

Pathologisch-anatomische Diagnostik : nebst Anleitung zur Ausführung von Obductionen sowie von pathologisch-histologischen Untersuchungen / von Johannes Orth.

Contributors

Orth, Johannes, 1847-1923.
Royal College of Physicians of Edinburgh

Publication/Creation

Berlin : A. Hirschwald, 1894.

Persistent URL

<https://wellcomecollection.org/works/x3429cvj>

Provider

Royal College of Physicians Edinburgh

License and attribution


This material has been provided by This material has been provided by the Royal College of Physicians of Edinburgh. The original may be consulted at the Royal College of Physicians of Edinburgh. where the originals may be consulted.

This work has been identified as being free of known restrictions under copyright law, including all related and neighbouring rights and is being made available under the Creative Commons, Public Domain Mark.

You can copy, modify, distribute and perform the work, even for commercial purposes, without asking permission.



Wellcome Collection
183 Euston Road
London NW1 2BE UK
T +44 (0)20 7611 8722
E library@wellcomecollection.org
<https://wellcomecollection.org>



* Hc 9. 27

R50569









Pathologisch-anatomische

DIAGNOSTIK

nebst Anleitung zur Ausführung von

Obductionen

sowie von

pathologisch-histologischen Untersuchungen

von

Dr. Johannes Orth,



ord. ö. Professor der allgemeinen Pathologie und pathologischen Anatomie,
Director des pathologischen Institutes in Göttingen.

Fünfte, neu bearbeitete Auflage.

Mit 410 Abbildungen.

Berlin 1894.

Verlag von August Hirschwald.

N.W. Unter den Linden 68.

ART 20 1/2 1/2 1/2

Das Recht der Uebersetzung bleibt vorbehalten.

Aus dem Vorwort zur ersten Auflage.

Das Werkchen, welches ich hiermit der Oeffentlichkeit übergebe, ist aus einem praktischen Bedürfnisse hervorgegangen, welches sich besonders in Berlin, dem Sitze der Centralprüfungs-Commission für praktische Aerzte und Physici geltend gemacht hat, besonders seitdem nach Aufnahme der pathologischen Anatomie als selbstständigen Prüfungsgegenstandes, sowohl in theoretischer wie in praktischer Beziehung, in das Reglement für das Staatsexamen und nach Emanation des neuen Regulativs für das Verfahren der Gerichts-Aerzte bei den gerichtlichen Untersuchungen menschlicher Leichen die Anforderungen gegen früher bedeutend gesteigert worden sind. So vorzüglich auch die Handbücher der pathologischen Anatomie sind, welche wir besitzen, so haben sie doch alle ihrem Plane gemäss zu wenig Rücksicht auf die praktische Seite der pathologischen Anatomie genommen und es existirt in der That kein Buch, welches eine ausführliche Anleitung zur Ausführung von Sectionen und zugleich eine Anleitung zur Erkennung der pathologischen Veränderungen an den frischen Organen und zur Stellung der Diagnose enthielte. Nun ist ja von vorn herein klar, dass diese rein praktischen Kenntnisse auch nur durch die Praxis an der Leiche vollkommen beschafft werden können, allein um diese Praxis recht fruchtbringend zu machen, gehören theoretische Vorkenntnisse über den Gang und die Methode der Untersuchung und über die an den einzelnen Theilen überhaupt vorkommenden Veränderungen und die sie charakterisirenden Eigenschaften, um so mehr als die meisten sowohl der Studierenden wie der Aerzte im Allgemeinen nur wenig Gelegenheit zur praktischen Uebung haben. Diese Vorkenntnisse für die Praxis möchte ich in diesem Buche geben und ich wünsche, dass dasselbe auch von diesem Gesichtspunkte aus beurtheilt werden möchte.

Durch eine mehrjährige Lehrthätigkeit nach beiden Richtungen hin, habe ich einige Erfahrung über diejenigen Punkte, welche den Studierenden und Aerzten am meisten Schwierigkeiten machen, sowie über die Irrthümer, welche am leichtesten begangen werden, ich habe mich deshalb bemüht, grade diese Punkte recht klar zu stellen und vor diesen Irrthümern zu bewahren. Die Folge davon ist gewesen, dass manche, anscheinend geringfügigere Dinge vielleicht ausführlicher und weitläufiger erörtert worden sind, als andere, wichtigere — eine Unregelmässigkeit, welche ich eben durch die Rücksicht auf das praktische Bedürfniss zu entschuldigen bitte.

Sowohl bei der Eintheilung des Stoffes, als auch bei den Angaben über die Ausführung der Section habe ich mich an das neue preussische Regulativ für Gerichts-Aerzte gehalten, welches übrigens genau dieselbe Sectionsmethode vorschreibt, wie sie seit lange im pathologischen Institute in Berlin geübt wird. In dem diagnostischen Theile habe ich nicht nur die makroskopischen, sondern auch die mikroskopischen Verhältnisse besprochen, letztere aber nur in soweit, als sie sich bei der frischen Untersuchung oder doch ohne weitläufigere Vorbereitungen verificiren lassen. Wer ausführlichere Untersuchungen anstellen will, findet in den betreffenden Lehrbüchern das Nöthige.

Berlin, 1. Mai 1876.


J. Orth.

Vorwort zur fünften Auflage.

Schon bei den früheren Neu-Auflagen glaubte ich über den in dem Vorwort zur 1. Auflage gezogenen Rahmen, besonders in Betreff der Angaben über die mikroskopische Technik hinausgehen zu müssen, um den Fortschritten der Wissenschaft gerecht zu werden, und hatte daher die Diagnostik zu einem Grundriss der pathologischen Anatomie mit Einschluss der klinischen Mikroskopie erweitert. Ich habe in dieser neuen Auflage mich bemüht, eine grössere Vollständigkeit zu erzielen, indem ich besonders auch die Sinnesorgane in den Bereich der Betrachtungen gezogen und noch mehr wie früher die klinische Diagnostik, soweit sie auf pathologisch-anatomischen Untersuchungen beruht, berücksichtigt habe. Ob ich recht daran gethan habe, ausser einigen auf die Technik bezüglichen Bildern auch den grössten Theil der in meinem Lehrbuch der speciellen pathologischen Anatomie vorhandenen Abbildungen für die Diagnostik zu verwerthen, mag der Erfolg lehren. Da das Werk durch alle diese Aenderungen einen erheblich grösseren Umfang erlangt hat, so trage ich Bedenken, den seitherigen Titel Compendium beizubehalten; ich könnte ihn wohl durch „Lehrbuch“ ersetzen, ziehe es aber vor, ihn einfach wegzulassen, um möglichst wenig zu verändern.

Göttingen, Weihnachten 1893.

J. Orth.



Inhalts - Verzeichniss.

Zugleich kurze Recapitulation des Ganges der Obduction.

Allgemeiner Theil.

	Seite
Einleitung	1
Vorbereitungen zur Section	2
Instrumente zur Section	3
Instrumente und Chemikalien zur mikroskopischen Untersuchung.	
Allgemeine mikroskopische Technik	5

Besonderer Theil.

A. Aeussere Besichtigung.

1. Aeussere Untersuchung des Körpers im allgemeinen	25
a. Allgemeine Körperverhältnisse	—
b. Die Zeichen des Todes und der Verwesung	27
2. Aeussere Untersuchung der einzelnen Körpertheile	28
3. Aeussere Untersuchung neugeborener Kinder	29
4. Krankheiten der Haut und des Unterhautgewebes	30
a. Allgemeine Veränderungen	31
1. der Epidermis	—
2. der Cutis	—
b. Die einzelnen Erkrankungen	32

B. Innere Besichtigung.

I. Rückenmarkshöhle	62
a. Weichtheile und Knochen	—
b. Rückenmark und seine Häute	63
a. Allgemeine Verhältnisse	—
b. Die einzelnen Erkrankungen	64
1. der Dura mater	—
2. der Pia mater	65
3. des Rückenmarks	—
II. Kopfhöhle	75
1. Periost	76
2. Knochen von aussen	77
a. Allgemeine Verhältnisse	—
b. Die einzelnen Erkrankungen	80
3. Knochen von innen	83

	Seite
4. Dura mater der Convexität von aussen	84
a. Die Haut selbst	—
b. Sinus sagittalis	85
5. Dura mater der Convexität von innen	86
6. Pia mater der Convexität	90
7. Die Herausnahme des Gehirns	93
8. Pia mater der Basis	94
a. Grosse Gefässe derselben	—
b. Die Pia selbst	96
9. Gehirn von aussen	98
10. Innere Untersuchung des Gehirns	102
a. Ventrikel des Gehirns	—
1. Abnormer Inhalt (Erweiterung)	103
2. Ependym	104
3. Tela und Plexus chorioidei	105
b. Section des Grosshirns	106
1. Section der Hemisphären	—
2. Section der grossen Ganglien	107
c. Vierter Ventrikel	108
d. Kleinhirn	—
e. Pons und Medulla oblongata	—
f. Andere Methoden der Gehirnsection	109
g. Mikroskopische Untersuchung des Gehirns	110
h. Erkrankungen des Gehirns	—
11. Dura mater und Knochen der Basis	123
12. Gesicht	124
a. Parotis	125
b. Gesichtsknochen	127
13. Nasenhöhle	129
14. Sehorgan	132
1. Allgemeine Verhältnisse	133
2. Die einzelnen Erkrankungen	137
15. Gehörorgan	150
1. Allgemeine Verhältnisse	152
2. Die besonderen Erkrankungen	153
 III. Brust- und Bauchhöhle	 160
1. Aeussere Weichtheile	162
a. Panniculus	—
b. Muskeln	—
c. Brustdrüse	166
2. Inspection der Bauchhöhle	174
a. Lage der Organe	—
b. Farbe (Blutgehalt)	177
c. Abnormer Inhalt	—
d. Zwerchfellstand	180
a. Section der Brusthöhle	181
1. Brustkorb von aussen	—
2. Eröffnung des Brustkorbes	183
3. Knochen des Brustkorbes von innen	184
a. Sternum	185
b. Rippen	—
c. Sternoclaviculargelenk und Clavicula	186
4. Inspection der Brusthöhle	—
a. Beschaffenheit der vorliegenden Lungentheile	—
b. Pleurahöhlen	187
5. Mittelfell und sein Inhalt	—
a. Bindegewebe	—

	Seite
b. Mediastinale Lymphknoten	187
c. Thymus	188
6. Herzbeutel	189
a. Inhalt	—
b. Erkrankungen	190
c. Subpericardiales Fettgewebe	194
7. Herz	—
a. Aeussere Untersuchung	197
b. Eröffnung in situ	198
c. Blut	207
d. Herausnahme und weitere Eröffnung	208
e. Innere Untersuchung des Herzens	—
1. Allgemeine Verhältnisse	210
2. Die einzelnen Erkrankungen	229
Anfangstheil der Aorta und Coronariae	230
8. Lungen	—
a. Lungenpleura	232
b. Aeussere Untersuchung der einzelnen Lungenabschnitte	235
c. Innere Untersuchung der Lungen	—
1. Allgemeine Verhältnisse	237
2. Die einzelnen Erkrankungen	—
a) des Parenchyms und der kleinsten Brochien	274
β) der grösseren Bronchien	278
γ) der Lungengefässe	279
δ) der bronchialen Lymphknoten	280
9. Rippenpleura und hintere Abschnitte der Rippen	281
10. Halsorgane	—
a. Sectionsmethode	283
b. Untersuchung der einzelnen Theile	—
1. Grosse Gefässe und Nerven	—
2. Mundhöhle und Pharynx	292
3. Oesophagus	296
4. Kehlkopf und Trachea	305
Untersuchung der Sputa	307
5. Submaxillardrüsen	308
6. Schilddrüse	311
7. Lymphknoten des Halses	—
11. Tiefe Halsmuskeln und Halswirbelsäule	312
12. Lungenprobe bei neugeborenen Kindern	313
b. Section der Bauchhöhle	314
1. Peritoneum der vorderen Bauchwand	315
2. Netz	318
3. Milz	—
a. Aeussere Untersuchung	—
1. Allgemeine Verhältnisse	320
2. Milzkapsel	321
b. Innere Untersuchung	332
4. Nieren und Nebennieren	334
a. Nebennieren	336
b. Nieren	—
1. Nierenkapseln	337
2. Aeussere Untersuchung des Parenchyms	—
a. Allgemeine Verhältnisse	339
b. Die besonderen Veränderungen	341
3. Innere Untersuchung des Parenchyms	—
a. Allgemeine Verhältnisse	343
b. Die einzelnen Erkrankungen	375
4. Kelche, Becken, Ureteren	379
5. Beckenorgane	—

	Seite
a. Blaseninhalt	379
b. Allgemeine Sectionsmethode	383
c. Blase und Harnröhre	384
1. Blase	—
2. Harnröhre	391
d. Penis	393
e. Prostata	395
f. Samenbläschen und Samenleiter	399
g. Hoden, Nebenhoden und Samenstrang	401
1. Samenstrang und Tunica vaginalis propria	—
2. Aeussere Untersuchung des Hodens und Nebenhodens	404
3. Innere Untersuchung des Hodens und Nebenhodens	—
h. Vulva	410
i. Scheide	414
k. Uterus	420
1. Aeussere Untersuchung	—
2. Innere Untersuchung	424
a. Allgemeine Verhältnisse	—
b. Die einzelnen Erkrankungen	427
1. Parametrien und breite Mutterbänder	452
m. Tuben	455
n. Ovarien	458
o. Becken-Peritoneum	470
p. Ei und seine Bestandtheile	472
1. Ectope Schwangerschaft	—
2. Veränderungen des Fötus, Abort	476
3. Eihäute und Placenta	477
4. Nabelschnur	483
5. Fruchtwasser	483
q. Mastdarm	485
6. Duodenum und Magen	492
a. Aeussere Untersuchung	—
1. Allgemeine Verhältnisse	—
2. Veränderungen der Serosa	493
b. Innere Untersuchung	495
1. Inhalt	—
2. Duodenalschleimhaut	498
3. Magenschleimhaut	—
c. Untersuchung des Magens bei Vergiftungen	514
1. Untersuchungsmethode	—
2. Die durch Gifte erzeugten Veränderungen	516
7. Ligamentum hepato-duodenale	517
a. Ductus choledochus	—
b. Pfortader und Leberarterien	520
8. Gallenblase und Leber	—
a. Gallenblase	521
1. Aeussere Untersuchung	—
a. Allgemeine Verhältnisse	—
b. Serosa	—
2. Innere Untersuchung	522
a. Inhalt	—
b. Wandung	524
b. Porta hepatis, besonders portale Lymphknoten	525
c. Leber	526
1. Aeussere Untersuchung	—
a. Allgemeine Verhältnisse	—
b. Leberkapsel	529
2. Innere Untersuchung	530
a. Allgemeine Verhältnisse	—

•
Seite

1. des Parenchyms im Ganzen	530
2. der einzelnen Lobuli	531
b. Die einzelnen Erkrankungen	533
9. Pancreas	561
a. Drüsenparenchym	—
b. Ausführungsgänge	563
10. Ganglion coeliacum	—
11. Mesenterium	564
a. Bindegewebe desselben	—
b. Mesenteriale Lymphknoten	565
c. Grosse Gefässe des Mesenteriums	567
12. Darm	568
a. Aeussere Untersuchung	—
1. Allgemeine Verhältnisse	—
2. Serosa	569
b. Eröffnung des Darmes	572
c. Darminhalt (Untersuchung der Fäces Lebender)	573
d. Darmwandung, besonders Schleimhaut	582
1. Allgemeine Verhältnisse	—
2. Die einzelnen Erkrankungen	584
Wurmfortsatz	605
13. Grosse Gefässe und die sie begleitenden Lymphknoten	607
a. Venen	—
b. Arterien, besonders Aorta	612
c. Retroperitoneale Lymphknoten	625
d. Ductus thoracicus	—
14. Innere Muskeln des Rumpfes	626
a. Diaphragma	—
b. Ileopsoas	—
15. Wirbelsäule von innen	627
16. Knöchernes Becken	632
 IV. Extremitäten	 636
1. Lymphknoten	—
2. Lymphgefässe	642
3. Blutgefässe	643
4. Nerven	—
5. Muskeln	646
6. Sehnen, Sehnenscheiden und Schleimbeutel	652
7. Gelenke	653
a. Aeussere Untersuchung	—
b. Innere Untersuchung	655
1. Inhalt	—
2. Innere Gelenkbänder	656
3. Synovialhaut	—
4. Gelenkflächen	658
5. Die einzelnen Erkrankungen der Gelenke im Ganzen	662
8. Knochen	668
1. Allgemeine Untersuchung der Knochen im Ganzen	669
2. Untersuchung der einzelnen Bestandtheile der Knochen	671
a. Periost	671
b. Tela ossea	675
c. Mark	683
3. Erkrankungen der Knochen im Ganzen	688
Register	699



Einleitung.

Die Oeffnung einer menschlichen Leiche kann in verschiedener Absicht vorgenommen werden und je nach der Absicht kann auch die Methode eine verschiedene sein. Soll bloss die im Leben gestellte Diagnose bestätigt oder eine bestehende Unklarheit über den Zustand eines oder selbst einiger Organe aufgeklärt werden, so genügt es, die betreffenden Theile ohne Rücksicht auf die übrigen herauszuschneiden und zu untersuchen. Sobald man aber nicht bloss die nächsten Bedürfnisse des Praktikers befriedigen, sondern sich vom Standpunkte des pathologischen Anatomen über den Zustand des Körpers unterrichten will, so muss man in streng methodischer Weise den ganzen Körper untersuchen, weil man nur so sich ein Bild über die Gesamtveränderungen, welche irgend eine Krankheit im Körper bewirkt, verschaffen kann, nur so die Combinationen verschiedener Erkrankungen, die latenten krankhaften Veränderungen an diesem oder jenem Organe u. s. w. kennen zu lernen vermag. Drittens kann eine Obduction vorgenommen werden, um über die unbekannte Todesursache oder über die unbekannte Krankheit Aufschlüsse zu geben und hierbei muss natürlich erst recht eine genaue und methodische Untersuchung vorgenommen werden, weil sonst zu leicht ein wichtiger Punkt übersehen werden könnte. Es deckt sich zum Theil mit dieser Gruppe die vierte, bei welcher für gerichtliche Zwecke die Obduction ausgeführt wird. Man hat früher die gerichtlichen Sectionen in Gegensatz gebracht zu den sogenannten pathologischen und die Untersuchung der Organe auf pathologische Veränderungen, die nicht direct mit der gerichtlichen Frage zusammenhängen, vernachlässigt, allein mit Unrecht, da man nie vorher wissen kann, welche Wichtigkeit die krankhaften Zustände irgend eines Organes im Laufe der Untersuchung noch erlangen können und da es später nur dann möglich ist, über die Todeskrankheit, die Todesursache, die Zustände einzelner Organe u. s. w. ein sachverständiges Urtheil abzugeben, wenn bei der Obduction das Verhalten sämmtlicher Organe genau eruiert worden ist. Es haben deshalb die neuen deutschen Regulative für das Verfahren der Gerichtsärzte eine genaue methodische Untersuchung und

Beschreibung sämtlicher Theile der Leiche nach allen Richtungen hin vorgeschrieben, so dass also jetzt eine gerichtliche Obduction von einer pathologischen nur noch dadurch verschieden ist, dass sie Alles, was dem gerichtlichen Zwecke dient, mit grösserer Genauigkeit und Vollständigkeit behandelt, als es bei einer gewöhnlichen Section nöthig ist.

Das Haupterforderniss einer jeden genauen Obduction ist das, dass niemals ein Theil aus seiner Lage gebracht wird, bevor nicht sein Verhältniss zur Umgebung festgestellt ist, und dass kein Theil entfernt wird, durch dessen Herausnahme die spätere Untersuchung anderer Theile beeinträchtigt wird.

Die in dem preussischen Regulativ vorgeschriebene Methode entspricht derjenigen, welche durch Virchow*) im pathologischen Institut in Berlin eingeführt worden ist; da sie den oben angegebenen Erfordernissen vollständig gerecht wird, so soll sie den folgenden Anweisungen zu Grunde gelegt werden. Es wird dabei aber ausdrücklich bemerkt, dass diese Methode nur ein allgemeines Schema darstellen soll, von welchem im gegebenen besonderen Falle nicht nur abgewichen werden kann, sondern öfters sogar abgewichen werden muss, um den vorher angegebenen Haupterfordernissen einer guten Section Genüge zu leisten. Bevor ich jedoch auf die Einzelheiten der Sectionsmethode eingehe, will ich noch einige einleitende Bemerkungen über die zur Section nöthigen Vorbereitungen und Instrumente machen.

Vorbereitungen zur Section.

Sehr wichtig ist die Beschaffung eines hinreichend geräumigen, luftigen und hellen Raumes für die Obduction, da die feineren Organveränderungen nur bei guter Beleuchtung mit Sicherheit erkannt werden können. Künstliche Beleuchtung ist nicht gut, weil die Farben durch das Gelb des Lichtes gänzlich verändert werden; es werden deshalb vom Regulativ Obductionen bei künstlichem Lichte, einzelne, keinen Aufschub gestattende Fälle ausgenommen, als unzulässig erklärt. Muss man bei künstlichem Lichte arbeiten, so kann eine sogen. Schusterkugel zur stärkeren Beleuchtung der gerade zu untersuchenden Stellen von Nutzen sein. Man kann sich eine solche sehr leicht herstellen, indem man ein kugeliges Kochkölbchen mit Wasser füllt. Zur Erzielung eines weisseren Lichtes kann man dem Wasser durch Methylenblau eine hellblaue Farbe verleihen. Eine solche Kugel kann auch zum Mikroskopiren benutzt werden. Hinsichtlich der Lagerung der Leiche ist darauf zu achten, dass der Obducent dieselbe bequem von ihrer rechten Seite her erreichen könne; ferner dass die Leiche nicht zu niedrig liege, weil es kaum möglich ist, eine Stunde lang oder gar noch länger mit gekrümmtem Rücken zu arbeiten. Freilich ist es oft schwer, in Privathäusern oder bei gerichtlichen Sectionen, wobei meistens unter den un-

*) Virchow hat selbst in einem eigenen Schriftchen: Die Sectionstechnik im Leichenhause des Charité-Krankenhauses etc., 4. Aufl., Berlin, Hirschwald 1893, seine Sectionsmethode ausführlich erörtert und durch Sectionsprotocolle erläutert.

günstigsten äusseren Verhältnissen obducirt werden muss, diesen Ansprüchen zu genügen, und es bleibt der Erfindungsgabe jedes Einzelnen überlassen, sich aus Tischen, Stühlen, festen Holzblöcken, Brettern u. s. w. ein passendes Lager für den Cadaver zusammenzusetzen*). In den meisten Fällen wird man sich einen Tisch und einige darüber zu legende Bretter oder eine alte Thüre u. s. w. verschaffen können. Der Kopf (bei Untersuchung des Gehirns), der Rücken (bei Untersuchung des Halses) werden durch einen Holzklotz, dessen eine Kante abgerundet und mit einem concaven Ausschnitt versehen ist, oder durch jedes beliebige Stück Holz, durch einen Ziegelstein u. s. w. gestützt.

Bei allen mit der Leiche vorzunehmenden Bewegungen, namentlich beim Transport derselben von einer Stelle zur anderen, ist thunlichst darauf zu achten, dass kein zu starker Druck auf einzelne Theile ausgeübt und dass die Horizontallage der grösseren Höhlen nicht erheblich verändert werde (Reg. § 8), weil sonst zu leicht künstliche Zerreissung einzelner Theile, Verschiebung derselben u. s. w. zustande kommen können.

Instrumente zur Section.

Was die Instrumente angeht, so enthält der § 5 des Regulativs eine Zusammenstellung der nothwendigsten:

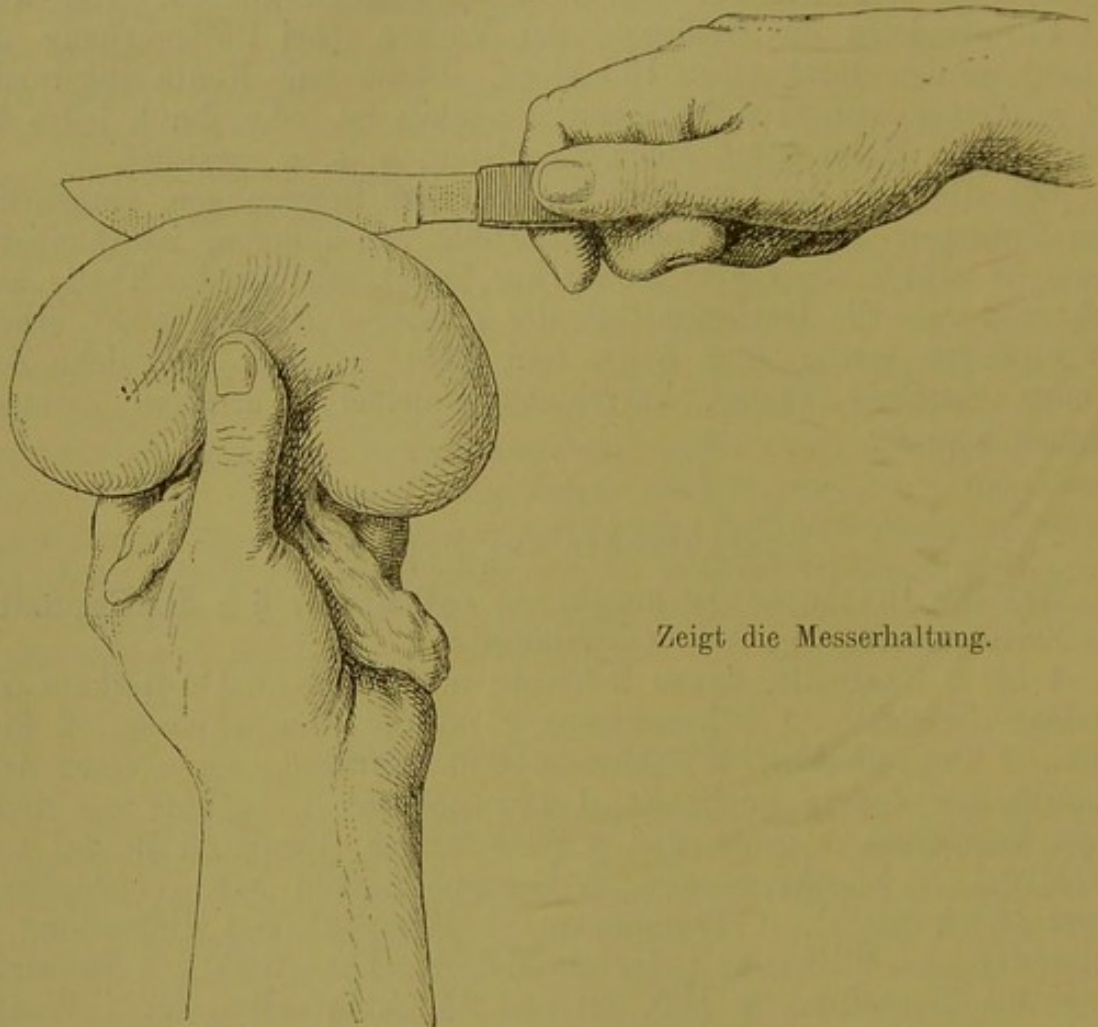
4 bis 6 Skalpelle, davon 2 feinere mit grader und 2 stärkere mit bauchiger Schneide, 1 Scheermesser, 2 starke Knorpelmesser, 2 Pinzetten, 2 Doppelhaken, 2 Scheeren, eine stärkere, deren einer Arm geknöpft, der andere spitzig ist, 1 Darmscheere, 1 Tubulus mit drehbarem Verschluss, 1 grobe und 2 feine Sonden, 1 Säge, 1 Meissel und 1 Schlägel, 1 Knochenscheere, 6 krumme Nadeln von verschiedener Grösse (Packnadeln), 1 Tasterzirkel, 1 Meterstab mit Eintheilung in Centimeter und Millimeter (oder ein Meterband von Stahl), 1 Mensurirgefäss mit Eintheilung in 100, 50 und 25 Cubikcentimeter, 1 Waage mit Gewichtsstücken bis zu 10 Pfund, 1 gute Lupe, blaues und rothes Reagenzpapier. Es wäre noch hinzuzufügen ein Instrument zu Eröffnung des Rückenmarkskanals (Rhachiotom), wozu gewöhnlich eine gekrümmte, mit 2 parallelen verstellbaren Blättern versehene Säge benutzt wird, ferner 1 oder 2 Stichsägen, die besonders bei der Untersuchung der Knochen an der Schädelbasis nöthig sind, endlich mehrere Schwämme und ein Schöpfgefäss, als welches übrigens jede Tasse u. s. w. dienen kann.

Je schärfer die Messer sind, desto besser lässt sich sectioniren. Für die Benutzung der Messer gilt die Regel, dass sie nicht wie bei der normalanatomischen Präparation wie eine Schreibfeder gehalten, sondern in die volle Faust gefasst werden, so dass der Daumen

*) Ein zerlegbarer Obductionstisch, welcher mit den nothwendigsten Hülfsapparaten in einem 90 Ctm. hohen, 80 Ctm. breiten und 38 Ctm. tiefen Futteral Platz findet, ist von Dr. Kley, Kreiswundarzt in Rahden, Kreis Lübbecke, construirt worden. Ich besitze keine eigenen Erfahrungen über denselben.

an die linke, die übrigen Finger an die rechte Seite des Heftes, dieses selbst aber in die Hohlhand zu liegen kommt (Fig. 1). Auch sollen die Schneidbewegungen nicht mit dem Handgelenk gemacht werden,

Fig. 1.



Zeigt die Messerhaltung.

wobei nur ein kleiner Theil der Klinge zum Schneiden benutzt werden kann, sondern es soll die Bewegung hauptsächlich im Schultergelenk liegen, wodurch es ermöglicht wird, die Messerklinge mit dem hinteren Ende ihrer Schneide anzusetzen und in einem langen Zuge durch das Organ hindurchzuführen. Je grösser ein Schnitt ist, desto übersichtlicher ist er auch, und Virchow sagt daher geradezu, „dass ein grosser Schnitt, auch wenn er an sich falsch ist, einem kleinen, wengleich richtigen Schnitte in der Regel, mehreren oder gar vielen kleinen Schnitten aber fast immer vorzuziehen ist“. Nicht minder wichtig ist es, dass die Schnitte recht glatt sind, was man durch ziehendes Schneiden mit möglichster Vermeidung jedes stärkeren Druckes am besten erreicht. Es gilt dies besonders für alle weichen Organe, vor allem für das Gehirn, auf welches sich Virchow's Ausspruch bezieht „lieber falsche, aber glatte, als richtige und unebene Schnitte“.

Damit nicht durch schmutzige Messer die Organe beschmutzt oder gar Veränderungen, besonders der Farbe (Blut) vorgetäuscht werden, muss man immer eine Schüssel mit reinem, in kalter Jahreszeit warmem Wasser zur Hand haben, um nach jeder Benutzung die Instrumente und — was ebenso wichtig ist — die Hände abspülen zu können. Ueberhaupt darf bei der Section das Wasser nicht geschont werden, und man sollte niemals unterlassen, die Leiche selbst regelmässig, sowie sie durch Blut, Eiter etc. beschmutzt worden ist, zu reinigen, weil sonst diese Stoffe antrocknen und schliesslich der ganze Cadaver mit Blut, Eiter und Koth besudelt ist, was in Verbindung mit den durch eingetrocknetes Blut u. s. w. beschmutzten Händen des Obducenten einen höchst widerlichen Anblick gewährt. Die einzelnen zu untersuchenden Leichentheile sollten in der Regel nicht in der zum Reinigen der Instrumente und Hände bestimmten Schüssel vom anhaftenden Blute, Eiter etc. befreit werden, sondern man bedient sich dazu am besten einer gewöhnlichen kleinen Giesskanne ohne Brause, mittelst deren man auch leicht die Stärke des aufzugiessenden Wasserstrahles modificiren kann. Wo eine Wasserleitung zu Gebote steht und am Obductionstisch ein Wasserablauf vorhanden ist, ist es bequem, ein Blechgefäss mit unterem Zufluss, oberem Abfluss für Wasser auf dem Tisch stehen zu haben, in welchem durch den ununterbrochenen Zustrom frischen Wassers das Waschwasser stets rein erhalten wird. Für die Abfälle (Blut, Exsudate und Transsudate etc.) muss ein besonderes Gefäss (Eimer) bereit gehalten werden. Sehr bequem ist es für die Unterbringung der herausgenommenen Organe, mit kleinem Rande versehene Teller aus Holz oder Blech zu haben, einen grösseren, um die bereits untersuchten Organe aufzunehmen und einen kleineren für das jeweilig zu untersuchende Organ.

Instrumente und Chemikalien zur mikroskopischen Untersuchung. Allgemeine mikroskopische Technik.

Wenn auch die Untersuchung mit unbewaffnetem Auge in der Regel zur Feststellung der allgemeinen pathologisch-anatomischen Diagnose genügt, so ist dies doch keineswegs immer der Fall, und wo sie genügt, handelt es sich doch immer nur um die Erkennung gröberer Veränderungen. Es ist daher zur Vervollständigung und Sicherung der Diagnose auch noch die mikroskopische Untersuchung zu Hülfe zu nehmen.

Es wird in vielen Fällen gut sein, gleich bei der Obduction ein Mikroskop nebst den nöthigen Instrumenten bei der Hand zu haben, um zweifelhafte Punkte durch dasselbe womöglich sofort aufklären zu können. In der Regel aber wird man die zu untersuchenden Gegenstände mit nach Hause resp. in sein Arbeitszimmer nehmen, um dort die Untersuchung mit mehr Ruhe und Bequemlichkeit vorzunehmen. Vieles lässt sich schon durch die sofortige Untersuchung der frischen Theile feststellen, manche Veränderungen nur durch sie, deshalb sollte sie auch niemals unterlassen werden, zur Anstellung eingehenderer Unter-

suchungen ist es aber in der Regel nothwendig, die Präparate vorher einer weiteren Behandlung (Härtung, Maceration, Entkalkung etc.) zu unterwerfen. Es liegt nicht in meiner Absicht, hier die gesammte mikroskopische Technik ausführlich zu besprechen, für welche ich auf die neueste Auflage meines Cursus der normalen Histologie (Berlin, bei Hirschwald), sowie auf die sonstigen bekannten Werke verweise, sondern ich will nur kurz einige allgemeine Punkte hervorheben, indem ich wegen der Besonderheiten auf die einzelnen Körpertheile verweise.

Die Härtung, welche die meisten nicht flüssigen Körpertheile erfahren müssen, um zur feineren mikroskopischen Untersuchung verwendbar zu sein, kann auf verschiedene Weise erreicht werden. Welche Methode zu wählen ist, richtet sich nach dem Zwecke, welchen man mit der mikroskopischen Untersuchung verfolgt. Zur Fixirung gerinnbarer Flüssigkeiten in den Hohlräumen oder Interstitien von Organen taucht man handliche Stückchen derselben für 1—2 Min. in kochendes Wasser oder man bringt dieselben in grosse Quantitäten von absolutem Alkohol, der überhaupt in allen Fällen angewandt wird, wo man schnell eine schnittfähige Consistenz erzielen will, oder wo es überhaupt darauf ankommt, so schnell wie möglich die vorhandenen Bestandtheile eines Gewebes zu fixiren und weitere Veränderungen zu verhindern. Leider werden sowohl durch Kochen wie durch Behandlung mit absolutem Alkohol die rothen Blutkörperchen zerstört. Um sie zu conserviren und auch um die mit den beiden genannten Härtungsmethoden verbundene starke Schrumpfung der Gewebe zu vermeiden, benutzt man die Chromsäure und ihre Salze (doppeltchromsaures Kali und Ammoniak), welche ausserdem für Gehirn und Rückenmark unersetzliche Härtungsmittel sind. Ich verwende mit Vorliebe die Müller'sche Augenflüssigkeit, welche aus 2—2½ Theilen doppeltchromsaurem Kali, 1 Theil schwefelsaurem Natron auf 100 Theile Wasser besteht. Kleine handliche Gewebstückchen von 1—2 Ccm. Grösse werden in eine recht grosse Quantität der Flüssigkeit eingelegt und mehrere Tage, eine Woche oder noch länger liegen gelassen, während welcher Zeit die Flüssigkeit zweckmässig ein- oder mehrmals gewechselt wird. Hierauf wässert man die Stücke, am besten in fliessendem Wasser, so lange aus, bis die Waschflüssigkeit bei längerem ruhigem Stehen keine Spur einer gelben Färbung mehr zeigt, und legt sie dann in Alkohol, dessen Concentration man allmählich von ca. 70 pCt. bis auf 95 pCt. erhöht. Man kann im übrigen auch sofort die starke Concentration verwenden. Will man Kerntheilungsfiguren untersuchen, so empfiehlt sich die Härtung mit Flemming'scher Lösung (1proc. Chromsäure 15 Vol.-Theile, 2proc. Osmiumsäure 4 Vol.-Theile, Eisessig 1 Vol.-Theil). Da diese Lösung schnell härtet und nur wenig in die Tiefe dringt, so darf man nur dünnere Gewebstückchen (2—3 Mm.) hineinlegen. Sie bleiben bis zu 24 Stunden liegen, werden dann sehr gut ausgewässert und in Alkohol conservirt.

Zur Erhärtung von Secreten, Exsudaten, Gewebssäften u. s. w., welche für die genauere Untersuchung der in ihnen etwa vorhandenen

körperlichen Elemente höchst wichtig ist, lässt man kleinste Mengen der Objecte an einem Deckgläschen antrocknen (Deckglastrockenpräparate). Man bringt eine dünne Schicht der Flüssigkeit auf ein Deckgläschen, indem man ein kleines Tröpfchen mit einer Nadel oder sonstigem Instrument (bei Untersuchung auf Bakterien mit einem geglühten Platindraht) über die ganze Oberfläche auseinanderstreicht oder indem man ein solches oder auch ein Stückchen weichen Gewebes zwischen zwei Deckgläschen platt drückt und diese dann durch Verschieben nach entgegengesetzten Richtungen von einander trennt. Nun lässt man das Präparat an der Luft trocken werden und erwärmt das Deckgläschen einige Minuten lang bis auf 120° C. oder zieht es etwa dreimal derart durch die Flamme eines Bunsen'schen Brenners (schneller) oder durch eine Spiritusflamme (langsamer), dass die Präparatenseite von der Flamme abgewandt ist, wobei man darauf zu achten hat, dass das Präparat nicht verbrennt (braun wird). Diese Manipulation hat den Zweck, die Eiweisskörper in unlösliche Modificationen zu verwandeln, was für das spätere Färben der Präparate von Wichtigkeit ist. Bei der Untersuchung auf Schizomyceten, aber auch bei Blutuntersuchungen aller Art findet diese Methode vorzugsweise Verwendung.

Zur Maceration von Organen (um gewisse Bestandtheile zu isoliren) kann man ganz dünne (weingelbe) Lösungen von Chromsäure oder doppelchromsaurem Kali, 0,1 proc. Ueberosmiumsäurelösung, 20 proc. Alkohol (sogen. $\frac{1}{3}$ -Alkohol) u. a. benutzen. Die Entkalkung von Knochen oder verkalktem Gewebe wird mit dünner (1—5 proc.) Salzsäure oder mit Chromsäure, Pikrinsäure (kalt gesättigter Lösung) bewirkt. Für Knochen habe ich eine von v. Ebner angegebene Flüssigkeit (Kochsalz 10, Salzsäure 3 in 100 Wasser) vortheilhaft gefunden. Sehr schnell geht die Entkalkung unter Anwendung von Phloroglucin vor sich.

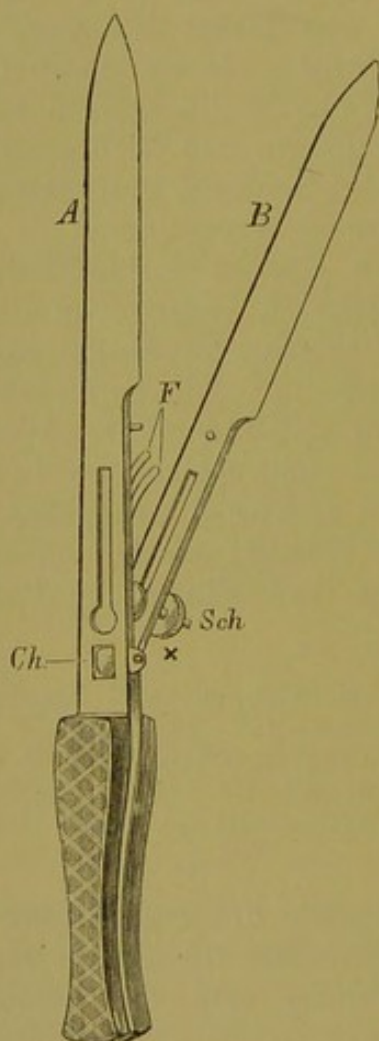
Man erwärmt 1 g Phloroglucin mit 10 g reiner Salpetersäure langsam und vorsichtig über der Flamme bis zu vollständiger Lösung und verdünnt dann die dunkelrothe Flüssigkeit mit 50—100 g Aq. dest. und fügt zum Gebrauche 20 pCt. Salpetersäure hinzu. Innerhalb weniger Stunden werden bei Zimmertemperatur selbst compacte Knochen entkalkt, ohne dass ihre Färbbarkeit wesentlich beeinträchtigt würde.

Die für die Anfertigung mikroskopischer Präparate unentbehrlichen Instrumente bestehen aus einem Rasirmesser, dessen bei der gewöhnlichen Haltung untere Seite plan geschliffen sein soll, einigen Skalpellen, einer graden und einer auf die Fläche gebogenen feinen Scheere, einer Pincette (im Nothfalle können die für diese Zwecke im allgemeinen etwas zu groben anatomischen Instrumente benutzt werden), aus 2 Präparirnadeln (an einem längeren Stiele befestigten starken Nähnadeln), denen man mit Vortheil noch einige spitz ausgezogene Glasstäbe (Glasnadeln) hinzufügt, einem Spatel (einem dünnen, 1 bis 2 Ctm. breiten, biegsamen, an einem Stiele befestigten Stück Blech aus Messing, Neusilber etc.), einigen feinen Malerpinseln, Uhrgläschen und Porcellan-, Blech- oder Glasnäpfchen, etwas Fliesspapier, Objektträgern, Deckgläschen.

Zu diesem einfachen Armamentarium kommen nun noch eine Reihe, theils für die Untersuchung frischer, theils für solche gehärteter Präparate bestimmter, mehr oder weniger unentbehrlicher Instrumente hinzu.

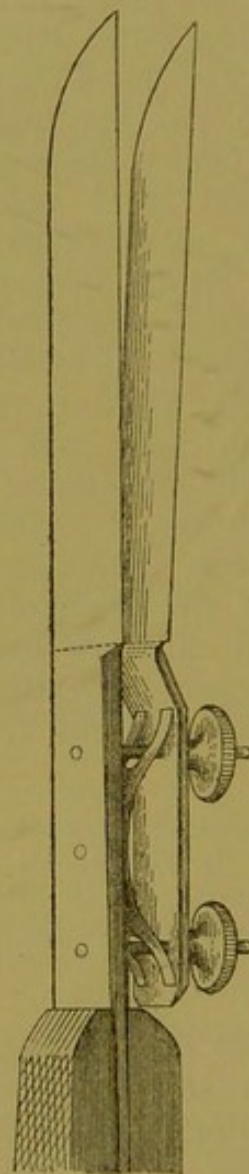
Für frische Untersuchungen, zu welchen der praktische Arzt gewiss noch am ehesten kommen wird, ist fast unentbehrlich ein Doppelmesser (Fig. 2 u. 3), welches man für 10—12 Mark bei allen be-

Fig. 2.

Doppelmesser in $\frac{1}{2}$ nat. Grösse.

A feste, B in dem Charnier Ch bewegliche Klinge, F Federn, Sch Schieber mit der Schraube bei X

Fig. 3.

Doppelmesser in $\frac{3}{4}$ nat. Grösse.

Die bewegliche Klinge durch Doppelfedern und 2 Schrauben stellbar.

deutenderen Instrumentenmachern zu kaufen bekommt. Dasselbe besteht aus einer mit dem Heft fest verbundenen Klinge und einer zweiten, in einem Charnier beweglichen oder ganz freien, welche durch Federn und Schrauben in beliebiger Entfernung von der ersteren festgestellt

werden kann. Die einander zugekehrten Seiten der Klingen müssen natürlich ganz plan geschliffen sein.

Bei dem Gebrauche des Messers hat man nur darauf zu achten, dass die beiden Klingen möglichst parallel stehen, um Schnitte von gleichmässiger Dicke zu bekommen, und dass sie in der gehörigen Entfernung von einander stehen, welche je nach der beabsichtigten Untersuchungsweise und je nach der Consistenz des betreffenden Organes verschieden sein muss. Im allgemeinen gilt in letzter Beziehung als Regel, dass weichere Organe eine weitere Entfernung der Messer erfordern, welche auch zulässig ist, wenn man nur mit schwächeren Vergrösserungen untersuchen will. Damit der Schnitt nicht an der Fläche der Klinge festklebt, wodurch er leicht zerreißen kann, steckt man das Messer vor dem Gebrauch in Wasser, eine Vorsicht, die man auch beim Schneiden mit einem Rasirmesser anwenden muss. Da das Wasser an den Messern schlecht haftet, so kann man sich mit Vortheil einer Lösung von 2 Theilen Spiritus und 1 Theil zur Hälfte mit Wasser verdünnten Glycerins bedienen, welche die Klingen ganz gleichmässig benetzt. Ist das Messer auf diese Weise vorbereitet, so fasst man den Griff wie einen Violinbogen, setzt die Klingen mit ihrem hinteren Ende an derjenigen Stelle des Präparates, von welcher man den Schnitt haben will und welche man vorher auf irgend eine Weise zu spannen sucht, an, und zieht das Messer seiner ganzen Länge nach unter möglichst geringem Druck durch oder man setzt das Messer mit dem vorderen Ende der Klingen an, schiebt es bis an das Ende der Klingen vor und zieht es endlich so weit als nöthig wieder zurück. Dabei passirt es leicht, dass der Schnitt, wenn man das Doppelmesser ganz senkrecht vorwärts und zurück bewegt hat, nicht zwischen den Klingen liegen, sondern an dem grossen Präparate hängen bleibt, weshalb man immer die entstandene Schnittspalte genau nachsehen oder mit dem Messer, sobald der Schnitt die hinreichende Grösse erreicht hat, eine kleine Seitwärtsbewegung zur Abtrennung desselben machen muss. Um eine etwa unerwünschte Zerstörung des Präparates durch Doppelmesserschnitte zu vermeiden, macht man den doch jedenfalls anzufertigenden Hauptschnitt gleich mit dem Doppelmesser.

Eine grosse Verbesserung hat die mikroskopische Technik durch die Einführung der Mikrotome^{*)} erfahren, das sind Instrumente, an welchen das zu schneidende Präparat befestigt wird, während das Messer über eine feste glatte Fläche mit der Hand hergeführt oder ebenfalls an dem Apparat befestigt und mit seiner Unterlage über metallene Schienen (Schlitten) fortbewegt wird. Durch verschiedene Vorrichtungen ist es ermöglicht, das Präparat nach jedem Schnitte um ein Geringes über das in fester Bahn sich bewegende Messer zu erheben, so dass immer wieder von neuem ein dünner Abschnitt von dem Präparat entnommen werden kann.

Hauptsächlich für die Untersuchung frischer Präparate sind die Gefriermikrotome^{**)} bestimmt, an welchen durch eine Kältemischung oder durch Verdampfen von Aether das Präparat auf einer unebenen metallenen Unterlage festfriert. Damit das Gefrieren rasch geschieht, schneidet man von dem zu untersuchenden Präparate eine ca. 2 mm dicke Scheibe ab, welche man auf die Gefrierplatte des Instrumentes leicht andrückt. Es ist in verschiedener Beziehung, insbesondere auch

^{*)} Es werden jetzt von zahlreichen Mechanikern Mikrotome in verschiedenen Modificationen angefertigt. Die bekanntesten Firmen sind Becker Göttingen, Jung Heidelberg, Miehe Hildesheim, Schanze Leipzig, Zimmermann Leipzig.

^{**)} Man kann entweder Gefriervorrichtungen, welche zu den meisten Schlittenmikrotomen geliefert werden, oder eigene Instrumente benutzen. Ich ziehe das einfachste Gefriermikrotom von Jung Heidelberg allen anderen vor.

zur Erhaltung des Blutes, vortheilhaft, diese Scheiben zunächst für 24 oder auch nur für wenige Stunden in Müller'sche Flüssigkeit einzulegen. Die von dem Mikrotom abgenommenen Schnitte legt man in $\frac{3}{4}$ proc. Kochsalzlösung oder in ganz dünne Müller'sche Flüssigkeit, in welcher sie sich weniger leicht verkrümmen und zusammenrollen und aus welcher man sie, da sie ein wenig consistenter werden, leichter herausnehmen und in Farbelösungen bringen kann. Es lässt sich nicht immer vermeiden, dass Luftblasen in den Schnitten eingeschlossen sind; am leichtesten vermeidet man sie, und am besten schneidet man überhaupt, wenn man die Abkühlung der Scheiben nicht zu weit treibt, sondern schneidet, sobald dieselben soeben fest geworden sind. Sollten sie zu hart gefroren sein, so kann man den obersten Schichten durch vorsichtiges Anhauchen die geeignete Consistenz geben. Einbringen der Schnitte in frisch ausgekochtes, aber wieder abgekühltes Wasser bewirkt schnellen Schwund der Luftblasen durch Resorption. Vollständig gehärtete Präparate, mögen sie mit Alkohol oder mit Müller'scher Flüssigkeit behandelt worden sein, kann man durch Auswässern zum Schneiden mit dem Gefriermikrotom geeignet machen.

Bei den Mikrotomen für gehärtete Präparate kann das zu zerschneidende Stück, wenn es gross genug ist und Druck vertragen kann, direct in der Klemme des Instrumentes befestigt werden, man kann es aber auch, um es vor dem directen Druck der Klemme zu schützen, zwischen zwei Stückchen gehärteter Leber, am besten Amyloidleber, fassen, welche auch mit Vortheil bei dem Schneiden mit dem Rasirmesser zum Einklemmen kleiner oder dünner Präparate (vom Darm, serösen Häuten etc.) benutzt werden kann. Man macht einen tiefen Einschnitt, bringt das Präparat da hinein und drückt dann die Leberstücke mit der Hand zusammen, wodurch das dazwischenliegende Präparat festgehalten wird. Wenn man in solchem Falle die Leber fest mit einem Faden umwindet, kann man das Präparat auch in das Mikrotom einklemmen. Eine andere Zubereitung dünner Gewebstheile zum Mikrotomiren besteht darin, dass man auf ein gutes nicht rissiges Korkstück dicke Gummilösung oder flüssigen Leim aufträgt, das vorher ausgewässerte Präparat auflegt und den durch eine Bleikugel beschwerten Kork nun mit dem Präparate nach oben in starken Alkohol eintaucht, welcher die Leim- oder Gummilösung schnell härtet und damit das Gewebstückchen befestigt, von dem man nun leicht Flachschnitte abnehmen kann. Um von solchen dünnen Präparaten Querschnitte machen zu können, ist es nothwendig, dieselben in eine bei mässig erhöhter Temperatur flüssige, bei gewöhnlicher Temperatur aber erstarrende Masse einzubetten. Diese Einbettungsmassen müssen auch für zarte, keinen stärkeren Druck vertragende Präparate zur Verwendung kommen, sowie für solche, welche, wie die Lunge, sehr porös sind oder bei welchen es auf die Herstellung äusserst feiner Schnitte ankommt.

Am meisten ist die Einbettung in Paraffin im Gebrauch, von welchem die Sorte mit dem Schmelzpunkt bei ca. 54° C. am geeignetsten ist. Um es recht geschmeidig zu machen, kann man es 5—6 Stunden kochen. Das einzubettende Prä-

parat muss zunächst durch absoluten Alcohol vollkommen wasserfrei gemacht werden, dann wird es am besten in Xylol so lange (bis 24 Stunden) eingelegt, bis es vollkommen durchsichtig zu Boden gesunken ist. Bei zarten Objecten ist es vorthellhaft, zuerst schon gebrauchtes, also alcoholhaltiges, dann erst reines Xylol zu verwenden. Nunmehr kann man, wenn man möglichst rasch arbeiten will, das Präparat sofort in geschmolzenes Paraffin bringen (ich verwende dazu Vogelfutternäpfchen), in welchem man dasselbe im Brütöfen bei constanter Temperatur von 55–58° C. (so dass das Paraffin immer flüssig bleibt) je nach der Grösse $1\frac{1}{2}$ –2 Stunden oder noch länger stehen lässt. Nur vollkommen gut fixirte und gehärtete Präparate vertragen längere Erwärmung, aber auch sie gehen zu Grunde, sobald die Temperatur 60° C. überschreitet. Man darf daher auch die Präparate nicht mit flüssigem Paraffin von unbekannter Temperatur übergiessen, sondern muss warten, bis dasselbe die angegebene Temperatur des Brutofens hat. Eine noch sicherere Durchtränkung erreicht man, wenn man die Präparate aus dem Xylol zuerst in eine Lösung von Paraffin in Xylol und nach einigen bis 24 Stunden erst in das reine geschmolzene Paraffin bringt. Die Xylol-Paraffinlösung fertigt man an, indem man fein geschabtes Paraffin mit Xylol vorsichtig bis zu völliger Lösung erwärmt, erkalten lässt und die dann übrig bleibende Flüssigkeit abgiesst.

Nachdem das Präparat genügend durchtränkt ist, giebt man ihm in dem Näpfchen die richtige Lage, indem man diejenige Seite, von welcher geschnitten werden soll, in die Mitte des Näpfchenbodens legt und lässt nun das Paraffin erkalten. Man kann auch in ein neues Näpfchen erst eine dünne Schicht Paraffin giessen, dann, sobald dieses fest, aber noch nicht ganz hart geworden ist, das Präparat in der gewünschten Lage eindrücken und nun erst mit flüssigem Paraffin das Näpfchen füllen, oder man macht sich aus starkem Papier (Visitenkarten) kleine viereckige Kästchen, in denen man das Präparat mit feinen Insectennadeln in der gewünschten Lage halten kann.

Sobald das Paraffin an der Oberfläche erstarrt ist, bringt man die Gefässe in recht kühles Wasser, da es vorthellhaft ist, wenn die völlige Erstarrung recht schnell vor sich geht. Ist diese eingetreten, so entfernt man das Papierkästchen, bezw. nimmt man die Masse mit einem erwärmten Messer aus dem Glasnäpfchen heraus und schneidet so viel Paraffin fort, dass ein in die Klammern der Microtome passender Würfel entsteht. Kleine oder dünne Objecte können auch auf den Paraffintisch der Microtome angeschmolzen werden. Die Paraffinwürfel kann man beliebig lange in Alcohol aufbewahren. Vor dem Schneiden thut man gut, die Einbettungsmasse nach oben hin so zuzuspitzen, dass die obersten Partien des eingeschmolzenen Präparates hervorragen; es bleibt dann nicht so viel Einbettungsmasse an den Schnitten hängen und dieselben rollen sich weniger leicht zusammen. Man kann trocken schneiden, ich ziehe es aber vor, während des Schneidens das Messer sowie die Oberfläche des Präparates stets mit Alcohol zu befeuchten. Es geschieht das mit demselben Pinsel, durch dessen leichtes Auflegen auf den entstehenden Schnitt das Zusammenrollen desselben verhütet wird. Die Schnitte kommen am besten in Alcohol und können nun ganz in der gewöhnlichen Weise gefärbt werden, d. h. es ist bei den gewöhnlichen Arbeiten weder nöthig, die Schnitte aufzukleben, noch das Paraffin zu entfernen, sondern man bringt sie, wie sie da sind, in die Farblösungen hinein und sorgt höchstens, wenn sie nicht untertauchen wollen, durch ein aufgelegtes Fliesspapierstückchen dafür, dass sie allseitig von der Farbflüssigkeit benetzt sind. Man muss wohl die Farben etwas länger einwirken lassen, als auf paraffinfreie Stücke, allein die Färbungen gelingen vollkommen gut. Erst wenn die Schnitte entwässert sind, wird das Paraffin in Xylol aus ihnen entfernt. Wünscht man in Glycerin zu untersuchen, so wird der Schnitt vor oder nach dem Färben in absolutem Alcohol entwässert, in Xylol vom Paraffin und dann wieder in absolutem Alcohol vom Xylol befreit. Von da kann er direct in Glycerin kommen.

Andere viel benutzte Einbettungsmassen, welche den Vortheil bieten, dass sie durchscheinend sind und dass man sie aus den Schnitten für gewöhnlich nicht zu entfernen braucht, sind das Celloidin und das Photoxylin. Man schneidet das in Tafelform im Handel vorkommende Celloidin in kleine Stückchen und löst dieselben in einer Mischung von Alcohol und Aether (nach Huber 6 Theile Schwefeläther von 0,720 spec. Gewicht und 1 Theil Alcohol rectificat. von 0,842 spec. Gew.). Man macht sich eine dünnflüssigere und eine dickflüssigere Lösung. Die einzubetten-

den Präparate werden für 24 Stunden in die gleiche Alkohol-Aethermischung gelegt, dann 24 Stunden lang in die dünne Celloidinlösung. Nun kann man sie entweder mit der dicken Lösung auf Kork aufkleben, wobei es sich empfiehlt, zarte Präparate ganz in Celloidin einzuhüllen, oder man bringt die Präparate in ein Papierkästchen oder einen Glasnapf, übergiesst sie mit der dicken Lösung und lässt sie lose zugedeckt stehen, bis durch allmähliches Verdampfen des Aethers das Celloidin festgeworden ist. In gleicher Weise lässt man auch das Celloidin auf dem Kork festwerden. Zur weiteren Conservirung benutzt man 50—70proc. Alkohol, welcher auch beim Schneiden zur Befeuchtung des Messers verwandt wird. Absoluter Alkohol ist zu vermeiden, weil er das Celloidin löst. Dasselbe gilt für Nelkenöl, weshalb man Origanumöl oder Xylol, in welchem aber die Schnitte leicht schrumpfen, zum Aufhellen benutzt. Um auch beim Entwässern (s. unten) den absoluten Alkohol zu vermeiden, kann man dasselbe nach Weigert mit Anilinöl vornehmen, welches seinerseits durch Xylol entfernt wird.

Die Einbettung in Photoxylin, einen der Watte ähnlich sehenden Körper, der sich sehr leicht löst, geschieht in gleicher Weise.

Von grosser Wichtigkeit für den Ausfall der mikroskopischen Präparate ist die Wahl der Zusatzflüssigkeiten. Bei an sich flüssigen Körpern bedarf es ja häufig gar keines weiteren Zusatzes, bei den übrigen wird man in den meisten Fällen, besonders wenn es sich um die Untersuchung gröberer pathologischer Veränderungen handelt, mit gewöhnlichem Wasser auskommen; bei allen feineren Untersuchungen aber und vor Allem, wenn Blut dabei eine Rolle spielt, müssen bei der frischen Untersuchung sogenannte indifferente Flüssigkeiten benutzt werden, seien es solche, welche im Körper präformirt sind (Humor aqueus, Serum etc.) oder künstlich bereitete, von denen eine 0,6 bis 0,7proc. Kochsalzlösung, die man sich ja leicht in Vorrath halten kann, für die meisten Fälle ausreicht. Sehr gute Dienste leistet in vielen Fällen, wo man es z. B. mit sehr gebrechlichen Zellen zu thun hat, das Jod, welches alle protoplasmatischen Theile schnell erhärtet, oder auch, aus demselben Grunde, eine dünne (0,1 pCt.) Lösung von Osmiumsäure. Da die Jodlösung auch als Reagenz vielfach in Gebrauch gezogen werden kann, so hält man sich eine Lösung von 1 Theil Jod und 3 Theilen Jodkalium in 100 Theilen Wasser vorrätig, die, um als blosse Zusatzflüssigkeit benutzt zu werden, entsprechend verdünnt werden muss (hellgelb). Gefärbte frische Präparate werden meist in Glycerin oder in eine 50proc. Lösung von Kali aceticum gelegt, weil darin die nicht gefärbten Theile sich aufhellen, wodurch natürlich die gefärbten um so deutlicher hervortreten. Dasselbe geschieht mit den Schnitten von gehärteten Präparaten, bei welchen aber eine noch bessere Aufhellung erreicht wird, wenn man dieselben in Balsam oder Harz einbettet. Zu diesem Zwecke müssen dieselben vollkommen wasserfrei gemacht werden, was man durch Einlegen in absoluten Alkohol erreicht. Aus diesem bringt man dieselben in ein Oel (Cedern-, Origanum-, Bergamott-, Nelkenöl) oder in Xylol, bis sie ganz durchsichtig geworden sind, dann erst werden sie in Canadabalsam, der in Xylol gelöst ist, oder in Dammarharz (Dammar, Terpenthin, Benzin zu gleichen Theilen, Mischen, Erwärmen, Abgiessen) eingelegt. Die früher mehr geübte Methode der Untersuchung in Glycerin ist jetzt immer mehr abgekommen, seit man gelernt hat, die verschiedensten Bestandtheile der Präparate zu färben und dadurch besser sichtbar zu machen.

Die in Balsam oder Harz eingebetteten Präparate können ohne weiteres aufbewahrt werden, die in Glycerin oder Kali aceticum liegenden müssen noch mit einem Rand von Balsam umzogen werden, der halb auf das Deckgläschen, halb auf den Objektträger reicht.

Um die Zusammensetzung mikroskopischer Präparate besser erkennen zu können, ist es besonders bei frischen Präparaten oft von Vorthail, künstliche Veränderungen hervorzurufen, wodurch dieses oder jenes Gebilde besser hervortritt oder wobei gewisse eintretende Veränderungen die Anwesenheit dieses oder jenes Körpers anzeigen. Man benutzt zu diesem Zwecke chemische Flüssigkeiten, Reagentien. Eines der wichtigsten, besonders wegen ihrer aufhellenden Wirkung auf das Bindegewebe und ihrer, Schrumpfung und dadurch deutlicheres Hervortreten veranlassenden Wirkung auf die Kerne, ist die Essigsäure, welche man als wasserfreie (Eisessig) und verdünnte (1—5 pCt.) vorräthig halten sollte. Auch ihre coagulirende Wirkung auf Mucin ist von Wichtigkeit. Ebenfalls wichtig, besonders für den Nachweis von Fettkörnchen, welche sich (ebenso wie die Schizomyceten) nicht verändern, während alle weichen Gewebe ausser den elastischen stark aufquellen und durchsichtig werden, ist die Kali- oder Natronlauge, welche man zu dem angegebenen Zwecke in verdünnten (1—2 proc.) Lösungen benutzt. In stärkerer Concentration (33—35 pCt.) sind sie zum Isoliren von zelligen Elementen (z. B. glatten Muskelzellen) zu gebrauchen. Endlich muss auch eine dünnere (5—10 proc.) Lösung von Salzsäure vorhanden sein, mittelst deren man Kalksalze zur Auflösung bringt; man kann dazu auch den bei den Farbstoffen zu erwähnenden Salzsäure-Alkohol (1 Theil Salzsäure auf 100 Theile 70 proc. Alkohol) benutzen. Die Anwendung dieser Reagentien geschieht am besten so, dass man zu dem fertigen Präparate von der einen Seite des Deckgläschens her einen oder nacheinander mehrere Tropfen davon zufließen lässt, während man mit einem Stückchen Fliesspapier an der anderen Seite die Flüssigkeit unter dem Deckgläschen immer wieder wegsaugt. Man kann auf diese Weise die Art der Wirkung des betreffenden Reagens Schritt für Schritt unter dem Mikroskope verfolgen. Aber freilich lässt sich diese Methode nur dann anwenden, wenn durch den erzeugten Strom die Präparate nicht fortgeschwemmt werden können; im entgegengesetzten Falle muss man sich begnügen, einen Tropfen des Reagens an die Seite des Deckgläschens zu bringen und ihn langsam diffundiren zu lassen (man nimmt in diesem Falle die Concentration etwas stärker) oder man muss auf die Beobachtung der Genese der reagentiellen Veränderungen verzichten und das Präparat von vornherein in einem Tropfen des Reagens zubereiten.

Ein unentbehrliches Hülfsmittel für die mikroskopische Untersuchung ist die Anwendung von Färbemitteln*). Ihr Vorthail besteht nicht nur darin, dass man mittelst derselben einzelne Bestandtheile der Prä-

*) Es giebt jetzt allerwärts, besonders in den Universitätsstädten, Handlungen mit mikroskopischen Utensilien und Farbstoffen; eine sehr empfehlenswerthe Bezugsquelle ist Dr. G. Grübler, physiol.-chemisches Laboratorium in Leipzig, Dufourstr. 17.

parate durch Färbung vor den übrigen ungefärbt oder weniger gefärbt erscheinenden Theilen hervorheben kann, sondern auch darin, dass manche Farbstoffe auf gewisse Bestandtheile der Präparate gradezu als chemische Reagentien wirken. Durch Combination verschiedener Farbstoffe, welche zu verschiedenen Bestandtheilen Affinität besitzen, kann der prächtigste Farbeffect erzielt und damit die Zusammensetzung der Präparate auf's klarste vor Augen geführt werden.

Ganz gewaltige Fortschritte hat in neuerer Zeit die Färbetechnik durch die Einführung der Anilinfarben gemacht. Dieselben werden in wässriger oder wässrig-alkoholischer Lösung angewandt.

Am besten hält man sich concentrirte alkoholische Lösungen vorrätzig, welche dann zum Gebrauche mit soviel destillirtem Wasser versetzt werden, dass man eine 1—2 proc. Farbstofflösung bekommt. Für viele Fälle ist es besser, statt des destillirten Wassers eine durch Schütteln und nachheriges Filtriren durch ein feuchtes Filter hergestellte Lösung von Anilinöl in Wasser zu benutzen. Die zu färbenden Schnitte bringt man am besten aus absolutem Alkohol direkt in die Farblösungen, wobei sie durch den verdunstenden Alkohol auf der Oberfläche der Flüssigkeit ausgebreitet werden. Man muss daher darauf achten, dass sie nach Abdunsten des Alkohol untertauchen, was man durch Ueberlegen eines Stückchens Fliesspapier befördern kann. Es empfiehlt sich, nicht mehr wie 2 bis 4 Schnitte auf einmal in die Farbe zu bringen. Deckglaspräparate lässt man entweder auf der Farbflüssigkeit mit der Präparatenseite nach unten schwimmen, oder man hält sie mittelst einer Pincette mit der Präparatenseite nach oben horizontal und lässt mittelst einer Pipette einige Tropfen Farbflüssigkeit auftropfen. Da alle Anilinfärbungen in der Wärme schneller vor sich gehen, so kann man die Uhrgläschen oder Blechschälchen, in welchen sich die Farbflüssigkeiten mit den Präparaten befinden, über einer Flamme erwärmen, doch darf dies nicht länger geschehen, als bis die Flüssigkeit anfängt zu dampfen.

Die Anilinfarben färben in der Regel zunächst alle Bestandtheile der Präparate. Bringt man diese aber nach Abwaschen in destillirtem Wasser in absoluten Alkohol, so werden bei den basischen Anilinfarben die meisten Bestandtheile derselben wieder entfärbt, nur die Kerne und viele Bakterien behalten ihre intensive Farbe. In Anbetracht der dominirenden Rolle, welche die Bakterien in der neueren Pathologie spielen, soll nachher noch Genaueres über ihre Färbung mitgetheilt werden. Jetzt will ich nur noch kurz die wichtigsten und gebräuchlichsten Anilinfarben aufführen.

Ein für die Färbung mancher frischer Präparate sehr brauchbarer Farbstoff ist das Methylviolett, welches schon in 0,1 proc. wässriger Lösung die Zellkerne in wenigen Minuten blau färbt. Hauptsächlich wichtig ist aber dieser Farbstoff dadurch, dass er amyloid degenerirte Gewebe schön rosaroth, nicht amyloide aber blau färbt. Eine gute Kernfärbung erzielt man, wenn man die Schnitte stark färbt und dann in (1 proc.) Salzsäure-Alkohol oder in 1—2 proc. Essigsäure so lange auswäscht, bis sie eine hellblaue Färbung angenommen haben. Nun spült man in destillirtem Wasser ab und untersucht in Kali aceticum, nicht in Glycerin, welches die blaue Farbe allmählich auszieht. Gehärtete Präparate färben sich weniger gut als frische.

In der Wirkung auf Amyloidsubstanz kommt Gentianaviolett dem vorigen gleich, ja es ist für gehärtete Präparate vorzuziehen. In salzsaurem Alkohol ausgewaschene, dann in absolutem kurze Zeit entwässerte und in Oel und Damar eingelegte Schnitte von Amyloidlebern gaben mir gute Bilder. An frischen Präparaten zieht der absolute Alkohol hier wie bei der Färbung mit Methylviolett die Farbe schnell aus. Gentianaviolett eignet sich ausserdem vortrefflich zur Färbung vieler Bakterien, wobei es hauptsächlich mit Anilinölwasser (1 : 10) benutzt wird (Ehrliche'sche Lösung). Dahlia wirkt ähnlich.

Methylgrün ist besser als die violetten Farben zur Amyloiduntersuchung geeignet, wenn man bei künstlicher Beleuchtung arbeiten muss. Es färbt die Amyloidsubstanz ebenfalls roth, die nicht amyloiden Theile aber grün und giebt ausserdem noch manche andere Farbentöne.

Ein sehr schöner Farbstoff ist das Methylenblau, welches gleichfalls ein hervorragendes Pilzfärbemittel ist und sich ausserdem seiner lichten Farbe wegen gut zu Doppelfärbungen mit rothen Farbstoffen eignet. Weitere Vorzüge desselben sind, dass die Präparate sich nicht leicht darin überfärben, und dass es schon für sich allein unter gewissen Verhältnissen Doppelfärbungen giebt. Origanumöl ist zu vermeiden, da es die Farbe auszieht. Eine Universalfarbe für Bakterien ist die Löffler'sche Methylenblaulösung: concentr. alkoh. Methylenblau 30 g, wässrige Kalilösung (1 : 10 000) 100 g. Auch wird Sahli's Boraxmethylenblau gelobt: 24 ccm wässrige Methylenblaulösung, 16 ccm 5 proc. Boraxlösung, 40 ccm dest. Wasser, gekocht, nach eintägigem Stehen filtrirt. Die in Alkohol ausgewaschenen Schnitte geben in Nelkenöl noch Farbe ab. Ich lasse das Methylenblau gern in Verbindung mit Eosin (als Eosin-Alkohol, s. unten) verwenden.

Einer vielseitigen Verwendung sind die braunen Farbstoffe, Bismarckbraun und Vesuvin, fähig. Sie können bei frischen Präparaten sehr gut verwandt werden und bieten den Vortheil, dass man die Präparate in Glycerin einbetten kann; Kali aceticum ist zu vermeiden. Von allen Anilinfarbstoffen ist Vesuvin meines Wissens der einzige, welcher mit salzsaurem Alkohol in den Zellkernen fixirt werden kann.

Die Zahl der in Gebrauch genommenen rothen Anilinfarben ist sehr gross. Es befinden sich darunter vortreffliche Kernfärbemittel, Magdala, Safranin etc., und das am längsten bekannte Fuchsin findet in der Pilzfärbetechnik hervorragende Verwendung, besonders in Form der Ziehl'schen Carbolsäure-Fuchsinlösung: Fuchsin 1 g, 5 proc. Carbolsäurelösung 100 ccm, Alkohol 10 ccm. — Ein seiner chemischen Constitution nach von den übrigen verschiedener rother Anilinfarbstoff (Farbsäure), das Eosin, findet weniger für sich allein, als in Verbindung mit Kernfärbemitteln Anwendung, da es die übrigen Bestandtheile diffus roth färbt; insbesondere giebt es auch den Blutkörperchen eine schöne kupferrothe Farbe. Man kann zur Doppelfärbung das Eosin mit anderen Farbstoffen mischen oder von einer concentrirten alkoholischen Eosinlösung dem zur Entwässerung der Präparate benutzten absoluten Alkohol je nach Wunsch ganz wenig oder etwas mehr zusetzen.

Neben den Anilinfarben sind auch noch einige ältere Farbstoffe im Gebrauch, unter welchen insbesondere das Carmin hervorgehoben zu werden verdient. Ich benutze seit Jahren in ausgedehntester Weise das durch die Einfachheit seiner Herstellung, wie durch seine ausgezeichnete kernfärbende Kraft gleich empfehlenswerthe Lithioncarmin. Man bereitet sich eine kaltgesättigte wässrige Lösung von Lithion carbonicum, welche man Jahre lang conserviren kann. In dieser löst sich Carminpulver in fast beliebigen Quantitäten ohne weiteres auf; die Lösung braucht nicht filtrirt zu werden und verdirbt nicht, doch hat es sich als vortheilhaft herausgestellt, die Lösung aufzukochen. Je nach der Güte des Carmins benutzt man eine 2,5 bis 5 proc. Lösung, welche in wenigen Minuten jedes frische oder in Alkohol gehärtete, sowie die meisten in Chromsäure oder chromsauren Salzen conservirten Präparate diffus färbt. Um Kernfärbung zu erhalten, spült man die Präparate sofort (ohne sie vorher in Wasser zu bringen) in Salzsäure-Alkohol (1 Theil Salzsäure in 100 Theile 70 proc. Alkohol) ab oder legt sie für einige Zeit hinein und kann sie nun in Wasser oder Glycerin oder nach Entwässerung in absolutem Alkohol, in Oel (Xylol) und Balsam oder Harz untersuchen. Der Umstand, dass man die Präparate für kurze Zeit der dünnen Salzsäurelösung aussetzen muss, fällt für gehärtete Präparate gar nicht in's Gewicht, für frische muss die Aufquellung des Bindegewebes, Fibrins etc. in Rechnung gezogen werden. Will man dies vermeiden, so kann man sich des

Alauncarmins bedienen, welcher derart bereitet wird, dass man 2 g Carmin mit 100 ccm einer 5—8 proc. Alaunlösung 20—30 Minuten lang kocht und dann nach dem Erkalten filtrirt. Die vorher ausgewässerten Schnitte bleiben 5—10 Minuten in der Farbe liegen und werden dann in Wasser abgewaschen. Die Färbung ist violettroth; Ueberfärbung tritt selbst bei langem Liegen nicht ein.

Eine noch viel vorzüglichere Farbe, welche neben rother Kernfärbung eine gelbe Färbung verschiedener Gebilde (Horngebilde, Muskeln, Fibrin, vieler hyalinen Massen) gleichzeitig gibt und welche frische sowie in Alkohol oder Chromsäure oder chromsauren Salzen gehärtete Präparate gleichmässig gut färbt, ist das Pikrocarmin, eine Vereinigung von Carmin und Pikrinsäure. Seine Herstellung ist mit Hilfe des Lithioncarmin höchst einfach, denn man hat nur nöthig, ein gewisses Quantum Lithioncarmin mit einem gewissen Quantum kaltgesättigter wässriger Pikrinsäurelösung langsam unter Schütteln zu vermischen. Die ganz klar bleibende Lösung kann ohne weiteres benutzt werden und hält sich beliebig lange unverändert. Die Menge der zuzusetzenden Pikrinsäure richtet sich ganz nach der Concentration der Carminlösung; ich benutze jetzt eine Lösung von 1 Theil 2,5 proc. Lithioncarmin und 2—3 Theilen kaltgesättigter wässriger Pikrinsäurelösung. Sollte man bei dem Gebrauche finden, dass die eine oder die andere Farbe zu sehr vorwiegt, so kann man beliebig viel von der zurücktretenden der Lösung noch zusetzen. Die Behandlung der Schnitte hat ganz wie bei Lithioncarminfärbung zu geschehen. Es ist dabei zu beachten, dass die gelbe Pikrinfärbung im Salzsäure-Alkohol mit der Dauer seiner Einwirkung schwächer wird und dass sie in absolutem Alkohol allmählich gänzlich zerstört wird; man darf deshalb die Schnitte nicht länger als unbedingt nöthig ist, in dem Alkohol lassen oder muss diesem etwas in absolutem Alkohol gelöste Pikrinsäure zusetzen. Diese Maassnahme genügt auch schon allein, um eine Doppelfärbung zu erzielen. Ueber die Verwendung des Lithioncarmin und Pikrolithioncarmin zu Doppelfärbungen bei Pilzuntersuchungen s. nachher. Legt man Werth darauf, die Salzsäureeinwirkung zu vermeiden, so kann man sich Pikrocarmin nach folgender Vorschrift von Stöhr bereiten:

1 g Carmin wird mit 5 ccm Liq. ammon. caustici und 50 ccm Aqua destillata gelöst; dazu kommen nach 5 Minuten unter fortwährendem Umrühren 50 ccm gesättigte wässrige Pikrinsäurelösung. Man lässt die Mischung 2 Tage lang in einem offenen Gefässe stehen und filtrirt dann. Um Schimmelbildung zu vermeiden, setzt man nach Unna einen Tropfen Chloroform zu.

Das eine blaue Färbung erzeugende Haematoxylin, der Farbstoff des Compeche-Holzes, ist wegen seiner etwas düsteren Färbung gegenüber den Anilin- und neueren Carminfarben etwas in den Hintergrund getreten, doch wird es immerhin als gutes Kernfärbemittel noch geschätzt und besonders in Verbindung mit Eosin angewandt. Eine vortreffliche Farbe ist das von Ehrlich angegebene saure Haematoxylin, dessen Hauptvorteile derselbe in seiner Unveränderlichkeit, der scharfen Kernfärbung, der geringen Neigung zur Ueberfärbung und der Möglichkeit, es mit den verschiedenartigsten Farbstoffen zu combiniren, sieht. Unter diesen Combinationen ist insbesondere diejenige mit Eosin zu erwähnen. Die Zubereitung geschieht folgendermassen:

5 g reines Haematoxylin werden in 300 ccm absolutem Alkohol gelöst; dazu kommen 300 ccm Glycerin und ebensoviel destillirtes Wasser, welche mit Alaun gesättigt sind. Dazu endlich 15—25 ccm Eisessig. Man lässt die Flüssigkeit einige Tage an einem hellen Orte stehen. Um Eosin-Haematoxylin zu erhalten, setzt man 100 ccm dieser Lösung ca. 15 ccm einer 1 proc. wässrigen Eosinlösung zu.

Sehr empfehlenswerth ist auch das Delafield'sche Haematoxylin: 4 g cryst. Haematoxylin werden in 25 ccm starkem Alkohol gelöst und 400 ccm einer gesättigten Lösung von Ammoniakalaun zugesetzt. Man lässt 3—4 Tage in offener Flasche, der Luft und dem Licht ausgesetzt, stehen, filtrirt dann und setzt je 100 ccm Glycerin und Methylalkohol zu. Man lässt wieder stehen, bis die Farbe dunkel geworden ist, filtrirt und bewahrt in einer gut geschlossenen Flasche auf. Zum Gebrauche kann man die Farbflüssigkeit mehr oder weniger verdünnen und dementsprechend in einigen Minuten oder Stunden oder nach 1 bis 2 Tagen eine Färbung erzielen. Man wäscht die Schnitte in Brunnenwasser aus.

Es sei endlich noch der Jodjodkaliumlösung gedacht, welche ebenfalls als Färbemittel für Amyloid und Glycogen gebraucht wird. Schnitte von frischen oder

gehärteten amyloiddegenerirten Organen werden in der früher angegebenen Jodlösung gefärbt, wobei amyloide Theile mahagoniroth, gelbroth, nicht amyloide hellgelb erscheinen. Nach Abspülen in Wasser Untersuchung in Glycerin. Die Farben sollen sich an aufbewahrten Präparaten erhalten, wenn man statt in reinem Alkohol in Jodtinctur, der 3—4 Theile absoluten Alkohols zugesetzt wurden, entwässert und in Origanumöl aufhellt und aufhebt. Für Glycogenuntersuchung verwendet man nach Ehrlich eine syrupdicke Lösung von Gummi arabicum in Jodjodkaliumlösung. Trockenpräparate von Eiter etc. Diabetischer werden direct mit einem Tropfen Jodgummi auf den Objektträger gebracht, Schnitte von in Alkohol gehärteten Präparaten ebenso. Die Präparate conserviren sich. Amyloidpräparate können in gleicher Weise zubereitet werden.

Bei der grossen Wichtigkeit, welche die Untersuchungen betreffend die Anwesenheit von Bakterien in Flüssigkeiten und Geweben des Körpers beanspruchen, will ich über die Methoden des Nachweises derselben genauere allgemeine Angaben machen, wobei die Koch'schen Tuberkelbacillen zum Schluss besonders besprochen werden müssen, da sie sich von den übrigen Formen, so weit bis jetzt festgestellt ist, verschieden verhalten. Besondere Färbemethoden für andere Bakterien werden an geeigneten Stellen, die aus dem Register zu ersehen sind, später angegeben werden.

Sollen Schizomyceten in Flüssigkeiten irgend welcher Art untersucht werden, so wird die früher beschriebene Deckglastrocknemethode angewandt. Dabei empfiehlt Günther, die Trockenpräparate nach dem Durchziehen durch eine Flamme und vor dem Färben in 1—5 proc. Essigsäurelösung abzuspülen, weil dabei ein grosser Theil des Plasmas heruntergespült wird, so dass die Präparate klarer werden. Auf seit langer Zeit trocken conservirte Deckglaspräparate wirkt die Essigsäure nicht mehr ein, man kann aber durch Behandlung mit 2—3 proc. wässriger Pepsinlösung den gewünschten Erfolg erzielen.

Wenn es sich darum handelt, die Vertheilung von Organismen in dem Gewebe, die An- oder Abwesenheit derselben an bestimmten Gewebspartien, die Art ihrer Entwicklung im Gewebe etc. zu untersuchen, kurzum, wenn feinere histologische Verhältnisse in Frage stehen, sowie wenn es sich um den Nachweis einzelner Organismen im Gewebe handelt, dann müssen mit Aufbietung aller technischen Hilfsmittel feinste Schnitte hergestellt werden, welche in der geeigneten Weise zu färben sind. Die Mehrzahl der Bakterien nimmt begierig die basischen Anilinfarbstoffe auf und hält dieselben ebenso wie die Kerne auch in absolutem Alkohol fest. Allerdings färben sich nicht alle Schizomyceten in jeder Anilinfarbe gleich gut, sondern manche haben Vorliebe für diese, andere für jene Farbe. Man färbt deshalb in der als am günstigsten bekannten Farbe oder, wenn es sich um unbekannte Organismen handelt, in einer braunen, blauen und violetten Farbe, wäscht dann in absolutem Alkohol aus, bis keine Farbwolken mehr vom Schnitt abgehen, hellt in Oel oder Xylol auf und legt in Harz oder Balsam ein. Dann sind die Zellkerne und die meisten Schizomyceten in gleichem Sinne gefärbt. Um nun den Kernen eine andere Farbe zu geben, so dass nur die Schizomyceten mit der Anilinfarbe gefärbt erscheinen, hat Weigert angegeben, zuerst in 1 proc. wässriger Lösung von Gentiana zu färben, mit absolutem Alkohol auszuwaschen, in Wasser

abzuspülen und dann für längere Zeit in Carmin zu legen. Dieses verdrängt dann die Anilinfarbe aus den Kernen, nicht aus den Bakterien, so dass diese dann blau, die Kerne roth in den Präparaten erscheinen. Ich habe z. B. von Klappen mit diphtheroider Endocarditis die schönsten Präparate auf die Weise erhalten, dass ich Pikro-Lithioncarmin zum Nachfärben benutzte und wie gewöhnlich in salzsaurem Alkohol auswusch. Die Organismen geben aber meist die Anilinfarbe dann ab, und so ist es besser, erst mit Lithioncarmin und dann nur kurze Zeit in Gentiana (nicht Methylenblau) zu färben. Bei einer Anzahl von Bakterien erhält man sehr schöne Doppelfärbungen, wenn man nach vorgängiger Carminfärbung die Gram'sche Methode anwendet, welche auch für sich allein sowohl bei Schnitten wie bei Deckglaspräparaten zur Verwendung kommen kann, wenn man ausschliesslich Bakterienfärbung haben will. Sie besteht darin, dass man die in absolutem Alkohol liegenden Schnitte in Anilinölwasser-Gentiana färbt, dann für 2—3 Minuten in Jodjodkaliumlösung (1 Jod, 2 Jodkalium, 300 Wasser) bringt, in absolutem Alkohol (nach Bedürfniss mehrmals) ausspült, in Nelkenöl oder Xylol aufhellt und in Balsam einlegt. Noch besser ist die von Kühne angegebene Modification: Färbung 5 Minuten in gleichen Theilen Hexamethylviolettlösung (1 g zu 90 g Aq., 10 g Alkohol) und 1proc. Lösung von kohlsaurem Ammoniak; Abspülen in Aq., 2—3 Min. in Jodjodkaliumlösung, Abspülen in Aq., Ausziehen des Farbstoffs in Fluoresceinalkohol (1,0 gelbes Fluorescein [S] auf 50,0 Alkoh.), Anilinöl, Cedernöl, Xylol.

Die Gram'sche Färbung kann zur Differentialdiagnose für verschiedene Bakterien benutzt werden, da sich nicht alle färben lassen; es färben sich z. B. die Eiterkokken, Erysipel- und Fränkel'schen Pneumoniokokken, die Milzbrand-, Lepra- und Tuberkelbacillen, auch der Strahlenpilz (*Aktinomyces*), es entfärben sich aber mit den Zellkernen die Gonokokken, die Typhus-, Rotz- und Pneumoniebacillen, die Cholera-vibrien, die *Recurrentis*-Spirochäten u. a.

Zur Untersuchung der gefärbten Schizomycetenpräparate ist es von grösstem Vortheil, nach Koch's Vorgang einen Beleuchtungscondensor zu benutzen, das ist eine unter dem Objektisch des Mikroskopes angebrachte Convexlinse, welche mit dem Planspiegel eine so diffuse Beleuchtung der Präparate bewirkt, dass die bei gewöhnlicher Beleuchtung hervortretenden dunklen Contouren der Structurbestandtheile (Structurbild) gänzlich verschwinden und nur die gefärbten Bestandtheile leuchtend hervortreten (Farbenbild). Es ist vortheilhaft, wenn wie bei dem Abbe'schen Condensor unter der Linse noch eine Blende mit verschiedener Oeffnung vorgeschoben werden kann, weil man dann nach Belieben das Structurbild erscheinen und verschwinden lassen kann, doch kann auch schon jede einfache Convexlinse, welche man sogar an einer Scheibenblende anbringen kann, von grösstem Vortheil sein. Wenngleich man mit Hülfe des Condensors auch in Glycerin liegende Präparate genau durchmustern kann, so ist es doch für Schnitte wenigstens besser, sie in Harz oder Balsam einzuschliessen.

Abweichend von den übrigen bis jetzt bekannten Schizomyceten (die Leprabacillen allein ausgenommen) verhalten sich die Koch'schen Tuberkelbacillen gegen die Anilinfarbstoffe. Nicht nur behalten sie, in alkalischer Methylenblaulösung gefärbt, dann in wässrige Vesuvinslösung übertragen, die erste Farbe, während Gewebe und andere Bakterien die braune annehmen (R. Koch), sondern sie behalten auch die einmal angenommene Farbe, wenn sie nachher mit Säure behandelt werden, worin die übrigen Bakterien und die Gewebstheile sich entfärben. Ehrlich hat zuerst 33proc. Salpetersäure angewandt, später ist das gleiche Resultat mit anderen Mineralsäuren erzielt worden.

Ich habe schon vor dem Bekanntwerden der Ehrlich'schen Methode gefunden, dass, wenn man die Präparate, welche in dem Koch'schen alkalischen Methylenblau gefärbt wurden, in dem vorher angegebenen Salzsäure-Alkohol auswäscht, alle Theile mit Ausnahme der Bacillen farblos werden. Schon damals hatte ich mit Lithioncarmin nachgefärbt, so dass die Bacillen blau in rothem Gewebe erschienen. Dem Salzsäure-Alkohol als Entfärbungsmittel bin ich auch jetzt noch treu geblieben; er wirkt fast ebenso schnell, bei Schnitten sogar oft noch schneller, wie die Salpetersäure, greift die Präparate weniger an und ist zum Arbeiten angenehmer, wie die starke flüchtige Säure. Sonach empfehle ich folgendermassen zu arbeiten:

Wenn man Sputa, Caverneninhalte, Gewebssaft, weiche Gewebsbestandtheile, einzelne weiche Tuberkel auf die Anwesenheit von Bacillen untersuchen will, quetscht man die betreffenden Substanzen, von welchen man ja nicht zu viel nehmen darf (ein hirse- bis höchstens hanfkorngrosses Stück von gelbem Sputum ist die richtige Quantität), zwischen zwei Deckgläschen so dünn wie irgend möglich auseinander, nachdem man etwas festere Gewebspartikelchen etwa vorher noch mit Nadeln so viel wie möglich zerzupft hatte. Sollten zu dicke Bröckchen noch übrig geblieben sein, so nimmt man dieselben weg, kleinere können ruhig belassen werden. Nun lässt man das Präparat lufttrocknen und zieht dann das Deckgläschen, die mit dem Präparat versehene Seite nach oben gekehrt, dreimal durch eine Gas- oder Spiritusflamme. Darauf giesst man ein Uhrgläschen zur Hälfte voll Carbofuchsinlösung oder voll kaltgesättigter Lösung von Anilinölwasser, welche man, in einem dunklen Glase verwahrt, für längere Zeit vorrätig halten kann und zu der man etwa 10 Tropfen einer gesättigten alkoholischen Lösung irgend eines basischen Anilinfarbstoffes, die braunen Farbstoffe ausgeschlossen, hinzufügt. In diese Farblösung bringt man ein Deckgläschen auf den Boden, so dass es ganz untergetaucht ist, das zweite lässt man, die Präparatenseite nach unten gekehrt, auf der Flüssigkeit schwimmen. Ist das Glasschälchen gross, so kann man noch mehrere Deckgläschen untertauchen bzw. schwimmen lassen, so dass gleichzeitig eine ganze Anzahl von Präparaten zubereitet werden. Das so beschickte Glasschälchen wird nun mit der Pincette gefasst und über einer Spirituslampe vorsichtig so lange erwärmt, bis Dämpfe aufzusteigen beginnen, dann kann man sofort schon ein Präparat herausnehmen, in Wasser abspülen und zur Entfärbung in ein etwas grösseres Porzellan- oder Glasschälchen mit Salzsäure-Alkohol bringen. Hierin steigen sofort Farbstoffwolken von dem Präparate auf, welche man durch Auf- und Abwippen des Deckgläschens mittelst einer Nadel oder Pincette immer wieder vertheilt, wodurch der Entfärbungsprocess beschleunigt wird. Ist das Präparat farblos geworden (nur bei massenhaft vorhandenen Bacillen tritt noch der Farbenton diffus oder fleckweise hervor), so nimmt man das Deckglas heraus und trocknet es vorsichtig mit einem Lappchen an seiner freien Fläche ab, welche man leicht erkennt, wenn man das Gläschen gegen das Licht hält und nun mit der Nadel vorsichtig auf der einen Seite versucht, ob man das Präparat abschaben kann. Noch leichter ist das Auffinden des Präparates, wenn dickere Stellen in demselben sind und man die Entfärbung zu einer Zeit abbricht, wo diese, welche

doch meist zur Untersuchung nichts taugen, noch etwas gefärbt sind. Es genügt nun vollkommen, das Deckglas mit einem Tropfen Glycerin auf einen Objektträger zu bringen, um die An- oder Abwesenheit von Bacillen festzustellen, vor allem, wenn man mit einem Condensor arbeiten kann; fehlt ein solcher, so ist es besser, das Präparat mit absolutem Alkohol zu entwässern, zu trocknen (event. mit Hülfe einer Spirituslampe) und in Damarharz einzuschliessen. Oel vermeide ich gern, weil manche Oele wenigstens einen ungünstigen Einfluss auf die Bacillenfärbung ausüben. Statt Damarharz kann man auch Canadabalsam benutzen, welcher mit Terpentin oder noch besser mit Xylol (ana) flüssig gemacht ist, derselbe darf aber nicht in Chloroform gelöst sein, da dieses die Bacillenfärbung mit Sicherheit je nach seiner Menge über kurz oder lang zerstört. In einem so zubereiteten Präparate erscheinen die Bacillen gefärbt auf ungefärbtem Grunde und ist es daher oft etwas schwierig, die Einstellung des Präparates im Mikroskope zu bewirken. Dies gelingt am leichtesten ohne Condensor resp. unter Anwendung einer Blende, auch sind kleine, noch etwas gefärbte Bröckchen im Präparate sehr gut geeignet, die Einstellung zu erleichtern. Noch besser freilich geht dies, wenn man durch nachträgliche Färbung nach gewöhnlicher Art Doppelfärbungen macht, bei welchen aber die Bacillen häufig nicht so klar und deutlich hervortreten, wie bei einfacher Färbung. Zur Doppelfärbung wählt man möglichst contrastirende Farben: blaue Bacillen auf braunem oder rothem Grunde, rothe Bacillen auf blauem oder grünem Grunde etc. Ich färbe meistens die Bacillen mit Carbol-Fuchsin roth, den Grund blau mit Methylenblau oder die Bacillen mit Gentiana oder Methylviolett blau, den Grund mit Pikrolithioncarmin roth. Man kann hierbei sogar die Procedur noch etwas vereinfachen, indem man die Präparate aus der violetten Farbe nach Abspülen in Wasser direkt in Pikrolithioncarmin bringt und dann nur einmal in salzsaurem Alkohol auswäscht. Es nimmt dann aber das Auswaschen etwas längere Zeit in Anspruch und die Grundfarbe behält leicht einen etwas violettrothen Farbenton. Während man das eine Deckgläschen zurecht macht, kann das andere noch eine Zeit lang in der Farbe liegen bleiben, um dann in ähnlicher Weise weiter behandelt zu werden. Man kann das eine Präparat einfach, das andere doppelt färben. Hat man in den ersten Präparaten keine Bacillen gefunden, so muss man, um das negative Resultat zu sichern, neue Präparate länger, selbst tagelang in der ersten Farbe liegen lassen, weil manchmal die Bacillen geringere Neigung zur Aufnahme der Farbe bekunden.

Die Methode der Eintrocknung kann man auch noch bei anderen frischen Präparaten anwenden. So habe ich z. B. Abschnitte aus den zartesten Partien des grossen Netzes mit feinsten Tuberkeln wohl ausgebreitet auf einem Deckglas antrocknen lassen und ganz so weiter behandelt wie angetrocknetes Sputum, dergleichen feinste Gefässchen aus der Gehirnrinde mit Tuberkeln. Der Befund von Bacillen bewies die Brauchbarkeit der Methode. Uebrigens kann man solche Präparate auch nach der Härtung in Alkohol nach Art der Schnitte behandeln.

Zum genaueren Studium und zur sicheren Feststellung des Vorhandenseins einzelner Bacillen in Geweben sind Schnitte nach vorgängiger Härtung nothwendig. Die Härtung wird gewöhnlich in absolutem Alkohol vorgenommen, doch haben mir auch in Müller'scher Flüssigkeit vorgehärtete Präparate ausgezeichnete Bilder geliefert. Die Schnitte müssen möglichst dünn sein und um so zahlreicher, je geringer das Resultat ist, welches sie ergeben. Man kann unter Umständen bis 50 Schnitte vergeblich nach einem Bacillus durchsuchen, während der 51. vielleicht einen grossen Haufen davon enthält. Die Färbung der Schnitte wird im wesentlichen wie die der Trockenpräparate vorgenommen, doch muss man mit dem Erwärmen vorsichtig sein, da Schnitte von frischen oder erst seit kurzer Zeit gehärteten Präparaten leicht einschrumpfen. Auch bei den Schnitten verwende ich am liebsten rothe Farbe zur Bacillenfärbung, Methylenblau zum Nachfärben oder Gentiana resp. Methylviolett für die Bacillen, Lithion- oder besser Pikrolithioncarmin für das Gewebe. Ich nehme die Entfärbung in Salzsäure-Alkohol vor und lege die Präparate in der gewöhnlichen Weise (absoluter Alkohol, Oel oder Xylol) in Damar oder Canadabalsam ein; auch hier muss chloroformhaltiger Canadabalsam vermieden werden. Um die Färbung der Bacillen ganz sicher zu erhalten, empfiehlt Günther die Unna'sche Trockenmethode: Man wäscht die aus der sauren Entfärbungsflüssigkeit herausgenommenen und eventuell doppeltgefärbten Schnitte tüchtig in Wasser aus, bringt sie mit dem Spatel auf den Objektträger, nimmt mit aufgelegtem Fliesspapier das Wasser vor-

sichtig weg und trocknet sie dann schnell über einer Flamme, worauf man sie mit Balsam eindeckt. Ohne Condensor sind alle diese Schnitte nur höchst unvollständig zu studiren.

Durch die Anwendung des Salzsäure-Alkohols bei der Entfärbung von Schnitten hat sich mir die interessante Thatsache ergeben, dass die Körnchen der von Ehrlich sogenannten Mastzellen sich gegen die einfache wie gegen die Doppelfärbung in gleicher Weise wie die Bacillen verhalten, während ihre Kerne das gewöhnliche Verhalten darbieten. Es erscheinen also die Körnchen roth, die Kerne blau; die Körnchen blau resp. violett, die Kerne roth etc. Wenn man bei der Ehrlich'schen Methode verdünnte Salpetersäure verwendet und diese nur ganz kurze Zeit einwirken lässt, so kommt auch ein Zeitpunkt, wo das übrige Gewebe entfärbt ist und nur die Bacillen und Körnchen in gleicher Färbung hervortreten; bei längerer Einwirkung aber der dünnen Säurelösung sowie bei Anwendung stärkerer Concentrationen verschwindet die Körnchenfarbe gänzlich. Freilich bleiben dann auch die Bacillen nicht unberührt, sondern auch sie verlieren, wenn auch erst später, die Farbe. In Methylenblau nehmen die Mastzellenkörner eine blau-violette Farbe an, wodurch sie sich leicht von den anderen blaugefärbten Gewebsbestandtheilen unterscheiden.

Auch in den Fettzellen treten bei dieser Behandlung häufig Körnchen verschiedener Grösse auf, welche in Glycerin die schönste Bacillenfärbung darbieten.

Genauere Angaben über die mikroskopische Untersuchung der pathologischen Organe und über die bei jedem derselben zu empfehlenden Methoden werden später im Anschluss an die Besprechung der makroskopischen Verhältnisse gemacht werden. In diesem allgemeinen Theil will ich nur noch über die Untersuchung und Diagnose der Geschwülste einige Bemerkungen machen.

Bei allen denjenigen Geschwülsten, an deren Schnittflächen sich ein durch Zellen getrübler Saft ausdrücken lässt, wird man zunächst diese Zellen zu untersuchen haben, indem man ein wenig Saft in Kochsalzlösung vertheilt. Wünscht man die Zellen gefärbt zu haben, so vermische man das Kochsalz vor dem Einbringen des Präparates mit ein wenig Methylviolettlösung oder rühre in einem Uhrsälchen den Saft mit einer gleichen Quantität Pikrocarmin zusammen und bringe dann nach einigen Minuten etwas von der so gewonnenen rothen Masse mit Glycerin (oder bei Anwendung von Pikrolithioncarmin mit 1 proc. Salzsäure - Glycerin) auf den Objektträger. Rundliche Zellen mit bläschenförmigen Kernen und zerbrechlichem Leib, oder Spindelzellen oder vielkernige Riesenzellen deuten auf sarcomatöse Neubildungen hin, kleine Rundzellen mit kleinem Zelleib sind hauptsächlich den sog. Lymphosarcomen oder malignen Lymphomen eigen. Grosse polygonale und häufig polymorphe Zellen, ebenfalls mit grossen bläschenförmigen Kernen und grossen, oft länglichen, homogenen, glänzenden Kernkörperchen charakterisiren die epithelialen Geschwülste. In vielen derselben finden sich so ausgeprägt epitheliale Zellen, dass an ihrer Natur kein Zweifel sein kann: Cylinderepithelzellen, verhornte Plattenepithelzellen, stachelige Plattenepithelzellen; bei anderen können Zweifel bestehen, besonders wenn es sich um sehr kleine Zellen handelt. Da kann es öfter wünschenswerth sein, die Zellen besser und vor allem auch unversehrter zu isoliren, als das bei einem frischen Präparat möglich ist. Zu diesem Zwecke bringt man kleine Stückchen der Geschwülste in $\frac{1}{3}$ -Alkohol (s. S. 7) oder eine andere Macerationsflüssigkeit und zerzupft dieselben nach Verlauf eines oder mehrerer Tage.

Um von Hornkrebsen (Cancroiden) gut isolirte Zellen zu erhalten, kann man dünne Abschnitte derselben in kaltgesättigte und filtrirte wässrige Lösung von Pankreatinum siccum bringen und im Wärmeschrank oder auch nur in der Nähe des Ofens bei Körpertemperatur oder etwas niedrigerer Temperatur stehen lassen (Schiefferdecker). Nach einigen Stunden bis einem halben Tage spült man in Wasser ab und zerzupft in Glycerin. Man kann so zubereitete Geschwulststückchen in einer Mischung von Glycerin, Alkohol und Wasser zu gleichen Theilen aufheben.

Von der Untersuchung der Zellen geht man dann an diejenige der Structur, wozu Schnitte erforderlich sind. Man kann diese mit dem Doppelmesser, mit dem Gefriermikrotom oder dem gewöhnlichen Mikrotom in der früher geschilderten Weise anfertigen. Will man gleichzeitig über das Vorkommen von Karyomitosen sich unterrichten, so härtet man dünne Abschnitte in Flemming'scher Lösung und färbt die Schnitte mit Gentiana oder Saffraninlösung (1:2000); man kann sie nach der Färbung kurz in Salzsäure-Alkohol abspülen. An den Schnitten der Geschwülste aus der Binde substanzgruppe wird es leicht sein, die typischen Gewebsarten: faseriges Gewebe (Fibrom), Fettgewebe (Lipom), Knorpel (Chondrom), Schleimgewebe (Myxom) zu erkennen, desgleichen werden Muskel- und Gefässgeschwülste keine Schwierigkeiten machen. Bei den epithelialen Geschwülsten unterscheidet man noch Adenome und Carcinome, zwischen denen aber Uebergänge vorkommen. Man pflegt dann von Adenom zu reden, wenn die epithelialen Geschwulstzellen eine typische drüsenartige Anordnung, wohl gar mit Bildung eines deutlichen Lumens zeigen. Sind die drüsigen Bildungen cystisch ausgedehnt, so diagnosticiren wir ein Kystadenom, gehen sie hie und da über in unregelmässige Zellenhaufen, so mag man von einem Adenocarcinom reden. Sind die drüsigen Neubildungen in fibromatöses, sarcomatöses etc. Gewebe eingebettet, so spricht man von Adeno-Fibromen, Adeno-Sarcomen etc.

Die Carcinome sind charakterisirt durch ein alveoläres bindegewebiges, Gefässe enthaltendes Gerüst (Stroma), in dessen Maschenräume Haufen dicht aneinanderliegender epithelähnlicher Zellen eingelagert sind. Ueberwiegt das, dann zugleich meist straff-faserige, Stroma, so hat man einen Scirrhus, treten mehr die Krebszellenhaufen (Krebskörper) in den Vordergrund, so hat man einen weichen Krebs vor sich. Um das Stroma gut zur Anschauung zu bekommen, kann man Schnitte auspinseln oder in einem Probirröhrchen mit Wasser ausschütteln. Eine schleimige Umwandlung von Krebszellen zeichnet die Gallertkrebs aus, eine Verhornung die von den Plattenepithel tragenden Schleimhäuten oder von der Haut ausgehenden Hornkrebs oder Cancroide. Die verhornten Zellen haben sich in der Mitte der oft lange, zapfenartige Gebilde darstellenden Krebskörper vielfach durch concentrisches Uebereinanderlegen zu Schichtungskugeln, Perlkugeln, Hornkugeln vereinigt. In manchen Cancroiden enthalten die Zellen um die Hornschicht, besonders um die Schichtungskugeln herum zahlreiche und grosse Keratohyalinkörner. Nach Färbung mit Pikrocarmin heben diese

sich durch ihre dunkelrothe Farbe deutlich von den hellgelb gefärbten Hornschichten ab. Die grossen zapfenförmigen Krebskörper lassen sich auch schon makroskopisch als bröckliche weisslichgraue Massen erkennen, die wie Würmchen auf Druck an den Schnittflächen hervorkommen. Dadurch ist die Diagnose der Canceroide schon ohne mikroskopische Untersuchung sehr erleichtert. Bei den anderen Krebsen ist für die makroskopische Diagnose das Hervortreten der streifigen Gerüstmasse wichtig, zwischen welcher auf Druck die Krebsmilch (der die epithelialen Krebszellen enthaltende Saft aus den Alveolen) wie aus den Poren eines Schwammes hervordringt oder (beim Gallertkrebs) die durchscheinenden Gallert- oder Schleimmassen sich zeigen. Am schwierigsten sind die ganz weichen Krebse von den weichen Sarcomen zu trennen, nicht nur makroskopisch, sondern selbst mikroskopisch. Die Sarcome haben eine mehr homogene Schnittfläche, an welcher man nichts von einem Unterschied zwischen einem Gerüst und eingelagerten Massen erkennt, an welcher man auch nicht einen Saft wie aus einem Schwamm ausdrücken, sondern höchstens das ganze Gewebe zu einem Brei zerdrücken kann. Mikroskopisch sind die aus kleinen oder grossen Spindelzellen bestehenden Spindelzellensarcome, sowie die, Riesenzellen in gewissen Abständen zerstreut neben Spindel-, Rund- oder Sternzellen und Fasern enthaltenden Riesenzellensarcomen unschwer zu erkennen, auch die aus kleinen Rundzellen bestehenden Rundzellensarcome machen keine erheblichen Schwierigkeiten, während die, grössere Zellen enthaltenden Rundzellensarcome, besonders wenn diese eine Art von alveolärer Anordnung zeigen (Alveolarsarcome) oft schwer von Carcinomen zu trennen sind. Den Entscheid muss geben, dass bei den Sarcomen ein bindegewebiges Gerüst mit eingelagerten Zellenhaufen nicht vorhanden ist, sondern dass die Sarcomzellen dicht zusammen liegen oder durch ein netzförmiges Gerüst ähnlich dem des lymphatischen Gewebes umschlossen werden. Weiche Geschwülste mit pigmentirten Zellen (melanotische Geschwülste) gehören grösstentheils den Sarcomen zu (Melanosarcome), doch gibt es auch Melanocarcinome, bes. an der Haut.

Es wird nicht überflüssig sein, wenn ich zum Schluss noch einige Bemerkungen über die Zubereitung der Präparate mache. Man bringe die zu untersuchenden Gegenstände, insbesondere Schnitte, nicht auf den trockenen Objektträger, sondern gebe auf diesen stets vorher einen Tropfen der gewählten Zusatzflüssigkeit. Gehärtete Schnitte kann man meist einfach mit der Nadel oder der Pincette in den Flüssigkeitstropfen bringen und dann mit den Nadeln vorsichtig ausbreiten, aber bei Schnitten von frischen Präparaten, insbesondere bei Gefriermikrotomschnitten, ist es nothwendig, dass man dieselben schon möglichst ausgebreitet auf den Objektträger bringt. Dies erreicht man am sichersten dadurch, dass man die Schnitte in der Flüssigkeit, in welcher sie sich befinden, mit dem Objektträger auffängt und sofort auf ihm ausbreitet, doch geht es bequemer, wenn man sie erst in der Flüssigkeit auf dem Spatel ausbreitet, dann mit diesem vorsichtig heraushebt und nun direkt auf den Objektträger herabgleiten lässt, wobei man mit der Nadel eine Beihülfe gewährt. Wenn dabei auch viel Flüssigkeit

auf den Objektträger kommt, so schadet das nichts, da man diese leicht mit Fliesspapier oder einem Leinwandläppchen wieder entfernen kann. Eine ausgiebige Benutzung des Spatels ist überhaupt bei allen Manipulationen, welche mit frischen Schnitten vorgenommen werden, unbedingt geboten und auch bei feinen und grossen Schnitten gehärteter Präparate ist sie von grösstem Vortheil. Dies gilt insbesondere für das Uebertragen der Schnitte in absoluten Alkohol. Wenn da der Schnitt, insbesondere ein frischer, nicht vorher auf dem Spatel ausgebreitet und durch Absaugen der Flüssigkeit etwas angeklebt ist, so rollt er sich sofort zusammen, wird in dieser Lage fest und so spröde, dass man ihn bei dem späteren Versuche, ihn auszubreiten, in der Regel zerreisst. Um besonders bei den complicirteren Färbemethoden solche Schnitte möglichst zu schonen, empfiehlt es sich, die Färbung selbst auf dem Spatel vorzunehmen, so dass der Schnitt fast während der ganzen Manipulation auf diesem ausgebreitet bleibt.

Besonderer Theil.

Die Obduction zerfällt in zwei Haupttheile:

A. Aeussere Besichtigung, Inspection.

B. Innere Besichtigung, Section im engeren Sinne.

A. Aeussere Besichtigung.

Die äussere Besichtigung ist in vielen Fällen für den Gerichtsarzt von der grössten Wichtigkeit, besonders in Bezug auf die Feststellung der Zeit des Todes, der Art des Todes u. s. w., während sie bei nicht gerichtlichen Sectionen in der Regel gegenüber dem Interesse, welches die inneren Organe darbieten, von geringerer Bedeutung ist. Da es nicht im Plane dieses Compendiums liegt, die bloss gerichtlich wichtigen Fragen ausführlich zu erörtern, so wird in Bezug auf die oben berührten Punkte auf die Lehrbücher der gerichtlichen Medicin verwiesen und hier nur auf diejenigen Punkte Rücksicht genommen, welche bei den gewöhnlichen Sectionen und auch in der Mehrzahl der gerichtlichen von Wichtigkeit sind.

Die äussere Besichtigung zerfällt in einen allgemeinen Theil, die Beschaffenheit des Körpers im allgemeinen betreffend, und in einen besonderen, welcher sich mit der Beschaffenheit der einzelnen Theile befasst.

1. Aeussere Untersuchung des Körpers im allgemeinen.

a. Allgemeine Körperverhältnisse.

Die allgemeinen Verhältnisse anlangend, sind der Reihe nach Alter, Geschlecht, Grösse, Körperbau, allgemeiner Ernährungszustand und allgemeine Beschaffenheit der Haut zu berücksichtigen.

Der Körperbau kann kräftig, schwächlich, zart, missgestaltet etc. sein, letzteres besonders häufig von Rachitis herrührend. Der allgemeine Ernährungszustand wird nach der Fülle und Rundung der

Formen, nach dem stärkeren oder schwächeren Hervortreten der Muskelbäuche und nach deren Dicke beurtheilt. Abmagerung kann auf zweierlei Weise zu Stande kommen: 1) durch Abnahme des Fettpolsters (*Atrophia panniculi adiposi*), welche sich dadurch kenntlich macht, dass man überall die Haut in grossen und dünnen Falten erheben kann. Bewegt man die beiden Finger, welche die Falten heben, hin und her, so kann man auch durch das Gefühl den grösseren oder geringeren Mangel des weichen Fettes unter der derben Cutis leicht und gut erkennen. Zu gleicher Zeit treten durch die dünne Hautbedeckung die Muskelbäuche mit scharfen Contouren deutlich hervor; 2) kann aber die Atrophie die Muskulatur betreffen (*musculäre Atrophie*), in welchem Falle die Muskeln dünn und schwächlich erscheinen, ihre Contouren undeutlich sind, manche Vorsprünge z. B. Biceps, Waden gänzlich fehlen u. s. w. Natürlich kommen beide Formen sehr häufig nebeneinander vor, wie denn bei manchen auszehrenden Krankheiten in der That oft wenig mehr als Haut und Knochen übrig bleibt.

Die aufgehobene Falte vermag auch noch über andere Zustände der Haut Aufschluss zu geben, so über den Spannungsgrad derselben, der im umgekehrten Verhältniss zur Länge der Falte steht und über die Elasticität derselben. Wenn diese normal beschaffen ist, so muss die Falte, wenn man sie los lässt, alsbald wieder zurückgehen; im anderen Falle bleibt sie stehen, wie das z. B. bei Cholera-leichen der Fall ist.

Hierher gehört auch noch die Beachtung der Farbe der Haut im allgemeinen, zu deren Untersuchung etwaige Besudelungen der Leiche mit Blut, Koth, Schmutz und dergleichen durch Abwaschen entfernt werden müssen. Die gewöhnliche Farbe ist ein helles Weissgrau (*Leichenblässe*), welches vorzugsweise an den von der Kleidung bedeckt getragenen Stellen hervortritt. Diejenigen Theile, welche während des Lebens der Luft und dem Lichte ausgesetzt und dadurch „gebräunt“ waren, behalten auch im Tode diese Färbung bei. Das Braun ist besonders bei Individuen aus den untersten Volksschichten oft so intensiv und so weit über Hals und Brust verbreitet, dass man selbst in Versuchung kommen kann, dasselbe mit dem Braun des *Melasma suprarenale* (*bronzed skin*) zu verwechseln. Diese dem *Morbus Addisonii* zukommende Färbung ist aber über den ganzen Körper verbreitet und besonders auch am Bauche vorhanden, der von der ersten Form nicht berührt zu werden pflegt. Die Färbung ist bei Bronzehaut ungleichmässig, nicht selten durch farblose, dann durch Contrast auffällig weiss aussehende Stellen unterbrochen. Es sei übrigens gleich hier bemerkt, dass die Bronzehaut, selbst wenn sie mit ähnlicher Veränderung der Mundschleimhaut verbunden ist, durchaus nicht mit Sicherheit auf Erkrankung der Nebennieren schliessen lässt, da sie auch ohne diese, ebenso wie umgekehrt, vorkommt. Eine allgemeine hellgelbe (*citronengelbe*) Farbe rührt von Gallenfarbstoff her (*Icterus*) und ist in der Regel im Gesicht und an der Stirn am deutlichsten zu erkennen (sicherer noch an der Sclera des Auges). Bei lange bestehendem intensivem Icterus kann sie in's Dunkelgelbe und

selbst Schwärzliche (*Icterus melas*) übergehen. Auffällig bleiche (wachsbleiche) Haut deutet auf Anämie resp. Oligämie, sei es acute (Verblutung), sei es chronische, hin; fahle (erdfahle) Färbung findet man bei manchen Cachectischen (z. B. bei Krebsleiden etc.), schmutzig graue, besonders an den dem Lichte ausgesetzten Stellen, nach anhaltendem Gebrauche von Silbersalzen (*Argyrie*).

b. Zeichen des Todes und der Verwesung.

Besonders wichtig für den Gerichtsarzt, aber auch, wegen der Beurtheilung mancher Veränderungen der inneren Organe, für alle anderen Fälle, sind die von der Fäulniss abhängigen Färbungen der Haut, welche uns zu der zweiten Gruppe der allgemeinen Betrachtungen, zur Untersuchung der Zeichen des Todes und der etwa schon eingetretenen Verwesung führen. Man hat hierbei zweierlei verschiedene Färbungen zu unterscheiden, einmal die grünliche Verwesungsfarbe, welche durch die Fäulniss der Gewebe entsteht und zuerst an den seitlichen Partien des Bauches, dann an den Zwischenrippenräumen u. s. w. erscheint, also überall da, wo Eingeweide der Oberfläche am nächsten liegen, dann die hell- oder dunkelrothe, verwaschen rothe, blauröthliche Färbung, welche zunächst an den tiefliegenden Theilen in getrennten Flecken (Todtenflecken) oder über eine grössere Fläche verbreitet vorkommt und von dem Blute herzuleiten ist. Diese Flecken können durch zwei Ursachen entstehen; entweder sie beruhen auf einfacher Senkung des Blutes innerhalb der Gefässe (*Hypostase*, *hypostatische Flecken*), oder sie sind durch Diffusion des Blutfarbstoffes aus den Gefässen in das umgebende Gewebe entstanden (*Diffusionsflecken*, *eigentliche Todtenflecken*). Beide sind, abgesehen von der mehr verwaschenen rothen Färbung der letzteren, leicht dadurch zu unterscheiden, dass die hypostatische Röthung durch Druck (Wegdrängen des noch in den Gefässen befindlichen Blutes) zum Verschwinden gebracht werden kann, die Diffusionsröthe nicht. Einen höheren Grad der letzten Form stellen die schmutzig blauröthlichen Streifen dar, welche durch Diffusion des Farbstoffes aus den grösseren Hautvenen entstehen und oft das gesammte Hautvenengeflecht sichtbar machen. Bei der gewöhnlichen Lage der Leichen treten die Todtenfärbungen zuerst und am intensivsten am Rücken und Nacken auf; sie erscheinen aber in ganz gleicher Weise auch an der Brust, dem Hals und Gesicht, wenn diese Theile zufällig am tiefsten lagen, und wenn man nicht hieran denkt, könnte in solchem Falle leicht eine Verwechselung mit cyanotischer, krankhafter Färbung begangen werden.

Die Todtenflecken, welche niemals Hervorragungen an der Hautoberfläche bedingen, muss der gerichtliche Obducent immer einschneiden, um möglichen Verwechselungen mit Blutextravasaten vorzubeugen. Bei der hypostatischen Form tritt auf den Durchschnitten innerhalb des ungefärbten Gewebes flüssiges Blut aus den eröffneten Gefässen; die Diffusionsflecken sind durch die diffuse, nicht entfernbare Röthung des Gewebes selbst charakterisirt, während bei Blutungen, die häufiger

kleine Buckel auf der Haut bilden, das geronnene oder auch flüssige Blut im Gewebe liegt und in der Regel wenigstens zum Theil daraus entfernt werden kann. Je mehr flüssiges Blut in einer Leiche vorhanden ist (besonders bei Erstickung, acuten Infectionskrankheiten etc.), desto reichlicher sind auch die Todtenflecken.

Ein zweites wichtiges Todeszeichen ist die Leichenstarre, welche zuerst an den Kiefermuskeln beginnt, allmählich von oben nach unten fortschreitet und in derselben Reihenfolge auch wieder verschwindet. Je kräftiger das Individuum war und von je kürzerer Dauer die Krankheit, desto stärker wird und desto länger dauert die Muskelstarre — am stärksten bei Cholera, wo die stark vorspringenden dicken Muskelbäuche, die kaum bezwingbare Contraction derselben in Verbindung mit der cyanotischen Färbung der Haut schon von weitem die Diagnose ermöglichen. Am schnellsten verschwindet die Starre bei cachectischen Krankheiten. Sobald die Starre einmal gewaltsam gelöst worden ist, tritt sie nicht wieder ein.

2. Aeussere Untersuchung der einzelnen Körpertheile.

Die Untersuchung der einzelnen Theile hat am Kopfe zu beginnen und sich dann auf den Hals, die Brust, den Unterleib, die Rückenfläche, den After, die äusseren Geschlechtstheile und endlich auf die Glieder zu erstrecken. Die Gerichtsärzte haben dabei besonders ihre Aufmerksamkeit auf das etwaige Vorhandensein von fremden Gegenständen in den natürlichen Oeffnungen, auf die Beschaffenheit der Zahnreihen und die Beschaffenheit und Lage der Zunge, sowie endlich auf etwa vorhandene Verletzungen zu richten. Erkennbare Eiterung oder Granulationsbildung resp. Narbenbildung an denselben, ferner das Klaffen derselben und der Befund von geronnenem Blut auf denselben lassen den Schluss mit mehr oder weniger Sicherheit zu, dass dieselben vor dem Tode entstanden sind.

Was die übrigen Veränderungen angeht, so sind zunächst

a) Grössen- und Gestaltsveränderungen zu beachten. Dahin gehört z. B. die Ausdehnung und umgekehrt die Einsenkung des Bauches, dahin die Anschwellungen besonders der Glieder durch Oedem der Haut und des Unterhautgewebes. Dieses documentirt sich äusserlich durch die teigige Consistenz der Theile und durch das Stehenbleiben der Fingereindrücke. Auf dem Durchschnitte erscheint das Fettgewebe schwappend, ganz mit klarer Flüssigkeit infiltrirt, die sich allmählich in der Tiefe des Schnittes immer mehr ansammelt. Bei lange bestehendem Oedem hat das Bindegewebe eine weisse Farbe und ist verdickt. Bemerkenswerth ist das Mangeln des in anderen Fällen gerade sehr stark vorhandenen Oedems der äusseren Geschlechtstheile bei der Trichinose, bei welcher die ödematöse Schwellung an die Nähe von quergestreiften Muskeln geknüpft ist. Neben den Grössenverhältnissen der Theile im Ganzen hat man auch speciell diejenigen der Haut und ihrer einzelnen Theile zu beachten, also Verdickung resp. Verdün-

nung des Epithels oder des Coriums oder beider zusammen etc., und muss an veränderten Stellen durch Einschnitte sich von dem gegenseitigen Verhältniss der Theile eine Anschauung verschaffen.

b) Bei der Betrachtung der Färbung der einzelnen Theile muss man sich gegenwärtig halten, dass besonders die durch Blut hervorgerufenen Färbungen, soweit es sich um Füllung der Gefässe handelt, nach dem Tode zum grössten Theil vollständig verschwunden sind; nur die durch Stauung in dem Venensystem hervorgerufenen und meist mit Erweiterung von Gefässen verbundenen sogenannten cyanotischen, bläulichen oder blaurothen Färbungen der Nase, Lippen, Fingerspitzen etc. sind meist auch nach dem Tode noch deutlich sichtbar, während z. B. die von Scharlach oder Erysipel herrührenden Röthungen an der Leiche kaum noch zu erkennen sind. Sehr wichtig sind dann die durch Blutergiessungen erzeugten Veränderungen, welche bald grösser sind (traumatische), bald kleiner, selbst punktförmig (Morb. maculosus Werlhofii, hämorrhag. acute Exanthema, Endocarditis ulcerosa etc.). Eine verwaschene Röthung der Haut deutet, wenn Todtenflecke auszuschliessen sind, darauf hin, dass schon vor dem Tode Extravasate bestanden, während die gelblichen oder grünlichgelben Höfe um Extravasate (hämato gener partieller Icterus) auf längeres Bestehen der Blutergüsse schliessen lassen.

Bräunliche Färbung besonders in zahlreichen kleinen Herdchen ist gewöhnlich die Folge umschriebener entzündlicher Processe und erscheint deshalb oft an Narben, z. B. an Unterschenkelgeschwüren, oder sie kommt angeboren in Form der bekannten Leberflecken, Pigmentmäler etc. vor. Im Gegensatze zu den Pigmentnarben kommen auch ganz weisse vor, die um so mehr hervorstechen, je mehr die übrige Haut gefärbt ist (z. B. bei Bronzehaut, bei der übrigens die weissen, narbenähnlichen Stellen keineswegs immer auch Narben sind). Eine fleckig-weisse Färbung kommt als partieller Albinismus besonders an den Geschlechtstheilen aber auch am übrigen Körper, manchmal symmetrisch, zur Beobachtung (Vitiligo.) Dabei ist dann die Umgebung ganz besonders stark pigmentirt, wie wenn das Pigment aus den hellen Stellen in die Nachbarschaft verschleppt wäre.

3. Aeussere Untersuchung neugeborener Kinder.

Da bei neugeborenen Kindern die Frage nach der Reife und der Entwicklungszeit derselben oft von der grössten Wichtigkeit ist, so sollen hier im Zusammenhange diejenigen Punkte aufgeführt werden, auf welche zur Beantwortung dieser Fragen neben den vorher angeführten allgemeinen Verhältnissen zu achten ist.

Die Länge neugeborener reifer Kinder beträgt im Mittel 50 bis 51 cm, für Knaben im allgemeinen etwas mehr als für Mädchen; für die letzten 5 Monatsmonate des fötalen Lebens beträgt die in Centimetern ausgedrückte Grösse im allgemeinen das Fünffache der Monatszahl, so dass man also im gegebenen Falle nur die gefundene Länge

in Centimetern z. B. 30 mit 5 zu dividiren hat, um das Alter (6 Monat) zu bestimmen. Die Länge der Föten in den 5 ersten Monaten entspricht ungefähr der 2. Potenz der Monatszahl. Das Gewicht reifer Knaben ist im Mittel 3600 g, reifer Mädchen 3250 g. Die allgemeine Betrachtung der Haut erstreckt sich besonders auf ihre Spannung (fest und straff, nicht gerunzelt), ihre Farbe (nicht mehr roth, sondern weiss) und ihren Besatz mit Wollhaaren, die beim reifen Fötus nur noch an den Schultern deutlich vorhanden sind. Die Nabelschnur, welche im Ganzen 48—56 cm erreicht, inserirt sich etwas unterhalb der Körpermitte und fällt am 5.—8. Tage nach der Geburt ab.

Besondere Aufmerksamkeit bedarf die genauere Untersuchung des Kopfes, welche wichtige Aufschlüsse geben kann. Da ist zuerst die Länge der Haare zu beachten, welche bei reifen Kindern etwa 2 bis 3 cm lang sind, ferner die Grösse der Fontanellen, von denen die vordere, grosse, 2—2,5 cm lang ist (reife Frucht), dann die Grösse der verschiedenen Durchmesser (Kopfumfang 34,5 cm; grader Durchmesser von der Glabella bis zum Hinterhaupt 11,5 cm; vorderer querer, an dem Ende der Coronarnaht 8 cm; hinterer querer, an den Scheitelbeinhöckern 9 cm; langer schräger, vom Kinn bis zum höchsten Punkte des Hinterhauptes 13,5 cm; kurzer schräger, vom vordersten Punkte des Nackens zum entferntesten Punkte der Stirne [ungenau] 9,5 cm). Endlich folgt noch die Betrachtung der Augen, an denen die Pupillarmembran von dem 8. Monatsmonat an fehlt, und die Betastung der Nasen- und Ohrknorpel, welche sich bei reifen Früchten hart anfühlen. An den oberen Extremitäten sind die Nägel der Finger zu untersuchen, welche bei reifen Früchten hart, hornartig sind und die Fingerspitzen etwas überragen; dann sind die Querdurchmesser der Schultern (11—12 cm) sowie die der Hüften (an den Trochant. 9—10 cm) zu bestimmen und endlich die Geschlechtstheile zu untersuchen. Bei Knaben beginnt der Hoden im 7. Monat in den Leistenkanal einzutreten und weiterhin in den Hodensack hinaufzusteigen, bei der rechtzeitigen Geburt befinden sich beide Hoden in dem runzeligen Hodensack. Bei reifen Mädchen sind die grossen Schamlippen in der Regel so lang, dass sie Clitoris und Nymphen bedecken, manchmal jedoch ragen letztere noch etwas hervor. (Ueber die Untersuchung des Epiphysenkerns des Oberschenkels s. bei Extremitätenknochen.)

4. Krankheiten der Haut und des Unterhautgewebes.

Wenn wir nun zu einer Betrachtung der Erkrankungen der Haut und des subcutanen Gewebes übergehen, so muss im voraus bemerkt werden, dass es nicht in der Aufgabe dieses wesentlich die Diagnostik am Todten behandelnden Compendiums liegen kann, sämtliche Hautkrankheiten genau zu besprechen, von denen ein grosser Theil ja auch wohl zufällig an der Leiche gefunden wird, aber doch im wesentlichen

nur am Lebenden in voller Ausbildung zur Beobachtung kommt und deren Erkennung in den Lehrbüchern der Dermatologie gelehrt wird. Es sollen hier vielmehr nur jene Erkrankungen genauer berücksichtigt werden, welche mit inneren Erkrankungen im Zusammenhang stehen oder doch stehen können, oder welche überhaupt ein grösseres pathologisch-anatomisches Interesse haben.

a. Allgemeine Veränderungen.

1. Von aussen nach innen zu vorschreitend finden wir zunächst gewisse Veränderungen der **Epidermis**, von denen zuerst die abnorme Absonderung der obersten (Horn-) Schichten zu nennen ist. Während an der normalen Haut die Abschilferung der ältesten Schichten ganz allmählich und insensibel vor sich geht, findet man als Folge sowie als Begleiterscheinung vieler Hautaffectionen eine in kleineren oder grösseren zusammenhängenden Massen erfolgende Abstossung der Epidermis. Eine Abschilferung in kleinen Schüppchen (*Desquamatio furfuracea*) findet man z. B. bei der Psoriasis, ferner bei Pityriasis versicolor, bei welcher die Schüppchen durch ihre bräunliche Färbung ausgezeichnet sind, bei zahlreichen cachectischen Individuen; grössere Schuppen lösen sich nach manchen acuten Exanthemen ab, z. B. nach Masern, eine Ablösung in grossen zusammenhängenden Fetzen (z. B. von ganzen Fingern oder der Hand, *Desquamatio membranacea*) deutet meist auf vorhergegangenen Scharlach hin. Diese Abblätterung bei sonst normaler Haut darf nicht verwechselt werden mit der postmortalen Loslösung der Epidermis über entzündeten Stellen der Haut (*Erysipel*), oder des subcutanen Gewebes (*Phlegmone*), wobei immer unter der entfernten Epidermischicht eine nässende, meist geröthete oder missfarbig grünlich gefärbte Fläche erscheint. Derselbe Effect kann unabhängig von Entzündung auch durch die Fäulniss allein bewirkt werden — die übrigen Fäulnisserscheinungen schützen dann vor Verwechselung.

Etwas anderes ist die Abhebung eines Theiles der Epidermis durch eine Flüssigkeit und die Bildung von Blasen. Auch dieses kann durch die Fäulniss bewirkt sein; die Blasen enthalten dann in der Regel eine verwaschen schmutzig-rothe Flüssigkeit und Gas. Dasselbe findet man bei frischen Leichen an solchen Stellen, wo schon im Leben Fäulnissprocesse bestanden, also z. B. über gangränösen Stellen.

Verschieden davon sind jene blasenartigen in der Regel nur sehr kleinen Abhebungen der Epidermis, welche nicht als zufällige Complication, sondern als wesentlicher Krankheitsbefund erscheinen. Je nach der Beschaffenheit des Inhaltes unterscheidet man die eigentlichen Bläschen (*vesiculae*), oder, wenn sie grösser sind, Blasen (*bullae*) mit klarem, wässerigem Inhalt von den Pusteln (*pustulae*), die mit Eiter gefüllt sind. Die letzten können aus den ersten hervorgehen und man findet dann Bläschen und Pusteln nebeneinander.

2. Die tiefere Schicht der Haut, die eigentliche **Cutis**, ist in ihrer Integrität auf die Integrität der Epidermis angewiesen; da wo diese

aus irgend einer Ursache entfernt ist, trocknet die Lederhaut durch Verdunstung zu einer festen, braunen pergamentartigen Masse ein, entweder, wie Durchschnitte lehren, nur in ihren oberen Partien, oder in ihrer ganzen Dicke. Sie erleidet nicht selten durch starke Ausdehnung resp. durch Druck, aber auch durch direkte Ernährungsstörungen eine Atrophie; häufiger sind Verdickungen, welche, wenn sie in Form distincter, fester hirsekorn- bis linsengrosser Vorragungen erscheinen, als Knötchen, *Papulae* bezeichnet werden. Sie können durch Entzündung, Hämorrhagie, Geschwulstbildung u. s. w. erzeugt sein. — Von den Farbenveränderungen der Haut ist schon früher die Rede gewesen.

b. Die besonderen Veränderungen.

1. Die angeborenen **Bildungsanomalien** der Haut bestehen im wesentlichen in mangelhaftem Schluss der einander entgegenwachsenden seitlichen Hautplatten, wodurch eine sogenannte Spaltbildung bewirkt wird. Die gewöhnlichste derartige Anomalie ist die Hasenscharte (*Fissura labii sup.*), die ein- oder doppelseitig auftreten kann. An der Brust kommt die *Fissura thoracis*, bei welcher gleichzeitig auch das Sternum gespalten ist, vor (die *Fiss. sterni* kann aber auch ohne Hautspalte vorhanden sein); am Bauche die *Fissura abdominis*, mit der, wenn sie gross ist, ein Vorfall der Baucheingeweide, *Eventratio*, verbunden ist.

Mit der Spaltbildung der Haut in den unteren Theilen des Bauches ist ein Mangel der vorderen Wand der Harnblase verbunden, so dass die hintere Wand derselben als eine stark geröthete Schleimhaut vorliegt (*Ectopia vesicae urin.*), an welcher die Oeffnungen der Ureteren deutlich zu erkennen sind. Es kann sich diese Spaltbildung nach unten auf die Clitoris (*Fissura clitoridis*) oder auf den Penis (*Epispadie*) fortsetzen. Diese kommt jedoch auch selbständig in verschieden grosser Ausbildung vor, ebenso wie die *Hypospadie*, eine Spaltbildung an der unteren Seite des Penis.

Diesen Spaltbildungen stehen die abnormen Verschlüssungen von Oeffnungen gegenüber, die *Atresien* (*Atresia ani, urethrae, vaginae*, Mikrostomie, *Symblepharon*), welche theils auf abnorme Verwachsungen, theils auf Entwicklungshemmungen zurückzuführen sind. Andere angeborene Abnormitäten, Mangel oder Uebermaass der Behaarung, Mangel der Nägel, abnorme Pigmentirung, Muttermaler aller Art, genügt es zu nennen. An dem *Panniculus adiposus* kommen angeborene Hypertrophien (*Polysarcia congenita*) vor.

2. Die **Circulationsstörungen** der Haut sind, soweit es sich um Abweichungen in der Blutfüllung handelt, nach dem Tode meistens nicht mehr zu erkennen, nur die extremen Formen der Oligämie (beim Verblutungstod) und starke cyanotische Hyperämie einzelner Theile sind noch erkennbar. Dagegen sind Hämorrhagien leicht zu sehen. Man unterscheidet dieselben je nach ihrer Grösse und Form in *Petechien*, kleine rundliche Blutfleckchen, in *Vibices*, kleine Blut-

streifen, in Ecchymosen, grössere umgrenzte Blutergüsse, Sugillationen, flache, nicht scharf umschriebene Blutinfiltrationen, und in Ecchymome, grössere, eine Hervorragung, Beule, bedingende Blutungen. Die letzten sind meist traumatischer Natur und viel weniger bedeutungsvoll als die kleineren, welche vorzugsweise bei acuten Exanthemen, Morbus maculosus Werlhofii, Purpura, Scorbut, Leukämie, pernicioser Anämie etc. vorkommen. Besonders merkwürdig ist jene kleinste Form, welche, mit ähnlichen Blutergüssen in der Conjunctiva und Mundschleimhaut verbunden, bei Endocarditis ulcerosa in Folge von Embolie der Hautarterien neben kleinen Abscesschen vorkommt, deren später noch gedacht werden soll. Mikroskopische Untersuchung nach Härtung an senkrechten Schnitten; Färbung mit Eósin-Hämatoxilin oder Pikrocarmin.

Ueber das Oedem der Haut und des Unterhautgewebes ist schon das Wesentlichste vorher bei der allgemeinen Körperbesichtigung angegeben worden. Zur Untersuchung ödematöser Hautstücke ist die Kochmethode zu empfehlen. Als Myxödem wird eine in Verbindung mit nervösen und anämischen Erscheinungen auftretende ödematöse Schwellung, insbesondere der Haut des Gesichts, aber auch anderer Körperteile bezeichnet, bei welcher nicht seröse Flüssigkeit, sondern eine halbflüssige schleimige Masse in die Bindegewebsmaschen infiltrirt erscheint. Dabei ist die Haut trocken, runzelig, abschilfernd; die Hautdrüsensecretion fehlt. Die Pathologie dieses Zustandes ist noch nicht genügend geklärt.

3. Die Entzündungen der Haut sind

a) solche, welche in kleinen Herden, meist multipel auftreten und wesentlich den Papillarkörper nebst der Epidermis betreffen. Es gehören hierher vorzugsweise die die Dermatologen hauptsächlich beschäftigenden Affectionen, welche daher nur kurz erwähnt werden. Die squamösen, mit Abschuppung von Epidermis einhergehenden Entzündungen werden durch die Psoriasis repräsentirt; zu den eigentlichen Bläschenefflorescenzen gehören die Miliaria (Sudamina, Schweissfriesel), kleinste, ganz durchsichtige, Thautröpfchen ähnliche, oder weissliche oder röthliche multiple Bläschen, in deren Umgebung jede Spur von entzündlicher Veränderung fehlt; ferner die Herpesbläschen (Herpes facialis, progenitalis, Zoster), welche gleichfalls klare Flüssigkeit enthalten, aber auf leicht entzündeter Grundlage stehen und durch Platzen Borken- und Geschwürsbildung bewirken können, endlich das Eczema vesiculosum (das Anfangsstadium der Eczeme), welches durch helle Bläschen charakterisirt ist, die auf einem stark entzündeten, besonders durch collaterales Oedem geschwellenen Boden sitzen. In späteren Stadien können sie eiterig sein oder Krusten und Borken bilden. Hierher gehört ferner der Pemphigus mit grossen Blasen, die serösen oder serös-eitrigen Inhalt haben können. Als P. neonatorum findet er sich schon bei neugeborenen Kindern und abgestorbenen Früchten, besonders an der Hohlhand und Fusssohle und erweckt immer den Verdacht von Syphilis; die Bläschen platzen leicht

und man findet dann nur grosse, rundliche, abgelöste Epidermismassen, unter denen eine nässende, dunkelrothe oder blaurothe Fläche erscheint.

Endlich sind, wenngleich sie ja sonst nicht mit den vorhergehenden auf gleiche Stufe gestellt werden können, auch die Pockeneruptionen hierher zu zählen, welche ebenfalls zuerst klaren, wässrigen, später freilich eiterigen Inhalt beherbergen, sich aber von allen vorher besprochenen Bläschen und Pusteln durch eine central gelegene Delle auszeichnen. Die Pockenpustel liegt zwischen Schleim- und Hornschicht der Epidermis und hat einen fächerigen Bau; die Scheidewände der Fächer werden durch Epithelzellen gebildet. In die Pockenefflorescenz kann ebensowohl wie in andere, z. B. in die Pemphigusblase Blut gelangen: hämorrhagische Pocken, bei welchen aber meist die Efflorescenz einen mehr papulösen Charakter behält und wenig charakteristisch ist. Sowohl in dem Inhalte der Pockenefflorescenzen, besonders so lange sie noch keinen Eiter enthalten, als auch in der darunter liegenden Haut finden sich Mikrokokken, welche in der Regel hier ihren Sitz in Gefässen haben. Die mikroskopische Untersuchung der Hautblasen ist an frischen Präparaten kaum zu machen, nur bei den Pocken kann man unschwer an frischen Doppelmesserschnitten nach Behandlung mit Eisessig oder verdünnter Alkalilauge die Mikrokokken auffinden. Zur genaueren Untersuchung sind jenoeh hier feine Schnitte nach vorgängiger Härtung zu machen. Doppelfärbungen mit Gentiana und Carmin. Der Inhalt der Blasen und Pusteln kann auch vermittelst der Trockenmethode untersucht werden.

Von reinen pustulösen Entzündungen (ohne bläschenförmiges Vorstadium) sind, wenn wir von den bei den Drüsen und Haaren zu erwähnenden Acnepusteln und Furunkeln absehen, nur wenige zu nennen. Da sind die Impetigopusteln und jene kleinen embolischen Abscesschen, welche oben schon bei den Hämorrhagien erwähnt wurden. Sie finden sich über den ganzen Körper zerstreut und sind mit den Hämorrhagien oft in der Weise combinirt, dass um ein kleines gelbes Centrum ein hämorrhagischer Hof sich zeigt. Sie kommen hauptsächlich bei der malignen Form der ulcerösen Endocarditis vor, bei welcher, wie später noch ausführlicher mitgetheilt werden soll, die thrombotischen Massen grosse Haufen von Mikrokokken enthalten. Dem entsprechend kann man denn auch leicht auf Querschnitten der frischen oder in absolutem Alkohol rasch schnittfähig gemachten Haut inmitten einer jeden Hämorrhagie, eines jeden Abscesschens ein mit Mikrokokken ausgefülltes Gefäss nachweisen.

Die papulösen Entzündungen sind die letzte Form dieser Gruppe und umfassen den Lichen, Prurigo und das papulöse Syphilid mit entzündlicher Wucherung im Papillarkörper.

Für die mikroskopische Untersuchung gilt das vorher Gesagte.

b) Durch ihre Verbreitung über grössere Strecken hin und zugleich durch ihren tieferen Sitz unterscheiden sich das Erysipel (Entzündung der Cutis) und die demselben nahestehende Phlegmone (Entzündung des subcutanen Gewebes) von den seither betrachteten, in Form kleiner Herde auftretenden Entzündungen. Die für das Ery-

sipel im Leben charakteristische Röthe verschwindet im Tode oft fast gänzlich und man ist dann für die Erkennung nur auf die diffuse Schwellung der Haut und des Unterhautgewebes, sowie auf ihre Infiltration mit einer trüben, zellenreichen Flüssigkeit angewiesen.

Auf mikroskopischen Durchschnitten zeigen sich im frischen Stadium zahlreiche junge Zellen, besonders längs der Gefässe; später sind dieselben fettig zerfallen; in den Lymphgefässen, besonders am Rande des erkrankten Hautabschnittes, finden sich Mikrokokken (*Erysipelkokken*, *Streptococcus erysipelatis*, vielleicht mit dem *Str. pyogenes* identisch) ebenso wie in dem Inhalt von Blasen, die häufig auf der erysipelatös erkrankten Haut aufschliessen. Die Methoden des Nachweises sind die gewöhnlichen, Trockenpräparate des Blaseninhaltes und Gewebssaftes, feine Schnitte von der gehärteten Haut, Färbung einfach und doppelt.

Da schon beim einfachen Erysipel das subcutane Gewebe stets durch Schwellung und Infiltration mit jungen Zellen betheiligt ist, so ist es leicht verständlich, dass sich durch Zunahme dieser Veränderungen eine eiterige Entzündung dieses Gewebes einstellen kann, welche man als Phlegmone bezeichnet; man findet dann neben der Röthung und Infiltration der eigentlichen Cutis das subcutane Gewebe angeschwollen, seine Maschenräume mit einer trüben, gelblichen, puriformen oder rein eiterigen Flüssigkeit erfüllt: *Erysipelas phlegmonosum*.

Es kann diese Phlegmone aber auch selbständig vorkommen und dann ist sie sehr häufig traumatischer Natur. Sie hat eine grosse Neigung, sich flächenhaft auszubreiten, weil sie durch die oberflächliche Fascie abgehalten wird, in die Tiefe zu dringen. Besteht sie längere Zeit, so kann die gesammte Haut auf grosse Strecken hin von der Fascie abgelöst werden und man findet dann also eine grosse Höhle, an deren Wandungen noch mehr oder weniger grosse Fetzen des ver eiterten und oft in grosser Ausdehnung necrotischen subcutanen Gewebes hängen. Es tritt diese Veränderung besonders gern dann ein, wenn die Entzündung nicht eine rein eiterige, sondern eine jauchige ist: *Phlegmone maligna*, *ichorosa*, *gangraenosa*. Es können dabei secundäre Ernährungsstörungen an der Haut entstehen, dieselbe kann necrotisiren. Die maligne Phlegmone ist häufig die Folge von mit Hämorrhagien verbundenen Quetschungen, und es hat daher der Inhalt der Höhle oft ein missfarbiges bräunliches Aussehen. Die Wandungen sind häufig noch mit frischen Hämorrhagien bedeckt und haben ebenfalls eine schmutzige, grünlich schieferige Färbung. Nach Durchbruch der Fascie können auch die tieferliegenden Theile, besonders das intermusculäre Bindegewebe, in Entzündung versetzt werden.

In dem ausfliessenden oder ausgedrückten Eiter kann man an Trockenpräparaten leicht die Eiterkokken (hauptsächlich *Staphylokokkus*) nachweisen; die Traumen bilden also nur Hilfsursachen der Phlegmone. Um Schnitte anzufertigen, ist wegen der Weichheit des eitrig infiltrirten Gewebes starke Durchtränkung mit Einbettungsmasse nothwendig. Man achte auf die Kernfärbung des Gewebes; soweit die Necrose desselben reicht, fehlt die Kernfärbung.

Wegen der auch nach brandiger Phlegmone bei der Heilung entstehenden entzündlichen Bindegewebsneubildung (Granulations- und Narbenbildung) vergl. 6. Regressive Veränderungen.

Als eine Art umschriebener Phlegmone kann auch der durch Milzbrandbacillen erzeugte Anthraxcarbunkel, *Pustula maligna*, angesehen werden. Es sind das bis einige Centimeter breite Beulen der Haut von meist rother Farbe, deren Umgebung häufig geschwollen und geröthet, auch manchmal mit Bläschen, welche gelblichen oder rothen Inhalt haben, besetzt ist. An der Oberfläche der Beule entstehen ebenfalls oft Bläschen; durch deren Platzen oder durch einfache Abstossung der Epidermis bildet sich eine nässende Oberfläche, auf welcher das Secret zu Borken sich eindickt. Auf dem Durchschnitt zeigt sich eine eiterige Infiltration besonders der tieferen Hautschichten mit Hämorrhagien, welche auch in dem von reichlicher Flüssigkeit durchtränkten Papillarkörper zahlreich vorhanden sind. Sowohl in der auslaufenden und auszupressenden Flüssigkeit wie an Schnitten sieht man grosse Mengen von Milzbrandbacillen, an den Schnitten besonders unter der abgehobenen Epidermis und in dem mehr serös-hämorrhagischen Exsudat des Papillarkörpers. Die Milzbrandbacillen sind ausgezeichnet durch ihre Grösse, ihre scharf abgeschnittenen Enden, die manchmal sogar concav gestaltet sind, so dass zwischen zwei aneinander stossenden Bacillen ein biconvexer heller Hohlraum erscheint. Sie können nach Gram gefärbt werden (Gewebe mit Pikrocarmin).

4. Von **infectiösen Granulomen** kommen an der Haut syphilitische, scrofulös-tuberkulöse und lupöse, lepröse, malleöse, sowie noch eine Anzahl seltenerer Formen vor.

a) Die Syphilis kann an der Haut neben gewissen mehr entzündlichen Processen (Psoriasis, Pemphigus, Rupia etc.) auch geschwulstartige Bildungen bewirken. Die Geschwülste werden Gummata (im Singular Gummi, Gummositas) oder Syphilome genannt und bestehen aus einem weichen, erst rundzelligen, später hauptsächlich spindellelligen Gewebe, welches sich vorzugsweise in der Umgebung der Blutgefässe entwickelt. Die Zellen können fettig degeneriren und necrotisiren, wodurch die Knötchen erweichen und durch Aufbruch nach aussen in Geschwüre sich umwandeln können. Der Grund dieser Geschwüre wird noch von gummösem, in stetigem Zerfall begriffenem Gewebe gebildet und hat dadurch ein gelbliches, sog. speckiges Aussehen und fühlt sich sehr derb (indurirt) an.

Es wird von Vielen schon das primäre syphilitische Geschwür, der sog. indurirte Schanker hierher gerechnet, der allerdings ganz die eben geschilderte charakteristische Beschaffenheit zeigt. Eine zweite Form ist das sog. breite Condylom (*Condyloma latum*, Schleimpapel), bei welchem sich eine Wucherung einzelner Papillen findet, über denen die Epidermis verdünnt ist und nicht verhornt, sondern eine feuchte, schleimhautähnliche Beschaffenheit behält. Endlich eine dritte Form ist der sog. Lupus syphiliticus, der besonders an den Extremitäten vorkommt. Die Affection hat mit Lupus im engeren Sinne nichts zu thun und wird deshalb besser als Knotensyphilid, ulce-

röses Syphilid oder ähnlich bezeichnet. Es finden sich stets mehrfache in der Cutis oder auch tiefer gelegene hirsekorn- bis erbsengrosse Knötchen, welche im jugendlichen Zustande derb sind, später (und zwar tritt das grade an der Haut schneller ein als an anderen Stellen) erweichen, theils durch fettige Metamorphose, theils durch Eiterung Geschwüre bilden, die erst rund sind, bald aber durch Confluenz ausgebuchtet werden, nierenförmige etc. Gestalt annehmen. Die Heilung erfolgt durch Narben, die sich durch starkes Retractionsvermögen auszeichnen.

Die mikroskopische Untersuchung dieser Affectionen wird in gewöhnlicher Weise an senkrechten Durchschnitten vorgenommen. Man beachte besonders die grade in den und um die syphilitischen Neubildungen zahlreich vorhandenen granulirten Bindegewebszellen (Mastzellen), deren Körnchen sich in Methylenblau intensiv färben und die man nicht mit Bakterien verwechseln darf.

Syphilisbakterien sind bis jetzt noch nicht mit Sicherheit nachgewiesen. Auch die von Lustgarten entdeckten sog. Syphilisbacillen entbehren, da ganz gleiche im Smegma praeputii nicht syphilitischer Individuen gefunden wurden, der nöthigen Legitimation.

Nach ihrem Entdecker finden sich dieselben in etwas grösserer Menge in Trockenpräparaten vom Secret syphilitischer Geschwüre, spärlicher, ja oft äusserst spärlich in Schnitten durch syphilitische Neubildungen. L. beschreibt dieselben als grade oder gebogene, mitunter mehr oder minder unregelmässig gekrümmte Stäbchen von $3,5-4,5 \mu$ Länge, $\frac{1}{4}-\frac{1}{10} \mu$ Dicke; sie bilden Sporen, ihre Oberfläche ist oft unregelmässig wellig; sie liegen in Zellen eingeschlossen, einzeln oder in Gruppen zu 2-9; diese Zellen liegen reichlicher am Rande der syphilitischen Infiltrate und in dem umgebenden scheinbar normalen Gewebe.

Die einfachste Färbemethode dürfte die von Giacomi sein: Färbung in erwärmter Fuchsinlösung, Abspülen in Wasser, dem einige Tropfen Eisenchloridlösung zugesetzt waren, dann Entfärbung in concentrirter Eisenchloridlösung, absol. Alkohol, Oel, Balsam. Die Bacillen haben eine rothe Farbe, alles andere ist farblos.

b) Scrofulös-tuberkulöse Affectionen der Haut können primär und secundär auftreten. Fast unbekannt ist disseminirte Miliartuberkulose, selten auch das Auftreten tuberkulöser Geschwüre mit zackigen, wie ausgefressenen Rändern und unebenem Grunde in der Nähe der Schleimhautorificien (am häufigsten noch am Anus). Häufig, und allerdings nicht nur relativ, sind die sog. scrofulösen Affectionen, das Scrofuloderma der Dermatologen. Es bilden sich unter der Haut und in der Cutis selbst weiche Geschwülste, welche leicht prominiren, die Haut wird bläulich violett gefärbt, bricht dann auf, worauf sich eine eiterige oder eiterig-käsige Masse entleert (kalter Abscess). Es bleibt ein sinuöses Geschwür mit weichen schlaffen Granulationen, welche käsig-eiterig zerfallen, übrig. Secundär schliesst sich diese Veränderung an Gelenktuberkulose, an Lymphdrüsenverkäsung etc. an (Fistelbildung), sie kann aber auch (seltener) primär entstehen. Zum mikroskopischen Nachweis von Tuberkeln in den die Geschwüre auskleidenden Granulationen sind feine Schnitte nach Härtung nöthig; Koch'sche Bacillen können zunächst an Trockenpräparaten gesucht werden, doch sind Schnitte hier wichtiger, da die Bacillen meist nur

in spärlicher Zahl vorhanden sind, so dass man oft zahlreiche Präparate nach ihnen durchsuchen muss.

Den tuberkulösen Affectionen muss auch der Lupus zugerechnet werden. Derselbe erscheint makroskopisch unter sehr verschiedenem Bilde. Charakteristisch ist die multiple Entwicklung von hirsekorn- bis erbsengrossen blaurothen, über die Oberfläche vorspringenden Knötchen in der Lederhaut (*Lupus tuberculosus, nodosus*); ein früheres Stadium, bei welchem die Knötchen noch nicht hervortreten, sondern wo nur braunrothe stecknadelkopf- bis linsengrosse Flecken vorhanden sind, ist der *L. maculosus*; sind die Knötchen confluent und ist eine ausgedehntere, über die Haut hervorragende Neubildung vorhanden, so spricht man von *L. tumidus, hypertrophicus*, während als *L. papillosus* oder *verrucosus* jene Wucherung bezeichnet wird, bei welcher nicht rundliche, sondern durch starke Betheiligung der Papillen warzige, papillöse Massen sich bilden; ist die die Infiltrate überziehende Haut mit Epidermisschüppchen bedeckt, dann ist es *L. exfoliativus* und endlich, wenn die Knötchen aufgebrochen sind und zu Geschwürsbildung geführt haben, so ist es *L. exulcerans*. Treten die Knoten zerstreut auf, so spricht man von *L. disseminatus*, dagegen von *L. serpiginosus*, wenn sie sich von einem Punkte aus allmählich nach der Peripherie hin verbreiten.

Häufiger als die frischen wird man an der Leiche die älteren schon mit starken Narbenbildungen verbundenen Formen finden. Da der gewöhnliche Lupus mit Vorliebe seinen Sitz im Gesicht hat, so trifft man hier auch die ärgsten Entstellungen. Alle hervorragenden Theile (Nasenspitze, Lippen, Augenlider) sind verschwunden, die Haut des Gesichts ganz glatt, glänzend, wie angespannt, die Nasenlöcher liegen in der Fläche des Gesichts, der Mund ist in eine von narbigen Rändern umgebene, mehr oder weniger rundliche Oeffnung verwandelt, die Bulbi sind von den narbig geschrumpften Augenlidern nicht mehr bedeckt und zeigen Ulceration oder sind schon zerstört. In Bezug auf die Missgestaltung der Nase ist besonders bemerkenswerth, dass der Lupus die vorderen Theile (die weichen und knorpeligen Partien) zuerst zerstört, während die syphilitischen Zerstörungen von den Knochen ausgehen und daher ein Einsinken des Nasenrückens bewirken.

Die mikroskopische Untersuchung an Schnittpräparaten zeigt eine gefässhaltige, besonders an die grösseren Cutisgefässe sich anschliessende Wucherung des Corium, welche sich aber auch nach oben in die Papillen sowie nach unten in das Unterhautgewebe erstreckt. Insbesondere bei Anwendung von Pikrocarminfärbung erkennt man deutlich mehr gelb gefärbte rundliche Knötchen in die rothe Granulationsmasse eingelagert, welche durchaus den Bau der Tuberkel darbieten, meist zahlreiche Riesenzellen, sonst epithelioide Zellen enthalten. Grade in diesen Knötchen finden sich, wenngleich meist spärlich, Tuberkelbacillen, so dass, da auch durch Ueberimpfen lupöser Massen auf geeignete Thiere Tuberkulose erzeugt werden kann, an der Zusammengehörigkeit des Lupus und der Tuberkulose nicht mehr gezweifelt werden darf. Dafür spricht auch das Auftreten käsig-tuberkulöser Veränderungen an den

regionären Lymphdrüsen sowie die Entstehung lupusartiger Veränderungen an der Haut über periarticulären tuberculösen Herden. Immerhin stellt aber der Lupus sowohl klinisch wie anatomisch eine besondere, man möchte fast sagen Abortivform der Tuberkulose dar. Sowohl innerhalb wie in der Umgebung der lupösen Neubildung finden sich zahlreiche Mastzellen. Die epithelialen Gebilde der Haut sind oft in den lupös erkrankten Hautpartien in starker Wucherung begriffen, ja es kann sich eine echte krebsige Neubildung entwickeln, doch handelt es sich dabei stets nur um secundäre Veränderungen.

c) Die Lepra, welche in Mitteleuropa nur sporadisch vorkommt, wird durch meist viel grössere, haselnuss- bis wallnussgrosse, besonders im Gesicht und an den Extremitäten auftretende Knoten charakterisirt, welche im Corium sitzen, wo sie sich hauptsächlich an die Gefässe anschliessen, aber welche auch in das Unterhautgewebe hineinragen können. Die Knoten wachsen sehr langsam und erhalten sich sehr lange in unverändertem Zustande; alte zeigen aber fettigen Zerfall, wodurch eine Verkleinerung derselben herbeigeführt werden kann. Ulcerationen kommen relativ selten vor und sind immer auf secundäre äussere Einwirkungen zurückzuführen.

Die Knoten bestehen aus einem zellenreichen Granulationsgewebe, dessen Zellen zum Theil eine höhere Ausbildung zu grossen epithelähnlichen Gebilden, theilweise auch zu Riesenzellen erfahren. In den grossen Zellen insbesondere, weniger frei im Gewebe finden sich in jüngeren Knoten $\frac{1}{2}$ — $\frac{3}{4}$ des Durchmessers eines rothen Blutkörperchens erreichende Bacillen in grosser Menge, welche sich sowohl mit einfach wässrigen Anilinfarbenlösungen (mit Ausnahme der braunen) als auch nach Art der Tuberkelbacillen färben. In den älteren Knoten, besonders in den oberflächlichen Hautschichten kommen solche Zellen vor, welche keine deutlichen Bacillen, sondern nur körnige Massen enthalten. Die mögliche Verwechselung mit Erlich'schen Mastzellen wäre gegebenen Falles zu berücksichtigen. Zur Untersuchung sind die bekannten Methoden zu wählen; besonders ist Carbolfuchsin mit nachfolgender Säurebehandlung geeignet; nach Köbner sind Schnitte von im ganzen getrockneten Knoten zur Aufsuchung der Bacillen ganz besonders zu empfehlen; Unna trocknet die Schnitte wie früher (S. 20) angegeben wurde.

d) Als letztes wichtigeres Glied dieser Gruppe sind noch die durch Rotzinfektion (Maliasmus) erzeugten Knötchen in der Haut anzuführen, welche wie alle vorher beschriebenen aus einer zelligen Wucherung zunächst in dem Corium entstehen, aber durch ihre Neigung zu eitrigem Zerfall sich unterscheiden. Tritt dieser ein, so entstehen Geschwüre mit speckigem Grunde, welche ebenfalls durch Confluenz eine zackige, buchtige Gestalt erhalten können. Es gibt eine acute (Rotz) und eine chronische Form (Wurm), welche beide die erwähnte Knötchenbildung zeigen. Bei der acuten entstehen neben den Knötchen auch phlegmonöse und carbunkulöse Veränderungen. Auch bei dieser Affection finden sich zarte, den Tuberkelbacillen ähnliche Parasiten, welche man am besten an mit concentrirter wässriger Methylenblau-

lösung gefärbten und dann mit dünner Essigsäure ausgewaschenen Präparaten sieht.

Von selteneren hierhergehörigen Affectionen sei das Rhinosclerom erwähnt, eine erst knötchenförmige, dann diffuse Verdickung der Schleimhaut und Haut der Nase und später auch der Oberlippe durch eine langsam sich entwickelnde zellig-faserige Neubildung. Auch hier sind Bakterien (Länge das $1\frac{1}{2}$ -fache der Dicke) gefunden worden (v. Frisch), welche hauptsächlich in grossen, hellen, wie gebläht aussehenden kernlosen Zellen liegen, die vorzugsweise in den oberen Schichten in grosser Menge vorkommen können. Die Bacillen besitzen eine Kapsel und färben sich gut nach der Gram'schen Methode.

5. Unter den **progressiven Ernährungsstörungen** der Haut und des Unterhautgewebes sind zunächst

a) die Hypertrophien dieser Theile zu nennen, welche bald mehr die Epidermis, bald mehr die bindegewebigen Theile betreffen. Die meisten derselben haben keine Wichtigkeit und bieten keinerlei diagnostische Schwierigkeiten dar, so dass es genügt, sie nur kurz zu erwähnen. Es sind das die Schwielen (Callositas, Tyloma), das Hühnerauge, Clavus, reine partielle Verdickungen der Epidermis, letztere allerdings mit einer Atrophie des Papillarkörpers verbunden. Die Ichthyosis, meist über grössere Strecken verbreitet, besteht in einer vermehrten Epithelbildung und hornartigen Verdickung der Zellen, so dass die Haut in eine Art Hornpanzer verwandelt wird, welcher durch Brüche in einzelne Platten und Schilder zerfallen kann (*I. nitida*). Häufig ist gleichzeitig eine Hypertrophie der Papillen vorhanden, wodurch dann die Oberfläche höckerig, stachelig gestaltet wird (*I. hystrix*). Die Affection ist gewöhnlich angeboren und scheint mit Nervenaffectionen (Neuritis) in Zusammenhang zu stehen. Gegebenen Falles darf man deshalb nicht unterlassen, die Hautnerven genau auch mikroskopisch zu untersuchen. Der Ichthyosis congenita ist nach v. Recklinghausen eine ebenfalls mit Hypertrophie der Papillen verbundene, deutlich mit Affectionen der Nerven einhergehende, localisirte Affection der Haut nahezustellen, welche als neuropathisches Hautpapillom bezeichnet wird. Die Epidermis zeigt nur geringere Verdickung und ist zerklüftet. Eine ähnliche aber local beschränkte Affection führt zur Bildung der sog. Hauthörner (*Cornua cutanea*).

Ferner gehören hierher die gewöhnlichen harten Warzen, Epithelwucherungen, welche freilich immer auch mit einer Vergrösserung der Hautpapillen einhergehen, und endlich die spitzen Condylome mit ausgesprochener Betheiligung des Papillarkörpers an der Wucherung in der Weise, dass die Papillen sehr lang und spitz werden, sich auch baumförmig verästeln. Da die Epithelwucherung nicht so gross ist, um alle diese Papillarauswüchse ganz zu verdecken, so stehen an der Oberfläche der besonders an den Mündungen schleimhäutiger Canäle sitzenden und oft grosse Ausdehnung erreichenden Wucherungen einzelne Spitzchen hervor (daher spitzes Condylom, Papillom).

Mehr der Cutis und dem subcutanen Gewebe angehörig ist die die sog. Elephantiasis Arabum bedingende Krankheit. Sie hat ihren

Hauptsitz an den Unterschenkeln und an den Füßen, dann an den Geschlechtstheilen. In ausgeprägten Fällen erscheint Unterschenkel und Fuss beträchtlich verdickt, der Winkel zwischen beiden mehr oder weniger ausgeglichen, die Hautoberfläche bald glatt, bald mit breiteren Buckeln oder spitzigen Warzen (Epithelverdickung) besetzt; sehr häufig nässt die Oberfläche, besonders wo sich, wie häufig, flache mit speckigem Grunde versehene Geschwüre gebildet haben. Die ausfliessende Flüssigkeit hat häufig eine weisslich-milchige Farbe. Manchmal findet man, besonders an den Geschlechtstheilen, an der Oberfläche kleinere oder grössere Hervorragungen, aus welchen diese Flüssigkeit, oft in enormer Menge hervorquillt. Auf dem Durchschnitte sieht man Hohlräume, welche sich leicht als erweiterte Lymphräume erkennen lassen (*Pachydermia lymphangiectatica*). Macht man an den verdickten Extremitäten Einschnitte, so gelangt man in ein derbes, festes, fibröses, weissliches Gewebe, welches an Stelle der Cutis sitzt und auch den grössten Theil des Unterhautgewebes einnimmt, ja sich von hier aus in die Zwischenmuskelräume hineinerstreckt und bis zum Knochen vordringt (diffuse Fibrombildung nach Virchow). An mikroskopischen Präparaten erscheinen die Papillen oft sehr vergrössert, besonders an den Stellen mit warziger Oberfläche, und die Gefässschlingen viel reichlicher als normal; in dem meist festen Gewebe sieht man dicht verflochtene, derbe, fibröse Bindegewebsfasern sich in den verschiedensten Richtungen durchkreuzen. Die zwischen diesen Massen eingeschlossenen höheren Gewebe, Fett, Muskeln, Nerven gehen allmählich zu Grunde; der Knochen zeigt eine ausgedehnte unregelmässige ossificirende Periostitis (Hyperostose).

Hierher gehört auch die sehr seltene Sclerodermie Erwachsener, bei welcher fibröse Verdickungen in der Haut erscheinen, die in vorgerückteren Stadien Atrophie der Haut verbunden mit Retraction derselben bedingen. Die Haut erscheint dann glatt und glänzend, meist pigmentirt, sie ist straff gespannt (gleichsam zu kurz für ihre Unterlage geworden) und es sind dadurch mannigfache Verbiegungen und Verkrümmungen der Gelenke bedingt. Als *Sclerema neonatorum* wird eine Affection der Haut neugeborener Kinder bezeichnet, bei welcher diese verdickt, starr, glatt und gespannt erscheint; auf dem Durchschnitt entleert sich eine an Fetttropfen reiche trübe Flüssigkeit. Ihre Ursache ist noch unbekannt.

Gleichfalls fast ganz der Cutis gehören die weichen Warzen an, welche, wenn sie angeboren sind, als Muttermäler, *Naevi materni*, bezeichnet werden. Sie bilden sanfter oder steiler ansteigende Vorsprünge an der Hautoberfläche, welche auf dem Durchschnitt ein weiches, graues, von dem weisslichen Cutisgewebe sich deutlich absetzendes Gewebe erkennen lassen, verschieden weit in die Cutis, manchmal bis in das Subcutangewebe, hineinreichen und von einer nur wenig oder nicht verdickten Epithellage bedeckt werden. Sehr häufig sind diese Warzen pigmentirt; das bräunliche oder schwärzliche Pigment sitzt zum kleineren Theil in den unteren Epithelzellen, zum grösseren in dem zellenreichen die Geschwülste bildenden Bindegewebe

und zwar sowohl frei als auch in Zellen eingeschlossen. Es sind diese Bildungen besonders interessant, weil so gerne sarcomatöse Geschwülste aus ihnen (also aus embryonaler Anlage) hervorgehen.

b) Von den eigentlichen an der Haut vorkommenden **Geschwülsten** sollen zunächst

1. die **Bindesubstanzgeschwülste** aufgeführt werden.

α) Fibrome entwickeln sich an der Haut aus der Cutis oder dem subcutanen Gewebe, in manchen Fällen multipel, und sind bald hart und fest (Fibroma durum), bald weicher (Fibroma molluscum). Die ersten zeigen sich aus derben festen Bindegewebszügen zusammengesetzt und enthalten nur an einzelnen, besonders den jüngsten Stellen Spindel- und Rundzellen; in den letzten sind die Bindegewebsfasern nicht so festgefügt, sondern bilden ein weitmaschiges Netzwerk, in dessen Räumen sich feinere Netze ausspannen, zwischen welchen eine grosse Menge gelblicher, eiweissreicher Flüssigkeit enthalten ist. Ein vollständig gallertartiges Aussehen können sie durch Oedem erhalten, welches besonders gern bei solchen entsteht, die gestielt sind. Von Myxomen unterscheiden sich diese ödematösen Fibrome leicht bei Färbung mit Methylenblau: die Interfibrillarsubstanz der Fibrome bleibt farblos, diejenige der Myxome zeigt blaue Netze von geronnenem Mucin. Die oft angeborenen multiplen, nicht selten plexiformen Fibrome der Haut sind Geschwülste der Hautnerven. Sie deshalb Neurofibrome zu nennen ist unrichtig, da sie keine neugebildeten Nerven enthalten, es sind Fibromata nervorum. Ob alle weichen Fibrome der Haut (Elephantiasis mollis) einschliesslich der angeborenen (Elephantiasis congenita), bei welcher oft mehr diffuse Verdickungen gleich den Hautlappen der Pachydermen (Pachydermatocele) vorhanden sind, mit den Nerven in Verbindung stehen, ist nicht festgestellt. Zur Untersuchung der Nervenfibrome ist neben den gewöhnlichen Methoden insbesondere auch die Anfertigung von Zupfpräparaten wichtig. Es sind dazu die am inneren Umfang der Geschwülste oft vorhandenen kleinen Fortsätze am besten geeignet, weil in ihnen oft Nervenstämmchen, daneben auch Schweissdrüsen, deren Auffindung für die Feststellung des Entwicklungsortes der Geschwulst wichtig ist, gefunden werden. Die Nervenfasern ziehen entweder in Bündeln oder isolirt durch die Geschwulst oder sind zur Seite gedrängt; sie können atrophisch werden. Zur leichteren Erkennung derselben kann die beim Rückenmark angegebene Weigert-Pal'sche Hämatoxylinfärbung benutzt werden.

Zu den Fibromen muss auch das nach Alibert benannte Keloid gerechnet werden, eine Geschwulst, welche besonders über dem Sternum in Form ästiger Züge erscheint und aus einem je nach ihrem Entwicklungsalter an Zellen verschieden reichen fibrösen Gewebe besteht, welches sich später in eine Art Narbe verwandelt. Die Neubildung sitzt im Corium. Geht eine ähnliche, im Leben durch ihre Schmerzhaftigkeit ausgezeichnete Bildung von einer Narbe aus, so bezeichnet man sie als falsches oder Narbenkeloid.

β) Lipome sind an der Haut häufig und müssen mehr als locale

Hyperplasien des Panniculus adiposus aufgefasst werden. Diese Geschwülste haben einen exquisit lappigen Bau, die einzelnen Läppchen sind durch gefässhaltiges Bindegewebe getrennt; die Fettzellen sind sehr gross, oft mit blossem Auge deutlich sichtbar. Die Geschwülste erheben sich mehr oder weniger über den Panniculus empor; in manchen Fällen sind sie nur durch einen Stiel mit demselben verbunden und hängen dann freibeweglich an der Körperoberfläche (*Lipoma pendulum*). Wenn das interstitielle Bindegewebe sehr reichlich und sehr derb, fibrös ist, so hat die ganze Geschwulst eine grössere Consistenz, man sieht deutlich die weissen Züge des Bindegewebes: *Lipoma durum* s. *fibrosum*. Es kann das Gewebe besonders im Centrum erweichen, das Fett tritt aus den zerstörten Zellen aus und erfüllt als eine ölige oder weiche Masse die durch die Erweichung entstandene Höhle (Oel- bzw. *Pomadecysten*). Dieser Erweichung geht stets eine Necrose des Fettgewebes voraus, mikroskopisch an der Nichtfärbbarkeit der Kerne zu erkennen. Verkalkungen sind zuweilen kapselartig um solche neurotischen Partien, aber auch in diffuser Verbreitung vorhanden. Mit der Lipombildung ist häufig eine Teleangiectasie verbunden (*Lipoma teleangiectodes*); diese Geschwülste sind angeboren. Beachtenswerth ist die Lipombildung, welche um Bruchsäcke herum sich findet.

Den Lipomen steht eine eigenthümliche, besonders an der Haut der Augenlider und der Wangen vorkommende Neubildung, das Xanthoma oder Xanthelasma nahe. Es handelt sich hier zwar zunächst nur um eine einfache Neubildung von vielgestaltigen und an Grösse sehr verschiedenen Zellen, die von den Endothelien der Lymphräume ausgeht, aber in denselben lagert sich Fett in dichtgedrängten Tropfen ab, wodurch die gelbe Färbung der Flecken (*Xanth. planum*) oder Knötchen (*Xanth. tuberosum*) bedingt wird. Durch reiche Zellenbildung können sich die Neubildungen den Sarcomen, durch Bindegewebsbildung den Fibromen nähern.

γ) Myxome kommen rein sowohl bei Kindern (Nabel) wie bei Erwachsenen vor, wenn auch selten. Im letzten Falle stammen sie jedoch oft aus tieferen Theilen und sind nur secundär in die Haut hineingewachsen. Zuweilen finden sich Mischgeschwülste von Myxom und Lipom (*Lipoma myxomatodes* oder *Myxoma lipomatodes*, je nach dem überwiegenden Bestandtheile), indem besonders im Centrum von Lipomen myxomatöse Stellen vorhanden sind. Diese erscheinen wie die reinen Myxome durchscheinend, gallertig, nehmen auf Essigsäurezusatz makroskopisch eine weisse Farbe an. Mikroskopisch (kleine mit der Scheere entnommene Stückchen werden durch das Deckgläschen oft schon ohne weitere Nachhülfe zu hinreichend dünnen Präparaten ausgebreitet) sieht man eine ganz durchsichtige Grundsubstanz, in der durch Essigsäure eine fädig-körnige, in überschüssiger Essigsäure nicht verschwindende Trübung entsteht (Mucinfällung) und welche durchzogen ist von einem Netzwerk stern- und spindelförmiger, mit ihren Ausläufern anastomosirender Zellen. Pikrocarmin lässt die mucinöse Zwischensubstanz farblos, durch Methylenblau tritt an Schnitten

gehärteter Präparate ein dunkelblau gefärbtes Netzwerk mit verschiedenen dicken Fäden hervor.

δ) Auch Enchondrome entstehen selten in der Haut, sondern stammen wohl meistens von den Knochen oder aus der Nähe derselben her. Sie können sehr gross werden und die Haut zur Ulceration bringen, so dass dann das bläulich-weiße Knorpelgewebe blossliegt. Die Enchondrome besitzen wie die Lipome einen lappigen Bau, auch bei ihnen sind die Läppchen von Bindegewebe umgeben. An den leicht anzufertigenden mikroskopischen Schnitten (Eosin-Doppelfärbung) sieht man das Bild des Hyalinknorpels, welches nur insofern oft, besonders an den Rändern der kleinsten Läppchen eine Veränderung zeigt, als die Zellen eine deutliche strahlige Sternform besitzen (Sternzellenknorpel). Auch ist die Grundsubstanz oft nur spärlich, die Zellen klein und dichtgelagert, wie im embryonalen Knorpel. Enchondromgewebe ist oft mit Myxom- und Lipomyxomgewebe vereinigt zu Mischgeschwülsten. Osteome, wirkliche Knochengeschwülste der Haut sind sehr selten; meistens handelt es sich um Verknöcherung anderer Geschwülste (s. Epitheliome).

ε) Sarcome der Haut kommen primär vor und können die Grösse eines Kopfes erreichen, wobei sie dann aber meistens eine groblappige Oberfläche haben. Sie nehmen gerne die Gestalt eines Fungus an, d. h. sie sitzen mit einem breiteren oder schmälern Stiele auf und haben überhängende Ränder. Die Mehrzahl gehört zu den härteren spindelförmigen Formen und zwar gerade die oberflächlichen, während die tieferliegenden, aus dem subcutanen Gewebe hervorgehenden, öfter eine rundförmige Zusammensetzung zeigen. Jene erscheinen auf dem Durchschnitt von gleichmässiger oder leicht streifiger Beschaffenheit und grau-weißer oder rötlich-weißer Farbe; es lässt sich in der Regel an der Schnittfläche kein Saft ausdrücken, an Zerzupfungspräparaten kann man mit Leichtigkeit kürzere oder längere Spindelformen isolieren. An Schnitten sieht man leicht, dass die Zellen zu Bündeln vereinigt sind, welche sich durchflechten, aber doch hauptsächlich in radiärer Richtung zur Haut gestellt sind. An quergetroffenen Bündeln könnten die Querschnitte der Zellen mit Rundzellen verwechselt werden; genaue Untersuchung wird aber in der Regel zeigen, dass die einzelnen rundlichen Körperchen an Grösse variieren (je nachdem der Schnitt mehr am Ende oder mehr in der Mitte die Zelle getroffen hat) und dass nicht in allen der Kern deutlich ist (in den Querschnitten vom Ende der Spindelformen fehlt derselbe).

Diese Geschwülste sind zuweilen aus Geschwüren, z. B. Unterschenkelgeschwüren, hervorgegangen, was man daran erkennt, dass in der Umgebung noch die oft bräunlich pigmentirten unregelmässigen breiten Narben von geheilten Geschwüren vorhanden sind.

Andererseits nehmen sie gern ihren Ausgangspunkt von weichen Warzen, mit welchen sie dann oft die schwärzliche oder bräunliche Pigmentirung gemein haben. Diese Melano-Sarcome sind im allgemeinen weicher als die anderen, bestehen bald aus Spindel-, bald aus Rundzellen, bald aus beiden zugleich und zeigen manchmal Er-

weichungen im Innern, durch welche Höhlen gebildet werden, die eine schwarze, tuscheartige Masse enthalten. Meines Erachtens handelt es sich bei ihnen nicht um eine direkte hämatogene, sondern um eine metabolische Pigmentbildung, so dass die melanotischen von den durch Hämorrhagien pigmentirten, welche meistens sehr gefässreich sind (Sarcoma teleangiectaticum haemorrhagicum) getrennt werden müssen. Jene haben eine rauchgraue bis schwarze Färbung, diese eine gelb- und rostbraune; das Pigment in jenen besteht meist aus dunkelbraunen bis schwärzlichen feinen Körnchen, in diesen zeigt es die feinen Körnchen wie die grösseren Klumpen und die lichtgelben bis gelbbraunen Farbtöne des Hämosiderin. Wenn auch bei den Melano-Sarcomen das Pigment keineswegs gleichmässig in der Geschwulst vertheilt ist, so ist doch meistens, besonders mikroskopisch die Färbung viel ausgedehnter und weniger fleckig wie bei den anderen. Die Melanosarcome kommen nicht selten auch multipel als secundäre Geschwülste an der Haut vor und gerade dann ist die Verschiedenheit der Färbung oft sehr auffällig. Da sie häufig einen alveolären Bau darbieten, so ist die Differentialdiagnose von melanotischen Carcinomen selbst für geübte Untersucher oft äusserst schwierig.

2. Zu den **epithelialen Geschwülsten** der Haut werden von Manchen schon die vorher unter den Hypertrophien erwähnten Warzen (Fibroepitheliome) etc. gezählt. Noch zweifelhaft erscheint die Stellung des sogen. Molluscum contagiosum oder Epithelioma molluscum, eine mit Neubildung von bis erbsengrossen Knoten einhergehende Affection der Haut, deren Contagiosität keineswegs feststeht. Die Knötchen haben in ihrer Mitte meistens eine Oeffnung, aus welcher sich eine schmierige Masse ausdrücken lässt. Auf Schnitten sieht man breite Epithelzapfen, welche durch Bindegewebssepta getrennt werden, im ganzen in radiärer Anordnung um die Oeffnung herum sitzen, so dass das Gebilde einer Drüse ähnlich sieht. Im Centrum der Zapfen und nach der Oeffnung zu finden sich eigenthümlich glänzende, homogene, rundlich ovale Körper (Molluscumkörper), welche aus Epithelzellen hervorgehen, ob durch Parasiten ist noch zu erweisen. Die Neubildung hat trotz ihrer Drüsenähnlichkeit auf den Durchschnitten mit den Talgdrüsen nichts zu thun, sondern geht aus den interpapillaren Epithelzapfen der Epidermis hervor.

Ebenso seltene Geschwülste wie das Epithelioma molluscum sind die Adenome der Hautdrüsen, welche sowohl an den Schweissdrüsen, A. sudoriparum, wie an den Talgdrüsen, A. sebaceum vorkommen. Vergrösserungen der letzten finden sich zuweilen bei Lupus, jedoch nur als nebensächlicher Befund.

Bei weitem die wichtigsten epithelialen Hautgeschwülste sind die krebsigen Neubildungen, welche man in Oberflächenkrebsen, Cancroide, und Drüsenkrebsen, Carcinome, scheiden kann. Es soll mit der verschiedenen Benennung nicht eine Verschiedenheit des Wesens, sondern nur eine Verschiedenheit des Ausgangspunktes, der allerdings auch Verschiedenheiten in dem anatomischen Bau und der prognostischen Bedeutung der Neubildungen bedingt, angedeutet werden. Die Cancroide

oder Hornkrebse entsprechen im wesentlichen den primären, die Drüsen-carcinome den secundären Hautkrebsen.

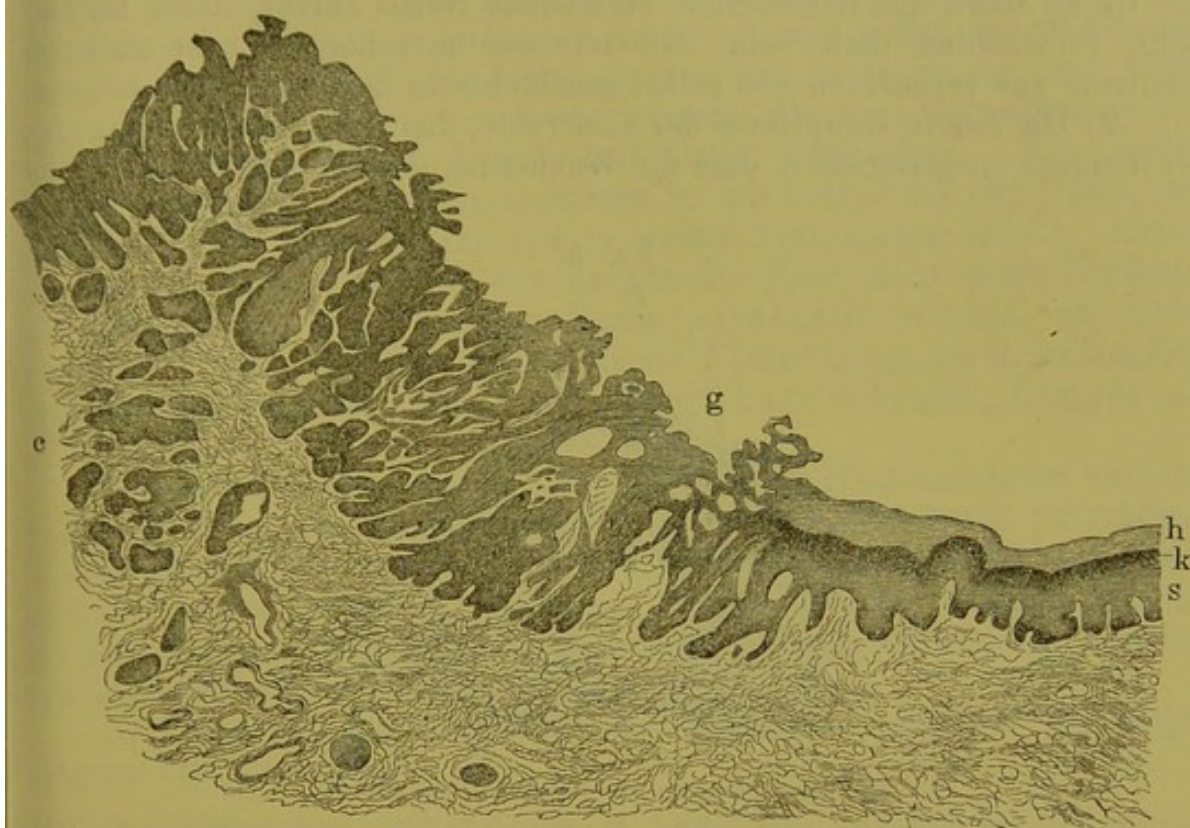
α) Die Cancroide, früher auch Epithelialcarcinome genannt, kommen in zwei verschiedenen Formen vor und haben ihren Lieblingssitz an den Uebergangsstellen der Haut in Schleimbäute, sowie im Gesicht und an der behaarten Kopfhaut. Die eine Form, welche am häufigsten ist und besonders im Gesicht erscheint, ist die infiltrierte, bei welcher die Neubildung in der Haut sitzt und nur geringe Prominenz an der Oberfläche macht; die zweite Form ist die warzige oder papilläre, welche kleinere oder grössere über die Haut hervorragende zottige Geschwülste zu Wege bringt.

1) Von der infiltrierten Form kann man wieder zwei Unterabtheilungen unterscheiden, je nachdem die Krebsmasse nur oberflächlich sitzt (flaches C.) oder in die Tiefe greift (tiefes C.).

Das flache Cancroid führt schnell zu oberflächlichen Ulcerationen, welche an einer Stelle durch Narbenbildung verheilen können (vernarbendes Cancroid), während an einer anderen die Geschwulstbildung unaufhaltsam weiter schreitet (Ulcus rodens). Wegen des schnellen Zerfalls der neugebildeten Geschwulstmassen ist diese Form oft sehr schwer als Cancroid zu erkennen, da nur an dem Rande der Ulceration, welcher meist etwas verdickt und hart erscheint, Geschwulstmasse zu finden ist. Trotzdem kann durch diese Form, welche vorzugsweise im Gesicht vorkommt, eine grosse Zerstörung desselben bewirkt werden.

Der gewöhnliche und charakteristische Epithelialkrebs ist derjenige, welcher in die Tiefe der Haut, des subcutanen Gewebes und noch weiter vordringt (tiefes Cancroid), der in frischem Stadium als ein hartes Knötchen erscheint (tuberöses Cancroid) später als ein buchtiges, unregelmässiges Geschwür, mit wallartig aufgeworfenen derben Rändern und derbem infiltrimtem Grunde. Auf dem Durchschnitte sieht man schon mit blossem Auge weissliche Zapfen von der Oberfläche in die Tiefe dringen, die sich leicht ausdrücken lassen und dann grosse Aehnlichkeit mit Comedonen haben. Diese Zapfen sind sehr verschieden von der Krebsmilch der Carcinome; sie sind coherenter, trocken, manchmal auch bröckelig und zeigen sich unter dem Mikroskope (an Zupfpräparaten) zusammengesetzt aus grossen, den Zellen der Epidermis in jeder Beziehung gleichenden, meist verhornten Zellen, welche sich in der Regel an vielen Stellen zu kugelförmigen Gebilden (Perlkugeln, Schichtungskugeln) concentrisch an und umeinander gelagert haben. Aehnlich wie diese Zellzapfen hat auch die ganze Schnittfläche etwas Trockenes und es hängt offenbar von der Verhornung die oft äusserst derbe Beschaffenheit des Gewebes ab. Auf senkrechten mikroskopischen Durchschnitten vom Rande der Geschwulst (Fig. 4) kann man leicht sehen, wie insbesondere die interpapillären Epidermiszapfen, aber auch die Wurzelscheiden der Haarbälge zapfenförmig in die Tiefe hineinwachsen. Das Bindegewebe, in welches hinein die Wucherung geschieht, zeigt verschiedenes Verhalten, von dem sehr wesentlich auch die makroskopische Erscheinung bedingt

Fig. 4.



Vom Rande eines Hornkrebses der Penishaut. Ganz schwache Vergr.

Rechts normale Haut; h Hornschicht, k Keratohyalinschicht, s Stachelzellenschicht; Links Krebs (c), bei g oberflächliche Ulceration. Sämtliche dunklen Partien bei c sind Krebskörper.

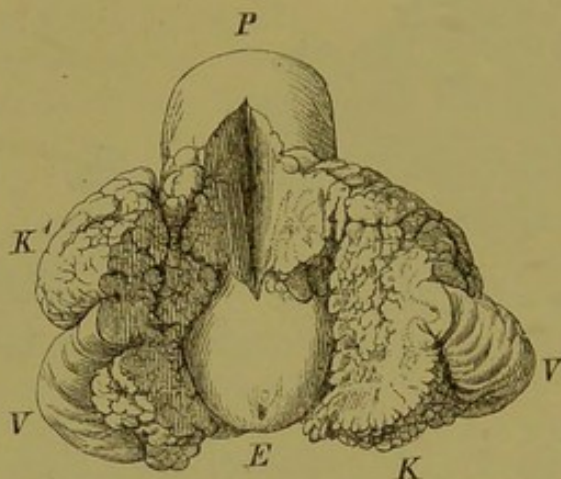
ist. In vielen Fällen tritt es ganz gegen die vordringenden Krebszellenzapfen zurück, es scheint einfach geschwunden zu sein, in anderen aber, und das kommt grade an den unteren Lippencanceroiden, den häufigsten von allen, oft genug vor, beteiligt es sich durch eine beträchtliche Wucherung, der gegenüber die Epithelzapfen ganz zurücktreten können, so dass selbst die Diagnose auf Schwierigkeiten stösst. Bei sorgfältiger Untersuchung wird man jedoch auch hier die freilich oft dünnen und spärlichen Krebskörper auffinden und damit die Diagnose sichern. Zur Färbung eignet sich besonders Pikrocarmin, da die Carcinomzellen, besonders die hornigen, gelblich gefärbt werden. Sehr schöne Bilder erhält man, wenn man eine Färbung mit Anilinölwasser-Gentiana und Entfärbung mit salzsaurem Alkohol vorausgehen lässt. Es sind dann die Körnchen der im Stroma überaus zahlreich vorhandenen Mastzellen blau, desgleichen die etwa im Schnitt liegenden Haarschäfte.

Das Canceroid schreitet continuirlich weiter sowohl in die Fläche als in die Tiefe und es leistet ihm nichts dauernden Widerstand, selbst nicht die Knochen, welche durch den Krebs so weit zerstört werden können, dass sogen. spontane Fracturen entstehen (Unterkiefer, Tibia). Dies Fortschreiten geschieht hauptsächlich im Verlaufe der Lymphgefäße, indem deren Lumen unter Erweiterung mit Krebszellen erfüllt

wird. Um dies Verhältniss an Schnitten gut zu sehen, macht man dieselben parallel der Hautoberfläche vom Rande eines Krebsgeschwürs. Es treten dann aus Krebszellen bestehende Netze hervor, deren Balken sehr verschieden dick sein und nur aus unverhornten oder auch im Centrum aus verhornten und selbst geschichteten Zellen bestehen können.

2) Die zweite Hauptform der Cancroide, das papilläre C. (Fig. 5), ist dadurch ausgezeichnet, dass die Wucherung der Epithelzellen, welche

Fig. 5.

Papillärer Krebs des Praeputiums, $\frac{2}{3}$ nat. Grösse.

Praeputium an der oberen Seite aufgeschnitten. E unveränderte Eichel mit Harnröhrenöffnung, V der verdickte aber nicht krebsige Randtheil der Vorhaut, K die im Vorhautsack gelegene, K' die durch den hinteren Theil des Präputiums hindurchgewachsene Krebsmasse, P Penis, auf welchen der Krebs übergegriffen hat.

ganz in derselben Weise vor sich geht wie eben beschrieben wurde, mit einer Wucherung der Papillen der Haut verbunden ist. Indem diese Papillen sich baumförmig verästeln, können grosse Geschwülste entstehen, die an der Oberfläche nicht homogen, kompakt erscheinen, sondern die einzelnen Papillen erkennen lassen, so dass ein dem Blumenkohl ähnliches Bild entsteht, woher der Name Blumenkohlgewächs (*Cauliflower excrescenz*) stammt. Diese äussere Erscheinung ist jedoch für das Cancroid nicht charakteristisch, da auch einfache Hypertrophien der Haut (sog. Papillome, Warzen) eine ähnliche Beschaffenheit darbieten können. Es kommt daher immer darauf an, nachzuweisen, dass das zwischen den Papillen sitzende Epithel auch wirklich zapfenartig in die Tiefe, in die eigentliche Lederhaut und das subcutane Gewebe vordringt. Es kann darüber natürlich nur die mikroskopische Untersuchung völlige Sicherheit geben, bei der aus leicht begreiflichen Gründen die Schnitte senkrecht zur Richtung der Papillen gemacht werden müssen. Die Papillen sind in der Regel sehr dünn und lang und enthalten ausser Gefässen nur spärliches faseriges Bindegewebe. Der Lieblingssitz dieser Geschwülste ist an den Geschlechtstheilen. Grade in solchen habe ich grosse Massen von Keratohyalinkörnchen gefunden.

β) Die Drüsencarcinome der Haut sind, von den seltenen primären Carcinomen der Talg- und Schweissdrüsen abgesehen, secun-

däre Geschwülste. Sie können als hirsekorn- bis erbsen- oder selbst wallnussgrosse und grössere Knoten sowohl auf metastatischem Wege (durch die Blutbahn) als auch per contiguitatem als Tochterknoten (accessorische Knoten) entstehen. Erstere sitzen meist im subcutanen Gewebe, so dass sich die Haut, wenigstens so lange sie noch klein sind, über ihnen verschieben lässt; letztere sitzen im Gegentheil in der Cutis selbst und werden deshalb mit dieser verschoben. Man findet sie am häufigsten bei Mammatumoren in der Umgebung der Drüse, wo sie oft in sehr grosser Zahl und in weiter Erstreckung sitzen. Grade hier kann durch Confluenz der Knoten die Haut in grossem Umfange in eine starre, feste krebsige Masse verwandelt werden, an deren Peripherie man die Entstehung dieser Veränderung durch anfänglich isolirte Knotenbildung gut sehen kann (Panzerkrebs, Cancer en cuirasse).

Die histologischen Formen der secundären Hautcarcinome variiren nach der Form der Primärgeschwülste; es kommen harte (scirröse), weiche (medulläre) und schleimige (gelatinöse) Carcinome vor. Die letzten, seltenen, sind es besonders, welche von der Mamma aus die Haut in grosser Ausdehnung in Mitleidenschaft ziehen und zur Bildung des Panzerkrebses Veranlassung geben.

In Bezug auf die Erkennung der Carcinome wird auf den allgemeinen Theil verwiesen.

Rasch wachsende secundäre Krebse, aber auch Canceroide der Haut eignen sich ganz besonders dazu, um die Vermehrung der Krebszellen durch Theilung nachzuweisen, da man hier oft in der Lage ist, die Geschwülste direkt vom Lebenden in Conservirungsflüssigkeit (Flemming'sche Lösung) zu bringen.

3. Gefässgeschwülste (Angiome) kommen an der Haut häufig vor. Es sind damit nicht die aneurysmatischen Erweiterungen der Arterien oder die Varicen der Venen gemeint, welche zwar auch Vorsprünge an der Haut erzeugen können, die aber bei den Gefässerkrankungen zu besprechen sind, sondern es handelt sich hierbei nur um die Erweiterung und vorzugsweise Neubildung von Capillaren. Diese Geschwülste (Teleangiectasien) ragen nur wenig über die Hautoberfläche hervor und haben meist eine bläuliche, oft aber auch eine hellrothe Färbung. Sie haben manchmal eine sehr grosse Ausdehnung in die Breite und sind häufig angeboren (Naevi vasculosi). Viel seltener sind die auf einer Neubildung grösserer weiter Gefässe beruhenden sogenannten cavernösen Tumoren, welche meistens vom Panniculus adiposus ausgehen.

Selten, wenngleich weniger selten als man bisher gewöhnlich annahm, sind die von den Lymphgefässen ausgehenden Geschwülste (Lymphangiome), welche bald als einfache Erweiterungen dieser Gefässe, bald als cavernöse oder als cystische Bildungen erscheinen. Die letzten haben ihren Lieblingssitz am Halse (sogen. Hygromata colli), wo sie angeboren vorkommen.

Diese lymphatischen Cysten könnten mit anderen cystischen Bildungen verwechselt werden, welche im subcutanen (und noch tiefer im intermusculären und selbst dem parostealen) Gewebe vorkommen und

wie jene eine helle, wässerige, manchmal freilich auch eine dickliche, selbst honigartige (*Meliceris*), sehr eiweissreiche Flüssigkeit enthalten. Es gehören hierher zunächst die durch Ausdehnung normaler oder neugebildeter Schleimbeutel entstandenen Hygrome, von welchen eines der bekanntesten das Hygroma praepatellare ist. Es sind dies Höhlen im Bindegewebe, ohne scharfe Begrenzung, nicht immer einfach, sondern mit Ausbuchtungen versehen und von bindegewebigen Septen und Balken durchzogen oder mit vorspringenden Leisten besetzt.

Eine andere Form sind die Ganglien oder Ueberbeine, welche meistens an der Mittelhand und dem Mittelfusse vorkommen und mit den Sehnenscheiden, Synovialsäcken der Gelenke, Schleimbeuteln zusammenhängen, aus welchen sie durch divertikelartige Ausstülpung hervorgehen. Durch Eindickung des Secretes entstehen gerade hier die sog. *Meliceriscysten*, Honigcysten. Durch zottenförmige Wucherungen an den Wandungen und Abschnürung derselben können kleine, meist flache, Reiskörnern oder Birnkernen ähnliche, grauweisse freie Körper entstehen, welche man oft in sehr grosser Zahl vorfindet, die Mehrzahl dieser *Corpora oryzoidea* besteht aber aus Fibrin, welches von einigen Untersuchern als Exsudat, von anderen als umgewandeltes Gewebe angesehen wird. Ein Theil dieser Bildungen gehört in das Gebiet der tuberkulösen Erkrankungen.

4. Die **teratoïden Geschwülste** sind an der Cutis und Subcutis durch die Dermoidcysten vertreten, das sind in der Regel wallnuss- bis hühnereigrosse Geschwülste mit einem dickeren äusseren Balg und einem weichen, schmierigen, fettigen, gelblichen Inhalt, welcher grösstentheils aus Fett, Cholestearin, Epidermiszellen etc. besteht, in dem sich aber auch Haare und zuweilen selbst noch höher organisirte Gewebstheile finden. Die Wand zeigt alle Bestandtheile der äusseren Haut: dicke Epidermis mit regelmässiger Schichtung, sehr gefässreiche Cutis (häufig mit schönen Papillen), Haare und Talgdrüsen, freilich nicht immer gleichmässig am ganzen Umfange, sondern oft auf kleinere oder grössere Stellen beschränkt. Es ist also das ganze Hautorgan hier reproducirt, der Inhalt der Cyste ist nur das retinirte Secret der Talgdrüsen nebst den abgestossenen Epidermiszellen. Die Absonderung von Talg überwiegt (umgekehrt wie bei den Atheromen) über die Epithelabschilferung und deshalb kann man grössere Säcke, welche überwiegend mit Talg oder honigartigem Schmeer gefüllt sind, in der Regel für Dermoiden ansehen (Virchow). Nur bei jener Form der Dermoiden, bei welcher bloss Papillarkörper und Epidermis gebildet ist (Epidermoïden) ist der Inhalt auch aus verhornten Zellen gebildet. Die mikroskopische Untersuchung der Wand an Schnitten wird leicht Auskunft über ihre Natur geben. Dabei kann man zuweilen an Stelle des Epithels ein zahlreiche Riesenzellen enthaltendes Granulationsgewebe sehen, dessen Bedeutung erst durch weitere Untersuchungen aufzuklären ist.

5. **Regressive Veränderungen der Haut.** Eine Atrophie der Haut mit Abnahme der Elasticität, Verkleinerung der Papillen, zuweilen hyaliner Umwandlung der Bindegewebsbündel tritt als senile Erschei-

nung im regelmässigen Verlauf der Lebensprocesse auf. An der behaarten Kopfhaut ist die Atrophie mit einem Schwund der Haare verbunden, welcher indessen bekanntermassen schon sehr frühzeitig sich einstellen kann. Partielle Atrophien können aus verschiedenen Ursachen, Druck von aussen, Druck von innen her, chronischen Entzündungen etc. entstehen.

Völliges Absterben, Necrose der Haut kann aus verschiedenen Ursachen hervorgehen und in verschiedenen Formen in die Erscheinung treten. Die gewöhnlichen Formen sind der feuchte Brand (*Gangraena humida*), meist kurzweg Gangrän genannt, und der trockene Brand (*Mumification*). Beide kommen häufig nebeneinander vor, sind also nur verschiedene Modificationen desselben Processes, des örtlichen Absterbens. Ob die eine oder die andere Form auftritt, hängt wesentlich davon ab, ob die abgestorbenen Theile eintrocknen können oder nicht. Wo die Epidermis oder doch ihre Hornschicht entfernt ist und sonst die Verhältnisse günstig sind, entsteht die *Mumification*, eine einfache Eintrocknung der Gewebe, wo dagegen die abgestorbenen Theile feucht bleiben, entsteht die Gangrän, welche nichts anderes ist, als eine Zersetzung der abgestorbenen Gewebstheile unter der Einwirkung von Fäulnisorganismen, welche nur von gelösten Stoffen ihre Nahrung ziehen können. Gelingt es, solche Organismen fern zu halten, so bleibt auch in feuchten abgestorbenen Körpertheilen die Gangrän aus. Dem Eintritt der Gangrän geht nicht selten eine Eiterung voraus, in jedem Falle findet man am Rande der gangränösen Abschnitte eiterig infiltrirte Partien. Wenn die Necrose zum Stillstand gekommen ist, wird durch die Eiterung in der Umgebung eine allmählich immer vollständigere Abtrennung der todten von den lebendigen Theilen bewirkt (*demarkirende, sequestrirende Eiterung*), bei der *Mumification* so gut wie bei der Gangrän.

Die mumificirten Theile sind in eine derbe, schwärzliche oder schwarzbraune Masse verwandelt, die in nicht zu dicken Schichten durchscheinend ist und bräunlich aussieht, die gangränösen dagegen bilden eine weiche schmierige, missfarbig grünliche oder rothbraune Masse, aus der eine trübe, stinkende Flüssigkeit ausläuft, auf welcher zahlreiche Fetttäugen schwimmen. Diese Brandjauche nimmt nach Virchow auf Zusatz von Salpetersäure eine rosige Färbung an. Mikroskopisch sieht man in derselben körnige Detritusmassen, viel Fett in flüssigem und krystallinischem Zustande (Fettsäurenadeln), Krystalle von Leucin (kugelförmig), Tyrosin (nadelförmig, in Garbenform angeordnet), phosphorsaurer Ammoniak-Magnesia (Sargdeckelform) und endlich zahllose zum Theil sich bewegende Spaltpilze von den verschiedensten Formen und Grössen. Verschieden gefärbte Deckglastrockenpräparate sind vorzüglich geeignet, um sowohl die Menge der vorhandenen Organismen, als auch ihre verschiedenen Formen festzustellen.

Die noch nicht gangränös gewordenen Theile sind durch ein trübes, mattes Aussehen und durch eine nach der Dauer des Zustandes mehr oder weniger starke Imbibition mit Blutfarbstoff ausgezeichnet.

Bei der gangränösen Phlegmone und dem an ausgedehnte Quetschungen von Weichtheilen sich anschliessenden traumatischen Brande entsteht hauptsächlich feuchter Brand, obwohl auch dabei durch die subcutane Eiterung unterminirte Hautstücke wenigstens theilweise mumificiren können, bei dem Druckbrand (Decubitus), welcher besonders über dem Kreuzbein, aber auch an den Fersen, den Knöcheln, den Trochanteren, über der Crista ilei etc. entsteht, bei dem Frostbrande (Congelatio) und dem Greisenbrande (Gangräna senilis), welche beide vorzugsweise die Zehen, Füsse, vielleicht auch den Unterschenkel, seltener die Finger oder andere Körperspitzen betreffen, desgleichen bei dem embolischen Brande, welcher wiederum hauptsächlich an der unteren Extremität vorkommt, finden sich meistens Mumification und Gangrän nebeneinander, bald mehr die eine, bald mehr die andere.

Bei dem embolischen Brande steckt der Embolus in der Regel an der Theilungsstelle der Poplitäa und man hat darauf zu achten, dass nach der Peripherie sich frischere Gerinnsel anzuschliessen pflegen, bei der senilen Gangrän liegt in der Verkalkung der Arterienwandungen und in der dadurch gegebenen Beeinträchtigung des Lumens und der Contractilität die Hauptursache für die Necrose. Freilich ist es selten, dass durch diese Veränderungen direkt, in Folge einer von ihnen erzeugten Thrombose der Arterien der Brand entsteht, vielmehr sind es fast immer kleine, periphere Verwundungen, welche unter Mitwirkung der durch die Gefässveränderungen gegebenen Prädisposition eine Entzündung erzeugen, die einen progressiven brandigen Charakter annimmt. Dabei entstehen dann allerdings secundäre Thrombosen in den Arterien, welche sich centripetal weiter erstrecken können, aber man wird in solchem Falle an der Beschaffenheit der Thrombusmassen das allmähliche Fortschreiten von unten nach oben zu erkennen vermögen. Jedenfalls müssen in allen Fällen von solchem sogenannten spontanen Brand die entsprechenden Gefässe später genau untersucht werden.

Eine besondere Stellung nimmt der an gewissen Orten endemische, sonst meist nur bei sehr heruntergekommenen Individuen, besonders Kindern, auftretende Wasserkrebs (Noma) ein, welcher vorzugsweise an den Wangen und anstossenden Theilen vorkommt und diese in eine schwärzlichbraune, weiche, übelriechende Masse verwandelt, welche meist scharf umgrenzt ist und in deren Umgebung nur geringe entzündliche Veränderungen zu sehen sind. In 2 Fällen habe ich auffällig lange Bacillenfäden in dem necrotischen Gewebe gefunden.

Als weissen Brand (Gangräna alba) hat man eine Necrose der Haut bezeichnet, welche sich bei starker Ausdehnung derselben, z. B. über Geschwülsten, bei Oedem (besonders an den Geschlechtstheilen), dann aber auch bei Verbrennungen zuweilen findet und bei welcher die Cutis in eine weisse, zerreibliche Masse verwandelt ist. Hier fehlt in Folge der vorhergehenden Anämie der Blutfarbstoff. Man färbe Schnitte mit kernfärbenden Mitteln: an den necrotischen

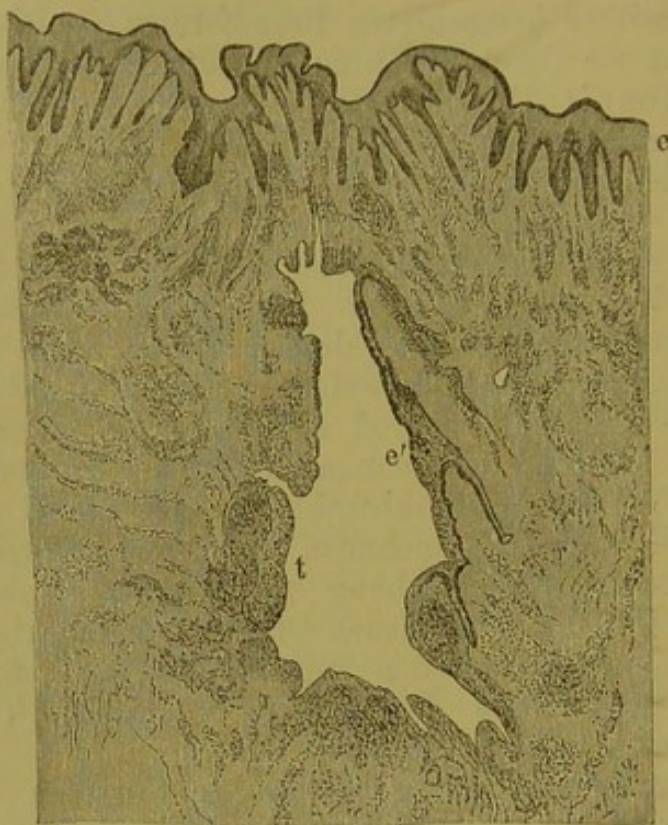Theilen werden die Kerne keinen Farbstoff annehmen, sondern ungefärbt bleiben.

Von allen seither betrachteten Brandformen, welche das Gemeinsame haben, dass sie durch Ernährungsstörungen herbeigeführt werden, ist der sogen. Hospitalbrand (*Gangräna nosocomialis*) verschieden, der als eine infectiöse Wundkrankheit erscheint. Die von ihm ergriffenen Wunden zeigen eine graue, anfänglich oft trockene, später meist schmierige Oberfläche, von der die graue Masse nur zum Theil entfernt werden kann, da das Gewebe selbst sich in dieselbe umgewandelt hat — Wunddiphtherie. Die grauen Massen bestehen aus necrotischem Granulationsgewebe, dessen Kerne nicht mehr färbbar sind (Coagulationsnecrose) und welches eine fibrinoide Umwandlung erlitten hat, aus Exsudatfibrin und zahllosen Organismen, über deren Bedeutung noch weitere Untersuchungen vonnöthen sind. Zur Untersuchung würde Färbung mit Pikrolithioncarmin, wobei die fibrinoiden Massen eine gelbe Färbung annehmen, und zur gleichzeitigen Darstellung der Mikrokokken Nachfärbung mit Gentiana nach Gram zu empfehlen sein. Um die vorhandenen Organismen an frischen Schnitten schnell zu sehen, setzt man den mikroskopischen Präparaten etwas dünne Kalilauge zu, welche die meisten organischen Theile zerstört, aber die Organismen ganz unverändert lässt.

Die Necrosen, welche an pathologischen Gebilden der Haut entstehen können, sind bei diesen schon erwähnt worden. Sie sind die Hauptursache für Geschwürsbildungen an der Haut.

Die Geschwüre der Haut sind entweder flache (einfache) oder Hohlgeschwüre (mit enger Oeffnung), von denen man wieder die sinuösen Geschwüre mit unterminirten Rändern und die Fistelgeschwüre unterscheiden kann, bei welchen das Geschwür nur in einer Richtung sich entwickelt hat, so dass ein engerer oder weiterer geschwüriger Kanal entstanden ist. Am häufigsten findet man dieselben bei Knochen- und Gelenkkrankheiten, in Folge des Durchbruchs der Eitermassen nach aussen (Fig. 6), aber auch bei Erkrankungen seröser Höhlen (ebenfalls nach Durchbruch von Exsudaten) und schleimhäutiger Kanäle, meist durch perforirende Geschwürsbildung; man nennt sie in diesen Fällen perforirende Fisteln. Dienen die Fistelgänge zur Entleerung von Secreten, so sind es Secretfisteln (Thränen-, Speichel-, Harnfisteln). Je nach der Beschaffenheit der im Grunde der Geschwüre sitzenden Fleischwärtchen (Granulationen) unterscheidet man atonische Geschwüre mit kleinen, blassen Granulationen und fungöse Geschwüre mit stark gewucherten Granulationen, welche meist tuberkulöse sind; durch schnelle Umwandlung der Granulationen in ein derbes festes Bindegewebe entsteht das indurirte Geschwür, während umgekehrt durch schnell fortschreitenden necrotischen Zerfall das phagedänische, gangränöse Geschwür ausgezeichnet ist. Bei chronischen sinuösen und fistulösen Geschwüren, wie sie besonders in der Umgebung tuberkulöser Gelenke vorkommen, kann eine wenigstens partielle Ueberhäutung der Geschwürsoberfläche (Fig. 6) und schliesslich sogar eine Krebsbildung zu Stande kommen.

Fig. 6.



Tuberkulöses fistulöses Hautgeschwür. Schw. Vergr.

Die Mündung liegt nicht im Schnitt. e das Oberflächenepithel der Haut, bei e' partielle Epithelauskleidung des Fistelganges, bei t Tuberkel.

Da die Mehrzahl der Geschwüre schon vorher erwähnt wurde, so bleiben hier nur noch wenige Formen zu nennen übrig. Das Unterschenkel- oder gemeinhin sog. Fussgeschwür ist ein exquisit atonisches Geschwür, mit dicken, callösen Rändern, meist ohne jede Tendenz zur Vernarbung, mit chronisch entzündeter indurirter Umgebung und ebensolchem Grunde. Sehr häufig sieht man neben noch offenen Geschwüren Narben von solchen, welche sich in der Regel durch ihre bräunliche Pigmentirung auszeichnen. Die Geschwüre können eine enorme Flächenausdehnung sowohl in longitudinaler wie circularer Richtung erhalten, so dass selbst der grösste Theil des Unterschenkels davon eingenommen wird. Nach der Tiefe zu wird ihrem Vordringen bald durch die Tibia Halt geboten, welche sehr häufig eine umschriebene ossificirende Periostitis zeigt, aber auch in den Zerstörungsprocess mit hineingezogen werden kann, so dass eine oberflächliche Necrose oder selbst eine Osteomyelitis entsteht. An mikroskopischen Schnitten durch den Rand der Geschwüre sieht man nicht selten grössere oder kleinere zapfenförmig in die Tiefe reichende Epithelwucherungen. Das schwierige Gewebe im Grunde der Geschwüre ist sehr reich an Mastzellen.

Im Gegensatz zu den Unterschenkelgeschwüren ist das Schanker- geschwür, der früher sog. weiche Schanker, welches besonders an der Haut der Geschlechtstheile und ihrer Umgebung vorkommt, durch

seine rasche Entstehung und Vergrösserung ausgezeichnet. Das Geschwür hat einen zackigen, scharf abgeschnittenen oder auch unterminirten Rand mit stark gerötheter Umgebung und einen gelben speckigen Grund. Mikroskopisch erscheinen Rand und Grund stark infiltrirt mit Zellen, welche an der Oberfläche des Geschwürs Necrose und Zerfall zeigen. Zu dem Schanker gesellt sich gern eine eiterige Entzündung der regionären Lymphknoten (Schankerbubonen), man darf deshalb nicht unterlassen, gegebenen Falles diese Lymphknoten zu untersuchen.

Von anderen Geschwüren seien nur noch erwähnt die varicösen, welche über Venenerweiterungen sich bilden, die arthritischen, welche durch Durchbruch der Tophi nach aussen entstehen und die scorbutischen, welche sich durch ihren hämorrhagischen Charakter auszeichnen.

Als Ausgänge der Geschwüre finden wir Narben, welche durch ihre Beschaffenheit zuweilen einen Rückschluss auf die Processe gestatten, aus denen sie hervorgegangen sind. So sind z. B. strahlige, wulstige, starke Narben in der Regel Folgen von ausgedehnten Verbrennungen oder Aetzungen; unregelmässig pigmentirte, nierenförmige, glänzende, stellenweise vertiefte bleiben nach syphilitischen Geschwüren zurück. Die unregelmässigen, bald eingezogenen, bald wulstig vorspringenden, oft gerötheten Narben an der Seite des Halses deuten auf tuberkulös-scrofulöse Processe hin etc. Die länglichen, kleinen, querstreifigen und silberglänzenden, nur in den tieferen Schichten der Haut liegenden und in grosser Zahl besonders am Bauche und an den Oberschenkeln befindlichen Streifen (*Striae*), die früher sog. Schwangerschafts-Narben von Schwangeren und Puerperen, sind gar keine Narben, sondern rühren von einem Auseinanderweichen und einer Parallelrichtung der Bindegewebsbündel der Haut in Folge starker Ausdehnung derselben her. Die Ausdehnung ist zwar in den meisten Fällen durch Schwangerschaft bedingt, kann aber ebensogut durch starken Ascites, durch Anasarca, durch Fettanhäufung im Panniculus etc. hervorgebracht sein.

Nicht alle Hautnarben sind Folgen von Geschwürsbildung, da auch einfache Continuitätstrennungen, Wunden aller Art unter Narbenbildung heilen.

Der Beginn des Vernarbungsprocesses ist gegeben durch die Entwicklung eines weichen, rothen Gewebes, welches, weil es in Form von kleinen Körnchen (Fleischwärzchen) aufzutreten pflegt, als Granulationsgewebe bezeichnet wird. In demselben sieht man an mikroskopischen Schnitten neben jungen Capillaren, die sich durch Sprossung vermehren, dicht gedrängt liegenden Zellen, unter denen man zwei morphologisch wie genetisch verschiedene Formen unterscheiden kann: kleine runde, mit intensiv färbbaren, homogenen, mehrfachen oder gekerbten, gelappten Kernen, Leukocyten, ausgewanderte farblose Blutkörperchen und grössere, oft spindelförmige oder mehrstrahlige, auch oft mehrkernige Zellen mit grossen bläschenförmigen, Kernkörperchen enthaltenden Kernen, welche aus der Wucherung der Bindegewebszellen

hervorgegangen sind. Um sich von der Thatsache der Wucherung zu überzeugen, hat man nur lebenswarmes Granulationsgewebe in Flemming'scher Lösung zu erhärten, man wird dann an geeignet gefärbten Schnitten die Kerntheilungsfiguren an den Gewebszellen und ihren Abkömmlingen sehen können. Für die Auffassung der gelapptkernigen Rundzellen als Leukocyten ist es nicht unwichtig, den Inhalt der Gefässe zu beachten. Besonders in den obersten jüngsten Schichten des Granulationsgewebes wird man die ganzen Lumina der weiten Gefässe mit Leukocyten von demselben Aussehen wie die im Gewebe liegenden kleinen Zellen vollgestopft finden oder doch Stellen bemerken, wo Leukocyten in grösserer Menge der Wand der Gefässe anliegen, so wie es Cohnheim als Vorstadium des Austritts der Leukocyten aus den Gefässen kennen gelehrt hat.

In älterem Granulationsgewebe treten immer mehr Bindegewebsfasern zwischen den Zellen auf, welche unter Mithilfe jener grosskernigen, aus Wucherung der Gewebszellen hervorgegangenen Gebilde, die deswegen als Fibroblasten bezeichnet werden, entstehen. Je älter das Gewebe um so mehr Fasern und umso weniger Zellen und Gefässe enthält es; in der fertigen Narbe finden sich dicht verflochtene derbe Bindegewebsfibrillenbündel mit relativ wenigen und dünnen Zellen und gleichfalls spärlichen Capillaren.

6. Parasiten der Haut. Es kommen auf und in der Haut sowohl thierische wie pflanzliche Schmarotzer vor. Von den thierischen wird eine kurze Aufzählung genügen. Neben den nur als einfache Blutsauger auftretenden Mücken, Fliegen, Bremsen gibt es eine Fliege (*Oestrus hominis*), welche gelegentlich ihre Eier in der menschlichen Haut niederlegt, wodurch heftige umschriebene Entzündungen (Dasselbeulen) erzeugt werden. Unter den Läusen (*Pediculus capitis*, *pubis*, *vestimentorum*) sind die beiden ersten dauernde Bewohner der menschlichen Haut, während die letzte Sorte wie der gemeine Floh (*Pulex irritans*), die Wanze (*Cimex lectularius*), die Ernte-Milbe (*Leptus autumnalis*), die Zecke (*Ixodes ricinus*) nur der Nahrung wegen den Menschen aufsucht. Die Läuse können in Folge des von ihnen erzeugten Juckens zu mehr oder weniger heftigen Eczemen Veranlassung geben; in diagnostischer Beziehung ist besonders bemerkenswerth, dass die Excoriationen und Pusteln, welche von Kleiderläusen erzeugt werden, unter Bildung charakteristischer Narben heilen, welche eine rundliche Gestalt, eine braun pigmentirte Peripherie und ein lichtgraues Centrum erkennen lassen. Durch zahlreiche derartige Narben, welche besonders an der Lendengegend und den Schultern, aber auch am ganzen Thorax, den oberen Extremitäten und sonstigen bekleideten Theilen vorkommen, kann die ganze Haut eine bräunliche Pigmentirung (*Melasma*) erhalten, welche nicht mit dem *Melasma* der Addison'schen Krankheit verwechselt werden darf. Die Haarsackmilbe (*Demodex folliculorum*) ist ohne Bedeutung, während die Krätzmilbe (*Acarus scabiei*), welche sich schräge Gänge bis in die tiefsten Schichten der Epidermis bohrt, in welche die Weibchen auch ihre Eier legen, heftiges Jucken und haupt-

sächlich durch das dadurch veranlasste Kratzen Eczeme, Excoriationen, Pusteln erregt.

Die pflanzlichen Parasiten zerfallen in Mycelpilze (Schimmelpilze) und Schizomyceten (Spaltpilze, Bakterien). Die wichtigsten derjenigen Bakterien, welche in der Tiefe der Haut nisten, wurden schon früher an geeigneten Stellen erwähnt, es ist aber wichtig zu wissen, dass auch an der Oberfläche der Haut in der Epidermis stets eine gewisse Anzahl von Bakterien als einfache Saprophyten vorkommen. Nächstdem finden sich ebendasselbst Mycelien bildende Pilze, welche die Erreger von Hautkrankheiten sind.

Zur mikroskopischen Untersuchung aller dieser Mikrophyten empfiehlt Bizzozero folgende Methoden:

Die zu untersuchenden Präparate (Epidermis, Haare) werden zum Zwecke der Entfettung für einige Stunden in absoluten Alkohol gelegt, dann in Aether gebracht. Nach 1 oder 2 Tagen bringt man sie abermals in Alkohol, in welchem man sie beliebig lange aufheben kann.

1. Auf den Objektträger bringt man einen Tropfen Essigsäure, mit der gleichen Menge Wasser verdünnt, oder einen Tropfen 10proc. Aetzkalklauge. In den Tropfen trägt man einige entfettete Epidermisschüppchen hinein und lässt sie darin einige Minuten lang aufquellen, worauf man ein Deckglas auflegt.

2. Man bringt auf den Objektträger einen Tropfen Glycerin, leicht gefärbt mit Methylenblau. Einige Epidermisschüppchen werden mit der Nadel darin auseinander gerührt, auch mehrmals hin und her bewegt. Nach einigen Minuten bis einer Viertelstunde deckt man ein Deckglas auf.

3. Man bringt auf ein Deckgläschen einen kleinen Tropfen 50proc. Essigsäure und trägt die entfetteten Epidermisschüppchen hinein. Nach etwa einer Viertelstunde oder mehr, wenn die Schuppen recht aufgequollen sind, breitet man sie mittelst Nadeln aus, dampft die Essigsäure bei gelinder Hitze ab und führt das Gläschen dreimal durch die Flamme. Nun wird gefärbt, am besten mit Methylenblau, in Wasser abgewaschen, getrocknet, in Damar oder Canadabalsam eingeschlossen.

Nach Unna empfiehlt sich zur Färbung Borax-Methylenblau (Borax und Methylenblau je 1,0, Aq. dest. 100,0), kurzes Abspülen in Spiritus, Entfärbung in Styron 4—5 Min., Abspülen in Xylol, Balsam.

Unter den durch pflanzliche Parasiten erzeugten Hautaffectionen sind besonders drei zu nennen:

a) Eine sehr gewöhnliche Affection dieser Art ist die Pityriasis versicolor, welche an Brust, Hals oder Rücken, seltener an anderen Stellen (an den Extremitäten, im Gesicht), gar nicht an Händen oder Füßen sich findet und welche man daran erkennt, dass rundliche isolirte oder zu grösseren unregelmässigen Gruppen confluirte bräunliche Flecken an der Haut vorhanden sind, an welchen zugleich die Epidermis eine Abschuppung zeigt. Durch Abkratzen der Epidermisschüppchen lässt sich auch die braune Färbung entfernen und dadurch diese Affection von einer wirklichen Pigmentirung der tieferen Epidermislagen (dem Chloasma) leicht unterscheiden. Wenn man die Schüppchen mikroskopisch untersucht, erkennt man zwischen den Epidermiszellen sehr kleine rundliche Conidien und vielleicht einzelne wenig gegliederte Pilzfäden (*Microsporon furfur*).

b) Der Favus (Erbgrind) kommt vorzugsweise an der behaarten Kopfhaut, doch auch an anderen Stellen vor und erscheint in Form

von muldenförmigen (aussen concaven, nach der Haut zu convexen), in den oberen Schichten gelben und kleieartigen, in den tieferen weisslichen und festeren Borken, welche in einer entsprechenden Vertiefung der Haut gelegen sind und einen eigenthümlichen, pilzigen, moderigen Geruch verbreiten. Nach Entfernung der Borken, welche nach Kaposi in früheren Entwicklungsstadien von der Hornschicht der Epidermis überzogen sind, erscheint die Haut mit einer dünnen glänzenden Epidermislage bedeckt oder, nach längerem Bestande der Affection, geschwürig; in noch späteren Stadien finden sich narbige Veränderungen. Die durch die Borken hindurchgehenden Haare sind glanzlos, oft wie bestäubt, brechen leicht ab. In den Borken findet man mikroskopisch in den untersten Lagen zwischen Epidermiszellen aus kurzen Gliedern zusammengesetzte, vielfach verästelte und verfilzte Pilzfäden, welche nach oben zu in mehr gestreckte und aus längeren Zellen zusammengesetzte Fäden übergehen, aus welchen sich dann länglich-ovale gekernete Zellen (Conidien) bilden, welche eine grünlich-glänzende dicke Membran besitzen und die oberste Schicht zum grössten Theile bilden. Der Pilz ist als *Achorion Schönleinii* bezeichnet worden, doch sind bei Culturen, abgesehen von Verunreinigungen mit gewöhnlichen Schimmelpilzen, verschiedene Arten gewachsen, so dass also die Aetiologie im Einzelnen noch nicht ganz aufgeklärt ist.

c) Eine dritte Pilzkrankheit ist der sog. Herpes tonsurans, welcher sowohl an den behaarten, wie an den unbehaarten Hautstellen erscheint. Am Kopfe erzeugt er runde haarlose Stellen, an denen die Haut gewöhnlich mit einem weisslichen körnigen Ueberzug versehen ist, der aus Epidermiszellen und Pilzsporen besteht. Die Haare sind kurz über der Haut abgebrochen, aufgefasert, die Pilze sitzen in den Zellen der äusseren Wurzelscheide oder des Haarschaftes selbst, sowie zwischen den oberflächlichen Epidermiszellen und erscheinen als dichte Mycelien, aus langen verästelten Gliedern bestehend, welche durch Theilung in Reihen von runden oder viereckigen, kurzen und verhältnissmässig breiten Zellen (Conidien) zerfallen (*Trichophyton tonsurans*). In der Peripherie der haarlosen Stellen finden sich oft Reihen von kleinen Bläschen.

Im Barte geht die Entwicklung des Pilzes mit heftigen entzündlichen Erscheinungen einher (*Sycosis parasitaria*), es bilden sich knotenförmige Verdickungen, die ulceriren können, acneartige Veränderungen an den Haarbälgen.

Zur Untersuchung der Pilze in den Haaren bringt man Haare in einen Tropfen Schwefelsäure, erwärmt ein wenig und übt nun einen leichten Druck mit dem Deckgläschen aus (Aufklopfen, Verschieben), wodurch die Zellen des Haares sich von einander trennen, so dass die zwischen ihnen liegenden Pilze deutlich sichtbar werden.

An den haarlosen Hautstellen werden durch den Herpes bald kreisförmig gestellte, nach aussen weiter rückende Bläschen, bald nur rothe, gleichfalls sich vergrössernde Flecken mit nur wenig erhabenem Rande gebildet; in der Mitte der so gebildeten Scheiben wird die Haut schuppig. An den Genitalien und den anstossenden Hautpartien wird

durch die Knötchen- und Bläschenform des Herpes das Eczema marginatum erzeugt.

Derselbe Pilz (aber auch andere) ist als Ursache von Nagelkrankheiten (Onychomykosen) gefunden worden. Die Nägel werden uneben, höckerig, rissig, von schmutzig gelber Farbe, leicht im Nagelbette beweglich, bröckelig und der Fläche nach leicht zu blättern. Zwischen dem Nagelbette, besonders in den tieferen Schichten, finden sich die Pilze.

Zur Isolirung der Zellen und der zwischen ihnen liegenden Pilze legt man die Nägel 3—5 Stunden in 27proc. Kalilauge, worin sie ganz weich werden.

7. Von den **epithelialen Anhangsgebilden** der Haut, den Nägeln und Haaren nebst Drüsen sind noch einige besondere Veränderungen zu erwähnen.

a) Abnorme Haarbildung kommt häufig auf angeborenen Muttermälern (Naevus pilosus) vor; sie entwickelt sich zuweilen im späteren Leben bei Frauen im Gesicht an den Bartstellen; angeborene abnorme Behaarung in der Kreuzbeingegend, auf dem Rücken und der Brust, den Extremitäten und selbst an den sonst haarlosen Stellen des Gesichts findet sich bei den sog. Haarmenschen, bei welchen diese Abnormität oft erblich ist. Eine auf die Lenden- und Kreuzbeingegend beschränkte Behaarung muss stets den Verdacht einer verborgenen Spina bifida erwecken. Fehlen der Kopfhaare vor der gewöhnlichen Zeit kann auf angeborenen Verhältnissen beruhen oder durch Erkrankung (Typhus, Syphilis etc.) herbeigeführt sein. Ein in rundlichen Flecken auftretendes Ausfallen, richtiger Abbrechen dicht über der Hautoberfläche in Folge von eigenthümlicher Ernährungsstörung der Haare bildet die Alopecia areata, deren Ursache noch nicht sicher festgestellt ist (parasitär? trophisch?). Eine acute eitrige Entzündung um die Haarbälge herum mit Necrose der letzteren (meistens an Lanugohärchen) bildet den sog. Furunkel; stehen mehrere Furunkel zusammen (besonders häufig am Rücken), so bilden sie den Carbunkel, an dem nach Entfernung der necrotischen Haarbälge die Haut bienenwabenartig durchlöchert erscheint (nicht mit dem durch Milzbrand erzeugten Anthraxcarbunkel zu verwechseln).

b) An den Nägeln finden sich verschiedene Missstaltungen in Folge von Entzündung des Nagelbettes, besonders des Nagelfalzes (Paronychia), ferner eine Verdickung, klauenartige Umwandlung des Nagels (Onychogryphosis) durch vermehrte Bildung von Zellen am Nagelbett. Es erscheint dann meistens der Nagel durch eine blättrige Masse von dem Nagelbette abgehoben. Eine mehr oder weniger vollständige Verdoppelung des Nagels, besonders am Daumen, wird zuweilen beobachtet, selbst wenn kein doppelter Knochen vorhanden ist.

c) Die drüsigen Anhänge der Haut bieten zahlreiche Veränderungen dar, bei welchen Störungen der Secretion eine Hauptrolle spielen. Durch eine abnorm reichliche Fettsecretion entsteht die Seborrhoe, bei welcher die Haut, besonders die behaarte Kopfhaut von grauen oder auch gelblichen und braunen Schuppen und Borken

bedeckt ist. Nach Härtung seborrhöischer Hautstücke in Osmiumsäure (Flemming'scher Lösung) sieht man an senkrechten Durchschnitten die ganze Epidermis von Fettmassen durchsetzt, welche zum Theil innerhalb der Zellen liegen.

Beträchtlich ist die Zahl derjenigen Affectionen, welche durch Retention des Talgdrüsensecretes in den Drüsengängen und den Haartaschen erzeugt werden. Als einfachste Form ist der Mitesser, Comedo, zu nennen, welcher besonders gern in der Haut der Nase als kleines gelbes Knötchen erscheint, welches durch Druck unter Austreten eines gelben, wurmartigen, mit schwarzem Kopfe (Schmutz) versehenen Körperchens verschwindet und den erweiterten Haarbalg zurücklässt. Das Würstchen besteht aus Epithelzellen und Fett; das Ganze ist eine durch Retention von abgeschilferten Epithelien und von Talgdrüsensecret entstandene Erweiterung des Haarbalges. Das Milium, ein etwas grösseres (Stecknadelkopf) und nicht mit offener Mündung wie der Mitesser versehenes, über die Haut prominirendes gelbes Knötchen zeigt eine ganz ähnliche Zusammensetzung, hat aber seinen Sitz in den tieferen Theilen des Haarbalges oder in dem Ausführungsgang der Talgdrüsen. Das Atherom endlich stellt die höchste Ausbildung dieser Retentionscysten dar. Es bildet erbsen- bis haselnuss-grosse, selten grössere Tumoren, die bald mit einer weichen, breiartigen, gelben, glänzenden, Cholestearinschüppchen enthaltenden Masse, bald mit einem festeren, butterartigen oder selbst kalkreichen Inhalt gefüllt sind, welcher durch eine bindegewebige Membran, den Balg, umschlossen wird. Dieser ist gefässarm und enthält häufig verkalkte Stellen. Sobald die Cysten eine gewisse Grösse erreicht haben, liegen sie nicht mehr in der Cutis, sondern treten grösstentheils gänzlich in die subcutane Schicht über. Der Inhalt der Cysten zeigt sich mikroskopisch zusammengesetzt aus verhornten Epithelzellen, verfetteten Zellen, freien Fetttröpfchen, Fettkrystallen und besonders auch Cholestearin. Das Ueberwiegen der Epidermiszellen zeichnet die Atheromcysten vor den Dermoidcysten aus, welche mehr Talg enthalten. Es sind indessen nach neueren Untersuchungen viele sog. Atherome, besonders die grösseren nicht als Follicularcysten, sondern als aus angeborenen Keimabnormitäten entstandene Dermoidcysten anzusehen, bei welchen der Cystenbalg ein dickeres, regelmässig geschichtetes Epithel über Hautpapillen trägt.

Von entzündlichen Veränderungen, bei welchen gleichfalls Secretionsstörungen eine Rolle spielen, ist die wichtigste eine eitrige Entzündung um die Talgdrüsen, die schon mehrfach erwähnte Acne, welche mit Vorliebe am Gesichte vorkommt. Ist sie mit starker Röthung und entzündlicher Schwellung der umgebenden Haut verbunden, so nennt man sie Acne rosacea, welche ihren Lieblingssitz an der Nase hat; geht die Entzündung von den Drüsen der Barthaare aus, so ist es Acne mentagra (Sycosis, welche anatomisch mit der durch Trichophyton erzeugten Sycosis parasitaria übereinstimmt).

Auch der Lupus erythematosus ist eine Entzündung, welche sich vorzugsweise an die Hautdrüsen, besonders die Talgdrüsen an-

schliesst, welche durch Zellwucherung sich vergrössern (auch Milienbildung kommt vor), während das Cutisgewebe zellig infiltrirt ist und die Epidermis abschuppt oder zuweilen auch blasig abgehoben wird. Die Erkrankung hat ihren Sitz mit Vorliebe im Gesicht, wo sie sich von der Nase aus gleichmässig nach beiden Wangen ausbreitet, so dass die erkrankte Partie Aehnlichkeit mit der Gestalt eines Schmetterlings hat. Mit dem tuberkulösen Lupus hat diese Krankheit nichts zu thun.

B. Innere Besichtigung.

Behufs der inneren Besichtigung werden die drei Haupthöhlen des Körpers in der Regel der Reihe nach von oben nach unten untersucht, jedoch so, dass die Eröffnung der Bauchhöhle vor derjenigen der Brusthöhle vorgenommen wird, während die eigentliche Section derselben erst später nachfolgt. Die Kopfhöhle soll zuerst eröffnet werden, damit der so wichtige Blutgehalt des Gehirns und seiner Häute, welcher durch die vorhergehende Durchschneidung der grossen Halsgefässe alterirt werden könnte, möglichst unverändert zur Untersuchung gelange. Für die Gerichtsärzte gilt als Regel, dass in allen Fällen, wo ein bestimmter Verdacht in Bezug auf die Ursache des Todes besteht, mit derjenigen Höhle zu beginnen ist, in welcher sich die hauptsächlichsten Veränderungen vermuthen lassen. Die Eröffnung der Wirbelsäule braucht nur dann von den Gerichtsärzten vorgenommen zu werden, wenn irgend erhebliche Befunde erwartet werden können, und dasselbe gilt auch für die nicht gerichtlichen Sectionen. Wo aber im letzten Falle die Untersuchung des Rückenmarks beabsichtigt wird, da thut man gut, sie zu allererst vorzunehmen, weil das Umdrehen der Leichen nach der Section des Gehirnes und vor derjenigen der Brust- und Bauchhöhle und das Wiederumdrehen zur Section der letzteren lästig und das Umdrehen nach der Section auch der letzteren ebenfalls mit Unzuträglichkeiten verbunden ist, ganz abgesehen davon, dass dadurch die Untersuchung der beiden, doch im engsten Zusammenhange stehenden Organe, des Gehirnes und Rückenmarkes ganz auseinander gerissen würde. Für den Gerichtsarzt freilich wird stets die Ueberlegung massgebend sein müssen, ob das Umkehren der Leiche vor Untersuchung der Organe der Brust- und Bauchhöhle nicht mit störenden Verschiebungen der Organe (Stichöffnungen etc.) verbunden sein würde, in welchem Falle die Untersuchung des Rückenmarkes bis zuletzt aufgeschoben werden müsste, wobei jedoch zu beachten ist, dass in solchen Fällen in der Regel auch die Section des Gehirnes erst auf diejenige der Brust- und Bauchorgane folgen wird.

Bei der Untersuchung der einzelnen Organe muss man zunächst von aussen gewisse allgemeine Verhältnisse feststellen, ehe man auf einem möglichst ausgedehnten Durchschnitt den Zustand des Parenchyms betrachtet. Die äussere Untersuchung hat sich der Reihe nach mit der Lage, Grösse, Gestalt, Farbe und Consistenz der Theile zu beschäftigen, während die innere je nach der Zusammensetzung der betreffenden Theile verschiedene Verhältnisse zu berücksichtigen hat. Doch ist stets, vorzugsweise von dem Gerichtsarzte, der Blutgehalt im Ganzen, sowie in den einzelnen Abschnitten ganz besonders zu beachten.

I. Untersuchung der Rückenmarkshöhle.

Um zu dem **Rückenmark** zu gelangen, wird die Haut und das subcutane Fettgewebe über den Dornfortsätzen der Wirbel durchschnitten und mit der Muskulatur von den letzteren und den Bogenstücken abpräparirt, wobei man Gelegenheit hat

a) sowohl die Weichtheile als auch die vorliegenden Knochen-theile auf krankhafte Veränderungen (für den Gerichtsarzt besonders auf Brüche der Knochen) zu untersuchen. Die möglichen Veränderungen der Weichtheile sind bei der Haut schon erörtert; die allgemeinen Veränderungen der Wirbelknochen sollen später im Zusammenhange besprochen werden, es bleiben deshalb für jetzt nur die Veränderungen zu erwähnen, welche sich ausschliesslich auf die Dornfortsätze oder die Wirbelbögen beziehen. Es sind dieses angeborene Defecte der Wirbelbögen, dadurch entstanden, dass diese sich in der Mitte nicht erreicht haben, so dass der Proc. spin. und ein grösserer oder geringerer Theil der Bögen fehlen. Dieser Zustand, welcher auf einen oder mehrere Wirbel beschränkt sein kann, heisst *Spina bifida*. Sie findet sich bei den Erwachsenen nur in der Lenden- und Sacralwirbelsäule und nur in geringer Ausdehnung, in grösserer zuweilen ebenda bei kleinen Kindern; am oberen Ende der Wirbelsäule kommt die Spaltbildung häufig bei der später noch kurz zu erwähnenden Missbildung der Acranie vor und zwar in verschieden grosser Ausdehnung. Die *Spina bifida* ist in höheren Graden immer mit groben Veränderungen des Marks und seiner Häute verbunden, welche gelegentlich bei der Besprechung dieser Theile erwähnt werden sollen.

Es werden nun der Länge nach die Dornfortsätze mit dem nächst anstossenden Theile der Bogenstücke abgetrennt und herausgenommen. Das geschieht am besten mit einer gekrümmten Doppelsäge (*Rhachiotom*), deren eines Blatt verstellbar ist, so dass man je nach der Grösse der Leiche den Zwischenraum zwischen den beiden Sägeblättern kleiner oder grösser machen kann. Die Sägeschnitte sollen möglichst an der Seite den Wirbelkanal treffen, damit dieser in möglichst grosser Ausdehnung eröffnet werde und das Rückenmark nicht in Gefahr komme, von einem Sägeblatt verletzt zu werden. Ob man tief genug gesägt hat, erkennt man an der Beweglichkeit der Dornfortsätze. Ist diese an einer Stelle noch nicht genügend gross, so kann man mit dem Meissel den Rest des noch stehenden Knochens durchschlagen. Da der *Conus terminalis* des Rückenmarks in der Höhe des 2. Bauchwirbelkörpers zu liegen

pfllegt, so braucht man nicht den ganzen Kanal nach unten hin zu eröffnen. Sind die Eröffnungsschnitte überall tief genug, so durchschneidet man zwischen 3. und 4. Bauchwirbel die hinteren Bänder mit dem Knorpelmesser und zieht nun mit einem krummen Haken, den man in den eröffneten Kanal unter den 3. Lendenwirbelbogen einsetzt oder mit einer kräftigen Zange, mit der man den Dornfortsatz fasst, die Wirbelbögen bis zum Schädel hin ab.

b) Nachdem die nun vorliegende harte Haut (*Dura mater spinalis*), auf ihre Dicke (Durchsichtigkeit), ihre Ausdehnung (Spannung), ihre Farbe und ihren Blutgehalt untersucht worden ist, wird sie durch einen Längsschnitt vorsichtig geöffnet, wobei in der Regel die *Arachnoidea*, das obere, am Rückenmark deutlicher als am Gehirn als Haut sich darstellende Blatt der *Pia mater spinalis* mit durchschnitten wird. Wenn man aber recht vorsichtig ist, so kann man dieselbe erhalten und sich überzeugen, dass die Cerebrospinalflüssigkeit und nicht minder pathologische Ergüsse nicht zwischen *Dura* und *Arachnoidea*, sondern unter der letzten (*subarachnoideal*) sich befinden. Sofort nach Eröffnung der *Dura* bzw. *Arachnoidea* wird ein etwaiger ungehöriger Inhalt, namentlich Flüssigkeit (Cerebrospinalflüssigkeit, Blut, Eiter) festgestellt, auch wird die Beschaffenheit der *Pia mater* an der hinteren Seite (Dicke, Ausdehnung, Färbung, Blutgehalt), die Farbe des Rückenmarks und durch sanftes Herübergleiten des Fingers über dasselbe seine Consistenz ermittelt.

Nächst dem schneidet man jederseits durch einen Längsschnitt die Nervenwurzeln durch, hebt das Rückenmark an seinem unteren Ende vorsichtig mit der Hand heraus, trennt auch die vorderen Verbindungen und schneidet endlich das Mark möglichst nahe dem Hinterhauptsloch quer ab.

Bei allen diesen Thätigkeiten ist besonders darauf zu achten, dass das Rückenmark weder gedrückt, noch geknickt wird, weshalb es in Fällen grosser Weichheit des Markes auch besser ist, das Mark selbst gar nicht zu berühren, sondern es mit der *Dura mater* zusammen herauszunehmen. Ist es herausgenommen, so wird zunächst die Beschaffenheit der weichen bzw. auch der harten Haut an der Vorderseite geprüft, nächst dem die Grösse und Farbe des Rückenmarks nach der äusseren Erscheinung bestimmt, auch die Verhältnisse der Nervenwurzeln beachtet und endlich durch eine grössere Reihe von Querschnitten, welche mit einem ganz scharfen und dünnen, vor jedem Schnitte benetzten Messer zu führen sind, die innere Beschaffenheit des Rückenmarkes, und zwar sowohl der weissen Stränge, als der grauen Substanz festgestellt. Schliesslich wird, wenn dies nicht schon vorher geschehen ist, die harte Haut von den Wirbelkörpern entfernt und nachgesehen, ob hier Blutergüsse oder Verletzungen resp. Veränderungen der Knochen oder der Zwischenwirbelscheiben aufzufinden sind.

Bei der Untersuchung des Rückenmarks sind

a) die allgemeinen Verhältnisse

zu berücksichtigen: Seine Länge beträgt normal im Mittel 44,8 cm beim Manne, 41,3 beim Weibe, es misst an der Halsanschwellung 13 bis 14 mm im frontalen, 9 im sagittalen Durchmesser, an der dünnsten Stelle im Dorsalthail entsprechend 10 und 8, an der Lendenanschwellung 12 und 9 mm. Sein Gewicht beträgt 30 g und verhält sich zu

dem des Gehirns wie 1 : 48 (Arnold). Für die Erkennung pathologischer Veränderungen sind besonders wichtig etwaige Farbendifferenzen in den Marksträngen, welche freilich gar oft schon durch Unebenheiten des Schnittes oder durch Eigenthümlichkeiten der Beleuchtung erzeugt werden können, weshalb man stets die beiden Schnittflächen betrachten und das Licht von verschiedenen Seiten auffallen lassen muss. Wenngleich auf diese Weise wirkliche Farbenverschiedenheiten mit ziemlicher Sicherheit erkannt werden können, so will ich doch gleich hier bemerken, dass die Beurtheilung der Bedeutung der verschiedenen Färbungen sehr schwierig ist und dass es selbst geübteren Beobachtern vorkommen kann, dass sich bei der mikroskopischen Untersuchung die für normal angesehenen Stellen grade als die veränderten erweisen. Man darf deshalb hier niemals die mikroskopische Untersuchung versäumen, welche sich zudem für diagnostische Zwecke sehr leicht bewerkstelligen lässt, da es meistens genügt, ein kleines mit der Scheere entnommenes Stückchen etwas zu zerzupfen und durch das Deckgläschen platt zu drücken. Sehr viel besser treten viele Veränderungen des Markes in Folge entstehender Farbenveränderungen nach der Härtung in Chromsäure oder chromsauren Salzen hervor, es ist daher anzurathen, das Mark in Fällen, wo ausgedehntere Veränderungen erwartet werden, bei der Section nicht zu sehr zu zerschneiden und dasselbe alsbald in die genannten Flüssigkeiten einzulegen. Die veränderten Theile sind dann später in der Regel an ihrer helleren Färbung zu erkennen. Auch mikroskopisch lässt sich Vieles nur an gehärteten Präparaten untersuchen, während freilich auch Anderes nur an frischen Präparaten gesehen werden kann. Zur Untersuchung von Ganglienzellenveränderungen sind Macerationen kleiner Stückchen der grauen Substanz in Osmiumsäure oder Chromsäure von grossem Vortheil. (Genaueres s. S. 68.)

b) Die einzelnen Erkrankungen.

Was nun die speciellen Erkrankungen der einzelnen oben genannten Theile angeht, so stimmen sie im grossen und ganzen mit denjenigen des Gehirns und seiner Häute überein und es wird deshalb wegen der Einzelheiten auf später verwiesen.

1. Die Dura mater spinalis ist insofern sehr wesentlich von der cerebralen verschieden, als sie nicht wie diese zugleich auch Periost ist. Es fehlen deshalb auch bei ihr die dort so häufigen ossificirenden Entzündungen. Sonst kommen sowohl externe wie interne Entzündungen von verschiedener Natur vor; nur die Pachymeningitis int. haem. besonders in ihren höheren Stadien (Haematom) ist bedeutend viel seltener. Ebenso sind überhaupt Blutungen, wegen der geschützten Lage, seltener. Häufiger dagegen als an der Dura cerebralis sind interne chronische Entzündungen, welche mit der Bildung kleinster, Tuberkeln sehr ähnlicher, fibröser Knötchen einhergehen. Durch Verkalkung derselben entstehen kleine Sandkörner (Pachymeningitis arenosa), welche, wenn sie mehr selbständig in grösseren Haufen

auftreten, die Psammome bilden. Diese Entzündung sitzt am häufigsten im Cervicaltheil, wo in seltenen Fällen die Dura mit der Pia verwächst, indem beide zugleich zu einer derben schwartigen Masse sich verdicken (*Pachym. cervicalis hypertrophica*), welche im Mark durch Compression ausgedehnte secundäre Störungen erzeugen kann. Eine tuberkulöse Affection findet sich an der Dura mater spin. nicht selten bei der tuberkulösen Wirbelcaries. Zunächst entsteht durch Uebergreifen des Processes auf die Dura eine *Pachymeningitis externa tuberculosa*, wodurch eine käsige Masse zwischen Dura und Knochen abgelagert wird. Die Dura ist hyperämisch, verdickt, aussen oft mit warzigen, im Centrum häufig käsigen Wucherungen besetzt. An ihrer inneren Oberfläche findet man bald nur eine vascularisirte Neomembran, bald Tuberkel in einer solchen. Koch'sche Bacillen fehlen auch hier nicht. Die mikroskopische Untersuchung geschieht nach den bekannten Methoden. Sehr viel seltener sind gummöse Entzündungen der Dura spinalis.

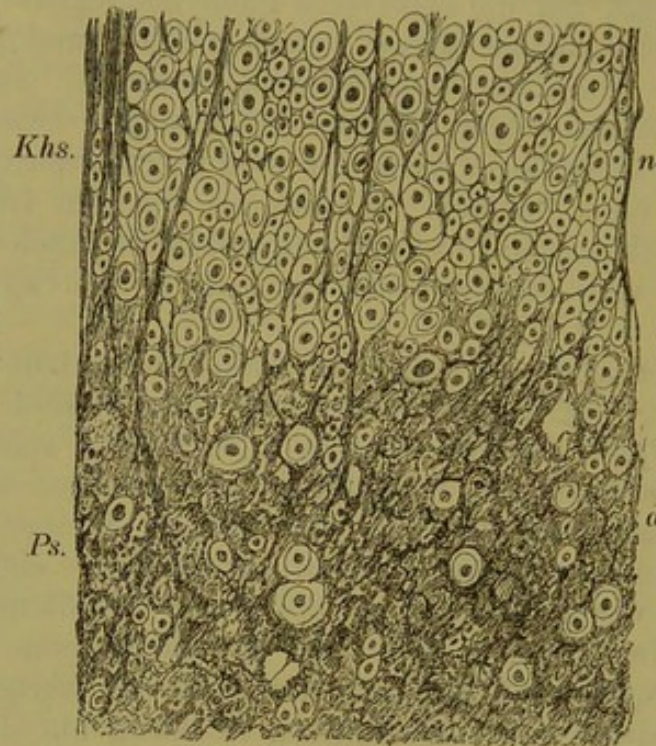
2. Die Pia mater spinalis zeigt ähnliche entzündliche Processe wie die cerebralis, nur dass diese seltener primär sind. Eiterige und tuberkulöse Meningitis (letztere fast in allen Fällen) schliessen sich an die gleichen Affectionen der Gehirnbasis an; häufiger als dort ist die *Arachnitis ossificans*, welche mit der Bildung kleiner, nach aussen glatter, nach innen zackiger Knochenplättchen einhergeht. Die venösen Gefässe der Haut sind in Folge der gewöhnlichen Lagerung der Leichen an der hinteren Seite und an den unteren Partien in der Regel durch Hypostase stärker gefüllt als an den übrigen Theilen.

3. Eine ähnliche Uebereinstimmung in Bezug auf die vorkommenden pathologischen Veränderungen, wie sie zwischen den Häuten besteht, besteht auch zwischen dem Gehirne und dem Rückenmark selbst, mit derselben Einschränkung, dass primäre Affectionen überhaupt im Marke seltener sind, ganz besonders aber die Erweichungsprocesse, was wohl mit der, einen Collateralkreislauf leichter ermöglichenden Gefässeinrichtung zusammenhängt: die primäre Myelomalacie ist fast stets durch Druck oder Verletzungen erzeugt.

So kommen also vor Hämorrhagien, Entzündungen (*Myelitis*), localisirte Tuberkulose (sog. Solitärtuberkel, oft mit deutlich geschichtetem Bau), Gliome und andere Geschwülste, Erweichungen verschiedener Art, wie sie beim Gehirn genauer erörtert werden sollen. Die Erweichungen treten meist in Folge von Entzündung oder Compression ein. Eine besondere Eigenthümlichkeit bilden die secundären Degenerationen, welche sich im Rückenmark im Anschlusse an gewisse Gehirnläsionen oder auch an Läsionen des Markes selbst entwickeln. Diese sind ebenso wie viele Entzündungen auf bestimmte Abschnitte, Nervenstränge des Markes beschränkt (*Strangdegenerationen*). Wenn die Entzündung in der grauen Substanz sitzt, heisst sie *Poliomyelitis*, wenn in der weissen *Leukomyelitis*; unter *Myelitis transversa* versteht man eine entzündliche Affection, welche sämmtliche Rückenmarksbestandtheile an einem bestimmten Querschnitte ergriffen hat.

Sowohl bei den Degenerationen, wie bei den entzündlichen Processen des Rückenmarkes wie des Gehirns kommen mikroskopisch zwei entgegengesetzte Veränderungen vor, nämlich Atrophie der nervösen Bestandtheile (Nervenfaser und -Zellen) und Vermehrung (Hypertrophie) der Glia (Fig. 7). Bei den ersten ist die Degeneration das Primäre, die Glia-

Fig. 7.



Secundäre Degeneration des Rückenmarks, weisse Substanz. Schnittpräparat.

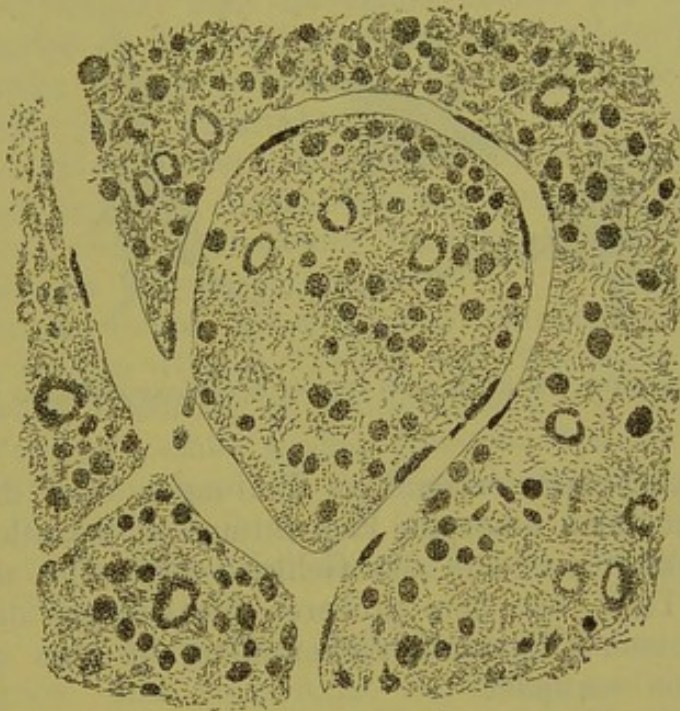
n normaler Abschnitt mit zahlreichen Nervendurchschnitten, d degenerirter Abschnitt mit spärlichen Nerven und verdicktem Grundgewebe. Absteigende Degeneration: Khs Kleinhirnseitenstrang, Ps Pyramidenstrang.

hypertrophie eine Art Vacatwucherung, bei den letzten ist umgekehrt die Degeneration eine Folge des von dem verdickten Grundgewebe ausgeübten Druckes. Wenn das Bindegewebe der Gefässwandungen an der Hypertrophie hervorragend betheiligt ist, so wird man mehr an primär entzündliche Wucherung denken dürfen, ebenso wenn eine diffuse Verdickung der weichen Umbüllungshaut gleichzeitig vorhanden ist, doch ist die Frage, was primär, was secundär ist, für viele Prozesse noch nicht endgültig entschieden. Eine zellige Infiltration durch Granulationszellen, welche an anderen Organen für die entzündliche Neubildung so charakteristisch ist, erhält man an den nervösen Centralorganen sehr selten zu Gesicht, einmal wegen der besonderen Beschaffenheit der Glia, hauptsächlich aber wohl deswegen, weil es sich um in jeder Beziehung chronisch verlaufende Vorgänge zu handeln pflegt, die man erst nach langem Bestand zur Untersuchung erhält. Je mehr Hypertrophie des Grundgewebes vorhanden ist, um so derber und grauer ist der Herd, je mehr noch die degenerativen Vorgänge überwiegen — das gilt auch für die Necrose —, um so weicher und

gallertiger sieht das Gewebe aus. Die Farbe desselben ist dann eine fleckig-weissliche, weisslich-gelbe, hellgelbe.

Ueberall wo degenerative Vorgänge an Nervenfasern statthaben, finden sich in mehr oder weniger grosser Menge runde Zellen mit stark lichtbrechenden Körnchen gefüllt (Körnchenzellen) oder auch nur kugelige, maulbeerförmig gestaltete Haufen solcher Körnchen (Körnchenkugeln), welche aus jenen hervorgegangen sind (Fig. 8). Dieselben liegen theils

Fig. 8.



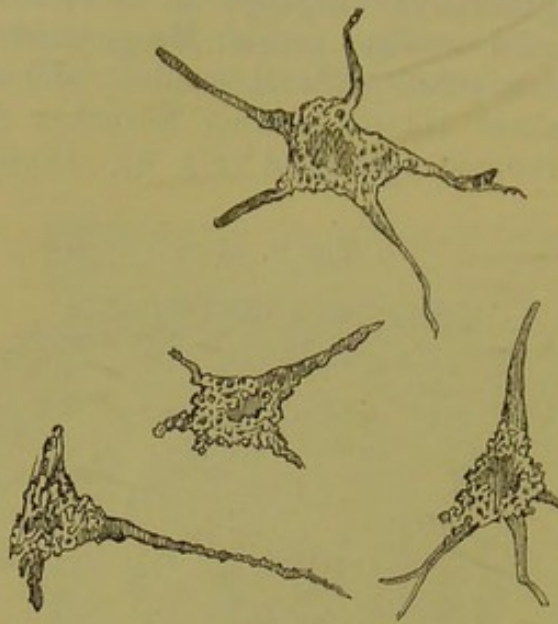
Vom Rande eines Erweichungsherd im Linsenkern. Frisches Quetschpräparat. Schw. Vergr.
Gefässe mit länglichen verfetteten Zellen, verfettete Ganglienzellen mit grosser heller Kernstelle, Körnchenkugeln.

im Gewebe zerstreut, theils in den Lymphscheiden der Gefässe; bei umschriebenen Degenerationsherden besonders reichlich am Rande und in der nächsten Umgebung der Herde. Auch die Gefässwandzellen selbst sind vielfach mit ähnlichen Körnchen gefüllt. Es handelt sich, besonders bei den freien Körnchenzellen und -Kugeln, weniger um eine fettige Degeneration der Zellen, als vielmehr um eine Phagocytose, indem Wanderzellen die Zerfallsproducte der Markscheiden der Nerven, welche immer zuerst zerfallen, aufnehmen und mit denselben beladen in die Lymphwege eindringen, um sie fortzuschaffen.

Die Ganglienzellen erleiden gleichfalls atrophische Veränderungen, verlieren ihre Ausläufer, werden starr, hyalin, können aber auch braun pigmentirt werden, verfetten (Fig. 8) und verkalken (Fig. 9).

Das letzte findet man besonders häufig am Rande traumatischer hämorrhagischer Erweichungsherde, welche ausserdem wie andere mit Blutaustritt verbundene Veränderungen einige Zeit nach dem Eintritt der Blutung körnige, gelbbraune Pigmentklumpen (Hämosiderin), oder Hämatoidinkrystalle (oft von mächtiger Grösse) enthalten. Aber auch

Fig. 9.



Verkalkte Ganglienzellen vom Rande eines braunen Erweichungsherd des Gehirnrinde.

ohne dass makroskopisch erkennbare Blutungen oder ihre Reste vorhanden wären, kommen amorphe Pigmentmassen bei allerhand chronischen Erkrankungen besonders des Gehirns vor, wobei dann meistens, wie auch zum Theil bei den größeren Blutherden, das Pigment in Zellen eingeschlossen (Pigmentkörnchenzellen) in den perivascularären Lymphräumen sich vorfindet.

Ausser der Verfettung der Gefässwandzellen kommt auch noch eine mit Verdickung verbundene hyaline (colloide) Umwandlung der ganzen Gefässwand vor.

Endlich ist noch zu erwähnen, dass bei zahlreichen Degenerationen verschiedenster Art rundliche Kügelchen, welche die Grösse farbloser Blutkörperchen erreichen, aber auch oft kleiner, selten grösser sind, in dem Gewebe vorkommen, welche wegen ihrer Blaufärbung bei der Behandlung mit Jodjodkaliumlösung und Schwefelsäure als Corpora amylacea bezeichnet werden. Ihre Zahl ist wohl zum Theil, aber keineswegs ausschliesslich von dem Alter der Individuen abhängig.

Alle die genannten Veränderungen lassen sich sehr gut schon an frischen Präparaten untersuchen, welche man in einfachster Weise in der Art anfertigt, dass man mit der Scheere ein möglichst dünnes Schnittchen von der zu untersuchenden Stelle entnimmt und dasselbe ohne Zusatzflüssigkeit auf den Objectträger mit dem Deckgläschen vorsichtig platt drückt, bis sich die Masse zu einer gleichmässig dünnen Schicht ausgebreitet hat. Wenn dadurch auch die gegenseitige Lage der einzelnen Bestandtheile verändert wird, so treten doch dieselben um so deutlicher hervor, und man kann Körnchenzellen und -Kugeln, Pigmente, veränderte Gefässe und perivascularäre Lymphräume, degenerirte Ganglienzellen u. s. w. sehr leicht erkennen. Die Corpora amylacea

erscheinen als ganz helle Flecken mit mattem Glanz; um eine Verwechselung mit Myelinkugeln sicher auszuschliessen, macht man ein Deckglaspräparat und legt dasselbe mit einem Tropfen Jodgummi auf einen Objectträger; es werden dann bald die Körperchen erst lila, dann immer dunkler bräunlich gefärbt hervortreten. Um etwas grössere Gefässchen, besonders diejenigen der Marksubstanz, zu untersuchen, zupft man dieselben mit einer Pincette aus dem Gewebe heraus.

Die Grundsubstanzveränderungen können theilweise auch schon an frischen Quetsch- oder besser Zupfpräparaten in Kochsalzlösung erkannt werden, doch untersucht man sie besser ebenso wie die Nervenfasern, bezw. Axencylinder an Macerationspräparaten, welche man durch vorsichtiges Zerzupfen kleiner Stückchen, die einige Tage in ganz dünner (hellgelber) Müller'scher Flüssigkeit oder in 0,01—0,05 proc. Chromsäure oder in 0,1 proc. Ueberosmiumsäure gelegen haben.

Die Topographie der pathologischen Veränderungen ist nur an Schnittpräparaten nach geschehener Härtung zu studiren. Diese geschieht nach Benda folgendermassen:

Stücke bis zur Grösse eines grossen Hundehirnes kommen 24 bis 48 Stunden in eine 10 proc. Lösung der officinellen reinen Salpetersäure, darauf ohne Waschung in Kalibichromat (1 Vol. kaltgesättigter Lösung zu 2 Vol. Aq.), nach einigen Stunden Wechsel der Flüssigkeit, deren Concentration bis auf 1:1 gesteigert wird. Im Chromat bleiben Gehirn und Rückenmark 8 Tage, am besten im Brütöfen. Wenn frische Schnittflächen gleichmässige Gelbfärbung zeigen, wässert man aus und bettet dann in Paraffin ein.

Ausserdem sind Härtung in Müller'scher oder Erlicki'scher Flüssigkeit sehr geeignet. Man muss recht viel Flüssigkeit nehmen und diese recht oft wechseln. Nach einigen Wochen bis Monaten, im Wärmeschrank bei Körpertemperatur schon nach 1—2 Wochen, ist die Härtung vollendet. Man kann nunmehr die Stücke vollständig auswässern und dann in Alkohol nachhärten oder man bringt sie nach nur flüchtigem Abspülen in Wasser direct in Alkohol (im Dunkeln!), letzteres ist für die gleich zu beschreibende Weigert'sche Hämatoxylinfärbung nothwendig. Zum Schneiden klebt man die Stücke mit flüssigem Leim oder Celloidin auf Kork auf, besonders wenn es darauf ankommt, auch die Durchschnitte der Rückenmarkswurzeln an den Schnitten zu erhalten, oder man bettet in Paraffin ein. Zum Färben kann man alle möglichen Farbstoffe wählen; sehr zu empfehlen ist Nigrosin, ein Anilinfarbstoff, sowie ammoniakalisches Carmin. Man kann fertige Carminfarbe jetzt allerwärts kaufen, man kann sie sich aber auch selber bereiten, indem man besten Carmin mit einer gleichen Menge Liquor Ammon. caust. löst, die Lösung in offenem Gefässe verdunsten lässt und dann die Carminmasse mit destillirtem Wasser wieder auflöst und filtrirt. Man macht am besten eine starke, tiefdunkelrothe Lösung, welche man zum Gebrauche beliebig verdünnen kann. Die gefärbten Schnitte spült man mit Vortheil in 1 proc. Essigsäure ab. Beide Farbstoffe färben die Axencylinder, die Zellen und das Grundgewebe, nicht die Markscheiden, so dass die degenerirten Abschnitte durch stärkere

Färbung ausgezeichnet sind. Die Markscheiden behalten in Carmin ihre durch das Chromsalz bewirkte gelbliche Färbung, so dass eine hübsche Doppelfärbung entsteht.

Ausgezeichnet übersichtliche Bilder gibt auch die Weigert'sche Hämatoxylinmethode, mittelst deren sich die markhaltigen Nervenfasern dunkelblau färben lassen, so dass also umgekehrt wie bei den vorher angegebenen Färbungen, die degenerirten Theile um so weniger gefärbt erscheinen, je stärker der Schwund der Markscheiden ist. Man bringt die auf Kork geklebten, nicht ausgewässerten Stücke in eine Lösung von neutralem essigsaurem Kupferoxyd (eine gesättigte filtrirte Lösung dieses Salzes mit gleichem Volumen Wasser verdünnt) für 1 bis 2 Tage bei 35—45° C, worauf sie in 80 proc. Alkohol aufbewahrt werden können. Schnitte von diesen Stücken kommen dann in eine Hämatoxylinlösung (Haem. 1,0, Alkohol 10,0, Wasser 90,0, gekocht), der man, um ihr sofort volle Färbekraft zu verleihen, auf je 100 ccm 1 ccm kaltgesättigte Lösung von Lithion carbonicum zusetzt. Nach zwei Stunden Abspülen in reichlichem Wasser, Differenzirung in folgender Lösung: Borax 2, Ferridcyankalium (rothes Blutlaugensalz) 2,5, Wasser 200,0. Nach im Mittel 1 Stunde ist die Differenzirung beendet, was man daran erkennt, dass die graue Substanz deutlich gelblich, die weisse schwarz erscheint. Nun spült man in Wasser gut ab, entwässert in viel Alkohol, hellt in Xylol auf und bettet in Canada-balsam ein.

Eine noch vollständigere Differenzirung wird durch folgende von Pal angegebene Modification erreicht: Härtung in Müller'scher Flüssigkeit, Einlegen der Schnitte in nicht zu alte $\frac{3}{4}$ proc. wässrige Hämatoxylinlösung, die heiss bereitet wird und der nach der Abkühlung etwas Alkohol zugesetzt wird. Vor dem Gebrauche fügt man zu 10 ccm Hämatoxylinlösung 3—4 Tropfen gesättigte Lösung von Lithion carbonicum hinzu. Nach 5—6 Stunden Abspülen der Schnitte in Wasser, dem einige Tropfen Lithioncarbonatlösung zugesetzt wurden. Darauf kommen die Schnitte für 15—20 Secunden in Kali hypermanganicum ($\frac{1}{4}$ proc. wässrige Lösung), bis die graue Substanz gelbbraunlich erscheint. Endlich gelangen die Schnitte für wenige Secunden in eine kalt bereitete Lösung aus 1,0 Acid. oxal. pur., 1,0 Kalium sulfurosum, 200 Aq. dest., in welcher sie sich bis auf die Nervenfasern ganz entfärben. Bei nicht vollständiger Entfärbung wird die Procedur wiederholt. Wäscht man die Schnitte nun sorgfältig in Wasser aus, so kann man noch eine Nachfärbung der Kerne am besten mit Alauncarmin und Pikrocarmin vornehmen. Will man die Corpora amylacea gefärbt haben, so färbt man in gewöhnlichem Hämatoxylin nach und wäscht in Salzsäure-Alkohol aus.

Für frische Degenerationen scheint auch die von Marchi angegebene Härtungs- und Färbungsmethode geeignet zu sein. Die Präparate kommen möglichst frisch in Müller'sche Flüssigkeit, die oft zu wechseln ist; nach 4—5 Tagen werden sie in Stücke von 1 cm Dicke geschnitten, noch 8 Tage in Müller'scher Flüssigkeit gelassen, dann 8—10 Tage in 2 Theile Müller'sche Flüssigkeit mit 1 Theil 1 proc.

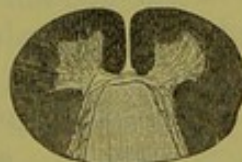Osmiumsäure gebracht und dann wie gewöhnlich weiter behandelt, nur dass man in Glycerin oder Balsam ohne Deckglas untersuchen soll, damit nicht etwa schwarze Tröpfchen degenerirten Myelins fortgeschwemmt werden.

Zur genaueren Untersuchung der Ganglienzellenausläufer ist die Golgi'sche Silbermethode mit der von Obregia angegebenen Nachbehandlung der Schnitte empfehlenswerth. Härtung in Müller'scher Flüssigkeit, ohne Auswässern in $\frac{3}{4}$ proc. Lösung von Arg. nitr., die nach $\frac{1}{2}$ Stunde erneuert wird. Nach 1–2 Wochen Nachhärtung in Alkohol von steigender Concentration.

Die unter Alkohol geschnittenen Präparate kommen direct in Alkohol-Goldchloridlösung (8–10 Tropfen 1 proc. Goldchlor. in 10 cem abs. Alk.). Nach 10–30 Min., wenn die Schnitte bei der Controlle mit schwacher Vergrößerung schwarze Zeichnung auf weissem Grund darbieten, werden sie in Aq. dest. abgespült und für 10–15 Min. in eine 10 proc. Lösung von unterschwefligsaurem Natron gebracht, worauf sie tüchtig ausgewaschen werden. Jetzt ist die Farbe fixirt und man kann nicht nur, was bei der einfachen Golgimethode nicht geht, ein Deckglas aufdecken, sondern auch noch eine Nachfärbung vornehmen.

Unter den durch besondere Eigenthümlichkeiten ausgezeichneten entzündlichen Affectionen des Rückenmarkes sei zunächst die anatomische Grundlage der *Tabes dorsualis*, die graue Degeneration der Hinterstränge erwähnt (Fig. 10). Man sieht in ausgeprägten Fällen

Fig. 10.



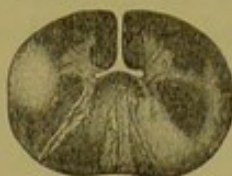Tabes dorsualis. Querschnitt $\frac{2}{1}$. Färbung nach Weigert-Pal.
Totale Degeneration der Hinterstränge auf beiden Seiten.

dieser Art schon durch die Pia mater hindurch längs der hinteren Fissur zwei graue Streifen, welche in den unteren Partien meist deutlicher sind als in den oberen (aufsteigende Degeneration). Auf Durchschnitten sind entweder nur die äusseren Theile (die Burdach'schen Stränge) oder bei schwereren Affectionen auch die der Fissur zunächst gelegenen Partien der Hinterstränge (der Goll'schen Keilstränge), durchscheinend grau oder richtiger bräunlich grau gefärbt, dabei hart und unter der Oberfläche der übrigen Theile gelegen. Neben den Veränderungen im Rückenmarke sind fast stets auch solche der hinteren Wurzeln vorhanden, welche grau gefärbt (marklos) und zugleich atrophisch sind. Mikroskopisch sieht man viel faseriges Bindegewebe, wenig markhaltige Nervenfasern, die meisten in der Regel noch in den centralen Abschnitten nahe der grauen Commissur, und verschieden viele Corpora amylacea. Es ist mit dieser Affection eine chronische Arachnitis spin.

verbunden, welche nach Virchow als die Erregerin des Processes im Rückenmarke zu betrachten ist (Meningomyelitis corticalis interstitialis).

Davon verschieden ist die fleckweise graue Degeneration (Fig. 11), die multiple Sclerose, bei welcher in regelloser Weise an

Fig. 11.

Multiple Sclerose, $\frac{2}{4}$. Färbung nach Weigert-Pal.

Asymmetrische Degenerationen, besonders in den Hinter- und Seitensträngen.

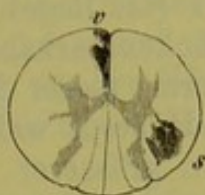den verschiedensten Strängen, sowie an der grauen Substanz totale und partielle Degenerationen vorkommen. Durch die ungleichmässige Entwicklung des Processes kann das Mark ein knotiges Aussehen erhalten, wobei die Knoten den normaleren Theilen entsprechen. Mikroskopisch erscheinen die Gefässwandungen bei der Hyperplasie besonders betheilig. Corp. amylac. sind spärlich, Körnchenzellen nur dann in grosser Menge vorhanden, wenn der Process noch jünger ist, wobei dann auch die Consistenz weicher, noch nicht sclerotisch zu sein pflegt. Die spastische Spinalparalyse (Sclérose laterale amyotrophique) beruht nach Charcot auf einer in den Seitensträngen, hauptsächlich in den Pyramidenseitenstrangbahnen absteigenden Sclerose, welche auch auf die grauen Vorderhörner und ihre Wurzeln, besonders im Halsmark, übergreift.

Unter den reinen Poliomyelitisformen ist zunächst die acute spinale Kinderlähmung zu nennen, welcher, wie wahrscheinlich auch die sog. spinale Lähmung Erwachsener, eine Entzündung der Vorderhörner mit nachfolgender Atrophie zu Grunde liegt. Atrophisch-sclerotische Zustände dieser Theile kommen auch secundär bei der progressiven Muskelatrophie, ferner bei der progressiven Bulbärparalyse (Paralysis labio-glossopharyngea) in den Kernen der betreffenden Nerven vor. Local beschränkte Atrophien der Vorderhörner treten endlich im Verlauf vieler Jahre nach Amputationen von Gliedern ein (Inaktivitätsatrophie).

Zur mikroskopischen Untersuchung aller dieser Poliomyelitisformen, bei denen es besonders auch auf die Ganglienzellen ankommt, sind Schnitte und Macerationspräparate am geeignetsten.

Die secundären Degenerationen des Rückenmarkes, welche bemerkenswerther Weise bei der multiplen Sclerose zu fehlen pflegen, können absteigende (Gehirnläsion) oder aufsteigende (Läsion am unteren Ende des Rückenmarks) oder auf- und absteigende (Läsion im Verlauf des Markes) sein. Die absteigende Degeneration (Fig. 12) verläuft wesentlich im Bereich der Pyramidenbahnen, also in der auf

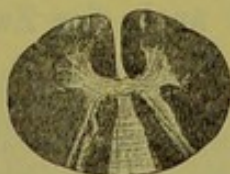Fig. 12.



Absteigende secundäre Degeneration des Rückenmarks. $\frac{2}{1}$. Färbung mit Carmin.
Einseitige gekreuzte Degeneration des linken Pyramidenvorderstranges (v) und des rechten
Pyramidenseitenstranges (s).

der gleichen Seite wie der Gehirnherd liegenden, an die Fissura anterior angrenzenden Pyramidenvorderstrangbahn und in der grösseren, den hinteren Abschnitt des Seitenstranges auf der entgegengesetzten Seite einnehmenden, aber nicht bis an die Oberfläche des Markes reichenden Pyramidenseitenstrangbahn, während die aufsteigende Degeneration (Fig. 13) die Hinterstränge betrifft und zwar, im Gegen-

Fig. 13.



Aufsteigende secundäre Degeneration. $\frac{2}{1}$. Färbung nach Weigert-Pal.
Es sind die beiden Goll'schen Stränge degenerirt.

satz zu der primären aufsteigenden Myelitis bei Tabes, in erster Linie die Goll'schen Keilstränge. Bei Zerstörungen im oberen Dorsaltheil sieht man auch in der Kleinhirnseitenstrangbahn eine aufsteigende Degeneration. Wenn die Degenerationen von einem Rückenmarksherd ausgehen, sind zunächst meist alle Theile nach oben wie nach unten hin degenerirt, erst in weiterer Entfernung treten die typischen Strangdegenerationen auf. Die Degeneration ist oft makroskopisch gar nicht zu erkennen, in anderen Fällen aber sind die Theile durch ein grau-gelbliches oder graues Aussehen ausgezeichnet, mit weisslichen Streifen, welche den von verfetteten Zellen eingehüllten Gefässen entsprechen, in ganz alten Fällen ist deutliche Atrophie vorhanden. Gerade bei diesen Affectionen tritt die frische mikroskopische Untersuchung in ihre Rechte (Körnchenzellen, Corpora amylacea etc.), für die Topographie aber Schnitte mit Markscheiden- bzw. Gliafärbung.

Dasselbe gilt für die Degenerationen, welche aus anderen Gründen, so z. B. bei schwerer Anämie entstehen können. Bei der anämischen ist das Cervicalmark und sind die Hinterstränge in der Regel am meisten verändert, doch bleiben auch die anderen Stränge nicht verschont.

Angeborene Veränderungen kommen am Rückenmark im oberen cervicalen und im lumbo-sacralen Theil vor; dort in Verbindung

mit Gehirnveränderungen, hier auch selbständig. Die meisten sind mit einer Spaltbildung an der Wirbelsäule (*Spina bifida*) verbunden. Da ist einmal die *Rhachischisis* (als Regel eine *posterior*), eine Spaltung der Wirbelbögen, der Rückenmarkshäute und des Rückenmarkes selbst. Bei der partiellen Form dieser Missbildung sieht man nach v. Recklinghausen auf den Häuten, welche die hintere, dorsale Seite der Wirbelkörper bedecken, in grösserer oder geringerer Ausdehnung als Rest des Rückenmarkes mit Gefässen eine sammetartige rothe Gewebsmasse (*Area medullo-vasculosa*), welche in zwei Grübchen, die *craniale* und *caudale* Polgrube, endet, an welche sich das Rückenmark resp. (bei der häufigsten, der *lumbo-sacralen* Form) das *Filum terminale* anschliesst. Auf die *Area* folgt nach der Peripherie hin eine weiche epitheltragende Haut, welche der *Pia* entspricht (*Zona epitheloserosa*), die dann endlich in eine hautartige Schicht (*Zona dermatica*) und schliesslich in die normale Haut übergeht. Nach v. Recklinghausen hat man es hier weder mit den Folgen einer abnormen Flüssigkeitsanhäufung, noch äusseren Druckes, noch von Einlagerung der Eihäute oder mangelhafter Trennung des Medullarrohrs vom Hornblatt, sondern mit einer primären Agenesie resp. Hypoplasie der Rückenwülste, des Rückenmarkes selbst, der Haut und Muskeln zu thun.

Bei *Rhachischisis* kommt auch eine Zweitheilung des Rückenmarks (*Diastatomyelie*) vor, doch ist eine solche als vollständige partielle Verdoppelung sehr selten.

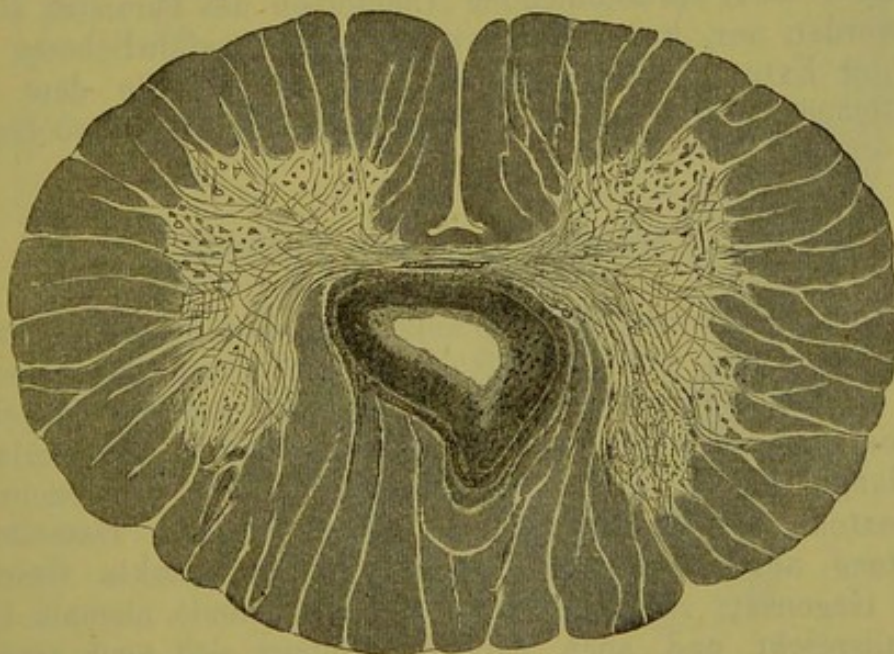
Eine andere Gruppe bilden die mit der Bildung eines äusserlich hervortretenden oder eines in den Weichtheilen verborgenen Sackes (*Spina bifida occulta*) verbundenen Veränderungen. Auch dabei ist stets eine, sei es mediane, sei es laterale Spaltung der Wirbelsäule vorhanden. Der Sack, welcher eine klare wässerige Flüssigkeit enthält, kann verschieden zusammengesetzt sein, doch entbehrt er entgegen der früheren Ansicht meistens der *Durabestandtheile*. Bei der *Myelocoele* ist eine totale Spaltung aller Theile wie bei der *Rhachischisis* vorhanden, aber durch Flüssigkeitsansammlung zwischen den ventralen Abschnitten der *Pia* und *Arachnoidea* ist das Rückenmark mit der *Pia* nach hinten vorgewölbt. Die Sackwand enthält also weder *Dura* noch *Hautbestandtheile*. Wenn nur Knochen und *Dura* gespalten sind, so kann der Sack wesentlich der dorsalen Seite des subarachnoidealen Raumes entsprechen, so dass das Rückenmark selbst nicht erheblich alterirt ist (*Hydromeningocoele*), wobei die Sackwand sehr selten nur aus *Arachnoidea*, in der Regel aus Haut und *Arachnoidea* gebildet ist, oder, was häufiger ist, es ist das Rückenmark mit in den Sack hineingezogen, so dass es denselben ebenso wie die Nervenwurzeln durchzieht und an der Ausbuchtung befestigt ist (*Myelomeningocoele*). Bei anderen Formen der *Meningocoele* besteht nur in den Wirbeln eine Spalte, so dass der Sack ausser Haut auch *Dura* enthält, wenn die Flüssigkeit im Subduralraum sich befindet, oder auch noch *Arachnoidea*, wenn dieselbe den Subarachnoidealraum einnimmt. Ferner gibt es eine cystische Erweiterung des Centralkanals mit sackförmiger Vorstülpung der hinteren Wand des Marks, der *Pia*, der *Arachnoidea* und der Haut,

während die Wirbelsäule und die Dura gespalten sind (Myelocystocele, Hydromyelocele), wobei an der inneren Oberfläche des Sackes oft nur stellenweise, besonders centralwärts, eine Area medullo-vasculosa vorhanden ist. Diese Säcke sitzen meist lateral und sind mit Asymmetrie und Defectbildung an den Wirbelkörpern verbunden. Wenn gleichzeitig eine Hydromeningocele vorhanden ist, so spricht man von Myelocystomeningocele.

Eine Erweiterung des Centralkanals durch Flüssigkeitsanhäufung kann auch ohne Veränderung an den Wirbeln vorkommen und wird als Hydromyelia bezeichnet. Diese kann angeboren, aber auch erworben sein.

Im Anschluss an die erste, aber auch ohne sie, indessen wohl immer von angeborenen Abnormitäten beim Schluss des Medullarrohrs ausgehend, kommt eine Wucherung (Gliombildung, Gliose) der Grundsubstanz, am häufigsten derjenigen des Ependyms vor, welche in Folge secundärer Erweichung Hohlräume erhält, welche mit dem Centralkanal zusammenhängen oder auch unabhängig von ihm sind und in der hinteren Commissur, den Hinterhörnern oder auch den Hintersträngen (Fig. 14) liegen (Syringomyelie).

Fig. 14.



Syringomyelie.

Die Höhle in dem Gliom hängt nicht mit dem Centralkanal, der in die Breite gezogen erscheint, zusammen.

II. Untersuchung der Kopfhöhle.

Die Oeffnung der Kopfhöhle wird, wenn nicht etwa Verletzungen, welche von dem Gerichtsarzte soviel als möglich mit dem Messer umgangen werden müssen, für diesen ein anderes Verfahren gebieten, wel-

ches sich dann nach der Eigenthümlichkeit des Falles zu richten hat, immer mittelst eines am besten an der Basis des einen Warzenfortsatzes beginnenden und an demjenigen der anderen Seite endigenden, mitten über den Scheitel geführten Schnittes eingeleitet, worauf zunächst die weichen Kopfbedeckungen nach vorn bis gegen die Arcus superciliares, nach hinten bis hinter die Eminentia occipitalis externa abgezogen werden. Für die Beurtheilung ihrer Veränderungen gilt das bei der Haut Gesagte; bei neugeborenen Kindern hat man auf die hämorrhagisch ödematöse Schwellung (Kopfgeschwulst, Caput succedaneum) derjenigen Weichtheile zu achten, welche bei der Geburt vorausgegangen sind (in der Regel über den Scheitelbeinen). Die Oedemflüssigkeit kann nach der Geburt ihre Lage ändern, an den zahlreichen kleinen Blutungen in den Weichtheilen kann man aber erkennen, wo ursprünglich die Veränderung ihren Sitz hatte. Da es sich um die Folgen einer Stauung handelt, so kann eine Kopfgeschwulst nur bei lebenden Kindern entstehen. Sie verschindet 12—48 Stunden nach der Geburt.

Das nun vorliegende Periost (Pericranium) prüft man auf seine Dicke, seine Farbe, seine Konsistenz und Kontinuitätsverhältnisse und schabt es dann von dem ersten Schnitt aus, der sofort bis zum Knochen dringen soll, mit Hülfe eines Meissels oder Raspatoriums ab, um das knöcherne Schädeldach betrachten zu können.

Die auch sonst vorkommenden Affectionen des Periostes sowie der Knochen werden nur kurz erwähnt, da sich Ausführlicheres bei den Knochen der Extremitäten mitgetheilt findet; nur die dem Schädel eigenthümlichen Veränderungen werden ausführlicher besprochen.

1. Veränderungen des Periosts.

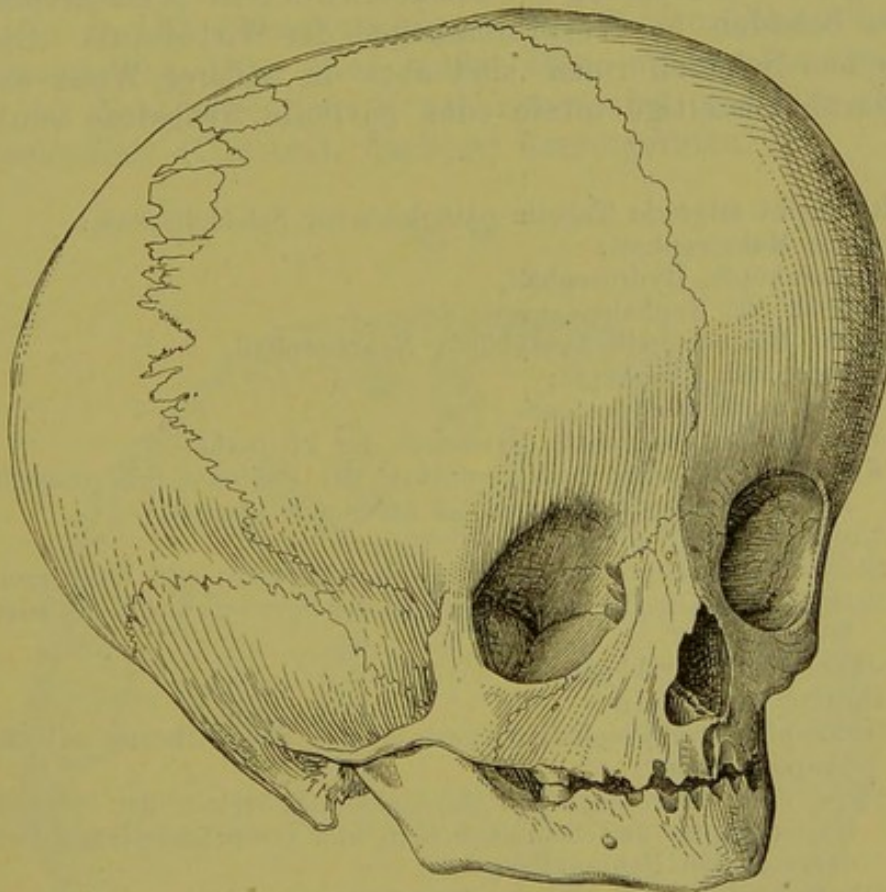
Es finden sich hier die verschiedenen Formen von Entzündung (Periostitis ossificans, purulenta, tuberculosa, gummosa), Hämorrhagien u. s. w. In die letzte Gruppe gehört eine nur bei neugeborenen Kindern vorkommende Veränderung, welche in einer Ansammlung von auffällig lange flüssig bleibendem Blut zwischen Pericranium und Knochen besteht (Kephalhaematoma neonatorum). Dasselbe bildet eine meistens auf das rechte Scheitelbein beschränkte Geschwulst, welche im Gegensatz zur Geschwulst der Weichtheile niemals über die Nähte hinausreicht und auch nach der Geburt sich noch vergrössern kann. Wenn sehr viel Blut ergossen war oder aus sonstigen Gründen die Resorption desselben sich verzögert, so kommt es vor, dass sich am Rande des Hämatoms ein Knochenwall bildet, welcher das Erzeugniss einer ossificirenden Periostitis ist. In noch späterer Zeit erscheinen an dem gänzlich abgehobenen Theil kleine, anfänglich nicht zusammenhängende Knochenplättchen, welche allmählich immer grösser werdend den ganzen Bluterguss einkapseln können. Manchmal findet sich statt des Blutes eine rothgelbe puriforme Masse (Vereiterung). Man untersuche gegebenen Falles genau die Knochen, weil angeborene Spalten am Os parietale zur Entstehung der Blutung disponiren sollen.

2. Untersuchung des Knochens von aussen.

a. Allgemeine Verhältnisse.

1. Die Grösse des knöchernen Schädels zeigt vielfache individuelle Schwankungen und ist für gewöhnlich nur annähernd zu bestimmen. Der Horizontalumfang des Schädels eines Erwachsenen beträgt 49—65, der Längsdurchmesser 18, der Breitendurchmesser 13,5—15,5 cm^{*}). Ungewöhnlich grosse und mit stark vorspringendem Stirnbein und mehr oder weniger verstrichenem Supraorbitalrand versehene Schädel (Fig. 15) sind gewöhnlich mit Hydrocephalus verbunden (durch denselben hervorgerufen).

Fig. 15.



Hydrocephalischer Schädel eines Kindes. Schaltknochen in der Coronarnaht.

2. In vielfachen Beziehungen wichtiger ist die Gestalt des Schädels, welche den mannichfachsten Veränderungen unterliegt. Bekanntlich wird in neuerer Zeit die Untersuchung der Racenschädel lebhaft betrieben und besonders die Frage nach der Bedeutung der Lang- und Kurzköpfe viel ventilirt. Man sollte deshalb nie unterlassen, auch darauf die Aufmerksamkeit zu richten und das Verhältniss des Längs-

^{*}) Die Capacität der Schädelhöhle beträgt nach Welcker bei Männern im Mittel 1450, bei Frauen 1300 ccm.

zum Querdurchmesser (Breitenindex) des Schädels zu bestimmen. Ein Verhältniss des Querdurchmessers zum Längsdurchmesser von 75—80 zu 100 wird als mittleres (mesocephaler Sch.) angegeben; ist der Querdurchmesser kleiner, dann ist der Schädel dolichocephal, ist er grösser, dann brachycephal*). Schädel mit einem Höhenbreitenindex (Breite = 100) von 70—75 heissen orthocephale, unter 70 platycephale, über 75 hypsicephale. Durch eine Linie von dem äusseren Gehörgange zum Boden der Nasenhöhle und eine zweite von der Mitte der Stirne nach dem Alveolartheil des Oberkiefers wird der Camper'sche Gesichtswinkel gebildet. Bei orthognathen Schädeln beträgt derselbe 80° , bei prognathen zwischen 65° und 80° . Von grösserer pathologischer Wichtigkeit ist das Verhältniss der beiden Seiten zu einander (Symmetrie). Asymmetrie bedingt die Schiefschädel (Plagiocephali). Interessant ist die, gewissermassen als compensatorische Krümmung der Schädelwirbel zu betrachtende, Asymmetrie des Schädels bei Verkrümmungen der Wirbelsäule. Die meisten pathologischen Schädelformen sind aber in anderer Weise entstanden, nämlich durch vorzeitige totale oder partielle Synostose von Schädelnähten.

Virchow gibt folgende Tabelle pathologischer Schädelformen:

1. Einfache Makrocephali:
 - a) Wasserköpfe, Hydrocephali,
 - b) Grossköpfe, Kephhalones;
2. Einfache Mikrocephali, Zwergköpfe, Nannocephali,
3. Dolichocephali, Langköpfe;
 - a) Obere mittlere Synostose:
 - Einfache Dolichocephali (Synostose der Pfeilnaht),
 - Keilköpfe, Sphenocephali (Synostose der Pfeilnaht mit compensatorischer Entwicklung der Gegend der grössten Fontanelle;
 - b) Untere seitliche Synostose:
 - Schmalköpfe, Leptocephali (Synostose der Stirn und Keilbeine),
 - Sattelsköpfe, Klinocephali (Synostose der Scheitel- und Keil- oder Schläfenbeine);
4. Brachycephali, Kurzköpfe;
 - a) Hintere Synostose:
 - Dickköpfe, Pachycephali (Synostose der Scheitelbeine mit der Hinterhauptsschuppe),
 - Spitz- oder Zuckerhutköpfe, Oxycephali (Synostose der Scheitelbeine mit Hinterhaupts- und Schläfenbeinen und compensatorischer Entwicklung der vorderen Fontanelle);
 - b) Obere vordere und seitliche Synostose:
 - Flachköpfe, Platycephali (ausgedehnte Synostose von Stirn- und Scheitelbeinen),
 - Rundköpfe, Trochocephali (partielle Synostose von Stirn- und Scheitelbeinen in der Mitte der Hälfte der Kranznaht),
 - Schiefköpfe, Plagiocephali (halbseitige Synostose von Stirn- und Scheitelbeinen);
 - c) Untere mittlere Synostose:
 - Einfache Brachycephali (frühzeitige Synostose von Grund- und Keilbein).

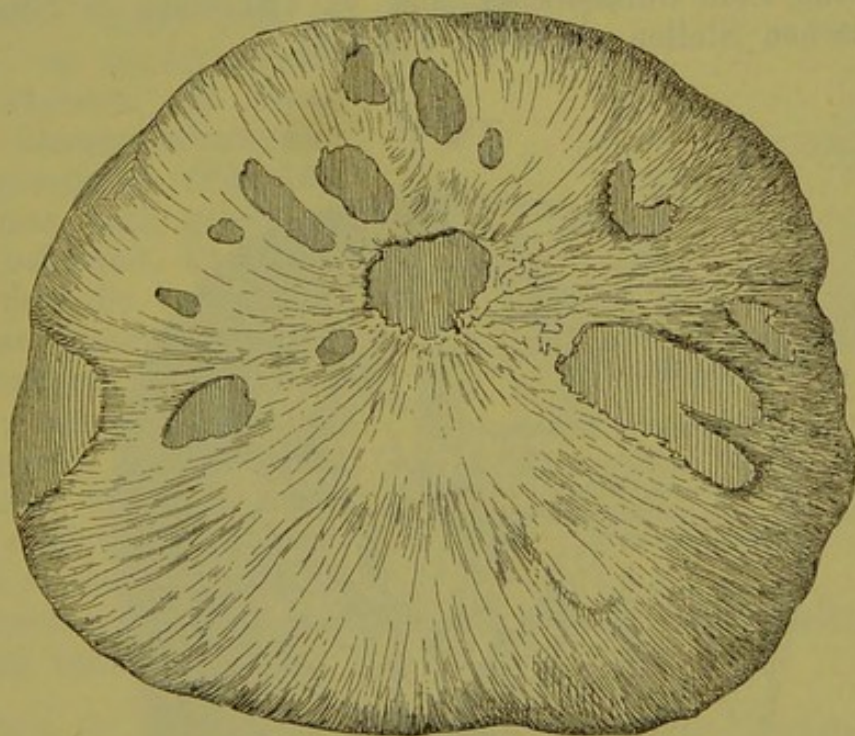
*) Man strebt neuerdings eine internationale Verständigung über folgende Benennungen an: Querdurchmesser von 60—65 excl. Ultradolichocephalie; 65—70 Hyperdolichocephalie; 70—75 Dolichocephalie; 75—80 Mesocephalie; 80—85 Brachycephalie; 85—90 Hyperbrachycephalie; 90—95 Ultrabrachycephalie.

Als *Crania progenaea* hat L. Meyer solche Schädel bezeichnet, bei welchen die hinteren Schädelpartien verkümmert, Scheitel- und Schläfenknochen sehr breit sind, der Oberkiefer vorspringt.

3. Die Farbe der Schädelaussenfläche ist normal eine graue oder graugelbliche (wo Fettmark in der Diploe liegt) und wird nur wenig von Blutpunkten unterbrochen. Durch krankhafte Vorgänge im Knochen und im Periost kann sie in verschiedenen Abstufungen von roth erscheinen, oft fleckig; partielle citronengelbe Färbung durch gummöse Bildungen; schmutzig grünlich gelbe oder schiefrige Färbung bei Osteomyelitis etc.

4. Die Consistenz des Knochens im Ganzen erleidet seltener Veränderungen, von denen die wichtigste die bei kleinen Kindern auftretende Erweichung (*Craniotabes*, weicher Hinterkopf) ist, bei welcher der Knochen sich wie Pergament einbiegen lässt. Es ist dieses eine rachitische Störung, bei welcher schliesslich mehrfache Lücken, besonders in der Hinterhauptsschuppe und in den Scheitelbeinen auftreten können (Fig. 16). Eine mehr oder weniger ausgedehnte Erweichung der Schädelknochen Erwachsener wird zuweilen durch infiltrirte Geschwülste (*Cancroid*, *Sarkom*) hervorgerufen.

Fig. 16.



Craniotabes.

Mehrfache Durchlöcherung eines Scheitelbeins.

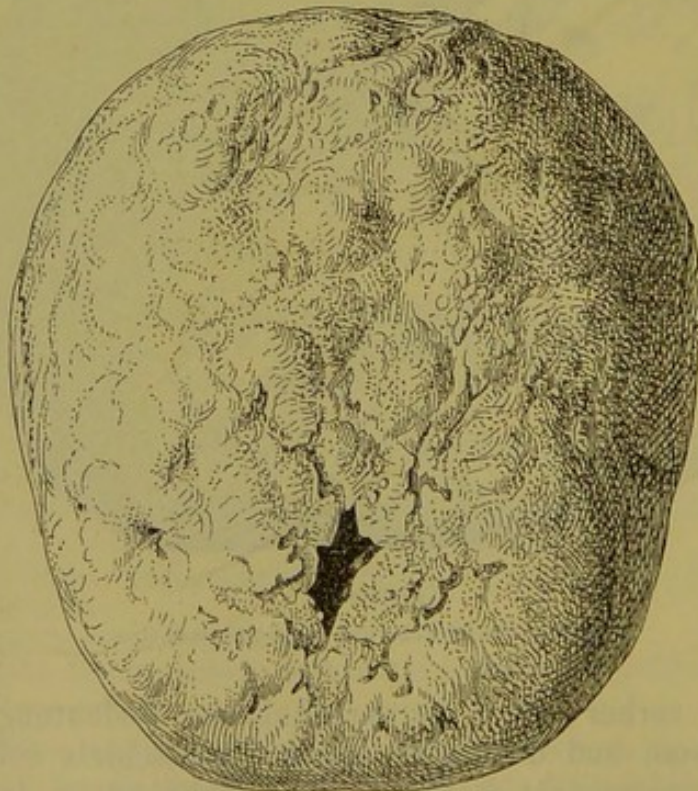
Wegen der vorher schon hervorgehobenen Bedeutung der Nähte für das Wachsthum und die Formbildung des Schädels sollen dieselben in jedem Falle untersucht werden. Eine Naht ist so lange als noch vorhanden anzusehen, als die feinen Zackenlinien derselben noch zu

erkennen sind. Als Gegensatz zu der prämaturen Ossification der Nähte findet sich öfter ein partielles oder totales Persistiren der Frontalnaht, welche etwa vom 5. Lebensjahre ab verschwunden sein soll. Wenn sie bei Erwachsenen vorhanden ist, nimmt sie fast stets ihren Ursprung einige Millimeter nach rechts von dem vorderen Ende der Pfeilnaht. In den Nähten findet man oft in sehr grosser Zahl (bes. bei hydrocephalischen Schädeln, Fig. 15) kleine Knochenstückchen eingeschaltet (Schaltknochen, Nahtknochen, an der Lambdanaht Wormsche Knochen), die, wenn sie aus der selbständigen Verknöcherung einer Fontanelle hervorgegangen sind, Fontanellknochen heissen; eine Abtrennung der Spitze der Hinterhauptsschuppe durch eine Naht, wie sie bei den alten Peruanerschädeln häufiger vorkommt, bedingt das Os Incae (Os epactale, interparietale).

b. Die besonderen Erkrankungen.

Von den besonderen Erkrankungen der Knochen sind nur einige dem Schädel eigenthümliche zu erwähnen. Zuerst die Atrophien, theils mechanische Druckatrophien (durch Geschwülste etc.), theils Involutionen (senile Atrophie, die zuerst an den Tubera parietalia eintritt und bis zur Defectbildung gehen kann), theils durch Knochenkrankungen bewirkt. Bei der äusseren Schädelatrophie sieht man an der Oberfläche viele Gefässlöcher und es erscheinen in Folge dessen die atrophischen Stellen als rothe Flecken.

Fig. 17.

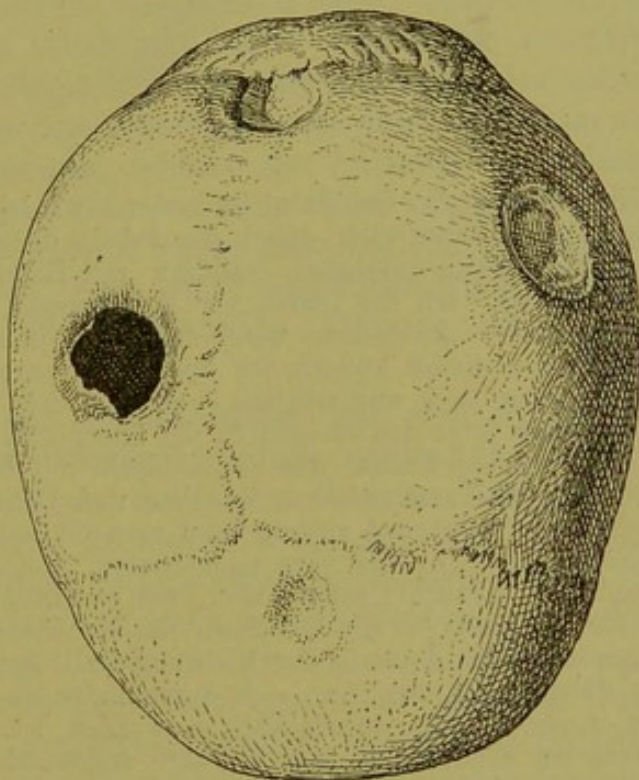


Ausheilende Schädel-syphilis, Perforation im Stirnbein $\frac{1}{2}$ n. Gr.

Sehr häufig sind Knochenneubildungen der verschiedensten Form, doch darf man nicht alle Vorsprünge für Verdickungen halten, da der Knochen gleichzeitig stark verdünnt (atrophisch) sein und doch wie blasenartig vorgetrieben erscheinen kann (z. B. durch Arachnoidealzotten). Freilich ist auch dabei eigentlich eine Knochenneubildung vorhanden, denn einmal fertiger Knochen kann nicht mehr ausgedehnt werden, sondern es wird nur immer wieder von innen her Knochen resorbiert, von aussen apponirt. Eine unregelmässige äussere Hyperostose des Schädels findet sich in Verbindung mit multiplen unregelmässigen narbenartigen Defecten (Fig. 17) und ist dann mit grösster Wahrscheinlichkeit als eine syphilitische anzusehen. In frischen Fällen kann die Diagnose durch den Befund weicher gelber und grauer Massen zwischen den Hyperostosen gesichert werden. Necrosen des Schädeldaches können sowohl durch Syphilis wie durch Tuberkulose erzeugt werden.

Die in forensischer Beziehung so wichtigen Brüche des Schädels lassen sich in der Regel an der Innenfläche besser erkennen. In Bezug auf die blossen Infraktionen und Depressionen (Fig. 18), welche man auch geheilt zu Gesicht bekommt, ist zu beachten, dass die Veränderungen an der äusseren Glastafel eine geringere Ausdehnung besitzen, als diejenigen an der inneren. In Verbindung mit Brüchen und ohne solche können auch Trennungen der Knochen in den Nähten (Diastasen vorkommen, die, wie Fig. 19 beweist, mit Erhaltung der Verschiebung verheilen können.

Fig. 18.



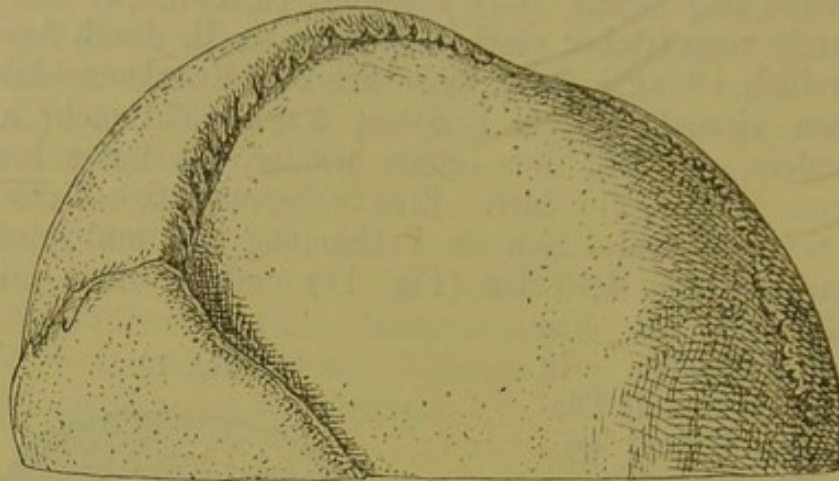
Depressionen verschiedenen Grades, geheilt.

Folge von Hammerschlägen. Am Stirnbein rundlicher oberflächlicher Defect, am linken Tub. pariet. und vor der Spitze des Occiput tiefe Depressionen, am rechten Scheitelbein grosser Lochdefect.

Nachdem die Oberfläche untersucht ist*), wird nun ein Circulärschnitt von der Mitte der Glabella bis zur Eminentia occipitalis externa geführt, welcher die in dieser Richtung noch vorhandenen Weichtheile, besonders die Musculi temporales bis auf den Knochen durchtrennt, dann wird der letztere längs dieser Linie vor-

*) Der Bequemlichkeit wegen kann man in solchen Fällen, wo voraussichtlich am Schädeldach keine Veränderungen gefunden werden, schon vorher durch einen Diener das Durchsägen des Knochens bewerkstelligen lassen, aber auch dann sollte man die oben angegebenen Betrachtungen, besonders diejenigen, welche die Gestalt betreffen, anstellen, noch ehe man das Schädeldach entfernt.

Fig. 19.

Geheilte Diastase der Sagittal- und Lambdanaht, Depression des Os. pariet. dext. $\frac{5}{6}$ nat. Gr.

sichtig (damit das Gehirn nicht verletzt werde) am besten mit einer Blattsäge durchsägt. Man kann sich dabei die Arbeit dadurch sehr wesentlich erleichtern, dass man nicht ganz durchsägt, sondern mit Hammer und Meissel den Rest absprengt; dies schützt auch am besten vor Verletzungen der Dura und des Gehirns. Freilich darf dies erst geschehen, wenn schon bis in die Tabula interna gesägt worden ist, damit man keine künstlichen Sprünge erzeugt. Wo Fracturen am Schädel zu erwarten oder auch nur möglich sind, darf nicht gesprengt, sondern nur gesägt werden. Wenn man jetzt den Meissel in die Sägefläche einführt und umdreht, so kann man in den meisten Fällen das Schädeldach mit Leichtigkeit entfernen. Geringere abnorme Adhäsionen zwischen Knochen und Dura mater, welche am häufigsten in der oberen Frontalgegend sitzen, kann man oft noch dadurch überwinden, dass man das Schädeldach nicht von vorn nach hinten, sondern umgekehrt von hinten nach vorn abzuheben versucht; sobald aber, wie es häufig genug vorkommt, stärkere Adhäsionen vorhanden sind, ist ein Entfernen des Knochens nur möglich in Verbindung mit der Dura, nachdem diese in der Richtung des Sägeschnittes und an ihrem Ansätze an der Crista galli, den man sich durch kräftiges Anziehen des Schädeldaches zugänglich machen muss, durchschnitten worden ist. Dieselbe Methode muss von vornherein bei Kindern bis zum 7. Jahre angewendet werden, weil bei diesen die Dura noch als inneres Periost fungirt und deshalb fest dem Knochen adhärirt*). Sind beide Theile abgenommen, so kann man nun fast stets die Dura, wenn auch nur mit Gewalt, abziehen und es wird dann die weitere Untersuchung der Theile in derselben Weise vorgenommen, wie bei der gewöhnlichen Methode. Gelingt das Abziehen auch dann noch nicht, so muss man auf die Betrachtung der inneren Knochen- und äusseren Duraoberfläche verzichten und den Sinus longitudinalis von innen her eröffnen.

Bei Neugeborenen und Embryonen kann man die Schädelöffnung auch in der Weise vornehmen, dass man, nach Eröffnung und Untersuchung des Sinus longitudinalis von oben her, die Nähte durchschneidet, die Schädeldeckknochen auseinanderdrückt und an der Stelle des gewöhnlichen Schnittes mit der Knochenscheere abschneidet. Etwaige Ossificationsspalten sieht man an solchen Schädeln am besten nach Entfernung des Periosts und der Dura mater, besonders nach dem Trocknen.

*) In vielen Fällen, besonders bei sehr weichen Kindergehirnen, kann man sich die Gehirnuntersuchung dadurch sehr vereinfachen, dass man nach Griesinger's Methode horizontal von vorn nach hinten mit dem Knochen zugleich das Gehirn durchsägt. Die Verletzungen, welche dasselbe dabei erleidet, sind nur gering und jedenfalls oft geringer als bei der anderen Methode.

3. Untersuchung des Knochens von innen.

Der Betrachtung der Oberfläche des Schädels folgt

a) diejenige der Durchschnittsfläche, bei welcher man auf die Dicke im Ganzen 2—6 mm) wie auf das relative Verhältniss der einzelnen Theile (*Tabula externa*, *Diploë*, *Tabula interna*) sowie besonders auf den Blutgehalt der *Diploë* zu achten hat. Man muss bei dieser Untersuchung das Schädeldach auch bei durchfallendem Lichte betrachten, um an dem Grade des Durchscheinens und an der Färbung über die Dicke des Knochens überhaupt, über diejenige der *Diploë* und über ihren Blutgehalt im besonderen auch an anderen Stellen als an der Schnittfläche Aufschlüsse zu erhalten. Indem wegen der verschiedenen hier vorkommenden pathologischen Veränderungen auf das später bei den Extremitätenknochen zu Sagende verwiesen wird, sei hier nur noch auf die Wichtigkeit hingewiesen, welche der Färbung der *Diploë* zukommt. Wegen der geringen Ausdehnung, welche diese markführende Knochenmasse besitzt, könnten schwere entzündliche Affectionen (*Osteomyelitis*, besonders *ichorosa*) sehr leicht übersehen werden, wenn nicht die meist gelbgrünliche oder schieferige Färbung der *Diploë* darauf hindeutete.

b) Bei der Innenfläche des Schädeldaches hat man wieder zunächst auf die Gestaltung der Oberfläche (*Juga cerebralia*, *Hyperostosen*, *Exostosen* etc., *Impressiones digitatae*, abnorme Vertiefungen [innere Atrophien] etc.) zu achten. In letzter Beziehung sind die selten fehlenden durch *Arachnoidealzotten* (*Pacchionische Granulationen*) bewirkten und selbst bis zur Perforation gelangenden Gruben, welche in der Regel zu beiden Seiten des *Sulcus longitudinalis* liegen, wegen ihrer relativen Bedeutungslosigkeit hervorzuheben. Die Tiefe und Weite der Furchen für die *Arteriae meningeae* müssen ebenfalls beachtet werden, da sie z. B. durch innere *Hyperostose* vertieft werden können; doch darf man nicht vergessen, dass auch schon normaler Weise sehr beträchtliche Schwankungen in dieser Beziehung vorkommen. Bei einer allgemeinen oder doch über eine grössere Strecke ausgedehnten inneren Atrophie des Schädeldaches ist die Oberfläche desselben rauh und wie die mikroskopische Untersuchung der von ihr abschabbaren Massen ergibt, mit grossen Riesenzellen (*Osteoklasten*) dicht besetzt. Häufig freilich bleiben diese an der *Dura* hängen, von wo man sie dann aber ebenfalls leicht durch Abschaben erhalten kann.

Von grosser Wichtigkeit ist die (normal graugelbe) Färbung der inneren Oberfläche, da oft durch sie allein das Vorhandensein von Veränderungen angezeigt wird. Ich habe dabei vorzüglich die kreideweisse, oft fleckige oder in Folge der häufig zahlreich vorhandenen feinen Gefässfurchen netzförmige Färbung im Sinne, welche durch alle osteophytischen Neubildungen, die wegen ihrer geringen Dicke sonst kaum zu bemerken wären, bewirkt wird (*puerperales Osteophyt* am Stirnbein etc.). — Findet sich an irgend einer Stelle der inneren Schädel-

oberfläche anhaftendes geronnenes Blut, so muss immer der Verdacht einer Fractur entstehen und ist deshalb die betreffende Stelle daraufhin genau zu untersuchen.

4. Aeussere Untersuchung der Dura mater der Convexität.

a. Untersuchung der Haut selbst.

Nach Entfernung des Schädeldaches liegt nun die **harte Hirnhaut** vor, welche in Bezug auf ihre Dicke, ihren Spannungsgrad, ihre Farbe und ihren Blutgehalt untersucht wird. Von der Dicke hängt die grössere oder geringere Deutlichkeit ab, mit der die Piavenen und die Gehirnwindungen (erstere bläulich, letztere gelblich-grau) hindurchschimmern; für gewöhnlich müssen diese überall zu sehen sein. Der Spannungsgrad ist nicht für alle Theile derselbe, indem die bei der jedesmaligen Lage der Leiche hinteren Theile des Gehirns stets die entsprechenden Theile der Dura gespannt erhalten; man muss deshalb die Prüfung immer an der höchst gelegenen Stelle vornehmen. Hier, also bei der gewöhnlichen Rückenlagerung über der Spitze der Frontallappen, soll man mit Leichtigkeit eine kleine Falte erheben können; ist dieselbe sehr gross und umfangreich, so kann man daraus auf eine Verkleinerung des Schädelinhaltes, ist sie gar nicht zu erheben, so lässt sich auf eine Vermehrung desselben (durch Blutergüsse, Hydrocephalus, Geschwülste, Abscesse etc.) schliessen. Die Farbe ist gewöhnlich grau, wird aber mit zunehmender Dicke eine immer mehr weisse. Blut pflegt in der Regel nur in den grösseren Gefässen, und zwar vorzugsweise in den Arterien vorhanden zu sein, welche als solche leicht durch ihre Lage zwischen zwei venösen Gefässen erkannt werden können. Aber auch wenn die kleinen Gefässe gefüllt sind, wird die Membran doch niemals sehr roth erscheinen, da sie überhaupt nur wenige Gefässe enthält. Auf dieser Gefässarmuth beruht es auch z. B., dass bei frischeren Verletzungen die Umgebungen der Wunde niemals stärker geröthet sind.

Blutungen zwischen Dura mater und Knochen, welche auch bei mangelnder Verletzung der Knochen traumatischen Ursprungs sein können, heissen Haemorrhagiae extrameningeales. Zu den häufigsten Erkrankungen, welche an der Aussenseite der Dura mater gefunden werden, gehören die ossificirenden Entzündungen (Pachymeningitis externa ossificans), welche sich an der Leiche durch feste Adhärenz der Dura documentiren. Beim gewaltsamen Abziehen derselben bleiben bald hier, bald da fibröse Fetzen am Knochen hängen, die man nicht etwa für neugebildete Pseudomembranen (wie an den serösen Häuten) halten darf, da es zurückgebliebene Theile der Dura selbst sind. Von anderen Entzündungsformen kommen die eiterigen (Pachymening. ext. purulenta) an der convexen Oberfläche seltener vor, in der Regel nur nach Traumen mit oder ohne Knochenverletzung. Die Dura erscheint verdickt, getrübt, gelblich ge-

färbt und mit einem dünnen Eiterbelag versehen — niemals werden grössere Eitermengen gebildet.

Die spezifische syphilitische Entzündung (Pachymeningitis ext. gummosa) tritt meist in Verbindung mit ähnlichen Veränderungen am Knochen auf. Die Gummata haben frisch eine gelbgraue Farbe und gallertartige Beschaffenheit; ältere zeigen diese nur an der Peripherie, während im Innern unregelmässig gestaltete hellgelbe Massen erscheinen. An Zupfpräparaten erkennt man in den frischeren Massen zahlreiche runde und spindelförmige Zellen, in den gelben älteren aber zahlreiche necrotische und verfettete Zellen und fettigen Detritus. — Tuberkulöse Entzündung ist selten und nur bei ähnlichen Affectionen der Knochen vorhanden.

Die eigentlichen Neoplasmen der Dura sollen später im Zusammenhange besprochen werden, ich mache deshalb hier nur noch auf die kleinen, grauen, oder graurothen, aus mehreren rundlichen Abtheilungen bestehenden Wucherungen aufmerksam, welche sich so häufig in der Nähe des Sinus longitudinalis und meistens dem vorderen Ende der Sagittalnaht entsprechend vorfinden, die anscheinend aus der Dura hervorgewachsen sind, in der That aber der Pia mater angehören (Pachionische Granulationen, Arachnoidealzotten).

b) Untersuchung des Sinus longitudinalis.

Es folgt nun die Eröffnung des Sinus longitudinalis, dessen obere Wand mit 2 Fingern der linken Hand in der Querrichtung angespannt und dann von aussen nach innen mit parallel der Oberfläche gehaltenem Messer durchschnitten wird. Zu untersuchen ist hier der Inhalt, welcher bald fehlt, bald aus flüssigem oder in verschiedener Weise frisch geronnenem Blute besteht. Um Unerfahrene vor Irrthümern zu bewahren, muss erwähnt werden, dass oft genug Arachnoidealzotten auch durch die untere Wand des Sinus hindurchwachsen und nun frei in das Lumen hineinragen, ohne irgend welche weiteren Störungen zu verursachen. Beim späteren Abziehen der Dura reissen sie leicht ab und imponiren dann als Producte der Dura, während sie bei vorsichtigem Präpariren mit der Pia in Verbindung bleiben, so dass in dem Sinus an der entsprechenden Stelle ein Loch entsteht, ein Verhältniss, welches auch an anderen Stellen der Dura mater vorkommen kann.

In seltenen Fällen enthält der Sinus longitudinalis ein mehr oder weniger entfärbtes und der Wandung adhärirendes, festes oder auch, besonders central, erweichtes altes Blutgerinnsel (Sinusthrombose), welches hier am häufigsten bei Kindern und in Folge von allgemeinen Störungen der Blutströmung (marantische Thrombose) vorkommt, während an dem Sinus transversus mehr phlebitische Thrombosen (z. B. bei Caries des Felsenbeins) und diese bei Erwachsenen sich finden. Die Thrombose beginnt in der Regel in den unregelmässigen seitlichen Ausbuchtungen des Sinus (den Parasinoidalräumen), in welche auch die meisten Arachnoidealzotten hineinragen und regelmässig die Diploevenen einmünden.

5. Untersuchung der Dura mater der Convexität von innen.

Nun hebt man die Dura mater an der rechten Seite in der Nähe des Sinus in einer Falte hoch, schneidet die vordere Fläche ein, fasst den oberen Schnittrand, zieht ihn senkrecht von dem Gehirn ab und durchtrennt die Dura entsprechend dem Sägeschnitte im Knochen von der Sichel an bis wieder zu derselben. Am sichersten vermeidet man dabei Verletzungen des Gehirns, wenn man die Durchtrennung mit der Scheere macht; will man das Messer benutzen, so muss man dasselbe parallel der Oberfläche halten und die Dura von aussen nach innen durchtrennen. Die so abgetrennte Hälfte wird über das Gehirn zurückgeschlagen und auf der anderen Seite ausgebreitet, so dass man die ganze Innenfläche mit Bequemlichkeit übersehen und untersuchen kann. Sollten sich bei dem Zurückschlagen Verwachsungen zwischen der harten und weichen Hirnhaut zeigen, so werden dieselben durchschnitten oder, wenn es sich um flächenhafte Verbindungen handelt, umschnitten, so dass hier die Dura mit Pia und Gehirn in Verbindung bleibt.

a) Allgemeine Verhältnisse.

Die Farbe der Innenfläche ist wie diejenige der äusseren bald grau, bald mehr weiss. Eine häufigere Veränderung ist eine hellere oder dunklere braune Färbung, welche bald über grössere Strecken zerstreut, bald auf kleinere Herde beschränkt ist, fast immer aber in Form von kleineren oder grösseren Fleckchen oder Streifchen auftritt (Pigmentbildung aus Hämorrhagien). Am häufigsten wird die Eigenfarbe der Haut durch Blut verändert, sei dies nun ausserhalb oder innerhalb von Gefässen vorhanden. Um den letzteren Zustand richtig beurtheilen zu können, muss man wissen, dass die Dura normal nur dünne und zu einem grossmaschigen Netz verbundene Gefässe enthält, so dass man also in jedem Falle, wo sich ein dichtes Geflecht breiterer Gefässe vorfindet, auf Gefässneubildung schliessen kann. Die Hämorrhagien sind bald mitten in dem Gewebe der Haut gelegen (intrameningeale), bald an der inneren Oberfläche derselben, wo sie die verschiedenste Grösse von Punktform bis Handgrösse erreichen können. Sehr wichtig ist immer die Frage, ob die Blutungen frei auf der Oberfläche liegen (intermeningeale) oder ob sie gegen die Pia durch eine Membran abgeschlossen sind (Haematoma durae matris). Bei den kleineren Blutungen ebenso wie bei den Vascularisationen und den braunen Pigmentirungen ist nachzusehen, ob sie im alten Gewebe der Dura oder in einer neugebildeten Haut enthalten sind. Es kann in dieser Beziehung schon die Beschaffenheit der Oberfläche einigen Aufschluss gewähren, indem die für gewöhnlich glatte und spiegelnde Fläche, wenn Auflagerungen vorhanden sind, oft uneben und matt glänzend erscheint. Eine völlige Sicherheit kann man aber nur dadurch erhalten, dass man mit dem Messer schabend über die Oberfläche hinfährt, wobei eine vorhandene Auflagerung mit Leichtigkeit entfernt werden kann.

Auch abgesehen von vorhandenen Auflagerungen kann die Innenfläche ihren gewöhnlichen feuchten Glanz verloren haben (aber mit Erhaltung ihrer Glätte), nämlich dann, wenn durch irgend eine Ursache

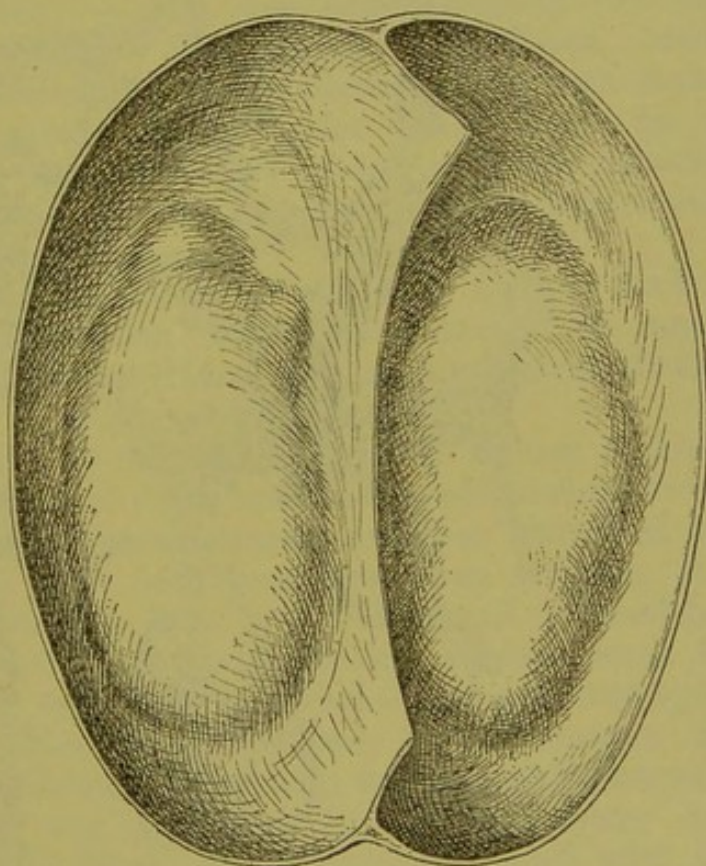
(Hämorrhagien, Hydrocephalus, Geschwülste, Abscesse) das Volumen des Gehirns vergrößert und also ein centrifugaler Druck auf die Dura ausgeübt worden ist, welcher alle Flüssigkeit von der Innenfläche verdrängt. Eine stärkere Anfeuchtung und besonders das Vorhandensein wirklich freier Flüssigkeit an der Innenfläche ist künstlich erzeugt, indem aus der verletzten Pia Liquor cerebrospinalis ausgetreten ist.

b) Die einzelnen Erkrankungsformen.

Unter den Erkrankungen, welche an der Dura-Innenfläche ablaufen, sind:

1. Die **entzündlichen** wegen ihrer grossen Häufigkeit die wichtigsten. Eiterige Entzündung (*Pachymeningitis interna purulenta*) ist wie an der Aussenfläche selten und nach dem dort Gesagten zu beurtheilen, was auch für die häufigere ossificirende Form (*Pachymening. int. ossificans*) gilt, als deren Effect an allen möglichen

Fig. 20.



Doppelseitiges Hämatom der Dura mater. Flächenansicht.

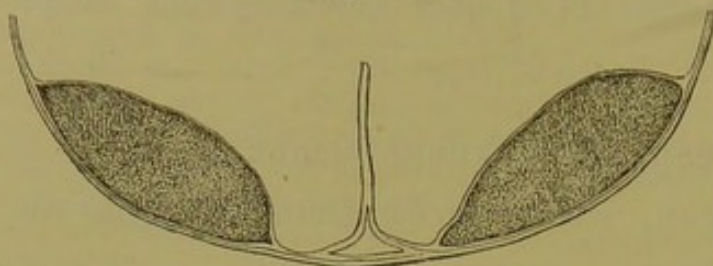
Stellen, besonders gern aber an dem Sichelfortsatz, flache, unregelmässige, zackige Knochenstücke (*Dura-mater-Knochen*) erscheinen. — Der Innenfläche der Dura mater eigenthümlich sind jene Entzündungsformen, welche mit der Ausschwitzung einer fibrinösen Masse verbunden sind (*Pachym. int. fibrinosa*) und als deren Endeffect eine organisirte bindegewebige Neomembran (*Pachym. int. productiva*) erscheint. In dieser letzten finden sich vorzugsweise die oben genannten

Gefässneubildungen (*Pachym. int. vasculosa*), ebenso die Hämorrhagien (*Pachym. int. haemorrhagica*) und die Pigmentirungen (*Pachym.*

chron. int. pigmentosa), welche in der angegebenen Reihenfolge auseinander hervorgehen. Seltener erreichen die Blutergüsse in die Neomembran eine beträchtlichere Grösse, so dass sich Blutbeulen (*Haematoma durae matris*) bilden (Fig. 20), welche tiefe Eindrücke an der Gehirnoberfläche zu erzeugen vermögen. Auf einem

frontalen Durchschnitt (Fig. 21) überzeugt man sich leicht, dass die pachymeningitische Membran am Rande der Hämatoe sich in 2 Blätter spaltet, zwischen welchen das Blut gelegen ist.

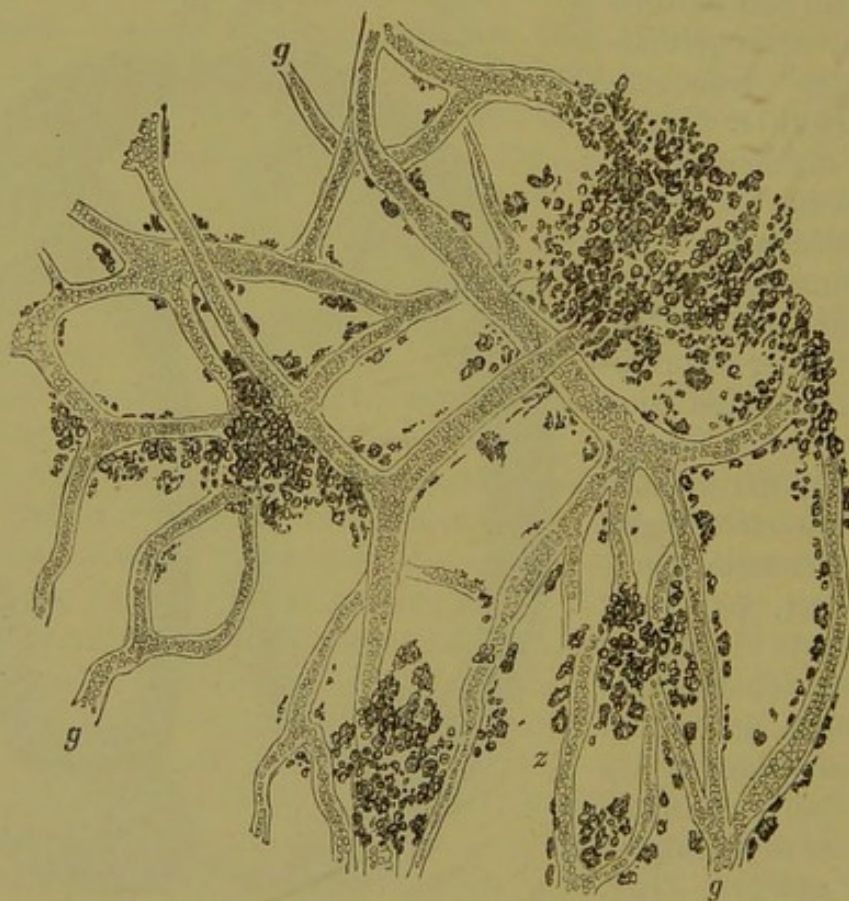Fig. 21.



Doppelseitiges Hämatom der Dura mater. Frontalschnitt.

Die mikroskopische Untersuchung dieser verschiedenen Zustände ist sehr einfach, da man nur die fibrinösen Auflagerungen oder die bindegewebigen Membranen abzuschaben bzw. abzuziehen und in einem Tropfen Salzwasser auszubreiten braucht. Man kann sich leicht überzeugen, dass die Membranen aus Zellen und Fasergewebe bestehen — je zellenreicher sie sind, desto jünger sind sie auch. Die Blutgefässe, welche

Fig. 22.



Stück einer ausgebreiteten pachymeningitischen Membran.

g die Blutgefässe, von Pigmentmassen umsäumt. Bei z die hellen Kernstellen in den Pigmenthäufchen (Pigmentkörnchenzellen) zu sehen.

oft in enormer Menge vorhanden sind, zeichnen sich durch ihr im Verhältniss zu der dünnen, fast nur aus den Endothelhäutchen bestehenden Wandung sehr grosses Caliber aus und lassen begreiflich er-

scheinen, wie leicht Rupturen an denselben zu Stande kommen können. Sucht man sich zur Untersuchung eine braun gefärbte Stelle aus (Fig. 22), so erscheinen als Ursache der Färbung in Haufen angeordnete kleinere und grössere klumpige oder (seltener) krystallinische Pigmentmassen (rhombische Hämatoidintafeln) von rothbrauner oder auch hellrother Farbe. Dieselben sind hauptsächlich um die Gefässe herum zu finden, welche meistens von schmalen Pigmentzügen eingescheldet sind, woraus man schliessen kann, dass das Pigment wesentlich aus diapedetischen Blutungen hervorgegangen ist. Das Pigment liegt grösstentheils in Zellen eingeschlossen, deren Kernstelle als heller Fleck vielfach deutlich hervortritt. Legt man ein Stück der pigmentirten Haut in Schwefelammonium, so nehmen die Pigmentkörper (aber nicht etwa vorhandene Hämatoidinkrystalle, welche eisenfrei sind) durch Bildung von Schwefeleisen eine dunkelgrüne bis schwarze Färbung an, die man auch unter dem Mikroskop erkennen kann. Der Zellengehalt der Membranen ist sehr wechselnd, in den stark pigmentirten Häuten geringer. In diesen pflegt auch der Gefässreichthum durch Obliteration zahlreicher Capillaren abzunehmen. In dem Bindegewebe sieht man vielfach isolirte, oft auch zu mehreren zusammenliegende geschichtete Kalkkörperchen (Sandkörnchen). — Um den Zusammenhang der Gefässe in der Neomembran mit den alten Duramater-Gefässen, sowie überhaupt die räumlichen Beziehungen der Membran zu der Dura mater zu untersuchen, werden Querschnitte durch die ganze Dicke der in Müller'scher Flüssigkeit und dann in Alkohol gehärteten Häute gemacht. Zum Schneiden kann man dieselben zwischen Amyloidleber einklemmen oder in Einbettungsmasse einschliessen.

Aus einem Haematoma kann ein Hygroma durae matris hervorgehen, wenn nach Resorption resp. Umwandlung der specifischen Bestandtheile die Höhle des Hämatoms sich mit seröser Flüssigkeit füllt.

Adhäsive Entzündungen wie an den serösen Häuten kommen an der Dura selten vor und sind dann meistens syphilitischer Natur, besonders wenn ausgedehntere Verwachsungen zwischen Dura und Pia vorhanden sind. Ich würde nicht noch besonders daran erinnern, dass eine normale Verbindung zwischen Dura und Pia überall da bestehen muss, wo die Piavenen in den Sinus longitudinalis münden, wenn ich nicht aus Erfahrung wüsste, wie leicht dies Verhältniss von Anfängern vergessen wird. Leichter könnten jene Gefässe Verwechslungen mit entzündlichen Adhäsionen herbeiführen, welche zuweilen abnormerweise schon in einiger Entfernung von dem Sinus an die Dura mater herantreten und in ihr bis zum Sinus weiter verlaufen, doch wird der leicht zu führende Nachweis der Gefässnatur dieser Stränge vor Irrthümern schützen.

Von den tuberkulösen Entzündungen der Dura mater der Convexität gilt das bei der Aussenfläche Gesagte; sie sind selten, fast immer fortgeleitet und führen fast nie zur Bildung grösserer Käsemassen. Sobald man diese findet, kann man in der Regel annehmen, dass man es mit gummösen Bildungen zu thun hat. Diese sind dann

oft mit der Pia verwachsen und mit Veränderungen des Gehirns verbunden. In der Umgebung der gummösen Bildungen findet sich immer eine chronische Pachymeningitis mit den früher geschilderten Charakteren (fibrinös, hämorrhagisch etc.).

2. Reine **Neoplasmen** kommen an der Dura in verschiedener Form zur Beobachtung. Als primäre Geschwülste sind Sarcome zu nennen, welche meistens spindelförmige Zellen enthalten, eine beträchtliche Grösse erreichen und sogar den Knochen durchbrechen können (*Fungus durae matris*). Manchmal tritt die Sarcomentwicklung unter dem Bilde einer Entzündung (*Pachymeningitis interna sarcomatosa*) auf, wobei dann leicht das oder die kleinen Geschwulstknötchen zu übersehen sind. Carcinome kommen wohl nur secundär, sei es metastatisch oder durch Fortleitung, vor; auch sie können als *Pachymeningitis int. carcinomatosa* auftreten. Eine eigenthümliche Geschwulst, welche nur aus grossen, platten Zellen zusammengesetzt ist, die sich oft zu Schichtungskugeln gruppieren, ist früher allgemein als Epitheliom der Dura beschrieben, in neuerer Zeit aber als Endotheliom bezeichnet und von einer Wucherung der Endothelzellen der Dura abgeleitet worden.

6. Untersuchung der Pia mater der Convexität.

An die Untersuchung der Innenfläche der Dura mater der rechten Seite schliesst sich sofort diejenige der entsprechenden Pia mater.

a. Allgemeine Verhältnisse.

Die **Pia mater** ist eine dünne, farblose Haut, deren Grössenverhältnisse einmal dadurch geändert werden können, dass in ihren Maschenräumen sich Flüssigkeiten (Blut, Oedemflüssigkeit, Eiter) ansammeln, dann aber auch durch eine Verdickung der Bälkchen des Gewebes selbst, die nun deutlich als graue oder weisse Streifen erkannt werden können. Sehr häufig sind beide Veränderungen (besonders das Oedem und die Verdickung) mit einander verbunden. Mit diesen Veränderungen, das einfache Oedem ausgenommen, tritt auch eine Färbung der Pia auf: grau oder grauweiss durch die Verdickung der Bälkchen, gelb durch Eiter, roth durch Blut etc. Wie an der Dura so ist auch hier der Feuchtigkeitsgrad der Oberfläche zu beachten, da eine sehr trockene Oberfläche wie dort auf vorhandenen, vom Gehirn ausgehenden abnormen Druck schliessen lässt.

Bei der Beurtheilung des Blutgehaltes der Pia darf nicht vergessen werden, dass die Vertheilung des Blutes sehr wesentlich von der Lagerung des Leichnams abhängt, und dass die gewöhnliche starke Füllung der grösseren Venen in den hinteren Theilen hauptsächlich auf Hypostase zurückzuführen ist. Es ist eine leicht zu bestätigende Erfahrung, dass Anfänger sehr geneigt sind, Hyperämien zu diagnosticiren, wo gar keine sind. Man sollte sich deshalb nicht mit dem allgemeinen

Eindruck begnügen, sondern die Gefässe und Gefässchen einzeln verfolgen und nachsehen, ob sie continuirlich oder nur streckenweise Blut enthalten, ob sie prall gefüllt (rund) sind oder nur wenig u. s. w. Was die Erkennung der Gefässarten angeht, so kann man sich im allgemeinen merken, dass die grösseren Arterien in der Tiefe der Furchen, die Venen aber an der Oberfläche verlaufen. In zweifelhaften Fällen wird man oft (hier wie anderwärts) durch Weiterschieben des Blutes nach grösseren Gefässen den Charakter derselben leichter bestimmen können. Capillargefässe sind überhaupt mit blossem Auge nicht zu sehen, und es ist deshalb die Annahme einer Capillarhyperämie nur da zulässig, wo man die rothen Flecke nicht in einzelne rothe Streifen (meistens kleine Venen) auflösen kann. — Eine Thrombose der grösseren Venen kommt secundär bei Sinusthrombose vor.

b) Die einzelnen Erkrankungsformen.

1. Die **Blutungen** der Pia mater finden entweder auf der Oberfläche statt (*Haemorrhagiae intermeningeales*) oder in dem Maschenwerk der Pia s. *Arachnoides* selbst (*H. arachnoideales* oder, wenn man die oberste Platte der Pia als *Arachnoidea* bezeichnet, *subarachnoideales*). Die ersteren stammen naturgemäss nicht immer aus der Pia, sondern auch, wie bereits erwähnt, von der Dura. Sehr wichtig sind besonders in gerichtsärztlicher Beziehung die tödtlichen intermeningealen Blutungen, welche gelegentlich bei Neugeborenen durch Ruptur der grossen Piavenen an ihrem Uebergange in den Sinus in Folge sehr starker Uebereinanderschubung der Deckknochen zu Stande kommen. In Bezug auf die Beurtheilung der Blutungen überhaupt mag noch bemerkt werden, dass das Geronnensein des Blutes zu dem Schlusse berechtigt, dass die Blutung während des Lebens entstanden sei; doch will ich, um vor möglichen Täuschungen zu bewahren, darauf aufmerksam machen, dass während der Section durch Mischung flüssigen Blutes mit *Liquor cerebrospinalis* ein blutiges Coagulum entstehen kann. Flüssigkeit des Blutes spricht durchaus nicht nothwendig für postmortalen Austritt, besonders nicht, wenn es nicht frei ergossen, sondern in die Pia infiltrirt ist.

2. Die **Entzündungen**. Die häufigste von allen Entzündungen der Pia mater ist die *Leptomeningitis (Arachnitis) chronica fibrosa*, welche aus der Verdickung, weisslichen Färbung und Trübung der Haut und der in der Regel damit verbundenen ödematösen Schwellung diagnosticirt werden kann. Die ödematöse Infiltration zeigt sich vorzugsweise an den Sulcis, wo die Haut die grösste Dicke besitzt; während die unveränderte Pia sich den Gehirnwindungen innig anlegt und ihnen in die Furchen hinein folgt, geht die oberste Schicht (*Arachnoidea*) der ödematösen Haut glatt von einer Windung zur andern über die Furchen hinweg; bei sehr starkem Oedem wird sie sogar von der Oberfläche der Windungen durch die Flüssigkeit abgedrängt. Die ödematöse Infiltration tritt nicht immer gleichmässig auf, sondern zuweilen in Form von Blasen (*Oedema cysticum, Hydrops multilocularis*).

Als drittes Erzeugniss der chronischen Entzündung sind die schön einigemal erwähnten Arachnoidealzotten zu nennen, welche zwar als normale Gebilde vorkommen, aber doch bei der chronischen Arachnitis in der Regel eine besonders hohe Zahl und beträchtlichere Grösse erreichen. Es sind warzige, graue Exerescenzen, welche haufenweise längs der grossen Längsspalte (oder auch weiter nach aussen) sitzen und sich mikroskopisch aus bindegewebigen papillären Massen zusammengesetzt erweisen, die an ihrer Oberfläche mit einem Endothelhäutchen bedeckt sind. Sie setzen die serösen Bahnen des Gehirns und der Pia mater mit den Sinus und parasinoidalen Räumen (Lacunen) in Verbindung und pflegen bei Säufern und vielen Geisteskranken besonders zahlreich und gross zu sein. Eine vierte Veränderung, welche bei Säufern sehr regelmässig anzutreffen ist, ist eine Erweiterung und starke Schlängelung besonders der mittelgrossen Venen. Selten finden sich in der Pia mater kleine Knochenplättchen, wie sie als etwas häufigerer Befund bei der Rückenmarkshaut erwähnt worden sind. Nach Virchow hat man eine Meningitis chron. superficialis und profunda zu unterscheiden, welche letztere durch ihre nahe Beziehung zu den in die Gehirnrinde eintretenden Gefässen die wichtigere ist und zu einer Entzündung der Gehirnssubstanz selbst (Meningo-encephalitis, s. Gehirn) führen kann.

Manche ganz acut verlaufende Entzündungen der Pia (bei Sonnenstich, manchen Gelenkrheumatismen etc.) geben ausser einer Hyperämie und etwas Oedem keinen weiteren anatomischen Befund, in der Regel ist aber die acute Arachnitis eine eiterige (Arach. suppurativa) mit mehr oder weniger reichlicher Beimischung von Fibrin zu dem Exsudat. Sie ist die wichtigste und häufigste Entzündungsform der convexen Gehirnoberfläche (Meningitis convexa). Man erkennt sie an der Infiltration des Maschengewebes der Pia mit eiterig-fibrinösen Massen und an der damit verbundenen weissgelben oder rein gelben (rein eiterigen) Färbung. Der Eiter sammelt sich in der Regel um die grösseren Venen herum an, wohl weil hier der meiste Raum für ihn ist, und es entsteht dadurch ein sehr zierliches Bild, indem die blauen Gefässe von schmälern oder breiteren gelben Säumen eingefasst erscheinen. Bei stärkerer Anhäufung des Eiters in den oberen Schichten werden sehr bald die Gefässe gänzlich durch denselben verdeckt. Eine auf eine kleinere Strecke beschränkte eiterige Entzündung erregt immer den Verdacht traumatischer Entstehung.

Eine ausgedehntere tuberkulöse Entzündung der convexen Oberfläche ist seltener und meistens nur der Ausläufer einer Basilar-meningitis, bei deren Besprechung genauere Angaben gemacht werden sollen. Umschriebene tuberkulös-entzündliche Processe schliessen sich ebenso wie syphilitische an gleiche Veränderungen des Gehirns an. Dasselbe gilt

3. von den **Geschwülsten**, welche deshalb bei dem Gehirn mitbetrachtet werden sollen.

4. Von **Parasiten** ist nur der **Cysticerken** Erwähnung zu thun, welche bald in frischem Zustande, als erbsen- bis haselnussgrosse Blasen, bald

in abgestorbenem, als kleinere oder grössere gelbweisse, verfettete und verkalkte Knötchen gefunden werden. Die frischen Cysticerken lassen im Innern der mit wasserklarer Flüssigkeit gefüllten Blase ein etwa hirsekorngrosses, pendulirendes, weisslich gefärbtes Gebilde erkennen, den Kopf des Thieres, an welchem man schon mit Loupenvergrösserung den Hakenkranz und die vier seitlichen Saugnäpfe erkennen kann. Aber auch in den abgestorbenen Thieren lassen sich noch durch Zerzupfen und Zerdrücken auf dem Objektträger eventuell mit Hülfe von Salzsäure (zur Auflösung der Kalksalze) wenigstens die grossen mit breiter Basis versehenen Haken nachweisen, wodurch die Diagnose vollständig gesichert wird. Die Cysticerken bewirken sehr häufig Eindrücke an der Gehirnoberfläche, ja selbst totale umschriebene Atrophie der Rindensubstanz.

Nachdem so die rechte Seite untersucht worden ist, macht man vorn links neben der Sichel an einer aufgehobenen Falte einen kleinen Einschnitt und durchtrennt weiter mit der Scheere oder fasst das Messer wie einen Geigenbogen, aber mit nach oben gerichteter Schneide und trennt so, indem man wie auf der rechten Seite mit der freien Hand die Dura stark vom Gehirn abzieht, von innen nach aussen die linke Hälfte bis wieder zur Sichel hin, schlägt die Dura zurück und untersucht wie auf der anderen Seite, wobei man nicht versäumen darf, besonders bei der Beurtheilung des Blutgehaltes die beiden Seiten mit einander zu vergleichen. Darauf fasst man die beiden Theile der Dura mit der linken Hand und zieht dieselben stark nach oben und hinten, damit sich der Ansatz der Sichel an der Crista galli straff anspannt. Jetzt führt man das Messer mit nach vorn gerichteter Schneide parallel der Sichel an ihrer linken Seite bis zum Siebbein, wendet die Schneide nach rechts, durchtrennt den Ansatz, bringt das Messer wieder in parallele Stellung zur Sichel und zieht es so heraus. Wenn man nun die Dura kräftig nach hinten zieht, kann man die Piaenen an ihrer Eintrittsstelle abschneiden und so das Gehirn bis zum Tentorium ganz frei machen.

7. Herausnahme des Gehirns.

Um das Gehirn herauszunehmen, legt man die zusammengelegten Finger der linken Hand unter die Stirnlappen, zieht dieselben leicht nach hinten und durchschneidet der Reihe nach sämtliche von der Basis abgehenden Nerven und die abresp. zugehenden Gefässe, wobei man am besten das Messer immer von innen nach aussen (gegen den Knochen) schneiden lässt. Sobald man bis zum Tentorium gekommen ist, setzt man die Klinge senkrecht an seinem rechten vorderen Ende an und durchschneidet es, indem man sich immer hart am Knochen hält, in kurzen sägenden Zügen soweit nach hinten als möglich. Dasselbe geschieht auf der linken Seite, indem man zugleich mit der linken Hand die zurücksinkenden Hemisphären von hinten her stützt, damit an der Basis keine Zerreissungen eintreten. Nachdem darauf auch noch die letzten abtretenden Nerven durchschnitten sind, führt man das Messer an der vorderen Wand des Wirbelkanales mit nach einer Seite gerichteter Schneide möglichst weit in denselben hinein, durchsticht unter gleichzeitiger starker Hebung des Messergriffes das Rückenmark und zieht das Messer mit nach aussen und hinten gerichteter Schneide heraus, wobei man besonders darauf zu achten hat, dass die ganz an der Seite der Hinterwand verlaufende Arteria vertebralis mit durchschnitten wird*). Darauf führt man das Messer abermals ein, die Schneide nach der anderen Seite gerichtet, und verfährt ebenso. Wenn man jetzt, indem fortwährend

*) Wenn vorher das Rückenmark schon herausgenommen worden ist, schneidet man dasselbe nicht noch einmal durch, sondern trennt nur die seitlichen Verbindungen des noch übrig gebliebenen Stückes.

die linke Hand von unten her die Hemisphären stützt, mit der rechten Hand das kleine Gehirn so umgreift, dass der Zeigefinger auf die linke, die drei übrigen auf die rechte Hemisphäre und also die Medulla oblongata zwischen Zeige- und Mittelfinger zu liegen kommt, so kann man das Gehirn vollständig aus dem Schädel herausheben, wobei sofort auf die etwaige Anwesenheit eines ungehörigen Inhaltes am Schädelgrunde zu achten ist. Die Vena magna galeni reisst bei der Herausnahme des Gehirnes am Sinus gewöhnlich ab, doch ereignet es sich auch zuweilen, dass ein grösseres Stück von ihr und selbst die Zirbel an der Dura hängen bleibt. Das Gehirn, welches bei der Herausnahme umgekehrt worden ist, wird in dieser Lage zur weiteren Untersuchung auf einen Teller gebracht.

8. Untersuchung der Pia mater an der Basis.

Die Pia mater der Basis und der Seitentheile wird nun in derselben Weise untersucht, wie diejenige der convexen Oberfläche, nur kommt hier noch die Untersuchung der grossen Arterien der Basis hinzu, von denen besonders die Artt. fossae Sylvii in ihrem Verlaufe verfolgt werden müssen, weil grade an ihnen Embolien, Aneurysmen etc. mit Vorliebe ihren Sitz haben. Das Verhalten der Pia zwischen Unterfläche des Stirn- und Vorderfläche des Schläfenlappens kann ein sehr verschiedenes sein, so dass bald nur eine lose, bald eine festere Verbindung besteht. Danach kann man die Eröffnung der Sylvi'schen Grube und die Blosslegung der Insel mit dem Finger oder dem Messerstiel bewirken, oder muss mit dem Messer wenigstens die obersten Schichten durchschneiden.

a) Veränderungen der grossen Gefässe.

Die grossen Gefässe der Gehirnbasis zeichnen sich, obwohl sie arterielle sind, durch die relative Dünnhcit ihrer Wandungen aus und man sieht deshalb schon sehr gut von aussen die Verfettungen, atheromatösen Veränderungen, Verkalkungen und sonstigen Verdickungen der Intima in Form grauweisser oder gelbweisser kleinerer oder grösserer Flecken, denen entsprechend das Lumen mehr oder weniger verengt ist. Bei kleineren Aestchen kann man die gesammte Wandung mit der Intima nach oben unter das Mikroskop bringen und sieht dann oft sehr schön die Intimazellen in zackige Haufen kleiner, glänzender, dunkelconturirter Körnchen verwandelt, die sich weder auf Zusatz von Essigsäure, noch von verdünnten Alkalien verändern (fettige Degeneration).

Bei syphilitischen Individuen findet sich zuweilen grade an den Arterien der Hirnbasis eine Affection, welche Heubner, der besonders auf dieselbe aufmerksam gemacht hat, als eine specifisch „luetische“ Endarteriitis beschrieben hat. Sie bewirkt eine mächtige, aus zellenreichem Bindegewebe bestehende, wenig zu regressiven Metamorphosen neigende Verdickung der Gefässwand, insbesondere der Media und Adventitia, hat aber nichts Specifisches an sich, sondern ist eine einfache proliferirende Arteriitis, wie sie auch an anderen Organen und aus anderen Ursachen vorkommt. Ich halte eine scharfe Trennung

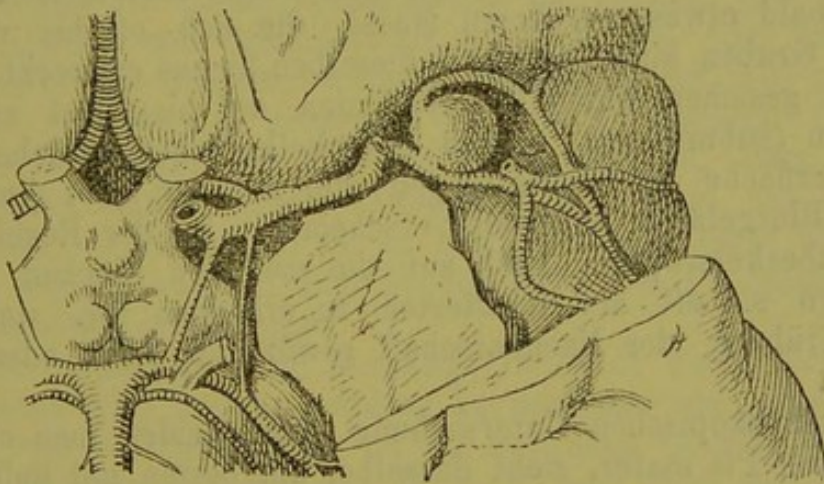
derselben von der Arteriosclerose nicht für gerechtfertigt. Eine Be-theiligung der Endothelzellen der Intima an der Wucherung wurde grade bei dieser Affection von mehreren Untersuchern beschrieben.

Eine wirklich spezifische, mit der Entwicklung von Syphilomen in der Arterienwand einhergehende Affection, Arteriitis gummosa, ist noch viel seltener, aber einigemal beobachtet worden.

Zur mikroskopischen Untersuchung werden diese Arterien am besten in der Weise vorbereitet, dass man nach sorgfältiger Entleerung des etwa vorhandenen Blutes die peripherischen Enden bis auf eine Oeffnung zubindet, dann die Gefässe von der letzteren aus mit absolutem Alkohol mässig prall füllt und nun auch die letzte Oeffnung noch schliesst. Jetzt werden die unterbundenen Theile herausgeschnitten und in Alkohol eingelegt. Zum Schneiden bettet man die Gefässe ein, wobei man wieder zunächst das Lumen von einer kleinen Oeffnung aus mit der flüssigen Einbettungsmasse füllen kann, so dass sämtliche Wandbestandtheile ganz ihre natürliche gegenseitige Lage bewahren.

Eine weitere wichtige Veränderung der Gefässe ist die Aneurysmenbildung (Fig. 23), welche, wie schon erwähnt, am häufigsten an der Art. foss. Sylv. (A. cerebri media) und ihren Aesten statthat.

Fig. 23.



Aneurysma eines Astes der Arter. foss. Sylvii sin. $\frac{5}{6}$ nat. Gr.

Von dem einen Ast ist dasjenige Stück, welches über das Aneurysma verlief, entfernt worden, desgleichen die Spitze des Temporallappens.

Die Aneurysmen sind meistens sackförmige, von Erbsen- bis Kirsch-kerngrösse (selten grösser) und führen fast immer durch Ruptur zum Tode. Man muss deshalb stets bei grossen Blutungen an der Basis an diese Möglichkeit denken und die Gefässe genau und vorsichtig untersuchen, da der kleine aneurysmatische Sack in dem grossen Blut-coagulum sehr leicht übersehen werden könnte. Nach Ponfick gehören diese Aneurysmen zu den embolischen, welche in Folge des Einkeilens besonders eines kalkigen Embolus entstehen, weshalb man stets das Lumen des zu- und abführenden Gefässes genau auf das etwaige Vorhandensein von solchen Embolis untersuchen sollte.

Sonach gehört also diese Affection schon in das Gebiet der Embolien, welche grade an der Gehirnbasis auch sonst von grosser Be-

deutung sind. In der Regel handelt es sich um die gewöhnlichen gutartigen blassgraurothen, trockenen Thrombusstücke, welche man an der Abgangsstelle der sylvischen Arterien oder doch an deren erster Theilungsstelle (Fig. 40), besonders auf der linken Seite, meistens unschwer wird auffinden können. Da diese grossen Emboli meist schnell den Tod herbeiführen, so werden sie selten adhärent.

Sehr häufig ist eine ungleichmässige Entwicklung der beiden Vertebrales vorhanden, welche so weit gehen kann, dass die Basilaris nur die Fortsetzung einer Vertebralis, meist der linken, ist, während die andere nur als kleiner Nebenzweig erscheint.

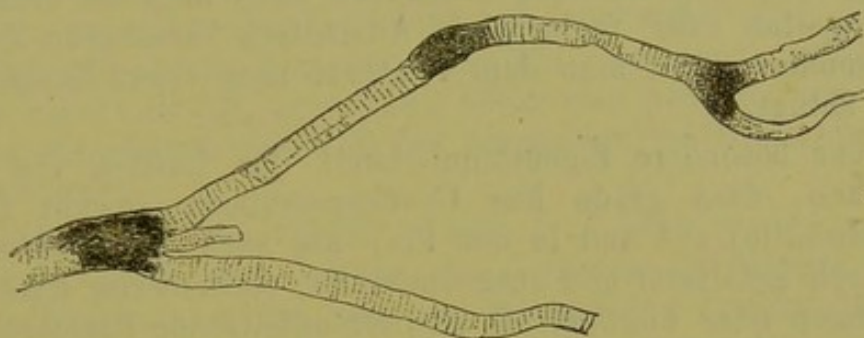
b) Veränderungen der Pia.

Die wichtigste Veränderung, welcher man an der Pia der Basis begegnet, ist die Meningitis tuberculosa, welche, wie früher schon erwähnt wurde, ihren Lieblingssitz an der Basis hat. Sie macht sich in der Regel sofort bemerklich durch eine Ausfüllung der Maschenräume der Pia mater im Bereiche des Circulus Willisii und besonders um das Chiasma der Sehnerven herum mit einer weisslichen, sulzigen, mehr sero-fibrinösen, oder mit einer gelblichen, fibrinös-eiterigen, bald derberen, bald etwas weicheren Masse, die sich oft bis weit in die Sylvischen Gruben hinein und über dieselben hinaus erstreckt. Die Diagnose wird gesichert durch das Auffinden der hier fast ausnahmslos sehr kleinen (submiliaren) grauen Tuberkelknötchen, welche besonders an der Unterfläche der Frontallappen oder auf der Insel (Insula Reilii) längs der Blutgefässe aufgereiht erscheinen. In der Regel erstreckt sich die Tuberkeleruption auch auf die medialen Flächen der Hemisphären, wo sie oft am leichtesten zu erkennen ist, weil die entzündliche Trübung der Nachbarschaft gewöhnlich fehlt oder doch nur geringer ist.

Zur mikroskopischen Untersuchung umschneidet man ein kleines Stückchen der Pia mater, zieht dasselbe, am besten mit Beihülfe eines Wasserstrahles, behutsam von der Oberfläche des Gehirns ab und entfernt unter Wasser mit einem weichen Pinsel die etwa noch anhaftenen Gehirntheilchen oder schüttelt das mit einer Pincette gefasste Stück in Wasser aus. Wenn man nun mit der Pincette ein etwas grösseres Gefässchen, am besten eine Arterie, fasst und herauszupft, so sieht man schon mit blossen Auge an den von dem grösseren Gefässe abgehenden Aestchen kleine rundliche oder spindelförmige graue Verdickungen, die Tuberkel (Fig. 24). Man kann dieselben nun direct oder nach vorgängiger Färbung mit Picrocarmin unter das Mikroskop bringen und sich überzeugen, dass man es wesentlich mit einer ausserhalb der Muscularis der Gefässchen sitzenden, grösstentheils aus lymphoiden Zellen bestehenden Neubildung zu thun hat. Das Lumen des Gefässes ist bald deutlich verengert, bald nicht. Riesenzellen fehlen in den kleinsten Tuberkeln fast stets, finden sich aber in den grösseren (älteren). Bei genauerer Untersuchung an Querschnitten, welche man nach vorgängiger Härtung und Durchtränkung der Pia mit Ein-

bettungsmasse anfertigen kann, zeigen sich häufig auch Wucherungsvorgänge mit Bildung epithelioider Zellen an der Intima, insbesondere dem Endothel, sowie in der Media. Zum Nachweis der Bacillen kann man einen herausgeschnittenen grösseren Tuberkel zwischen Deck-

Fig. 24.



Tuberkel eines kleinen Gefässes der Pia bei Meningitis tuberculosa. Schw. Vergr.

gläschen zerquetschen, oder man lässt kleine Gefässchen mit feinsten Tuberkeln frisch auf einem Deckgläschen antrocknen, oder man härtet solche in Alkohol und behandelt sie wie Schnitte, oder endlich man macht Schnitte von der eingebetteten Membran. Ich will noch besonders darauf aufmerksam machen, dass zwar zuweilen (bei älteren Fällen) enorme Mengen von Bacillen zu finden sind, dass indessen in den frischesten und kleinsten Tuberkeln manchmal nur ein einziger gefunden wird. — Uebrigens ist zu beachten, dass nicht bloss an den Gefässen, sondern auch in dem Bindegewebe der Pia unabhängig von Gefässen Tuberkel vorkommen.

Die einfache eiterige Meningitis (auch die tuberkulöse kann ja eine eiterige sein) kommt seltener an der Basis vor, aber doch nicht so selten, wie die tuberkulöse an der convexen Oberfläche. Die epidemische Cerebrospinalmeningitis ist z. B. fast stets eine eiterige und grade an der Basis in der Regel am stärksten, von wo sie dann bis weit in den Wirbelkanal, selbst bis zur Cauda equina herunterreicht. Es können verschiedene Mikroorganismen bei der eitrigen Meningitis vorhanden sein; besonders interessant ist das Vorkommen des Pneumoniekokkus nicht nur bei den, Pneumonien complicirenden, sondern auch bei manchen primären Meningitisformen. Um den Eiter zur mikroskopischen Untersuchung auf Bakterien oder zur Bakterienkultur möglichst ohne Verunreinigung aufzufangen, geht man hier, sowie in allen ähnlichen Fällen, am besten in der Weise vor, dass man ein spitz ausgezogenes und während des Ausglühens zugeschmolzenes Capillarröhrchen in die Pia einstösst, möglichst weit vorschiebt und dann durch eine kurze Bewegung an der Spitze abbricht. Es tritt dann sofort ein Tröpfchen Flüssigkeit in das Röhrchen ein, dessen Spitze man, wenn man es transportieren muss, am besten sofort wieder zuschmilzt. Auch eine gut desinficirte (d. h. eine Stunde lang auf 150

bis 170° C. erwärmte) Pravaz'sche Spritze kann zu diesem Zwecke benutzt werden.

Die Pia mater der Medulla oblongata zeigt ziemlich häufig, besonders bei Individuen, welche an chronischen Gehirnaffectationen litten, eine bräunliche, rauchgraue Färbung, welche davon herrührt, dass die Bindegewebszellen mit braunem Pigment vollgestopft sind. An einem mit der Scheere entnommenen Stückchen sieht man die braunen, mit langen doppelten oder mehrfachen Ausläufern versehenen Zellen sehr leicht, besonders wenn man dem Präparat noch etwas Essigsäure oder Kalilauge zufügt.

Als eine besondere Eigenthümlichkeit der basalen Pia ist noch zu bemerken, dass grade hier Cysticercusblasen sowohl frei (ohne Bindegewebshülle) auf und in der Pia, als auch (sehr selten) in Gestalt vielfach gefalteter und ausgebuchteter, stellenweise durch sackige Ausstülpungen oder kuglige, oft gestielt aufsitzende Bläschen traubenartig gestalteter Gebilde (*C. racemosus*) vorkommen, welche auch in die Gehirnventrikel und zwischen die Gehirnwindungen hineinragen können.

9. Untersuchung des Gehirns von aussen.

Nach Beendigung dieser Untersuchung kehrt man das Gehirn wieder um und zieht nun die Pia mater ab, um sowohl die in den Furchen steckenden Theile derselben, in welchen man oft noch unvermuthet Tuberkel, Cysticerken etc. finden wird, als auch die Oberfläche des Gehirnes selbst genauer untersuchen zu können.

Man durchschneidet zu diesem Zwecke zunächst die *Art. corporis callosi* in der Nähe des Balkenkniees und des Balkenwulstes, fasst mit einer Pincette das zwischen den Schnitten liegende Stück dieses Gefässes und beginnt an ihm mit möglichster Vorsicht und Schonung die Membran abzuziehen. Sobald man damit bis zur convexen Oberfläche gelangt ist, bedient man sich statt der Pincette besser der Finger. Reisst die Pia an einer Stelle ein, so fasst man am besten mit einer Pincette in eine Furche hinein, weil man hier am leichtesten wieder grössere (arterielle) Gefässe zu fassen bekommt. Bei weichen Gehirnen muss man während des Abziehens die Hemisphäre von der Seite her mit der freien Hand stützen, weil sonst leicht der Balken und die Decke der Seitenventrikel einreissen. Auch das Abziehen selbst muss mit Hülfe eines kleinen Kunstgriffes bewerkstelligt werden, welcher darin besteht, dass man den Daumen an die innere, die übrigen Finger an die äussere Seite der bereits abgezogenen Pia legt und mit letzteren das Gehirn von aussen her gleichsam unter der Pia hervordrängt. Es wird auf diese Weise jeder zu starke Zug vermieden und man hat nicht nöthig, die bereits entblössten Hirntheile mit der (blutigen) Hand zu berühren — und zu beschmutzen. Die Manipulation wird wesentlich erleichtert, wenn man sich durch das Aufgiessen eines nicht zu kräftigen Wasserstrahles unterstützen lässt.

Nicht immer lässt sich die Pia leicht ablösen; es bestehen vielmehr zuweilen fleckweise oder auf grössere Strecken verbreitete, sog. Adhäsionen, d. h. festere Verbindungen als gewöhnlich zwischen ihr und dem Gehirn, welche bei dem Versuche, die Pia abzuziehen, zu

oberflächlichen Substanzverlusten führen, indem kleine Theile der Rinde an der Haut haften bleiben. Die Adhäsionen sind Folgen chronisch entzündlicher Veränderungen der Gehirnrinde (*Encephalitis chron. corticalis*), die nach Virchow aus einer Meningitis chron. profunda hervorgehen (daher *Meningoencephalitis*) und welche besonders bei der sog. Paralyse der Irren beobachtet werden. Je weicher das Gehirn durch Fäulniss geworden ist, um so leichter werden, auch ohne dass pathologische Veränderungen vorhanden sind, Verletzungen der Gehirnrinde beim Abziehen der Pia entstehen, es ist deshalb durchaus gerechtfertigt, in solchen Fällen das Abziehen zu unterlassen, wie denn überhaupt dasselbe bei normalem Verhalten der Pia überflüssig erscheint.

Nachdem die Pia entfernt worden ist, kann man nun die Grösse und Gestalt, sowie das Gewicht des Gehirnes im Ganzen feststellen, vor allen Dingen aber hat man die allgemeinen Verhältnisse der Windungen zu beachten. Der sagittale Durchmesser des normalen Gehirnes Erwachsener beträgt 160—170 mm beim männlichen, 150 bis 160 mm beim weiblichen Geschlecht, der grösste transversale bei beiden 140, der grösste verticale 125 mm; das Gehirnvolumen erreicht durchschnittlich 1330 ccm, sein absolutes Gewicht (vgl. auch S. 110) beträgt bei Männern 1375 g (von 960—1800), bei Frauen 1245 g (von 880—1600), sein specifisches 1035—1040. Das Verhältniss des Gehirngewichts zum Körpergewicht ist ca. 2:100. Die Zahl der Gehirnwindungen, die Tiefe der Zwischenfurchen mag man beachten, doch dabei auch nicht vergessen, dass man daraus einen sicheren Schluss auf die geistigen Fähigkeiten der Individuen nicht machen kann; dagegen gibt die Form der Gyri oft wichtige Fingerzeige für Veränderungen im Gehirn selbst; bei allgemeiner Atrophie des Gehirns sind sie schmal und spitz, dagegen breit und abgeplattet (durch Druck gegen das Schädeldach), wenn aus irgend einer Ursache das Volumen des Gehirns vermehrt ist.

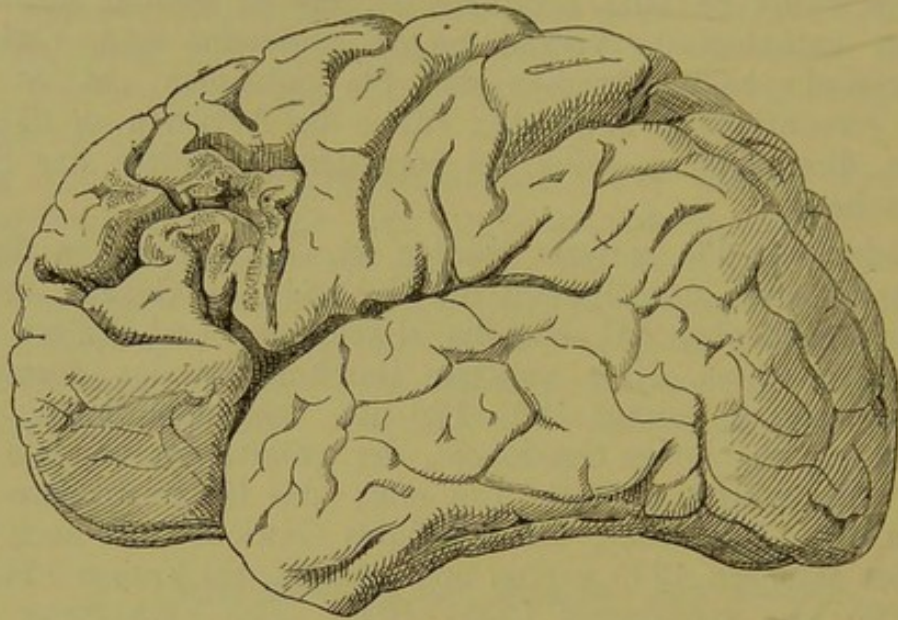
Der Blutgehalt der Rinde im allgemeinen ist von aussen schwer festzustellen, da beim Abziehen der Pia die oberflächlichsten Gefässchen mit herausgerissen werden; es werden aber aus diesem Grunde reichlich vorhandene Blutpunkte schon einen Schluss auf starken Blutgehalt gestatten. Zuweilen und grade sehr häufig in Verbindung mit den vorher erwähnten Adhäsionen der Pia mater findet man Veränderungen in der normaler Weise gleichmässig grauen Farbe der Oberfläche, indem kleinere oder grössere Strecken (besonders die beim Abziehen der Pia verletzten) eine röthliche, selbst violette, hortensiaartige Färbung darbieten.

Massige sowie punktförmige Hämorrhagien kommen an den verschiedensten Stellen in Folge von traumatischen Einwirkungen vor; die punktförmigen, welche sich von Blutpunkten dadurch unterscheiden, dass sie sich nicht abspülen lassen, weil das Blut im Gewebe selbst liegt, finden sich auch bei frischer Entzündung und bei Embolien der Arterien sowie Thrombosen der Venen (nach Sinusthrombose); es ist

dann zugleich meistens eine Erweichung der betreffenden Abschnitte damit verbunden.

Als Folgen früherer traumatischer Blutungen sieht man ganze Windungen verschmälert (Fig. 25) oder auch nur ihre Oberfläche etwas

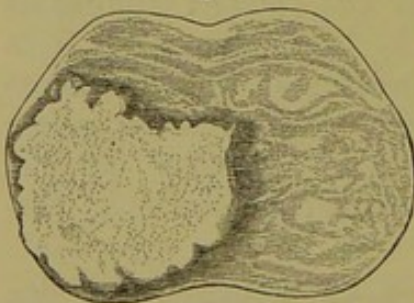
Fig. 25.



Oberflächlicher brauner Erweichungsherd der 3. linken Stirnwindung.

vertieft und zugleich bräunlich (durch umgewandeltes Blutpigment) gefärbt. Die Pia ist verdickt, an Stelle der geschwundenen Gehirnschubstanz findet man ein weiches, feinfaseriges Maschenwerk. Im Bereiche dieser braunen Flecken (*Plaques jaunes*) ist sehr häufig eine Verkalkung der Ganglienzellen der Rinde zu finden (s. S. 68). Es sind besonders die grosse Pyramidenzellen leicht an Quetschpräparaten zu erkennen. Neben ihnen findet man in denselben Präparaten auch das Pigment, theils klumpiges eisenhaltiges, theils eisenfreie rhombische Hämatoidinkrystalle.

Fig. 26.



Tuberkelconglomeratknoten im Pons,
nat. Gr.
Ausgedehnte Verkäsung, graue Rand-
zone.

Weitere herdweise Veränderungen der Oberfläche werden hervorgerufen durch entzündliche und nichtentzündliche Neubildungen, Tuberkelknoten (die Bezeichnung Solitär-tuberkel ist ungeeignet, da sie oft in grosser Zahl vorkommen) und Gummata, auch wohl Sarcome, welche in der Regel eine beträchtlichere Grösse erreichen als jene. Die makroskopische Differentialdiagnose ist oft sehr schwer, ja manchmal unmöglich, oder doch nur mit Zuhülfenahme der übrigen Sectionsbefunde zu stellen. Die Tuberkel (Fig. 26)

sind oft noch am leichtesten daran zu erkennen, dass in der die gelbe käsige Mitte umgebenden, ganz durchscheinenden Zone einzelne graue submiliare Tuberkelknötchen her-

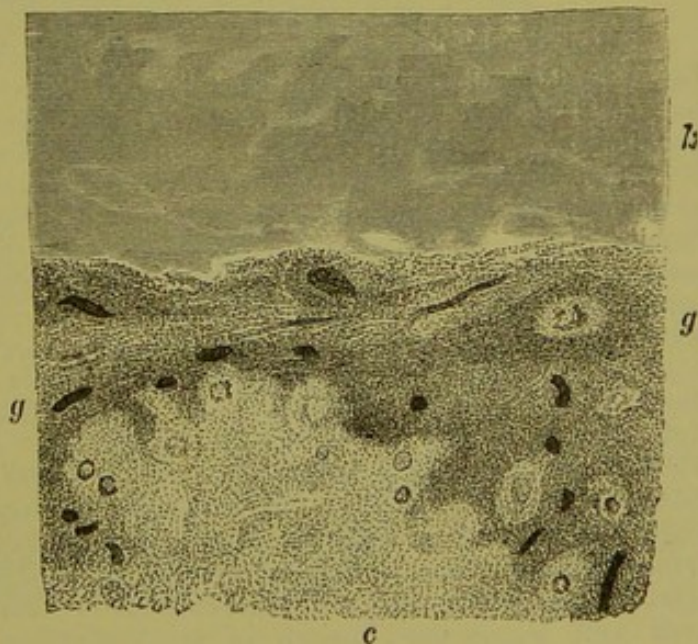
vortreten; ferner ist bei Tuberkeln die Verkäsung ausgedehnter und gleichmässiger, bei Gummigeschwülsten unregelmässiger, indem hier die käsigen Massen von breiteren Zonen eines weicheren oder derberen, grauen Gewebes umgeben oder durchbrochen sind. Endlich erweichen wenigstens grössere Tuberkelknoten oft im Centrum, was bei Gummigeschwülsten in der Regel nicht vorkommt, während umgekehrt Erweichung der umgebenden Gehirnmasse mehr bei Syphilis als bei Tuberkulose sich einstellt. Am meisten Schwierigkeiten macht oft die Unterscheidung von Sarcom resp. Gliosarcom und Gummigeschwulst, da bekanntlich auch grade die Sarcome so häufig partiell necrotisch werden und verfetten. Trotzdem wird man eine Geschwulst, die in einer grauen, durchscheinenden oder derberen, fibrösen Grundmasse zahlreiche homogene gelbe Massen eingesprengt enthält, zumal wenn diese eine derbere Consistenz besitzen, als eine der Syphilis zugehörige ansehen dürfen.

Die frische mikroskopische Untersuchung der Tuberkelknoten an Zupfpräparaten zeigt in den grauen peripherischen Schichten häufig deutlich einzelne submiliare, oft mächtige Riesenzellen einschliessende Tuberkel in ein gefässhaltiges zellenreiches Granulationsgewebe eingebettet; bei den Gummositäten findet man gleichfalls ein zellenreiches Granulationsgewebe oder ein etwas dichteres, mehr faseriges Binde-

gewebe mit wohlausgebildeten Spindel- und Netzzellen, in den gelben Stellen eine dichte amorphe, hie und da streifige Grundsubstanz mit zahlreichen Fettkörnchen, aber ohne richtige Fettkörnchen-Kugeln, die dagegen in den Sarcomen in der Regel an den verfetteten Stellen sehr schön entwickelt sind und lose in der Grundsubstanz liegen. In der Umgebung findet man hier dann die grosskernigen Sarcomzellen oder die Spinnzellen d. Gliome, welche den Gummositäten fehlen. An Schnitten von den

gehärteten Organen erweisen sich in den meisten Fällen die Tuberkelknoten als Conglomerate submiliarer Tuberkel (Conglomeratknoten), die selbst in den käsigen centralen Partien stellenweise noch erkennbar sind, hauptsächlich aber in der Peripherie der Käsemassen (Fig. 27) in gefässhaltigem Granulationsgewebe als isolirte oder bereits zusammen-

Fig. 27.



Vom Rande eines Conglomerattuberkelknotens des Gehirns.
Schw. Vergr.

k das käsige Centrum, umgeben von Granulationsgewebe (g) mit Gefässen, in welches sowohl einzelne submiliare Riesenzellentuberkel wie Haufen von solchen eingelagert sind.

gehäufte epithelioidzellige und darum an den gefärbten Präparaten heller erscheinende Knötchen hervortreten; vereinzelt finden sich auch disseminirte Tuberkel in den adventitiellen Gefässscheiden der umgebenden Gehirnssubstanz. In selteneren Fällen sieht man keine distincten Tuberkel, sondern nur eine gleichmässige grosszellige, in Verkäsung übergehende Neubildung (*Encephalitis caseosa*), deren Gehalt an Tuberkelbacillen aber über ihre Natur keinen Zweifel lässt. Bei den Syphilomen ist auch an Schnitten neben den Necrosen die in der Organisation zu Bindegewebe weiter vorgeschrittene Granulationsbildung charakteristisch, hauptsächlich aber die Verkleinerung der Arterienlumina durch proliferirende Endarteriitis, welche wohl auch die Ursache für die so häufigen Erweichungen der umgebenden Hirnmasse darstellt. Bei den Sarcomen ist eine sarcomatöse Degeneration der Gefässwänden oft in grosser Ausdehnung vorhanden.

10. Innere Untersuchung des Gehirns.

Es ist nun die Zeit zur Section des Gehirns gekommen, welche in der Weise vorgenommen wird, dass in jedem Abschnitt zuerst die Ventrikel, dann die dieselben begrenzenden Theile untersucht werden.

a. Untersuchung der Ventrikel des Grosshirns.

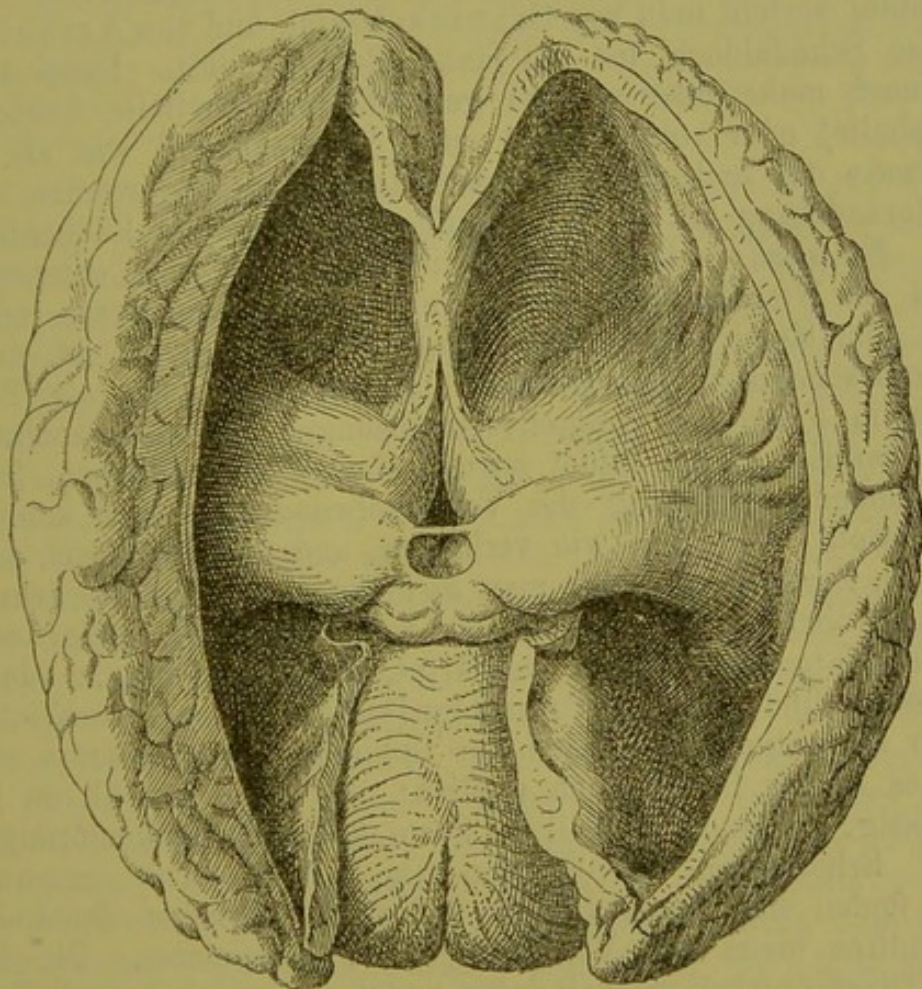
Man macht demnach, nachdem man das Gehirn in der Lage, welche das eigene hat, vor sich gelegt und mit dem Finger die Hemisphären etwas auseinander gedrängt hat, so dass man den Balken übersieht, einen senkrechten Schnitt durch die Decke der linken Seitenkammer in der Ausdehnung des mittleren Längsdrittels und etwa 2—3 mm nach aussen von der Raphe des Balkens. Der Schnitt darf nicht zu tief gemacht werden, damit die grossen Ganglien nicht verletzt werden. Nun kann man bereits etwa vorhandenen abnormen Inhalt erkennen und seine Beschaffenheit feststellen. Man sieht einen Theil des Nucleus caudatus und des Thalamus opticus sowie den Anfang des Plexus chorioideus, welcher die Stelle anzeigt, an der das Messer in halb senkrechter Richtung nach aussen und sonst parallel dem Balken gestellt angesetzt wird, um in einem nach hinten und etwas nach aussen gerichteten Zuge das Hinterhorn zu eröffnen und den Occipitallappen zu durchschneiden. Die linke Hand umfasst dabei die Hemisphäre so, dass der Daumen an die mediale Fläche, die übrigen Finger an die Basis zu liegen kommen. Es darf aber nicht das Gehirn nach aussen gezogen, sondern dasselbe muss möglichst in seiner regelmässigen Lage erhalten werden. Nunmehr fasst man das Messer wie einen Violinbogen, dreht dasselbe aber um einen viertel Kreisbogen, so dass man von sich weg schneiden kann, setzt es am vorderen Ende des Ventrikel-Eröffnungsschnittes an und führt es nach vorn und wenig nach aussen in das Vorderhorn und durch die Spitze des Stirnlappens. Endlich verbindet man die beiden letztgeführten Schnitte durch einen senkrechten oder wenig nach aussen geneigten an der Aussenseite der grossen Ganglien hergeführten, bis zur Rinde der Unterfläche reichenden Schnitt, durch welchen also die linke Hemisphäre in Form eines Prismas mit convexer unterer Fläche abgetrennt wird. Nachdem man darauf das Gehirn durch Drehung des Tellers mit seiner Stirnseite sich zugewandt hat, wird dieselbe Schnittreihe auf der rechten Seite *mutatis mutandis* wiederholt. Darauf fasst man den Balken und Fornix in der Mitte, hebt sie in die Höhe, durchschneidet sie von unten nach oben entsprechend dem Foramen Monroi, in welches das Messer eingeführt wird, und klappt die Theile nach hinten zurück. Der dritte Ventrikel ist nun noch von der Tela chorioides bedeckt,

welche ebenfalls von vorn nach hinten über die Zirbel und die Vierhügel zurückgeschlagen wird, während man die aus den grossen Ganglien in sie eintretenden Venen mit dem Messer durchtrennt.

Man übersieht nun die Seitenkammern mit Vorder- und Hinterhörnern sowie den dritten Ventrikel und hat auf ihre Weite, ihren Inhalt (normal höchstens 1 Theelöffel voll Flüssigkeit), auf den Zustand des Ependyms sowie den der Tela und der Plexus chorioidei zu achten.

1. Die Erweiterung der Ventrikel betrifft am häufigsten die Seitenventrikel, ist doppelseitig, selten einseitig oder auf ein Horn (Hinterhorn) beschränkt. Sie wird durch eine wässerige, klare Flüssigkeit, seltener durch Eiter bewirkt und als Hydrocephalus bzw. Pyocephalus internus s. ventricularis (Fig. 28) bezeichnet. Der

Fig. 28.



Hydrocephalus internus.

Erweiterung der Seitenventrikel mit Einschluss der Unterhörner, Abplattung der grossen Ganglien.

Hydrocephalus ist angeboren oder erworben; im letzten Falle entweder entzündlicher Natur oder rein mechanisch, z. B. durch Druck einer Geschwulst des Kleinhirns auf die Vena magna Galeni erzeugt, weshalb man diese immer genau controliren muss, oder durch Atrophie des Gehirns bedingt (Hydrocephalus ex vacuo). Bei dem letzten, der selten

auch angeboren vorkommt, ist das äussere Volumen des Gehirns nicht vermehrt, wohl aber bei den übrigen Formen. So lange bei diesen der Schädel noch nachgiebig ist, wird er erweitert (s. die Abbildung des hydrocephalischen Schädels S. 77) und wenn dabei auch das Gehirn sehr verdünnt erscheint, so ist es doch oft weniger atrophisch als in den Fällen, wo der Raum für das Wasser nur durch Schwund von Gehirnssubstanz (besonders weisser) beschafft werden konnte. Beim angeborenen Hydrocephalus kommen demnach die stärksten Schädelvergrösserungen vor. An einzelnen Stellen, besonders an der Squama ossis occipitis, auch über der Nase im Os front. etc. können Löcher entstehen, aus welchen das Gehirn hervortritt und die äussere Haut kugelig vorwölbt (Hydrencephalocoele). Nicht immer ist freilich bei solchen Celen Gehirn mit ausgetreten, sondern es kann eine ähnliche Veränderung durch sehr starkes Oedema bullosum piae matris erzeugt werden (Hydromeningocoele). Bei ausgedehnter Spaltung des Cranium spricht man von Cranioschisis, und von Acranie, wenn das ganze Schädeldach bis auf einige Rudera fehlt. Dabei kann das Gehirn noch mehr oder weniger gut erhalten (partielle Anencephalie, Hemicephalie) oder völlig defect sein (Anencephalie), was als Resultat des Platzens der hydropischen Gehirnblase angesehen worden ist. Mit dieser Veränderung ist oft Spina bifida im Hals- und Rückentheile verbunden. Es muss indessen hier wie schon bei der entsprechenden Affection der Wirbelsäule bemerkt werden, dass keineswegs jede Anencephalie oder Hemicephalie durch Hydrocephalus erzeugt ist, dass vielmehr wahrscheinlich die Mehrzahl dieser Affectionen als Bildungsstörungen in Folge von Amnionverwachsungen etc. zu betrachten sind.

2. Das Ependym bildet normal einen glatten, dünnen, farblosen, durchscheinenden Ueberzug der Ventrikelwandungen und kann pathologisch sowohl erweichen wie verhärten und damit zugleich sich verdicken. In Erweichung findet man es meistens bei chronischem Hydrocephalus, wobei es sich zugleich als eine schmierige, gallertige Masse von seiner Unterlage abhebt; verhärtet, manchmal bis zu der Härte des derbsten Bindegewebes (Ependymitis chronica) erscheint es bei chronisch indurativen Zuständen der Gehirnssubstanz, Sclerose etc.; dabei ist es in der Regel auch verdickt und zwar sowohl im Ganzen, gleichmässig, als auch partiell in Form kleiner knötchenförmiger oder warziger Erhebungen (Ependymitis proliferans granulosa). Letztere finden sich relativ häufig bei allen möglichen Zuständen und correspondiren meist mit Verdickungen der Pia mater. Die oft wie kleinste Thautropfen erscheinenden und den jüngsten Tuberkelknötchen zum Verwechseln ähnlichen Verdickungen (die jedoch auch die Grösse von Hirsekörnern und selbst von Erbsen in seltenen Fällen erreichen können) sitzen am häufigsten zu beiden Seiten des Septum pellucidum und an den Rändern des Streifenhügels. Sie kommen übrigens im vierten Ventrikel noch häufiger vor als im Seitenventrikel. In Wasser zerzupft sieht man einen Filz äusserst zarter bindegewebiger, in Essigsäure quellender Fädchen (Glia), welche eine verschieden grosse Menge von Zellen und meist sehr reichliche Corpora amylacea einschliessen.

Nach Maceration kleiner Stückchen kann man leicht die Fädchen als Ausläufer der Zellen (Spinnenzellen, Deiters'sche Zellen) erkennen. Durch die chronische Entzündung können auch Verwachsungen des Ependyms herbeigeführt werden, die oft nur partiell sind, am häufigsten in den Hinterhörnern, wo dann die peripherischen noch offenen, von der centralen Höhle getrennten Theile cystisch ausgedehnt sein können (Hydrocele cornu posterioris). Diese Abschlüssungen können sogar multipel sein.

Unter dem Ependym der Seitenventrikel liegen grosse venöse Gefässe, welche an verschiedenen Stellen in die Gefässplatte übertreten und zur Vena magna Galeni zusammenfliessen. Kleine multiple Blutungen in und unter dem Ependym (insbesondere am Fornix und der Auskleidung des dritten Ventrikels) kommen nicht ganz selten, besonders bei Meningitis tuberculosa etc. vor.

Will man das Unterhorn mit dem Pes hippocampi major untersuchen, so muss man an der äusseren Seite des Sehhügels von der Oeffnung des Hornes anfangend den Schnitt nach vorn und aussen führen. Zur Untersuchung der in dem Unterhorn liegenden Plexus ist die Eröffnung desselben nicht nöthig, da man diese leicht hervorziehen kann.

3. Bei der Untersuchung der Tela und Plexus chorioidei sind ihr Blutgehalt und etwaige pathologische Veränderungen zu beachten. Bei Basilar meningitis schreitet die Eiterung oder die Entwicklung von Tuberkeln auch zuweilen nach der Tela und den Plexus fort, doch sind hier die Tuberkel schwer zu erkennen, da schon normalerweise kleine papilläre Bildungen hier vorhanden sind, welche leicht mit Tuberkeln verwechselt werden könnten. Will man sicher gehen (ohne mikroskopische Untersuchung), so muss man die verdächtigen Stellen auf einer dunkelen Unterlage ausbreiten, worauf man dann die Tuberkelknötchen längs der Gefässchen sitzen sieht. Die Gefässplatte muss besonders in allen jenen Fällen genau betrachtet werden, in welchen sich ein abnormer Inhalt in den Ventrikeln findet, da sie meistens, wenn auch nicht immer, die Flüssigkeitsabgabe in die Ventrikel besorgt. Die Bedeutung der in der Tela verlaufenden Vena magna Galeni für viele Fälle von Hydrocephalus (durch Stauung) ist schon vorher hervorgehoben worden. In den Plexus kommen häufig, besonders an ihrer Umbeugestelle in das Unterhorn, dem Glomus, hirsekorn-, erbsen- bis kirschkerngrosse, klaren Inhalt einschliessende cystenähnliche Bildungen vor, welche in Wirklichkeit umschriebene ödematöse Schwellungen des Bindegewebes (Oedema bullosum) darstellen, wie man leicht erkennen kann, wenn man solche Plexus in kochendes Wasser taucht und dann Schnitte von den nun gehärteten „Cysten“ macht. Zarte Bindegewebsfasern und selbst Gefässe, von reichlichen körnigen Eiweissgerinnseln eingeschlossen, durchziehen das Gebilde. Eine Verwechslung mit Cysticerken, welche ebenfalls hier vorkommen können, ist unschwer zu vermeiden. Von letzteren ist noch zu bemerken, dass sie auch frei in den Ventrikelhöhlen, sowie in sehr seltenen Fällen als traubenförmig verzweigte Blasen (*C. racemosus*) gefunden wurden.

Da sowohl Ependym wie Tela und Plexus von Epithel überzogen

sind, so können von ihnen primäre Krebsbildungen ausgehen, welche gern einen papillären Charakter annehmen. Im Stroma gibt es schleimige Degeneration und cystoide Umwandlung, in den Krebskörpern Schichtungskugeln, obwohl im allgemeinen die Krebszellen cylinderförmige Gestalt haben.

b. Section des Grosshirns.

1. Untersuchung der Hemisphären.

Zur weiteren Untersuchung der Hemisphären des Grosshirns legt man erst die linke, dann die rechte auf die linke Hand und führt nun gerade (nicht gebogene) und senkrechte Schnitte immer von der oberen Kante aus nach der convexen Fläche zu, indem man stets den kleinen Finger und seinen Ballen unter die Stelle des Schnittes legt und durch leichtes Aufwärtsbewegen derselben die Schnittflächen auseinander fallen lässt. Man braucht auf diese Weise die Schnittflächen weder mit dem Messer noch mit dem Finger zu berühren und verhütet also so am besten künstliche Veränderungen. Indem man jedes durch den Schnitt entstandene prismatische Stück wiederum von der oberen Kante aus durchschneidet (nur an der äusseren durch den ersten Schnitt abgetrennten Hälfte der Hemisphäre ist es gut, zunächst einen Schnitt mitten durch die Fläche des Marks zu legen), kann man die gesamte centrale Markmasse aufs Genaueste durchmustern. Die Schnitte dürfen nicht so tief geführt werden, dass die Theile gänzlich von einander getrennt werden, müssen aber andererseits auch wieder so tief gehen, dass man auch die Rindensubstanz an vielen Stellen genau untersuchen kann. (Fig. 29.) Nach Umdrehen des Gehirns wird in gleicher Weise die rechte Hemisphäre durchschnitten.

Zu beachten ist die Beschaffenheit der Schnittflächen in Bezug auf Feuchtigkeit (ob feuchtglänzend [ödematös] oder trocken), sowie die Zahl und Grösse der Blutpunkte (aus durchschnittenen Venen hervorquellende Blutströpfchen). Auch hier, wie an der Oberfläche des Gehirns, unterscheiden sich die Blutpunkte von den punktförmigen Hämorrhagien dadurch, dass jene abgespült werden können, diese nicht. An sehr feuchter Schnittfläche (Oedem) laufen die Blutströpfchen schnell auseinander; wenn sie nach dem Abspülen schnell und in grosser Anzahl wieder erscheinen, so kann man auf einen grossen Blutgehalt der Markgefässe schliessen. Auch hier sind diese sichtbaren Gefässe keine Capillaren, sondern kleine Venen; eine Capillarhyperämie der weissen Substanz erkennt man an der gleichmässigen, oft fleckweisen, rosigen Färbung. Bei sehr weichen Gehirnen zeigen sich an den Schnittflächen häufig nicht rothe Pünktchen, sondern rothe Streifen, welche auch nicht beim Wasseraufgiessen verschwinden. Es sind das die bluthaltigen kleinen Venen selbst, welche nicht glatt durchschnitten, sondern beim Schneiden aus der weichen Umgebung herausgezerrt wurden.

Sehr wichtig ist die Beachtung der Grössenverhältnisse, sowohl der Hemisphären im Ganzen, wie ihrer beiden Theile, vor allem der Rindensubstanz. In dieser Beziehung sind auch die Oberflächen-Verhältnisse der beiden Substanzen zu beachten, da man aus ihnen Anhaltspunkte für die Diagnose einer Schwellung oder Atrophie eines oder des anderen Theiles entnehmen kann. Von den Atrophien ist die besonders die Rindenschicht betreffende Altersatrophie zu erwähnen; die Schwellungen des Gehirns können dreierlei Ursachen haben, sie

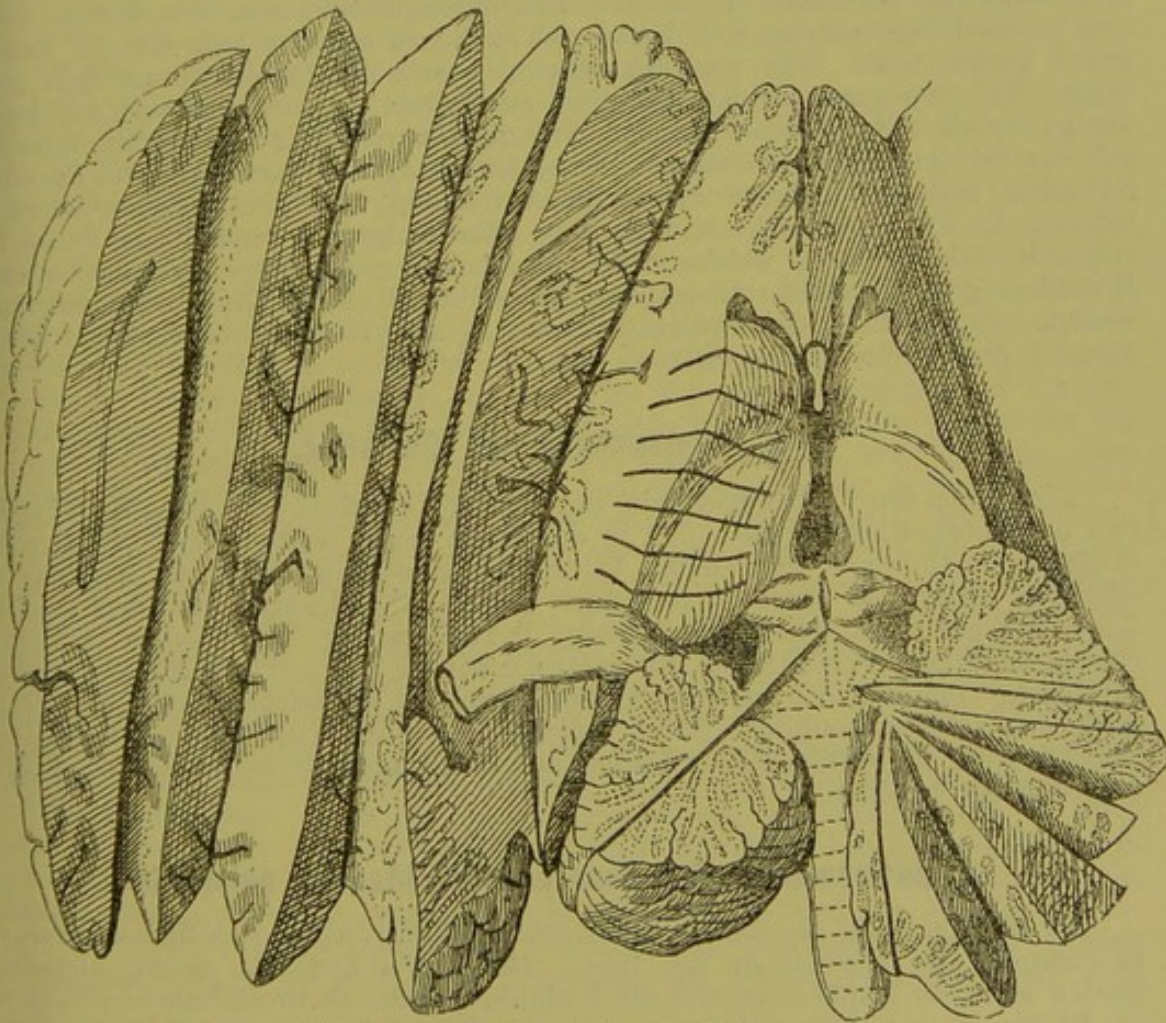
können rein hyperämische sein, welche man leicht an der Farbe, der Grösse und Zahl der Blutpunkte u. s. w. erkennt, oder sie können ödematöse mit sehr feuchter Schnittfläche, oder parenchymatöse, d. h. durch entzündliche Wucherungsvorgänge in der Neuroglia bedingte (besonders häufig bei kleinen Kindern). Die beiden letzten Formen sind makroskopisch sehr schwer, häufig gar nicht zu unterscheiden (s. nachher unter Encephalitis neonatorum). Bei manchen Erkrankungen (z. B. bei tuberculöser Meningo-encephalitis, bei herdförmiger Sclerose) erscheint die Abgrenzung der Rinde gegen das Mark weniger scharf und deutlich, worauf deshalb zu achten ist.

Ueber die einzelnen Krankheiten des Gehirns soll am Schlusse der Beschreibung von der Section der verschiedenen Theile noch einiges beigebracht werden.

2. Untersuchung der grossen Ganglien.

Es folgt nun die Untersuchung der grossen Ganglien, Streifen- und Sehhügel, welche man entweder in der Richtung des Faserverlaufes, also mit Schnitten,

Fig. 29.



Schnittführung bei der Section des Gehirns.

Man sieht den Schnitt, welcher linke Hemisphäre und grosse Ganglien trennt, sowie eine Anzahl Schritte in der ersten, die Schnitttrichtung in den grossen Ganglien ist durch schwarze Striche angedeutet, ebenso durch einen Strich die Schnitttrichtung bei der Halbierung der linken Kleinhirnhälfte, während an der rechten bereits einige weitere Schnitte ausgeführt sind. Die Schnitte durch Pons und Medulla oblongata sind durch punktirte Linien angegeben, da sie von der anderen Seite her gemacht werden sollen.

welche von dem Hirnstiel fächerförmig ausstrahlen, oder in querer Richtung durchschneiden kann. (Fig. 29.) Die letzte Methode ist zur Vergleichung der beiden Seiten sehr geeignet, besonders wenn man mit einem grossen Messer entsprechende Stellen beider Seiten mit einem Schnitte durchtrennt. Man kann sich dabei der eigens zu diesem Zwecke bestimmten ganz dünnen, vorn abgerundeten sog. Gehirnmesser oder eines dünnen Amputationsmessers etc. bedienen. Bei grosser Weichheit des Gehirns ist es vortheilhaft, das Messer erst von rechts nach links einzuführen und dann genau in gleicher Richtung zurückzuziehen. Damit die Schnittflächen gut auseinanderfallen, führt man von hinten her die linke Hand unter das Gehirn und legt die Spitzen der zusammengelegten 4 Finger unter die Stellen, wo geschnitten werden soll; ein leichtes Heben der Finger nach der Anlegung des Schnittes genügt dann, um die Schnittflächen auseinander klappen zu lassen. Beachtenswerth ist die normale Differenz in der Färbung der grauen Massen; geschwänzter Kern und besonders äusseres Glied des Linsenkerns sind dunkler und mehr bräunlich, die beiden anderen Glieder des Linsenkerns, sowie die drei des Sehhügels sind heller und mehr gelblich grau.

c. Untersuchung des vierten Ventrikels.

Um bei der nun folgenden Eröffnung des vierten Ventrikels den Fornix zu schonen, trägt man denselben an der rechten Seite ab und klappt ihn mit Zirbel und Tela nach links herüber, worauf die Corpora quadrigemina zur Untersuchung vorliegen, in welche man der Quere nach einschneidet. Indem nun die linke Hand das Kleinhirn von unten stützt, durchschneidet man den Wurm desselben in der Längsrichtung, wobei man sich daran zu erinnern hat, dass die Rautengrube hinten tiefer liegt als vorn, dass also auch der Schnitt hinten tiefer gehen muss. Hat man genau in der Mittellinie geschnitten, so wird man auch den Aqueductus Sylvii mit eröffnen können. Für die Untersuchung des vierten Ventrikels gilt das bei den anderen Gesagte. Die so häufige körnige Verdickung des Ependyms ist schon früher erwähnt worden. Die Ausbildung der Striae acusticae ist zu beachten. In der Regel sieht man in ihrer Nähe einige von bluthaltigen Venen herührende rothe Streifen, welche mehr oder weniger genau längs gerichtet verlaufen. Besonders genau muss der Boden des vierten Ventrikels bei Diabetikern untersucht werden. Cysticerken, Geschwülste, welche in den Ventrikel hineinragen, können Ursache von Hydrocephalus internus sein.

d. Untersuchung des Kleinhirns.

Die durch den Eröffnungsschnitt des vierten Ventrikels getrennten Hemisphären des Kleinhirns werden nun in der Weise weiter zertheilt (Fig. 29), dass jede zunächst durch einen vom vierten Ventrikel beginnenden und in der Richtung des mittleren Astes des Arbor vitae mitten durch die Markmasse nach dem convexen Rande hin geführten Schnitt wiederum in 2 Theile zerlegt wird, welche zusammen eine fächerförmige Schnittfläche mit centraler weisser Substanz und grauer Peripherie darstellen. Inmitten der weissen Substanz erscheint die schmale graue zackige Lamelle des Nucleus dentatus. Durch radienartig von dem Kleinhirnstiel ausstrahlende Schnitte wird die Section dieses Theiles und damit zugleich die Section des Gehirns von oben her beendet.

e. Untersuchung des Pons und der Medulla oblongata.

Es erübrigt noch die Section der Brücke und des verlängerten Markes, sowie die Betrachtung der Nerven an der Basis. Da zu dem Ende das Gehirn umgedreht werden muss, so klappt man erst die Kleinhirn-, dann die Grosshirnhemisphären wie die Blätter eines Buches zusammen, bis die normale äussere Gestalt wieder hergestellt ist, und dreht dann das Gehirn um seine quere Achse, nachdem man die flach ausgestreckten Hände von den Seiten her unter dasselbe geschoben hat. Sollte sich bei der Untersuchung des Gehirns das Bedürfniss herausgestellt haben, einzelne Gefässe noch einmal nachzusehen, so kann man dies jetzt noch sehr gut thun; dann

etrachtet man die Nerven in Bezug auf Grösse und Farbe (ob etwa grau) und durchschneidet endlich die Brücke und das verlängerte Mark in der Querrichtung, indem man wieder die linke Hand wie bei der Durchschneidung der grossen Ganglien darunter schiebt. Bei allen diesen Theilen, ebenso wie im Kleinhirn, sind die Farbe und der Blutgehalt besonders zu beachten, wie es beim Grosshirn ausführlicher erörtert wurde. Es ist in allen Fällen gut, bei vorhandener Verkalkung über nothwendig, die Artt. vertebr. und basilaris von hinten her abzupräpariren und nach vorn umzuschlagen, ehe man die Durchschneidung des Pons beginnt.

f. Andere Methoden der Gehirnsection.

Nicht immer ist es nothwendig, manchmal sogar unzweckmässig, das Gehirn so vollständig zu zerschneiden, wie es im Vorstehenden gelehrt worden ist. Das gilt insbesondere für alle jene Fälle, bei welchen es sich um eine grössere, schon von aussen zu erkennende Localaffection, also etwa um eine Geschwulst, einen Abscess, eine grosse Blutung handelt. Hierbei wird im Interesse der klinischen Beobachtungen das Hauptaugenmerk auf die Grösse des Herdes und seine Lage in der Gehirnsubstanz zu legen sein, damit man genau bestimmen kann, welche Gehirnthteile etwa ganz zerstört, welche secundär, durch Druck, Erweichung etc. in Mitleidenschaft gezogen worden sind. Man erzielt die beste vorläufige Uebersicht über diese Verhältnisse, wenn man ohne die Pia mater abzuziehen und ohne andere Schnitte vorher zu machen mit einem dünnen langen Gehirnmesser mitten durch den Herd hindurch einen frontalen oder, je nach Lage der Verhältnisse, horizontalen Querschnitt anlegt, welcher die gesunde Gehirnhälfte zu gleicher Zeit und möglichst an derselben Stelle wie die kranke durchtrennt, weil man so durch Vergleichung der beiderseitigen Durchschnitte am leichtesten die Veränderungen erkennt. Für alle weiteren Untersuchungen wird es sich immer empfehlen, das Gehirn zu erhärten, weil die erkrankte Partie meistens so weich ist, dass durch zahlreichere Schnitte die Erhaltung der Theile in ihrer gegenseitigen Lage unmöglich gemacht wird. Auch sind nach der Härtung die eingetretenen Verschiebungen der Theile viel klarer zu erkennen (s. Fig. 35).

Eine von der gewöhnlichen durchaus abweichende Methode der Gehirnsection wendet nach Meynert ein grosser Theil der Irrenärzte an. Diese Methode soll es vorzugsweise ermöglichen, getrennte Wägungen der Haupttheile des Gehirns [Hirnmantel*), Hirnstamm, Kleinhirn] vornehmen zu können. Man legt das Gehirn, dessen Pia nicht vorher entfernt wird, mit der Grundfläche nach oben und präparirt zunächst die Inseln vollständig frei, so dass man die drei sie begrenzenden Furchen deutlich erkennt. Nachdem man dann auch noch die den grossen Querschlitz des Gehirnes seitlich und hinten überbrückende Pia durchschnitten hat, so dass man, wenn man das verlängerte Mark mit Brücke und Kleinhirn etwas in die Höhe hebt, einen freien Einblick in das Unterhorn des Seitenventrikels erhält, durchschneidet man zunächst fast senkrecht die Verbindung des Schläfenlappens mit dem Hirnstamm bis an den Beginn der Sylvischen Grube, dann hält man das Messer mehr horizontal, um die Insel zu umschneiden**), wobei das Messer aussen den 3 Grenzfurchen derselben folgt, innen aber dem äusseren Winkel des Seitenventrikels, welcher durch den Balken und die grossen Ganglien gebildet ist und welchen man durch stärkeres Aufheben des Hirnstammes leicht zu Gesicht bekommen kann. Nachdem der Schnitt auf beiden Seiten so weit geführt ist, dringt man mit dem Messer von dem grossen Längsschlitz aus in fast horizontaler Richtung (fast parallel der orbitalen Oberfläche der Stirnlappen) etwa 3 cm tief in die Substanz ein und schneidet der die Substantia perforata anter. nach vorn begrenzenden Furche folgend in leichtem convexem Bogen nach aussen bis zu dem Inselchnitte hin. Nun werden der Stamm und das Kleinhirn stark in die Höhe gehoben, die Gewölbeschenkel und das Septum pellucidum dicht vor der vorderen Commissur von unten her durchschnitten und endlich wird (ebenfalls von unten her) durch Trennung der letzten Adhäsionen vor dem

*) Der Hirnmantel wird gebildet von den Grosshirnlappen sammt Riechnerv-Balken, Gewölbe und Septum pellucidum.

**) Den Fehler, welcher durch Hinzunahme der Inselwindungen zum Stammhirn zu Gunsten des letzteren begangen wird, berechnet Meynert auf 24 g.

Kopfe des Streifenhügels die Entfernung des Hirnstammes vollendet. Die Trennung dieses von dem Kleinhirn ist sehr einfach durch die Durchschneidung der verschiedenen Bindearme desselben zu ermöglichen.

Bei dieser Gelegenheit will ich erwähnen, dass nach Meynert's Wägungen bei 157 auf der Wiener Irrenanstalt Gestorbenen das mittlere Gewicht des gesamten Gehirns zwischen dem 20. und 69. Jahre beim Manne 1296 g (mit dem Maximum im 4. Jahrzehnt), beim Weibe 1169 g (mit dem Maximum im 5. Jahrzehnt) und dass das mittlere Gewicht des Hirnmantels 1018 resp. 917, des Stammes 143 resp. 129 und des Kleinhirnes 135 resp. 123 g betrug. Weisbach fand für nicht geistes- kranke Deutsch-Oesterreicher bei Männern resp. Frauen Gesamtgewicht 1314,5 resp. 1179,52 g, Grosshirn 1154,97 resp. 1038,90 g, Kleinhirn 142,20 resp. 125,56 g, Brücke 17,33 resp. 15,06 g.

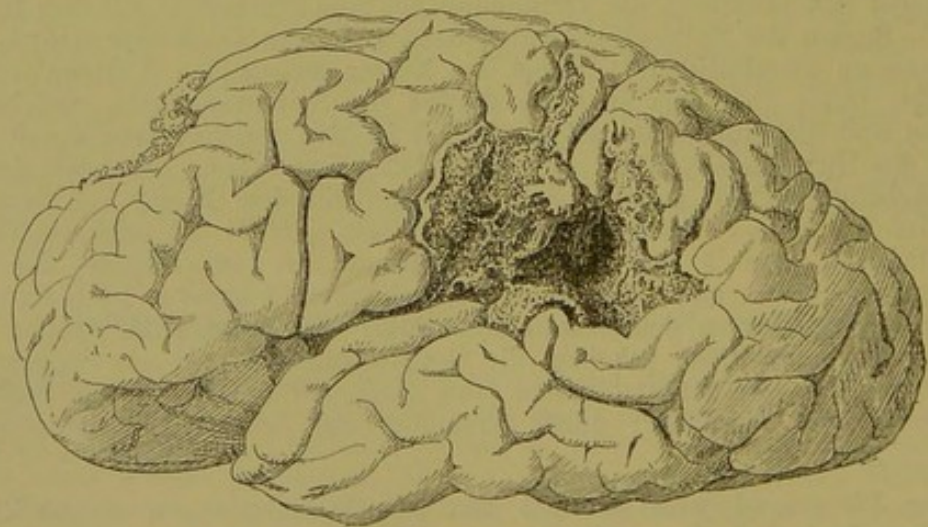
g. Die mikroskopische Untersuchung des Gehirns

ist gleichzeitig mit der des Rückenmarkes auf S. 68 beschrieben worden.

h. Erkrankungen des Gehirns.

1. Auf die **Missbildungen** des Gehirns, von welchen einige (Anencephalie etc.) schon erwähnt wurden, kann hier nicht im einzelnen eingegangen werden, nur ein paar Bemerkungen sollen hier noch gemacht werden. Zunächst die, dass der sog. Mikrocephalie kein Atavismus (Rückschlag zur Gehirnbildung unserer angenommenen thierischen Vorfahren), sondern pathologische Veränderungen verschiedener Art zu Grunde liegen, welche bald als primäre oder secundäre (durch vorzeitige Verknöcherung der Schädelbasis entstandene) Entwicklungsstörungen, bald als entzündliche Atrophien etc. sich erweisen. Entwicklungshemmungen finden sich bei der Cyclopie, wo die Trennung in 2 Hemisphären fehlt (Globocephalie). Defecte (Agenesie) einzelner Abschnitte, des Balkens etc., unvollständige Ausbildung (Hypoplasie) derselben, besonders auch Kleinheit der Windungen (Mikrogyrie), kommen mit oder ohne äussere Gestaltveränderung

Fig. 30.



Porencephalie.

Defect am hinteren Ende der linken Sylvischen Grube. Ein oberflächlicher Defect auch an der linken Stirnwindung.

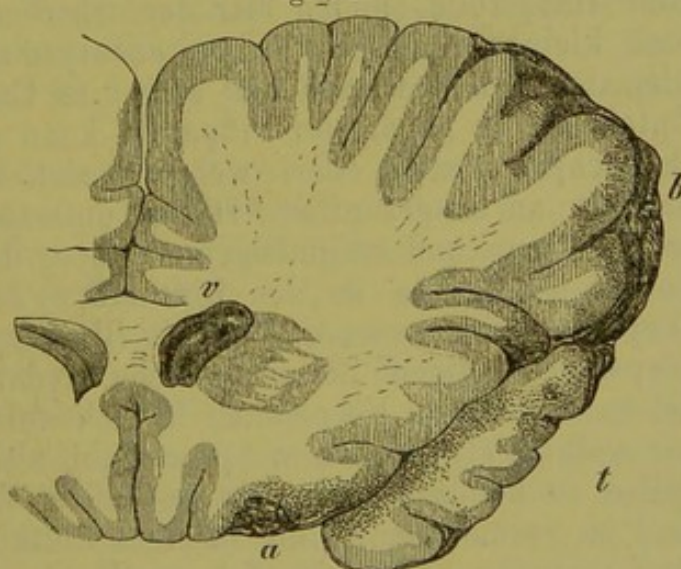
des Schädels, besonders bei Idioten, Blödsinnigen u. s. w. vor. Eine eigenthümliche Veränderung des Gehirns, welche in der Mehrzahl der Fälle angeboren ist und neuerdings genauer erforscht wurde, ist die Porencephalie (Fig. 30). Es findet sich an der Oberfläche des Gehirns, am häufigsten unten und seitlich am Temporallappen, an der Insel, ein mehr oder weniger grosser, häufig kanalartiger Defect (Porus), welcher bis zum Ependym des Seitenventrikels reicht, oder mit diesem in Verbindung steht und an der Oberfläche von der Arachnoidea bedeckt ist, oder auch frei mündet. Nach Kundrat sind es Circulationsstörungen verschiedenster Art, welche während der Entwicklung das Zugrundegehen von Gehirnthellen und abnorme Wachsthumsvorgänge in der Nachbarschaft bedingten.

Eine sehr seltene angeborene Abnormität ist die Verlagerung kleiner Abschnitte grauer Substanz in das weisse Marklager hinein.

2. Circulationsstörungen. Der anatomische Befund bei Anämie (Oligaemie) steht in der Regel mit den klinischen Erscheinungen nicht in Einklang, da die Gehirnsubstanz schon normal eine blasse Färbung besitzt. Eine Hyperämie tritt bei entzündlichen Processen an einzelnen Abschnitten ein, sie ist meist fleckig, diffus (Capillarhyperämie); besonders beachtenswerth ist die hortensiaartige Fleckung der Gehirnrinde bei Geisteskranken, besonders bei Paralytikern; die Stauungshyperämie erkennt man an den grossen, zahlreichen und nach dem Abspülen rasch wiederkehrenden Blutpunkten. Wenn eine Hyperämie länger bestanden hat, findet man mikroskopisch stets mehr oder weniger grosse Mengen von Pigment in den Lymphscheiden der Gefässe, auch pflegt die Pigmentirung der Ganglienzellen eine stärkere zu sein.

Besonders wichtig sind die Hämorrhagien (Fig. 31), welche entweder als massige oder als punktförmige auftreten; sehr häufig sind beide Formen zusammen vorhanden, da in der Umgebung massiger Herde punktförmige selten fehlen. Bei den aus traumatischen Ursachen entstandenen liegen die grössten oft der Stelle der Gewalteinwirkung gegenüber (Hämorrhagie durch Gegenstoss), während an dieser selbst keine oder nur geringe Blutaustretungen stattgefunden haben. Die durch Gefässveränderungen entstandenen haben gern ihren Sitz in den

Fig. 31.



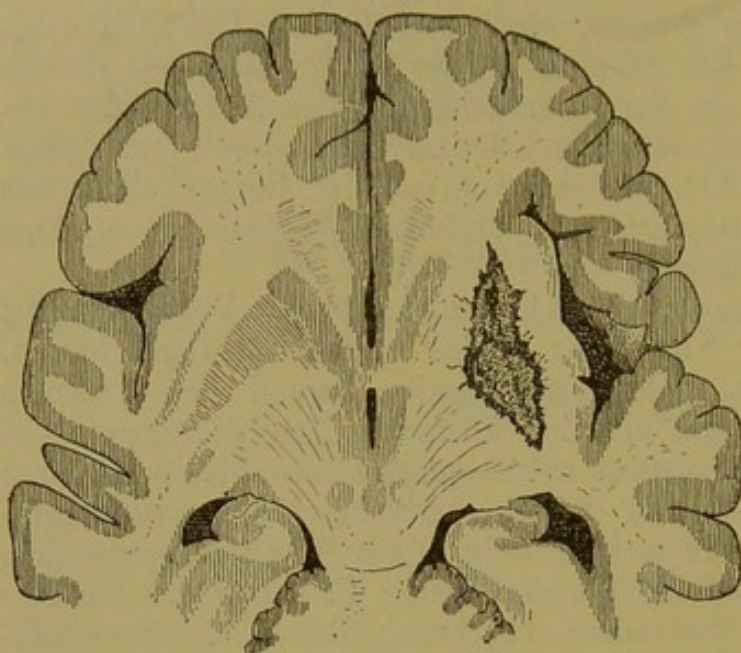
Traumatische Blutung im Gehirn bei Basisfractur. $\frac{2}{3}$ nat. Gr.

Rechte Hemisphäre, Schnitt dicht hinter dem vorderen Ende des Temporallappens t, in welchem punktförmige Blutungen. Bei a grösserer Bluterguss nebst punktförmigen Blutungen in der Rinde des rechten Frontallappens. Bei b grosse meningeale Blutung neben punktförmigen Rindenblutungen. v Vorderhorn der rechten Seitenkammer mit Blut gefüllt.

(Hämorrhagie durch Gegenstoss), während an dieser selbst keine oder nur geringe Blutaustretungen stattgefunden haben. Die durch Gefässveränderungen entstandenen haben gern ihren Sitz in den

grossen Ganglien (Fig. 32), da wo die Arterien aus der Sylvi'schen Grube in's Gehirn aufsteigen, und brechen von da aus leicht in die Seitenkammern durch. Wenngleich hier das Blut gerinnt, so findet

Fig. 32.



Brauner Erweichungsherd im Linsenkern der rechten Seite,
Horizontalschnitt.

man doch niemals den Blutklumpen von Serum umspült. Durch die Blutung wird regelmässig die Gehirnsubstanz in gewisser Ausdehnung zerstört, deren Trümmer sich mit dem Blut zu einem rothen Brei (rothe Erweichung) vermischen. Bleiben die Individuen am Leben, so treten weitere Veränderungen ein, welche später noch genauer betrachtet werden sollen. Die Ursachen der Blutungen liegen zwar meist ausserhalb des Gehirns, aber es sind die sog. spontanen Apoplexien doch

meistens durch vorgängige Veränderungen an den Gefässen vorbereitet. Eine Hauptrolle spielen hier der atheromatöse Process an den grossen und kleinen Arterien, ferner aneurysmatische Erweiterungen an den kleinsten Gehirnarterien und selbst an Capillaren. Abgesehen von der Untersuchung gehärteter Präparate kann man letztere auch an frischen Quetschpräparaten oder, wenn es sich um etwas grössere Gefässchen handelt, an ausgezupften Arterien untersuchen, doch gelingt es oft erst nach langem und sorgfältigem Suchen, die kleinen Aneurysmen aufzufinden. — Gerade in den Blutherden des Gehirns findet man mikroskopisch jene grossen, oft mit Blutkörperchen vollgepfropften blutkörperchenhaltigen Zellen, welche dadurch entstehen, dass farblose Zellen die rothen Körperchen in sich aufnehmen, „fressen“. Man hat nur nöthig, etwas Blut in 1 proc. Kochsalzlösung zu vertheilen, um diese Zellen zu finden; reines und destillirtes Wasser und noch mehr Säuren sind zu vermeiden, da die farbigen Blutkörperchen dadurch ihren Farbstoff verlieren und undeutlich werden.

Embolien kommen nicht nur an den grossen Gefässen der Basis vor, von welchen früher die Rede war, sondern auch in kleineren Arterien der Gehirnsubstanz. Sie können einerseits durch Anämie Erweichung, andererseits Blutungen bewirken, doch gibt es im Gehirn keine eigentlichen hämorrhagischen Infarcte. Die Natur der Emboli kann verschieden sein: einfache und septische Thrombusstücke, letztere oft in grosser Zahl bei ulceröser Endocarditis, Fett bei starker Fettembolie der Lungen, melanämisches Pigment bei perniciöser Malaria,

Pilze. Grade über das Vorkommen der letzteren im Gehirn bei verschiedenen acuten Infectiouskrankheiten sind noch weitere Untersuchungen wünschenswerth.

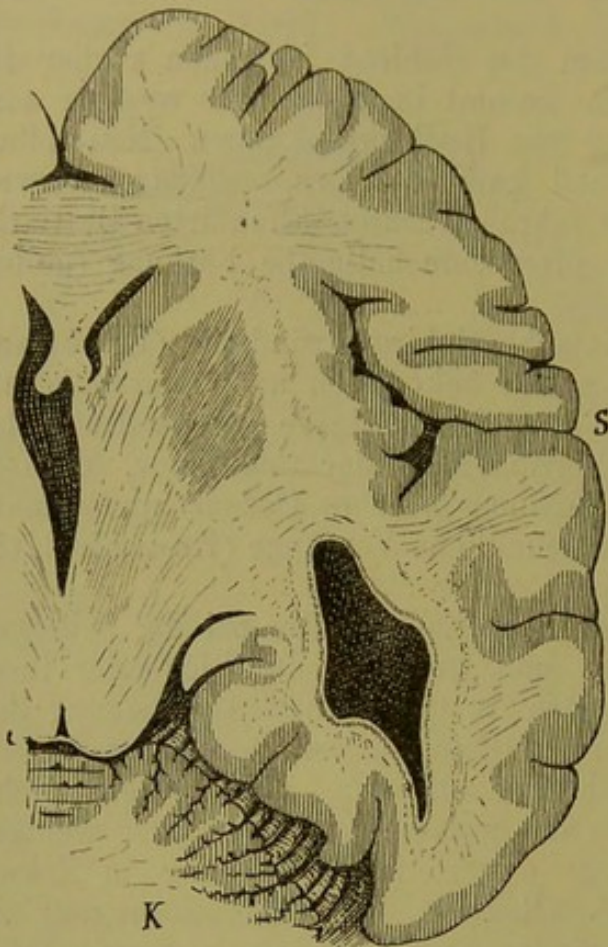
Von dem allgemeinen Oedem des Gehirns ist schon vorher die Rede gewesen. Partielles Oedem kommt in mehr oder weniger ausgedehnter Weise in der Umgebung von Herderkrankungen (Neubildungen, Abscessen, Blutungen) vor und kann zu einer secundären Erweichung der betreffenden Hirntheile führen. Durch diffundirten Blutfarbstoff hat die ödematöse Partie öfter eine hellgelbe Färbung (gelbes Oedem).

3. Entzündungen. Frische einfache Gehirnentzündung (Encephalitis) wird man nur seltener zu sehen bekommen und dann meist als recurrirende Entzündung in der Nähe älterer Herde. Schwellung der Gehirnssubstanz, verbunden mit Verringerung der Consistenz, diffuser röthlicher oder auch gelblicher Färbung (gelbes Oedem) und punktförmigen Hämorrhagien wird auf entzündliche Vorgänge (Encephalitis haemorrhagica) schliessen lassen.

Am häufigsten bekommt man diese Encephalitis bei der tuberkulösen Basilar meningitis zu Gesicht und zwar an der Rinde der Insel und benachbarter Theile, aber auch in der grauen Auskleidung des dritten Ventrikels, im Gewölbe und Balken, in der Decke der Seitenventrikel etc. Ist die graue Substanz ergriffen, so wird ihre Dicke vermehrt und ihre Grenze gegen die weisse stets mehr oder weniger verschwommen. Diese Entzündung nimmt ihren Ausgang in Erweichung und bewirkt die unter 6 (Regress. Ernährungsstörungen) zu schildernden mikroskopischen Veränderungen. Geringere entzündliche Veränderungen der oberflächlichen Rindenabschnitte wird man, wenn auch vielleicht nur mikroskopisch, auch bei der einfachen eiterigen Meningitis finden.

Durch den Ausgang in Abscessbildung ist die eiterige Entzündung (Encephalitis apostematosa) charakterisirt. Man findet einen kleineren oder grösseren, meistens in der Marksubstanz gelegenen Eiterherd, in dessen Umgebung bei frischeren Fällen noch Röthung und Schwellung der Gehirnssubstanz verbunden mit Hämorrhagien vorhanden ist, der bei längerem Bestehen (von der 3. bis 5. Woche an) von einer bindegewebigen Kapsel umschlossen (Fig. 33) und dadurch auch gewissermassen auf den Weg zur Heilung gebracht ist. Der Hirneiter reagirt sauer, besitzt oft einen üblen Geruch, ohne dass direkt faulige Zersetzung vorhanden wäre (Umwandlung von Nervensubstanz), und die Eiterkörperchen zeigen in der Regel sehr deutlich mehrere Kerne. Ob auch die Abscesse verfetten (gelbe Erweichung) und zu Cysten werden können, dürfte zweifelhaft sein. Unter den Ursachen der Gehirnabscesse nehmen Traumen, Erkrankungen der Schädelknochen (Felsenbeincaries z. B.) die erste Stelle ein, aber auch Erkrankungen anderer Theile (putride Bronchitis) haben Beziehungen zu denselben. Selten sind aktinomykotische oder sonstige mykotische Gehirnabscesse; aus erweichten Conglomeratknoten können sog. tuberkulöse Abscesse hervorgehen.

Fig. 33.



Hirnabscess, abgekapselt, im rechten Temporallappen.
Horizontalschnitt.

S Sylvi'sche Grube. K. Kleinhirn. Durch die bis in die grossen Ganglien reichende Verschiebung Asymmetrie des Schnittes an den Ventrikeln.

Als Encephalitis interstitialis neonatorum ist von Virchow eine Affection neugeborener, insbesondere syphilitischer Kinder beschrieben worden, bei welcher derselbe eine Wucherung der Neurogliazellen mit Neigung zu fettiger Degeneration annahm. Nachdem durch neuere Untersuchungen festgestellt ist, dass im Gehirn aller neugeborenen Kinder Fettkörnchenzellen in grosser Zahl vorhanden sind, bedarf die Angelegenheit einer erneuten sorgfältigen Untersuchung. Wenn man öfter die manchmal intensiv gerötheten, weichen Gehirne syphilitischer Kinder, mit den auf den Durchschnitten in den Hemisphären und grossen Ganglien hervortretenden, durch Anhäufung von Körnchenzellen erzeugten gelben Flecken und förmlichen Erweichungsherden gesehen hat, so wird man sich schwer zu der Annahme verstehen können, dass dies Alles normal sein soll.

Wie am Rückenmark, so kommen auch am Gehirn productive Veränderungen vor, welche, wie dort, den Ausgang in Induration, Sclerose nehmen können. Es gehört hierher die multiple Sclerose, welche in zahlreichen kleineren oder grösseren Herdchen auftritt, die gewöhnlich in der weissen Substanz liegen und sich durch ihre graue durchscheinende Farbe, sowie durch ihre derbe Consistenz scharf von der Umgebung abheben. Es gibt aber auch eine, die graue Substanz und besonders die Rinde ergreifende Form der Sclerose, welche zu einer weisslichen Verfärbung derselben, Verwischen der Grenze zwischen Mark und Rinde und zu beträchtlicher Consistenzvermehrung und Atrophie führt, die besonders an den Gyris deutlich hervortritt. Solche Veränderungen kommen auch angeboren vor. Hat man die seltene Gelegenheit, die proliferirende Entzündung in früherem Stadium anzutreffen, so sehen die ergriffenen Theile gallertig aus, sind weich und geschwollen. Hier handelt es sich um eine zellige Infiltration der Neuroglia, während später die nervösen Bestandtheile unter der Ausbildung eines Filzes von Spinnenzellen, in dem zahlreiche Corpora amylacea und in wechselnder Menge Körnchenzellen vorhanden sind,

zu Grunde gingen. An den die sclerotischen Massen durchziehenden Gefässen sind die Lymphscheiden manchmal prall mit grossen Fetttropfchen oder auch Pigment oder beides enthaltenden Zellen gefüllt. Dass überhaupt die Gefässe einen grossen Antheil an den sclerotischen Vorgängen haben, geht daraus hervor, dass öfter in der Mitte der Herdchen ein Gefässdurchschnitt zu sehen ist (Fig. 34).

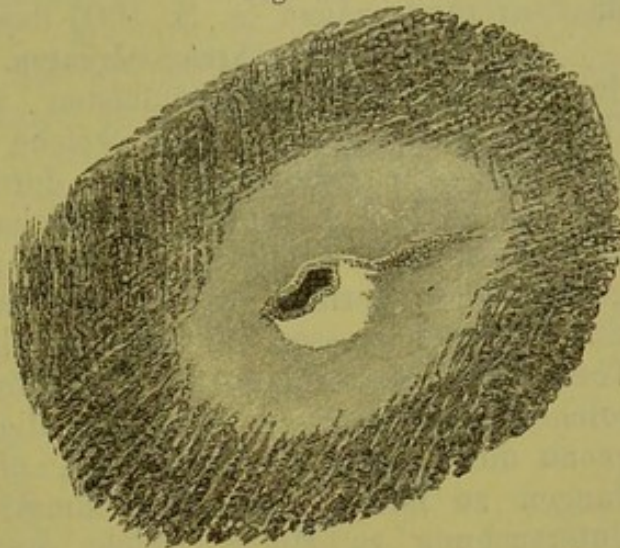
Die diffuse interstitielle Entzündung der Hirnrinde, welche besonders bei paralytischen Irren gefunden wird (Encephalitis corticalis, Meningo-encephalitis) ist schon vorher erwähnt worden. Man findet auch bei ihr mikroskopisch (schon an frischen Quetschpräparaten sichtbar), Erweiterungen, manchmal förmlich aneurysmatischer Art, der Lymphscheiden, welche mit Leukocyten und Pigment gefüllt sind, ferner starke Pigmentirung der Ganglienzellen, Verdickung der

Gefässwände und der Neuroglia, sowie Atrophie der Nervenfasern besonders in den oberen Rindenschichten. Da sowohl hierbei, wie bei den herdförmigen Sclerosen eine Entscheidung darüber, ob die zweifellos vorhandenen degenerativen Vorgänge das Primäre und die Wucherung und Verdickung der Neuroglia das Secundäre sei, nur schwer zu treffen ist, so ist bisher eine Uebereinstimmung der Anschauungen nicht zu erzielen gewesen, doch dürfte jedenfalls darüber kein Zweifel möglich sein, dass ein Theil sowohl der jüngeren, gallertigen und weicheren, wie der älteren festen und mehr schwieligen Herde aus einer primären Degeneration der nervösen Bestandtheile hervorgegangen ist.

In diesen Fällen handelt es sich wesentlich um Verdickung des Gliagewebes, wenn auch bei den Sclerosen gewöhnliches faseriges Bindegewebe auftreten kann. Eine richtige Granulationsgewebsbildung kommt dagegen bei der Kapselbildung um Abscesse, um Parasiten, bei der Heilung von Wunden des Gehirns zustande.

Inwieweit Veränderungen des Gehirns, welche bei Typhus abdominalis und exanthematicus zuerst von Popoff beschrieben wurden und welche in einer Zellanhäufung in den perivascularen und pericellulären Lymphscheiden, Eindringen von Leukocyten in Ganglienzellen, Wucherungserscheinungen an Gefässwänden und Ganglienzellen bestehen, constant vorkommen und in das Gebiet der Entzündungen hineingehören, inwieweit ähnliche Veränderungen auch bei anderen acuten Infections- und sonstigen Krankheiten vorkommen, darüber sind weitere Forschungen vonnöthen. Zur mikroskopischen Untersuchung sind in

Fig. 34.



Multiple Sclerose des Gehirns. Schw. Vergr. Färbung nach Weigert-Pal.

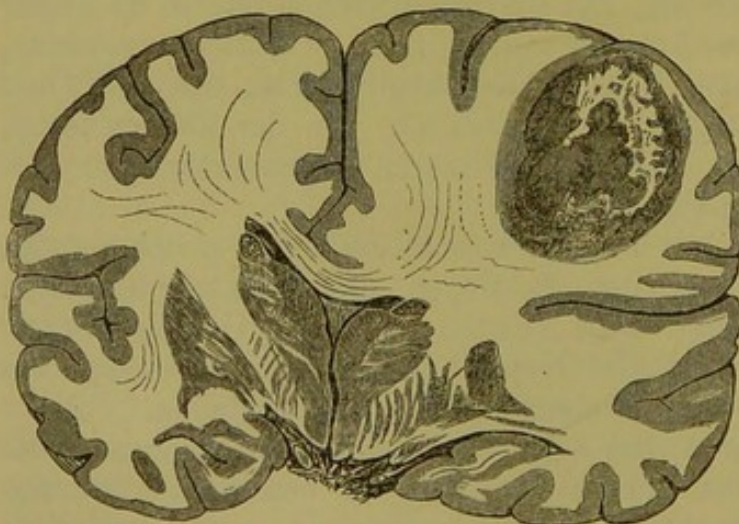Degenerationsherd um ein Blutgefäss herum. Durch den Schnitt ist eine Lücke an der einen Seite des Gefässes entstanden.

Rücksicht auf die Ganglienzellen-Veränderungen Macerationspräparate unbedingt erforderlich.

4. Ueber die wichtigsten **infectiösen Granulome**, tuberkulöse und syphilitische, ist, da sie meistens als meningo-encephalitische Processe auftreten, schon bei Gelegenheit der Besprechung der Oberflächenveränderungen (s. S. 100) das Wichtigste gesagt worden.

5. **Progressive Ernährungsstörungen.** Unter den reinen Geschwülsten des Gehirns sind die häufigsten und wichtigsten die Sarcome, Gliosarcome und Gliome, welche sowohl solitär, als auch multipel auftreten. Sie zeichnen sich oft durch ihren Gefässreichthum aus, womit das häufige Auftreten von kleineren und grösseren Hämorrhagien zusammenhängt, welche zuweilen zu plötzlichem Tode führen. Da die gefässreichen Formen zugleich sehr weich zu sein pflegen, so wird beim Eintritt einer grossen Blutung sehr leicht ein grösserer oder kleinerer Theil der Geschwülste mit zertrümmert und man muss deshalb bei solchen Blutungen, wo man über die Aetiologie im Zweifel ist, stets genau die Umgebung untersuchen, ob nicht Reste von Geschwulstbildungen zu finden sind. Man nimmt nöthigenfalls die mikroskopische Untersuchung zu Hülfe, welche ausserdem auch Aufschluss über die Entstehung der Hämorrhagien gibt, wenn man ein Gefässchen aus der Masse mit der Pincette herauszieht, in Wasser abpinselt und dann untersucht. Es zeigt sich dann eine sarcomatöse Umwandlung der Gefässwandungen, welche so weit gehen kann, dass schliesslich die Wandung nur aus aneinandergereihten Sarcomzellen besteht, die natürlich von dem immer noch im Lumen vorhandenen Blute leicht auseinander gedrängt werden können.

Fig. 35.



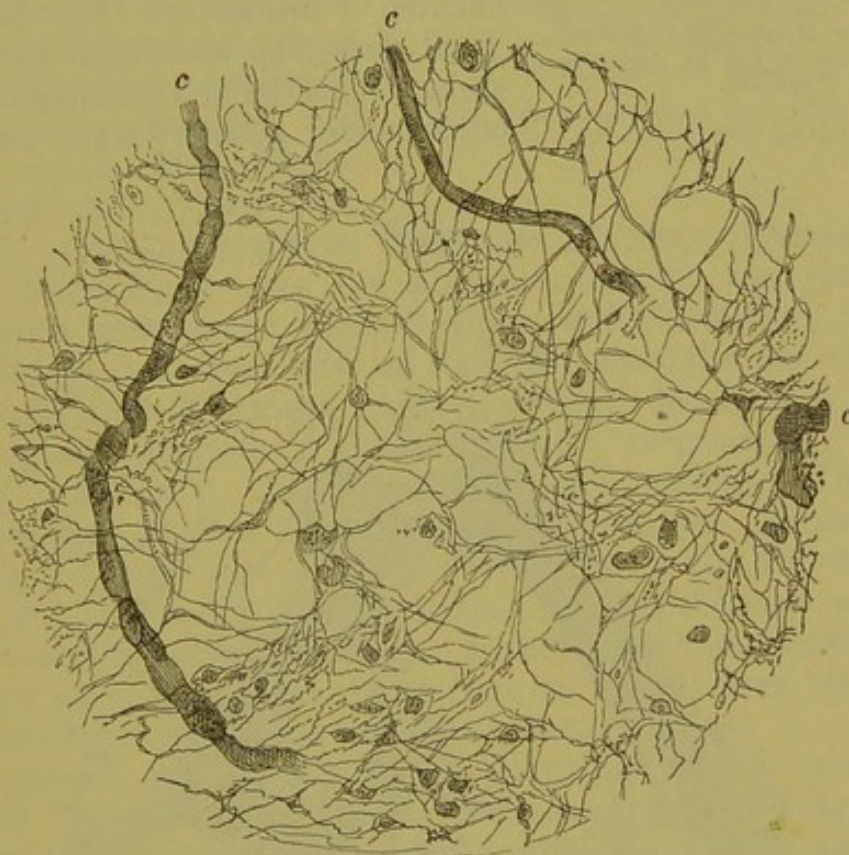Sarcom im rechten Frontallappen, theilweise verletzt und necrotisch. Frontalschnitt. Starke Verschiebungen am Balken, den grossen Ganglien u. s. w.

Sehr häufig sind auch secundäre Degenerationen, Verfettungen und Necrosen, die sich durch gelbe Flecken kenntlich machen, zuweilen Erweichungen mit Bildung cystoider Hohlräume vorhanden. Um die Geschwülste herum besteht oft in mehr oder weniger grosser Ausdehnung ein Erweichungshof und ödematöse Schwellung, welche mitwirken die oft beträchtlichen Verschiebungen der Gehirnthteile zu bewirken (Fig. 35).

Die Zellen dieser Sarcome sind wie Sarcomzellen überhaupt sehr gebrechlich und man erhält deshalb bei der frischen Untersuchung in Zupfpräparaten oft fast nur freie Kerne. Es ist diese Eigenthümlich-

keit so charakteristisch, dass Virchow in seinem bekannten Geschwulstbuche erklärt, er halte jede Geschwulst, in der er diese freien Kerne finde, bis auf weiteres für ein Sarcom. Einigermassen kann man die Zerbrechlichkeit der Zellen paralysiren durch Anwendung gewisser schnell erhärtender Zusatzflüssigkeiten, als welche eine dünne Lugol'sche (Jod-Jodkaliumlösung) zu empfehlen ist. Sie färbt die Zellen hellgelb, die Kerne ein wenig intensiver. In den gliomatösen Geschwülsten findet man Zellen, welche mit den vielstrahligen Zellen der Neuroglia, den sogen. Spinnen- und Pinselzellen, grosse Aehnlichkeit haben, bald einen, bald viele Kerne enthalten und deren zahlreiche feine Ausläufer sich vielfach untereinander verschlingen und so eine der Neuroglia ähnliche feinfibrilläre Masse bilden (Fig. 36).

Fig 36.

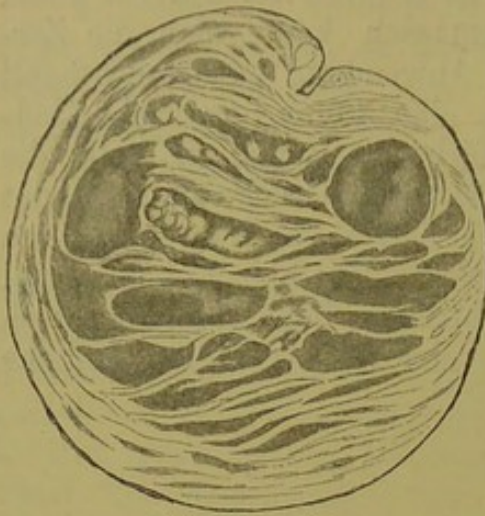


Aus einem sehr weichen Gliom des Gehirns.

Feinfädiges Netzwerk mit einzelnen Zellen, die theils mit den Fasern in Zusammenhang stehen, theils nicht. c Capillaren.

Ist nur das Faserwerk vorhanden, so liegt ein reines Gliom vor, sind viele freie Zellen dabei, so wird man ein Gliosarcom diagnostizieren. Am interessantesten ist die Combination von Gliazellen mit Nervengewebe in den als Neurogliome bezeichneten Geschwülsten. Der Nachweis von Ganglienzellen berechtigt von Neuroglioma ganglionare zu sprechen. Diese Neubildungen kommen sowohl als umschriebene Geschwülste vor, wie unter dem Bilde von Hypertrophien einzelner Gehirnthteile etwa der grossen Ganglien, des Pons (Fig. 37) etc. (neurogliomatöse Hypertrophie). Es ist dabei nicht nur

Fig. 37.

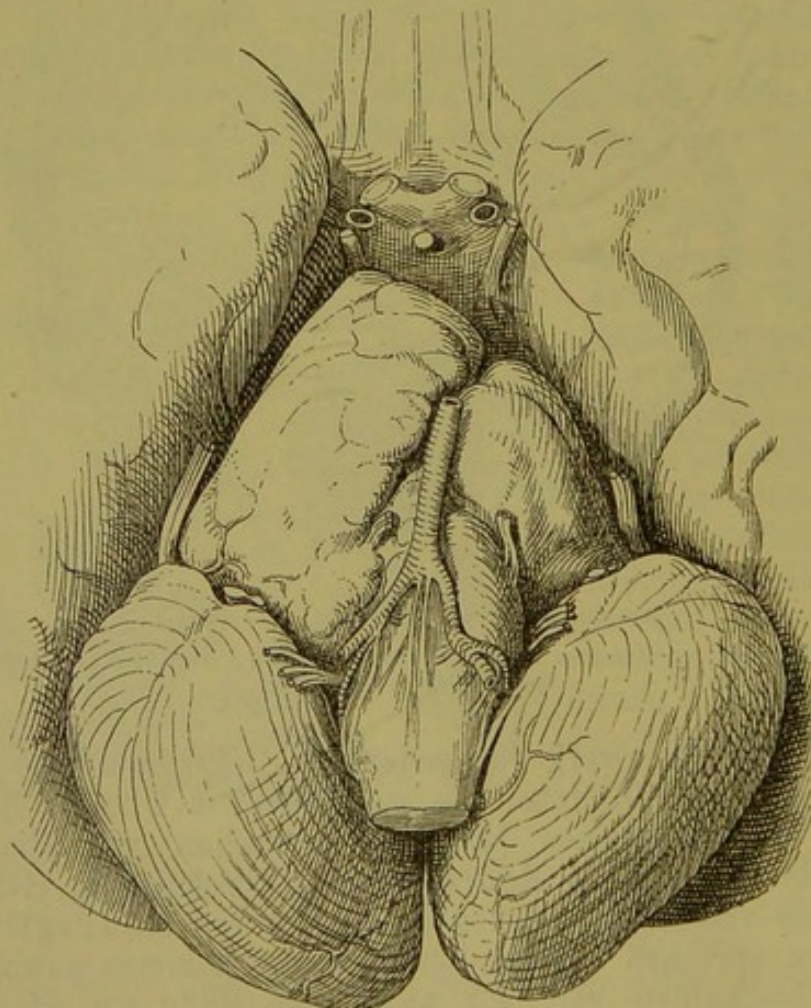


Neuroglyomatöse Hypertrophie des Pons.
Frontalschnitt des in Fig. 38 abgebildeten
Präparates.

die äussere sondern auch die innere Gliederung (Fig. 37) im Grossen und Ganzen erhalten. Auch bei der mikroskopischen Untersuchung dieser Affektionen sind Macerations- und Isolationspräparate in erster Linie zu verwenden, ausserdem dürfte es sich empfehlen, Färbungen nach den von Weigert und von Golgi angegebenen Methoden vorzunehmen, um über den Gehalt an Nervenfasern und Nervenzellen Aufschluss zu gewinnen.

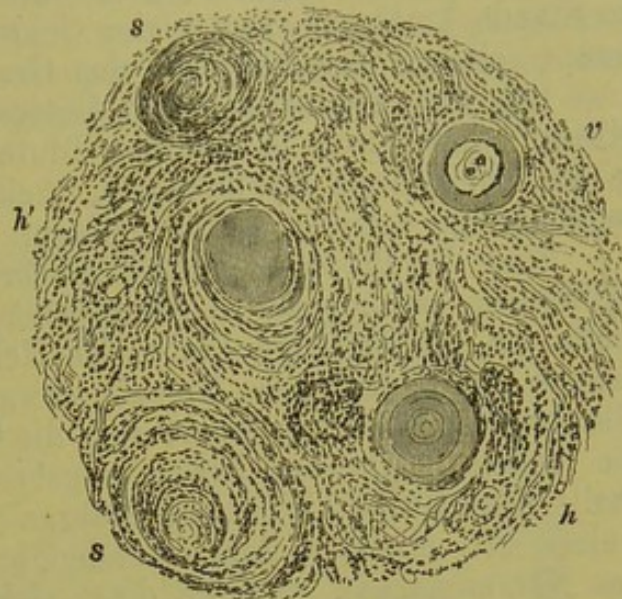
Zu den Sarcomen stehen ferner in Beziehung die wegen ihres Gehaltes an sandkornähnlichen Kalkkörnern so genannten Psammome (Fig. 39), da ein Theil derselben wesentlich aus Zellen besteht, welche vielfach zu Schichtungskugeln um einander gelagert sind, die weiterhin

Fig. 38.



Neurogliomatöse Hypertrophie des Pons, besonders der rechten Hälfte desselben. Aeusserer Ansicht.

Fig. 39.



Psammom des Gehirns.

Zellige Schichtungskugeln (s), hyaline Kugeln (bei h und h'), im Centrum verkalkte hyaline Kugel (bei v).

hyalin werden und endlich verkalken. Wahrscheinlich handelt es sich hierbei um Wucherungsprodukte von Endo- bzw. Perithelien und können die Geschwülste danach den Endotheliomen zugerechnet werden. Andere psammöse Geschwülste enthalten mehr faseriges Bindegewebe oder Schleimgewebe, so dass man sie als psammöse Fibrome, Fibromyxome etc. bezeichnen kann. Als Perlgeschwülste oder Cholesteatome sind Geschwülste bezeichnet worden, welche hauptsächlich an der unteren Oberfläche des Gross- und Kleinhirns vorkommen und äusserlich durch ihre höckerige Beschaffenheit sowie den

atlasartigen oder perlenartigen Glanz der Höcker ausgezeichnet sind, auf dem Durchschnitt aber aus einer bröckeligen, aus platten, verhornten Zellen gleichenden Zellschüppchen und Cholesterin zusammengesetzten Masse bestehen. Ob es sich hier ebenfalls um endotheliale oder um epitheliale Bildungen handelt, worauf der Befund von Härchen (Ziegler) hindeutet, ist noch nicht ausgemacht. Lipome, Osteome, Angiome, Angiosarcome mit colloider Degeneration sind sehr seltene primäre Geschwülste, die primären Carcinome gehen von Tela und Plexus oder dem Ependym aus, secundär können Geschwülste der Umgebung (Durasarcome, Oberkieferkrebse u. s. w.) in das Gehirn hineinwachsen, aber auch metastatisch verschiedene Formen, unter denen besonders die melanotischen wegen ihres oft sehr zahlreichen Auftretens zu nennen sind, entstehen.

6. Regressive Ernährungsstörungen treten im Gehirn, wenn es sich um gröbere Veränderungen handelt, im wesentlichen als Erweichung (Encephalomalacie) auf. Es gibt sowohl nach ihrer anatomischen Erscheinung, wie nach ihrer Ursache verschiedene Formen der Gehirn-erweichung.

Die rothe Erweichung (Encephalomalacia rubra) entsteht dadurch, dass zertrümmerte oder nachträglich absterbende Gehirnmassen sich mit ergossenem Blut zu einer röthlichen, in späterer Zeit etwas mehr bräunlichen Masse vermischen. Die rothe Erweichung kann traumatischer, embolischer und entzündlicher Natur sein; sehr häufig, vor allem in späteren Stadien, ist eine anatomische Differentialdiagnose durch die localen Befunde nicht mehr zu stellen, und man vermag zuweilen nur aus der Anamnese und aus den übrigen Leichenbefunden eine Wahrscheinlichkeitsdiagnose zu geben. Für entzündliche Entstehung und gegen embolisch-hämorrhagische spricht zuweilen der Sitz des

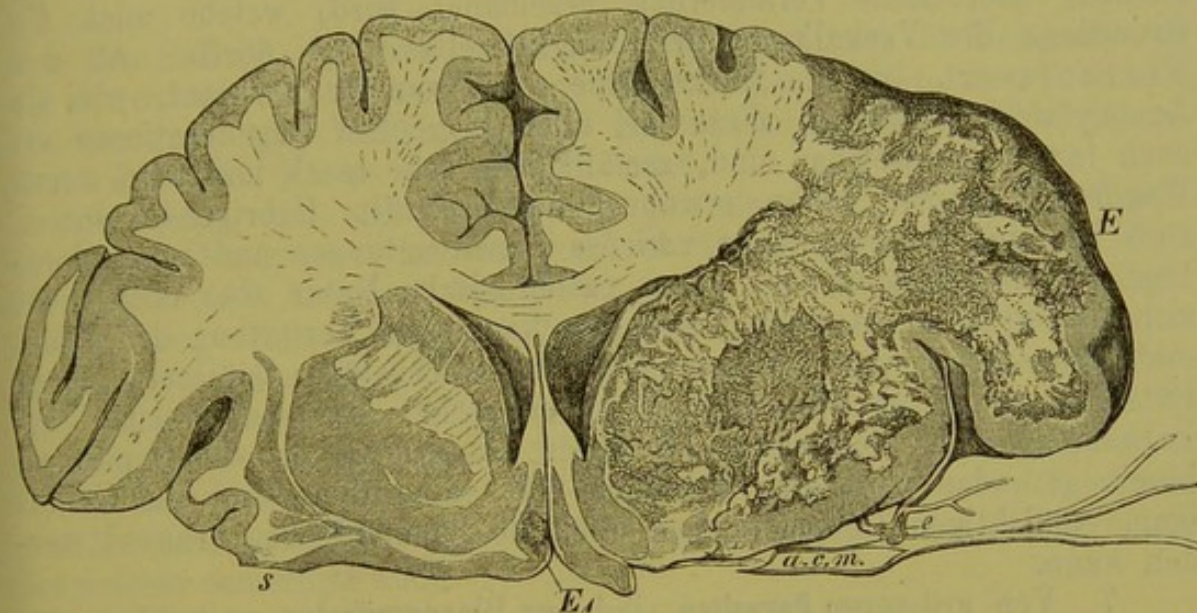
Herdes, z. B. im Occipitallappen, wo erfahrungsgemäss Embolien seltener zu Stande kommen. Das kleine Gehirn ist diesen Veränderungen überhaupt seltener ausgesetzt als das Grosshirn.

Bei der mikroskopischen Untersuchung der frischen erweichten Massen findet man ausser dem Blute auch die Trümmer der Nervenmasse, theils freie Myelinkugeln, theils Nervenfasern, welche eine unregelmässige varicöse Gestalt zeigen.

Sind die Processe, welche zu der rothen Erweichung führten, zum Stillstande gekommen, so treten zunächst Veränderungen des Blutfarbstoffs ein, wodurch die Farbe des Herdes eine immer ausgesprochener braune wird (braune Erweichung, *Encephalomalacia fusca*). Gleichzeitig damit verringert sich die Consistenz, denn es verschwinden die festen Theile des Erweichungsbreies mehr und mehr, indem sie theils direkt eine Verfettung erfahren (Zellen), theils von Wanderzellen, welche sich in grosser Zahl einfinden, aufgenommen werden (die Trümmer des Nervenmarks), wodurch diese sich in die sog. Körnchenzellen und Körnchenkugeln umwandeln, welche man schon sehr bald in immer zunehmender Menge in den Erweichungsherden nachweisen kann. Sie wandern offenbar mit ihrer Ladung Mark in die Lymphgefässe ein, denn die perivascularären Scheiden der Gefässe füllen sich bald so sehr mit Körnchenkugeln, dass man sie schon mit blossen Auge als weissliche Streifen erkennen kann. Die rothen Blutkörperchen verschwinden bald gänzlich, nur ein Theil ihres Farbstoffes bleibt in Gestalt von braungelben eisenhaltigen Pigmentklumpen oder rothen Haematoidinkrystallen zurück. So nimmt der Herd einen immer helleren gelbbraunen Farbenton an und wenn nur wenig Blutfarbstoff übrig geblieben ist, kann endlich ein gelber Erweichungsherd entstehen. Die fettigen und sonstigen Detritusmassen verschwinden nun immer mehr und mehr durch Resorption, während gleichzeitig in der Umgebung des Herdes von dem gesund gebliebenen Theile aus eine Wucherung der Neuroglia immer weiter gegen den Herd zu vordringt. Bei grösseren Herden hält diese oft nicht mit der Resorption gleichen Schritt, es tritt dann an Stelle der resorbirten festen Massen eine klare Flüssigkeit und so entsteht eine sog. apoplectische Cyste, deren Bildung etwa 2—3 Monate erfordert, während bei kleinen Herden die Wandungen sich vereinigen und einen derben bindegewebigen, zuweilen pigmentirten Streifen bilden (apoplectische Narbe). Der Ausdruck Cyste ist nicht ganz richtig, denn es fehlt eine isolirbare Kapsel und man findet nicht einen eigentlichen Hohlraum, sondern es bleibt an Stelle der Hirnsubstanz ein weiches gefässhaltiges Bindegewebsgerüst übrig, in dessen Maschen sich Flüssigkeit findet und etwa noch die Reste der durch Verfettung zu Grunde gegangenen zelligen Elemente. Kleine Stückchen dieses Gerüsts in Wasser ausgebreitet, zeigen ein zierliches Netzwerk, welches grosse Aehnlichkeit hat mit dem faserigen Schleimgewebe aus dem Nabelstrang älterer Früchte. Dieselbe Zusammensetzung zeigen die früher erwähnten gelbbraunen Flecken der Gehirnoberfläche, bei welchen nur ihrer Lage wegen der durch die Erweichung bedingte Defekt in der Gehirnmasse deutlicher zum Ausdruck kommt.

Die vorher als Ausgang der rothen Erweichung erwähnte gelbe Erweichung (*Encephalomalacia flava*) kommt auch ohne solche vor, z. B. nach Embolien, um Geschwülste herum etc. Besonders die ersten (Fig. 40) geben klaren Aufschluss über die Ursachen der Er-

Fig. 40.



Embolische Encephalomalacie, rechts, frisches Präp. $\frac{1}{3}$ nat. Gr. Der Durchschnitt des Temporallappens ist nicht mitgezeichnet.

a. c. m. Art. cerebri med., bei e ein reitender Embolus, E grosser Erweichungsherd, in dem die Gehirnrinde noch einigermassen erhalten ist; Nucleus caudat. und Linsenkern waren durch eine gelblich grünl. Färbung ausgezeichnet. E₁ kleiner Erweichungsherd in der Rinde der linken Seite s Stelle, wo der Temporallappen abgeschnitten ist.

weichung: sie ist der Ausgang einer Necrose, hier einer anämischen (ischämischen). Die mikroskopische Untersuchung zeigt in dem Erweichungsbrei dieselben Elemente, wie bei der vorigen, insbesondere die die gelbe Färbung bedingenden Körnchenkugeln, nur fehlt das Pigment mehr oder weniger vollständig. Auch die Corpora amy-lacea finden sich oft. Die Erweichung kann multipel in kleinen Herdchen auftreten, an deren Stelle dann nach der Resorption kleine mit ödematösem Gewebe gefüllte Alveolen zurückbleiben, sog. celluläre Malacie. Doch handelt es sich in der Regel in den Fällen, wo man in der Gehirnsubstanz zahlreiche kleine Hohlräume sieht (*état criblé*), nicht um Erweichungsprocesse, sondern um Erweiterungen der perivascularären Lymphräume in Folge von Atrophie des Marks.

Die sog. weisse Erweichung (*Encephalomalacia alba*), welche bei Hydrocephalus internus in den an die Ventrikel angrenzenden Theilen sich findet, ist wie die ähnliche, früher erwähnte Erweichung des Ependyms cadaveröser Natur; eine echte pathologische weisse Erweichung tritt nur bei partiellem Oedem und nach Embolien auf, geht dann aber bald in eine gelbe über.

Beträchtlich ist die Zahl der regressiven Metamorphosen, welche an den einzelnen Bestandtheilen des Gehirns vorkommen und meistens nur mikroskopisch erkannt werden können. Sie wurden

zum Theil schon vorher erwähnt. An den Ganglienzellen findet man einfache Atrophie mit Verlust der Ausläufer; Verfettung in der bekannten Weise; Pigmentatrophie mit beträchtlicher Zunahme des in vielen schon normal vorkommenden Pigmentes; Sclerose, hyaline Degeneration, glasige Quellung, mit welchen Ausdrücken eine mit Schrumpfung, eigenthümlich starrem, glänzendem Aussehen verbundene, offenbar necrotische Veränderung bezeichnet wird, welche auch die Grundlage der Verkalkung der Ganglienzellen sein dürfte. An den Nervenfasern ist die Markscheide viel weniger resistent, wie die Axencylinder; während diese bei allen möglichen Degenerationen oft noch lange nachweisbar sind, zerfällt jene sehr rasch und wird durch Wanderzellen, wie schon erwähnt, fortgeschafft. Uebrigens kommen auch an den Axencylindern varicöse Anschwellungen und sog. sclerotische Veränderungen vor, deren pathologische Natur aber noch nicht sicher feststeht. An den Gefässen kann eine Verfettung der Wand eintreten, ferner eine hyaline, colloide, wachsartige Quellung, deren Entstehung und Bedeutung noch zu erforschen ist, endlich eine Verkalkung, welche besonders bei alten Leuten bis in die Capillaren hinein gefunden wird und oft schon bei der Section durch das Gefühl beim vorsichtigen Ueberstreichen über die Schnittflächen erkannt werden kann.

7. Von grösseren **Parasiten** sind nur Blasenwürmer zu nennen, von denen die schon bei der Oberfläche erwähnten kleinen Cysticerken bald einzeln, bald in grösserer Zahl häufiger vorkommen, während die bis apfelgrossen und grösseren Echinokokken meist solitär und nur selten gefunden werden. Diese besitzen, wie überall, so auch hier, eine von dem Organe gelieferte bindegewebige Hülle, dann folgt eine dicke gallertartige, dem Thier gehörige Membran, welche einen sehr deutlich geschichteten Bau besitzt und an deren Innenfläche zahlreiche weissliche Pünktchen erkannt werden, welche kleinen, die Scolices enthaltenden Cystchen entsprechen. Diese sitzen übrigens oft auch erst an der Innenfläche von Tochtercysten, welche in dem flüssigen Inhalt der Hauptcyste schwimmen. Durch Abschaben kann man die Scolices sehr leicht isoliren und in Wasser unter das Mikroskop bringen. Man sieht an ihnen, ähnlich wie bei den Cysticerken, einen Kopf mit 4 Saugnapfen und einen Spitzenfortsatz, um den die Haken im Kreise herumgelagert sind, nur sind die Köpfe und ebenso die Haken viel kleiner als bei jenen und ausserdem sitzen bei den Echinokokken stets eine grössere Anzahl Scolices in einer gemeinsamen Brutkapsel, während in jeder Cysticercusblase nur ein einziger Kopf vorhanden ist, an den sich ausserdem ein längerer gegliederter Hals anschliesst, während der Kopf des Echinococcuscolex nur durch einen ganz kurzen einfachen Hals mit dem blasigen, oft viele glänzende Kalkkörner enthaltenden Leib verbunden ist. Der Kopf, welcher meistens in diese Blase eingestülpt ist, so dass das ganze Gebilde kugelig erscheint, kann oft durch leichten Druck mit dem Deckgläschen hervorgedrückt werden. Um die lamellöse Schichtung der Membran zu sehen, hat man nur nöthig, mit der Scheere

oder besser mit dem Doppelmesser einen möglichst dünnen Querschnitt zu entnehmen und denselben mit Wasser unter das Mikroskop zu bringen.

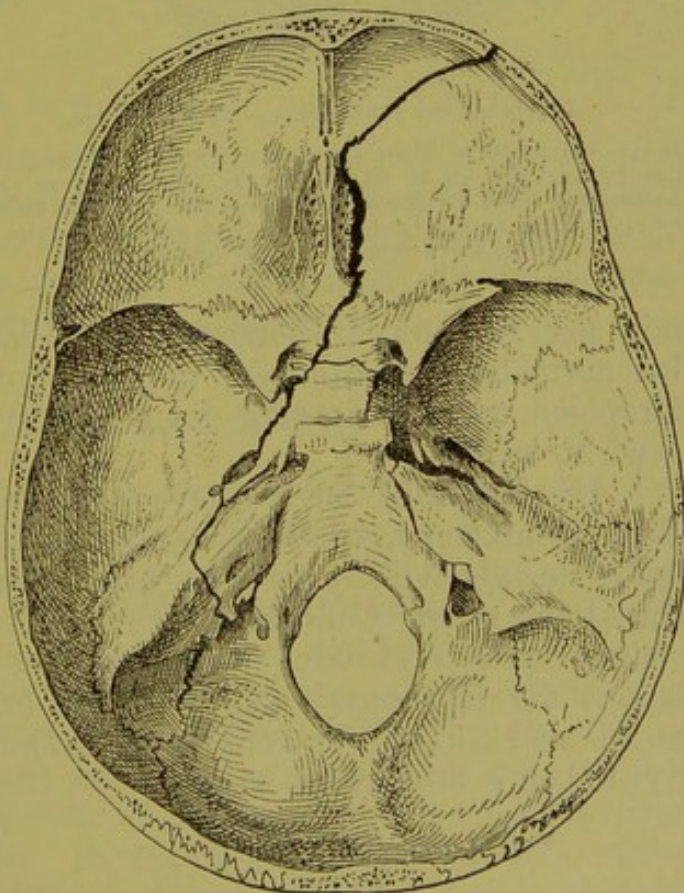
11. Untersuchung der Dura mater und der Knochen an der Basis.

Den Schluss der Section der Schädelhöhle macht die Untersuchung der Knochen des Grundes und der Seitentheile des Schädels, welcher stets eine Entfernung und Untersuchung der harten Hirnhaut mit ihren Sinus vorausgehen muss.

In Bezug auf die Dura mater gilt das von dem oberen Theile derselben Gesagte, es sei nur kurz erwähnt, dass die eitrigen Entzündungen nicht traumatischer Natur (nach Caries etc.) hier häufiger vorkommen, ebenso die gummösen und tuberkulösen Entzündungen; insbesondere habe ich grössere Conglomerattuberkel öfters hier gefunden. Bei tuberkulöser Basilar meningitis sitzen besonders häufig in der Gegend des Foramen magnum frische graue Tuberkel. In den Sinus transversii kommen mehr phlebitische Thrombosen vor. Dieselben gesellen sich gern zu einer Caries des Felsenbeins bei Otitis hinzu, von welcher ausserdem auch eiterige Pachy- und Leptomeningitis, ja selbst Gehirnabscesse entstehen können. Es ist deshalb bei allen solchen Veränderungen das Felsenbein aufmerksam zu untersuchen. Der Clivus Blumenbachii ist wegen der dort gelegentlich vorkommenden Geschwülstchen (Chondrome, Myxochondrome, Exostosen) zu beachten.

Auf die Brüche der Schädelbasis wird man zunächst durch eine extrameningeale, also zwischen Dura und Knochen gelegene Blutung aufmerksam gemacht. Nach sorgfältiger Entfernung der Dura und des Blutes verfolgt man die Sprünge, die, wenn sie nicht klaffen, oft nur mit Mühe zu erkennen sind. Es gibt Längs- und Querbrüche, von welchen in

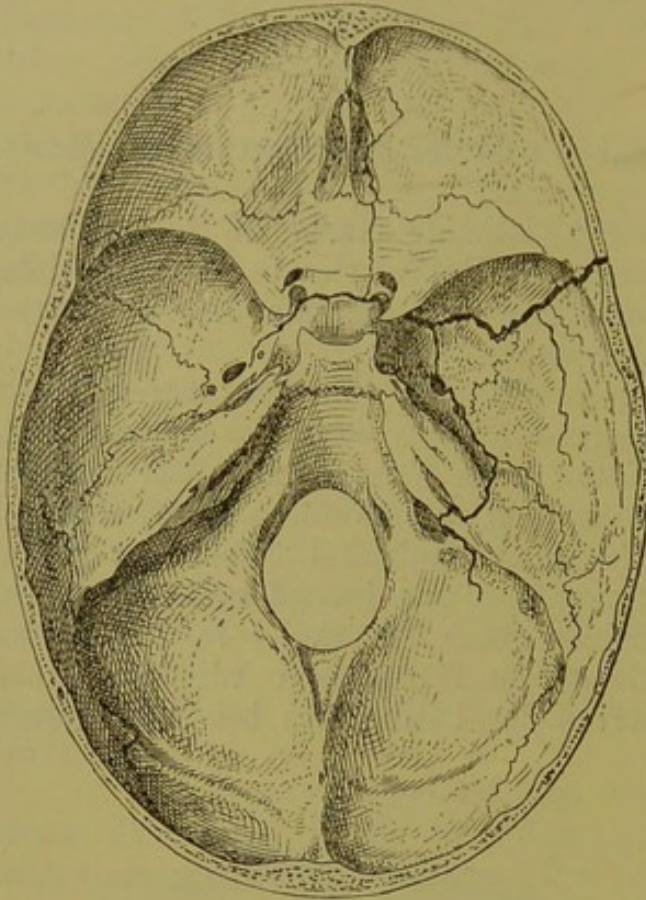
Fig. 41.



Längsbruch der Schädelbasis. $\frac{2}{3}$ nat. Gr.

Vom rechten Orbitaldach durch das Siebbein nach der linken Seite der Sella turcica, in die mittlere Schädelgrube, durch das linke Felsenbein und in die Sutura occipito-mastoidea. Ein Quersprung nach rechts durch den Türkensattel.

Fig. 42.

Querbruch der Schädelbasis. $\frac{2}{3}$ nat. Grösse.

Durch den vorderen Theil. der rechten mittleren Schädelgrube, den Türkensattel, bis in die linke Grube, 2 Seitensprünge nach hinten, von denen der grössere mediale mitten durch das Felsenbein geht, ein vorderer Seitensprung von der Sella turcica in das rechte Siebbein und die Orbitaldecke.

Fig. 41 und 42 je ein charakteristischer Fall abgebildet ist. Die Querbrüche gehen durch die mittlere Schädelgrube und die Sella turcica, senden aber gern längsverlaufende Fortsätze einerseits in den kleinen Keilbeinflügel und das Siebbein, andererseits durch das Felsenbein (Blutung aus dem Ohr), wie umgekehrt auch bei den Längsbrüchen kleine Queräste an der Sella turcica etc. nicht zu fehlen pflegen.

Den Hirnanhang lässt man gewöhnlich in dem Türkensattel sitzen, weil er nur geringe Bedeutung hat; zuweilen aber finden sich an demselben Geschwülste (Fig. 43), die eine genauere Untersuchung erfordern. Man muss dann womöglich schon bei der Herausnahme des Gehirns die bedeckende Dura an den Seiten des Türkensattels durchschneiden und

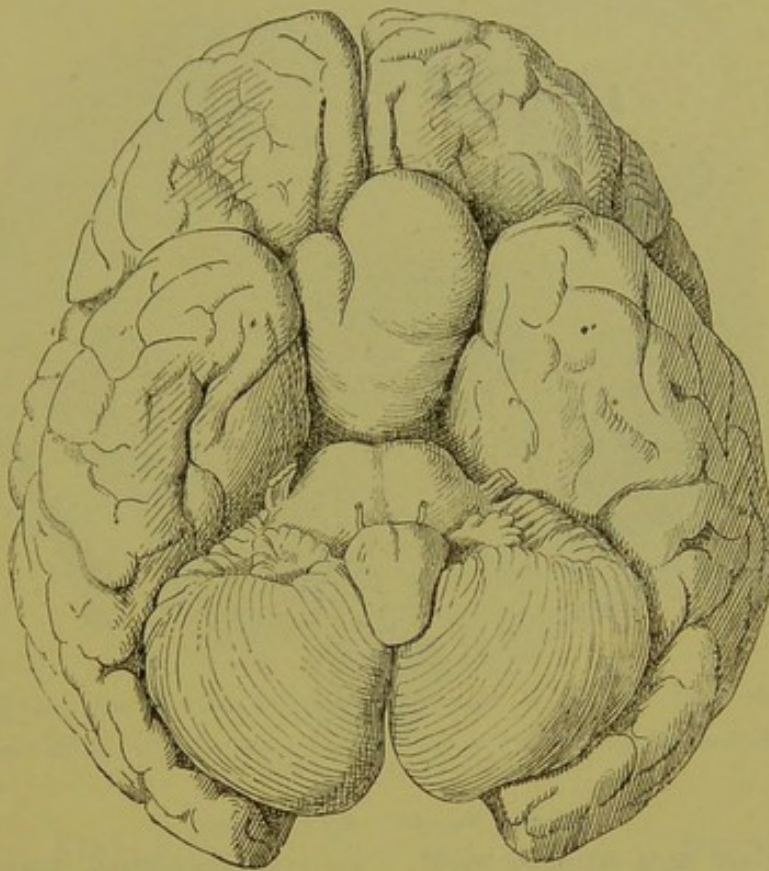
mit der Hypophysis herausheben. Dies gelingt dann oft leichter als bei normalen Verhältnissen, weil durch diese Tumoren schnell Knochenatrophien mit Erweiterung des „Sattels“ und Schwund der Vorsprünge bewirkt werden.

Die Mehrzahl der Tumoren ist nur klein und zeigt eine ähnliche Zusammensetzung, wie der normale vordere Abschnitt der Drüse, weshalb sie als Adenome oder auch Strumen bezeichnet werden. Sie enthalten meist Colloideysten. Flimmerepithelcysten entstehen nach Weichselbaum aus den zwischen Vorder- und Hinterlappen der Hypophysis gelegenen Hohlräumen. Seltener sind Carcinome und Sarcome, ganz selten Lipom, Teratom, Tuberkel und Syphilome beobachtet worden.

12. Untersuchung des Gesichtes.

Wo es nöthig ist, die Oeffnung der inneren Theile des Gesichtes, die Untersuchung der Ohrspeicheldrüse oder des Gehörorganes

Fig. 43.



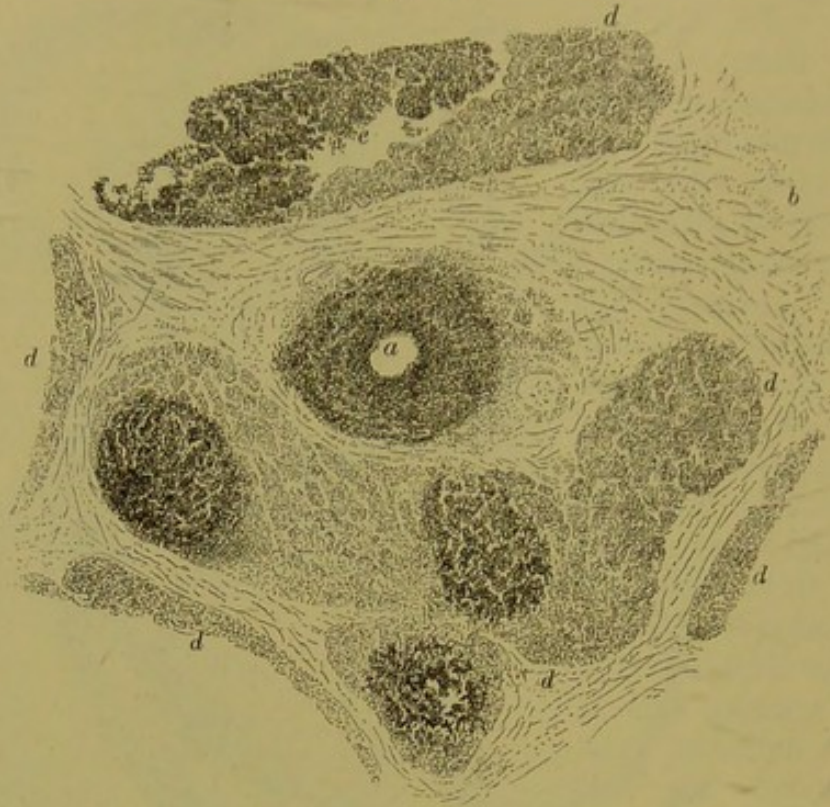
Tumor der Hypophysis.

vorzunehmen, da ist in der Regel der über den Kopf geführte Schnitt hinter dem Ohre bis zum Halse zu verlängern und von hier aus (nach subcutaner Durchschneidung des äusseren Gehörganges) die Haut nach vorne hin abzupräpariren, um dieselbe zu schonen.

a) Untersuchung der Parotis.

Bei der Parotis interessiren besonders die Entzündungen und die Geschwulstbildungen. Die einfachen Entzündungen, wie sie dem Mumps (*Parotitis epidemica*) zu Grunde liegen, bekommt man kaum zur Untersuchung; die Schwellung und teigige Consistenz der Drüse lässt auf eine entzündlich ödematöse Infiltration des interstitiellen Gewebes schliessen. Was von acuten Entzündungen zur Untersuchung kommt, gehört den eiterigen Entzündungen (*Parotitis apostematosa*) an. Die vergrösserte Drüse zeigt ein sehr buntes Bild auf dem Durchschnitt, indem rothe, eitergelbe, röthlich graugelbe Flecken und Streifen in buntem Wechsel hervortreten. In schweren Fällen, wo sich wirkliche Abscesshöhlen gebildet haben, können kleine Drüsenabschnitte vollständig dissecirt sein, so dass sie frei in die Höhlen hineinhängen. Mikroskopisch (Fig. 44) sieht man die Eiterung besonders von den Ausführungsgängen ihren Ausgang nehmen, während das interacinöse

Fig. 44.



Eiterige Parotitis. Schw. Vergr.

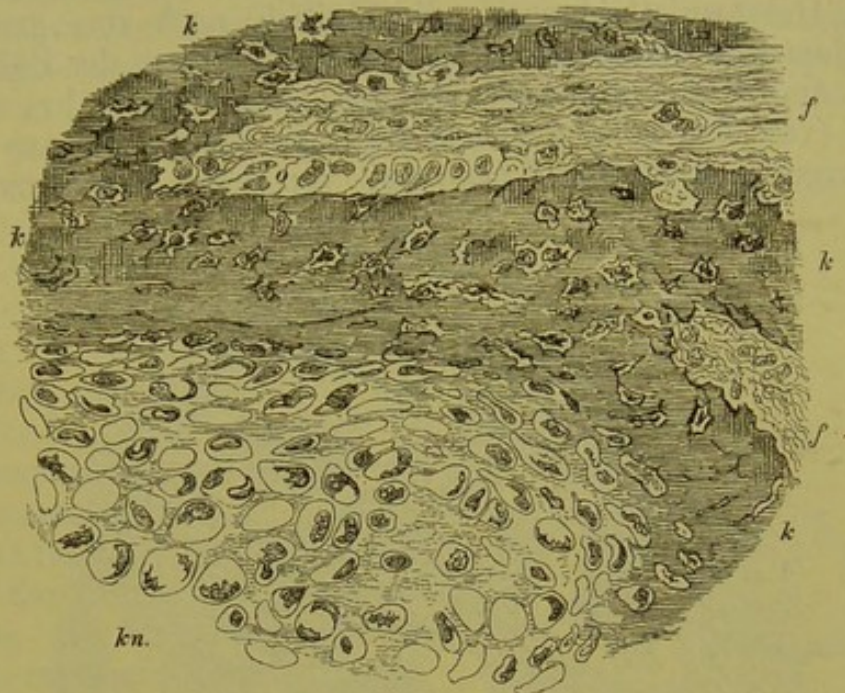
a Ausführungsgang mit eitrig infiltrirter Wand. b das durch entzündliches Oedem stark gequollene interstitielle Bindegewebe. d Drüsenläppchen mit Abscessen, der grösste bei e.

Gewebe zunächst nur sulzig infiltrirt und an gehärteten Präparaten von Fibringerinnenseln durchsetzt erscheint. Später aber ist sowohl das intra- wie das interacinöse Bindegewebe eiterig infiltrirt, während die Drüsenacini zu Grunde gehen. Der Process kann unter Bindegewebsinduration zur Heilung gelangen. Im Ausführungsgang kommt eine Entzündung mit fibrinösem Exsudat (Sialodochitis fibrinosa) vor.

Die Geschwülste der Parotis und Parotisgegend (eine scharfe Trennung ist unmöglich) sind auffällig häufig Mischgeschwülste sowohl aus der Binde substanzreihe allein, wie dieser mit epithelialen Geschwülsten. Besonders bemerkenswerth ist das häufige Vorkommen von Knorpel (Fig. 45) in Parotisgeschwülsten. So gibt es Enchondrome, Myxochondrome, Osteochondrome, Chondromyxosarcome etc., ferner Carcinome (die häufigsten von allen), Myxocarcinome und zuweilen auch Sarcocarcinome. Die sog. Cystosarcome, die sich durch den kohlähnlichen Querschnitt auszeichnen und bei denen man leicht die papillösen Wucherungen aus den Hohlräumen, welche sie mehr oder weniger ausfüllen, herausheben kann, kommen ebenfalls hier vor (s. Cystosarcoma Mammae). Manche von den früher den Carcinomen zugerechneten Geschwülsten sind jetzt als Wucherungen von Gefässendothelien (Endotheliome) erkannt worden.

In dem Ausführungsgang können sich Concremente (wesentlich aus phosphorsaurem und kohlensaurem Kalk bestehend) bilden (Spei-

Fig. 45.



Aus einer osteochondromatösen Mischgeschwulst der Parotis. Mittl. Vergr.

k Knochenbälkchen. Bei o Osteoblasten. f fibröses Gewebe. kn hyaliner Knorpel, der metaplastisch in den Knochen übergeht.

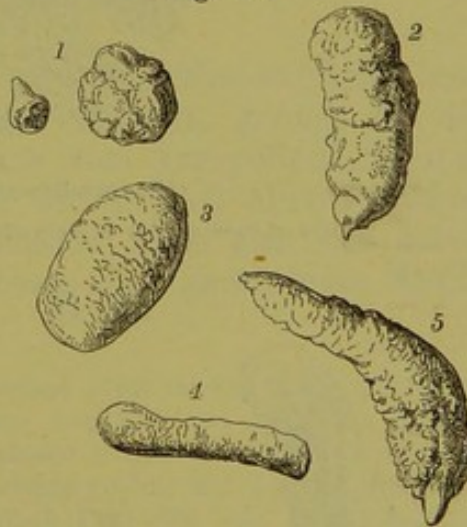chelsteine, Sialolithen, Fig. 46), welche dann den Gang verlegen und eine bald ampulläre, bald mehr cystische Ectasie des peripherischen Abschnittes bedingen können. Im Centrum der Steine finden sich oft Fremdkörper oder Bakterienhaufen. Durch abnorme Mündung des Ausführungsganges an der äusseren Haut oder der Mundschleimhaut nach Trauma oder Abscessruptur entsteht eine sog. Speichelfistel.

b. Untersuchung der Gesichtsknochen.

Wenn die Untersuchung am Gesicht sich nicht bloss auf die Weichtheile in der Nähe des Ohres zu beschränken, sondern auch auf die Kieferknochen sich zu erstrecken hat, so genügt der Längsschnitt hinter dem Ohre nicht mehr. Man verbindet denselben dann mit einem Querschnitt, der in der Furche zwischen Hals und Unterkiefer verläuft, wo er später am besten verdeckt werden kann.

Die Kieferknochen zeigen sowohl selbständige Erkrankungen, als auch Theilnahme an den Erkrankungen benachbarter Theile. In letzter

Fig. 46.



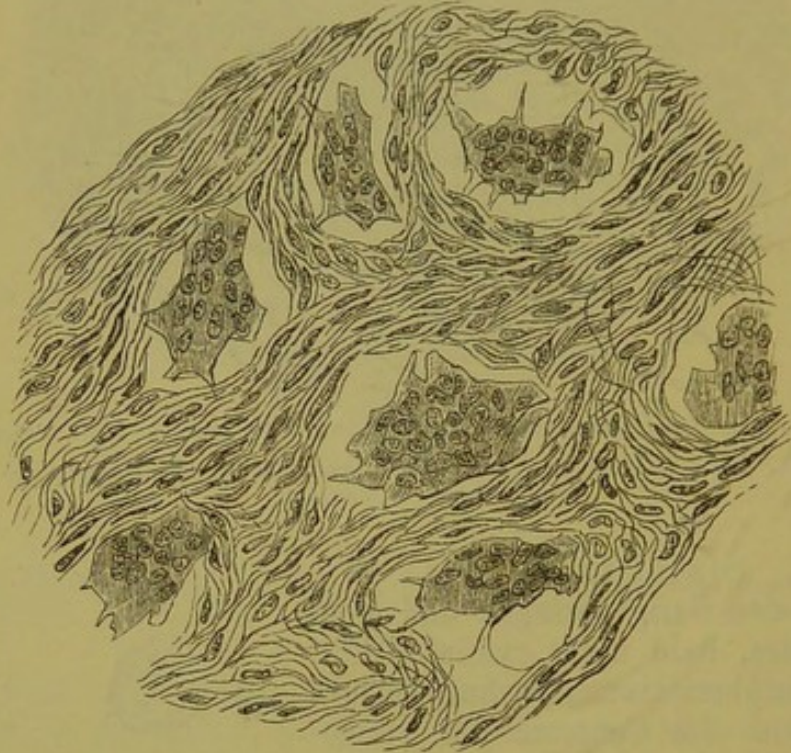
Speichelsteine verschiedener Herkunft.

Nat. Gr.

1 von zwei verschiedenen Menschen, Drüse unbekannt. 2 vom Pankreas. 3 aus dem Ductus Stenon. 4 aus dem Ductus Whartonianus. 5 aus der Gland. sublingualis.

Beziehung ist z. B. schon früher die Krebserkrankung des Unterkiefers bei Lippencarcinoid erwähnt worden. Zu den ersten gehören zahlreiche Geschwulstbildungen, die freilich auch zum grossen Theil nicht von dem Knochen, sondern von der Schleimhaut der Höhlen u.s.w. ausgehen, nämlich Krebse, besonders des Oberkiefers, Fibrome ebenda, Kystome (von Zahnkeimen ausgehend, zum Theil auch aus Fibromen hervorgegangen), ferner die Sarcome, von denen besonders die Rie-

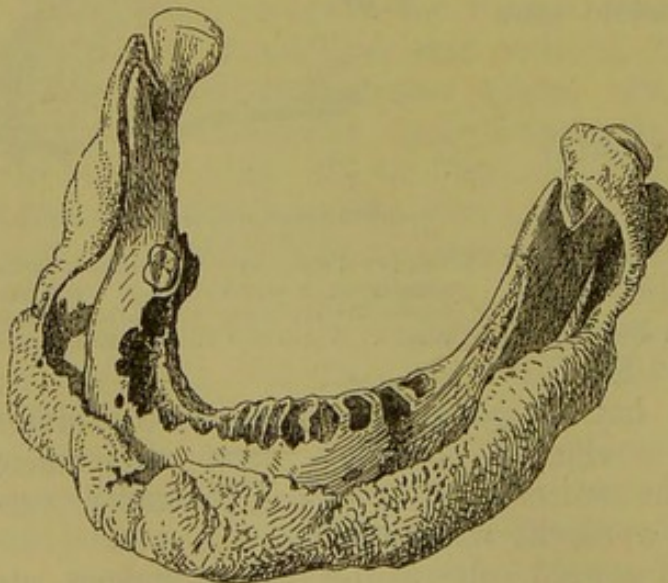
Fig. 47.



Riesenzellensarcom vom Unterkiefer. Mittl. Vergr.

Die vielgestaltigen Riesenzellen liegen in ein spindelzelliges Gewebe eingebettet.

Fig. 48.



Phosphornecrose des Unterkiefers, regeneratorische Knochenbildung. $\frac{1}{2}$ nat. Gr.

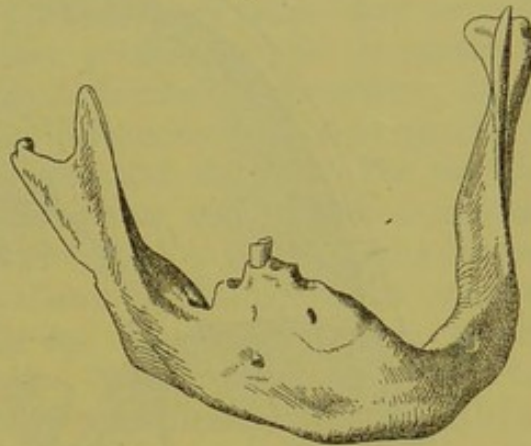
senzellensarcome, hier unter dem Namen Epulis bekannt, häufiger vorkommen. Diese zeichnen sich makroskopisch oft dadurch aus, dass sie an der Luft eine bräunliche Färbung annehmen. Mikroskopisch (Fig. 47) findet man sie aus Stern-, Rund- oder Spindelzellen und oft auch Bindegewebsfasern zusammengesetzt, zwischen denen oft enorm grosse, vielkernige Riesenzellen liegen, welche sich durch Zerzupfen leicht isoliren lassen, wobei

man dann meist an ihren Rändern zahlreiche kleinere oder grössere, unregelmässige Zacken und Fortsätze wahrnehmen kann. Häufig nehmen die oben genannten Geschwülste ihren Ausgang von der Highmorshöhle, die sie allmählich erfüllen und ausweiten, wodurch dann grosse Verunstaltungen im Gesicht hervorgebracht werden.

Von sonstigen Erkrankungen ist noch an die Periostitis und Necrose besonders des Unterkiefers (Fig. 48) bei Arbeitern mit phosphorhaltigen Materialien und endlich an die von den Zähnen ausgehenden entzündlichen (periostitischen) Processe (Parulis) zu erinnern.

Ausgesprochener als an anderen Knochen kommen an den Kiefern Inactivitätsatrophien nach dem Ausfallen der Zähne vor. Da diese regelmässig im Alter verloren zu gehen pflegen, so ist diese Atrophie der Alveolarfortsätze (Fig. 49) eine vorzugsweise senile Erscheinung.

Fig. 49.



Altersatrophie des Unterkiefers.
Nur wo noch Zähne waren, fehlt die Atrophie.

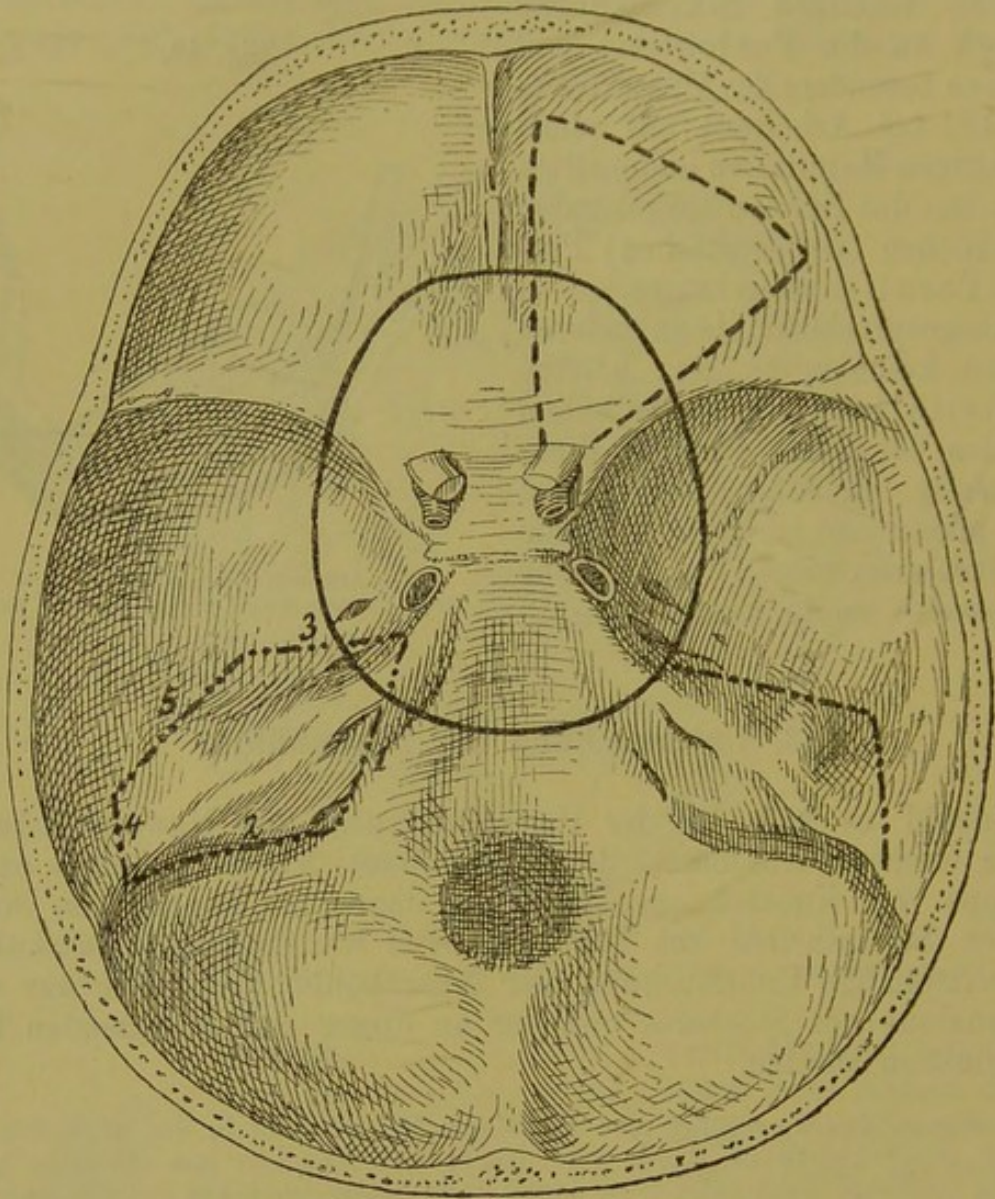
13. Untersuchung der Nasenhöhle.

Sobald es sich bei der Untersuchung der Nasenhöhle nur um die vorderen Abschnitte der Schleimhaut handelt, genügt es, die Oberlippe vom Knochen abzulösen und dann vom knorpeligen Septum und den Seitentheilen von hier aus soviel wie möglich abzuschneiden. Eine vollständige Untersuchung der Nasenhöhle kann aber nur durch Herausnahme des Siebbeins und der an dieses sich ansetzenden Theile vorgenommen werden.

Zu diesem Zwecke schlägt man mit einem Meissel etwa in der Mitte des Clivus (Fig. 50) die Schädelbasis durch und macht nun von hier aus mit einer langen, schmalen Stichsäge nach jeder Seite einen nach aussen convexen Schnitt durch den inneren Abschnitt des Felsenbeins, die mittlere Schädelgrube, den kleinen Keilbeinflügel und die inneren Theile der Augenhöhle nach vorn bis zum Os frontis und verbindet dann durch einen queren Sägeschnitt diese beiden mit einander. Sobald man in der Mundhöhle mit der Säge in den harten Gaumen hineingekommen ist, hat man darauf zu achten, dass man hinter den Zähnen bleibt. Ist der Schnitt richtig ausgeführt, so kann man das Präparat leicht herausheben, an dem man die Nasenmuscheln, den grössten Theil des Septums, einen Theil der Oberkieferhöhlen sowie die Keilbeinhöhlen, den harten Gaumen, den Türkensattel etc. hat. Nach Durchtrennung des harten Gaumens zu beiden Seiten des Septums mit der Knochenschere kann man die Seitentheile mit den Muscheln leicht zur Seite biegen. Von der durch die Entfernung des Präparates entstandenen Lücke lassen sich die Oberkieferhöhlen sowie die vorderen Abschnitte des Septums unschwer noch weiter untersuchen. Eine sehr gute Methode zur vollständigen Untersuchung der Nasenhöhle und des inneren Ohres ist von Schalle in Virchow's Archiv, Bd. 71, S. 206, genau beschrieben worden, eine andere für die oberen Athemwege von Harke, Berl. klin. Wochschr. 1892, No. 30.

Viele von den Erkrankungen der Nasenhöhle kommen an der Leiche kaum zur Untersuchung, während sie der Inspection während des Lebens durch die Vervollkommenung der Beleuchtungsmethoden

Fig. 50.



Schnittführung an der Schädelbasis zur Untersuchung der Nasenhöhlen (—), der Augenhöhle (— — —) und des inneren Ohres (— · — ·).

immer mehr zugänglich werden. Es werden deshalb hier die Blutungen (Epistaxis), die einfache und eiterige katarrhalische Entzündung (Coryza, Schnupfen) nur kurz erwähnt. Wichtig ist die Betheiligung der Nasenschleimhaut, besonders in ihrem hinteren Abschnitt, und der Schleimhaut des Nasenrachenraumes, welche man zugleich mit ihr an den herausgeschnittenen Präparaten zur Untersuchung gewinnt, an den Erkrankungen des Rachens und Gaumens, insbesondere an der diphtherischen Entzündung, welche hier dieselben Veränderungen, wie sie bei der Besprechung jener Theile genauer zu schildern sein werden, bewirkt. Eine besondere Aufmerksam-

keit hat man neuerdings der Untersuchung der „Stinknase“ (*Ozaena simplex*) gewidmet, als deren anatomische Grundlage man eine proliferierende (*Rhinitis hypertrophica*), in ihrem weiteren Verlaufe zu Schrumpfung und Atrophie der Schleimhaut und ihrer Anhänge, besonders der Bowman'schen Drüsen führende Entzündung (*Rhinitis chron. atrophica foetida*) erkannt hat.

Eine andere Form der *Ozaena* ist die *scrofulös-tuberkulöse*. Sie kann aus einer primären Knochenaffection, welche erst secundär die Schleimhaut ergreift oder aus einer primären, erst secundär auf den Knochen fortschreitenden Schleimhautaffection hervorgehen. In der Regel ist dieselbe eine deuteropathische Affection, doch sind neuerdings auch protopathische Erkrankungen beobachtet worden. Für die Diagnose ist die Untersuchung des Nasensecretes resp. Entzündungsexsudates auf Bacillen von grösster Wichtigkeit. Beim Vorhandensein einer sonst nicht erklärlichen tuberkulösen Basilar meningitis wäre die Nasenhöhle genau auch mikroskopisch auf das Vorhandensein der Bacillen und ihrer Folgen zu untersuchen. Selten ist die lupöse Form der Tuberkulose sowie die Lepra der Nasenschleimhaut. Das Rhinosclerom ist auf S. 40 bereits erwähnt worden.

Von sonstigen specifischen Entzündungen sind die gummösen Affectionen sowohl der Schleimhaut, als der Nasenknochen zu beachten, welche zu den bekannten Zerstörungen des Septum narium, der Nasenbeine, zu dem dadurch bedingten Einsinken der Nase in ihren hinteren Partien etc. führen. Eine der wichtigeren specifischen Entzündungen hat an der Nasenschleimhaut ihren Hauptsitz, das ist der Rotz. Es finden sich dabei neben einer mehr oder weniger heftigen, selbst hämorrhagischen eiterigen Entzündung kleine, gleichmässig gelbe Knötchen, neben diesen Geschwüre mit gelbem, speckigem Grunde und geringer Absonderung, in deren Rändern oft wieder Knötchen sitzen, durch deren Zerfall die Geschwüre sich vergrössern und unter einander confluiren. Dieselben können unter Narbenbildung heilen; zuweilen finden sich (bei Pferden) Narben und frischere Processe auf derselben Schleimhaut. Ueber die Rotzbacillen ist schon bei der Haut (S. 39) Mittheilung gemacht worden.

Von Geschwülsten sind besonders die sogen. Nasenpolypen, theils weiche Hypertrophien der Schleimhaut (Schleimpolypen), theils festere polypöse, manchmal aber gefässreiche Fibrome und Fibrosarcome, welche oft von der Schädelbasis ausgehen, zu nennen. Sonst kommen auch noch andere Geschwülste aus der Binde substanzgruppe, Myxome, Chondrome, Osteome (besonders in den Stirnhöhlen) und endlich auch Carcinome vor, welche seltener von der Schleimhaut primär ausgehen. Letztere können auch in der Oberkieferhöhle sitzen, in welcher sie dann, ebenso wie es bei Carcinomen und anderen Tumoren auch in den anderen Abtheilungen der Nasenhöhle vorkommt, beträchtliche Erweiterungen durch Knochenatrophie bedingen können. In der Highmor's Höhle kommen auch cystische, durch Retention von Drüsensecret entstandene Bildungen vor, welche, wenn sie die ganze Höhle einnehmen, für den sog. Hydrops antri

Highm. gehalten werden könnten, welcher dadurch entsteht, dass in Folge von Verengerung der Eingangsöffnung (z. B. durch Schleimhautschwellung) eine Retention des Schleimhautsecretes in der Höhle stattfindet. Ähnliches kommt auch in den Stirnhöhlen vor. Hat sich Eiter in den Höhlen angehäuft, so spricht man von Empyem derselben. Durch Eindickung und Verkalkung von Secret oder durch Kalkablagerung um von aussen in die Nasenhöhle gelangte Fremdkörper entstehen die seltenen Nasensteine, Rhinolithen.

Als Ulcus perforans ist ein in den vorderen Abschnitten der Nasenscheidewand besonders bei Tuberkulösen vorkommendes Geschwür beschrieben worden, welches aus einer wahrscheinlich durch Kokken bewirkten Necrose hervorgeht und die Scheidewand zwar nicht perforiren muss, aber doch perforiren kann.

14. Untersuchung des Sehorganes.

Für die Untersuchung der Augen ist die Leichensection im allgemeinen von geringerer Wichtigkeit, da manche Erscheinungen gar nicht mehr, andere weniger gut als am Lebenden zu erkennen sind und die schweren Erkrankungen besser an enucleirten Augen untersucht werden können. Trotzdem kann doch auch die Leichenuntersuchung noch wichtige Aufschlüsse geben.

Da stellt sich aber die grosse Schwierigkeit entgegen, dass man meistens aus Rücksicht auf die Angehörigen eine äusserlich erkennbare Verstümmelung gerade im Gesicht vermeiden muss. Will man trotzdem nicht auf die Herausnahme des Bulbus verzichten, so enucleirt man denselben vorsichtig und ersetzt ihn durch ein etwa gleich grosses Schweinsauge. Die Lider schliesst man durch eine feine Seidennaht, welche an der Schleimhautseite derselben angelegt wird.

In anderen Fällen muss man sich damit begnügen, die vorderen Abschnitte unter Auseinanderziehen bezw. Umklappen der Lider von aussen zu untersuchen, die hinteren durch Herausnahme der hinteren Bulbushälfte vom Schädel her.

Mit Hammer und Meissel schlägt man dreieckiges Stück (s. Fig. 50) aus der Orbitaldecke heraus, entfernt dasselbe mit einer kräftigen Pincette, schneidet darauf das orbitale Fettgewebe, sowie die oberen Muskeln, indem man dieselben gleichzeitig untersucht, mit einem Messer weg, zieht den Bulbus am Opticus, welchen man, wo es darauf ankommt, nach Aufmeisselung des Canalis opticus ganz heraushebt, sonst so weit nach hinten wie möglich durchschneidet, nach hinten, macht im Aequator mit dem Messer einen Einschnitt und vollendet mit einer Scheere die Abtrennung. Glaskörper und Linse fallen beim Wegnehmen der abgetrennten Bulbushälfte in der Regel heraus, können aber leicht aufgefangen werden, die Retina faltet sich beim Abfliessen des Glaskörpers gern zusammen und muss dann durch einen sehr vorsichtig aufgegossenen Wasserstrahl (oder physiologische Kochsalzlösung) wieder ausgebreitet werden. Nachdem sie untersucht ist, wird sie, wieder am besten durch einen Wasserstrahl, von der Chorioidea entfernt (ohne dass sie an der Papille abgetrennt wird), damit nun die Chorioidea untersucht werden kann. Das Pigmentepithel bleibt auf der Chorioidea sitzen, ist aber so leicht zu entfernen, dass schon die blosse Berührung genügt, einen hellen Fleck zu bewirken. Dies muss man besonders bei der Untersuchung auf Tuberkel beachten, weshalb es hierbei am besten ist, die ganze Pigmentepithelschicht zu entfernen.

Die mikroskopische Untersuchung gröberer Veränderungen kann oft schon am frischen Präparat vorgenommen werden, selbst an der herausgeschnittenen und in Wasser oder besser in Humor aqueus ausgebreiteten Retina kann man schon manches sehen; zur feineren Untersuchung wird in Müller'scher Flüssigkeit, welche ursprüng-

lich gerade für das Auge angegeben worden ist, gehärtet. Kommt es darauf an, die Theile möglichst genau in ihrer regelmässigen Lage zu erhalten, so muss man den ganzen Bulbus in die Flüssigkeit legen, nachdem man, damit diese schneller in das Innere eindringen kann, einen kleinen Einschnitt in die Kapsel gemacht hat. Nachhärtung in Alkohol, Einbettung in Celloidin.

1. Allgemeine Verhältnisse.

a) Sowohl der Augapfel im Ganzen wie einzelne Theile desselben erfahren wichtige Leichenveränderungen.

Der Glanz des Auges erlischt alsbald nach dem Tode, nach 24 bis 30 Stunden, oft schon früher, wird der Bulbus weicher (später läuft er aus), die Hornhaut und die Retina trüben sich, die Conjunctiva lässt sich leichter von der Cornea abtrennen, soweit die Sclera von den Lidern nicht bedeckt ist, trocknet sie aus und nimmt eine braunschwarze Farbe an, weil sie dabei durchsichtig wird, schliesslich entsteht eine allgemeine Fäulnissverfärbung. Bei den im Uterus abgestorbenen und macerirten Früchten tritt nach Runge in den durchsichtigen Medien eine rothe Diffusionsfärbung erst mehrere Tage nach dem Tode ein, und zwar wird zuerst der Glaskörper, dann die Linse gefärbt, bei welcher die Röthung von aussen nach innen allmählich fortschreitet. Es kann sonach aus der Ausdehnung der Färbung ein gewisser Rückschluss auf die nach dem Absterben verflossene Zeit gemacht werden.

b) Die Lage des Augapfels im Ganzen kann in dreierlei Weise verändert sein. Eine Verschiebung in der Richtung der Längsaxe nach vorn, also ein stärkeres Hervortreten bedingt den Exophthalmus (Glotzaugen), der durch Vergrösserung des retrobulbären Gewebes (durch Tumoren, Hypertrophie des Fettgewebes, Oedem, Blutungen, Emphysem, entzündliche Exsudate etc.) bewirkt wird. Nicht jeder im Leben vorhandene Exophthalmus bleibt an der Leiche bestehen; z. B. der bei Morb. Basedowii vorhandene schwindet nach dem Tode. Eine zweite Art des Exophthalmus hängt von einer Verlängerung der Augenaxe selbst ab, wie sie bei Myopie vorhanden ist. Auch bei Panophthalmie erscheint das Auge vorgetrieben. Das Auge liegt tiefer in der Höhle (Enophthalmus) bei starkem Schwund des Fettgewebes durch Atrophie, durch Wasserverlust (Cholera) oder durch Narbenbildung (z. B. nach Traumen).

Eine seitliche Verschiebung der Längsaxe selbst bedingt das Schielen (Strabismus). Bei Strabismus convergens ist die Blickrichtung eines Auges nach einwärts, bei Str. divergens nach auswärts verschoben. Seltener ist der Str. deorsum vergens (abgelenktes Auge nach unten) und der Str. sursum vergens (abgelenktes Auge nach oben gerichtet). Bei der Luxation ist der Augapfel aus der Höhle herausgetreten. Sie kommt nur durch Traumen zu Stande, auch durch die Zange bei der Geburt.

Von Lageveränderungen einzelner Theile sind besonders wichtig die Ablösung der Netzhaut (Amotio s. Sublation retinae), die Luxation bezw. Subluxation der Linse (die Ectopie kann congenital

sein), der Prolaps der Iris durch eine traumatische oder ulceröse Oeffnung der Hornhaut. Die Iris kann in der falschen Lage an der Hornhaut festwachsen (vordere Synechie). Eine Verlagerung der Pupille (Korectopie) kann angeboren vorkommen. An den Lidern und zwar am häufigsten am unteren Lid wird ein Ectropium, eine Auswärtskehrung des Lidrandes, so dass die Schleimhaut in mehr oder weniger grosser Ausdehnung zu Tage tritt, hauptsächlich durch narbige Schrumpfung der Haut (Verbrennung, Lupus etc.), das Entropium, durch eine solche der tarsalen Conjunctiva (betonders bei Trachom) bewirkt. Durch die Einwärtswendung des Lidrandes sind die Wimpern gegen die Hornhaut gerichtet (Trichiasis). Unter Ptosis versteht man ein stärkeres Herabhängen des oberen Lides mit Verengerung der Lidspalte (durch Schwere, Lähmung, aber auch congenital, einseitig oder doppelseitig), unter Lagophthalmus einen mangelhaften Schluss der Lider; an der Leiche sind beide kaum festzustellen, wenn nicht etwa durch die letzte Affection eine Xerosis conjunctivae et corneae bewirkt worden war.

c) Grössenveränderungen des Auges können durch allerhand Krankheiten hervorgerufen werden, besonders aber tritt eine Verkleinerung, Atrophia oder Phthisis bulbi, nach Panophthalmie, Iridocyclitis, eitriger Chorioiditis etc. auf. Ohne Entzündung entsteht eine einseitige Verkleinerung mit Spannungsabnahme bei der Ophthalmomalacie, die wohl eine nervöse Grundlage hat. Congenital kommt eine bis zu völligem Schwund gehende Hypoplasie vor (Mikrophthalmie), die aber auch erst in den Entwicklungsjahren hervortreten kann (M. infantilis). Selten ist eine angeborene Vergrösserung (Makrophthalmie) durch Zunahme der Augenflüssigkeit (Hydrophthalmie). Bei Myopie ist die sagittale Bulbusaxe verlängert, bei Hypermetropie verkürzt (normal 22—24 mm).

Von den einzelnen Theilen des Bulbus bietet besonders die Hornhaut Grössenabweichungen dar, selten Vergrösserungen (bei Hydrophthalmus congenitus), häufig Schrumpfung (bis zu fast völligem Schwund) infolge von Entzündungen.

Eine Erweiterung der Pupille wird als Mydriasis, eine Verengerung derselben als Miosis bezeichnet; ungleiche Weite der beiden Pupillen kann durch Krankheiten bedingt sein, kommt aber auch angeboren vor. Dasselbe gilt für die Verengerung der Lidspalte (Ankyloblepharon, Blepharophimosis).

d) Verlängerung oder Verkürzung einer Axe müssen auch Veränderungen der Gestalt des Bulbus bedingen. Es gilt das besonders für das schwer myopische Auge, bei dem eine unregelmässige partielle Ausbuchtung der hinteren Bulbusabschnitte sich entwickelt: Staphyloma posticum, Sclerectasia posterior. An der Innenseite sieht man dabei eine sichelförmige oder selbst circuläre, wenn auch ungleichmässig ausgedehnte weisse Stelle um die Papille herum; die Veränderung pflegt nach der Macula zu am stärksten zu sein. Es besteht hier eine Atrophie der Chorioidea und Sclera und selbst die Netzhaut kann ausser dem regelmässigen Defect des Pigmentepithels

einen Schwund der Stäbchen- und Zapfen-, sowie der äusseren Körnerschicht zeigen. Durch die einseitige Ausbuchtung wird der Scleralrand mit Chorioidea und Retina schnabelförmig von der nasalen Seite her über die Sehnervpapille herübergezogen. Das hintere Staphylom kommt auch angeboren vor. Auch noch an anderen Stellen, am Äquator, an den vorderen Abschnitten gibt es partielle Ausbuchtungen, Scleralstaphylome, selbst circulär um die Hornhaut herum. Als Staph. intercalare wird eine Ausbuchtung dicht am Rande der Hornhaut zwischen Iris und Corpus ciliare bezeichnet. Diese Staphylome sind Folgen chronischer Entzündungen; es pflegen die 3 Häute, Sclera, Chorioidea und Retina atrophisch und verwachsen zu sein.

Ausbuchtungen der Hornhaut (Kerectasien) treten am häufigsten an narbigen Stellen auf; die Narbenstaphylome können totale und partielle, sie können kegelförmig, konisch, rüsselförmig oder unregelmässig gestaltet sein. Da die Iris in der Regel mit der Narbe zusammenhängt, so wird sie mit vorgezerrt; auch die Linse kann in der Höhle eines Hornhautstaphyloms liegen. Ohne Beziehung zu Narben kommt eine runde Vorbuchtung (Cornea globosa, Keratoglobus) beim Hydrophthalmus congenitus vor und entsteht zuweilen ohne erkennbare Ursache eine konische Ausbuchtung (Keratoconus) bei jugendlichen Individuen (meist im Anfang des 3. Jahrzehnts).

Sehr wichtig sind auch die stärkeren Ausbuchtungen an der Papille (Excavationen). Man erkennt die atrophische Excavation daran, dass die Lamina cribrosa in normaler Lage sich befindet, während sie bei der Druck- oder glaukomatösen Excavation nach hinten gedrängt ist. Die Ausbuchtung kann bis zu 1,5 mm betragen und ist von der physiologischen dadurch unterschieden, dass sie bis zum Rande der Papille geht. Es pflegt ein weisslicher oder gelblicher Hof infolge partieller Atrophie der Chorioidea um die Papille herum sichtbar zu sein.

Eine Abflachung der Hornhaut kann die Folge einer narbigen Schrumpfung und Atrophie (Phthisis corneae) sein. Durch die postmortale Erweichung kann ein Einsinken der Hornhaut eintreten.

e) Bei unbekannten Personen kann es in gerichtlichen Fällen von Wichtigkeit sein, die Farbe der Iris festzustellen. Diese kann in der Grundfarbe anders gefärbte Flecken enthalten, sie kann auf beiden Augen verschieden gefärbt sein (Heterophthalmus); bei Albino's erscheint die Iris blassroth.

Für die Erkennung gewisser Allgemeinzustände gibt besonders die Farbe der Conjunctiva und Sclera gute Anhaltspunkte: Blässe bei Anämie, gelbe Färbung bei Icterus. Die letzte kommt auch an inneren Theilen, besonders am Glaskörper vor. Röthung der Conjunctiva begleitet nicht nur die Entzündungen am Auge, sondern tritt auch öfter bei Circulationsstörungen im Schädel auf. Kleine rothe Flecken (Hämorrhagien) entstehen bei allerhand hämorrhagischen Diathesen, bei Endocarditis ulcerosa in der Conjunctiva sehr häufig. An der Sclera finden sich bisweilen schwärzlich-bräunliche congenitale Flecken (Melanosis corneae); die durch postmortale Eintrocknung bewirkten

schwärzlich-braunen Streifen, welche der Lidspalte entsprechen, wurden schon erwähnt. Die vorderen Staphylome der Sclera haben eine bläulich-schwärzliche Farbe, im Gegensatze zu denen der Hornhaut, welche, soweit sie Narbenstaphylome sind, meist weiss erscheinen, wie die meisten Narben der Cornea überhaupt (Leukoma). Eine graue Färbung bis herab zu der feinsten schleierartigen Trübung kann sowohl durch oberflächliche Narben wie durch frische entzündliche Infiltration bedingt sein. Eine 1–1,5 mm breite weissliche bogen- oder ringförmige Trübung der Hornhaut in einiger Entfernung vom Rande ist eine Altersveränderung (Greisenbogen, Gerontoxon).

An der Linse erkennt man an der weisslichen Färbung den Staar, die Cataract. Auch bei dem Glaskörper ist auf die weisslichen Trübungen zu achten.

Weissliche Fleckchen in der Retina sind durch degenerative Veränderungen bedingt, wie sie besonders bei Albuminurie und Urämie vorkommen, eine schwärzliche Fleckung, besonders in den vorderen Abschnitten, ist das Kennzeichen der Retinitis pigmentosa. Dagegen sind die Stellen chronischer Entzündung und entzündlicher Atrophie in der Chorioidea durch den Schwund der Färbung ausgezeichnet.

Eine graue Färbung am Opticus zeigt Atrophie an (graue Degeneration).

f) Da die Consistenz der Bulbi nach dem Tode sich bald ändert, so kann man nur an ganz frischen Augen aus Veränderungen derselben sichere Schlüsse ziehen. Da einseitige Spannungsänderungen vorhanden sein können, so muss man immer beide Augen betasten und vergleichen. Die Prüfung geschieht so, dass man den einen Zeigefinger an die innere, den anderen an die äussere Seite des Bulbus gleichzeitig und abwechselnd andrückt. Eine Vermehrung der Spannung, eine harte Consistenz ist bei dem Glaukom vorhanden. Die Erhöhung des intraocularen Druckes kann mit entzündlichen Erscheinungen an den Augenmedien verbunden sein (Gl. inflammatorium) oder ohne sie vorkommen (Gl. simplex), sie kann primär auftreten (primäres Glaucom) oder sich zu bereits bestehenden Erkrankungen hinzugesellen (secundäres Glaucom). Man findet dabei neben den Erscheinungen der vorausgegangenen oder begleitenden Erkrankungen die schon erwähnte glaucomatöse (Druck-) Excavation der Papille, eine Hyperämie der Gefässe, besonders der Ciliargegend, häufig auch eine Atrophie des Ciliarmuskels. Wegen der feineren Veränderungen wird auf die Lehrbücher der Ophthalmologie verwiesen.

Verringerung der Spannung (Hypotonie) tritt bei vielen Entzündungen der Hornhaut, des Ciliarkörpers (Iridocyclitis, bei Iridochoroiditis ist sie vermehrt) etc. ein, ausserdem ohne Entzündung, aber mit Verkleinerung des Bulbus bei der Ophthalmomalacie, welche meist einseitig auftritt.

Erweichung der Hornhaut ist Folge vieler Entzündungen. Die Linse erweicht mit der Reifung der Cataract, der Glaskörper verflüssigt sich (Synchysis) besonders bei Entzündungen der Chorioidea und des Ciliarkörpers.

2. Die einzelnen Erkrankungen.

Es können und sollen hier die krankhaften Veränderungen nur in Kürze aufgeführt werden, wegen der Einzelheiten muss auf die Lehrbücher der Augenheilkunde verwiesen werden.

Missbildungen. Es handelt sich meist um unvollständige Entwicklung. Sehr selten ist wirkliches Fehlen des Bulbus (Anophthalmie), in der Regel lassen sich noch Rudimente in der Tiefe der Augenhöhle nachweisen, doch pflegt man von Mikrophthalmie nur dann zu sprechen, wenn äusserlich noch ein Bulbus erkennbar ist. Diese Hypoplasie ist meist eine doppelseitige. Mangel der Iris allein wird als Aniridie bezeichnet. Selten ist eine Hypoplasie der Lider, noch seltener ein Fehlen derselben (Ablepharie) vorhanden. Unter Colobom versteht man eine Spaltbildung im unteren verticalen Meridian, welche die Iris oder die Chorioidea oder beide, sehr selten die Augenlider betrifft. Die Irisspalte beginnt in der Regel breit am Pupillenrande und spitzt sich nach aussen zu. An den Lidern kommt eine Verwachsung mit dem Bulbus (Symblepharon), sowie eine Verengerung der Lidspalte (Ankyloblepharon) vor. Als mangelhafte Rückbildungen sind die Persistenz der Pupillarmembran in Gestalt einer grauen Membran oder nur grauer Stränge, sowie diejenige der Arteria hyaloidea zu betrachten.

Eine Verschiebung der Pupille wird als Korectopie bezeichnet, eine Ectopie der Linse wird besonders bei Mikrophthalmie öfter gefunden. Ausbuchtung der Sclera und Chorioidea ist bei dem angeborenen Staphyloma posticum vorhanden, eine kugelige Vorwölbung und auffällige Grösse ohne sonstige Veränderung charakterisirt den Keratoglobus (Cornea globosa, Megalocornea). Eine ähnliche Veränderung, bei der nur die Grenze gegen die Sclera undeutlich erscheint und eine Trübung vorhanden zu sein pflegt, ist mit Vergrösserung des ganzen Bulbus, Cataractbildung etc. bei dem Hydrophthalmus (Megalophthalmus) vorhanden. Eine Bulbusectasie mit Trübung der Hornhaut, Pupillarverschluss, Anliegen der Iris an der Cornea etc. kann durch Iridochorioiditis bewirkt werden. Das Auge kann dabei den Eindruck einer Cyste machen.

Als eine übermässige Bildung ist der Epicanthus zu erwähnen, eine Hautfalte, welche sich beiderseits über die inneren Augenwinkel spannt.

Circulationsstörungen. Die Anämie und Hyperämie der Conjunctiva sind schon im Vorstehenden erwähnt worden; es ist nur noch hinzuzufügen, dass der Limbus bei den primären Conjunctivalhyperämien nicht betheiligt ist, wohl aber in hervorragender Weise bei denjenigen, welche secundär zu den Entzündungen der Hornhaut hinzutreten. Durch die Hyperämie der Iris wird die Farbe derselben verändert (blau wird grün, grau schmutzig grün, braun rothbraun), doch treten diese Veränderungen besser am Lebenden hervor. Dasselbe gilt für die Circulationsstörungen an den tiefen Abschnitten des Auges

überhaupt, wegen deren deshalb auf die Lehrbücher der Augenheilkunde verwiesen wird. Die Venen der Retina sind bei Glaukom stark gefüllt, infolge der Compression, welche die Vena centralis retinae an der Papille erleidet. Der Opticus nimmt durch Hyperämie bei ausgedehnteren acuten Entzündungen des Auges Theil, aber auch bei acuter Meningitis und Encephalitis wird er (venös) hyperämisch gefunden.

Sicheren Aufschluss gibt die pathologisch-anatomische Untersuchung über die an den Augen auftretenden Blutungen. Punktförmige Hämorrhagien (Ecchymosen) in der Conjunctiva bzw. dem subconjunctivalen Gewebe kommen ausser bei den schon vorher erwähnten Krankheiten auch bei Erdröseln und sonstigen Ersticken vor. Grössere Blutergüsse werden durch Traumen bewirkt (auch durch Fractur der Orbitalwände). Blut in der vorderen Kammer (Hyphaema) rührt von Traumen der Iris her, auch die Blutungen in den Glaskörper sind traumatischer Natur. In der Chorioidea können punktförmige Blutungen durch Chorioiditis, aber auch durch Traumen erzeugt werden, grössere können Ablösung der Chorioidea von der Sclera bewirken. Nächst der Conjunctiva ist die Retina am häufigsten Sitz von Blutungen, die meist sehr klein, aber oft multipel sind. Sie treten auf bei Allgemeinkrankheiten, Leukämie, Anämie, besonders auch pernicioser, bei Diabetes, Phosphorvergiftung, Icterus, Purpura etc., bei Retinitis albuminurica, bei Sepsis, besonders Endocarditis ulcerosa, infolge von Veränderungen (Sclerose, Atherom, Verfettung, Amyloid) ihrer eigenen Gefässe, bei Thrombose der Vena centralis retinae. Die Blutung kann, ohne wesentliche Spuren zu hinterlassen, verschwinden, es können aber auch mehr oder weniger ausgedehnte Atrophien entstehen. Durch einen Bluterguss zwischen Chorioidea und Retina wird eine Netzhautablösung bewirkt. Am Opticus kommt eine Anhäufung von Blut in der Lymphscheide bei Pachymeningitis haemorrhagica und anderen Blutungen an der Basis vor.

Embolien können sowohl in den Aesten wie in der Arteria centralis retinae selbst sitzen. Auf die sofort nach der Embolie eintretende Ischämie folgt bald Hyperämie. An den Venen des Bulbus wie der Orbita kommt Thrombose, sowie in seltenen Fällen eine starke Erweiterung infolge eines Aneurysma arteriovenosum vor. Die Communication pflegt zwischen Carotis interna und Sinus cavernosus zu bestehen und traumatischer Natur zu sein.

Oedem der Lider kann durch allgemeinen Hydrops oder locale Ursachen bedingt sein. Es ist besonders der cachectische und albuminurische Hydrops, welcher an den Lidern sich bemerkbar macht; von localen Ursachen sind Trichinose, Erysipelas, schwere Entzündung der äusseren Augentheile zu nennen. Dabei tritt besonders stark das Oedem der Conjunctiva (Chemosis) auf, welches besonders auch die eiterigen Entzündungen des Uvealtractus begleitet. Kleine perlschnurähnlich aneinander gereihte Bläschen (Lymphangiectasien) werden nicht allzu selten in der Conjunctiva gefunden (Schmidt-Rimpler). Auch Cystchen in den vorderen Abschnitten der Retina (cystoide

Degeneration) sind dem Oedem zugerechnet worden. An der Papille und den angrenzenden Theilen kommt ein Stauungsödem bei Erhöhung des intracraniellen Druckes vor und ist die Ursache der sogen. Stauungspapille. Unter diesen Umständen, aber auch bei Entzündungen der Pia und des Gehirns erscheint die Lymphscheide des Opticus prall gefüllt und besonders nach dem Bulbus zu ampullenförmig ausgedehnt.

Entzündungen. Die ausgedehntesten anatomischen Veränderungen erzeugen die Entzündungen des Uvealtractus, besonders die eiterige Chorioiditis, denn sie führt häufig, wenn auch nicht nothwendig, zur Panophthalmitis, d. h. zur Entzündung sämtlicher Bestandtheile des Auges: Vortreibung des Bulbus, starke Schwellung des Lides, Röthung und eiterige Abscheidung der Conjunctiva, entzündliche Trübung der Hornhaut, Eiter in der vorderen Kammer (Hypopyon), Iris hyperämisch, oft durch Exsudat nach vorn geschoben, Glaskörper eitrig infiltrirt, bisweilen in eine einzige Eitermasse verwandelt, Netzhaut und Papille eitrig infiltrirt, erstere zuweilen auch hämorrhagisch infarcirt (Virchow). Die ganze Chorioidea steckt voll Eiterkörperchen und ist dadurch stark verdickt, das selbst von Zellen durchsetzte Pigmentepithel oft weit gegen den Glaskörper vorgedrängt. Durchbruchstellen des Eiters findet man je nach der Entstehung der Entzündung an der Hornhaut, an Wunden oder Operationsstellen oder irgend wo an der Sclera, die dann in der Umgebung dieser Stelle verdickt ist. In späterer Zeit erscheint der Bulbus weich, verkleinert (Phthisis bulbi), im Innern die Theile mehr oder weniger zerstört, durch Granulations- oder Narbengewebe, das theilweise pigmentirt ist, ersetzt. In diesem Gewebe treten gern Verkalkungen und Verknöcherungen auf. Der Opticus ist in verschiedener Ausdehnung gegen das Gehirn hin atrophisch (grau).

Die metastatische Chorioiditis erhält man besonders bei den acuten Fällen von ulceröser Endocarditis in frischen Stadien zu Gesicht. Es zeigen sich dann, oft in mehrfacher Anzahl, kleinste, Tuberkeln nicht unähnliche Eiterherdchen, in welchen man schon bei der frischen Untersuchung, besonders wenn man das Präparat mit Eisessig oder Kalilauge aufhellte, Bakterienhaufen (Emboli) erkennen kann. Auch diese eiterige Chorioiditis kann einseitig auftreten.

Wenn die Entzündung ein einfach wässriges Exsudat erzeugt, so kann man von Chorioiditis (oder, da die Iris häufig mitbetheiligt ist), Iridochorioiditis serosa sprechen. Sie ist die Hauptgrundlage des entzündlichen Glaukoms.

Die einfach exsudative Chorioiditis ist durch das Auftreten theils hellerer, theils schwärzlicher Flecken charakterisirt; speciell erkennt man die Chorioiditis disseminata an den multiplen umschriebenen weisslichen oder gelblichen, öfter von schwarzem Rande umgebenen Flecken. Mikroskopisch findet man bei frischeren Processen die Chorioidea von lymphoiden Zellen durchsetzt, Herde farbloser Zellen auf der inneren Glaslamelle, das Pigmentepithel hat sein Pigment verloren, welches in die Retina verschleppt ist. In späteren Stadien ist

die Chorioidea atrophisch, doch ist noch fettige Degeneration ihrer Zellen wie des Pigmentepithels zu finden. Die Glasmembran kann warzige Hervorwölbungen zeigen.

Eine eiterige Entzündung des Glaskörpers (Hyalitis suppurativa) soll auch selbständig und idiopathisch vorkommen. Sie ist jedenfalls aber sehr selten, wie auch die primäre Entzündung des Ciliarkörpers (Cyclitis), welche meistens mit der Entzündung der Iris verbunden ist (Iridocyclitis). Bei der Iridocyclitis ist eine Tensionsabnahme am Bulbus vorhanden.

Die Entzündung der Iris (Iritis) wird gewöhnlich in eine exsudative und eine plastische (productive) unterschieden, es ist aber wie an den serösen Häuten eine scharfe Trennung nicht möglich. Die Iris hat ihren Glanz verloren, ist verfärbt, aufgelockert, von Exsudatzellen infiltriert, welche auch zu kleinen, makroskopisch schon als graue oder gelbliche Fleckchen erkennbaren Herdchen zusammengelagert sein können, der Humor aqueus ist getrübt, selbst eiterig. Auch an der hinteren Wand der Cornea entstehen durch Zellenanhäufungen an der Membrana Descemeti (Descemetitis s. Hydromeningitis) punktförmige Trübungen, endlich kann eine ausgesprochene Keratitis hinzugekommen sein. Entzündliche Neubildungen zeigen sich besonders am Pupillarrand, wo nicht nur Verwachsungen mit der Linse (Synechia posterior), sondern auch in die Pupillaröffnung hineinragende, ja dieselbe ganz verschliessende (Occlusio pupillae) Bindegewebsmembranen vorhanden sein können. Eine productive Iritis wirkt auch mit zur Entstehung der vorderen Synechien (zwischen Iris und Hornhaut) nach Perforationen der Hornhaut, sowie bei der Einheilung des Irisprolaps in dieselbe. Nach längerem Bestande der Erkrankung wird die Iris atrophisch. Die Iritis kann einseitig und doppelseitig gefunden werden und kommt am häufigsten im mittleren Lebensalter vor.

Das Vorkommen einer secundären eiterigen Retinitis wurde schon erwähnt. Als embolisch metastatische tritt die Eiterung in derselben Form wie an der Chorioidea auf, nur pflegen in der Retina mehr punktförmige Hämorrhagien vorhanden zu sein. Diese begleiten auch eine andere an der Leiche am häufigsten zur Untersuchung gelangende Retinitis, welche als parenchymatöse bezeichnet wird und einen ausgesprochen degenerativen Charakter hat. Ihre Hauptform ist die Retinitis albuminurica oder Morbus Brightii, bei welcher ausser den Blutungen weisse Fleckchen und Streifen besonders in der Umgebung der Papillen, sowie feinste weisse Pünktchen um den gelben Fleck herum sichere diagnostische Anhaltspunkte geben. Mikroskopisch findet man Verfettung, besonders auch der Körnerschichten, homogene Kugeln und Schollen in der Zwischenkörnerschicht, varicöse Verdickung der Nervenfasern, fettige und hyaline Degeneration der Ganglienzellen, aber auch kleinzellige Infiltration um die Gefässe, selbst stellenweise fibrinöse Exsudatmassen. Ähnliche Veränderungen kommen bei Leukaemie, Diabetes und anderen Allgemeinerkrankungen gelegentlich vor.

Auch die wegen des Auftretens kleiner schwärzlicher Flecken,

vorzugsweise in den peripherischen Schichten, als Retinitis pigmentosa bezeichnete Veränderung ist wesentlich eine degenerative (Pigmentdegeneration). Sie tritt wie die vorige meist doppelseitig auf. Die schwarzen Flecken rühren von eingewanderten Pigmentzellen und eingeschwemmten freien Pigmentkörnchen her, welche beide vom Retinalpigment herkommen. Die Stäbchen- und Zapfenschicht, sowie noch tiefere Schichten sind atrophisch, ebenso die Papille und später auch der Sehnerv, während die Müller'schen Radiärfasern hyperplastisch erscheinen. Auch die Gefässwandungen sind vielfach verdickt und sklerotisch.

Diese productiven Veränderungen, mit Atrophie der Netzhaut verbunden, finden sich mehr oder weniger bei allen chronisch-entzündlichen Zuständen der Netzhaut. Als Retinitis proliferans im engeren Sinne hat man eine entzündliche Neubildung bezeichnet, welche gebirgskammartige Verdickungen an der Innenfläche der Netzhaut bewirkt (Schmidt-Rimpler).

Die Papilla nervi optici ist bei den Entzündungen der Retina mit betheiligt, kann aber auch selbständig erkranken (Papillitis). Dies geschieht bei Erhöhung des intracraniellen Drucks, besonders durch Geschwülste. Man spricht von Stauungspapille, weil ein Stauungsödem (mit Ausdehnung der Lymphscheide des Opticus) der Ausgangspunkt der Affection ist, die keineswegs immer die Bezeichnung Entzündung zu verdienen scheint. Die Papille ist geschwollen und ragt 1—2 mm hervor, ihre Grenze ist verwischt, das Gewebe erscheint trüb grau, auch weisslich gefleckt, kann Blutungen enthalten. Mikroskopisch erwiesen sich die Venen gefüllt, die Nervenfasern varicös, durch Oedem auseinandergedrängt, das Zwischengewebe mehr oder weniger zellig infiltrirt, später gewuchert, die Gefässe verdickt, zuletzt tritt eine fibröse Atrophie ein. Der Process kann auf die Retina übergreifen (Neuroretinitis), die dann weiss gefleckt wird, infolge der Körnchenzellenbildung in der Körnerschicht. Auftreten meist doppelseitig. Während diese Erkrankung nicht über die Lamina cribrosa hinausgeht, ist bei der Neuroretinitis descendens der Opticus (im Anschluss an Erkrankungen der Gehirnbasis) zuerst erkrankt; die Veränderung schreitet auf die Papille und die Netzhaut fort. Röthung, Schwellung, Trübung sind auch bei dieser Erkrankung an der Papille sichtbar.

Die Neuritis optica kann wesentlich eine degenerative sein, wobei durch Zerfall der Markscheiden Körnchenzellen entstehen (Neur. medullaris) und die Nervenfasern atrophisch werden. Dabei ist oft eine zellige Infiltration des Zwischengewebes vorhanden, aus welcher eine Bindegewebshyperplasie und Nervenatrophie hervorgehen kann. Sie gesellt sich gern zu der Perineuritis optica, welche man bei orbitaler Phlegmone, Basilar meningitis etc. trifft, hinzu, bei der der vaginale Lymphraum mit zelligem und serofibrinösem Exsudat erfüllt ist.

Bei einer Entzündung der Hornhaut (Keratitis) zeigt der Limbus conjunctivae eine starke Röthung (pericorneale Injection) und es sind offenbar diese Gefässe, welche hauptsächlich die Exsudatzellen

liefern, die zum kleineren Theil vom Conjunctivalsack her, zum grösseren durch das Gewebe der Hornhaut selbst (interfibrillär) zu der Stelle, wo die Entzündungsursache eingewirkt hat, hinwandern. Makroskopisch sieht eine zellig infiltrirte Partie je nach der Menge der Zellen mehr oder weniger stark grau getrübt aus, gelblich nur, wenn die Exsudatzellen ganz dicht liegen und die Hornhautsubstanz in Erweichung und Einschmelzung begriffen ist, wodurch schliesslich ein Abscess entsteht. Mikroskopisch zeigen an Flachschnitten, welche hier die besten sind, die Exsudatzellen sehr unregelmässige, langgezogene, flaschen-, keulenähnliche Formen und eine Lagerung in parallelen Streifen, welche in verschiedenen Lamellen eine verschiedene Richtung haben, so dass äusserst zierliche gitterförmige Figuren entstehen. Sowohl die Gestalt wie die Lagerung erklärt sich daraus, dass die Zellen zwischen den Fibrillen und in der Richtung derselben ihren Weg suchen. Die Hornhautzellen entfernt von dem Entzündungsherd können zwischen den Wanderzellen ganz unverändert hervortreten, im Entzündungsgebiet sind sie verändert, theils degenerativ, hauptsächlich in den centralen Partien, theils productiv (mit Karyomitosen) hauptsächlich am Rande. Von manchen Pathologen wird die letzte Veränderung als eine regenerative, von anderen als eine primär entzündliche angesehen. Auch das Epithel erfährt Veränderungen (Lockerung, Degeneration), wodurch die Hornhautoberfläche ein mattes unebenes Aussehen erhält. Durch Zerfall oberflächlicher, entzündlich infiltrirter Theile, durch Perforation von Abscessen entstehen Geschwüre, welche, wenn sie zur Heilung gelangen, alsbald von Epithel überzogen werden, während die Ausfüllung des Defectes durch Wucherung des Hornhautgewebes (nur die Bowman'sche Kapsel wird nie regenerirt) langsamer vor sich geht. Es kann eine völlige Heilung eintreten, aber auch eine weissliche Narbe zurückbleiben. Dabei, wie auch bei der Heilung vieler entzündlicher Infiltrate selbst kommt zu der Wucherung des Hornhautgewebes eine Gefässneubildung, welche stets von den Schlingen der pericornealen Gefässe ihren Ausgang nimmt (Pannus, Keratitis pannosa) hinzu. Die Gefässe können später wieder vollständig verschwinden. Durch schnell fortschreitende diffuse Vereiterung entsteht die Keratomalacie; durch umschriebene Exsudatanhäufung unter dem Epithel können Bläschen und Pusteln gebildet werden.

Im Einzelnen kann man eine grosse Zahl verschiedener Keratitisformen unterscheiden. Zunächst solche mit umschriebenen Veränderungen, die vereinzelt oder in mehrfacher Anzahl auftreten können. Bei der Keratitis punctata sind kleine Fleckchen in den hinteren Abschnitten sichtbar, die Ker. fasciculosa ist durch ein nach dem Centrum zu wanderndes Infiltrat von ca. 2 mm Breite charakterisirt, an das vom Limbus ein Gefässbündel herangeht, so dass es aussieht, wie wenn die Gefässe das Infiltrat vor sich her schoben. Die Keratitis phlyctaeuulosa bewirkt kleine spitze Hervorragungen, auch wohl eczemartige Bläschen, welche durch ihren trüben Inhalt sich von den hellen Bläschen der Keratitis vesiculosa (Herpes corneae) unterscheiden. Nach dem Platzen der Bläschen bleiben kleine Epithel-

setzen, manchmal auch lange weisse Fädchen (Fädchen-Keratitis, Leber) zurück. Noch seltener wie diese schon seltenen Erkrankungen ist die *Ker. bullosa* (bei Glaukom vorkommend), bei welcher sich eine einzige grosse Blase bildet. Bei den ausgesprochen eiterigen Entzündungen dringen Eiterkörperchen in die vordere Kammer und bilden hier das Hypopyon, weshalb man dann von Hypopyon-Keratitis spricht. Grade bei diesen sind auch Mikroben am leichtesten und zum Theil in charakteristischer Anordnung nachzuweisen. Sehr selten sind es Schimmelpilze (*Aspergillus*), meistens Kokken, welche besonders in den Anfangsstadien der Erkrankung eigenthümliche blattartige oder spiessige Anhäufungen bilden, welche dadurch entstehen, dass die Organismen zwischen den Fibrillenbündeln wachsen und diese durch ihren Wachstumsdruck gewissermassen auseinanderspalten, wodurch spindelförmige Räume entstehen müssen.

Hierher gehört auch das *Ulcus serpens*, das aus einem im Verlauf der Lidspalte centralwärts fortschreitenden entzündlichen Infiltrat entsteht, die *Keratomalacie* der Neugeborenen, mit Kokkeneinwanderung vom Rande aus, die *Kerat. xerotica*, bei der eine Eiterung im Anschluss an eine umschriebene Vertrocknung der Hornhaut entsteht, und endlich die *Kerat. neuroparalytica*, auch *Trigeminuskeratitis* genannt, bei der durch die Nervenaffection nur eine Disposition zur Entzündung (direct durch Herabsetzung der Ernährung, indirect durch Ermöglichung einer Eintrocknung und häufiger traumatischer Einwirkungen) erzeugt wird.

Im Gegensatz zu diesen mehr umschriebenen Entzündungen zeigt sich bei der *Keratitis diffusa*, *profunda*, *parenchymatosa* eine allerdings meist ungleichmässige Trübung der ganzen Hornhaut. Die Erkrankung tritt doppelseitig auf und hat besondere Beziehung zu constitutionellen Erkrankungen, vor allem zu der congenitalen Syphilis.

Die *Keratitis pannosa* kommt nicht nur als Heilungsstadium bei Entzündungen vor, sondern auch mehr selbständig, insbesondere bei *Conjunctivalentzündungen*, am häufigsten bei *Trachom*. Man sieht dabei in einem Theile (besonders im oberen) oder auch in der ganzen Hornhaut Gefässstreifen in getrübttem Gewebe hervortreten. Je zahlreicher die Gefässe, um so mehr sieht die Hornhaut roth aus.

Mikroskopisch zeigt sich eine Zellenanhäufung unter dem Epithel, die durch die Bowman'sche Kapsel in die obersten Gewebsschichten reichen kann, und in derselben die neugebildeten Gefässe. Ausser einer mehr oder weniger vollständigen *Restitutio in integrum* kann aus dem Pannus eine Narbenbildung und dauernde Trübung hervorgehen.

Als sclerosirendes Hornhautinfiltrat wird eine an eine *Scleritis* sich anschliessende Erkrankung bezeichnet, bei der am Rande weissliche Flecken zurückbleiben, wie wenn die *Sclera* in die Hornhaut hineingewachsen wäre.

Die *Scleritis* und *Episcleritis* tritt meist zu Erkrankungen der übrigen Theile hinzu, als mehr selbständige Erkrankung bildet sie in einiger Entfernung vom Hornhautrand umschriebene geröthete, durch

zellige Infiltration bewirkte Verdickungen, über welchen die Conjunctiva verschiebbar ist.

Die einfache Conjunctivitis erkennt man an der mit Schleimsecretion verbundenen Röthung und Schwellung der Conjunctiva, besonders der Conj. palpebrarum. Durch Vertrocknung des Secrets an den Wimperhaaren bilden sich Borken an den Lidrändern, insbesondere in den Augenwinkeln. Hauptsächlich an der Conjunctiva bulbi, zum Theil dicht am Hornhautrand sitzen bei der Conj. phlyctaenulosa die Phlyktänen, vorragende kleine Infiltrate, Bläschen mit molkiger Flüssigkeit, Pusteln, je an der Spitze eines Gefässbüschels. Diese auch als Eczem der Conjunctiva bezeichnete Affection findet sich hauptsächlich bei scrophulösen Kindern.

Aehnliche Veränderungen, nur mehr gleichmässige grauweisse Verdickungen besonders am Limbus macht der nur an manchen Orten vorkommende sog. Frühjahrskatarrh. Ausser der zelligen Infiltration tritt dabei eine stärkere Wucherung des Epithels hervor, welches sogar atypisch in die Tiefe dringen kann, wie denn überhaupt bei zahlreichen Formen von Conjunctivitis exsudative und productive Veränderungen zugleich vorhanden sind.

Das gilt schon von der Blennorrhoe, bei welcher neben einem eiterigen Secret (Pyorrhoe), einer allgemeinen Chemosis, einer starken Röthung und Schwellung besonders der Uebergangsfalten unter dem gewucherten Epithel eine diffuse zellige Infiltration und eine Hypertrophie der Papillen sich zeigt. Im Secret können Gonokokken, aber auch andere, diesen zum Theil nur ähnliche gefunden werden.

Viel mehr tritt das productive Element bei den als Conjunctivitis follicularis und granulosa (Trachom) bezeichneten Erkrankungen hervor. Die Conj. follicularis (nodularis), welche vorzugsweise Kinder befällt, producirt lymphknötchenartige Bildungen, die sehr durchscheinend sind, nie sehr zahlreich auftreten, das obere Lid fast frei lassen und nie sich in Narben umbilden. Das umgebende Gewebe zeigt nur mässige entzündliche Veränderungen. Dagegen ist beim Trachom, der granulösen Conjunctivitis, eine starke allgemeine Entzündung mit diffuser zelliger Infiltration vorhanden, aus der sich die zahlreichen, auch am oberen Lid sitzenden, etwas grösseren, bläulich grau, gelblich grau oder gelblich gefärbten Trachomkörner abheben, welche zwar auch mit Lymphknötchen Aehnlichkeit haben, aber durch ihre Erweichung einerseits, ihre häufige narbige Umwandlung andererseits auch wieder den infectiösen Granulomen nahe stehen. Es sind Kokken bei Trachom gefunden worden, aber ihre Bedeutung ist noch nicht allgemein anerkannt. Das Epithel zeigt zwischen den Körnern oft drüsenartige Einstülpungen, aus denen Cystchen hervorgehen können. Eine hyalin-amyloide Entartung schliesst sich zuweilen an. Auch die Nachbargebilde können leiden: Pannusbildung an der Hornhaut, fettige Degeneration und Atrophie des Lidknorpels u. s. w.

Eine pseudomembranöse Conjunctivitis mit oberflächlicher (sog. croupöser) oder tiefer (sog. diphtherischer) Membranbildung kommt sowohl als Complication bei anderen Conjunctivalerkrankungen, z. B.

Conjunctivitis blennorrhoeica, phlyctenulosa, als auch selbständig vor, letztes unter Einwirkung des Diphtheriebacillus. Die Schleimhaut wie das ganze Lid sind auffällig starr, Lidhaut ödematös, Secret dünn, schmutzig, mit gelben Flocken. Die feineren Veränderungen wie bei der Rachendiphtherie. Häufig ist die Cornea secundär erkrankt.

Von besonderen Entzündungen der Augenlider ist die Blepharitis marginalis zu nennen, welche bald eine einfache Seborrhoe, bald mehr ein Eczem des Lidrandes ist mit Borken- und Geschwürsbildung, Verlust der Cilien, Verdickung der Ränder, Ectropium. Durch eine acneartige Entzündung um eine Talgdrüse eines Haarbalges entsteht das bekannte Gerstenkorn (Hordeolum), während das Hagelkorn, Chalazion, eine etwa erbsengrosse rothe Hervorragung mit gelblichem Centrum an der Innenseite der Lider, aus einer Entzündung um eine Meibom'sche Drüse hervorgeht, deren retinirtes Secret eine bald gelbe, bald mehr gelatinös durchscheinende Flüssigkeit bildet. Von Einzelnen wird die Veränderung als eine tuberculöse angesehen.

Sehr selten ist eine Entzündung der Thränendrüse (Dakryoadenitis), häufiger diejenige des Thränensackes (Dakryocystitis), welche entweder als Phlegmone auftritt, die gern zu Abscedirung und Perforation an der Haut mit Bildung einer Thränensackfistel führt, oder als Blennorrhoe (Dakryocystoblennorrhoe), welche mit Ectasie sich verbinden kann.

An dem übrigen Inhalt der Orbita gibt es septische Entzündungen: Orbitalphlegmone und Thrombophlebitis. Durch die Schwellung des Gewebes wird der Bulbus nach vorn gedrängt. Kommt es zur Abscedirung, so kann der Eiter an der Conjunctiva zum Durchbruch kommen. Durch Uebergreifen der Entzündung auf die Tenon'sche Kapsel entsteht die Tenonitis. Die Thrombophlebitis kann von den Orbitalvenen auf den Sinus cavernosus übergreifen.

Infectiöse Granulome kommen gelegentlich an allen Theilen des Auges mit Ausnahme der Linse vor. Die Tuberculose tritt an der Conjunctiva in Form des Lupus (hahnenkammförmige Wucherungen, Geschwüre, Narben), wie der gewöhnlichen Tuberculose (nicht vernarbende Geschwüre) auf. An der Iris bildet sie sowohl submiliare und miliare Knötchen, besonders in der unteren Hälfte, wie grössere Conglomeratknoten. Die Tuberculose der Chorioidea ist, wenn auch gelegentlich bei Kindern eine wirkliche tuberculöse Entzündung mit Abhebung der Netzhaut durch kuchenförmige weisse Verdickungen vor kommt, doch wesentlich eine Miliartuberculose. Sie begleitet zwar nicht nothwendig, aber doch häufig die tuberculöse Basilar meningitis. Die Tuberkel springen gegen die Retina zu vor, können in allen Abschnitten der Haut sitzen und haben, da das Pigmentepithel über ihnen schwindet, eine graue Farbe. Man hüte sich, kleine Defecte des Pigmentepithels, die bei der anatomischen Untersuchung leicht entstehen, mit Tuberkeln zu verwechseln. Die Tuberkel entstehen in der Choriocapillaris, es können mehrere zusammenliegen. Auf Verschleppung der Tuberkelbacillen auf dem Lymphwege weisen die in der Lymphscheide

des Opticus bei Basilarmeningitis vorkommenden Tuberkel hin. Knoten in dem Glaskörper, in der Hornhaut sind grosse Seltenheiten.

Von den syphilitischen Veränderungen sind nur diejenigen der Conjunctiva und der Iris von Bedeutung. An jener kommen sowohl Initialsclerosen wie Condylome und Gummata (in der Scleralconjunctiva, aber auch in der Lidhaut) vor, an dieser tritt eine Iritis condylomatosa oder gummosa auf, bei der sich, meist am Pupillarrand, röthlich oder rothbräunlich aussehende, stecknadelkopf- bis hirsekorn-grosse Hervorragungen bilden. An den Gefässen sind arteriitische und periarteriitische Processe nachweisbar. Gummata der Chorioidea, der Sclera sind sehr selten.

Lepraknoten sind an der Conjunctiva, der Sclera und Chorioidea gefunden worden.

Progressive Ernährungsstörungen. Ausser den in den vorhergehenden Kapiteln schon erwähnten Hypertrophien, besonders auch des Epithels der Conjunctiva, ist das Flügelfell (Pterygium) zu nennen, eine meistens an der inneren Seite des Bulbus sitzende hypertrophische Conjunctivalfalte, welche über den Rand der Hornhaut mit einem weisslichen kopfartigen Ende verschieden weit hinüberreicht. Epithel bekleidet auch die Fläche der Falte, mit der sie der Cornea aufsitzt. Beim Narbenpterygium hängt die Spitze der Conjunctivalfalte mit einer Hornhautnarbe zusammen, welche entweder durch ihre Retraction ein Stück Conjunctiva nachgezogen hat oder mit einer über das Geschwür hängenden Falte verwachsen ist. Auch die bei alten Leuten in der Nähe des äusseren oder inneren Cornealrandes vorkommende Pinguecula dürfte hierher gehören. Es ist eine etwa hirsekorn-grosse gelbliche Hervorragung, welche aus Bindegewebe mit vielen elastischen Fasern besteht und von verdicktem Epithel bedeckt ist. Um längere Zeit in der oberen Conjunctivaltasche verbleibende Fremdkörper entsteht eine Hypertrophie besonders der Papillen.

Die wichtigsten primären Geschwülste am Auge sind die Melanosarcome der Chorioidea und die Gliome der Retina. Jene, selten bei Kindern, durchwachsen schliesslich das ganze Auge, dringen continuirlich und discontinuirlich in das Orbitalgewebe und längs des Opticus gegen die Schädelhöhle vor, recidiviren gern und machen zahlreiche Metastasen, besonders in der Leber; diese vorzugsweise bei Kindern, zum Theil sicher angeboren, wachsen nach dem Glaskörper wie nach der Chorioidea zu, und sind gleichfalls durch Metastasenbildung bösartig. Es sind graue oder röthlich graue, weiche Neubildungen, deren histologische Bestandtheile grosse Aehnlichkeit mit denen der Körnerschichten haben.

Sonst kommen vor: an der Conjunctiva Polypen, besonders im inneren Augenwinkel, papilläre Fibrome, Sarcome, ungefärbte und melanotische, Carcinome, ebenfalls zum Theil melanotisch, Angiome, Lipome (zwischen Rectus sup. und ext., angeboren, aber extrauterin wachsend), Dermoide am Hornhautrand und übergreifend auf die Hornhaut, Cysten, meist in der Conjunctiva bulbi, angeboren oder nach Traumen. An der Hornhaut sind primäre Neubildungen äusserst selten, ebenso an

der Sclera (Fibrome, Sarcome) und an der Iris (Sarcome, Teleangiectasien, Cysten, z. B. um traumatisch verschleppte Cilien); an der Chorioidea sind selten ungefärbte Sarcome, Fibrome, Angiome beobachtet worden. Vom Opticus sind bekannt Sarcome und sarcomatöse Mischgeschwülste, Endotheliome, Psammome, Gliome, Fibrome, ein Neurom. Die Geschwülste sind theils Scheidengeschwülste, theils wirkliche Nervengeschwülste. An der Thränendrüse kommen vor: Adenome, Carcinome, auch solche mit hyalinen Kugeln (sog. carcinomatöse Cylindrome), Cysten, und endlich in der Orbita Dermoide, Angiome (einfache, cavernöse, lipomatöse), Neurofibrome, Lymphome, Sarcome, darunter solche mit hyalinen Gefässen (sarcomatöse Cylindrome), Osteome.

Secundäre metastatische Neubildungen sind in allen Theilen des Auges selten.

Regressive Ernährungsstörungen sind schon bei den Entzündungen als Atrophie und Schrumpfung, Degeneration verschiedener Art, Necrose und Erweichung einzelner Theile, wie als Phthisis bulbi erwähnt worden. Die Atrophie des Opticus kann unabhängig von Entzündung auftreten, einmal als Folge einer Zerstörung der Retina oder des ganzen Bulbus (Inactivitätsatrophie), dann auch idiopathisch, z. B. nach schweren Traumen, Fractur des For. opticum u. s. w. Der Nerv erscheint dünner, oft wie abgeplattet, grau gefärbt, im Ganzen oder auch nur theilweise; in frischeren Fällen finden sich Körnchenzellen, später hauptsächlich Bindegewebsverdickung, oft auch Corpora amylacea. Die Degeneration kann sich bis über das Chiasma auf die Tractus, ja auf die Thalami optici erstrecken. Bei der Beurtheilung der Färbung ist dieselbe Vorsicht wie beim Rückenmark geboten.

Zahlreich sind die vorkommenden Altersveränderungen am Auge. Wie in phthisischen Augäpfeln, so tritt auch im Alter öfter Verkalkung und Verknöcherung in der Bulbuswand auf, ferner die Ablagerung klumpiger Massen von Hyalin oder Colloid auf der Membrana Descemeti und an der Innenfläche der vorderen Linsenkapsel, weiter eine fettige Degeneration der Hornhautzellen in einiger Entfernung vom Rand in Gestalt des weisslichen Greisenbogens (Gerontoxon) und endlich der Altersstaar der Linse (Cataracta senilis).

Unter Staar versteht man eine Trübung der Linse; beim Kapselstaar, der durch die intensiv weisse Farbe und flächenhafte Ausbreitung ausgezeichnet ist, ist dieselbe durch Veränderungen der Kapsel und des Kapselepithels, beim Linsenstaar im engeren Sinne durch Veränderungen der Linsenfasern bedingt. Da diese Veränderungen nur an den weichen Abschnitten der Linse auftreten, mit fortschreitendem Alter aber die centralen Theile zu einer Art Kern sich verhärten, so ist beim Altersstaar nur die Rinde der Linse getrübt (Rindenstaar). Nicht alle weichen Theile der Linse und nicht alle Theile der Kapsel brauchen zu degeneriren, so dass man eine totale und partielle Cataract und bei dieser wieder je nach dem Sitz verschiedene Unterformen unterscheiden kann (Polstaar, wenn am vorderen oder hin-

teren Pol die Trübung sitzt, Schichtstaar, wenn dieselbe nur eine Linsenschicht, Kernstaar, wenn sie die centralen Abschnitte betrifft u. s. f.). Ausser der senilen gibt es congenitale, traumatische, diabetische, entzündliche, d. h. zu Entzündungen anderer Augentheile, besonders der Chorioidea sich secundär hinzugesellende Cataracte.

Mit der Trübung ist eine Aufquellung und Erweichung der Linse verbunden, die schliesslich zu einem völligen Zerfall, zu einer aus Fett, Cholestearin, Kalkkörnern und sonstigem Detritus zusammengesetzten Masse führt. Wenn die ganze Linse in diesen Zustand verwandelt ist, so löst sie sich vollständig von der Linsenkapsel los, wenn diese eröffnet wird. Man sagt nun, die Cataract sei reif. So lange sie noch im Fortschreiten begriffen, also unreif ist, zeigen die Linsenfasern Vacuolen, körnige Trübung, Querstreifung und Zerfall. Ausserdem sind sie vielfach auseinandergewichen und in den so entstandenen Spalten haben sich homogene kugelige Massen, sog. Morgagni'sche Kugeln angehäuft.

Nach erlangter Reife trocknet die Staarmasse ein, die Consistenz wird derber, der Umfang verringert. Ein in diesem Stadium befindlicher Staar wird als überreif bezeichnet.

An der Kapsel zeigen sich Verdickungen, Wucherungen des Kapselepithels, Bildung bläschenartiger Zellen. Die Wucherung führt nicht nur zu Verdickungen, sondern öfter auch zu einer Umwachsung der Linse mit Epithel, so dass auch an der inneren Oberfläche der hinteren Kapsel ein epithelialer Ueberzug sich bildet. Bei der Kapselstaarbildung tritt zwischen den stark gewucherten Epithelzellen eine homogene Zwischensubstanz auf, es bildet sich eine Art von cornealem Bindegewebe, welches gegen die Linsenfasern vollständig oder doch theilweise durch eine Schicht Epithel abgegrenzt ist. Dies Gewebe erleidet eine weisse Trübung, indem in demselben stark lichtbrechende Schollen, Cholestearin, Kalkablagerungen auftreten.

Auch in den übrigen durchsichtigen Medien gibt es Trübungen. Die geringste Hornhauttrübung heisst Nubecula, eine graue, aber noch durchscheinende Macula, eine weisse Leukoma. Die meisten sind durch Entzündung bedingt, aber es gibt doch auch andere. So die band- oder gürtelförmige Trübung im Bereich der Lidspalte, welche an atrophischen Augäpfeln, bei chronischem Glaukom, sehr selten ohne sonstige Störung im Alter auftreten kann und durch eine Verdickung und zapfenförmige Tiefenwucherung des Epithels, sowie Degeneration und Einlagerung von Kalkkörnern und Kalkkrystallen in die obersten Schichten der Hornhaut bedingt wird. Eine rein epitheliale Trübung tritt bei Exophthalmus und Cornealstaphylom auf; die Hornhaut erscheint glanzlos, auch uneben, trübe. Eine Eintrocknung durch ungenügenden Lidschluss ist die Ursache. Eine durch epidermoide Umwandlung des Epithels bedingte Trübung kommt bei dem Xerophthalmus vor, bei welchem die Conjunctiva die gleiche Veränderung, nur in noch höherem Grade, erfahren hat. Die Oberfläche derselben erscheint glanzlos, trocken, mit schüppchen- oder kleienförmigen Auflagerungen bedeckt, wie wenn weisser Schaum angetrocknet

wäre. Bei der Xerosis epithelialis conj. ist das Gewebe derselben geschwollen, bei der Xerosis parenchymatosa, die die Folge einer, wahrscheinlich durch Bakterien erzeugten Entzündung ist, hat sie narbige Veränderungen erfahren.

Glaskörpertrübungen durch punkt-, faden- oder hautförmige Flocken, welche durch Leukocyten, Reste von Blutungen hauptsächlich bedingt werden, entstehen meist bei Entzündungen der Umgebung. Es ist damit häufig eine Erweichung, Verflüssigung (Synchysis) verbunden. Durch Cholestearin und Tyrosinkrystalle kann der Glaskörper ein glitzerndes Aussehen erlangen (Synchysis scintillans).

Von allgemeinem Interesse ist das Vorkommen localer amyloider Entartung der Conjunctiva meist im Anschlusse an Trachom, weil hier häufig ein einfach hyalines Vorstadium gefunden wird. Es handelt sich um eine Veränderung des Bindegewebes, durch die besonders an der Uebergangsfalte eine glatte, nur zuweilen sagokornähnliche, glasige, hellgelbliche bis röthliche oder rothbraune Anschwellung bedingt wird. Mit der Zeit kann eine Verkalkung und Verknöcherung der degenerirten Theile eintreten.

Die Entstehung und Heilung von Hornhautgeschwüren wurde bei den Entzündungen schon berührt, es sind aber noch einige Besonderheiten zu erwähnen. Die Geschwürsnarben können ectatisch werden; ist die Ectasie gross, so spricht man von Staphylom. War ein breites Geschwür tief gedrungen, so kann der Rest der Hornhautlamellen durch den intraocularen Druck vorgewölbt werden: Keratocoele s. Hernia corneae. Wenn ein Hornhautgeschwür perforirt, so legt sich, wenn die Oeffnung klein war, nach Abfluss des Kammerwassers die Iris an, war sie grösser, so entsteht ein Irisprolaps. Durch vordere Synechie verwächst Iris und Cornea; bildet sich an der letzten eine Narbe, so spricht man von Leukoma adhaerens. Besteht die Perforationsöffnung längere Zeit, so wird sie als Fistula corneae bezeichnet.

Ulcus rodens ist ein seltenes, vom Rande aus fortschreitendes flaches Hornhautgeschwür, dem bald Gefässe vom Rande aus nachwachsen.

Fremdkörper gerathen leicht in den Conjunctivalsack, werden aber auch meist bald wieder entfernt. Nur in der oberen Uebergangsfalte können sie längere Zeit verweilen und dann durch eine secundäre Hypertrophie, besonders der Papillen, festgehalten werden. Kleine feste Körperchen (Eisenspähne, Stein- und Glassplitter etc.) dringen in die Hornhaut, die Linse, den Glaskörper ein und erregen meistens Entzündung. Traumatisch in die vordere Kammer verschleppte Wimperhaare und Epithelfetzen können zu epithelialer Cystenbildung führen.

Von grösseren **Parasiten** kommt nur selten der Echinococcus in der Orbita vor, häufiger der Cysticercus im Auge selbst, in dem Glaskörper, der vorderen Kammer, zwischen Chorioidea und Netzhaut, subconjunctival, selten in der Orbita. Es sind sogar schon 2 Blasen in demselben Auge gefunden worden. Als ein sehr seltener Befund ist eine nicht näher bekannte Filarie zu erwähnen.

Continuitätstrennungen kommen ausser durch krankhafte Vorgänge auch durch Traumen zustande, sei es, dass eine stumpfe Gewalt einwirkte oder eine directe Trennung stattfand. Bei Eröffnung des Bulbus entleert sich das Kammerwasser, Glaskörper, selbst die Linse, und es folgt eine Phthisis bulbi. Von den einzelnen Theilen ist zu bemerken, dass Verwundung der Conjunctiva zu narbiger Verwachsung der beiden Schleimhautblätter (Symblepharon) führen kann. Zerreißung der Hornhaut bewirkt wie die Perforation Irisprolaps; es kann aber auch die Iris selbst vom Ciliarkörper abgerissen werden (Iridodialyse). Rupturen der Chorioidea, die mehrfach vorhanden sein können, gehen durch die ganze Dicke der Membran, dann sehen sie hell, weisslich aus, oder nur durch einen Theil und sehen dann gelblich aus. Frische sind oft von Blutungen, alte von Pigment umsäumt. Risse der Sclera verlaufen meist äquatorial; die Conjunctiva kann dabei unzerrissen sein. Nach einer Verletzung der Thränendrüse kann eine Thränendrüsensistel zurückbleiben.

Veränderungen des Lumens des Conjunctivalsackes werden durch Verwachsung bedingt. Verwachsung des tarsalen Theiles mit dem bulbären erzeugt das Symblepharon anterius, Verwachsung in der Totalität mit Verkürzung der Uebergangsfalte das Symblepharon posterius. Durch Verstopfung eines Ausführungsganges der Thränendrüse entsteht eine cystische Erweiterung (Dakryops) desselben, Verschluss der Thränenröhren, der durch Schleimhautschwellung, durch Pilz- und Bakterienmassen zu Stande kommen, aber auch angeboren sein kann, bewirkt Thränenträufeln.

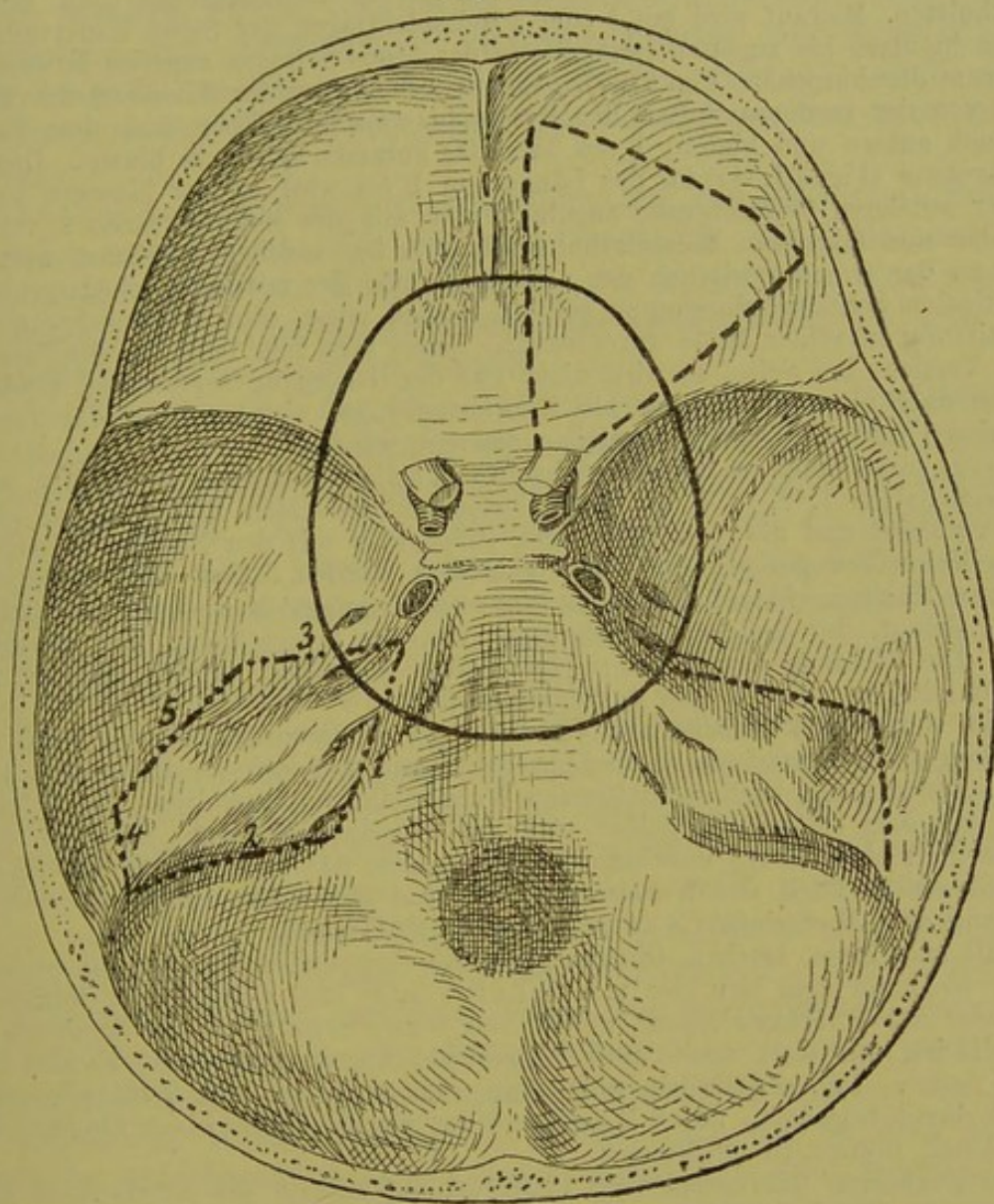
15. Untersuchung des Gehörorganes.

Die Untersuchung der feineren Veränderungen besonders des inneren Ohres hat noch mehr wie die des Auges vorzugsweise specialistisches Interesse, ich werde daher hier sowohl in Bezug auf die Sectionsmethode wie auf die vorkommenden Veränderungen nur einige allgemeine Angaben machen und verweise im übrigen auf die Specialwerke.

Die Betrachtung des äusseren Ohres und der äusseren Abschnitte des Gehörganges kann ohne weiteres vorgenommen werden, dagegen müssen mittleres und inneres Ohr mittelst Meissel und Säge dem Blick zugänglich gemacht werden. Die anzuwendende Sectionsmethode richtet sich sowohl nach dem Zweck der Untersuchung wie nach dem Maasse der Rücksicht, welche auf die äusseren Verhältnisse genommen werden muss. Da, wo eine Entstellung nicht vermieden zu werden braucht, sägt man das Felsenbein mit dem Processus mastoideus durch 2 Schnitte, welche sich im Türkensattel treffen, heraus und zerlegt dasselbe im Schraubstock durch einen von dem hinteren Rand des äusseren nach dem vorderen (inneren) Rand des inneren Gehörganges gerichteten Schnitt, den man auch in situ zuerst machen kann, um den Schraubstock zu ersparen. Der angegebene Schnitt lässt das Trommelfell fast ganz intact und gestattet an der vorderen Hälfte einen Einblick in die Paukenhöhle und den äusseren Gehörgang, an der hinteren in das Vestibulum und auf die hintere Wand der Paukenhöhle mit den Fenstern u. s. w. (auch der Steigbügel bleibt in der Regel hier hängen); die Schnecke wird mitten durchgeschnitten. Der vordere Theil der Cellulae mastoideae wird gleichfalls eröffnet. Muss man das Aeussere schonen und kommt es überhaupt nur auf eine gröbere Untersuchung an, so erhält man einen genügenden Einblick in das mittlere und innere Ohr durch

Abtragen des Daches der Paukenhöhle, was man mit Meissel und Hammer leicht bewerkstelligen kann (Fig. 51, rechts). Nach aussen von der Eminenz, welche der obere, halbkreisförmige Canal bewirkt, wird in sagittaler Richtung mit dem Meissel eingeschlagen, ebenso perpendicularär an der vorderen Fläche des Felsenbeins, dann

Fig. 51.



Zur Erläuterung der Sectionsmethode.

--- Richtung der zur Untersuchung des Gehörorganes auszuführenden Meisselschläge z. Th. nach Nauwerck, Sectionstechnik.

klappt man die Knochendecke nach innen zu um, indem man mit flach gehaltenem Meissel die First des Felsenbeins durchtrennt. Es wird dadurch die Paukenhöhle blossgelegt, an deren äusserer Seite man das Trommelfell mit Hammer und Amboss sieht, während an dem abgehobenen Theil der Steigbügel hängt. Nachdem diese Theile untersucht sind, entfernt man den abgehobenen Knochen, und wenn man nun mit dem Meissel etwas weiter spaltet, kann man auch die Verhältnisse der Cochlea und der halbkreisförmigen Kanäle der Cellulae mastoideae in genügender Weise betrachten.

Um bei Neugeborenen den Inhalt der Paukenhöhle untersuchen zu können, genügt es, mit dem Knorpelmesser in die Sutura petro-squamosa einzugehen und das Tegmen tympani abzuheben.

Zur genaueren Untersuchung muss das unversehrte Felsenbein herausgenommen werden, was man mit Schonung der Schädelkapsel folgendermassen bewirken kann: Mit dem breitesten Meissel (3 cm), welcher möglichst horizontal und in paralleler Richtung zur Schädelbasis angesetzt werden muss, wird zunächst die Fissura petrobasisilaris von der Pyramidenspitze bis zum Foramen jugulare durchtrennt (Fig. 51, 1). Indem hierbei die Meisselschneide an der unteren Pyramidenfläche nach aussen vordringt, werden auch die Weichtheilsverbindungen des Schläfenbeins nach unten zu durchschnitten. Hierauf wird mit 1 oder 2 Meisselschlägen der Sinus transversus vom Foramen jugulare bis zur Uebergangsstelle des Sinus petrosus superior in den Sinus transversus durchbrochen (Fig. 51, 2). Ein dritter senkrechter Meisselschnitt (Fig. 51, 3) geht von der vorderen Spitze der Pyramide zwischen dieser und dem Foramen ovale nach aussen und hinten, 1 cm über das Foramen spinosum hinaus. Die vierte Meisselbresche (Fig. 51, 4) in der Länge von 1 cm wird an der hinteren äusseren Ecke der mittleren Schädelgrube angelegt und mit der Meisselbresche 2 vereinigt. Durch den nun folgenden Meisselschnitt (Fig. 51, 5), welcher möglichst weit nach aussen, an der Grenze zwischen der unteren Fläche der mittleren Schädelgrube und der verticalen Schläfenbeinschuppe geführt werden muss, wird der knöcherne Gehörgang beiläufig in seiner Mitte durchtrennt. Lässt man hier beim Durchmeisseln die nöthige Vorsicht bei Seite, so wird nicht nur der Gehörgang zersplittert, sondern es entstehen nach allen Richtungen hin Knochensprünge, durch welche das Trommelfell zerrissen und die Gehörknöchelchen dislocirt werden.

Bevor man daher zu diesem wichtigsten Theile der Operation schreitet, müssen die Meisselspalten 1, 2, 3, 4 an ihren zusammenstossenden Enden durch kleinere Meissel vereinigt und die Verbindung des Präparates mit den Nachbartheilen durch seitliche Meisselbewegungen möglichst gelockert werden. Erst dann kann durch schwächere Hammerschläge, wobei der senkrecht angelegte Meissel nur allmählich in die Tiefe dringt, der knöcherne Gehörgang von der Schädelhöhle aus durchtrennt werden. Die Richtung der Mittelbresche 5 muss so geführt werden, dass die Enden derselben mit jenen von 3 und 4 zusammenstossen.

Das von seinen knöchernen Verbindungen abgetrennte Präparat wird durch Einschieben des Elevatoriums in die Spalten 1 und 2 gelockert und etwas herausgehoben, sodann die noch festhaftenden Weichtheile durchschnitten, die Gelenkverbindung mit dem Unterkiefer gelöst und das Präparat entfernt. Dasselbe enthält den inneren Abschnitt des knöchernen Gehörganges, das Trommelfell, die Trommelföhle mit einem Theil der Warzenzellen und das ganze Labyrinth mit dem Hörnerven und dem N. facialis (Nauwerck nach Politzer).

Will man Nase, Rachen, Ohrtrumpete mit dem Gehörorgan zusammen herausnehmen, so kann man sich der von Schalle (s. S. 129) angegebenen Methode bedienen oder der Politzer'schen, welche von Nauwerck in seiner Sectionstechnik mitgetheilt ist, wo man auch noch eingehende Angaben über die weitere Untersuchung findet. Für gewöhnlich wird man sich auch an dem herausgenommenen Präparat damit begnügen, durch Wegnahme der Knochendecke einen Einblick in die verschiedenen Höhlen zu gewinnen.

Zur genaueren mikroskopischen Untersuchung müssen die unverletzten Theile, nachdem man alles Ueberflüssige mit einer feinen Säge (Laubsäge) entfernt hat, zuerst in Müller'scher Flüssigkeit oder Osmiumsäure fixirt und dann entkalkt werden; worauf eine Nachhärtung in Alkohol (bis 95°) folgt. Einbettung in Celloidin*). Da das Gehörorgan nicht wie das Auge während des Lebens herausgenommen, also frisch zur anatomischen Untersuchung gestellt werden kann, so muss bei den mikroskopischen Befunden immer die Möglichkeit postmortaler Veränderungen in Betracht gezogen werden.

1. Allgemeine Verhältnisse.

Veränderungen der Lage kommen als angeborene Dystopie der Ohrmuschel sehr selten vor, während Variationen der Grösse und

*) Genauere Angaben macht Steinbrügge in meinem Lehrb. d. path. Anat. Ergänzungsbd. S. 87.

Gestalt derselben bekanntlich sehr gewöhnlich sind und zum grössten Theil in das Gebiet individueller physiologischer Eigenthümlichkeiten hineingehören. Ist die Verkümmernng zu auffällig, so spricht man von Mikrotie. Umbiegung des Muschelrandes nach vorn und Bildung einer oberen Spitze (Spitzohr) hat man fälschlich als atavistische Bildung ansehen wollen. Auffällige Gestaltveränderung (unregelmässige Schrumpfung und narbenartige Zusammenziehung der Muschel) kann durch ein geheiltes Othaematom bewirkt sein. Grössen- und Gestaltveränderungen des Gehörganges und des Mittelohres sind grösstentheils angeboren.

Die Farbe betreffend ist besonders auf die gelbliche, gelbgrünliche oder schwärzliche Färbung der Oberfläche des Felsenbeines bei eiterigen und jauchigen Entzündungen des Mittelohres sowie auf die weisslichen schilferigen Inhaltmassen der Paukenhöhle bei dem sogen. Cholesteatom aufmerksam zu machen.

Eine Veränderung der Consistenz entsteht an der Ohrmuschel hauptsächlich durch Verkalkung und Verknöcherung des Knorpels sowie durch die in Knotenform erfolgende Ablagerung von harnsaurem Natron bei Gicht. An den inneren Theilen ist der Schwund von Knochengewebe durch Caries besonders an der Decke der Paukenhöhle wie der Cellulae mastoideae und andererseits die Sclerosirung anderer Abschnitte, besonders auch der Gegend des inneren Ohres bei chronischen Mittelohrerkrankungen zu beachten.

Wenn auch die sogen. Wreden-Wendt'sche Ohrenprobe bei neugeborenen Kindern die Lungenprobe nicht zu ersetzen vermag, so kann sie doch für die Frage der Zeit, des Ortes und der Art des Todes werthvolle Aufschlüsse geben. Die Probe besteht in der Untersuchung der Paukenhöhle. Bei einer Frucht, welche noch nicht geathmet hat, besteht noch keine offene Höhle, sondern der Raum wird ganz von der gallertig aussehenden dicken Schleimhaut ausgefüllt. Erst durch kräftige Athemzüge gelangt Luft oder etwas von denjenigen Stoffen, welche vor der Ohrtrompete in der Nasenrachenhöhle liegen, zwischen die Schleimhautblätter, diese aus auseinanderdrängend und so ein Lumen, eine eigentliche Höhle herstellend. Findet man nun in dem mit einer Pipette zu entnehmenden Inhalt Geburtsflüssigkeit oder sonstige fremde Stoffe, so müssen diese durch kräftige Athembewegungen aspirirt worden sein. Nur bei macerirten Früchten kommt eine sanguinolente Flüssigkeit auch ohne Aspiration in der Paukenhöhle vor.

2. Die besonderen Erkrankungen.

a) **Missbildungen.** An der Ohrmuschel gibt es Defectbildungen einzelner Theile (Helix, Anthelix, Lobulus), Verkümmernng der ganzen Muschel (Mikrotie) und sehr selten völliges Fehlen derselben (Anotie). Der äussere Gehörgang kann in den beiden letzten Fällen ebenfalls fehlen (Atresia congenita), desgleichen das Trommelfell. Ausser Verschluss des Lumens, bei welchem der Knorpel vorhanden sein kann, finden sich am Gehörgang auch noch gleichmässige oder sanduhrförmige

Verengerungen, sowie Brückenbildungen. Als Hemmungsbildungen sind die congenitalen Lücken im Trommelfell (die sogen. Foramina Rivini) anzusehen. Ähnliche Hemmungsbildungen kommen auch als Residuen der ersten Kiemenspalte an der Ohrmuschel vor in Gestalt narbenähnlicher Grübchen oder blinder Gänge (Fistulae auris congenitae), welche öfter ein rahmähnliches Secret liefern. Die Umbiegung der Muschel um ihre Längsaxe nach vorn, die Zuspitzung des oberen Endes (Spitzohr) sind gleichfalls Hemmungs- nicht atavistische Bildungen. Abnorme Verwachsung der Muschel mit der Haut wird am häufigsten am Ohrläppchen gefunden, das auch in Bezug auf abnorme Grösse bevorzugt ist. Eine übermässige Bildung stellen die oft in mehrfacher Anzahl vorhandenen häutigen oder knorpeligen Wülste (Auricularanhänge) dar, welche auch in der Haut neben dem Ohr sitzen können (Polyotie). Eine Verdoppelung der Muschel ist sehr selten, ebenso die des Ganges, welche durch pathologisch entstandene Perforationsöffnungen vorgetäuscht werden kann. Zuweilen ist der Gang abnorm weit. Selten sind Verlagerungen der Ohrmuschel nach der Wange, dem Hals oder gar nach der Schulter beobachtet worden.

Verkümmerungen des Mittelohres sind nicht selten mit solchen des äusseren Ohres verbunden, dagegen sehr selten allein vorhanden. Es kommt völliger Defect (mit Einschluss der Gehörknöchelchen) rudimentäre Entwicklung, Verengerung und Missstaltung, aber auch Erweiterung und Verdoppelung der Labyrinthfenster, Gestaltsveränderungen (besonders am Steigbügel) und Verwachsung der Gehörknöchelchen (selten Zusammenfluss zu einer Knochenspanne) an der Paukenhöhle, winkelige Knickung, asymmetrische Lage der Rachenöffnung, selten Missbildung an der Ohrtrompete vor. Auch der Warzenfortsatz kann fehlen, rudimentär entwickelt oder abnorm gestaltet sein. Die luftführenden Räume desselben (Cellulae mastoideae) können an Zahl und Grösse sehr wechseln und Fortsetzung in dem Felsenbein finden. Die Decke derselben kann ebenso wie die der Paukenhöhle sehr dünn oder unvollständig (durchlöchert) sein. Diese Ossificationsdefecte erkennt man am besten am macerirten Schädel.

Missbildungen des inneren Ohres sind selten. Man hat Defect und rudimentäre Entwicklung des ganzen Labyrinths (bei Taubstummen) sowie der Bogengänge oder der Schnecke und einzelner ihrer Theile allein beobachtet. Bei totalem Defect endet der Acusticus mit einer Anschwellung in der Knochenmasse oder ist auch defect. An den Aquaeducten ist Verdoppelung und Erweiterung gefunden worden.

b) **Circulationsstörungen** treten in allen Theilen, hauptsächlich in Form von entzündlicher Hyperämie und Blutungen (entzündlichen und traumatischen) auf. An der Ohrmuschel gibt es grössere Blutergüsse (Othaematome) im wesentlichen zwischen Perichondrium und Knorpel, welche, wenn sie frisch sind, als blaurothe Beulen an der concaven Seite vorspringen. Zwischen dem Blut kann man gelegentlich Reste des Knorpels finden, welche allerhand Degenerationen zeigen. Dasselbe ist der Fall bei dem an den Blutherd anstossenden Knorpel. Diese Degeneration gibt eine Disposition zu der Blutung, welche im

übrigen eine traumatische ist und auch an normalen Ohren sich einstellen kann. Man findet die Haematome vorzugsweise bei Geisteskranken. Das ergossene Blut erleidet die gewöhnlichen Umwandlungen; ähnlich wie beim Gehirn kann sich eine apoplectische Cyste bilden oder, das Gewöhnliche, eine Narbe, durch deren Zusammenziehung erhebliche Verunstaltungen der Ohrmuschel bewirkt werden können.

Hyperämien begleiten die Entzündungen des Gehörganges und treten auch ein, wenn Fremdkörper, besonders lebende, hineingerathen sind. Grössere Blutungen finden sich in dem knöchernen Theile bei stärkeren Entzündungen, aber auch bei Basisfractur.

Das Trommelfell ist durch seinen Gefässreichthum zu Hyperämien disponirt, welche die ganze Membran oder nur ihren cutanen oder mucösen Abschnitt betreffen. Bei geringerer Hyperämie erkennt man einzelne gefüllte Gefässe, bei starker ist die ganze Haut gleichmässig intensiv roth gefärbt. Kleine Blutungen, die nicht in der Propria, sondern in deren häutigen Ueberzügen zu sitzen pflegen, werden ausser durch Entzündungen und Traumen auch durch abnormen Luftdruck im äusseren Gehörgang bewirkt. Bei acuter Endocarditis kommen Embolien in den Gefässen vor.

Die Schleimhaut der Paukenhöhle erfährt eine Stauungshyperämie bei Herzfehlern, Lungenerkrankungen, Druck auf die seitlichen Halsgefässe durch Tumoren, congestive und entzündliche bei entzündlichen Erkrankungen des Pharynx, der übrigen Abschnitte des Ohres und bei den eigenen, welche auch häufig kleine Blutungen bewirken. Solche werden ferner durch Traumen bewirkt und erfolgen gerade dann nicht nur in die Gewebe, sondern auch in die Höhle. Stärkere Blutflüsse aus dem Mittelohr können nach Eröffnung der Carotis, der Vena jugularis, des Sinus transversus oder petrosus superior zustande kommen und sogar tödtlich werden. Auch in den Paukenhöhlengefässen kann man bei ulceröser Endocarditis Embolien erwarten. Nicht entzündliche hydropische Schwellung kann die Paukenhöhlenschleimhaut nicht nur bei allgemeinem Hydrops, sondern auch nach länger dauerndem Tubenverschluss (Hydrops ex vacuo) darbieten.

Am häutigen Labyrinth kann man Anämie bei Embolie der Art. auditiva int., ferner bei Aneurysma der Art. basilaris, chronischer Endarteriitis, Compression der Art. audit. int. durch Tumoren erwarten, Hyperämie und Blutungen bei allerhand acuten Infectiouskrankheiten, besonders Scharlach, aber auch Typhus, Pyämie und Puerperalfieber, Variola u. s. f., bei Meningitis basilaris, hämorrhagischer Pachymeningitis, eiterigen Mittelohrentzündungen, nach Traumen mit oder ohne Schädelfractur; unter den gleichen Umständen kommen auch Blutergüsse in die Scheide und das interstitielle Bindegewebe des Nerv. acusticus zustande. Bleibt das Leben erhalten, so weisen noch Pigmentirungen auf die früheren Blutungen hin, doch muss man bei solchen Befunden berücksichtigen, dass auch ohnedem Pigment in dem häutigen Labyrinth vorkommen kann.

c) **Entzündungen** treffen die Haut der Ohrmuschel in gleicher Weise wie die übrige Haut. Phlegmonöse Entzündungen können

von einer Durchstechungswunde des Ohrläppchens ihren Ausgang nehmen; der Rand kann durch Frost entzündet werden. Selten ist eine eiterige Perichondritis mit Abscessbildung.

Auch die Entzündung des äusseren Gehörganges (*Otitis externa*) trägt im allgemeinen den Charakter der Hautentzündungen. Besonders bemerkenswerth sind die Furunkel, welche von den Haarbälgen des äusseren Abschnittes ausgehen, die pseudomembranösen, sowohl oberflächlichen (sog. croupösen) wie tiefen (sog. diphtherischen) Entzündungen, welche sowohl im Anschluss an Rachendiphtherie wie selbstständig auftreten können, endlich die desquamativen (*Keratosis*, cholesteatomatöse Entzündung), bei welchen sich cylindrische oder kugelige, perlmutterglänzende Pfröpfe bilden, welche aus concentrisch geschichteten, mit Cholestearin- und Fettsäurekrystallen gemischten verhornten Plattenepithelzellen bestehen.

Sowohl nach pseudomembranösen wie nach eiterigen Entzündungen kann es zur Verschwärung und daran anschliessend zur Granulationsbildung kommen, die wiederum zur Narbenbildung oder zu allerhand band- oder strangartigen Verwachsungen und selbst zu völliger Atresie des Ganges führen kann. Umschriebene Granulationswucherung in polypöser Form kommt besonders in dem knöchernen Gehörgang im Anschluss an Caries und Necrose des Knochens vor. Durch Betheiligung des Periostes an den entzündlichen Neubildungen können Verdickungen des Knochens, Exostosen entstehen.

Am Trommelfell betrifft die Entzündung (*Myringitis*) wesentlich den häutigen und schleimhäutigen Ueberzug, in welchen Hyperämie, auch wohl Blutungen (selbst förmliche Blutblasen an der cutanen Seite), zellige Infiltration auftreten. Es können sich Abscesschen, die als gelbe Hervorragungen erscheinen, bilden, und schliesslich kann eine völlige eiterige Zerstörung der Ueberzüge wie der *Propria*, d. h. eine Perforation eintreten. Diese ist bei Mittelohreiterungen insofern nicht ungünstig, als durch sie dem Eiter ein Abfluss geschafft und dadurch die Gefahr für das Labyrinth und die Knochen vermindert wird. Diese Perforationsöffnung kann wieder zuheilen, sie kann sich ausbreiten, bis fast das ganze Trommelfell zerstört ist, sie kann endlich als dauernde Oeffnung bestehen bleiben. Dies geschieht dann, wenn nach Aufhören der Vereiterung das Epithel der cutanen Auskleidung über die Perforationsränder auf die schleimhäutige Seite herüberwächst. Die *Substantia propria* erscheint bei diesen alten überhäuteten Perforationen nach innen umgeschlagen. Es sind vor allem die eiterigen Mittelohrentzündungen, welche solche Perforationen zu bewirken pflegen. Bei den pyämischen Entzündungen suche man nach Bakterienembolien in den Trommelfellgefässen. Als Entzündungsresiduen findet man Epithelverdickungen, gefässhaltige Zöttchen der Dermis (*Myringitis villosa*), auch wohl Verkalkung, selten Verknöcherung.

Die Mittelohrentzündung (*Otitis media*) ist zunächst eine Schleimhauenterkrankung und führt zu beträchtlicher Schwellung, welche besonders in den Tuben erhebliche Verengerung und selbst Verschluss des Lumens bewirken kann. Je nach dem Exsudat unterscheidet man

verschiedene Formen, die sich aber nicht scharf trennen lassen: seröse, schleimige, haemorrhagische, eiterige, pseudomembranöse. Alle Formen sind häufig vom Nasenrachenraum durch die Tuben fortgepflanzt, seltener vom äusseren Gehörgang, andere sind hämatogene (bei acuten Exanthemen, Sepsis etc.). Am bedenklichsten sind die eiterigen, welche auf das Periost übergreifend zu Caries und Nekrose der Knochen führen, zu eiteriger Entzündung und Zerstörung des Trommelfells, der Chorda tympani und des Facialis, der Mittelohrmuskeln, welche auf das Labyrinth in die Cellulae mastoideae nach der Dura, Pia und dem Gehirn fortschreiten kann. Es kann zu völliger Zerstörung des ganzen Mittelohres, Loslösung der Gehörknöchelchen, Sequestrierung der Schnecke, Perforation des Tegmen tympani etc. kommen. Bei diesen eiterigen Entzündungen spielen in erster Linie die pyogenen Kokken (Staphylo- und Streptokokken), aber auch der Bacillus und der Mikrokokkus pneumoniae, der Bac. pyocyaneus u. a. eine Rolle.

Als Ausgänge von Entzündungen kommen auch hier Granulationswucherungen, narbige Verdickungen und Verwachsungen, Ankylosen an den Gehörknöchelchen, besonders am Stapediovestibulargelenk, Verkalkung und Verknöcherung vor. Letztere kann insbesondere auch in der Pars mastoidea selbst nach vorgängiger Rarefaction zu einer völligen Eburneation durch Osteosclerose führen.

Besonders auffällig ist die bei solchen sog. chronischen Entzündungen vorkommende Metaplasie des Epithels aus cylinderförmigem in Plattenepithel. Diese findet sich öfter in der Ohrtrompete, kommt aber auch in der Paukenhöhle vor, besonders in ihrem oberen Theil und in dem Antrum mastoideum, der grössten, dicht am hinteren Rand der Paukenhöhle liegenden Cella mastoidea. Es ist noch fraglich, ob hier eine einfache Metaplasie vorliegt, wahrscheinlich handelt es sich um ein Einwachsen der Epidermis des Trommelfells durch eine Perforationsöffnung. Diese epidermoidale Auskleidung des Mittelohrs ist die Grundlage der sog. Cholesteatombildung, wie sie schon vom Gehörgang erwähnt wurde. Dieselbe wird bedingt durch eine chronische Entzündung mit Verdickung der Schleimhaut, welche zu immer neuer Production nicht nur von Hornzellen, sondern von Epidermis überhaupt führt. Denn diese dringt in den Knochen ein, denselben immer wieder zerstörend, so dass endlich sogar bis wallnussgrosse Hornmassen entstehen können, welche in die Schädelhöhle oder, wenn sie sich vorzugsweise in der Pars mastoidea entwickelten, an der Oberfläche des Processus mastoideus durchbrechen können. Es ist also das sogen. Cholesteatom keine eigentliche Geschwulstbildung, sondern eine entzündliche Neubildung, doch gibt es vielleicht auch noch ähnliche, mehr geschwulstartige Bildungen (s. unter Geschwülsten).

Betreffs der Entzündungen des Labyrinths (Otitis interna) wurde schon erwähnt, dass sie sich häufig an Mittelohrentzündungen anschliessen. Ausserdem können sie vom inneren Gehörgang fortgeleitet oder vom Blute aus entstanden sein (bei Diphtherie, Masern, Osteomyelitis, Leukaemie etc.). Man findet dabei Trübung der Lymphe, zellige Infiltration der Weichtheile, oft kleine Blutungen, aber auch

fibrinöse Gerinnsel in den Hohlräumen und Eiter. Durch Eiterung kann das häutige Labyrinth zerstört und Knochencaries bedingt werden. Die Möglichkeit einer Totalnecrose der Schnecke und des ganzen Labyrinthes wurde schon erwähnt. Sowohl längs des Hörnerven wie durch den Ductus perilymphaticus kann eine Fortleitung nach der Schädelhöhle stattfinden. Auch hier kann wieder an das exsudative ein productives Stadium sich anschliessen (chronische Entzündung) mit Granulationsbildung, Bindegewebsbildung, Verkalkung und Verknöcherung. Durch Knochenbildung können schliesslich sämtliche Hohlräume ausgefüllt werden, so dass das ganze Labyrinth eine einzige kompakte Knochenmasse darstellt.

Bei der eiterigen Neuritis acustica wird der Nerv von Leukocyten infiltrirt, während die Fasern schliesslich degenerativ zu Grunde gehen.

Von **infectiösen Granulomen** sind die tuberculösen bei weitem die wichtigsten. An der Ohrmuschel kommt hauptsächlich der Lupus vor, in den übrigen Abschnitten die gewöhnliche Tuberculose. Im Mittelpunkt steht hier die Paukenhöhle, in deren Schleimhaut sowohl schnell verkäsende, wie langsamer fortschreitende und zu massigeren Granulationswucherungen führende tuberculöse Veränderungen vorkommen. Sie greifen auf das Trommelfell über, das in sehr kurzer Zeit perforirt werden kann, ferner auf die Tube, die allerdings an ihrer pharyngealen Mündung auch vom Pharynx aus infectirt werden kann, auf die Cellulae mastoideae und auf den Knochen, der cariös und in grosser Ausdehnung necrotisch werden kann. Die Mittelohrtuberculose kommt vorzugsweise bei Kindern vor, bei welchen einerseits das Labyrinth, andererseits der Annulus tympanicus mit Theilen der Pars mastoidea und der Pars squamosa ossis temporis necrotisch und sequestriert werden können. Es pflegt übrigens hier eine (secundäre) Mischinfection von Tuberkelbacillen und Eiterkokken vorzuliegen.

Primäre syphilitische Sclerosen sind selten am äusseren Gehörgang und am Ostium pharyngeum tubae beobachtet worden. Schleimpapeln kommen hier wie am Trommelfell und am Tubenostium vor, wo durch syphilitische Narben Verengerungen bewirkt werden können. Gummöse Neubildungen sind vom äusseren und inneren Gehörgang (hier Compression des Acusticus), vom Trommelfell, von der Tube, vom Periost des Labyrinths beschrieben worden. Ausserdem ist von Vasculitis syphilitica der Paukenhöhlenschleimhaut, sowie von knöchernen und bindegewebigen Neubildungen im Labyrinth bei erworbener wie congenitaler Syphilis berichtet worden.

Auch bei Leukaemie sind neben Zellinfiltrationen und Blutungen Bindegewebs- und Knochenneubildungen in den Bogengängen gefunden worden.

Progressive Ernährungsstörungen. Ausser den bei den Entzündungen erwähnten epithelialen, bindegewebigen und knöchernen Neubildungen, gibt es auch nicht entzündliche Hypertrophien an der Ohrmuschel, besonders dem Ohrläppchen (auch durch Dehnung). Den Uebergang zu den Geschwülsten machen die Polypen, welche im äusseren Ge-

hörgang am Trommelfell, in der Tuba, hauptsächlich aber in der Paukenhöhle vorkommen. Ausser den gewöhnlichen Schleimpolypen gibt es auch fibröse und sarcomatöse. Das Epithel derselben ist verschieden, je nach ihrer Entstehung, aber auch abhängig von äusseren Verhältnissen: Paukenhöhlenpolypen mit Cylinderepithel, das Wimpern tragen kann, erhalten ein Plattenepithel wenn und soweit sie in den Gehörgang hineinragen. Dieses Epithel kann auch in die Tiefe dringen und Perlkugeln bilden (cholesteatomähnliche Bildungen). Die Oberfläche der Polypen ist meist sehr höckerig, zuweilen enthalten sie Cystchen, die vielleicht aus Abschnürung der Krypten an der Oberfläche entstanden sind.

Von sonstigen Geschwülsten sind zu nennen: von der Auricula Carcinome, Fibrome (auch Keloide), Enchondrome der Knorpel, von dem Meatus ext. Osteome, Enchondrome, Talgdrüsen-Adenome (sehr selten), von der Paukenhöhle Sarcome und Carcinome (selten), von der Pars mastoidea ausserdem noch Osteome, Cholesteatome und die seltenen Dermoidcysten, vom Acusticus endlich Fibrome, Gliome, Neurome, Sarcome. Betreffs der Cholesteatome der Pars mastoidea ist noch zu bemerken, dass wohl auch hier der grösste Theil zu den entzündlichen Neubildungen gehört, dass aber vielleicht ein Theil in ähnlicher Beziehung zu den Dermoiden steht wie die Epidermoide der Haut (s. S. 50).

Im Labyrinth kommen wohl nur secundäre Geschwulstbildungen durch Uebergreifen aus der Nachbarschaft vor. Solche finden sich auch an der knorpeligen Tube (bei Zungen- und Oberkieferkrebs), in der Paukenhöhle u. s. f.

Von den **regressiven Ernährungsstörungen** ist auch schon vorher vieles erwähnt, so dass ich mich kurz fassen kann. Am Ohrknorpel treten im Alter, bei Cachectischen, bei Geisteskranken ähnliche degenerative Veränderungen auf wie an den Rippenknorpeln, also fibrillärer Zerfall, Erweichung, Verkalkung, Vascularisation und Knochenbildung. Ueber die Beziehungen zum Othaematom ist bereits berichtet worden. Durch partielle mucinöse Verflüssigung können cystoide Bildungen entstehen. Seltener kommen gleiche Veränderungen am knorpeligen Gehörgang vor und an der knorpeligen Tube. Verkalkung am Trommelfell bewirkt weisse, etwas prominente Flecken, welche schliesslich die ganze Membran einnehmen können.

Eine Atrophie erleidet das Trommelfell durch langandauernde Dehnung und durch Druck. Es schwindet dabei die Lamina propria. Die atrophischen Stellen unterscheiden sich von Narben durch ihre weniger scharfe Begrenzung. Eine senile Osteoporose findet man am knöchernen Gehörgang. Die Atrophie des Acusticus (graue Degeneration) kann eine absteigende sein bei cerebralen Erkrankungen, eine aufsteigende bei mangelnder Schallzuleitung (Inaktivitätsatrophie). Bei der letzten sind aber meist nur die Fasern innerhalb der Schneckenwindungen atrophisch. Auch bei Tabes ist Acusticusatrophie beobachtet worden. Häufiger werden Corpora amylacea, sowie runde, ovale,

keulenförmige etc., oft concentrisch geschichtete Phosphate und Carbonate in der Acusticusscheide gefunden.

Die Caries und Necrose der Knochen bei eiterigen und tuberculösen Veränderungen wurden schon erwähnt. Es sei daher nur noch angeführt, dass die dabei vorkommende Perforation in den Gehörgang an der hinteren und oberen Wand zu sitzen pflegt. Eine Lücke in der vorderen Wand ist bei Kindern bis zum 4. Jahre regelmässig vorhanden.

Eine Gangrän an der Ohrmuschel ist nach Typhus, Erysipel bei Säuglingen beobachtet worden.

Die Perforationen des Trommelfells können ausser durch krankhafte Processe auch durch Traumen bewirkt werden. Sie sind selten mehrfach und sitzen hauptsächlich zwischen Hammergriff und Sehnenring, wo die Propria am dünnsten ist. Man erkennt die frischen Rupturen an der blutigen Suffusion der Ränder.

Unter Hernie des Trommelfells versteht man die blasenförmige Hervorstülpung der Schleimhaut durch eine Lücke in der Propria.

Fremdkörper gelangen sowohl in den äusseren Gehörgang (Erbsen, Bohnen, Obstkerne, Perlen etc., kleine Thiere) wie in die Tuba Eustachii (Erbrochenes, Sand, Aehrenstücke etc.). Ein Spulwurm ist sogar durch die Tuba und das Mittelohr in den Gehörgang gelangt. In diesem können sich aus Caerumen, Epithel, Schmutz, Pilzen grosse harte Pfröpfe bilden, durch welche sogar Erweiterung des knöchernen Ganges und Perforation des Trommelfells bewirkt werden kann.

Von **Parasiten** sind noch die Schimmelpilze des äusseren Gehörganges (Otomykosis) zu erwähnen. Sie sind wohl hauptsächlich Saprophyten, können sich also im gesunden und reinen Ohr nicht ansiedeln, aber eine Anzahl kann doch nach der Ansiedelung entzündungserregend wirken. Sie wachsen nicht über das Epithel hinaus, nur in's Trommelfell hat man sie in vereinzelt Fällen eindringen sehen. Sie bilden einen gelblich weissen, manchmal dunkel punktierten, sammtartigen Belag am Trommelfell und hinteren Drittel des Gehörganges, nach dessen Entfernung die geröthete und ihrer Hornschicht beraubte Schleimhaut sichtbar wird. Am häufigsten kommt Aspergillus in verschiedenen Unterarten vor, seltener Eurotium und Mucor, noch seltener andere Pilze. Einmal ist auch Soor in der Paukenhöhle und dem Gehörgang gefunden worden. Als thierische Parasiten des Gehörganges sind der Acarus folliculorum und gelegentlich Fliegenlarven beobachtet worden.

III. Untersuchung der Brust- und Bauchhöhle.

Die Untersuchung des Halses, der Brust- und Bauchhöhle wird in der Regel eingeleitet durch einen einzigen langen, vom Kinn bis zur Schambeinfuge und zwar links vom Nabel geführten Schnitt, bei dem man das Messer möglichst horizontal hält, um nicht mit der Spitze unbeabsichtigte Verletzungen in der Tiefe

zu machen. Ein stark vorspringender Kehlkopf ist besonders leicht Verletzungen ausgesetzt. Am Jugulum, wo besonders bei mageren Leichen eine tiefe Grube sich befindet, muss man sich mit Daumen und Zeigefinger der linken Hand die Haut anspannen. Am Thorax soll der erste Schnitt sofort bis zum Knochen geführt werden, an dem Abdomen dagegen nur bis in die Muskelschicht hinein. Dann fasst man unter dem Schwertfortsatz den rechten Schnitttrand, zieht an ihm die Bauchhaut in die Höhe und macht vorsichtig immer tiefer dringende Schnitte, bis man an einer kleinen Stelle die Bauchhöhle eröffnet hat. Bei dem Einschneiden des Bauchfells ist darauf zu achten, ob Gas (zischendes Geräusch) oder Flüssigkeit austritt. Hat man Grund zu der Annahme, dass freies Gas vorhanden ist, so kann man vor der Eröffnung des Peritoneums in den etwas trichterförmig gestalteten Schnitt Wasser giessen oder man hält ein brennendes Streichholz vor die Oeffnung. Man muss den letzten Einschnitt ganz besonders vorsichtig machen, damit man nicht eine mit Gas gefüllte Darmschlinge, die oft fest der Bauchwand anliegen, anschneidet. Aus demselben Grunde soll man auch nicht das Messer mit der Spitze einstecken, sondern noch ein Finger eingeführt, vermittelst desselben die Bauchwand von den Eingeweiden abgezogen und zwischen beiden \wedge förmig ausgespreizten Fingern der weitere Schnitt durch die Bauchdecken geführt. Wenn aufgetriebene Darmschlingen fest der Bauchwand anliegen oder Verwachsungen vorhanden sind, ist es vorthellhaft, mit einer stumpfen Scheere unter Leitung des eingeführten linken Zeigefingers das Bauchfell zu durchschneiden. Um die Bauchwandungen nachher gut zurückklappen zu können, empfiehlt es sich, besonders bei noch bestehender Muskelstarre und bei Oedem, den Ansatz der graden Bauchmuskeln am Becken und den Panniculus subcutan zu durchschneiden. Einen Kreuzschnitt unterhalb des Nabels durch die Bauchhaut zu machen, ist nicht zu empfehlen, da die Wiedervereinigung schwieriger ist und aus den seitlichen Schnitten leicht Flüssigkeiten aus der Bauchhöhle hervordringen, welche dann die Leichenkleider etc. beschmutzen können. Wo derselbe aber besondere Vortheile gewähren würde, mag man ihn immerhin machen.

Bei neugeborenen Kindern müssen nun zuerst die Nabelgefäße einer genauen Untersuchung unterzogen werden, welche sich sowohl auf ihre Umgebung wie auf ihren Inhalt und ihre Wandungen zu erstrecken hat. Man kann dabei so vorgehen, dass man die rechte Hälfte der Bauchwand über den auf den Nabel gelegten Zeigefinger der linken Hand herumschlägt und nun zuerst die Vena umbilicalis an- und mit einer Scheere weiter aufschneidet, dann einen Querschnitt durch beide Aa. umbil. macht und durch sanften Druck den Inhalt sowohl aus dem peripherischen wie aus dem centralen Ende herausdrückt und endlich durch einen vom Peritoneum aus geführten Schnitt auch den Nabel untersucht. Um recht bequem und ohne die Lage der Theile zu sehr zu verändern, untersuchen zu können, kann man auch den Hautschnitt etwas oberhalb des Nabels in zwei divergirende Schenkel auslaufen lassen, von denen der eine links, der andere rechts am Nabel vorbeigeht. Nachdem die Vene nebst dem Ligamentum teres untersucht und durchschnitten worden ist, schlägt man den durch die divergirenden Schnitte getrennten Hautlappen nach unten um und kann dann die Arterien, den Urachus, den Nabel mit Bequemlichkeit untersuchen.

Als pathologische Veränderungen findet man hier, besonders bei Kindern von puerperalkranken Müttern, wichtige entzündliche Processe: die Arteriitis umbilicalis, wobei die Wandungen verdickt und die Lumina mit einer puriformen Masse gefüllt sind, die aber oft nur bis in die Nähe der Harnblase reicht, wo ein guter Thrombus die Lumina abschliesst, die Thrombophlebitis und Periphlebitis umbilicalis, welche besonders wegen ihrer Beziehungen zur Pfortader und Leber, bei deren Besprechung ich auf diese Affectionen genauer eingehen werde, wichtig sind, und die Entzündung des Nabelbindegewebes, die Nabelphlegmone.

Nach Ausführung des Hauptschnittes wird die Bauchwand erst rechts, dann links kräftig über den Rippenrand herübergezogen, die Muskulatur mit einem langen Schnitte vom Schwertfortsatz an dicht über dem Rippenbogen bis auf die Rippen durchgeschnitten und der Schnitt bis zur 11. Rippe nach aussen geführt. Indem man nun den Daumen der linken Hand an die Schnittfläche, die übrigen Finger auf die äussere Haut legt, zieht man diese mit sammt der Muskulatur in senkrechter Richtung kräftig von den Rippen ab und schneidet, nachdem man erst durch einen senkrechten Schnitt die vorderen Ansätze der Muskeln getrennt hat, mit flachen Schnitten das sich nun anspannende submusculäre Bindegewebe durch, indem man stets am Orte der grössten Spannung die Schnitte führt und zwar so, dass man das Messer am hinteren Ende der Klinge ansetzt und dann lang auszieht. Da es gewöhnlich nur darauf ankommt, die Grenze zwischen den knorpeligen und knöchernen Rippen frei zu haben, so genügt es, die Weichtheile bis wenig über diese Grenze hinaus abzupräpariren. Nur wenn die Brustdrüse von hinten her untersucht werden soll oder wenn schon von aussen irgendwelche weiter rückwärts gelegenen Veränderungen bemerkt wurden, kann nach Bedürfniss das Abpräpariren der Weichtheile noch weiter fortgesetzt werden. Am Halse trägt man für gewöhnlich mit der Haut die oberflächlichen Muskeln und den Ansatz des Sternocleidomastoideus ab, wobei man insbesondere vor einer Verletzung der grossen Halsgefässe sich zu hüten hat, dagegen löst man nur die Haut (man denke an die Rundung des Halses, damit man seitlich nicht die Haut durchschneidet!) und den Ansatz des Kopfnickers ab, wenn Veränderungen am Halse sichtbar oder zu erwarten sind.

1. Untersuchung der Weichtheile.

Wie am Schädel, so werden auch hier zunächst die Weichtheile untersucht.

a) Zunächst der **Panniculus adiposus**, dessen Dicke jetzt genauer als bei der äusseren Betrachtung bestimmt werden kann. Bemerkenswerth ist die Veränderung der Farbe, welche das atrophische Fett erleidet, indem dieselbe dunkler, oft orange- oder rothgelb wird. In Bezug auf die verschiedenen Erkrankungen ist bei der Haut schon das Wesentlichste mitgetheilt worden.

b) Dann folgen die Hals-, Brust- und Bauch-Muskeln, welche zuerst in Bezug auf

1. die allgemeinen Verhältnisse,

auf Grösse, Farbe und Consistenz betrachtet werden. Die Atrophie der Muskeln, welche gerade auch am Thorax die extremsten Grade zeigen kann, ist schon bei der allgemeinen Betrachtung erwähnt worden; die Farbe ist bei gesunder Muskulatur ein intensives Roth (Fleischroth), erscheint aber bei anämischen und abgezehrten Individuen in verschiedenen Tönen blass-, selbst grauroth, während sie bei anderen Erkrankungen, z. B. Typhus umgekehrt durch ihre dunkle Röthe (Spickgansmuskeln) sich auszeichnet. Gerade bei Typhus, aber auch bei anderen Affectionen, zumal solchen, bei welchen die Muskeln in starke Thätigkeit versetzt werden, tritt besonders an den Bauchmuskeln eine partielle graue durchscheinende Farbe auf (wachsige Degeneration). Die Consistenz steht in der Regel in geradem Verhältniss zur Färbung; blasse Muskeln sind meist auch schlaff, dunkle

derb. Die Schnittflächen haben zuweilen (z. B. bei Typhus) ihren feuchten Glanz mehr oder weniger eingebüsst, die Muskeln sind trocken; umgekehrt ist bei Oedem die Flüssigkeitsmenge oft sehr gross.

2. Die einzelnen Erkrankungen.

a) Hämorrhagien in den Muskeln sind häufig die Folge von Traumen, von Application von Schröpfköpfen etc. Sehr interessant sind die in den Bauchmuskeln, besonders in den Rectis bei Typhus vorkommenden grösseren Blutergüsse (*Haematoma recti abdominis*), welche stets mit den unten erwähnten Degenerationen gepaart sind.

b) Entzündungen. Von sog. interstitiellen Entzündungen (*Myositis interstitialis*) kommen sowohl acute, wie chronische vor. Die acuten, eiterigen sind bald primär, dann oft traumatisch, bald secundär, durch Fortleitung von benachbarten Theilen entstanden. So an dem Thorax von der Pleura aus, an den Bauchmuskeln vom Becken u. s. w. aus. Letztere haben häufig einen jauchigen Charakter; dasselbe ist an den Halsmuskeln oft nach Tracheotomien zu beobachten. Diese Entzündungen bewirken zunächst nicht die Bildung richtiger Abscesse, sondern die Eitermassen sind in die Muskulatur infiltrirt, sie umgeben die einzelnen Muskelbündel und -Fasern, welche in der Regel im Zustande der fettigen oder auch wachsartigen Degeneration sich befinden. Die chronische interstitielle Entzündung, welche mit einer fibrösen Verdickung des interstitiellen Gewebes (*Myositis fibrosa*) und einer consecutiven Atrophie der Muskelsubstanz einhergeht, gesellt sich oft zu verschiedenen chronischen Erkrankungen benachbarter Theile, z. B. zu Rippenaffectionen, Pleuritis, Drüsenaffectionen am Halse u. s. w. hinzu. Die Muskeln sind durch ihre derbe Consistenz und ihre röthlich-graue Farbe ausgezeichnet und man kann meist leicht schon mit blossem Auge die dicken fibrösen intermuskulären Züge erkennen.

Als parenchymatöse Entzündung (*Myositis parenchymatosa*) oder degenerative Entzündung, aber auch als einfache Degeneration werden die Veränderungen angesehen, welche am ausgezeichnetsten bei vielen Typhuskranken gefunden werden und welche einmal in einer körnigen Trübung der Muskelfasern mit Verschwinden der Querstreifung bestehen, dann in jener eigenthümlichen Degeneration, welche Zenker als wachsartige bezeichnet hat. Wie bei allen parenchymatösen Entzündungen sind die genannten Körnchen in früheren Stadien eiweissartiger Natur und verschwinden deshalb auf Zusatz von dünner Kalilauge, während sie später Fettkörnchen sind, die sich nicht mehr in Kalilauge verändern (fettige Degeneration). Bei der zweiten Form der Veränderung, deren Verhältniss zur ersten noch zweifelhaft ist und welche in das Gebiet der Coagulationsnecrosen gehören dürfte, ist die querstreifige Substanz in eine glasig durchscheinende Masse verwandelt, welche anfänglich noch eine Andeutung von Querstreifung erkennen lässt, später aber fast homogen wird und nur grössere Querrisse zeigt, an denen endlich eine vollständige Trennung der Massen geschieht, so dass im Sarcolemmschlauche nur einzelne iso-

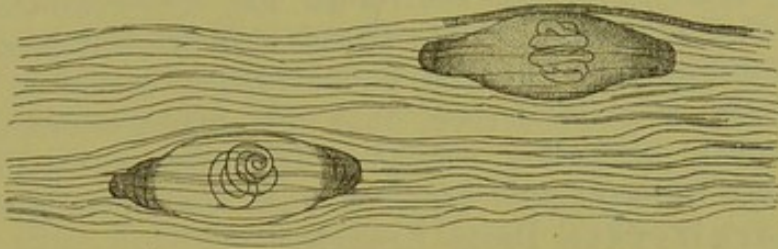
lirte Klumpen dieser glasigen Masse liegen. Obwohl die wachsartig oder hyalin degenerirten Theile dem Aussehen nach die grösste Aehnlichkeit mit amyloid degenerirten Theilen haben können, geben sie doch weder mit Jod noch mit Anilinviolett die Amyloidreaction. Makroskopisch macht sich die wachsartige Veränderung durch die oben erwähnte, grau durchscheinende Färbung bemerklich. In der Nähe der hyalinen Degeneration sieht man häufig eine beträchtliche Vergrösserung, auch Wucherung der Sarcolemmkerne, welche Veränderungen als Beginn einer regenerativen Neubildung aufgefasst werden. Zur mikroskopischen Untersuchung dieser, wie überhaupt der meisten Muskelveränderungen nimmt man mit der Scheere ein kleines Stückchen in der Richtung des Faserverlaufes ab und zerpupft dasselbe sorgfältig in Salzwasser. Um dabei möglichst einzelne Muskelfasern (Primitivfibrillenbündel) in längerer Ausdehnung zu isoliren, setzt man die Nadeln in der Mitte eines Stückchens nebeneinander an und zieht senkrecht zum Faserverlauf die gefassten Theile bis zur vollkommenen Trennung auseinander. Dann wird eine Hälfte von neuem ebenso behandelt und so fort, bis man nicht mehr weiter zertheilen kann. Um die regenerativen Processe zu studiren, sind Längs- und Querschnitte von gut gehärteten Muskeln nöthig. Färbung mit Pikrocarmin, worin die Muskelsubstanz gelb, die Kerne roth werden.

c) In Bezug auf die Muskelgeschwülste wird auf die Besprechung der Extremitätenmuskeln verwiesen, bei welchen dieselben häufiger vorkommen. Dagegen muss hier noch

d) der wichtigsten Muskelparasiten gedacht werden, der Trichinen, welche grade in den Hals- und Brustmuskeln (Zwischenrippenmuskeln) neben dem Zwerchfell ihren hauptsächlichsten Sitz haben. Alte Fälle sind sehr leicht zu diagnosticiren, weil man die verkalkten Kapseln als kleine, ovale, weisse Körperchen deutlich sieht. Wenn recht viele Thiere vorhanden sind, so sehen die Muskeln wie mit feinem weissem Sand bestreut aus. In früherer Zeit, vor der vollständigen Verkalkung, sind die Trichinenkapseln entsprechend undeutlicher zu sehen, wenngleich es bei genauem Zusehen auch dann noch oft gelingt, die nunmehr grau gefärbten ovalen Körnchen zu erkennen. Erleichtert wird das Auffinden der Kapseln, wenn man ein Stückchen Muskelfleisch zwischen zwei Objektträgern auseinanderdrückt und dann bei durchfallendem Lichte betrachtet. Nicht eingekapselte Trichinen sind makroskopisch gar nicht zu erkennen. Bei der in der vorher angegebenen Weise vorzunehmenden mikroskopischen Untersuchung sind die Thiere leicht zu erkennen. Zum Aufsuchen derselben bedient man sich schwächerer Vergrösserungen, welche zur genaueren Untersuchung mit stärkeren vertauscht werden müssen. Die Muskeltrichinen sind kleiner als die Darmtrichinen und besitzen ein spitzes Kopf- und ein dickeres abgerundetes Schwanzende. In den ersten 14 Tagen nach ihrer Einwanderung in die Muskeln erscheinen sie noch langgestreckt innerhalb der Sarcolemmaschläuche, deren contractile Substanz zerfallen ist und deren Kerne sich in Wucherung begriffen zeigen. Nach dem 14. Tage erscheinen die Thiere innerhalb des oft schon beträchtlich

verdickten Sarcolemmas spiralig aufgerollt, so dass das Sarcolemma eine spindelförmige Erweiterung zeigt; dann wird unter fortschreitender Kernvermehrung das Lumen des Sarcolemmas an den beiden Polen des Thieres durch eine bindegewebige Masse verschlossen, so dass das Thier nun in einer meist citronenförmigen, durch eine von dem Thiere selbst gelieferten Chitinschicht verstärkten Kapsel eingeschlossen liegt (Fig. 52).

Fig. 52.



Zwei eingekapselte Muskeltrichinen; schw. Vergr.

Die obere Kapsel zeigt schon geringe totale, die untere nur Pol-Verkalkung; die Querstreifung der Muskulatur ist nur an einer Faser angedeutet.

Die Wandungen der Kapsel verdicken sich noch etwas und verkalken endlich von den beiden Polen aus. Häufig findet sich an beiden Enden alter Kapseln Fettgewebe, welches sich aber erst secundär hier gebildet hat. Um in ganz verkalkten Kapseln die Thiere selbst zu sehen, muss man durch Salzsäure die Kalksalze auflösen. In den Kapseln bleiben die Thiere viele Jahre lang, sicherlich Jahrzehnte am Leben, wovon man sich leicht überzeugen kann, wenn man durch Druck mit dem Deckgläschen oder durch directes Zerdrücken mit den Nadeln die Kapseln öffnet und die Thiere befreit. Sie zeigen dann deutliche Bewegungen, die intensiver werden, wenn man den Objektisch oder auch das ganze Mikroskop erwärmt. Wenn durch die mikroskopische Untersuchung das Vorhandensein von Trichinen überhaupt erst festgestellt werden soll, so darf man sich nicht mit einem oder wenigen Präparaten begnügen, sondern muss von den verschiedensten Stellen, vor allem aber nächst dem Zwerchfell von den Hals- und Zwischenrippenmuskeln eine grössere Anzahl von Präparaten (20—30) anfertigen und die Präparate nicht zu klein machen, da die Trichinen in den Muskeln ganz unregelmässig vertheilt sind und oft an einer Stelle dicht gedrängt liegen, während daneben eine Strecke weit gar keine vorhanden sind. Da erfahrungsgemäss in der Nähe der Sehnen die Trichinen am zahlreichsten sitzen, so muss man möglichst solche Stellen auswählen. Wenn es nur darauf ankommt, die An- oder Abwesenheit von Trichinen zu constatiren, so kann man sich einer etwas einfacheren Untersuchungsmethode bedienen. Man zerzupft das herausgeschnittene, halb erbsengrosse Stückchen unter Zusatz von Glycerin oder auch verdünnter Alkalilauge nur ganz grob auf dem Objektträger, legt dann einen anderen Objektträger auf und drückt damit das Fleisch auseinander, welches nun zunächst mit einer schwachen (50—70fachen) Vergrösserung durchmustert wird.

c) Die Untersuchung der **Brustdrüse** wird an der Leiche mit Schonung der äusseren Haut von hinten her vorgenommen, indem man sie der Länge nach durchschneidet. Da die männliche rudimentäre Drüse nur ausnahmsweise pathologische Veränderungen zeigt, so beziehen sich die folgenden Angaben wesentlich auf das weibliche Organ.

a. Allgemeines.

Je nach dem Alter der Individuen hat die weibliche Brustdrüse bekanntlich eine sehr verschiedene Grösse; sie erreicht ihre gewöhnliche Ausbildung erst mit der Pubertät und atrophirt wieder in den climacterischen Jahren zu einer derben, fast rein bindegewebigen Masse, in welcher nur noch die kolbig endenden Drüsengänge deutlich erhalten sind. Grössere Unterschiede bestehen noch zwischen der ruhenden und der secernirenden Drüse Erwachsener.

Die ruhende besteht zum grössten Theile aus weisslichem, sehr derbem, fibrösem Gewebe, in welches man nur spärliche, stecknadelkopfgrosse, grauröthliche Drüsenkörnchen eingestreut sieht. Schon gegen Ende der Schwangerschaft, noch mehr während der Lactation ist das Verhältniss grade umgekehrt; die Drüse, welche auch im Ganzen vergrössert ist, hat ein grauröthliches Aussehen und eine ganz körnige Schnittfläche, wodurch sie sich in ihrem Aussehen den Speicheldrüsen nähert, nur dass die Körnchen kleiner sind als dort. Grössere Mengen fibrösen Gewebes finden sich nur in der Nähe der Warze. Schon von selbst oder auf leisen Druck treten an der Schnittfläche der im Beginn oder am Schluss ihrer Thätigkeit stehenden Drüse zahlreiche intensiv gelbe, rahmige Tropfen hervor, welche man leicht für Eiter halten könnte, die aber nichts anderes als Colostrum sind; befindet sich die Drüse in voller Thätigkeit, so entleert sich weisse Milch. Unter dem Mikroskope sieht man neben zahlreichen verschieden grossen Fetttröpfchen (Milchkügelchen) eine je nach der Intensität der gelben Färbung verschieden grosse Menge von maulbeerförmigen Fettkörnchenkugeln (Colostrumkörperchen) und Fettkörnchenzellen (mit glatter Begrenzung und erkennbarem Kern).

Die Drüse besitzt eine dreieckige Gestalt mit einer inneren und zwei äusseren Spitzen, von denen die äussere obere manchmal sehr weit gegen die Achselhöhle sich erstreckt und bei der Untersuchung besonders beachtet werden muss.

b. Die einzelnen Erkrankungen.

1. **Missbildungen** mit dem Charakter der Hypoplasie sind häufig an den Warzen (Mikrothelie), die ausserdem in einer Vertiefung verborgen liegen können (Hohlwarze). Bei Mikromazie ist die Drüse selbst ungenügend entwickelt; man spricht insbesondere von Mamma infantil, wenn die Pubertätsentwicklung ausbleibt oder ungenügend erfolgt ist. Es treten alle diese hypoplastischen Anlagen bei Schwangeren und Puerperen am deutlichsten hervor. Hyperplasien treten vor-

zugsweise an der männlichen Drüse auf, die eine mehr weibliche Ausbildung erfahren kann (Gynaecomastie). Vermehrung der Zahl der Warzen (Polythelie) wie der Drüsen (Polymastie) wird bei beiden Geschlechtern, einseitig wie doppelseitig beobachtet. Man hat bis zu 5 Warzen an einer Drüse und bis zu 10 Drüsen gefunden. Die überzähligen Drüsen liegen oberhalb der normalen mehr nach aussen, unterhalb mehr nach innen, aber gelegentlich auch in der Achselhöhle, am Rücken u. s. w. Die überzähligen Warzen sind meist, wie es auch an normalen vorkommt, an der Spitze höckerig oder gespalten.

2. Von **Circulationsstörungen** ist zu erwähnen, dass congestive menstruelle Hyperämien, selbst mit Blutungen, vorkommen. Die letzten sind meist traumatischer Natur, können vielleicht zur Cystenbildung (Blutcyste, Haematocystis) führen, erfolgen aber auch gern in schon vorhandene Cysten hinein. Der Befund von Epithel an der Wand spricht für diese Entstehungsweise. Da an Traumen sich auch sonstige Geschwulstbildungen anschliessen können, so achte man gegebenen Falles auf die Reste von Blutungen in Gestalt von gelbbraunem Pigment. Durch neuropathische Hyperämie und ödematöse Exsudation können nach Charcot solitäre oder multiple geschwulstähnliche Verdickungen entstehen (hysterisches oder blaues Oedem Charcot's).

3. **Entzündung** der Warze (Thelitis) wird besonders bei Säugenden gefunden, deren Warzen oft Excoriationen, Schrunden, Fissuren zeigen. Die Entzündung der Drüse selbst (Mastitis) kommt zwar auch bei Neugeborenen und in der Pubertätszeit oder sonst wann vor, ist aber doch vorzugsweise eine puerperale.

Sie ist eine eitrige Entzündung (Mastitis apostematosa), welche meistentheils auf einzelne Abschnitte der Drüse, besonders häufig auf den unteren äusseren Quadranten beschränkt ist; der Eiter erscheint gewöhnlich in das Bindegewebe um die und zwischen den Acinis und Gängen infiltrirt oder bildet hier grössere Abscesse, es kommen aber auch Abscedirungen nach aussen, zwischen Haut und Mamma (antemammäre Abscesse), sowie nach innen, zwischen Muskeln und Mamma (retromammäre Abscesse) vor. Wenn diese fortgeleitet, z. B. nach einer Operation in der Nachbarschaft entstanden ist, haben sie zuweilen einen jauchigen Charakter. Sind besonders die grossen Drüsengänge entzündet und mit Eiter gefüllt, so kann man das Galactophoritis nennen. Ein Abscessdurchbruch an der Haut kann an der säugenden Drüse zu einer Milchfistel führen; gewundene Fistelgänge mit indurirter Umgebung kommen besonders bei retromammären Abscessen vor. Als Residuen eiteriger Entzündungen werden (selten) Höhlen mit bröckeligem, käseartigem Inhalte (eingedicktem und verfettetem Eiter) gefunden, welche jedoch stets der Tuberculose verdächtig sind.

Chronische Entzündungen (Mastitis chronica fibrosa) documentiren sich durch eine Verdickung des Bindegewebes, in der Regel an kleineren Abschnitten der Drüse (Induration, Fibrombildung), aber gelegentlich mit allgemeiner Schrumpfung (Cirrhosis mammae, schrumpfende Mastitis); sie können mit cystischer Ectasie von

Milchgängen und von Drüsenläppchen verbunden sein. Von manchen Untersuchern wird in dieser Cystenbildung (Polykystom, Cystadenom) das Wesen des Vorganges erblickt und dieser sonach den Geschwulstbildungen zugerechnet.

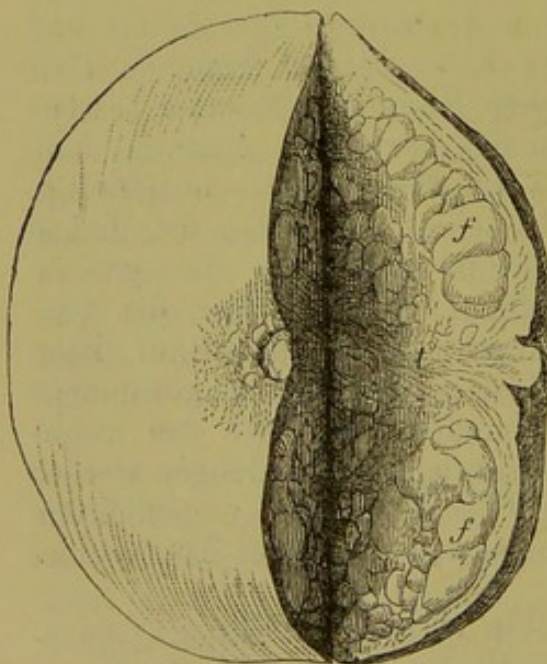
4. **Infectiöse Granulome** kommen in Gestalt von Initialsclerosen der Warze, selten als Gummata der Drüse vor. Häufiger als man früher annahm ist die Tuberculose, welche einzelne oder mehrfache, kleinere oder grössere Granulationsherde mit Verkäsung und Erweichung (tuberculöse Abscesse) bilden kann. Bei tiefliegenden Herden suche man nach Caries der Rippen, auch beachte man die axillaren Lymphknoten.

5. **Progressive Ernährungsstörungen** treten nur selten als Hypertrophien auf, zuweilen als Pseudoschwangerschaftshypertrophie bei Tumoren der inneren weiblichen Genitalien etc., als Gynaecomastie bei Männern nach Hodenatrophie etc., als diffuse Hypertrophie von mehr bindegewebigem oder mehr drüsigen Bau. Es muss hierbei besonders die Verwechselung mit Fibromen und Adenofibromen vermieden werden, welche ebenso enorme Vergrößerungen bewirken können.

Am wichtigsten sind die Geschwulstbildungen in der Mamma, welche jetzt seltener an der Leiche, in der Regel nach Entfernung während des Lebens zur anatomischen Untersuchung gelangen.

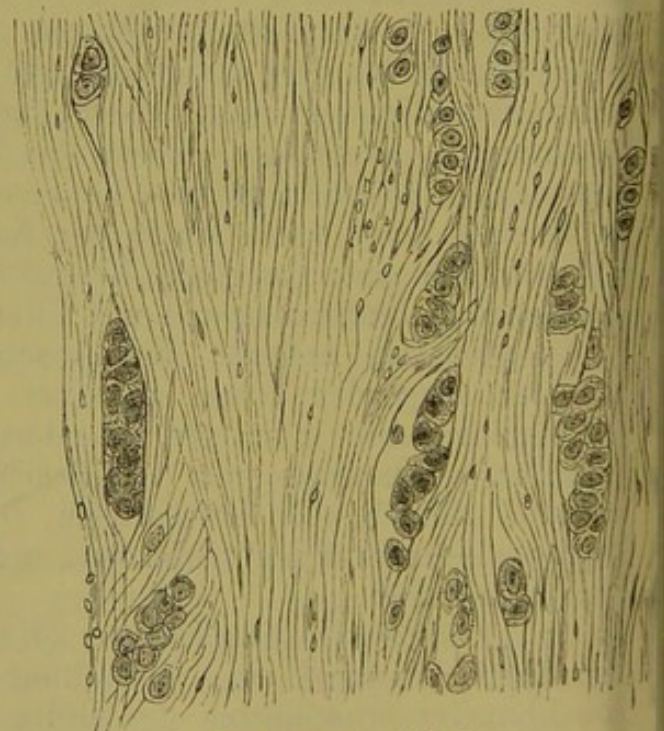a) Sowohl der Häufigkeit als der Wichtigkeit nach die ersten sind die Carcinome, von welchen je nach dem relativen quantitativen Verhältnisse zwischen Gerüst und Krebskörpern drei Formen unterschieden werden können, die harten, scirrhösen (Figg. 53 u. 54), die weichen,

Fig. 53.

Scirrhus mammae. $\frac{1}{2}$ nat. Gr.

Bei t das geschrumpfte Tumorgewebe unterhalb der tief eingezogenen Warze, f Fettgewebe.

Fig. 54.

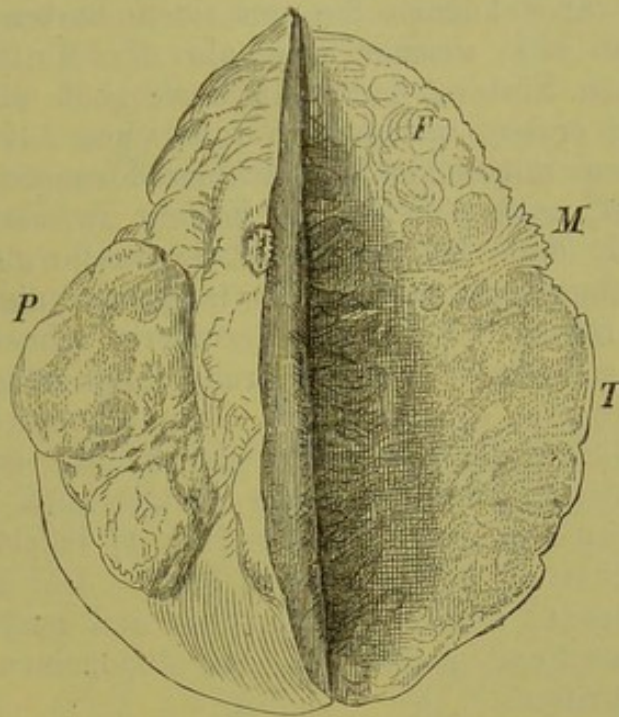


Scirrhus mammae. Mittl. Vergr.

Viel derbes zellarmes Bindegewebe, kleine, spaltförmige Krebsalveolen.

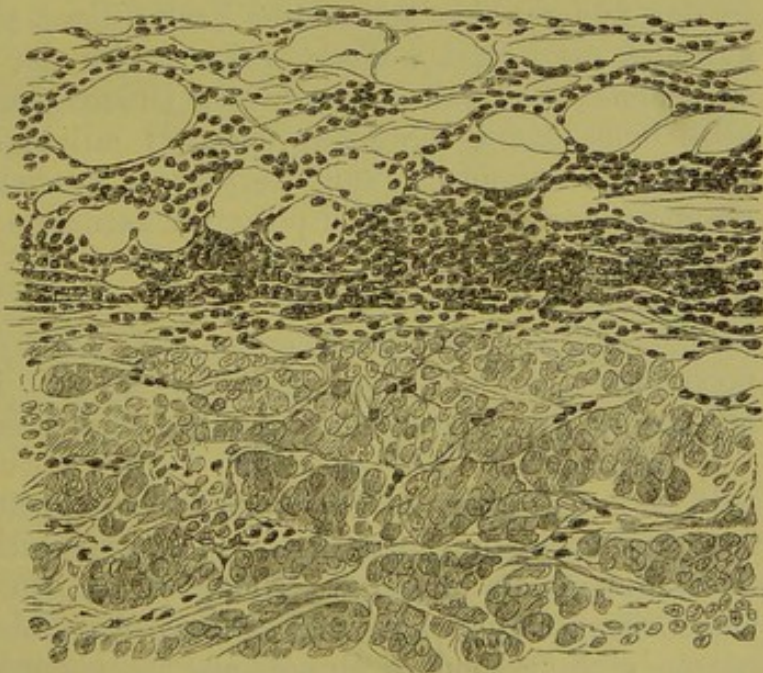
medullären (Figg. 55 u. 56) und die zwischen beiden stehenden gewöhnlichen Krebse, zu denen als vierte Form der Schleim- oder Gallertkrebs hinzukommt. Ueber die makroskopische Erscheinungsweise sowie die mikroskopische Zusammensetzung im allgemeinen ist schon früher Ausführlicheres mitgetheilt; ich beschränke mich deshalb hier auf einige Besonderheiten. Grade die Mammakrebse zeichnen sich durch die Neigung ihrer besonders in den scirrösen Formen sehr kleinen Zellen zu fettiger Degeneration aus, welche sich schon makroskopisch durch gelbe Flecken und netzförmige Streifen (daher Carcin. reticulatum) zu erkennen gibt. Die scirrösen Formen sind in der Regel kleiner wie die medullären. In Folge einer narbenartigen Schrumpfung des Stromas können die Krebszellen (durch Verfettung) atrophiren (Cancer atrophicus), sodass auf diese Weise eine Art von Heilung der Geschwulst entsteht, freilich leider nur in den centralen Theilen, während an der Peripherie die Wucherung weiter zu gehen pflegt. Die Mamilla ist infolge der centralen Schrumpfung in der Regel tief eingezogen (Fig. 53). Es gibt übrigens keine scharfen Grenzen zwischen Scirrhus und Me-

Fig. 55.

Weicher Krebs der Mamma, perforirt. $\frac{1}{2}$ nat. Gr.

T der grosse vielknotige Tumor, welcher bei P die Haut perforirt hat. M Mamilla, nicht eingezogen, mit ausgeprägt papillärer Oberfläche. F Fettgewese.

Fig. 56.



Weicher Krebs der Mamma mit zelliger Infiltration des anstossenden Fettgewebes. Mittl. Vergr. Carminfärbung.

der centralen Schrumpfung in der Regel tief eingezogen (Fig. 53). Es gibt übrigens keine scharfen Grenzen zwischen Scirrhus und Me-

dullarkrebs, denn erstens kann ein und derselbe Tumor im Centrum ein mehr scirrhöses, an der Peripherie ein medulläres Gewebe besitzen, dann aber können die von einem harten Krebse ausgegangenen Metastasen viel weicher sein als der Mutterknoten selbst. Unter den weichen Krebsen hat man auch noch eine acinöse und eine tubulöse Form, erstere mit grossen rundlichen Alveolen und spärlichem Gerüst, letztere mit schmalen, schlauchförmigen Alveolen und mächtigerem Gerüst, unterschieden. Es besteht zwischen beiden wohl nur der Unterschied, dass bei letzteren die Geschwulst wesentlich im Innern von Lymphgefässen und etwas langsamer als im ersten Fall gewachsen ist. Häufig ist in der Peripherie schnell wachsender Mammakrebse eine mehr oder weniger breite Zone zelliger Infiltration (nicht durch Leukocyten, sondern durch Granulationszellen) zu sehen (Fig. 56).

Ueber die Entstehung der Krebse erhält man manchmal guten Aufschluss, wenn man die anstossenden Theile der Drüse untersucht, wo man das Drüsengewebe noch in regelmässiger Anordnung aber mit gewuchertem Epithel finden kann. Die Tunica propria wird von dem wuchernden Epithel durchbrochen und zerstört. Für die mikroskopische Untersuchung gelten die im allgemeinen Theil (S. 22) mitgetheilten Vorschriften.

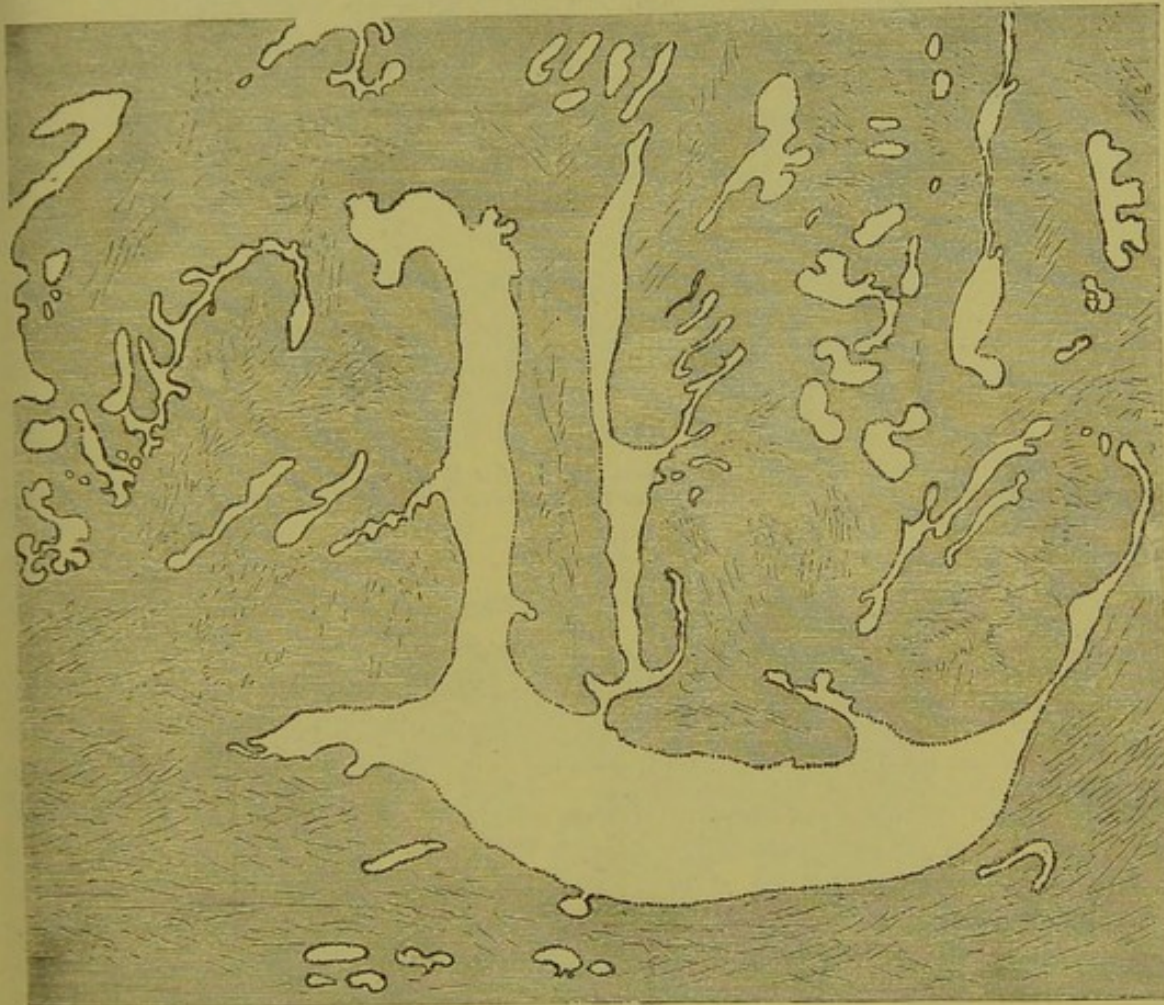Die Mammakrebse entwickeln sich seltener mehr diffus als infiltrirte Krebse (hauptsächlich die scirrösen Formen), meist in Form von Knoten, wenn auch zuweilen multipel. Die Knoten sitzen bald central, häufiger peripherisch und zeigen in der Regel keine ganz scharfe Begrenzung. Die Mehrzahl der Mammakrebse ist primär und einseitig, doch kommen auch secundäre Formen vor, zuweilen so, dass in der einen der primäre, in der anderen ein secundärer Krebsknoten sitzt. Der Rest des Drüsengewebes zeigt dem höheren Alter vieler der krebsskranken Frauen entsprechend oft cystisch erweiterte Drüsengänge, manchmal aber auch noch Drüsenacini, die sogar eine Art milchigen Secretes liefern können. Auch mikroskopisch sind fern vom Krebsknoten oft allerhand progressive Veränderungen, Epithelwucherungen etc. zu finden. Von der Verbreitung der Krebse nach der Haut ist schon früher gesprochen worden; die Verbreitung nach innen (Pleura) soll später noch erwähnt werden, ebenso wie die Infection der Axillarknoten; dagegen sei hier noch darauf aufmerksam gemacht, dass man häufig die Fascia pectoralis und nicht ganz selten auch den Pectoralis ergriffen finden wird.

Seltener kommen auch sog. Cancroide an der Mamma vor, die bald von der äusseren Haut ausgehen (Plattenepithelkrebs), bald von den Drüsenausführungsgängen (Cylinderepithelkrebs). Die letzteren treten auch als papilläre Neubildungen in cystischen Erweiterungen von Drüsengängen auf und stehen den Adenomen nahe, die ersten haben eine besondere Beziehung zu eczemartigen Erkrankungen der Mamilla (Paget's Krankheit), bei welchen Protozoen (sog. Psorospermien) aufgefunden worden sind, die von manchen für die Erreger der Erkrankung (die daher als Psorospermose bezeichnet worden ist) gehalten werden.

Reine Adenome sind in der Mamma selten, um so häufiger gibt

es Mischformen zwischen Adenomen und Binde-substanzneubildungen, unter denen die fibromatösen häufiger sind als die sarcomatösen und myxomatösen, welche übrigens auch untereinander und mit jenen gemischt vorkommen. Je nach dem Vorwiegen des einen oder des anderen Gewebes wird man die Diagnose Fibroadenom oder Adenofibrom, Adenosarcom, Adenomyxom, Myxofibroadenom u. s. w. stellen. Häufig zeigen die drüsigen Bestandtheile Erweiterungen, welche zum Theil rundlich, hauptsächlich spaltförmig (Spaltcysten, Fig. 57) sind und diesen cystischen Fibroadenomen oder Kystadenofibromen etc. ein eigenthümliches Aussehen verleihen, indem man schon

Fig. 57.

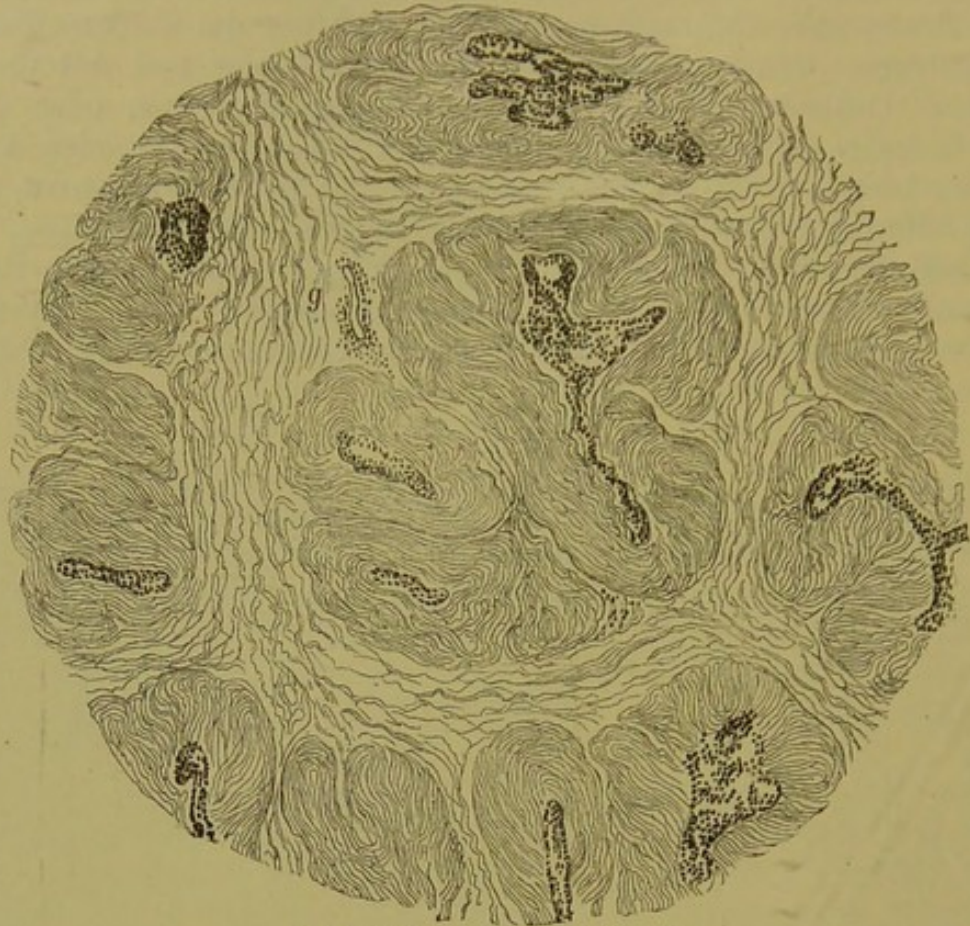


Fibroadenoma cysticum mammae. Sehr schw. Vergr. Spaltcysten.

makroskopisch an Schnittflächen die röthlich graue Geschwulstmasse von zahlreichen feineren oder weiteren Hohlräumen, Spalten durchsetzt sieht. An manchen Geschwülsten kann man schon makroskopisch eine Umlagerung dieser Hohlräume durch Geschwulststränge sehen (plexiformes Fibroadenom), die mikroskopisch noch deutlicher hervortritt (periglanduläres Fibrom, Fig. 58).

Noch weiter wird das Bild complicirt durch das Hineinragen von Neubildungen in die cystischen Hohlräume. Handelt es sich dabei

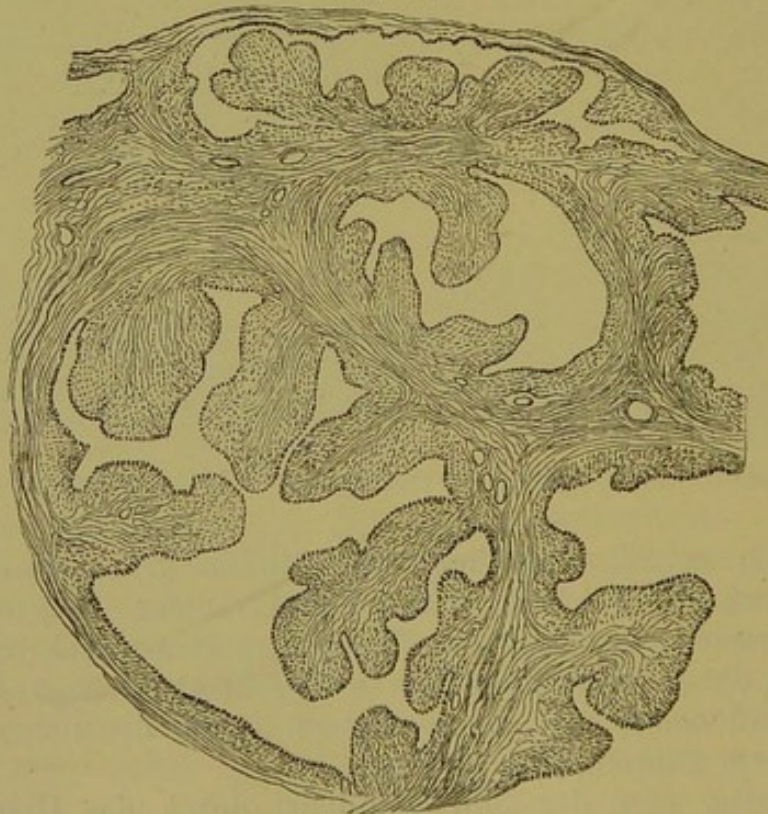
Fig. 58.



Periglanduläres Fibrom der Mamma.

Läppchenbildung; bei g ein Blutgefäß im interstitiellen Gewebe mit zelliger Infiltration der Umgebung.

Fig. 59.



Intracanaliculäres Fibrom. Schw. Vergr.

Die eingewachsenen Geschwulstmassen zeigen meistens deutlich zwei Bestandtheile, ein streifiges Centrum und eine weniger streifige Peripherie (Adventitia).

nur um feine Papillen, so kann man die Geschwulst als Kystadenoma papillare oder papilliferum bezeichnen, gewöhnlich spricht man von Cystofibroma bzw. Sarcoma oder Myxoma proliferum, phyllodes, intracaniculare, arborescens, weil die in die drüsigen Hohlräume hineinragenden papillären, warzigen, polypösen u. s. w. Massen aus Geschwulstgewebe bestehen (Fig. 59). Es werden durch die eingewachsenen Massen die Hohlräume bis auf unregelmässige Spalten ausgefüllt, so dass man makroskopisch erst nach Herausheben dieser Massen auf den Durchschnitten das Cystenlumen erkennt. Man hat dies Bild mit dem Aussehen eines durchschnittenen Kohlkopfes verglichen. Dadurch dass neben Cysten mit intracaniculärer Wucherung gewöhnliche Spaltcysten, ferner grössere Mengen homogener Gewebsmasse von verschiedener Beschaffenheit (fibrös, sarcomatös, myxomatös, hämorrhagisch, necrotisch, verfettet etc.) vorhanden sein können, wird das Aussehen der Schnittfläche oft sehr bunt und complicirt (Fig. 60). Sehr grosse Cystofibrome können durch die Haut wachsen und die intracaniculären Wucherungen nach Perforation der Cystenwand frei zu Tage treten. In allen diesen adenomatösen Neubildungen besitzen die drüsigen Bestandtheile ein cylinderförmiges Epithel.

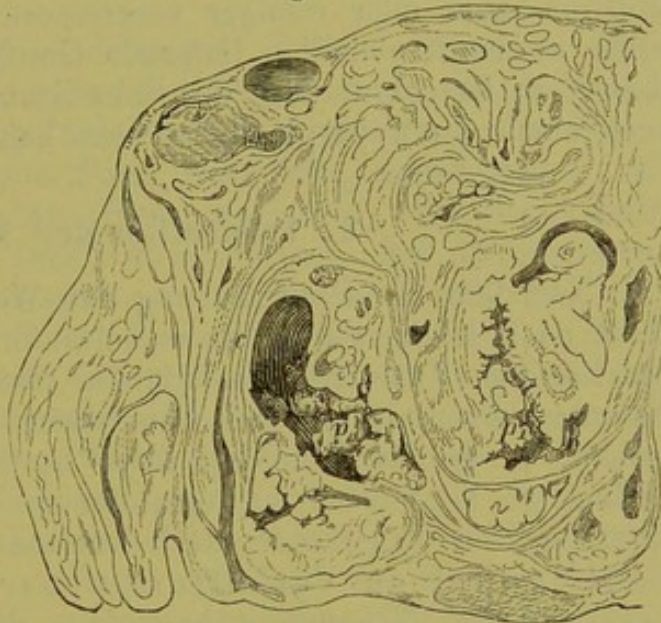Die Grösse der adenomatösen Geschwülste schwankt von den kleinsten bis zu ungeheuer grossen; ihre Oberfläche ist häufig höckerig und setzt sich scharf gegen die Umgebung ab, ja manchmal sind sie gradezu wie abgekapselt. Der Rest der Mamma kann unverändert bzw. zur Seite gedrängt sein, es sind aber nicht selten multiple Knoten vorhanden.

Die Beziehungen gewisser multipler Fibrom- und Cystenbildungen mit Induration der Mamma zu chronischen Entzündungen sind bei diesen schon erwähnt worden.

Seltener sind solitäre aus Drüsengängen hervorgegangene Cysten, in die aber auch gelegentlich fibromatöse etc. und papillär-adenomatöse Wucherungen hineinragen können. Enthält eine solche Cyste Milch (säugende Mamma), so nennt man sie Galactocele.

Reine Fibrome, Myxome, Sarcome sind seltener; die letzten sind hauptsächlich Rundzellensarcome. Von sonstigen Geschwülsten sind noch zu nennen: Angiosarcome, Riesenzellen- und melanotische

Fig. 60.



Cystosarcoma phyllodes mammae. Theil eines Durchschnitts.
Nat. Gr.

Bei c ein grösserer cystischer Hohlraum, in welchen papilläre Geschwulstmassen (p) hineinragen; bei p¹ ist nur ein vielfach verästelter Spaltraum von dem Cystenlumen übrig.

Sarcome, Chondrome, Osteome und Mischformen, Angiome (auch congenital), Dermoidcysten, Lipome (des Fettgewebes). Nicht zu den Geschwulstbildungen, sondern zu den Hypertrophien rechne ich die lipomatöse Hyperplasie des mammalen Fettgewebes, welche sowohl für sich allein, als auch secundär neben Carcinomen, besonders den atrophischen, bei schrumpfender Mastitis beobachtet wird.

Wegen der Häufigkeit, mit welcher die axillaren Lymphknoten an den Erkrankungen der Mamma, besonders den carcinomatösen Neubildungen sich betheiligen, kann man diese in geeigneten Fällen gleich hier mituntersuchen. Man erreicht sie am leichtesten durch einen in der Richtung des Armes in der Achselhöhle geführten Schnitt, doch kann man auch, wenn man einen neuen Schnitt vermeiden will, durch noch weiteres Abpräpariren der Haut (besonders auch über der Clavicula) von vorn her zu ihnen gelangen. Bei carcinomatöser Infection sind sie mehr oder weniger vergrößert und entweder ganz oder theilweise in eine Krebsmilch liefernde Geschwulstmasse verwandelt. Es ist jedoch zu beachten, dass die Schwellung der Knoten bei Mammakrebs auch eine rein hyperplastische sein kann.

2. Inspection der Bauchhöhle.

Nachdem die Untersuchung der Weichtheile beendet ist, wird die Haut nach beiden Seiten manschettenförmig umgeschlagen, worauf man das künftige Arbeitsfeld vollständig übersieht. Wenn nicht besondere Veranlassungen (z. B. bei Gerichtsärzten die Vermuthung der Todesursache in der Bauchhöhle) dazu bestimmen, zuerst diese zu untersuchen, so folgt zwar im regelmässigen Gange der Section die weitere Eröffnung der Brusthöhle, doch hat man unter allen Umständen vorher die allgemeinen Verhältnisse der Bauchhöhle und zwar die Lage und die Färbung, insbesondere den Blutgehalt der vorliegenden Baueingeweide, sowie einen etwa vorhandenen abnormen Inhalt zu untersuchen, weil durch die Section der Brusthöhle die Bauchorgane verschoben und durch mögliches Beschmutzen und Hineindringen von Flüssigkeit auch die übrigen Verhältnisse geändert werden können. Den Schluss bildet die Untersuchung des Zwerchfellstandes.

a. Die Lage der Organe in der Bauchhöhle.

In Bezug auf die Lage der Bauchorgane ist besonders auf diejenige des Magens und der Leber zu achten, da sie am meisten bei dem weiteren Fortgange der Section verändert wird. Bei der Leber hat man sowohl die Lage des linken scharfen Randes, der für gewöhnlich bis ins linke Hypochondrium, unter pathologischen Verhältnissen aber weit unter die Rippen bis über die Milz hin reichen kann, als auch besonders das Verhältniss des vorderen Randes zum Rippenrand an den verschiedenen topographischen Längslinien zu bestimmen. Oft reicht derselbe bis zum Rippenrand, häufiger noch (in der Mammillarlinie) 2—5 cm über denselben hervor. In Rücksicht auf das gegenseitige Verhältniss von Leber und Magen sei daran erinnert, dass

der Pylorus des letzten vom linken Leberlappen gewöhnlich verdeckt wird. Die Lageveränderungen, welche der Magen durch krankhafte Veränderungen erleidet, werden bei Besprechung dieser noch erwähnt werden. Wie bei der Leber achte man auch beim Magen auf seine Beziehungen zu dem Rippenrande, weil an beiden Organen durch Druck von Seiten der Rippen Furchenbildungen bewirkt werden können (Schnürleber, Schnürmagen).

Vielfache Lageveränderungen, welche aber in ihrer Wichtigkeit sehr auseinandergehen, zeigt der Darm. Ganz gewöhnlich ist eine Verlagerung aller oder vieler Dünndarmschlingen, die bald im kleinen Becken, bald in der rechten oder linken Bauchseite zusammenliegen; sehr häufig auch eine schlingenförmige Abwärtsbiegung des Quercolon, selbst bis zum Becken hin, oder ein Vorragen der Flexura iliaca bis in die rechte Bauchseite oder gar bis zur Leber hin (bei sehr langem Mesocolon).

Wichtiger sind die Lageveränderungen, welche kleinere oder grössere Theile des Darmes (besonders des Dünndarmes) dadurch erleiden, dass sie in Ausstülpungen des Bauchfells gerathen, die Hernien, Darmbrüche. Die häufigste Form derselben, insbesondere bei Männern, sind die Leistenhernien (*Hern. inguinales*), von denen man gewöhnlich eine äussere und eine innere unterscheidet. Bei den äusseren oder indirecten liegen die Darmschlingen im Leistenkanal, bei den inneren oder directen gehen sie direct in die Bauchwand hinein. Anatomisch unterscheiden sie sich am einfachsten durch ihr Verhalten zur Art. epigastrica inf., indem die ersten nach aussen, die letzten nach innen von derselben gelegen sind. Wenn der Bruchsack der äusseren Leistenhernien im Leistenkanal endet, so ist es eine *H. funiculi spermatici*, reicht er bis in's Scrotum: *H. scrotalis*, ist der ganze Proc. vaginalis offen, so dass der Hoden das Ende des Sackes bildet: *H. testicularis*, gewöhnlich *H. congenita* genannt. Neben Darmschlingen kann sich auch ein Stück Netz im Bruchsacke befinden (Darm-Netzbruch) oder auch letztes allein (Netzbruch, *H. omentalis*).

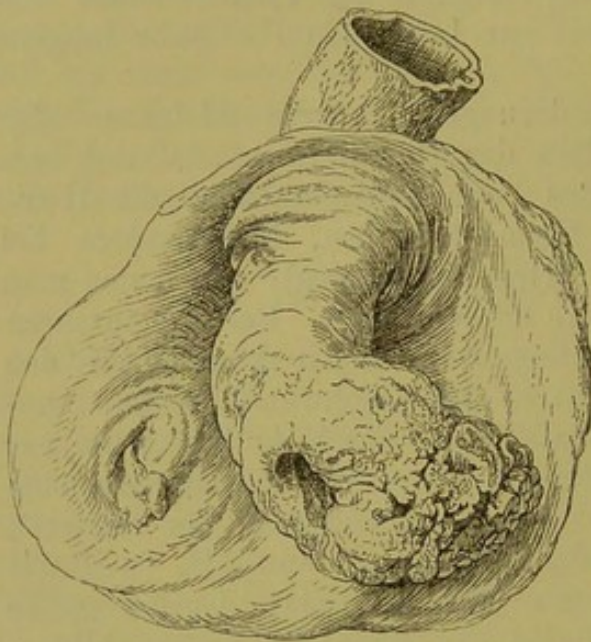
Alle übrigen Brüche sind viel seltener. Es sind: die bei Frauen häufiger als bei Männern vorkommenden Schenkelbrüche (*H. femorales*), welche unter dem Poupart'schen Bande liegen und deren Bruchsack sich in der Scheide der Schenkelgefässe ausstülpt. Die *H. foraminis ovalis*, *H. ischiadica*, *H. lineae albae*, *H. umbilicalis* genügt es, zu nennen. Es liegen in diesen, besonders in letzter, häufig auch noch andere Organe (Leber etc.). Die sog. *H. diaphragmatica* ist häufig gar keine eigentliche Hernie, sondern es sind Bauchorgane, ohne vom Peritoneum bedeckt zu sein, durch eine Oeffnung im Zwerchfell in eine oder die andere Pleurahöhle prolabirt. Rechts wird das Loch meist durch die Leber verschlossen, von der dann oft nur ein Theil warzig in die Pleurahöhle vorspringt, links dagegen treten ausser Darmschlingen oft noch Magen, Milz etc. in die Pleurahöhle ein. Die Oeffnungen können traumatisch entstanden oder angeboren sein (*H. diaphragm. congenita*). Da durch diese meistens sofortiger

Tod der Kinder (durch Erstickung) bedingt wird, so können sie unter Umständen von gerichtlicher Bedeutung werden.

Es bleiben nun noch eine Anzahl Lageveränderungen des Darmes zu erwähnen, welche von der höchsten Wichtigkeit für das Leben sein und die hauptsächlichste anatomische Todesursache darstellen können, nämlich die Axendrehungen und die Einstülpungen.

Die Axendrehungen (Volvulus) finden sich entweder am Dünndarm, wo dann meistens ein sehr langes Mesenterium vorhanden ist, oder an der Flexura iliaca, besonders wenn bei grosser Länge des Mesocolons die beiden Schenkel der Schlinge nahe bei einander an der

Fig. 61.



Invagination des Ileum in das Coecum.

Das Ende des invaginirten Darmes geschwollen, geschwürig; links am Eingang in den Proc. vermiformis ein kleiner Polyp.

Bauchwand befestigt sind. Unter Einstülpung (Invagination, Intussusception, Fig. 61) versteht man jenen Zustand, wo ein oberer Darmtheil (meist Dünndarm) in einen unteren (meist Dickdarm) so eingestülpt ist, dass man auf dem Durchschnitt drei Darmwandungen findet, von denen die äussere und mittlere mit der Schleimhaut, die mittlere und innere mit der Serosa aneinanderstossen. Mit dem Darne ist natürlich auch der betreffende Theil des Mesenteriums mit eingestülpt, welches dadurch ganz straff angespannt ist. In frischen Fällen kann man durch einen Zug an diesem die Einstülpung wieder aufheben, nach längerem Bestehen gelingt dies aber wegen der bereits eingetretenen Verwachsungen der

einzelnen Wandungsabschnitte untereinander nicht mehr. Durch die Zerrung und Compression der Mesenterialgefässe entsteht Hyperämie, selbst Stase und Necrose, Geschwürsbildung (besonders am Ende) des eingestülpten Theiles, von dem ein mehr oder weniger grosses Stück ganz losgetrennt werden kann. Es haben nicht alle Invaginationen eine pathologische Bedeutung, vielmehr findet man relativ häufig, besonders bei Kindern, einzelne oder multiple Invaginationen, welche sich durch ihre geringe Ausdehnung, sowie durch den Mangel jeglicher secundären Veränderung, selbst der Hyperämie, als in der Agone entstandene erweisen. Ihre Anwesenheit lässt auf heftige, aber ungeordnete peristaltische Bewegungen vor und bei dem Tode schliessen.

Die meisten der bisher genannten Lageveränderungen des Darmes sind wichtig wegen der damit möglicherweise verbundenen Beeinträchtigung des Darmlumens. Diese kann auch noch durch andere seltene Lageanomalien bewirkt werden, wenn z. B. Darmschlingen sich in

inneren Peritonealausstülpungen (Bursa omentalis, Fossa duodeno-jejunalis, F. subcoecalis, F. intersigmoidea) oder in Löchern im Netze oder Mesenterium oder zwischen peritonitischen Adhäsionen u. s. w. eingeklemmt haben. Man muss in allen Fällen, wo Einklemmungserscheinungen während des Lebens bestanden, sehr sorgfältig und zugleich vorsichtig den Darm in Bezug auf seine Lagerung untersuchen, da die Ursachen der Einklemmung oft nur schwer aufzufinden sind.

Zum Schlusse dieser Betrachtungen sei auch noch des seltenen Befundes des sogenannten Situs inversus gedacht, wobei die Lage sämtlicher Organe dem Spiegelbilde der normalen entspricht.

b. Die Farbe und der Blutgehalt der vorliegenden Theile.

Die Farbe der vorliegenden Theile der Bauchhöhle ist im wesentlichen bedingt durch den Blutgehalt derselben. Um die sämtlichen Dünndarmschlingen von allen Seiten betrachten zu können, ist es nöthig, sie aus dem kleinen Becken herauszuheben.

Es geschieht dies am besten in der Weise, dass man mit der rechten Hand, ihre Innenfläche der Beckenwand zugekehrt, vor dem Cöcum in die Beckenhöhle eingeht, während der Daumen oben, rechts neben der Wurzel des Mesenteriums liegen bleibt; darauf bringt man die zusammengelegten 4 Finger, vor dem Mastdarme und hinter den Darmschlingen hergehend, auf die linke Seite der Wirbelsäule und schiebt nun die ganze Hand auf der Wirbelsäule nach aufwärts bis man das gesamte Mesenterium an seiner Wurzel in die Gabel zwischen Daumen und den übrigen Fingern fest gefasst hat, worauf man dann das gesamte Convolut der Dünndarmschlingen aus dem kleinen Becken herausheben und nach jeder beliebigen Richtung hin drehen und sich zur Anschauung bringen kann.

An den tiefstgelegenen Schlingen ist in der Regel eine je nach dem allgemeinen Blutgehalte verschieden intensive und ausgedehnte, meist bläuliche, hypostatische Färbung zu bemerken.

Besonders zu beachten ist das Vorhandensein einer stärkeren Röthung an denjenigen Stellen, wo die einzelnen Darmschlingen aneinanderstossen, da sie, wenn sie in grösserer Ausdehnung vorhanden ist, auf frische allgemeine Peritonitis hindeutet.

c. Abnormer Inhalt der Bauchhöhle.

Es ist die Entfernung der Darmschlingen aus dem kleinen Becken auch nöthig, weil etwa in der Bauchhöhle vorhandener abnormer Inhalt sich grade in der kleinen Beckenhöhle zu sammeln pflegt. Doch muss man auch die übrigen Recessus, so besonders an den beiden Hypochondrien daraufhin nachsehen.

Abnormer Inhalt wird nach Menge (wenn ihr grössere Wichtigkeit zukommt, durch Ausmaass) nach Farbe (hellgelb, icterisch, röthlich, milchig, bräunlich etc.), nach Consistenz (wässerig, dickflüssig, breiig, fest etc.) und nach den Mischungsverhältnissen (klar, mit grossen oder kleinen Flocken, mit Blutungen etc.) bestimmt.

1. Normal sind nur wenige Tropfen Flüssigkeit in der Bauchhöhle vorhanden. Eine grössere Anhäufung von wässriger Flüssigkeit be-

dingt das Hydroperitoneum (Hydrops peritonei, H. ascites). Sehr wichtig ist die Differentialdiagnose zwischen einfachem serösem Transsudate (einfachem Hydrops) und entzündlichem serösem oder serös-fibrinösem Exsudate (entzündlichem Hydrops). Wenn das Exsudat eiterig ist oder grössere Mengen von Fibrin erhält, dann ist die Unterscheidung leicht, denn Transsudate enthalten weder Eiter noch auch der Regel nach Fibrin; die Schwierigkeit ist nur bei jenen Formen vorhanden, wo man kleine Flöckchen in einer sonst klaren wässrigen Flüssigkeit schwimmen sieht. Es wird sich in solchem Falle darum handeln, ob diese Flöckchen Fibrin oder bloss abgelöste Endothelfetzen sind, welche natürlich auch in Transsudaten vorkommen. Die Fibrinflocken sind in der Regel grösser und besonders auch dicker, ferner mehr oder weniger undurchsichtig und von grauweisser Farbe; die Endothelflöckchen dagegen sind dünn, schleierartig, grau durchscheinend und oft erst recht deutlich zu sehen, wenn man bei durchfallendem Lichte die in einem engen Glase befindliche Flüssigkeit durch einen vorgehaltenen Finger leicht beschattet. Bei der mikroskopischen Untersuchung zeigen sich die erstgenannten Flocken aus feinsten Fäserchen, die in Essigsäure stark aufquellen, zusammengesetzt, die letzten bestehen aus platten, zu einer dünnen Membran aneinandergelagerten Zellen mit grossem Kern und Kernkörperchen, welche häufig mit zahlreichen glänzenden Fettkörnchen versehen sind. Die sicherste Entscheidung der Frage, ob einfacher oder entzündlicher Hydrops vorliegt, kann durch die chemische Untersuchung der Flüssigkeit herbeigeführt werden. Ein Eiweissgehalt bis zu 2,5 pCt. spricht für einfachen, ein höherer für entzündlichen Hydrops.

Die Ursachen für den einfachen Hydrops ascites sind bald allgemeine, so dass der Ascites nur eine Theilerscheinung eines allgemeinen Hydrops ist, bald locale, nämlich Behinderungen irgend welcher Art (durch Lebercirrhose, Pfortadercompression etc.) in dem Pfortaderkreislauf. Der entzündliche Hydrops ist natürlich das Product einer Peritonitis.

Zuweilen ist die Ascitesflüssigkeit mehr oder weniger milchig getrübt und opalescirend. Dies rührt meistens von beigemischten Fettkörnchen her, welche entweder durch chylösen Erguss nach Traumen oder infolge von Zerreissung von Chylusgefässen durch Stauung dahin gelangt sind (Ascites chylosus) oder von verfetteten Zellen herkommen (Ascites adiposus). Letzterer kommt bei einfacher chronischer (verfettete Endothelien) und bei krebsiger Peritonitis (verfettete Krebszellen) vor. Bei der letzten Affection findet man der Peritonealflüssigkeit auch noch weniger veränderte Krebszellen beigemischt, welche man nach der weiter unten angegebenen Methode der Untersuchung zugänglich macht. Um die von Quincke angegebene Eigenschaft der Krebszellen, dass sie im Gegensatze zu den Endothelien oft Glycogen enthalten, für die Diagnose nutzbar zu machen, bringt man ein Deckglastrockenpräparat mit einem Tropfen Jodgummi auf einen Objektträger: Glycogen wird braun.

2. Eiterige Exsudate werden an ihrer gelben Farbe und ihrer

flüssigen Beschaffenheit erkannt; eiterig-fibrinöse enthalten um so mehr Eiter, je gelber und weicher die in der Regel in Form von Häuten auf der Peritonealoberfläche liegenden Massen sind. Jauchige und fäculente Exsudate machen sich durch ihren Geruch und ihre schmutzig bräunliche oder graue Farbe kenntlich; sie enthalten zahlreiche Bakterien (besonders *Bact. coli*) und eventuell Kothbestandtheile; in dem Exsudate der puerperalen Peritonitis fehlen niemals zahlreiche, oft sehr lange, rosenkranzförmige Ketten von Mikrokokken (*Streptokokken*), welche keine Eigenbewegungen zeigen; die Eiterkörperchen sind vielfach in fettiger Degeneration begriffen.

Die mikroskopische Untersuchung kann sehr einfach ausgeführt werden, indem man ein Tröpfchen Exsudat auf den Objektträger bringt; zum Nachweis der Organismen kann man das Tröpfchen mit dünner Kalilauge versetzen. Besser ist aber zu diesem Zweck, in der bekannten Weise Trockenpräparate anzufertigen und diese mit basischen Anilinfarben zu färben. Wenn in dem entzündlichen Exsudate nur wenige Eiterkörperchen oder sonstige körperlichen Elemente vorhanden sind, was man meistens an der stärkeren oder geringeren Trübung der Flüssigkeit erkennt, so bringt man etwas davon in ein Spitzglas und lässt es eine Zeit lang ruhig stehen. Es werden sich nun die körperlichen Elemente zu Boden senken (sedimentiren), worauf man sie mit einer zugespitzten Glasröhre in der Weise herausholt, dass man die Röhre beim Eintauchen in die Flüssigkeit mit einem Finger oben fest verschliesst, dann, wenn die Spitze bis zum Boden des Glases gekommen ist, öffnet, worauf der Bodensatz in der Röhre aufsteigt. Wenn man genug davon aufgefangen hat, verschliesst man die Röhre wieder mit dem Finger und zieht sie so heraus. — Sollte der Eiter zu dicklich sein, so ist es besser, ihn behufs der Untersuchung mit indifferenten Kochsalzlösung entsprechend zu verdünnen. Bei der frischen Untersuchung hat es nur Nachtheil, wenn die Eiterkörperchen oder andere Elemente zu dicht bei einander liegen oder sich gar gegenseitig überdecken. Man nehme deshalb auch den zu untersuchenden Tropfen nicht zu gross, weil sonst die in ihm enthaltenen körperlichen Elemente hin und her schwimmen, sich übereinanderlegen u. s. w. Der Tropfen sei grade so gross, dass er den capillaren Raum zwischen dem Objektträger und dem gut aufliegenden Deckgläschen bis zum Rande füllt.

Auf Grund experimenteller Erfahrungen ist an die Möglichkeit zu denken, dass es tödtliche ganz acute mykotische Peritonitis ohne Exsudat gibt. Man muss deshalb in geeigneten Fällen nicht unterlassen, die Oberfläche des Peritoneums, besonders die Darmschlingen, abzuschaben und die etwa gewonnenen Massen auf Mikroorganismen zu untersuchen.

3. Die rothe Farbe einer Flüssigkeit kann von Blutkörperchen oder von Blutfarbstoff herrühren. Sehr einfach ist ja die Entscheidung durch die mikroskopische Untersuchung zu geben, aber es gibt auch makroskopische Anhaltspunkte. Eine ganz gleichmässige rothe Färbung und der Mangel auch der kleinsten Gerinnsel spricht

für diffundirten Blutfarbstoff, um so mehr, wenn bei ruhigem Stehen die Farbe sich nicht ändert, da Blutkörperchen sich in solchem Falle immer am Boden anhäufen, wodurch die Intensität der Färbung von oben nach unten zunimmt.

Hämorrhagischer Inhalt in der Bauchhöhle kann von nicht entzündlichen und von entzündlichen Hämorrhagien herrühren. Die nicht entzündlichen (Haematoperitoneum) sind in vielen Fällen auf Traumen zu beziehen, doch können in seltenen Fällen auch andere Ursachen, z. B. spontane Milzrupturen vorliegen. Besonders sorgfältig muss das ergossene Blut durchsucht werden, wenn es vorzugsweise in der Beckenhöhle liegt, weil hierbei oft geplatzte extrauterine Fruchtsäcke vorliegen, deren Embryo womöglich aufgefunden werden muss, um die Diagnose sofort unzweifelhaft festzustellen. Stammt das Blut von einer Entzündung her, sind also blutige Exsudate vorhanden, so kann man von vornherein immer auf einen längeren Bestand der Entzündung und besonders auf recurrirende Formen derselben oder auf Entzündungen, welche mit Tuberkel- oder Carcinombildung complicirt sind (sog. tuberkulöse und carcinomatöse Entzündungen), schliessen.

4. Eine besondere Aufmerksamkeit erfordern jene Fälle, wo unverdaute Speisereste in der Bauchhöhle gefunden werden. Es muss dann sofort mit grosser Vorsicht untersucht werden, ob die Magenwandungen durch einen geschwürigen Process oder durch eine Erweichung des Fundus (Gastromalacie) perforirt worden sind.

Auf An- oder Abwesenheit von Entzündungserscheinungen am Peritoneum ist zur Bestimmung der Zeit der Perforation besonders sorgfältig zu achten.

5. Als freie Körper findet man in der Bauchhöhle zuweilen kleine Lipome, Fibrome oder Chondrome, welche meistens von der Darmoberfläche abgerissen sind (Appendices epiploicae), ferner (bei Perforationen) gelegentlich Eingeweidewürmer, besonders *Ascaris lumbricoides* etc.

Zum Schlusse dieser Betrachtungen über den Inhalt der Bauchhöhle (und aller serösen Höhlen) sei noch des eigenthümlichen schlüpfrigen Gefühles gedacht, welches der immer vorhandene geringe flüssige Ueberzug des Peritoneums infolge von Eindickung des Blutes (am deutlichsten bei Cholera) darbietet und welches von dem grossen Eiweissgehalt der Flüssigkeit herrührt, der es auch bewirkt, dass beim Zerreiben derselben zwischen den Fingern Schaum entsteht.

d. Zwerchfellstand.

Die vorläufige Untersuchung der Bauchhöhle schliesst mit der Bestimmung des Standes des Zwerchfells, welche in der Weise vorgenommen wird, dass man die rechte Hand mit der Innenfläche nach aussen unter den betreffenden Rippenbogen einführt, sie bis zur höchsten Spitze des Zwerchfells hinaufbringt und dann mit den Fingerspitzen die entsprechende Stelle der Thoraxwand, die man von aussen leicht bestimmen kann, berührt. Die Zwerchfellkuppe steht bei normalen Ver-

hältnissen in der der Ansatzstelle der Rippenknorpel entsprechenden Linie, an der, um vergleichbare Resultate zu erhalten, womöglich alle Messungen vorgenommen werden sollten, rechts (wegen des Andrängens der Leber) an der 4. Rippe oder dem 4. Intercostalraum, links an der 5. Rippe. Durch starke Vermehrung des Inhaltes der Bauchhöhle kann die Kuppe, besonders rechts, bis zur 2. Rippe und selbst noch höher hinaufrücken, während umgekehrt durch Inhaltsvermehrung der Brusthöhle ihr Stand vertieft wird, die Wölbung sich abflacht, ja sogar umgekehrt wird, so dass das Zwerchfell unter dem Rippenrande mit convexer Kuppe vorragt. Es ist nicht immer mit Sicherheit zu bestimmen, ob die Volumszunahme durch Vergrösserung der Lunge oder durch abnormen Inhalt in dem Pleuraraume bedingt ist, doch lässt häufig die deutlich wahrnehmbare Fluctuation auf flüssigen Inhalt im Pleuraraume schliessen. Ein Tiefstand des Zwerchfells infolge von Herz- und Herzbeutelkrankungen lässt sich meistens an der Localisation der grössten Abweichung erkennen.

Bei Neugeborenen entspricht der Zwerchfellstand, wenn sie noch nicht geathmet haben, im Mittel rechts der 4., links der 5. Rippe oder dem 4. Intercostalraume, nach vollständiger Ausdehnung der Lungen aber rechts der 5.—6., links der 6. Rippe.

a. Section der Brusthöhle.

Bevor die Eröffnung des Brustkorbes vorgenommen wird, muss derselbe von aussen untersucht werden.

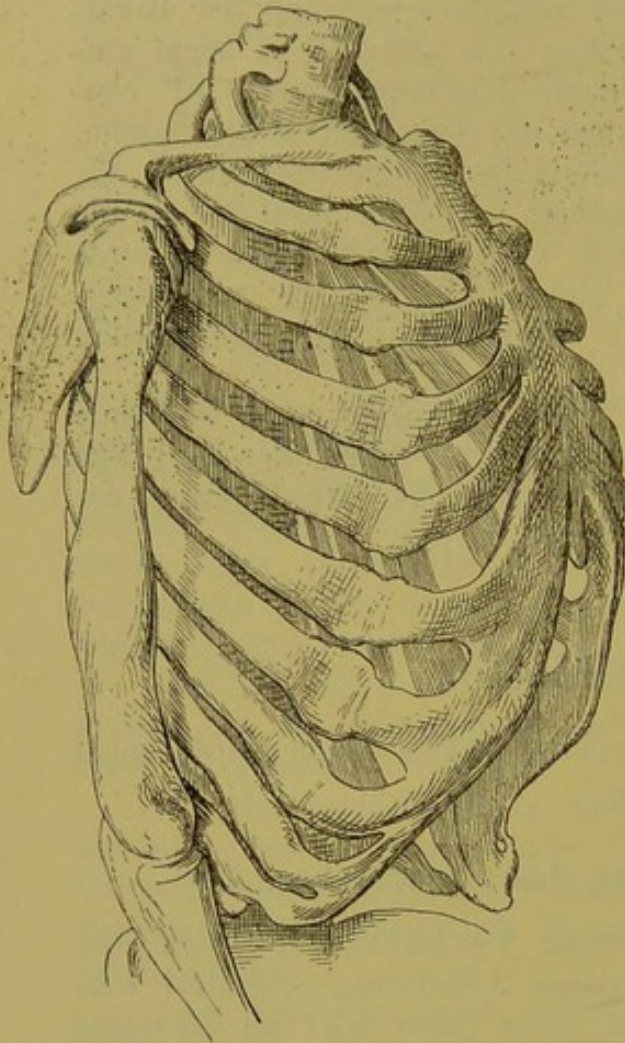
1. Äussere Untersuchung des Brustkorbes.

a) Zuerst werden die allgemeinen Verhältnisse betrachtet. Die Ausdehnung kann durch verschiedene Affectionen verändert werden, bald im ganzen, bald nur auf einer Seite oder an einzelnen Theilen. Eine Erweiterung im ganzen trifft man z. B. bei Emphysem, während durch einseitiges Empyem oder durch Pyopneumothorax auch eine einseitige Erweiterung bedingt sein kann. Bei jeder Erweiterung erscheinen insbesondere die Intercostalmuskeln vorgetrieben. Umgekehrt findet man bei chronischer Lungenphthise den Thorax im ganzen verschmälert, besonders aber an der Spitze, wo die Clavicula sehr stark vorspringt. Eine einseitige Verschmälerung, selbst Einbiegung bleibt nach chronischer Pleuritis, besonders nach geheiltem Empyem etc. häufig zurück. Sehr eigenthümlich und charakteristisch ist die als *Pectus carinatum* s. *gallinaceum* (Hühnerbrust) bezeichnete Veränderung, welche darin besteht, dass das Brustbein stark vorspringt, während die Rippen eine muldenförmige Einbiegung zeigen. Bei der häufigsten Form, der rachitischen (Fig. 62), sitzt die Einbiegung an der Knochen-Knorpelgrenze, bei der osteomalacischen (Fig. 63) dagegen etwas weiter seitwärts, da, wo die Arme dem Thorax anliegen.

b) Die einzelnen Knochen anlangend, so sind

1. am Brustbeine neben mehr oder weniger tiefen Einbiegungen und Einknickungen, die durch Verbiegung des ganzen Skeletts (Fig. 63) oder auch zuweilen durch die Beschäftigung (Schuster etc.) oder durch Wachstumsanomalien (Trichterbrust) herbeigeführt sind, von aussen

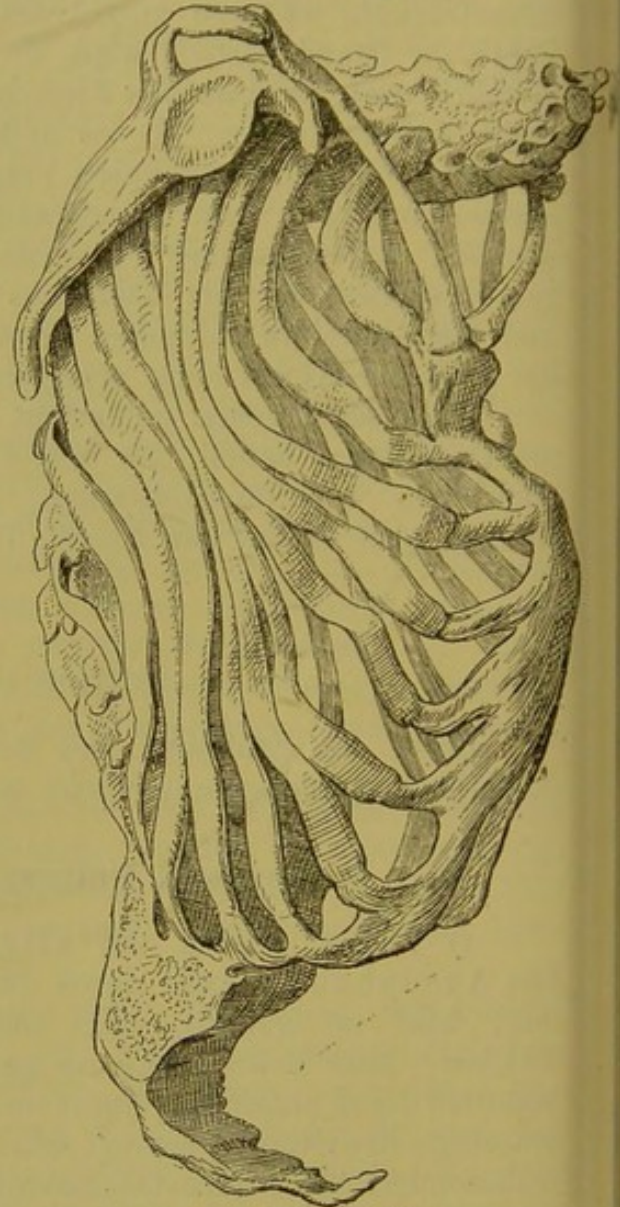
Fig. 62.



Thorax eines rachitischen Kindes.

Rachitischer Rosenkranz und Einbiegung an der Knochenknorpelgrenze.

Fig. 63.



Osteomalacischer Thorax.

Verkrümmung des Sternum und der Rippen.

nur noch angeborene Spaltbildungen zu bemerken, die bald in wirklichen Fissuren (Fissura sterni), häufiger in kleinen runden Knochendefekten bestehen, welche selbst zu mehreren in der Mittellinie vorhanden sein können. Sehr häufig ist eine Spaltung und dadurch Verdoppelung oder eine Durchlöcherung des Proc. xiphoides.

2. An den Rippen sieht man ebenfalls nicht selten angeborene Verdoppelungen, welche bald den Knorpel allein, bald Knochen und Knorpel betreffen, häufig so, dass der Knochen sich gabelig theilt, die Knorpel aber wieder zu einem einzigen sich vereinigen. Sowohl an

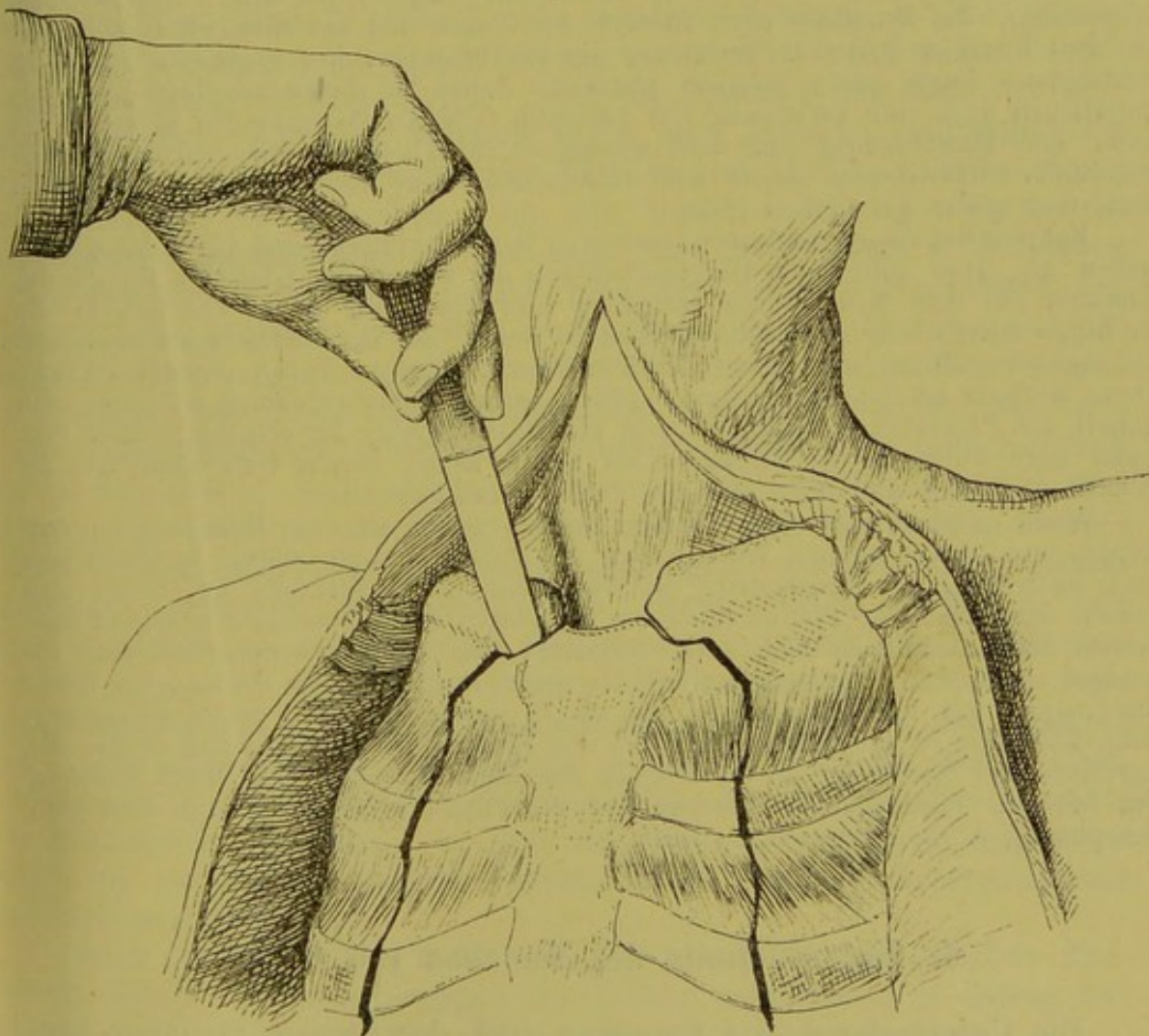
den Knorpeln wie an den Knochen kommen homologe Neubildungen vor (Echondrosen und Exostosen), durch welche benachbarte Rippen fest oder in Form eines Gelenkes miteinander verbunden werden können. Dies ist häufig nach Brüchen der Fall. Bemerkenswerth ist, dass Knorpelbrüche durch knöchernen oder fibrösen Callus heilen.

2. Eröffnung des Brustkorbes.

Nun kann zur Eröffnung der vorderen Thoraxwand geschritten werden.

Zu diesem Zwecke werden die Rippenknorpel wenige Millimeter nach innen von ihren Ansatzstellen an die knöchernen Rippen mit einem starken Messer (Knorpelmesser) durchschnitten, wobei dieses, um das Eindringen der Spitze in die Lunge oder das Herz zu vermeiden, möglichst parallel der Oberfläche zu führen ist, sodass es nach dem Durchneiden einer Rippe immer von der folgenden aufgefangen wird. Wenn Verdacht auf einen Pneumothorax vorhanden ist, muss bei dem ersten Einschnitt in jede Pleurahöhle auf etwa hervorströmendes Gas geachtet werden. Ein

Fig. 64.



Eröffnung der Brusthöhle.

Haltung des Messers bei der Ablösung der Clavicula; die schwarzen Striche deuten die Schnitttrichtung an den Rippen an.

vorgehaltenes brennendes Streichholz erleichtert oft die Erkennung, besonders aber die Demonstration für Zusehende, da es beim Austritt von Gas auflodert und selbst ausgeblasen wird. Ausserdem kann man auch die Eröffnung unter Wasser vornehmen, welches man in eine an einem Zwischenrippenraum durch Fingerdruck erzeugte Vertiefung giesst.

Bei Verkalkung der Knorpel, welche am häufigsten an der 1. Rippe sich findet, ist es vorzuziehen, die knöchernen Rippen nach aussen von den Ansatzstellen der Knorpel mit einer Knochenscheere zu durchtrennen.

Sodann wird jederseits das Schlüsselbein vom Handgriffe des Brustbeins durch halbmondförmig (mit nach innen gerichteter Convexität) geführte verticale Schnitte getrennt, wobei man zuletzt, um einen nach unten und innen gerichteten Fortsatz des clavicularen Gelenkendes zu umgehen, den Messergriff etwas nach oben hin senken muss (Fig. 64). Es erübrigt dann noch, die 1. Rippe, deren Knorpel wegen der grösseren Breite des Handgriffs etwas weiter nach aussen liegt als derjenige der übrigen Rippen, sei es mit dem Messer, sei es, bei der sehr häufigen Verknöcherung, mit der Scheere zu durchschneiden. Das Messer wird im ersten Intercostalraume senkrecht an den unteren Rand der Rippe angesetzt und diese dann in der Richtung von unten und aussen nach oben und innen durch Senkung des Messergriffs gelöst, wobei die grösste Vorsicht zur Vermeidung einer Verletzung der dicht darunter gelegenen Gefässe anzuwenden ist. Es geht auch, besonders bei Kindern, sehr wohl an, den Eröffnungsschnitt des Gelenkes sofort in der Richtung nach aussen und unten durch die 1. Rippe fortzusetzen.

Alsdann wird das Zwerchfell, soweit es zwischen den Endpunkten der genannten Schnittlinien angeheftet ist, dicht an den falschen Rippen und dem Schwertfortsatze abgetrennt, das Brustbein nach aufwärts geschlagen und das Mittelfell immer dicht an dem Knochen (um jede Verletzung des Herzbeutels und der grossen Gefässe zu vermeiden) durch quere Schnitte abgelöst. Sollte bei diesen verschiedenen Manipulationen doch eine Verletzung von grösseren Gefässen stattgefunden haben, so ist sofort eine Unterbindung oder doch wenigstens ein Abschluss derselben durch einen Schwamm vorzunehmen, damit das ausfliessende Blut nicht in die Brustfellsäcke trete und später das Urtheil trübe.

Mehrere Regulative deutscher Staaten (z. B. das bayrische und württembergische) geben an, man solle nach Durchschneidung der 2. und der folgenden Rippen das Sternum von dem Mediastinum abtrennen und dann von innen her sowohl die 1. Rippe durchschneiden wie unter starkem Heben des Brustbeins das Sternoclaviculargelenk eröffnen, weil man so leichter Verletzungen der Venen vermeiden könne. Diese Methode ist dann besonders empfehlenswerth, wenn es darauf ankommt, den Inhalt der Pleurahöhlen möglichst rein zur Untersuchung zu erhalten, denn man kann nach Ablösung des Sternums bis zur 1. Rippe bereits vollkommen gut die Höhlen übersehen und ihren etwaigen Inhalt herausbefördern.

Wenn es aus irgend einem Grunde nicht gestattet ist, das Brustbein zu entfernen, man aber doch den Wunsch hat, die Brustorgane zu seciren, so trennt man nach Entfernung der Bauchorgane das Zwerchfell am Rippenrande ab, wobei man sowohl den Inhalt der Pleurahöhlen wie denjenigen des Herzbeutels genügend feststellen und untersuchen kann. Nun schneidet man das Herz heraus, löst dann das vordere mediastinale Bindegewebe mit der linken Hand von dem Sternum los, macht die Lungen frei und durchtrennt mit einem kurzen Skalpell, dessen Klinge man beim Einführen in den Thorax ganz mit den Fingern der rechten Hand deckt, die Luftröhre und Speiseröhre in der Gegend des Jugulum, worauf man unter Trennung des hinteren mediastinalen Gewebes und der Pleura beide Lungen mit Bronchien, Oesophagus, Aorta herausnehmen kann.

3. Untersuchung der Knochen von innen.

Die Untersuchung des Sternums und der Rippen in ihrem vorderen Abschnitte kann nun auch von der Innenseite her bewerkstelligt werden.

a) Die hauptsächlichsten am Sternum vorkommenden Veränderungen sind Caries, am häufigsten tuberkulöse, oft durch verkäste mediastinale Lymphknoten hervorgerufen, ferner Usur (fibröse Atrophie), die durch andrängende Aneurysmen verursacht wird und sogar bis zur Perforation fortschreiten kann; selten sind Brüche des Brustbeins, welche meistens quer verlaufen und am häufigsten zwischen 2. und 3. Rippenknorpel, also an der Grenze von Manubrium und Corpus, gefunden werden. Das Mark des Sternums, welches man sich auf einem Längsschnitte zur Ansicht bringen kann, ist auch im Alter noch theilweise rothes lymphoides Knochenmark und zeigt gelegentlich leukämische und anämische Veränderungen, Tuberkelbildungen u. s. w., welche sich nicht von den bei den Extremitätenknochen zu besprechenden Affectionen unterscheiden, aber besser der Untersuchung zugänglich sind.

b) Die Rippen zeigen an ihren Verknöcherungszonen bei rachitischen Kindern beträchtliche, fast kugelige Anschwellungen (geringere nach aussen, stärkere nach innen), welche in ihrer Aufeinanderfolge an den verschiedenen Rippen den sog. rachitischen Rosenkranz (Fig. 62) darstellen. Auf einem Längsschnitte durch die Anschwellung erscheint der normale milchweisse hyaline Knorpel in ein durchscheinendes graues und weiches Gewebe verwandelt, welches die Hauptmasse der Anschwellung bildet; dicht am Knochen ist statt der normalen graden, schmalen weissen Linie eine breitere, unregelmässig zackige, von grau durchscheinenden Flecken und Streifen unterbrochene, weisse Schicht zu bemerken. An den leicht anzufertigenden mikroskopischen Längsschnitten (in Kochsalz- oder noch besser in Jodlösung [auch Jodgummi] zu legen) sieht man die normale Wucherung der Knorpelzellen excessiv vermehrt, besonders aber die Richtungsschicht verbreitert und zugleich die Zellen wie die Intercellularsubstanz durchscheinender, wie gequollen; die schmale, ganz grade verlaufende normale Verkalkungszone zwischen der Wucherungszone und dem Knochen ist in eine breite, mit unregelmässigen Zacken in den Knorpel vorspringende, meist unvollständig verkalkte Schicht verwandelt, vorausgesetzt, dass überhaupt Kalksalze abgelagert worden sind. Breite kalkfreie (osteoiden) Knochenbälkchen liegen schon zwischen den Knorpelmassen, an welchen eine metaplastische Umbildung in Knochen zu erkennen ist. Zahlreiche abnorme Markräume mit Gefässen dringen ebenfalls aus den Markräumen des Knochens weit in den Knorpel vor. Die osteoiden Knochenbälkchen gehen allmähig in solche über, welche nur in der Peripherie aus osteoidem, im Centrum aus fertigem Knochengewebe bestehen. In den mit Jod behandelten Präparaten zeigt die eintretende braune Färbung einen starken Glycogengehalt vieler Knorpelzellen an.

Auch an den Rippen findet man, wie am Sternum, cariöse Prozesse, häufig von Entzündungen der Pleura ausgehend, in Bezug auf welche auf das bei den Extremitäten Gesagte verwiesen wird.

Sehr leicht kann man sich von den Rippen zur mikroskopischen Untersuchung (bei Leukämie, Anämie etc.) Marksaff verschaffen, in-

dem man ein Stück Rippe im Schraubstock so lange quetscht, bis der röthliche Saft an dem einen Schnittende hervortritt.

Ganz kurz will ich noch der Altersveränderungen der Rippenknorpel Erwähnung thun, weil dieselben sich sehr leicht an frischen Schnittpräparaten mikroskopisch untersuchen lassen und hübsche Paradigmata für wichtige pathologische Veränderungen abgeben.

Schon ziemlich früh nimmt der Knorpel eine bräunliche Färbung an, die durch eine feinkörnige Trübung der Intercellularsubstanz bedingt ist und die immer intensiver wird. Die Knorpelzellen sind von einer dicken, oft deutlich mehrschichtigen Kapsel umgeben und zeigen vielfach Wucherung. Hie und da erscheinen makroskopisch kleine asbestartig glänzende Stellen, an welchen die Grundsubstanz faserig zerfallen ist, während die Zellen gerade hier durch Theilung sich zu grossen, meist langgestreckten Zellhaufen umgebildet haben. Der faserige Zerfall der Grundsubstanz ist der Vorläufer einer schleimigen Erweichung derselben, welche bis zur Höhlenbildung fortschreiten kann. Die letzte Veränderung ist die Verkalkung, welche ebenfalls in kleinen, makroskopisch kreideweiss erscheinenden Herden auftritt, die an ihrer Härte leicht erkannt werden können. Mikroskopisch sieht man kleinste, bei durchfallendem Lichte schwarz, bei auffallendem weiss erscheinende, in Salzsäure sich leicht lösende Kalkkörnchen, welche erst an den Polen der meist länglichen Kapseln auftreten, in höheren Graden der Veränderung aber die ganze Zelle erfüllen. An die Verkalkung, welche besonders in der Nähe von Gefässen, am Knorpelrande und um Markräume herum auftritt, kann sich eine echte Verknöcherung anschliessen. Sehr häufig enthalten die Zellen kleine Fetttropfen, seltener rothgelbe Hämatoidinklumpen.

c) An die Untersuchung dieser Knochen schliesst man auch noch diejenige des Sternoclaviculargelenkes an, welches häufig an chronischer deformirender Gelenkentzündung, öfters auch an (metastatischer) eiteriger Entzündung mit Caries der Gelenkenden leidet, wovon bei den Extremitätengelenken Ausführlicheres mitgetheilt ist. Endlich kann auch noch die Clavicula, sofern an ihr besondere Veränderungen (Brüche, frische und geheilte, Geschwülste etc.) wahrzunehmen sind, hier mit untersucht werden.

4. Inspection der Brusthöhle.

Nachdem das Brustbein entfernt worden ist, wird zunächst

a) der Ausdehnungszustand und das Aussehen der vorliegenden Lungentheile bestimmt. Die normale Lunge verfällt nach der Eröffnung des Thorax der Wirkung ihrer eigenen elastischen Kräfte, d. h. sie retrahirt sich, bis diese in den Gleichgewichtszustand gekommen sind. Diese Retraction kann, abgesehen von einer Verminderung der Elasticität selbst, einmal dadurch verhindert werden, dass die Lungenoberfläche fixirt ist (durch entzündliche Adhäsionen) zweitens dadurch, dass das Gewebe durch Ausfüllung der Alveolen

mit festen oder flüssigen Körpern an der Retraction gehindert wird, und drittens dadurch, dass der Luft die Ausgänge verschlossen sind (Stenosen in Kehlkopf, Trachea etc.). Sehr charakteristisch ist die Ausdehnung der Lungen ad maximum (Hypervolumen Casper's) bei Ertrunkenen und Erstickten. Die Farbe der vorliegenden Lungenheile ist abhängig von dem Pigmentgehalte (Kohle) derselben überhaupt, dann von dem Blutgehalte und etwa vorhandenen pathologischen Producten.

b) Hierauf wird der Zustand der Pleurahöhlen, besonders ein etwa vorhandener abnormer Inhalt untersucht, in welcher Beziehung auf das früher bei der Inspection der Bauchhöhle Gesagte verwiesen wird. Sind, wie das so unendlich häufig der Fall ist, bindegewebige Adhäsionen zwischen Costal- und Pulmonalpleura vorhanden, so trennt man sie, wenn sie keine grössere Ausdehnung erreichen oder wenn sie leicht zerreisslich sind, denn es findet sich dann doch oft noch in den hinteren und unteren Partien des Brustfellraumes ein Exsudat. Nur wenn ausgedehntere oder sehr feste (alte) Verwachsungen sich finden, dann unterlässt man jede weitere Manipulation bis zur Herausnahme der Lungen, welche erst nach derjenigen des Herzens stattfindet. Vorher müssen auch noch die Zustände des Mittelfelles, insbesondere das Verhalten des darin vorhandenen Thymus, sowie die äussere Beschaffenheit der grossen ausserhalb des Herzbeutels gelegenen Gefässe, besonders auch die Füllung der Venen festgestellt werden. (Die Gefässe dürfen jedoch noch nicht eröffnet werden.)

5. Untersuchung des Mittelfelles und seines Inhaltes.

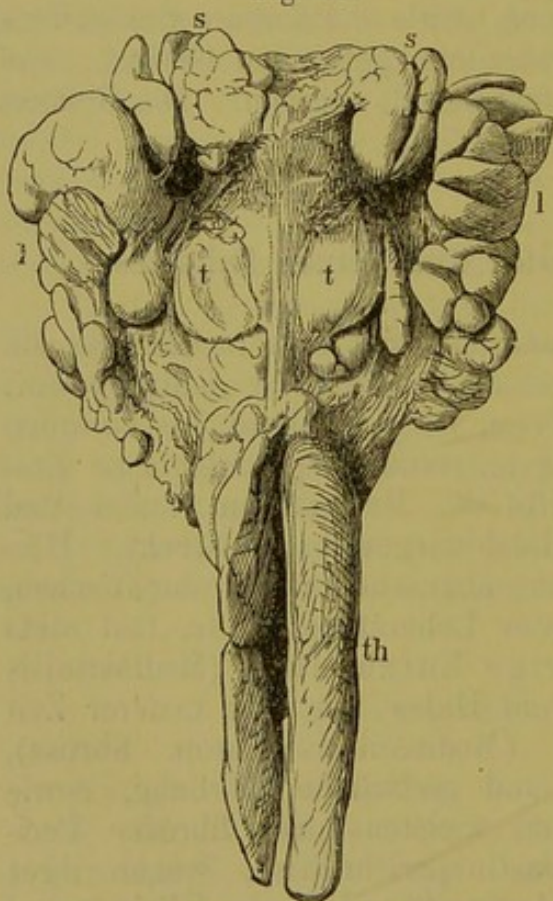
a) In dem **Bindegewebe** des Mediastinum zeigt sich fast immer ein künstliches, bei dem Abziehen des Sternum entstandenes Emphysem, welches seinen Hauptsitz vor dem Herzen hat, während das zuweilen vorkommende, durch Lungenzerreissung entstandene pathologische Emphysem sich mehr in der oberen Hälfte des Mediastinum findet und sich meistens auch weiter in das Halsbindegewebe erstreckt. Hämorrhagien sind in dem Mediastinum, abgesehen von traumatischen, besonders bei Phosphorvergiftung, acuter Leberatrophie etc. fast stets in grosser Zahl vorhanden; eine eiterige Entzündung (Mediastinitis apostematosa) zuweilen fortgeleitet vom Halse aus. In neuerer Zeit haben chronische Entzündungen (Mediastinitis chron. fibrosa), welche fibröse Verdickung, Trübung und weissliche Färbung, sowie Härte des Bindegewebes erzeugen und meistens mit fibröser Pericarditis zusammen vorkommen (Mediastinopericarditis), wegen ihrer Bedeutung für die Herzthätigkeit, die Aufmerksamkeit der Kliniker auf sich gezogen.

b) Nicht unwichtig sind auch zuweilen die Veränderungen der mediastinalen **Lymphknoten**, welche sowohl bei Erwachsenen wie besonders bei Kindern relativ häufig käsig degenerirt erscheinen. Ich mache insbesondere auf die Häufigkeit der tuberkulösen und krebigen

Degeneration der vorderen mediastinalen Knoten bei tuberkulösen und carcinomatösen Processen am Bauchfell aufmerksam.

c) In Bezug auf den **Thymus** ist zu bemerken, dass derselbe nur bis zum 2. Jahre seine volle Entwicklung zeigt (mittleres Gewicht bei der Geburt 13,75 g, im 2. Jahre 26,2 g), von da an aber zunächst im Wachsthum zurückbleibt, um zur Pubertätszeit allmählig zu verschwinden; freilich ist er ausnahmsweise in der zweiten Hälfte des zwanziger Jahre und selbst viel länger noch vorhanden. Bei todt geborenen und erstickten Kindern enthält er oft viele Hämorrhagien, selten sind eiterige Entzündungen, bei deren Diagnosticirung man sich davor zu hüten hat, dass man die aus weichem und schon etwas faulen Thymus austretende trübe Flüssigkeit, welche zuweilen sogar in (post mortalen) Erweichungshöhlen vorhanden ist, nicht für entzündliches Exsudat halte. Abscesse sollen bei Syphilis vorkommen (Dubois'sche Abscesse), doch ist hierbei eine Verwechselung mit erweichten Gummata, welche gleichfalls, ebenso wie käsige tuberkulöse Veränderungen vorkommen, nicht ausgeschlossen. Bei letzteren müssen Verwechslungen mit verkästen anliegenden Lymphknoten vermieden werden.

Fig. 65.



Leukämische Schwellung der Halslymphknoten (l) und des Thymus (th) eines 5jährigen Kindes.
1/2 nat. Gr. Spir.-Präp.

Der Thymus der Länge nach durchschnitten und auseinandergeklappt. s Submaxillares. t Thyreoideae.

Gewisse grosse, höckerige, das ganze Mittelfell einnehmende und über das Sternum nach oben ragend Tumoren von lymphknotenähnlicher Beschaffenheit gehen von dem Thymus aus (Lymphoma s. Lymphosarcoma thymicum). Sie unterscheiden sich von ähnlichen Tumoren der mediastinalen Lymphknoten dadurch, dass sie mehr gleichmässige Massen darstellen, während jene aus einzelnen Knoten (den einzelnen Lymphknoten entsprechend) zusammengesetzt sind. Das Auffinden von geschichteten, sogen. Hassall'schen Körperchen in mikroskopischen Präparaten der Geschwülste gibt den sichersten Beweis dafür, dass diese aus dem Thymus hervorgegangen sind. Uebrigens können sowohl die Lymphknoten wie der Thymus gleichzeitig verändert sein. Eine cystische Umwandlung durch Erweiterung von Lymphräumen kann dabei in beiden Organgruppen vorkommen. Bei der Leukämie treten ähnliche Vergrösserungen auf (Fig. 65).

6. Untersuchung des Herzbeutels.

Zu der nun folgenden Eröffnung des Herzbeutels hebt man in der Mitte einer vorderen Fläche eine längsverlaufende Falte auf, in deren linke Seite man mit flach gehaltener Klinge einen Einschnitt macht, durch welchen, wie bei der Eröffnung der Bauchhöhle, zwei Finger eingeführt werden, zwischen denen man einen Schnitt nach links und unten und einen zweiten nach rechts und unten bis an das Querfell führt. Dann zieht man die rechte Hälfte des Herzbeutels kräftig nach vorn, um ohne Verletzung des Herzens den Schnitt nach oben zu bis an die Umgegend des Herzbeutels auf die grossen Gefässe verlängern zu können (am besten mit einer Scheere!).

Wenn sich in dem Herzbeutel reichliche Flüssigkeit befindet, ist es besser, dieselbe schon vor Vollendung der letzten Schnitte so viel wie möglich auszuschöpfen, weil sonst zu leicht etwas davon verloren gehen kann, so dass eine genaue quantitative Bestimmung nicht mehr zu ermöglichen ist. Gewöhnlich wird erst nach gänzlicher Eröffnung des Beutels die vorhandene Flüssigkeit, welche normal im Mittel Theelöffel voll beträgt, entfernt, wobei man das Herz an seiner Spitze in die Höhe hebt, weil sich hinter ihm die meiste Flüssigkeit ansammelt. Eine bedeutungslose Vermehrung der Herzbeutelflüssigkeit selbst bis zu 100 ccm tritt bei langdauerndem Todeskampfe ein.

Sollte eine Verwachsung zwischen den beiden Blättern des Herzbeutels bestehen, so kann man dieselbe, wenn sie klein ist, umschneiden, oder man sucht sie vorsichtig zu trennen. Bei ausgedehnten festen Verwachsungen muss man die Eröffnung der Höhlen auf gut Glück vornehmen und nachher den Herzbeutel und das Diaphragma pericardiale mit dem Herzen zusammen herausnehmen.

a. Die Untersuchung des Inhaltes.

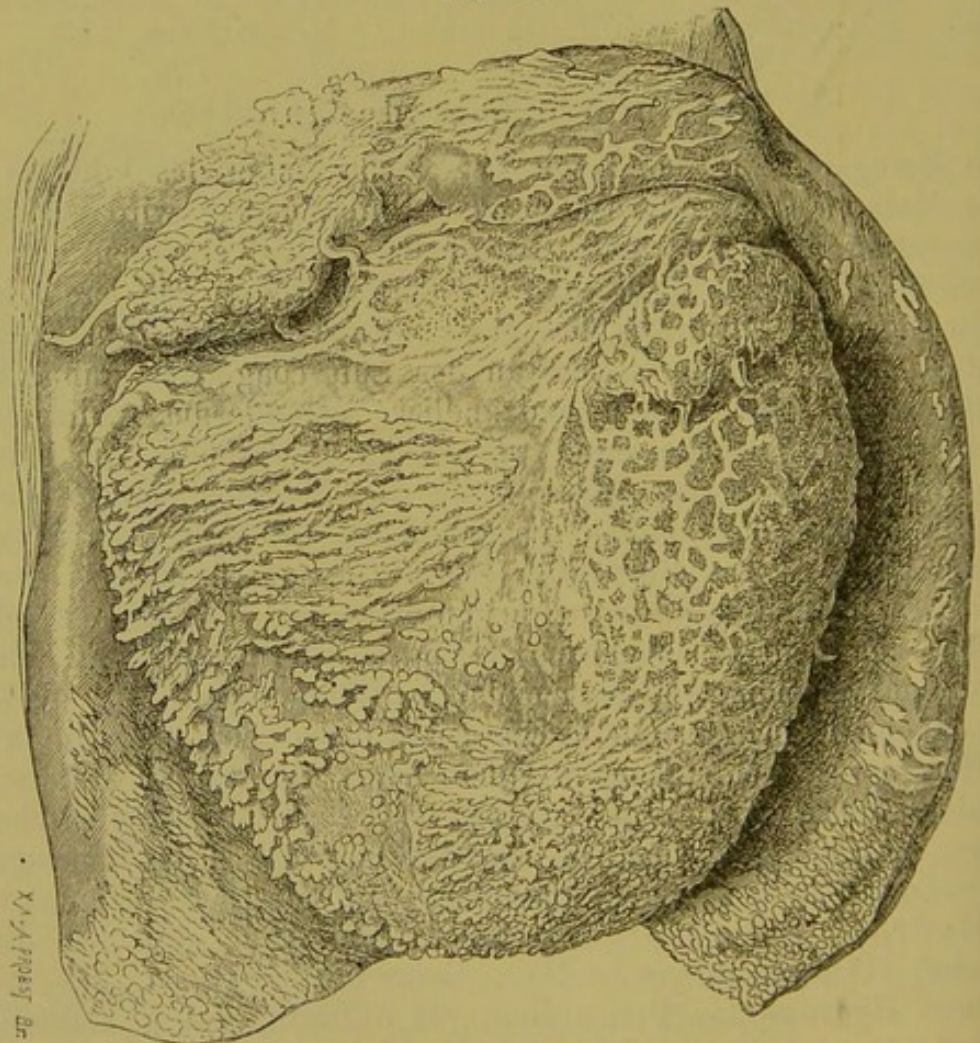
In Bezug auf die möglichen Verschiedenheiten des Inhaltes sowie auf die Methoden der mikroskopischen Untersuchung wird auf das bei der Inspection der Bauchhöhle Gesagte (S. 177) verwiesen, nur einige Eigenthümlichkeiten müssen noch erwähnt werden. Die erste ist die, dass die normale Pericardialflüssigkeit zwar keine Fibrinflocken enthält, dass sie aber beim Stehen an der Luft coaguliren kann, woraus man also nicht etwa auf eine entzündliche Veränderung schliessen darf. Blut im Pericardialsack kann wie in der Bauchhöhle von einer primären Blutung grösserer Gefässe resp. des Herzens selbst oder von einer Blutung aus entzündlich neugebildeten Gefässen herrühren. Im letzteren Falle ist das Blut mehr mit der Exsudatflüssigkeit gemischt, während es im ersten Falle zu dicken Klumpen geronnen ist, die oft das Herz mantelartig umgeben (Hämatopericardium). Flüssiges Blut stammt niemals von einer einfachen Hämorrhagie her. Es können solche Hämorrhagien traumatischen Ursprunges sein oder durch spontane Herzrupturen entstehen, worüber dann die weitere Untersuchung Aufschluss geben wird. Eine durch nachweislich pathologische Verhältnisse erzeugte oder über das äusserste normale Maass hinausgehende Ansammlung von wässriger Flüssigkeit wird als Hydropericardium oder Hydrops pericardii bezeichnet. Man kann einfachen und entzündlichen Hydrops unterscheiden. Bemerkenswerth ist, dass bei allgemeinem Hydrops das Pericardium oft auffällig wenig betheiligt ist. Ein Hydrops ex vacuo (infolge von Verkleinerung des Herzens, retrahirender Pleuritis etc.) kommt wohl nicht vor. Die Anwesenheit von

Luft oder Gas in der Pericardialhöhle bedingt das Pneumopericardium, die Pneumatosis pericardii. Sowohl Perforationen schleimhäutiger Kanäle (Magen, Oesophagus) und der Lunge, als auch jauchige Zersetzungen eines entzündlichen Exsudates können die Ursache dazu abgeben. Fremdkörper verschiedener Art (Nadeln etc.), sowie (selten) grössere Parasiten (Cysticerken, Echinokokken, auch Trichinen) sind gelegentlich gefunden worden.

b. Die Erkrankungen des Pericardiums.

Unter den Erkrankungen des Pericardiums sind die wichtigsten 1. die Entzündungen. Die einfachen fibrinösen sind bald solche mit geringer trockener Exsudation (Pericarditis fibrinosa sicca), bald solche mit reichlichem serofibrinösem Exsudate (Pericarditis serofibrinosa). Die letzteren sind leicht zu erkennen dagegen jene ersten, welche man als Anfänge entzündlicher Process grade am Pericardium relativ häufig zu sehen bekommt, oft um so schwerer. Sie werden in der Regel zunächst angezeigt durch die stark

Fig. 66.



Fibrinöse Pericarditis, frisches Präparat. Nat. Gr.

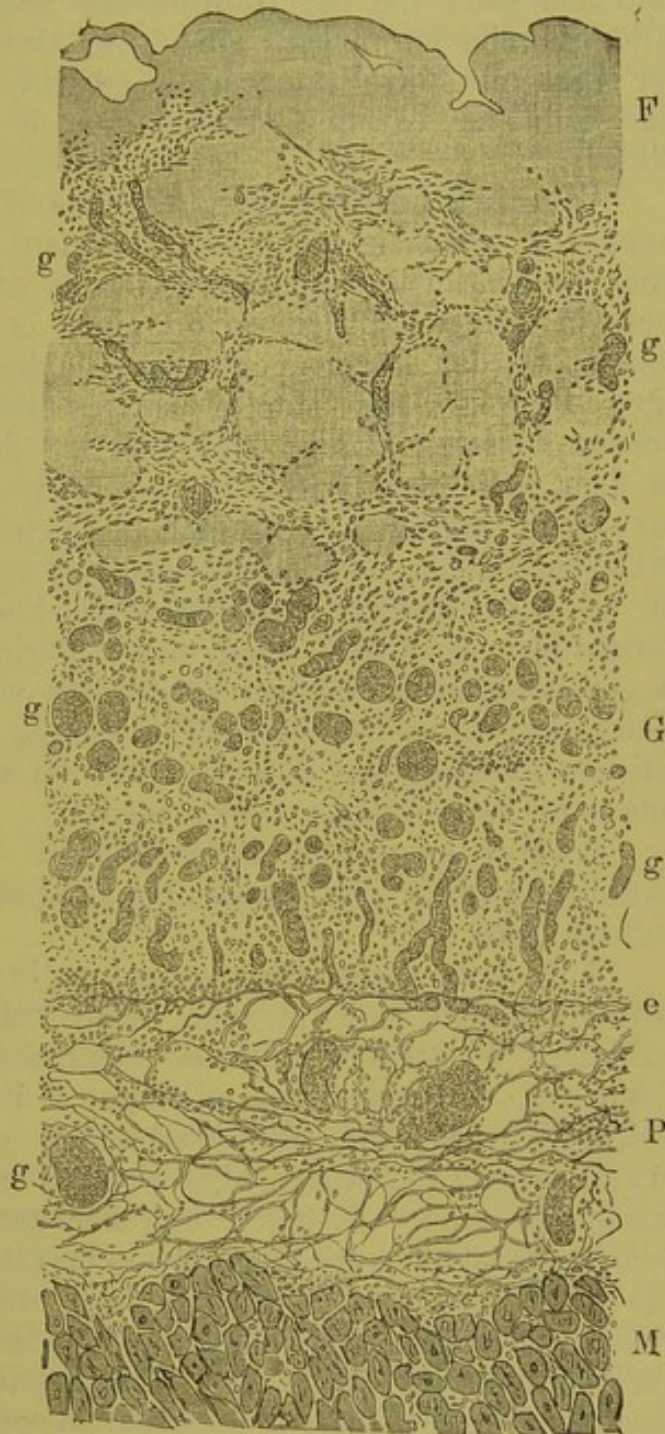
Herzbeutel aufgeschnitten und zurückgeschlagen. Verschiedene Gestaltung der Fibrinauflagerungen.

Röthung des Pericardiums (entzündliche Hyperämie), welche in der Nähe des Sulcus circularis am stärksten ist, wo man auch oft kleine Hämorrhagien findet; dann aber ist sehr charakteristisch die Trübung und der matte Glanz der sonst spiegelnden Fläche, welcher besonders deutlich bei schräger Beleuchtung hervortritt.

Die grösseren fibrinösen Beschläge der Pericardialblätter zeigen oft, besonders wenn wenig Flüssigkeit daneben vorhanden ist, sehr charakteristische morphologische Eigenthümlichkeiten (Fig. 66). In Folge der Bewegung des Herzens nehmen die Fibrinmassen eigenthümliche Gestalten an, von denen neben leistenartigen Vorsprüngen (besonders an der vorderen Fläche über dem Conus arteriosus pulmonalis) verschieden langwarbige und zottenartige Bildungen (besonders an der hinteren Fläche des rechten Ventrikels), am meisten hervorstechen und zu der Bezeichnung Zottenherz (*Cor villosum*) Veranlassung gegeben haben.

Die fibrinöse Pericarditis ist meistens nicht rein fibrinös sondern mit einer Neubildung eines gefässhaltigen Granulationsgewebes (*Pericarditis productiva*) verbunden, welches sich schon mit blossem Auge auf senkrechten Durchschnitten des Pericards als eine einen bis mehrere Millimeter dicke röthliche weiche Schicht zwischen dem alten Pericard und der Fibrinlage erkennen lässt. Mikroskopisch (Fig. 67) zeigt diese Schicht das typische Bild des jungen Bindegewebes (zahlreiche Zellen, darunter grössere, häufig spindelförmige, mit grossem

Fig. 67.



Fibrinös-productive Pericarditis; Pikrolithioncarmin.
Schw. Vergr.

M Herzmuskulatur. P altes Pericardium, dessen Grenze durch dichte elastische Fasernetze (e) angezeigt wird. G neugebildete Granulationsschicht, deren Gefässe (g) prall mit Blut gefüllt sind. F Fibrin, zum Theil von dem Granulationsgewebe durchwachsen.

Kern versehene [Fibroblasten], dazwischen feine Bindegewebsfädchen und zahlreiche relativ weite Gefässe mit dünner, deutlich zelliger Wand). Die Gefässe gehen aus denjenigen des alten Pericardiums, welches leicht an seinem Gehalt an elastischen Fasern erkannt werden kann und gleichfalls eine zellige Infiltration zeigt, hervor. An der Oberfläche des Granulationsgewebes sieht man dieses in unregelmässiger Weise in die Fibrinmassen eindringen, so dass häufig kleine Fibrinhäufchen ganz von der Hauptmasse abgetrennt und von dem Granulationsgewebe umwachsen sind. Zur Untersuchung werden Querschnitte der Haut mit Pikrolithioncarmin gefärbt, wodurch die fibrinösen Massen eine gelbliche Färbung erhalten; auch Eosin-Methylenblau gibt gute Bilder.

Eiterige Entzündungen (Pericarditis suppurativa) sind seltener und wenn sie nicht von Traumen oder aus der Fortleitung von einer Mediastinitis suppurativa, Caries costarum, Gangraena pulmonum etc., in welchen Fällen sie oft einen jauchigen Charakter haben, abgeleitet werden können, erwecken sie immer den Verdacht, durch maligne Processe am Herzen (metastatische Abscesse) hervorgerufen worden zu sein. Häufig wird man bei den Fällen der ersten Kategorie an dem parietalen Blatte, bei den anderen an dem visceralen (Epicard) aus einer partiellen stärkeren Veränderung, besonders Necrose, den Ort, von wo die Entzündung ausging, erschliessen können. Uebrigens ist es sehr häufig, dass die durch Fortleitung entstandene septische Pericarditis zunächst einen mehr fibrinösen Charakter besitzt. Bei länger bestehender eitriger Pericarditis sieht man meistens in ähnlicher Weise, wie es soeben von der fibrinösen angegeben wurde, eine Granulationsneubildung auf dem Pericard sitzen, welche grade hierbei oft eine sehr beträchtliche Dicke besitzt.

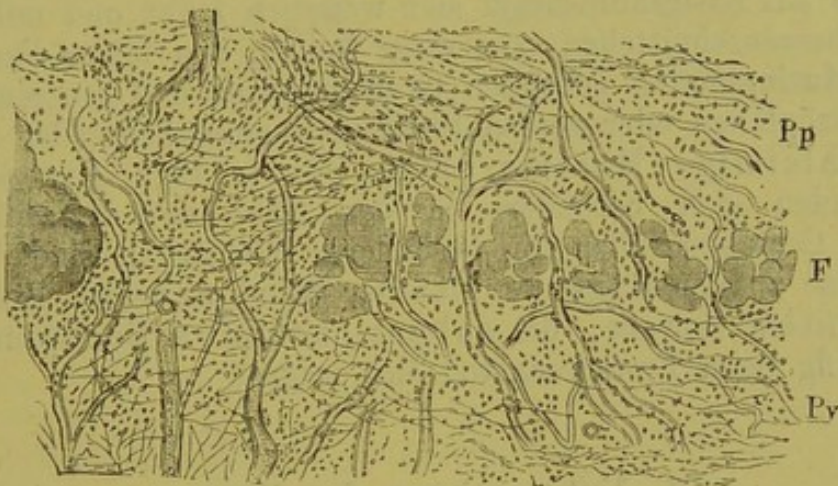Hämorrhagische Beschaffenheit der Exsudate (Pericarditis haemorrhagica) ist immer das Zeichen einer schweren, meist tuberkulösen Affection.

Auf dem sonst dünnen und vollkommen durchscheinenden Pericardium finden sich in sehr vielen Fällen und ohne dass ihnen eine besondere Wichtigkeit zukäme, beschränktere oder ausgedehntere Verdickungen, verbunden mit milchiger Trübung (Sehnenflecke), welche theilweise sicher als die Erzeugnisse partieller productiver Entzündungen, theilweise aber wohl nur als einfache Hyperplasien zu betrachten sind. Zuweilen bestehen gerade an diesen Stellen als Residuen intensiverer früherer Entzündungsvorgänge bindegewebige Adhäsionen zwischen seitlichem und innerem Blatte des Herzbeutels, freilich bei weitem viel seltener, als das bei der Pleura der Fall ist. Auch auf grössere Strecken ausgedehnte und selbst totale Verwachsungen (Synechien) der Pericardialblätter mit partieller oder totaler Obliteration der Höhle kommen vor; man muss in solchen Fällen auf die Ablösung häufig verzichten. Ein vor der Verwachsung vorhandenes fibrinöses oder eiteriges Exsudat kann spurlos durch Zerfall und Resorption verschwinden; zuweilen aber dickt es sich stellenweise ein, verkäst und verkalkt, so dass man nun zwischen den

alten Adhäsionen käsige-kalkige, kreidige oder auch ganz knochenharte Herde eingesprengt findet.

Diese Verdickungen und Verwachsungen (Pericarditis fibrosa, adhaesiva) sind aus der vorher geschilderten granulirenden, produktiven Entzündung hervorgegangen, indem das Granulationsgewebe wie bei der Vernarbung einer Hautwunde immer mehr faserig wurde und sich schliesslich in fast rein fibröses Gewebe umwandelte. Waren vor dieser Umwandlung die von beiden Pericardialblättern ausgehenden Granulationsmassen zusammengefloßen — dem Zusammenfluss geht immer eine Verklebung durch die auf den Granulationen liegenden fibrinösen Massen voraus — so entstehen die Verwachsungen, zwischen welchen man auch mikroskopisch zunächst noch Reste des Exsudats in Gestalt von Fibrinklumpchen auffinden kann (Fig. 68), waren sie

Fig. 68.



Adhäsive Pericarditis. Schw. Vergr.

Die Granulationsmassen des Pericardium parietale (Pp) und des Peric. viscerales (Pv) sind bereits theilweise zusammengefloßen, ihre Gefässe in Verbindung getreten, nur noch einzelne Reste von Fibrin dazwischen.

durch flüssiges Exsudat getrennt oder wurden die Verklebungen durch die Herzbewegungen wieder zerrissen, so tritt nur eine Verdickung der Pericardialblätter ein.

2. Selten findet man neben jenen Residuen alter Exsudate grössere käsige tuberkulöse Knoten, häufiger dagegen miliare Tuberkel, welche gern in den neugebildeten Bindegewebsadhäsionen selbst sitzen (Pericarditis fibrosa tuberculosa). Es kommen jedoch auch bei allgemeiner Tuberkulose Tuberkel ohne Entzündung vor (Tuberculosis pericardii), die dann gern längs der Gefässe aufgereiht erscheinen, während sie andererseits auch wieder mit fibrinöser hämorrhagischer und produktiver Entzündung verbunden sein können (Pericarditis fibrino-haemorrhagica et productiva tuberculosa). Da sie in diesen Fällen gänzlich durch die Fibrinschwarten dem Auge entzogen werden können, so darf man nie unterlassen, diese an verschiedenen Stellen zu entfernen, um den Zustand des darunterliegenden Pericardiums beobachten zu können. Besonders bemerkenswerth ist

das Vorkommen tuberkulöser Pericarditiden bei älteren Leuten, bei denen man einen für eine Infection verantwortlich zu machenden Käseherd vermisst. Sehr selten sind tuberkulöse Geschwüre des Pericards. Auch gummöse adhäsive Entzündungen kommen, wenngleich nur selten, vor.

3. Als seltenere Befunde sind metastatische Geschwulstknötchen (Carcinome, Sarcome etc.) des Pericardiums zu nennen.

4. Sehr selten kommen angeborene totale oder partielle Defekte des äusseren Herzbeutelblattes (mit Einschluss der äusseren fibrösen Schicht) vor.

c. Veränderungen des subpericardialen Fettgewebes.

Das subpericardiale Fettgewebe unterliegt zahlreichen quantitativen Schwankungen, die nicht immer mit denen des Panniculus übereinstimmen. Bei cachectischen Zuständen zeigt es oft eine bemerkenswerthe Umwandlung in eine weiche, durchscheinende, gallertige Masse, die auf Essigsäurezusatz sich weisslich trübt und mikroskopisch (flache Scheerenschnittchen) aus einer hellen, von feinen Fasern durchzogenen, Mucinreaction gebenden Grundsubstanz und grossen, entweder noch Fetttröpfchen oder seröse Flüssigkeit einschliessenden Zellen besteht (schleimige Metamorphose, gallertige Atrophie). Zuweilen finden sich besonders in der Nähe der Herzspitze kleine Lipome. Gerichtsärztlich von besonderer Wichtigkeit sind die kleinen, vorzugsweise an der Basis der hinteren Wand sitzenden Blutungen im subpericardialen Gewebe, die subpericardialen Ecchymosen, wie sie so häufig beim Erstickungstod sich zeigen.

7. Untersuchung des Herzens.

a. Aeussere Untersuchung.

Bei der Prüfung des Herzens ist seine Lage, Grösse und Gestalt, die Füllung der Kranzgefässe und der einzelnen Herzabschnitte (Vorhöfe und Kammern), seine Farbe und Consistenz (Contractionszustand) zu bestimmen, bevor irgend ein Schnitt in dasselbe gemacht oder es gar aus dem Körper entfernt wird.

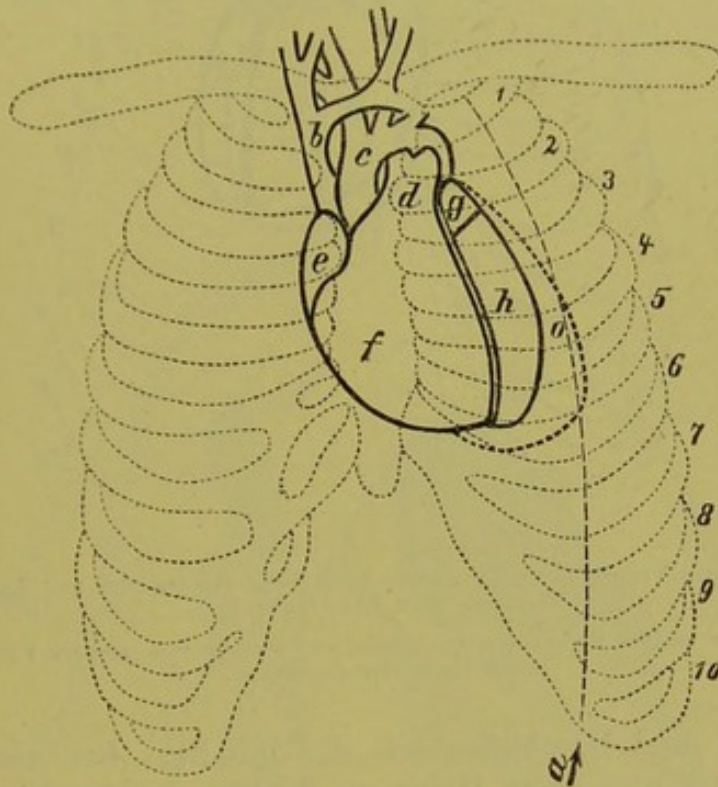
1. Die Lage des Herzens kann im Ganzen verändert sein (Verschiebung durch Pleuritis etc.) oder es kann durch Vergrösserung des Herzens selbst seine Grenze sich verschoben haben, in welcher Beziehung der Stand der Herzspitze besonders wichtig ist. Sie reicht nicht selten bis zur Axillarlinie hin.

2. Für die Beurtheilung der Grösse des Herzens gibt die rechte Faust des Individuums, die mit ihm darin übereinstimmt, einen gewissen Anhaltspunkt. Die genaueren Maasse betragen zwischen dem 20. und 60. Jahre nach Bizot im Mittel: Länge 85—90 mm beim Manne, 80—85 bei der Frau, Breite 92—105 resp. 85—92, Dicke 35—36 resp. 30—35. Verkleinerungen, manchmal in excessiver Weise, bei allen cachectischen Krankheiten, sowie oft bei chronischer Pericarditis mit reichlichem Exsudate; Vergrösserungen sowohl bei Er-

krankungen des Herzens selbst, als auch anderer Organe, Lungen, Nieren, Aorta etc.; im zweiten Falle meistens partiell.

3. Die Gestalt wird am meisten durch vorwiegende Vergrößerung einer Seite verändert. Eine Vergrößerung des linken Ventrikels bedingt eine mehr lange und relativ schmale spitz kegelförmige oder auch walzenförmige Gestalt (Fig. 69), diejenige des rechten Ventrikels

Fig. 69.



Vergrößerung des linken Ventrikels. Schematische Darstellung der Gestalt- und Lageveränderung des Herzens, nach Rindfleisch.

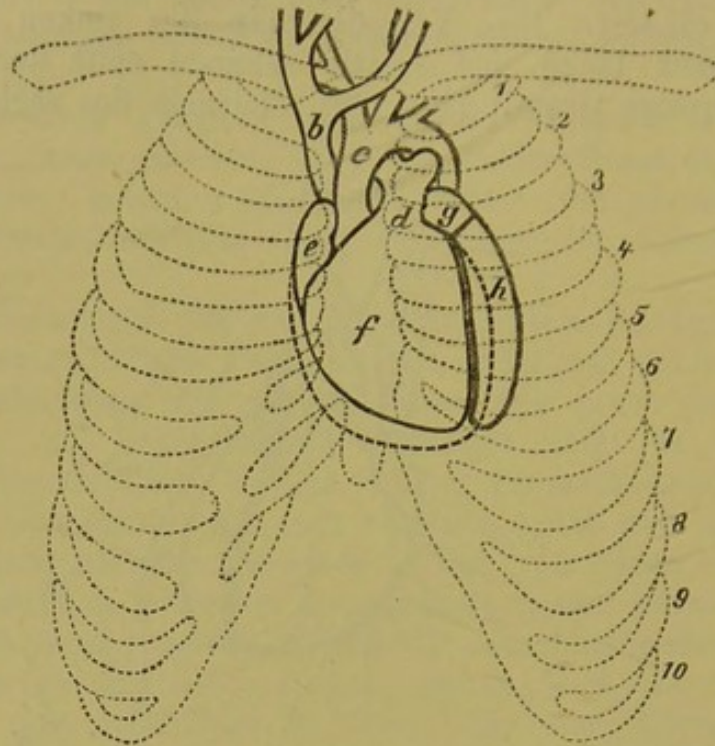
a Mamillarlinie, b obere Hohlvene, c Aorta, d Bulbus der Art. pulm., e rechter Vorhof, f rechter Ventrikel, g linker Vorhof, h linker Ventrikel, o der vergrößerte linke Ventrikel, 1—10 Rippen.

bewirkt vorzugsweise eine Verbreiterung. Für die Beurtheilung der Grösse dieses Ventrikels hat man einen guten Anhaltspunkt in der Formation der Herzspitze (Fig. 70), welche normal nur vom linken Ventrikel gebildet wird, so dass eine Betheiligung des rechten an ihrer Bildung immer einen Schluss auf Vergrößerung desselben erlaubt. — Als angeborene Gestaltsveränderung kommt zuweilen ein flacherer oder tieferer Einschnitt zwischen den Spitzen beider Ventrikel zur Beobachtung — eine Andeutung der Entwicklung des Herzens aus zwei getrennten Abschnitten.

4. Die Farbe der Herzoberfläche ist wesentlich von dem Zustande des Pericards und des Fettgewebes unter demselben bedingt. Die Vorhöfe haben besonders bei starker Füllung eine dunkelblaue Färbung, die Ventrikelfarbe hängt von den Zuständen der Muskulatur ab, worüber bei dieser Ausführlicheres.

5. Die Consistenz der verschiedenen Abschnitte ist wesentlich bedingt von dem Contractionszustand der Muskulatur, dann aber auch

Fig. 70.



Vergrößerung des rechten Ventrikels. Schematische Darstellung der Gestalt- und Lageveränderung des Herzens, nach Rindfleisch.

b—h, 1—10 wie in der vorigen Figur; die Contouren des vergrößerten rechten Ventrikels sind durch punktirte Linien angedeutet.

von der Menge und Beschaffenheit des Inhalts. Bei einfacher Contraction ist nichts von einer Höhle zu fühlen, während man bei blosser praller Füllung den Inhalt immer etwas wegdrücken kann.

6. Bei den Coronargefässen ist die Unterscheidung zwischen Arterien und Venen durch die relative Dicke der Wandungen und durch den Verlauf leicht zu machen. Starke Füllung besonders der grösseren Venen deutet immer auf ein Hinderniss des Blutabflusses aus dem rechten Vorhof (Erstickung etc.) hin, wenn sie nicht auf die hintere Fläche beschränkt ist (Hypostase); sehr geringe Füllung wird ausser durch allgemeine Anämie zuweilen auch durch Verkalkung oder Endarteriitis der Coronararterien herbeigeführt, welche Veränderungen sich oft schon von aussen an der Starrheit, Härte und weissgelben Färbung erkennen lassen.

7. Auf die Füllung der einzelnen Herzabschnitte kann man aus dem Verhalten der Wandung einen Rückschluss machen. Wenn diese abgeplattet oder gar vertieft (ingesunken) ist, dann ist nur geringer Inhalt zu erwarten, während umgekehrt eine Vorwölbung, besonders in Verbindung mit starker Spannung, auf reiche Füllung schliessen lässt. Ueberfüllung des rechten Herzens bei allen Erstickungsarten; Ueberfüllung im linken Ventrikel bei Tod durch Herzparalyse (Zustand höchster Diastole).

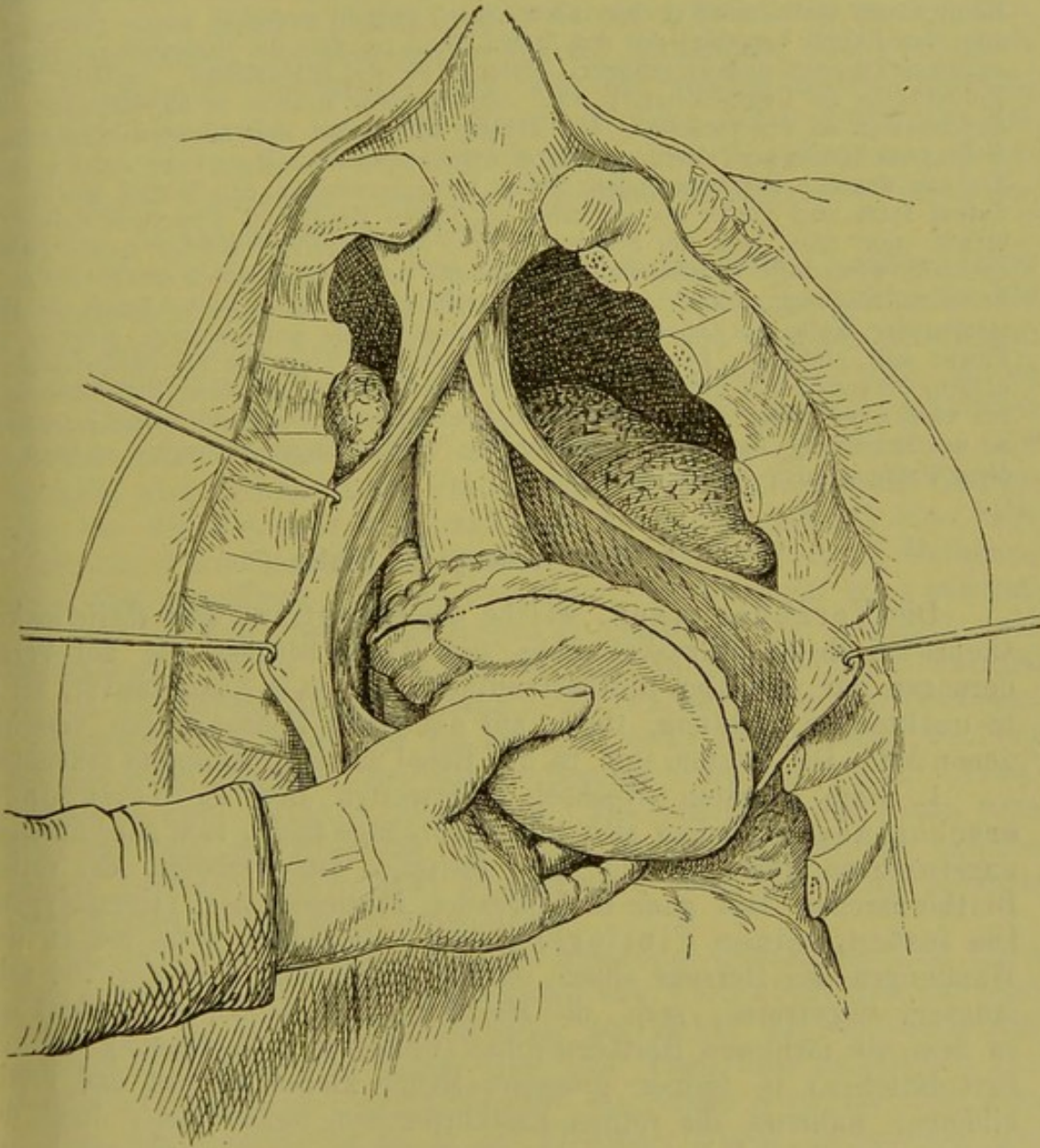
Um die Menge des in den einzelnen Abschnitten des Herzens

vorhandenen Blutes nach Maass und Beschaffenheit genau bestimmen zu können, müssen dieselben eröffnet werden, so lange das Herz noch in seinem natürlichen Zusammenhange sich befindet.

b. Eröffnung des Herzens in situ.

Zur Eröffnung der rechten Seite des Herzens (Fig. 71) dreht man dasselbe mit der rechten Hand so um seine Längsachse, dass die scharfe rechte Kante direkt

Fig. 71.



Haltung der linken Hand zur Eröffnung des rechten Herzens. Am Herzen bezeichnet der schwarze Strich die Schnitttrichtung; da wo dieser punktirt erscheint, wird der Schnitt unterbrochen.

nach vorn liegt. Darauf bringt man die linke Hand so unter seine hintere Fläche, dass der Zeigefinger an den Sulcus circularis zu liegen kommt, während der Daumen

etwas nach hinten von der scharfen rechten Kante des rechten Ventrikels seine Stelle findet. Indem man nun das Herz etwas nach links und unten zieht und zugleich über den linken Zeigefinger herüberspannt, bringt man die Einmündungsstellen der beiden Hohlvenen zum Vorschein, zwischen denen der Vorhofschnitt beginnen muss. Derselbe wird bis zum Sulcus circularis weiter geführt, dann wird, um das venöse Ostium zu schonen, der Schnitt in der Ausdehnung von etwa 1 cm ausgesetzt, um endlich in derselben Richtung an der erwähnten Kante des rechten Ventrikels weiterzugehen — auf dieser Seite nicht bis zur Spitze, da der rechte Ventrikel normaler Weise nicht bis zur Herzspitze reicht. Die rechte Hand fasst nun die Herzspitze, während die linke den Inhalt des Vorhofs, dann denjenigen des Ventrikels herausbefördert. Nachdem derselbe untersucht ist, führt man vom Vorhof aus zwei Finger der linken Hand in das Ostium venosum dextrum, welches so weit sein soll, dass man zwischen die auseinandergespreizten Finger einer mittelstarken Männerhand vom Ventrikel her noch einen dritten einfügen kann. Darauf fasst man den linken Ventrikel mit der linken Hand so, dass die Herzspitze in die Falte zwischen Daumen und Zeigefinger, ersterer an die Hinterfläche, letzterer an die Vorderfläche zu liegen kommt, oder man legt das Herz so in die Hohlhand, dass der Daumen an der vorderen, die übrigen Finger an der hinteren Fläche liegen, zieht nach rechts und unten und schneidet hinter dem Herzrohr auf der oberen der nun deutlich hervortretenden linken Lungenvenen in den Vorhof hinein. Am Sulcus setzt man wieder ab und fährt am linken Rande des Ventrikels weiter, wie rechts, nur dass hier der Schnitt bis zur Spitze geführt werden muss. Es folgt ebenfalls wieder die Untersuchung des Inhalts der Höhlen, wobei die linke Hand in derselben Stellung verbleibt, dann die Prüfung (eventuell nach Lösung des Rigor mortis) der Weite des Ostium venosum sinistrum, in welches man bequem zwei Finger soll einführen können. Das Einführen der Finger in das Ostium muss indessen, besonders auf dieser linken Seite, sehr vorsichtig geschehen, damit man dabei nicht etwa vorhandene thrombotische Auflagerungen abreisse. Hat man Grund zu der Erwartung, dass frische endocardiale Veränderungen vorliegen, so kann man diese Prüfung auch ganz unterlassen.

c. Untersuchung des Blutes.

Die Veränderungen, welche das **Blut** erfährt, sind theils makroskopische, theils mikroskopische; zum Theil beruhen sie auf Veränderungen der normalen Blutbestandtheile, sei es in quantitativer, sei es in qualitativer Richtung, theils auf abnormen Beimengungen verschiedener Art. Die letzten sind in der Regel nur mikroskopisch erkennbar.

1. Dem grössten Wechsel unterworfen sind die Gerinnungserscheinungen, indem sich alle Uebergänge finden vom ganz flüssigen ungeronnenen Blute bis zu dem festesten und derbsten, der rothen Blutkörperchen fast ganz entbehrenden Fibringerinnsel (Herzpolypen). Die festen, reinen Fibringerinnsel, besonders wenn sie an den Wandungen des Herzens sitzen, deuten darauf hin, dass der Tod sehr langsam eingetreten, resp. die Herzthätigkeit allmählich erlahmt ist, so dass die farblosen Blutkörperchen (vielleicht in Verbindung mit den Blutplättchen) in immer grösserer Menge kleben blieben und Fibrin bildeten, während die rothen Blutkörperchen immer noch durch die geringe Herzthätigkeit weiter bewegt wurden. Unabhängig von langer Agone finden sich aber fibrinreiche Coagula bei Vermehrung der Fibrin-generatoren (Leukocyten, Blutplättchen), wie sie z. B. bei akut entzündlichen Processen sich einstellt. In diesen Fällen sitzen aber die Fibrinmassen nicht wie bei jenen so fast ausschliesslich an den Wandungen, sondern sämtliche Gerinnsel sind fibrinreich. Uebrigens be-

stehen auch schon bei ganz normalem Blute und ganz normaler Gerinnung desselben Verschiedenheiten in dem Fibringehalte der einzelnen Coagula; so ist z. B. das in dem Conus arteriosus des rechten Ventrikels und im Anfangstheile der Pulmonalis steckende Gerinnsel fast stets sehr fibrinreich. Wenn die festen Gerinnsel umfangreich sind, so entstehen oft vollkommene Abgüsse der Unebenheiten der Wandungen, z. B. der Semilunarklappentaschen, der Musculi pectinati etc.

Die mangelhafte oder fehlende Gerinnbarkeit des Blutes kann sowohl von Verminderung der Fibringeneratoren (Hypinose), z. B. bei hydropischer Blutbeschaffenheit, als auch von einer Verhinderung der Gerinnung durch gewisse Stoffe herrühren, unter denen die Kohlensäure die erste Stelle einnimmt. Alle Processe, welche zu einer Ueberladung des Blutes mit Kohlensäure führen, vermindern oder verhindern die Gerinnbarkeit des Blutes, also alle mit schliesslicher Erstickung endenden Affectionen, sowie die direkte Tödtung durch Verschluss der Luftwege von aussen. Aehnliche Folge haben Vergiftungen mit anderen Gasen (Grubengas, meist auch Kohlenoxyd etc.), sowie viele Infectionen, besonders ichorrhämische.

2. Das Blut wird sich bei Kohlensäureüberladung ausser durch die mangelnde oder schlechte Gerinnung auch noch durch seine dunkle Farbe auszeichnen, wenngleich ja der Unterschied zwischen arteriellem und venösem Blute je später nach dem Tode untersucht wird, um so mehr überhaupt verschwunden ist, so dass auch die Pulmonalvenen dunkles (also venöses) Blut enthalten. Weitere Veränderung der Blutfarbe wird bedingt durch Verbindung des Hämoglobins mit Kohlenoxyd bei der Kohlenoxydgasvergiftung; es erhält dadurch eine helle kirschrothe Färbung; eine bräunliche Färbung wird durch Methämoglobin (bei Vergiftung mit Kali chloricum, mit Morcheln etc.) bewirkt.

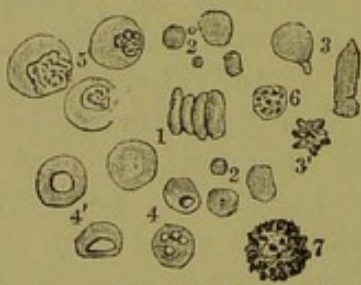
Sehr beträchtliche Veränderungen in der Farbe ruft natürlich auch die Fäulniss hervor. Indem der Farbstoff die festen Theile verlässt und in das Serum übergeht, erhält die Farbe etwas Verwaschenes, Schmutziges und wenn man solches Blut ruhig stehen lässt, wird die Bildung einer oberflächlichen klaren Serumschicht, wie sie bei normalem Blute stets erscheint, ausbleiben. Mikroskopisch sieht man dann auch nur noch die entfärbten als blasse kugelige Körperchen erscheinenden Stromata der rothen Blutscheiben (sog. Schatten) in einer gelblich-grünen Flüssigkeit schwimmen.

3. Weitere Veränderungen seines Aussehens erleidet das Blut durch Störungen des relativen quantitativen Verhältnisses der Blutkörperchen und des Serums einerseits, der rothen und farblosen Blutkörperchen andererseits, wobei diese zum Theil auch qualitative Veränderungen darbieten. Durch Verlust an Serum wird das Blut dickflüssig, selbst theerartig (z. B. bei Cholera); durch Vermehrung desselben erhält es eine wässerige Beschaffenheit (Hydrämie, bei Herz-, Nieren-, Lungen- und Leberleiden). Ein ähnlicher Effect kann auch durch eine Verminderung der Blutkörperchen (Oligocythämie), entweder beider Formen oder der rothen allein erzielt werden, es ist dann aber die Gesamtquantität des Blutes vermindert, während sie im

ersten Falle meistens vermehrt ist. In beiden Fällen sieht das Blut auffallend hell aus. Den höchsten Grad von Verminderung der Blutkörperchen findet man bei der sogenannten perniziösen Anämie, wo das Blut an manchen Stellen aus kaum gefärbtem Plasma bestehen kann. Zu einer genauen Feststellung des Grades der Abnahme der Blutkörperchen sowie zur Erkennung geringerer Abnahme genügt die einfache Betrachtung oder mikroskopische Untersuchung nicht, dazu ist eine genaue Zählung mittelst eigens zu diesem Zwecke construirter Apparate nothwendig. Da nach dem Tode die Vertheilung der körperlichen Elemente eine ungleichmässige ist, so kann die Untersuchung des Leichenblutes in dieser Beziehung nur sehr unvollkommene Resultate geben.

Die rothen Blutkörperchen erfahren kaum eine dauernde absolute Vermehrung ihrer Zahl (Polycythaemia rubra), wohl aber können einzelne ungewöhnlich gross sein (Megalocyten, in oligämischem Blute, bei acuter Bleivergiftung etc.), wobei aber ihr Hämoglobingehalt sogar abgenommen haben kann (Chlorose), eine Veränderung, welche auch normalgrosse Körperchen erfahren können. Höhere Grade der Hämoglobinabnahme sind in frischen mikroskopischen Präparaten an der blässeren Färbung der Blutscheiben zu erkennen. Die braune Farbe des Methämoglobins ist gleichfalls an den einzelnen Körperchen wahrnehmbar. Gleichzeitig mit der Abnahme der Zahl der rothen Blutkörperchen findet man stets in mehr oder weniger hohem Grade auch qualitative Veränderungen (Fig. 72) derselben. Neben normal aussehenden kommen verkleinerte Körperchen vor, sowie rundliche, stark pig-

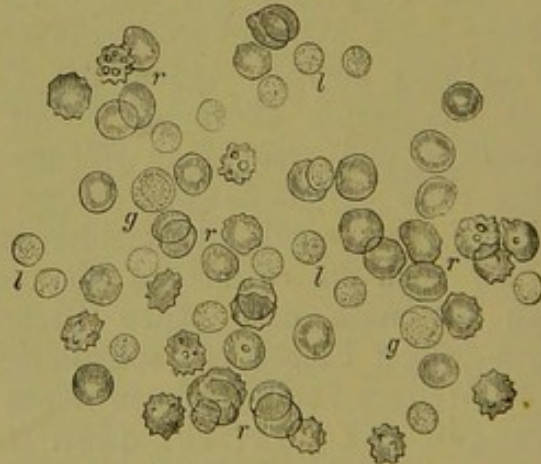
Fig. 72.



Aus dem Blute eines an Anämie verstorbenen 17jähr. Mädchens.

- 1 normale r. Blutkörperchen, Geldrollenform.
- 2 verschiedene Mikrocyten.
- 3 Poikilocyten.
- 3' zackig geschrumpftes Körp.
- 4 pessarienförmige und mit Vacuolen versehene r. Körp.
- 5 verschiedene Formen von kernhaltigen rothen.
- 6 freier Kern.
- 7 verfettete farblose Zelle.

Fig. 73.



Blut eines Leukämischen durch Einstich in einen Finger gewonnen; frisch in Kochsalz.

r rothe Blutkörperchen, l kleine, g grössere Leukocyten, in dem einen Andeutung des Kernes.

mentirte Kügelchen von verschiedener Grösse (Mikrocyten), welche wohl als Zerfallsproducte farbiger Körperchen zu betrachten sind. Ferner findet man in verschiedenster Weise missstaltete, in die Länge gezogene, zackige, durchlöchernte Körperchen (Poikilocyten) und endlich

auch kernhaltige rothe Körperchen (embryonale Formen). Am regelmässigsten und reichlichsten trifft man alle diese Gebilde bei sog. essentieller, pernicioser Anämie, aber auch bei acuter Verblutungsoligämie, sowie bei vielen chronischen secundären Oligämien.

Bei den farblosen Blutkörperchen ist umgekehrt, wie bei den rothen, eine Abnahme nur höchst selten vorhanden, während eine Vermehrung derselben in geringem Maasse bei sehr vielen Krankheiten (acut entzündlichen, infectiösen etc.) vorkommt, im höchsten Maasse aber bei der Leukämie (Fig. 73). Allerdings sind diese beiden Processe nicht ganz als lediglich quantitativ verschiedene aufzufassen, denn in jenen ersten Fällen findet man wirklich nur die farblosen Zellen vermehrt (Leukocytose), während bei der Leukämie eine Verminderung der farbigen damit verbunden ist.

Die makroskopische Farbe des leukämischen Blutes ist bei mässiger Veränderung hell himbeerfarben, in den intensivsten Fällen aber, besonders hinter der Mündungsstelle des Ductus thoracicus (im rechten Herzen) selbst gelblich, eiterartig. Die rothen Blutkörperchen bilden dann oft nur kleine rothe Streifen zwischen den hellen Gerinnseln. — Eigenthümlich ist oft die Erscheinungsweise der farblosen Körperchen bei der einfachen Leukocytose, indem sie sich zu kleinen Häufchen von Mohnkorn- bis Hirsekorngrosse (selten grösser) vereinigen, welche Tuberkeln täuschend ähnlich sehen können. Am besten sieht man sie an den Gerinnseln aus der Arter. pulmonalis, wo sie bis in die allerfeinsten Aestchen hinein vorkommen.

Nicht nur die Zahl, sondern auch der Charakter der farblosen Zellen ändert sich in diesen Fällen. Zwar ist auf das Vorkommen kleiner einkerniger Zellen, welche den Lymphknotenzellen gleichen, oder grösserer, einkerniger, von dem Aussehen der Milzpulpazellen, für die Diagnose des Ursprungs derselben (lymphatische, lineale Leukämie), nach Erkenntniss der Betheiligung des Knochenmarkes an der Affection nicht mehr grosser Werth zu legen, wohl aber hat sich gezeigt, dass die feinere histologische Untersuchung Abweichungen gegen die Norm erkennen lässt. Im normalen Blute giebt es Leukocyten, welche kleiner sind und einen Kern besitzen (mononucleäre), in geringerer Zahl als die grösseren, aus ihnen hervorgehenden, mit gelapptem Kern bezw. mehreren kleinen Kernchen versehenen (polynucleären) Formen, während die sog. eosinophilen Zellen, deren im Leib vorhandene Körnchen durch Eosin lebhaft gefärbt werden, nur spärlich vorkommen und die sog. Mastzellen, deren Körnchen sich mit basischen Anilinfarben färben, gänzlich fehlen. Nach Ehrlich betrifft nun bei acuten Leukocytosen die Vermehrung insbesondere die mono- und polynucleären Elemente, so dass die eosinophilen relativ abnehmen, bei chronischen Leukocytosen und insbesondere bei der Leukämie sind dagegen die eosinophilen Zellen beträchtlich vermehrt und es treten ausserdem als ganz neue Elemente vereinzelt Mastzellen auf. Neuerdings gibt Ehrlich an, dass bei myelogener Leukämie in grosser Menge einkernige Zellen mit neutrophiler Körnung, wie sie sonst nur die polynucleären Zellen darbieten, vorkämen. Neben den genannten Zellen sind ferner Mikrocyten, kern-

haltige rothe Blutkörperchen, sowie farblose Zellen mit Pigment- und Fettkörnchen vorhanden. Letztere Veränderungen finden sich auch noch bei anderen Affectionen, Pigmentkörnchen bei der Melanämie, Fettkörnchen bei Infectiouskrankheiten, chronischen Kachexien etc. Auch ein Zerfall farbloser Körperchen kann eintreten, wodurch kleine Körnchen, Zerfallskörperchen, sich bilden, welche besonders bei Infectiouskrankheiten reichlich vorhanden zu sein pflegen. Nicht alle körnigen Massen sind übrigens aus Leukocyten hervorgegangene Zerfallskörperchen, sondern abgesehen von den Fettkörnchen, Eiweisskörnern, die auch anderen Ursprung haben können, und von den Bakterien hängen sicherlich viele mit den Blutplättchen zusammen, wenn auch der Antheil derselben noch nicht sicher angegeben werden kann. Bei manchen Affectionen (z. B. Purpura) sollen die Blutplättchen eine starke Vermehrung erfahren.

Die mikroskopische Untersuchung der Blutkörperchenveränderungen kann zunächst am frischen Blut ohne oder mit Zusatz von $\frac{3}{4}$ proc. Kochsalzlösung vorgenommen werden, wobei man nur darauf zu achten hat, dass man ja nicht zu viel Blut zu einem Präparat benutzt. Um die Kerne der farblosen Körperchen und damit zugleich diese selbst deutlicher hervortreten zu lassen, lässt man zu den Präparaten etwas Essigsäure zulaufen, welche die rothen Blutkörperchen schnell abblässen macht. Ganz vorzüglich ist die von Ehrlich angegebene Methode, eine recht dünne Schicht Blut in der bekannten Weise auf einem Deckgläschen antrocknen zu lassen, zu erwärmen und darauf zu färben. Die Erwärmung muss bei Blutuntersuchungen etwas länger geschehen als es früher für Bakterienuntersuchungen angegeben wurde. Sehr schöne Doppelfärbungen kann man erzielen, wenn man Eosinfärbung mit einer anderen (Haematoxylin, Methylenblau) combinirt (s. S. 15). Der Nachweis der besonders für die Diagnose der Leukämie gegenüber einfacher Leukocytose wichtigen eosinophilen Zellen geschieht so, dass man ein Trockenpräparat mit einer Lösung von Eosin in Glycerin einige Minuten färbt, in Wasser abspült, sorgfältig trocknet und in Damar einbettet; die eosinophilen Zellen sind dann roth gefärbt. Ehrlich empfiehlt die 10—12 Stunden auf 120° erhitzten Deckglaspräparate in einer aus je 2,0 g Aurantia, Indulin und Eosin und 30,0 g Glycerin bestehenden (vor dem Gebrauche umzuschüttelnden) Farbe zu färben, nach $\frac{1}{2}$ Stunde bis einigen Tagen vorsichtig in Wasser abzuspülen, an der Luft zu trocknen und mit Canadabalsam einzudecken. Die Zellkerne erscheinen dann blau, die eosinophilen Körnchen roth, die rothen Blutkörperchen gelb. Um Mastzellen zu suchen färbt man erst mit Anilinölgentiana, wäscht mit Salzsäure-Alkohol aus und färbt mit Pikrolithioncarmin nach, dann sind die Mastzellenkörner blau, ihre Kerne wie die aller übrigen Zellen roth.

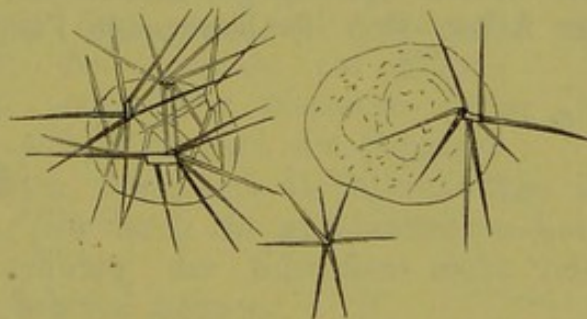
4. Schon in dem Vorhergehenden wurden Veränderungen erwähnt, welche zu der letzten Gruppe der Blutveränderungen, derjenigen durch Beimischung abnormer Gebilde gehören.

a) Es sind hierher insbesondere die Mikrocyten und die Zerfallskörperchen, sowie die erwähnten abnormen zelligen Elemente zu rechnen. Ausserdem ist noch der Beimengung anderer zelliger Elemente zu gedenken, welche man besonders bei den typhösen Krankheiten gefunden hat, allerdings vorzugsweise in dem Milzvenenblute, doch auch zuweilen im peripherischen Stromgebiete. Es sind das zum Theil jene blutkörperchenhaltigen Zellen, welche man auch in der Milz, sowie in Lymphknoten und Knochenmark, besonders bei Typhus findet (wobei also ein oder mehrere Blutkörperchen oder Theile derselben in farblosen Zellen eingeschlossen sind), zum Theil von der

Wandung der Blutgefässe selbst stammende Zellen (Endothelzellen), die sich dann im Zustande der fettigen Degeneration befinden. Geschwulstzellen werden sich vielleicht in jenen Fällen finden lassen, wo nachgewiesenermaassen durch Embolien die Weiterverbreitung erfolgt (manche Melanosarcome etc.), oder wo weiche Geschwulstmassen in grössere Gefässe (Venen) hineingewachsen sind (z. B. Nierensarcome).

b) Eine fernere Verunreinigung des Blutes wird durch Farbstoffe erzeugt. Es liegen hier zwei Möglichkeiten vor. Entweder findet man sowohl frei im Serum als auch eingeschlossen in farblose Körperchen unregelmässig gestaltete schwärzliche Körnchen, vorzugsweise im Milzvenenblute, aber auch an beliebigen anderen Stellen des Körpers (Melanämie), Körnchen, die unter Einwirkung eines Parasiten (s. unten) durch directe Umwandlung des Blutfarbstoffes im Innern der farbigen Körperchen entstanden sind; oder es ist eine Beimengung von Gallenfarbstoff im Blute vorhanden, der sowohl in gelöster als in krystallinischer Form gefunden werden kann. In gelöster Form trifft man ihn in der Regel beim Icterus der Erwachsenen, wo er sich besonders durch die gallengelbe Färbung der Fibringerinnsel kenntlich macht; als nadelförmige, spiessige braunrothe Bilirubinkrystalle, welche oft an kleinen rhombischen Krystallen aufsitzen, kommt er nach dem Tode im Blute von icterischen Neugeborenen (Fig. 74) sowie an acuter gelber Leberatrophie, pernicioser

Fig. 74.



Bilirubinkrystalle im Herzblute bei Icterus neonati. Frisches Präp. Sehr st. Vergr.

Nadelförmige Krystalle in Sternform frei und an farblosen Blutkörperchen, wo sie an rhombischen Täfelchen sich anheften.

Anämie etc. gestorbenen Erwachsenen vor. Im ersten Falle sind die Krystalle oft so massenhaft, dass man ihr Vorhandensein schon makroskopisch an der rothgelben Färbung der in Wasser tüchtig ausgewaschenen Fibringerinnsel zu erkennen vermag.

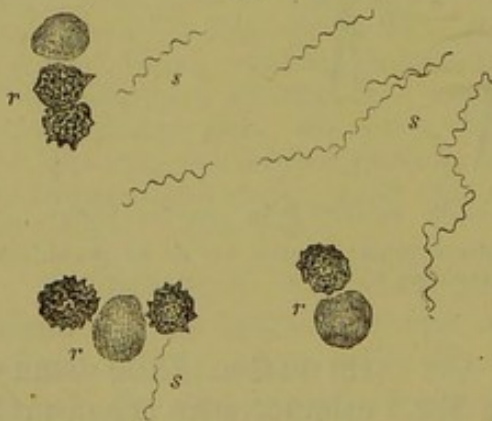
c) Auf einer Suspension feinsten Fetttröpfchen im Serum beruht der als Chylämie bezeichnete Zustand, bei dem das Serum durch reichliche Beimengung von Chylus eine milchige Trübung zeigt; sie findet sich regelmässig während der Verdauung. Als pathologischer Zustand (Lipämie, Piarämie) kommt diese Verunreinigung bei Diabetes häufig vor. Einzelne, dafür aber z. Th. auch grössere Fetttröpfchen findet man in Fällen von frischer Fettembolie (s. Lungen).

d) Eine Beimischung von Gasbläschen, oft in solcher Menge, dass das Blut schaumig erscheint, wird durch die Fäulniss erzeugt, welche besonders bei gewissen septischen Infectionen ungemein schnell eintritt; es gibt Gas erzeugende Bakterien, welche gerade im Blute nach dem Tode sehr schnell wachsen können, so dass dieses Gasbläschen enthalten kann, während im übrigen die Zersetzung der Gewebe noch eine geringfügige ist. Kleinere und grössere Luftblasen in frischem Blute, besonders auch in den Gerinnseln der rechten Herzhöhlen und der grossen Gefässe, sind auf während des Lebens erfolgten Lufteintritt in Venen zu beziehen.

e) Im Leichenblute Leukämischer kommen farblose oktaëdrische (Charcot-Neumann'sche) Krystalle vor, deren Hauptfundort das Knochenmark ist.

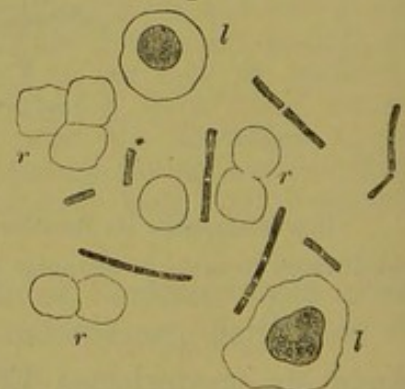
f) Als die wichtigste Veränderung ist unstreitig die Beimischung von niederen Organismen zu bezeichnen. Es ist nachgewiesen, dass gewisse Formen niederer Organismen schon intra vitam, noch mehr aber post mortem im Blute gewisser Kranken vorhanden sind. Wenn diese Organismen ein charakteristisches, nicht zu verwechselndes Aussehen haben, ist ihre Erkennung keinen wesentlichen Schwierigkeiten unterworfen, sobald man mit den stärksten Vergrösserungen genügend dünne Schichten von Blut oder solches, in welchem die Körperchen durch Essigsäure oder Alkalien zerstört sind, untersucht; allein die Zahl dieser Krankheiten ist eine nur geringe. Wenn man von der Febris recurrens, bei der die während der Anfälle so leicht nachweisbaren und als feinste spiralig gewundene und durch Drehung in der Richtung ihrer Achse sich fortbewegende Fädchen erscheinenden

Fig. 75.



Blut von einem Recurrenskranken. St. Vergr.
r rothe Blutkörperchen, s Spirochaeten. Nach einer Photographie von Koch, Mittheil. aus dem Kaiserl. Gesundheitsamte, Tab. IV, Fig. 20. Die Blutkörperchen und Spirochaeten sind hier etwas näher zusammengedrückt.

Fig. 76.



Milzbrandblut, getrocknet, Gentiana.
Seh. st. Vergr.

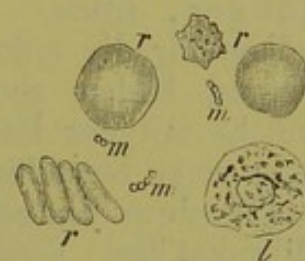
r ganz blass gewordene rothe Blutkörperchen, l Leukocyten mit intensiv gefärbten Kernen, dazwischen Bacillen von verschiedener Länge, zum Theil zu Fäden zusammengelagert.

Spirochaeten (Fig. 75) nach dem Tode nicht immer wieder aufgefunden werden, absieht, so bleibt eigentlich nur der beim Menschen allerdings seltene Milzbrand übrig, dessen Bacillen (Fig. 76) relativ grosse, oft zu langen, sich vielfach verschlingenden Fäden aneinander-

gereichte Stäbchen, unschwer zu erkennen sind. Dieselben sind nicht in jedem Falle und im einzelnen Falle nicht zu jeder Zeit in gleicher Menge im Blute vorhanden. Am schwierigsten ist die Diagnose und durch frische Blutuntersuchung oft überhaupt nicht festzustellen, wenn es sich um kleine Stäbchen oder um Mikrokokken handelt. Kleinste kugelige Körnchen kommen, wie seit lange bekannt, in jedem normalen Blute und noch mehr in dem Blute aller möglichen Kranken vor, die früher sog. Elementarkörnchen, welche bald als Bruchstücke rother Blutkörperchen (Mikrocyten), bald als solche von farblosen (Zerfallskörperchen), bald als kleinste, aus dem fettigen Zerfalle von Zellen herrührende Fettkügelchen, als Reste von Blutplättchen etc. aufzufassen sein werden, und es ist durchaus unmöglich, selbst mit Zuhülfenahme von einfachen Reagentien, mit Sicherheit diese Körnchen von parasitären zu unterscheiden, besonders, da beide lediglich die bekannte sog. Molecularbewegung zeigen. Etwas anders wird die Sache, wenn die Mikrokokken nicht isolirt, sondern zu kleineren oder grösseren rosenkranz-ähnlichen Kettchen vereinigt sind (Streptokokken, Fig. 77). Wenn auch gelegentlich einmal Fettkügelchen eine ähnliche Erscheinung bieten können, so ist das jedenfalls etwas Ungewöhnliches, zumal Fettkörnchen selten so gleichmässige Grösse besitzen, wie es bei den Parasiten immer der Fall ist. Wenn man daher aus gleich grossen Kügelchen zusammengesetzte Kettchen findet, so darf man mit um so grösserer Sicherheit die Diagnose auf Mikrokokken stellen, je zahlreicher dieselben vorhanden sind. Am sichersten wird die Diagnose gestellt werden können, wenn sich die Mikrokokken in grossen Haufen angesammelt haben, die durch ihr gleichmässiges Korn und die regelmässige dichte Anordnung der Körnchen nicht leicht mit anderen Dingen verwechselt werden können.

Die seitherigen Angaben bezogen sich lediglich auf das Vorkommen der Parasiten in dem Blutserum; sie sind aber auch von vielen Autoren innerhalb der Blutkörperchen liegend beschrieben worden. Dass sie in farblosen Zellen zuweilen vorhanden sind, ist nicht wunderbar, da diese ja bekanntlich mit Vorliebe alle möglichen körperlichen Partikelchen (Farbstoffkörner etc.) in sich aufnehmen; bei den rothen scheint mir die Sache viel bedenklicher und es mögen wohl manche Täuschungen hier mit untergelaufen sein. Besonders trügerische Bilder können die bekannten, durch Schrumpfung, besonders leicht im Blute bei vielen Infectiouskrankheiten, entstehenden Zacken der rothen Blutkörperchen erzeugen, vor allem, wenn sie an der dem Beschauer zugekehrten Seite liegen, wo sie dann ebenfalls oft wie kleine aufsitzende Körnchen erscheinen; man sollte deshalb bei diesen Untersuchungen stets die Blutkörperchen durch Wasser aufquellen lassen, wobei jene Trugbilder sofort verschwinden.

Fig. 77.



Blut einer septischen Puerpera. Frisch. St. Vergr.

r rothe, l farbloses Blutkörperchen, m Mikrokokkenkettchen.

Will man sehr schnell sich von der An- oder Abwesenheit der Parasiten im Blute überzeugen, so untersucht man dasselbe am besten in Essigsäure oder dünner Alkalilauge, worin sowohl die rothen Blutkörperchen, als etwa vorhandene Fibringerinnsel verschwinden. Für eine genauere Untersuchung ist auch hier die Ehrlich'sche Trockenmethode nebst Anilinfärbung zu verwenden, durch die allein es erst möglich geworden ist, selbst isolirte Kokken und Bacillen zu erkennen. Es ist grade bei der Untersuchung des Blutes, wo die Organismen meist isolirt oder doch nicht in grösseren Haufen vorkommen, vortheilhaft, die Präparate nach der gewöhnlichen Färbung noch kurze Zeit mit Kali carbonicum-Lösung zu behandeln, in welcher die Farbe von allen organischen Gebilden, mit Ausnahme der Schizomyceten, verschwindet, oder die Gram'sche Methode anzuwenden.

Die Mikrokokken sind im Blute der verschiedensten Kranken schon gefunden worden, hauptsächlich aber waren es solche, die an septischen Wundkrankheiten, einschliesslich der Puerperalerkrankungen, litten. Es muss jedoch hervorgehoben werden, dass dieselben für die mikroskopische Untersuchung durchaus keinen constanten Befund bilden und dass nicht selten Mikrokokken gefunden werden, welche mit der Hauptkrankheit direkt gar nichts zu thun haben, sondern einer secundären Invasion (Mischinfection) zuzuschreiben sind. In faulendem Blute findet man stets die verschiedensten Formen von Mikrokokken, Bacillen etc., von denen die letzteren sehr häufig, besonders bei Erwärmung, die lebhaftesten Bewegungen zeigen.

Am Lebenden hat man Gelegenheit, auch noch andere Mikroorganismen des Blutes zu untersuchen. Man gewinnt das nöthige Blutströpfchen leicht, wenn man in eine durch Reiben hyperämisch gemachte Fingerspitze oder in das Ohrläppchen einen Einstich macht. Selbstverständlich müssen Haut und Nadel sorgfältig gereinigt und desinficirt werden. Um das hervorquellende Blut vor der Luft zu schützen, kann man den Einstich durch ein auf die Haut gebrachtes Tröpfchen Zusatzflüssigkeit machen.

Sehr wichtig ist das Plasmodium der Malaria, welches im Innern der rothen Blutkörperchen als amöbenartiges (*Haemamoeba*) farbloses Körperchen vorkommt, das sich vergrössert und mit schwarzen Melaninkörnchen füllt, während das Hämoglobin mehr und mehr und schliesslich ganz verschwindet. Es tritt nun unter Anhäufung des Pigments im Centrum eine radiäre Segmentirung auf (Gänseblumform) und endlich eine Ablösung der pigmentfreien Segmente, welche von neuem in Blutkörperchen eindringen u. s. w. Eine andere Form ist die im Centrum pigmentirte Laveran'sche Sichel, die hauptsächlich frei im Plasma gefunden wird, wo auch noch eine dritte Form (rund, mit kranzförmig angeordnetem Pigment und mehreren Geisseln) selten vorkommt. Die gegenseitigen Beziehungen dieser Formen sind noch nicht sicher festgestellt. Erhitzte Deckglastrockenpräparate werden mit Methylenblau-Eosin gefärbt. (Nach Plehn gesätt. wäss. Methyl. 60,0, $\frac{1}{2}$ proc. Eosinlösung in 25 proc. Alkohol 20,0, Aq. dest. 40,0,

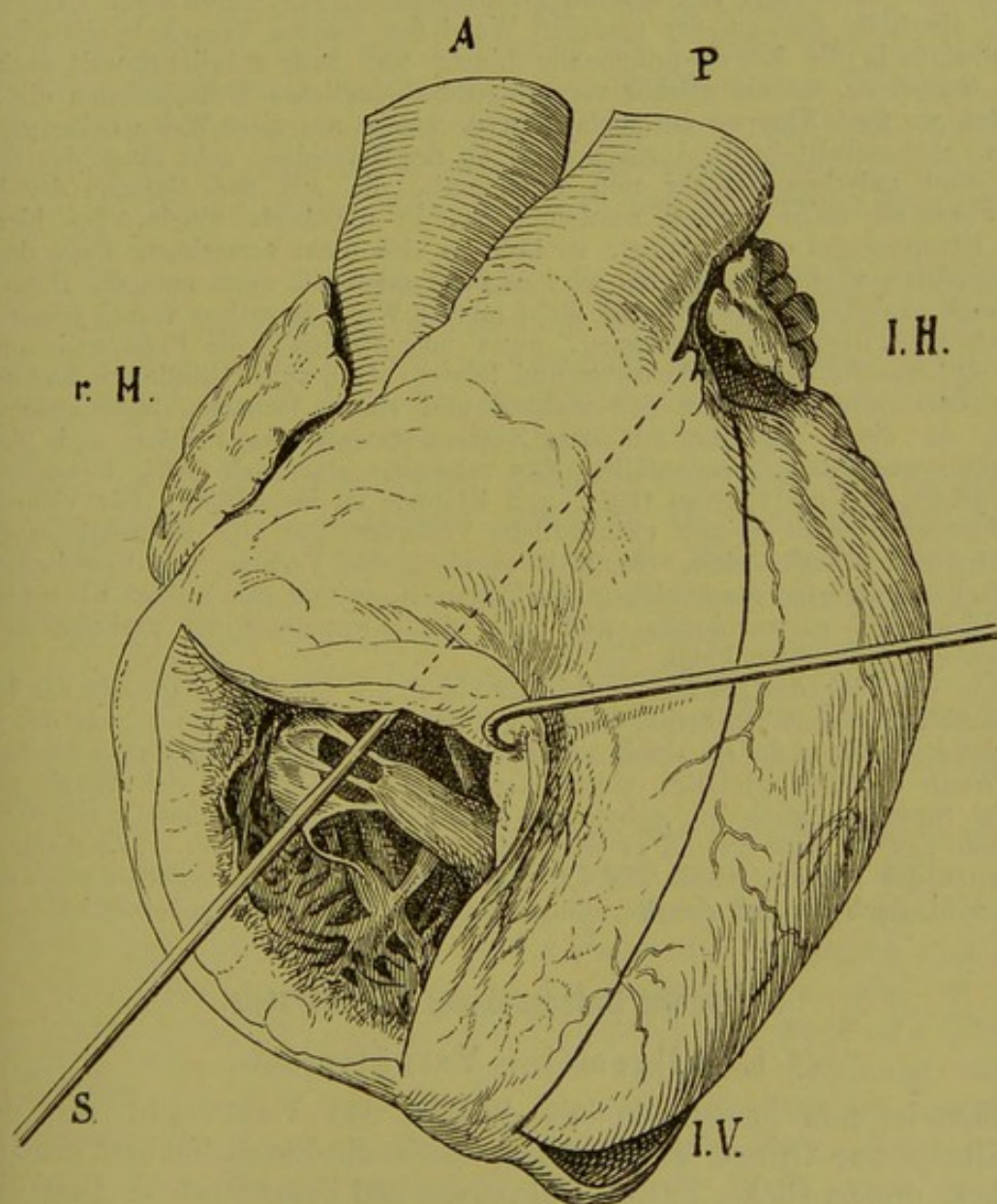
wozu noch 12 gtt 20 proc. Kalilauge kommen; nach 5—6 Min. Abspülen in Wasser.)

Die *Filaria sanguinis* und das *Distomum haematobium* werden nur der Vollständigkeit wegen erwähnt.

d. Herausnahme und weitere Eröffnung des Herzens.

Zur Entfernung des Herzens aus dem Körper fasst man dasselbe mit dem Daumen der linken Hand im rechten, mit dem Zeigefinger im linken Ventrikel, hebt hoch und schneidet von unten an mit flachen Schnitten Vena cava, Lungenvenen und die beiden grossen Arterien möglichst weit vom Herzen entfernt durch. Bei kleinen Kindern und, wenn es sich um angeborene Herzfehler handelt, auch bei älteren Individuen muss man den ganzen Arcus und den Isthmus aortae mitnehmen,

Fig. 78.



Section des Herzens: Die Sonde S und die punktierte Linie auf dem Conus arteriosus pulmonalis zeigt die Schnittrichtung für die Eröffnung der Pulmonalis (P) an; der schwarze Strich längs des Septums deutet den Eröffnungsschnitt der Aorta (A) an; bei l. V. sieht man das untere Ende des Eröffnungsschnittes des linken Ventrikels.

um das Verhalten des Ductus Botalli im Zusammenhang mit den grossen Arterien und dem Herzen untersuchen zu können. Zunächst wird nun die Schlussfähigkeit der beiden arteriellen Klappen durch Aufgiessen von Wasser geprüft, wobei es die Hauptsache ist, dass sich kein Blutgerinnsel mehr in der Oeffnung befindet und dass man keinerlei Zug oder Druck auf die Klappen ausübt, weshalb man weder das Herz auf die Hand setzen, noch die Gefässwandungen selbst fassen darf, sondern an den Vorhöfen das Herz so halten muss, „dass die Ebene des betreffenden Ostiums genau horizontal steht und nach keiner Seite hin gezerrt wird“ (Virchow). Auch kann eine Täuschung dadurch entstehen, dass das Wasser durch die Kranzarterien abläuft, wenn dieselben zufällig vorher in der Nähe ihres Ursprunges verletzt wurden. Legt man grossen Werth auf eine genaue Prüfung der Schlussfähigkeit, so kann man dieselbe auch vor der Herausnahme des Herzens ausführen, indem man die Aorta in ihrem absteigenden Theile oder am Arcus unterbindet, centralwärts eine Kanüle einbindet, die centralwärts abgehenden grösseren Aeste unterbindet und nun Wasser injicirt, während man von dem eröffneten linken Ventrikel die Function der Aortenklappen controllirt.

Nachdem man darauf das Herz in Körperlage vor sich auf einen Teller gelegt hat, schneidet man (Fig. 78), um die Tricuspidalis in ihrer natürlichen Lage zu belassen, oberhalb des an der vorderen Wand des rechten Ventrikels sitzenden Papillarmuskels in die Arteria pulmonalis hinein und zwar möglichst weit nach dem linken Herzen zu, wo ein stärker vorspringendes längliches Fetttrübchen die Stelle andeutet, wo zwei Klappen zusammenstossen, welche auf diese Weise beide geschont werden. Der Schnitt in die Aorta beginnt an der Herzspitze, geht längs des Septum weiter und zwischen Herzohr und Pulmonalis, die mit dem Daumen der linken Hand etwas zur Seite gezogen werden muss, in die Aorta hinein. Da hier das rechte Klappensegel quer vorliegt, so lässt es sich nicht vermeiden, dass dasselbe durchschnitten wird. Am meisten wird es noch geschont, wenn man die Pulmonalis sehr stark anzieht und den Schnitt dicht an der Wand derselben vorbei gehen lässt. Um dasselbe vollständig zu schonen, muss man vorsichtig die Pulmonalis von der Aorta eine Strecke weit abpräpariren und letztere dann an der Stelle durchschneiden, welche dem Zusammenstosse des rechten und linken Pulmonalklappensegels entspricht, da diese ungefähr mit dem Zusammenstosse des rechten und hinteren Aortenklappensegels zusammenfällt. Man versäume jetzt auch nicht, besonders von dem Vorhofe aus, die venösen Ostien und Klappen zu inspiciren. Für viele Fälle, besonders wenn nur geringe entzündliche Veränderungen an der Schliessungslinie der Klappen vorhanden sind, empfiehlt es sich, den Vorhofs- und Ventrikelschnitt nachträglich unter Durchschneidung des Ostiumringes und des kleinen Klappensegels der Bicuspidalis zu verbinden, weil man dann bequemer die Vorhofsfläche der Klappensegel betrachten kann.

Um die Lage des Septum ventriculorum, durch welche die Gestalt der beiden Kammerhöhlen wesentlich bedingt wird, gut zu erkennen, kann man vor der Eröffnung der Aorta einen der Herzbasis parallelen Schnitt durch beide Kammern machen.

Wenn der Tod plötzlich eingetreten, also eine Embolie der Arteria pulmonalis im Stamm möglich ist, nehme ich die Eröffnung der Pulmonalis vor der Herausnahme des Herzens vor, da es leicht sich ereignen kann, dass ein Embolus beim Abtrennen des Herzens herausfällt und unbemerkt bleibt, und, selbst wenn er bemerkt wird, doch die Art des Verschlusses oft nicht mehr festzustellen ist.

e. Innere Untersuchung des Herzens.

1. Allgemeine Verhältnisse.

Man ist nun im Stande, die Weite der Ventrikel und deren Verhältniss zur Grösse des Herzens, sowie die Beschaffenheit des Herzfleisches, dessen Dicke, Farbe, Consistenz und besonderen Veränderungen zu untersuchen. Die Dicke der rechten Ventrikelwand (ohne die Trabekel) beträgt 2—3 mm (beim Weibe im allgemeinen weniger wie beim Manne), steigt pathologisch bis zu 7—10 mm und mehr; die-

jenige des linken beträgt 7—10 mm und kann pathologisch bis 20—25 mm und mehr steigen. Die Grössenveränderungen der eigentlichen Herzwand sind, wenn auch häufig, so doch nicht nothwendig mit denselben Veränderungen der Papillarmuskeln und Trabekeln verbunden; so findet man z. B. zuweilen, besonders wenn sehr hoher Druck im Ventrikel herrschte, trotz enormer Hypertrophie der Wandungen abgeplattete und ganz dünne Papillarmuskeln. Bei der Beurtheilung der Vergrösserung oder Verkleinerung der Herzmuskulatur darf man nicht vergessen, dass die Dicke der Wandung allein nur einen Anhaltspunkt für die relative Atrophie oder Hypertrophie gibt, nicht für die absolute. Um letztere zu erkennen, muss die Weite der Höhlen in Betracht gezogen werden. Es kann bei starker Dilatation eine Vergrösserung der gesamten Muskelmasse vorhanden sein, auch wenn der Durchschnitt unter dem normalen Maasse bleibt und es wird die absolute Hypertrophie der Muskulatur bei vorhandener Verdickung der Wandung um so stärker sein, je grösser zugleich die Dilatation ist. Durch den Contractionszustand der Muskulatur, besonders bei sehr anämischen Personen, kann eine Hypertrophie vorgetäuscht werden, die aber leicht als falsche erkannt wird, wenn man die Muskulatur auseinanderzieht, worauf diese die normale Dicke zeigt, was natürlich bei wirklicher Hypertrophie nicht möglich ist.

Den genauesten Aufschluss über die wirkliche Hypertrophie gibt das Gewicht des Herzens, welches im Mittel bei Weibern 250 g, bei Männern 300 g beträgt, aber pathologisch bis zu 500—1000 g ansteigen kann. Die Verhältnisszahl Körpergewicht durch Herzgewicht beträgt zwischen dem 20. und 50. Jahre 173,5.

Die Farbe des Herzfleisches wechselt sehr nach dem Blutgehalte, ist jedoch stets heller und mehr grauroth als diejenige der Skelettmuskulatur. In sehr vielen Fällen ist sie eine mehr oder weniger braunrothe oder selbst (bei gleichzeitiger Anämie) rein braune, in anderen wieder mehr gelblich bis fast buttergelb. Die gelbe Farbe ist seltener gleichmässig über die gesamte Muskulatur verbreitet, häufiger bloss in den inneren oder äusseren Schichten und in Form von kleinen Flecken und netzförmigen Streifen besonders an den Papillarmuskeln vorhanden.

Mit der Farbe steht die Consistenz des Herzfleisches in gewisser Beziehung, indem braune Herzen zugleich sehr derb, gelbe um so schlaffer und mürber zu sein pflegen, je ausgedehnter und intensiver die Farbe ist. Ebenso wächst in der Regel die Consistenz (bis zu fast brettartiger Härte) mit dem Grade der Hypertrophie, und es ist ein seit lange bekanntes Zeichen von Hypertrophie, wenn die Herzwandungen besonders im rechten Ventrikel nach der Eröffnung nicht zusammenfallen, sondern starr stehen bleiben. Die Fäulniss bewirkt eine Erschlaffung der Herzmuskulatur verbunden mit einer schmutzig rothen Färbung; faule Herzen erscheinen immer sehr breit, weil sie infolge ihrer Schlaffheit ganz abgeplattet sind. Auffällig schlaff und dabei mürbe oder brüchig wird das zugleich oft fahl, graugelb, graubraun aussehende Herz bei solchen gefunden, welche an Herzschwäche nach

Infectionskrankheiten, besonders typhösen, oder im Alter (besonders häufig nach chirurgischen Eingriffen) gestorben sind. Grade in diesen Fällen ist zur vollen Aufklärung die frische mikroskopische Untersuchung nothwendig.

Nächst der Muskulatur wird dann auch noch das Endocardium, sowohl der parietale Theil wie die Klappen, sowie endlich der Anfangstheil der grossen Arterien untersucht und mit der Untersuchung der Coronargefässe der Schluss der Herzuntersuchung gemacht.

2. Die einzelnen Erkrankungen.

a) Von den am Herzen vorkommenden **Missbildungen** gebe ich nur eine allgemeine Uebersicht, da die einzelnen Formen ungemein variiren, wenn auch insofern eine Regelmässigkeit besteht, als die Mehrzahl sich aus der Entwicklungsgeschichte erklärt.

Abgesehen von abnormer Lagerung des Herzens infolge von Spaltbildungen an der Brust (Ectopie) ist zunächst die Dextrocardie zu erwähnen, welche bei allgemeinem und auf die Brusthöhle beschränktem Situs inversus, sowie für sich allein vorkommt und bei welcher die Lagerung des Herzens dem Spiegelbilde der normalen entspricht. Mehrfachbildungen sind häufig in Form überzähliger Segel an den Semilunarklappen, sowie überzähliger Muskel- oder Sehnenfäden, besonders im linken Ventrikel. An den Zipfelklappen kommt es zuweilen vor, dass statt eines Sehnenfadens ein Muskelbalken als Fortsetzung eines Papillarmuskels bis zum Klappensegel heranreicht. Seltener sind partielle Muskelverdickungen, welche am Conus arteriosus pulmonalis eine Stenose (musculäre Conusstenose) bedingen können, die durch secundär sich hier localisirende Endomyocarditis einen sehr hohen Grad erreichen kann. Wenn dabei der pulmonale Abschnitt des Conus weit ist, so erscheint dieser Abschnitt gewissermassen als dritter Ventrikel.

Am wichtigsten sind die Defektbildungen, welche das ganze Herz oder einzelne grössere oder kleinere Abschnitte betreffen können. Eine ungenügende Entwicklung des ganzen Herzens (Hypoplasie) kommt bei manchen chlorotischen Individuen vor. Am häufigsten zeigen die Scheidewände des Herzens Defekte und unter diesen steht wieder das Septum atriorum voran. Hier können die Lücken leicht übersehen werden, da sie häufig nur einen schräg von rechts hinten nach links vorn verlaufenden Spalt oder Kanal darstellen. Es kommen einfache und mehrfache Durchlöcherungen sowie Abnormitäten in der Muskelbildung vor, welche zum Theil sich gut als Hemmungsbildungen erklären lassen. Durch vollständigen Defekt entsteht das Cor triloculare biventriculare, während bei gleichzeitigem völligem Defekt der Kammercheidewand ein Cor biloculare vorliegt. Ist dagegen die Vorhofsscheidewand gut entwickelt, aber die Kammercheidewand defekt, so hat man ein Cor triloculare biatriatum. Bei dem Septum ventriculorum kann der hintere Septumschenkel defekt sein oder auch der vordere, am häufigsten ist ein Loch dicht unter den Aortenklappen vor der Pars membranacea, wodurch es bewirkt

wird, dass die Aorta sowohl mit dem rechten wie mit dem linken Ventrikel in Verbindung steht. Es ist dabei der Conus pulmonalis unvollständig entwickelt (Conusstenose), das Ostium pulmonale eng, die Klappen bilden einen nach der Arterie zu verengten Trichter mit oft nur sehr enger Oeffnung. Solche Verengerungen der Lungenarterienbahn, bei denen auch noch die Pulmonalis selbst betheilt sein kann, gehören zu den wichtigsten Herzmissbildungen, weil sie relativ häufig sind und öfter ein kürzeres oder längeres extrauterines Leben gestatten. Selten ist dabei das Septum ventriculorum geschlossen, häufig eine derartige Verschiebung der grossen Arterien, dass die Aorta mehr nach rechts und vorn gerückt ist und zugleich eine Drehung um ihre Längsaxe nach rechts erfahren hat. Je älter die Individuen geworden sind, um so mehr sind chronisch entzündliche Veränderungen (Endomyocarditis) vorhanden, die das Verständniss erschweren. In der Mehrzahl der Fälle handelt es sich um primäre Bildungsstörungen, zu denen die entzündlichen Veränderungen secundär hinzugekommen sind; primäre fötale Endocarditis wird man nur da annehmen dürfen, wo ausser der Pulmonalstenose alle übrigen Theile normal gebildet sind.

Viel seltener ist eine Stenose am Aortenostium, wieder häufiger als diese eine solche an den venösen Ostien, wo sie häufig eine totale, d. h. eine Atresie ist. Sie kann hier primär und secundär sein; im ersten Falle ist sie auf Entwicklungsstörungen oder auf Entzündung zurückzuführen; im letzten ist sie wesentlich durch Fortkriechen einer Entzündung von der Nachbarschaft her entstanden. Der entsprechende Ventrikel ist meistens im Wachsthum zurückgeblieben; er zeigt oft durch Verkleinerung seiner Höhle eine relative concentrische Hypertrophie.

Bedeutungslos ist unter normalen Verhältnissen die sog. Fensterung der Semilunarklappen, d. i. die einfache oder mehrfache Durchlöcherung des zwischen Rand und Schliessungslinie gelegenen Theiles des Segels.

Eine Transposition kann sowohl an den Arterien- wie an den Venenstämmen vorkommen, so dass also die Aorta aus dem rechten, die Pulmonalis aus dem linken Ventrikel entspringt, eine Vena cava in den linken oder eine oder mehrere Venae pulmonales in den rechten Vorhof einmünden. Meistens sind, besonders bei den arteriellen Transpositionen, noch andere Störungen vorhanden.

b) **Circulationsstörungen** können unter sonst normalen Verhältnissen nur am Myocardium vorkommen, da das Endocardium mit Einschluss der Randpartien der Klappenregel, beim erwachsenen Menschen wenigstens, keine Gefässe besitzt. Es ist daher jede diffuse Röthung dieser letzten Theile ohne weiteres als eine durch Imbibition mit diffundirtem Blutfarbstoff entstandene anzusehen. Nur an schon länger erkrankten Klappen, in welchen sich Gefässe neugebildet hatten, kann man röthliche Streifen oder Fleckchen bemerken. Letztere entsprechen zuweilen kleinen flachen Blutungen, wie sie häufiger aus dyscrasischen Ursachen verschiedener Art unter dem parietalen Endocardium vorkommen. Eine eigenthümliche Art von Blutungen findet sich öfter an

den Schliessungslinien, besonders der Bicuspidalsegel, kleiner Kinder, wo eine Anzahl, oft ein ganzer Kranz von kleinen Zöttchen (Albini'schen Knötchen) in ihrer Spitze ein kleines Blutklümpchen bergen (sog. Klappenhämatome). In der Muskulatur können grössere Blutungen durch Zerreissung von (aneurysmatischen) Coronararterienästen oder als hämorrhagische Infarete nach Verschluss von arteriellen Gefässen entstehen. Dieser, sei er nun ein embolischer oder entzündlich-thrombotischer, bewirkt allerdings meistens eine einfache Necrose in Folge von umschriebener Anämie (anämischer Infarct). Innerhalb von infarcirten Partien können secundär Zerreissungen mit Blutungen entstehen. Die malignen capillären Embolien, wie sie am häufigsten bei Endocarditis ulcerosa entstehen, bewirken häufig kleine punktförmige Blutungen (auch in entzündlich vascularisirten Klappensegeln) und ausserdem Abscedirung, oft beides gleichzeitig.

c) Die **Entzündungen** des Herzmuskels werden als Myocarditis, diejenigen des Endocardiums als Endocarditis bezeichnet.

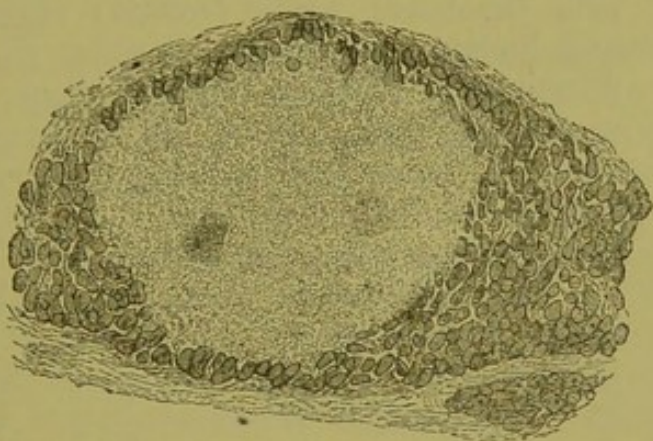
α) Die Myocarditis kann man nach dem Hauptsitz in parenchymatöse, die eigentliche Muskelsubstanz betreffende, und in interstitielle, wesentlich im bindegewebigen Zwischengewebe ablaufende eintheilen. Dass letztere immer mit Veränderungen auch der Muskelfasern verbunden sind, ist leicht verständlich. Je nach dem anatomischen Charakter der Entzündung kann man die parenchymatöse Myocarditis auch degenerative Myocarditis nennen, während die interstitielle in die eiterige und productive zerfällt.

1. Die parenchymatösen Veränderungen können totale oder partielle sein. Die totalen findet man bei den meisten Infectionskrankheiten und erkennt sie im ersten Stadium an der schlaffen Consistenz und der opaken graurothen Färbung des Herzfleisches; in den späteren an der meistens sich einstellenden Verfettung, deren anatomische Erscheinungsweise später angegeben werden wird. Bei der mikroskopischen Untersuchung der Muskelfasern aus dem ersten Stadium sieht man wie bei der Verfettung Körnchen im Innern der Fasern; dieselben verschwinden aber auf Zusatz von Essigsäure oder verdünnten Alkalien, sind also nicht Fett-, sondern Eiweisskörnchen (albuminöse Trübung). Daneben trifft man häufig die als hyaline Degeneration später zu beschreibende Veränderung. Als Myocardite parenchymateuse segmentaire ist von Renaut eine besonders bei an Herzparalyse schnell Gestorbenen vorkommende Affection beschrieben worden, welche makroskopisch durch fahles Aussehen, Schlaffheit und Brüchigkeit der Herzmuskulatur ausgezeichnet ist, mikroskopisch durch einen Zerfall (Segmentation, Fragmentation, Desintegration) der Muskelzellen, welche sich nicht nur in der Kittsubstanz von einander trennen, sondern auch in ihrem Verlauf Querspaltung erfahren können. Die Fragmentation kommt jedenfalls erst in der Agone zustande, doch muss, wenigstens in der Mehrzahl der Fälle, eine sie begünstigende Veränderung vorausgegangen sein. Oft, aber nicht immer, ist eine braune Atrophie vorhanden. Als partielle Affection kommt die parenchymatöse Entzündung bei Verstopfung der Coronararterienäste durch maligne Emboli (bei Puerperalfieber,

Pyämie, Endocarditis ulcerosa, Rotz etc.) vor. Man sieht dann in der Regel unter dem Endocard multiple, kleine (stecknadelkopfgrosse oder etwas grössere), abscessartige Herdchen, oft von einem rothen Hofe umgeben, in welchen man neben Eiterkörperchen eine grosse Menge verfetteter Muskulatur (regressives Stadium der parenchymatösen Entzündung) findet.

2. Es bilden diese Affectionen den Uebergang zu der acuten Form der interstitiellen Entzündungen, da die Eiterkörperchen das Erzeugniss einer acuten eiterigen interstitiellen Entzündung (*Myocarditis interstitialis apostematosa*, Fig. 79) sind. Als Erklärung für die Ma-

Fig. 79.



Miliärer Herzabscess mit 2 Mikrokokkenherden bei Endocard. ulcer. Muskeln im Querschnitt. Schw. Vergr.

lignität der Emboli erkennt man meistens in der Mitte der Herdchen Haufen von Mikrokokken, wie sie auch an den Ursprungsstellen der Emboli vorhanden sind.

Es kann eine gleiche Affection auch durch directes Fortkriechen einer septischen Entzündung des Endocardiums (am häufigsten der Klappen) auf die Muskulatur zustandekommen. Dabei entsteht dann ein von der Oberfläche nach der Tiefe zu fortschreitender Zerfall, ein acutes Herzgeschwür, an dessen Stelle eine Ausbuchtung der noch übrigen verdünnten Herzwand (acutes partielles Herzaneurysma) zustande kommen kann, welche meist schnell zur Perforation führt. Diese kann in den Herzbeutel, aber auch in andere Hohlräume erfolgen, wodurch dann abnorme Communicationen derselben erzeugt werden. Selten sind isolirte, manchmal grössere, Herzabscesse von unbekannter Entstehung.

3. Die chronischen interstitiellen Entzündungen sind häufiger als die acuten, kommen aber auch oft nur auf ganz kleine Stellen beschränkt vor. Sie haben die Bildung von fibrösem Gewebe im Gefolge (*Myocarditis interstitialis chronica fibrosa*), welches entweder oberflächlich an den Spitzen der Papillarmuskeln (*Myoc. papillaris*) oder den Trabekeln (*Myoc. trabecularis*) an die Stelle der Muskulatur getreten ist, oder mitten in der Muskelwand in Form von grauen, derben Flecken oder Streifen (Herzschwielen, Fig. 80) erscheint.

Im letzten Falle sind die Veränderungen nur dann gut zu erkennen, wenn man einen Flachschnitt mitten durch die Muskulatur legt. Dem häufigsten Sitz der Schwielen entsprechend, macht man die

Fig. 80.

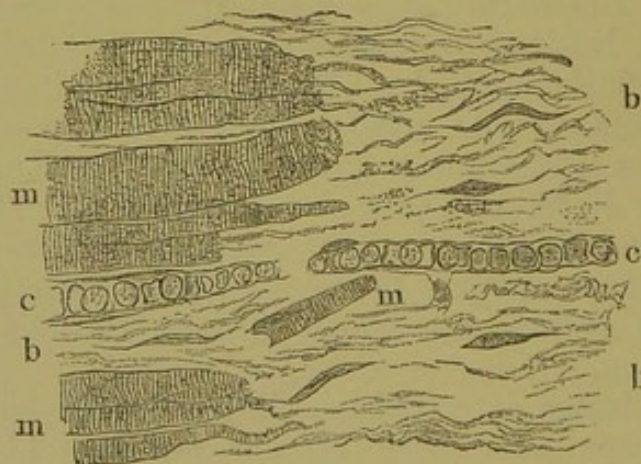


Herzschwielen. [Nat. Gr.
Schrägschnitt durch das
Sept. ventricul. p Pericardium.

Schnitte hauptsächlich durch den vorderen, bei der Eröffnung der Aorta entstandenen Zipfel im linken Ventrikel, durch das Septum ventriculorum, sowie unter dem Pericard an der hinteren linken Ventrikelwand nahe der Basis. Mikroskopisch (Fig. 81) findet man eine fibröse Verdickung des interstitiellen Gewebes (Schwielenbildung) mit Atrophie der zwischenliegenden Muskelfasern. Besonders bemerkenswerth ist eine, gerade an der Spitze des linken Ventrikels besonders häufig (relativ) vorkommende Myo- und Endocarditis fibrosa, welche zu einer solchen Atrophie der Muskulatur führen kann, dass die (sehr verdünnte) Stelle durch den Blutdruck ausgeweitet wird (chronisches partielles Herzaneurysma); hier kann eine Ruptur entstehen, deren ursächliche Beurtheilung nach dem Gesagten nicht schwer ist.

Die Myocarditis kann als solche primär sein oder sich zu einer Endocarditis oder Pericarditis hinzugesellen. Das Verhältniss der Schwielenbildung zu Veränderungen der Muskelfasern kann gleichfalls ein verschiedenes sein, häufig aber geht der Myocarditis eine Degeneration der Muskulatur (anämischer oder hämorrhagischer Infarct) voraus, wobei dann manchmal noch Reste der zerfallenen Muskulatur im

Fig. 81.



Vom Rande einer Herzschwiele. St. Vergr.

m Muskelfasern, theilweise deutlich atrophisch. c Capillaren inmitten des schwieligen Bindegewebes (b).

Innern des schwieligen Herdes gefunden werden. Auch eine Verkalkung wird manchmal angetroffen. Eine diffuse productive Myocarditis, bei welcher sich die Affection noch in einem frischen, granulirenden Stadium

befindet, kommt bei Diphtherie und anderen Infectiouskrankheiten, jedoch nach meinen Erfahrungen nur ausnahmsweise vor.

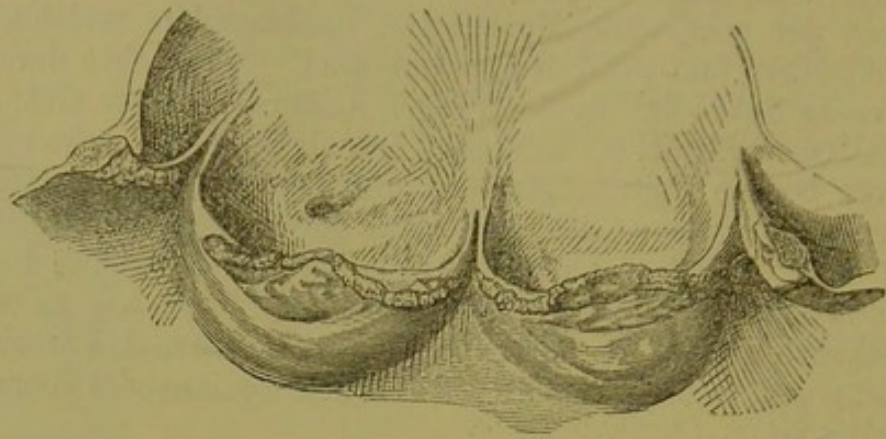
Für die mikroskopische Untersuchung empfehlen sich am meisten Schnitte von der gehärteten Muskulatur, insbesondere solche, welche dem Muskelfaserverlauf parallel gemacht sind. Man achte darauf, dass auch bei vielen Schwielen in der Peripherie noch jüngere Granulationsbildung (zellige Infiltration) zu finden ist, dass in den schwieligen Geweben öfters braune Pigmenthäufchen als Reste zu Grunde gegangener Muskelfasern, aber gelegentlich auch mehr gelbe Haemosiderinklumpchen vorhanden sind und dass an den Enden der die Schwielen begrenzenden Muskelfasern deutlich Verschmälnerung und Atrophie zu erkennen ist. Umgekehrt zeigen die Kerne derselben manchmal Vergrößerung, selbst Wucherung, was vielleicht als Zeichen beginnender Regeneration zu betrachten ist.

β) Die Endocarditis, welche im extrauterinen Leben hauptsächlich im linken Herzen ihren Sitz hat, während die fötale häufiger auf der rechten Seite entsteht, kann an den verschiedenen Abschnitten des Endocardiums vorkommen und wird nach ihrem Sitz als E. valvularis, chordalis, papillaris, trabecularis, parietalis bezeichnet. Bei ihrer Localisation spielen offenbar mechanische Momente eine Rolle, denn es sind z. B. bei der fötalen Endocarditis gerade solche Stellen, welche einem ungewöhnlichen Anprall des Blutes und abnormem Druck ausgesetzt sind, an welchen sie auftritt. Auch bei der extrauterinen Endocarditis valvularis, der wichtigsten Form, sind es diejenigen Stellen, mit welchen die Segel bei dem jedesmaligen Klappenschluss aneinanderprallen (Schliessungslinien), wo die entzündlichen Veränderungen in der Regel beginnen. Eine Gefässverstopfung durch die Entzündungserreger an dieser Stelle kann nicht das Maassgebende für diese regelmässige Localisation sein, da normale Klappensegel Erwachsener hier gar keine Gefässe haben.

Je nach dem verschiedenen anatomischen Befund kann man drei Formen von Endocarditis, eine verrucöse (granulirende), eine fibröse und eine necrotisch-ulceröse unterscheiden, von welchen die beiden ersten als productive zusammengehören. Die erste und dritte Form sind im wesentlichen acute Erkrankungen, die zweite eine chronische. Zu einer chronischen Endocarditis kann eine neue acute sich hinzugesellen (E. recurrens), ausserdem kommen Mischformen zwischen der ulcerösen und verrucösen vor.

1. Die granulirende productive Endocarditis valvularis bewirkt kleinere oder grössere warzenartige, hahnenkammförmige, condylomatöse, papillöse Verdickungen (End. verrucosa, Fig. 82) an den Schliessungslinien, d. h. also bei den Atrioventricularklappen an einer einige Millimeter vom Rand entfernten Linie auf der Vorhofsseite, bei den Semilunarklappen aber an einer vom Nodus Arantii bogenförmig nach jeder Ansatzstelle hinziehenden Linie. Die Verdickungen haben meist eine grauröthliche Farbe und weich elastische Consistenz mit weicherer oberster Schicht, welche sich durch Schaben entfernen lässt. Mikroskopische Durchschnitte (Fig. 83) lehren, dass

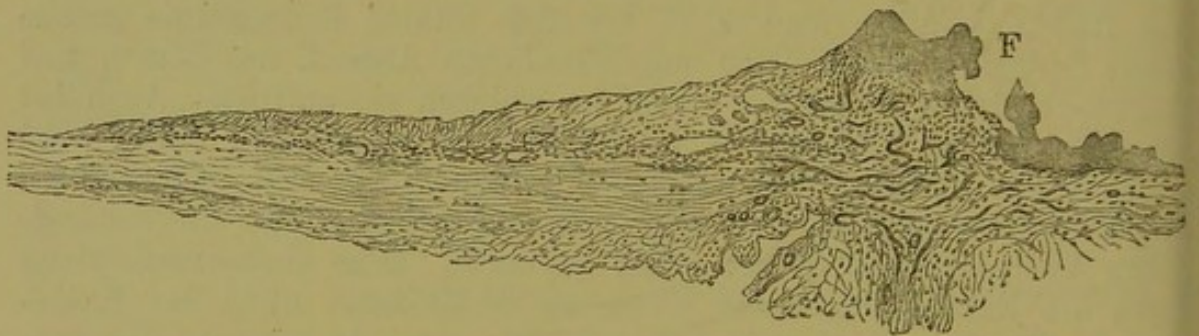
Fig. 82.



Recurrirende Endocarditis aortica. Nat. Gr.

FrISCHE verrucöse Massen an den Schliessungslinien der verdickten Klappen, die Verdickung am durchschnittenen linken Segel zu sehen, früher Gelenkrheumatismus, frISChe Affection im Anschluss an fibrinöse Pneumonie.

Fig 83.



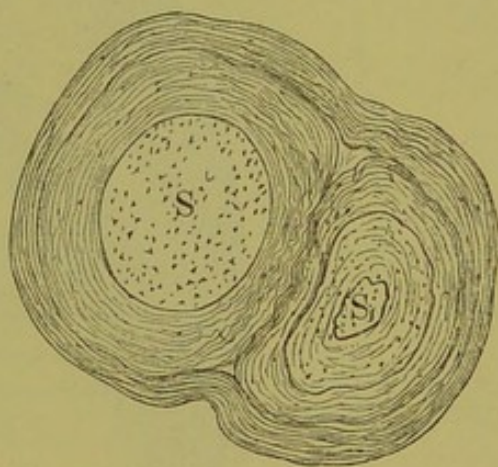
Verrucöse Endocarditis (recurrens). Durchschnitt durch die Randpartie des Klappensegels. Schw. Vergr. Die Verdickung der Schliessungslinie besteht aus jungem Bindegewebe mit Gefässen und einer diese bedeckenden Fibrinschicht (F), in welche das Bindegewebe eindringt.

diese obersten Schichten der Verdickungen aus einer körnig-fibrinösen Masse (Blutplättchen, Fibrin, wenig Leukocyten) bestehen, welche auf einem Auswuchs (Excrescenz) des Klappengewebes aufsitzt und allmählig in diese übergeht. Der Auswuchs besteht aus jungem zelligem Bindegewebe und enthält, wenn der Process etwas älter ist, in der Regel auch Blutgefässe, nicht selten daneben Hämosiderin. Die charakteristischsten Bilder von Granulationsgewebe, welche oft durchaus denen von einer fibrinös-productiven Pericarditis gleichen, erhält man bei recurrirender verrucöser Endocarditis (Fig. 83). Die fibrinöse, wahrscheinlich im wesentlichen thrombotische, Auflagerung kann eine verschiedene Dicke besitzen und bedingt hauptsächlich die Mächtigkeit der Verdickungen. Es kommen auch bei dieser Erkrankung Bakterien vor, doch sind dieselben spärlich und ich wenigstens habe sie oft (mit dem Mikroskop) überhaupt nicht nachweisen können. Bei einem Theil der verrucösen Veränderungen ist wahrscheinlich eine thrombotische Auf-

agerung das erste, die Granulationswucherung eine secundäre Veränderung (Organisation). Zur mikroskopischen Untersuchung sind feine Durchschnitte der gehärteten Klappe zu benutzen. Nach Bakterien kann man auch gefärbte Quetschpräparate von den weichen Auflagerungen durchsuchen.

2. Die fibrinöse productive Endocarditis kann der Ausgang der vorigen sein, aber, wie man aus klinischen Beobachtungen erschliessen kann, wohl auch ohne acuten Anfang, von vornherein als Sclerose und Induration sich entwickeln. Sie bildet hauptsächlich die Grundlage der sog. Klappenfehler und wird bei den Sectionen am häufigsten gefunden. Die durch sie bewirkten Veränderungen können verschiedener Art sein. Zuweilen sieht man nur eine Verdickung der Klappen, welche gleichfalls an den Schliessungslinien stärker zu sein pflegt und hier oft in Form rundlicher Knoten auftritt. Von den Bicuspidalsegeln greift die Verdickung häufig auch auf die Chorden über. In schweren Fällen sind die verdickten Klappensegel oder Chorden auch noch verkürzt (Endocard. retrahens) und mit einander verwachsen (Fig. 84). Ersteres tritt besonders an den Aortenklappen hervor (Fig. 85), wodurch diese insufficient werden, letzteres am charakteristischsten an den Mitralsegeln (Fig. 86), wo das Ostium dadurch, dass nicht nur die Segel, sondern auch die oberen Enden der verdickten Chorden miteinander verwachsen, ganz nach unten

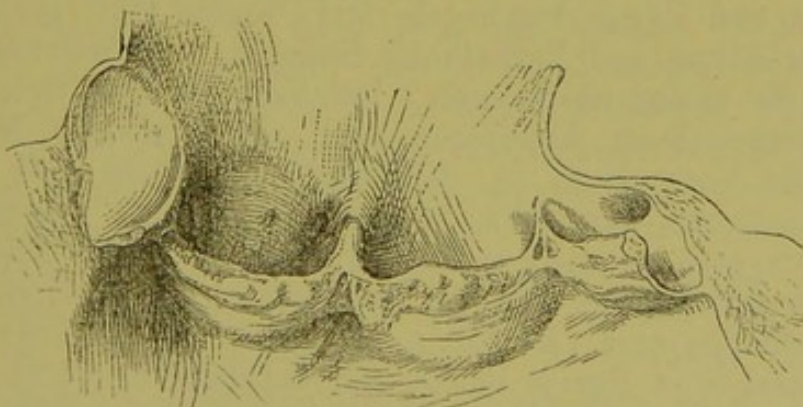
Fig. 84.



Chron. Endocarditis chordalis. Schw. Vergr.

Zwei Sehnenfäden (S u. S₁) zeigen zunächst jeder für sich eine Verdickung durch Auflagerung concentrisch geschichteten Bindegewebes, ausserdem sind aber beide auch noch gemeinsam durch eine Lage concentrischer Fasern umhüllt.

Fig. 85.

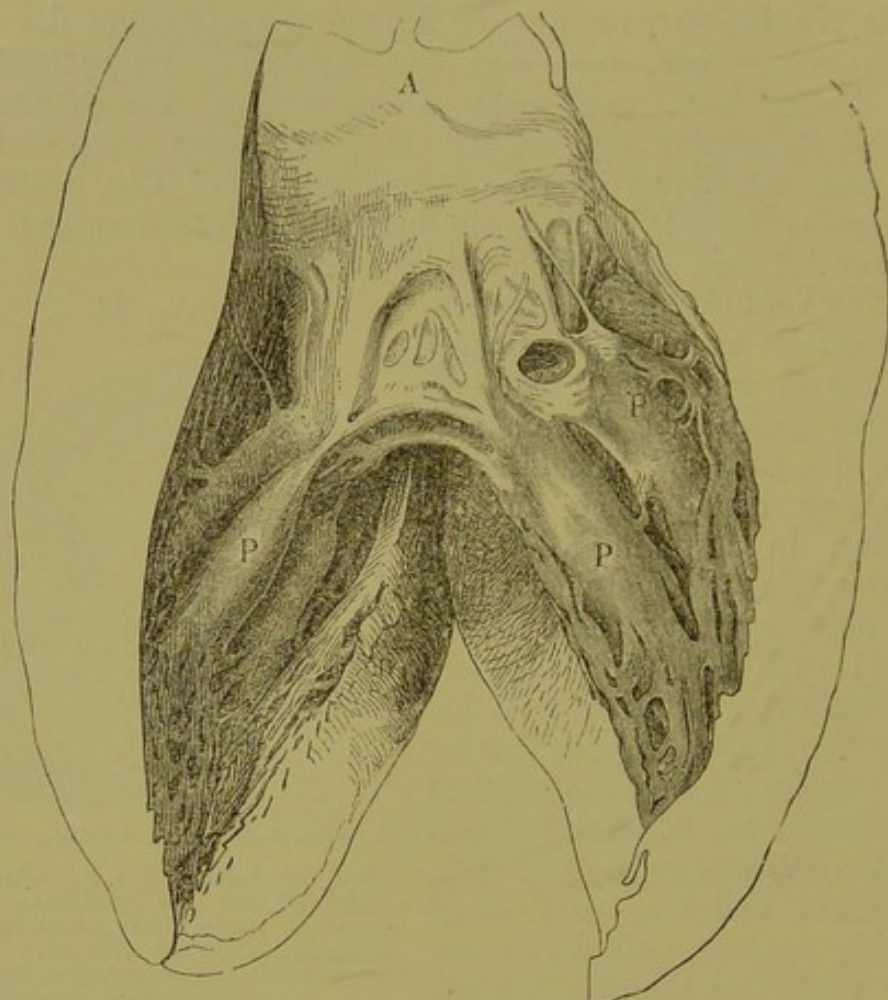


Chronische Endocarditis. Nat. Gr.

Verdickung, Retraction und Verwachsung der Klappen. Zwischen der Verwachsungsstelle von linkem und hinterem Klappensegel und der Ansatzstelle derselben an der Aorta in jedem Segel ein Fenster, in dessen Umgebung nur geringe Verdickung.

rücken und in einen schmalen Spalt verwandelt werden kann. In wieder anderen Fällen tritt mehr eine Reihe von regressiven Metamorphosen in den Vordergrund (Endoc. atheromatosa), welche in den verdickten,

Fig. 86.



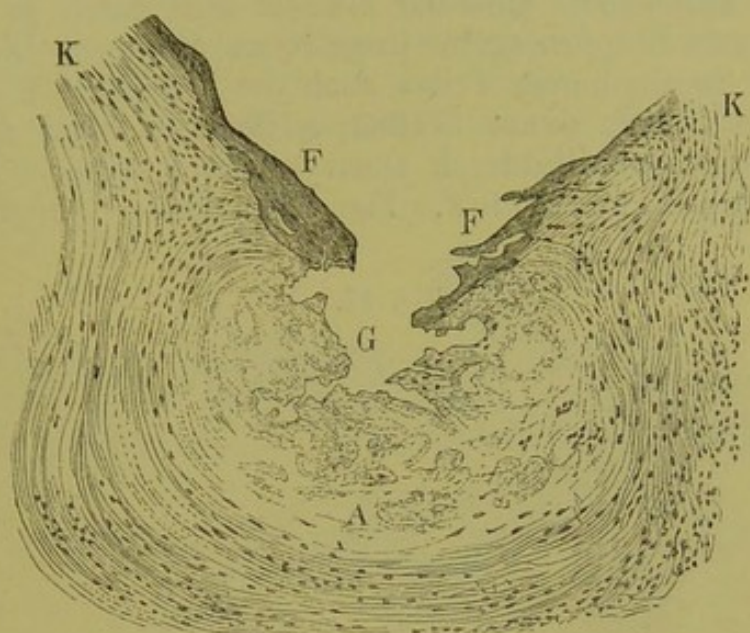
Fibröse Bicuspidalendocarditis mit Stenose. Nat. Gr.

Verdickung und Verwachsung der Klappensegel, Verdickung, Verwachsung und Verkürzung der Chorden, fibröse Umwandlung der Spitzen der Papillarmuskeln (P). A Aortenklappen (die dritte nicht sichtbar).

verwachsenen und retrahirten Segeln und Chorden Platz greifen und in Necrose, Verfettung und Verkalkung bestehen, von welchen bald die letzte, bald die ersten überwiegen. Die Verkalkungen treten zuweilen in Form unregelmässig klumpiger oder auch zackiger Massen auf, welche starke Vorsprünge an der Oberfläche bilden und zum Theil aus Verkalkung von Thromben hervorgegangen sein dürften, welche sich besonders gern an solchen Stellen ansetzen, wo in Folge der Necrose und Verfettung des Gewebes Erweichung und dadurch Substanzverluste entstanden sind (Endoc. ulcerosa atheromatosa, Fig. 87). Man findet gerade in diesen Fällen die entzündlich neugebildeten Gefässe des Klappengewebes durch eine bindegewebige Verdickung der Intima verengt. Die mikroskopische Untersuchung wird an Schnitten vorgenommen, nachdem man nöthigenfalls die Klappen entkalkt hatte. Man färbt mit Picrocarmin, weil dann die necrotisch-fettigen Partien

am besten hervortreten; aus demselben Grunde ist Untersuchung einiger Schnitte in Wasser oder Glycerin anzurathen. Man achte auch auf das oft in reichlicher Menge vorhandene Pigment. Bei Färbung

Fig. 87.



Endocarditis ulcerosa atheromatosa. Schw. Vergr.

A kleiner atheromatöser (necrotisch-fettiger) Herd am Zusammenstoss zweier Aortenklappen (k); in der Umgebung ist Kernfärbung vorhanden, im Herde nicht; an der Oberfläche ein unregelmässiger Substanzverlust (g), zu dessen Seiten kleine Thrombusauflagerungen (F).

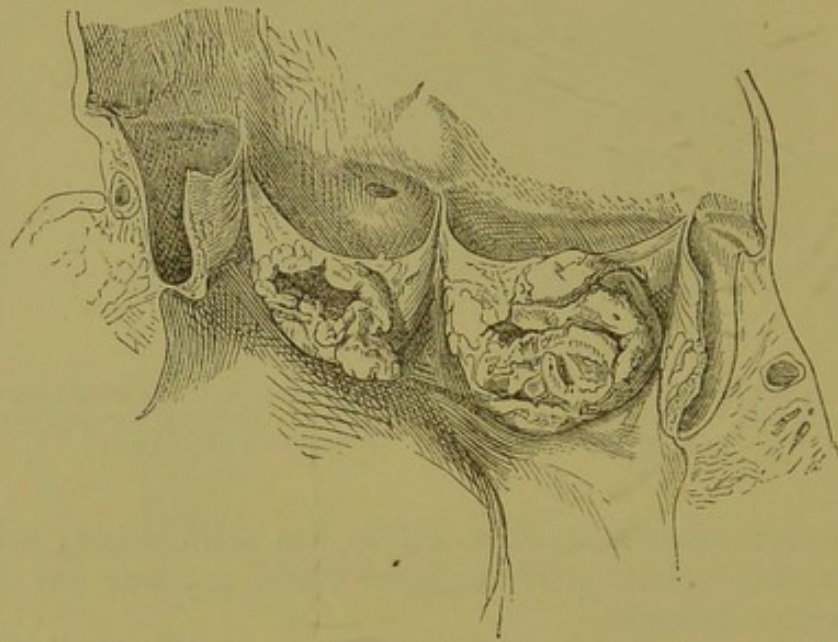
mit Methylenblau nehmen einzelne Theile des schwieligen, sclerosirten Bindegewebes eine violette oder röthliche Farbe an, was auf chemische Verschiedenheiten hinweist.

Die Verkalkungen kommen öfter auch an der Basis der Klappen-
segel (E. valvul. basilaris) mit oder ohne gleichzeitige Veränderungen der übrigen Segelabschnitte vor, wodurch dann reine Stenosen der Ostien bewirkt werden können. Dabei sitzt der Kalk allerdings häufig auch ausserhalb der Klappen im Sehnenring.

3. Als Endocarditis ulcerosa oder genauer E. ulc. maligna bezeichnet man eine Affection, welche durch Bakterien erzeugt wird, welche in frischen Fällen oft in so enormen Mengen vorhanden sind, dass man ihre Haufen an gefärbten mikroskopischen Schnitten schon mit blossen Augen sehen kann. Es kommen dabei zwar verschiedene Mikroorganismen in Betracht, hauptsächlich aber Kokken, und zwar Staphylokokkus und Streptokokkus pyogenes zusammen oder einer allein. Dementsprechend wird die ulceröse Endocarditis hauptsächlich secundär bei Pyämie, insbesondere bei puerperaler, aber auch bei anderen Infectionen gefunden, kommt jedoch auch als primäre Affection vor. Im Beginn derselben sieht man nur einen etwas opaken, gelblichen, feinhöckerigen Fleck, der manchmal ein wenig prominirt, aber auch schon einem deutlichen Substanzverluste des Segels entsprechen kann, später finden sich weiche, röthlich graue Gerinnsel, welche eine

grosse Mächtigkeit erreichen können und nach deren Entfernung sich ein mehr oder weniger grosser Defect am Segel zeigen kann. Diese Veränderungen sitzen an denselben Stellen wie die acuten verrucösen, greifen aber von da aus meist rasch um sich. Durch immer weiteres Fortschreiten der Zerstörung in die Tiefe können Einrisse in den Klappensegeln entstehen. Chorden können zerreißen, ja es können ganze Stücke von Klappensegeln losgetrennt werden. Die Ulceration greift auf den Segeln immer weiter auch der Fläche nach um sich und gerade dadurch können dünne Stellen mitten im Segel gebildet werden, welche von dem Blutdruck aneurysmatisch ausgebuchtet werden (acutes Klappenaneurysma, Fig. 88). Diese Aneurysmen sind

Fig. 88.



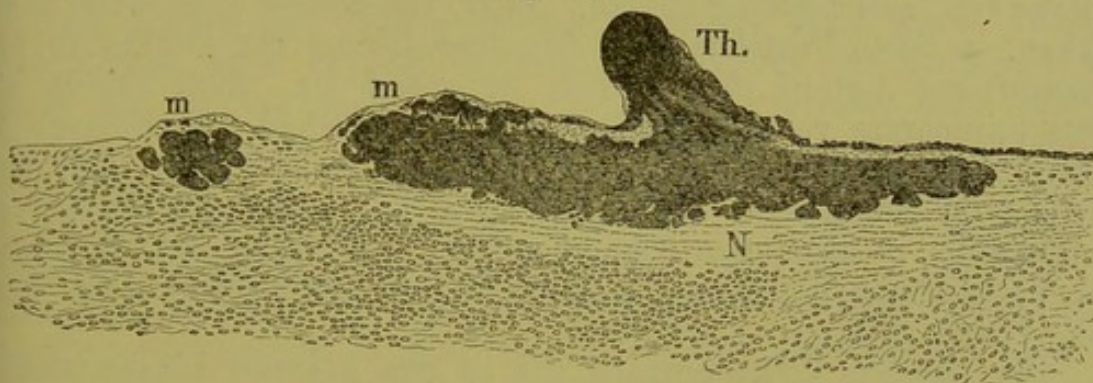
Perforirte acute Klappenaneurysmen der Aortenklappen. Nat. Gr.

immer dem Blutstrom entgegengerichtet und pflegen bald zu platzen, wodurch sich dann Perforationsöffnungen bilden, welche meistens von dicken thrombotischen Auflagerungen umgeben sind und in deren Umkreis das Segel auf beiden Seiten eine geschwürige Oberfläche zeigt. Die ulceröse Endocarditis ist häufig eine recurrirende, greift also an einem Klappensegel Platz, welches schon durch fibröse oder verrucöse proliferirende Entzündung verändert ist. Danach wird dann die anatomische Erscheinungsweise entsprechend modificirt. Es kann aber auch eine ulceröse in eine proliferirende Entzündung ihren Ausgang nehmen, wenn sie einen chronischen Verlauf hat und zur Heilung tendirt, wodurch abermals das anatomische Bild Modificationen erfahren kann. Gerade hierbei finden sich oft enorm mächtige thrombotische Auflagerungen, welche manchmal in grosser Ausdehnung verkalkt sind.

Die mikroskopische Untersuchung ergibt, wie schon erwähnt, als Ursache der Veränderungen die Ansiedlung von Mikroparasiten. Diese erfolgt der Regel nach auf der Oberfläche der Klappen und zwar an

der Schliessungslinie, aber gelegentlich auch an anderen Stellen, z. B. sekundär an der Ventrikelfläche des grossen Mitralissegels, wenn grosse Thromben der erkrankten Aortenklappen an dieser Stelle das Mitralissegel berühren und so gewissermaassen die Mikrokokken überimpfen; am leichtesten geschieht das, wenn zugleich starke Verkalkungen vorhanden sind, wodurch zunächst rein mechanische Oberflächenverletzungen statthaben, welche in solcher Weise auch wohl bei nicht maligner Endocarditis entstehen könnten. Durch das Vordringen der Organismen in das Klappengewebe (Fig. 89) entsteht hier eine Necrose mit folgender

Fig. 89.

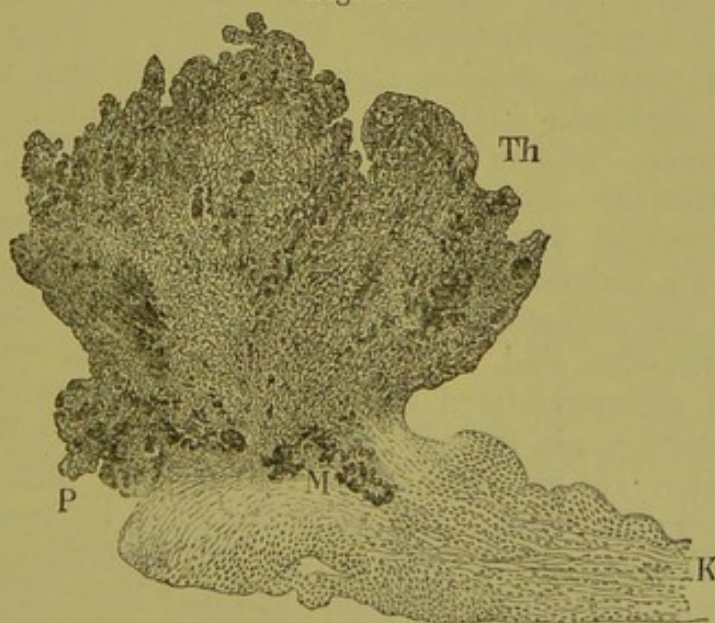


Acute ulceröse Endocarditis. Schw. Vergr.

Grosse Mikrokokkenfasern (m) im Klappengewebe, welches um dieselben Necrose (N) und weiterhin zellige Infiltration zeigt; geringe thrombotische, von Kokken durchsetzte Auflagerung (Th).

Erweichung, aus welcher wiederum die Ulceration hervorgeht. Um den necrotischen Theil herum tritt eine starke entzündliche Schwellung und zellige Infiltration ein, welche man schon makroskopisch an der Verdickung und gelblichen Trübung der Segel erkennen kann, allein es

Fig. 90.



Endocarditis ulcerosa, Rand einer Perforationsstelle (P). Die Klappe K ist an der Perforationsstelle nahezu völlig necrotisch, hier Mikrokokkenhaufen (M), die auch in der grossen thrombotischen Auflagerung (Th) vorhanden sind.

bildet sich in der Regel keine deutlichere Eiterung oder gar Abscedirung, obgleich auch diese vorkommt, besonders wenn ein septischer Embolus von einer erkrankten Klappe in Gefässe derselben oder einer anderen Klappe hineinfuhr: dann gibt es dieselben miliaren Hämorrhagien resp. Abscesse wie anderwärts. Durch immer weiteres Vordringen der Organismen und der Necrose in dem Klappengewebe werden dann die grösseren Zerstörungen, Perforationen etc. bedingt (Fig. 90). Da die thrombotischen Auflagerungen stets grosse Massen von Organismen enthalten, so ist der Nachweis derselben einfach, denn man hat nur nöthig, ein Stückchen davon zu zerzupfen und mit Kalilauge zu behandeln: es zeigen sich dann in den gewöhnlichen Fällen dicke Ballen von gleichmässig feinen, dicht aneinander gelagerten Mikrokokken, in deren Umgebung die Zusammenfügung der Kokken zu perlschnurartigen Ketten oft deutlich zu sehen ist. Zum Färben sind Quetschpräparate von den weichen Gerinnseln leicht anzufertigen. Die feinere Untersuchung geschieht an Schnitten, welche man nach kurzer Härtung in Müller'scher Flüssigkeit (zur Erhaltung des Blutes) und Nachhärtung in absolutem Alkohol anfertigt. Färbung mit Pikrocarmin und Nachfärbung mit Gentiana nach Gram: Organismen blau, Kerne roth, Fibrin gelb.

Die gleichen Veränderungen wie an den Klappen können auch an dem parietalen Endocardium vorkommen; am häufigsten sind die besonders in Verbindung mit oberflächlicher fibröser Myocarditis vorkommenden umschriebenen fibrösen Verdickungen der Membran (E. chron. fibr. parietalis), welche besonders gern an den Trabekeln und Papillarmuskeln vorkommen. Es wird aber auch, besonders im linken Ventrikel, eine allgemeine Verdickung und locale verrucöse, sowie ulceröse Endocarditis gefunden, letztere fast stets im Anschlusse und als Fortsetzung ähnlicher Veränderungen an den Klappen. Aus ihr geht das früher erwähnte acute Herzgeschwür sowie das acute Herzaneurysma hervor. Ein wahrscheinlich ebenfalls mit Endocarditis, aber nicht ulceröser zusammenhängendes chronisches Aneurysma ist das A. septi membranacei, welches stets nach rechts sich vorwölbt.

d) Von infectiösen Granulomen sind die syphilitischen Gummata zu nennen, welche in Form grösserer gelber, von fibrösem, schwieligem Gewebe umgebener Knoten vorkommen. Ausser diesen kann durch Syphilis zwar auch eine fibröse Myocarditis erzeugt sein, doch ist wie an anderen Organen so auch hier nur dann deren syphilitische Natur mit Sicherheit zu diagnosticiren, wenn daneben gummöse Bildungen vorhanden sind. Im anderen Falle muss man sich schon, wenn Infarcte auszuschliessen sind, mit dem Rheumatismus begnügen. Tuberkel kommen als miliare selten bei allgemeiner Miliartuberculose vor, sehr selten als grössere käsige Knoten, die immer zunächst auf Syphilis zu beziehen sind; die mikroskopische Untersuchung mit Tuberkelbacillenfärbung wird etwaige Zweifel beseitigen. Die miliaren Tuberkel sitzen meist subendocardial und mit Vorliebe im Conus arteriosus pulmonalis; sehr selten kommen sie an Klappen vor.

e) Unter den **progressiven Ernährungsstörungen** sind die wichtigsten

und häufigsten die Hypertrophien. Sie betreffen bald die eine oder andere Seite allein, bald beide zusammen und es wird in den meisten Fällen nicht schwer sein, die mechanischen Gründe für die Hypertrophie aufzufinden. So ist z. B. nichts gewöhnlicher, als dass bei einer Insufficienz und Stenose der Aortenklappen beide Ventrikel hypertrophirt sind, der linke direct in Folge des Klappenfehlers, der rechte secundär in Folge der durch relative Insufficienz der Mitralis beförderten Stauung des Blutes im kleinen Kreisläufe und der dadurch vermehrten Arbeit. — Eine ausschliessliche Hypertrophie des rechten Ventrikels kann entweder von Veränderungen im Herzen selbst (Stenose und Insufficienz der Mitralis) oder von solchen in den Lungen abhängen. Wenn hier eine ausgedehnte Zerstörung von Capillaren (z. B. durch Phthise) oder sonstwie eine zu Tage liegende Behinderung des Kreislaufs vorhanden ist, so ist die Erklärung für die Hypertrophie nicht schwer; in anderen Fällen ist sie weniger einfach, so bei dem chronischen Bronchialkatarrh, wo das mit dem Katarrh so häufig verbundene Emphysem nicht immer zur Erklärung der zuweilen sogar sehr beträchtlichen Hypertrophien ausreicht. Hier ist es die in Folge des katarrhalischen mehr oder weniger vollständigen Verschlusses der kleinen Bronchien entstehende Druckerhöhung in den Alveolen (bei der forcirten Expiration), welche den Strömungswiderstand in den Lungen-capillaren erhöht. Es muss übrigens in allen diesen Fällen auch die Blutmenge berücksichtigt werden; hat diese abgenommen, so wird eine Kreislaufsstörung die Herzarbeit auch weniger vermehren; compensatorisch können auch neue Collateralbahnen wirken, welche besonders an der phthisischen Lunge in den pleuralen Adhäsionen so häufig sich bilden. — Die Hypertrophie des linken Ventrikels hat ein viel ausgedehnteres Ursprungsgebiet (Herz, Aorta, kleine Arterien) und es können nicht alle sie bewirkenden Affectionen besonders erwähnt werden, nur auf den interessanten Zusammenhang zwischen Hypertrophie des linken Ventrikels und Nierenatrophie soll besonders aufmerksam gemacht werden. In neuerer Zeit mehren sich die Fälle, wo bei dem Mangel jeglicher anatomischer Ursachen Hypertrophien des linken Ventrikels und des ganzen Herzens auf Ueberanstrengung durch Muskelarbeit beim Marschiren etc., durch übermässigen Biergenuss u. s. f.) zurückgeführt werden (idiopathische Herzhypertrophie).

Von den allgemeinen Veränderungen der Grösse und Gestalt, welche die Hypertrophie am Herzen bedingt, ist schon bei der allgemeinen Betrachtung die Rede gewesen, es muss nur aufmerksam gemacht werden, dass die Vergrösserung, welche das hypertrophische Herz darbietet, in der Regel nicht allein von der Hypertrophie, sondern auch von der gleichzeitig vorhandenen Dilatation herrührt (excentrische Hypertrophie). Beim Fehlen derselben (concentrische Hypertrophie) ist die äussere Volumenzunahme der betr. Höhle entsprechend geringer. Die hypertrophische Muskulatur hat eine lebhaft rothe Farbe, ist meist etwas durchscheinend, glänzend, consistent. Mikroskopisch erscheinen die Fasern nicht erheblich breiter als normal, es muss demnach eine Vermehrung ihrer Zahl vorliegen, womit eine gewisse Verdickung der

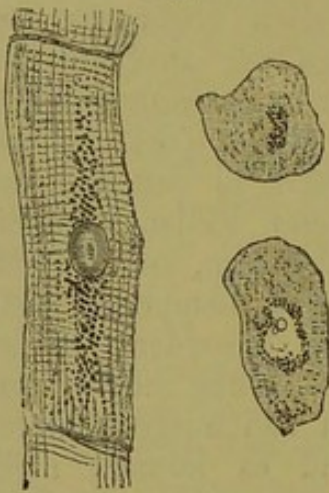
einzelnen Fasern nicht ausgeschlossen sein soll. Häufig tritt in der hypertrophischen Muskulatur, besonders an den Trabekeln und Papillarmuskeln eine Verfettung ein.

Von reinen Geschwülsten sind primär Fibrome (z. Th. vielleicht organisirte Parietalthromben), Myxome, Lipome, Sarcome, sowie angeborene Myome (mit sternförmigen quergestreiften Muskelzellen), secundär Carcinome, Sarcome, besonders multiple Melanosarcome beobachtet worden.

f) **Regressive Ernährungsstörungen.** Recht häufig und zahlreich sind die atrophischen und degenerativen Zustände, welche am Herzen gefunden werden. Dieselben betreffen hauptsächlich das Myocardium. Ausser einer, den einfachen Gegensatz der Hypertrophie darstellenden und wie diese auch auf einzelne Herzabschnitte beschränkt (z. B. am linken Ventrikel bei starker Stenose des Bicuspidalostiums) vorkom-

menden einfachen Atrophie findet sich besonders häufig die braune Atrophie (*Atrophia fusca*), welche, wie schon der Name sagt, neben einer allgemeinen Atrophie der gesamten Muskulatur vorzugsweise durch die mehr oder weniger reine braune Färbung derselben charakterisirt ist.

Fig. 91.



Braune Atrophie der Herzmuskulatur; rechts zwei Muskelzellen im Querschnitt, die untere derselben zeigt den Kern. Starke Vergr.

An Zupfpräparaten (Fig. 91) erkennt man leicht als Ursache der Färbung unregelmässige bräunliche Farbstoffkörnchen, welche zuerst an beiden Polen der Kerne (in den Muskelkörperchen), dann aber auch anderwärts zwischen den Fibrillen auftreten. Durch Ausmaass ist eine Dickenabnahme der einzelnen Muskelfasern bei ihr wie bei der einfachen Atrophie constatirt worden. Ein normales Structurverhältniss der Herzmuskulatur tritt bei dieser Veränderung ganz besonders deutlich hervor, nämlich die dickeren dunklen Querstreifen, welche

die einzelnen Zellenterritorien abgrenzen; nicht selten ist auch die bei den Entzündungen erwähnte Fragmentirung vorhanden. Man setze den Präparaten etwas Essigsäure zu. — Die braune Atrophie tritt im normalen Laufe des Lebens im Alter ein, dann aber auch bei allen Cachexien, seien sie phthisischer, carcinomatöser oder sonstiger Natur.

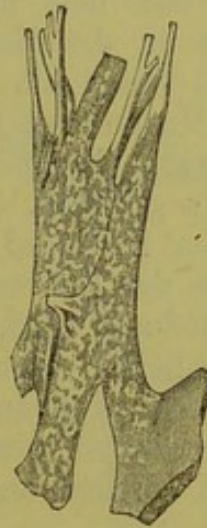Die albuminöse Schwellung und körnige Trübung der Muskulatur ist bei der Myocarditis schon erwähnt worden. Es sei hier nur noch bemerkt, dass auch eine cadaveröse Trübung vorkommt, bei der die Körnchen den Querstreifen der Muskeln entsprechen und die Schwellung fehlt.

Eine weitere wichtige Ernährungsstörung des Herzmuskels ist die fettige Degeneration (*Degeneratio adiposa myocardii*), mit welcher keineswegs immer eine Verkleinerung des ganzen Herzens verbunden ist, dagegen oft eine Vergrösserung, da sie häufig in hypertrophischen Herzen sich einstellt.

Man sieht (Fig. 92) bald rechts, bald links, bald auf beiden Seiten sowohl hie und da an den eigentlichen Wandungen als auch besonders deutlich an den Papillarmuskeln (den am meisten mechanischen Insulten ausgesetzten Theilen) hellgelbe Flecken und Streifen, die zuweilen ein zierliches Gitterwerk darstellen oder an die Zeichnung des Jaguarfelles erinnern. Unter dem Mikroskope erscheinen diese Stellen bei durchfallendem Lichte und schwacher Vergrößerung als dunkle Flecken, die sich bei stärkerer Vergrößerung (Fig. 93) in kleinere und grössere dunkelconturirte und lebhaft glänzende Tröpfchen auflösen, deren fettige Natur sich durch ihre Resistenz gegen Essigsäure und verdünnte Alkalien documentirt. Besonders an den mit Kalilauge behandelten Präparaten sieht man die Fettkörnchen dem Verlauf der Muskelprimitivfibrillen entsprechend zu Längsreihen angeordnet; sie liegen zwischen den Fibrillen. Im Beginn der Veränderung erscheinen die Muskelfasern nur wie fein bestäubt und ohne Zuhülfsnahme der Essigsäure oder Kalilauge ist eine Verwechselung mit albuminöser Trübung, welche durch jene Reagentien zum Verschwinden gebracht wird, um so leichter möglich, als beide nicht selten gleichzeitig vorhanden sind. Bei höheren Graden der Degeneration wird die Querstreifung der Muskelfasern undeutlich, bei den höchsten ist sie gänzlich verschwunden.

Ausser dieser partiellen gibt es aber auch noch eine totale Fettdegeneration, die sich durch die gleichmässige gelbliche Färbung des Herzmuskels auszeichnet, aber in der Regel nicht so hohe Grade erreicht, wie jene; beide kommen übrigens häufig zusammen vor. Bei den geringeren Graden beider Veränderungen, besonders den partiellen Verfettungen bei Dilatation (durch Klappenfehler etc.) sind stets die innersten Schichten allein oder am stärksten erkrankt, nur die secundäre Verfettung, welche sich so häufig zu Pericarditis hinzugesellt, sitzt in den peripherischen Schichten und ist dann auch schon von aussen her zu diagnosticiren. Die höheren Grade, welche besonders bei der acuten Leberatrophie, den Vergiftungen durch Phosphor, Arsenik etc., bei der sog. perniciosen Anämie, der Leukämie u. s. w. gefunden werden, betreffen alle Schichten fast gleichmässig.

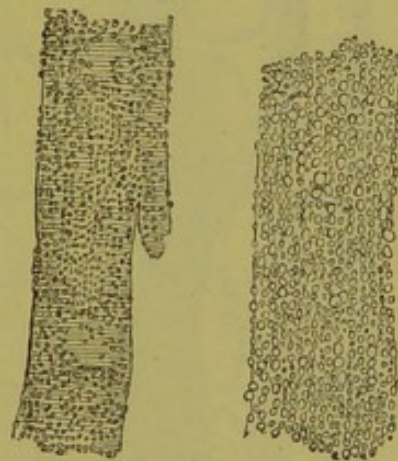
Fig. 92.



Fettige Degeneration des Herzfleisches, frisch. Nat. Gr.

Papillarmuskel des rechten Ventrikels; die hellen Flecken entsprechen den gelben, am meisten verfetteten Abschnitten.

Fig. 93.



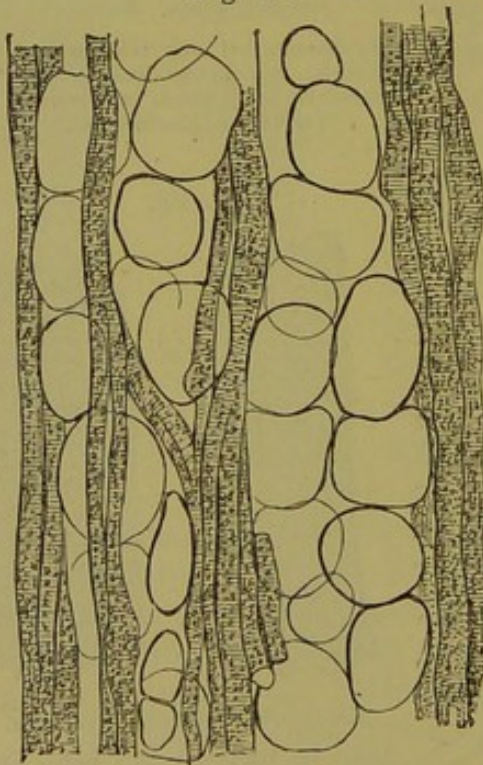
Herzmuskelverfettung. St. Vergr.

Links im Beginn, rechts weiter vorgeschritten.

Es darf die fettige Degeneration nicht verwechselt werden mit jener anderen Verfettung des Herzmuskels, bei welcher von der äusseren Oberfläche aus Fettgewebe zwischen die Muskelschichten eindringt und dieselben mechanisch zur Atrophie bringt. An solchen Herzen ist schon von aussen die grosse Menge des subpericardialen Fettes auffallend, von dem man auf dem Durchschnitte schmalere oder feinere Fortsätze in die Muskulatur hineingehen sieht, welche am rechten Ventrikel selbst bis zum Endocardium reichen, so dass also die gesamte Muskulatur fettig infiltrirt ist (*Obesitas cordis*, eigentliches Fettherz). Nicht selten findet man gerade in solchen Herzen kleinere oder grössere, in die Ventrikelhöhle vorspringende Fetttrübchen unter dem Endocard, besonders des rechten Ventrikels, sitzen. Dass die Farbe der Herzwandung im Ganzen durch dieses Fett sehr wesentlich beeinflusst wird, ist klar; manchmal wird nur durch einen leichten, braunröthlichen, dem Gelb beigemischten Schein die Anwesenheit von Muskelfasern gekennzeichnet.

Die mikroskopische Untersuchung, welche an Doppelmesserschnitten oder mit Vortheil an Schnitten von gehärteten Herzen, die mit Osmium-

Fig. 94.



Fettinfiltration des Herzens; Schnitt aus der Wand des rechten Ventrikels. Auseinanderdrängung und Atrophie der Muskelfasern.
Schw. Vergr.

säure zur Schwärzung des Fettes behandelt wurden, vorgenommen wird, zeigt, dass das Fettgewebe zunächst den um die Gefässe herum liegenden grösseren Bindegewebszügen folgend, von der pericardialen Oberfläche aus zwischen die Muskelbündel einstrahlt, dass es schliesslich aber auch zwischen die einzelnen Fasern, diese auseinanderdrängend und comprimirend, eindringt (Fig. 94). Schöne Uebersichtspräparate kann man sich schnell von frischen Herzen in der Weise verschaffen, dass man einen in der Richtung der Muskelfasern angefertigten Durchschnitt der Herzwand auf dem Spatel in absolutem Alkohol entwässert, dann in dünner alkoholischer Lösung von Alkannaextract ein paar Minuten färbt, in Salzsäure-Alkohol tüchtig auswäscht, in Picrolithioncarmin in gewöhnlicher Weise nachfärbt und in Glycerin untersucht. Dann ist alles Fett leuchtend hellroth, Muskelfasern gelb, ihre Kerne carminroth, Bindegewebe farblos. Auch Nachfärbung mit saurem Hämatoxylin gibt

gute Bilder.

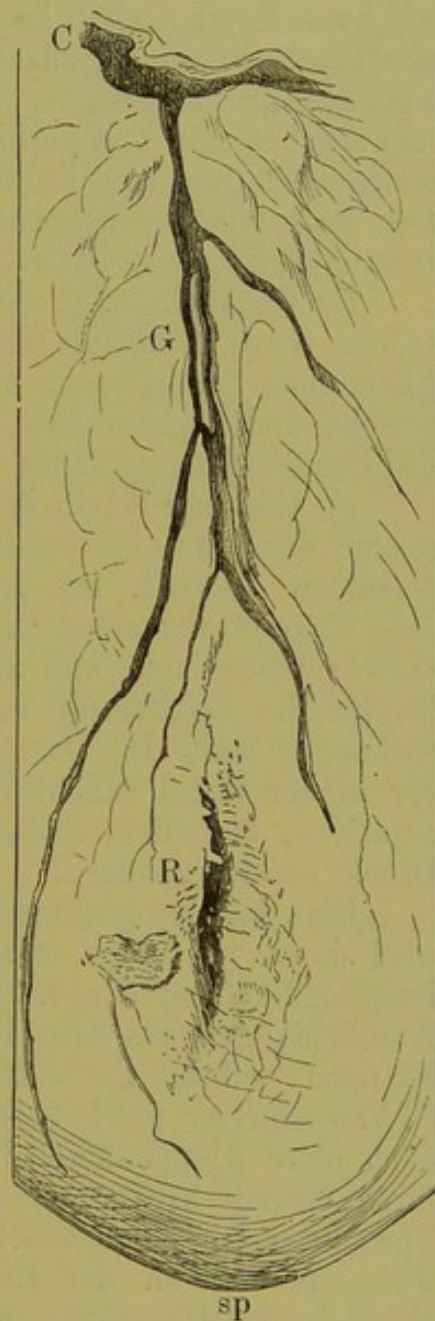
Es wurde schon früher bemerkt, dass mit der aus parenchymatöser Entzündung hervorgehenden Verfettung häufig eine degenerative Veränderung zusammen gefunden wird, welche als wachsartige oder

hyaline Degeneration bezeichnet wird. Sie ist nur mikroskopisch, am besten an Zupfpräparaten, zu erkennen und besteht in einem Homogen-, Glänzendwerden der Muskelfasern, welche dabei aufquellen, ihre Querstreifung verlieren, aber leicht Quersprünge bekommen oder in einzelne länglich-rundliche Brocken zerfallen. Wahrscheinlich gehört diese Veränderung in das Gebiet der Coagulationsnecrosen.

Eine solche findet sich auch in umschriebener Weise mit Verfettung verbunden in den früher erwähnten, aus localen Circulationsstörungen hervorgegangenen anämischen und hämorrhagischen Infarcten. In den inneren Theilen der Infarcte sind die Muskelfasern meist ganz necrotisch, in der Peripherie aber, wo noch ein gewisser Grad von Stoffwechsel bestand, sind sie verfettet. Es tritt allmählich in diesen fettig-necrotischen Herden ein Zerfall mit Erweichung (Myomalacie) ein, wodurch mitten im Herzfleisch, am häufigsten in den vorderen unteren Abschnitten der linken Ventrikelwand, eine mit breiiger, aus Eiweiss- und Fettdetritus, Cholestearin etc. bestehender Masse gefüllte Höhle entsteht. In Folge der dadurch bedingten Resistenzverminderung geben diese Herde, welche allerdings, seltener durch allmähliche Eindickung und Verkalkung, häufiger durch secundäre Schwielenbildung relativ unschädlich gemacht werden, doch oft genug Veranlassung zu Rupturen der Herzwand (Fig. 95) und zu plötzlichem Tode.

Es ist unter Umständen wichtig, diese sogenannten spontanen Rupturen von traumatischen zu unterscheiden, was natürlich nur dann möglich ist, wenn das Trauma nicht grade die Perforation eines solchen, zufällig schon vorhandenen Erweichungsherdens bewirkt hat. Bei den traumatischen ist meistens der Riss grösser, der Risskanal glatt und ziemlich grade, in seiner Umgebung keine Infiltration mit Blut und bei der mikroskopischen Untersuchung der anstossenden Muskulatur keine Degeneration nachzuweisen, während bei der spontanen Ruptur sich oft nur ein ganz kleiner Riss findet und der Risskanal so zackig ist, dass man mit einer Sonde nur schwer hindurchkommen kann;

Fig. 95.



Herzruptur. Abschnitt der vorderen Herzwand. Nat. Gr.

sp Herzspitze. C Arter. coron. sin.
G Gerinnsel in dem vorderen Hauptast.
R Rissstelle, in deren Umgebung einige Gerinnsel auf dem Pericard.

ausserdem ist in der erweichten Umgebung eine ausgedehntere blutige Infiltration und eine Degeneration der Muskulatur vorhanden.

Eine amyloide Degeneration kommt zwar an den Muskelfasern selbst nicht vor, wohl aber an den Gefässen und dem Bindegewebe. Dabei theiligt sich dann auch öfter das Endocard.

An den Klappen findet sich zuweilen, besonders bei vicariirender Vergrösserung eine atrophische Verdünnung, ja Perforation vor, nicht zu verwechseln mit der früher erwähnten, angeborenen Fensterung; häufig ist, besonders bei alten Leuten, eine umschriebene Verfettung der Bindegewebszellen, am häufigsten an der Mitralklappe, wodurch unregelmässige, oft mehrfache, weissgelbe Flecken entstehen. Zur Untersuchung hat man nur nöthig das betreffende Stück Klappensegel herauszuschneiden und mit Kalilauge unter das Mikroskop zu bringen, nachdem man etwa noch vorher die beiden Klappenlamellen mit Pincetten auseinandergezogen hatte.

Es sei schliesslich noch bemerkt, dass auch an den automatischen Ganglien der Herzmuskulatur, insbesondere bei chronischen Affectionen des Herzens selbst, bei verschiedenen Cachexien etc. atrophische und degenerative Veränderungen an den Ganglienzellen wie im Zwischengewebe gefunden worden sind.

g) **Abnormer Inhalt, Fremdkörper, Parasiten.** Von der abnormen Zunahme des normalen Inhaltes der Herzhöhlen, welche die Dilatation derselben bedingt, ist schon früher gelegentlich die Rede gewesen. Jede Erweiterung einer ganzen Höhle hat man früher als Aneurysma totale bezeichnet, und zwar als actives, wenn sie mit einer Hypertrophie der Muskulatur verbunden war, als passives, wenn sie allein vorhanden war. Die Ursache der Erweiterung ist immer der Blutdruck, der in der Regel erhöht ist, doch kann bei einer vorhandenen degenerativen, besonders fettigen Veränderung der Muskulatur der normale Druck bereits genügen.

Eine lokale qualitative Veränderung des Inhalts der Herzhöhlen wird durch im Leben entstandene Blutgerinnsel, Thromben, bedingt. Insbesondere mit den Klappenfehlern sind sehr häufig thrombotische Abscheidungen aus dem Blute verbunden, sowohl an den veränderten Klappen selbst, als auch an sonst intakten Partien der Wandungen (Thromboses parietales, Fig. 96). Die letzten Formen kommen auch ohne Klappenfehler vor, sie haben aber meist, hier wie dort, ihren Grund in mechanischen Störungen des Kreislaufs (marantische Thrombosen). Es finden sich deshalb diese Parietalthrombosen vorzugsweise rechts, an der Herspitze und zwischen den Muskeltrabekeln sowie in den Herzohren, wo es am leichtesten zu einer Stagnation des Blutes kommen kann. Die Thromben sind bald klein und ragen dann oft kaum über die Oberfläche der Trabekel hervor, bald sind sie zu kirschgrossen und noch grösseren, weit in das Lumen prominirenden Massen angewachsen (globulöse Vegetationen Laënnec's). Sie bestehen dann in der Regel aus einer festeren, grauen oder graurothen Hülle und einem breiigen, röthlichgrauen, gelben oder braunen Kerne. Durch fortgehende Erweichung wandeln sich die centralen Theile in

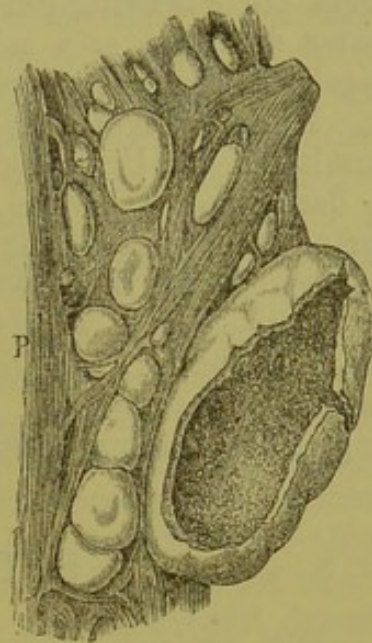
eine eiterähnliche Detritusflüssigkeit um, wodurch die Gebilde Aehnlichkeit mit Eitercysten erhalten, wofür man sie früher auch wirklich hielt (sog. Eiterbälge). Eine Organisation (siehe Venen) tritt nicht oder nur sehr unvollkommen ein, vielleicht aber kann doch ausnahmsweise durch totale Organisation seitens der Wand eine Art von fibromatösem Tumor entstehen. In den Vorhöfen, besonders dem linken, können Thromben polypenartig gestielt aus dem Herzohr in die Höhle hineinragen und abreißen. Sie können dann als sog. freie Kugelthromben in der Höhle gefunden werden. Die parietalen Herzthromben dürfen nicht verwechselt werden mit den in der Agone entstandenen festen und zähen, graugelben Fibrinausscheidungen (Sterbepolypen), die sich stets ohne grosse Mühe zwischen den Muskelbalken herausziehen lassen.

Fremdkörper, insbesondere spitzige, verschiedener Art (Nadeln, Knochenstücke etc.), können gelegentlich in die Herzwandungen, selbst bis in eine Herzhöhle eindringen; Parasiten grösserer Art sind im Herzen sehr selten. Trichinen kommen gar nicht vor, Cysticerken sowohl wie Echinokokken werden beobachtet, ausnahmsweise auch Pentastomen. Durch Einbruch in die rechten Herzhöhlen können Echinokokken Embolien in den Lungenarterien bewirken.

Erkrankungen des Anfangstheiles der Aorta und der Arteriae coronariae.

Der Anfangstheil der Aorta ist gleich beim Herzen mit zu untersuchen, ebenso wie die Kranzarterien. Ganz ähnliche Veränderungen wie bei der chronischen Endocarditis der Klappen finden sich auch an der Intima dieser Gefässe. Gelbe unregelmässige Flecken rühren her von Verfettung der Intimazellen; die chronische Entzündung der Intima (Endarteriitis chron. deformans), welche später genauer behandelt werden wird, führt zu partiellen Verdickungen (Sclerose), zu denen sich Verfettung der Zellen und Verkalkung hinzugesellt, und eben solche Verkalkungen der sclerotischen Verdickungen an den Coronargefässen führen oft zu beträchtlicher Verengerung des Lumens und beeinträchtigen dadurch die Ernährung des Herzmuskels, besonders wenn eine Thrombose sich noch zu der Wandverdickung hinzugesellt. Bei allen Schwielenbildungen, Infarcten, herdweisen Verfettungen des Herzens müssen die Coronarien sorgfältig verfolgt werden. Eine Verengerung bzw. ein Verschluss kann dabei auch entfernt von der Muskelveränderung, ja an der Abgangsstelle vorhanden sein.

Fig. 96.



Kugelige Parietalthromben zwischen den Trabekeln des linken Ventrikels, rechts eine eröffnete sog. Eitercyste (central erweichte Thrombenmasse), deren Inhalt ausgeflossen ist. Bei P der Rand des vorderen grossen Papillarmuskels.

Zugleich mit diesen Veränderungen der Intima finden sich an der Aorta oft Ausweitungen der Wandung, Aneurysmata, von denen noch später die Rede sein soll, ebenso wie von der angeborenen abnormen Enge der Aorta (Hypoplasie) bei Chlorotischen etc.

Weitere angeborene Veränderungen sind die ziemlich häufigen Abnormitäten im Ursprunge der Coronararterien, welche zuweilen nicht in den Sinus Valsalvae, sondern höher oben aus der Wandung der Aorta entspringen oder nur eine einzige gemeinsame Abgangsöffnung besitzen. — Als Persistenz eines fötalen Zustandes ist das Offenbleiben des Ductus Botalli zu erwähnen, die compensatorisch sowohl bei Stenose der Pulmonalis, wie bei der der Aorta oberhalb der Mündung des Ductus vorkommt. In seltenen Fällen sind aneurysmatische Erweiterungen des Ductus beobachtet wurden.

8. Untersuchung der Lungen.

Die genauere Untersuchung der Lungen setzt die Herausnahme derselben aus der Brusthöhle voraus. Dabei ist jedoch mit grosser Vorsicht zu verfahren, um jede Zerreißung oder Zerdrückung des Gewebes zu vermeiden. Sind ausgedehntere, namentlich ältere Verwachsungen vorhanden, so sind dieselben nicht zu trennen, sondern es ist an dieser Stelle das Rippenbrustfell mit zu entfernen.

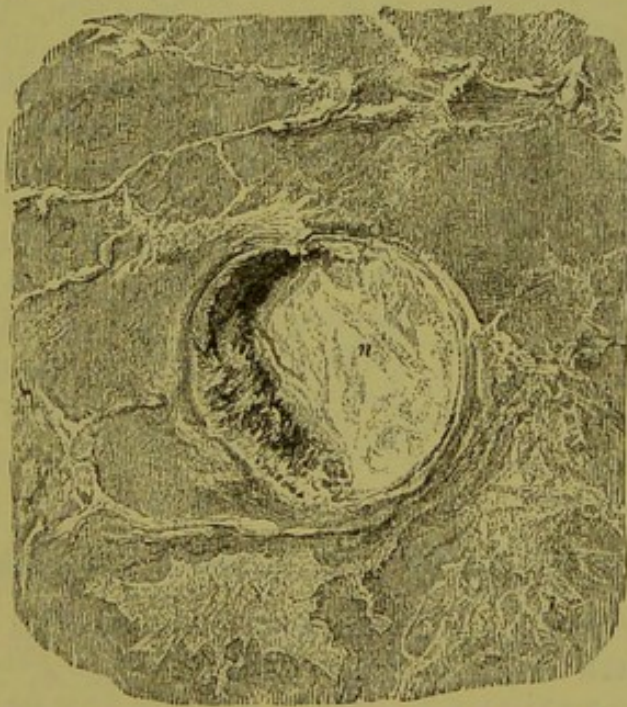
Zu diesem Zwecke macht man einen Längsschnitt durch die Rippenpleura und bohrt einen Finger der rechten Hand in einem Zwischenrippenraume hinter den hinteren Schnitttrand, worauf man dann in der Regel leicht durch seitliche Bewegungen des Fingers, verbunden mit einem nach innen gerichteten Drucke so viel Pleura abheben kann, dass nun die ganze Hand Platz findet, welche durch dieselben Bewegungen, wie sie der Finger machte, die Ablösung vollendet. Um die Rückenfläche der Hand vor Verletzungen an den grade in diesen Fällen meist verkalkten Rippenknorpeln zu hüten, schlägt man die Haut über die Schnittfläche der Rippen herüber, welche man ausserdem mit der anderen Hand kräftig nach aussen zieht. Sobald die Lungenoberfläche allseits frei ist, umfasst man mit den \wedge -förmig auseinander gespreizten Fingern der linken Hand von oben her die Wurzel der linken Lunge so, dass die Lungenspitze in die Hohlhand zu liegen kommt, zieht gerade nach unten in der Richtung der Symphyse kräftig an und dringt dann mit senkrecht zur Wirbelsäule gerichteten Schnitten so lange in die Tiefe, bis der Hauptbronchus durchschnitten ist. Sobald dies geschehen ist, darf man nur noch mit horizontalen Schnitten weiter arbeiten, weil sonst zu leicht die Speiseröhre oder die Aorta verletzt werden könnten. Ein Haupterforderniss ist dabei immer, dass man mit der linken Hand die Lunge nicht mehr bloss nach unten, sondern auch in senkrechter Richtung von der Wirbelsäule abzieht.

a. Untersuchung der Lungenpleura.

Nachdem die Lungen herausgenommen sind, wird noch einmal sorgsam ihre Oberfläche betrachtet, um namentlich frischere Veränderungen der Pleura, z. B. die Anfänge entzündlicher Ausschwitzungen, die sich durch eine, besonders bei schräger Beleuchtung deutlich hervortretende, matte, trübe Beschaffenheit der sonst spiegelglatten Pleurafläche kennzeichnen, nicht zu übersehen. Damit man bei dieser Unter-

suchung nicht durch zufällig auf der Pleuraoberfläche befindliche Flüssigkeiten getäuscht werde, fährt man vorher mit der trockenen Messerklinge flach über die zu untersuchende Stelle hin. Im übrigen gilt Alles bei der Bauchhöhle und dem Herzbeutel Gesagte auch für die Pleuren, nur dass diese überhaupt viel häufiger afficirt sind und besonders, abgesehen von den bei den meisten Leichen vorhandenen Adhäsionen zwischen Lungen- und Wandpleura, welche bald dünn und bandartig, bald fest und straff sind (*Synechia pulm.*), häufiger eine, sei es verbreitete oder auf kleinere Abschnitte beschränkte (über Lungenherden gelegene) Eruption grauer submiliarer Knötchen (Tuberkel) zeigen. Diese kommen sowohl mit frischen und dann häufig hämorrhagischen, entzündlichen Exsudaten als auch bei chronischer Pleuritis vor und sitzen dann mit Vorliebe in den neugebildeten Bindegewebssträngen. In chronischen Fällen erreichen die einzelnen Tuberkelknoten durch Confluenz vieler einzelner Knötchen oft eine beträchtliche Grösse, verkäsen und bilden besonders in den Einschnitten zwischen den Lappen grössere käsige Massen. — Carcinomknoten sind nicht selten bei Mammakrebs zu beobachten. — Häufiger wie am Herzbeutel kommt an der Lungenpleura eine partielle Necrose (Fig. 97) über ulcerösen

Fig. 97.



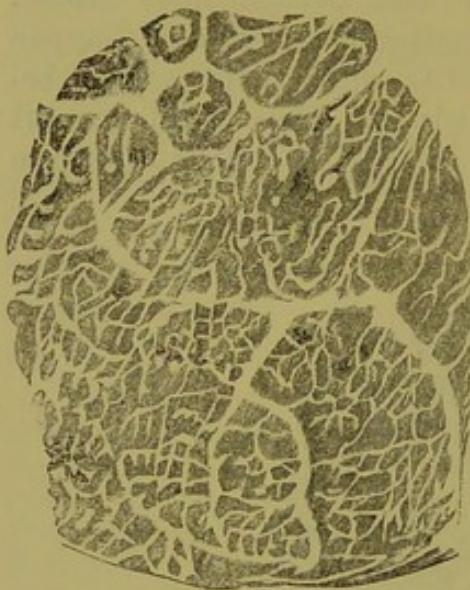
Pleuranecrose über einem ungewöhnlich grossen embolischen Abscess und eiterige Pleuritis. Nat. Gr.

n der noch haftende necrotische Abschnitt der Pleura, der nach links hin abgerissen und zerfetzt ist (Perforationsöffnung); in der Umgebung eiterige Auflagerungen auf der Pleura.

oder gangränösen Herden des Lungenparenchyms vor, die man an der trüben gelblich-grauen Farbe und weichen, mürben Consistenz der Pleura erkennt. Sehr interessant ist die Thatsache, dass diese necrotische, leblose Partie der Pleura, selbst wenn die ganze Umgebung mit fibrinösen Auflagerungen bedeckt ist, in der Regel eine glatte und spiegelnde

Oberfläche zeigt, also keinerlei entzündliche Veränderungen wahrnehmen lässt. Die Necrose kann bis zur Perforation fortgeschritten sein, so dass ein, meist 3—5 mm breites, Loch in der Pleura existirt, durch welches man in den darunter liegenden Lungenherd (meist eine Höhle) gelangt. Allen Perforationen der Pleura geht eine Necrose der betreffenden Theile voraus. — Einige eigenthümliche Veränderungen der Lungenoberfläche finden ihre Erklärung in der besonderen Anordnung der oberflächlichen Lymphgefässe, welche bekanntlich an den Rändern der Lungenlobuli verlaufen und so ein subpleurales Netzwerk bilden. An diesen Lymphgefässen findet man nun chronische entzündliche Veränderungen, welche mit Verdickung der Wandung besonders an den Knotenpunkten (Pseudotuberkel) und mit Erweiterung des

Fig. 98.



R

Lymphgefässkrebs der Lungenpleura bei
Magenkrebs. Nat. Gr.

R Lungenrand.

Lumens einhergehen, und acute, bei denen die Lymphgefässe eine puriforme Masse einschliessen (Lymphangitis pleuralis purul.). Sehr ähnlich sind dieser letzten Form die Anfüllungen die Lymphgefässe mit Geschwulstmassen, wie sie gar nicht so selten bei Magen- und Brustcarcinomen, gelegentlich auch bei Lymphomen etc. beobachtet werden. Auch in diesen Fällen (Fig. 98) sieht man ein aus varicösen weisslichen oder grauen Zügen, den mit Geschwulstmasse gefüllten Lymphgefässen gebildetes Maschenwerk, das nur von Strecke zu Strecke, meist an den Knotenpunkten, von grösseren oder kleineren Geschwulstknötchen unterbrochen wird. Sehr häufig geht die Affection von der Lungenwurzel aus, wo dann die Lymphgefässe am breitesten, die Knötchen am dicksten sind, und verliert sich allmählich nach den Seiten hin.

b. Aeussere Untersuchung der einzelnen Lungenabschnitte.

Nach der Untersuchung der Pleura folgt diejenige der einzelnen Lungenabschnitte nach Grösse, Gestalt, Farbe, Luftgehalt und Consistenz.

1. Die Grösse der Lunge im Ganzen ist schon vor der Eröffnung des Herzens untersucht worden, aber eine genaue Betrachtung der einzelnen Theile, besonders in ihrem relativen Verhältnisse ist doch erst jetzt möglich. Bei der Beurtheilung legt man die Verhältnisse, wie sie bei mittlerem Expirationszustande vorhanden sind, zu Grunde. Vergrösserung eines Lappens ist meistens durch Emphysem oder Pneumonie oder Oedem bedingt, Verkleinerung sehr häufig durch Compression von Seiten eines partiellen pleuritischen Exsudates. Dauert der

Zustand schon lange Zeit an, so ist oft eine vicariirende Vergrößerung eines anderen Lappens vorhanden.

2. Die Gestalt der einzelnen Lappen zeigt bald angeborene Veränderungen (abnorme Furchen mit Vermehrung der Lappen), bald erworbene, zu welchen besonders die durch partielle narbige Schrumpfung der Pleura (Pleuritis deformans) oder des Lungenparenchyms selbst erzeugten Veränderungen gehören, deren Hauptsitz die Lungenspitze ist. Ferner gehören hierher die partiellen Vergrößerungen durch Emphysemlasen, sowie die partiellen Verkleinerungen durch Collaps der Oberfläche über grösseren Höhlen des Lungenparenchyms. Ganz eigenthümliche Gestaltsveränderungen finden sich oft, wenn bei grossem pleuritischen Ergüsse einzelne kleine Stellen mit der Brustwand verwachsen sind, indem dann der angewachsene Theil zitzenartig ausgezogen erscheint.

3. Die Farbe der Oberfläche wechselt je nach dem Alter und Stande des Individuums, sowie nach dem Luftgehalte und der Blutfülle des Organes. Hat das Individuum durch Alter oder besondere Umstände Gelegenheit gehabt, viel Kohlenstaub einzuathmen, so wird durch denselben eine schiefrige, schwärzliche Färbung hervorgebracht, welche zuerst um die Lymphgefässe zwischen den Lobulis auftritt und daher eine netzförmige Zeichnung darbietet mit erweiterten Knotenpunkten, in höheren Graden aber auch auf die Basen der Lobuli übergreift und eine zusammenhängende Färbung bewirkt. An den erwähnten Knotenpunkten treten grade bei solchen Kohlenlungen öfter kleine, grauweisse, knötchenartige Bildungen auf der Pleuraoberfläche hervor, die leicht mit Tuberkeln verwechselt werden könnten, aber nichts weiter sind, als kleine fibröse Verdickungen des Pleuragewebes in Folge des chronischen Reizes. — Durch diese schieferige Farbe, welche fast bei keinem erwachsenen Menschen fehlt, wird die Parenchymfarbe der Lunge oft sehr verdeckt, welche je nach dem Blutgehalte eine mehr graue oder mehr rothe ist. Atelectatische Stellen zeichnen sich sofort schon von aussen durch ihre blauröthe Färbung vor den lufthaltigen Partien aus. Eine hellbräunliche Farbe der Oberfläche, welche wegen des in der Regel geringeren Blutgehaltes am Oberlappen deutlicher hervortritt, rührt von bräunlichem oder bräunlich-rothem Blutpigment (Hämosiderin) her und findet sich bei Stauungszuständen im kleinen Kreislauf (braune Induration). Dass endlich partielle Färbungen der Oberfläche durch das Durchschimmern von in dem Lungenparenchym gelegenen Herden erzeugt werden können, ist selbstverständlich; man muss sich in dieser Beziehung besonders hüten, durchschimmernde kleinste käsige Herde für Tuberkel der Pleura zu nehmen (Einschneiden!).

4. Den Luftgehalt der Lungen überhaupt beurtheilt man, nachdem man zunächst versucht hat, die einzelnen Luftbläschen zu sehen, zugleich mit der Consistenz durch das Gefühl. Weichheit, Knistern, Zusammendrückbarkeit sind die charakteristischen Merkmale des normalen Luftgehaltes. Auffällig weiche, fluctuirende Beschaffenheit deutet auf Erweichung und Höhlenbildung hin. Eine derbe feste Consistenz

bei fehlender Crepitation wird auf verminderten oder aufgehobenen Luftgehalt schliessen lassen. Ist dabei das Volumen des betreffenden Theiles nicht verkleinert oder gar vergrössert (relativ gegenüber der Nachbarschaft, resp. dem mittleren Expirationszustande), so kann man auf die Anwesenheit abnormer fester Ausfüllungsmassen der Lufträume schliessen, während Verkleinerung der Lunge auf atelectatische Zustände (durch Compression etc.) hindeutet. In solchen Fällen ist es in klinischer Beziehung oft von Interesse, zu wissen, ob solche Theile sich noch hätten mit Luft füllen können, oder ob z. B. durch Retraction der Pleura oder Veränderungen im Parenchym die Ausdehnung unmöglich geworden. Man muss dann, nachdem die Oberfläche nach allen Richtungen hin untersucht ist, noch bevor ein Schnitt gemacht worden ist, von den grossen Bronchien aus den betreffenden Theil künstlich aufzublasen versuchen. Dieselbe Manipulation kann in denjenigen Fällen von Pneumothorax vorgenommen werden, wo das Loch in der Lunge nicht wie gewöhnlich sofort entdeckt werden kann. Wenn man Luft in die Lunge einbläst, während man sie unter Wasser hält, wird die Oeffnung sich durch die hervorsprudelnden Luftblasen verrathen. Legt man Werth darauf, nur einen kleineren Abschnitt des Lungenparenchyms aufzublasen, so führt man einen dünnen, vorn abgestutzten Katheter in die Bronchien des aufzublähenden Theiles so weit wie möglich hinein. Auf diese Weise gelingt es leicht, auch nach ausgeführtem Hauptschnitt noch kleinere Abschnitte aufzublasen. Diese Methode ist mutatis mutandis auch zum Injiciren von Lungentheilen vortheilhaft zu verwerthen. — Sehr charakteristisch ist das Gefühl, welches die Lunge darbietet, wenn in ihrem sonst lufthaltigen Parenchym hirsekorn- bis kirschen-, ja bis apfelgrosse, feste, derbe Knoten zerstreut liegen (Knotenlunge), welche in der Regel von schieferiger Induration mit bronchitischen und peribronchitischen Herden herrühren. Fluctuation oder schwappendes Gefühl erhält man von Hohlräumen, seien sie mit Flüssigkeit oder Luft gefüllt.

Ueber die Grösse der lufthaltigen Räume gibt die Inspection besonders der Spitze und der Ränder der Lungen Aufschluss. Normal weite Alveolen sind soeben als kleine Bläschen sichtbar; sobald dieselben die Grösse eines Stecknadelkopfes, Hirsekornes oder gar einer Erbse und mehr erreichen, sind sie abnorm gross, es besteht Emphysema alveolare s. vesiculare, wobei sich die Theile zugleich weich, flaumig, substanzarm (Rokitansky) anfühlen. Häufig ist die emphysematöse Erweiterung nur partiell und sie kann dann grade zur Bildung von kirschen- bis wallnussgrossen, ja noch grösseren Blasen führen, welche nur hie und da durch kleine vorspringende Leisten ihre Entstehung aus dem Zusammenfluss vieler kleiner Bläschen erkennen lassen.

Wesentlich verschieden von dem eben genannten ist ein anderer emphysematöser Zustand, welcher durch Zerreissung von Lungenbläschen und Austritt von Luft in das interstitielle (interlobuläre) Bindegewebe bei erschwerter Expiration oder durch Entwicklung von Fäulnisgasen entsteht, das Emphysema interstitiale s. interlobulare. Es kennzeichnet sich dadurch, dass kleinere und grössere Luftbläschen rosen-

kranzartig hintereinander gestellt unter der Pleura zwischen den Lobulis erscheinen und oft dieselben netzförmigen Figuren, wie die Lymphgefässe bilden. Diese Luftbläschen lassen sich durch Druck etwas verschieben.

c. Innere Untersuchung der Lungen.

Zur Untersuchung des Parenchyms der Lungen macht man, indem man dieselben auf ihre Zwerchfellfläche aufsetzt und mit der linken Hand den vorderen Rand so umfasst, dass derselbe in die Gabel zwischen Daumen und Zeigefinger zu liegen kommt, einen grossen, den Ober- und Unterlappen in der grössten Durchschnittebene theilenden Schnitt, der in der Tiefe des Lungengewebes sich immer nach der Wurzel hin wenden soll, damit die grossen Bronchien und Gefässe zugleich mit eröffnet werden. Der rechte Mittellappen wird für sich allein in seiner Längsrichtung (also von hinten nach vorn) durchgeschnitten. Sowohl die Bronchien wie die Gefässe müssen bis in die feineren Verzweigungen hinein mit einer dünnen geknöpften Scheere verfolgt werden, wobei man immer möglichst viel Lungengewebe zwischen die Scheerenblätter fasst, um alles über dem Bronchus oder Gefässe liegende Gewebe sofort zu durchschneiden. Wenn die Lungen keine besonderen Veränderungen zeigen, so kann man sich mit dem einen grossen Durchschnitte begnügen, andernfalls macht man noch eine Anzahl (ebenfalls längsverlaufender) kleiner Schnitte, stets natürlich da, wo man schon vorher Krankheitsherde erkannt hat.

1. Allgemeine Verhältnisse.

Die nächste Beachtung verlangt nun der Blutgehalt des Organes, den man einmal erkennt an der Menge des auf der Schnittfläche aus den Gefässen von selbst oder auf Druck sich entleerenden Blutes, dann aber besonders an der Färbung des Lungenparenchyms. Die normale Farbe desselben (ohne Blut) ist eine hellgraue, die durch den verschiedenen Blutgehalt eine hellrothe oder ziegelrothe (bei mittlerem Blutgehalt) oder eine mehr oder weniger dunkel-, schwarz- oder blau-rothe wird. Natürlich hängt die Farbe auch wesentlich von dem Luftgehalte ab und eine braunrothe kindliche Lunge zum Beispiel, welche noch nicht geathmet hat, wird nach dem Aufblasen eine hellziegelrothe Färbung zeigen, während umgekehrt die dunkle Färbung eines Lungentheiles beim Erwachsenen durch blossen Luftmangel (also Vertheilung der gewöhnlichen Blutmenge auf einen kleineren Raum) bewirkt sein kann. Ausser durch den Blutgehalt kann die normale Farbe der Lunge aber auch noch anderweitig verändert werden. Fast bei keinem erwachsenen Menschen vermisst man eine je nach den Lebensverhältnissen verschieden grosse Menge eines schwärzlichen schieferigen Pigmentes, desselben Kohlenpigmentes, welches auch der Oberfläche der Lunge so oft die schieferige Färbung verleiht. Ist die Masse dieses Pigmentes sehr gross, so spricht man von einer Anthracosis, die durch Hinzutreten chronischer Entzündungserscheinungen in eine Anthracopneumonoconiosis sich verwandelt. Eine reichliche Ablagerung von Kohle, zu der sich aber auch noch aus Blutfarbstoff hervorgegangenes Pigment gesellen kann, findet regelmässig in den umschriebenen Bindegewebsneubildungen statt, welche vorzugsweise in phthisischen Lungen gefunden werden (schieferige Induration). Endlich ist noch jener zu

gewissen Herzkrankheiten sich hinzugesellenden braunen Färbung zu gedenken, die auf Umwandlung von Blutfarbstoff beruht (braune Induration). Alles vom Blute stammende Pigment löst sich in conc. Schwefelsäure.

Da bei den Erkrankungen der Lunge vorzugsweise die Zustände der Alveolen eine Veränderung erfahren, so müssen dieselben stets auf ihren Luftgehalt und ihren etwaigen fremden Inhalt genau untersucht werden. Besteht derselbe aus einer Flüssigkeit, so tritt dieselbe meist schon von selbst an der Schnittfläche hervor, jedenfalls aber kann man sie durch einen vorsichtigen Druck leicht hervortreten lassen. Man achte dabei besonders darauf, ob die Flüssigkeit klar oder getrübt, ob sie blutig gefärbt ist und ob sie Luftblasen enthält. Sind festere Massen vorhanden, so ist besonders die Farbe, aber auch die Consistenz sowie die Beschaffenheit der Schnittfläche festzustellen, denn auf der Beachtung dieser Momente beruht die Differenzialdiagnose. Man versäume nicht, mit dem Messer vorsichtig die Schnittfläche abzustreichen, um zu sehen, ob dieselbe körnig erscheint, ob man leicht etwas abschaben kann und um den Feuchtigkeitsgrad der Ausfüllungsmassen der Alveolen kennen zu lernen.

Die ausgedrückten oder abgeschabten Massen können gleich zur frischen mikroskopischen Untersuchung ohne Zusatz oder in Kochsalzlösung oder auch zur Anfertigung von Deckglastrockenpräparaten benutzt werden. Zum vorsichtigeren Auffangen von Lungensaft, insbesondere wenn es sich um möglichst reine Gewinnung von Organismen handelt, bediene man sich der Seite 97 bei der *Pia mater* angegebenen Methode, oder man mache einen Einschnitt mit einem frisch geglähten Messer, nachdem man vorher die Lungenoberfläche an der betreffenden Stelle mit 1 proc. Sublimatlösung sorgfältig gereinigt hatte. Für die frische Untersuchung des Parenchyms lufthaltiger Lungentheile gewinnt man häufig ausreichende Schnitte, wenn man eine feine Scheere mit eröffneten Blättern horizontal auf die Schnittfläche auflegt, sie etwas andrückt und dann mit raschem Schnitt das sich zwischen den Scheerenblättern vorwölbende Gewebe abtrennt. Ausserdem kann hier auch das besonders für consistentere Lungenabschnitte passende Doppelmesser verwandt werden. Zur Härtung können gelegentlich alle in der allgemeinen Einleitung angegebenen Methoden (Kochen, Einbetten) benutzt werden, ausserdem ist gerade für die Lunge die Imprägnirung mit Glyceringummi oft sehr geeignet.

Ein gut ausgewässertes, vorher in Müller'scher Flüssigkeit oder Alkohol gehärtetes Stückchen wird in syrupdicker Lösung von Gummi in Glycerin so lange liegen gelassen, bis es zu Boden sinkt; darauf bringt man es in 70 bis 80 proc. Spiritus, in welchem durch Extraction des Glycerins das Gummi sich in fester Form niederschlägt und so das ganze Stückchen, welches von ihm durchtränkt war, hart macht. Die Schnitte werden in Wasser wieder von dem Gummi befreit.

Bei den grösseren Bronchien und Gefässen hat man sowohl auf etwaigen abnormen Inhalt, wie auf die Zustände der Wandung (Dicke, Färbung, Beschaffenheit der Oberfläche) zu achten; die mikroskopische Untersuchung wird mit den gewöhnlichen Mitteln vorgenommen, sowohl was die Wand als was den Inhalt betrifft.

2. Die einzelnen Erkrankungen.

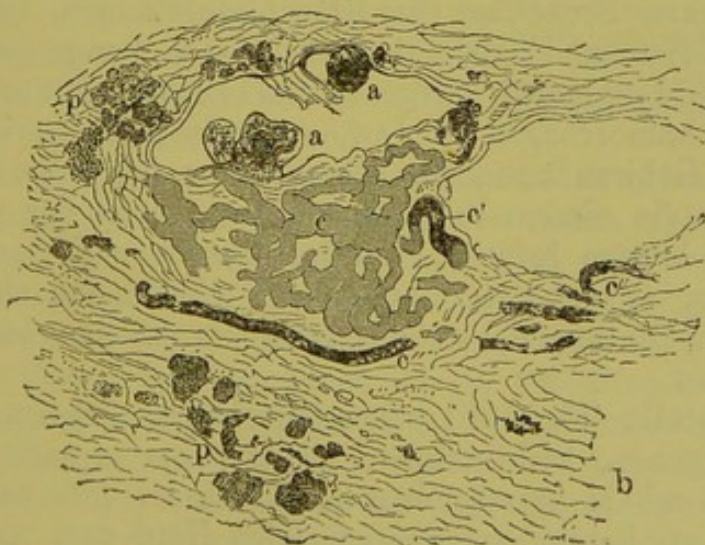Das eigentliche Lungenparenchym und die kleinsten Bronchien stehen in pathologischer Beziehung in so innigem Connex, dass sie bei der Betrachtung der einzelnen Erkrankungsformen nicht getrennt werden können, während die grösseren Bronchien auch in dieser Beziehung mehr Selbständigkeit besitzen. An sie sollen sich die Blutgefässe und endlich die bronchialen Lymphknoten in der Betrachtung anschliessen.

α. Die Veränderungen des Parenchyms und der kleinsten Bronchien.

a) **Circulationsstörungen.** Anämie, an der hellgrauen oder bei reichlich vorhandenem Kohlenstaub mehr oder weniger dunklen schiefergrauen Färbung erkennbar, findet man sowohl allgemein wie partiell (durch Druck z. B. von pleuritischen Exsudaten, durch Emphysem); von Hyperämien kommen alle möglichen Formen vor. Eine congestive H. findet man besonders als collaterale neben partiellen Anämien; idiopathisch wird sie in den seltenen Fällen von tödtlichem sog. Lungenschlag nach übermässigen Muskelanstrengungen in Folge gesteigerten Athmungsbedürfnisses beobachtet. Die Lungen erscheinen dann stark aufgebläht, dunkelroth bis braunroth gefärbt. Häufig trifft man die entzündliche Hyperämie, besonders in der Nähe acuter entzündlicher Infiltrationen. Als hypostatische bezeichnet man jene venöse Hyperämie, welche man in den unteren und hinteren Lungenabschnitten besonders bei solchen Individuen vorfindet, welche an Herzschwäche zu Grunde gegangen sind. Die Theile sehen dunkel blauroth aus und haben meistens gleichzeitig verringerten Luftgehalt.

Recht häufig und wichtig ist die Stauungshyperämie, welche hauptsächlich durch linksseitige Herzfehler, vor allen durch Stenose

Fig. 99.



Braune Induration der Lunge. Schw. Vergr.

b ein interlobuläres Bindegewebsseptum mit Pigment (p). a pigmenthaltige Zellen im Alveolarlumen.
c Capillaren (inficirt), bei c' beginnende, bei c'' völlige Verstopfung des Lumens mit Pigment.

und Insufficienz der Bicuspidalis erzeugt wird. In Folge der starken Füllung und Ausdehnung der Capillaren erscheint die ganze Lunge zunächst roth, weiterhin aber auch consistenter, da durch das stärkere Vorspringen der Capillaren in das Alveolarlumen der Raum für die Luft verringert wird (rothe Induration). Nach längerem Bestande der Hyperämie wird in Folge von Verdickung des Lungenparenchyms, insbesondere der glatten Muskeln (Arbeitshypertrophie in Folge des nie fehlenden Bronchialkatarrhs) die Consistenz noch etwas fester und gleichzeitig die Farbe mehr braun (braune Induration, Fig. 99) durch reichliches Auftreten von gelbbraunem Pigment, welches wohl aus extravasirten rothen Blutkörperchen hervorgegangen ist. Dasselbe befindet sich, wie Abstreif- und Zupfpräparate zeigen, sowohl im Innern der Alveolen, meist in grosse, rundliche Zellen eingeschlossen, als auch in dem Parenchym selbst, wo man es an Scheeren- oder Doppelmesserschnitten, welche man etwa noch mit Essigsäure oder dünner Kalilauge behandelte, leicht auffinden kann. Die Pigmentanhäufungen sind bisweilen so beträchtlich, dass man sie schon mit unbewaffnetem Auge als braune Flecken erkennt. Nur äusserst selten tritt völlige Stagnation und Pigmentumwandlung des Blutes innerhalb der Capillaren ein.

In der Stauungslunge findet eine Desquamation von Epithelzellen in den Alveolen statt, die so stark werden kann, dass man geradezu von einem desquamativen Katarrh reden könnte. Nur der kleinere Theil dieser epithelialen Zellen pflegt pigmenthaltig zu sein.

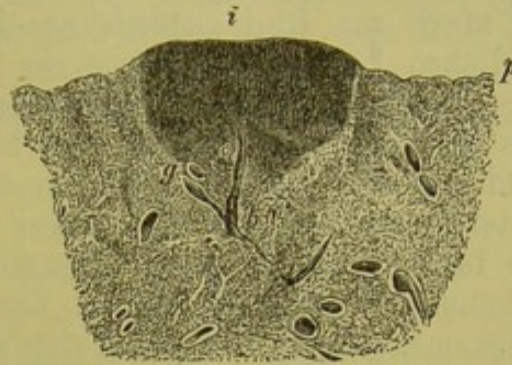
Blutungen kommen in der Lunge nicht selten vor. Abgesehen von grösseren Blutergüssen mit Zertrümmerung des Gewebes durch directe oder indirecte (Rippen) traumatische Einwirkungen, abgesehen von den später zu erwähnenden, von Entzündungen abhängigen Blutungen (blutigen Exsudaten), abgesehen ferner von den oft lebensgefährlichen, ja direct tödtlichen Blutungen aus arrodirtten oder aneurysmatisch erweiterten Pulmonalarterienästen (in phthisischen Cavernen, seltener in Gangränherden), abgesehen endlich von der Aspiration von Blut aus grösseren Bronchien (bei Bronchialblutungen, Cavernenblutungen), wobei meistens in der stark geblähten Lunge zerstreute, hellrothe, besonders subpleural gelegene Flecken hervortreten, gibt es in der Lunge bei hämorrhagischer Diathese verschiedenen Ursprungs, sowie bei vielen Gehirnaffectationen, insbesondere des Pons und der Medulla oblongata (in diesem Falle auch einseitig auf der gleichen Seite) unregelmässige blutige Infiltrationen im Gewebe und Austritt von Blut in die Alveolen, sowie unter besonderen Umständen eine eigenthümliche Form von Blutungen, welche man als hämorrhagischen Infarct bezeichnet.

Derselbe stellt (Fig. 100) einen verschieden grossen, stets an der Peripherie gelegenen, keilförmigen, mit der Spitze nach innen gerichteten, oft ganz scharf umschriebenen, manchmal aber auch allmählich in das lufthaltige Parenchym übergehenden Herd dar, von sehr derber Consistenz, der an der pleuralen Oberfläche in der Regel über die Umgebung etwas prominirt, eine dunkle schwarzrothe Farbe besitzt und

oft mit einer dünnen Fibrinschicht bedeckt ist. Hier kann man sich bei den scharf umschriebenen Infarcten sehr leicht überzeugen, dass der Herd sich mit seinen äusseren Grenzen genau an die Grenzen der Lobuli anschliesst, so dass niemals ein Theil eines Lobulus, sondern immer nur ein ganzer in denselben einbezogen wird. Auf dem Durchschnitte hat der Herd ebenfalls eine dunkel-, oft schwarzrothe Farbe und unterscheidet sich von gleich zu erwähnenden, ähnlich gefärbten entzündlichen Herden durch seine keilförmige Gestalt, die fast glatte, nur ganz schwach körnige Oberfläche, von der man meistens etwas flüssiges Blut abstreifen kann, durch seine grosse Derbheit und seinen peripherischen Sitz. Der Inhalt der Alveolen in indifferenten Flüssigkeiten (Salzwasser) ausgebreitet zeigt lediglich die gewöhnlichen Bestandtheile des geronnenen Blutes und zwar sowohl in Bezug auf die Beschaffenheit der einzelnen Bestandtheile als auf deren relatives Mengenverhältniss, nur hie und da findet man einmal etwas mehr Fibrin oder mehr Leukocyten, besonders an der Spitze und in den peripherischen Abschnitten der Herde. Auf Schnitten, die von dem Infarct selbst mit dem Doppelmesser leicht anzufertigen sind, während man, um gute Präparate von der Grenzschicht zu erhalten, Stücke mit Einbettungsmasse beliebiger Art durchtränken muss, sieht man (Fig. 101), dass die Alveolen prall mit Blut gefüllt sind, während die Capillaren ein verschiedenes Verhalten darbieten, bald comprimirt und leer, meist stark mit Blut oder mit hyalinen (Fermentations-) Thromben gefüllt sind. — Die Venen des infarcirten Theils enthalten regelmässig einen Thrombus, in den Arterien findet sich in den meisten Fällen, wenn auch nicht immer, genau an der Spitze des Infarcts, ein Embolus, selten ein durch Wandveränderung hervorgerufener autochthoner Thrombus, manchmal gar nichts oder ein frisches Gerinnsel.

Die Schnitte von der Grenze der scharf umschriebenen Infarcte lassen erkennen, dass diese mit einem interlobulären Bindegewebs-

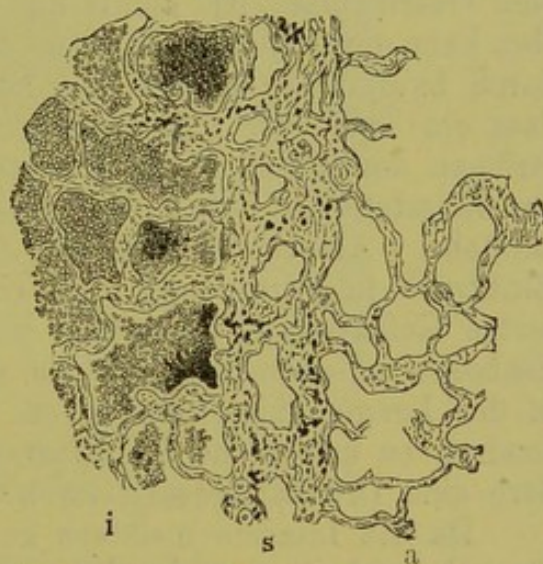
Fig. 100.



Frischer hämorrhagischer Infarct der Lunge, senkrechter Durchschnitt. Nat. Gr.

i der über die Umgebung sowohl an der Pleura (p) wie am Durchschnitt prominirende Infarct, an dessen Spitze Durchschnitte von Gefässen (g) und Bronchien (b).

Fig. 101.



Hämorrhagischer Infarct der Lunge, Randpartie. Schw. Vergr.

In dem Infarct i sind die Alveolen mit rothen Blutkörperchen, theilweise auch (an den dunkleren Stellen) mit Pigmentzellen gefüllt. s ein interlobuläres Septum mit Kohlenablagerungen. a die leeren Alveolen des Nachbarlobulus.

septum abschliessen, in welchem die Lymphspalten an der Infarctseite oft stark von Blut ausgedehnt sind, während die Alveolen des nachbarlichen Lobulus ganz frei von Blut sein können.

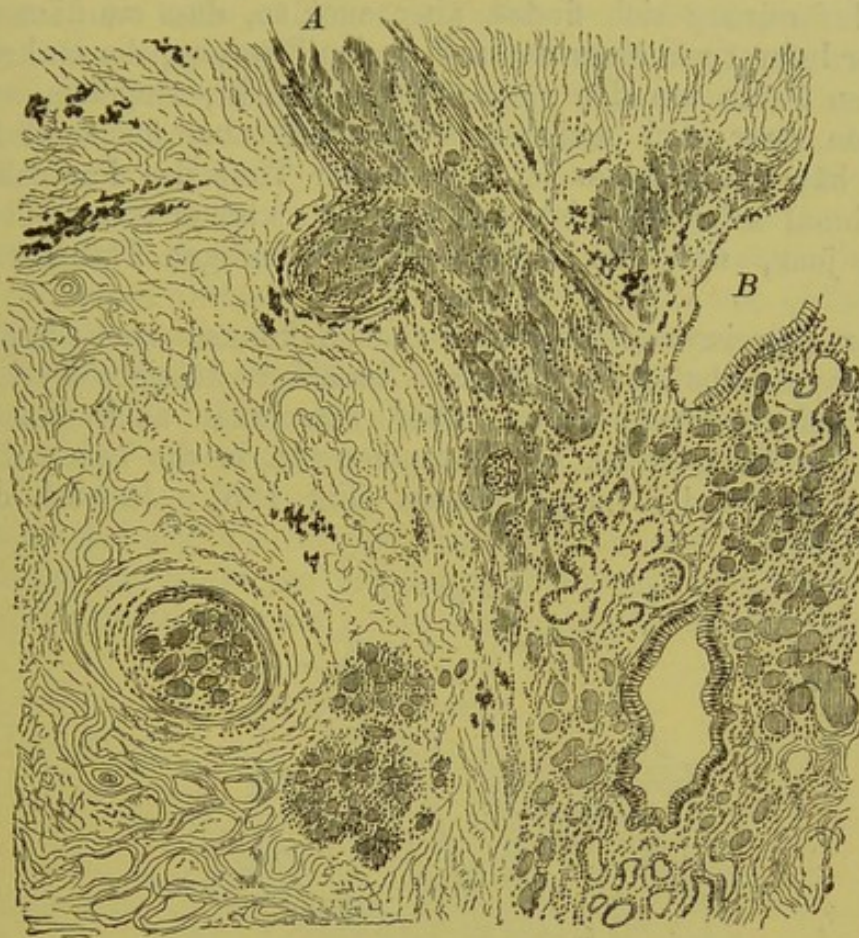Die Infarcte kommen vorzugsweise unter denselben Umständen vor wie die braune Induration, also bei Stenose und Insufficienz der Mitralis, bald einfach, bald mutipel, in allen Lappen, aber etwas häufiger im Unterlappen und rechts häufiger wie links. Unter den Ursachen für die Infarctbildung spielt jedenfalls die venöse Hyperämie mit ihrer Erhöhung des Blutdrucks in Venen und Capillaren sowie ihrer Verlangsamung des Blutstromes eine sehr erhebliche Rolle, aber die häufigste direkte Veranlassung für die Bildung der Infarcte ist zweifellos eine embolische Verstopfung des entsprechenden Pulmonalarterienastes. Es können aber deswegen nicht alle Infarcte ohne Weiteres für embolische erklärt werden, weil eben ein Embolus nicht immer nachzuweisen ist. Aber auch ein Verschluss der Arterie überhaupt, sei es durch einen Embolus oder durch einen autochthonen Thrombus, sei es durch eine Geschwulst, ist nicht für alle Fälle als Ursache nachzuweisen. Man kann deshalb daran denken, dass etwa primäre Capillarverstopfungen durch hyaline Thrombose oder Stase den Ausgangspunkt bildeten, oder dass ein Theil der Infarcte durch Zerreißung einer Arterie und Einströmen des Blutes in einen benachbarten Bronchus bis zur Compression der Rissstelle in Folge der prallen Anfüllung des Lungenparenchyms entstehe. Als Ursache für die Zerreißung würde dann der erhöhte Blutdruck in Verbindung mit einer fettigen Degeneration der erweiterten Gefässwand anzusehen sein. Mag übrigens die Bedeutung der Embolien so gross sein wie sie wolle, so genügen jedenfalls sie allein in der Lunge nicht, um einen hämorrhagischen Infarct zu erzeugen, sondern es müssen noch Hülfsursachen, Circulationsstörungen, insbesondere eine Drucksteigerung im kleinen Kreislauf mit hinzukommen.

Da die Infarcte meistens zu einer Zeit entstehen, wo die von der Grundkrankheit ausgehenden Störungen den höchsten Grad erreicht haben, so kommen sie in der Regel in frischem Zustande zur Untersuchung, doch hat die Zeit oft schon genügt, um im Anschluss an die im Innern zweifellos bestehende Stase eine Necrose mit mangelhafter Färbbarkeit der Kerne hervorzurufen, welche zunächst nur das alveoläre Parenchym, dagegen nicht das peribronchiale und interstitielle Gewebe betrifft. Je älter der Infarct ist, um so mehr sind die bekannten Umwandlungen des hämorrhagisch in Körpergewebe ergossenen Blutes (Entfärbung, Pigmentbildung, Erweichung) sowie die relativen entzündlichen Veränderungen (Bindegewebs- und Gefässneubildung) vorhanden.

Diese, der Organisation des Thrombus vergleichbaren Vorgänge im Lungengewebe, zu denen sich auch in der That eine Organisation des Pfropfes in den Arterien gesellen kann, können von dem peribronchialen Gewebe im Innern des Infarctes ihren Ausgang nehmen, stammen aber hauptsächlich von dem peribronchialen und interstitiellen Gewebe des Randes her (Fig. 102), wo auch das Epithel der benachbarten Alveolen hypertrophirt, so dass diese wie richtige Drüsenbläschen aussehen. Ein lichter Saum in der Peripherie des Infarctes zeigt den Beginn der

Organisation an. Sobald keine Infection des Herdes eintritt, kann eine Resorption des Blutes zu Stande kommen und es hängt nun von der Ausdehnung und Stärke der reactiven productiven Entzündung ab, ob nur eine Verdickung des Lungengerüstes oder eine völlige narbige Zer-

Fig. 102.



Vom Rande eines necrotischen Lungeninfarctes.

Organisation des Infarctes von dem peribronchialen und periarterialen Gewebe aus, Organisation des Embolus in den Arterien; drüsenartiges Aussehen der Lungenalveolen. B Bronchus, A Arterie im Längsschnitt mit Seitenast, eine 2. im Querschnitt weiter in dem Infarct; Kohlenablagerung an mehreren Stellen innerhalb und ausserhalb des Infarctes.

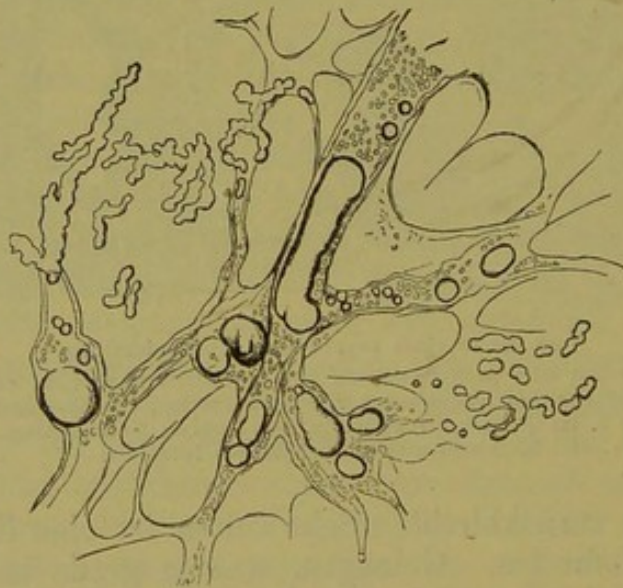
störung desselben zurückbleibt. Sehr selten ist eine Eintrocknung und Verkalkung des Infarctes. Gelangen, was ja grade in der Lunge wohl möglich ist, Fäulnisserreger in den Blutherd, so kann eine faulige Zersetzung entstehen, wodurch eine umschriebene Gangrän sich entwickelt; der gangränöse Theil wird durch eine reactive eiterige Entzündung sequestriert und kann, wenn nicht durch septische Infection, putride Pleuritis etc. vorher der Tod eintritt, ausgestossen und durch Husten entfernt werden. Dann kann durch Narbenbildung eine Heilung entstehen. Häufig findet man das den Gangränherd umgebende Parenchym in weiter Erstreckung im Zustande acuter Entzündung.

Die gleiche Verbindung von Eiterung und selbst Gangrän mit hämorrhagischer Infarcirung trifft man, wenn die Emboli nicht, wie bei Obigem vorausgesetzt wurde, aus einfacher Thrombusmasse, sondern aus septischen oder fauligen Thromben bestehen. Auch sie können

zwar regelrechte frische hämorrhagische Infarcte bedingen, die sich von jenen sog. Laënnec'schen nur durch den Gehalt an Bakterien unterscheiden, aber in der Regel bilden sich sog. metastatische Abscesse und Gangränherde, welche nur, je frischer sie sind, desto mehr mit hämorrhagischer Infarcirung verbunden sind, oft derart, dass im Centrum der Herde ein Abscess, in der Peripherie eine hämorrhagische Infarcirung sich findet, aber auch so, dass ein hämorrhagisch necrotischer Infaret von einer demarkirenden Eiterung, die makroskopisch einen gelben Saum um den rothen Kern bewirkt, umgeben ist. Diese Herde sitzen zwar auch meistens subpleural, aber doch häufiger wie die reinen hämorrhagischen Infarcte in der Tiefe des Parenchyms; sie sind manchmal sehr zahlreich und fast stets kleiner (erbsen- bis kirschgross) wie jene, weil die septischen oder fauligen Thromben leichter zerfallen.

Ausser abgerissenen Thrombusstücken können auch noch andere Gebilde Lungenembolien bewirken. Zunächst flüssiges Fett, welches besonders bei Knochenbrüchen, aber manchmal auch bei jauchiger Phlegmone im Fettgewebe, bei Puerperen etc. in die Venen dringt und Fettembolien in der Lunge erzeugt (Fig. 103). Je nach der Menge

Fig. 103.



Fettembolie der Lunge sowohl in grösseren Gefässen wie in Capillaren bei Knochenbruch.
Frisch in Wasser, mittelst. Vergr.

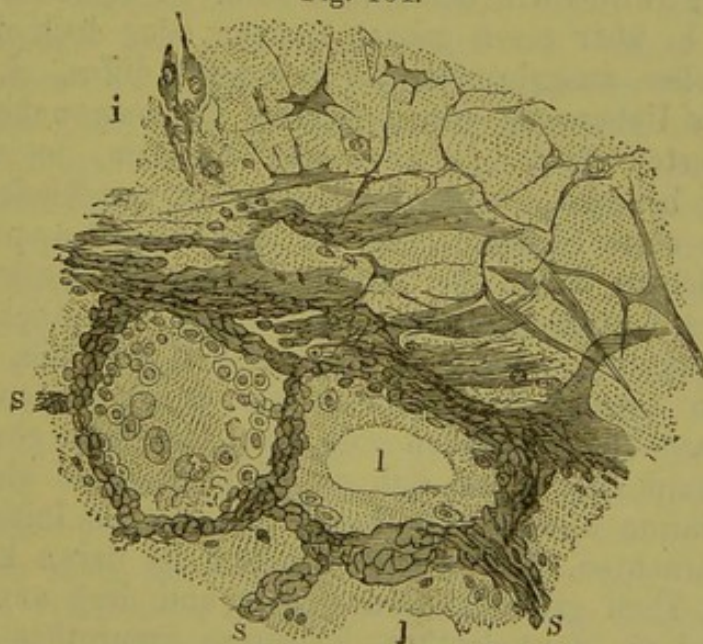
des verschleppten Fettes sind nur einzelne Capillarschlingen oder ausgedehntere Gebiete des Capillarnetzes und selbst kleine Arterien verstopft. Ausgedehnte Fettembolien können den Tod bedingen, kleine sind unschädlich; hämorrhagische Infarcirung wird niemals durch sie bewirkt, wohl aber kann Oedem entstehen. Makroskopisch ist Fettembolie nicht zu erkennen, leicht aber mikroskopisch an feinen Scheeren- oder Doppelmesserschnitten, besonders wenn man den Präparaten dünne Kalilauge zufügt. Die oft sehr störenden Luftblasen bringt man am besten fort, wenn man die Schnitte in frisch ausgekochtem Wasser

mehrmals tüchtig ausschwenkt. Färbung des Fettes mit Osmiumsäure gibt schöne Präparate, welche man lange aufbewahren kann.

Durch Geschwulstembolien können secundäre Geschwülste entstehen.

Als letzte Circulationsstörung bleibt noch das Lungenödem zu erwähnen übrig. Man findet die ganze Lunge oder einzelne Theile derselben bei mehr oder weniger erhaltenem Luftgehalte schwer, consistenter, oft von eigenthümlich durchscheinendem, gallertigem Aussehen; auf der Schnittfläche entleert sich schon von selbst, mehr noch auf Druck, eine grosse Menge feinschaumiger, bald mehr, bald weniger durch Blut roth gefärbter Flüssigkeit. Die feinschaumige Beschaffenheit der Flüssigkeit dieser ausgedehnten Oedeme ist ein Beweis für ihre Entstehung noch während des Lebens, während Mangel des Schaumes bei ausgedehntem Oedem für postmortale Entstehung (häufig im unteren Lappen) spricht. Wenn die Flüssigkeit beim Leichenödem durch diffundirten Blutfarbstoff schmutzig roth gefärbt wird, so entsteht das sog. rothe Oedem. Tritt das Oedem neben anderen Affectionen der Lungen (an den unversehrten Theilen) auf, so pflegt man es als collaterales Oedem zu bezeichnen und es kann dann trotz seiner räumlichen Beschränkung die directe Todesursache sein. Besonders beachtenswerth ist das Auftreten von Lungenödem bei verschiedenen Gehirnaffectionen (Verletzungen etc.). In und neben indurirten Partien kommt

Fig. 104.



Lungenödem. Kochpräp. Schw. Vergr.

Die körnig geronnenen Eiweissmassen der Oedemflüssigkeit zeigen sich sowohl im interstitiellen Gewebe (i) wie in den Alveolen, welche theilweise auch noch Luftblasen (l) enthalten. S Alveolarseptä; Desquamation der Alveolarepithelien.

schaumfreies partielles Oedem vor. Wenn man ein Stückchen ödematöses Lungengewebe abbündet und kocht, so kann man sich an davon gefertigten mikroskopischen Schnitten (Fig. 104) leicht überzeugen, dass meistens nicht nur die Alveolen mit Flüssigkeit gefüllt sind

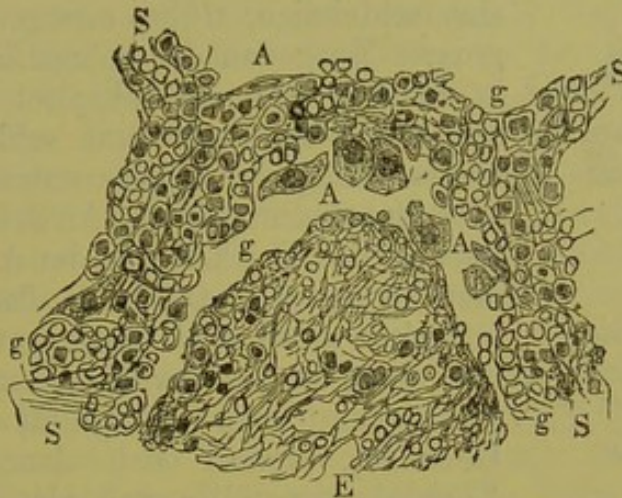
(alveoläres Oedem), sondern dass auch im Parenchym und besonders im interlobulären Bindegewebe eine ödematöse Infiltration (interstitielles Oedem) vorhanden ist, da man auch hier wie dort überall die feinkörnigen Eiweissniederschläge aus der Oedemflüssigkeit findet. Das Oedem ist entweder ein entzündliches — und grade dieses kann tödtlich sein — oder es ist ein mechanisches, welches weniger Ursache als Begleiterscheinung und Folge des Todes resp. Absterbens ist. Ein vorzeitiges Erlahmen des linken Ventrikels bei kräftig weiterarbeitendem rechten bedingt nach Cohnheim dieses Oedem, man achte deshalb in solchem Falle genau auf die Zustände beider Ventrikel.

b) **Entzündungen.** Die Lungenentzündungen (Pneumonien) sind bald wesentlich oberflächliche, den Katarrhen und fibrinösen Entzündungen der Schleimhäute vergleichbare und bewirken dann eine Exsudation in das Lumen der Alveolen (alveoläre Pneumonien), bald sind sie tiefe, im Bindegewebe und dem Parenchym verlaufende interstitielle und parenchymatöse. Letzterer Ausdruck könnte zu Missverständnissen führen, da ein wie in anderen Drüsen functionirender epithelialer Bestandtheil nicht vorhanden ist. Zum Studium der pathologischen Anatomie wird es auch hier wie anderwärts am besten sein, die Einteilung nach dem anatomischen Product der Entzündung vorzunehmen.

1. Wenn auch bei einer ganzen Anzahl von entzündlichen Processen eine fibrinöse Exsudation vorhanden sein kann, so spielt diese doch nur bei einer einzigen Form die Hauptrolle, welche man deshalb als fibrinöse Pneumonie bezeichnen kann. Dieselbe ist in der Regel eine lobäre, d. h. über einen ganzen Lappen oder doch einen grösseren Theil eines solchen ausgebreitet und fast stets diffus, d. h. es findet ein allmählicher Uebergang vom normalen Lungengewebe zu dem am meisten veränderten statt. Je nach dem Stadium, in welchem sich die Entzündung befindet, wird die Lunge ein verschiedenes Aussehen darbieten. Das erste Stadium, das der sog. Anschoppung (Engouement), bei welchem durch die starke Füllung der Gefässe die Lunge ein dunkelrothes Aussehen erhält, ist selbstverständlich als solches nicht zu diagnosticiren, da man weder der Hyperämie, noch der mit ihr verbundenen serösen Exsudation, dem entzündlichen Oedem, ansehen kann, was aus ihr werden soll; erst wenn eine charakteristische Exsudation beginnt oder wenn sich die Hyperämie an eine schon bestehende Exsudation anschliesst, kann man sie als Initialstadium der Entzündung betrachten. Das zweite Stadium ist daran kenntlich, dass der betreffende Theil gross ist und schwer und derb anzufühlen, dass die Schnittfläche ein dunkelrothes, höchstens graurothes Aussehen und eine grobkörnige Beschaffenheit hat. Diese Körnung wird deutlicher, wenn man mit der Messerklinge fest über die Oberfläche streicht, wobei man kleinste, aber mit blossen Auge ganz gut sichtbare Pfröpfe aus den Alveolen herausdrücken kann, welche mit etwas Wasser unter das Mikroskop gebracht, oft deutlich als Abgüsse einer oder mehrerer Alveolen erscheinen. Diese Pfröpfe, welche, wie Durchschnitte des Parenchyms lehren (Fig. 105), in allen Alveolen sitzen, bestehen, wie die Farbe schon zeigt, zum grossen Theile aus Blut, aber nicht aus

reinem Blut, wie beim hämorrhagischen Infarct, sondern aus Blut mit einer bedeutend vermehrten Menge von Fibrin und zahlreichen farblosen Zellen, welche theils aus farblosen Blutkörperchen, theils aus

Fig. 105.



Fibrinöse Pneumonie, rothe Hepatisation. St. Vergr.

Theil einer Alveole: E das Exsudat aus Fibrinfasern, Exsudatzellen und rothen Blutkörperchen zusammengesetzt; die Gefässe (g) in den Alveolarsepten (S) bluthaltig, in dem Gewebe der Septa Exsudatzellen, am Rande der Alveole vergrößerte Alveolarepithelien (A), meist losgelöst.

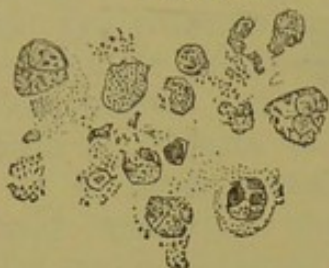verdickten, körnig gewordenen und vielfach abgestossenen Alveolarepithelien bestehen. Diesem Fibrinreichtum ist auch die grobkörnige Schnittfläche zu verdanken, wodurch sich schon makroskopisch die fibrinöse Pneumonie von dem hämorrhagischen Infarct unterscheidet. Da das so entzündete Gewebe in seiner Consistenz eine grosse Aehnlichkeit mit der Leber hat, so hat man den Zustand als den der rothen Hepatisation (*Hepatisatio rubra*) bezeichnet. Zuweilen ist die hepatisirte Partie nicht gleichmässig gefärbt, sondern die Exsudatpfropfe sind in Folge geringerer Blutbeimischung heller wie das intensiv geröthete Parenchym; so erscheinen jene dann als helle, graue Fleckchen, welche von schmalen rothen Ringen umgeben sind.

Auf die rothe folgt die graue oder graugelbe Hepatisation (*Hepatisatio grisea, flava*), durch welche die Lunge noch mehr ausgedehnt wird, so dass oft deutliche Abdrücke der Rippen an der Oberfläche entstehen. Sonst ist sie von ersterer makroskopisch nur durch die Verschiedenheit der Farbe unterschieden, während mikroskopisch von Blut nichts mehr zu sehen ist, statt dessen aber eine reichlichere Menge kleiner, lymphoider Zellen erscheinen, von welchen viele alsbald Fettkörnchen zu enthalten pflegen. Die Gefässe sind durch das Infiltrat comprimirt und daher ist die Lunge anämisch, doch lassen sich die Gefässe leicht injiciren. In solchen Lungen, welche reichlich schwarzes Pigment enthalten, wird durch dieses die hellgelbgraue Farbe in eine dunkelgraue, oft marmorirte oder granitfarbene verwandelt und viele Exsudatzellen enthalten Kohlenstaub.

Ebenso wie die rothe Hepatisation in die graugelbe übergeht, so geht diese auch wieder allmählich über in das letzte Stadium, das der Resolution, in welchem die Consistenz immer geringer, die Schnitt-

fläche immer weniger körnig und die Farbe immer mehr gelb wird. Grösstentheils durch Resorption, zum kleineren Theil durch Expectoration kann diese Erweichungsmasse verschwinden und der hepatisirt gewesene Theil der Luft wieder zugänglich werden; stirbt aber das In-

Fig. 106.



Fibrinöse Pneumonie, Resolution.
St. Vergr.

Zerfallende Zellen, Detritus von
dem an den Schnittflächen aus-
tretenden Alveolarinhalt.

dividuum in diesem Stadium, so lässt sich nun eine schleimige, trübe, eitergelbe Flüssigkeit in grosser Menge an der Schnittfläche ausdrücken, in welcher man mikroskopisch (Fig. 106) fettig zerfallende Zellen in eine schleimige (aus der Umwandlung des Fibrins entstandene) Flüssigkeit eingebettet findet. An Schnitten sieht man überall den Epithelbelag der Alveolen vollkommen hergestellt. Oft ist in diesem Stadium das infiltrirt gewesene Lungengewebe so weich, dass man es bei der Herausnahme subpleural zerdrücken kann (Fragilität des elastischen Gewebes), worauf sich dann mit puriformer Flüssigkeit gefüllte und als Abscesse imponi-

rende Höhlungen bilden können. Wirkliche Abscessbildung im Anschluss an fibrinöse Pneumonie ist jedenfalls sehr selten und wohl immer auf eine secundäre Invasion von Eiterkokken zu beziehen.

Häufiger findet man eine starke Verbreiterung und gelblichgraue Färbung der interlobulären Bindegewebssepta, in welchen man mikroskopisch sowohl die Lymphgefässe beträchtlich durch Thromben erweitert als auch das umgebende Bindegewebe mit fibrinös-zelligen Exsudatmassen infiltrirt sieht (Lymphangitis und Perilymphangitis).

Selten, aber jedenfalls häufiger als in Abscessbildung geht die Pneumonie über in eine nicht umschriebene Gangrän (Gangraena diffusa) der Lunge, die öfter wohl aus schon früher vorhandenen Bronchialaffectionen (Bronchiectasien und putrider Bronchitis) hervorgeht, zuweilen aber auch ohne solche (bei schon vorhandener Ernährungsstörung der Gefässe und stark ausgesprochenem hämorrhagischem Charakter der Entzündung, z. B. bei Säufern) entsteht.

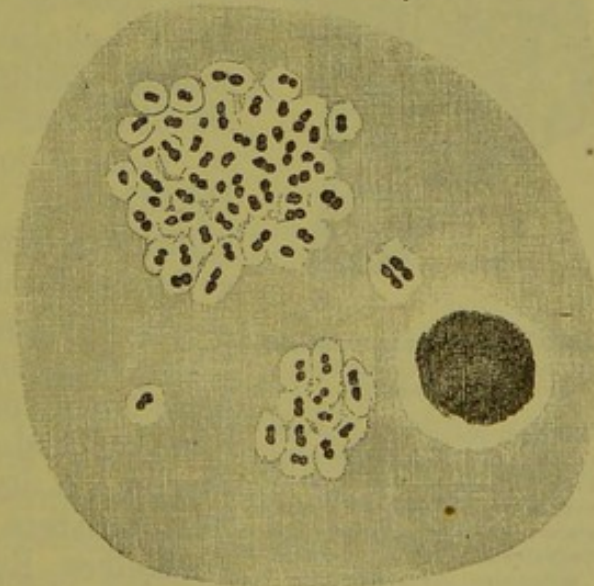
Ein seltener Ausgang der fibrinösen Pneumonie ist der in chronische Pneumonie. Ich meine dabei nicht einen Ausgang in tuberkulöse Verkäsung, denn einen solchen habe ich weder selbst beobachtet, noch ist er durch fremde Beobachtungen hinreichend beglaubigt, sondern ich habe jene, an manchen Orten offenbar häufiger, an anderen seltener vorkommenden Fälle im Auge, wo stätt der Resolution eine Umwandlung des hepatisirten Gewebes in eine derbe, luftleere, gleichmässig graue oder rothe (fleischähnliche) Masse (Carnification) eintritt. Die mikroskopische Untersuchung zeigt, dass die Alveolarsepten durch Bindegewebsneubildung verdickt und die Lumina der Alveolen von einer gefässhaltigen, aus dem Parenchym hervorgewachsenen Granulationsmasse erfüllt sind, unter deren Entwicklung das entzündliche Exsudat mehr und mehr geschwunden ist. Wir haben es also mit einem der Organisation der Thromben ähnlichen Process zu thun, bei dem eine neue productive Entzündungsform auftritt.

Die fibrinöse Pneumonie sitzt häufiger rechts wie links und häufiger im Unter- als im Oberlappen; sie schreitet meist nach oben fort (ascendirende Pneumonie), so dass man oft mehrere Stadien nebeneinander findet und danach den Gang der Pneumonie erkennen kann. Der Uebergang aus einem Stadium in das andere erfolgt nicht immer gleichmässig, so dass mehr roth und mehr graugelb hepatisirte Theile in unregelmässiger Weise abwechseln können. An die hepatisirten Theile schliesst sich immer Oedem an (collaterales Oedem), welches man auch bei einseitiger Pneumonie meistens auf der freien Seite findet.

Mit der fibrinösen Pneumonie ist fast stets eine gleiche Erkrankung der Pleura (fibrinöse Pleuritis) verbunden, woher auch der alte Name Pleuropneumonie stammt, der jedoch nicht ganz zutreffend ist, da auch katarrhalische und käsige Pneumonien mit Pleuritis häufig sich verbinden und dann also auch Pleuropneumonien sind. Es gibt jedoch auch Fälle, wo umgekehrt zu einer zuerst bestehenden Pleuritis secundär eine fibrinöse Pneumonie der anstossenden Lungenpartien hinzukommt. Auch nach der anderen Seite, nach den Bronchien hin, pflanzt sich die Entzündung fort, sehr häufig in Form der fibrinösen Bronchitis, welche mit einer Ausfüllung der Bronchiallumina mittelst röhrenförmiger oder solider grauweisser, fibrinöser Massen einhergeht, während in anderen Fällen eine einfache Bronchitis mit Schwellung und Röthung der Schleimhaut und vermehrter Secretion vorhanden ist.

Die Aetiologie der fibrinösen Pneumonie ist in den letzten Jahren viel studirt worden. Man ist schon länger darauf aufmerksam geworden, dass ein Theil der Pneumoniefälle anatomisch durchaus den Eindruck von infectiösen Affectionen macht (Milzschwellung, parenchymatöse Entzündung des Herzens, der Niere etc., worauf deshalb bei jeder Pneumonie zu achten ist), dass aber bei einem anderen Theil diese secundären Veränderungen fehlen. Da nun ausserdem fibrinöse Pneumonien nicht nur idiopathisch, primär auftreten, sondern sich auch als Complicationen zu anderen Affectionen hinzugesellen können, so erscheint der Zweifel, ob jeder fibrinösen Pneumonie immer dieselbe Ursache zu Grunde liegen müsse, nicht unberechtigt. Die Resultate der neueren bakteriologischen Forschungen geben für eine solche Annahme noch weitere Handhaben. Es hat sich herausgestellt, dass der von Friedländer entdeckte sog. Pneumoniebacillus, welcher als ein ovaler,

Fig. 107.



Pneumoniekokken aus dem Sputum, Deckglaspräparat, Gentiana, Oelimmersion.

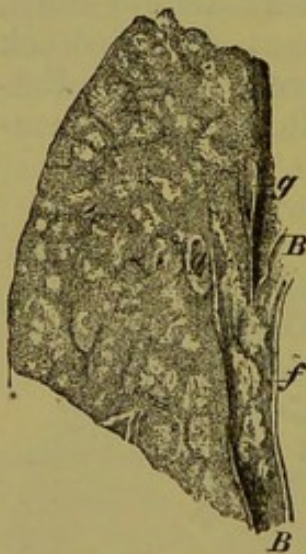Diplokokken mit Gallertkapsel, rechts ein stark gefärbter Zellkern.

meist in Doppelform erscheinender und von einer Hülle umgebener Organismus beschrieben wurde, nur bei einer geringen Anzahl von Pneumonien vorkommt, dass dagegen häufiger ein von A. Fränkel genauer studirter Pneumoniekokkus (Fig. 107) gefunden wird, welcher aus ovalären, an den Enden lanzettförmig zugespitzten, ebenfalls meist zu Diplokokken vereinigten Kokken besteht und sich histologisch von dem Friedländer'schen Pneumoniebacillus leicht dadurch unterscheidet, dass er nach Gram gefärbt werden kann, jener aber nicht. Das von Friedländer für seinen Parasiten betonte Vorkommen einer hellen kapselartigen Hülle ist beiden Organismen gemeinsam.

Friedländer empfahl Färbung der Deckglaspräparate in einer Mischung von 50 g conc. alkohol. Lösung von Gentiana mit 100 g Wasser und 10 g Acid. acet. conc., nach 24 Stunden Auswaschen (ca. 2 Minuten) in 0,1 proc. Acid. acet., kurzes Entwässern in absol. Alkohol, dann Nelkenöl, Balsam. Für die Untersuchung des Fränkel'schen Pneumoniekokkus ist besonders Grundfärbung mit Pikrocarmin, Nachfärbung nach Gram oder noch besser nach Weigert (s. bei käsiger Pneumonie) geeignet.

2. Als katarrhalische Pneumonie bezeichnet man eine vorzugsweise bei Kindern und alten Leuten vorkommende entzündliche Affection der Lunge, bei welcher ein weiches, an Flüssigkeit reiches zelliges Exsudat sich in dem Alveolarlumen anhäuft, eine Affection

Fig. 108.



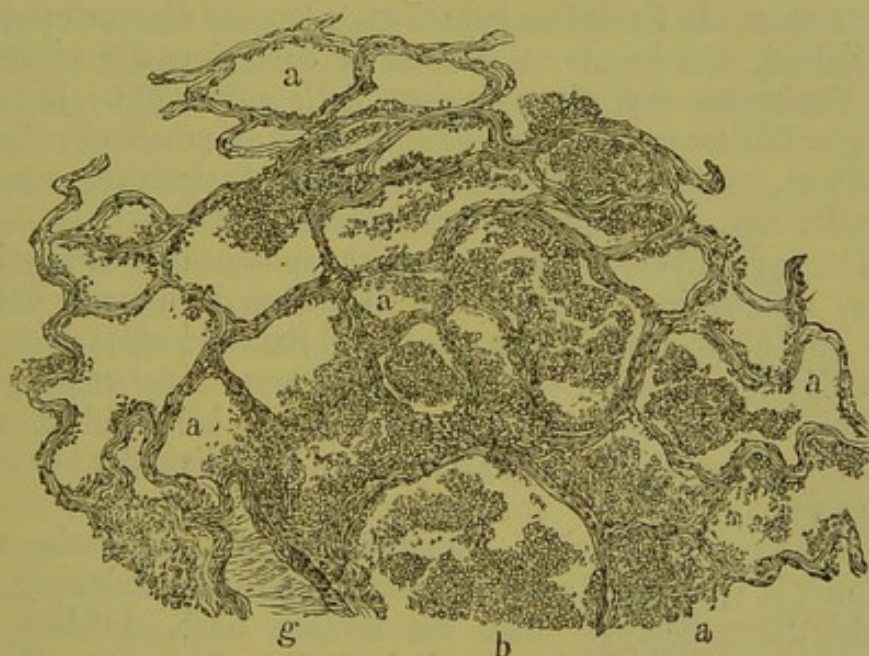Acute katarrhalische Bronchopneumonie von einem Kinde.
Frisch. Nat. Gr.

Mittellappenddurchschnitt. Secundär bei fibrinöser Tracheo-Bronchitis; das Lungengewebe vollständig hepatisirt, von graurother Grundfarbe mit eingestreuten, den kleinsten Bronchien entsprechenden gelblichen Herdchen. Stellenweise Andeutung der Lobulargrenzen. B grösserer Bronchus mit fibrinösen Exsudatsetzen (f). g Durchschnitt einer Art. pulmon.

also, welche man mit dem einfachen Katarrh der Schleimhäute vergleichen kann. Sie ist meistens eine Bronchopneumonie d. h. dadurch ausgezeichnet, dass sie von den Bronchien aus auf das Parenchym übergreift, also sich an eine Bronchitis der kleinen Aestchen (Bronchiolitis) anschliesst. Sie ist im Gegensatze zu der fibrinösen ihrem Wesen nach eine lobuläre Affection, d. h. der einzelne Entzündungsherd umfasst nur je einen Lobulus oder auch nur einen Theil eines solchen (miliare Pneumonien) und selbst wenn sie über eine grössere Strecke verbreitet auftritt, so besteht doch nicht immer eine gleichmässige Hepatisation, sondern man sieht innerhalb einer gerötheten Grundmasse zahlreiche graue oder graugelbliche Fleckchen (Fig. 108), welche eben die an die kleinsten Bronchien sich anschliessenden kleinsten pneumonischen Herde sind. Dieselben prominiren über die Schnittfläche mehr oder weniger und erweisen sich dem zufühlenden Finger als festere Knötchen. Auf Druck sieht man meistens aus dem Bronchiolus ein kleinstes graugelbes Exsudattröpfchen hervorkommen. In vorgerückteren Stadien allerdings, oder wenn der Process sehr akut verläuft, dann gibt es auch zusammenhängende Infiltrationen von graurother Farbe, glatter oder höchstens feinkörniger Schnitt-

fläche, an welcher sich eine reichliche Menge einer grauen, trüben, luftleeren Flüssigkeit ausdrücken lässt: das in den Alveolen enthaltengewesene Exsudat. Unter dem Mikroskope sieht man in der Flüssigkeit zahlreiche kleine Rundzellen und einzelne grössere, dem Alveolarepithal angehörige Zellen. In beiden treten häufig Fetttröpfchen hervor, welche zeigen, auf welche Weise die Zellen wieder zu verschwinden pflegen (fettige Degeneration und Resorption). Durch Kochen kann man auch die flüssigen Exsudatmassen in den Alveolen fixiren, während man nach der Härtung in Müller'scher Flüssigkeit nur die zelligen Bestandtheile des Exsudates sieht. Fibrin ist kein nothwendiger und regelmässiger Bestandtheil des Exsudates, doch ist es häufig und zuweilen sogar in grosser Menge vorhanden, aber dann vorzugsweise in den peripherischen Abschnitten der Entzündungsherdchen. Die Beziehung der kleinen Herdchen zu den Bronchiolen, welche dasselbe Exsudat enthalten wie die Alveolen, tritt an den mikroskopischen Präparaten deutlich hervor (Fig. 109).

Fig. 109.



Katarrhalische Bronchopneumonie, kleiner Entzündungsherd. Schw. Vergr.

b querdurchschnittener kleinster Bronchus, dessen Lumen ein zelliges Exsudat enthält; die Alveolen (a) in der Umgebung mit ähnlichen Massen gefüllt, weiterhin leer. g schräg durchschnittene Arterie.

Der Ausbildung des bronchopneumonischen Katarrhs geht häufig ein Zustand von Lungencollaps, Atelectase voraus, so dass dann die Entzündungsherde von luftleerem aber hyperämischem Parenchym umgeben sind. Grade in solchen Fällen pflegt der lobuläre Character dieser Entzündung besonders scharf hervorzutreten, da, wenn das ganze atelectatische Gebiet in Entzündung versetzt ist, die entzündeten Theile sich mit der Lobulusgrenze ganz scharf gegen das umgebende nicht entzündete und lufthaltige Lungengewebe absetzen.

Eine andere secundäre Form der Katarrhalpneumonie ist die in hypostatischen Lungenpartien sich einstellende sog. hypostatische Pneumonie, welche weniger den bronchopneumonischen Character

darbietet, obgleich auch hier ein vorhandener Bronchialkatarrh häufig die Ursache dafür abgibt, dass zu der Hypostase sich die Entzündung gesellt. Diese geht in der Regel aus dem später noch zu erwähnenden Zustande der Splenisation (Hyperämie und Collaps) hervor, wobei das Lungenparenchym sich in Folge der katarrhalischen Ausfüllung der Alveolen wieder ausdehnt, aber nie so, dass eine festere Hepatisation entsteht; der hypostatisch-pneumonische Theil ist stets schlaff, dunkel grauroth, auf der Schnittfläche entleert sich reichlich trübe, rothgraue Flüssigkeit.

Ein sehr eigenthümliches Bild erzeugt die chronische katarrhalische Entzündung, welche sehr häufig, bald auf kleinere Strecken beschränkt, bald in grösserer Ausdehnung neben und zwischen anderen chronisch entzündlichen Affectionen sich findet. Das Gewebe erscheint an diesen Stellen luftleer, ödematös, im ganzen grau, aber mit hellgelben Fleckchen gesprenkelt. Auf Druck entleert sich eine eiweissreiche, ziemlich klare Flüssigkeit, in welcher ebenfalls kleine gelbe, punktförmige Körperchen schwimmen. Unter dem Mikroskope erweisen sich die letzteren als Fettkörnchenzellen, also als die verfetteten katarrhalischen Zellen, welche oft so gross sind, dass eines der makroskopisch sichtbaren Pünktchen nur einer einzigen Zelle entspricht. Rindfleisch fasst den geschilderten Zustand nicht als katarrhalische Entzündung im Endstadium, sondern als eine Folge von Atelectase, zu der sich Oedem gesellt hat, als »inveterirtes Oedem« auf.

Bei Kindern überwiegen die Bronchopneumonien bei weitem über die lobären, welche in der Form der fibrinösen Pneumonie der Erwachsenen fast gar nicht vorkommen, da dem Exsudat stets von vorherein eine grosse Menge von Zellen und zwar besonders von epitheloiden Zellen beigemischt ist. Dafür kommen grade bei Kindern recht beträchtliche Beimengungen von Fibrin in dem Exsudat von Bronchopneumonien vor.

Den neugeborenen Kindern eigenthümlich ist die fötale, als weisse Hepatisation (*Hepatisatio alba*) bezeichnete Veränderung der Lungen, welche darin besteht, dass die Lungen derb, luftleer und von weisslicher Farbe sind. Mikroskopisch finden sich zwar die Alveolen mit Zellen vollgestopft, welche ebenso wie die Epithelzellen der Alveolen und kleinen Bronchien verfettet sind, aber wichtiger als dies scheint doch die gleichzeitig vorhandene zellige Wucherung im Gerüst, besonders um die Arterien herum zu sein, welche diese der congenitalen Syphilis zugehörige Affection anderen syphilitischen Neubildungen an die Seite stellen lässt. Sie kann mit umschriebener Gummibildung verbunden sein.

Wie der einfache Katarrh der Schleimhäute in eiterigen übergehen kann, so geht auch die acute katarrhalische Pneumonie ohne scharfe Grenze in

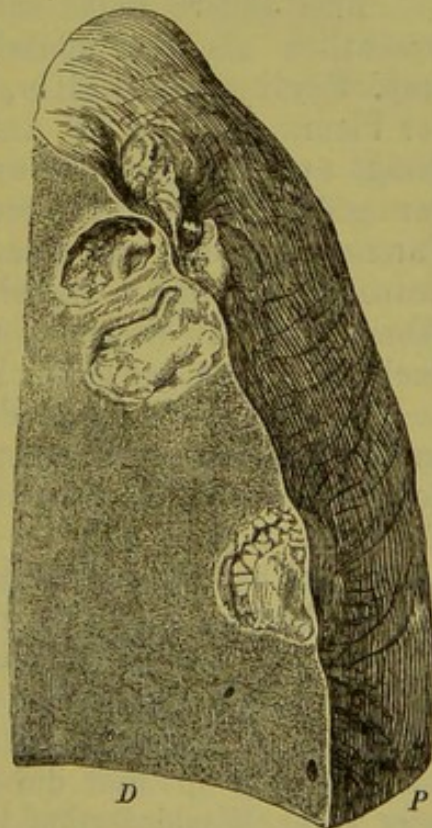3. die eiterige Pneumonie über, wenigstens in die eine Form der eiterigen Pneumonie, welche man als acute Fremdkörperpneumonie bezeichnet, weil sie durch Hineingelangen von Fremdkörpern in die Bronchien resp. Alveolen entsteht. Diese Schluck- oder Aspira-

tionspneumonien können sowohl durch Mageninhalt (besonders beim Erbrechen), wie durch Mundhöhlenflüssigkeit, Speisetheile, pathologische Secrete (bei jauchigen Entzündungen oder zerfallenden Geschwülsten der oberen Theile), von aussen stammende Fremdkörper u. s. f. erzeugt werden, mag ein ungenügender Abschluss der Luftwege oder ein ungeschickter Athemzug deren Eindringen in die unteren Luftwege bedingt haben. Sie sind im wesentlichen katarrhalische Bronchopneumonien, aber die erregende Ursache bringt es mit sich, dass sie sehr leicht einen bösartigen Charakter annehmen, so dass abscedirende Entzündungen, ja unter Umständen sogar vollständige Gangrän (*Gangraena diffusa*) daraus hervorgehen. Wie leicht verständlich, sitzen diese Pneumonien meist in den Unterlappen. Das Vorhandensein von Speisetheilen in den Bronchien lässt sich oft schon mit unbewaffnetem Auge erkennen oder aus dem sauren Geruch, wenn es sich um Erbrochenes handelt, erschliessen; sicheren Aufschluss ergibt die mikroskopische Untersuchung des Bronchial- und Alveolarinhalts, welche sowohl frisch an Abstreich- und Trockenpräparaten, wie nach Erhärtung an Schnitten vorgenommen werden kann. Sehr lehrreich sind Schnitte von gekochten Präparaten, da man an ihnen sehr gut sehen kann, wie Alveolen, welche fast nur flüssiges Exsudat, das durch das Kochen geronnen ist, enthalten, dicht neben solchen liegen können, welche ganz voll Eiterkörperchen stecken. Da, wo weniger Exsudatzellen vorhanden sind, sind die meist abgehobenen, aufgequollenen Epithelzellen deutlich zu sehen.

Schon bei dieser Entzündungsform zeigt sich ein wesentlicher Unterschied gegenüber dem eiterigen Katarrh der Schleimhäute, welcher bei den übrigen Formen der eiterigen Pneumonie meistens noch schärfer hervortritt, in der neben der eiterigen Exsudation an die Oberfläche (in die Alveolen) vorhandenen eiterigen Infiltration und schliesslich auch eiterigen Schmelzung (Vereiterung) des Parenchyms.

Dies ist der Fall bei den metastatischen Pneumonien, deren schon früher bei Besprechung der embolischen Infarcte gedacht worden ist (s. S. 242). Dieselben treten meistens in multiplen, grösstentheils peripherisch, dicht unter der Pleura gelegenen Herden auf (Fig. 110) und bewirken die Bildung von mehr oder weniger scharf umschriebenen Abscessen, welche sehr häufig einen jauchigen, gangränescirenden Charakter besitzen. Wenn auch nicht immer mehr die Herde als embolische mit Sicherheit nachgewiesen werden können, so sind sie es doch

Fig. 110.



Embolische Abscesse der Lunge bei Pyämie. Nat. Gr.

D Durchschnitt durch die Lunge und die Abscesse. P Pleuraoberfläche. In den beiden unteren Abscessen liegen noch nicht ganz gelöste necrotische Lungentheile, über den beiden oberen eiterige Auflagerungen auf der Pleura.

wohl stets und zwar sind die Emboli, von dem Fall eines secundär verjauchten und vereiterten reinen hämorrhagischen Infarctes abgesehen, nicht gutartige, sondern maligne, septisch infectirte, mit deren Weichheit und leichter Zerbrechlichkeit es zusammenhängt, dass die durch sie hervorgerufenen Herde stets von nur geringer Grösse (von Erbsen-, Kirsch kern-, Kirschengrösse, selten grösser) sind. Dass auch hierbei necrotische Infarcte gebildet werden können, geht daraus hervor, dass man nicht selten in den Abscesshöhlen einen durch Eiterung mehr oder weniger vollständig abgelösten Sequester findet. Die Pleura wird durch die Abscesse stets in Mitleidenschaft gezogen, häufig ebenfalls in Form einer malignen, septischen Entzündung mit jauchigem Exsudate. Der Zusammenhang dieser letzteren mit metastatischen Lungenherden ist ein so gewöhnlicher, dass man bei dem Mangel anderer plausibeler Erklärungen für eine septische Pleuritis stets die Lungen sehr genau nach Metastasen durchsuchen muss, selbst dann, wenn keine anderen Befunde deren Vorhandensein vermuthen lassen. Die über den Abscessen entstehende Necrose der Pleura (s. S. 231) erleichtert die Auffindung. Wie bei allen septischen Eiterungen sind auch hier die Zellen sehr vergänglich und man findet deshalb bei der mikroskopischen Untersuchung fast nur zerfallende Eiterkörperchen, Detritus und oft enorme Massen von Mikrokokkencolonien oder anderen Schizomyceten, welche durch die bekannten Methoden leicht nachgewiesen werden können.

Eine andere Reihe von eiterigen Lungenentzündungen erweist sich wesentlich als eine zunächst oberflächliche eiterige Lymphangitis resp. Perilymphangitis, welche den Bindegewebszügen folgend von der Pleura aus und im Anschluss an eine eiterige Pleuritis in die Tiefe dringt (pleurogene eiterige Pneumonie). Durch die Vereiterung der grösseren Bindegewebssepta können einzelne Abtheilungen des Parenchyms völlig von einander getrennt werden (dissecirende Pneumonie), wie das z. B. bei der Lungenseuche des Rindviehes vorkommt. Wenngleich das Ereigniss beim Menschen sehr selten ist, so tritt es doch auch hier gelegentlich ein.

Es ist endlich noch derjenigen eiterigen Entzündung zu gedenken, welche bei der sog. Lungenphthise sich häufig findet. Zum Theil handelt es sich hierbei nur um Oberflächeneiterungen an der Wand von Cavernen, aber es kommen dabei auch Parenchymeiterungen vor, welche besonders bei den acuten multiplen Höhlenbildungen eine wichtige Rolle spielen können. Die Eiterung und Vereiterung geht dabei hauptsächlich in dem peribronchialen Gewebe vor sich (Peribronchitis purulenta) und ist auch hier wesentlich als von den Lymphgefässen ausgehend (Perilymphangitis peribronchialis) zu betrachten. Es ist fraglich, ob hier die Eiterung eine Wirkung der Tuberkelbacillen oder einer Mischinfection ist; dass letzteres vorkommt, ist zweifellos.

4. Eine vierte Gruppe von Entzündungen kann man als käsige Entzündungen bezeichnen, da ihre hervorstechendste anatomische Eigenthümlichkeit darin beruht, dass die Entzündungsproducte und mit ihnen in der Regel auch das Organgewebe jener eigenthümlichen Necrose anheimfällt, welche man Verkäsung nennt. Je nach dem hauptsäch-

lichsten Sitze der Veränderung kann man mehrere Formen von käsiger Entzündung der Lunge unterscheiden, welche aber häufig gleichzeitig vorhanden sind, ja vielfach sich gegenseitig bedingen.

Da ist zunächst die käsige Bronchitis oder besser Bronchiolitis, welche dadurch ausgezeichnet ist, dass die katarrhalischen Entzündungsproducte in dem Lumen bleiben, sich eindicken und verkäsen und dass gleichzeitig die Schleimhaut von einem grosszelligen Infiltrat durchsetzt wird und mit diesem gleichfalls der Verkäsung anheimfällt. Die käsige Entzündung der etwas grösseren Bronchien (Fig. 111) ist nicht schwer zu erkennen und durch Aufschneiden derselben mit der Scheere leicht der weiteren Untersuchung zugänglich zu machen. Diejenige der kleinsten Bronchien ist besonders dann, wenn sie wie so häufig mit fibröser Peribronchitis verbunden ist, leicht mit Miliartuberkulose zu verwechseln, da durch sie auf Querschnitten ein ähnliches Bild wie bei alten käsigen Tuberkeln entsteht, nämlich ein gelbes käsiges Centrum und eine graue Peripherie, die hier allerdings fibrös ist (encystirter Tuberkel der älteren Autoren). Diese käsig bronchitischen Herdchen sind wie die gleich zu erwähnenden peribronchitischen dadurch kenntlich, dass sie stets in regelmässigen kleinen Gruppen auf der Schnittfläche angeordnet sitzen.

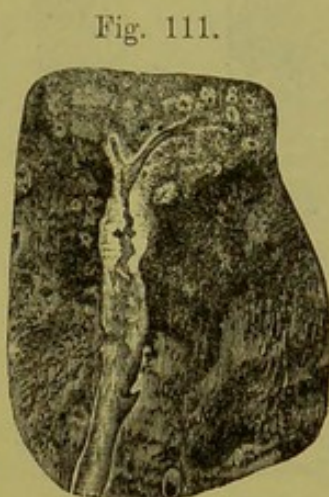

Fig. 111.

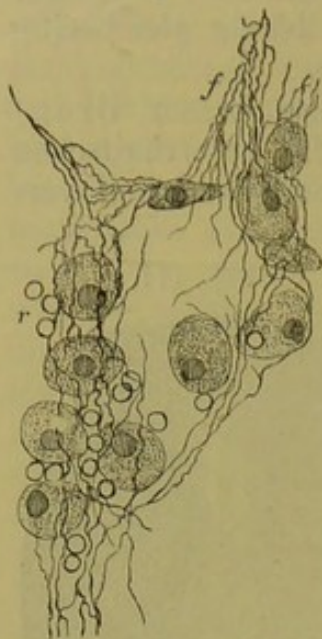
Käsige Bronchitis u. Bronchopneumonie. Nat. Gr.

Man sieht in dem Entzündungsbezirk Durchschnitte von Bronchiolen.

Eine zweite Form ist die käsige Pneumonie im engeren Sinne, bei welcher die Alveolen verkäsendes Entzündungsexsudat enthalten. Auch sie führt wie die fibrinöse zur Hepatisation und hat mehrere Stadien, in denen die Schnittfläche eine verschiedene Färbung darbietet. Sie beginnt mit Roth, aber nicht mit jenem Dunkelroth der fibrinös-hämorrhagischen, sondern einem helleren, mehr Grauroth, welches allmählich in ein Graugelb und endlich in ein reines Gelb oder Weissgelb übergeht. Die beiden letzten Stadien sind die der Verkäsung, deren Fortschreiten durch die immer zunehmende gelbe Farbe gekennzeichnet wird.

In allen ihren Stadien zeichnet sich diese Form der Pneumonie durch die derbe Consistenz, die Trockenheit und, wenigstens in den ersten Stadien, die feinkörnige Beschaffenheit der Schnittfläche aus, an der jedes Körnchen der in einer Alveole liegenden Exsudatmasse entspricht. Die mikroskopische Zusammensetzung der die Alveolen anfänglich nur lose, später vollständig erfüllenden Masse (Fig. 112) differt sowohl von jener bei der gewöhnlichen katarrhalischen wie von jener bei der fibrinösen Pneumonie — sie enthält in grosser Menge rundliche, mattgekörnerte, einen relativ kleinen runden Kern tragende Zellen, welche vielfach als desquamirte Epithelien und ihre Abkömmlinge (daher Desquamativpneumonie) betrachtet werden, obwohl manches dagegen spricht, besonders der Umstand, dass man sehr häufig

Fig. 112.

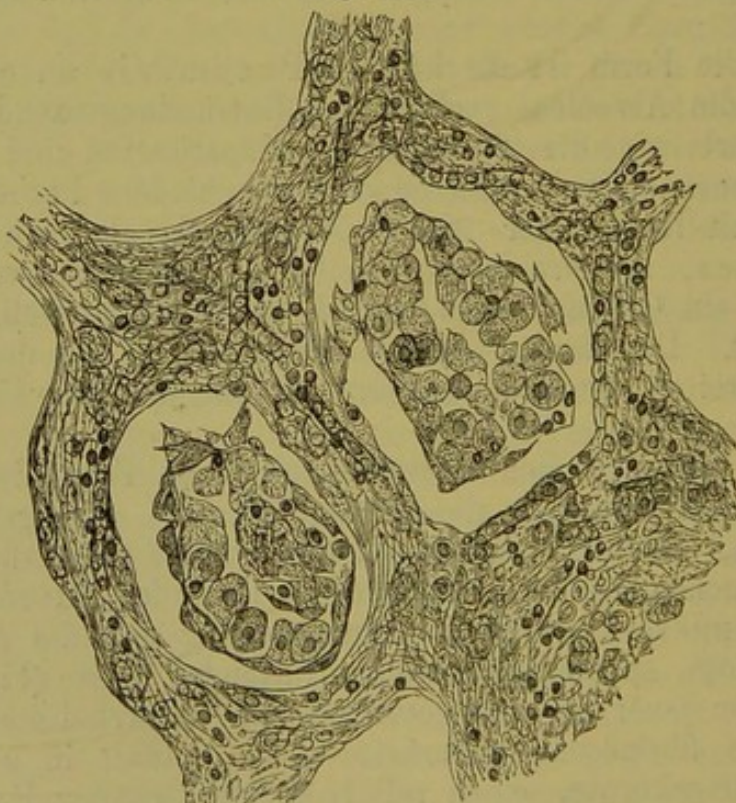


Käsige Pneumonie, Theil eines Alveolarexsudates bei frischer Entzündung. Mittl. Vergr.

f Fibrinfasern, welche die grossen Exsudatzellen u. rothe Blutkörperchen (r) einschliessen.

die Epithelzellen noch den Alveolarpfropf umhüllen (Fig. 113) oder in regelmässiger Anordnung an der Alveolaroberfläche sitzen sieht, sowie dass die Kerne an Grösse und Gestalt mit denjenigen der Epithelien nicht übereinstimmen. Andererseits ist freilich nicht zu verkennen, dass die Epithelzellen oft vergrössert, selbst cylinderförmig gestaltet sind, dass sie sich ablösen und dem Exsudat beimischen, so dass eine endgültige Entscheidung über die Herkunft der grossen Zellen des Exsudates immer noch nicht gegeben werden kann. Dass man es aber mit einem exsudativen Process überhaupt zu thun hat, dafür sprechen die lose die Alveolarlumina ausfüllenden Pfröpfe sowie deren Gehalt an farbigen Blutkörperchen, freilich meist in nur geringer Menge, wie an fädigem Fibrin, welches häufig sogar in nicht geringerer Menge als bei der fibrinösen Pneumonie vorhanden ist. Auch gewöhnliche gelappt-kernige Leukocyten fehlen nicht, wenn sie auch in sehr wechselnder Anzahl und besonders dann vorhanden sind, wenn eine Complication mit Eiterung vorliegt. Die Alveolarseptä können zunächst vollkom-

Fig. 113.



Käsige Pneumonie, Anfangsstadium. Mittl. Vergr.

2 Alveolen mit grossen Zellen gefüllt, am Rande der Zellenhaufen die von der Wand abgelösten Epithelien; zwischen den grossen Zellen mit nur schwach tingirtem Kern kleinere Zellen mit dunkel gefärbtem Kern; die verdickten Alveolarseptä enthalten ebenfalls kleinere und grössere Zellen, sowie hier und da Capillaren mit natürlicher Füllung.

men unverändert sein, meistens erscheinen sie durch Zelleneinlagerung verdickt und die Zellen gleichen zum grossen Theil jenen grossen Formen des Alveolarexsudates, welche man auch in den nächsten Bindegewebssepten, sowie im peribronchialen Bindegewebe nicht vermisst, wo sie nicht wohl von Epithelzellen abgeleitet werden können. Häufig kommt in der Nachbarschaft der käsig-pneumonischen Herde eine produktive Endarteriitis vor, welche zu einer solchen Verdickung der Intima führen kann, dass ein vollständiger Verschluss des Lumens der Arterien eintritt. Diese Verdickung kann den Charakter einfacher Endarteriitis tragen, sie kann aber auch aus derselben grosszelligen, zur Verkäsung neigenden Infiltration, wie sie an den anderen Theilen vorhanden ist, bestehen.

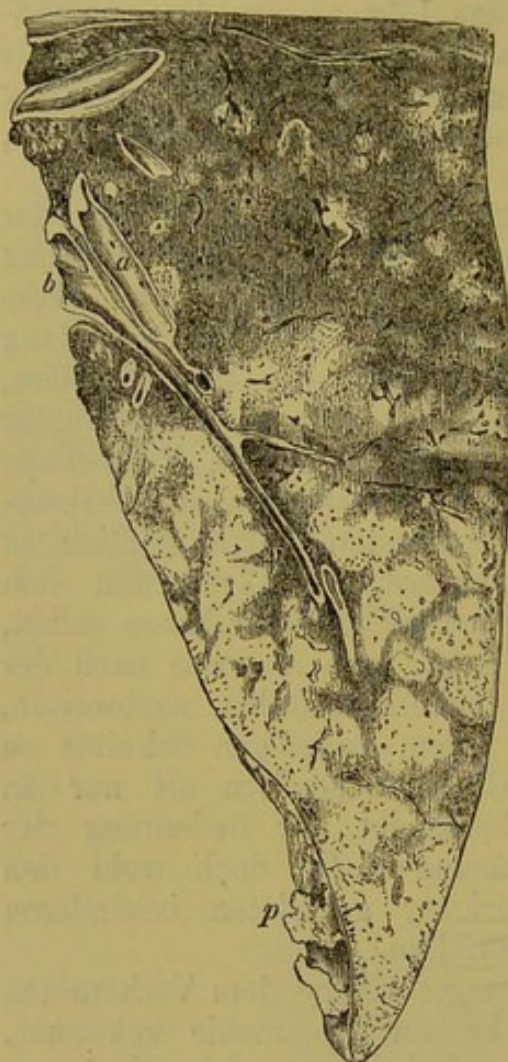Es ist klar, welche grosse Bedeutung dieser, die Ernährung der erkrankten Theile behindernde Process für das Eintreten der Verkäsung haben muss, wie es andererseits nicht bezweifelt werden kann, dass auch die Ausfüllung der Alveolen mit Zellen und Fibrin in Verbindung mit der Hand in Hand damit gehenden Compression der Capillargefässe, welche vielfach ein hyalines Aussehen annehmen, einen wichtigen Factor für die Necrose bildet. Diese selbst zeigt sich unter dem Mikroskope dadurch an, dass die Zellkerne ihre Färbbarkeit verlieren, die Zellcontouren sich verwischen und die ganze entzündete Partie endlich zu einer mattglänzenden, undeutlich grobkörnigen, in Pikrocarmin sich gelblich färbenden Masse einschrumpft. Sowohl in dieser Masse selbst, wie besonders am Rande der Käseherde kann man meistens nach der früher angegebenen Methode Koch'sche Tuberkelbacillen nachweisen, doch darf man nicht erwarten, diese in jedem beliebigen Schnitte zu finden, da sie nicht gleichmässig vertheilt sind, sondern oft nur an ganz umschriebenen Stellen sitzen. Unbeschadet der Bedeutung der vorher erwähnten Ursachen für die Verkäsung dürfte doch wohl den Bacillen resp. einem unter ihrer Mitwirkung gebildeten besonderen chemischen Stoffe die Hauptrolle dabei zufallen.

Bei der grossen principiellen Bedeutung, welche dem Vorkommen von Exsudatfibrin in den Alveolen bei käsiger Pneumonie zukommt, will ich hier eine Untersuchungsmethode mittheilen, welche Weigert zur Erkennung von Fibrin und Fibrinderivaten (gewissen hyalinen Substanzen) angegeben hat. Die Methode ist auch für die Färbung vieler Mikroben sehr zu empfehlen.

Der Schnitt (Alkoholhärtung) wird zuerst mit einer farbstoffgesättigten Anilinöl-wasser-Gentianaviolett-mischung gefärbt, dann in Kochsalzlösung abgespült und ganz wie bei der Gram'schen Methode wenige Minuten in Jodlösung gebracht. Aus dieser nimmt man ihn mit dem Spatel heraus und breitet ihn auf einem Objektträger vorsichtig aus. Durch Abtupfen mit Fliesspapier wird er möglichst getrocknet, dann wird reines Anilinöl aufgetropft, welches nicht nur die Farbe aus den meisten Theilen auszieht, sondern auch dem Schnitte das noch vorhandene Wasser entzieht. Man erneuert das Anilinöl so lange, bis es keinen Farbstoff mehr annimmt und der anfangs infolge seines Wassergehaltes undurchsichtige Schnitt ganz durchsichtig und hell geworden ist. Nachdem man die letzte Portion Anilin gut hat ablaufen lassen, entfernt man den letzten Rest desselben gründlich mit Xylol und legt dann in Balsam ein. So lautet die Vorschrift im allgemeinen; für die Fibrinuntersuchung im besonderen empfiehlt Weigert das Anilin mit der doppelten Menge Xylol zu

mischen. Nach der Färbung erscheint das Fibrin sowie viele Mikroorganismen, insbesondere auch die Tuberkelbacillen blau gefärbt. Wenn man letztere mit Carbofuchsin roth, dann das Fibrin nach obiger Methode schnell blau färbt, so kann man sehr schöne Doppelfärbungen erzielen, die nur leider nicht immer gelingen, da die Bacillen sich schliesslich auch wieder blau färben. Wie der Gram'schen, so kann man auch dieser Weigert'schen Färbung eine Carminfärbung vorausschicken.

Fig. 114.



Käsige Pneumonie, Durchschnitt durch den ganz hepatisirten Unterlappen Frisches Präp. Nat. Gr.

In den oberen Abschnitten war die Farbe grau-roth (frischere Stadien), nach unten hin wurde sie immer mehr gelb infolge der zunehmenden Verkäsung; frische fibrinöse Plenritis (bei p einige fibrinöse Auflagerungen sichtbar).

b Bronchus, a Arterien.

Die käsige Pneumonie ist nur sehr selten eine lobäre, ob sie als solche primär vorkommt (Buhl's genuine Desquamativpneumonie), muss durch weitere Beobachtungen festgestellt werden, in der Regel tritt sie zu älteren phthisischen Veränderungen hinzu. Es kann durch sie eine ganz gleichmässige Verkäsung eines ganzen Lappens oder doch eines grösseren Theils eines solchen erzeugt werden, oft aber ist die Verkäsung nur partiell (Fig. 114), ganz unregelmässig oder so, dass man einen allmählichen Fortschritt von ganz verkästen Abschnitten zu partiell verkästen und endlich zu frisch entzündeten vor sich hat. Sehr häufig ist die käsige Pneumonie eine ausgesprochen lobuläre, aber sie kann auch (und das ist häufig genug) in kleineren Herden (miliare käsige Pneumonie) auftreten. Diese sind meistens deutlich bronchopneumonischer Natur, wie denn überhaupt die meisten, aber keineswegs alle käsigen Pneumonien Bronchopneumonien sind. Eine ausgedehntere Betheiligung der Alveolen an einer käsigen Bronchitis kann man an der feinkörnigen Beschaffenheit der Schnittfläche erkennen, bei kleineren Herden gibt nur die an eingebetteten Stücken vorgenommene mikroskopische Untersuchung Aufschluss.

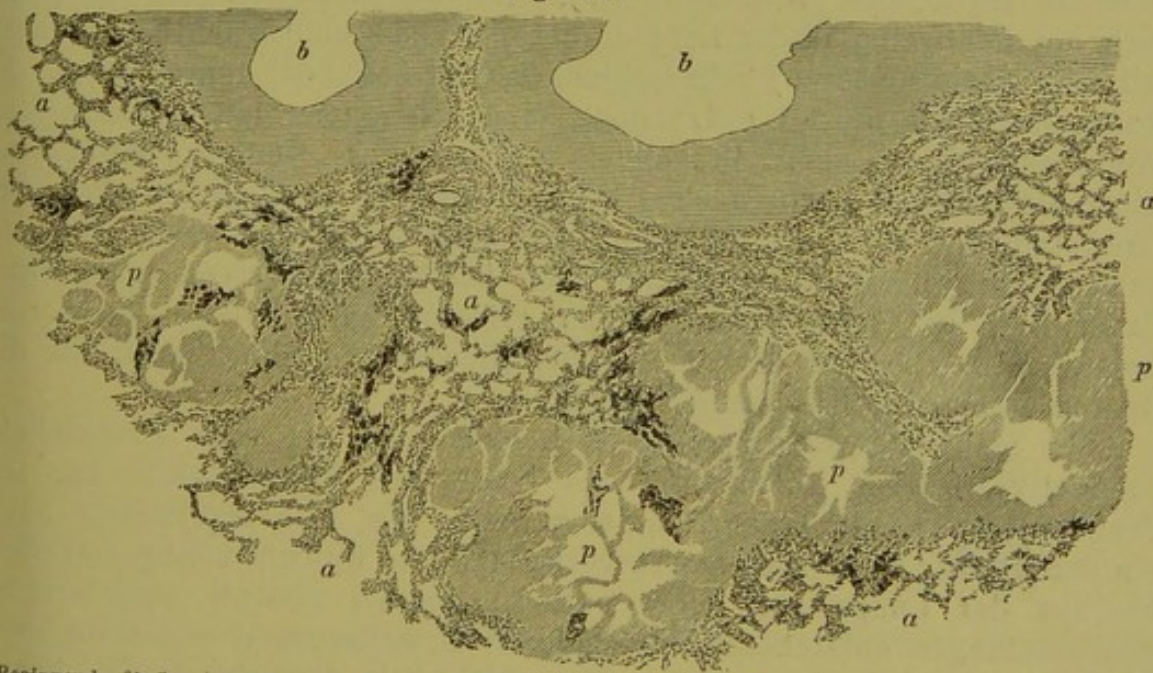
Als dritte käsig-entzündliche Affection wird vielfach noch die

käsige Peribronchitis angesehen, welche häufig ebenfalls mit Pneumonie verbunden vorkommt, am häufigsten aber gleichzeitig mit käsiger Bronchitis vorhanden ist. Auf Durchschnitten erscheinen diese käsig bronchitischen und peribronchitischen Affectionen als kleine, meist rundliche Herde, die in Nestern in grösserer Zahl zusammenliegen und deshalb leicht für Tuberkel gehalten werden könnten und oft gehalten worden sind. Die auf den Schnitten sichtbaren Herdchen sind aber

eben keine Durchschnitte von Knötchen, sondern Querschnitte von kleinsten Bronchien, die rasch hintereinander sich dichotomisch theilen. Bei genauem Zusehen wird man häufig mehr oder weniger deutlich im Centrum jedes kleinen Herdchens den Durchschnitt des Bronchiallumens als dunkles Pünktchen erkennen, obgleich auch häufig das Lumen ganz obliterirt oder durch eine käsige Masse verstopft ist. Sehr häufig erleidet grade das zwischen diesen peribronchitischen Herden liegende Gewebe eine alsbald als schieferige Induration zu beschreibende Veränderung und man findet dann in der Lunge kleinere oder grössere (wallnussgrosse und darüber), schon von aussen durch ihre grosse Derbheit leicht fühlbare Herde, die aus einem schieferigen fibrösen Grundgewebe bestehen, in welches jene grauen oder gelben, stecknadelkopf- bis hirsekorngrossen peribronchitischen Herdchen eingebettet sind. Da die Affection an solchen Herden peripherisch weiterschreitet, so sieht man in der Regel die deutlichsten peribronchitischen Herdchen in der Peripherie der schieferig indurirten Theile sitzen: schwärzliches Centrum, umgeben von kleinen grauen oder gelben Herdchen. Da es sich bei dieser Erkrankung weniger um Verkäsung von entzündlichem Exsudat sondern meist um verkäsende Gewebsneubildung handelt, die häufig typische Tuberkel enthält, so gehört sie mehr zu den tuberculösen Granulationsbildungen hinzu.

5. Productive Entzündungen, d. h. solche, welche mit Bindegewebsbildung einhergehen (auch Lungencirrhose genannt), können

Fig. 115.



Beginnende fibröse (schieferige) Induration zwischen käsigen bronchopneumonischen Herden. Schw. Vergr.
Bei a sieht man alveoläres Parenchym, dessen Septa verdickt und bei stärkerer Vergrößerung deutlich zellig infiltrirt erscheinen, welches aber ausserdem in der Nähe der käsigen Herde, besonders zwischen dem rechts gelegenen Bronchus b und den anstossenden Käseherden eine Collapsinduration zeigt.

an den verschiedenen Theilen der Lunge vorkommen. Partielle fibröse Pneumonie haben wir schon kennen gelernt als Ursache der Vernaabung hämorrhagischer Infarcte. Am häufigsten findet sich dieselbe secundär

bei käsigen Processen in der Lunge, wo sie bald als Peribronchitis und Bronchitis fibrosa, bald als eigentliche Pneumonia fibrosa auftritt. Die fibröse Peribronchitis schliesst sich öfter an eine käsige Bronchitis an und bildet dann jene vorher schon erwähnten tuberkelartigen Herde mit gelbem Centrum, grauer Peripherie. Bei der fibrösen Pneumonie (Fig. 115) werden in der Regel zunächst die bindegewebigen Septa durch zellige Wucherung verdickt, dann fibrös, so dass man nun das Lungengewebe von breiteren und schmälern, grauen, fibrösen Bälkchen durchzogen sieht, meist aber tritt auch an den Alveolarsepten selbst eine Verdickung ein, wodurch die Lumina verengt werden. Es kann aber auch in diese hinein eine Wucherung sich erstrecken (entzündliche Induration, Carnification nach fibrinöser Pneumonie), wodurch sie dann ganz unzugänglich für die Luft werden, ein Effect, der in anderen Fällen dadurch erzielt wird, dass ein Collaps der Alveolen entsteht, worauf ihre Wandungen verwachsen (Collapsinduration). Der Endeffect ist der, dass das Gewebe mehr und mehr in eine harte fibröse Schwiele verwandelt wird. Da grade an diesen Stellen eine grosse Menge Kohlenstaub, der noch dazu durch die Schrumpfung dichter zusammenliegt, vorhanden zu sein pflegt, so entsteht die sog. schiefrige Induration (Fig. 116). Das Bindegewebe pflegt sehr derb, an vielen Stellen hyalin, sclerotisch zu sein, doch kommen auch zellenreichere Abschnitte vor. Gelegentlich findet in demselben Ossification statt. Wenn die Alveolen nicht ganz zu Grunde gegangen waren, so kann sich das Epithel verdicken (Fig. 102), so dass dann die kleinen Lumina wie Drüsenschneitten erscheinen (Regeneration?). Die schieferige Induration findet sich am häufigsten in der Lungenspitze, wo sie zu beträchtlichen (auch klinisch nachweisbaren) Schrumpfungen (Retractionen) führen kann. Es kann durch die fibröse Entzündung eine wenigstens locale Ausheilung von käsig-phthisischen Processen herbeigeführt werden, sowohl an ulcerösen Höhlen, wo nach Abstossung aller krankhaften Producte Granulationen aufschliessen und sich endlich in schwieliges Narbengewebe umwandeln können, als auch bei käsigen Processen verschiedener Art, wo dann kleinere oder grössere käsig-kalkige oder rein kalkige, allseitig von derbem Schwielenewebe umschlossene Herde die letzten Reste der Käsemassen darstellen.

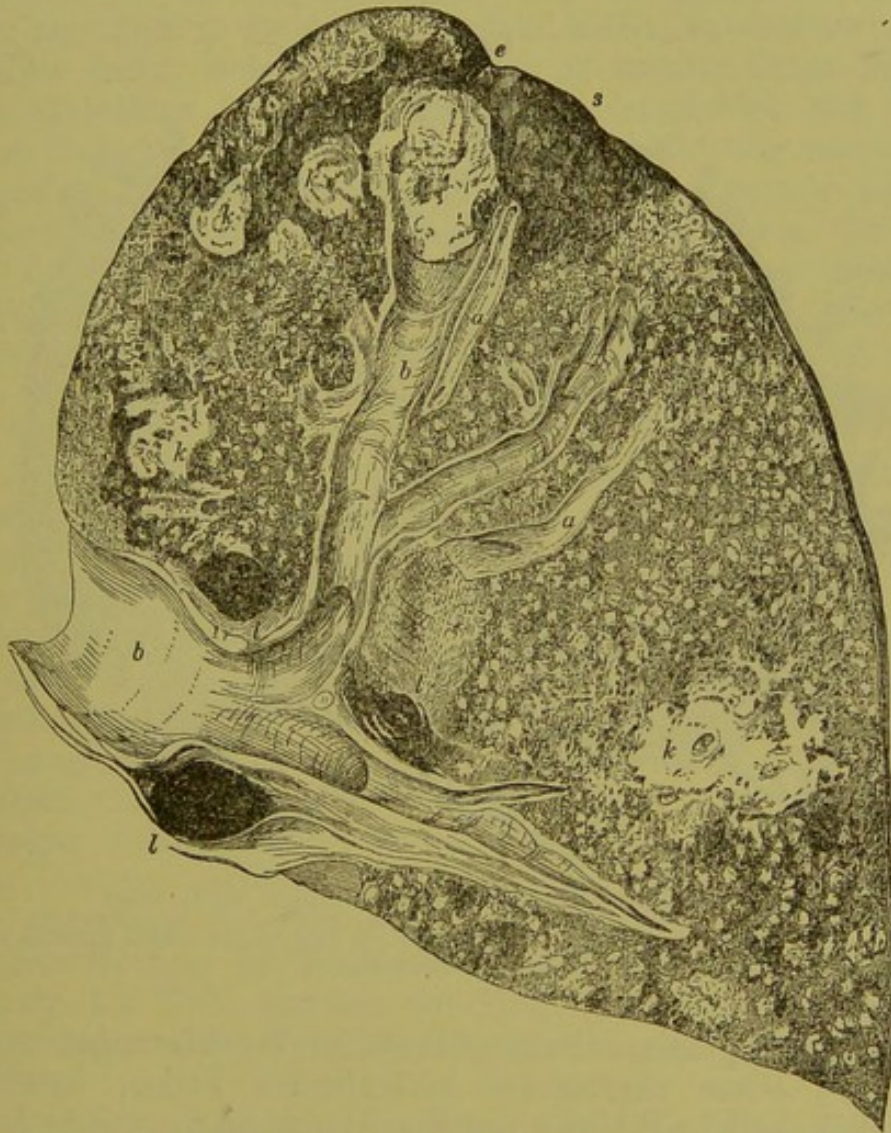
In mehr selbständiger Weise kommt eine oft sehr ausgedehnte productive fibröse Entzündung als Folge von Staubinhalationen, bei Steinhauern, Kohlengräbern u. s. w. vor. Da hier regelmässig auch ein chronischer Bronchialkatarrh vorhanden ist, welcher häufig partiellen Collaps der Lunge zur Folge hat, so können endlich ausgebreitete Schrumpfungen entstehen. Wie dadurch Erweiterungen von Bronchien, Eindickung und Verkäsung von Bronchialinhalt bewirkt werden kann, wird später noch gezeigt werden. Hier ist noch zu erwähnen, dass auch durch Syphilis eine besonders das interstitielle Bindegewebe betreffende fibröse Entzündung entstehen kann, welche bald mehr an der Pleura sitzt und von da in das Parenchym dringt, bald mehr als Peribronchitis und Perivasculitis auftritt. Eine reine Cirrhose ohne käsig-phthisische Processe und ohne Staubinhalation wird immer den Ver-

dacht einer syphilitischen erregen müssen. Dass bei der sog. weissen Pneumonie syphilitischer Neugeborener eine interstitielle Bindegewebswucherung eine wesentliche Rolle spielt, wurde schon früher erwähnt.

c) Unter den **infectiösen Granulomen** nimmt die tuberkulöse Neubildung den ersten Rang ein. Sie kommt in mehreren, sehr wesentlich von einander verschiedenen Formen vor.

1. Die einfachste, aber seltenste Form ist die acute allgemeine disseminirte Tuberkulose (Fig. 116), welche als Theilerscheinung

Fig. 116.



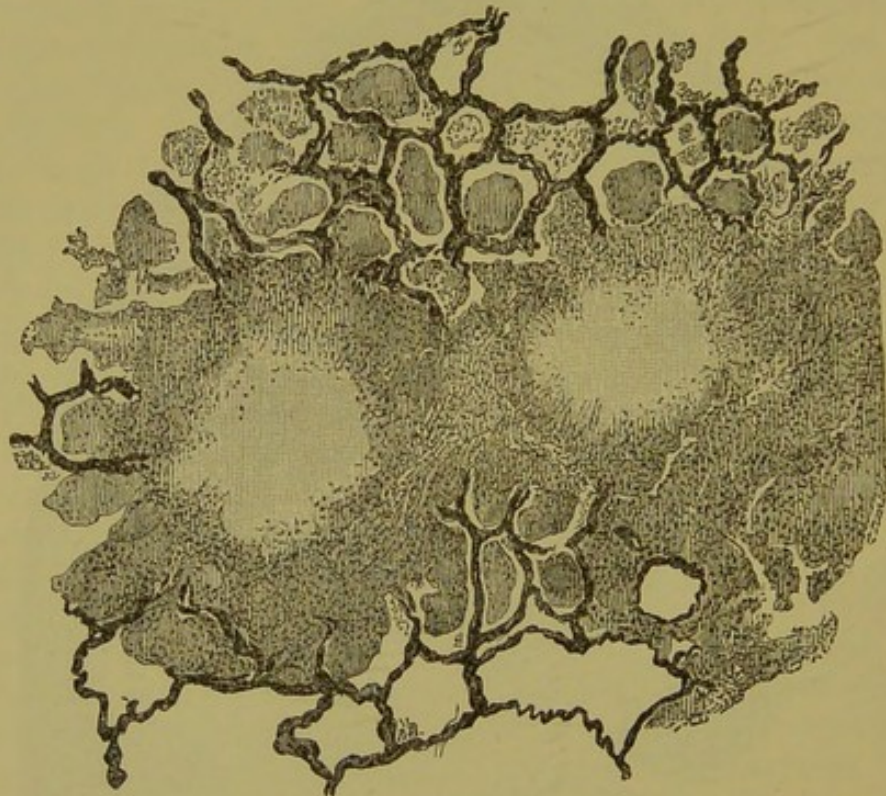
Schiefrige Induration der Lungenspitze mit Bronchiectasie, Phthise und disseminirter Miliartuberkulose.
Nat. Gr.

Im Bereich der schiefriigen Induration (s) eine tiefe Einziehung der Oberfläche bei e; darunter ein ectatischer Bronchus (b) mit (bacillenhaltigem) käsigem Inhalt; mehrere Käseherde (k) in dem indurirten wie in dem übrigen Parenchym, ausserdem acute disseminirte Miliartuberkulose. l anthrakotische Lymphknoten.

einer allgemeinen oder doch sehr verbreiteten Tuberkulose auftritt und dadurch charakterisirt ist, dass kleinste (submiliare) graue oder auch, besonders in den oberen Lungentheilen, grössere, miliare und darüber

grosse, mit gelbem Centrum sowie grau durchscheinender Peripherie versehene Knötchen gleichmässig durch das Parenchym zerstreut sind. Besonders die kleineren Knötchen springen oft kugelig an der Schnittfläche hervor und lassen sich leicht aus dem Gewebe herausheben. Zur Sicherung der Diagnose wird es viel beitragen, wenn man die Knötchen auch zu den Seiten der Blutgefässe, in dem Bereiche der neben diesen verlaufenden Lymphgefässe sitzen sieht. Die oben erwähnten grösseren Knötchen sind meistens schon nicht mehr rein productiver Natur, sondern durch pneumonische Veränderungen complicirt, welche in Form der käsigen Alveolarpneumonie um die Tuberkel herum Platz gegriffen haben (Fig. 117). In einem Theil der Fälle sind in den Lungen, be-

Fig. 117.



Acute disseminirte Miliartuberkulose der Lunge. Schw. Vergr.

2 Tuberkel mit hyalin käsigem Centrum, in deren Umgebung käsig-pneumonische Exsudate die Alveolen erfüllen. Gefässe injicirt.

sonders in ihren Spitzen, ältere phthisische Veränderungen vorhanden. Zuweilen, bei etwas chronischer verlaufenden Fällen, bewirken die Miliartuberkel örtliche Bildung von Emphysemlasen, welche hirsekorn- bis hanfkorngross und selbst noch grösser werden können. Man versäume nie, die Pulmonalgefässe mit einer feinen Scheere bis in die feinsten Aeste zu verfolgen, da man seltener in den Arterien, aber häufig in den Venen kleinste vorspringende Intimatuberkel als anatomischen Ausdruck der Blutverunreinigung mit Tuberkelgift finden wird. Vielleicht entdeckt man ab und zu in den Fällen, wo zugleich ältere Herde in der Lunge vorhanden sind, in grösseren tuberkulösen Herden der Venenintima den Ort, von wo muthmaasslich der plötzliche massenhafte

Import von Tuberkelgift in's Blut, welcher der allgemeinen Miliartuberkulose stets zu Grunde liegt (daher hämatogene Miliartuberkulose), ausgegangen ist. Sonst sind es meistens in Venen oder grosse Lymphgefässe durchgebrochene Lymphknotenherde, welche den Ausgangspunkt für die acute metastatische Tuberkulose bilden.

Die stets vorhandenen Bacillen kann man sowohl an Deckglas-trockenpräparaten von einzelnen aus dem Parenchym herausgehobenen Knötchen als auch an Schnitten nachweisen. An diesen erkennt man in Betreff des Sitzes der Tuberkel, dass sie sowohl in den Bindegewebssepten, als in dem peribronchialen und perivascularen Gewebe, als auch endlich im eigentlichen Parenchym sitzen. Sie beginnen hier stets mit einer Verdickung der Alveolarsepta, aber es wächst die Neubildung von hier aus auch in die Alveolarlumina hinein, in welchen man häufig Riesenzellen findet, welche indessen auch an anderen Orten nicht fehlen. Von der alveolären käsigen Pneumonie unterscheiden sich die intra-alveolären Tuberkelmassen dadurch, dass sie nicht eine exsudative oder desquamative, immerhin nur locker der Wand anliegende Ausfüllungsmasse darstellen, sondern einen Auswuchs des Gewebes, der organisch fest mit der Wand verbunden ist und häufig auch das Lumen nur an einer Seite erfüllt. Allerdings betheiligen sich auch die Alveolarepithelien an der Neubildung und wo diese Betheiligung eine sehr lebhaft ist, da kann eine scharfe Abrenzung zwischen Tuberkeln und käsiger Pneumonie nicht sicher gemacht werden.

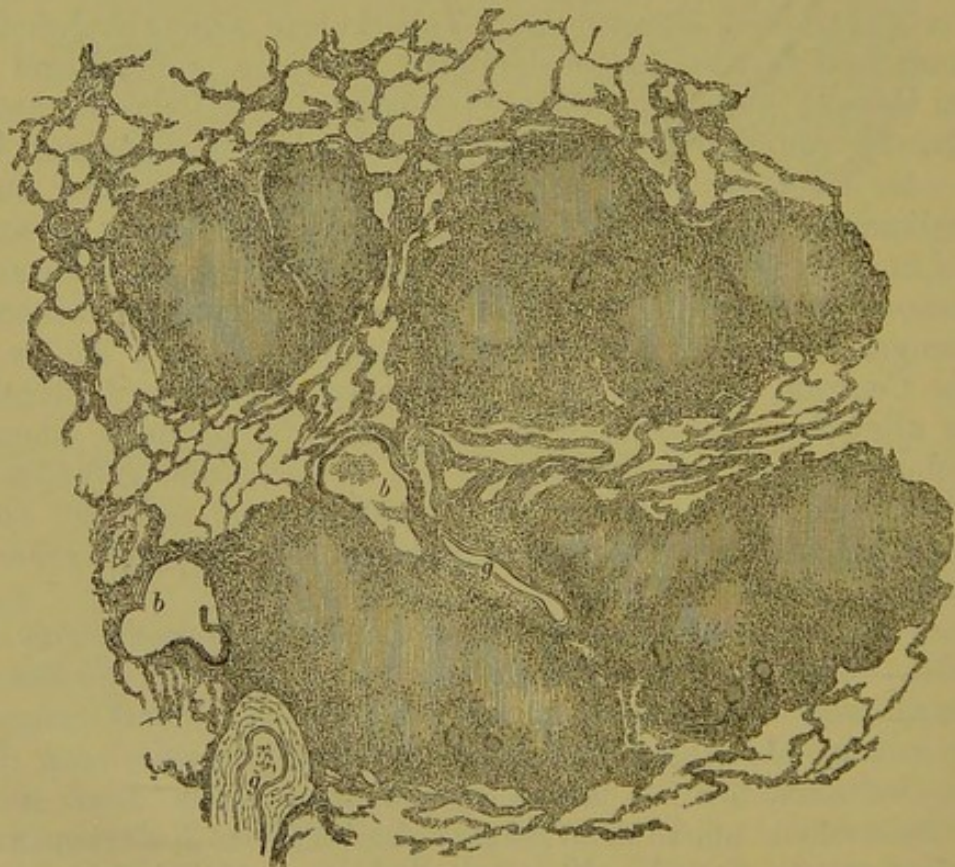
2. Die partielle disseminirte Tuberkulose des Parenchyms steht der allgemeinen disseminirten Tuberkulose sehr nahe, indem sie im Kleinen und für die Lunge darstellt, was jene in der Regel wenigstens im Grossen und für den ganzen Körper. Es ist das die secundäre Entwicklung von isolirten Tuberkeln in der Umgebung eines käsigen Herdes oder einer käsigen Ulceration der Lunge selbst oder auch der Bronchialknoten. Die Tuberkel liegen auch hier meistens in sonst intaktem Lungengewebe und sind häufig so angeordnet, dass sie zunächst dem käsigen Centrum dichter stehen, grösser sind und schon mehr oder weniger vorgeschrittene Verkäsung zeigen, während sie, je weiter von dem Centrum entfernt um so spärlicher, kleiner und jünger sind. Wie die allgemeine Tuberkulose so wird auch die partielle disseminirte Tuberkulose häufiger bei Kindern als bei Erwachsenen gefunden. Hier ist es nicht der Blut-, sondern der Lymphweg, auf welchem von dem Ursprungsherd aus das Tuberkelgift sich verbreitet (lymphogene Miliartuberkulose).

Es wurde vorher schon erwähnt, dass bei disseminirter Miliartuberkulose die tuberkulösen Granula sich vergrössern können durch Entstehung von Alveolarpneumonien um die knötchenförmige Neubildung herum. Je länger das Leben nach der Metastasirung der Tuberkulose erhalten bleibt, um so ausgedehnter kann diese secundäre Pneumonie werden, um so mehr können die einzelnen Knötchen wachsen. Je weniger akut also die Miliartuberkulose verläuft, desto grössere Herde und Zerstörungen wird man in der Lunge finden, desto mehr wird die Veränderung sich nähern dem Bilde, welches die chronische

Schwindsucht darzubieten pflegt: die chronische Miliartuberkulose stellt das Verbindungsglied zwischen der akuten Miliartuberkulose und der eigentlich sogenannten Phthise dar, und wie bei ihr eine Dualität der anatomischen Prozesse, Neubildung, Tuberkelbildung einerseits, Exsudation, käsige Pneumonie andererseits, klar hervortritt, so sind auch die Prozesse bei der chronischen Phthise in der Regel aus diesen zwei Faktoren zusammengesetzt. Der Unterschied ist nur der, dass man es hier mit localisirten Processen zu thun hat, dass die Tuberkelbildung von einem oder wenigen Punkten, meist in der Lungenspitze ihren Ausgang nimmt und nun allmählich, schrittweise vordringend immer grössere Gewebsabschnitte in ihr Bereich zieht. Der erste Anstoss kann dabei vom Blute aus gegeben worden sein, denn wenn nur einer oder wenige metastatische Knoten entstanden sind, dann wird das Leben weiter bestehen und jeder solcher Knoten Ausgangspunkt einer localisirten Tuberkulose werden können (metastatische oder hämatogene Phthise). Ausserdem kann der Import der Bacillen durch die Lymphe (lymphogene Phthise), oder durch die Luft (aerogene Phthise) bewirkt werden. Vielfach wird die letzte Form für die häufigste gehalten, doch kommt sicher auch der hämatogenen keine geringe Bedeutung zu.

Bei allen diesen phthisischen Processen also handelt es sich wie gesagt in der Regel nicht um eine Miliartuberkulose, sondern um eine

Fig. 118.



Peribronchitis und Perivascularitis tuberculosa. Schw. Vergr.

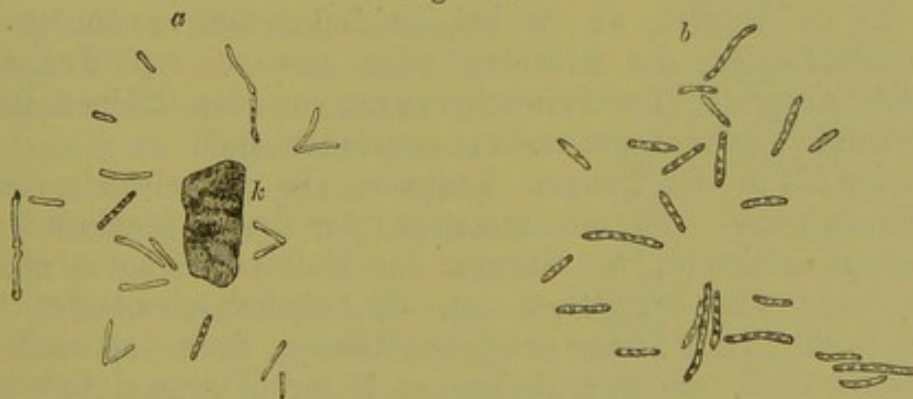
b Bronchialquerschnitte, Epithel nur theilweise vorhanden; in dem einen etwas Secret. G Gefässe. In den Tuberkeln an mehreren Stellen Riesenzellen sichtbar.

Combination von Tuberkelbildung und Entzündung (käsige Pneumonie, käsige Bronchitis).

Das eine Mal überwiegt die Tuberkelbildung, dies ist häufig der Fall, wenn die Affection vorzugsweise peribronchial verläuft (Peribronchitis tuberculosa, oder noch richtiger Lymphangitis tuberculosa peribronchialis et perivascularis, Fig. 118), das andere Mal treten die entzündlichen Veränderungen in den Vordergrund. Nach Analogie der Bezeichnungen bei den serösen Häuten, der Pia mater etc. würde diese Form der Tuberculose als tuberculöse Entzündung des Lungenparenchyms, also als Bronchitis, Pneumonia, Bronchopneumonia caseosa tuberculosa etc. zu bezeichnen sein. Sie ist am schwierigsten zu erkennen, ja man darf wohl sagen, dass es makroskopisch meistens ganz unmöglich sein wird, in jedem besonderen Falle sicher zu bestimmen, ob die Zerstörung der Lunge durch rein entzündliche oder tuberculös-entzündliche Veränderungen bewirkt worden sei. Auch die frische mikroskopische Untersuchung kann begreiflicherweise für die Diagnose sehr wenig verwerthet werden, da nur sehr feine und dünne Schnitte in dieser so schwierigen Frage Aufschluss geben können. Für die Mehrzahl der Fälle wird man von vornherein annehmen können, dass sie nicht rein entzündlicher, sondern gemischter, tuberculös-entzündlicher Natur sind, wenn auch wohl die Hauptmasse der pathologischen Veränderungen den entzündlichen Processen zugeschrieben werden muss.

Um Missverständnisse zu vermeiden, muss ich hervorheben, dass die Entgegenstellung von entzündlichen und tuberculösen Processen hier selbstverständlich nur in anatomischem Sinne gemeint ist, denn ätiologisch gehören, dafür spricht schon ihre häufige Combination, alle diese Affectionen zusammen; sie sind sämmtlich der Effect eines und desselben Giftes, des Koch'schen Tuberkelbacillus (Fig. 119), welchen

Fig. 119.



Tuberkelbacillen, Deckglastrockenpräparat, gefärbt. Immersion.

a aus dem Sputum eines Phthisikers. k Kern eines Leukocyten. b aus erweichten Käsemassen einer phthisischen Lunge.

man in den reinen Tuberkeln so gut, wie in reinen käsigpneumonischen Producten, wie in pneumonisch-tuberculösen nachzuweisen vermag. Nennt man dies Gift das tuberculöse, die durch dasselbe erzeugte Krankheit Tuberculose und Alles, was es an krankhaften Ver-

änderungen bewirkt, tuberculös, dann sind wohl alle käsigen Bronchopneumonien etc. in diesem Sinne tuberculöser Natur und es fehlt dann eine anatomische Bezeichnung für die mit der Bildung von distinkten Knötchen (Tuberkeln) einhergehenden Affectionen. Man wird wieder auf die Bezeichnung Miliartuberculose zurückkommen müssen, obgleich es sich mehr um submiliare als um miliare Knötchen handelt.

Neben den schon erwähnten nichts Specificisches in ihrem anatomischen Bau darbietenden syphilitischen katarrhalischen Pneumonien, fibrösen Pneumonien und Peribronchitiden giebt es auch Gummibildungen sowohl in den Lungen congenital-syphilitischer Kinder (auch neben weisser Hepatisation, welche Wagner als diffuse Syphilombildung bezeichnet hat), als auch bei Erwachsenen. Inwieweit dadurch Höhlenbildungen erzeugt werden können und wie häufig diese sog. syphilitische Phthise vorkommt, über diese Frage sind weitere Untersuchungen und Beobachtungen vonnöthen. — Specificische Erkrankungsproducte in Gestalt von Knötchen bewirkt auch das Rotzgift (die schon erwähnten Rotzbacillen) in der Lunge, doch prävaliren dabei eitrige Entzündungen, wie das auch bei der Aktinomykose der Fall ist. Endlich werden auch gelegentlich noch andere infectiöse Granulationsgeschwülste, insbesondere leukämische und aleukämische Lymphome (Lympho-Sarcome, maligne Lymphome) in der Lunge gefunden.

d) **Progressive Ernährungsstörungen.** Aeusserst selten ist eine echte vicariirende Hypertrophie des Lungengewebes in toto, da Functionsausfall eines Lungenabschnittes der Regel nach sogar Atrophie anderer Abschnitte bedingt, doch ist eine solche besonders bei angeborener Aplasie einer Lunge gesehen worden. Häufiger kann man dagegen eine Hypertrophie der glatten Muskulatur des respirirenden Parenchyms beobachten, welche am deutlichsten bei brauner Induration gefunden wird, wo sie aber nicht etwa Folge der Stauung, sondern Folge des Bronchialkatarrhs ist; es handelt sich offenbar um eine Arbeitshypertrophie. Es ist fraglich, ob die bei der Induration erwähnten drüsenartigen Umbildungen der Alveolen oder gewisse von Friedländer beschriebene atypische Epithelwucherungen an den kleinen Bronchien als Hypertrophie oder Regeneration anzusehen sind.

Geschwülste der Lungen kommen als fortgeleitete (besonders von der Mamma aus) oder metastatische (bei Brustdrüsenkrebs, Magenkrebs, Oesophaguskrebs, bei Sarcom der Halslymphknoten etc.) nicht so selten vor, was begreiflich ist, da Geschwulstembolien von den Venen aus leicht in der Lunge entstehen können, doch sind auch primäre Lungengeschwülste der verschiedensten Natur (Fibrome, Osteome, Enchondrome, Carcinome etc.) beobachtet worden. Letztere können von grösseren Bronchien ausgehend auf das Lungenparenchym übergreifen oder aus dem respirirenden Parenchym (Bronchiolen und Alveolen) selbst hervorgehen. Erstere sind cylinderzellige Krebse, letztere haben Plattenepithelien, die häufig zu Schichtungskugeln gruppiert sind. Es wird nach den bei früheren Gelegenheiten schon erwähnten Merkmalen nicht allzuschwierig sein, die einzelnen Arten sowohl der primären wie der secundären Geschwülste von einander zu trennen, nur muss man sich

hüten, dass man nicht die Alveolen des normalen Lungengewebes, welche an den Grenzen der Neubildung oft noch erhalten sind, für neugebildete Krebsalveolen ansehe. Zusatz von dünner Kali- oder Natronlauge zu den mikroskopischen Präparaten wird vor solchem Irrthume schützen, da dann die elastischen Fasern in ihrer charakteristischen Anordnung deutlich hervortreten.

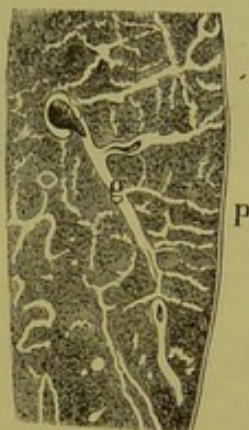
Nur einiger eigenthümlicher Erscheinungsformen der Geschwulstbildung an der Lunge ist noch besonders zu gedenken. Es haben

nämlich erstens alle Carcinome Neigung zu Zerfall und es können dadurch Erweichungshöhlen gebildet werden, welche ähnlich wie die Käseherde mit einem Bronchus in Verbindung treten und sich auch untereinander vereinigen. So kann also eine ulceröse Zerstörung der Lunge bewirkt werden, die man *Phthisis carcinomatosa* nennen könnte, wenn es nicht besser wäre, die Bezeichnung *Phthise* für die durch den Tuberkelbacillus erzeugten Veränderungen zu reserviren.

— Eine zweite Eigenthümlichkeit ist die *Lymphangitis carcinomatosa*, *sarcomatosa* etc. Aehnlich wie bei der oben geschilderten eiterigen Lymphangitis sowohl der Oberfläche (subpleurales Lymphgefässnetz) wie des Parenchyms (tiefe Lymphgefässe), sieht man aus Geschwulstmassen gebildete schmale Züge, die an den Knotenpunkten grössere Knötchen erkennen lassen (Fig. 120). Sie sind besonders bei Mamma- und Magencarcinomen, bei Lymphosarcom der Halsdrüsen etc. beobachtet worden. Eine genaue mikroskopische Untersuchung des Inhaltes wird Aufschluss über die Natur der Affection geben, wenngleich allerdings diese Untersuchung oft sehr schwierig ist. Bei Carcinomen achte man besonders auf das Endothel der Lymphgefässe, welches nach meinen Beobachtungen bei der Bildung der intravasculären Krebsmassen unbetheiligt ist (Fig. 121).

e) **Regressive Ernährungsstörungen.** Eine einfache Atrophie des Lungengerüsts bildet die wesentliche anatomo-

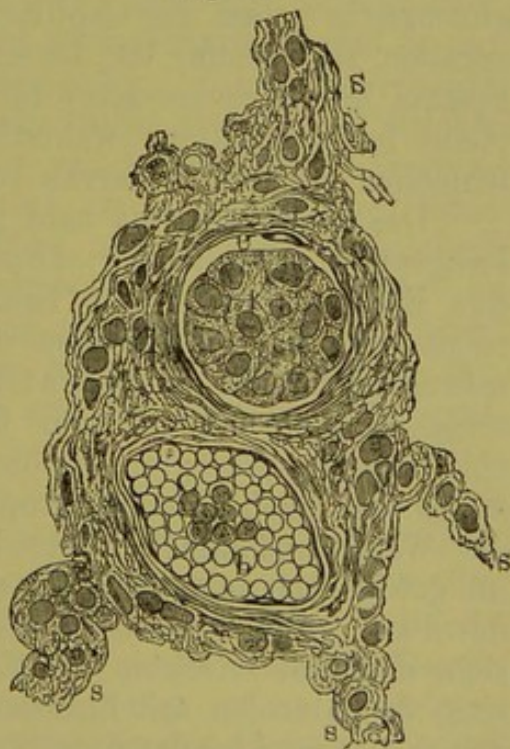
Fig. 120.



Lymphgefässkrebs des Lungenparenchyms bei Magenkrebs. Nat. Gr.

P Pleura, g Gefäss, mehrfach angeschnitten, von krebsigen Lymphgefässen umgeben.

Fig. 121.

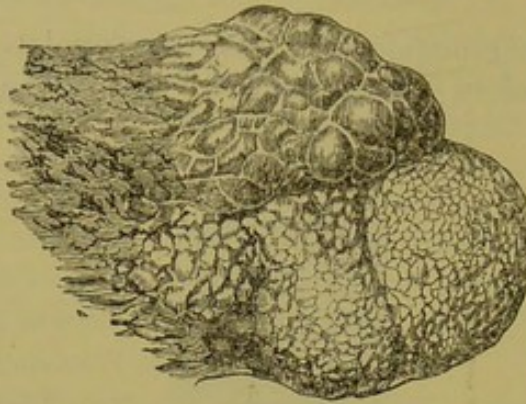


Secundäres Carcinom der Lungenlymphgefässe bei prim. Magencarcinom. St. Vergr.

b Blutgefäss. l Lymphgefäss mit Krebszellen gefüllt, die Endothellen noch erhalten (e). S Alveolarsepta.

mische Grundlage des alveolären oder vesiculären Emphysems der Lunge (Fig. 122). Man bezeichnet damit einen Zustand, bei dem das Lungenparenchym ausgedehnt, wie aufgebläht erscheint und die einzelnen luftführenden Räume nicht nur

Fig. 122.



Lungenemphysem. Lingula des linken Oberlappens mit theils kleineren, theils grösseren Emphysemlasen. Nat. Gr.

wie gewöhnlich als kleine Bläschen soeben sichtbar sind, sondern die Grösse eines Stecknadelkopfes, eines Hanfkorns und so fort bis eines Taubeneies, ja eines Apfels erreichen. Die Wand der grösseren Blasen zeigt makroskopisch, die der kleineren mikroskopisch eine Anzahl mehr oder weniger stark vorspringender Leisten, welche ihre Entstehung aus der Confluenz kleinerer Blasen anzeigen, deren Zwischenwände durch Atrophie zu Grunde gegangen sind. Da mit ihnen natürlich auch ihre Capillaren verschwanden, so sehen diese Theile anä-

misch aus; sie fühlen sich ausserdem sehr weich, flaumig an und wenn man mit Gewalt die Luft entfernt, so behält man nichts als ein papierdünnes Gewebe übrig. Da die Emphysemlasen hauptsächlich an den Rändern und an der Spitze der Lunge sitzen, so erscheinen diese Theile abgerundet. Die Atrophie der Alveolarseptä geht in der Weise vor sich, dass zunächst in den Capillarmaschen kleine Lücken entstehen, in deren Umgebung das Gewebe etwas körnig aussieht, gleichzeitig gehen die Capillaren durch Thrombose oder hyaline Degeneration zu Grunde, die Lücken vergrössern sich, confluiren etc. Das Epithel der Alveolen zeigt fettige Degeneration, die glatte Muskulatur bleibt lange erhalten, wahrscheinlich weil sie in Folge des fast nie fehlenden Bronchialkatarrhs vorher hypertrophisch geworden war.

Das Emphysem ist bald nur partiell, neben unwegsam gewordenen Lungentheilen vorhanden: consecutives, collaterales, vicariirendes Emphysem, dessen Ursache in dem erhöhten Inspirationszug zu suchen ist; bald ist es über die ganze Lunge, wenn auch nicht gleichmässig, verbreitet, substantielles, primäres Emphysem, welches seinen Hauptgrund in dem durch den wohl stets vorhandenen Bronchialkatarrh bedingten erhöhten Expirationsdruck hat. Es mögen dabei aber auch primäre atrophische Zustände oder doch Verminderung der Widerstandsfähigkeit des Parenchyms unterstützend wirken. Dies ist gewiss bei dem im Alter sich entwickelnden senilen Emphysem der Fall. Aus dem Ueberwiegen der mechanischen Ursache ergibt sich, dass der Atrophie der Scheidewände in der Regel eine Erweiterung der Alveolen mit Erniedrigung der zwischen benachbarten Alveolen der gleichen Alveolarröhre spornförmig vorspringenden Scheidewände, eine Alveolarectasie vorausgehen muss, da bei abnormem excentrisch wirkendem Drucke buchtige Hohlräume immer mehr der Kugelgestalt zustreben. Der Alveolarectasie selbst muss wieder die höchste phy-

siologische Füllung der Alveolen (Zustand höchster Inspiration) vorausgehen. Es wird nicht immer möglich sein, diese beiden Formen, welche bei dem sog. acuten collateralen Emphysem (Fig. 125), wie es sich bei schnell eingetretenem Collaps eines Lungenabschnittes entwickelt, sowie bei der acuten Lungenlähmung überhaupt allein vorhanden sind, von einander zu trennen. Bei Alveolarectasie sind die Lufträume grösser, doch nicht über die eines Stecknadelkopfes hinaus. Selbstverständlich geht auch eine Form des Emphysems in die andere ohne scharfe Grenze über.

Mikroskopische Uebersichtsbilder über die Configuration der emphysematösen Lufträume kann man leicht an Schnitten von aufgeblasenen und dann getrockneten Lungen erhalten: zur Untersuchung der Wandveränderungen schneidet man sich Stückchen der Scheidewände zwischen grösseren Blasen heraus. Um feine Schnitte zu machen kann man das luftleer gemachte Parenchym von den Bronchien aus mit flüssiger warmer Einbettungsmasse füllen; Spritze und Lunge müssen gleichfalls erwärmt sein.

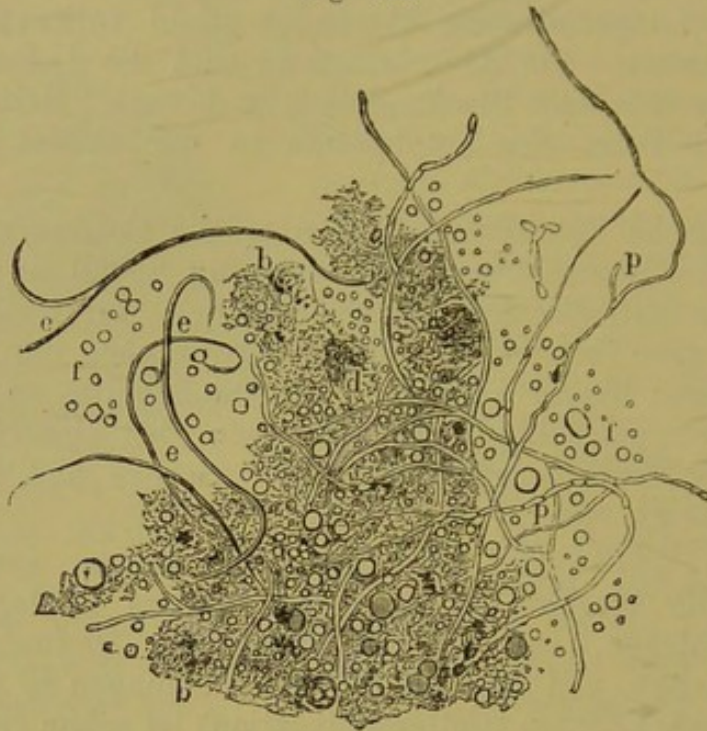Von den indurativen Atrophien der Lunge, sowohl solchen, bei welchen die Alveolen selbst durch fibröses Bindegewebe erfüllt werden, als solchen, bei welchen unzugänglich gewordenes Lungenparenchym collabirte und dann die Alveolarwandungen zu einem fibrösen Gewebe zusammenwuchsen (Collapsinduration) ist schon früher die Rede gewesen. Desgleichen wurden die wichtigsten Formen der Necrose, die Gangrän und die Verkäsung bereits erwähnt.

Die Gangrän kann auf einen umgrenzten Theil des Parenchyms beschränkt sein (*Gangraena circumscripta*), entweder primär oder secundär durch Demarcation, oder sie geht ohne scharfe Grenze in das umgebende Gewebe über (*diffuse Gangrän*, *fortschreitende Gangrän*). Das gangränöse Lungengewebe bildet stets eine weiche, missfarbig grünliche oder bräunliche Masse von höchst übelem Geruch. War eine Demarcation zu Stande gekommen, so ist meist eine Höhle vorhanden, in welcher innerhalb einer trüben, missfarbigen Flüssigkeit unregelmässige weiche Fetzen von Lungengewebe flottiren, welche in bald grösserer, bald geringerer Ausdehnung der Wand noch adhären, zuweilen einen fast vollständig isolirten Sequester darstellen. Die Höhle kann nach der Pleura sich eröffnen und das sequestrirte Lungengewebe ebendahin entleert werden.

Unter dem Mikroskop zeigen die jauchigen Massen die allerverschiedensten Dinge (Fig. 123), charakteristisch ist (und bekanntlich für die Diagnose *intra vitam* von grösster Bedeutung), dass sich die elastischen Fasern des Lungengerüsts länger als die anderen Bestandtheile erhalten und besonders nach Zusatz von verdünnter Alkalilauge mit Leichtigkeit nachgewiesen werden können, doch ist zu bemerken, dass sie bei Gangrän schliesslich auch zerstört werden können. Ferner werden niemals grössere Haufen von Bakterien, sowohl Kugeln wie Stäbchen, endlich Fettsäurekrystalle, Fetttröpfen, Blutpigment etc. vermisst, die sich mit jenen zu kleinen, weisslichen, besonders übelriechen-

den Krümeln vereinigt finden. Zuweilen trifft man auch Mycelien von Soorpilzen oder die Würfel der Sarcine.

Fig. 123.



Lungengangrän; gangränöse Massen. St. Vergr.

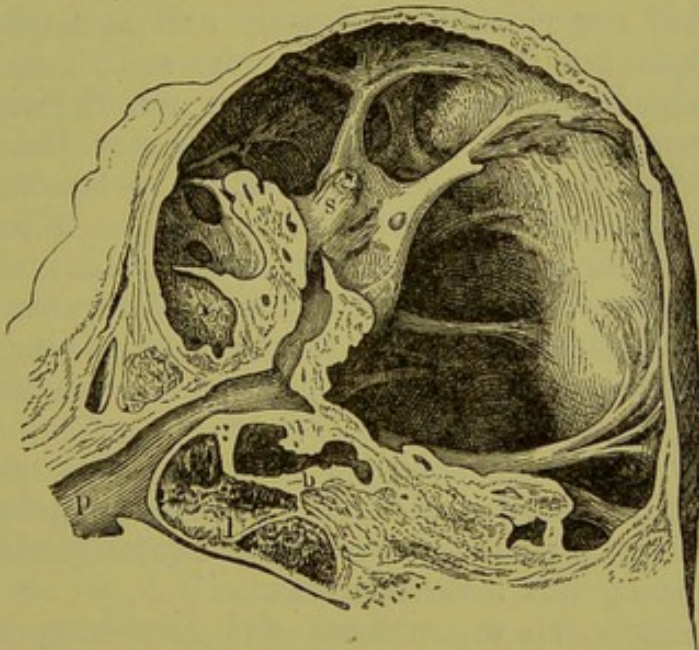
d Detritus und Bakterien, elastische Fasern. f Fetttropfen. b Pigment. p Pilzfäden, die aber nicht zu den gewöhnlichen Befunden gehören.

Sehr selten ist ein anderer feuchter Brand des Lungenparenchyms, bei welchem die Fäulniss fehlt und nur ein einfaches Absterben mit Erweichung (Pneumomalacie, aputrider feuchter Brand) vorhanden ist. Ich habe einen solchen aus Embolie eines mittleren Lungenarterienastes hervorgehen sehen, wo er offenbar das Aequivalent der anämischen embolischen Necrosen anderer Organe darstellte. In der geruchlosen weichen Masse war keine Kernfärbung zu erzielen. Bei Diabetikern kommt die Malacie ebenfalls vor, welche in ihren Folgen (Weichheit, zunderartige Beschaffenheit des Parenchyms) die grösste Aehnlichkeit mit der durch verschluckten oder nach dem Tode in die Lunge gelaufenen Magensaft bewirkten sauren Erweichung (Pneumomalacia acida) hat, von der sie sich jedoch leicht durch den Mangel des sauren Geruchs unterscheidet.

Ungemein häufig und von der allergrössten Wichtigkeit ist die als Verkäsung bezeichnete Necrose. Da sie früher schon geschildert wurde, so ist hier nur noch das weitere Schicksal der verkästen Theile zu verfolgen. Seltener und nur in geringerer Ausdehnung, am häufigsten dann, wenn ein kleiner Käseherd allseitig von fibrösem indurirtem Gewebe umgeben ist, tritt eine Verkalkung ein, wodurch sich die käsigen Massen zunächst in schmierige, käsig-kalkige, dann aber weiterhin in ganz feste steinige Massen umwandeln. Geht diese Concrementbildung wirklich im Lungenparenchym vor sich, so bilden sich Calculi pul-

monales, während aus eingedicktem und verkalktem Bronchialsecret die Calculi bronchiales hervorgehen. Erstere finden sich zuweilen, selten in grösserer Zahl, in dem Lumen oder in der Wand von Höhlen (Cavernae, vomicae), deren Bildung der gewöhnliche Erfolg von Verkäsungen des Lungenparenchyms ist. Die Käsemasse, welche anfangs fest und trocken ist, wird später wieder weich und wandelt sich unter Wasseraufnahme in einen mehr oder weniger flüssigen Brei um. Dadurch entstehen nun Hohlräume, welche man bei der Section entweder geschlossen und mit einer eiterig-käsigen, meistens kleine weisslich-gelbe breiweiche Bröckchen enthaltenden Flüssigkeit gefüllt findet, oder welche mit einem Bronchus in offener Verbindung stehen und ihren Inhalt, der sich ja freilich von der Wand aus in der Regel immer wieder erneuert, mehr oder weniger vollständig entleert haben (Fig. 124).

Fig. 124.



Grosse Caverne der Lungenspitze (durch Füllung mit absolutem Alkohol gehärtetes Präp.). $\frac{2}{3}$ nat. Gr.
 p Pulmonalarterienast, dessen Theilungssäste hauptsächlich die in der Caverne hervortretenden Leisten und Balken bilden. s ein Gefässstumpf, dessen Lumen an der Spitze eröffnet ist (Haemoptoe). b Durchschnıtt eines Bronchus. l anthracotische Lymphknoten der Lungenwurzel.

Die Wandungen der Höhlen zeigen je nach den Zuständen, in welchen sie sich befinden, ein verschiedenes Aussehen. Schreitet der Zerstörungsprocess weiter vorwärts, so scheinen dieselben von gelben, käsigen, zerfallenden Massen gebildet, in denen man häufig Tuberkel finden kann, oder es hängen auch in besonders acut verlaufenden Fällen kleinere und grössere käsig gewordene Lungenstücke, nur noch an einer kleineren Stelle festsitzend als abgestorbene, necrotische Massen in die Höhlen hinein. Dies findet man manchmal in ganz kleinen Höhlen, so dass man annehmen muss, es sei hier durch demarkirende Ablösung eines käsig-necrotischen Stückes die Höhle überhaupt erst entstanden. Ist der Process zum Stillstand gekommen, so werden die Höhlen von derben fibrösen Bindegewebsmassen umgeben, deren Oberfläche eine schieferige Färbung zeigt, manchmal aber auch mit Granulationen be-

deckt ist. Es gibt sicherlich gänzlich ausgeheilte, nicht weiter sich vergrößernde, sondern allmählich etwas einschrumpfende Cavernen, aber allerdings sind sie weit seltener als die anderen.

Die geschilderten, aus käsiger und käsig-eiteriger Ulceration hervorgegangenen Höhlen sind nicht die einzigen, welche man in den Lungen mit käsigen Processen findet, vielmehr können auch durch partielle Erweiterungen von Bronchien abnorme Höhlen in der Lunge gebildet werden (bronchiectatische Höhlen), an deren Wand tuberkulöse und käsige Processe und Ulcerationen sich entwickeln können. Der alleinige Umstand, dass ein grösserer Bronchus mit einer Lungenhöhle in Verbindung steht, beweist noch nicht, dass sie aus einer Bronchiectasie hervorgegangen sei, da jede eine gewisse Grösse überschreitende Höhle naturgemäss stets auf einen grösseren Bronchus treffen muss. Den einzigen Aufschluss über die Herkunft solcher Höhlen kann das Verhalten der Schleimhaut des betreffenden Bronchus geben. Kann man dieselbe auch nur eine kleine Strecke weit nach allen Richtungen auf die Wandungen der Höhle verfolgen oder sieht man an dieser hie und da an verschiedenen Stellen noch Reste von Schleimhaut, so ist der sichere Beweis geliefert, dass hier vorher eine Bronchiectasie bestand; ist dies dagegen nicht der Fall, so ist es aus dem Befunde in loco unmöglich, eine Differentialdiagnose zu stellen. Eine glattwandige Beschaffenheit der Höhlen allein beweist natürlich gar nichts, da auch eine ulceröse Parenchymhöhle, wenn die Ulceration zum Stillstand gekommen ist, eine glatte Oberfläche besitzen kann. Dieser fehlt selbstverständlich der bei einfachen Bronchiectasien vorhandene Besatz von Flimmer- oder wenigstens Plattenepithel.

Liegen mehrere Höhlen nahe bei einander, so vereinigen sie sich allmählich und es kommt zur Bildung grösserer unregelmässiger buchtiger Hohlräume, an denen man durch die vorspringenden Septa noch die Zusammensetzung aus mehreren erkennt.

Nur ein Gebilde ist es, welches der Zerstörung einen grossen Widerstand entgegensetzt, nämlich die Aeste der Lungenarterie, die man oft als rundliche Stränge und noch wegsam mitten durch solche Höhlen hindurchziehen oder als Leisten an der Wand vorspringen sieht. Zuweilen bildet sich bei diesen eine aneurysmatische Ausbuchtung der Wand nach der Höhle hin, welche Veränderung natürlich die Haltbarkeit der Wandung sehr beeinträchtigt und zu Ruptur und unstillbaren Blutungen führen kann. Es gehen aber endlich auch die durch die Höhlen ziehenden Gefässe, nachdem sie vorher thrombosirt oder durch Endarteriitis obliterirt waren, zu Grunde und man findet dann oft nur noch kleine Stummel derselben an der Wandung hervorstehen, die sich durch ihre Härte und ihre graue Farbe in der Regel auszeichnen. Sobald man sie an der Wandung einer Höhle sieht, kann es keinem Zweifel mehr unterliegen, dass dieselbe, so wie sie jetzt vorliegt, durch Ulceration entstanden ist. Auch aus solchen Gefässstummeln kann, wenn dieselben theilweise noch durchgängig sind, nach Zerstörung der Spitze eine tödtliche Blutung hervorgehen.

Die in den Cavernen vorhandenen käsig-eiterigen Inhaltmassen,

insbesondere die erwähnten festeren, weissgelben Bröckchen sind ganz besonders für die Bacillensuche geeignet, denn Bacillen sind hier in der Regel zu Milliarden vorhanden. Wie aber die Oberfläche der Cavernen in Bezug auf vorhandene Käsemassen eine grosse Verschiedenheit darbieten kann, so sind auch die Colonien der Bacillen nicht stets überall zu finden, sondern oft nur an einer kleinen Stelle vorhanden. Wie bei den gegebenen Verhältnissen nicht anders zu erwarten ist, finden sich in dem Caverneninhalte auch noch andere Bakterien, welche theils als harmlose Saprophyten, theils als ebenfalls pathogene Organismen anzusehen sind. Bei ausgesprochen eiterigem Charakter des Inhalts dürften Eiterkokken niemals fehlen; Fäulnisbakterien treten in grosser Menge bei der sog. gangränösen Phthise auf, wo eine Fäulniss des Höhleninhalts entstanden ist, welche sich auch auf das umgebende Gewebe erstrecken kann; die Cavernen enthalten dann nicht mehr eiterig-käsige, sondern schmutzig grünlich-gelbe, necrotische Massen; die Wandungen sind fetzig, in jauchiger Auflösung. — Zur mikroskopischen Untersuchung der Cavernen an Schnitten verwendet man Celloidineinbettung, weil das Celloidin nicht entfernt zu werden braucht und somit das Abfallen der bröckligen Massen an der Cavernenoberfläche bei den verschiedenen Manipulationen verhindert.

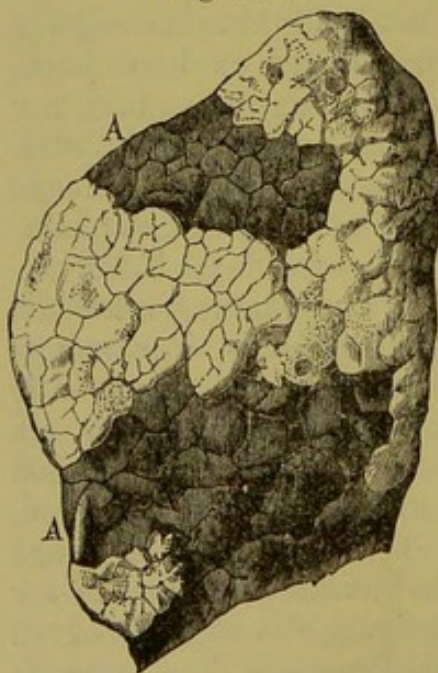
Wir haben damit nun die wichtigsten Processe kennen gelernt, welche zu der gewöhnlichen Zerstörung der Lungen, zur **Lungenschwindsucht** (Phthisis pulmonum) führen. Obwohl ein Lungenschwund durch anatomisch wie ätiologisch sehr verschiedene Processe herbeigeführt werden kann, so empfiehlt es sich doch als Phthisis im engeren Sinne jene besondere Form der Zerstörung der Lunge zu bezeichnen, die man früher wohl auch als scrophulöse, neuerdings als bacilläre Phthisis bezeichnet hat, da sie durch den *Bacillus Kochii* bewirkt wird. Zu dieser Phthise gehören also nicht die Zerstörungen durch zerfallende Geschwülste, die syphilitischen Indurationen, die durch Staubinhalationen etc. erzeugten Affectionen, sondern nur das, was durch Tuberkelbacillen bewirkt wird. Die durch sie erzeugten Veränderungen können sehr verschiedenartige sein: käsige und fibröse Bronchitis, Pneumonie, Peribronchitis, Miliartuberkulose in allen ihren Formen — sie alle können den Bacillen ihre Entstehung verdanken. Da nur selten ein einziger der beschriebenen Processe sich vorfindet, vielmehr in den meisten Fällen mehrere, ja viele Processe gemeinsam vorhanden sind, so erhält das Bild etwas sehr wechselvolles; keine phthisische Lunge gleicht der anderen. Es können deshalb auch hier die einzelnen Bilder nicht weiter ausgeführt werden, mit Berücksichtigung des oben Gesagten wird man sich von der Natur jedes einzelnen Processes Rechenschaft geben und so auch das Ganze verstehen können. Das Gemeinsame ist allein die Aetiologie, welche sich freilich in denjenigen Fällen, wo der Process zum Stillstand gekommen ist und die indurativen Veränderungen vorwiegen, nicht immer mehr feststellen lässt. Doch versäume man auch in solchen Fällen nicht, nach Bacillen zu suchen, da sie sich offenbar, wenigstens in einzelnen Exemplaren, sehr lange erhalten. Uebrigens ist zu berücksichtigen, dass sicherlich durch gewisse

Erkrankungen der Lungen, insbesondere durch Staubinhalationskrankheiten, dem Bacillus ein günstiger Boden bereitet wird, wo er leichter haften kann, wie auch umgekehrt der Bacillus anderen Bakterien die Thore öffnet (Mischinfectionen), so und dass deshalb keineswegs alle Veränderungen, welche man neben Bacillen in einer Lunge findet, als Folge der Bacillenansiedelung ohne weiteres betrachtet werden dürfen. —

Ueber degenerative Processe in der Lunge ist nicht viel zu sagen. Fettige Degeneration des Epithels kommt bei zahlreichen Affectionen der Lunge selbst, ferner bei Phosphor- und Arsenikvergiftung vor. Amyloide Degeneration spielt nur eine untergeordnete Rolle. Zuweilen finden sich mikroskopisch kleine rundliche, geschichtete Concremente, welche amyloidähnliche Reaction geben (*Corpora amylacea*), deren Entstehung aus Blutungen von Friedreich angegeben wurde.

f) **Abnormitäten des Luftgehalts, Fremdkörper, Parasiten.** In Betreff des Luftgehalts der Lunge, deren Alveolen nicht mit pathologischen Produkten erfüllt sind, hat man drei Zustände an der Leiche zu unterscheiden: Expirationszustand, Zustand vollster Inspiration, Luftmangel. Die beiden letzten sind abnorm. Man findet die Lungen in vollem Inspirationszustand bei Ertrunkenen und vielen Erstickten, bei Tod an Lungenschlag (bei Ueberanstrengung), endlich im höchsten Grade (Alveolarectasie) bei sog. acutem Emphysem, wovon früher schon die Rede war.

Fig. 125.



Lungenatelectase von einem Kinde mit Bronchitis. Frisch. Nat. Gr. Vorderer Lungenrand; bei A zwei grössere atelectatische Stellen umgeben von acut geblähtem Parenchym.

Ein Mangel der Luft in den Alveolen kann davon herrühren, dass beim neugeborenen Kinde die Alveolen überhaupt nicht mit Luft sich gefüllt haben, fötale Atelectase, Apneumatosi, die bald auf einzelne Lobuli beschränkt, bald über grössere Strecken verbreitet ist; oder davon, dass die vorhanden gewesene Luft wieder verschwunden ist und die ausgedehnt gewesenen Alveolarwandungen wieder zusammengefallen, collabirt sind: secundäre Atelectase, Collaps. Dieser Zustand kann auf viererlei Weise herbeigeführt werden: erstens durch Verschluss der Bronchien (Verstopfungs-Atelectase, Fig. 125), indem dabei nicht nur keine neue Luft mehr in den Theil eintreten kann, sondern auch die vorhandene allmählich vollständig resorbirt wird. Da hierbei die Blutgefässe nicht alterirt werden, so nehmen die luftleeren Partien durch Aneinanderrücken der Alveolarwandungen eine dunkelrothe, blaurothe Färbung an, welche noch durch die infolge des

Collapses entstehende Hyperämie vermehrt wird. Die Herde haben stets eine keilförmige Gestalt mit nach dem Bronchus zu gelegener Spitze und sind natürlich, wie alle Collapsherde, zugleich verkleinert,

so dass, wenn sie wie in der Regel an die Oberfläche stossen, sie hier tiefer liegen als ihre lufthaltige, meist geblähte Umgebung. Besonders charakteristisch und für die Diagnose wichtig sind die lobulären Atelectasen, welche durch capilläre Bronchitis hervorgerufen werden.

Zweitens entsteht Collaps durch Druck von aussen her (Compressions-Atelectase), wobei zugleich auch die Blutgefässe comprimirt sind, weshalb diese collabirten Partien eine schmutzig graue Färbung zeigen. Sie besitzen meist beträchtliche Ausdehnung und finden sich am häufigsten bei grossen entzündlichen Exsudaten in den Pleurahöhlen, aber auch bei Geschwulstbildung in der Brusthöhle, Prolaps der Baueingeweide (sog. Hernia diaphragmatica) etc. Die Unterscheidung einer solchen Compressions-Atelectase von einfachem Collaps der Lunge wird durch den Blutgehalt der Theile ermöglicht, welcher im letzteren Falle nicht vermindert, ja selbst scheinbar vermehrt ist. Bei Flüssigkeitsansammlung in der Pleurahöhle geht der Compressionsatelectase eine dritte Form von Collaps voraus, welche als Stillstandsatelectase bezeichnet werden kann, weil das Ausgeschlossenensein von den Athembewegungen, der Stillstand der unter dem Flüssigkeitsspiegel liegenden Lungenabschnitte die Ursache des hier durch Resorption auch der Residualluft eintretenden Collapses ist. Dieser Form steht die vierte nahe, welche durch mangelhafte Respiration bei grosser Prostration (marantische Atelectase) zu Stande kommt, natürlich immer nur in den untersten resp. hintersten Partien der Lungen. Da zugleich damit auch eine Senkung des Blutes nach diesen Theilen stattfindet, so entstehen jene als hypostatische bekannten Zustände, wo bei vermindertem oder selbst aufgehobenem Luftgehalte das Gewebe sehr blutreich und von dunkel schwarzrother Farbe ist. Gerade zu diesen Zuständen, aber auch zu den Verstopfungsatelectasen gesellt sich sehr häufig eine nachträgliche Anfüllung der Alveolen mit Oedem, wodurch die vorher verkleinerten Theile wieder anschwellen und schliesslich ein der Milzpulpa ähnliches, weiches, blaurothes, luftleeres Gewebe bilden: Splenisation. Sehr gern entwickelt sich in dem splenisirten Gewebe sowie bei der Verstopfungsatelectase eine secundäre katarrhalische Pneumonie. Wird ein Lungenabschnitt dauernd für die Luft unzugänglich und treten keine secundären exsudativen Processe auf, so verwachsen die Alveolarepta mit einander, wodurch die sog. Collapsinduration und Schrumpfung entsteht. —

Kein Mensch entgeht dem Schicksal, mit der Athmungsluft zahlreiche Staubtheilchen, insbesondere Kohle (Russ) in die Lunge einzuathmen. Dort werden sie in den Alveolen von Zellen aufgenommen, welche sich dadurch in „Staubzellen“ umwandeln und mit dem Staub beladen in die Lymphgefässe einwandern, um denselben nun theils in der Lunge selbst, besonders in der Umgebung der Lymphgefässe, also im peribronchialen, perivascularären und im interstitiellen Bindegewebe, theils in bronchialen Lymphknoten wieder abzulagern, wo die Staubpartikelchen meist wieder in Zellen liegend vorgefunden werden. Ein Theil derselben dringt wohl auch direct in die Lymphgefässe von den Alveolen aus ein. Geringere Mengen Staub bringen keinen erheblichen

Schaden, grössere erzeugen die Staubinhalationskrankheiten (Pneumoconiosen), welche sich theils in chronischen Bronchialkatarrhen, theils in productiven fibrösen Entzündungen äussern, von denen früher schon die Rede war. Dieselben disponiren zur bacillösen Lungenphthise. Besteht der Staub wesentlich aus Kohle, so heisst der Zustand Anthracosis, die Lunge sieht schwarz aus; Siderosis wird durch Eisenstaub bedingt, die Lunge hat eine zinnoberrothe (Eisenoxyd) oder schwarze (Eisenoxyduloxyd) Farbe. Durch Staub von Steinen verschiedener Art entsteht die Chalicosis (Schleiferlunge). Letztere darf nicht verwechselt werden mit den seltenen Fällen von Kalkmetastasen, wobei aus den Knochen resorbirter Kalk von dem Blute in dem Lungengewebe wieder ausgeschieden wird.

Von Parasiten sind die wichtigsten, die verschiedenen Bacterienformen, schon erwähnt; auf abgestorbenen Lungentheilen (in Gangränherden z. B.) kommen verschiedene Schimmelpilze als zufällige Bewohner gelegentlich vor (Pneumomycosis aspergillina, mucorina etc.). Pathogen ist von den Fadenpilzen allein der Strahlenpilz (Aktinomyces), welcher in der menschlichen Lunge Abscesse erzeugt, in deren Inhalt kleine strohgelbe Körner schwimmen, welche ganz aus dem Pilz bestehen, der unter dem Mikroskop sich aus kleinen von einem Centrum radienförmig ausstrahlenden Fäden bestehend erweist, welche am Rande des Knötchens kolbenförmige Verdickungen zeigen. Die Aktinomyceskörner färben sich gut nach der Gram'schen oder der Weigert'schen Methode (S. 255). Von thierischen Parasiten kommen beim Menschen sehr selten Cysticerken, etwas häufiger Echinokokken vor, welche zuweilen zu Abscessbildung und Perforation führen. Ueber ihre Erkennung ist schon beim Gehirn das Nöthige mitgetheilt. Auch Pentastomen werden unter der Pleura gefunden (s. Leber).

β. Die Erkrankungen der Bronchien.

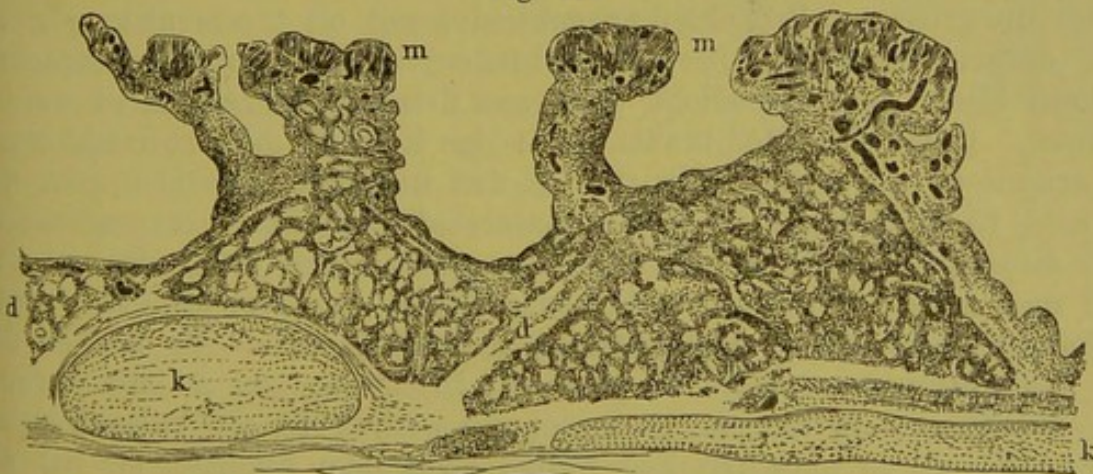
Die wichtigsten Affectionen der Bronchien sind die entzündlichen. Es war nicht zu vermeiden, dass schon vorher eine grosse Zahl derselben, welche in innigster Verbindung mit ähnlichen Affectionen des Lungenparenchyms stehen, erwähnt wurden, insbesondere die käsige und fibröse Bronchitis und Peribronchitis, es erübrigt daher nur noch eine kurze Besprechung der mehr selbständig auftretenden oder weitere Besonderheiten darbietenden Affectionen. Da sind zunächst die gewöhnlichen exsudativen Entzündungen zu erwähnen, sowohl die einfach katarrhalischen wie die eiterigen Entzündungen (Bronchitis catarrhalis, B. purulenta). Die katarrhalische Form beruht in einer mit Schwellung und Röthung der Schleimhaut einhergehenden vermehrten Schleimsecretion und serösen Exsudation, die eiterige in einer noch stärkeren Röthung und Schwellung verbunden mit grau- oder weissgelbem, schleimig eiterigem oder rein gelbem, eiterigem Secret resp. Exsudat, welches selbst grössere Bronchien fast ganz ausfüllen kann. Es fehlt in diesen Formen niemals eine Infiltration der Schleimhaut mit kleinen Zellen. Am bedenklichsten ist die katarrhalische

Entzündung, wenn sie die kleinsten Bronchien ergreift (Bronchitis capillaris, Bronchiolitis), wie das bei Kindern so häufig ist, weil dadurch dieselbe Wirkung hervorgebracht wird, wie durch Pneumonie. Da man diese kleinsten Bronchien nicht leicht mit der Scheere verfolgen kann, so muss man durch Druck an den Schnittflächen den Inhalt derselben zu erkennen suchen. In gewisser Entfernung von einander hervorquellende kleinste Eitertröpfchen zeigen die eiterige capilläre Bronchitis an. Der Verbindung dieser Entzündungsform mit lobulären Atelectasen sowie katarrhalischen Bronchopneumonien ist schon früher Erwähnung gethan worden.

In solchen Fällen, wo der Entzündungserreger putride Eigenschaften besitzt, oder wo in schon vorhandenes katarrhalisches Exsudat nachträglich Fäulniserreger gelangen, nimmt die eiterige Entzündung einen fauligen, gangränösen Character an (Bronchitis putrida, gangraenosa). Gerade dabei kann es auch zu einer Vereiterung, Verjauchung der Bronchialwand und zu einem Uebergreifen der eiterig-jauchigen Prozesse auf das peribronchiale und alveoläre Gewebe kommen (Lungengangrän).

Die sogenannte chronische katarrhalische Entzündung (Bronchitis chronica catarrhalis), wie sie z. B. neben Emphysem in der Regel gefunden und als Ursache vieler Bronchiectasien alsbald erwähnt werden wird, ist ihrem Wesen nach eine productive Entzündung, denn sie führt zu einer beträchtlichen Verdickung der Schleimhaut, an der besonders die bekannten fibrös-elastischen und musculösen Längs- und Querspügel auffällig stark hervortreten, vor allem an den Theilungsstellen, so dass dadurch hier oft förmliche Stenosen bewirkt werden

Fig. 126



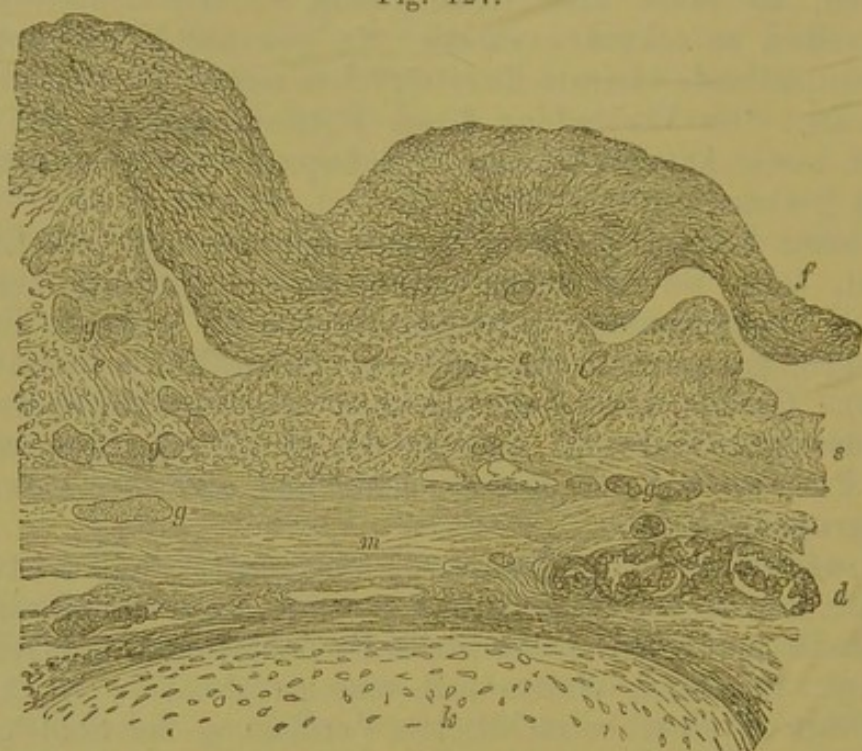
Bronchitis chronica bei Emphysem. Querschnitt. Schw. Vergr.

m hypertrophische Muskulatur an der Spitze der Vorsprünge; Schleimhaut wie Schleimdrüsen (d) mit starker zelliger Infiltration. k Knorpel.

können. Zwischen diesen stark vorspringenden Faserzügen, welche manchmal ganz aus hypertrophischer Muskulatur bestehen (Arbeits-hypertrophie), erleidet die zellig infiltrirte Bronchialwand zuweilen eine Ausbuchtung, so dass kleinste Divertikel oder richtiger hernienartige Ausbuchtungen der Schleimhaut gebildet werden (Fig. 126).

Es wäre endlich noch jener Fälle zu gedenken, wo ohne fibrinöse Pneumonie eine fibrinöse Bronchitis (Fig. 127) besteht, die sich dann meistens an die gleiche Kehlkopferkrankung anschliesst. Man

Fig. 127.



Fibrinöse Bronchitis, Querschnitt. Mittl. Vergr.

f fibrinöse Pseudomembran, theilweise abgehoben von der Schleimhaut (s), deren Epithel vollständig verschwunden ist und deren Gewebe zellige Infiltration zeigt. Bei e Durchschnitte elastischer Faserbündel. g Blutgefässe. m Muskelschicht. d Schleimdrüse. k Knörpel.

findet die grösseren Bronchien ausgekleidet mit oft 2 mm dicken, ziemlich derben, fibrinösen Pseudomembranen, welche für sich betrachtet Röhren bilden und als solche auch aus den Bronchien entfernt werden können. Unter den Membranen fehlt das Epithel, die Schleimhaut ist hyperämisch und zellig infiltrirt. In den kleineren Bronchien geht das fibrinöse Exsudat meist in einfach katarrhalisches über. Am seltensten sind diejenigen Fälle, wo fibrinöse Bronchitis allein vorhanden ist; es sind dies meist chronisch verlaufende Fälle, bei welchen sich öfter periodisch eine fibrinöse Exsudation einstellen kann. Es können dabei baumförmig verzweigte Ausgüsse der Bronchien ausgehustet werden.

Häufig und in mancherlei Beziehung wichtig ist die tuberkulöse Bronchitis. In ganz frischen Fällen sieht man kleinste, oft nur als graue Pünktchen oder Fleckchen dem unbewaffneten Auge erscheinende Tuberkel in der Schleimhaut der Bronchien, meistens des oberen Lappens. Zu warnen ist hierbei vor der Verwechselung der kleinen Knorpelplättchen, welche sich in den kleineren Bronchien finden, sowie der Secretpföpfchen aus den Schleimdrüsen der grösseren mit Tuberkeln. Grössere und besonders verkäste Knötchen erhält man nicht zu Gesicht, da dieselben sehr schnell und in der Regel schon, ehe eine ausgedehntere Käsebildung zustande gekommen ist, zerfallen. An ihrer

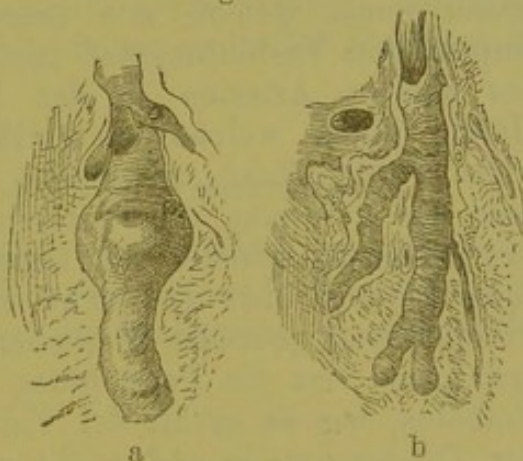
Stelle entstehen flache, mit ausgebuchteten Rändern und graugelblichem Grunde versehene sog. Lenticulärgeschwüre, welche auf stark gerötheter Schleimhaut leicht, auf blässerer oft sehr schwer erkannt werden können. Man gelangt oft am besten zum Ziele, wenn man etwas Blut über die Fläche überstreicht, welches sich in den Rändern der Geschwüre festsetzt und dieselben dadurch deutlicher hervortreten lässt. Die Geschwüre vergrössern sich sowohl nach der Tiefe, wie nach der Fläche durch stets neue Tuberkeleruptionen und können schliesslich zur Perforation der Bronchialwand und zur Betheiligung des umgebenden, meist schon entzündeten Lungengewebes an der Ulceration führen.

Fast stets ist die Tuberkulose der Bronchien eine secundäre. Wenn man in Betracht zieht, dass die Geschwüre in der Regel nur in solchen Bronchien auftreten, durch welche Caverneninhalte bei Ausgehustetwerden hindurchgeht, dass je näher der Caverne, um so stärker die Affection ist, dass in den grösseren Bronchien häufig nur diejenige Seite erkrankt ist, an welcher die von den Cavernen kommenden Bronchien einmünden, so kann kaum ein Zweifel darüber bestehen, dass die Bacillen, welche man hier, wie bei allen tuberkulösen Processen findet, von den vorbeistreichenden Sputa aus in die Schleimhaut gelangt sind.

Ebenfalls eine wichtige Rolle spielen die Erweiterungen der Bronchien (Bronchiectasien, Fig. 128). Dieselben kommen bald in grösserer Ausdehnung und mehr gleichmässig (cylindrische Ectasien) oder ungleichmässig und auf kleinere Strecken beschränkt vor (sackige Ectasien). Dieselben sind entweder secundäre, vicariirende, wenn aus irgend einem Grunde benachbarte Bronchien oder die zu ihnen selbst gehörigen Alveolen undurchgängig sind (hierher gehören auch die infötal-atelectatischen Lungenabschnitten sich entwickelnden sog. atelectatischen Bronchiectasien), oder wenn schrumpfendes, peribronchiales

und interstitielles, fibröses Gewebe einen excentrischen Zug auf ihre Wand ausübt, oder sie sind unabhängig von dem übrigen Parenchym aus einer chronischen Bronchitis hervorgegangen, durch welche das Bronchialgewebe nachgiebiger gegen den Luftdruck gemacht wird. Sie sind ganz mit Schleimhaut ausgekleidet, welche einen zusammenhängenden Besatz von Epithelzellen (Flimmerzellen, aber zuweilen auch Plattenepithelzellen) trägt. Besonders die sackigen sind zu Stagnationen, fauligen Zersetzungen und daran sich anschliessenden fauligen Entzündungen (Bronchitis putrida), desgleichen zu Retention und Eindickung resp. Verkäsung des Secrets bei Entzündung disponirt, andererseits sitzen auch hier gern jene oben beschriebenen tuberkulösen Geschwüre, durch welche sehr bald die Bronchiectasien in ulceröse Höhlen

Fig. 128.

Bronchiectasien. $\frac{1}{2}$ nat. Gr.

a sackige, b cylindrische (mit stark vorspringenden Querfalten der Schleimhaut versehene) aus derselben Lunge.

umgewandelt werden. In solchen Fällen kann die Tuberkulose hier primär sein.

Selbständige Geschwülste der Bronchien sind sehr selten; zuweilen gehen kleine Ecchondrosen von den Knorpelringen aus; auch primäre Carcinome kommen vor; bei reichlicher Metastasenbildung in der Lunge finden sich öfter auch Knotchen in der Bronchialschleimhaut.

γ. Die Veränderungen der Lungengefässe.

Den letzten wichtigen Bestandtheil des Lungenparenchyms, welcher untersucht werden muss, bilden die Gefässe. Es ist schon zahlreicher Veränderungen derselben gedacht worden, so der Ectasie der Capillaren in Folge von Stauung bei Klappenfehlern des linken Herzens als Grundlage der braunen Induration, bei welcher auch die grösseren Zweige und selbst der Stamm der Lungenarterie deutlich erweitert zu sein pflegen; so der unter denselben Verhältnissen vorkommenden fettigen Degeneration der Intima der Arterien, die sich durch das Auftreten unregelmässiger hellgelber Flecken oder selbst kleiner Substanzverluste an der inneren Oberfläche derselben documentirt, als prädisponirendes Moment für Zerreissungen; so der Embolien, als Ursache embolischer Infarcte und metastatischer Abscesse; so der Fettembolien, so der Aneurysmen, welche sich manchmal in Cavernen bilden und durch Ruptur den Verblutungstod herbeiführen können, so der Endarteriitis der kleinen Arterien in der Nachbarschaft chronisch entzündlicher Herde, durch welche ein vollkommener Verschluss ihres Lumens bewirkt werden kann, so endlich des Vorkommens von miliaren Tuberkeln und grösseren tuberkulösen Entzündungsheerden in der Intima von Lungenvenen, seltener von Lungenarterien. Es wäre daher jetzt nur noch Einiges über die nicht zur Infarctbildung oder Abscessbildung Veranlassung gebenden Embolien, besonders der grösseren Aeste, zu erwähnen. Ist die Verstopfung nicht total gewesen, reitet z. B. der Embolus, wie es so oft der Fall ist, auf der vorspringenden Kante an der Theilungsstelle und reicht er nur eine Strecke weit in das Lumen der beiden Aeste hinein, so macht er, ohne grosse Störungen herbeizuführen, die bekannten Metamorphosen durch; er entfärbt sich von aussen nach innen zu immer mehr, wird dabei trockener, fester und kleiner und beginnt der Wandung zu adhären, indem von dieser gefässhaltiges Granulationsgewebe hervorsprosst, welches schliesslich gänzlich an die Stelle des Gerinnsels tritt (Organisation) und sich selbst in eine oft nur dünne, sehr fest sitzende, derbe bindegewebige Masse verwandelt, welche durch Pigment, den einzigen Rest des Embolus, eine rothgelbe oder ockergelbe Farbe besitzen kann. Verstopft der Embolus das Lumen der grössten Aeste ganz, was auch bei dünnen Pfröpfen möglich ist, wenn dieselben nur lang genug sind und sich zusammenschlingen, so wird in der Regel das Leben nicht lange bestehen können, ja es kann plötzlich erlöschen; ist der Ast kleiner, so folgt oft gar keine Störung; die zuerst vorhandene völlige Verschlussung kann durch die Organisation des Embolus wieder theilweise

aufgehoben werden. Es kann aber auch, wie früher geschildert, ein hämorrhagischer Infarct, Gangrän etc. die Folge sein. Da die Emboli an dem Orte ihrer Entstehung schon verschiedene Veränderungen (Entfärbung) erlitten haben können, ehe sie in die Lunge kamen, so können sie natürlich hier von vornherein schon, ehe sie adhären, mehr oder weniger entfärbt sein.

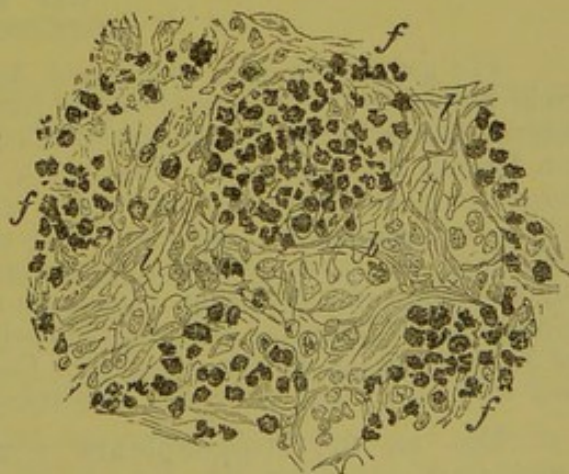
Was die wichtige Frage nach dem Orte ihrer Bildung betrifft, so muss man zuerst immer das rechte Herz berücksichtigen und hier eventuell noch einmal genau das Herzohr und die Recessus zwischen den Trabekeln durchsuchen. Ist hier die Ursache nicht zu finden, so muss man weiter nach den Venen zurückgehen und da sind es denn ausser den Venen der unteren Extremitäten, vorzugsweise diejenigen des kleinen Beckens, die periprostatischen und periuterinen, sowie perivaginalen Venengeflechte, von denen aus Emboli in die Lungen gelangen können. In frischen Fällen wird eine Uebereinstimmung in der Beschaffenheit der Emboli in der Lunge und der Thromben an dem Orte der vermutheten Entstehung jener die Annahme ihres Zusammenhanges stützen; bei grossen Thromben kann selbst die Gestaltung der Rissstelle für die Bestimmung der Herkunft von Wichtigkeit sein.

Ausser den von Thromben stammenden Embolis können auch noch andere Dinge, z. B. Geschwulststückchen (in kleineren Gefässen), Echinokokkenblasen (in den Hauptästen) Verstopfungen bedingen. Letztere sind meist tödtlich, aus ersteren können secundäre Geschwülste hervorgehen.

δ. Die Veränderungen der bronchialen Lymphknoten.

Die bronchialen Lymphknoten sind vielen pathologischen Veränderungen unterworfen, bald primären, bald secundären, zu Lungenaffectionen sich hinzugesellenden. Eine der häufigsten, ja eine selten fehlende ist die schwarze Pigmentirung durch Kohlenstäubchen, welche bald nur partiell, bald total, manchmal so stark ist, dass der an den Schnittflächen ausgepresste Saft wie Tinte aussieht. Im grossen und ganzen steht die Pigmentirung dieser Knoten in Uebereinstimmung mit derjenigen des Lungenparenchyms, ist aber in der Regel relativ stärker. Mikroskopisch zeigt sich die Kohle in Form feinsten Stäubchen hauptsächlich in Zellen des lymphatischen Gewebes abgelagert (Fig. 129). Auch andere Staubpartikel, sowie in der Lunge entstandenes Blutpigment, desgleichen rothe Blutkörperchen selbst (aus

Fig. 129.



Schwarze Bronchialdrüse; Marksubstanz. Mittelstarke Vergr.

Das Pigment wesentlich in den Marksträngen. Bei b eine körniges Blutpigment enthaltende Zelle in einem Lymphraum. f Markstränge. l Lymphräume.

Lungenhämorrhagien) können durch die Lymphgefässe den Knoten zugeführt werden.

Nächst dem betheiligen sich die Knoten an fast allen entzündlichen Vorgängen in der Lunge durch Schwellung und oft Röthung; die Schnittflächen sind feucht, das Gewebe ist sehr weich; bei phthisischen Zuständen in der Lunge von Kindern fehlen käsige Veränderungen in den Knoten selten, bei Erwachsenen ist dies schon häufiger der Fall, während man hier oft genug kleinere oder grössere verkalkte Partien antrifft. Manchmal findet man frischere graue Tuberkel, allein oder am Rande von Käseherden sitzend, so dass über die secundäre Natur der Veränderungen kein Zweifel sein kann, es kommen jedoch auch sehr viele Fälle vor, besonders bei Kindern, wo offenbar die käsigen (früher sog. skrofulösen) Veränderungen in den Knoten älter sind als diejenigen in der Lunge, ja es können die letzteren ganz fehlen. Die dann in den Knoten etwa gefundenen Bacillen resp. ihre Vorfahren müssen ohne Schaden anzurichten die Lunge passirt haben, da für die Annahme einer congenitalen Erkrankung alle Anhaltspunkte fehlen. Bei weitem am häufigsten an den Bronchialknoten finden sich dann auch jene schon bei der Lunge erwähnten, zu relativer Heilung führenden Incrustationsprocesse an den käsigen Massen, die erst zur Bildung kreideartiger, dann steinharter Kalkmassen führen, welche schliesslich an die Stellen ganzen Knoten treten können und nur noch von der verdickten bindegewebigen Kapsel umgeben sind. Einfach fibröse Indurationen sind häufig, besonders im Anschluss an reichliche Staubablagerungen.

Sarcomatöse und carcinomatöse Veränderungen kommen ebenfalls vor. Jene sind in den meisten Fällen, diese immer secundär. Die bronchialen Lymphknoten gehören zu den Lieblingssitzen des malignen Lymphoms (Adenie).

9. Untersuchung der Rippenpleura und der hinteren Abschnitte der Rippen.

Für gewöhnlich wird man wohl kaum Veranlassung haben, die Costalpleura noch besonders zu untersuchen; in einzelnen Fällen wird ihre Untersuchung mit derjenigen der Lunge verbunden, nämlich dann, wenn man dieselbe zugleich mit den Lungen abgezogen hat. Dies muss, wie früher erwähnt wurde, geschehen, wenn ausgedehnte und feste Verwachsungen vorhanden sind; es geschieht mit Vortheil, wenn eine chronische fibrinöse oder eiterige Pleuritis besteht, weil man dann am besten die Ausdehnung des Pleurasackes, die Einwirkung der Exsudatanhäufung auf die Lunge etc. bemessen kann. Es ist dann in der Regel, um ein vollständig übersichtliches Präparat zu erzielen, auch nöthig, die entsprechende Zwerchfellshälfte im Zusammenhang mit zu entfernen. Es geschieht dies am besten mit der Scheere, weil man damit am leichtesten Verletzungen der anliegenden Bauchorgane vermeidet.

Die an der Rippenpleura vorkommenden Veränderungen sind im wesentlichen natürlich nicht von denjenigen der Lungenpleura verschieden, doch zeigen sie manche Eigenthümlichkeiten, die mit Veränderungen ihrer Nachbarorgane zusammenhängen, ebenso wie die Lungenpleura durch ihre Beziehungen zur Lunge Besonderheiten darbietet. Ich

erinnere hier an die schon früher erwähnte Eruption von Krebsknötchen bei Carcinoma mammae, welche wenigstens in der Regel zuerst an der Rippenpleura auftritt, ferner an die Entzündungen, Ulcerationen und Perforationen bei Caries, Fracturen der Rippen, bei äusseren Verwundungen etc. Von Interesse ist oft die Localisation der Tuberkel auf der Rippenpleura. Bei ausgebreiteter Eruption stehen dieselben an den Zwischenrippenräumen oft dichtgedrängt, über den Rippen nur spärlicher; auch finden sich dort in der Regel die zusammenhängenden käsigen Massen, welche in manchen Fällen von chronischer Tuberkulose gebildet werden. Hier finden sich ferner schon normal grössere Mengen von Fett in der subserösen Schicht, welche öfter durch Hyperplasie zu schmalen, langen, intercostalen Lipomen sich umwandeln. Endlich will ich noch erwähnen, dass in alten pleuritischen Schwarten, besonders an der Costalpleura ausgedehnte Verkalkungen vorkommen können, welche platte, höckerige knochenartige Massen bilden, sog. Pleuraknochen, und dass es als individuelle Eigenthümlichkeit kleine, hirse- bis erbsengrosse Lymphknötchen in der Costalpleura gibt, welche selbst pendulirend mit einem dünnen Stiele an der Oberfläche befestigt sein können. Selten gehen primäre Geschwulstbildungen von der Costalpleura aus, doch sind schon einigemal eigenthümliche, mit einer ausgedehnten, meist unregelmässig knotigen Verdickung der Pleura verbundene Neubildungen gefunden worden, welche theils als von den Lymphgefässendothelien ausgehende Endotheliome, theils als echte von dem Pleuraepithel (Coelomepithel) ausgehende Carcinome aufgefasst wurden.

Mit der Untersuchung der Costalpleura kann man sogleich diejenige der hinteren Rippenabschnitte verbinden, in Bezug auf welche das früher von den vorderen Theilen der Rippen Gesagte gilt.

10. Untersuchung der Halsorgane.

a. Sectionsmethode.

Ueber die Untersuchung der Halsorgane gibt das Regulativ (§ 20) für die Gerichtsärzte folgende Vorschriften, die auch für nicht gerichtliche Fälle Geltung haben.

„Die Untersuchung des Halses kann je nach der Eigenthümlichkeit des Falles vor oder nach der Oeffnung der Brust oder der Herausnahme der Lungen veranstaltet werden. Auch ist es den Obducenten anheimgegeben, die Untersuchung des Kehlkopfes und der Luftröhre von derjenigen der übrigen Theile zu trennen, wenn derselben eine besondere Wichtigkeit beizulegen ist, wie es z. B. bei Ertrunkenen oder Erhängten der Fall ist.“

„In der Regel empfiehlt es sich zunächst die grossen Gefässe und die Nervenstämmen zu untersuchen, nächstdem den Kehlkopf und die Luftröhre durch einen Schnitt von vorn her zu öffnen und den Inhalt derselben zu prüfen. Wo letzterer Betrachtung ein grösserer Werth beizulegen ist, da ist dieselbe vor Herausnahme der Lungen anzustellen und dabei zugleich ein vorsichtiger Druck auf die Lungen auszuüben, um zu sehen, ob und welche Flüssigkeiten u. s. w. dabei in die Luftröhre aufsteigen.“

Bei der Aufsuchung und Blosslegung der Gefässe und Nervenstämme machen die medianwärts liegenden Carotiden, die lateralwärts liegenden Jugularvenen und die zwischen und etwas hinter den beiden liegenden Vagi keine Schwierigkeiten, wohl aber pflegt das bei dem Halssympathicus der Fall zu sein. Man findet ihn am besten, wenn man vorsichtig die mediale Seite der Carotis fasst und das Gefäss mässig lateralwärts ziehend mit vorsichtigen Längsschnitten das darunter liegende lockere Gewebe durchtrennt. Hat man erst einmal den Stamm gefunden, so braucht man diesem nur nach dem Schädel hin zu folgen, um auch das in der Höhe des 2. und 3. Halswirbels auf den tiefen Halsmuskeln hinter der Carotis interna und dem Nervus vagus liegende obere Halsganglion zu finden, welches man mit heraus-schneidet. Da durch Druck von Geschwülsten, Aneurysmen etc. auf die Kehlkopf-äste des Vagus häufig wichtige Störungen am Kehlkopfe (Lähmungen verschiedener Muskeln mit Verfettung derselben) hervorgerufen werden, so kann es von Interesse sein, die genannten Aeste in ihrem Verlaufe zu verfolgen. Es mag daher daran erinnert werden, dass der N. laryngeus superior an der Innenseite der Carotis interna von oben her zum Kehlkopfe gelangt und mit seinem inneren Aste in Begleitung der Art. laryngea die Membrana hyothyreoidea durchbohrt, während der andere sich in äusseren Muskeln verästelt. Der N. laryngeus inferior s. recurrens ist links länger als rechts, umschlingt rechts die Art. subclavia dextra, links den Arcus aortae und verläuft beiderseits zwischen Trachea und Oesophagus nach oben, um die inneren Kehlkopfmuskeln zu versorgen.

Wo Verletzungen des Kehlkopfes oder der Luftröhre stattgefunden haben, oder wichtige Veränderungen derselben vermuthet werden, da ist jedesmal die Oeffnung der Luftwege erst nach der Herausnahme derselben vorzunehmen, die im Zusammenhang mit den übrigen Organen auf folgende Weise geschieht. Man sticht das Knorpelmesser an einem Kieferwinkel, immer dicht am Knochen bleibend, bis in die Mundhöhle hinein und schneidet dann in sägenden Zügen, immer genau dem Knochen folgend, nach dem Kinn und von da bis an den anderen Kieferwinkel. Besonders in der Nähe des Kinnes muss der Messergriff stark gesenkt werden, weil die Spitze sonst leicht in die Zungenmuskulatur geräth, statt den Genioglossus zu durchschneiden. Ist die Zunge von dem Unterkiefer allseits abgetrennt, dann zieht man dieselbe unter dem Kieferbogen mit der linken Hand oder mittelst einer starken Hakenpincette hervor, sticht mit dem Messer an der Grenze von hartem und weichem Gaumen in diesen ein und löst ihn nach rechts und links mitsammt den Gaumenbögen und Tonsillen ab. Nachdem man darauf die hintere Pharynxwand möglichst weit oben durch einen quer über die Wirbelsäule geführten Schnitt durchtrennt hat, löst man unter einem kräftigen Zuge an der Zunge den Pharynx und Oesophagus von der Wirbelsäule und tiefen Halsmuskulatur los, indem man abwechselnd von beiden Seiten mit senkrecht auf die Wirbelsäule gerichteten Schnitten das lockere retropharyngeale und -oesophageale Gewebe durchtrennt. Am Eingange in die Brusthöhle müssen die Armgefässe durch einen besonderen von dem Sternalende der Clavicula nach aussen und hinten geführten Schnitt durchtrennt werden. Man kann nun entweder vor dem Bogen der Aorta den Oesophagus und die Bronchien durchschneiden, um die Aorta später im ganzen zu untersuchen, oder man löst diese mit dem Oesophagus zusammen bis zum Zwerchfell von der Wirbelsäule los und untersucht dann die auf diese Weise leicht zugänglichen Theile, ohne ihren Zusammenhang mit den zugehörigen Theilen in der Bauchhöhle zu stören. Diese Methode sollte man immer anwenden, wenn eine wichtigere Affection des Oesophagus vermuthet wird, wobei es oft (bei Vergiftungen, Krebs etc.) wünschenswerth ist, nicht nur den Oesophagus selbst, sondern auch seine Verbindung mit dem Magen intact zu erhalten.

In allen Fällen, wo es sich um Feststellung besonderer Beziehungen zwischen Erkrankungen der tieferliegenden Organe des Halses und der Brusthöhle zu den oberflächlicheren (besonders Lunge und Herz) handelt oder doch handeln könnte, ist es vortheilhaft, sämmtliche Hals- und Brustorgane im Zusammenhange aus der Leiche zu entfernen und die weitere Zergliederung erst später vorzunehmen, nachdem die topographischen Verhältnisse nach allen Richtungen sichergestellt sind.

b. Untersuchung der einzelnen Theile.

1. Untersuchung der grossen Gefässe und Nerven des Halses.

a) Abgesehen von den schon erwähnten gerichtsärztlich wichtigen Zerreissungen der Intima der Carotiden und den Blutungen unter der Intima bei Erhenkten und Erdrosselten sind an den grossen Halsgefässen, besonders an den Carotiden wegen ihrer Beziehungen zu den Circulationsverhältnissen im Gehirn, die Verengerungen und Verschliessungen des Lumens am wichtigsten. Erstere werden durch chronisch entzündliche Processe, besonders verkalkte Wucherungen der Intima (ähnlich den an den Herzklappen vorkommenden), welche besonders gern in der Nähe der Theilungsstelle sitzen, bewirkt, letztere durch grosse Emboli, in welchen man manchmal die bis dahin vergeblich gesuchte Ursache eines plötzlichen Todes finden wird. Von den Veränderungen an den Venen will ich nur an die Erweiterung bei manchen Herzfehlern, Aneurysmen des Aortenbogens etc., sowie an die in dem oberen Theile der Jugularis interna bei entzündlicher Thrombose des Sinus transversus vorkommende Thrombophlebitis erinnern.

b) Unter den grossen Nervenstämmen ist der Sympathicus von allgemeinerem Interesse, besonders seine drei Halsganglien, von denen das mittlere häufig fehlt. Zur Untersuchung wählt man in der Regel das grösste und leicht auffindbare Ganglion cervicale supremum.

Die meisten pathologischen Veränderungen, welche bisher hier gefunden wurden, bezogen sich auf solche, die von den Gefässen ausgingen: Hämorrhagien in verschiedenen mit Delirien verlaufenden Krankheiten, bei Hitzschlag; varicöse Ectasie der Gefässe bei einseitiger Hyperhidrosis; ferner wurden beobachtet Verfettung Remak'scher Nervenfasern bei hectischen Krankheiten und bei Pneumonien, die mit Delirien verliefen; stärkere Pigmentirung der Ganglienzellen bei allen cachectischen Krankheiten sowie im Alter.

Auch am Nervus vagus werden Hämorrhagien beobachtet bei hämorrhagischen Pocken, bei Hitzschlag (Köster); secundäre Veränderungen, besonders atrophische, können durch Geschwülste etc. in der Nachbarschaft bewirkt werden, sowohl am Stamm, wie an den Aesten, insbesondere dem Recurrens.

2. Untersuchung der Mundhöhle und des Pharynx.

Zur Untersuchung der Mundhöhle und des Pharynx legt man die Halsorgane so vor sich, dass Pharynx und Oesophagus oben liegen, ersterer dem Obducenten zugewandt, und schneidet nun den weichen Gaumen entweder an der Seite des Zäpfchens durch oder trennt ihn, was sich zur Erhaltung des Gaumens mehr empfiehlt, nach vorn von der linken Tonsille durch einen Schnitt, welcher durch die seitliche Pharynxwand direkt in den Oesophagus hineingeht, den man an seiner linken (von dem Obducenten aus rechten) Seite sogleich mit aufschneiden kann. Man erhält auf diese Weise eine bessere Uebersicht über die Schleimhaut des weichen Gaumens und ihr Verhältniss zu den beiden Tonsillen. Die Tonsillen selbst werden der Länge nach eingeschnitten.

Sehr wechselnd ist die Färbung der Pharynx- und Gaumenschleimhaut; bald blass-grau, bald hellroth, bald dunkelblauroth (Cyanose bei Erstickungstod etc.). Mit den dunklen Färbungen ist meistens auch eine geringere oder bedeutendere Schwellung der Schleimhaut verbunden, die jedoch auch ohne Röthung vorkommen kann, wobei dann die Schleimhaut oft eine etwas gelbliche Farbe zeigt (Oedem). Sowohl Röthung wie Schwellung sind nach dem Tode in der Regel bedeutend geringer, als sie während des Lebens waren.

Als Reste in der Regel von syphilitischen (doch auch von lupösen) Geschwüren findet man Stenosen sowohl des Isthmus faucium als auch des Cavum pharyngo-nasale durch die Retraction ausgedehnter, in der Schleimhaut sitzender Narben, die sich bekanntlich ja gerade bei Syphilis durch ihr grosses Retractionsvermögen auszeichnen. Solche Narben von geringerer Ausdehnung und strahliger Form sitzen am häufigsten an der Oberfläche der Tonsillen und beeinträchtigen auch deren Grösse mehr oder weniger.

Verwundungen der Zungenränder, den Zähnen entsprechend, kommen bei Krämpfen, besonders epileptischen vor und können, wenn sie an der Leiche gefunden werden, wichtige Anhaltspunkte für die Beurtheilung der dem Tode vorausgegangenen krankhaften Symptome gewähren.

Häufige und praktisch wichtige **Missbildungen** an den die Mundhöhle umgrenzenden Theilen sind die Spaltbildungen, welche an der Oberlippe (Hasenscharte, Cheiloschisis), dem Oberkiefer (Kieferspalte, Gnathoschisis) und harten Gaumen (Wolfsrachen, Palatoschisis) ein- oder doppelseitig, am Velum palatinum und Zäpfchen central vorkommen, entweder nur an einem Theil oder vereinigt (Cheilognathopalatoschisis). Bei doppelseitiger Hasenscharte und Kieferspaltel kann der Zwischenkiefer fehlen oder rüsselförmig hervorragen.

Die wichtigsten Veränderungen der Pharynx- und Mundhöhlenschleimhaut sind die **entzündlichen** in ihren verschiedenen Formen.

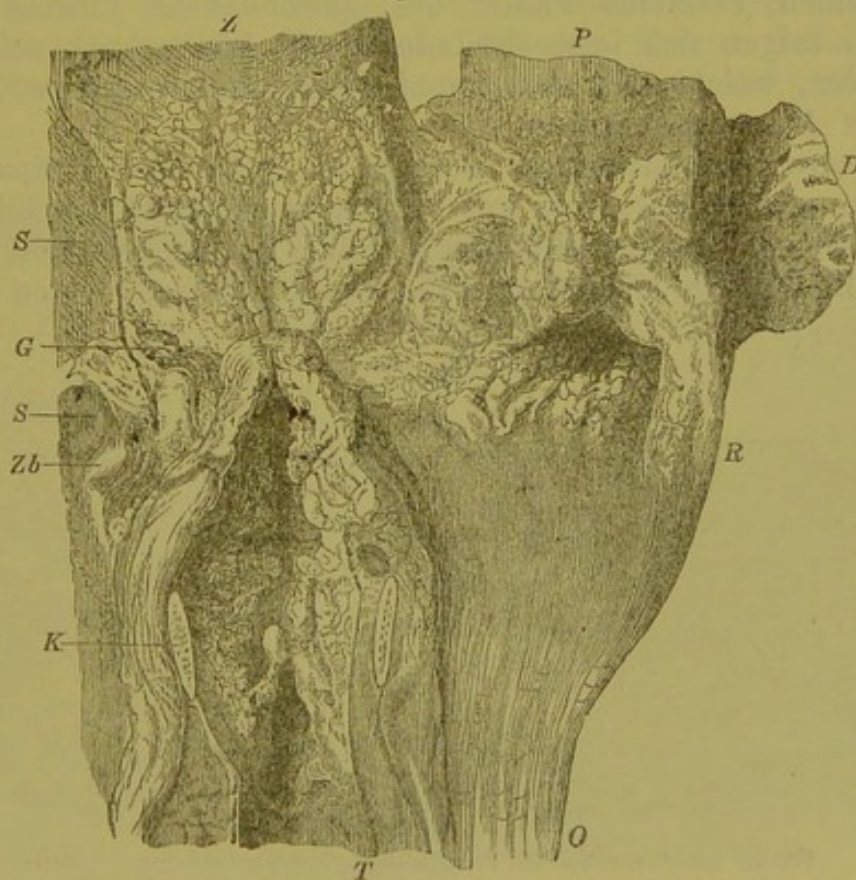
In den vorderen Abschnitten der Mundhöhle kommt eine mit vermehrter Epithelbildung einhergehende desquamative Stomatitis, besonders als Glossitis an der Zunge (Zungenbelag) vor. Durch ihren hämorrhagischen Charakter ist die schliesslich zu gangränösem Zerfall führende skorbutische Entzündung des Zahnfleisches (Gingivitis) ausgezeichnet, durch den schnellen Zerfall des Zahnfleisches zu einem grauen, aashaft riechenden Brei die Stomatitis ulcerosa. Als Stomatitis aphthosa wird eine besonders bei Kindern vorkommende Erkrankung bezeichnet, bei der sich gelblich weisse erhabene Fleckchen bilden, die durch ein festes, unter dem Epithel sitzendes Exsudat bedingt sein sollen. Endlich spricht man von Stomatitis vesiculosa, wenn sich kleine Bläschen im Epithel (an Lippen, Zunge, Wange) bilden.

Die einfache katarrhalische Angina und Pharyngitis zeichnet sich durch die dunkle Röthung und Schwellung der Schleimhaut und dicken, zähen, schleimigen Belag derselben aus und ist sehr häufig mit beträchtlicher Schwellung der lymphatischen Gewebe verbunden. In

höheren Graden der Entzündung findet man an Stelle des Schleims dicken graugelben Eiter. Bei der sog. chronischen Form der katarrhalischen Entzündung, die in Wirklichkeit eine productive Entzündung ist, bieten die Schwellungen der Lymphknötchen die hervorstechendsten Veränderungen (Pharyngitis granulosa). Die Tonsille betheiligt sich bei allen diesen Processen durch starke Schwellung und Ausfüllung ihrer Taschen mit einer weichen, gelblichen, eiterähnlichen Masse (secundäre Angina), die sich mikroskopisch aus abgestossenen Epithelien Eiterkörperchen, Schleim, fettigem Detritus und Bakterien zusammengesetzt erweist. Bei der chronischen Entzündung ist sie von viel derberer Consistenz, häufig ganz oder partiell schieferig gefärbt, in den Taschen finden sich stinkende, gelbgraue, oft auch mehr oder weniger verkalkte Pfröpfe (Amygdalolithen), welche nicht mit den gelegentlich vorkommenden Knorpel- und Knochenbildungen in der Peripherie der Tonsillen verwechselt werden dürfen. In gleicher Weise wie die Tonsillen nehmen auch die Lymphknötchen des Zungengrundes sowie die Rachentonsille an der Entzündung durch Schwellung Antheil.

Eine sowohl ihrer Häufigkeit wie ihrer Bedeutung nach besonders wichtige Entzündungsform ist gekennzeichnet durch die Bildung einer grauen, mehr oder weniger derben Haut an der Oberfläche

Fig. 130.



Pseudomembranöse Angina etc. Fibrinös-diphtherische Massen auf dem Gaumen (besonders Zäpfchen) und den Tonsillen, an der hinteren Rachenwand, am Zungengrund, der Epiglottis und der ganzen Kehlkopfschleimhaut. Z Zunge. P Gaumen. D Durchschnitt der rechten Tonsille, mit Membranbildung an der Oberfläche der Recessus und punktförmigen Hämorrhagien in der Tiefe. R Rachen. O Oesophagus. T Tracheotomiewunde. K Durchschnitt des Ringknorpels. Zb Vorsprung des linken Zungenbeinhorns. G diphth. Geschwüre an der Basis der Zunge. S die von der Abtrennung des Gaumens und Rachens herrührende Schnittfläche.

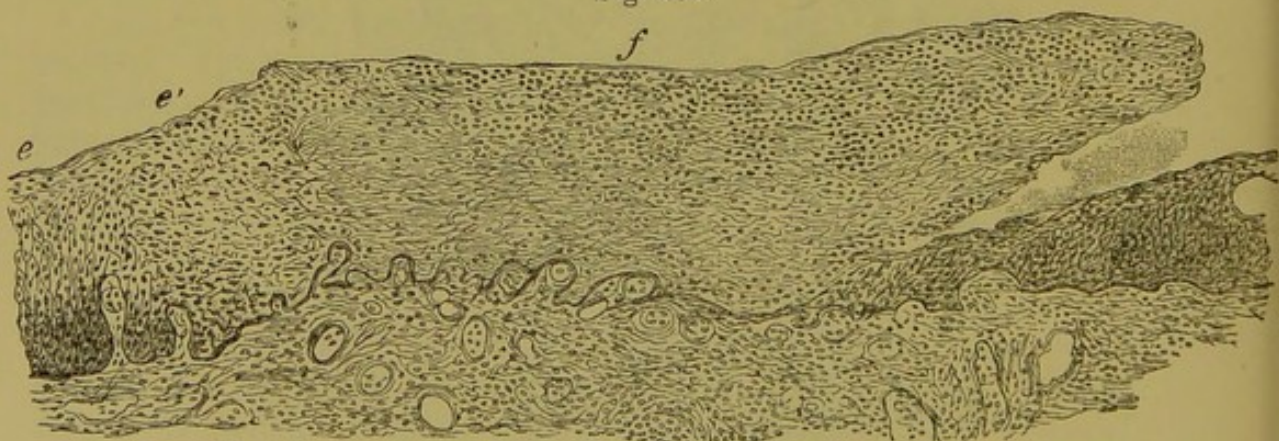
der Schleimhaut. Die Pseudomembran entsteht in der Regel aus einzelnen kleinen grauen „Stippchen“, welche am häufigsten auf den Tonsillen auftreten, sich flächenhaft ansbreiten und schliesslich zu grossen zusammenhängenden Häuten sich vereinigen, welche Rachen, Gaumen mit Tonsillen, Zungenrind, Kehlkopfeingang, Kehlkopf, Trachea und selbst noch einen Theil der Bronchien überziehen können (Fig. 130).

Sie liegen bald der Oberfläche der Schleimhaut nur lose auf, so dass man sie leicht von der dann glatt, nur geröthet und geschwollen erscheinenden Schleimhaut abziehen kann, bald haften sie fester an und sind manchmal so innig mit dem Gewebe verbunden, dass, auch wenn man die über die Schleimhaut hervorragenden Schichten entfernt, doch immer noch eine schorfige graue Masse zurückbleibt, weil ein Theil des Schleimhautgewebes selbst in die Membranen aufgegangen ist. Es ist, um diese Verschiedenheit festzustellen, nothwendig, senkrechte Schnitte durch Membran und Schleimhaut zu machen, — die graue Färbung lässt dann erkennen, ob und wie weit in die Tiefe hinein das Gewebe verschorft ist.

Um die Zusammensetzung der Membran kennen zu lernen, macht man zunächst Zupfpräparate, welche als Hauptbestandtheil ein engmaschiges, aus starren glänzenden Fäden und knorrigen hyalinen Balken bestehendes Netzwerk erkennen lassen, welches aber stellenweise auch in die feinen verfilzten Fäden des gewöhnlichen Fibrins übergeht. Ausserdem zeigen sich in wechselnder Menge Leukocyten, seltener noch Epithelzellen, welche dann manchmal eigenthümlich zackige Gestalt und glänzendes Aussehen besitzen.

Genauere Untersuchungen werden an gehärteten Präparaten vorgenommen, welche besonders mit Pikrocarmin sehr schöne Bilder geben. An ganz kleinen frischen Membranen kann es gelingen, den ersten Anfang der Bildung in einer Aenderung des Epithels zu sehen (Fig. 131).

Fig. 131.



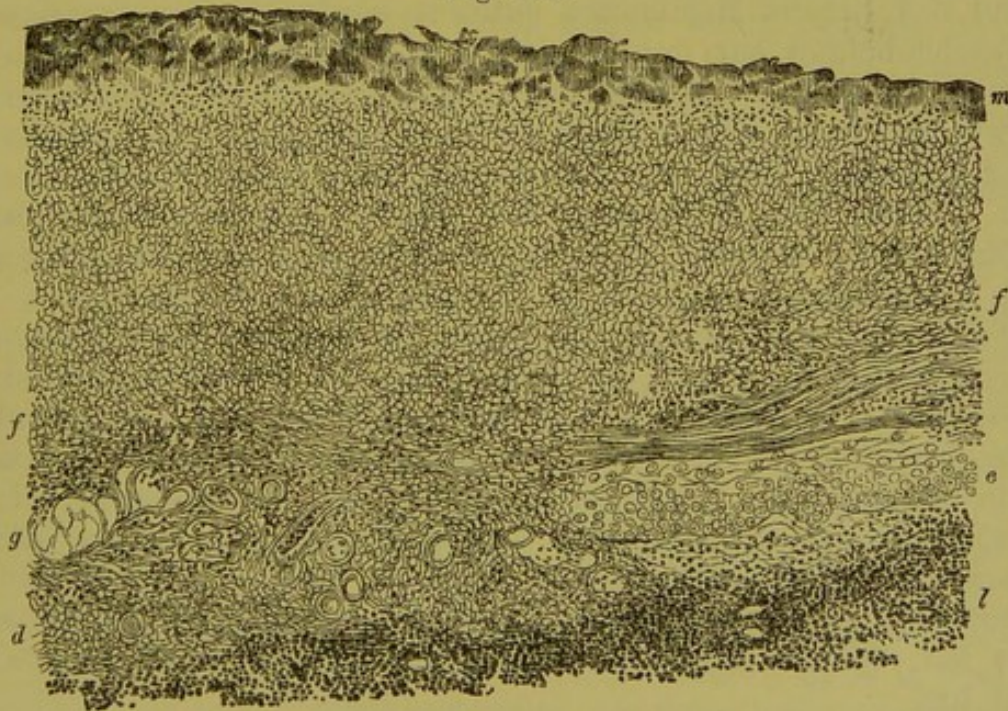
Frische pseudomembranöse Pharyngitis. Pikrocarmin. Schw. Vergr.

f fibrinöse Pseudomembran, aus dem Epithel hervorgegangen, links bei e normales Epithel, bei e' beginnende Degeneration desselben, rechts liegt die Membran eine Strecke weit über normal aussehendem Epithel, von dem sie sich etwas abgehoben hat, dazwischen eine körnige Masse (Schizomyceten?). Die tieferen Abschnitte der Pseudomembran, die scharf gegen die Schleimhaut sich absetzen, bestehen aus groben fibrinösen Netzen, zwischen denen wenige Kerne hervortreten, nach oben hin sieht man mehr Kerne und bei stärkerer Vergrösserung auch noch in ein feineres Fasernetz (Exsudat) eingeschlossene deutliche Epithelzellen mit Kernen; doch gehört die Mehrzahl der Kerne offenbar Wanderzellen an. In der Schleimhaut entzündliche Zellenanhäufung.

Die Epithelzellen verwandeln sich unter Mithilfe von Exsudat in eine hyaline, allmählich immer deutlicher netzförmige, in Pikrocarmin sich gelb färbende Masse: die Pseudomembran. Es ist allerdings wohl diese Betheiligung nicht nothwendig, das Epithel kann auch auf andere Weise zerstört und entfernt werden, jedenfalls aber gilt als Regel, dass unter den ausgebildeten Membranen, deren Dicke 1–2 mm und mehr betragen kann, von Epithel nichts mehr zu sehen ist, und da, wo noch ein Rest vorhanden sein sollte, ist der Rand einer primären Membran, welche nur über das Epithel herüberhängt. Vereinigen sich zwei benachbarte Membranen, so kann an dieser Stelle auch wohl eine Zeit lang ein Rest des Epithels sich erhalten (Fig. 132). Die Membranen zeigen auch an Schnitten die hyalinen knorrigen Balkennetze, welche eine glänzend gelbe Färbung in Pikrocarmin annehmen, daneben gewöhnliche Fibrinfädchen, welche sich wie jene nach Weigert's Methode (s. S. 255) blau färben lassen.

Unter der Membran folgt, wenn sie lose sass, die hyperämische und nicht selten von kleinen Blutungen durchsetzte Schleimhaut, in welcher eine starke entzündlich ödematöse Schwellung, eine zellige Infiltration und selbst ein feinfädiges Fibringerinnsel zwischen den noch färbbaren Zellen vorhanden sein kann. Derselbe Befund kann auch an Stellen gemacht werden, wo die Membran fester haftete — es muss dann die Betheiligung des Epithels, die Anwesenheit von Papillen und der Mangel einer hyalinen Grenzhaut für das festere Haften verantwortlich gemacht werden, aber in anderen Fällen sieht man hyalin-

Fig. 132.



Tiefe pseudomembranöse Amygdalitis (Diphtherie der Tonsillen). Schw. Vergr.

l das lymphatische Tonsillargewebe. e ein Rest des Epithels, über dem die fibrinöse Pseudomembran (f) eine eigenthümliche parallele Schichtung zeigt. Nach links ist ein Theil der Schleimhaut selbst (d) fibrinös degenerirt, die Gefässe in diesem Theil noch deutlich sichtbar. Bei g die Grenze zwischen dem necrotischen Gewebe und dem Exsudat, in beiden an vielen Stellen Wanderzellen mit stark gefärbten Kernen, m Schicht von Bakterienhaufen (Saprophyten).

fibrinoide Degenerationen in der Schleimhaut selbst, frühzeitig an den Gefässwandungen, die aufquellen, hyalin werden und in Pikrocarmin sich gelb färben, dann auch am Gewebe, bis schliesslich ein grösserer oder kleinerer Abschnitt der Schleimhaut in das gleiche hyaline Netzwerk umgewandelt ist, wie es in den oberflächlichen Membranen hervortritt (Fig. 132). Soweit diese Veränderung reicht, soweit reicht die makroskopische graue Färbung. Jene oberflächliche Membranbildung wird vielfach als croupöse, die letzte als diphtherische bezeichnet. Da Croup ein wesentlich klinischer Ausdruck ohne sichere anatomische Grundlage ist, so möchte ich ihn aus der Sprache der Anatomen ganz ausgeschlossen sehen, die Bezeichnung Diphtherie, von *διφθέρα* Fell, Haut, passt für beide, nur graduell verschiedene Vorgänge, da der Ausdruck aber auch für eine ätiologische einheitliche Krankheit als nomen morbi gebraucht wird (s. unten), so ziehe ich, um Missverständnisse zu vermeiden, es vor, von pseudomembranöser Angina, Pharyngitis etc. zu sprechen und die beiden Formen als oberflächliche und tiefe von einander zu unterscheiden, was um so mehr berechtigt ist, als bei derselben Erkrankung nicht nur an verschiedenen Stellen, sondern an derselben Stelle dicht neben einander die oberflächliche und die tiefe Membranbildung gefunden wird. Jene trifft man häufig am Rachen und Gaumen, besonders an der hinteren Wand und am Zäpfchen, in den Sinus pyriformes, diese vorzugsweise an den Tonsillen an, welche dabei oft sehr stark geschwollen und geröthet sind und nicht nur an der Oberfläche sondern auch in ihren Crypten Membranbildung zeigen, wie Durchschnitte lehren.

Uebrigens muss man bei Sectionen wohl berücksichtigen, dass während des Lebens Membranen entfernt werden können, so dass aus dem Leichenbefund nur mit Vorsicht ein Schluss auf den Verlauf des Processes gemacht werden kann. Wo oberflächliche Membranen entfernt wurden, kann sehr schnell durch Regeneration des Epithels eine Heilung eintreten, durch die Abstossung tiefer entsteht immer ein Geschwür. Sowie nach Entfernung der ersten unter Umständen wieder neue Membranen entstehen können, so kann auch der Geschwürsgrund wieder von neuem verschorfen (sog. diphtherisches Geschwür).

Die Aetiologie der pseudomembranösen Angina und Pharyngitis kann eine verschiedene sein, indem sowohl thermische (heisse Getränke), wie chemische Einwirkungen die gleiche Entzündung mit Membranbildung bewirken können. Die hauptsächlich in Betracht kommende Ursache ist aber eine infectiöse, das Gift jener vorzugsweise bei Kindern vorkommenden contagiösen Infectiouskrankheit, welche deutsch als Rachenbräune bezeichnet wird und für welche Bretonneau den durchaus unpassenden, weil falsch gebildeten Namen Diphtheritis eingeführt hat, den er selbst später mit dem besseren »Diphtherie« vertauscht hat.

Die Rachenbräune ist eine meistens im Rachen beginnende Localkrankheit, die aber wahrscheinlich durch resorbirte chemische Substanzen Allgemeinstörungen und Veränderungen anderer Organe (Nephritis, Muskellähmungen etc.) bewirkt. Wenn sie auch an den Schleimhäuten vorzugsweise pseudomembranöse Entzündungen er-

zeugt, so ist dies doch nicht nothwendig, sondern sie kann auch als einfache katarhalische Angina ohne Membranbildung verlaufen. Da also einerseits eine Diphtherie durch verschiedene Einwirkungen erzeugt werden kann, andererseits die Rachenbräune nicht nothwendig eine Diphtherie erzeugen muss, so ist der Ausdruck Diphtherie als Nomen morbi durchaus unpassend und ungeeignet und ich würde demnach für die Bretonneau'sche Krankheit die Bezeichnung Synanche vorziehen, während ich dagegen die Worte Diphtherie und diphtherisch für sehr geeignet halte zur Bezeichnung jeder mit Bildung einer fibrinösen Pseudomembran einhergehenden Schleimhautentzündung.

Es lag nahe, auch bei dieser Infectiouskrankheit nach spezifischen Bakterien zu suchen. An der Oberfläche der Membranen finden sich stets grosse Ballen von Organismen, Kokken und Bacillen, welche aber grösstentheils nur saprophytisch hier wachsen. Der nach den neueren Untersuchungen als genügend legitimirt zu erachtende spezifische Diphtheriebacillus nistet mehr in der Tiefe der Membranen, wo er mit alkalischem Methylenblau und nach der Weigert'schen Fibrinfärbemethode, aber nicht nach Gram gut gefärbt werden kann. Der Bacillus hat etwa die Länge, aber die mehrfache Dicke des Tuberkelbacillus, ist an den Enden abgerundet und auch in den Membranen (häufiger in künstlichen Culturen) nicht selten kolbig verdickt. In die Schleimhaut dringen die Bacillen für gewöhnlich nicht ein.

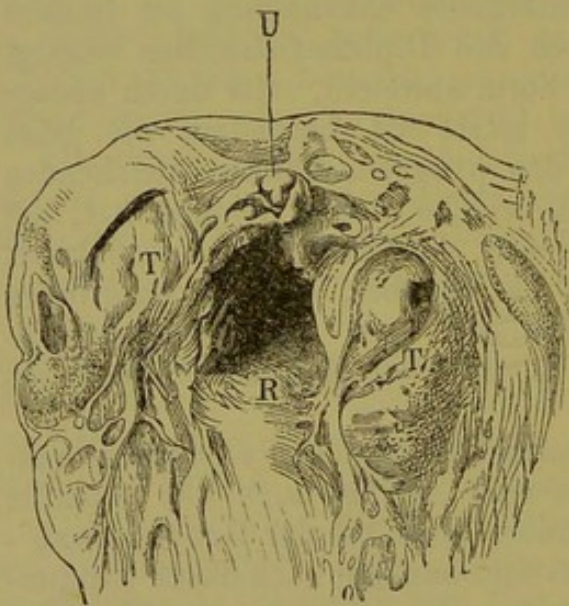
Auch bei anderen Infectiouskrankheiten, insbesondere acuten Exanthemen, kommt eine pseudomembranöse Erkrankung am Rachen und Gaumen vor, die entweder durch den Diphtheriebacillus erzeugt ist und dann nicht von der genuinen Form abweicht, oder durch andere Bakterien hervorgerufen wird. Das letzte ist besonders oft beim Scharlach der Fall, wo durch einen den pyogenen Kokken gleichenden Organismus eine Angina erzeugt wird, welche wenig Neigung hat, auf den Kehlkopf überzugehen und bei der die Exsudation zurücktritt gegenüber einer tiefgreifenden Necrose des Gewebes, welches von grossen Kokkenschwärmen durchsetzt ist. Dadurch tritt bei der Scharlachangina sehr leicht eine ausgedehnte, in die Tiefe dringende Ulceration besonders an den Tonsillen ein.

Diese Kokken sind nicht die Scharlachorganismen, sondern es handelt sich um eine Mischinfection, wie eine solche auch bei anderen pseudomembranösen Anginen, insbesondere auch bei der Bretonneau'schen Diphtherie durch Staphylokokkus oder häufiger noch durch Streptokokkus pyogenes bedingt werden kann. Diese können ins Blut eindringen und an entfernten Organen, besonders in den Nieren schwere Entzündungen bewirken. Auch der vorkommende gangränöse Zerfall der diphtherisch erkrankten Tonsillen, Gaumenbögen etc. ist Resultat einer Mitwirkung anderer Organismen. Gerade dabei tritt oft ein hämorrhagischer Charakter der Entzündung besonders stark hervor, der sich nicht nur in Blutungen in das Gewebe, sondern auch in blutigen Beimischungen zu den Pseudomembranen, die dabei schmutzig bräunlich und graugrünlich aussehen, äussert.

Die grade bei den gangränösen Diphtherien sich einstellende, aber auch selbständig vorkommende Entzündung der tiefsten Schichten der Schleimhaut, der Submucosa und des benachbarten Bindegewebes wird

wegen ihrer Uebereinstimmung mit den erysipelatösen und phlegmonösen Entzündungen der äusseren Haut als erysipelatöse oder phlegmonöse bezeichnet (Angina und Pharyngitis erysipelata oder phlegmonosa). Sie charakterisirt sich vor allem durch die gewaltigen Schwellungen, welche die ergriffenen Theile erleiden, besonders die Tonsillen, welche Taubeneigrösse und selbst mehr erreichen können. Auf Durchschnitten sieht man in den Anfangsstadien der Affection nur eine trübe, etwas graugelbe Flüssigkeit die Maschenräume der Gewebe erfüllen, in der man unter dem Mikroskope schon eine grosse Zahl von Eiterkörperchen erkennt. In späteren Stadien wird die Flüssigkeit immer mehr gelb, immer trüber, kurzum immer mehr Eiter, der sich besonders in den Tonsillen zu Abscessen sammeln und nach aussen entleeren kann. Wenn die Affection ihren Hauptsitz an der hinteren Pharynxwand hat, so kann sich ein sog. Retropharyngealabscess bilden. Diese Form der Entzündung ist meistens eine infectiöse, sie kommt besonders bei Milzbrand, Erysipel, Diphtherie etc. vor. Die gleiche Entzündungsform findet sich auch an der Zunge, sowie nicht selten am Zahnfleisch (Parulis) und von da übergreifend auf die Wange, ausgehend von cariösen Zähnen.

Fig. 133.



Syphilitische Narben am Gaumen, den Tonsillen und dem Rachen. Nat. Gr.
R hintere Rachenwand. T Tonsillen. U Uvula (ganz geschrumpft).

Von infectiösen Granulomen wird man die frischeren syphilitischen Affectionen, die Sclerosen, die Schleimpapeln (Plaques muqueuses), wie leicht verständlich, bei den Sectionen seltener antreffen; sie zeigen das typische Aussehen. In der Regel findet man nur die Residuen von Geschwüren in Gestalt von Narben (Fig. 133), von denen vorher schon erwähnt wurde, dass sie zu verschiedenen Verunstaltungen der Theile, besonders Stenosen, führen. Es soll hier noch auf die narbigen Veränderungen am Zungen Grunde aufmerksam gemacht werden, die oft für die Stellung der Diagnose von Wichtigkeit sein können. Wenn man den Zungen Grund auffallend abgeglättet, die Lymphknötchen verschwunden, die Schleimhaut verdickt und grauweiss gefärbt

findet, so kann man, besonders wenn noch ähnliche narbige Veränderungen auch am Gaumen vorhanden sind, mit einiger Wahrscheinlichkeit auf früher bestandene Syphilis schliessen. Ausserdem kommen in der Muskulatur der Zunge auch noch grössere, gelbe Gummositäten resp. daraus hervorgegangene Narben in seltenen Fällen vor. Als Ausgang syphilitischer Affectionen der Knochen des harten Gaumens sind die Perforationen desselben zu erwähnen, die bald ganz klein, bald für

einen Finger durchgängig oder noch grösser sind und deren Vorhandensein, wenn Wolfsrachen (Fissura palati) ausgeschlossen werden kann, fast mit Sicherheit auf Syphilis zu beziehen ist.

Die tuberkulösen Veränderungen des Pharynx und der Mundhöhle (besonders in der Nähe der Mundwinkel) sind im allgemeinen seltener als die syphilitischen, doch kommen sowohl disseminirte graue Tuberkel als auch tuberkulöse Ulcerationen vor, die sich durch ihre unregelmässigen, wie ausgefressenen Ränder und die in Grund und Rändern sitzenden, schon käsige gewordenen oder noch frischen grauen Knötchen als solche ausweisen. Gerade diese Geschwüre sind zuweilen mit hypertrophischen Vorgängen in der Umgebung vergesellschaftet, so dass die Ränder derselben papillöse Wucherungen zeigen. Besondere Erwähnung verdient das gelegentliche Vorkommen von tuberkulösen Geschwüren und disseminirter Tuberkulose auf und in der Zunge (den Lymphgefässen folgend). Die Pharynx- und Gaumentuberkulose ist mit wenigen Ausnahmen secundär zur Larynx- resp. Lungenphthise hinzugekommen, nur in den Tonsillen scheint auch eine primäre Tuberkulose häufiger vorzukommen als man bisher angenommen hat.

Die Lupusform der Tuberkulose sowie die Lepra kommen in ähnlicher Weise wie an der äusseren Haut auch an der Schleimhaut der Mundhöhle, des Gaumens etc. vor. Besonders der Lupus kann durch ausgedehnte Narbenbildung zu grossen Verunstaltungen der Theile führen.

Progressive Ernährungsstörungen in Gestalt von Hypertrophien kommen besonders an den Tonsillen vor. Die Gaumentonsillen sind dabei stark vergrössert und durch weite Lacunen zerklüftet; die Rachen tonsille zeigt mehr einzelne kolbige, hahnenkammförmige etc. Wucherungen (adenoide Vegetationen).

Unter den Geschwülsten sind die häufigsten und wichtigsten die Krebse, wesentlich Hornkrebse, welche sehr häufig an Unterlippe und Zunge (hier gern ausgehend von Stellen, wo cariöse Zahnstummel die Zungenränder verletzten und reizten), seltener am Gaumen, der Wangenschleimhaut, den Tonsillen, dem Pharynx vorkommen. Nächstdem sind Fibrome und Sarcome zu nennen, welche einerseits als Rachenpolypen und Nasenrachenpolypen besonders von der Schädelbasis ausgehen, andererseits vom Kiefer aus ins Zahnfleisch wachsen (Epulis). Die letzten Geschwülste enthalten häufig Riesenzellen und meist aus Blutungen hervorgegangenes Pigment. Sehr weiche und schnell wuchernde Sarcome gehen auch von den Tonsillen aus. Eine eigenthümliche angeborene Geschwulstbildung findet sich an der Zunge und den Lippen in Gestalt einer beträchtlichen Vergrösserung (Makroglossie und Makrocheilie), welche vorzugsweise durch Neubildung und Erweiterung von Lymphgefässen (Lymphangiom) bewirkt wird. Echte mit Abnormitäten der Zahnsäckchen in Verbindung stehende Kystombildung kommt am Kiefer vor, die von den Ausführungsgängen der Mundspeicheldrüsen ausgehenden Cysten, von denen die aus der Blandin-Nuhn'schen Zungendrüse hervorgehende als Ranula be-

zeichnet wird, sind Retentionscysten. Aus Zahnschubstanz bestehende Neubildungen an den Zähnen bezeichnet man als Odontome.

Von **regressiven Ernährungsstörungen** ist die Noma (s. S. 52) zu nennen, welche wie an der Wangenschleimhaut so auch am Gaumen vorkommt. Im untersten Theil des Pharynx gibt es Druckbrandgeschwüre (Decubitalgeschwüre), welche über dem Ringknorpel und an der entsprechenden Stelle der Rückwand bei heruntergekommenen Menschen, besonders bei Typhus auftreten können. Die häufigsten und folgenschwersten regressiven Veränderungen erfahren aber die Zähne in Form der sog. Zahncaries. Man versteht darunter einen Zerstörungsprozess an den Zahnkronen, der mit einer durch Säuren der Mundhöhlenflüssigkeit bedingten Entkalkung und Erweichung beginnt und durch eindringende Mikroorganismen fortgesetzt wird. Durch die Zerstörung können sich tiefe Höhlen bilden, welche oft bis zur Pulpa vordringen. Es entstehen häufig von den mit fauligem Inhalt angefüllten cariösen Höhlen aus secundäre Entzündungen der Pulpa (Pulpitis), des Kieferperiosts (Periostitis alveolaris), des Zahnfleisches (Parulis). Es können sich an den Wurzeln der Zähne förmliche Eitersäckchen bilden, es kann Caries des Alveolarfortsatzes entstehen, es kann durch Perforation eines parulischen Abscesses eine Zahnfistel zustande kommen.

An den Zähnen entstehen auch am häufigsten **Fremdkörper** in Gestalt von grauen Concrementen (Zahnstein), welche die Zähne förmlich untereinander vermauern können. Die Amygdalolithen wurden schon erwähnt.

Von grösseren **Parasiten** kommt der Soor vor, wegen dessen auf den Oesophagus verwiesen wird. Der *Leptothrix buccalis*, die lange Fäden bildet, kommt vielleicht eine Rolle bei der Bildung des Zahnsteins einerseits, der Zerstörung der Zähne bei Caries andererseits zu.

3. Untersuchung des Oesophagus.

Wenn der Oesophagus noch nicht nach der vorher angegebenen Methode eröffnet worden ist, so schneidet man ihn nun an seiner linken (von dem Obducenten aus betrachtet der rechten) Seite mit einer Scheere auf und schlägt ihn dann auseinander.

a. Allgemeine Verhältnisse.

Am Oesophagus kommen sowohl Vergrösserungen (Erweiterungen) wie Verkleinerungen (Verengerungen) vor. Die Erweiterungen sind totale oder partielle; erstere meist Folge von Stenosirung der Cardia; häufig ist eine Hypertrophie der Wand, besonders der Muscularis damit verbunden. Manchmal wird bei der Section eine Erweiterung durch eine Lähmung der Muskulatur vorgetäuscht; der Mangel jeglicher Ursache und die Paralyse der Muskelhaut lässt Irrthümer vermeiden. Die partiellen Dilatationen finden sich oberhalb von Stenosen des Oesophagus selbst, seien diese durch Geschwülste oder Narben bedingt.

Während die bis jetzt genannten Erweiterungen das Rohr in seiner ganzen Circumferenz betreffen, giebt es auch andere, welche Erweiterung kleinerer Theile darstellen, Divertikel, von welchen man zwei Formen unterscheidet: Pulsionsdivertikel, welche vorzugsweise an der Grenze von Pharynx und Oesophagus sitzen, eine sackförmige Gestalt haben, gewöhnlich zwischen Oesophagus und Wirbelsäule gelegen sind und eine beträchtliche Grösse erreichen können. Sie sind zum Theil angeboren, können aber auch erworben werden durch partielle Herabsetzung des Muskelwiderstandes. Die Tractiondivertikel sitzen meist an der vorderen Wand in der Nähe der Theilungsstelle der Luftröhre, sind in der Regel nur klein, trichterförmig und durch den Zug schrumpfender Lymphdrüsen etc. entstanden.

Die Verengerungen sind fast nur partiell und entweder wirkliche Stenosen (durch Narben oder Krebsgeschwülste), welche in der Regel entweder dicht über der Cardia oder der Bifurcationsstelle der Trachea oder dem Ringknorpel entsprechend sitzen, oder sind Verengerungen des Rohres ohne besondere Erkrankungen z. B. unterhalb beträchtlicher Stenosen, oder sind durch Compression von aussen oder endlich durch Verstopfung seitens eines Fremdkörpers bedingt.

Continuitätstrennungen können durch ulceröse (besonders krebsige) Processe, aber auch durch Fremdkörper (einschliesslich der Schlundsonde) bewirkt werden mit Perforation in das perioesophageale Bindegewebe, in die Luftwege, die Lunge, die Pleurahöhle etc., in denen dann jauchige Entzündungen sich finden. Sehr selten sind angeborene Oesophageotrachealfisteln. Eine Perforation in den Oesophagus kann besonders von Aortenaneurysmen (mit tödtlichem Blutbrechen) ausgehen.

Die Farbe der Schleimhaut ist in der grössten Mehrzahl der Fälle eine blassgraue oder, wenn sie mit icterischem Mageninhalt in Berührung war, graugelbe; selbst bei den stärksten Hyperämien des Pharynx schliesst die Röthe mit dem Anfange des Oesophagus meist scharf ab. Eine mehr weissliche Farbe wird durch stärkere Epithelabsonderung erzeugt, eine braune mit Erweichung verbundene ist im unteren Theile in der Regel postmortal durch den Magensaft entstanden (braune Erweichung).

b. Die einzelnen Erkrankungen.

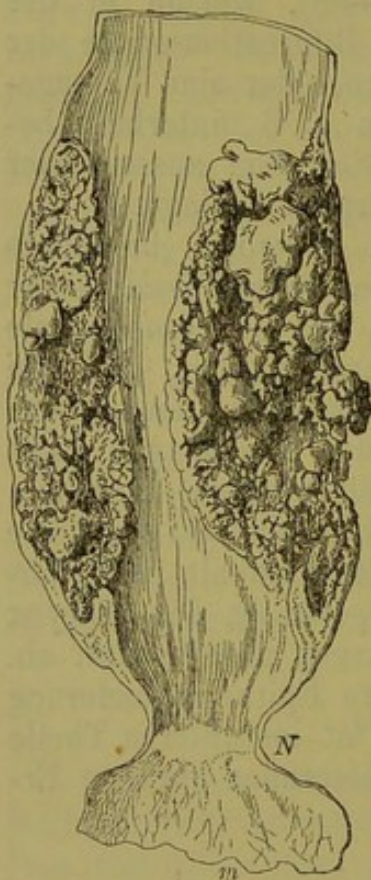
1. Wichtige **Circulationsstörungen** werden bei Lebercirrhosen beobachtet, welche zur Bildung von Varicen im unteren Drittel führen können, durch deren Platzen schwere Blutungen erzeugt werden. Kleine varicöse Venenerweiterungen sind bei alten Leuten in allen Abschnitten der Röhre nicht selten; es können sich auch Steine in denselben bilden.

2. **Entzündungen** des Oesophagus (Oesophagitis) sind nicht von grosser Bedeutung; die einfachen sind mit stärkerer Desquamation des Epithels verbunden. Pseudomembranöse Entzündungen sind selten, doch kommen sie zuweilen vor bei Rachendiphtherie im oberen Theil und sonst besonders bei Scarlatina und Variola (hämmorrhagica). Sie könnten leicht mit Soor (s. gleich) verwechselt werden. Noch seltener ist die sog.

Oesophagitis follicularis (an den Schleimfollikeln sitzend), während phlegmonöse Eiterungen, die sich secundär von Verletzungen aus oder als demarkirende zu Verätzungen hinzugesellen, relativ häufiger sind. Der Eiter kann sich längs des Oesophagus weithin verbreiten (Periösophagitis) und in die Pleurahöhle durchbrechen.

3. Selten sind im Oesophagus **infectiöse Granulationsgeschwülste**, doch sind solche syphilitischer und tuberculöser Art beobachtet worden. Tuberculöse Geschwülste entstehen von anliegenden käsigen Herden (Lymphknoten, Wirbelsäule) aus, welche perforirten oder schliessen sich an Pharynxgeschwüre an, seltener muss man eine directe Infection (etwa durch verschluckte Sputa) annehmen.

Fig. 134.



Krebs, narbige Strictur, Dilatation und Hypertrophie des Oesophagus.
 $\frac{1}{3}$ nat. Gr. Spir.-Präp.
 m Magen. N Narbe an der Cardia.

4. **Progressive Ernährungsstörungen.** Die Hypertrophie der Musculatur oberhalb verengter Stellen wurde schon erwähnt, sie pflegt die Dilatation relativ zu überwiegen.

Von Geschwülsten kommen im Oesophagus sehr selten Lipome, Myome, Fibrome, Adenome etc. vor; wichtig sind allein die Carcinome (Fig. 134), welche in überwiegender Menge an drei Stellen sitzen, am oberen Ende hinter dem Kehlkopf, der Theilungsstelle der Luftröhre entsprechend, über der Cardia, also an Stellen, wo eigenthümliche mechanische Verhältnisse obwalten. An den genannten drei Stellen kommen die Krebse in von unten nach oben abnehmender Häufigkeit vor. Die Krebsbildung geht meist von einer umschriebenen Stelle aus und pflegt nach oben oder unten sich rascher zu verbreiten als nach den Seiten, so dass häufig selbst neben den grösseren Geschwülsten noch Reste der Schleimhaut vorhanden sind. Ihrer Zusammensetzung nach sind die Geschwülste fast stets sogen. Cancroide (Hornkrebse, Fig. 135), die in der Regel bald ulceriren und schliesslich zu Perforationen des Oesophagus in Trachea, Pleura, Pericardium etc. führen können. In der Umgebung eines Oesophaguskrebses können sowohl nach auf- wie nach abwärts secundäre Krebs-

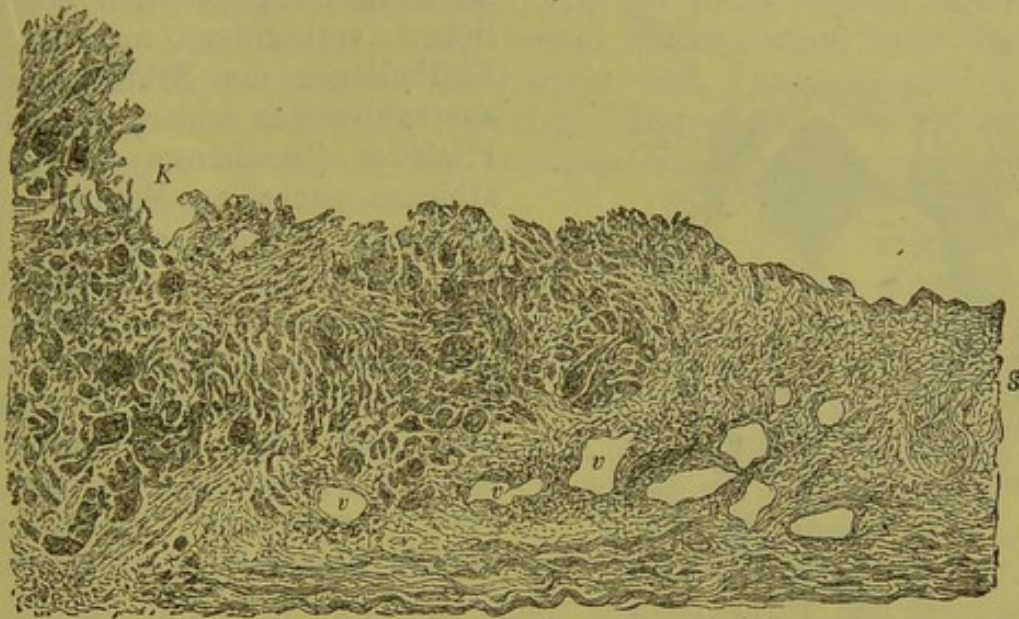
knötchen sich entwickeln. Sonst kommen secundäre Krebse durch Uebergreifen vom Kehlkopf selten, vom Pharynx im Anfangs- und vom Magen im Endtheil vor.

5. Der postmortalen, durch Einwirkung von Magensaft bedingten sauren Erweichung im unteren Oesophagustheil gleichende Veränderungen kommen auch als **regressive Ernährungsstörungen** während des Lebens oder doch in der Agone in seltenen Fällen zustande (Oesophagomalacie). Durch umschriebene verdauende Einwirkungen des Mageninhalts können ähnliche Verdauungsgeschwüre (Ulcera digestiva)

wie im Magen entstehen. Diese sowohl wie die diffuse Malacie vermögen Perforation zu bewirken.

Durch Verschlucken ätzender Gifte (Schwefelsäure, Salzsäure, Carbolsäure, Laugen u. s. w.) entstehen im Oesophagus oft nur ge-

Fig. 135.



Oesophaguskrebs; senkrechter Durchschnitt von dem Fig. 134 abgebildeten Tumor. Ganz schw. Vergr. s die normale Schleimhaut. m Muskelschicht. K der oberflächlich ulcerirte Krebs, dessen allmähliches Tieferdringen erkennbar. In der Schleimhaut in der Umgebung des Krebses zellige Infiltration, besonders in der Umgebung der Venen (v). Der Krebs ist ein Cancroid mit zahlreichen Schichtungskugeln, von welchen die grössten in der Zeichnung angedeutet sind.

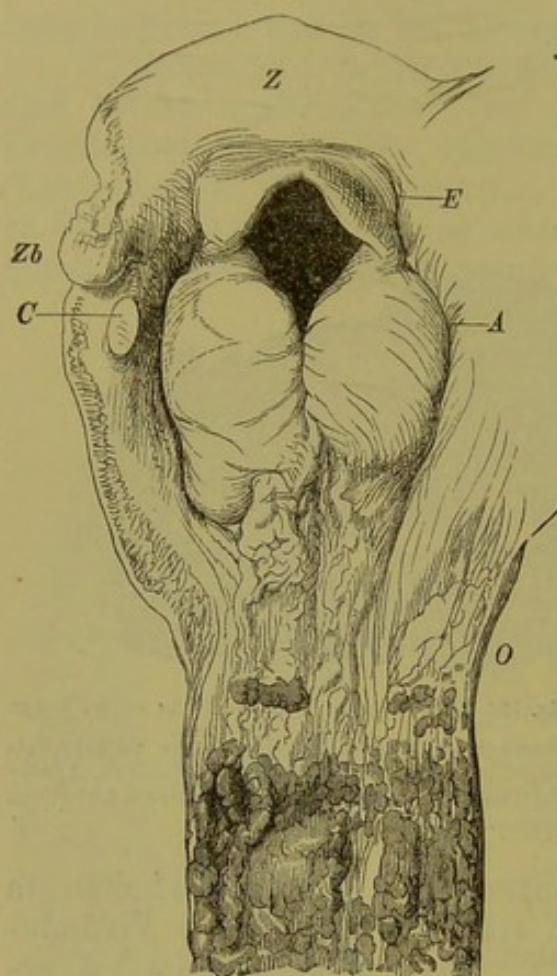
ringfügige oberflächliche graue Trübungen, weil die Flüssigkeiten in der Regel schnell hindurchgehen. Am stärksten pflegen die Veränderungen dicht über der Cardia zu sein. Die Schleimhaut ist bei geringer Affection durch Säuren grau oder gelblich gefärbt, hart, gerunzelt, durch Alkalien bräunlich gefärbt und zunächst auch hart, später aber weich (von der postmortalen braunen [sauren] Erweichung durch die Reaction zu unterscheiden); in höheren Graden wird durch beide Stoffe die ganze Schleimhaut in eine braune oder schwarze Masse verwandelt. Ist der Tod nicht sofort eingetreten, so ist der verschorfte Theil oft durch eiterige Entzündung abgestossen worden und es haben sich Narben gebildet, die bald mehr bald weniger ausgedehnte und hochgradige Stenosen bewirken.

6. **Fremdkörper** verschiedener Art, besonders Knochenstücke, aber auch Nadeln, Geldstücke, Holzstückchen u. s. f. können beim Verschlucken im Oesophagus stecken bleiben und nicht nur Stenose, sondern auch Verletzungen, Entzündungen bewirken.

Von parasitären **Affectionen** ist noch der Soor zu erwähnen, dessen Kenntniss besonders auch deswegen von Wichtigkeit ist, weil er gelegentlich leicht mit pseudomembranösen Entzündungen, besonders fibrinösen verwechselt werden könnte. Der Soor, welcher auch an der Mundschleimhaut und am Pharynx vorkommt, ist besonders bei Kindern (Päppelkindern) und cachectischen Erwachsenen zu finden und erzeugt

eine weiche, weissliche, leicht von der Oberfläche entfernbare Haut (Fig. 136), die sich makroskopisch oft nur durch ihre Weichheit von fibrinösen Pseudomembranen unterscheidet, mikroskopisch aber (an Zupfpräparaten) leicht ihre Zusammensetzung aus den oberflächlichen (verhornten) und mittleren Epithellagen der Schleimhaut und aus zahlreichen feinen, gegliederten Pilzfäden (*Saccharomyces* [Oidium] *albicans*, neuerdings *Monilia candida* genannt), welche zahlreiche längliche Conidien (Soorhefe) abgeschnürt haben, erkennen lässt. Selten dringen die Pilze tiefer, selbst in die Schleimhaut und deren Gefässe ein, doch zeigt diese sich häufig entzündlich verändert. In den von Soor durchsetzten Epithelmassen können kleine Pusteln entstehen.

Fig. 136.



Soor des Oesophagus und Larynxödem. Nat. Gr.

Z Zungengrund. Zb Vorsprung durch das Zungenbeinhorn bewirkt. C Durchschnitt durch das Horn der Cartil. thyreoidea. E Epiglottis. A stark ödematöse aryepiglottische Falten. O Oesophagus, in welchem nach unten hin starke Soorbildung vorhanden ist.

4. Untersuchung des Kehlkopfes und der Trachea.

Man belässt zur Eröffnung dieser Theile die Halsorgane in derselben Lage wie bei der Eröffnung des Oesophagus und schneidet, nachdem man vorher einen Blick in das Innere des Kehlkopfes geworfen hat, um den Stand der Stimmbänder zu untersuchen, mit einer Scheere genau in der Mitte der hinteren (an der Trachea muskulösen) Wand auf, wobei man den linken Schnitttrand des Oesophagus, um denselben zu schonen, mit dem Daumen der linken Hand kräftig nach der (vom Obducenten aus) linken Seite herüberzieht. Nun legt man die Organe auf die zusammengelegten

vier Finger beider Hände und zieht mit beiden Daumen an den Hörnern des Schildknorpels den Kehlkopf auseinander. Auf diese Weise kann man dessen Inneres vollkommen überschauen, ohne mit den Fingern seine Schleimhaut berührt zu haben. Sollten die Knorpel verknöchert sein, so bleibt nichts anderes übrig, als dieselben durch kräftiges Auseinanderbiegen zu zerbrechen.

a. Allgemeine Verhältnisse.

Von grösster Wichtigkeit besonders bei Kindern sind die Grössenveränderungen, welche die Schleimhaut sowohl der Stimmbänder selbst wie der Plicae aryepiglotticae (Fig. 136) durch ödematöse Schwellung erleidet (Oedema laryngis, Oe. circa glottidem). Man darf bei der Beurtheilung dieses Zustandes niemals vergessen, dass post mortem ödematöse Schwellungen sehr viel geringfügiger erscheinen, als sie es im

Leben waren, ja dass oft kaum eine Spur davon noch zu sehen ist, wo vorher eine lebensgefährliche Schwellung vorhanden war. Einigermaßen kann man sich nach dem Spannungsgrade der Schleimhaut richten; ist dieselbe nicht glatt, sondern in zahlreiche Runzeln gelegt, so kann man daraus schliessen, dass sie kurz vorher stärker ausgedehnt war und diese Ausdehnung kann nur durch Oedem bewirkt gewesen sein. Das Oedem ist fast immer entzündlicher Natur und bald secundär bei Erkrankungen des Larynx und Pharynx, bald primär, wenigstens in Bezug auf den Kehlkopf, denn auch dann ist es meist secundär, durch Fortleitung von erysipelatösen und phlegmonösen Processen im Gesicht, entstanden.

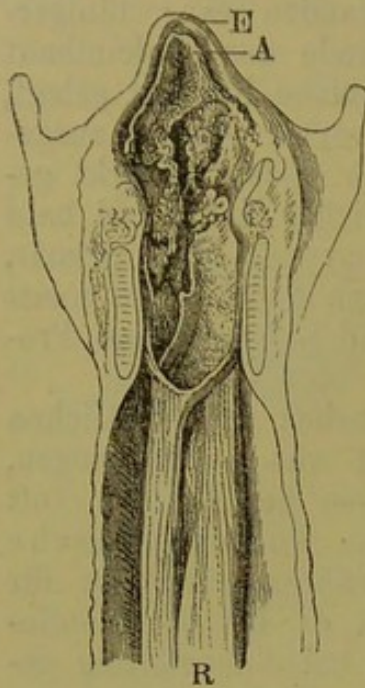
In Bezug auf die Gestalt der Theile ist neben unwesentlichen durch Druck von aussen oder durch Verkalkung von Knorpelringen, durch Narben etc. bewirkten Gestaltsveränderungen der Trachea (oft säbelscheidenartig) als besonders wichtig die sog. suffocatorische Stellung des Kehldeckels hervorzuheben. Während derselbe für gewöhnlich eine ganz flache Wölbung zeigt, ist er bei allen suffocatorischen Todesarten sehr stark, oft vollständig halbrinnenförmig gekrümmt.

Ebenfalls von grosser Wichtigkeit ist die Farbe resp. der Blutgehalt der oberen Respirationsorgane besonders für den Gerichtsarzt, dem die etwa vorhandene grüne oder grünbraune Färbung durch ihre verschiedene Intensität Aufschluss über die Zeit des Todes gibt, den die cyanotische Färbung auf den Tod durch Erstickung hinweist etc. Es ist aber auch hier dasselbe, was eben von dem Oedem gesagt wurde, zu beherzigen, nämlich dass die Färbung und Blutfüllung post mortem durchaus nicht immer eine genaue Vorstellung von den im Leben bestandenen Verhältnissen gewähren kann, so dass sehr häufig, besonders bei Kindern, die geringfügigen bei der Obduction gefundenen Veränderungen der Kehlkopfschleimhaut, besonders der Stimmbänder, durchaus keine ausreichende Erklärung für die heftigen im Leben beobachteten Symptome gewähren.

b. Die einzelnen Erkrankungen.

1. Während am Pharynx **Entzündungen** mit haftenden fibrinösen Pseudomembranen und mit Necrose der Schleimhaut häufiger sind als solche mit locker aufliegenden Pseudomembranen, so ist es bei dem Kehlkopf und mehr noch bei der Trachea umgekehrt. Röhrenförmige Ausgüsse des Kehlkopffinnern und der Trachea (Fig. 137) sind häufig genug, noch häufiger die Auflagerung kleiner fibrinöser Membranen auf verschiedenen Stellen der Schleimhautoberfläche (oberflächliche pseudomembranöse Laryngo-Tracheitis, sog. Croup). Die Dicke der Membranen variirt beträchtlich; an den dünneren derselben sieht man zuweilen schon mit blossem Auge eine netzförmige Beschaffenheit, die bei Lupa-vergrösserung noch viel deutlicher hervortritt. Diese eigenthümliche Anordnung der Membranen wird durch die Schleimdrüsen bedingt, indem einer jeden Masche der Ausführungsgang einer solchen Drüse

Fig. 137.



Pseudomembranöse Laryngo-
Tracheitis von einem Kinde.
Nat. Gr.

E Epiglottis, welche an ihrer hinteren Seite ebenso wie die Kehlkopfschleimhaut mit einer unregelmässig gestalteten fibrinösen Auflagerung (A) bedeckt ist, die in der Luftröhre als Rohr (R) sich abgehoben hat.

entspricht, deren hervorquellender Schleim die Bildung einer Membran an dieser Stelle verhinderte. Mikroskopisch enthalten diese Membranen neben oft reichlichen Exsudatzellen zwar zugsvorweise feinfädige Fibrinnetze, aber es fehlen die dickeren, glänzenden hyalinen Balken doch keineswegs ganz, so dass also keine wesentlichen Unterschiede zwischen ihnen und den Pharynx- und Gaumenmembranen bestehen.

Die fibrinösen Membranen setzen sich oft weit bis in die Bronchien hinein fort, ohne ihre Beschaffenheit zu ändern; in der Regel aber gehen sie, indem sie immer weicher, immer weniger zusammenhängend werden, allmählich in ein rein katarrhalisches schleimig-eiteriges Secret über.

Wenn auch seltener, so kommen doch nicht ungewöhnlich auch die tiefen pseudomembranösen (sog. diphtherischen) Erkrankungen in Kehlkopf und Trachea vor. Man wird nicht nur am Kehlkopf, sondern auch tiefer im Kehlkopf (bes. an den Bändern) und selbst in der Trachea zuweilen Membranen finden, welche nur mit grosser Gewalt sich entfernen lassen und unter denen die Schleim-

haut in eine graue necrotische Masse verwandelt erscheint. Am häufigsten sieht man in der Trachea diese tieferen Veränderungen in der Nähe von Tracheotomiewunden, deren häufige Infection ja allgemein bekannt ist. Die pseudomembranöse Laryngitis und Tracheitis gesellt sich am häufigsten zu der gleichen Erkrankung der Rachengebilde hinzu und zwar bei der Rachenbräune (der Bretonneau'schen Diphtherie). Es kann dabei aber, an der Leiche wenigstens, die Vertheilung der Membranen in den einzelnen Fällen eine ungemein wechselnde sein: neben solchen mit continuirlicher Membranbildung von oben bis unten (vergl. Fig. 130), gibt es andere, welche nur discontinuirliche Membranen zeigen, oder solche, bei welchen die Fauces etc. ganz frei sind und nur im Kehlkopf und der Trachea oder selbst nur in der letzten die Membranen sich finden. Grade für Fälle der letzten Art hat man vielfach eine andere Aetiologie angenommen, doch ist die Existenz eines sog. genuinen Croup bisher nicht nachgewiesen, sondern man wird auch in diesen Fällen eine Wirkung des sog. Diphtheriebacillus zu sehen haben.

Sehr häufig gesellen sich zu diesen pseudomembranösen Erkrankungen entzündliche Processe in der Lunge, welche meistens in deutlichster Weise ihre Entstehung in atelectatischen Stellen erkennen lassen. Sie haben niemals den Charakter der lobären fibrinösen, sog. croupösen Pneumonie, sondern sind stets Bronchopneumonien, welche meistens nicht durch den Diphtheriebacillus, sondern durch Kokken

(Mischinfection) erzeugt werden. Bei gangränösen Veränderungen der oberen Theile kann auch die Pneumonie einen gangränösen Charakter annehmen.

Auch bei anderen Infectionskrankheiten können pseudomembranöse Entzündungen in Kehlkopf und Trachea auftreten, besonders bei Variola kommen kleinere derartige (sog. diphtherische) Herde in der Trachea (meist über den Knorpelringen) vor, die oft fälschlich für Pockenpusteln gehalten worden sind. Bei Typhus treten im Kehlkopf an der Epiglottis, an den Stimmbändern und anderen Stellen Geschwüre auf, welche aus grauen Schorfen, welche die netzförmige hyalin-fibrinoide Degeneration des Gewebes zeigen, aber oft nur wenig Exsudat enthalten, hervorgegangen sind. Als Erreger dieser, der pseudomembranösen Entzündung jedenfalls nahestehenden Veränderung sind wohl die in den Schorfen zu findenden pyogenen Kokken anzusehen; in wie weit etwa auch Typhusbacillen mitwirken, ist noch nicht genügend festgestellt.

Das Vorkommen einer meist vom Pharynx fortgeleiteten phlegmonösen Entzündung am Kehlkopfeingang braucht nur erwähnt zu werden, da ihre Charactere genau mit denjenigen derselben Affection des Pharynx übereinstimmen. Sie ist schon vorher als Ursache des Oedema laryngis erwähnt worden. Durch Entzündung der Knorpelhaut (Perichondritis laryngealis, trachealis) wird eine mehr oder weniger ausgedehnte Necrose der Knorpel bewirkt, die erweichen und zum Theil oder ganz (Aryknorpel) ausgestossen werden können. Die Affection kommt bei Typhus, hauptsächlich aber bei Tuberkulose (s. da) vor.

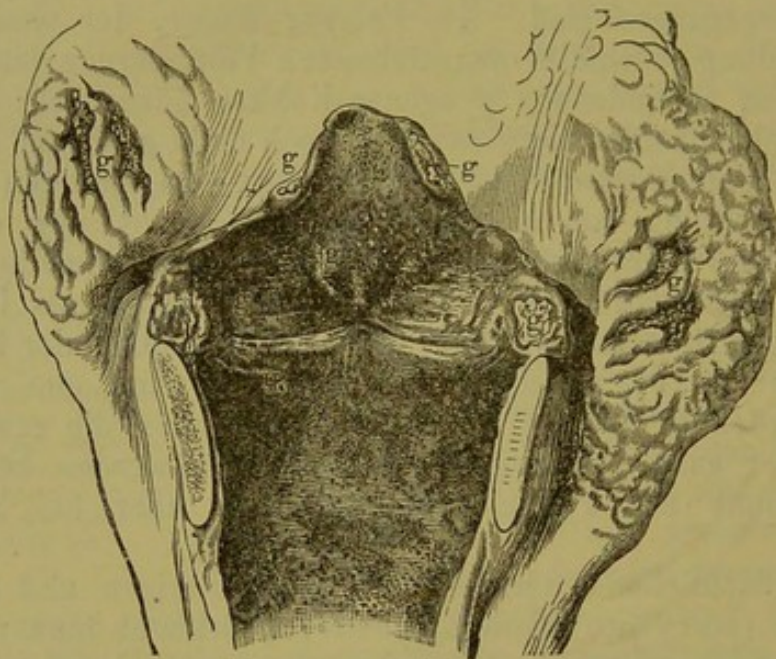
Die oberflächlichen eiterigen, schleimig-eiterigen und schleimigen Entzündungen (Laryngotrachealkatarrh) erkennt man an der mehr oder weniger starken Röthung der Schleimhaut und der ihr anhaftenden Abscheidung. Schon bei kräftigem Auseinanderbiegen der Trachea treten dabei manchmal kleine graue Secrettröpfchen aus den Ausführungsgängen der Schleimdrüsen hervor, welche Tuberkeln nicht unähnlich sehen, aber sich wegwischen lassen.

Productive chronische Entzündungen sind sehr häufig und geben je nach ihrem Grade und ihrer Dauer einen verschiedenen Befund. Ein den leichteren Graden zukommender Befund, ein solcher, der sich in der Regel auf ausgiebige Benutzung des Stimmorganes zurückführen lässt (Sänger, Ausrufer etc.) ist eine bläulichweisse Färbung und Verdickung der Stimmbänder, oft nur an ihrem hinteren Ansatz. Man kann leicht mit der Pincette ein ziemlich derbes Häutchen entfernen, welches fast allein die Verdickung und bläulichweisse Färbung bewirkte, da unter demselben die Schleimhaut ganz intact erscheint. Die mikroskopische Untersuchung zeigt dasselbe lediglich aus stark verhornten Epithelzellen zusammengesetzt. Weiterhin aber verdickt sich auch die Schleimhaut selbst, nicht nur der Stimmbänder, sondern auch der Seitenwandung und nimmt eine weisslich graue Farbe und stärkere Resistenz an (Pachydermia diffusa). Die Verdickung kann ungleichmässig papillär sein (Pachydermia verrucosa), doch gehört manches hierher gerechnete m. E. mehr den

Geschwulstbildungen zu. Nach lange bestandenem Keuchhusten findet man zuweilen auch bei Kindern schon solche Veränderungen. Die Schleimdrüsen betheiligen sich an diesen sog. chronischen Katarrhen sehr lebhaft, sie vergrössern sich und es können endlich vollständige cystenartige Bildungen aus ihnen hervorgehen. Oefter findet im Verlauf solcher chronischen Katarrhe eine Metaplasie von Cyliinderepithel in Plattenepithel statt.

2. **Infectiöse Granulationswucherung** nach Art der markigen Schwellung der Darmlymphknötchen ist bei Typhus (Fig. 138) im Kehlkopf

Fig. 138.

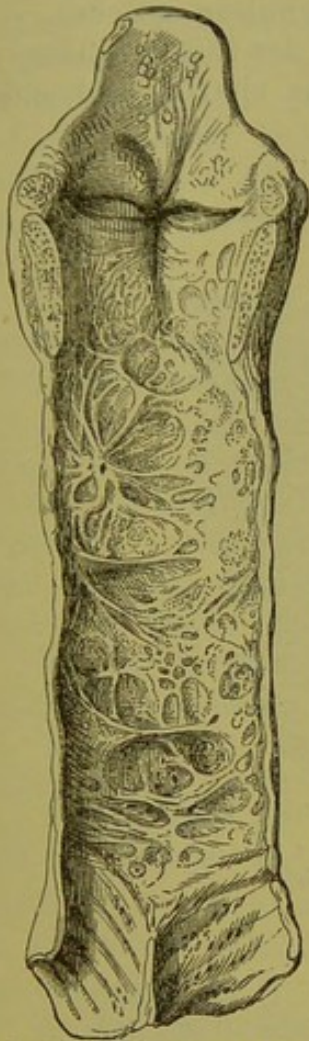

Typhusgeschwür (g) des Pharynx, der Epiglottis und des Larynx. Starke Hyperämie und körnige Beschaffenheit der Epiglottis- und Kehlkopfschleimhaut.

selten, kommt aber besonders an der Hinterseite der Epiglottis vor neben allgemeiner Hyperämie (oft mit Hämorrhagien) und den vorher erwähnten Geschwüren und der Perichondritis. Specifisch syphilitische Geschwüre sitzen am häufigsten an den Rändern des Kehldeckels, den sie in grosser Ausdehnung zerstören können, doch kommen sie auch weiter unten im Kehlkopf, seltener in der Trachea vor. Sie zeichnen sich durch ihren gelben, speckigen Grund und ihre gewulsteten Ränder aus, an welchen öfters eine polypöse Wucherung der Schleimhaut sich zeigt. Es gehen aus ihnen vorspringende strahlige Narben hervor (Fig. 139).

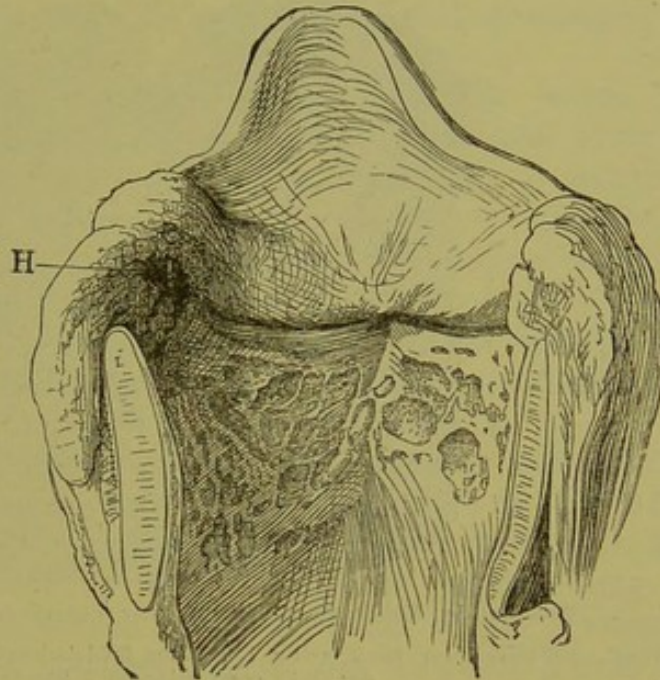
Die tuberkulösen Geschwüre (Fig. 140) haben wie die typhösen ihren Lieblingssitz in der Nähe des hinteren Ansatzes der Stimmbänder, von wo aus sie gern weitere Veränderungen an den Knorpeln erzeugen, sind aber nicht auf diese Stelle beschränkt, sondern kommen von der inneren Fläche des Kehldeckels an bis in die Trachea hinein an jeder beliebigen Stelle vor. Sie sind oft, besonders am Kehldeckel, so flach und, wie auch die Umgebung, so blass, dass man sie kaum sieht, andere Male haben sie das gewöhnliche Aussehen tuberkulöser Schleim-

Fig. 139.



Syphilitische Narben am Kehlkopf und der Luftröhre, kleiner Defect am linken Rande des Kehildeckels. Spir.-Präp.
 $\frac{2}{3}$ nat. Gr.

Fig. 140.



Flache tuberkulöse Geschwüre der Kehlkopfschleimhaut und linksseitige Perichondritis arytenoidea. Nat. Gr.

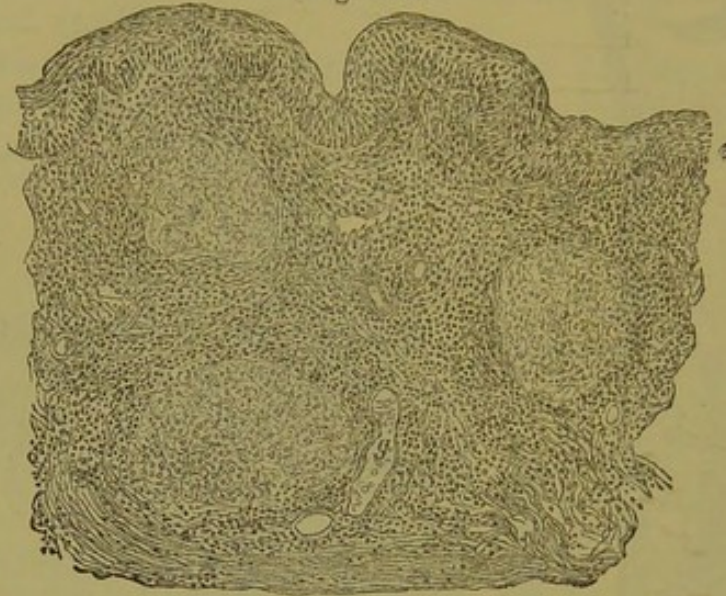
In die Perforationsöffnung der perichondritischen Höhle (H) sieht man ein Stückchen necrotischen Knorpel vorragen.

hautgeschwüre, verdickte gelbliche Ränder von unregelmässig zackiger Gestalt, unregelmässigen, wie angefressenen Grund, in dem man wie in den Rändern graue oder gelbliche Knötchen sieht. Durch Confluenz entstehen grössere Geschwüre, zwischen welchen oft nur kleine Schleimhautreste übrig bleiben, welche dann häufig stark hyperämisch, auch hämorrhagisch und zuweilen hyperplastisch vergrössert sind. Selten sieht man bei der Section submiliare Tuberkel für sich allein in der Kehlkopfschleimhaut, häufiger schon sind sie neben Geschwüren zu sehen. Sie sitzen stets subepithelial (Fig. 141), enthalten meist Riesenzellen und bilden immer den Ausgangspunkt der Geschwüre, in deren Grund und Rändern man sie mikroskopisch in Granulationsgewebe eingebettet ebenfalls findet, so dass diese auch anatomisch als tuberkulöse zu betrachten sind, deren Aetiologie durch den Befund von Bacillen klargestellt wird. Daneben mögen gelegentlich durch Retention von Secret hinter geschwollenen Schleimhautfalten und durch Zersetzung desselben kleine septische Geschwürchen (Schottelius) erzeugt werden können. Die Kehlkopftuberkulose ist fast stets eine secundäre wahr-

scheinlich durch von der Lunge stammende bacillenhaltige Sputa erzeugte, doch habe ich selbst auch primäre Tuberkulose gesehen.

Zu den tuberkulösen Geschwüren, besonders der Stimmbänder, gesellt sich noch häufiger wie zu den typhösen eine eiterige Entzündung

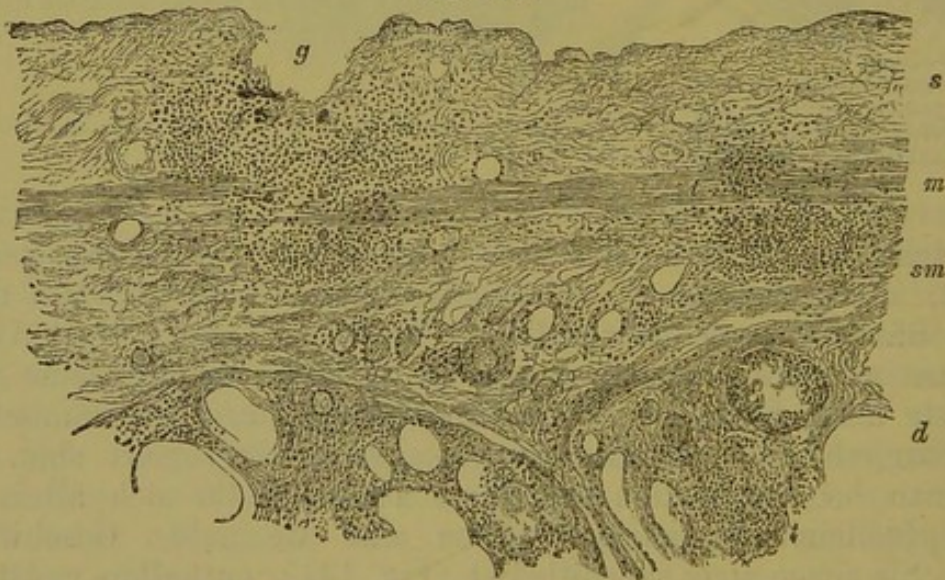
Fig. 141.



Tuberkel der Kehlkopfschleimhaut unter unverändertem Epithel. Mittelst. Vergr.

e Epithel. g Gefäße der stark zellig infiltrirten Schleimhaut, in der 3 Tuberkel sitzen, von welchen der links oben gelegene 2 Riesenzellen zeigt.

Fig. 142.



FrISChe Tuberkulose der Luftröhre, Querschnitt. Schw. Vergr.

s Schleimhaut. m Muscularis mucosae. sm Submucosa. d Drüsen. g kleinstes Geschwür, unter dem Tuberkel mit einzelnen kleinen Riesenzellen, weiterhin ein Tuberkel (t) an der Muscularis mucosae und in einer Schleimdrüse. In allen Schleimdrüsen starke interstitielle Zelleninfiltration.

des Perichondriums am Aryknorpel (Perichondritis arytaenoidea, Fig. 140). Durch den gebildeten Eiter wird das Periost vom Knorpel abgehoben, dieser dadurch seiner Ernährung ganz oder zum Theil beraubt und necrotisch. In der Regel bricht der Abscess nach dem

Kehlkopf durch und man findet dann hier eine kleinere oder grössere Oeffnung, durch welche man in eine Höhle gelangt, in deren Grunde der necrotische Knorpel blossliegt. Bei längerer Dauer der Affection löst sich dann der ganze Aryknorpel oder ein Theil desselben los, wird oft entfernt, und man findet dann an seiner Stelle nur eine etwa kirschkerngrosse Höhle. Es kann sich übrigens der Process mit allen Consequenzen zuweilen auch auf die anderen Kehlkopfknorpel erstrecken.

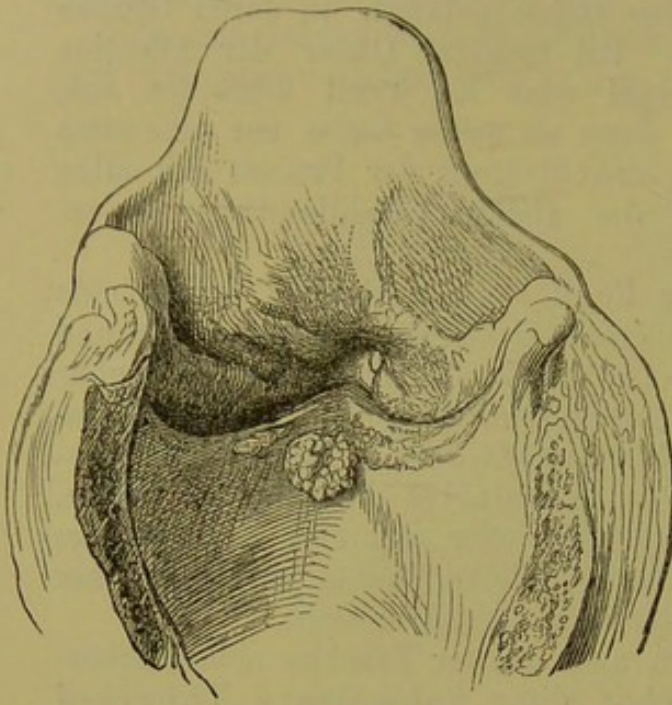
In der Trachea tritt in der Regel sehr frühzeitig schon eine Geschwürsbildung auf, so dass die ersten Geschwürchen sehr klein und oberflächlich zu sein pflegen (Fig. 142) und oft nur schwer erkennbar sind. Später können sie zu Lenticulärgeschwüren oder zu grossen zusammenhängenden Ulcerationen sich umwandeln. Zu tiefgreifenden Geschwüren kommt häufig eine Perichondritis trachealis hinzu, welche zu meist partieller Necrose eines oder mehrerer Knorpelringe führt, die man dann als unbedeckte, weissliche Massen im Grunde der Geschwüre liegen oder an ihren Rändern vorstehen sieht.

Wie im Kehlkopf, so kommen auch in der Trachea neben tuberkulösen Geschwüren oder auch ohne diese submiliare Tuberkel vor, die hier in der Regel von äusserster Kleinheit und ganz grau durchscheinend gefunden werden, deren mögliche Verwechslung mit Secretpföpfchen der Schleimdrüsen schon erwähnt wurde. Frischere Knötchenbildung wie Narben können durch die lupöse Form der Tuberkulose bewirkt werden. Lepröse, rotzige Veränderungen wurden gleichfalls gefunden, ebenso wie das Rhinosclerom, zu dem die sog. Laryngitis hypoglottica hypertrophica zu gehören scheint.

3. Progressive Ernährungsstörungen. Der Hypertrophien der Schleimhaut in der Umgebung von Geschwüren wurde schon gedacht, ebenso der Wucherungen der Schleimhaut wie des Epithels bei chronischen Entzündungen (Pachydermie). Den letzten stehen nahe Wucherungen papillärer Art, welche über grosse Abschnitte der Schleimhaut sich erstrecken können und über sehr feinen mehr oder weniger verzweigten Papillen dicke Lagen von Plattenepithel zeigen, auch an solchen Stellen, welche sonst Cylinderepithel tragen. Epithelioma papillare ist m. E. die geeignetste Bezeichnung für diese Neubildungen, welche zunächst reine Oberflächenwucherungen darstellen. Doch muss man gegebenen Falles an Schnitten genau untersuchen, ob nicht irgendwo ein Tiefenwachsthum der Epithelien stattgefunden hat.

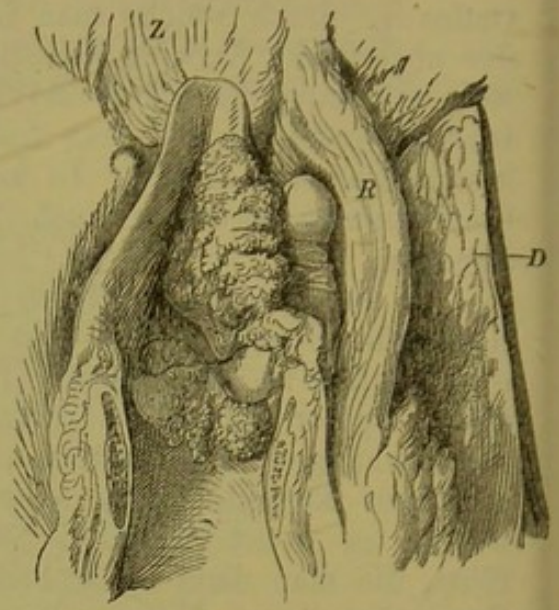
Am häufigsten kommen Polypen (Fig. 143) vor, welche meist auf den oder in der Nähe der Stimmbänder sich vorfinden, oft mehrfach gelappt sind und eine verschiedene Consistenz vom Gallertigweichen bis Fibrösen besitzen, auch Cysten enthalten können. Nächstdem sind noch die gelegentlich zu beobachtenden Carcinome (Fig. 144) zu erwähnen, welche häufig papillöse Wucherungen bilden und wesentlich Plattenepithelkrebse (Cancroide) sind. Secundär kann durch Uebergreifen von Oesophaguskrebsen, sehr selten metastatisch Carcinombildung entstehen. Alle anderen Geschwülste, Sarcome, Fibrome, Angiome, Lymphome, sind seltene Befunde, ebenso das Eindringen von strumösen Wuche-

Fig. 143.



Papillärer Polyp des Kehlkopfs unterhalb der vorderen Ansatzstelle der Stimmbänder, daneben beiderseits kleine warzige Wucherungen, an den Taschenbändern und der Epiglottis tuberculöse Geschwüre, das tiefste rechts oberhalb des Polypen. Nat. Gr.

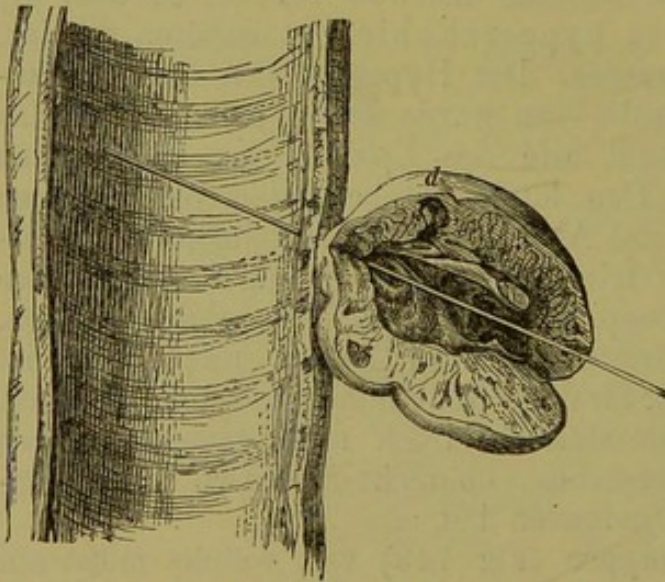
Fig. 144.



Papillärer Krebs des Kehlkopfs, sowohl die Epiglottis als auch die eigentliche Kehlkopfschleimhaut betreffend. $\frac{1}{2}$ nat. Gr.

R Stück Rachenschleimhaut durch einen submucösen Geschwulstknoten theilweise kugelig vorgewölbt. D Stück eines stark vergrößerten käsig-lymphknotens. Z Zungengrund.

Fig. 145.



Adenom einer Schleimdrüse der Luftröhre, frisches Präp. Nat. Gr.

Starke cystische Erweiterung des Ausführungsganges, durch dessen Mündungsöffnung in der Luftröhre eine Sonde gesteckt ist. Auch in der adenomatösen Gewebsmasse sind noch weite Drüsengänge (z. B. bei d) vorhanden.

multipel sein. Kleine Ecchondrosen der Trachealknorpel kommen ebenfalls zuweilen multipel vor.

4. **Regressive Ernährungsstörungen** spielen für sich selbst im ganzen nur eine geringe Rolle. Am häufigsten ist Verkalkung und Ver-

rungen der Schilddrüse. Noch seltener wie im Kehlkopf sind primäre und metastatische Krebse in der Trachea, auf welche aber Oesophaguskrebs häufigübergreifen. Die Trachea hat eine Besonderheit in erbsen- bis kirschgrossen mit dünnem Stiel an der äusseren Wand sitzenden cystischen Geschwülsten, die aus Schleimdrüsen hervorgegangen sind, wie man aus der an der Schleimhaut vorhandenen, oft für eine grössere Sonde durchgängigen Oeffnung erkennt (Fig. 145). Manchmal überwiegt eine adenomatöse Neubildung von Drüsengewebe, manchmal eine Ausdehnung der Ausführungsgänge. Diese Adenome können

knöcherung an den Knorpeln besonders des Kehlkopfs, bei alten Leuten und bei chronischen Catarrhen; Atrophie der Schleimhaut ist gleichfalls bei alten, aber auch bei cachectischen Individuen zu beobachten. Eine fettige Degeneration der Kehlkopfmuskeln ist ausser bei Erkrankungen des Kehlkopfs (bei Phthise) auch bei Lähmung der Nerven (am häufigsten Recurrens) zu finden. Grosse Strumen können Erweichung der Trachealknorpel hervorrufen, durch eine Tracheotomiekanüle kann nicht nur in der Umgebung der Wunde, sondern auch da, wo das untere Ende der vorderen Wand der Trachea anliegt, eine Drucknecrose und ein Druckgeschwür hervorgerufen werden, bei dessen Heilung eine luxuriirende Granulationsbildung vorkommt. Später findet man eine Narbe. Selten ist Amyloid, einmal in Form von Tumoren im Kehlkopf, in Verbindung mit chronischen produktiv-entzündlichen Veränderungen in Kehlkopf und Trachea beobachtet worden.

5. **Fremdkörper** verschiedener Art kommen von aussen in die Luftwege und können besonders den oberen Theil des Kehlkopfs unwegsam machen. In den Morgagni'schen Taschen können kleinere Körper längere Zeit verweilen; hier bilden sich auch manchmal Concremente. Von grösseren **Parasiten** kommt zuweilen Soor vor, in den Muskeln treten bei Trichinose zahlreiche Thiere auf.

Anhang.

Untersuchung der Sputa.

Wenngleich man die Sputa in der Regel nur am Lebenden untersucht, so will ich zur Vervollständigung der Angaben über die mikroskopische Technik doch nicht unterlassen, ihrer auch hier zu gedenken, um so weniger, als man sie ja auch noch von der Leiche gewinnen kann und es nur empfohlen werden kann, jede Gelegenheit zur Untersuchung derselben an der Leiche zu benutzen, weil man sich dadurch am besten über die Beziehungen zwischen der verschiedenen Beschaffenheit der Sputa und Veränderungen der sie liefernden Organe unterrichten kann.

Schon makroskopisch zeigen die Sputa viele Verschiedenheiten und es ist nöthig, sie zunächst mit blossen Auge zu betrachten, um sich die passenden Stellen zur mikroskopischen Untersuchung aufsuchen zu können. Um dies zu erleichtern, breite man sie auf einer Glasplatte aus, die man nun nach Belieben über eine weisse oder eine schwarze Unterlage zur Erkennung etwaiger dunkler resp. heller gefärbter Bestandtheile der Sputa legen kann. Man schneidet mit der Scheere die zur Untersuchung gewählten Theile heraus oder holt sie mit Pincette und Nadel hervor und drückt sie direkt mit dem Deckglas auseinander, oder setzt Wasser oder Kochsalzlösung zu oder endlich — und das ist besonders empfehlenswerth — man fertigt Deckglastrockenpräparate an.

Fast regelmässig enthalten die Sputa Bestandtheile der Mundhöhle: die bekannten grossen verhornten Epithelplatten, oft mit Bakterien besetzt, Schleimkörperchen, Speisereste der verschiedensten Art. Wurde das Sputum unter Würgen entleert, so können auch aus dem Magen stammende Stoffe in ihm enthalten sein. Bei vorhandenem Tonsillarkatarrh können sich die früher erwähnten, manchmal aashaft stinkenden, weisslichen oder grauen Pfröpfe aus den Tonsillartaschen beimischen, welche man an dem grossen Gehalt an Plattenepithelien erkennt.

Die häufigsten Sputa, die katarrhalischen, sind entweder durchsichtig, glasig — Sputa cruda, schleimige Sputa — oder trüb, mehr oder weniger undurchsichtig, grau oder gelblich — Sputa cocta, schleimig eiterige oder eiterige Sputa. Je trüber die Sputa sind, desto mehr Leukocyten pflegen vorhanden zu sein. Ausserdem finden sich verschiedene Formen von Epithelzellen, Plattenepithelien wie Cylinderepithelien. Letztere sind, wenn sie in irgendwie beträchtlicher Menge vorhanden sind, stets pathologisch, erstere nur, wenn sie in sehr grosser Zahl oder in unverhornten Formen (Mundkatarrh, Pharynxkatarrh) sich vorfinden. Die Cylinderzellen haben ihre Flimmern öfter verloren, sie können zu Becherzellen umgewandelt und verfettet sein. Für die acuten Katarrhe sind kleine, abgerundete, Leukocyten nicht unähnliche, aber mit Wimpern besetzte (also Flimmer-) Zellen charakteristisch. Eine dritte Epithelform, welche auch schon im einfachen katarrhalischen Bronchialsputum vorkommt, sind rundliche platte Zellen mit grossem bläschenförmigem Kern und Kernkörperchen, wie sie den Epithelzellen zukommen. Diese Zellen stammen aus den Lungenalveolen resp. den respirirenden Bronchiolen und können bei allen möglichen entzündlichen Lungenaffectionen gefunden werden, haben also keine specifische diagnostische Bedeutung. Sie enthalten häufig eckige schwarze Kohlenpartikelchen oder sonstige Staubtheilchen, Fettkörnchen oder Myelintropfen (blasse, häufig unregelmässig concentrisch geschichtete rundliche Klümpchen). Diese Zellen sind am reichlichsten vorhanden, wenn stärkere acut entzündliche Veränderungen in den Lungenalveolen sitzen. Bei der fibrinösen Pneumonie sind sie in den Anfangsstadien mit rothen Blutkörperchen gemischt (zwetschenbrühsfarbene Sputa). Kleine fibrinöse Gerinnsel, welche bei derselben Affection vorkommen, stammen aus den kleinen Bronchien (fibrinöse Bronchitis). Für sich allein kommen die fibrinösen Ausgüsse der Bronchien und der Luftröhre bei chronischer fibrinöser Bronchitis (sog. Croup) der Luftröhre und Bronchien vor. Neuerdings sind von mehreren Seiten bei Bronchiolitis mit Asthma in zähem glasigem Sputum eigenthümliche bandartige Gebilde beschrieben worden, von verschiedener Dicke, spiralig gewunden und längsgestreift, theilweise mit einem hellglänzenden Centalfaden, theilweise deutlich röhrenförmig. Curschmann hält diese Massen für Exsudate aus den Bronchiolen verschiedener Grösse, die Centalfäden (Curschmann'sche Spiralen) für solche der kleinsten. Häufig waren dabei jene schon öfter erwähnten Charcot-Neumann'schen Krystalle

vorhanden, welche besonders Leyden in den Sputa von Asthmatikern (Asthmakrystalle) gefunden hat.

Alveolarepithel mit gelbbraunem Pigment, seltener mit Hämatoidinkrystallen, findet sich besonders bei brauner Induration der Lungen in dem Sputum.

In dem Sputum von Phthisikern mit Cavernen finden sich neben luftleeren, schnell zu Boden sinkenden gelben Eitermassen weissliche Pfröpfe, welche ganz besonders zur Untersuchung sich eignen, da sie einmal eine Unzahl von Bacillen zu enthalten pflegen, dann aber auch oft die Zeichen der Zerstörung des Lungenparenchyms — elastische Fasern einschliessen. Sobald man diese im Sputum findet, ist eine progressive Zerstörung der Lunge vorhanden, sei es durch Phthise, Gangrän oder Abscedirung, es wurde aber bereits früher erwähnt, dass auch die elastischen Fasern bei der Gangrän allmählich zerstört werden. Man erkennt dieselben an ihrem geschwungenen Verlauf, den dichotomischen Theilungen, der starken Lichtbrechung, der Resistenz gegen Essigsäure und verdünnte Kalilauge. Man verwendet zur Untersuchung am besten die letztere, entweder direkt, indem man ein Stück Sputum darin zerzupft oder so, dass man Sputum mit dünner Kalilauge erwärmt und dann in einem Spitzglase sedimentiren lässt. Mit einer Glasröhre kann man leicht die zu Boden gefallen elastischen Fasern herausnehmen. Besonders bei bestehender Lungengangrän sind meistens zahlreiche Fettsäurenadeln, gelegentlich auch Leucin und Tyrosin vorhanden. Lange Fettkrystalle könnten mit elastischen Fasern verwechselt werden, sie schmelzen aber bei Erwärmung zu Fetttröpfchen zusammen.

Von Parasiten trifft man selten aus der Lunge oder aus der Leber stammende geschrumpfte Echinokokkusblasen; bei Gangrän trifft man manchmal verschiedene Schimmelpilze, Sarcina, sonst grade hier eine grosse Menge von Fäulnisspilzen, welche oft mit Fettkrystallen zu kleinen weisslichen oder grünlichen Bröckchen vereinigt sind. Die Untersuchung der Koch'schen Tuberkelbacillen geschieht in früher geschilderter Weise an Deckglastrockenpräparaten, desgleichen die Untersuchung auf die elliptischen Pneumoniekokken, die Keuchhustenzpilze und sonstige schon entdeckte oder noch zu entdeckende pathogene Organismen. Aehnlich wie die elastischen Fasern kann man auch die Mikroorganismen durch Sedimentation gewinnen, wenn man Sputum mit stark verdünnter Natronlauge bis zur völligen Verflüssigung kocht oder dasselbe mit etwa der dreifachen Menge einer Borax-Borsäurelösung (je 24,0 g in 200,0 ccm warmem Wasser) tüchtig durchschüttelt und dann 1—2 Tage im Spitzglase stehen lässt. Um Schnitte von den fester geballten Theilen machen zu können, fixirt man in Sublimat und bettet in Paraffin ein.

5. Untersuchung der Submaxillardrüsen.

Das Innere des Parenchyms der Submaxillar- und Sublingualdrüsen wird durch einen Längsschnitt der Untersuchung zugänglich gemacht.

Diese Drüsen zeigen selten wichtige pathologische Veränderungen. Abgesehen von den echten Geschwülsten und den infectiösen Granulationsgeschwülsten (Gummata), welche zuweilen hier entstehen, ist die einzige relativ häufiger beobachtete Veränderung die interstitielle eiterige Entzündung (Adenitis apostematosa), wie sie als sog. metastatische bei acuten Infectiouskrankheiten, z. B. Typhus, Sepsithämie etc. vorkommt. Sie ist einseitig oder doppelseitig. Die Drüsen erscheinen vergrössert und die einzelnen Drüsenläppchen durch breite graue (frisches Stadium) oder gelbe Streifen (späteres, eiteriges Stadium) von einander getrennt, in ihnen selbst entstehen von den Ausführungsgängen aus Abscesse. Da das Drüsenparenchym in der Regel stark geröthet ist, so entsteht dadurch ein sehr charakteristisches buntes Bild. Im weiteren Fortschreiten bilden sich grössere Eiterherde auch um die Drüsen (Periadenitis apostematosa) und es kann schliesslich ein grösserer oder kleinerer Drüsenabschnitt gänzlich vereitern. In besonders heftigen Fällen von phlegmonöser Angina oder Diphtheria faucium kann durch Fortleitung eine ähnliche Affection der Submaxillardrüsen entstehen, deren eiterige oder selbst gangränöse Entzündung die Grundlage der sog. Angina Ludwigi bildet. — Von den Erweiterungen der Ausführungsgänge war schon früher die Rede. Als ihre Ursache werden zuweilen Concremente (Speichelsteine) gefunden. Vergleiche das über die Parotis Gesagte (S. 125).

6. Untersuchung der Schilddrüse.

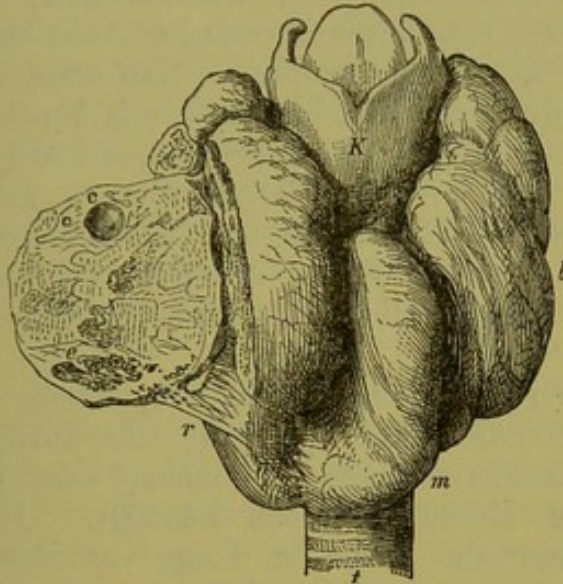
Die Schilddrüse besteht aus zwei seitlichen Lappen, welche durch ein an Grösse sehr wechselndes Zwischenstück (Isthmus) verbunden werden, welches vor der Luftröhre liegt und von welchem häufig ein sich zuspitzender, an Grösse wechselnder Lappen nach oben geht (Proc. pyramidalis). Die Höhe der Seitenlappen beträgt 5—7 cm, ihre Breite 3—4, ihre Dicke 1,5—2,5 cm. Das Gesamtgewicht schwankt zwischen 30 und 60 g.

In jeden Lappen der Schilddrüse macht man einen längsgerichteten Eröffnungsschnitt. Ihre wichtigsten und häufigsten Erkrankungen sind die Vergrösserungen, die unter dem gemeinsamen Namen der Strumen (Kröpfe) begriffen werden und bald nur einen, bald beide Lappen (Fig. 146), häufig auch den Processus pyramidalis und selbst manchmal diesen allein betreffen. Man hat von einer Struma hyperaemica, vasculosa, inflammatoria, sarcomatosa und carcinomatosa (als maligne zusammengefasst) u. s. w. gesprochen, doch ist es besser, diesen Namen nur für eine besondere Form von Schilddrüsenvergrösserung zu gebrauchen, welche durch eine Neubildung von Drüsengewebe ausgezeichnet ist.

Diese eigentlichen Strumen treten in verschiedenen Formen auf, welche in der mannigfachsten Weise sich combiniren können. Die Struma parenchymatosa, s. hyperplastica, zeichnet sich makroskopisch durch die gleichmässig bräunlichrothe Farbe und etwas körnig ercheinende Schnittfläche aus, mikroskopisch durch die Neubildung von

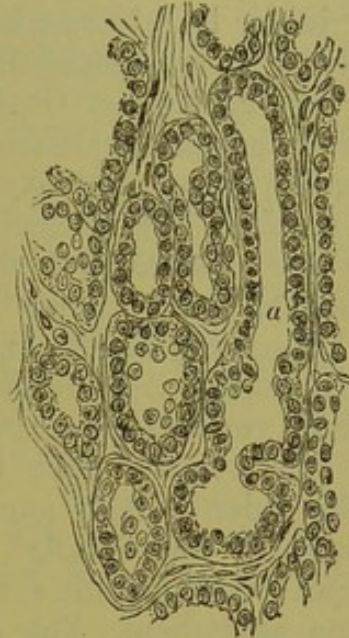
rundlichen oder länglichen Drüsen (Fig. 147). Man hat solche mit rundlichen, in typischer Weise vascularisirten Drüsenbildungen als hyperplastische, solche mit langen verzweigten Schläuchen als adenomatöse

Fig. 146.

Schilddrüsenkropf. $\frac{1}{2}$ nat. Gr.

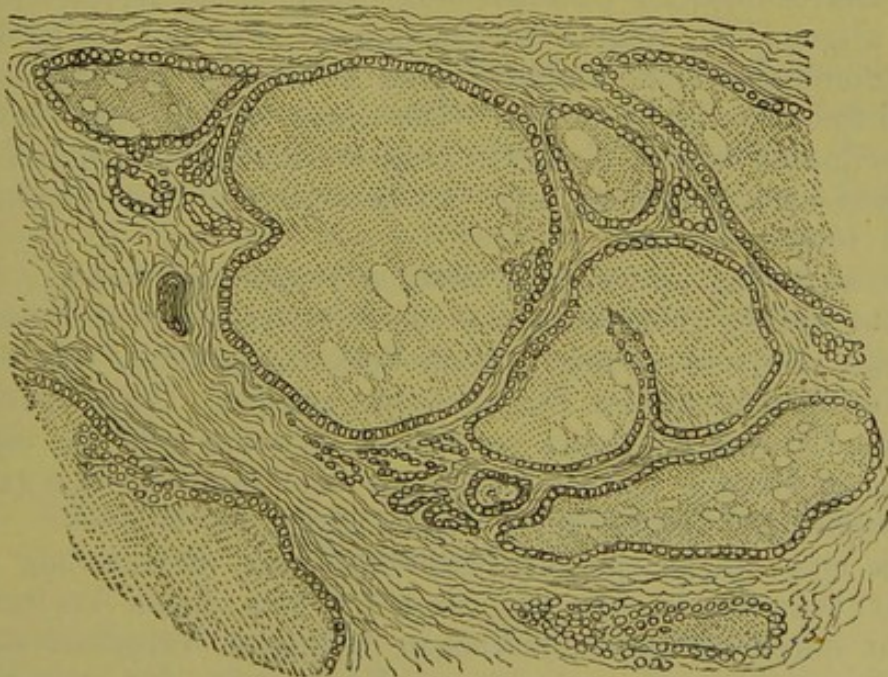
k Kehlkopf. l linker, m mittlerer, r rechter Lappen der Schilddrüse; letzterer durchschnitten und die äussere Hälfte umgeklappt, so dass man die Durchschnittsfläche sieht, auf der bei c eine kleine Cyste angeschnitten ist; sonst sieht man streifige, grösstentheils verkalkte Partien, die unregelmässige Massen von mehr oder weniger colloidem Drüsengewebe umgeben, e erweichte Colloidmasse. t Trachea.

Fig. 147.

Struma parenchymatosa.
Mittl. Vergr.

Drüsige Bildungen von verschiedener Gestalt. Bei a ein längerer Schlauch, der an seinem unteren Ende varicos gestaltet ist.

Fig. 148.



Gallertkropf. Mittl. Vergr.

Die Drüsenbläschen zu grösseren und kleineren mit Gallertmasse gefüllten Cystchen umgewandelt. An den beiden grössten ist noch deutlich ihre Entstehung aus dem Zusammenfluss kleinerer zu erkennen.

Strumen bezeichnen wollen, doch ist eine durchgreifende Scheidung dieser beiden Formen nicht möglich und auch auf die erste, da eine völlige Uebereinstimmung mit dem normalen Schilddrüsengewebe nicht vorhanden ist, die Bezeichnung Adenom anwendbar. Häufig und überhaupt am häufigsten ist die Struma gelatinosa oder colloides (Fig. 148), welche dadurch entsteht, dass die Drüsenbläschen, und zwar in der Regel neugebildete, durch eine durchscheinende, meist etwas gelbliche oder bräunliche Masse ausgedehnt werden. Man sieht deshalb in geringeren Graden an der Schnittfläche stecknadelkopf- bis hirsekorn-grosse, perlähnliche Colloidklümpchen vorspringen, während in höheren Graden kirsch kern-grosse und grössere Colloidklumpen gefunden werden. Die Degeneration betrifft ebenso wie die Adenombildung bald die gesammte Drüse, bald einzelne Theile derselben (Struma nodosa), welche dann oft durch eine förmliche Bindegewebskapsel von der Umgebung abgetrennt sind.

In engem Anschluss an diese Form steht eine andere, welche mit Bildung von Cysten verbunden ist (daher Str. cystica), die ebenfalls aus den neugebildeten Drüsenbläschen dadurch entstehen, dass eine weiche oder selbst ganz flüssige Masse dieselben ausfüllt. Diese Flüssigkeit hat häufig eine braunrothe Farbe in Folge von Hämorrhagien (Str. haemorrhagica). Durch Confluenz können sehr grosse Cysten entstehen. Von der Wand können papilläre Wucherungen in die Cysten hineinwachsen (papilläres Cystadenom). Es gibt Uebergänge der adenomatösen Struma in Carcinom, wobei nur an einer kleinen Stelle der maligne Charakter hervortreten braucht. Grade solche Neubildungen sind wohl die Grundlage der beschriebenen Metastasen (sog. Kropfmetastasen) gewesen. Jeder primäre Krebs scheint aus einer Struma hervorzugehen.

Die mikroskopische Untersuchung aller dieser Kropfformen wird nach den allgemeinen Regeln vorgenommen. Für den Gallertkropf ist es sehr empfehlenswerth, kleine Stücke zu kochen und Schnitte dann mit Pikrolithioncarmin zu färben. Die durch das Kochen fest gewordene Gallertmasse nimmt eine citronengelbe Färbung an, die Kerne der die Cysten auskleidenden, sehr kleinen platten Epithelzellen färben sich schön roth.

Wenn auch das interstitielle Gewebe stärker wuchert und faseriges Bindegewebe liefert, so spricht man von Struma fibrosa (Faserkropf), von Struma petrosa, ossea, wenn Verkalkung oder, was sehr selten ist, Verknöcherung des Bindegewebes eintritt. Unter zunehmender Bildung des fibrösen eventuell verkalkten Gewebes geht das eigentliche Parenchym zu Grunde und es bleibt nur eine derbe faserige graue oder gar eine weissliche knochenharte Masse übrig.

Durch eine starke Gefässentwicklung und -Erweiterung zeichnet sich die Struma vasculosa aus, doch hat man diesen Ausdruck auch für die nur durch Gefässveränderungen bedingten Vergrösserungen gebraucht, von denen man noch die auf Erweiterung der arteriellen Gefässe beruhende Struma aneurysmatica und die durch Erweiterung der Venen bedingte Struma varicosa unterschied, welche letztere Form

sehr häufig sich zu anderen hinzugesellt. Einigemal sind umschriebene cavernöse Angiome beobachtet worden. Durch eine amyloide Degeneration der Gefässe entsteht die sog. Struma amyloides, die ebenfalls in Form eingekapselter Knoten vorkommen kann.

Zuweilen findet man kleinere (bis kirschengrosse) Geschwülstchen von derselben Zusammensetzung wie die eigentlichen Strumen, sog. Nebenstrumen, welche nach Virchow aus angeborenen versprengten Partikeln der Drüsensubstanz (accessorischen Drüsen) sich entwickeln. Nachdem Kropfmetastasen bekannt geworden sind, wird man dabei die Möglichkeit im Auge behalten müssen, dass es sich um Metastasen in Lymphknoten handeln könnte.

Von anderen Geschwülsten sind noch als relativ häufigere Sarcome zu nennen, welche in verschiedenen Unterarten vorkommen. Mehrmals habe ich ein Einwachsen derselben in die Venen, bis in die Jugularis mit folgenden Geschwulstembolien in der Lunge beobachtet.

Wie in den meisten Drüsen kommen auch in der Schilddrüse gelegentlich Tuberkel vor, sehr selten Gummata, selten auch ähnliche eiterige interstitielle Entzündungen (Thyreoiditis), wie sie vorher von den Speicheldrüsen beschrieben wurden. Wenn diese in einer strumösen Drüse Platz greifen, nennt man die Affection wohl auch Strumitis. Als grösserer Parasit kommt der Echinokokkus vor.

7. Untersuchung der Lymphknoten des Halses.

Die pathologischen Veränderungen der Halslymphknoten stimmen im wesentlichen mit denjenigen der bronchialen und mediastinalen überein und bedürfen deshalb keiner besonderen eingehenden Auseinandersetzung. Die Knoten sind Lieblingssitze sowohl secundärer wie anscheinend primärer scrofulös-tuberculöser Affectionen sowie der Lymphome.

Die oberen Halsknoten nehmen häufig an den Entzündungen der Mundhöhle, des Gaumens und Rachens, besonders bei der Diphtherie Theil, wobei sie bald einfache Schwellung, bald Eiterung, bald Necrose zeigen. Sie eignen sich besonders dazu, um bei diesen Affectionen die Anwesenheit von Bakterien zu untersuchen, da man leicht aus ihrem Saft Deckglastrockenpräparate herstellen kann. Die submaxillaren Lymphknoten sind häufig krebsig (von Lippencanceroiden aus), die linken supraclavicularen werden zuweilen bei Carcinoma ventriculi krebsig gefunden.

11. Untersuchung der tiefen Halsmuskulatur und der Halswirbelsäule.

Es erübrigt nun noch der tiefen Halsmuskulatur sowie der Halswirbelsäule einen Blick zu gönnen. Die wichtigsten der hier vorkommenden Veränderungen sind die durch Caries der Wirbelsäule erzeugten. Ein geringer Grad von cariöser Zerstörung wird sich oft

kaum erkennen lassen, höhere Grade führen zu sog. Retropharyngealabscessen, die sich verschieden weit an der vorderen Fläche der Wirbelsäule nach unten und in die Musculatur hinein erstrecken können. Durch die tuberculöse Caries der Halswirbelsäule kann eine Meningitis tuberculosa nicht nur spinalis, sondern auch cerebralis erzeugt werden.

12. Die Lungenprobe bei neugeborenen Kindern.

Da es nicht bloss in gerichtlichen Fällen von Interesse sein kann, zu untersuchen, ob ein neugeborenes Kind in oder nach der Geburt geathmet habe, so werden hier noch nach dem Regulativ (§ 24) die Veränderungen erwähnt, welche der oben auseinandergesetzte regelmässige Gang der Obduction durch die sog. Athemprobe oder Lungenprobe erleidet.

Zuerst muss mit der Untersuchung der Brust- und Bauchhöhle (nicht mit der des Kopfes) begonnen werden. Nach Inspection der Bauchhöhle (besonders Stand des Zwerchfells) wird (also noch vor Oeffnung der Brusthöhle) die Luftröhre oberhalb des Brustbeins einfach unterbunden. Darauf wird in der gewöhnlichen Weise das Brustbein mit den Rippenknorpeln entfernt und die Inspection der Brustorgane sowie die Untersuchung des Herzens in situ vorgenommen. Nun wird der Kehlkopf und der Theil der Luftröhre oberhalb der Ligatur durch einen Längsschnitt eröffnet und sein etwaiger Inhalt sowie die Beschaffenheit seiner Wandungen festgestellt. „Oberhalb der Ligatur ist dann die Luftröhre zu durchschneiden und in Verbindung mit den gesammten Brustorganen herauszunehmen. Nach Beseitigung der Thymusdrüse und des Herzens“ (deren innere Untersuchung jetzt vorgenommen wird) „ist die Lunge in einem geräumigen mit reinem kalten Wasser gefüllten Gefässe auf ihre Schwimmfähigkeit zu prüfen. Der untere Theil der Luftröhre und ihre Verzweigungen sind zu öffnen und namentlich in Bezug auf ihren Inhalt zu untersuchen. In beide Lungen sind Einschnitte zu machen, wobei auf etwa wahrzunehmendes knisterndes Geräusch, sowie auf Menge und Beschaffenheit des bei gelindem Druck auf diese Schnittflächen hervorquellenden Blutes zu achten ist. Die Lungen sind auch unterhalb des Wasserspiegels einzuschneiden, um zu beobachten, ob Luftbläschen aus den Schnittflächen emporsteigen. Beide Lungen sind zunächst in ihre einzelnen Lappen, sodann noch in einzelne Stückchen zu zerschneiden und alle insgesamt auf ihre Schwimmfähigkeit zu prüfen; der Schlund ist zu öffnen und sein Inhalt festzustellen. Endlich ist, falls sich der Verdacht ergiebt, dass die Lunge wegen Anfüllung ihrer Räume mit krankhaften (Hepatisation) oder fremden (Kindsschleim, Kindspech) Stoffen Luft aufzunehmen nicht im Stande war, eine mikroskopische Untersuchung derselben vorzunehmen.“

Die Anleitung ist noch dahin zu vervollständigen, dass man vor der Section der Lungen eine genaue Besichtigung ihrer Oberfläche, insbesondere der Ränder vorzunehmen hat, wobei besonders auf die durch Luftgehalt auch nur weniger Alveolen bewirkte hellziegelrothe Färbung

zu achten ist. Beim Zerschneiden der Lunge in einzelne Stückchen sind bei vorherrschender Atelectase gerade solche helleren Abschnitte abzutrennen und auf ihre Schwimmfähigkeit zu prüfen.

b. Section der Bauchhöhle.

Die eigentliche Section der Organe der Bauchhöhle (die Inspection derselben s. S. 174) wird entsprechend dem früher aufgestellten Grundsatz, dass kein Theil entfernt werden soll, durch dessen Herausnahme die spätere Untersuchung anderer Theile beeinträchtigt wird, in den gewöhnlichen Fällen in folgender Reihenfolge vorgenommen: Nachdem das Peritoneum der vorderen Bauchwand untersucht worden ist, wird untersucht resp. herausgeschnitten 1) Netz, 2) Milz, 3) linke, dann rechte Nebenniere und Niere, 4) Harnblase, 5) Geschlechtstheile (beim Mann Vorsteherdrüse und Samenbläschen, Hoden, Ruthe mit Harnröhre; beim Weibe Scheide, Uterus, Parametrien, Tuben, Ovarien), 6) Mastdarm, 7) Zwölffingerdarm und Magen, 8) Ligamentum hepatoduodenale (Ductus choledochus, Pfortader), 9) Gallenblase und Leber, 10) Bauchspeicheldrüse, 11) Gekröse, 12) Dünndarm und Dickdarm, 13) die grossen Blutgefässe vor der Wirbelsäule mit den retroperitonealen Lymphknoten.

Es ist selbstverständlich, dass nach Lage des besonderen Falles Abweichungen von dieser Reihenfolge vorgenommen werden können, ja oft vorgenommen werden müssen; man wird dann aber eben immer überlegen müssen, auf welche Weise die wichtigsten Veränderungen am besten untersucht werden können und eventuell von zwei Uebeln das kleinere wählen. Besonders in vielen Fällen von chronisch-adhäsiver Peritonitis, von krebssiger Synechie der Därme etc. wird es vortheilhaft sein, den gesammten Inhalt der Bauchhöhle auf einmal zu entfernen, weil man dann auch von hinten her seine Untersuchungen anstellen kann. Am häufigsten wird man noch in die Lage kommen, den Darm, besonders wenn er durch Gase oder flüssigen Inhalt stark ausgedehnt ist, sogleich bei Beginn der Section der Bauchhöhle von seinem Mesenterium loszutrennen, wenn man ihn auch nicht sofort eröffnet, denn derselbe ist oft für die genaue Untersuchung der äusseren Verhältnisse der Beckenorgane, der Nieren, Ureteren, retroperitonealen Lymphknoten etc. im höchsten Maasse störend. Für die Gerichtsärzte ist eine Abweichung von dem gewöhnlichen Gang der Section vorgeschrieben, wenn es sich um einen Fall von Vergiftung handelt, wo die Untersuchung, wie später noch genauer angegeben werden wird, mit dem Magen zu beginnen hat, aber auch Nichtgerichtsärzte werden insbesondere bei Perforationen des Magens oder Darmes sich mit dem perforirten Organ am besten zuerst beschäftigen.

1. Untersuchung des Peritoneums der vorderen Bauchwand.

Das Peritoneum der vorderen Bauchwand zeigt häufig Veränderungen entzündlicher Natur. Dieselben sind bald acute, die an der starken Röthung (zum grossen Theile Vascularisation), welche häufig einen hämorrhagischen Charakter hat, sowie an den mehr oder weniger reichlichen Auflagerungen von fibrinös-eiterigen Massen erkannt werden (*Peritonitis fibrino-purulenta*); bald sind es chronische, welche entweder bloss mit Verdickung der Membran einhergehen oder häufiger mit Verwachsungen zwischen dem parietalen und dem visceralen Peritoneum (*Peritonitis chronica adhaesiva*) verbunden sind. Diese Verwachsungen (und die Entzündung überhaupt) können allgemeine oder partielle sein. Sehr häufig zeigt das Peritoneum sowohl, wie die Adhäsionen eine fleckige schwärzliche Färbung, welche auch bei der nicht adhäsiven Entzündung vorkommt und von umgewandeltem Blutroth herrührt.

Eine besondere Form von chronischer Entzündung, welche man schon lange als partielle der *Excavatio recto-uterina* resp. *recto-vesicalis* kannte (s. da), ist in neuerer Zeit auch einigemal an dem Peritoneum der vorderen Bauchwand gefunden worden, eine Entzündung nämlich, welche ganz mit der als *Pachymeningitis chron. int. haemorrhagica* beschriebenen übereinstimmt und also als *Peritonitis chron. haemorrhagica* bezeichnet werden kann. Sie kann wie dort grosse Blutungen in die neugebildeten Pseudomembranen (*Haematoma peritonei*) zur Folge haben.

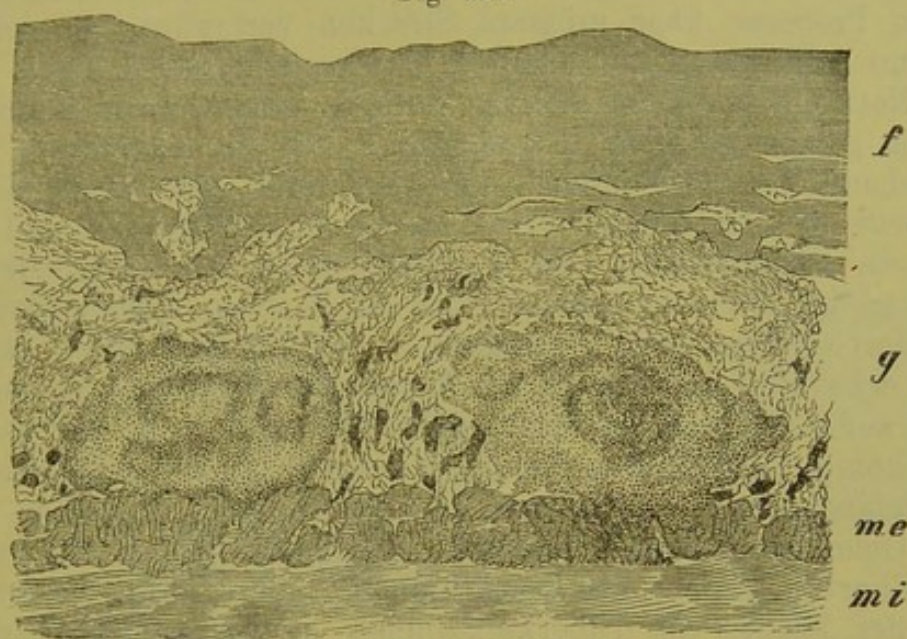Wenn neben einer partiellen adhäsiven *Peritonitis* eine durch die Adhäsionen umgrenzte eiterige oder gar jauchige Entzündung besteht, kann das Peritoneum ulceriren (*Peritonitis ulcerosa*) und die Entzündung sich in dem subperitonealen Gewebe weithin erstrecken. Am häufigsten gehen solche Perforationen zwar in der Nähe des Beckens vor sich, doch finden sie sich auch höher oben, z. B. von der Gallenblase oder dem Darne ausgehend.

Sehr häufig ist die Tuberkulose des Bauchfells, die bald eine reine sog. disseminirte Miliartuberkulose, häufiger mit Entzündung verbunden ist (*Peritonitis tuberculosa*), entweder mit frischer, welche dann, wie schon bei der Betrachtung des abnormen Inhaltes der Bauchhöhle erwähnt wurde, meistens eine hämorrhagische ist, und bei welcher die Tuberkel in einer Granulationsneubildung unter dem fibrinösen Exsudat auftreten (Fig. 149), oder mit chronischer, adhäsiver, wo dann die Tuberkel auch in grosser Menge in den Adhäsionen sitzen. Häufig sind dieselben, besonders bei der chronischen Form, wo sie auch eine beträchtlichere Grösse (in der Regel bis erbsengross) erreichen, von einem schwärzlichen Hofe umgeben, welcher aus Schwefeleisen besteht, das sich unter der Einwirkung der schwefelhaltigen Darmgase aus Blutpigment gebildet hat.

Aehnlich wie die Tuberkel, treten auch gelegentlich andere Neubildungen, besonders Carcinome auf, also bald als disseminirte

Carcinose, bald als carcinomatöse Entzündung. Als primäre Carcinome sind neuerdings wieder die schon bei der Pleura erwähnten (S. 281) eine zeitlang unter die Endotheliome gerechneten Geschwülste bezeichnet

Fig. 149.



Peritonitis tuberculosa fibrinosa. Schw. Vergr.

Aeusserer Abschnitt der Darmwand: *mi* Muscularis interna, *me* Musc. ext. *g* gefässhaltiges Granulationsgewebe mit 2 Tuberkelconglomeraten, von welchen das rechts gelegene etwas in die Muscularis eindringt. *f* fibrinöses Exsudat, in welches die Granulationsmasse eindringt.

worden. Von dem subperitonealen Gewebe gehen zuweilen Geschwülste aus (Lipome, Sarcome), welche sich in die Bauchhöhle vorwölben und selbst beträchtliche Grösse erreichen können. Während des Lebens können diese leicht mit Ovarialgeschwülsten verwechselt werden.

2. Untersuchung des Netzes.

Lage und Farbe (Blutgehalt) des Netzes sind schon bei der Inspection der Bauchhöhle berücksichtigt worden, es sind also jetzt nur noch die besonderen Veränderungen nachzusehen, zu welchem Zwecke man dasselbe vom Colon transversum abtrennt, wobei man am besten das Lig. gastro-colicum gleich mitnimmt. Das Netz, welches normaler Weise eine reichliche Menge Fett enthält, das in Form kleinerer und grösserer Träubchen längs der kleineren und grösseren Blutgefässe angeordnet ist, nimmt an allen atrophischen Zuständen des Gesamtkörpers Theil und zwar vorzugsweise durch Atrophie des Fettgewebes, welches fast gänzlich verschwinden kann. Es gibt aber auch eine Atrophie der Bindegewebsbalken selbst, wobei sie sich oft so verdünnen, dass kleinere oder grössere abnorme Lücken im Netz entstehen. Eine Verdickung der Bindegewebsbalken wird durch chronisch entzündliche Processe (Omentitis chronica fibrosa) hervorgerufen, welche oft nur partiell sind und dann zu narbenartig schrumpfenden umschriebenen

weisslichen Verdickungen (Oment. fibr. retrahens) oder zu strangförmigen Adhäsionen (Oment. adhaesiva) einzelner Theile des Netzes untereinander oder mit benachbarten Theilen führen können. Durch diese Adhäsionen werden Ringe gebildet, in welche Darmschlingen hineingerathen und eingeklemmt werden können. Sind die chronisch entzündlichen Processe über grössere Strecken verbreitet, so zieht sich, wenn keine Adhäsionen mit anderen Theilen entstanden sind, das gesamte Netz oft zu einem dicken, derben, grauweissen, fibrösen, vor dem Colon gelegenen Strange zusammen. Bei der eiterigen Entzündung erscheint das Netz intensiv geröthet, opak, mit eiterig fibrinösen Massen bedeckt. Es nimmt ferner an den tuberkulösen und carcinomatösen Entzündungen des Peritoneums in hervorragender Weise Antheil und ist grade in diesen Fällen oft in einen dicken brettartigen Strang (durch Retraction) verwandelt. Auf Durchschnitten lässt sich dann oft erkennen, dass die grösste Menge der Tuberkel oder Carcinomknötchen auf der Oberfläche sitzt, während in der Mitte das gelbe Fett zu Tage kommt. Uebrigens kommen sowohl die Tuberkel wie Carcinome, Melanosarcome und andere Geschwulstarten auch ohne Entzündung im Omentum vor und besonders für die Tuberkel ist bei allgemeiner Miliartuberkulose das Omentum ein Lieblingssitz. Es ist jedoch nicht immer leicht, die Tuberkelknötchen von feinsten Fettträubchen zu unterscheiden, zumal wenn diese atrophisch sind und dadurch ihre gelbe Farbe in eine mehr graue übergegangen ist. Bei der Differenzialdiagnose kann schon etwas der Sitz der Gebilde leiten, da, wie schon oben gesagt wurde, die Fettträubchen stets zu den Seiten der Gefässe sitzen, während die Tuberkel ganz unabhängig von diesen mitten in dem bindegewebigen Maschenwerk sitzen können. Ferner sind die Tuberkel stets rund und meist deutlich kugelig, während die Fettträubchen länglich und platt zu sein pflegen; endlich sind die kleinsten Tuberkel, obgleich auch sie durchscheinend sind, doch niemals so durchsichtig, wie die Fettträubchen. Sobald die Tuberkel miliar geworden sind, kann ein Irrthum nicht mehr stattfinden.

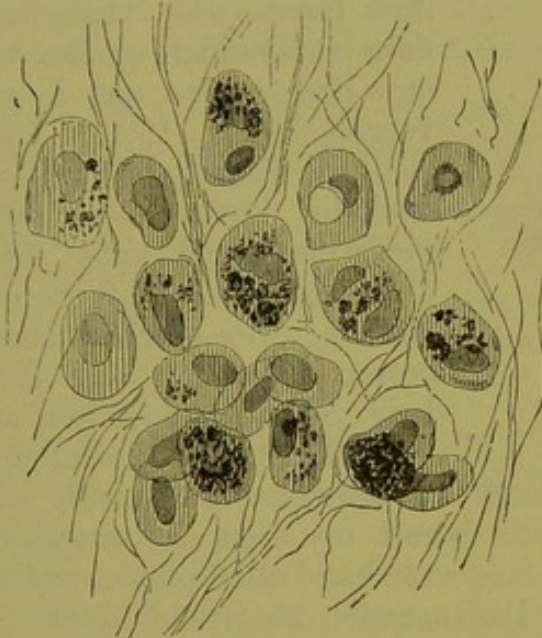
Gelegentlich werden am Omentum kleine Lipome gefunden und eine oder selbst mehrere Echinokokkusblasen.

Das Netz ist ganz vorzüglich zur schnellen (frischen) mikroskopischen Untersuchung der an ihm vorkommenden pathologischen Veränderungen geeignet, da es genügt, ein kleines, möglichst fettloses Stückchen desselben in Wasser oder nach vorheriger Färbung mit Haematöxylin, Anilin etc. in Glycerin oder Kali acet. auszubreiten, um die schönsten Präparate zu erhalten. So kann man sich z. B. hier sehr schnell und gut von dem Vorhandensein (auch in den Gefässen) gelbbrauner rhombischer und nadelförmiger Krystalle bei macerirten Früchten (Kirrhoneose), sowie bei icterischen Neugeborenen überzeugen; so kann man bei acuten Entzündungen eine Anhäufung von sehr lebhaft sich färbenden Granulationszellen, besonders in den grösseren Balken um die Gefässe, vor allem um die Venen herum sehr leicht constatiren. In gleicher Weise erhält man die schönsten Präparate

von kleinen Tuberkeln, Carcinomen oder sonstigen Geschwulstknötchen bei der disseminirten Form der betreffenden Erkrankung (Fig. 150).

Die Erkennung der Geschwülste wird nach früheren Angaben leicht sein; nur in Bezug auf die Tuberkel sei erwähnt, dass Riesenzellen innerhalb derselben bald fehlen, bald vorhanden sind und dass in der

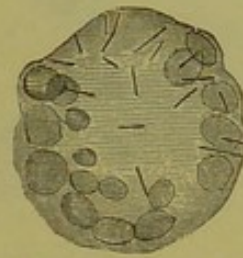Fig. 150.



Kleinstes Melanosarcomknötchen aus dem Netz bei multipler Melanosarcomatose. St. Vergr.

Nur ein Theil der Zellen enthält Pigment; kein Gefäss im Knötchen oder in nächster Nähe desselben.

Fig. 151.

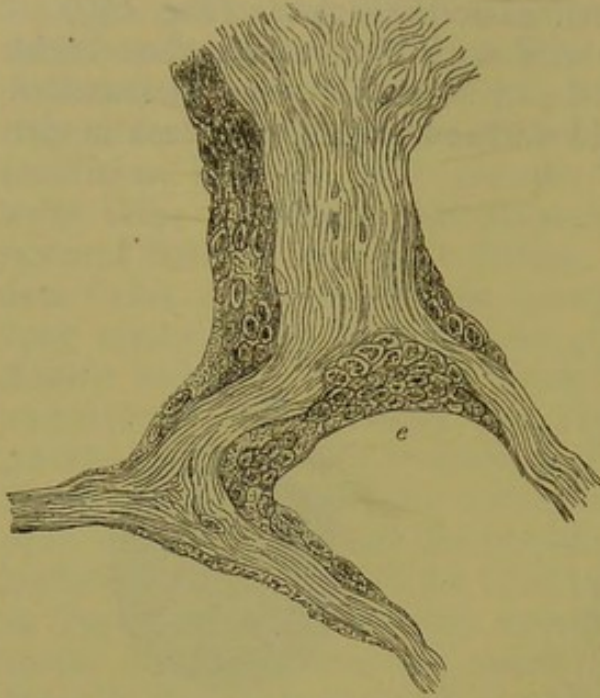


Riesenzelle mit Bacillen aus einem tuberculösen Omentum, welches 3 Stunden post mortem in Alkohol gelegt worden war. Homogene Immersion.

Regel nicht ein so deutliches Reticulum wie an anderen Orten gefunden wird, sondern dass besonders bei den kleinsten Knötchen die durch die ziemlich grossen Zellen auseinandergedrängten Fasern des Netzgewebes die Grundlage des Tuberkels bilden. Wenn bei der makroskopischen Betrachtung darauf hingewiesen wurde, dass die Tuberkel abseits von den Gefässen sitzen können, so soll damit doch nicht gesagt sein, dass sie nicht auch neben Gefässen sich bilden können, da man grade bei der mikroskopischen Untersuchung sich sehr leicht überzeugen kann, dass die Fettzellen unter Verlust ihres Fettes in Wucherung gerathen und dass an Stelle vieler Fettträubchen Tuberkel entstanden sind. Grade die kleinen Netztuberkel sind besonders geeignet, um die Frage des Vorkommens von Bacillen in jungen Tuberkeln und an Orten, welche gar keine Verbindung mit der äusseren Luft haben, zu untersuchen. Es gehört Uebung, Geduld und ein guter Apparat dazu, um die oft sehr spärlichen, ja vielleicht nur in einem einzigen Exemplar vorhandenen Bacillen zu finden, aber sie sind zu finden und besonders in Riesenzellen zuweilen sogar in grösserer Anzahl (Fig. 151).

Noch eine andere, für die allgemeine pathologische Histologie sehr wichtige Beobachtung kann man leicht bei Tuberkelbildung in dem

Fig. 152.



Acute Peritonitis, Umwandlung der Epithelien in grosse vielkernige Protoplasmahaufen. Bei e ragt die Zelle auf die Fläche des Bälkchens herüber.
St. Vergr. Frisches Präp.

Netz, aber auch bei rein entzündlichen Affectionen machen, nämlich dass die Endothel- bzw. Epithelzellen, welche bekanntlich alle Bälkchen des Netzes umkleiden, dicker werden und körniges Protoplasma erhalten, dass ihre Kerne sich vermehren, so dass schliesslich grosse vielkernige Riesenzellen aus ihnen hervorgehen (Fig. 152). Ob diese sich zu Tuberkeln weiter entwickeln können, scheint mir zweifelhaft und kann jedenfalls nicht so ohne weiteres erkannt werden. Bei entzündlichen Processen habe ich eine Entwicklung von Eiterkörperchen aus den gewucherten Epithelzellen nicht finden können, vielmehr scheinen mir die stets auftretenden zahlreichen Fetttröpfchen darauf hin-

zudeuten, dass sie durch fettige Degeneration zu Grunde gehen.

3. Untersuchung der Milz.

Nach der Untersuchung des Netzes schreitet man zur Herausnahme der Milz, zu deren Aufsuchung man mit der linken Hand dem Magen folgt, hinter dessen Fundus sie liegt, durch leicht trennbares Gewebe mit demselben verbunden. Man fasst sie in die volle Hand und zieht sie nach vorn, um die Gefässe an dem Hilus zu durchschneiden, wobei man auf deren Blutgehalt und sonstige Beschaffenheit (Verkalkung, aneurysmatische Erweiterung etc.) zu achten hat. Ist, was häufig genug vorkommt, die Milz durch feste Adhäsionen mit dem Zwerchfell verwachsen, so muss man dieselben sehr vorsichtig zu lösen suchen, da sonst leicht die Kapsel der Milz sich ablöst und zurückbleibt. In dem Lig. gastrolienale finden sich nicht selten eine oder mehrere rundliche erbsen- bis kirschgrosse Nebmilzen (*Lienes succenturiati, accessorii*), welche meistens dieselben pathologischen Veränderungen wie die Hauptmilz zeigen.

a. Aeussere Untersuchung.

1. Allgemeine Verhältnisse.

a) Die Lage der Milz kann natürlich secundär durch Geschwülste etc. verändert werden, aber es kommt auch (sehr selten) eine primäre Lageveränderung vor (Wandermilz), wobei die Milz nach unten zu herabgerückt ist. Ihre Gefässe zeigen in diesen Fällen normalen Ursprung resp. Einmündung, sind aber ebenso wie die Milzbänder sehr stark verlängert, zuweilen um ihre Axe gedreht, oblitterirt etc. Von dem mög-

lichen Eintritte der Milz in die linke Pleurahöhle bei Hernia diaphragmatica ist schon früher die Rede gewesen.

b) Die Grössenverhältnisse der Milz sind oft von höchster Wichtigkeit und grösstem Interesse und sollten deshalb stets genau bestimmt werden, bei der wechselnden Gestalt gibt aber die Bestimmung des Volumens sicherere Anhaltspunkte als das Ausmaass der Durchmesser. Das Volumen beträgt bei normalen erwachsenen Menschen im Mittel 221,5 ccm; die Länge 12—14 cm, die Breite 8—9 cm, die Dicke 3—4 cm; das Gewicht schwankt zwischen 150 und 250 g.

Um bei der Ausmessung durch Verschiebung des weichen Organes keine Fehler zu begehen, verfährt man auf folgende Weise. Man legt die Milz auf ein Brettchen (oder den Tisch), stellt an das eine Ende des zu messenden Durchmessers senkrecht ein Skalpell, legt an dieses den horizontal in der Richtung des Durchmessers gehaltenen Massstab an und liest nun am anderen Ende direkt die Länge ab. Um die Dicke zu bestimmen, kann man entweder ein Skalpell an der dicksten Stelle einstossen und mit dem Finger die Stelle markiren, bis zu welcher es in das Parenchym eindrang, oder man setzt in ähnlicher Weise, wie vorher das Skalpell so nun den Massstab an die Seite und bezeichnet durch das horizontal über die dickste Stelle der Milz gelegte Skalpell direkt die Dicke derselben. Diese Methode sollte bei allen Organen, wo es auf genauere Messung ankommt, angewandt werden.

Die Milz kann in abnormer Weise verkleinert oder vergrössert sein; ersteres ist relativ seltener als letzteres. Da die Verkleinerung in der Regel auf einer Atrophie der Pulpa beruht, so ist die verkleinerte Milz zugleich derb, zäh, sehr häufig auch mit verdickter Kapsel versehen. Man findet sie bei alten Leuten und bei solchen Individuen, welche unter allgemeiner Atrophie zu Grunde gegangen sind. Die Vergrösserungen können das normale Maass um das doppelte, das drei- bis vierfache und noch mehr überschreiten. Sie finden sich zunächst im Gegensatze z. B. von Phosphorvergiftung, wobei nie Milzschwellung vorkommt, bei allen acuten Infectiouskrankheiten (Ileotyphus, exanthemat. T., Recurrens, Pyämie etc.) als frische weiche Schwellungen mit dünner gespannter Kapsel; ferner als chronischer und festerer Tumor (Fieberkuchen) bei Intermittens, ebenso bei Leukämie und malignem Lymphom; nicht unbeträchtliche Vergrösserungen verbunden mit teigiger Consistenz bedingt die Amyloidentartung, geringere, in der Regel derbe Anschwellung die Stauung des Blutes bei Leber-, Lungen- und Herzkrankheiten. Als seltenere Ursache für Vergrösserung der Milz sind Geschwülste und Echinokokken zu nennen.

c) Die Gestalt der Milz zeigt zahlreiche, aber im ganzen doch nur unwichtige Abweichungen. Als angeborene Anomalie kommen zahlreichere und tiefere Einschnitte an dem vorderen schon normal gekerbten Rande vor. Am häufigsten wird die Gestalt verändert durch Herderkrankungen (Infarcte, Geschwülste, Echinokokken), welche meist Hervorragungen an der Oberfläche bedingen; andererseits entstehen zuweilen Einziehungen, ja vollständige Abschnürungen einzelner Theile (Lappung) infolge von Narben, die selbst wieder verschiedene Ursachen (verheilte Infarcte, Syphilis, Traumen) haben können.

d) Die Farbe der Oberfläche ist zum grössten Theile abhängig von der Dicke der Kapsel; je dicker diese, desto weniger scheint das

Parenchym durch, desto weisser oder grauer die Färbung. Bei dünner Kapsel lässt die Farbe des durchscheinenden Parenchyms einen Schluss auf seinen Blutgehalt zu. Wichtiger als die Färbung der Oberfläche im ganzen sind besondere Färbungen einzelner Herde, die über den Charakter derselben oft schon Aufschluss geben können. Die embolischen Infarcte z. B. erscheinen in der Regel gelblich mit rothem Hofe, manchmal aber ist die gelbe Farbe durch eine dunkelrothe mehr oder weniger vollständig verdeckt, nämlich dann, wenn auch an der Kapsel noch eine hyperämische Zone sitzt; die hämorrhagischen Infarcte treten als ganz dunkelschwarzrothe Herde hervor, über erweichten Herden ist die Kapsel undurchsichtig gelb, necrotisch.

e) Die Consistenz der Milz ist grösstem Wechsel unterworfen; sie hängt einmal ab von dem Zustande des Parenchyms, zweitens aber von demjenigen der Kapsel. Ist diese prall gespannt (acute Schwellungen), so wird die Consistenz eine festere sein, als wenn die Kapsel schlaff ist, z. B. bei Abschwellung vorher vergrösserter Milzen; auch die Dicke der Kapsel wird oft von grossem Einflusse auf die Consistenz des Organes sein. Andererseits bedingt der Zustand des Parenchyms Verschiedenheiten der Consistenz im ganzen in der Weise, dass alte chronische Schwellungen (Intermittens, Stauungsmilz) fester sind, acute (Typhus etc.) dagegen weicher.

2. Untersuchung der Milzkapsel.

Wenn ich nun zur Betrachtung der Einzelheiten übergehe, so ist die Kapsel anlangend zu bemerken, dass dieselbe glatt, dünn und durchscheinend sein soll. Es sind jedoch Verdickungen derselben ein sehr häufiger Befund und zwar sowohl partielle wie allgemeine (*Perisplenitis chronica fibrosa*). Dieselben können einen beträchtlichen Grad erreichen (mehrere Millimeter) und sind dann oft mit einer sehr starken Sklerose des Gewebes verbunden, so dass knorpelharte, homogene, weissliche Massen gebildet werden (*Perisplenitis cartilaginea*), die allerdings in der Regel nur einen Theil des Organes bedecken. Durch Verkalkung solcher verdickter Stellen entstehen förmliche Kalkplatten. Sehr häufig sind Verdickungen geringeren Grades, die in Form von Knötchen oder netzförmigen Zügen auftreten. Die Unregelmässigkeit der Knötchen und ihr, auch bei den kleinsten, trübes graues Aussehen lässt sie von Tuberkeln, die hier wie an allen serösen Häuten ebenfalls vorkommen, unschwer unterscheiden. Zuweilen finden sich statt der Knötchen kleine zottige Wucherungen, die sich manchmal auf früher vorhandene und nun zerrissene Adhäsionen zurückführen lassen. Solche Adhäsionen in grösserer oder geringerer Ausdehnung (*Perisplenitis chronica adhaesiva*), bald in Form kurzer derber Verwachsungen, bald in Form langer dünner Bindegewebsfäden, kommen besonders am Zwerchfell häufiger vor. An die fibröse *Perisplenitis* schliesst sich gern eine fibröse *Splenitis* der obersten Milzschichten an, welche sich in einer nach innen zu abnehmenden Verdickung der Trabekel zeigt. Eiterige Entzündungen (*Perisplenitis purulenta*) finden

sich hier wie am übrigen Bauchfell bald als Theilerscheinung allgemeiner Peritonitis, bald local, durch Milzaffectationen hervorgerufen. Besondere Veränderungen der Kapsel über Herderkrankungen der Milz, z. B. Erweichung und Necrose über erweichten Infarcten oder Abscessen, welche meist an der trüben gelblichen Färbung zu erkennen sind, bedürfen keiner weiteren Besprechung; sie geben zuweilen Veranlassung zu Rupturen, die jedoch auch ohne Kapselveränderungen durch Traumen oder seltener durch übermässige acute Schwellungen entstehen können.

b. Innere Untersuchung.

Die Untersuchung des Milzparenchyms geschieht auf einem grossen in der Längsrichtung geführten und bis zum Hilus fortgesetzten Hauptschnitte, zu dem nöthigenfalls noch beliebig viele kleine hinzukommen können.

1. Allgemeine Verhältnisse.

Hier ist von der grössten Wichtigkeit der Blutgehalt, welcher von den Gerichtsärzten stets beschrieben werden muss. Derselbe wird einmal bestimmt aus der Menge des auf der Schnittfläche aus den grösseren Gefässen austretenden Blutes, dann aus der Farbe des Parenchyms, welche ja in der Milz wegen der eigenthümlichen Kreislaufverhältnisse mehr wie bei jedem anderen Organe von der Blutmenge abhängig ist. Die normale Färbung der Milz ist ein dunkles Roth, bei Kindern dunkeler und mehr bläulich als bei Erwachsenen. Von da kommen nun alle möglichen Variationen in aufsteigender wie absteigender Richtung vor: vom hellen Grauroth und Hellbräunlichroth bis Schwarzroth.

Neben den von der Blutmenge abhängigen Färbungen finden sich auch solche, welche durch besondere Farbstoffe hervorgebracht werden. Dahin gehören die bräunlichen Töne, welche durch Hämosiderin, die gelblichen, welche durch Icterus (Bilirubin bei Neugeborenen) und endlich die schieferigen, welche durch eine schwarze Modification des Blutfarbstoffes (Melanin) oder durch Kohle erzeugt werden. Endlich kann durch gewisse pathologische Veränderungen, so besonders durch die Hyperplasie des faserigen Grundgewebes bei chronischen Schwellungen (Intermittens, Leukämie) eine fast graue Farbe bedingt sein.

Bei der Beurtheilung der Veränderungen des Parenchyms hat man stets seine 3 Bestandtheile, die Pulpa, die Lymphknötchen und die Septa (Trabekel) auseinanderzuhalten, weil alle für sich besondere Veränderungen darbieten können. Es gibt an allen Dreien Vergrösserungen, eine pulpöse Hyperplasie, eine noduläre und eine bindegewebige, die natürlich sich gegenseitig nicht ausschliessen, sondern mit einander vereinigt vorkommen können. Die Lymphknötchen sind in der Regel mohnkorn- bis höchstens stecknadelkopfgross, die Trabekel da, wo sie von der Kapsel oder den grösseren Gefässen ausgehen, etwas

dicker, grösstentheils aber soeben als feine graue Linien zu sehen. Eine allgemeine Hyperplasie des Balkenwerkes ist vorzugsweise bei Stauungszuständen zu beobachten, eine partielle der oberflächlichen Lagen bei chronischer Perisplenitis. Die Lymphknötchen zeigen sowohl an Grösse wie an Zahl viele individuelle Verschiedenheiten und stimmen in ihren Vergrösserungen oft mit anderen lymphatischen Apparaten überein. Bei den acuten Schwellungen der Pulpa ist die Schnittfläche nicht glatt, sondern die Pulpa quillt überall hervor und legt sich über die Follikel und Septa herüber, so dass diese mehr oder weniger verdeckt werden. Die Unebenheit der Schnittfläche zeigt aber auch dann noch eine gewisse Regelmässigkeit, indem man einzelne halberbsengrosse Höcker unterscheiden kann, von denen jeder dem Verbreitungsbezirk eines Penicillus arteriarum entspricht. Der wichtigste von den drei Bestandtheilen ist ohne Zweifel die Pulpa, da die hauptsächlichsten der gewöhnlich sogenannten Milztumoren (Hyperplasiae lienis) auf Vergrösserung der Pulpa beruhen. Man hat deshalb auf die Milzpulpa sowohl bei der makroskopischen wie bei der mikroskopischen Untersuchung das Hauptaugenmerk zu richten.

Da es sich bei einer grossen Zahl der Pulpaerkrankungen um locker in ihrem Maschenwerk liegende abnorme Zellen oder sonstige Körper handelt, so hat man bei der mikroskopischen Untersuchung zunächst immer den durch Abstreichen oder durch Zerpulpen eines kleinen Gewebstückchens gewonnenen Saft zu berücksichtigen, welchen man mit Kochsalzlösung oder je nach Bedürfniss mit einer anderen Zusatzflüssigkeit zubereitet; auch Deckglastrockenpräparate sind für Zellen- wie für Bakterienuntersuchungen mit Vortheil zu verwerthen. Wegen der Weichheit des Milzparenchyms sind Schnitte mit dem Rasir- oder Doppelmesser von dem frischen Organe nur in den seltensten Fällen zu gewinnen, eher schon mit dem Gefriermikrotom, besonders wenn man die Stückchen vorher 1 bis 2 Tage in Müller'sche Flüssigkeit gelegt hatte. Für gewöhnlich wird es sich, besonders des Reichthums des Milzgewebes an rothen Blutkörperchen wegen, empfehlen, eine Härtung mit oft zu wechselnder Müller'scher Flüssigkeit und Nachhärtung in Alkohol vorzunehmen. Nachher können noch die verschiedensten Einbettungsmethoden benutzt werden. Färbung mit Pikrolithioncarmin oder Methylenblau-Eosin ist besonders zu empfehlen.

2. Die einzelnen Erkrankungen.

a) Nachdem von den **Missbildungen** bereits die Lage- und Gestaltsveränderungen sowie das Vorkommen von Nebenmilzen erwähnt wurden, ist hier nur noch anzuführen, dass die Milz vollständig fehlen kann (Agenesie), ohne dass dadurch erhebliche Störungen bedingt würden.

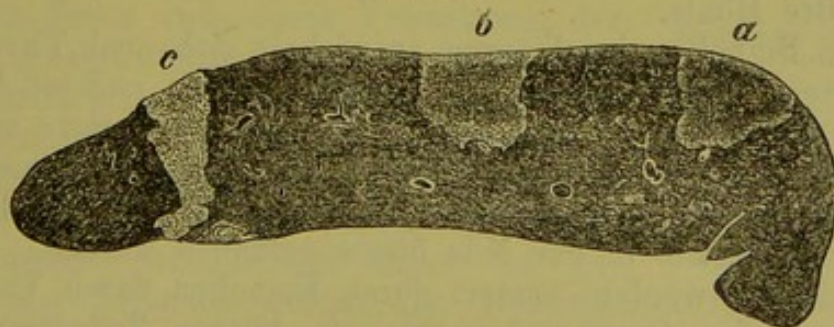
b) **Circulationsstörungen.** Bei der Oligämie der Milz, welche bei allgemeiner acuter oder chronischer Oligämie nicht fehlt und an der blassen, hellrothen, graurothen Färbung, der Runzelung der Kapsel und dem Hervortreten der Trabekel erkannt wird, ist besonders zu

beachten, dass in der Regel keine auf regenerative Blutbildung hinweisenden Veränderungen in der Pulpa vorhanden sind, sondern nur einzelne kernhaltige rothe Blutkörperchen, welche aus dem Körperblut stammen.

Von Hyperämien ist zunächst die Stauungshyperämie zu nennen, welche sowohl bei allgemeiner Venenblutstauung als auch bei Strömungshindernissen im Pfortaderkreislauf (Lebercirrhose etc.) auftritt. Die Stauungsmilz ist in der Regel etwas vergrössert, hart, Pulpa dunkelschwarzroth, Schnittfläche glatt, Kapsel, Trabekel und Gefässwandungen verdickt (cyanotische Induration). Die Muskulatur der Arterien soll hypertrophisch sein. — Eine congestive Hyperämie findet man im Anfangsstadium der acuten Milzschwellungen, besonders bei Infectiouskrankheiten; dieselbe geht aber so unmittelbar in entzündliche Hyperämie und entzündliche Hyperplasie über, dass sie auch in der Beschreibung nicht davon getrennt werden kann. Siehe unter c).

Embolien mit ihren Folgen werden in der mit Endarterien versehenen Milz häufiger als in irgend einem anderen Organe gefunden. Der Effekt der Embolien ist verschieden, je nachdem es sich um einfache oder um infectiöse Emboli handelt. Letztere bewirken zwar auch, wenn sie grösser sind, zunächst nur dieselben Veränderungen wie jene, aber daraus entwickeln sich weiterhin die alsbald noch genauer zu erörternden metastatischen Abscesse, jene können sowohl hämorrhagische wie anämische Infarcte erzeugen. Welche von beiden Infarctarten entsteht, das hängt nach Litten davon ab, ob in den infarcirten Theil eine Kapselarterie einmündet oder nicht; im ersteren Falle kann ein hämorrhagischer Infarct entstehen, indem von dieser Collateralarterie zwar Blut in den Theil hinein-, aber nicht hinausgetrieben werden kann, so dass dasselbe sich anhäufen muss. Die embolischen Infarcte (Fig. 153) können eine sehr verschiedene Grösse

Fig. 153.

Embolische Infarcte der Milz, frisches Präp. $\frac{1}{2}$ nat. Gr.

Herde von verschiedenem Alter. a u. b im Centrum roth (a etwas dunkler), Peripherie hellgelblich. c ganz gelblich (sog. Fibrinkeil). In der Spitze jedes Infarctes der Durchschnitt je einer Arterie, in der sich überall ein Embolus nachweisen liess. Milz beträchtlich vergrössert.

haben; sie sind kaum erbsengross, in der Regel grösser, kirschgross, nussgross, zuweilen nehmen sie die Hälfte der Milz ein. Sie springen an der Oberfläche wie an der Schnittfläche über ihre Umgebung vor,

haben im allgemeinen eine keilförmige Gestalt mit nach dem Hilus gerichteter Spitze und eine sehr derbe Consistenz. Die Färbung ist verschieden: die rein anämischen Infarcte sehen opak gelb, lehmartig aus, höchstens dass in der Peripherie ein dunkelrother Saum vorhanden ist, die selteneren hämorrhagischen Infarcte haben je nach ihrem Alter eine dunkelschwarzrothe, gelbrothe oder schliesslich auch rein weissgelbe Farbe, indem der vorhandene Blutfarbstoff mehr und mehr verschwindet oder in körniges Pigment sich umwandelt, welches den Infarcten oft eine orangegelbe, rostrothe, meist fleckige Färbung verleiht. Es kommen verschiedene Mischformen der beiden Infarctarten vor. Die weissgelben Infarcte nannte man früher Fibrinkeile; es sind in Wirklichkeit, wie die mikroskopische Untersuchung zeigt, umschriebene Gewebnecrosen, bei welchen die Kerne ihre Färbbarkeit verlieren, die Zellen sich in schollige Massen umwandeln (Coagulationsnecrose). Am längsten behalten die Lymphkörperchen ihre Kernfärbbarkeit und oft ist auch noch eine schmale subcapsuläre Zone noch gut gefärbt, während im Innern des Infarctes die ganze Pulpa bereits farblos ist.

Verfettung der Zellen trifft man in der Regel nur in der Peripherie der Herde, wo mikroskopisch regelmässig Hyperämie zu finden ist. Tritt die Infarcirung in einer Amyloidmilz ein, so kann man in den Infarcten bei Sagomilz die amyloiden Follikel sehr schön noch nachweisen.

In der Umgebung der Infarcte entsteht eine granulirende Entzündung, welche, während die necrotische Masse erweicht und immer mehr resorbirt wird, schliesslich eine schmale, zuweilen kleine Kalkkörnchen enthaltende Narbe bewirkt, an der oft nur die orangegelbe Färbung durch das Pigment noch an die hämorrhagische Natur des abgelaufenen Processes erinnert. An der Stelle der Narbe ist stets eine Vertiefung an der Oberfläche vorhanden. Wenn der Infarct gross ist, hält die Granulationsbildung meistens nicht gleichen Schritt mit der Resorption des Infarctes und man trifft daher an der Stelle des letzteren eine mit einer weichen, gelblichen, gelbröthlichen, bräunlichen Masse gefüllte Höhle.

Bei den Embolien der Arterien entwickeln sich auch Thrombosen in den Venen, welche gelegentlich auch noch bei anderen Affectionen (z. B. entzündlichen Infarcten) vorkommen. Auch Varicen werden gefunden. Aus Thrombosen in solchen kleinen Varicen können Venensteine (Phlebolithen) hervorgehen: harte, kugelige, weissliche Concremente, welche gerade in der Milz öfters gefunden werden.

Blutungen werden ausser durch Embolien durch Verletzungen und Rupturen des Organes erzeugt; sie können Todesursache sein. Kleine, als dunkelrothe Fleckchen erscheinende Hämorrhagien kommen bei Infectiouskrankheiten, hämorrhagischer Diathese verschiedener Art vor.

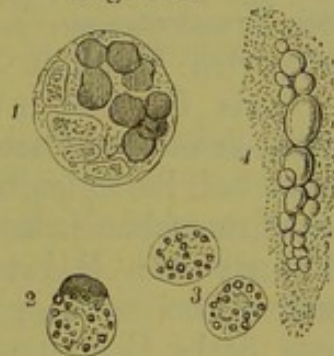
c) **Entzündungen.** Acute Entzündungen mit Ausgang in Eiterung (Splinitis apostematosa) sind nicht häufig. Sie finden sich secundär bei eiterigen oder jauchigen Entzündungen in der Nachbarschaft, am häufigsten in Folge von maligner Embolie, als metastatische Ab-

scesse. Hämorrhagisch-necrotische Veränderungen sind hierbei mit den eiterigen innig verbunden, der Eiter ist deshalb häufig von schmutzig röthlich-gelber Färbung. Die Herde sind meistens kleiner wie die durch gutartige Emboli erzeugten und bedingen öfters eiterige Peritonitis nach vorgängiger Necrose oder selbst Perforation der Kapsel. In der Regel enthält der Eiter zahlreiche Mikroorganismen. Man vergleiche übrigens das bei den metastatischen Abscessen der Lunge Gesagte.

Ganz ähnliche necrotisch-eiterige Herde können bei gewissen Infectionskrankheiten entstehen, die Eiterung ist dann aber secundär, die Necrose wahrscheinlich Folge der Splenitis (s. nachher). Selten fanden sich Abscesse von unbekannter Herkunft, welche aber manchmal beträchtliche Grösse erreichten.

Die grösste Bedeutung unter den Milzentzündungen nehmen die productiven in Anspruch. Eine zellig-hyperplastische Splenitis ist die Grundlage der sog. acuten Milztumoren. Das Organ ist geschwollen, die Kapsel prall gespannt, die Pulpa erscheint auf dem Durchschnitt lebhaft roth, anfänglich dunkler, später etwas heller, sie ist weich, quillt vor, die Lymphknötchen, welche nur manchmal ebenfalls vergrössert sind (bes. bei Scharlach, Recurrens), überdeckend. Wenn auch im Beginn der Schwellung, wie aus der dunkelrothen Färbung hervorgeht, eine Anhäufung von Blut (congestive Hyperämie) eine Rolle spielt, so tritt doch bald eine wirkliche Hyperplasie, d. h. eine Vermehrung auch der zelligen Elemente, besonders der frei in der Pulpa liegenden, ein, wie man schon an dem Zellenreichtum des in grosser Menge von der Schnittfläche abschabbaren Pulpasaftes (Fig. 154) zu erkennen vermag. Es sind neben den farblosen Blutkörperchen vorzugsweise die eigentlichen Pulpazellen (grössere, mit einem deutlichen runden Kern versehene Gebilde) vermehrt, von denen viele durch Vermehrung der Kerne zu grossen vielkernigen Zellen (besonders in Typhusmilzen) herangewachsen sind. Gleichfalls oft in sehr reichlicher Menge vorhanden sind auch jene sogenannten blutkörperchenhaltigen Zellen, die ja auch schon in normalen, besonders jugendlichen Milzen in geringer Menge gefunden werden, bei Hyperplasien (besonders Typhus) aber oft in enormen Mengen auftreten. Später, wenn die Affection zurückgeht, wandeln sich dieselben in pigmenthaltige Zellen um. Ein Theil der farblosen Zellen enthält regelmässig mehr oder weniger zahlreiche Fettkörnchen (fettige Degeneration). Man findet dieselben nicht bloss in der Pulpa selbst, sondern zugleich mit abgestossenen und verfetteten Endothelien der cavernösen Milzvenen auch in dem Blut der Hauptmilzvenen.

Fig. 154.



1—3 Zellen aus einer Typhusmilz. St. Vergr.

1 grosse mehrkernige, 8 rothe Blutkörperchen enthaltende Zelle. 2 kleine einkernige, ein rothes Blutkörperchen enthaltende und zugleich in Verfettung begriffene Zelle. 3 zwei verfettende Zellen. 4 verfettete Endothelzelle aus einer Recurrensmilz. St. Vergr. (Verkleinert nach Ponfick, Virch. Arch., Bd. 60.)

Die Ursachen der acuten Milzschwellungen sind Verunreinigungen des Blutes, hauptsächlich solche infectiöser Natur. Fast alle acuten Infectiouskrankheiten erzeugen auch acute Milzschwellungen, die einen regelmässiger und stärker, die anderen weniger regelmässig, so dass man geradezu aus der Anwesenheit einer acuten Milzschwellung einen Wahrscheinlichkeitsschluss auf infectiöse Ursachen machen kann. Dementsprechend lassen sich gerade in der hyperplastischen Milz bei vielen Infectiouskrankheiten grosse Massen von Parasiten (Milzbrandbacillen, Recurrensspirochaeten, septische und variolöse Mikrokokken etc.) nach den bekannten Methoden auffinden. — Ausser den Infectiousstoffen sind es auch noch gewisse Zerfallsproducte der Blutkörperchen, welche z. B. bei Hämoglobinämie eine Milzschwellung bedingen (spodogene Schwellungen, Ponfick, von σποδός, Schlacke).

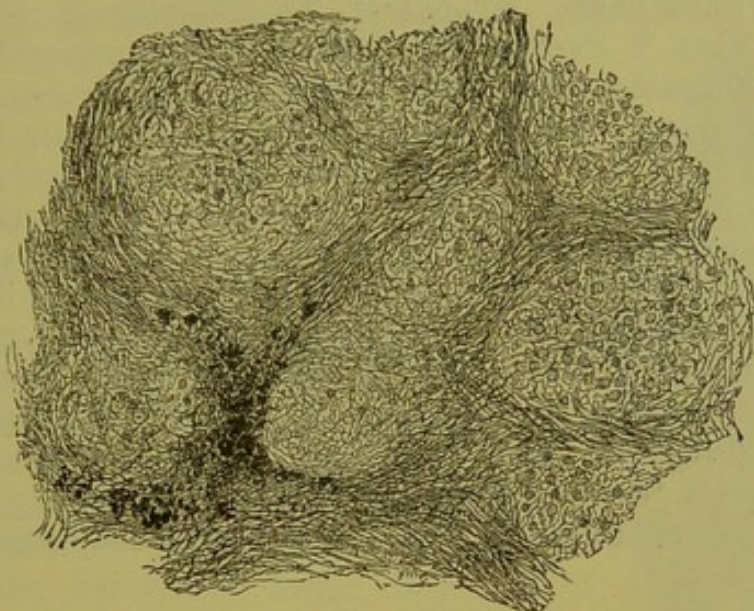
Bei einer Reihe von Infectiouskrankheiten, besonders bei Recurrens, Abdominaltyphus, seltener bei Scharlach, Diphtherie, Pneumonie, findet man zuweilen in den hyperplastischen Milzen auch noch besondere Herderkrankungen, welche in jeder Beziehung mit den früher beschriebenen Infarcten und den Abscessen übereinstimmen, ohne dass bis jetzt eine embolische Entstehung nachgewiesen wäre. Ich halte wenigstens einen Theil für anämische, durch den entzündlichen Process selbst hervorgerufene Necrosen. Bei ihnen tritt besonders gern eine Erweichung und selbst Perforation ein. Bei Recurrens kommen ausserdem Erweichungen in den durch Verfettung gelblich gefärbten und vergrösserten Follikeln vor (entzündliche Schmelzung, Ponfick).

Als fibröse productive, also chronische Splenitis ist die schon erwähnte Narbenbildung bei Infarcten, die Verdickung der Trabekel bei Perisplenitis anzusehen. Sie kommt ausserdem vorzugsweise bei chronischen Infectiouskrankheiten vor und bedingt die sogenannten chronischen Milztumoren. Das beste Beispiel liefert die Intermittens, bei welcher die Milz oft eine enorme Vergrösserung zeigt, eine feste derbe Consistenz und eine heller oder dunkler bräunliche oder schiefrige Färbung besitzt. Die Septa sind verdickt und treten als graue Streifen überall deutlich hervor. Mikroskopisch (Fig. 155) zeigt sich eine Verdickung und faserige Umwandlung des Reticulums, wodurch die Maschen desselben mehr und mehr verengt werden, so dass die Structur der Pulpa gänzlich zu Grunde geht, da für die freien Pulpazellen und die Blutkörperchen der Platz mehr und mehr verengt wird. Die schwärzliche resp. bräunliche Färbung rührt, wie schon einfache Zupfpräparate zeigen, von Pigment her, welches in Zellen eingeschlossen ist.

Ebenfalls als chronisch entzündlich sind viele leukämische Milzen anzusehen, welche sich durch ihre Derbheit und rothgraue Farbe auszeichnen. Im Anfangsstadium der Leukämie ist nur eine Hyperplasie der Pulpa vorhanden und zwar eine zellige wie bei den übrigen hyperplastisch-entzündlichen Tumoren; dem entsprechend ist das Parenchym weich, dunkelroth. Erst später kommt eine fibröse Umwandlung des Pulpagewebes zu Stande (Fig. 155), die wohl kaum anders denn als entzündliche aufgefasst werden kann. In vielen, wenn auch

nicht in allen Fällen, gesellt sich zu der Hyperplasie der Pulpa eine ebensolche der Lymphknötchen, welche Hirsekorn-, Erbsengrösse und mehr erreichen können, meistens eine länglich-ovale, öfters kartenherzförmige Gestalt und eine opake, weissliche Färbung besitzen. Die Pulpa

Fig. 155.



Leukämische Milz, spätes Stadium. Induration (chron. Splenitis); das ganze Parenchym in rundliche Gruppen durch breite faserige, nur noch wenig Zellen, aber braunes Pigment enthaltende Züge getheilt, in den rundlichen Gewebsgruppen deutlich verdicktes Reticulum und noch farbige Blutkörperchen wie farblose Zellen vorhanden. Schw. Vergr.

zeigt in den älteren Fällen häufig eine bräunliche Färbung, welche von der Bildung von Pigmentkörnchen herrührt. Die schon beim Blute erwähnten octaëdrischen Charcot-Neumann'schen Krystalle finden sich auch in den leukämischen Milzen. Im Milzvenenblute ist eine sehr grosse Menge von farblosen Blutkörperchen vorhanden, von denen viele den Charakter der Milzpulpazellen an sich tragen.

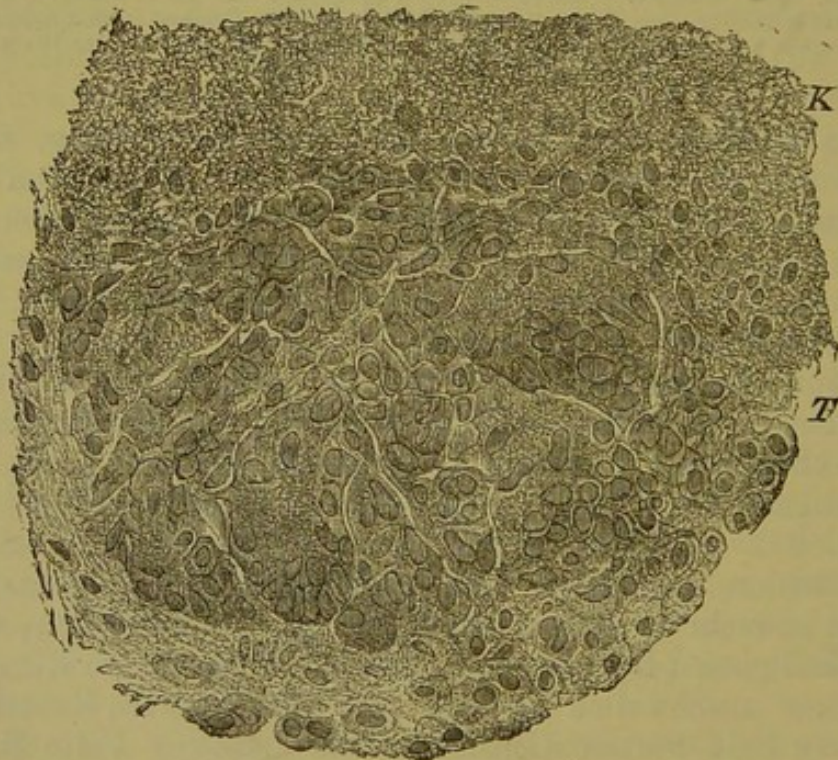
Ganz ähnliche Veränderungen wie bei der Leukämie finden sich auch noch bei einer anderen Affection, welche man als Pseudoleukämie, weil die Leukocytose, wenn auch nicht die Anämie fehlt, oder als Adenie, malignes Lymphom, Lymphosarcom bezeichnet hat. Die Milz verändert sich sowohl primär wie secundär, nachdem zuerst Lymphknoten, besonders am Halse eine lymphomatöse Hyperplasie erlitten haben. Bald ist mehr die Pulpa verändert (Splen[aden]om), bald mehr die Lymphknötchen (Lymphom), welche selbst bis zu Kirschen- und Wallnussgrösse anschwellen können. Die vergrösserten Knötchen haben bald weichere bald härtere Consistenz, im letzteren Falle findet man sie aus Spindelzellen und faserigem Gewebe zusammengesetzt. Aehnlich sind die Veränderungen in der Pulpa. Die grossen Lymphknoten zeigen zuweilen im Centrum gelbliche von Verfettung und Necrose herrührende Färbung.

Auch die Syphilis bewirkt zuweilen fibröse interstitielle Splenitis (Cirrhose), daneben aber auch gelegentlich gummöse Neubildungen, welche also schon in das Gebiet der

d) **infectiösen Granulome** gehören. Sie sind wie in anderen Organen meist mit fibröser Entzündung verbunden, indem in Schwielen die gummösen, gelben Massen liegen.

Viel häufiger sind dagegen die tuberkulösen Veränderungen. Primäre Tuberkulose ist, wenn sie überhaupt vorkommt, jedenfalls höchst selten, wohingegen secundäre Tuberkeleruptionen in der Milz zu den häufigsten Erscheinungen secundärer Tuberkelbildung überhaupt gehören. Man kann 2 Formen der Tuberculose unterscheiden; bei der einen, der häufigsten, treten die Tuberkel ganz disseminirt auf und zeichnen sich durch ihre Kleinheit aus; die allerwenigsten erreichen miliare Grösse und nur an diesen sieht man auch centrale Trübung und gelbliche Färbung als Zeichen der beginnenden Verkäsung. Die meisten Tuberkel sind ganz klein, dafür aber auch oft zu Tausenden an einer Schnittfläche vorhanden, und grau durchscheinend. Bei geringerer Zahl von Tuberkeln ist ihre Unterscheidung von den Lymphknötchen der Milz nicht immer leicht. Der Tuberkel ist etwas Fremdes, gleichsam Eingelagertes und deshalb nicht so innig mit der Umgebung verbunden: er springt in Folge dessen kugelig auf der Schnittfläche vor und ist leicht als Ganzes herauszuheben, während die Lymphknötchen in der Ebene der Schnittfläche liegen und, wenn man versucht sie aus-

Fig. 156.



Vom Rande eines miliaren Milztuberkels. St. Vergr.

Bei K der Rand der centralen käsigen Massen, bei T ein kleinster epitheloider Tuberkel mit mehreren vielkernigen Riesenzellen.

zulösen, zerfallen, gleichsam zerfliessen (daher die alte Bezeichnung Bläschen). Bei der mikroskopischen Untersuchung findet man in den Lymphknötchen immer ein grösseres arterielles Gefäss, in den Tuber-

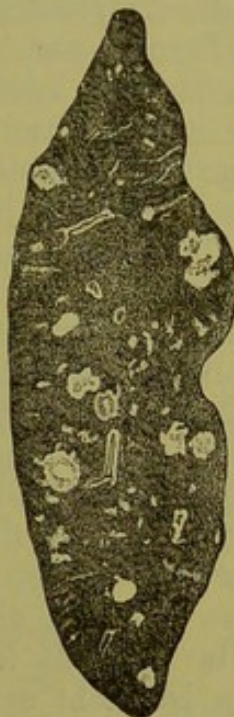keln nicht. Die Tuberkel können überall in der Milz sich bilden, in Lymphknötchen, in der Pulpa, in Trabekeln; sie enthalten häufig un-
gemein grosse und zahlreiche epithelioide und Riesenzellen (Fig. 156),
auch Bacillen fehlen nicht.

Die zweite Form (Fig. 157) findet sich vorzugsweise bei jugendlichen Individuen (scrofulösen Kindern) und zeichnet sich durch die Grösse der oft deutlich als Conglomerate erkennbaren Knoten aus, welche stets mehr oder weniger verkäst sind. Schon durch die Kapsel sieht man hierbei einzelne hirsekorn- bis erbsengrosse (und selbst noch grössere) gelbe, deutlich aus kleineren Knötchen zusammengesetzte Knoten durchschimmern, die auf dem Durchschnitte sich durch das ganze Parenchym zerstreut erweisen, aber viel weniger zahlreich sind als jene feinsten Knötchen der ersten Form. Grade bei diesen Knötchen sieht man, sowohl wenn sie unter der Kapsel liegen (hier allerdings besonders deutlich), als auch im Innern des Parenchyms schmale hellrothe Höfe, die von hyperämischen Blutgefässen gebildet werden (collaterale Hyperämie). Der mikroskopische Befund ist ähnlich wie bei den vorigen, nur manchmal ist mehr eine käsige Splenitis als eine eigentliche Tuberkelbildung vorhanden d. h. die Verkäsung geht nicht von einzelnen Herden aus, die dann weiterhin zusammenfliessen, sondern entwickelt sich mehr gleichmässig in dem zellig infiltrirten Gewebe.

c) **Geschwülste.** Nachdem die leukämischen und besonders die malignen aleukämischen Lymph- und Splen(aden)ombildungen, welche von vielen zu den Geschwülsten gezählt werden, bereits besprochen sind, bleiben nur noch wenige zu erwähnen. Zunächst Hyperplasien in Knotenform, sehr selten, welche man als Splen(aden)oma nodosum bezeichnen könnte. Fibrome, Sarcome kommen selten primär, letztere schon häufiger secundär vor; Carcinome nur secundär. Sonst sind gelegentlich Angiome und Dermoidcysten beobachtet worden; auch andere Cysten, zum Theil aus abgeschnürten Varicen hervorgegangen, kommen vor.

f) Unter den **regressiven Ernährungsstörungen** ist zunächst die Atrophie zu erwähnen. Sie kann alle Theile betreffen, doch ist in der Regel diejenige der Pulpa am häufigsten und grössten. Häufig treten durch diese Pulpaatrophie die Septa deutlicher und stärker hervor, als dies bei normalen Milzen der Fall ist und man könnte dann leicht

Fig. 157.



Tuberkulose der Milz eines Kindes, frisches Präp. Nat. Gr. Durchschnitt.

Die Tuberkel sind theils klein, submiliar, theils milliar, theils zu grösseren Knoten zusammengelagert, an welchen man vielfach kleinere Knötchen an der Peripherie sitzen sieht; alle sind mehr oder weniger verkäst

geneigt sein, eine Hyperplasie derselben anzunehmen, die freilich auch neben einer Atrophie der Pulpa und Lymphknötchen vorkommt. Die atrophische Pulpa hat häufig ein braunrothes bis rostfarbenes Aussehen und enthält dann braunrothe Pigmentkörnchen in Zellen eingeschlossen.

Die wichtigste unter allen regressiven Ernährungsstörungen der Milz ist die amyloide Degeneration, welche zu den ersten Erscheinungen der Amyloidcachexie gehört. Dieselbe tritt in zwei charakteristischen Formen auf, die sich makroskopisch leicht von einander unterscheiden lassen. Beiden Formen gemeinsam ist eine Vergrösserung des Organes von wechselnder Stärke und eine ganz eigenthümliche Veränderung der Consistenz. Die amyloiden Milzen sind derb und dabei unelastisch, so dass jeder Fingerdruck in seiner ganzen Stärke bestehen bleibt. Die Consistenzveränderung tritt bei der gleich zu erwähnenden zweiten Form stärker hervor, als bei der ersten. Diese am leichtesten zu erkennende Form ist die amyloide Degeneration der Lymphknötchen (sog. Follikel), welche mit oder ohne die gleiche Veränderung an den Arterien vorhanden sein kann. Auf den Durchschnitten der Milz erscheinen dieselben als vergrösserte (bis über hirsekorngrösse) über die Umgebung mehr oder weniger vorspringende, glasig durchscheinende Körner, so dass sie die grösste Aehnlichkeit mit gekochtem Sago darbieten, weshalb diese Form als Sagomilz bezeichnet wird. Zuweilen sieht man inmitten dieser Masse einen kleinen grauen Punkt, welcher der Stelle des das Knötchen tragenden Gefässes entspricht; um das Knötchen ist nicht selten ein schmaler rother Hof (collaterale Hyperämie) zu bemerken. Die amyloiden Knötchen bleiben erkennbar, auch wenn eine embolische Necrose in dem Theil entsteht.

Zur weiteren Constatirung der amyloiden Umwandlung dient die Reaction mit Jod. Während alle Eiweisskörper eine je nach der Stärke der Einwirkung dunklere oder hellere gelbe Färbung annehmen, wird die Amyloidmasse dunkelmahagoniroth, oft fast braun und hebt sich dadurch leicht von der Umgebung ab, besonders wenn man diese durch aufgegossene Essigsäure noch etwas durchsichtiger gemacht hat. Bei sehr geringer Veränderung muss man die mikroskopische Untersuchung zu Hülfe nehmen, die sich in der Regel ganz genügend an frischen mit dem Doppelmesser angefertigten Schnitten vornehmen lässt. Bei diesen ist die Amyloidmasse durch Jod weinroth gefärbt, die anderen Theile sehen hellgelb aus. Behandelt man die Schnitte nachträglich mit verdünnter Schwefelsäure, so nimmt alles Amyloid eine bläuliche, bläulichgrüne bis schwarze Färbung an. Ein vorzügliches Reagens ist das Methyl- und Gentianaviolett, welche schon in dünner Lösung die nicht amyloiden Zellen (resp. Zellkerne) schön blau, die amyloiden Massen aber hellrosaroth färben. Diese Farbe erhält sich beim Aufbewahren in Kali aceticum sehr gut, während die Jodfarbe sehr bald verschwindet. Die Untersuchung ergibt, dass wesentlich die Capillaren und das Reticulum der Knötchen der Degeneration unterliegen; letzteres zeigt unregelmässig varicös verdickte Balken.

Die zweite Form ist in ihren Anfängen sehr schwer zu erkennen und selbst die Reactionen geben bei der makroskopischen Untersuchung

nicht immer die genügende Auskunft. Es handelt sich bei ihr nämlich um eine amyloide Degeneration der Pulpa, welche bei vorgeschrittenen Fällen sich durch ihre glatte, mattglänzende Schnittfläche, ihre unelastische derbe Consistenz, ihre röthlichgraue Farbe und eigenthümlich durchscheinende Beschaffenheit auszeichnet. Man nennt eine so veränderte Milz Speck-, Wachs- oder Schinkenmilz.

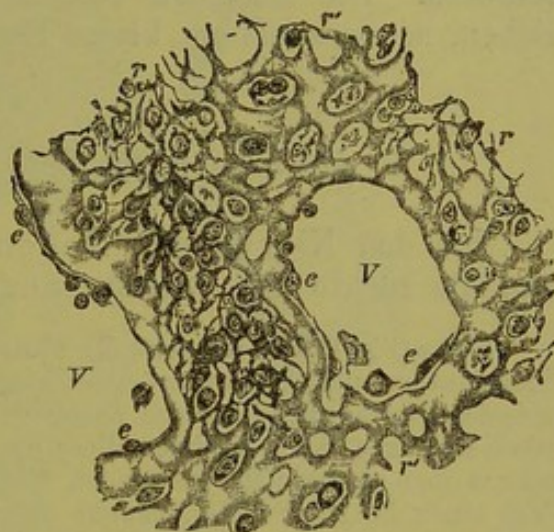
Die einfache Jodreaction lässt bei schwächerer Veränderung sehr häufig im Stiche und auch der Zusatz von Schwefelsäure gibt nur bei grosser Uebung und auch dann noch selten deutliche makroskopische Bilder. Man muss dann schon die mikroskopische Untersuchung zu Hülfe nehmen, welche bei dieser Form durch die vermehrte Consistenz der Pulpa erleichtert ist. An frischen, mit Anilinviolett gefärbten Schnitten wird man schnelle Auskunft über die Ausdehnung der Veränderung erhalten und zugleich erkennen, dass vorzugsweise die Wandungen der Pulpagesässe amyloid entartet sind (Fig. 158). Eine genauere Untersuchung zeigt, dass auch das Reticulum der Pulpastränge sich an der Veränderung theilweilig, während die Pulpazellen wie die Lymphzellen stets frei zu bleiben scheinen.

Die beiden genannten Formen der Amyloiddegeneration können auch combinirt sein (allgemeine Amyloiddegeneration).

Als Pigmentdegeneration kann man diejenige Pigmentirung der Milz durch gelbes, gelbbraunes, schwarzbraunes Pigment bezeichnen, bei welcher dasselbe in der Milz selbst aus rothen Blutkörperchen gebildet wurde. Dies kommt vor bei hämorrhagischen Infarcten, nach acuten und bei chronischen Milzschwellungen (Intermittens, Leukämie, Syphilis). Es kann aber Pigment auch aus dem Blute abgelagert werden.

g) **Fremdkörper, Parasiten.** Experimentell ist sicher festgestellt, dass im Blut suspendirte kleine körperliche Elemente vorzugsweise in der Milz (auch in der Leber und dem Knochenmark) abgelagert werden. Danach könnte man das bei Melanämie in der Milz in grosser Menge vorhandene Pigment als aus dem Blute abgelagertes ansehen, entgegen der früheren Annahme, dass es in der Milz entstanden und von da ins Blut gelangt sei. Alle neueren Untersuchungen sprechen für die erste Auffassung. Aus dem Blute stammt sicher das Pigment, welches man bei Icterus und Hämoglobinämie in der Milz findet; dasselbe ist meistens diffus verbreitet, nur bei Icterus neonatorum finden sich überall die-

Fig. 158.



Amyloid der Milzpulpa. St. Vergr. Anilinviolett.

V Durchschnitte cavernöser Venen, deren Endothel (e) nicht amyloid ist, während die Wandung total entartet ist; das Reticulum der Pulpa (r) theilweise entartet, am stärksten bei r'; nicht amyloid die Zellen der Pulpa.

selben Krystalle, wie im Blute. Schon makroskopisch erkennt man hierbei eine gelblichrothe oder -braune, wie bei Methämoglobinämie eine chocoladenbraune, bei Melanämie eine schwärzliche Färbung. Ablagerung von Kohlenstäubchen ist die Ursache der punktförmigen oder streifenförmigen schwärzlichen Pigmentirungen, welche man gar nicht so selten in den Milzen alter Leute findet. Die schwarzen Pigmentkörnchen liegen besonders in den Scheiden der kleinen Arterien, sowie um die Lymphknötchen herum. Ihre Anwesenheit setzt den Einbruch eines anthrakotischen Erweichungsherd (meist wohl in Lymphknoten) in ein Blut- oder grösseres Lymphgefäss voraus.

Die den Bakterien angehörigen Parasiten der Milz wurden schon erwähnt; von grösseren thierischen Parasiten kommen selten Cysticerken, etwas häufiger Echinokokken vor, bald isolirt, bald zu mehreren. Die einzelnen Blasen können Faustgrösse und mehr erreichen, so dass oft nur kleine Reste von Milzparenchym übrig bleiben.

4. Untersuchung der Nieren und Nebennieren.

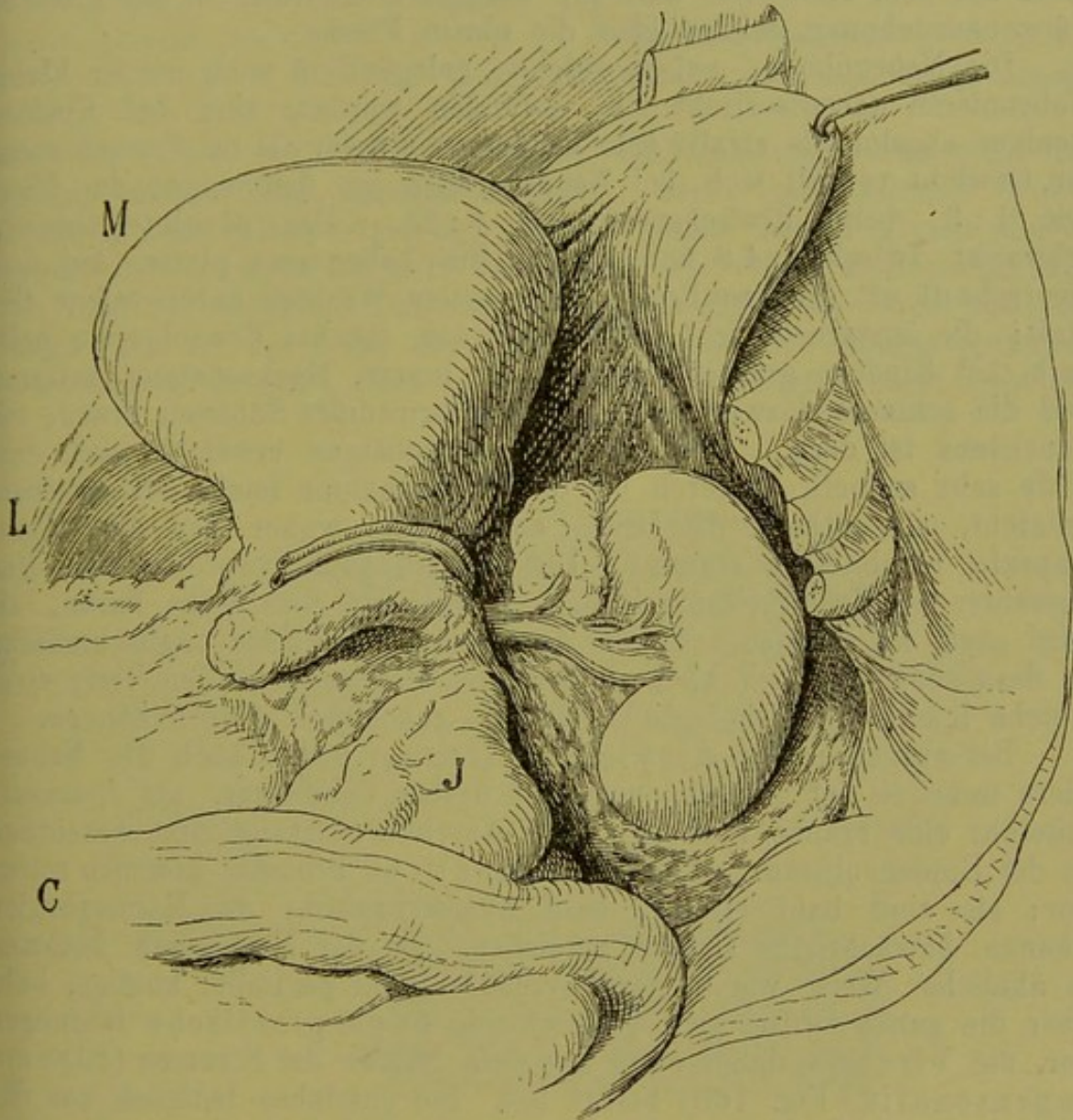
Von den Nieren und Nebennieren nimmt man erst die linke, dann die rechte zur Untersuchung heraus.

Links (Fig. 159) wird zuerst die Flexura lienalis coli, soweit sie über der Niere liegt, abgetrennt und nach rechts zurückgeschlagen, dann zieht man den Fundus des Magens sowie den Schwanz des Pancreas nach vorn, so dass man die Nebenniere in ihrer ganzen Grösse erblicken kann. Nachdem diese von vorn (Durchschneidung der Nebennierenvene!) und von oben umschnitten worden ist, führt man längs des äusseren convexen Randes der Niere einen langen Schnitt, macht sie mit der linken Hand von dem umgebenden Bindegewebe los, hebt sie kräftig in die Höhe und schneidet sie von unten her mit der Nebenniere zusammen heraus. Rechts liegt die Nebenniere fest an der unteren Fläche der Leber, weshalb sie erst nach Aufklappen derselben abpräparirt werden kann, und dicht neben der Vena cava inf., die sorgfältig vor Verletzungen bewahrt werden soll. Sonst ist die Methode wie links, nur dass man das Abschneiden am besten oben beginnt. In allen Fällen, wo man Veränderungen der ableitenden Harnwege erwartet, die zu Hydronephrose hätten führen können, ebenso wie in allen Fällen, wo man über die Krankheit gänzlich im Unklaren ist, muss man vor dem Herausschneiden der Nieren die Ureteren auf ihre Grösse untersuchen, um eventuell die Niere mit Ureteren und Harnblase zusammen herausnehmen und den Ort sowie die Art der Verengerung des Ureters genau feststellen zu können. Den linken Ureter kann man leicht ohne weitere Präparation verfolgen; um zu dem rechten zu gelangen, muss man das Peritoneum da, wo es sich von der hinteren Bauchwand nach dem Cöcum und Colon ascendens umschlägt, durch einen Längsschnitt trennen, wobei man durch kräftiges Anziehen des Darmes Verletzungen der darunterliegenden Theile verhindert. Für gewöhnlich braucht von dem Ureter nur der obere Theil mit entfernt zu werden.

Die angegebene Sectionsmethode kann natürlich nur dann angewandt werden, wenn nicht Lageveränderungen der Nieren vorhanden sind, welche, wie wohl zu merken ist, nicht auch solche der Nebennieren bedingen. Dieselben sind entweder erworbene, dann ist die Niere nicht fixirt, ihre normal entspringenden Gefässe sind oft sehr verlängert, wodurch ihr freiere Beweglichkeit gestattet ist (Wanderniere, ren mobilis, am häufigsten rechts), oder sie sind angeboren,

dann liegt die Niere fixirt an einem falschen Orte, oft am Eingange zum kleinen Becken (Dystopie). In den letzten Fällen sind im Gegensatze zu den ersten die Ursprünge der Nierengefäße ihrer Lage ent-

Fig. 159.



Herausnahme der linken Nebenniere und Niere.

Das Colon C ist abgelöst und zurückgeschlagen, Magenfundus (M), die Milzgefäße und das Pankreas nach rechts umgeklappt, Nebenniere und Niere mit ihren Venen frei präparirt. J Jejunum. L Leber. Das Diaphragma durch einen Haken nach oben und links gezogen.

sprechend verändert (sie entspringen aus der Theilungsstelle der Aorta, aus den Iliacae communes oder den Hypogastricae), häufig sind statt eines, zwei oder mehrere Gefäße vorhanden. Zu den angeborenen Lageveränderungen gehört auch die mit der angeborenen Verwachsung der beiden Nieren zu einer einzigen (Hufeisenniere) stets verbundene Dislocation nach unten.

a. Untersuchung der Nebennieren.

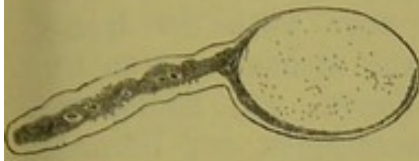Nachdem man zuerst die Nebennieren von aussen in Bezug auf ihre Grösse, Gestalt etc. untersucht, auch die Zustände des umgebenden Binde- und Fettgewebes beachtet hat, macht man, während das Organ platt auf dem Holzteller aufliegt, einen Durchschnitt in der grössten Längenausdehnung, mitten über die platte Fläche.

Die Nebennieren, neben welchen gelegentlich noch wieder kleine Nebennieren (accessorische Nn) gefunden werden, sind bei Kindern weniger absolut als relativ sehr bedeutend grösser als bei Erwachsenen; ihr Gewicht verhält sich bei Neugeborenen zu demjenigen der Niere wie 1:3, beim Erwachsenen wie 1:28. Das absolute Gewicht schwankt zwischen 4,8 und 7,3 g. Sie haben eine platte, auf dem Querschnitt oft dreistrahlig, aber grossem Wechsel unterworfenen Gestalt; die äussere Schicht, Rindensubstanz, ist bei Erwachsenen hellgelb, bei Kindern grau- oder gefärbt, die innere, Marksubstanz, hellgrau und die schmale dazwischen liegende intermediäre Substanz braun; die Consistenz ist derb. Die intermediäre Substanz erweicht nach dem Tode sehr schnell, wodurch bei der Herausnahme leicht der Anschein entsteht, als enthalte die Drüse eine Höhle, woher der alte Name *Capsula atrabiliaria* stammt. Die Rindensubstanz verliert bei allen auszehrenden Krankheiten mit dem Fettgehalte ihre gelbe Farbe, sie wird grau, ist abgemagert. Die Abmagerung geschieht ungleichmässig, so dass zunächst noch kleine fetthaltige, also gelbe Stellen übrig sind, welche leicht für pathologische Gebilde genommen werden können.

Bei ausgebreiteter Amyloidartung leidet auch die Nebenniere mit; sie ist grösser, von sehr derber Consistenz, auf Jodzusatz entsteht eine braune Färbung. Die Amyloidartung sitzt wesentlich in der Rindensubstanz. Acute entzündliche Processe kommen selten vor; sie sind bald eiterig, bald hämorrhagisch; die Hämorrhagien können beträchtliche Grösse erreichen. In der Nebenniere kommen in ähnlicher Weise wie in der Thyreoidea bald partielle, knotige, bald über die ganze Drüse sich erstreckende hyperplastische Bildungen vor, die Virchow daher auch mit dem Namen der Strumen (*Struma suprarenalis*, Fig. 160) belegt hat. Sie entstehen lediglich aus der Rindenschicht durch eine Wucherung des Drüsengewebes und zeigen deshalb auch meist dieselbe hellgelbe Färbung und also auch dieselbe Verfettung der Zellen wie jene. Es kommen zuweilen kleine Cystchen in denselben vor. — Ein anderer hyperplastischer Tumor geht aus der Marksubstanz hervor, hat meist mehrere Lappen und dieselbe graue Farbe wie jene; Virchow leitet ihre Entstehung von der bindegewebigen Grundsubstanz der (nervösen?) Marksubstanz ab und nennt sie deshalb Gliome.

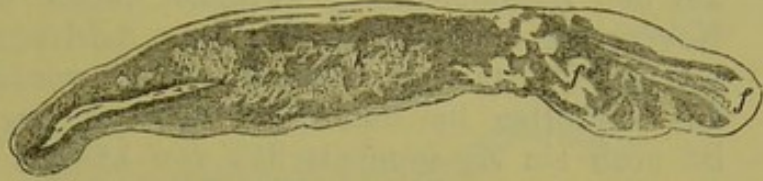Am meisten Interesse gewähren die käsigen Degenerationen der Nebennieren (Fig. 161), welche meistens neben ähnlichen Erkrankungen anderer Organe, aber auch für sich allein vorkommen und bald nur eine, bald beide Drüsen betreffen. Man findet bald kleinere umschriebene käsige Knoten, bald eine gleichmässige käsige Umwand-

Fig. 160.



Struma suprarenalis. Nat. Gr.

Fig. 161.

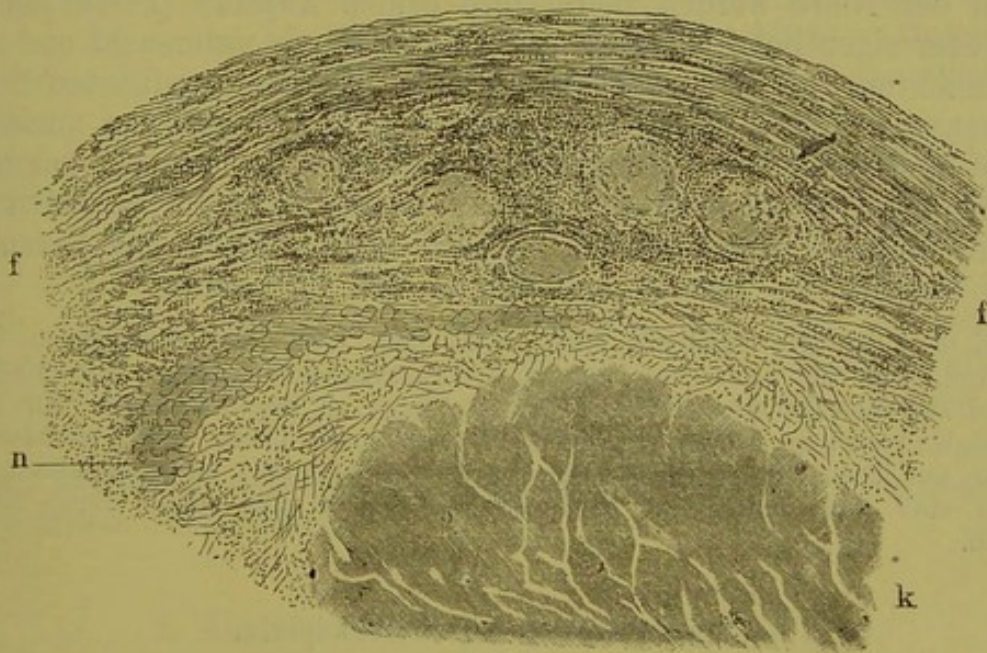

Tuberkulose der Nebenniere. 1,5/1.

Links normaler Drüsenrest. Bei k Käse. Bei f fibröse Massen.

lung der Drüse, oft mit beträchtlicher Vergrößerung verbunden. Die käsigen Massen sind häufiger homogen, derb, zäh, seltener weich, bröckelig oder selbst eiterartig. Häufig liegen sie in fibröse Massen eingeschlossen, zuweilen tritt Verkalkung ein. Ihre Entstehung lässt sich bald auf wirkliche Tuberkelbildung zurückführen, indem man am Rande und in der Nähe der käsigen Massen noch isolierte Knötchen beobachtet (Fig. 162), bald ist ihre tuberkulöse Natur nicht mehr mit

Fig. 162.



Tuberkulose der Nebenniere. Mittl. Vergr.

k Rand eines Käseherdes; in dem ihn umgebenden zellig-fibrösen Gewebe f mehrere Tuberkel. Bei n Reste von Drüsensubstanz.

Sicherheit nachzuweisen, doch ist die Aetiologie durch den gelungenen Nachweis von Tuberkelbacillen aufgeklärt. In der Umgebung der veränderten Drüsen finden sich oft Zeichen chronischer Entzündung (fibröse Verdickung des Bindegewebes). Diese erstrecken sich oft weit nach der Wirbelsäule hin, bis zum Ganglion coeliacum sympathici.

Gummöse Bildungen kommen in seltenen Fällen vor, ebenfalls ziemlich selten Sarcome, häufiger Carcinome. Letztere bald primär, meistens sekundär (von Leber, Geschlechtsorganen, Magen etc. aus); sie können einseitig oder doppelseitig vorkommen.

Es ist bei Erwähnung gewisser brauner Färbungen der Haut schon auf den Zusammenhang zwischen diesen und den Degenerationen der Nebenniere hingewiesen (*Morbus Addisonii*), aber auch der mangelnden Constanz Erwähnung gethan worden. Am inconstantesten ist das Verhalten bei den carcinomatösen Degenerationen, am häufigsten ist noch ein Zusammentreffen von käsigen Degenerationen und Bronze-haut zu beobachten. Allein auch hier ist keine absolute Constanz, denn es gibt käsige Degenerationen ohne Hautverfärbung und umgekehrt Hautverfärbung in ganz ähnlicher Weise wie bei Addison's Krankheit ohne käsige Degeneration, ja überhaupt ohne Veränderung der Nebenniere. Man hat deshalb die Ursache für die Hautfärbung mehr in Veränderungen der benachbarten sympathischen Nerven (*Plexus solaris*, *Ganglion coeliacum*) gesucht, was den Obducenten veranlassen muss, stets eine genaue Untersuchung der Nerven selbst sowie des sie umgebenden Bindegewebes vorzunehmen.

b. Untersuchung der Nieren.

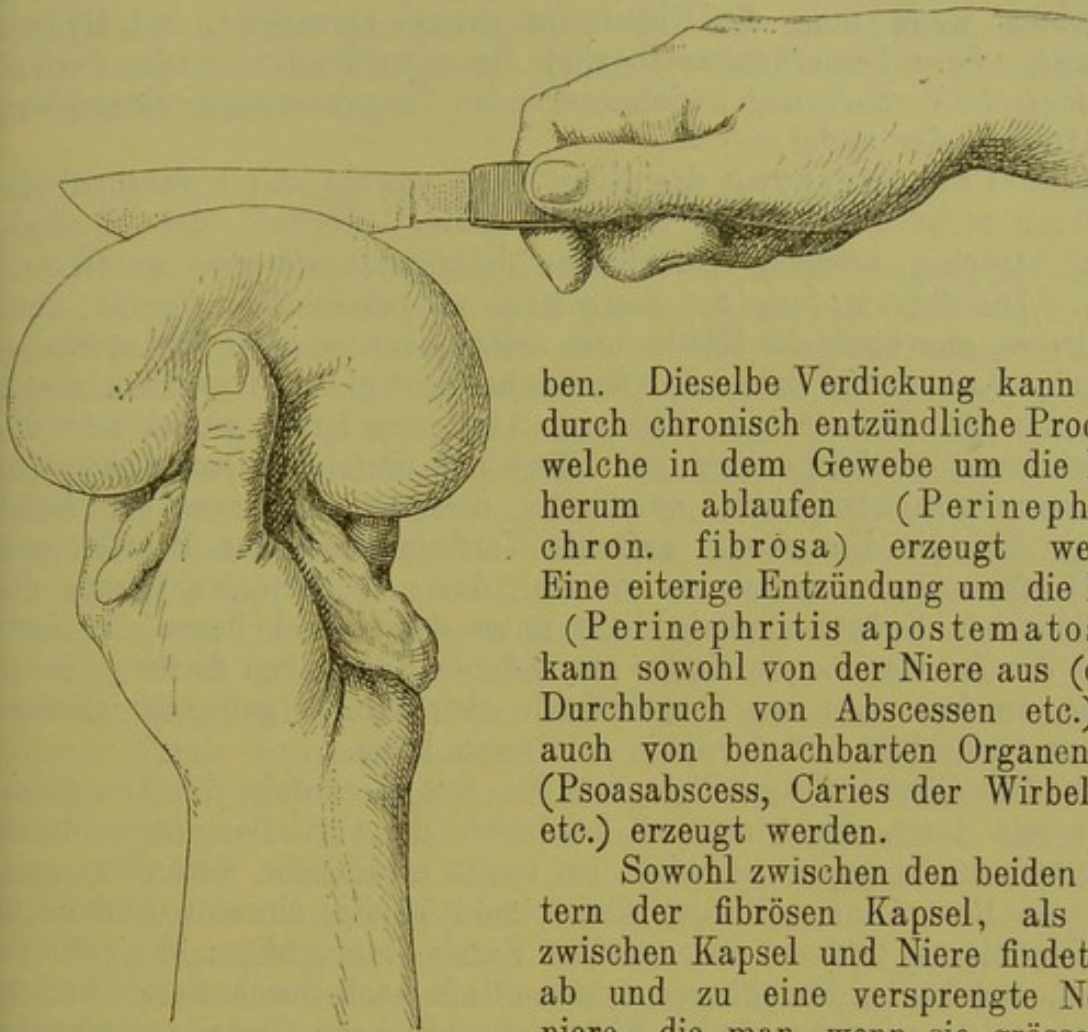
An der Niere werden zuerst ihre beiden Kapseln (Fettkapsel und fibröse oder eigentliche Nierenkapsel), nachdem sie untersucht und durch einen seichten, an dem convexen Rande der Niere geführten Schnitt durchtrennt wurden, abgezogen, dann wird das Organ von aussen betrachtet und endlich in dem Eröffnungsschnitte der Kapsel, welcher in das Parenchym etwas eindringen darf, in seiner Hauptdurchschnittsebene bis zum Becken durchschnitten, worauf man sowohl das Parenchym als die Kelche, das Becken und den Ureter untersucht.

Bei dem Schnitte durch die Niere fasst man (Fig. 163) dieselbe so in die linke Hand, dass die nach dem Hilus zurückgeschlagenen Kapseln mit diesem in die Gabel zwischen Daumen und die übrigen Finger zu liegen kommen. Nun durchschneidet man erst im Längsdurchmesser den mittleren Theil, dann, nachdem man die Niere um ihren Dickendurchmesser um 90° gedreht hat, im Breitendurchmesser erst das eine und endlich in ähnlicher Weise auch das andere Ende bis zum Hilus hin.

1. Untersuchung der Nierenkapseln.

Das Fettgewebe der äusseren Kapsel nimmt an den allgemeinen Veränderungen des Fettgewebes im Körper Theil und erleidet besonders auch eine schleimige Atrophie (s. beim Herzen). Bei fettleibigen Personen ist es sehr dick und kann dann leicht Täuschungen über die Grösse der Niere hervorrufen. Dies ist noch leichter möglich in den Fällen von localer Hyperplasie des Fettgewebes um die Niere, wie sie z. B. häufig gleichsam als Compensation bei Atrophie der Nieren auftritt. Die fibröse Kapsel ist gewöhnlich dünn und durchscheinend und leicht von der Oberfläche der Niere abzuziehen; sie besteht aus zwei Blättern, die sich zuweilen von einander trennen, so dass das innere auf der Niere sitzen bleibt. Bei chronischen Entzündungen der Niere verdickt sich diese Kapsel und wird zugleich adhärent, so dass beim Abziehen kleine Theile des Nierenparenchyms daran haften blei-

Fig. 163.



Section der Niere.

Haltung der linken Hand und Messerführung.

ben. Dieselbe Verdickung kann auch durch chronisch entzündliche Processe, welche in dem Gewebe um die Niere herum ablaufen (Perinephritis chron. fibrösa) erzeugt werden. Eine eiterige Entzündung um die Niere (Perinephritis apostematosa) kann sowohl von der Niere aus (durch Durchbruch von Abscessen etc.) als auch von benachbarten Organen aus (Psoasabscess, Caries der Wirbelsäule etc.) erzeugt werden.

Sowohl zwischen den beiden Blättern der fibrösen Kapsel, als auch zwischen Kapsel und Niere findet sich ab und zu eine versprengte Nebenniere, die man, wenn sie grösser ist, leicht an ihren Schichten als solche erkennen kann; kleinere sind, besonders wenn sie mehr im Parenchym liegen, leicht mit Lipomen zu verwechseln; nach Grawitz können Sarcome daraus hervorgehen.

2. Aeussere Untersuchung des Nierenparenchyms.

a. Allgemeine Verhältnisse.

1. Die Grösse der Niere beträgt normal 11—12 cm in der Länge, 5—6 cm in der Breite und 3—4 cm in der Dicke, das Volumen im Mittel 135 ccm, das Gewicht einer Niere im Mittel 150 g (die linke ist stets 5—7 g schwerer), dasjenige beider zusammen (nach Entfernung der Kapsel und des Hilusbindegewebes) bei Neugeborenen 23, Ende des 1. Jahres 62, bei erwachsenen Männern 320, bei Frauen 293; dasselbe verhält sich zum Körpergewicht wie 1 : 200 (nach Henle 240); das Herzgewicht verhält sich zum Gewicht beider Nieren zwischen dem 20. und 35. Jahre nach Thoma im Mittel wie 1 : 1,1.

Eine Vergrösserung trifft man bei der acuten parenchymatösen und interstitiellen, besonders apostematösen Nephritis, bei Geschwulst-

bildungen, in geringem Grade bei Stauungshyperämien und endlich, wenigstens wenn man die Nieren im ganzen betrachtet, bei Hydro-nephrose. Sehr bemerkenswerth sind die vicariirenden, ohne weitere pathologische Veränderungen einhergehenden Vergrößerungen einer Niere bei Atrophie der anderen.

Eine Verkleinerung der Niere kann sowohl durch entzündliche wie durch nicht entzündliche Atrophie bedingt werden; der entzündlichen Atrophie können verschiedene Entzündungsformen zu Grunde liegen. Die Schrumpfung der Niere kann so beträchtlich werden, dass ihre Grösse nur noch die Hälfte und selbst noch weniger der normalen beträgt. Meistens ist dabei die Oberfläche nicht glatt (*Atrophia glabra*), sondern mehr oder weniger höckerig (*Atr. granularis*), wobei also die Verkleinerung ungleichmässig ist. Sind nur einzelne kleine Abschnitte des Parenchyms atrophisch, so bilden dieselben narbenartige, meist dunkler als die Umgebung gefärbte Vertiefungen. Zur Beurtheilung der Atrophie ist es wichtig zu wissen, dass in normalen Nieren die Malpighischen Knäuel niemals dicht unter der Kapsel liegen, sondern immer durch eine gewisse Menge gewundener Kanäle von dieser getrennt bleiben, so dass man aus dem Befunde oberflächlich gelegener Glomeruli mit Sicherheit auf Atrophie schliessen kann.

2. Die Gestalt der Niere erleidet sowohl durch die Vergrößerungen wie durch die Atrophien, besonders die partiellen, sowie durch alle Herderkrankungen mannigfache leicht erklärliche Veränderungen. Als einen Rest fötaler Bildung findet man häufig einzelne Abschnitte der Niere durch flachere oder tiefere Furchen umgrenzt: die fötalen Renculi, welche bei Neugeborenen sämmtlich noch durch tiefe Furchen von einander getrennt sind. Eine eigenthümliche Gestaltveränderung zeigen in der Regel die angeboren dislocirten Nieren, indem sie in der Richtung vom Hilus zur convexen Oberfläche abgeplattet sind und der Hilus also in die Mitte der einen Flachseite (meist nach oben) zu liegen kommt. Die Hufeisenniere wird später genauer geschildert werden.

3. Die Farbe der Nierenoberfläche hängt vom Blutgehalte besonders auch der Venensterne (*Stellulae Verheinii*), sowie von dem Zustande des Parenchyms, besonders der Epithelien der gewundenen Harnkanälchen, ab. Die gewöhnliche Farbe ist ein Graubräunlichroth, welches bei den so häufigen parenchymatösen Veränderungen in ein trübes Weissgrau und endlich Gelbgrau, ja Hellgelb übergehen kann. Eine eigenthümliche bald mehr gelbe, bald grüne oder schwärzliche, oft aber in diesen verschiedenen Tönen fleckige Farbe wird durch chronischen Icterus erzeugt. Partielle Farbenveränderungen werden durch alle Herderkrankungen, Hämorrhagien, Infarcte, Abscesse, Tuberkel, Geschwülste hervorgebracht. Die Oberfläche der rechten Niere zeigt öfters partielle postmortale gallige Färbung, die der linken ebensolche grünlich-schiefrige Verwesungsfarbe (durch den angelagerten Darm).

4. Die Consistenz der Niere ist für gewöhnlich eine derbe, elastische; sie wird vermehrt bei Stauungen im Gefässsystem (Stauungs-niere), bei allen Atrophien, den chronisch fibrösen productiven Processen,

Amyloiddegeneration etc., vermindert vor allen Dingen bei den parenchymatösen Entzündungen, mögen sie sich im Stadium der trüben Schwellung oder der Verfettung befinden, ebenso bei den granulirenden productiven Entzündungen.

b. Die besonderen Veränderungen.

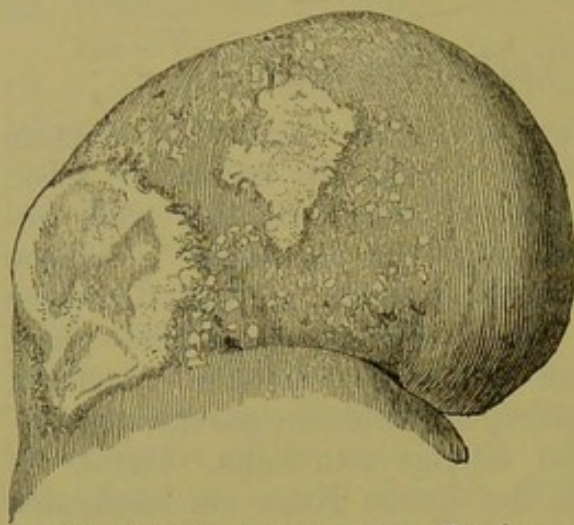
Ueber viele Herderkrankungen der Niere kann die äussere Betrachtung schon werthvolle Aufschlüsse geben. Es ist vorher schon der Glomeruli, die bei Atrophien an der Oberfläche sichtbar sind, gedacht worden; sehr häufig erscheinen dieselben als kleine weissliche oder weisslichgelbe Pünktchen, was auf eine Verkalkung derselben schliessen lässt. Nächst dem ist der punktförmigen, über die ganze Oberfläche zerstreuten Hämorrhagien zu gedenken, welche als Ausdruck einer hämorrhagischen Nephritis erscheinen, die bald eine parenchymatös-degenerative, bald eine productive oder eiterige sein kann. Durch die Darmgase, welche am unteren Rande der linken Niere am häufigsten zur Einwirkung gelangen, erhalten die rothen Fleckchen eine schwarze Färbung, die durch ihr, auf eine auch im allgemeinen etwas schiefrig gefärbte Partie beschränktes Auftreten sich als postmortale erweisen, während eine gleichmässige Vertheilung solcher schwärzlicher Flecken über die gesammte Nierenoberfläche auf einen abgelaufenen hämorrhagischen Process schliessen lässt, bei dem das ergossene Blutpigment Umwandlung in dunklere Farbtöne erlitten hat.

Sehr charakteristische, aber mit den bei der Milz geschilderten im wesentlichen übereinstimmende Veränderungen bewirken die embolischen Infarcte, an welchen meistens der hyperämische Hof um die infarcirten Stellen in höchster Deutlichkeit zu sehen ist.

Die embolischen (metastatischen) Abscesse sind in der Niere wegen der eigenthümlichen Gefässanordnung in der Regel in beträchtlicher Menge vorhanden, aber nur von geringer Grösse. Die ganze Oberfläche erscheint oft mit stecknadelkopf- bis hanfkorngrossen, etwas vorspringenden, gelben, ebenfalls von rothem Hofe umgebenen und oft von einer dünnen gefässhaltigen Schicht bedeckten Knötchen besät, die an einer oder mehreren Stellen zu kleinen Gruppen zusammenstehen, welche dann als ein grosser rother Fleck erscheinen, in welchem die kleinen gelben Knötchen zerstreut liegen und noch deutlich als solche zu erkennen sind. Manchmal bilden sich aber auch grössere, nun deutlich als Abscesse erscheinende Herde. Es dürfen übrigens nicht immer diese kleinen Eiterherdchen sofort auf Embolien bezogen werden, da dieselben Veränderungen auch durch die nicht embolische apostematöse interstitielle Nephritis erzeugt werden können (Fig. 164), welche sich z. B. zu eiterigen oder diphtherischen Entzündungen der ableitenden Harnwege oft zugesellt (Pyelonephritis). Bei dieser ist das gruppenweise Auftreten der Abscessen die Regel, ausserdem kommen weiche necrotisch eiterige Herde vor, während bei jener häufig gleichzeitig gewöhnliche Infarcte vorhanden sind; auf dem Durchschnitte ist die Differenzialdiagnose nicht schwer. Von weiteren auf der Oberfläche

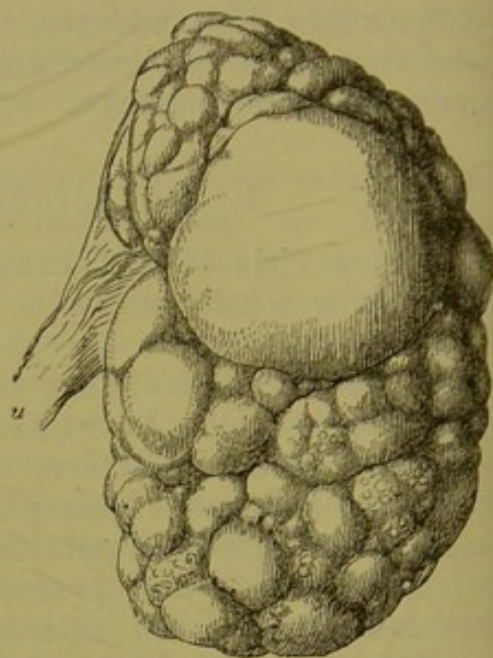
Fig. 165.

Fig. 164.



Pyelonephritis, äussere Ansicht. Nat. Gr.

Zahlreiche kleine Eiterherdchen, 2 grössere necrotisch eiterige Herde mit hyperämischem Hofe; vereinzelte punktförmige Hämorrhagien, geringe fötale Lappung.



Angeborene Cystennieren eines Neugeborenen. Nat. Gr.

Eine grössere Cyste, in der unteren Nierenhälfte eine Anzahl ganz kleiner, von welchen die kleinsten in der Zeichnung nicht angegeben werden konnten.

erscheinenden Herderkrankungen sind die Tuberkel zu erwähnen, welche als in der Regel nicht prominirende, graue, submiliare oder miliare Knötchen erscheinen, gleichfalls häufig zu kleinen Gruppen vereinigt vorkommen und meistens durch ihre derbere Consistenz sich von jenen Abscessen unterscheiden. Grössere Tuberkelknoten sind an der Oberfläche der Niere sehr selten.

Auch alle anderen an der Niere vorkommenden Geschwülste können natürlich unter Umständen schon an der Oberfläche zur Erscheinung kommen, dieselben bedürfen aber keiner weiteren allgemeinen Besprechung. Dagegen muss ich noch eines Gebildes Erwähnung thun, welches von allen erwähnten am häufigsten vorkommt und hauptsächlich in den obersten Gewebsschichten gefunden wird, das sind die Cysten.

Man findet Cysten der verschiedensten Grössen, von solchen, die man soeben sehen kann, bis zu solchen von Faustgrösse. Die kleineren, zugleich häufigsten, kommen in der Regel multipel vor, jene ganz grossen wohl immer solitär. Die letzteren finden sich bei sonst ganz gesunden Nieren und sind deshalb wohl als angeborene zu betrachten. Ein sehr charakteristisches Aussehen bieten die sog. angeborenen Cystennieren (Hydrops renum cysticus, Fig. 165), die man am häufigsten bei Neugeborenen (todtgeborenen oder doch in der ersten Lebenszeit gestorbenen) findet, ausnahmsweise aber auch bei Erwachsenen und in beiden Fällen immer doppelseitig. Die Nieren sind enorm vergrössert und man sieht an der Oberfläche nur dicht aneinanderliegende, bei Kindern stecknadelkopf- bis erbsen- oder kirsch kerngrosse, bei Erwach-

senen auch kirsch- und selbst wallnussgrosse mit klarem hellem, wässerigem, stets Harnbestandtheile, oft Eiweiss enthaltendem Inhalt gefüllte Cysten; von Nierenparenchym nichts oder höchstens nur noch Spuren; nur bei Erwachsenen noch etwas grössere Mengen.

Die übrigen kleinen multiplen Cysten sind erworbene; sie sind ebenfalls aus der Erweiterung und Confluenz von Harnkanälchen hervorgegangen und meistens durch productive Entzündungen erzeugt. Die kleineren enthalten oft eine festere colloide Masse, die grösseren meist eine dünne helle Flüssigkeit; manchmal besitzen einzelne Cysten einen bräunlichen, oft noch deutlich hämorrhagischen Inhalt, oder in seltenen Fällen auch gelbe, breiige, fettige Massen (zerfallende Blut- und Epithelmassen). Die Cysten besitzen sämmtlich eine dünne, mit Pflaster-epithel ausgekleidete, bindegewebige Wand, die bei den angeborenen ganz glatt ist, bei den erworbenen aber oft noch deutlich vorspringende Leisten als Reste der Scheidewände der Harnkanälchen enthält.

3. Innere Untersuchung des Nierenparenchyms.

a. Allgemeine Verhältnisse.

Nach Ausführung des grossen Längsschnittes durch die Nieren bedürfen zuerst die Grössenverhältnisse der beiden Nierensubstanzen (Substantia medullaris und corticalis) einer Berücksichtigung, weil sie für die Erkennung vieler Affectionen von grosser Wichtigkeit sind. Dies gilt besonders von der Rindenschicht, deren mittlere Breite beim Erwachsenen 5—6 mm beträgt. Verbreiterung der Rindensubstanz deutet auf frische entzündliche Processe meist parenchymatöser Natur, Verschmälerung auf Atrophie durch chronische Entzündung etc.; Erniedrigung, oft bis zum vollständigen Verstreichen der Papillen der Markkegel trifft man als mechanischen Effekt abnormer Ausdehnung der Nierenkelche (Hydronephrose etc.). Merkwürdig ist, dass die inneren Theile der sog. Rindenschicht, welche sich als Septa Bertini zwischen die Markkegel einschieben, durchaus nicht immer die gleichen Veränderungen wie die eigentliche äussere Rindenschicht zeigen, dass sie z. B. häufig besonders starke Schwellung bei der parenchymatösen Entzündung oder umgekehrt geringe Verkleinerung bei der Atrophie der übrigen Rindentheile erkennen lassen.

Dann folgt die Betrachtung des Blutgehaltes und zwar sowohl des absoluten des ganzen Organes als auch des relativen der Rinden- und Marksubstanz. Grade bei manchen Formen der parenchymatösen Entzündung ist der scharfe Gegensatz zwischen der blassen, trüb grauen oder gelben Rindenschicht und der dunkelrothen Marksubstanz höchst charakteristisch und schon von ferne deutlich erkennbar. In der Rindensubstanz hat man noch zwischen dem Blutgehalte der Knäuel und demjenigen der übrigen Gefässe zu unterscheiden; erstere sind, wenn mit Blut gefüllt, als kleine rothe Pünktchen erkennbar; wenn leer, gar nicht oder als blass feinste Körnchen, besonders bei schief auffallendem Lichte, an den Schnittflächen zu sehen.

Neben der durch den verschiedenen Blutgehalt erzeugten Färbung ist grade bei der Niere die Eigenfarbe des Gewebes von der höchsten Wichtigkeit zur Beurtheilung des Zustandes der secernirenden Theile des Organes. Da die Hauptsecretionstheile in der Rinde liegen, so ist sie in dieser Beziehung auch am wichtigsten.

Man hat bekanntlich zwei Theile an der Nierenrinde zu unterscheiden, einmal die Markstrahlen (Pyramidenfortsätze), welche als graudurchscheinende Streifen etwas breiter an der Marksubstanz beginnen, allmählich sich verschmälernd bis gegen die Oberfläche hin laufen und nur von grade verlaufenden Harnkanälchen gebildet werden; dann die Labyrinth (Substantia glomerulosa), welche ausser den die Glomeruli tragenden Gefässen und diesen selbst, sämtliche gewundenen Harnkanälchen und einen Theil der Henle'schen Schleifenschenkel enthalten. Diese Theile haben, abgesehen von der Blutfarbe, eine etwas mehr weisslichgraue Färbung als die Markstrahlen. Die Labyrinth sind in Bezug auf Farbe die am häufigsten veränderten Theile, indem grade in ihnen die parenchymatösen Entzündungen zuerst auftreten und oft allein verlaufen. Die Farbenveränderungen dieser Theile beruhen nun erstlich in einer Trübung, einem Undurchsichtigerwerden des Gewebes, wie wenn es mit kochendem Wasser gebrüht wäre, wobei zugleich die einzelnen Windungen der Harnkanälchen als feinste Streifchen und Pünktchen, besonders bei Lupenvergrösserung, deutlicher hervortreten, und zweitens in dem Auftreten einer verschieden intensiven und reinen gelben Färbung, die vom schwächsten Gelblichgrau bis zum intensivsten Citronen- oder Buttergelb vorkommt.

Die Markstrahlen erleiden weniger Veränderungen, doch findet sich auch hier eine mit Verbreiterung verbundene graue Trübung und, freilich seltener, eine gelbe Färbung in Form einzelner feiner Streifen.

Aehnliches Verhalten zeigen auch die Kanälchen in der Marksubstanz, von denen nur die in und zunächst der Papille gelegenen zuweilen noch besondere weisse, gelbe oder gelbrothe und braune Färbung (durch sog. Infarcte) darbieten. Eine allgemeine, aber meistens an den Markkegeln und insbesondere ihren Papillen deutlichere gelbgrüne, seltener braungrüne Färbung rührt von Icterus her.

Bei der Fäulniss des Organes erhält das gesammte Parenchym eine schmutzig dunkelrothe, später grünliche Färbung. Dabei ist das Gewebe weich, matsch, bei hohen Graden der Fäulniss von kleinen Gasblasen durchsetzt, die besonders von aussen kleine Verfettungsherde oder Abscesschen vortäuschen könnten.

Bei der mikroskopischen Untersuchung der pathologischen Nieren spielt das Zerzupfen frischer Präparate im ganzen eine geringe Rolle, ebenso die Anfertigung von Schnitten mit dem Rasirmesser, obwohl es manchmal gelingt, von dem über den linken Zeigefinger gespannten Organe auch mit dem Rasirmesser schon brauchbare Schnitte zu erhalten. Dagegen ist das Doppelmesser für viele Fälle sehr gut verwendbar und besonders ist es für die Untersuchung von Verfettungen am Platze, die an gehärteten Präparaten nur sehr unvollständig untersucht werden können. Eine noch ausgiebigere Verwendung gestattet das Gefriermikrotom. Im allgemeinen wird man aber für feinere Untersuchungen zu den Härtungsmitteln greifen, welche für Einzelnes gradezu unentbehrlich sind. Das gilt besonders für den wichtigen Nachweis von eiweisshaltiger Flüssigkeit im Innern von Glomeruluskapseln, von Harn-

kanälchen u. s. w., der nur geliefert werden kann, wenn man das Eiweiss schnell zur Coagulation bringt. Das kann durch absoluten Alkohol geschehen, besser noch durch Kochen kleiner Parenchymwürfel. Im übrigen kommen die allgemeinen Methoden zur Verwendung. Erwähnen will ich nur noch, dass man zur Untersuchung von Veränderungen der Harnkanälchen im allgemeinen die Schnitte in der Richtung der graden Kanälchen anfertigt, während das interstitielle Gewebe besser an darauf senkrechten, also tangential zur Oberfläche der Niere gerichteten Schnitten untersucht werden kann. Erstere enthalten die Rindenarterien und Vasa recta der Marksubstanz wie die graden Kanälchen wesentlich im Längsschnitt, letztere im Querschnitt. Beim Färben mit Pikrolithioncarmin nehmen die Epithelien, besonders der gewundenen Kanälchen, einen gelblichen Farbenton an.

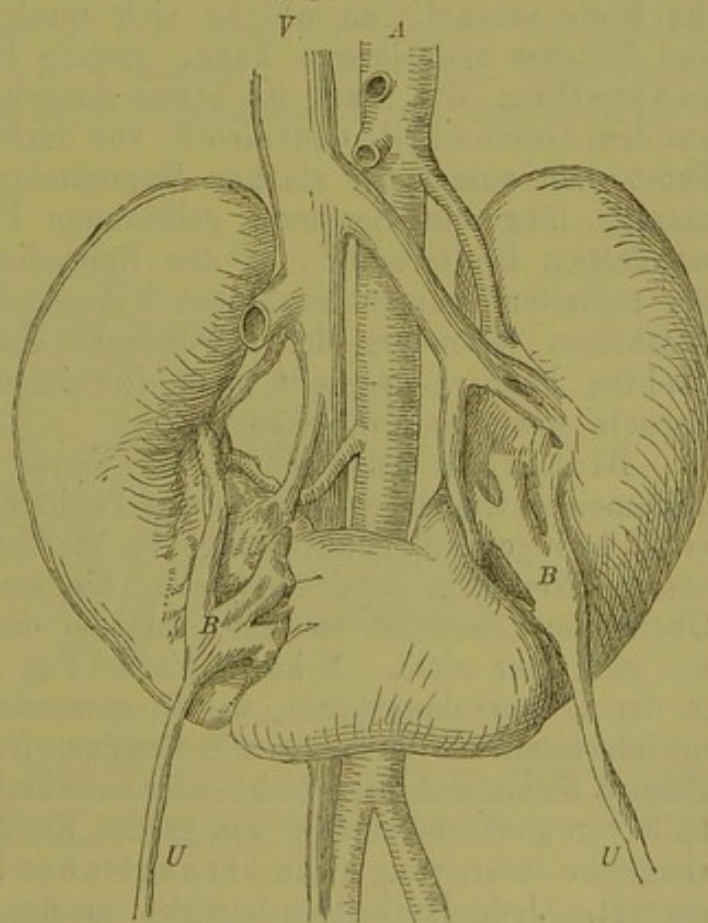
b. Die besonderen Erkrankungen.

1. Missbildungen. Ein Defekt beider Nieren kommt nur bei nicht lebensfähigen Missgeburten vor, dagegen ist völliger Defekt (Agenesie) oder unvollständige Entwicklung (Stehenbleiben auf einer frühen Entwicklungsstufe, Hypogenesie, Hypoplasie) einer Niere (am häufigsten der linken) mit dem Leben verträglich, da die andere sich entsprechend vergrößert (angeborene Hypertrophie). Auch durch fötale Entzündung kann die Ausbildung gehindert werden. Ausser der durch besonders tiefe Furchenbildung zwischen den einzelnen Renculi vorge-täuschten Verdoppelung gibt es wirkliche Doppelbildung, welche bald die Ureteren allein, bald auch das Becken und die Nieren (*Ren duplicatus*) betrifft. In letzteren sieht man gewöhnlich auf dem Durchschnitte ein breites, drüsiges Septum, welches die zu den beiden Ureteren gehörigen Theile trennt, aber so, dass es selbst mehr zu dem einen hinzugehört: die Niere sieht aus, als wenn an das eine Ende einer vollständigen noch eine halbe angesetzt worden wäre; in seltenen Fällen existirt auch vollständige Theilung der Niere.

Den Gegensatz zu der Verdoppelung bildet die Verwachsung der beiden Nieren zu einer einzigen (*Ren concretus, coa-litio renum*).

Die Verwachsung geschieht in der Regel mit den unteren Enden,

Fig. 166.



Hufeisenniere. $\frac{1}{2}$ nat. Gr.

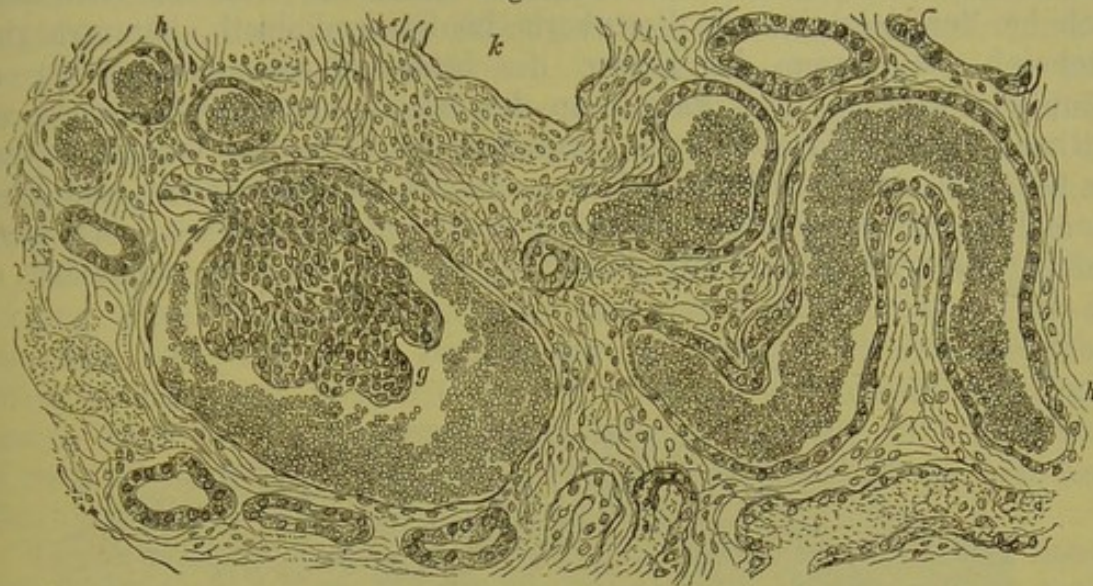
A Aorta. V Vena cava infer. U Ureteren. B Nierenbecken, welche sich bereits ausserhalb der Niere in Kelche theilen.

wodurch die einfache, meist nach unten verlagerte, vor der Wirbelsäule gelegene Niere die Gestalt eines Hufeisens (Hufeisenniere, Fig. 166) erhält. Bald ist die Verbindung nur schmal, bald so breit wie die einzelnen Hörner des Hufeisens selbst; im letzteren Falle ist die Niere kleiner. Gefässe und Ureteren zeigen dabei gleichfalls häufig Abweichungen. Von der am häufigsten die linke betreffende Dystopie, sowie der damit verbundenen Gestaltveränderung war schon die Rede, die angeborenen Cysten und Geschwülste werden später erwähnt werden.

2. Circulationsstörungen. Eine Oligämie erkennt man an dem blassen aber nicht trüben Aussehen des Parenchyms; eine andauernde vollständige Anämie hat Necrose im Gefolge; bei vielen Entzündungen ist die Rinde oligämisch, die Marksubstanz hyperämisch. In dieser ist dann eine collaterale congestive Hyperämie, welche aber nicht scharf von der entzündlichen zu trennen ist. Eine allgemeine Congestion, die aber auch unmerklich in Entzündung übergeht, findet sich bei manchen Vergiftungen (z. B. mit Canthariden, Terpenthin); rein congestiv ist die bei lokaler Anämie der einen in der anderen Niere auftretende Hyperämie, aus welcher unter sonst geeigneten Umständen eine Hypertrophie der Niere hervorgeht. Die Stauungshyperämie ist meistens durch entferntere Ursachen bedingt (Herz-, Lungenkrankheiten), selten durch Störungen in der Vena cava oder in den Nierenvenen selbst. Durch letztere wird eine allgemeine enorme Hyperämie der Niere erzeugt, an welche sich totale hämorrhagische Infarcirung und Necrose anschliessen kann, erstere bewirken eine cyanotische Induration: die Niere ist etwas vergrössert, an der Oberfläche wie auf dem Durchschnitt dunkelroth, von derber Consistenz. Mikroskopisch findet man ausser der starken Hyperämie, Cylinder, sowie bei einigermaßen längerem Bestande gelbbraune Pigmentkörnchen (aus umgewandeltem Blutfarbstoff) in den Epithelien, besonders in denjenigen der schleifenförmigen Kanälchen. Ausserdem ist häufig Fett in den Epithelien besonders der gewundenen Kanälchen vorhanden, an gekochten Präparaten sieht man Eiweissgerinnsel in den Glomeruluskapseln sowie in Kanälchen.

Blutungen entstehen in den Nieren selten traumatisch oder aus allgemeinen Ursachen (z. B. in den Papillen bei hämorrhagischen Pocken etc.), häufiger als punktförmige in Verbindung mit entzündlichen Processen (Nephritis haemorrhagica). Sie sind dann in der Regel an der Oberfläche deutlicher zu sehen, als auf dem Durchschnitt, doch fehlen sie auch hier nicht. Mikroskopisch (Fig. 167) findet man Blut sowohl in den Glomeruluskapseln, wie in gewundenen Harnkanälchen, weniger im intertubulären Gewebe. Als Residuen früherer punktförmiger Hämorrhagien finden sich bräunliche oder schwärzliche Pigmentkörnchen innerhalb von gewundenen oder von graden Kanälchen. Eine partielle hämorrhagische Infarcirung (hämorrhagischer Infarct) wird durch Embolie erzeugt. Jede Embolie bewirkt in der mit Endarterien versehenen Niere Veränderungen und zwar hauptsächlich in der Rinde, aber wie in der Milz sind die Folgen der gutartigen Verstopfungen verschieden,

Fig. 167.

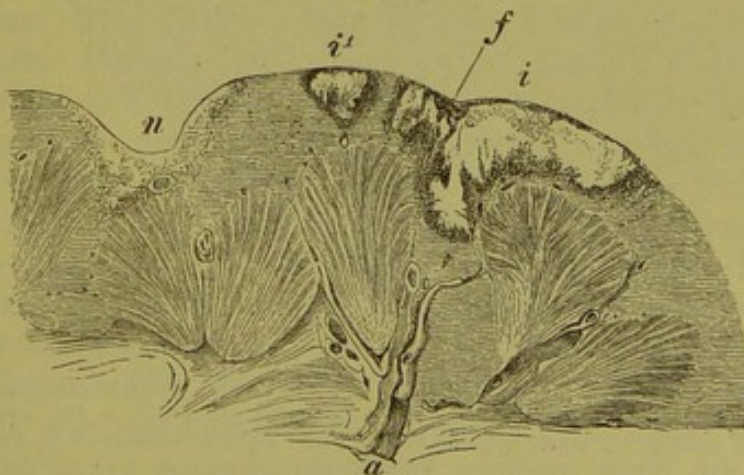


Hämorrhagische Nephritis. Mittl. Vergr.

g Glomerulus von Blut umgeben. h gewundene Kanälchen, mit Blut gefüllt, im Längs- und Querschnitt. k leere Glomeruluskapsel. Im interstitiellen Gewebe entzündlich-productive Veränderungen, keine Blutung.

indem bald ein hämorrhagischer, bald ein anämischer Infarct entsteht. Die Infarcte haben eine keilförmige, kegelförmige Gestalt und stossen mit der Basis an die Oberfläche, während die Spitze in der Rinde oder an der Grenze von Mark und Rinde oder auch in der Marksubstanz selbst liegt. Dementsprechend ist die Grösse der Infarcte verschieden. Dieselben haben stets eine derbe Consistenz. Der seltene hämorrhagische Infarct sieht zunächst ganz dunkelschwarzroth aus, später entfärbt

Fig. 168.



Embolische Infarcte der Niere. Nat. Gr. Combinationszeichnung.

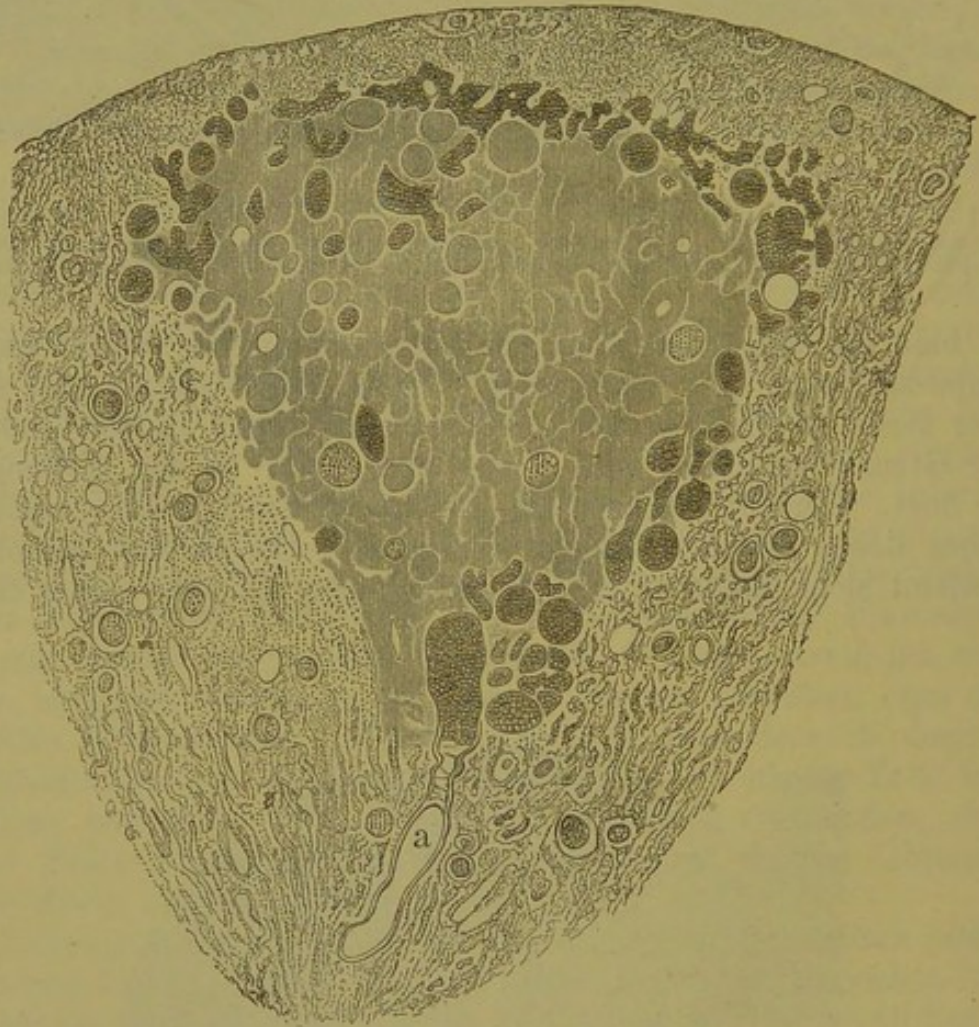
i grosser, im Centrum anämisch-necrotischer, in der Peripherie hämorrhagischer Infarct durch Verstopfung der zuführenden Arterie (a) mittelst eines langen Embolus (e). i' ein ebensolcher kleinerer, deutlich keilförmiger Infarct, an dessen Spitze die embolisch verstopfte Arterie im Querschnitt. n ein geheilter, narbig geschrumpfter Infarct. Die im Querschnitt sichtbare verstopfte Arterie ist durch Organisation des Embolus obliterirt. f fötale Furche.

er sich vom Centrum aus, manchmal ungleichmässig, schliesslich erhält er die gleiche opak gelbliche, lehmartige Färbung, welche der in der Regel auftretende anämische Infarct (Fig. 168) von vornherein hat

und dann sind beide nicht mehr zu unterscheiden, um so weniger als auch bei dem letzteren die Peripherie häufig dunkelroth, hämorrhagisch erscheint. Nur wenn das Innere des Infarctes eine orangegelbe oder bräunliche Färbung hat, kann man den hämorrhagischen Ursprung vermuthen. Das mikroskopische Verhalten ist, von der prallen Füllung der Gefäße und den Blutergüssen in die Glomeruluskapseln und Harnkanälchen, sowie in das interstitielle Gewebe abgesehen, bei beiden gleich. Es tritt (Fig. 169) eine Necrose des Gewebes, zunächst der

Fig. 169.

o



Embolischer Infarct der Niere. Schw. Vergr.

o Oberfläche, an welcher noch ein schmaler Saum lebenden Gewebes. a die verstopfte Arterie. Der anämisch-necrotische Infarct hat einen hyperämischen Hof; einzelne Glomeruli in demselben zeigen noch Kernfärbung.

Epithelien ein, welche bei kleinen Infarcten eine unvollständige ist. Glomeruli und Bindegewebe erhalten sich etwas länger, entgehen aber häufig der Necrose ebenfalls nicht; am längsten pflegt sich ein schmaler Streifen unter der Kapsel zu erhalten, in welchem sogar die Epithelien noch lebendig sein können, während sie in den mittleren Theilen des Infarctes abgestorben sind. Die Necrose erkennt man mikroskopisch wieder vorzugsweise an der mangelnden Färbbarkeit der Kerne. Die

Zellen wandeln sich in blasse Schollen um, welche das Lumen der Kanälchen, das zuweilen auch Fibringerinnsel enthält, erfüllen; hie und da trifft man aber auch Verfettung, welche regelmässig in den peripherischen Schichten, wo noch etwas Circulation stattfand, eintritt, aber auch bei nicht vollständiger Necrose an den graden Kanälchen und der subcapsulären Schicht gefunden wird, ein Beweis, dass sie einen geringeren Grad der Veränderung darstellt. Eine Erweichung wie an der Milz kommt nicht zustande, sondern die Resorption und die Entwicklung eines Granulationsgewebes aus den Randschichten und der Umgebung hält mit dem Zerfall der necrotischen Massen gleichen Schritt, so dass man zunächst einen Keil findet, der aussen aus Bindegewebe, innen aus Resten des gelben Infarctes besteht, bis schliesslich nur noch eine feste, geschrumpfte, höchstens etwas Pigment oder Kalk enthaltende Narbe übrig bleibt.

Durch maligne Emboli werden zuweilen ebenfalls Infarcte, hauptsächlich aber metastatische Abscesse erzeugt, worüber später mehr. Hier ist noch Einiges über Circulationsstörungen in den grossen Nierengefässen zu erwähnen. Ein embolischer oder thrombotischer oder Compressions-Verschluss des Stammes der Nierenarterien hat eine anämische Infarcirung mit Necrose der gesamten Niere zur Folge, nur da wo durch Kapselarterien oder vom Hilus aus Blut circuliren kann, stirbt das Gewebe nicht ab, verfettet aber meistens. Von den grösseren Nierenvenen ist die Thrombose zu erwähnen, wie sie sowohl durch fortgeleitete Thromben aus der Ven. spermatica (besonders sinistra) als auch autochthon z. B. bei Neugeborenen (marantische Thrombose) und bei Erwachsenen neben Tumoren der Nieren beobachtet werden. Bei manchen Sarcomen und Carcinomen der Nieren entsteht eine Thrombose der Venen durch Hineinwachsen der Geschwulstmasse und es kann auf diese Weise sogar die Vena cava inf. und selbst ein Theil des rechten Vorhofes mit Geschwulstmassen erfüllt werden. In amyloiden Nieren sind häufig Thromben, welche durch ihre weissgraue Farbe ausgezeichnet sind (weisse Thromben), in den grösseren und kleineren Nierenvenen zu sehen; die kleinsten können frei sein.

Ausgesprochenes Oedem kommt an der Niere nicht vor, doch sieht man bei manchen, besonders sog. parenchymatösen, Entzündungen das Gewebe durch entzündliches Oedem geschwollen, durchsichtig, glasig, was besonders an den Markstrahlen hervortreten pflegt.

3. Die **Entzündungen** der Niere bilden noch immer eines der strittigsten Kapitel der gesamten Pathologie; nicht nur die Anatomo-pathologen sind unter einander uneinig, sondern auch die Kliniker und erst recht können sich beide nicht zu der gleichen Anschauung vereinigen. Die pathologisch-anatomische Diagnostik kann vorläufig keine Rücksicht auf die klinischen Formen der Nephritis nehmen, ebenso wenig wie auf die ätiologischen, da eine und dieselbe Ursache ganz verschiedenartige Processe in der Niere erzeugen kann und die verschiedensten Nierenveränderungen ganz ähnliche klinische Erscheinungen bedingen können. Aber auch vom rein anatomischen Standpunkte aus ist eine befriedigende Eintheilung sehr schwierig, weil das Bild, welches die erkrankte Niere

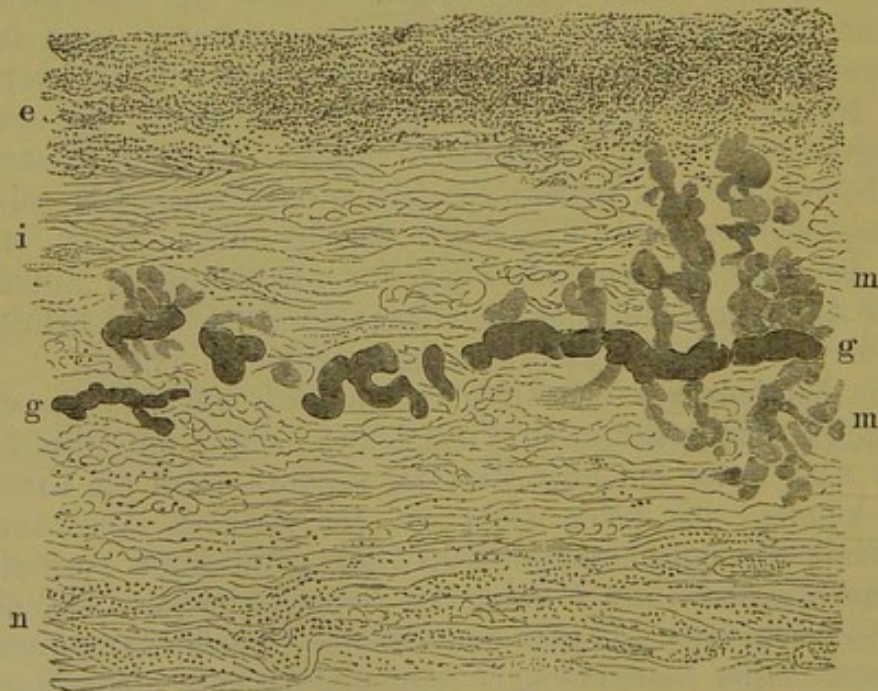darbietet, ein ungemein wechsellvolles ist, und sich immer, man mag die Eintheilung vornehmen wie man will, Uebergangs- und Mischformen zwischen den einzelnen aufgestellten Categorien finden werden. Grade bei der Niere hat sich eine Bezeichnung der Affektionen nach dem Sitz der hauptsächlichsten Veränderungen sehr eingebürgert, so dass man von parenchymatöser, hauptsächlich die Harnkanälchen betreffender, und interstitieller, wesentlich im interlobulären Gewebe ablaufender Entzündung spricht, wozu dann neuerdings noch die im Bereich der Malpighi'schen Körperchen vor sich gehende Glomerulo-Nephritis gekommen ist. Aber es handelt sich dabei immer nur um eine Benennung a potiori, da meistens Parenchym und interstitielles Gewebe sowie häufig auch die Glomeruli zugleich verändert sind. Dem von mir allgemein angenommenen Princip getreu will ich auch hier die Eintheilung nach den wesentlichen anatomischen Produkten der Entzündung machen.

Am wenigsten missdeutig ist in dieser Beziehung

a) die eiterige Nierenentzündung, Nephritis apostematosa, welche ihrem Sitz nach wesentlich eine interstitielle ist. Es gibt mehrere Formen derselben.

Eine hierhergehörige Gruppe von Erkrankungen bildet die metastatische Nephritis, welche im wesentlichen durch die septischen Kokken, die vom Blute herangeschwemmt wurden, hervorgebracht wird und durch das Auftreten von kleinsten metastatischen Abscessen gekennzeichnet ist. Diese sitzen hauptsächlich in der Rinde, wo sie meistens als stecknadelkopfgrosse gelbliche Knötchen erscheinen, welche oft gruppenweise zusammenliegen und häufig von einem rothen Hofe

Fig. 170.



Mikrokokkenembolie in der Spitze eines grösseren Infarctes bei Endocarditis ulcerosa. Schw. Vergr.
g mit Organismen vollgestopfte, varicös erweiterte Gefässe. Bei m sind die Mikrokokken aus den Gefässen in das Gewebe eingedrungen. i ein Theil des necrotischen Infarctes. Bei n noch lebendes Nierengewebe. Bei e beginnende Eiterung.

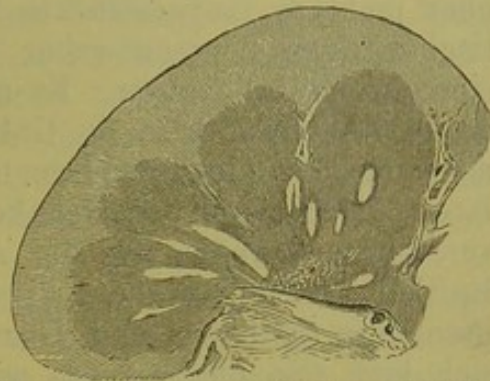
umgeben sind; sie fehlen aber auch nicht in der Marksubstanz, wo sie in der Regel mehr längliche gelbe Streifen bilden. Oefter liegen hier wie dort mehrere solcher Herdchen hintereinander, daneben finden sich in der Regel auch punktförmige Hämorrhagien besonders unter der Kapsel.

Die Rindenherdchen sind mikroskopisch meistens leicht als embolische zu erkennen, da in ihrem Centrum in der Regel ein verstopfter Glomerulus oder sonstiges Gefäß zu sehen ist, um welche herum die Eiterkörperchen zunächst zwischen den Harnkanälchen, aber auch im Kapselraum sowie im Lumen der Kanälchen angehäuft sind. Später gehen unter Ausbildung des eigentlichen Abscesses Harnkanälchen wie Stroma zu Grunde. Die Emboli bestehen meist fast ganz aus Mikrokokken, welche nicht nur dichtgedrängt die Gefässe erfüllen, sondern auch vielfach dieselben knottig (varicös) erweitert haben (Fig. 170).

Mit der völligen Ausbildung der Abscesse pflegen die Bakterien weniger deutlich erkennbar zu werden, während sie ausser in den Entzündungs-herden auch in den hämorrhagischen Stellen, ja in ganz unveränderten Partien gefunden werden — ein Beweis, dass sie früher da sind, als die Eiterkörperchen. Je frischer die Embolie um so geringer die Veränderung in der Umgebung.

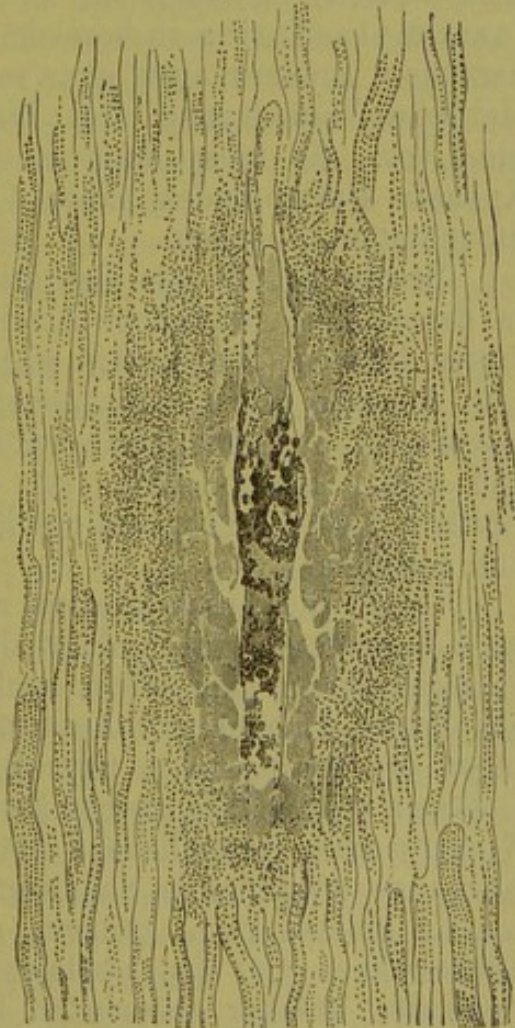
Neben den capillären Embolien finden sich gar nicht so selten auch arterielle, welche mehr oder weniger grosse anämisch-necrotische, mit hyperämischem Hofe versehene Infarcte erzeugen. Diese haben zunächst dasselbe Aussehen, wie die durch blande Emboli bewirkten, aber, wenn sie älter werden, vereitern sie und bilden Abscesse, welche Eiter mit zerfallener Nierensubstanz gemischt enthalten. Auch durch die Confluenz und die Ver-

Fig. 171.



Metastatische Markherde der Niere. Nat. Gr. Thrombophlebitis und Periphlebitis femoralis nach Amputation eines tuberkulösen Kniegelenks, keine erkennbaren Rindenherde.

Fig. 172.



Ausscheidungsherd des Marks. Mittl. Vergr. Mikrokokkenhaufen um hyaline Cylinder herum in einem Harnkanälchen, dann eine necrotische Zone, dann Eiterung.

grösserung kleiner Herdchen können schliesslich grössere, buchtige Abscesse entstehen.

Die Markherdchen sind meistens dem Verlaufe der Harnkanälchen entsprechend in die Länge gestreckt (Fig. 171) und zeigen mikroskopisch noch deutlicher wie jene 3 Zonen (Fig. 172), central einen oder mehrere langgestreckte Bakterienhaufen, dann eine Schicht necrotisch-fettigen Nierengewebes (ohne Kernfärbung), endlich zu äusserst eine eiterige Infiltration. Es mögen darunter auch embolische Herdchen, deren Bakterien also in Gefässen (Vasa recta) stecken, vorkommen, aber meistens, insbesondere bei den Herden in den mittleren und papillären Abschnitten der Markkegel, lässt sich leicht aus der Grösse der verstopften Kanäle, aus der Anwesenheit von hyalinen Cylindern oder Epithel nachweisen, dass die Bakterien im Lumen von Harnkanälchen, besonders Schleifen und Ductus papillares gelegen sind. Es handelt sich hier also offenbar um secundäre Herde, welche durch Bakterien, die von den Knäueln aus in die Harnkanälchen geschwemmt wurden, erzeugt werden (Ausscheidungsherde).

Während nun jene embolischen Rindenherdchen einen septischen Thrombus an anderer Stelle (besonders an den Klappen bei ulceröser Endocarditis) voraussetzen, kommt die letzte, als Nephritis medullaris metastatica zu bezeichnende Erkrankung nicht nur ohne Rindenherdchen, sondern auch ohne septische Thrombose, ja als einzige metastatische Veränderung (bei Wund- und puerperaler Sepsis, Erysipel etc.) vor. Es muss dann eine Ausscheidung der Organismen an den Knäueln stattgefunden haben, ohne dass diese gröbere Veränderungen darzubieten brauchen.

Selten betrifft die Bakterienanhäufung vorzugsweise die Papillen, in denen dann bräunliche Streifen, förmliche Bakterieninfarcte hervortreten können (Nephritis papillaris bakterica).

Auch bei den metastatischen Markabscessen kommen Eiterkörperchen sowohl im interstitiellen Gewebe wie im Lumen der Harnkanälchen vor und grade hierbei habe ich sie auch zwischen Tunica propria und Epithel, also offenbar auf der Einwanderung vom interstitiellen Gewebe aus getroffen.

Grade die beschriebenen metastatischen Nierenherde eignen sich ganz besonders zum Studium der Bakterien in menschlichen Organen. Zunächst kann man leicht nach Kochen von Doppelmesserschnitten in absolutem Alcohol und Aether, dann in Eisessig mit folgendem Einlegen der Präparate in Glycerin die Mikrokokkenanhäufungen in den Gefässen sehen, ihre gleichmässige feine Körnung und ihre bei schwacher Vergrösserung bräunliche Färbung erkennen. Man kann sich an mit Kalilauge behandelten Schnitten den Unterschied zwischen den gleichmässig grossen resp. kleinen, regelmässig dicht aneinander gelagerten Mikrokokken und den ungleichmässig grossen, regellos durcheinander liegenden, stärker glänzenden Fettkörnchen klar machen, welche letzteren ausserdem verschwinden, wenn man die Schnitte in absolutem Alcohol und Aether kocht. Man kann ferner die Anilinfärbungen der Organismen studiren, welche auch noch sehr schön gelingen, wenn man

vorher die Schnitte mit absolutem Alcohol und Aether, sowie mit Essig gekocht hat.

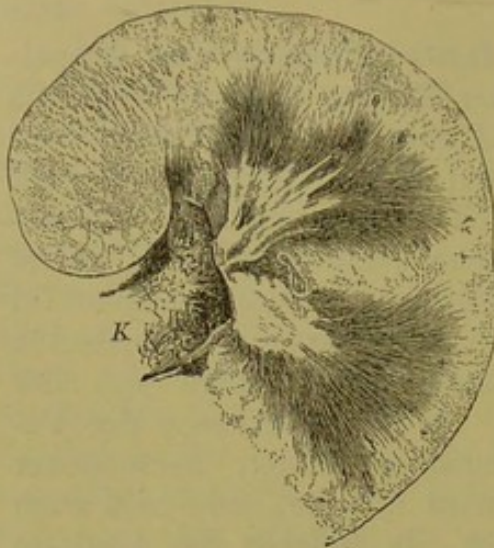
Während die metastatische Nephritis fast regelmässig eine doppel-seitige ist, sind eine Reihe von anderen, ebenfalls zur eiterigen Nephritis gehörenden Erkrankungen häufiger nur auf eine Seite beschränkt oder doch nur in sehr ungleichmässiger Weise auf beiden Seiten entwickelt.

Es sind das Entzündungen, welche sich an Erkrankungen der ableitenden Harnwege anschliessen und welche demgemäss auch zuerst Veränderungen in der Marksubstanz hervorbringen. Diese bestehen in schmalen gelben, oft von Strecke zu Strecke kugelig erweiterten Streifen, welche dem Verlaufe der Harnkanälchen folgend von der Papille nach der Peripherie ausstrahlen. An der Oberfläche der Papillen findet sich häufig ein zusammenhängender grauer, necrotischer Schorf (sog. Diphtherie der Papillen). Es wird übrigens sehr bald auch die Rindenschicht in Mitleidenschaft gezogen, in welcher die Abscesse mehr kugelige Gestalt annehmen.

Es ist schon erwähnt worden, dass an der Oberfläche die Abscesse als kleine hirsekorn-grosse gelbe Herde erscheinen, wo sie häufiger wie bei der embolischen Nephritis zu kleinen Gruppen vereinigt sind; auf dem Durchschnitte lassen sich dieselben in der Regel durch die ganze Rindensubstanz hindurch und bis in die Marksubstanz hinein verfolgen, doch ist nicht immer eine vollkommene Continuität zwischen den Veränderungen in beiden Substanzen nachzuweisen. Häufig ist der ganze Nierenabschnitt, welcher von der Gruppe der Abscessen eingenommen wird, erweicht, necrotisch. Wenn sich grössere Abscesse in dem Nierengewebe gebildet haben, so können dieselben in die Kelche durchbrechen, worauf dann ein eiterndes Geschwür entstehen kann (sog. Phthisis renalis apostematosa).

Es ist gerade diese vom Nierenbecken aus auf die Niere fortschreitende und mit erheblichen Veränderungen der Schleimhaut des Beckens und der Kelche einhergehende Erkrankung (Pyelonephritis deshalb genannt) gewesen, bei welcher Klebs zuerst das constante Vorkommen von niederen Organismen nachgewiesen hat. Die Affection gesellt sich fast immer zu entzündlichen, oft direct diphtherischen Processen der Harnblase hinzu und es wird ihre Entstehung von der Verbreitung der Organismen im stagnirenden Harn durch die Ureteren in das Nierenbecken und die Kelche sowie endlich in die Harnkanälchen selbst abgeleitet. Auch hier sind die Herde, wie bei den embolischen Affectionen, nicht reine Abscesse, sondern der Eiter ist mit den Producten des fettig necrotischen Zerfalles der Epithelzellen und des Gewebes überhaupt gemischt, ja oft ist überhaupt noch gar kein Abscess gebildet, sondern nur die Necrose und beginnende eiterige Infiltration vorhanden. In seltenen Fällen sind ganze Papillen vollständig abgestorben, von grünlich-grauer oder -gelber Färbung (Fig. 173). Die mikroskopische Untersuchung der kleinen Herdchen gibt im wesentlichen dieselben Befunde wie die der metastatischen, nur sind hier sehr häufig Bacillen vorhanden, unter denen auch das Bacterium coli eine Rolle spielt.

Fig. 173.



Pyelonephritis. Hauptdurchschnitt der Fig. 164 von aussen dargestellten Niere. Frisch. Präp. Nat. Gr.

Parenchymatöse Veränderung der Rinde, Necrose und Eiterung in den Papillen und mittleren Theilen des Marks. K Nierenkelch mit hyperämisch-hämorrhagischer Schleimhaut (war ausserdem mit Eiter bedeckt).

Es kann eine eiterige Pyelonephritis auch durch die Anwesenheit von Nierensteinen bedingt werden (Nephrit. apost. calculosa), sowie bei schon vorhandener Hydro-nephrose sich entwickeln, wodurch dann eine Pyonephrose entsteht. Endlich kann durch Fortleitung aus der Nachbarschaft, sowie in selteneren Fällen auch durch Traumen eine eiterige Nephritis erzeugt werden. Die Steine, die Hydro-nephrose, die Traumen stellen dabei aber nur die Gelegenheitsursachen dar, die Erreger der Eiterung sind bei diesen Entzündungen so gut wie bei den vorigen ausschliesslich Mikroorganismen.

Bei chronischer eiteriger Nephritis sind die Abscesse von indurirtem Gewebe umgeben, das förmlich alveoläre Anordnung darbieten kann, der Eiter ist eingedickt, verfettet oder

auch verkalkt. Solche chronischen Abscesse, deren Umgebung durch Verfettung eine buttergelbe Färbung darbieten kann, kommen im Mark wie in der Rinde vor.

Die übrigen Formen der Nephritis, welche hauptsächlich den klinisch sog. Morbus Brightii bedingen, haben vorzugsweise ihren Sitz in der Nierenrinde und sind ebenso wie die embolische Nephritis stets doppelseitig, wenngleich die Veränderungen beiderseits nicht immer ganz den gleichen Grad erreicht haben.

b) Eine sehr häufige und zugleich in ihren Anfängen oft sehr schwierig zu erkennende Form, welche hauptsächlich die Epithelien der gewundenen Harnkanälchen verändert, ist ausgezeichnet durch ihren degenerativen Charakter und kann deshalb als Nephritis degenerativa parenchymatosa bezeichnet werden. Sie tritt als Complication zu sehr vielen Krankheiten, besonders infectiöser Natur, hinzu, kommt aber auch als selbstständiges, primäres Leiden zur Beobachtung, häufig verbunden mit Hämorrhagien als hämorrhagisch-parenchymatöse Form. In ihrem Anfangsstadium, dem der trüben Schwellung, ist die Rinde oft nur mässig oder selbst gar nicht vergrössert, die Consistenz noch etwas vermehrt und nur an einer leichten Opacität der Labyrinth (gewundenen Harnkanälchen) der Process zu erkennen. Untersucht man diese an Zupfpräparaten, so erscheinen die an sich schon körnig aussehenden Epithelien der gewundenen Kanäle noch körniger, die Kerne sind undeutlicher, weil durch die Körnchen verdeckt, das Ganze sieht aus, wie mit Tusche angestrichen. Auf Essigsäurezusatz verschwinden die Körnchen grösstentheils, es waren also Eiweisskörper. Die Entzündung hat damit ihren Höhepunkt bereits erreicht und es kann nun

vollständige Heilung eintreten; häufig aber tritt keine Heilung ein, sondern die Affection nimmt ihren Ausgang in Degeneration, welche als hyaline Aufquellung, Necrose mit mangelnder Färbbarkeit der Kerne, besonders aber als Verfettung auftritt.

Es liegt in der Natur der Sache, dass gerade diese Ausgänge der parenchymatösen Nephritis an der Leiche zur Beobachtung kommen. Je weiter nun der Process in der angedeuteten regressiven Richtung fortschreitet, desto mehr nimmt die Schwellung der Rinde, ihre Weichheit, sowie ihre Opacität zu und desto mehr nimmt die vorher graue Farbe der gewundenen Kanäle einen gelben Ton an, desto mehr treten auch Körnchen in den Zellen auf, die weder auf Essigsäure noch auf Kali- oder Natronlaugenzusatz verschwinden und sich dadurch als Fettkörnchen erweisen. Eine solche Niere ist im Ganzen sehr beträchtlich vergrößert, schon auf der Oberfläche sieht man einzelne Gruppen von gewundenen Kanälen als gelbe Flecken sich von der übrigen graugelben, ganz opaken Grundsubstanz abheben, die Niere ist meistens schlaff und weich, auf dem Durchschnitte erscheint die Rindensubstanz verbreitert, schwellend, so dass sie über die Marksubstanz hervorsteht; die Markstrahlen sind als graue, oft noch vollkommen durchscheinende, manchmal geradezu gallertige, wässrige Streifen erkennbar, während die Rindenpyramiden opak und von hellgelben Streifen und Flecken, den verfetteten gewundenen Kanälen, durchsetzt erscheinen. Dabei sind ihre Gefässe in der Regel wenig, dagegen die Vasa recta der Marksubstanz sehr stark gefüllt, so dass ein scharfer, auf einige Entfernung meistens besonders deutlich hervortretender Gegensatz in der Färbung der beiden Substanzen besteht.

Der Nachweis der Verfettung überhaupt, sowie ihrer vorzugsweisen Localisation auf die gewundenen Harnkanälchen, an welchen sie aber meist fleckweise auftritt oder ungleich weit vorgeschritten ist, kann sehr leicht an frischen, mit Kalilauge behandelten Längsschnitten geführt werden. Schwieriger ist die Erledigung der Frage nach dem Verhalten des interstitiellen Gewebes und der Gefässe, besonders der Glomeruli. Zu ihrer Untersuchung sind Tangentialschnitte von gekochten und gehärteten Präparaten, sowie frische Zupfpräparate notwendig. Da zeigt sich denn, dass das interstitielle Gewebe oft nur eine geringere oder stärkere ödematöse Schwellung darbietet, ohne jede Spur von zelliger Infiltration, in anderen Fällen aber ist gleichzeitig eine solche in verschiedener Ausdehnung und Stärke vorhanden, so dass also eine Mischform mit der gleich zu besprechenden productiven Entzündung vorliegt. Grade in diesen Fällen hat die Rinde oft keine rein gelbliche, sondern eine fleckige, röthlich graue und gelbe Färbung. Häufiger zeigen sich die Glomeruli verändert, aber in ganz verschiedener Weise. Das Glomerulusepithel ist oft verdickt, so dass die einzelnen Zellen kolbenförmig sich abheben, die Zellen sind auch oft gewuchert, desquamirt und in Eiweissgerinnseln eingeschlossen im Kapselraum gelagert, aber auch degenerative Zustände verschiedener Art, Verfettung, hyaline Degeneration und Necrose kann man finden. Die Glomerulusschlingen sind manchmal theilweise hyalin, andere im Gegen-

theil körnig, undurchsichtig, verdickt und mit zahlreichen Kernen versehen, welche wahrscheinlich Leukocyten im Lumen angehören, aus deren Umwandlung vielleicht auch die erwähnte hyaline Masse hervorgeht. Auch das Kapselepithel kann Vergrößerung, Wucherung, Degeneration zeigen. Nicht selten findet sich mit der parenchymatösen Nephritis noch eine Amyloidartung vergesellschaftet, wobei dann die Glomeruli sich schon makroskopisch als glasig durchscheinende, vergrößerte Körnchen auf der Schnittfläche darstellen und auf Jodzusatz eine braune Färbung annehmen, mikroskopisch aber das glasige Aussehen der Amyloidsubstanzen und die bekannten Reactionen darbieten. Fast stets findet man in den parenchymatös entzündeten Nieren auch jene später noch genauer zu besprechenden, als Cylinder bezeichneten abnormen Ausfüllungsmassen der Harnkanälchen, ferner hyaline Kugeln, netzförmige Gerinnsel, worunter selbst richtige Fibringerinnsel sein können.

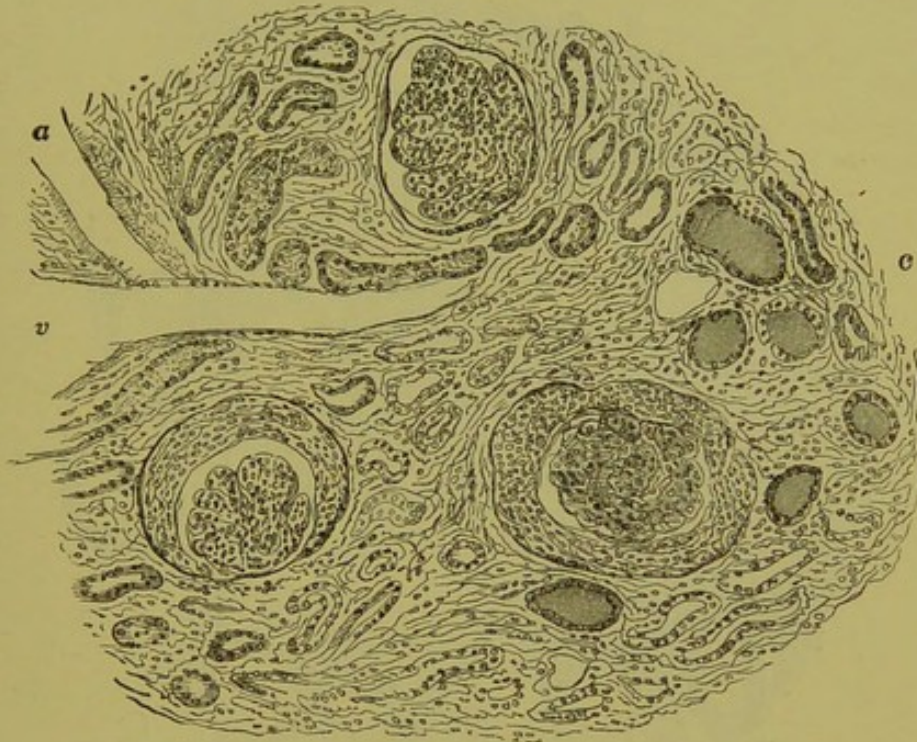Sobald die parenchymatöse degenerative Nephritis das Stadium ausgedehnter Verfettung erreicht hat, pflegt man sie als chronische parenchymatöse Nephritis zu bezeichnen. Es ist aber damit noch nicht das Ende der Veränderungen erreicht. Durch Resorption des aus dem fettigen Zerfall der Epithelien hervorgehenden Detritus einerseits, in Folge der sich allmählich ausbildenden Atrophie der Glomeruli andererseits collabiren die betreffenden gewundenen Harnkanälchen, ihre Tunica propria verwächst und es entsteht dadurch ein Defect, welcher sich an der Oberfläche der Niere als eine kleine Vertiefung kenntlich macht. Indem nun diese Atrophie an verschiedenen Stellen entsteht, bilden sich zahlreiche oberflächliche Vertiefungen, so dass die Niere, deren Kapsel sich meist unschwer abziehen lässt, ein höckeriges, granulirttes Aussehen darbietet. Die Höckerchen sind meist gelb und entsprechen den noch nicht atrophischen Gewebsabschnitten (parenchymatöse Schrumpfniere). In den atrophischen Theilen sieht man bei möglichst reinen Fällen keine Verdickung des intertubulären Gewebes, die Glomeruli liegen ungemein dicht zusammen, weil ja die trennenden Harnkanälchen grösstentheils verschwunden sind.

c) Die vorher erwähnten Veränderungen der Glomeruli, welche sich so häufig bei der parenchymatösen degenerativen Nephritis finden, können auch für sich allein vorkommen und werden dann speciell als Glomerulo-Nephritis bezeichnet. Man wird den Namen auch beibehalten müssen, da die anatomischen Veränderungen dabei aus degenerativen und productiven Veränderungen gemischt sind. Zuweilen allerdings überwiegen die letzteren so sehr, dass durch die Wucherung der Glomerulus- und Kapselepithelien dicke Zellpolster sich bilden, welche sichelförmig den Glomerulus so umgreifen, dass die Hörner der Sichel an der Stelle des Gefäss-Ein- und -Austritts liegen (productive oder desquamative Glomerulo-Nephritis, Fig. 174). Es wird von einigen Untersuchern behauptet, dass aus diesen Zellen Bindegewebe hervorgehen könne, ich habe mich aber davon noch nicht überzeugen können. Die Glomerulo-Nephritis kommt rein bei infectiösen Krankheiten, vor allem beim Scharlach vor und kann durch

Anurie in Folge des plötzlichen Undurchgängigwerdens der Glomeruli den Tod herbeiführen.

So wie die Glomerulo-Nephritis sich mit der parenchymatösen Nephritis vergesellschaften kann, so kann sie auch mit

Fig. 174.



Productive Glomerulo-Nephritis. Mittl. Vergr.

An zwei Körperchen Wucherung des Kapselepithels, in vielen Harnkanälchen hyaline Cylinder, Verbreiterung des interstitiellen Gewebes. a Arterie. v Vene.

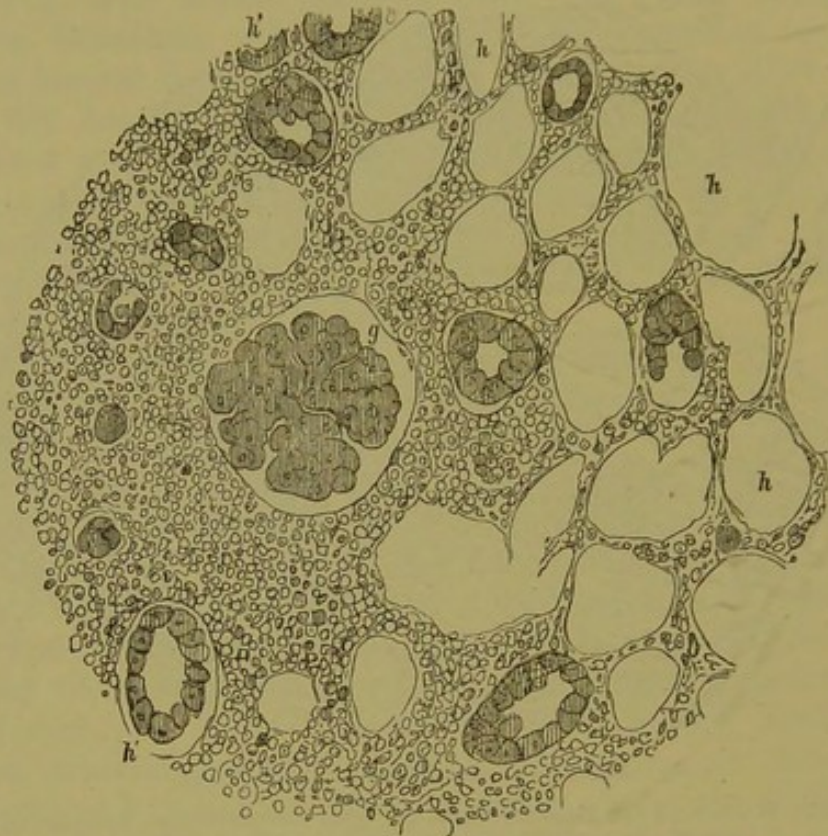d) der productiven interstitiellen zusammen vorkommen, wenngleich das im ganzen weniger regelmässig zu geschehen scheint.

Bei der acuten productiven oder granulirenden interstitiellen Nephritis findet man, wenn sie eine totale ist, ähnlich wie bei der parenchymatösen Form eine Verbreiterung der Rindensubstanz, welche aber eine mehr homogene grauweisse markige Färbung zeigt, in welcher die Unterschiede zwischen Markstrahlen und Rindenpyramiden mehr oder weniger verwischt sind. An mikroskopischen Querschnitten (Fig. 175) sieht man zwischen den auseinander gedrängten Harnkanälchen und besonders auch um die Kapseln der Glomeruli herum Anhäufungen von Granulationszellen, deren Menge an verschiedenen Stellen eine sehr wechselnde ist, da die Affection nicht überall eine gleichmässige Stärke erlangt hat. Die Zellen sitzen mit Vorliebe um die Kapseln der Glomeruli herum, welche dadurch zu einem dicken Granulationspolster umgewandelt erscheinen. Man darf diese Veränderung, welche man als Nephritis interst. glomerulocapsularis bezeichnen kann, nicht mit der vorher erwähnten productiven Glomerulo-Nephritis verwechseln; bei dieser liegt die Zellenmasse in dem Kapselraum, zwischen Kapsel und Glomerulus, bei

jener ausserhalb der hyalinen Kapselmembran, welche die Zellen von dem Kapselraum trennt.

Das functionirende Parenchym kann bei dieser Affection ganz intact sein, häufig aber zeigt es auch jetzt schon degenerative Veränderungen

Fig. 175.



Granulirende productive interstitielle Nephritis. Mittelst. Vergr.

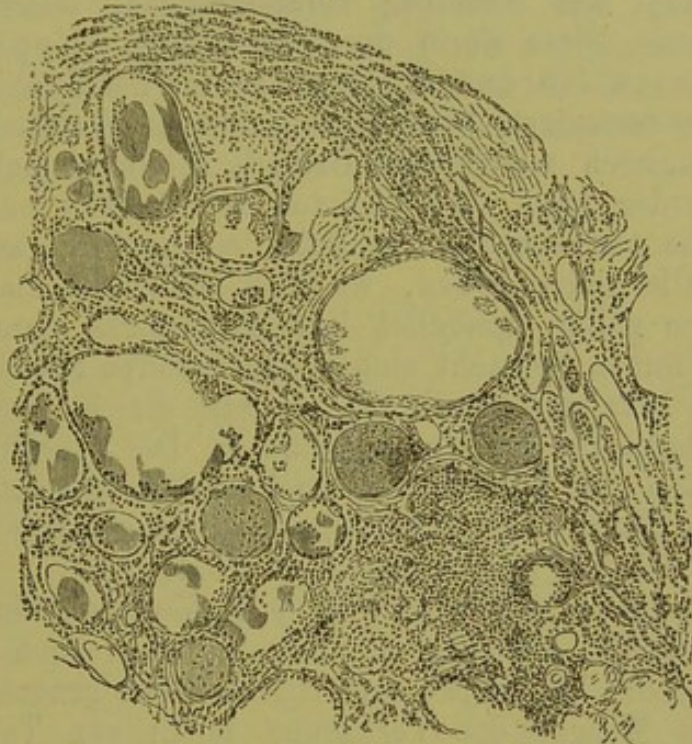
Links zellige Infiltration des interstitiellen Gewebes, besonders um das Malpighi'sche Körperchen g herum; rechts nahezu normale Verhältnisse. h Harnkanälchen mit ausgefallenem, h' mit erhaltenem Epithel.

verschiedener Art. Regelmässig pflegen diese in späteren Stadien vorhanden zu sein, wo aus der zelligen Infiltration eine mehr und mehr fibrös werdende Induration (Cirrhose) hervorgeht (Figg. 174 u. 188), unter deren Ausbildung zahlreiche Glomeruli atrophiren, Harnkanälchen verfetten und collabiren. Makroskopisch erscheint nun die Niere im Ganzen verkleinert (cirrhotische, indurative Schrumpfniere), die Kapsel ist adhärent, die Oberfläche glatt oder leicht höckerig, grauroth oder roth mit gelb gefleckt; auf einem Durchschnitte erweist sich wesentlich die Rindensubstanz verschmälert und zwar hauptsächlich die eigentliche Rinde, während die Septa Bertini oft geringere Veränderung zeigen.

Die Dicke der Rinde beträgt oft nur wenige Millimeter, ihre Consistenz ist sehr vermehrt. Sind Harnkanälchen mit Verfettung vorhanden, so erscheinen diese als gelbe Streifen und Punkte zwischen den grauen bindegewebigen Massen; fehlen sie, so sieht die ganze atrophische Rinde grauroth aus. Zuweilen sieht man schon mit blossem Auge, fast regelmässig mikroskopisch, Cysten (Fig. 176), welche aus

Anfüllung und Erweiterung von Harnkanälchen theils durch Secretion einer colloiden Masse seitens der stets, wenn auch oft nur in sehr abgeplattetem Zustande vorhandenen Epithelien, theils durch Stauung des Harns entstanden sind. Sie finden sich besonders reichlich an der

Fig. 176.



Aus einer granulirten atrophischen Niere. Schw. Vergr.

Ausgedehnte, theilweise körnige und hyaline Massen enthaltende Harnkanälchen, einige atrophische Glomeruli, Verdickung des interstitiellen Gewebes mit ungleichmässiger kleinzelliger Infiltration.

Grenze von Rinde und Mark vor. Nicht selten sieht man an einem und demselben Kanälchen mehrere kleine cystische Erweiterungen hintereinander liegen, an dem gallertigen, eigenthümlich glänzenden und in Pikrolithionkarmin gelblich sich färbenden Inhalte leicht kenntlich. Die Verdickung des Nierenbindegewebes erstreckt sich auch auf die Wandungen der Arterien, an denen nicht nur die Adventitia, sondern meistens auch die Intima entzündliche Verdickung (Endarteriitis productiva, obliterans) erkennen lässt. An den atrophischen Glomeruli ist meist die Kapsel stark verdickt, häufig ist eine Anzahl derselben mit Kalkkörnern imprägnirt, so dass sie makroskopisch als weisse Fleckchen, am deutlichsten an der Oberfläche, mikroskopisch, weil der Kalk das Licht nicht durchlässt, als schwarze Flecken erscheinen, welche auf Zusatz von Salzsäure sich aufhellen, so dass dann der hyaline atrophische Glomerulus sichtbar wird.

Der cirrhotischen Schrumpfniere braucht nicht nothwendig ein acutentzündliches Stadium vorauszugehen, sondern der Process kann von vornherein schleichend sich entwickeln.

Die beschriebene fibröse Nephritis tritt nicht nur, wie man zu sagen pflegt, als diffuse Erkrankung auf, sondern ist häufig auch auf

einen kleinen Abschnitt beschränkt und dann meist multipel; ihr End-effect besteht dann in einer Anzahl verschieden grosser narbiger Einziehungen der Oberfläche, denen entsprechend man auf den Durchschnitten einen in der Regel kegelförmigen Theil der Rindensubstanz, seltener auch ein Stück dazu gehöriger Marksubstanz in ein grauweisses, derbes, fibröses (narbiges) Gewebe verwandelt sieht. Die mikroskopische Untersuchung zeigt hier dieselben Veränderungen, welche vorher beschrieben wurden. Diese Form der Entzündung (*Nephritis interstitialis chronica fibrosa multiplex*) ist der Syphilis eigenthümlich und eine so veränderte Niere muss immer den Verdacht der Syphilis erwecken, wenngleich aus diesem Befunde allein niemals die Syphilis diagnosticirt werden kann. Am meisten Aehnlichkeit haben mit diesen syphilitischen die aus embolischen Infarcten hervorgegangenen Narben und es wird Fälle genug geben, wo eine Differentialdiagnose aus den Befunden in loco völlig unmöglich ist; man muss dann die übrigen Leichenbefunde mit in Betracht ziehen. In anderen Fällen jedoch geben auch schon die lokalen Befunde, besonders die Färbung der Herde, einen Anhaltspunkt für die Unterscheidung. Die syphilitischen Narben haben immer eine graue Farbe, während in den embolischen Reste des Blutpigments in Form bräunlicher, grünlich-schieferiger oder schwärzlicher Flecken sich oft noch lange Zeit erhalten.

Wenn auch die partielle interstitielle fibröse Nephritis am häufigsten in der Rindensubstanz auftritt, so fehlt sie doch auch in der Marke nicht, wo z. B. die hirsekorn- bis erbsengrossen grauen Fibrome, die sich durch den Mangel der Verkäsung leicht von Tuberkeln unterscheiden lassen, nach Virchow aus einer solchen partiellen Entzündung hervorgehen. Ueber eine in den Papillen der Coni medullares sitzende interstitielle Entzündung (*Nephritis interstit. papillaris*), wird bei der Cystenniere Mittheilung gemacht werden.

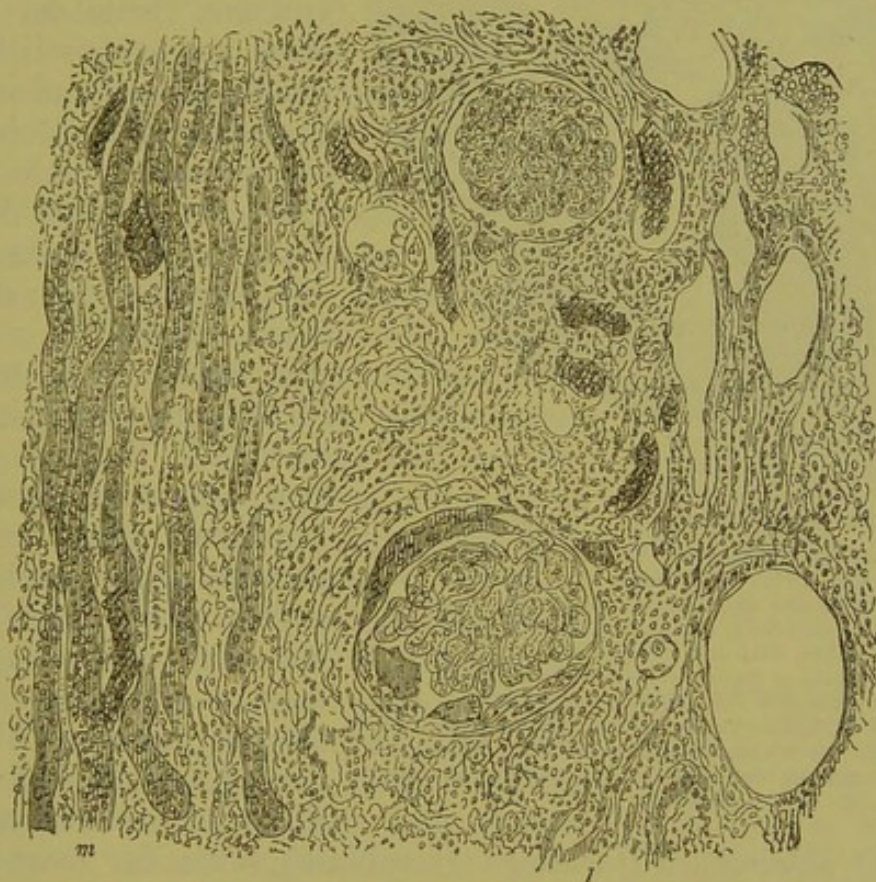Häufig mit anderen Nierenentzündungen, aber auch mit Pyelitis verbunden kommt an den Papillen eine Wucherung und Desquamation des Epithels der Ductus papillares vor, wodurch eine feine graue Streifung der Papille bewirkt wird, aus der man eine grosse Menge trüber Flüssigkeit, die die Zellen enthält, ausdrücken kann (*Nephritis papillaris desquamativa*).

4. Unter den **infectiösen Granulomen** nimmt auch in der Niere die Tuberkulose die erste Stelle ein; sie kommt in zwei Formen vor: einmal als disseminirte, secundäre, welche mit Vorliebe ihren Sitz in der Rinde hat, dann als lokalisirte primäre Form, welche stets von dem Mark ihren Ausgang nimmt. Bei der ersten Form sind submiliare und miliare Knötchen durch die Rindensubstanz, besonders an der Oberfläche, zerstreut; auf den Durchschnitten sitzen die Knötchen oft in einer schmalen Reihe in der Richtung der Vasa interlobularia; da in der Regel sich auch noch Veränderungen (Fettmetamorphose) an den nächsten Harnkanälchen hinzugesellen, so können diese Herde leicht mit kleinen embolischen Infarcten verwechselt werden. Das Auffinden der kleinen grauen Knötchen schützt vor Täuschungen. Es kommen übrigens auch bei der und durch die disseminirte Tuberkulose kleine

anämische und hämorrhagische Infarcte von dem gewöhnlichen Aussehen zu Stande, wenn sich die Tuberkel in der Wand der Arcus renales oder der Arter. ascendentes entwickeln und dann Verengerung, ja einen Verschluss des Lumens verursachen.

Mikroskopisch sieht man häufig die Tuberkel um Malpighi'sche Körperchen herumgelagert, an welchen man sowohl in Gefässschlingen wie im Kapselraum Tuberkelbacillen gefunden hat. Wenn auch die Tuberkel vorzugsweise durch Wucherung des interstitiellen Gewebes entstehen, so können doch auch die Epithelien der Kanälchen, wie vor allem diejenigen der Malpighi'schen Körperchen an der Wucherung und Riesenzellenbildung sich betheiligen (Fig. 177).

Fig. 177.

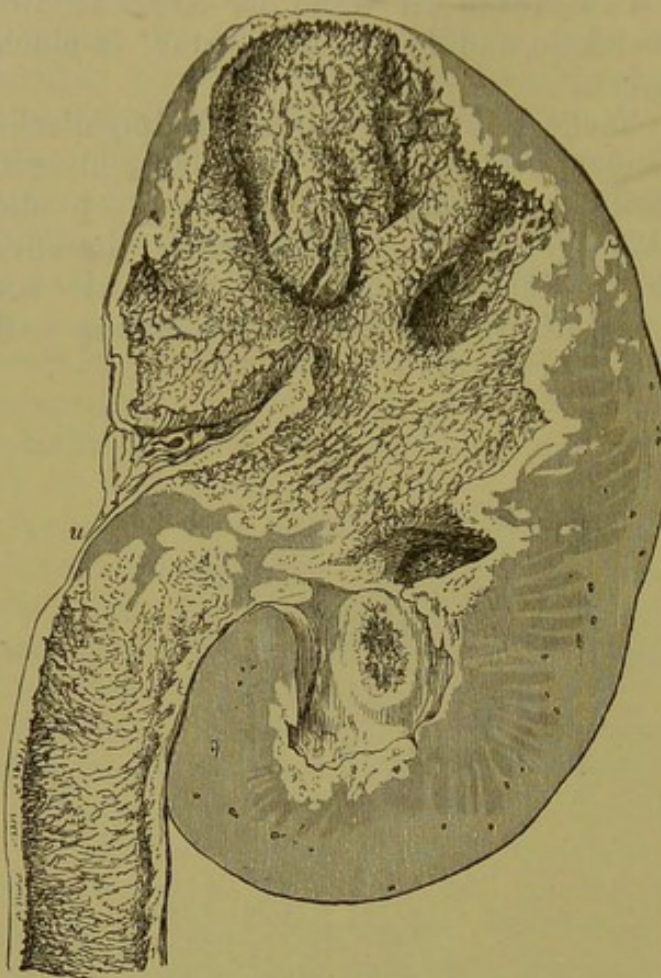


Beginnende Tuberkelbildung in der Nierenrinde. Mittl. Vergr.

Links Markstrahl, in der Mitte 2 Glomeruli, von welchen der untere im Kapselraum eine Wucherung des Kapsel epithels mit 2 Riesenzellen zeigt; in seiner Umgebung zellige tuberkulöse Neubildung mit Riesenzellen; die dunkel gehaltenen Kanaldurchschnitte entsprechen Blutgefässen.

Die zweite Form (Fig. 178) zeigt an dem Haupterkrankungsherde, den Papillen, viel weniger deutlich die Entstehung der Veränderung aus einzelnen Tuberkelknötchen. Eine verschieden breite, an der Oberfläche erweichte und zerfallende, gelbe, käsige Masse, an der von einzelnen Tuberkeln nichts mehr zu erkennen ist, nimmt die Stelle der Papillenspitze, sowie der anstossenden Theile der Kelche ein. Dagegen schliessen sich nach aussen zu in abnehmender Grösse und Zahl isolirte Tuberkel an, welche in alten Fällen bis zur Oberfläche reichen und

Fig. 178.

Phthisis renalis tuberculosa. $\frac{2}{3}$ nat. Gr.

Ausgedehnte käsige tuberculöse Veränderung des Ureters, von dem nur eine kleine Stelle bei u noch intact ist, sowie des Nierenbeckens und der Kelche; im oberen Theile der Niere grosse, an einer Stelle fast bis zur Oberfläche reichende käsige-ulceröse Höhle, kleinere, den Kelchen entsprechende nach unten zu; breiter Saum von Käsemasse um die Hohlräume herum, weiterhin im Nierengewebe kleinere, theilweise deutlich miliartuberculöse Herde, die an einer Stelle gleichfalls bis zur Nierenoberfläche reichen. Rinde und Marksubstanz nur in der unteren Nierenhälfte zu unterscheiden.

hier von aussen schon erkannt werden können, sich aber natürlich nicht von den bei der disseminirten Form dort vorkommenden unterscheiden lassen. Die der Käsemasse zunächst gelegenen sind schon gelb, ebenfalls verkäst, die entfernteren grau, selbstdurchscheinend, also ganz frisch. Indem der Zerfall der Knötchen immer weiter nach aussen zu fortschreitet, werden immer grössere Theile der Marksubstanz und schliesslich die ganzen Markkegel und selbst noch Theile der Rindensubstanz zerstört; daneben geht eine Ablösung von käsigen Massen an der Oberfläche einher, so dass die Nierenkelche, deren Lumen anfanglich verengt war, später erweitert werden (Phthisis renalis tuberculosa). Es kann die Affection auf einen Renculus beschränkt sein, es können mehrere oder auch alle ergriffen sein; meistens ist sie einseitig; wenn doppelseitig, dann ist stets die eine Niere stärker verändert als die andere. Diese Nierentuberkulose findet sich häufig mit Tuber-

kulose der ableitenden Harnwege (Harnblase) sowie der männlichen Geschlechtsorgane verbunden.

Auch die mikroskopische Untersuchung zeigt in den käsigen Massen häufig keine Spur von Knötchenbildung, so dass man also auch hier wie bei anderen Organen von einer käsigen Entzündung, Nephritis caseosa, reden könnte, besonders da auch die Lumina der Harnkanälchen mit käsigen Massen (gewucherten und verkästen Epithelzellen) erfüllt zu sein pflegen. In dem peripherischen Theil der Käseherde ist aber die knötchenförmige Anordnung der Neubildung meist deutlich zu erkennen, epithelioide und Riesenzellen fehlen hier ebenso wenig wie bei der disseminirten Form. Auch die Bacillen finden sich bei beiden; bei der localisirten Tuberkulose ist die Menge der Bacillen häufig so gross, dass man dieselben an gefärbten Präparaten schon mit blossen Augen erkennen kann. Die grössten Haufen liegen innerhalb

von Harnkanälchen, in welchen die Weiterverbreitung hauptsächlich stattzufinden scheint; es kann aber auch ein Einbruch in Arterien und von da aus eine embolische Verschleppung nach der Rinde zustande kommen. Um recht schöne Uebersichtspräparate zu erhalten, muss man einen erkrankten Renculus (Marksubstanz mit zugehöriger Rinde) gut einbetten und Schnitte durch das ganze Stück anfertigen. Sehr schön ist combinirte Färbung: Bacillen mit Gentiana oder Methylviolett oder Methylenblau, Gewebe mit Pikrolithioncarmin oder Bacillen mit Carbofuchsin, Gewebe mit Eosin-Methylenblau.

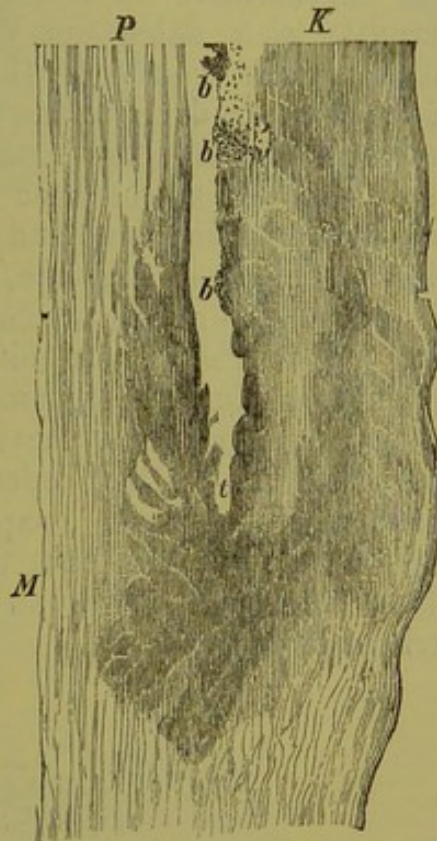Die localisirte Tuberkulose kann ihren Ausgang vom Nierenkelch und der Papillenoberfläche nehmen (Fig. 179), doch gibt es auch Fälle, bei denen zuerst in der Marksubstanz ein geschlossener Käseherd sich bildet, der erst secundär in den Kelch durchbricht. Vielleicht handelt es sich dabei auch um eine Art von Ausscheidungsherden wie bei den metastatischen Markeiterungen.

Gummöse Bildungen werden selten angetroffen; sie sind meist nicht über erbsen- oder bohnergross, dafür aber oft multipel. Ihre Zusammensetzung ist die gewöhnliche, weiches graues oder derbes fibröses Gewebe mit eingesprengten gelben, elastischen fettig-necrotischen Herden. Am seltensten sind multiple miliare Gummata.

Die seltenen leukämischen und noch selteneren typhösen etc. Granulationsgeschwülste sehen makroskopisch frischen miliaren Tuberkeln oft sehr ähnlich, die leukämischen Knoten können aber eine viel erheblichere Grösse erreichen und treten zudem oft als diffuse Wucherung auf. Makroskopisch fehlen die epithelioiden und Riesenzellen, sowie die Betheiligung des Kanälchenepithels.

5. Von den **progressiven Ernährungsstörungen** nehmen die Hypertrophien ein grosses Interesse in Anspruch, da die Nieren dasjenige Organ darstellen, wo am häufigsten die sog. vicariirenden, compensatorischen Hypertrophien eines Theiles oder einer ganzen Niere zum Ersatz des Ausfalles eines anderen Theiles oder der ganzen zweiten Niere gefunden werden und wo am leichtesten der Modus der Neubildung zu beobachten ist. Die Hypertrophie kann angeboren oder erworben sein, doch tritt dieselbe ausgiebig nur an noch wachsenden Nieren ein. Die total hypertrophischen Nieren erscheinen im Ganzen vergrössert, die Rinde verbreitert, die Zahl der Papillen aber nicht

Fig. 179.



Nephrophthisis tuberculosa. Ganz schw. Vergr.

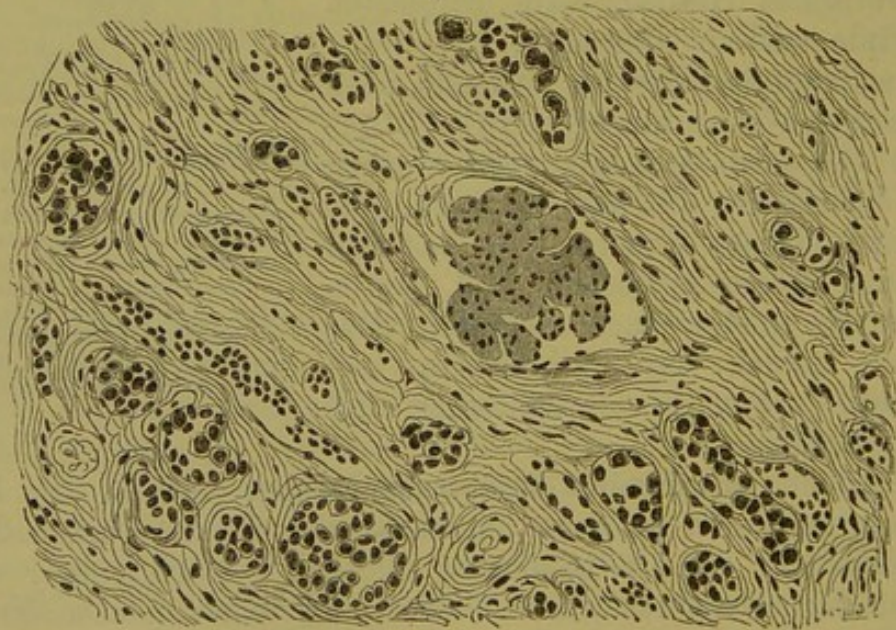
Uebergreifen des tuberkulösen Processes von dem Nierenkelch (K) auf die Marksubstanz (M), an der Stelle, wo die Papille der letzteren beginnt. Hier (bei t) sind Tuberkel bereits entwickelt, welche Bacillen enthalten, deren grosse Haufen in dem tuberkulösen Kelch bei b angedeutet sind.

vermehrt. Bei der als *vitium primae formationis* auftretenden Hypertrophie ist die Zahl der Glomeruli und Harnkanälchen vermehrt, dagegen sind bei der in späterer Fötalzeit oder extrauterin entstandenen die Glomeruli vergrössert, ihre Zahl ist nicht vermehrt, die Harnkanälchen verbreitert, deren Epithelien sowohl an Zahl (Hyperplasie) wie an Grösse (Hypertrophie) zugenommen haben. Die Grundlage der Vergrösserung ist eine *collaterale congestive Hyperämie*. Neben dieser totalen Hypertrophie gibt es aber auch noch eine partielle, welche sich als regenerative in Schrumpfnieren verschiedener Art vorfindet. Es handelt sich dabei um Volumszunahme sowie Proliferation von Epithelien noch erhaltener Harnkanälchen, nicht bloss gewundener, sondern auch grader, nebst Verbreiterung der ganzen Kanälchen, häufig auch Erweiterung des Lumens.

Von den eigentlichen Neoplasmen kommen Adenome, secundäre wie primäre Carcinome und Sarcome, ferner Fibrome und seltener einige andere, Lipome, Angiome, Myxome etc. vor.

Die Adenome erscheinen als hirsekorn- bis bohnen-grosse Knoten von gelber Farbe, oft mit vielen kleinen Cystchen, von einer bindegewebigen Hülle umgeben. Man findet mikroskopisch die Harnkanälchen erweitert, mit Auswüchsen versehen (alveoläre Adenome mit polyedrischen Zellen) oder papilläre Wucherungen in erweiterte Kanälchen hineinragen (papilläre Adenome mit Cylinderepithel). Die Zellen sind oft verfettet, im Lumen häufig Hämorrhagien, welche sich dann auch oft schon an der makroskopischen braunrothen Färbung erkennen lassen.

Fig. 180.



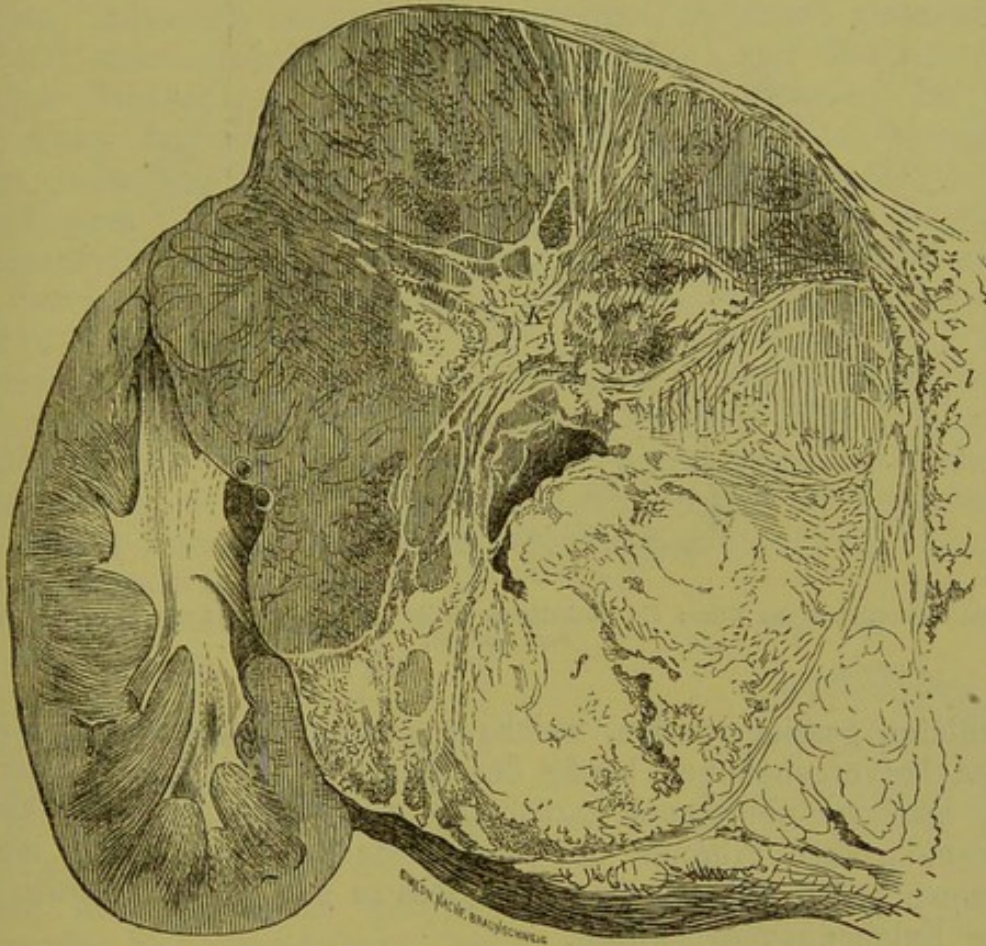
Primärer diffuser Nierenkrebs. Balsampräparat.

Die Harnkanälchen sind mehr oder weniger erweitert und theils noch mit kleinkernigen normalen, theils mit grosskernigen krebsigen Zellen gefüllt.

Die primären Carcinome können sowohl als infiltrirte wie als knotige erscheinen. Bei ersteren (Fig. 180) ist besonders die Rinde

verbreitert, markig und ganz von Carcinommasse durchsetzt, deren Entstehung in den Harnkanälchen erkannt werden kann, bei letzteren ist der manchmal sehr grosse Knoten oft scharf von dem umgebenden Nierengewebe getrennt (Fig. 181).

Fig. 181.



Knotiger Krebs der rechten Niere. Längsdurchschnitt. $\frac{1}{2}$ nat. Gr.

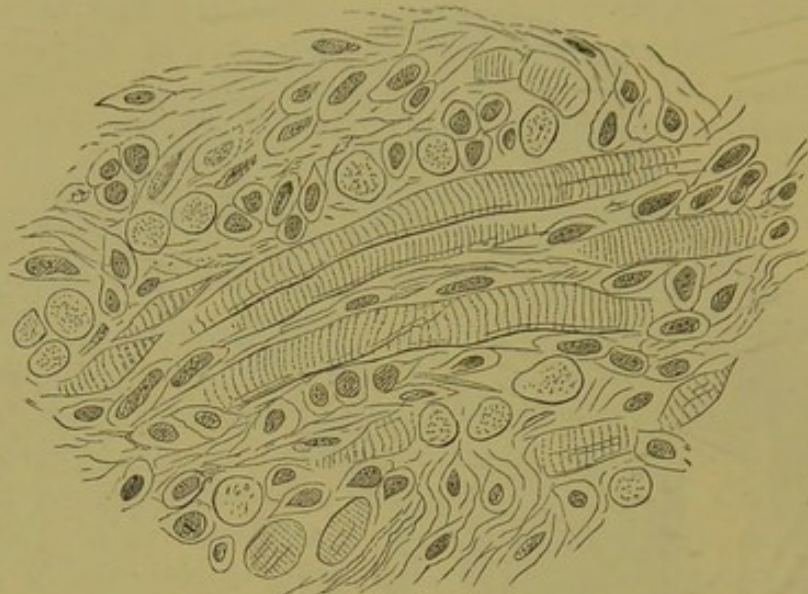
Bei f starke Verfettung, bei e schleimige Erweichung mit Höhlenbildung, bei K Verkalkungen, in feinen Zügen auftretend, bei l Theile grosser krebsiger Lymphknoten von der Porta hepatis.

Für die Carcinome sowohl wie für die Sarcome gelten die schon früher erwähnten Erkennungsmittel; es ist jedoch zu erwähnen, dass grade in der Niere oft Mischformen von beiden (Carcinoma sarcomatosum) vorkommen, wobei natürlich die Diagnose sehr schwierig wird und oft nur durch die sorgfältigste mikroskopische Untersuchung am gehärteten Präparate sichergestellt werden kann. Durch Wucherung von Blutgefässen mit dicken, theilweise hyalinen, auch Glycogen enthaltenden Endothelzellen können krebsähnliche Bildungen erzeugt werden, die man wohl richtig als Angiosarcome oder Endotheliome bezeichnet. Eine Eigenthümlichkeit der malignen Nierengeschwülste, ihr Hineinwachsen in die Nierenvenen und durch diese in die Ven. cava inf. etc., ist schon früher erwähnt worden.

Die besonders in der Niere von Kindern gefundenen Myome, welche Rhabdomyome sind, also quergestreifte Muskelfasern enthalten

(Fig. 182), sind meistens Mischgeschwülste, besonders Myosarcome; sie sind theilweise mit Sicherheit, wahrscheinlich aber sämmtlich angeboren und also Beispiele für Geschwulstentwicklung aus embryonaler Keimverirrung; das Gleiche ist von Grawitz für eine Reihe von Nieren-

Fig. 182.



Myosarcoma striocellulare der Niere; die Muskelfasern theils längs, theils quer getroffen; zwischen ihnen Sarcomzellen.

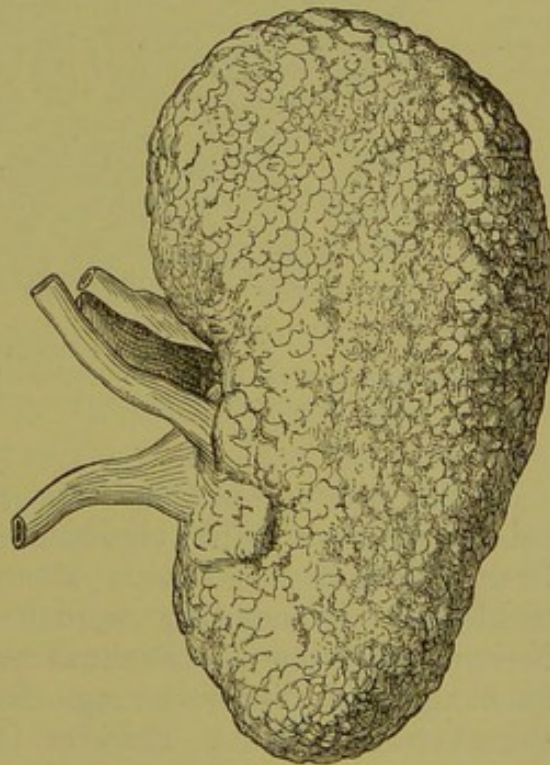
geschwülsten gezeigt worden, welche aus versprengten Nebennierenkeimen hervorgehen und häufig den Eindruck von Lipomen oder Adenomen machen, aber auch sarcomatös werden können. Die häufigen kugeligen, grauen Fibrome der Marksubstanz, welche auch multipel vorkommen und hirsekorn- bis erbsengross zu sein pflegen, wurden schon bei den Entzündungen erwähnt.

6. Regressive Ernährungsstörungen. Wie bei allen Organen, welche aus einem functionirenden und einem interstitiellen (Stütz-) Gewebe bestehen, so betreffen auch bei der Niere die Atrophien wesentlich die Drüsenkanälchen, resp. deren Epithelzellen. Sind diese im ganzen verkleinert, so nimmt auch die ganze Niere an Grösse ab; so bei dauernder Oligämie, bei Inanition. Häufiger ist die Ernährungsstörung partiell und sonach auch die Atrophie partiell, aber oft multipel. Von Interesse ist das häufige Vorkommen einer Inactivitätsatrophie an den Harnkanälchen. Wenn ein Glomerulus aus irgend einer Ursache zu Grunde gegangen ist und kein Harnwasser mehr in sein gewundenes Kanälchen liefert, so verlieren auch dessen Epithelien ihre spezifische Gestalt, sie werden klein, platt, liefern öfters ein colloides Secret, welches das Lumen des Kanälchens erfüllt und selbst cystisch erweitert, oder sie zerfallen vielleicht ganz und werden resorbirt, so dass die leere Tunica zusammenfällt und zu einem dünnen Streifen verwächst. Solche Veränderungen findet man besonders bei der senilen Atrophie, wo die Oberfläche dadurch eine leicht höckerige Beschaffenheit erhält; sie spielt aber auch eine Hauptrolle bei derjenigen Ver-

kleinerung der Niere, welche man als arteriosclerotische Atrophie bezeichnen kann. Die Ursache derselben liegt in einer Sclerose, besonders Endarteriitis der Nierenarterien bis in die kleinsten Zweige hinein, meist mit Atherom der Aorta und mit allgemeiner Arteriitis product. (Arteriocapillarfibrosis) verbunden, wodurch neben einer mehr allgemeinen Ernährungsstörung zahlreiche Glomeruli zu einem undurchgängigen, undeutlich concentrisch gestreiften, hyalinen, glänzenden Gebilde sich umwandeln (Glomerulusatrophie) und dadurch ihr zugehöriges Harnkanälchen zur Inactivitätsatrophie bringen. Es können durch diesen Process mächtige Schrumpfungen der Niere herbeigeführt werden, indem die Zahl der atrophischen Glomeruli allmählich die der durchgängigen übertrifft. Die Atrophie ist aber in der Regel keine gleichmässige, sondern in einzelnen Gefäßgebieten stärker oder ganz auf diese beschränkt, so dass dann geschrumpfte und nicht geschrumpfte Abschnitte mit scharfer Grenze dicht neben einander liegen. Obwohl natürlich in einem Schnitt von einer geschrumpften Stelle relativ mehr Bindegewebe vorhanden ist, als normal, so kann doch jede absolute Vermehrung desselben fehlen, aber häufig findet man auch stellenweise zellige Infiltration, also eine Mischform mit productiver Nephritis. Dadurch nähert sich diese Form der arteriosclerotischen Schrumpfniere jener anderen, welche ich vorher als cirrhotische Schrumpfniere bezeichnete, da es sich bei derselben um eine Zerstörung der Harnkanälchen durch proliferirende interstitielle Entzündung handelt. Eine dritte Form endlich ist die aus parenchymatös - degenerativer Entzündung hervorgegangene parenchymatöse Schrumpfniere, bei welcher die Atrophie der Kanälchen das Primäre ist und daher die Glomeruli in den geschrumpften Theilen wenigstens theilweise noch durchgängig sind; auch fehlt die Arteriosclerose.

Es können im übrigen diese verschiedenen Formen auch combinirt sein und das ist besonders häufig der Fall bei jener Form von Nierenatrophie, bei welcher die Oberfläche des Organes höckerig, granulirt erscheint (Granularatrophie, Fig. 183). Die Granula entsprechen den weniger veränderten Theilen, in welchen die gewundenen Harnkanälchen noch erhalten sind, wenn auch ihre Epithelien körnig, verfettet sein können. In diesem Falle sieht die Niere gelb gefleckt aus, sonst ist sie roth, grauroth. Zuweilen sind diese gewundenen Kanäl-

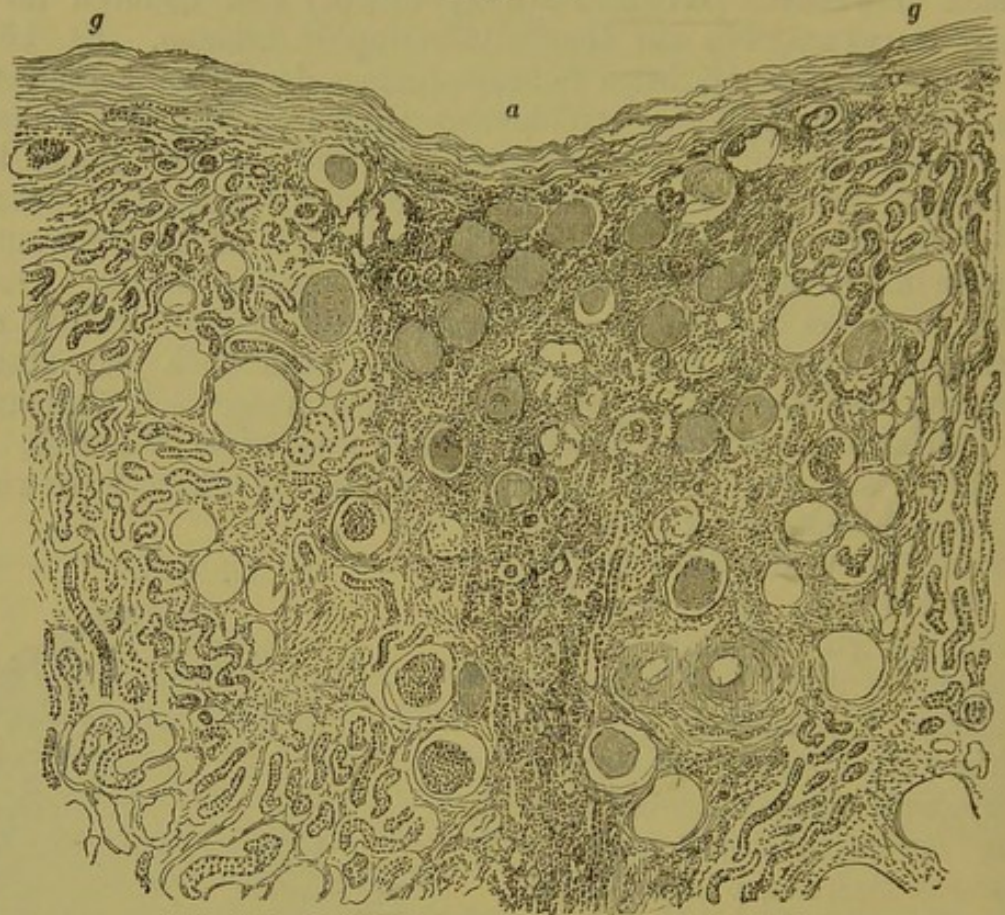Fig. 183.



Granularatrophie der Niere. Nat. Gr.

chen so weit, ihr Epithel so dick, dass man den Eindruck einer progressiven Veränderung (vicariirende Hypertrophie) erhält. Die geschrumpften, röthlichen Theile zeigen hyaline atrophische Glomeruli, collabirte und atrophische Harnkanälchen, fibröse Verdickung oder zellige Infiltration des Zwischengewebes (Fig. 184).

Fig. 184.

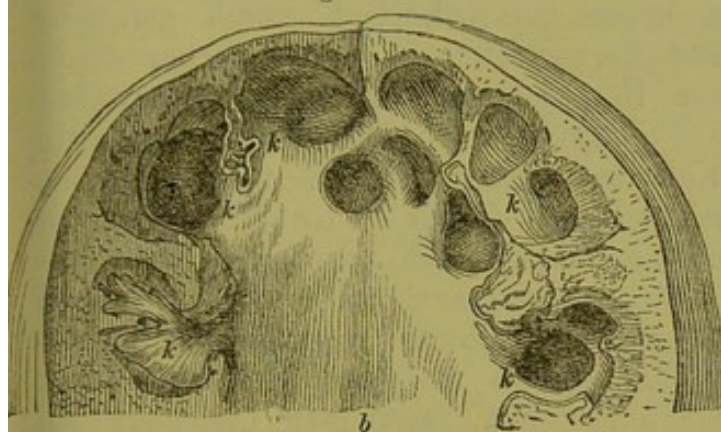


Granularatrophie der Niere. Schw. Vergr.
Zwei Granula (g) und die dazwischen liegende atrophische Partie (a), welche atrophische Glomeruli, geringe Reste von Harnkanälchen und eine frische kleinzellige Infiltration zeigt.

Eine weitere Ursache für regressive Ernährungsstörungen kommt bei der hydronephrotischen Atrophie zur Geltung, nämlich der Druck, welchen der sich stauende Harn ausübt. Die schwächsten Grade der Veränderung werden durch eine geringe Ausdehnung der Nierenkelche und des Beckens sowie eine grössere oder geringere Abflachung und Verbreiterung der sonst spitzkegelförmigen Papillen charakterisirt. Nach längerer Dauer verschwinden die Papillen fast ganz, an ihrer Stelle sind concave Ausbuchtungen der Marksubstanz vorhanden, welche dadurch beträchtlich verschmälert erscheint und statt der kegelförmigen eine schüsselförmige Gestalt besitzt (Fig. 185). In den höchsten Graden der Affection sind die Nieren in fluctuirende Säcke verwandelt, an denen man nur noch hie und da als Wandung schmale Reste von Drüsensubstanz sieht. Zwischen diesen Formen gibt es natürlich alle möglichen Zwischenstufen. Das Nierenparenchym ist

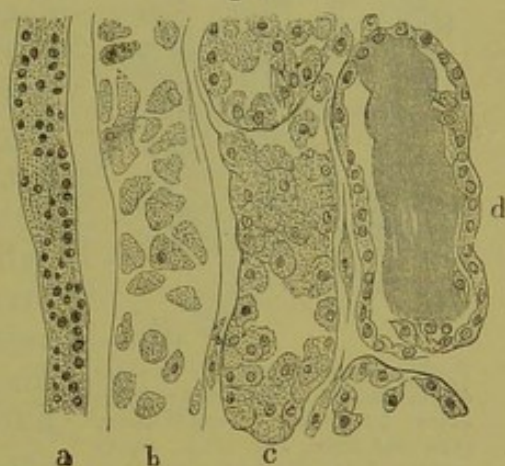stets fest und derb, dasselbe zeigt sowohl parenchymatös-degenerative wie proliferative entzündliche Veränderungen resp. Atrophien, besonders gehen die Harnkanälchen sowohl in Mark wie Rinde zu Grunde, während die Glomeruli sich oft auffällig lange gut erhalten und von weiten Kapselräumen umgeben sind. In einzelnen Fällen glaube ich auch hierbei regenerative Neubildungen an noch erhaltenen Kanälchen, wie solche auch bei den übrigen Schrumpfnieren vorkommen können, gesehen zu haben.

Fig. 185.

Hydronephrose. $\frac{2}{3}$ nat. Gr.

beres Ende der Niere senkrecht durchschnitten und auseinanderklappt. Erweiterung des Beckens (b), starke kugelige Erweiterung der Kelche (k), fast völlige Atrophie der Marksubstanz, gänzlicher Schwund der Papillen.

Fig. 186.



Epithelnecrose, Typhus.

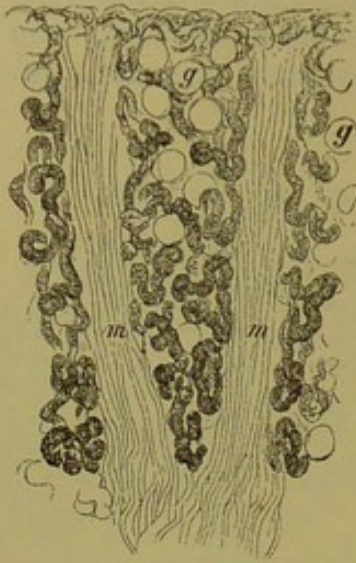
a dünner Schleifenschenkel. b gewundenes Kanälchen mit Necrose fast sämtlicher Epithelien. c desgleichen mit vereinzelt necrotischen Zellen. d desgleichen mit Cylinder.

Von den Necrosen des Gewebes im ganzen, wie sie sich besonders bei totalen oder partiellen Embolien einstellen, ist schon die Rede gewesen. Es können ebensolche, aber stets viel kleinere und regellos im Parenchym vertheilte, an ihrer Kernlosigkeit erkennbare Herde durch harnsaures Natron (Gichtnecrose, Ebstein) erzeugt werden, welches dann in diesen sich krystallinisch abscheidet. Eine auf die Epithelien (der Harnkanälchen wie der Glomeruli) beschränkte, aber ebenfalls besonders durch die Nichtfärbbarkeit und dann das Verschwinden der Kerne ausgezeichnete Necrose (Epithelnecrose) entsteht durch Einwirkung chemischer (chlorsaures Kali, chromsaure Salze etc.) und zahlreicher infectiöser Gifte (Fig. 186); auch bei Diabetes finden sich ausgedehnte kernlose Partien in den gewundenen Harnkanälchen. Der Necrose geht zuweilen eine Anschwellung und blasige, hydropische Degeneration voraus. Diese Epithelnecrosen können primär entstehen und haben dann häufig Entzündung im Gefolge oder sie entstehen secundär in Folge von primären entzündlichen Processen oder sie sind der Entzündung coordinirte Folgen der einwirkenden Krankheitsursache.

Dasselbe gilt für die wichtigste Form der Degeneration, für die fettige. Sie kann aus einer albuminösen Degeneration (trüben Schwellung) hervorgehen, wie sie früher als Effect der parenchymatös degenerativen Nephritis beschrieben wurde, oder sie entsteht direct aus Ernährungsstörungen, welche durch Anämie herbeigeführt

wurden (bei perniciöser Anämie, Infarcten etc.) oder in Folge von Blutstauung (bei cyanotischer Induration) oder endlich in Folge directer

Fig. 187.



Fettige Degeneration der gewundenen Harnkanälchen in der Niere eines icterischen Neugeborenen (von der Niere Fig. 191). Senkrechter Doppelmesserschnitt von der frischen Niere. Schw. Vergr.

m Markstrahlen. g Glomeruli; die Verfettung der gewundenen Kanäle nimmt nach der Tiefe hin zu.

Einwirkung gewisser chemischer Stoffe (z. B. Phosphor), wo indess die einfach degenerative Natur der Verfettung noch keineswegs allgemein angenommen ist. Die Verfettung, welche man an dem Auftreten von dunkeln, gegen Säuren wie Alkalien resistenten Körnchen erkennt, betrifft am häufigsten die Epithelien der gewundenen Harnkanälchen, welche infolge dessen schon makroskopisch durch gelbliche Färbung hervortreten, wie das vorher schon bei der Besprechung der Nephritis erwähnt wurde. Senkrechte Doppelmesserdurchschnitte mit Kalilauge behandelt geben sehr schöne Uebersichtsbilder (Fig. 187). Die einzelnen Zellen kann man durch Zerzupfen leicht isoliren; sie zeigen manchmal die Fetttröpfchen ausschliesslich in ihrem äusseren (Stäbchen-) Theil. Es können übrigens auch die graden Kanälchen verfetten, was man besonders bei der Phosphorvergiftung findet. Seltener findet man Verfettung an den Glomerulusschlingen und ihren Epithelien (bei Schwangerschaftsnieren), sowie an anderen Gefässen und im interstitiellen Gewebe. Hier ist das Fett meistens

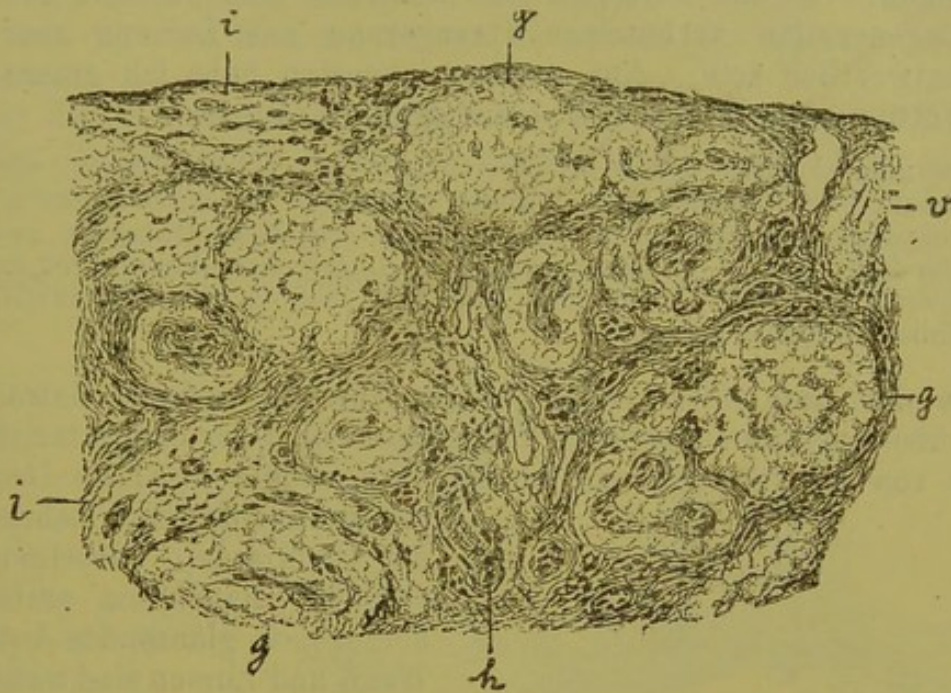
Resorptionsfett in Lymphräumen. Die Verfettung an den Glomeruli darf nicht mit der ebenfalls vorkommenden Fettembolie verwechselt werden, wobei grössere Fetttropfen bzw. -Cylinder im Lumen von Gefässschlingen stecken.

Eine andere Degeneration, welche besonders Epithelzellen betrifft, ist die Glycogen-Degeneration. Bei Diabetes mellitus sieht man oft schon makroskopisch nach Jodaufguss in der Region der Schleifen eine bräunliche Färbung auftreten. Schnitte von Stücken, welche sofort in absoluten Alcohol gelegt wurden, zeigen, zwar nicht regelmässig, aber doch zuweilen, wenn man sie mit einem Tropfen Jodgummi eindeckt, deutliche braune Glycogenfärbung an den aufgequollenen hyalinen Epithelien der Schleifen. An ausgewässerten und dann erst gehärteten Stücken ist das Glycogen verschwunden und die Zellen haben nur ein hyalines, blasiges Aussehen.

Eine sehr häufige und wichtige Degeneration ist die amyloide (Fig. 188). Ihr Vorkommen an den Epithelien der Harnkanälchen ist nicht sicher gestellt, jedenfalls tritt sie immer zuerst an den Gefässen und zwar meist an den Knäueln und ihren zuführenden Gefässen auf. Man kann sie oft schon mit blossem Auge ohne Zuhilfenahme von Reagentien aus der Grösse, der starken Prominenz und eigenthümlich glasigen Beschaffenheit der Glomeruli auf den Durchschnitten diagnostizieren; mit Sicherheit wird sie erkannt, wenn auf Jodzusatz eine braune

Färbung entsteht. Bei höheren Graden der Degeneration sind die übrigen Gefässe der Rinde, aber auch die Vasa recta des Markes, welche jedoch auch in vielen Fällen die am stärksten veränderten sind, in

Fig. 188.



Amyloide Schrumpfniere. Schw. Vergr.

Totale Degeneration der Glomeruli (g) sowie der Vasa afferentia (v). h Harnkanälchen mit amyloider Tunica propria. Bei i Amyloid in dem interstitiellen Gewebe. Die meisten Harnkanälchen atrophisch.

ähnlicher Weise entartet, und schliesslich greift die Degeneration auch auf die Tunicae propriae der Harnkanälchen über, deren Veränderung man allerdings nur bei der mikroskopischen Untersuchung sicher erkennen kann, wenn man sie auch aus einer starken Braunfärbung der Papillen mit grosser Wahrscheinlichkeit (an den Ductus papillares) erschliessen kann.

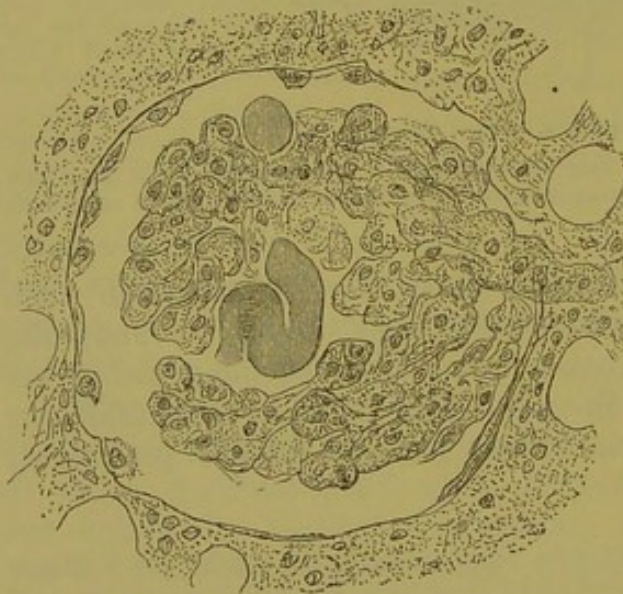
Am besten macht man Schnitte mit dem Doppelmesser senkrecht (im Verlaufe der Markstrahlen) durch Rinde und Mark und färbt dieselben mit Anilinviolett, worauf sich die rothen amyloiden Massen sehr deutlich und schön von den nicht amyloiden blauen abheben. Muss man bei künstlicher Beleuchtung arbeiten, so nimmt man statt Methylviolett Methylgrün, dem man mit Vortheil noch ein wenig Violett zusetzen kann. Die Degeneration der Tunicae propriae erkennt man am besten, wenn man mit Anilin gefärbte Schnitte nachträglich zerzupft; man ist dann bei den isolirten Harnkanälchen vor Verwechselung der Tunicae propriae mit anliegenden Gefässschlingen geschützt. Sehr hübsch sehen auch in frischen Fällen die partiell entarteten Glomeruli aus, an denen die intacten Schlingen blau, die amyloiden aber roth erscheinen. Durch Kernfärbemittel kann man sehr leicht nachweisen, dass die Glomeruluskerne (wesentlich dem Epithel angehörig) auch bei starker Amyloiddegeneration noch vorhanden sind. Schöne Bilder erhält man, wenn man dünne Schnitte in saurem Hämatoxylin färbt und dann in Jodgummi einbettet; man hat dann Kern- und Amyloidfärbung neben einander. Für gehärtete Präparate empfiehlt sich Pikrocarmin, in welchem die amyloiden Theile eine gelbe Färbung erhalten, besonders wenn man dem Entwässerungsalkohol ein wenig Pikrinsäure zusetzt.

Die amyloide Degeneration der Nieren ist eines der ersten Symptome der allgemeinen Amyloidcachexie, zuweilen findet sie sich aber auch bloss in der Niere und anscheinend aus localen Ursachen hervorgegangen. Grade dann, aber oft auch in den anderen Fällen, ist sie mit entzündlichen Veränderungen verbunden, bald Schrumpfungen, bald Verfettungen; für das Eintreten der letzteren mag die mit der amyloiden Degeneration verbundene Verengerung des Lumens zum Theil mit verantwortlich sein. Am ausgesprochensten habe ich grosse gelbweisse Fettnieren mit Amyloid bei Syphilis gefunden.

Schöne mikroskopische Bilder erhält man grade von solchen Nieren, wenn man frische dünne Schnitte in absolutem Alcohol entwässert, in alcoholischer Alkanextractlösung färbt, in Salzsäure-Alcohol auswäscht, in Wasser abspült, in saurem Hämatoxylin färbt, wieder in Wasser abspült, in Lugol'scher Lösung färbt und endlich in Glycerin untersucht: dann sieht man Fett hellroth, Kerne dunkelblaugrau, Zellen gelblich, Amyloid gelbroth.

Eine der amyloiden nahestehende, für die einfache Betrachtung mit ihr übereinstimmende, aber durch das Fehlen der charakteristischen Reaction von ihr verschiedene Veränderung ist die hyaline Degeneration der Gefässe, insbesondere der Capillaren. Dieselben sind verdickt, haben ein gallertiges, homogenes, glänzendes Aussehen, Wand und Lumen sind nicht mehr zu unterscheiden (Fig. 189). Man findet diese Veränderung sowohl bei zahlreichen entzündlichen Processen, als auch bei der Arteriosclerose, besonders an den Knäueln, theils nur an einzelnen, theils an zahlreicheren Schlingen.

Fig. 189.



Hyaline Degeneration einzelner Glomerulusschlingen.
St. Vergr.

Dabei Schwellung der Kapselepithelien (bei interstieller granulirender Nephritis).

Nierenrinde kann man diese Veränderungen der Glomeruli am besten studiren. Sie finden sich besonders in den grossen weissen Nieren mit Harnverminderung und starkem Hydrops.

7. Fremdkörper und Parasiten. Die Niere als Hauptreinigungsapparat für das Blut ist zahlreichen Veränderungen durch Ablagerung fremder Körper, welche aus dem Blute stammen, ausgesetzt. Meistens sind dieselben vorher gelöst und werden erst in der Niere in fester Form niedergeschlagen. Es gehören hierher in erster Linie die verschiedenen

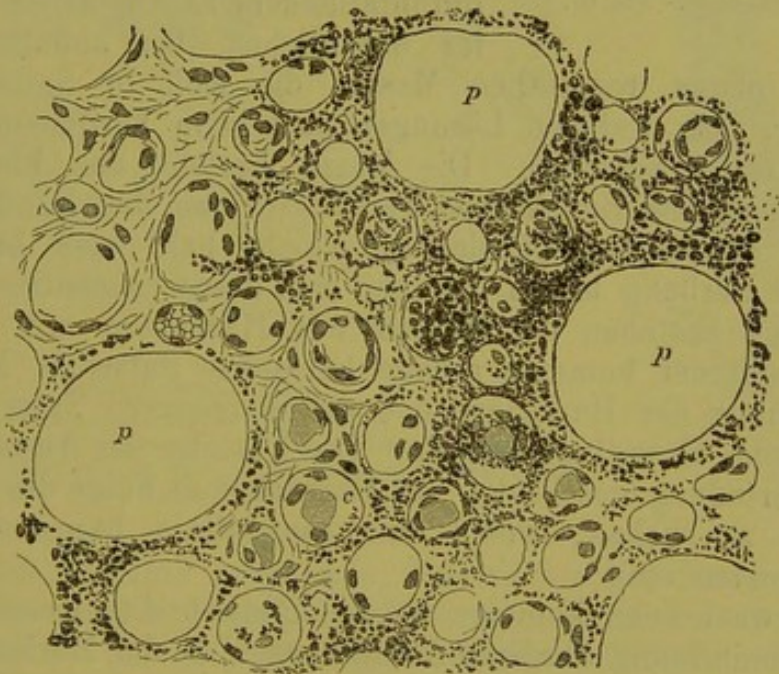
ration der Gefässe, insbesondere der Capillaren. Dieselben sind verdickt, haben ein gallertiges, homogenes, glänzendes Aussehen, Wand und Lumen sind nicht mehr zu unterscheiden (Fig. 189). Man findet diese Veränderung sowohl bei zahlreichen entzündlichen Processen, als auch bei der Arteriosclerose, besonders an den Knäueln, theils nur an einzelnen, theils an zahlreicheren Schlingen. Es geht ihr zuweilen eine körnige Trübung und Kernanhäufung in den Capillaren voraus, welche vermuthen lässt, dass ein Theil der hyalinen Degenerationen auf einer Verstopfung des Gefässes durch einen weissen Thrombus beruht. An Zupfpräparaten der frischen oder 24 Stunden in chromsaurem Kali verwahrten

Formen der sog. Nieren-Infarcte, welche man im Gegensatz zu den embolischen als Concrement-Infarcte bezeichnen könnte.

Man unterscheidet vier Hauptformen: den Kalkinfarct, den Harnsäureinfarct, den Hämoglobininfarct mit der Unterabtheilung der Hämatoidininfarcte, und den Bilirubininfarct. Ersterer kommt nur bei Erwachsenen vor, der zweite (in seiner typischen Form wenigstens) und der vierte nur bei Kindern, der dritte sowohl bei Kindern wie bei Erwachsenen.

a) Der Kalkinfarct erscheint in Form von weissen Streifen, die von der Papillenspitze radiär bis zur Mitte der Markkegel oder selbst noch weiter ausstrahlen, während auf der Oberfläche der Papille oft grössere weisse Kalkmassen sitzen. Auf Schnitten, besonders auf Querschnitten (Fig. 190), erscheinen feinste Kalkkörnchen in den Wandungen

Fig. 190.



Kalkinfarct der Papillen; Querschnitt. Mittl. Vergr.

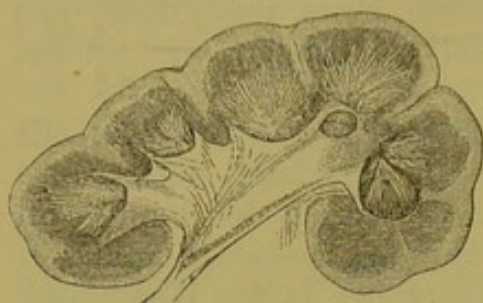
p Ductus papillares, in vielen kleinen Harnkanälchen Cylinder (c), das Epithel ist an vielen noch vorhanden; die körnigen Kalkmassen liegen hauptsächlich im interstitiellen Gewebe und in der Wand der Kanälchen, zum Theil auch im Lumen derselben.

der Kanälchen sowie im interstitiellen Gewebe, während in dem Lumen häufig varicöse, wurstförmige Kalkconcrete liegen. Auf Salzsäurezusatz lösen sich Körnchen und Concremente unter Gasentwicklung; bei letzteren bleibt dabei eine helle organische Grundlage zurück. Die Ablagerung der Kalkconcrete erfolgt hauptsächlich in den ableitenden Röhrchen, diejenige der Kalkkörnchen nicht nur in diesen, sondern auch in den schleifenförmigen, und es sind deshalb diese Nieren besonders geeignet, um auf Längsschnitten die Henle'schen Schleifen auf die leichteste Weise zu zeigen.

b) Der Harnsäureinfarct (Fig. 191) kommt in typischer Form nur bei kleinen Kindern vor, hauptsächlich in den ersten Lebenswochen

(vom 2. Tage an), doch sind auch schon Infarcte in der 6. Woche, ja noch viel später beobachtet worden. Es hat ihr Vorhandensein eine gewisse gerichtsärztliche Bedeutung, da sie fast ausschliesslich bei Kin-

Fig. 191.



Harnsäureinfarct der Papillen und Verfettung der Rinde eines Neugeborenen (Icterus neonatorum, Pneumon. dupl.). Senkrechter Durchschnitt. Nat. Gr.

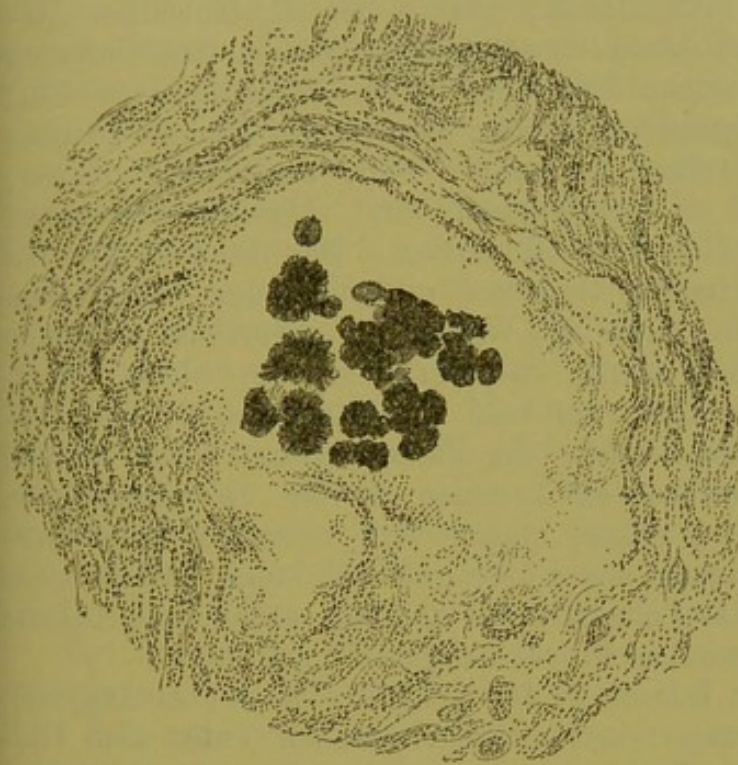den gefunden wurden, die geathmet hatten, doch wurden sie auch sicher schon bei Todtgeborenen aufgefunden. Diese Infarcte erscheinen als gelbliche, ziegelrothe oder gelbrothe, von den Papillen ausgehende Streifen; seltener sieht man auch in der Rindensubstanz hie und da ähnliche gelbe Striche. Zerzupft man kleine Stückchen der Papillen oder drückt man die Epithelien aus den Sammelröhren aus, so sieht man die Lumina der Harnkanälchen vollgestopft mit einer bei durchfallendem Lichte heller oder dunkler bräunlichen, bei auffallendem gelblichen, oft etwas rosarothten Masse, die sich in Salzsäure sowie Eisessig löst, aus welchen Lösungen sich beim Verdunsten Krystalle von Harnsäure ausscheiden. Die Masse besteht aus kleineren und grösseren, oft zu Zwillingsformen vereinigten, an den Rändern manchmal deutlich stacheligen Kügelchen, welche bald eine hellere, bald eine dunklere Färbung haben, manche sind etwas concentrisch geschichtet. Chemisch bestehen die Massen aus Harnsäure mit harnsaurem Ammoniak; seltener kommen andere harnsaure Salze (h. Natron) vor. Nach Entfernung der Harnsäure und der harnsauren Salze bleibt eine helle organische Grundlage zurück. Die Ursache der Ausscheidung ist wohl in Ueberladung des Blutes mit Harnsäure in Folge des veränderten Stoffwechsels zu suchen, wobei eine congenitale harnsaure Diathese eine Rolle spielen mag.

Beim Erwachsenen kommen bei Leukämie und (seltener) aleukämischer Lymphombildung ähnliche Ablagerungen in der Marksubstanz vor, häufiger ist hier aber eine Ablagerung von harnsaurem Natron bei der Gicht, welche nur nicht in Form von radiären Streifen an der Papillenspitze, sondern in Form kreideweisser kleinerer Flecken und Streifchen, welche sowohl in den Markkegeln wie (seltener) in der Rinde sitzen, auftritt. Bei der mikroskopischen Untersuchung erweisen sie sich als Haufen von krystallinischem saurem harnsaurem Natron, welches hier nicht blos wie an den Gelenken in Form feinsten Nadeln, sondern auch in Form grösserer Krystalle (rhombischer Tafeln) erscheint. In der Umgebung ist chronische productive Nephritis (N. urica), an der Stelle der Ablagerung Necrose (Gichtnecrose, Fig. 192) vorhanden. Sobald man diese Veränderung der Nieren constatirt hat, soll man niemals versäumen, einige Gelenke, besonders die klassischen Stellen an der grossen Zehe, sowie die Ohrknorpel nach gichtischen Ablagerungen zu durchsuchen.

c) Der Hämoglobin-Infarct (Fig. 193) findet sich in Fällen von Hämoglobinämie, indem das im Harn ausgeschiedene Hämoglobin

(Hämoglobinurie) in den Harnkanälchen in Form bräunlicher, klumpiger, später aber auch durch Umwandlung in Pigment bräunlich körniger, seltener krystallinischer (Hämatin-Infarkt) Massen sich niederschlägt,

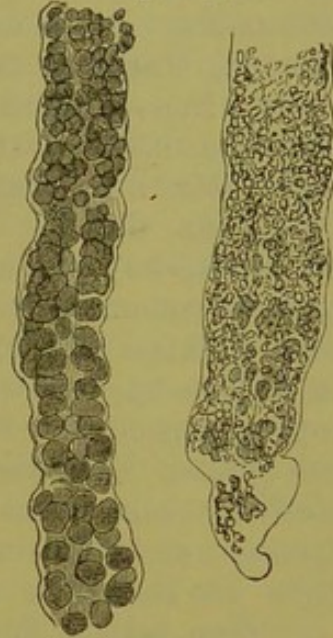
Fig. 192.



Nierengicht, nach einem Präp. von Ebstein. Bismarckbraun, Balsam. Schw. Vergr.

Um die Krystallhaufen des harnsauren Natron herum Necrose, durch mangelnde Kernfärbung angezeigt; weiterhin starke Kernfärbung an den Harnkanälchen und an dem zellig infiltrirten interstitiellen Gewebe.

Fig. 193.



Zwei gerade Harnkanälchen mit Hämoglobininfarkt, frisch, mit Kalilauge, weshalb Zellen nicht sichtbar sind.

welche in den Papillen bräunliche, brännlich-rothe Streifung bedingen, aber auch der ganzen Niere, da sie in den Kanälchen der Rinde sich ebenfalls finden, eine bräunlich-rothe Farbe verleihen. Es ist dabei meistens eine starke Degeneration (hyaline, körnige, fettige) der Nierenepithelien, besonders in den gewundenen Kanälchen, vorhanden.

Als Hämatoidin-Infarkt im engeren Sinne hat Virchow einen in Form heller, bräunlicher oder braunrother Streifen an der Papille vorkommenden Infarkt beschrieben, welcher in einer Ablagerung von gelbrothem oder rothbraunem, körnigem und krystallinischem Hämatoidinpigment, sowohl im Lumen von Harnkanälchen, als in den Epithelzellen derselben besteht. Der Farbstoff rührt nach ihm von kleinen Blutungen her. Ich vermute, dass es sich dabei nur um den

d) Bilirubin-Infarkt*) gehandelt hat, der theils für sich allein,

*) Mit der Gegeneinandersetzung von Hämatoidin- und Bilirubin-Infarcten soll die chemische Frage nach der Identität dieser beiden Körper durchaus nicht prejudicirt werden; es soll vielmehr durch den Namen nur zugleich die Entstehung bezeichnet werden: das Hämatoidin entsteht an Ort und Stelle aus ergossenem Blut, das Bilirubin durch Ausscheidung von Gallenfarbstoff, welcher als solcher bereits im Blute vorhanden war.

theils (und das ist das Gewöhnliche) in Verbindung mit dem Harnsäure-Infaret verkommt. Er findet sich auch nur bei Neugeborenen und zwar solchen, die icterisch waren. Es ist das Bilirubin in Form von rhombischen Tafeln oder von feinen, oft zu baumförmigen und sternförmigen Gruppen vereinigten Nadelchen (Spiessen) oder in Form von Klumpen, sowohl im Lumen der Harnkanälchen, als in den Epithelzellen derselben, als auch im interlobulären Gewebe, besonders in den Gefässen vorhanden. Auch es hat seinen Hauptsitz in den Papillen, doch fehlt es auch, besonders bei hochgradigen Fällen, nicht in der Rinde. (Ausser in den Nieren kommen dieselben Krystalle, wenn auch nicht immer, im Blute und in fast allen anderen Organen vor.) Die Krystalle geben sehr schön die bekannte Gallenfarbstoffreaction. Man braucht nur ein Stückchen des sie enthaltenden Gewebes mit Kalilauge (unter dem Deckgläschen) zu behandeln, dann mit Wasser die überschüssige Lauge auszuschwemmen und endlich starke Salpetersäure, die etwas Untersalpetersäure enthält, zuzusetzen, um bald vom Rande aus, successive in Ringen nach innen fortschreitend, die Farben grün, blau, violett, roth zu erhalten. Bei Erwachsenen kommen sowohl in gewundenen wie graden Kanälchen gelbe, grüne, braune und schwarze Gallenfarbstoffkörnchen neben Verfettung der Epithelien bei lange bestehendem Icterus vor. Nur bei acuter Leberatrophie und sog. perniciöser Anämie habe ich auch hier vorzugsweise Bilirubinkrystalle gefunden.

Eine seltene Form von Infaret ist der Silberinfaret (bei Argyrie), welcher in einer Ablagerung feinsten Silberkörnchen unter dem Glomerulusepithel sowie in den Tunicae propriae besteht, wodurch besonders die Marksubstanz eine grauschwarze Färbung erhält.

Ebenfalls als Fremdkörper, welche wenigstens zum Theil durch Ausscheidung eines aus dem Blute stammenden Körpers in dem Lumen der Harnkanälchen entstanden sind, sind die hyalinen Eiweissgerinnsel (hyalinen Gallertcylinder, Fig. 196) zu betrachten, welche sich bei so vielen Fällen von Albuminurie, entzündlicher wie nicht entzündlicher, besonders in den Kanälchen der Marksubstanz, der ausführenden, wie besonders auch der schleifenförmigen vorfinden (Figg. 174, 186 u. a.). Frisch sind sie weich, biegsam und färben sich mit Pikrocarmin gelblich, durch längeren Aufenthalt besonders in den Schleifen werden sie fester, spröder, färben sich in Pikrocarmin leuchtend gelb und können sogar eine amyloidähnliche Reaction darbieten (wachsige Cylinder). An frischen Schnitten durch die Nieren erkennt man sie oft am besten bei schwächerer Vergrösserung, wo sie sich durch ihren eigenthümlichen fettigen Glanz sofort bemerklich machen. Ausser der Transsudation aus dem Blute kommt bei der Bildung von Cylindern auch eine hyaline Necrose und ein Zusammensintern von Leukocyten und Epithelzellen sowie rothen Blutkörpern in Betracht, wodurch hauptsächlich derbe, körnige Gebilde (granulirte Cylinder) entstehen, während besonders in Harnkanälchen, welche in Inactivität sich befinden, oft eine festere colloide Masse von den Epithelzellen secernirt wird, welche das Lumen cystisch ausdehnen kann. Bei bestehender Verfettung von Epithelzellen

können auch die Cylinder Fettkörnchen, besonders an ihrer Oberfläche, enthalten, bei Blutungen Blutkörperchen oder Pigment.

Eine Abnormität des Inhalts der Harnkanälchen wird auch dadurch bedingt, dass der Harn sich in abnormer Menge anhäuft und die Kanälchen streckenweise cystisch erweitert. Diese Stauungscysten, wie man sie im Gegensatz zu den vorher erwähnten colloiden Secretionscysten nennen könnte, können wohl in Folge von Verstopfung der Harnkanälchen durch Cylinder entstehen, hauptsächlich werden sie aber durch Compression von Harnkanälchen seitens entzündlich neugebildeten Bindegewebes erzeugt. Je nach dem Orte der Compression können sowohl die Glomeruluskapseln, wie die eigentlichen Harnkanälchen cystisch erweitert werden. Der Inhalt der Cysten ist dünnflüssig, enthält Harnbestandtheile, oft auch Eiweiss. Durch Confluenz kleinerer entstehen grössere Cysten. Am typischsten finden sich die Retentionscysten in den sog. Cystennieren (*Hydrops renum cysticus*, Fig. 165), welche sowohl bei Früchten, wo sie als Geburtshinderniss den Tod herbeiführen können, als auch bei Neugeborenen, wie im späteren Leben gefunden werden. Die Degeneration ist meist doppelseitig: die Nieren sind ganz beträchtlich vergrössert, sowohl an der Oberfläche wie auf dem Durchschnitt sieht man zahllose dünnwandige Cysten, welche bei Kindern kleiner, bis erbsengross, bei Erwachsenen grösser, bis kirschgross zu sein pflegen. Sie haben eine dünne Wand und wässerigen oder auch durch Blut bräunlich gefärbten Inhalt. Neben ihnen ist bald nichts mehr, bald noch mehr oder weniger viel von intactem Nierenparenchym zu sehen. Von der Menge dieses letzteren wird es abhängen, ob das Leben eine Zeit lang bestehen kann oder nicht. Ich halte auch diese Cystennieren Erwachsener für angeboren. Die Ursache scheint in einer fötalen productiven Nephritis papillaris resp. in einer Pyelitis, welche auf die Papillen übergriff, gesucht werden zu müssen, doch kommen auch Entwicklungsstörungen, manchmal sogar Adenombildungen in Betracht. Oefter sind zugleich Lebercysten vorhanden.

Nicht nur gelöste Stoffe, sondern auch körperliche Partikelchen können aus dem Blut in die Nieren gelangen, so Pigmentkörner bei der Melanämie, sowie bei ausgedehnter Melanosarcombildung. Am wichtigsten sind die Ausscheidungen von Parasiten aus dem Blute in der Niere. Abgesehen von dem *Distomum haematobium* und der *Filaria sanguinis* sind es besonders verschiedene Formen von Bakterien, welche hier in Betracht kommen, unter denen die Tuberkelbacillen und die septischen Kokken, von denen früher die Rede war, die wichtigsten sind.

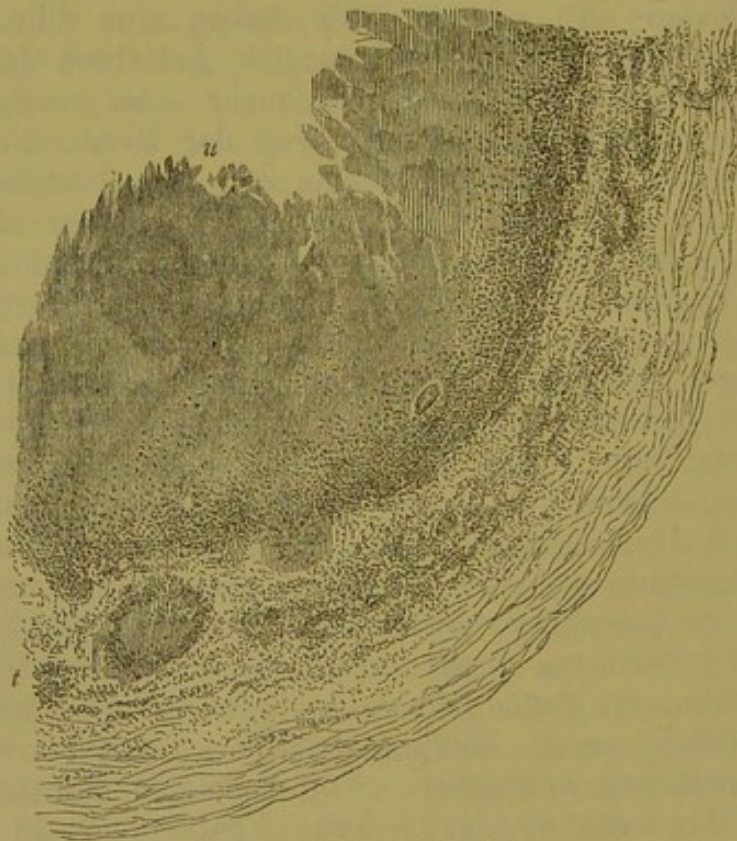
Manche andere, z. B. Milzbrandbacillen, scheinen keine weitere schädliche Einwirkung auszuüben. Von sonstigen Parasiten kommen bei uns nur Echinokokken, Cysticerken, Pentastomen in absteigender Häufigkeit, alle aber nur selten vor.

4. Untersuchung der Becken, Kelche und Ureteren.

Einiger Veränderungen der Nierenkelche und -Becken ist schon als Begleiterscheinungen von Nierenaffectionen gedacht worden. Oede-

matöse Schwellung der Schleimhaut mit Hämorrhagien finden sich bei vielen Nierenentzündungen; Hämorrhagien mit Vorliebe hier bei den hämorrhagischen Pocken, bei septischen Erkrankungen, Leukämie etc.; eiterige und pseudomembranöse Entzündung, wie sie auch sonst vorkommt. In Bezug auf letztere ist beachtenswerth, dass sie in den Ureteren oft fehlt und durch einfache, meist hämorrhagische Entzündung vertreten ist, während in der Blase und in den Nierenbecken sogen. Diphtherie vorhanden ist, so dass also wohl eine Continuität der Entzündung, aber nicht der pseudomembranösen zu constatiren ist. — Die Tuberkulose ist in der Regel mit Phthisis renalis verbunden und zeigt ähnliche Erscheinungsweise (Fig. 178): Verdickung der gesammten Wandung, käsige Metamorphose an der Oberfläche, weiter nach aussen oder auch, bei weniger vorgeschrittenen Fällen, in der Schleimhaut um die käsigen Stellen, graue Tuberkel. Sowohl in dem Nierenbecken wie in den Ureteren kommen als erste Anfänge der käsigen Ulceration kleine, rundliche, isolirte oder zu Gruppen vereinigte sog. Lenticulärgeschwüre vor, wie sie sogleich bei der Harnblase noch näher beschrieben werden sollen. Bei den vorgeschrittenen Formen kann man nach dem mikroskopischen Verhalten zwei Typen unter-

Fig. 194.



Uretertuberkulose. Schw. Vergr.

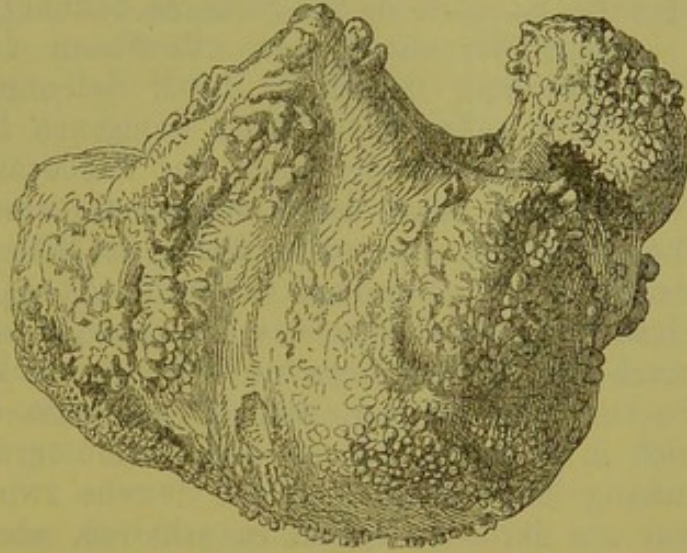
Theil eines Durchschnitts der Wand. u die nach dem Lumen gerichtete zerfallende Oberfläche des verkästen Theiles, in den peripherischen Schichten (bei t) Knötchen zu erkennen.

scheiden; bei dem einen treten in den nicht verkästen äusseren Wandabschnitten deutliche Tuberkel mit Riesenzellen hervor, bei dem anderen ist nur eine gleichmässige Granulationswucherung sichtbar, welche in

diffuser Weise nach innen zu verkäst (käsige Ureteritis). Als Zwischenglieder können die Fälle angesehen werden, bei welchen in der Umgebung der gleichmässigen Wucherung einzelne Tuberkel hervortreten (Fig. 194).

Chronische Entzündungen der Nierenkelche, welche oft mit fibröser, manchmal netzförmiger oder streifiger Verdickung der Schleimhaut verbunden sind (productive Pyelitis), trifft man am häufigsten bei fortgesetzter Reizung durch Concremente, seien es nun kleinere krümelige Massen (Gries) oder grössere compacte Steine (Fig. 195). Es gibt Fälle, wo das ganze Lumen des Beckens und der Kelche durch eine einzige zusammenhängende Concrementmasse ausgefüllt wird, welche durch ihre in die Kelche hineingehenden Fortsätze ein stalaktitenartiges Aussehen besitzt. Die Beschaffenheit der Steine ist je nach ihrer Zusammensetzung sehr verschieden (vergl. Fig. 197). Sehr feste, dunkel-

Fig. 195.



Harnsäure-Uratstein aus dem Nierenbecken eines Mannes,
267 g schwer. $\frac{2}{3}$ nat. Gr.

braungelbe oder -graue Steine mit grob maulbeerförmiger Oberfläche bestehen aus oxalsauren Salzen: Oxalatsteine; Harnsäure- und Uratsteine, wesentlich aus Harnsäure bzw. harnsauren Salzen gebildet, sind meist glatt oder doch wenig höckerig, von hellerer, bräunlich gelber Farbe und oft streifig, von mittlerer Consistenz; endlich die aus phosphorsauren und kohlelsauren Salzen bestehenden Phosphat- und Carbonatsteine (diese selten rein beim Menschen) sind sehr weich, weiss, kreibig. Da die beiden letzten in der Regel durch Katarrh resp. die mit demselben verbundene Zersetzung des Harns entstehen, so findet man sehr häufig an der Oberfläche der anderen Steine eine Schicht von Phosphaten. Uebrigens können auch oxalsaure Salze und harnsaure Salze, deren Ausscheidung in Blutveränderung bedingt erscheint, schichtenweise mit einander abwechseln, so dass unter Umständen an einem Steine alle möglichen Formen von Niederschlägen neben resp. nach einander gefunden werden. Selten sind weiche, wachsgelbe Cystinsteine mit krystallinischem Bruch, noch seltener harte, heller oder dunkler braune Xanthinsteine. Wie die Kalkcylinder und die Harnsäurekügelchen bei den Concrementinfarcten, so besitzen auch die Nierensteine eine organische Grundlage. Dass die Harnsteine auch als Hülfursachen für eiterige Entzündungen der Harnwege und der Niere (Nephritis calculosa) wirken können, ist schon früher erwähnt worden; es ist noch zuzufügen, dass sie auch oft Erweiterungen

der Harnwege bedingen, worüber sogleich noch Ausführlicheres mitgetheilt werden soll.

Vorher will ich noch anführen, dass in seltenen Fällen eine multiple Cystenbildung neben chronischer productiver Entzündung an der Schleimhaut des Beckens und des Ureters gefunden wird (Pyelitis und Ureteritis chronica cystica). Die Cysten sind oft in sehr grosser Zahl vorhanden und im Durchschnitt von Stecknadelkopf- bis Hirsekorngrösse; sie springen weit über die Schleimhaut vor und enthalten meist einen wasserklaren, oft colloiden Inhalt. Ueber ihre Entstehung ist noch nichts Sicheres bekannt.

Eine der wichtigsten Affectionen der oberen Harnwege ist die Erweiterung derselben durch Retention des Harnes in Folge eines der Niere näher oder ferner gelegenen Hindernisses im Abflusse desselben. Je nach der Lage des Hindernisses ist der Ureter mitsammt dem Becken nebst den Kelchen oder nur dies letzte allein verändert; die Niere ist in jedem Falle in Mitleidenschaft gezogen (Hydronephrose, hydronephrotische Atrophie, S. 366). Je nach dem Grade und der Dauer des Verschlusses ist die Erweiterung verschieden stark; der Ureter kann bis zu Daumendicke sich ausdehnen, das Nierenbecken kann Hühner- und Gänseeigrösse erreichen, die Kelche wandeln sich in kugelige, kirsch- und wallnussgrosse Blasen um. Verhältnissmässig lange pflegt sich das Gewebe zwischen den Kelchen, wenn auch nur als fibröses Septum zu erhalten, aber schliesslich schwindet doch auch es mehr und mehr und so kann in den schwersten Fällen die Niere mit Kelchen und Becken zu einer einzigen grossen Blase umgewandelt werden, an welcher man nur an schmalen vorspringenden Leisten die Stellen erkennt, wo früher die Kelche von einander getrennt waren.

Die Verengerung des Lumens der abführenden Wege, welche die Hydronephrose hervorbringt, wird in der Regel durch Compression des Ureters von aussen oder durch Verstopfung durch einen Stein erzeugt; in anderen Fällen fehlt ein solches Moment und man findet dann die Ursache oft in einem spitzwinkeligen Abgang des Ureters von dem Becken, wodurch ein klappenartiges Vorspringen der einen Wand ermöglicht wird, welches hinreicht, den Eingang zum Ureter zu verlegen. Einseitige Hydronephrose zeigt gewöhnlich die höchsten Grade der Degeneration, da die andere Niere durch vicariirende Hypertrophie einen Theil ihrer Functionen mit übernimmt. Solche Fälle kommen zuweilen angeboren vor; der Verschluss des Ureters ist dann wohl auf eine fötale Entzündung oder Bildung einer klappenartigen Schleimhautfalte zurückzuführen. Doppelseitige oder einseitige Affection findet sich bei vielen Uteruskrankheiten, von denen die carcinomatösen hervorzuheben sind, bei welchen diese Complication (durch Uebergreifen der Carcinombildung auf die Ureteren) selten vermisst wird. Durch Verschluss bloss eines Ureters bei Ren duplicatus kann auch eine partielle Hydronephrose entstehen.

Wenn bei bestehender Hydronephrose eine eiterige Pyelitis sich entwickelt, so können die erweiterten Räume ganz von Eiter erfüllt

werden (Pyonephrose). War die Erweiterung der Kelche und des Beckens weniger durch gestautes Secret, als durch einen oder mehrere Steine herbeigeführt, so könnte man von Lithonephrose reden.

Da in den meisten Fällen von Hydronephrose der Ureter eine wichtige Rolle spielt, so ist es nothwendig, denselben dabei genau zu untersuchen, insbesondere versäume man nicht bei jedem bekannten Fall von Uteruskrebs schon vor der Herausnahme der Nieren die Ureteren genau von aussen zu inspiciren, um sofort etwaige Erweiterungen zu entdecken. Wenn die Hydronephrose durch einen im Ureter eingeklemmten Stein erzeugt war, so kann dieser bei der Section, wenn er schliesslich doch noch in die Blase und vielleicht sogar nach aussen gelangte, vergeblich gesucht werden. Man muss dann genau die Oberfläche des Ureters untersuchen und wird häufig noch an umschriebenen blutigen Infiltrationen oder oberflächlichen Substanzverlusten die Stelle entdecken, wo die Einklemmung hauptsächlich stattgefunden hatte. Auch eine Vergleichung der Weite des Ureters in verschiedenen Abschnitten kann bei dieser Untersuchung von Nutzen sein.

Von den den oberen Harnwegen eigenen Parasiten ist nur der bei uns nicht vorkommende sehr lange rothe *Eustrongylus gigas* zu nennen, welcher einem Blutgerinnsel ähnlich im Lumen des Beckens gelegen ist, sowie das *Distomum haematobium*, durch dessen Eier und Embryonen polypöse, papilläre, warzige Wucherungen an der Schleimhaut, besonders des Ureters, bewirkt werden können.

5. Untersuchung der Beckenorgane.

An die Untersuchung der Nieren hat sich direct diejenige der Harnblase und der Urethra und, da diese nur im Zusammenhange mit den Geschlechtsorganen und dem Mastdarme entfernt werden können, diejenige der gesammten Beckenorgane anzuschliessen. Die Untersuchung beginnt, nachdem man die gegenseitige Lage der betreffenden Organe, besonders auch den Stand des Fundus uteri bei etwaiger Vergrösserung desselben, genau bestimmt hat, mit der Betrachtung der Harnblase, deren Grösse, Gestalt und Füllungsgrad zu bestimmen ist. Darauf zieht man dieselbe etwas von der Symphyse ab und schneidet in der Längsrichtung des Körpers in ihre vordere Wand ein, um zunächst den Inhalt nach Qualität und Quantität zu bestimmen.

a) Untersuchung des Blaseninhalts.

Die Farbe des Harns wechselt bekanntlich vom hellsten Bernstein-gelb bis zu Gelbroth und Braunroth, selbst fast Schwarz. Die abnorme Färbung kann durch Medikamente erzeugt werden: die von Rheum oder Senna bewirkten dunkelen Färbungen verschwinden nach Zusatz von Mineralsäuren, die grünliche, olivengrüne, selbst schwarzgrüne Färbung des Harnes, welche die Carbolsäure erzeugt (Carbolharn), verwandelt sich beim Erwärmen des Harns mit Salpetersäure in eine rothe, welche durch Kalizusatz noch intensiver wird. Auch Kairin erzeugt eine schwarzgrüne Harnfarbe. Eine in verschiedenen Tönen des Roth, vom pfirsichblüthfarbenen bis schwarzrothen, auftretende Färbung wird durch

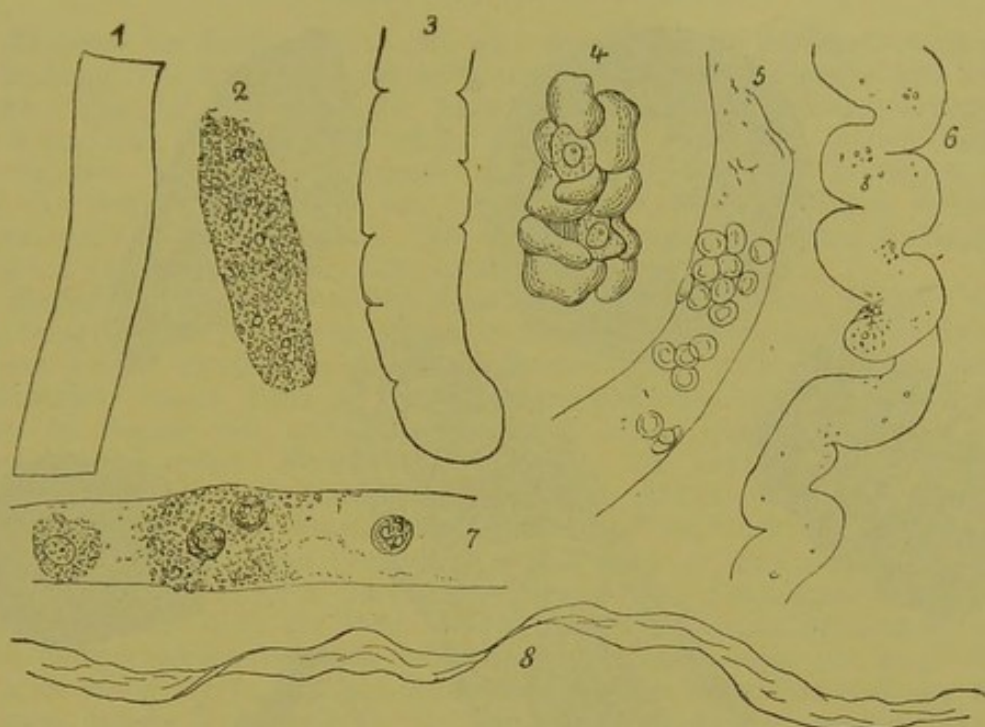
Blutfarbstoff bedingt. Man hat dabei wohl zu unterscheiden, ob die abnorme Färbung durch rothe Blutkörperchen (Hämaturie) oder durch gelösten Blutfarbstoff oder Modificationen desselben (Hämoglobinurie) erzeugt wird. Findet man noch grössere Blutgerinnsel, so ist die Unterscheidung leicht, das Auftreten eines hellblutrothen Bodensatzes spricht gleichfalls für Hämaturie, aber nicht jeder gefärbte Bodensatz, da bei heftiger Hämoglobinurie in Folge von Hämoglobinämie sich die schon bei dem Hämoglobinfarkt erwähnten klumpigen, manchmal Blutkörperchen ähnlichen, an Grösse wechselnden Hämoglobintropfen am Boden sammeln können. Sie haben eine bräunliche Farbe, welche auch dem durch gelöstes Methämoglobin gefärbten Harn eigen ist. Da gelöstes Hämoglobin, welches eine gleichmässige Färbung der Harnflüssigkeit bedingt, grade auch im Leichenharn erst durch postmortale Auslaugung von Blutkörperchen entstanden sein kann, so ist hier die Diagnose makroskopisch nicht sicher zu stellen. Die mikroskopische Untersuchung gibt aber leicht sicheren Aufschluss, da man die Stroma der ausgelaugten Körperchen noch als ganz blasse, zart begrenzte Kügelchen im Bodensatz erkennen kann. Nicht selten findet man im Blutharn auch Hämatoidinkrystalle. — Gallenfarbstoff des Harnes wird an der gelbrothen bis braunen Färbung, besonders auch des durch Schütteln entstandenen Schaumes sowie durch die Reaction mit Salpetersäure leicht erkannt. Körnig oder krystallinisch ausgeschiedener Gallenfarbstoff, an Zellen oder Cylinder gebunden, ist ein nicht seltener Befund sowohl bei icterischen Kindern wie Erwachsenen.

Beimengung von Eiter zum Harn kommt in verschiedenem Grade vor; sind es nur geringere Mengen, so können die obersten Schichten des Blaseninhalts ganz klar sein, während im Fundus (bei Rückenlage der Leiche) ein dicker, gelber Eiter sitzt. In anderen Fällen, besonders wenn wenig Inhalt in der Blase ist, hat die gesammte Flüssigkeit eine mehr oder weniger eiterartige Beschaffenheit. Mit dem Mikroskope sind die Eiterkörperchen leicht nachzuweisen. Zum Färben derselben werden Deckglastrockenpräparate benutzt. Statt des Eiters kann auch eine trübe, jauchige, schmutzig-graugelbe, oder bei Blutbeimengungen bräunliche Masse vorhanden sein, die schon durch ihren stark ammoniakalischen Geruch anzeigt, dass sie in Zersetzung (ammoniakalischer Gährung, besonders bei Blasenlähmung mit eiterig-diphtherischer Cystitis) begriffen ist. In ihr schwimmen häufig kleinste, wie Sand anzufühlende gelbliche Concremente. Unter dem Mikroskop sieht man massenhaft Mikrokokken und Bakterien in den allerverschiedensten Formen und Gruppierungen; an Deckglastrockenpräparaten sind sie leicht zu färben. Mittelst solcher Präparate ist auch der Nachweis anderer, keine ammoniakalische Gährung bewirkender Organismen zu liefern, unter denen, weniger freilich nach dem Tode, als während des Lebens, die bei Tuberkulose der Niere und Blase vorkommenden Koch'schen Bacillen das Hauptinteresse in Anspruch nehmen. Auch der Nachweis von Tripperkokken kann von grosser Bedeutung sein.

Von sonstigen Beimengungen zu dem Urin, die das makroskopische Verhalten desselben weniger alteriren, seien nur kurz die verschiedenen

Formen der bei der Niere schon erwähnten Harncylinder (Fig. 196) erwähnt, welche bald ganz glashell (Exsudatcylinder), bald gelblich gefärbt und wachsartig glänzend erscheinen (von Zellen gebildet) und

Fig. 196.



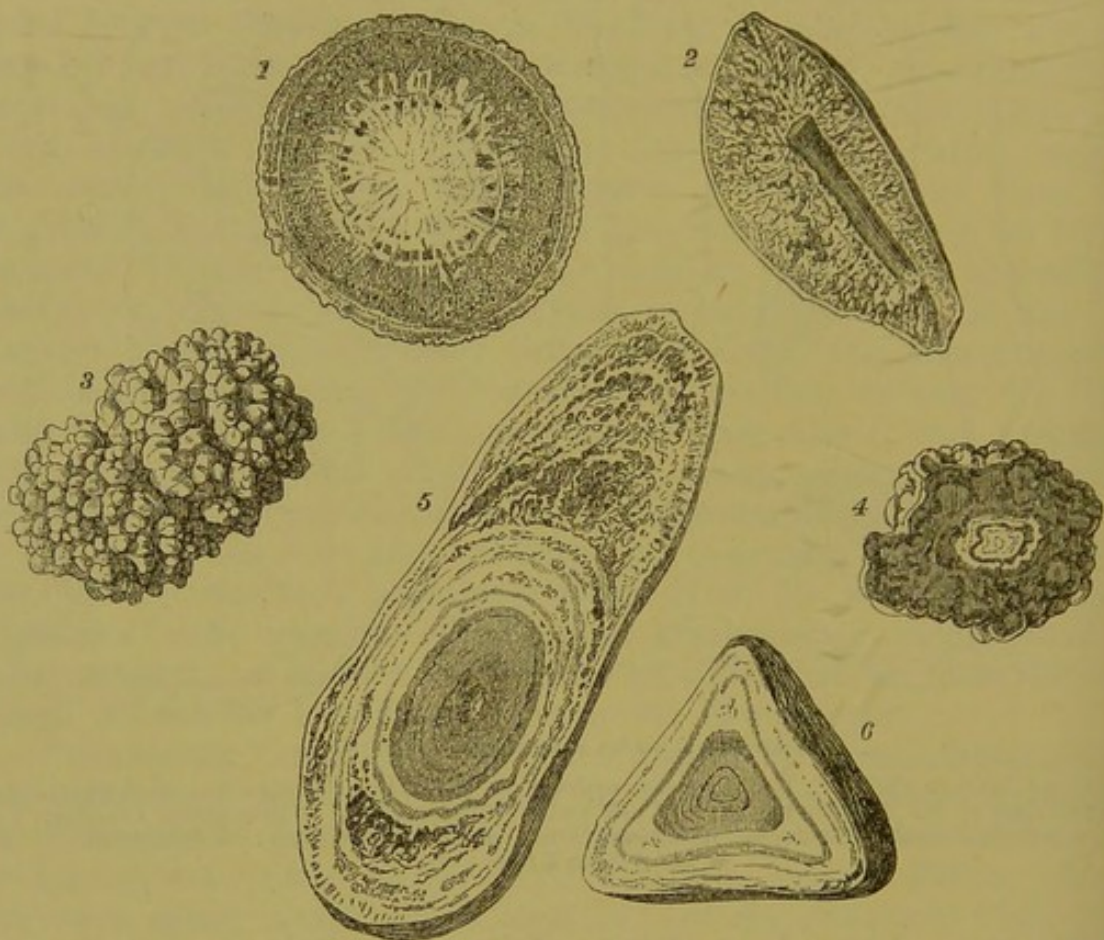
Verschiedene Cylinder aus dem Harn. St. Vergr.

- 1 farbloser hyaliner Cylinder. 2 Fettkörncheneylinder. 3 gelblicher wachsiger C. mit Einkerbungen. 4 grobkörniger C. mit 2 Epithelzellen. 5 C. mit rothen Blutkörperchen. 6 gewundener Cylinder. 7 C. mit Fettkörnchen, Leukocyten und einer verfetteten Epithelzelle (links). 8 Cylindroid.
4 und 8 nach Bizzozero.

mit Blutkörperchen, oder verfetteten Zellen, oder Bakterien etc. besetzt sind, bald (selten) reine Epithelcylinder, bald bräunliche Blutcylinder darstellen, ferner einzelne Eiterkörperchen oder farbige Blutkörperchen oder in seltenen Fällen auch verschiedene Geschwulstzellen. Bei letzteren hat man sich besonders vor Verwechslung mit den polymorphen Epithelzellen der Blase und Harnleiter zu hüten, welche ebenso wie die polyedrischen, zart contourirten, viel kleineren Epithelzellen der Sammelröhren im Harn häufig zu finden sind. Von den festen Sedimenten sind das in Form kleiner amorpher Körnchen erscheinende harnsaure Natron, die Wetzstein- oder Garbenformen der reinen Harnsäure, die farblosen sargdeckelförmigen Tripelphosphate (phosphorsaure Ammoniak-Magnesia) und endlich die in Briefcouvertform erscheinenden Krystalle von oxalsaurem Kalk die wichtigsten. In Bezug auf die Zusammensetzung der Blasensteine (Fig. 197) gilt im allgemeinen das bei der Niere Gesagte, da viele nur in die Blase gelangte Nierensteine sind. Hier vergrößern sie sich aber, besonders durch Anlagerung von Phosphaten. Es können sich aber auch Steine in der Blase neu bilden und zwar geschieht das gern um Fremdkörper herum (Strohhalme, Nadeln, abgebrochene Katheterspitzen etc.). Diese Steine sind meist

grauweisse, poröse mörtelartige Phosphatsteine. Die Steine, welche solitär (rundlich) oder multipel (häufig facettirt) vorkommen können, liegen nicht immer frei im Lumen, sondern theilweise auch in Diver-

Fig. 197.



Harnblasensteine verschiedener Art. Nat. Gr.

1 Münzenförmiger, aussen feinhöckeriger Stein mit hellgrauem Kern, rothbrauner Peripherie, concentrischem und radialfaserigem Bau. Durchschnitt. 2 Durchschnitt eines Blasensteins mit einem Stück Strohalm als Kern (einer von 7 Steinen mit gleichem Kern). Aussen dünne, feste, etwas höckerige Schale, das Innere von einer sinterartigen zerklüfteten Masse gebildet, alle Theile grau gefärbt. 3 maulbeerförmiger, dunkelgraubrauner Oxalatstein von einem 9½ jähr. Knaben. 4 Durchschnitt eines ähnlichen Steins, deutlicher hellgrauer Kern, Schichtung. 5 langer Blasenstein mit kurz ovalem bräunlichem Kern, concentr. Schichtung, abwechselnd grau und braun, dann hellgraue sinterartige Masse mit dünner Rinde. 6 Durchschnitt eines tetraedrischen Steines aus einer Cystocoele vaginalis mit deutlichem graubraunem Kern, weissgrauer, wenig geschichteter Peripherie. An der Schichtung ist erkennbar, dass der Stein nicht abgeschliffen, sondern in tetraedrischer Form gewachsen ist.

tikeln, bei deren Bildung sie durch ihre Schwere mitwirken können. Die facettirten Steine haben ihre Gestalt nicht durch Abschleifen erhalten, sondern sind so gewachsen.

Ausser den schon erwähnten Bakterien finden sich gelegentlich auch Sarcine und Hefepilze in dem Harn, selten Echinokokkenblasen, in tropischen Gegenden auch *Filaria sanguinis* sowie Eier von ihr und von *Distomum haematobium*. Wenn Dermoidcysten in die Blase perforirt sind, kommen auch Haare im Harn vor (Pilimiction).

Um die genannten körperlichen Beimengungen bequem zur Untersuchung zu erhalten, lässt man den Harn in einem spitzen Becherglase

stehen und giesst dann die oberen Harnschichten weg, während man die unteren zur Untersuchung benutzt, oder man holt sich in der früher (S. 179) geschilderten Weise das Material für die Präparate heraus.

b. Allgemeine Sectionsmethode.

Nachdem der Harn entfernt ist, wird der Mastdarm, eventuell nach doppelter Unterbindung, von dem Colon abgetrennt und letzteres eine Strecke weit von seinem Mesocolon abgelöst und über die linke Seite der Leiche herübergeschlagen, dann wird, indem man den Mastdarm kräftig nach vorn zieht, ein grosses Messer senkrecht zwischen Mastdarm und Kreuzbein tief eingestochen und in langen sägenden Zügen das lockere Bindegewebe von dem Kreuzbein längs der Linea arcuata bis zu den Schambeinen hin abgetrennt. Mit einigen Flachschnitten wird die Ablösung des Mastdarms von hinten her bis zum Anus fortgesetzt.

Hierauf umfasst man den Mastdarm mit den drei letzten Fingern der linken Hand, bringt den Zeigefinger derselben in den Eröffnungsschnitt der Harnblase, zieht an diesen beiden Handhaben sämtliche Beckenorgane nach oben und hinten und durchscheidet, immer dicht an der Symphyse bleibend, auch die vorderen Verbindungen der Organe mit dem Becken. Durch einige Querschnitte wird dann die Herausnahme beendet. Wenn man, besonders am unteren Ende der Symphyse, beim Weiterschneiden den Messergriff recht nach hinten senkt, so wird man bei Männern leicht die ganze Prostata und selbst noch ein Stück der Corpora cavernosa mit entfernen können. Den Penis kann man, wenn er nicht geschont zu werden braucht, einfach abschneiden, oder man verlängert den Eröffnungsschnitt der Bauchhaut bis gegen die Mitte des Penis, löst den hinteren Ansatz der Corpora cavernosa ab und durchschneidet dieselben subcutan soweit nach vorn, als man eben will. Legt man einen Werth auf den Zusammenhang der Harnröhre mit der Harnblase (Stricturen, falsche Wege etc.), so wird der Penis vor der Herausnahme der Beckenorgane nach Durchschneidung der Haut in der oben angegebenen Weise an beliebiger Stelle durchtrennt, rundum aus seinen Verbindungen, besonders von den Schambeinen abgelöst und unter der Symphyse in das Becken zurückgeschlagen; nun erst wird vor ihm in der oben beschriebenen Weise die Lostrennung der Organe vorgenommen. Den Hoden kann man sehr leicht der Untersuchung ohne Verletzung des Hodensackes zugänglich machen, indem man ihn nach Präparirung des Samenstranges von innen her an diesem herauszieht, wobei man noch durch Druck auf den Hoden von unten her nachhelfen kann. Sollen auch die Hoden mit den Beckenorganen in Verbindung bleiben, so werden sie in der angegebenen Weise aus dem Scrotum herausgeholt und mit dem bis zur Blase hin von der seitlichen Beckenwand abgetrennten Samenstrang zurückgeschlagen, bevor man zur Herausnahme der Beckenorgane schreitet.

Bei weiblichen Leichen kann man, sofern der Mastdarm bis zum Anus von hinten her schon losgelöst ist, durch kräftigen Zug die Geschlechtstheile so weit nach hinten resp. oben bringen, dass man mittelst der gewöhnlichen Methode die ganze Harnröhre, die Scheide mit den Nymphen und den Mastdarm mit Anus entfernen kann; will man aber die gesammten äusseren Geschlechtstheile haben, so muss man, nachdem die Beckenorgane bis zum Beckenausgang gänzlich von den Seiten losgemacht sind, die Beine der Leiche auseinanderlegen, von aussen her die Geschlechtstheile, so weit man sie zu entfernen wünscht, umschneiden und sie dann, indem man das Messer in der Längsrichtung des Körpers unter der Symphyse vorschiebt, vorn und an den Seiten von den Knochen loslösen. Ist dies geschehen, so schlägt man die Geschlechtstheile unter der Symphyse nach dem Becken zurück, fasst mit dem linken Zeigefinger statt in den Blasenschnitt in die vordere Scheidenöffnung und durchtrennt nun noch, indem man wie früher angegeben die gesammten Beckenorgane in die Höhe zieht, von innen her die Haut hinter dem Anus.

Die herausgenommenen Organe legt man so, wie sie im eigenen Körper liegen würden, vor sich hin und untersucht die einzelnen Bestandtheile wie sie der Reihe nach von vorn nach hinten aufeinanderfolgen, also Blase, Geschlechtstheile, Mastdarm.

c) Untersuchung der Blase und Harnröhre.

Die vollständige Eröffnung der Harnröhre und Blase wird in der Art vorgenommen, dass man mit einer Scheere den bereits in der vorderen Blasenwand vorhandenen Schnitt nach unten hin verlängert, doch versäume man nie vor der Einführung der Scheere den Eingang in die Urethra zu betrachten, weil besonders bei Männern durch Hypertrophie der Prostata hier beachtenswerthe Verhältnisse geschaffen werden können. Die Corpora cavernosa des Penis werden längs des Septums durchschnitten.

1. Untersuchung der Blase.

a) Allgemeine Verhältnisse.

Die Ausdehnung der Blase hängt naturgemäss wesentlich von ihrem augenblicklichen Inhalte ab; es gibt jedoch auch von diesem unabhängige Erweiterungen, welche ausserhalb der Blase in mechanischen Hindernissen des Harnabflusses oder in der Blase selbst in Lähmungen der Musculatur ihre Ursache haben können. Mit der Erweiterung vergesellschaftet sich in den ersteren Fällen stets eine Verdickung der Wandung, die sich schon bei der Betrachtung der inneren Oberfläche daraus diagnosticiren lässt, dass die einzelnen Züge glatter Musculatur verdickt sind und stark vorspringen (Balkenblase), so dass zwischen ihnen oft ganz tiefe Ausbuchtungen der Schleimhaut entstehen (herniöse Divertikel, Fig. 201). Grössenveränderungen der Schleimhaut allein werden durch ödematöse Schwellung, welche als Begleiterscheinung vieler Entzündungen der Blase selbst oder ihrer Nachbarschaft auftritt, bedingt.

Die Gestalt der Blase wird dadurch oft eine eigenthümliche, dass die Stelle, wo früher der Urachus mündete, als eine kleine Spitze erscheint: die erste Andeutung jener stärkeren Abnormität, wo der Urachus selbst nicht ganz geschlossen, sondern noch verschieden weit offen, ja cystisch ausgedehnt gefunden wird (Urachuscyste). — Eine weitere Gestaltsveränderung wird bedingt durch kleine taschenförmige Ausbuchtungen der Wandung, sog. Divertikel, die in der Regel an der hinteren Wand sitzen und theils angeboren, theils, wie oben erwähnt, erworben sind. Eine solche Divertikelbildung ist auch stets bei der sog. Cystocele vaginalis vorhanden, indem der hintere und untere Blasenabschnitt sich in die prolabirte Scheide vorwölbt. Der Prolaps der Blase in die Urethra betrifft hauptsächlich die hintere Wand.

Die Farbe der Schleimhaut der Harnblase ist in den meisten Fällen eine blassgraue, nur im Trigonon und am Uebergange in die Harnröhre treten in der Regel, besonders oft und stark bei älteren Frauen, gefüllte venöse Gefässe hervor. Bei frischen Entzündungen wird die Farbe eine rothe, bei den heftigen Formen eine schwarzrothe, sie ist aber nur selten gleichmässig über die gesammte Oberfläche vertheilt, häufig nur auf die Höhen der vorspringenden Muskelbalken be-

schränkt und jedenfalls immer hier stärker als in der Umgebung. Das letztere gilt in gleicher Weise von den schieferigen Färbungen, wie sie als Zeichen der chronischen Entzündung gefunden werden.

Die Consistenz der Blasenwandung im ganzen nimmt mit der Verdickung der Muscularis ebenfalls zu; die Schleimhaut wird durch Oedem oft gallertig weich.

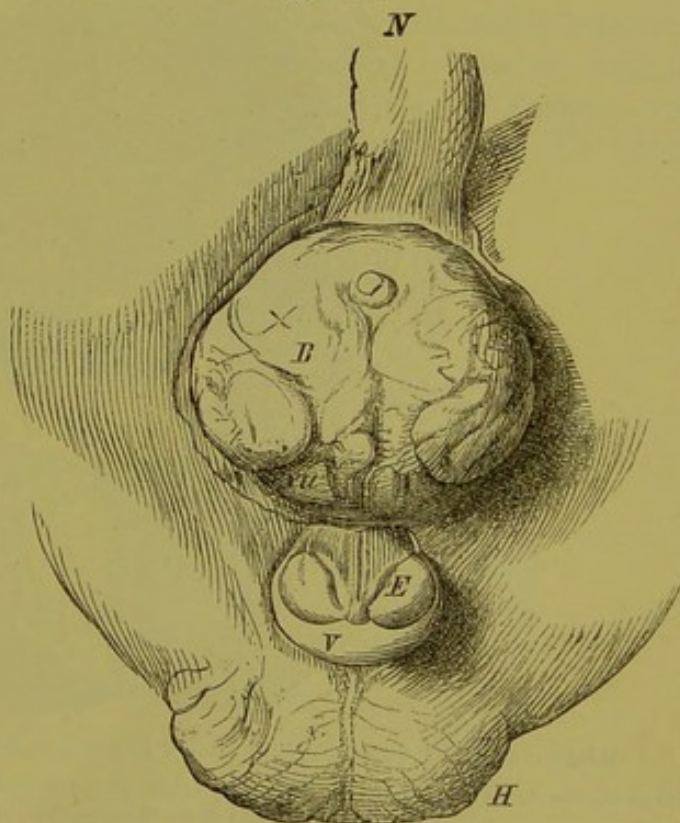
Die mikroskopische Untersuchung der Blase und Harnröhre geschieht nach den bekannten Methoden.

b. Die einzelnen Erkrankungen.

Von den **Missbildungen** der Blase sind die häufigsten und ärztlich wichtigsten, die Spaltungen (Blasenspalte, *Ectrophia vesicae*, Fig. 198), welche so häufig mit Epispadie verbunden sind, schon bei der Haut erwähnt worden, desgleichen wurde schon der Urachusystengedacht. Von Wichtigkeit sind ausserdem die angeborenen Divertikel und die angeborenen Erweiterungen in Folge von Verschluss der abführenden Wege, welcher durch Atresie oder durch Druck von abnorm erweiterten Nachbarorganen (*Uterus masculinus*, *Vas deferens*) herbeigeführt werden kann.

Unter den **Circulationsstörungen** sind ausser den Hyperämien durch chemische Stoffe im Harn (*Canthariden* etc.) die Hämorrhagien zu nennen, welche sowohl als Begleiter von entzündlichen Processen, wie bei allgemeiner hämorrhagischer Diathese (*Phosphorvergiftung* etc., *Endocarditis ulcer.*) auftreten. Demnächst sind ödematöse Zustände, allerdings wesentlich entzündliche, als ziemlich häufig zu erwähnen. Sie treten besonders als collaterales Oedem bei starker Peritonitis und bei schweren Erkrankungen der weiblichen Geschlechtswege auf. Es kann dabei die Schleimhaut und Submucosa in eine dicke schwappende gallertige Masse verwandelt werden.

Fig. 198.

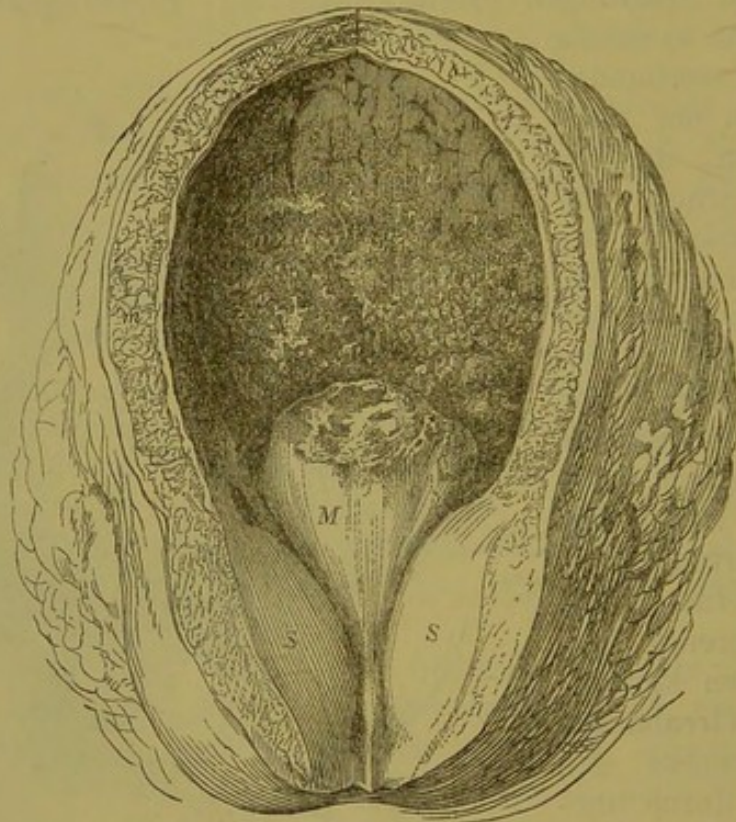


Ectrophia der Blase und Epispadie, Neugeb. Nat. Gr.

B die vorgewölbte Harnblase, an welcher die Ureterenmündungen (u) sichtbar sind. E die gespaltene Eichel, dahinter die rinnenförmige Harnröhre. V Vorhaut. Hodensack ohne Hoden
N Nabel.

Die acuten **Entzündungen** der Blase sind einfach katarrhalische, wobei die Schleimhaut geschwollen und verschieden stark geröthet ist und ein schleimiges Secret sowie abgestossene Epithelien dem Harn beigemengt sind, oder sie sind eiterige, mit stärkerer Röthung und Schwellung und eiterigem Exsudat, welches sich bei der Section besonders auch in etwa vorhandenen herniösen Ausstülpungen vorfindet, oder pseudomembranöse (seltener oberflächliche mit Bildung leicht entfernbare fibrinöser Membranen, meist tiefe, sog. diphtherische, mit Necrose von Schleimhaut), die je nach ihrer Ausdehnung und Intensität ein sehr verschiedenartiges Bild erzeugen (Fig. 199). In

Fig. 199.



Hämorrhagisch-diphtherische Cystitis bei Prostatahypertrophie, frisches Präp. $\frac{2}{3}$ nat. Gr.
Diphtherische Schorfe bes. auch auf dem stark vergrößerten mittleren Prostatalappen (M). S die vergrößerten Seitenlappen; Blasenmuskulatur hypertrophisch, contrahirt.

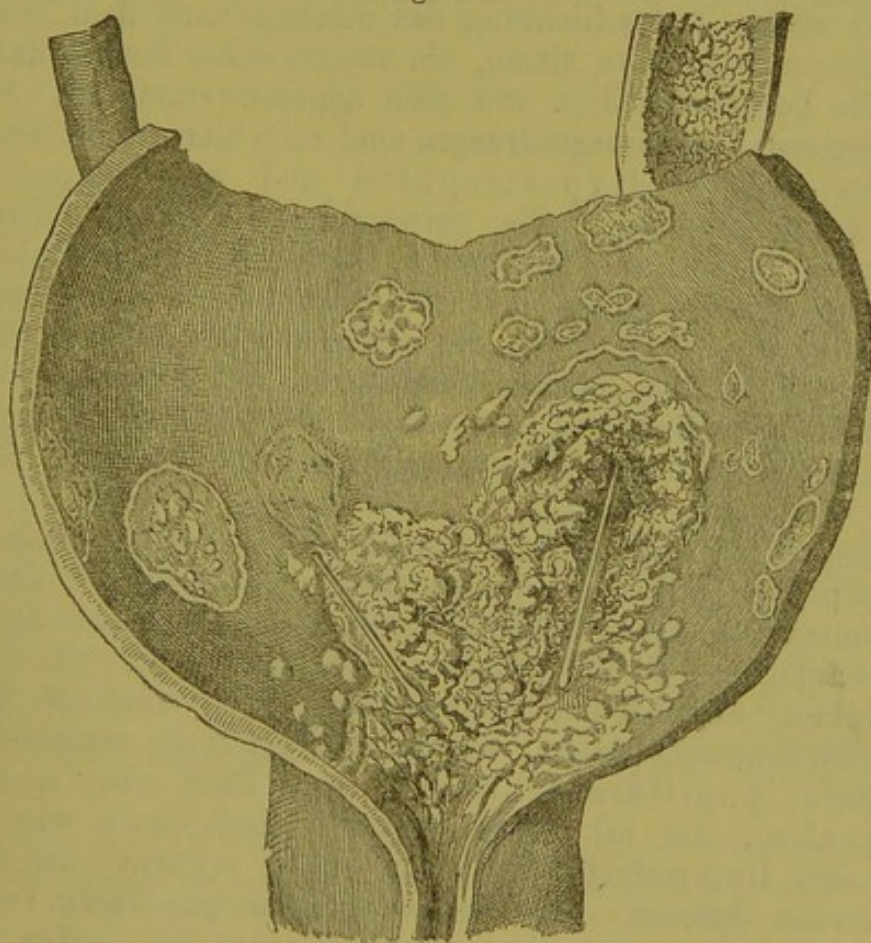
den frischesten Fällen sieht man an der Schleimhaut des Trigonon und auf den Muskelbalken des Fundus neben starker mit Hämorrhagien verbundener Röthung hie und da graue Anflüge, die mehr oder weniger fest haften. Dieselben haben in älteren Fällen an Ausdehnung sowohl nach Breite als Tiefe zugenommen, so dass man auf Querschnitten die grauen Schorfe in der Schleimhaut liegen sieht. Daneben finden sich Geschwüre, von denen aus oft weithin besonders in der Submucosa Schwellung, eiterige Infiltration, ja geradezu Verjauchung sich erstreckt (Cystitis phlegmonosa oder interstitialis). In den schlimmsten, allerdings sehr seltenen Fällen, kann die ganze Schleimhaut necrotisch werden und sich als zusammenhängender Sack von der Muscularis ab-

heben. Sie ist in diesem Falle (wie überhaupt häufig an necrotischen Stellen) meist stark mit Concretionen besetzt und fühlt sich daher sandig an. Am häufigsten kommt die eitrig-diphtherische Cystitis im Anschluss an Blasenlähmungen bei Rückenmarksleiden und bei Urinretention in Folge von Prostatahypertrophie oder Strictur der Urethra, bei Weibern durch Fortleitung von den Geschlechtstheilen (bei Puerperal-infection etc.) vor, sie kann aber auch secundär bei einer ganzen Anzahl von acuten Infectiouskrankheiten sich entwickeln.

Einfache chronische Entzündungen sind meistens durch fleckige schieferige Färbung der Schleimhaut charakterisirt; mikroskopisch sieht man eine zellige Wucherung der Schleimhaut (productive Cystitis), wobei etwa vorhandene sog. Follikel sich vergrössern. Nach Angabe mehrerer Untersucher sollen dabei auch neue Follikel gebildet werden (Cystitis granulosa).

Von grossem Interesse sind die ein sehr charakteristisches Aussehen darbietenden **tuberculösen** Affectionen der Blasenschleimhaut, welche bei Männern sehr viel häufiger als bei Frauen gefunden werden. Es kommen auch hier die schon öfter erwähnten zwei Formen vor, seltener die disseminirte acute Miliartuberculose, häufiger die loca-

Fig. 200.



Tuberkulose der Harnblase bei Tub. der Niere und oberen Harnwege der linken Seite (vergl. Fig. 178, S. 360).

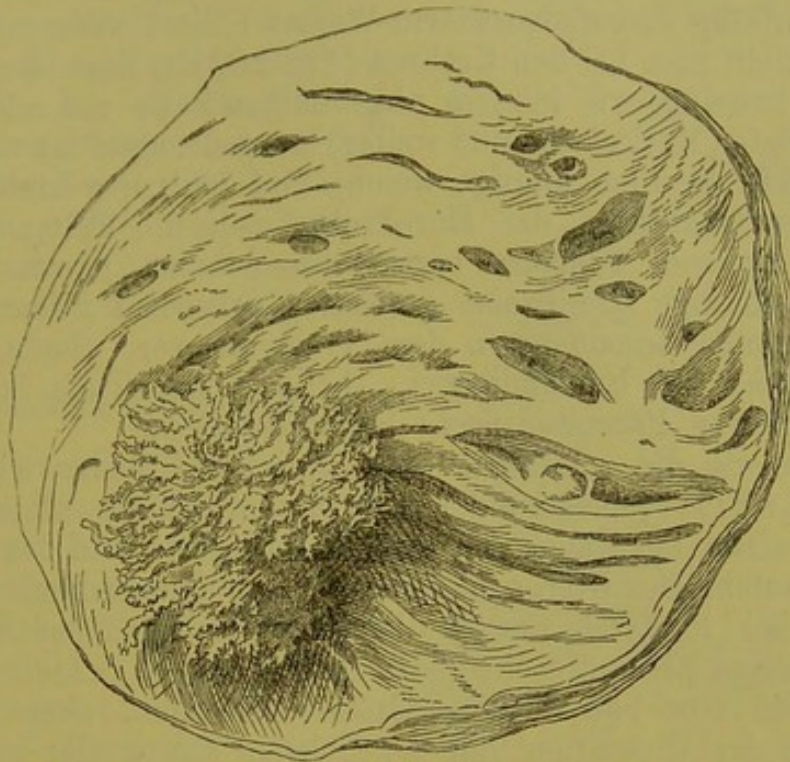
Zahlreiche flache tuberculöse Geschwüre an verschiedenen Stellen, grosses buchtiges Geschwür mit käsigen Rändern um die Mündungsstelle des linken Ureters, die durch die Ulceration nach oben gerückt ist. Sonden in beiden Ureteren.

lisirte, zu Geschwürsbildung führende Tuberkulose. In Bezug auf erstere ist bei der Diagnose zu berücksichtigen, dass ausnahmsweise in der Schleimhaut Lymphknötchen, sog. lymphoide Follikel vorkommen, die leicht für Tuberkel gehalten werden können. Ihre Grösse, oft gleichmässige Vertheilung, der Mangel jeglicher Spur von Verkäsung im Innern lässt sie in Verbindung mit ihrem Vorkommen ohne jede sonstige tuberkulöse Affection und dem mikroskopisch leicht nachzuweisenden Vorhandensein von Gefässen von Tuberkeln unterscheiden. Die zweite Form (Fig. 200) ist besonders deswegen interessant, weil sie in der Blase gerade besonders schön zu den charakteristischen sog. Lenticulärgeschwüren führt. Es sind dies dieselben Geschwüre, welche schon von den Bronchien beschrieben wurden, mit flachem, käsigem Grunde, scharfen, zackigen Rändern, in denen noch unzerfallene Knötchen sitzen; die Geschwüre sind oft von gerötheter Schleimhaut umgeben und vereinigen sich häufig mit einander zu grösseren Geschwüren, die dann eine traubige Gestalt zeigen. Auch diese Geschwüre sitzen mit Vorliebe am Trigonon und am Fundus. Sie finden sich nur bei anderweitigen tuberkulösen Erkrankungen der Harn- und Geschlechtsorgane, woraus sich ihre grosse Häufigkeit beim Manne erklärt. Bei primärer Nierentuberkulose, besonders wenn diese einseitig ist, kann man öfters sehen, wie grade an der Mündungsstelle des Ureters und weiter in der Richtung des Stromes nach dem Trigonon zu die tuberkulösen Geschwüre sitzen, ein anatomischer Beweis dafür, dass der Harn die Tuberkelbacillen von oben angeschwemmt hat (Fig. 200).

Als **progressive Ernährungsstörungen** sind auch hier wie bei den meisten Hohlorganen zunächst Hypertrophien und zwar wesentlich der Musculatur zu erwähnen. Sie entwickeln sich in allen Fällen, wo die Entleerung des Harns erschwert ist (Arbeitshypertrophie), aber auch bei chronischer Cystitis und vom Rückenmark ausgehender Lähmung. Sie werden erkannt an der Dicke der Muskelhaut überhaupt sowie besonders an dem starken Vorspringen der Muskelbalken an der inneren Oberfläche (Balkenblase, Fig. 201). Bei ihrer Beurtheilung muss stets auf den Ausdehnungszustand der Blase Rücksicht genommen werden.

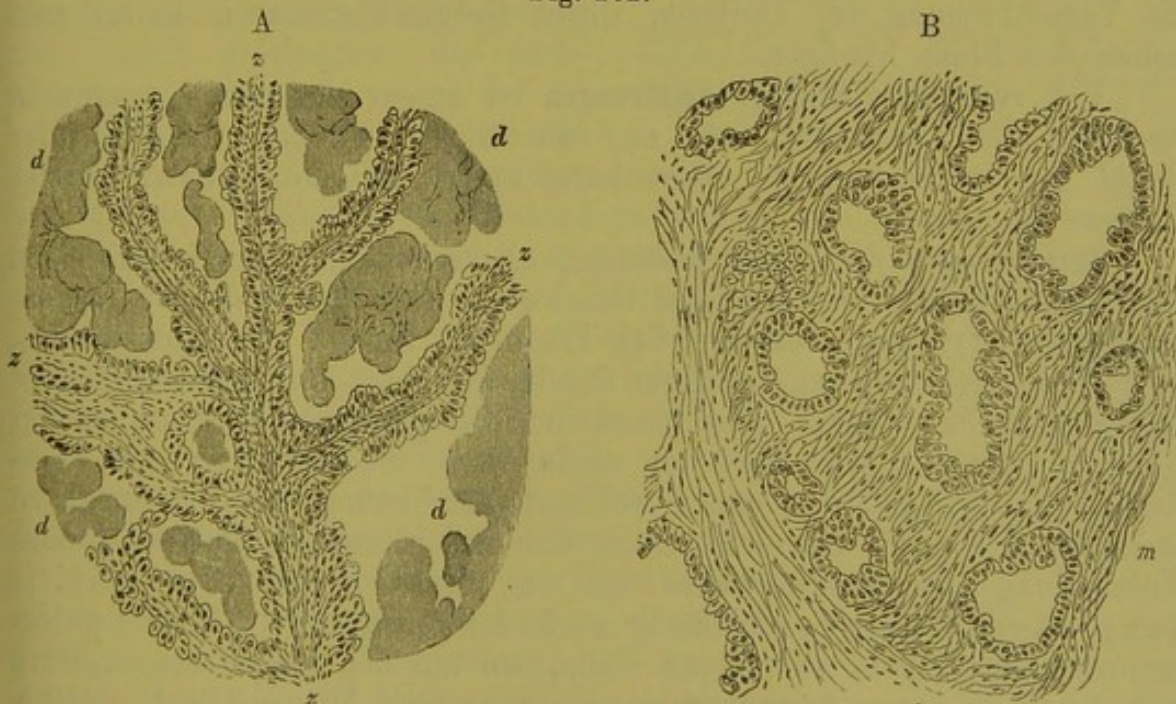
Im Anschluss an chronische Entzündungen können einfache oder multiple papilläre Schleimhautwucherungen, ähnlich den Condylomata acuminata anderer Schleimhäute entstehen, die aber nicht scharf von der häufigsten Form primärer Geschwülste, den Zottengeschwülsten (Fig. 201) zu trennen sind. Diese sind zum Theil einfache Oberflächenwucherungen, welche gestielt und verschieblich der Wand ansitzen (papilläre Fibrome), zum Theil aber sind es papilläre Krebse, die oft schon makroskopisch durch ihre infiltrirte Basis und ihre Unverschieblichkeit als solche erkannt oder doch vermuthet werden können. Die hervorragenden papillären, oft schon baumförmig verzweigten Geschwulstmassen sehen bei beiden oft ganz gleich aus; sie bestehen mikroskopisch (Fig. 202 A) aus einem Bindegewebsgerüst, welches sehr viele und oft weite Gefässe enthält, weshalb grade sie häufig zu Blutungen in das Lumen Veranlassung geben,

Fig. 201.



Zottengeschwulst an der hinteren Wand der Harnblase, welche eine musculäre Hypertrophie zeigt (Balkenblase). Nat. Gr. Sammlungspräp.

Fig. 202.



Zottenkrebs der Harnblase. A Theil der zottigen Wucherung, B Theil der darunter liegenden Muskelschicht.

A. z Zottenbäumchen, von Cylinderepithel überzogen, d Detritusmassen zwischen denselben.

B. m Muskelbündel, in welchem eine adenomatöse epitheliale Neubildung.

und aus meist cylinderförmigen, aber auch geschichteten, den Uebergangsepithelien gleichenden Epithelzellen, welche die Oberfläche der Zotten bedecken. Ihr Hauptsitz ist am Trigonon Lieutaudii. Durch

Incrustation mit harnsauren Salzen schwellen die Enden der Papillen oft kopfförmig an, erhalten eine weissgelbe Farbe und flottiren dann besonders auffällig in aufgegossenem Wasser. Erst wenn man die Basis untersucht, sieht man bei den Krebsen (Fig. 202 B), dass eine epitheliale Wucherung, zuweilen wie in dem abgebildeten Falle von adenomatösem Bau in die Tiefe (Muskulatur und weiter) vorgedrungen ist. Ausser den papillären giebt es auch knotige weiche und infiltrierte Krebse, die vorzugsweise den Charakter der Hornkrebse zeigen. Seltener sind Sarcome, Angiosarcome, Adenome bezw. Fibroadenome, myomatöse Mischgeschwülste, knotige (theilweise gestielte, polypöse) Fibrome. Kleine Cystchen kommen besonders in dem Trigonum vor, theils epitheliale (herpesähnliche) bei Entzündungen, theils in der Tiefe liegende, aus Drüsen (aberrirten Prostatadrüsen) hervorgegangene.

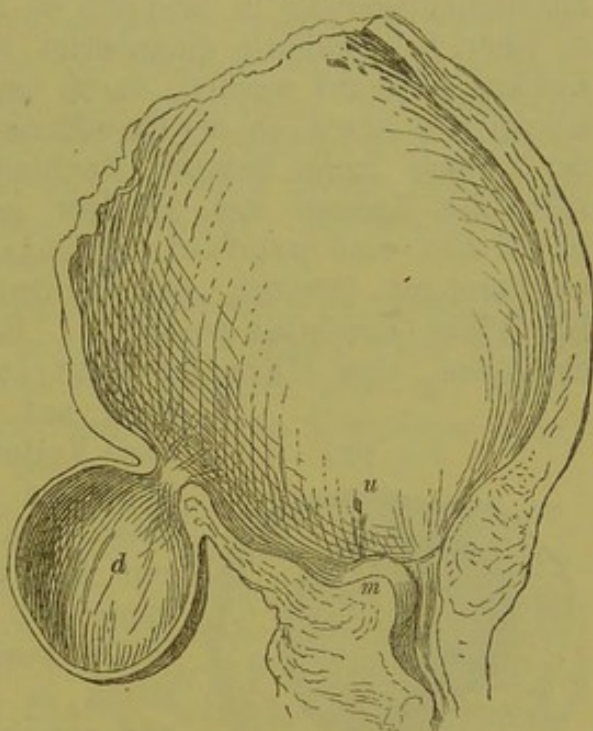
Häufiger wie die relativ seltenen primären finden sich secundäre Geschwülste, insbesondere Carcinome in der hinteren Blasenwand, auf welche bei Männern Krebse der Prostata und des Mastdarms, bei Frauen solche des Uterus und der Scheide übergreifen. Im Beginne sieht man bei letzteren nur knollige Vorwölbungen der Schleimhaut, später erscheinen kleine Geschwulstknötchen auf der Schleimhaut selbst, die schliesslich eine beträchtliche Grösse erreichen, aber auch durch Fortschreiten der Ulceration von der Scheide aus wieder zerfallen und dadurch zu einer Blasenscheidenfistel führen können. Manchmal sitzen die accessorischen Knoten um die Mündungsstelle eines Ureters, wodurch dann die früher erwähnte Hydronephrose entsteht, doch ist die Verschlussung der Ureteren durch Geschwulstmassen hinter und neben der Blase häufiger.

Von **regressiven Ernährungsstörungen** ist ausser den schon genannten Necrosen und Incrustationen nur die nicht seltene, aber in der Regel nur mikroskopisch erkennbare amyloide Degeneration der Gefässe zu nennen.

Zerreissungen der Blase kommen, abgesehen von den Zerstörungen durch tuberkulöse und krebssige Geschwüre auch durch directe mechanische Verletzungen, seltener bei Traumen, welche den Leib treffen, oder beim Katheterisiren, häufiger durch die Geburt und geburtshülfliche Operationen zu Stande; hier meist in Folge partieller Necrose an der hinteren oder (oft auch nur) der vorderen, an die Symphyse anstossenden Wand. Die Folge einer solchen Zerreissung resp. Necrose ist meistens eine an die Harninfiltration sich anschliessende heftige jauchige Entzündung des Bindegewebes um die Blase herum (Pericystitis gangraenosa urinosa), häufig auch der Blase selbst (Cystitis phlegmonosa), doch giebt es seltene Fälle, wo um den ausgetretenen Harn sich durch Bindegewebswucherung eine schwielige Kapsel bildet, welche, da die Oeffnung in der Blase bestehen bleibt, somit eine Art Divertikel (falsches D.) darstellt. Sitzt der Riss an der hinteren Wand, so entsteht meistens eine Blasenscheidenfistel. Bei Perforation der Blase in die Bauchhöhle tritt der Tod meist durch Peritonitis ein, aber es kann die Peritonitis auch, wenn der Harn ganz rein war, ausbleiben; Urämie macht dann dem Leben ein Ende.

Totale **Erweiterungen** der Blase bei Verengerung oder Verschluss der abführenden Wege oder bei Paralyse können einen enormen Grad erreichen; partielle Erweiterungen, Divertikel können angeboren (mit allen Häuten) oder erworben sein. Im letzteren Falle ist am häufigsten Schleimhaut und Submucosa zwischen den Muskelbalken nach aussen gestülpt (Schleimhauthernie). Grosse Divertikel liegen am häufigsten am Blasengrund (Fig. 203).

Fig. 203.

Divertikel der Harnblase. $\frac{1}{2}$ nat. Gr.

Dasselbe (d) sitzt etwas rechts von der Mittellinie, deshalb ist auf dem senkrechten Durchschnitt mitten durch seinen Hals der hypertrophische mittlere Lappen der Prostata (m) fast ganz sichtbar. u Mündung des linken Ureters.

2. Untersuchung der Harnröhre.

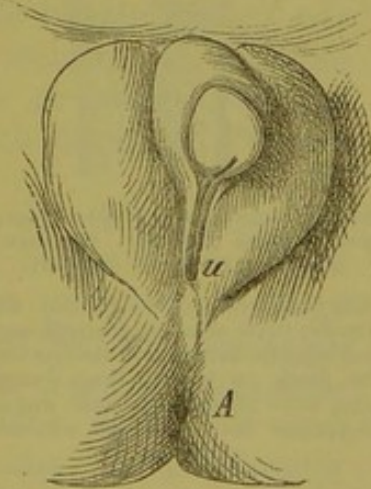
Die Harnröhre stimmt in vielen ihrer Erkrankungen mit der Blase überein und nimmt auch an vielen derselben, besonders in ihrem hinteren Abschnitte bei Männern, Theil.

Von angeborenen Missbildungen sind die früher schon erwähnten Spaltbildungen (Epispadie, Fig. 198, und Hypospadie, Fig. 204), ferner Verschlüssungen durch Atresie, endlich Vergrösserung des Caput gallinaginis die wichtigsten.

In Bezug auf Störungen an den Blutgefässen ist ein besonders bei Weibern vorkommender Zustand zu nennen, dessen schon bei der Blase andeutungsweise gedacht wurde, das ist die starke Füllung und Ausdehnung der Venen des Blasenhalsses und der Harnröhre, die sog. Blasenvaricen. Es kann hier sowohl einfache Thrombose (mit Organisation und Phlebolithenbildung), als auch entzündliche Thrombose (Thrombophlebitis) entstehen (mit Embolien in der Lunge).

Die wichtigste Entzündung (Urethritis) ist die als Tripper (Gonorrhoea) bekannte eiterige, contagiöse Entzündung, welche von der Urethra auf die Blase und beim Manne auf die Geschlechtsorgane übergreifen, aber auch an anderen Körpertheilen, besonders den Gelenken, eiterige Entzündungen (Trippermetastasen) bewirken kann, welche zum Theil freilich sicher nicht durch den Gonokokkus, sondern durch gewöhnliche Eiterkokken bewirkt werden (Mischinfection). In dem gelb-

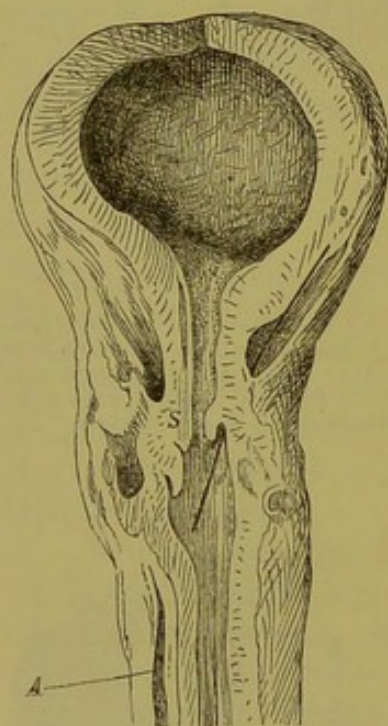
Fig. 204.



Hypospadie, neugeb. Kind. Nat. Gr.
Spaltung des Scrotum. U Urethralöffnung. A Anusöffnung.

grünen rahmigen Eiter findet sich constant ein mit den meisten basischen Anilinfarben (aber nicht nach Gram) gut färbbarer Mikrokokkus (Gonokokkus), welcher sich durch seine Grösse, sein häufiges Auftreten als Diplokokkus mit Abplattung der einander zugekehrten Seiten (Semmelform), den Mangel einer Kettenbildung, durch seine Zusammenlagerung in Gruppen zu 10, 20 und mehr Individuen, welche in einer Schleimhülle eingebettet sind, durch die auch die einzelnen Kokken getrennt werden, durch sein häufiges Vorkommen in den Eiterkörperchen sowie an der Oberfläche der Epithelzellen auszeichnet. Wenn der Tripper lange besteht, Nachtripper, was in der complicirten Harnröhre des Mannes viel häufiger geschieht, als in der weiblichen, so bildet sich eine productive Entzündung aus, welche Schleimhautwucherungen bewirkt, am häufigsten in den hinteren Abschnitten der Harnröhre (Urethritis posterior). Es kann dadurch eine Verengung derselben, eine Harnröhrenstrictur erzeugt werden, welche jedoch

Fig. 205.



Stricture der Urethra, falsche Wege, periurethrale Abscesse, Hypertrophie der Blase. $\frac{1}{2}$ nat. Gr.

Die Stricture sitzt bei S, von da bis zur Blase sieht die Harnröhrenschleimhaut narbig aus; nach rechts im Bilde ein falscher Weg, durch eine feine Sonde angedeutet; links, besonders bei A Abscesse um die Urethra.

auch auf andere Weise, durch Narbenbildung nach Verletzung etc. entstehen kann. Dieselbe kann den allerverschiedensten Grad haben, von einer geringen Beeinträchtigung des Lumens bis zum fast vollständigen Verschluss, wobei man kaum mit der feinsten Sonde durch die enge Stelle hindurchkommen kann. Die Stricturen sitzen in der Regel in der Pars membranacea und sowohl an der verengten Stelle wie in der Nähe derselben sind stets entweder fibröse Verdickungen (von chronischer Entzündung) oder narbige Veränderungen (von Geschwüren der Schleimhaut) zu bemerken. Neben der Verengung der Röhre sind dann häufig auch noch Verletzungen vorhanden, die durch schlechtes Katheterisiren entstandenen falschen Wege (Fig. 205), theils frische, theils ältere, schon wieder verheilte. Dieselben finden sich auch bei der Verlegung des Weges durch eine Vergrößerung der Prostata und dann sieht man besonders in der Pars prostatica oft lange, neben der Harnröhre herlaufende Gänge, welche in die Prostata hineinführen. Es kann durch diese Verletzungen eine Vereiterung der Prostata erzeugt werden, desgleichen eine Eiterung um die Harnröhre herum (Periurethritis), die, wenn der gebildete (periurethrale) Abscess mit dem Harn in Verbindung tritt, zu ausgedehnten uri-

nösen Verjauchungen des Bindegewebes zu führen vermag. Es können solche natürlich auch durch jeden anderen zu einer Perforation der Harnröhrenwand führenden Process hervorgerufen werden. Bricht ein solcher auch nach aussen durch, so entsteht eine Harnfistel.

Wenn eine Verengung weiter vorn sitzt, so wird der hintere Theil

durch den gestauten Harn erweitert (Divertikel der Urethra, Urethrocele). In dem Divertikel liegen öfter Steine (Harnröhrensteine), meist aus Phosphaten zusammengesetzt. Beides wesentlich in der männlichen Harnröhre.

Von sonstigen Veränderungen sei noch der ebenfalls fast nur bei Männern vorkommenden Tuberkulose gedacht, welche in derselben Weise erscheint wie die der Harnblase und öfter zu ausgedehnter Zerstörung der Wandung besonders in der Pars prostatica, sehr selten in den vorderen Abschnitten führt. Die specifisch syphilitische Geschwürsbildung (Sclerose, sog. harter Schanker) fehlt in der Harnröhre ebensowenig, wie der einfache weiche Schanker. Beide sitzen bei Männern besonders in der Fossa navicularis.

In Bezug auf Geschwulstbildung ist die weitere weibliche Harnröhre der männlichen voraus, indem besonders Condylome öfter gefunden werden. Auch kleine Retentionscysten kommen hier vor. Beim Manne greifen Penis- und Prostatacarcinome auf die Harnröhre über. Kürzlich habe ich ein Melanosarcom gesehen.

Im Anschlusse an die Harnröhrenveränderungen sei auch noch erwähnt, dass die im Diaphragma urogenitale zwischen den Schichten des Musc. transversus perin. prof. liegenden Cowper'schen Drüsen, deren Ausführungsgänge dicht vor dem Bulbus in die Pars spong. urethrae münden, im Anschluss an Entzündungen der Urethra gleichfalls anschwellen und sogar vereitern können, während sie bei chronischer (productiver) Entzündung sich in harte, bis bohnergrosse Körper umwandeln können. Sehr selten gehen von ihnen Carcinome aus, zuweilen sind sie tuberculös erkrankt oder cystisch erweitert.

d. Untersuchung des Penis.

Wenn nöthig schliesst sich die Untersuchung des Penis naturgemäss an diejenige der Harnröhre an, deren Affectionen häufig, wie auch umgekehrt, den Penis in Mitleidenschaft ziehen. In seltenen Fällen findet man am Lebenden den Penis nicht an seiner richtigen Stelle, indem er durch ein Trauma subcutan nach dieser oder jener Stelle luxirt ist.

Ausser den schon erwähnten **Missbildungen** der Harnröhre, an welchen der Penis gleichfalls theilhaft ist, meist in der Weise, dass er zu klein gebildet ist, gibt es besonders einige praktisch wichtige Entwicklungsstörungen an der Vorhaut. Wichtig ist weniger die ungenügende Entwicklung derselben, als vielmehr die Verengerung ihrer vorderen Oeffnung (angeborene Phimose), welche sogar bis zum völligen Verschluss (Atresia praeputii) gehen kann. Ist gleichzeitig die Vorhaut verdickt, so spricht man von hypertrophischer Phimose. Epitheliale Verklebungen zwischen Präputium und Eichel sind häufig angeboren. In den epithelialen Massen finden sich viele Schichtungskugeln.

Blutungen können bei Verletzungen der Corpora cavernosa sehr gross, gradezu lebensgefährlich werden.

Entzündungen kommen vorzugsweise am Präputium (Posthitis) und der Eichel (Balanitis), oft an beiden zusammen (Balanoposthitis) vor, ihre häufigste Ursache ist der Tripper, doch können auch Traumen und andere Schädlichkeiten sie erzeugen. Eine starke Röthung und Schwellung zeigt den Beginn der acuten exsudativen Entzündung an, bald gesellt sich eine eiterige Exsudation an der Oberfläche hinzu. Durch die Schwellung des Präputiums kann eine Verengerung seiner Oeffnung (entzündliche Phimose) erzeugt werden. Wird dasselbe mit Gewalt hinter die Eichel zurückgebracht, so bildet sich die entzündliche Paraphimose, indem die Vorhaut nicht mehr über die Eichel zurückgeht. Die gleiche Störung kann auch ohne Entzündung entstehen, wenn ein angeboren phimotisches Präputium hinter die Eichel geschoben wird. Die enge Oeffnung umschliesst dann fest die Eichel und meistens auch das innere Blatt der Vorhaut selbst, wodurch daselbst Cyanose, Oedem, Necrose und selbst Gangrän entstehen. Auch bei Phimosis können ausgedehnte Ulcerationen und selbst Necrosen sich ausbilden.

Selten sind Entzündungen der Schwellkörper (Cavernitis), welche theils traumatisch, theils durch Fortleitung entstehen. Es können sich hier kleinere oder grössere Abscesse bilden. Bei der Heilung entstehen ebenso wie nach Verwundungen Narben, welche die Erection beeinträchtigen.

Von den **infectiösen Granulomen** beherrschen die syphilitischen das Feld, indem nicht nur Sclerosen, besonders an der Corona glandis, sondern auch breite Condylome sowohl an den Schleimhäuten wie an der äusseren Haut des Penis und Gummata in den Schwellkörpern, der Glans etc. vorkommen. Von Bedeutung für die pathologisch-anatomische Diagnostik an der Leiche sind oft die von den syphilitischen Affectionen herrührenden Narben (an der Glans, besonders der Corona), da sie den Verdacht auf Syphilis, den andere Befunde erregt haben, bestätigen können.

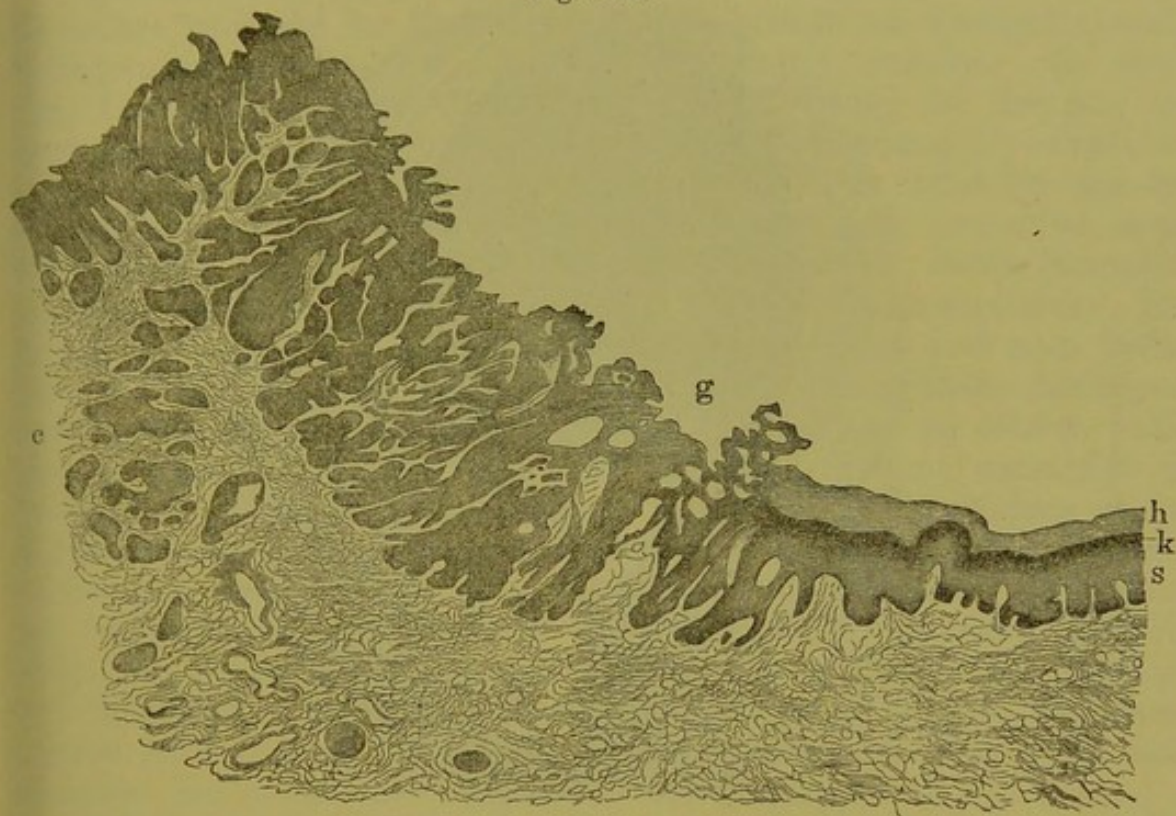
Tuberculose der Glans mit Verkäsung ist sehr selten, aber beobachtet.

Die häufigsten und wichtigsten **Geschwülste** des Penis sind die Hornkrebse (Cancroide), welche in der Regel von der Vorhaut ausgehen und oft die ausgedehntesten Zerstörungen bewirken. Die zapfenförmigen Wucherungen des Epithels mit zahlreichen Schichtungskugeln sind meist sehr hübsch an Durchschnitten zu sehen (Fig. 206). Es sollen auch weiche Drüsenkrebse am Penis vorkommen. Die Cancroide treten häufig in Form des Blumenkohlgewächses (papilläres Cancroid, Fig. 5) auf und können dann mit den sog. spitzen Condylomen (papillären Fibroepitheliomen) verwechselt werden, welche gleichfalls zuweilen zu mächtigen Geschwülsten heranwachsen. Ueber die mikroskopische Differentialdiagnose war bei der Haut die Rede. Von sonstigen Neubildungen hat nur noch die sowohl am Scrotum wie am Präputium vorkommende Elephantiasis Bedeutung (s. S. 41).

Von **regressiven Ernährungsstörungen** finden sich weiche Schankergeschwüre, die zuweilen zu schnell fortschreitender gangränöser Zer-

störung führen (phagedänischer Schanker), ferner Necrose und Gangrän bei Paraphimose, bei Erysipel und Phlegmone, besonders am Praeputium, das dadurch in seinem hinteren Theil durchlöchert werden kann, so dass die Glans durch die abnorme Oeffnung hervorragt.

Fig. 206.



Hornkrebs des Penis. Ganz schw. Vergr.

Rechts normale Haut. h Hornschicht. k Keratohyalin. s Stachelzellenschicht. Uebergang in den Krebs (c). Bei g oberflächliches Geschwür. Sämmtliche dunkle Partien bei c sind Krebskörper.

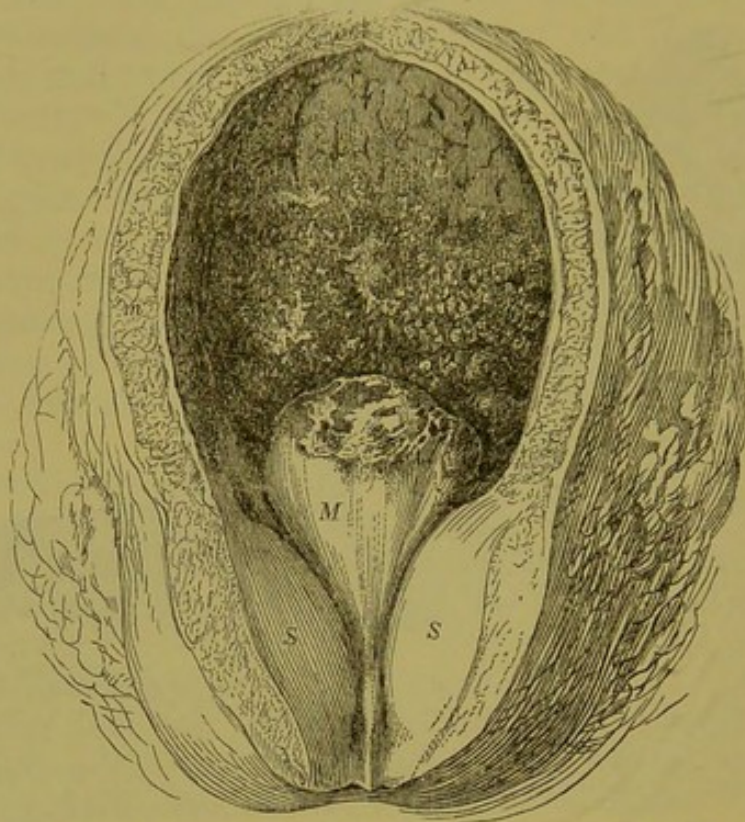Zwischen Präputium und Glans, besonders im Sulcus glandis finden sich zuweilen Fremdkörper verschiedener Art; von localen Erzeugnissen grosse Haufen von schmierigem Smegma praeputii und kleine Concremente (Präputialsteine), welche meist durch Incrustation solcher Smegmamassen mit harnsauren, phosphorsauren etc. Salzen entstehen. Wegen der Syphilis- und Smegmabacillen vergl. S. 37. Bei Diabetikern treten auch Mycelpilze (Aspergillen) auf, welche heftige eiterige Entzündung und Zersetzung des Smegma bewirken (Balanoposthitis aspergillina diabetica).

e. Untersuchung der Prostata.

Die Prostata wird auf einem durch den Colliculus seminalis geführten queren Durchschnitte untersucht. Veränderungen der Grösse sind an ihr sehr häufig; bei alten Leuten hat sie gewöhnlich an Masse zugenommen. Die normale Grösse beträgt bei einem Gewicht von 17 bis 18,5 g im transversalen Durchmesser 32–45 mm, im Dickendurchmesser 14–22 mm, von der Spitze bis zur Basis 25–35 mm. Die

Vergrößerung kann eine allgemeine sein, sie kann die beiden Seitenlappen betreffen oder sie betrifft den sog. mittleren Lappen (Fig. 207 und 203), der aber durch die Vergrößerung überhaupt erst als eigener

Fig. 207.



Prostatahypertrophie mit hämorrhagisch-diphtherischer Cystitis. Frisches Präp. $\frac{2}{3}$ nat. Gr.

Diphtherische Schorfe bes. auch auf dem stark vergrößerten mittleren Prostatalappen (M). S die vergrößerten Seitenlappen, Blasenmusculatur hypertrophisch, contrahirt.

Lappen erscheint. Letztere Form ist besonders wichtig, denn der Lappen ragt kegelförmig oder wie eine breite Klappe, seltener mehrlappig, mehr oder weniger weit in den Harnblasenhals vor, den er ventilartig verschliesst, wodurch er die Ursache einerseits von Harnstauung, Blasenhypertrophie und Catarrh, andererseits von Verletzungen der Harnröhre und der Prostata selbst beim Catheterisiren wird (falsche Wege). Aehnliche aber meist geringere Störungen bewirkt die seitliche Hypertrophie; die stärksten Störungen werden durch eine Combination beider erzeugt.

Eine Verkleinerung der Prostata kommt in Folge von chronisch entzündlichen Processen und bei cachectischen Individuen vor. Die Veränderungen der Gestalt, Farbe und Consistenz ergeben sich leicht aus Vorstehendem und dem bei den einzelnen Erkrankungen zu Sagennden. Die mikroskopische Untersuchung wird nach den gewöhnlichen Methoden vorgenommen. Des Reichthums an glatten Muskelfasern wegen empfiehlt sich besonders Pikrolithioncarminfärbung.

Die einzelnen Erkrankungen.

Isolirte Missbildungen der Prostata sind sehr selten; es ist nur die schon erwähnte Vergrösserung des Sinus prostaticus, welche meist durch Verschluss seiner Oeffnung erzeugt wird, als wichtigere zu nennen.

Entzündung (Prostatitis) entsteht häufig secundär von der Harnröhre oder von der Nachbarschaft aus, primär am häufigsten nach Verletzungen verschiedener Art. Ein acuter und einfacher oder eiteriger Catarrh mit starker Schwellung entsteht häufig bei Tripper; er kann heilen, aber auch in eine tiefe eiterige Entzündung (Prostatitis apostematosa) übergehen, bei welcher der Eiter zunächst um die Kanälchen herum sich bildet. Diese Entzündung kann ausserdem nach Verletzungen, durch Fortleitung aus der Nachbarschaft, durch Thrombophlebitis der paraprostatischen Venen, bei Pyämie entstehen. Sie betrifft bald nur einen Lappen, bald das ganze Organ und man findet alle möglichen Uebergänge zwischen kleinen erbsengrossen Abscessen und Vereiterung des gesammten Organes. Besonders im letzten Falle können dann Durchbrüche nach allen möglichen Seiten, vorzüglich in die Urethra und nach hinten erfolgen, wodurch eine Entzündung in der Nachbarschaft (Periprostatitis phlegmonosa) und oft auch Fistelbildungen (rectale, perineale, urethrale, urethrorectale) entstehen. Bei chronischer Prostatitis ist das Gewebe bräunlich gefärbt, weich, die Drüsenräume erweitert und zuweilen mit milchiger Flüssigkeit (überreich secernirtem Secret, Prostatorrhö) gefüllt, im Zwischengewebe ist Verfettung und Eiterung beobachtet worden. Sie findet sich besonders bei chronischen Affectionen der Harnapparate.

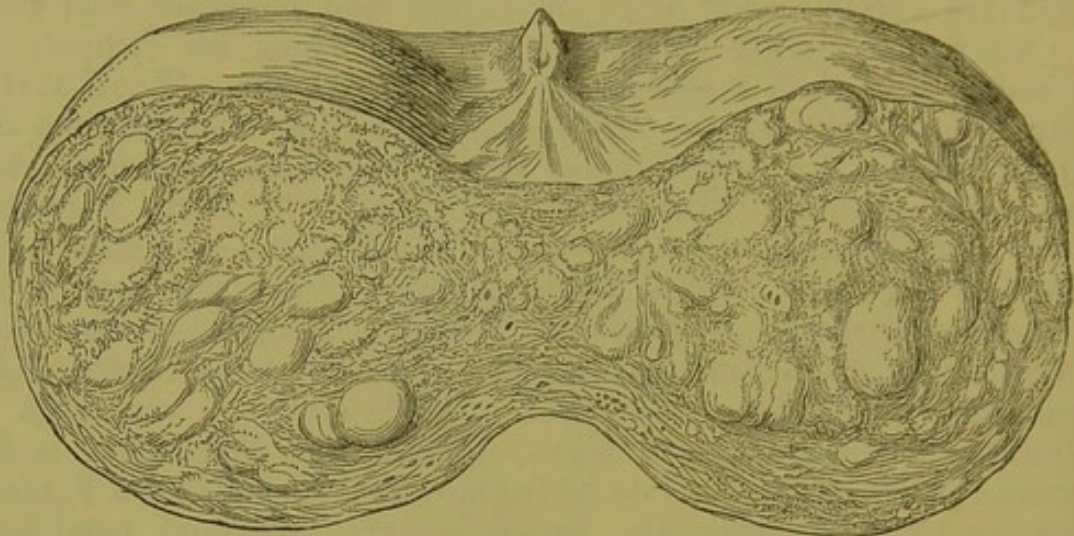
Mit der Tuberkulose der Harnorgane vergesellschaftet sich in der Regel auch eine solche der Prostata. In den frischesten Fällen bemerkt man einseitig oder doppelseitig nur kleine käsige Herdchen, in deren Nachbarschaft frischere, graue Tuberkel sitzen, später nimmt die Verkäsung immer grössere Dimensionen an, die Masse erweicht zuweilen im Innern und man findet dann oft grosse Höhlen mit einer weichen Käsemasse gefüllt und umgeben von festeren, trockenen, gelben Massen, an die sich nach aussen oft nur undeutlich noch frische Tuberkeleruptionen anschliessen. Diese Cavernen können in die Urethra durchbrechen. Mikroskopisch tritt die Tuberkelbildung zunächst in der Wand der Drüsengänge hervor, an deren Oberfläche auch die Erweichung und der Zerfall beginnt, wodurch der Schnitt ein poröses Aussehen erhalten kann, das zuweilen schon makroskopisch bemerkbar ist.

Die Hypertrophien der Prostata (Fig. 208), deren gröbere Verhältnisse schon vorher angegeben worden sind, können durch Wucherung (Hyperplasie) sowohl des drüsigen Theiles als auch des interstitiellen Gewebes, insbesondere der Muskeln gebildet werden. Erstere sind weicher, auf dem Durchschnitt graugelb, es lässt sich zellenreiche Flüssigkeit ausdrücken (Adenome); an mikroskopischen Schnitten sieht man die Drüsenschläuche mit zapfenartigen Auswüchsen versehen, oft cystisch erweitert; letztere sind hart, auf Durchschnitten grauweiss, streifig, es lässt sich keine Flüssigkeit ausdrücken und an mikrosko-

pischen Schnitten erscheint wesentlich das fibromuskuläre Zwischengewebe vermehrt (Fibromyom), oft in Form einzelner, mehr oder weniger deutlich sich abhebender Knoten (Fig. 208). Beide Arten kommen übrigens mit einander vereinigt vor.

Fig. 208.

c. g.



Durchschnitt einer hypertroph. Prostata, Urethra von oben eröffnet, die beiden Prostatalappen auseinandergeklappt. Nät. Gr.

In den vergrößerten Seitenlappen zeigen sich zahlreiche, etwas prominirende fibromyomatöse Knoten.
c. g. Caput gallinaginis.

Geschwülste sarcomatöser und carcinomatöser Natur kommen ebenfalls vor, aber selten. Sie sind primär (häufiger) oder secundär nach Uebergreifen vom Mastdarm aus entstanden. Merkwürdig ist das relativ häufige Vorkommen von Knochenmetastasen mit dem Charakter der Ostitis carcinomatosa bei Prostatakrebsen, selbst wenn diese noch ganz klein sind. Es muss deshalb bei solchen Knochenkrebsen die Prostata stets sorgfältig untersucht werden.

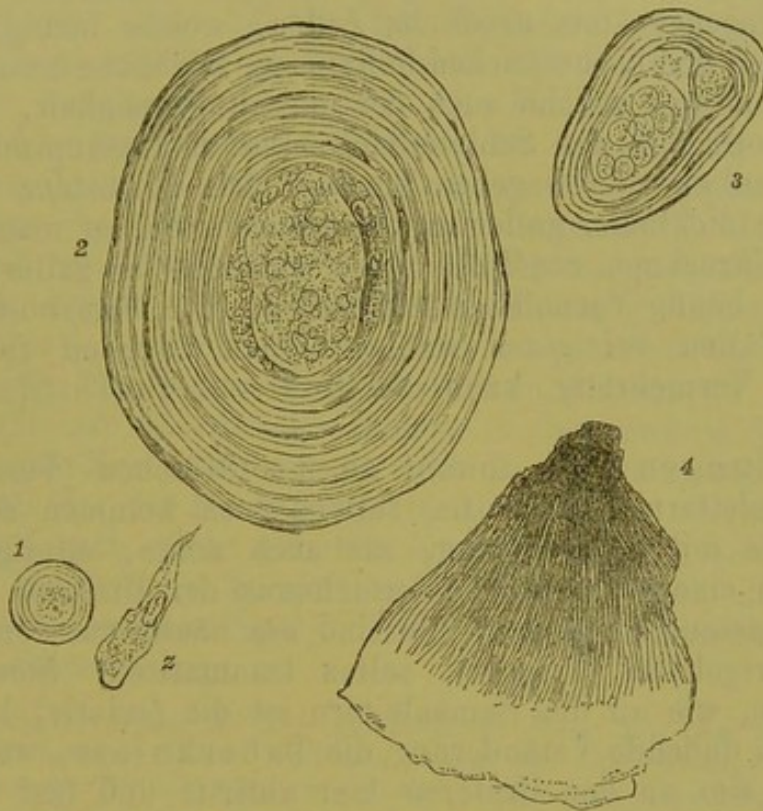
Von regressiven Ernährungsstörungen sind die Atrophien der gesamten Drüse bei Marasmus, bei Castraten zu nennen: an den drüsigen Theilen kommt Fettdegeneration als Altersveränderung wie bei verschiedenen krankhaften Zuständen, besonders entzündlichen vor. Auch an den Muskeln werden, besonders bei chronischen Entzündungen, Verfettungen beobachtet.

Die braune Pigmentirung der Drüsenzellen bei senilem und sonstigem Marasmus, das Vorkommen hyaliner Degeneration an Muskelzellen, sowie an der Wand der Kanäle (Myxangioitis hyalinica) genügt es zu nennen.

Bei alten Leuten sieht man häufig den Durchschnitt der Prostata mit schwärzlichen oder bräunlichen Pünktchen bedeckt, wie mit Schnupftabak bestreut; es rührt dieses Aussehen von kleinen, bräunlich gefärbten, geschichteten Niederschlägen aus dem Secret her (Fig. 209), neben welchen auch farblose oder nur wenig gefärbte vorkommen. Dieselben wurden, weil sie ähnliche Farbenreactionen geben, wie Amy-

loid, als Corpora amylacea bezeichnet, scheinen aber mit Amyloid nichts zu thun zu haben. Selten werden sie grösser, erbsengross und noch grösser; wenn sie sich dann mit Kalksalzen incrustiren, entstehen

Fig. 209.



Prostataconcremente. St. Vergr.

1—3 farblose von verschiedener Grösse, im Centrum kernhaltige Gebilde und körnige Massen, bei 3 ein Doppelcentrum. 4 Bruchstück eines grösseren dunkelbraun gefärbten Concrementes mit radiärer Streifung. z Cylinderzelle der Ausführungsgänge als Grössenmassstab.

wirkliche Steinchen (Prostatasteine). Im Centrum der Concretionen sieht man oft einen Kern, in dem man noch zellige Elemente erkennen kann, wie denn überhaupt hyaline Necrose von Epithelzellen bei ihrer Bildung eine Rolle zu spielen scheint.

Schliesslich sei noch einmal darauf hingewiesen, dass in den paraprostatischen Venenplexus sowohl marantische Thrombosen (auch Venensteine) wie Thrombophlebitis mit ihren Folgen vorkommen können.

f. Untersuchung der Samenbläschen und der Samenleiter.

Um zu den Samenbläschen zu gelangen, stülpt man den Boden der Excavatio recto-vesicalis nach oben, am besten dadurch, dass man den Zeigefinger in den Schnitt der Prostata legt und die hintere Wand der Harnblase mit dem Mittelfinger, die vordere des Mastdarms mit dem Daumen kräftig nach abwärts zieht. Es werden dann bei nicht zu fetten Leichen hinter dem Blasenhalse die beiden Bläschen als längliche Wülste hervortreten, welche durch einen in ihrer Längsrichtung geführten Schnitt der Untersuchung zugänglich gemacht werden können. Findet man die Samenblasen nicht sogleich, so sucht man zuerst die an der Seite der Blase als vorspringende runde Stränge leicht sichtbaren Samenleiter auf und präparirt dieselben, nachdem man das Peritoneum in der Richtung ihres Verlaufes eingeschnitten

hat, bis zu den Samenblasen hin frei. Die Samenleiter selbst kann man mit einer sehr feinen Scheere der Länge nach aufschlitzen.

Der Inhalt der Samenbläschen ist sowohl in Bezug auf Menge wie auf Zusammensetzung vielfachem Wechsel unterworfen. Samenfäden sind nicht immer zu finden, auch wenn reichlicher Inhalt vorhanden ist, dagegen stets rundliche Zellen, welche häufig, besonders bei alten Leuten und cachectischen Individuen, reichliche braune Pigmentkörnchen enthalten, welche auch der ganzen Flüssigkeit, sowie noch mehr der Oberfläche der Schleimhaut eine makroskopisch schon erkennbare bräunliche Farbe geben können. Die Consistenz des Inhaltes ist öfters eine dickliche, gallertige, in welchen Fällen man dann auch unter dem Mikroskope rundliche oder cylindrische gallertige Massen findet, welche häufig Vacuolen einschliessen. Die Samenblasen können in seltenen Fällen bei sonst wohlgebildeten Organen fehlen; eine anscheinende Vermehrung kann durch Divertikelbildung erzeugt werden.

Entzündungen sind sowohl an den Bläschen (Vesiculitis) wie an den Samenleitern (Deferenitis) selten, doch kommen sowohl chronische, fibröse mit Schrumpfung, als auch acute, eiterige vor. Bei letzteren kann eine beträchtliche Ausdehnung der Bläschen durch Eiter (40—50 g) zustande kommen; sie sind am häufigsten von den Harnwegen aus fortgeleitet (Tripper), selten traumatisch. Sowohl an den Samenbläschen, wie an den Samenleitern ist die (relativ) häufigste bei der Section zu findende Veränderung die Tuberkulose, welche in derselben Weise wie an den Ureteren hier auftritt und fast nur in Verbindung mit allgemeiner Urogenitaltuberkulose vorkommt. In frühen Stadien sieht man nur an der innersten Schicht der Schleimhaut eine auffällige gelbliche Färbung und auf der Oberfläche einen dünnen Belag von käsiger Masse, später wird das Lumen immer mehr mit dieser Masse gefüllt und die gelbe Färbung (Verkäsung) der Wandung reicht immer tiefer in dieselbe hinein, während zugleich in der Peripherie eine chronische Entzündung mit fibröser Umwandlung des Bindegewebes sich einstellt.

Geschwülste kommen primär nur äusserst selten vor (Krebs, Sarcom), selten secundär durch Fortleitung. Bei Verschluss der Ductus ejaculatorii kommt neben einer Erweiterung dieser auch eine solche der Samenblasen (Hydrocele vesic. seminal.) durch Secretretention vor. Zuweilen finden sich kleine Phosphat- und Carbonatconcremente mit reichlicher organischer Grundlage, in deren Centrum auch Zellen und Spermatozoen (Samensteine) gelegentlich gefunden worden sind.

Eine Atrophie tritt sowohl als senile Erscheinung wie nach Entfernung des Hodens und nach peripherischem Verschluss des Vas deferens auf.

g. Untersuchung der Hoden und Nebenhoden sowie des Samenstranges.

Bei den Hoden bedarf zuerst ihre Lage einer Untersuchung. Es kommt zuweilen vor, dass ein Hoden (Monorchie) oder beide (Cryptorchie) nicht im Hodensacke liegen, sondern in der Bauchhöhle (Retentio abdominalis) oder, was häufiger ist, irgendwo im Leistenkanale (Retentio inguinalis) stecken geblieben sind. Es gelingt im letzten Falle häufig schon von aussen, die Lage des Hodens durch das Gefühl zu erkennen. Ausserdem kann der Hoden an eine falsche Stelle gelangt sein (Dystopie), z. B. unter die Dammhaut (D. perinealis), in die Schenkelbeuge etc. Bei den abnormen angeborenen Lagerungen ist auch zugleich eine Veränderung der Grösse ein fast stetes Vorkommniss, in der Regel nach der negativen Richtung, indem das Hodengewebe atrophirt, manchmal aber auch in positiver Weise, da grade solche retinirte Hoden zu allerlei Geschwulstbildungen geneigt sind. Bei nachträglichem Eintritt des Hodens in das Scrotum kann in Folge eines zu langen Mesorchiums noch eine Lageveränderung (Inversion) entstehen, bei der der Nebenhoden nach vorn oder seitlich und aussen und sein Kopf nach unten gerichtet ist. Eine traumatische Verlagerung des Hodens (z. B. beim Turnen) in den Leistenkanal, die Bauchhöhle wird als Luxation bezeichnet; eine Umdrehung erleidet derselbe durch Torsion des Samenstrangs.

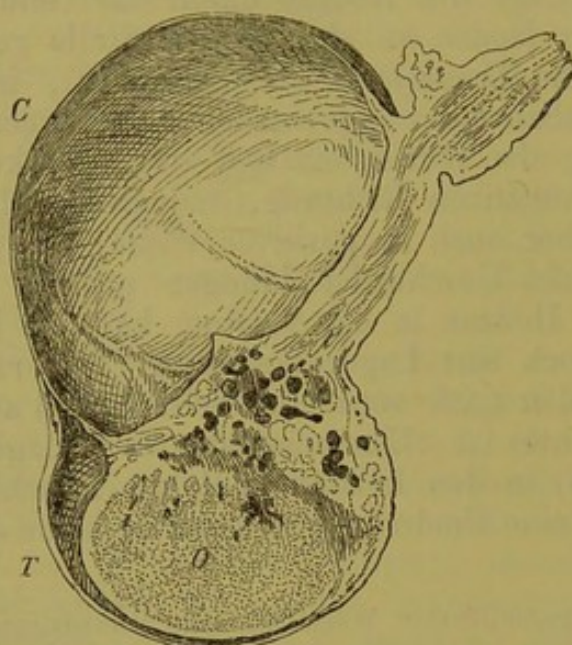
An dem in der früher (S. 383) geschilderten Weise mit dem Samenstrang aus der Leiche entnommenen Hoden wird nun zuerst der Samenstrang und das allgemeine Verhalten der Scheidenhaut untersucht, dann mit vorsichtigem Schnitt die mit Daumen und Zeigefinger der linken Hand über den Testikel gespannte Tunica propria eingeschnitten, wobei die hervorkommende Flüssigkeit beachtet werden muss. Der Hoden springt sofort durch die Oeffnung heraus und wird später in der Richtung gegen den Nebenhoden hin mitten durchschnitten.

1. Untersuchung des Samenstrangs und der Tunica vaginalis propria.

An diesen Theilen sind mehrere mit dem gemeinsamen Namen der Celen benannte Affectionen wichtig. Bei der Varicocele besteht eine Verdickung des ganzen Samenstranges, hervorgerufen durch varicöse Ausdehnung und vielfache Schlingelung der Venen des Plexus pampiniformis (am häufigsten links). Die Gefässe enthalten nicht selten Venensteine. Unter Hydrocele, mit verschiedenen Unterabtheilungen, versteht man eine Anhäufung von Flüssigkeit in dem oder in Theilen des Processus vaginalis peritonei. Die Hydrocele congenita s. peritoneo-vaginalis ist jene Form, bei welcher der ganze bei dem Hinabsteigen des Hodens entstehende Peritonealfortsatz offen bleibt und der Hoden als prominirender Körper am Boden dieses Sackes und noch in demselben liegt. Es kann sich hiermit eine Hernia inguinalis congenita verbinden. Die zweite Form ist die Hydroc. funiculi spermatici, wobei der Peritonealfortsatz über dem Hoden zwar verwachsen ist, nicht aber an seinem Ursprung. Wenn die Verwachsung sowohl über dem Hoden wie an dem Anfangstheile des Processus zu Stande gekommen ist, so kann sich durch eine cystische Erweiterung des

dazwischenliegenden Stückes, welche bald einen höheren, bald einen tieferen Sitz hat, die *H. cystica fun. sperm.* (Fig. 210) bilden, welche leicht mit einer Hydrocele herniosa verwechselt werden könnte, welche durch Wasseransammlung in einem an seiner Abgangsstelle verwachsenen Bruchsacke entsteht. Diese Säcke liegen in der

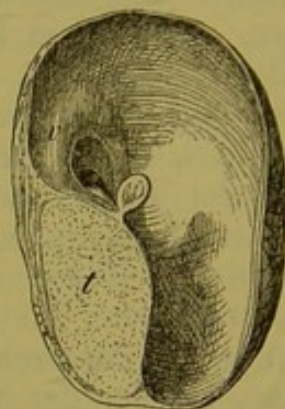
Fig. 210.



Hydrocele cystica funiculi spermatici. Gekochtes
Präp. Nat. Gr.

C Cyste mit vorspringenden Wandleisten. o Hoden.
T Tunica vaginalis.

Fig. 211.



Hydrocele tunicae vaginalis propriae testis.
 $\frac{1}{2}$ nat. Gr.

t Hoden im Durchschnitt,
mit grosser Hydatide, bei
v unregelmässige knorpel-
artige Verdickung der
Wand des Hydrocelen-
sackes.

Regel näher an dem Peritoneum und sind oft von einer dicken Fettkapsel umgeben. Uebrigens kann auch eine Hernie und eine Hydrocele funiculi zu gleicher Zeit vorhanden sein. Die Hydrocele tunicae vaginalis propriae testis (Fig. 211), welche die häufigste von allen ist, führt uns dann direkt zum Hoden selbst, als eine Affection, welche in einer Ansammlung von Flüssigkeit zwischen der äusseren Scheidenhaut und dem Hoden besteht. Die Flüssigkeit ist meist klar, wässerig (mit fibrinogener Substanz), selten eiterig, sehr häufig, besonders bei den grösseren Hydrocelen, blutig. Lange bestehende (chronische) Hydrocelen enthalten fast immer grosse Mengen von Cholestealinkrystallen; zuweilen ist die wässerige Flüssigkeit milchig getrübt durch Fettkörnchenzellen, Fettkörnchenkugeln und freie Fetttröpfchen (Galactocele, *H. chylosa*).

Eine gewisse Menge von Leukocyten, meist in Verfettung begriffen, findet man in jeder Hydrocelenflüssigkeit, oft auch Spermatozoen (*H. spermatica*). Um sie zu finden, lasse man die Flüssigkeit in einem Spitzglas sedimentiren (s. S. 179). War ein grosser Bluterguss in die Scheidenhöhle vor längerer Zeit zu Stande gekommen, so hat der Inhalt des Sackes meist eine Chocoladenfarbe und oft eine breiige Consistenz. Eine solche Haematocoele intravaginalis kann auch unab-

hängig von einer Hydrocele entstehen. Als Haematocoele extravaginalis oder besser Haematoma funiculi spermatici bezeichnet man diffuse oder umschriebene Blutergüsse in den Samenstrang. Nur wenn letztere zu einer Hydrocele funiculi spermatici hinzugekommen sind, können sie die Bezeichnung Hämatocoele mit Recht tragen.

Schon die Zusammensetzung der Flüssigkeiten bei der Hydrocele (eiweissreich), sowie das Fehlen von Erguss in der Scheidenhaut bei Hydrops scroti zeigt, dass es sich hier um entzündliche Exsudate handelt. Dies wird noch weiter bewiesen dadurch, dass die Wandungen besonders nach längerem Bestande der Hydrocelen vielfache Veränderungen entzündlicher Natur zeigen. Diese bestehen besonders in sklerotischen Verdickungen (Periorchitis fibrosa), die oft partiell sind, die knorpelig werden und verkalken können. Anderemale finden sich warzige, papilläre u. s. w. Wucherungen (Periorchitis proliferans), die ebenfalls aus sklerotischem Bindegewebe bestehen und durch deren Ablösung sich freie Körper bilden können, welche im Centrum oft Verkalkung zeigen. Man wird also als Grundlage der verschiedenen Formen der gewöhnlichen Hydrocele eine Periorchitis serosa, P. suppurativa und P. haemorrhagica anzusehen haben. Bei letzterer handelt es sich in der Regel um gefässreiche Wucherungen der Scheidenhaut. Ausser diesen Entzündungen gibt es noch eine productive, welche Verwachsungen zwischen der Tunica vaginalis und dem Hoden (Periorchitis adhaesiva) bedingt, durch welche, wenn sie grössere Ausdehnung besitzen, partielle oder selbst totale Obliteration bewirkt werden kann. Dieselben sind oft syphilitischen Ursprungs. Die exsudativen Formen sind theils durch Traumen, theils durch Fortleitung der Entzündung vom Hoden oder Nebenhoden aus entstanden.

Es gibt noch andere, Celen genannte Cystengeschwülste in dem Scheidenraum. So kommen am oberen Ende des Hodens bis wallnuss-grosse Cysten vor, welche mit Flimmerepithel ausgekleidet sind und zahlreiche Spermatozoen enthalten (Spermatocele). Sie gehen aus dem alsdann verschlossenen Nebenhodenkanal oder aus Vasa aberrantia theils des Nebenhodens, theils des Rete testis hervor und kommen auch extravaginal vor. Auch aus der sog. Morgagni'schen Hyatide können Cysten hervorgehen. Bei Tuberkulose des Hodens und Nebenhodens ist die Tunica propria zwar meist verwachsen, aber es kommt doch auch eine tuberculöse Periorchitis mit Anhäufung von Flüssigkeit in der Scheidenhöhle und Eruption von Tuberkeln auf der Oberfläche der Häute vor.

Von Geschwülsten sind Lipome, Fibrome, Myxome und Sarcome am Samenstrang (funiculäre) sowie an der Scheidenhaut beobachtet worden, wo sie bald an der äusseren Seite sitzen (extravaginale), bald diffus in der Propria selbst gewachsen sind (vaginale). Zur letzten Gruppe gehören besonders gewisse Sarcome, die dann auf den Hoden übergreifen können.

2. Aeussere Untersuchung des Hodens und Nebenhodens.

Was nun den Hoden selbst angeht, so kann er durch die verschiedensten (entzündlichen oder geschwulstbildenden) Processe eine Vergrösserung erfahren, selbst so sehr, dass er eine Mannesfaust noch übertrifft. Eine Verkleinerung findet sich fast regelmässig bei alten Leuten, dann als Bildungshemmung schon im Knabenalter oder erst nach der Pubertät (infantiler Hoden), ferner in Folge von Compression durch Hydrocele etc. und endlich in Folge von chronischen fibrösen Entzündungen, besonders syphilitischen. Der Nebenhoden ist in seinen Grössenverhältnissen von denjenigen des Hodens unabhängig; bei manchen Formen von Entzündung, vor allem solchen, welche neben ähnlichen in den übrigen Urogenitalorganen bestehen (gonorrhoeische, tuberkulöse Entzündung) ist besonders der Nebenhoden vergrössert.

Die Consistenz des Hodens, welche an sich eine sehr weiche ist, wird bei den Alters- und Druckatrophien meistens noch weicher, matschig, vorausgesetzt, dass die Tunica albuginea nicht aussergewöhnliche Verdickungen zeigt; bei den fibrösen Atrophien ist sie entsprechend derber, ebenso bei den meisten entzündlichen Veränderungen, wohingegen bei sehr vielen Geschwülsten die Consistenz ganz weich (markig) ist.

3. Innere Untersuchung des Hodens und Nebenhodens.

a. Allgemeines.

Um das Parenchym zu untersuchen, macht man einen Längsschnitt, welcher an der dem Nebenhoden gegenüberliegenden Seite beginnt und durch das Corpus Highmori (Mediastinum testis) hindurch bis in den Nebenhoden reicht, der übrigens, besonders an seinem Kopfe, auch auf einem eigenen Schnitte untersucht werden kann.

Die Farbe des normalen Hodenparenchyms ist je nach der Blutfüllung eine mehr graue oder graurothe; eine fahle gelbliche oder gelbbraunliche, verbunden mit grosser Weichheit, ist ein Zeichen von fettiger Degeneration der Zellen der Hodenkanälchen, wie sie bei den meisten Atrophien, besonders auch der senilen, sich zeigt. Grauweisse Färbung, zugleich mit fibröser Härte verbunden, rührt wie überall von der Entwicklung fibrösen Gewebes her; hellgelbe Farbe mit käsiger Beschaffenheit der Massen ist in der Mehrzahl der Fälle auf Tuberkulose zu beziehen.

Für die mikroskopische Untersuchung gelten die allgemeinen Regeln.

b. Die einzelnen Erkrankungen.

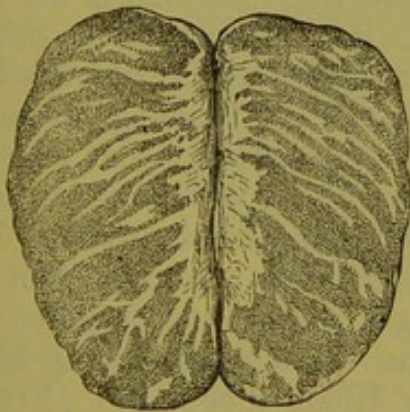1. **Hämorrhagien**, besonders traumatische, embolische Infarcte und Abscesse kommen zwar auch hier vor, sind aber viel seltener und spärlicher wie in anderen Organen. Bei Torsion des

Samenstrangs kommt es zu totaler hämorrhagischer Infarcirung mit folgender Necrose und Pigmentirung.

2. Die acuten **Entzündungen** werden an der Leiche gewöhnlich nur zufällig gefunden; es haben die eiterigen, so häufig gonorrhoeischen Entzündungen vorzugsweise am Nebenhoden ihren Sitz (Epididymitis apostematosa), welcher durch dieselben zu einem dicken wurstförmigen Körper anschwillt, doch fehlen sie auch nicht im Hoden (Orchitis apost.), wo man zuweilen kleinere oder grössere, eine schmierige, gelbe, fettige und mit glitzernden Cholestearintäfelchen gemengte Masse einschliessende Höhlen (sog. Atherom der Hoden) oder aus solchen hervorgegangene Petrificationen als Residuen von Abscessen vorfindet. Narbenartige fibröse Züge, oft direkt bis zur äusseren Haut sich fortsetzend, wo dann eine tiefe Einziehung sich zeigt, können gleichfalls auf verheilten eiterigen Entzündungen, die zu Fistelbildung geführt hatten, beruhen. Diese Fisteln sind während ihres Bestehens oft mit dicken Granulationspolstern ausgekleidet, die an der äusseren Oberfläche geschwulstartige Wucherungen bilden können (Fungus benignus testiculi).

Die chronische productive Eutzündung (Fig. 212) wird an der fibrösen Verdickung der interlobulären Septa erkannt, durch welche das dazwischenliegende Drüsenparenchym mehr oder weniger zur Atrophie gebracht worden ist. Bei der häufigsten Form fibröser Orchitis, der durch Syphilis erzeugten, sind in der Regel die Veränderungen am

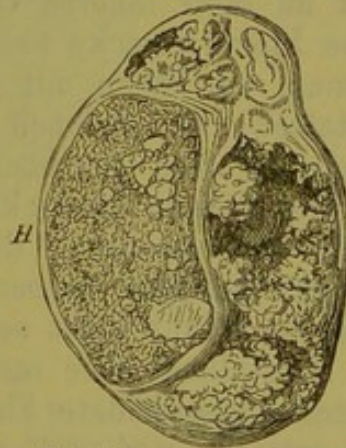
Fig. 212.



Fibröse Orchitis. Nat. Gr.

Die hellen Partien entsprechen den Zügen fibrösen Gewebes.

Fig. 213.

Tuberkulose des Hodens.
 $\frac{2}{3}$ nat. Gr.

Starke Verkäsung und Erweichung des Nebenhodens, im Hoden (H) nur vereinzelte kleinere und grössere tuberkulöse Knoten.

Corpus Highmori am stärksten, von wo sie sich allmählich nach der Peripherie zu verlieren. Hier erscheinen sie als derbe, fibröse, narbenartige, mehr oder weniger breite Züge, die anfänglich noch aneinandersstossen, später sich immer mehr von einander trennen, entsprechend dem Verlaufe der Septula testis, in denen im wesentlichen die Affection verläuft. Da die fibrösen Züge nach den Seiten hin vielfache Aeste

abgeben, so hat man ihre Gesammtheit, wie sie auf dem Hauptschnitte in die Erscheinung tritt, ganz gut mit einem Hirschgeweih verglichen. Die Affection ist häufig bloss lobulär, kann aber auch über das gesammte Parenchym verbreitet sein. Die zwischen den fibrösen Zügen liegende Parenchymmasse erleidet natürlich eine Druckatrophie und so ist der Hoden, in den späteren Stadien wenigstens immer, verkleinert; ja wenn die Affection sehr weit greift, so kann schliesslich eine totale fibröse Atrophie das Ende sein.

3. Von grösster Wichtigkeit sind die **infectiösen Granulome** der männlichen Geschlechtsdrüsen, insbesondere die tuberkulösen und syphilitischen, welche sich im allgemeinen dadurch von einander unterscheiden, dass die tuberkulösen ihren ersten und Hauptsitz im Nebenhoden haben, die syphilitischen dagegen den Hoden selbst von vornherein und zuerst ergreifen.

Von tuberkulösen Affectionen kann man zwei Arten unterscheiden. Bei der ersten (Fig. 213) erscheint der Nebenhoden als wurstförmige Anschwellung und ist oft schon ganz verkäst, während im Hodenparenchym noch gar keine makroskopische Veränderung oder doch nur ganz isolirte miliare und submiliare graue oder schon käsige werdende und von dem Corpus Highmori an nach der Peripherie an Zahl allmählich abnehmende Tuberkelknötchen vorhanden sind. In frischeren Fällen kann man sich leicht überzeugen, dass am Nebenhoden und am Samenleiter, der meistens, sowie auch andere Theile des Urogenitalapparates, mit ergriffen ist, die Processe in der Wandung der Kanäle ihren Anfang nehmen, die verbreitert, grau durchscheinend und nur an ihrer inneren Oberfläche mit einer käsigen Masse bedeckt und eine kleine Strecke weit infiltrirt erscheinen. Sie sind in der Regel hart genug, um schon mit einem scharfen Rasirmesser frische Schnitte zu gestatten, an welchen man sich leicht von der Anwesenheit von Tuberkeln in den peripherischen Schichten der Wandung überzeugen kann. Die grösste Entwicklung erreicht die Affection in der Regel am Kopfe des Nebenhodens, der bei längerer Dauer in eine grosse mit schmierigen käsigen Massen gefüllte Höhle verwandelt werden kann. Diese Höhle bricht nicht selten nach aussen durch und man findet dann an der Scrotalhaut eine mehr oder weniger weite, von fungösen Granulationen ausgekleidete Fistelöffnung, aus der sich ein eiterig-käsiges Secret entleert und die direkt in jene Höhle hineinführt (*Fistula testis tuberculosa*). Durch stärkere Hervorwucherung des tuberkulösen Granulationsgewebes kann ein *Fungus tuberculosus* entstehen.

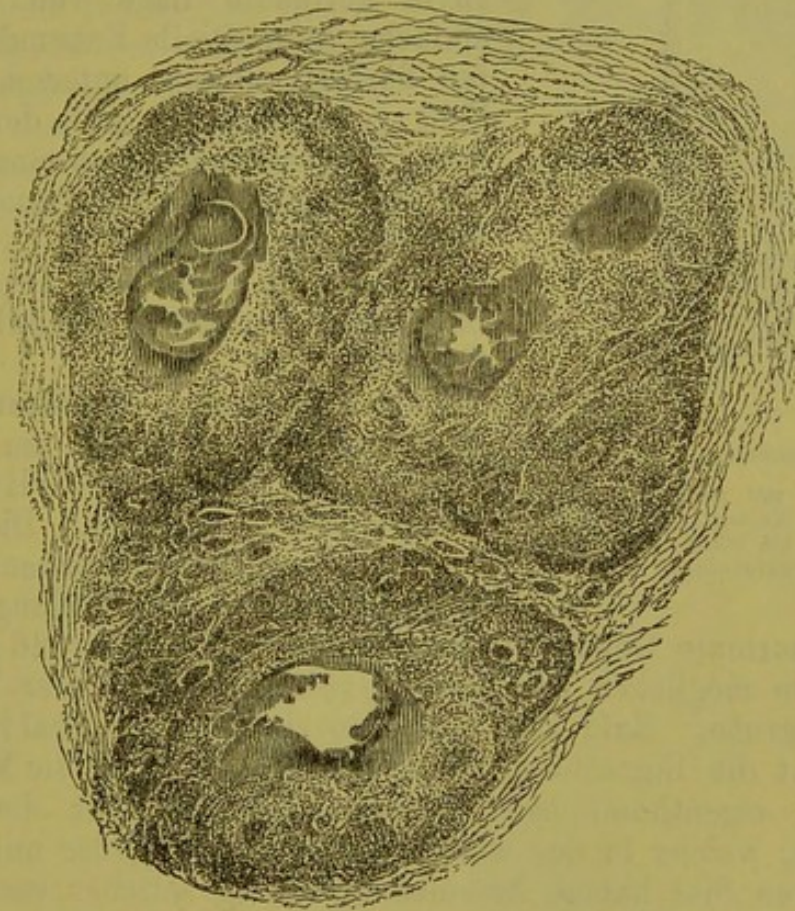
Im Hoden sind die tuberkulösen Knoten seltener mehr gleichmässig zerstreut, meistens bilden sich einzelne grössere Käseknoten mit grauem Rand, welche ausnahmsweise eine solche Grösse erreichen, dass der Testikel bis zur Grösse eines Hühnereies, selbst einer Citrone anschwillt. Die Affection ist bald einseitig, bald doppelseitig und im letzten Fall in der Regel ungleich entwickelt bezw. von ungleichem Alter.

Die zweite Form trifft man vorzugsweise bei Knaben, welche an

allgemeiner Tuberkulose leiden, an; sie hat ihren Sitz von Anfang an im Hoden selbst und ist eigentlich eine disseminirte Miliartuberkulose, die jedoch durch Confluenz der Knötchen ebenfalls grössere Käseknoten hervorbringen kann.

Die tuberkulöse Granulationswucherung im Hoden erweist sich mikroskopisch seltener als eine mehr gleichmässige, die in diffuser Weise in Verkäsung übergeht, in der Regel sind deutliche riesenzellenhaltige Knötchen vorhanden, welche Conglomerate bilden, in deren Centrum die Verkäsung beginnt (Fig. 214). Am Rande der Knoten ist

Fig. 214.



Hodentuberkulose. Schw. Vergr.

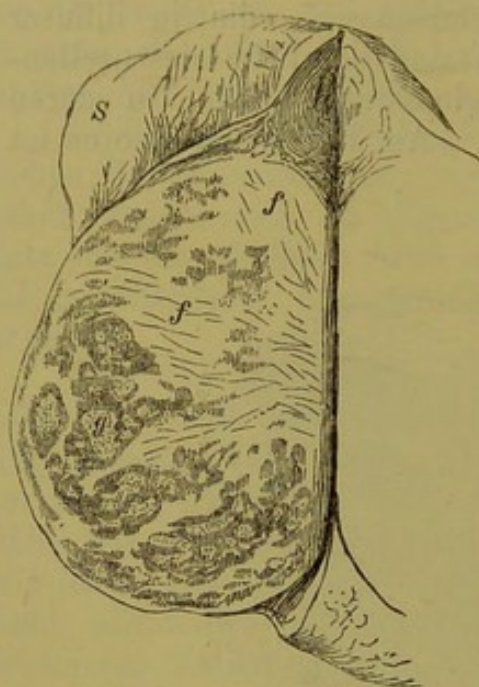
3 Knötchen mit centraler Verkäsung; am Rande die eingeschlossenen Hodenkanälchen deutlich erkennbar; zwischen den Knoten relativ unverändertes Hodengewebe.

die Wucherung meist deutlich intertubulär, aber doch findet auch eine Betheiligung von Drüsenzellen und zwar der sog. Follikelzellen an der Wucherung, insbesondere an der Riesenzellenbildung, sowie ein Aufgehen der Canalwand in der Granulationswucherung statt. Ich habe grade in Fällen diffuser Wucherung und Verkäsung ganz besonders zahlreiche Tuberkelbacillen gefunden.

Die syphilomatösen Affectionen der Hoden (Fig. 215) sind immer mit einer interstitiellen fibrösen Orchitis verbunden. Die gelben, trockenen, derb-elastischen, fettigen, necrotischen Massen der Gummata liegen in unregelmässiger Weise eingebettet in die fibrösen Bindegewebs-

massen, welche meist eine sehr grosse Ausdehnung besitzen. Die Gummata sind bald als kleine miliare Knötchen vorhanden, bald bilden sie grosse unregelmässige Massen, die zu einer beträchtlichen Ver-

Fig. 215.



Orchitis gummosa. Nat. Gr.

f fibröses Gewebe mit zahlreichen eingelagerten gummösen Knoten (g) von verschiedener Grösse. s ein Stück der verdickten Scheidenhaut.

grösserung der Hoden führen. Es können jedoch hier, wie auch in anderen Organen, die verfetteten Massen durch Resorption allmählich verschwinden, so dass nur ein fibröses Narbengewebe übrig bleibt, welches sich nur zuweilen durch seine unregelmässige, von dem Corpus Highmori durch relativ normales Parenchym getrennte Lage von dem durch einfache interstitielle Entzündung erzeugten fibrösen Gewebe unterscheiden lässt. Sehr gewöhnlich ist mit den syphilitischen Processen im Hoden eine chronische, fibröse, häufig adhäsive Periorchitis verbunden.

Leukämische und lepröse Neubildungen kommen ebenfalls im Hoden vor.

4. Progressive Ernährungsstörungen.

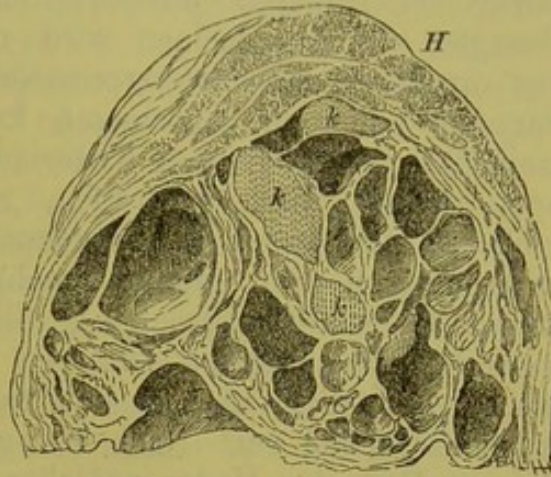
Auch der Hoden gehört zu denjenigen Drüsen, bei welchen vicariirende Hypertrophie vorkommt. Dieselbe wird am ausgeprägtesten gesehen, wenn ein Hoden nicht zur Entwicklung gekommen

ist. (Das normale Gewicht eines Hodens beträgt 18—26 g.)

Für alle möglichen primären Geschwülste ist der Hoden eine reiche Fundgrube. Bald sind dieselben einfacher Art, bald, und grade hierin beruht die Eigenthümlichkeit des Hodens, sind sie Mischformen, oft von der eigenthümlichsten Zusammensetzung; nur die teratoiden Geschwülste, welche in der weiblichen Geschlechtsdrüse mit so grosser Vorliebe ihren Sitz haben, kommen im Hoden seltener vor. Am häufigsten sind Mischgeschwülste der Binde-substanzreihe, besonders Myxosarcome; ferner Chondrosarcome, wie denn überhaupt das häufige Auftreten von chondromatösen Neubildungen sehr bemerkenswerth ist. Dabei ist die Anordnung der Knorpel-massen manchmal eine sehr merkwürdige. Während an anderen Organen die Mischgeschwülste ihre einzelnen Geschwulstgewebe mehr gesondert tragen, durchflechten sich bei manchen Chondrosarcomen des Hodens beide Gewebe vollständig; die Knorpel-massen erscheinen als wurmförmige Einlagerungen in die Sarc-commasse, die sich leicht herausheben lassen und offenbar in präformirten, nur etwas ausgedehnten Räumen (Lymphgefässen) gelagert sind. Die Hodenchondrome machen gern Metastasen. Von sonstigen sarcomatösen Mischgeschwülsten sind noch die plexiformen Angiosarcome (Fig. 217) zu nennen, sowie die Adenosarcome, bei welchen eine cystische Erweiterung von adenomatösen Bildungen vorhanden sein

kann, wie denn überhaupt Cystenbildungen auch neben chondromatösen (Fig. 216), fibromatösen, carcinomatösen Neubildungen recht häufig vorkommen. Die Cysten können verschiedenes Epithel und verschiedenen Inhalt haben: serösen oder schleimigen Inhalt und Cylinder-epithel z. Th. mit Wimpern haben die mucösen Cysten, geschichtetes, verhornendes Plattenepithel und einen mehr bröcklichen Inhalt die epidermoidalen. Je nachdem bei den letzten der Inhalt weich oder fester und cholesterinhaltig oder perlkugelartig geschichtet ist, hat man noch von atheromatösen Kystomen, Cholesteatomen,

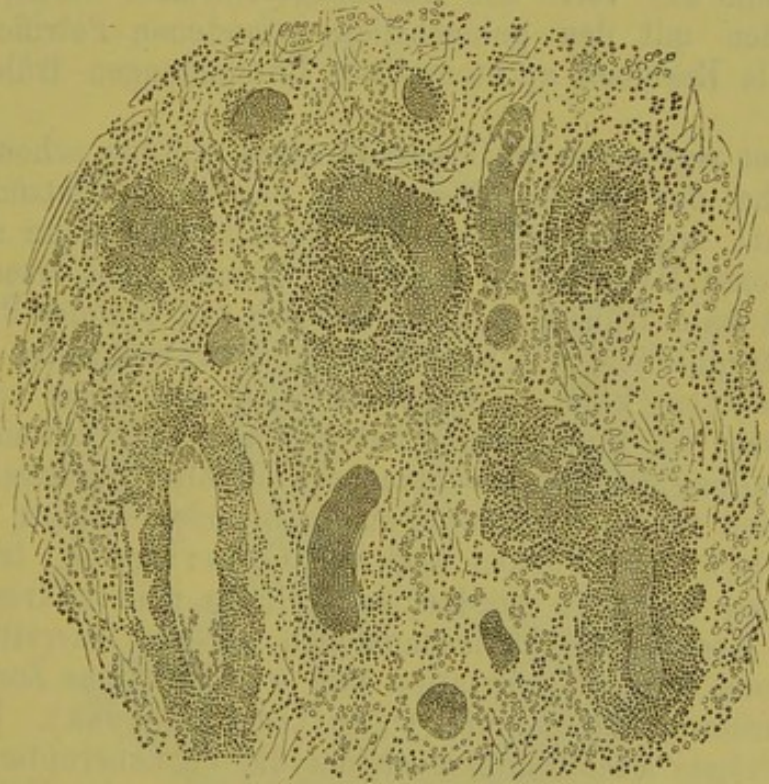Fig. 216.



Cystochondrom des Hodens, Theil eines Durchschnits. Nat. Gr.

H Reste der Hodensubstanz. k in dem Tumor zwischen den Cysten zerstreut liegende Knorpelstücke.

Fig. 217.



Angiosarcom des Hodens. Schw. Vergr.

Zwischen den sarcomatösen Gefäßmänteln hämorrhagisch infiltrirtes Gewebe.

Perlgeschwülsten gesprochen. Es können Cysten verschiedensten Charakters mit allerhand anderen Geweben in demselben Tumor vorhanden sein. Auch die papillären (intracanaliculären) Adenokystome fehlen nicht.

Von Mischgeschwülsten mit carcinomatösen Bestandtheilen findet man

Myxo-, Chondro-, Sarcocarcinome etc.; für ihre Erkennung gilt das schon bei früheren Gelegenheiten über die betreffenden Geschwülste Gesagte. Im allgemeinen wird man bei den Mischgeschwülsten stets von vornherein auf eine sarcomatöse Grundlage schliessen können. Reine Sarcome und reine Carcinome kann man zwar oft durch die allgemeinen makroskopischen Kriterien von einander unterscheiden (Carcinome lassen Milch abstreifen, zeigen oft schon makroskopisch ein gröberes Maschenwerk, aus dessen Zwischenräumen der Milchsaff hervorkommt, die Sarcome, mit mehr gleichmässiger Schnittfläche, lassen keinen Milchsaff ausdrücken), allein grade bei den gefährlichsten, den weichen, encephaloiden Tumoren ist die Unterscheidung nur mikroskopisch zu machen. Ausser den weichen kommen häufiger nur noch die Adenocarcinome vor. Nach Langhans gehen die Krebszellen von den Samenzellen der Hodencanälchen aus, während die Follikelzellen zu Grunde gehen. Die bösartigen Hodengeschwülste zeichnen sich häufig durch ihren Gefässreichthum und die Dünnwandigkeit der Gefässe aus (teleangiectatische Geschwülste), weshalb die hämorrhagischen Formen zu den gewöhnlichsten Vorkommnissen gehören. Die Zellen der Adenome, Carcinome und Sarcome zeigen oft Glycogengehalt. Ausnahmsweise kommen auch noch andere, als die erwähnten Geschwülste, z. B. Myome, Osteome etc. vor. Die Knochengeschwülste dürfen nicht verwechselt werden mit den gelegentlich gefundenen Petrificationen der Hoden, die als Residuen apostematöser Entzündungen früher erwähnt wurden.

5. Von den **regressiven Ernährungsstörungen** wurden schon die Atrophien, welche das drüsige Parenchym bei vielen Entzündungen erleidet, erwähnt; eine oft sehr starke Druckatrophie kann durch lange bestehende grosse Hydro- und besonders Hämatocelen erzeugt werden. Im Alter tritt bald früher, bald später eine mit brauner Pigmentirung verbundene Atrophie ein, welche bei vielen Zehrkrankheiten schon frühzeitig sich einstellen kann. Die Drüsenzellen sind dabei verfettet, das normale Pigment im Bindegewebe hat zugenommen, zuweilen ist eine hyaline Verquellung der Drüsenschläuche und ihres Inhaltes vorhanden. In diesen Fällen fehlen Spermatozoen mehr oder weniger vollständig (Azoospermie). Bei Pocken sind von Chiari gelbe, trockene, bis erbsgrosse Herde gefunden worden, an welchen man mikroskopisch im Centrum eine Necrose der Hodencanälchen wie des Interstitialgewebes, darum eine Zone zelliger Infiltration und weiterhin eine Zone einfacher Exsudation unterscheiden konnte (Orchitis variolosa). Diese Herde zeigen ihre höchste Ausbildung, nachdem die Pockeneruption der Haut ihren Höhepunkt überschritten hat. Einigemal wurden Kokken in den (pockenähnlichen) Herden gefunden.

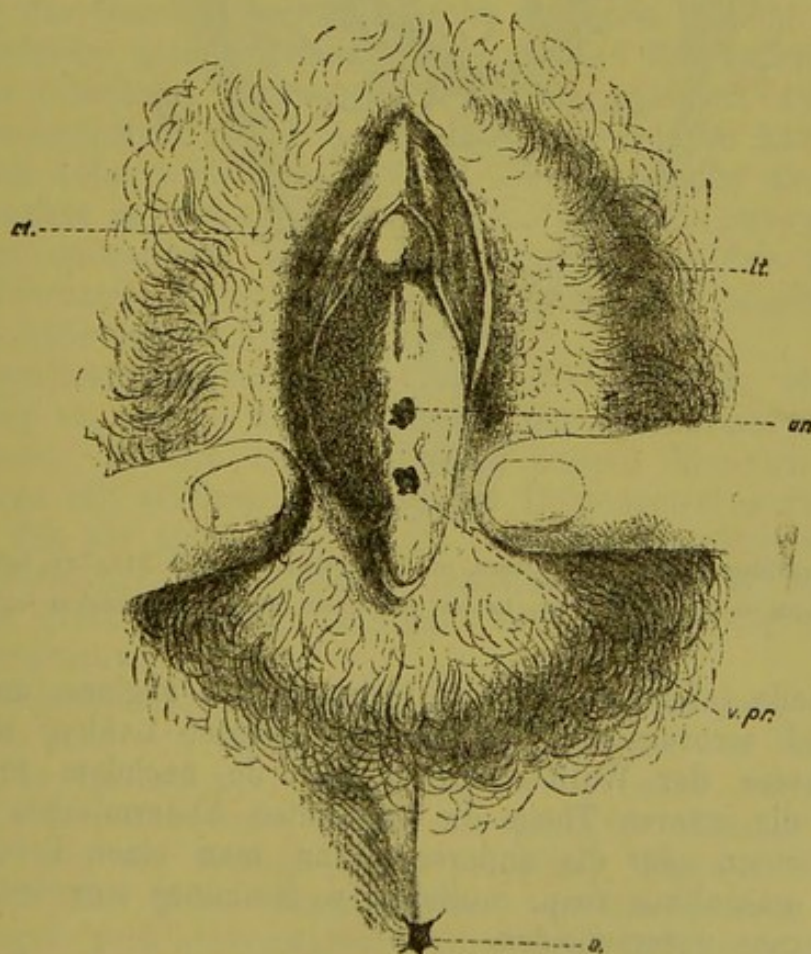
h. Untersuchung der Vulva.

Die äusseren weiblichen Genitalien kann man entweder in situ oder nach der in der früher beschriebenen Weise erfolgten Herausnahme untersuchen.

In Bezug auf die Volumsverhältnisse ist schon früher (bei der äusseren Haut) der Vergrösserung der grossen Labien durch Oedem sowohl wie durch Elephantiasis gedacht worden. Die kleinen Schamlippen, welche schon bei Frauen, die geboren haben, oft nicht mehr ganz von den grossen bedeckt werden, hängen manchmal als lange, dünnere oder dickere rothe Wülste hervor. In ähnlicher Weise verhält es sich mit dem Präputium der Clitoris, an dem besonders die Fortsetzungen nach den Nymphen zu entweder einseitig oder beiderseitig als wulstförmige oder auch polypenartige Massen neben der Harnröhrenöffnung vor der Scheidenöffnung herunterhängen und selbst zwischen der Schamspalte hervorragen können. Die Clitoris selbst zeigt manchmal angeborene Vergrösserung, die dann oft mit anderen Bildungsanomalien, welche den sog. Hermaphroditismus ausmachen, vereinigt sind.

Der Geschlechtscharakter hängt ausschliesslich von den Keimdrüsen ab; nur dann ist wahre Zwitterbildung (Hermaphroditismus verus) vorhanden, wenn ein Individuum zugleich männliche und weibliche Keimdrüsen besitzt, in anderen Fällen liegt falsche oder Scheinzwitterbildung (Hermaphroditismus spurius) vor. Bei alten Zwittern ist vermuthlich durch secundäre Veränderungen die Erkennung der Natur der Keimdrüsen stets sehr schwierig, wenn nicht unmöglich.

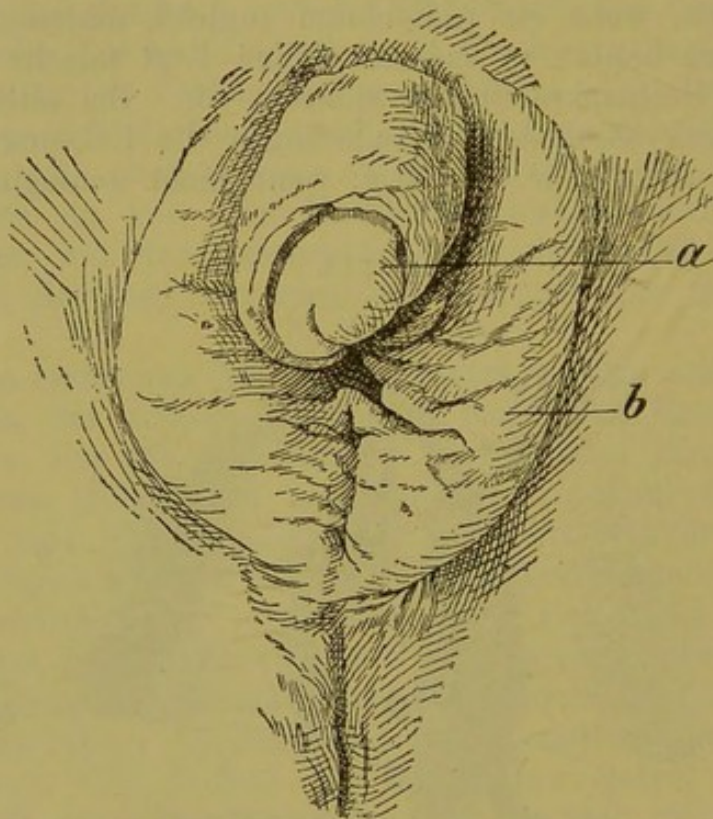
Fig. 218.



Pseudohermaphroditismus masculinus externus. Verkleinerte Copie nach Döhrn, Arch. f. Gyn. XI. Taf. IV
ur Urethra. v pr Vesicula prostatica. rt Lage des rechten, lt des linken Testikels. a After.

Den wahren Hermaphroditismus theilt man ein in *H. bilateralis*, wo auf beiden Seiten männliche und weibliche Geschlechtsdrüsen zugleich vorhanden sind, und in *H. lateralis*, der noch am besten beglaubigte, wo auf der einen Seite ein Hoden, auf der anderen ein Ovarium gebildet ist. Vielleicht giebt es auch eine Mittelform, wo auf der einen Seite eine, auf der anderen zwei verschiedene Keimdrüsen vorhanden sind (*H. unilaterialis*). Die Scheinzwitter (*Pseudohermaphroditen*) sind meistens Männer (*Psh. masculinus*, Fig. 218) mit Hemmungsbildungen an den äusseren Genitalien (kleiner Penis mit Hypospadie, gespaltenes Scrotum, retinirte Hoden) und starken Resten der Müller'schen Gänge (grosser Uterus masculinus etc.), seltener Weiber (*Pseudoh. femininus*, Fig. 219) mit männlichem Typus der äusseren

Fig. 219.



Pseudohermaphroditismus femininus externus, um $\frac{1}{2}$ verkleinert. Nach Ziegler, Lehrbuch II.
a hypertrophische Clitoris. b grosse Labien, verwachsen (Stenose des Introitus vaginae).

Geschlechtstheile (abnorm grosse Clitoris, *Atresia vaginae*, untere Verwachsung und scrotumartige Bildung der grossen Labien) und theilweiser Persistenz der Wolff'schen Gänge. Je nachdem sowohl die äusseren wie die inneren Theile die genannten Abnormitäten darbieten oder nur die einen oder die anderen, kann man einen *Pseudohermaphroditismus masculinus* resp. *muliebris* s. *femininus completus*, *externus* oder *internus* unterscheiden.

Störungen des Zusammenhanges der Theile, besonders Einrisse an dem Frenulum und selbst bis in den Damm hinein, sind fast stets

Folgen des Geburtsactes; theils oberflächliche, theils tiefere Zerreissungen an allen möglichen Stellen in Verbindung mit starker Schwellung und Röthung der Theile und selbst eine eiterige Entzündung sind, als gewöhnliche Folgen von Schändungsversuchen, stets verdächtig, vor allem bei Kindern, wo eine Immissio penis wegen der räumlichen Missverhältnisse nicht statthaben kann. Eine traumatische Gewebsverletzung ohne äussere Verletzung kommt bei Puerperen (sonst selten) in den grossen Schamlippen vor, die durch einen grossen Bluterguss im Inneren ihres Gewebes beträchtliche Vergrösserung zeigen können (*Haematoma vulvae*). Durch secundäre Entzündung kann von da aus Brand entstehen, der sich leicht in das Beckenbindegewebe fortsetzt. Eiterige Entzündungen als virulenter Katarrh (*Vulvitis gonorrhoeica*) verlaufen stets mit sehr starker Röthung und Schwellung der Theile. Von den Talgdrüsen aus entwickeln sich bei dem acuten Katarrh gern Acneknoten und Acnepusteln. Auch die Bartholin'schen Drüsen schwellen an und können sogar abscediren (*Bartholinitis*).

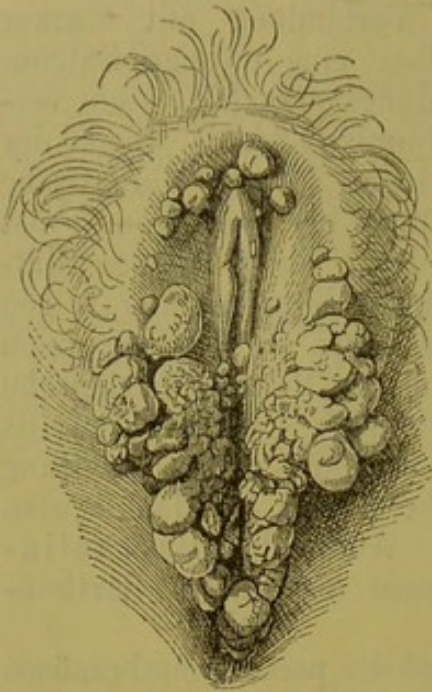
Von sonstigen entzündlichen Processen sind die pseudomembranösen Entzündungen, welche zuweilen bei Rachendiphtherie oder sonstigen Infectiouskrankheiten an der unverletzten Schleimhaut, aber auch als sog. Wunddiphtherie an puerperalen Einrissen auftreten, bemerkenswerth; sie lassen sich an den grauen Membranen bzw. der Verschorfung des Geschwürgrundes leicht erkennen. Nicht selten haben diese Geschwüre eine vollständig gangränöse Beschaffenheit, die sich durch ihr missfarbig graulich-schwärzliches Aussehen und die necrotische Beschaffenheit ihrer Ränder und ihres Grundes kenntlich macht. Auch wenn keine schwerere Infection eintritt können sich doch puerperale Einrisse zu eiternden Geschwüren, den sog. puerperalen Geschwüren umwandeln. Selten kommen furunculöse und carbunculöse Processe, an welche sich eine Phlegmone anschliessen kann, vor. Ich habe sie bei Diabetes gesehen.

An geschwürige Processe schliesst sich zuweilen eine adhaesive Entzündung an, welche zu Verwachsung der kleinen und grossen Lippen führen kann. An den Bartholini'schen Drüsen kommen entzündliche Indurationen mit starkem Schwund des Drüsengewebes vor.

Von den als spitze und breite Condylome (Fig. 220) bezeichneten Neubildungen der äusseren Geschlechtstheile ist schon bei der Haut das Nöthige gesagt worden, ebenso über die syphilitischen Schankergeschwüre.

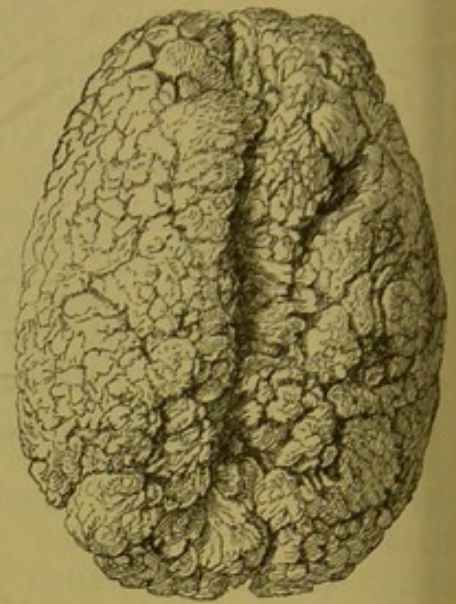
Von eigentlichen Neoplasmen gehen besonders gern von der Clitoris aber auch von den Nymphen, seltener von den Bartholini'schen Drüsen Carcinome aus, ferner Melanosarcome von Clitoris und grossen Labien, Fibrome, sowohl als papilläre (Blumenkohlgewächse Fig. 221) wie als knotige (auch polypöse), Lipome, Haemangiome, Fibromyome etc. gehen hauptsächlich von den grossen Schamlippen aus, in denen auch atheromatöse Cysten sowie solche, welche aus dem Nuck'schen Kanal hervorgingen, vorkommen. Auch aus den Bartholini'schen Drüsen können Cysten verschiedener Grösse entstehen, wobei

Fig. 220.



Condylomata lata an den äusseren weiblichen Genitalien u. am Anus. $\frac{1}{2}$ nat. Gr.

Fig. 221.



Mit einem dünnen Stiele in der Gegend der Clitoris aufsitzendes Blumenkohl-gewächs der Vulva einer Frau. Nat. Gr. Samml.-Präp.

als wesentliche Ursache eine Verengerung der Abfuhrwege (Myxangioitis fibrosa, v. Recklinghausen) zu betrachten ist.

Als Kraurosis vulvae hat Breisky eine eigenthümliche Atrophie der äusseren Geschlechtstheile bezeichnet, welche verdünnt, gespannt, unelastisch sind und weisslich, trocken aussehen. Nach neueren Untersuchungen scheint eine zellige Infiltration des Corium voranzugehen, was den Proces den entzündlichen anreihen würde.

Von sonstigen regressiven Veränderungen sind die weichen, auch gelegentlich phagedänischen Schanker, die gewöhnliche Gangrän (bei Oedem und Entzündung) der grossen Labien, sowie die Noma zu nennen.

Nicht selten wird Soor (s. Oesophagus) an den kleinen Schamlippen und der Clitoris sowohl bei Kindern wie bei Erwachsenen, besonders diabetischen Frauen gefunden.

i. Untersuchung der Scheide.

Die Scheide wird in der Weise untersucht, dass sie an ihrer linken Seite der Länge nach eröffnet und dann von der vorderen Uterusfläche abgetragen wird, worauf man sie auseinander schlagen und in allen ihren Regionen bequem untersuchen kann. Um die Harnblase zu schonen, wird es in vielen Fällen gut sein, dieselbe vor Eröffnung der Scheide, wenigstens an der linken Seite, von dem Uterus abzutrennen.

1. Allgemeine Verhältnisse.

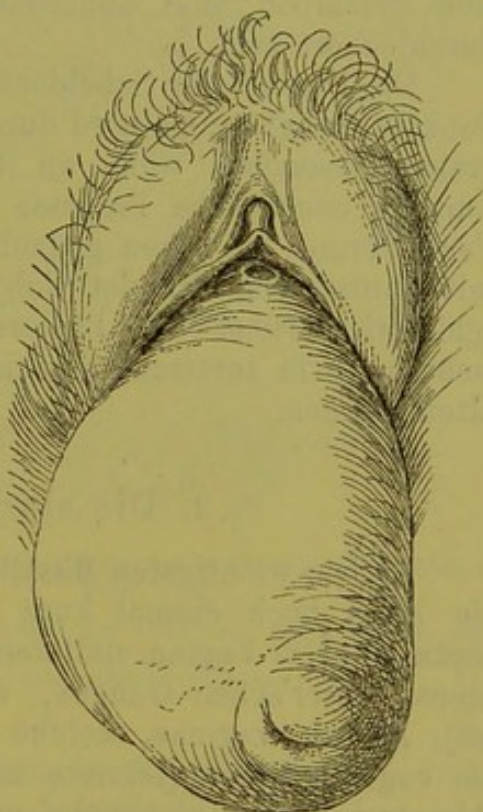
Veränderungen in der Lage und Gestalt der Scheide können durch Einstülpung bezw. Umstülpung ihrer Wandung, bald der ge-

sammten, bald nur der vorderen oder, seltener, der hinteren Wand entstehen. Die Einstülpung ist ein Descensus, solange die Scheidenwand hinter der Schamspalte verborgen liegt, ein Prolaps, sobald ein Theil zwischen der Schamspalte hervorragt. Bei dem Prolaps der vorderen Wand ist ein Theil der Blase mitgezerrt (*Cystocele vaginalis*), bei demjenigen der hinteren kann das gleiche mit dem Mastdarm geschehen (*Rectocele vaginalis*). Man spricht von *Enterocoele* oder *Ovariocele vaginalis*, wenn in einer Einstülpung des oberen Theils der hinteren Wand Darmschlingen bzw. Ovarialtumoren liegen. Die Ursache der Verlagerung kann in einer Schlaffheit (durch häufige Geburten, Altersatrophie) der Scheidenwand selbst oder in mechanischen Einwirkungen seitens der Nachbarorgane, insbesondere des Uterus liegen. Wie der Uterus secundär von Prolapsen der Scheide in Mitleidenschaft gezogen werden kann, so auch umgekehrt die Scheide durch Lageveränderungen des Uterus. Insbesondere der Uterusprolaps wird eine Umstülpung der Scheidenwand bedingen müssen. Ist dieselbe eine vollständige, so hängt die ganze Scheide ähnlich einem umgestülpten Handschuhfinger aus der Schamspalte heraus (Fig. 222).

In allen Fällen, wo Scheidenschleimhaut zwischen den Schamlippen zu Tage tritt, erleidet dieselbe eine Umwandlung des Epithels, wodurch dieses sich der Epidermis nähert (*Epidermoisirung*); die Epithelzellen verhornen stärker und häufen sich in dickeren Schichten an (*Pachydermie*), wodurch die Oberfläche, welche dabei meistens auch eine auffällige Abglättung zeigt, eine weissliche, manchmal fast milchweisse Färbung erhält. Häufig zeigen die hervorragendsten Abschnitte secundäre Geschwüre oder Narben von solchen.

Die Grösse und Gestalt der Scheide zeigt bald angeborene bald erworbene Veränderungen. Ausser den schon oben genannten Fällen findet sich Erweiterung besonders nach zahlreichen Puerperien oder nach lange bestehenden Katarrhen; in der Regel ist damit zugleich eine Abglättung der Oberfläche durch Erniedrigung oder Schwund der Runzeln verbunden. Wichtiger sind die Verengerungen, welche bald die Scheide im Ganzen (bei angeborener Hypoplasie der Geschlechtsorgane, bei Hermaphroditismus) oder einzelne Theile betreffen. Letztere sind entweder angeboren (*Atresien*) oder erworben (durch Narbenschumpfung). Die letztere ist selten vollständig und an den narbigen

Fig. 222.



Inversion und Prolaps der Scheide mit Prolaps des Uterus. $\frac{1}{2}$ nat. Gr.

An der Spitze des aus der Vulva vorragenden Wulstes sieht man das *Orificium uteri externum*, am oberen Ende unter der Clitoris das verzogene *Orificium urethrae*.

Veränderungen an der engen Stelle selbst, sowie in der Umgebung zu erkennen. Ebenfalls angeboren sind kleine Wülste in der Mitte der vorderen oder der hinteren Wand, als Andeutung der Entstehung des Scheidenrohres aus dem Zusammenfluss der beiden Müller'schen Gänge. Einen höheren Grad erreicht diese Bildungshemmung in Form eines die Scheide in 2 Abschnitte theilenden, entweder auf die oberen Theile beschränkten oder bis in den Eingang reichenden häutigen Septums (*Vagina septa*, Fig. 232), welches sich mit oder auch sehr selten ohne Duplicität der Uterushöhle vorfindet. Die beiden Scheidenhälften sind gleichmässig oder ungleichmässig entwickelt, selten hat die eine derselben eine abnorme Ausmündung. Die Scheidewand kann durchlöchert sein.

Die Farbe der Scheidenschleimhaut ist für gewöhnlich heller oder dunkler rothgrau; sie wird durch Fäulniss ziemlich schnell eine schmutzig graue, besonders wenn an ihr selbst oder im Uterus jauchige oder sonstige necrotische Processe vorhanden sind. Der weissen Farbe bei Pachydermie ist schon gedacht; gleichmässig graue Färbung verbunden mit fibröser Härte findet sich oft nach lange bestandenem Fluor albus; schieferige rührt von hämorrhagischen Entzündungen her, sie findet sich in Form zerstreuter schiefergrauer Flecken, besonders häufig bei alten Frauen.

2. Die einzelnen Erkrankungen.

a) Die wichtigsten **Missbildungen** der Scheide wurden schon erwähnt, sie seien noch einmal kurz aufgezählt: Mangel, Hypoplasie, *Vagina septa* (unter *Vagina unilateralis* versteht man die Entwicklung nur eines Müller'schen Ganges, während der andere zu Grunde gegangen ist), *Atresia vaginae*, welche sowohl eine hymenalis als eine vaginalis im engeren Sinne (letztere meist dicht hinter dem Hymen) sein kann. Abnorme Communicationen mit dem Ureter sowie dem Mastdarm kommen ebenfalls vor.

b) Von **Circulationsstörungen** ist das bei Schwangeren bzw. Puerperen zuweilen vorkommende *Haematoma vaginae*, eine Blutung in die Wandung der Scheide zu nennen.

c) **Entzündungen.** Nicht puerperale Entzündungen der Scheidenschleimhaut (*Kolpitis*, *Vaginitis*) gehören, wie bei den Lebenden, so auch an den Leichen nicht zu den Seltenheiten; weniger die eiterigen, am häufigsten gonorrhoeischen, oder jauchigen mit sehr übelriechendem, missfarbigem Secret, als die chronischen (*Fluor albus*), die meistens an der Abglättung, grauen Farbe und fibrösen Umwandlung der Schleimhaut (*Kolpitis chronica fibrosa*) zu erkennen sind. Die atrophische, oft fleckig schieferige Schleimhaut ist mit einem sauer reagirenden dünnen, trüben, wässerigen, seltener etwas eiterigen Exsudat bedeckt. Der Atrophie der Schleimhaut geht ein hypertrophisches Stadium voraus, wobei eine kleinzellige Infiltration in Form kleiner Granula (*Kolpitis granulosa*, Fig. 223) vorhanden ist. Zuweilen bilden sich spitze Condylome.

Eine besondere Form productiver Kolpitis ist die adhäsive, durch welche nach Verlust des Epithels Verwachsungen der Oberfläche der Schleimhaut besonders in den oberen Abschnitten mit Verengering oder selbst Verschluss der Höhle erzeugt werden.

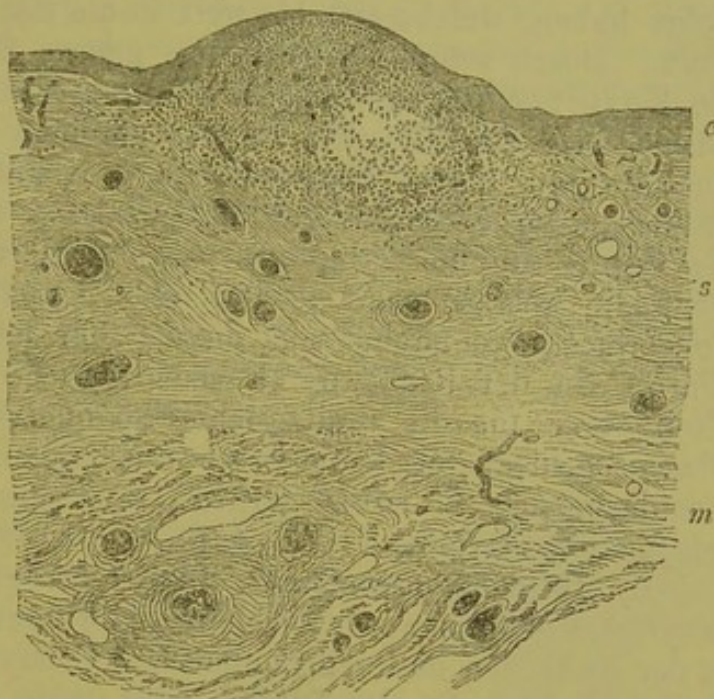Die Kolpitis pseudomembranacea, gewöhnlich als Diphtherie der Scheide bezeichnet, kommt selten bei der Rachenbräune, zuweilen bei anderen acuten Infektionskrankheiten (Typhus, Cholera), öfter bei Blasen-scheidenfisteln und jauchigen Uterusgeschwülsten, bei welchen sich zersetzende Flüssigkeiten die Schleimhaut überströmen, vor. Es sind dann hauptsächlich die Spitzen der Runzeln und Falten der dunkelrothen (hyperämischen und hämorrhagischen) Schleimhaut, an welchen zuerst die grauen, meist haftenden Schorfe auftreten. Nicht selten tritt diese Erkrankung auch infolge einer bakteriischen Infection (Streptokokken)

als sog. Wunddiphtherie an Geburtsverletzungen der Scheide auf, deren Oberfläche gleichfalls mit einem grauen Schorfe sich bedecken, von denen aus aber die pseudomembranöse Entzündung sich auch auf die Umgebung erstrecken kann.

Solche Geburtsverletzungen sind aber, wie an den äusseren Geschlechtstheilen, so auch an der Scheide nicht selten, besonders wenn Kunsthülfe angewendet werden musste (puerperale Affectionen). Nichts ist häufiger, als dass bei Anlegung der Zange bei engem Becken oder abnorm grossem Kopfe den Zangenlöffeln entsprechende Einrisse entstehen, die bald gut heilen und vernarben, bald zu infectiösen Geschwüren werden, worüber sogleich mehr. In der Längsrichtung der Scheide verlaufende und an den Seitenwandungen gelegene Narben gestatten die Diagnose auf schwere Geburt. In ähnlicher Weise finden sich Risse und Narben an dem Fornix der Scheide, von dem Muttermunde aus, die oft mit ähnlichen am Uterus zusammenhängen, sowie am Scheideneingang in Verbindung mit solchen an den äusseren Geschlechtstheilen, besonders Dammrissen.

War die einwirkende Gewalt sehr heftig und hatte sie besonders ausgedehntere Quetschungen im Gefolge, so entsteht nicht ein einfaches

Fig 223.



Kolpitis granulosa (von einer 53jähr. Wittwe mit Herzfehler). Schw. Vergr.

e Epithel, welches über dem Granulom, dessen Gefässe sichtbar sind, ganz dünn ist. s Schleimhaut, m Muskelhaut, beide mit gefüllten Gefässen.

Geschwür, sondern das Gewebe wird necrotisch und an den beiden Seiten erscheinen übelriechende, missfarbig grünlich schwärzliche Substanzverluste mit fetzigem Grunde, die in besonders schlimmen Fällen die ganze Dicke der Scheidenwandung betreffen, so dass Perforationen derselben entstehen, die eine ausgedehnte jauchige Phlegmone des Beckenbindegewebes (*Perikolpitis phlegmonosa, ichorosa*) zur Folge haben, welche sich bis weit in die Bauchdecken hinein erstrecken kann. Durch eiterige Abstossung ganzer Stücke der Vaginalwand ist die *Kolpitis phlegmonosa dissecans* ausgezeichnet. In anderen Fällen sitzt die Affection an der vorderen oder hinteren Wand, eine Lokalisation, die in Besonderheiten des knöchernen Beckens (Stachelbecken) oder in besonderen Verhältnissen der Geburt (starker Druck des Kopfes auf die Symphyse) ihre Erklärung findet. Während jene, wenn die Necrose nicht so tief reicht, ohne weiteren Schaden in der Regel heilen, entstehen aus diesen sehr leicht, selten durch direkten Einriss, in der Regel durch nachträgliche Necrose der gequetschten Theile jene für die Besitzerinnen so qualvollen Fisteln, häufiger eine Blasenscheidenfistel (*Fistula vesico-vaginalis*), seltener eine Scheidenmastdarmfistel (*F. recto-vaginalis*), oder am seltensten eine Blasen-scheidenmastdarmfistel (*F. vesico-recto-vaginalis*).

d) **Infectiöse Granulome.** Syphilitische Veränderungen verschiedener Art kommen vor, primäre Sclerosen, insbesondere an Introitus in der Nähe der hinteren Commissur, Condylome, sehr selten Gummata in der Wand. An der Leiche trifft man in der Regel nicht die Geschwüre, sondern nur ihre Residuen, jene festen, stark retrahirten, strahligen Narben, welche freilich nicht immer mit Sicherheit von puerperalen unterschieden werden können. Auch die syphilitischen *Ulcera* vermögen Perforationen, besonders nach dem Mastdarm hin, Mastdarmscheidenfisteln (*F. recto-vaginales*) zu erzeugen.

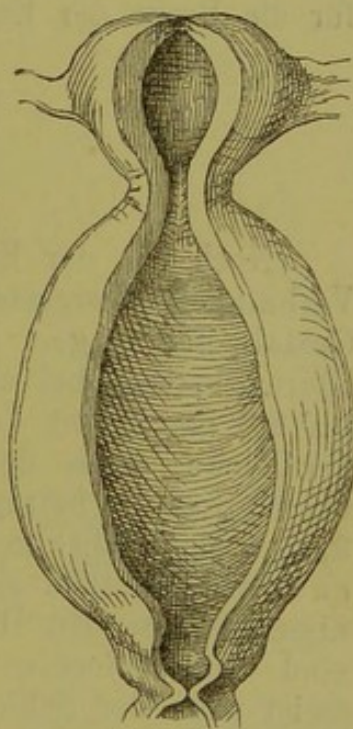
Sind schon die tuberkulösen Affectionen der Genitalien des Weibes überhaupt nicht häufig, so sind es von ihnen ganz besonders die tuberkulösen Geschwüre der Scheide, die für sich allein sehr selten vorkommen, meist nur in Verbindung mit Tuberkulose der Uterus-schleimhaut gefunden werden. Ihre häufigste Erscheinungsweise ist die des seichten Lenticulärgeschwüres mit seinen scharfen, wie ausgenagten Rändern, seinem leicht höckerigen Grunde; manchmal confluirend dieselben und es können auf diese Weise grosse Strecken des Fornix und der oberen Hälfte der Scheide ihrer Schleimhaut beraubt werden.

e) **Geschwülste.** Viel häufiger sind carcinomatöse Geschwüre, aber auch nur als secundäre von dem Carcinom der Portio vaginalis ausgehende, die primären gehören gleichfalls zu den Seltenheiten. Ich rede gleich von carcinomatösen Geschwüren, weil grössere geschlossene Krebstumoren hier eigentlich überhaupt nicht vorkommen, sondern alle auf dem Leichentische gefundenen Krebse auch eine ulcerirte Oberfläche besitzen. Es soll von diesen Verhältnissen bei Besprechung des primären Herdes noch weiter die Rede sein, weshalb nur noch erwähnt wird, dass durch diese Geschwüre mächtige Zerstörungen der Scheidenwandungen bewirkt werden können und dass dieselben auch ohne die

oft genug eintretende Durchbrechung der Wandung und Bildung einer Blasenscheidenfistel einen höchst penetranten Geruch verbreiten in Folge von fauligen Zersetzungen des Secretes und Gangrän der Geschwürsfläche. In solchen Fällen erscheint diese missfarbig, fetzig, zerfallen und von Carcinom ist oft wenig zu sehen; man muss deshalb stets Durchschnitte durch den Geschwürsgrund und die oft wallartig sich von den normalen Theilen abhebenden Ränder machen, in denen man dann die meist derben, grauweissen Geschwulstmassen finden wird, aus denen man Krebsmilch resp. die bekannten comedonenähnlichen Zapfen ausdrücken kann. Perforationen dieser Geschwüre nach dem Mastdarm sind seltener, wenngleich auch zu beobachten.

Viel seltener sind, von den papillären Fibroepitheliomen (spitzen Condylomen) abgesehen, andere Geschwülste, von welchen Polypen, Fibromyome, Rhabdomyome und Myosarcome (sehr selten), Sarcome (infiltrirte und knotige, auch angeborene) zu nennen sind. Cysten der Vagina, welche hauptsächlich an der vorderen, nächst dem an der hinteren Wand sitzen, sehr verschiedene Grösse und bald wässerigen, bald zähfadenziehenden, bald blutigen Inhalt haben, können theils aus kleinen drüsigen Epithelbuchten (durch Retention von Secret), theils aus Resten der fötalen Genitalgänge, aus Lymph- und Blutgefässen hervorgehen, für manche ist die Entstehung nicht bekannt. Nicht alle haben eine epitheliale Auskleidung. Anwesenheit von Papillen oder einer Schicht glatter Muskulatur in der Wand spricht für Entwicklung aus einem Müller'schen oder Wolff'schen Gang.

Fig. 224.



Hämatokolpos und Hämatometra bei congen. Atresia hymenalis. Tod durch Sepsis nach der Operation. $\frac{1}{2}$ nat. Gr.

Starke Dilatation und Hypertrophie der Scheide, geringere des Uterus.

f) **Abnormer Inhalt, Fremdkörper, Parasiten.** Bei Verschluss der Vulva oder der Vagina selbst kann das Menstrualblut sich nicht entleeren, sondern sammelt sich in stets zunehmender Menge in der Scheide an (Hämatokolpos, Fig. 224), dieselbe ausdehnend und zur Hypertrophie (Arbeitshypertrophie) veranlassend. Die Erweiterung setzt sich erst spät auf den Uterus fort. — Bei Schwangeren, seltener bei Wöchnerinnen oder Nichtschwangeren kommen multiple, unregelmässige, manchmal längs der Gefässe, aber immer nahe an der Oberfläche liegende Hohlräume vor, welche unter ziemlichem Druck stehendes Gas (Luft, nach Zweifel Trimethylamin) enthalten und deren Wand nur zuweilen deutlichen Endothelbelag, manchmal mit Riesenzellen, zeigt. Man nimmt an, dass die Hohlräume mit Lymphräumen und vielleicht Lymphknötchen in Beziehung stehen, doch ist die Genese noch nicht genügend festgestellt. Die als Emphysema vaginae, Kolpohyperplasia cystica bezeichnete Affection ist wegen der daneben beobach-

teten Röthung und Schwellung der Schleimhaut von einzelnen Untersuchern den Entzündungen zugerechnet worden (*Kolpitis emphysematosa*).

Sonstige Fremdkörper im Lumen der Scheide, welche während des Lebens so häufig gefunden werden, findet man an der Leiche selten, am häufigsten noch bei manchen Geisteskranken. Einigemal habe ich ein vergessenes, ganz incrustirtes Pessarium gefunden. Solche Fremdkörper können von Granulationen mehr oder weniger vollständig umwachsen und befestigt werden.

Unter den Parasiten der Scheide spielt die besonders im Exsudat bei Fluor albus vorkommende *Trichomonas vaginalis*, ein kleines ovales Infusor mit Flimmerhaaren und längeren Geisseln, der besonders bei Schwangeren sich recht häufig entwickelnde Soorpilz mit Fäden und Soorhefe, sowie die gelegentlich aus dem Anus dahin gelangenden Oxyuriden nur eine geringere Rolle, dagegen sind die Bakterien, welche in pathologischem Schleimhautsecret in vermehrter Menge vorhanden sind und unter denen sich dann auch pathogene, besonders der *Streptokokkus pyogenes*, befinden, von grosser Wichtigkeit für die Frage der Entstehung der Puerperalinfection.

k. Untersuchung des Uterus.

1. Aeussere Untersuchung.

Noch vor der Eröffnung des Uterus müssen einige allgemeine Verhältnisse festgestellt werden; dahin gehören seine Grösse, seine Gestalt und Lage. Die Grösse des ausgewachsenen jungfräulichen Uterus beträgt bei einem Gewicht von 33—41 g nach Huschke 5,5 bis 8,0 cm in der Länge, 3,5—4,0 cm in der Breite, 2,0—2,5 cm in der Dicke; nach dem Puerperium bleibt er dauernd vergrössert und bei Multiparen beträgt bei einem Gewicht von 105—120 g die Länge 9,0—9,5, die Breite 5,5—6,0, die Dicke 3,0—3,5 cm. Verkleinerungen desselben sind, abgesehen von der auf angeborenen Verhältnissen beruhenden Hyperplasie und der senilen Atrophie, seltener; sie sind stets verbunden mit einer fibrösen Degeneration der Wandung und meist auch der Schleimhaut; sehr häufig vereinigt mit alter adhäsiver Perimetritis, durch welche der Uterus oft gänzlich in feste Pseudomembranen eingepackt ist.

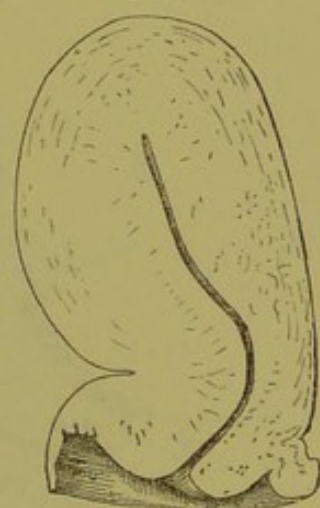
Die Vergrösserungen wechseln in sehr breiten Grenzen; abgesehen von jenen Fällen, wo äussere Tumoren dieselben bedingen, erreicht der Uterus selbst Kindskopfgrösse und darüber (Hydro-, Pyometra etc., intraparietale und submucöse Fibromyome etc.). Sie sind nicht immer gleichmässig über den Körper und den Hals vertheilt, sondern bald ist mehr der eine, bald mehr der andere vergrössert. Besonders hervorragend sind manchmal Hypertrophien der Muttermundslippen, welche entweder beide oder nur eine allein, besonders die vordere (rüsselförmige Hypertrophie), betreffen können.

Gestaltsveränderungen finden sich seltener am normal gela-

gerten Uterus, in der Regel sind sie mit Lageveränderungen desselben verbunden. Zu den ersten gehören z. B. die angeborene Hörnerbildung (Uterus bicornis), die bald nur durch eine Längsfurche in der Mitte des Fundus angedeutet ist, bald zu einer vollständigen Trennung zweier Hörner geführt hat; ferner gehört hierher die kugelige Gestalt bei Hydro-, Pyometra etc. Von der grössten Wichtigkeit sind diejenigen Gestaltsveränderungen, die mit einer Lageveränderung verbunden sind. Einen in die Länge gezogenen (Elongatio uteri) und plattgedrückten Uterus findet man bei vielen subserösen Tumoren, bei Fällen von entzündlicher Anheftung des Uterus an hochliegenden Baueingeweiden (post partum) etc.; der Uterus ist dabei in die Höhe gehoben (Elevatio) und die Scheide fast immer durch Dehnung in Mitleidenschaft gezogen.

Etwas anderer Natur sind die gewöhnlich sog. Neigungen und Beugungen der Gebärmutter. Es kann der Uterus mit Erhaltung der relativen Lage seiner einzelnen Theile eine derartige Verlagerung erlitten haben, dass seine Längsaxe sich mehr oder weniger der horizontalen nähert; je nachdem der Fundus nach vorn gerichtet ist oder nach hinten, unterscheidet man eine Ante- und Retroversio. Viel häufiger ist mit der Lageveränderung des Fundus zugleich eine solche des Körpers gegen den Hals verbunden, so dass die Axe beider nicht in eine Linie fällt, sondern einen Winkel von verschiedener Grösse (einen rechten und selbst spitzen) beschreibt, dass also der Uterus in der Gegend des inneren Muttermundes geknickt ist (Ante- und Retroflexio, Fig. 225 u. 226). Ein geringer Grad von Anteflexion kommt dem Uterus normalerweise zu. Ist der Uterus nach der Seite hin verschoben, so nennt man diesen Zustand eine Lateroversio resp. Lateroflexio, welche meistens mit Retroflexion verbunden ist.

Fig. 225.



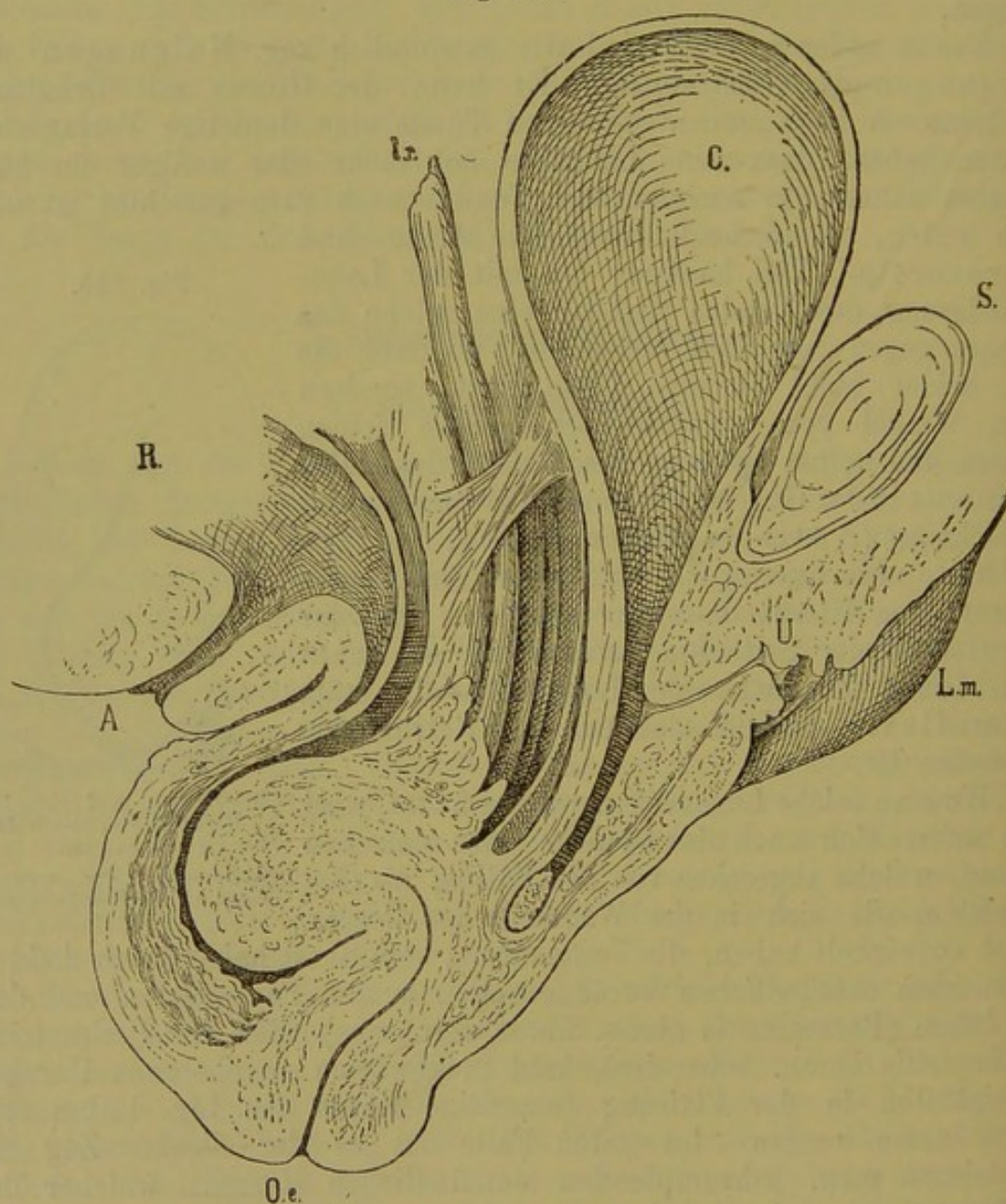
Retroflexion und chronische
Metritis. Sagittalschnitt.
 $\frac{1}{2}$ nat. Gr.

Verdünnung der concaven
Wand an der Knickungsstelle.

Wo man solche Lageveränderungen findet, wird man sofort sich nach der Ursache dazu umsehen müssen, welche abgesehen von den Fällen, wo Geschwülste, die sich in der Wandung des Uterus selbst entwickelt haben, die Veränderung veranlasst haben, sich bald in chronischen entzündlichen Veränderungen in den Parametrien und dem Lig. latum (Parametritis chron. fibros. retrahens) oder des Perimetrium (Perimetritis chron. adhaesiva), bald in gewissen angeborenen Unregelmässigkeiten in der Fixirung (einseitige Kürze des Lig. latum etc.) finden lassen werden. Im ersten Falle ist es der direkte Zug der Adhäsionen resp. schrumpfenden entzündlichen Massen, welcher den Uterus aus seiner Lage bringt, im letzteren sind die unmittelbaren Veranlassungen zu der Veränderung verschiedene den intraabdominalen Druck erhöhende Momente (der Druck von Därmen etc.), die jedoch erst in Verbindung mit den mittelbaren Ursachen, jenen angeborenen

Abnormitäten, den besagten Effekt haben können. Da der Uterus in der ganzen Ausdehnung seines Halses an der hinteren Blasenwand fixirt ist, so können die verlagernden Kräfte erst am Beginne des freien Theiles, d. i. entsprechend dem inneren Muttermunde zur Wirkung gelangen und daher ist hier stets der Sitz der Flexionen. Nach längerem Bestande derselben wird natürlich diejenige Stelle der Wandung, wo die Knickung grade sitzt, in ihrer Ernährung sehr geschädigt werden, sie atrophirt, die muskulösen Elemente verfetten etc., aber diese Veränderungen sind sämtlich secundäre, nicht der Flexion vorhergehende, sie veranlassende. Nur die gewöhnliche Anteflexion des puerperalen

Fig. 226.



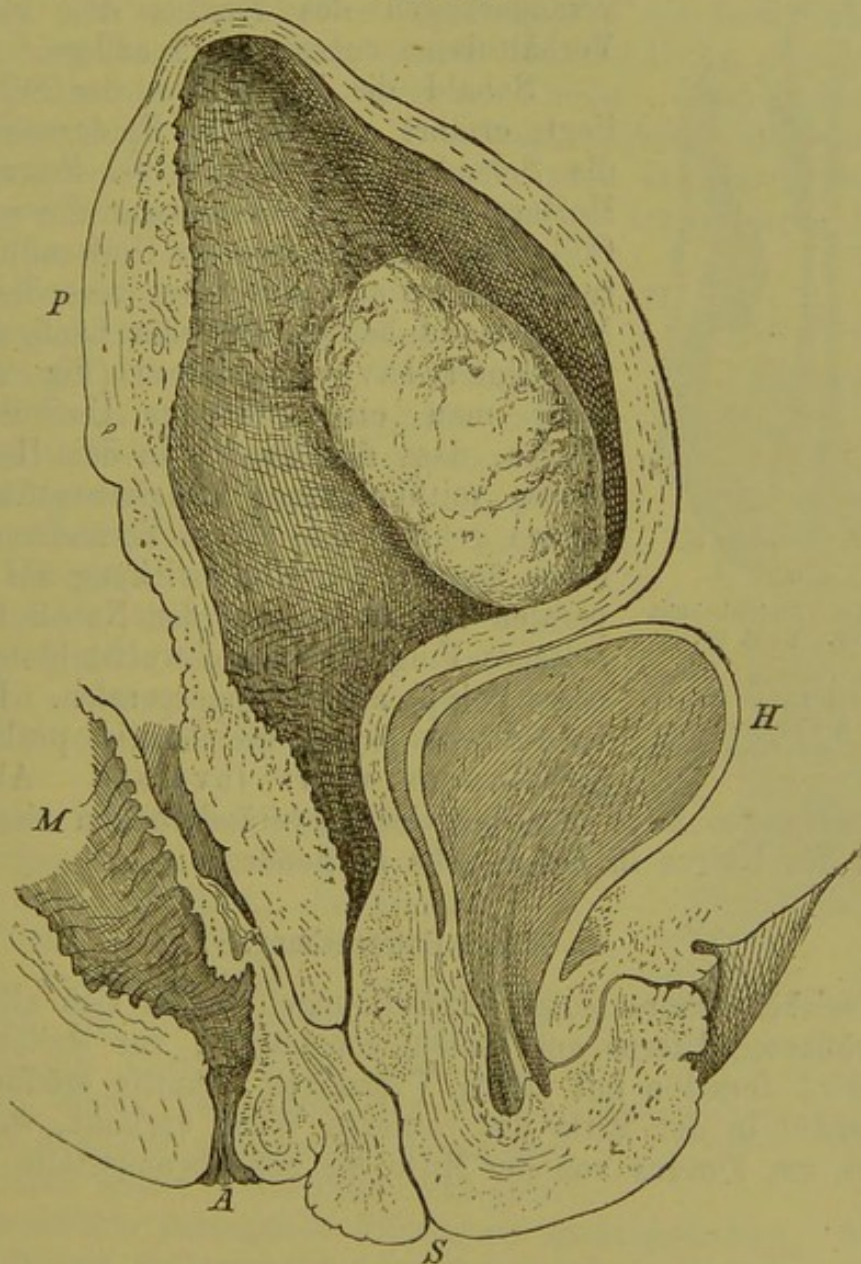
Completer Prolaps des retroflectirten Uterus mit Cystocele und Rectocele. Sagittaler Durchschnitt des in Fig. 222 von vorn dargestellten Sammlungspräparates. $\frac{1}{2}$ nat. Gr.

L. m. Labium majus. S. Symphyse. C. Harnblase mit Cystocele, in welcher ein Stein liegt. U. Urethra. O. e. Orificium externum uteri. A. Anus. R. Rectum mit Rectocele. l. r. Ligamentum rotundum.
 Zwischen Ligamentum latum und hinterer Wand der Harnblase eine Adhäsion;

Uterus ist durch die Schlaffheit des Gewebes selbst bedingt. Die convexe Seite ist bei Flexionen gegenüber den anderen Abschnitten meist deutlich verdünnt.

Auf einer zu grossen Schlaffheit der Bänder des Uterus, des Gewebes der Scheide, des Beckenbodens, wie sie vorzugsweise nach der Geburt vorhanden ist, beruht hauptsächlich jene als Prolapsus uteri bezeichnete Lageveränderung, bei welcher der äussere Muttermund tiefer tritt. Beim einfachen Prolaps ist auch der Fundus entsprechend herabgetreten, während beim complicirten Prolaps eine Verlängerung des Uterus durch Hypertrophie vorhanden ist, wobei dann der Fundus an normaler Stelle steht oder doch entsprechend weniger herab

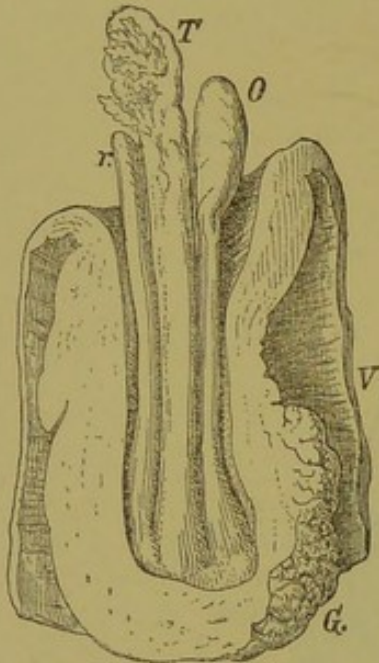
Fig. 227.



Prolapsus uteri puerperalis, Placentarpolyp. 5 Tage post partum. Sagittalschnitt. Sammlungspräparat.
 $\frac{1}{2}$ nat. Gr.
 H Harnblase. M Mastdarm. A After. Bei P Durchschnitt der Placentarstelle. S Scheide, vorn stärker, hinten weniger prolabirt.

getreten ist als die Portio. So lange diese nicht über die Ebene des Beckenbodens hinausgetreten ist, spricht man von Descensus, von incompletem Prolaps, wenn nur ein Theil, von completem, wenn der ganze Uterus, der dabei meist retroflectirt ist, vor der Schamspalte liegt. Dabei ist dann (Fig. 226) sowohl eine Cysto- wie eine Rectocele ausser der selbstverständlichen Inversion der Scheide vorhanden, mit dem Tiefertreten des Fundus vertiefen sich auch die beiden Bauchfelltaschen vor bzw. hinter dem Uterus, deren Beschaffenheit deshalb für die Diagnose wichtig ist. Ueber die verschiedenen Formen des complicirten Prolaps und ihre Diagnose wird bei den Hypertrophien weiteres mitgetheilt werden.

Fig. 228.



Invertirter Uterus. Sagittalschnitt.
Samml.-Präp. $\frac{1}{2}$ nat. Gr.

V Vagina. O Ovarium, dessen Ligament in die Länge gezogen ist. T Tube. r. Ligamentum rotundum. G. Geschwürige Stelle.

Wenn ein Prolaps des puerperalen Uterus vorhanden ist (Fig. 227), sind die Lageveränderungen des Fundus den veränderten Verhältnissen entsprechend andere.

Sobald die Portio vor der Schamspalte liegt, erfährt sie dieselbe Epidermisirung wie die Scheide (S. 415) und bei Ectropium der Muttermundslippen kann sogar die vorliegende Collumschleimhaut dieselbe Umwandlung erfahren. Dabei sind Geschwüre, besonders um den Muttermund herum, ein sehr häufiger Befund.

Unter *Inversio uteri* (Fig. 228) versteht man eine derartige Umstülpung des Uterus, dass der Fundus in den Hals hineinreicht, mithin seine Schleimhautfläche nach aussen gekehrt ist. Diese Veränderung ist die Folge äusserer Gewalteinwirkung auf den puerperalen Uterus (Zug an der Nabelschnur etc.), seltener Folge von Geschwulstbildung (submucöser Polyp) am nichtpuerperalen. Der invertirte Uterus kann gleichzeitig prolabirt sein (*Prolapsus uteri inversi*). Als seltene

Lageveränderungen ohne wichtige Gestaltsveränderungen sind die Dislocationen des Uterus in Bruchsäcke zu nennen.

2. Innere Untersuchung.

Die seither besprochenen Veränderungen lassen sich alle an dem noch uneröffneten Uterus am besten constatiren, zur weiteren Untersuchung wird derselbe mit einem T-förmigen Schnitte eröffnet, dessen Hauptschenkel in der Mitte der vorderen Wand verläuft, während die Seitenarme am Fundus von der Mitte bis zur Abgangsstelle der Tuben reichen.

a. Allgemeine Verhältnisse.

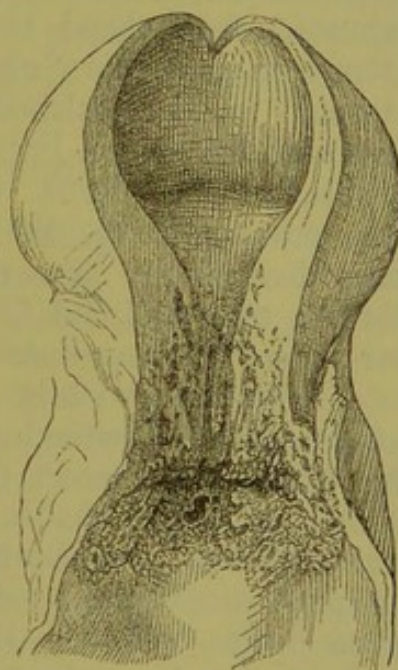
Es ist nun zunächst die Dicke der Wandung des Uterus zu bestimmen, welche durchaus nicht mit den äusseren Grössenverhält-

nissen correspondirt und z. B. bei Hydrometra auf 1—2 mm heruntergegangen sein kann, während sie umgekehrt zuweilen (im nicht schwangern oder puerperalen Zustand) die Stärke von 3 cm erreicht. Die mittlere Dicke beträgt 10—15 mm bei Jungfrauen, bis 20 mm bei Frauen.

Für die Beurtheilung der Vergangenheit des Organes ist das Verhältniss der Grösse zwischen Körper und Hals von der höchsten Wichtigkeit. Der normale jungfräuliche Uterus setzt sich etwa zu gleichen Theilen aus Hals und Körper in der Längsrichtung zusammen (beim kindlichen ist die Cervix grösser als das Corpus); es wird deshalb eine Verkleinerung des Halses zu Gunsten des Körpers ein für vorausgegangene Schwangerschaft sprechendes Zeichen sein, welches durch Fehlen der spindelförmigen Gestalt der jungfräulichen Cervix ein grösseres Gewicht erhält. In gleicher Richtung hat die Beschaffenheit der Uteruswandung ihre Bedeutung, einmal was die Dicke angeht, dann in Bezug auf die sie zusammensetzenden Theile. Beim Fehlen anderer lokaler Erkrankung spricht ein grösserer, dickerer Uteruskörper für vorausgegangene Schwangerschaft. Dafür auch das Hervortreten weiter dickwandiger arterieller Gefässe, besonders in der äusseren Hälfte der Wandung, da die einmal durch Schwangerschaft stark entwickelten Gefässe sich nicht wieder gänzlich zurückbilden. Nimmt man dazu nun noch die bekannten Veränderungen in der Form der Portio vaginalis cervicis, deren Oeffnung (äusserer Muttermund) aus einem queren, ovalen, glattwandigen Schlitz in ein rundliches, von zackigen, durch vernarbte Einrisse eingekerbten Rändern umgebenes Loch übergegangen ist, so wird man Anhaltspunkte genug haben, um die Frage nach vorausgegangener Schwangerschaft mit ziemlicher Sicherheit zu entscheiden.

Hier ist auch noch einer Gruppe von Veränderungen, nämlich der Erweiterungen der Uterushöhle, Erwähnung zu thun, die sich als Folgezustände an alle möglichen Primäraffectionen anschliessen können und die in einem Verschluss der Uterinhöhle im Cervicaltheile (Fig. 229), seltener in einem Verschluss der Vagina (Fig. 224, S. 419) ihre gemeinsame Grundlage haben. Durch diesen Verschluss wird jede in die Uterushöhle gelangende Flüssigkeit zurückgehalten, wodurch in Folge der immer weiterschreitenden Ansammlung derselben die Höhle immer mehr ausgedehnt wird, welche, wie stets in ähnlichen Fällen, immer mehr der Kugelgestalt zustrebt und dieselbe schliesslich auch fast erreichen kann. Je nachdem die Inhaltsmasse eine klare wässrige,

Fig. 229.



Hydrometra bei Krebs der Portio.
1/2 nat. Gr.

Krebs der Portio vaginalis auf Cervix
und Vagina übergreifend.

oder eine eiterige, oder eine blutige Flüssigkeit ist, unterscheidet man eine Hydro-, Pyo- und Haematometra; war neben der Flüssigkeit auch noch Gas vorhanden (aus Zersetzung des Eiters etc. stammend), so hat man den Zustand Physometra genannt, und Lochiometra, wenn es sich um die Retention von Lochialflüssigkeit handelte. Die Ursache des Verschlusses kann eine verschiedene sein. Die gewöhnliche Hydrometra bei alten Frauen, welche meist keinen hohen Grad erreicht, ist die Folge eines Verschlusses des Orificium internum in Folge von chronischer Endometritis. Das Secret ist hierbei immer dünnflüssig, während bei den auch vorkommenden Erweiterungen der Cervix der bekannte zähe, glasige Schleim als Ausfüllungsmasse gefunden wird. Ein anderes Mal ist es ein Tumor, der die Höhle direkt oder durch die vorgewölbte Wand verengt resp. verschliesst; bald ist es eine Narbe, bald ist eine vollständige Verwachsung vorhanden, die sowohl erworben (Folge von Geschwüren etc.) als auch angeboren (Atresie) sein kann. Zuweilen genügt schon der Verschluss eines etwas verengten Orificium durch einen zähen Schleimpfropf, um die Retention zu bewirken.

Nachdem man dann noch die Farbe der Wandungen (gewöhnlich röthlich-grau, hellgelblich bei Fettdegeneration, grauweiss, homogen bei chronischer fibröser Entzündung) sowie ihre Consistenz (auffällig morsch, leicht schneidbar bei Fettentartung, sehr derb, beim Schneiden knirschend bei chron. fibröser Entzündung) untersucht hat, betrachtet man die Schleimhaut in Bezug auf Grösse resp. Dicke (normal im Cervicaltheil reichlich 1 mm, im Corpus 0,5—1,0 mm, vermehrt bei acuten Entzündungen und den proliferirenden chronischen, vermindert bei chron. fibröser Entzündung), auf Farbe (gewöhnlich grau oder grauroth, dunkelroth bei hämorrhagischer Entzündung, schieferig bei chron. hämorrhagischer Entzündung, grauweiss bei chron. fibröser etc.) und auf Consistenz (weich bei Schwellung, hart, fibrös bei chron. fibröser Entzündung).

Besonders wichtig ist die Erkennung des menstruellen oder puerperalen Zustandes des Uterus. Während der Menstruation ist der Uterus vergrössert (bis hühnereigross), seine Substanz weich, saftreich, die Schleimhaut geschwollen (bis 3,5 mm), succulent, durch starke Füllung der Blutgefässe geröthet und mit einer je nach dem Zeitpunkte grösseren oder geringeren Menge reinen oder mehr wässrigen Blutes bedeckt. Das menstruale Blut gerinnt schwer (durch Einwirkung des Vaginalsecrets), aber es entbehrt der Gerinnungsfähigkeit durchaus nicht. Der puerperale Uterus wird selbstverständlich ein je nach der Zeit, die nach der Geburt verflossen ist, sehr verschiedenes Aussehen haben, ebenso ein verschiedenes, je nachdem die Schwangerschaft ihr normales Ende erreicht hatte oder vorher unterbrochen wurde (Abortus). In der ersten Zeit nach der Geburt sind die Grösse des Uterus (faust- bis gänseeigross) die deutlich durch ihre warzigen Wucherungen erkennbare Placentarstelle, sowie die Einrisse am äusseren Muttermunde in Verbindung mit dem Vorhandensein grosser weiter Gefässe in der Wandung leicht erkennbare Zeichen; später schwinden

dieselben immer mehr, die Placentarstelle bleibt kaum noch von der Umgebung verschieden, die Einrisse heilen und es kann der puerperale mit dem menstrualen nicht mehr jungfräulichen Uterus grosse Aehnlichkeit erhalten, vor Verwechselungen wird dann aber die Untersuchung der Eierstöcke schützen, in welchen man im ersteren Falle ein altes, kleineres Corpus luteum, im letzteren ein frisches, sehr grosses Corpus haemorrhagicum findet. Werthvolle Anhaltspunkte für die Diagnose einer kürzlich stattgehabten rechtzeitigen oder auch vorzeitigen Entbindung bilden auch die häufig vorhandenen orangegelben Färbungen der Schleimhaut des Collum uteri, sowie Weite des Orificium internum, welches bei der Reconstruction des Uterus wieder eng wird und auch bei chronischen Entzündungen in der Regel sogar enger als gewöhnlich ist.

Auch die Diagnose des kurze Zeit schwangeren Uterus kann unter Umständen von Bedeutung sein. Für dieselbe ist der Umstand von massgebender Bedeutung, dass schon im Beginn der Schwangerschaft in der geschwollenen Uterusschleimhaut die bekannten grossen Deciduaellen (fünf- bis zehnmal grösser als Lymphoidzellen, mit reichlichem Protoplasma, rundlich oder polygonal, auch mit Fortsätzen versehen) vorhanden sind, während sowohl in der menstruell geschwollenen Schleimhaut wie auch in den sog. dysmenorrhoeischen Membranen (Schleimhautfetzen) dieselben kleinen, protoplasmaarmen lymphoiden Zellen in überwiegender Menge vorhanden sind, welche auch unter gewöhnlichen Verhältnissen in der Uterusschleimhaut vorkommen.

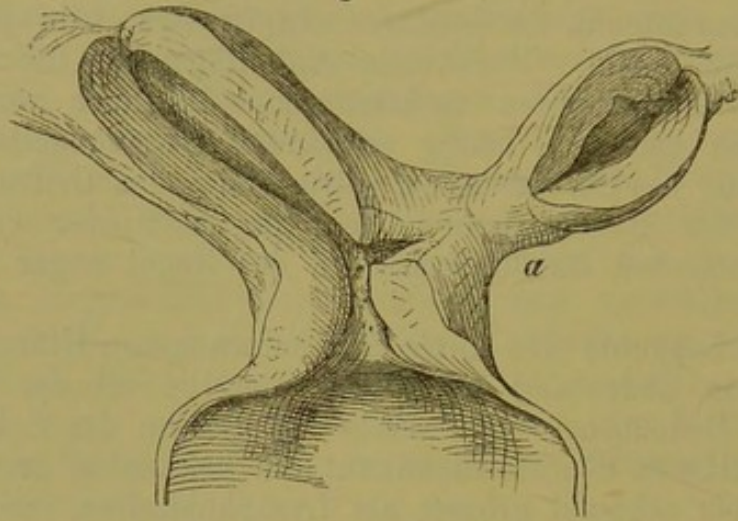
b) Die einzelnen Erkrankungen.

1. **Missbildungen** des Uterus sind relativ häufig. Er kann ganz fehlen (Aplasie) oder verkümmert sein, so dass er nur einen kleinen soliden oder unvollkommen gehöhlten Körper darstellt (rudimentärer Uterus). Bei Erwachsenen finden sich zwei Formen von Hypoplasie, der Uterus fötalis resp. infantilis, ein fötaler bzw. kindlicher Uterus bei erwachsenen Mädchen, und die eigentliche Hypoplasie, wobei der Uterus die normale Gestalt des erwachsenen hat, aber nur einen dünnhäutigen Sack darstellt. Eine Atresia uteri kommt angeboren vorzugsweise am äusseren Muttermund vor.

Relativ am häufigsten sind die Duplicitäten des Uterus, welche als Bildungshemmungen anzusehen sind, indem die beiden Müller'schen Gänge, aus deren Vereinigung Uterus und Scheide sich bilden sollten, nicht oder unvollständig sich aneinanderlegen oder wenn die verwachsenen Theile nicht zu einer Höhle zusammenfliessen. Es können dabei noch beide oder nur eine Hälfte eine hypoplastische bzw. ganz rudimentäre Entwicklung erfahren. Bei der ersten Reihe von Missbildungen ist schon die äussere Gestalt verändert: Bei Uterus duplex separatus s. didelphys sind zwei vollständig getrennte Uteri vorhanden, die Müller'schen Gänge sind also gar nicht miteinander verwachsen, bei Ut. bicornis duplex sind die beiden Gebärmutterhälften in ihren unteren Abschnitten in verschiedener Ausdeh-

nung zu einem Körper verwachsen; geht die Verschmelzung bis zum inneren Muttermund, so liegt ein *Ut. bicornis unicollis* (Fig. 230) vor, bei dem also auf einer einfachen Cervix zwei getrennte und diver-

Fig. 230.

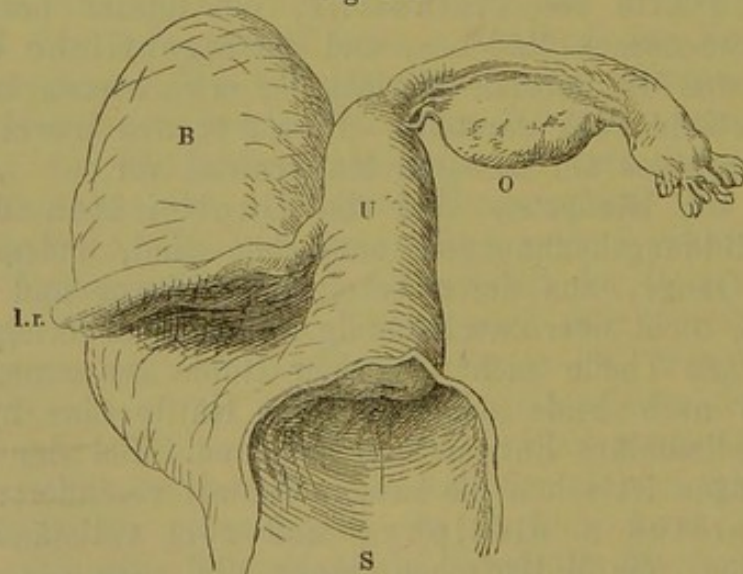


Uterus bicornis unicollis mit partieller Hypoplasie und Atresie (bei a) des linken Hornes von einer erwachsenen Person. $\frac{1}{2}$ nat. Gr.

girende Hörner sitzen; beim *Ut. arcuatus* (Fig. 232) und *incudiformis* ist die Ausbildung des Fundus ausgeblieben, so dass derselbe noch eine Einbuchtung in der Mitte zeigt oder doch wenigstens horizontal gestreckt ist (daher auch *planifundalis*).

Ein rudimentärer *Uterus bicornis*, bei dem an einem einfachen soliden Hals zwei divergierende Rudimente von Uterushörnern ohne oder mit nur kleiner Höhle ansitzen, wird auch als *Uterus bipartitus* bezeichnet, ein asymmetrischer zweihörniger Uterus mit einem gut ausgebildeten und einem rudimentären Horn wird vielfach als *Uterus uni-*

Fig. 231.



Uterus unicornis von einem 26jähr. Mädchen, von hinten gesehen. $\frac{1}{2}$ nat. Gr.

S Scheide von hinten eröffnet. U rechtes Uterushorn. O rechtes Ovarium. l. r. sehr voluminöses Ligamentum rotundum; das rechte Ligamentum latum ist abgetragen.

cornis mit rudimentärem Nebenhorn aufgeführt, während man unter *Ut. unicornis* einen nur aus einem Horn bestehenden Uterus versteht (Fig. 231). Der Defect kommt öfter links zugleich mit Defect der Niere vor.

Eine Trennung der Uterushöhle in zwei Hälften ohne wesentliche Veränderungen der äusseren Gestalt (der Körper ist oft etwas breit) charakterisirt den *Ut. septus* oder *bilocularis* oder *bicameratus* (Fig. 232), es kann das trennende Septum blos bis zum inneren Muttermund gehen (*Ut. sept. unicollis*) oder nicht einmal bis dahin (*Ut. subseptus*, Fig. 233). Selten ist einfacher Körper bei doppeltem

Fig. 232.

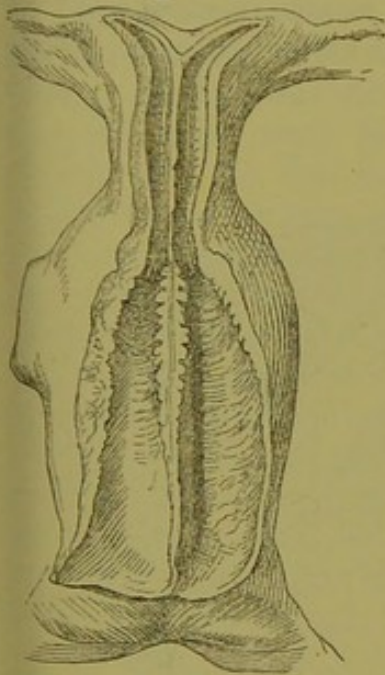
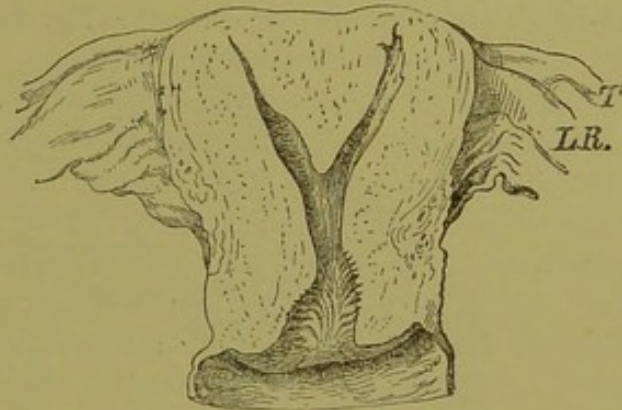


Fig. 233.

Uterus subseptus. Frontalschnitt. $\frac{1}{2}$ nat. Gr.

T Tube. L. R. Ligamentum rotundum. Starke Verbreiterung des Fundus.

Uterus arcuatus septus cum vagina
septa von einem Kinde. Nat. Gr.

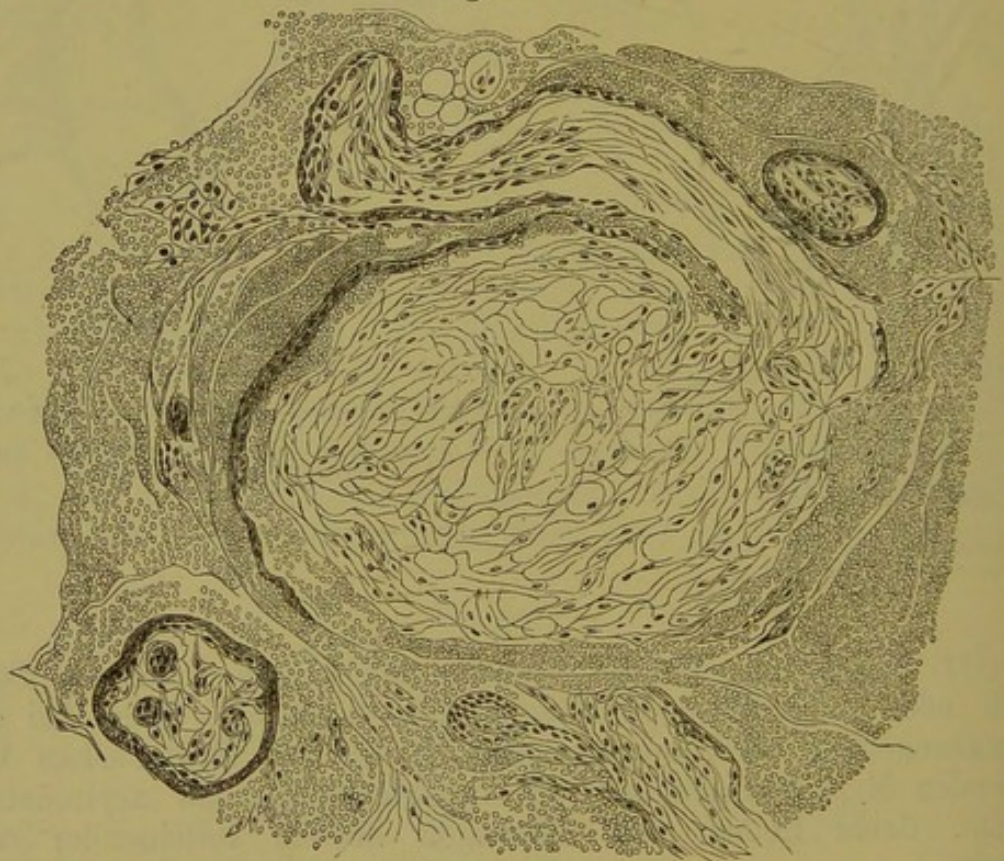Hals (*Ut. bicollis*). Bei *Ut. bicornis* und *septus* kann die Scheide einfach oder ebenfalls doppelt sein (*Vagina septa*). Auch bei diesen auf ungenügender Verschmelzung der Höhlen der Müller'schen Gänge beruhenden Missbildungen gibt es hypoplastische und asymmetrische Formen. Beide Reihen von Störungen können miteinander combinirt sein.

2. Circulationsstörungen. Eine acut entzündliche Hyperämie ist als solche von einer menstruellen nicht zu unterscheiden. Eine Stauungshyperämie oft beträchtlichen Grades findet sich bei den meisten Dislocationen, am regelmässigsten bei den Senkungen in Folge der Verlagerung, Knickung und Zerrung, welche die Venen erfahren. Es schliesst sich an dieselbe eine Vergrösserung des Uterus an, welche aber keine directe Folge der Stauung, sondern eine solche der an diese sich anschliessenden Entzündung ist.

Blutungen finden sich häufig sowohl in der Schleimhaut wie in der Höhle des Uterus bei Entzündungen der Schleimhaut (besonders

bei alten Frauen, Apoplexia uteri), bei acuten Infectiouskrankheiten, bei anämischer hämorrhagischer Diathese, bei Phosphorvergiftung sowie bei zahlreichen geschwulstartigen Neubildungen des Uterus. Der Anhäufung von Menstrualblut in dem verschlossenen Uterus (Haematometra) ist schon gedacht worden. Bei doppeltem Uterus, aber nur einseitigem Verschluss kann eine Haematometra unicornis entstehen, welche gern zur Ruptur des Uterus, öfter des die beiden Hörner trennenden Septums führt. Besonders wichtig sind die Blutungen in die Höhle des Uterus und nach aussen (Metrorrhagien), welche durch Eireste im Uterus bedingt werden. Zum Nachweise eines geläugneten oder unbeachtet verlaufenen Abortus ist es nothwendig die abgegangenen oder im Uterus vorhandenen Gerinnsel genau nach Decidua und Placentarresten zu durchforschen. Die letzten, welche man sowohl an Zupf- wie an Schnittpräparaten (Fig. 234) leicht auffinden kann, geben

Fig. 234.



Schnitt von einem aus dem Uterus herausgeholtten Blutgerinnsel nach (nicht beobachtetem) Abort.
Schw. Vergr.

Quer- und Längsschnitte von Zottenästchen verschiedener Grösse, unten rechts eine Epithelsprosse; der Epithelbelag des grösseren Zottenastes in der Mitte ist durch Blut grösstentheils abgehoben.

die sichersten Anhaltspunkte für die Diagnose, da die Zotten mit ihrem Epithelbelag und den Epithelknospen mit nichts anderem verwechselt werden können. An den an der Wand sitzengebliebenen Placentarresten können sich Blutgerinnsel ansetzen, die schliesslich zu pflaumen- bis wallnussgrossen und selbst noch grösseren, mehr oder weniger festen, dunkelrothen Massen, den sog. fibrinösen Placentarpolypen (Haematoma

polyposum, Virchow) heranwachsen (Fig. 227), in welchen sich auf dem Durchschnitt an der Basis die Placentarreste leicht nachweisen lassen.

Oedematöse Schwellungen zeigen sich sowohl bei frischen Lageveränderungen (bes. Retroflexionen) als auch bei Entzündungen, besonders an der Vaginalportion bei puerperaler Infection.

3. **Entzündungen.** Die wichtigsten Entzündungen bietet der puerperale Uterus dar. Sie haben insbesondere für den secirenden Anatomen das meiste Interesse und die grösste Wichtigkeit, weil sie so häufig Ursache des Todes sind, während z. B. die entzündlichen Erkrankungen des nicht puerperalen Uterus nur gelegentlich und die acuten Formen überhaupt selten bei Sectionen gefunden werden.

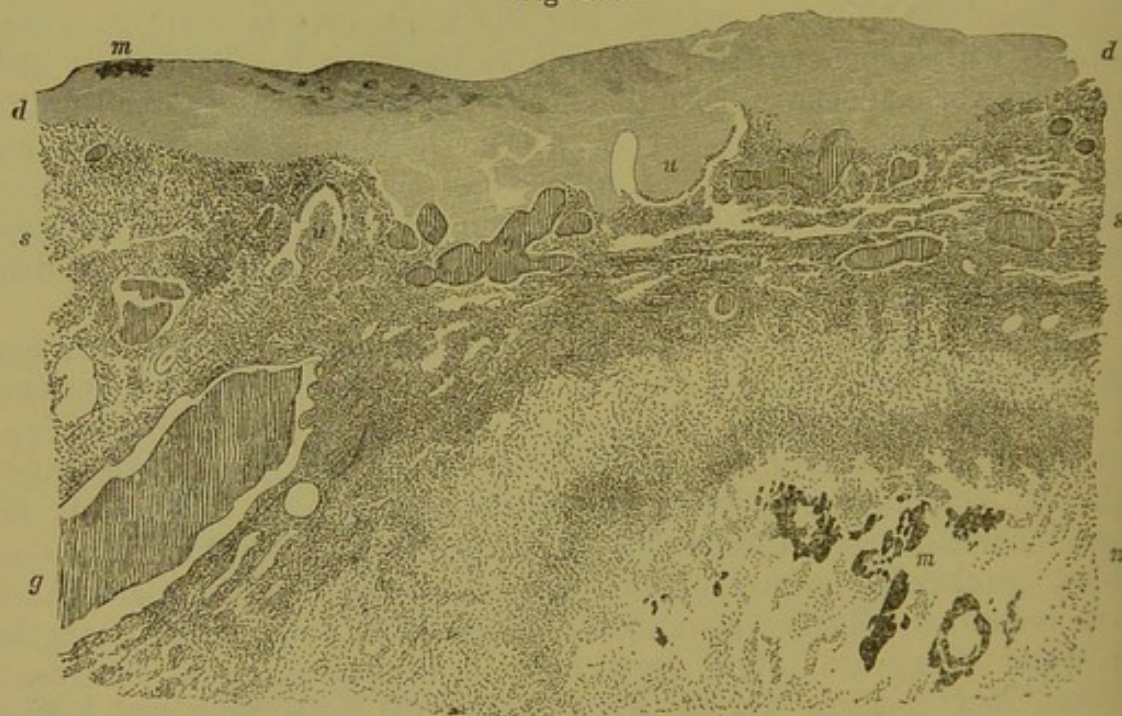
a) Als einfachste Beeinträchtigung des Uterus in Folge der Geburt erscheinen die rein mechanischen Verletzungen, deren schon vorher als Einrisse der Cervix, besonders am äusseren Muttermunde (die oft auch noch in die Scheide hineinreichen) Erwähnung gethan worden ist. Zu den Seltenheiten gehören eigentliche Rupturen, sei es des Uteruskörpers oder des Halses. Die Einrisse sitzen im Körper, und zwar im unteren Uterinsegment, vorn oder seitlich, meistens schräg von oben nach unten, seltener quer und können zum Durchtritte des ganzen Eies oder einzelner Theile Veranlassung geben. Der Tod hindert in der Regel die Heilung, welche nur durch eine Narbe erfolgen kann, während, wie schon erwähnt, das frühere Bestehen der Portiorisse sich häufig aus vorhandenen Narben diagnosticiren lässt. Ausser der Ruptur, welche durch Abnormitäten der Lage (Querlage) oder der Bildung des Fötus (Hydrocephalus) bedingt, aber durch Veränderungen der Wand begünstigt wird, gibt es auch eine Durchquetschung, welche vorzugsweise an der vorderen oder hinteren (dem Promontorium anliegenden) Fläche sich findet.

An diese einfachen mechanischen Verletzungen schliessen sich eng jene Veränderungen an, die auch schon bei der Scheide erwähnt wurden und die man früher in ihrer höchsten Ausbildung als *Putrescentia uteri* bezeichnete. Man findet in solchen Fällen die Oberfläche der Verwundungen, sowie die nächst anstossenden Theile, oft die ganze Innenfläche des Uterus bis in verschiedene Tiefe hinein in eine weiche, stinkende, graugrünliche, manchmal durch Blutungen auch etwas bräunliche Masse verwandelt, es ist also vollständige Gangrän eingetreten (*Gangraena uteri*, *Endometritis gangraenosa*, *ichorosa*). Es kann hier ebenso, wie bei der Scheide die Zerstörung des Parenchyms verschieden tief reichen und besonders an dem Cervicaltheile, der ja am meisten mechanischen Insulten ausgesetzt ist, eine vollständige Necrose der gesamten Wandung mit Perforation und allen früher erwähnten Folgen sich anschliessen, nur dass hier durch die Nähe des Bauchfelles auch dieses noch in Mitleidenschaft gezogen werden kann. War die Necrose nur oberflächlicher, so kann durch eine dissecirende Eiterung (*Metritis dissecans*) das ganze abgestorbene Stück ausgestossen werden.

b) Weniger mit mechanischen Insultationen direkt, als mit einer

nachträglichen Infection, hängen die eigentlichen entzündlichen Veränderungen zusammen, welche bald die Schleimhaut, bald die muskulöse Wandung allein, in der Regel beide zusammen umfassen. Die ersten stellen sich als eine sog. diphtherische Entzündung (*Endometritis diphtherica*) dar, deren äussere Erscheinung in nichts von der gleichen Affection anderer Schleimhäute unterschieden ist. Sie bewirkt dieselbe graue, graugelbe oder grauweisse Färbung der Oberfläche, von der sich oft dicke graue Massen entfernen lassen, aber auch dieselbe Verschorfung des Schleimhautgewebes selbst, wie man besonders gut auf senkrechten Einschnitten in die Wandung erkennen kann. Grade hierdurch wird man am sichersten vor Verwechselungen mit Resten der Decidua bewahrt, welche ebenfalls meistens eine graugelbe Farbe besitzen, aber der Oberfläche lose aufsitzen und sich mit Leichtigkeit, oft selbst schon durch einen Wasserstrahl entfernen lassen. Sie bestehen aus verfettetem Deciduagewebe mit den vorher schon erwähnten charakteristischen grossen Zellen, während in den Pseudomembranen sich unter dem Mikroskope ausser den früher geschilderten hyalinen fibrinösen Netzen und Leukocyten meistens Mikrokokkenhaufen (Fig. 235) zeigen, welche auch in der Schleimhaut liegen, umgeben

Fig. 235.



Endometritis diphtherica puerperalis. Ganz schw. Vergr. Methylenblaufärbung.

d diphtherische Pseudomembran (bei stärkerer Vergrößerung sieht man ein Netzwerk glänzender Fibrinfäden, welches besonders in den oberen Schichten Zellen enthält und bei m Mikrokokkenhaufen). s die zellig infiltrirte Schleimhaut mit hyperämischen Gefässen (g). u Utriculardrüsen, von denen die eine schon grösstentheils in die Pseudomembran einbezogen ist. n eine necrotische Stelle in der Muskelschicht mit grossen Mikrokokkenhaufen (m) und entzündlich infiltrirter Umgebung.

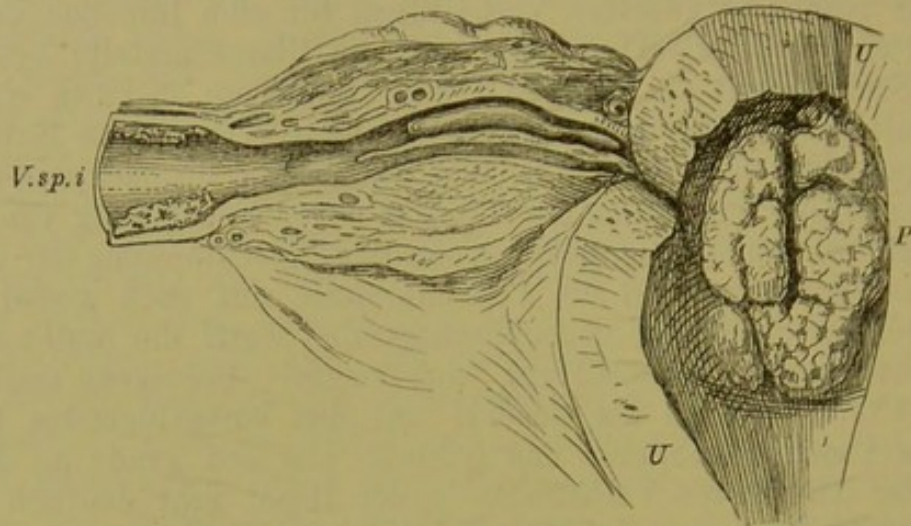
von necrotischem, keine Kernfärbung mehr darbietendem Gewebe. Der Sitz und die Ausdehnung der Veränderung ist sowohl in die Breite wie in die Tiefe sehr verschieden; sie nimmt in der Regel ihren Ursprung

an Einrissen des Cervicaltheiles oder an der Placentarstelle, die ja auch ganz besonders günstige Verhältnisse für eine Infection darbietet. Nicht selten bleibt die Diphtherie auf die Placentarstelle beschränkt und die Schleimhaut der übrigen Theile nimmt nur in Form einer einfachen, mit Schwellung und stärkerer Röthung verbundenen Entzündung Theil. Manchmal lässt sich in solchen Fällen eine Beobachtung machen, die für die Weiterverbreitung der diphtherischen Entzündung von grosser Wichtigkeit ist, nämlich die, dass bei sonstiger Beschränkung der diphtherischen Veränderungen auf die Placentarstelle nur noch genau an der entsprechenden Stelle der gegenüberliegenden Wand die ersten Anfänge einer diphtherischen Verschorfung sich zeigen. Uebrigens stellen sich auch im Uterus wie an der Scheide auf den vorspringenden Punkten die ersten Pseudomembranen und Schorfe ein und grade an der Placentarstelle tritt dieses Verhältniss in der Regel sehr deutlich hervor. Dieser Befund kann, wie leicht ersichtlich, für die Annahme einer von aussen kommenden Infection verwerthet werden.

Die Veränderungen der Uteruswand können verschieden sein, je nachdem sie die Blutgefässe oder die Lymphgefässe oder das Parenchym betreffen. Um den Zustand der Blutgefässe zu erkennen, müssen noch besondere senkrechte Schnitte durch die Placentarstelle gemacht werden, weil ja grade hier die grössten und zahlreichsten und durch den Geburtsakt selbst stets eröffneten Gefässe liegen, die im Laufe der physiologischen Rückbildung des Uterus durch Thromben resp. Endophlebitis productiva geschlossen werden müssen. In den Gefässen der Placentarstelle zeigen sich häufig genug anstatt der guten festen Thromben, weiche zerfallende, gelblichröth gefärbte, welche von einer ebenfalls gelblich gefärbten, verdickten Wandung umgeben werden (Thrombophlebitis placentaris). Es kann eine solche Thrombophlebitis jedoch auch von anderen Stellen, so besonders von den Einrissen im Cervicaltheile ausgehen, weshalb auch hier stets längs gerichtete Einschnitte zu machen sind. Die Blutgefässe in den peripherischen Schichten der Uteruswand sollten der Norm gemäss leer sein resp. frisches Blut enthalten, aber auch in sie setzt sich häufig der thrombotische Process fort und man kann dann eine schmutzig bräunliche oder gelbrothe, selbst reingelbe, eiterähnliche Masse überall aus denselben ausdrücken. Oefter sind die placentaren und nächsten paruterinen Venen frei von Veränderungen, während weiterhin die deutlichsten Zeichen der Thrombophlebitis hervortreten (Fig. 236).

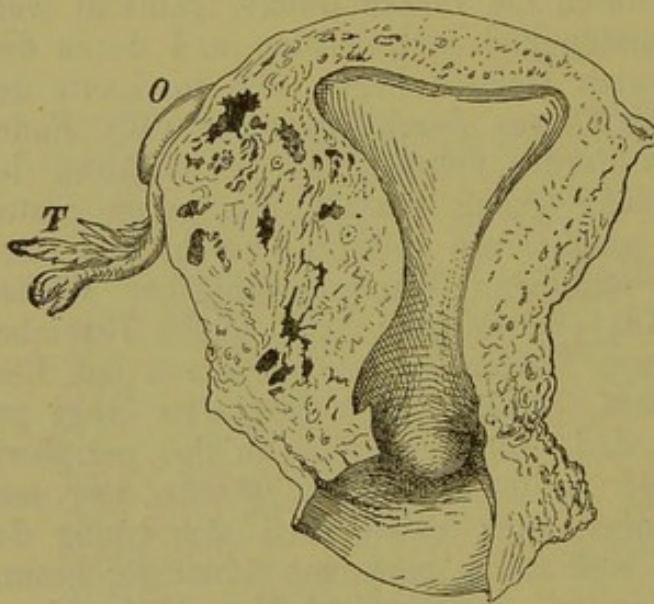
Ebenso häufig, wenn nicht häufiger sind die gleichen Affectionen der Lymphgefässe (Metritis lymphangitica, Fig. 237), die entweder mit oder ohne Veränderungen in den Venen einhergehen. Wegen des mangelnden Blutes sind dieselben dann aber stets gefüllt mit einer rein gelben, puriformen Masse und da ausserdem ihre Wandungen sich durch ihre Dünneheit auszeichnen, so kann man schon aus diesem Befunde allein ihre Natur diagnosticiren, abgesehen davon, dass die Blutgefässe sich stets daneben werden nachweisen lassen. Auch bei ihnen ist die Wandung oft entzündet, was man an ihrer gelben, von Eiterinfiltration herrührenden Farbe erkennt. Eine mit den beschriebenen

Fig. 236.

Diphtherie der Placentarstelle und Thrombophlebitis. $\frac{2}{3}$ nat. Gr.

U Schnittflächen des Uterus. P die stark verdickte, oberflächlich verschorfte Placentarstelle, im rechten Parametrium Thromben in Venen, welche von der Placentarstelle herkommen, aber ausgesprochene Thrombophlebitis erst in der Vena spermat. int. (V. sp. i.).

Fig. 237.



Metritis und Parametritis lymphangitica. Frontalschnitt nahe der hinteren Oberfläche, die hier der Einfachheit halber glatt gezeichnet ist. Spir.-Präp. $\frac{1}{2}$ nat. Gr.

Man sieht die hintere Lippe; die Grenze des Uterus nach dem rechten Parametrium nicht deutlich zu sehen; unregelmässige Abscesshöhlen in beiden O Ovarium. T Tube der r. S.

Veränderungen auch bei den Blutgefässen einhergehende Erweiterung ist bei den Lymphgefässen in der Regel sehr ausgesprochen vorhanden, so dass bis kirschgrosse Höhlen durch sie gebildet sein können, die freilich meistens schon durch Ulceration entstanden sind. Sie finden sich mit Vorliebe subserös in der Nähe des Tubenabgangs. Der Inhalt der Lymphgefässe ist ganz besonders geeignet für den Nachweis der Mikrokokken; die ganze sie füllende Masse besteht in vielen Fällen fast lediglich aus Haufen dieser kleinen Körnchen, welche meist deutlich die kettenförmige Anordnung zeigen.

Die dritte Form der Entzündung ist diejenige des Parenchyms, die Metritis phlegmonosa oder apostematosa. Sie ist charakterisirt durch das Auftreten mehr oder weniger ausgedehnter diffuser, eiteriger, oft sulzig gelblicher Infiltrationen oder auch kleinerer und grösserer, solitärer oder multipler Eiterherde, die sich von jenen Lymphgefässsectasien durch den Mangel einer glattwandigen Begrenzung unterscheiden.

Sämmtliche Entzündungsformen des Uterusparenchyms stehen sehr häufig mit ähnlichen Veränderungen im Parametrium (Parametritis) in

Verbindung, von denen ebenso wie von den Entzündungen des serösen Ueberzuges (Perimetritis) später die Rede sein soll.

Alle die zuletzt genannten Veränderungen können auch schon am schwangeren Uterus sich einstellen und bewirken dann häufig Abort resp. Frühgeburt.

Was die Technik der mikroskopischen Untersuchung dieser verschiedenen Puerperalaffectionen betrifft, so sind im wesentlichen Schnitte zu derselben nothwendig. Um besonders von der Placentarstelle, von Stellen mit Thrombophlebitis und Thrombolympfangitis zusammenhängende senkrechte Durchschnitte zu erhalten, ist es nothwendig, die Stücke gut einzubetten. Für den Nachweis von Mikroorganismen gelten die allgemeinen Methoden, ich möchte nur noch darauf aufmerksam machen, dass man dieselben nicht an der inneren Oberfläche des Uterus suchen soll, wo nach dem Tode stets alle möglichen Bakterien sich finden, sondern dass man dazu entweder die Inhaltmassen von der Oberfläche möglichst entfernter Blut- resp. Lymphgefässe wählt (Deckglastrockenpräparate) oder die tieferen Schichten von Durchschnitten durch die ganze Uteruswand. Man wird der Regel nach die Mikrokokken der Pyämie (Streptokokkus und Staphylokokkus) finden, aber es sind auch schon Pneumoniekokken, Bacillen verschiedener Art etc. aufgefunden worden. Die letzten sind vielleicht in jenen Fällen in Thätigkeit, wo der Tod sehr schnell unter stürmischen Allgemeinerscheinungen eintrat, wo aber der makroskopische lokale Befund negativ ausfällt und auch im übrigen Körper nur die bekannten allgemein infectiösen Organveränderungen (Milzschwellung, parenchymat. Trübungen des Herzens, der Niere etc.) gefunden werden. Die Vermuthung liegt nahe, dass es sich hier um Wirkung irgend welcher sog. Septicämie-Bacillen handelt. Sehr schöne Bilder erzielt man durch die Färbung der Uterusschnitte mit Pikrocarmin und nachfolgender Färbung nach Gram.

Acute Entzündungen am nicht puerperalen Uterus kommen in der Leiche selten zur Beobachtung. Dies gilt besonders für die schweren eiterigen Formen der Endometritis, die sich übrigens auch leicht werden diagnosticiren lassen. Nur ganz ausnahmsweise finden sich als selbständige Erkrankungen phlegmonöse Processe im muskulösen Theile der Wandung (Metritis), welche äusserst selten zur Abscessbildung fortschreiten. Den katarrhalischen Endometritiden begegnet man schon eher einmal, besonders den cervicalen, die sich durch die Menge des zähen, glasigen Schleimes anzeigen, welcher den Cervicalkanal oft gänzlich ausfüllt. Das Secret der Schleimhaut der eigentlichen Uterushöhle ist in der Regel etwas flüssiger. Eiterige Katarrhe, besonders des Cervicaltheils, sind zum grossen Theil gonorrhöischer Natur. Die Gonokokken nisten im Cervicalkanal besser als in der Scheide.

Als Endometritis haemorrhagica wird ein Zustand der Schleimhaut bezeichnet, wobei dieselbe nicht nur durch stärkere Füllung der Blutgefässe dunkelroth gefärbt, sondern auch von zahlreichen punktförmigen Hämorrhagien durchsetzt ist. Es kann hierbei die Aehnlichkeit mit dem menstrualen Zustande sehr gross werden (pseudomenstrueller Zustand), doch schützt die Untersuchung der Ovarien leicht vor Verwechselungen. Man findet diese Form besonders bei verschiedenen acuten Infectiouskrankheiten, aber auch unter anderen Verhältnissen.

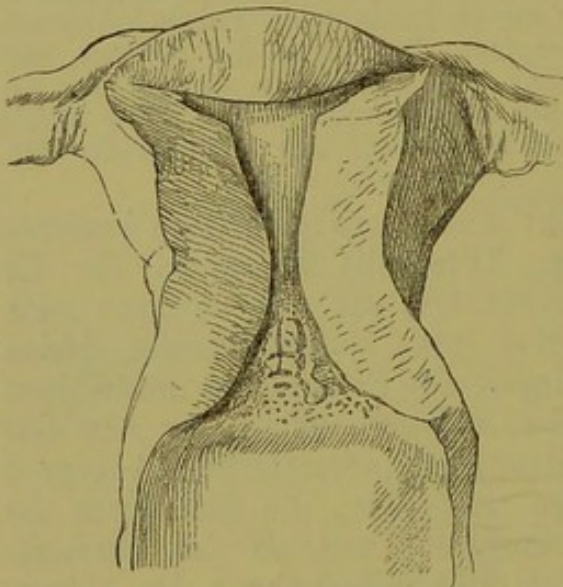
Es gibt endlich auch eine Endometritis fibrinosa, bei welcher eine vollständige Haut, ähnlich der Membrana decidua dysmenorrhöica gebildet werden kann. Beide unterscheiden sich dadurch, dass letztere stets eine äussere rauhe, zottige Oberfläche besitzt und oft einen Sack darstellt, welchen man aufschneiden kann und an dessen Oberfläche

zahlreiche kleine Löchelchen, die Mündungsstellen der Uterindrüsen, erscheinen, während erstere an ihrer äusseren Oberfläche stets ganz glatt und ausserdem wenigstens oft durchaus solide ist. Mit dem Mikroskope ist die Unterscheidung begreiflicherweise sehr einfach (Fibrin resp. fibrinoid degenerirte Zellen einerseits — wohlerhaltene Uterindrüsen mit Cylinderzellen und lymphoidem Zwischengewebe andererseits).

Viel häufiger als den acuten begegnet der Anatom den chronischen Entzündungen des Uterus und zwar sowohl der Schleimhaut als auch der Muskelhaut. Wie bei allen Schleimhäuten so ist auch hier die Bezeichnung chronische Entzündung nicht immer ganz richtig, weil es sich in der Regel weniger um die Entzündung selbst, als um ihre Residuen handelt. Zu diesen gehören bei der Schleimhaut die schiefrigen Färbungen, welche auf vorangegangene kleine Blut-

austretungen hinweisen, dahin gehört die so häufige fibröse Induration, durch welche die ganze Haut in eine ganz glatte, derbe, nur sehr schwer schneidbare, mikroskopisch der Drüsenelemente fast gänzlich entbehrende oder auch kleine Cystchen enthaltende Masse verwandelt ist (Endometritis chronica fibrinosa atrophicans, Endometritis cystica) und bei der zuweilen eine Metaplasie des Cylinderepithels in verhornendes Plattenepithel vorkommt. Dahin gehört die nach unten zu trichterförmige Erweiterung der Cervix (Fig. 238), welche oft mit Verengerung des Orificium internum verbunden ist, und endlich jene unter dem Namen der Nabothseier (Ovula Nabothi) bekannten, hirsekorn- bis halberbsengrossen, klaren wässerigen oder colloiden Inhalt beher-

Fig. 238.

Chronische Endometritis und Metritis. $\frac{1}{2}$ nat. Gr.

Trichterförmige Gestaltung der Cervicalhöhle.
Kleiner Polyp an der Cervicalschleimhaut.

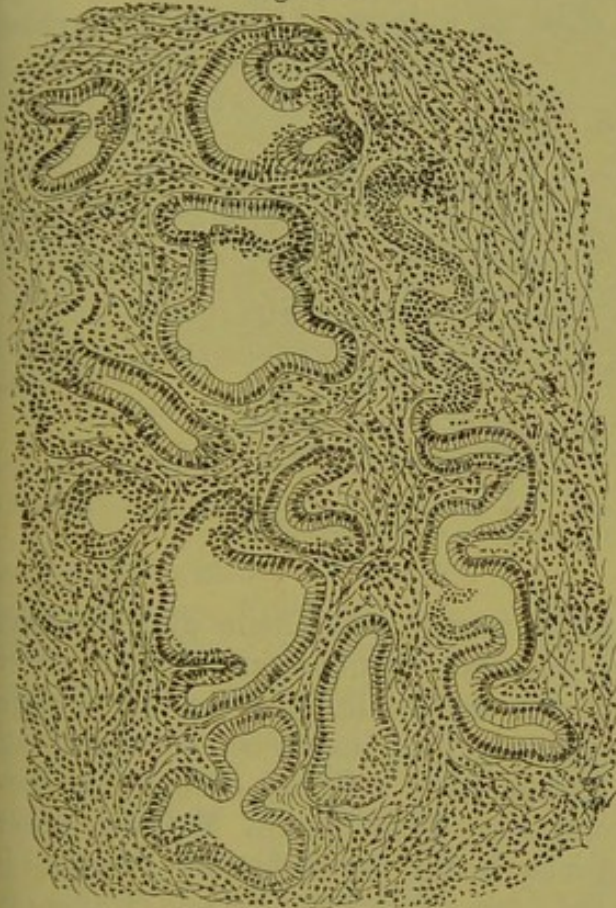
bergenden Cystchen, welche so häufig im Cervixtheile bald oberflächlich, bald mehr in der Tiefe und oft in grösserer Anzahl vorkommen. Es sind durch Compression der Mündung aus Drüsenschläuchen hervorgegangene Retentionscysten, welche dementsprechend mit Epithel ausgekleidet sind, das in den grösseren meist abgeplattet ist, in den kleineren aber noch cylinderförmig und selbst mit Wimpern versehen sein kann.

Die atrophirende Endometritis ist nur der Ausgang einer granulirenden productiven Endometritis, welche eine starke Verdickung und Auflockerung der blutreichen und leicht blutenden Schleimhaut erzeugt. Durch diese Veränderung kann es leicht bewirkt werden, dass bei der Menstruation, wenn, wie gewöhnlich, die oberste Schleimhautschicht sich exfoliirt, abnorm dicke Schichten derselben unter heftiger und langdauernder Blutung abgestossen werden, welche dann die schon

öfter erwähnten sog. dysmenorrhischen Membranen bilden. Häufig tritt eine solche proliferierende Endometritis ungleichmässig auf, so dass kleine Buckel, dann grössere warzige Bildungen und endlich gestielte Geschwülstchen, sog. Polypen erscheinen (Endometritis proliferans polyposa).

Sowohl die totale wie die partielle Wucherung kann sich auf sämtliche Bestandtheile der Schleimhaut beziehen (Fig. 239), es kann aber auch wesentlich das Grundgewebe (interstitielle Endometritis) oder

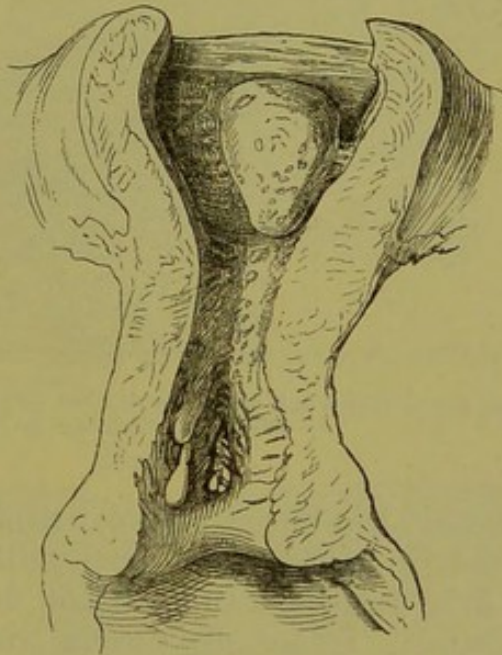
Fig. 239.



Chron. proliferierende Endometritis.

Schlängelung, Erweiterung, Ausbuchtung von Drüsen; rechts ist von einer geschlängelten Drüse in der oberen Hälfte nur die Wand im Schnitt, so dass man nicht das Lumen und die Epithelzellen nur in Flächenansicht sieht. Ausgekratztes Stück.

Fig. 240.

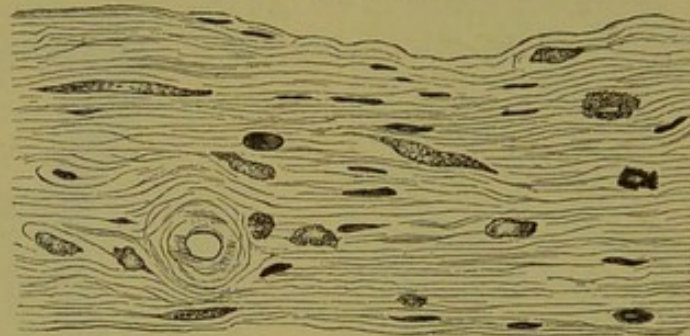
Uteruspolypen. $\frac{2}{3}$ nat. Gr.

Im Corpus ein grösserer, abgerundet-dreieckiger, mit kleinen Cystchen versehener Polyp, im Cervicaltheil einige dünne gestielte Polypchen.

es können mehr die Drüsen (glanduläre E.) vergrössert sein. An den gewucherten Drüsen kommt es häufig zu unregelmässiger Erweiterung und Schlängelung, auch dringen dieselben manchmal zwischen die Muskelbündel ein; bei der partiellen Proliferation entsteht häufig ein Verschluss ihrer Mündung mit Retention des Secretes und cystischer Erweiterung, so dass die Polypen unter Umständen fast ganz aus Cysten bestehen können (Polypus hydatidosus). Diese letzte Form hat meistens ihren Sitz in der Cervix, wo ja auch die einfachen Ovula Nabothi sitzen, während die Molluscumform (mit kleinen, mit breiter Basis aufsitzenden Wucherungen) im Corpus sich findet (Fig. 240).

Die chronische Entzündung der Uteruswand (Metritis chronica) zeigt sich in späteren Stadien an durch eine weissgraue Farbe derselben, verbunden mit grosser Härte, so dass sie beim Schneiden knirscht und oft nur mit Mühe geschnitten werden kann. Auch hier geht wie bei der Schleimhaut ein Granulationsstadium voraus, in welchem die Substanz voluminöser, weicher, saftreicher und mehr röthlich gefärbt erscheint. Mit der productiven Metritis ist zugleich eine Vergrösserung des Organes verbunden (der früher sog. chron. Uterusinfarct, Fig. 225), die jedoch später durch immer vollständigere Zerstörung der muskulösen Theile und durch Retraction des fibrösen Gewebes, welches viele Mastzellen enthält (Fig. 241), in eine oft extreme Atrophie übergehen

Fig. 241.



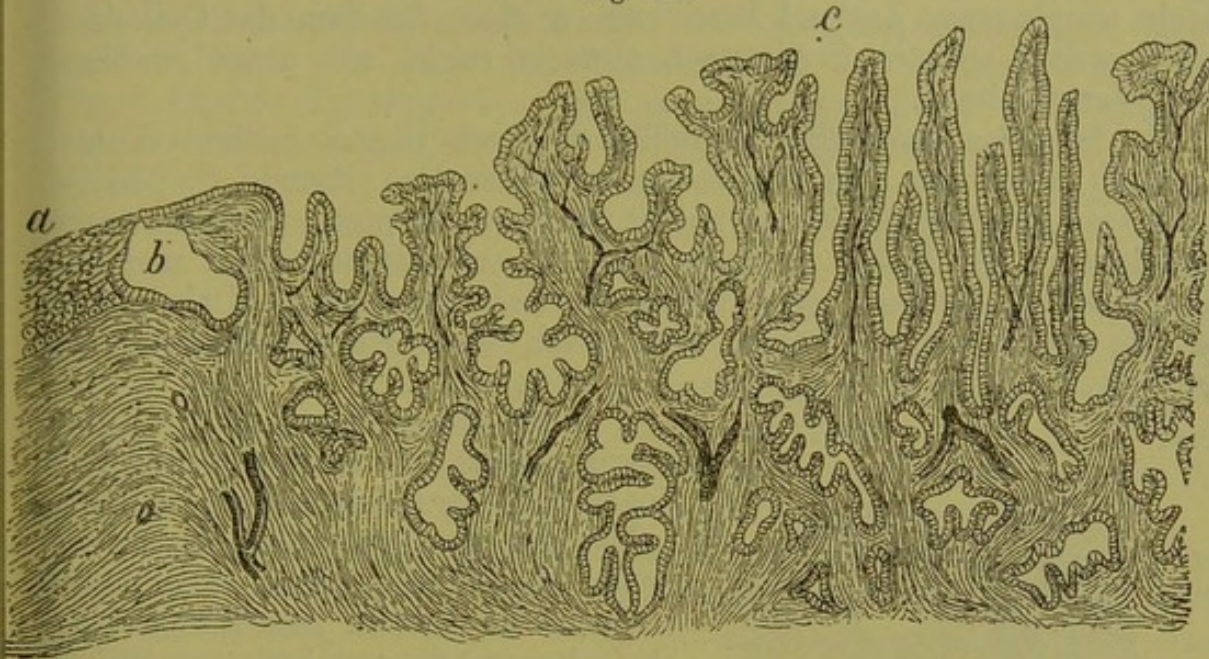
Aus einem Uterus mit chron. Metritis bei Cervixkrebs. Nur wenige Kerne glatter Muskeln, aber sehr viele Mastzellen, besonders in der Umgebung des Gefässdurchschnittes.

kann. Die Hypertrophie betrifft nicht immer alle Theile gleichmässig, sondern häufiger den Cervicaltheil als den eigentlichen Körper. Sehr häufig zeigt die Uterushöhle dabei eine eigenthümliche sanduhrförmige Gestalt, indem die Cervix trichterförmig nach unten zu erweitert ist. Es ist fast stets eine chronische Endometritis mit der chronischen Metritis verbunden. Sehr häufig findet sich diese chron. Metritis unter Verhältnissen, welche die entzündliche Natur der Affection zweifelhaft erscheinen lassen könnten, so bei den Dislocationen mit Stauungshyperämie, so im Anschluss an das Puerperium, wo dann die normale Rückbildung sich nicht einstellt, sondern der Uterus dauernd vergrössert bleibt, aber es sind doch wahrscheinlich in allen diesen Fällen erst entzündliche Processe, zu welchen die Stauung, der puerperale Zustand nur disponirten, welche die Vergrösserung bewirken.

Mit der Entzündung des Cervicaltheiles sind häufig flache, rundliche, oft confluirende, mit einem gerötheten Grunde versehene Erosionen (sog. katarrhalische Geschwüre) des äusseren Muttermundes verbunden. Nur manchmal handelt es sich dabei um Verdünnung, Maceration und Abstossung des Epithels in Folge des vorhandenen entzündlichen Zustandes, meistens um active Processe, Granulationswucherung der Schleimhaut, welche mit Cylinderepithel bedeckt und von neugebildeten drüsigen Bildungen durchzogen ist. Je nachdem die Oberfläche mehr glatt oder papillär gestaltet erscheint, kann man einfache und papilläre Erosionen (Fig. 242) unterscheiden, bei letz-

teren handelt es sich aber weniger um eine Wucherung des Grundgewebes in Papillenform als um eine papillenähnliche Zerklüftung des-

Fig. 242.



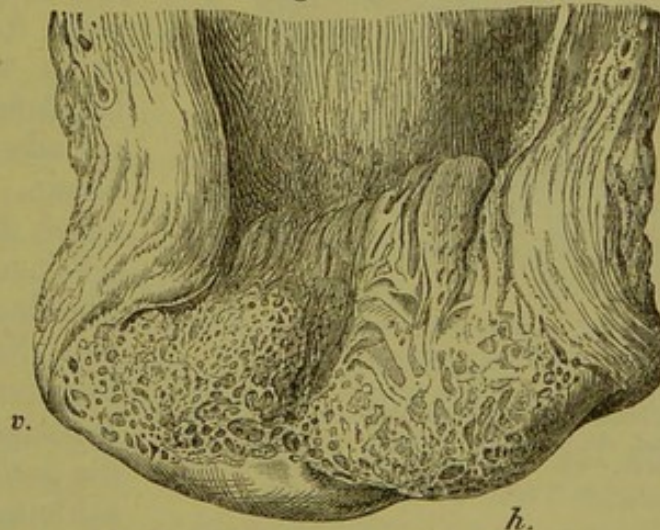
Papilläre Erosion der Portio. Nach Fritsch, Hdb. d. Fr.

Bei a normales Plattenepithel, am Uebergang desselben in die Erosion eine cystisch erweiterte Drüse (b), bei c lange schmale Papillen.

selben durch in die Tiefe dringende drüsige Epithelwucherungen. Neben den Geschwüren kommen auch noch zuweilen stecknadelkopf- bis hirsekorngrösse, in der Substanz gelegene Eiterbläschen vor, die zum Theil durch Vereiterung von Nabothseiern, zum Theil direkt aus vereiterten, an der Mündung verschlossenen Drüsen hervorgegangen sind. Durch Platzen derselben entstehen die sog. Folliculargeschwüre oder folliculären Erosionen (Fig. 243). Durch Verbindung der genannten Veränderungen mit allgemeinen oder partiellen Hyperplasien der Schleimhaut entstehen acneartige Bildungen, so dass die Cervix die grösste Aehnlichkeit mit einer „Burgundernase“ zeigt (Virchow).

Die Erosionen dürfen nicht mit dem sog. Ectropium des äusseren Muttermundes verwechselt werden, wenn dieses auch nicht ohne Einfluss auf ihre Entstehung sein mag. Man kann das Schleimhäutelectro-

Fig. 243.



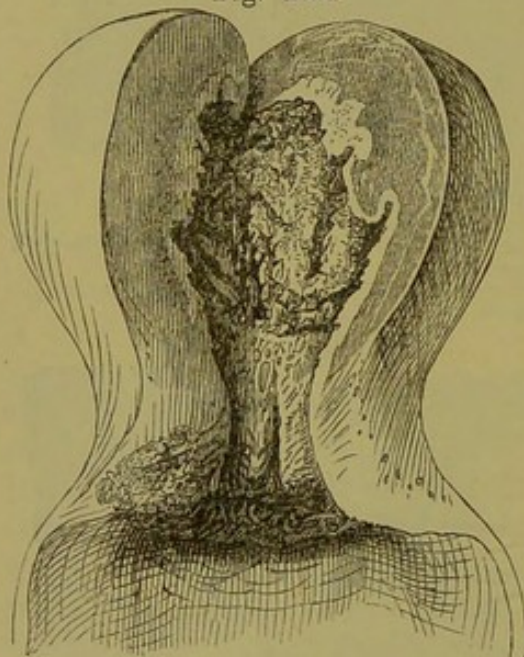
Cystische (folliculäre) Erosion. Nat. Gr.

Uterus aufgeschnitten und auseinandergeklappt. h hintere, v vordere Muttermundslippe.

pium, wobei in Folge entzündlicher Schwellung die Cervicalschleimhaut sich am äusseren Muttermund vorwölbt, und das häufigere Wand- oder Narbectropium unterscheiden, bei dem die beiden Lippen im ganzen sich umgestülpt haben. Als physiologisches Ectropium ist ein angeborener Zustand bezeichnet worden, bei dem das Cylinder-epithel weiter auf der Portio nach abwärts reicht als unter gewöhnlichen Verhältnissen.

4. **Infectiöse Granulationsgeschwülste** sind am Uterus selten. Selbst die doch sonst an den Genitalien vorzugsweise sitzende Syphilis macht am Uterus relativ selten spezifische Veränderungen, doch kommen besonders an der Portio vaginalis primäre, seltener secundäre ulceröse und papulöse specifisch syphilitische Veränderungen vor. Dabei fehlt nie eine Endometritis, welche aber auch ohne die specifischen Veränderungen häufig vorkommt.

Fig. 244.



Tuberkulose des Uteruskörpers, papilläre Erosion der Portio vaginalis. $\frac{2}{3}$ nat. Gr.

Oberfläche des Corpus käsig-ulcerös, die Wand in verschiedener Ausdehnung oberflächlich verkäst, die Verkäsung reicht nicht in die Cervix hinein; die Erosion des Muttermundes zeigt nichts Tuberkulöses.

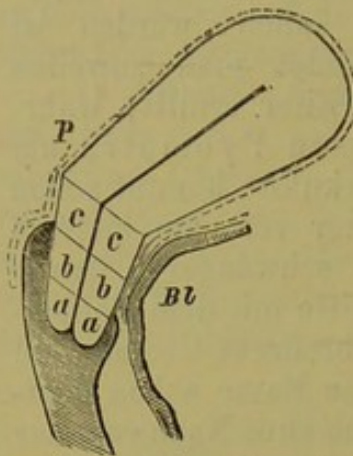
Auch die Tuberkulose des Uterus gehört zu den seltenen Affektionen und wird insbesondere an Häufigkeit von der Tuberkulose der männlichen Geschlechtsorgane weit übertroffen. Sie tritt in zwei Formen auf, als (seltener) disseminirte, acute Miliartuberkulose und in Form der Endometritis tuberculosa, welche zur käsigen Degeneration, zur Phthisis uterina führt. Beide Formen haben ihren Sitz resp. Ausgangspunkt in der Schleimhaut, während aber die erste auf sie beschränkt ist, dringt die letztere verschieden weit in das Uterusparenchym hinein. Die Diagnose der ersteren ist durch das Auftreten der grauen, durchscheinenden, submiliaren, an der Oberfläche leichte Prominenzen bildenden Knötchen sehr leicht gegeben. Schwieriger ist oft die Erkennung der Anfangsstadien der zweiten Form, da die geröthete, weiche, verdickte Körperschleimhaut ähnlich aussieht, wie bei

der einfachen productiven Endometritis und die eingestreuten grauen Tuberkel nicht immer deutlich hervortreten. Erst wenn diese zu verkäsen beginnen, wird die Diagnose leichter, welche gar keine Schwierigkeiten mehr macht, wenn (Fig. 244), die Oberfläche der Schleimhaut in eine bröckelige, gelbe, käsige Masse verwandelt ist, die verschieden weit in die Tiefe dringt und sich schliesslich an ihren frischesten Theilen in kleine gelbe, dann graue Knötchen auflösen lässt. Würde der käsigen Masse ein leichter Abfluss gegeben sein, wie z. B. bei der Niere, so würde es sicherlich auch hier zur Höhlenbildung resp. ulcerativen Erweiterung der Uterushöhle kommen,

so aber bleibt in der Regel die ganze käsige Masse am Orte ihrer Bildung liegen und häuft sich immer mehr an, so dass schliesslich die ganze Uterushöhle durch den Käse gänzlich ausgefüllt wird. Immerhin gelangt die Masse allmählich nach unten und inficirt die Cervix- und schliesslich die Scheidenschleimhaut, wie die Uterusschleimhaut selbst in der Regel von einer tuberkulösen Tube aus inficirt worden ist (descendirende Tuberkulose). Bei alten Frauen findet man zuweilen den Uteruskörper erweitert und mit tuberkulösem Eiter erfüllt; wahrscheinlich handelt es sich bei dieser tuberkulösen Pyometra um eine secundär inficirte Hydrometra. Die Uterustuberkulose kommt schon bei ganz kleinen Mädchen und bis ins höchste Alter vor, am meisten in der Zeit der Geschlechtsreife. Sie kann auch am schwangeren, sowie am puerperalen Uterus sich entwickeln. — Querschnitte mit dem Doppelmesser durch die trotz der inneren Zerstörung verbreiterte Uteruswand zeigen die Knötchen am äusseren Rande der käsigen Masse schon deutlich, zur genaueren Untersuchung, insbesondere auch zum Nachweis der Bacillen, sind feine Schnitte vom gehärteten Organe nothwendig.

5. Progressive Ernährungsstörungen. Den Uebergang von der physiologischen Schwangerschaftsvergrösserung zu der pathologischen bildet die Vergrösserung des Uterus bei Extrauterinschwangerschaft oder eines Hornes bei Schwangerschaft des anderen. Es wird dabei nicht nur die Wand hypertrophisch, sondern es bildet sich auch die Schleimhaut in Decidua um. Unzweifelhafte hypertrophische Neubildung kommt an der Muscularis des Uterus vor, insbesondere bei der so allmählich wachsenden Hämatometra. Man darf hier wohl ohne weiteres eine Arbeitshypertrophie annehmen. Nur bei den acut entstehenden Ausweitungen ist die Wand verdünnt. Ferner findet sich eine echte muskuläre Hypertrophie bei Geschwulstbildung und zwar bei submucöser (Fig. 257) und interstitieller oder intraparietaler (Fig. 255), wo vielleicht ebenfalls eine Arbeitshypertrophie anzunehmen ist. Es kommen allerdings, besonders bei den intraparietalen Fibromyomen auch mehr bindegewebige Hypertrophien vor. Schon hier, noch mehr aber bei anderen Formen der sog. Uterushypertrophien grenzen entzündliche und nichtentzündliche Neubildung so aneinander, dass eine scharfe Trennung unmöglich ist. Während die Vergrösserungen bei Lageveränderungen des Uterus wohl hauptsächlich entzündlicher Natur sind, kommen dagegen am Cervicaltheil Hypertrophien vor, bei welchen Entzündung ganz auszuschliessen ist oder doch nur einen mehr oder weniger grossen Theil der Ursachen ausmacht. Der Hals des Uterus lässt sich in einen innerhalb und einen oberhalb der Vagina gelegenen Abschnitt einteilen, doch muss nach Schröder grade auf Grund der vorkommenden Hypertrophien eine dreifache Theilung vorgenommen werden (Fig. 245), in einen vaginalen (aa) ganz in der Scheide liegenden, einen medialen (bb) hinten innerhalb, vorn oberhalb und einen supravaginalen (cc) gänzlich oberhalb der Scheide liegenden Abschnitt. Es gibt nun eine ätiologisch dunkle Hypertrophie der Portio vaginalis (Fig. 246), wobei die Portio so verlängert werden kann, dass sie bis vor die Schamspalte reicht. Das Scheidengewölbe hat im wesentlichen normale

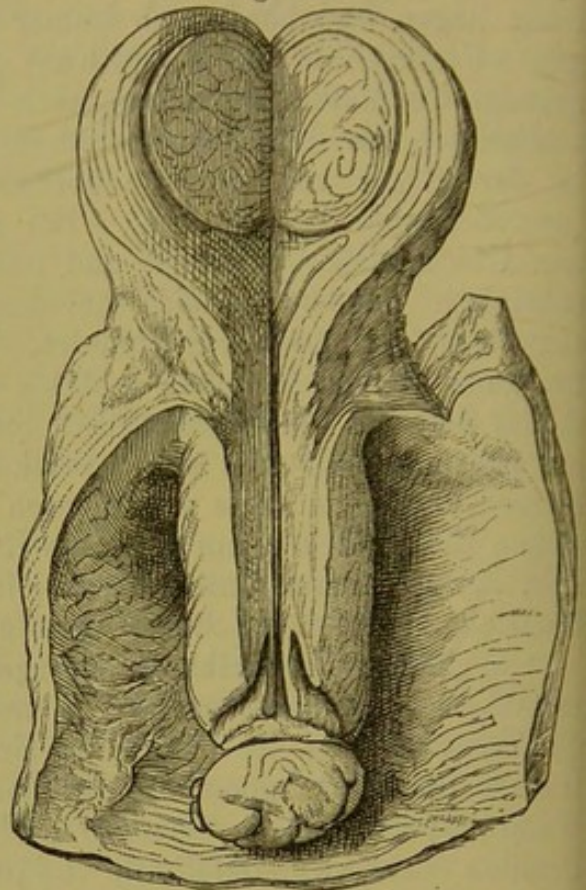
Fig. 245.



Eintheilung der Cervix uteri in 3 Abtheilungen nach Schröder.

a a Portio vaginalis. b b Portio intermedia, vorn supra-, hinten intravaginal. c c Portio supra-vaginalis. Bl Blase. P Peritoneum.

Fig. 246.



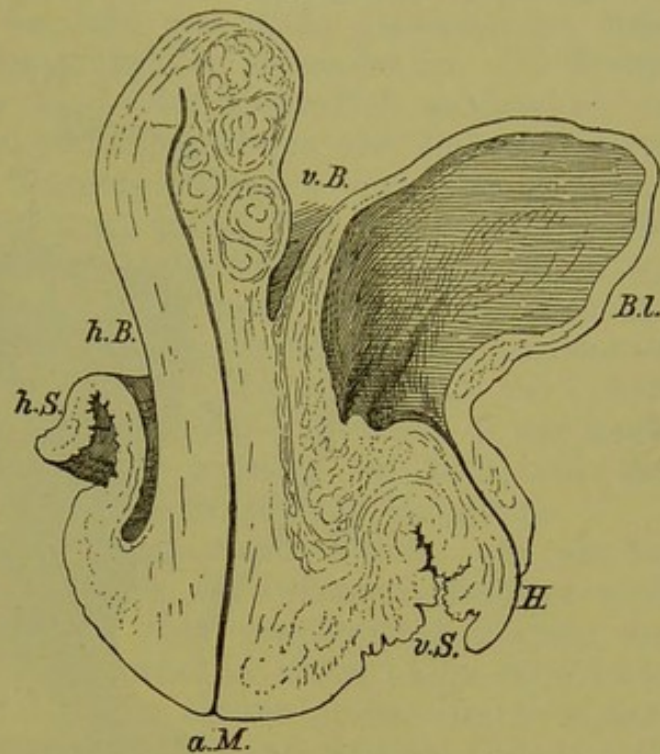
Hypertrophie der Portio vaginalis mit folliculärer Hypertrophie der hinteren Lippe, Fibromyom im Corpus am Fundus. Nat. Gr.

Lage und Configuration, desgleichen Blase und Mastdarm. Diese Hypertrophie kann auch einlippig sein: rüsselförmige H. der vorderen Muttermundlippe. Mit der Hypertrophie der Portio supra-vaginalis (Fig. 247) ist stets eine mehr oder weniger vollständige Inversion der Scheide verbunden, Blase und Mastdarm erfahren eine divertikelartige Ausstülpung nach unten. Diese Affection, welche die häufigste aller Cervixhypertrophien ist, ist leicht mit einfachem Prolaps des Uterus zu verwechseln; sie unterscheidet sich von ihm schon äusserlich dadurch, dass der Fundus uteri keine Senkung erfahren hat, wenn nicht ein Prolaps des hypertrophischen Uterus vorhanden ist. Die seltene Hypertrophie der Portio media ist mit einer Verkürzung des vorderen Scheidengewölbes (Vorfall der vorderen Wand) mit divertikelartiger Ausstülpung der Harnblase verbunden, während das hintere Scheidengewölbe, die hintere Scheidenwand und der Mastdarm normale Verhältnisse darbieten, also das hintere Scheidengewölbe vorhanden, das vordere aber verstrichen ist. Die Vergrößerung wird wesentlich durch Bindegewebe bedingt. Da bei der zweiten Form Scheidenprolaps, bei der dritten Prolaps der vorderen Scheidenwand vorausgeht, so ist es vielleicht der dadurch ausgeübte Zug, welcher in ähnlicher Weise die Bindegewebshypertrophie an der Cervix bewirkt, wie die angehängten Metallzieraten oder die eingesteckten Holzpflocke an den Ohrläppchen „wilder Menschen“ Vergrößerungen bewirken.

Von allen den erwähnten Hypertrophien verschieden, aber manchmal mit ihnen verbunden (Fig. 246) ist die sogen. folliculäre Hypertrophie der Muttermundslippen, bei welcher es sich ausschliesslich um eine cystisch-polypöse Wucherung der Schleimhaut einer oder der anderen Muttermundslippe handelt. Durch Platzen der zahlreich vorhandenen cystisch-drüsigen Gebilde erhält die Oberfläche etwas Unregelmässiges, so dass die Masse wie eine vergrösserte Tonsille (Virchow) aussehen kann. Diese Bildung gehört offenbar schon in das Gebiet der sogen. Schleimpolypen (Fig. 240), welche schon bei der proliferierenden Endometritis vom Corpus wie von der Cervix erwähnt wurden, nur handelt es sich hier deutlicher um eine echte Geschwulstbildung, welche man unter die Adenome zu rechnen hat, wie sie auch als adenomatöse Polypen (Fig. 248) in der Höhle des Uterus gefunden werden. Es gibt auch ein diffuses Adenom der Uterusschleimhaut, wobei diese wesentlich durch Drüsenwucherung verdickt ist, eine Affection, welche sich von der proliferierenden Endometritis dadurch unterscheidet, dass die unregelmässig verschlungenen Drüsenschläuche fast ohne jede Zwischensubstanz dicht aneinander liegen.

Dies Erkennungszeichen ist auch für die Diagnostik an ausgekratzten Massen des Uterus wichtig; findet man nur Drüsenschläuche, so muss man die Neubildung für eine mindestens verdächtige erklären, da die adenomatösen Wucherungen zerstörend in das Myometrium vordringen

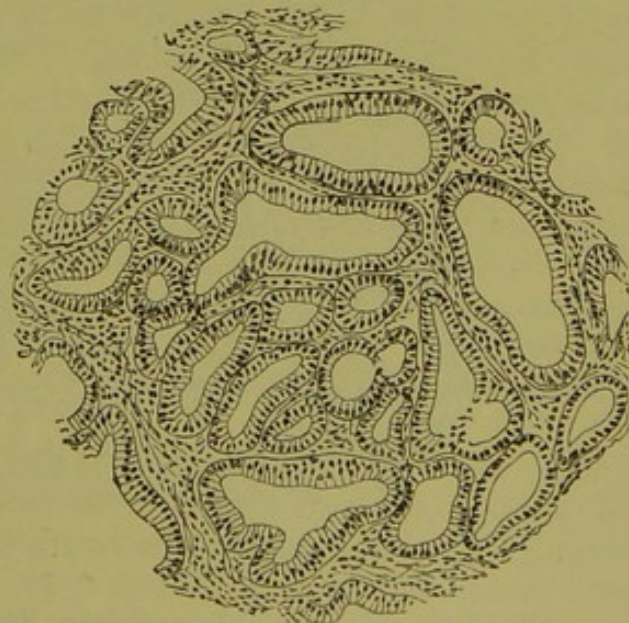
Fig. 247.



Supravaginale Cervixhypertrophie mit Scheidenprolaps, mehrere interstitielle Fibrome in der vorderen Wand des Corpus. $\frac{2}{3}$ nat. Gr.

a. M. äusserer Muttermund. v. S. vordere, h. S. hintere Scheidenwand. v. B. vordere, h. B. hintere Bauchfelltasche. Bl Harnblase. H Harnröhrenmündung.

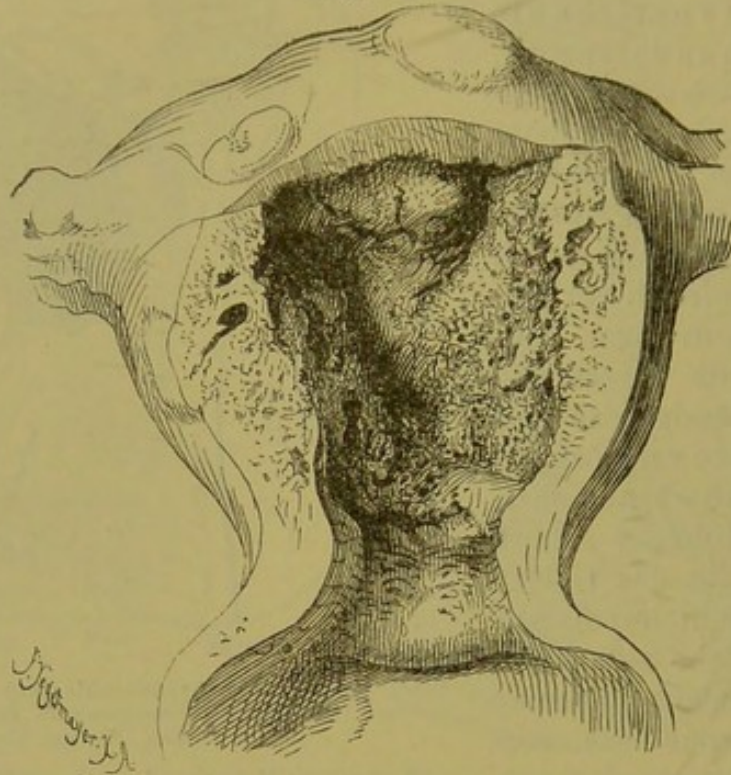
Fig. 248.



Aus einem drüsigen Polyp (polypösen Adenom) des Corpus. Mittl. Vergr.

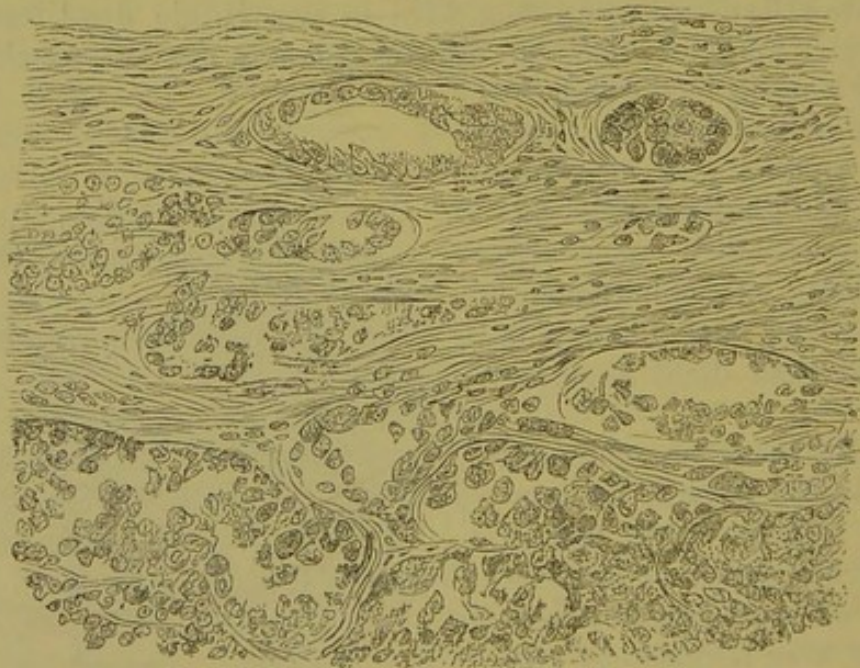(malignes Adenom) und durch Unregelmässigwerden der Epithelbildung in Krebs (Adenocarcinom) sich umwandeln können.

Fig. 249.



Krebs des Corpus uteri mit peritonealen Knoten, Vagina und grösster Theil des Collum ganz frei.
 $\frac{2}{3}$ nat. Gr.

Fig. 250.



Adenocarcinom der Corpus uteri. Mittl. Vergr.

Die Uteruskrebse können von dem Hals und von dem Körper des Uterus ausgehen, die Corpuskrebse (Fig. 249) sind aber erheblich

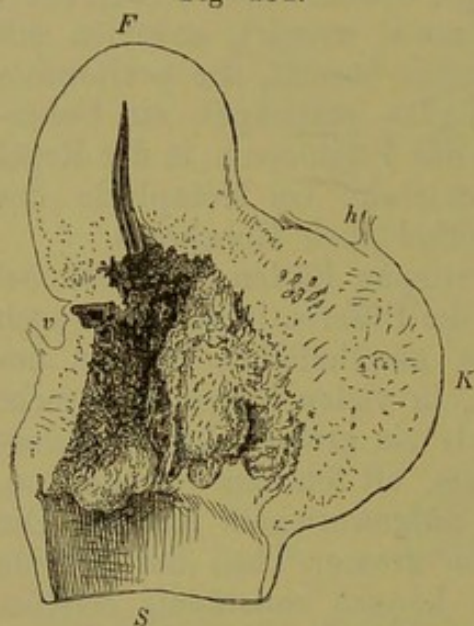
seltener als die Collumkrebse. Sie bewirken eine oft beträchtliche Vergrösserung des Uterus, die sich auf dem Durchschnitt als eine Verdickung der Wand zeigt, in der bald eine mehr gleichmässige, bald eine mehr unbeschriebene krebssige Infiltration vorhanden ist. Die Krebse sind in der Regel weich, man kann viel Krebsmilch ausdrücken, in welcher entweder deutlich Cylinderzellen vorwiegen oder doch wenigstens viele der polymorphen Zellen langgestreckt sind und eine Cylinder-gestalt andeutungsweise noch erkennen lassen. An Schnitten tritt sehr häufig ein adenomatöser Bau mehr oder weniger deutlich hervor (Fig. 250). Die innere Oberfläche der Uteruswand ist meist ulcerirt, zuweilen mit polypösen, selten mit papillären Wucherungen besetzt, die peritoneale Seite ist häufig höckerig gestaltet. Es findet erst spät ein Uebergreifen auf das Collum statt, dagegen ist das Peritoneum in der Regel frühzeitig ergriffen. Nur ausnahmsweise entsteht bei Metaplasie des Cylinderepithels in geschichtetes Plattenepithel auch Hornkrebs.

Hier ist also selbst in weit vorgeschrittenen Fällen, wie sie bei der Section in der Regel gefunden werden, die Differentialdiagnose noch sicher zu stellen, während dies bei den gewöhnlichen Formen des Uteruskrebses, dem Cervix- und Portiokrebs, in vielen Fällen nicht mehr möglich ist, da diese sich an der Leiche als ein grosses Geschwür darzustellen pflegen, mit unregelmässig knotigem, oft fetzigem Grunde und, besonders nach der Scheide hin, leicht aufgeworfenem Rande. Die Portio vaginalis, die ganze Cervix uteri, ein grosser Theil der Scheide und endlich auch des Uteruskörpers selbst können vollständig zerstört sein und Perforationen nach der Blase, dem Mastdarme und selbst in die Bauchhöhle sind relativ häufig. Fast stets, aber erst recht wenn eine Blasenscheidenfistel vorhanden ist, befindet sich die Oberfläche des Geschwüres in einem jauchigen Zerfall, und es gehören dadurch diese Zustände zu dem Scheusslichsten, was der Anatom überhaupt zu sehen und zu riechen bekommt. Um sich über den eigentlichen Charakter des Geschwüres Sicherheit zu verschaffen, muss man nach allen Richtungen hin Schnitte durch die Ränder und den Grund desselben legen, wo man dann noch die frischen Geschwulstmassen antreffen wird. Uebrigens geben auch meistens die carcinomatös degenerirten parametrischen oder auch sacralen Lymphknoten über das Wesen der Affection schnell Aufschluss. Weitere eigentliche Metastasen fehlen häufig ganz, doch können auch metastatische Knoten in der Leber, selten anderwärts vorkommen. — In der Umgebung krebssiger Neubildung im Uterus habe ich sogar an makroskopisch sichtbaren Arterien bei der mikroskopischen Untersuchung eine Arteriitis productiva mit starker Verdickung der Intima durch gefässhaltiges Granulationsgewebe gefunden.

Die diesen Geschwüren zu Grunde liegenden Neubildungen können verschiedenen Ursprung und verschiedene Zusammensetzung haben. Ein Theil der Krebse ist von der Cervicalschleimhaut abzuleiten (Cervixcarcinom, Fig. 251). Man mag einen oberflächlichen und einen tiefen Krebs der Cervix unterscheiden, von welchen der letztere als ein Knoten unter der ganz intacten oder nur etwas entzündlich veränderten Schleim-

haut entstehen kann. Er entwickelt sich aber jedenfalls nicht aus dem Bindegewebe, sondern geht vermuthlich aus abgeschnürten Drüsentheilen, etwa aus einem Nabothsei hervor. Die meisten entstehen aus den Drüsen der Schleimhaut und sind histologisch entweder Adenocarcinome oder gewöhnliche weiche Krebse. Der Cervixkrebs bildet seltener polypöse Wucherungen, kann längere Zeit den äusseren Muttermund verschonen, führt aber schliesslich auch zur völligen Zerstörung der Portio

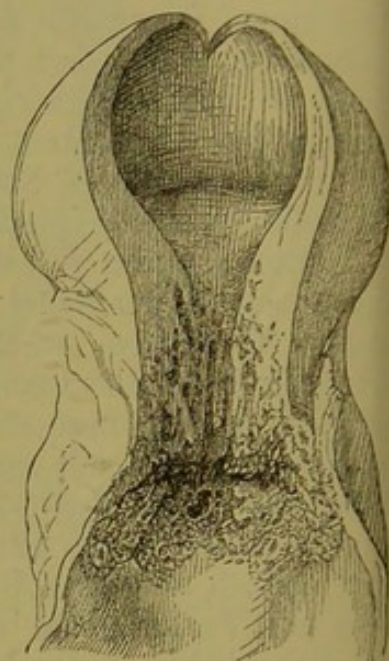
Fig. 251.



Grosser ulcerirender Cervixkrebs, grosser Theil der Portio vaginalis noch frei, krebssige Infiltration im Parametrium. $\frac{1}{2}$ nat. Gr. Sagittalschnitt.

F Fundus uteri. S Scheide. K krebssige Infiltration im hinteren Parametrium. v vordere, h hintere Bauchfelltasche.

Fig. 252.



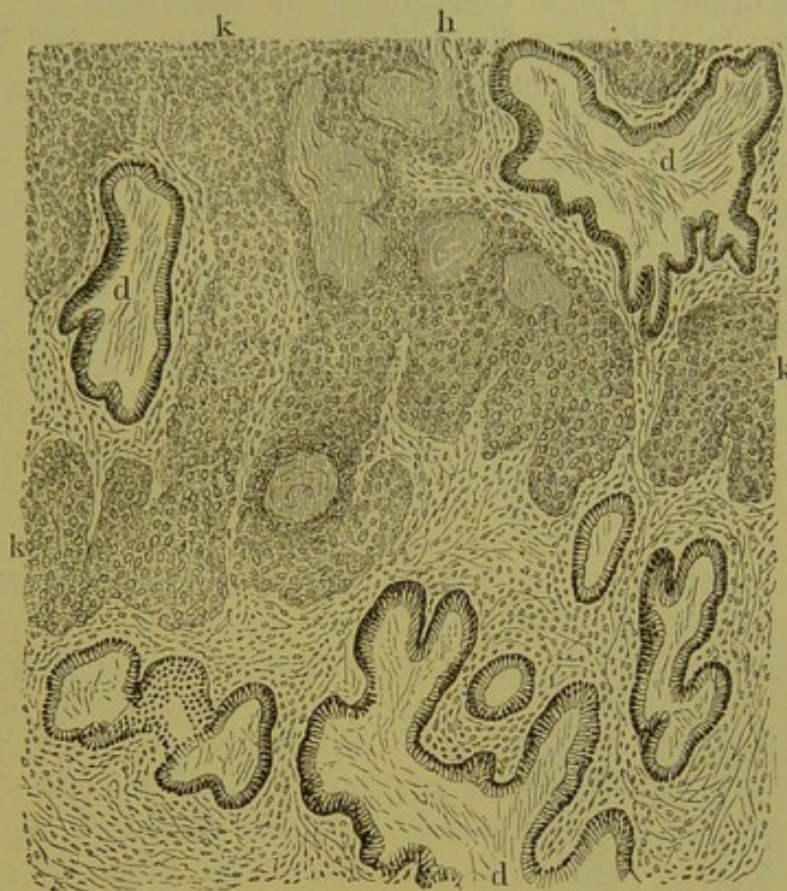
Krebs der Portio vaginalis auf Cervix und Vagina übergreifend, mit Hydrometra. $\frac{1}{2}$ nat. Gr.

vaginalis, wobei zuweilen die Krebswucherung in der Tiefe in die Muttermundslippen eindringt und dann von innen her das Plattenepithel durchbricht. Er greift früh auf die Parametrien über und bewirkt hier oft ausgedehnte Infiltration.

Eine grosse Zahl von Uteruskrebsen geht von der Portio vaginalis aus: Portiokrebse (Fig. 252). Die typische Form sind die Plattenepithelkrebse (sog. Cancroide), welche von dem Oberflächenepithel ausgehen. Sie breiten sich gern nach der Scheide hin aus, dringen aber auch in die Cervix, die Parametrien und das paravaginale Gewebe ein und können schliesslich zu ausgiebiger Zerstörung des Collum und zu Perforationen in die Nachbarhöhlen führen. Mikroskopisch treten wie an den Hautkrebsen in Picrocarmin gelb sich färbende Perlkügelchen hervor, auch in denjenigen Theilen, welche zwischen die Cervicaldrüsen gewachsen sind (Fig. 253).

Wenn an dem Scheidentheil Drüsen vorhanden sind (Erosionsdrüsen, S. 439), so kann auch ein Drüsenkrebs wie in der Cervix von hier ausgehen, ebenso wie aus in der Tiefe liegenden drüsigen Theilen ein tiefer Krebsknoten sich entwickeln kann.

Fig. 253.



Hornkrebs der Portio vaginalis. Mittl. Vergr.

k Krebsstränge mit verhornten Theilen (h) und Perlkugeln. d erweiterte Cervicaldrüsen.

Die Portiokrebse bilden aber nicht nur Geschwüre, sondern grade sie erzeugen auch grössere Geschwulstknoten, welche als dicke, kugelige Masse das Scheidengewölbe ausfüllen. Die Geschwulst sitzt entweder mehr oberflächlich auf oder durchsetzt eine ganze Lippe, sie stellt häufig nicht eine compacte Masse mit glatter Oberfläche dar, sondern besteht aus einzelnen Papillen, durch deren Nebeneinanderlagerung ein Aussehen zu Stande kommt, wie es der Blumenkohl hat, weshalb man auch grade auf diese Bildungen den Namen der Blumenkohlgewächse angewandt hat. Wohl in den meisten Fällen handelt es sich hierbei auch um papilläre Cancroide, aber es gibt auch papilläre Cylinderzellenkrebse der Portio.

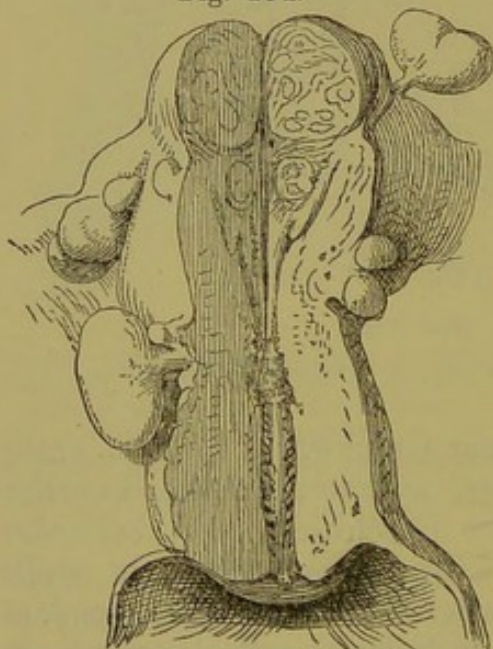
Auch an der Oberfläche der Blumenkohlgewächse tritt sehr leicht ein jauchiger Zerfall des Gewebes ein, wodurch dasselbe in eine stinkende, fetzige, in aufgegossenem Wasser flottirende und schmutzig grünlich-grau gefärbte Masse verwandelt wird.

Es dürfen übrigens keineswegs alle unter dem Bilde des Blumenkohlgewächses auftretenden Neubildungen ohne weiteres für Krebse angesehen werden, da es auch gutartige Papillarbildungen gibt, welche freilich eine secundäre krebssige Degeneration erfahren können. So ist der papillären Erosion schon gedacht worden, welche nach Ruge und Veit besonders suspect ist. Ausserdem kommen an der normal be-

kanntlich sehr papillenreichen Portio vaginalis kleinere, oft multiple, hahnenkammförmige spitze Condylome im Anschluss an Tripper und in Verbindung mit gleichen Neubildungen an Scheide und Vulva, sowie von einer kleineren Stelle ausgehende, also gestielt aufsitzende einfache papilläre Fibrome vor, welche eine sehr beträchtliche Grösse erreichen können. Sie bestehen wie jene aus gefässhaltigen bindegewebigen dendritisch verzweigten Papillen, welche mit mehrschichtigem Plattenepithel bedeckt sind und reine Oberflächenproductionen darstellen. Zur mikroskopischen Untersuchung muss man gut einbetten und senkrechte Schnitte durch den Stiel der Geschwulst machen.

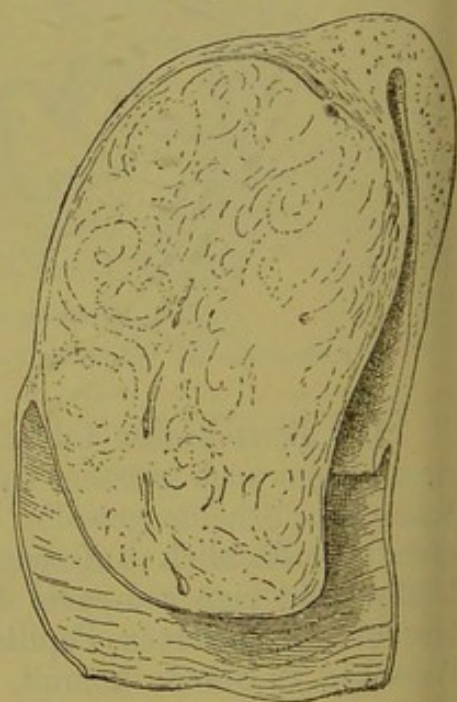
Von den übrigen Tumoren sind die früher sog. Fibroide am wichtigsten, weil sie alle anderen bei weitem an Häufigkeit übertreffen und einen sehr gewöhnlichen Befund, besonders bei alten Frauen (Fig. 254) bilden. Sie werden jetzt als Fibromyome oder Myome

Fig. 254.



Uterus einer alten Frau mit verschiedenen, hauptsächlich subserösen Fibromyomen.
Nat. Gr.

Fig. 255.



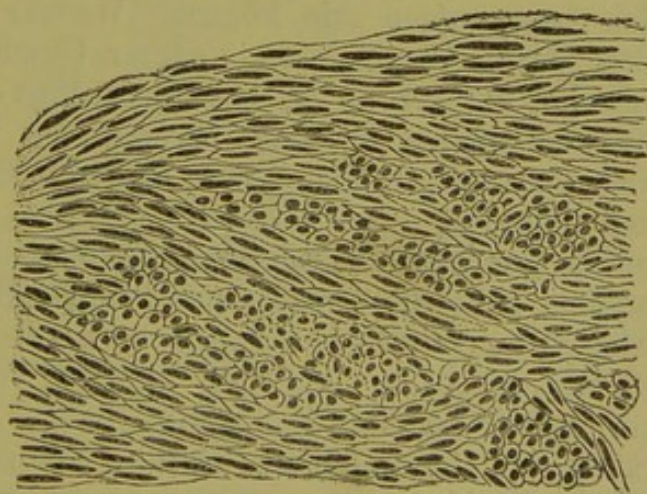
Interstitielles Fibromyom der hinteren Uteruswand, in die hintere Muttermundslippe hineingewachsen, Elongatio uteri. Samml.-Präp. Sagittalschnitt. $\frac{1}{3}$ nat. Gr.

bezeichnet, da sie wesentlich aus glatter Muskulatur bestehen, der, ähnlich wie in der Wand des Uterus selbst, mehr oder weniger viel faseriges Bindegewebe beigesellt ist. Je nachdem die glatte Muskulatur oder das fibröse Gewebe überwiegt, ist die Consistenz eine weichere oder derbere und die Farbe des Durchchnitts im ersteren Falle mehr röthlich, im letzteren mehr weisslich; die Schnittfläche hat stets ein streifiges Aussehen in Folge der Durchflechtung der Muskelbündel resp. Faserbündel, es treten aber die Streifen schärfer hervor, wenn neben dem röthlichen Muskelgewebe die weissen, fibrösen Faserzüge vorhanden sind. Bei den kleineren Tumoren und bei den reinen Myomen

zeigt die Schnittfläche ein einfaches System von vielfach etwas concentrisch angeordneten Streifen, während die grösseren, besonders die Fibrome, mehrfache Schichtungssysteme besitzen, so dass sie aus mehreren Lappen zusammengesetzt erscheinen.

Die Grösse dieser Geschwülste wechselt von der einer Erbse bis über Mannskopfgrösse; ihr Hauptsitz ist am Körper des Uterus und hier wieder am Fundus und der hinteren Wand, die ja auch schon normal etwas dicker ist, als die vordere, sie kommen aber auch an der Cervix vor. Je nach ihrem Sitz in der Wandung unterscheidet man subseröse, submucöse und intraparietale (Fig. 255). Es ist leicht erklärlich, dass intraparietale bei zunehmender Grösse leicht submucöse oder subseröse werden können, doch gibt es auch kopfgrosse noch allerseits von Uteruswand umgebene Geschwülste, was natürlich nur möglich ist bei einer enormen allgemeinen Hyperplasie der Uterusmuskulatur. Besonders die weichen Formen sind von ihrer Umgebung nicht scharf abgegrenzt, während allerdings die harten, fibrösen oft auf dem Durchschnitt förmlich über ihre Umgebung vorspringen. Die subserösen sind häufig multipel und können ebenfalls sehr beträchtliche Grösse erreichen. Ihnen stehen die intraligamentären gleich, welche zwischen die Blätter der Ligamenta lata hineingewachsen sind und grade bei diesen ist es oft schwer, ihren Zusammenhang mit der Uterusmuskulatur, aus der auch sie hervorgegangen sind, nachzuweisen, da der Stiel leicht atrophirt und die Geschwülste dann getrennt neben der Uteruswand zu liegen scheinen. Die submucösen Formen erreichen im allgemeinen nicht die enorme Grösse der bis jetzt genannten und gehören mehr den weichen Formen an. Sie hängen polypenartig oft mit einem ganz dünnen Stiele, in die entsprechend erweiterte Uterushöhle hinein (fibromyomatöse Polypen). Da sie immer von Schleimhaut überzogen sind, so könnten sie mit den früher beschriebenen Schleimpolypen verwechselt werden, von denen sie durch ihre grössere Härte, das streifige Aussehen der Schnittfläche und den Mangel der Cysten zu unterscheiden sind. Grade neben diesen Formen ist oft eine weiche Schwellung der gesamten Uteruswand mit Hyperplasie der Muskelbündel, ähnlich wie beim schwangeren Uterus vorhanden. Durch grosse myomatöse Polypen kann eine Inversion des Uterus erzeugt werden; die subserösen bedingen besonders Verschiebungen, Flexionen und sonstige Verlagerungen des Uteruskörpers.

Fig. 256.



Myom des Uterus. Längs-, Schräg- und Querschnitte von Muskelbündeln. Die Zellengrenzen hat der Zeichner etwas zu schematisch gehalten.

Die mikroskopische Untersuchung, welche leicht schon an Schnitten des frischen Gewebes ausgeführt werden kann, zeigt die sich durchflechtenden fibrösen und muskulösen Faserzüge (Fig. 256), welche letzteren besonders nach Essigsäurezusatz mit ihren langen, stäbchenförmigen Kernen schön hervortreten. Besonders hübsche Bilder liefert die Färbung mit Pikrolithioncarmin, wodurch die Muskelfasern, besonders wenn man nicht zu lange in salzsaurem Alkohol auswäscht, gelb, ihre eigenen und alle sonstigen Kerne roth gefärbt werden, während die fibrösen Massen farblos oder doch nur leicht röthlich gefärbt sind. Auch Methylenblau-Eosin ist sehr zu empfehlen; es treten dabei auch die meistens sehr reichlich vorhandenen Mastzellen schön hervor. Isolation der contractilen Faserzellen kann durch die gewöhnlichen Mittel (20 pCt. Salpetersäure, 33 pCt. Kalilauge etc.) bewirkt werden.

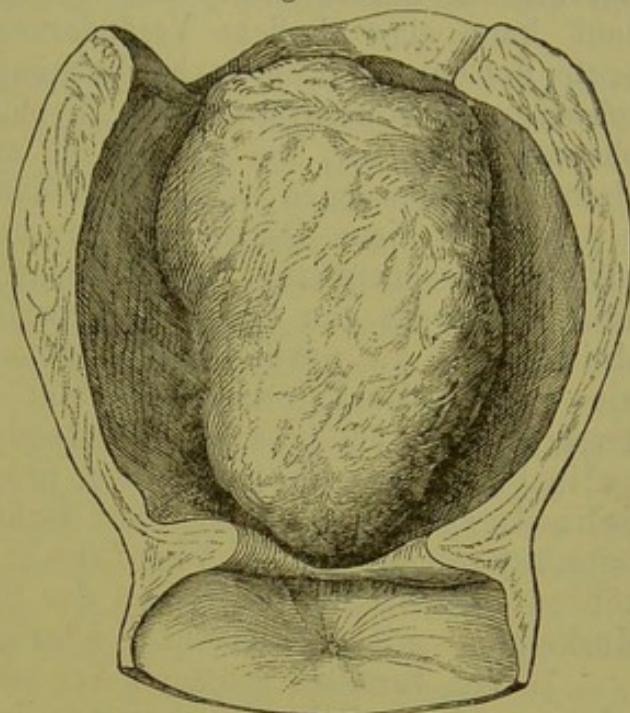
Die Uterusmyome können mannigfache secundäre Umwandlungen erleiden: oberflächliche Necrose und gangränösen Zerfall sowie partielle oder totale Vereiterung, besonders bei submucösen Tumoren, fettige Degeneration, verbunden mit Erweichung, hyaline Degeneration, partielle schleimige Erweichung mit ödematöser Aufquellung (Cystenbildung) und endlich (besonders bei den subserösen und intraparietalen) Verkalkung (Petrification), die schliesslich das ganze Gewächs in eine höckerige steinharte Masse verwandeln kann, aus welcher sich jedoch durch Behandlung mit Salzsäure die glatten Muskelzellen wieder darstellen lassen.

Bei zahlreichen Fibromyomen finden sich weite Venenräume am Rande der Geschwulst, manche aber enthalten auch in ihrem Innern so zahlreiche und weite Bluträume, dass man sie als teleangiectatische oder cavernöse Fibromyome bezeichnen muss. Die Gefässe enthalten zuweilen Thromben. Auch Fibromyome mit engeren oder weiteren (cystenartigen) lympheführenden und mit Endothel ausgekleideten Räumen (lymphangiectatische Fibromyome) kommen vor, sehr selten solche mit echten, von Epithel ausgekleideten Cysten, welche von abgeschnürten Drüsentheilen oder von embryonalen Gebilden ausgegangen sein können. Weitere Unterabtheilungen können endlich durch Combination anderer Geschwulstgewebe mit dem Myomgewebe entstehen, so besonders Myxomyome, auch Myosarcome. Es wird angegeben, dass Myome sich in Sarcome verwandeln könnten und thatsächlich findet man nicht selten in Myomen Zellen mit kürzeren und dickeren, ovalen Kernen, welche viel mehr Sarcom- als Muskelzellen gleichen. Diese Wandsarcome können ähnlich wie die Fibromyome subserös, intraparietal und submucös (Fig. 257) gelegen sein. Andere sarcomatöse Tumoren, besonders solche der Schleimhaut, wo sie als infiltrirte und als knotige vorkommen, wo ich aber auch ein Adeno-Sarcom beobachtet habe, sind nicht häufig. Als Raritäten sind Endotheliome, Deciduosarcome (von Decidua ausgehende und grosse Deciduazellen enthaltende maligne Geschwülste), polypöse und papilläre leio- und rhabdomyomatöse Sarcome der Cervix, Polypen mit enchondromatösen und lipomatösen Partien, Dermoidcysten u. s. w. zu nennen.

Es können sich auch mehrere Geschwulstarten combiniren, z. B. Collumkrebs und Myome, vielleicht auch noch Polypen etc. Sowohl bei Fibromyomen als auch bei Collumcarcinomen ist die Schleimhaut des Körpers oft hypertrophisch wie bei der productiven Endometritis.

6. **Regressive Ernährungsstörungen.** Eine Atrophie aller Bestandtheile (Fig. 258) kommt am Uterus als senile vor; sie kann sich aber auch bei prämatorem Marasmus einstellen. Abgesehen von den durch chronische productive Endometritis und Metritis herbeigeführten Atrophien schliessen sich solche zuweilen an das Puerperium an. Es handelt sich dabei um eine fettige und hyaline Degeneration sowie Necrose

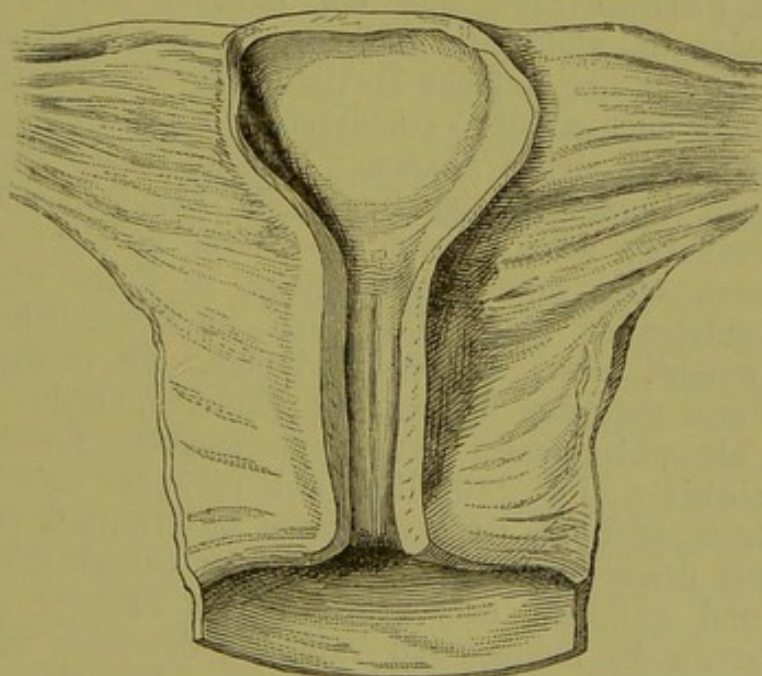
Fig. 257.



Polypöses Sarcom des Uterus mit allgemeiner Hypertrophie desselben und Schwund des Orificium intern.
 $\frac{1}{2}$ nat. Gr.

In der Scheide ein vernarbendes Geschwür.

Fig. 258.



Atrophischer Uterus einer 48jähr. Frau, welche 1 mal geboren hat. Nat. Gr.
 Die Atrophie betrifft besonders das Corpus.

der Muskeln der Uteruswand und theilweise auch der Gefässwand, wodurch der zunächst wenigstens oft noch etwas vergrößerte Uterus in eine schlaife, weiche, graugelbliche oder gelbröthliche Masse verwandelt wird, die sich oft wie Butter schneiden (und auch mit der

Uterussonde durchstossen) lässt (Marcidität des Uterus). Die Schleimhaut kann eine ähnliche Veränderung zeigen. Uebrigens kommt eine acute Fettdegeneration auch unabhängig vom Puerperium im Verlaufe schwerer Infectiouskrankheiten (Typhus, Cholera etc.) sowie bei Phosphorvergiftung vor, bei welcher ich ausserdem ausgedehnte hämorrhagische Veränderungen in der Schleimhaut gefunden habe.

Von sonstigen Degenerationen ist, wenn man von den schon erwähnten degenerativen Veränderungen der Schleimhaut bei Entzündung etc. sowie von den in Geschwülsten eintretenden Degenerationen absieht, noch die amyloide zu nennen, welche sowohl an den Gefässen wie an der Muskulatur beobachtet wurde. — Eine der Noma der äusseren Haut ähnliche fortschreitende Necrose der Portio vaginalis bildet das sehr seltene sog. phagedänische Geschwür von Clarke. Schankergeschwüre und ihre Narben sind an der Portio häufiger als Initialsclerosen. Durch Verätzung (besonders mit Chlorzinkstiften) können ausgedehnte Necrosen der Schleimhaut und eines Theils der Muskelhaut mit nachfolgender eiteriger Demarcation bewirkt werden.

7. Von **Parasiten** grösserer Art ist der Echinokokkus einigemal gesehen worden. Bakterien kommen im normalen Uterus und in den Uteruslochien gesunder Wöchnerinnen nicht vor, treten aber bei Endometritis und puerperaler Infection auf.

I. Untersuchung der Parametrien und breiten Mutterbänder.

An die Untersuchung des Uterus schliesst sich am besten sogleich diejenige der Parametrien und der breiten Mutterbänder an, deren Affectionen in vielfachen Beziehungen zu denjenigen des Uterus stehen resp. oft nur als einfache Fortleitungen dieser erscheinen, während andererseits auch wieder Veränderungen an den Ligamenten solche des Uterus nach sich ziehen können. Es sind dieses vor allem Veränderungen resp. Unregelmässigkeiten in der Länge eines Mutterbandes, die eine Lateroflexion oder -version des Uterus bedingen und entweder schon angeboren oder durch Schrumpfung in Folge von chronischer Entzündung entstanden sind. Jene sind im wesentlichen puerperale Affectionen, welche, wenn sie acut verlaufen, wie in der Uteruswand in dreierlei Form auftreten können, als Thrombophlebitis, als Lymphangitis und als phlegmonöse resp. apostematöse Entzündung. Die Thrombophlebitis (Fig. 236) lässt sich entweder direct bis in den Uterus verfolgen oder sie ist anscheinend unvermittelt erst in einiger Entfernung von demselben aufzufinden; sie ist charakterisirt durch die Verdickung und gelbliche oder gelb-grünliche Färbung der Wandung, durch Erweiterung des Lumens und Anfüllung desselben mit einer mehr oder weniger rothbraunen puriformen Masse. Den Hauptsitz hat dieselbe in den grösseren venösen Gefässen, welche in der Nähe der Tube verlaufen und sich direct in die Vena spermatica fortsetzen, in welche hinein auch die Thrombose und Phlebitis (oft bis an die Einmündungsstelle in die Vena cava resp. Vena lienal. sin.) reichen kann. Mikroskopisch findet man zahlreiche Mikrokokkenhaufen im Inhalt wie in der Wand; sonst besteht der Inhalt aus zerfallener Thrombusmasse mit

mehr oder weniger starker Beimischung von Eiter, welcher aus den Vasa vasorum stammt.

Die lymphangitische Erkrankungsform (Fig. 237) ist an dem Auftreten puriformer Massen (Lymphthromben mit zahlreichen Mikrokokken) innerhalb von dünnwandigen, varicösen, abnorm weiten Gefässen zu erkennen. Die phlegmonöse Parametritis führt bald zum Auftreten von Abscessen in dem Bindegewebe um den Uterus herum, bald ist sie nur auf eine ödematöse Schwellung und sulzige Infiltration des Bindegewebes beschränkt. Dieses infiltrierte Gewebe zeigt eine gelbliche Farbe und speckiges Aussehen und hat oft eine recht derbe Consistenz. Ist der Verlauf dieser Parametritis nicht acut, sondern chronisch, so bildet sich eine Verdickung und fibröse Umwandlung des Bindegewebes (Parametritis productiva fibrosa), welches allmählich immer mehr zusammenschrumpft und, wenn der Process einseitig ist, zu einer Verlagerung des Uterus führt. In dem schwierigen Bindegewebe findet man zuweilen noch abgekapselte, kleinere oder grössere, einzelne oder multiple Eiterherde, deren Inhalt eingedickt, verfettet und verkäst sein kann. Dieselbe Veränderung kommt übrigens auch unabhängig von puerperalen Zuständen bei allen möglichen anderen Affectionen (Geschwülsten, syphilitischen Geschwüren des Mastdarms etc.) vor.

Eine reine fibröse Parametritis mit Schrumpfung kann aus zahlreichen Ursachen hervorgehen und durch die Verkürzung der Lig. retrouterina zu Antelexionen führen.

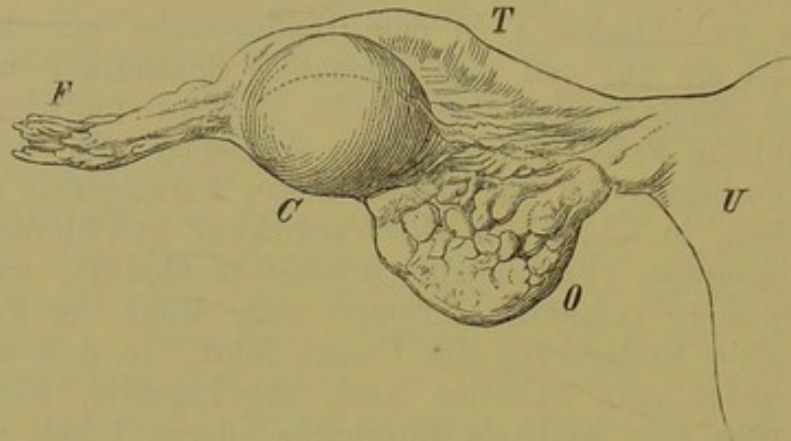
Ebenfalls aus verschiedenen Ursachen kann die jauchige Entzündung und Gangrän der Ligg. lata sowie des gesammten Beckenbindegewebes entstehen, wobei dasselbe in eine schmierige, stinkende, bräunliche oder grünlich-schieferige Masse verwandelt ist, in welcher noch Reste der dickeren Bindegewebsbalken flottiren. Perforationen des Uterus, der Scheide und Harnblase, des Mastdarms etc. können die Veranlassung geben.

Die venösen Gefässe um den Uterus herum (Plexus uterinus) bedürfen stets auch bei nicht Puerperen einer genauen Beachtung, da marantische Thrombosen grade hier, wie an der entsprechenden Stelle beim Manne, sehr leicht zu Stande kommen und von hier aus secundäre Störungen an weit entfernten Organen (Embolie der Art. pulmon.) entstehen können. Wie dort kommen auch hier Venensteine vor. Blutungen können aus verschiedenen Ursachen, selten durch Traumen in den Parametrien zu Stande kommen, sowohl im Bindegewebe, Haematoma subperitoneale, wie (selten) im Lig. rotundum (Haemat. lig. rot.), wie in dem nicht ganz geschlossenen Processus peritonei (Haemat. proc. vagin. perit.).

Vom letzten gehen gelegentlich auch Cysten aus (Hydrocele proc. vag. s. canal. Nuckii), die in die grossen Labien hineinreichen, häufig finden sich kleine oder grössere Cysten an oder in den Mutterbändern, besonders in der Nähe der Ovarien und der abdominalen Tubenenden. Die meisten dieser Cysten, welche, wenn sie klein sind, einen gallertigen Inhalt besitzen, gehen von dem Parovarium (Parovial-

cysten, Fig. 259) aus, was man an ihrer Lage zwischen den beiden Blättern der Ligamente und an ihrer Auskleidung mit Flimmern tragendem Cylinderepithel erkennt, welches nur in den grösseren sich oft

Fig. 259.



Kleine Parovarialcyste. Nat. Gr.

U Uterus. T Tube. F Fimbrien. O Ovarium. C Cyste.

in Plattenepithel umgewandelt hat. Der erste Umstand bewirkt, dass die bis mannskopf- und darüber grossen Parovarialcysten zwei leicht trennbare Kapseln haben, die eigentliche Cystenwand und die durch lockeres Bindegewebe von ihr getrennte meist verdickte Peritonealhülle. Zuweilen finden sich papilläre Wucherungen an der Innenfläche der Cysten. Die dem Uterus näheren, meist kleinen, aber oft multiplen Cystchen gehen wohl aus abnormen Resten des Urnierentheils des Wolff'schen Körpers (Paroophoron) hervor. Ueber die Entstehung stecknadel- bis hanfkorngrosser Cystchen, welche an der Peritonealoberfläche der Tuben, der Ligamente, des Uterus, der Ovarien oft in grosser Zahl vorkommen, cylinderförmiges, z. Th. flimmerndes Epithel und einen hellen, flüssigen oder gallertigzähen Inhalt haben, der ihnen eine derbe Consistenz verleiht, ist noch nichts Abschliessendes bekannt. Man kann sie Peritonealcystchen nennen im Gegensatz zu anderen, welche sich, theilweise gestielt, in der Nähe der Parovarien in den sog. Parovarialanhängen, Resten der embryonalen Segmentalgänge (Nierentrichter, Nephrostome) vorfinden.

Sehr häufig enthalten die Parametrien Krebsknoten bei krebssiger Erkrankung des Uterus. Primäre Geschwülste sind selten; die Fibromyome der Mutterbänder sind meistens losgelöste subseröse des Uterus, doch kommen sie auch selbständig vor, ausserdem wurden primäre Sarcome, Lipome, sehr selten Dermoide beobachtet.

Auch hier wieder ist von grösseren Parasiten der Echinokokkus zu nennen.

Von den in das Parametrium eingeschlossenen Lymphknoten ist schon vorher die Wichtigkeit ihrer Betheiligung bei den carcinomatösen Processen hervorgehoben worden; in gleicher Weise nehmen sie durch Schwellung, Röthung etc. an den entzündlichen Vorgängen Theil. Eine

allgemeine, bis zur Bildung mehrere Centimeter weiter Hohlräume vorgeschrittene Erweiterung der Lymphgefässe in den breiten Mutterbändern, welche sich allmählich abnehmend, bis gegen die Wurzel des Mesenteriums hin verfolgen liess, habe ich in den letzten Jahren zweimal bei grossen Uterustumoren, zuletzt bei einem intraligamentären cavernösen Myom beobachtet. Die Ursache war wohl eine Lymphstauung infolge des Druckes der Tumoren auf die Lymphstämme an der Wirbelsäule.

m. Untersuchung der Tuben.

Veränderungen der Grösse und Gestalt der Tuben gehören bei älteren Frauen zu den häufigsten Vorkommnissen. Wenn man von den Verlängerungen, Knickungen etc. absieht, welche die Tuben durch Geschwülste oder sonstige Veränderungen des Uterus, der Ovarien und Ligamente erleiden, so sind hier zu erwähnen Knickungen im Verlaufe der Tuben, meistens durch Pseudomembranen erzeugt, und cystische Erweiterungen, besonders des abdominalen Theiles, welche bei Verschluss der abdominalen Oeffnung (durch Verwachsungen etc.) durch das retinirte Secret bewirkt werden. Angeborene Defecte kommen in Verbindung mit solchen des betreffenden Uterushornes vor, angeborene Atresie oder Stenose ist selten.

Bevor man zur Untersuchung der Schleimhaut übergeht, betrachtet man (besonders bei Puerperen) die Fimbrien, welche bei Entzündungen der Schleimhaut anschwellen und sich dunkelroth färben, und übt einen Druck auf das Infundibulum aus, um zu sehen, ob etwa Secret (catarrhalisches, Eiter) sich leicht entleeren lässt, da möglicherweise von hier aus eine Peritonitis erzeugt sein könnte. Doch ist zu beachten, dass das Umgekehrte häufiger ist und dass die Tubenschleimhaut oft nur einfache catarrhalische Entzündung zeigt, während eine eiterige Peritonitis vorhanden ist.

Hierauf schlitzt man von den Fimbrien aus die Tube der Länge nach auf, um die Schleimhaut einer genauen Inspection zu unterwerfen. Kleine Blutungen findet man bei der Menstruation, bei acuten heftigen Entzündungen in der Nachbarschaft, grössere Ergüsse in die Höhle bei Hämatometrä, wobei es sich nicht um Rückstauung des Blutes aus dem Uterus, sondern um wirkliche Tubenblutungen handelt (Haematosalpinx).

Von **Entzündungen** (Salpingitis) kommen hier einfache Catarrhe (Endosalpingitis) mit Schwellung und Röthung und vermehrter Secretion vor (epithelreiches Secret), ferner eiterige Entzündungen, besonders bei Puerperalinfectionen, aber auch bei Tripper etc. Wenn gleichzeitig Verschluss des abdominalen Tubenendes vorhanden ist, so bewirkt der einfache Catarrh Hydrosalpinx, die eiterige Entzündung Pyosalpinx, d. h. eine mehr oder weniger starke sackartige Ausweitung der Tube mit wässrigem oder eiterigem Inhalt (s. unten). Selten sind pseudomembranöse (sog. diphtherische) Entzündungen. Bei den sog. chronischen Catarrhen, der chronischen productiven Entzündung

schwellen die Schleimhautfalten stark an, legen sich aneinander, verwachsen nach Schwund des Epithels an den Spitzen und Seiten, so dass die übrig bleibenden von Cylinderepithel ausgekleideten Spalten wie Drüsenschläuche aussehen und zum Theil nach allseitigem Abschluss in Cystchen sich umwandeln (Endosalpingitis follicularis). Vielleicht kommt dabei aber auch eine wirkliche Drüsenneubildung vor wie bei den Erosionen der Portio, da die Schläuche und Cystchen zum Theil tief in der Wand liegen. Dass solche Wucherung vorkommt, hat Chiari gezeigt, der in gewissen kugeligen, meist in der Nähe des uterinen Endes gelegenen, seither als Fibrome angesehenen höchstens bohnergrossen Neubildungen abgeschnürte und theilweise cystisch erweiterte Drüsenwucherungen fand, welche von Granulationsgewebe umgeben bis in die Muskelhaut vorgedrungen waren, die dadurch eine Hypertrophie und Hyperplasie erlitten hatte (Salpingitis productiva glandularis nodosa). Diese Bildungen wurden nur bei jüngeren Frauen beobachtet.

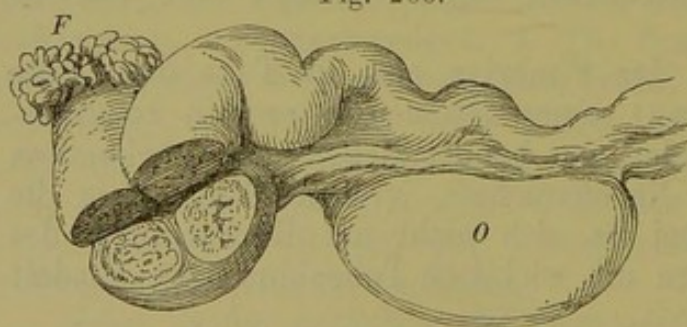
Nur selten kommt es zu umschriebenen polypösen Wucherungen, dagegen kann die Schleimhaut der Induration und Atrophie anheimfallen.

In der muskulösen Wand gibt es nur selten phlegmonöse eiterige Entzündungen, dagegen kommt eine Myosalpingitis productiva (interstitielle Salpingitis) besonders im Anschluss an chronische Endosalpingitis, auch bei Pyosalpinx vor. Zuerst ist fleckweise zellige Infiltration, vorzugsweise im Verlauf der Gefässe vorhanden, später wird daraus eine fibröse Induration, welche mit Schwund der Muskulatur verbunden sein kann.

Von **infectiösen Granulationsneubildungen** ist nur die Tuberkulose von Wichtigkeit. Sie wird seltener für sich allein, meist in Verbin-

dung mit Uterustuberculose gefunden, der Regel nach sind aber die Tubenveränderungen viel ausgedehnter, weiter fortgeschritten, so dass man sie als die primären, die übrigen als die secundären Veränderungen betrachten muss (descendirende Tuberkulose). In ausgebildeten Fällen (Fig. 260) erscheint die Tube verdickt, starr, oft geschlängelt; auf dem

Fig. 260.



Tuberkulose der Tube. Nat. Gr.

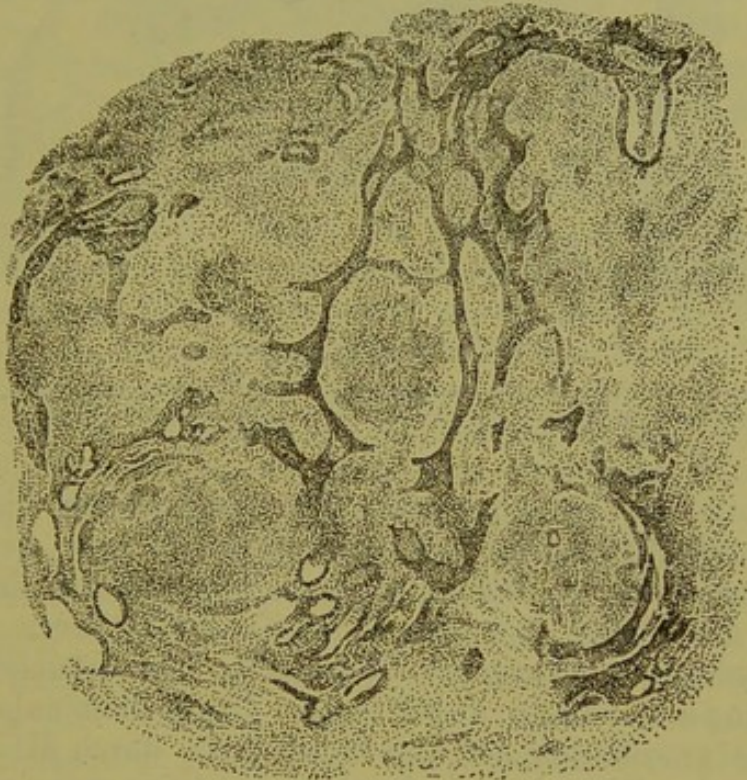
O Ovarium. F Fimbrien am abdominalen Tubenende, stark verdickt; am Durchschnitt durch die stark gewundene Tube sieht man die käsigen Massen, welche das Lumen ganz erfüllen und an Stelle der Wand getreten sind.

Durchschnitt erscheinen die inneren Abschnitte der verdickten Wand käsig, an der Oberfläche zerfallen, das Lumen ist mit einer weichen, bröckeligen Käsemasse gefüllt. War die Erkrankung noch nicht so weit vorgeschritten, so sieht man eine starke Wulstung und Faltenbildung der hochgerötheten Schleimhaut, in welcher graue oder gelbliche, kleinste oder schon etwas grössere tuberkulöse Einsprengungen

hervortreten. Mikroskopisch (Fig. 261) erhält man dann ein ganz ähnliches Bild wie bei der Salpingitis follicularis, nur dass in dem Gewebe Tuberkel (mit Riesenzellen etc.) eingestreut sind.

Fig. 261.

O.



Tuberkulose der Tubenschleimhaut. Schw. Vergr.

Drüsenartige verzweigte epitheliale, hie und da cystisch erweiterte Kanäle, dazwischen zellenreiches Gewebe mit Tuberkeln, von denen einer rechts unten eine Riesenzelle enthält. O Oberfläche der Schleimhaut.

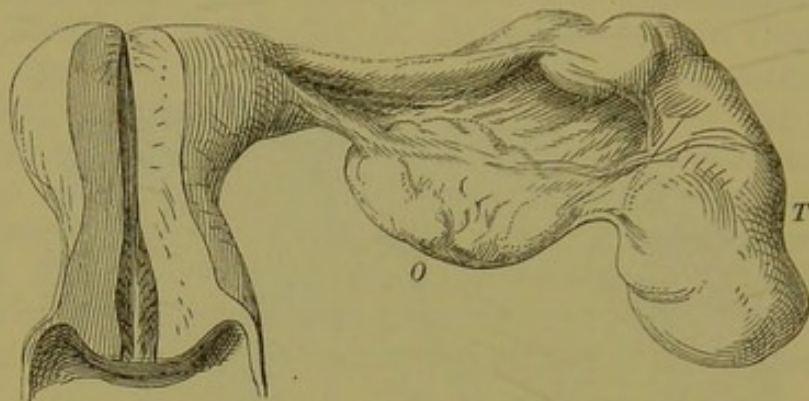
In anderen Fällen ist die Tube erweitert und mit Eiter gefüllt (Pyosalpinx tuberculosa), ihre Wand oft um das mehrfache verdickt. In einem Theil dieser Fälle liegt sicher eine Mischinfection vor, ob in allen steht noch dahin.

Von primären **Geschwülsten** wurden selten kleine Fibrome und Fibromyome, Lipome am Ansatz des Lig. latum an den Tuben, einfache papilläre Wucherungen und papilläre Krebse (auch doppelseitig), ein Kystoma papilliferum, Sarcome (sehr selten) beobachtet. Secundäre Carcinombildung kann von den Ovarien und vom Uterus aus (selten) entstehen, doch bleibt die Tube meist auffällig lange frei. Sehr häufig findet sich eine aus dem Müller'schen Gang hervorgegangene gestielte Cyste an dem Fimbrienende (Morgagni'sche Hydatide), welche bis Haselnussgrösse erreichen kann.

Bei den cystischen Erweiterungen der Tube selbst, bei welchen hauptsächlich die Ampulle erweitert ist und die mittleren Abschnitte oft derart geschlängelt sind, dass die in's Lumen vorspringenden

Theile septumartig gestaltet sind, ist der Inhalt am häufigsten eine wässrige, aber immer zahlreiche zellige Elemente (Schleimkörperchen) enthaltende Flüssigkeit (Hydrops tubae oder Hydrosalpinx, Fig. 262),

Fig. 262.

Hydrosalpinx. $\frac{1}{2}$ nat. Gr.

Die Tube T am abdominalen Ende verschlossen und besonders hier stark ausgedehnt, in der Mitte geschlängelt, vielfache peritonitische Pseudomembranen. O Ovarium.

seltener eine eiterige (Pyosalpinx). Bei jener pflegen die Wandungen dünn, aber durch Pseudomembranen überdeckt zu sein, bei dieser sind sie häufig stark verdickt. Es ist ein ganz gewöhnliches Ereigniss, dass Blutungen in das Lumen der erweiterten Tube stattfinden, wodurch die beim sog. Hydrops vorhandene Flüssigkeit eine bräunliche Färbung erhält (Hydrops t. sanguinolentus). Das abdominale Ende zeigt, wenn hier wie gewöhnlich der Verschluss sitzt, durch die Verwachsung und secundäre Ausdehnung der einzelnen Fimbrien von innen her eine rosettenförmige Gestalt. Die Erweiterung kann sich auch bei durchgängigem Uterinostium ausbilden, so dass von Zeit zu Zeit der Inhalt in den Uterus entleert werden kann (Hydrops tubae profluens).

Rupturen der Tuben finden sich bei Haematosalpinx, Pyosalpinx, hauptsächlich aber bei Tubarschwangerschaft, worüber bei Besprechung der Extrauterinschwangerschaften überhaupt noch einiges Ausführlichere mitgetheilt werden soll.

n. Untersuchung der Ovarien.

a. Aeußere Untersuchung.

Bei Defekt eines Uterushornes nebst Tube fehlt auch das Ovarium, selten fehlt es allein; eine rudimentäre Entwicklung zeigt es gleichfalls in Verbindung mit einer ebensolchen des Uterushorns, selten allein.

Die Lage der Eierstöcke unterliegt nur geringen primären Veränderungen, die sich, abgesehen von ihrem Eintritt in Bruchsäcke (Ovariocele) wesentlich auf ein Näherrücken zum Uterus oder ein Anlegen an irgend eine Stelle der Excavatio recto-uterina beschränken,

dagegen nehmen sie sehr häufig an den Veränderungen in der Lage des Uterus Theil, wie sich leicht aus der Betrachtung jener ergibt.

Ihre Grösse, die im Mittel derjenigen eines halben Taubeneies gleicht (genauere Maasse: Länge 2,5—5 cm, Breite 2—3 cm, Dicke 7—12 mm, Gewicht 5—7 g) erleidet sowohl nach der einen wie nach der anderen Richtung Veränderungen; sie können bis zu bohngrossen Körpern einschrumpfen (besonders im Alter), andererseits aber auch, von Geschwulstbildungen abgesehen, Hühnereigrösse erreichen, durch Geschwülste aber so gross werden, dass sie den grössten Theil der ausgedehnten Bauchhöhle erfüllen. Bei Betrachtung der Gestalt, welche durch Geschwülste in der mannigfachsten Weise verändert werden kann, hat weniger Wichtigkeit die Form im grossen und ganzen (platt oval), als die Bildung der Oberfläche, welche im Beginne der Pubertät ganz glatt und eben ist, mit der Dauer der Ovulation zunehmende Unregelmässigkeiten in Form kleiner unregelmässiger Gruben, den Narben geplatzter Follikel erhält, die sich noch vermehren, wenn Schwangerschaften folgen, deren Corpora lutea vera grössere und tiefere narbige Einziehungen an der Oberfläche zurücklassen. Bei alten Frauen, welche oft geboren haben, hat daher die Oberfläche ein ganz unebenes, hügeliges Aussehen. Durch Abschnürung einzelner Theile können Nebeneierstöcke entstehen, durch Halbiring der Anschein einer Verdoppelung.

Die graue Farbe des jugendlichen Ovariums erleidet, entsprechend den Gestaltsveränderungen, ebenfalls Veränderungen durch die physiologische Thätigkeit des Organes, indem die Narben der geplatzten Follikel durch umgewandelten Blutfarbstoff schiefbrig gefärbt erscheinen. Eine Aenderung in Weissgrau wird durch eine Verdickung der sog. Albuginea hervorgerufen, während acut entzündliche Processe verschiedene rothe Farbentöne bewirken.

Die Consistenz ist, abgesehen von pathologischen Zuständen, abhängig von der Menge und Grösse der vorhandenen Graaf'schen Follikel. Das Gewebe an sich ist derb, kann durch chronisch fibröse Entzündung noch derber und schwer schneidbar werden, dagegen aber auch durch entzündliche Vorgänge erschlaffen bis fast zur Zerfliesslichkeit.

b. Innere Untersuchung.

Zur inneren Untersuchung legt man einen Schnitt durch den Eierstock, entsprechend der grössten Durchschnittsebene, bis zum Hilus hin, so dass die beiden Seitenhälften ganz auseinanderklappen. Die mikroskopische Untersuchung erfolgt nach den gewöhnlichen Methoden.

1. Allgemeine Verhältnisse.

Der Blutgehalt des Parenchyms ist sehr verschieden, je nach dem physiologischen Zustande, in welchem sich die Organe befinden; zur Zeit der Menstruation ist derselbe sehr bedeutend, die Schnittfläche ist daher von intensiv rother Farbe und es sind besonders am Hilus

die dicken, geschlängelten Gefässe zu sehen; ähnlich während der Schwangerschaft. Auch sonst ist die Farbe des Durchschnitts keine gleichmässige, da die graue des Stromas vielfach unterbrochen wird durch die weisslichen Thecae noch bestehender und die schiefrigen Narben geplatzter Follikel.

Bei der Untersuchung der Einzelheiten muss man sowohl auf die Zustände der Follikel wie auf diejenigen des Stromas sein Augenmerk richten.

In vielen Fällen ist es wünschenswerth und wichtig, sowohl für Beurtheilung des ganzen Falles als auch für die Beurtheilung einzelner Veränderungen am Uterus, zu wissen, ob frisch geplatzte Follikel (Corp. haemorrhag.) oder Corpora lutea vera vorhanden sind und man muss zur Erledigung dieser Frage oft zahlreiche in der Richtung des ersten Schnittes liegende kleinere Einschnitte vornehmen. Die Corpora haemorrhagica stellen kirschgrosse, je nach ihrer Frische dunkelrothe oder braunrothe weiche Massen dar, während die frischen gelben Körper etwas kleiner (haselnuss- bis kirschkerngross) sind und sich durch einen 1—2 mm breiten, in der Regel etwas zackigen (krausen) gelblichen Rand und eine bräunliche oder graubräunliche Mitte auszeichnen. In ersterem finden sich an Zupfpräparaten massenhaft Körnchenzellen und freie Fettkörnchen, in letzterem Haematoidin-pigment, mitunter in Form prächtiger rhombischer Krystalle. Im Verlaufe der normalen Rückbildung wird das Fett resorbirt und es schwindet der Körper zu einer kleinen strahligen, durch das Blutpigment schwarzgefärbten Narbe ein. Zuweilen jedoch entsteht an Stelle des gelben Körpers durch Wucherung von Seiten der Theca folliculi ein bis kirschgrosser, selten grösserer, sehr derber, grauweisser Körper, der an seiner Peripherie aus einer mehrere mm breiten, halskrausenartig gewundenen fibrösen Masse und einem auf den Schnittflächen etwas tiefer liegenden, weicheeren, grauen oder graubraunen Centrum besteht, in welchem Haematoidinkrystalle den eigentlichen Charakter dieses Fibroma folliculi (Corpus fibrosum) erkennen lassen. Wenn sich der Riss in dem Follikel nach der Entleerung wieder schliesst (sehr selten), so kann sich das Corpus luteum zu einer Cyste umwandeln, an deren Wand man die gelben Massen der Granulosa sieht. Bei chronisch-entzündlicher Verdickung der Theka kann das Platzen bei dem menstruellen Bluterguss in den Follikel ausbleiben, wodurch sich eine Art Blutcyste bildet.

Ferner ist es häufig wichtig zu wissen, ob Cystchen noch Eier enthalten oder nicht. Man schneidet dieselben vorsichtig heraus und zerreist sie mit den Nadeln auf einem Objektträger so, dass die herausstürzende Flüssigkeit mit allem, was darin ist, über das Glas sich ergiesst. Auf dunkler Unterlage kann man mit der Lupe ein etwa vorhandenes Ei schon sehr gut erkennen. Man muss mikroskopisch besonders auf die Zona pellucida achten, da diese bei Degenerationen am längsten sich erhält.

2. Die einzelnen Erkrankungen.

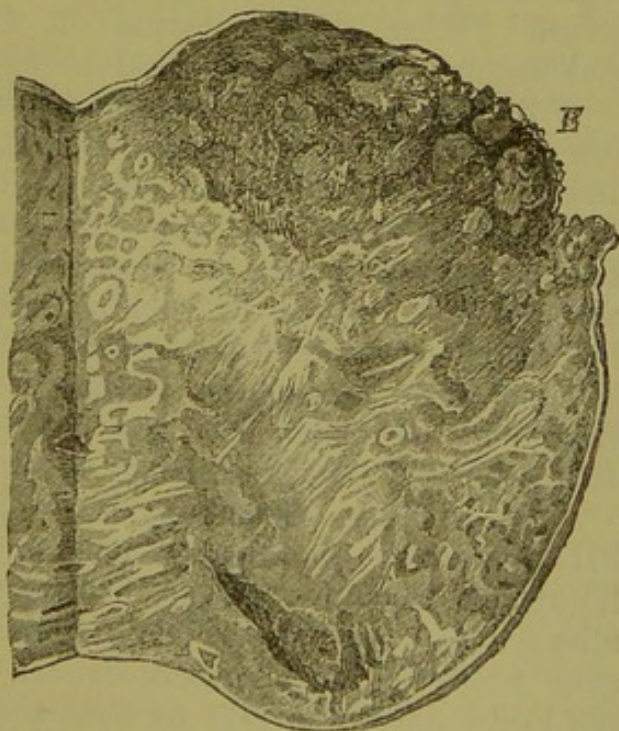
a) **Circulationsstörungen** höheren Grades treten besonders in Folge von Axendrehung des Mesovariums, sog. Stieldrehung, auf in Gestalt von hämorrhagischer Infarcirung, wodurch das Ovarium in eine dicke dunkelrothe Masse verwandelt wird. Dies kommt am häufigsten bei Cystenbildung vor. Auch aus allgemeinen Ursachen, bei acuten Infectiouskrankheiten, Intoxicationen, kommen Blutungen vor, theils in die Follikel (folliculäre Hämorrhagien), theils in das Stroma (interstitielle H.); für totale blutige Durchtränkung ist auch der Ausdruck *Haematoma ovarii* gebraucht worden. Am häufigsten tritt Blutergiessung in Cysten ein. Oedematöse Schwellung des Stromas begleitet oft die septischen Entzündungen des Uterus und seiner Adnexe sowie des Peritoneums.

b) Je nach dem Sitz der **Entzündungen** kann man eine Oophoritis follicularis und O. interstitialis unterscheiden, je nach der Dauer eine acute und chronische. Nach den anatomischen Vorgängen gibt es:

1. Eine Oophoritis degenerativa follicularis (parenchymatosa, Slavjanski), welche bei Infectiouskrankheiten vorkommt und eine trübe Schwellung und fettig-körnigen Zerfall der Granulosazellen bewirkt. Der Liquor folliculi erfährt dabei eine weissliche Trübung, das Ei geht zu Grunde.

2. Eine exsudative Oophoritis, welche zuweilen ausserhalb des Puerperiums (durch Tripper, septische Kokken), hauptsächlich aber als puerperale auftritt, einseitig wie doppelseitig. Es kann sich dabei bloss um das schon erwähnte entzündliche Oedem handeln, oft aber tritt auch Eiterung auf in den Follikeln, die sich dadurch in kleine Eiterhöhlen umwandeln (Oophorit. apostematosa follicularis), welche durch ihre Wand sich als Follikularabscesse erweisen, und gleichzeitig oder ausschliesslich im Stroma. Hier ist es der Hilus und die Marksubstanz, wo die Veränderungen zuerst auftreten, da sie sich in der Regel an die gleichen Vorgänge in den Mutterbändern anschliessen. Man kann auch am Ovarium die drei beim Uterus erwähnten Formen der phlegmonösen, thrombophlebischen und lymphangitischen Entzündung unterscheiden. Bei den höchsten Graden der Veränderung (Fig. 263) ist

Fig. 263.



Oophoritis puerperalis septica necrotica, Durchschn. spir.-Präp. Nat. Gr.

Bei E erweichte Partie, Perforation der Albuginea.

der Eierstock erheblich vergrössert, eiterig infiltrirt, in grosser Ausdehnung necrotisch und bis zur Zerreissung erweicht. Eine Peritonitis pflegt dann dem Leben ein Ende zu machen.

3. Eine productive Oophoritis, die chronische Ooph. der Practiker. Sie ist wesentlich eine interstitielle, denn es entsteht eine fleckweise zellige Infiltration des Stromas, besonders um die Gefässe herum, aus der eine fibröse Induration mit Schrumpfung hervorgeht (Cirrhose). Die Albuginea ist besonders dann, wenn die Oophoritis an eine Perioophoritis (Peritonitis pelvica) sich anschloss, zu einer äusserst derben, weissen, homogenen, oft mehrere Millimeter dicken Schicht umgewandelt. Die Grösse des einzelnen Ovariums kann bis zu der einer Bohne vermindert werden, die Oberfläche ist meist uneben, höckerig, in anderen Fällen aber auch glatt. An den Gefässen ist eine Verdickung der Intima und eine hyaline Aufquellung der äusseren Schichten eine regelmässige Erscheinung. Die Follikel schwinden schliesslich unter Zurücklassung kleiner hyaliner Klümpchen oder auch spurlos, zum grössten Theil oder sämmtlich. Doch findet man auch umgekehrt in auffälliger Zahl grosse Graaf'sche Bläschen. Diese als kleincystische Degeneration bezeichnete Veränderung ist aber nicht nothwendig eine entzündliche, sondern kann auch durch eine abnorm schnelle und gleichzeitige Reifung mehrerer Follikel (also durch eine Art Hypertrophie) bedingt werden. Bei der entzündlichen Form wird man Degeneration des Follikelepithels und des Eies erwarten dürfen.

c) **Infectiöse Granulome** spielen in der Pathologie der Ovarien keine grosse Rolle, aber man findet doch ab und zu eine Tuberkulose in Gestalt von kleineren oder grösseren käsigen Knoten, die anscheinend regelmässig neben einer tuberkulösen Peritonitis vorkommen. In einzelnen Fällen sind Tuberkel in Cysten gefunden worden. Auch leukämische Infiltrationen sind beobachtet worden.

d) **Progressive Ernährungsstörungen.** Eine vorzeitige Reifung von Eiern kommt an einzelnen Follikeln schon bei kleinen Kindern vor und mag die Grundlage mancher Fälle von sog. kleincystischer Degeneration der Eierstöcke sein. Sie soll ferner neben hypertrophischer Bindegewebswucherung im Stroma bei Uterusmyomen vorkommen. Eine allgemeine vorzeitige Entwicklung zeigen die Eierstöcke bei den mit Hyperämie einhergehenden seltenen Fällen verfrühter Geschlechtsreife, in einer abnorm erhöhten Thätigkeit der Ovarien sucht Fehling das Wesen der Osteomalacie, man achte deshalb gegebenen Falles besonders auch auf etwaige Zeichen beschleunigter Eireifung.

Unter allen Erkrankungen der Eierstöcke sind die Geschwulstbildungen die wichtigsten und unter ihnen nehmen wiederum die Kystome eine hervorragende Bedeutung in Anspruch. Dass nicht alles, was Cyste ist, zu den Neubildungen im engeren Sinne gehört, geht schon aus dem Vorhergehenden hervor. Ausser den dort genannten Follikularcysten gibt es noch andere, grössere (Wallnuss- bis Kopfgrosse), die einseitig und doppelseitig vorkommen, eine glatte Wand mit einfachem Epithelbelag besitzen und gewöhnlich als hydropische Graaf'sche Follikel bezeichnet werden. Sie enthalten eine wässrige

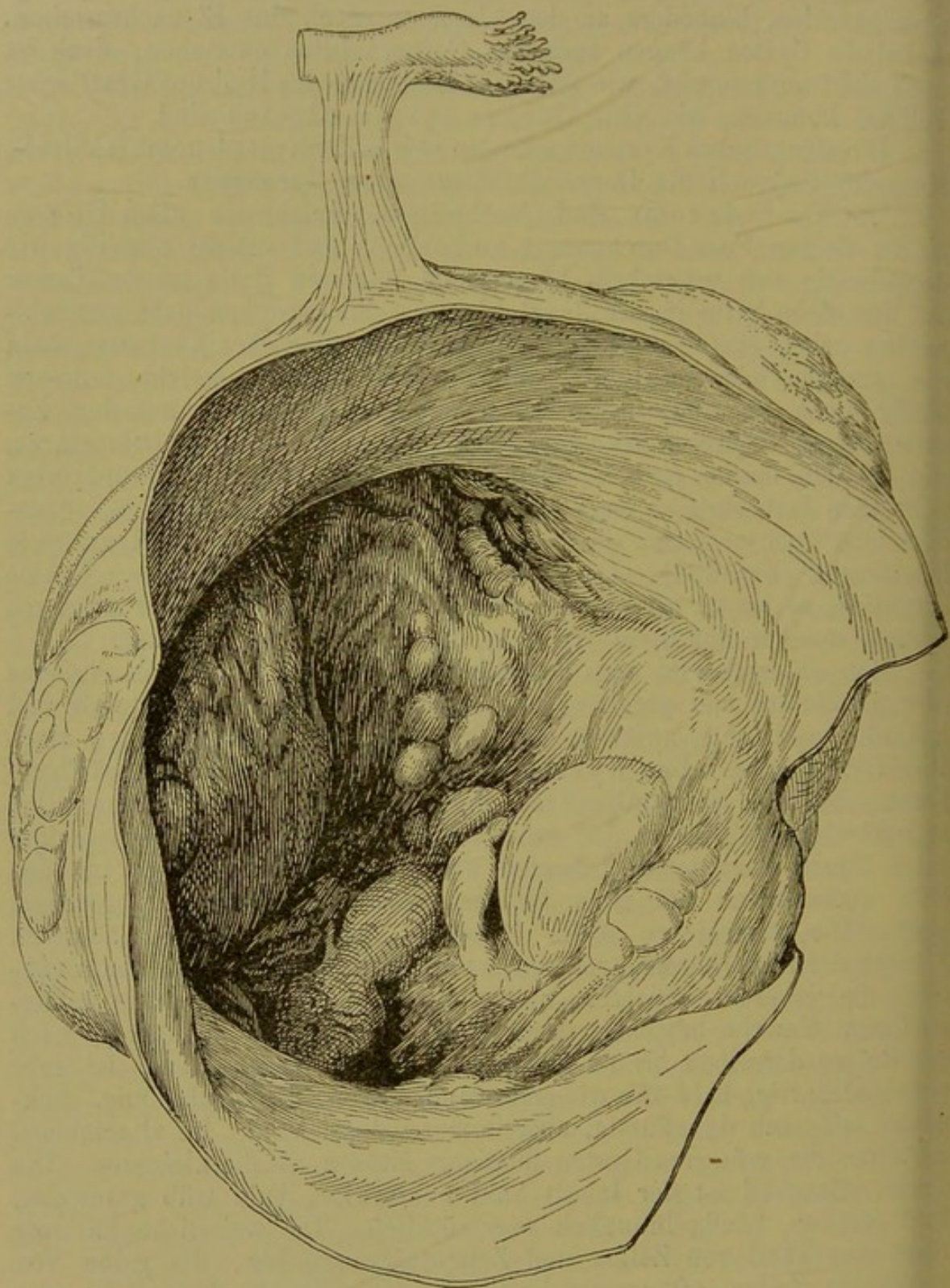
Flüssigkeit mit nur spärlichen körperlichen Beimengungen, es gelingt aber zuweilen, besonders an den kleineren, noch das Ei nachzuweisen. Aehnliche Cysten können auch aus Corpora lutea entstehen, doch ist noch nicht ausgemacht, wie viele auf Rechnung des Hydrops Graaf'scher Follikel kommen, wie viele Corpus luteum-Cysten sind.

Die eigentlichen Kystome scheiden sich in die Kystadenome (Colloid-, Myxoidcysten) und die Dermoidkystome nebst Teratomen.

Die Kystadenome sind Geschwülste, welche in allen Grössen bis zu einigen Fuss Durchmesser vorkommen und sowohl einseitig wie doppelseitig sich entwickeln können; im letzteren Falle ist der Tumor auf der einen Seite in der Regel kleiner. Sie bestehen bald aus zahlreichen neben einander liegenden Cysten (multiloculäre Kystome), bald aus wenigen oder nur einer (uniloculäre Kystome), welche indessen häufig noch an vorspringenden Leisten ihre Entstehung aus dem Zusammenfluss mehrerer erkennen lässt. Sowohl bei den multiloculären, wie bei den immer erst secundär entstandenen einfachen Hauptcysten sieht man fast stets an einer oder an mehreren Stellen kleinere, secundäre oder Tochtercysten sitzen und verschieden weit in die Hauptcyste hineinragen (Fig. 264). Da auch in deren Wand neue kleinere Cysten entstehen, so ist es oft ein ganzer Haufen von kleineren und grösseren Cysten, welcher auf diese Weise in die Hauptcyste hineinragt.

Man unterscheidet zwei Hauptformen solcher Kystome als einfache oder glanduläre und papilläre (Kystadenoma simplex s. glandulare und Kystad. papillare), zwischen welchen es indessen Uebergänge resp. Mischformen gibt. Das Kystadenoma glandulare ist die häufigste Form. Bei ihm ist die Oberfläche der Cystenräume mit Cylinderepithel ausgekleidet, welches in den grösseren Cysten öfter mehr oder weniger durch Druck abgeplattet gefunden wird. Die Oberfläche ist, von den etwa vorhandenen oft ganz kleinen secundären Cystchen abgesehen, glatt. Die verschieden dicke Wandung besteht in ihren äusseren Schichten aus derberem, zellenärmerem mehr fibrösem Gewebe, während die inneren Schichten aus zarterem und zellen- sowie gefässreicherem Gewebe bestehen. Der Inhalt der Cysten, welcher je nach der Grösse derselben bis zu mehreren Litern betragen kann, ist sehr verschiedenartig, bald zäh wie erstarrender Leim, meist schleimig, dickflüssig, oft auch dünnflüssig, aber immer fadenziehend. Im allgemeinen enthalten die grösseren Cysten flüssigere Massen als die kleineren. Die Farbe anlangend ist der Inhalt bald wasserklar, bald trüb grauweiss, bald gelblich, häufig bräunlich oder röthlich. Die weissliche Färbung rührt zum Theil von Zellen und Zellentrümmern her, die gelbe von verfetteten Zellen, oft grossen Fettkörnchenkugeln, die bräunliche oder rothe von Blut, welches zum Theil jedenfalls erst bei der Operation in die Cysten gelangte (operirte Tumoren erhält man jetzt häufiger zur Untersuchung als solche von der Leiche). Eine genaue Durchmusterung besonders der grau erscheinenden Inhaltsmassen (Zupf- resp. Quetschpräparate) bringt Epithelzellen in grosser Zahl zu Gesicht, welche eine oder mehrere helle Colloidkugeln enthalten, manchmal ganz in einen Haufen solcher hyalinen Kugeln übergegangen oder in

Fig. 264.



Multiloculäres Kystadenom des Ovariums. Operativ entfernt. $\frac{5}{6}$ nat. Gr.

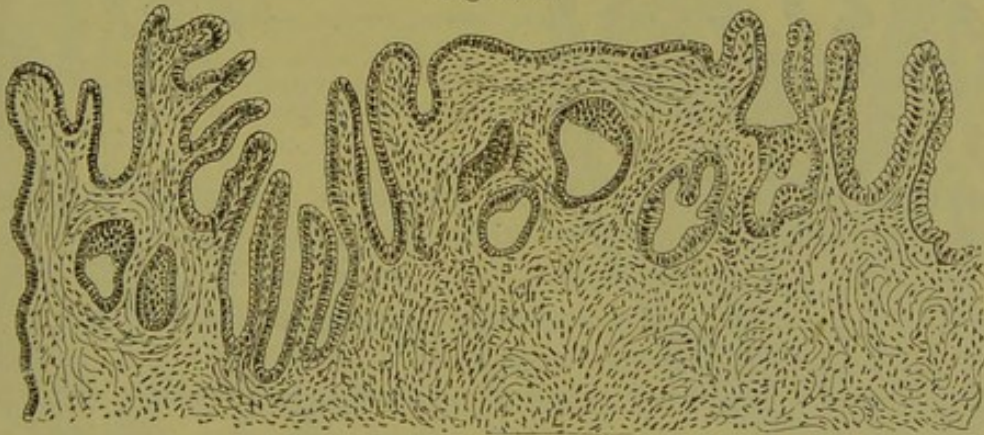
Grössere Cyste eröffnet; an ihrer inneren Seite springen grössere und kleinere Tochtercysten vor; links bilden kleine Cysten einen grösseren Knoten, der auch an der äusseren Oberfläche vorspringt. Das abdominale Ende der Tube ist durch ein Stück Mutterband mit dem Kystom verbunden.

Zerfall begriffen sind, woraus man schliessen kann, dass die Epithelien bei der Bildung des Inhalts eine Rolle spielen. Neben den Epithelzellen sind aber in wechselnder Menge auch lymphoide Zellen vorhan-

den, welche offenbar aus der Wandung stammen und gleichfalls Metamorphosen, sowohl colloide wie fettige erleiden. Zahlreiche neben den erkennbaren Zellen vorhandene körnige, krümlige Massen sind offenbar Zerfallsprodukte von Zellen. Zuweilen findet sich Eiter in den Cysten mit den Zeichen von acuter Entzündung in der Wand — es sind das secundäre Veränderungen, welche am häufigsten an Punctionen sich anschliessen. Die Cysten sind selten zwischen die Bauchfellblätter der Ligamenta lata hineingewachsen (intraligamentäre Kystome), meist sind sie durch einen bald dünnen bald dicken Stiel, der aus dem Lig. ovarii, den Mutterbändern und der oft lang ausgezogenen Tube besteht, mehr oder weniger eng mit dem Uterus verbunden. An der Stelle, wo der Stiel sich ansetzt, ist zuweilen selbst noch bei grösseren Tumoren ein Rest des Eierstockes zu finden. Der Stiel kann eine Axendrehung mit folgender hämorrhagischer Infarcirung und Necrose, seltener Vereiterung und Gangrän erleiden. Die Oberfläche der Kystome ist manchmal nicht mit der Umgebung verbunden, doch gibt es häufig auch Verwachsungen mit dem Netz, den Darmschlingen, der vorderen und seitlichen Bauchwand etc., welche in der Regel sehr gefässreich sind, was für die Ernährung der Tumoren wichtig ist.

Die mikroskopische Untersuchung, für welche man zuweilen die Geschwülste durch Kochen vorbereiten kann (nicht immer gerinnt der Cysteninhalte beim Kochen), zeigt, dass die secundären Cysten in der Weise entstehen, dass das Cylinderepithel der Oberfläche drüsenartige Zapfen in die Tiefe treibt (Fig. 265), aus welchen sich ganz nach dem

Fig. 265.



Kystadenoma glandulare ovarii. Mittl. Vergr.

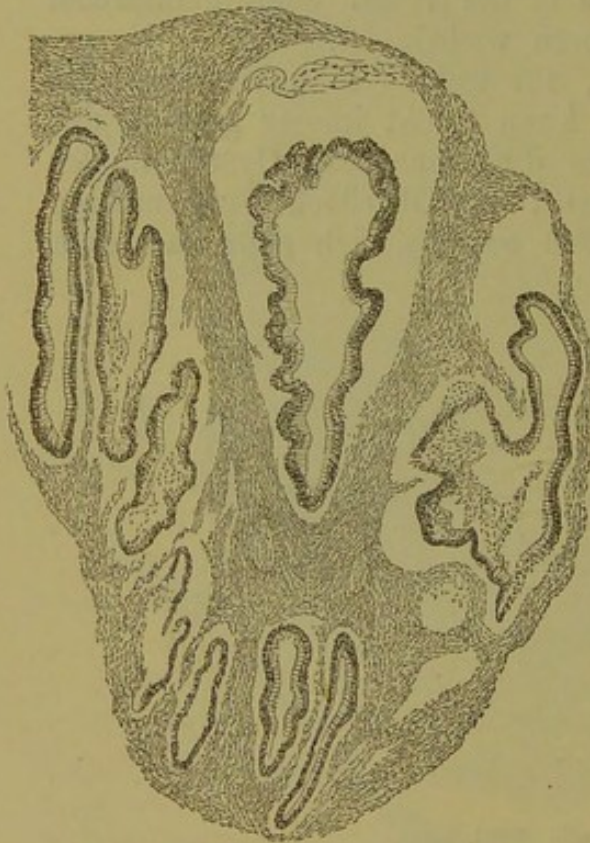
Schnitt aus der Wand einer grossen Cyste.

Typus der normalen Follikelbildung durch Abschnürung kleine Bläschen bilden, welche, indem ihre Höhle durch colloide Umwandlung der Zellen und Transsudat seitens der Gefässe in der Wand sich mehr und mehr vergrössert, zu immer mächtigeren Cysten anschwellen, in deren Wand nun immer von neuem derselbe Vorgang sich wiederholen kann. Die Bildung der ersten Cysten geht wahrscheinlich in derselben Weise vor sich, indem entweder neugebildete oder von der Entwicklung übrig ge-

bliebene Follikelschläuche (nach einzelnen Untersuchern auch Wucherungen des Epithels Graaf'scher Follikel) sich in Cysten umwandeln. Der häufige Befund kleiner Cystchen in Ovarien Neugeborener ist zu der Annahme verwerthet worden, dass die Kystome bereits intrauterin angelegt seien, sich aber, wie ja die normalen Follikel auch, erst später weiter entwickelten. Ab und zu entstehen auch bei Kindern recht grosse Kystome. Nicht in allen Drüsen freilich trifft man eine Proliferation an, besonders einkammerige sind offenbar manchmal zu einer Art von Vollendung, zu einem Abschluss im Wachsthum gelangt.

Sowohl an einzelnen Stellen der Wand grösserer Cysten wie zwischen den Cysten und besonders im Anschluss an kleinste Cystchen findet man nicht selten ein weiches, wie schwammiges oder auch mehr gleichmässig markiges Gewebe, aus dem man reichlich milchigen Saft ausdrücken kann, der schöne cylinderförmige Zellen enthält. Wenn es sich hierbei auch manchmal um wirklichen Krebsaft, d. h. um eine krebsige

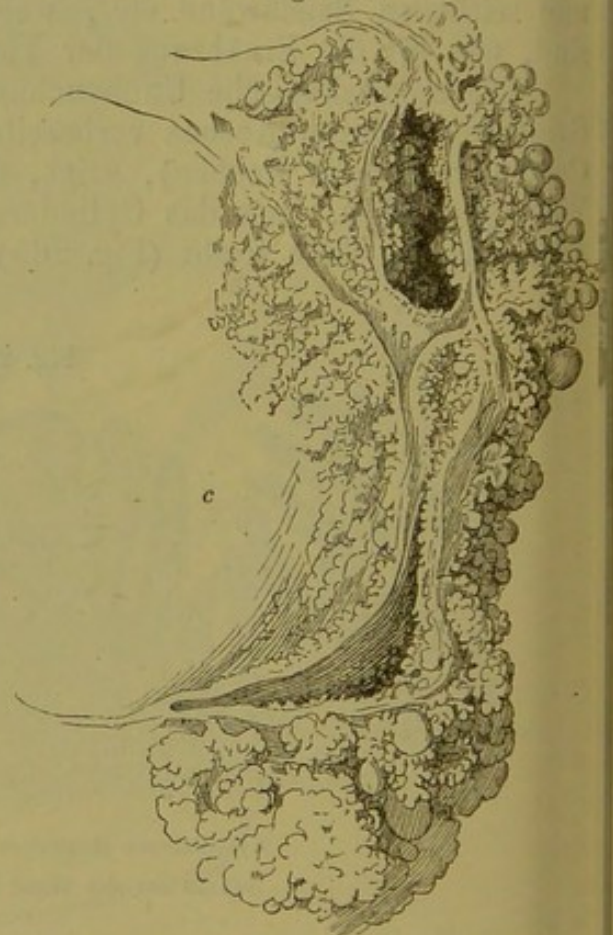
Fig. 266.



Kystadenoma glandulare. Schw. Vergr.

Aus einem festeren Abschnitt eines multiloculären Tumors.

Fig. 267.



Papilläres Kystom des Ovariums. Nat. Gr.

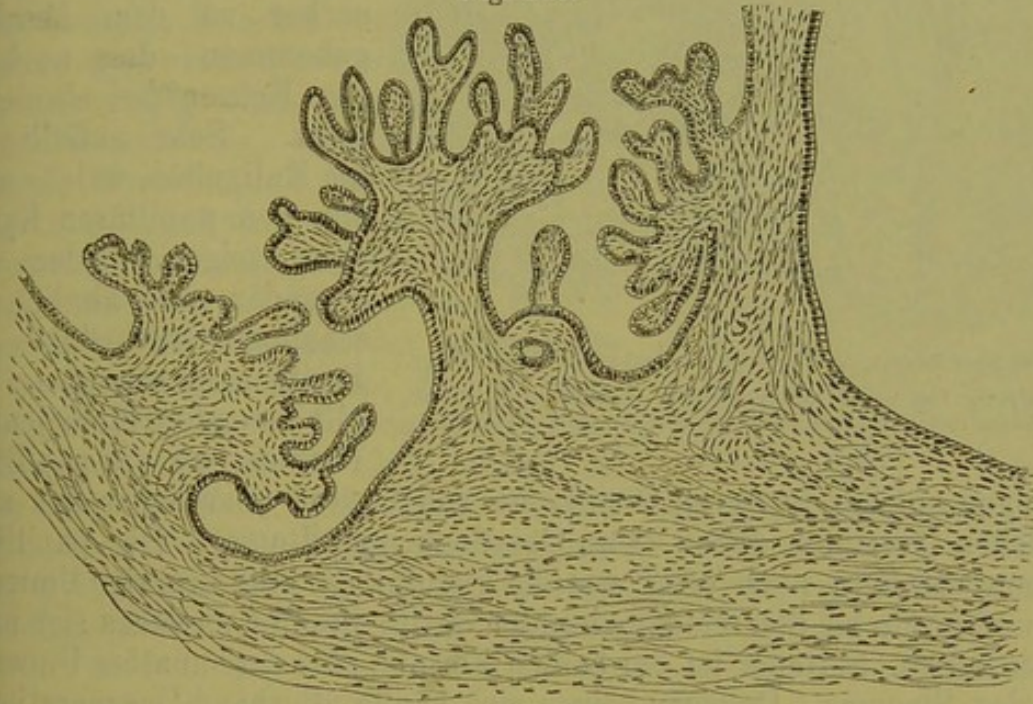
Theil einer grösseren Cyste (c), mehrere kleinere papilläre, theilweise kolbigen Excrescenzen sowohl der inneren wie an der äusseren Oberfläche. Doppelsei-

Degeneration handeln kann, so zeigt doch meistens die mikroskopische Untersuchung (Fig. 266), dass es sich um eine reine Adenombildung handelt, die das Vorstadium einer multiloculären Cystenbildung, aber

auch einer Krebsbildung, die dann die Charaktere des Adenocarcinoms zeigt, sein kann. Nur selten kommt eine einfache Adenombildung für sich allein (ohne Cystenbildung) vor.

Die zweite Art der Kystome ist dadurch ausgezeichnet, dass sich papilläre Neubildungen an der inneren Oberfläche bilden (Cystadenoma papillare, Fig. 267), welche aus verzweigten Papillen mit einem Ueberzug von Cylinderepithel (Fig. 268) bestehen, welches häufig,

Fig. 268.

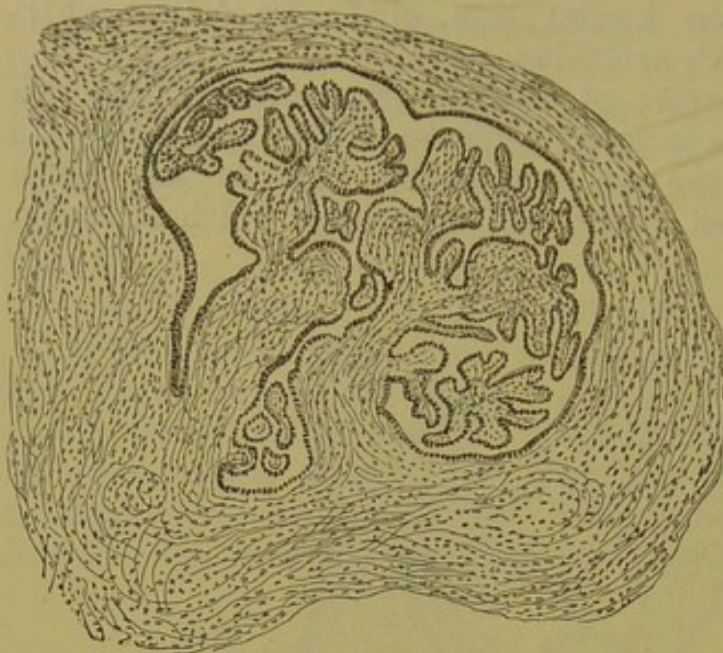


Kystadenoma papillare ovarii. Mittl. Vergr.

Schnitt aus der Wand einer grösseren Cyste. Man sieht die mehrfach verzweigten Zotten mit ihrem Ueberzug von Cylinderzellen. Rechts ist nur die Basis einer langen und auch nach ihrer Spitze hin noch vielfach verzweigt gewesenen Zotte abgebildet.

wenigstens stellenweise, Wimpern trägt. Bald ist die Neubildung nur auf einzelne Stellen beschränkt, bald ist sie über grosse Strecken oder die ganze Oberfläche verbreitet, bald beeinträchtigt sie das Cystenlumen nur unbedeutend, bald füllt sie, besonders bei kleinen Cysten, die Höhle vollkommen aus (Fig. 269), ja wächst durch die gegenüberliegende Wand (auch an der Oberfläche des Tumors) hindurch. Die sehr gefässreichen Papillen enthalten häufig Kalkconcremente und schwellen zuweilen kopfförmig an. Da solche Cysten nicht nur häufig, wenigstens theilweise, Flimmerepithel tragen, sondern auch einen etwas anders zusammengesetzten Inhalt besitzen (derselbe ist in der Regel dünner, wässriger, ärmer an mucinöser Substanz), da sie ferner nicht nur am Ovarium, sondern auch am Parovarium vorkommen, so hat man nach einer anderen Genese derselben geforscht und die meisten Untersucher sind zu dem Schluss gekommen, dass sie nicht, weder direkt noch indirekt, vom Keimepithel, vielmehr aus den Kolliker'schen Marksträngen sich entwickelten, also aus Gebilden, welche dem Rest der Urniere, dem Parovarium, genetisch nahestehen. Besonders für einkammerige

Fig. 269.



Papilläres Kystadenom, in Photoxylin eingebettet. Schw. Vergr.
Kleine Cyste, fast ganz von papillären Wucherungen erfüllt,
aus einem festeren Abschnitt eines multiloculären Tumors.

Flimmerepithelcysten mit geringer papillärer Wucherung an der Innenfläche halte ich diese Möglichkeit auch noch offen, für die Mehrzahl der papillären Kystome, mögen sie Flimmerepithel haben oder nicht, sind die neueren Untersucher zu dem Resultat gekommen, dass auch sie vom Keimepithel abzuleiten seien. Sehr auffällig ist die Malignität, welche viele von den papillären Kystomen zeigen, indem sie secundär ganz ähnlich beschaffene Geschwülste am Peritoneum erzeugen. Das gilt besonders für diejenigen Formen, wo die papillären

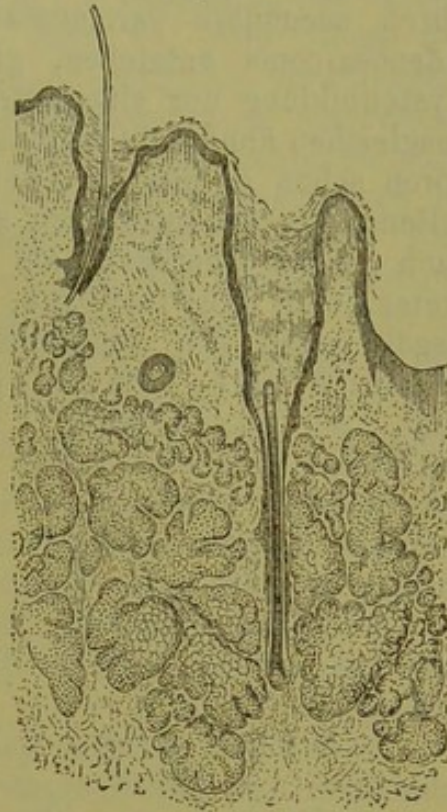
Bildungen auf der äusseren Oberfläche von Cysten oder sogar des nicht cystischen Ovariums sitzen (sog. Oberflächenpapillome). Die papillären Kystome erfahren noch öfter wie die glandulären eine krebsige Umwandlung und grade bei den metastasirenden dürfte dieselbe meistens sich nachweisen lassen. Seltener ist bei beiden Formen eine sarcomatöse Umwandlung des Stromas. Dagegen zeigen sich häufig allerhand Degenerationen, besonders Verfettung und Necrose nicht nur des Epithels, sondern auch des Stromas, wodurch ausgedehnte Partien eine weissgelbliche Färbung und trübes Aussehen erfahren. Da sich an solchen Stellen eine gelbliche Flüssigkeit (fettiger Detritus) ausdrücken lässt, so könnte leicht eine Verwechslung mit Eiterung eintreten, die ebenfalls in solchen Kystomen vorkommen und zu eiteriger Umwandlung des Inhalts führen kann.

Sowohl glanduläre wie papilläre Kystome können platzen. Ihr zäher Inhalt kann das sog. Pseudomyxom des Bauchfells bedingen. Manche sog. Oberflächenpapillome mögen durch Platzen und Eversion oberflächlicher papillärer Cysten entstanden sein.

Noch für eine zweite Gruppe von Cystengeschwülsten erscheint das Ovarium als bevorzugter Standort, für die teratoiden, in denen ganze Organe oder Skelettheile reproducirt werden. Am häufigsten erscheint das Hautorgan in den sog. Dermoidgeschwülsten oder Dermoidcysten, deren Wandung nach aussen zu aus Bindegewebe, nach innen zu nur aus Epidermis (Epidermoide), oder häufiger aus vollständiger Haut besteht, mit Epidermis, Papillarkörper (wechselnd), Haarbälgen nebst Haaren, Drüsen (besonders Talgdrüsen), Haarbalgmuskeln u. s. w. (Fig. 270). Auch an solchen Geschwülsten kann das S. 50 erwähnte Riesenzellen enthaltende Granulationsgewebe die Epidermis

theilweise ersetzen. Die Höhle der Cysten wird meistens gefüllt durch einen schmierigen, gelblichen, mehr oder weniger mit Haaren vermischten Brei (Fig. 271), in dem man mikroskopisch Talgdrüsensecret, Epidermiszellen, Cholestearin etc. nachweisen kann. In anderen Fällen geht die Reproduction normaler Organe und Gewebsgruppen noch weiter, man findet auch Knorpel, Knochen und Zähne (zusammengesetzte Dermoidcysten, einfache Teratome (Fig. 272), oder gar noch nervöse Bestandtheile, schleimhäutige Bildungen, Muskeln u. s. w. (zusammengesetzte Teratome). Zuweilen sind die Dermoidkystome mit gewöhnlichen Kystomen combinirt, entweder so, dass auf der einen Seite die eine, auf der anderen die andere Form sitzt oder so, dass in demselben multiloculären Kystom beide Formen zugleich vorhanden sind. Selbst an einer und derselben Cyste kann man an einem Theil der Oberfläche das gewöhnliche Cylinderepithel, an einem anderen Epidermis finden. Grade diese Befunde

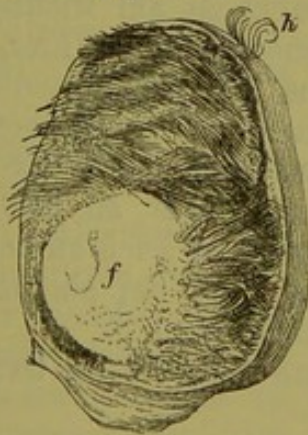Fig. 270.



Von der Wand eines Dermoidkystoms.
des Ovarium. Schw. Vergr.

Haarbälge mit Haaren, grosse Talgdrüsen.

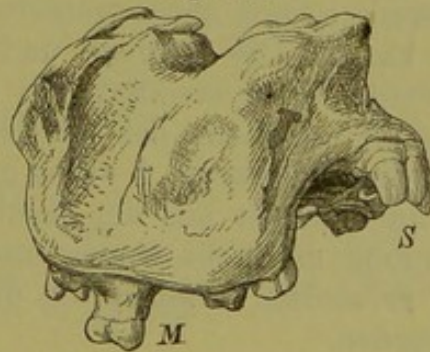
Fig. 271.



Dermoidcyste des Ovariums. Durchschnitt.
Nat. Gr.

f ein kugelförmiger Ballen Talg, alles übrige sind Haare, welche durch Fett zusammengehalten werden; eine kleine Haarlocke (h) lag in der Wand dicht unter der Oberfläche, an der sie nun nach Zerreißen der Hülle hervorragt.

Fig. 272.



Knochenstück mit Zähnen aus einer
Ovarialcyste. Nat. Gr.

Bei S regelmässig nebeneinandergelagerte Schneidezähne. Bei M Mahlzähne.

sprechen für die congenitale Anlage der Adenokystome, da man für die Dermoidcysten und Teratome sicher eine solche annehmen muss, wenn man nicht zu einer Parthenogenese seine Zuflucht nehmen will.

Ausser denjenigen kystomatösen Mischgeschwülsten, welche durch secundäre carcinomatöse oder sarcomatöse Umwandlung eines Adenosarcoms entstehen, gibt es auch noch solche, bei welchen die Cystenbildung nur eine untergeordnete und nebensächliche Rolle spielt, desgleichen ähnliche Combinationen mit Adenombildung. Die letzten gehören schon zu den soliden oder Vollgeschwülsten, welche weit seltener als die cystischen sind. Es kommen vor Fibrome, welche auch an der Oberfläche als polypöse oder papilläre Wucherungen auftreten, und Fibromyome, bei welchen der myomatöse Antheil in der Regel gegen den bindegewebigen zurücktritt, Adeno- und Cystadenofibrome, lymphangiectatische Fibrome, Sarcome (selten rein), Adenosarcome, Cystosarcome, Fibro-, Myo-, Myxosarcome, Angiosarcome bezw. tubuläre Endotheliome (weiche, schwammige, brüchige Neubildungen aus Lymph- oder Blutgefäss-Endothelien), Angiome (als Teleangiectasien und cavernöse Metamorphose), endlich primäre reine Krebse, sowohl infiltrirte wie knotige.

Alle diese Tumoren können wie die Adenokystome doppelseitig auftreten, wobei auch in der Regel eine ungleichmässige Entwicklung besteht.

Secundär werden gelegentlich Sarcome, häufiger Krebse verschiedener Art, (bei Rectum-, Magen-, selten Uteruskrebs), auch doppelseitig beobachtet. An allgemeiner Peritonealcarcinose können auch die Ovarialoberflächen theilnehmen.

e. **Regressive Ernährungsstörungen** treten regelmässig im Alter ein; das senil atrophische Ovarium ist klein, seine Albuginea verdickt, im Innern zahlreiche Corpora fibrosa, die Arterien verdickt, hyalin, zuweilen selbst verkalkt. Aehnlichen Befund ergibt das durch chronische Entzündung atrophische Ovarium. Dabei ist am wichtigsten der Schwund (Atresie) der Follikel mit Degeneration der Eier, welcher auch ausserdem und ohne grössere Abnahme des gesammten Ovariums eintreten kann. Die Necrose und Erweichung bei septischen Entzündungen wurde früher erwähnt, ein sehr seltener Befund ist die Necrose (bei Diabetes gesehen) des ganzen Ovariums. Wie an den Arterien, so kommt eine fleckweise hyaline Degeneration auch an dem Stroma vor, welche indessen mit der Kystombildung, mit der sie früher wohl in Verbindung gebracht wurde, nichts zu thun hat.

Von grösseren **Parasiten** ist der Echinokokkus im Ovarium gefunden worden.

o. Untersuchung des Becken-Peritoneums.

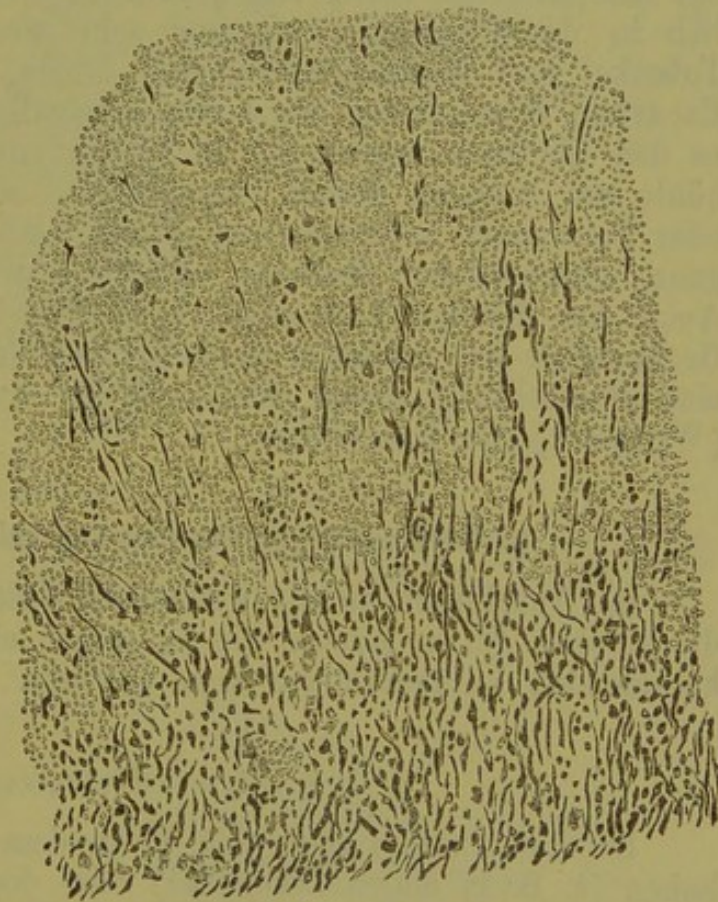
Es erübrigt nun noch der Veränderungen zu gedenken, welche die abdominalen Oberflächen des Uterus, der Tuben und Ovarien, sowie die peritoneale Auskleidung der Excavationen erleiden.

Die häufigste ist die durch chronische adhäsive Entzündung (Perimetritis, Perisalpingitis, Perioophoritis, meist zusammen als Pelveoperitonitis chron. adhaesiva) bedingte Veränderung. Dünne oder derbere Pseudomembranen spannen sich von der hinteren Fläche

des Uterus zur vorderen des Mastdarms oder zu den Seitenwandungen des kleinen Beckens hinüber, andere verbinden die Tuben und die Ovarien mit dem Mastdarm und den Seitenwänden oder mit dem Uterus und es werden auf diese Weise die Tuben oft vielfach geknickt, verschlossen, die Ovarien verlagert und oft so von Pseudomembranen eingepackt, dass sie kaum herauszufinden sind. Diese Veränderungen gehen meistens vom Uterus aus, können aber auch als secundäre Erscheinungen bei Mastdarmkrankheiten und anderen auftreten. Durch dieselbe Entzündungsform kommen auch Adhäsionen zwischen der Uterusoberfläche und Darmschlingen (Dick- und Dünndarmschlingen) zustande, wodurch dann oft die Excavatio rectouterina von der übrigen Bauchhöhle derartig abgeschlossen wird, dass selbst die malignesten Processe sich hier abspielen können, ohne auf die anderen Abschnitte des Bauchfells überzugehen.

Die früher erwähnte, der Pachymeningitis haemorrhagica ähnliche chronische Entzündungsform des Peritoneums kommt grade in dem kleinen Becken relativ häufig vor und durch die Hämorrhagien innerhalb der neugebildeten Bindegewebsschichten entsteht dann bei Frauen die sog. Haematocele retro-uterina, das Haematoma retrouterinum nach Virchow, eine Blutgeschwulst, welche auch bei Männern in der Excavatio recto-vesicalis ganz ebenso vorkommt. Es ist aber nicht nothwendig, dass der Haematocele die productive Peritonitis vorangeht, sondern diese kann sich auch erst secundär an einen Bluterguss (am häufigsten aus einer geplatzten schwangeren Tube herrührend) anschliessen, indem das Blut von der Wand aus

Fig. 273.



Beginnende Organisation eines retrouterinen Blutgerinnsels.
Schw. Vergr.

Unten Granulationsgewebe mit vielen Pigmentkörnchenzellen, oben rothe Blutkörperchen, in welche Fibroblasten und Capillaren (rechts) eindringen.

durch einwachsende Gefässe und Granulationszellen (Fig. 273) organisirt und durch schnelle Ueberhäutung an der freien Oberfläche abgekapselt wird. Von der Blutung aus kann eine eiterige Entzündung entstehen, welche Durchbrüche in die Scheide, den Mastdarm etc. bewirken kann. Greifen die Blutungen auf die Excavatio vesico-uterina über oder

sind sie hier allein entstanden, so werden sie, ihre Abkapselung immer vorausgesetzt, als Haematocele anteuterina bezeichnet, die sehr viel seltener ist.

Eiterige Entzündungen, welche auf das Peritoneum des kleinen Beckens beschränkt sind (Pelveoperitonitis), kommen zwar vor, aber wenn nicht jene, eben erwähnten Verwachsungen vorher eingetreten sind, wodurch die Eitermassen abgekapselt sind (Pyoccele retro-uterina), dann ist die Verbreitung auf das gesammte Peritoneum die Regel. Dasselbe gilt für die durch Perforation des Mastdarms, der Scheide etc. entstehenden jauchigen Entzündungen. Es können aber die zunächst abgesackten Eiter- und Jauchemassen sowohl in die offene Bauchhöhle wie in anliegende Hohlorgane perforiren.

Eine ganz besondere und in vielen Beziehungen interessante Stellung nimmt die jetzt besprochene Region bei den tuberkulösen und carcinomatösen Entzündungen des Peritoneums ein, besonders bei der disseminirten Form der genannten Neubildungen. Während nämlich in der Umgebung oft nur sehr wenige oder selbst gar keine Tuberkel und Krebsknötchen sich finden, sitzt in der Regel in der Excavatio recto-uterina bzw. recto-vesicalis eines am anderen, so dass es den Eindruck macht, als sei hier an der tiefsten Stelle der Bauchhöhle am meisten Samen hingefallen, aus welchem jene Tuberkel oder Carcinome aufgeschossen seien. Dabei ist dann oft hier eine ganz umschriebene fibrinöse oder productive Entzündung vorhanden. Auch das häufige Vorkommen von Echinokokkenblasen in der Beckenhöhle bei multipler Echinokokkenbildung in der Bauchhöhle gibt eine Beleuchtung dieser Stellung der Excavation als Schlammfang (Weigert) der Bauchhöhle.

p. Veränderungen des Eies und seiner Bestandtheile.

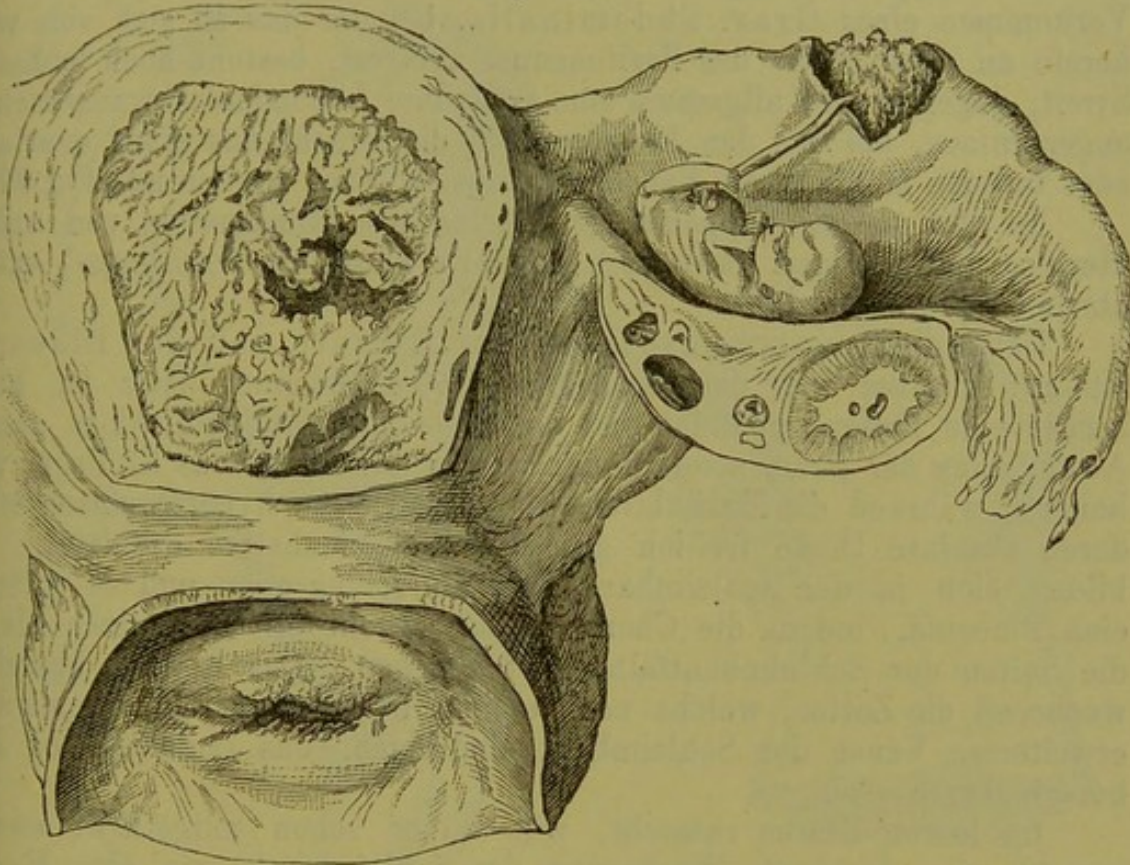
Im Anschlusse an die weiblichen Geschlechtsorgane will ich auch die an dem Ei im ganzen wie an seinen einzelnen Bestandtheilen vorkommenden Veränderungen kurz erörtern.

1. Ectope Schwangerschaft.

Es kann zwar auch das Ei in dem Uterus eine abnorme Lage haben (z. B. in einem Divertikel) oder doch noch zum grössten Theil in der Uterushöhle liegen (Graviditas utero-interstitialis); aber in der Mehrzahl der Fälle ist die ectope zugleich eine extrauterine Schwangerschaft. Den Uebergang bildet die seltene interstitielle, bei der die Entwicklung in dem innerhalb der Uteruswand gelegenen Theil des Tubenkanals vor sich geht, so dass das Ligamentum rotundum lateralwärts vom Eisack abgeht. Der Hauptrepräsentant der Extrauterin gravidität ist die Tubenschwangerschaft (Grav. tubaria), bei welcher das Ei sich in der freien Tube festgesetzt hat. Anfangs zeigt die Tube nur eine spindelförmige Erweiterung (Fig. 274), später pflegt der Eisack sich immer mehr gegen die Bauchhöhle hin an einer Seite

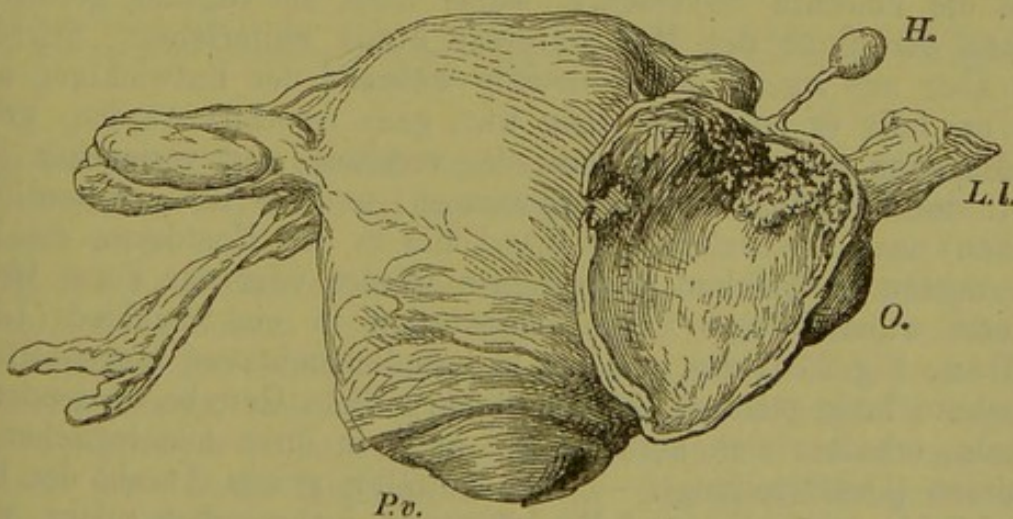
herauszuheben (gestielte Tubenschwangerschaft), zuweilen aber wächst er auch in das breite Mutterband hinein (intraligamentäre Tubenschwangerschaft). Bei der Einpflanzung des Eies nahe dem Abdominalostium kann es in die Bauchhöhle hinauswachsen (tubo-

Fig. 274.

Tubenschwangerschaft; ca. $\frac{5}{6}$ nat. Gr. des Spir.-Präp.

Etwa in der Mitte der rechten Tube eine Oeffnung, aus welcher Chorionzotten hervorragen und die Nabelschnur heraushängt. Im rechten Ovarium, dessen hintere Hälfte weggeschnitten ist, ein Corp. lut. ver., im Uterus, dessen hintere Wand zum Theil entfernt ist, Decidua. Linke Tube normal.

Fig. 275.

Graviditas tubo-abdominalis. Spir.-Präp. $\frac{1}{2}$ nat. Gr.

Die mediane Wand des Eisackes und der Fötus sind entfernt. P. v. Portio vaginalis. O Ovarium, welches locker mit dem Eisack verbunden ist. L. l. Stück des Ligam. latum. H. Hydatide (Morgagni).

abdominale Schwangerschaft, Fig. 275), sehr selten ist die Grav. tubo-ovarica, wobei Ovarium und Tubentrichter den Eisack bilden, die Grav. ovarica (follicularis), wobei die Entwicklung in dem wieder geschlossenen Graaf'schen Follikel vor sich geht, und die Grav. ovarico-abdominalis, wobei das im Follikel sich entwickelnde Ei durch die Rupturöffnung in die Bauchhöhle hineinwächst. Ueber das Vorkommen einer Grav. abdominalis, bei der das Ei sich von vorn herein an einer Stelle des Peritoneums anlagert, besteht noch lebhafter Streit, dagegen wird allgemein eine secundäre Abdominalschwangerschaft angenommen, bei der das Ei oder doch die Frucht aus einer ovarialen oder tubaren Höhle in die Bauchhöhle ausgestossen worden ist (Fig. 276).

Es gibt sowohl doppelseitige uterine wie Combination von extra-uteriner und uteriner, wie auch doppelte einseitige (Zwillings-) extra-uterine Schwangerschaft.

Ueber die Zusammensetzung der Eihäute und der Placenta ist am meisten von den Tubengraviditäten bekannt. Hier ist nicht immer eine Reflexa gebildet und eine Decidua vera ist nicht in ganzer Ausdehnung der Tube, sondern nur an der Stelle, wo das Ei liegt, vorhanden, während die Muskulatur der ganzen Tube hypertrophisch wird, deren absolute Dicke freilich grosse Verschiedenheiten darbietet. Es bilden sich in der Schleimhaut grosse Deciduazellen und es entsteht eine Placenta, indem die Chorionzotten sowohl an die Spitzen als an die Seiten der Schleimhautfalten sich anlegen. Das Epithel überzieht wuchernd die Zotten, welche nach einigen Untersuchern in die mächtig erweiterten Venen der Schleimhaut eindringen, das Endothel vor sich herschiebend.

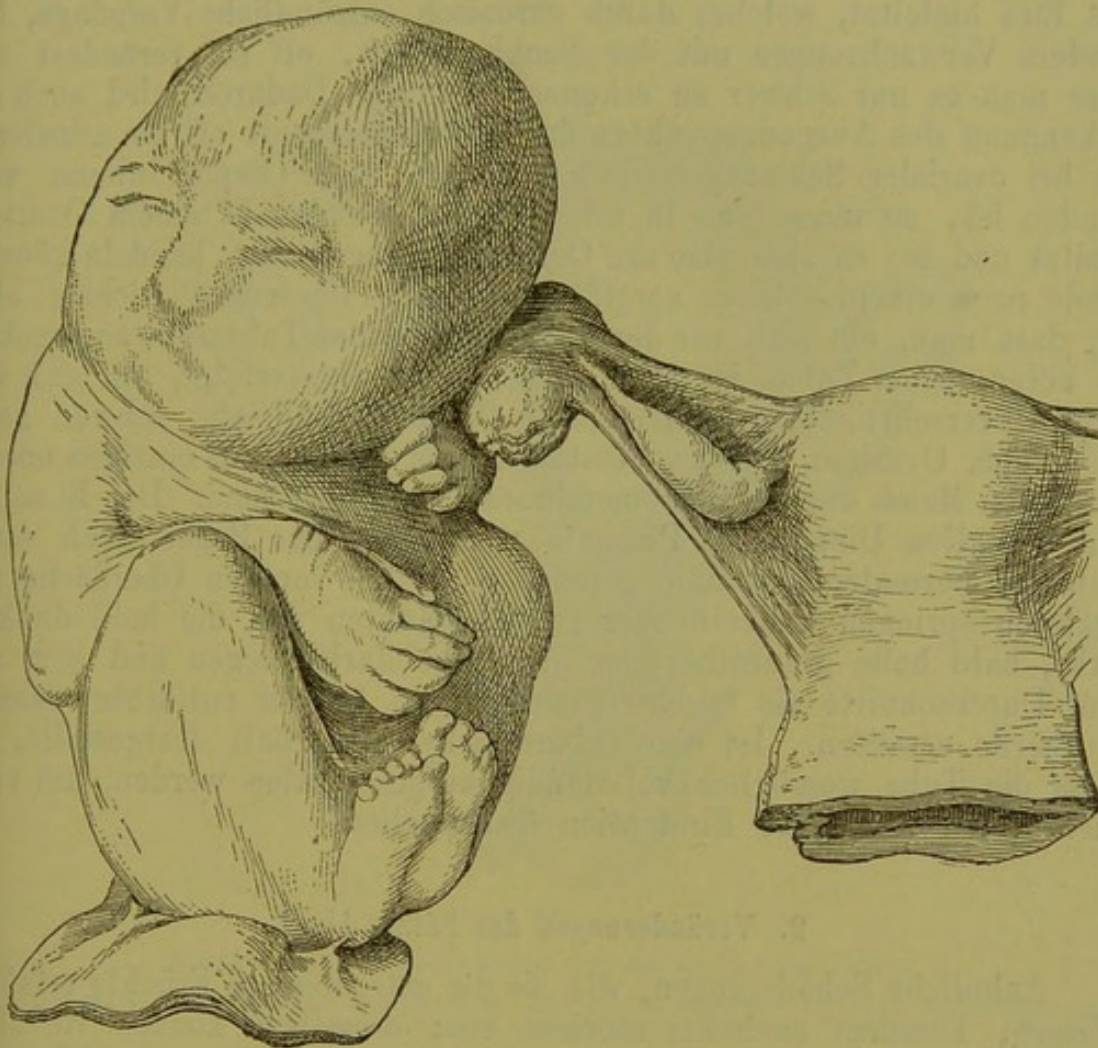
Im leeren Uterus entsteht, wie früher schon mitgetheilt wurde, sowohl eine deciduale Wucherung der Schleimhaut, wie eine Hypertrophie der Musculatur.

Die Extrauterin gravidität, auch die tubare, kann eine ausgetragene Frucht liefern, die aber nach erlangter Reife bald abstirbt, häufiger entsteht im 2.—5. Monate eine Ruptur mit meist tödtlicher Blutung. Bleibt die Placenta unversehrt, wobei dann die Blutung geringer ist, so kann der durch den Riss getretene Fötus weiterleben. Stirbt derselbe aber aus irgend einem Grunde während der Entwicklung ab, so kann er, falls er noch sehr jung war, ganz resorbirt werden, grössere und die ganz reifen können entweder vereitern und verjauchen (durch Zutritt der betreffenden Mikroorganismen) und der Rest (wesentlich die Knochen) nach Perforation der Eiterhöhle in den Mastdarm, die Blase, nach aussen in Stücken ausgestossen werden oder der Fötus trocknet ein und wandelt sich durch Incrustation in ein Steinkind (Lithopaedion, Fig. 276) um, welches in Pseudomembranen eingehüllt viele Jahrzehnte lang getragen werden kann. Viele Gewebe, besonders die Muskeln, erhalten sich auffällig gut auch in ihren histologischen Verhältnissen (Querstreifung). — Eine auffällig grosse Anzahl der Extrauterinfrüchte zeigt allerhand Missbildungen, insbesondere solche, welche auf abnormen Druckverhältnissen beruhen.

Die Diagnose der Extrauterin gravidität an sich ist bei den vor-

geschrittenen Fällen nicht schwierig, dagegen erfordern die jungen Schwangerschaften sowie die Diagnose der Form der Schwangerschaft eine sorgsame Untersuchung, die häufig durch die Ausdehnung und

Fig. 276.

Lithopaedion (Lithokelyphos). Spir.-Präp. $\frac{1}{2}$ nat. Gr.

Die linke Tube verliert sich in einen wulstigen Körper (Placentarrest?), welcher an der linken hinteren Kopfseite und der damit verwachsenen Handgelenkgegend festsetzt. An den unteren Extremitäten sitzt ein Stück Bauchwand.

Stärke der secundären Veränderungen, welche infolge des Eiwachsthums das Peritoneum und die von ihm überzogenen Organe erleiden, recht erschwert wird.

Da die Extrauterinschwangerschaften in der Regel zu Ruptur und innerer Blutung führen und so direkt zur Todesursache werden, so stösst man bei der Section zunächst auf eine verschieden grosse Menge coagulirten Blutes, welches entweder frei in der Bauchhöhle liegt oder mehr oder weniger vollständig von peritonitischen Verwachsungen umschlossen ist. Dicke Blutmassen füllen die ganze Excavatio rectouterina aus, so dass es wohl scheinen könnte, als habe man es mit einer einfachen Blutung aus den neugebildeten Gefässen peritonitischer Adhäsionen, einer Haematocoele retrouterina zu thun, mit welcher Affec-

tion auch in der That diese Schwangerschaften im Leben oft genug verwechselt werden. Man muss deshalb stets solche Blutmassen sorgfältig durchmustern und wird bei länger bestehender Schwangerschaft natürlich sehr leicht, bei kürzer dauernder dagegen oft nur nach sorgfältigem Suchen einen Fötus finden, dessen Nabelschnur zu dem Sitze des Eies hinleitet, welches durch chronisch entzündliche Vorgänge, besonders Verwachsungen mit der Nachbarschaft, oft so verändert ist, dass man es nur schwer zu erkennen vermag. Dadurch wird auch die Erkennung des Ausgangspunktes der Schwangerschaft oft so schwierig. Da bei ovarialer Schwangerschaft natürlich kein Corpus luteum vorhanden ist, so muss man in allen Fällen, wo das Ei einem Ovarium ansitzt und wo es sich also um Ovarialschwangerschaft handeln könnte, grade nach einem solchen sorgfältig suchen. Besonders wichtig aber ist, dass man, um sich vor der Verkenntung einer Tubarschwangerschaft zu hüten, beide Tuben in ihrem ganzen Verlaufe verfolgt, um sich von ihrer Unversehrtheit zu überzeugen. Oft wird das sehr schwer sein, weil Tube, Ovarium, Uterus, Mastdarm und Ei zu einer einzigen unentwirrbaren Masse durch Pseudomembranen verbunden sind. Das Ei selbst und vor allen Dingen die Placenta werden in der Regel auch nicht mehr im normalen Zustande gefunden; an der inneren Oberfläche der letzteren springen kleinere oder grössere Knoten vor, die bald dunkelrothe, bald helle graurothe oder graugelbe Farbe zeigen und sich auf dem Durchschnitte als frischere oder ältere, bereits entfärbte massige Blutherde erweisen. Ist eine tubare Schwangerschaft festgestellt, so muss die Tube womöglich vollständig aufgeschnitten werden, um vielleicht die Ursache der Eiretention festzustellen.

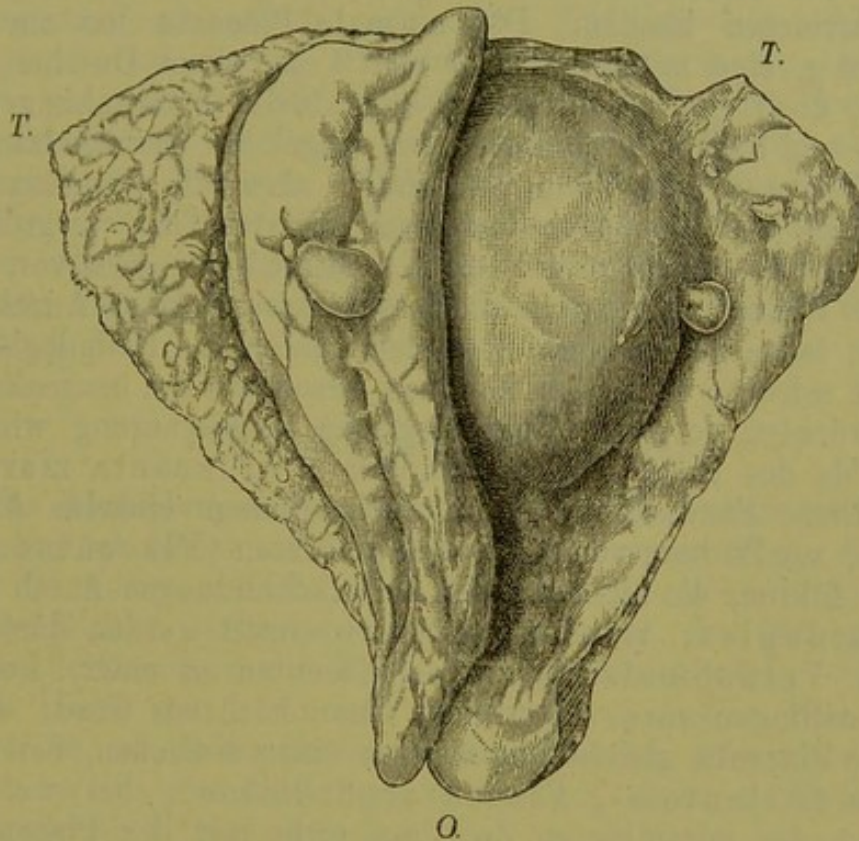
2. Veränderungen des Fötus, Abort.

Aehnliche Schädigungen, wie sie die extrauterinen Früchte erfahren können, kommen auch bei uterinen vor; dieselben können in allen Stadien der Entwicklung absterben. Geschieht das bei geschlossener Höhle und verbleibt das Ei noch im Uterus, so können ganz junge Embryonen vollkommen aufgesogen werden, etwas ältere erleiden eigenthümliche Verunstaltungen, Verwachsungen der Extremitäten mit der Rumpfoberfläche u. s. w., die man als abortive Missformen von den Missbildungen wohl trennen muss. Durch Wasserabgabe können die Föten eintrocknen und, wenn ein gut entwickelter Zwilling da ist, bis zu Papierdünne plattgedrückt werden (*Foetus papyraceus*). Ältere Früchte erfahren nur sehr selten eine Incrustation (*Lithopaedionbildung*), in der Regel werden sie macerirt, indem alle Theile erweichen und von Blutfarbstoff durchtränkt werden (*Foetus sanguinolentus*), der sich überall in Gestalt von Haematoidinkrystallen abscheidet (*Kirrhone*). Solche Früchte todthaul zu heissen ist ungeeignet, da von Fäulniss keine Spur vorhanden ist. Erst wenn Fäulnissorganismen von der Scheide aus Zutritt erlangen, beginnt eine faulige Zersetzung.

In der Regel wird nach dem Absterben das Ei ausgestossen, es

kann das aber auch geschehen, wenn die Frucht noch lebt. Ausstossung eines jüngeren Eies heisst Abort, das Ei Abortivei. Es kann dabei das Ei mit der gesamten Decidua, die dann einen dreieckigen Sack mit einer Oeffnung an jeder Ecke (zwei Tubenöffnungen, Orificium uteri) darstellt, ausgestossen werden (Fig. 277). Bei der

Fig. 277.



Abortivei mit Endometritis decidua polyposa an Vera und Reflexa.

T die Tubenecken. O Orificium uteri internum. Die vordere Wand der Vera halb zurückgeschlagen, an der hinteren das geschlossene Ei.

Untersuchung muss die Eiblaste sehr vorsichtig eröffnet werden, damit etwa vorhandene Reste des Fötus nicht verloren gehen. Oft sind die Föten mitsamt der Nabelschnur spurlos verschwunden, so dass das Amnion eine einfache Cyste darstellt, die sich zuweilen sogar vollständig vom Chorion löst.

Ein aus dem Uterushohlmuskel ausgestossenes Ei kann in der Cervix (Cervicalabort) oder in der Scheide (Vaginalabort) stecken bleiben: unvollständiger Abort.

3. Veränderungen der Eihäute und Placenta.

a. Allgemeine Verhältnisse.

Wichtige Veränderungen der Lage werden an der Placenta beobachtet, indem dieselbe zu weit nach unten sich entwickelt: Placenta praevia. Es reicht der untere Rand nur in die Nähe des Mutter-

mundsrandes (Pl. pr. marginalis), oder er ragt in die Muttermundöffnung hinein (Pl. pr. lateralis), oder endlich er liegt jenseits des Muttermundes, d. h. der ganze Muttermund ist von Placenta überdeckt (Pl. pr. centralis).

Auch Veränderungen der Grösse und Gestalt sind hauptsächlich von der Placenta zu erwähnen, wenn auch die übrigen Eihäute je nach der Menge des Fruchtwassers an Ausdehnung sehr wechselnde Verhältnisse darbieten können. Die normale Placenta hat ein Gewicht von ca. 500 g, eine mittlere Dicke von 3 cm, einen Durchmesser von 15–16 cm, doch gibt es zahlreiche individuelle Schwankungen, wobei der Dicken- und Breitendurchmesser sich umgekehrt zu verhalten pflegen. Wenn die Placenta ganz dünn ist, dafür aber die Chorionzotten im ganzen Umfang des Eies oder doch dem grössten Theil vergrössert und vascularisirt sind, so liegt eine Placenta membranacea vor, dagegen nennt man Placenta spuria die Vergrösserung einer Anzahl Zotten des Chorion laeve neben einer normalen Placenta. Pathologisch voluminöse und schwere Placenten kommen besonders bei congenital syphilitischen Früchten vor, eine pathologische Verkleinerung wird durch eine Atrophie des Randes, sog. Randinfarct (Placenta marginata) bewirkt. Diese Randatrophie kann auch, indem einzelne Abschnitte frei bleiben, zur Bildung von sog. Nebenplacenten (Placentae succenturiatae) führen, die nicht mit den Mehrfachbildungen durch Spaltung (Placenta duplex, triplex etc.) verwechselt werden dürfen. Das Gegentheil, Verschmelzung zweier Placenten zu einer, kommt bei eineiigen Zwillingen vor; sie erreicht ihren höchsten Grad, d. h. die gemeinsame Placenta gleicht am meisten einer einfachen, bei den sog. Acardiern (Allantois-, Placentarparasiten), bei welchen die Nabelgefässe des missbildeten Zwillings nicht mit der Placenta, sondern mit den Nabelgefässen des anderen Zwillings in Verbindung stehen. Bei eineiigen Zwillingen ist auch das Chorion nur einfach vorhanden, so dass die beide Eihöhlen trennende Scheidewand nicht wie bei zweieiigen Zwillingen aus 4 Blättern, 2 Amnien und 2 Chorien, sondern nur aus 2 Amnien besteht. Zuweilen können auch noch diese verschwunden sein (secundäre Atrophie).

Die Farbe der Placenta hängt zum guten Theil von den Umständen der Geburt und der Zeit der Abnabelung ab. Je später abgenabelt wird, um so weniger Blut ist in der Placenta zurückgeblieben, um so heller grauroth sieht sie aus. Dasselbe gilt für eine nicht doppelt unterbundene Placenta. Von abnormen partiellen Färbungen hat man besonders an der uterinen Seite der Placenta auf die durch die sog. weissen Infarcte bedingten helleren, graurothen, grauen, graugelben Färbungen zu achten, sowie auf die weisslichen, durch Verkalkung bewirkten Fleckchen, die ebenfalls an der Deciduaseite am reichlichsten (auch schon an normalen ausgetragenen Placenten) vorkommen. Die verkalkten Partien, noch mehr die Infarcte sind auch durch vermehrte Consistenz ausgezeichnet, welche oft noch besser, wie die manchmal sehr geringe Farbensdifferenz die Anwesenheit der Infarcte

verrät; man soll daher jede Placenta vorsichtig durchtasten, indem man mit den Fingern sanft darüber hinstreicht.

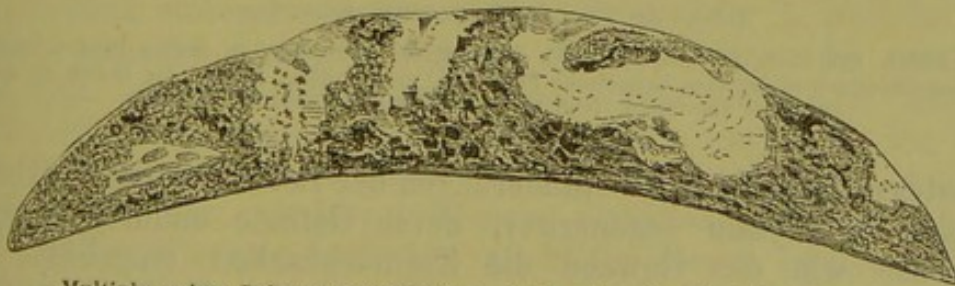
Die mikroskopische Untersuchung kann in ausgiebiger Weise frisch vorgenommen werden, da die häutigen Theile sich einfach ausbreiten und eventuell im Zustand halber Eintrocknung auch färben lassen. Die Chorionzotten der Placenta gewinnt man am besten, wenn man ein dickeres, graues Zottenstämmchen mit einer Pincette fasst und mitsammt seinen Aestchen herauszieht. Die zarten Endbäumchen schneidet man an dem in Kochsalzlösung schwimmenden Präparat zur Untersuchung ab. Sehr gut ist es, die möglichst frische Placenta kurze Zeit in 1proc. Osmiumsäure zu legen und dann erst die Zotten auszuzupfen. Zum Schneiden der Placenta ist Einbettung in Celloidin oder Photoxylin nothwendig, nur die Infarcte kann man, besonders wenn es nur auf die inneren Abschnitte ankommt, auch in Paraffin einbetten, was wegen der Färbung angenehm ist. Für diese ist grade dabei Pikrocarmin ausgezeichnet.

b. Die einzelnen Erkrankungen.

Da die **Missbildungen** im wesentlichen schon vorher erwähnt wurden, so gehe ich gleich zu den **Circulationsstörungen** über, deren wichtigste die Blutungen sind. Man findet sie besonders in Abortiveiern, an allen möglichen Stellen, besonders zwischen den Häuten, welche dadurch buckelförmig in die Höhle vorgetrieben werden, während die Wand eine Dicke von 1 cm und mehr erfahren kann. Wenn das Blut noch frisch ist, so ist die Farbe eine dunkelrothe, schwarzrothe (Blutmole), ist bereits eine Entfärbung vorhanden, so ist sie heller, bräunlichroth, gelbroth (Fleischmole).

In späterer Zeit gibt es intraplacentare Blutungen (Apoplexien), die frisch dunkelrothe Knoten geronnenen Blutes bilden, später sich entfärben und organisirt werden können. Man hat sie früher mit den im ausgebildeten Zustande grauen, graugelblichen Herden, welche jetzt meistens als Infarcte (Fig. 278) bezeichnet werden, in Zusam-

Fig. 278.



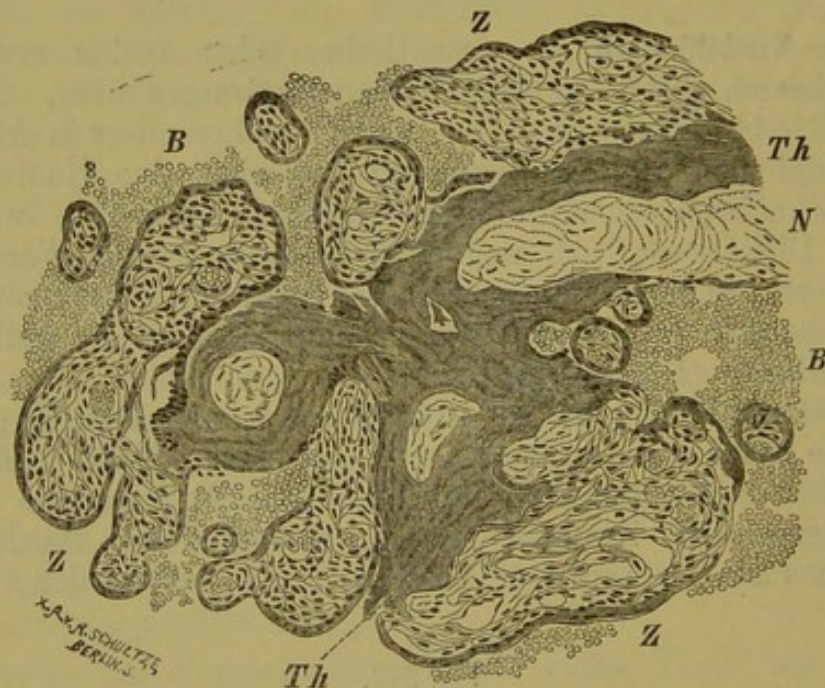Multiple weisse Infarcte der Placenta. Senkrechter Durchschnitt. Nat. Gr.

menhang gebracht, doch haben diese nichts damit zu thun, da es sich bei ihnen im wesentlichen um eine hyaline Thrombose der intervillösen Räume (also der mütterlichen Bluträume) handelt. In frischem

Zustande kann der Thrombus deutlich geschichtet und mehr röthlich gefärbt sein, aber auch mehr gleichmässig aussehende Infarcte haben oft noch eine mattröthliche Färbung, die erst später in die hellgraue oder graugelbe der früher Fibrinkeile, jetzt vielfach weisse Infarcte genannten Herde übergeht. Die Herde haben verschiedene Grösse und Gestalt, sie reichen bald durch die ganze Dicke der Placenta hindurch, bald sitzen sie nur in der Tiefe oder nur an der Oberfläche, am häufigsten an der uterinen Seite, wo manche keilförmig (Fig. 278 rechts) in die Tiefe eindringen. Am Rande können mehrere Millimeter ja Centimeter breite Abschnitte vollständig infarcirt sein (Randinfarct, *Placenta marginata*) und es zeigen diese Stellen dann meist eine starke Atrophie und oft weit vorgeschrittene Organisation, die auch bei den herdförmigen Binneninfarcten vorkommt. Die Gewebswucherung geht wesentlich von der Decidua aus.

Mikroskopisch (Fig. 279) sieht man ausser der hyalinen, manchmal kanalisirten Thrombusmasse, an welche am Rande unverändertes

Fig. 279.



Infarct der Placenta, Grenzstelle. Schw. Vergr.

Z normale Zotten von Blut (B) umgeben. Th intervillöser Thrombus, in dessen Bereich theils quer, theils längsgeschnittene in Necrose befindliche Zotten (N) sich finden. Soweit die Zotten an die Thrombusmasse angrenzen, fehlt ihnen das Epithel nahezu vollständig.

Blut anstösst, regelmässig Veränderungen der Zotten, deren Epithel verschwunden ist (hyalin degenerirt), deren Gefässe undurchgängig sind und ebenso wie das Gewebe die Kernfärbbarkeit eingebüsst haben (Necrose). Nur in frischen Infarcten können diese Veränderungen noch fehlen oder gering sein. Endlich sind Wucherungen der deciduellen Abschnitte der Herde zu constatiren, besonders am Rande, von denen nicht immer zu sagen ist, ob sie secundäre, die Organisation einleitende oder primäre sind. Das letzte wird von solchen Untersuchern ange-

nommen, welche in einer Endometritis decidua die Ursache der Veränderung sehen, die von anderen als Folge eines Verschlusses von Zottenarterien mit folgender ischämischer Necrose, von wieder anderen als Thrombose in Folge von Circulationsstörungen in mütterlichen Gefässen etc. aufgefasst werden. Vielleicht gibt es ätiologisch verschiedene Infarcte.

Die Bedeutung der Infarcte ist in den meisten Fällen gering, da sie die Entwicklung der Frucht nicht stören, aber ausgedehnte Infarctbildung kann nicht ohne Einfluss auf die Athmung und Ernährung des Fötus bleiben. Sehr selten ist totale Infarcirung einer Placenta bei Zwillingsschwangerschaft.

Es wurde schon erwähnt, dass eine Organisation, d. h. schliesslich eine Art Narbenbildung eintreten kann und besonders beim Randinfarct beobachtet wird. Andererseits kommt es in den centralen Abschnitten zur Erweichung, wodurch Hohlräume entstehen, welche mit einer gelblichen, dicken Masse gefüllt sind, die leicht mit Eiter verwechselt werden könnte.

Oedem des Chorion frondosum wird bei manchen Fällen von Hydramnion gefunden; die Zotten erscheinen dabei plump und dick, die Consistenz der Placenta ist weich, die Zerreislichkeit gross. (Vergl. später Hypertrophie.)

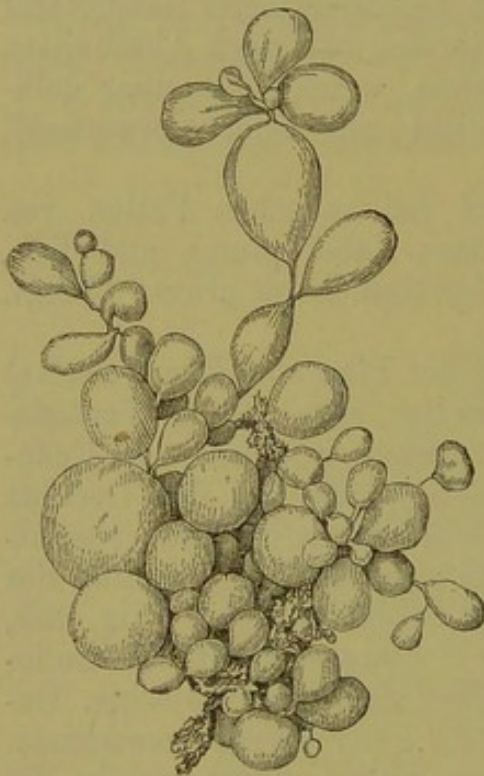
Entzündungen. Eine eiterige Entzündung der Placenta (Placentitis) ist äusserst selten, dagegen gibt es produktive entzündliche Veränderungen sowohl an der fötalen Placenta besonders in Form von Endo- und Periarteriitis (hauptsächlich bei Syphilis), wie an der Decidua serotina und vera. Diese Endometritis decidua hat im wesentlichen dieselben Charaktere wie die proliferirende Endometritis des nicht schwangeren Uterus mit Einschluss der polypösen Form (Fig. 239, S. 437). In der Regel war schon vor der Schwangerschaft eine Endometritis vorhanden. Mit einer katarrhalischen Secretion zwischen Decidua vera und reflexa hängt die Hydrorrhöa gravidarum zusammen. Ob die Verwachsungen des Amnion mit dem Fötus, durch welche die sog. amniotischen oder Simonart'schen Bänder bewirkt werden, als Resultate einer Amnionitis bezeichnet werden dürfen, ist sehr zweifelhaft.

Von **infectiösen Granulationswucherungen** spielt ausnahmsweise die tuberculöse eine ganz untergeordnete Rolle (der 1. Fall ist kürzlich bekannt gemacht worden), dagegen kommt ausser der arteriitischen Neubildung an den Zotten auch eine Gummibildung in der Decidua serotina (Endometritis placentaris gummosa) vor. Die Beschreibungen der Gummositäten haben vielfach Aehnlichkeit mit solchen von manchen Infarcten, so dass Irrthümer nicht ausgeschlossen sind. Es pflegt bei Syphilis eine besonders reichliche Menge hyalinen Fibrins in den Chorionzotten, an dem Stroma wie an den Gefässen, vorhanden zu sein.

Progressive Ernährungsstörungen. Wenn auch gelegentlich Geschwülste, besonders Fibrome, sehr selten Sarcome (1 Fall von Sarcom der Placentarzotten) vorkommen, so nehmen doch ein bei weitem grösseres

Interesse verschiedene Formen von Hypertrophie in Anspruch, deren Abgrenzung gegen die eigentlichen Geschwulstbildungen freilich noch nicht sicher gemacht werden kann. Auf der Grenze stehen Wucherungen der Decidua, welche auch von sitzen gebliebenen Resten nach der Ausstossung des Eies ausgehen können und entweder Drüsen und grosszelliges Zwischengewebe enthalten (Deciduapolypen, z. Th. auch als Adenome beschrieben) oder wesentlich aus Deciduagewebe mit grossen Zellen bestehen (Deciduome) und dann sowohl durch örtliche Zerstörung wie durch Metastasenbildung sich als bösartig erweisen (Deciduosarcome).

Fig. 280.



Stück einer Traubenmole. Nat. Gr.

Auch an der Placenta kommt eine Hypertrophie vor, sowohl allgemein, wenn sie nach dem Tode der Frucht weiter wächst, wie an zurückgebliebenen Theilen, die zerstörend in die Uteruswand vordringen können (destruirende Placentarpolypen). Eine besondere Form von Hypertrophie ist dadurch ausgezeichnet, dass die Zotten blasenartig sich verdicken (Blasenmole, Fig. 280) und dass die Blasen, welche bis kirschgross werden, mit dünnen Stielen aneinander hängen (Traubenmole). Die oft länglichen sog. Bläschen sind nur aufgequollene Zotten, deren Gewebe von Flüssigkeit durchtränkt ist, die nach der Eröffnung ausläuft. Virchow nahm eine Schleimgewebsvermehrung an und nannte die Veränderung *Myxoma chorii*, doch ist eine Zunahme des Mucins weder chemisch noch durch Färbung mit Methylenblau oder Thionin nachzuweisen, vielmehr macht das Ganze mehr den Eindruck eines ödematösen Zustandes.

Diese Molenbildung kann schon sehr früh am gesammten Chorion, oder später an der gesammten Placenta oder nur an einem Theil derselben eintreten. Bei geringer Ausdehnung kann die Frucht gut entwickelt sein.

In einzelnen Fällen ist ein zerstörendes Vordringen der Mole in die Uteruswand, ja eine Metastasenbildung beobachtet worden (destruirende Blasenmole), aber damit ist nur eine Uebereinstimmung mit den destruirenden Placentarpolypen gegeben, eine eigentliche Geschwulstbildung braucht deshalb doch noch nicht nothwendig vorzuliegen.

Für die Fälle, bei welchen die hypertrophischen Zotten weniger eine cystische, mehr eine derbe faserige Beschaffenheit hatten, ist die Bezeichnung *Myxoma fibrosum placentae* gebraucht worden. Diese Veränderung ist meist als partielle zur Beobachtung gelangt.

Unter diffusum Myxom des Chorion versteht man eine Verdickung des Schleimgewebes zwischen Chorion und Amnion (bis zu 5 mm).

Cysten findet man sehr selten als grosse, häufiger als kleine, besonders an der fötalen Oberfläche der Placenta. Sie besitzen nur zum Theil eine Auskleidung mit Epithel und sind theilweise jedenfalls nur sog. Erweichungscysten, aus einer Verflüssigung von Schleimgewebe oder hyalinem Fibrin hervorgegangen, gehören dann also zu den

Regressiven Ernährungsstörungen. Die meisten derselben sind schon erwähnt worden: hyaline Degeneration von Chorionepithel und Deciduaellen, Verkalkung in Serotina und Zotten, fettige Degeneration in Placenta und Decidua (auch vera; besonders bei Infection).

Von **traumatischen Störungen** erwähne ich nur kurz die Compression der tiefstehenden Placenta durch den Kopf (Compressions-Atelectase nach Küstner), Kratzdefecte im Amnionepithel durch die Bewegungen der Hände des Fötus (Ahlfeld), sowie die Zerreissung und Zusammenrollung des Amnion zu Strängen (ohne Verletzung des Chorion), welche ebenso wie die Simonart'schen Bänder (s. S. 481) durch Umschnürung und selbst Amputation der Gliedmassen des Fötus, sowie Compression der Nabelschnur schädigend wirken können.

4. Veränderungen der Nabelschnur.

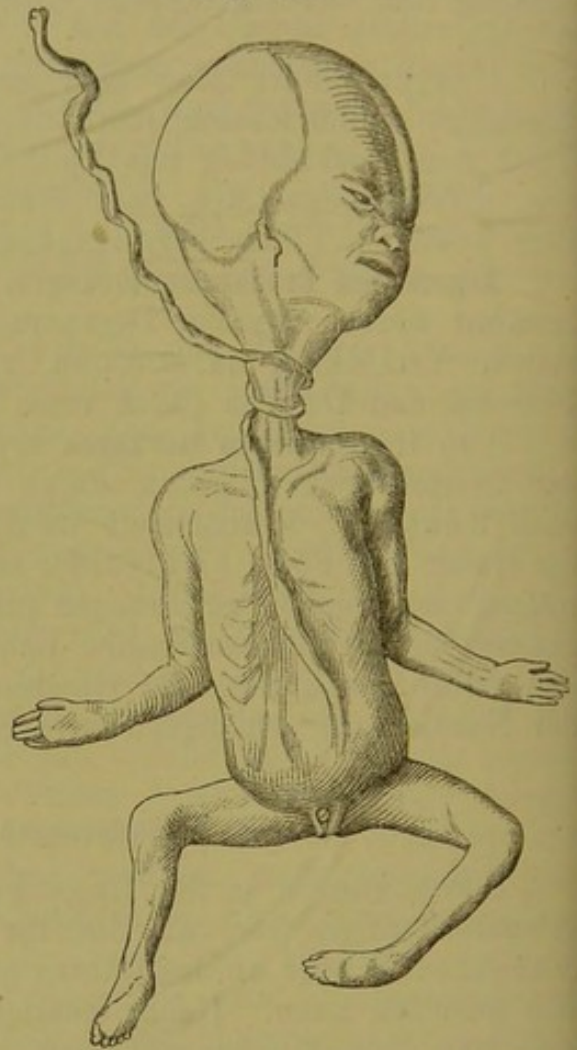
Abweichungen in der Lage kommen an der Nabelschnur als angeborene insofern vor, als dieselbe am Rand der Placenta (Insertio marginalis) oder an den Häuten neben derselben (Ins. velamentosa) sich ansetzen kann. Häufig entstehen Lageveränderungen durch Verknotung, sowohl einer einfachen, wie zweier Nabelschnüre miteinander (bei eineiiger Zwillingschwangerschaft). Dieselben dürfen nicht mit den falschen, durch Anhäufung von Sulze bewirkten Sulzknoten verwechselt werden. Sie sind im allgemeinen bedeutungslos, dagegen können durch Umschlingungen der Nabelschnur um Extremitäten, Bauch oder (am häufigsten) Hals des Fötus (Fig. 281) schwere Schädigungen desselben bewirkt werden. Auch die Torsionen (Drehungen um die Axe) gehören hierher, welche besonders im fötalen Abschnitt vorkommen. Sehr häufig und ausgedehnt sind sie oft bei macerirten Früchten, wo man sie aber leicht durch Hochheben der Placenta zum Aufdrehen bringen kann. Nur wenn die Drehungen durch Verwachsungen fixirt sind, müssen sie als vor dem Tode des Fötus entstandene angesehen werden. Sehr selten erfolgt eine totale Abdrehung der Schnur.

Änderungen der Grösse und Gestalt sind mit vielen Lageveränderungen verbunden. Es gibt auch einfache angeborene Verlängerungen und Verkürzungen, ferner Spaltung im placentaren Abschnitt, sowohl bei einfacher wie mehrfacher Placenta. Eine Verschiedenheit der Dicke und Consistenz wird besonders durch die verschiedene Menge der Sulze bedingt.

Von sonstigen **Missbildungen** sind die nicht seltenen Abweichungen

in der Bildung der Gefässe, die Reste des Ductus omphaloentericus, sowie der Nabelblase zu nennen. Abnorme Rückbildung des ersten bildet die Grundlage des bis kopfgross werdenden Nabelschnurbruchs (*Hernia funiculi umbilicalis*). **Circulationsstörungen** kommen in Gestalt von Oedem, von Thrombose der Gefässe, selten von grösseren Blutungen (*Haematom*) vor. Die **Entzündungen** werden hauptsächlich durch die productive Endo- und Perivasculitis repräsentirt, welche vorzugsweise bei Syphilis vorkommt, mit Vorliebe in den beiden Endabschnitten auftritt und zu Thrombose führen kann. Für die (amniotischen) Verwachsungen mit den Eihäuten und dem Fötus gilt das S. 481 Gesagte. Von **Neubildungen** sind Cysten und ein teleangiectatisches Myxosarcom in der eigentlichen Schnur, verschiedenartige, die wenigstens zum Theil mit Nabelstranggebilden im Zusammenhang stehen (*Myxome, Adenome*) am Hautnabel beobachtet worden. Verkalkung und Verfettung, besonders an der Intima der Nabelvene findet man als **regressive Ernährungsstörungen** bei macerirten (syphilitischen) Früchten. Von **traumatischen Störungen** sind zu erwähnen Einschnürung durch amniotische Bänder, Zerreissung bei Sturzgeburten.

Fig. 281.



Doppelte Umschlingung des Halses eines Embryo durch die Nabelschnur. Fötus war abgestorben und eingetrocknet. Spir.-Präp. Nat. Gr.

5. Veränderungen des Fruchtwassers.

Das Fruchtwasser kann bis 15 ja 30 kg vermehrt (*Hydramnion, Polyhydramnie*) und bis auf ein Minimum vermindert sein (*Oligohydramnie*). Im letzten Fall ist sehr selten eine dickliche Flüssigkeit vorhanden. Am wichtigsten sind Beimischung von Meconium, welche Asphyxie der Frucht anzeigt, und die faulige Zersetzung (missfarbiges Aussehen, Trübung, Gasentwicklung, übler Geruch), welche auch ohne Fäulniss der Frucht gefunden werden kann (Eindringen des Fäulnisorganismen von der Scheide aus). Auch bei Maceration des Fötus sieht das Wasser missfarbig (bräunlichroth durch diffundirten Blutfarbstoff) und trüb aus, es fehlt aber die faulige Zersetzung.

d. Untersuchung des Mastdarms.

Den Mastdarm schneidet man vom Anus an in der Mitte seiner hinteren Wand auf, nachdem man die gesammten Beckeneingeweide umgekehrt hat, so dass die Harnblase nach unten, der Mastdarm nach oben zu liegen kommt. Die mikroskopische Untersuchung wird nach den bekannten Methoden vorgenommen.

a. Allgemeines.

Unter den Veränderungen in der Grösse des Mastdarms ist neben dem angeborenen vollständigen Verschluss (Atresia ani) die Verengerung des Lumens (Mastdarmstenose) durch Narben (besonders syphilitische oder dysenterische) oder Geschwülste zu nennen. Erweiterungen zeigt derselbe durch starke Kothanhäufungen und in den seltenen Fällen, wo Invaginationen höher gelegener Darmtheile zu einem Vorfall dieser geführt haben. Man darf diese Veränderung nicht mit dem durch eine Lageveränderung des Mastdarms selbst bedingten Prolapsus recti verwechseln, von dem sie dadurch zu unterscheiden ist, dass bei letzterem die äussere Haut sich direkt in den schleimhäutigen Ueberzug der aus dem Anus selbst vorragenden Geschwulst, die zweimal die ganze Darmwand enthält, fortsetzt. Ausser dem Prolapsus recti, dem Vorfall des ganzen Darmrohres, gibt es auch eine Vorstülpung bloss der Schleimhaut (Prolapsus ani).

Die Veränderungen des Mastdarms betreffen vorzugsweise die Schleimhaut, doch nimmt auch die Muskelhaut an vielen Veränderungen secundär Theil, so durch Verdickung bei chronischen ulcerativen Processen (syphilitischen, diphtherischen Entzündungen, Geschwulstbildungen) oder durch ähnliche Veränderungen, wie sie an der Schleimhaut sich etablirt haben (Verschwärung, Geschwulstbildung etc.).

Die Schleimhaut mit Submucosa zeigt nicht selten Vergrösserung resp. Anschwellung, theils einfach ödematöse, theils entzündliche. Da die Unterlage (Muscularis) sich nicht mit vergrössert, so muss nothwendigerweise dem Bedürfnisse der Ausdehnung durch Faltenbildung entsprochen werden. Vollständiger Mangel der Schleimhaut findet sich nur bei den syphilitischen Geschwüren; die diphtherischen, welche ja auch zu grossen Zerstörungen führen, lassen grade an dem Mastdarme und besonders am unteren Theile eine noch relativ intacte Schleimhaut stehen.

Die Farbe ist für gewöhnlich eine graue, die in der Nähe des Anus durch die zahlreichen weiten venösen Gefässe häufig eine rothe oder blaurothe wird. Durch acute entzündliche Processe wird sie heller oder dunkler roth, nach chronischen Entzündungen schiefbrig, eine Farbe, die, mit Weisslichgrau gemischt, auch meistens dann an der Oberfläche vorhanden ist, wenn die Schleimhaut gänzlich zerstört ist, so besonders bei den syphilitischen und diphtherischen Narben.

Die Consistenz wird bei starken ödematösen Schwellungen entsprechend weich, schwappend, bei den chronischen ulcerösen Processen eine feste, fibröse.

b. Die einzelnen Erkrankungen.

Es werden hier nur diejenigen Veränderungen erwähnt, welche am Mastdarm Besonderheiten zeigen, im übrigen wird auf die späteren Erörterungen der Darmkrankheiten verwiesen.

1. Eine wichtige **angeborene Veränderung** des Mastdarms ist die Atresia ani, bei welcher derselbe nicht an der Haut nach aussen mündet, sondern in grösserer oder geringerer Entfernung von dieser blind endet. An der äusseren Haut ist die Stelle, wo die Ausmündung stattfinden sollte, bloss durch ein kleines Grübchen angedeutet oder es ist eine vollständige Anuseinstülpung vorhanden. Ausser bei vollständigen Missgeburten kommt die Atresie auch bei sonst wohlgebildeten Kindern vor. Diejenigen Atresien, bei welchen nur ein dünnes Septum den Mastdarm verschliesst, könnten dadurch entstanden sein, dass eine schleimhäutige Querscheidewand sich entwickelt hat, wie das auch höher oben im Rectum (Atresia recti) sowie an anderen Stellen des Darmes vorkommen kann. Liegt dagegen das blinde Ende des Mastdarmes weiter von der Körperoberfläche entfernt, so muss ein Defekt vorhanden sein (Agenesia ani), welcher denjenigen Theil des Darmes betrifft, der aus der Cloakenwand sich entwickelt. Gewöhnlich rechnet man auch zu der Atresia ani diejenigen Fälle, wo der Mastdarm zwar nicht an der richtigen, aber doch an einer anderen Stelle mündet. Man hat auch hier zwei Arten abnormer Ausmündung zu unterscheiden: die Ausmündung an der Körperoberfläche in dem Bereich zwischen Mündung der Genitalkanäle und der normale Mündungsstelle (sog. Atresia ani, besser Anus perinealis, scrotalis, vulvalis etc.) und die Einmündung in die Urogenitalwege (Blase, Urethra beim Manne, Vagina, Uterus bei Frauen, Ureteren bei beiden). Im ersteren Falle handelt es sich um eine unvollständige Entwicklung des Perineums mit Zurückbleiben des Anustheils der Cloake in der Entwicklung, im zweiten um eine Entwicklungshemmung, indem der Zustand der Cloakenbildung sich erhielt, oder um eine secundäre Fistelbildung, indem das blinde Ende des Mastdarms bei Agenesie des Anus durch Geschwürsbildung in einen Harn- oder Geschlechtskanal perforirte. In diesem Falle wird die Umgebung der Oeffnung eine narbenartige Beschaffenheit haben müssen, worauf demnach bei der Untersuchung zu achten ist.

2. Von **Circulationsstörungen** am Mastdarm seien die varicösen Erweiterungen der hämorrhoidalen Venen am untersten Theile, dicht über und am After erwähnt (sog. Hämorrhoiden). Dicke, blaue, varicöse Wülste springen an der Schleimhaut vor; in höheren Graden bilden sich Knoten, die auf dem Durchschnitte grosse weite Bluträume erkennen lassen, welche nur durch dünne bindegewebige Septa von einander getrennt werden. Diese schon das Gebiet der eigentlichen Geschwülste und zwar der cavernösen Blutgeschwülste streifenden Tumoren können Erbsen- bis Kirschen- und selbst Pflaumengrösse erreichen und springen, wenn sie dicht am Anus sitzen, weit über die äussere Haut vor. Unter Umständen wird man Thrombosen mit festen und guten oder mit zerfallenden Gerinnseln vorfinden, obgleich das letztere seltener

vorkommt als von vornherein erwartet werden könnte. Häufiger sind die Thromben organisirt und es bestehen die Knoten lediglich aus einem faserigen, gefäßhaltigen Bindegewebe. Solche Knoten können jedoch auch neben den varicösen Gefäßen durch Hyperplasie des mucösen Bindegewebes entstehen.

3. Die einfache **Entzündung** des Mastdarmes (Proctitis) scheidet sich in eine acute und eine chronische. Die erste ist ausgezeichnet durch Schwellung und starke Röthung der Schleimhaut, welche mit schleimigem Secret oder mit puriformen Massen (Blennorrhoe, besonders durch Trippergift) bedeckt ist, die letzte ist besonders an der schieferigen, oft fast schwarzen Färbung der Schleimhaut kenntlich, welche bei der mikroskopischen Untersuchung je nach dem Stadium eine frischere kleinzellige Infiltration oder fibröse Atrophie manchmal mit Bildung kleiner Drüsen-Retentionscysten zeigt.

Häufig sieht man nur im Centrum der Lymphknötchen einen schwarzen Punkt oder um dieselben herum einen schwarzen Hof.

Die pseudomembranöse Proctitis (sog. Diphtherie) weicht in ihrer allgemeinen Erscheinung nicht von der später genauer zu schildernden gleichen Erkrankung des übrigen Darmes ab: Röthung und Schwellung der Schleimhaut, graue kleienartige Auflagerungen, tiefere und zusammenhängendere Schorfe zeichnen die früheren Stadien aus, Geschwüre, hyperämisch-hämorrhagische Reste der Schleimhaut, Verdickungen der Muscularis, Induration der Submucosa, soweit sie noch vorhanden ist, und der Subserosa die späteren. Der Sitz ist vorzugsweise in den oberen Abschnitten des Mastdarms, bei grösserer Ausdehnung nimmt die Erkrankung nach oben hin an Stärke und Ausbreitung immer mehr zu.

Diese diphtherischen Entzündungen und Geschwüre sind ätiologisch fast stets dysenterische; man findet aber zuweilen grade im Rectum den dysenterischen sehr ähnliche Veränderungen, welche nach und durch Application von Klystieren mit sehr reizenden Stoffen z. B. Essig entstanden sind. Es sind ebenfalls die Faltenhöhen entweder mit Substanzverlusten versehen oder mit einer grauen verschorft erscheinenden Schleimhaut bedeckt, deren Umgebung sehr stark geröthet und geschwollen ist. Die Begrenzung einer solchen Affection auf eine kleine Strecke und das Freisein der übrigen Theile des Darmes wird stets den Verdacht einer chemischen Ursache erregen müssen.


Ebenfalls den Verdacht auf künstliche Entstehung müssen alle in der Nähe des Anus liegenden, besonders längsverlaufenden, mitten in sonst normaler Schleimhaut gelegenen Wunden und Geschwüre erregen, die in der Regel Verletzungen mittelst der Spitzen von Klystierspritzen etc. ihre Entstehung verdanken.

Eine Entzündung um den Mastdarm herum, in dem ihn umgebenden lockeren Bindegewebe (Periproctitis) kann auf verschiedene Weise, am häufigsten durch Perforation des Mastdarms, aber auch durch entzündete Hämorrhoidalknoten erzeugt werden. Durch die Einwirkung der Fäulnisstoffe des Darms ist diese Entzündung meist eiterig, oft jauchig; ist sie chronisch, so entsteht eine derbe, schwielige Induration

des Gewebes um die kleinen, oft fistulösen Eiterherde herum. Durch die periproctalen Eiterungen entstehen die sog. Mastdarmfisteln: complete, wenn der Fistelgang in den Mastdarm, meist an oder in der Nähe des Sphincter ext., und an der äusseren Haut, meist in der Nähe des Anus, mündet, incomplete innere, wenn er nur am Mastdarm, incomplete äussere, wenn er nur an der Haut mündet. Viele dieser Mastdarmfisteln gehören aber nicht der einfachen Entzündung, sondern einer Form der

4. **infectiösen Granulationsgeschwülste** an, der tuberkulösen. Zu diesen Anusfisteln können sich ausgedehntere tuberkulöse Hautulcerationen um die Analöffnung der Fistel gesellen. Im Uebrigen weicht die Tuberkulose des Rectum nicht von der des übrigen Darmes ab, dagegen erzeugt die Syphilis Veränderungen, von denen im übrigen Darm Analoga nur selten vorkommen, die also sehr charakteristisch für den Mastdarm sind. Es gehören hierzu die Schanker und die breiten Condylome, welche an und um den After sitzen, in der Regel hervorgerufen durch Herabfliessen von Secret von den mit ähnlichen Veränderungen versehenen weiblichen Geschlechtsorganen, und welche dieselbe Beschaffenheit wie jene zeigen. Am eigentlichen Mastdarme bekommt man die specifischen Veränderungen nur als syphilitische

Fig. 282.



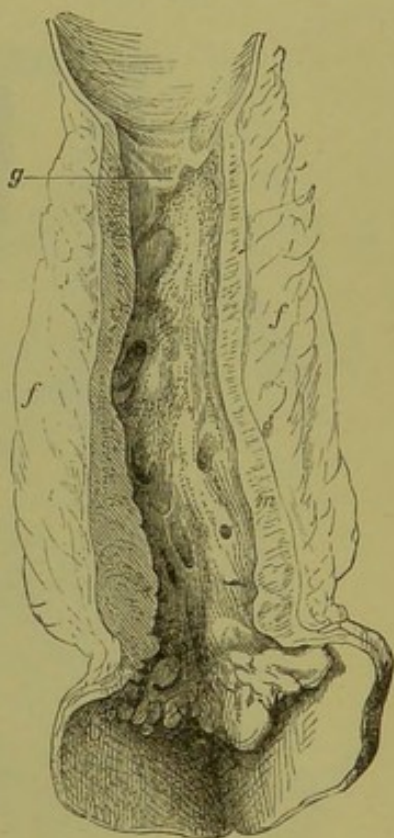
Syphilitisches Geschwür des Mastdarms. Haematoxylin. Schw. Vergr.

g der Geschwürsgrund mit dichter kleinzelliger Infiltration, darunter die Submucosa mit rundlichen oder strangförmigen (um Gefässe herum gelagerten) Zellenhaufen. m Muscularis.

Geschwüre und auch diese kaum frisch zu sehen; die Regel ist, dass sie schon grösstentheils als Narben vorgefunden werden; hat man aber einmal die Gelegenheit, frische Formen untersuchen zu können, so

findet man eine knotige, zellige Neubildung in der Schleimhaut und Submucosa (Fig. 282), welche offenbar als gummöse zu betrachten ist. Die Geschwüre (Fig. 283) sind bis jetzt nur von weiblichen Leichen beschrieben worden und haben, was für die differentielle Diagnose gegenüber vernarbten dysenterischen wichtig ist, ihren Lieblingssitz dicht über dem Anus und in der unteren Hälfte des Mastdarms, können aber unter Umständen auch weiter nach oben reichen. Die Schleimhaut erscheint an den betreffenden Stellen durch ein ziemlich gleichmässiges, derbes, fibröses, narbenartiges Gewebe ersetzt, welches auf Durchschnitten bis zu der stets sehr verdickten Muscularis reicht. Gegen das Gesunde hin ist die veränderte Stelle scharf begrenzt, so dass die Schleimhaut wie abgeschnitten endigt. Das Lumen des afficirten Darmtheiles ist stets beeinträchtigt, manchmal sehr beträchtlich verengt. Perforationen der Geschwüre mit Entzündung um den Mastdarm herum (Periproctitis), welche einen eiterigen oder eiterig-jauchigen Charakter besitzt, auch Perforationen in die Scheide (Scheidenmastdarmfistel), sowie in die Excavatio recto-uterina mit Bildung abgesackter jauchiger Exsudate, die wiederum in die Bauchhöhle perforiren und zu schnell tödtlicher allgemeiner Peritonitis führen können, werden gelegentlich beobachtet. Neuerdings ist versucht worden, diese Geschwüre als Resultate habitueller Kothretention (Kothgeschwüre) hinzustellen, m. E. mit Unrecht, wenn auch die Möglichkeit, dass durch wiederholte Kothanhäufung Necrosen und Geschwüre erzeugt werden können, nicht geleugnet werden soll.

Fig. 283.



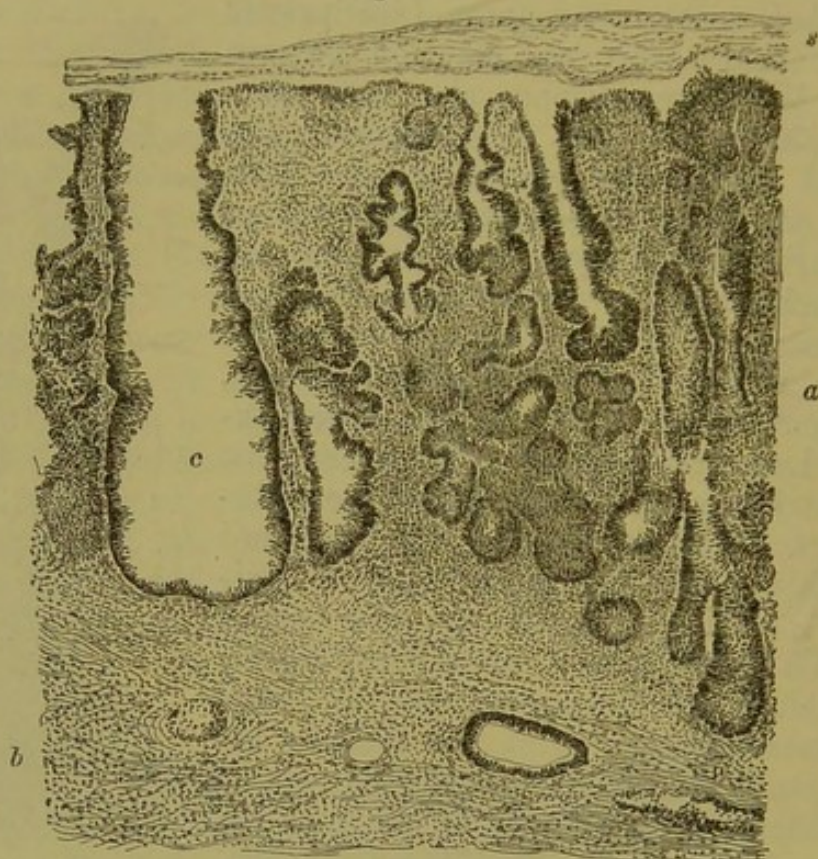
Ulcus syphiliticum recti, in Vernarbung, starke Stenose erzeugend. Spir.-Präp. $\frac{1}{2}$ nat. Gr.

m verdickte Muscularis. f periproctales Fett. g die obere scharfe Grenze des Ulcus, am unebenen Grunde desselben mehrere Perforationsöffnungen, welche theils in die Excavatio recto-uterina, theils in die Vagina, theils in das periproctale Gewebe führen. Um die Analöffnung herum lappige, grösstentheils fibröse Hämorrhoidalknoten.

5. Als **progressive Ernährungsstörungen** sind zunächst die Hypertrophien zu nennen, welche die Muskelhaut sowohl bei angeborenen wie erworbenen Stenosen oberhalb der verengten Stelle erleidet. Nächst dem sind die Geschwülste des Mastdarms zu besprechen, welche an Häufigkeit diejenigen aller übrigen Abschnitte übertreffen. Seltener findet man Myome (myomatöse Polypen) und Sarcome, häufiger Fibrome, welche als papilläre Fibrome (spitze Condylome) am After infolge von Trippergiftwirkung nicht selten entstehen, aber auch als fibromatöse Polypen der eigentlichen Schleimhaut gefunden werden. Sogenannte Schleim-Polypen kommen in ähnlicher Weise wie am Uterus vor, auf den ich daher verweise. Sie sind häufig reich an Drüsen, welche deutliche Wucherungserscheinungen, auch cystische Ausdehnung zeigen, so dass man eine Gruppe als adenomatöse Polypen oder besser als poly-

pöse Adenome (Fig. 284) bezeichnen kann. Sie sind gutartige Bildungen, während die diffusen Adenome, welche grössere Abschnitte der Circumferenz einnehmen, manchmal nahezu oder wirklich ring-

Fig. 284.



Von einem polypösen Adenom des Rectum. Schw. Vergr.

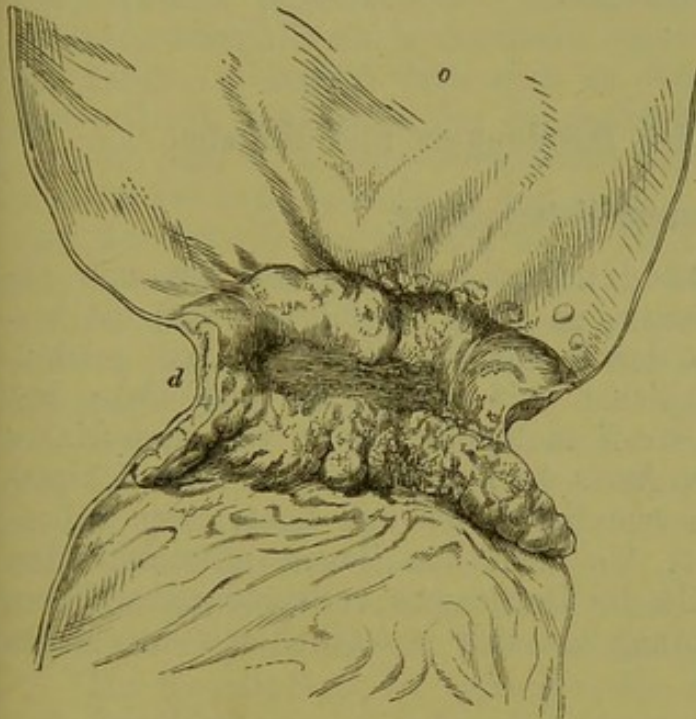
b der bindegewebige Grundstock mit einigen Gefäss- und einem Drüsenschnitt. Bei a die adenomatöse Neubildung von theils einfach tubulösen, theils mehr acinösen Drüsenschläuchen. Bei c eine stark erweiterte Drüse. s eine dünne Schleimschicht, welche die Oberfläche der Neubildung überzieht.

förmig sind und sich als mehr oder weniger dicke weiche Geschwülste in das Lumen vorwölben, zwar auch zunächst nur Schleimhautaffectionen sind, aber nicht von anderen Geschwülsten getrennt werden können, bei welchen man die cylinderzelligen drüsigen Wucherungen durch die Submucosa in die Muscularis ein- und durch dieselbe hindurchdringen sieht (maligne Adenome). Geht die drüsige Neubildung in regellose Epithelwucherung über, so ist die Bezeichnung Adeno-Carcinom gerechtfertigt.

Ihrer gröberen Erscheinung nach kann man die Mastdarmkrebse in weiche, medulläre und harte, scirrhöse, sowie gallertige oder Schleimkrebse eintheilen, aber es existiren keine scharfen Grenzen zwischen denselben. Die central vernarbenden Krebse (Fig. 285) bewirken sehr starke Stenosen mit Dilatation und Hypertrophie des oberhalb gelegenen Darmabschnitts. Relativ häufig sind die Gallertkrebse, welche sich in den ausgebildeten Formen durch die stecknadelkopf- bis hirsekorngrossen, durchscheinenden Gallertpföpfchen leicht von den übrigen Krebsen unterscheiden lassen, während geringe schleimige Degeneration

oft erst mikroskopisch erkannt werden kann. Der Gallertkrebs zeichnet sich zunächst durch seine Neigung zu flächenhafter Ausdehnung aus, ausserdem pflegt aber grade bei ihm eine oberflächliche Geschwürs-

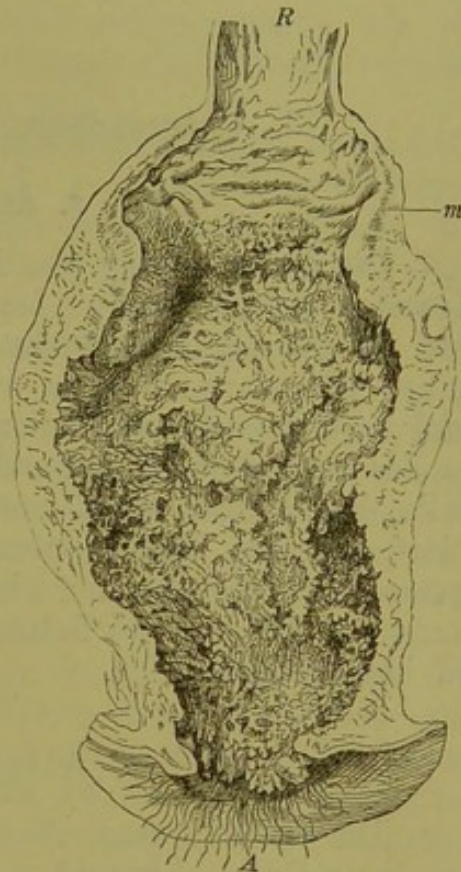Fig. 285.



Schrumpfender Krebs (Adenocarcinom) vom oberen Ende des Mastdarms. $\frac{2}{3}$ nat. Gr.

Centrales narbiges Geschwür, welches starke Stenose bewirkt hat. Bei d sieht man den Durchschnitt durch die Geschwulstmasse. Mächtige Dilatation und Hypertrophie des oberen Dickdarmabschnittes (o). Tod durch Perforation des stark gedehnten und prall mit Koth gefüllten Cöcums.

Fig. 286.



Ulceröser Gallertkrebs des Mastdarms. Spir.-Präp. $\frac{1}{2}$ nat. Gr.

A Anus. R der obere unveränderte Theil des Rectum. m Muscularis, welche nach unten hin nicht mehr zu unterscheiden ist.

bildung, welche freilich bei keinem der Krebse ausbleibt, besonders ausgebildet zu sein, so dass das anfänglich verengerte Lumen sogar noch über das normale Maass erweitert sein kann (Fig. 286). Durch die Geschwürsbildungen kommen Perforationen nach der Scheide oder dem Uterus, sowie nach der Beckenhöhle mit ihren verschiedenen Folgen vor. Die meisten Krebse sitzen in den mittleren oder oberen Abschnitten. Zur Diagnose ist es wichtig, Einschnitte in die meist wallartigen Ränder und in den Grund der Krebsgeschwüre zu machen, an denen man leicht die Geschwulstmassen, ihre Ausdehnung und Beschaffenheit erkennen kann. Man sieht hier besonders, dass die Muscularis meist stark verdickt ist und dass Krebsmasse in Form weisslicher Stränge zwischen den Muskelbündeln hindurchgeht. Zur ersten mikroskopischen Untersuchung können schon Doppelmesserschnitte dienen, zur genaueren werden Schnitte von gehärteten Präparaten gemacht, deren Färbung mit Methylenblau wegen der dann entstehenden Blau-

färbung des netzförmig geronnenen Alveoleninhalts der Schleimkrebse besonders zu empfehlen ist. Die cylinderzellige Gestalt der meisten Krebszellen, sowie die Degeneration der Zellen in den Schleimkrebsen kann an Zupfpräparaten constatirt werden. Am Anus kommt ein von der Epidermis ausgehender Plattenepithelkrebs (Cancroid) vor. Sehr selten sind Melanocarcinome.

6. Untersuchung des Duodenums und Magens.

a. Aeussere Untersuchung.

Die Untersuchung des Duodenums und Magens hat mit der äusseren Betrachtung zu beginnen, zu deren Ausführung man die vorher (wegen der Herausnahme der Beckenorgane) nach oben geschlagenen Dünndarmschlingen möglichst weit nach unten und links legt und besonders das Quercolon straff nach unten zieht, vor allen Dingen in der Gegend des absteigenden Astes des Duodenums, wo man nöthigenfalls die häufigen Adhäsionen zwischen Colon und Leber resp. Gallenblase mit dem Messer trennt, bis man den Magen mitsammt dem queren und absteigenden Theile des Duodenums vollständig überblicken kann. — Die äussere Betrachtung hat sich wesentlich mit dem Magen zu beschäftigen.

1. Allgemeine Verhältnisse.

Die Grösse resp. Ausdehnung des Magens ist selbstverständlich in erster Reihe abhängig von der Menge der etwa vorhandenen Speisen, doch schwankt diese immerhin nur in gewissen engen Grenzen. Abnorme Erweiterungen sind häufig, zum Theil nur acute (Ausdehnung durch Gase), zum Theil chronische (die eigentliche sog. Magenerweiterung), welche einen solchen Grad erreichen kann, dass die grosse Curvatur bis zum kleinen Becken herunterreicht. Diese Form ist in der Regel die Folge von Stenosen am Pylorus durch Geschwülste, Narben etc., sie kann aber auch eine idiopathische, durch lange Zeit hindurch fortgesetzte Ueberfüllung mit schliesslicher Lähmung der Muskulatur hervorgerufene, sein. Auch partielle Erweiterungen des Fundus und cardialen Theiles kommen vor, besonders bei Stenosen des Magens in der Mitte durch Narbencontraction (grosse chronische Magengeschwüre etc.). Bei den grossen, besonders den acuter entstandenen Ectasien zeigt die Muscularis zuweilen ähnliche Diastasen wie das Cutisgewebe bei Ausdehnung der Bauchhöhle (sog. Schwangerschaftsnarben etc.). — Viel seltener als die Erweiterungen sind Verkleinerungen des Magens; sie sind relativ häufig bei dem infiltrirten Krebs, welcher die gesammte Magenwand ergreifen und zu sehr bedeutenden Verkleinerungen des Lumens durch Retraction der Wandungen führen kann.

Veränderungen in der Gestalt kommen als angeborene Anomalien vor, in der Weise, dass mehr oder weniger nach der Mitte zu eine

Verschmälerung (Furche) vorhanden ist, wodurch der Magen eine sanduhrförmige Gestalt erhält. Häufiger ist die gleiche Gestaltsveränderung eine erworbene, bewirkt durch narbige Retraction, sei es eines chronischen Geschwüres, sei es eines hier sitzenden Krebses. Secundäre Gestaltsveränderungen der verschiedensten Art infolge von äusseren mechanischen Einwirkungen (Verwachsungen, Geschwülsten etc.) sind natürlich ebenfalls zu beobachten; wenn auch weniger häufig als an der Leber, so kommt doch auch an dem Magen eine Schnürfurche durch Druck von Seiten des Rippenbogens vor.

Mit oder auch ohne wesentliche Gestaltsveränderungen beobachtet man Lageveränderungen des Magens, die meistens darin bestehen, dass der Pylorus weiter nach unten liegt als gewöhnlich und also der Magen mehr oder weniger seine fötale Stellung (von oben nach unten) besitzt. Der Magen kann in diaphragmatischen sowie seltener in Nabelhernien liegen, bei Situs inversus der Bauchhöhle zeigt auch er die entsprechende Verlagerung.

Die Farbe des Magens an seiner äusseren Oberfläche ist gewöhnlich ein Grau, welches bei chronischen Veränderungen der verschiedensten Art infolge von Verdickung der Serosa einen mehr weissen Ton erhält, dem fibrösen Gewebe ähnlich. Durchscheinend grau, gallertig erscheint die Magenwand bei Erweichung durch sauren Inhalt, schwärzlich nach Einwirkung von Schwefelsäure etc.

Die Consistenz ist verringert bis zum Schleimigweichen bei den sog. Erweichungen, seien sie Folge von saurem Mageninhalt oder von eingeführten Giften; sie ist vermehrt bei allen mit Verdickung der Serosa und besonders der Muscularis einhergehenden Affectionen, besonders bei dem diffusen Scirrhus des Magens, der eine brettartige Härte bewirken kann (daher früher oft als Magenverhärtung bezeichnet).

2. Veränderungen der Serosa.

Die Serosa des Magens nimmt an vielen Erkrankungen sowohl der Magenschleimhaut, wie des Peritoneums Theil. Die Perigastritis chronica, häufig eine adhäsiva, macht sich erkennbar an der Verdickung und mehr weisslichen Färbung des serösen Ueberzuges und an den Verwachsungen mit der Leber, dem Quercolon, der Milz, dem Diaphragma etc., welche durch sie bewirkt werden. Sie ist seltener eine über den ganzen Magen oder grössere Strecken verbreitete, häufiger eine partielle, über Herderkrankungen (Geschwüren, Tumoren) der Schleimhaut gelegene, mit nach den Seiten zu abnehmender Intensität. Die acute eiterige Entzündung ist in der grössten Mehrzahl der Fälle Theilerscheinung einer allgemeinen eiterigen Peritonitis. Dagegen gibt es aber eine besondere Form eiteriger Entzündung, die auf den Magen beschränkt vorkommt und von Erkrankung seiner Schleimhaut (Geschwulstbildung mit Verjauchung) abhängt, es ist das die eiterige Lymphangitis. Man sieht in solchen Fällen varicöse (klappentragende), feinere und bis 1 mm Durchmesser haltende, mit gelber, eiteriger Masse gefüllte Gefässe unter der Serosa hinziehen und meist

von einem Punkte ausgehen, der Stelle entsprechend, wo in der Schleimhaut die Jauchung ihren Sitz hat. Zuweilen geht die Affection auf das Zwerchfell und auf die Lungenpleura über. Da es ganz ähnliche krebssige Veränderungen gibt, so muss man gegebenen Falles genau den Inhalt untersuchen (frische und Deckglastrockenpräparate).

Wie an der eiterigen, so nimmt die Magenserosa auch an der allgemeinen tuberkulösen Peritonitis Theil, oft in ungleichmässiger Weise so, dass die vordere Wand, welche gleichsam dem in die Bauchhöhle gelangenden Tuberkelsamen leichter zugänglich ist, stärker afficirt ist, als die geschützte hintere Wand. Manchmal findet man die vordere Wand dicht besetzt mit Tuberkeln, während sie an der hinteren nur streckenweise, und zwar oft dem Verlaufe der Gefässe folgend gesehen werden.

Die carcinomatöse Perigastritis kann Theilerscheinung einer allgemeinen Carcinose des Bauchfells sein, sie kann aber auch für sich allein bestehen, als secundäre Affection bei Magencarcinomen, und zwar ist diese Form die häufigere. An der in der Regel durch eine Einziehung und besonders starke Verdickung der Serosa, oft auch durch Adhäsionen bezeichneten Stelle, wo in der Schleimhaut der Krebs sitzt, bemerkt man kleinere und grössere, meist zu Haufen vereinigte Geschwulstknötchen, an die sich nach der Peripherie zu immer kleinere und mehr isolirte Knötchen anschliessen. Es kann diese secundäre Carcinombildung mit Lymphangitis purulenta und carcinomatosa zusammen vorkommen. Ausser der Serosa werden auch die Lymphknoten, besonders die an der kleinen Curvatur des Magens gelegenen, in Mitleidenschaft gezogen und zeigen carcinomatöse Degeneration.

Einer ganz besonders sorgfältigen Untersuchung bedürfen jene Fälle, wo eine Perforation des Magens vermuthet wird.

Man muss unterscheiden zwischen der postmortalen und der im Leben eingetretenen Zerreissung der Magenwandungen. Bei den ersten findet man verschieden grosse Mengen von Mageninhalt frei in der Bauchhöhle, ohne dass sich irgend welche Erscheinungen von entzündlicher Reaction zeigen. Die Magenwände und speciell die des Fundus sind dann in grosser Ausdehnung erweicht, oft in eine glasig-durchscheinende, gallertige Masse verwandelt. Als Ursache dieser Veränderungen findet man entweder, besonders bei Kindern, die viel Milch genossen haben, reichlichen, stark sauren (gährenden) Speisebrei, oder das Vorhandensein giftiger Substanzen (z. B. Schwefelsäure), die auch in ähnlicher Weise wirken. Bei den während des Lebens zustande gekommenen Perforationen kommt es in Bezug auf ihren Effekt darauf an, ob die Perforation frei in die Bauchhöhle oder in eine durch chronische entzündliche Processe abgesackte Höhle erfolgte, oder ob gar das Loch in den Magenwänden durch angelöthete andere Organe verlegt wurde. Im ersteren Falle wird eine schnell tödtliche allgemeine Peritonitis, im anderen eine oft lange bestehende, umschriebene, eiterige oder jauchige Entzündung, im letzten in der Regel nur ein langsam fortschreitendes Geschwür die Folge sein. Grade in solchen Fällen muss dann oft von dem gewöhnlichen Gange der Section abgewichen

und der Magen im Zusammenhang mit den übrigen Organen, am häufigsten Pancreas und Leber, herausgenommen werden. In den beiden erstgenannten Fällen sind die Oeffnungen in der Magenwand relativ klein und besonders in dem ersten oft nur von 1—3 mm Durchmesser, aber in der Regel wie mit einem Locheisen ausgeschlagen. Das letztere rührt davon her, dass die Löcher, ähnlich wie die Perforationslöcher an der Pleura, durch die Zerreißung eines vorher necrotisch gewordenen Stückes der Serosa entstehen. Häufig sind solche Löcher nur durch ganz dünne Adhäsionen noch verschlossen, die bei etwas unvorsichtiger Behandlung einreißen, so dass man dann in Zweifel gerathen kann, ob die Perforation schon vor dem Tode vollständig bestand, oder erst künstlich erzeugt wurde. Seltener als am Magen kommen auch am Duodenum ähnliche Durchbohrungen der Wandung zustande, hier wie dort ist die häufigste Ursache das sog. *Ulcus chronicum rotundum s. perforans*, eine seltenere ein *Ulcus carcinomatosum*. Nur nach Vergiftungen mit Säuren oder Alkalien, sowie in den seltenen Fällen von praemortaler Magenerweichung kann schon während des Lebens eine ausgedehntere Perforation der Magenwandungen durch Erweichung erzeugt werden. Der Tod tritt hierbei meist so schnell ein, dass von reactiven Veränderungen am Peritoneum wenig zu sehen ist, um so sorgfältiger muss daher danach gesucht werden.

b. Innere Untersuchung.

Zur inneren Untersuchung wird der absteigende Theil des Duodenum, nachdem man mit der Scheere einen kleinen Querschnitt hineingemacht hat, von seinem unteren Ende angefangen, in der Mitte der vorderen Wand aufgeschnitten; dann wendet man sich, indem man stets den oberen Schnittrand in die Höhe zieht, nach dem queren Anfangstheile, in welchem man schon die Richtung nach der unteren Wand nehmen muss, weil der Magen hier, also an der grossen Curvatur aufgeschnitten wird. An der Uebergangsstelle des Magens in das Duodenum muss das vorangehende Scheerenblatt möglichst in der Axe des Kanals vorgeschoben werden, weil es sich sonst leicht in der durch den vorspringenden Sphincter pylori gebildeten Furche fängt. Die Eröffnung des Magens wird anfänglich nur bis in die Nähe des Fundus fortgesetzt, bis man bequem den an diesem Theile sich sammelnden Inhalt mit einem Schöpfgefäße herausnehmen kann.

Sobald bei der äusseren Besichtigung eine Veränderung in der Pylorusgegend bemerkt worden ist, soll man vor der Eröffnung des Pylorus dessen Durchgängigkeit mit dem Finger prüfen, um sowohl Verengerungen desselben wie seine Umwandlung in eine weit offenstehende starre Röhre (*Incontinentia pylori*) nicht zu übersehen.

1. Untersuchung des Inhaltes.

Schon während der Eröffnung des Duodenum muss der Inhalt desselben nach seiner Menge und Beschaffenheit betrachtet werden, wobei besonders auf etwaige Verschiedenheiten desselben oberhalb und unterhalb der Papille des Choledochus, auf das Vorhandensein galliger Färbung im unteren Theile oder in beiden zu achten ist. Im Uebrigen wird auf das Folgende verwiesen.

Die Untersuchung des Mageninhaltes hat dessen Menge, Farbe, Consistenz, Reaction und Geruch, sowie seine Zusammensetzung und

besonders die etwa in ihm enthaltenen körperlichen Bestandtheile in's Auge zu fassen und ist von Wichtigkeit nicht nur an und für sich, sondern auch zur Beurtheilung des Zustandes der Magenschleimhaut, welche durch gewisse Eigenschaften des Inhaltes eigenthümlichen post-mortalen Veränderungen unterliegt. So ist z. B. eine reichliche Menge von Inhalt geeignet, durch seine saure Beschaffenheit eine Art von Verdauung an der Schleimhaut hervorzubringen, die mit krankhaften Veränderungen natürlich gar nichts zu thun hat, eine Veränderung, welche über die Schleimhaut hinausreichen und schliesslich die gesammte Wandung betreffen kann (Mageneweichung), wenn die eingeführten Nahrungsmittel zu saurer Gährung besonders geneigt sind, wie z. B. die Milch. Die Reaction des Mageninhaltes kann oft schon durch den Geruch erkannt werden, zur genaueren Feststellung dient Lakmuspapier resp. weitere chemische Untersuchung.

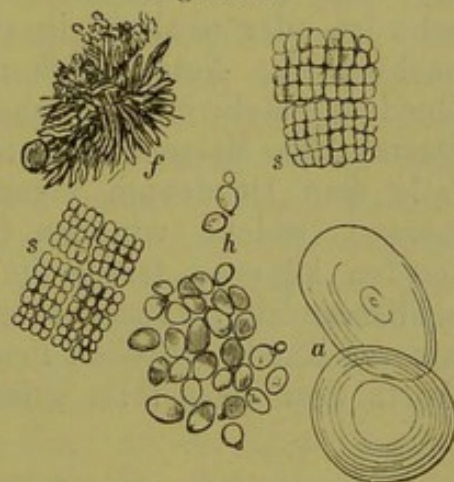
Der Gasgehalt des Magens (und Darmes) ist in den meisten Fällen von nicht so erheblicher Bedeutung, dass es nöthig wäre, denselben genauer zu bestimmen, nur bei Neugeborenen kommt ihm eine grössere Bedeutung zu, da aus der Anwesenheit von Luft in dem Verdauungskanal ein Rückschluss auf stattgehabte extrauterine Schluckbewegungen, also auf Geleibthaben gemacht werden kann. Die Anhäufung verschluckter Luft beginnt im Magen und schreitet erst allmählich im Darne nach abwärts, so dass aus der Ausdehnung der Luftansammlung ein gewisser (wenn auch nicht ganz sicherer) Rückschluss auf die Dauer des extrauterinen Lebens gemacht werden kann. Dieses Zeichen für stattgehabtes Leben kann um so werthvoller sein, als es vorhanden sein kann, auch wenn die Lungenprobe kein oder kein sicheres Resultat gibt. Es ist übrigens zu beachten, dass auch die Luft im Magendarmkanal durch Absorption wieder verschwinden kann. Zur sicheren Feststellung vorhandener Luft muss man die Magendarmschwimmprobe anstellen, indem man die Theile nach vorsichtig vorgenommener Unterbindung herauschneidet und in einem Gefäss mit reinem Wasser auf ihre Schwimmfähigkeit prüft. Durch isolirte Unterbindung des Magens, Duodenums, einzelner Darmschlingen kann man über die Ausdehnung des Luftgehalts genauen Aufschluss erhalten.

Besondere Beachtung verdient eine blutige Beschaffenheit des Mageninhaltes, welche entweder durch directe Beimengung von Blut im Magen oder durch Verschlucken desselben hervorgerufen wird. Verschlucktes aus der Lunge stammendes Blut ist mit Luftblasen gemischt, schaumig, aus dem Magen stammendes dagegen ohne Beimengung von Luftblasen und entweder in grösseren, compacten, schwarzrothen Klumpen (Blutung aus einem grösseren Gefässe) oder als gleichmässige blutige Beimischung zu dem Schleime (Blutung durch Diapedese bei Cirrhose der Leber, Entzündung etc.) oder in Form kleiner, schwarzbrauner, kaffeesatzähnlicher Massen (ältere Blutung aus vielen kleineren Gefässchen, Krebs) vorhanden. Gelbliche oder grünliche Färbung rührt von Gallenfarbstoff her, lauchgrüne Farbe zeigt oft der Mageninhalt bei Verschluss des Verdauungskanals (Ileus) und bei allgemeiner Peritonitis.

Von grösseren körperlichen Beimengungen sind ausser den verschiedensten oft schon makroskopisch leicht erkennbaren Speiseresten und durch Zufall oder absichtlich verschluckten ungeniessbaren Dingen (Münzen, Stückchen Holz, Zeuge, Nadeln, Steine u. s. w.) besonders eine Anzahl von Parasiten zu nennen. In Bezug auf Speisereste ist zu erwähnen, dass bei kleinen Kindern zuweilen eigenthümliche rundliche, weissliche oder weisslich-gelbe, bröckliche Klumpen im Magen gefunden werden, die ganz aus geronnener Milch bestehen, wie man durch die mikroskopische Untersuchung leicht feststellen kann. Seltener kommen bei Erwachsenen ähnliche aus Fett (Hammels- oder Rindstalg) bestehende Massen vor, ganz selten Haarballen, wie solche häufig bei Kühen, Ziegen etc. gefunden werden. — Von den Parasiten sind thierische seltener (nur bei frischer Trichinose werden im Magen die geschlechtsreifen Trichinen und ihre junge Brut gefunden; zuweilen trifft man eine verirrte Ascaride), dagegen pflanzliche sehr häufig, welche natürlich erst bei der mikroskopischen Untersuchung genauer erkannt werden können. Viel seltener wie in der Mundhöhle und dem Oesophagus kommt im Magen der früher bei diesen Theilen beschriebene Soorpilz vor und dann weniger frei in dem Mageninhalt als auf der Oberfläche selbst haftend. Häufiger finden sich Sprosspilze, von denen ein Theil dem Soorpilz genetisch nahe stehen mag, nicht häufig sind verschiedene Sorten von Schizomyceten, Kugeln und Stäbchen, darunter auch längere, dem sog. Leptothrixpilz der Mundhöhle ähnliche. Die

reichste Ausbeute liefern diejenigen Fälle, bei welchen Gährung im Magensaft vorhanden ist, besonders in den Fällen von Magenectasie (Fig. 287). Ausser gewöhnlichen Schizomyceten in geringerer Menge finden sich dann stets in grösster Menge hefeartige Pilzformen, kleine ovale, oft mit glänzenden Oeltropfen versehene, Körperchen, die oft in Ketten (auch verzweigten) aneinander liegen, oft auch in Haufen vorkommen, und endlich die sog. *Sarcina ventriculi*. Diese besteht aus kleinen würfelförmigen Körperchen mit abgerundeten Ecken, welche auf jeder Fläche eine kreuzförmige Furche zeigen, wodurch vier gleich grosse Felder gebildet werden. Man hat das Gebilde treffend mit einem gut verschnürten Waarenballen verglichen. Die Felder verschiedener Würfel können auch verschiedene Grösse haben. Solcher Körperchen liegen meistens eine grössere Anzahl in Haufen zusammen, die oft wiederum würfelförmige Gestalt besitzen. In dem Bodensatz des Inhalts ectatischer Mägen findet sie sich oft in ganz unglaublichen Mengen und die häufige bräunliche Farbe desselben rührt von der braunen Farbe der Sarcine her.

Fig. 287.



Vom Inhalt eines ectatischen Magens.

s Sarcine. h Sprosspilze. f Fettsäurekrystalle. a Amylonkörner.

Für die mikroskopische Untersuchung des Mageninhalts gilt das S. 179 von dem Inhalt seröser Höhlen Gesagte.

Von dem Secret der Magenschleimhaut selbst wird nachher noch die Rede sein, weil man dasselbe am besten in Verbindung mit der Schleimhaut selbst untersucht.

2. Untersuchung der Duodenalschleimhaut.

Nach Entfernung des Inhaltes wird zunächst die Schleimhaut des Duodenums weiter untersucht. In Bezug auf die hier vorkommenden Veränderungen wird auf das bei dem übrigen Dünndarm resp. dem Magen zu Sagende verwiesen und hier nur erwähnt, dass das Duodenum weit seltener und in geringerem Grade als die tieferen Theile des Dünndarms von solchen Veränderungen betroffen wird, welche von den Lymphknötchen ausgehen, wie Nodular-Abscesse und -Geschwüre, typhöse Veränderungen, tuberkulöse Geschwüre (von denen die letzteren noch die relativ häufigsten sind) und dass es andererseits Veränderungen zeigt, welche in den übrigen Theilen des Darmes nicht vorkommen. Dahin gehören besonders die den sog. runden Magengeschwüren gleichenden chronischen Duodenalgeschwüre, welche wie jene zu Perforation in die Bauchhöhle oder in andere Organe (auch Aorta) führen und dadurch den Tod bedingen können. Unter den Ursachen für die Entstehung dieser Geschwüre sind ausgedehntere Verbrennungen der Haut zu bemerken. Vielfach lassen sich noch im Grunde der Geschwüre oder unabhängig von denselben haemorrhagische Infiltrationen nachweisen. Aetiologisch noch unaufgeklärt sind die haemorrhagischen Duodenalgeschwüre, welche bei Neugeborenen durch Blutung in den Darmkanal (*Melaena neonatorum*) den Tod herbeiführen können. Ebenfalls dem Duodenum eigenthümlich sind die Veränderungen (*Ulcerationen*), welche von den Gallenwegen aus durch Gallensteine bewirkt werden können, ferner die an Carcinome des Pancraskopfes sich anschliessenden Veränderungen. Endlich ist dasselbe besonders in seinem unteren Theile zuweilen Perforationen von Seiten eines Aneurysmas der Aorta oder eines ihrer grösseren Aeste ausgesetzt.

3. Untersuchung der Magenschleimhaut.

Zur genaueren Untersuchung der Magenschleimhaut wird der Magen am besten aus der Leiche entfernt — es sei denn, dass wegen besonderer Verhältnisse (Geschwüre mit Adhäsionen etc.) seine Entfernung im Zusammenhange mit anderen Organen wünschenswerth sei. Man fasst am besten die kleine Curvatur, zieht kräftig nach unten und bewerkstelligt von der Cardia an die Lostrennung von den Nachbartheilen, wobei man das untere Ende des Oesophagus sowie ein Stückchen des horizontalen Theiles des Duodenums mit entfernt.

a. Allgemeine Verhältnisse.

Nachdem man die noch an der Schleimhautoberfläche haftenden Reste des Inhaltes durch einen leichten Wasserstrahl entfernt hat, nimmt

1. das Secret der Schleimhaut die Aufmerksamkeit in Anspruch, welches man vorzugsweise im Pylorustheile findet. Für gewöhnlich ist nur eine ganz dünne Lage Schleims vorhanden, die aber unter Umständen sehr beträchtlich vermehrt sein kann, so dass die gesammte Oberfläche mit einer dicken Lage bedeckt ist. Die Beschaffenheit dieser Massen ist eine sehr verschiedene, bald sind sie weich, trüb, grau, bald glasig durchscheinend und zäh, oft so zähe, dass man sie nur mit grösster Mühe durch kräftiges Abstreichen entfernen kann.

Diese letztere Beschaffenheit ist charakteristisch für den acuten Magenkatarrh, während die erstere mehr bei chronischen Affectionen vorkommt. Der Schleim kann ausserdem verschiedene Beimengungen enthalten wie Blut, Galle, wodurch seine Farbe Veränderungen erfährt. Es ist vorher schon erwähnt worden, dass eine gleichmässige blutige Beimengung auf einen Blutaustritt in kleinsten Mengen und aus vielen kleinen Gefässchen zu beziehen ist.

2. Die Grössenveränderungen der Schleimhaut (und Submucosa) sind meistentheils Verdickungen derselben, für deren Beurtheilung man einen guten Anhaltspunkt an dem Uebergange des Oesophagus in den Magen hat. Das normal hier bestehende Verhältniss, dass die mit einem zackigen Rande endigende Oesophagusschleimhaut über diejenige des Magens prominirt, wird bei der Verdickung der letzteren derartig geändert, dass beide gleiches Niveau besitzen oder gar, dass umgekehrt die Magenschleimhaut prominirt. Sehr häufig macht sich eine stärkere Vergrösserung (sog. chronischer Katarrh) durch Faltenbildungen bemerklich, indem die unveränderte Unterlage (Muscularis) für die vergrösserte Schleimhaut nicht mehr genügt und diese sich deshalb in Falten legen muss. Man darf sich jedoch nicht verführen lassen, die Faltenbildung, welche die Magenschleimhaut in Folge von Contraction der Muscularis (aus einem ähnlichen Grunde) zeigt, mit dieser Veränderung zu verwechseln — ein Zug, in der Querrichtung der Falten ausgeübt, wird durch die Dehnung der Muscularis bald diese Falten wieder ausgleichen, während die ersteren bestehen bleiben. Es muss übrigens nicht jede Vergrösserung mit Faltenbildung einhergehen, es giebt auch mehr oder weniger ausgedehnte Schwellungen (Oedem), die nur zu einer Vermehrung der Dicke Veranlassung geben; dabei handelt es sich allerdings wesentlich um eine Schwellung der Submucosa. Diese Dickenzunahme kann sehr bedeutend werden; mit ihr erhält die Schleimhaut und Submucosa zugleich eine weiche, gallertige Consistenz. Partielle Vergrösserungen der Schleimhaut finden sich oft in Form von kleineren rundlichen Verdickungen oder grösseren warzenähnlichen Wucherungen, über welche ausführlicher bei der chronischen Gastritis, durch welche sie bedingt werden, gehandelt werden soll.

3. Sehr wichtig ist der Blutgehalt und die Farbe der Schleimhaut. Die normale Schleimhaut besitzt eine graue durchscheinende Färbung und in der Regel nur in der Nähe der Cardia und am Fundus (Hypostase) einige mit Blut gefüllte venöse Gefässe, häufig auch mehr oder weniger ausgebreitete dunkelrothe Fleckung. Leicht werden diese hypostatisch-hyperämischen Flecken der Magenschleimhaut von Unerfahrenen für Blutungen gehalten. Um einen solchen Irrthum zu vermeiden sehe man genau, eventuell mit Hülfe einer Lupe, die Stelle an; sobald sich die Flecken in rothe Streifen oder baumförmige Verästelungen auflösen lassen, ist Hämorrhagie ausgeschlossen. Bei der Beurtheilung des Charakters der blutführenden Gefässe muss man sich daran erinnern, dass die Arterien sich schon in den tieferen Schichten der Magenschleimhaut in Capillaren auflösen, so dass an der Magenoberfläche nur venöse Capillaren und kleinste Venenstämmchen sich finden. Jene Gefässbäumchen der hypostatischen Flecken liegen dicht an der Oberfläche der Schleimhaut und schon daraus ist der venöse Charakter der Hyperämie zu erkennen. Eine mehr oder weniger ausgedehnte fleckige, besonders die Faltenhöhen betreffende und hauptsächlich am Pylorus hervortretende Färbung pflegt eine congestiv-entzündliche zu sein, während die auch an der Leiche unter Umständen noch sichtbare functionelle Hyperämie eine mehr gleichmässige rosige Färbung zu bedingen pflegt.

Ausser durch den verschiedenen Blutgehalt kann die Farbe der Magenschleimhaut durch verschiedene pathologische Vorgänge verändert werden. Wie schon von verschiedenen anderen Stellen erwähnt wurde, so ist auch hier eine schieferige Farbe, die während des Lebens meist bräunlich war und erst durch die Einwirkung von schwefelhaltigen Gasen schwarz wurde, das Zeichen früher bestandener Hyperämien (Stauungshyperämie, Gastritis chronica); durch Gallenfarbstoff entstehen besonders beim Icterus neonatorum gallige Färbungen und endlich ist eine Trübung und gelbgraue Färbung als Folge von trüber Schwellung und Verfettung der Drüsenepithelien von Wichtigkeit.

4. Um die pathologischen Veränderungen der Magenschleimhaut richtig beurtheilen zu können, muss man eine genaue Kenntniss der zahlreichen postmortalen Veränderungen derselben besitzen, von welchen die hypostatischen Hyperämien schon erörtert wurden. Es ist schon früher erwähnt worden, dass die Veränderungen zum grössten Theile von der Menge und Beschaffenheit der vorhandenen Inhaltsmassen abhängen und, abgesehen von der eigentlichen Fäulniss, vorzugsweise auf der Einwirkung von Säuren beruhen. Entsprechend der gewöhnlichen Anhäufung der Inhaltsmassen im Fundus sind auch hier in der Regel die postmortalen Veränderungen am intensivsten. Der geringste Grad der Ansäuerung gibt sich in einer grauen Trübung kund; in höheren Graden erfolgt eine Art Verdauung der Schleimhaut selbst; sie wird in eine weiche, gallertige, glasig durchscheinende Masse verwandelt, welche leicht durch Darüberwischen entfernt werden kann, so dass dann die Submucosa oder Muscularis blossliegt; endlich kann die Erweichung noch weiter gehen, die Muscularis und Serosa erfassen, wo-

durch dann der schon vorher erwähnte Zustand der Magenerweichung erzeugt wird. Tritt diese an einem blutleeren Magen auf, wie das häufig bei Kindern der Fall ist, so nennt man sie die weisse Erweichung; sind dagegen die Blutgefässe mit Blut gefüllt, so zeigt sich zunächst auch an diesen die Säurewirkung; es erhält das Blut eine bräunliche oder braunschwarze Farbe, der Farbstoff verbreitet sich in der Umgebung und es resultirt endlich eine weiche, mehr oder weniger bräunlich gefärbte Masse mit einzelnen dunkleren, verästelten Gefässstreifen — die braune Erweichung der Magenschleimhaut. Der eigentlichen Fäulniss gehören schon die schmutzig grünen Färbungen an, welche am Magen, wie an den meisten Organen vorkommen.

Die mikroskopische Untersuchung der Magenwand wird am besten an senkrechten Durchschnitten von gehärteten Organen vorgenommen. Wenn es nicht auf die Anfertigung von Serienschnitten ankommt, so kann man sich mit Vortheil der Klemmleber bedienen. Für manche Affectionen, besonders interstitielle Veränderungen, sind Flachschnitte nothwendig, welche man am leichtesten mit dem Gefriermikrotom erhält, von gehärteten Präparaten aber am besten mit dem Rasirmesser oder dem Mikrotom anfertigen kann, nachdem man die von den übrigen Häuten losgelöste Schleimhaut auf Kork aufgeklebt hatte. Für andere Affectionen (glanduläre Veränderungen) sind wieder Durchschnitte des frischen Organes zum Studium nothwendig, welche man mit dem Gefriermikrotom oder dem Doppelmesser, aber auch nach einiger Uebung mit einer feinen Scheere anfertigen kann. Bei der Beurtheilung von vorgefundenen Veränderungen an den Drüsenzellen hat man stets zu berücksichtigen, dass dieselben in ganz besonders hohem Maasse postmortalen Veränderungen durch den Mageninhalt ausgesetzt sind (Quellung, Aufhellung, schlechte Färbbarkeit besonders der Kerne können dadurch erzeugt werden), sowie dass ihr Aussehen mit dem Functionszustande sich ändert. Besonders die tieferen Abschnitte der Labdrüsen sind bei der Thätigkeit körnig, trübe.

b. Die einzelnen Erkrankungen.

1. **Circulationsstörungen**, insbesondere Stauungshyperämien, sind am Magen sehr häufig in Folge seiner Zugehörigkeit zu dem Pfortadergebiet. Sie werden an der intensiven dunkelen, oft gradezu bläulich-rothen Färbung und bei längerem Bestehen an der am stärksten in der Pylorusgegend hervortretenden schieferigen Färbung erkannt. Meistens ist eine chronische Entzündung gleichzeitig vorhanden, sog. Stauungscatarrh, welcher nicht direkt von der Stauung abhängt, zu dem aber jene eine Disposition der Schleimhaut bedingte.

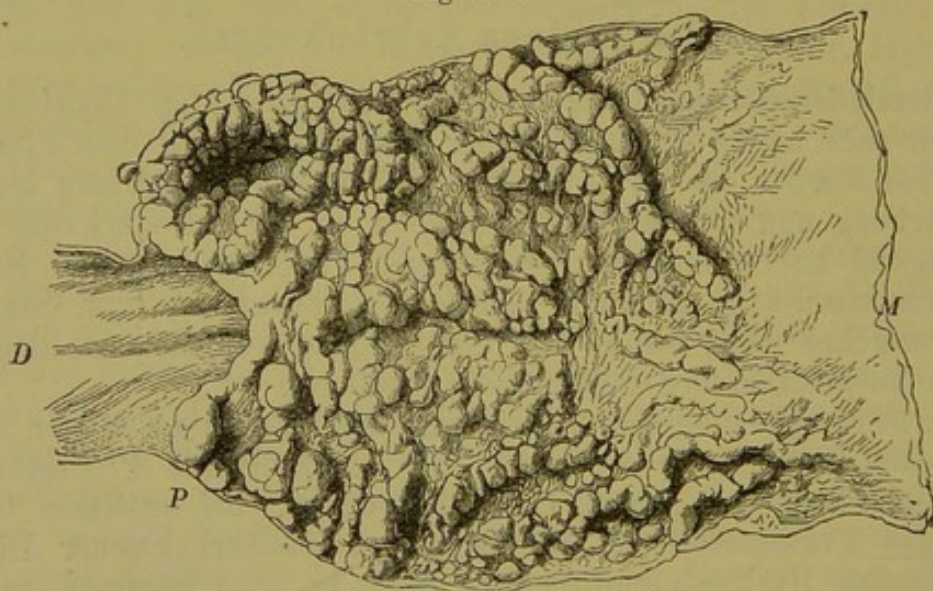
Hämorrhagien in der Schleimhaut sind grade am Magen sowohl bei einfachen Stauungen, als auch bei entzündlichen Processen und Geschwulstbildung am Magen, nach Erbrechen, bei gewissen Gehirnverletzungen (vasomotorische Nerven!), bei hämorrhagischer Diathese verschiedenster Herkunft gewöhnliche Befunde. Sie kommen an allen möglichen Stellen vor, sind aber stets mit Vorliebe auf der Höhe der Falten gelegen. Dieselben sind bei der Section entweder frisch und besitzen dann noch die hellere oder dunklere rothe Farbe des geronnenen Blutes, oder sie sind schon älter und haben dann eine mehr schwarze oder schwarzbraune Färbung angenommen. An diesen letzteren sieht man dann oft auch kleine Substanzverluste der Schleimhaut (hämorrhagische Erosionen), von denen später noch die Rede sein soll,

ebenso wie von den aus grösseren Blutungen in dem Gewebe, aber auch aus sonstigen Gründen entstehenden, sog. einfachen Magengeschwüren. Hier sei nur noch bemerkt, einmal, dass Embolien in der Magenwand selten vorkommen, selbst bei maligner Endocarditis nicht immer in grösserer Menge, dann, dass bei grösseren Blutergüssen in die Magenöhle nicht immer ein grösseres Gefäss als Quelle der Blutung aufgefunden werden kann. Ist eine solche Blutung vorhanden, so versäume man nicht, die Lymphknoten am Magen und an der Wirbelsäule zu untersuchen, ob nicht eine Blutresorption stattgefunden habe, da sowohl vom Magen- wie vom Darmlumen aus Blutkörperchen von den Lymphgefässen resorbirt werden können.

2. Von **entzündlichen** Veränderungen findet man am Magen am häufigsten die sog. acuten und chronischen Katarrhe.

Die acuten Katarrhe, welche oft schwer zu erkennen sind, sind besonders charakterisirt durch die reiche Menge zähen, glasigen, oft röthlichen Schleimes, welcher auf der fleckig gerötheten Schleimhaut sehr fest haftet. Die bei experimentell erzeugten Katarrhen gesehene Trübung, stärkere Körnung, theilweise sogar Verfettung der Hauptzellen der Magendrösen, ist beim Menschen wegen der postmortalen Veränderungen meist nur unvollkommen zu sehen. Bei dem sog. chronischen Katarrh findet man auf einer besonders in der Pylorusgegend häufig schiefbrig gefärbten, sonst grauen oder röthlich grauen, bei gleichzeitiger Stauung aber auch dunkelrothen Schleimhaut reichliche weiche, graue Schleimmassen. In ihrer Bildung liegt aber nicht das wesent-

Fig. 288.



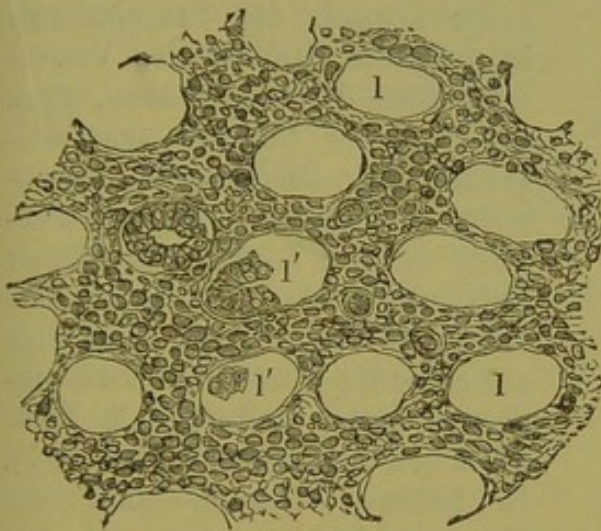
Gastritis polyposa. Spir.-Präp. Nat. Gr.

Die Wucherungen nur in der Pars pylorica. M Magen. P Pylorus. D Duodenum.

liche des Processes, sondern in der Verdickung der Schleimhaut (Gastritis productiva), welche, wenn sie stärker ist, meist in Form kleiner Körnchen (Gastritis granulosa) oder stellenweise auch in Form grösserer, polypenartiger Bildungen (G. polyposa, Fig. 288),

auftritt, wie man sie zuweilen in den Mägen von Säuern findet. Unter diese Gruppe gehört auch der sogenannte *Etat mamelonné*, bei welchem die partiellen Wucherungen die Grösse und Gestalt der Brustwarze (Mamelon) besitzen. Die mikroskopische Untersuchung an Flachschnitten (Fig. 289) zeigt besonders deutlich, dass die Verdickung der Schleimhaut auf einer kleinzelligen Infiltration des interglandulären Gewebes beruht, während senkrechte Durchschnitte (Fig. 290) lehren, dass diese

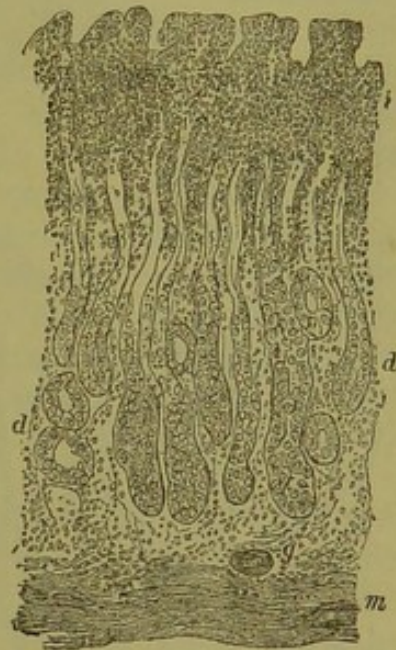
Fig. 289.



Gastritis proliferans. Flachschnitt. Mittl. Vergr.

Verbreiterung und zellige Infiltration des intertubulären Gewebes. g Gefässe. l die Lumina der Drüsen-schläuche nach Entfernung des Epithels, welches bei l' theilweise noch erhalten ist.

Fig. 290.



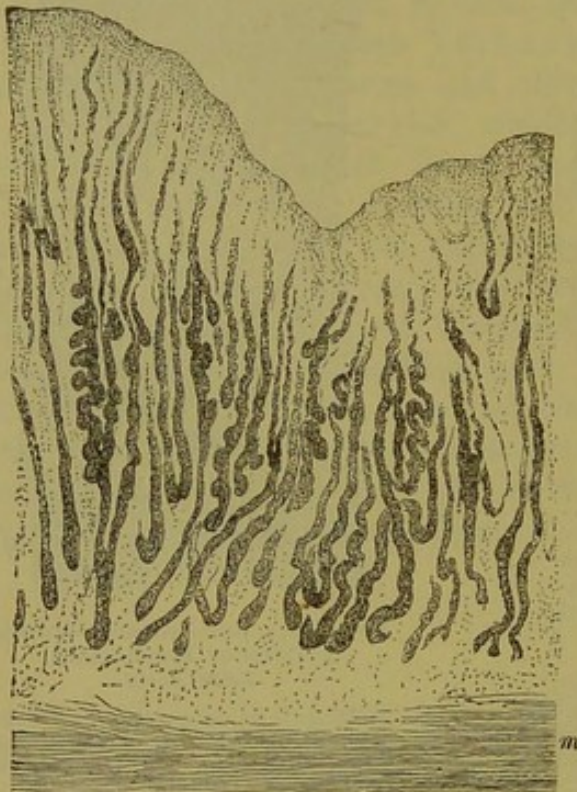
Chronische proliferirende Gastritis, senkrechter Durchschnitt. Schw. Vergr.

m Muscularis mucosae. d Drüsen. i die zellig infiltrirte obere Schicht der Schleimhaut. g Gefässdurchschnitt.

Infiltration hauptsächlich in den oberen Schleimhautschichten statthat, während man in den unteren nur hie und da knötchenartige Anhäufungen von kleinen Zellen (Lymphknötchen) sieht. Aehnlich, wie früher von der Uterusschleimhaut beschrieben worden ist, so gesellt sich auch hier bei den polypösen Wucherungen zu der Hypertrophie der Drüsen und des Zwischengewebes häufig eine Ectasie der Drüsen in Folge der Compression der Ausmündungsstellen, wodurch dann kleine Cystchen entstehen, die man besonders auf Durchschnitten der polypösen Wucherungen zu sehen bekommt. Die Anordnung des Pigmentes zwischen den Drüsenschläuchen bei den schiefriigen Färbungen der Schleimhaut kann man schon an einem flachen Scheerenabschnitte der Oberfläche erkennen. Wie an anderen Schleimhäuten, so kann auch hier aus der diffusen Hypertrophie der Schleimhaut allmählich eine fibröse Atrophie mit Verdünnung der Schleimhaut, Schwund der Drüsen, fibröser Umwandlung des Schleimhautgewebes sowie selbst der tieferen Schichten hervorgehen. Die chronische Gastritis kann sowohl selbständig, wie secundär neben Geschwülsten, Geschwüren etc. vorkommen.

Nächst dem ist die von Virchow sogenannte parenchymatöse Entzündung (*Gastritis parenchymatosa* s. *glandularis* s. *Gastroadenitis*) die häufigste, welche wie die entsprechenden an Niere, Leber etc. bei gewissen Vergiftungen (Phosphor, Arsenik), bei acuten Infectiouskrankheiten und ähnlichen (acute Leberatrophie) vorkommenden Erkrankungen auf einer trüben Schwellung, dann Verfettung der Labdrüsenzellen beruht (degenerative parenchymatöse Gastritis). Makroskopisch kennzeichnet sich diese Affection durch allgemeine Schwellung, aber zugleich

Fig. 291.



Verfettung der Magendrösen, Grenze zwischen zwei Granulationen der Schleimhaut. Frisch. Kalilauge. Ganz schw. Vergr.

m Muscularis mucosae.

Trübung und in späteren Stadien gelbe Färbung der Schleimhaut. In früheren Stadien der Verfettung sieht man an dünnen, ganz gut mit der Scheere anzufertigenden Querschnitten die Drüsenzellen mit dunklen Körnchen erfüllt, die auf Zusatz von dünner Kalilauge nicht wie die bei der normalen Bildung des Labsaftes auftretenden Körnchen verschwinden und sich dadurch als Fettkörnchen ausweisen (Fig. 291). In höheren Graden sind die Drüenschläuche ganz mit den Fettkörnchen, die zugleich zu kleinen Fetttröpfchen geworden sind, angefüllt und auch im intertubulären Gewebe sind solche zu sehen. Es muss aber grade für die genannten Intoxicationen dahingestellt bleiben, ob die beobachteten Verfettungen Folgen dieser entzündlichen Ernährungsstörung oder nicht vielmehr direkte Folgen der Stoffwechselstörung durch das Gift sind.

Alle übrigen Entzündungsformen sind am Magen selten, so die pseudomembranöse (sog. croupöse und diphtherische), doch gibt es Fälle, wo die gesamte Magenoberfläche mit einer Pseudomembran bedeckt ist. Ihre Erkennung bietet keine Schwierigkeiten. Es scheint eine besondere durch eigenthümliche Bacillen bewirkte diphtherische Gastritis zu geben, welche in einem von mir beobachteten Falle durch Blutung aus einer arrodirtten Arterie den Tod bewirkt hatte. Von den durch Aetzigifte erzeugten Entzündungen wird am Schlusse dieses Kapitels die Rede sein. Auch die Entzündungen der Submucosa (*Gastr. phlegmonosa*), welche mit sehr starker Schwellung der Submucosa und der Schleimhaut selbst einhergehen, sind selten und finden sich fast nur bei gewissen Infectiouskrankheiten, z. B. dem Milzbrand, wo ganz carbunkelartige Veränderungen der Schleimhaut

vorkommen können. Wirkliche Eiterungen der Submucosa gehören zu den grössten Seltenheiten.

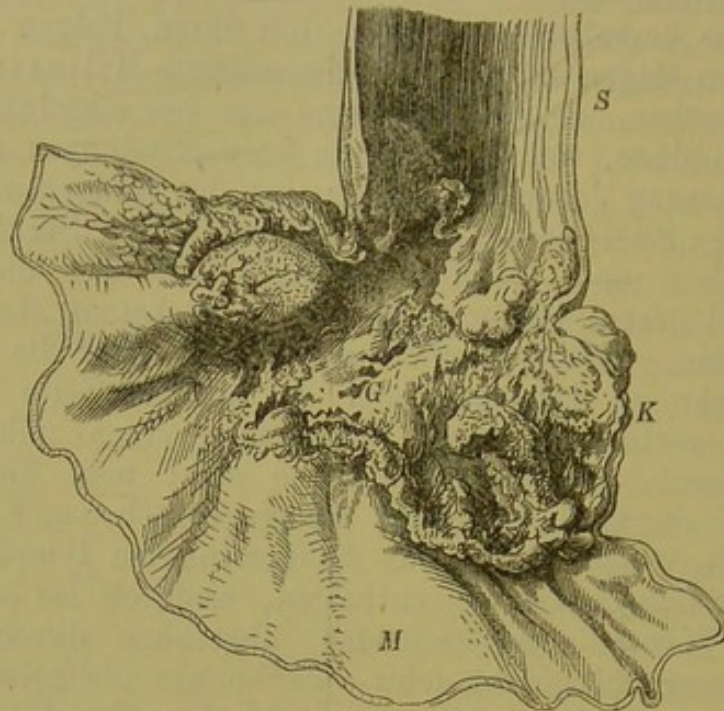
3. **Infectiöse Granulationsgeschwülste** mit ihren Folgen (Geschwürsbildung) sind am Magen selten. Eine disseminirte Miliartuberkulose habe ich nie gesehen, es gibt aber eine nur bei einzelnen Individuen vorkommende Bildung, welche leicht zu Verwechselungen in dieser Beziehung Veranlassung geben könnte, das ist die Bildung von Lymphknötchen (sog. Follikeln) in der Schleimhaut. Sie haben genau dasselbe Aussehen und dieselbe Beschaffenheit wie diejenigen des Darmes; es sind graue, wenig prominirende, höchstens stecknadelkopfgrosse Körperchen, welche ziemlich regelmässig über die ganze Oberfläche oder mehr an der einen oder der anderen Seite (bes. in der Pylorusgegend) vertheilt sitzen. Macht man einen mikroskopischen Durchschnitt durch die Schleimhaut, so sieht man die Enden der Drüsenschläuche durch die zwischen sie eingeschobenen Knötchen auseinandergedrängt, welche selbst aus dichtgedrängten lymphoiden Zellen bestehen und kleine Gefässchen enthalten, wodurch sie sich wohl am sichersten von Tuberkeln unterscheiden, abgesehen davon, dass eine centrale Verkäsung vollständig fehlt. Es können übrigens diese Knötchen in ähnlicher Weise wie diejenigen des Darmes an entzündlichen Processen der Schleimhaut sich betheiligen, vielleicht auch bei chronischer productiver Entzündung sich Neubilden.

Die seltenen tuberkulösen Geschwüre, welche in der Regel keine beträchtliche Grösse besitzen, weichen in ihrem Aussehen nicht von denselben Geschwüren des Darmes ab, welche einer genauer Besprechung unterzogen werden sollen. Noch seltener sind typhöse Geschwüre, Gummositäten, leukämische und aleukämische Lymphombildungen.

4. **Progressive Ernährungsstörungen.** Eine Hypertrophie der Muscularis findet man nach oben von Stenosen des Magens, welche wesentlich am Pylorus durch Narben, Geschwülste u. s. w. erzeugt werden. Eine starke Verdickung der Muskelhaut wird auch bei Geschwülsten, welche keine Verengerung bedingen, gefunden, ist aber zum Theil durch Hineinwachsen der Geschwulstmasse zwischen die Muskelbündel und durch Bindegewebsverdickung erzeugt.

Unter den echten Geschwülsten nehmen die krebsigen nicht nur ihrer Bedeutung, sondern auch der Häufigkeit nach den ersten Rang ein. Sie haben ihren Hauptsitz an den beiden Endpunkten des Magens, der Cardia und dem Pylorus, es sind aber die Pyloruscarcinome bei weitem die häufigsten. Man kann nach dem makroskopischen Verhalten drei verschiedene Formen unterscheiden, erstens das weiche (medulläre) Carcinom, zweitens das atrophische Carcinom (Scirrhus), drittens das Gallertcarcinom. Es gilt für alle drei, was überhaupt für die Krebse des Verdauungstractes gilt, nämlich dass sie in der Regel unter dem Bilde eines Geschwürs mit mehr oder weniger dicken wallartigen Rändern erscheinen (Fig. 292). Bei den Magenkrebsen ist die grosse Regelmässigkeit der Geschwürsbildung offenbar auf die Einwirkung des Magensaftes zurückzuführen. Nur die erste Gruppe, die der

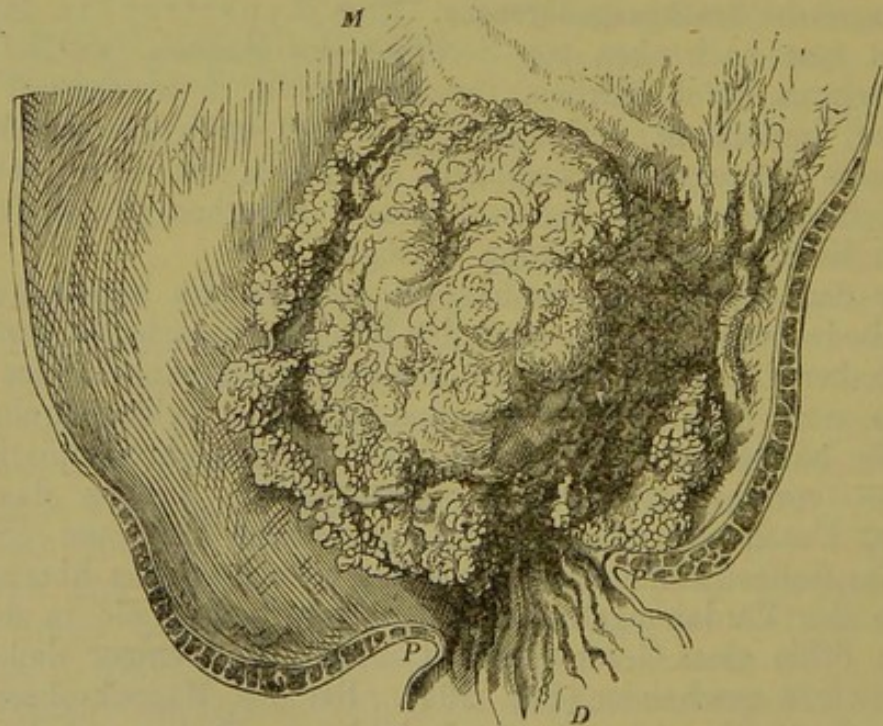
Fig. 292.



Magenkrebs an der Cardia auf den Oesophagus übergreifend. Frisches Präp. $\frac{2}{3}$ nat. Gr.
 S die erweiterte und hypertrophische Speiseröhre. K der stark zerfallene Krebs. Bei G tiefe perforierende Geschwüre. M Magen.

weichen Krebse, erscheint häufiger als grosse warzig knollige, oft blumenkohlartige Geschwulst, welche pilzartig über die Magenfläche vorragt und das Lumen verengt (Fig. 293). Auch hier ist freilich die

Fig. 293.



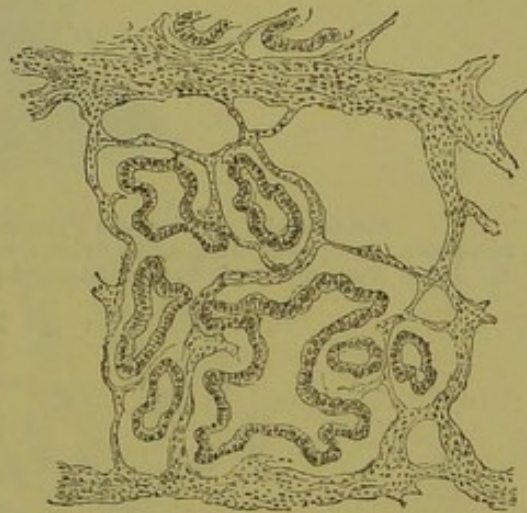
Blumenkohlartiger (papillomatöser) Pyloruskrebs. Spir.-Präp. $\frac{2}{3}$ nat. Gr.
 M Magen. P Pylorus. D Duodenum. Im Pylorustheil Hypertrophie der Musculatur.

Bildung von Ulcerationen nicht ausgeschlossen und ausserdem sind es grade diese Formen, bei welchen öfter eine ausgedehnte Necrose und daran anschliessend eine Verjauchung mit Perforation in die Bauchhöhle und tödtlicher Peritonitis entsteht. Noch eine andere gefährdrohende Eigenschaft haben häufig diese fungösen Krebsformen, nämlich einen so beträchtlichen Reichthum an weiten Gefässen, dass die Bezeichnung *teleangiectodes* zuweilen gerechtfertigt erscheint. Aus diesen dazu noch oberflächlich gelegenen Gefässen entstehen leicht zahlreiche kleine Blutungen, welche das schon erwähnte kaffeesatzähnliche Aussehen des Mageninhalts bedingen. In den in das Gewebe selbst gesetzten Blutungen sowie in der Leichtigkeit, mit welcher in den weiten Gefässen Stagnation des Blutes eintreten kann, liegt wohl auch eine Hauptursache für die häufigen oberflächlichen Necrosen.

Die Unterscheidung der drei Hauptformen ist in ausgeprägten Fällen nicht eben sehr schwierig; die weichen Krebse sind auch zellenreich und lassen daher mit Leichtigkeit an den Schnittflächen Krebsmilch ausdrücken, welche besonders bei den fungösen Formen meistens deutliche Cylinderzellen enthält, während sie bei anderen unregelmässiger, kleinere, den Zellen der Labdrüsenfundi ähnliche Zellenformen darbietet. Danach kann man zwei Unterabtheilungen des weichen Krebses unterscheiden, den Cylinderzellenkrebs und den weichen Labdrüsenkrebs. Ersteren kann man auch als Adenocarcinom bezeichnen, da die cylinderförmigen Krebszellen im grossen und ganzen zu drüsigen Schläuchen angeordnet sind (Fig. 294), welche aus der Schleimhaut in die übrigen Häute hineindringen. Der Labdrüsenkrebs enthält meist geringes Stroma, in dessen Maschen die Krebszellen zu dichten Haufen angeordnet sind, denen jede Spur von drüsiger Anordnung fehlt.

Der Scirrhus (Fig. 295) ist wie überall, so besonders auch am Magen durch die reichliche Bildung eines derben, weisslichen unter dem Messer knirschenden Bindegewebes ausgezeichnet, ja grade am Magen kommen Formen vor, wo die Krebszellenentwicklung gänzlich dagegen in den Hintergrund tritt, von der Krebsmilch keine Spur zu entdecken ist, wo selbst die mikroskopische Untersuchung oft erst nach langem Bemühen die wahre Natur des Processes enthüllt. Wenn dann, wie es relativ häufig der Fall ist, die Neubildung über den ganzen Magen oder doch den grössten Theil desselben verbreitet ist, so entstehen jene Formen von sog. Magenverhärtung oder auch Magencirrhose, welche man lange nicht als carcinomatöse Neubildungen betrachten wollte.

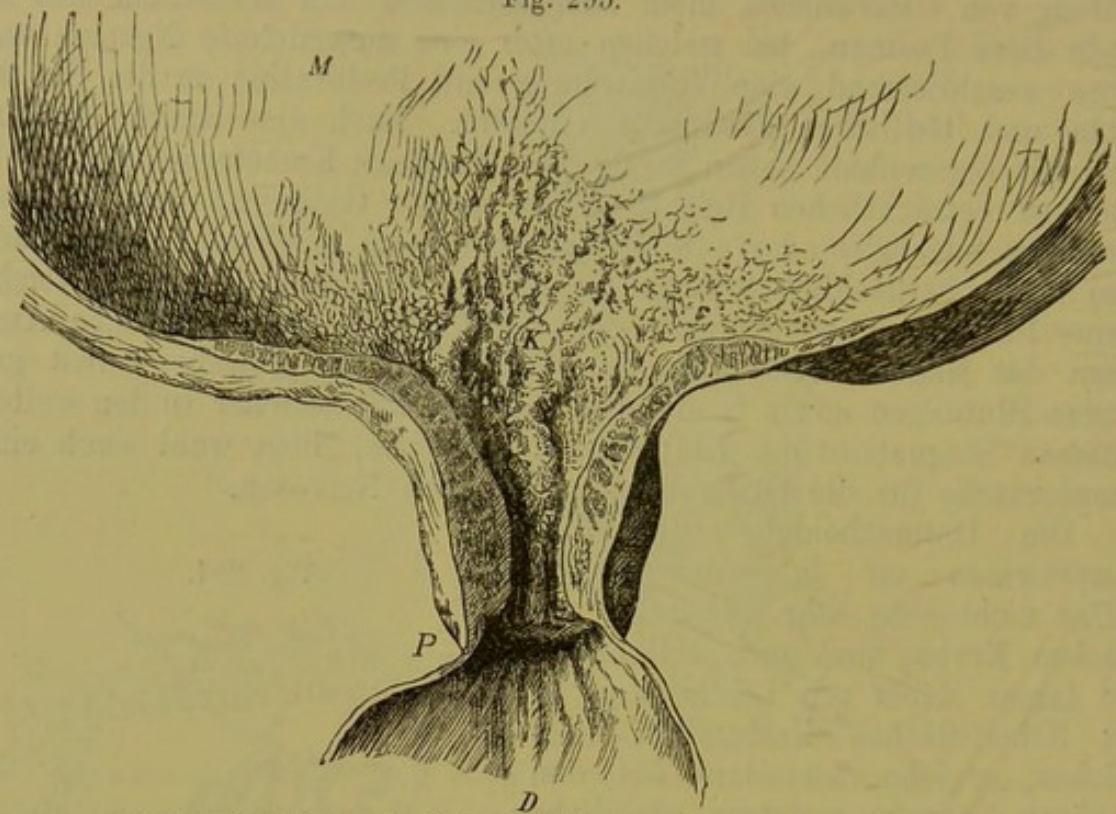
Fig. 294.



Aus dem in Fig. 293 abgebildeten Krebs.
Schw. Vergr.

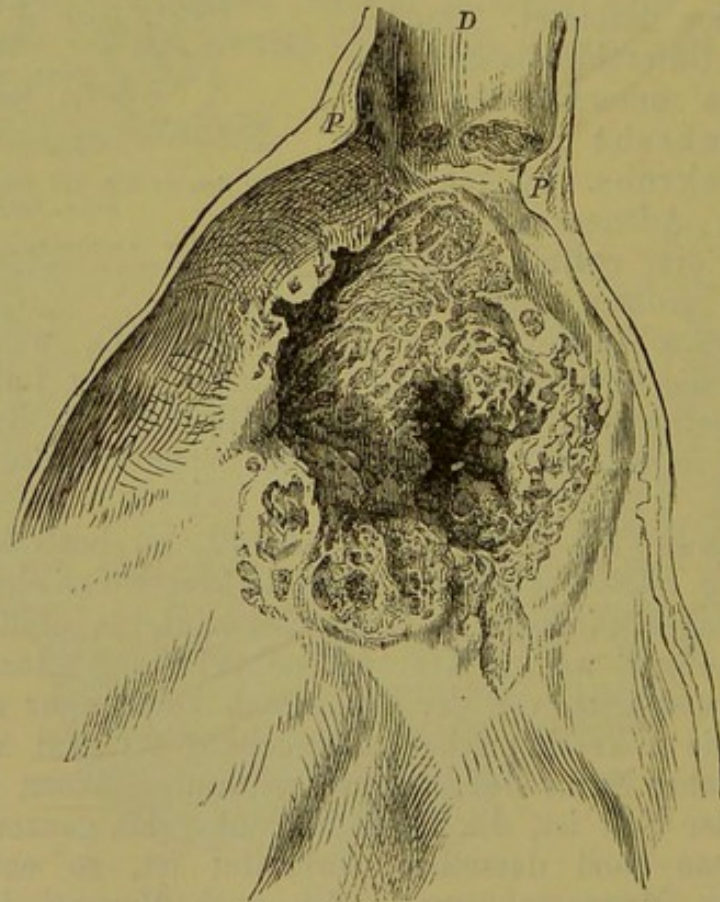
Adenomatöse Anordnung der cylindrischen
Geschwulstzellen; zellenreiches Stroma.

Fig. 295.



Stenosirender Scirrhus des Pylorus mit Gastrectasie. Spir.-Präp. $\frac{2}{3}$ nat. Gr.
 D Duodenum. P Pylorus, darüber die Strictur mit starker Verdickung der Magenwand, bes. der Muscularis.
 K die oberen Ausläufer der Krebsneubildung theilweise ulcerirt. M der sehr stark ausgedehnte Magen.

Fig. 296.

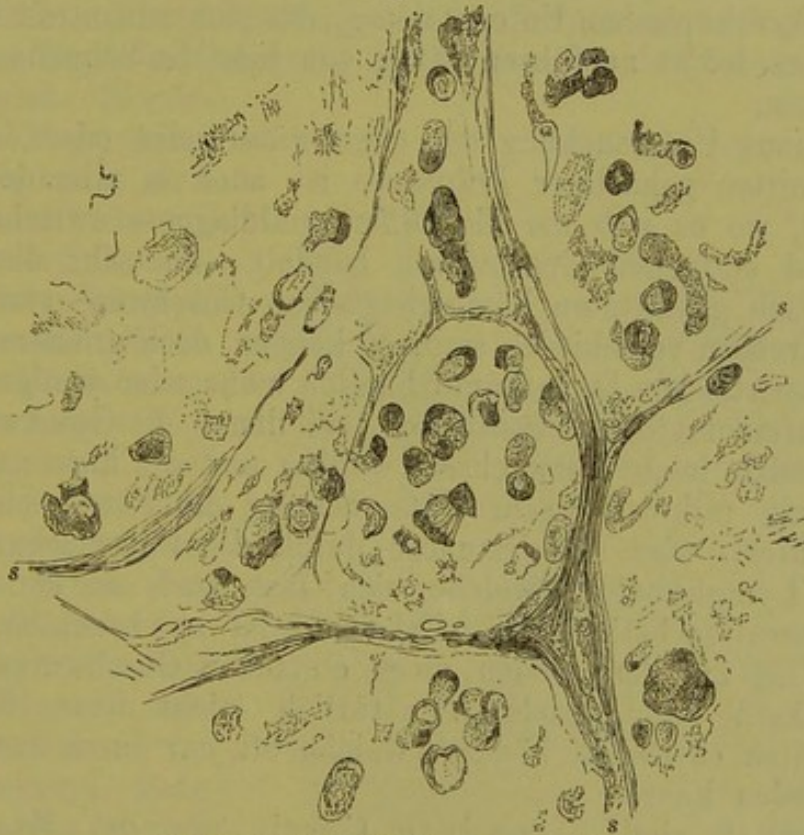


Ulceröser Gallertkrebs des Pylorus. Spir.-Präp. $\frac{1}{2}$ nat. Gr.
 D Duodenum, in welchem nahe dem Pylorus (P) zwei kleine Krebsgeschwürcchen; der Krebs ist hier von aussen durch die Wand durchgedrungen; im Pylorustheil des Magens ein sehr tiefes Geschwür, an der Krebsmasse der alveolare Bau sichtbar.

Hierbei kommen auch die früher erwähnten, durch die Retraction des neugebildeten fibrösen Gewebes bedingten Verkleinerungen des gesamten Magens vor. Bei dem auf den Pylorus beschränkten Scirrhus ist es gleichfalls diese starke Retraction des fibrösen Stromas, welche mehr oder weniger ausgedehnte Stenosen des Pylorus erzeugt, die bei der Starrheit der Wandungen oft kaum die Spitze des kleinen Fingers einzuführen gestatten.

Die Gallertkrebse (Fig. 296) endlich lassen sich an den kleinen durchsichtigen Gallertklümpchen erkennen, die in schönster Ausbildung an den ältesten Stellen zwischen dem grauen Netzwerke des Stromas hervortreten. Sie breiten sich auch hier wie anderwärts gern per contiguitatem weiter aus, können den ganzen Magen ergreifen, so dass dessen Wand die Dicke eines Fingers besitzen kann, sie greifen über auf das Peritoneum, besonders das Netz, auf die Leber etc. Mikroskopisch (Fig. 297) sieht man schon an Zupfpräparaten die Schleimklümpchen,

Fig. 297.



Aus einem Gallertkrebs des Magens. St. Vergr.

* die Bälkchen des Stroma; in dem schleimigen Alveoleninhalt sind theils noch deutliche, aber in Degeneration begriffene Zellen, theils nur noch krümelige Reste solcher vorhanden.

welche die Alveolen erfüllen, sowie die von ihnen eingeschlossenen degenerirten, z. Th. im Zerfall begriffenen Krebszellen. An Schnitten, die mit Pikrocarmin gefärbt wurden, haben diese Zellen oft eine Siegelringform, indem der Schleimtropfen wie eine Lücke aussieht und der Kern mit der dünnen die Schleimkugel einschliessenden Protoplasmahülle wie der Ring aussieht.

Wenngleich nach dem Gesagten die Diagnose der Krebse im all-

gemeinen nicht schwierig ist, so darf man doch nicht vergessen, dass es Uebergangsformen giebt, dass nur die ausgeprägten Formen sich nach diesen Angaben makroskopisch von einander trennen lassen und dass es Fälle genug gibt, wo nur die mikroskopische Untersuchung Aufschluss geben kann. Es gilt dies besonders für jene Formen, wo die Geschwürsbildung das hervorragendste Merkmal ist und deshalb die Geschwulstmasse sich auf ein Minimum reducirt. Man muss in solchen Fällen an den Rändern der Geschwüre, besonders da, wo dieselben leicht aufgeworfen erscheinen, und am Boden derselben senkrechte Einschnitte machen, die bis zur Serosa vordringen. Es ist nämlich stets die Muscularis an der Neubildung betheiligt, sowohl activ, indem das Bindegewebe, aber oft, besonders bei Stenosen, auch die Muskelmasse selbst sich verdickt, als auch passiv, indem die Geschwulstmassen den Zwischenräumen zwischen den Muskelbündeln folgend in dieselbe hinein, ja durch dieselbe hindurchwachsen, um in der Subserosa dann oft wieder grössere zusammenhängende Geschwulstknoten zu bilden. Hier wird man am ehesten frische Stadien zu finden hoffen dürfen, weshalb auch zur mikroskopischen Untersuchung, die sich schon mit Hülfe eines Doppelmessers leicht ausführen lässt, von hier die Schnitte genommen werden sollten.

Die genaue Untersuchung der Geschwürsränder oder des Grundes auf Querschnitten gehärteter Präparate ist auch in allen jenen Fällen entscheidend, wo es sich um die Differentialdiagnose zwischen carcinomatösen und einfachen Geschwüren handelt. So sehr die kleineren charakteristisch gestalteten hämorrhagischen Geschwüre von wohl ausgebildeten Krebsen verschieden sind, so können doch grössere, bei denen jene charakteristischen Eigenthümlichkeiten mehr oder weniger verwischt sind, mit carcinomatösen Geschwüren, bei denen die Geschwulstbildung sehr zurücktritt, leicht verwechselt werden und oft kann auch hier nur die genaueste mikroskopische Untersuchung die Entscheidung geben. Sehr erleichtert wird die Diagnose durch die Untersuchung der epigastrischen Lymphknoten, welche sich fast stets an der carcinomatösen Degeneration betheiligen. Uebrigens ist zu beachten, dass gar nicht so selten auf dem Boden eines einfachen Geschwüres ein Krebs sich entwickeln kann, wodurch natürlich leicht neue diagnostische Schwierigkeiten entstehen können, welche oft nur durch das Mikroskop gehoben werden können.

Sehr selten sind secundäre Carcinome des Magens, unter welchen das häufigste das Plattenepithelcarcinom (Cancroid) ist, welches durch Uebergreifen eines cardialen Oesophaguskrebses an der Cardia, selten durch Implantation an beliebiger Stelle entsteht.

Von sonstigen Geschwulstbildungen am Magen ist wenig zu sagen. Es kommen gelegentlich einmal Sarcome hier vor, die von der Submucosa ausgehen und nach den bekannten allgemeinen Gesichtspunkten zu beurtheilen sind, ferner kleine (meist hirsekorn- bis bohnergrosse) Myome, die von der Muscularis ausgehen und entweder polypös, die leicht über ihnen bewegliche Schleimhaut vorschiebend, in das Magencorpus prominiren, oder an der serösen Seite hervortreten, ferner Misch-

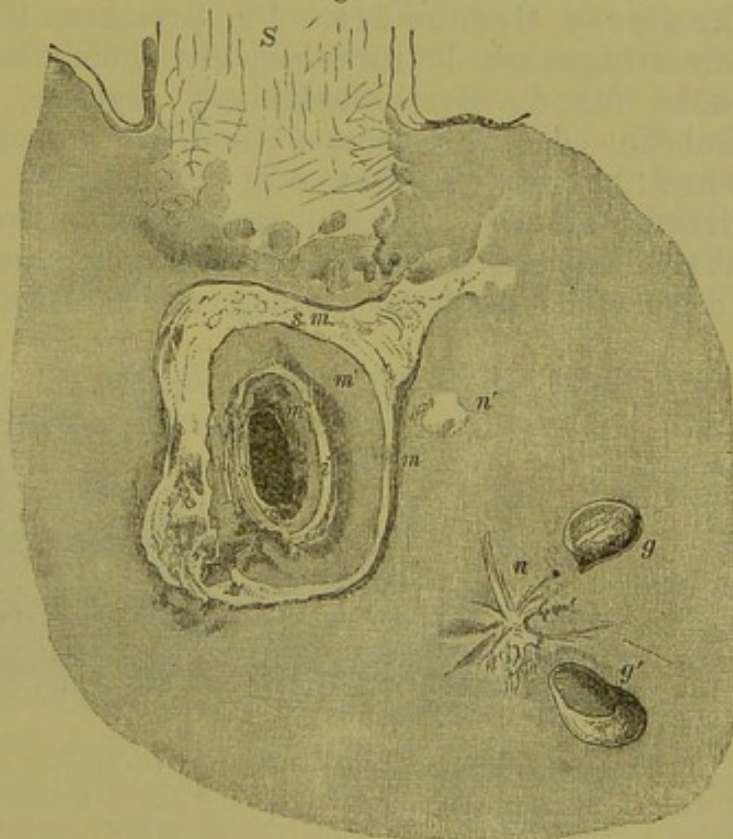
formen: Myosarcome, endlich Lipome etc. Wie am Mastdarm, so können auch am Magen Polypen, polypöse Adenome und Cystadenome zur Entwicklung kommen.

5. **Regressive Ernährungsstörungen.** Eine allgemeine Atrophie des Magens, insbesondere der Schleimhaut entsteht abgesehen von den schon erwähnten entzündlichen Atrophien bei Cachexien verschiedener Art.

Eine besondere Eigenthümlichkeit des Magens sind die unter die Necrosen zu rechnenden einfachen Geschwüre der Schleimhaut, welche besonders beim weiblichen Geschlechte in ihren verschiedenen Stadien so häufig gefunden werden. Die einfachste Art sind ganz oberflächliche Substanzverluste, meistens auf den Faltenhöhen gelegen, welche eine rundliche oder häufig auch längliche Gestalt haben, in welchem Falle ihre Längsrichtung mit derjenigen der Falten übereinstimmt, und in deren Grunde man häufig kleine schwärzliche oder bräunliche krümelige Massen findet, die von Blut herrühren und sich meistens leicht abkratzen lassen. Da neben diesen Geschwüren auch noch unversehrte kleine Blutungen in der Schleimhaut oft genug bemerkt werden, so liegt die Erklärung nahe, dass an der Stelle solcher Blutungen durch Einwirkung des Magensaftes die Schleimhaut aufgelöst worden ist und dadurch diese Substanzverluste entstanden sind, für die man deshalb die passende Bezeichnung der hämorrhagischen Erosionen gewählt hat. Sie finden sich sehr häufig bei Stauungen in den Magenvenen durch Leber- oder Herz- resp. Lungenkrankheiten, desgleichen häufig nach heftigem Erbrechen.

Anscheinend ganz verschieden von diesen geringen Substanzverlusten sind die eigentlichen sogenannten einfachen, runden oder perforirenden Magengeschwüre (*Ulcus ventriculi simplex, rotundum, perforans*, Fig. 298), welche die Grösse eines 20-Pfennig-

Fig. 298.

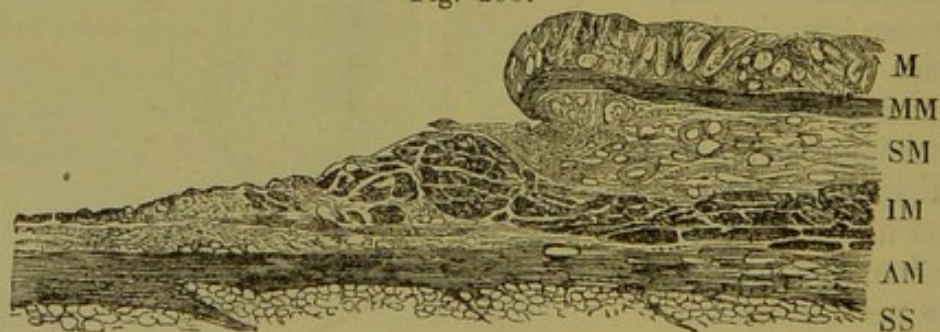


Einfache Geschwüre und Narben des Magens. Spir.-Präp. Nat. Gr.

S Speiseröhre. g und g' kleinere Geschwüre, letztere deutlich trichterförmig, in der Tiefe liegt die Muscularis bloss; an dem grossen treppenförmig gestalteten und perforirten Geschwüre bedeutet m den Rand der Mucosa. s.m. Submucosa. m' innere Muskelschicht. i intermusculäre Bindegewebsschicht. m'' äussere Muskelschicht. s Serosa, das schwarze Centrum entspricht der Perforationsöffnung. n strahlige grössere, n' kleinere Geschwürsnarbe.

stückes bis eines 5-Markstückes und darüber erreichen, häufig auch langgestreckt sind und sich durch ihre scharf abgeschnittenen, wie mit dem Locheisen ausgeschlagenen Ränder auszeichnen. Dieselben haben fast stets ihren Sitz an der kleinen Curvatur oder doch in unmittelbarster Nähe derselben (wobei der Hauptdurchmesser der gestreckten Geschwüre senkrecht zur Curvatur zu stehen pflegt) und in der Pars pylorica; sie besitzen im grossen und ganzen eine trichterförmige Gestalt, dringen aber nicht gleichmässig, sondern terrassenförmig in die Magenwandungen vor, so dass der Defect in der Schleimhaut grösser ist als der in der Submucosa, dieser wieder grösser als der in der Muscularis und endlich dieser grösser als derjenige in der Serosa — vorausgesetzt, dass das Geschwür so tief dringt, da es auch auf Mucosa und Submucosa beschränkt sein kann. Die Axe des Geschwürstrichters geht nicht senkrecht durch die Magenwandung, sondern schräg je nach der Richtung, in welcher die Aeste der Magenarterien in die Magenwandung eindringen. Wenn man genau zusieht, kann man bei manchen dieser Geschwüre an der tiefsten Stelle einen kleinen Gefässstumpf entdecken, andere wieder sind mit ähnlichen braunschwarzen Massen bedeckt wie manche hämorrhagischen Erosionen, so dass es höchst wahrscheinlich ist, dass viele dieser Geschwüre nur im Grossen sind, was die hämorrhagischen Erosionen im Kleinen, d. h. also hämorrhagische Geschwüre. Die Ursachen für die Hämorrhagien oder hämorrhagischen Infiltrationen der Schleimhaut, welche den Ausgangspunkt für die Geschwürsbildung abgeben, können verschieden sein. Embolie oder Thrombose (Virchow), spastische Contractionen einzelner Arterien (Klebs) oder Stauung in den Venen beim Brechen (Rindfleisch) oder bei cardialgischen Contractionen der Muscularis (Axel Key) oder Traumen (Gerhardt); jedenfalls ist in den meisten Fällen eine Circulationsstörung mit Blutung oder Anämie der Beginn

Fig. 299.



Chronisches Magengeschwür. Senkrechter Durchschnitt des Randes. Ganz schw. Vergr.

M Mucosa. MM Muscularis mucosae. SM Submucosa. IM innere, AN äussere Muskelschicht. SS Subserosa.

der Veränderung und die, vielleicht in Folge ungewöhnlich grosser Acidität verstärkte Wirkung des Magensaftes auf die ausser Ernährung gesetzte und ihrer Circulation beraubte Partie die Ursache des geschwürigen Zerfalls (peptische oder corrosive Geschwüre). Deshalb sieht man auch an mikroskopischen Präparaten (Fig. 299) nur

eine schmale Gewebsschicht am Geschwürsgrunde von kleinen, dunkel contourirten Körnchen durchsetzt, es fehlt sowohl jegliche entzündliche Infiltration der Nachbarschaft, als auch jede eiterige Absonderung oder gröbere Necrose.

Die Ausgänge dieser Geschwüre können verschieden sein. Viele verheilen, nachdem ein grösserer oder geringerer Theil der Wandung zerstört ist, und man findet dann entweder (besonders häufig bei den schmalen langen Geschwüren) einen Theil des Geschwüres vernarbt oder überhaupt nur (bei den kleineren) eine oft recht schwer zu entdeckende, weissliche strahlige Narbe; andere greifen immer tiefer und werden immer grösser, so dass schliesslich grosse Strecken der Magenwand zerstört werden. Bei diesem Umsichgreifen spielen verschiedene Dinge eine maassgebende Rolle: abnormer Säuregehalt des Magensaftes, allgemeine Anämie, schlechte Ernährung spielen wohl die Hauptrolle. Die grösseren Geschwüre können auf zweierlei Weise den Tod herbeiführen: 1) sie bewirken eine Perforation in die Bauchhöhle und tödten durch eine acute Peritonitis. Am gefährlichsten sind in dieser Beziehung die an der vorderen Wand sitzenden Geschwüre, weil hier weder andere Organe, noch entzündliche Bindegewebsneubildungen die Bauchhöhle zu schützen pflegen. Es sind keineswegs immer sehr grosse, aber meist ausgeprägt trichterförmige Geschwüre, welche perforiren. 2) Sie führen zu der Eröffnung eines grösseren Gefässes (A. oder V. gastroepiploica, coronaria, lienalis), worauf eine sofort oder nach Wiederholung tödtliche Blutung entsteht. Wenngleich oft ein kleiner anhaltender Thrombus die Stelle der Gefässöffnung anzeigt, so ist die Auffindung kleiner eröffneter Gefässe nicht immer leicht, man thut am besten, sofort nach Eröffnung des Magens und dem Abspülen der Schleimhaut von aussen her die entsprechenden Kranzgefässe aufzusuchen und Wasser zu injiciren, welches dann an dem arrodirtten Aste hervorspritzt wird.

Ein weiterer Ausgang ist der, dass zwar die Magenwände durchbrochen werden, dass aber die Perforation in die Bauchhöhle durch die Anlöthung eines Organes (des Pancreas, der Leber, Milz), verhindert wird. Das Fortschreiten des Geschwüres wird durch diesen Umstand nicht aufgehalten, es dringt vielmehr in die betreffenden Organe ein und kann grade dann eine sehr beträchtliche Grösse erreichen. Nur das Pancreas setzt dem Vordringen einen starken Widerstand entgegen, indem es an der blossgelegten Fläche eine beträchtliche Induration erfährt. In solchen Fällen thut man gut, die sämmtlichen Organe, welche auch meistens durch derbe Adhäsionen mit einander verbunden sind, im Zusammenhange aus der Leiche zu entfernen, weil man dann bequemer von allen Seiten die Untersuchung vornehmen kann.

Die Magengeschwüre können einfach und mehrfach vorhanden sein; zuweilen findet man neben Narben ältere und frische Geschwülste (Fig. 298), ein Beweis, dass sie bei demselben Individuum wiederholt und zu weit auseinanderliegenden Zeiten sich bilden können.

In ursächlicher Beziehung ist den Geschwürsbildungen die Gastromalacie verwandt, bei welcher gleichfalls allgemeine Circulations-

störungen einerseits, abnormer Säuregehalt des Magensaftes andererseits eine Rolle spielen dürften. Eine Zeitlang war die Gastromalacie aus der Liste der intravitalen Veränderungen ganz gestrichen, nachdem aber von mehreren guten Beobachtern neuerdings im Leben entstandene Fälle klinisch wie anatomisch beobachtet wurden, kann an dem allerdings äusserst seltenen und auch da gewiss öfter nur agonalen Vorkommen der Magenerweichung nicht mehr gezweifelt werden. Die Veränderungen stimmen mit denjenigen der postmortalen überein.

Von degenerativen Processen ist schon der Verfettung der Magendrüsen bei Besprechung der parenchymatösen Gastritis gedacht worden; auch die Muskelfasern können fettig sowie colloid degeneriren (bei Dilatation). Eine amyloide Degeneration pflegt bei hochgradiger amyloider Veränderung des Darmes selten zu fehlen. Es sind im wesentlichen die Gefässwandungen, welche der genannten Veränderung unterliegen, obgleich auch die Tunicae propriae in schwereren Fällen nicht davon verschont bleiben. Bei der Untersuchung dieser Veränderung durch Jodzusatz ist man grade hier sehr leicht der Gefahr ausgesetzt, sich durch Verunreinigungen der Oberfläche (besonders durch Amylon der Nahrungsmittel) täuschen zu lassen, es ist deshalb unbedingt nothwendig, auf's sorgfältigste allen Schleim u. s. w. von der zu prüfenden Stelle durch Abstreichen und Abspülen zu entfernen. Auch muss man sich eine möglichst blutarme Stelle aussuchen, da das Blut mit Jod eine ähnliche makroskopische Färbung wie das Amyloid gibt.

6. Der quantitativen und qualitativen **Abnormitäten des Inhalts**, mit Einschluss der **Parasiten**, ist schon gedacht worden, desgleichen wurden die Ablagerungen von Hämatinpigment erwähnt. Von sonstigen **Fremdkörpern** sind Bilirubinkrystalle zu erwähnen, welche beim Icterus neonatorum nicht nur an der Oberfläche, sondern auch im Gewebe, häufig am Rande ganz kleiner und flacher Geschwürcen, vorkommen, ferner die sehr seltenen Beobachtungen von metastatischer Kalkablagerung (bei Knochenresorption). In Bezug auf Parasiten der Magenwand ist zu erwähnen, dass verschiedene Bakterienformen hier vorkommen können. Einmal fand ich bei Endocarditis ulcerosa die ganze Magenschleimhaut mit weissen aus Mikrokokkenhaufen bestehenden punktförmigen Herdchen wie besät, daneben kleine Geschwüre.

c. Untersuchung des Magens bei Vergiftungen.

Eine besondere Besprechung bedürfen sowohl ihrer Eigenthümlichkeit als ihrer gerichtsärztlichen Wichtigkeit wegen die Vergiftungsfälle, besonders da sie auch eine veränderte Sectionstechnik erheischen.

1. Untersuchungsmethode.

Für den nicht gerichtlichen Arzt empfiehlt es sich bei Vergiftung mittelst ätzender Gifte, um an einem Präparate die Wirkung des Giftes an den verschiedenen Stellen des Verdauungskanales auf einmal zu überschauen, die Halsorgane

und den Oesophagus erst mit dem Magen und Duodenum zusammen herauszuschneiden und den Eröffnungsschnitt des Oesophagus direkt längs der grossen Curvatur in den Magen fortzusetzen. Für gerichtliche Fälle ist in dem Regulativ vorgeschrieben, dass bei Verdacht einer Vergiftung die innere Besichtigung mit der Bauchhöhle zu beginnen habe und dass dabei vor jedem weiteren Eingriffe das äussere Aussehen der oberen Baucheingeweide, ihre Lage und Ausdehnung, die Füllung ihrer Gefässe und der etwaige Geruch zu ermitteln sei. „In Bezug auf die Gefässe ist hier, wie an anderen wichtigen Organen, stets festzustellen, ob es sich um Arterien oder Venen handelt, ob auch die kleineren Verzweigungen oder nur Stämme und Stämmchen bis zu einer gewissen Grösse gefüllt sind und ob die Ausdehnung der Gefässlichtung eine beträchtliche ist oder nicht.“ Alsdann hebt man den linken Leberlappen in die Höhe und zieht zugleich an der Leber das Zwerchfell möglichst weit nach abwärts, um dicht über dem Magenmunde unterhalb des Zwerchfells den Oesophagus doppelt zu unterbinden. Die Ablösung des Oesophagus von seiner Umgebung darf man dabei nicht mit einem schneidenden Instrumente machen, weil dadurch zu leicht Verletzungen desselben herbeigeführt werden könnten; man umgeht denselben vielmehr wie bei Gefässunterbindung am Lebenden mittelst einer Hohlsonde, eines Skalpeltstieles oder einer Pincette. In gleicher Weise wird das Duodenum unterhalb der Einmündung des Gallenganges, also am besten am Ende des absteigenden Theiles doppelt unterbunden, wobei man, ebenso wie am Oesophagus, darauf zu achten hat, dass die Ligaturen in einiger Entfernung (2—3 cm) von einander liegen, weil sie sonst leicht bei dem Durchschneiden der zwischenliegenden Abschnitte verletzt werden oder herausrutschen. „Hierauf wird der Magen mit dem Zwölffingerdarm im Zusammenhange herausgeschnitten, wobei jede Verletzung derselben sorgfältig zu vermeiden ist.“

Die Eröffnung geschieht in der gewöhnlichen Weise. Der Inhalt wird, nachdem er nach den früher angegebenen Gesichtspunkten untersucht worden ist, in ein reines Gefäss von Glas oder Porzellan gethan, in welches auch der Magen und Zwölffingerdarm hineinkommt, nachdem sie weiter untersucht worden sind. Ueber diese Untersuchung gibt das Regulativ folgende ausführliche Anweisung: „Es wird die Schleimhaut abgespült und ihre Dicke, Farbe, Oberfläche, Zusammenhang untersucht, wobei sowohl dem Zustande der Blutgefässe als auch dem Gefüge der Schleimhaut besondere Aufmerksamkeit zuzuwenden und jeder Hauptabschnitt für sich zu behandeln ist. Ganz besonders ist festzustellen, ob das vorhandene Blut innerhalb von Gefässen enthalten oder aus den Gefässen ausgetreten ist, ob es frisch oder durch Fäulniss oder Erweichung (Gährung) verändert und in diesem Zustande in benachbarte Gewebe eingedrungen (imbibirt) ist. Ist es ausgetreten, so ist festzustellen, wo es liegt, ob auf der Oberfläche oder im Gewebe, ob es geronnen ist oder nicht u. s. w.“

„Endlich ist besondere Sorgfalt zu verwenden auf die Untersuchung des Zusammenhanges der Oberfläche, namentlich darauf, ob Substanzverluste, Abschürfungen (Erosionen), Geschwüre vorhanden sind. Die Frage, ob gewisse Veränderungen möglicherweise durch den natürlichen Gang der Zersetzung nach dem Tode, namentlich unter Einwirkung gährenden Mageninhalts zustande gekommen sind, ist stets im Auge zu behalten.“

Der weitere Gang der Untersuchung erleidet nun keine Aenderungen mehr mit Ausnahme derjenigen des Oesophagus, welcher vor seiner Herausnahme „nahe am Halse“ unterbunden und über der Ligatur durchschnitten wird und welcher ebenfalls zu dem Magen in das Gefäss zu legen ist. Nur in dem Falle, dass wenig Mageninhalt vorhanden ist, wird auch der Inhalt des Leerdarms in dasselbe Gefäss gebracht.

„Endlich sind auch andere Substanzen und Organtheile, wie Blut, Harn, Stücke Leber, Nieren etc. aus der Leiche zu entnehmen und dem Richter abgesondert zur weiteren Veranlassung zu übergeben. Der Harn ist für sich in einem Gefässe zu bewahren, Blut nur in dem Falle, dass von einer spectralanalytischen Untersuchung ein besonderer Aufschluss erwartet werden kann. Alle übrigen Theile sind zusammen in ein Gefäss zu bringen.“

2. Die durch Gifte erzeugten Veränderungen.

Die Substanzen, welche für gewöhnlich Ursachen von Vergiftungen per os werden, lassen sich zunächst in zwei Rubriken unterbringen, je nachdem sie eine Aetzung der Oberflächen des Verdauungsschlauches bewirken oder nicht. Zu der ersten Gruppe gehören die Alkalien, ferner eine grosse Zahl von Mineralsäuren, als Schwefelsäure, Salzsäure, Salpetersäure, ferner einige Pflanzensäuren, wie die Oxalsäure (Zuckersäure) etc.; die zur zweiten Gruppe gehörigen Gifte machen entweder, wie die Alkaloide, die Blausäure etc., keine oder nur geringfügigere Veränderungen in dem Verdauungskanal (Tod durch Einwirkung auf die Nerven), oder sie bewirken, wie Arsenik und Phosphor, entzündliche resp. degenerative Processe im Magen-Darmkanal wie in anderen Organen.

a) Die Veränderungen, welche durch Substanzen der ersten Gruppe bedingt werden, sind etwas verschieden je nach der Natur der Stoffe, aber doch sind die Verschiedenheiten, besonders wenn grosse Quantitäten zur Wirkung gelangten, nicht so bedeutend, wie man früher wohl glaubte, insbesondere haben nach Lesser's Untersuchungen die Wirkungen der Alkalilaugen und Mineralsäuren die grösste Aehnlichkeit. Durch concentrirte Alkalien wie Säuren werden mehr oder weniger ausgedehnte Verschorfungen erzeugt, welche nur durch die Farbe sowie die Consistenz etwas differiren: die Alkalischorfe sind bräunlich und weniger brüchig als die Säureschorfe, welche durch die Färbung (gelb bei Salpetersäure, grauweiss bei Schwefel- und Salzsäure, weiss bei Oxalsäure, Carbolsäure etc.) sich unterscheiden. Um die trüben Schorfe, welche bei Alkalien nach länger dauernder Einwirkung schneller transparent und weniger weich werden, als bei Säuren, entsteht eine heftige hämorrhagische Entzündung, welche Schwellung und Härte bei dunkelrother Färbung bedingt. Durch Wirkung verdünnterer Säuren wird immer weniger Necrose, mehr Entzündung erzeugt. Sowohl in den necrotischen, wie in den entzündeten Theilen tritt eine starke Erweichung durch die Säuren ein, welche im Verein mit der Brüchigkeit der primären Schorfe sehr schnell zu oft sehr ausgedehnten Substanzverlusten führt. Durch Vordringen der Erweichung in die äusseren Magenschichten kann eine Perforation der in toto erweichten Wand eingeleitet werden. Indem nun verschorfte, geschwürige, entzündete, erweichte Partien in demselben Magen neben einander vorhanden sein können, entsteht ein ungemein wechselvolles Bild. Die Muskelhaut des Oesophagus und Magens ist stets sehr stark contrahirt, wodurch das Lumen auffällig eng und die Schleimhaut in grosse Falten gelegt erscheint. Die Veränderungen sind, wie leicht verständlich, an denjenigen Stellen am intensivsten und ausgeprägtesten, wo die Stoffe am längsten mit der Oberfläche in Contact bleiben; daher findet man im Munde und im Oesophagus stets nur schwächere Wirkung, ebenso an der kleinen Curvatur des Magens und zwischen den infolge der starken Contraction des Muscularis sehr hohen Falten desselben, dagegen die intensivste am Fundus und auf der Höhe der Falten. Es ist nicht

ungewöhnlich, dass grade am Fundus die Einwirkung so intensiv war, dass die gesammte Wandung erweicht und perforirt gefunden wird. Doch kommt es auch umgekehrt, besonders bei Aufnahmen geringer Mengen Flüssigkeit vor, dass diese längs der kleinen Curvatur bis zum Pylorus läuft, wo sie zurückgehalten wird und dadurch am intensivsten zur Wirkung gelangt. Entsprechend der geringeren Intensität der Vergiftung bleiben solche Individuen auch länger am Leben und man bekommt dann bei der Section Geschwüre oder sogar feste Narben zu Gesicht, welche stärkere oder geringere Stenosen bewirken. — Bei den intensiven Vergiftungen findet sich sehr häufig eine Veränderung des Blutes in den Magenvenen, indem dasselbe in eine schwarze (kohlige), oft ganz feste und die Gefässe prall erfüllende Masse verwandelt ist. Die Wirkung der Stoffe bleibt nicht auf die Speisewege beschränkt, sondern setzt sich von hier aus immer weiter nach den angrenzenden Organen fort, in welchen besonders das in den Gefässen vorhandene Blut in der eben erwähnten Weise verwandelt wird. Milz, Leber, Herz und linke Lunge werden am häufigsten in dieser Weise verändert gefunden. — Bei Oxalsäurevergiftung finden sich besonders an den hämorrhagischen Stellen Trübungen durch abgelagerten oxalsauren Kalk.

b) Ganz anders gestalten sich die Befunde nach Vergiftungen mittelst Phosphor oder Arsenik. Hier ist keine Spur von grober Aetzung zu bemerken und dementsprechend fehlen auch direkt durch die Gifte erzeugte Geschwüre. Werden doch Geschwüre gefunden, so sind sie durch Nebenumstände (Verletzung durch mitverschluckte Zündholzstückchen, Blutung mit folgender Verdauung) erzeugt. Beide Gifte bewirken parenchymatös-degenerative Veränderungen wie in den meisten Organen (Herz, Nieren, Leber), so auch im Magen, es ist aber die Wirkung des Phosphors in dieser Beziehung eine erheblich stärkere als die des Arseniks, welcher seinerseits ausserdem eine schwere hämorrhagische Gastroenteritis, zuweilen auch wohl eine leichte oberflächliche Aetzung erzeugt. Für die Diagnose der Arsenikvergiftung ist wichtig, dass sich häufig Reste des Giftes in Form weisslicher Auflagerungen auf der Schleimhaut auffinden lassen, welche unter dem Mikroskope als schöne octaëdrische Krystalle erscheinen.

7. Untersuchung des Ligamentum hepato-duodenale.

Es erübrigt jetzt noch, bevor die Leber aus der Leiche entfernt wird, das Ligamentum hepato-duodenale mit dem Ductus choledochus, der Pfortader und Leberarterie in situ zu untersuchen.

a. Untersuchung des Ductus choledochus.

Der Ductus choledochus mündet mit dem Ductus pancreaticus vereinigt an der hinteren Wand des Duodenum auf einem kleinen Vorsprunge (Längsfalte), der Papilla choledochi. Um die Mündungsstelle schnell zu finden, sucht man sich

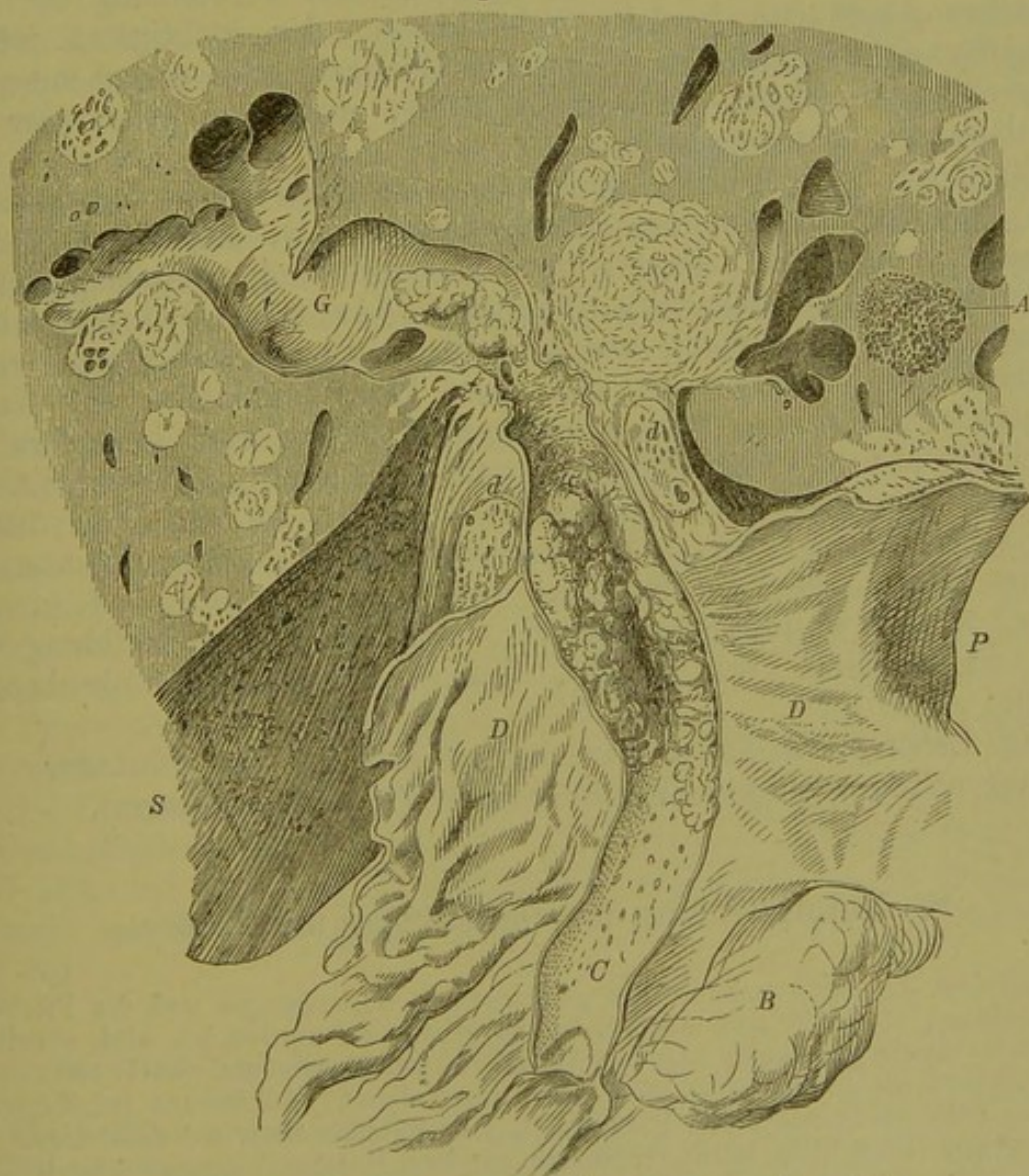
den leicht zu fühlenden Kopf des Pancreas auf, spannt den Darm in der Querrichtung an und wird dann etwas nach unten von der Mitte des Pancreaskopfes die Papille leicht erkennen. Die nächste Aufgabe ist nun, die Durchgängigkeit des Ductus zu prüfen, und zwar sowohl im Ganzen, als besonders in seinem duodenalen Theile, dessen Verschluss durch die entzündlich geschwollene Schleimhaut und katarrhalisches Secret den sog. katarrhalischen Icterus erzeugt. Man darf, um die Prüfung der Durchgängigkeit vorzunehmen, nicht auf die Gallenblase drücken, weil die dadurch erzeugte Gewalt zu stark ist und über die Verhältnisse *intra vitam* keine Aufschlüsse geben kann, sondern man muss auf den Ductus selbst in seinem Verlaufe in der Richtung nach dem Darne zu einen Druck ausüben, um zu sehen, ob sich Galle hindurchtreiben lässt. Während des Drückens muss man die Papille genau im Auge behalten, da der den Ductus verschliessende, grösstentheils aus abgestossenen Epithelien bestehende graue Pfropf oft nur sehr klein ist und deshalb leicht übersehen werden kann. Erst wenn diese Prüfung beendet ist, drückt man auch auf die Gallenblase, um die Durchgängigkeit des Ductus in seinem ganzen Verlaufe zu untersuchen, und schneidet denselben nunmehr mit einer Scheere auf. Ich ziehe es vor, nicht vorher eine Leitsonde einzuführen, sondern fasse mit einer Hakenpincette die Darmschleimhaut unmittelbar unterhalb der Mündung des Ganges und spanne diesen durch kräftiges Herabziehen an, so dass sich vor dem einzuführenden dünnen Scheerenblatt keinerlei Falten bilden können. So gelingt die Eröffnung sehr leicht, besonders wenn man nach jedem Scheerenschnitt mit den Augen controllirt, ob auch wirklich der Ductus, dessen Wand durch die gallige Färbung und durch die regelmässig vertheilten flachen Grübchen ausgezeichnet ist, aufgeschnitten wird.

Beachtung verdient die Weite des Ganges, die Färbung der Oberfläche und die sonstige Beschaffenheit derselben. Die normale Weite entspricht etwa einem dünnen Gänsefederkiel, unter pathologischen Verhältnissen kann dieselbe aber die Dicke eines kräftigen Fingers und mehr erreichen. Die gewöhnliche Ursache dieser Erweiterung ist die Anwesenheit von Gallensteinen, man kann deshalb mit einiger Sicherheit aus ihrem Vorhandensein schliessen, dass Gallensteine hier längere Zeit vorhanden waren, auch wenn sie bei der Section nicht mehr gefunden werden. Die Färbung der Oberfläche ist sehr wichtig für die Beantwortung der Frage, ob im Leben noch Galle durch den Gang hindurchgeflossen ist, respective wie weit die Galle in dem Gange vordringen konnte. Wenn ein Hinderniss an irgend einer Stelle vorhanden war, so werden nur die rückwärts gelegenen Theile gallige Färbung zeigen, die unteren nicht; besonders wichtig ist in dieser Beziehung der Mangel der galligen Färbung an dem schräg durch die Darmwand hindurchgehenden Endstücke des Ganges, der *Portio duodenalis*, bei dem einfachen katarrhalischen Icterus.

Unter den sonstigen Veränderungen der Oberfläche sind besonders die Geschwürsbildungen zu nennen, welche ebenfalls am häufigsten durch Gallensteine hervorgerufen werden. Die Geschwüre sitzen gewöhnlich an der Stelle, wo die Steine sich einkeilen, d. h. an der Eintrittsstelle des Ductus in den Darm, also vor der *Portio duodenalis*. Hier kann durch die Geschwürsbildung eine Perforation der Gallengangs- und Darmwandung herbeigeführt werden, so dass nun zwei Oeffnungen in den Dünndarm führen, eine grössere, durch Ulceration erzeugte, senkrecht durch die Darmwandung hindurchgehende und eine kleinere, schräg die Darmwand durchsetzende — die physiologische *Portio duodenalis*. Jene erste Oeffnung kann, nachdem der

oder die Gallensteine entleert worden sind, wieder zuheilen, man vermag dann aber noch aus der Erweiterung des Ductus, sowie aus den vorhandenen narbigen Veränderungen der Wandung an der oben erwähnten Stelle auf die früheren Vorgänge zurückzuschliessen. Durch geschwürige Processe oder vielmehr durch die aus denselben hervorgehenden Narben können vollständige Verschlüssungen des Ductus choledochus entstehen, welche ebenfalls wieder ihren gewöhnlichen Sitz an der Pars duodenalis haben. Eiterige und pseudomembranöse Entzündungen sind selten (zuweilen bei diphtherischer Dysenterie, Typhus etc.), ebenso Geschwulstbildungen, von denen kleine papilläre Schleimhautwucherungen nahe der Mündung sowie Adenocarcinome (Fig. 300) an verschiedenen Stellen des Verlaufs beobachtet sind. Diese bewirken eine Erweiterung der Lebergallengänge sowie häufig metastatische Lebergeschwülste.

Fig. 300.



Carcinom des Ductus choledochus. Frisches Präp. $\frac{2}{3}$ nat. Gr.

C Choledochus. G stark erweiterte Leber-Gallengänge. D Duodenum. P Pylorus. B Bauchspeicheldrüse. d krebige portale Lymphknoten. A Cavernom der Leber, welche ausserdem zahlreiche metastatische Geschwulstknoten enthält. S eine Schnittfläche.

b. Untersuchung der Pfortader und Leberarterie.

Am wichtigsten ist die Pfortader, welche man leicht nach hinten und medianwärts von dem Choledochus auffinden wird. Man hat zuerst die Oberfläche und die Umgebung des Gefäßes zu untersuchen, wo sich zuweilen sehr wichtige entzündliche Veränderungen (Periphlebitis portalis) vorfinden. Diese sind entweder acute, eiterige (Periphlebitis apostematosa) oder chronische mit Bildung von fibrösem Gewebe und Schrumpfung einhergehende Processe (Periphlebitis chron. fibrosa). Besonders die ersteren sind meist von der Nachbarschaft fortgeleitet, welche deshalb nöthigenfalls sofort weiter untersucht werden muss. Dann schneidet man den Stamm des Gefäßes der Länge nach auf, um die Beschaffenheit des Inhaltes und der Wand zu untersuchen. Die Wandung kann durch chronische Periphlebitis partiell geschrumpft sein, so dass eine Beeinträchtigung des Lumens dadurch erzeugt ist, welche ihrerseits wieder eine Erweiterung und Verdünnung der peripherischen Abschnitte bewirkt haben kann. Am wichtigsten ist die Beschaffenheit des Inhaltes, der aus flüssigem oder geronnenem und in verschiedener Weise verändertem Blute, auch aus Eiter oder Geschwulstmasse bestehen kann.

Einfache Thrombose findet man zuweilen nach Lebercirrhose (s. da), bei Compression durch Geschwülste u. s. w. Zerfallende Thrombusmassen oder solche, die mit Eiter gemengt sind, entstehen zugleich mit Entzündung der Wandung (Thrombophlebitis, Pylephlebitis) meistens durch Fortleitung aus dem Wurzelgebiete der Pfortader, so besonders bei Neugeborenen von einer Thrombophlebitis der Nabelvene, bei Erwachsenen relativ häufig vom Darme her, besonders von einer Perityphlitis aus; doch kann auch eine eiterige Periphlebitis zu secundärer Thrombose und Perforation des Eiters in das Lumen führen, wo er sich mit den erweichten Thrombusmassen mischt. Krebsmasse, die von aussen her die Wandung durchbrochen hatte und in dem Lumen, wo sie weitergewachsen war, sich mit Thrombenbildung verband, ist zuweilen bei Magen-, Leber-, Pancraskrebs beobachtet worden.

Die Leberarterie findet man medianwärts von der Pfortader. Sie zeigt nur selten wichtigere Veränderungen (z. B. Aneurysmen).

8. Untersuchung der Gallenblase und Leber.

Nachdem die Untersuchung des gemeinsamen Gallenganges und der Pfortader so hoch hinauf, als es in situ möglich ist, vorgenommen worden ist, wird, soweit es nicht schon vorher geschehen ist, das Verhalten der Leber und Gallenblase zu ihren Nachbartheilen untersucht und sofern durch dieses (Adhäsionen bei Magengeschwüren, Pericystitis fellea mit Perforation, Fistelbildung u. s. w.) nicht eine, aus dem einzelnen Falle sich leicht ergebende andere Untersuchungsmethode bedingt wird, die Leber zu genauer Durchmusterung aus der Leiche entfernt. Ihre Herausnahme wird am besten in der Weise bewirkt, dass man den rechten Lappen von der Seite her in die Höhe hebt und alle Befestigungen bis zur Mitte der Wirbelsäule lostrennt, dass man dann denselben Lappen über den rechten Rippenrand herüber-

legt und, indem man nunmehr den linken Lappen in die Höhe zieht, den Rest der vorhandenen Befestigungen durchschneidet. Man hat dabei nicht nöthig ängstlich zu schneiden, weil ja hier keine ununtersuchten wichtigen Organe mehr vorhanden sind. Sollten ausgedehntere abnorme Verwachsungen zwischen Leber und Diaphragma bestehen, so muss dieses mit herausgeschnitten werden, was auch in allen denjenigen Fällen gut ist, wo Tuberkel oder Carcinomknoten auf seinem Peritoneum sitzen, weil diese in der Regel in wichtigen Beziehungen zu der Leberoberfläche stehen.

a) Untersuchung der Gallenblase.

Es wird nun zunächst die Gallenblase zuerst von aussen, dann von innen untersucht.

1. Aeussere Untersuchung.

a. Allgemeine Verhältnisse.

Ihre Grösse (Ausdehnung) ist wesentlich von der Menge des vorhandenen Inhalts bedingt und hat daher einen ziemlich weiten normalen Spielraum (Länge 8—14 ja 17 cm, Durchmesser am Grunde über 3 cm); sie kann aber auch pathologisch sowohl vermehrt wie vermindert sein. Die Vergrösserung rührt von Vermehrung des Inhaltes her, ist deshalb stets eine Folge von Verengerung oder Verschluss des Ausführungsganges. Die Verkleinerungen, welche oft einen excessiven Grad erreichen, haben viel mannigfaltigere Ursachen: chronische fibröse Entzündung mit Retraction, carcinomatöse Degeneration (Scirrhus) u. s. w.

Die Farbe der äusseren Oberfläche ist für gewöhnlich ein helleres oder dunkleres Gelb, Rothgelb oder Grünlichgelb; Grau selbst Weiss ist die Folge von Veränderung des Inhalts (Hydrops), im letzteren Falle ist die Blase zugleich vergrössert, im ersteren meist verkleinert. Blutgefässe sieht man gewöhnlich nur in sehr spärlicher Zahl, hauptsächlich da, wo die Blase an die Leber angrenzt; in grosser Zahl sieht man sie bei entzündlichen Zuständen besonders des serösen Ueberzuges (Pericystitis), wodurch dann die Farbe eine mehr oder weniger rothe wird.

Die Consistenz ist abhängig von dem Füllungsgrade und von der Beschaffenheit der Wandungen. Der höchste Grad der Spannung findet sich bei Verschluss des Ausführungsganges; derbe Consistenz bei nicht praller Füllung rührt von fibröser Verdickung der Wandung her.

b. Veränderungen der Serosa der Gallenblase.

Die Veränderungen des serösen Ueberzuges sind meistens entzündlicher Natur. Am häufigsten sind die chronischen, theils einfach fibrös-indurativen, theils adhäsiven Entzündungen (Pericystitis chron. fibrosa und adhaesiva). Verwachsungen zwischen Colon und Fundus der Gallenblase sind ungemein häufig; es kommen aber

auch solche mit der vorderen Bauchwand und anderen Theilen vor. Acut entzündliche Processe an der Serosa und der nächsten Umgebung (abgesehen von den allgemeinen peritonitischen Processen) gehen bald von der Gallenblase, bald von der Umgebung, besonders dem Quercolon aus, bald entstehen sie ohne nachweisbare anatomische Ursache. Da sie häufig mit Perforationen, sei es des Darmes oder der Gallenblase verbunden sind, so haben sie meist einen jauchigen Charakter (Pericystitis ichorosa oder gangraenosa). Im Colon sind es gewöhnlich dysenterische Processe oder Carcinome, welche durch Perforation die Pericystitis bewirken, in der Gallenblase sind es entweder Gallensteine, welche zu Ulceration und Perforation führten, oder andere Ulcera (Typhus etc.). Es sind jedoch nicht alle Perforationen der Gallenblase von innen nach aussen zu Stande gekommen, sondern es kann auch umgekehrt durch Pericystitis eine Perforation von aussen nach innen bewirkt sein. Es wird hier, wie an anderen Orten, die grössere Ausdehnung der Ulceration auf der Schleimhaut der Blase oder an der Serosa die Perforation von innen oder von aussen erkennen lassen. Wenn eine Perforation von innen entstanden ist, bevor Adhäsionen mit der Umgebung sich gebildet hatten, so ist eine allgemeine Peritonitis die Folge; war durch eine ausgedehnte adhäsive Pericystitis die Blase mit dem Colon oder der Bauchwand schon vor der Perforation verwachsen, so entsteht natürlich keine weitere Pericystitis, sondern die Galle entleert sich direkt in den Darm oder durch einen Gang in der Bauchwand nach aussen, da eine Perforation der Haut in diesen Fällen meistens eintritt.

Um in gegebenem Falle die eben erörterten Verhältnisse genau untersuchen zu können, darf natürlich die Leber vorerst noch nicht herausgeschnitten werden, oder man muss sie zusammen mit den afficirten Theilen herausnehmen.

2. Innere Untersuchung.

a. Untersuchung des Inhalts.

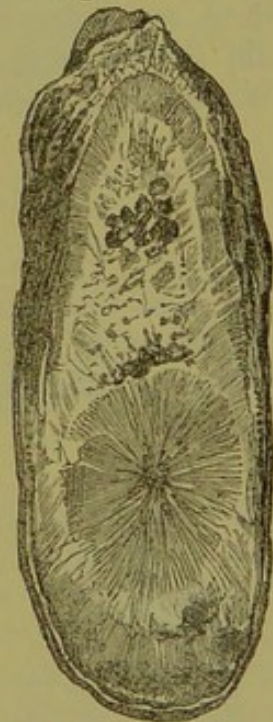
Nachdem die äussere Betrachtung vollendet ist, eröffnet man die Gallenblase durch einen Längsschnitt, um zunächst ihren Inhalt zu untersuchen, der nach Menge, Farbe und Aggregatzustand vielfachen im Bereiche des Normalen liegenden Schwankungen unterliegt. Die Farbe ist ein helleres oder dunkleres Gelb, Gelbroth, Grüngelb, manchmal fast Schwarz. Die Galle ist immer fadenziehend, bald dick-, bald dünnflüssig. Grössere Mengen ganz schwach gallig oder gar nicht gefärbter Flüssigkeit findet man bei dem Hydrops cystidis felleae (bei Verschluss des Ausführungsganges), geringe Mengen trüber schleimiger Massen bei chronischer Cystitis mit Verschluss des Ductus ohne Hydrops.

Als häufigste pathologische Befunde sind die Concretionen (Cholelithiasis) zu nennen, welche entweder als kleine Krümelchen erscheinen, die dem Inhalte eine breiartige Beschaffenheit geben oder als

compakte kleinere oder grössere Steine, welche im extremsten Falle die Grösse der noch dazu manchmal erweiterten Gallenblase selbst erreichen können, so dass ein Stein, welcher dann auch die entsprechende Form hat, vollständig das Lumen ausfüllt. Die Zahl der Steine ist oft eine sehr beträchtliche und steht natürlich im allgemeinen in umgekehrtem Verhältnisse zu der Grösse. Wenn mehrere Steine vorhanden sind, so haben sie eckige (meist tetraedrische, aber auch würfelförmige etc.) Gestalt mit scharfen Kanten und graden Flächen, mittelst deren sie aneinander liegen (facettirte Steine). Diese Flächen sind weder Krystallisations- noch wesentlich Schliffflächen, sondern dadurch bedingt, dass bei rundlichen Steinen der Ansatz neuer Concremente hauptsächlich da geschehen konnte, wo benachbarte Steine nicht aneinanderlagen. Nachdem dadurch die eckige Gestalt entstanden war, wurde sie beim weiteren Wachsthum erhalten, wie man an der den Oberflächen im allgemeinen parallel gehenden Schichtung erkennt. Wirkliche Schliffflächen erkennt man an der Unterbrechung der Schichten. Je nach ihrer chemischen Constitution haben die Steine ein verschiedenes Aussehen. Zwei Bestandtheile bilden bald für sich allein, bald in verschiedener Combination die Mehrzahl der Steine, nämlich der Pigmentkalk und das Cholestearin, sehr selten sind reine Kalksteine. Ersterer wechselt sehr in seiner Färbung vom Gelbbraunen bis fast Schwarzen und ist stets sehr brüchig, so dass die reinen Pigmentkalksteine schon in der Blase zerfallen können. Die Cholestearinsteine (Fig. 303) sind dagegen, wenn auch weicher, denn man kann sie mit dem Fingernagel ritzen, so doch coherenter und haben ein krystallinisches Gefüge, welches eine radiäre Anordnung zeigt, sind farblos und durchscheinend. Betrachtet man kleine Stückchen davon bei stärkerer Vergrösserung, so sieht man die charakteristischen, excentrisch über einander gelagerten Krystalltafeln, die nach der Behandlung mit Jod auf Zusatz conc. Schwefelsäure, die man vom Rande des Deckglases her durch Diffusion eindringen lässt, eine meergrüne Farbe annehmen. Der Combinationen beider Substanzen gibt es eine grosse Zahl; manchmal sind sie in verschiedenem Mengenverhältniss gemischt, am häufigsten wechseln verschieden zusammengesetzte Schichten mit einander ab: geschichtete Gallensteine (Fig. 301). Man hat an diesen 3 Bestandtheile unterschieden, den Kern, den Körper (oder Schaale), die Rinde. Ersterer ist stets reich an Pigmentkalk und soll sogar in reinen Cholestearinsteinen nicht fehlen, die Rinde besteht entweder aus Cholestearin oder aus Pigmentkalk oder aus kohlen-saurem Kalk (weiss).

Die Gallensteine finden sich nicht immer frei in der Blasenöhle, manchmal liegt der eine oder der andere in kleinen Ausbuchtungen (Divertikeln) der Wandung und es kann dann wohl einmal vorkommen,

Fig. 301.



Durchschnitt eines Gallensteins, welcher durch Darmstenose den Tod herbeigeführt hatte. Nat. Gr.

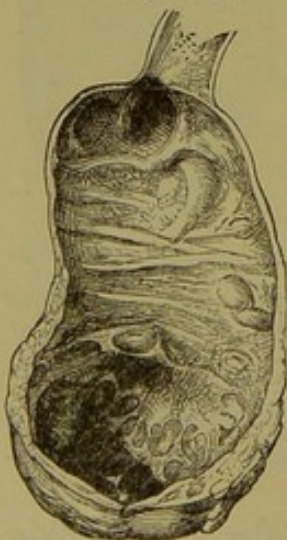
dass durch nachträgliche entzündliche Verwachsung die Communicationsöffnung des Divertikels mit der Blase geschlossen wird, so dass dann der Stein ganz ausserhalb derselben zu liegen scheint. Am häufigsten findet man in dieser Weise den Blasenfundus von dem übrigen Theil abgetrennt.

Meistens sind es wohl Gallensteine, welche durch Einkeilung in den Ductus cysticus (der bei mangelhafter Durchgängigkeit immer aufgeschnitten werden muss) einen Verschluss desselben zu Stande bringen, welcher indessen auch auf andere Weise, z. B. durch Druck von Geschwülsten, durch entzündliche fibröse Pseudomembranen, ja, wie es besonders bei Kindern manchmal beobachtet wird, durch einfache Knickung (Verlagerung) bewirkt werden kann. Die Folge davon ist, dass die Galle nicht entleert werden kann, dass die Gallenbestandtheile allmählich immer mehr verschwinden und dass schliesslich nur noch eine ganz wasserklare, leicht fadenziehende Flüssigkeit die Höhle erfüllt (Hydrops vesicae felleae). Dass diese Flüssigkeit nicht etwa bloss aus der in der Galle vorhandenen Flüssigkeit besteht, sondern von der Blasenschleimhaut selbst erzeugt wird, geht daraus hervor, dass mit der Dauer des Verschlusses die Ausdehnung der Blase immer mehr zunimmt, so dass sie selbst das Doppelte und Dreifache ihres normalen Verhältnisses betragen kann. Damit stimmt auch, dass die Erweiterung ausbleiben kann, wenn durch chronische Cystitis die Wand fibrös indurirt und zu Secretion ungeeignet ist.

b. Untersuchung der Wandung.

Die Untersuchung der Wandung, welche normal im Zustande der Ausdehnung 1—2 mm dick ist, beginnt mit der Betrachtung der Oberfläche, welche durch eine eigenthümliche bienenwabenähnliche Faltenbildung ausgezeichnet ist. Die Falten verschwinden infolge der Ausdehnung der Blase bei Hydrops, ferner bei chronischer fibröser Entzündung, wie sie sich häufig bei lange bestehender Cholelithiasis einfindet, bei Carcinombildung etc.

Fig. 302.



Chronische fibröse Cholecystitis durch Gallensteine.
2/3 nat. Gr.

Von entzündlichen Veränderungen ist die eben erwähnte chronisch-fibröse wohl die häufigste (Fig. 302). Man erkennt sie an der weisslichen Farbe und derben Consistenz der Mucosa. Am wichtigsten sind die ulcerösen Entzündungen, welche theils durch Gallensteine hervorgerufen werden, theils bei gewissen Krankheiten, z. B. schweren Typhusfällen, auftreten (Diphtherie) und gern zu Perforationen führen, von denen vorher das Nöthige gesagt wurde. Nach ulceröser Zerstörung der Schleimhaut kann die Submucosa sich entzünden (Cholecystitis phlegmonosa), welche man daher in solchen Fällen noch durch einige längs gerichtete Einschnitte bloss-

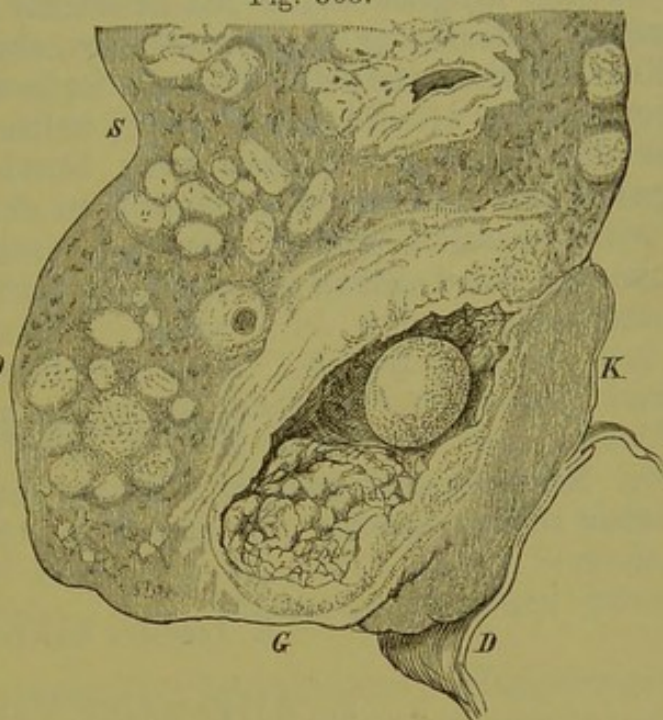
legt. Ihre Entzündung hat meist einen necrotischen Charakter; das Gewebe ist von schmutzig gelbbrauner Farbe, mit einer trüben graubraunen (galligen) Flüssigkeit erfüllt, wodurch diese Schicht und mit ihr die ganze Wandung verdickt ist. Das Bindegewebe ist oft ganz morsch, leicht zerreisslich.

Die Geschwülste der Gallenblase beschränken sich fast ganz auf die Gruppe der Carcinome, nur das Fibroma papillare (der sog. Zottenkrebs) wird in sehr seltenen Fällen gefunden. Dasselbe ist immer mit einer Erweiterung des Lumens verbunden, in welches die zottigen Massen hineinragen, deren Spitzen ähnlich wie in der Harnblase mit Harnconcrementen, so hier zuweilen mit Gallenniederschlägen incrustirt erscheinen.

Viel häufiger ist der Krebs der Gallenblase (Fig. 303), welcher in den meisten Fällen, wenigstens in demjenigen Stadium, in welchem sie zur Section kommen, mit einer Verengerung des Lumens verbunden ist, welches ausserdem meistens noch durch Gallensteine ganz eingenommen wird. Der Krebs der Gallenblase ist bald ein weicherer, der

oft deutlich höckerige Wucherungen an der inneren Oberfläche macht, bald ein harter, scirröser, der mehr als Krebsinfiltration auftritt. Beide Arten greifen fast stets auf die Leber, häufig (besonders der Scirrhus) auch auf das Bauchfell über, theils durch directes Einwachsen, theils durch Metastasenbildung. Die secundären Eruptionen sind oft so vorherrschend, dass die Gallenblase, welche wie der Magen sehr häufig beträchtlich einschrumpft, leicht übersehen werden kann. Man muss deshalb besonders in den Fällen von allgemeiner scirröser Synechie der Baucheingeweide grade sie genau prüfen. Die Zellen der Gallenblasenkrebse haben in der Regel Cylinderform.

Fig. 303.



Primärer Krebs der Gallenblase, secundärer der Leber, Gallenstein. $\frac{2}{3}$ nat. Gr.

Sagittaler Durchschnitt durch Leber und Gallenblase. O convexe Oberfläche der Leber. S Schnürfurche. G Gallenblase mit wuchernder Krebsmasse im Fundus, krebsiger Infiltration der ganzen Wand und der anliegenden Lebertheile, in ihrer oberen Hälfte ein rundlicher, fast reiner Cholestearinstein, multiple Krebsknoten verschiedener Grösse in der Leber, theilweise um Gefässe herum. D Darm, durch krebsige Adhäsionen (k) mit der Gallenblase verbunden.

b. Untersuchung der Porta hepatis, besonders der portalen Lymphknoten.

An die Untersuchung der Gallenblase und ihres Ausführungsganges schliesst sich naturgemäss noch diejenige der Porta hepatis an. Es ist hier die Untersuchung der Gallengänge und der ersten Theiläste

der Pfortader zu vervollständigen, dann aber sind die portalen Lymphknoten nachzusehen, welche nicht bloss selbst erkranken (carcinomatöse und käsige Degeneration etc.), sondern auch durch Druck auf die Nachbartheile secundäre Störungen hervorbringen können. So wird z. B. bei Kindern mit allgemeiner Verkäsung der abdominalen Lymphknoten zuweilen lediglich durch den Druck der portalen Knoten auf die Gallengänge bedeutender Stauungs-icterus erzeugt. Sehr häufig sind diese Knoten pigmentirt; das Pigment ist sowohl Blutpigment, als auch besonders bei alten Leuten Kohle, welche aus den Respirationsorganen in den Kreislauf gerathen war. Durch die Einwirkung der Fäulnissgase kann auch das Blutpigment an der Leiche schwarz aussehen.

Schliesslich eröffnet man auch noch den Lebertheil der Vena cava, um ihre Wand selbst sowie die einmündenden grösseren Lebervenen zu untersuchen.

c. Untersuchung der Leber.

Nachdem alle genannten Theile untersucht sind, wird nun die Leber selbst zunächst von aussen nach dem bekannten Schema geprüft.

1. Aeusserer Untersuchung.

a. Allgemeine Verhältnisse.

Die Lage der Leber ist nur sehr selten eine derartig abnorme, dass sie ihre normale Stelle vollständig verlassen hat; nur bei grossen Zwerchfell- und Nabelbrüchen oder Eventrationen kommt das vor; bei schlaffen Bauchdecken und langen Leberligamenten kann das Organ weit nach unten rücken (Wanderleber, besser bewegliche Leber), was natürlich auch geschieht, wenn das Zwerchfell nach unten gedrängt ist. Es ist selbstverständlich, dass der freie Rand der Leber, je nach der Grösse derselben, eine verschiedene Lage haben muss. Ueber ihre Bestimmung s. Inspection der Bauchhöhle S. 174. Bei Transposition der Baueingeweide zeigt auch die Leber die entsprechende Verlagerung in das linke Hypochondrium. — Die normalen Maasse sind bei einem Gewicht von 1000 bis 2000 g und bei einem mittleren Volumen von 1574 ccm bei Erwachsenen folgende: Die Gesamtbreite (transversaler Durchmesser) beträgt 25 bis 30 cm, diejenige des rechten Lappens 18—20 cm, des linken 8—10 cm; die Höhe (sagittaler Durchmesser) des rechten Lappens 20—22 cm; des linken 15—16 cm; die grösste Dicke (vertikaler Durchmesser) 6—9 cm.

Diese normale Grösse wird in den verschiedensten Affectionen und oft beträchtlich überschritten. Wollte man eine aufsteigende Stufenleiter aufstellen, so würde etwa zuerst die parenchymatös entzündete, dann die fettig infiltrirte und die amyloid entartete, dann die krebsige, leukämische und adenomatöse Leber zu rubriciren sein (Rindfleisch). Die Verkleinerung, im ganzen seltener als die Vergrösserung, ist bei der einfachen Altersatrophie, bei der braunen Atrophie geringer, höhere

Grade erreicht sie bei der sogenannten Cirrhose (interstitiellen Entzündung), bei der syphilitischen Atrophie und endlich den höchsten Grad bei der sogenannten acuten Leberatrophie, bei welcher die Grösse des Organes oft kaum die Hälfte der normalen beträgt.

Partielle Grössenveränderungen sind sehr häufig, vor allen Dingen die partiellen Atrophien, welche durch Druck (Schnüratrophie etc.) erzeugt werden. Partielle Vergrösserungen kommen als vicariirende neben partiellen Atrophien vor, am häufigsten in syphilitischen Lebern.

Die Gestalt der Leber zeigt öfter angeborene Veränderungen, von denen besonders einfache oder mehrfache Furchen zu erwähnen sind, welche an der convexesten Stelle des rechten Lappens in der Richtung der Körperachse hinziehen. Nach Liebermeister sollen dieselben von abnorm starker Expiration (durch Faltung) erzeugt sein, während Zahn sie zunächst als Eindrücke von durch Inspirationsstörungen hypertrophischen Zwerchfellansätzen betrachtet. Ohne leugnen zu wollen, dass das vorkommen kann, muss ich hervorheben, dass ich an der Leber eines im 7. Monat zu früh geborenen und alsbald nach der Geburt gestorbenen Kindes die schönsten Sagittalfurchen gesehen habe. Ausserdem scheint mir auch die häufig überall gleich dünne und unveränderte Kapsel sowie eine mangelnde locale Veränderung des Parenchyms zu beweisen, dass mindestens ein Theil dieser Furchen angeboren ist.

Ebenfalls angeboren sind die zuweilen beobachteten Verlängerungen und Abplattungen des linken Lappens, der dadurch eine zungenförmige Gestalt erhält und bis zur Milz hinreicht, mit der er nicht selten sogar durch Pseudomembranen verbunden ist.

Von pathologischen Zuständen abhängig sind dagegen alle jene Furchen und Einschnitte, an denen die Kapsel eine Verdickung und weissliche Trübung zeigt. Die gewöhnlichste hierhergehörige Veränderung ist eine breite und verschieden tiefe Furche, welche in einiger Entfernung vom unteren Rande quer über den rechten, seltener auch über einen Theil des linken Lappens herüberläuft und durch Anpressen des Rippenrandes hervorgerufen wird, wie das besonders beim festen Schnüren geschieht, woher der Name Schnürfurche. Diese Furche kann in seltenen Fällen so tief gehen, dass der grösste Theil des Gewebes atrophirt und dadurch die untere Hälfte des rechten Lappens von der oberen abgeschnürt ist, so dass sie sich unter Umständen umklappen kann. Man achte auf etwaige Beziehungen der Schnürfurche zur Gallenblase. Wenn der Hals derselben in die Furche fällt, so kann Stagnation der Galle und vielleicht Steinbildung bedingt werden.

Kleinere unregelmässige narbige Einziehungen an der Oberfläche, welche wohl als geheilte Rupturen der Leber aufzufassen sind, findet man häufiger, als man von vornherein erwarten sollte. Unregelmässige Furchen und Einschnitte, meist aber solche, welche nach dem Lig. suspens. gerichtet sind, werden durch syphilitische Affectionen hervorgerufen und endlich können durch die interstitielle Hepatitis mancherlei Gestaltsveränderungen, besonders an den Rändern bewirkt werden, so dass die Leber zuweilen selbst das Aussehen einer traubigen Drüse

erhält. Ueberhaupt ist die Gestaltung der Ränder, besonders die des vorderen, manchem Wechsel unterworfen, was um so mehr Beachtung verdient, als ja grade dieser Theil des Organes schon während des Lebens der Betastung zugänglich ist. Die Ränder sind verdickt und abgerundet bei allen Processen, welche mit Grössenvermehrung der Zellen verbunden sind, also vorzugsweise bei der Fettleber und Amyloidleber, dagegen verdünnt und zugespitzt (durch Schwund der Leberzellen) bei atrophischen Processen, z. B. manchen Fällen von Cirrhose, von Schnüratrophie etc. Bei starker Perihepatitis (Zuckergussleber) sind alle Ränder abgerundet, so dass die Leber mehr kugelig gestaltet erscheint.

Sehr häufig sind auch Gestaltsveränderungen bei Verbiegungen der Wirbelsäule und dadurch des ganzen Thorax, sowie endlich bei Bauchfellentzündungen, besonders perforativen mit Eintritt von Gas in die Bauchhöhle. Es ist schon aus den klinischen Erscheinungen bekannt, dass die Gasblase sich zwischen Leber und Bauchwand festsetzt (Verschwinden der Leberdämpfung) und so findet man denn auch meistens die äussere und obere Fläche des rechten Lappens bis verschieden weit an das Lig. suspensorium heran mit einem flachen Eindrucke versehen, entsprechend der Stelle, wo sich Exsudat und Gas zwischen Leber und Bauchwand angesammelt hatte. — Des zapfenförmigen Hineinragens kleiner Leberportionen in ein Loch des Diaphragma (*Hernia diaphragmatica*) ist schon früher gedacht worden.

Die Farbe der Oberfläche ist wie bei allen mit fibröser Kapsel versehenen Organen wesentlich von dem Zustande dieser Kapsel abhängig. Dieselbe aber als normal, d. h. ganz dünn und durchsichtig vorausgesetzt, sind eine ganze Anzahl von Veränderungen des Parenchyms an der veränderten Farbe der Oberfläche schon von aussen zu erkennen. Die normale braune oder braunrothe Farbe ist in ein mehr oder weniger reines Hellgelb verwandelt bei den höheren Graden der Fettinfiltration, bei den geringeren bemerkt man nur einzelne gelbe Einsprengungen. Ist das helle Gelb mit einzelnen galligen Tönen versehen, so deutet dies auf bestehenden Lebericterus; sehr intensiv gallige Flecken mit rothen Zwischenräumen finden sich bei der acuten Leberatrophie; ein dunkles Braun zeigt die braune Atrophie an etc.

Die Fäulniss bewirkt eine schmutzig grünlich-schieferige Färbung, die sich in gleicher Weise manchmal bei frischen Leichen zeigt, wenn eine jauchige Bauchfellentzündung bestand. Sie ist dann oft nur auf den rechten Lappen beschränkt, entsprechend der Stelle der hauptsächlichsten Ansammlung von Exsudat resp. Gas und dann oft mit der eben erwähnten Gestaltveränderung (durch Druck) verbunden. Beide Veränderungen sind oft ganz scharf gegen diejenigen Stellen abgegrenzt, welche dem seitlichen Peritoneum fest anlagen und deshalb nicht wesentlich verändert sind.

Diesen allgemeinen oder doch gleichmässig über grössere Strecken verbreiteten Farbenveränderungen stehen einige auf kleinere Stellen beschränktere gegenüber, von denen ich zuerst partielle gelbe Flecken als Ausdruck partieller Fettinfiltration hervorhebe. Nicht zu ver-

wechseln mit diesen sind blasse Flecken, welche weniger intensiv gelb, sondern mehr graugelb aussehen und besonders in der Richtung der Rippen gelegen sind: reine anämische Flecken, wie man sie leicht durch festes Aufdrücken des Fingernagels erzeugen kann. Herdweise eitergelbe Färbung wird bedingt durch Abscesse oder die seltenen embolischen Herde, kleine linsen- bis groschengrosse, blauschwarze Flecken rühren von kleinen Blutgeschwülsten (Cavernomen) her, die seltener durch Furchen abgegränzt sind. Oberflächlich gelegene Carcinome etc. machen natürlich auch entsprechende Farbenveränderungen.

Die Consistenz der normalen Leber ist im Vergleich zu anderen Organen eine ziemlich derbe; Fingereindrücke gleichen sich schnell wieder aus. Durch die Fettinfiltration wird die Consistenz noch vermehrt, die Elasticität dagegen etwas vermindert, Fingereindrücke gleichen sich nur langsam aus; noch mehr ist dieses der Fall bei der Amyloidleber, welche sehr fest ist, aber Fingereindrücke stehen bleiben lässt. Auch die braun-atrophische Leber erhält eine festere Consistenz, wenn sie auch nicht so fest wird wie die amyloide oder gar die cirrhotische Leber, welche alle anderen an Derbheit übertrifft und oft sogar beim Durchschneiden knirscht.

Eine Erweichung findet vorzugsweise bei der parenchymatösen Entzündung statt. Das Organ verliert in den höheren Graden alle Elasticität und ist im höchsten Grade welk, ein Zustand, der bei der acuten Atrophie seinen Höhepunkt erreicht, wo das Organ eine Consistenz hat wie ein „Waschlappen“. Wirkliche Fluctuation tritt nur partiell auf, wenn grössere Abscesse oder Blasenwürmer (Echinokokken) unter der Oberfläche gelegen sind.

b. Veränderungen der Kapsel der Leber.

Die Kapsel der Leber nimmt vielfach sowohl an den Erkrankungen des Leberparenchyms als an denen des gesamten Bauchfelles Theil, besonders sind chronisch entzündliche Verdickungen (Perihepatitis chron. fibrosa), meist auf kleinere Strecken beschränkt, ein häufiger Befund. Manchmal kann man in solchen Fällen recht hübsch die subcapsulären Lymphgefässe verfolgen, an deren Wandungen sich wie bei der Lunge die Verdickung oft zuerst bemerkbar macht. Eine verbreitete Perihepatitis fibrosa ist meistens secundär durch fibröse Hepatitis erzeugt, sie kann aber auch primär sein und secundär das Lebergewebe in Mitleidenschaft ziehen, in welchem dann die später zu schildernde cirrhotische Atrophie nach innen zu immer geringer wird. Grade hierbei kommen die beträchtlichsten Verdickungen der Kapsel vor, und da diese dabei eine glatte Oberfläche zu haben pflegt, so erscheint die Bezeichnung „Zuckergussleber“ nicht ungeeignet. Die Perihepatitis kann auch auf die Vena cava und insbesondere auf grosse Lebervenen übergreifen, wodurch eine Verengerung und in sehr seltenen Fällen sogar ein Verschluss derselben bewirkt werden kann. Eine adhäsive Perihepatitis kann Verwachsungen der Leber mit dem Zwerchfell, dem Magen, Darm, der Milz u. s. w. bedingen. Bei eiterigen Bauch-

fellentzündungen sammelt sich in der Regel über und neben dem rechten Leberlappen eine grössere Eitermenge an. Tuberkel und Carcinome sind nicht selten, doch sind erstere seltener als diejenigen im Parenchym, welche man oft durch die Kapsel hindurchscheinen sieht.

2. Innere Untersuchung der Leber.

Um das Innere der Leber zur Anschauung zu bringen, genügt für gewöhnlich ein einziger langer Schnitt, der in der Querrichtung vom linken zum rechten Lappen das ganze Parenchym durchdringt. Vermuthet man Herderkrankungen oder hat man bei der äusseren Betrachtung schon solche entdeckt, so kann die Menge der Schnitte natürlich beliebig vermehrt werden, man soll aber immer dieselbe Richtung beibehalten, weil sonst das Organ leicht zu sehr zerfetzt und dadurch die spätere Orientirung erschwert wird.

a. Allgemeine Verhältnisse.

1. Des Parenchyms im Ganzen.

Die erste Beachtung erfordert der Blutgehalt, sowohl derjenige der grösseren Gefässe, wie derjenige der kleineren, welcher auch hier zum grossen Theile die Farbe des Parenchyms bedingt.

Es ist in der Leber sehr leicht die Aeste der beiden Venensysteme, auf die es im wesentlichen allein ankommt, von einander zu unterscheiden. Die Lebervenen besitzen nur eine ganz dünne schmale Wandung, welche allerseits direkt an das Leberparenchym anstösst und fest mit demselben zusammenhängt, so dass diese Gefässe auf Durchschnitten nicht collabiren können, sondern mit weitklaffendem Lumen offenstehen. Ausserdem liegen dieselben stets allein, d. h. man findet keine anderen grösseren Blut- oder Gallengefässe neben ihnen. Umgekehrt werden die Pfortaderäste fast stets von Gallengängen und Leberarterienästen begleitet, welche sämmtlich mit ihnen zusammen von einer, mit dem Caliber der Gefässe abnehmenden Menge von Bindegewebe (der Glisson'schen Kapsel) umschlossen sind, was zur Folge hat, dass die Lumina der Pfortaderäste niemals so klaffend offen stehen, wie diejenigen der Lebervenen.

Zur Beurtheilung des Blutgehaltes dieser Gefässe genügt es nicht, bloss das auf der Schnittfläche hervortretende Blut zu beachten, sondern man muss auch noch einen Druck auf das Parenchym ausüben, um zu sehen, wie viel Blut sich dadurch gewinnen lässt.

Was die Beschaffenheit des Inhaltes der Lebergefässe angeht, so wird von der partiellen thrombotischen (sei es einfachen, sei es krebigen) Verschluss derselben noch später die Rede sein; für gewöhnlich ist das Blut von sehr dunkler Farbe und fast immer flüssig, so dass ein etwa vorgefundenes grösseres Gerinnsel stets den Verdacht einer pathologischen Entstehung erregen muss. Schaumiges Blut ist ein Zeichen von Fäulniss, welche in der Leber ziemlich frühe auftritt.

Das Blut zeigt dann zugleich die bekannte verwaschen rothe oder auch grünliche Farbe.

Der Blutgehalt des Parenchyms wechselt sehr und ist am stärksten bei allen mit Stauung im rechten Herzen verbundenen Affectionen. Er ist seltener gleichmässig vertheilt und die Blutfarbe wird häufig durch die Eigenfarbe des Gewebes modificirt. Diese ist für gewöhnlich eine rothbraune; Weiss- oder Graugelb rührt immer von Fett (meistens Fettinfiltration) her; Orangegelb oder Grüngelb, selbst rein Grün deutet auf Icterus, viel Grau wird durch Vermehrung des Bindegewebes (interstitielle fibröse Hepatitis), ein glasig durchscheinendes Grau durch Amyloid hervorgerufen, Dunkelbraun durch Ablagerung von braunem Pigment in den Zellen (braune Atrophie), schieferige oder selbst schwärzliche Färbung kommt bei Melanämie vor. Eine trübe, matte, meistens graubraune Farbe charakterisirt die frische parenchymatöse Entzündung. Die Fäulniss bewirkt, wie in den meisten Organen, so auch an der Leber eine schmutzig rothe, grünliche oder schwärzliche Färbung, welche auch partiell an der Oberfläche (unter gewöhnlichen Verhältnissen 3—5 mm weit) unter jauchigen peritonitischen Exsudaten oder im Parenchym um Gefässe oder Gallengänge herum vorkommt, als Beweis, dass unter Umständen die Fäulniss von hier ausgehen kann. Sehr schnell treten diese Fäulnissfärbungen im Umkreise der Gefässe bei allen septischen Krankheiten auf.

Die Consistenz des Lebergewebes ist auch auf dem Durchschnitte zu prüfen. Im allgemeinen gilt das bei der äusseren Untersuchung Gesagte. Sehr charakteristisch ist das körnige Gefühl, welches häufig die cirrhotische Leber, in geringerem Grade jede stärkere Fettleber darbietet. Durch die Fäulniss wird die Consistenz stets beträchtlich vermindert, das Gewebe brüchig und leicht zerdrückbar, ein Zustand, der besonders dann vorhanden ist, wenn (in den höheren Graden der Fäulniss) sich auch in dem Parenchyme Gasblasen entwickelt haben.

2. Allgemeine Verhältnisse der einzelnen Lobuli.

Nach diesen allgemeinen Betrachtungen werden die einzelnen Leberläppchen (Lobuli oder Acini) noch einer besonderen Untersuchung in Bezug auf Grösse, Gestalt und Farbe unterzogen, welche deswegen ganz besonders wichtig ist, weil die meisten Lebererkrankungen in ganz besonderen Beziehungen zu den Läppchen stehen.

Die Grösse der Läppchen, über deren Erkrankung sogleich bei Besprechung der Farbe noch Einiges mitgetheilt werden soll, ist sehr verschieden je nach der Richtung, in welcher der Schnitt durch das längliche und vieleckige Körperchen hindurchgegangen ist. Die normale Grösse beträgt im Querdurchmesser etwa 1 mm, im Längsdurchmesser 1—2 mm, doch bestimmt man sie gewöhnlich nur nach dem allgemeinen Eindruck. Eine Vergrösserung der Läppchen, welche nicht nothwendig mit allen Vergrösserungen der ganzen Leber oder einzelner Abschnitte derselben verbunden ist, findet man sowohl ohne pathologische Veränderungen der sie zusammensetzenden Theile, besonders der

Zellen, bei verschiedenen Hypertrophien resp. Hyperplasien der Leber (vicariirende, einfache H.) als auch bei einer grossen Zahl von Krankheiten, welche zugleich Veränderungen in den Zellen bewirken (parenchym. Hepatitis, Fettleber, Amyloidleber); Verkleinerung bei der einfachen Atrophie, der braunen, der bindegewebigen Atrophie u. s. w.

Die Gestalt der Lobuli erleidet insofern öfter Veränderungen, als die mehr oder weniger scharfe Grenze, welche sie gewöhnlich und besonders bei gewissen pathologischen Veränderungen (Fettinfiltrationen) besitzen, mehr oder weniger verschwindet, so dass man sie nicht mehr von einander unterscheiden kann. Dies ist z. B. in vielen Fällen von parenchymatöser Hepatitis der Fall.

Am wichtigsten von allen Verhältnissen der Läppchen ist ihre Farbe, welche normal Differenzen zwischen den einzelnen Regionen derselben bedingt, die wesentlich von der Blutvertheilung abhängen. Es sammelt sich nämlich nach dem Tode das Blut vorzugsweise in den Lebervenen und dem nächstgelegenen Abschnitte des Capillarnetzes an, so dass die centralen oder venösen Partien, wo die Capillaren sich zu der Lebervene (Vas centrale oder intralobulare, Vena hepatica) sammeln, blutreicher und daher von dunklerer (brauner oder braunrother) Färbung sind, als die peripherischen (oder portalen), deren Capillaren aus den Pfortaderzweigen abstammen und leer sind. Es haben deswegen die Ränder der Läppchen schon normaler Weise eine von dem Centrum verschiedene hellere, mehr graue Farbe, welche an jenen Stellen, wo Pfortadern, d. h. also zugleich Bindegewebe (die dieselben begleitende Glisson'sche Kapsel) liegen, am deutlichsten hervortritt. Diese normalen Farbenunterschiede werden nun durch einzelne pathologische Veränderungen noch verstärkt, aber auch zum Theil wesentlich modificirt. Die centrale dunkle Färbung wird noch erhöht und intensiv dunkelroth bei Stauung in den Lebervenen; sie wird braun durch braune Atrophie der Zellen; die gelbe oder gelbrothe oder grünliche Farbe des Icterus tritt gleichfalls im Centrum auf, dagegen rührt die so häufig in verschieden weiter Ausdehnung vorhandene hellgraugelbe oder rein gelbe Färbung der peripherischen Zone von Fettinfiltration her, während eine breite graue oder grauweisse Zone an der Peripherie der Läppchen und zwischen denselben auf eine Wucherung des Bindegewebes (interstitielle fibröse Hepatitis) hindeutet. Als kleine graue Flecken, meistens in den äusseren Abschnitten der Läppchen, erscheinen oft die Tuberkel. Endlich finden sich ebenfalls vorzugsweise an den Rändern die von der Ablagerung schwärzlichen Pigmentes (Melanämie) herrührenden schieferigen Farbentöne. Mehr der intermediären, d. h. zwischen centraler und portaler gelegenen Zone gehört (wenigstens bei geringerer Veränderung) die gallertig durchscheinende graue Farbe des Amyloid an, welches zugleich den bekannten matten, wachsartigen Glanz besitzt.

Die mikroskopische Untersuchung der Leber ist im allgemeinen einfach, da es zur Feststellung vieler Veränderungen genügt, ein Zupfpräparat anzufertigen, in welchem die Veränderungen der Leberzellen mit Bequemlichkeit erkannt werden können. Die weitere Untersuchung geschieht an Schnittpräparaten, welche je nach

dem Zweck der Untersuchung von dem frischen oder gehärteten Organ in der bekannten Weise angefertigt werden. Indem ich wegen der Einzelheiten auf die folgende Uebersicht über die pathologischen Zustände der Leber verweise, will ich nur noch kurz einige, besonders die Untersuchung der Lobuli betreffende, normale Verhältnisse, welche bei der Untersuchung pathologischer Veränderungen von besonderer Wichtigkeit sind, erwähnen. Es gehört dahin besonders die Unterscheidung von Lebervenen (*Vasa intralobularia*) und Pfortadern (*Vasa interlobularia*). Die bei der makroskopischen Betrachtung hervorgehobenen Momente haben in gleicher Weise auch für die mikroskopische Geltung. Es sind also die Lebervenen durch ihre ganz dünne, fest mit dem umgebenden Parenchym zusammenhängende Wandung und das dadurch bewirkte Klaffen ihres Lumens ausgezeichnet; sie sind ferner fast stets nur von Capillaren umgeben, niemals liegt ein anderes grösseres Gefäss, seien es Arterien, Gallengänge oder Pfortadern neben ihnen, während die an den Rändern verlaufenden (daher interlobulären) Pfortaderäste einmal stets von einer gewissen Menge von Bindegewebe umhüllt sind, dann aber fast stets noch andere Gefässe und zwar meistens Aeste der Leberarterie und der Gallengänge von der Glisson'schen Kapsel umschlossen neben sich haben. Es ist die Kenntniss dieser Unterschiede für die Untersuchung der menschlichen Leber um so wichtiger, als hier nur auf dem eigenthümlichen Verlaufe der Gefässe die Eintheilung in Läppchen beruht, da eine vollständige Abgrenzung derselben durch Bindegewebe, wie sie etwa beim Schweine besteht, nicht vorhanden ist, vielmehr überall da, wo nicht Glisson'sche Kapsel, also nicht ein Pfortaderast liegt, benachbarte Lobuli direkt in einander übergehen. Die Abgrenzung der einzelnen Läppchen, welche für die Beurtheilung der Leberzustände nothwendig ist, weil verschiedene Erkrankungen in verschiedenen Regionen derselben ihre Veränderung bewirken, wird dadurch natürlich sehr erschwert, um so mehr als der makroskopisch verwertbare Farbenunterschied zwischen centralen und peripherischen Partien mikroskopisch um so weniger zur Orientirung benutzt werden kann, je stärker die Vergrößerung ist und als auf jedem Schnitte alle möglichen Durchschnitte von Läppchen (Quer-, Längs- und Schrägschnitte) nebeneinander vorhanden sind.

Der Einfachheit halber pflegt man sich bei der Beschreibung der Veränderungen stets einen Querschnitt des Läppchens zu denken und so soll es auch im Folgenden gehalten werden.

b. Die einzelnen Erkrankungen.

1. Circulationsstörungen. Eine Anämie kann aus allgemeinen und lokalen Ursachen (Druck verschiedener Art) entstehen; die Leber sieht bräunlichgrau oder, wenn Fett vorhanden ist, in verschiedenen Tönen gelb aus. Eine mit dunkelrother, braunrother Färbung einhergehende congestive Hyperämie findet sich theils allgemein bei Infektionskrankheiten, theils lokal in der Umgebung von Abscessen etc. Am wichtigsten ist die Stauungshyperämie, welche wegen der Nähe der Leber am Herzen und wegen des an sich schon so geringen Blutdrucks in der Leber ganz besonders leicht bei allen vom rechten Herzen ausgehenden Venenstauungen sich entwickelt. Man erkennt dieselben an einer dunkelrothen Färbung der Centra der Läppchen, indem die Stauung sich zunächst in den *Venae centrales* und den nächsten Capillarmaschen geltend macht. Da in der Regel gleichzeitig die Peripherie der Läppchen durch Fettinfiltration eine hellgraue Färbung besitzt, so heben sich die beiden Theile sehr scharf von einander ab und das Bild, welches der Leberdurchschnitt darbietet, hat Aehnlichkeit mit dem Durchschnitt einer Muskatnuss (Muskatnussleber). In der Regel liegen die dunkelrothen Centra der Lobuli auch tiefer wie

die Peripherie, da hier die Leberzellen durch die Fettinfiltration vergrößert sind, während sie dort durch die sich immer mehr erweiternden Gefässe comprimirt und unter Auftreten von braungelben Pigmentkörnern zur Atrophie gebracht werden. Es wird dadurch eine Verkleinerung der einzelnen Lobuli und natürlich auch der ganzen Leber bewirkt (cyanotische Atrophie, Virchow's rothe Atrophie) und da die braunen Pigmentmassen die dunkle Färbung der Centra noch weiter erhöhen, so entsteht das ausgeprägteste Bild der Muskattussleber (atrophische Stauungsleber, Foie cardiaque). Es kann schliesslich bis auf einen schmalen Saum in der Peripherie jede Spur von Leberzellen schwinden, so dass der Lobulus fast nur aus den stark mit Blut gefüllten und erweiterten Capillaren besteht, zwischen welchen nur noch kleine Häufchen von braunem Pigment als Reste der Leberzellen vorhanden sind. Es tritt dabei wie bei anderen Organen eine gewisse Bindegewebsinduration ein, welche sich besonders in Verdickung der Wand der Lebervenen äussert, aber auch an dem periportalen Bindegewebe nicht fehlt (indurirte atrophische Staungsleber). Wenn aber bei der allgemeinen Stauung sämtliche Abschnitte der Leber verändert sind, so ist die Veränderung doch keineswegs überall gleich stark, vielmehr pflegen die starken Atrophien fleckweise, strichweise aufzutreten, so dass dadurch breitere oder schmalere, oft netzförmig verbundene, schwarzrothe atrophische Streifen im Parenchym entstehen, denen, wenn sie bis zur Oberfläche reichen, hier ebenfalls rothe Streifen und Flecken sowie zugleich kleine Furchen mit leichter Verdickung der Kapsel entsprechen, wodurch die Oberfläche ein unebenes, höckeriges, oft gradezu granulirtes Aussehen erhält. Die höchsten Grade allgemeiner cyanotischer Atrophie werden durch Verschluss der Stämme der Lebervenen, wie er z. B. durch Fortschreiten einer Perihepatitis auf dieselben entstehen kann, erzeugt. Eine partielle cyanotische Atrophie trifft man häufig neben multiplen metastatischen Krebsknoten, wo oft eine ganz scharfe Grenze zwischen nahezu normalem Parenchym und gänzlich atrophischem besteht. Hier handelt es sich wohl um Verschluss einzelner Lebervenenäste durch das Carcinom, vielleicht aber auch um einen Verschluss von Pfortaderästen, denn eine der cyanotischen Atrophie durchaus ähnliche Veränderung kann auch in seltenen Fällen (bei allgemeiner Herabsetzung des Blutdrucks) durch Embolie eines Pfortaderastes erzeugt werden. Es ist das eine Art von hämorrhagischer Infarcirung, welche aber nie eine vollständige wird, so dass die Acini noch sehr wohl erkannt werden können. Am Rande solcher Herde entsteht eine zellige Wucherung, durch welche dieselben vielleicht in eine Narbe umgewandelt werden können. Sonst sind gutartige Embolien sowohl in der Pfortader wie in der Leberarterie selten und ohne störende Folgen; maligne Emboli der Pfortader bewirken die später zu erwähnenden metastatischen Abscesse, solche der Arterien, welche selbst bei Endocarditis ulcerosa nur selten und an kleineren Aesten beobachtet werden, machen subcapsuläre, keilförmige, gelbe, necrotische Infarcte (Fig. 304), in welchen die Acini noch, wenn auch undeutlich, erkannt werden. Auch an sie schliesst

sich eine Entzündung an. Thrombosen kommen sowohl in der Pfortader wie in Lebervenen nicht selten vor; in ersterer am häufigsten infolge von Compression der Interlobularäste durch schrumpfendes Bindegewebe (Cirrhose), aber auch durch hineinwachsende Geschwülste, bei letzteren sowohl durch diese wie bei metastatischer Abscessbildung, wo gern eine Thrombophlebitis entsteht.

Ausser den bisher genannten Blutungen finden sich solche in geringerer Ausdehnung bei hämorrhagischer Diathese verschiedener Art; sie sitzen dann besonders gern unter der Kapsel. Bei verschiedenen Infectionen und Intoxicationen

(Recurrans, Puerperalfieber, Miessmuschelvergiftung) hat Virchow infarctartige Blutungen beobachtet, welche er als Folgen einer Hepatitis haemorrhagica betrachtet.


Oedematöse Veränderungen treten am eigentlichen Leberparenchym nicht in erkennbarer Weise hervor, dagegen gibt es ausgeprägte ödematöse Schwellungen des portalen Bindegewebes, theils entzündliche, theils rein mechanische (nach der Geburt). In der durch das ödematöse Bindegewebe erzeugten Compression der Gallengänge will Birch-Hirschfeld die Ursache des Icterus neonatorum sehen.

Bei der Zubereitung der Lebern, in welchen Circulationsstörungen, insbesondere Hyperämien vorhanden sind, zur mikroskopischen Untersuchung ist zur Erhaltung des Blutes die Anwendung der Müller'schen Flüssigkeit erforderlich. Es ist dann freilich nothwendig, die Schnitte gut in Wasser abzuspülen, weil sie sonst leicht mit Blutkörperchen so überschwemmt sind, dass die anderen Bestandtheile dadurch verdeckt werden.

2. Entzündungen. Man kann auch bei der Leber wieder parenchymatöse und interstitielle Entzündungen unterscheiden; erstere sind degenerative, letztere theils exsudative (eiterige), theils productive.

a) Die parenchymatöse, degenerative Hepatitis wird bald in ihrem Höhestadium, demjenigen der „trüben Schwellung“, bald in einem ihrer Ausgänge, demjenigen der fettigen Degeneration gefunden. Während die letztere an der Niere nicht so selten oder vielmehr sehr häufig beobachtet wird, ist sie dagegen bei der Leber viel seltener und im allgemeinen nur auf ganz bestimmte Erkrankungsformen beschränkt; bei den für gewöhnlich von parenchymatösen Veränderungen begleiteten Krankheiten (insbesondere den acuten Infectionskrankheiten) erscheint, wenn sie zum Tode führen, die Leber in der Regel in dem Zustande der trüben Schwellung. Dieser ist charakterisirt durch grosse Welkheit des Organes, durch Vergrösserung sowohl der einzelnen Läppchen, wie der Leber im Ganzen, durch Undeutlichkeit der Läppchen-

Fig. 304.



Embolischer Leberinfarct bei ulceröser Endocarditis.
Frisches Präp. Nat. Gr.

- A Infarct von aussen; die trübgelbe necrotische Partie von einem hellrothen Hofe umgeben.
B Durchschnitt; an der Spitze des keilförmigen Infarctes ein Gefäss schräg durchschnitten.

zeichnung, sowie durch eine ziemlich gleichmässige opake graue Färbung der Schnittfläche, welche den Eindruck macht, als wäre sie mit kochendem Wasser gebrüht worden (Gerinnung von Eiweisskörpern). Die Erkennung geringerer Grade parenchymatöser Hepatitis gehört zu dem Schwierigsten, was die pathologische Anatomie bietet, und es ist eine längere Uebung erforderlich, um in dieser Beziehung einige Sicherheit zu erlangen. Die Diagnose kann in diesen Fällen nicht viel durch genaue Betrachtung der Einzelheiten gefördert werden, man soll deshalb die Leber, wie auch die Niere, stets auch aus einiger Entfernung betrachten, weil dann die Opacität am leichtesten erkannt werden kann. Auch die mikroskopische Untersuchung erfordert, um von Nutzen für die Diagnose zu sein, grosse Erfahrung, da die Leberzellen an sich schon sehr körnigen Inhalt haben und deshalb ein Plus dieser Körner schwer zu erkennen ist. In den höheren Graden der Veränderung ist das Aussehen schon charakteristischer, die Zellen erscheinen dann trüb, wie mit Tusche bestrichen, der Kern verschwindet mehr oder weniger unter der Masse der dunklen Körnchen und das Volumen der Zelle im Ganzen ist vermehrt, ihre Gestalt mehr abgerundet. Durch Zusatz von Essigsäure oder Alkalilauge kann man den grössten Theil der Körnchen (Albuminate) zum Verschwinden bringen, nur wenn schon Fettkörnchen vorhanden sind, bleiben dieselben auch dann unverändert. — Unter Schwund der abnormen Eiweiss- resp. Fettkörner kann der Process offenbar rückgängig werden, wenn die Grundkrankheit selbst nicht zum Tode führt.

Die schwereren Formen der parenchymatösen Entzündung, wobei die trübe Schwellung in fettige Degeneration übergeht, finden sich hauptsächlich in 2 Fällen, bei den Vergiftungen mit Phosphor (auch Arsenik u. a.), sowie bei der sog. acuten Leberatrophie. Bei den Phosphorvergiftungen liegt freilich die Sache nicht so einfach, denn man findet hier sehr häufig abnorm grosse, hellgelbe Lebern mit Icterus, die mit den einfachen, später noch zu schildernden ictерischen Fettlebern die allergrösste Aehnlichkeit haben, weshalb auch einzelne Autoren eine vollkommene Uebereinstimmung zwischen beiden statuirt haben und das Mitwirken parenchymatöser Entzündung leugnen, während andere mit Recht daran festhalten, dass das Wesen des Processes eine parenchymatöse Entzündung sei, bei der das anatomische Bild nur durch die Eigenthümlichkeit der Leber, schon normal als Fettablagerungsstätte zu dienen, dahin beeinträchtigt wird, dass nicht wie bei den Degenerationen anderer Organe (Muskeln, Nierenepithelien etc.) kleine Fettkörnchen, sondern neben diesen auch grössere Tropfen in den Leberzellen erscheinen. Dabei mag durch den Phosphor auch noch die Verbrennung des normal in der Leber aufgespeicherten Fettes verringert sein. Jedenfalls findet man bei der mikroskopischen Untersuchung neben Zellen mit grossen Fetttropfen, ganz ähnlich den bei der Fettinfiltration beobachteten, auch solche, die offenbar in Zerfall begriffen sind, was bei der Infiltration nicht vorkommt und darum den sichersten Anhalt für die Erkennung einer Degeneration gewährt. Es würden diese Zweifel wohl kaum entstanden sein, wenn nicht die Phosphor-

vergiftung meistens so schnell zum Tode führte, dass man nur die Anfangsstadien des Processes in der Leber zu Gesicht bekommt. Wenn das Leben etwas längere Zeit nach der Aufnahme des Giftes noch bestanden hat (10—14 Tage), so kann sich das Bild sehr wesentlich ändern. Dann zeigt sich der degenerative Charakter der Affection in einem ausgedehnten Zerfall der verfetteten Leberzellen, durch deren Resorption das ausgeprägte Bild der sog. acuten Leberatrophie entsteht.

Die acute Leberatrophie wird auffallend häufiger bei Frauen, als bei Männern beobachtet und vorzugsweise während der Gravidität und des Puerperiums. Selten bekommt man die frischen Formen zu Gesicht, welche mit der Phosphorleber grosse Aehnlichkeit haben, nur dass die Consistenz in der Regel geringer ist als bei jener, und welche nicht eine Verkleinerung, sondern im Gegentheile eine Vergrösserung (gelbe Hypertrophie) bedingen. In den gewöhnlichen, typischen Fällen erscheint die Leber oft bis auf die Hälfte ihres Volumens reducirt, ganz schlaff und welk, dabei aber doch etwas zähe; schon auf der Oberfläche, noch mehr auf der Schnittfläche sieht man icterische, gelbe, über die Schnittfläche polsterartig prominirende Herde von verschiedener Grösse in eine rothe, öfter von einzelnen grauen feinen Bälkchen durchzogene Grundmasse eingelagert; bald prävaliren die gelben Massen, bald die rothen (dies ist besonders häufig im linken Lappen der Fall), öfters sind beide mit einander gemischt, zwischendurch sieht man eine wechselnde Menge von punktförmigen Hämorrhagien, die ähnlich wie bei der Phosphorvergiftung auch an vielen anderen Stellen, besonders im Bindegewebe vorkommen. Die mikroskopische Untersuchung, welche freilich wegen der Weichheit des Organes frisch nur sehr mangelhaft auszuführen ist, ergibt, dass die gelben Stellen die noch relativ normalen sind, denn es gelingt hier noch Leberzellen, welche kleinere und grössere Fetttropfen enthalten, nachzuweisen, ausserdem grosse Mengen von theils difusem, theils körnigem, theils krystallinischem (Bilirubinkrystalle) Gallenfarbstoffe, sowie die später bei Besprechung des Icterus zu erwähnenden, von olivengrüner Galle angefüllten Gallencapillaren. In den rothen Stellen dagegen ist keine Spur von erkennbaren Leberzellen mehr vorhanden, sondern nur ein Durcheinander von Fasern und zahlreichen Detrituskörnchen, sowie blutführenden Gefässen; an dem Uebergang beider kann man den allmählichen gänzlichen Zerfall der Leberzellen verfolgen. Es sind also die rothen Stellen die am meisten veränderten, an ihnen ist die Leberstructur gänzlich verloren gegangen (rothe Atrophie). Zuweilen finden sich hie und da, besonders an den Rändern der Läppchen in den gelben Stellen kleine Haufen von Granulationsgewebe (interstitielle Hepatitis), ferner in den rothen Partien Haufen oder Züge von epithelialen Zellen, deren Natur noch nicht klar gestellt ist. Man denkt an regenerative Wucherung, sei es der Gallengangsepithelien, sei es einzelner in dem allgemeinen Zerfall übriggebliebener Leberzellen.

Von einigen Autoren sind zahlreiche Mikrokokkenhaufen in den atrophischen Lebern aufgefunden worden, ohne dass jedoch bis jetzt ein ätiologischer Zusammenhang hätte festgestellt werden können. Da

die Atrophie sowohl nach Phosphorvergiftung, wie bei acuten Infectionskrankheiten (septischen, Erysipel, Typhus), wie auch ohne erkennbare Aetiologie sich entwickeln kann, so ist klar, dass sie die typische Erscheinungsform einer bestimmten Krankheit mit specifischer Ursache überhaupt nicht ist, sondern dass sie durch die verschiedensten Ursachen hervorgerufen werden kann.

Wenn parenchymatös entzündete Lebern, gleichgültig, ob es sich um die einfache trübe Schwellung bei Infectionskrankheiten oder um eine Phosphorleber oder um die gewöhnliche gelbe Atrophie handelt, nach der Section eine Zeit lang an der Luft gelegen haben, so findet man in der Regel die Schnittflächen oder auch die Wandungen der Gefässe mit einem dünnen, weissen, reifähnlichen Belage versehen, der sich bei der mikroskopischen Untersuchung als aus Leucin und besonders Tyrosinkrystallen bestehend erweist. Das Leucin bildet rundliche, hyaline, schwach lichtbrechende Krystalldrusen, die sich oft zu mehreren an einander lagern, das Tyrosin dagegen Garben von geschwungenen nadelförmigen Krystallen, die, obwohl sie in der Regel grösser sind, doch manchmal Aehnlichkeit mit Fettsäurenadeln haben, von denen sie jedoch dadurch unterschieden werden können, dass sie sich in warmem Wasser auflösen, während jene in Wasser vollständig unlöslich sind, dagegen beim Erhitzen zu Fetttropfen zerfliessen. Leucin ist sehr leicht löslich in Wasser und kann am einfachsten aus parenchymatösen Lebern dargestellt werden, wenn man etwas von den schmierigen Massen, welche die Schnittflächen bedecken, abschabt und auf einem Objektträger langsam eintrocknen lässt. Am Rande der Flüssigkeit zeigen sich dann die Leucinkugeln.

c) Eine eiterige interstitielle Entzündung, welche in der Regel als abscedirende (Hepatitis apostematosa), zur Beobachtung kommt, kann in verschiedener Weise entstehen: im Anschluss an Traumen, welche die Leber treffen, bei malignen Embolien der Pfortader, welche aus den verschiedensten Punkten des Wurzelgebietes (besonders bei Perityphlitis, bei Thrombophlebitis umbilicalis) herkommen und ebenfalls traumatischen Affectionen ihre Entstehung verdanken können, durch Embolien der Leberarterie (besonders bei maligner Endocarditis), von den Gallenwegen aus, durch Uebergreifen einer Eiterung, aus der Nachbarschaft (bei Perinephritis dextra, selten bei abgesackter eiteriger Perihepatitis etc.)

Das Aussehen der Leber kann je nach der Dauer des Processes und je nach der Ursache desselben ein verschiedenes sein. Ist der Process schon etwas älter (sog. chronischer Leberabscess), so hat sich eine mehr oder weniger fibröse Bindegewebsmembran gebildet, welche nicht nur den Abscess im ganzen umschliessen (incapsulirte Abscesse), sondern auch ihn in Form zahlreicher Septa durchziehen kann.

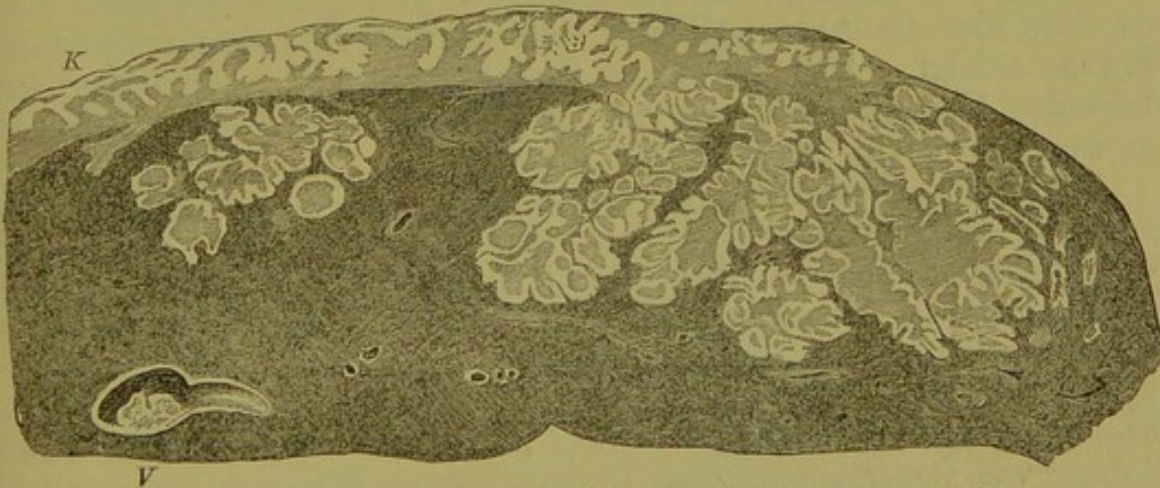
Die arteriell-metastatischen Herde (Fig. 304), welche zwar im allgemeinen selten, aber doch bei gewissen Affectionen, der Endocarditis ulcerosa z. B., zu den nicht ungewöhnlichen Vorkommnissen gehören, erhält man meist in frischem Stadium zu Gesicht. Sie liegen in der Regel unter der Kapsel, haben eine im Ganzen keilförmige Ge-

stalt und sind durch ihre opak-gelbe Farbe (necrotischer Infarct) ausgezeichnet. Die Zeichnung der Läppchen ist an den jüngeren Formen noch deutlich, an den älteren verschwindet sie in der Mitte des Herdes, wo an ihre Stelle eine weiche, puriforme Masse tritt. Von dem normalen Gewebe bleibt aber dieser sog. metastatische Abscess stets durch eine Zone etwas vergrösserter, gelblicher Läppchen getrennt (partielle parenchymatöse Entzündung). An frischen Schnitten erkennt man besonders nach Anwendung von Essigsäure oder Alkalilauge, an gehärteten nach Färbung zahlreiche Mikrokokkenhaufen, welche nicht nur in den grösseren interlobulären Gefässen sitzen, sondern auch auf ganze Strecken hin die Capillargefässe erfüllen. Eiterkörperchen sind, da der Tod in diesen stets schweren Fällen meistens sehr rasch eintritt, nur relativ wenige vorhanden; die Hauptmasse des Herdes wird von den zerfallenden, theils necrotischen, theils verfettenden Leberzellen gebildet.

Durchsucht man Schnitte an makroskopisch noch unveränderten Stellen, so wird man solche Schizomycetenhaufen selten vergeblich suchen und alle Uebergänge finden von solchen Stellen, wo jede Veränderung in deren Umgebung fehlt oder die ersten Spuren von Entzündung erkennbar sind, bis zu jenen makroskopisch sichtbaren Herden — Befunde, welche den Schluss rechtfertigen, dass die Organismen die Erreger der Processe sind.

Ein sehr eigenthümliches charakteristisches Bild (Fig. 305) bieten die venös-embolischen Affectionen dar, welche im wesentlichen Thrombophlebitiden sind. Es bilden sich bei denselben zwar auch

Fig. 305.



Metastatische Abscesse der Leber bei Perityphlitis. Frisches Präp. Nat. Gr.

Die Eiterhöhlen von gelben Rändern umsäumt. K verdickte und mit dem Diaphragma verwachsene Kapsel, von Eiterherden durchsetzt. V eine grössere Lebervene mit parietalem Thrombus. Die Leberläppchen in der Umgebung der Eiterhöhlen verschoben.

grössere und selbst sehr grosse Abscesshöhlen, aber in der Regel handelt es sich doch mehr um ein System von kleineren und grösseren Hohlräumen, welche nach der Peripherie zu kleiner und kleiner werden und schliesslich als hirsekorn- bis stecknadelkopfgrosse gelbe Fleckchen erscheinen, welche sich deutlich an den Verlauf der interlobulären Gefässe anschliessen. Die eigentlichen grünlich-gelben Eitermassen sind von einer mehr weissgelben, helleren, bis einige Millimeter

dieken Schicht eiterig infiltrirten und verfetteten Gewebes umgeben. Mikroskopisch sieht man an den jüngsten Stellen die Eiterung dem periportal Gewebe folgen; die Lobuli selbst werden mehr durch Necrose und Verfettung zerstört, jedenfalls haben die Leberzellen selbst mit der Eiterbildung gar nichts zu thun, sondern werden durch den Eiter zur Seite gedrängt, so dass sie in der Umgebung der kleinen Abscessen oft deutlich concentrisch, d. h. parallel der Abscessoberfläche geschichtet erscheinen. Zu der Thrombophlebitis der Pfortaderäste (Pylephlebitis) gesellt sich auch meistens eine gleiche Affection der Lebervenen (Hepatophlebitis), welche dann selbst bis in die grössten Aeste hinein mit zerfallender, oft puriformer oder schmutzig graubräunlicher Thrombusmasse gefüllt sind. Von hier aus können Embolien und metastatische Abscesse in der Lunge entstehen. Ist eine Hepatophlebitis vorhanden, so kann auch auf den Bahnen der Lebervenen die Abscessbildung im Parenchym weiter schreiten. Es kann übrigens eine Hepatophlebitis auch primär entstehen, wohl kaum durch rückläufige Embolie von der Vena cava aus, aber wahrscheinlich dadurch, dass septische, im Blute vorhandene Bakterien, vielleicht auch kleinste Emboli, welche durch andere Gefässe hindurchgingen, in den Lebercapillaren mit ihrem so langsamen Strom sich rasch vergrösserten und stecken blieben und von da aus dann in die nächste Vena centralis sich verbreiteten.

Ganz ähnliche Erscheinungen wie diese embolischen Herde machen auch die durch directe Fortleitung einer Thrombophlebitis und Periphlebitis auf den Stamm der Pfortader entstehenden Abscedirungen in der Leber, wie sie z. B. bei Nabelinfection gelegentlich zu sehen sind, nur dass hier die Abscessbildung noch deutlicher in dem periportal Gewebe erfolgt. Auch die durch Fortpflanzung per contiguitatem entstehenden Abscedirungen, wie nicht minder die traumatischen, verlaufen im wesentlichen in ähnlicher Weise periportal.

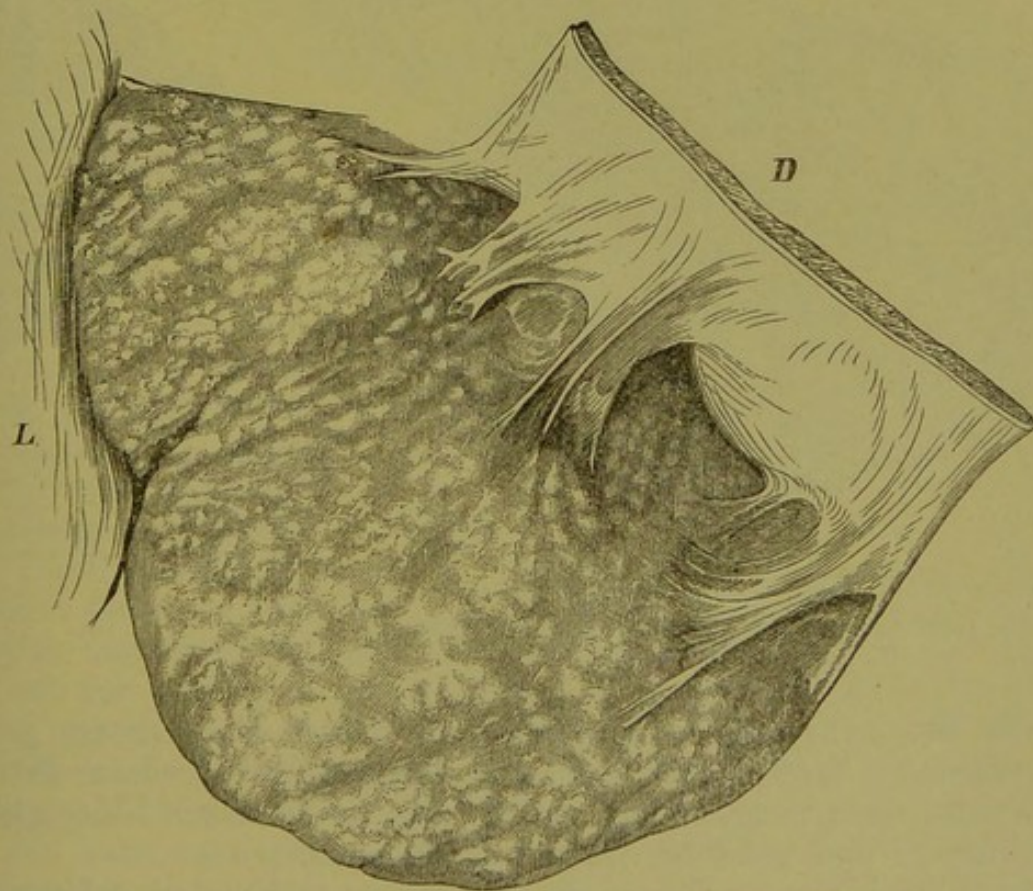
Dasselbe gilt endlich auch für die sog. Gallengangsabscesse, da ja auch die Gallengänge in dem periportal Gewebe gelegen sind. Nur sind bei diesen die Höhlen regelmässig mit galligem Eiter gefüllt, häufig auch die Wandungen incrustirt. Dabei sind die Gallengangsabscesse meist noch viel zahlreicher und selbst über das ganze Parenchym zerstreut. Die Eiterung in den Gallengängen kann durch secundäre Entzündung bei Darmaffectionen (Dysenterie, Typhus) oder durch Bildung von Concrementen und Gallenstauung oder auch (sehr selten) durch zufällig in die Gänge gelangte und abgestorbene Darmparasiten (Ascariden) entstanden sein.

Wenn ich nun noch erwähne, dass auch durch Vereiterung von Echinokokken (z. B. nach Punction) Eiterhöhlen in der Leber entstehen, deren Ursprung durch das Auffinden von Membranresten oder Haken sichergestellt wird, so sind wohl alle wichtigen Fälle von Lebereiterung aufgezählt. In Gegenden, wo Dysenterie häufiger vorkommt, treten Abscesse auf, welche aus necrotischen Herden hervorgehen, in welchen man die gleichen Amöben findet wie im Darm. In wie weit die sog. idiopathischen Leberabscesse, welche besonders in tropischen und sub-

tropischen Zonen häufiger vorkommen, etwa durch Amöben bewirkt werden, ist noch nicht sichergestellt.

c) Die productive interstitielle Hepatitis ist bei weitem häufiger, als die eiterige. Sie kann eine partielle und eine allgemeine sein. Letztere ist die Grundlage der sog. Lebercirrhose. Je nach dem Stadium, in welchem der Process zur Beobachtung gelangt, ist das Volumen der Leber vergrössert oder verkleinert. Da der Process an sich in seinen Anfangsstadien das Leben nicht gefährdet, so wird man diese nur mehr zufällig zur Beobachtung bekommen. Die allerersten Anfänge sind makroskopisch gar nicht zu erkennen; bei weiterem Fortschreiten erscheinen an der Peripherie der Läppchen neben den Pfortaderdurchschnitten weissgraue Fleckchen und Streifen, während gleichzeitig die Consistenz der Leber sich vermehrt. Die mikroskopische Untersuchung zeigt als Ursache dieser Veränderung eine zellige Infiltration des periportalten Bindegewebes und benachbarter Theile der Läppchen. In späteren Stadien treten immer mehr graue bindegewebige Flecken und Streifen hervor, welche bald mehr gleichmässig das Gewebe durchziehen, bald ein Netzwerk mit kleineren oder grösseren Maschen bilden. Gleichzeitig wird die Consistenz immer fester und derber und das anfänglich vergrösserte Volumen wird wieder reducirt, bis schliesslich eine mehr oder weniger starke Atrophie (cirrhotische

Fig. 306.

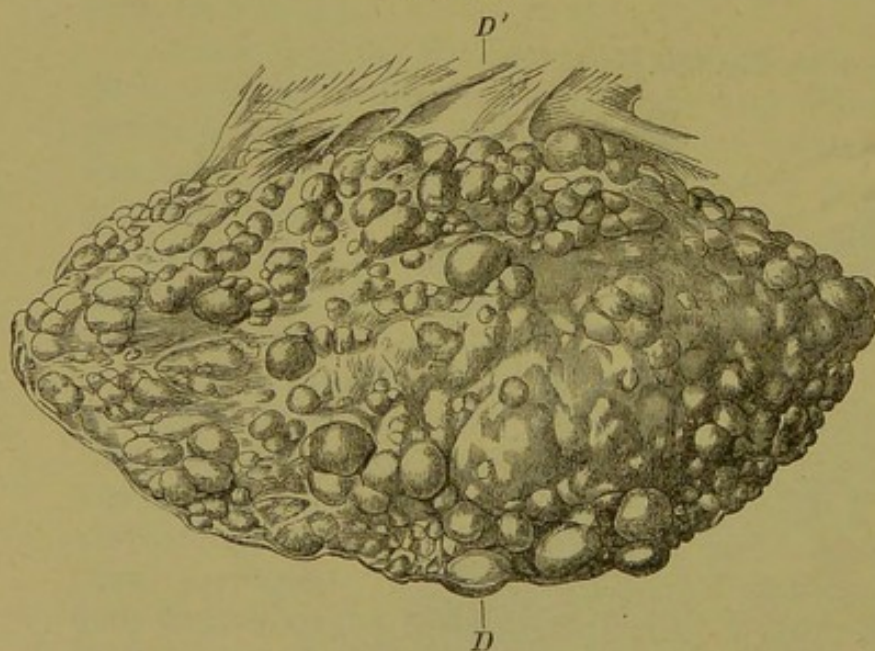


Cirrhotische Granularatrophie der Leber. Frisches Präp. Nat. Gr.

Linker Lappen. L Lig. teres. D Diaphragma (in die Höhe geschlagen), durch perihepatitische Verwachsungen mit der Leber verbunden.

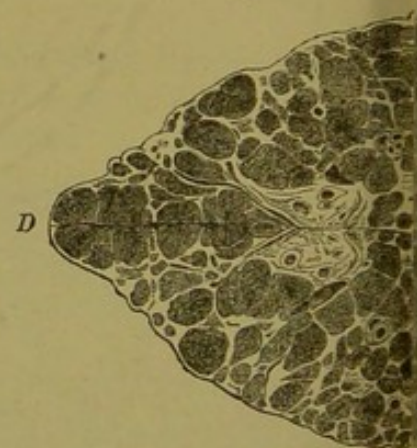
Atrophie, atrophische Cirrhose) resultirt. War eine mehr gleichmässige Vertheilung des Bindegewebes vorhanden, so kann sowohl die seröse Oberfläche der Leber, deren Kapsel stets verdickt ist und deren Ränder in diesem Falle abgerundet sind, als auch die Schnittfläche glatt erscheinen (glatte Atrophie, Induration), war dagegen, wie es die Regel ist, das Bindegewebe ungleichmässig entwickelt, so erscheint die Leberoberfläche uneben, mit hirsekorn- bis erbsengrossen oder noch grösseren Höckern besetzt (Granularatrophie, Fig. 306 u. 307), welche meistens eine gelbe icterische Färbung besitzen; die Kapsel ist im ganzen, besonders aber zwischen den Granulis verdickt, weisslich gefärbt, an den Rändern, besonders an dem vorderen scharfen, sind oft einzelne Granula gänzlich isolirt, indem die Kapsel sich von beiden Oberflächen her berührt. Auf dem Durchschnitte erscheinen alsbald ähnliche Zustände; zahlreiche hirsekorn- bis erbsengrosse Parenchyminseln mit fettiger Infiltration und Icterus (daher der Name Cirrhose von *ζιρρός* hellgelb) treten kugelig an der Schnittfläche hervor und sind getrennt von verschiedenen breiten Zügen eines sehr derben, unter dem Messer knirschenden, grauen Fasergewebes, innerhalb dessen man ebenfalls noch hie und da kleine glbliche Einsprengungen sieht (Fig. 308). Wenn auch

Fig. 307.

Granularatrophie der Leber. Frisches Präp. $\frac{1}{2}$ nat. Gr.

Unterfläche des linken Lappens. Die Schnittfläche in der Richtung D—D' ist in Fig. 308 wiedergegeben.

Fig. 308.

Granularatrophie der Leber. Frisches Präp. $\frac{1}{2}$ nat. Gr.

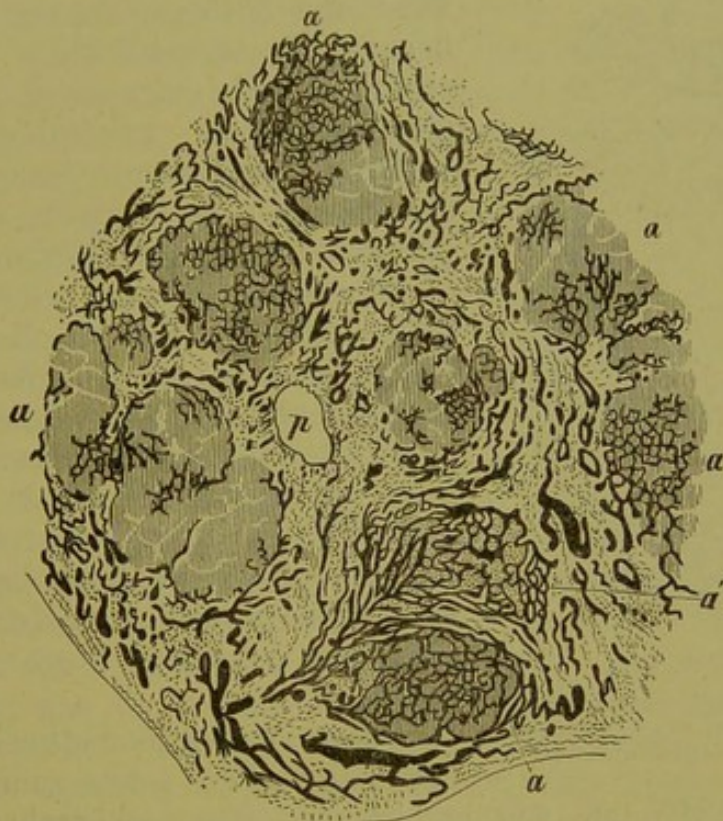Durchschnitt entsprechend der Linie D—D' von der in Fig. 307 abgebildeten Leber. Kleinere und grössere Haufen von Lebergewebe (Leberinseln) durch ein Netz von fibrösem Gewebe getrennt.

das eine Mal mehr grössere Granula, das andere Mal kleinere gefunden werden, so kann danach doch eine Trennung verschiedener Formen von Cirrhose nicht vorgenommen werden, da an derselben Leber gleichzeitig kleinere und grössere Granula vorkommen.

An mikroskopischen Schnitten (Fig. 309) ist in dem derben Zwischengewebe bald mehr, bald weniger, in der Regel nur fleckweise, zelliges Granulationsgewebe zu sehen; im übrigen ist dasselbe von derben,

engdurchflochtenen Bindegewebsfasern zusammengesetzt; überall begegnet man sehr zahlreichen, oft weiten, stets von der Art. hepat. und nur in weniger vorgeschrittenen Fällen von der Pfortader aus injicirbaren Gefässen und fast in allen Fällen einer grossen Zahl von feinen,

Fig. 309.



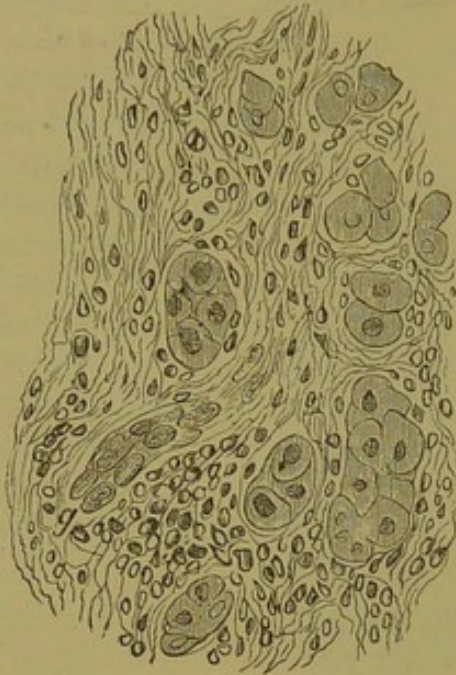Aus einer cirrhotischen Leber. Ganz schw. Vergr.

a Leberinseln, durch mehr oder weniger breite Bindegewebssepta, deren Blutgefässe ebenso wie theilweise die der Inseln injicirt sind. Bei a' Anordnung der Gefässe wie im Lebergewebe, statt Leberzellen aber nur Granulationszellen zwischen den Capillarschlingen.

aus kleinen platten Zellen gebildeten Kanälchen, welche mit grösseren Gallenkanälchen einerseits, mit Leberzellen andererseits in Verbindung stehen (neugebildete Gallenkanälchen). Die vorspringenden Granula (Leberinseln) bestehen aus fettig infiltrirtem und icterischem Lebergewebe. Sie entsprechen nicht etwa immer einzelnen Leberläppchen oder Gruppen derselben, denn der Process geht zwar in der Regel von dem interlobulären Bindegewebe aus, folgt aber in seinem Weiterstreiten durchaus nicht immer genau der Grenze der Lobuli, da diese ja keine zusammenhängende bindegewebige Hülle besitzen, sondern es sind oft nur noch ganz kleine Reste von Läppchen oder Gruppen derselben, welche durch das unregelmässige Eindringen des Granulationsgewebes in die Lobuli abgetrennt worden sind. Diese Zerstörung der Läppchen wird manchmal auch durch Bindegewebsneubildung, welche von der Vena centralis ausgeht und nach der Peripherie der Läppchen fortschreitet, unterstützt. Es werden aber nicht nur grössere Abschnitte der Leberzellennetze durch das Bindegewebe umwachsen und getrennt, sondern dasselbe dringt auch zwischen kleinere Gruppen derselben

(Fig. 310), ja zwischen die einzelnen Zellen ein, diese auseinanderdrängend und comprimirend. Es ist richtig, dass dies in dem einen Falle mehr, in dem anderen weniger geschieht, allein man kann es in jedem Falle sehen, wo der Process noch im Weiterschreiten begriffen ist, während eine scharfe Grenze zwischen Lebergewebe und fibrösem Bindegewebe da sich findet, wo augenblicklich oder dauernd ein Stillstand eingetreten war. Sonach gibt auch die mikroskopische Untersuchung keine Berechtigung zu der vorgeschlagenen Trennung in monocelluläre, unilobuläre und multilobuläre Cirrhose, je nachdem das neue Gewebe einzelne Zellen oder einzelne Lobuli oder Gruppen von solchen umwächst. Wenn die Bindegewebsneubildung sich wesentlich an die Grenzschichten der Läppchen hält, so mag man von annulärer Cirrhose sprechen, da dann in der That makroskopisch und mikroskopisch die Läppchen ringförmig von Bindegewebe umgeben erscheinen, aber eine besondere Form ist das auch nicht.

Fig. 310.



Lebercirrhose. St. Vergr.

Eindringen des Granulationsgewebes zwischen kleinere Gruppen von Leberzellen.
Bei g ein kleinstes Gallenkanälchen.

häufig unter Auftreten von gelbbraunen Pigmentkörnchen zu Grunde, ein Theil derselben aber bleibt, wenn auch in reducirtem Zustande, bestehen und bildet die vorher erwähnten neugebildeten, d. h. durch Umbildung von Leberzellen neugebildeten Gallenkanälchen, die indessen von Manchen als Neubildungsproducte der interlobulären Gallengänge angesehen werden. Bei der vorgeschrittenen Atrophie können ausgedehnte Partien des Lebergewebes auf diese Weise zu Grunde gegangen sein und man erkennt dann an Schnitten zwar oft noch die Stellen, wo bis vor kurzem Lebergewebe bestand, an der Anordnung der Blutgefässe und an dem zellenreicheren Bindegewebe, aber von den Leberzellen ist nichts übrig geblieben als ein Netzwerk jener Gallenkanälchen.

Zur Färbung mikroskopischer Schnitte empfiehlt sich Pikrolithioncarmin, weil die Leberzellen dadurch eine gelbliche Färbung erhalten. Gut ist es, um die Gallenkanälchen und Gefässe leicht unterscheiden zu können, die Blutgefässe mit blauer Masse zu injiciren: man hat dann blaue Gefässe, rothe Gallenkanälchen, gelbe Leberzellen, farbloses oder nur wenig röthliches Bindegewebe, dessen Kerne intensiv roth gefärbt sind, während die Kerne der Leberzellen nur eine blassrothe Färbung annehmen.

Man hat in neuerer Zeit der oben geschilderten atrophischen Cirrhose noch eine hypertrophische Cirrhose als eine Affection gegen-

übergestellt, bei welcher die Leber dauernd vergrössert bliebe. Ackermann vergleicht den Process mit einer elephantiastischen Neubildung. Es scheint in der That Fälle von Cirrhose mit Vergrösserung der Leber zu geben, wobei es sich nicht um das Anfangsstadium der gewöhnlichen Cirrhose handelt, aber über die Stellung und Bedeutung dieser Veränderung wird erst die Zukunft zu entscheiden haben.

Als die gewöhnlichste Ursache der über das ganze Organ mehr gleichmässig vertheilten Form interstitieller productiver Entzündung wird gewöhnlich übermässiger Alcoholgenuss (Gin drinkers liver) angegeben, doch ist dieser Zusammenhang kein nothwendiger; die meisten Säuer haben keine cirrhotische, sondern eine Fettleber und viele mit Lebercirrhose Behaftete sind keine Säuer. Ausser dem Alcohol können auch noch andere chemische Körper z. B. Phosphor, Canthariden bei chronischer Einwirkung eine productive Entzündung erzeugen, doch ist die Entwicklung des Processes wahrscheinlich nicht immer die gleiche, insofern, als bei der Alcoholcirrhose die Bindegewebsveränderung als primäre aufzutreten scheint, während sie bei der Phosphorcirrhose sich erst an eine primäre Zellendegeneration anschliesst. Letzteres dürfte auch bei den von den Gallengängen (bei Verschluss derselben) ausgehenden, den sogenannten biliären Cirrhosen der Fall sein. Eine interstitielle productive Hepatitis kann weiterhin sich zu einer Perihepatitis hinzugesellen und endlich durch Infectiouskrankheiten, insbesondere Syphilis, bedingt werden. Eine wirklich totale Induration mit Bindegewebsbildung um die einzelnen Capillargefässe herum kommt bei angeborener Syphilis vor; bei Erwachsenen ist diese Form seltener, häufiger eine andere, bei der die Bildung des fibrösen Gewebes auf einzelne Regionen beschränkt ist, so dass durch die von ihm hervorgerufene Atrophie die Leber in einzelne Lappen getheilt wird (Hepar lobatum). Die Hauptmasse des fibrösen Gewebes findet sich meistens in der Nähe des Lig. suspensorium und von hier aus strahlen auch häufig die Faserzüge in das umgebende Parenchym aus. Da sich daneben auch noch mehr diffuse Veränderungen an einzelnen Lappen ausbilden können, so sind die Missstaltungen, welche das Organ durch diese Processe erleidet, oft sehr bedeutend. Es kann z. B. der ganze rechte Lappen so sehr atrophiren, dass er vom linken, in dem dann freilich oft eine vicariirende Hypertrophie statthat, bei weitem an Grösse übertroffen wird.

Eine partielle productive Entzündung findet sich ausserdem secundär bei einer ganzen Reihe von Processen, bei älteren Eiterungen, um Parasiten herum, besonders ausgedehnt bei multiloculärem Echinokokkus etc. Auch in diesen Fällen vermisst man nicht die vorher erwähnten neugebildeten Gallenkanälchen.

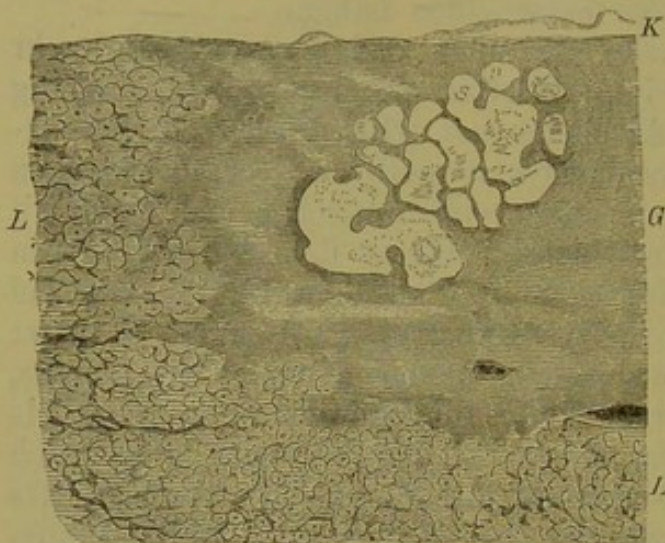
3. **Infectiöse Granulationsgeschwülste** werden in der Leber häufig gefunden. Im Anschluss an das Vorhergesagte sei zunächst der

a) Syphilitischen Neubildungen gedacht.

Neben den rein interstitiellen syphilitischen Lebererkrankungen, die freilich für sich allein niemals mit Sicherheit als syphilitische diagnosticirt werden können, finden sich seltener, aber doch immerhin

häufig genug, andere, bei welchen in die fibrösen Massen noch unregelmässige, rundliche, homogene, gelbe, derbelastische Massen eingesprengt sind (Gummata, Hepatitis interstitialis gummosa, Fig. 311),

Fig. 311.



Gummigeschwulst der Leber. Frisches Präp. Nat. Gr.
L Leber mit Andeutung der Lobuli K Leberkapsel. G die gumöse Neubildung, in welcher die hellen Stellen den über die umgebenden fibrösen Massen etwas hervorragenden gelben Partien entsprechen.

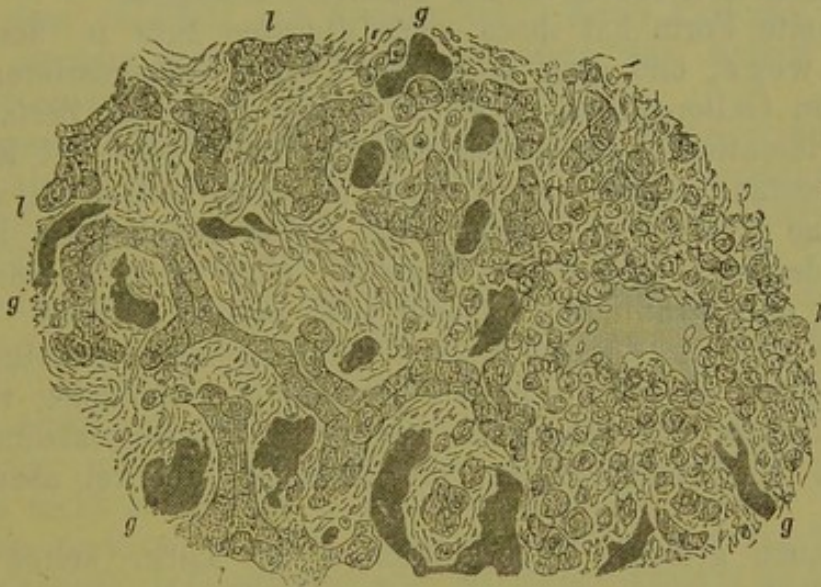
welche in ihrer Zusammensetzung in nichts wesentlichem von den beim Hoden und an anderen Orten ausführlich besprochenen ähnlichen Bildungen abweichen. Gummata ohne ausgedehntere interstitielle Entzündung kommen bei Erwachsenen fast gar nicht zur Beobachtung, wohl aber gibt es bei congenitaler Syphilis Neugeborener Formen, wo wenigstens die interstitielle Entzündung mehr zurücktritt und die Affection dadurch auch mehr den Charakter eines wirklichen Neoplasma trägt. Hier sind die Gummata bald mehr in Form einzelner grösserer Geschwülste vorhanden, bald ist die gesamte Leber, deren

Läppchenzeichnung fast verschwunden ist, von einer Unzahl verwaschener gelber Herdchen von unregelmässiger Form durchsetzt: kleinste Gummositäten (miliare Gummata, Fig. 312). Für die Differentialdiagnose der Gummata ist immer das Vorherrschen einer fettigen Degeneration in den gelben Abschnitten von grosser Bedeutung.

b) Die Tuberkulose tritt in der Leber für gewöhnlich in zwei Formen auf, als disseminirte sogenannte Miliartuberkulose des Parenchyms und als Tuberkulose der Gallengänge. Die disseminirte Tuberkulose ist stets secundär und ungemein häufig; sie fehlt niemals, sobald nur wenige Organe von der secundären Tuberkulose ergriffen sind. Die Tuberkel der Leber gehören zu den kleinsten, die es überhaupt gibt und sind deshalb sehr leicht zu übersehen (am leichtesten erkennt man die subcapsulär gelegenen bei der äusseren Betrachtung). Wenn man ganz sicher gehen will, so sollte man in keinem Falle, wo auch nur eine entfernte Möglichkeit für Lebertuberkulose vorhanden ist, die mikroskopische Untersuchung versäumen; man wird dann staunen, wie viele Tausende von Tuberkeln sich ohne das Mikroskop unserer Kenntniss entziehen würden. Die grösseren erkennt man mit blossem Auge als kleinste, bis höchstens stecknadelkopfgrosse graue Knötchen, welche vorzugsweise an der Peripherie der Läppchen liegen, aber, wie die mikroskopische Untersuchung sicher ergiebt, nicht etwa bloss zwischen den Läppchen, sondern auch innerhalb derselben, so dass ein Theil des Parenchyms durch das Tuberkelknötchen ersetzt wird (Fig. 313). Ein Theil dieser Knötchen sitzt an kleinsten Gallengängen, woher ihre

gelblich-grüne Farbe rührt, welche sie leichter kenntlich macht. Nur bei Kindern werden öfter Tuberkelknoten grösser, hirsekorn- bis erbsengross, sind dann aber aus kleinen Tuberkeln zusammengesetzt.

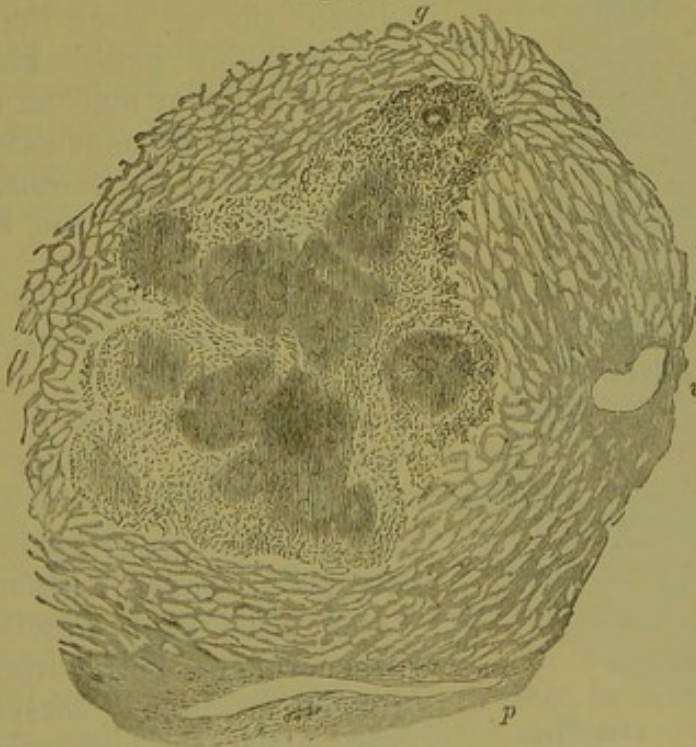Fig. 312.



Congenitale Lebersyphilis. Mittl. Vergr.

Reichliches zellig-faseriges Bindegewebe zwischen den Leberzellen, welche meist in zwei Reihen angeordnet sind, zwischen welchen vielfach ein Spalt hervortritt, so dass das Bild von Drüsenkanälen erzeugt wird. g injicirte Blutgefässe. Bei k eine knötchenartige Anhäufung von Rundzellen um ein riesenzellenähnliches Gebilde herum.

Fig. 313.



Tuberkulose der Leber. Schw. Vergr.

Ein millares Knötchen aus vielen kleinsten, schon in Verkäsung begriffenen (die gestrichelten Partien) Tuberkeln zusammengesetzt; am oberen Ende des Tuberkelconglomerates (bei g) Querschnitt eines Gallenganges und eines Pfortaderastes. v Lebervenenquerschnitt, p Pfortader- und Arterienlängsschnitt. Die Leberzellen sind nicht eingezeichnet.

Bei der mikroskopischen Untersuchung zeigen die Tuberkel häufig das schon oft beschriebene Aussehen der reticulirten, riesenzellenhaltigen Tuberkeln, oft aber fehlen auch sowohl Riesenzellen wie ein gröberes Reticulum. Wo sie vorhanden, kann man nach Arnold die Entwicklung der Riesenzellen aus Gallengangsepithelien verfolgen. Bacillen finden sich schon in den kleinsten Knötchen.

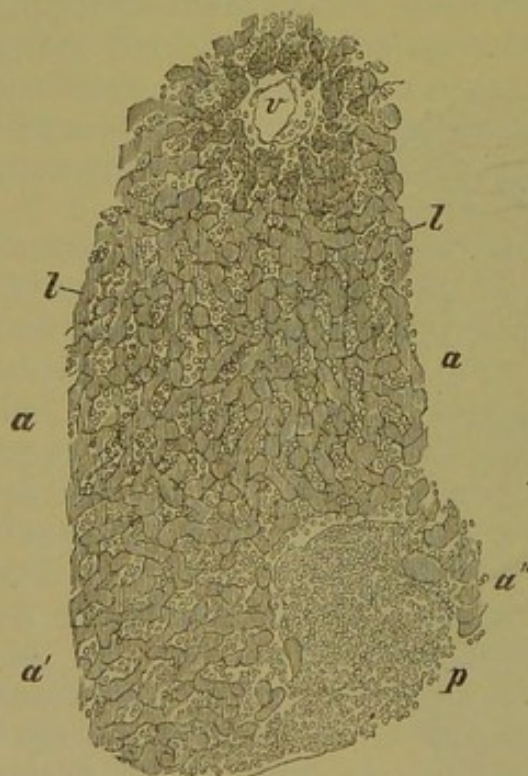
Die zweite Form hat ihren wesentlichsten Sitz in der Wandung der Gallenwege, und zwar nicht der kleinen interlobulären, sondern der grösseren Gallengänge. Wie am Ureter führt der Zerfall der Tuberkel zu Ulcerationen der Oberfläche, die Höhle wird mit Käsemassen und Gallenbestandtheilen erfüllt und es zeigt sich dann auf Durchschnitten eine erbsen- bis bohnen- und selbst kirschgrosse Höhle, die von einer derberen Käsemasse begrenzt wird und im Innern einen gallengelben oder grünlichen käsigen Brei enthält. Grade bei dieser Form lassen sich die käsigen Massen nicht immer in einzelne Tuberkel auflösen, sondern es scheint auch eine mehr gleichmässige, verkäsende, zellige Infiltration vorzukommen (käsige Gallengangsentzündung), an welche sich aber nach aussen hin discrete Tuberkel anzuschliessen pflegen.

Wenn auch grössere Tuberkelknoten der Leber selten sind, so muss man doch wissen, dass sie gelegentlich von der Grösse einer Wallnuss bis einer Faust beobachtet worden sind. Sie zeichnen sich

durch eine gleichmässig trockene, käsige Beschaffenheit und den Mangel jeglicher ausdrückbarer milchiger Flüssigkeit vor den Carcinomen aus, mit denen sie in ihrer Form die grösste Aehnlichkeit haben können. Mikroskopisch findet man an der frischesten Stelle noch einzelne submiliare Tuberkelknötchen, als Beweis, dass auch sie nur Conglomerate von kleinen Tuberkeln sind.

c) Den Tuberkeln am nächsten stehen die geschwulstartigen lymphomatösen Wucherungen, Leukocytome, welche man gelegentlich bei Typhus, seltener bei anderen acuten Infectiouskrankheiten, häufiger bei Leukämie (Fig. 314) in der Leber findet. Besonders im letzteren Falle kann dieselbe durch diese Wucherungen beträchtliche Vergrösserungen erfahren. Dieselben bestehen aus kleineren und grösseren grauen Knötchen, welche ganz aus lymphoiden Zellen zusammengesetzt sind. Auch wenn diese Lymphome fehlen,

Fig. 314.



Leukämische Leber. Mittl. Vergr.

Stück eines Lobulus (a). v Vena centralis. l Leberzellenreihen, in der Nähe der Centralvene mit braunem Pigment. Capillaren von Leukocyten erfüllt, in dem periportal Bindegewebe (p) eine grössere Zellenanhäufung. a' und a'' Theile von anstossenden Leberläppchen.

zeigt die Leber bei der Leukämie meist beträchtliche Vergrösserung und ihre Schnittflächen beziehen sich bald an der Luft mit einem weissen Belag, der aus Tyrosinkrystallen besteht. Daneben finden sich sowohl an den Schnittflächen, wie überall im Parenchym die schon bei der Milz erwähnten octaedrischen farblosen Krystalle in grosser Zahl. An mikroskopischen Schnitten sieht man die Capillaren der Läppchen ganz angefüllt mit Leukocyten. Nach Färbung treten dieselben als intensiv gefärbte Streifen zwischen den hellen Leberzellen mit ihren blassen Kernen sehr deutlich hervor.

4. Progressive Ernährungsstörungen. Die Hypertrophien der Leber, soweit sie als eigentliche Hypertrophien mit einer Vermehrung activer homologer Substanz verbunden sind, theilen sich in allgemeine und partielle. Es entspricht, wie schon früher erwähnt wurde, nicht immer einer Vergrösserung im ganzen auch eine solche der einzelnen Läppchen und noch weniger eine solche der einzelnen Zellen, so dass man einfache Hypertrophien (Vergrösserung der Zellen), einfache Hyperplasien (Vermehrung der Zellen in den Läppchen) und Hyperplasien von Läppchen zu unterscheiden hat. Allgemeine Hypertrophie findet man nicht selten bei rachitischen Kindern, ferner gelegentlich bei Diabetes mellitus, wo die Zellen mit Jod eine weinrothe Färbung zeigen (Glycogen). Interessanter sind die partiellen Hypertrophien, wie sie besonders als vicariirende, compensatorische bei Zerstörung von Lebersubstanz (besonders deutlich oft im linken Lappen bei Syphilis) beobachtet werden. Eine partielle Hypertrophie findet sich dann ferner zuweilen in Form von erbsen- bis kirschgrossen Knoten (knotige Hypertrophie), welche selbst multipel in die Lebersubstanz eingesprengt erscheinen und sich ausser durch die Grösse ihrer Läppchen gewöhnlich auch durch ihre blassrothe Farbe vor der Umgebung auszeichnen. Mikroskopisch erscheinen die Leberzellen grösser, meist fett-haltig, die Capillaren weiter als normal. Die Knoten können durch Bindegewebe eingekapselt sein.

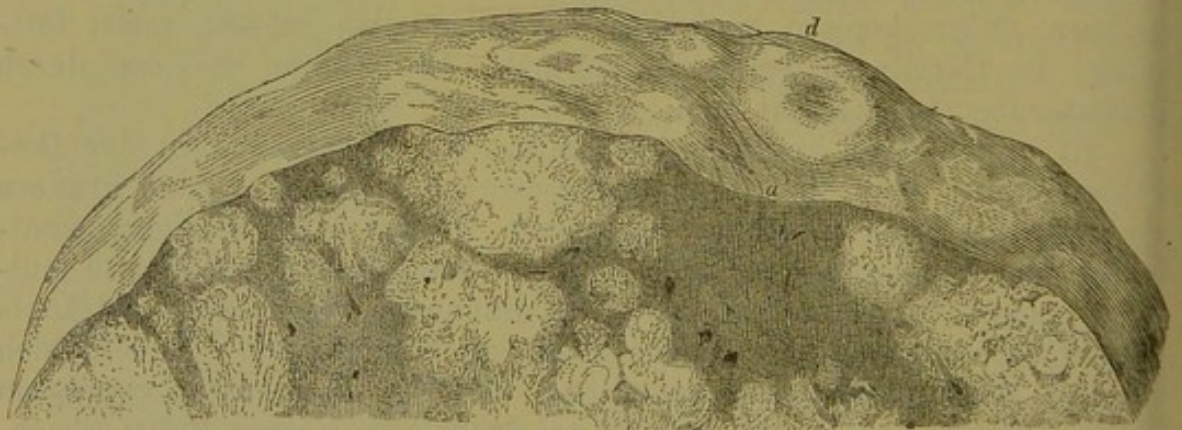Es bilden diese Veränderungen schon die Uebergänge zu den Geschwülsten, denn sie stehen den Adenomen nahe, ja sind gradezu als hyperplastische Adenome bezeichnet worden. Unter den eigentlichen oder tubulären Adenomen versteht man meist knotige und multiple, graurothe oder graubraune Neubildungen, welche sehr beträchtliche Vergrösserungen der Leber bedingen können. Es handelt sich um eine Wucherung der Leberzellen, wodurch in den ausgeprägten Fällen drüsenschlauchartige Gebilde entstehen. Es kommt dabei gleichzeitig eine starke, fibröse Bindegewebswucherung (Cirrhose), sowie an verschiedenen Stellen der Uebergang zu krebsiger Bildung vor, so dass also aus Adenomen Adenocarcinome werden können.

Die Krebse nehmen ihrer Häufigkeit und Wichtigkeit wegen von allen Lebergeschwülsten bei weitem das grösste Interesse in Anspruch. Es gibt primäre und secundäre Leberkrebs. Die primären, welche recht selten sind, können sowohl aus den kleinen Gallengängen wie aus den Leberzellen hervorgehen, doch kann oft nur die sorgfältigste Untersuchung über den Ursprung Auskunft geben. Ihrer makroskopi-

schen Erscheinung nach kann man drei Arten unterscheiden: 1) einen periportalen Krebs, wobei die Krebsknötchen genau dem periportal Bindegewebe folgen und vom Hilus aus immer kleiner werden; es handelt sich hierbei um einen Gallengangskrebs (Ziegler); 2) einen infiltrirten Krebs, wobei eine gleichmässige Durchsetzung des Leberparenchyms mit Krebsmasse stattgefunden hat, ohne oder mit einzelnen hervortretenden Knoten; 3) den knotigen Krebs, wobei ein oft sehr grosser, am häufigsten im rechten Lappen gelegener Knoten solitär oder mit kleineren, offenbar secundären, Tochterknoten vorhanden ist. In beiden ersteren Fällen ist meistens eine ausgebreitete Cirrhose vorhanden, so dass man, besonders bei der zweiten Form, gradezu von krebsiger Cirrhose reden könnte. Bei der mikroskopischen Untersuchung kann man grade hierbei oft deutlich das Eindringen und Weiterwachsen der Krebszellen innerhalb der Capillargefässe erkennen.

Eine ähnliche Anordnung wie die knotigen primären Krebse zeigen auch diejenigen secundären Krebsformen, welche man als fortgeleitete bezeichnen kann, da hier der Leberkrebs durch direktes Uebergreifen eines Krebses der Nachbarschaft entsteht (Fig. 303, S. 525). Dieselben machen deswegen oft den Eindruck von primären, um so mehr, da in der Leber die Neubildung räumlich oft viel bedeutender ist, als an dem Orte der ersten Entstehung. Man muss deshalb, ehe man einen primären Leberkrebs annimmt, immer erst die Nachbarorgane und ganz besonders die Gallenblase und den Magen genau durchmustern, wo man dann oft noch einen primären Geschwulstherd finden wird. Dasselbe gilt übrigens auch für die eigentlichen metastatischen Krebse (Fig. 315), bei welchen in der Regel mehrere getrennte

Fig. 315.

Secundäre Leberkrebsknoten. $\frac{2}{3}$ nat. Gr.

Bei d ein oberflächlicher Knoten mit Delle, unter a partielle cyanotische Atrophie des Lebergewebes mit starker Einsenkung der Oberfläche.

Geschwulstherde vorhanden sind, die nicht in dem Verhältnisse von Mutter- und Tochterknoten zu einander stehen, die auch in ihrer Gröse nicht so variiren, dass man einen unbedingt als den Urheber der übrigen ansehen könnte. In seltenen Fällen können auch die metastatischen Krebse als Krebsinfiltration erscheinen.

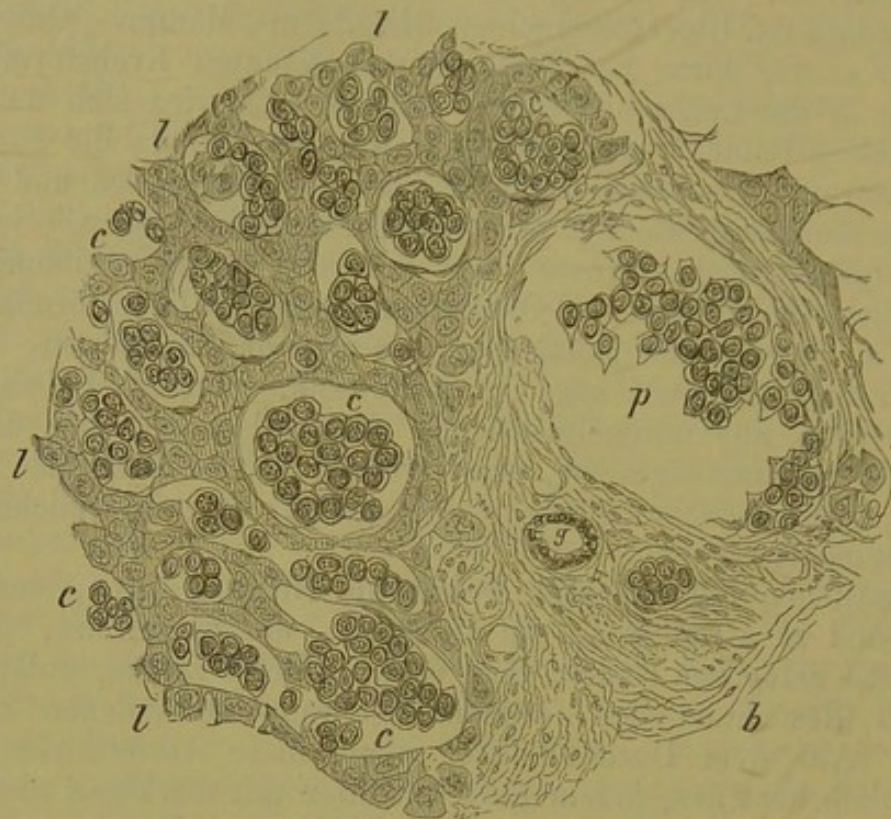Die metastatischen Krebse stammen von verschiedenartigen Primärgeschwülsten ab. Am häufigsten von Magencarcinomen, aber auch nach Choledochus-, Uteruscarcinomen, Mastdarm-, Mamma-, Oesophaguskrebsen u. s. w., kurz bei fast allen bekannten Krebsformen sind Metastasen in der Leber beobachtet worden. Es wird sich danach der mikroskopische Befund verschieden gestalten müssen, da die secundären Geschwulsteruptionen denselben Charakter der Krebszellen und oft auch des ganzen Aufbaues wie die primären darzubieten pflegen. So werden also die metastatischen Knoten von manchen Magencarcinomen, von Uteruskörper-, Mastdarm- und Ovarialcarcinomen cylinderförmige Zellen besitzen, so werden die Metastasen von Oesophaguskrebsen, Krebsen der Portio vaginalis uteri sog. Cancroide sein, während diejenigen von Mammakrebsen aus unregelmässigen, den Drüsenepithelien ähnlichen Krebszellen zusammengesetzt sein werden. Gallertkrebse können gallertige, melanotische können auch graue bis schwärzliche Lebertumoren erzeugen.

Sämmtlichen Leberkrebsen wohnt die Neigung inne, central zu verfetten und zu atrophiren, ein Umstand, der es erklärt, dass die oberflächlich gelegenen Knoten eine centrale Delle zeigen, entsprechend der durch Resorption des fettigen Detritus entstandenen centralen Atrophie. Auf dem Durchschnitte sehen diese verfettenden Knoten eigenthümlich bunt aus, indem gelbe Streifen mit markigen oder grauen abwechseln (*Cancer reticulatus* Joh. Müller). Durch vollständige Verfettung und Erweichung der centralen Theile können Höhlen sich bilden, welche mit dem mehr oder weniger flüssigen Erweichungsbrei gefüllt sind.

Das Krebsstroma ist durch Auspinseln feiner Abschnitte leicht darzustellen; an kleinen Knoten kann man sich überzeugen, dass es oft grosse Aehnlichkeit hat mit dem Netzwerke, welches die Capillaren und das geringe, sie umgebende Bindegewebe an der normalen Leber darstellen. Bei einer ganzen Anzahl von secundären Krebsen, besonders nach Magenkrebs, ist der Nachweis zu liefern, dass sie aus, wahrscheinlich embolischen, krebsigen Thromben in Aesten der Pfortader hervorgewachsen sind. Besonders bei der infiltrirten Form ist oft in grosser Ausdehnung das Gefässnetz der interlobulären Pfortadern und der Capillaren der Lobuli durch Krebsmasse erfüllt und ausgedehnt (intravasculärer Krebs, Fig. 316). Die Leberzellen werden dadurch comprimirt, missstaltet und schliesslich unter Auftreten von braunem Pigment zur Atrophie gebracht. Bei den knotigen secundären Krebsen (Fig. 317) sieht man häufig an der Peripherie die benachbarten Leberzellen plattgedrückt und in mehreren Reihen parallel der Oberfläche angeordnet (Druckwirkung).

Von den kleineren Gefässen geht zuweilen die Krebsentwicklung in die grossen Lebervenen weiter, welche dann mit einem krebsigen Thrombus erfüllt sind, der bis in die Vena cava hineinreichen kann. Die Beziehungen des Gefässverschlusses zu der zwischen den Krebsknoten so häufigen cyanotischen Atrophie sind S. 534 schon erörtert worden.

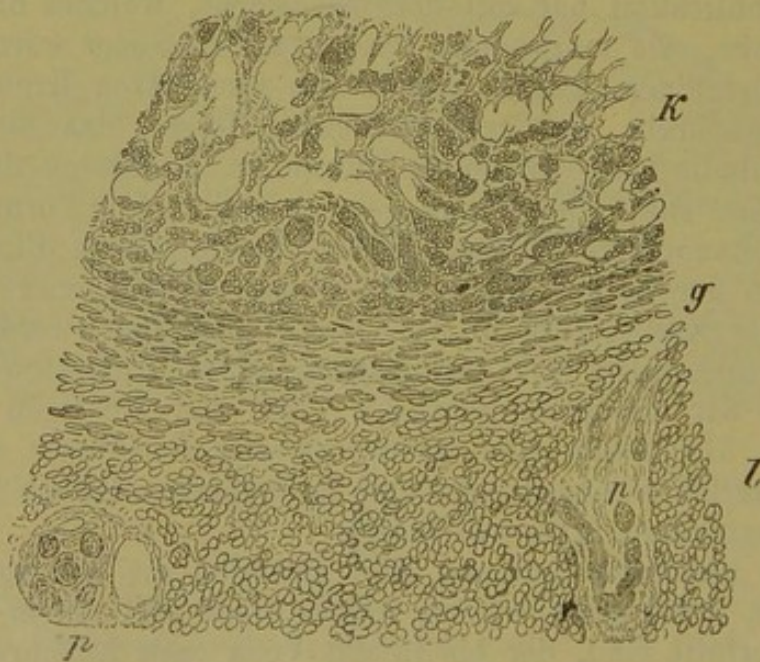
Fig. 316.



Intravasculärer Leberkrebs. St. Vergr.

V Vena portarum mit Krebszellen. b periportales Bindegewebe, in welchem noch ein kleineres mit Krebszellen gefülltes Gefäß und ein Gallengang (g). c die mit Krebszellen gefüllten und ausgedehnten Lebercapillaren, deren Endothelien hie und da noch sichtbar sind. l die auseinandergedrängten vielfach missstalteten Leberzellen.

Fig. 317.

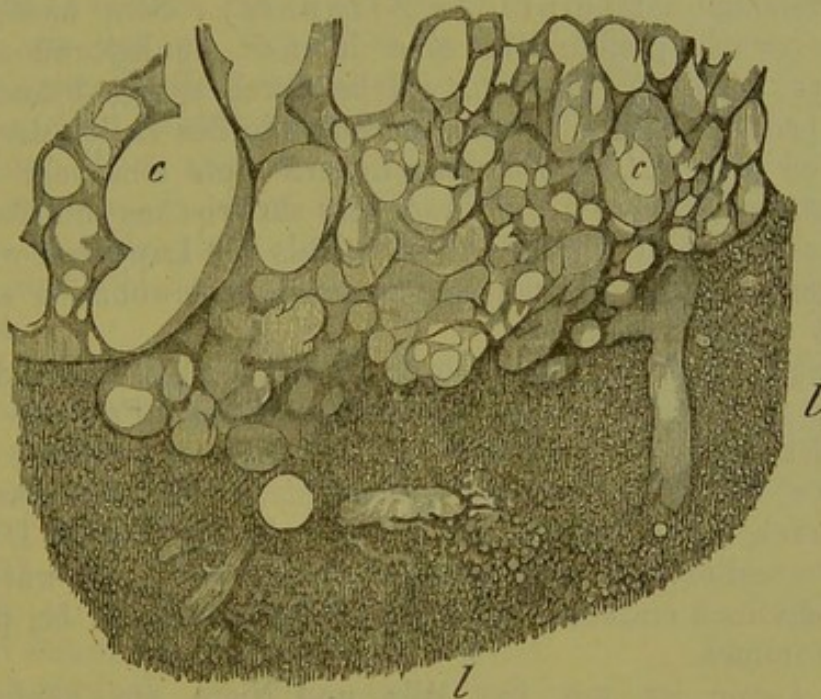


Secundärer knotiger Leberkrebs. Schw. Vergr.

K Krebs, dessen Zellen theilweise ausgefallen sind. l Lebergewebe. p portales Bindegewebe mit Pfortaderästen, Gallengängen etc. An der Grenzschicht bei g die Leberzellen abgeplattet und der Oberfläche des Krebses parallel gerichtet.

Die in der Leber gelegentlich vorkommenden Metastasen von gewöhnlichen und Melano-Sarcomen u. s. w. weichen in nichts von den anderweitig vorkommenden ähnlichen Geschwülsten ab. Sehr selten sind primäre Sarcome und Fibrome, häufiger dagegen die soeben sichtbaren bis kirschgrossen, seltener apfelgrossen, durch ihre schwarzrothe Farbe, ihren Blutgehalt und schwammigen Bau leicht erkennbaren Cavernome (Figg. 318 und 300), welche auch multipel vor-

Fig. 318.



Vom Rande eines Cavernoms der Leber. Ganz schw. Vergr.

c die cavernösen Hohlräume des Tumors, aus welchen das Blut entfernt ist. l Lebergewebe, dessen erweiterte Venen in den Tumor übergehen.

kommen und wesentlich aus einer Erweiterung und Confluenz der Lebercapillaren mit gänzlicher Atrophie der Leberzellen entstehen. Die grösseren sind zuweilen durch eine dünne Bindegewebshülle abgekapselt. Kleine Cystchen, welche mit einfachem oder Flimmer-Cylinderepithel ausgekleidet und als angeborene Abschnürungscysten adenomatöser Gallengangswucherungen zu betrachten sind, kommen zuweilen selbst in grosser Zahl vor, auffälligerweise öfters in Verbindung mit cystischer Degeneration der Nieren. Selten sind grosse multiloculäre Kystome (Adenokystome), welche auch neben multiplen kleinen Cystchen vorkommen. Während des Lebens entstandene, ebenfalls aus partieller Erweiterung von Gallengängen hervorgegangene Cysten sind durch ihre derbere, fibröse Wand, ihren, wenigstens in früheren Stadien galligen, Cholestearin oder seltener Concretionen enthaltenden Inhalt ausgezeichnet. Beide Formen liegen fast stets dicht unter der Leberkapsel.

5. Regressive Ernährungsstörungen. a) Atrophien.

Die einfachste Form der Zerstörung von Lebersubstanz ist die Druckatrophie, wie sie sowohl bei Druck von aussen (z. B. Schnür-

atrophie), als auch bei Druck von innen (sich retrahirendes fibröses Gewebe, Geschwulstknoten) entsteht. Die Zellen sind an solchen Stellen zum Theil gänzlich verschwunden und von der Lebersubstanz ist dann nur noch eine geringe bindegewebige Masse übrig.

Unter den mehr das ganze Organ betreffenden Atrophien ist zunächst diejenige zu nennen, welche sich in Verbindung mit allgemeiner Atrophie bei cachectischen Individuen, bei Inanition, ferner als Altersveränderung vorfindet und die durch eine Verkleinerung sowohl der Leber im ganzen wie der einzelnen Läppchen und der einzelnen Leberzellen ausgezeichnet ist (einfache Atrophie). Sehr häufig hat das atrophische Gewebe gleichzeitig eine intensiv dunkelbraune Färbung (braune Atrophie, *A. fusca*), welche durch eckige bräunliche Pigmentkörner bedingt wird, die sich besonders in den Zellen der centralen Zone vorfinden (Fig. 320). Da diese Lebern stets eine sehr feste Consistenz haben, so eignen sie sich besonders zur frischen mikroskopischen Untersuchung an Schnitten, um so mehr, als die Läppchen wegen ihrer Kleinheit leicht zu überschauen und ausserdem gewöhnlich sehr scharf von einander zu trennen sind.

Der cyanotischen Atrophie durch Blutstauung, sowie der durch entzündliche, theils produktive, theils degenerative Processe erzeugten Atrophien, der fibrösen, sowie der sog. acuten Leberatrophie ist schon in genügender Ausführlichkeit gedacht worden. Bei letzterer Gelegenheit wurde auch schon die häufigste Form der fettigen Degeneration der Leberzellen, die entzündliche, beschrieben. Es wäre noch zu erwähnen, dass auch einfache fettige Degenerationen z. B. bei perniciöser Anämie vorkommen.

b) Die Leber ist mit der Milz und Niere am häufigsten der Amyloidentartung ausgesetzt, welche selbst bei Kindern schon zuweilen erhebliche Vergrösserungen des Organes bewirken kann. In den höchsten Graden der Affection, wo die Leber beträchtlich vergrössert und sehr derb geworden ist, ist auf der Schnittfläche die Zeichnung der Läppchen sehr verwischt, das Parenchym hat die dem Amyloid eigene, gekochtem Speck ähnliche, glasig durchscheinende Beschaffenheit und den eigenthümlichen Glanz angenommen, nur einzelne Reste nicht amyloiden Parenchyms sind noch übrig, die sich oft durch ihre gelbe Farbe als fettig infiltrirte erweisen. Durch Jod erhält der grösste Theil der Schnittfläche eine intensiv braune Farbe.

Durchmustert man in solchen Fällen die Läppchen, so sieht man schon makroskopisch, noch besser mikroskopisch, dass die Amyloidentartung über alle Theile derselben verbreitet ist. Hat man es dagegen mit einer geringeren Erkrankung zu thun, so ist es oft zuerst die intermediäre Zone, welche die Amyloidentartung zeigt, während meist gleichzeitig in der äusseren Fettinfiltration, in der inneren Pigmentbildung vorhanden ist. Es ist für das Verständniss der Amyloidentartung der Leber von Bedeutung, dass grade in dieser mittleren Zone sich vorzugsweise die Leberarterie mit ihren Capillaren zu den übrigen Capillaren hinzugesellt. Die Arteriolen und Capillaren aber sind es, welche vorzugsweise der amyloiden Entartung anheimfallen

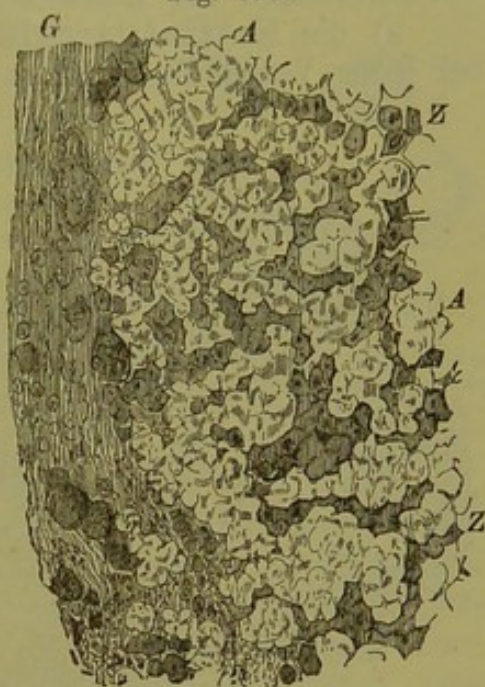
(Fig. 319), indem sich ihre Wand (nicht das Endothel) in eine hyaline, ungleichmässig dicke, beim Zerzupfen deshalb leicht in einzelne Schollen zerfallende Masse verwandelt. Eine amyloide Degeneration der Leberzellen kommt, wenn überhaupt, jedenfalls nur selten vor, in der Regel werden sie durch die amyloiden Gefässe comprimirt und atrophiren dadurch zu kleinen braun pigmentirten Klümpchen, ja können ganz verschwinden. Anfänglich enthalten sie auch noch zwischen den amyloiden Capillaren, wie sie es fast stets an den nichtamyloiden Theilen, besonders in der Peripherie der Läppchen thun, grosse Fetttropfen. Wenn auch seltener, so bilden doch zuweilen die interlobulären Pfortaderäste den Hauptsitz der Entartung, häufiger sind die Aeste der Leberarterie verändert.

Die geringeren amyloiden Veränderungen sind makroskopisch oft selbst mit der Anwendung von Jod schwer zu erkennen, da die braune Jodamyloidfarbe durch die an sich schon braune Leberfarbe zu sehr verdeckt werden kann. Man thut in solchen Fällen gut, einen möglichst feinen und ausgedehnten Schnitt mit dem Skalpell zu entnehmen, denselben kurze Zeit in ein Schälchen mit Jod zu legen und ihn dann nach dem Auswaschen in Wasser auf eine weisse Unterlage zu bringen; man wird dann selbst kleine Amyloidmengen nicht leicht übersehen.

Die mikroskopische Untersuchung wird am besten an dem frischen Präparate vorgenommen, von welchem man mit einem Doppelmesser schon hinreichend feine Schnitte machen kann. Man färbe mit Jodkaliumlösung oder mit Anilinviolett. Sehr schöne Bilder erhält man, wenn man einen recht dünnen Schnitt in absolutem Alkohol entwässert, in alkoholischer Alkanaextractlösung färbt, mit Salzsäure-Alkohol auswäscht, in Wasser reinigt, mit saurem Hämatoxylin färbt, wieder in Wasser reinigt, in Jodjodkalium färbt, abermals in Wasser abspült und endlich in Glycerin einbettet. Dann ist das Fett hellroth, die Amyloidsubstanz gelbbraunroth, Leberzellen gelb, Kerne dunkel graublau. Es treten dabei ganz besonders deutlich die fetthaltigen Leberzellen neben und zwischen den amyloiden Massen hervor. Die einzelnen Farben heben sich besonders scharf bei Anwendung eines Condensors von einander ab. Empfohlen wird auch Färbung von in Alkohol liegenden Schnitten in 2proc. Lösung von Bismarckbraun (auf $\frac{2}{3}$ Wasser $\frac{1}{3}$ Alc. rectif.); nach 5 Minuten Abspülen in absol. Alkohol, 10 Minuten in Aq. dest., einige Minuten in 2proc. Genvianviolett, 3—5 Minuten in mit Essigsäure (10 Tropfen auf ein Uhrschälchen) angesäuertes Wasser, gutes Auswaschen in reinem Wasser.

Eine der Amyloidsubstanz in Bezug auf ihre Jodreaction nahestehende Substanz ist das Glycogen, welches in wechselnder Menge in diabetischen Lebern besonders in der Peripherie der Lobuli inner-

Fig. 319.



Amyloid der Leber. Mittl. Vergr.

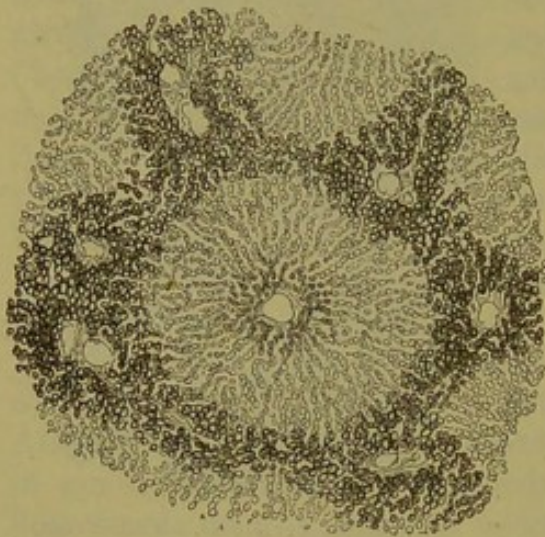
G Glisson'sche Kapsel. Z das vielfach verschobene und comprimirt Leberzellennetz, A die scholligen amyloiden Capillaren.

halb der Leberzellen gefunden wird. Zum Nachweis bringt man möglichst frische Leberstücke in absoluten Alkohol und bettet die Schnitte in Jodgummi ein. Glycogen wird braunroth.

6. **Fremdkörper (Infiltrationszustände), Parasiten.** Eine der häufigsten Veränderungen der Leber ist

a) die **Fettinfiltration** (Fig. 320), welche zwar auch normal bei jeder Verdauung vorkommt, aber doch nur als vorübergehender

Fig. 320.



Fettinfiltration der Leberläppchen in der Peripherie, Pigmentirung im Centrum. Schw. Vergr.

In der Mitte ein Lobulus im Querschnitt, in dessen Peripherie zahlreiche Pfortaderäste nebst Bindegewebe durch den Schnitt getroffen sind.

Zustand, während sie bei verschiedenen cachectischen Zuständen (Phthisis, Atrophie der Kinder etc.), bei Abusus spirituosorum etc. als stationäre pathologische Veränderung (d. h. auch ohne die physiologischen Vorbedingungen) gefunden wird. Bei den geringsten Graden der Fettablagerung sieht man nur ein feines helles, noch nicht deutlich gelbes, sondern mehr weisslich-graues Säumchen an der Peripherie der Läppchen, ein Zustand, der unendlich häufig gefunden wird und dem physiologischen vollkommen gleicht; je stärker die Affection, desto breiter und zugleich desto gelber ist dieser Saum, während die centrale dunklere Partie entsprechend kleiner ist, bis schliesslich in den höchsten Graden (der

eigentlichen Fettleber, *Hepar adiposum*, Strassburger Gänseleber) fast der gesammte Lobulus eine buttergelbe Färbung angenommen hat, welche damit natürlich auch die Farbe des Parenchyms überhaupt geworden ist. Wirklich rein tritt sie nur bei zu gleicher Zeit anämischen Lebern hervor, bei bluthaltigen kommt etwas Roth hinzu und bei hyperämischen kann das Röth so sehr das Gelb überdecken, dass schon ein genaues Zusehen erforderlich ist, um die Fettleber nicht zu übersehen. Die makroskopische Diagnose wird gerade in diesen Fällen erleichtert durch die Beschaffenheit der Oberfläche des Messers, welches nach dem Schneiden mit einer Fettschicht bedeckt ist, die beim Aufgiessen von Wasser das Haftenbleiben und Auseinanderlaufen desselben verhindert.

Es beruht diese Affection auf einer Aufnahme von Fett in die Leberzellen, und zwar zuerst in die peripherisch, später erst in die central gelegenen. Damit ist eine Volumenvermehrung der Zellen verbunden, die sich folgerichtig auch in einer mit dem Fortschreiten der Affection zunehmenden Gesamtvergrösserung der Läppchen und des ganzen Organes documentirt. Bei partieller Fettinfiltration sieht man in Folge dieser Vergrösserung der fetthaltigen Zellen auf Durchschnitten die gelbe Peripherie der Läppchen über die dunkelen Centra promi-

niren. Es ist leicht, an durch Zerzupfen isolirten Zellen (Fig. 321) das Fett, welches in grösseren, oft nur einfachen Tropfen vorhanden ist, zu erkennen; schwieriger ist es oft, die Zellkörper zu erkennen, da die Tropfen so gross werden können, dass das Zellprotoplasma nur noch als schmaler Ueberzug über dieselben vorhanden ist. An ungefärbten Schnitten, die besonders bei recht schwachen Vergrösserungen (bei geringeren Graden der Veränderung) hübsche Bilder gewähren, erscheint das makroskopische Bild grade umgekehrt, indem die kleinen, dicht aneinander gelagerten, dunkel contourirten Fetttropfen ein dunkles, an dicken Schnitten fast schwarzes Aussehen der peripherischen Abschnitte der Läppchen bedingen. Die schönsten Bilder erhält man durch Färbung der Schnitte in der vorher angegebenen Weise mit Alkanna und saurem Hämatoxilin (ohne Jod).

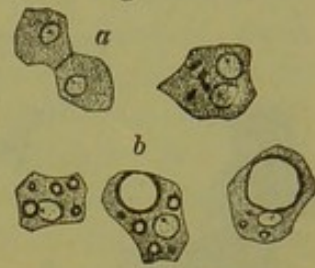
Nur ausnahmsweise, aber ohne dass sich eine Begründung der Ausnahme finden liesse, findet man diese Fettinfiltration nicht an den Rändern der Läppchen, sondern um die Vena centralis herum; es erscheinen dann die gelben Färbungen nicht in Form von Ringen, sondern als kleine Flecken (an den Querschnitten), welche durch eine schmale, bräunliche Zone von der grauen Randschicht getrennt sind.

Sehr häufig kommt die Fettinfiltration mit anderen Affectionen verbunden vor, so mit Cirrhose, Amyloiddegeneration, mit Stauungsleber und cyanotischer Atrophie (Muskatnussleber). Hier ist sie zum guten Theil wohl Folge der anderen Veränderungen, sie kann aber auch selbst eine secundäre Störung bedingen, nämlich eine Stauung der Galle in der Leber, Lebericterus.

b) Bei dem geringen Grade des Lebericterus, wie er durch die Fettinfiltration bedingt wird, sind fast ausschliesslich die Centra der Läppchen gallengelb gefärbt und es geben diese Läppchen mit ihrem gallengelben Centrum und ihrer fettgelben Peripherie ein sehr zierliches Bild. Bei einigermaßen stärkerer icterischer Färbung erhält die Fettleber im Ganzen eine Safranfarbe (*Hepar crocatum*, Safranleber). An Isolationspräparaten sieht man die Leberzellen erfüllt theils mit diffusum hellgelbem Farbstoffe, theils mit unregelmässigen heller oder dunkler gelben, gelbrothen oder braunrothen Farbstoffkörnchen, selten auch mit krystallinischem Pigment (Bilirubin). Es lässt sich an solchen Präparaten leicht die bei der Niere (Bilirubininfarkt) beschriebene Gallenfarbstoffreaction ausführen. Es sind übrigens auch noch andere Affectionen, insbesondere die Cirrhose als Ursache für localen Icterus der Leber schon erwähnt worden.

Ist ein stärkeres Hinderniss für den Abfluss der Galle vorhanden, so treten nicht nur icterische Färbungen an den übrigen Körperorganen auf, sondern auch die Leber bietet ein anderes Bild: die gallige Färbung ist intensiver und nicht nur auf die inneren Theile beschränkt, die gelbe Färbung macht allmählich einer olivengrünen (Icterus

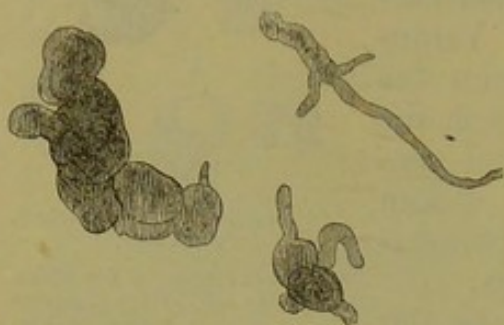Fig. 321.

Leberzellen vom Menschen.
St. Vergr.

a gewöhnliche, in der einen 2 Kerne und einige Pigmentkörnchen. b Zellen in verschiedenen Stadien der Fettinfiltration.

viridis), selbst schwarzgrünen (Icterus melas) Platz. Auch das mikroskopische Bild ändert sich, indem ausser den vorher erwähnten diffusen und körnigen Pigmentirungen der Zellen auch eine Gallenretention in den Gallencapillaren (Fig. 322) vorhanden ist, welche man

Fig. 322.



Lebericterus. Verschiedene erweiterte und mit homogenen (grünlichen) galligen Massen gefüllte Abschnitte von Gallencapillaren.
St. Vergr.

an Schnitten mit gelben oder häufiger olivengrünen, homogenen, wurstförmigen varicösen Massen ausgefüllt findet, die oft deutlich die dichotomischen Verzweigungen der Gallencapillaren erkennen lassen. Dabei sind meistens auch die grösseren Gallenwege in der Leber erweitert und mit galliger oder farbloser, fadenziehender Flüssigkeit (Hydrops duct. bilifer.) gefüllt. Zuweilen enthalten sie auch Gallenconcremente, feste Steine oder breiige, krümelige Massen. Selten sind isolirte grössere Gallensteine in kleineren

Aesten, wie ich einen solchen z. B. im Centrum eines apfelgrossen Krebsknotens gesehen habe.

Nicht immer ist die Ursache selbst für stärkeren Leber- und allgemeinen Icterus ohne weiteres zu erkennen. Man untersuche daher regelmässig bei vorhandenem Zweifel nicht nur die grossen Gallengänge, sondern auch die kleinen und kleinsten intrahepatischen Aeste, an welchen von den Untersuchern desquamative Catarrhe als Ursache für schweren Icterus (z. B. bei Phosphorvergiftung, Ebstein) beschrieben wurden.

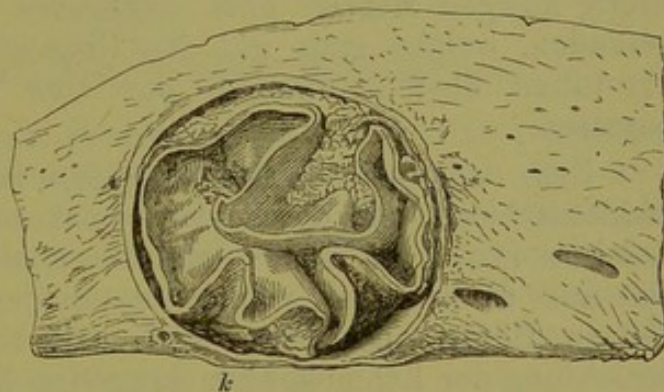
c) Die Infiltration der Leber mit Gallenpigment gehört zu einer Gruppe sehr zahlreicher und häufiger Veränderungen, der Pigmentinfiltrationen, zu welchen die Leber durch ihre Function (Verarbeitung von Blutfarbstoff) ganz besonders disponirt ist. Ein Theil dieser Pigmente mag auf Abnormitäten der Function zurückzuführen sein, so die bei der allgemeinen braunen Atrophie, bei der cyanotischen Atrophie, bei der Atrophie durch Amyloid, Cirrhose etc. in den Zellen auftretenden. Wieder andere sind auf solche Abnormitäten des Blutes zurückzuführen, wobei ein abnorm reichlicher Zerfall der Blutkörperchen stattfindet, so dass die Leber gewissermassen den Arbeitsstoff nicht bewältigen kann; dahin gehören die Pigmentirungen bei Hämoglobinämie verschiedener Art, pernicioser Anämie etc., wahrscheinlich auch die seltenen Fälle von sogen. pigmentärer Cirrhose, welche Theilerscheinung einer verbreiteten Haemochromatose sind. Die gelben, gelbbraunen, gelbrothen Pigmentkörner sind eisenhaltig und noch von farblosen Eisenverbindungen begleitet, welche nach Quincke mit grüner Farbe hervortreten, wenn man Schwefelammoniumlösung den Schnitten zusetzt. Die Ablagerung findet sich vorzugsweise in der portalen Zone der Läppchen. Quincke hat diese Affection Siderosis genannt, da dieser Name aber bereits für die Eisenstaubinhalationskrankheiten vergeben ist, so kann man die Bezeichnung hämoglobinämische Pigmentinfiltration oder Haemochromatose gebrauchen.

Aber auch körnige Pigmente aus dem Blute finden sich in der Leber, diese freilich weniger in den Leberzellen als vielmehr in dem periportalcn Bindegewebe und im Innern der Gefässe abgelagert. So das aus Blutergüssen stammende und resorbierte Pigment, so das melanämische Pigment, welches der Leber eine schieferige, schwärzliche Farbe verleiht, so endlich zuweilen, besonders bei alten Leuten, auch Kohle, welche von den Respirationsorganen aus in das Blut gelangt war und scharf sich abhebende schwarze Fleckchen und Streifen bewirkt.

d) Unter den Parasiten der Leber, welche gleichfalls zum Theil Ablagerungen aus dem Blute darstellen, zum Theil aber auch aus dem Darm dahin gelangen, nehmen von den schon erwähnten Bakterien abgesehen die Echinokokken die wichtigste Stelle ein. Der

gewöhnliche ist der Echinokokkus unilocularis (Fig. 323), der bald einzeln, bald mehrfach in der Leber vorkommt. Seine Grösse schwankt zwischen der einer kleinen Nuss und eines Mannskopfes. Er ist gegen das Lebergewebe, welches in der nächsten Umgebung eine concentrische Schichtung durch Abplattung der Läppchen zeigt, durch eine ca. 1 mm dicke bindegewebige Kapsel getrennt, der innen die oft mehrere Millimeter dicke, gallertig durchscheinende Echinokokkenmembran anliegt. Im

Fig. 323.



Echinokokkus der Leber. Nat. Gr.

Die Echinokokkusmembran gefaltet; ausserhalb und innerhalb derselben krümelige Massen, welche mikroskopisch Detritus, Fett- und Cholestearinkrystalle, Gallenpigment und Scolices enthalten. Die fibröse Kapsel scharf von der Lebersubstanz abgegrenzt. K Kapsel der Leber; alle übrigen Seiten sind Schnittflächen.

Inneren der Blase befindet sich eine klare, wässerige Flüssigkeit und oft eine verschieden grosse Anzahl kleinerer Blasen, meistens von Erbsen- bis Kirschengrösse, die entweder steril sind oder an deren innerer Seite wiederum kleinste weisse Pünktchen bemerkbar sind (ebenso wie an fruchtbaren einfachen Blasen), die Brutkapseln mit den Scolices, an welchen man unter dem Mikroskope meist den mit Saugnäpfen und doppeltem Hakenkranze versehenen Kopf umgestülpt in einer kleinen Blase hängen sieht. Durch leichten Druck gelingt es an manchen den Kopf hervorstülpen und man erhält so ganz das bekannte typische Bild der aus Kopf, Hals und Blase bestehenden Cestoden. Dies ist die Erscheinung der frischen Echinokokken. Abgestorbene geben je nach ihrem Alter verschiedene Befunde. Zunächst schwindet die Flüssigkeit und die Blase ist dann gefüllt mit einem unentwirrbaren Durcheinander von Membranen, die immer für die makroskopische Diagnose das wichtigste Merkmal bleiben. Später gesellt sich dann dazu eine Verfettung, welche zunächst am Rande beginnt und schliesslich zur Anfüllung der Höhle mit einem gelblichen Erweichungsbrei führt, in dem nur noch Reste von Membranen erkenn-

bar sind. Auch das Fett wird resorbirt und an seine Stelle treten Kalksalze, welche endlich in Form eines kleineren oder grösseren Kreideherdes allein übrig bleiben können. Die Bedeutung dieser Kalkmasse zeigen die bei der mikroskopischen Untersuchung event. nach Lösung des Kalks durch Salzsäure leicht aufzufindenden Echinokokkenhaken. In Folge irgend welcher äusseren Einwirkung (Traumen, Punction etc.) kann auch der ganze Sack vereitern resp. verjauchen und es ist dann wiederum die mikroskopische Untersuchung, welche die Diagnose sichert. — In manchen Fällen finden sich auf der inneren Oberfläche der fibrösen Hülle (also zwischen ihr und der eigentlichen Thierblase) frischere oder ältere Blutungen (Hämatoidin), Gallenpigment, Eiter, fibröse Verdickungen und Verkalkungen. Einmal habe ich bei einem Kinde, bei welchen Echinokokken überhaupt sehr selten sind, in diesen eiterig-käsigen Massen eine ungeheure Menge octaedrischer Krystalle gefunden, welche ganz mit den Charcot-Neumann'schen Knochenmarkkrystallen übereinstimmten, nur zum Theil eine ganz enorme Grösse besaßen.

Eine andere, in Norddeutschland fast gar nicht, hauptsächlich in Süddeutschland und der Schweiz vorkommende Form ist der Echinokokkus multilocularis, welcher eine sehr derbe Geschwulst bildet, die aus zahlreichen, von dicken Bindegewebsmassen eingeschlossenen kleinen Höhlen besteht, welche mit einer gallertigen, die bekannte Schichtung der Echinokokken zeigenden Masse ausgefüllt sind, aber nicht immer Scolices enthalten. Nach Virchow geht die Entwicklung der Cysten in Lymphgefässen vor sich. In der Umgebung der Echinokokkenblasen findet man Riesenzellen, ferner eine mehr oder weniger ausgedehnte fibröse Hepatitis; Icterus ist fast stets vorhanden, im Innern der Echinokokkengeschwulst findet man öfters erweiterte, vereiterte und ulcerirte Gallengänge, wodurch sich grosse gallig-eiterige oder auch jauchige Höhlen bilden können.

Sehr selten sind Cysticerken, von welchen ich einmal eine grössere Anzahl in den Lebergallengängen eines Geisteskranken fand.

Ein anderer kleinerer Parasit, der gelegentlich an der Leberoberfläche gefunden wird, bedarf nur einer kurzen Erwähnung; es ist das *Pentastomum denticulatum*. Man findet eine kleine weissliche Cyste mit 1 mm dicken sehr derben Wandungen, die an der Oberfläche abgeplattet sind, aber in das Parenchym in convexem Bogen eindringen und welche meist eine kalkig krümelige Masse umschliessen, in der man nach Salzsäurezusatz die mit feinen Stacheln besetzte mit einer Reihe von feinen Löchern versehenen Chitinringe auffinden kann. Selten trifft man das Thier noch wohl erhalten und lebend an.

Um die Aufzählung der Parasiten der Leber zu vervollständigen, sei auch noch das in den Gallengängen vorkommende *Distomum* erwähnt, welches gewöhnlich eine starke fibröse Entzündung der Gallengänge bedingt. Relativ am häufigsten trifft man das bis 2,8 cm lange, blattförmig gestaltete, graubraune *Distomum hepaticum*, dessen an dem breiten Körperende aufsitzender kegelförmiger Kopf leicht zu sehen ist.

Selten ist das nur 8—9 mm lange lanzettförmige *Distomum lanceolatum*, ohne Kopffortsatz, vorn braun, hinten rosaroth gefärbt.

9. Untersuchung des Pankreas.

Das Pankreas liegt nach der Entfernung des Magens und dem Zurückschlagen des Quercolons unbedeckt vor und wird nun sowohl von aussen als auf einem in der Längsrichtung geführten Hauptschnitte untersucht. Mit diesem wird man oft den Ausführungsgang treffen, der dann mit einer Scheere noch weiter aufgeschnitten werden kann. Ausserdem ist er leicht von dem Duodenum aus zu finden, wo er mit oder neben dem Choledochus mündet.

a. Veränderungen des Drüsenparenchyms.

Was zunächst die normale Erscheinung des Pankreas betrifft, so hat dasselbe die bekannte grobkörnige Beschaffenheit und die derbe Consistenz aller Speicheldrüsen, ferner eine leicht gelbliche Farbe, die aber nach dem Tode sehr bald durch diffundirten Blutfarbstoff einen verwaschenrothen Ton erhält. Seine Grösse beträgt beim Erwachsenen 23 cm in der Länge, 4,5 cm in der Breite und 3,8 cm in der Dicke; sein Gewicht schwankt zwischen 90 und 120 g.

1. Aehnlich den parenchymatösen Veränderungen der übrigen Unterleibsdrüsen wird auch am Pankreas eine parenchymatöse Veränderung (bei Typhus etc.) gefunden; in früheren Stadien des Typhus (1. bis 2. Woche) ist es gross, intensiv geröthet, derb, später dagegen blass, graugelb, selbst rein hellgelb und dabei sehr schlaff. In den letzten Stadien zeigen die Drüsenzellen Verfettung. Die parenchymatöse Pankreatitis kann sich mit ausgedehnten Blutungen in das Zwischengewebe und die Umgebung verbinden (*P. par. haemorrhagica*); dabei sind dann in der Regel auch Fettgewebnecrosen vorhanden.

2. Eine eiterige interstitielle Entzündung kommt selten vor, häufiger eine Eiterung um die Drüse (von Lymphknoten ausgehend, *Peripankreatitis apostematosa*). Einigemal ist eine vollständige Necrose und Sequestration des Pankreas mit Bildung einer grossen Eiterhöhle um dasselbe beobachtet worden. Ein ziemlich häufiger Befund ist eine fibröse interstitielle Entzündung (*Pankreatitis interstitialis chronica fibrosa*) bei congenitaler Syphilis. Die Drüse hat in solchen Fällen ihren körnigen Bau mehr oder weniger eingebüsst, dafür eine glatte Oberfläche von meist grauer Farbe und eine so derbe Consistenz, dass sie beim Schneiden unter dem Messer knirscht. Es ist schon bei Besprechung der Magengeschwüre erwähnt worden, dass das Pankreas häufig mit dem Magen verwächst und dadurch Perforationen desselben verhütet. Es selbst wird durch das Vordringen des Geschwüres partiell in einen chronisch entzündlichen Zustand versetzt, wodurch der nach dem Geschwüre gerichtete Abschnitt in eine glatte, fibröse Masse verwandelt wird. Gummöse und tuberculöse Ent-

zündungen kommen vor, aber selten; in Bezug auf letztere muss man sich vor Verwechselung von käsigen und tuberkulösen Lymphknoten, welche am und im Pankreas selbst liegen, mit Pankreastuberkeln hüten.

3. Von Geschwülsten kommen im Pankreas am häufigsten Carcinome vor. Diese sind nur sehr selten metastatisch, meistens fortgeleitet von Krebsen der Nachbarschaft, besonders des Magens, oder primär. Die letzteren haben ihren hauptsächlichsten Sitz in dem Kopfe und greifen von hier aus gern auf das Duodenum über. Da sehr bald auch die epigastrischen Lymphknoten ergriffen werden und der Pylorus des Magens so nahe liegt, so bedarf es oft einer sehr genauen Untersuchung, um den wahren Sitz der Geschwulst zu erkennen, und man muss deshalb verschiedene Schnitte durch den Kopf des Pankreas legen, um zu sehen, ob nicht doch noch die körnige Structur desselben zu erkennen ist. Die meisten der Krebse gehören zu den scirrösen Formen; die mikroskopische Untersuchung geschieht nach den bekannten Regeln.

4. Eine relativ häufige Veränderung ist die Atrophie des Pankreas, die so stark sein kann, dass nur ein dünner bindegewebiger Streifen seine Stelle einnimmt, in dem man vielleicht bei der mikroskopischen Untersuchung noch hie und da einzelne Reste von Drüsenbläschen findet. Dabei ist häufig der Ausführungsgang erweitert (Fig. 324), so dass man dann eine Druckatrophie annehmen kann. Bemerkenswerth ist das relativ häufige Vorkommen von Pankreasatrophie bei Diabetes mellitus. Aehnlich der Fettinfiltration an den Muskeln kommt auch am Pankreas, besonders bei allgemeiner Vermehrung des Fettgewebes eine interstitielle Fettgewebsbildung vor; dieselbe ist oft mit Atrophie des Drüsengewebes verbunden, welches dann eine schmutzig gelbröthliche Färbung zeigt.

Ausser der schon erwähnten Necrose des Gesamtpankreas, die auch bei Diabetes beobachtet wurde, gibt es auch eine Necrose des Fettgewebes in dem Pankreas und in seiner Umgebung, welche in Form punktförmiger bis linsengrosser, opaker, gelbweisser Herde auftritt. Seltener erreicht sie grösseren Umfang, wobei es dann zur Sequestration grösserer Theile des Fettgewebes, vielleicht auch des Pankreas selbst, kommen kann. Diese Veränderung wird häufig von zahlreichen, manchmal grossen, selbst tödtlichen Blutungen begleitet und schliesst sich anscheinend vorzugsweise an Pankreasveränderungen an. Mit der Necrose der Fettzellen geht eine Ausscheidung der Fettsäuren und die Bildung von fettsaurem Kalk Hand in Hand.

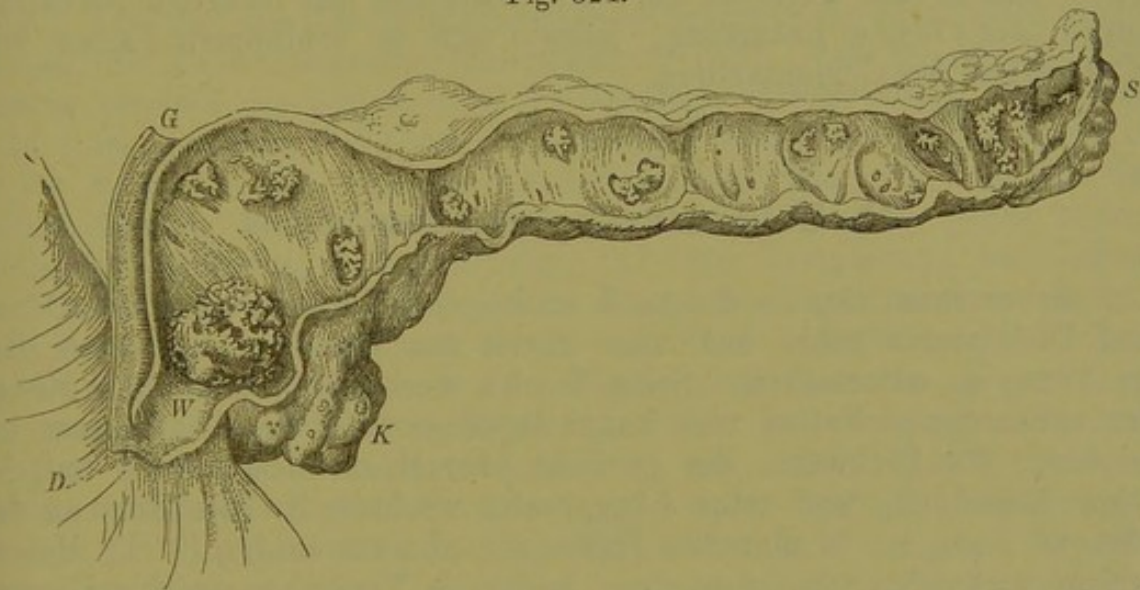
Wesentlich die Gefässe des interstitiellen Gewebes betrifft die amyloide Degeneration des Pankreas, welche unter den bekannten Umständen ebenfalls vorkommt.

5. Als eigenthümliche angeborene Abnormitäten sind die zuweilen im Pankreas eingeschlossenen kleinen Nebenmilzen zu erwähnen, sowie das Vorkommen abgesprengter Pankreasstückchen (Nebenpankreas) in der Wand des Duodenums, seltener des Jejunums oder des Magens.

b. Veränderungen der Ausführungsgänge.

Von den Ausführungsgängen sind vorzugsweise Cystenbildungen zu erwähnen. Zuerst, wegen der Möglichkeit der Verwechslung mit Abscessen, kleine hirsekorn- bis bohngrosse, bald mit klarem wässerigem, bald mit gelbem, manchmal selbst etwas dicklichem Inhalte gefüllte und häufig multipel und gruppenweise auftretende Cystchen: mit katarrhalischem Secret gefüllte Retentionscysten der intraacinösen Gänge (*Acne pancreatica*). Der grosse Ausführungsgang zeigt, meist infolge von Verschluss durch Geschwülste, Concremente oder narbige Retractionen, Erweiterungen (*Ranula pancreatica*, Fig. 324), die entweder den ganzen Gang betreffen (rosenkrantzformige

Fig. 324.



Ungleichmässige Ectasie der Pankreasgänge mit Steinen, Atrophie der Drüse. Frisches Präp. Nat. Gr. Ductus Wirsungianus (W) in seiner ganzen Länge aufgeschnitten; der Mündungsabschnitt normal, von der Verstopfungsstelle durch ein grosses zackiges Concrement ab die Erweiterung, welche dicht hinter dieser Stelle am stärksten ist. Aus den ebenfalls erweiterten Seitenästen schauen vielfach zackige, ganz weisse Concremente hervor. Nur am Kopf (K) und Schwanz (S) noch Andeutung von Drüsenläppchen, aber auch hier sieht man schon von aussen vielfach Concremente durchschimmern. D Duodenum. G Gallengang. Das Individuum hatte Diabetes und starb an bacillärer Lungenphthise.

Ectasie), oder nur die hinter dem Verschluss liegende Partie (cystische Ectasie). Das Drüsengewebe ist dabei meistens atrophirt. Häufig liegen in dem erweiterten Gange kleine Concretionen (Pankreassteine), welche grösstentheils aus phosphorsaurem und kohlensaurem Kalk bestehen und eine weisse Farbe, sowie eine mehr oder weniger zackige Oberfläche besitzen.

10. Untersuchung des Ganglion coeliacum.

An die Untersuchung des Pankreas schliesst man diejenige des Ganglion coeliacum, welches über ihm, um die Arteria coeliaca herum, auf der Aorta unter und vor dem Hiatus aorticus des Zwerch-

fells liegt. Makroskopisch wird im allgemeinen wenig zu untersuchen sein, doch ist besonders die Beachtung des umgebenden Bindegewebes (chron. Entzündung) und die Farbe des Ganglions (bräunlich bei starker Pigmentirung der Ganglienzellen) wichtig. Nach Rokitansky soll dasselbe bei Typhus, Cholera etc. sehr hyperämisch, ja zuweilen hämorrhagisch sein; von der Atrophie des Ganglions bei chronischer Entzündung des Bindegewebes um die direkt an dasselbe anstossende Nebenniere bei einzelnen Fällen von sog. Morbus Addisonii ist schon früher die Rede gewesen. Gleichfalls atrophisch ist dasselbe zuweilen bei Diabetes mellitus gefunden worden. Die Nervenzellen zeigen bei allen Cachexien eine beträchtliche Vermehrung der auch schon normal vorhandenen braunen Pigmentkörnchen, mit welcher zugleich eine Atrophie der Zellen, Schwund des Kernes etc. einhergeht. Auch im Alter nimmt das Pigment zu. Die Gefässe des Ganglion coeliacum zeigen amyloide Entartung, jedoch nur in schlimmen Fällen von allgemeiner Amyloidentartung.

11. Untersuchung des Mesenteriums.

Bevor man nun an die noch erübrigende Untersuchung des Dün- und Dickdarmes geht, hat man zuerst das Mesenterium einer Betrachtung zu unterziehen. Seine Dicke wechselt je nach der Menge des vorhandenen Fettes und kann diejenige eines grossen Fingers erreichen. Am Dickdarm, der ja nicht überall ein Mesenterium hat, ist seine Ausbildung und seine Länge sehr wechselnd; besonders an der Flexura iliaca ist in manchen Fällen ein abnorm langes (1' l.) Mesenterium vorhanden, welches dann leicht zu Verdrehungen des Darmes Veranlassung geben kann.

a) Veränderungen des Bindegewebes des Mesenteriums.

Wie das Bindegewebe in der Bauchhöhle überhaupt, so nimmt auch grade das Mesenterium an den Blutungen bei Phosphorvergiftung, acuter Leberatrophie etc., an den phlegmonösen Schwellungen bei Milzbrand etc. Theil. Eine der häufigsten Affectionen ist die partielle chronische Entzündung (Mesenteriitis fibrosa), welche zu den strahligen, sich retrahirenden fibrösen Narben führt, wie sie sowohl am Mesenterium des Dünndarms, als besonders auch des Dickdarms (dasjenige der Flexura sigmoidea ist in dieser Beziehung ausgezeichnet) vorkommen.

Die Affectionen des Peritonealüberzuges, insbesondere Tuberkel und Carcinombildung, sind beim parietalen Peritoneum schon besprochen, es sei hier nur noch gewarnt vor einer Verwechslung mit kleinen multiplen Fettzöttchen, mit denen an manchen Mesenterien die Oberfläche so dicht besetzt ist, dass dieselbe ein sammetartiges Aussehen darbietet. In dem Mesenterium sitzen zuweilen grössere Ge-

schwülste, von denen Fibrome, Fibrosarcome, Dermoide, Gefässgeschwülste (Chylangiome) etc. zu nennen sind.

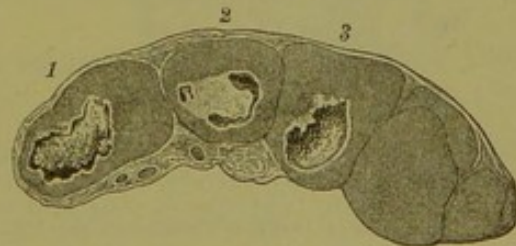
b) Veränderungen der Lymphknoten des Mesenteriums.

Das wesentlichste Interesse nehmen am Mesenterium des Dünndarmes die Lymphapparate, Lymphknoten nebst Lymphgefässen in Anspruch, da sie fast an allen Affectionen des Darmkanales Antheil nehmen. Sämmtliche entzündliche Darmerkrankungen können mit Schwellung und starker Röthung (Hyperämie) der mesenterialen Lymphknoten einhergehen; am häufigsten geschieht das allerdings bei den typhösen und tuberkulösen Processen, welchen auch an den Lymphknoten gleiche specifische Processe entsprechen. Zu den stärksten Schwellungen führt der typhöse Process, der in einer gewissen Reihenfolge, von den der Ileocöcalklappe benachbarten Lymphknoten angefangen, die Knoten ergreift (Ileocöcalstrang). Der typhöse Lymphknoten erreicht die Grösse eines Taubeneies, ist sehr weich, succulent, bald stark geröthet, bald von mehr blasser, graulicher Farbe, wodurch er die eigentlich sog. markige Beschaffenheit erhält. Die Zunahme der Grösse beruht, wie die mikroskopische Untersuchung an leicht herzustellenden Isolationspräparaten zeigt, auf einer Vermehrung von Zellen, denn man findet eine abnorm grosse Menge von mehrkernigen, besonders von grossen, rundlichen, oft 12—20 Kerne beherbergenden Zellen, zu denen dann noch als besondere Eigenthümlichkeit die, wahrscheinlich mit der beträchtlichen Hyperämie und den dadurch bedingten kleinen Blutungen zusammenhängenden, sog. blutkörperchenhaltigen Zellen hinzukommen (zur Untersuchung benutze man Kochsalzlösung).

In der Regel bewirkt der typhöse Process keine weitere Veränderung als diese markige Schwellung, allein es gibt doch auch Fälle, wo kleinere oder grössere Abschnitte des Parenchyms sich von der Umgebung durch eine gelbe Färbung auszeichnen. Diese Theile sind necrotisch und können erweichen sowie durch Demarcation losgelöst werden, wie Fig. 325 zeigt. In mikroskopischen Zupfpräparaten aus diesen Stellen findet man necrotische und verfettete Zellen, zahlreiche freie Fett- und Eiweisskörnchen (Detritus), an gefärbten Schnitten mangelnde Kernfärbung. In den Mesenterialknoten solcher Typhöser, welche im Höhestadium der Erkrankung gestorben sind, finden sich Typhusbacillen (s. Darm), welche sowohl an Deckglaspräparaten wie an Schnitten nachgewiesen werden können.

Auch die tuberkulöse Affection der mesenterialen Lymphknoten lässt deutlich den Gang des Processes von dem Darne aus nach der

Fig. 325.

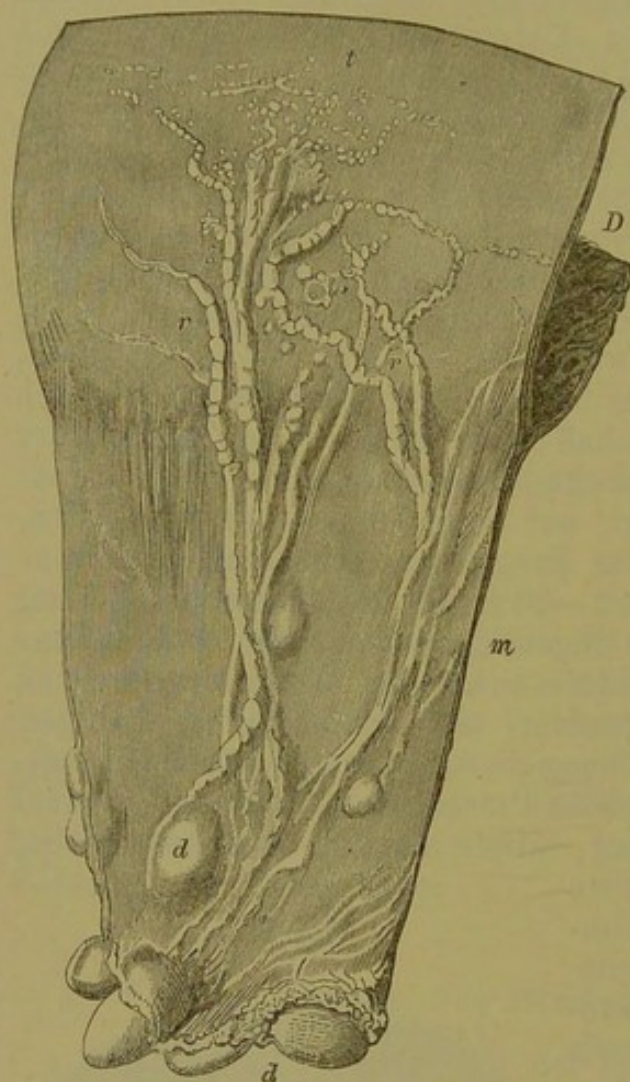


Typhöse Schwellung und partielle Necrose von Lymphknoten des Ileocöcalstranges. Durchschnitt. Nat. Gr.

Bei 1 ist die necrotische Masse vollständig losgelöst, bei 2 ist die Loslösung im Beginn, bei 3 ist die necrotische Masse ausgefallen.

Wurzel des Mesenteriums zu erkennen, denn es ist immer die dem Darm zunächst gelegene Knotenreihe, welche die ersten Tuberkelerup-tionen resp. die stärksten Veränderungen zeigt. Der Zusammenhang mit tuberkulösen Darmgeschwüren wird sehr häufig durch eine Tuberkel-entwicklung und chronische, mit Verdickung der Wandung verbundene

Fig. 326.



Tuberkulose der Chylusgefässe und Serosa des Darms über einem Schleimhautgeschwür, tuberkul. Schwellung der mesenterialen Lymphknoten, Chylusretention in den entsprechenden Gefässen. Nat. Gr.

t die Tuberkel. r Retention des Chylus. d Lymphknoten. m Mesenterium. D Darm, welcher jenseits der Mitte aufgeschnitten ist.

Entzündung der vom Darne zu den betreffenden Knoten hinziehenden Lymph- (Chylus-) Gefässe klar vor Augen geführt. Diese Gefässe sind manchmal ganz besonders scharf markirt und selbst ausgedehnt durch einen weissgelben Inhalt — retinirten Chylus, dem durch Tuberkelentwicklung in der Wandung der Weg versperrt worden ist (Fig. 326). Es kommt im übrigen diese Chylusretention auch für sich allein vor, wobei dann natürlich die knötchenförmigen Verdickungen der Wandungen fehlen.

In den Knoten treten die Tuberkel zuerst in der Rindenschicht auf, sie verschonen aber auch die Marksubstanz nicht und durch ihre Verkäsung kann zunächst die erste, dann die letzte, d. h. also das gesamte Parenchym in eine homogene gelbe käsige Masse verwandelt werden. Die Knoten vergrössern sich dabei, wenn auch meistens nicht in dem Maasse, wie bei jener Tuberkulose, welche man unabhängig von Darmgeschwüren, am häufigsten bei Kindern findet, wo sie die Grundlage der sogenannten *Tabes mesaraica* bildet. Bei dieser Affection erreichen die gleichmässig verkästen Knoten Tauben-

eigrösse und mehr und oft liegen an der Wurzel des Mesenteriums die grössten, durch Confluenz von Drüsen entstandenen Knoten. Diese früher sog. scrofulösen Drüsen waren es vorzugsweise, von denen Virchow den Vergleich mit frischen Kartoffelschnitten hergenommen hat, so derb, homogen und gelb erscheinen sie auf dem Durchschnitt, nur die Feuchtigkeit fehlt ihnen. Bei diesen Formen findet man häufig unter dem Auftreten eines grünlichen Farbentones eine Erweichung des Käses,

deren centrale Entstehung durch die allseits noch bestehende feste käsige Kapsel bewiesen wird.

Wie in der Lunge und an den Bronchialknoten, so können auch hier die käsigen Massen verkalken und es deuten dann oft nur unregelmässige Kalkmassen, welche an Stelle eines Theiles oder der ganzen Knoten getreten sind, auf die früher vorhandenen Processe hin.

Im Gegensatze zu diesen vom Darme nach der Wurzel zu fortschreitenden Processen stehen andere, welche im Gegentheil die der Wurzel zunächstliegenden Knoten zuerst ergreifen. Dahin gehören die Veränderungen bei leukämischer und aleukämischer Lymphombildung (Adenie der Franzosen, Lymphosarcomatosis, Hodgkin's disease) und die durch Milzbrand hervorgerufenen Veränderungen. Bei allen diesen Affectionen haben die Lymphknoten dieselben Veränderungen erlitten, wie sie früher schon von den Bronchial- und Trachealknoten beschrieben worden sind.

Carcinomatöse Veränderungen der Knoten kommen im allgemeinen seltener vor und sind nach den allgemeinen Gesichtspunkten leicht zu beurtheilen. Bei hochgradiger Amyloidartung werden ausser anderen auch die mesenterialen Lymphknoten betheiligt und lassen diese Veränderung an ihrer Blässe, grau durchscheinenden Farbe, an ihrer festen Consistenz und der braunen Färbung auf Jodzusatz erkennen.

Zuweilen enthalten die mesenterialen Lymphknoten schon makroskopisch erkennbares Pigment, welches verschiedener Herkunft sein kann, am häufigsten ist körniges Blutpigment, aber es kann auch eingathmete Kohle bis hierher gelangen.

Parasiten grösserer Art sind grade in den Mesenterialknoten relativ häufig gefunden worden, darunter Cysticerken, Trichinen, Pentastomum.

c) Veränderungen der grossen Blutgefässe des Mesenteriums.

Die grossen Venen des Mesenteriums erleiden zuweilen Veränderungen ihres Inhaltes (Thrombose) seltener von dem Darm aus (Geschwüre), häufiger durch Fortleitung von der Pfortader aus (Lebercirrhose etc.). Im ersten Falle handelt es sich um entzündliche Thrombose (Thrombophlebitis), wie man sie am häufigsten im Anschluss an Perityphlitis trifft. Bei Thrombose der Hauptstämme entsteht eine hämorrhagische Infarcirung des Darms. Selten sind Embolien und Aneurysmen der Arterien, letztere besonders in der Nähe der Abgangsstelle der ersten Theiläste der Art. mesaraica sup. Nach Ponfick können sie embolischen Ursprungs sein, man untersuche deshalb gegebenen Falles genau die Gefässe ober- und unterhalb des Aneurysmas. Embolische Verschlüssungen des Stammes der Art. mes. sup. erzeugen schwere Störungen (hämorrhagische Infarcirung und Necrose) des Darms. Sobald man Veränderungen an den Blut- oder Lymphgefässen des Mesenteriums beobachtet hat, deren Beziehungen

zu etwaigen Darmveränderungen man feststellen will, so untersuche man die betreffenden Darmabschnitte sofort, indem man das Darmlumen an dem Mesenterialansatz eröffnet.

12. Untersuchung des Darmes.

a. Aeussere Untersuchung.

Dünn- und Dickdarm werden im Zusammenhange untersucht und zwar zuerst ihre äusseren Verhältnisse sowohl im allgemeinen als mit besonderer Rücksicht auf die Serosa.

1. Allgemeine Verhältnisse.

Die Weite des Darmkanales ist von zwei Momenten abhängig, von der Menge des Inhalts und von dem Contractionszustande der Muskulatur. Der Inhalt kann Koth oder Gas (Meteorismus) sein; an der grösseren Schwere und an dem eigenthümlich gurrenden Geräusch, welches beim Hochheben einer Darmschlinge entsteht, kann man leicht das Vorhandensein dünner Kothmassen erkennen. Die stärksten Ausdehnungen können natürlich erreicht werden, wenn neben Vermehrung des Inhalts eine Erschlaffung der Muskulatur vorhanden ist, wie es z. B. bei Cholera, an den Stellen oberhalb von acuten Stenosen etc. der Fall ist. Eine Lähmung der Muskulatur ist auch fast stets bei acuter Peritonitis vorhanden. Im Gegentheil wird die Ausdehnung durch Inhalt verhindert und sogar eine Verkleinerung des Darmlumens herbeigeführt durch starke Contraction der Muscularis, wie sie in ganz frischen Fällen heftiger Darmentzündungen, bei Paralyse der Irren (Hungertod) etc. beobachtet wird. Auch bei langsam sich ausbildenden Stenosen hindert die dabei sich entwickelnde Hypertrophie der Muskulatur die übermässige Ausdehnung. Eine Verengerung an umschriebener Stelle kann durch äussere Einwirkung (Einklemmung im Bruchsack, peritonitische Bänder, Verschlingung etc.), sowie durch Veränderungen in der Darmwand (Narben resp. vernarbende Geschwüre, Geschwülste, Invagination) zustande kommen; auch diese erkennt man deutlich schon von aussen, während die Verengerungen, welche das Lumen durch abnormen Inhalt erleiden kann (Gallensteine, Kirscherne etc.) nur bei der inneren Untersuchung sicher zu erkennen sind.

Die Farbe der Aussenfläche des Darmes hängt von seiner Ausdehnung, seinem Inhalt und seinem Blutgehalte ab. Je stärker die Ausdehnung, desto blasser im allgemeinen die Farbe und desto mehr weissgrau; je mehr gallig gefärbt die Fäces, desto mehr gelbliche oder bräunliche Farbe zeigt der Darm; ist aber viel Blut dem Inhalte beigemischt, so erkennt man dasselbe an der dunkelrothen Farbe der Wandungen. Durch ihre diffuse, verwaschene Beschaffenheit ist diese Farbe vor Verwechselung mit hyperämischem Roth geschützt, wie es bei heftigen Entzündungen, bei Stauungen etc. vorkommt, wo man aber

stets mit Leichtigkeit die mit Blut überfüllten Gefässe zu erkennen vermag. Es liegen bei diesen Hyperämien die Gefässe nicht immer bloss oberflächlich, sondern sie schimmern auch aus der Tiefe (Submucosa und Mucosa) durch (z. B. bei Cholera), während in anderen Fällen die Hyperämie wesentlich auf die oberflächlichen subserösen Gefässe beschränkt ist. Der letzte Zustand lässt schliessen, dass die Ursache für die Hyperämie eine lokale, von der Bauchhöhle herstammende (Peritonitis) ist. Wie die acuten Entzündungen, so sind auch die heftigen chronischen, z. B. Dysenterie, schon oft von aussen zu erkennen an der dunklen Färbung der Wandungen und auch hierbei unterscheiden sich diese Fälle durch das Hervordringen der Farbe aus der Tiefe von jenen oberflächlichen schieferigen Färbungen, welche als Residuen chronischer Peritonitis schon früher erwähnt wurden.

2. Die Veränderungen der Serosa des Darms.

Die Erkrankungen der Darmserosa, wie sie dieselbe nur als Theil der allgemeinen Auskleidung der Bauchhöhle betreffen, weichen nicht von der früher geschilderten des Gesamtpéritoneums ab. An allen allgemeinen entzündlichen, tuberkulösen, carcinomatösen Processen nimmt die Darmserosa in hervorragendem Maasse Theil. Ich will nur noch daran erinnern, dass durch ausgedehnte adhäsive Entzündung, wie durch diffuse Carcinose die sämtlichen Darmschlingen zu einem grossen Klumpen verbunden sein können, in dem es unmöglich ist, sie einzeln zu verfolgen. Man muss dann, um wenigstens einen Einblick in den Zusammenhang zu erhalten, einen oder selbst mehrere Schnitte mitten durch den Klumpen hindurch machen.

Nicht minder wichtig als diese, auf grössere Strecken verbreiteten Veränderungen sind die partiellen, wie sie sich besonders zu tiefergreifenden Geschwüren der Schleimhaut hinzugesellen. Solche Geschwüre sind typhöse oder tuberculöse. Die tuberculösen, als meist mehr chronisch verlaufende, bewirken am häufigsten Veränderungen der äusseren Oberfläche, welche, bei grösserer Ausdehnung in Ringform erscheinend, in dunkelrother oder blauröthlicher Färbung, umschriebener Verdickung der Serosa und Entwicklung kleinster, grauer Tuberkelknötchen bestehen. Die Tuberkeln der Serosa, welche den sichersten Beweis für die tuberculöse Natur des auf der Schleimhaut etablirten Processes geben, breiten sich viel weiter als die anderen Veränderungen nach allen Seiten hin aus. Diese Ausbreitung geschieht dann stets mit grosser Regelmässigkeit im Verlaufe von grauen, baumförmig verästelten Gefässen, die von der gewöhnlichen Stelle der Geschwüre, gegenüber dem Mesenterialansatze, aus zu immer grösseren Stämmchen sich sammelnd nach dem Mesenterium hinziehen (die Chylusgefässe des Darmes). Es ist schon bei Besprechung der Veränderungen des Mesenteriums erwähnt worden, dass die Tuberkelentwicklung dem Laufe der Lymph- (Chylus)gefässe folgend bis zu den mesenterialen Lymphknoten weiterschreiten kann. Betrachtet man die Tuberkelknötchen auf der Serosa genauer, so kann man nicht in Zweifel sein,

dass die Entwicklung von einem Punkte, dem Sitze des Geschwüres entsprechend, ihren Ausgang genommen hat, denn hier stehen die Knötchen am dichtesten, sind am grössten und zeigen schon trübe Beschaffenheit oder gar beginnende centrale Verkäsung, während, je weiter man sich von dieser Mitte entfernt, die Knötchen um so kleiner, spärlicher und durchscheinender, d. h. also um so jünger werden. Am Dickdarm, wo die Geschwüre in Bezug auf ihren Sitz nicht diese Regelmässigkeit zeigen, wie die Dünndarmgeschwüre, geht die Tuberkelentwicklung an denjenigen Stellen, wo die Serosa fehlt, direkt im Bindegewebe, welches an die Darmwand stösst, vor sich. Das Gleiche ist der Fall bei dem neugebildeten Bindegewebe peritonitischer Pseudomembranen, welche sich zuweilen an den Stellen tuberkulöser Geschwüre bilden, ein Beweis, dass die Tuberkelbildung sich hier erst secundär und relativ spät zu der Geschwürsbildung hinzugesellt hat.

Nur bei ganz besonders ausgedehnten und tiefgreifenden Geschwüren kommt noch eine andere Veränderung hinzu, nämlich eine, der tiefsten Stelle des Geschwüres entsprechende Necrose der Serosa, welche sehr leicht eine völlige Zerstörung derselben, d. h. eine Perforation des Darmes hervorrufen kann. Die necrotische Stelle ist weich, von schmutzig gelblicher Farbe und hat nur in den seltensten Fällen einen Durchmesser von 1 cm oder noch mehr.

Der typhöse Process, welcher ja im allgemeinen viel schneller verläuft als der tuberkulöse, bewirkt viel seltener und in viel geringerem Maasse Veränderungen der äusseren Darmoberfläche und besonders nicht so umschriebene, da der gesammte Darm, und vor allem die Gefässe desselben, überhaupt mehr in Mitleidenschaft gezogen sind. Eine etwas intensivere Röthung pflegt die Stellen der Geschwüre zu bezeichnen und nur in jenen seltenen Fällen, wo die Geschwüre sehr tief, bis zur Serosa dringen, wird diese ähnlich wie bei den eben erwähnten tuberkulösen necrotisch und kann perforirt werden. Es fehlt aber in solchen Fällen die bei den tuberkulösen niemals fehlende Entwicklung von Tuberkeln in der Umgebung. Für alle Fälle ist freilich auch dieser Unterschied nicht stichhaltig, denn es gibt seltene Fälle von Typhus, bei welchen ähnlich wie in der Leber, den Nieren etc. auch auf der Darmserosa kleinste graue Knötchen (Typhus-Granulome) sich entwickeln und es könnte dann die Diagnose zweifelhaft werden, wenn nicht die markigen Schwellungen der Mesenterialdrüsen auf den richtigen Weg leiteten.

Auch partiell von einem Punkte ausgehend, aber doch auf etwas grössere Strecken verbreitet, sind die durch Einklemmung an der Darmoberfläche erzeugten Veränderungen. Zunächst der Einklemmungsstelle, und zwar am oberen Theile weiter reichend als am unteren, ist die Oberfläche von dunkelrother oder violettrother, verwaschener Farbe, die in centrifugaler Richtung allmählich immer mehr verblasst. Hat die Einklemmung längere Zeit bestanden, so ist die Darmwand morsch, necrotisch und es kann Perforation eingetreten sein. Die Einklemmungsrinne bleibt auch nach Behebung der Einklemmung (durch Operation) noch längere Zeit erkennbar.

Endlich seien noch jene Veränderungen erwähnt, welche manchmal Darmschlingen erleiden, die irgend eine abgesackte peritonitische Abscess- oder Jauchehöhle begrenzen helfen. Es kann sich dabei die Veränderung auf Verdickung der Serosa beschränken, es kann aber auch, besonders bei septischer Beschaffenheit des Höhleninhaltes, eine Ulceration platzgreifen, die immer weiter dringen und schliesslich gar eine Perforation des Darmes bewirken kann. Zur Entscheidung der Frage, ob eine Perforation von innen oder von aussen her entstanden sei, muss man genau die Beschaffenheit der verschiedenen Häute der Darmwand betrachten. Da die Geschwüre nicht gleichmässig in die Tiefe schreiten, sondern eine im allgemeinen trichterförmige Gestalt besitzen, so wird diejenige Schicht, welche zuletzt perforirt wurde, die am wenigsten umfangreichen Zerstörungen zeigen, d. h. bei Perforation von innen wird die Veränderung der Serosa nur geringer sein, dagegen bei Perforation von aussen wird sie sich weiter erstrecken als an der Muscularis und der Mucosa, welche zuletzt perforirt wurden. Bei Perforation von aussen schlägt sich nicht selten die Schleimhaut lippenförmig durch den Riss nach aussen um.

Von Geschwulstbildungen, welche lediglich auf die Darmoberfläche beschränkt sind, ist nicht viel zu sagen. Bekannt ist, dass die Appendices epiploicae des Dickdarms zuweilen eine abnorme Grösse erreichen und dann wahre Lipome darstellen, in welchen Verkalkungen statthaben können. Durch Abreissen des oft dünnen Stieles wandeln sie sich in freie Körper der Bauchhöhle um.

Unter den angeborenen von aussen erkennbaren Veränderungen des Darmes sind als häufigste das Diverticulum ilei und divertikelartige Bildungen der Haustra coli zu nennen. Das Divertikel des Dünndarms sitzt in der Regel bei Erwachsenen etwa 1 m oberhalb der Ileocoecalclappe; es ist bald nur ganz kurz und eng, bald hat es die Weite des übrigen Darmes und ist mehrere Zoll lang. Das Ende ist entweder einfach gerundet oder läuft in zwei oder mehrere kleine abgerundete Schenkel aus (seltener). Die Schleimhaut besitzt alle Attribute der übrigen Darmschleimhaut und nimmt unter Umständen auch an ihren Veränderungen Theil.

Die gewöhnlichen sog. Divertikel des Colon erreichen nie eine bedeutendere Grösse, sind meistens bohnen- bis höchstens kirschgross und bedingt durch stärkeres Vorspringen der Längs- und Querfalten. Sehr selten sind wirkliche Divertikel von beträchtlicherer Grösse. Falsche Divertikel, d. h. hernienartige Ausstülpungen der Schleimhaut zwischen Lücken der Muscularis finden sich zuweilen multipel am Dünndarm, meist dicht am Mesenterialansatz, sind mir aber auch schon am Dickdarm begegnet.

Angeborene abnorme Oeffnungen des Darmes (Fistulae congenitae) oder Verschlüssungen finden sich meist neben anderen Veränderungen bei nicht lebensfähigen Missgeburten.

Ueber die Lageveränderungen des Darmes wurde schon bei der Inspection der Bauchhöhle (S. 175) das Nöthige mitgetheilt.

b. Eröffnung des Darmes.

Nachdem die äussere Inspection beendet ist und auch der Wurmfortsatz (s. d.) noch äusserlich untersucht worden ist, wird der Dünndarm und Dickdarm im Zusammenhange herausgenommen und aufgeschnitten.

Da das untere Ende des Colon bereits abgelöst wurde, so kann man von hier aus nach oben zu weiterfahren oder man geht von dem leicht aufzufindenden Coecum aus und löst zuerst den Dickdarm hart an der Wandung von seinem Mesenterium resp. von dem anstossenden Bindegewebe ab und legt ihn zwischen die Beine der Leiche, fasst darauf wieder das Coecum, um nun auch den Dünndarm von unten nach oben dicht am Mesenterium abzulösen. Diese Ablösung wird in der Weise ausgeführt, dass man mit der linken Hand den Darm straff anzieht und das in der Art eines Violinbogens gefasste Messer in sägenden Zügen über das gespannte Mesenterium herübergleiten lässt. Die Schneide des Messers muss dabei etwas dem Darne zugekehrt werden, damit es nicht in der Richtung der Zuglinie zu schneiden hat, wodurch leicht kleine Reste des Mesenteriums stehen bleiben könnten, die dann später beim Aufschneiden hinderlich sein würden, weil sie ein gradliniges Ausspannen des Darmes verhindern. Die Ablösung wird bis zum Duodenum fortgesetzt, von dessen aufsteigendem Schenkel man noch soviel mitnimmt, wie nöthig ist, um keinen Theil ununtersucht zu lassen. Man behält nun das obere Ende des Darmes in der Hand und schlitzt ihn von hier aus, nachdem man ihn auf die linke Seite der Leiche gelegt hat, um ihn besser handhaben zu können, mit der grossen geknöpften sog. Darmscheere auf, den Dünndarm im Verlaufe des Mesenterialansatzes (weil diesem gegenüber die Peyer'schen Haufen und die an ihnen sich abspielenden wichtigen Processe ihren Sitz haben), den Dickdarm im Verfolge eines der drei Längsbänder, der sog. Tänien. Am Dünndarm zieht man den Darm durch die unbeweglich gehaltene halbgeöffnete Scheere oder, was ich vorziehe, man schiebt die ebenso gehaltene Scheere vorwärts, während man mit der linken Hand den Darm festhält, am Dickdarm macht man besser wirkliche Schneidebewegungen mit der Scheere, weil man dieselbe hier der Haustra wegen nur sehr vorsichtig und immer nur auf kleinere Strecken vorschieben kann. Während des Aufschneidens beider Darmabschnitte fasst man mit Daumen und Zeigefinger der linken Hand den linken Rand des Schnittes, während die übrigen Finger ausgespreizt werden, um den frisch aufgeschlitzten Theil darüber ausbreiten und seinen Inhalt betrachten zu können. In allen Fällen, wo man den Inhalt gewisser Theile genauer untersuchen will (z. B. den Inhalt des oberen Dünndarmabschnittes auf Trichinen), muss derselbe jetzt sofort aufgefangen werden, — Gerichtsärzte sollten die in dieser Richtung zu untersuchenden Theile stets an beiden Enden abbinden, um nichts vom Inhalte zu verlieren und denselben vor jeder Verunreinigung zu bewahren. Ist das Aufschlitzen bis zum Ende des Dickdarms ausgeführt, so beginnt man von hier aus die Hauptmasse des Koths zu entfernen, indem man den Darm zwischen dem ausgebreiteten und nach Bedürfniss fest aneinandergelegten 2. und 3. Finger der linken Hand hindurchzieht; die gereinigten Abschnitte legt man direkt zur späteren weiteren Reinigung in eine Schüssel oder einen Eimer mit Wasser, nur das letzte, obere Ende des Dünndarms kommt über den Rand des Gefässes zu liegen, um es nachher zu der genaueren Untersuchung sofort fassen zu können. Sobald der Darm in dem Wasser abgespült ist, zieht man ihn wiederum, nun aber von oben nach unten, zwischen den beiden Fingern der linken Hand, mit der Schleimhaut nach oben, hindurch, um nun successive die einzelnen Abschnitte genau zu untersuchen. Die letzten etwa noch anhaftenden Schmutzreste können durch einen Wasserstrahl leicht noch entfernt werden.

Der Gebrauch der Finger beim Reinigen und Untersuchen des Darmes hat den Vortheil, dass man je nach Bedürfniss und Zulässigkeit den Darm mehr oder weniger kräftig zwischen dieselben fassen kann, aber den Nachtheil, dass die Finger mehr mit dem Koth in Berührung kommen. Wo ein wenig Druck nicht zu fürchten ist, ziehe ich den noch nicht gereinigten Darm vom unteren Ende des Colon an, unter dem Messingbügel eines Porzelleimers durch, in den mit reinem Wasser halb gefüllten Eimer hinein, so dass der Koth zur Seite herabfällt, und ziehe nach der

Reinigung in umgekehrter Richtung den Darm wieder unter dem Bügel her aus dem Eimer heraus.

Für manche Fälle ist auch eine andere Methode verwendbar, die von den Fleischern benutzt wird, nämlich die vollständige Umstülpung des Darmes ohne ihn aufzuschneiden, so dass die Schleimhautfläche nach aussen kommt und dafür die Serosa das Lumen der Röhre begrenzt. Man kann diese Umkehrung sehr leicht dadurch erreichen, dass man am oberen Dünndarmende ein kleines Stück manschettenartig umklappt und in die dadurch gebildete Rinne einen kräftigen Wasserstrahl einleitet. Dieser wird die Umstülpung immer weiter treiben, bis schliesslich der ganze Darm oder doch wenigstens der ganze Dünndarm die Schleimhautfläche nach aussen kehrt.

Es ist schon beim Mesenterium erwähnt worden, dass in Fällen, wo Beziehungen zwischen Veränderungen im Mesenterium und im Darm genauer festgestellt werden sollen, der Darm in Verbindung mit dem Mesenterium gelassen und seine Höhle längs dem Mesenterialansatze eröffnet wird. Als gewöhnliche Methode würde ich diese Art der Eröffnung nicht empfehlen, da die oben angegebene Methode leichter und besonders sehr viel reinlicher ist.

c. Untersuchung des Darminhalts.

Die Untersuchung des Darminhalts hat sich auf seine allgemeine Beschaffenheit, sowie auf besondere abnorme Bestandtheile zu erstrecken. In Bezug auf die allgemeinen Verhältnisse bedürfen der Beachtung die Menge, die Farbe, die Consistenz und der Geruch, in Bezug auf die besonderen Beimengungen die von den eingeführten Speisen herrührenden, die von dem Individuum selbst stammenden und die parasitären Beimengungen.

1. Allgemeine Verhältnisse.

Die Menge des Darminhaltes ist sowohl abhängig von der Einnahme, als auch von der Ausgabe, sowie von Exsudation von Seiten der Darmwandungen. Grosse Menge Speisebrei von gewöhnlicher Beschaffenheit im Dünndarm beweist kurz vorhergegangene reichliche Einnahme; grosse Menge im Dickdarm, besonders wenn die Massen sehr hart und geballt sind, weist auf trägen Stuhlgang, Verstopfung, Koprostase hin; abnorm geringe Mengen Darminhalt sprechen für geringe Einnahme, grosse Mengen abnorm flüssigen Inhaltes für wässrige Exsudation von der Wandung her.

Die Farbe ist wesentlich bedingt von der Menge der beigemischten Galle, bei gänzlichem Mangel derselben (Icterus) hat der Koth eine graue Färbung. Durch Beimengung von Blut (Melaena, Sedes cruentae) wird je nach der Menge desselben die Farbe eine heller oder dunkler rothe, schliesslich fast schwarze, ähnlich derjenigen, welche durch Einführung gewisser Arzneimittel, besonders Eisen, erzeugt wird. Eine dunkelgrüne Farbe zeigt der Darminhalt nach dem Genusse von Calomel, eine gelbe nach demjenigen von Rhabarber. Als besonders eigenthümlich ist noch die gelbe erbsbreiartige Farbe der Typhusstühle, sowie die weissliche (reiswasserähnliche) der Cholerastühle zu erwähnen. Der dem Inhalt oft beigemischte Schleim kann ungefärbt oder durch Galle hell- oder orangegelb oder durch beigemengte Faeces

schmutzig braungelb gefärbt sein. Auch einzelne Epithelzellen zeigen nicht selten eine gallige Färbung.

Die Consistenz wechselt vom Wässerigen bis fast Steinharten; die Cholerastühle gehören zu den dünnsten (Reiswasser), die Typhusstühle sind breiartig (Erbsbrei). Bei hartnäckiger Stuhlverstopfung (Koprostase) findet man in den Haustra coli kleine runde fast steinharte Kothbällen. Weichheit der Faeces mit oder ohne Formung zu Ballen kann von Beimengung von Schleim, Fett, Wasser oder jungem Gemüse oder Obst herrühren. Ein bis in den Mastdarm weichbreiiger Koth ist, falls er nicht durch Abführmittel oder die Diät (viel Fett, Obst, junge Gemüse) erzeugt ist, stets pathologisch. Man erkennt letztere Ursache schon makroskopisch an den vorhandenen Pflanzenresten, noch sicherer mikroskopisch, wobei man besonders auf Spiralfasern, verholzte Zellen etc. achte; wässriger Stuhl zerdrückt sich unter dem Deckglas nicht gleichmässig zäh, sondern läuft beim Nachlassen des Druckes in vielen kleinen Streifen wieder zusammen. Ist Schleim oder Fett vorhanden, so zerdrückt die Masse sich ganz gleichmässig, aber erst das Mikroskop kann entscheiden, welches von beiden vorhanden ist (Nothnagel).

Der Geruch richtet sich ganz nach der Menge der vorhandenen Fäcalstoffe; frischer Cholerastuhl riecht gar nicht, die dünnen Stühle bei Dysenterie stinken sehr stark, Typhusstühle haben ebenfalls nur wenig Geruch, sehr stinkend sind die gallenlosen Fäces bei Icterus, diejenigen der Fettdiarrhoe riechen nach Fettsäuren etc.

Die mikroskopische Untersuchung kann frisch in Kochsalz oder an Deckglaspräparaten vorgenommen werden. Um den Geruch der eigentlichen Fäcalmassen etwas zu verdecken, kann man meistens ohne Schaden die Massen in einer Carbolsäurelösung aufweichen (Bizzozero). Im normalen Koth findet man vereinzelt Plattenepithelzellen aus der Analgegend, Cylinderepithelzellen aus dem eigentlichen Darmrohr, bald gallig gefärbt bald nicht. Sehr zahlreich pflegen die Reste pflanzlicher Nahrungsmittel zu sein, aber auch Reste von Muskelfasern, Fett in Tropfen und Krystallform pflegen stets vorhanden zu sein. Endlich fehlen niemals eine grosse Menge von Krystallen, besonders Tripelphosphate und Bakterien verschiedener Art. Für Gerichtsärzte ist es unter Umständen wichtig die Bestandtheile des Meconiums, jener dickbreiigen, zähen, braungrünen Inhaltsmasse des Dickdarms neugeborener Kinder zu kennen. Diese sind hauptsächlich rundliche oder ovale, verschieden grosse (2—40 μ) homogene grüne Körnchen und Kügelchen, welche mit Salpetersäure behandelt schmutzig blau werden und als Gallenfarbstoffconcremente anzusehen sind. Ausserdem zeigen sich grosse Mengen von Detrituskörnchen, Fetttröpfchen, Cholestearinkrystalle und vereinzelt Darmepithelien.

2. Die abnormen Beimengungen.

Die abnormen Beimengungen zu dem Darminhalt anlangend, so sind von den aus der Nahrung stammenden unverdaulichen

Dingen eigenthümliche rundliche Fettballen zu erwähnen, die ähnlich wie bei Kindern die grossen Milchkäseballen im Magen, so bei Erwachsenen gefunden worden sind und aus unverdaulichem und zusammengeballtem Fett bestehen. Dahin gehören ähnliche Ueberreste von Fleischnahrung (früher sog. Darminfarcte), aus elastischen Fasern, Sehnen und Fascien, Fettgewebe, aber auch noch einzelnen Muskelfasern bestehend, ferner die unverdaulichen Reste von Obst (Kerne, Apfelsinenschläuche) etc. Amylon kommt im normalen Stuhl spärlich in Pflanzenzellen eingeschlossen vor; bei gemischter Kost ist Stärke in wohl erhaltenen isolirten Körnern niemals, in zertrümmerten Bruchstücken nur ausnahmsweise und dann in ganz vereinzelter Stücke nachzuweisen. Jedes einigermaßen reichlichere Erscheinen in den beiden letzten Formen ist deshalb als pathologisch anzusehen (Nothnagel). Zur Erkennung des Amylum setze man Jodlösung zu, welche dasselbe blau färbt. (Freilich geben nicht mehr alle Körner die Reaction.)

Bruchstücke von Muskelfasern, welche stets, oft mit undeutlicher Querstreifung und meist durch Galle gelb gefärbt, im normalen Stuhl vorhanden sind, finden sich abnorm reichlich in den meisten dünnen und breiigen Stühlen.

Fett findet sich in den Faeces in Tropfen- und Krystallform; die Krystalle nehmen in alkoholischer Alkannaextractlösung eine prachtvolle rothe Farbe an, welche sie auch beim Ausspülen in Salzsäure-Alkohol wie die Fetttropfen behalten. Das Fett kann in Tropfen- und Krystallform vermehrt sein; es können sich daraus kleinere oder grössere weissliche Klümpchen bilden; besonders häufig bei Phthisikern. Auffallender Reichthum der Faeces an Fett ist schon öfter bei Pankreaserkrankungen beobachtet worden, bei Kindern gibt es eine besondere fieberhafte (Pankreas-) Krankheit, welche wegen des Fettgehaltes der Faeces, die fettig glänzend aussehen und stark nach Fettsäuren riechen, als Fettdiarrhoe bezeichnet wird.

Von Milchnahrung können weisse, aussen gallig gefärbte Casein-Klümpchen in den Faeces vorkommen.

Die vom Körper stammenden Beimengungen können sehr verschiedener Art sein. Zunächst finden sich im Darminhalte häufig abgestossene Epithelien, welche Quellung, Verfettung und körnigen Zerfall, hyaline Necrose zeigen. Bei manchen Affectionen (Cholera, Dysenterie im Anfangsstadium, Typhus etc.) finden sich sogar noch zusammenhängende Fetzen, ja handschuhfingerförmige Ueberzüge der Zotten. Obwohl manches davon als postmortale Erscheinung zu betrachten ist, so lehrt doch die Untersuchung des Stuhls Lebender, dass eine, manchmal sogar sehr beträchtliche intravitale Desquamation der Epithelien vorkommt.

Leukocyten trifft man im ganzen selten; zahlreich sind sie nur bei ulcerösen Processen vorhanden, besonders bei Dickdarmulcerationen. Durch Perforation eines Eiterherdes können sie in dicken Haufen in den Darminhalt gelangen.

Blut findet man im Darminhalt bei ulcerösen Processen, beson-

ders dysenterischen und typhösen, dann bei bedeutender Blutstauung, besonders bei Lebereirrhose. Grade in diesem Falle ist es oft unmöglich die Austrittsstelle des Blutes aus den Gefässen zu bestimmen, da es in der Regel aus vielen kleinen hervorkommt. Es ist aber dann, wie schon beim Magen erwähnt wurde, mehr gleichmässig dem Inhalte beigemischt, während es in Form grösserer Klumpen vorhanden ist, wenn es aus grösseren Gefässen stammt. Die rothen Blutkörperchen werden sehr schnell im Darm zerstört, so dass man sie selbst in hellroth aussehenden Massen manchmal nicht mehr gut sieht. Trotzdem kann eine Resorption derselben aus dem Darmlumen stattfinden und man versäume nicht, durch Untersuchung der entsprechenden Lymphknoten nachzuforschen, ob etwa eine Resorption stattgefunden habe.

Schleim kommt seltener in grösseren Massen (Sommerdiarrhoe der Kinder), häufig als Ueberzug von Kothballen oder als Fetzen oder auch so innig mit dem Koth gemischt vor, dass er nur bei der mikroskopischen Untersuchung erkannt werden kann. Die Fetzen sind gallertig durchsichtig oder (meist durch Epithelien) grau getrübt; die unter dem Mikroskop meist unregelmässig streifige Masse wird durch Essigsäure noch weiter streifig getrübt. Sie enthält stets wechselnde Mengen von Bakterien, Zellen, Nahrungsbestandtheilen etc., öfter auch Gallenfarbstoff. Zuweilen erscheint der Schleim in besonderen Formen, als Kügelchen, durchsichtig grau oder mehr oder weniger gelb oder braun gefärbt. Diese Dinge sind oft fälschlich für Würmer oder fibrinöse Exsudate gehalten worden. Sie kommen vorzugsweise bei Darmverengerungen vor.

Als vom Körper stammende Bestandtheile sind endlich noch die gelegentlich (z. B. bei schwerer Dysenterie) vorkommenden abgelösten Schleimhautfetzen, die in dem Stuhl Lebender schon beobachteten ganzen Darmstücke (Necrose durch Invagination), die sehr selten in den Darm gerathenden Stücke von Geschwülsten, abgestorbenen Föten (Extrauterinschwangerschaft), sowie endlich die Gallensteine zu erwähnen, welche unter Umständen einen Verschluss des Darmrohres bedingen können (Fig. 301).

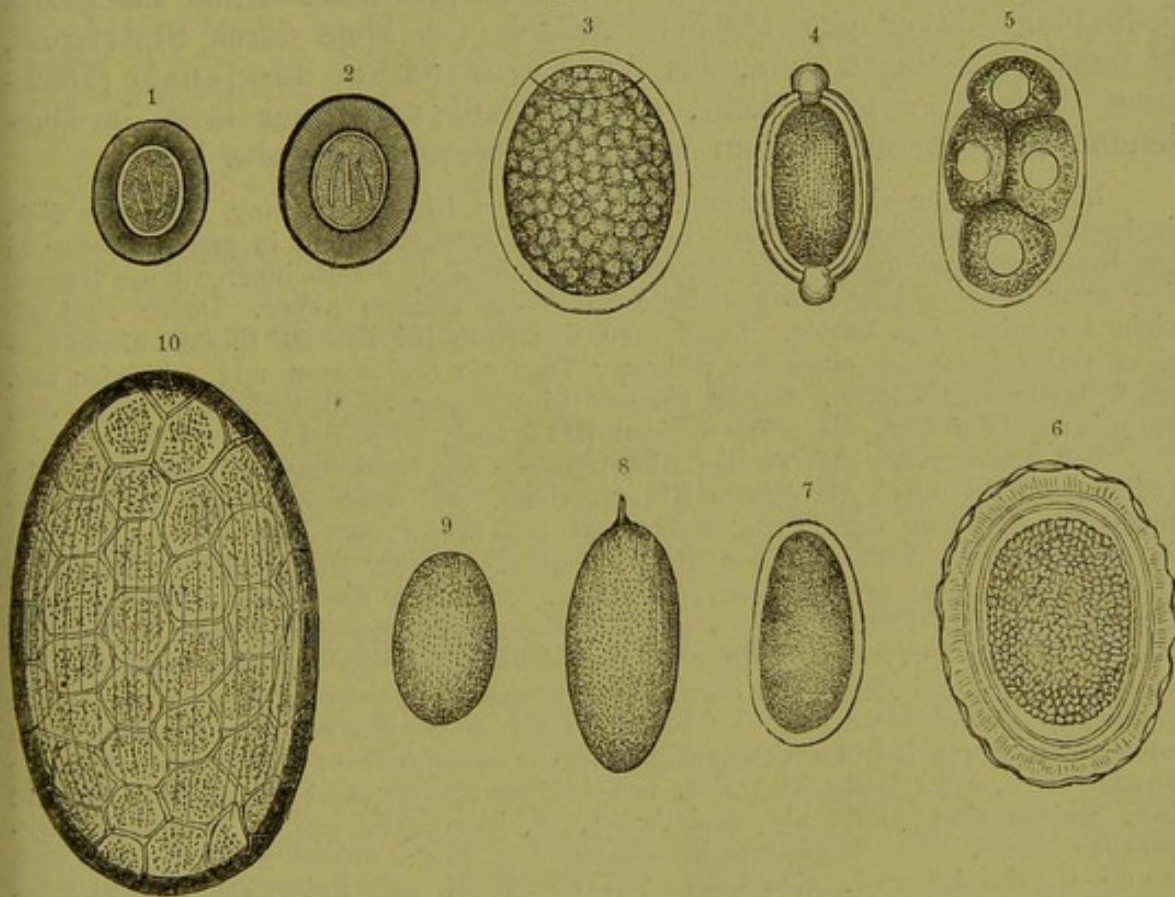
Die in den Darm gerathenen Gallensteine sind leicht von den im Darm selbst gebildeten Darmsteinen (Enterolithen) zu unterscheiden, obgleich es auch Mischformen gibt, insofern ein Gallenstein den Kern zu einem Darmstein abgeben kann. Man kann 3 Sorten von Darmsteinen unterscheiden: 1) Phosphatsteine, mit einem Fremdkörper als Kern (Incrustationen); 2) Kothsteine, aus verfilzten Pflanzenresten, Haaren, mit Kothbestandtheilen und Kalk- und Magnesiasalzen; 3) Steine aus genossenen Arzneimitteln (Magnesia) oder sonstigen Stoffen (Kreide, Schellack).

Zahlreich sind die im Darminhalte vorkommenden Krystalle, welche jedoch vorläufig noch keinerlei diagnostische Bedeutung besitzen. Es gehören hierher die phosphorsaure Ammoniakmagnesia (Sargdeckel, aber auch unregelmässige Formen), der neutrale phosphorsaure Kalk (in drusenartigen, aus plumpen Keilen bestehenden Haufen), klumpige, gelb pigmentirte Kalksalze, seltener Cholestearin, oxalsaurer Kalk (Brief-

couvert), zuweilen die Charcot-Neumann'schen Krystalle. Nothnagel, welchem diese hauptsächlich auf den Stuhl Lebender sich beziehenden Angaben im wesentlichen entnommen sind, konnte keinerlei pathologische Beziehungen der Krystallbildungen auffinden.

Zum Theil ebenfalls in das Gebiet der im Darmlumen sich bildenden abnormen Bestandtheile gehören die Darmparasiten, unter welchen die bedeutungslosesten und die wichtigsten Formen vertreten sind. Während des Lebens findet man sie selbst oder doch ihre Eier in den Fäces (mit Ausnahme der Trichinen), für die Diagnose ist deshalb die Kenntniss der Eier wichtig (Fig. 327).

Fig. 327.



Eier verschiedener Darmparasiten, sämmtlich ungefähr gleich stark vergrössert, nur No. 8 sollte fast so gross wie No. 10 sein. 1—4, 6, 7, 9 nach Heller, 5 nach Bizzozero.

Die Eier stammen von: 1 *Taenia solium*. 2 *Taen. saginata*. 3 *Bothriocephalus latus*. 4 *Trichocephalus dispar*. 5 *Anchylostomum duodenale*. 6 *Ascaris lumbricoides*. 7 *Oxyuris vermicularis*. 8 *Distomum haematobium*. 9 *D. lanceolatum*. 10 *D. hepaticum*.

Die thierischen Parasiten des Darmes gehören, von dem sehr seltenen Vorkommen von Fliegenlarven (*Anthomya cuniculina*), welche aber doch schon mehrmals als Ursache hartnäckiger Stuhlverstopfung erkannt wurden, sowie von dem gelegentlichen Befund eines *Pentastomum* in der Darmwand abgesehen, sämmtlich dem Gebiet der Würmer an. Es kommen sowohl Rund- wie Plattwürmer vor. Unter den Rundwürmern (*Nemathelmia*) nehmen die nur temporär sich dort aufhaltenden Trichinen ihrer Wichtigkeit für das Leben des Inhabers wegen das hervorragendste Interesse in Anspruch.

Die Trichinen halten sich im wesentlichen nur in den oberen Theilen des Dünndarmes auf, welche deshalb in den betreffenden Fällen die Hauptaufmerksamkeit erfordern. Etwa 2 $\frac{1}{2}$ Tage nach der Aufnahme trichinenhaltigen Fleisches haben die Thiere ihre Geschlechtsreife erlangt, 5 Tage später, also 7—8 Tage nach der Einführung beginnt die Ausstossung der jungen Würmchen, welche alsbald den Darm verlassen und in die Muskeln einwandern. Die Weibchen sind leicht durch ihre Grösse (bis 3 und 4 mm) und durch die in ihnen enthaltene Brut von den kleineren Männchen (bis 1 $\frac{1}{2}$ mm) zu unterscheiden. Die Brutbildung dauert 4—5 Wochen, manchmal schubweise, fort, aber selbst in noch späterer Zeit hat man vereinzelt Thiere im Darm gefunden. Zur Untersuchung genügt es, einen Tropfen Darminhalt in etwas Wasser zu vertheilen und bei schwacher Vergrösserung zu durchsuchen, doch kann man, wie aus der Grössenangabe schon hervorgeht, besonders die Weibchen auch schon mit blossen Auge erkennen.

Noch ein anderer Wurm aus der Reihe der Rundwürmer hat grosse Bedeutung, da er eine tödtliche Anämie (ob bloss durch Blutverlust, ist fraglich) bedingen kann, das *Anchylostomum duodenale* (Dochmius duoden.), welches nicht, wie der Name vermuthen lässt, im Duodenum, sondern im Jejunum und Ileum seinen Hauptsitz hat.

Die Männchen sind 8—12 mm, die Weibchen 10—18 mm lang, bis 1 mm dick, sie legen Eier, welche 60—75 μ lang, 36—45 μ dick sind und in grosser Menge in dem Koth während des Lebens erscheinen, nachdem sie bereits innerhalb des Darmes eine mehr oder weniger weit gediehene Furchung erfahren haben. Daran sind sie leicht kenntlich (Fig. 327,5). Lässt man den Koth bei 25—30° C. stehen, so entwickeln sich innerhalb eines bis mehrerer Tage die Embryonen und schlüpfen aus. Die neugeborenen Larven, welche niemals in frischem Stuhl vorhanden sind, sind 250 μ lang, 17 μ dick, die reifen Larven 700 μ lang, 30 μ dick.

Der Wurm saugt sich zwecks Blutaufnahme am Darm fest und bewirkt starke Anämie, sowohl durch die directe Blutentnahme, wie auch dadurch, dass an der Bissstelle, nachdem der Wurm selbst sie losgelassen hat, noch eine Zeit lang ein tropfenweises Abfliessen von Blut statthat. In der Umgebung der Bissstelle entwickelt sich eine entzündliche Infiltration. Nachdem der Wurm neuerdings bei den Arbeitern des Gotthardtunnels grosse Verheerungen angerichtet hatte, ist er auch bei ungarischen Bergleuten, belgischen und deutschen Ziegelbrennern am Rhein gefunden worden und dürfte bei darauf hin gerichteten Bemühungen auch wohl noch anderwärts gefunden werden. Er kommt häufig in Oberitalien vor, wo auch noch ein zweiter zuerst bei der Cochinchinadiarrhoe aufgefundener Eingeweidewurm, die *Anguillula*, öfter beobachtet wird, von welcher zwei Entwicklungsformen bekannt sind, welche man zuerst als zwei Arten, *A. intestinalis* und *A. stercoralis* angesprochen hatte. Die *Anguillula intestinalis* legt Eier, welche meist zu Schnüren von 2—6 vereinigt sind, eine Länge von 65—70 μ , eine Breite von 34—39 μ besitzen, aus denen sich schon im Darm die Embryonen entwickeln, so dass man in frischen Stuhlentleerungen in der Regel bloss die Larven findet (Bizzozero).

Die sonst noch vorkommenden Rundwürmer haben nur geringere Bedeutung: Der am häufigsten im Darne vorkommende Rundwurm und grössere Parasit ist ein Spulwurm (*Ascaris lumbricoides*), dessen regenwurmähnliche, nach vorn sich stärker zuspitzende Gestalt ihn leicht erkennen lässt. Er lebt oft in grossen Mengen im mittleren Dünndarm, kommt aber häufig auch im Duodenum und selbst gelegentlich im Magen vor.

Die Weibchen sind 25—40 cm lang und 5 mm dick, die Männchen, deren Hinterende abgeplattet und eingerollt ist, sind höchstens 25 cm lang und 3 mm dick. Die Mundöffnung ist von 3 Lippen umgeben. Eier (Fig. 327,6) gelbbraunlich, oval, mit doppelter Schale, oft noch von einer unregelmässigen, dunkelbraungrünen Eiweiss-hülle umgeben; 60—75 μ lang, 45—55 μ breit.

Nur selten kommt eine kleinere Spulwurmart, der Katzenspulwurm, *Ascaris mystax*, vor, bei dem das Männchen 4,5–6 cm lang, 1 mm dick, das Weibchen 5–12 cm lang und 1,7 mm dick ist. Der Kopf ist mit zwei membranösen, 2–4 mm langen, flügelartigen Anhängen versehen.

Die Klasse der Rundwürmer liefert ferner noch den Pfriemenschwanz, Madenwurm (*Oxyuris vermicularis*), welcher den ganzen Darm bewohnt, die Männchen und Jugendformen den Dünndarm, die befruchteten und reifen Weibchen vorzugsweise das Coecum. Diese steigen zum Eierlegen in den Mastdarm hinab.

Der Wurm ist cylindrisch, mit schmalerem Halse und einer blasenartigen Auftreibung der Chitindecke am Kopfende. Das Männchen wird bis 4 mm lang, mit abgerundetem und gekrümmtem Schwanzende, das Weibchen ca. 10 mm lang, mit lang zugespitztem Ende. Die Weibchen sind viel zahlreicher und wegen ihrer Grösse leichter zu sehen, als die Männchen, zu deren leichterem Aufsuchen man den Darmschleim auf einer Glasplatte ausbreitet und bei durchfallendem Lichte untersucht. Die Eier der Oxyuren (Fig. 327,7) sind 52–55 μ lang, 27–30 μ breit, oval, aber auf der einen Seite stärker gewölbt, ihre Schale ist zart, dreifach geschichtet; die Entwicklung des Embryo oft schon weit vorgeschritten.

Ein häufigerer Rundwurm ist noch der Peitschenwurm (*Trichocephalus dispar*), welcher meist nur in wenigen Exemplaren im Coecum seinen Aufenthalt hat.

Es wird 40–50 mm lang, die Männchen sind etwas kleiner als die Weibchen. Das vordere Ende des Leibes ist fadenförmig und sitzt der Darmoberfläche gewöhnlich fest auf, das hintere Ende ist bis 1 mm dick und bei den Männchen spiralig eingerollt, mit Penisscheide und Spiculum versehen, bei den Weibchen dagegen ziemlich gerade gestreckt. Die Eier (Fig. 327,4) sind 52–60 μ lang, 25 μ breit, oval, mit dicker, brauner Schale versehen, deren Pole zu dicken, glashellen Zapfen verdickt sind (Citronenform).

Der *Echinorhynchus gigas* (Männchen bis 10, Weibchen bis 32 cm lang), weiss, kommt beim Menschen als grösste Rarität, häufiger beim Schwein vor.

Die Plattwürmer, *Platyhelminia*, finden hauptsächlich durch die Bandwürmer, Cestoden, Vertretung. Es kommen von denselben 3 Hauptformen vor: die *Taenia solium* oder *armata*, die *T. saginata*, *inermis* oder *mediocannelata* und der *Botriocephalus latus*, welche sich sämtlich vorzugsweise im Dünndarm aufhalten.

Die *Taenia solium*, *armata*, welche aus dem *Cysticercus cellulosae* der Schweine hervorgeht, ist die kleinste Art derselben (2–3 Meter).

Der stecknadelkopfgrosse Kopf trägt vier seitliche Saugnäpfe und am Scheitel einen vorspringenden Höcker (Rostellum) mit einem Hakenkranz von 26–32 Haken. Saugnäpfe und Rostellum sind bei alten Thieren schwarz gefärbt. An den Kopf schliesst sich der dünne, etwa 1 Zoll lange Hals mit nur mikroskopisch wahrnehmbaren Gliedern, dann der gegliederte Körper, dessen Glieder erst breiter als lang, etwa 1 m vom Kopfe entfernt quadratisch, später länger als breit sind. Die Geschlechtsöffnung liegt an der Seite, an den benachbarten Gliedern alternierend, der Uterus hat 7–10 baumförmig verästelte Seitenzweige. Häufig sieht man an einzelnen Gliedern, besonders da, wo die Geschlechtsöffnung liegt, blasenartige hydropische Auftreibungen. Die reifen Eier (Fig. 327,1) sind rundlich, von 32–35 μ Durchmesser; ihre dicke Membran radiär gestreift, im körnigen Inhalt 6 feine Haken. Wenngleich der Wurm meistens solitär vorkommt, so kann doch auch eine grössere Anzahl gleichzeitig anwesend sein.

Die *Taenia saginata*, *inermis*, *mediocannelata* entwickelt sich aus der Finne des Rindes.

Sie wird 4 m lang, hat ebenfalls 4 Saugnäpfe, entbehrt aber des Rostellum und Hakenkranzes, weshalb der auch so schon etwas grössere Kopf eine plumpere Gestalt besitzt. Die schwarze Pigmentirung am Kopfe alter Individuen ist meistens sehr intensiv. Am Halse ist die Gliederung schon makroskopisch zu erkennen. Die Glieder, welche im ganzen, besonders aber in der Dicke mächtiger sind als diejenigen der *Taenia solium* (wohlgenährt, *saginata*), nehmen anfangs schneller an Breite als an Länge zu, die reifen sind aber ebenfalls bedeutend länger als breit, die Geschlechtsöffnung liegt an der Seite, etwas nach hinten von der Mitte, ebenfalls alternirend. Vom Uterus gehen jederseits 20—25 Seitenzweige ab, welche meistens nur dichotomische Theilungen erkennen lassen. Die Eier (Fig. 327,2) sind ganz ähnlich denen der *T. solium*, nur etwas dicker und mehr oval; auch sie enthalten 6 Haken.

Der *Bothriocephalus latus* bewohnt im Blasenstate die Muskeln etc. von Fischen (Hecht, Lachs, Quappe u. a.) und wird dementsprechend hauptsächlich in der Nähe des Meeres oder grösserer Seen beobachtet.

Er kann 5—8 m an Länge erreichen, hat einen länglichen, keulenförmigen, in der den Gliedern entgegengesetzten Richtung abgeplatteten Kopf mit 2 an den schmalen Seiten liegenden länglichen, rinnenartigen Saugnäpfen ohne Hakenapparat. Die Glieder sind bei weitem viel breiter (24 mm) als lang (3—3,5 mm) und tragen die gesonderten Geschlechtsöffnungen an der einen der beiden Flachseiten; der Uterus erscheint als kleiner dunkler, rosettenartiger Körper. Manchmal sind einzelne Glieder durchlöchert (gefenstert) infolge von Platzen der überfüllten Fruchthälter. Es kann dadurch eine vollständige Spaltung eines oder selbst mehrerer hintereinander liegender Glieder bewirkt werden, so dass der Anschein einer Doppelbildung entsteht. Die Eier (Fig. 327,3) sind oval, 70—80 μ lang, 48—56 μ breit, haben einen körnigen Inhalt und eine dünne, leicht bräunliche Schale, welche an dem einen Pol einen deutlichen Deckel erkennen lässt.

Als seltene Bewohner des Menschen sind noch 2 Bandwürmer zu nennen: die *Taenia cucumerina* s. *elliptica*, der gewöhnliche Hundebandwurm, welcher 15—20 cm lang wird und dessen Kopf, wie das bei allen Bandwürmern unserer Haussäugethiere der Fall ist, mit Rostellum und Hakenkranz versehen ist. Er besitzt scharf abgesetzte Glieder, deren hintere kurbiskernähnliche Gestalt haben. Die männlichen und weiblichen Geschlechtsöffnungen liegen getrennt an den beiden Rändern der Glieder, der Uterus ist unregelmässig gestaltet, die Eier liegen zu 6—15 in rundlichen Ballen (Coccons) zusammen. Die reifen Glieder haben eine röthliche Farbe. Die *Taenia nana*, auch mit Rostellum und Hakenkranz versehen, 15 mm lang, ist in Aegypten beobachtet worden.

Sehr selten kommen im Darm Distomen vor, eher schon ihre Eier. Diejenigen von *D. hepaticum* (Fig. 327,10) sind braun, 130—145 μ lang, 80—90 breit; diejenigen des *D. lanceolatum* (Fig. 327,9) sind dunkelbraun, 40 μ lang, 20 breit. Das *D. haematobium* resp. seine Eier (Fig. 327,8) und Embryonen werden in der Darmwand selbst gefunden, wo sie einerseits schwere dysenterieartige Entzündungen erzeugen sollen, andererseits polypöse, bis apfelgrosse Schleimhautwucherungen bewirken.

In neuerer Zeit mehren sich die Beobachtungen von Protozoen verschiedener Art, welche besonders bei diarrhoischen Zuständen gefunden wurden, zum Theil wohl nur als Saprophyten, zum Theil als Krankheitserreger.

Zu diesen gehört die *Amoeba coli*, welche bei tropischen wie manchen einheimischen Dysenterien sowohl im Darminhalt, wie in der Darmwand gefunden wird, wo sie den entzündlichen Veränderungen vorausgeht. Sie stellt eine runde, einkernige, in

Methylenblau sich färbende Zelle mit vielen Vacuolen dar. Nach neueren Angaben gibt es verschiedene Arten pathogener und nicht pathogener Amöben im Darm.

Schon länger bekannt ist die *Cercomonas intestinalis*, ein länglich ovales, 0,018—0,011 mm langes und 0,008—0,011 mm breites, an dem einen Ende abgerundetes, an dem anderen mit einem dünnen, fadenartigen Anhang versehenes Thierchen, welches besonders im Darmschleim bei Kinderdiarrhoe, sowie in Cholera- und Typhusstühlen häufig in lebhafter Bewegung gefunden wurde. Auch die *Trichomonas intestinalis* ist bei Typhus und Diarrhoe gefunden worden. Sie ist birnförmig gestaltet, 0,01—0,0015 mm lang, besitzt 4 Geisseln und einen Wimperbesatz. Nur einmal wurde das *Balantidium coli* beobachtet, ein drehrundes, nach vorn eiförmig zugespitztes und mit seitlichem Munde, hinten mit Afteröffnung versehenes Thierchen, welches an seiner ganzen Oberfläche mit Flimmerhaaren bedeckt ist und in seinem feinkörnigen Innern einen Nucleus und zwei contractile Blasen enthält.

Weder im kranken noch im gesunden Darme fehlen eine enorme Menge von pflanzlichen Organismen besonders aus der Gruppe der Bakteriaceen, welche in neuerer Zeit eine so grosse Wichtigkeit erlangt hat. Eine gewisse Menge von Hefepilzen (*Saccharomyces*) findet man fast in jedem normalen und pathologischen Stuhl; sie sind in der Regel durch Galle gelb gefärbt. Von den Bakterien kommen sowohl Mikrokokken wie Stäbchen vor, insbesondere der *Bacillus subtilis*, oft mit zahlreichen dunkel contourirten, glänzenden Sporen und das Bakterium *coli commune*, welches mit dem Typhusbacillus die grösste Aehnlichkeit hat und wie dieser nach Gram nicht gefärbt werden kann.

Von den auch in die Darmwand eindringenden Bakterien genügt es, den Tuberkel-, Typhus- und Milzbrandbacillus zu nennen. Dagegen muss noch etwas genaueres über den Koch'schen Kommabacillus der Cholera gesagt werden, welcher sowohl in den Faeces während des Lebens, wie in dem Darminhalt nach dem Tode vorkommt. Dieser Bacillus oder wie andere sagen dieser *Vibrio* oder dieses *Spirillum* bildet ca. 1,5 μ lange, $\frac{1}{3}$ — $\frac{1}{6}$ μ dicke, mehr oder weniger gekrümmte Stäbchen mit abgestumpften Enden. Er kann fast in Reinkultur oder mit anderen Bakterien gemischt vorhanden sein; man findet ihn am sichersten in den Schleimflöckchen der Reisswasserstühle, wo er in einer Anordnung vorkommt, wie ein Schwarm von Fischen, die in einem langsam strömenden Gewässer hintereinander herziehen (Koch). Deckglastrockenpräparate färbt man in conc. wässriger Fuchsinlösung, wäscht tüchtig in Wasser aus, trocknet und deckt mit Canadabalsam ein. Sollte die Untersuchung verdächtigen Darminhalts kein oder ein zweifelhaftes Resultat geben, so vermischt man ein Schleimpfröpfchen oder einige Oesen des Darminhaltes mit einer 1 proc. alkalisch gemachten Peptonlösung, der 1 pCt. Kochsalz zugesetzt wurde und lässt im Brutofen stehen. Es bildet sich dann, falls Kommabacillen vorhanden sind, nach 6—12 Stunden an der Oberfläche eine fast vollständige Reinkultur und man kann nun in einem von der Oberfläche, besonders am Rande der Flüssigkeit entnommenen Tröpfchen die Bacillen sicher nachweisen.

Der von Finkler und Prior entdeckte Kommabacillus ist etwas grösser und dicker als der Koch'sche und nur durch die Cultur sicher von diesem zu unterscheiden.

Neuerdings hat Nothnagel die Entdeckung gemacht, dass in normalen wie pathologischen Stühlen häufig ein Schizomycete von sehr verschiedener Grösse und Gestalt (stäbchenförmig, oval, spindelförmig, citronenförmig etc.) und mattglänzendem Aussehen vorkommt, welcher mit Lugol'scher Jodlösung eine lebhaft blaue Färbung annimmt (*Clostridium butyricum*). An der Leiche findet er sich nicht über das untere Ileumstück hinaus nach oben. Ausserdem fand Nothnagel zuweilen mit oder ohne Clostridien Mikrokokken (*Zoogloeahaufen*) und Bakterien, welche gleiche Reaction gaben, über deren Natur aber noch nichts Näheres bekannt ist. Höhere Pilze kommen nur selten im Darm vor, doch sind Fälle von Aktinomykose, Enteritis favosa und Mycosis mucorina bekannt geworden.

d. Untersuchung der Darmwandung, besonders der Schleimhaut.

Bei der Untersuchung der Darmwandung selbst hat man vorzugsweise die Zotten, die Falten, die solitären und die zu den Peyer'schen Haufen zusammengelagerten Lymphknötchen (Follikel) zu beachten.

1. Allgemeine Verhältnisse.

a) Vergösserungen sowohl der gesammten Darmwandungen, als der einzelnen Theile kommen sehr häufig zur Beobachtung. Die Verdickung sämmtlicher Häute auf grössere Strecken hin ist eine häufige Folge allgemeiner chronischer Peritonitis, in umschriebener Weise kommt sie in der Umgebung chronischer Geschwüre etc. vor. Eine Hypertrophie der Muscularis gesellt sich in ähnlicher Weise, wie am Mastdarm, zu chronischen ulcerösen Processen, zu Geschwülsten u. s. w. hinzu.

Häufiger ist die alleinige Verdickung der Schleimhaut und Submucosa, sowie einzelner Theile derselben. Die Schwellung dieser Theile ist entweder eine rein ödematöse, wodurch sie eine schwappende, gallertige Beschaffenheit erhalten, oder sie ist durch Verdickung resp. Vermehrung der festen Bestandtheile bedingt, wodurch eine trübe und mehr graue Färbung erzeugt wird. Die einfache Schwellung documentirt sich am Dünndarm besonders durch Verlängerung und Verdickung der Falten, sowie durch Faltenbildung an jenen Theilen, welche im normalen Zustande keine besitzen (Ileum). Findet man im untersten Theile des Ileum Falten, so kann man aus diesem Umstande allein Schleimhautschwellung diagnosticiren. — Eine partielle Verdickung der Schleimhaut, manchmal in Form kleiner pendelnder Polypen, findet sich bei manchen Formen von chronischer Entzündung.

Die Verdickung der Zotten rührt in der Regel von Zunahme der körperlichen Theile her, besonders von katarrhalischer Vermehrung der Epithelzellen oder von zelliger Infiltration der Substanz; man kann sie in diesen Fällen als kleine, hin- und herzubewegende graue Körperchen mit blossen Auge leicht erkennen, während sie im Normal-

zustande nur schwierig isolirt zu unterscheiden sind und ihre Anwesenheit nur aus dem sammtartigen Aussehen der Schleimhautoberfläche erschlossen werden kann.

Ebenfalls auf Zunahme der Gewebsbestandtheile beruht die Schwellung der Lymphknötchen. Dieselben, und zwar sowohl die solitären, als die zu Haufen vereinigten, sind im Normalzustande oft kaum als rundliche, nur wenig oder gar nicht über die Schleimhautoberfläche vorragende Körperchen zu erkennen, so dass man im allgemeinen auf eine Vergrösserung derselben schliessen kann, wenn man sie auf den ersten Blick gut sieht; im geschwollenen Zustande erreichen die einzelnen Stecknadelkopf-, Hirsekorn- (Catarrh, Cholera etc.), selbst Erbsengrösse (Typhus). An den Peyer'schen Haufen sind entweder die Knötchen allein geschwollen oder mit ihnen zugleich auch die internoduläre Substanz (höhere Grade des Typhus); es gibt aber auch alleinige Schwellung der internodulären Substanz ohne Knötchenschwellung (bei einfachem Catarrh), wodurch die Peyer'schen Haufen ein netzförmiges Aussehen erhalten (surface reticulée). Dieser Zustand kommt auch im Rückbildungsstadium des Typhus vor, ist aber oft ein postmortales Phänomen, indem die Knötchen platzen und ihren Inhalt in den Darm entleeren.

b) Die Farbe der Schleimhaut, welche an sich ein lichtiges Grau ist, wird einmal durch den Blutreichthum derselben, dann durch die Beschaffenheit des Inhaltes bestimmt. Das letzte Moment anlangend, so sind es vorzugsweise gallige oder blutige Färbungen, die dabei in Betracht kommen, zuweilen auch die früher erwähnten, von eingenommenen Arzneimitteln herrührenden Färbungen. Der Blutgehalt bringt verschiedene rothe Farbentöne hervor, je nachdem die Capillaren (gleichmässige rothe Färbung) oder die Stämmchen (erkennbare rothe Streifen) oder beide zusammen (gleichmässige dunkelrothe Farbe mit einzelnen erkennbaren rothen Streifen) gefüllt sind. Bei vollkommenem Blutmangel tritt die graue Eigenfarbe der Schleimhaut hervor, ein Zustand, der, wenn er nicht als Folge allgemeiner Anämie erscheint, stets den Verdacht auf Amyloidentartung erregt.

Früher vorhandene Hyperämien documentiren sich durch schiefrige Färbung, welche bald auf die Zotten beschränkt ist, die dann als bewegliche schwarze Pünktchen erscheinen (Zottenmelanose, verschwindet auf Zusatz concentrirter Schwefelsäure), bald auf die Lymphknötchen, deren jedes dann in der Mitte einen schwarzen Punkt zeigt, bald auf Zotten und Schleimhaut (Dünndarm) oder Schleimhaut (Dickdarm), während die Knötchen als hellgraue Körper besonders deutlich hervortreten; endlich können auch die Peyer'schen Haufen allein pigmentirt sein, und zwar entweder die Knötchen, oder die Zwischensubstanz. Bei genauer Betrachtung sieht man besonders im Dickdarm die schwarze Färbung der Schleimhaut in netzförmiger Anordnung; die nicht pigmentirten Maschen sind die Drüsenmündungen, wie man sich leicht an Flachschnitten, die man mit der Scheere entnimmt, unter dem Mikroskope überzeugen kann.

Eine weisse Punktirung des Darmes, besonders in den oberen Ab-

schnitten des Jejunum und im Duodenum wird durch Chylusretention in den Darmzotten erzeugt. Dass die weisslichen Fleckchen an die Zotten gebunden sind, kann man makroskopisch daraus erkennen, dass man sie hin und her bewegen kann; mikroskopisch lassen die letzteren eine oft kolbige Verdickung ihres oberen Endes, sowie eine Anhäufung feiner, dunkelcontourirter Fettkörnchen in ihrem Innern erkennen.

Die mikroskopische Untersuchung des Darmes wird in derselben Weise vorgenommen, wie diejenige des Magens.

2. Die einzelnen Erkrankungen.

a) Was von **Missbildungen** des Darmes Bedeutung hat, ist grösstentheils schon erwähnt worden: die angeborenen Lageanomalien, die Divertikel, die Bildungshemmungen des Mastdarms. Es wäre noch zu erwähnen, dass auch am Colon und Dünndarm angeborene Atresien, welche natürlich das Leben unmöglich machen, oder Stenosen, selbst multipel, in seltenen Fällen vorkommen. Man hat gegebenen Falles besonders darauf zu achten, ob Zeichen von chronischer Peritonitis an der verengten Stelle und in der Umgebung vorhanden sind.

b) **Circulationsstörungen.** Blutarmuth ist der gewöhnliche Zustand der Darmschleimhaut; hie und da pflegen fleckige venöse Röthungen an denjenigen Schlingen vorhanden zu sein, welche in der kleinen Beckenhöhle lagen (Hypostase). Eine Stauungshyperämie (stark hervortretende Venen) wird durch Leber-, Herz- und Lungenaffectionen erzeugt. Entzündliche Hyperämie zeigt sich vorzugsweise an den Falten und Zotten, sowie in der Umgebung der Lymphknötchen.

Hämorrhagien können sich zu allen mit starker Füllung der Darmgefässe einhergehenden Affectionen hinzugesellen, sowohl zu den Stauungshyperämien, wie zu den entzündlichen; lokal beschränkt finden sie sich häufiger an den Rändern von Geschwüren, seien es tuberkulöse, typhöse oder diphtherische. Sie finden sich auch als Folge von Gefässverstopfungen in Fällen von Endocarditis ulcerosa. Hier kommen sie neben embolischen Abscessen vor, ja in direkter Verbindung mit denselben, so dass ein kleiner embolischer Abscess von einem hämorrhagischen Hofe umgeben ist. Diese Formen unterscheiden sich von den vorigen dadurch, dass man im Centrum der Herde (besonders wenn man den Darm stark anspannt und bei durchfallendem Lichte betrachtet) das verstopfte Gefäss sieht, welches auch eine stärkere Hervorragung an dieser Stelle bedingt. Die embolischen Abscesse sind von punktförmiger bis Erbsen-Grösse und durch ihre deutliche Beziehung zu den Gefässen leicht von anderen Abscessen zu unterscheiden. Durch den Durchbruch der Abscesse in das Darmlumen entstehen die embolischen Geschwüre, deren Diagnose sich aus derjenigen der Abscesse ergibt. In solchen Fällen, wo die Embolien von benigner Natur waren, tritt keine Abscedirung ein, sondern der Embolus verwandelt sich in einen schwarzrothen, central oft entfärbten, harten Körper, der Aehnlichkeit mit frischen Venensteinen hat; man

findet manchmal solche Herde, während der Ursprungsherd schon wieder verschwunden — oder wenigstens nicht auffindbar ist. Ganz ähnliches Aussehen können die gelegentlich vorkommenden multiplen Aneurysmen der kleinsten Darmarteriolen haben; es vermag dabei nur die mikroskopische Untersuchung Aufschluss zu geben. An den Aneurysmen kann eine deutliche Periarteriitis proliferans vorhanden sein. Es können endlich auch ganz ähnliche Veränderungen durch kleine über grosse Strecken des Darmes zerstreute Varicen der Darmvenen erzeugt werden, welche besonders, wenn sie mit thrombotischen Massen gefüllt sind, leicht mit Embolien verwechselt werden können; die genauere Betrachtung der Gefässe wird Aufschluss geben — hier sind es Venen dort Arterien.

Wie alle anderen so enthalten auch die embolischen Herdchen im Darne bei Endocarditis maligna, welche oft zu Hunderten durch den ganzen Darm verstreut sind, Mikrokokkenembolien, die man leicht sofort nachweisen kann, wenn man mit einer Scheere möglichst dünne Abschnitte von den Herdchen nimmt, sie etwas auseinanderzieht und mit Eisessig versetzt. Man wird dann die Mikrokokken oft auf grössere Strecken hin als Ausfüllungsmassen der Arterien vorfinden.

Hämorrhagische Infarcte durch Embolie der Darmarterien gibt es nicht, da diese keine Endarterien sind, wohl aber entsteht eine ausgebreitete hämorrhagische Infarcirung mit starker Schwellung und dunkelrother Färbung der Darmwand nach Embolie des Stammes oder mehrerer Aeste der Art. mesent. super. Es fehlt dabei auch nicht die Necrose, welche sich zuerst auf der Höhe der Falten einstellt und an der opak grauen Färbung erkannt wird. An gefärbten mikroskopischen Schnitten fehlt hier jede Kernfärbung, alle Darmtheile, vor allem die Submucosa sind mit rothen Blutkörperchen überschwemmt. Eine gleiche Veränderung höchsten Grades stellt sich ein, wenn eine Thrombose in den grossen Mesenterialvenen vorhanden ist, sowie an eingeklemmten Darmschlingen, wo in der Regel nur die Venen comprimirt werden, während die weniger compressibelen Arterien immer weiter Blut in den Theil einpumpen. Die consecutive Necrose kann hier noch während des Bestehens der Einklemmung, aber auch, wenn diese zu spät behoben wurde, noch nach der Reposition eine Darmperforation verursachen. War vor der Reposition nur eine oberflächliche Necrose vorhanden, so kann durch nachträgliche Abstossung des Necrotischen eine Geschwürsbildung zustande kommen.

c) **Entzündung** des Darmes wird im allgemeinen als Enteritis bezeichnet; da aber oft nur einzelne Abschnitte erkranken, so unterscheidet man noch besonders ausser den schon betrachteten Duodenitis und Proctitis eine Ileitis, Typhlitis (Coecum) und Colitis. Die Affectionen des Proc. vermiformis (Vermiculitis) sollen gesondert betrachtet werden.

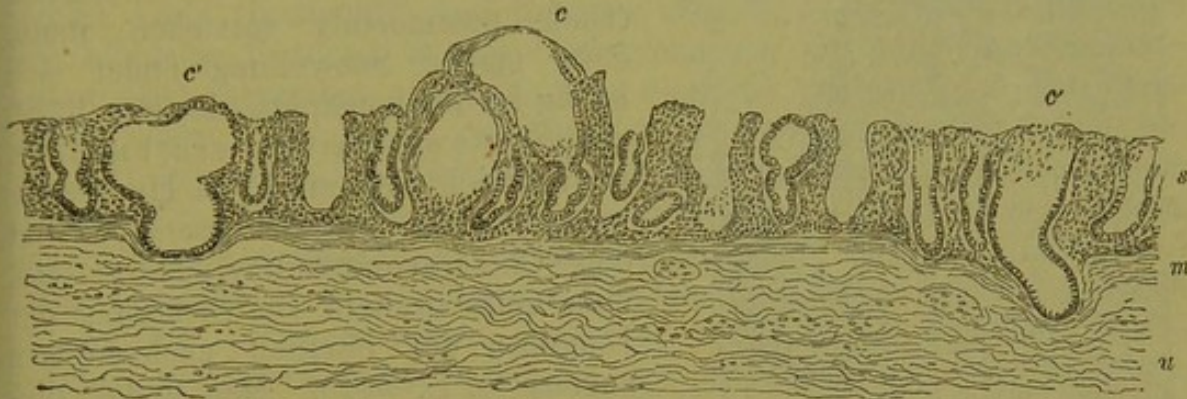
1. Die Erscheinungen des Darmkatarrhs (Enteritis catarrhalis), welcher bald auf einzelne Theile beschränkt, bald in allgemeiner Verbreitung vorkommt, weichen nicht wesentlich von denen des Magenkatarrhs ab. Röthung der Schleimhaut mit Schwellung, Abson-

derung eines zähen glasigen oder geléeartigen Schleimes (besonders bei Kindern), Wucherungsvorgänge mit Desquamation des Epithels, wodurch besonders die Zotten verdickt und etwas getrübt erscheinen, in seltenen Fällen auch eiterige Absonderungen — das sind die Erscheinungen des acuten einfachen oder des eiterigen Katarrhs. Die Epithelzellen zeigen dabei häufig Trübung, Körnung, Zerfall, schleimige und hyaline Umwandlung, doch muss man berücksichtigen, dass der Darminhalt, besonders an der Leiche, sicher einen Theil dieser Veränderungen bewirkt hat. Durch starke Desquamation des Epithels können flache Erosionen erzeugt werden, welche man besonders im Dickdarm bei dem Sommerkatarrh kleiner Kinder oft in grosser Ausdehnung findet. Aus diesen katarrhalischen Erosionen können, indem nun vom Darminhalt aus neue Schädlichkeiten auf die ungeschützte Schleimhaut einwirken, schwerere Entzündungsformen mit Geschwüren entstehen (Diphtherie, Nodularabscesse).

Der sog. chron. Katarrh wird auch hier meistens durch die schieferigen Färbungen angezeigt. Nach längerer Dauer desselben ist eine deutlich ausgesprochene productive Entzündung vorhanden: die Schleimhaut erscheint durch Zunahme des interlobulären Gewebes verdickt. Eine solche proliferirende Entzündung aber, wie sie beim Magen erwähnt wurde, mit körniger und schliesslich gar polypöser Verdickung, kommt im Darm seltener vor; sie findet sich hauptsächlich im Colon (*Colitis proliferans* s. *polyposa*); partiell findet sie sich häufiger, auch im Dünndarm, in der Umgebung von chronischen Geschwüren, besonders tuberkulösen und dysenterischen. In der Regel geht die Verdickung bald in eine Verdünnung der Schleimhaut durch Schrumpfung des Bindegewebes über, wobei die Lieberkühn'schen Drüsen schliesslich ganz verschwinden können. Im Dünndarm gehen dabei auch die Zotten zugrunde. Nothnagel fand diese Atrophie in 80 pCt. aller Leichen, vor allem im Coecum, dann im Colon ascendens, unteren Ileum etc. Seltener, am häufigsten noch bei chronischer Ruhr und im Dickdarm, bewirkt die proliferirende Enteritis die Bildung kleiner Schleimeysten, manchmal in enormer Menge, dadurch, dass durch die Anschwellung des interglandulären Gewebes besonders nahe der Oberfläche die Mündungen der Drüsentubuli verengert oder gar ganz geschlossen werden, wodurch dann wiederum eine Retention des Secretes und endlich eine blasenartige Ausbuchtung der Drüsendiffundi entsteht (*Enteritis chronica cystica*, Fig. 328). Die Cysten können ganz klein, aber auch stecknadelkopfgross bis erbsengross sein; durch Druck kann man die Schleimmassen aus den meist nicht ganz verschlossenen grösseren Cysten leicht ausdrücken und man sieht dann schon mit blossem Auge den Eingang in die kleine Höhle. Die mikroskopische Untersuchung dieser Zustände ist an frischen Präparaten schwer zu machen, doch kann man immerhin durch recht feine, mittelst einer Scheere oder eines Doppelmessers angefertigte Querschnitte sich von der kleinzelligen Infiltration der Schleimhaut, sowie von der Verlagerung und Erweiterung einzelner Drüsentubuli überzeugen. Die Untersuchung gehärteter Stücke bietet keine Schwierigkeit und zeigt, was

schon die makroskopische Betrachtung vermuthen lässt, dass die sich vergrößernden Drüsen bald in die Submucosa vordringen und schliesslich bis zur Muscularis gelangen können; dabei wird die Muscularis mucosae durchbrochen.

Fig. 328.



Colitis cystica. Schw. Vergr. Zeichnung aus 2 hintereinander folgenden Serienschritten combinirt.
s Schleimhaut mit zelliger Infiltration. Bei c 2 prominirende Cysten. Bei c' solche, welche nach der Submucosa (u), von welcher nur ein Theil gezeichnet ist, vordringen, die Muscularis mucosae (m) vor sich herstülpend.

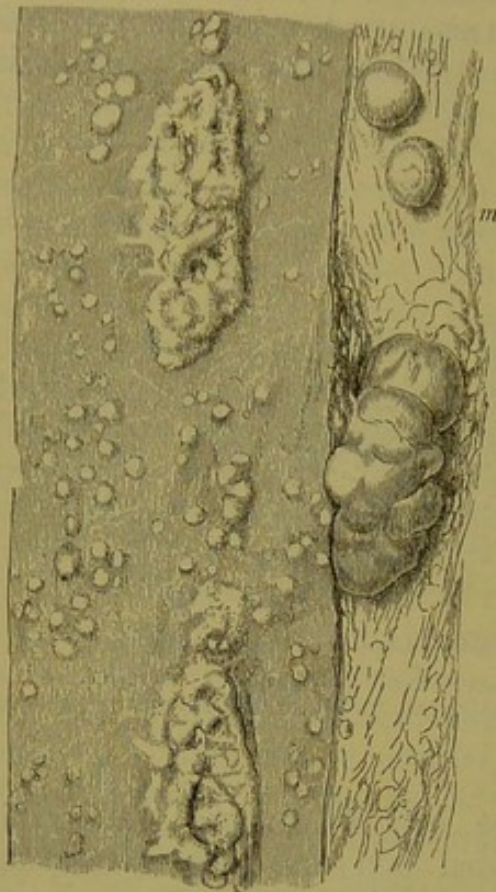
2. Tiefere Entzündungen der Mucosa und Submucosa (Enteritis phlegmonosa) sind wie am Magen selten und fast nur beschränkt auf Fälle infectiöser Natur. Wie am Magen so kommen auch am Darm (und zwar häufiger) Milzbrandaffectionen vor, die in einer starken phlegmonösen Schwellung der Schleimhaut an umschriebenen Stellen (um Pilzvegetationen herum), sowie in necrotischen Zerstörungen der Oberfläche und Geschwürsbildung (Mycosis intestinalis) bestehen. Die Entwicklung der schon vorher beschriebenen Milzbrandbacillen (in langen Fäden) ist nicht allein auf die Oberfläche beschränkt, sondern diese dringen auch in die Gewebe ein, wo man manchmal besonders schön in den Gefässen der Submucosa die Pilzmassen eingelagert sieht.

Die embolischen Abscesse und Geschwüre wurden schon erwähnt.

Eine secundäre eiterige Entzündung trifft man in der Submucosa neben Nodular-Abscessen durch Uebergreifen der Entzündung auf die Umgebung. Es können dadurch grosse submucöse Vereiterungen mit Abhebung der Mucosa entstehen (s. unter folgender Nummer).

3. Enteritis nodularis (follicularis). Mit den meisten entzündlichen Veränderungen der Schleimhaut, insbesondere bei Kindern, sind auch solche der Lymphknötchen (sog. Follikel) verbunden, bald mehr der solitären, bald der agminirten, bald beider zusammen. In manchen Fällen sind sogar die Knötchen vorzugsweise verändert. Bei einfachen Entzündungen sind sie geschwollen, oft nur ödematös und dann sind sie durchscheinend wie kleine Perlen, öfter infolge von Vermehrung der Zellen (hyperplastische Entzündung, Fig. 329), dann sind sie weisslich grau, trüb und springen stark über die Schleimhaut vor. Die Schwellung der Peyer'schen Haufen betrifft nur die

Fig. 329.

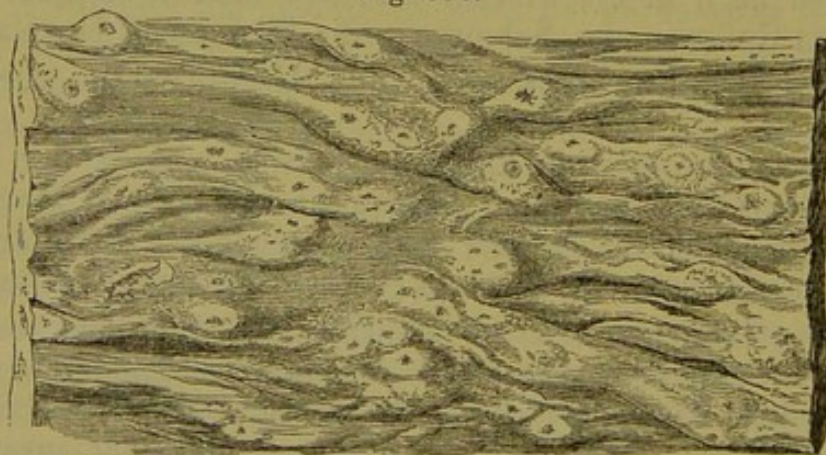

Ileitis nodularis bei Rachendiphtherie, Kind.
Frisches Präp. Nat. Gr.

in ein Stück Mesenterium mit geschwollenen
Lymphknoten (welche in der Zeichnung etwas
näher an den Darm gebracht wurden).

einzelnen Knötchen oder auch die inter-nodulären Theile; bei der Abschwel-lung gehen erstere voran, so dass dann der Haufen ein netzförmiges Aussehen gewinnt, welches aber auch durch Er-weichung und Platzen der Knötchen (auch postmortal) entstehen kann. Sehr starke Schwellung findet sich häufig bei Rachendiphtherie (Fig. 329), diestärkst wohl bei Cholera (Fig. 330), wo zugleich eine mächtige Hyperämie vorhanden ist. Etwas besonderes hat diese Cholera-Veränderung nicht an sich, man muss deshalb zur Sicherung der Diagnose die Bacillen nachzuweisen suchen (s. S. 581). Man findet die-selben auch an Schnitten durch die Darmwand, welche am besten mit al-kalischer Methylenblaulösung gefärbt werden. Auch bei Typhus ist eine noduläre Enteritis vorhanden, da die-selbe aber nicht nur in ätiologischer, sondern auch in anatomischer Bezie-hung spezifische Eigenthümlichkeiten darbietet, so wird sie unter den infectiösen Granulomen besprochen. Durch Extravasation der rothen Blut-körperchen während des acuten Ent-

Fig. 330.



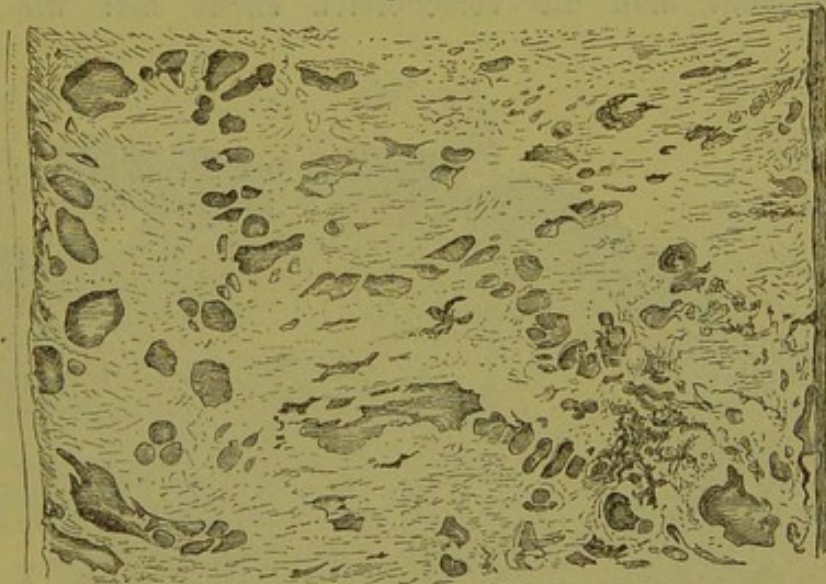
Colitis nodularis bei Cholera. Spir.-Präp. Nat. Gr.

Die meisten Lymphknötchen haben auf der Höhe kleine Grübchen.

zündungsstadiums erhalten später die Knötchen oft eine schieferige Färbung, welche häufig als Fleckchen im Centrum, manchmal auch als dunkler peripherischer Hof erscheint (sog. chron. Entzündung).

Ausser der oben beschriebenen hyperplastischen Entzündung gibt es an den Knötchen auch eine eiterige (*Enteritis nodularis apostematosa*). Sie schwellen dann immer mehr an und wandeln sich endlich durch centrale Vereiterung in kleine Abscesse um (*Nodular-Abscesse*), aus deren Durchbruch in das Darmlumen dann wiederum die Nodular-Geschwüre hervorgehen. Diese sind naturgemäss klein (*lenticulär*) und besitzen sinuöse, beim Wasseraufgiessen sich blähende Ränder, da die Perforation nur auf der Höhe des vorspringenden Abscesses entsteht, ohne dass die übrige Decke desselben zerstört wird. Es bleibt die Vereiterung nicht auf die Knötchen beschränkt, sie greift besonders in der Submucosa weiter, wodurch immer grössere Schleimhautstrecken von ihrer Unterlage losgetrennt werden. Benachbarte Abscesse können sich vereinigen, so dass endlich brückenartige Loslösungen von Schleimhaut entstehen und man mit der Sonde oft weithin unter derselben hergehen kann. Diese höchsten Grade kommen vorzugsweise im Dickdarm vor bei der sog. folliculären Ruhr (Fig. 331). Sie sind hier meistens vereinigt mit der vorher

Fig. 331.



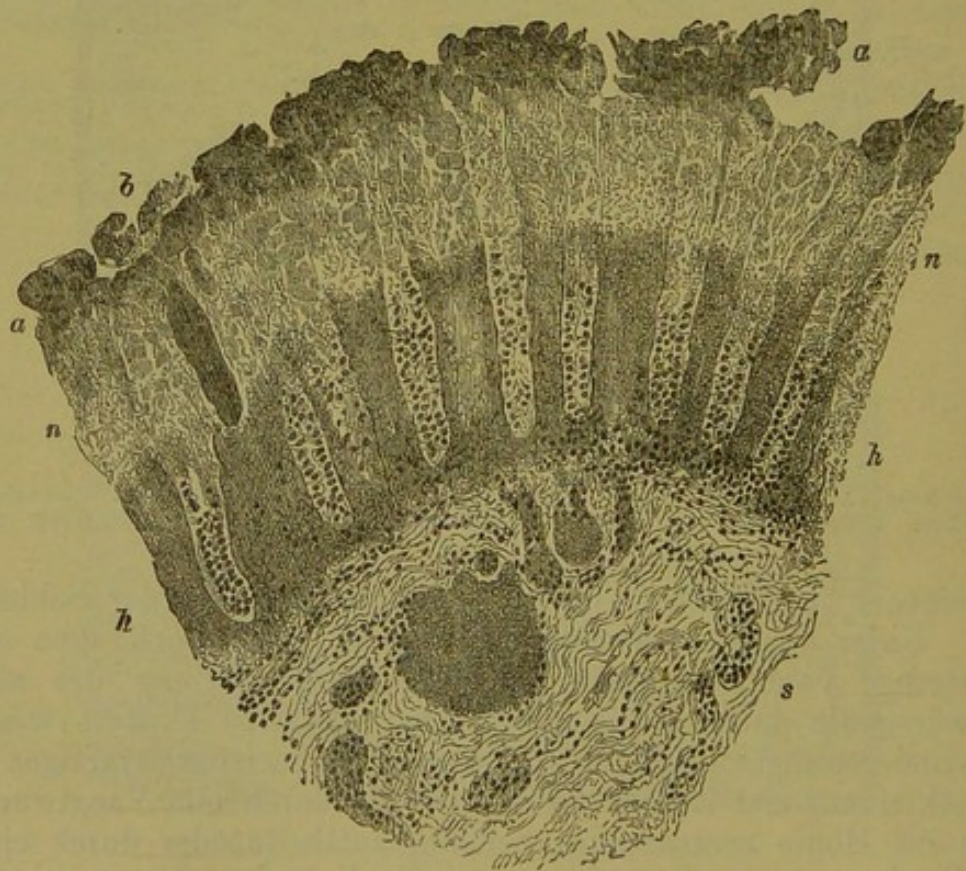Chronische Ruhr. Aus Nodularabscessen hervorgegangene Geschwüre des Dickdarms. Unterminirung der Schleimhaut. Rechts unten einige frische pseudo-membranöse Veränderungen. Spir.-Präp. Nat. Gr.

beschriebenen chronischen interstitiellen Entzündung der Schleimhaut selbst. Unter denselben Umständen kommt auch noch eine weitere merkwürdige Veränderung vor, nämlich eine Ausfüllung der sinuösen Geschwürshöhle durch glasigen Schleim. Derselbe stammt wesentlich von Cylinderepithelien her, welche man in den meisten derartigen Fällen als Auskleidung der Höhlen findet. Ob sie durch eine Vacatwucherung der an die Höhle anstossenden Schleimhauttheile oder durch eine primäre Wucherung von Darmdrüsen in die Knötchen hinein entstanden sind, mag dahingestellt bleiben, doch ist das erstere das Wahrscheinlichere. Die ausgestossenen Schleimmassen können als durchscheinende, gekochten Graupenkörnern gleichende Kügelchen in den Faeces erscheinen.

Bei der gleichen Krankheit, welche hauptsächlich die zuletzt erwähnten Veränderungen bewirkt, bei der Dysenterie nämlich, trifft man auch häufig

4. die Enteritis pseudomembranacea an, welche der zweiten anatomischen Ruhrform, der Dysenteria diphtherica, zu Grunde liegt und bald für sich allein, bald in Verbindung mit der ersten vorkommt. Auch sie ist wesentlich auf den Dickdarm beschränkt, obwohl sie in heftigen Fällen auch noch weit in das Ileum hineinreichen kann. Als erster Anfang der Entzündung erscheint ein grauer, fleckiger, „kleienartiger“ Anflug (fibrinöses Exsudat) an der Oberfläche der stark gerötheten Schleimhaut, welche meist schon eine starke Schwellung (besonders auch der Submucosa) infolge eines acuten (entzündlichen) Oedems erfahren hat; später wird die fibrinöse Masse zusammenhängender, es entsteht eine Verschorfung der Schleimhaut, welche immer tiefer dringt und auf dem Durchschnitt an der grauen Farbe schon makroskopisch erkennbar ist. Der übrige Theil der Schleimhaut ist wie die Submucosa nicht nur stark geschwollen und hyperämisch, sondern oft auch in grosser Ausdehnung hämorrhagisch infiltrirt. Mikroskopisch (Fig. 332) erkennt man die verschorften Theile hier wie bei allen

Fig. 332.



Frische Diphtherie des Darmes. Mittl. Vergr. Gentiana. Carmin.

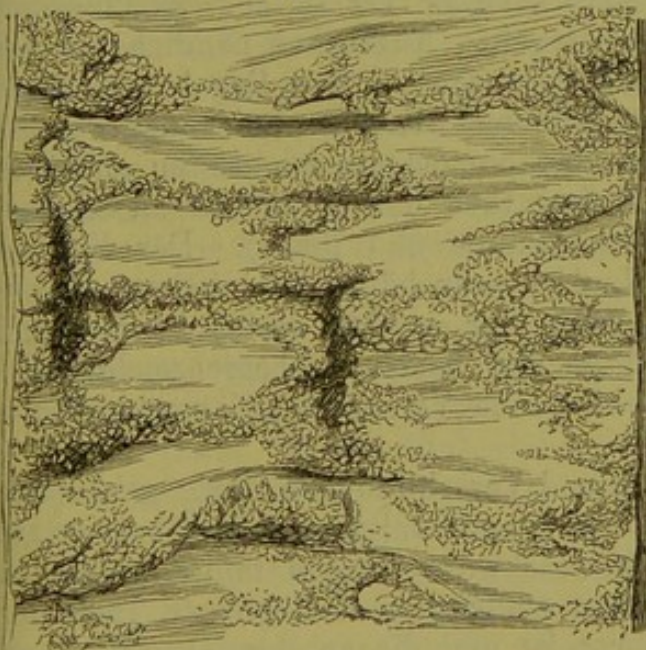Dickdarmfalte. s Submucosa mit hyperämischen Gefässen und beginnender Zelleninfiltration. Die Schleimhaut zeigt zwei ganz verschieden aussehende Schichten; die untere (h) ist stark hämorrhagisch infiltrirt, die Zellen der Drüsen und des Zwischengewebes zeigen stark gefärbte Kerne; die obere (n) ist vollständig necrotisch, nirgendwo ist ein gefärbter Kern, alles ist in eine krümelig-schollige Masse verwandelt, in der man nur noch Andeutungen der Drüsen sieht. a ist eine von zahlreichen Bakterienhaufen durchsetzte fibrinöse Auflagerung, unterhalb b ist ein langer wurstförmiger Bakterienhaufen in der Schleimhaut.

Schleimhautdiphtherien an der Nichtfärbbarkeit der Kerne; das ganze Gewebe, Drüsen wie Bindegewebe und Blut sind in eine schwach lichtbrechende, schollige necrotische Masse verwandelt. Stets sind zahllose Mikroorganismen sowohl in der aufliegenden fibrinösen Pseudomembran wie in dem Gewebe vorhanden. Aus den Necrosen entstehen Geschwüre, deren Grund immer noch wieder diphtherisch infiltrirt ist und die deshalb durch immer weiter schreitende Necrose sich nach der Breite und nach der Tiefe vergrössern, bis endlich gar in seltenen Fällen die Darmwandungen gänzlich zerstört, perforirt sind. Die graue Farbe der Pseudomembran macht mit der fortschreitenden Necrose der Schleimhaut einer mehr gelben und grüngelben, die in Folge der Durchtränkung der necrotischen Theile mit Gallen- resp. Kothfarbstoff entsteht, Platz.

Wenn die Entzündung sehr heftig ist und rasch um sich greift, so kann eine Gangrän der Schleimhaut entstehen, wodurch die sog. brandige Ruhr (*Dysenteria gangraenosa*) charakterisirt ist.

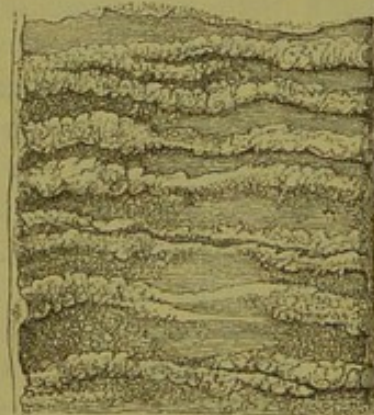Die Localisation des diphtherischen Processes ist beim Colon und Ileum höchst charakteristisch (Figg. 333 und 334). Wie wenn man

Fig. 333.



Frische Diphtherie des Dickdarms. Nat. Gr.
An den Längsfalten schon Geschwürsbildung.

Fig. 334.



Frische Diphtherie des Dünndarms.
Nat. Gr.

mit einem starken Aetzmittel über die Oberfläche des Darmes herübergefahren wäre, so sind es fast ausschliesslich die vorspringenden Theile, also im Dünndarme die Querfalten, ja selbst die einzelnen Zotten, im Dickdarme die 3 Längsbänder (Taenien) sowie die dieselben verbindenden und die Haustra begrenzenden Querfalten, an deren Oberfläche die diphtherischen Schorfe sitzen. Bei längerer Dauer des Processes werden freilich auch die dazwischenliegenden Partien ergriffen, aber an jenen Falten ist doch immer der Process am intensivsten und es treten

hier auch zuerst die Geschwüre auf, welche dadurch besonders im Dickdarme eine ganz eigenthümliche Gestalt erhalten. Sie umgrenzen oft ganz regelmässige Felder oder bilden lange, breite Züge, von denen schmalere Zweige abgehen (gebirgskartenartige Zeichnung).

Seltener als diese gewöhnliche Form der Darmdiphtherie ist eine zweite, bei welcher die diphtherischen Processe auf die Oberfläche der vorspringenden Lymphknötchen beschränkt sind (*Diphtheria nodularis*). Der Process nimmt hier denselben Verlauf und es entstehen also auch Nodulargeschwüre, die sich aber wesentlich von jenen oben erwähnten aus Abscessen hervorgegangenen unterscheiden. Bei jenen ist stets das Knötchen vereitert, bevor der Durchbruch in den Darm, also die Geschwürsbildung erfolgt; hier dagegen schreitet der Process allmählich von der Oberfläche nach der Tiefe fort und es kann hier schon eine Ulceration bestehen, während in der Tiefe noch Lymphgewebe vorhanden ist. Die weitere Folge davon ist auch, dass nicht nur ein sinuöses, sondern ein offenes, mit flachen Rändern versehenes Geschwür entsteht, da die Ulceration nicht blos in die Tiefe, sondern auch etwas nach den Seiten hin fortschreitet und also die das Knötchen bedeckende Schleimhaut gänzlich zerstört.

Es ist aber bei der Diphtherie nicht bloss die Lokalisation im kleinen eine eigenthümliche, sondern auch die Vertheilung des Processes im grossen folgt ganz bestimmten Regeln. Abgesehen nämlich von der Eigenthümlichkeit, dass die Veränderungen in der Regel von unten nach oben an Intensität und Ausdehnung abnehmen, ist der Process überall da am intensivsten, wo Kothstauungen am leichtesten eintreten können, also am Coecum resp. Anfangstheil des Colon und an sämtlichen Flexuren (*Flexura hepatica, lienalis und iliaca*). Der Einfluss dieses Momentes ist so bedeutend, dass sehr häufig die mittleren Theile des Quercolons ganz frei oder doch nur in den ersten Stadien und spärlich erkrankt sind, während an den beiden es begrenzenden Biegungen nicht nur eine zusammenhängende Verschorfung, sondern auch Geschwüre vorhanden sind.

Die zwischen den Geschwüren und Verschorfungen übrig gebliebene Schleimhaut ist gewöhnlich sehr stark geschwollen und geröthet, selbst von Hämorrhagien durchsetzt, die Geschwüre dringen immer weiter in die Breite und die Tiefe vor, bis schliesslich der grösste Theil der Schleimhaut und Submucosa entfernt ist und die an ihrer Querstreifung erkennbare Muscularis, welche übrigens mittlerweile sich beträchtlich verdickt hat (*Hypertrophie*), in ebenso grosser Ausdehnung blossliegt. Eine Folge der schon gleich vom Anfange des Processes an sehr intensiven Hyperämien und der Hämorrhagien ist eine schieferige Färbung der Geschwüre und des gesamten Darmes, an der man oft schon von aussen das Vorhandensein der diphtherischen Processe vermuthen kann. Durch noch weiteres Fortschreiten der Geschwüre kann, wie schon erwähnt, eine Perforation mit folgender Peritonitis bewirkt werden.

Neben diesem schlimmsten Ausgange gibt es glücklicherweise auch einen günstigeren, die Vernarbung der Geschwüre, freilich wohl nur in jenen Fällen, wo der Process weniger intensiv und auf einen kleineren

Raum beschränkt aufgetreten ist. Man findet dann eine sehr schieferig gefärbte Darmoberfläche, an der die Schleimhaut an vielen Stellen durch unebenes, narbiges Gewebe ersetzt oder vielleicht hie und da noch mit einem gereinigten, in der Vernarbung begriffenen Geschwüre versehen ist. Die Muscularis ist besonders an diesen Stellen mehr oder weniger verdickt.

Es wurde schon vorher erwähnt, dass die diphtherische Entzündung seltener vom Dickdarm auf den Dünndarm übergreift. Wenn sie dies thut, so erreicht sie doch niemals dieselbe Höhe, wie im Dickdarm, meistens fehlen hier noch die Geschwüre, es sind nur die diphtherischen Verschorfungen vorhanden, welche je weiter nach oben desto beschränkter werden, bis schliesslich nur noch die kleienartigen Anflüge vorhanden sind. Die entzündliche Röthung und Schwellung freilich geht noch viel weiter nach oben.

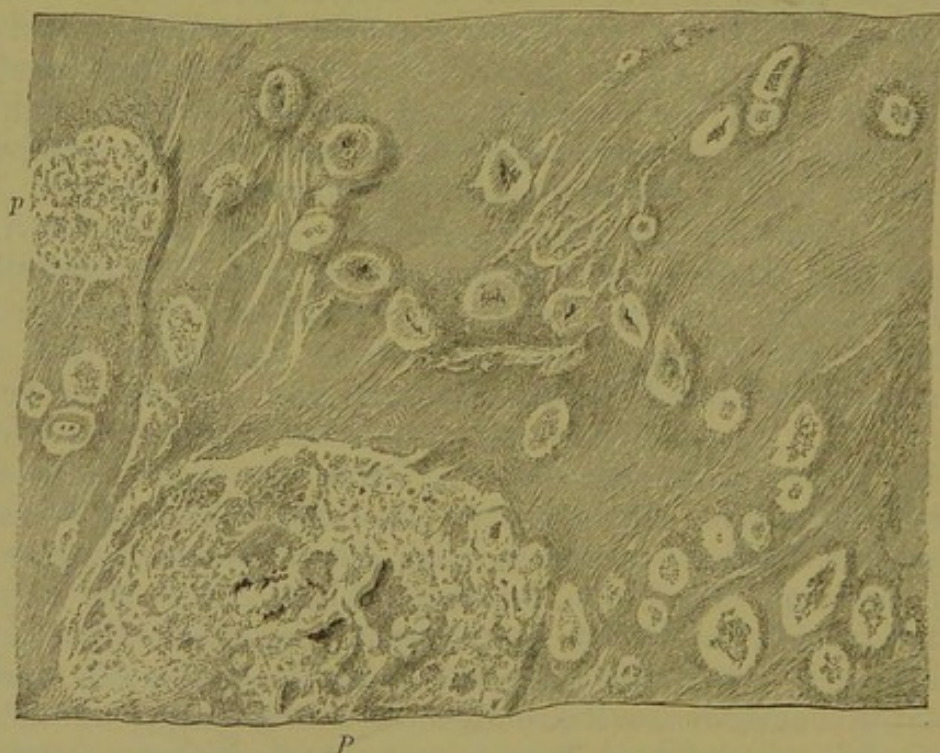Die seither gegebene Beschreibung der Diphtherie des Darmes bezog sich auf die diphtherische Dysenterie, allein nicht jede Diphtherie ist deshalb Dysenterie, wie auch umgekehrt bei dem klinischen Bilde der Dysenterie im Darne die verschiedensten Affectionen, Diphtherie (Dys. diphth.), Nodularverschwärung (Dys. nodul.) oder selbst nur Katarrh (Dys. catarrhal.) gefunden werden. Bei einem Theile dieser Erkrankungen finden sich nicht nur im Darminhalt, sondern auch in der Darmwand die früher erwähnten Amöben, welche sowohl in der Schleimhaut wie in den tieferen Schichten, hier zum Theil deutlich in Lymphräumen sitzen und zwar schon an Stellen, welche noch keine stärkeren Entzündungserscheinungen darbieten. In den geschwürigen Zerfallsmassen finden sich aber auch noch allerhand Bakterien. Ausser bei Dysenterie kommen diphtherische Veränderungen auch bei einfacher Koprostase vor, dann aber meistens nur an den Umbeugestellen des Darmes, nicht im Rectum; ferner bei Cholera, hauptsächlich im Dünndarme, bei Puerperalerkrankungen im Dünndarme und im Dickdarme, seltener bei Typhus, Variola und anderen Infectiouskrankheiten. Durch Einwirkung chemischer Stoffe entstehen Diphtherien bei Uraemie (durch das im Darm aus dem Harnstoff entstehende kohlen saure Ammoniak), bei Sublimatvergiftung etc. Wahrscheinlich handelt es sich in allen diesen Fällen um eine Mischinfection, insofern durch die Primärkrankheit, durch die Koprostase, durch die chemischen Stoffe eine Veränderung (Disposition) an der Darmschleimhaut geschaffen wird, welche es den im Darne regelmässig oder zufällig vorhandenen Mikroorganismen ermöglicht, in die Darmwand einzudringen und hier Necrose und Entzündung zu erzeugen.

Die Erkennung dieser Formen wird durch die übrigen Sectionsbefunde erleichtert; auf Dysenterie dürfen im allgemeinen sowohl die diphtherischen, wie die nodulären Veränderungen, die ebenfalls auch bei anderen Krankheiten, z. B. bei Phthise (häufiger im Dünndarm, aber auch im Dickdarm) vorkommen, bezogen werden, wenn die Affectionen sich auf den Dickdarm beschränken, eine grosse Ausdehnung erreicht haben und die eben angegebene Localisation zeigen.

d) Zahlreich sind die infectiösen Granulationsgeschwülste im Darm. Obenan steht

1. die Tuberkulose. Im Gegensatze zu den dysenterischen haben diese Processe ihren vorzüglichsten und gewöhnlichsten Sitz im Dünndarme, ohne jedoch den Dickdarm auszuschliessen. Bei der makroskopischen Betrachtung ist die tuberkulöse Natur dieser Processe meistens ohne Mühe zu erkennen, sobald sie weiter vorgeschritten sind, während in den Anfangsstadien zwar käsige Veränderungen, aber keine Tuberkel mit blossem Auge erkannt werden. Die Processe spielen sich wesentlich an den Lymphknötchen ab. Diese, und zwar sowohl solitäre, als auch solche der Peyer'schen Haufen, hier aber durchaus nicht alle, schwellen an (bis zu Hirsekorn-, selbst Halberbsengrösse), erhalten eine trübe, graue Farbe, werden dann in der Mitte ganz opak, gelblich, bis endlich das gesammte Knötchen in eine gelbe, käsige Masse verwandelt ist. Beim Einschneiden tritt nicht, wie bei der Abscedirung, ein Tröpfchen Eiter hervor, sondern es kommt eine krümelige, käsige Masse zum Vorschein, die auch mikroskopisch die bekannte Zusammensetzung des pathologischen Käses (geschrumpfte Zellen und

Fig. 335.



Junge tuberkulöse Darmgeschwüre. Frisches Präp. Nat. Gr.

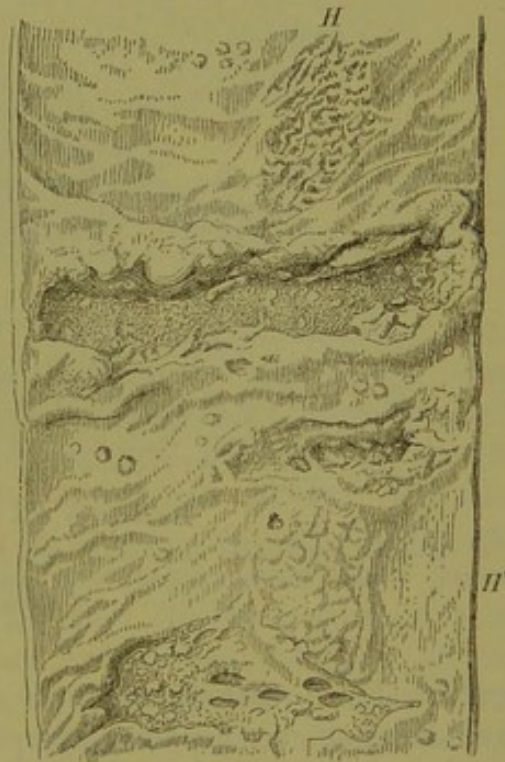Stelle dicht über der Ileocaecalclappe. P grosser, p kleiner Peyer'scher Haufen; sowohl hier wie an den Einzelknötchen Geschwüre mit aufgeworfenen gelblichen zerfressenen Rändern, alle Uebergänge von noch unzerfallenen verkästen Knötchen bis zu grösseren Geschwüren. Die Schleimhaut unregelmässig gefaltet.

wenig Fettdetritus) zeigt. Bei noch weiterer Entwicklung wird die das Knötchen bedeckende Schleimhaut zerstört und die käsige Masse entleert und es bleibt so ein Geschwür zurück, mit käsigem Grunde, wulstigen, ebenfalls käsigen Rändern (das primitive Tuberkelgeschwür Roki-

tansky's), welches sich mit anderen vereinigen kann zu grösseren, unregelmässig buchtigen Geschwüren (secundäres Tuberkelgeschwür Rokitansky's). Sobald dieses Stadium erreicht ist (Fig. 335), tritt dann auch schon in unzweideutiger Weise die Miliartuberkulose auf, welche durch die Entwicklung von grauen, submiliaren Knötchen im Grunde und in den Rändern des Geschwüres und in der nächsten Umgebung charakterisirt ist. Durch immerwährende Neubildung solcher Knötchen, sowie durch Verkäsung und Zerfall der alten, schreitet das Geschwür immer weiter nach der Tiefe und nach der Fläche fort. Die anfänglich rundliche Gestalt, welche sich manchmal bei groschen-grossen Geschwüren noch erhalten hat, geht dabei in der Regel in eine längliche über, deren Längsdurchmesser senkrecht zu der Längsachse des Darmes gerichtet ist. Diese Configuration der Geschwüre rührt davon her, dass die Tuberkel dem Verlaufe der Lymphgefässe folgen, welche von der dem Mesenterium entgegengesetzten Seite, wo die meisten Geschwüre sitzen, nach dem Mesenterium hinziehen. Hat ein Geschwür seine höchste Ausbildung erlangt, so geht es circular um den ganzen Darm herum (Ringgeschwür, Fig. 336), sein Grund, sowie seine Ränder sind uneben, letztere wie angenagt, hie und da sieht man graue oder gelbe Tuberkel sitzen, auch dann, wenn der Boden desselben schon in der Muscularis gelegen ist, deren verschiedene Schichten (querverlaufende innere, längsverlaufende äussere) an der verschiedenen Streifung erkannt werden können; auf dem Peritoneum sitzen, wie früher erwähnt wurde, die frischen Tuberkelknötchen. Hyperämische Partien, sowie Hämorrhagien besonders an den Rändern und Hypertrophien der Schleimhaut in der Umgebung sind häufig; selten wird ein grösseres Gefäss durch die Geschwüre eröffnet.

Ausnahmsweise kommen auch grosse tuberkulöse Geschwüre vor, welche nicht senkrecht zur Darmaxe stehen, sondern derselben parallel laufen, welche also z. B. einen ganzen Peyer'schen Haufen einnehmen, wie es bei den typhösen vorkommt. In der Regel ist aber nicht der ganze Haufen in ein einziges Geschwür verwandelt, sondern es sind mehrere vorhanden, welche nur mehr oder weniger weit zusammengeflossen sind und zwischen denen oft auch noch unzerfallene gelbe Lymphknötchen sich finden. Diese längsgerichteten Geschwüre sind

Fig. 336.



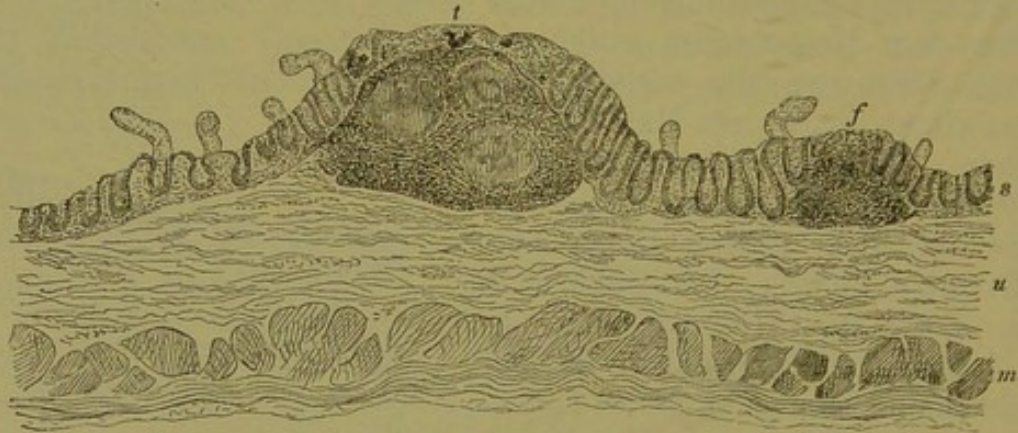
Tuberkulöses Ringgeschwür des Dünndarms nebst einigen kleineren Geschwüren. Nat. Gr.

H ein intacter Knötchenhaufen. H' ein anderer, auf welchen Geschwüre übergreifen und der ausserdem ein isolirtes kleinstes Nodulargeschwür enthält. Im untersten Geschwür mehrere besonders tiefe, glattrandige, gereinigte Defecte.

demnach nicht durch die allmähliche Vergrößerung eines einzigen Geschwüres entstanden, sondern aus dem Zusammenfluss mehrerer nebeneinander liegender hervorgegangen (Confluenzgeschwüre).

Die mikroskopische Untersuchung an Quetschpräparaten sowohl von unzerfallenen käsigen Lymphknötchen wie von den Rändern von Geschwüren der verschiedensten Grösse ergibt nun zunächst unzweifelhaft die ätiologische Zusammengehörigkeit aller dieser Processe, da überall die Koch'schen Bacillen nachzuweisen sind. Aber die Untersuchung an Schnitten zeigt, dass auch anatomisch eine Uebereinstimmung vorhanden ist, da in den frisch geschwollenen und eben erst den Beginn der Verkäsung zeigenden Lymphknötchen Tuberkel mit epithelioiden und Riesenzellen, welche in Pikrolithioncarmin sich gelblich färben, aufs deutlichste hervortreten (Fig. 337). Es mögen daneben

Fig. 337.



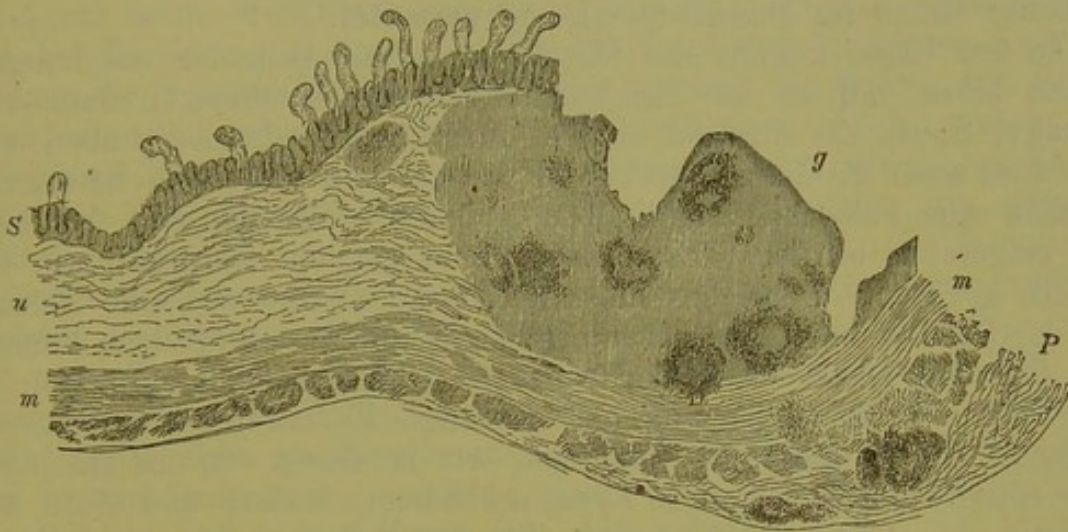
Tuberkulose des Darms im Beginn. Mittl. Vergr.

s Schleimhaut mit Drüsen und Zotten. Bei f ein kleiner, unveränderter, bei t ein vergrößerter Lymphknoten, welcher 3 Tuberkel enthält, in welchen man bei stärkerer Vergrößerung Riesenzellen sieht. u Submucosa. m Muscularis.

andere Fälle vorkommen, wo eine mehr diffuse käsige Entzündung wie bei den sog. scrofulösen Lymphdrüsen platzgreift, aber doch höchstens in den Anfangsstadien der Processe, da es ein leichtes ist, an mikroskopischen Durchschnitten (Fig. 338) sowohl in den Rändern der Geschwüre wie im Grunde derselben Tuberkel nachzuweisen, welche bald spärlicher, bald reichlicher in ein gefässhaltiges gewöhnliches Granulationsgewebe eingebettet erscheinen. Einzelne Tuberkel liegen häufig ganz ohne Zusammenhang mit der Hauptmasse mitten in der sonst noch intacten Schleimhaut der Umgebung, zahlreichere in den äusseren Schichten der Darmwand, in der Muscularis oder auch schon in der Serosa. Diese Tuberkel sind bald kleiner und zellig, bald grösser und schon verkäst. Auch an Schnitten kann man leicht die Bacillen nachweisen, ausserdem sieht man oft sowohl in der Submucosa wie in der Muscularis enorme Mengen der sog Mastzellen. An frischen Schnitten, welche mit dem Doppelmesser oder Gefriermikrotom angefertigt wurden, sieht man, besonders nach Behandlung mit Kalilauge, dass die contractilen Faserzellen in den unter den Geschwüren liegenden Theilen

der Muscularis sich meistens zum grossen Theile im Zustande der fettigen Degeneration befinden.

Fig. 338.



Tuberkulose des Darmes, vorgeschrittenes Stadium. Schw. Vergr.

S Schleimhaut. u Submucosa. m Muscularis. P Peritoneum. g Rand eines grossen tuberkulösen Geschwüres, welches bis zur Muscularis reicht; Geschwürsrand, aus Granulationsgewebe bestehend, enthält mehrere Tuberkel, welche zum Theil central verkäst sind; ein isolirter Tuberkel unter der Schleimhaut, einer in der Muskelhaut, mehrere in der verdickten Serosa.

Die Ausgänge der Geschwüre in Necrose und Perforation der Darmwandung sind schon früher erwähnt worden, es soll daher jetzt noch hervorgehoben werden, dass tuberkulöse Geschwüre unzweifelhaft heilen können. Manchmal trifft man quergestellte Narben, die kaum anders als von tuberkulösen Geschwüren abgeleitet werden können, noch häufiger aber Geschwüre, welche durch narbenartige Retraction ihres Grundes ganz schmal, schlitzförmig geworden sind, an deren Rändern die normale Schleimhaut sich bis zum Geschwürsgrunde herübergelegt hat und an denen von frischer Tuberkelentwicklung nichts zu sehen ist. Die wohl nie fehlende schieferige Färbung zeugt von dem Alter des Geschwüres. War das Geschwür gross und besonders auch ringförmig, so kann (in freilich seltenen Fällen) eine Stenose des Darmes bewirkt werden. Dabei ist dann oft nur der centrale Theil des Geschwüres narbig geschrumpft, während in der Peripherie fortschreitende frischere Veränderungen vorhanden sind.

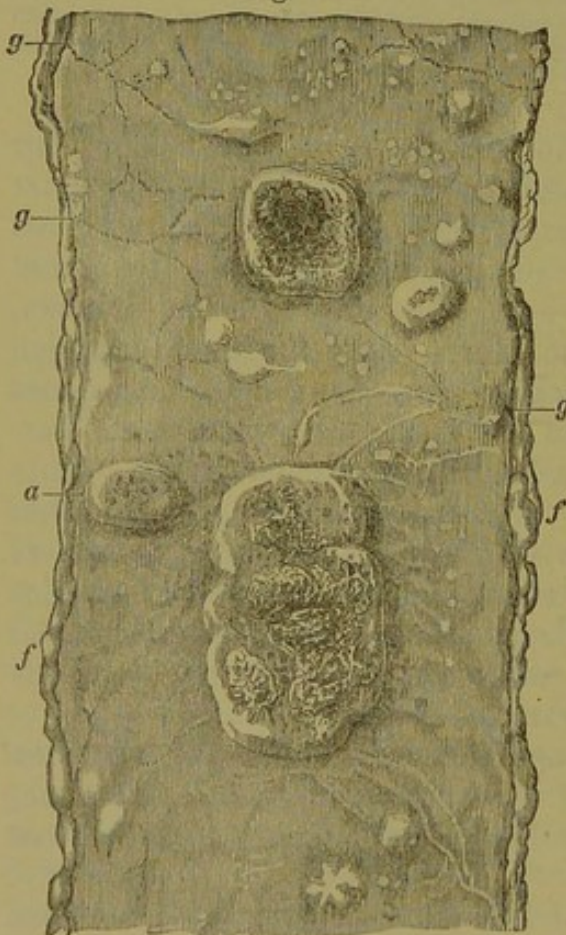
Seltener gesellt sich zu einem schnell fortschreitenden tuberkulösen Geschwür Gangrän; grade dabei habe ich auch Combination mit Diphtherie an den unterhalb gelegenen nicht ulcerösen Schleimhautabschnitten gesehen.

Sowohl die verkästen Lymphknötchen als auch die tuberkulösen Geschwüre haben mit Vorliebe ihren Sitz dicht über der Bauhin'schen Klappe; in der Regel werden nach oben zu die Veränderungen spärlicher und weniger ausgedehnt, doch gibt es auch viele Ausnahmen von dieser Regel. Der Dickdarm ist im allgemeinen seltener befallen als der Dünndarm und am häufigsten sind neben grossen und zahlreichen Geschwüren des Dünndarms nur wenige und kleinere Geschwüre

des Dickdarmes besonders des Coecum und aufsteigenden Colon vorhanden. Dem gegenüber stehen aber Fälle, wo die wesentlichsten Veränderungen im Dickdarme sind und wo hier Geschwür auf Geschwür folgt von einer Grösse (selbst weit über thalergross), wie sie der beschränkte Raum im Dünndarme kaum gestattet.

In der Regel kommt die Darmtuberkulose secundär zu Lungenphthise hinzu und es ist die Annahme wohl berechtigt, dass verschluckte Sputa die Bacillen in den Darmkanal gebracht haben. Es kann aber auch die Darmtuberkulose primär sein und dann ist sie vermuthlich eine Fütterungstuberkulose, indem die Bacillen mit der Nahrung eingeführt wurden. Es dürften dahin manche Darmphthisen von Kindern gehören. Uebrigens muss auch vom Darne aus eine Resorption der Bacillen nach den mesenterialen Lymphknoten erfolgen können, ohne dass am Darm selbst nachweisbare Veränderungen eintreten, da ganz isolirte Verkäsungen von mesenterialen Knoten mit Bacillen vorkommen. Selten dürfte es sein, dass wie in einem von mir gesehenen Falle eine Knochentuberkulose Lymphknotentuberkulose und diese wieder durch Perforation in den Darm Darmtuberkulose erzeugt.

Fig. 339.

Typhus. Frisches Präp. $2\frac{1}{3}$ nat. Gr.

Markige Schwellung der Knötchenhaufen mit partieller Necrose bes. an dem grösseren; der kleine bei a ohne Verschorfung, aber mit reticulirter Oberfläche durch Knötchenweichung, etwas davon auch an den grösseren zu sehen; die Einzelknötchen nur zum kleinsten Theile geschwollen. g Gefässe. f Fetttrübchen am Mesenterialansatze.

2. Der gewöhnliche Typhus, Abdominaltyphus, setzt seine Hauptveränderung im Ileum, woher auch der Name Ileotyphus, in einzelnen Fällen ist aber auch der Dickdarm sehr stark verändert (Colotyphus).

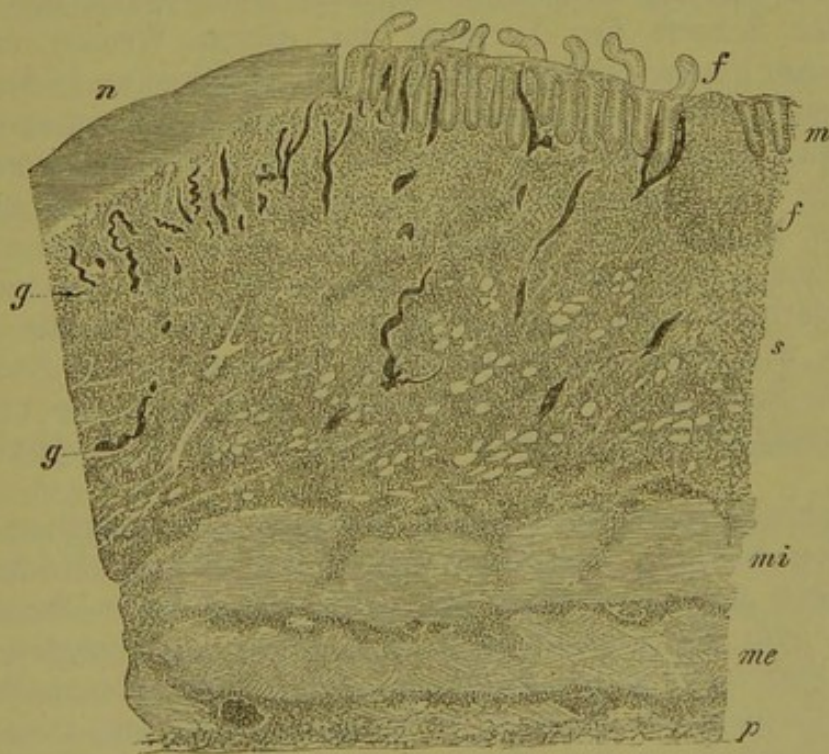
Die typhösen Veränderungen laufen zwar vorzugsweise in den lymphatischen Apparaten des Darmes und vor allem in den Peyer'schen Haufen ab, welche im Gegensatz zu den tuberkulösen Veränderungen fast stets in ihrer ganzen Ausdehnung ergriffen sind, aber dieselben greifen doch auch auf die umgebende Schleimhaut, die Submucosa und noch weiter nach aussen über.

In frischen Fällen von Typhus (am Ende der ersten und in der zweiten Woche) bestehen die Veränderungen in einer beträchtlichen Schwellung, sowohl einzelner Lymphknötchen als der Peyer'schen Haufen (Fig. 339), welche an der Ileocaecalclappe am stärksten ist und nach oben zu allmählicher oder schneller abnimmt und endlich (meistens

2—3 m oberhalb der Klappe) ganz verschwindet. Bei den Peyer'schen Haufen insbesondere beschränkt sich die Schwellung nicht auf die Knötchen allein, sie betrifft in gleicher Weise auch die Zwischensubstanz, so dass der gesammte Haufen wie ein Blumenbeet steil und oft 2—4 mm hoch, manchmal sogar mit pilzförmig überfallenden Rändern aus der Umgebung hervorragt. Die geschwollenen einzelnen Knötchen können, unter Bethheiligung des Nachbargewebes, die Grösse von Erbsen erreichen. Die grösseren rundlichen Schwellungen, welche sich an verschiedenen Stellen der Darmwand in grösserer oder geringerer Entfernung von dem Mesenterialansatze finden, rühren nicht von einzelnen Knötchen, sondern von kleinen Haufen her, welche aus 3—5 und mehr Knötchen bestehen. Nur dicht über der Ileocoecalclappe greift die typhöse Neubildung öfter weit über die Grenzen der Knötchen nicht nur nach der Tiefe, sondern auch nach der Fläche hinaus, so dass sogar die gesammte Schleimhaut und Submucosa verdickt erscheinen kann. Alle diese geschwollenen Theile haben eine graurothe Farbe und weiche Consistenz (markige Schwellung). Die übrigen Theile des Darmes sind in der Regel von dunkelrother Farbe, im Zustande katarrhalischer Entzündung.

Die mikroskopische Untersuchung an Zupfpräparaten zeigt in diesen markig geschwollenen Darmtheilen dieselben grossen, oft vielkernigen, auch theilweise blutkörperchenhaltigen Zellen, wie sie in den Mesenterialknoten vorkommen. Senkrechte Durchschnitte (Fig. 340) zeigen

Fig. 340.



Typhus, markige Schwellung und Necrose, unterer Theil des Ileum. Schw. Vergr.

m Mucosa mit Drüsen und Zotten, links bei n Necrose, welche hauptsächlich die Mucosa betrifft. s die markig infiltrirte Submucosa. Bei f ein Lymphknötchen. g Gefässe, in den tieferen Schichten von s Fettzellen (die hellen Stellen). mi Muscularis interna. me M. externa. p Peritoneum, alle gleichfalls mit fleckweiser zelliger Infiltration.

am besten, wie weit über die Lymphknötchen hinaus diese Zellen in das Gewebe infiltrirt sind; sie reichen bis in die Muscularis und Serosa, wo sie meistens in Form einzelner Haufen auftreten. Grade in den frischen markigen Schwellungen findet man auch am regelmässigsten den muthmasslichen Verursacher der Krankheit, den Typhusbacillus. Seine Länge beträgt etwa $\frac{1}{3}$ des Durchmessers eines rothen Blutkörperchens, seine Breite $\frac{1}{3}$ der Länge; die Enden sind abgerundet, in der Mitte findet sich an gefärbten Bacillen häufig eine helle, ungefärbte Stelle. Die Bacillen liegen meistens in kleinen Haufen zusammen, was für das Aufsuchen derselben an Schnitten sehr günstig ist, da sie sich im allgemeinen weniger gut färben als andere Bacillen und leider bei der Gram'schen Färbung in Alkohol den Farbstoff schnell verlieren.

Am besten färbt man Deckglaspräparate mit Löffler's und Sahli's Methylenblau oder mit Ziehl's Carbolfuchsin und spült sie nur in Wasser, nicht in Alkohol ab. An Schnitten habe ich sowohl mit erwärmter alkalischer Methylenblaulösung wie mit einer Mischung von einfachem Methylenblau und Eosin sehr gute Bilder erhalten.

In späteren Stadien (am Ende der zweiten und Anfang der dritten Woche) sieht man hie und da an Einzelknötchen sowie an den Haufen, hier jedoch nicht nothwendig in ihrer ganzen Ausdehnung, sondern meist nur an einem kleineren Theile, statt der markigen Schwellung hellgraue oder gelbbraune (durch Gallenfarbstoff gefärbte) necrotische Massen, Schorfe. Auf Durchschnitten erkennt man, dass die Verschorfungen verschieden tief in die markigen Schwellungen hineinreichen — so weit sie reichen, ebenso weit muss später das durch die Ablösung der Schorfe (im Verlaufe der dritten Woche) entstehende typhöse Geschwür reichen. Die ersten Geschwüre bilden sich in den untersten Theilen des Ileums und man kann hier schon Geschwüre oder doch halb abgelöste Schorfe finden, während nach oben hin noch feste Schorfe und frische markige Schwellungen folgen. Mikroskopisch erkennt man die necrotischen Stellen leicht daran, dass sie keine Kernfärbung zeigen. Mit stärkeren Vergrößerungen und besonders nach Pikrocarminfärbung sieht man oft ähnliche hyalin-fibrinoide glänzende, gelbe Netze wie in den diphtherischen Membranen des Rachens. In den Schorfen finden sich selbstverständlich zahlreiche und verschiedenartige Mikroorganismen, welche wesentlich als Saprophyten anzusehen sind.

Die typhösen Geschwüre haben, wenn sie aus einzelnen Knötchen oder aus den kleinen, nur von wenigen Knötchen gebildeten Haufen hervorgegangen sind, eine rundliche Gestalt und liegen dann meistens nicht direkt dem Mesenterialansatze gegenüber, die grossen dagegen, welche aus Verschorfung der ganzen markig geschwellenen Peyer'schen Haufen entstanden sind, besitzen im Gegensatze zu den meistens querstehenden tuberkulösen eine längsgerichtete Gestalt, da die Schwellung und Geschwürsbildung nicht, oder doch nur in den schwersten Fällen über die Grenzen der Peyer'schen Haufen hinausgeht. In den heftigsten Fällen allerdings gibt es, besonders dicht über der Bauhin'schen Klappe,

Geschwüre, welche fast die ganze Breite des Darmes einnehmen. Für gewöhnlich ist nicht einmal der ganze Haufen in ein Geschwür verwandelt, sondern er enthält eines oder mehrere rundlich gestaltete kleinere, die dann auch zu einem einzigen grösseren, aber ganz unregelmässig gestalteten zusammenfliessen können. Die typhösen Geschwüre sind meistentheils durch die markige Schwellung an ihrem Rande, der besonders bei grossen Geschwüren sich bald über den Geschwürsgrund hinüberlegt, in Verbindung mit ihrer Gestalt von anderen leicht zu unterscheiden.

Bei der Loslösung der Schorfe treten manchmal üble Zufälle ein, welche den Tod direkt bedingen und die durch die Section ihre Aufklärung finden sollen — Perforationen und arterielle Blutungen. Die Stellen, wo eine Perforation stattfand, sind nicht schwierig schon vor der Eröffnung des Darmes aufzufinden, man muss aber bei der Eröffnung selbst vorsichtig sein, weil man sonst zu leicht künstliche Durchbohrungen hervorbringen kann. Die Perforationen entstehen dann, wenn die markigen Schwellungen und die nachherigen Schorfbildungen sehr tief in die Darmwandung eingedrungen sind; aber sie entstehen nicht direkt bei der Schorfablösung, sondern durch eine nachträglich eintretende umschriebene Necrose des serösen Ueberzuges, dessen Ruptur schliesslich auf mechanische Weise, z. B. durch Gase, lebhafte Darmcontractionen etc. bewirkt wird. Auch kann sich sogar zwischen die Bildung des ersten Geschwüres und die Necrose des Peritoneums noch ein zweites Mittelglied einschieben, eine secundäre Vergrösserung des primären Geschwüres. Solche sog. lentescirenden Geschwüre können übrigens, noch ehe sie eine Perforation bewirkten, zur Heilung gelangen.

Die grossen arteriellen Blutungen entstehen durch Vordringen der primären oder secundären Verschorfung bis in die Wandung der Gefässe, und sie zeigen sich an durch die grossen Blutmengen, welche man im Darmkanale findet. Am schwierigsten ist das Auffinden des eröffneten Gefässes. Etwas kann dabei schon die Beobachtung nützen, wie weit der blutige Inhalt des Darmes reicht, da in der Nähe der oberen Grenze desselben das Gefäss zu erwarten ist. An den Geschwüren selbst muss man sorgfältig auf festhaftende Blutgerinnsel achten, da die Stelle der Blutung häufig durch ein solches angezeigt wird. Man wird jedoch in vielen Fällen vergebens nach dem Gefässe suchen.

In noch späteren Stadien (4. Woche) ist die Schwellung vermindert und die Farbe der geschwollenen Theile mehr roth, ihre Consistenz schlaffer, die vorhandenen Geschwüre haben einen glatten, oft die querstreifigen Muskeln zeigenden Grund (sie haben sich gereinigt) und ihre Ränder legen sich immer mehr über den Geschwürsgrund herüber und verkleinern denselben. In diesem Stadium erfolgen meistens die Recidive, welche dann an den frischen markigen Schwellungen neben den alten Geschwüren zu erkennen sind (Fig. 341). Endlich sind alle Spuren von markiger Schwellung verschwunden, die Geschwüre mit glatter, glänzender Oberfläche versehen, ihre Ränder nicht

mehr aufgeworfen — sie sind geheilt. Nur noch etwas schieferige Färbung in der Umgebung zeugt von der früher hier vorhandenen Hyperämie. Durch das Ueberlegen der Geschwürsränder ist die Typhusnarbe stets von Anfang an viel kleiner

Fig. 341.



Typhusrecidiv. Combinirte Zeichnung.
Spir.-Präp. Nat. Gr.

Die dargestellten 3 Geschwüre lagen weiter auseinander, aber in der gleichen Aufeinanderfolge; alle sind gereinigt und zeigen die Circulärmusculatur im Grunde; die Umgebung des oberen ist bereits abgeschwollen, die der anderen, insbesondere des unteren, zeigt starke frische markige Schwellung.

wie das Geschwür, aus welchem sie hervorging. An diesen Rändern zeigen sich bald wieder Zotten und Drüsen, in den centralen Theilen der Narbe aber fehlen die Drüsen, während Zotten auch hier sich neubilden können.

Es braucht wohl kaum bemerkt zu werden, dass der Ausgang in Geschwürsbildung nicht der regelmässige Ausgang jeder markigen Schwellung ist — im Gegentheil verschwindet dieselbe in den meisten Fällen wieder, ohne dass auch nur eine Spur von Schorfbildung vorhanden war. Man kann dies daraus schliessen, dass an solchen Individuen, wenn sie bald nach überstandnem Typhus aus anderer Ursache sterben, keine Residuen vorhanden sind, mit Ausnahme vielleicht einer geringen punktförmigen schieferigen Färbung an den unteren Peyer'schen Haufen. Auch in Fällen, wo der Tod durch den Typhus herbeigeführt wurde, sieht man doch oft die markigen Schwellungen im Rückgang begriffen. Wie bei den einfach katarrhalischen Schwellungen tritt auch hier die Abschwellung zuerst in den Lymphknötchen ein, wodurch die Peyer'schen Haufen ein netzförmiges Aussehen erhalten.

Im Dickdarme sieht man selbstverständlich nur kleinere markige Schwellungen, da ja nur isolirte Lymphknötchen vorhanden sind, im übrigen nimmt aber der Process denselben Verlauf wie im Dünndarme.

3. Das Vorkommen von syphilitischer Neubildung resp. von syphilitischen Geschwüren und Narben an anderen Stellen als im Dickdarm und den anstossenden Partien der Flexura iliaca ist lange bezweifelt worden. Es kommen aber, allerdings selten, sowohl bei syphilitischen Kindern, wie bei Erwachsenen an verschiedenen Stellen des Dick- und besonders des Dünndarmes Geschwüre vor mit derben, callösen Rändern und ebensolchem Grunde, welche kaum anders denn als syphilitische aufgefasst werden können. Dieselben entstehen aus gummösen Neubildungen, welche sich nach Klebs auch in der Um-

gebung der Geschwüre ähnlich wie Tuberkel im Verlaufe der Lymphgefäße entwickeln. Die syphilitischen Geschwüre der oberen Darmabschnitte können ebensogut Stenosen bewirken, wie die Mastdarmgeschwüre.

e) **Progressive Ernährungsstörungen.** Reine Hypertrophien kommen an der Darmmuskulatur oberhalb von Verengerungen vor, sie finden sich aber auch besonders im Dickdarm bei chronischen tiefen Entzündungen, besonders bei Dysenterie. Die polypösen entzündlichen Hypertrophien der Schleimhaut wurden schon erwähnt.

Von den reinen Geschwülsten im Darne (exclus. Mastdarm [S. 489] und Duodenum [S. 498]) ist wenig zu sagen. Ausser kleinen Polypen (polypösen Adenomen), kleinen Myomen oder Lipomen sind nur theils primäre, theils secundäre Carcinome von Wichtigkeit. Die primären Carcinome sind entweder weiche Cylinderepithelkrebse (Adenocarcinome), oft mit papillären Wucherungen verbunden, oder Scirrhen oder Gallertkrebse. Sie haben ihren Lieblingssitz in der Nähe der Bauhin'schen Klappe, wo sie auf verschieden lange Strecken hin die ganze Darmwand einnehmen und zu Stenosirungen führen, welche nur zum Theil durch Ulcerationen ausgeglichen werden können. Da im übrigen alles bei Besprechung der Mastdarmkrebse Gesagte auch hierfür gilt, so wird darauf verwiesen.

Die secundären Krebse, soweit sie nicht vom Peritoneum ausgehen oder durch directe Fortleitung aus der Nachbarschaft entstehen, sind sehr selten. Sie sitzen in den obersten Partien der Schleimhaut und bilden bald nur kleine Knötchen, bald grössere, selbst die ganze Circumferenz des Darmes einnehmende Geschwulstmassen. Die Oberfläche der grösseren ist meistens ulcerirt und so bilden sich oft eigenthümliche tellerförmige Gebilde, welche mit ihren Rändern weit über die Umgebung vorragen.

f) Unter den **regressiven Ernährungsstörungen** ist der amyloiden Entartung der Darmschleimhaut Erwähnung zu thun, welche in der Regel erst nach jener der drüsigen Organe auftritt, in selteneren Fällen aber auch vorher und in ganz seltenen, ohne dass sich, wie gewöhnlich, eine allgemeine Ursache (Cachexie) für sie auffinden lässt. Man kann die höheren Grade der Entartung schon ohne Reagentien und ohne Mikroskop durch die äusserste Blässe der Schleimhaut, ihren eigenthümlichen wachsartigen Glanz in Verbindung mit der Verdickung der Zotten erkennen, jedoch mit Gewissheit nur durch Reagentien diagnosticiren. Bei Einwirkung von Jod-Jodkaliumlösung erweisen sich die Zotten als die zunächst afficirten Theile der Schleimhaut, in der Submucosa sind aber die grösseren Arterien häufig stärker und früher entartet, wie man sich leicht an senkrechten Scheerenschnitten, welche mit Methylviolett oder Jod-Jodkalium behandelt wurden, überzeugen kann. An den Zotten sind nicht nur die Gefässe, sondern auch das übrige Gewebe verändert. Auch die Muscularis mucosae ist sehr häufig degenerirt und deshalb gerade an solchen Därmen nach geeigneter Färbung besonders leicht und gut zu sehen. Die Tunica muscularis dagegen bleibt in der Regel frei von der Entartung. Selbst bei sehr

intensiver Entartung bleiben doch die Peyer'schen Haufen meistens davon verschont und heben sich nach Jodeinwirkung durch ihre hellgelbe Farbe sehr deutlich von der Umgebung ab. Grade beim Darme ist es gut, wenn man auf die mit Jod behandelten Theile etwas Essigsäure schüttet, um zu verhindern, dass durch etwaige alkalische Reaction die Jodfärbung schnell wieder zum Verschwinden gebracht werde.

Die Amyloidentartung kann sowohl den Dünn- wie den Dickdarm betreffen, doch ist ersterer häufiger und meist stärker afficirt.

Infolge der durch die Amyloidentartung bedingten Circulationsstörungen können oberflächliche Geschwürsbildungen durch Einwirkung des Darmsaftes entstehen (peptische Geschwüre).

Degenerative Zustände verschiedener Art, besonders Verfettung, finden sich an der Muscularis des Darmes bei Peritonitis, insbesondere chronischer.

Nach Jürgens gibt es aber auch eine idiopathische *Atrophia gastro-intestinalis progressiva*, bei welcher die Muscularis sowohl wie der Plexus myentericus, schliesslich sogar die Nerven und Gefässe des Mesenteriums eine körnig fettige Degeneration erfahren. Am häufigsten findet sich die Affection am Dickdarm, wo man besonders an den Taenien makroskopisch weisslich-graue Flecken und Streifen erkennt, doch kommt sie auch an allen übrigen Darmabschnitten, isolirt oder als Theilerscheinung einer allgemeinen Degeneration vor. Die Affection kann nach Jürgens unter shockartigen Erscheinungen den Tod herbeiführen.

Die Darmmuscularis gehört auch zu denjenigen Körpertheilen, an welchen man relativ häufig eine durch feine braune Pigmentkörnchen (Haemofuscin, eisenfrei, v. Recklinghausen) bewirkte Haemochromatose findet. Das Pigment liegt in den glatten Muskelzellen.

Die sonst vorkommenden Formen von Atrophie, Necrose, Gangrän des Darmes sind schon vorher erwähnt worden.

g) **Continuitätsstörungen.** Ausser den an geeigneten Stellen schon besprochenen Perforationen, welche der Darm infolge verschiedener ulceröser resp. necrotischer Processe von innen oder von aussen her erfahren kann, kommen Zerreissungen desselben noch aus zweierlei Ursachen vor. Erstens durch traumatische Einwirkungen. So wenig man das auch von vornherein annehmen sollte, so können doch, abgesehen von den directen Verletzungen, durch Stoss und Schlag, besonders durch Huftritte, welche die Bauchwand treffen, nicht nur vollständige Rupturen mit acutester tödtlicher Peritonitis, sondern auch geringere Verletzungen an dem Dünndarm entstehen, welche dann zu einer narbigen Stenose des Darmes Veranlassung geben können. Freilich ist die Diagnose in solchen Fällen wohl nur durch Ausschliessung anderer Möglichkeiten und auf Grund der Anamnese zu stellen. Zweitens kann eine Darmruptur, wenn auch sehr selten, durch Ansammlung von Darminhalt, insbesondere durch acute Gasansammlung besonders über Stenosen entstehen. Dabei reisst die Mucosa zuletzt; der Riss sitzt im Dünndarm gegenüber dem Mesenterialansatz, im Dickdarm neben den Taenien, deren scharfer Rand die Wandung gleichsam durchschneidet.

Kleinere Einrisse können, besonders wenn sie am leeren Darm zustandekommen, heilen; selbst relativ grössere Wunden können durch vorgelagerte Schleimhaut verschlossen werden. Bei den Perforationen sind die Folgen verschieden, je nachdem der perforirte Theil durch entzündliche Adhäsionen mit anderen Organen verbunden ist oder nicht. Während im letzteren Falle eine acute tödtliche Peritonitis eintritt, entsteht im ersteren, ebenso wie in jenen Fällen, wo die Perforation an nicht mit Peritoneum überzogenen Darmtheilen statthat, eine eiterig-jauchige Entzündung in der Umgebung. Ist der dadurch entstehende perienteritische Abscess so gelagert, dass er an der äusseren Haut durchbrechen kann, so entsteht eine äussere Darmfistel, *Anus praeternaturalis*. Kommt durch die Perforation eine abnorme Communication zwischen zwei Darmschlingen zustande, so nennt man den Zustand eine *Fistula bimucosa*.

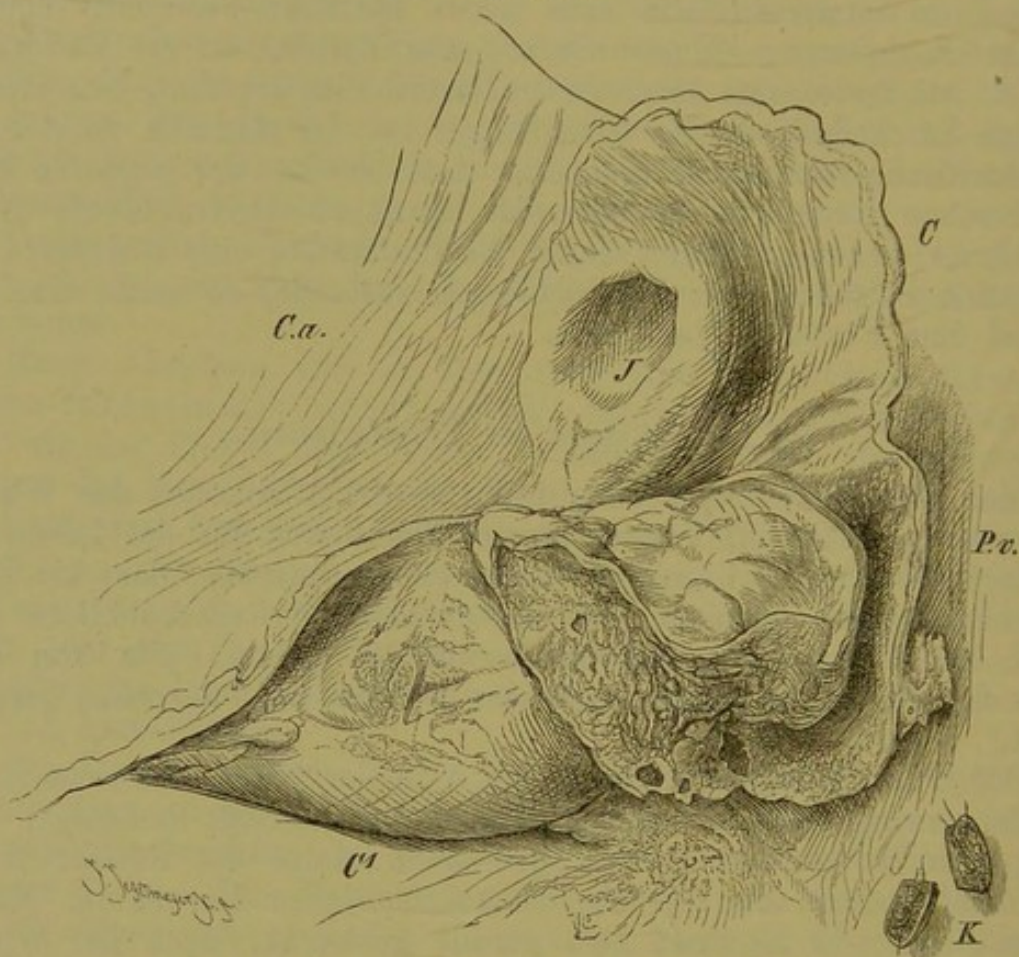
Die Erkrankungen des Wurmfortsatzes.

Eine besondere Besprechung bedürfen die Affectionen des Wurmfortsatzes, welche oft von so grosser Wichtigkeit für das Leben sind und doch manchmal so geringe Veränderungen machen, dass sie leicht übersehen werden können. Es ist deshalb die ausdrückliche Vorschrift des Regulativs, dass mindestens bei jedem Falle von Peritonitis der Processus genau untersucht werden soll, durchaus gerechtfertigt.]

Der Wurmfortsatz liegt bekanntlich in der Fossa iliaca am Rande des Beckeneinganges an einem kleinen Mesenterium befestigt; sehr häufig aber ist er verlagert, besonders infolge der Retraction von Pseudomembranen oder chronischen entzündlichen Narben im Mesenterium selbst. Er ist dann bald gerade gestreckt, nach der Wirbelsäule zu gerichtet, bald nach der äusseren Bauchwand hin, bald ist er in verschiedenster Weise geknickt. In der Regel bleibt bei diesen Veränderungen auch seine Schleimhaut nicht unversehrt, sie ist entzündet, das Lumen mit Schleim oder Eiter gefüllt, besonders wenn durch Knickungen oder Compression das Lumen nach dem Darne zu geschlossen ist. In diesen Fällen kann durch immer grössere Anhäufung des Secretes eine Erweiterung stattfinden, welche, wenn das Secret sich (wie bei der Gallenblase) in eine klare, eiweissreiche Flüssigkeit umgewandelt hat, als *Hydrops proc. vermiform.* erscheint, welcher übrigens auch ohne Verlagerung bloss durch Veränderung der Schleimhaut (Schwellung, Narbenbildung, besonders an der Abgangsstelle) entstehen kann. Es sind auch meistens diese Verlagerungen, welche zur Retention von Kothmassen und zur Bildung der früher schon erwähnten Kothsteine Veranlassung geben, welche in der Regel eine länglich ovale Gestalt und braune oder braunschwarze Farbe besitzen. Die Kothsteine wirken meist ebenso wie harte fremde Körper (Kirschkerne etc.), die sich gleichfalls zuweilen in dem Processus festsetzen, necrosirend und entzündungserregend. Es entsteht da, wo sie der Schleimhaut anliegen, eine Ulceration, die immer

tiefer greifen und schliesslich zu einer Perforation führen kann (Fig. 342). Dieselbe kann auch durch tuberculöse und selbst typhöse Geschwüre herbeigeführt werden, welche sich infolge des Reichthums

Fig. 342.



Perityphlitis durch Perforation des Proc. vermiformis. Frisches Präp. Nat. Gr.

C a Colon ascendens. c Coecum, innere Wand mit Mündung des Ileum (J) und Abgangsstelle des Proc. vermiformis (P v), dessen äussere Hälfte erweitert, geschwürig und mehrfach perforirt ist. Auf der äusseren Seite des Colon (C'), sowie in der Umgebung entzündliche Exsudatauflagerungen. K der durchschnittenen, Barthaare enthaltende Kothstein, welcher die Ulceration im Processus bedingt hatte.

der Schleimhaut an Lymphknötchen gern hier entwickeln. Die Folgen der Perforation werden verschieden sein, je nach dem Zustande der Umgebung. Liegt der Processus frei in der Bauchhöhle, so wird sofort eine allgemeine Peritonitis meist von jauchigem Charakter (durch Eintritt von Koth) entstehen; ist dagegen durch ältere entzündliche Verwachsungen ein Abschluss von der Bauchhöhle erzielt, so entsteht ein abgesackter, jauchiger Abscess um den Processus und das Coecum herum (Perityphlitis), der sich, in dem Bindegewebe an der Bauchwand weiter schreitend, nach oben, nach vorn und nach unten verbreiten kann. Es schützt diese Abschlüssung nicht für immer vor der Perforation in die Bauchhöhle, da die Adhäsionen durch Ulceration zerstört und so doch noch (tertiär) eine allgemeine tödtliche Peritonitis herbeigeführt werden kann.

In anderen Fällen kommt es auch vor, dass die Entzündung sich

auf ein venöses Gefäss fortsetzt (Thrombophlebitis), welches dann sie bis zur Vena portarum fortleiten und also eine Pylephlebitis oder häufiger eine embolische abscedirende Hepatitis mit tödtlichem Ausgange erzeugen kann.

Es braucht wohl kaum erwähnt zu werden, dass man bei der Untersuchung dieser Processe mit der grössten Vorsicht zu Werke gehen muss, um nicht irgendwo künstliche Perforationen zu erzeugen.

13. Untersuchung der grossen Gefässe und der sie begleitenden Lymphknoten.

Von den Organen der Brust- und Bauchhöhle sind jetzt nur noch die grossen Gefässe nebst den zu ihren Seiten liegenden Lymphknoten zu untersuchen. Um dieselben bequem erreichen zu können, hat man das Mesenterium an seiner Wurzel loszulösen, worauf die Aorta in ihrer ganzen Ausdehnung und die Vena cava, soweit sie nicht bei der Herausnahme der Leber mit entfernt wurde, blossliegen.

Da die Veränderungen der grossen Gefässe sehr häufig in directen Beziehungen zu denjenigen ihrer Aeste stehen und man häufig genöthigt sein wird, die Gefässe im Zusammenhange noch über die Grenzen des Beckens hinaus zu verfolgen, so sollen im Folgenden die Veränderungen der Extremitäten-Gefässe zugleich mit denjenigen der Stämme besprochen und auch die Organgefässe der Vollständigkeit halber noch mitberücksichtigt werden.

a. Untersuchung der Venen.

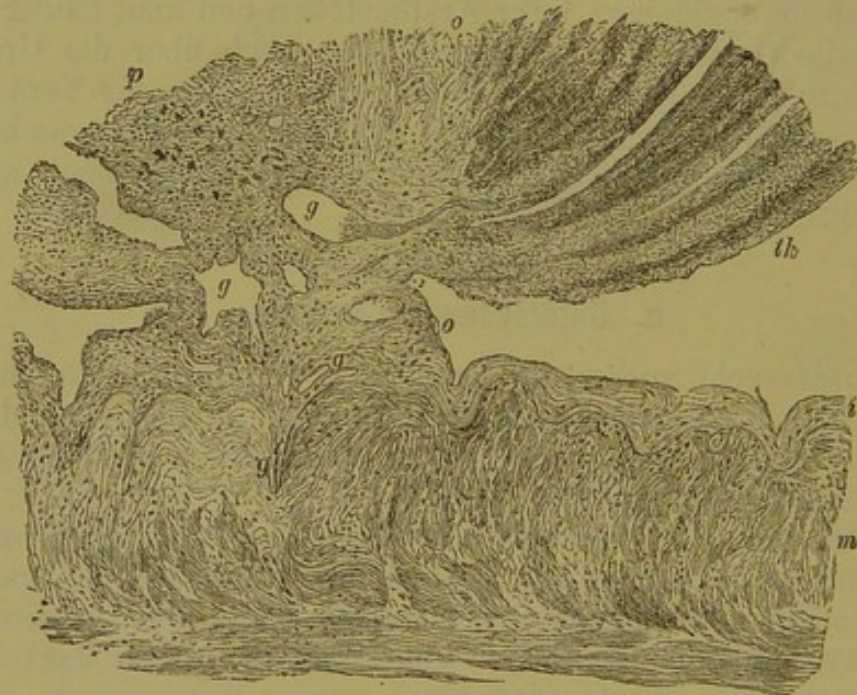
Man untersucht zuerst die Vena cava und ihre Aeste, indem man sie in situ an ihrer vorderen Seite aufschneidet. Bezüglich der mikroskopischen Untersuchung wird auf das beim Blute und bei den Herzklappen Gesagte verwiesen.

Es interessirt hier vorzugsweise der Inhalt, sowohl nach seiner Menge (starke Füllung bei Hindernissen im Rückfluss) als ganz besonders nach seiner Beschaffenheit. Derselbe steht aber in directem Zusammenhange mit den Zuständen der Wandung, so dass beide gemeinsam besprochen werden müssen.

1. **Thrombose.** Infolge von verschiedenen Ursachen, theils solchen, welche ausserhalb des Gefässes (Marasmus, Compression etc.), theils solchen, welche in der Gefässwand selbst liegen (varicöse Erweiterung, alte Periphlebitis und Phlebitis etc.), kann eine Blutgerinnung (Thrombose), sowohl in kleineren peripherischen Aesten, als auch in den grösseren (hier oft zuerst in den Klappentaschen, Valvularthrombose) entstehen, die sich immer mehr ausbreitet, bis schliesslich der Thrombus durch die Iliaca in die Vena cava verschieden weit hineinragt. Die während des Lebens entstandenen Thromben sind von den postmortalen Gerinnseln dadurch unterschieden, dass sie trockener und bröckeliger sind, meistens einen geschichteten Bau zeigen mit ab-

wechselnden grauen und rothen Lagen, dass sie fibrinreicher sind und dass sie viel reichlicher farblose Zellen enthalten. Wandständige oder überhaupt frei in strömendes Blut hineinragende Thromben zeigen an ihrer Oberfläche eigenthümliche Unebenheiten, eine netzförmige Riffelung, ähnlich dem Sand am Meeresstrand, welche niemals bei postmortalen Gerinnseln vorkommt. Je nach dem Alter des Thrombus hat derselbe eine verschiedene Farbe, indem die anfänglich dunkelrothe immer heller wird (Entfärbung), bis sie röthlich-grau geworden ist, und indem sich allmählich Hämosiderin- und Hämatoidinpigment bildet, welches eine braunrothe, gelbe, oft vollkommen orangerothe Farbe bedingt. Zugleich mit dieser Farbenveränderung ändert sich auch die Consistenz, indem das Gerinnsel immer trockener und fester wird, und endlich bilden sich feste Vereinigungen und Verwachsungen zwischen dem Thrombus und der Wandung (er wird adhärent). Immer deutlicher wandelt sich der Thrombus nun in eine derbe bindegewebige, bald schrumpfende Masse um, die fest mit der Wand verbunden ist: Organisation des Thrombus (Fig. 343). Kleine Bröckchen aus

Fig. 343.

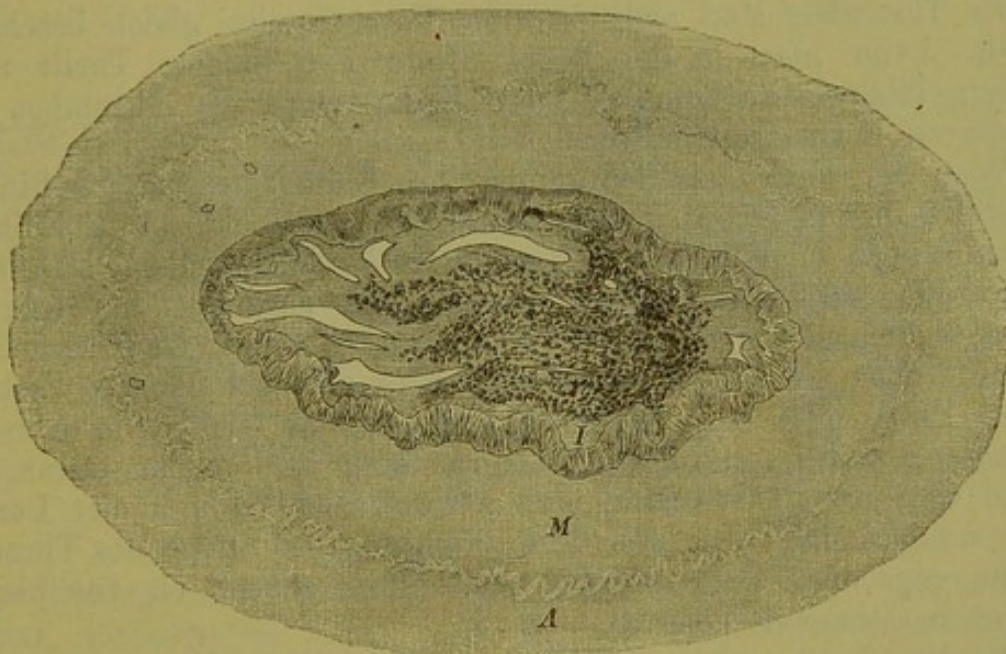


Thrombenorganisation in der Entwicklung. Längsschnitt durch Thrombus und Venenwand. Schw. Vergr.
 m Media. i Intima, von der bei o die Organisation des geschichteten Thrombus (th) ausgeht. g grössere und kleinere Gefässe, theils in der Neubildung, theils in der alten Intima, sie enthalten theilweise Blut. Bei p Pigment in dem neuen Bindegewebe.

älteren Thromben in Kochsalzlösung zerzupft zeigen die entfärbten und geschrumpften, oft halb- oder viertelmondförmigen Stromata der rothen Blutkörperchen, Pigmentmassen oft in Form prächtiger rhombischer Krystalltafeln, feinkörnigen Detritus und farblose Zellen; noch später überwiegen diese, zu denen sich spindelförmige Zellen, Gefässe etc. in immer grösserer Zahl gesellen. An Schnitten erkennt man, besonders wenn der Thrombus eben erst adhärent geworden ist, dass das Binde-

gewebe mit den Gefässen, welches allmählich mehr und mehr an die Stelle des Blutgerinnsels tritt, aus der Gefässwand hervorsprosst; der Thrombus selbst verhält sich bei der Organisation passiv, nur von dem Farbstoff der rothen Blutkörperchen bleiben Reste in der Gestalt von körnigem und krystallinischem Pigment übrig (Fig. 344). Zur Bildung

Fig. 344.



Organisirter Venenthrombus mit grossen Gefässlücken; in der rechten Hälfte viel Haemosiderin.
A Adventitia. M Media. I Intima. Schw. Vergr.

eines Thrombus gehören jedenfalls immer Stunden, seine Organisation geht unter gewöhnlichen Verhältnissen so schnell vor sich, dass man nach Rindfleisch schon nach acht Tagen immer Gefässe in demselben findet.

Wenn der Thrombus nicht ein obturirender, d. h. nicht ein das ganze Lumen ausfüllender, sondern nur ein sog. wandständiger ist, wie sie so gern in den Klappentaschen sich bilden (klappenständiger Thrombus, Fig. 353), so schrumpft er immer mehr zusammen, bis endlich nur eine geringe pigmentirte Bindegewebsmasse übrig ist; im anderen Falle wird er zuweilen durch die sog. sinuöse Umwandlung oder cavernöse Metamorphose unschädlich gemacht, indem die in ihm vorhandenen Gefässe sich mehr und mehr erweitern, mit dem noch offenen Theil des Gefässlumens in Verbindung treten und schliesslich so weit werden, dass das bindegewebige Zwischengewebe auf einzelne, klappenartig vorspringende und oft spiralig gewundene bindegewebige Membranen reducirt wird, zwischen denen das Blut, wenn auch in vielfachen Windungen, wieder circuliren kann. Uebrigens kann auch eine vollständige Obliteration des Gefässes bestehen bleiben (besonders bei ausgedehnter Thrombusbildung), worauf sich dasselbe in einen relativ dünnen Bindegewebsstrang umwandelt. Grade bei solchen ausgedehnten Thrombosen kann die Organisation auch unvollständig sein,

so dass nur in die peripherischen Theile das Granulationsgewebe hineinwächst, während in den centralen Abschnitten die Thrombusmasse mehr und mehr erweicht und sich schliesslich zu einem bräunlichen, braunrothen dünnen Brei umwandelt, welcher resorbirt werden kann (einfache Erweichung).

Kleinere Thromben, besonders klappenständige, können verkalken und bilden dann die gewöhnlich hirsekorn- bis erbsengrossen, runden, meist etwas gelblichen Venensteine, Phlebolithen.

Die Thromben sind nicht in allen ihren Theilen gleich beschaffen, vielmehr kann man in der Regel ältere und jüngere Theile unterscheiden, letztere an dem centralen Ende, wenn der Thrombus noch im weiteren Fortschreiten begriffen war.

Wenn der wachsende Thrombus eines Seitenastes an die Einmündungsstelle in das Hauptgefäss gelangt, so erstreckt er sich in der Regel nur noch eine kurze Strecke an der Wand desselben, sich immer mehr verdünnend, weiter; wenn dagegen ein Thrombus im Hauptaste an einen Seitenast gelangt, so wird dieser entweder auch allmählich verstopft, oder es bleibt für dessen Blut oft noch längere Zeit eine schmale Rinne offen. In beiden Fällen kann es leicht zum Abreissen des oberen, stets vollkommen abgerundeten und meist etwas zugespitzten Gerinnselstückes kommen, welches sich dann in der Lungenarterie wiederfindet. Die genaue Betrachtung der Spitze des Thrombus kann im gegebenen Falle darüber Aufschluss geben, ob von hier ein Embolus herkommen könnte.

Die Wandung verhält sich bei dieser benignen Form der Thrombose anfänglich ganz indifferent, später entsteht eine productive Phlebitis, insbesondere Endophlebitis, welche die Organisation des Thrombus bewirkt.

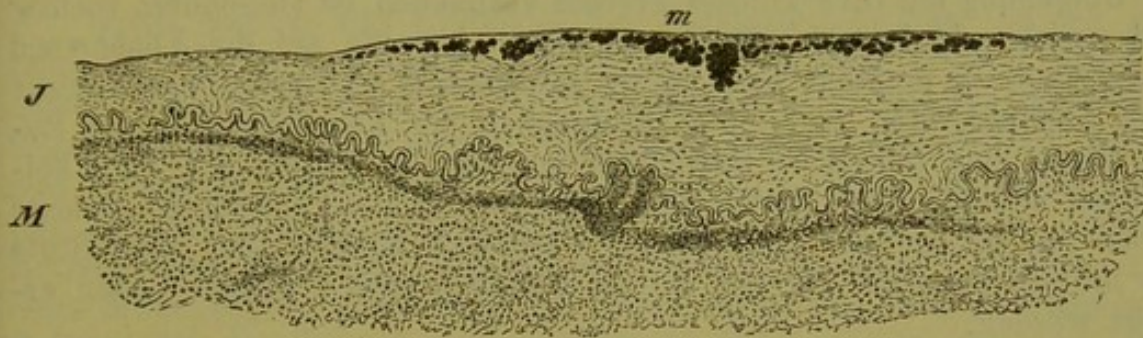
Ganz anders gestalten sich die Verhältnisse bei der zweiten Form von Thrombose, welche durch maligne entzündliche Processe hervorgerufen wird und eine exsudative Entzündung der Venenwand, Thrombophlebitis im Gefolge hat. Ihren häufigsten Ausgang nimmt diese von den Uterinvenen, von denen aus sich die Affection auf die Spermaticae int. oder auf die Hypogastricae und selbst auf die Hohlvene fortsetzt. Hierbei werden die Thrombusmassen nicht fest, sondern zerfallen schnell zu einer weichen, bald mehr rothbraunen, bald mehr gelben, eiterähnlichen Masse (septische Erweichung), während die Wandung sich verdickt, ein trübes, besonders in den inneren Schichten gelbliches oder auch gelbgrünliches Aussehen erhält und oft von kleinen Blutungen durchsetzt ist; ihre Vasa vasorum sind prall gefüllt.

In dem Inhalt findet man mikroskopisch zahlreiche Detritus- und Fettkörnchen, Reste von rothen Körperchen, zerfallende farblose Zellen, welche so zahlreich sein können, dass an einer Einwanderung aus der Wand in das Lumen nicht zu zweifeln ist, und Parasitenhaufen, meistens in der bekannten Mikrokokkenform. Nur wenn eine wirkliche Fäulniss des Thrombus eingetreten ist, sind auch andere Bakterien, die Fäulnisorganismen, vorhanden, unter deren Einwirkung sich das Blutgerinnsel zu einer missfarbigen, grünlichen, stinkenden Masse verflüssigt

hat (faulige Erweichung). Dass von diesen weichen Massen noch viel leichter Stücke abgerissen und in die Lunge geführt werden, ist einleuchtend, ebenso dass die Emboli von dieser Abstammung viel kleiner sind als die erst erwähnten, da sie mit Leichtigkeit an jeder Gefässtheilungsstelle von neuem in kleinere Stücke zerfallen.

Mikroskopische Querschnitte der Wand (Fig. 345) zeigen Hyperämie der Vasa vasorum, Blutungen, Vergrösserung und Hervortreten zahl-

Fig. 345.



Phlebitis septica. Vene eines Amputationsstumpfes. Schw. Vergr.

I Intima, in welcher bei m Mikkokkenhaufen liegen; sie ist daselbst verbreitert und zeigt geringe Zelleninfiltration. M Media mit starker zelliger Infiltration.

reicher Bindegewebszellen, Quellung des Gewebes durch entzündliches Exsudat, insbesondere sieht man überall die Häute, vor allem die Adventitia von Eiterkörperchen durchsetzt. An der Oberfläche der Intima sind Mikkokkenballen, welche mehr und mehr in das unter ihrem Einfluss necrotisch werdende Gewebe vordringen, in ähnlicher Weise zu sehen, wie bei der acuten ulcerösen Endocarditis. Färbungen wie dort angegeben.

Eine dritte Form von Thrombose ist die geschwulstartige, welche durch Hineinwachsen von Carcinom- oder häufiger Sarcommasse in die Venenlumina entsteht und deren schon bei der Niere und der Leber gedacht worden ist. Sie kommt auch an peripherischen Venen vor.

2. Entzündungen. Ausser der eben beschriebenen acuten Entzündungsform der Gefässwand, welche sich secundär zu einer malignen Thrombose hinzugesellt, gibt es aber auch eine primäre acute Entzündung der Wandungen, welche dann im wesentlichen eine Para- und Periphlebitis purulenta ist und durch Uebergreifen einer Entzündung aus der Nachbarschaft entsteht. Es kann dabei eine Thrombusbildung fehlen oder auch secundär hinzukommen. Die Entzündung kann in der Venenwand kleine Eiterherdchen erzeugen, die wie Pusteln an der inneren oder äusseren Fläche vorspringen, daher Phlebitis pseudopustulosa.

Durch Uebergreifen einer chronischen fibrösen Entzündung der Nachbarschaft kann eine Periphlebitis fibrosa mit oft beträchtlicher Verdickung der Wand entstehen.

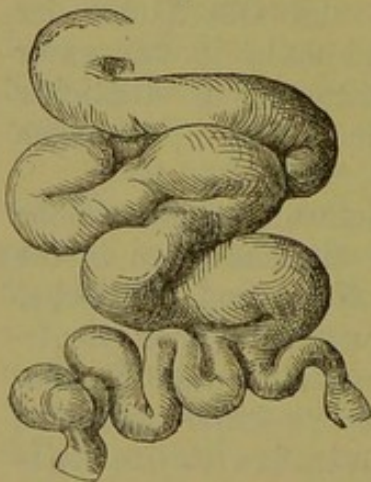
Chronisch entzündliche Processe der Intima von mehr hyperplastischem Charakter, wie sie an der Aorta so häufig vorkommen,

sind an den Venen selten, doch findet man auch hier gelegentlich, besonders an Stellen, wo mechanische Verhältnisse mitwirken, z. B. über Tumoren, welche das Lumen beeinträchtigen, bei Erhöhung des Seitendrucks (in den Pulmonalvenen bei Stenose der *Mitralis*, bei Aneurysma arterio-venosum) sklerotische Platten, welche aber gewöhnlich verkalken, nicht verfetten.

3. Von **infectiösen Granulationsgeschwülsten** wurden gelegentlich gumöse und andere beobachtet, eine grössere und allerdings sehr grosse Wichtigkeit nehmen nur die tuberkulösen in Anspruch. Wenn in der Umgebung ein tuberkulöser Process vorhanden ist (besonders wichtig sind verkäsende Lymphknoten), so kann derselbe auf die Venenwand übergreifen, es entsteht eine käsige tuberkulöse Phlebitis, insbesondere auch Endophlebitis, und durch Einbrechen der Käsemassen in das Lumen kann eine plötzliche Ueberschwemmung des Blutes mit Tuberkelbacillen und als Folge davon acute Miliartuberkulose entstehen. Ausser diesen von aussen her kommenden Processen können auch vom Blute aus miliare Tuberkel auf der Intima kleinerer und grösserer Venen erzeugt werden.

4. Da Neubildungen an den Venen nur selten vorkommen, auch regressive Ernährungsstörungen nur von geringer Bedeutung sind, so sind nur noch die **varicösen Erweiterungen** der Venen (Phlebectasien, Fig. 346) zu erwähnen. Sie finden sich vorzugsweise an

Fig. 346.



Varicöse Venen vom Unterschenkel.
2/3 nat. Gr.

den unteren Extremitäten, speciell den Unterschenkeln, wo sie grosse, bläuliche Hervorragungen an der Haut bilden können. Wenn man sie verfolgt, so findet man geschlängelte und bald nach dieser, bald nach jener Seite erweiterte Venen mit dünnen Wandungen, deren Lumen wegen seines labyrinthisch geschlängelten Verlaufes und wegen der Durchlöcherungen, welche häufiger in den oft nur ganz dünnen Septen zwischen benachbarten varicösen Erweiterungen eintreten, oft schwer mit der Scheere zu verfolgen ist. Oberhalb der Klappen ist stets die grösste Erweiterung vorhanden. Die Wandung verhält sich verschieden, bald ist sie verdünnt, bald verdickt, fibrös degenerirt und, indem auch eine fibröse Periphlebitis sich entwickelt hat, fest mit der Umgebung verwachsen. Die Entstehung der Varicen ist namentlich von Störungen des Blutabflusses abhängig.

b. Untersuchung der Arterien.

Die Aorta und ihre Theilungsäste, die Iliacae und Hypogastricae, kann man in der Leiche der Länge nach an der vorderen Wand aufschneiden oder auch zur genaueren Untersuchung uneröffnet entfernen.

Man fasst die Aorta an ihrem oberen Ende (wobei man, um bequemer halten zu können, einen Finger in ihr Lumen stecken mag), zieht sie kräftig nach vorn und löst sie nebst den lumbalen Lymphdrüsen durch schräge, von innen und oben nach aussen und unten laufende Schnitte von der Wirbelsäule los. Nur wenn aneurysmatische Erweiterungen an dem Gefässe vorhanden sind, muss man vor der Herausnahme ihre Beziehungen zu den umgebenden Theilen, besonders den Knochen feststellen; gewöhnlich nimmt man in solchen Fällen, die man meistens schon vorher leicht diagnostiziren kann, die Aorta mit den zunächst an sie anstossenden Brust- oder Bauchorganen im Zusammenhange heraus, um ihre gegenseitigen Beziehungen besser feststellen zu können.

Bevor man zu der Eröffnung des Gefässes schreitet, ist es gut, schon die Weite des Lumens zu beachten, da man dieselbe jetzt am besten beurtheilen kann. Bei Erwachsenen soll dasselbe den Zeigefinger und selbst den Daumen aufnehmen können, während es manchmal so eng ist, dass man kaum den kleinen Finger einführen kann. Zur genauen Feststellung der Weite der Aorta oder jeder anderen Arterie, kann man nach Thoma sich eines Angiometers bedienen, d. h. eines Metallkegels, über welchen man einen aus dem zu messenden Gefässe mit der Scheere ausgeschnittenen Ring schiebt, so weit, dass der Ring sich eben zu spannen beginnt. Eine an der Oberfläche des Kegels angebrachte Millimetertheilung gestattet eine genaue Ablesung des Durchmessers des Gefässringes.

Nach der äusseren Betrachtung wird die Aorta der Länge nach an ihrer vorderen Wand aufgeschnitten und der Schnitt direkt in die Iliacae und Hypogastricae fortgesetzt. Es sind, ausser dem oft fehlenden Inhalte, zu beachten ihre Weite, die Dicke ihrer Wandung, ihre Elasticität und dann die Veränderungen, welche durch die einzelnen Erkrankungen erzeugt werden. Bei ihrer Besprechung wird gleich auch auf die kleinen Arterien, um Wiederholungen zu vermeiden, Rücksicht genommen.

1. Allgemeine Verhältnisse.

Die Weite der Aorta, welche mit dem Alter zunimmt, beträgt im Mittel bei erwachsenen Männern im aufsteigenden Theile 7–8 cm, im Brusttheile 6,0–4,5, im Bauchtheile 4,5–3,5 cm (für Weiber sind die Zahlen etwas geringer) und unterliegt grossen Schwankungen nach beiden Richtungen hin. Abgesehen von den partiellen Erweiterungen, die unter Umständen Mannskopfgrösse erreichen können, gibt es Erweiterungen im ganzen Verlaufe oder doch grösserer Theile (Brust- und Bauchtheil) um $\frac{1}{3}$ bis $\frac{1}{2}$ der normalen Dimension und andererseits so beträchtliche Verengerungen, dass man z. B. bei erwachsenen Frauen kaum den kleinen Finger in die Aortenröhre einführen kann.

Die Dicke der Wandung ist im grossen und ganzen der Weite proportional, bei engen Aorten beträgt sie oft kaum 1 mm, die gewöhnliche ist 1,5–2 mm. Nur bei Erweiterungen finden sich Ausnahmen, indem manchmal zugleich eine Verdünnung statthat.

Die Elasticität steht meistens im umgekehrten Verhältnisse zur Weite; die weiten Aorten sind fast ganz unelastisch, die engen besitzen

vermehrte Elasticität. Von grossem Einflusse ist diese Eigenschaft auf die Länge des Gefässes nach der Herausnahme aus dem Körper. Da die unelastischen Gefässe sich gar nicht retrahiren, so erscheinen sie auffällig lang, während die elastischen sofort beträchtlich zusammenschnurren und sich dadurch natürlich auch beträchtlich verkleinern. Eine weitere Folge ist, dass man die unelastischen sehr wenig, die elastischen dagegen wie ein Gummiband ausdehnen kann, worauf sie sich dann sofort wieder zusammenziehen.

2. Die einzelnen Erkrankungen.

a) Was die **angeborenen Veränderungen** der Aorta angeht, so sind, abgesehen von den seltenen angeborenen Stenosen oder Atresien, welche in der Regel in der Nähe der Insertion des Duct. art. Botalli gelegen sind (Stenose am Isthmus aortae) und welche meistens baldigen Tod zur Folge haben, diejenigen von der grössten Wichtigkeit, welche in einer Hypoplasie bestehen, die man zunächst an der Engigkeit des Gefässes erkennt. Bei erwachsenen Personen ist in solchen Fällen die uneröffnete Aorta oft kaum imstande, einen kleinen Finger aufzunehmen, die Weite beträgt im Brusttheile 4—3, im Bauchtheile 3 bis 2 cm und selbst noch weniger. Damit Hand in Hand geht eine Verdünnung der Wandung und eine Vermehrung der Elasticität, welche bewirkt, dass die Aorta nach der Herausnahme ganz beträchtlich zusammenschnurrt und sich wie ein Gummiband ausziehen lässt. Es gehört ferner dahin ein unregelmässiger Ursprung der Inter-

Fig. 347.



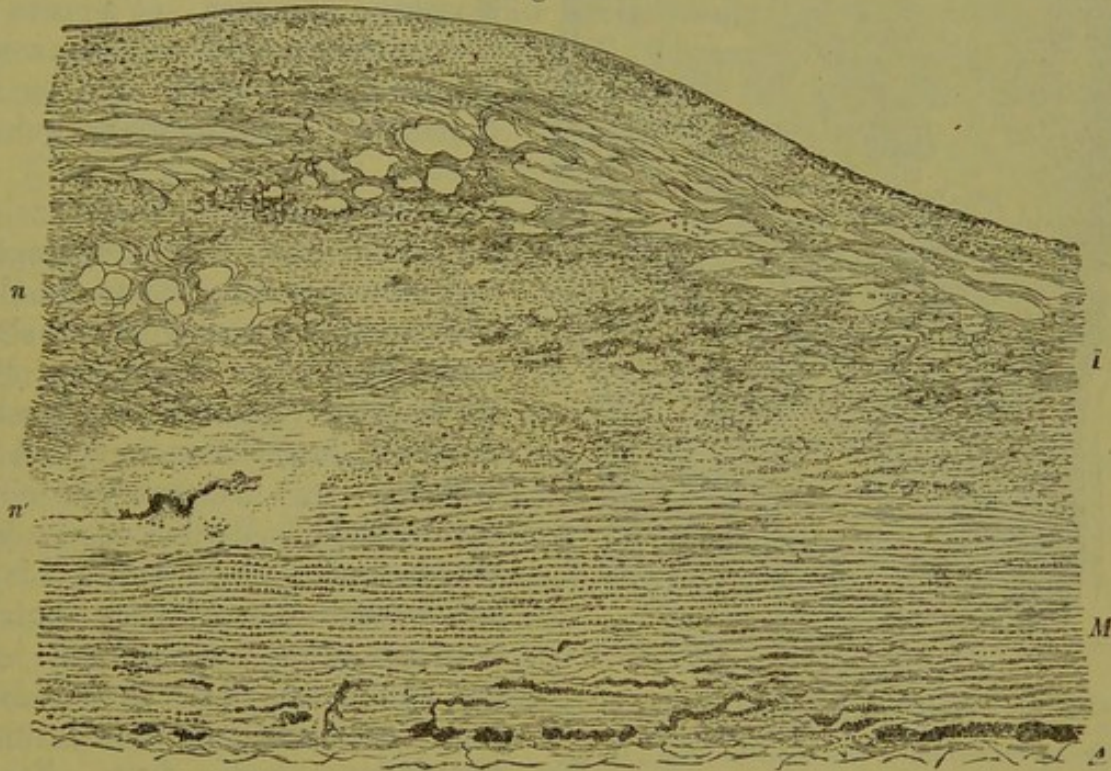
Streifenförmige Verfettungen der Intima zwischen den Abgängen der Intercoastalararterien einer chlorotischen Aorta

costalararterien, die an einer Stelle fehlen, an einer anderen in Ueberzahl vorhanden sind etc., und endlich eine figurirte hellgelbe Zeichnung (Fig. 347) und leicht wellenförmige Verdickung der Intima besonders an der hinteren Wand, längs und zwischen den Intercoastalararterienlöchern. Virchow hat den Zusammenhang dieser, besonders bei Frauen beobachteten Hypoplasie der Aorta mit Allgemeinleiden (Chlorose), sowie mit Leiden des Herzens (Endocarditis) nachgewiesen. Sie kommt häufig mit einer ähnlichen Hypoplasie (Kleinheit) des Herzens, sowie der weiblichen Geschlechtsorgane verbunden vor, kann andererseits aber auch die Ursache von Hypertrophie des linken Ventrikels sein.

b) Von den **entzündlichen Veränderungen** ist, an der Aorta wenigstens, die sog. chronische deformirende Entzündung die häufigste und wichtigste. Sie bewirkt zunächst an multiplen kleinen Stellen eine glatte Anschwellung der Oberfläche, die sich oft beetartig steil über die Umgebung erhebt, eine graue Farbe besitzt und sich meistens sehr derb anfühlt (Sclerose). Ein Lieblingssitz dieser Verdickungen

ist am Arcus aortae, sowie an der Abgangsstelle der Seitenäste, was wohl mit mechanischen Verhältnissen zusammenhängen dürfte. An Querschnitten erkennt man schon makroskopisch leicht, dass es sich um eine Verdickung der Intima (Endaortitis nodosa) handelt, und das Mikroskop zeigt (Fig. 348), dass diese wesentlich eine hyper-

Fig. 348.



Durchschnitt durch einen atheromatösen Herd der Aorta. Schw. Vergr.

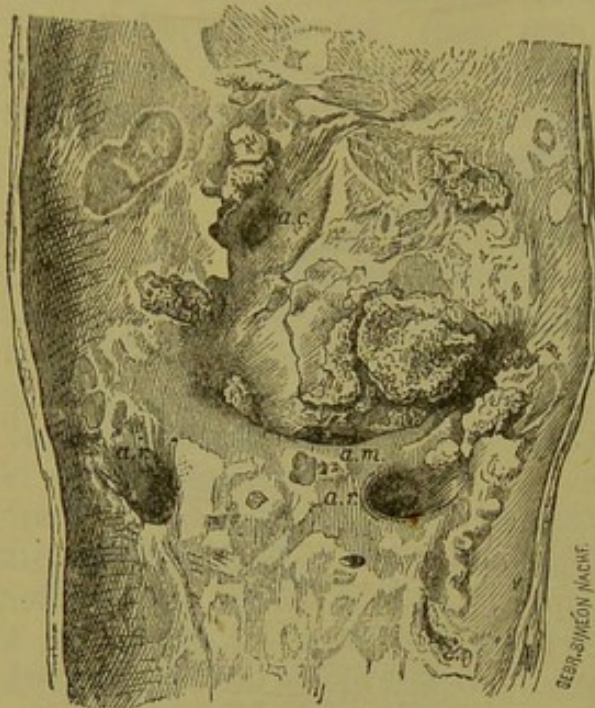
I die hügelartig verdickte Intima, in welcher bei n der im Balsam heller erscheinende necrotisch-fettige atheromatöse Herd liegt. m Media, in welcher unter jenem bei n' um ein Gefäss herum, welches starke zellige Infiltration der Wand zeigt, gleichfalls ein necrotischer (kernloser) Herd gelegen ist. A Theil der Adventitia, in welcher wie in den anstossenden Theilen der Media Gefässe liegen, die ganz in kleine Zellen eingehüllt erscheinen.

plastische ist, die aber mit einem Granulationsstadium beginnt, da besonders am Rande der Anschwellungen eine zellige Infiltration nachweisbar ist.

Zu dieser Verdickung gesellt sich nun bald eine Verfettung und Necrose, wodurch die sclerotischen Stellen zugleich eine fleckige, gelbe Färbung erhalten, welche, wie senkrechte Durchschnitte lehren, wesentlich in den mittleren und unteren Schichten ihren Sitz hat. Im weiteren Verlaufe bringt diese Veränderung an den Zellen, mit welcher eine fibrinoide Degeneration des Zwischengewebes Hand in Hand geht, ein vollständiges Einschmelzen des Gewebes, die Bildung einer Höhle hervor, welche mit einem aus Fettkörnchen, Cholestearinkrystallen, Detritusmassen bestehenden Brei gefüllt ist, den atheromatösen Abscess, der sich immer weiter nach dem Lumen zu vergrössert, bis er endlich an der dünnsten Stelle durchbricht. Durch den Blutstrom werden nun die Inhaltmassen herausgespült und es entsteht so ein sinuöses, den nodulären des Darmes ähnlich beschaffenes Geschwür,

das atheromatöse Geschwür (Fig. 349), welches sich durch seine Tiefe und überhängenden Ränder leicht von der später zu erwähnenden fettigen Usur unterscheiden lässt. Die Bildung dieses Geschwürs bleibt

Fig. 349.



Atherom der Aorta, Grenze von Brust- und Bauchtheil.
Nat. Gr.

Man sieht die Abgangsstellen der Art. coeliaca (a. c.), A. mesent. sup. (a. m.) und der beiden A. renales (a. r.); sclerotische Verdickungen, atheromatöse Geschwüre mit kalkigen Thromben, besonders rechts oberhalb der A. m.

natürlich nicht ohne Einfluss auf das vorbeiströmende Blut, welches sehr häufig hier in immer grösserer Menge thrombotische Massen abgelagert (Parietalthromben), die wieder weggeschwemmt werden und so zu Embolien Veranlassung geben können.

Auch in der Media zeigt das Mikroskop Veränderungen entzündlicher Art, indem um die Gefässe herum eine Bindegewebsneubildung mit Atrophie der Muskulatur (Mesaortitis fibrosa) statthat, desgleichen in der Adventitia, wo insbesondere eine entzündliche Verdickung der Wandungen und in erster Linie der Intima der Arteriae nutritiae von grosser Bedeutung ist. Es kann von der Media aus eine Vascularisation der Intima stattfinden und diese kann wiederum hauptsächlich zu einer

Vernarbung der atheromatösen Geschwüre und zu einer Organisation etwaiger thrombotischer Ausfüllung derselben führen. Die Narbe lässt dann meistens an einer schieferigen Färbung ihren Ursprung erkennen. Nicht jede rothe Streifung der verdickten Intima darf aber auf Vascularisation bezogen werden, da solche auch durch Einbrechen von Blut aus dem Aortenlumen in Spalten der Intima (Canalisation) erzeugt werden kann.

Sehr wichtig ist die Betheiligung der Media an den degenerativen (Verfettung, Verkalkung) und necrotischen Processen (Fig. 348), weil durch dieselben die Widerstandsfähigkeit der Wand gegenüber dem Blutdruck herabgesetzt wird. Es ist nothwendig, auch frische mit Kalilauge behandelte Durchschnitte durch die Aortenwand anzusehen, um die Ausdehnung dieser wichtigen Veränderungen festzustellen.

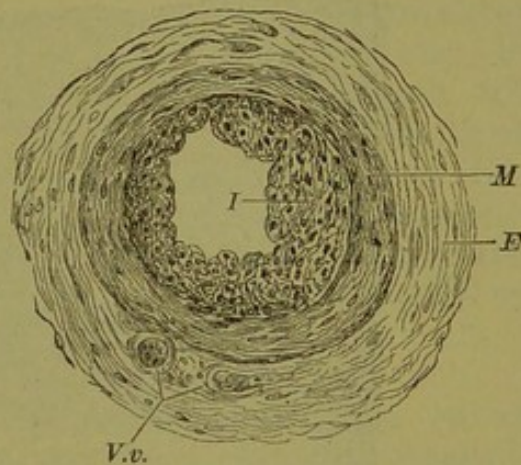
Ein anderer Ausgang des atheromatösen Processes ist die Umwandlung der sclerotischen und verfetteten Massen in eine entsprechend grosse Kalkplatte, welche in der Regel nach dem Lumen zu eine glatte, nach aussen eine zackige Oberfläche besitzt, wodurch sie sich von den zuweilen vorkommenden verkalkten Parietalthromben unterscheidet, die nach allen Seiten eine zackige Oberfläche besitzen. Infolge von Durchtränkung mit Blutfarbstoff und von Pigmentbildung

erhalten diese Platten zuweilen eine schieferige oder grünliche Färbung. Wenn die Verkalkung an Stellen starker Verdickungen eintritt, so können sich dadurch grössere unregelmässige, kalkige Vorsprünge bilden. Es gibt übrigens auch eine echte metaplastische Knochenbildung in den slerotischen Verdickungen. Alle die seither beschriebenen Veränderungen sind nun bald jede allein, bald — und das ist das häufigste — zu gleicher Zeit vorhanden, so dass die Aorteninnenfläche ein höchst wechselndes buntes Bild darbietet und die Oberfläche gänzlich uneben und missgestaltet erscheint (Endaortitis chron. deformans, Fig. 349). In diesen höchsten Graden ist stets eine beträchtliche Erweiterung der Gefässe, oft Verdickung und gänzlicher Mangel der Elasticität vorhanden.

Seltener an grossen Arterien (am seltensten an der Aorta), aber häufig an kleinen (besonders auch an der Gehirnbasis) kommen entzündliche Veränderungen vor, welche mit einer Verdickung der Wand, insbesondere der Intima (Endarteriitis productiva, Fig. 350), welche sogar vollständigen Verschluss des Gefässlumens bedingen kann (Endarteriitis obliterans), verbunden sind und welche sich von den eben erwähnten dadurch unterscheiden, dass sie nicht die Neigung zur Atherombildung besitzen, indem die bei der Aortensclerose nur seltener eintretende Vascularisation bei einigermaßen grösseren Gefässen nicht ausbleibt und dadurch die Entwicklung von Necrose und Verfettung

an den entzündlich gewucherten Theilen verhindert. Wir haben diese Veränderung an den kleineren Organarterien schon vielfach kennen gelernt, auch die schon erwähnte Arterio-capillarfibrosis (Gull-Sutton), welche in grosser Ausdehnung an den verschiedensten Stellen vorkommen kann, gehört hierher. Endlich ist es diese productive Entzündung, welche an Unterbindungsstellen den Verschluss des Gefässes und die Organisation des dort sich bildenden Thrombus bewirkt. Grade dabei lässt sich, da der Process scharf umschrieben ist und man am ehesten Gelegenheit hat, ihn frisch zu untersuchen, auch die experimentelle Untersuchung leicht ist, die Entstehung der Neubildung feststellen. Dieselbe geht zunächst von dem Endothel aus, indem dasselbe wuchert und mehrere Schichten von Zellen bildet, von welchen die tiefer liegenden zu Inoblasten sich umwandeln. Ist eine bindegewebige Intimaschicht vorhanden, so kann auch diese sich an der Wucherung betheiligen. Es gesellt sich dazu eine granulirende entzündliche Wucherung der Adventitia, deren mit Gefässen versehene Producte an der Ligaturstelle, wo Media und Intima zerrissen sind, in das Gefässlumen

Fig. 350.



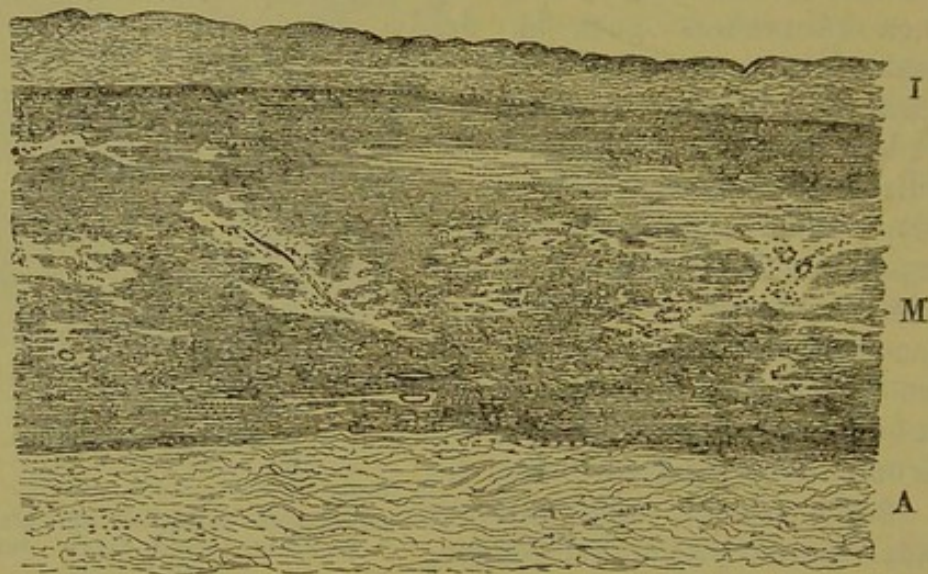
Endarteriitis proliferans einer kleinen Hodenarterie bei Orchitis fibrosa. Mittl. Vergr.

I die ungleichmässig verdickte Intima. M Media. E Externa, mit Vasa vasorum bei V. v.

eindringen und auch die Intimawucherung mit Gefässen versehen. Bei der nicht traumatischen Arteriitis geschieht dasselbe, nur dringen dabei die Gefässchen überall durch die Media in die Intima vor.

Es geht aus dem Mitgetheilten hervor, dass bei allen diesen Gefässerkrankungen zwar die Intimaveränderungen am stärksten und auch wohl am wichtigsten sind, dass aber sowohl die Media, wie die Adventitia gleichfalls verändert sind. Es können aber diese Häute auch mehr selbständig erkrankt sein. Insbesondere ist von Köster eine fibröse Mesarteriitis als Ursache der Aneurysmenbildung angeschuldigt worden. Dieselbe bewirkt die schon vorher erwähnten hellen, oft verzweigten Flecken (mesarteriitische Flecken, Fig. 351), das sind

Fig. 351.



Mesarteriitische Flecken in der Wand der Aorta ascendens, in der Nähe eines Aneurysma. Schw. Vergr. I Intima. M Media, mit den deutlich an Gefässe sich anschliessenden hellen Flecken, in welchen nur in nächster Umgebung der Gefässe zellige Infiltration. A Adventitia.

Bindegewebsschwielen, welche sich im Verlauf der Vasa nutritia entwickeln und durch Zerstörung der elastischen und muskulösen Bestandtheile zu einer lokalen Herabsetzung der Widerstandsfähigkeit der Arterienwand führen.

Auch die Adventitia kann der am meisten erkrankte Theil sein (Periarteriitis), besonders wenn eine chronische indurative Entzündung um grössere Arterien herum statthat. Selten erscheint die Periarteriitis mehr selbständig, wie in einem von Kussmaul und Maier beschriebenen Fall, wo die zellige Neubildung fleckweise (Periarteriitis nodosa) aufgetreten war.

Acute exsudative Entzündungen sind an den grösseren Arterien seltener wie an den Venen, doch kommen auch gelegentlich primäre eiterige Thromboarteriitis, wie fortgeleitete Periarteriitis vor. Die inneren Abschnitte der Arterienwandungen leisten dem Vordringen entzündlicher Processe aus der Nachbarschaft auffallend lange Widerstand.

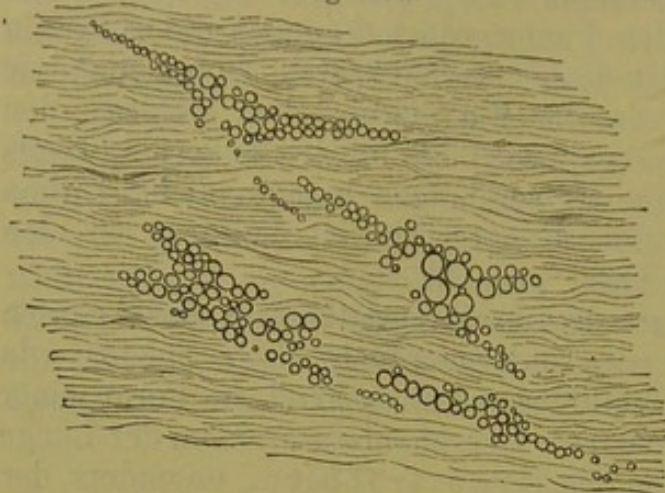
c) **Infectiöse Granulationswucherungen** tuberkulöser Art sind in den Arterien noch seltener wie in den Venen, doch kommen sie selbst in der Aorta, wenn auch sehr selten vor; am häufigsten findet man sie an den kleinen Organarterien, in der Pia mater, dem Gehirn, den Nieren, besonders aber in der Lunge, wo theils miliare Tuberkel, theils mehr diffuse, grosszellige, käsige Entzündungen besonders der Intima gefunden werden. Auch die gummöse Arteriitis ist selten; bei den Arterien der Gehirnbasis wurde ihrer gedacht.

d) Während unter den **progressiven Ernährungsstörungen** der Arterien eigentliche Geschwülste nur eine untergeordnete Rolle spielen, da hauptsächlich nur secundäre Neubildungen, manchmal in Form einer Endarteriitis, wie ich es bei secundärem Lymphgefässcarcinom der Lunge gesehen habe, vorkommen, haben die Hypertrophien, besonders der Muskelhaut eine grössere Bedeutung. Sie sind es, welche gleichzeitig mit Erweiterung des Lumens bei Verschluss einer Arterie als collaterale Hypertrophie auftreten, welche bei hypertrophischen Organen, bei grossen Geschwulstbildungen sich einstellen. Mehr idiopathisch tritt diese allgemeine Vergrösserung bei der als Aneurysma serpentinum bezeichneten Erweiterung eines ganzen Verästelungsbezirks auf. Eine rein musculäre Hypertrophie der sämtlichen kleineren Körperarterien kommt bei chronischem Morbus Brightii, sowie an den mittelgrossen Arterien bei Insufficienz der Aortenklappen mit Herzhypertrophie vor (Arbeitshypertrophie infolge des erhöhten Seitendrucks).

e) Unter den zahlreichen **regressiven Metamorphosen** ist

1. die sehr häufige Verfettung besonders der Intima zu erwähnen. Diese bewirkt makroskopisch eine weiss- oder citronengelbe Färbung der Oberfläche, welche in Form von Punkten, Streifen oder unregelmässigen streifigen und netzförmigen Figuren auftritt. Sehr häufig ist der Sitz dieser Veränderung an der hinteren Wand der Aorta um die Abgänge der Intercostales herum (Fig. 347), wo dann meistens längsgerichtete Streifen erscheinen. Auf feinen Flachschnitten, die man sich leicht mit einem scharfen Rasirmesser von dem straff über den linken Zeigefinger gespannten Gefässe bereiten kann, oder noch besser an den dünnen Häutchen, welche man ohne grosse Mühe mit einer feinen Pincette von der Oberfläche abziehen kann, nachdem man mit dem Messer an der betreffenden Stelle einen ganz seichten Einschnitt gemacht hat, sieht man im Centrum der gelben Herde fast stets kleinere und grössere Fetttröpfchen in reichlicher Menge regellos durch das ganze Intimagewebe zerstreut, an den Rändern aber, oder an weniger stark veränderten Stellen überhaupt, reduciren sich die Fettkörnchen, welche hier auch eine viel gleichmässigere Grösse besitzen, auf dreieckige oder sternförmige Figuren, welche den nur etwas vergrösserten oder plumper gewordenen sternförmigen Zellen der Intima entsprechen (Fig. 352). Grade diese Erscheinungsweise der Verfettung ist recht geeignet, den Unterschied zwischen Fettkörnchen und Mikrokokken zu zeigen. Abgesehen davon, dass die Fettkörnchen trotz ihrer hier im allgemeinen gleichen Grösse niemals diese vollkommene Gleichmässigkeit erreichen wie die Mikrokokken, kann man durch Kochen

Fig. 352.



Fettige Degeneration der Intimazellen der Aorta. Frisches Präp. St. Vergr.

In den beiden oberen Zellen ist die helle Kernstelle sichtbar.

gen Oberflächenerhebung Veranlassung gibt, kann secundär sehr wichtige Veränderungen dadurch bedingen, dass unter der mechanischen Einwirkung des Blutstromes das Endothel und eine Lage der verfetteten Stellen nach der anderen weggeschwemmt wird. Es entstehen dann kleine Substanzverluste (fettige Usur), die zwar an der Aorta gewöhnlich die Haltbarkeit wenig beeinträchtigen, allein an kleinen Gefässen z. B. des Gehirnes und der Pia, wo der Process besonders bei Säufern ebenfalls vorkommt und wo dann meistens auch die Media verfettet ist, die Veranlassung zu Rupturen werden können, indem das Blut sich zwischen den Zellen der Media hindurch wühlt, erst ein Aneurysma dissecans bildet und dann durch Ruptur auch der Adventitia nach aussen gelangt.

Die Verfettung tritt häufig im Alter ein, aber auch bei Oligämien verschiedener Art, bei Phosphorvergiftung, in den Lungenarterien bei Stauung u. s. w.

2. Die bei der deformirenden Endarteriitis erwähnte Kalkbildung in der Intima darf nicht mit der allerdings nicht an der Aorta, aber an den Extremitätengefässen häufig, besonders bei alten Leuten vorkommenden Verkalkung der Media (Fig. 353) verwechselt werden. In diesem Falle sind die Gefässe auf grössere Strecken hin in starre Röhren verwandelt, welche oft schon bei geringem Drucke einknicken. Diese Veränderung ist durch eine Verkalkung der glatten Muskelfasern der Media bewirkt, die Intima kann dabei relativ gesund bleiben. Meistens ist schon makroskopisch an der circulären Streifung der gelbweissen Kalkmasse ihre Entstehung aus der Media zu erschliessen. Da die Verkalkung in der Regel nicht gleichmässig die Media ergriffen hat, so bilden die verdickten kalkigen Partien Vorsprünge, zwischen welchen die intacten oder weniger veränderten Theile oft förmliche Divertikel, ähnlich den Haustra coli, bilden. An mikroskopischen gefärbten Präparaten erscheinen die erkrankten Abschnitte frei von Kernfärbung.

in abs. Alkohol und Aether (ana) und in Eisessig die Fettkörnchen vollständig zum Verschwinden bringen, was bei Mikrokokken niemals der Fall ist. Ausserdem ist, wie bekannt, die Färbbarkeit eine verschiedene. Wenn man ein Stückchen verfetteter Aorta in Flemming'scher Flüssigkeit härtet, es dann auf Kork aufklebt und Flachschnitte macht, so treten alle Fetttröpfchen als schwarze Fleckchen hervor.

Die einfache Verfettung der Intimazellen, welche an und für sich nur zu einer gerin-

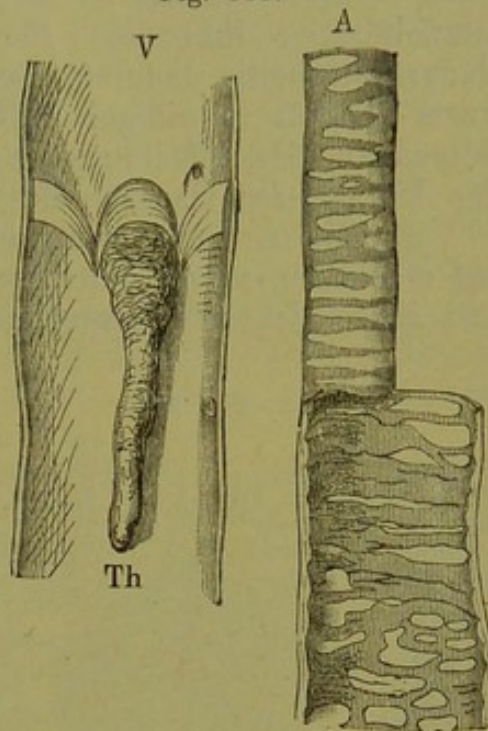
Dass die so veränderten Arterienwandungen dem Blutstrom besondere Schwierigkeiten entgegenstellen, ist leicht verständlich, und es liegt offenbar in diesen Veränderungen eine Prädisposition für die bei Greisen von leichten Verletzungen ausgehende Gangraena senilis. Die dabei in den Arterien vorkommenden Blutgerinnsel sind secundär von Venenthrombose aus entstanden, weil dabei die ältesten Gerinnsel in den peripherischen Abschnitten der Arterien sitzen.

3. Eine amyloide Degeneration, welche, wie bei den einzelnen Organen schon ausgeführt wurde, an der Media der kleinsten Arterien mit so grosser Vorliebe auftritt, ist an den grösseren und besonders an der Aorta recht selten; sie betrifft hier vorzugsweise Intima und Adventitia. Auch eine andere, ihr nahestehende Degeneration, die hyaline oder colloide, kommt häufig an kleinen Arterien vor, an den grösseren wohl nur als hyaline oder fibrinoide Degeneration des Intimagewebes bei dem atheromatösen Process und bei Aneurysmenbildung.

f. **Abnormer Inhalt** in Gestalt von Blutgerinnseln kann, wie aus dem früher Gesagten schon hervorgeht, aus verschiedenen Ursachen in den Arterien sich bilden. Solche Thromben können bei Atherom, Ligatur, durch Druckverschluss aller Art, bei entzündlichen Wandveränderungen entstehen. Es sind weisse oder gemischte Thromben, wenn sie in strömendem Blut sich gebildet haben, in denen die Blutplättchen ein netzartiges, corallenartiges Gerüst bilden. Für die Veränderungen, welche das geronnene Blut in den Arterien erleidet, gilt dasselbe, was schon bei den Venen gesagt wurde, nur dass hier infolge der vorausgehenden Wandveränderungen die Organisation öfter ausbleibt.

Es müssen aber die in Arterien gefundenen Blutgerinnsel nicht an Ort und Stelle (durch Thrombose) entstanden sein, sie können vielmehr an einem anderen Orte (im Venensystem oder centralwärts im Arteriensystem) sich gebildet haben und als Emboli durch den Blutstrom an den Ort, wo man sie findet, geschleppt worden sein. Bei dem Auffinden eines Gerinnsels in Arterien wird man immer, wenn nicht unzweideutige Ursachen für Thrombose vorliegen, zunächst an Embolie denken müssen. Es können übrigens die embolischen Gerinnsel dieselben Veränderungen wie die thrombotischen erleiden. — Als Folge einer Embolie in den Arterien der unteren Extremitäten kann unter gewissen Verhältnissen eine Gangrän (embolische Gangrän) entstehen, besonders

Fig. 353.



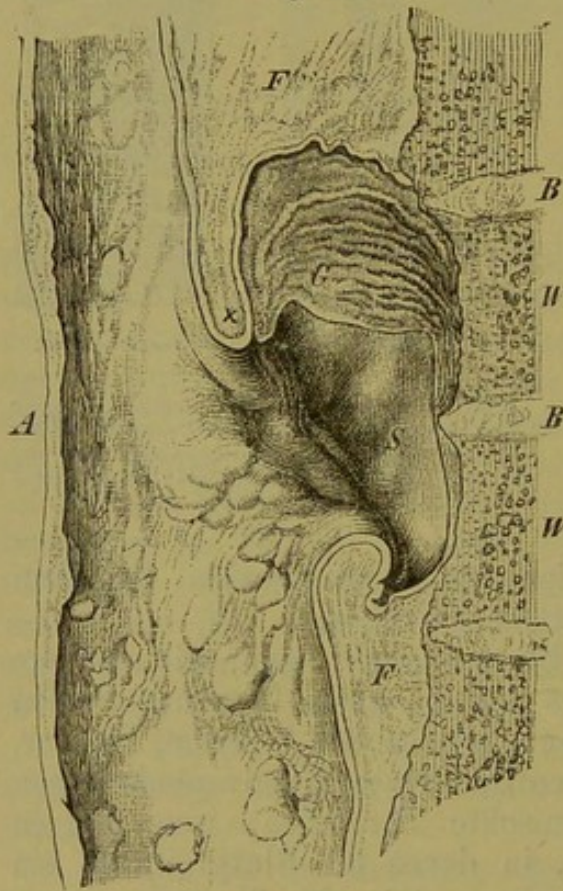
Arterienverkalkung und Venenthrombose.
Nat. Gr.

Vena (V) und Arteria (A) femoralis, letztere theilweise aufgeschnitten. Verkalkung der Media und unregelmässige Gestaltung der inneren Oberfläche der Arterie; klappenständiger Thrombus (Th) in der Vene.

wenn mehrere Emboli an verschiedenen Stellen sich festgesetzt haben (staffelförmige Embolie). Sie unterscheidet sich von der einfachen Gangraena senilis dadurch, dass hier die ältesten Blutgerinnsel centralwärts und oft in einiger Entfernung von der gangränösen Stelle und reitend an einer Theilungsstelle (z. B. in der Poplitea und im Anfang der Tibiales bei Gangrän des Fusses) sitzen.

g) Die Erweiterung einer Arterie (**Aneurysma**) ist entweder auf eine kleinere Strecke beschränkt oder betrifft grössere Abschnitte und ganze Verzweigungsgebiete (*A. serpentinum* s. *cirsoides*). Im

Fig. 354.



Sackförmiges Aneurysma der Brustaorta, gegen die Wirbelsäule vordringend, in sagittaler Richtung durchschnitten. Spir.-Präp. Nat. Gr.

A Aorta mit sclerotischen Verdickungen der Intima. S Sack des Aneurysma, in seinem oberen Abschnitte von geschichteten Fibringerinnseln (G) ausgefüllt. X zeigt die Stelle an, welche in Fig. 355 bei schwacher Vergr. gezeichnet ist. W die Wirbelkörper, von denen zwei durch das Aneurysma usurirt sind. B die Bandscheiben, welche weniger zerstört sind. F lockeres Binde- und Fettgewebe zwischen Aorta und Wirbelsäule.

hinten wendet und im absteigenden Theil an der Hinterwand liegt. Nach Rindfleisch entspricht diese Linie den Stellen, an welchen der Anprall des Blutstromes am stärksten ist (Brandungslinie). Allen Aneurysmen ist das gemeinsam, dass weder Weichtheile noch Knochen dem Vordringen derselben auf die Dauer Widerstand zu leisten vermögen. Sowohl am Sternum, wie an der Wirbelsäule (Fig. 354) können grosse Substanz-

letzten Falle ist, wie der Name schon sagt, eine schlängelnde Windung des in allen Richtungen erweiterten (vergrösserten) Gefässes vorhanden, was sowohl an peripherischen Arterien (*A. frontalis*, *occipitalis* etc.), als auch besonders häufig an den Iliacae vorkommt. Im ersten Falle betrifft die Erweiterung entweder den ganzen Umfang (cylinderförmiges oder spindelförmiges A.) oder nur eine Seite (sackförmiges A. [Fig. 354]). Diese Aneurysmen haben ihren Lieblingssitz am Arcus aortae und den nächstanstossenden Theilen und bleiben hier nicht immer auf die Aorta beschränkt, sondern greifen auch auf die vom Arcus abgehenden Aeste, besonders gern die Anonyma über. Im übrigen kommen sie auch an den Aesten der Aorta in wechselnder Häufigkeit vor. Zuweilen ist multiple Aneurysmenbildung vorhanden. Die Richtung, nach welcher der aneurysmatische Sack sich vorschiebt, kann eine sehr verschiedene sein; an der Aorta bilden die Ansatzstellen sackförmiger Aneurysmen eine Linie, welche im aufsteigenden Theile an der vorderen Wand liegt, im Arcus sich nach

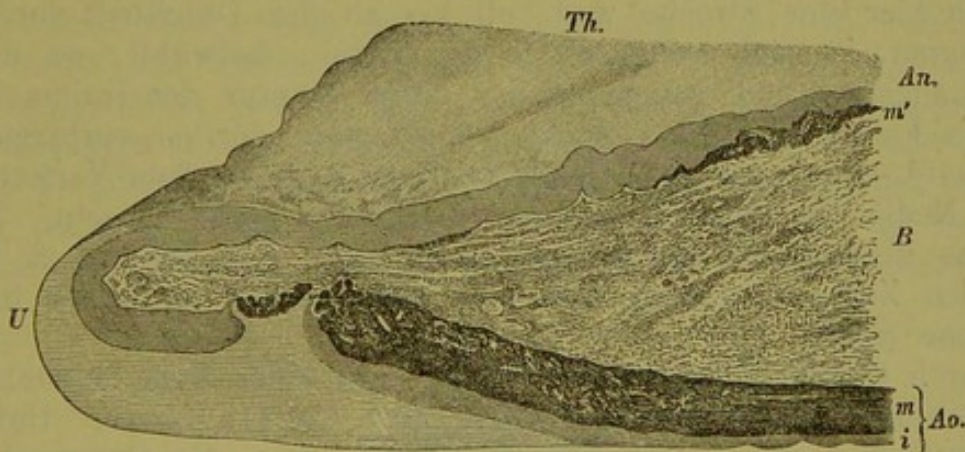
defecte durch andrängende Aneurysmen bewirkt werden. Das Endresultat ist, dass das Aneurysma schliesslich in eine Körperhöhle, einen Schleimhautkanal oder nach aussen durchbricht und dadurch den Tod durch Verblutung herbeiführt. Selten treten spontane Heilungen ein.

In der grössten Mehrzahl der Fälle ist nicht der ganze aneurysmatische Sack leer, sondern mehr oder weniger mit thrombotischen Niederschlägen aus dem Blute angefüllt (Aneurysmenfibrin), welche gewöhnlich sehr derb und trocken sind und ein blassrothes Aussehen haben, auf Durchschnitten aber deutlich geschichtet, blätterig erscheinen. Die mikroskopische Untersuchung zeigt in denselben Fibrin, farblose und rothe Blutkörperchen, Blutplättchen sowie Pigment, genau so wie in anderen Thromben.

So wenig leicht die ausgebildeten Aneurysmen übersehen werden können, so leicht geschieht dies mit dem Anfangsstadium derselben, wo nur eben eine geringe partielle Ausweitung der Gefässwand vorhanden ist. Ein häufiger Sitz solcher geringer aneurysmatischer Erweiterungen ist der aufsteigende Theil der Aorta, bei dessen Untersuchung daher stets hieran zu denken ist. An anderen Stellen unterstützen in der Auffindung der Erweiterungen die Veränderungen, welche die Intima an diesen Stellen, ebenso wie an den ausgebildeten Aneurysmen, fast stets zeigt, und welche in den früher geschilderten sklerotischen und atheromatösen Processen bestehen.

Die mikroskopische Untersuchung der Wandung grösserer Aneurysmen (Fig. 355) gibt der Regel nach dahin übereinstimmende Befunde, dass

Fig. 355.



Vom Rande eines Aortenaneurysmas (Fig. 354 bei X). Ganz schw. Vergr.

Ao Aortenwand. U Umbeugestelle derselben in die Aneurysmenwand (An). B lockeres Bindegewebe zwischen beiden mit Fett. Th thrombotische Auflagerung auf der Aneurysmawand. m Media der Aorta, welche in der Nähe der Umbeugestelle wie zerrissen aussieht. i Intima, die gleichfalls an letzterer Stelle unterbrochen ist, während der Defect durch eine endarteritische Neubildung ausgefüllt wird. An der Aneurysmenwand nur hier und da (m') Andeutung einer Media, sonst besteht dieselbe wesentlich aus einer Intima, welche hauptsächlich aus der alten Intima der Aorta hervorgeht.

von einer Unterscheidung der drei Arterienhäute keine Rede mehr sein kann, dass insbesondere die musculösen und elastischen Elemente der Media durchaus fehlen und die Wand nur aus einer einzigen Schicht eines meist hyalinen, fibrinoiden Bindegewebes besteht. Bei kleineren

ist es öfter noch möglich, wenigstens Reste von Media zu unterscheiden. Sobald dies der Fall ist oder sobald man deutlich noch Intima und Adventitia unterscheiden kann, ist damit festgestellt, dass man es mit einem echten Aneurysma, d. h. mit einer durch Theile der Gefässwand umgrenzten Ausbuchtung des Gefässlumens zu thun hat. Es kommt dabei nicht darauf an, ob anfänglich alle Häute ausgestülpt waren oder nur ein Theil derselben, während ein anderer (die Media oder Adventitia) durchrissen oder bereits vorher zerstört war. Als Ursache der aneurysmatischen Ausbuchtung ist Alles anzusehen, was die Resistenz der Gefässwand gegen den Blutdruck, welche wesentlich in der Media gelegen ist, local herabsetzt, also Zerreissungen der Media so gut wie Schwielenbildungen oder die Störungen, welche sie bei Endarteriitis deformans erleidet. Es können dabei also Traumen ebenso gut wie locale bakterielle Einflüsse und Allgemeinkrankheiten (Syphilis, Alkoholismus?) mitwirken.

Ein falsches Aneurysma ist stets durch eine Zerreissung der ganzen Arterienwand erzeugt, an der Bildung seiner Wand hat die alte Gefässwand gar keinen directen Antheil, sondern dieselbe ist vollkommen neu gebildet durch Organisation des den Riss verschliessenden Blutgerinnsels resp. durch Wucherung des umgebenden Bindegewebes. Der Riss kann durch äussere Einwirkung erfolgt sein, er kann durch einen spitzigen kalkigen Embolus (embolische Aneurysmen) bewirkt sein.

Als eine besondere Art von Aneurysmen ist noch das A. dissecans Aortae zu erwähnen, welches dadurch entsteht, dass an irgend einer Stelle (meist im Anfangstheile) durch einen Riss das Blut zwischen die Häute (in der Regel zwischen die Schichten der Media) gelangt und sich hier eine Strecke weit, oft bis an den Durchtritt durch das Diaphragma, ja noch weiter bis in die Iliacae, fortwühlt, wo es sich dann manchmal von neuem wieder durch Ruptur der Intima seinen Weg in's Lumen der Aorta sucht. Auch hier dürften vorhergehende atheromatöse Veränderungen der Intima oder noch häufiger Verfettungen in der Media die Veranlassung zu der Ruptur gewesen sein. Selten wird das dissecirende Aneurysma durch eine Art Heilung zu einem dauernden Zustand, indem sich eine neue Intima an seiner inneren Oberfläche bildet.

Durch Communication einer Arterie mit einer Vene entsteht das Aneurysma arterio-venosum, A. per anastomosin. Unter A. arterio-venosum im engeren Sinne versteht man die Communication eines Arterienaneurysmas mit einer Vene, unter A. varicosum intermedium die Verbindung einer Arterie und einer (dann stets erweiterten und mit Intimaverdickungen versehenen) Vene durch ein dazwischenliegendes falsches Aneurysma, während bei Varix aneurysmaticus eine selbst etwas erweiterte Arterie direct mit einer stark varicös ausge dehnten Vene in Communication steht.

c. Untersuchung der retroperitonealen Lymphknoten.

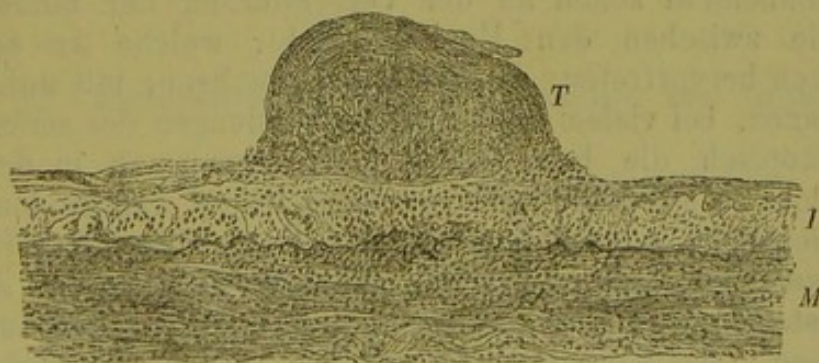
Die um die Aorta und die Vena cava herumgelagerten lumbalen Lymphknoten erleiden vielfache Veränderungen, welche jedoch in ihrem Wesen grösstentheils nicht von denjenigen anderer Lymphknoten verschieden sind, weshalb es genügt, sie nur kurz anzuführen.

Entzündliche Schwellungen (Lymphonoditis) kommen vor bei allen möglichen Entzündungen im Wurzelgebiete (kleinen Becken etc.) besonders auch bei Syphilis, wo dieselben Vereiterungen hier wie an den Leistenknoten zu beobachten sind. Ferner secundäre Geschwulstbildungen besonders bei Krebsen des Magens, Mastdarms, Hodens, seltener bei solchen des Uterus etc.; sie betheiligen sich ferner bei den leukämischen und lymphomatösen Erkrankungen, ebenso bei Milzbrand und ähnlichen allgemeinen Krankheiten; chronische Schwellung und Induration bei Syphilis, desgleichen Amyloiddegeneration bei allgemeiner Amyloidartung, käsige Degeneration neben ähnlichen Veränderungen anderer Organe, besonders der Darmlymphknötchen und der Mesenterialknoten. Endlich gibt es noch eine Anzahl von Primärgeschwülsten (Fibrome, Sarcome, Lipome, Dermoide und Teratome), welche theils von diesen Lymphknoten, theils von dem umgebenden (retroperitonealen) Bindegewebe ihren Ausgang nehmen.

d. Untersuchung des Ductus thoracicus.

An die Lymphknoten schliesst sich naturgemäss die Untersuchung des Ductus thoracicus mit der Cysterna chyli an. Die letztere liegt rechts und hinter der Aorta auf dem 2. oder 3. Lendenwirbel; der Ductus findet sich an der rechten hinteren Seite der Aorta. Von Veränderungen sind zu erwähnen Erweiterungen im ganzen oder einzelner Theile peripherisch von partiellen Verengerungen durch Druck oder auch durch partielle Obliteration; die letztere ist vielleicht als Folge von Entzündung anzusehen, von der man nur höchst selten frischere Zeichen

Fig. 356.



Tuberkel der Intima des Ductus thoracicus. Mittl. Vergr.

T Tuberkel, in der Tiefe aus grösseren epithelioiden Zellen bestehend, auf welchen thrombotische Massen aufgelagert sind. I Intima, M Media, beide unterhalb des Tuberkels zellig infiltrirt.

gefunden hat. Als Inhalt ist zuweilen blutige Flüssigkeit oder ein Gerinnsel, seltener Krebszellen, Eiter gefunden worden.

Ein grosses Interesse hat in neuester Zeit die Untersuchung des Ductus in Fällen von verbreiteter Miliartuberculose durch die Beobachtung von Ponfick erhalten, dass sich auch in der Wand des Ductus (Intima) Tuberkel finden (Fig. 356). Dieselben sind keineswegs immer vorhanden, aber können sehr zahlreich werden und tuberculöse Geschwüre, ja sogar vollständige Ringgeschwüre erzeugen. Ausserdem kann auch durch Tuberculose anliegender Lymphknoten die Affection auf den Ductus übertragen werden, von dem dann erst die allgemeine Tuberculose ausgeht. Auch secundäre Carcinombildung, besonders bei Carcinom des Magens und der epigastrischen, sowie lumbalen Lymphknoten kann an der Intima vorkommen. In einem Falle habe ich die Krebszellnester in kleinen, in das Lumen prominirenden Bindegewebszöttchen gefunden.

14. Untersuchung der inneren Muskeln des Rumpfes.

Zur Vervollständigung der Untersuchung der Brust- und Bauchhöhle sind jetzt nur noch die inneren Muskeln des Rumpfes und dann die Knochen desselben nachzusehen. Von den Muskeln ist

a) zuerst das Diaphragma zu nennen, dessen Veränderungen aber wesentlich durch diejenigen seiner serösen Ueberzüge bedingt werden, über welche früher schon das Nöthige gesagt worden ist. Nur vier Punkte sollen hier noch hervorgehoben werden: 1) dass das Zwerchfell zuerst und am stärksten unter der Invasion von Trichinen zu leiden hat, dass es deshalb unter allen Umständen bei der Frage nach dem Vorhandensein von Trichinen zu berücksichtigen ist; 2) dass die Muskelfasern des Zwerchfells häufig Verfettung (auch braune Atrophie) zeigen, und zwar oft in Uebereinstimmung mit ähnlichen Veränderungen der Herzmusculatur; 3) dass dasselbe vermöge seines grossen Reichthums an Lymphgefässen oft ganz besonders geeignet ist, die Fortleitung von Entzündungsprocessen und Neubildungen im Verlaufe derselben zu zeigen. Bei Magenkrebsen und krebsiger Peritonitis kann man manchmal schon an der Verbreiterung der bindegewebigen Scheidewände zwischen den Muskelbündeln, welche an senkrechten Durchschnitten hervortreten, die Krebsdurchwachsung mit unbewaffneten Augen erkennen, bei vielen septischen Entzündungen der serösen Höhlen sind mikroskopisch die betreffenden Mikroorganismen in den Lymphräumen, welche in jenen Bindegewebssepten liegen, aufzufinden. Seltener ist eine eigentliche eitrige Entzündung (Diaphragmatitis phlegmonosa), welche mit einer beträchtlichen Verdickung des Zwerchfells verbunden ist. 4) Das Diaphragma kann bei chronischen Inspirationsstörungen eine Arbeitshypertrophie erleiden, welche die fingerförmigen Ursprünge desselben stärker hervortreten lässt und zu einer Längsfurchenbildung an der Leber Veranlassung geben kann (Zahn).

b) Demnächst sind die zum Becken gehörigen Muskeln zu unter-

suchen, von denen der Ileopsoas die grösste Wichtigkeit besitzt wegen der grade hier so häufig vorkommenden eiterigen Entzündungen (Psoasabscesse). Die Veränderungen sind immer secundär, bald von der Wirbelsäule aus (Caries), bald vom Becken aus (Caries, Coxitis) entstanden und finden sich bald einseitig, bald doppelseitig. Im letzteren Falle muss man immer zunächst an Veränderungen der Wirbelsäule denken. Schon von aussen kann man oft die Veränderung an der grünlich schieferigen Färbung der Oberfläche des Muskels und an der mehr oder weniger deutlichen Fluctuation erkennen. Auf dem Durchschnitte gelangt man in einen kleineren oder grösseren Abscess, durch welchen der Muskel selbst fast ganz zerstört sein kann, so dass jener von dem verdickten Perimysium und umgebenden Bindegewebe umschlossen wird. Die Wandungen sind meist uneben, fetzig (Muskelreste), oft schieferig gefärbt; häufig lässt sich eine tuberkulöse Granulationsmembran nachweisen. Der meist dickliche, käsige Eiter enthält, besonders wenn Caries des Beckens vorhanden ist, bald mehr, bald weniger zahlreiche Knochensplitterchen, die ihm eine sandige Beschaffenheit geben und seinen Ursprung aus Knochen beweisen. Man suche nach Bacillen. Der Abscess lässt sich oft nach unten zu bis in das kleine Becken hinein und bis zum Hüftgelenk verfolgen, welches secundär eröffnet und vereitert sein kann; andererseits reicht derselbe verschieden weit nach oben, besonders bei hohem Sitz der Knochenaffection, doch ist es oft schwer, ihn bis zu der cariösen Stelle an der Wirbelsäule zu verfolgen, da er häufig nur durch einen ganz engen, vielfach gewundenen Fistelgang mit derselben zusammenhängt. Es kann von dem Abscess aus eine Perforation des absteigenden Colon eintreten, welche ihrerseits wieder Austritt von Koth und, wenn zugleich eine Perforation an der Haut besteht, eine indirekte Kothfistel zur Folge hat. — Bei sehr alten Abscessen kann der Eiter bis auf wenige käsige Reste verschwunden sein, welche in ein dickes, schwieliges Bindegewebe, in dem jede Spur von Muskeln fehlen kann, eingeschlossen sind.

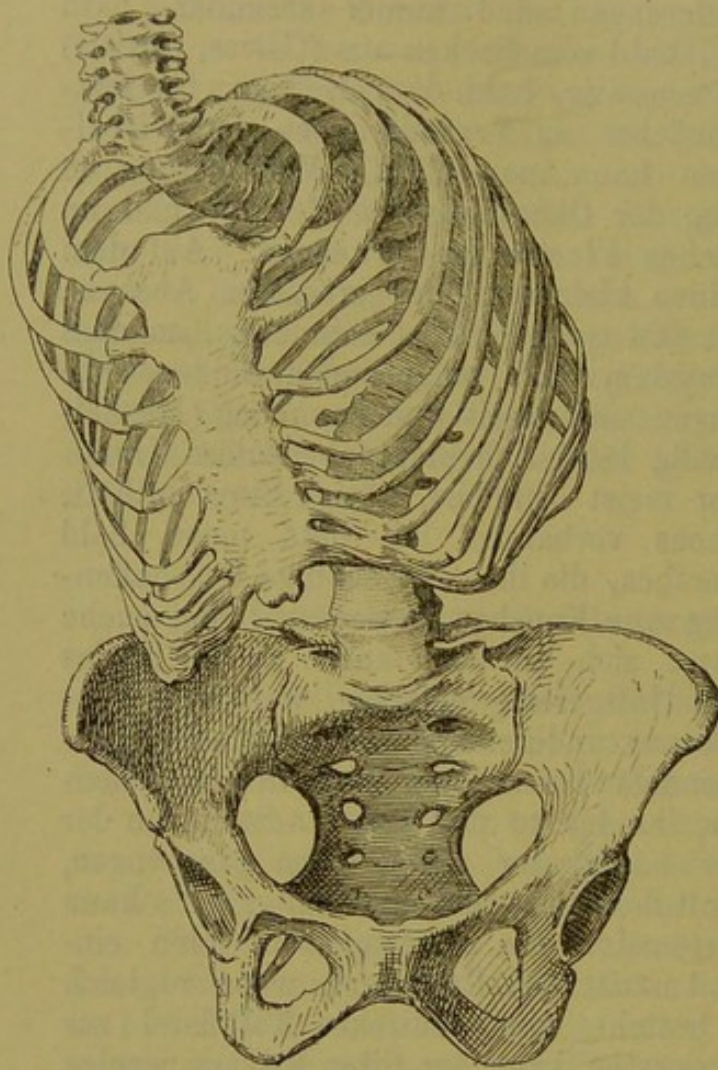
Wegen der Nähe zahlreicher Organe sind am Ileopsoas auch die secundären Geschwulstbildungen relativ häufig, ihre Beschaffenheit richtet sich nach den primären Affectionen.

15. Untersuchung der Wirbelsäule von innen.

a) Allgemeine Verhältnisse.

An der Wirbelsäule sind besonders Veränderungen ihrer Gestalt zu beachten, welche die grösste Ausdehnung [im Rückentheile zu haben pflegen. Man unterscheidet eine Scoliose, Ausbiegung nach der Seite (meistens rechts im Rückentheile), Kyphose, Ausbiegung nach hinten und Lordose, Ausbiegung nach vorn. Sehr gewöhnlich ist die Scoliose mit einer der anderen verbunden, besonders als Kyphoscoliose (Fig. 357). Wenn an einer Stelle eine Verbiegung sich findet,

Fig. 357.



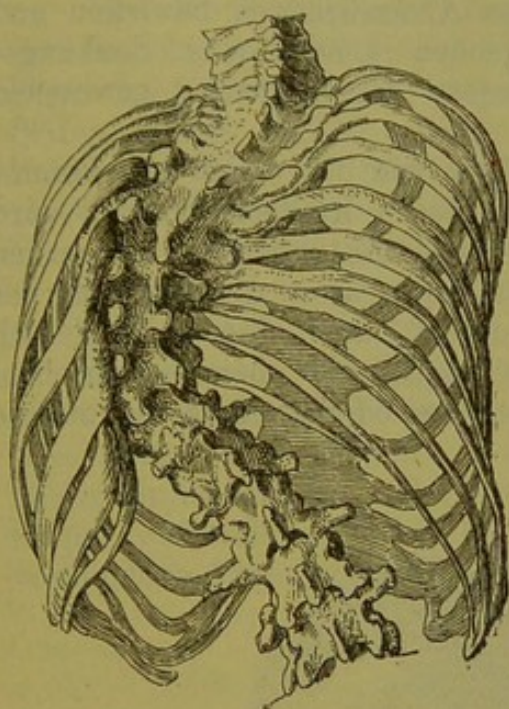
Kyphoscoliose nach links, Vorderansicht. Verschiebung des Brustbeins; Becken unverändert. $\frac{1}{4}$ nat. Gr.

so wird sie an einer anderen durch die entgegengesetzte wieder ausgeglichen; der gewöhnlichste Fall ist der, dass eine Kyphoscoliose im Rückentheile durch eine Lordose im Lendentheile ausgeglichen wird. Mit der Verbiegung nach der Seite haben die Wirbel selbst immer eine Achsendrehung erlitten, so dass ihr Körper nach der Convexität der Krümmung gerichtet ist (Fig. 358). Ferner zeigen sie eine Veränderung der Gestalt in der Art, dass ihre Körper an der nach der Concavität zu gerichteten Seite niedriger sind, ebenso wie die Zwischenwirbelscheiben, die hier sogar ganz fehlen können, so dass die Körper direkt aneinanderstossen, welche dann oft durch Synostose fest verbunden sind. Die Rippen zeigen regelmässig Veränderungen ihrer Krümmung, indem die von der concaven Seite abgehenden flacher, die der convexen Seite stärker gewölbt sind. Dabei sind jene näher aneinander gerückt, diese von

einander entfernt. Das Brustbein ist nach der concaven Seite verschoben. Die Kyphose kann in einer einfachen Biegung (Alter, Rachitis und Osteomalacie, Fig. 63 S. 182) oder in einer mehr oder weniger spitzwinkligen Knickung beruhen (Fig. 359.), welche dann ihrerseits wieder von tiefgreifenden localen Knochenveränderungen abhängig ist (Pott'scher Buckel). Die Rippen sind dabei mehr horizontal gerichtet, das Sternum gehoben und nach vorn gedrängt, so dass der Brustdurchmesser von vorn nach hinten (der ventrodorsale) vergrössert ist. Die untere Thoraxapertur ist dem Becken genähert. Da eine abgelaufene oder noch bestehende Caries die gewöhnlichste Ursache der Knickung ist, so muss man stets in solchen Fällen die Wirbelkörper nachzählen, um zu sehen, ob nicht einer oder gar mehrere fehlen. Um einen ganz sicheren Anhalt über die Anzahl der etwa zerstörten Wirbelkörper zu haben, zählt man die Processus spinosi, welche meist ganz intact vorhanden sind. Zur genaueren Untersuchung muss die erkrankte Stelle ganz herausgenommen und der Länge nach aufgesägt werden,

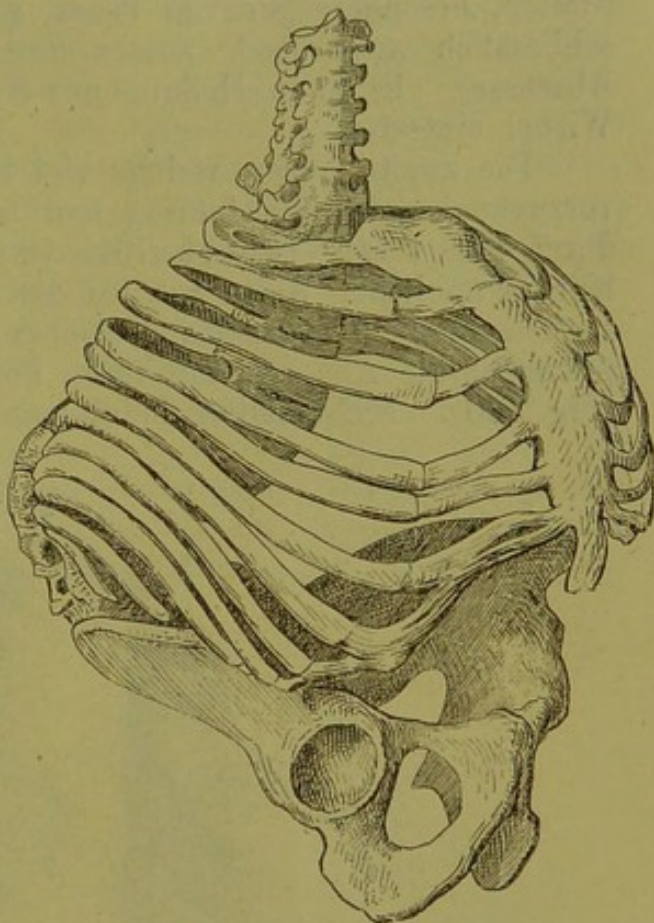
weil sonst leicht in den Wirbelkörpern oder in den Bandscheiben sitzende Veränderungen übersehen werden könnten.

Fig. 358.



Kyphoscoliose nach links, Rückenansicht. Abflachung der Rippen an der concaven, -starke Biegung an der convexen Seite; Axendrehung der Wirbelkörper nach der convexen Seite an der geänderten Stellung der Processus spinosi erkennbar. $\frac{1}{4}$ nat. Gr.

Fig. 359.



Kyphose im unteren Brust- und im Lendentheil. Fassförmiger Thorax. $\frac{1}{4}$ nat. Gr.

Um die Herausnahme bewerkstelligen zu können, legt man unter den Rücken, genau der zu entfernenden Stelle entsprechend, einen recht hohen Holzklotz, durchtrennt dann, wo es nöthig ist, die entsprechenden Rippen mit der Knochenscheere und durchschneidet nun die das herauszunehmende Stück begrenzenden Bandscheiben mit dem Knorpelmesser, worauf sowohl der obere wie der untere Theil durch die Eigenschwere der betreffenden Körpertheile zurücksinken und nur durch die seitlichen Gelenke noch etwas gehalten werden, welche am besten mit einem Meissel durchschlagen werden. Indem man nun den Finger, den Meissel etc. von oben her in den Wirbelkanal einführt und kräftig nach vorn zieht, werden die am Rücken liegenden Muskeln abgetrennt.

b. Die einzelnen Erkrankungen.

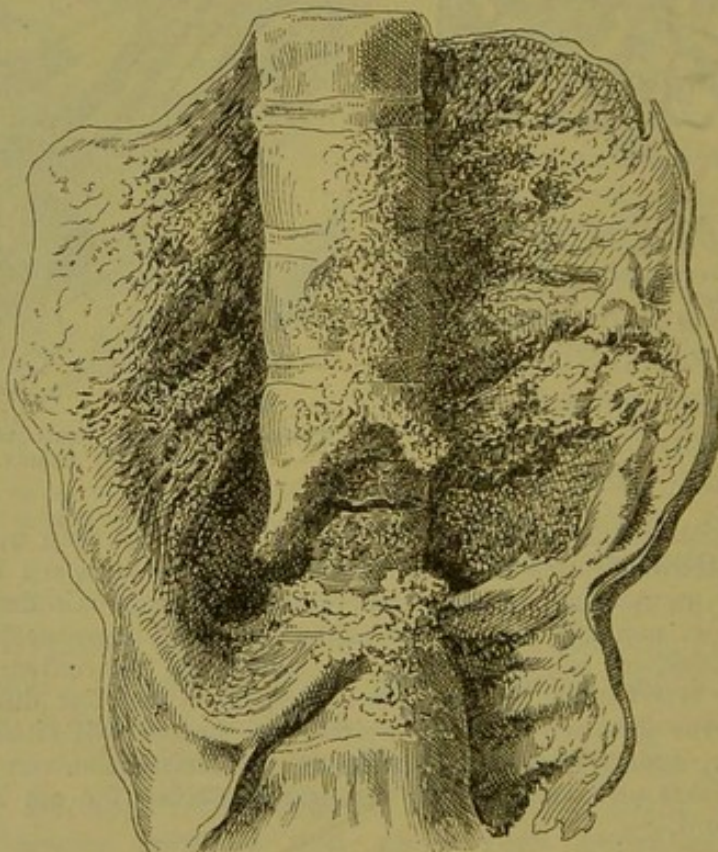
Die wichtigste Missbildung der Wirbelsäule, die Spaltbildung, ist S. 62 schon erwähnt worden.

Die entzündlichen Processe an den Wirbeln stellen sich in der Regel unter dem Bilde der Caries dar und werden gewöhnlich unter dem Namen der Spondylarthrocace zusammengefasst. Man muss aber zwei Formen unterscheiden, die einfach cariösen (eiterigen) und die käsigen Entzündungen. Erstere können in allen Lebensaltern

vorkommen und entstehen bald primär an den Wirbeln (zum Theil auch traumatisch), bald durch Fortleitung von benachbarten Abscessen. Es bilden sich in der Regel grössere Eiteranhäufungen (prävertebrale Abscesse), welche durch Fortkriechen im Bindegewebe an entfernten Stellen, besonders gern im Psoas, grosse Abscedirungen bewirken und schliesslich auch nach aussen durchbrechen können (sog. Senkungs-Abscesse). Es kann Heilung mit Synostose der erkrankt gewesenen Wirbel eintreten.

Die zweite Form, welche viel häufiger wie die vorige ist, kommt vorzugsweise bei scrofulösen und tuberkulösen Kindern vor und wird durch eine käsig-tuberkulöse Osteomyelitis erzeugt. Es werden hier in ähnlicher Weise wie bei der einfachen Caries die Wirbelkörper zerfressen, die Zwischenbandscheiben zerstört, auch hier bilden sich prävertebrale Abscesse mit ihren Fortleitungen wie oben beschrieben. (Fig. 360). Nicht selten findet man grössere oder kleinere necrotische

Fig. 360.



Tuberkulose der Wirbelsäule. Vorderansicht. $\frac{1}{2}$ nat. Gr. Caries mehrerer Wirbelkörper mit grösserem praeventralem Abscess.

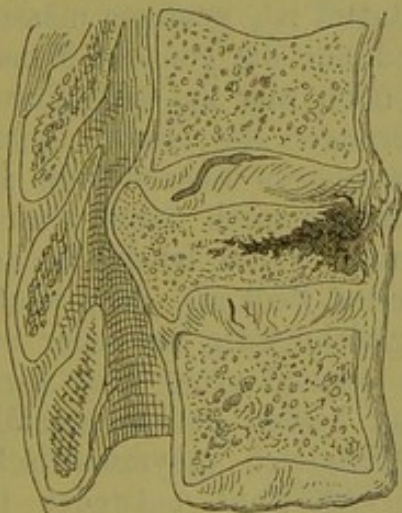
Knochenstücke lose oder noch hie und da haftend in die Käsemassen oder tuberkulösen Granulationen eingelagert. Auf senkrechten Durchschnitten sieht man am besten wie weit die Verkäsung in den Knochen reicht und in wie grosser Ausdehnung die Knochenbälkchen durch die Granulationswucherung zerstört sind. Mikroskopisch sieht man bald deutlich Tuberkel mit Riesenzellen in die Granulationsmasse eingesprengt, von

denen dann die Verkäsung auszugehen pflegt, bald fehlen sie und es tritt die Necrose in diffuser Weise ein. Genauere Angaben über den Process als solchen folgen noch bei der Betrachtung der Extremitätenknochen. Selten tritt Heilung ein.

Von Neubildungen sind an den Wirbeln knorpelige und besonders knöcherne sehr häufig, vor allem in der Form der supracartilaginären Exostosen, welche zuweilen von den einander zugekehrten Seiten zweier Wirbel ausgehend, mit einander verwachsen und so knöcherne Spangen über die Zwischenbandscheiben bilden. Heteroplastische Geschwülste, besonders Sarcome und Carcinome kommen zuweilen durch Fortleitung von benachbarten oder metastatisch (besonders bei Mamma- und Prostatakrebsen), erstere auch primär vor. Auch Metastasen von Strumen sind beschrieben.

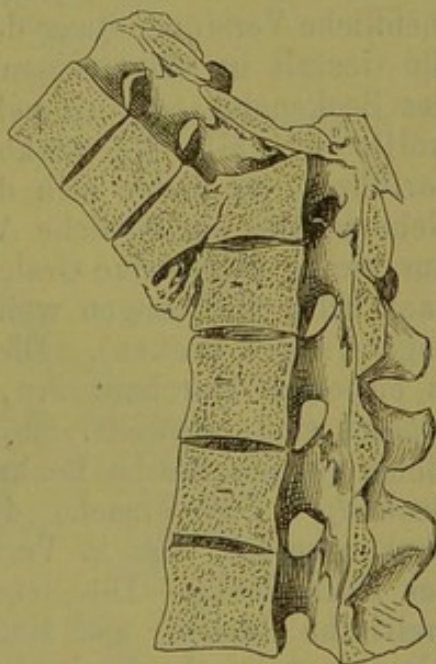
Fracturen der Wirbelsäule betreffen seltener die Dornfortsätze allein, in der Regel die Körper mit oder ohne Betheiligung der übrigen Abschnitte. Sie verlaufen bald quer, bald schräg, selten längs, sind häufig Splitterbrüche oder mit Zermalmung eines Theiles der Wirbelkörper verbunden (Fig. 361). Durch die mit den Fracturen meistens verbundene Dislocation des unteren Fragmentes nach hinten (Fig. 362)

Fig. 361.



Zerquetschung eines Wirbelkörpers, Verengerung des Wirbelkanals durch hineingedrängte Theile des Wirbels. Sagittalschnitt. $\frac{2}{3}$ nat. Gr.

Fig. 362.



Fractur der Wirbelsäule mit starker Verschiebung der Fragmente und winkliger Knickung. Völlige Unterbrechung des Wirbelkanals. Etwas Callus an der vorderen Fläche. Sagittalschnitt. $\frac{1}{3}$ nat. Gr.

wird eine Knickung der Wirbelsäule bewirkt. Dasselbe ist der Fall, wenn nach Zerreißung einer Zwischenbandscheibe die Verschiebung, eine Art Luxation, der beiden Wirbelkörper eintritt. Durch die damit verbundene Verengerung des Wirbelkanals, die aber auch durch die Einschiebung von Knochensplitttern etc. bedingt werden kann, erleidet

das Rückenmark einen mehr oder weniger hohen Druck bezw. eine Quetschung. Erfolgt der Tod erst nach einiger Zeit, so findet man Callus, selten aber völlige Consolidation.

Subluxationen können durch Muskelzug an den unteren Halswirbeln auftreten, eine Luxation ohne Fractur kommt am Dens des Epistropheus vor, durch dessen Druck auf die Medulla oblongata plötzlicher Tod erfolgen kann. Man untersucht diese Veränderung am besten zunächst von der Schädelhöhle aus, bei den anderen gibt immer ein Längsschnitt (mit der Säge nach der Herausnahme) die beste Uebersicht.

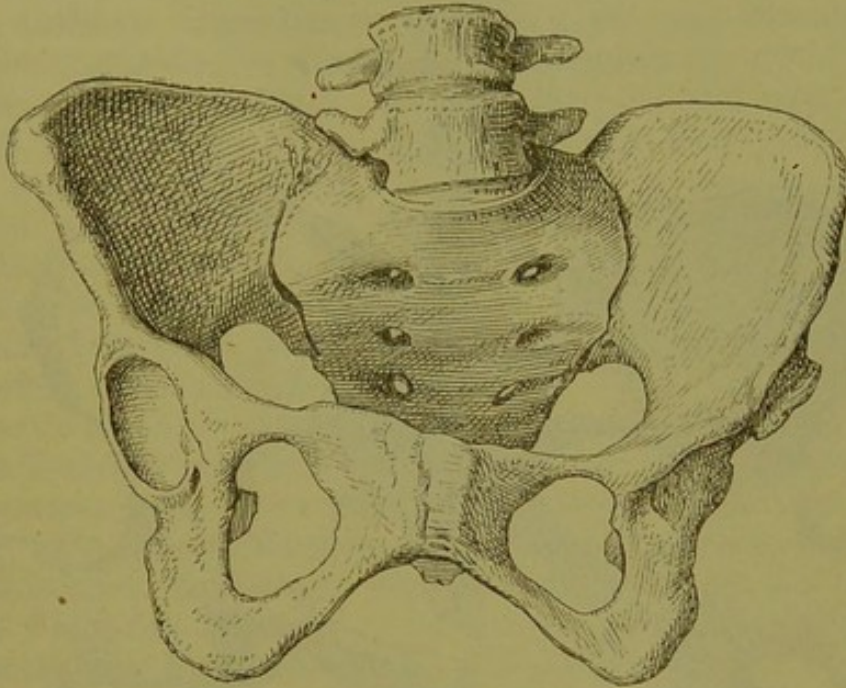
16. Untersuchung des knöchernen Beckens.

a. Allgemeine Verhältnisse.

Bei dem Becken nehmen die Gestaltsveränderungen und die dadurch bewirkten Veränderungen seines Innenraumes das grösste Interesse in Anspruch. Um diese Verhältnisse nach allen Richtungen genau untersuchen zu können, muss man dasselbe ganz vom Körper loslösen und von den Muskeln möglichst befreien. In den meisten Fällen wird es aber genügen und, wo die mit der Herausnahme unvermeidliche Verstümmelung der Leiche nicht gestattet ist, genügen müssen, die Gestalt im allgemeinen zu bestimmen und nur die genauen Maasse des Beckeneinganges zu nehmen. Es würde mich hier zu weit führen, wollte ich alle die vorkommenden Veränderungen der Gestalt genau vorführen, es finden sich darüber in allen gangbaren Lehrbüchern der Geburtshilfe ausführliche Angaben; ich beschränke mich daher darauf, nur einige allgemeine Gesichtspunkte anzuführen. Selten ist das Becken nach allen Richtungen weiter als normal (weites Becken), sehr häufig enger (enges Becken). Dieses ist entweder gleichmässig eng oder nur in einzelnen Durchmessern, während andere normal gross oder sogar grösser sind; entweder ist die Verengerung auf beiden Seiten ungefähr gleich (symmetrische Becken), oder sie ist ungleich (asymmetrische Becken). Die Ursache der Gestaltsveränderung liegt entweder im Becken selbst, oder in Veränderungen der Wirbelsäule oder in solchen der Hüftgelenke. Die letzteren sind in der Regel einseitig (asymmetrische Becken) und sind Folgen von Entzündungen im jugendlichen Alter (coxalgische Becken), von Anchylose oder Luxation (Luxationsbecken, Fig. 363); an der Wirbelsäule sind es die Verkrümmungen, welche durch Verstellung des Kreuzbeins Veränderungen bedingen, indem dasselbe compensirend an der Verkrümmung Theil nimmt (kyphotische und scoliotische Becken). Von den krankhaften Veränderungen am Becken selbst, welche Missstaltung bedingen, sind abgesehen von Geschwulstbildungen als seltenere Ursachen Synostosen der Synchondrosis sacroiliaca (synostotische Becken, meist asymmetrisch) und Osteomalacie, als ungemein häufige die Rachitis zu nennen. Das osteomalacische Becken (Fig. 364) hat eine sehr charakteristische karten-

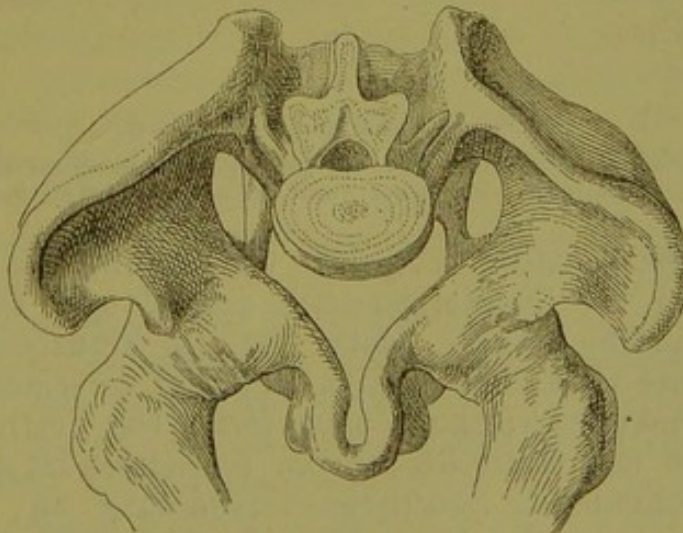
herzförmige Gestalt des Beckeneingangs, welche dadurch entsteht, dass die weichen Knochen von den Oberschenkeln an der Pfannengegend einwärts gedrückt werden, so dass die beiden Pfannen sich nähern und

Fig. 363.

Luxationsbecken. $\frac{1}{3}$ nat. Gr.

Atrophie der linken Pfanne, neue Gelenkfläche auf dem Darmbein; Atrophie der Beckenknochen links, Verschiebung der Symphyse nach rechts.

Fig. 364.

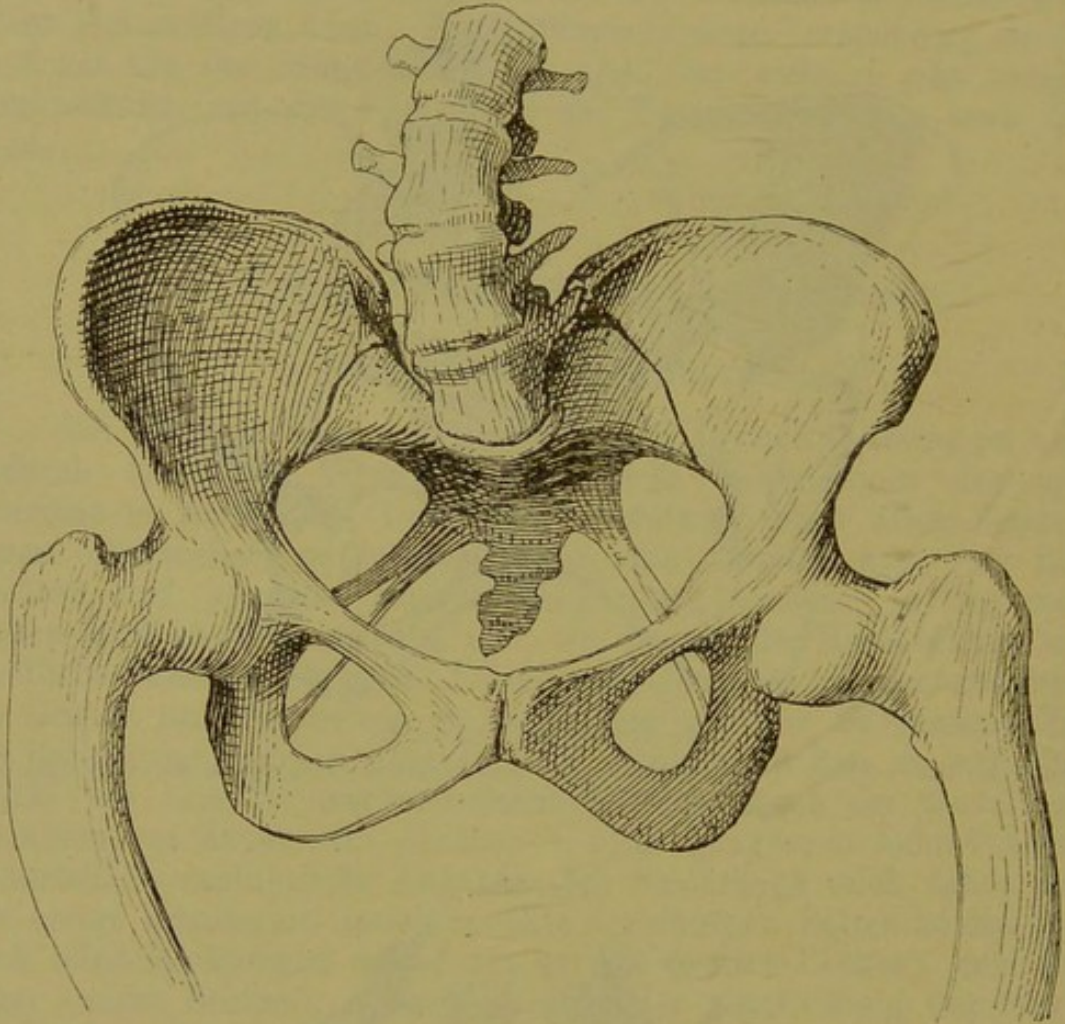
Osteomalacisches Becken. Ansicht von oben. Fast $\frac{1}{3}$ nat. Gr.

Kartenherzförmiger Beckeneingang, schnabelförmige Gestaltung der Symphyse, Einbiegung der Darmbeine.

die Schambeine schnabelförmig vorragen, während zugleich das Kreuzbein von der Rumpflast ebenfalls in die Beckenhöhle vorgedrängt wird. Die Darmbeinschaukeln pflegen unter Vermehrung ihrer normalen Krüm-

mung zusammengedrückt zu sein. Die Rachitis (Fig. 365) bewirkt nicht immer dieselben Veränderungen; die gewöhnlichste ist die, dass das Kreuzbein im ganzen, besonders aber sein Körper tiefer steht, also

Fig. 365.

Rachitisches plattes Becken. $\frac{1}{3}$ nat. Gr.

Stark vorspringendes Promontorium (Conjug. ver. 6,00 cm), Krümmung des Kreuzbeins, geringe schräge Verschiebung. Verbiegung der Wirbelsäule und der Oberschenkel.

stärker in die Beckenhöhle vorspringt und dadurch die Conjugata verengt, während der Querdurchmesser normal oder sogar manchmal erweitert ist (platte Becken), dabei hat das Kreuzbein zugleich eine Drehung um seine Querachse erfahren und zeigt an seinem unteren Ende eine oft fast winkelige Knickung nach vorn. Das Vortreten des Kreuzbeins im ganzen und seines Körpers im besonderen ist durch die später genauer zu beschreibende rachitische Veränderung an der Synchondr. sacro-iliaca sowie an den knorpeligen Verbindungen zwischen Körper und Flügeln und durch die damit zusammenhängende grössere Weichheit und Verschiebbarkeit bedingt. Wenn an der Synchondrosis ileo-pubica ein ähnliches Einwärtsdrängen stattfand, so kann sich die Form des rachitischen Beckens derjenigen des osteomalacischen nähern. Ausser diesen Veränderungen am kleinen Becken bedingt die Rachitis auch meist noch Kleinheit und flache Gestalt der Hüftbeine.

b. Die einzelnen Erkrankungen.

Fracturen des Beckens kommen nur durch Einwirkung heftiger Gewalt zu Stande und sind in der Regel mit so bedeutenden Verletzungen wichtiger Organe verbunden, dass sie bald den Tod herbeiführen, oft nachdem ausgedehnte Verjauchungen und Necrosen von Knochentheilen stattgefunden hatten. Am häufigsten ist der quere Ast des Os pubis, oft symmetrisch, sagittal durchbrochen und der absteigende Ast in der Höhe seiner Verbindung mit dem aufsteigenden Sitzbeinast, während gleichzeitig an der Rückseite des Beckenringes, da aber meist nur einseitig, ein Längssprung im Kreuzbein nahe der *Articulatio sacro-iliaca* oder auch eine Diastase in dieser vorhanden ist. Vereinzelte Brüche können an verschiedenen Knochen, besonders Kreuz- und Darmbein vorkommen, eine Diastase wird auch an der *Symphysis pubica* gefunden, eine Luxation am Steissbein.

Die entzündlichen, cariösen Processe am Becken sind, wenn sie nicht aus Traumen hervorgingen, meistens von dem Hüftgelenk oder von Psoasabscessen aus entstanden, doch können auch alle anderen mit Eiterung verbundenen Processe aus der Nachbarschaft durch Fortleitung Beckencaries bewirken. Am häufigsten ist wohl, von den tuberkulösen Processen abgesehen, die cariöse Zerstörung an der hinteren Oberfläche des Kreuzbeins durch Decubitus.

Abgesehen von den von dem Hüftgelenk ausgehenden knochenbildenden Processen kommen zuweilen kleine Exostosen an der *Linea ileo-pubica* oder an der *Symphysis pubica* vor, welche stachelförmig in die Beckenhöhle hineinragen (Stachelbecken) und dadurch unter Umständen zu Verletzungen bei der Geburt Veranlassung geben können. Von sonstigen Geschwülsten kommen *Enchondrome*, *Osteome*, *Sarcome* und *Carcinome* vor. Letzere sollen in einer sehr weichen Form primär hier vorkommen und sind manchmal in Form einer Infiltration gleichmässig durch den ganzen Knochen verbreitet, wobei dann das erweichte Becken in seiner Gestalt Aehnlichkeit mit dem osteomalacischen darbieten kann. Es gehören indessen diese Neubildungen wahrscheinlich zu den *Sarcomen* resp. den myelogenen Lymphomen oder Myelomen.

Mit dem unteren Ende des Kreuzbeins oder dem Steissbein hängen meistens die sog. Steissgeschwülste zusammen, angeborene Neubildungen, welche zum guten Theil verunglückte Föten sind; ein anderer Theil hat fibromatöse, sarcomatöse Beschaffenheit, aber auch adenomatöse, besonders cystadenomatöse, sowie mit Sarcom gemischte Geschwülste und endlich einfache Hygrome kommen hier vor.

IV. Untersuchung der Extremitäten.

Mit der Beendigung der Section der Bauchhöhle kann man in den meisten Fällen auch die Section überhaupt als beendet ansehen, in anderen aber müssen auch noch die Extremitäten untersucht werden, an welchen die Lymphknoten und -Gefässe, die Blutgefässe, Nerven, Muskeln, Gelenke und Knochen eine besondere Berücksichtigung verdienen. Man wird sich bei dieser Untersuchung natürlich nach dem gegebenen Falle richten und im allgemeinen nur diejenigen Theile untersuchen, an welchen eine pathologische Veränderung mit Sicherheit erschlossen oder doch wenigstens vermuthet werden kann, da man ja doch nicht die ganze Leiche in Stücke schneiden kann.

1. Untersuchung der Lymphknoten.

Bei den Lymphknoten handelt es sich wesentlich um diejenigen Gruppen, welche am Beginne der Extremitäten liegen, die axillaren und inguinalen, welche aber beide nicht bloss mit Lymphgefässen der entsprechenden Extremität, sondern auch, jene mit der Mamma, diese mit den Geschlechtstheilen zusammenhängen, wodurch jede von ihnen besonderen Erkrankungen ausgesetzt ist. Es soll bei dieser Gelegenheit ein kurzer Ueberblick über die pathologischen Veränderungen der Lymphknoten überhaupt gegeben werden. — Die mikroskopische Untersuchung wird sowohl an Zupf- und Deckglastrockenpräparaten von frischen Drüsen wie an Schnitten von gehärteten vorgenommen. Auch hier ziehe ich Vorhärtung mit Müller'scher Flüssigkeit, Nachhärtung mit Alkohol allen übrigen Methoden vor. Injectionen der Lymphräume sind leicht zu machen, da man nur nöthig hat die Kanüle einer Pravaz'schen Spritze vorsichtig unter die Kapsel zu bringen und dann die flüssige Injectionsmasse einzuspritzen.

Die einzelnen Erkrankungen.

a) **Circulationsstörungen.** Die normalen Lymphknoten sehen in der Regel grau, blutarm aus, es ist deshalb Anämie schwer zu erkennen; Hyperämie erkennt man an der mehr oder weniger dunkelrothen Farbe, doch ist man der Verwechslung mit Blutresorption ausgesetzt. Wenn das Blut an der Oberfläche ringförmig die Follikel umgibt, dann kann man letzteren Zustand vermuthen. Sicherem Aufschluss gibt nur das Mikroskop. Man beachte die Consistenz der Knoten, sehr schlaaffe hyperämische Drüsen müssen die Vermuthung erwecken, dass vorher eine stärkere Schwellung vorhanden war.

Kleine Blutungen kommen häufig bei acuten Infectiouskrankheiten, neben Entzündung, ferner bei Embolien (Endoc. ulc.) vor. Sie

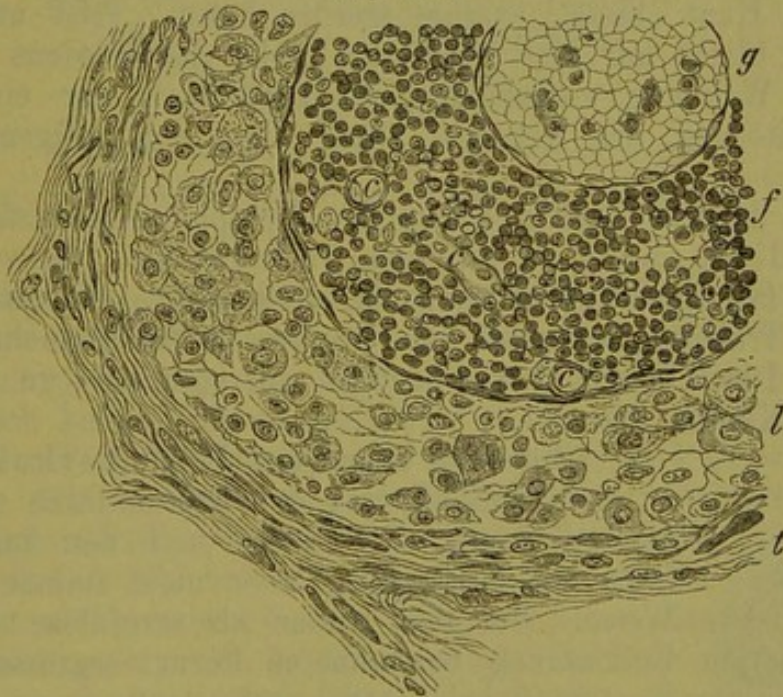
sitzen zunächst in den Randknötchen, können aber in die Lymphräume durchbrechen.

Bei bestehendem Hydrops in dem Wurzelgebiet der Knoten tritt auch in ihnen eine ödematöse Schwellung ein, aber wesentlich durch Erweiterung der Lymphräume, welche sich auch noch unter anderen Umständen (bei Anämie infolge vermehrter Durchlässigkeit der Blutgefässe) findet. Bei uns sind cystische Erweiterungen der Knotenlymphräume (Lymphocelen) durch Stauung der Lymphe sehr selten.

b) Die **Entzündungen** der Lymphknoten sind fast stets secundäre, am häufigsten durch verunreinigte Lymphe erzeugte. So findet man sie, besonders an der Leiche, vorzugsweise in Fällen von ausgedehnten entzündlichen Processen im subcutanen, intermuskulären Gewebe etc. ihres Wurzelgebietes.

Bei der einfachen, hyperplastischen Lymphonoditis (Lymphadenitis) sind die Knoten geschwollen, röthlich-grau oder markig, auf dem Durchschnitt weich, succulent; es lässt sich reichlicher trüber Saft ausdrücken, in welchem theils gewöhnliche Lymphknotenzellen mit einfachem Kern und spärlichem Protoplasma, theils grössere, öfter vielkernige, epithelartige Zellen vorhanden sind, welche,

Fig. 366.



Acute Lymphonoditis, Marksubstanz. Mittl. Vergr.

g stark erweitertes Gefäss mitten in einem Follikularstrang f, in welchem noch einige feinste Capillaren c. l Lymphraum mit grossen, theilweise mehrkernigen Zellen; die grossen Kerne wie das Protoplasma weniger stark gefärbt als die Lymphdrüsenzellen. t Trabekel mit zahlreichen, deutlich hervortretenden länglichen Kernen.

wie Schnitte zeigen, wesentlich aus den Lymphräumen stammen, wo eine starke Schwellung, Wucherung und Desquamation der Endothelzellen statthat (Katarrh der Lymphräume, Fig. 366). Im Centrum der Knötchen tritt öfter eine Rarefaction des hier ja an sich schon so

zarten Reticulums mit Bildung kleiner, von zellenreicher Flüssigkeit erfüllter Höhlen ein. Eine durch reichliche Hämorrhagien ausgezeichnete hyperplastische Lymphonoditis wird besonders bei Milzbrand beobachtet.

Diese Affection kann rückgängig werden, indem die überreichlich vorhandenen Zellen, zum Theil durch Verfettung, wieder verschwinden. Es kann aber die Affection auch nur der Anfang einer schwereren Entzündung, der eiterigen (Lymphonoditis apostematosa) sein, welche man besonders bei schwereren Wundinfektionen häufig antrifft, ausserdem an den Inguinalknoten besonders im Anschluss an weiche Schankergeschwüre der Geschlechtstheile.

Im frischen Stadium der Entzündung sieht man in den geschwollenen Knoten einzelne, oft viele kleine gelbliche Eiterherdchen, welche im Gegensatz zu der einfachen Eiterresorption zunächst in den Knötchen gelegen sind. Durch Zusammenfluss derselben entstehen grössere unregelmässige Abscesse, zwischen welchen mehr oder weniger grosse Reste der Knotensubstanz noch übrig sind, die zuweilen necrotisch werden und in dem Eiter schwimmen. Sehr bald pflegt das lockere Bindegewebe um die Knoten herum ebenfalls in Entzündung versetzt zu werden (Perinoditis), welche zunächst eine entzündlich ödematöse Schwellung, dann ebenfalls eine Vereiterung bewirkt, wodurch der ganze Knoten sequestriert werden und ausserdem ein Durchbruch an der äusseren Haut (Fistel) erzeugt werden kann. Tritt nun die Heilung ein, so bleibt nur eine Narbe an Stelle des Knotens übrig, trat die günstige Wendung vorher ein, so tritt auch nur eine partielle narbige Zerstörung des Knotens, öfter aber eine allgemeine Induration ein.

Das ist dann die dritte Form der Lymphknotenentzündung, die Lymphonoditis chronica fibrosa, indurativa. Es verdickt sich dabei unter faseriger Umwandlung das Reticulum, es verdicken sich Kapsel und Trabekel, während die lymphoiden Zellen mehr und mehr schwinden. Die Affection kann partiell auftreten oder zu totaler Zerstörung der Knoten führen.



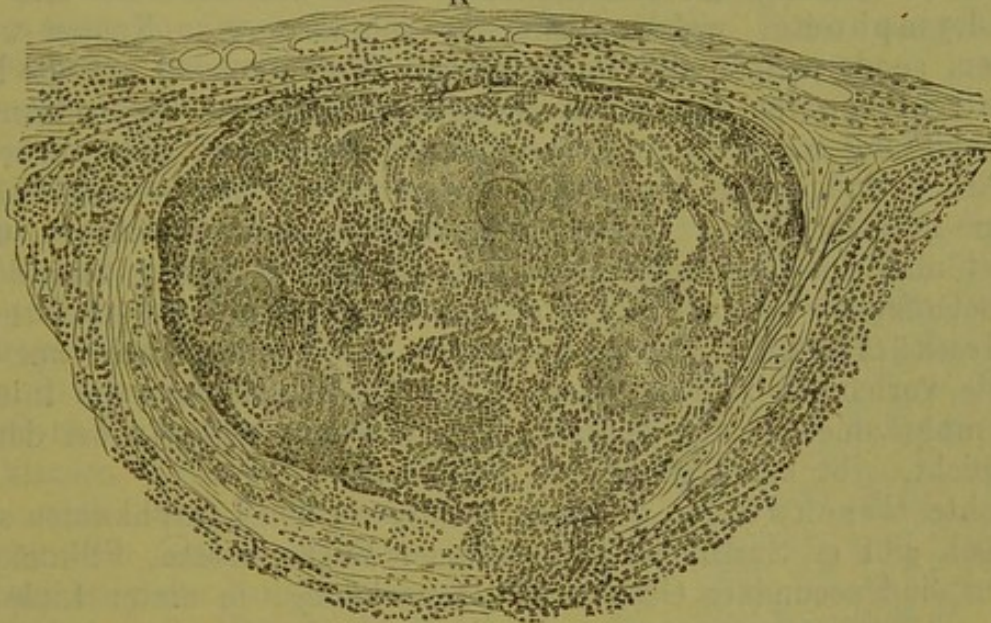Querschnitt durch einen Lymphknoten mit multipler Verkäsung, an der rechten Seite mehrere kleinste Herdchen. Nat. Gr.

c) **Infectiöse Granulome.** Die Tuberkulose kommt an den Lymphknoten der Extremitäten seltener vor als an denen des Halses und den inneren. Sie führt zur Verkäsung, aber nicht immer in gleicher Weise. Bei der früher als scrofulöse oder käsige Entzündung bezeichneten Form vergrössern sich die Knoten oft beträchtlich, sehen anfangs markig, hyperplastisch aus, bekommen später opake Flecken, die sich vergrössern und immer deutlicher ein käsiges Aussehen annehmen (Fig. 367). Es kann schliesslich, wie besonders bei den mesenterialen Knoten schon erwähnt wurde, das gesamte Parenchym in eine homogene, gelbe, opake, trockene Masse sich umwandeln. Secundär tritt dann oft im Centrum wieder eine Verflüssigung zu einer grünlich gelben eiterähnlichen Masse ein. Mikrosko-

pisch sieht man in den frühesten Stadien eine diffuse Anhäufung von erst kleinen, dann grösseren epithelioiden und Riesenzellen, von welchen die Verkäsung ausgeht. In der Peripherie der Käseherde ist jedoch häufig auch die Anwesenheit von Tuberkeln mit epithelioiden und Riesenzellen festzustellen und bei manchen der sog. scrofulösen Drüsen kann überhaupt deren Anwesenheit von vornherein nachgewiesen werden (Fig. 368). Da wo die Tuberkulose als miliare

Fig. 368.

K



Riesenzellentuberkel in scrofulösen Lymphknoten. Mittl. Vergr.

K Kapsel. t Trabekel. In der Mitte ein Knötchen, welches Tuberkel enthält; die Lymphsinus (l) mit Leukocyten gefüllt.

bezw. submiliare auftritt, kann man die Tuberkel als graue Fleckchen in dem sonst röthlich grauen Gewebe erkennen, doch ist makroskopisch die Unterscheidung von Lymphknötchen nicht immer zu machen. Mikroskopisch heben sich an gefärbten Präparaten die Tuberkel durch ihre geringere Färbung deutlich von dem stets stark gefärbten Knotengewebe ab. Durch immer neue Tuberkelbildung entstehen Tuberkelhaufen (Conglomeratknoten), durch deren Verkäsung ähnliche gelbe Flecken entstehen wie bei der vorigen Form, so dass schliesslich die beiden nicht mehr unterschieden werden können, die auch ätiologisch zusammengehören, da sich bei beiden Koch'sche Bacillen finden. Ausser der Verkäsung kommt auch noch eine hyaline Degeneration sowohl von Zellen, wie Gefässwandungen vor.

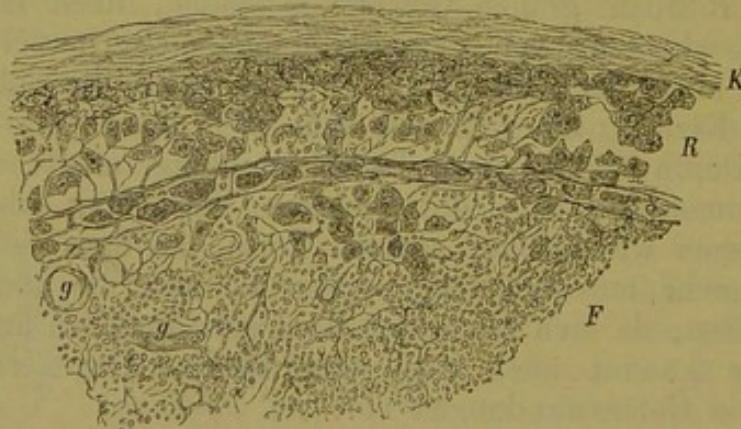
Besonders die inguinalen Knoten sind häufig der specifisch syphilitischen Erkrankung ausgesetzt (indolente Bubonen), bei welcher die Drüsen vergrössert, hart, auf dem Durchschnitt von grauer oder grau-rother Farbe sind und sich mit Zellen so vollgepfropft erweisen (zellige Hyperplasie), dass ihre Structur gar nicht mehr deutlich zu erkennen ist. Es können aber auch die partiellen Verfettungen und Necrosen, wie sie als Eigenthümlichkeit der Gummibildungen früher

beschrieben wurden, entstehen, welche dann wie käsige Herde in die im übrigen markig aussehende Drüse eingesprengt liegen. Dazu kann sich eine hyperplastische Verdickung der reticulären Grundsubstanz gesellen.

d) **Progressive Ernährungsstörungen.** Es gibt eine Reihe von Affektionen der Lymphknoten, bei welchen dieselben oft mächtig anschwellen, aber in ihrem Bau doch immer noch im wesentlichen den Charakter des Lymphknotengewebes beibehalten (Lymphome). Es gibt gutartige Lymphome (einfaches hyperplastisches Lymphom), bei welchen die Neubildung die Knotengrenze nicht überschreitet und maligne Lymphome, welche nicht nur von Knoten zu Knoten weiter-schreiten, sondern auch die Knotengrenze durchbrechend auf die Nachbarschaft übergreifen und selbst Metastasen machen. Je nachdem bei der Neubildung mehr die lockeren lymphoiden Zellen oder mehr das reticuläre Grundgewebe überwiegt, kann man weichere und härtere Formen unterscheiden. Obwohl sich Mischformen finden, so unterscheidet man doch vorläufig noch je nach der gleichzeitig vorhandenen Blutbeschaffenheit die leukämischen malignen Lymphome und die aleukämischen (Lymphosarcome), bei welchen nur eine Oligämie vorhanden zu sein pflegt. Die Thatsache, dass die Injection der Lymphräume bei den leukämischen Tumoren gelingt, bei den anderen nicht, gibt keine genügende Erklärung.

Echte Geschwülste kommen primär an den Lymphknoten selten vor, doch gibt es Sarcome, noch seltener Enchondrome, Fibrome etc. Dagegen sind secundäre Geschwülste sehr häufig, in erster Linie Carcinome. Dieselben stammen, was die Extremitätenknoten betrifft, an den axillaren, wie schon früher erwähnt wurde, besonders von der Mamma, bei den inguinalen von den äusseren Geschlechtstheilen (Can-

Fig. 369.



Secundäre Carcinombildung in einem Lymphknoten. Mittl. Vergr.

Anhäufung von Carcinomzellen im Randsinus (R), Uebergreifen auf den Follikel (F). K Kapsel.
g Gefässe.

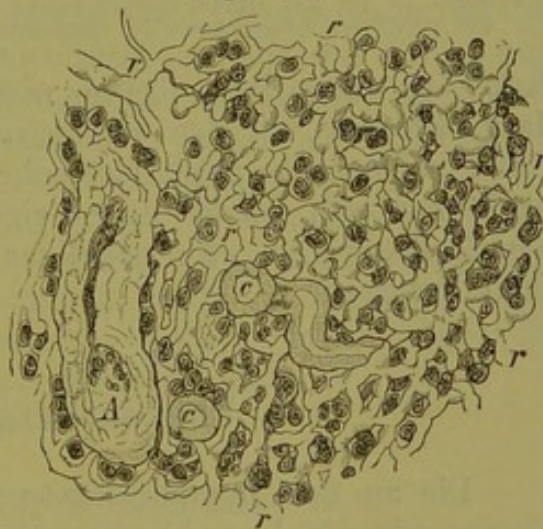croid des Penis oder der Clitoris) oder auch von den inneren (Carcin. uteri). Hat man Gelegenheit, einen frisch inficirten Knoten zu untersuchen (Fig. 369), so kann man sich überzeugen, dass die Krebsent-

wicklung immer in den Lymphsinus um die peripherischen Lymphknötchen herum ihren Anfang nimmt, wahrscheinlich ausgehend von Krebszellen, welche durch den Lymphstrom fortgeschwemmt und von dem Reticulum der Lymphsinus zurückgehalten wurden.

e) **Regressive Ernährungsstörungen** treten besonders in den Knoten alter Leute häufig ein, sowohl eine einfache Atrophie, wobei besonders die lymphoiden Zellen schwinden, wie eine lipomatöse A., bei welcher ausserdem noch das Reticulum vom Hilus aus sich in Fettgewebe umwandelt. — Necrose ganzer Knoten findet man besonders bei schweren septischen und putriden Infectionen. — Fettige Degeneration ist häufig an den lymphoiden Zellen besonders bei rückgängigen entzündlichen Schwellungen; eine hyaline, colloide Degeneration von Zellen und Gefässen wird besonders häufig neben käsigen Processen gefunden, kommt aber auch in carcinomatösen Knoten und mehr selbständig in ätiologisch noch nicht genügend aufgeklärten Fällen vor. Die amyloide Degeneration (Fig. 370) ergreift in den Lymphknoten ausser den kleinen Arterien und Capillaren auch das Reticulum der Lymphkolben sowie seltener der Lymphräume; die lymphoiden Zellen bleiben frei. Die Balken des Reticulums schwellen knotenförmig an und können sich schliesslich in einzelne Amyloidklumpen umwandeln, welche amyloide Zellen vortäuschen könnten. Stärkere Entartung erkennt man an dem speckigen Aussehen und der braunen Färbung nach Jodaufgiessen. Zur mikroskopischen Untersuchung verwendet man Schnitte, die mit Jod oder Anilinviolett gefärbt sind.

f) **Fremdkörper, Parasiten.** Eine in dem Bau der Lymphknoten begründete Eigenthümlichkeit derselben ist die, dass sie mit dem Lymphstrom zugetriebene feste Partikel (Kohlen- und sonstigen Staub etc.) zurückhalten, gleichsam abfiltriren (s. S. 279). Daher rührt es, dass man z. B. bei Tätowirung der Haut des Armes schon nach einiger Zeit die benutzten Farbstoffkörnchen in Lymphknoten der Achselhöhle auffinden kann, wo sie auch noch vorhanden sind, wenn die Tätowirung der Haut bereits wieder verschwunden ist — eine für Gerichtsärzte beachtenswerthe Thatsache. Auf demselben Grunde beruht es, dass die rothen Blutkörperchen, welche bei einem grösseren Blutergüsse in der Peripherie von den Lymphgefässen aufgenommen und zu den Lymphknoten weiter transportirt wurden, hier in den Lymphsinus zurück-

Fig. 370.

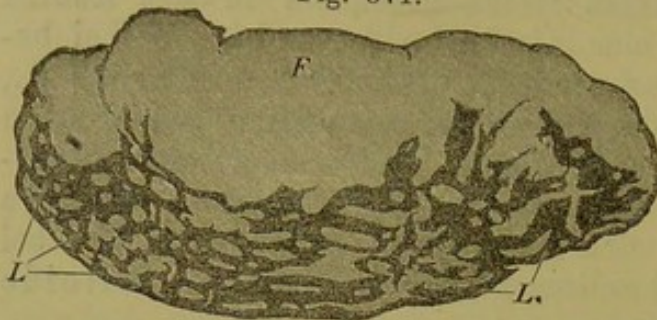


Amyloider Lymphknoten. Nodularsubstanz.

A amyloide Arterie. c amyloid. Capillaren. r das amyloide Reticulum, dazwischen die nicht amyloiden Lymphknotenzellen.

gehalten werden (Blutresorption, Fig. 371), wo man sie dann in frischen Fällen noch wohlerhalten, bei älteren in Form von gelbbraunem Pigment wiederfindet, das aber mehr in den Lymphsträngen und -Knötchen wie in den Lymphräumen sich befindet. Blutpigment kann übrigens auch als solches, nachdem es irgendwo im Wurzelgebiete gebildet oder abgelagert wurde, den Lymphknoten zugeführt und in ihnen zurückgehalten werden.

Fig. 371.



Lymphknoten mit Blutresorption. Schw. Vergr.

F Follikel. L die mit rothen Blutkörperchen gefüllten und erweiterten Lymphräume der Marksubstanz.

Bakterien und ich möchte wiederholt darauf aufmerksam machen, dass sich der Saft der regionären Lymphknoten ganz besonders zur Untersuchung von Deckglastrockenpräparaten eignet, wenn man schnell nachsehen will, ob bei irgend einer Affection im Wurzelgebiete Parasiten eine Rolle spielen. Ein negativer Befund kann freilich nicht das Gegentheil beweisen.

Parasiten grösserer Art sind in den Lymphknoten, besonders den peripherischen sehr selten, dagegen enthalten diese häufig alle möglichen

2. Untersuchung der Lymphgefässe.

Die an den Lymphgefässen vorkommenden Entzündungen sind ebenso wie die Lymphknotenentzündungen wesentlich durch abnorme Beschaffenheit der sie durchströmenden Lymphe bedingt. Bei der einfachen Lymphangitis sitzen die auffälligsten Veränderungen (Röthung, entzündlich-ödematöse Schwellung) in der Adventitia und dem umgebenden Bindegewebe (Peri- und Paralymphangitis), höchstens ist die Wand selbst etwas verdickt, mikroskopisch die Endothelien geschwollen, körnig. Diese Entzündung kann rückgängig werden oder in die eiterige (Lymphangitis purulenta) übergehen, bei welcher zwar auch wieder in der Umgebung starke entzündliche Veränderungen (Eiterung und Abscedirung) vorhanden sind, aber das Gefäss selbst stärker geschwollene Wandungen und einen abnormen Inhalt (Lymphthrombus) besitzt. Der Inhalt ist manchmal fibrinös, häufig wesentlich aus Parasiten, besonders Mikrokokken, zusammengesetzt, zuweilen eiterig (Resorption). Die Veränderung des Inhalts geht den Wandveränderungen voraus (Thrombolympfangitis).

Auch eine productive Lymphangitis kann an grösseren Stämmen vorkommen, wodurch nicht nur dauernde Verdickungen der Wand, sondern auch, vor allem an den Klappenstellen, Obliterationen zustande kommen können.

Eine tuberkulöse Lymphangitis, welche an den kleinen Aestchen so häufig ist, kommt an den Stämmen, besonders an denjenigen

der Extremitäten selten vor. Doch ist immer an die Möglichkeit zu denken, dass, wie beim Ductus thoracicus angegeben wurde, ein Uebergreifen eines tuberkulösen Processes aus der Nachbarschaft stattfinden könnte.

Durch centralen Verschluss, vielleicht aber auch noch durch andere Momente kann eine Erweiterung von Lymphgefässen (Lymphangiectasie), manchmal mit Hypertrophie ihrer Muskeln erzeugt werden. Umschriebene Erweiterungen, welche selbst cystenartig werden und sich schliesslich vom Hauptstamme abtrennen können, hat man als Lymphangioma cysticum bezeichnet. Unter L. simplex versteht man einen aus capillären und grösseren Lymphgefässen, welche meist netzartig verbunden sind, zusammengesetzten Tumor, unter L. cavernosum einen solchen, welcher aus grösseren, mannigfach gestalteten, communicirenden Hohlräumen mit Lymphe als Inhalt besteht.

Von sonstigen Geschwulstbildungen an Lymphgefässen ist besonders das Hineinwachsen von Geschwulstmassen aus der Umgebung, vor allem von Carcinommasse bemerkenswerth. Es können besonders die zwischen krebsigen Lymphknoten liegenden Gefässe ganz mit Krebszellen erfüllt sein, welche einfach dahinein gewachsen sind.

In mehr passiver Weise, durch Resorption, können alle möglichen anderen Dinge, ausser Eiter auch insbesondere Blut bei Blutergüssen im Wurzelgebiete in die Lymphgefässe hineingerathen. Von der Lymphthrombose war schon die Rede, es sei nur noch erwähnt, dass die normale Lymphe an der Leiche flüssig gefunden wird.

3. Untersuchung der Blutgefässe.

Ueber die Veränderungen der Blutgefässe ist im Zusammenhange bei der Besprechung der Aorta und Vena cava das Nöthige mitgetheilt worden, es wird deshalb hier nur noch angeführt, dass man bei ihrer Untersuchung die Schnitte stets im Verlaufe der Hauptstämme führt, da es grade hier oft auf genaue Feststellung des Zusammenhanges ankommt.

4. Untersuchung der Nerven.

Ebenso wie in der Pathologie der Nerven überhaupt, so ist auch in der pathologischen Anatomie derselben noch mancher dunkle Punkt aufzuhellen. Die makroskopische Betrachtung ist im allgemeinen von geringerer Bedeutung als die mikroskopische Untersuchung, welche man theils an Längs- und besonders Querschnitten gehärteter Nerven, hauptsächlich aber an Zupfpräparaten, sei es von frischen, sei es von besonders zubereiteten Nerven, vornimmt. Es ist hier besonders die Maceration in 1 proc. Osmiumsäurelösung anzuempfehlen.

a) **Circulationsstörungen.** Hyperämie zeigen die Nerven in entzündeten Theilen z. B. bei Phlegmone; sie reicht oft über das Ent-

zündungsgebiet weit hinaus. Die hyperämischen Nerven erscheinen in der Längsrichtung roth gestreift; es sind sowohl die perifasciculären wie die intrafasciculären Gefässe hyperämisch. Oedem findet sich zugleich mit Hyperämie in entzündeten Theilen, ebenso öfter Hämorrhagien in Punktform.

b) **Entzündungen** sind selten eiterig (*Neuritis purulenta*); der Eiter findet sich dann nur im perifasciculären Gewebe, da die blätterige Scheide, welche die Fascikel umgibt, undurchdringlich für Eiter ist. Erst wenn sie verletzt ist, dringt Eiter in das intrafasciculäre Gewebe. Die oft so auffällige Intactheit der Nerven mitten in entzündeten Partien ist wohl zum grossen Theil auf ihre selbständige Gefässeinrichtung zu beziehen. Indess ist doch in solchen Fällen entzündliche Hyperämie mit seröser Exsudation nicht so selten zu sehen.

Eine productive Neuritis mit folgender fibröser Induration (*Neuritis interstitialis proliferans*, Virchow) kann acut entstehen, indem ein zellenreiches Granulationsgewebe sich zwischen den Nervenfasern entwickelt, wodurch dieselben gleichmässig oder knotig verdickt werden können, oder sie kann von vornherein schleichend, als Induration sich entwickeln. Durch das entstehende schrumpfende Bindegewebe wird schliesslich in beiden Fällen eine Atrophie der Nervenfasern herbeigeführt. Die Affection kann eine mehr peripherische oder eine totale sein; im letzteren Falle können die Nervenfasern vollständig zu Grunde gehen, worauf dann nach der Peripherie hin eine secundäre Degeneration entsteht. Die chronische productive Neuritis kann sich von der zuerst ergriffenen Stelle aus sowohl descendirend wie besonders ascendirend, manchmal sprungweise, selbst bis zum Rückenmarke verbreiten.

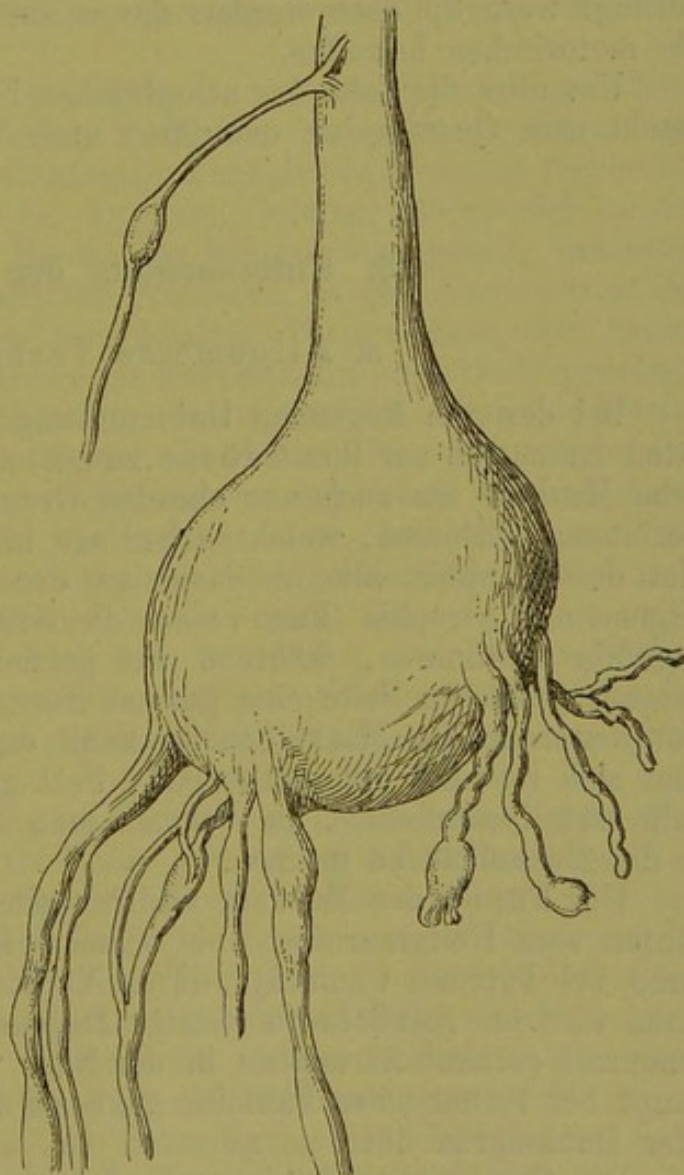
Während bei den genannten Entzündungen die Nervenfasern selbst erst secundär ergriffen werden, gibt es auch primär entzündliche Störungen derselben, welche man als *Neuritis parenchymatosa* oder *degenerativa* bezeichnet. Besonders Leyden hat auf eine multiple degenerative Neuritis aufmerksam gemacht, welche nach ihm die Ursache mancher, in kritikloser Weise neuerdings als *Poliomyelitis* aufgefasster Processe ist. Sie befällt die peripherischen, hauptsächlich motorischen Nerven an verschiedenen Stellen, besonders die Nn. radiales und peronei. Die Nerven sind geschwollen, geröthet, blutig, aber manchmal auch von natürlichem Aussehen. Die Nervenfasern zeigen fettige Degeneration nebst einer theils aus lymphoiden, theils aus grösseren Plasmazellen bestehenden Zellinfiltration in der Umgebung der Gefässe und an der Innenfläche des Endoneurium. Später können circumscripte lipomatöse Verdickungen entstehen. Centralwärts verschwinden die Veränderungen ganz, peripherisch fehlen die Zellinfiltrationen von der Stelle an, wo die Nerven keine Gefässe mehr besitzen. In den entsprechenden Muskeln entsteht secundäre einfache Atrophie, oft mit Lipomatose. Eine ähnliche weitverbreitete Veränderung (*Panneuritis epidemica*) scheint der als Beriberi oder Kakke bezeichneten in Japan, Holländisch Indien etc. heimischen Krankheit zu Grunde zu liegen.

c) **Infectiöse Granulome** sind an den Nerven selten, doch sind gummöse Neubildungen beobachtet worden und vor allen Dingen lokalisiert sich die Lepra häufig an den peripherischen Nerven; es entsteht Perineuritis leprosa mit secundärer Atrophie der Nervenfasern als Grundlage der Lepra anaesthetica. Auch in dieser leprösen Neubildung kommen Riesenzellen sowie Leprabacillen (S. 39) vor.

d) **Progressive Ernährungsstörungen.** Echt nervöse Hypertrophien durch Abspaltung neuer Nervenfasern aus den alten sind selten; häufiger wird eine Hypertrophie durch Bindegewebszunahme vorgetäuscht (z. B. bei Elephantiasis). Geschwülste kommen nicht so ganz selten primär vor. Man nennt auch jetzt vielfach noch alle an Nerven vorkommenden Geschwülste Neurome (Neurofibrome etc.), doch mit Unrecht. Nach den allgemein acceptirten Principien der Geschwulstnomenclatur sind Neurome Geschwülste, welche aus Nerven bestehen. Es kommen solche vor mit markhaltigen Nerven (N. myelinicum) und solche mit marklosen (N. amyelinicum). Die Neurome können multipel und plexiform sein. Von Klebs und Soyka sind auch neugebildete Ganglienzellen aus solchen beschrieben worden. Die übrigen Geschwülste (falsche Neurome) gehören meistens der Bindegewebsreihe an: Fibrome, Myxome, Sarcome. Besonders interessant sind die multiplen Fibrome, welche sowohl an den Nervenstämmen (Fig. 372), wie an den Endzweigen in der Haut (S. 42) vorkommen. Die an alten Amputationsstümpfen sich findenden knotenförmigen Verdickungen der Nervenenden (sog. Amputationsneurome) bestehen aus fibrösem Gewebe, in welchem vielfach geschlängelte Nervenfasern vorhanden sind, welche gewissermassen als Versuch einer Regeneration aus dem Stumpf hervorge wachsen sind.

e) **Regressive Ernährungsstörungen** sind an den Nerven häufig und von

Fig. 372.



Multiple Fibrome der Nerven. Femoralis und Aeste.

grösster Bedeutung. Selten ist eine primäre Atrophie; man nimmt sie da an, wo ein einfacher Schwund (ohne fettige Degeneration des Markes), mässige Bindegewebzunahme mit Corpora amylacea vorhanden sind (senile, cachectische Atrophie). Die Nerven sehen durchscheinend grau aus.

Viel häufiger ist die secundäre Atrophie mit fettigem Zerfall und Resorption des Markes, Zerfall und Schwund des Axencylinders; es bleiben blasse feine Fasern von zusammengefallenen Nervenscheiden übrig, im interstitiellen Gewebe sieht man viele Körnchenzellen, seltener Corpora amylacea. Diese Atrophie entwickelt sich im Gefolge von centralen Leiden (Tabes, Bulbärparalyse, Spina bifida etc.) oder bei peripherischen Läsionen (Neuritis, Druck, Verletzungen) und darf wohl wesentlich als Inaktivitätsatrophie angesehen werden. Bei traumatischen Atrophien kann, wenn das Trauma bald vorübergeht, eine Regeneration eintreten, welche von den Axencylindern des centralen Theiles ausgeht. An amputirten Gliedern kann im Verlaufe vieler Jahre eine secundäre Atrophie der Nervenfasern bis ins Rückenmark hinein verfolgt werden, doch werden davon nur die sensiblen Fasern, nicht die motorischen betroffen.

Um über die Zahl der atrophischen Fasern Aufschluss zu erlangen, macht man Querschnitte und färbt nach Weigert-Pal.

5. Untersuchung der Muskeln.

a. Allgemeine Verhältnisse.

Bei der nun folgenden Untersuchung der Muskeln der Extremitäten ist zuerst auf ihre Grösse zu achten. Es können sowohl sämtliche Muskeln als auch nur einzelne Gruppen Veränderungen in dieser Beziehung darbieten, welche allerdings in der Regel mehr in das Gebiet der Atrophie als in dasjenige der Hypertrophie gehören. Bei allgemeiner Atrophie kann man die Grösse derselben natürlich nur ungefähr bestimmen, während bei partieller durch Vergleich mit der entgegengesetzten Seite eine genaue Bestimmung ermöglicht ist. Eine Vergrösserung der Muskelbäuche kann dadurch vorgetäuscht werden, dass sich reichlich intermuskuläres Fett gebildet hat, man muss deshalb stets Querschnitte, an welchen man den besten Ueberblick erhält, in die Muskelbäuche machen.

Die Farbe der Muskeln variirt nach der Menge des vorhandenen Blutes vom Hellgraurothen bis zum tiefsten Dunkelroth (Spickgansfarbe bei Typhus, Cholera); durch Veränderungen in der Muskelsubstanz wird sie gelblichroth (fettige Degeneration und Infiltration) oder braunroth (braune Atrophie); in der Nähe jauchiger Abscesse und überhaupt bei vorhandener Fäulniss geht sie in ein schmutziges Graugrün oder Dunkelgrün über.

Die Consistenz ist in erster Linie abhängig von dem Grade der etwa vorhandenen Muskelstarre; sie vermindert sich mit den meisten

krankhaften Veränderungen, besonders bei den Atrophien und acuten Entzündungen, wobei die Muskelsubstanz oft ganz weich, brüchig, selbst breiig wird. Umgekehrt kann sie sich aber auch erhöhen, z. B. bei der chronischen interstitiellen Entzündung. — In ähnlicher Weise wie bei den Nieren spielt auch bei der mikroskopischen Untersuchung kranker Muskeln das Zerzupfen — und zwar hier vorzugsweise frischer Organe — eine Hauptrolle. Schnitte färbt man mit Methylenblau-Eosin oder Pikrolithioncarmin; letzteres verleiht den Muskeln eine schöne hellgelbe Färbung.

b. Die einzelnen Erkrankungen.

1. **Circulationsstörungen** sind nach dem Tode oft nicht mehr oder nur unvollkommen zu erkennen. Die Blässe oligämischer Muskeln wird oft durch einen bräunlichen Farbenton verdeckt; Stauungshyperämie ist meistens gar nicht zu sehen, congestive in der Umgebung von entzündeten Theilen. Sehr ausgesprochen pflegt das Oedem an den Muskeln zu sein, welches allerdings wesentlich das intermusculäre Bindegewebe betrifft.

Die Hämorrhagien in den Muskeln sind theils massige, theils kleinere, oft punktförmige. Erstere sind meist traumatischen Ursprungs, wenn auch manchmal durch vorgängige Muskelveränderungen vorbereitet (Haematoma recti abdominis bei Typhus), letztere finden sich ausser bei Krankheiten, welche mit Sepsis des Blutes einhergehen, besonders in der Umgebung von entzündlichen Processen, mögen diese nun in den Muskeln selbst oder nur in benachbarten Theilen ihren Sitz haben. Durch das ergossene Blut werden die Muskelfasern auseinandergedrängt, bei massigen Blutungen auch zertrümmert, worauf dann ein Zerfall dieser Muskelfasern entsteht, dessen Producte sich dem ergossenen Blute beimischen. Bei weiterer Lebensdauer entwickelt sich an dieser Stelle eine pigmentirte Narbe, in welcher aber, besonders am Rand, oft auch regenerative Veränderungen der übriggebliebenen Muskelfasern sich zeigen; völlige Regeneration tritt aber nicht ein.

2. Die **Entzündungen** scheiden sich in solche, welche die Muskelsubstanz selbst und solche, welche das interstitielle Bindegewebe betreffen, erstere sind die parenchymatös-degenerativen, letztere sowohl eiterige wie productive.

a) Bei der ersteren (Myositis parenchymatosa degenerativa) zeigt sich die bekannte Folge von trüber Schwellung und Verfettung bei Verschwinden der Querstreifung, welche makroskopisch eine blasse grau- oder gelblichrothe Farbe und eine weiche Consistenz bewirken. Sie findet sich als allgemeine Veränderung bei vielen Infectiouskrankheiten, von welchen die Veränderungen bei Typhus am bekanntesten sind. Hierbei ist ihr Lieblingssitz in den Adductoren der Oberschenkel, wo durch sie förmliche Erweichungsherde entstehen können. Partiell (local) erscheint sie als Betheiligung der Muskelsubstanz an entzündlichen Processen z. B. bei eiteriger interstitieller Entzündung und besonders bei den embolischen Affectionen (Pyämie, Endocarditis ulce-

rosa etc.). Sehr selten kommen acut verlaufende, mehr selbstständige parenchymatös-degenerative Myositisformen vor; fraglich ist, ob die Muskelveränderungen bei progressiver Atrophie und bei peripherischer Nervenzerstörung (Durchschneidung etc.) hierher gehören. Sehr häufig findet man neben der körnigen Trübung der Muskeln die sog. wachsartige, hyaline Degeneration (siehe nachher).

b) Die mit Eiterbildung verbundene interstitielle Muskelentzündung (*Myositis interstitialis apostematosa*) kann die verschiedenste Ausdehnung haben. Sehr grosse Abscesse finden sich nach Traumen, bei Gelenk- und Knochenaffectionen etc. Im letzteren Falle kann der anfänglich acute Process in einen chronischen übergehen, worauf sich dann der Abscess durch eine fibröse, schwartige Veränderung der umgebenden Muskulatur abkapselt. Als ein sicheres Zeichen für sehr langes Bestehen eines Abscesses kann man eine mehr oder weniger ausgebreitete fleckige schwefelgelbe Färbung der Wandung ansehen, die von fettiger Degeneration der zelligen Elemente in derselben herrührt. Der Inhalt der von Knochen ausgehenden Muskelabscesse ist oft nicht guter Eiter, sondern eine jauchige Masse. Es sind übrigens die sog. Muskelabscesse nicht immer wirkliche Abscesse, d. h. Höhlen mit flüssigem, eiterigem Inhalte, sondern eiterige Infiltrationen des intermuskulären Bindegewebes, oft mit Mortification von Muskelsubstanz, welche dann in Fetzen in der Flüssigkeit schwimmen kann.

Sehr wichtig besonders in Beziehung auf die allgemeine Krankheitsdiagnose sind oft die kleinen multiplen Muskelabscesse, welche von vornherein eine schlechte Beschaffenheit haben, nicht guten Eiter, sondern eine schmutzige, gelbgraue, schmierige, dünne Masse liefern. Sie müssen immer den Verdacht erregen, dass es sich um eine Rotzinfektion handelt, besonders wenn sie in den Wadenmuskeln, einer Lieblingsstelle der Rotzinfektion, sitzen. Nach der Entdeckung des Rotzbacillus wird man durch seinen Nachweis die Entscheidung zu geben haben (Färbung mit Methylenblau, Abspülen mit Essigsäure). In dieselbe Kategorie gehören die kleinen embolischen und deshalb mehr mit Hämorrhagien gemischten Abscesse, wie sie z. B. die Endocarditis ulcerosa begleiten. Die malignen Verstopfungsmassen (Mikrokokkenembolien) bewirken eine sehr heftige interstitielle und parenchymatöse Entzündung, letztere führt zuweilen zu einem breiigen Zerfall der Muskelfasern, noch ehe es zu einer bedeutenderen Eiterbildung kam.

c) Die productive (chronische) interstitielle Entzündung hat wie überall die Bildung von fibrösen Massen im Gefolge (*Myositis interstitialis fibrosa*), zwischen welchen die Muskelfasern comprimirt werden, so dass sie der Atrophie anheimfallen. Nicht selten ist aber auch die Atrophie der Muskelfasern das erste, die productive Entzündung das secundäre. Die fibröse Myositis tritt stets beschränkt auf, entweder primär, z. B. nach langdauerndem Rheumatismus (rheumatische Schwielen), nach traumatischen Einwirkungen (Muskelnarbe), wozu auch z. B. fortgesetzte Morphinumjectionen gehören, oder sie kommt secundär zu chronisch entzündlichen Affectionen benachbarter Organe besonders der Knochen hinzu. Sie ist leicht an den

grauen, oft in Form von Streifen in die atrophische Muskulatur eingesprengten, sehr derben fibrösen Massen zu erkennen. Die mikroskopische Untersuchung kann an Zupfpräparaten oder besser an Querschnitten angestellt werden.

In besonderen Fällen findet man anstatt des fibrösen Gewebes ein knöchernes (*Myositis interst. ossificans*). Als ein Process von salutärer Wirkung erscheint die *M. ossificans* in der Nähe von Knochenbrüchen, wo sie den parostealen Callus bildet; unabhängig von Brüchen, aber meist durch Knochenprocesse angeregt, führt sie an denselben Stellen zu den sog. parostealen Exostosen. Selten ist sie die Folge fortgesetzter mechanischer Reizungen (Reitknochen in den Adductoren) und endlich erscheint sie noch seltener ohne nachweisbare Ursache über die meisten Skeletmuskeln allmählich sich verbreitend, indem sie von den Ansatzstellen an den Knochen aus die Muskelbäuche in grösserer oder geringerer Ausdehnung in knöcherne Massen verwandelt (*Myos. ossific. multiplex progressiva*). Dieser von Manchen als multiple Osteombildung aufgefasste Zustand, bei welchem die Fasern zu Grunde gehen, ist nicht mit der sehr seltenen Verkalkung der contractilen Substanz zu verwechseln.

3. Von den **infectiösen Granulomen** kommen die Tuberkulose und die Syphilis in den Muskeln vor, aber selten. Disseminirte sog. Miliartuberkulose kommt gar nicht vor, häufiger locale in Form von übermiliaren käsigen Knoten oder submiliaren Knötchen, besonders in der Nähe von tuberkulösen Gelenken. Seltener sind gummöse Neubildungen, die von Haselnuss- bis Wallnussgrösse in schwieliges Gewebe eingebettet gefunden wurden. Sie kommen ebenso wie die Tuberkel auch am öftesten in der Nähe ähnlicher Veränderungen an den Knochen vor. Die Diagnose ist nach dem früher über diese Neubildungen Gesagten zu stellen.

4. **Progressive Ernährungsstörungen.** Dass den quergestreiften Muskelfasern eine gewisse Regenerationsfähigkeit nach traumatischer Continuitätstrennung zukommt, ist schon vorher (S. 647) erwähnt worden. Eine solche fehlt aber auch nicht, wenn in dem erhaltenen Sarcolemmschlauch die contractile Substanz durch Degeneration und Necrose unbrauchbar geworden ist. Es bilden sich dann wahrscheinlich von den Sarcolemmkernen bzw. Muskelkörperchen aus vielkernige Zellen, welche die etwa noch vorhandenen Reste der contractilen Substanz einhüllen, zum Schwund bringen und sich zu neuen Primitivbündeln umwandeln. Eine wahre Hypertrophie kommt selten vor und dann immer nur an einzelnen Muskelgruppen, in der Regel in Folge von sehr starkem Gebrauche, als wahre Arbeitshypertrophie; sie kann aber auch angeboren sein (z. B. bei der sog. Thomsen'schen Krankheit, *Myotonia congenita*). Als falsche Hypertrophie hat man einen Zustand bezeichnet, bei dem die Muskelbäuche zwar vergrössert erscheinen, aber ohne dass die eigentliche Muskelsubstanz vergrössert ist. Die Vergrösserung wird bewirkt durch eine interstitielle Fettentwicklung (Fettinfiltration), die man auch makroskopisch ganz leicht an den breiteren und schmäleren gelblichweissen Zügen erkennen kann, welche

allerseits die Muskelsubstanz durchsetzen (*Pseudohypertrophia lipomatosa*). Die Muskelprimitivbündel sind dabei unverändert (Mästung) oder atrophisch, können aber zum Theil auch hypertrophisch sein (*Dystrophia progressiva*).

Die häufigste Geschwulst der Muskeln ist jedenfalls das Sarcom, welches sowohl primär wie secundär (z. B. vom Knochen fortgeleitet) erscheint und über Mannskopfgrösse erreichen kann. Es ist meistens weich, rundzellig und öfter mit anderen Geschwulstformen, besonders Myxom gemischt (*Myxosarcome* des Oberschenkels etc.). Die Muskelfasern gehen durch Atrophie zu Grunde; doch ist auch Entwicklung des Sarcomgewebes aus Muskelsubstanz beschrieben, wobei es sich aber nur um ein Eindringen der Sarcomzellen in die Sarcolemmschläuche handelte. Der Ausgangspunkt dieser sogen. Muskelsarcome ist in den seltensten Fällen die Muskulatur selbst, d. h. das intermuskuläre Bindegewebe, in der Regel sind es Fascien, Ligamente etc.

Carcinome kommen nie primär in den Muskeln vor, wohl aber sind secundäre Eruptionen theils als accessorische (Tochterknoten), theils als metastatische nicht selten; sie erreichen jedoch in der Regel keine beträchtliche Grösse. Die Muskelfasern sind nicht activ bei ihrer Bildung betheiligt, erleiden aber oft wunderbare Missstaltung, zeigen rundliche Eindrücke an der Oberfläche u. s. w. Zuweilen findet man Krebszellen in Sarcolemmschläuchen, dieselben sind aber von aussen in dieselben hineingekommen. Diese Dinge lassen sich an Zupfpräparaten auch frisch schon sehr gut untersuchen.

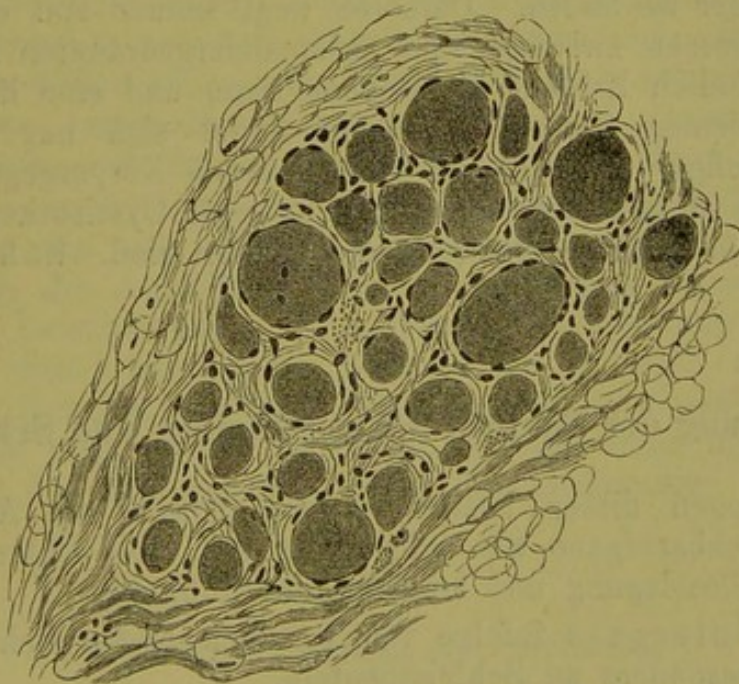
Alle übrigen Geschwülste (*Fibrome*, *Lipome*, *Myxome* etc.) sind seltener und leicht zu diagnosticiren.

5. Regressive Ernährungsstörungen verschiedener Art haben wir schon als häufige secundäre Folge von entzündlichen Processen kennen gelernt.

Am allerhäufigsten ist die einfache Atrophie (*Atr. simplex*), wie sie fast regelmässig als Altersveränderung, ferner bei allen cachectischen Krankheiten (*Phthisis*, *Carcinosis* etc.) auftritt. Sie beruht auf einer einfachen Volumensabnahme der contractilen Substanz und ist mehr gleichmässig verbreitet. Andere Atrophien sind mehr lokal beschränkt. Hierher gehören die Inactivitätsatrophien, wie sie sich insbesondere bei Gelenkleiden an den entsprechenden Muskeln ausbilden. Häufig tritt dabei an Stelle der atrophischen Muskulatur Fettgewebe, welches schliesslich allein noch übrig bleiben kann (*Atrophia lipomatosa*). Die Muskelsubstanz, so lange sie noch erkennbar ist, erscheint blass grauroth oder gar nicht so selten heller oder dunkler braun. Im ersteren Falle ist einfache Atrophie vorhanden, im letzteren braune Atrophie (*A. fusca*), bei welcher ähnlich wie am Herzen kleine, unregelmässig zackige, braune Pigmentkörnchen in der Muskelsubstanz auftreten (Zupfpräparat). Eine andere lokale Atrophie ist die traumatische, nach Verletzung peripherischer Nerven auftretende. Sie entwickelt sich sehr schnell; neben zerfallenden und atrophischen Muskelfasern sieht man vielfach Vermehrung der Muskelkerne, ja Umwandlung des ganzen Sarcolemminhaltes in zahlreiche Zellen, Muskel-

zellschläuche. Wahrscheinlich gehören diese Veränderungen in das Gebiet der sog. atrophischen Kernwucherungen. Ausserdem ist aber auch kleinzellige Infiltration des Bindegewebes vorhanden. Dadurch nähert sich diese Atrophie der viel discutirten progressiven Atrophie, bei welcher ebenfalls häufig interstitielle entzündliche Veränderungen vorhanden sind (*Polymyositis chronica progressiva*, Friedreich). Die Muskelfasern zeigen auch hier die erwähnten Kernwucherungen und bilden Muskelzellschläuche, die meisten aber schwinden, freilich in verschiedener Weise: durch einfache Atrophie, wachstartige Degeneration, Längs- und Querzerklüftung, elementare Zerklüftung (Zerfall in die einzelnen Fleischtheilchen), durch albuminöse Trübung und Verfettung. Der letzteren wegen hat man die Affection als parenchymatöse Myositis ansehen wollen. Ein Theil der progressiven Muskelatrophien ist abhängig von primären nervösen Störungen, besonders solchen der Vorderhörner des Rückenmarks (*spinale Paralyse*) oder der Kerne in der *Medulla oblongata* (*Bulbärparalyse*). Bei anderen ist der Nervenapparat vollkommen unverändert, also eine primäre Muskelstörung vorhanden. Dies gilt besonders für die juvenile Form progressiver Muskelatrophie, welche öfter als Familienkrankheit auftritt und hauptsächlich die Muskeln der unteren Extremitäten, des Beckengürtels, des Rückens betrifft. Da bei dieser Erkrankung neben

Fig. 373.



Dystrophia musculorum progressiva. Querschnitt. Mittl. Vergr.

Atrophische und einzelne hypertrophische Muskelfasern, in der Peripherie Fettzellen (*Pseudohypertrophia lipomatosa*).

der Atrophie auch eine Hypertrophie einzelner Muskelprimitivbündel vorkommt (Fig. 373), so ist die Bezeichnung *Dystrophia progressiva* geeignet. Bei beiden Arten von Atrophien kann sich eine Lipomatose hinzugesellen.

Ausser den aufgezählten Veränderungen kommen bei der progressiven Atrophie auch wachsartig degenerirte Muskelfasern vor. Die wachsartige oder hyaline Degeneration (s. S. 163) ist zuerst von Zenker bei Typhus beschrieben worden, sie kommt aber bei einer ganzen Reihe von Atrophien, nach heftigen Muskelanstrengungen (Tetanie, acute Manie etc.) und unter noch anderen Umständen vor. Die contractile Substanz wandelt sich dabei unter Verlust ihrer Querstreifung zu einer homogenen glasigen Masse um, welche später Querrisse bekommt und endlich sich in klumpige Stücke spaltet, welche nur durch das unversehrte Sarcolemma zusammengehalten werden. Diese Massen geben keine Amyloidreaction, obwohl sie im Aussehen viel Aehnlichkeit mit Amyloidsubstanz haben. Die Veränderung kann nicht als eine postmortale ohne weiteres angesehen werden, da Marchand sie an von Lebenden entnommenen Muskelstücken fand, doch mag die Veränderung nicht in allen Fällen gleichbedeutend sein. Auch eine fettige Degeneration findet sich ähnlich wie am Herzen unter den verschiedensten Umständen. Die fettigen Skeletmuskeln haben eine blasse graurothe oder gelblichrothe Farbe. Untersuchung an Zupfpräparaten mit Kalilaugenzusatz.

6. Es bleiben noch die **Parasiten** der Muskeln zu erwähnen, von denen die Trichinen die wichtigsten sind. Ihr Vorkommen ist bei den Hals- und Brustmuskeln (s. S. 164) schon erörtert worden. Von anderen Thieren ist nur noch der *Cysticercus cellulosae* in den Muskeln häufiger zu finden. Derselbe liegt immer von einer fibrösen Kapsel umschlossen zwischen den auseinandergedrängten Muskelfasern und hat gewöhnlich Erbsen- bis Bohnengrösse und eine länglich ovale oder citronenförmige Gestalt. Seltener findet sich nur ein einziges Exemplar, häufiger mehrere an verschiedenen Körpergegenden. Man sollte niemals unterlassen, die Muskeln nach *Cysticercen* zu durchsuchen, wenn im Gehirn solche gefunden worden sind. *Echinokokken* sind selten.

6. Untersuchung der Sehnen, Sehnenscheiden und Schleimbeutel.

Erkrankungen dieser Theile kommen sowohl im Anschluss an solche der Nachbarorgane wie selbständig vor. Die Untersuchung besteht in der Blosslegung und vorsichtigen Eröffnung.

Durch Bluterguss infolge von Traumen bilden sich Blutbeulen, Haematome, besonders an Schleimbeuteln.

Acute Entzündungen (Tenosynovitis, Bursitis) sind theils mehr seröser bezw. serös-fibrinöser, theils eiteriger Natur, meistens traumatisch, seltener fortgeleitet oder gar primär. Das Exsudat dehnt die Höhlen entsprechend aus. Bei eiteriger Entzündung sieht die Sehne trüb und gequollen aus, sie kann necrotisch werden und sich auffasern. Tritt Heilung ein, so ist völlige Wiederherstellung, aber auch Verwachsung zwischen der Sehne und ihrer Scheide möglich.

Es gibt auch eine rein fibrinöse Tenosynovitis ohne flüssiges Exsudat, durch welche infolge der Rauigkeit der Oberflächen bei Bewegungen eine Art Crepitation entsteht.

Nicht selten sind chronische exsudative Entzündungen, welche die Anhäufung einer wässerigen, in den Schleimbeuteln oft etwas schleimigen Flüssigkeit bewirken (Hydrops, Hygroma). Ein Hydrops tendovaginalis kommt vorzugsweise an den Sehnenscheiden der Hohlhand vor, wo dann die ausgedehnten Scheiden durch das Ligamentum carpi volare eine Sanduhr- oder Zwerchsackform erhalten, ein Schleimbeutelhydrops wird am häufigsten vor der Patella gefunden (Hygroma praepatellare). Durch hydropische Ausdehnung divertikelartiger Ausbuchtungen der Sehnenscheiden (vielleicht auch Synovialhäuten) entstehen die Ganglien oder Ueberbeine. Mit der Zeit bilden sich Verdickungen der Wandungen aus, die besonders bei der Schleimbeuteln einen hohen Grad erreichen und mit Verkalkung sich verbinden können. Dabei kommt es dann auch zu fibrinöider Degeneration der Wand, vielleicht neben fibrinöser Exsudation und zur Bildung von reisskorn-, birnenkernähnlichen etc. aus Fibrin und eingeschlossenen Zellen bestehenden Körpern (Corpora oryzoidea). Auch zottenartige, selbst knorpelige Auswüchse können sich bilden mit dünnen Stielen, durch deren Abreissen ebenfalls freie Körperchen entstehen.

In den Sehnenscheiden treten die fibrinösen Reisskörner besonders gern bei Tuberculose auf, welche wie in den Schleimbeuteln meistens secundär, besonders von benachbarten Gelenken aus, aber auch primär entsteht. Es bilden sich in der Wand Tuberkel, bei starker Affection die bekannten tuberculösen weichen (fungösen) Granulationsmassen, deren Oberfläche mit Fibrin, manchmal auch mit Eiter bedeckt ist.

Den Sehnen kommt eine grosse Regenerationsfähigkeit zu, welche nicht nur die directe Wiedervereinigung getrennter Theile, sondern auch die Ausfüllung eines ein gewisses Maass nicht überschreitenden Zwischenraumes (functionelle Regeneration) bewirkt. Das neugebildete Stück wird unter Mithülfe der Stümpfe selbst wie des umgebenden Gewebes gebildet; die feineren dabei sich abspielenden Vorgänge sind noch immer controvers, nur das kann man sagen, dass auch hierbei die Gewebszellen, nicht die Leukocyten die Hauptrolle spielen.

7. Untersuchung der Gelenke.

Die Untersuchung der Gelenke hat mit der äusseren Betrachtung derselben zu beginnen, wobei besonders die Zustände der Kapsel festgestellt werden müssen.

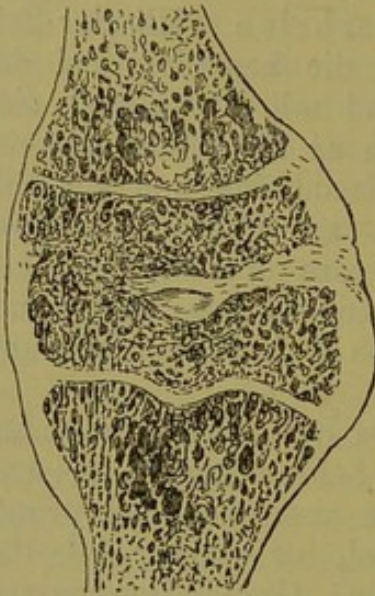
a. Aeussere Untersuchung.

Der erste zu beachtende Punkt ist die Ausdehnung der Kapsel, welche zugleich einen vorläufigen Aufschluss über die Ausdehnung der

Gelenkhöhle selbst gibt. Es hängt diese sehr wesentlich von der normalen anatomischen Einrichtung der Gelenke ab, da natürlich diejenigen mit weiter, dehnbarer Kapsel (z. B. Kniegelenk) auch stärkere Ausdehnung erfahren können als andere mit sehr straffen Kapseln (z. B. Hüftgelenke, Metatarsalgelenke etc.).

Gegenüber der Erweiterung der Gelenkhöhlen gibt es aber auch eine partielle oder totale Verödung derselben, indem die beiden Gelenkflächen durch fibröse oder knöcherne Vereinigung verschmolzen sind (Fig. 374). Im letzteren Falle spricht man von knöcherner, im

Fig. 374.



Halb knöcherne, halb fibröse Ankylose des Kniees eines jugendlichen Individuums. Frontalschnitt. $\frac{1}{2}$ nat. Gr.

ersten von fibröser Ankylose. Man darf diesen Zustand der Gelenksteifigkeit nicht verwechseln mit der Pseudoankylose, welche durch Schrumpfung der Gelenkkapseln, Bänder, Fascien etc. meist infolge von chronischer Entzündung entsteht und bei welcher die Gelenkflächen selbst nicht mit einander verwachsen sind, oder mit den Gelenkcontracturen durch Muskelwirkung. Man versäume bei bestehender Ankylose nicht, die Epiphysen in der Längsaxe des Knochens zu durchsägen, um die bekanntlich ganz festen Gesetzen folgende Architectur der Spongiosabälkchen zu studiren, welche besonders bei den Ankylosen mit abnormer Stellung der Knochen, den veränderten mechanischen Verhältnissen entsprechend eine von der Norm durchaus abweichende ist.

Auch die Gestalt der Gelenkkapseln ist Veränderungen unterworfen, insofern als zu-

weilen Ausstülpungen einzelner Theile (Hernien) vorkommen können.

Die Farbe der Gelenkkapseln von aussen hat im allgemeinen wenig Bedeutung, da sie meist die grauweisse des fibrösen Gewebes ist, dagegen ist die Consistenz manchen Verschiedenheiten unterworfen, je nachdem Flüssigkeit (fluctuirend) oder festere Massen (derb) in der Gelenkhöhle vorhanden sind.

Von grosser Wichtigkeit ist die Beachtung der Veränderungen im Zusammenhange der Gelenkkapseln. Sehr häufig wird man schon durch die Beobachtung von Fistelöffnungen an der Haut, noch mehr durch sehr sorgfältige Einführung einer Sonde in dieselben auf in der Gelenkkapsel bestehende Perforationen aufmerksam, sonst sind es periarticuläre Abscesse, welche immer den Verdacht auf eine vorhandene Perforation der Kapsel erwecken müssen. Vorsichtiger Gebrauch der Sonde ist hierbei von grösstem Nutzen.

Verschieden von diesen durch ulcerative Vorgänge herbeigeführten Durchlöcherungen sind die traumatischen Zerreissungen der Kapsel, die fast immer durch einen Gelenkkopf bewirkt werden, der dann meistens durch den Schlitz in der Kapsel austritt (Luxation),

wodurch schon von aussen die Configuration des Gelenkes verändert wird, wie das in den Lehrbüchern der Chirurgie des Näheren auseinandergesetzt wird. Wenn die beiden Gelenkflächen nicht vollständig ausser Berührung getreten sind, so nennt man den Zustand Subluxation, bei welcher die Kapsel häufig nicht zerrissen ist. Es kann übrigens eine Luxation auch nach ulceröser Zerstörung der Gelenkkapsel in derselben Weise entstehen, wie bei traumatischer Zerreißung, vorausgesetzt, dass die etwa vorhandenen inneren Haltebänder der Gelenke oder (bei den Nussgelenken, besonders dem Hüftgelenke) die Gelenkpfannen zerstört sind (spontane Luxation).

b. Innere Untersuchung.

Nach Beendigung der äusseren Untersuchung kann (bei vorhandener Perforation mit Schonung derselben) die Kapsel in möglichst grosser Ausdehnung (nach den Vorschriften für die Exarticulationen), aber mit Vermeidung jeglicher Verletzung der Gelenkoberflächen eröffnet und sofort der Inhalt der Gelenkhöhle untersucht werden.

1. Untersuchung des Inhaltes.

Die unveränderten Gelenke enthalten nur wenige Tropfen Synovia, eine klebrige, fadenziehende, ganz klare, gelbe Flüssigkeit, nur das Kniegelenk enthält in der Regel einen Theelöffel voll. Der pathologisch veränderte Inhalt besteht entweder nur aus einer sogenannten serösen, wässerigen, klaren, farblosen Flüssigkeit, oder aus ebensolcher mit Fibrin gemischt oder aus Eiter, der besonders bei Communication der Gelenkhöhle mit der Aussenwelt eine jauchige Beschaffenheit besitzen kann. Für die mikroskopische Untersuchung gelten die allgemeinen Regeln (s. S. 179). Man achte besonders auf Bakterien in Fällen von acutem Gelenkrheumatismus, Gonorrhoe, Pyämie, maligner Osteomyelitis etc.

Ausser der Flüssigkeit kommen zuweilen, auch in sonst nicht gröber veränderten Gelenken, freie Körper vor (*Corpora libera articulorum, mures articulares*), welche von Hirsekorn- bis Mandelgrösse und mehr variiren, eine abgeplattete ovale, oder eine höckerige oder facettirte Gestalt besitzen, meist von weisslicher Farbe sind und bald weiche, bald knorpelige, bald knöcherne Consistenz darbieten. Dem entsprechend zeigen sie sich auch bei der mikroskopischen Untersuchung, welche je nach ihrer Beschaffenheit an Zupf- oder Schnittpräparaten vorgenommen werden kann, aus faserigem Bindegewebe, oft mit eingestreuten Fettzellen (abgerissene Zotten) oder aus Knorpel (hyalinem und Faserknorpel) oder aus Knochen, der noch einen Ueberzug von Knorpel auf einer Seite haben kann, zusammengesetzt. Mischformen kommen vor. Da auch durch traumatische Absprengung von Gelenkenden freie Körper entstehen können, so muss man genau die Gelenkoberfläche auf etwa vorhandene Defecte untersuchen. Am häufigsten ist die Arthritis deformans Ursache für Gelenkmäuse.

2. Untersuchung der inneren Gelenkbänder.

Die nächste Beachtung erheischen die in einigen Gelenken vorhandenen inneren Gelenkbänder (*Lig. teres, Ligg. cruciata*), welche durchschnitten werden müssen, um die Gelenkflächen von einander zu entfernen und nach allen Richtungen hin untersuchen zu können. Bei vielen entzündlichen Veränderungen der Gelenke werden sie in Mitleidenschaft gezogen, können vereitern, necrotisch werden und dadurch zerreißen.

3. Untersuchung der Synovialhaut.

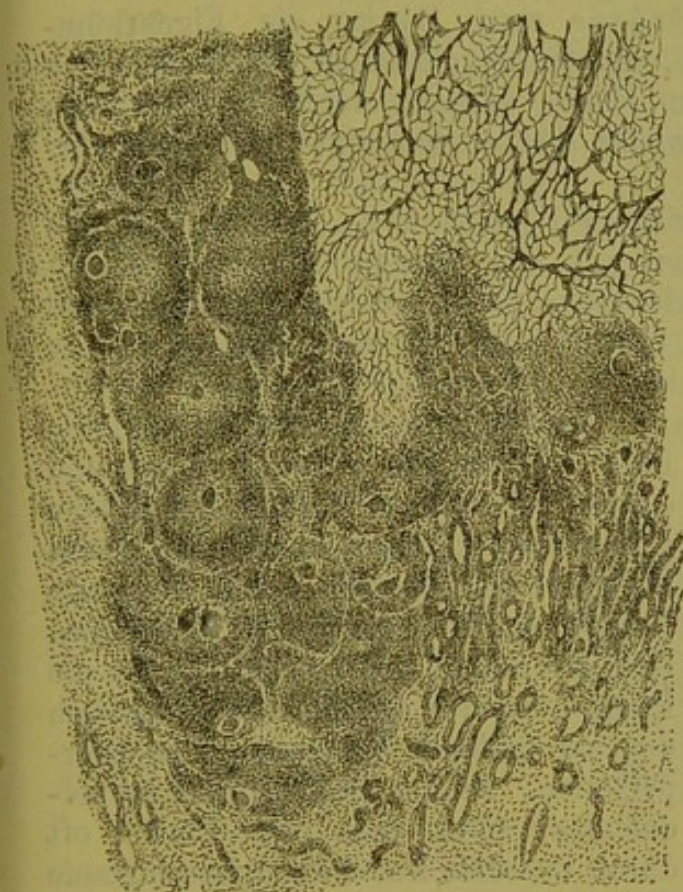Die Synovialhaut, welche bekanntlich nur die innere Oberfläche der Kapsel, nicht die Gelenkflächen überzieht, kann verdickt sein, theils durch einfach ödematöse Schwellung, theils durch Vermehrung der Substanz; ihre Farbe ist eine blassgraue, kann aber durch entzündliche Füllung der Blutgefässe, resp. Neubildung von solchen eine heller oder dunkler rothe werden.

Die Oberfläche der Synovialhaut kann mit Eiter oder mit Fibrinmassen, die besonders bei Tuberculose manchmal eine sehr grosse Mächtigkeit erlangen, bedeckt sein; sie kann glatt oder in eine granulirende Fläche verwandelt sein. Im Parenchym findet man Hämorrhagien, kleine embolische Herde (bei Endocarditis ulcerosa etc.), kleine Abscesschen (bei acutem Gelenkrheumatismus gesehen), zuweilen auch submiliare graue Tuberkel (secundäre Affection), welche gerade hier oft recht schwer zu erkennen sind, häufiger fungöse tuberculöse Granulationswucherungen, wodurch die ganze Synovialis in ein dickes, meistens blass röthlichgraues, oft wie ödematöses Gewebe umgewandelt wird, in welchem man häufig kleinere oder auch grössere graue, graugelbe, reingelbe opake Herdchen sieht, die sich mikroskopisch als Tuberkel mit epithelioiden und Riesenzellen (Fig. 375) resp. als käsige Herde ausweisen. Manchmal sind solche distincten Knötchen sehr zahlreich und deutlich, in anderen Fällen spärlich, wenig deutlich, ja manchmal sucht man, trotz vorhandener Verkäsung, vergeblich danach. Die Oberfläche dieser tuberculösen Granulationen ist mit Eiter, sehr oft auch mit einer fibrinösen Auflagerung (Fig. 375) bedeckt. Die Untersuchung auf Tuberkelbacillen hat seltener sofort ein positives Resultat, doch ergibt eine genügend eingehende Untersuchung ausnahmslos die Anwesenheit von Bacillen.

Von Wichtigkeit besonders für die Erklärung der Entstehung von freien Körpern in den Gelenken sind die Wucherungen der schon normal, besonders in der Nähe der Ansatzstelle an die Knochen, an der Synovialmembran vorhandenen Zöttchen, welche man vor allem bei chronischen entzündlichen Affectionen der Gelenke sieht (Fig. 376). Sie bestehen aus einem weichen, zellenreichen und gefässhaltigen Bindegewebe und enthalten oft kleine Herde von Knorpel, welcher durch Verkalkung eine knöcherne Härte erhalten kann. Damit darf nicht verwechselt werden das sogen. baumförmige Lipom (*Lipoma arbo-*

rescens), papillenartig in das Gelenklumen vorspringende geschwulstartige Wucherungen des subsynovialen Fettgewebes, welche übrigens in gleicher Weise wie die Zotten durch Abschnürung zur Bildung von freien Körpern Veranlassung geben können.

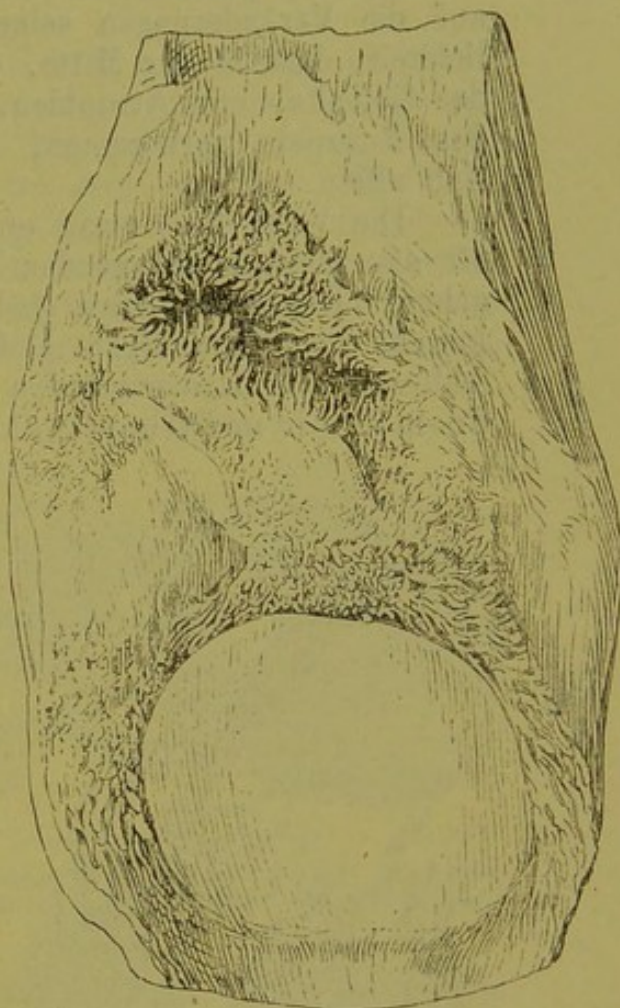
Fig. 375.



Tuberkulöse Synovitis, Weigert's Fibrinfärbung und Carmin. Schw. Vergr.

Deutlich unterscheidbare Riesenzellentuberkel in den obersten Schichten der Synovialis, Eindringen der tuberkulösen Neubildung in das Fibrin, welches aus technischen Gründen nur in seinen grösseren Fadenetzen gezeichnet ist.

Fig. 376.



Zottenwucherung bei chronischer Arthritis.
 $\frac{5}{16}$ nat. Gr.

Patella und oberer Recessus der Kniegelenkhöhle.

Es kommen auch ulcerative Processe (einfach eiterige oder tuberkulöse) an der Synovialis vor, welche natürlich bei den vorher erwähnten Perforationen der Gelenkkapsel ebenfalls perforirt ist. Sehr wichtig kann die Frage werden, ob die Perforation von innen oder von aussen entstanden ist, Möglichkeiten, welche beide vorkommen. Es wird hier, ähnlich wie früher beim Darne auseinandergesetzt wurde, die Ausdehnung der Ulceration in den verschiedenen Schichten der Wandung den Ausschlag geben müssen; ist die Ulceration in der Synovialis ausgedehnter als in der fibrösen Kapsel, so wird man annehmen dürfen, dass der Durchbruch von innen nach aussen erfolgt ist und umgekehrt.

4. Untersuchung der Gelenkflächen.

Es bleiben für die Untersuchung noch die Gelenkflächen übrig, bei welchen die Zustände der Gelenkknorpel, der etwa vorhandenen knöchernen Oberflächen und diejenigen der Gelenkpfannen zu beachten sind.

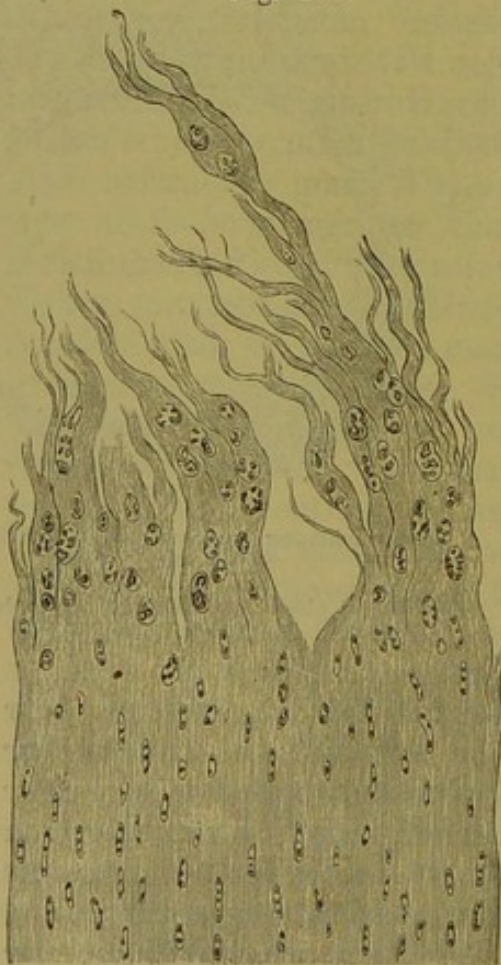
a) Der gewöhnliche knorpelige Ueberzug zeigt in Rücksicht auf die Veränderungen seiner Grösse resp. Dicke die Eigenthümlichkeit, dass in der Mitte, d. h. an den eigentlichen Reibungsflächen der Gelenke, nur Atrophien, am Rande dagegen auch Hypertrophien des Knorpels vorkommen, entweder beide vereinigt oder jede für sich allein.

Die Vergrößerung erscheint in Form von Excrescenzen, die oft als zusammenhängender Wulst um den ganzen Knochen herumgehen. Die Atrophien sind bald mehr bald weniger ausgedehnt und können zu vollständigem Defect führen. Ist dieser nicht mit einer Ablösung von Knorpeltheilen verbunden, dann ist er als aus Chondromalacie und Oberflächenusur entstanden anzusehen, im anderen

Falle ist eine Chondronecrose und eine Abhebung der necrotischen Stücke eingetreten. Diese kann man dann als trübe gelblichweisse Plättchen im Gelenkinhalte (Eiter) flottiren finden. Das Mikroskop lässt noch deutlich die Knorpelstructur erkennen und zugleich die nie fehlende Verfettung der Knorpelzellen. An den Stellen des Knorpeldefectes sieht man die Lücke oft durch aus dem Knochen aufgeschossene Granulationen ersetzt, die sich pilzförmig über die Oberfläche erheben und den benachbarten Knorpel überdecken können.

Eine scheinbare Vergrößerung zeigen die Knorpelflächen infolge einer Auffaserung der Grundsubstanz, wodurch die Oberfläche ein sammetartiges Aussehen erhält. An den leicht frisch anzufertigenden Querschnitten (Fig. 377) sieht man die Knorpelmasse an der Oberfläche in breitere und schmalere Papillen (Fasern) zerklüftet und zugleich die Knorpelzellen stark gewuchert (Bildung von Mutterkapseln), aber in Verfettung begriffen. Die verfetteten Zellhaufen werden durch den Zerfall der Grundsubstanz frei, denn man kann sie in der Gelenkflüssigkeit

Fig. 377.



Faseriger Zerfall eines Gelenkknorpels. Senkrechter Durchschnitt. Schw. Vergr.

In den zerfallenen Theilen Knorpelzellhaufen. Fall von Arthritis deformans.

auffinden. Bei stärkerer Vergrösserung lassen sich die grösseren Knorpelfasern in feinste Fibrillen (die normalen Fibrillen der Grundsubstanz) auflösen.

Eine andere Veränderung endlich, welche ebenfalls in das Gebiet der Atrophie gehört, ist die bindegewebige Umwandlung, welche der Knorpel bei verschiedenen Affectionen z. B. bei der Arthritis adhaesiva und an den alten Pfannen bei Luxation des Hüftgelenkes etc. erleidet.

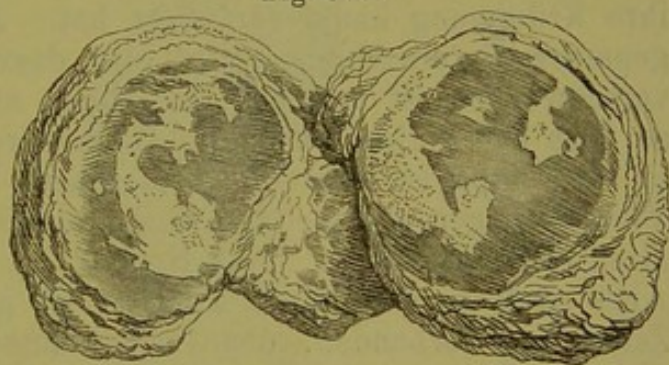Mit allen diesen Veränderungen der Grösse und Gestalt ist natürlich eine Veränderung der Farbe verbunden. Das durchscheinende Bläulichweiss des unveränderten hyalinen Knorpels geht in ein trübes Grauweiss oder Gelbweiss über, sowohl bei dem faserigen Zerfall wie bei der Necrose. Bei sehr dünner Knorpellage wird die Farbe des Knorpels durch diejenige des durchschimmernden Knochens verändert.

Bei einer eigenthümlichen Affection (Arthritis uratica) erhält der im übrigen nur wenig veränderte Knorpel eine ganz weisse, kreidige Farbe, welche meistens in Form von kleineren oder grösseren Flecken erscheint (Fig. 378) und sich bei der mikroskopischen Untersuchung auf eine Ablagerung von krySTALLINISCHEM harnsaurem Natron (in Form feinsten Nadeln) sowohl in den Knorpelhöhlen wie in der Zwischensubstanz zurückführen lässt.

Es ist schon erwähnt worden, dass die Consistenz des Knorpels sowohl bei der der Usur vorangehenden Malacie als auch bei dem faserigen Zerfalle geringer wird. Im letzten Falle ist nicht nur das Aussehen, sondern auch die Consistenz mit Sammet zu vergleichen. Die Ablagerung von harnsauren Salzen verleiht dem Knorpel eine grössere Härte aber auch zugleich eine gewisse Bröcklichkeit.

b) Der Knochen der Gelenkenden kommt je nach der Ausdehnung des Knorpeldefectes bald partiell, bald in der ganzen Ausdehnung der Gelenkfläche zum Vorschein. Man kann aus der Beschaffenheit der Oberfläche im allgemeinen einen Schluss darauf machen, ob der Process ein chronischer oder ein mehr oder weniger acuter ist. Bei den chronischen Affectionen wird die Knochenoberfläche durch eine, wenn auch dünne, compacte Schicht gebildet, so dass man von dem spongiösen Gewebe nichts zu sehen bekommt, während bei den acuten Processen spongiöse Knochenmasse an der Oberfläche anstösst, welche dann meist im Zustande des Zerfalls (Caries) sich befindet. In diesen Fällen kann man meistens aus dem Inhalte der Gelenkhöhle (Eiter) schon auf den genannten Zustand des Knochens schliessen, da kleinste

Fig. 378.



Arthritis uratica. Nat. Gr.

Metatarsophalangealgelenk der grossen Zehe; die weissen Flecken entsprechen den Stellen der Gichtablagerungen.

necrotische Knochenstückchen (Molecularnecrose) in demselben suspendirt sind, welche ihm eine sandige Beschaffenheit geben (Knocheneiter) und welche man bei der mikroskopischen Untersuchung leicht als solche erkennt.

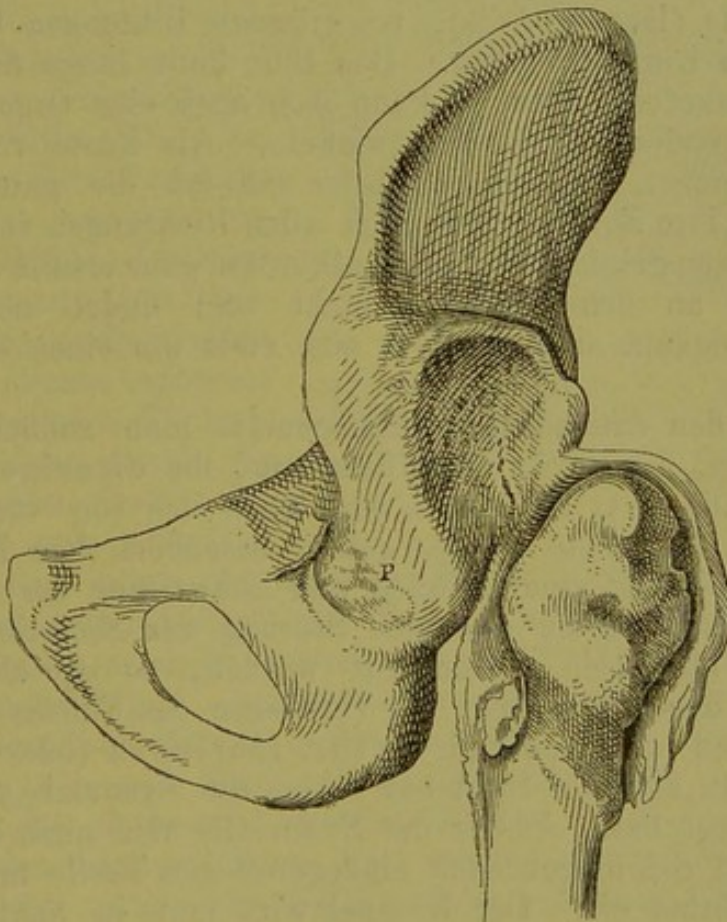
Die Gestalt der Knochenenden erscheint bei den acuten Formen sowohl, wie, freilich in höherem Maasse, bei den chronischen in der ausgiebigsten Weise verändert. Bei der ersten Form ist es leicht verständlich, dass durch fortwährende oberflächliche Abstossung von Knochenbälkchen die Gelenkenden immer mehr ihre ursprüngliche Gestalt verlieren müssen; bei der chronischen Form ist die Entstehung der Veränderung nicht so ohne weiteres klar. Die Veränderungen sind hier oft so ungeheuer, dass der frühere Gelenkkopf am Hüftgelenke z. B. gar nicht wieder zu erkennen ist. Besonders an denjenigen Stellen, wo bei der Bewegung die stärkste Reibung der Gelenkflächen aufeinander vorhanden ist (an den sogen. Reibungslinien), da finden sich die grössten Veränderungen. Am Oberschenkelkopf z. B. ist es vorzugsweise die obere Fläche, welche oft statt der halbkugeligen eine ganz flache, kaum merkliche Krümmung zeigt, während die untere ihre Krümmung kaum verändert hat. Aber dies ist es nicht allein, genauere Untersuchung ergibt oft, dass der alte Gelenkkopf gänzlich verschwunden ist und mit ihm selbst noch ein Stück vom Gelenkhalse, so dass der vorhandene Kopf (immer vom Hüftgelenke geredet) dicht an der Diaphyse aufsitzt. Dieser neue Kopf ist durch entgegengesetzte Veränderungen entstanden, einmal durch allmähliches Abschleifen des alten Knochens, dann durch Neubildung von Knochen an der Peripherie. Aber auch an dem alten Knochen ist nicht bloss eine fortschreitende Zerstörung vorhanden, denn sonst müsste wie bei den acuten Formen die spongiöse Substanz zu Tage liegen, es geht vielmehr mit der Zerstörung eine Knochenneubildung vom Marke aus (Osteosclerose) Hand in Hand, durch welche die Markräume geschlossen werden und eine schmale Schicht compacter Substanz an der Oberfläche hergestellt wird.

Die Farbe der Knochenoberfläche ist verschieden, je nachdem die spongiöse Substanz vorliegt oder nicht und je nachdem hier Granulationsbildung, Eiterung oder gar Jauchung vorhanden ist. Ganz besonders wichtig sind umschriebene, mehr oder weniger hell- oder weissgraue Färbungen, da sie in der Regel die Stellen anzeigen, wo eine ausgedehntere Necrose stattgefunden hat. Wenn die Stelle ganz scharf von der Umgebung sich absetzt oder wenn sie gar durch eine weiche Granulationsschicht von derselben getrennt ist, dann ist die Diagnose nicht schwer, schwerer, wenn die scharfe Abgrenzung fehlt, der Process also offenbar erst in der Entwicklung begriffen ist. Man veräume dann nie eine solche Stelle in der Längsrichtung des Knochens einzusägen, wie denn überhaupt die Anlegung von Sägeschnitten für alle Affectionen der Gelenkenden wichtig ist, da man nur dadurch über die Ausdehnung der Processe in die Tiefe, über ihre Beziehungen zu dem Knochen, über ihre primäre oder secundäre Natur Aufschluss erhalten kann.

Je mehr Granulationen vorhanden sind, eine desto weichere Consistenz wird auch die Oberfläche darbieten.

c) An denjenigen Gelenken, bei welchen ein Gelenkkopf in einer Pfanne articulirt, sind noch die besonderen Verhältnisse dieser zu berücksichtigen. Dazu gehören vor allem die Dimensionsverhältnisse, welche sowohl in der einen wie in der anderen Richtung verändert sein können. Erweiterung der Pfanne kommt durch acute oder chronische entzündliche Processe zustande, Vertiefungen durch periphere Knochenbildung oder durch Usur und Ulceration der tieferen Theile, welche selbst bis zur Perforation gehen kann, oder durch beide Processe zusammen; Verkleinerung der Pfanne bis fast zum vollständigen Schwunde zugleich mit einer Umwandlung der Knorpel in faseriges Bindegewebe tritt ein, wenn der Gelenkkopf luxirt ist (Fig. 379). Es

Fig. 379.



Hüftgelenkluxation. $\frac{1}{3}$ nat. Gr.

P alte atrophische Pfanne, nach hinten und oben von derselben eine neue Pfanne, in welcher der stark zerstörte Gelenkkopf unvollkommen articulirt.

findet sich dann neben der alten Pfanne an der Stelle, wo der Gelenkkopf an die benachbarten Knochen aufstösst, eine mehr oder weniger vollständig ausgebildete, selbst mit Knorpel überzogene neue Pfanne. Alle diese Processe kommen hauptsächlich am Hüftgelenke vor (Coxitis, Malum coxae senile).

5. Die einzelnen Erkrankungen der Gelenke.

Bei den Affectionen der Gelenke, welche ihrer Mehrzahl nach entzündliche sind, nehmen alle Theile mehr oder weniger Antheil und wenn einer derselben (Synovialis, Knorpel und Knochen) afficirt ist, so werden es auch bald die anderen.

a) **Circulationsstörungen.** Da die Synovialis in der Regel blutarm ist, so ist eine Hyperämie leicht zu erkennen. Man sieht besonders am Rande der Knorpel starke Röthung und Schwellung der Synovialis, einzelne Gefässschlingen sind deutlich sichtbar. Es kommt fast nur die congestive und entzündliche Hyperämie vor, welche manchmal den einzigen anatomischen Befund bildet in Fällen, wo während des Lebens die Zeichen einer heftigen Entzündung vorhanden waren (ganz acuter Gelenkrheumatismus).

Blutungen findet man sowohl in dem Gewebe der Synovialis, besonders bei hämorrhagischer Diathese verschiedener Art, als auch in der Gelenkhöhle (Haemarthros), wo grössere Blutungen hauptsächlich durch Traumen bedingt werden. Das Blut kann lange flüssig bleiben und resorbirt werden, aber es kann sich auch eine Organisation desselben mit folgender Ankylose entwickeln. Als Reste von Blutungen findet man Pigment. Bei einem Bluter sah ich die ganze Synovialis braun gefärbt, ihre Zotten stark nach allen Richtungen vergrössert und mikroskopisch von gelbbraunen Pigmentkörnern ganz erfüllt. Stauungs-ödem kommt an den Gelenken nicht vor; findet sich reichliche wässrige Flüssigkeit, so handelt es sich stets um einen entzündlichen Hydrops.

b) Unter den **Entzündungen** unterscheidet man zunächst die einfachen serösen, die serösfibrinösen und die eiterigen. Bei allen ist die Synovialis stets der zuerst oder doch der von vornherein mit afficirte Theil. Die erste Gruppe gehört besonders dem Rheumatismus an; man findet eine Röthung und Schwellung der Synovialhaut besonders an ihren Falten und eine Störung der Secretion. Ist sehr viele seröse Flüssigkeit abgesondert worden, so spricht man von Hydarthros; dagegen bedingt ein Vorwiegen des Fibrins die Arthritis rheumatica sicca oder die Arthr. fibrinosa (oder crouposa), wenn das Fibrin sich als Häutchen über die Synovial- und Knorpeloberflächen gelegt hat. Ausser der Synovialis sind auch der Knochen, das Periost und die umgebenden bindegewebigen Theile mitafficirt, geschwollen, geröthet etc. Der Knorpel wird erst in späteren Stadien afficirt und zwar in Form der Chondromalacie. Bei den fibrinösen Formen kann sich wie bei den serösen Häuten eine productive Entzündung hinzugesellen, indem sowohl die Synovialis über den Knorpel herüberwächst (Arthritis pannosa) als auch aus dem Knochen Granulationsgewebe aufschiesst, welches sich mit jenem unter partiellem Schwund und wahrscheinlich ebenfalls bindegewebiger Umwandlung des Knorpels verbindet, gern mit dem an der gegenüberliegenden Seite gebildeten verwächst und so eine Obliteration der Gelenkhöhle herbeiführt (Arthr. rheumat. adhaesiva). Durch eine Verknöcherung

dieser bindegewebigen Adhäsionen entsteht knöcherne Ankylose, welche aber oft nur eine partielle z. B. nur auf seitliche Knochenspannen beschränkte ist.

Dieser Gruppe der chronischen adhäsiven Arthritisformen gehören auch die syphilitischen an, welche sich besonders dadurch auszeichnen, dass, wenn eine Usur im Knochen zustande kommt, diese mit einer geringen Lage von Bindegewebe bedeckt wird, welches sich durch den Knorpel hindurch in den Knochen erstreckt, also eine Art Narbe bildet, die durch ihre unregelmässig zackige Gestalt mit den syphilitischen Narben an anderen Lokalisationen übereinstimmt. Ebenso sind hierbei Adhäsionen zwischen beiden Gelenkflächen häufig.

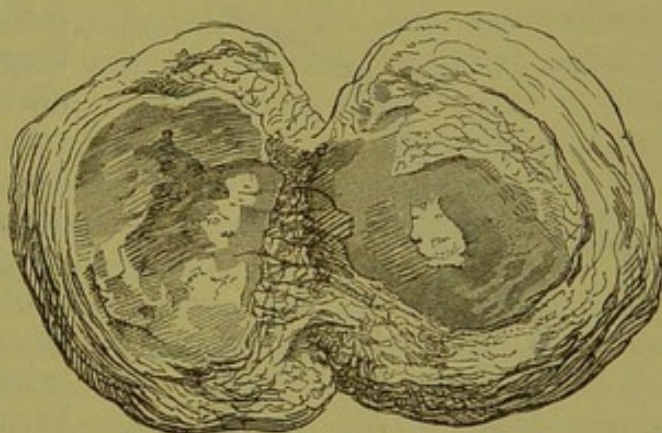
Desgleichen können auch die gichtischen Gelenkaffektionen, welche, wie bekannt, vorzugsweise an den Zehen- und Fingergelenken (Podagra, Chiragra) auftreten, zu einer bindegewebigen Verwachsung der Gelenkflächen führen (Fig. 380). Die charakteristischen Veränderungen der Arthritis uratica bestehen in der Bildung kleinerer oder grösserer aus einer weissen, bröckeligen kreideähnlichen Masse (Massa tophacea)

zusammengesetzten Knoten (Tophi), welche sowohl in den membranösen Theilen des Gelenkes, als auch in der Um-

gebung derselben sitzen und sogar durch eine Perforation der Haut nach aussen zu Tage treten können. Die Masse besteht neben wenig Fibrin aus krystallisirtem harnsaurem Natron, dessen Krystalle bei schwacher Vergrösserung nadelförmig, bei stärkerer als rhombische Säulchen erscheinen. Dieselben Massen finden sich aber auch, und zwar zuerst, in den Knorpeln und Knochen, wo sie besonders in ersteren auf Schnitten leicht untersucht werden können. Sie haben ihren Sitz sowohl in den Knorpelhöhlen wie im Zwischengewebe. Bei durchfallendem Lichte erscheinen die Krystalle schwarz, bei auffallendem weiss. Lässt man Salzsäure zufließen, so verschwinden sie und es scheidet sich nach einiger Zeit reine Harnsäure in wetzsteinförmigen Krystallen aus. Nach Ebstein geht der Ablagerung der Krystalle eine umschriebene Necrose des Knorpels voraus.

Eine ebenfalls theilweise productive Affection ist die als chronische rheumatische Entzündung bezeichnete. Man versteht darunter jene häufig gleichzeitig an vielen Gelenken, aber auch nur an einem oder einzelnen vorkommende Affection, bei welcher man meist ohne jegliche Absonderung einerseits eine regressive Metamorphose des

Fig. 380.

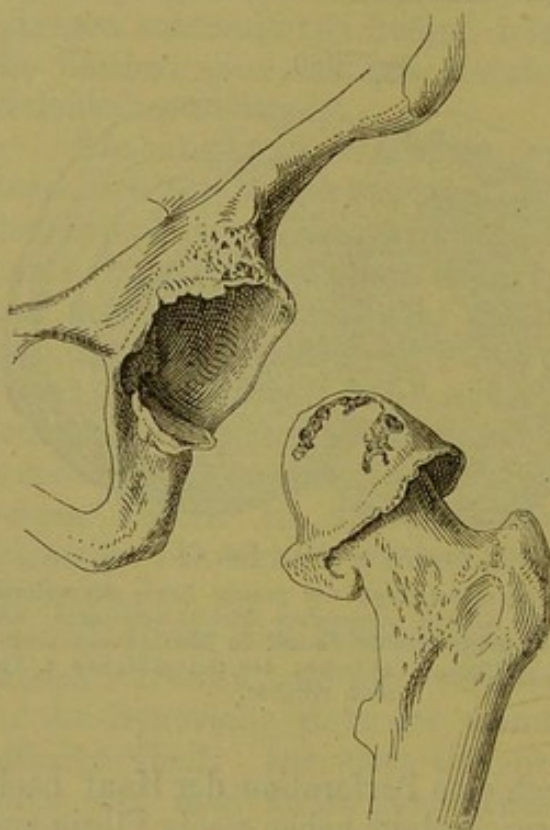


Arthritis uratica. Nat. Gr.

Metatarsophalangealgelenk der grossen Zehe; die weissen Flecken am Knorpel entsprechen Gichtablagerungen; der Knorpel vielfach zerstört, bezw. in Bindegewebe umgewandelt; Adhäsionen zwischen den Gelenkflächen z. Th. noch erhalten.

Knorpels resp. Zerstörung des Knochens an der Gelenkoberfläche, andererseits eine Wucherung des Periostes am Rande der Gelenkflächen (marginale Knochenbildung, supracartilaginäre Exostosen besonders an der Wirbelsäule) und des Perichondriums (Ecchondrosen) findet. In früheren Stadien zeigt der Knorpel in der Mitte den früher beschriebenen faserigen Zerfall mit Erweichung der Grundsubstanz und Wucherung der Zellen, wodurch die Oberfläche ein sammetartiges Aussehen erhält. Später ist der Knorpel mehr oder weniger verschwunden und

Fig. 381.



Arthritis deformans des Hüftgelenks. $\frac{1}{3}$ nat. Gr.

Wucherungen am Rand der Pfanne und des bereits etwas abgeschliffenen Gelenkkopfs.

am Rande der Gelenkfläche sieht man die meist krausenartig umgeschlagenen, oft knolligen Knorpel- bzw. Knochenwucherungen, endlich die Usur des Knochens mit den mannigfachen früher geschilderten Missstellungen desselben (Arthritis deformans, Fig. 381). Die dabei im Knochen vor sich gehenden feineren Veränderungen bestehen nach Ziegler in einer mit einer gewissen Veränderung der Grundsubstanz verbundenen Proliferation der Knochenzellen und einer daraus hervorgehenden Recartilaginescenz des Knochens in Verbindung mit einer fibrösen Metamorphose theils des Knochens selbst, theils des Knochenmarks. Schliesslich kann sich, besonders an den knorpeligen Partien, Erweichung hinzugesellen, wodurch sich förmliche Cysten bilden können, welche ebenso wie die aus den erstgenannten Veränderungen hervorgehenden fibrösen und knorpeligen Geschwülsten schon mit unbewaffnetem Auge sichtbar sind. — In den späteren Stadien der Erkrankung ist auch die

Synovialis an den Veränderungen betheiligt mit Bildung von Zotten (Fig. 376), welche Fett, Knorpel oder Knochen enthalten können und durch welche die Haut ein Aussehen wie ein Schafsfell (Volkmann) erhält. Auf die Affection der Synovialis ist die manchmal gefundene Vermehrung des Secretes (secundärer Hydarthros) zurückzuführen. Die Zotten können sich in der früher beschriebenen Weise als Corpora libera in der Gelenkhöhle vorfinden, doch kommen grade bei der in Rede stehenden Affection auch Absprengungen der knolligen marginalen Wucherungen und dadurch Bildung von knöchernen Gelenkmäusen vor. — Die Affection hat ihren Hauptsitz am Hüftgelenke (Malum coxae), wo dann auch Abschleifungen an der Pfanne, spontane Luxation und Bildung einer neuen Pfanne vorkommen können.

Den vorher geschilderten ganz ähnliche Veränderungen, insbesondere der Knorpel, kommen auch als Altersveränderungen (*Malum coxae senile*), sowie im Anschluss an nervöse Erkrankungen, insbesondere *Tabes dorsalis* (*Arthropathia tabidorum*) vor. Es sind aber mehr die regressiven, weniger die progressiven (besonders synovialen) Veränderungen ausgesprochen.

Die eiterige Gelenkentzündung ist eine acute oder chronische. Die *Arthritis purulenta acuta* ist im Gegensatze zu den vorher betrachteten nur selten und fast nur bei Vorhandensein einer besonderen Prädisposition eine rheumatische, häufiger eine traumatische oder eine fortgeleitete oder metastatische, in welchem Falle sie dann ebenso wie bei dem ersten (rheumatische) oft multipel auftritt (*Polyarthrit*is). Sie hat meistens ihren primären Sitz in der Synovialhaut (*Synovitis* oder *Arthromeningitis purulenta*), greift aber sehr schnell auf den Knorpel und Knochen über, welcher letztere in anderen seltenen Fällen der primär erkrankte Theil ist (*Osteomyelitis*). Der in dem Gelenke vorhandene Eiter hat eine gute oder maligne (faulige, jauchige) Beschaffenheit; letzteres kann sowohl bei den metastatischen Formen, als auch (häufiger) bei den traumatischen sowie bei den fortgeleiteten vorkommen. Bei diesen ist die Erklärung für diese schlechte Beschaffenheit in der Regel aus der Verbindung mit der Körperoberfläche oder mit jauchigen Abscessen leicht zu finden. Bei den metastatischen Eiterungen wird man im allgemeinen dieselben Organismen wie bei der Grundkrankheit erwarten dürfen, doch sind grade die Gelenkeiterungen nicht selten die Resultate von Mischinfectionen (z. B. bei Tripper).

Entsprechend der Heftigkeit der Entzündung ist die Synovialis beträchtlich geschwollen, stark geröthet, an der Oberfläche mit Eiter bedeckt; mikroskopisch erscheint sie ganz mit Leukocyten infiltrirt, die selbst kleine Abscesse bilden können.

Perforationen, seien es primäre, seien es secundäre, sind häufig und oft in grosser Ausdehnung vorhanden; die secundären sitzen an jenen Stellen, wo die Kapsel am dünnsten ist. Um das Gelenk herum findet man dann *periarticuläre Abscesse*, welche sich oft weit in die Muskeln erstrecken und selbst wieder an der Haut sich öffnen können.

Der Knorpel leidet stets unter dieser eiterigen *Synovitis*. In frischen Fällen findet man ihn, besonders an den Seiten, wo er schon normal am dünnsten ist, dann an den Hauptberührungspunkten der Gelenkoberfläche verdünnt oder ganz geschwunden, sodass dadurch der dunkel geröthete Knochen entblösst ist. Der Schwund geht gewöhnlich durch *Malacie* unter Verfettung der vorher meistens gewucherten Knorpelzellen (*Chondritis* und Knorpelgeschwür nach Rindfleisch u. A.) vor sich, seltener durch *Necrose* oder durch Abhebung in Folge von *Osteomyelitis*.

Sobald der Knochen in den Process mit hineingezogen ist, ist die *Arthritis* in eine *Caries* übergegangen. Die obersten Schichten der spongiösen Substanz haben eine gelbliche Färbung durch Eiterbildung in den Markräumen, die obersten Knochenbälkchen sind *necro-*

tisch (Molecularnecrose, Volkmann) und der darüberstreichende Finger fühlt dieselben wie kleine Sandkörnchen, ähnlich wie im Gelenkeiter, wo sie oft neben einzelnen necrotischen Knorpelstückchen ebenfalls zu finden sind. Mikroskopisch zeigen diese cariösen Knochenstückchen ausgezackte Ränder (Howship'sche Lacunen) und verfettete Zellen. Die Knochenoberfläche wird grösstentheils mechanisch immer weiter usurirt, was man daran erkennt, dass entsprechend den Stellen der stärksten Berührung sog. Abnutzungslinien erscheinen. Wie an den Gelenkenden, so kommt diese Abnutzung auch an den Gelenkpfannen, z. B. des Hüftgelenkes vor und es kann dadurch die Pfanne immer weiter nach hinten rücken und endlich durch ihre Geräumigkeit zu Luxation Veranlassung geben.

Die Umgebung leidet bei diesen Entzündungen immer mit; es findet sich (freilich zuweilen auch primär) Osteomyelitis (selbst mit partieller Necrose), Periostitis etc.

Der früher als chronische eiterige Gelenkentzündung bezeichnete Process ist schon von aussen durch die enormen Anschwellungen der gesamten Gelenkgegend (am häufigsten sind das Kniegelenk, Hüftgelenk, sowie die Fusswurzelgelenke befallen) kenntlich. Auf dem Durchschnitte erscheint fast nur ein derbes fibröses, aus der chronischen Entzündung des periarticulären, intermuskulären und subcutanen Bindegewebes entstandenes weisses Gewebe (daher Tumor albus), welches oft von mehrfachen, mit dicken schlaffen und blassen Granulationsmassen ausgekleideten Fistelgängen durchsetzt ist. Im Gelenk selbst findet man oft nur wenig oder gar kein Exsudat, dagegen die in eine dicke, polsterartige, weiche Granulationsmasse verwandelte Synovialis, die oft den grössten Theil der Gelenkhöhle ausfüllt. In ähnlicher Weise erscheint der Knochen verändert; durch eine Wucherung des Markgewebes ist eine Osteoporose entstanden, die Knochenbälkchen sind verkleinert und zum Theil necrotisch und es ist dadurch die gesammte Knochenmasse z. B. an den Fusswurzelknochen so erweicht, dass man mit einer Sonde mit Leichtigkeit durch den ganzen Knochen hindurchstechen kann (Caries fungosa). Häufig finden sich kleinere oder grössere Sequester, entweder vollständig durch eine Granulationsmembran von dem umgebenden Knochen getrennt oder in verschieden grosser Ausdehnung noch mit demselben zusammenhängend. Der Knorpel leidet vorzugsweise secundär, durch Malacie und Necrose, da er einerseits durch die aus dem Knochen hervorwachsenden Granulationen abgehoben, andererseits durch von der Synovialis ausgehende Granulationen bedeckt und von oben her arrodirt wird. Grade bei diesen Zuständen kommt es vor, dass Granulationen vom Knochen aus den Knorpel perforiren und sich nun pilzförmig an der Oberfläche ausbreiten. Es betheiligt sich aber der Knorpel auch selbständig an dem Processe, indem die Knorpelzellen wuchern, die Kapseln sich vergrössern und endlich mit einander communiciren, so dass ein Kanalsystem den Knorpel durchsetzt, dessen Kanäle durch Schwund der Knorpelgrundsubstanz immer breiter werden, bis schliesslich nichts mehr von dieser übrig ist. Man kann schon an geeigneten frischen Präparaten diese

Veränderung untersuchen, nur muss man die Querschnitte in der Nähe einer der beschriebenen Perforationsstellen machen. Zur genaueren Untersuchung benutzt man Schnitte von gehärteten Knorpeln.

In den Granulationen sowohl des Knochens wie der Synovialis und der Fistelgänge finden sich, wie vorher bei Besprechung der Synovialis schon gesagt wurde, Tuberkel und Bacillen, so dass also diese Entzündung als eine Tuberkulose des Gelenkes anzusehen ist, was auch noch des weiteren dadurch bewiesen wird, dass nicht nur in den nächsten Lymphknoten oder in einer anstossenden serösen Haut (Hüftgelenk - Peritoneum), sondern auch an entfernten Orten secundäre Tuberkulose entstehen kann. Eine Meningitis tuberculosa oder allgemeine Miliartuberkulose macht zuweilen dem Leben ein Ende. Man darf freilich nicht in allen Fällen, wo z. B. ein Kind mit Hüftgelenktuberkulose an Meningitis oder allgemeiner Tuberkulose stirbt, diese ohne weiteres von der Gelenkaffection ableiten, da häufig gleichzeitig auch ältere Processe in den Lungen, in Lymphknoten vorhanden sind, allein es gibt doch auch uncomplicirte Fälle, wo kein Zweifel sein kann. Die Gelenktuberkulose kann von der Synovialis ausgehen, häufig ist aber der Knochen der primär afficirte Theil und grade dann sind häufig die erwähnten grösseren Necrosen (tuberkulösen Sequester) vorhanden. Wenn man Bacillen suchen will, so empfehlen sich grade die solche Sequester umhüllenden Granulationen.

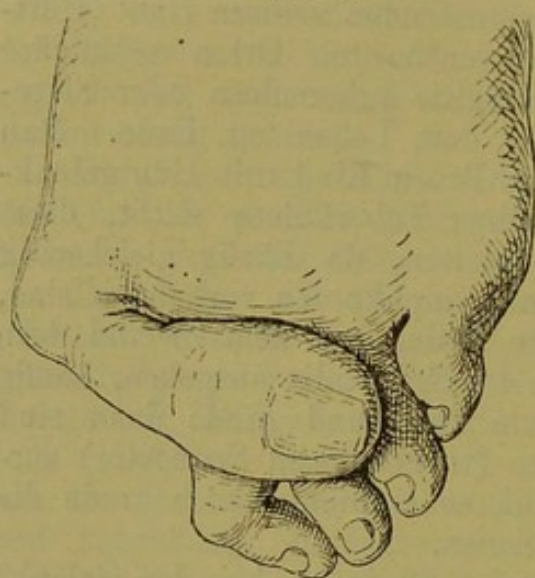
Der Charakter der Veränderungen ist übrigens bei der Gelenktuberkulose nicht immer derselbe, manchmal fehlt Eiterbildung fast ganz, ein anderes Mal ist sie sehr reichlich; hier tritt die wuchernde Granulationsbildung in den Vordergrund, dort Caries und geschwürriger Zerfall der Granulationen. Als Caries sicca sind Fälle bezeichnet worden, wo in schleichendem Verlaufe wesentlich eine Zerstörung der Gelenkflächen der Knochen vorhanden war. Die Verschiedenheit des Processes richtet sich theilweise nach dem ergriffenen Gelenk; am Hüftgelenk z. B. pflegen die Zerstörungen, am Kniegelenk die fungösen Wucherungen zu überwiegen.

c) Abgesehen von Vergrösserungen der Gelenkzotten und dem schon erwähnten Lipoma arborescens kommen **Geschwülste**, auch secundäre, nur selten in den Gelenken vor. Selbst die epiphysären Knochen-sarcome wachsen häufig zwar um die Gelenke herum, aber nicht hinein. Insbesondere setzt der Gelenkknorpel dem Weiterschreiten dieser Geschwülste einen bemerkenswerthen Widerstand entgegen.

d) Zum Schluss soll noch einiges über die **abnormen Stellungen der Gelenke** gesagt werden. Ueber die Luxationen wurde schon einiges angeführt (S. 654, 661), wegen der Einzelheiten muss auf die chirurgischen Lehrbücher verwiesen werden. Es sei nur noch erwähnt, dass auch angeborene Luxationen vorkommen, besonders am Hüftgelenk, für welche nach Grawitz in vorzeitiger Sistirung des Wachstums an dem Y-förmigen Knorpel der Pfanne die Ursache zu suchen ist. Wenn hier das Wachsthum stillsteht, während der Oberschenkelkopf weiter sich vergrössert, wird dieser bald für die Pfanne zu gross und muss heraustreten. — Sehr häufig finden sich partielle Verschiebungen (Sub-

luxationen) sowohl durch Muskelzug, schrumpfende Kapselbänder, wie angeboren an den Fuss- seltener den Handwurzelgelenken und anderen. Man hat für erstere besondere Bezeichnungen: *Pes varus*, Klumpfuss, Sohle nach innen, äusserer Fussrand nach unten; *P. valgus*, Plattfuss, Sohle nach aussen, innerer Fussrand nach unten; *P. equinus*, Spitzfuss, Sohle nach hinten, Zehen nach hinten gekrümmt; *P. calcaneus*,

Fig. 382.

Dorsale Subluxation der grossen Zehe. $\frac{3}{4}$ nat. Gr.

Hackenfuss, Ferse nach unten, Fussspitze nach oben gerichtet. Häufige Mischformen sind *P. varo-equinus* und *P. valgo-equinus*. Auch am Kniegelenk kommen häufig Verbiegungen vor: *Genu valgum*, X-beine, Bäckerbeine, *G. varum*, O-beine, Säbelbeine. Besonders erstere entstehen gern durch lange fortgesetztes und längere Zeit dauerndes schiefes Stehen während der Entwicklungszeit. Bei gegebener Gelegenheit beachte man besonders die Configuration der Epiphysengrenzen, da diese eine abnorme Richtung nach aussen haben; es macht den Eindruck, als wenn durch stärkeren Druck am äusseren Condylus das Wachsthum hier gehemmt worden

sei, während es am inneren Condylus in Folge des Nachlasses des Druckes stärker wurde. Der Gelenkknorpel ist an der Druckseite dicker wie an der anderen.

Eine typische Form von Subluxation kommt auch an den Randzehen der Füsse vor, indem die kleine oder die grosse Zehe sich über den Rücken der nächsten herüberlegt (Fig. 382).

8. Untersuchung der Knochen.

Da grade mit der Untersuchung der Knochen sehr leicht eine Verstümmelung des Leichnams verbunden ist und da zugleich die Untersuchung besonders des Knochenmarkes etwas mühsam ist, so hat man lange Zeit die Untersuchung auf diejenigen Fälle beschränkt, bei welchen man eine Veränderung schon von aussen erkennen konnte oder aus der klinischen Beobachtung folgerte und in allen übrigen, wo keine directe Aufforderung in anderen Befunden gegeben war, die Untersuchung unterlassen. Daher kommt es, dass die Häufigkeit verschiedener Erkrankungen des Knochens und besonders seines Markes bei weitem unterschätzt worden ist. Nachdem man jetzt schon seit längerer Zeit dem Knochenmark besondere Aufmerksamkeit geschenkt hat, ist die grosse Häufigkeit und Wichtigkeit seiner Erkrankungen erkannt worden und man sollte seine Untersuchung wenn möglich regelmässig

vornehmen. Es ist ja freilich nicht möglich, das ganze Skelet zu untersuchen, allein es genügt auch in der Regel ein grösserer Röhrenknochen und man sollte deshalb wenigstens bei allen Allgemeinkrankheiten, auch wenn keinerlei klinische Anhaltspunkte vorliegen, einen Oberschenkel (dessen Fehlen in der Leiche am leichtesten verdeckt werden kann) herausnehmen und auf einem Längsschnitt untersuchen.

Die Herausnahme geschieht am besten, weil die geringste äussere Verletzung der Leiche damit verbunden ist, in der Weise, dass man in der Richtung der grossen Femoralgefässe, die ja auch häufig untersucht werden müssen, vom Poupart'schen Bande an bis an das zweite Drittel des Unterschenkels einen grossen Schnitt bis auf den Knochen führt, dann subcutan das Lig. patellae durchschneidet und durch Abpräpariren der Haut am oberen Ende des Unterschenkels und der Muskeln am unteren Ende des Oberschenkels das Kniegelenk freilegt, seine Kapsel durchschneidet und nun von unten her den Oberschenkel gänzlich auslöst, bis man endlich die Hüftgelenkkapsel, wie bei der Exarticulation über dem Kopfe spaltet und diesen enucleirt. Mit Schraubstock und Säge wird der Knochen nun der Regel nach in der Richtung des Schenkelhalses zersägt und die durch die Sägespäne verunreinigte Sägefläche mit Hülfe eines Wasserstrahles und eines Schwammes oder einer Bürste gereinigt. Sobald äusserlich wahrnehmbare Veränderungen am Knochen vorhanden sind, kann natürlich die Richtung des Sägeschnittes danach beliebig geändert werden. Bei kleinen Kindern muss man feinere Sägen benutzen, es gelingt jedoch auch oft, wenigstens die Gelenkenden, auf welche es hier häufig (bei Rachitis, Syphilis) allein ankommt, mit einem starken Knorpelmesser zu durchschneiden.

Zur Untersuchung des in gerichtlicher Beziehung wichtigen Knochenkerns in der unteren Epiphyse des Oberschenkels bei neugeborenen Kindern schneidet man unter starkem Beugen des betreffenden Kniegelenkes das Lig. patellae quer durch, verlängert den Schnitt beiderseits in der Richtung der Längsaxe des Femur nach oben, präparirt die Patella ab und zerlegt nun die Epiphyse von der Gelenkfläche aus in eine Reihe von schmalen der Oberfläche parallelen Scheiben. Der Knochenkern hat bei neugeborenen reifen Kindern 2—5 mm Durchmesser; in der 37. bis 38. Woche des Fötallebens 1—1,5, vor der 37. Woche fehlt er noch ganz.

Die Untersuchung der Knochen trennt sich in diejenige der Knochen im ganzen und diejenige ihrer einzelnen Theile.

1. Allgemeine Untersuchung der Knochen im Ganzen.

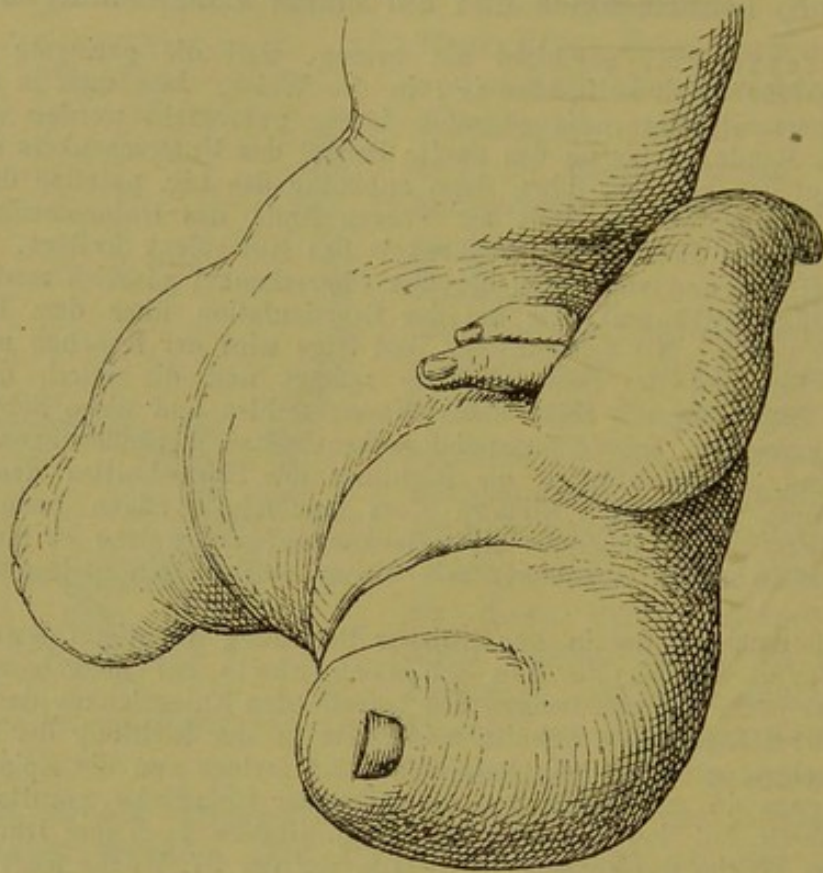
Veränderungen in der Zahl der Knochen kommen relativ häufig vor, besonders als überzählige (doppelte) Glieder der Finger und Zehen oder als überzählige ganze Finge und Zehen. Es entspricht hierbei jedoch nicht immer die äussere Erscheinung dem Verhalten des Knochengerüsts: es kann z. B. ein sechster Fingerknochen vorhanden sein, ohne dass von aussen ein sechster Finger sichtbar ist und umgekehrt.

Das Gegentheil dieser Abnormität, der Mangel von Gliedern, wird ebenfalls beobachtet, vorzugsweise aber bei Missgeburten, deren Beschreibung hier nicht beabsichtigt ist.

Die Grösse der Extremitätenknochen kann angeboren auf einer Seite oder wenigstens an einer Extremität oder auch nur an einzelnen Fingern oder Zehen vermehrt sein (Riesenwuchs, Fig. 383); sie kann aber auch infolge von pathologischen Vorgängen an vielen oder an einzelnen (durch Reizung der Epiphysenknorpel) vermehrt sein. Häufiger jedoch als die abnorme Grösse wird eine abnorme Kleinheit beobachtet,

welche das ganze Skelet (Rachitis) oder einzelne Extremitäten (nach Luxation, Lähmung etc.) oder einzelne Knochen (nach Fractur, Necrose, Epiphysenstörungen etc.) betreffen kann. Veränderungen der Gestalt

Fig. 383.



Partieller Riesenwuchs der Hand eines Kindes. $\frac{1}{3}$ nat. Gr.

Nur der 4. und 5. Finger zeigen normale Verhältnisse; der ganze Arm war hypertrophisch.

sind sehr häufig und werden theils durch Verkrümmung infolge von Fracturen, Rachitis, theils durch partielle Verdickungen oder Verdünnungen oder durch beide zusammen herbeigeführt. Eine besondere Erwähnung verdienen die sog. Säbelbeine, eine convexe Krümmung der Knochen der unteren Extremitäten mit seitlicher Abflachung infolge von Rachitis (Fig. 384).

Die Farbe der äusseren Oberfläche ist für gewöhnlich eine weissgraue, wird durch einfache Entzündung eine rothe, die meist eine fleckige ist, durch eiterige Entzündung eine gelbliche, durch jauchige Entzündung eine grünlich schiefrige. Die verschiedenen Knochen-Tumoren zeigen je nach ihrer Zusammensetzung eine knorpelig weisse, graue, graurothe etc. Färbung ihrer Oberfläche.

Die Consistenz der Knochen ist bei der Osteomalacie, oft auch bei der Rachitis verringert, selbst bis zum Wachweichen, die verschiedenen Tumoren bieten eine bald weiche (medulläre), bald härtere (fibröse), bald knorpelige oder knöcherne Consistenz dar.

Unter die allgemeinen Betrachtungen fallen auch noch die Störungen der Continuität, welche bald als Fissur (Sprung durch

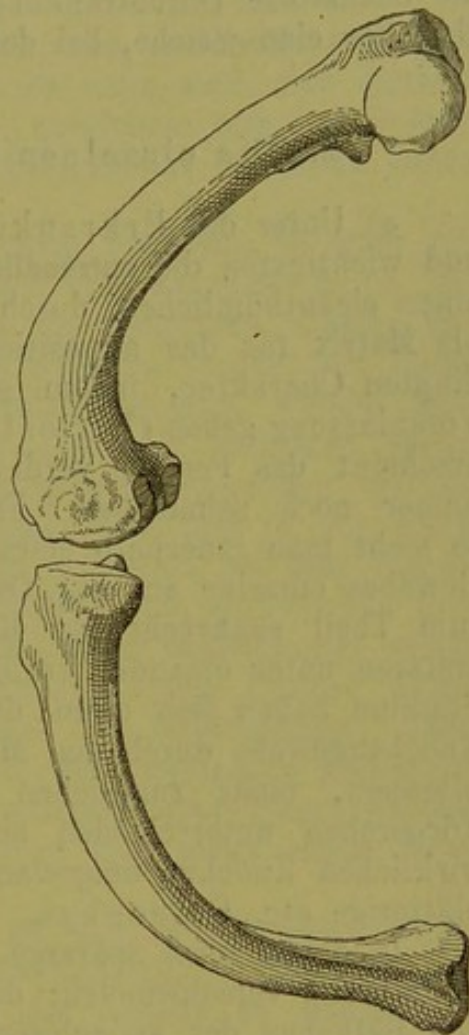
einen Theil des Knochengewebes), bald als Infractio (Einknickung, einseitige Trennung und Winkelstellung), vorzugsweise bei Kindern, bald als Fractur (vollständige Trennung des Zusammenhanges) erscheinen. Genauerer darüber s. bei den einzelnen Erkrankungen.

Von diesen traumatischen Fracturen, welche stets mit Zerreißung auch des Periostes verbunden sind, müssen die spontanen Brüche getrennt werden, welche freilich auch meist durch geringfügige äussere Einwirkungen veranlasst, aber doch hauptsächlich durch eine locale Zerstörung des Knochengewebes durch Geschwülste etc. hervorgebracht werden. Hierbei sind sehr häufig grosse Stücke des Knochens gänzlich zerstört.

2. Untersuchung der einzelnen Bestandtheile des Knochens.

Nachdem die allgemeinen Verhältnisse beachtet sind, folgt die Untersuchung der einzelnen Bestandtheile des Knochens, nämlich des Periostes, der Tela ossea und des Markes.

Fig. 384.



Rachitisch verkrümmte Beinknochen (rechtes Femur und Tibia). $\frac{1}{4}$ nat. Gr.

a. Untersuchung des Periostes.

1. Allgemeine Verhältnisse.

Beim Periost sind zuerst die Lageverhältnisse festzustellen, d. h. es muss auf etwaige Abhebungen desselben, wie sie durch traumatische Einwirkungen, Abscessbildung, Geschwulstbildung etc. herbeigeführt werden können, ferner auf Trennung des Zusammenhanges und Defecte, welche ebenfalls durch Traumen, Entzündungen etc. bewirkt sein können, geachtet werden.

Seine Dicke ist sowohl bei acuten wie chronischen entzündlichen Processen vermehrt, bei ersteren durch Zunahme der zelligen Elemente und der Gewebsflüssigkeit, bei letzteren durch Entwicklung eines dicken fibrösen Bindegewebes. Seine Farbe ist im unveränderten Zustande weissgrau, bei acuter Entzündung je nach der Intensität derselben dunkler roth, bei eiterigen Entzündungen oft gelblich, bei jauchigen missfarbig grünlich, bei chronischen weisslich.

Die Consistenz wird bei acut entzündlichen Schwellungen durch die ödematöse Durchtränkung und den grösseren Zellenreichtum des Gewebes eine weiche, bei den chronischen eine sehr derbe.

2. Die einzelnen Erkrankungen des Periostes.

a) Unter den Erkrankungen des Periostes sind die häufigsten und wichtigsten die **entzündlichen**. Die einfachen Entzündungen tragen einen eigenthümlichen, durch die physiologische Stellung des Periostes als Matrix für das appositionelle Dickenwachsthum des Knochens bedingten Charakter, indem sie zur Bildung abnormer Knochenmassen Veranlassung geben (Periostitis ossificans). In ganz frischen Fällen erscheint das Periost verdickt, seine innersten Lagen derber, aber immer noch schneidbar. Fertigt man feine senkrechte Schnitte an, so sieht man innerhalb eines an Rund- und Spindelzellen sehr reichen Gewebes einzelne aus sog. Osteoidgewebe bestehende Bälkchen, welche zum Theil senkrecht zur Knochenoberfläche stehen, zum Theil die ersteren unter einander verbinden (Spongoid). In einem späteren Stadium haben sich dann die Osteoid-Säulchen, welche vom echten Knochengewebe durch den Mangel von Kalksalzen und die noch etwas plumpen, mehr rundlichen und mit dicken Ausläufern versehenen Körperchen unterschieden sind, durch Aufnahme von Kalksalzen in wirklichen Knochen umgewandelt und bilden dann das spongiöse oder blätterige etc. Osteophyt.

In einem noch späteren Stadium ist der spongiöide Charakter der Neubildung verschwunden; dieselbe ist durch Ausfüllung der zwischen den Bälkchen des spongiösen Osteophyts gelegenen Räume mit concentrischen Knochenlamellen (bis auf einen kleinen Raum, den Gefässkanal) in eine compacte Knochenmasse verwandelt worden, die nun dem alten Knochen fest aufsitzt, während das spongiöse Osteophyt sich um so leichter loslösen lässt, je jünger es ist.

Endlich gibt es noch ein späteres Stadium, in welchem wiederum secundär eine partielle Einschmelzung des compacten Knochengewebes (Osteoporose) durch Bildung von echten Markräumen entstanden ist.

Eine besondere Unterabtheilung dieser ossificirenden Periostitis stellt diejenige Form dar, welche bei Knochenbrüchen den Callus liefert. Sie unterscheidet sich zunächst von anderen durch die Massenhaftigkeit der Production, zweitens dadurch, dass die neugebildeten Massen relativ lange in dem Zustande des Osteoids verharren, sowie dass auch eine herdweise Knorpelneubildung vorkommt.

Eine dritte Form findet man bei der Rachitis. Hier zeigt das Periost eine beträchtliche Verdickung seiner inneren weicheren Schicht, welche zugleich durch sehr reichliche Vascularisation ein dunkelrothes Aussehen erhält. In diesem weichen Gewebe finden sich sehr dünne und zarte Osteoidsäulchen, welche oft erst nach dem Ablaufe der Rachitis in richtigen Knochen sich umwandeln. Der rachitische Knochen ist häufig wohl dicker als ein normaler, aber wegen seiner Weichheit

kann er den functionellen Anforderungen doch nur unvollkommen genügen.

Nicht nothwendig äussert sich eine einfache entzündliche Reizung des Periostes in Knochenbildung, sondern es kann auch eine einfache fibröse Verdickung (*Periostitis fibrosa*) entstehen, wobei also mehr die äussere Schicht desselben, nicht die Markschicht mit ihren Osteoblasten betheiligt ist.

Die eiterige Entzündung des Periostes zeigt sich in einer Abhebung der verdickten und gerötheten Haut vom Knochen durch den immer zwischen Knochen und Periost aus der innersten Schicht desselben gebildeten Eiter. Wenn das acute Stadium vorüber ist, bilden sich an der Innenfläche des Periosts Granulationen aus, welche dann nur an ihrer Oberfläche Eiter produciren. Die sehr wichtigen secundären Veränderungen am Knochen werden später besprochen werden.

Der Eiter kann das Periost durchbrechen und sich in die Nachbarschaft ergiessen, ein Ereigniss, welches besonders bei sehr rascher Entwicklung der Eiterung, wie bei der *Periostitis purulenta maligna* oder *acutissima*, leicht eintritt. Bei dieser Erkrankung, welche zu einer ausgedehnten Entblössung des Knochens von Periost führen kann, finden sich regelmässig grosse Mengen von Eiterkokken. Diese fehlen auch nicht bei einer seltenen Abart der septischen *Periostitis*, der *P. albuminosa* oder *serosa*, bei welcher nicht Eiter, sondern eine zähe, dem Hühnereiweiss ähnliche oder eine mehr seröse Masse abgesondert wird.

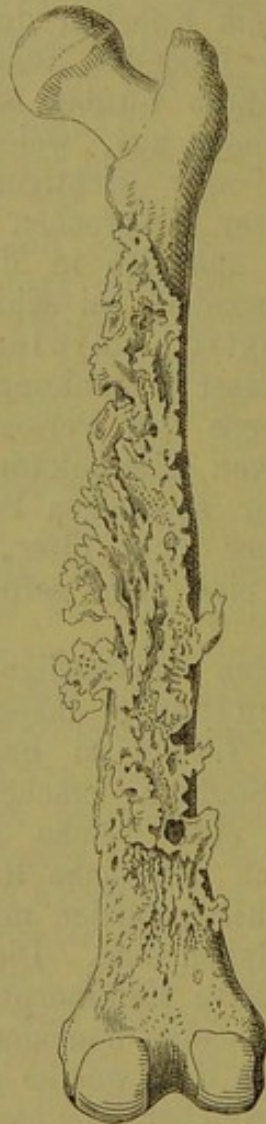b) **Infectiöse Granulome.** Sehr selten ist eine selbständige Tuberkulose des Periosts (*Periostitis tuberculosa*), dagegen häufiger, wenngleich ebenfalls seltener an der Leiche zu beobachten, die gummöse *Periostitis*. Im frühen Stadium erscheinen die inneren Theile des verdickten Periostes in eine weiche gallertige Masse verwandelt, in der man mikroskopisch zahlreiche Rundzellen nachweisen kann, während in den oberen, derberen Partien mehr spinde- und sternförmige Zellen und Fasern zu finden sind. Die inneren Schichten erleiden bald die bekannte regressive Metamorphose (*Necrose* und *Verfettung*) und stellen sich dann als eine homogene, ziemlich derbe, aber elastische, schwefelgelbe Masse dar, welche sich sehr lebhaft von der rothen Umgebung abhebt, in welcher eine ossificirende *Periostitis* nie fehlt. Sehr viel häufiger als diese frischen Formen bekommt man an der Leiche die Ueberreste derselben (*Knochendefecte*) zu sehen, wovon sogleich mehr.

c) Von den **Geschwülsten** des Periostes sollen zuerst die knöchernen erwähnt werden, deren scharfe Trennung von den entzündlichen Knochenbildungen des Periostes unmöglich ist.

Es gilt dies besonders für die als *Exostosen* (genauer *Exostoses externae*) bezeichneten Geschwülste (Fig. 385). Sie stellen umschriebene Knochenbildungen in Geschwulstform dar, welche dem Knochen fest aufsitzen und in der Regel mehr diesem als dem Periost anzugehören scheinen, obwohl sie doch ganz in derselben Weise, wie früher die Bildung der periostitischen Knochenbildungen beschrieben worden ist,

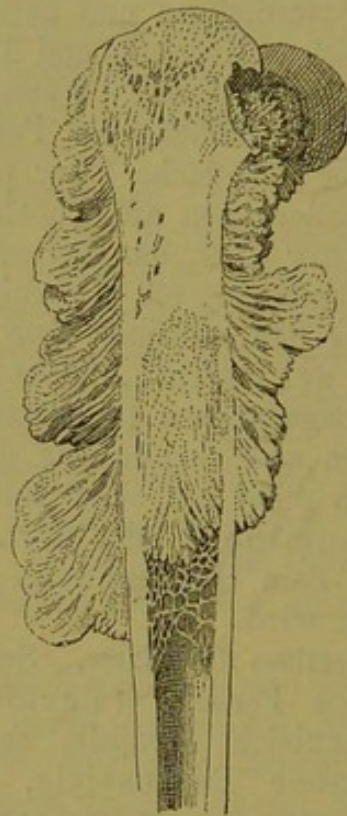
sich aus dem Periost entwickelt haben. Nicht in allen ist die früher erwähnte secundäre Markraumbildung zustande gekommen (*Exost. spongiosa*), sondern einzelne zeigen eine äusserst feste, weisse Knochenmasse (*Exost. eburnea*). Eine bedeutende Grösse erreichen diese Exostosen in der Regel nicht. Grössere reine Knochengeschwülste, Osteome, sind an den Extremitäten sehr selten.

Fig. 385.



Ausgedehnte zackige Exostosen im Verlauf der Linea aspera des Femur. $\frac{1}{4}$ nat. Gr.

Fig. 386.



Periostales Osteosarcom des Femur. Macerirt. Längsschnitt. $\frac{1}{3}$ nat. Gr.

Man sieht das feine knöcherne Gerüst an der äusseren Seite, aber auch eine theils spongiöse, theils elfenbeinerne Knochenbildung in dem Inneren des Knochens.

Nächst den Exostosen sind Sarcome die häufigsten Geschwülste und es finden sich alle Formen vertreten, Rundzellen-, Spindelzellen-, Riesenzellen-Sarcome (*Sarcoma periostale globocell., fusocell., gigantocellulare*). Im allgemeinen sind die vom Periost ausgehenden Sarcome härter, mehr spindelzellig, als die vom Mark ausgehenden und dieselben enthalten entsprechend den Eigenthümlichkeiten ihres Mutterbodens ganz besonders häufig knöcherne Partien und werden dann Osteosarcome genannt. Der Knochen (Fig. 386) bildet meistens ein zartes Gerüst, dessen Hauptbalkchen im allgemeinen senkrecht zu der

Knochenoberfläche stehen, oft aber auch deutlich eine spiralige Drehung erkennen lassen.

Eigentliche Enchondrome kommen am Periost vielleicht nicht vor, da immer die Möglichkeit vorhanden ist, dass sie aus der *Tela ossea* selbst hervorgegangen sind. Dagegen geht meistens vom Periost eine Geschwulstform aus, welche nicht aus hyalinem Knorpel, sondern aus jenem knorpeligen, dem Knochen ähnlichen Uebergangsgewebe besteht, welches man Osteoidgewebe genannt hat, daher Osteoidgeschwülste. Setzt dieses Gewebe allein die Geschwülste zusammen, so nennt man sie Osteoidchondrome, sind aber die knorpeligen Herde mit sarcomatösen oder fibrosarcomatösen gemischt, so spricht man von Osteoidsarcomen. Diese zeigen oft verknöcherte Stellen und können Metastasen von ähnlicher Zusammensetzung in inneren Organen bewirken (böartiges Osteoid von Joh. Müller).

Carcinome können nicht primär vom Periost ausgehen. Es finden sich z. B. an der *Tibia Cancroide* mit den bekannten grossen Zellenzapfen, welche aber wohl immer von der Haut ausgegangen sind, auch wenn dort die Affection quantitativ geringer ist. Es kommen manchmal vom Periost ausgehende, weiche, als Carcinome gewöhnlich bezeichnete Geschwülste vor, die aber wohl als *Alveolarsarcome* aufgefasst werden müssen.

b. Untersuchung der *Tela ossea*.

1. Allgemeine Verhältnisse.

Gehen wir nun zur Untersuchung des Knochengewebes über, so sind

a) von der Oberfläche zunächst die Verdickungen zu erwähnen, welche der Knochen durch entzündliche und geschwulstbildende Vorgänge am Periost erfährt. Es ist schon gesagt, dass, nachdem die acuten Processe abgelaufen sind, die neugebildete Masse mehr dem Knochen anzugehören scheint. Ist die Knochenneubildung über die gesamte Oberfläche oder den grössten Theil derselben mehr gleichmässig verbreitet, so heisst sie *Hyperostose*, während man von *Exostose* spricht, wenn es sich um eine mehr umschriebene Neubildung handelt.

Das Gegentheil der äusseren Hypertrophie ist die äussere Atrophie, concentrische Atrophie, welche nicht bloss am normalen Knochen, sondern auch, als sehr salutärer Vorgang, an neugebildetem z. B. *Knochencallus* gefunden wird. Es ist interessant, dass auch die pathologische Atrophie durch Riesenzellen, *Myeloplaxen*, *Osteoklasten* bewirkt wird; man wird an der Oberfläche dieser atrophischen Stellen durch Abkratzen die Riesenzellen in mikroskopischen Präparaten erhalten können.

Die Farbe der Knochenoberfläche kann oft von grosser diagnostischer Wichtigkeit sein. Einmal ist eine weissliche, fast kreideartige, aber ungleichmässige Färbung für die kleinsten spongiösen Osteophyt-

bildungen charakteristisch; dann aber ist eine Necrose des Knochengewebes oft nur an der gleichmässig grauweissen Farbe, gegenüber der graugelben des normalen Knochens zu erkennen. Röthung der Knochenoberfläche deutet fast immer auf eine abnorme Markraum- und Gefässbildung hin.

b) Auf dem Durchschnitt resp. im Innern der Knochenmasse findet sich ebenfalls eine Hypertrophie, die vorzugsweise in den schwammigen Theilen erscheint und in einer Verkleinerung der Markräume durch Verdickung der Knochenbälkchen (Osteosclerose) besteht, die so weit gehen kann, dass ein vollständig compactes Knochengewebe vorhanden ist. Auch diese Veränderung ist meist entzündlichen Ursprunges und geht, wie die äussere Hypertrophie vom Periost, so vom Marke aus (Osteomyelitis ossificans, auch Ostitis ossificans genannt). Eine zweite Form ist die Verdickung des Knochens nach der Markhöhle zu, welche bis zu einer vollständigen Verschlussung derselben (z. B. bei Knochenbrüchen) gehen kann, welche aber wie die vorige ebenfalls aus einer Verknöcherung des Markes hervorgegangen ist. Selten sind geschwulstartige Knochenbildungen, welche in die Markhöhle vorspringen (Enostosen).

Als Atrophie haben wir die sogen. Osteoporose anzusehen, ein Zustand, bei dem der normal compacte Knochen von markhaltigen Hohlräumen durchsetzt und also dem spongiösen ähnlich geworden ist, oder bei dem die Bälkchen an sich schon spongiösen Knochengewebes noch dünner und spärlicher geworden sind, als sie früher schon waren. Auch dieser Zustand ist die Folge einer Entzündung (rareficirende Ostitis) und entsteht durch Resorption des Knochengewebes seitens des wuchernden Markes.

Nach Virchow gehört in diese Gruppe auch die sogen. Osteomalacie, welche als eine excessive und an ungewöhnlichen Punkten auftretende Metabolie von Knochen in Markgewebe anzusehen sei, welche durch das Zwischenstadium des Osteoidknorpels geht.

In Betreff der Farbe der Knochensubstanz ist das Grauweiss oder fast Weiss der necrotischen Theile von Wichtigkeit. Die Consistenz ist sowohl bei Osteomalacie, wie in heftigen Fällen von Rachitis vermindert.

Eine mikroskopische Untersuchung der Knochensubstanz kann in der Regel nur nach vorgängiger Entkalkung (S. 7) vorgenommen werden, nur von dem spongiösen Gewebe kann man mit der Pincette ausgebrochene oder mit der Scheere ausgeschnittene feinste Bälkchen oder Plättchen ohne weiteres untersuchen.

2. Die einzelnen Erkrankungen.

a) **Entzündungen.** Wenn auch die Möglichkeit gewisser Veränderungen an den Zellen des Knochengewebes nicht geleugnet werden kann, so ist doch bis jetzt eine active Betheiligung des Knochens nicht nachgewiesen, vielmehr spielen sich die entzündlichen Processe wesentlich in den Gefässkanälen, an den Gefässen selbst und dem sie umgebenden

geringen Markgewebe ab. Die Ostitis ist also eigentlich eine Osteomyelitis, doch pflegt man sie im Gegensatz zu der Entzündung der grösseren Markmassen, von welchen sie sich ja auch sehr wesentlich unterscheiden, als besondere Form zu betrachten.

Unter einer rareficirenden Ostitis (entzündlichen Osteoporose) versteht man eine Veränderung, bei welcher unter Entwicklung eines weichen, gefässreichen Granulationsgewebes in den Gefässkanälen das Knochengewebe mehr und mehr eingeschmolzen wird, so dass im spongiösen Gewebe die Bälkchen spärlicher und dünner werden, das compacte aber sich in spongiöses umwandelt. Dabei geht die Einschmelzung nicht immer bloss von den Gefässkanälen aus, sondern sie kann auch von den Knochenhöhlen und -Kanälchen aus zu Stande kommen, wodurch diese sich erweitern (Canalisation). Wir haben diese Rarefaction schon bei den Osteophyten kennen gelernt, primär kommt sie besonders bei uncomplicirten Knochenverwundungen vor, wo zunächst Granulationsgewebe aus allen Gefässlöchern hervorsprosst, den Defect ausfüllt und durch secundäre Verknöcherung Heilung bewirkt.

Das Gegenstück der vorigen ist die sclerosirende Ostitis, Osteosclerose, bei welcher von den Gefässräumen aus Knochen neugebildet wird. Sie tritt oft als restituirende nach Osteoporose auf, aber auch in der Umgebung schwerer erkrankter Theile.

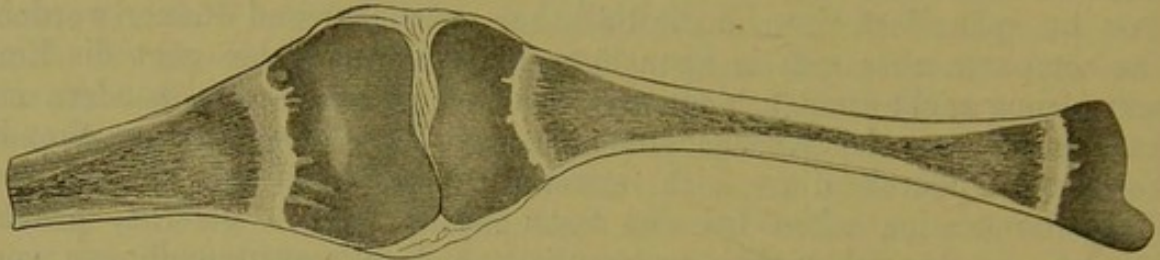
Die wichtigste Entzündung, als Ursache der einfachen Caries, ist die eiterige (Ostitis purulenta), deren schon bei der Besprechung der Gelenkenden gedacht worden ist. Ganz in derselben Weise wie dort tritt auch an allen übrigen Theilen durch die vom Periost oder Marke aus fortgeleitete Entzündung eine necrotische Zerstörung kleinster Knochentheilchen ein (Molecularnecrose), wodurch ein Knochengeschwür (Caries) sich bildet. Auch hierbei verhält sich der Knochen durchaus passiv, die Knochenzellen verfetten, der Eiter entsteht in den Gefässkanälen. Derselbe erscheint demnach zunächst in das Knochengewebe infiltrirt, bildet aber keine Abscesse. Erst wenn cariöse Zerstörung bereits eingetreten ist, können wirkliche Höhlen sich bilden. Eine zweite Form der eiterigen Knochenentzündung, welche nur durch ihre Entstehung von der eben besprochenen fortgeleiteten verschieden ist, findet sich in der Umgebung von abgestorbenen Knochentheilen (Necrosen) als demarkirende Entzündung, in ähnlicher Weise, wie auch in anderen Organen, todte Massen durch eiterige Entzündung von der Umgebung losgelöst werden können.

Auch die Ostitis caseosa (tuberculosa) ist schon bei den Gelenken, sowie bei der Wirbelsäule genügend erörtert worden. Sie ist wohl die häufigste Ursache von Knochencaries (tuberculöse Caries). Eine dritte Form von Caries wird endlich durch syphilitische Processe bedingt, indem sich neben einer Periostitis gummosa auch in der Knochenoberfläche selbst Gummositäten bilden, durch deren Zerfall zunächst ein Defect entsteht, der sich noch weiter vergrössern kann, aber unter günstigen Verhältnissen auch zur Heilung gelangt, so dass nur eine Narbe im Knochen zurückbleibt. Eiter

muss dabei nicht gebildet werden, doch kann sich eiterige Ostitis hinzugesellen.

Die Syphilis bewirkt gerade an den Extremitätenknochen noch eine andere wichtige und interessante Veränderung, welche bei Neugeborenen an der Verknöcherungszone des Epiphysenknorpels sitzt (Fig. 387) und wohl das wichtigste Zeichen der congenitalen Syphilis

Fig. 387.

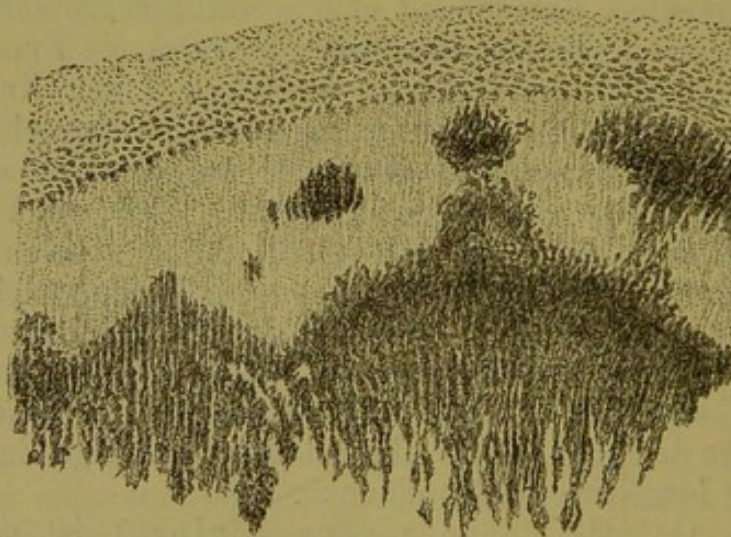


Osteochondritis syphilitica, unteres Ende des Femur und Tibia eines macerirten Fötus. Frontalschnitt. Nat. Gr.

Knorpel durch Imbibition dunkel gefärbt, breite unregelmässige Verkalkungszone, breite hell gefärbte osteogene Schicht, dann sehr hyperämische Knochenschicht.

ist, da sie nur bei wenigen Individuen fehlt. Die Zone der gewucherten Knorpelzellen erscheint bei dieser Affection vergrössert, hauptsächlich aber ist die normal eine gerade, schmale, weissliche Linie bildende Verkalkungszone ungemein verbreitert, springt unregelmässig zackig gegen den Knorpel vor (Fig. 388) und wird in späteren Stadien der Affection

Fig. 388.



Osteochondritis syphilitica. Senkrechter Durchschnitt der Knochenknorpelgrenze. Frisches Präp. Schw. Vergr.

Sehr unregelmässige Begrenzung der verbreiterten Verkalkungszone gegen den Knorpel zu, verbreiterte Wucherungsschicht.

mörtelartig hart. Zwischen der verkalkten Masse und dem Knochen findet sich eine Lage eines weichen, weisslichgelben zelligen Gewebes, welches von den einen als einfach entzündliches (daher Osteochondritis), von anderen als gummöses aufgefasst wird. Zwischen

Fig. 389.



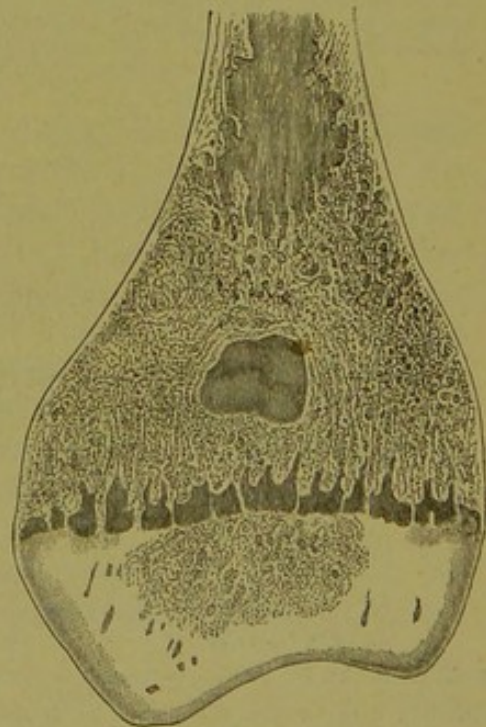
Osteochondritis syphilitica. Senkrechter Durchschnitt vom einfachen hyalinen Knorpel bis zu normalen Knochenbälkchen. Schw. Vergr.

Man sieht die breite Verkalkungszone und die centralen verkalkten Knorpelschichten in den spärlichen Knochenbälkchen bis dicht an den Schnitttrand.

diesem Gewebe zeigt die mikroskopische Untersuchung nur spärliche dünne Knochenbälkchen (Fig. 389), welche weiterhin im Inneren noch einen Kern verkalkter Knorpelgrundsubstanz erkennen lassen; ist die Zahl der Knochenbälkchen eine sehr geringe, so kann eine vollständige Lostrennung der Epiphyse von der Diaphyse (Epiphysenlösung) zustande kommen.

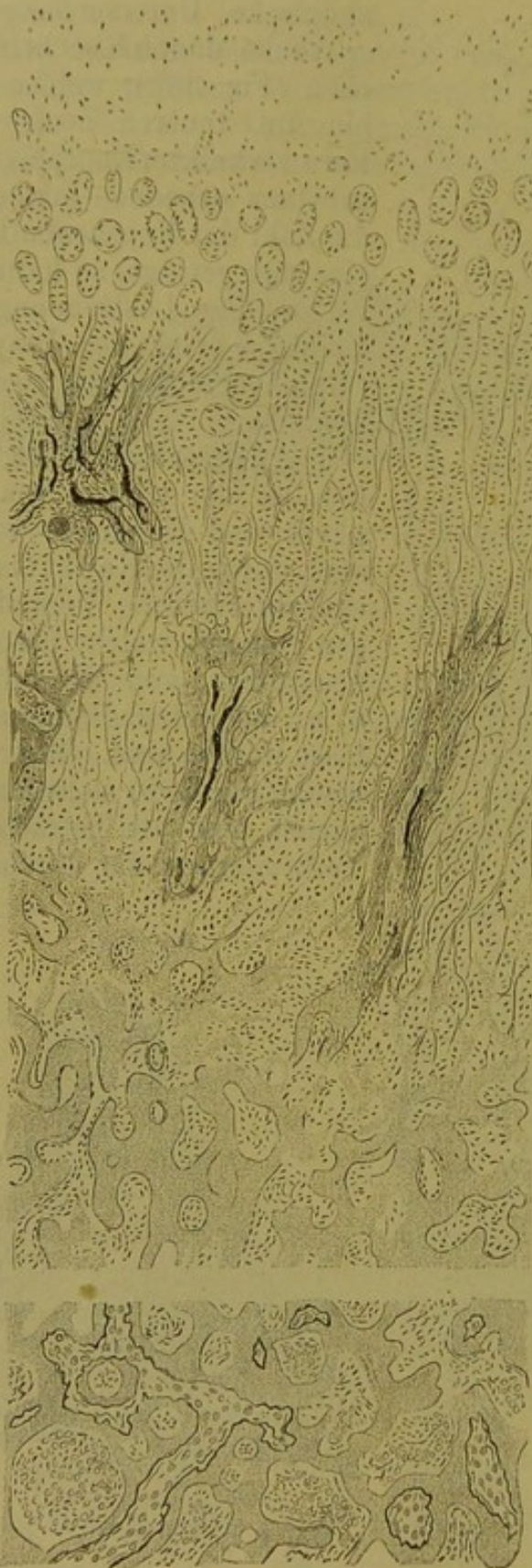An derselben Stelle, nämlich an der Grenze von Diaphyse und Epiphyse, werden auch durch die Rachitis sehr charakteristische Veränderungen erzeugt, welche besonders neuerdings von Kassowitz u. a. als entzündliche aufgefasst worden sind. Makroskopisch (Fig. 390) sieht man zunächst eine oft beträchtliche Verbreiterung der durchschei-

Fig. 390.



Rachitis, Frontalschnitt der unteren Epiphyse des Oberschenkels eines Kindes. Enchondrom. Nat. Gr.

Fig. 391.



Rachitis. Senkr. Durchschn. durch d. Knochenknorpelgrenze. Schw. Vergr.
 Zwischen dem unteren u. ob. Theil ist ein Stück ausgelassen. Oben hyaliner Knorpel, dann Wucherungsschicht mit Zellenhaufen, dann Richtungsschicht mit Markräumen, dann osteoide Knochenbälkchen, die im unteren Theil der Zeichnung knöcherne centrale Abschnitte besitzen (osteomalacische Form).

nenden blaugrauen Wucherungszone des Knorpels, der die Verkalkung, in schweren Fällen wenigstens, vollkommen zu fehlen scheint und in die weisslich graue weiche Streifen von osteoidem Gewebe vom Knochen aus hineinragen. Markräume, welche dabei auch noch weiter sind als normal und ebenfalls weite und sehr zahlreiche Gefässe enthalten, dringen weit in die Wucherungsschicht vor oder selbst noch über dieselbe hinaus. Mikroskopisch (Fig. 391) erscheint die normale Wucherung der Knorpelzellen beträchtlich vermehrt, die Zellen, sowie die Zwischensubstanz gequollen, hydropisch, die Verkalkungszone ist, wenn überhaupt vorhanden, sehr unregelmässig, die Menge des abgelagerten Kalkes stets vermindert, die jungen Knochenbälkchen sind sehr dick und plump, frei von Kalksalzen, also osteoid und dringen besonders mit den Markräumen oft weit in den gewucherten Knorpel hinein. Man kann im allgemeinen sagen, dass bei der Rachitis diejenigen Prozesse, welche beim normalen Uebergange von Knorpel in Knochen sich nach einander zeigen, nun neben einander ablaufen, während gleichzeitig quantitative Excesse derselben statthaben. Letzteres gilt besonders auch für die directe (metaplastische) Verknöcherung des Knorpels, welche bei der normalen endochondralen Verknöcherung nur eine untergeord-

nete Rolle spielt, bei der Rachitis aber in sehr grosser Ausdehnung gefunden wird (Fig. 392). Manche Knorpelstücke verknöchern gar nicht und diese sind es dann, aus welchen später Enchondrome werden können (Fig. 390).

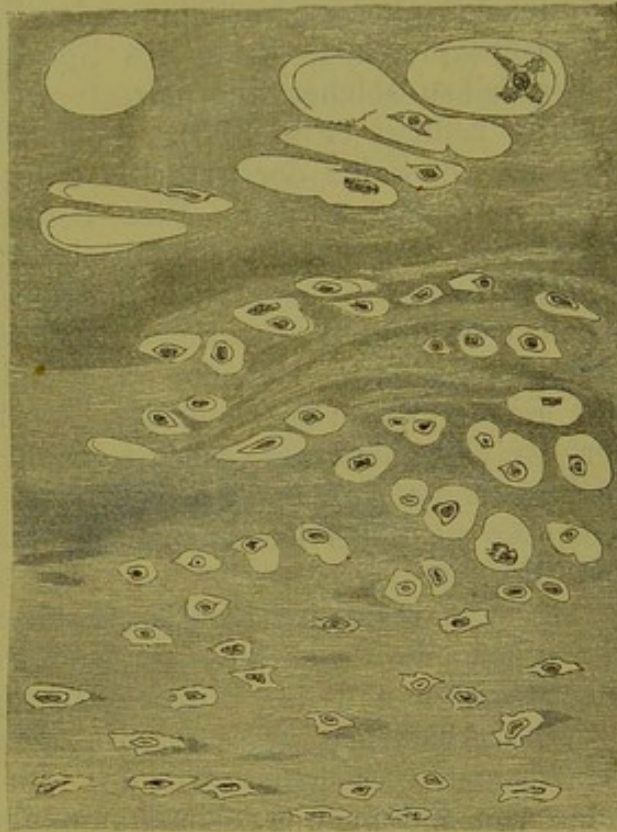Die mikroskopische Untersuchung kann man schon am frischen Knochen leicht vornehmen, da man mit einem scharfen Scalpell genügend feine Schnitte anfertigen kann. Man färbe unter anderem mit Jodjodkaliumlösung, um sich von dem reichen Glycogengehalt der Zellen des Knorpels zu überzeugen. Entkalkte Präparate sowohl von rachitischen wie besonders von syphilitischen Knochen geben prachtvolle Bilder, wenn man zuerst mit Pikrocarmin, dann mit Methylenblau färbt. Fertiger Knochen wird gelb, osteoider Knochen roth, verkalkt gewesene Knorpelgrundsubstanz intensiv blau.

Es scheint, dass die Rachitis auch angeboren vorkommt (Rach. congenita), doch hat das, was man als fötale Rachitis bezeichnet

hat, mit der Rachitis gar nichts zu thun, sondern ist in der Mehrzahl der Fälle eine Wachstumsstörung, welche sich in ungenügender Proliferation der Knorpelzellen und in frühzeitigem Aufhören der Knorpelverknöcherung äussert (Chondrodystrophia). Da das Periostwachsthum weiter geht, so entstehen kurze, plumpe, dicke Knochen; der Schädel ist hoch, cylinderförmig, die Schädelbasis oft stark verkürzt, so dass die Nasenwurzel tief eingezogen erscheint, die Haut ödematös; eine nahe Beziehung zu Cretinismus einerseits, zu Myxödem andererseits ist vorhanden, es sollte deshalb nie unterlassen werden, in solchen Fällen auch die Schilddrüse genau zu untersuchen, an der in der That Veränderungen vorkommen.

Bei einem kleineren Theil der Fälle von sog. fötaler Rachitis ist die Knorpelwucherungsschicht normal, aber die neoplastische Knochenbildung (durch Osteoblasten) ungenügend, so dass die Knochen besonders in der Diaphyse zu dünn bleiben, der Schädel eine weiche Blase darstellt, an allen Knochen eine auffällige Brüchigkeit hervortritt (Osteogenesis imperfecta, Fragilitas ossium, Osteopsathyrosis).

Fig. 392.



Metaplastische Knochenbildung bei Rachitis. St. Vergr.

Oben grosse Knorpelhöhlen, deren Zellen theilweise ausgefallen sind, in der Mitte kleinere, zum Theil schon zackig gewordene Knorpelhöhlen und -Zellen, unten Knochenkörperchen.

b) **Geschwulstbildungen** von Seiten der *Tela ossea* gibt es nur wenige; manchmal findet man kleine geschwulstartige Knochenneubildungen mitten in der spongiösen Substanz sitzen (*Enostosen*), desgleichen *Enchondrome*, aus welchen, wenn sie (schleimig) erweichen, die sog. *Knochencysten* hervorgehen können. Diese sowohl wie auch die zuweilen peripherisch vorkommenden *Enchondrome* werden von Virchow auf stehengebliebene Reste des Epiphysenknorpels zurückgeführt. Das Uebrigbleiben solcher Knorpelreste wird wahrscheinlich meistens durch *Rachitis* bedingt (Fig. 390). *Enchondrom-* und *Cystenbildung* ist von Ziegler als Folge der *Arthritis deformans* in den spongiösen Gelenkenden gefunden worden. Eine besondere Art von Knochengeschwulst nimmt von dem Epiphysenknorpel ihren Ausgang, die sog. *Exostosis cartilaginea*, welche auch multipel an demselben und an mehreren Knochen vorkommt. Ein langer Knochenfortsatz oder ein mehr kugeliges Tumor steht, vom Gelenke abgewendet, hervor, der an seiner Spitze oder einem grösseren Theil der Oberfläche einen Knorpelbelag trägt. Der Epiphysenknorpel scheint auch in seinen pathologischen Auswüchsen seine Aufgabe, Knochen zu bilden, nicht zu vergessen. — Secundär wird das Knochengewebe an vielen Geschwülsten des Markes betheiligt.

c) Von **regressiven Ernährungsstörungen** der Knochensubstanz haben wir schon die wichtigen cariösen Processe mit der Verfettung der Knochenzellen und der *Molecularnecrose* kennen gelernt.

Ein Absterben grösserer Knochenstücke, *Necrose*, kann durch verschiedene Ursachen entstehen; am häufigsten ist die *Necrose* eine Folge von Entzündung, sie kann aber auch traumatisch durch Absprengung, *Periostabhebung* bewirkt werden. Der letztere Umstand spielt auch bei der entzündlichen *Necrose* (Fig. 408) eine grosse Rolle; so folgt z. B. auf eine Abhebung des *Periostes* durch Eiter fast immer eine *Necrose* der obersten Knochenlamellen (*Necrosis superficialis*); aber auch das Mark kommt in Betracht, denn eine eiterige Entzündung desselben kann ein Absterben der inneren Theile (z. B. der compacten Substanz eines Röhrenknochens) bewirken (*Necrosis centralis*). Das necrotische Knochenstück zeichnet sich durch seine weisse Farbe und durch gänzlichen Blutmangel vor der Umgebung aus und ist je nach dem Alter bald mehr bald weniger von der Umgebung durch granulirende oder eiterige Entzündung (*Caries*) abgetrennt. Eine wichtige Ursache für ausgedehntere *Necrosen* sind auch die infectiösen Granulationswucherungen, tuberkulöse (Fig. 410) und syphilitische. Die sog. *Phosphornecrose* (Fig. 48, S. 128), welche besonders an dem Unterkiefer, nicht an den Extremitäten vorkommt, ist Folge einer eiterigen *Periostitis*.

Die *Atrophien* der Knochen sind wesentlich durch Schwund der *Tela ossea* bedingt; es wurde schon erwähnt, dass dabei Riesenzellen eine Rolle spielen. Bei der *Atrophie*, welche bei allen möglichen *Cachexien* in dem spongiösen Gewebe der Röhrenknochen deutlich hervortreten pflegt, kann man noch eine andere Art von Untergang des Knochengewebes sehen: die fibröse *Atrophie*. Man zupfe mit

der Pincette feinste Knochenbälkchen heraus und bringe sie mit dem in der Regel gallertigen Mark unter das Mikroskop: an diesem oder jenem Bälkchen wird man sehen, wie dasselbe an seinem Ende in ein Büschel feinster, gewundener, oft erst noch fest zusammenliegender, dann auseinandertretender Fasern übergeht, die normalen Fibrillen der Knochengrundsubstanz.

c. Untersuchung des Markes.

1. Allgemeine Verhältnisse.

Das Mark der Röhrenknochen zeigt vielfache Verschiedenheiten in seiner Menge, da die Markräume besonders der spongiösen Theile bald erweitert (durch Osteoporose), bald verengert (durch Osteosclerose etc.) sind.

Wichtiger ist die Farbe sowohl des Markes im ganzen oder auch grösserer Strecken (roth, gelb, durchscheinend bräunlich) als auch an kleineren Stellen (roth, trübgelb, citronengelb, grünlich etc.); desgleichen die Consistenz, welche für gewöhnlich schon eine sehr weiche ist, manchmal aber gallertig zitternd (auch auf grössere Strecken) oder in verschiedenem Maasse derb (meist auf kleinere Herde beschränkt) sein kann.

2. Die einzelnen Erkrankungen.

Die pathologischen Veränderungen des Markes, welches ja schon im Laufe der normalen Entwicklung grössere Veränderungen zeigt, sind sehr zahlreiche, wie man sich in neuerer Zeit immer mehr überzeugt hat. Bekanntlich ist das Mark sämtlicher Knochen bei jugendlichen Individuen von rother Farbe, sehr reich an grosskernigen, farblosen Rundzellen (Markzellen) und kernhaltigen rothen Blutkörperchen (rothes lymphoides Mark), zu denen sich noch als charakteristische Bestandtheile die vielgestaltigen mehrkernigen Riesenzellen (hier als Myeloplaxen bezeichnet) gesellen; gegen die Pubertät hin tritt, während in den platten Knochen, den Wirbeln etc. das rothe Mark sich erhält, in den Röhrenknochen Fettgewebe an seine Stelle, gelbes oder Fettmark, welches im Alter sehr häufig dann wieder in ein hellbräunliches, durchsichtiges, gallertig weiches Mark übergeht, das Gallertmark. Abnormerweise tritt nun an die Stelle des Fettmarkes auch beim Erwachsenen wieder rothes lymphoides Mark mit allen seinen Bestandtheilen, sei es partiell, sei es in der ganzen Ausdehnung des Knochens. Andererseits kommt auch die Umwandlung des Fettmarkes in gallertiges Mark in einem zu frühen Alter vor, meist infolge von Cachexien mit Inanition. Es ist mit dieser gallertigen Atrophie des Markes meist auch eine Osteoporose, eine Atrophie der Knochenbälkchen der spongiösen Epiphysenenden verbunden.

Die mikroskopische Untersuchung wird besonders an Quetsch- und Zupfpräparaten vorgenommen, das Material dazu kann man bei Röhren-

knochen durch Aufsägen der Markhöhle, bei anderen durch Quetschen eines Stückes im Schraubstock leicht erhalten.

a) **Circulationsstörungen** können besonders bei Hyperämien verschiedener Art im Knochenmark gefunden werden. Man muss dabei sich bewusst sein, dass nicht jedes rothe Mark hyperämisches Mark zu sein braucht, ebensowenig wie jedes rothe Mark rothes lymphoides ist. Oft kann man durch genaues Zusehen bloss hyperämisches Fettmark als solches diagnosticiren, Sicherheit gibt nur die mikroskopische Untersuchung (Zupf- resp. Quetschpräparat). Blutungen können durch Traumen entstehen, aber auch bei allgemeiner hämorrhagischer Diathese, ferner bei Entzündungen. Häufig sind Blutungen in weichen Markgeschwülsten.

b) Von den **Entzündungen** des Markes sind die ossificirenden (Osteomyelitis ossificans) eher von wohlthätiger als schlimmer Wirkung, indem sie vielfach Schäden repariren oder das Vordringen schlimmerer Processe hindern können. Am bekanntesten ist die ossificirende Osteomyelitis bei den Amputationen, Osteotomien und Fracturen der Knochen, wo die Markhöhle ganz verschlossen werden kann (Figg. 400 u. 402). Nicht selten findet man auch um Geschwülste herum eine knöcherne Kapsel durch ossificirende Osteomyelitis gebildet, aber auch vollständige Ausfüllung der Markhöhle mit Knochen.

Eine hyperplastische Osteomyelitis, bei Erwachsenen mit vorgängiger Metaplasie des Fettmarkes in lymphoides ist die eigentliche Grundlage der rareficirenden Ostitis der spongiösen Knochen, sie kommt aber auch an dem Röhrenmark vor, wo sie wahrscheinlich die Ursache der verstärkten Resorption bei Rachitis und Osteomalacie abgibt. Das Mark ist hierbei oft tief dunkelroth gefärbt (s. unter d, 2). Eine Grenze gegen die einfachen functionellen Hyperplasien ist schwer zu ziehen.

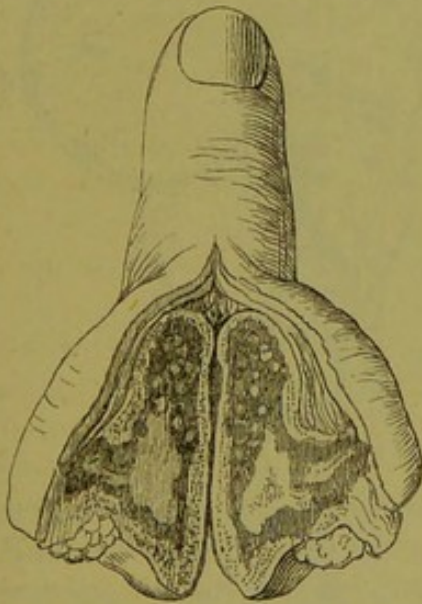
Die eiterige Osteomyelitis erkennt man an der stellenweise hervortretenden opakgelben Farbe; es lässt sich eine dünne trübgelbe Flüssigkeit an diesen Stellen ausdrücken. Ihr Lieblingssitz ist in den spongiösen Epiphysenenden, wo sie besonders bei jugendlichen Individuen auftritt. Die gelben, eiterigen Stellen sind stets von einer rothen Markmasse umgeben. Der Eiter der Osteomyelitis zeigt meistens einen Zerfall der Eiterkörperchen und besitzt stark ätzende Eigenschaften, weshalb man sich auch leicht damit inficirt. Durch eiterige Osteomyelitis kann eine Necrose von Knochentheilen erzeugt werden, besonders in denjenigen Fällen, wo die Entzündung einen sehr acuten Charakter hat (O. maligna, acutissima). Wie bei der gleichen und oft gleichzeitig vorhandenen Affection des Periostes, so lassen sich auch in dem Eiter der Markhöhle massenhaft Eiterkokken nachweisen.

c) **Infectiöse Granulome.** Die Tuberkulose als lokale Affection hat an den Extremitäten ihren Hauptsitz an den Gelenkenden und ist vorher (S. 666) schon besprochen und gewürdigt worden. Es wäre nur noch hinzuzufügen, dass die tuberkulösen Herde manchmal eine ausgesprochen keilförmige Gestalt haben mit nach dem Gelenke hin gelegener Basis, so dass man an einen Zusammenhang mit primären

Gefässveränderungen denken muss. Es müssten, um genaueren Aufschluss in dieser Beziehung zu erhalten, die zuführenden Arterien an entkalkten Präparaten genau untersucht werden, besonders in Rücksicht auf die Frage, ob sich in ihrer Wand etwa tuberkulöse Veränderungen mit Verschluss des Lumens befinden. In der Umgebung der tuberkulösen Sequester und grösseren käsigen Herde sieht man meistens miliare Tuberkel (Fig. 393). Bei allgemeiner acuter Miliartuberkulose finden sich häufig auch im Knochenmark der Diaphyse zerstreute Knötchen, welche freilich manchmal schwer zu erkennen sind, da sie viele Aehnlichkeit mit Querschnitten von Knochenbälkchen haben können. An der Möglichkeit, sie als kugelige Gebilde leicht aus dem sie umgebenden, immer rothen Knochenmark herauszuheben, lässt sich ihre Natur sicher erkennen. Mikroskopisch ist die Erkennung nicht schwierig. Ich habe auch in kleinsten Knochenmarkstuberkeln Koch'sche Bacillen nachweisen können.

Abgesehen von der Möglichkeit, dass gummöse Periostitis und Ostitis auch auf das Knochenmark übergreifen kann, gibt es auch eine primäre gummöse Osteomyelitis in dem Mark der Röhrenknochen.

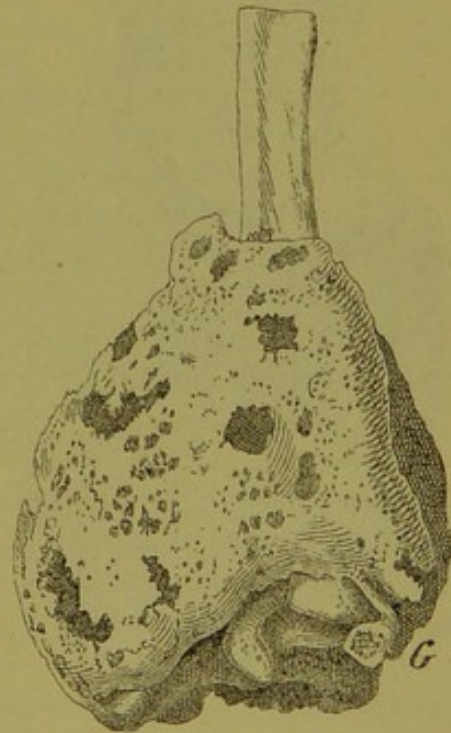
Fig. 393.



Tuberkulose des Marks eines Fingergliedes. Längsschnitt. Beide Schnittflächen sichtbar. Nat. Gr.

Grösserer käsiger Herd, daneben miliare Tuberkel. Verdickung des ganzen Knochens.

Fig. 394.



Myelogenes Sarcom des unteren Endes des Radius, macerirt. $\frac{1}{3}$ nat. Gr.

Man sieht die vielfach durchlöchernte Knochen-
schale. G die freigebliebene Gelenkfläche.

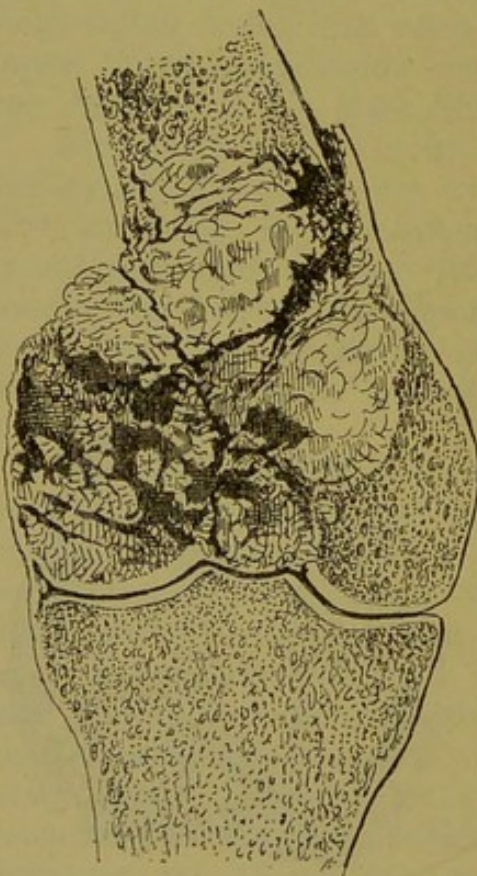
Man findet die bekannten derben, schwefelgelben necrotisch-fettigen gummösen Massen oft multipel, von verschiedener Grösse und Gestalt und von rothen Höfen lymphoiden Gewebes umgeben, in das Mark eingesprengt. Grade diese Affection ist viel häufiger, als man früher

annahm und man sollte daher bei keinem Falle von constitutioneller Syphilis die Untersuchung der Röhrenknochen unterlassen.

d) **Progressive Ernährungsstörungen.** 1. Geschwülste.

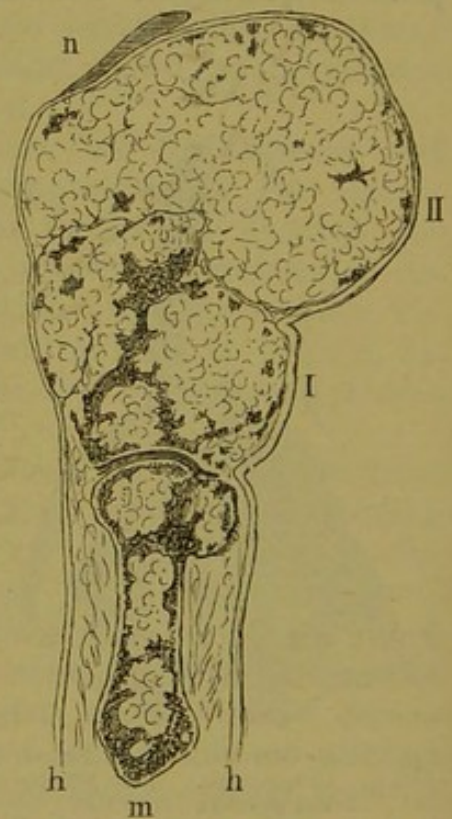
Schon beim Periost ist der myelogenen Sarcome Erwähnung gethan, welche im allgemeinen durch grössere Weichheit vor den periostalen sich auszeichnen. Sie zeigen dadurch ein eigenthümliches Verhalten, dass selbst mannskopfgrosse Tumoren oft noch von einer knöchernen Schale umgeben sind (Fig. 394). Es ist nicht denkbar, dass diese Schale die aufgeblähte alte Knochenrinde sei, da diese, abgesehen von allem anderen, gar nicht dick genug ist, um so aufgebläht werden zu können, es muss vielmehr vom Periost neugebildeter Knochen sein. Mit zunehmender Grösse der Tumoren wird das Periost mehr und mehr unfähig, genügend Knochen zu liefern, die Schale wird hie und da durchbrochen, endlich schwindet sie ganz. Je dünner und unvollkommener die knöcherne Hülle, um so grösser die Gefahr, dass der

Fig. 395.



Myelogenes haemorrhagisches Sarcom des distalen Endes des Femur, Spontanfractur; Gelenkknorpel unverändert. $\frac{1}{2}$ nat. Gr.

Fig. 396.



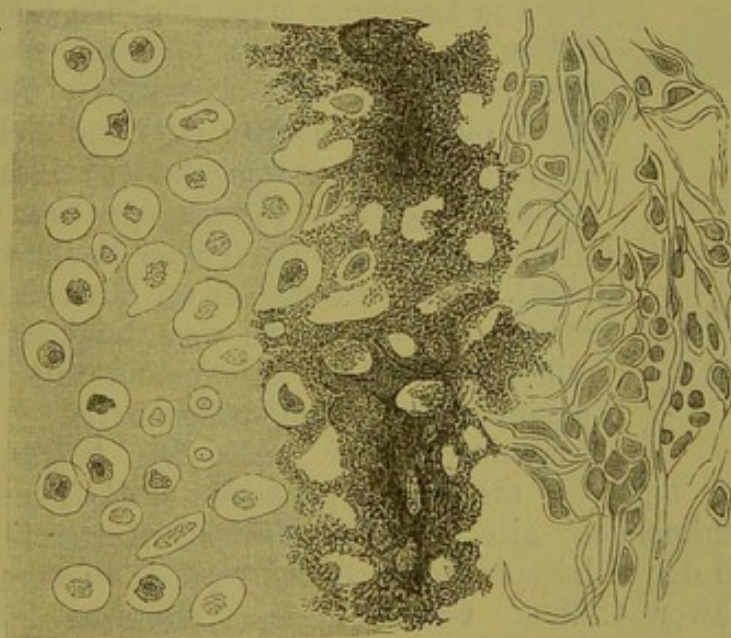
Enchondrom des Daumens. Längsschnitt. $\frac{2}{3}$ nat. Gr.

m Metatarsus mit mehreren kleinen Enchondromknoten (hell). I 1. Phalanx mit mehr enchondromatösen als knöchernen (dunklen) Theilen. II Nagelglied, in einen grossen Enchondromknoten verwandelt, Knochen fast verschwunden. n Nagel. h Haut.

Knochen an dieser Stelle einbricht (spontane Fraktur, Fig. 395). Auch diese Tumoren können Rund-, Spindel- oder (besonders häufig) Riesenzellensarcome sein. Sehr gewöhnlich, besonders bei den weichen Rund-

zellensarcomen, welche auch als Myelome bezeichnet worden sind, ist eine starke Vascularisation vorhanden, welche leicht viele und grosse Hämorrhagien im Gefolge hat (*Sarcoma teleangiectodes*, *Fungus haematodes*, Fig. 395). Durch die Hämorrhagien können (oft multiple) cystenartige Hohlräume entstehen, ebenso wie durch partielle schleimige Metamorphose. Seltener sind Myxome, häufiger als diese Enchondrome (Fig. 396), besonders an Fingern und Zehen; sie haben einen deutlich feinklappigen Bau und anfänglich eine Knochenschale, die aber auch schwinden kann. In dem Bindegewebe zwischen den Knorpelknötchen liegen die Gefässe. Nicht selten finden sich in Enchondromen der Knochen verkalkte oder verknöcherte Partien (*Osteochondrom*) oder es ist neben dem knorpeligen sarcomatöses Gewebe vorhanden (*Chondrosarcom*, Fig. 397). Selten sind primäre alveoläre Geschwülste, welche

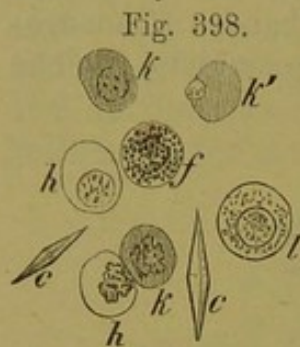
Fig. 397.



Chondrosarcom mit verkalkten Stellen.

früher als Carcinome bezeichnet wurden, jetzt den Sarcomen unter dem Namen der Alveolarsarcome, Endotheliome, Angiosarcome zugerechnet werden. Durch Vergrösserung und hyaline Aufquellung der Endothelien der in grosser Zahl neugebildeten Gefässe entstehen manchmal durchaus drüsenartig aussehende Kanäle, welche in den Schnitten meistens in verschiedenster Richtung durchschnitten erscheinen, so dass vollkommen das Bild eines Drüsendurchschnittes vorgetäuscht werden kann. Nicht grade selten sind metastatische, oft multiple Krebsknoten, die freilich meistens Erbsen- bis Bohnengrösse nicht überschreiten. Durch örtliches Fortschreiten können benachbarte Krebse (besonders Hautkrebse an der vorderen Tibiafläche) nach Perforation der Compacta in das Mark eindringen. Es ist dann meistens an Längsschnitten schön zu sehen, wie die Krebswucherung, sobald sie über den Bereich des festen Knochens hinausgekommen ist, sofort eine grössere Ausdehnung erreicht (geringerer Gewebsdruck).

2. Als eine functionelle Hyperplasie hat man wohl die Veränderungen anzusehen, welche das Knochenmark bei allen möglichen oligämischen Zuständen erleidet, in höchstem Maasse bei der sog. perniciosen Anämie, aber auch bei Anämie durch Blutverluste sowie durch Krankheiten, hier vorausgesetzt, dass die Nahrungszufuhr und -resorption eine genügende ist. Es tritt in diesen Fällen die schon vorher erwähnte Umbildung des Fettmarks der Röhrenknochen in rothes lymphoides Mark ein; dieses, wie auch das an sich rothe Mark der übrigen Knochen ist stark geröthet und enthält neben kleineren und grösseren farblosen Markzellen und normalen rothen Blutkörperchen auch zahlreiche kernhaltige rothe Körperchen (Fig. 398).



Charakterist. Bestandtheile des Knochenmarks bei Anämie. Zupfpräp. St. Vergr.

l gewöhnlicher, f verfetteter Leukocyt. h ganz hyaline kernhaltige Zellen. k kernhaltige rothe Blutkörperchen, k' sehr blass gefärbt. c Kry-
stalle.

An den Oberschenkeln sind es in der Regel die oberen Abschnitte, an welchen die Umbildung zuerst auftritt.

Ähnlich kann der Befund bei manchen Fällen von Leukämie sein, obgleich hier die farblosen Zellen zu überwiegen pflegen. Noch mehr tritt das hervor in den schwereren Fällen, wo das Mark eine grauviolette oder gelbliche, selbst fast eiterähnliche Farbe besitzt (pyoides Mark). Anscheinend gibt es Uebergänge von diesen Hyperplasien zu geschwulstartigen Neubildungen (Myelomen). Man untersuche an Deckglastrockenpräparaten die Körnungen der Leukocyten besonders mit Eosin (eosinophile) und mit Tuberkelbacillendoppelfärbungen (Mastzellen). Die letztere Affection macht mehr den Eindruck einer ent-

zündlichen, was auch für die Markhyperplasie (rothes lymphoides Mark auch in Röhrenknochen) gilt, welche man bei acuten Infectiouskrankheiten, ähnlich der Milzhyperplasie, finden kann. Sichere Entscheidung lässt sich schwer treffen. Grade in den letzteren Fällen kommen ausserdem auch noch Veränderungen vor, welche in das Gebiet der

e) **regressiven Ernährungsstörungen** gehören. So gibt es bei Recurrens partielle Necrobiosen, ähnlich den dabei vorkommenden Milzinfarcten, gelbliche Erweichungsherde mit zerfallenden Zellen und verfetteten Gefässen; so findet man bei Recurrens, Typhus und anderen Infectiouskrankheiten zahlreiche blutkörperchenhaltige Zellen. Eben solche kommen bei Melanämie im Marke vor, es handelt sich dabei aber wohl nicht um Bildung, sondern um Ablagerung im Mark.

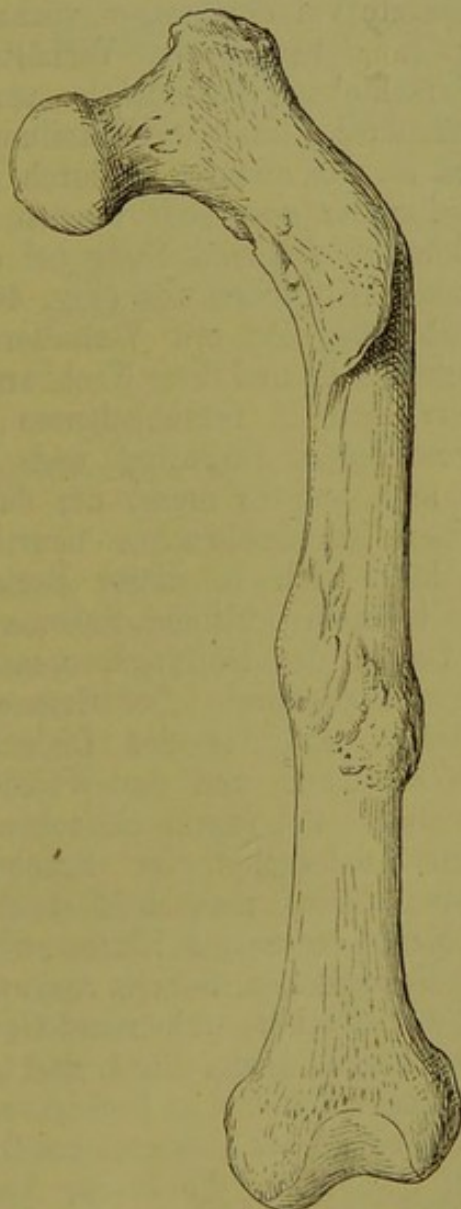
3. Erkrankungen der Knochen im Ganzen.

Nachdem die Veränderungen der einzelnen Theile, welche die Knochen bilden, erörtert sind, sollen jetzt noch einige der wichtigsten Combinationen von Erkrankungen verschiedener Theile besprochen werden.

a) Die **Continuitätstrennungen** der Knochen, welche nicht durch einen pathologischen Process (Spontanfractur), sondern durch ein Trauma

bewirkt werden, sind entweder einfache Sprünge (Fissuren), welche sich an den Extremitätenknochen meist im Anschluss an Brüche finden, oder Infractionen, winklige Knickungen, welche an weichen Knochen (besonders rachitischen) entstehen, oder völlige Durchtrennungen, Brüche, Fracturen. Je nach der Richtung der Bruchfläche zu der Längsachse des Knochens unterscheidet man Quer-, Schräg- und Längsbrüche. Die beiden ersten sind die häufigsten. Mehrfache zusammenhängende Brüche und Sprünge mit Absplitterung von Knochenstückchen charakterisiren den Splitterbruch (Fig. 403). Lochbrüche und Depressionen der com-

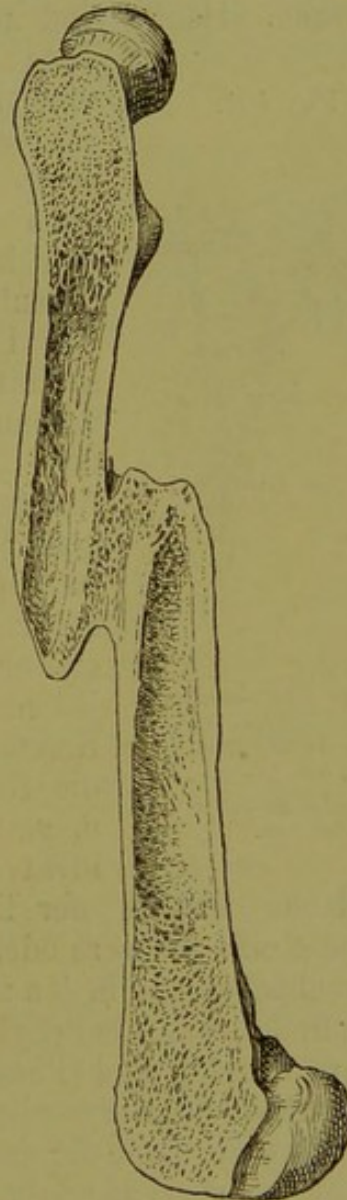
Fig. 399.



Femur mit doppeltem geheilten Bruch der Diaphyse. $\frac{1}{4}$ nat. Gr.

Der untere ohne wesentliche Verschiebung, der obere mit Axenverschiebung geheilt.

Fig. 400.



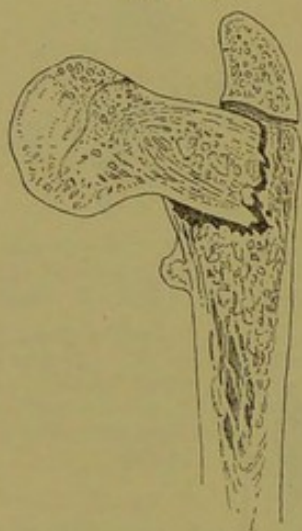
Bruch in der Mitte der Femur-diaphyse, sagittaler Durchschnitt. $\frac{1}{4}$ nat. Gr.

Mit Längen- und Breitenverschiebung geheilt.

pacten Substanz, besonders an den Epiphysen, werden ähnlich wie am Schädel durch directe Einwirkung einer Kugel etc. hervorgerufen. Die Enden der getrennten Knochen (Bruchenden) liegen nur selten in nor-

maler Stellung aneinander (Fig. 399, unterer Bruch), in der Regel haben sie mehr oder weniger starke Verschiebungen (Dislocationen) erfahren. Man unterscheidet eine Dislocatio ad axem, wenn die Längsachse der Fragmente einen Winkel bildet (Fig. 399, oberer Bruch); Dislocatio ad longitudinem, wenn sich ein Fragment an dem anderen in der Achsenrichtung vorbeigeschoben hat (Fig. 400), was besonders bei Schrägbrüchen vorkommt; Dislocatio ad latus (Fig. 400), wenn die Bruchenden in der Richtung der Querachse auseinandergetreten sind; Disloc. ad peripheriam, wenn eine derartige Drehung eines oder beider Fragmente um die Längsachse stattgefunden hat, dass die entsprechenden Punkte der Peripherie beider Bruchenden nicht mehr an derselben Seite liegen. Häufig sind zusammengesetzte Verschiebungen vorhanden.

Fig. 401.



Fractur des Schenkelhalses
eines jugendlichen Individuums. Längsschnitt.
 $\frac{1}{3}$ nat. Gr.

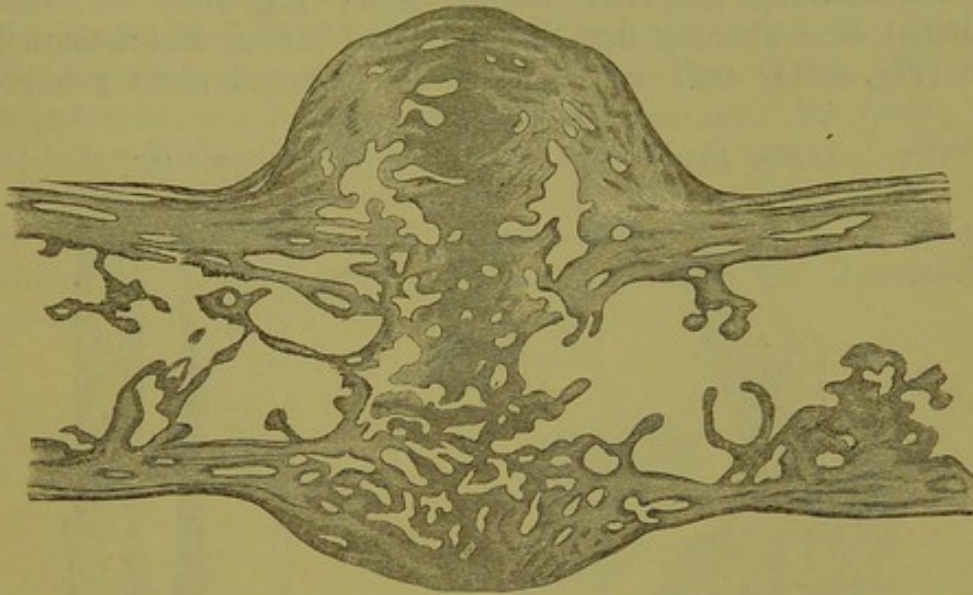
Einkeilung des Halses in die
Diaphyse.

Eine nur unter ganz besonderen Verhältnissen vorkommende Verschiebung (Dislocatio per implantationem, Gomphosis) ist die Einkeilung des einen Fragmentes in das andere, wodurch dieses noch weiter auseinander gesprengt werden kann. Am häufigsten kommt die Einkeilung bei extracapsulären Schenkelhalsbrüchen vor (Fig. 401).

Die Knochenbrüche sind mit Veränderungen sämtlicher Knochentheile und ihrer Nachbarschaft verbunden, welche sich in verschiedenem Alter des Bruches verschieden verhalten und deren Aufeinanderfolge man kennen muss, um das ungefähre Alter eines Knochenbruches beurtheilen zu können. Es lässt sich in dieser Beziehung natürlich kein allgemein gültiges Schema aufstellen, da die Dauer des Heilungsprocesses in jedem einzelnen Falle durch die Grösse des Knochens, die Grösse und Art der Dislocation, die Reaction des Knochens und der Weichtheile u. s. w. bedingt sind. Bei einem einfachen, mit nicht übermässiger Dislocation der Bruchenden verbundenen Bruche der Röhrenknochen findet man bald nach der Verletzung eine grössere oder geringere Menge ergossenen Blutes zwischen den Bruchflächen und in den umgebenden Weichtheilen. Bereits vom zweiten Tage ab findet man Leukocyten, welche mit Blutkörperchen und Gewebs-trümmern beladen sind (Phagocyten) und bereits gegen den 4. und 5. Tag hin sind zahlreiche Karyomitosen im Knochenmark wie im Periost vorhanden, welches am Ende der ersten Woche in ein dickes gefässreiches Granulationsgewebe umgewandelt ist, in dem man schon die ersten Anlagen von osteoiden Knochenbälkchen sieht. Ausser dem osteoiden kommt auch Knorpelgewebe vor, das aber ebenso wie jenes und das seltener entstehende fibröse Gewebe allmählich in Knochen übergeht. Aehnliche Vorgänge greifen im Knochenmark Platz, welches, wenn es Fettmark ist, sich an der Bruchstelle in lymphoides rothes Mark umwandelt. Am Knochen selbst sprosst aus den Gefässkanälchen Granulationsgewebe hervor, welches die vorspringenden Zacken und alles in

seiner Ernährung gestörte Knochengewebe resorbirt, später dann auch in Knochen übergeht. Die Neubildung wird Callus genannt und man kann sonach einen periostalen, myelogenen und osteogenen oder interstitiellen Callus unterscheiden (Fig. 402), wozu noch in

Fig. 402.



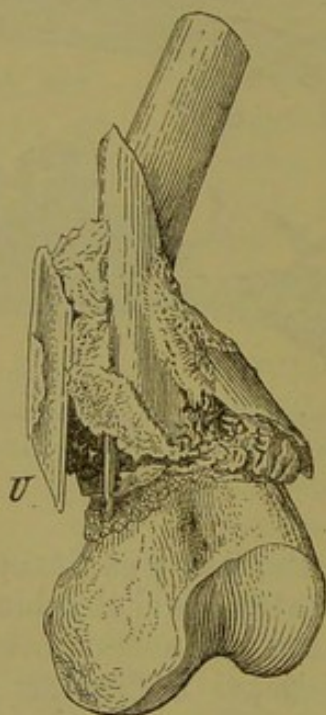
Geheilte Fractur einer osteomalacischen Rippe. Schw. Vergr. Carminfärbung.
Die dunklen Abschnitte sind kalkfrei. Periostaler, interstitieller und myelogener Callus, fast ganz osteoid.

manchen Fällen, besonders bei starker Dislocation eine Knochenbildung in den umgebenden Weichtheilen (parostaler Callus) hinzukommt. Schon in der 3. Woche bildet sich, während die entzündliche Schwellung der Weichtheile verschwindet, bei geringer Dislocation eine Verbindung der Bruchflächen durch Callus, welcher von der 4. Woche an von innen nach aussen verknöchert. Bis zur 7. bis 9. Woche ist der sämmtliche Callus verknöchert und es beginnt nun an der äusseren Oberfläche durch concentrische Atrophie eine Verkleinerung und eine Abglättung aller Ecken und aller Unebenheiten, während in der Markhöhle, die durch den myelogenen Callus mehr oder weniger verschlossen war, eine excentrische Atrophie Platz greift, welche nicht nur zu einer Wiederherstellung der Markhöhle in jedem Bruchende führt, sondern auch zu einer Vereinigung beider Markhöhlen selbst in dem Falle, dass die Knochen ad longitudinem dislocirt waren, wobei also die frühere compacte Rinde von beiden Seiten durchbrochen wird. Ueberhaupt wird alles für die mechanischen Ansprüche, die an den wiederhergestellten Knochen gestellt werden, Ueberflüssige entfernt, während in der Hauptdruckrichtung immer mehr Knochen gebildet wird. Diese Veränderungen dauern selbst bei den einfachsten Brüchen bis zur 10. bis 12. Woche, bei starker Dislocation aber erstrecken sie sich selbst über Jahre. Aus dem Angeführten ergibt sich und ein Blick auf die Abbildungen beweist, dass es sich hier nicht um einen einfachen Wiederersatz zu grunde gegangenen Knochengewebes handelt,

sondern dass gewissermassen das Ziel all der Neubildungs- und Resorptionsvorgänge die Wiederherstellung der Functionsfähigkeit des Knochens ist; es liegt nicht eine morphologische, sondern eine funktionelle Regeneration vor.

Wie gross diese Regenerationsfähigkeit der Knochen ist, geht daraus hervor, dass selbst eine ausgedehnte Zersplitterung durch Callus wieder zur Heilung gebracht werden kann (Fig. 403). Freilich tritt dabei leicht eine Störung der Heilung ein, indem Knochenstücke absterben (Fig. 404), weil sie abgesprengt sind und nicht genügend er-

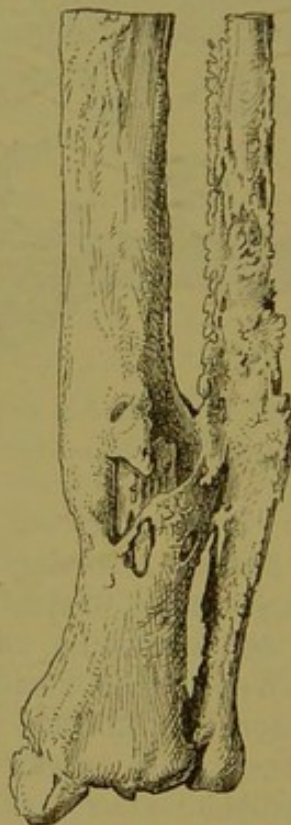
Fig. 403.



Heilender Splitterbruch am unteren Ende der Femurdiaphyse.
 $\frac{1}{3}$ nat. Gr.

Selbst ein ganz umgedrehter Splitter (u), bei welchem die Periostseite nach innen gedreht ist, ist durch Callus befestigt.

Fig. 404.



Unvollständig geheilter Knochenbruch am unteren Ende der Femurdiaphyse.
 $\frac{1}{3}$ nat. Gr.

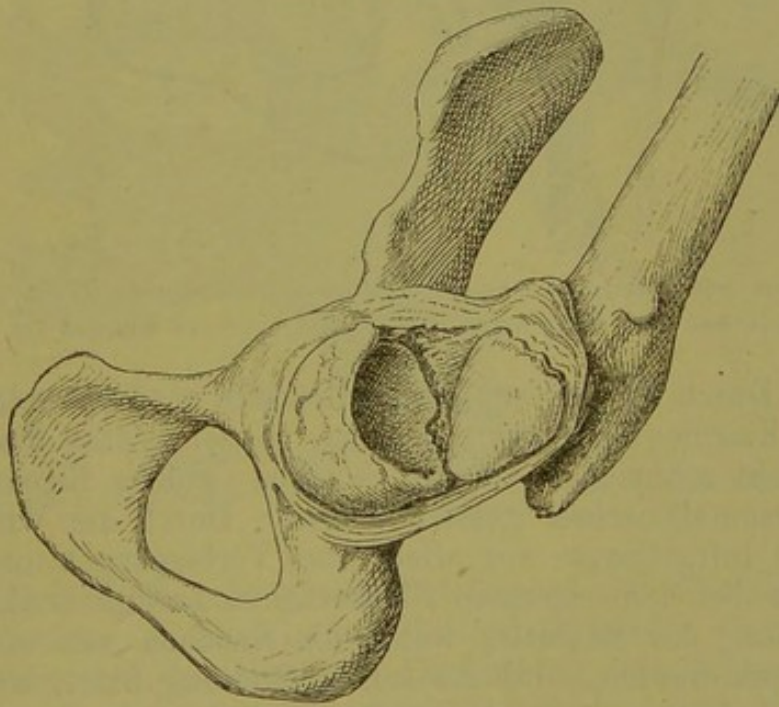
Sequester in der Tibia, Verwachsung der beiden Knochen, ausgedehnte periostale Knochenbildung.

nährt werden, oder weil eine eiterige Entzündung an der Bruchstelle entstanden ist. Das ereignet sich am leichtesten bei den sog. complicirten Brüchen, bei welchen Zerreissungen und Quetschungen der Weichtheile mit Einschluss der Haut vorhanden sind. Es können dabei leicht septische Infectionen entstehen, welche, auch wenn keine grössere Necrose sich bilden sollte, doch die Heilung stören, denn dass die Ausbildung des Callus nicht regelrecht vor sich gehen kann, wenn eiterige Periostitis oder Osteomyelitis sich entwickelt, bedarf keiner weiteren Ausführung. Aber auch die Anwesenheit eines necrotischen

Knochenstückes, eines Sequesters, hindert an und für sich die Heilung, denn diese kann erst vollständig erfolgen, wenn jenes entfernt ist und dazu reicht die auch an den abgestorbenen Knochen stattfindende Resorption doch in der Regel nicht aus. Alle diese Verhältnisse müssen demnach bei der zeitlichen Beurtheilung eines Bruches sorgfältig berücksichtigt werden.

Wenn aus diesem oder jenem Grunde die vollständige Heilung, d. h. die knöcherne Vereinigung der Bruchenden ausbleibt, so spricht man von Pseudarthrose. Es ereignet sich dies an den Extremitäten am häufigsten bei den Schenkelhalsfracturen und zwar bei jenen, welche innerhalb der Hüftgelenkkapsel (intracapsuläre Fracturén) sitzen oder durch dieselbe hindurchgehen (intra- und extracapsuläre Fr.). Wenn jegliche Verbindung zwischen den Bruchenden ausbleibt, so kann sich allmählich durch Abschleifung und Sclerosirung der Bruchenden ein

Fig. 405.

Intracapsuläre Schenkelhalsfractur, Nearthrose. $\frac{1}{3}$ nat. Gr.

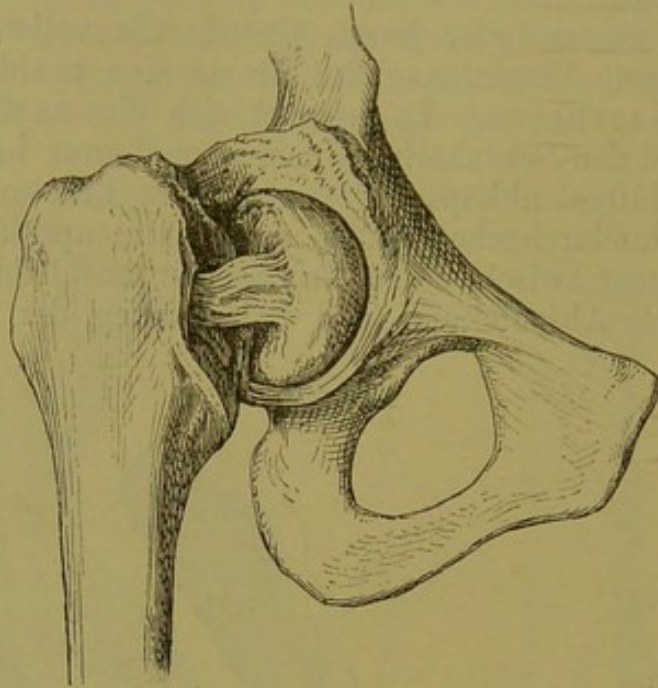
Bruchfläche am Kopf concav, am Hals convex gestaltet; Gelenkkapsel von vorn eröffnet, Femur nach oben und aussen gedreht.

wirkliches, wenn auch unvollkommenes neues Gelenk bilden (Nearthrose, Fig. 405), häufiger entsteht eine lockerere oder straffere Verbindung der Bruchenden durch fibröses Gewebe (Fig. 406).

b) **Rachitis und Osteomalacie.** Die Rachitis ist eine Krankheit des ersten Kindesalters (von $\frac{1}{2}$ bis 5 Jahren), deren Residuen aber noch in dem spätesten Alter zu erkennen sind. Bei den frischen Fällen findet man zunächst die früher (S. 679) beschriebenen Vorgänge an den Gelenkenden, durch welche eine Verdickung dieser erzeugt wird (doppelte Glieder). Das zweite ist die Anbildung weicher osteoider (nicht verkalkter) Schichten von Seiten des Periostes und endlich das dritte

Glied der Veränderungen die excessive Resorption des Knochengewebes von Seiten des Markes, welches durch Erweiterung der Gefäße besonders in den heftigeren Fällen eine tief dunkelrothe Farbe zeigt (Osteo-

Fig. 406.



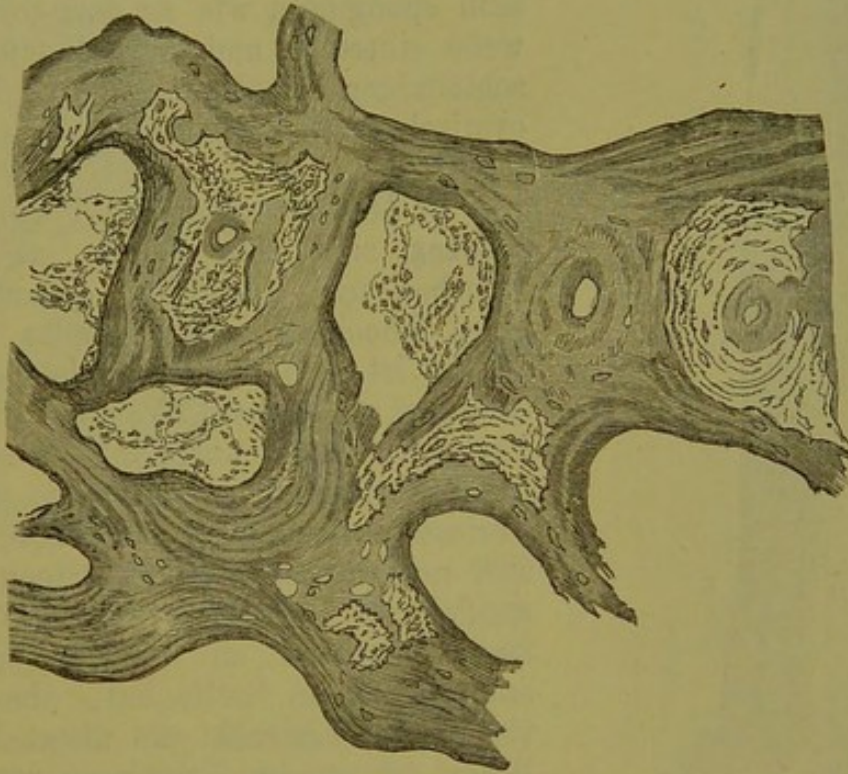
Intra- und extracapsuläre Schenkelhalsfractur, Pseudarthrose. $\frac{1}{3}$ nat. Gr.
Langes fibröses Band zwischen dem abgesprengten Kopf und dem Rest des Halses.

myelitis?). Durch die beiden letzten Processe wird besonders die Haltbarkeit der Knochen sehr beeinträchtigt, so sehr, dass dieselben biegsam und leicht schneidbar werden können, welche Eigenschaften sie mit den osteomalacischen gemein haben. Durch die Weichheit entstehen leicht Infractionen, vor allem aber Verbiegungen mannigfachster Art, wie sie bei den einzelnen Skelettheilen bereits erwähnt wurden. Bei der Heilung der Rachitis, wobei die Knochen nun oft besonders fest, sclerotisch werden, wird die schiefe Stellung fixirt, wodurch dann im späteren Leben noch die Diagnose auf frühere Rachitis ermöglicht wird.

Durch schwere rachitische Störung kann eine gleiche Weichheit der Knochen erzeugt werden, wie sie die Osteomalacie der Erwachsenen charakterisirt, jene Knochenerweichung, welche hauptsächlich bei Frauen, insbesondere bei Schwangeren am Becken, der Wirbelsäule, aber auch an allen anderen Knochen (am wenigsten am Schädel) gefunden wird. Man mag das Osteomalacie der Kinder nennen, aber man darf diese Processe nicht von der Rachitis trennen wollen, deren charakteristische Veränderungen besonders an den Epiphysenknorpeln nicht fehlen. Ob es Fälle von kindlicher Osteomalacie ohne diese rachitischen Veränderungen gibt, ist erst zu erweisen. Jedenfalls dienen gerade diese osteomalacischen Rachitisformen der zuerst von Cohnheim ausgesprochenen, dann von Kassowitz vertheidigten Annahme, dass die Osteomalacie

die Rachitis der Erwachsenen sei, zur Stütze. Das mikroskopische Bild der Osteomalacie ist freilich von dem der Rachitis wesentlich verschieden, denn es fehlen vor allem die Epiphysenknorpelveränderungen — aber auch der Epiphysenknorpel selbst! Sonst aber stimmen die Befunde überein, indem man z. B. am spongiösen Knochengewebe (Fig. 407) im Centrum der Bälkchen zwar noch mehr oder weniger

Fig. 407.



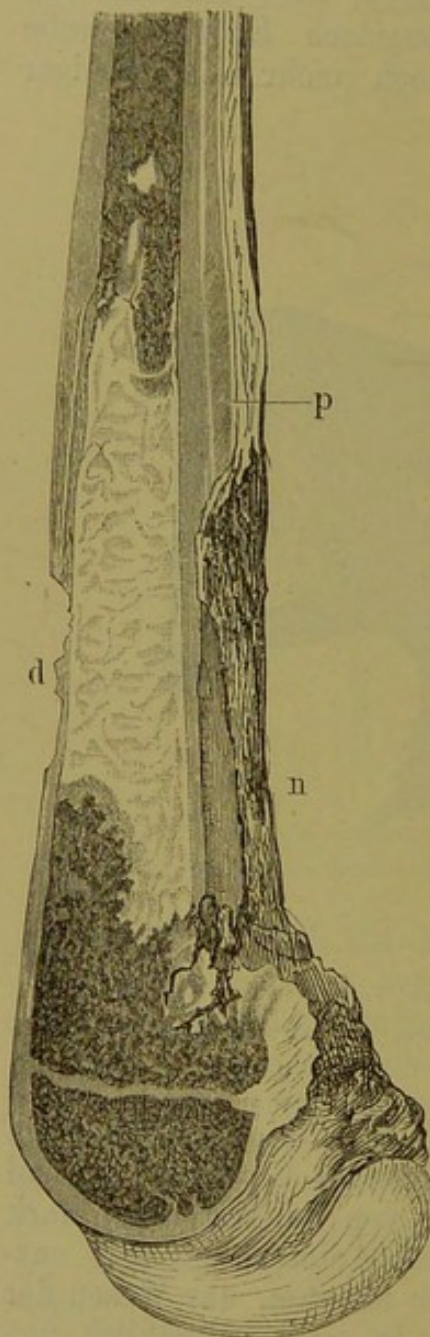
Osteomalacie; spongiöser Knochen. Schw. Vergr.

Nur noch geringe Reste von fertigem Knochen im Innern der Balken, an den kalkfreien Theilen theilweise deutliche Schichtung.

viel wohlgebildetes Knochengewebe sieht, an der Peripherie aber ein weiches, osteoides, in Carmin sich lebhaft färbendes Gewebe, während die Markhöhlen auf der Höhe der Erkrankung von dunkelrothem Mark erfüllt sind. Das osteoide Gewebe hat freilich Aehnlichkeit mit entkalktem Knochengewebe, weshalb man seither annahm, das Wesen der osteomalacischen Knochenveränderung beruhe in einer allmählich von den Markhöhlen aus fortschreitenden Entkalkung, aber es gleicht auch dem unverkalkten neugebildeten Knochengewebe. Da ein Beweis für Entkalkung absolut nicht erbracht werden kann, dagegen bei Rachitis die gleichen Veränderungen vorkommen, so möchte ich ebenfalls annehmen, dass man es hier mit einer Störung der Anbildung bei vermehrter Resorption zu thun hat. Es bleibt dabei freilich noch zu erweisen, dass im Knochensystem Erwachsener so mächtige Anbildungen und Resorptionen am Knochengewebe stattfinden, wie bei dieser Annahme vorausgesetzt wird, die übrigens von den meisten Pathologen nicht getheilt wird. Jedenfalls beweist aber die wiederholt festgestellte Thatsache, dass bei Brüchen osteomalacischer Knochen sämt-

licher Callus kalkfrei bleibt (Fig. 402), dass die Entkalkungstheorie zur Erklärung der Veränderungen nicht ausreicht, da bei den Brüchen

Fig. 408.



Eiterige Ostitis am unteren Ende der Femurdiaphyse eines jugendlichen Individuums. Sagittalschnitt.
2/3 nat. Gr.

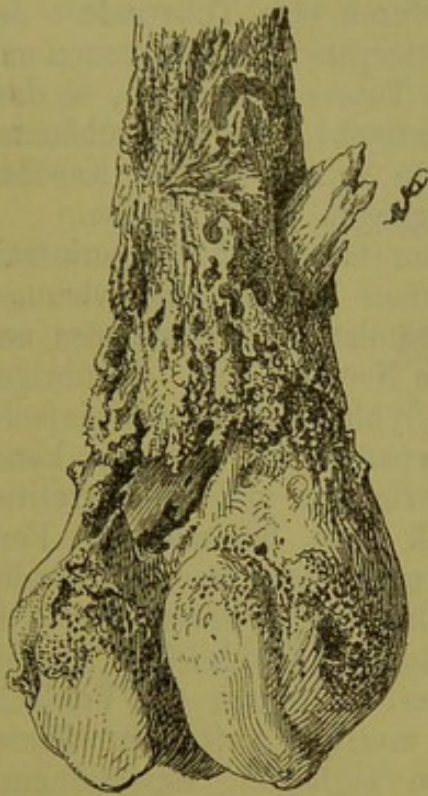Osteomyelitis mit eiteriger Infiltration des sonst rothen Markes (die weissen Stellen), Periostitis mit Ablösung des Periosts und Necrose des Knochens bei n, bei d cariöse Defecte an der Knochenoberfläche, bei p periostale Knochenneubildung.

unzweifelhaft wie bei der Rachitis nur osteoides Gewebe statt kalkhaltigen Knochens geliefert wird. Dass auch bei der Osteomalacie wiederum wie bei der Rachitis eine verstärkte Resorption vorkommt, beweist die starke Osteoporose, welche sowohl an dem spongiösen wie an dem compacten Gewebe eintreten und in Verbindung mit einer schleimigen Erweichung des Markes zu einer cystischen Umwandlung des Knochens führen kann.

c) Die verschiedenen Formen von **Entzündung** sind sehr häufig an demselben Knochen und selbst an demselben Theile eines Knochens nebeneinander anzutreffen. Nichts ist z. B. häufiger, als dass mit einer eiterigen Osteomyelitis sich eine eiterige Periostitis verbindet, an die sich in weiterer Entfernung wieder eine ossificirende Periostitis anschliesst (Fig. 408), oder dass sich neben einer eiterigen Osteomyelitis eine ossificirende Periostitis vorfindet, die zwar ihren Hauptsitz an der der Osteomyelitis entsprechenden Stelle hat, aber meist sich viel weiter erstreckt als diese. In gleicher Weise ist in der Umgebung von periostitischen Abscessen fast stets eine ossificirende Periostitis zu finden. Die letztere findet sich auch, wie schon früher erwähnt wurde, bei Caries der Gelenkenden infolge eiteriger Arthritis. Am wechselvollsten gestaltet sich aber das Bild, wenn eine Necrose des Knochens vorhanden ist und vor allem eine centrale Necrose (Fig. 409). Nicht nur entsteht um das todte Stück, den Sequester, eine cariöse Zerstörung des Knochens, wodurch jener losgelöst wird, sondern es bilden sich auch oft ganz enorme, über den grössten Theil der Knochenoberfläche verbreitete periostitische Knochenwucherungen, welche besonders über dem Sequester am stärksten sind und diesen so in

eine Kapsel (Capsula sequestri, Todtenlade) einschliessen, in welcher einzelne kleinere oder grössere Oeffnungen (Fistelgänge) offenbleiben, welche zu dem Sequester hinführen. Die umgebenden Weichtheile befinden sich im Zustande chronischer Entzündung und sind ebenfalls von Fistel-

Fig. 409.



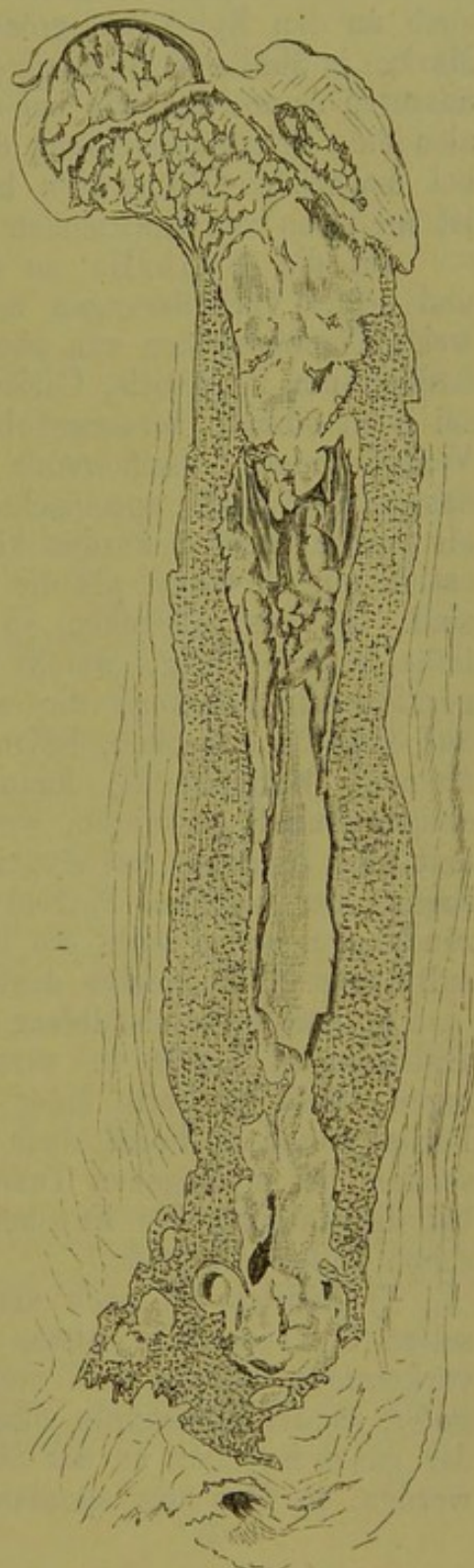
Necrose mit Osteophytbildung am unteren
Femurende. $\frac{1}{2}$ nat. Grösse.
S Sequester.

gängen durchzogen. In ähnlicher Weise wie das Periost reagirt auch das Mark, wenn nicht eine eiterige Osteomyelitis vorhanden ist, durch eine ossificirende Entzündung, welche nach dieser Seite die Sequesterkapsel schliesst und selbst zum Verschlusse der Markhöhle führen kann.

d) Aehnliche Combinationen verschiedener Veränderungen zeigen sich auch bei den **infectiösen Granulationswucherungen**, bei der Tuberculose und Syphilis der Knochen.

Bei der Tuberculose ist es insbesondere die tuberculöse Osteomyelitis der Kinder, welche oft höchst complicirte Störungen hervorbringt. So sieht man in dem in Fig. 410 dargestellten Femur, an welchem wegen Tuberculose des Knies eine Amputation vorgenommen worden war, nicht nur ausgedehnte käsigtuberculöse Granulationsbildung in der Markhöhle, sondern auch centrale Necrose,

Fig. 410.



Osteomyelitis tuberculosa chronica im Femur eines Kindes. Längsdurchschnitt.
 $\frac{2}{3}$ nat. Gr.

Früher Amputation im unteren Drittel, wo zahlreiche Fistelgänge; tuberculöse verkäste Granulationswucherung in der ganzen Diaphyse; an verschiedenen Stellen kleinere und grössere Sequester, starke Verdickung der Diaphyse durch ein fein spongiöses Knochengewebe.

starke periostale Knochenneubildung, Fistelbildung am unteren Ende u. s. f. Besonders an den kleinen Röhrenknochen der Hand und des Fusses, aber auch an den Epiphysen grösserer kann es durch eine Tuberculose des Markes in ähnlicher Weise zu einer inneren Resorption der compacten und äusseren Apposition wie bei den myelogenen Tumoren kommen, so dass also eine Scheinauftreibung des Knochens entsteht, die am schönsten bei macerirten Präparaten hervortritt (*Spina ventosa*). Der Knochen ist meistens von zahlreichen Lücken, Fistelgängen durchbrochen.

Da die Syphilis an den Extremitäten hauptsächlich periostale und ostale Veränderungen macht, so kommen bei ihr auch vorzugsweise Combinationen von oberflächlichen Veränderungen (gummöse und ossificirende Periostitis, Caries, oberflächliche Necrose) vor. Im übrigen sei noch einmal hervorgehoben, dass die Syphilis auch nur einfache Veränderungen, ossificirende Periostitis (Hyperostose) erzeugen kann, dass aber nur die specifischen (gummöse Periostitis und Osteomyelitis) als solche erkannt werden können, und auch diese, besonders die Periostitis nur so lange, als die Gummositäten noch nicht resorbirt worden sind. Ist dies geschehen, so bleiben unregelmässig vertiefte, oberflächliche Defecte übrig, welche auch durch andere Krankheiten hervorgerufen sein könnten, die aber an sich schon immer den Verdacht auf Syphilis erwecken, besonders wenn sie multipel auftreten. Dieses Moment (Multiplicität) kann auch bei den einfachen Entzündungen einigen Anhalt gewähren, wenn auch daraus allein niemals mit Sicherheit eine Diagnose auf Syphilis zu stellen ist. Bekannt ist die Bevorzugung der vorderen Partien der Tibia in Bezug auf syphilitische Entzündungen, wobei wohl die leichte Zugänglichkeit für mechanische Insulte eine Rolle spielen dürfte.

e) Bei **Geschwulstbildung** an einer Stelle des Knochens werden die anstossenden Theile in verschiedenster Weise in Mitleidenschaft gezogen, bald in Form einer ossificirenden Entzündung (am Mark, am Periost) bald in Form einer Atrophie (Osteoporose der *Tela ossea*, besonders bei myelogenen Tumoren). Von der Betheiligung des Periosts bei der Bildung der Knochenkapsel um myelogene Geschwülste war schon früher die Rede.

f) Endlich sei noch erwähnt, dass von grösseren **Parasiten** sehr selten Cysticerken, etwas häufiger Echinokokken in den Knochen vorkommen, welche bald mehr oberflächlich, unter dem Periost, bald tiefer, in der Markhöhle sitzen. Es kann wie durch weiche Geschwülste der ganze Knochen an der Stelle der Echinokokkenentwicklung zerstört werden, so dass sog. spontane Fractur entsteht.

Register.

A.

Abort 477.
 Acardius, Placentarverhältnisse 478.
 Achorion Schönleini 58.
 Acne der Haut 60; — pancreatica 563;
 — des Uterus 439.
 Acranie 104.
 Actinomyose der Lunge 264, 274.
 Addison's Krankheit 26, 336.
 Adenoide Vegetationen der Rachenton-
 sille 291.
 Adenolymphocelen 586.
 Agenesia ani 486.
 Alauncarmin 16.
 Alkalien als Reagentien 13.
 Alopecia 59.
 Amöben bei Dysenterie 580.
 Amyloid, Nachweis durch Anilinviolett
 14; — Nachweis durch Jodjodkalium
 17.
 Anämie, perniciöse, Veränderungen des
 Blutes 200; — des Knochenmarkes
 688.
 Anchylose der Gelenke 654.
 Anchylostomum duodenale 578.
 Anencephalie 104.
 Aneurysmen 622; — der Gehirnarterien
 95; — der Mes. sup. 567.
 Angina 284; — Ludwigi 308.
 Angiome 49.
 Anguillula intestinalis und A. stercora-
 lis 578.
 Anilinfarben für mikroskopische Unter-
 suchungen 14.
 Anthracosis der Lunge 258, 274; — der
 Lymphknoten 297; — der Milz 332.
 Antrum Highmori 131.
 Anus, Atresie 486; — Carcinom 492;
 — Prolaps 485.
 Aorta, Allgemeines 613; — Anfangstheil
 229.

Appendices epiploicae, Lipome 571.
 Arachnitis s. Meningitis.
 Arachnoidealzotten 85, 92.
 Argyrie, Niere 374.
 Arsenikvergiftungen 517.
 Arterien, Allgemeines 614; — der Ge-
 hirnbasis 94; — des Halses 283; —
 des Herzens 229; — der Lunge 278;
 — Nabel 161.
 Arterioapillarfibrosis 617.
 Arthritis 656, 658, 662.
 Arthropathia tabidorum 665.
 Ascaris 578.
 Ascites 178.
 Aspirationspneumonie 250.
 Asthmakrystalle 307.
 Athemprobe bei neugeb. Kindern 312.
 Atherom der Arterien 615; — der Haut
 60; — der Herzklappen 218.
 Atresia ani et recti 486.
 Atrophia gastro-intestinalis progressiva
 604.
 Augen, Allgemeines 133; — Circula-
 tionsstörungen 137; — Continuitäts-
 trennungen 150; — Entzündungen
 139; — Fremdkörper 149; — infec-
 tiöse Granulome 145; — Missbildun-
 gen 137; — Parasiten 149; — pro-
 gressive Ernährungsstörungen 146; —
 regressive Ern. 147; — Section 132.

B.

Bakterien, allgemeine Untersuchungs-
 methoden 17.
 Bakterium coli 581.
 Balanitis 394.
 Balkenblase 384, 388.
 Bartholin'sche Drüsen 413.
 Bauchfell, allgemeines 314; — d. Beckens
 470.

Bauchhöhle, Inspection 174; — Inhalt 177; — Sectionsmethode 313.
 Beckenknochen 632.
 Beckenorgane, Sectionsmethode 383.
 Beleuchtungscondensor, Wirkung 18.
 Bilirubin-Infarkt der Niere 373; — Krystalle im Blute 203.
 Bismarckbraun 15.
 Blase s. Harnblase.
 Blasenscheidenfistel 390, 418.
 Blasenspalte 385.
 Blasensteine 382.
 Blepharitis 145.
 Blumenkohlgewächse 48.
 Blut, mikroskop. Untersuchung 202; — Pathologie 198.
 Blutgefäße s. Arterien, Venen.
 Blutkörperchen, rothe 200; — weisse 201; — kernhaltige im Knochenmark 688.
 Blutplättchen 202.
 Bothriocephalus 580.
 Brand der Haut 51.
 Bronchiektasien 270, 277.
 Bronchien, grosse, Krankheiten 274.
 Bronchitis caseosa 253; — catarrhalis 248, 274; — fibrinosa 247, 276; — putrida 275; — tuberculosa 276.
 Bronzehaut 26, 336.
 Brüche s. Fracturen, Hernien.
 Brustbein, Erkrankungen 182, 185.
 Brustdrüse 166; — Geschwülste 169.
 Brusthöhle, Eröffnung 183; — Inspection 186.
 Brustkorb, Gestaltveränderungen 181.
 Bubonen, eiterige 638; — indolente 639.
 Bulbärparalyse 72.

C.

Callusbildung 672, 691.
 Canceroid, Diagnose 22.
 Carbunkel, furunkulöser 59; — Milzbrand 36.
 Carcinom, Diagnose 22.
 Caries, eiterige 659, 665, 677; — fungöse (tuberkulöse) 666, 677; — syphilitische 677.
 Carmin, Zubereitung 15.
 Carnification der Lunge 246.
 Cataract 147.
 Cavernen der Lungen 260.
 Cavernome der Haut 49; — der Leber 553.
 Celloidin als Einbettungsmasse 11.
 Cercomonas intestinalis 581.
 Chalazion 145.
 Chalicosis der Lunge 274.
 Charcot'sche Krystalle in dem Blut bei

Leukämie 204; — im Knochen 688; — der Leber bei Echinococcus 560; — dem Sputum 307.
 Chlorose, Beziehung zum Gefässsystem 614; — Blutveränderung 200.
 Choledochus 517.
 Cholera, Bacillen 581; — Darm 588.
 Cholestearin-Reaction 523; — Steine (Galle) 523.
 Cholesteatom des Gehirns 119; — des Ohres 156, 157.
 Chondrodystrophia congenita 681.
 Chorioiditis 139.
 Chylämie 203.
 Chylus, Erguss in seröse Höhlen 178; — Retention in den Darmzotten 584; — im Mesenterium 566.
 Chylusgefäße des Darms (Tubercul.) 566, 569.
 Clavicula 186.
 Clitoris s. Vulva.
 Clostridium butyricum 582.
 Colloidkrebs s. Schleimkrebs.
 Comedo 59.
 Condensor, Wirkung auf mikroskopische Bilder 18.
 Condylome, breite 36; — spitze 40.
 Conjunctivitis 144.
 Coronararterien des Herzens 196, 229.
 Corpora amylacea des Gehirns u. Rückenmarks 67; — der Lunge 272; — der Prostata 399; — Untersuchung 67.
 Corpora libera der Bauchhöhle 180; — der Gelenke 655; — der Scheide des Hodens 403.
 Coryza 130.
 Cowper'sche Drüsen 393.
 Craniotabes 79.
 Croup des Larynx u. der Trachea 297; — des Pharynx 288.
 Cryptorchie 401.
 Curschmann'sche Spiralen im Sputum 306.
 Cutis, Veränderungen 31.
 Cysterna chyli 626.
 Cysticercus, Anatomie 92; — racemosus 98, 105.
 Cystinsteine 377.
 Cystocele vaginalis 384, 415, 422.
 Cystosarcoma, Anatomie 173.

D.

Dakryocystitis 145.
 Darm, äussere Untersuchung 568; — Eröffnung 572; — Inhalt 573.
 Darmkrankheiten: Abscesse 587, 589; — Amyloid 603; — Aneurysmen 585; — Atrophie 604; — Circulationsstö-

rungen 584; — Continuitätstrennungen 604; — Diphtherie 590; — Divertikel 571; — Dysenterie 589; — Entzündungen 585; — Geschwülste 603; — Haemochromatose 604; — Lageveränderungen 175; — Missbildungen 584; — Parasiten 577; — Perforationen 604; — Syphilis 602; — Tuberkulose 594; — Typhus 598; — Varicen 585; — s. auch Duodenum, Mastdarm.
 Darmsteine 576, 605.
 Decidua, mikroskop. Diagnose 427.
 Deckglastrockenpräparate, Anfertigung 7.
 Decubitus der Haut 52; — des Pharynx 292.
 Depressionen der Schädelknochen 81.
 Dermatomykosen 57.
 Dermoidcysten der Haut 50; — der Ovarien 468.
 Desquamativpneumonie 253.
 Diabetes mellitus, Atrophie d. Gangl. coeliacum 564; — Atr. des Pancreas 562; — Hypertrophie der Leber 549; — Lungenveränderungen 268; — Niere 368.
 Diaphragma 626.
 Diastasen d. Schädelnähte 81.
 Diastematomyelie 74.
 Diphtherie des Rachens 285; — Bacillen 289.
 Distomen im Darm 580; — in der Leber 560.
 Doppelmesser, Gebrauchsanweisung 9.
 Druckbrand der Haut 63.
 Ductus choledochus 517.
 Ductus thoracicus 626.
 Duodenum, Krankheiten 498; — Section 495.
 Dura mater der Basis 123; — cerebialis, Krankheiten der äusseren Fläche 84; — Krankh. der inneren Fläche 86; — spinalis, Krankheiten 64.
 Dysenterie 589; — des Mastdarms 487.
 Dysmenorrhoeische Membranen 427, 435, 437.

E.

Ecchymosen, subpericardiale 194; — der Haut 33.
 Echinokokken, Anatomie 122.
 Echinorhynchus gigas 579.
 Ectope Schwangerschaften 472.
 Ectopie der Harnblase 32.
 Eczem 33; — marginatum 59.
 Ei, Veränderungen 472.
 Eierstöcke s. Ovarien.

Eihäute 477.
 Einbettungsmassen und -methoden für mikroskopische Präparate 10.
 Elastische Fasern im Sputum, Nachweis 307.
 Elementarkörnchen im Blut 205.
 Elephantiasis Arabum 40.
 Enchondrome 687.
 Endothelflocken in serösen Höhlen 78.
 Endotheliome 119.
 Enterocoele vaginalis 415.
 Entkalkung von Knochen 7.
 Eosin 15.
 Ependym 104.
 Epidermis, Veränderungen 31.
 Epidermoid der Haut 50; — des Ovariums 468.
 Epididymitis 405.
 Epiphysenknorpel, Veränderungen 678.
 Epispadie 32, 391.
 Epistaxis 130.
 Epithelnecrosen in der Niere 367; — der Schleimhäute bei Diphtherie 286.
 Epulis 128.
 Erysipel der Haut 34.
 Etat mamelonné des Magens 503.
 Eustrongylus gigas 379.
 Eventration 32.
 Exophthalmus 133.
 Exostosen, Allgemeines 673; — cartilaginea 682; — supracartilaginäre der Wirbelsäule 631.
 Expirationsfurchen der Leber 527.
 Exstrophia vesicae 385.
 Exsudat, in serösen Höhlen, Untersuchung 179.
 Extrauterinschwangerschaft 472.

F.

Faeces, Untersuchung 573.
 Färbemittel f. mikroskop. Präparate 13.
 Favus 57.
 Febris recurrens, Spirochaeten 204.
 Fettdiarrhoe 575.
 Fettgewebe der Mamma 174; — der Nierenkapsel 336; — subcutanes 26, 30, 162; — subpericardiales 194.
 Fettgewebnecrosen 562.
 Fettleber 226.
 Fettleber 556.
 Fibrinfärbemethode 255.
 Fibroblasten in Granulationsgewebe 56.
 Fibrome 42.
 Fisteln der Haut 53.
 Flemming'sche Flüssigkeit 6.
 Fluor albus 416.
 Fötus, Veränderungen 476.
 Fontanellknochen am Schädel 80.

Fracturen des Beckens 635; — der Knochen 670, 688; der Rippenknorpel 183; — der Wirbelsäule 631.
 Fragilitas ossium 681.
 Freie Körper s. Corpora libera.
 Frostbrand 52.
 Fruchtwasser 484.
 Fuchsin 15.
 Fungus haematodes der Knochen 687.
 Furunkel 59.
 Fussgeschwüre 54.

G.

Galactocoele 173.
 Gallenblase, Inhalt 522; — Krankheiten d. Schleimhaut 524; — Kr. der Serosa 521; — Untersuchung 520.
 Gallenfarbstoff s. Icterus.
 Gallengang, grosser 517.
 Gallengangs-Cysten der Leber 553; — Tuberculose der Leber 548.
 Gallensteine 523.
 Gallertkrebs s. Schleimkrebs.
 Gallertmark 683.
 Ganglien, automatische des Herzens 228; — grosse des Gehirns 107; — der Sehnenscheiden 50; — Zellen des Gehirns, regressive Metamorphosen 67, 122.
 Ganglion cervicale sup. 283; — coeliacum 563; — — bei Morb. addis. 336.
 Gangraena senilis 51, 621.
 Gasbläschen im Blute 204.
 Gaumen 284.
 Gebärmutter s. Uterus.
 Gefässplatte, obere des Gehirns 105.
 Gefriermikrotome 9.
 Gehirn, Herausnahme 93; — Krankh. der Oberfläche 98; — mikroskop. Untersuchung 69; — Section 102, 107.
 Gehirnkrankheiten: Circulationsstörungen 99, 106, 111; Entzündungen 113; Erweichung 67, 119; Geschwülste 100, 116; Missbildungen 104, 110; Parasiten 122; Sclerose 114; Syphilis und Tuberculose 100.
 Gelenkbänder, innere 656.
 Gelenke, Allgemeines 653; — Ankylose 654; — Krankheiten 662; — Luxation 661, 667; — Synovialis 656.
 Gelenkknorpel 658.
 Gelenkmäuse 655.
 Gelenkpfanne, Neubildung 661.
 Gelenkrheumatismus 662, 665.
 Gentiana 14.
 Gerontoxon 136, 147.
 Geschlechtsorgane, Herausnahme 383; — männliche 393; — weibliche 410.

Geschwülste, Untersuchung u. Diagnostik 21.
 Geschwüre, allgemeines 53.
 Gicht der Gelenke 659, 665; — der Niere 367, 372.
 Glaukom 136.
 Gliome des Gehirns 116; — der Nebenniere 334; — der Retina 146.
 Glycogen, Nachweis durch Jodgummi 17; — in der Leber 555; — in der Niere 368.
 Golgi's Färbemethode für das Nervensystem 71.
 Gonokokken 392.
 Gonorrhoe s. Tripper.
 Gram'sche Methode 18.
 Granulationsgewebe 55.
 Graviditas extrauterina 472.
 Gummata, Histologie 100.

H.

Haare, Erkrankungen 59.
 Haematocele ante- und retro-uterina 471; — des Samenstranges 402.
 Haematoidin-Infarct 373.
 Haematokolpos 419.
 Haematoma durae matris 87; — der Herzklappen 212; — peritonei 314, 471; — polyposum uteri 430; — recti abdominis 163; — subperitoneale 453; — vulvae 413.
 Haematometra 426, 430.
 Haematoxylin, Zubereitung 16.
 Haemochromatose des Darms 604; — der Leber 558.
 Haemoglobin-Infarct 372.
 Haemoglobinveränderungen im Blute 199, 200, 203.
 Haemorrhoiden des Mastdarms 486.
 Härtung mikroskopischer Präparate 6.
 Hackenfuss 668.
 Halsorgane, Untersuchung 281.
 Harn, Veränderungen 379.
 Harnblase, Ectopie 32; — Eröffnung und Inhalt 379; — Krankheiten 385; — allgemeine Untersuchung 384.
 Harneylinder 374, 381.
 Harnleiter 375.
 Harnröhre 391.
 Harnsäure-Infarct der Niere 372.
 Harnsaures Natron s. Gicht.
 Harnsteine 377, 382.
 Hasenscharte 32.
 Haut, Blutungen 32; — Brand 51; — Entzündung 33; — Färbung, allgemeine 26; — Färbung, einzelner Theile 29; — Geschwülste 42; — Hörner 40; — Hypertrophie 40; — Krankheiten

32; — Krebs 45; — Lepra 39; — Missbildungen 32; — Osteom 28; — Parasiten 56; — Syphilis 36; — Tuberkulose 37.
 Hautdrüsen 45.
 Hefepilze im Darm 581; — im Magen 97.
 Hermaphroditismus 411.
 Hernien des Darms 175; — Einklemmung 585.
 Herpes 33; — tonsurans 58.
 Herz, allgemeine Veränderungen 94, 208; — Dicke der Muskulatur 208; — Eröffnung 197, 207; — Gewicht 209; — Untersuchung, äussere 194; — innere 208.
 Herzkrankheiten: Aneurysmen 214; Atrophie 224, Circulationsstörungen 211; Degeneration 224; Entzündung 212; Hypertrophie 194, 208, 223; Missbildungen 210; Parasiten 229; Rupturen 227; Schwielen 213; Syphilis und Tuberkulose 222; Thromben 228.
 Herzbeutel, Eröffnung 189; — Krankheiten 190.
 Herzklappen, angeborene Veränderungen 211; — Entzündung 215; — Untersuchung 208.
 Hoden, Entfernung aus dem Sacke 383; — Krankheiten und Untersuchung 404; — Lageveränderungen 401.
 Hodgkin's Krankheit s. Lymphom.
 Hordeolum 145.
 Hornkrebs 22, 46.
 Hospitalbrand 53.
 Hühneraugen 40.
 Hüherbrust 181.
 Hufeisenniere 343.
 Hydarthrus 662.
 Hydraemie 199.
 Hydrencephalocoele 104.
 Hydrocele der Gehirnaventrikel 105; — des Nuck'schen Kanals 453; — des Samenstranges etc. 401, — vesic. seminal. 400.
 Hydrocephalus 77, 103.
 Hydromeningocoele 74, 104.
 Hydrometra 425.
 Hydromyelocoele 75.
 Hydronephrose 366, 378.
 Hydrops chylosus 178; — seröser Höhlen 178.
 Hygrome 50, 653.
 Hyperostose 675.
 Hypophysis 124.
 Hypopyon 143.
 Hypospadie 32, 391.
 Hypostase in der Haut von Leichen 27; — der Lunge 237.

I.

Ichthyosis 40.
 Icterus des Blutes 203; — catarrhal., Untersuchung 518; — der Haut 26; — der Leber 557; — neonatorum 203, 373, 535; — der Niere 373.
 Ileocöcalstrang 565.
 Ileopsoas 627.
 Impetigo 34.
 Infusorien im Darm 581.
 Instrumente zu mikroskopischen Untersuchungen 7; — zu Sectionen 3.
 Intussusception des Darms 176.
 Invagination des Darms 176.
 Iritis 140.
 Isthmus aortae, Stenose 614.
 Jodgummi, Zubereitung 17.
 Jodjodkalium 16.

K.

Kalk-Infaret der Niere 371.
 Kalkmetastasen 274.
 Kehldeckel, suffocatorische Stellung 297.
 Kehlkopf, Krankheiten 297; — Section 296.
 Keloid der Haut 42.
 Kephalhaematom 76.
 Keratitis 141.
 Kiefer, Erkrankungen 127.
 Kinderlähmung 72.
 Klappen, des Herzens, Aneurysma 220; — Fehler 217; — Haematome 212.
 Kleinhirn, Section 108.
 Klumpfuss 668.
 Knochen, allgemeine Untersuchung 669; — Entkalkung 7; — Entzündung der Gelenkenden 659; — Gewebe, Veränderungen 675; — Kiefer, Krankheiten 127; — Neubildungen am Schädel 81; — Wirbelsäule 62, 311, 628.
 Knochenkrankheiten: Atrophie 675, 682; Continuitätstrennungen 688; Entzündung 676, 696; Geschwülste 673, 682, 686, 698; Necrose 682, 696; Osteomalacie 676, 694; Parasiten 698; Rachitis 679, 693; Syphilis 678, 698; Tuberkulose 666, 697.
 Knochenkern der unteren Epiphyse des Oberschenkels b. Neugeborenen 669.
 Knochenmark 683; — Entzündungen 684; — Geschwülste 686; — Hyperplasie 688; — Syphilis und Tuberkulose 684.
 Knorpel, der Gelenke 658; — des Kehlkopfs, Entzündung 299; — der Rippen, Altersveränderung 186; der Rippen, Brüche 183.

Körnchenzellen in den nervösen Organen 67.
 Kohlenstaub s. Anthrakosis.
 Kolpohyperplasia cystica 419.
 Kopfmaasse neugeborener Kinder 30.
 Koprostase, Diphtherie des Darms 593.
 Kothsteine 576, 605.
 Kranioschisis 104.
 Kranzarterien des Herzens 229.
 Kraurosis vulvae 414.
 Krebs, Untersuchung 22.
 Kreuzbein 632.
 Kropf der Schilddrüse 308.

L.

Larynx s. Kehlkopf.
 Leber, allgem. Untersuchung 526, 530;
 — Herausnahme 464; — Kapsel 529;
 — Leberläppchen, Veränderungen 531;
 — mikroskopische Untersuchung 532.
 Leberkrankheiten: Abscesse 538; Amyloid 554; Atrophie 537, 553; Circulationsstörungen 533; Cirrhose 541; Cysten 553; Entzündungen 535; Fettinfiltration 556; Furchen 527; Geschwülste 549; Hypertrophie 549; Icterus 557; Krebs 549; Lageveränderungen 526; Leukaemie 548; Parasiten 559; Phosphorvergiftung 536; Pigmentinfiltration 554, 558; Siderosis 558; Syphilis 545; Tuberkulose 546.
 Leberläppchen, Veränderungen 531.
 Leichenstarre 28.
 Lepra, Bacillen 39; — der Haut 39; — der Nerven 645.
 Leptomeningitis s. Meningitis.
 Leucinausscheidung in der Leber 538.
 Leukämie, Blutveränderung 201; — Knochenmark 688; — der Leber 548; — der Lymphknoten 640; — der Milz 326; — der Niere 361.
 Leukocyten u. Leukocytose 201.
 Leukoma 148, 149.
 Leukomyelitis 65.
 Lichen 24.
 Ligamenta uteri 452.
 Ligamentum hepato-duodenale 517; — latum 452.
 Lipaemie 203.
 Lipoma 42; — arborescens 656.
 Lithioncarmin, Zubereitung 15.
 Lithonephrose 379.
 Lithopädion 474.
 Lochiometra 426.
 Lordose der Wirbelsäule 628.
 Luftröhre, Erkrankungen u. Section 296.
 Lungen, äussere Untersuchung 232; — Ausdehnung 186, 233; — Heraus-

nahme 230; — Inspection 232; — mikroskop. Untersuchung 236.
 Lungenkrankheiten: Abscesse 242, 250; Aktinomykose 264, 274; Atelectase 272; Bronchiectat. Höhlen 270; Bronchitis caseosa 253; Bronchopneumonie 248; Cavernen 269; Cirrhose 257; Collaps 272; Corpora amylacea 272; Desquamativpneumonie 253; Emphysem 234, 266; Fettembolie 242; Gangrän 241, 251, 267; Geschwülste 264; haemorrhag. Infarcte 238; Lymphgefässkrebs 232, 265; Oedem 243; Parasiten 274; Peribronchitis caseosa 356, — purulenta 252; Phthise 271; Pigment-Induration 258; Pneumomaculie 268; Pneumonia caseosa 250, — fibrin. 244, — hypostat. 249, — katarhal. 248, — productiva 257, — purul. 250, — syphil. 250; Rotz 264; schieferige Induration 258; Schluckpneumonie 250; Splenisation 273; Staubinhalation 274; Syphilis 250, 264; Tuberkulose 259; Verkäsung 268.
 Lungenprobe bei Neugeborenen 312.
 Lupus erythematosus 60; — der Haut 38; — des Kehlkopfs 303; — der Nase 131; — des Rachens 291; — syphiliticus der Haut 36.
 Luxation 661, 667; — des Hüftgelenkes, Beckenveränderung 632, 661; — der Wirbelsäule 632.
 Lymphadenoma s. Lymphom.
 Lymphangiectasie 643.
 Lymphangiom 643; — der Haut 49; — der Zunge 291.
 Lymphdrüsen s. Lymphknoten.
 Lymphgefässe 642; — duct. thorac. 625.
 Lymphknoten, Allgemeines 636; — axillare 174; — bronchiale 279; — cervicale 311; — mediastinale 187; — mesenteriale 565; — parametrische 454; — portale 523; — retroperitoneale 623; — Typhus 565.
 Lymphome 640; — d. Thymus 188.
 Lymphosarcome s. Lymphome.

M.

Maceration mikroskop. Präparate 7.
 Magen, äussere Untersuchung 492; — Eröffnung 495; — Inhalt 495; — mikroskop. Untersuchung 501; — Serosa 493; — Untersuchung der Schleimhaut 499.
 Magenkrankheiten: Amyloid 514; Blutungen 501; Entzündungen 502; Erosionen 501, 511; Erweichung 494, 501; Fremdkörper 514; Geschwülste 505;

Geschwüre 511; Hämorrhagien 501; Hypertrophie 505; Katarrh 502; Lageveränderungen 493; Parasiten 497, 514; Perforation 494; Tuberkulose 505; Verfettung 504, 514; Vergiftungen, Section 514; — Veränderungen 516. Magen-Darm-Schwimmprobe 496. Makroglossie 291. Maliasmus 39. Malum coxae senile 661, 665. Mamma s. Brustdrüse. Mastdarm, Entzündungen 486; — Fisteln 488; — Geschwülste 489; — Herausnahme 383; — Missbildungen 486; — Scheidenfisteln 385; — Syphilis 488; — Untersuchung 485. Mastzellen, Farbenreactionen 21. Meconium 574. Mediastinum 187. Medulla oblongata 108; — spinalis 63, 65; — mikrosk. Untersuchung 68. Melanaemie, Veränderung des Blutes 203; — des Knochenmarkes 688; — der Leber 559; — der Milz 331; — Plasmodien 206. Melanosarcome 44, 146. Melasma suprarenale 26, 336. Meningitis, cerebialis 90, 96; — spinalis 65; — s. auch Pachymeningitis. Meningoencephalitis 99, 115. Meningomyelitis 72. Menstrueller Zustand des Uterus, Differenzialdiagnose 426. Mesenterium 564. Methylenblau 14. Methylgrün 14. Methylviolett 14. Mikrocephalie 110. Mikrocyten im Blute 200. Mikrokokken, Nachweis 17. Mikroskopische Präparate, Zubereitung 213. Mikrosporon furfur 57. Mikrotome 9. Miliaria 33. Milium 72. Milz 318; — Amyloid 329; — Atrophie 329; — Embolien 322; — Entzündungen 325; — Fremdkörper 331; — Geschwülste 329; — Hyperämie 322; — Hyperplasie 322, 325; — Kapsel 320; — Leukämie 326; — Missbildungen 322; — Parasiten 331; — Section 318; — Syphilis und Tuberkulose 327; — Vergrößerung 322. Milzbrand, Bacillen im Blute 204; — des Darmes 587; — der Haut 36; — der Lymphknoten 638. Milzkapsel 320. Mitesser 59.

Orth., Pathol.-anatom. Diagnostik. 5. Aufl.

Mittelfell 187. Mole, Blasen- 482; Blut- oder Fleisch- 479; Trauben- 482. Molecularnecrose der Knochen 666; — der Gelenkenden 660. Molluscum contagiosum 45. Monilia candida 296. Morbus Addisonii 26, 336; — Brightii 352. Mucinreaction 43. Müller'sche Flüssigkeit 6. Mumification der Haut 51. Mundhöhle 283. Muskatnussleber 533. Muskeln, Diaphragma 626; — der Extremitäten 646; — Hals, Brust und Bauch 162; — Ileopsoas 627; — mikroskopische Untersuchung 164; — Starre bei Leichen 28. Mutterbänder 452. Muttermäler 41. Mycosis intestinalis 587. Myelitis 65. Myelocoele 74. Myelocystocoele 75. Myelomeningocoele 74. Myeloplaxen b. Knochenatrophie 83, 675. Myocardium, Krankheiten 212. Myomalacie des Herzens 227. Myxödem 33. Myxom 43.

N.

Nabel u. -gefäße 161. Nabelsehnur 483. Naboth's Eier 436. Nägel, Erkrankungen 59. Nähte des Schädels 79. Naevi materni 41; — vasculosi 49. Narbenkeloid 42. Nasenhöhle, Erkrankungen 130; — Section 129. Nebenhoden 404. Nebenniere 318; — im Pancreaskopf 562. Nebennieren 334; — Section 332; — in der Nierenkapsel 337; — im Nierenparenchym 364. Nebenpancreas in der Darmwand 562. Nebenstrumen 311. Nerven der Extremitäten 643; — des Halses 283. Nervenfasern, Degenerationen im Gehirn 66. Nervensystem, Färbemethode nach Weigert 69. Netz 315. Neugeborene, äussere Untersuchung 29; — Athempoke 312.

Neurofibrome der Haut 42.
 Neurogliome des Gehirns 117.
 Neurome 645.
 Niere, äussere Untersuchung 337; —
 Herausnahme 332; — Grösse 337; —
 innere Untersuchung 341; — Kap-
 seln 336; — mikrosk. Untersuchung
 342; — Oberfläche 337.
 Nieren-Krankheiten: Abscesse 339, 348;
 Amyloid 368; Atrophien 364; Cirrhose
 356; Cylinder 374; 381; Cysten 340,
 375; Degenerationen 352, 367; Em-
 bolien 345; Entzündung 347; Ge-
 schwülste 362; Glomerulonephritis
 354; Gicht 367, 373; Hydronephrose
 366, 378; Hyperämie 344; Hyper-
 trophie 361; Infarcte, embolische 345,
 — Concrement 371; Lageveränderun-
 gen 332; Leukämie 361; Missbildungen
 343; Necrosen 367; Parasiten 375;
 Pyelonephritis 351; Schrumpfnieren
 356, 364; Steine 377; Syphilis 358,
 361; Tuberkulose 358; Typhus 367.
 Nierenbecken und -Kelche 375.
 Noma des Gaumens 292; — der Haut 52;
 — des Uterus 452.

O.

Odontome 92.
 Oelcysten in Lipomen 43.
 Oesophagus, Krankheiten 293; — Unter-
 suchung 292.
 Ohr, Circulationsstörungen 154; — Ent-
 zündungen 155; — Fremdkörper 160;
 — infectiöse Granulome 158; — Miss-
 bildungen 153; — Parasiten 160; —
 progressive Ernährungsstörungen 158;
 — regressive Ern. 159; — Section 150.
 Ohrspeicheldrüse 125.
 Oidium albicans 296.
 Omentum 315.
 Onychogryphosis 59.
 Onychomycosis 59.
 Opticus 141, 147.
 Os Incae 80.
 Osteochondritis syphilitica 678.
 Osteogenesis imperfecta 681.
 Osteoidgeschwülste 675.
 Osteoklasten bei Knochenatrophie 83,
 675.
 Osteomalacie 676, 695; — d. Beckens
 632; — Bruchheilung 691; — des
 Brustkorbs 182.
 Osteophyt 672; — am Schädel 83.
 Osteoporose 676, 683.
 Osteopsathyrosis 681.
 Osteosarcom 74.
 Osteosclerose 76, 683.

Ovarien 458; — Atrophie und Degene-
 rationen 470; — Dermoid 468; —
 Entzündungen 461; — Geschwülste
 470; — Kystome 462; — Teratome
 469.
 Ovula Nabothi 436.
 Oxalatsteine der Niere 377.
 Oxyuris vermicularis im Darm 579.
 Ozaena 131.

P.

Pacchionische Granulationen 85, 92.
 Pachydermie d. Haut 41; — des Kehl-
 kopfs 299; — der Port. vagin. 424;
 — der Scheide 415.
 Pachymeningitis cerebri ext. 84; —
 cer. int. 87; — spinalis 64.
 Pankreas 601; — Ausführungsgänge 568.
 Pankreassteine 568.
 Panniculus adiposus 26, 62.
 Pannus d. Cornea 141.
 Panzerkrebs der Haut 49.
 Papeln der Haut 34.
 Paraffineinbettungsmasse 10.
 Parametrium 452.
 Paraphimose 394.
 Paronychia 59.
 Parotis 125.
 Parovarialcysten 454.
 Parulis 129.
 Pectus carinatum 181.
 Pemphigus 33.
 Penis 393.
 Pentastomum der Leber 560; — in
 Mesenterialdrüsen 567.
 Peribronchitis 252, 256.
 Perichondritis laryngea und trachealis
 299, 303.
 Periorchitis 403.
 Periost 671.
 Peritoneum s. Bauchfell.
 Perityphlitis 606.
 Perlgeschwülste des Gehirns 119.
 Perlkugeln in Canceroiden 22.
 Pes varus etc. 668.
 Petechien der Haut 32.
 Pfannen der Gelenke 632; — Verände-
 rung bei alten Luxationen 661.
 Pfortader 520.
 Pharynx 283.
 Phimose 393.
 Phlebolithen 610.
 Phlegmone 34.
 Phosphatsteine der Niere 377.
 Phosphornecrose der Kiefer 128.
 Phosphorvergiftungen 517; — Leber-
 veränderungen 536.
 Photoxylin als Einbettungsmasse 11.

Phthisis pulmonum 271; — renalis apostem. 351; — renalis tuberculosa 360; — uterina tub. 440.
 Physometra 426.
 Pia mater cerebral. 90, 94, 96; — spinal. 65.
 Pikrocarmin, Zubereitung 16.
 Pinguecula 146.
 Pityriasis versicolor 57.
 Placenta, Infarcte 479; — Missbildungen 477; — Molen 482.
 Placental-Diphtherie 433; — Polypen 430, 482; — Thrombophlebitis 433.
 Plagiocephalie 78.
 Plattfuss 668.
 Pleura der Lunge 230; — der Rippen 280; — -höhlen, Inhalt 187.
 Plexus chorioidei 105.
 Pneumomalacie 268.
 Pneumothorax, Eröffnung 183.
 Pocken der Haut 34; — Hoden 410.
 Poikilocyten im Blute 200.
 Poliomyelitis 65, 72.
 Pomadecysten in Lipomen 43.
 Pons, Section 108.
 Porencephalie 110.
 Porta hepatis 525.
 Posthitis 394.
 Pott'scher Buckel 628.
 Praeputialsteine 395.
 Processus vermiformis 605.
 Prostata 395.
 Prurigo 34.
 Psammome des Gehirns 118.
 Pseudanchylose der Gelenke 654.
 Pseudarthrose der Knochen 693.
 Pseudohypertrophia lipomatosa 650.
 Pseudoleukämie s. Lymphome.
 Psoasabscess 627.
 Psoriasis 33.
 Pterygium 146.
 Puerperale Affectionen des Bauchfells 179; — des Darmes 593; — der Ovarien 461; — der Scheide 417; — des Uterus 431; — der Vulva 413.
 Puerperaler Zustand des Uterus 426.
 Pulmonalstenose, angeborene 211.
 Putrescentia uteri 431.
 Pyelitis 376.
 Pyelonephritis 351.
 Pylephlebitis 520, 540.
 Pyocephalus 103.
 Pyometra 426.
 Pyonephrose 352, 379.
 Pyosalpinx 457, 458.

R.

Rachen 283.
 Rachitis, Allgemeines 693; — Becken 634;

— Brustkorb 182; — Epiphysenknorpel 671, 679; — fötale 681; — Histologie 679; — Periostitis 672; — Rippen 185; — Schädel 79.
 Rannula der Mundhöhle 291; — pancreatica 568.
 Reagentien für mikroskopische Untersuchungen 13.
 Rectocele vaginalis 415, 422.
 Recurrens, Blutveränderung 204; — Knochenmarkveränderung 688; — Milzveränderung 326.
 Reibungslinien der Gelenkflächen 660, 666.
 Reife der Frucht, Zeichen 29.
 Retinitis 140.
 Retropharyngealabscesse 312.
 Rhachischisis 74.
 Rheumatismus, Gelenke 662; — Muskeln 648.
 Rhinitis 131.
 Rhinolithen 132.
 Rhinosclerom, Haut 40; — Kehlkopf 303.
 Riesenwuchs der Knochen 670.
 Riesenzellen bei Knochenatrophie 83, 675; — Sarcom, Anatomie 128.
 Rippen, vordere Theile 182, 185; — hintere Theile 280.
 Rippenknorpel 183, 186.
 Rötze, Bacillen 38; — der Haut 39; — der Lunge 264; — Muskelabscesse 648; — der Nase 131.
 Rückenmark, Krankheiten 65; — secundäre Degenerationen 72; — Untersuchung 63; — mikroskopische 68.
 Ruhr, Darm 93.

S.

Saccharomyces albicans 296.
 Sacralgeschwülste 635.
 Säuren, Reagentien 13; — Vergiftung mit 516.
 Sagomilz 329.
 Samenbläschen und -leiter 399; — strang 401.
 Sarcina ventriculi 497.
 Sarcocoele syphilitica 408.
 Sarcome, Arten 23.
 Schädel, Brüche 81; — — der Basis 123; — Eröffnung 81; — Formen 77; — Grösse 77; Section nach Griesinger 82; — Untersuchung der Innenfläche 83; — äussere Untersuchung 80.
 Schaltknochen 80.
 Schanker, indurirter 36; — weicher 54.
 Scharlach-Diphtherie 289; — Nephritis 354.

Scheide, Erkrankungen 416; — Lageveränderungen 415; — Section 414.
 Schilddrüse 308.
 Schimmelpilze in der Haut 57; — Lunge 274; — Ohr 160.
 Schinkenmilz 329.
 Schizomyceten s. Bakterien.
 Schleimbeutel 652.
 Schleimkrebs 491, 509.
 Schleimpolypen 131, 437.
 Schneiden bei der Section 4; — mikroskopischer Präparate 8.
 Schnürfurche der Leber 472, 500; — des Magens 435.
 Schnupfen 130.
 Schrumpfnieren 338, 354, 356, 364.
 Schusterkugel zur Verbesserung der Beleuchtung 2.
 Schwefelsäurevergiftung 516.
 Schwielen der Haut 40.
 Schwindsucht 271.
 Scirrhus 168.
 Sclerema neonatorum 41.
 Scleritis 144.
 Scleroderma 41.
 Scoliose der Wirbelsäule 628.
 Scrofuloderma 37.
 Seborrhö 59.
 Sehnen und -scheiden 652.
 Sequester, Knochen 696.
 Serosa des Darms 569; — der Gallenblase 521; — der Leber 529; — des Magens 493; — des Uterus 470.
 Sialolithen 127.
 Siderosis der Leber 558; — der Lunge 274.
 Silberinfarkt der Niere 374.
 Sinus sagittalis 86; — transversus 123.
 Situs inversus 177.
 Soor 295; — der Lunge 268; — des Magens 497; — des Oesophagus 295; — der Scheide 420; — der Vulva 414.
 Speckmilz 29.
 Speicheldrüsen 125, 307.
 Speichelsteine 127.
 Speiseröhre s. Oesophagus.
 Spermatocoele 403.
 Spina bifida 62, 74.
 Spinale Lähmung 72.
 Spiralfäden im Sputum 306.
 Spirochaete des Recurrensfibers 204.
 Spitzfuss 668.
 Splen(aden)om 327.
 Splenisation der Lunge 273.
 Spondylarthrocace 629.
 Spulwurm 578.
 Sputa, Untersuchung 305; — Unters. auf Tuberkelbacillen 19.
 Staar 147.
 Staphyloem 134.

Staubinhalationskrankheiten d. Lunge 274.
 Steine s. die einzelnen Formen.
 Steissgeschwülste 635.
 Sternoclaviculargelenk, Eröffnung 184; Untersuchung 186.
 Sternum s. Brustbein.
 Strabismus 133.
 Striae der Haut 55.
 Stricturen der Harnröhre 392.
 Struma der Nebenniere 334; — der Thyreoidea 308.
 Sublingualdrüsen 307.
 Subluxation 655, 667.
 Submaxillardrüsen 307.
 Sudamina 33.
 Sycosis, einfache 60; — parasitaria 58.
 Symblepharon 150.
 Sympathicus, Gangl. coeliacum 563; — Halsstrang 283.
 Synanche 289.
 Synovialhaut 656.
 Syphilis, Bacillen 37; — Gummata, Histologie 100.
 Siringomyelie 75.

T.

Tabes dorsalis 71; — Gelenkveränderungen 665; — mesaraica 568.
 Taenien 579.
 Tela choroides 105.
 Telangiectasien der Haut 49.
 Teratome der Haut 50; — der Ovarien 468.
 Thorax s. Brustkorb.
 Thränendrüse 145.
 Thrombose, der Art. 621; — der Venen 607.
 Thrombophlebitis 610.
 Thymus 188.
 Thyreoidea 308.
 Todtenflecke, Erkennung 27.
 Tonsille 285.
 Trachea 296.
 Transsudate in serösen Höhlen, Untersuchung 178.
 Trichiasis 134.
 Trichinen im Darm 578; — der Muskeln 164.
 Trichocephalus 579.
 Trichomonas intestin. 581; — vagin. 420.
 Trichophyton tonsurans 58.
 Trichterbrust 182.
 Tripper, der Eichel 394; — der Harnröhre 391; — Kokken 392.
 Tuben 455; — Schwangerschaft 472.
 Tuberkelbacillen, Nachweis 19.
 Tumor albus 666.
 Tunica vaginalis propria testis 401.

Typhus-Bacillen 600.

Tyrosin in der Leber bei acuter Atrophie 538; — bei Leukämie 495.

U.

Ueberbeine 50.

Ulcus rodens der Haut 46; — perforans der Nase 132; — rotundum duodeni 498; — ventriculi 512.

Unna'sche Trockenmethode 20.

Unterschenkelgeschwür 54.

Urachuscyste 384.

Uratsteine der Niere 377.

Urethra s. Harnröhre.

Ureter 375.

Usur, fettige, der Intima aortae 620; der Gelenkknorpel 658, 665.

Uterus, äussere Untersuchung 420; — Diagnose früherer Schwangerschaft 425; — — von Decidua und dysmenorrh. Membr. 427; — — von menstrual. u. frisch. puerperal. Veränderungen 426; — Grösse 420; — innere Untersuchung 424; — mikroskop. Untersuchung 435.

Uteruskrankheiten: Adenom 443; Amyloid 452; Atrophie 451; Blumenkohl-gewächs 447; Carcinom 444; Circulationsstörungen 429; Diphtherie 432; Ectropium 439; Entzündungen 435; — puerperale 431; Erosionen 438; Erweiterung der Höhle 425; Fibromyome 448; Gestalts- und Lageveränderungen 420; — Haematoma placentare 430; Haemato- u. Hydrometra 426; Hypertrophie 441; Inversion 424; Metritis chron. 438, — phlegmon. 434; Missbildungen 427; Parasiten 452; phagedän. Geschwür 452; Polypen 437, 443; Prolaps 423; Sarcom 450; Syphilis und Tuberkulose 440.

V.

Vagina s. Scheide.

Vagus 284.

Varicen der Extremitäten 612; der Mast-darmvenen 486.

Varicocele funicul. spermat. 401.

Variola 34, 410.

Vas deferens 399.

Venen, Krankheiten 607; — jugularis 283.

Ventrikel des Gehirns 102; — vierter 108.

Vergiftungen, Magenveränderungen 516; — Oesophagusveränderungen 295, — Untersuchung 514.

Vesuvium 15.

Vitiligo 29.

Volvulus des Darms 176.

Vulva 410.

W.

Wachsartige Degeneration der Muskeln des Herzens 226; — der Muskeln des Skelets 163, 652.

Wasserkrebs 52.

Warzen, harte 40; weiche 41.

Weigert's Fibrinfärbemethode 255; — Nervenfärbemethode 69.

Wirbelsäule von aussen 62; — von innen 628; — des Halses 311; — Erkrankungen 629; — Missbildungen 62; — Verkrümmungen 628.

Wolfsrachen 284.

Worm'sche Knochen 80.

Wurm (Rotz) der Haut 39.

Wurmfortsatz, Krankheiten 605.

X.

Xanthelasma 43.

Xanthinsteine 77.

Xanthoma 43.

Xerophthalmus 148.

Z.

Zähne 292.

Zerfallskörperchen des Blutes 202.

Zottenherz 191.

Zottenkrebs der Gallenblase 525; — der Harnblase 388.

Zottenmelanose des Darms 583.

Zubereitung mikroskop. Präparate 23.

Zuckergussleber 529.

Zunge, Abglättung als Folge von Syphilis 290; — Lymphangiom 291; — Verwundung der Ränder 284.

Zusatzflüssigkeiten zu mikroskopischen Präparaten 12.

Zwerchfell, Stand 180; — Krankheiten 626; — Hernien 175.

Zwitterbildung 411.

