

Morphologia pathologica.

OBSERVATIONES

MICROSCOPICAE,

AD

MORPHOLOGIAM PATHOLOGICAM

AUCTORE

Dr. Davide Gruby.

VINDOBONAE.
Apud Singer et Goering.

1840.

Morphologia

Fluidorum pathologicorum.

Tomi primi pars prima

Auctore

Davide Gruby.

Accedunt Tabellae septem

et

Tabulae litho sculptae quinque.

VINDOBONAE.

Apud Singer et Goering.

1840.

Typis Leopoldi Grund.

Viro illustrissimo

Dri. Josepho Berres,

Anatomiae Professori p. o. in Universitate Vindobonensi, medico chirurgoque practico aestumatissimo, membro inclytae facultatis societatisque medicorum Vindobonensium ordinario et complurium Academiarum et Societatum literariarum sodali etc. etc.,

fautori et literarum
Maecenati.

nec non

Viro illustrissimo

Med. Dri.

Carolo Rokitansky,

Anatomes pathologicae professori, C. R. extraord. Musei pathologici custodi, inclytae facultatis et societatis medicorum Vindobonensium membro ordinario,

tam ingenii perspicuitate, quam summa morum suavitate laudatissimo,

D. D. D.

Auctor.

Objecta, instrumento Plösseliano luce diurna observata diametri augmento quadringentesimo delineavi. Ad diluenda, aqua destillata, et ad mutanda objecta microscopica reagentiis pharmaceuticis puris usus sum.

Insatiabile desiderium obscuros naturae processus revelandi et revelata ita clare exponendi, ut mortalibus fructus inde emergat, jam dudum philosophos et naturae scrutatores ad experimenta et pericula observationesque novas acriter impulit.

Ingeniosissimis viris coaevis tantas debemus gratias, quod relictis hypothesibus theoriisque, vera facta e naturae sinu desumta quaesivere, ad gravia praejudicia debellanda, quibus genus humanum et scientia onusta sunt. Nova naturae scrutinia benigne saffulciebantur principiis physicis, imprimis chemicis, mechanicis, opticis et acusticis. Quantas mutationes Anatomia sublimior, quantas Physiologia et quantas Pathologia ex assiduo usu Microscopii simplicis et compositi per ingenium virorum illustrissimorum expertae sunt!

Malpighius (1) primus fuit, qui (1650) simplici lente texturas organicas perlustravit, cujus exemplum mox plures viri praeclari: *Hocke* (2), *Leeuwenhoek* (3) et *Swammerdam* (4) (1666) indefessa diligentia secuti sunt.

---

1. Thomas Lauth, histoire de l'anatomie. Tomus I. et II. Strasbourg 1815.
2. Ibidem.
3. Natus 1632, mortuus 1723.
4. Miraculum naturae, sive uteri muliebris fabrica. Lugd. Bat. 1672. pag. 36—38.

Methodus objectorum microscopicorum praeparationum hucusque rudis, a *Van Horn* (5) multo emendata; publici juris fecit: Methodum vasa cera replendi, quae a *Ruyschio* (6), *Albinio* (7), praecipue a *Lieberkühnio* (8), nec non *Barthio* (9) et *Prochaska* (10) ita exculta erat, ut praeparata illorum microscopica neoterici quoque anatomi, et physiologi celeberrimi laudibus extollant.

Ast per plures abhinc annos huic parti Histiologiae minus cultae satisfecisse videbantur anatomi et physiologi, injectionibus transitum ex Arteriis in Venas immediatum demonstrando, donec vir celeberrimus et eximius, quem colimus, ingenio et diligentia summa ornatus *Berres* (11) hanc Histiologiae partem ita excoluit, ut nulli secundus.

Indefesso labore observavit leges, quibus objecta microscopica injecta, cujuscumque systematis aut organi certissime dignoscere et determinare valeamus, utinam et nevrologia aut aliae Histiologiae partes ad tantum pervenissent perfectionis gradum! Constantes sunt formae vasorum subtilissimorum (intermediorum), habet mem-

---

5. Miraculum naturae, sive uteri muliebris fabrica. Lugd. Bat. 1672. pag. 37.
6. Opera omnia. Amstelodami 1721.
7. Academicae adnotationes. Leid. 1754–68. VIII. Libri 4.
8. Natus 1711, mortuus 1756.
9. } Uterque Viennae, Prochaska natus 1749, mortuus 1820.
10. }
11. Dr. Joseph Berres, Anthropotomie. 2. Auflage. I. Bd. 1835. 8. Wien. Anatomie der mikroskopischen Gebilde des menschlichen Körpers, deutsch und lat. Text. Heft I.–VIII. Wien 1837. Fol.

brana mucosa, habent ossa, habent membranae fibrosae etc. certum et invariabilem typum vasorum intermediorum; en! quanta utilitas pro physiologica explicatione nutritionis et secretionis, quin imo in statu pathologico easdem constantes formas vasorum intermediorum observare licet, ita e. g. ubi membranae mucosae pars deperdita cicatrice fuerit consolidata, quae formam membranae serosae prae se fert, etiam vasa intermedia Typum vasorum membranarum serosarum nobis ostendunt etc.

Longe deviarem a tramite praefixo, si omnes detectiones perlustrarem, quas coaevi anatomi et physiologi oculatissimi Microscopii ope fecere.

Influxus Microscopii in anatomiam pathologicam nec *Morgagnio* (12), neque *Bichatio* (13) clare patebat. Ultimo, in quo vivimus tempore, non desunt viri ingeniosissimi, in arte observandi distinctissimi, ut plurimum Germani, qui hanc partem anatomiae microscopicae adeo coluere, ut fundamenta ad novam hanc anatomiae pathologicae partem satis firma posita esse videantur.

Ast hucusque pathologi, paucis exceptis, minus quam physiologi ad colendam hanc anatomiae pathologicae partem contribuere.

Quae usque ad annum 1835 circa hoc objectum exarata fuere, in operibus celeberr. *Darwin* (14), *Gras-*

---

12. De sedibus et causis morborum per anatomen indagatis. Venetiis 1762. Fol.

13. Recherches physioligiques sur la vie e la mort. Par Xav. Bichat. Paris 1800. 8.
Traité d'Anatomie descriptive. Par Xav. Bichat. Paris 1801—1803. V. 8.

14. Anno 1780.

mayer (15), *Hunter* (16), *Home* (17), *Gruithuisen* (18), *Jordan* (19), *Preuss* (20), *Pauli* (21), *Salmuth* (22), *Thomson* (23), et aliorum continentur, qui hanc Anatomiae partem ex primis incunabulis excitarunt.

Ast investigationes naturae scrutatorum recentissimorum ab anno 1835 usque 1839 omnes alias veritate et exactitudine superant, imprimis: *Arnold* (24), *Amon* (25), *Brewster* (26), *Donné* (27), *Emert* (28), *L. F. et*

---

15. Abhandlung vom Eiter und den Mitteln, ihn von allen ihm ähnlichen Feuchtigkeiten zu unterscheiden. Göttingen 1790. p. 59 u. ff.
16. A Treatise on the Blood, inflammation and gun-shot wounds. London 1794.
17. Abhandlung über die Eigenschaften des Eiters. Übersetzt in der Sammlung auserlesener Abhandlungen zum Gebrauch für praktische Ärzte. Bd. XII. p. 682.
18. Naturhistorische Untersuchungen über den Unterschied zwischen Eiter und Schleim. München 1809. p. 2.
Mikroskopische Untersuchung über den Kreislauf in den Kapillargefäßen. Bd. II. p. 77—112.
19. Müller's Archiv. 1834. p. 419. ff.
20. Dissertatio inauguralis de Tuberculorum pulmonis crudorum analysi chemica. 1835. Berolin.
21. Commentatio physiologico-chirurgica de vulneribus sanandis. Göttingae 1825.
22. Dissertatio diagnosi puris defens. pro gradu doctoris med. et chir. Göttingae 1783.
23. Über Entzündung, aus dem Englischen übersetzt, herausgegeben von Krukenberg. Halle 1820.
24. Lehrbuch der pathologischen Physiologie. Zürch 1837. 8.
25. F. A. ab Amon de physiologia tenotomiae experimentis illustrata. Dresdae. Fol. 1837.
26. A Treatise of the microscope. London 1837. 8.
27. Gazette medical. Paris. Fol. min. 1837—39.
28. Observationes quaedam microscopicae in partibus animalibus pellucidis institutae. De inflammatione. Dissert. inaug. Berol. 1835.

R. Froriep (29), *Gütterbock* (30), *Gluge* (31), *Henle* (32), *Mandl* (33), *Müller* (34), *Schwann* (35), *Vogel* (36), *Wagner* (37), *E. H. Weber* (38), *Walentin* (39), *Wood* (40), et alii plurimi contulerunt ad colendam anatomiam microscopico-pathologicam.

Anatomicis nec non pathologicis rebus per plures

De inflammatione, torpore et erectione. 1835. 8.

29. Notizen aus dem Gebiete der Natur- und Heilkunde. Berlin. Zeitschrift.

30. De pure et granulatione, commentato physiologica, praemio aureo donata cum tabula aenea. Berol. 1837. 4.

31. Observationes nonnullae microscopicae, fila quae primitiva dicunt, in inflammatione spectantes. 1835. 8.

32. Symbolae ad anatomiam villorum intestinalium, imprimis eorum epithelii et vasorum lacteorum. Commentatio academica. Berol. 1837.

33. Gazette medicale. Paris. Fol. min. 1838.

34. Physiologie. 3. Auflage. p. 113. Coblenz 1838.
Archiv für Anatomie und Physiologie. Berlin 1836—39.
Über den feineren Bau und die Formen der krankhaften Geschwülste, in zwei Lieferungen, 1. Lieferung. Fol. mit 4 Kupfertafeln. Berlin 1838.

35. Mikroskopische Untersuchung über die Übereinstimmung in der Struktur und dem Wachsthum der Thiere und Pflanzen, mit 4 Kupfertafeln. Berlin 1839. 8.

36. Physiologisch-pathologische Untersuchungen über Eiter, Eiterung und die damit verwandten Vorgänge, mit einem einleitenden Vorworte von R. Wagner. Erlangen 1838. 8.

37. Physiologie. Leipzig 1839. pag. 132, über die Grundzüge der Entwickelung der thierischen Gewebe.

38. Hildebrand's Handbuch der Anatomie des Menschen. 4. Auflage. Braunschweig 1830. 1. Bd. pag. 163.

39. Repertorium für Anatomie und Physiologie. Jahrg. 1836—37—38. Bern und St. Gallen.

40. De puris natura atque formatione. Berol. 1837. 4.

abhinc annos assidue occupatus, partis anatomiae pathologicae elaborationem hucusque a paucioribus Physiologis cultae, anxie suscepi. Difficultates et obstacula, in quae iterum iterumve impegi, vix vincere valuissem, nisi gratia et clementia tot virorum celeberrimorum strenua adjuvassent manu. Liceat viris celeberrimis publice Vobis D. D. Berres et Rokitansky gratias agere et fateri, quod praeclarum nomen et memoria vestra numquam ex grato meo delebitur animo.

Objecta pathologica e cadaveribus recentibus ac lectulis aegrorum diligenter collegi, collecta recentia investigavi et tunc ad naturam delineavi, si reiteratae observationes circa idem objectum eadem resultata ostendebant.

Omnibus his adjumentis grave suscepi munus, licet saepius sors iniqua vires teneras frangere, a metaque praefixa me avocare studebat, tamen amor aeternae veritatis et consilium praeclarum tot virorum celeberrimorum animum sustentabant viresque refocillabant.

Quae protuli, expertus sum et clare vidi, utrum, quae expertus sum, vera aut falsa sint, determinare non valeo, sed refugio ad acre, perspicax et philosophicum Lectorum judicium memorantium: errare humanum esse.

Formas pathologicas sub microscopio observatas ordine sequente expositurus.

Pars prima sistit morphologiam pathologicam *fluidorum*, et quidem:

I. Observationes circa mucum omnibus reliquis antecedunt, quas sequuntur.

II. Observationes circa pus.

III. Circa pseudomembranas, nec non lympham plasticam institutas.

IV. Descripsi formas urinarum pathologicas.

V. Formas lactis.

VI. Lacrimarum.

VII. Salivae.

Pars altera sistit morphologiam pathologicam *solidorum*, et quidem:

I. Vasorum.

II. Nervorum.

III. Textus cellulosi.

IV. Membranarum.

V. Ossium.

VI. Musculorum.

VII. Membranarum fibrosarum cum ligamentis fibrosis.

VIII. Glandularum.

IX. Denique Telae corneae.

Subdivisiones, quas feci in prima opusculi parte, partim e processu pathologico, partim e substrati diversitate emergunt. Hinc prius descripsi formas secretorum membranae mucosae irritatae, dein formas secretorum membranae mucosae inflammatae etc.

Observata, ut valorem capiant practicum etiam pro illis, quibus usus microscopii hucusque denegatus fuit, formas normales pathologicis formis praemisi. Volumen corpusculorum microscopicorum rotundorum semper cum volumine sphaerularum sanguinis comparando determinavi.

Ne observata theoriis aut hypothesibus confundantur, seorsim tractavi ratiocinia, resultata et observationes.

Portiuncula laboris, quam publici juris nunc facio, observationes continentur:

1) Circa morphologiam muci. Vide Tab. I. Fig. 1—22. Tab. II. Fig. 23 et 26. Tab. III. Fig. 51 et 53.

2) Circa morphologiam puris. Tide Tab. II. Fig. 27—41. Tab. III. Fig. 42—50. 52. 54—58, et Tab. IV. Fig. 59—64. 72. 77.

3) Circa lympham plasticam et exsudatum plasticum. Vide Tab. IV. Fig. 65—71.

4) Circa exsudatum fluidum album pellucidum (serum). Vide Tab. IV. Fig. 78, 79, 81.

5) Circa ulcera et glandulas mesentericas Typhi abdominalis. Vide Tab. IV. Fig. 72—77. lienis, Fig. 62.

6) Circa inflammationem lobularem placentae. Vide Tab. IV. Fig. 80.

De muco normali.

Mucus e membrana mucosa narium sana desumtus sistit fluidum albo-griseum, aliquantulum spissum, in fila ductile aëri expositum exsiccatur, remanet lamella dura, fragilis, transparens, grisea. Aqua non solvitur; diutius aqua tritum relaxatur, emollitur, inflatur; neque amplius in fila ductile est.

Portiuncula in vitrum extensa microscopii ope explorata nobis refert massam:

1) Amorpham, albo-griseam, punctulis nigro-griseis irregularibus perreptatam (quas substantias hetero-

geneas ex aëre inspirato huc delatas et muco unitas esse credo), diutius aqua destillata conquassando punctula nigro-grisea solvuntur.

2) Praeterea observantur globuli albo-flavescentes rotundi aut ovales, bis quaterve globulis sanguinis majores transparentes. Globuli ex anteriore membranae mucosae narium parte desumti absque moleculis primitivis, e posteriore vero membranae mucosae narium parte investigati moleculis primitivis minimis instructi adparuere, aëre exsiccati irregulares et pellucidiores redduntur, disparent simul moleculi primitivi. Aquae destillatae expositi non mutantur neque involucra rumpuntur. Vide Tab. 1. Fig. 1. 2.

3) Continet lamellas et cellulas epithelii coloris albo-grisei aut albi, transparentes, formae oblongae aut angularis $^1/_{40}$—$^1/_{80}$''' longas, $^1/_{50}$—$^1/_{100}$''' latas, superficiei plurimum irregulariter plicatae hinc inde moleculi minimi insident, in meditullio recondunt nucleum, sive globulum minus transparentem, magnitudinem sanguinis sphaerularum bis quaterve superantem, saepissime oblongum rarius rotundum, aëre exsiccatas transparens fit cellula epithelii, nucleo opaco remanente. Aqua destillata non mutatur. Vide Tab. I. Fig. 8. *a*, *b*, *c*. Fig. 11. *b*. Fig. 12. *c*, Fig. 17. *c*. Tab. II. Fig. 25. *d*. Tab. III. Fig. 41. *e*, *f*. Fig. 55. *b*, *c*, *d*, *e*, *f*, *g*, *h*, *i*. Fig. 53. *a*.

Si guttula una acidi acetici concentrati 1,030 cellula epithelii per quinque minuta tractata fuerit, nullam mutationem observavi, idem accidit *Acido oxalico solut. tartrico solut sulfurico* 1,090, *nitrico diluto* 1,170, *nec non Acido hydrochlorico diluto* 1,070, *Chlorina liquida* 1,000.

Idem cum *Hydrochlorate amoniae*, *Hydrochl. Baryt.*, *Nitrate lixiviae*, *Nitrate Baryt.*, *Salfate Kali neutr.*, *Acetate amoniae neutr.* 1,015, *acet. Kali* 1,200,

et Natr. cum Sulfate ferri basici solut. Sulf. cupri neutr. Ast Nitras argenti cellulam colore bruneo tingit.

Acidum muriat. concentr. 1,200, Nitric. 1,170, Sulfur concentr. 1,090, Oleum tart. per deliquium, Butyrum Antimon. celeriter cellulam epithelii perfecte pellucidam reddunt, ita ut omni observationi ulteriori sese subtraxerit.

De muco irritatione membranarum mucosarum producto.

Mucus membranae mucosae narium irritatae albus pellucidus vix spissior ovi gallinacei albumine, subsalsi saporis, aëri expositus, maxima pars evaporatur, et lamella tenuissima pellucida remanet. Aqua destillata facilius miscetur.

Sub microscopio praeter cellulas epithelii paucas, globulos rotundos quater-quinquies globulis sanguinis majores paucos albo colore notatos, perfecte rotundos, involucris pellucidis tenuissimis, moleculos minimos recludentibus continet. Vide Tab. I. Fig. 3. 4. Fig. 11. 12. 18. 19. 20.

De muco inflammatione catarrhoso (i. e. leviori) producto.

Mucus e catarrhosa (i. e. leviori) inflammatione membranarum mucosarum narium, conjunctivae oculorum, faucium, laryngis, bronchiorum, urethrae, vaginae et tubi alimentarii consistentiam habet majorem muco irritatione membranarum producto, transparens, valde tenax, ex albo flavescens, spissus, glutinis adinstar in filo ductilis, aëre tardius exsiccatur, remanente lamella tur-

bida griseo-flava, elastica. In aqua destillata et aqua fontana fundum petit (si bullae aëre repletae non fuerint intermixtae) diutiori tempore aquae expositus non mutatur, nisi quod aliquantulum intumescat et albior fiat; flammae expositus parum ardescit odoremque spargit empyreumaticum.

Microscopii ope investigatus:

1) Massam amorpham albo-griseam aqua non mutabilem conspexi.

2) Globulos sphaericos ex albo flavos eo majori quantitate in muco reperi, *quo intensiore colore flavo fuerit tinctus*, diameter globulorum ex catarrho laryngis desumtorum octies diametrum sanguinis globulorum superat. Hi globuli intime cohaerent cum massa amorpha, in qua immersi adparent, et componuntur ex involucro tenuissimo, diaphano, tenso facile rumpendo, ubi mucus in aqua bene agitatus fuerit; in aqua non agitatus, non rumpitur (ob massam amorpham tenacem, in qua immersi inveniuntur?) In meditullio et saepe extra centrum parietem versus conspicitur vesicula perfecta rotunda, diametrum globulorum sanguinis semel superans; haec vesicula colore albo notata, aut vacua; aut fluido aliquo pellucido ut plurimum repleta adparet, hanc vesiculam ob locum, quem occupat; fors centralem appellare licet, in quolibet globulo adparent punctula aut globuli minimi $^1/_6$ diametri sanguinis globulorum vix majores, transparentes aut diaphani, ordine diverso dispersi moleculi appellati.

Quantitas globulorum uti et magnitudo varia est, de quibus aptiori loco disserendum.

Ubi globuli exsiccati fuerint, formam rotundam in polyaedricam irregularem, pellucidioribus marginibus

notatam commutarunt, in medio remansit substantia granulosa, flavescens, quae vesiculam centralem, prius turgidam, nunc vero exsiccatione in maculam albam pellucidam mutatam parte majore aut toto ambitu circumdedit. Vide Tab. I. Fig. 5. 6.

Nonnunquam duplex conspiciebatur vesicula centralis. Vide Tab. I. Fig. 6.

De muco inflammatione membranarum mucosarum vehementiori producto.

Mucus e membranis mucosis vehementiore inflammatione adfectis secretus, est profunde flavus passim in fila ductilis, opacus, exsiccatus refert substantiam flavam transparentem fragilem, in aqua destillata et fontana fundum petit et floccos format, aqua agitatos hanc turbidam relinquentes, ipsos autem floccos albo colore notatos fundum petere vidi. Flocci diutius aqua abluti hanc non amplius turbidam reddunt, illi albi levioresve facti aquae innatant, globulos paucos adhuc recondunt. Mucus exsiccatus flammam bene alit; huc pertinet mucus ex Ophthalmoblennorrhoea, blennorrhoea urethrali acuta, blennorrhoea vaginali puerperarum nonnullarum acuta.

Microscopio investigatus constat:

1) E parva quantitate massae amorphae albicantis, aqua non solubilis.

2) E globulis numerosissimis flavis, partim cum, partim sine vesiculis centralibus. Vide Tab. I. Fig. 7. 8. 9. 10. 12.* 14. 22. 23. 25. Hi globuli diutius aquae destillatae

expositi intumescunt et albescentes fiunt, post minutum primum rumpitur involucrum, et moleculos, quos recludebat, modo celeriter, modo tardius expellit, hi nonnunquam prosiliunt et lege physica jussi, circa vesiculam centralem non mutatam accumulantur, ibique nonnunquam adhuc motum molecularem diutius exercent. Tb. II. Fig. 24.

3) Cellulae epithelii in hoc muco raro observantur, et si quae occurrunt, sunt rotundae, repletae, hinc inde a sphaerulis muci difficile distinguendae. Vide Tab. I. Fig. 14. 15.

De muco e membranis mucosis blennorrhoea chronica adfectis.

Mucus e blennorrhoea chronica vaginae et vesicae urinalis, albo-flavus, parum ductilis est, aquam facile turbidam reddit, et flocci albi fundum petentes remanent. Ceteras proprietates similes cum muco inflammatione vehementiori membranarum producto esse observavi.

Sub microscopio adparet:

1) Parva quantitas massae amorphae ductilis.

2) Globuli copiosissimi albo-flavescentes, quorum alii involucro, moleculis minimis, vesiculis centralibus, alii involucro et vesicula centrali, alii denique saltem moleculis minimis conflati omni involucro destituti. Vide Tab. I. Fig. 20 et 22.

*

De fluxu lochiorum.

Fluxus lochiorum mox post partum rite investigatus colorem offert sanguineum, odorem animalem spargit, parum ductilis, aëre exsiccatus massam rubram friabilem relinquit.

In ipso aqua destillata tractato triplex substantia observatur:

1) Substantia rubra aqua solubilis (Haematina).

2) Flocci albi fundum celeriter petentes (fibrina).

3) Flocci albo-flavi aqua suspensi (mucus vaginalis).

Microscopio investigatus constat:

1) Massa amorpha ductili.

2) Globulis sanguinis.

3) Globulis muci, involucro, meleculis primitivis conflatis.

4) Epithelio.

Ubi comparaveris mucum sub partu e vagina secretum, Tab. I. Fig. 11, qui e globulis parvis *a*, *d*, moleculos minimos, nec non e globulis parvis *e*, duos moleculos majores recludentibus constat, cum muco 13 hora post partum secreto, Tab. I. Fig. 12, habebis differentiam essentialem inter mucum e vagina sana et mucum vagina irritata productum.

Die secunda adparent globuli vesiculis centralibus instructi, et quo magis sauciatus fuerit uterus, eo majore quantitate apparuerunt hi globuli. Mucus pallidior fit, decrescit numerus sphaerularum sanguinis et increscit quantitas globulorum majorum.

Die tertia post partum, fluxus rubellus multos continet globulos flavescentes, moleculis vesiculisque centralibus provisos, decrescit quantitas sphaerularum sanguinis et increscit quantitas massae amorphae ductilis (mucus proprius) Vide Tab. I. Fig. 12. *

Die quarta post partum fluxus parum rubellus, floccos albos in fila ductiles (muci) continet, in quibus globuli irregulares obscuriores (Epithelium corrugatum) et alii cum vesiculis centralibus nec non globuli sanguinis pauciores in illo continentur. Vide Tab. I. Fig. 13.

Die quinta post partum fluxus albo-griseus mucosus in fila ductilis, globuli, qui in illo reperiuntur, sunt albi octies usque decies globulis sanguinis majores, pauciores aut nullos moleculos minimos in se recludentes, vesiculae centrales disparuere, sed auctum numerum moleculorum primitivorum majorum in illis observavi. Vide Tab. I. Fig. 15. 16.

A die sexta usque ad diem decimum tertium, fluxus lochiorum albus, constat e sphaerulis albis perfecte rotundis moleculis primitivis minimis provisis, absque vesiculis centralibus et moleculis majoribus. Vide Tab. I. Fig. 18. 19. 20.

Peculiares observavi formas in fluxu lochiorum parco, ubi febris puerperalis inflammatoria matrem corripuit; vesicula nempe centralis quater aut quinquis magnitudinem sphaerularum sanguinis superans moleculis primitivis provisa, e contra globulus hanc vesiculam includens, omnibus moleculis destitutus erat. Vide T. I. Fig. 21.

Hinc inde tamen, ubi processus secretorius fuerat retardatus, aut ubi partus difficilior metritidem produxit,

etiam quinta et octava die post partum et ultra vesiculae centrales in fluxu lochiorum albo flavo reperiuntur. Vide Tab. I. Fig. 14. 17.

De Muco Dysenterico.

Mucus sub initio processus dysenterici alvo evacuatus, limpidus est, in fila ductilis, vix differt a muco diarrhoeae leviori producto, ast increscente processu dysenterico, mucus rubellus evacuatur, ut plurimum spissus, e globulis sanguinis et muco inflammatione membranarum mucosarum producto conflatur, sub acme mucus ut plurimum viridis conspicitur, nullos amplius sanguinis globulos in se recludit, sed globuli albi fere pellucidi omnibus moleculis primitivis orbi magnis vesiculis centralibus, moleculis minimis repletis stipati, (formam hanc adhuc in fluxu lochiorum puerperae egrotae observavi. Vide Tab. I. Fig. 21. et in exsudato purulento peritonaeali neonati. Tab. III. Fig. 56.) corpora praeterea viriridia peculiaria muco dysenterico intermixta conspexi. Vide explicationem Tab. II. Fig. 25.

De Sputis.

Mucus tussi ejectus differt pro indole, extensione et stadio diverso processus pathologici; hinc primo de sputis inflammatione normali et secundo de sputis inflammatione anomala et quidem in specie de sputis. Processu tuberculoso productis, agendum.

De Sputis Inflammatione normali generatis.

Sputa initio catarrhosae adfectionis viarum aërearum producta, alba, pellucida, tenuia in fila ductilia reperiuntur, hinc inde saltem paucos et parvos floccos griseos nubeculae formes in se recludunt, quantitas horum sputorum in relatione directa est cum extensione processus pathologici.

Ope microscopii investigatum fluidum album pellucidum paucissimos continet globulos rotundos moleculis primitivis repletos et plurimas cellulas epithelii nucleati; tam globuli quam cellulae fluido pellucido (proprio muco) immersae apparent, flocci vero grisei componuntur e copiosis globulis rotundis, moleculis primitivis repletis, muco proprio concatenatis.

Increscente processu catarrhoso, incrementum capiunt flocci grisei, qui ex albo flavi et tandem flavo tinguntur colore; quo magis vero increscunt flocci, eo magis imminuitur quantitas muci albi fluidi, flocci fiunt globosi tenacissimi.

Flocci sub microscopio investigati, globulis rotundis moleculis primitivis et vesicula centrali repletis componuntur, hi globuli muco tenacissimo concatenati apparent, mucus vero albus (proprie mucus) est substantia amorpha alba, in fila ductilis pellucida, quae cellulas epithelii nucleati et globulos paucos ex albo flavicantes, moleculis minimis ac vesicula centrali donatos recludit.

Decrescente processu inflammationis, decressit quantitas sputorum globosorum, colorem aliquantulum

albescentem adquirunt, donec finito processu inflammationis omne secretum flavum sessaverit.

Microscopico-chemica pervestigatio.

Globuli in muco flavo contenti constant involucro glabro tenuissimo, in quo denuo moleculi primitivi ac vesicula centralis simplex aut duplex recluduntur, magnitudo globulorum sex usque octies magnitudinem sphaerularum sanguinis superat; diameter vero vesicularum centralium vix diametrum sphaerularum sanguinis aequat.

Globuli Aquae destillatae expositi, volumine augenrur, quodsi omni a muco concatenante liberati fuerint, rumpuntur involucra, remanentibus vesicula centrali nec non moleculis primitivis. Vide Tab. II. Fig. 24.

Acidum Aceticum 1,030 solvit involucra ac moleculos primitivos, vesiculae autem centrales intactae remanent, quin imo adhuc clariores conspiciuntur, numerus autem illorum ab uno usque ad sex increscit. Vide Tab. V. Fig. 82.

Acidum Oxalicum solvit involucra remanentibus vesiculis centralibus bene conspiciendis duobus usque quinque. Vide Tab. V. Fig. 85.

Acidum Tartricum celerrime solvit involucrum, remanent vesiculae centrales albo colore notatae, quae vinculo invisibili invicem juncti ita ut natantes et circumacti ordinem quo prius jungebantur, non mutent.

Acidum Nitricum dilut. 1,170, globulos corrugat tingitque profundiore colore flavo. Vide Tab. V. Fig. 83. *a*.

Acidum Hydrochloricum dilut. 1,070, globulos corrugat.

Solutio Nitratis argenti diluti 1,075, involucra globulorum corrugat coloreque flavo tincta relinquit. Vide Tab. V. Fig. 84.

Solutio Nitratis argenti concentrati 1,275 solvit initio involucra nec non moleculos primitivos, remanente vesicula centrali uno usque quatuor clare conspiciendo tardius autem solvuntur etiam vesiculae centrales.

Lixiva pura soluta 1,350, solvit globulos et remanet fluidum mucosum album pellucidum.

Spiritus salis ammoniaci caustici 0,980, nullam producit mutationem.

Aqua calcis nullam offert mutationem.

Spiritus vini 0,830, contrahit globulos.

In sputis pneumonicis crudis hinc inde particulae irregulares albae turbidae muco intermixtae inveniuntur, quae integrae plagae e cellulis epithelii non nucleati ordine symetrico invicem junctis componuntur, in cujus superficie globuli irregulares (exsudatum plasticum) reperiuntur. Vide Tab. V. Fig. 86.

Mucus tenax sputorum flavorum globosorum, qui globulos nunc descriptos concatenat, microscopio subjectus et a globulis liberatus albus fere pellucidus apparet.

Aqua destillata non mutatur.

Acido Nitrico 1,170 tractatus filamenta format flava diversa directione sese decussantia, marginibus obscuris inaequalibus notata. Vide Tab. V. Fig. 83. *b*.

Idem accidit, si Acido hydrochlorico 1,070 tractatus fuerit.

Solutio Nitratis argenti 1,075 filamenta format, quae paulo post resolvuntur.

Acidum aceticum concentr. 1,030, Acidum oxalicum solut. Acidum tartricum solut.	nullam mutationem offerunt.

De sputis inflammatione anomala et quidem in specie processu tuberculoso generatis.

Sputa processu tuberculoso generata differunt pro natura, pro extensione ac stadio morbi.

Triplex processus tuberculosus, uti:

1. Processus tuberculosus miliaris.
2. Processus infiltrationis tuberculosae et
3. Processus tuberculosus, tubercula solitaria formans; totidem sputa diversa, notis characteristicis ab invicem distinguendis format.

I.

De Sputis processu tuberculoso tubercula solitaria formante ejectis.

Tuberculum solitare, in textu parietis vasorum aëreorum aut in textu celluloso vasa aërea aut sanguifera ambiente germinans, tunc saltem laedit secretionem pulmonum, si ita increverit, ut non solum lumina vasorum intermediorum et capillarium imo lumina vasorum aëreorum ita coarctaverit, ut tam sanguinis quam aëris circulatio in portiuncula pulmonum tuberculum proxime ambiente, impedita aut penitus fuerit sublata; productum membranae mucosae hac irritatione generatum, nihilo

differt a producto membranae mucosae refrigerio irritatae, proinde nulla hucusque qualitativa differentia inter sputa processus catarrhosi incipientis et sputa processus tuberculosi inchoantis; ast datur quantitativa differentia; nam sputa catarrho incipiente ejecta copiosiora, quam quae irritatione tuberculi solitaris ejiciuntur.

Increscente tuberculo increscit quantitas sputorum, donec tuberculum fuerit emolitum, quo facto, praeter sputa cocta aut puriformia particulae ex albo flavae subtiliter granulatae muco albo involutae aut particulae albo flavae ovales lenticulares, cujus diameter longissimus dimidam partem lineae Viennensis vix superat, glabrae fundum vasis, in quo sputa accumulantur, petentes inveniuntur.

Sub microscopio has particulas albo-flavas e sphaeris lenticularibus rotundis aut ovatis, globulis rodundis, et muco compositas esse cernitur. Sphaerae lenticulares semel usque decies majores quam globuli puris, et profundius flavescunt, superficiem offerunt plurimum glabram in omnibus fere striae obscurae concentrice decurrentes deteguntur Vide Tab. V. Fig. 89; nonnullae sphaerae lenticulares semel aut pluries a peripheria centrum versus fissae sunt, fissurae peripherica pars latissima continuo angustatur, donec versus centrum penitus cessaverit. Vide Tab. V. Fig. 90. Sphaerae lenticulares sunt fragiles, marginibus angularibus franguntur Vide Tab. V. Fig. 91, quodsi apte faciem fraeturae conspexeris, sphaeram lenticularem e lamellis concentricis bulbi Allii adinstar compositam esse cernes. Vide Tab. V. Fig. 92.

Sphaerae lenticulares in aqua destillata fundum

patunt. Aëre diutius exsiccatae non mutantur, si paucu-lam diametrorum abbreviationem exceperis.

Aqua destillata non mutantur.

Kali caustico soluto 1,350 facile solvuntur.

Amonia pura liquida 0,910 nihilo mutantur.

Acidum aceticum concentr. 1,030, Acidum tartricum solutum Acidum oxalicum solutum	nullam pro-ducunt mu-tationem.

In Acido nitrico diluto 1,170 omnes illarum diame-tri ter usque quinquies amplificantur, disparent striae concentricae, vesicarum inflatarum adinstar tument, trans-parentes fiunt, modo diverso flectuntur, donec pellucidae factae penitus disparent. Vide Tab. V. Fig. 94. 95.

Acido hydrochlorico 1,070 non mutantur.

Carbonas Natri, Acetas Plumbi, Prussias Lixivae, Sulfas Cupri Ammoniacalis,	illas non mutat.

Nitras Argenti soluti 1,275 illas ita mutat, uti Aci-dum nitricum, saltem non tam cito disparent.

Infusum Gallarum, Alcohol purum 0,830,	nullam mutationem pro-ducunt.

Quousque tuberculum emolitum non penitus fuerit eliminatum, eo usque sphaerae lenticulares sputis inter mixtae sunt.

Ejecto tuberculo sputa iterum differunt pro diver-sitate processus pathologici; nam quodsi processus tu-berculosus localis fuerit, parietes cavernae globulos pu-ris secernunt, qui muco membranae mucosae viarum aërearum irritate aut inflammatae uniti ejiciuntur, donec

parietes contractae et granulatione caverna cicatricem formante, sonsolidata fuerit in sputis nullae amplius deteguntur sphaerae lenticulares.

Quodsi autem processus tuberculosus (individuo dyscrasia tuberculosa laborante) tuberculo ejecto non silet, sputis continuo sphaerae lenticulares intermixtae reperiuntur.

In sputis tuberculosis praeter sphaeras lenticulares, nunc descriptas, adhuc flocci parvi, tenaces, albi mucosi crimni ad instar granulati (grießlicht) sonspiciuntur. Microscopio pervestigati continent cellulas *) marginibus tetra-aut pentagonis flavis centris obscuris aut flavis inaequalibus compositas, margines striatae diametrum ac texturam vasorum intermediorum (capillarium) offerunt. Vide Tab. V. Fig. 87. 88. Praeter cellulas adhuc hinc inde fibrae cylindricae flavae lineis transversalibus nigris notatae inveniuntur. Vide Tab. V. Fig. 96. (fibr. musculares.)

Sputa ceteris inflammationibus anomalis producta, alias tractabuntur.

De blennorrhoea urethrali.

Catarrhosae adfectionis membranae mucosae urethrae quod secernitur fluidum ab initio, album et parum ductile paucissimos continet globulos rodundos quater globulos sanguinis majores involucro glabro tenuissimo transparente moleculis minimis repleto compositos.

---

*) Cellulas pulmonales infiltratas.

Tertia die morbi fluidum secretum spissius albo flavo colore notatum pluribus componitur globulis plurime perfacte rotundis, ex albo fluvis, involucro glabro transparente tenuissimo moleculis minimis ac hinc inde vesicula centrali ornatis. Vide Tab. I. Fig. 7.

Nona die post coitum inficientem fluidum puriforme in blennorrhoea praeputiali plurimos globulos flavos ter quaterve globulos sanguinis majores continet, quorum alii involucro et moleculis minimis, alii involucro, moleculis minimis et vesicula centrali compositi perfecte rotundi aut oblongi conspiciuntur. Vide Tab. I. Fig. 8.

Decima sexta die post coitum inficientem fluidum spissum flavum in fila ductile meris globulis vesicula centrali provisis componitur. Vide Tab. I. Fig. 9.

Vigesima prima die globuli in secreto flavo contenti copiosissimi flavi, involucro glabro, moleculis minimis et vesicula centrali compositi sunt, aqua destillata facile intumescunt, involucrum cito rumpitur et moleculi primitivi circa vesiculam centralem accumulati conspiciuntur. Vide Tab. I. Fig. 10.

Trigesima die fluidum spissum albo flavo colore notatum globulos pauciores, et quadragesimo die post coitem inficitentem paucissimi globuli ut plurimum rupti in fluido albida minus spisso reperiuntur.

De Pure.

Quaestiones de pure satis tritas quidem ast hucusque necdum omni pagina solutas penitiori disquisitioni pro viribus subjeci, ut eluceat:

1. Quid nomine puris intelligendum?

2. An detur materialis differentia inter pus e vulnere (organo pathologico), et pus e superficie organi, cujus continuitas illaesa est?

3. An materialis differentia inter pus et mucum nota?

4. An productum suppurationis ab initio usque ad finem processus suppurationis semper idem?

5. Quales mutationes materiales cognoscantur inter pus processu suppurationis normali et pus processu suppurationis anomalo productum?

Pus ex obscessu fluidum est flavum odoris amoeni animalis, consistentiae cremoris lactis, processu inflammationis aut irritationis secretum e globulis 3 — 4 majoribus globulos sanguinis, et liquore compositum. — Quiete expositum dupplex cognoscitur stratum, superius fluidius, et inferius spissius.

Stratum inferius microscopio subjectum e globulis albo flavis perfecte glabris liquore viscido invicem junctis conflatum esse cernitur. Globuli ter aut quater magnitudinem globulorum sanguinis superant, plurimi sunt rotundi, nonnulli oblongi cuneiformes, constant involucro transparente, consuetim unam, nonnun-

quam duas et raro nullam vesiculam in se recludente; diameter vesiculae centralis vix diametrum sphaerularum sanguinis superat, reliquum spatium involucrorum explent moleculi primitivi minimi et majores. Vide Tab. V. Fig. 97.

Involucra diutius aquae destillatae exposita sensim intumescunt, tandem rumpuntur remanente vesicula centrali moleculis primitivis circumdata, deficiente vero illa, moleculi primitivi concatenati remanent. Vide Tab. V. Fig. 97 *m.* et *n.*

Globuli diutius aëri expositi exsiccati margines flavos, polygonos formant, qui spatium pellucidum album circumdant. Vide Tab. V. Fig. 98.

Acidum Aceticum solutum 1,030 globulos diaphanos reddit, involucra sensim evanescunt, remanentibus nucleis prius non clare conspiciendis duobus usque quinque; nuclei, qui colorem flavum succineum referunt, sunt rotundi, magnitudo in relatione indirecta versatur cum illorum numero, hinc ubi quinque inveneris nucleos, ibi diameter illorum vix unam tertiam partem diametri globulorum sanguinis, ubi duo conspiciuntur nuclei, diameter illorum dimidiam partem diametri globulorum sanguinis superat.

Nuclei intro marginem nigrum annulum lucidum habent et in hoc iterum annulum nigrum, maculam centralem lucidam recludens, ostendunt. Vide Tab. V. Fig. 99.

Nuclei invicem certo ordine symetrico juncti fluido innatant, quo evaporato disparent et nonnisi rudimenta involucrorum prius in acido acetico resolutorum denuo in conspectum veniunt, figuramque referunt irregularem,

angularem aut sphaericam, transparentem. margine tenuissimo nigro aut punctato, in centro maculam pellucidam albam punctulis subtilissimis cinctam offerunt. Vide Tab. V. Fig. 100 *a.* et *b.*

Acidum oxcalicum idem producit ac acidum aceticum.

Acidum tartricum easdem mutationes celerrime producit.

Kali causticum solutum 1,350 cito solvit globulos et fluidum album muco simile in fila ductile format, exsiccatum nec ulla amplius forma conspicitur.

Amonia caustica globulos non mutat.

Acidum nitricum dilutum 1,170 corrugat involucra globulorum et nucleum unum contractum clare conspiciendum format. Vide Tab. V. Fig. 102.

Acidum hydrochloricum dilutum 1,070 uti Acidum nitricum corrugat involucra et nucleus unicus modice clare et contractus conspicitur.

Nitras Argenti solutus 1,275 transparentia et pellucida reddit involucra, relicto nucleo unico contracto clare conspiciendo. Vide Tab. V. Fig. 103.

Alcohole 0,830 corrugantur involucra globulorum, nucleus vel unicus bis diametrum globulorum sanguinis aequat vel nuclei tres usque quinque minores formantur Vide Tab. V. Fig. 101. —

Stratum superius fluidius e paucioribus globulis puris et majore quantitate fluidi albi pellucidi, nec non paucis guttulis adipis fluidi conflatur. Quo pauciores continet globulos, eo magis albescentem colorem refert, et quo plus fluidi (seri) continetur, eo fluidus stratum hoc invenitur.

In abscessibus rheumaticis amplis subcutaneis, fasciae diversae, textus cellulosus cum vasis et nervis minoribus pure infiltratis reperiuntur.

Globuli puris in parenchymate organorum formati, horum fibrillas et fibras a se invicem sensim disjungunt, quaqua versum fibras circumdant, hinc color parenchymatis diverso modo mutatur in colorem flavum, flavovirescentem, flavo-brunescentem, flavo-rubellum, pro quantitate globulorum puris nec non pro differente colore organi in statu sano, ita textus cellulosus e. g. albus pure infiltratus flavo albescens, aut ex albo flavo virescens fit, vide Tab. IV. Fig. 64. hepar e. g. pure infiltratum ex bruno rubro flavescit, renes in rubro flavum colorem mutant, per hanc infiltrationem textura organorum multum a cohaesione et tenacitate deperdit, organa hinc friabilia, mollia redduntur, donec numerus globulorum puris ita increveri, ut fibrillae dilaceratae penitus diffluant et pure mixtae a textura circumjacente adhuc firma reclusae haerent, talis rerum status abscessus dicitur. Globuli puris diutius in abscessu reclusi alii involucro, moleculis minimis repleto, alii saltem moleculis minimis compositi sunt. Vide Tab. IV. Fig. 61.

Globuli vero ex abscessu metastatico triginta sex horas post mortem desumti, omni involucro, destituti. Vide Tab. IV. Fig. 62. Globuli ex abscessu hepatis triginta quatuor horas post mortem desumti, involucro moleculis majoribus repleto, constant. Vide Tab. IV. Fig. 63. Pus e vulnere per viginti annos suppurante torpido, basi duris granulationibus longis ornato, albo-flavum, paucos globulos puris ast majorem copiam cellu-

larum epithelii diversi evolutionis in se recludit. Vide Tab III. Fig. 54, 55.

Exsudatum fluidum perithoneale purulentum flavo viride praeter globulos puris involucro, moleculis minimis nec non majoribus repleto alios globulos continet omni involucro destitutos, ac particulas epithelii transparentes moleculis majoribus obsessas. Vide Tab III. Fig. 56, 58. Tab. IV. Fig. 59.

Flocci flavi in exsudato perithoneali natantes e fibrina coagulata, globulos puris recludente, componuntur. Vide Tab. IV. Fig. 60. Exsudatum perithoneale neonati. Vide Tab. IV. Fig. 56. Globulos, quorum vesicula centralis molesculis minimis provisa est continet.

De Variola.

I.

Variola modificata.

Materiales mutationes, quas invenimus in productis hujus processus pathologici, aliae sunt sub formatione papularum, aliae sub vesicularum, et aliae sub pustularum formatione.

Praegressa per triduum febri inflammatoria maculae rubrae mox post viginti aut triginta horas in papulas mutandas apparent, fluidum limpidum minima quantitate, quod laesa epidermide e papulis extricatur acallinam offert reactionem; sub microscopio in illo apparent moleculi pauci majores albi fere pellucidi. Animalcula, e trunco globoso aut conoideo nec non collo tenuissimo unco parvo ornato composita, quae motum continuum unco et collo exercent, collum antrorsum postrorsumque flectendo. Vide Tab. III. Fig. 42.

Tertia die eruptionis fluidum limpidum e papulis extricatum praeter moleculos continet globulos paucos bis terve magnitudinem sphaerularum sanguinis superantes, pellucidos, minimis moleculis primitivis motum molecularem vix exercentibus scatentes. Animalcula mox uncinata, mox unco retracto conoidea, aut cylindriformia animadvertuntur, nonnunquam motum circularem celerrimum exercent. Vide Tab. II. Fig. 31. Tab. III. Fig. 43.

Moleculi extra globulos diversae sunt magnitudinis, minimi, qui conspiciuntur $^1/_{20}$, majores $^2/_{20}$ — $^4/_{20}$ et maximi moleculi ^{5} — $^{10}/_{20}$. Globuli minimi ^{10} $^{19}/_{20}$ sphaerulae sanguinis partem vix superant. Vide Tab. II. Fig. 29, 30.

Quarta, quinta et nonnunquam sexta eruptionis die fluidum limpidum parca quantitate in vesiculis quod invenitur, globulos fere pellucidos moleculis majoribus minimisve, hinc inde vesiculis centralibus ornatos offert. Vide Tab. II. Fig. 31, 35, 36. — Tab III. Fig. 45, qui moleculi globulos explent, motum vehementem etiam rupto involucro exercent; involucra non facile rumpuntur, animalcula et globuli minimi uti supra descripti apparuerunt.

Die quarta, quinta et nonnunquam die sexta et septima eruptionis, fluidum in vesicula reclusum sero lactis simile alcali adinstar reagit. Globuli puris moleculis majoribus turgentes multiplicantur, colorem flavescentem offerunt, raro in hoc fluido globuli omnibus moleculis destituti conspiciuntur, motus molecularis bene conspiciendus. In individuis pinguibus guttula adipis nonnunquam admixta reperitur. In nonnullis conspiciuntur globuli rotundi aut ovales magni

quater usque sexies globulos puris superantes, e moleculis majoribus conflati colore flavo notati. Involucra globulorum puris nonnullorum celerius rumpuntur, conspiciuntur etiam animalcula conoidea et cylindrica. Vide Tab. II. Fig. 32, 37.

Die quinta, sexta et nonnunquam die septima, octava et nona post eruptionem fluidum in pustulis flavo colore notatum spissius fit, reactionem alcalinam vix notabilem praebet, plurimos globulos flavos puris continet, quorum facile rumpuntur involucra, nonnulli omni involucro destitui, quo magis vero versus stadium exsiccationis vergunt pustulae, eo intensiore puris globuli flavo colore notantur, eo celerius illorum rumpuntur involucra; hinc irregulares fiunt, alii exsiccando corrugantur, alii rupto involucro diffluunt, et moleculos, quos recludebant, inordinatim dispersos observavi. Motus molecularis imminutus tandem silet; admiscentur huic fluido spisso cellulae epidermidis recentes et vetustiores, hoc tamdiu durat, donec omne fluidum, quod globulos et moleculos suspensos tenebat, evaporatum fuerit, et silente processu inflammationis non amplius resarcitur; hinc pus continuo spissius redditur, donec penitus exsiccatum, crustam refert duram e moleculis minimis majoribusve hinc inde e globulis puris, ex animalculis conoideis et cellulis epidermidis exsiccatis conflatam credimus. Vide Tab. II. Fig. 33, 34, 38, 39, 40, 41. Tab. III. Fig. 50, 47, 48, 49.

II.

Variola vera humana.

Variola vera humana apud nos raro occurrit, in unico individuo observavi atrocem hunc processum pathologicum.

Lympha pellucida e papulis hinc inde erumpentibus septima morbi die continet globulos albos, non perfecte rotundos sed uno latere fimbriatos quasi a loco fotus divulsos quater vel quinquies magnitudinem globulorum sanguinis superantes quos ex involucro pellucido nec non e moleculis tenuissimis conflatos esse observavimus; praeterea in hoc fluido globuli minimi albi aut flavicantes, nec non globuli sanguinis pauci inveniuntur. Vide Tab. III. Fig. 52.

Mors, quae hunc processum pathologicum die sequente exstinxit, omnem proh dolor! ulteriorem investigationem interrupit.

De Lympha et Exsudato plastico.

Lympha plastica sanguinis vivi pars integrans sero et globulis sanquinis unita sanguinem constituit.

Sanguis vivus in organismo circumactus Microscopio investigatus duobus componitur elementis.

a) E globulis sanguinis et

b) E fluido pellucido, in quo globuli natant: liquore sanguinis.

Sanguis vivus e viis circulatoriis apertura ampla emissus vase sat profundo receptus, temperaturae mediocri et quieti per aliquod tempus relictus coagulat et partes constituentes a se invicem discedunt.

Globuli sanguinis ob illorum pondus specificum majus, fundum petunt, liquor vero sanguinis discedit:

1. In lympham plasticam (fibrinam) quae coagulat et globulis unita placentam sanguinis format, absque globulis vero in superficie placentae accumulata sic dictam crustam phlogisticam, inflammatoriam, lardaceam sistit; et

2. In serum sanguinis, cui placenta innatat.

Globuli sanguinis iterum:

1. Ex involucro et

2. E nucleo conflati sunt.

Involucrum globulorum rubra est substantia, aqua solubilis, unde sanguis colorem rubrum repetit et cruor (haematina) dicitur; nucleus vero aqua non solubilis albua est et fibrina appellatur.

Lympha plastica ob pondus specificum levius in superiore parte placentae relicta, coagulat, superiorem partem placentae constituit (nempe sic dictam crustam phlogisticam seu crustam lardaceam) colorem offert ex albo flavescentem, ut plurimum consistentiae firmioris, tenax, elastica et transparens est.

Sanguis celeriter coagulans, nullam offert crustam phlogisticam, quum globuli sanguinis ob celeriorem lym-

phae plasticae coagulationem fundum petere non valent, hinc a lympha plastica concatenati suspensi aut fixi, locum quem occupant non mutant, placentam rubro colore omni parte tingunt, hinc ob aequabilem lymphae plasticae distributionem, placenta sanguinis tunc aequabilem tenacitatem et firmitatem in omni puncto praesefert.

Serum sanguinis coagulatione lymphae plasticae e placenta extricatum, colorem albo viridescentem offert, fluidum tenue et transparens est Sanguis celeriter coagulans, parum seri extricat, quoniam pars seri in lympha plastica reclusa manet, hinc quo celerior coagulatio sanguinis eo minor copia seri extricatur, et vice versa, quo tardior coagulatio eo plus seri extricatur, (in sanguine non discrasico), ideo quantitas seri extricati in directa versatur relatione cum quantitate crustae phlogisticae nam ubi magna crusta phlogistica, ibi magna copia seri, et ubi nulla crusta, ibi parum aut nullum serum extricatur.

Sanguis in corde ac vasis majoribus exstincta vita stagnans, eodem modo in partes constituentes in placentam et serum nempe secedit, placenta uti extra organismum formam vasis, in quo receptus est, aemulat, in corde et vasis majoribus frusta globosa oblonga, cylindrica aut conoidea format, quorum superior pars albo flava gelatinosa crustam phlogisticam constituit, e lympha plastica composita; inferior vero sanguinis coagulati pars profunde nigra e globulis sanguinis componitur. Coagula haec polypi cordis appellantur.

Lympha plastica recens polypi cordis microscopio investigata e fibrillis directione recta et paralelle decur-

rentibus mollibus tenuissimis transparentibus moleculos minimos inter se recludentibus composita est. Vide Tab. IV. Fig. 65.

Exsudatum purulento plasticum floccosum perithonaeitidis puerperalis, e lympha plastica et globulis puris componitur. Vide Tab. IV. Fig. 60.

Exsudatum plasticum flavescens gelatinosum e pericarditide recenti productum e fibrillis tenuissimis paralelle decurrentibus ut plurimum fasciculatim junctis nec non moleculis minimis et globulis bis terve diametrum globulorum sanguinis superantibus, transparentibus compositum est. Vide Tab. IV. Fig. 67.

Exsudatum plasticum cruposum durum flavo viridescens e superficie mucosa uteri etiam e fibrillis mollibus paralellis moleculis plurimis intermixtis componitur, globuli puris quaqua versum inter fibrillas aeque conspiciuntur. Vide Tab. IV. Fig. 66.

Exsudatum plasticum albo-flavum in superficie externa cordis per tres usque quatuor dies formatum (cor villosum) constat e fibrillis mollibus gelatinosis varia directione decurrentibus fasciculatim unitis, quae paucos globulos bis terve diametrum globulorum sanguinis superantes albos transparentes minimis moleculis repletos interse recludunt. Vide Tab. IV. Fig. 68. 69.

Exsudatum plasticum duriusculum album cordis villosi a sex usque octo diebus formatum, meris fibris flexuose decurrentibus duriusculis compositum est. Vide Tab. IV. Fig. 70.

Exsudatum plasticum durum album cordis villosi quatuordecim usque viginti octo diebus formatum e fibris

duris areolas oblongas et rotundas componentibus conflatur. Vide Tab. IV. Fig. 71.

De exsudato fluido albo pellucido seroso.

Fluidum serosum limpidum vesicae applicatione emplastri vesicatorii formatae microscopio investigatum, constat duabus partibus constituentibus fluido nempe perfecte pellucido, et globulis paucis albis huic innatantibus. Globuli bis diametrum globulorum sanguinis vix superant, diaphani; involucro subtilissimo glabro minimos moleculos recludente ornati. Hinc inde occurrunt etiam globuli omni involucro destituti e meris moleculis minimis conflati. Vide Tab. IV. Fig. 78.

Fluidum serosum limpidum e papulis variolae modificatae receptum praeter globulos majores alios continet globulos a globulis seri nihilo alienis. Vide Tab. II. Fig. 29.

Fluidum serosum limpidum ex infiltratione cruda Typhi abdominalis intestini extricatum eosdem continet globulos seri. Vide Tab. IV. Fig. 77.

Fluidum serosum limpidum interstitia fibrillarum exsudati plastici cordis villosi explens, globulos continet globulos seri non differentibus. Vide Tab. IV. Fig. 67. 69.

Fluidum serosum album pellucidum hydrokystidis morsus diaboli globulos albos perfecte rotundos glabros omnibus moleculis destitutos, minores aut aliquantulum majores quam globuli sanguinis continet. Vide Tab. IV. Fig. 81.

Fluidum serosum album pellucidum, quo cutis tur-

get in oedemate, albos aut flavescentes globulos stellatim caspidatos continet. Vide Tab. IV. Fig. 79.

De ulceribus et glandulis mesentericis tumidis Typhi abdominalis.

(Ileo Typhi. — Ileitidis ulcerosae. — Febris Gastroentericae in nervosam versae. — Gastroenteritidis. — Febris nervosae inflammatoriae. — Nervosae versatilis. — Nervosae stupidae.) —

Typhus abdominalis, morbus polymorphus tot nominibus a celeberrimis scriptoribus insignitus, quot formas praesefert. Hoc loco de mutationibus pathologicis substantiae et texturae inferioris ilei parte, nec non glandularum mesentericarum huic adjacentium ac lienis mutationibus disserendum.

In cadaveribus quinto morbi die rimatis prater turgorem membranarum Ilei raro quidquam morbosi in illo invenitur.

Qui decimo peremti sunt die praeter turgorem membranarum Ilei plagas offerunt duriusculas aliquantulum elevatas lenticulares aut oblongas, quarum extensio lineam unam aut polices duos superat, infiltrationes crudas a celeberrimis anatomis appellatas. Membrana mucosa, infiltrationes lenticulares tegens, leviter illis adhaeret et facile a loco moveri et in plicas transmutari potest; membrana vero mucosa infiltrationes oblongas obducens, firmiter illis adhaeret.

Membrana muscularis quaqua versum omnibus infiltrationibus crudis intime juncta est.

Infiltrationes membranam protrudunt mucosam, cujus superficies aequalis et glabra est dum lenticulares, inaequalis autem multis parvis elevationibus ac profunditatibus provisa, dum oblongas obvestit plagas, locus, quem plagae oblongae occupant, sedi glandularum Peyerianarum correspondet.

Textura plagarum infiltratarum firma tenax alba aut albo flavescens, pressione fluidum album limpidum serosum extricatur, quod microscopio investigatum globulos albos involucro glabro moleculis minimis repleto compositos continet. Globuli rotundi aut oblongi sunt, diametrum globulorum sanguinis semel aut bis superant. Vide Tab. IV. Fig. 77.

Ileum aegrorum decima quinta die morbi peremtorum plagas offert infiltratas hinc inde ad valvum Bauhini crustis duris fragilibus flavo viridescentibus aut flavo griseo brunescentibus tectas, crassities crustarum ad dimidiam lineam et ultro, crassities vero infiltrationum ad dimidiam lineam usque ad duas fere lineas increscit.

Crustae microscopio investigatae e substantia irregulariter granulata compositae sunt, crustae ab initio firmiter, tardius autem leviter adhaerent plagis infiltratis facile seperandae.

Crusta leviter adhaerens remota, plagam infiltratam ulcerosam relinquit, cujus margines duri, elevati, fundus vero inaequalis durus paululum excavatus pauxillo fluido griseo tectus invenitur.

Sul microscopio in fluido nunc dicto globuli inve-

niuntur albi rotundi, quorum alii involucro glabro moleculos recludente, alii saltem moleculis minimis componuntur. Diameter illorum bis quaterve diametrum sphaerularum sanguinis superat. Vide Tab. IV. Fig. 72.

Substantia infiltrata e marginibus ulceris desumta sub microscopio offert corpuscula conoidea aut elongata ut plurimum in latiori parte vesiculam nucleatam recludentia, pars angustior horum corpuslorum in tenuem fibrillam elongatur, inter haec intermixti apparent globuli quarter sexiesve globulis sanguinis majores albi transparentes rotundi subtilissimis moleculis repleti. Vide Tab. IV. Fig. 73.

Substantia infiltrata e fundo ulceris desumta easdem continet formas microscopicas. Vide Tab. IV. Fig. 74. junctim depictas.

Que vigesimo die morbi investigata intestina, paucas plagas integras infiltratas ast plurima ulcera partim crustis tecta partim a crustis jam liberata pura excavata, marginibus et fundo duriusculo offerunt.

Vigesimo et quinto die morbi, margines quidquam elevati, fundus ulcerum vix duriusculus apparet, hinc indo adhuc crusta invenitur.

Qui trigesimo peremti sunt die, ulcera offerebant fundo quidquam depresso, marginibus glabris tenuibus, hinc inde in fundo apparent fibrae membranae muscularis, in nonnullis fundus aspera clauditur facie membranae perithonaei, in aliis fundus perforatus, contentis tubi alimentarii liberum indulget aditum in saccum perithonealem.

Die quadragesimo morbi fere nulla amplius deteguntur ulcera, in illo loco depressiones parvae glabrae

membranae mucosae nullis villis intestinalibus, nullisque foliculis ornatae inveniuntur, membrana serosa perithanaei hanc particulam obvestiens colore livido notatur. Rete intermedium depressam mucosae plagam perreptans, oblongas et angulares format areolas.

Sexagesimo die depressiones membranae mucosae villis elongatis cylindricis multum a se invicem distantibus, nec non foliculis raris neque profundis simplicibus perreptantur. Rete intermediorum vasorum areolas angulares rotundas aut ovales format. —

Glandulae mesentericae saepissime ulceribus proxime jacentes tument, rubent aut livescunt, molliores aut succulentiores redduntur, gradus et extensio mutationum pathologicarum in glandulis raro in relatione indirecta cum mutationibus intestinorum versatur. Fluidum e glandulis tumidis rubro lividis albo griseum extricatum ac microscopio perlustratum, praeter globulos sanguinis alios plurimos globulos rotundos albos ter usque sexies sphaerulas sanguinis extensione superantes, involucro glabro moleculis plurimis minoris pleno continet. Inveniuntur adhuc globuli vesicula centrali unica aut compluribus ornati. Vide Tab. IV. Fig. 75. 76. —

Lienis mutationes in Typho abdominali circa augmentum voluminis, ponderis absoluti et specifici, densitatis et coloris mutationem alio loco exponendas relinquo, hic breviter notare liceat, investigatione microscopica in lienis substantia inflammata (aut hepatisata) occurrere globulos e moleculis minoribus conflatos, raro involucro glabro ornatos, et corpuscula elongata alba duriuscula, quorum imaginem, Tab. IV. Fig. 62. * invenies.

De inflammatione lobulari placentae.

Quae occurunt substantiae ex albo flavescentes durae fragiles et friabiles in placenta humana, ad marginem aut in facie foetali circa vasa majora locum occupant, crassitiem dimidiae lineae et ultra, extensionem vero duarum usque quatuor linearum offerunt.

Microscopica investigatio has substantias e moleculis majoribus, nec non globulis vix sphaerulas sanguinis majores, involucro glabro, et moleculis minimis compositas esse edocet. Vide Tab. IV. Fig. 80.

Dictis patet, omni inflammatione, tam acuta quam chronica, tam superficiei organorum membranaceorum quam organorum parenchymatosorum, tam suppurativa quam adhaesiva, tam organorum, quorum continuitas illaesa, quam organorum laesa continuitate, globulos formari, qui in inflammatione membranarum mucosarum producto huic membranae proprio nempe muco uniti, mox mucum purulentum, puriformem, aut sputa catarrhosa cruda aut cocta; in inflammatione membranarum serosarum, producto membranarum serosarum proprio nempe sero juncti, serum mox turbidum mox fluidum puriforme seu exsudatum purulentum; in inflammatione cutanea mox contentum vesicularum aut pustularum sistunt, in inflammatione suppurativa fluido pellucido uniti pus, in inflammatione adhaesiva et cruposa lymphae plasticae juncti, exsudatum cruposum aut exsudatum verniciforme; in nflammatione parenchymatum lymphae plasticae uniti tumorum inflammatorium et aggerem inflammatorium, fluido seroso juncti interstitia minima explentes, infiltrationem purulentam, interstitia ampliora nova replentes, contentum abscessuum formant.

Hinc producta inflammationum

I. differunt pro differente medio, cui globuli inflammatione generati mixti apparent; globuli e. g. muco uniti, mucum catarrhosum, purulentum etc. sero uniti serum purulentum etc. Fluido albo juncti pus; lymphae plasticae immixti exsudatum plasticum, exsudatum purulento plasticum sistunt.

Medium, cui globuli inflammatione formati mixti apparent, utique A. ab organisatione substrati processus pathologici dependet, quousque textura substrati processus pathologici penitus destructa non fuerit, eo usque character specialis producto inflammationis impraegnatus erit, qui a charactere speciali substrati non vero a peculiaritate processus pathologici dependet. Quodsi autem textura substrati processus pathologici penitus destructa fuerit, tunc characterem specialem productum pathologicum inflammationis perdit, ita e. g. in membrana mucosa inflammata eo usque inflammationis productum charactere speciali notatum est, et mucus purulentus aut puriformis generatur quousque haec organisationem propriam et characteristicam retinuerit, qua deperdita productum pathologicum aeque charactere speciali privatur et loco muci puriformis aut purulenti, pus generatur. Hinc elucet, differentiam essentialem pus inter et mucum non in globulis sed potius in fluido, cui globuli immixti apparent, quaerendam esse. Nec desunt reageutia chemica, quibus clare differentia evincitur qua productum inflammationis membranae mucosae cujus textura non penitus destructa distinguitur a producto hujus membranae laesa continuitate aut organisatione destructa; nam in destructa parte globuli inflammationis non amplius medio charactere specifico notato immixti apparent.

Productum inflammationis e. g. e vulnere suppurante membranae mucosae labiorum oris desumtum, utique nihilo distinguitur a producto inflammationis vulneris suppurantis cutis, sed distinguitur productum inflammationis membranae mucosae labiorum illaesa illius continuitate generatum ab illo priori; nam globuli in-

flammationis priori in casu fluido aliquo limpido juncti pus componunt, globuli vero in casu ultimo fluido muco proprio dicto (Schleimstoff) mixti, non pus, sed mucum puriformem aut purulentum reagentiis distinguendum tam diu formant, donec organisatio hujus plagi inflammati penitus destructa non fuerit.

Cum in omni inflammatione membranarum mucosarum globuli sic dicti puris a se invicem non distinguendi generantur, sive continuitas laesa aut illaesa sit, qui quodsi etiam a membrana mucosa cujus continuitas laesa formati, fluido aliquo limpido mixti, fluidum pathologicum pus appellatum componunt, tamen tum saltem reagentiis distingui potest, dum productum hoc pathologicum ab omni muco proprio (Schleimstoff) liberatum disquisitioni subjiciatur, quod autem tunc saltem fieri potest, dum aditus ad substratum pathologicum facile patet, uti in membrana mucosa linguae, labiorum, palati, buccae, narium, vaginae, colli uteri, nympharum, anterioris partis urethrae, inferioris partis recti, conjunctivae palpebrarum et bulbi; productum vero inflammationis in remotioribus membranae mucosae plagis laesa continuitate formatum, fere semper producto membranae mucosae adjacentis inflammatae et irritatae intime mixtum, nulloque modo hucusque separandum ejicitur, inde resultatum disquisitionis horum productorum mixtorum dubium, huc numeramus productum inflammationis e laesa continuitate membranae mucosae pharyngis, oesophagi et totius tubi alimentaris ad inferiorem recti portiunculam usque, dein laryngis et omnium vasorum aëreorum, ureterum, vesicae urinariae, urethrae ad fossam scaphoideam usque, tubarum Falopii et cavi uteri, tu-

barum Eustachii, propagationumque, sinuum et ductum diversorum, nisi magna pars membranae mucosae destructa sit; nam tunc praevalens copia puris sufficientem mucum non invenit, hinc pus ut plurimum purum ejicitur, uti occurrere solet in phthysicis vomicis pulmonum magnis instructis. —

Non solum substratum diversum, sed etiam B. intensitas diversa processus inflammationis varia media producit, quibus globuli inflammationis immixti apparent, ita irritata membrana serosa globulos paucos fluido aquoso magna quantitate unitos generat, fluidum turbidum serosum sistit.

Vehementissima vero inflammatio membranae serosae globulos aeque paucos sed lymphae plasticae unitos giros intestinales concatenantes format.

Idem accidit in membrana mucosa, levis nempe irritatio aut inflammatio globulos producit muco unitos, vehementissima inflammatio vero globulos generat lymphae plasticae junctos, et exsudatum cruposum dictum format, idem gradus inflammationis, qui parenchymata organorum occupat, indurationes, hepatisationes, tumores inflammatorios producit.

In vulneribus suppurantibus idem productum nomine granulationis in vulneribus recentibus puris, nomine vernicis seu lymphae plasticae insignitur, idem productum pathologicum est, quo labia vulneris prima intentione (Chirurgorum) celeritur concatenata sanantur.

III. Pus inflammationis normalae differt pro diversa aetate processus pathologici; nam globuli inchoante inflammatione relate ad medium, cui

immixti sunt, paucissimi generantur, sunt albi, involucro moleculis minimis saltem consuetim repleto, compositi, ideo pus fluidius et album, sensim multiplicantur flavo albescente aut flavo colore involucro moleculis minimis majoribusve nec non vesicula centrali alba notantur globuli, involucrum aqua intumescit et facile rumpitur, moleculi, autem cum vesicula centrali expulsi, lege attractionis jussi iterum firmiter conjunguntur pus tunc spissius et flavum redditur; hinc explicari potest, cur lympha pellucida desumta e vesiculis variolarum praestantiorem quam lympha turbida aut purulenta pustularum ejusdem processus ad insitionem contagii variolosi producit effectum quoniam involucris globulorum celerrime ruptis, globuli vim generationis aut fecundationis perdunt.

Pus inflammationis aetatis provectissimae, globulos involucro destitutos, laceratos, et si organon secernens pathologicum apertum fuerit epithelio intermixtos continet.

III. Productum inflammationis specificae differt a producto inflammationis normalis, ita in tuberculosa pulmonum inflammatione occurrunt peculiaria corpora lenticularia concentrice striata flava, sexies majora globulis puris. In processu varioloso globulis puris intermixta sunt animalcula conoidea aut cylindrica, motum circularem exercentia.

IV. Globuli irritatione aut inflammatione membranarum mucosarum et serosarum illaesa continuitate formati, majorem habent consuetim diametrum, quam globuli obscessuum et vulnerum siccis remediis tractatorum,

ob praevalentem seri copiam, quo globuli uti in aqua intumescunt.

V. Pus, serum purulentum, mucus pathologicus, lympha pathologica tam fluida quam spissa uti sanguis e globulis et fluido componitur; tam globuli quam fluidum quoad quantitatem et qualitatem differunt. Quantitas globulorum determinat colorem et densitatem puris. Forma globulorum diversa, plurimi sunt rotundi, alii eliptici et oblongi imo cylindrici. Magnitudo aeque diversa, minimi semel, maximi vero octies diametrum sphaerularum sanguinis superant; color sphaerularum est albus aut flavus, alii sunt fere pellucidi, alii transparentes. Globuli puris involucro subtilissimo provisi nonnulli involucro destituti. Alii moleculis minimis, alii vero moleculis majoribus replentur. Vesicula centralis non omnibus convenit, nonnulli vero duabus aut tribus vesiculis centralibus ornati sunt. In nonnullis vesicula centralis moleculis minimis repletur, in plurimis vesicula centralis omnibus moleculis destituta.

Fluidum, quo globuli suspensi sunt, aut est pellucidum aut diaphanum, nunc spissius, nunc minus spissum aut penitus uti serum liquidum est. Acido nitrico et argento nitrico in fila albo flavicantia nonnunquam abit.

VI. Hucusque nulla materialis et specifica differentia inter productum Opthalmoblennorrhoicum et phalloblennorrhoicum et productum inflammationis normalis aliarum membranarum mucosarum.

Quomodo fit resorptio puris? Globuli puris maturi rumpuntur, moleculi minimi vero dissipati facile parietum vasorum intermediorum et capillarium poros permeare et sanguini tam diu immixti esse videntur, donec in locum aptum (organon excernens) ulteriori eliminationi aut in texturam organicam non excernentem deponuntur, et accumulati in globulos puris omni involucro destitutos denuo transformati primo infiltrationem puris metastaticam aut exsudatum metastaticum purulentum (e. g. Pyo-ophthalmum parturientium) tardius abscessum metastaticum sistunt; quam primum vero circa infiltrationem metastaticam inflammatio qua reactio vitalis oritur, mox globuli puris novi involucro, moleculis et vesica centrali ornati nascuntur, ideo in abscessu metastatico hinc inde etiam globuli puris involucro provisi detegendi sunt.

In phlebitide aut arteriitide globuli integri puris immediate sanguini immiscentur, et huic tam diu juncti in viis sanguiferis circumpelluntur, donec ob majorem illorum diametrum liber transitus per vasa intermedia interruptus fuerit; quo facto circulatio sphaerularum sanguinis impeditur aut retardatur et stagnans sanguis uti extra organismum in partes discedit constituentes; serum et lympha plastica transsundat, vasculum intermedium obliteratur et tali modo inflammatiunculam enasci credimus, quam in organis lobulatis lobularem hepatisationem aut inflammationem nuncupant. Ast non in omni organo globulus puris lumen vasorum intermediorum interrumpens stagnationem sanguinis provocat; nam quodsi:

I. Parietes vasorum a textura firma et elastica circumdati fuerint, tunc aut globulus ulterius pellitur, aut dilatatio vasorum intermediorum adjacentium interdicitur, hinc inflammatio metastatica in organis, fibris instructis, admodum raro occurrit, huc numeramus organa fibrosa fibra tendinea, fibra muscularis, fibra nervea, nevrilemate obducta et fibra ossea nec non organa tela erectili instructa uti glans et corpora cavernosa penis et clytoridis, papilla mammarum nec non parietes arteriarum.

II. Organa praeterea glandulosa dura uti prostata, mamma virilis, testes, ovaria, uterus, hepar, renes, thyreoidea, parenchyma medullae spinalis et cerebri, cutis plantae pedis, palmae manus et dorsi.— Quo minorem resistentiam texturae adjacentes, vase intermedio globulo puris obturato opponunt, eo difficilior promotio globuli puris, eo major dilatatio, eo celerior et frequentior metastatica depositio occurrit; huc numeramus textum cellulosum mollem subcutaneum, musculos, nervos et glandulas salivales circumdantem, textum cellulosum mammarum feminae, orbitae etc. membranas vasculares uti vasculosam cerebro spinalem, iridem, organa synovialia articulorum, organa parenchymatosa mollia uti pulmones, lien, membranam mucosum et cutim ubi texturam mollem debilem offerunt uti palpebrarum, aurium, pudendorum feminarum etc.

Pus venis receptum, arteria pulmonalis utique celerrime vasis intermediis pulmonum tradit, ubi ut plurimum stagnationes et inflammationes metastaticas lobulares producit.

Pus in arteriis vero circumvectum illis organis ut plurimum, quibus maxima copia sanguinis arteriosi, aut quibus in statu normali excretio substantiarum heterogenearum sanguini ad mixtarum convenit, advehitur (cerebrum et renes).

IIII. Organa, quorum vasa intermedia latiore aut nimis angusto diametro instructa sunt, ad metastaticas depositiones inepta videntur uti e. gr. *) diametris maximis instructa sunt vasa intermedia corporis cavernosi penis = $40 - 65/10.000$ poll. Vienn. e contra minimi diametri vasorum intermediorum in tendinibus inveniuntur = $1/10,000$ pol. Vienn.

Quem admodum in inflammatione lobulari stagnatio sanguinis exsudationi et hepatisationi praecedit, ita in omni alia inflammatione cujuscunque substrati, cujuscunque extensionis, a qualicunque causa orta, exsudationi et hepatisationi, localis stagnatio aut saltem impedita et retardata promotio sanguinis in loco circumscripto (fotus) antecedere videmus. Tumor inflammatorius a lympha plastica axsudata, rubor a lumine vasorum intermediorum adjacentium dilatato, in quo major copia sanguinis continetur qui obliteratis nonnullis vasis intermediis regurgitat; pulsatio in textu inflammato tunc persentitur, si nova unda sanguinis arteriosi versus vasa intermedia obliterata impellitur, et hinc etiam dilatatio vasorum intermediorum adjacentium ortum capit. Impedimentum circulationis in vasis intermediis sensim etiam circulationem in vasis capilla-

*) Secundum observationes celebrimi ac oculatissimi anatomi Berres.

ribus expansioni renitentibus retardat, donec aut obstaculum vincebant aut debilitato illorum tono aeque dilatationem patiuntur, et tali ratione vasa minora et majora et denique cor ipsum ob impedimentum circulationis ad vehementiores et celeriores expulsiones sanguinis excitatum febrim universalem producit. Hinc explicatur pulsuum diversitas, in pneumonia pulsus pectoralis, quoniam cor sinistrum sanguinem sine obstaculo in aortam pellit; pulsus caephalicus, si obstaculum in circulatione carotidis directa linea expulsionem sanguinis impedit; et pulsus abdominalis, si obstaculum circuitus sanguiuis late extensum in vasis meseraicis in aortam abdominalem influat et per hanc iu cor ipsum sinistrum impedimentum expulsionis ponitur. Hinc liber pulsus post venae sectiones explicandus. —

Liquor sanguinis per vasorum intermediorum parietes dilatatione attenuatos celerrime transudatus, discedit in serum et lympham plasticam, lympha plastica iterum in moleculos minimos et fibrillas molles, moleculi attractione organica jussi globulos formant, quos inter fibrillas reclusos invenimus, hinc tumorem inflammatorium et aggerem inflammatorium (Entzündungsdamm),

1. e textura substrati pathologici,

2. e vasis intermediis obliteratis,

3. e vasis intermediis et capillaribus dilatatis,

4. e fibrillis mollibus recenterformatis,

5. e globulis puris = inflammationis,

6. e moleculis minimis hinc inde dissipatis.

7. e pauxillo sero, quo texturae humectantur, constare vidimus.

Exsudatio in relatione directa versatur cum obliteratione et dilatatione vasorum intermediorum et cappillarium, quemadmodum obliteratio a centro inflammationis versus peripheriam procedit, ita totus processus inflammationis a centro (foco) peripheriam versus propagatur.

Quodsi causa, inflammationem excitans vehementior texturam normalem destruendo egisset, tunc in limitibus organorum laesorum globuli sero mixti fluidum peculiare nomine puris formant, quod confluit et aut diutius cavitate pathologica (abscessu) reclusa, aut e superficie pathologica (vulnere) defluit, fibrillae pathologicae vero parietibus figuntur, quae vasis novis intermediis perreptatae granulationes constituunt, donec superficies pathologica penitus cessaverit. Hinc processus inflammatorius normalis ubique eadem producta nobis offert, quae quo ad quantitatem et formam externam, non vero quo ad qualitatem et compositionem internam differunt; nam inflammationis adhaesivae (Cycli minoris) tumor et agger inflammatorius iisdem construitur partibus constituentibus, quam agger inflammatorius inflammationis suppurativae (Cycli majoris) verum quidem quod potentia nocens texturam organicam turbans (störend wirkende Schädlichkeit) inflammationem ut plurimum adhaesivam (Cycli minoris) producat, ast conside-

rando, vulnus recens scissum purum (reine, frische Schnittwunde) ubi utique omnes partes organice non solum turbatae sed etiam textura illarum et cohaesio (mater omnium formationum organicarum) in puncto scissionis destructa et sublata, tamen tunc saltem inflammationem suppurativam provocet, dum superficies pathologica suturae aut ligaturae ope sublata non fuerit; quodsi quis labiorum vulneris unione superficiem pathologicam sustulerit, tunc utique inflammatio adhaesiva (Cycli minoris) producetur.

In allato casu potentia nocens et laesio eadem tunc inflammationem suppurativam, si superficies pathologica perstet, et tunc inflammationem adhaesivam si superficiem pathologicam sustuleris, producet. —

In vulnere fistuloso suppurante puro (rein eiternder Hohlgang) tam diu inflammatione suppurativa pus generatur, quamdiu superficies pathologica perstat, qua sublata e. g. compressione apta, inflammatio adhaesiva oritur et nullum amplius pus formatur. —

Contusio sat fortis ut qua potentia nocens destruens (zerstörende schädliche Potenz) texturam diversarum partium organicarum mollium e. g. textum cellulosum subcutaneum destruxerit, producet abscessum (inflammationem suppurativam cycli majoris) quoniam textus cellulosus destructus, hoc est cujus continuitas penitus etiam in minimis particulis sublata est ita, ut in pultaceam massam mutatus fuerit, utique a superficie pathologica reclusus haeret, qua sublata e. g. compressione apta nullum pus et nullus abscessus formatur sed oritur inflammatio adhaesiva; textus vero cellulosus

destructus recens, uti omnis alia substantia organica resorptione circulationi traditur; tunc saltem suppuratio oritur, ubi ob substrati pathologici collocationem aut texturam rigidam et firmam, sublatio superficiei pathologicae impossibilis e. g. in inflammatione pulmonum aut medullae ossium. —

Quomodo explicatur ut idem gradus ejusdem processus pathologici mox inflammationem suppurativam, mox inflammationem adhaesivam, prouti adfuerit aut defuerit superficies pathologica, producat?

Ut materiales mutationes pathologicas inflammationis intelligamus, oportet casum specialem inflammationis dillucidare: Continuitate cutis et textus cellulosi sani scalpello sublata, ostiola vasorum intermediorum cappillarium et vasorum minimorum operta sanguinem plorant, tamdiu donec lumina vasorum discissorum partim ob tonum continuo vigentem et ob sanguinis stillicidium, quo obstaculum contractionis vasorum (sanguis) imminuitur angustata, partim propter coagulationem sanguinis ad ostiola proxime stagnantis, quo trombus in quolibet vasculo majore et stagnatio sphaerularum sanguinis in ostiolis vasorum capillarium et intermediorum oritur obturata fuerint; stillicidio sanguinis interrupto, fluidum albo rubello flavum, alboflavum et tandem album pellucidum minima quantitate e vulnere effluit, quod e globulis sanguinis paucis et globulis majoribns puris liquore sanguinis suspensi componitur. Obliteratis ostiolis, unda sanguinis in trombum ininterruptim pellitur, parietes vasorum minimorum diu huic actioni resistere nequeunt, hinc lumina vasorum intermediorum oblitera-

tioni proxime adjacentium dilatantur, parietes attenuantur, et ob tonum imminutum sanguis difficile ulterius movetur, circuitus in dilatatis vasculis retardatur, ob majorem sanguinis copiam quo repleta sunt vasa dilatata, et ob retardatam illius promptionem major copia liquoris sanguinis transsudat, qui in serum et lympham plasticam, haec in fibrillas molles et moleculos minimos discedit, qui attractione in globulos inter fibrillas recludendos abeunt. Texturam ita constitutam ob dilatationem vasorum minimorum rubentem, ob exsudationem enormem et ob majorem sanguinis copiam induratam et tumidam, ob celerem decompositionem liquoris sanguinis, ob alacrem transitum liquoris fluidi in substantiam solidam magis calentem, ob compressionem nervorum adjacentium dolentem, inflammatam esse dicunt.

Liquor sanguinis circa parietes attenuatos vasorum deponitur; pars parietis vasorum intermediorum vulneri proxima celerius et magis dilatatur reliqua parte parietis vasorum, quae texturae adjacenti adhuc juncta, ideo facilior et copiosior transudatio liquoris sanguinis in illa parte libera parietis, cui nulla textura opposita, quam in alia.

Liquor copiosior in superficie libera vasis transudans etiam ita uti qui intertistia texturae explet, in serum, et lympham plasticam discedit, lympha plastica iterum fibrillas molles format, que firmiter parietibus uti gluten adhaerent, et moleculos minimos, qui attractatione physica jussi globulos sero uniendos for-

mant; hae duae partes constituentes fluidum albo flavum albo viride flavum, limpidum aut turbidum, tenue aut spissum, nunc fluidum purulentum, serum puriforme, nunc serum purulentum aut pus appellatum sistunt.

Fibrillae molles accumulatae hinc inde globulis puris intermixtae, vernicem Chirurgorum sistunt, qua labia vulneris recentis puri conglutinantur. — Quod de superficie suppurante aperta dictum est, idem valet de superficie suppurante clausa seu de abscessu.

Quo magis extensi sunt parietes vasorum minimorum, eo porosiores fiunt, a liquore continuo sransudante sensim pori dilatantur et ubi fibrillae exsudationis in forman granulationis increverint liquor sibi rivulos, parat qui a liquore continuo transudante sensim dilatantur ita ut globulus sanguinis illos permeare valeat; cum autem rivuli diversa directione sese decussant, globulus sanguinis facile iterum in massam sanguinis repellitur et tali modo nova vasa capillaria intermedia inter fibrillas recenter natas formantur.

Qnodsi labia vulneris sutura aut ligatura unita fuerint, ita ut pressio labiorum sese tangentium ad minimum tanta fuerit, ut aequalis sit pressioni texturae sanae adjacentis, tunc paries vasorum, superficie pathologicae obversus, aequabilem resistentiam quam reliqui parietes vasorum inveniet, hinc ubique aequabilis dilatatio aequabilem exsudationem habebit, et globuli puris inter fibrillas lymphae plasticae uti in omni aggere inflammatorio reclusi manebunt tamdiu, donec resorptioni traditi fue-

rint. Hinc nullum pus formatur, et labia vulneris conglutinata primo novis rivulis et dein vasis intermediis invicem junguntur.

Ergo superficies pathologica est conditio primaria et summe necessaria ad gignendum processum suppurationis; e contra sublatio superficiei pathologicae unicum adminiculum principale ad praecevendum et ad impediendum processum suppurationis.

Patet inde:

1. Dignitas compressionis aptae in inflammationibus tractandis

2. Sanguinis missionis et

3. Frigoris applicationis utilitas.

4. Necessitas obliterationis vasorum minimorum, ad gignendam et sustinendam inflammationem.

5. Necessitas inflammationis in sanatione laesionum continui.

6. Utilitas omnium remediorum irritantium stimulantium imo texturam organicam destruentium, ad obliteranda vascula intermedia eo scopo, ut dilatio illorum parietum, circulationis sanguinis accumulati retardatio, lymphae plasticae exsudatio formatio vasorum et substantiae solidae novae subsequatur uno verbo, ut inflammtio, ubi processus inflammationis aut insufficiens, aut penitus exstinctus fuerit sustineatur aut denuo excitetur.

R E S U L T A T A.

A. De Muco

Mucus tam sanus quam irritatione et inflammatione normali generatus

componitur e substantia amorpha ductili (muco proprio) globulis, et epithelio.

Mucus sanus.	Mucus irritatione normali productus.	Mucus inflammatione leviori normali productus.	Mucus inflammatione vehementiore normali productus.	Mucus inflammatione chronica normali productus.
Globulos paucissimos, Substantiae amorphae (muci proprii) multum, Epithelii parum continet. Globuli 2—4 majores sphaerulis sanguinis. Moleculi nulli aut minimi globulos explent. Involucrum globulorum tennissimum. Aqua non mutantur.	Globulos paucissimos, Muci proprii plurimum, Epithelii parum continet. Globuli 4—5 majores sphaerulis sanguinis. Moleculi minimi illos explent. Involucrum glabrum tenuissimum. Aqua destillata globuli intumescunt.	Globulos copiosos, Mucum pauciorem, Epithelii plurimum continet. Globuli 6—8 majores globulis sanguinis. Moleculis minimis et vesicula centrali repleti. Involucrum glabrum. Aqua destillata intumescunt globuli. Involucra in aqua facile rumpuntur.	Globulos copiosissimos, Mucum paucissimum, Epithelii paucissimum continet. Globuli 6—8 majores globulis sanguinis. Moleculis minimis et vesicula centrali repleti. Involerum glabrum. Aqua destillata intumescunt globuli. Involucra facile rumpuntur.	Globulos copiosissimos, Mucum paucissimum, Epithelium paucissimum continet. Globuli 6—8 majores globulis sanguinis. Moloculis minimis et vesicula centrali repleti. Involucrum aut glabrum aut nullum. Aqua destillata intumescunt globuli. Involucra facile rumpuntur.

Mucus inflammatione specifica seu anomala productus

praeter substantias muco normali proprias, alias adhuc formas continet.

Mucus inflammatione tuberculosa pulmunum generatus.	Mucus dysentericus.	Mucus blennorrhoeae urethralis.
Praeter producta inflammationis catarrhosae continet sphaeras lenticulares flavas 1—8 majores quam puris globuli, concentrice striatas e lamellis concentricis compositas, quae Kali caustico solvuntur. Acido nitrico) quinquies volumine augentur et transparentes Argento nitrico) fiunt. Nonnunquam cellulae pulmonales et fibrae musculares in illo conspiciuntur.	Globulos cum vesiculis centralibus moleculatis', corpuscula rotunda aut ovata viridicantia e moleculis minimis symetrice dispositis conflata, nec non Producta inflammationis catarrhosae continet.	Ab initio paucissimos globulos, quater diametrum sphaerularum sanguinis superantes moleculis minimis et involucro provisos continet. Tertia die pluribus globulis, moleculis minimis, involucro et vesicula provisis centrali componitur. Decima sexta die omnes globuli vesiculis centralibus ornati sunt. Aqua facile intumescunt et rumpuntur. Quadragesima die globuli paucissimi reperiuntur.

Explicatio Tabularum.

Tabula I.

Fig. 1 Globuli muci e parte anteriore membranae mucosae narium viri sani 28 annorum desumti, colorem offerunt albo-flavescentem, alii rotundi, oblongi alii sunt, bis-quaterve magnitudinem sphaerularum sanguinis superant.

Fig. 2. Globuli muci e parte posteriore membranae mucosae narium ejusdem individui desumti, plurimi sunt rotundi et constant ex involucro diaphano *a*, et moleculis primitivis *b*, transparentibus. Involucrum aquae destillatae expositum non rumpitur.

Fig. 3. Globuli muci desumti e muco tenaci gelatinoso, sub diarrhoea levissimi gradus per annum evacuato; omnes sunt perfecte sphaerici, involucro diaphano provisi, et moleculis primitivis tenuissimis repleti, quinquies sunt globulis sanguinis majores.

Fig. 4. Sphaerulae albo-flavicantes e muco sub catarrhosa adfectione narium secreto, constant involucris et moleculis primitivis subtilissimis paucioribus.

Fig. 5. Globuli muci, qui in mucu tenacissimo (sic dicto cocto) flavicante, tussi ejecto reperiuntur; ab individuo catarrho laryngis laborante, bis-octies globulis sanguinis majores.

Constant *primo* ex involucro diaphano *a*; 2. e moleculis primitivis *b*; 3. e vesicula centrali *c*, diaphana.

Fig. 6. Globuli e sedimento, aquae Brassicae fermentatae turbidae, simili, urinarum, individui 30 annorum dysuria calculosa laborantis.

Constant ex involucro diaphano *a*; e moleculis primitivis *b*; et e vesicula centrali unica *c*; aut dupla *d*, sedimentum hinc inde globulos sanguinis continebat *e*.

Fig. 7. Globuli e blennorrhoea urethrali flavescente, tertia die post coitum inficientem investigati; ab individuo 26 annorum, temperamento sanguineo et cuti vulnerabili ornato.

Globuli flavicantes sunt, praeter involucrum diaphanum et moleculos primitivos, hinc inde vesiculas centrales diaphanas continent.

Fig. 8. Fluidum puriforme e blennorrhoea praeputiali, individui 24 annorum, temperamenti cholerici, die 9na post coitum inficientem investigatum. Constat globulis, involucro, moleculis primitivis, vesiculis centralibus provisis, qui nunc perfecte sphaerici, nunc oblongi, transparentes sunt; hinc inde cellula epithelii nucleati conspicitur.

Cellula epithelii *a*; moleculi primitivi *b*; nucleus *c*.

Fig. 9. Globuli minores e blennorrhoea urethrali, individui robusti cholerici 25 annorum, die 16ta post coi-

tum inficientem investigati. Globuli sunt flavicantes, vesiculae centrales pellucidae, macula alba *a*; repraesentatae sunt.

Fig. 10. Fluidum puriforme flavo-virescens, spissum, e blenorrhoea urethrali individui juvenilis di 21ma post coitum inficientem investigatum. Constat magnis sphaerulis flavicantibus, quarum diameter in aqua destillata celeriter increscit, colorem habent flavescentem, et involucro, moleculis primitivis, nec non vesiculis centralibus componuntur. Involucrum facile in aqua rumpitur.

Globuli tumidi *a*; globuli rupto involucro *b*; moleculi primitivi certo ordine collocati *c*; vesicula centralis immutata *d*.

Fig. 11. Mucus vaginalis parientis sub 3tia periodo. Constat: 1mo e globulis diaphanis albis non perfecte rotundis, nonnulli moleculis primitivis minoribus *d* et *a*; nonnulli duobus moleculis primitivis majoribus *e* repleti.

2do ex ephithelio nucleato *b*;

3tio moleculis primitivis majoribus *c*.

Fig. 12. Fluxus lochiorum rubellus ab individuo 18 annorum sano, 13tia hora post partum desumtus.

Componitur e globulis magnis perfecte rotundis albo-flavicantibus, subtilissimo involucro et paucioribus moleculis minimis conflatis *a*; e sphaerulis sanguinis *b*; ex epithelio *c*.

Fig. 12.* Fluxus lochiorum parum rubellus, 3tia die post partum. Componitur e sphaerulis magnis *a*; pellucidis, involucro subtilissimo nec non moleculis minimis majoribusve constantibus; e globulis *b*, vesicula cen-

trali et moleculis provisis, ex epithelio nucleato *c*, et sphaerulis sanguinis.

Fig. 13. Fluxus lochiorum 4ta die post partum individui sani:

a. sphaerula muci transparens, vesicula centrali et moleculis primitivis provisa;

b. sphaerulae non perfecte rotundae, crassiusculae, transparentes, moleculis primitivis repletae.

Fig. 14. Fluxus lochiorum 5ta die post partum, individui metro-peritonaeitide leviori in stadio primo adfecti:

a. globuli muci perfecte rotundi, diaphani, moleculis primitivis minoribus, nec non vesicula centrali provisi;

b. globulus diaphanus moleculis primitivis majoribus repletus.

Fig. 15. Fluxus lochiorum 5ta die post partum puellae 20 annorum sanae:

a. globuli majores minoresve moleculis primitivis provisi;

b. globuli diaphani albi, omnibus moleculis destituti.

Fig. 16. Mucus e fluxu lochiorum individui 30 annorum sani:

a. globuli moleculis minoribus;

b. globuli moleculis majoribus duobus — quatuor provisi.

Fig. 17. Fluxus lochiorum primiparae sanae 17 annorum, die 8va post partum investigatus. Constat e globulis, vesiculam centralem et moleculos primitivos minimos continentibus *a*; e globulis magnis *b*; moleculis

primitivis majoribus provisis et epithelio nucleato moleculato *c*.

Fig. 18. Fluxus lochiorum 10ma die post partum puerperae sanae, 24 annorum. Globuli muci majores minoresve, moleculis primitivis paucioribus pleni.

Fig. 19. Fluxus lochiorum 10ma die a partu individui 32 annorum sani.

Fig. 20. Fluxus lochiorum 12ma die a partu, individui leucorrhoea chronica laborantis, annorum 26; *a*. globulus e moleculis compositus absque involucro; *b*. globuli involucro et moleculis plurimis constant.

Fig. 21. Fluxus lochiorum 13tia die post partum, individui 23 annorum, pulmonum hepatisatione acuta laborantis, cujus proles a quatuor diebus ab uberibus remota est. Sphaerula muci moleculis repleta *a*; sphaerula muci moleculis et vesicula centrali ornata *b*; sphaera magna moleculis majoribus sed paucis repleta *c*; sphaera magna vesicula magna centrali moleculata provisa *d*.

Fig. 22. Globuli e sedimento turbido, Brassicae fermentatae aquae simili urinae, viri 32 annorum, paresi extremitatum inferiorum perfecta, nec non paresi incipienti vesicae urinariae adfecti ex onania praegressa; *a*. globuli transparentes, albi, moleculis minimis et involucro compositi; *b*. globuli moleculis minimis absque involucro, et *c*. globuli transparentes albi moleculis minimis, vesicula centrali nec non involucro compositi.

Tabula II.

Fig. 23. Mucus puriformis ex ophthalmoblennorrhoea neonatorum, stadio acmes.

a. Globuli diaphani involucro et moleculis minimis constantes.

b. Globuli diaphani involucro, moleculis primitivis nec non vesicula centrali compositi.

Fig. 24. Globuli c. fig. 23tia sub lit. *b* descripti, aquae destillatae per 35 minuta secunda expositi, rumpuntur, remanet vesicula centralis *a* et moleculi minimi certo ordine dispositi *b*.

Fig. 25. Mucus dysentericus; *a.* Globuli pellucidi moleculis minoribus nec non vesiculis centralibus provisi. *b* Globuli pellucidi sine moleculis, sed in vesiculis centralibus *c.* Inveniuntur moleculi minores. *d.* Cellula epithelii. *e.* Corpora subviridicantia e moleculis minimis ordine symmetrico juxta se positis rotunda aut imperfecte ovata. —

Fig. 26. Mucus e ventriculo, emollitione rubra adfecto (rothe Erweichung), globuli, quibus compositus, sunt albi, fere pellucidi, perfecte rotundi, magnitudinem sphaerularum sanguinis aliquantulum superant; moleculi majores plurimi sunt.

Fig. 27. Fluidum rubellum tenue e vulnere 24 horas post amputationem mammae scirrhosae desumtum. Globuli puris quater-sexies majores quam globuli sanguinis. Constant *a*, ex involucro, *b*, e moleculis numero-

B. De Pure.

Pus componitur e fluido quodam albo pellucido et globulis, nonnunquam aliae adhuc substantiae huic admixtae sunt.

Pus inflammatione normali generatum.

Pus e vulnere recenti.	Pus ex abscessu recenti.	Pus ex abscessu antiquo.	Pus e vulnere antiquo.	Pus e superficie organi, cujus continuitas illaesa est.
Pauciores globulos. Fluidum plus continet. Globuli 4 — 6 majores quam globuli sanguinis, Moleculis minimis et majoribus, Vesicula centrali unica et Involucro conflati. Aqua destillata intumescunt globuli et Involucra rumpuntur.	Globulos plurimos, Fluidum parum continet. Globuli 3 — 4 majores spaerulis sanguinis. Moleculis minimis et majoribus, Vesicula centrali unica vel duobus raro nulla. Involucro, aut raro sine illo compositi. Aqua destillata intumescunt globuli et Involucra rumpuntur.	Globulos plurimos, Fluidum parum continet. Globuli 3 — 4 majores sphaerulis sanguinis. Moleculis minimis et majoribus, raro. Vesicula centrali Involucro nullo compositi. Aqua destillata parum intumescunt.	Globulos pauciores, Fluidum parum, Epithelium plurimum continet. Globuli 3 — 4 majores sphaerulis sanguinis. Moleculis minimis et majoribus, Vesicula centrali nulla, Involucro compositi. Aqua destillata non intumescunt. Involucra non rumpuntur.	Globulos pauciores, Fluidum plurimum, Epithelium parum continet. Globuli 6 — 8 majores globulis sanguinis. Moleculis minimis et majoribus aut nullis. Involucro, aut nullo. Vesicula centrali, moleculis repleta aut nulla compositi. Aqua destillata nonnunquam intumescunt. Involucra non rumpuntur.

Pus inflammatione specifica

1. Processu varioloso generatum.			2. Processu tuberculoso generatum.
A. Sub formatione papularum.	B. Sub formatione vesicularum.	C. Sub formatione pustularum.	
Fluidum pellucidum extricatum alcalinam reactionem offert, E fluido pellucido albo et moleculis paucis liberis majoribus minimis et animalculis componitur. Tertia die post eruptionem moleculos majores et Globulos paucos albos 2 — 3 majores globulis sanguinis fere pellucidos, Moleculis minimis repletos offert. Motus molecularis vix conspiciendus. Animalcula in illo reperiuntur.	Quarta die serum limpidum paucum. Globulos moleculis minimis, majoribus et vesicula centrali ornatos continet. Involucra non facile rumpuntur. Motus molecularis vehemens. Animalcula et globulos minimos liberos ostendit. Quinta die serum turbidum alcaline reagit. Globulos moleculis majoribus flavis compositos continet. Involucra facile rumpuntur. Motus molecularis et Animalcula bene conspicienda.	Sexta die fluidum flavum spissum parum alcaline reagit. Globuli 4. globulis sanguinis majores, plurimi Involucro facile rumpendo aut nullo, Moleculis minimis majoribusve ac nonnunquam vesicula centrali repleto. Motus molecularis imminutus. Septima die et ultro. Fluidum albo flavum spissum plurimos globulos sese adtrahentes continet. Involucra facillime rumpuntur. Moleculi inordinatim dissipati. Cellula epithelii et guttula adipis in illo saepe conspiciuntur.	Vide: Mucum inflammatione specifica productum.

NB. In nonnullis individuis globuli 3 — 4 majores globulis sanguinis perfecte aut ex parte vacuis nec non globi bis sexiesve globulis paris majores sphaerulis minoribus constantes reperiuntur.

sissimis minoribus, *c*, moleculis paucis majoribus, *d*, vesiculis centralibus pellucidis albis.

Fig. 28. Pus e vulnere bene suppurante post amputationem femoris, individui 23 annorum, cujus musculi, tendines, nervi, aponeuroses ossaque ob polylipo-sin atrophica fuere. Globuli majores sunt, quam sub Nr. 27, saltem minimis moleculis repleti.

Fig. 29. Fluidum limpidum e papula parva 30 horas post eruptionem variolarum modificatarum individui 25 annorum vaccinati. Constat e globulis fere pellucidis flavicantibus *a*, moleculis minimis provisis, nonnulli sine, alii cum involucro; e globulis magnitudinem sanguinis sphaerularum aequantibus, albis subrotundis *b*, e moleculis primitivis minimis *c*; moleculis majoribus *d*.

Fig. 30. Fluidum limpidum e papula ejusdem individui 45 horas post eruptionem. Constat e globulis pellucidis *a*, moleculis minimis repletis, quorum involucrum saltem aqua destillata per 5 minuta prima non est ruptum. Globulis albis pellucidis *b*, sanguinis globulis vix minoribus; moleculis majoribus *c*.

Fig. 31. Fluidum limpidum e vesiculis, 65 horas post eruptionem ejusdem individui. Constat e globulis diaphanis, flavescentibus ex involucro *a*, et moleculis majoribus á compositis, quae motum automaticum, tremulum in et extra involucrum clare conspiciendum exercent; e corpusculis conicis *b*, quae motum circa axim et circularem celerrime describunt.

Fig. 32. Fluidum sero lactis simile e pustulis die 4ta post eruptionem desumtum. Continet 1mo globulos perfecte glabros, sphaericos *a*, aut ovales, *b*, flavos, mo-

leculis primitivis scatentes, cum motu moleculari etiam in involucro bene conspiciendo, involucra non facile rumpuntur in aqua destillata; 2do continent globulos minores, albos transparentes *c*.

Fig. 33. Fluidum purulentum e pustulis die 5ta post eruptionem desumtum, globuli, quos continet, profundiorem habent colorem flavum et moleculis pluribus turgent.

Fig. 34. Fluidum purulentum e pustulis exsiccantibus die sexta post eruptionem desumtum. Globuli profunde flavi moleculis repleti sunt *a*, motus molecularis in involucro imminutus, involucra facillime rumpuntur *b*, sunt et globuli absque involucro *c*.

Fig. 35. Variola modificata. Mandel Maria, 22 annorum nata, bene nutrita plethorica.

Fluidum perfecte limpidum e vesiculis 3tia die eruptionis desumtum. Continet globulos albo-flavos, involucrum, quod habent globuli, est transparens, aqua expanditur; et praeter moleculos minimos *a*, majoresve *b*, oscillantes, vesiculam centralem continent *c*. Globulus *d*, fere perfecte pellucidus saltem in latere uno moleculos majores *e* continet.

Fig 36. Fluidum limpidum e vesisulis quarta die eruptionis desumtum. Globuli cum moleculis majoribus *a*, globulus, cujus involucrum ruptum moleculos expulit *b*, globuli minores flavicantes moleculis minimis provisi *c*, globuli sanguinis *d*.

Fig. 37. Fluidum turbidum sero lactis simile, 5ta die eruptionis. Continet: 1mo Globulos rotundos *d*, cylindricos *c*, ovales subtilissimo margine notatos, flaves-

centes, aut nullos continent moleculos *b*, aut in parte una *a*, aut ubique continent *d* moleculos majores, minoresve.

2) Globulos praeterea minores moleculis plenos *h*.

3) Globos quater-octies globulis puris majores, cum moleculis majoribus repletos *e*, *f*.

4) Nonnunquam guttulam adipis *g*.

Omnia involucra citius rumpuntur.

Fig. 38. Fluidum puriforme sexta die eruptionis. Constat:

1) E globis quater-sexiesve majoribus quam puris globuli *a*.

2) E globulis rotundis *b*, cylindricis *c*; hemirepletis *d*; vacuis *e*.

3) E globulis minoribus moleculis stipatis *f*.

Motus molecularis vehemens.

Fig. 39. Pus e pustula septima die eruptionis.

1) Globi magni moleculis majoribus provisi *a* et *b*.

2) Animalcula conoidea *c*, cylindriformia *d*.

Motus molecularis parvus.

Fig. 40. Die octava eruptionis, uti Fig. 39, saltem citius rumpuntur involucra.

Fig. 41. Pus e pustulis in superficie exsiccantibus die nona eruptionis. Globuli puris rupti *a*, alii adhuc integri *b*, celerrime rumpuntur, moleculis stipati; alii absque involucro *c*; corrugantes alii *d*; squamula epidermidis sine nucleo *e*; cellula epidermidis cum nucleo *f*.

Globuli puris celerrime sese adtrahunt et firmiter invicem junguntur, profunde flavescunt, cito rumpuntur involucra, motus molecularis parvus.

Tabula III.

Fig. 42. Papulae minimae tertia eruptionis die individui robusti, 22 annorum, pauculam copiam seri limpidi in interstitiis, quibus papula constituitur, recludit; formae, quae in hoc fluido conspiciuntur, sunt: animalcula conoidea, unculis subtilissimis provisa *a*; moleculi majores *b*, pauci, transparentes.

Fig. 43. Fluidum limpidum parca quantitate, quod in papulis quarta eruptionis die, quaquaversum dispersis, invenitur; continet globulos paucis moleculis minimis provisos *b*. *c*, nec non animalcula conoidea *d*; vesicula rupta *a*, motus molecularis nullus, involucrum subtilissimum facile rumpitur.

Fig. 44. Fluidi limpidi quantitas minima, quae extricatur e papulis, quinta die eruptionis constat:

1) E paucis globulis puris, diversae magnitudinis *a*, *b*, *c*, *d*, moleculis minimis majoribusve repletis; involucra non facile rumpuntur.

2) E moleculis maximis transparentibus *e*.

Fig. 45. Fluidum limpidum e vesiculis die sexta eruptionis desumtum, continet:

1) Globulos flavo-albicantes paucos *a*, qui non facile rumpuntur.

2) Globulos minimos, quorum alii vacui, alii moleculis repleti *c*. *d*.

3) Animalcula conoidea *b*.

Fig. 46. Fichtner Barbara, 7ma dies morbi.

C. De Exsudato seroso.

Exsudatum serosum fluidum limpidum album aut ex albo viride, componitur e fluido pellucido et globulis.

Exsudatum serosum vesicae emplastro vesicatorii productae	Exsudatum serosum ex infiltratione cruda typhi intestinalis	Exsudatum serosum e papulis variolae modificatae extricatum	Exsudatum serosum e fibrina cordis villosi extricatum	Exsudatum serosum e hydrokystide	Exsudatum serosum ex oedemate cutis	Exsudatum serosum e placentae humanae substantia inflammatae extricatum	Exsudatum serosum e fluxu vaginali tertia periodo partus
Globulos albos involucro tenuissimo moleculis minimis repleto aut omni involucro destitutos continet. 1 — 2 majores globulis sanguinis.	Globulos continet albos involucro moleculis minimis repleto. 1 — 2 majores globulis sanguinis.	Globulos continet albos involucro tenuissimo moleculis minimis repleto. 1 — 4 majores globulis sanguinis.	Globulos continet albos, involucro tenuissimo, moleculis minimis repleto constantes. 1 — 2 majores globulis sanguinis.	Globulos continet perfecte rotundos, albos, moleculis destitutos, Globulis sanguinis vix majores.	Globulos continet albos aut albo flavos stellatos vix majores globulis sanguinis, hinc inde nucleo parvo provisos.	Globulos albos involucro, Moleculis minimis repleto, 1 — 2 majores globulis sanguinis continet.	Globulos continet albos, involucro, moleculis minimis repleto. 1 — 2 globulis sanguinis majoris.

Fluidum limpidum e papulis expressum offert globulos paucos, paucis moleculis provisos *a*; globulos minimos vacuos *b*.

Fig. 47. Pus e pustulis 15ta die morbi.

Globuli puris absque involucro *a*; alii cum involucro tenuissimo et moleculis minimis majoribusve *b*. *c*, alii ex toto, alii ex parte repleti *b*, *c*, inveniuntur.

Fig. 48. Pus 16ta die morbi globulos continent profunde flavos, raro perfecte sphaericos, moleculis majoribus minoribusve repletos *a*, plurimi globuli sunt irregulares, involucris destituti *b*. Continet praeterea plurimos moleculos minimos majoresve liberos *c*, et tandem cellulas epithelii crassiores sine nucleo *d*, tenuioresve cum nucleo *e*; sphaerulae citissime rumpuntur.

Fig. 49. Pus 17ma morbi die, uti heri.

Fig. 50. Pus e variola modificata 15ta die morbi, individui teneri 12 annorum.

Globuli puris ut plurimum irregulares sine involucro; involucra cito rupta sunt. Moleculi minimi majoresve liberi partim involucris adhuc reclusi.

Fig. 51. Sputa cocta tenuissima ejusdem individui catarrho pulmonum adfecti. Continent:

1) Globulos perfecti rotundos, compositos ex involucro *a*, quod non facile rumpitur; e moleculis minimis *b*; e vesicula centrali *c*.

2) Globulos sine vesicula centrali *d*.

3) Globulos cum paucissimis moleculis minimis *e*.

4) Moleculos minimos *f*, majores liberos *g*.

5) Globulos minimos *h*.

6) Lamellas epithelii nucleati *i*.

7) Massam amorpham spissam filo ductilem pellucidam aqua non mutandam, in qua omnes dictae formae reclusae jacent immobiles.

Fig. 52. Variola vera humana in individuo 24 annorum robusto die 7ma morbi et 4ta eruptionis.

Fluidum limpidum, quod e papulis hinc inde erumpentibus extricatur, continet:

1) Globulos non perfecte rotundos, tenerrimos fere pellucidos moleculis subtilissimis ex toto repletos *a*, ex parte plenos *c*, sine vesiculis centralibus.

2) Globulos minimos et majores glabros flavicantes *b*.

3) Globulos sanguinis *d*.

Fig. 53. Sputa crocea spumoso - mucosa pneumonica ejusdem individui. Constant:

1) E globulis perfecti rotundis, involucro, moleculis minimis vesicula centrali compositis *b*.

2) E globulis sine vesicula centrali *d*.

3) E globulis sanguinis *c*, ex epithelio nucleato, diversae magnitudinis *a*.

4) E substantia amorpha pellucida. (Die octava morbi obiit.)

Fig. 54. Pus e vulnere suppurante 20 annos durante, meatibus coecis superiorem tibiae partem diversa directione perforantibus instructo, cujus parietes granulationibus ultra lineam longis obsessi erant, in individuo 50 nario icterico.

a. Globuli puris moleculis minimis repleti.

b. Cellula rotunda epithelii nucleati *c*, oblonga; ambae moleculis primitivis ornatae.

Fig. 55. *a*. Globuli puris ab eodem individuo,

D. Morphologia Globulorum processu pathologico generatorum.

I.

Qui in membrana mucosa

Sana generantur	Irritata generantur	Inflammatione leviori generantur	Inflammatione vehementiori generantur	Inflammatione chronica generantur
Globuli paucissimi albo flavi, 2 — 4 majores globulis sanguinis, involucro nullos aut paucos moleculos minimos recludente ornati, aqua non mutantur.	Globuli paucissimi albo flavi, 4 — majores globulis sanguinis, involucro moleculos minimos recludente ornati, aqua intumescunt.	Globuli copiosi albo flavi, 8. majores globulis sanguinis involucro, moleculis minimis et vesicula centrali repleto provisi, aqua intumescunt et rumpuntur.	Globuli copiosissimi flavi, 8. majores globulis sanguinis, involucro, moleculis minimis et vesicula centrali repleto ornati, aqua intumescunt et rumpuntur.	Globuli copiosissimi flavi, 8. majores globulis sanguinis nullo involucro aut involucro moleculis minimis et vesicula centrali ornati, aqua intumescunt et rumpuntur.

II.

Qui in dermate

Applicatione vesicatorii generantur	Processu varioloso sub papularum formatione generantur	Processu varioloso sub vesicularum formatione generantur	Processu varioloso sub pustularum formatione generantur	Processu varioloso sub crustarum formatione generantur
Globuli paucissimi albi, 2 — 3 majores globulis sanguinis nullo involucro aut involucro moleculis paucis minimis repleto ornati, aqua non mutantur.	Globuli paucissimi albi, 2 — 3 majores globulis sanguinis, pellucidi, involucro tenuissimo moleculos minimos recludente ornati, aqua intumescunt.	Globuli copiosi albo flavi, 3 — 4 majores globulis sanguinis involucro moleculis minimis majoribus et vesicula centrali repleto ornati, aqua tumescunt et rumpuatur.	Globuli copiosissimi flavi, 4 — 5 majores globulis sanguinis involucro, moleculis minimis majoribus et vesicula centrali ornato provisi, aqua tument, facile rumpuntur.	Globuli integri flavi pauci, 4 — 5 majores globulis sanguinis plurimi lacerati, involucro nullo aut involucro moleculis diversis repleti, celerrime rumpuntur.

III.

Qui in membrana serosa

Hydrokystidis generantur	Pericardii sub formatione cordis villosi generantur	Peritonaei inflammati generantur	Peritonaei neonati inflammati generantur	Peritonaei acutissime inflammati generantur
Globuli albi, pellucidi, perfecte rotundi, vix majores globulis sanguinis, involucro omni moleculo destituto formati; aqua non mutantur.	Globuli albi, 2 — 3 majores globulis sanguinis, involucro tenuissimo, moleculis minimis repleto, ornati, aqua intumescunt.	Globuli albo flavi, 3 — 6 majores globulis sanguinis involucro moleculis minimis ac majoribus repleto formati aqua intumescunt.	Globuli albo flavi, 4 — 8 majores globulis sanguinis involucro subtilissimo, moleculis minimis paucis aut nullis, vesicula centrali vacua aut moleculis minimis repleta aut nulla compositi, aqua non mutantur.	Globuli flavi, 4 — 8 majores globulis sanguinis, involucro nullo aut tenuissimo moleculis minimis majoribusve ex parte aut ex toto repleto, aqua non mutantur.

b, *c*, *d*, *e*, *f*, *g*, *h*, *i*, cellulae epithelii diversissimae evolutionis, *b*. cellula nucleata junior, *i*. cellula nucleata epithelii aetate provectissima.

Fig. 56. Globuli puris ex exsudato peritonaei purulento, plastico, flavo, neonati, qui 4ta die post partum scirrho venae portarum et entroperitonaeitide mortuus est. Globuli vacui cum vesicula centrali moleculis obsessa, alii cum paucis moleculis.

Fig. 57. Globuli puris e fluido flavo puriformi glandulae Thymi ejusdem neonati icterici, sunt globuli alii vacui, alii cum paucis moleculis majoribus.

Fig. 58. Fluidum flavo-virescens purulentum e peritonaeitide puerperali acutissima, componitur e globulis, involucro et moleculis primitivis constructis *a*; e globulis e moleculis sine involucro constantibus *b*; e globulis semivacuis paucis moleculis in uno latere provisis *c*; e moleculis majoribus *d*, se in cumulum aggregantibus, ex epithelio peritonaeali *e*, moleculis tecto.

Tabula IV.

Fig. 59. Globuli puris ex exsudato peritonaeali albo-flavicante puriformi fluido a puella, quae metro-peritonaeitide puerperali occubuit, desumti; ex involucro et moleculis minimis majoribusve constant.

Fig. 60. Exsudatum peritonaeale purulento-plasticum, flocciforme ex individuo juvenili, quod ob peritonaeitidem puerperalem e vivis discessit. Constat e fibris

mollibus, parallelis, albis (fibrina) globulis puris intermixtis.

Fig. 61. Globuli puris ex abscessu vivo, habent involucra moleculis subtilissimis repleta *a*; et *b* globuli involucro orbati.

Fig. 62. Globuli e puro rubello, desumti ex abscessu parotidis metastatico, individui 30 annorum e typho abdominali cum splenitide desumti.

a. Globuli puris e parotide.

Fig. 62.* *b.* Corpuscula e lienis substantia inflammata flavo-albescente, pultacea (Splenitis) metastatica ejusdem individui.

Fig. 63. Globuli puris ex abscessu hepatis, individui robusti, 42 annorum, quod ex encephali commotione traumatica vitam cum morte commutavit.

a. Globuli cum moleculis majoribus.

b. Globuli cum moleculis majoribus maximisque ex aggere inflammationis (Entzündungs-Damm) ejusdem abscessus.

Fig. 64. Textus cellulosus pure infiltratus (eiterige Infiltration des Zellengewebes) e ligamentis latis puerperae, quae ex metrophlebitide mortua. Constat e fibrillis ut plurimum undulatim decurrentibus, globulis puris intermixtis.

Fig. 65. Fibrina sanguinis albo-flavescens e polypo (sic dicto) cordis, constat e tenuissimis fibrillis juxta se positis parallele decurrentibus, pellucidis; hinc inde moleculi observantur minimi.

Fig. 66. Exsudatum plasticum albo-flavicans *cruposum* (krupöses Exsudat.) faciei internae uteri in-

flammati, ab individuo 19 annorum, quod e febri puerperali secessit. Constat e fibris mollibus globulis puris et moleculis diversis.

Fig. 67. Exsudatum plasticum flavescens gelatinosum, ex pericarditide recenti. Constat e fibris mollibus parallele decurrentibus, non perfecte regularibus *a*; interpositis moleculis minimis *b*; nec non globulis paucis *c*.

Fig. 68. Fibrillae molles gelatinosae, vario modo decurrentes *a*; cum interpositis globulis *b*; ex exsudato plastico cordis villosi per aliquot dies formato desumtae.

Fig. 69. Globuli ex interstitiis fibrillarum separatim depicti.

Fig. 70. Lympha plastica e corde villoso, 6—8 diebus formata, quas continet fibrae duriusculae, areolas formant distinctas.

Fig. 71. Lympha plastica e corde villoso, 2—4 hebdomadibus desumta, fibrillae duriusculae areolas distinctas formant.

Fig. 72. Globuli cum et sine involucro ex ulceribus intestinalibus typhosis immediate infra crustam (Schorf) positi.

Fig. 73. Corpuscula ex ulceribus typhosis intestini tenuis e substantia infiltrata media (agger inflammatorius).

a. Corpuscula conoidea, *b*. corpusculum hemicaudatum cum vesicula nucleata; *c*. corpuscula oblongata nucleis centralibus transparentibus; *d*. globuli subtilissimi cum moleculis minimis.

Fig. 74. Textura baseos ulceris typhosi e substantia profundiori infiltrata, constat e filis tenuissimis *a*,

interpositis globulis *b*; subtilissimis moleculis paucissimis provisis.

Fig. 75. Globuli flavi transparentes e glandula mesenterica rubra infiltrata typhi abdominalis. Globuli constant ex involucro, moleculis minoribus, alii sunt sine involucro, majores sunt alii, et alii minores.

Fig. 76. Globuli e glandula mesenterica tumida rubro-livida typhi abdominalis, stadii acmes.

Constant *a*. globulis paucis, *b*. globulis cum vesicula centrali et moleculis provisis, *d*. globulis magnis duobus — quinque, vesiculis centralibus et moleculis compositis.

Fig. 77. Globuli ex infiltratione cruda intestini tenuis typhi abdominalis.

Fig. 78. Globuli fere pellucidi, rotundi flavicantes e vesica, qua ex applicatione emplastri vesicatorii orta est. Nonnulli moleculis minimis et involucro *a*, et nonnulli saltem e moleculis *b* sunt formati.

Fig. 79. Globuli stellati e sero limpido oedematis cutis extricati.

Fig. 80. Globuli e placentae substantia (inflammatione lobulari) alba, duriuscula, fragili. Componitur e moleculis majoribus nec non globulis, vix globulos sanguinis quoad magnitudinem superantibus, moleculis minimis provisis.

Fig. 81. Globuli albi, pellucidi, rotundi, inveniuntur in hydrokystide morsus diaboli.

Qui in parenchymate pathologico.

Infiltrationis crudae recentis intestinorum Ileotyphi generantur	Glandulae mesenterii typhi abdominalis infiltratae rubrae generantur	Textus cellulosi processu infiltrationis purulentae generantur	Glandulae mesenterii typhi abdominalis emolitae generantur
Globuli albi diaphani, diametrum globulorum sanguinis vix aut bis superantes, involucro glabro, moleculis minimis repleto, aqua parum intumescunt.	Globuli albo flavi diaphani, 2 — 4 globulos sanguinis superantes involucro, moleculis minimis repleto, aut sexies globulis sanguinis majores, involucro moleculis minimis et vesicula centrali unica aut pluribus moleculatis componuntur.	Globuli rotundi albo flavi, quater magnitudine globulos sanguinis superantes, involucro, moleculis minimis repleto, compositi, aqua parum intumescunt.	Globuli rotundi albo flavi, 4 — 8 majores globulis sanguinis involucro moleculis minimis majoribusve compositi, aqua parum tumescunt.
Placentae hepatisatae recentis generantur		Lymphae plasticae et exsudato cruposo generantur	
Globuli albi, globulos sanguinis magnitudine vix superantes, involucro, moleculis minimis repleto, compositi.		Globuli rotundi albo flavi, 3 — 5 globulos sanguinis superantes, involucro, moleculis minimis repleto compositi, aqua non mutantur.	
Lienis hepatisati vetustioris generantur			
Globuli albi, sanguinis globulos magnitudine aequantes, aut bis majores, involucra aut nulla aut moleculis minimis repleta, aqua non mutantur.			

Qui in superficie organi pathologici

A p e r t a

Recentis vulneris decima hora generantur	Vulneris recentis puri 24 horarum et ultro generantur	Vulneris recentis puri per septimanas durantis generantur	Vulneris antiqui parum suppurantis generantur
Globuli rotundi albi pauci transparentes, 1 — 3 majores globulis sanguinis, involucro tenuissimo, moleculis minimis repleto compositi, aqua parum intumescunt.	Globuli rotundi albo flavi copiosi. 4 — 6 majores globulis sanguinis, involucro tenuissimo, moleculis minimis et majoribus nec non vesicula centrali ornati, aqua intumescunt.	Globuli rotundi flavi copiosissimi. 5 — 8 majores globlis sanguinis, involucro moleculis minimis et vesicula centrali compositi, aqua tumescunt, involucra rumpuntur.	Globuli rotundi flavi pauci. 2 - 4 majores globulis sanguinis, involucro denso moleculis minimis pleno compositi, aqua non mutantur.

C l a u s a

Abscessus idiopathici recentissimi preli abdominalis generantur	Abscessus idiopathici hepatis generantur	Abscessus idiopathici vetusti generantur	Abscessus metastatici sex dierum generantur
Globuli rotundi aut oblongi flavi. 4 — 6 globulis sanguinis majores, involucro tenuissimo, moleculis minimis et majoribus vesicula centrali aut nulla aut simplici aut dupplici compositi; aqua intumescunt, involucra rumpuntur.	Globuli rotundi flavi. 3—4 majores globulis sanguinis, involucro tenui moleculis majoribus maximisque paucis pleno compositi, aqua parum mutantur.	Globuli flavi rotundi. 4—6 majores globulis sanguinis, involucro tenuissimo aut nullo moleculis minimis ornato compositi, aqua tumescunt.	Globuli rotundi 1 — 3 globulis sanguinis majores, involucro nullo aut raro moleculis minimis compositi, aqua nôn mutantur.

Comparatio inter mucum et pus inflammatione normali generatum.

		Forma globulorum.	Magnitudo.	Color.	Involucrum.	Vesicula centralis.	Moleculi.	Aqua destillata.	Acidum aceticum.	Acidum oxalicum.	Acidum tartricum.	Acidum nitricum.	Acidum muriaticum.	Nitras Argenti diluti.	Nitras Arg. concentrati.	Amonia pura.	Aqua calcis.	Lixiva pura.	Spiritus vini.
Mucus componitur.	I. e globulis.	rotunda.	6 — 8 majores globulis sanguinis.	albus aut flavus.	glabrum.	unica aut duplex.	minimi et majores.	rumpuntur involucra.	involucra et moleculos minimos solvit. Remanent nuclei 1 — 6 flavi clare conspiciendi.	involucra et moleculos minimos solvit.	celerrime solvit involucra. vesicula alba remanente.	corrugat involucra.	corrugat involucra.	corrugat globulos et flavo tingit colore.	solvit primo involucra tardius moleculos minimos et nucleos.	nullam mutationem.	nullam mutationem.	solvit globulos remanet fluidum mucosum album.	contrahit globulos.
	II. e fluido spisso pellucido ductili. Schleimstoff.								nullam mutationem producit.	nullam mutationem producit.	nullam mutationem producit.	filamenta format.	filamenta format.		filamenta format, quae tardius in illo solvuntur.				
	III. ex epithelio.																		
Pus componitur.	I. e globulis.	rotunda aut oblonga.	3 — 4 majores globulis sanguinis.	albus aut flavus.	glabrum aut nullum.	unica aut duplex rara nulla.	minimi et majores.	rumpuntur involucra.	solvit involucra, manent nuclei 2 — 5.	solvit involucrum manent, nuclei 2 — 5.	celerrime solvit involucra.	corrugat involucra.	corrugat involucra.	corrugat globulos et flavo tingit colore.	transparentes globulos reddit, remanente nucleo contracto.	nullam mutationem.	nullam mutationem.	solvit globulos remanente fluido mucoso.	contrahit globulos et 1 — 5 nucleos format.
	II. e fluido pellucido.																		
	III. nonnunquam e cellulis epithelii.								nullam mutationem producit.	nullam mutationem producit.	nullam mutationem producit.	nulla format filamenta	nulla filamenta format.	nulla filamenta format.	nulla filamenta format.				

Tabula V.

Fig. 82. Globuli in sputis flavis opacis et albis diaphanis phthysicorum contenti, Acido acetico tractati. Nonnulli unum recludunt nucleum *a*, nonnulli duos *b* nonnulli tres *c*, quatuor *d*, aut sex *e*.

c. Globulus brevissimo tempore Acido acetico humectatus, nucleos tres moleculos ac involucrum clare conspiciendum offert,

a. et *b*. Globuli diutius Acido acetico immersi, nucleus et involucrum illorum quidem bene conspiciuntur, ast moleculi plurimi jam disparuere; quo diutius autem Acido expositi eo pauciores et tenuiores redduntur moleculi ac involucrum *e*.

f. Nuclei nudi omni involucro et moleculis orbi, diutissime Acido acetico tractati.

Fig. 83. Mucus albus diaphanus tussi ejectus Acido nitrico tructatus.

a. Globulus corrugatus.

In substantia amorpha seu muco stricte tali Acido nitrico filamenta *b* marginibus nigris inaequalibus formantur.

Fig. 84. Globuli sputorum Argento nitrico soluto tractati.

a. Globulus, cujus moleculi disparuerunt, unico nucleo ac involucro compositus.

b. Globulus duobus.

c. Globulus tribus et

d. Globulus quatuor nucleis ac involucro constans.

e. Nuclei flavicantes tres, quorum involerum et moleculi disparuere.

Fig. 85. Globuli sputorum Acido oxalico soluto humectati; moleculi disparuerunt, involucra sensim evanescunt, remanentibus nucleis duobus *a*, tribus *b* contractis.

Fig. 86. Cellulae oblongae imbricatim ordintae transparentes marginibus duobus lineis paralelle decurrentibus, centro albo flavescente colore notato.

Fig. 87. Cellulae pulmonales, quae in sputis phthysicorum inveniuntur.

a. Margo flavus transparens striis parelelle decurrentibus notatus.

b. Spatium pentagonum excavatum margine nunc descripto circumdatum.

d. Moleculi majores partim in cavitate cellulae partim extra cellulam collocati.

e. Sphaerula sanguinis.

Fig. 88. Cellulae pulmonales plures, quarum nonnullae,

a. dupplices, et nonnullae

b. simplices sunt.

Fig. 89. Sphaera lenticularis flavescens rotunda striis concentricis nigris notata, e sputis phthysicis desumta.

Fig. 90. Sphaerae lenticulares flavescentes e sputis phthysicis

a. Sphaera lenticularis ovalis semel fissa,

b. Sphaera lenticularis rotunda pluribus fissuris notata.

Fig. 91. Sphaerae lenticulares ovales e sputis phthysicis

a et *b* ambae fractae.

Fig. 92. Sphaerae lenticulares e sputis phthysicis

a. Sphaera lenticularis rotunda fracta,

b. Sphaera lenticnlaris ovalis, cujus lamella extima fracta marginibus angularibus.

c. Sphaera lenticularis ovalis minor a lamella extima ex parte liberata.

Fig. 93. Sphaera lenticularis rotunda arrosa.

Fig. 94. Sphaera lenticularis ovalis solutione Argenti nitrici tractata lamellam sistit crassam, mollem flexuosam margine obscuro *a.* et centro pellucido *b.* notatam.

Fig. 95. Sphaerae lenticulares Acido nitrico tractatae.

a. Sphaera lenticularis rotunda, margine crasso diaphano albo et centro pellucido *d.*, limitibus angularibus circumdato.

*

b. Sphaera lenticularis ovalis margine crasso et obscuro ac centro pellucido limitibus symetricis 8 formibus ornata.

c. Sphaera lenticularis ovalis a latere depicta curvata tabulaeformis.

Fig. 96. Cylindri striis transversalibus nigris ornati e sputis phthysicorum.

Fig. 97. Globuli albo-flavicantes Puris e vulnere bene suppurante, Individui quadraginta annorum.

a. Clobulus rotundus.

b. Globulus oblongus.

c. Globulus cuneiformis.

d. Involucrum.

e. Moleculi majores.

f. Vesicula centralis alba.

g. Globulus sine vesicula centrali.

h. Moleculi minimi.

i. Moleculi majores involucrum replentes.

k. Globulus tribus vesiculis albis.

l. Globulus quatuor vesiculis.

m. Globulus involucro rupto aut resoluto e vesicula centrali alba et moleculis minoribus majoribusve compositus.

n. Globulus soluto aut rupto involucro vesicula centrali destitutus e moleculis saltem majoribus et minoribus compositus.

o. Guttula adipis nonnunquam admixta.

Fig. 98. Globuli puris exsiccati.

a. Margines flavicantes polygoni.

b. Centrum album diaphanum.

Fig. 99. Globuli puris Acido acetico tractati.

a. b. c. d. e. Globuli, resolutis moleculis, diaphani, quorum involucra ex parte soluta sunt, relictis nucleis tribus usque quinque bene conspiciendis profunde flavis.

f. et *g.* Nuclei flavi clare distinguendi tres aut quatuor, quorum singulus in centro vesiculam *h.* continet.

Fig. 100. Globuli puris, quorum involucra et moleculi Acido acetico soluti fuere relictis nucleis, exsiccatione nuclei disparent, rudimenta involucrorum ac moleculorum resolutorum iterum apparent *a.* et *b.*

Fig. 101. Globuli puris Alcohole tractati.

Globuli *a. b. c. d.*, ex involucro corrugato et nucleo magno uno obscuro constant, *e* et *f*, vero ex involucro corrugato nec non nucleis tribus aut quatuor transparentibus componuntur.

Fig. 102. Globuli puris Acido nitrico diluto humectati.

Fig. 103. Globuli puris solutione nitratis Argent tractati, volumine imminnuntur.

a. Involucrum transparens.

b. Nucleus clare conspiciendus.

Index rerum.

	Pagina
Introductio	— — 12
Divisio	— — 14
Mucus normalis	14 — 16
— irritatione productus	— — 16
— inflammatione leviori generatus . .	16 — 18
— — vehementiori — . . .	— — 19
— — chronica — . . .	— — —
De fluxu lochiorum	20 — 22
— Muco dysenterico	— — —
— Sputis	— — —
— — Inflammatione normali generatis .	23 — 26
— — — anomala — . .	26 — 29
— blenuorrhoea urethrali	29 — 30
— Pure	31 — 35
— Variola modificata	36 — 38
— Variola vera humana	— — 39
— Lympha et Exsudato plastico . . .	39 — 43
— exsudato serosò	— — 43
— ulceribus et glandulis mesentericis tumidis Typhi abdominalis	44 — 47
— Lienis muitationibus in Typho abd. . .	— — —
— inflammatione lobulari placentae . .	— — 48

Resultata.

A. De Mnco	Tabella	I
B. De Pure	—	II
C. De Exsudato seroso	—	III
D. Morphologia Globulorum processu pathologico generatorum qui I. in membrana mucosa — II. in dermate. — III. in membrana serosa . . .	—	IV
— IV. in parenchymate pathologico .	—	V
— V. in superficie organi pathologici aperta et clausa generantur globuli . .	—	VI

Tabella

Comparatio inter Mucum et pus, inflammatione normali generatum VII

Pag.

Differentiae productorum pathologicorum . . 49
I. Pro differente medio cui Globuli inflammatione generati mixtî apparent
Causae diversitatis medii cui Glob. immixti sunt
A. Organisatio substrati 50
B. intensitas processus pathologici . . . 52
II. Pro diversa aetate processus pathologici . . —
III. Pro indole differente processus pathologici . . 53
IV. — differente supperficie substrati pathologici . —
V. — diversitate quantitatis aut qualitatis Globulorum aut fluidi cui immixti sunt globuli . . 54
VI. Differentia materialis productum ophthalmoblennorrhoicum inter et phalloblennorrhoicum . —
¶ Quomodo fit resorptio puris 55
Globulus puris integer in vasis intermediis sanguinis circuitum interrumpens, non in omni organo stagnationem sanguinis provocat . . . —
Pus venis receptum 56
— in arteriis — 57
Causae materiales symptomatum inflammationis . —
— materiales pulsuum diversitatis . . . 58
Partes integrantes aggeris inflammatorii (Entzündungsdamm) —
Causa proxima inflammationis adhesivae et suppurativae (Cycli minoris et majoris) 59
Cur idem gradus ejusdem processus patholologici mox inflammationem suppurativam, mox adhaesivam, prouti de aut ad fuerit superficies pathologica producat 61
Quid substantia inflammata 62
Formatio puris . . . . . —
Formatio vernicis Chirurgorum 63
— vasorum intermediorum processu inflammationis —
— Granulationis . . . . . —
Corolaria practica 64

Explicatio Tabularum.

Expl. Tab. I. . . . . 1 — 5
— Tab. II. . . . . 6 — 9
— Tab. III. . . . . 10—13
— Tab. IV. . . . . 13—16
— Tab. V. . . . . 17—21

Tab. I.

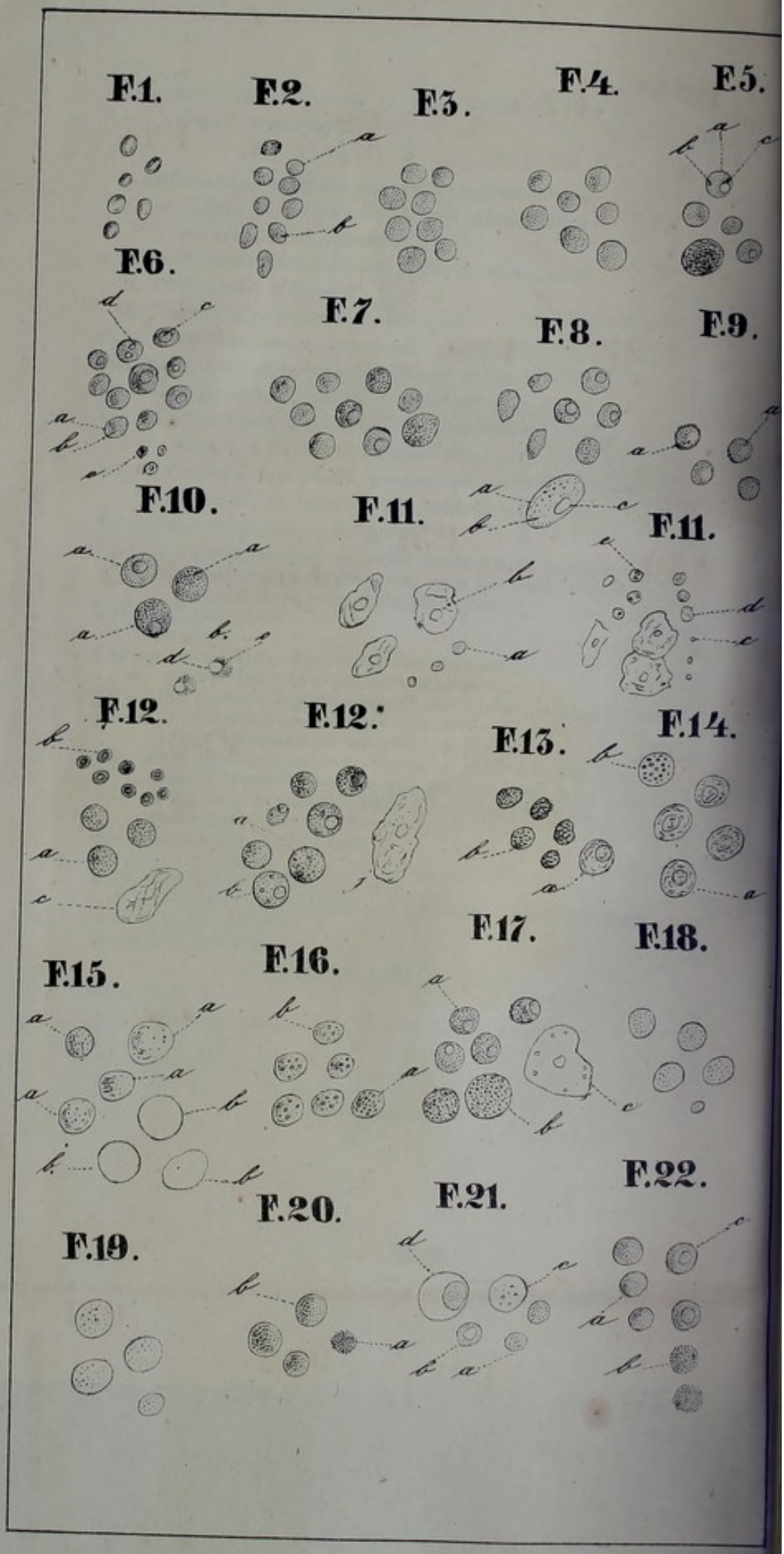
F.1.
F.2.
F.3.
F.4.
F.5.
F.6.
F.7.
F.8.
F.9.
F.10.
F.11.
F.11.
F.12.
F.12.
F.13.
F.14.
F.15.
F.16.
F.17.
F.18.
F.19.
F.20.
F.21.
F.22.

Tab. II.

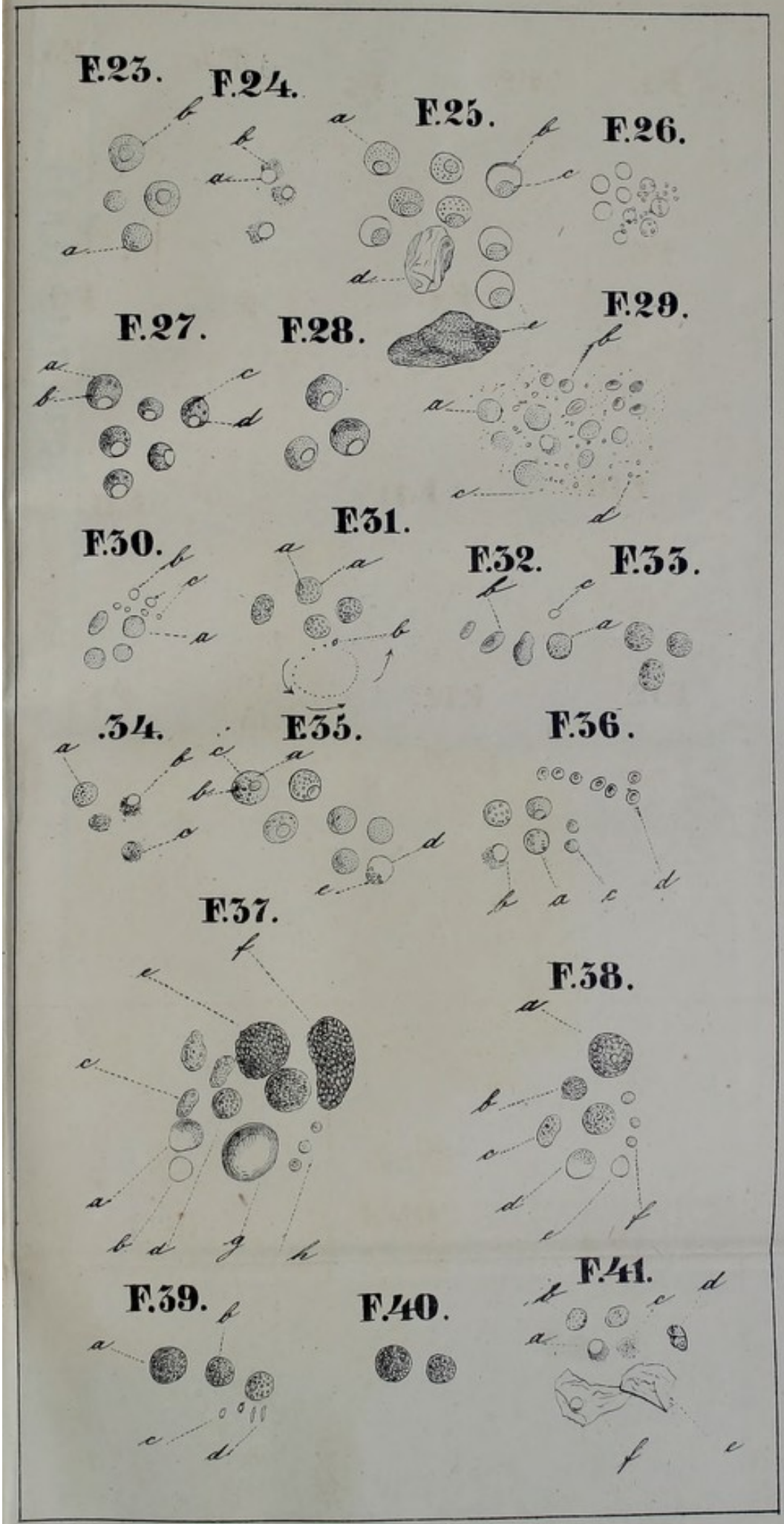
F.23.
F.24.
F.25.
F.26.
F.27.
F.28.
F.29.
F.30.
F.31.
F.32.
F.33.
.34.
F.35.
F.36.
F.37.
F.38.
F.39.
F.40.
F.41.

Tab. III.

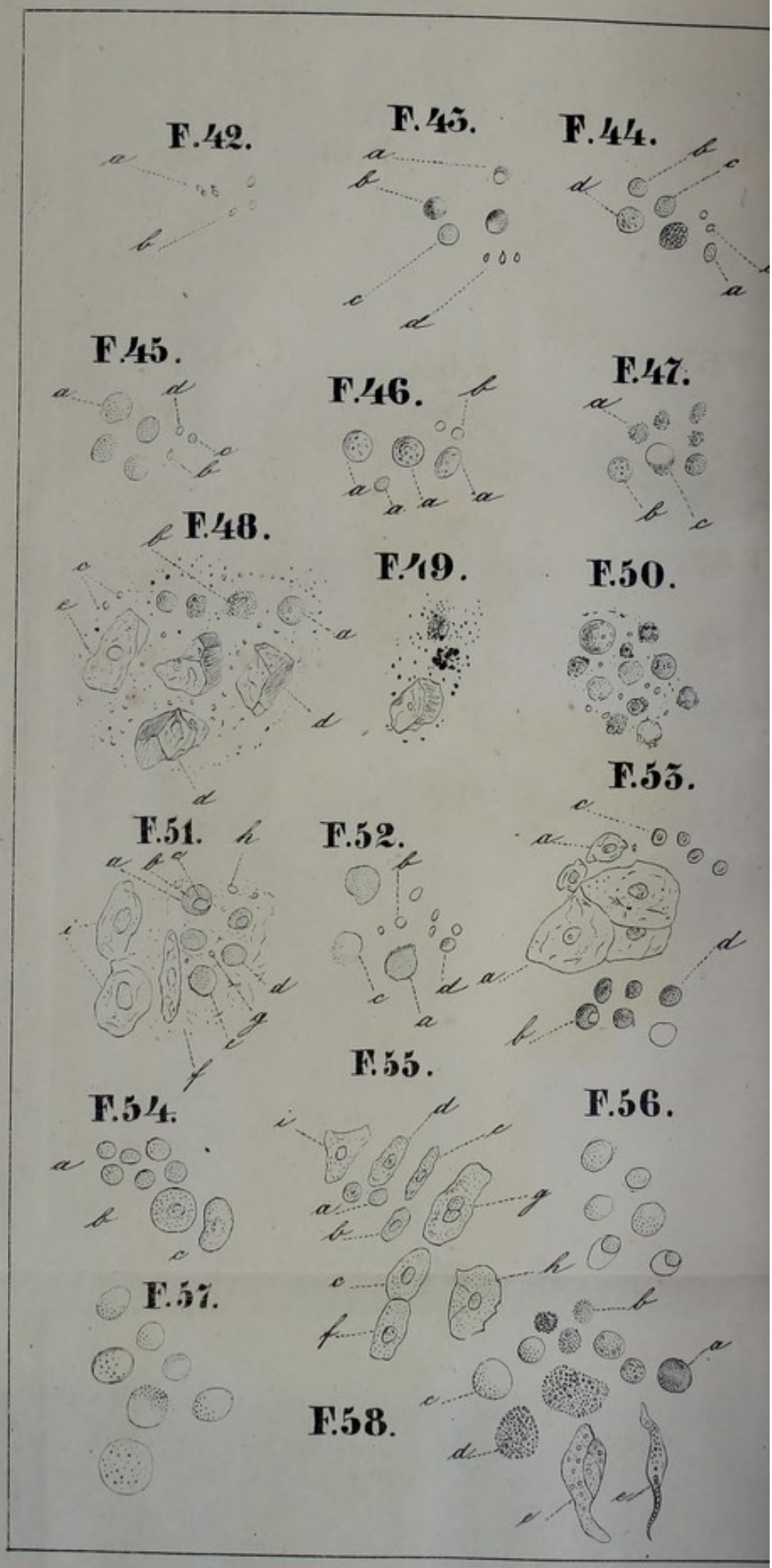
F. 42.
F. 43.
F. 44.
F. 45.
F. 46.
F. 47.
F. 48.
F. 49.
F. 50.
F. 51.
F. 52.
F. 53.
F. 54.
F. 55.
F. 56.
F. 57.
F. 58.

Tab. IV.

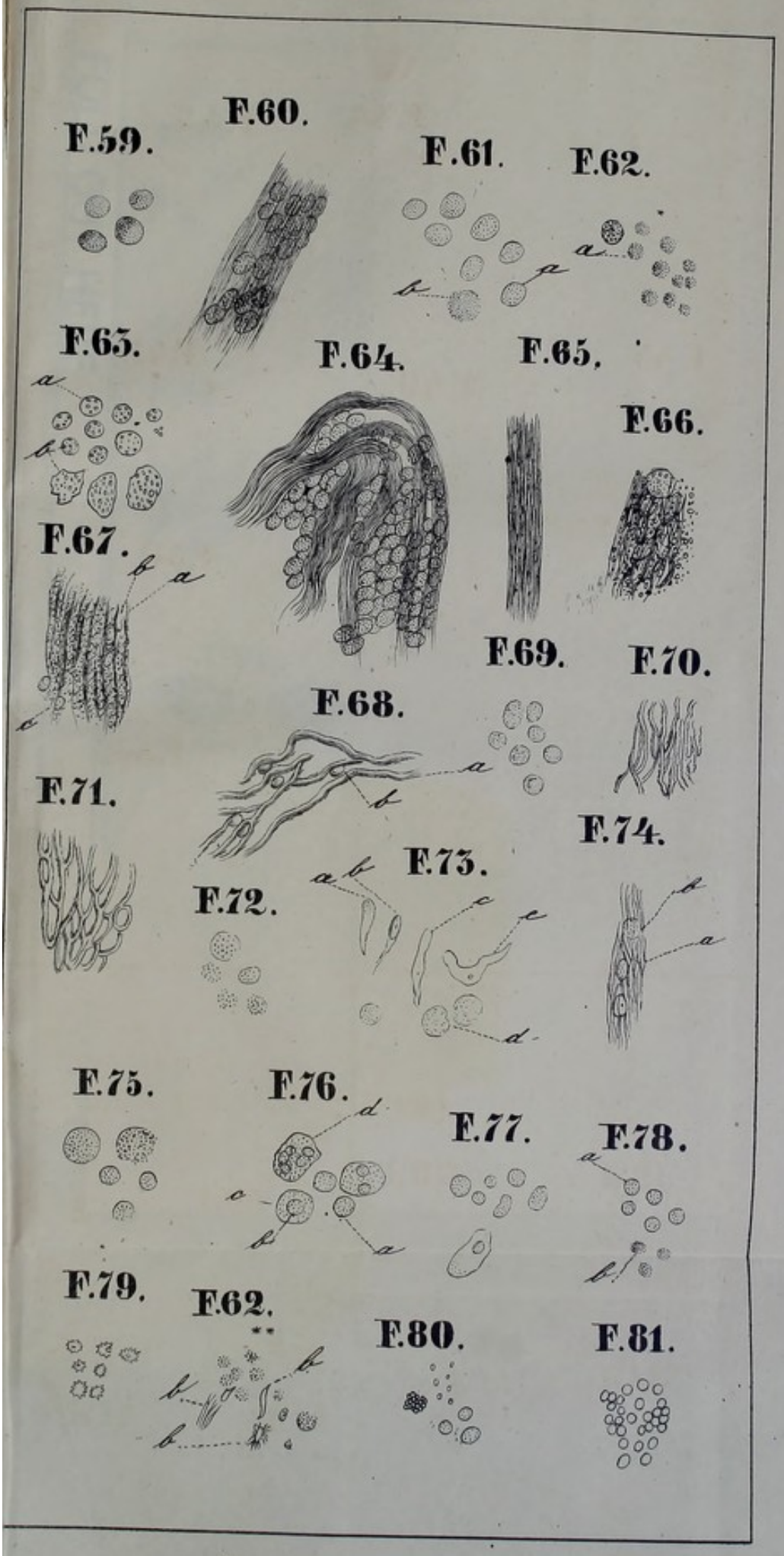
F.59.
F.60.
F.61.
F.62.
F.63.
F.64.
F.65.
F.66.
F.67.
F.68.
F.69.
F.70.
F.71.
F.72.
F.73.
F.74.
F.75.
F.76.
F.77.
F.78.
F.79.
F.62.
F.80.
F.81.

Tab. V.

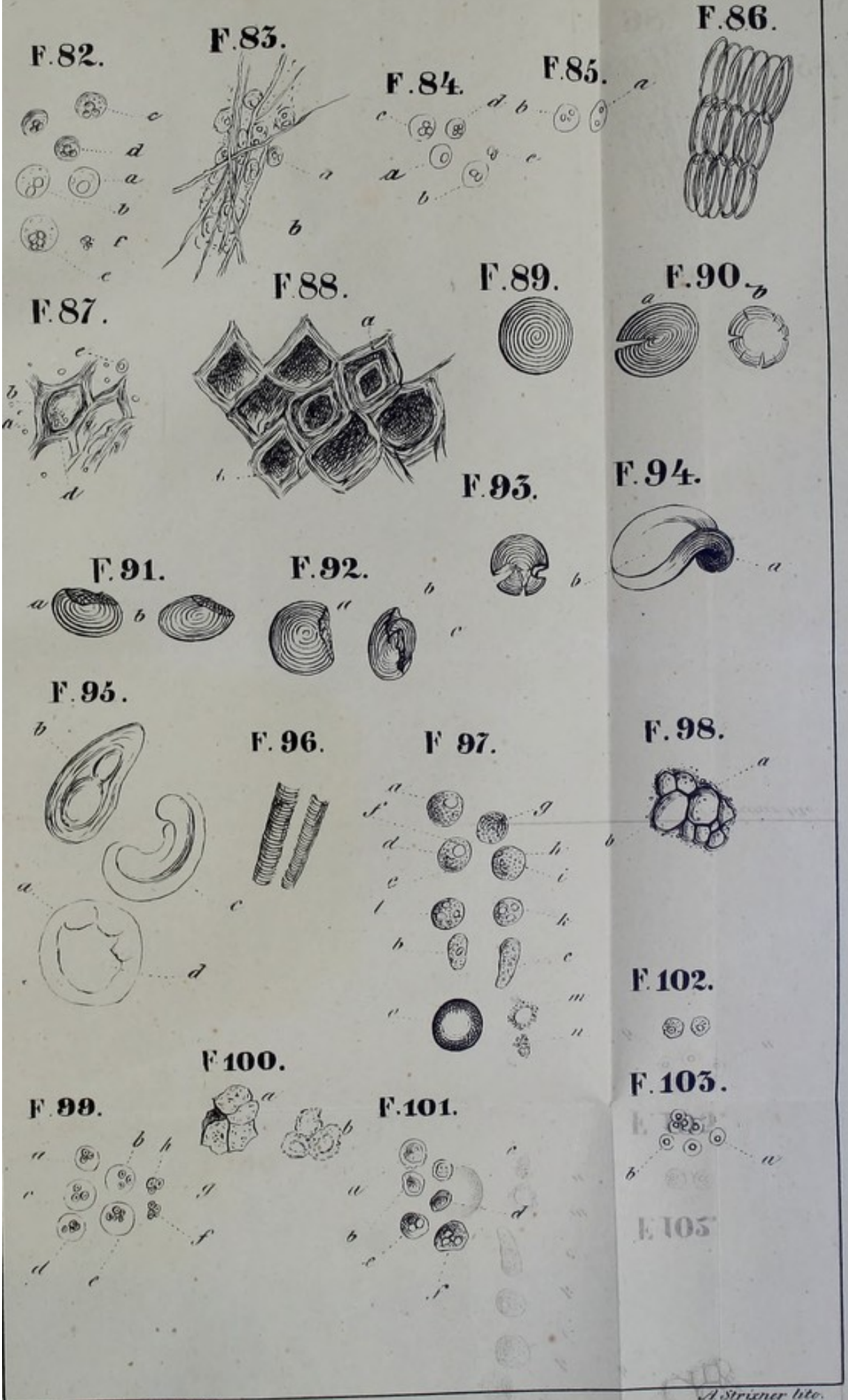

Gruby ad naturam delin.

A. Strixner lito.