LES

TUMEURS RARES DU NASO-PHARYNX

ÉTUDE CLINIQUE & THÉRAPEUTIQUE

PAR

Le Docteur MONBOUYRAN

ANCIEN INTERNE DES HOPITAUX DE PARIS
MÉDAILLE DE BRONZE DE L'ASSISTANCE PUBLIQUE

PARIS
G. STEINHEIL, ÉDITEUR
2, RUE CASIMIR-DELAVIGNE, 2

1895

Je suis heureux d'inscrire, en tête de ce travail, le nom de M. le Professeur Fournier qui me fait l'honneur d'accepter la présidence de ma thèse. Pendant mon année d'externat dans son service, j'ai pu apprécier son inaltérable bonté, et profiter de ses excellentes leçons.

M. le Professeur Brouardel a toujours été pour moi un maître plein de bienveillance ; je tiens à lui en exprimer toute ma gratitude.

Je conserverai un souvenir ineffaçable de l'année passée à la clinique de la rue d'Assas, comme moniteur d'accouchements, dans le service du professeur Tarnier.

M. Labadie-Lagrave a été pour moi plus qu'un maître distingué, je dirais presque un ami, s'il me permettait de prendre ce titre.

Je regretterai toujours mon internat à l'hôpital des Enfants, car ce souvenir sera lié à celui d'un excellent maître auquel on ne peut que s'attacher profondément ; j'ai nommé M. le Dr Brun.

Je tiens à exprimer ma reconnaissance : à M. le Dr Castex qui ne m'a ménagé ni son temps, ni ses conseils pour la rédaction de ce travail ; à M. le Dr Jocqs mon premier maître en ophtalmologie ; à M. le Dr Routier dont j'ai été trop peu de temps l'interne.

J'adresse aussi mes remerciements à tous mes autres maîtres dans les hôpitaux : MM. Campenon, Blum, Picqué, Kirmisson, Lejars, Bucquoy, Babinski, Josias.

INTRODUCTION

Envisagées au point de vue de leur fréquence relative, les tumeurs du naso-pharynx (ou *cavum*), doivent être divisées en tumeurs *fréquentes* et tumeurs *rares*.

Les premières comprennent deux affections bien connues depuis longtemps et complètement décrites dans les livres classiques; nous voulons parler des tumeurs ou végétations adénoïdes, et des fibromes ou polypes fibreux naso-pharyngiens.

Dans la deuxième catégorie viennent se ranger plusieurs espèces de tumeurs dont l'histoire est plus récente, et la description, pour quelques-unes du moins, encore imparfaite. C'est à cette classe de tumeurs que nous consacrons ce travail.

Nous ne parlerons pas des myxomes se développant dans le naso-pharynx et prenant leur origine sur la partie postérieure du cornet moyen dans la grande majorité des cas. Outre que ces tumeurs ne sont pas rares, elles forment pour ainsi dire un groupe à part, intermédiaire par son siège entre les polypes muqueux des fosses nasales dont elles ont la structure, et les polypes fibro-muqueux du naso-pharynx.

Nous ne nous croyons pas autorisé à faire rentrer dans le cadre des tumeurs naso-pharyngiennes, les ostéomes gommeux naso-crâniens sur lesquels M. le Professeur

Fournier a souvent attiré l'attention, mais nous leur accorderons une place importante au chapitre du diagnostic, car ils sont accompagnés d'un cortège symptomatique rappelant parfois assez exactement celui des tumeurs du nasopharynx.

Avant d'aborder l'étude clinique des néoplasmes rares de l'arrière-cavité des fosses nasales, il nous a semblé utile de rappeler en quelques mots la constitution anatomique de cette région ; car elle permet d'expliquer la texture spéciale de certaines de ces tumeurs.

Notions anatomiques.

Le rhino-pharynx (ou mieux le *cavum pharyngien*) est, comme le dit Sappey, une sorte de carrefour établissant une large communication entre les fosses nasales d'une part, les voies respiratoires et digestives de l'autre.

On lui décrit six faces : une antérieure, une postérieure, une supérieure, une inférieure et deux latérales.

L'antérieure est constituée au milieu et en haut par la partie postérieure de la cloison, sur les côtés, par l'orifice postérieur des fosses nasales (choanes), et plus bas par la face postérieure du voile du palais.

La paroi postérieure, verticale, répond à l'arc antérieur de l'atlas et au corps de l'axis.

La face supérieure ou voûte est formée par l'apophyse basilaire de l'occipital.

La paroi inférieure comprend la face supérieure du voile en avant, et en arrière l'orifice de communication des fosses nasales avec l'arrière-gorge.

Les faces latérales sont séparées de la paroi postérieure par un véritable sillon appelé fossette de Rosenmüller. Un peu plus en avant et sur le même plan, se trouve l'orifice pharyngien de la trompe d'Eustache ; cette ouverture qui présente habituellement un diamètre de un demi-centimètre se trouve sur le prolongement du cornet inférieur à la même hauteur et à une distance d'environ 10 à 15 millimètres de la partie postérieure de ce dernier.

L'orifice tubaire est séparé de la fossette de Rosenmüller par la portion fibro-cartilagineuse de la trompe qui forme chez l'adulte et le vieillard une saillie assez considérable.

La lèvre antérieure moins saillante se confond presque avec la paroi latérale du pharynx.

Muqueuse. — La muqueuse du rhino-pharynx se continue en arrière avec celle du pharynx, et en avant avec celle du palais et de la pituitaire. Elle diffère de cette dernière par son épaisseur plus égale et par l'existence de follicules clos, principalement groupés au voisinage de la trompe, de la fossette de Rosenmüller et surtout de la paroi supérieure : à ce niveau, les follicules sont parfois tellement nombreux qu'on les a désignés sous le nom d'*amygdale pharyngée* ou glande de Luschka, nom de l'auteur qui en a donné la meilleure description.

A l'état normal cette glande apparaît sous la forme de mamelons séparés par des sillons antéro-postérieurs la divisant en plusieurs lobes. Elle a une teinte rosée claire, parfois jaunâtre.

Immédiatement en arrière de l'amygdale pharyngienne se trouve une dépression décrite d'abord par Mayer, puis par Luschka, Ganghofner, Tortual, etc., sous le nom de *bourse pharyngienne*. Son orifice a de 2 à 5 millimètres de diamètre ; son corps se renfle, et son fond se termine en pointe dans le périoste de l'apophyse basilaire qui présente souvent à ce niveau une petite dépression ; sa profondeur est de 8 à 10 millimètres chez l'adulte, de 4 à 5 chez l'enfant.

L'épithélium de la muqueuse naso-pharyngienne est vibratile au voisinage des trompes et devient pavimenteux dans le reste de la cavité.

Classification.

Nous diviserons les tumeurs rares du naso-pharynx en deux grandes classes : les *tumeurs bénignes*, et les *tumeurs malignes*.

Tumeurs bénignes. — Les premières comprennent : les *polypes fibro-muqueux* de beaucoup les moins rares, et les *kystes* dont le nombre s'est accru dans ces dernières années grâce au perfectionnement des méthodes d'exploration. Les autres tumeurs sont absolument exceptionnelles : Lendziak, Jurasz et Kafemann ont rapporté chacun un cas de *papillome* ; et tout récemment Martin (*in Med. news*) a publié l'observation d'un *angiome*.

Les *tumeurs malignes*, bien plus rares que les précédentes, ont été aussi moins bien étudiées. Elles comprennent les carcinomes et les sarcomes, ces derniers étant plus fréquents. Elles sont la plupart du temps secondaires, les carcinomes surtout.

Cette division, en tumeurs bénignes et malignes, n'est pas absolue. En effet on a vu certaines tumeurs primitivement bénignes, se transformer, au bout d'un certain temps, en tumeurs malignes.

La *transformation ou dégénération maligne* des fibromyxomes du naso-pharynx est actuellement un fait bien établi tant au point de vue clinique qu'histologique.

Elle est d'ailleurs depuis longtemps admise par Virchow qui s'exprime ainsi à ce sujet : « L'hyperplasie simplement

inflammatoire du catarrhe chronique conduit à la formation de polypes, et les polypes peuvent plus tard devenir à leur tour le siège d'un développement cancéreux ».

Ces idées ont été confirmées par un assez grand nombre de faits cliniques. La première observation a été publiée en 1876 par Michel, et successivement d'autres auteurs ont rapporté des cas analogues ; nous citerons ceux de Hopmann et Schigelow (1885), Bayer (1886), Heymann (1888), Schiffers (1889), Reinhald (1891), Onodi (1894).

Bosworth (1) a rassemblé 41 cas de dégénération de polypes muqueux en tumeurs malignes.

Tout dernièrement M. Moure a relaté deux cas de polypes muqueux du nez qui, après plusieurs opérations, récidivèrent sous une forme nettement sarcomateuse.

(1) *A treatise on diseases of the nase and thoat*, t. I, p. 445. New-York, 1889.

Etiologie.

A) **Tumeurs bénignes**. — 1° Polypes fibro-muqueux. — Ils sont bien connus aujourd'hui, grâce aux travaux de Richet et Legouest, Labbé, Trélat, Mathieu, Degail, etc. On les observe ordinairement chez l'adulte (de 16 à 40 ans) ; et plus rarement chez les enfants (6 à 12 ans, Moure) ou les vieillards (Panas). Les causes en sont banales ; elles se résument dans toutes les affections qui engendrent ou entretiennent le catarrhe naso-pharyngien chronique. C'est pour cela que les hommes semblent être plus souvent atteints. On a également rencontré ces polypes à la suite de la variole, de la rougeole et de la scarlatine.

2° Kystes. — Ces tumeurs ont été signalées pour la première fois par Czermack et plus tard par Henle, de Trœlsch et Luschka : mais elles ne sont réellement bien connues que depuis les travaux de Tornwaldt (1885) et de Mégevand (1887). En France, elles n'ont guère été étudiées que par Moure, Raugé et Raulin, ce dernier en ayant donné une excellente description à laquelle nous avons fait de nombreux emprunts.

B) **Tumeurs malignes**. — Rarement primitives, elles peuvent succéder à des tumeurs bénignes.

Les sarcomes primitifs s'observent plus souvent que les carcinomes. Sur les 11 cas de carcinomes que nous avons pu réunir, il ne s'en trouve que 3 de cancers primitifs absolument probants ; les autres paraissent avoir pris naissance

dans le voisinage, ou avoir succédé à des tumeurs bénignes.

Dans 4 cas, le néoplasme s'est développé sur des végétations adénoïdes datant de l'enfance.

L'observation la plus récente en a été signalée par Roncalli chez un homme de 42 ans. Cet auteur croit que dans son cas, qu'il rapproche de ceux publiés par Delie, Corradi, Cozzolino en 1891, les adénoïdes se sont transformées en néoplasme : il rappelle à cet effet que Pilliet a trouvé dans quelques cas des cellules géantes dans les végétations adénoïdes. Il nous a paru intéressant de relever ces faits, car ils plaideraient en faveur de l'extirpation précoce des adénoïdes par la curette tranchante.

Nous pouvons ajouter une cinquième observation venant corroborer les conclusions de Roncalli. Elle nous a été fournie par une malade observée à la Clinique du Dr Castex, et dont le cas nous a suggéré l'idée de ce travail.

Malheureusement le sujet a échappé à notre observation, et nous n'avons pu avoir la confirmation histologique du diagnostic clinique qui d'ailleurs était des plus certains, comme on le verra par l'ensemble de l'observation.

Fréquence relative. — Si nous comparons les diverses tumeurs malignes à ce point de vue, nous voyons qu'elles se répartissent de la manière suivante :

Sarcomes.	23
Carcinomes	9
Epithéliomes.	2

Ce qui revient à dire que les sarcomes seraient deux fois plus fréquents que les carcinomes.

Anatomie pathologique et pathogénie.

I) **Tumeurs bénignes**. — A. Kystes. — Ces tumeurs ont presque toujours leur

Siège : sur la *voûte* du pharynx (ligne médiane ou parties latérales), ce que nous explique bien l'anatomie de la région. Signalons la possibilité de leur point de départ au niveau de la fossette de Rosenmüller.

Nombre : très variable. Rarement multiples.

Forme : très diverse. En général hémisphériques quand ils sont petits, ovalaires, ou pédiculés s'ils ont un volume assez marqué.

Volume : quand ils sont multiples, ils ont la grosseur d'un grain de riz. Si le kyste est unique, ce qui est la règle, il atteint le volume d'un gros pois, d'un noyau de cerise et même d'un œuf de poule.

Implantation : toujours assez large.

Contenu : varie suivant le volume et l'âge de la tumeur. En général, c'est un liquide muqueux, filant, jaune gris ou sans couleur, transparent ou un peu louche, dont la quantité se réduit à quelques gouttes ou atteint le contenu d'une cuillerée à soupe.

Poche : elle présente ordinairement une paroi propre et deux revêtements épithéliaux, l'un externe, l'autre interne.

Raulin décrit 2 types de structure à cette poche :

1er *type*, ainsi composé : 1° épithélium cylindrique vi-

bratile ; 2° légère membrane intercalaire ; 3° couche de tissu adénoïde ; 4° tissu conjonctif peu développé.

2e *type* comprenant : 1° épithélium cubique ou pavimenteux stratifié ; 2° tissu conjonctif très développé avec nombreux vaisseaux ; 3° tissu adénoïde.

Pathogénie. — Elle n'est pas toujours la même, et se relie intimement à l'histoire de la bourse pharyngienne. On peut en décrire 3 modes : 1° rétention de la sécrétion de cette bourse par oblitération de son orifice ; les érosions de la muqueuse favorisent la fermeture cicatricielle des sillons au fond desquels s'ouvrent les glandes en grappe ; 2° origine glandulaire ; les canaux des glandes s'oblitèrent en arrière de l'obstacle ; 3° origine lymphoïde, altération des follicules et raréfaction du tissu adénoïde.

B. Polypes. — Les fibro-myxomes du naso-pharynx ont une

Structure histologique : bien connue depuis que Trélat et Labbé ont publié chacun un cas dans lequel MM. Cornil et Coyne ont trouvé un mélange de tissu fibreux et myxomateux. Nous savons au reste que la structure anatomique de cette région explique très bien cette texture spéciale qu'il faut attribuer (Panas) au voisinage de l'orifice postérieur des fosses nasales où ces tumeurs prennent naissance, et où se trouve une couche assez épaisse de tissu fibreux.

Consistance : plus dure que celle des myxomes des fosses nasales, ce qui est dû (Trélat) à ce que les tissus formant les couches superficielles sont infiltrés d'éléments cellulaires assez nombreux, et aussi à la présence du tissu fibreux.

Forme : arrondie, en cœur de volaille (Legouest), ou ovoïde, d'après leur insertion et la capacité du naso-pharynx.

Point d'implantation. — Les polypes muqueux sont ordinairement insérés par un pédicule aplati et rubané sur le pourtour des choanes, au voisinage de la cloison ou des cornets, souvent même au-devant du sphénoïde.

Volume très variable. — Ils ne sont mobiles que lorsque ce volume est assez restreint.

II) **Tumeurs malignes**. — A. Sarcomes. — Ces tumeurs présentent un grand nombre de variétés : nous en empruntons la classification à M. Gouguenheim :

1° *Sarcome encéphaloïde ou embryonnaire*, tumeur molle, légèrement rosée; marche rapidement envahissante. A la coupe, liquide blanc assez épais.

L'examen histologique montre qu'il est constitué par des cellules embryonnaires avec noyaux à nucléoles.

2° *Sarcome myéloïde*, à cellules larges, aplaties, riches en granulations graisseuses. Sa consistance est molle, sa couleur rouge foncé.

3° *Sarcome fasciculé*, dur, rouge, à cellules juxtaposées formant des faisceaux par leur entrecroisement.

4° *Sarcome télangiectasique*, très rare.

Point de départ des sarcomes naso-pharyngiens. — Il faut d'abord signaler le *tissu lymphoïde de l'amygdale pharyngienne.* Cette origine est clairement démontrée dans une observation de Bryk (1874) ayant trait à une fille de 28 ans chez laquelle la tumeur fut reconnue au microscope pour un sarcome globo-cellulaire. Mais si l'on peut regarder l'amygdale de Luschka comme un point de départ assez

fréquent des sarcomes, il est permis d'affirmer que ces tumeurs prennent encore plus souvent naissance aux dépens du *périoste de l'apophyse basilaire*, ce que prouvent bien la destruction prématurée des os et l'envahissement de la cavité crânienne. Cette origine est bien mise en lumière par une observation de Mühlfart recueillie à la clinique chirurgicale de Bonn en 1893.

Propagation des sarcomes aux parties voisines. — Elle a été assez souvent mentionnée.

Du côté du crâne, on a noté l'envahissement du sinus sphénoïdal, de la selle turcique, des fosses cérébrales ; les tumeurs ont même perforé les os pour atteindre la dure-mère et les nerfs crâniens.

Du côté de la face, les sarcomes poussent des prolongements dans le sinus maxillaire, le sinus frontal, l'orbite ; quelques-uns descendent du côté de la bouche, atteignant le voile du palais et les amygdales.

B. Carcinomes. — Plus rares. Ils ont peu de tendance à se généraliser et ils évoluent sur place. Le carcinome des fosses nasales, dit Dreyfus, semble exclure les métastases générales, ce qui constitue un symptôme important à opposer aux sarcomes malins.

C. Epithéliomes. — Ce sont les tumeurs les moins fréquentes. Ils se présentent en général sous forme lobulée : ils sont fongueux ; leur ulcération fréquente est due à la désagrégation des cellules épithéliales. Au microscope, on voit un stroma fibreux limitant des espaces ovalaires remplis de cellules épithéliales réunies sans substance intercellulaire.

Symptomatologie.

I) **Tumeurs bénignes.** — A. Kystes. — Leurs symptômes peuvent être divisés en 2 grandes classes : subjectifs et objectifs. Ces derniers étant les plus importants.

1° *Symptômes subjectifs.* — Raulin en décrit 3 catégories :

a) *In situ.* — Ce sont les sensations désagréables dans l'arrière-nez ; tantôt le malade croit sentir un corps étranger, tantôt il se plaint d'une sécheresse extrême de l'arrière-gorge, ou bien il éprouve des picotements au-dessus du voile.

b) *De voisinage.* — L'enchifrènement est constant (par rhinite catarrhale ou hypertrophique).

Souvent on observe des bourdonnements d'oreilles qui proviennent, soit d'une obstruction de la trompe, soit d'une otite moyenne. Les troubles de la voix (nasonnements, perte du registre élevé ou de la sonorité chez les chanteurs) résultent, quand ils existent, de l'oblitération plus ou moins complète des choanes par le kyste.

c) *A distance.* — Ils consistent en : céphalée frontale ou occipitale, douleurs névralgiques dans le domaine du trijumeau, s'accompagnant parfois d'accès paroxystiques avec raideur de la nuque : on a noté encore des douleurs dans le cou et la poitrine (surtout au niveau du sternum et entre les omoplates), des nausées surtout le matin, et quelquefois de véritables gastralgies. Les malades peuvent

aussi être gênés par des quintes de toux sèche, ou par des accès d'asthme se traduisant, le jour par une sensation de constriction du sternum, la nuit par une oppression plus ou moins vive.

Tous ces phénomènes sont d'origine réflexe et proviennent de l'irritation de la muqueuse par les frottements de la poche, ou bien de l'irritation de la paroi interne du kyste par son contenu.

2° *Symptômes objectifs.* — Ils sont très variables, on les découvre par la rhinoscopie postérieure ou le toucher digital. Nous ne décrirons pas ces procédés d'exploration, et nous renvoyons au remarquable article du Dr Lermoyez paru dans la *Revue générale de clinique et de thérapeutique* du 25 octobre 1893.

Rhinoscopie postérieure. — Elle donne souvent de bons renseignements, sur la forme, le volume, la couleur de la tumeur. Celle-ci siège généralement sur la voûte ; elle remplit quelquefois tout le cavum et peut même dépasser la luette ; elle est unique ou multiple, ordinairement unilobulée. Sa forme varie suivant son volume, hémisphérique ou ovalaire si elle est petite, ronde avec implantation assez large si elle est grosse.

Sa paroi est légèrement translucide, quelquefois rouge ou gris-jaunâtre dans les cas d'inflammation. La surface en est parcourue par de nombreuses arborisations vasculaires ; vers le pédicule l'hyperémie est plus marquée.

Avec une sonde ou un stylet, on arrive facilement à déprimer la tumeur.

Le *toucher digital* donne la sensation d'une poche remplie de liquide.

Quand la tumeur est énorme, on l'aperçoit par la bouche en faisant contracter le voile du palais par l'introduction profonde de l'abaisse-langue.

B. Polypes. — Leurs symptômes ne diffèrent guère de ceux que nous venons de décrire.

Nous insisterons peu sur les troubles fonctionnels caractérisés par un enchifrènement qui, d'abord unilatéral, arrive graduellement à atteindre les deux côtés à mesure que le volume augmente. Les polypes étant ordinairement pédiculés, les symptômes d'obstruction nasale varient avec les positions de la tête du sujet, suivant que la tumeur remplit plus ou moins l'orifice choanal.

Quand le volume est considérable, l'entrée de l'air est impossible ; d'où nasonnement, anosmie etc... A l'examen direct, les tumeurs ont une apparence lisse, grisâtre, un peu rouge dans les points exposés à des frottements, qui les font ressembler aux myxomes classiques des fosses nasales.

Toutefois leur consistance est plus dure, leur forme arrondie, en cœur de volaille (Legouest) ou ovoïde. Le pédicule s'insère généralement sur le pourtour des choanes, souvent au-devant du sphénoïde. Ils peuvent présenter des sillons ou anfractuosités qui correspondent aux saillies et aux dépressions de la cavité osseuse.

II) **Tumeurs malignes**. — Leurs symptômes sont analogues à ceux des fibromes naso-pharyngiens, avec cette différence qu'il existe assez souvent des douleurs spontanées se portant dans les oreilles ou dans la nuque.

Nous décrirons deux ordres de symptômes, fonctionnels et physiques.

Symptômes fonctionnels. — Ils passent souvent inaperçus du malade pendant longtemps, le début de ces néoplasmes étant presque toujours lent et insidieux ; c'est ce qui explique comment les malades viennent souvent consulter le médecin à une époque où le mal a déjà fait des progrès considérables.

En général le premier symptôme qui frappe le malade est une *épistaxis* spontanée plus ou moins abondante qui est loin de lui laisser soupçonner la gravité de son mal. D'abord de peu d'importance et se produisant de loin en loin, les épistaxis ne tardent pas à se répéter et à devenir abondantes ; le moindre contact suffit pour les provoquer. Elles sont dues soit à l'extrême vascularisation de la tumeur (sarcome télangiectasique), soit à une ulcération légère de la muqueuse (épithélioma). La perte de sang peut même devenir abondante au point de menacer la vie du malade.

Des *douleurs névralgiques* apparaissent ensuite, siégeant soit du côté malade, soit dans toute la tête. La respiration nasale devient difficile, les narines étant obstruées plus ou moins complètement par la tumeur ou plus rarement par des caillots sanguins. Le malade croyant avoir un vulgaire coryza fait de violents efforts pour se moucher et provoque ainsi de nouvelles épistaxis.

Le volume de la tumeur augmentant, le malade est obligé de respirer la bouche ouverte, et la voix devient nasonnée. Si la tumeur comprime l'orifice des trompes, la surdité se produit ; si elle gagne les conduits lacrymaux, elle provoque du larmoiement. Un bon signe des tumeurs malignes consiste dans leur tendance à détruire les os et à pénétrer dans l'intérieur du crâne, ce qui est rare dans

les fibromes naso-pharyngiens : quand elles en sont arrivées là, elles provoquent des *troubles cérébraux* assez intenses caractérisés surtout par des céphalalgies violentes qui peuvent s'accompagner de vertiges et de nausées.

Mühlfart a observé une paralysie double du moteur oculaire externe qui s'est manifestée dès le début de la maladie.

Chez notre malade nous avons été frappé par un symptôme rarement observé, et qui consistait dans une *anesthésie pharyngée* presque absolue : nous le signalons simplement, sans vouloir lui attribuer d'autre importance.

Signes physiques. — Ils sont fournis par la rhinoscopie et le toucher : c'est souvent ce dernier qui donne les meilleurs renseignements. Dans quelques cas rares, la tumeur ayant acquis un volume considérable et faisant saillie dans le pharynx buccal, il suffit de faire ouvrir la bouche au malade pour apercevoir le néoplasme. Mühlfart regarde comme un bon signe le refoulement en avant du voile du palais.

Dans un cas de Thornley Stocker (*Brit. med. Journ.*, 1883) il existait une déformation très marquée du visage, avec écartement très prononcé des deux yeux (« frog face » tête de grenouille). Mais c'est là un signe très rare dans les tumeurs malignes, et qu'on observe surtout dans les fibromes naso-pharyngiens.

Les ganglions cervicaux sont ordinairement intacts sauf à la période cachectique alors que la tumeur a envahi les cavités nasales et pharyngiennes.

Mais il n'en est peut-être pas ainsi des ganglions rétro-pharyngiens ou ganglions de Gillette. Chez notre malade, en effet, le toucher pharyngien nous a fait sentir une *adénopathie rétro-pharyngienne* du côté droit : nous n'avons

trouvé ce signe mentionné dans aucune observation ; il faudra donc le rechercher soigneusement dans tous les cas semblables.

Rhinoscopie postérieure. — Il est ordinairement assez facile de voir une masse rougeâtre, vasculaire, rénitente, souvent pédiculée, remplissant plus ou moins le naso-pharynx. La couleur, la consistance, le volume de la tumeur varient suivant son ancienneté et sa nature.

Le sarcome encéphaloïde a une coloration légèrement rosée, une consistance molle.

Le sarcome fasciculé est dur et rouge.

Chez notre malade, la rhinoscopie postérieure était très difficile ; cependant après avoir relevé directement le voile du palais, nous avons pu constater l'existence d'une masse d'un rouge sombre dans la partie latérale droite du cavum, tandis que la moitié gauche présentait deux ou trois digitations sur l'emplacement de la glande de Luschka.

Rhinoscopie antérieure. — Elle ne donne de résultats que lorsque la tumeur pousse des prolongements dans les fosses nasales ; quand cet envahissement se fait de bonne heure, l'examen du nez peut mettre sur la voie du diagnostic.

Toucher pharyngien. — C'est en général à ce mode d'exploration qu'il faut recourir pour avoir des renseignements précis sur le volume, la consistance, les rapports, le point d'implantation du néoplasme. Si on trouve une tumeur molle, fuyant sous le doigt, on pensera à un sarcome embryonnaire. Au contraire, une tumeur dure sera probablement du sarcome fasciculé. L'épithéliome donne en général la sensation d'une masse fongueuse, lobulée ; ce sont là précisément les caractères que nous avons remarqués sur la tumeur que présentait notre malade.

Marche. Durée. Terminaison.

I) **Tumeurs bénignes**. — A. Kystes. — La marche de ces tumeurs est généralement très lente ; mais elles peuvent, sous l'influence d'inflammations répétées, subir de véritables poussées aiguës et se développer alors avec beaucoup plus de rapidité. A moins de rupture spontanée ou provoquée de la poche sous l'influence d'efforts (toux, vomissements), il est de règle de voir le néoplasme augmenter progressivement de volume, au point de devenir relativement considérable.

B. Polypes fibro-muqueux. — Ils ont une tendance manifeste à se développer de plus en plus au point de refouler le voile du palais et de faire saillie dans le pharynx buccal ; mais ils ne produisent pas de déformations osseuses, n'envahissent pas les cavités voisines, ne s'accompagnent pas d'hémorrhagies spontanées, en un mot, ne présentent aucun des symptômes graves des polypes naso-pharyngiens classiques avec lesquels ils n'ont d'autre rapport que le siège.

II) **Tumeurs malignes**. — Leur marche est généralement rapidement envahissante. Elles se propagent aux parties voisines et ont souvent de la tendance à produire des métastases. Dans le cas de Bryk, on trouve un noyau cancéreux sur le plancher du quatrième ventricule : Verneuil a signalé le cas d'un enfant de quatorze ans chez le-

quel il trouva des végétations néoplasiques dans les poumons, le rein et la rate.

Ceci a trait surtout aux sarcomes. Nous savons en effet que les carcinomes ont peu de tendance à se généraliser.

Avec les progrès du mal (hémorrhagies, dysphagie), on voit se développer le marasme, et la mort survient par épuisement, si une méningite, une pneumonie, ou des métastases viscérales ne sont déjà venues emporter le malade.

Diagnostic.

I) **Tumeurs bénignes.** — Nous n'insisterons pas beaucoup sur ce chapitre, après la description que nous venons de donner de ces tumeurs. Elles seront en effet faciles à reconnaître dans l'immense majorité des cas.

A. Kystes. — Ils ne peuvent guère être confondus avec les tumeurs adénoïdes, les polypes fibreux ou les tumeurs malignes. Nous ne voyons que deux affections capables de faire hésiter les médecins. D'une part le catarrhe naso-pharyngien produisant des amas de mucosités plus ou moins circonscrits ; dans ce cas il suffira de faire un écouvillonnage du cavum ou de le déterger par des irrigations.

En second lieu les myxomes kystiques : mais ces tumeurs viennent des fosses nasales, et coïncident souvent avec des polypes muqueux du nez ; le seul moyen de faire un diagnostic ferme est de déterminer exactement le point d'insertion avec le miroir ou avec le doigt. De plus le myxome est très mobile grâce à son pédicule long et mince, sa couleur est grisâtre et plus ou moins opaque, tandis que le kyste est jaunâtre et semi-transparent.

B. Polypes fibro-muqueux. — Il est facile de les différencier des fibromes qui se caractérisent par une énorme puissance de développement, une tendance assez marquée aux hémorrhagies et à l'envahissement des parties voisines ; une prédilection presque exclusive pour le sexe mas-

culin et pour l'adolescence (de 11 à 25 ans), leur mode d'implantation, leur marche plus rapide, etc.

II) **Tumeurs malignes**. — Nous ne voyons guère que les fibromes naso-pharyngiens et les gommes syphilitiques capables d'être confondus avec ces néoplasmes, le diagnostic présente d'ailleurs parfois des difficultés ; quelques signes permettent cependant de le faire dans beaucoup de cas ; le fibrome naso-pharyngien est le plus souvent une affection de l'adolescence, il a en général une marche lente, et ne s'accompagne pas d'engorgement ganglionnaire. Les caractères des tumeurs malignes sont opposés ; on les observe surtout chez l'adulte ou le vieillard, leur marche est rapide, l'adénopathie précoce. Les signes locaux diffèrent un peu ; le polype fibreux est en général dur, peu élastique, bien limité ; le cancer est plus mou, plus friable, plus diffus. Mais il est arrivé que des tumeurs considérées comme des fibromes étaient reconnues au microscope pour des fibro-sarcomes, des sarcomes vrais. Comme le faisait remarquer Trélat (Société de chirurgie, 1873) il n'y a entre les fibromes, les fibro-sarcomes et les sarcomes vrais que des transitions insensibles et leur diagnostic différentiel, sur le vivant, est toujours difficile.

Les ostéomes gommeux ou ostéites gommeuses du naso-pharynx peuvent prendre les allures des tumeurs malignes, puisqu'ils sont capables de déterminer la mort d'une façon rapide, « immédiatement irrémédiable, presque sidérante même » selon les paroles du Professeur Fournier. C'est qu'alors ils détruisent les os de la voûte pharyngienne et provoquent de graves altérations de voisinage dans les organes intra-crâniens.

M. Fournier a rapporté (*Annales des maladies des oreilles et du larynx*) l'intéressante observation d'une malade chez laquelle les symptômes morbides qui déterminèrent le dénoûment fatal n'avaient pas duré plus de treize jours. L'autopsie révéla des lésions osseuses de la base du crâne, prédominant au niveau de la selle turcique, et des lésions d'encéphalite de la base correspondant exactement au siège des lésions osseuses. Ainsi donc les gommes du naso-pharynx sont susceptibles de perforer les os du crâne au même titre que les cancers de cette région. Comment les distinguer cliniquement de ces derniers? Leurs symptômes n'ont, pour la plupart, rien de caractéristique : ils consistent en coryza chronique avec enchifrènement en jetage nasal généralement peu marqué, quelquefois en épistaxis plus ou moins abondantes ; le seul signe qui ait de la valeur, quand on le rencontre, c'est l'ozène, susceptible d'ailleurs de degrés variables : tantôt à peine appréciable, tantôt excessif, épouvantable, véritable punaisie. Les paralysies des nerfs crâniens, quoique plus fréquentes dans les ostéomes gommeux, s'observent aussi dans les tumeurs malignes, témoin le cas de Mülfahrt où l'on nota dès le début, la paralysie double de la 6e paire.

Si la gomme est observée à son début, le traitement spécifique pourra éclairer le diagnostic. Malheureusement les malades qui n'ont été incommodés longtemps que par des symptômes en apparence insignifiants pour eux et parfois même pour le médecin, ne viennent se soumettre à un examen, que lorsque les os du crâne sont déjà détruits, et les altérations encéphaliques constituées.

Dans ces cas-là, il n'y a plus rien à attendre du traite-

ment spécifique, car si la cause première est bien d'essence spécifique, il n'en est plus de même des lésions cérébrales qui lui succèdent.

Il ne reste plus alors que l'examen histologique pour éclairer le médecin. Mais à cette période le microscope ne pourra donner qu'une bien minime satisfaction, puisque le traitement est purement illusoire.

Aussi dirons-nous, au risque de sortir de notre sujet, que dans l'espèce, la véritable ressource contre les accidents indirects de la syphilis, réside dans le traitement préventif initial de cette maladie.

Pronostic.

I) **Tumeurs bénignes**. — A. Kystes. — Leur pronostic est ordinairement favorable, car ces tumeurs, bénignes au premier chef, ne mettent point la vie en danger ; seulement elles occasionnent des symptômes désagréables qui préoccupent outre mesure les malades. Elles déterminent parfois chez les chanteurs des troubles assez sérieux (enrouement, perte du timbre) pour les mettre dans l'impossibilité de continuer leur carrière.

B. Polypes fibro-muqueux. — D'après la description que nous en avons donnée, il est facile de se convaincre de leur peu de gravité : ces tumeurs une fois enlevées, n'ont guère tendance à récidiver. Cependant si on se rapporte aux nombreuses observations relatant la transformation des myxomes du nez en néoplasmes malins, on s'aperçoit que le pronostic n'est pas tout à fait aussi bénin qu'on le dit habituellement. Nous n'en voulons pour preuve que la manière dont M. Quénu (*Traité de chirurgie*, t. I, p. 410) envisage les rapports du myxome et du sarcome. Cet auteur range ces deux espèces de tumeurs dans un même groupe des tumeurs conjonctives embryonnaires, composées de cellules rondes, de cellules fusiformes et de cellules étoilées entourées de tissu muqueux. « Ces dernières, dit-il, ont toujours été décrites sous le nom de myxomes. » Il nous paraît d'autant plus rationnel de les rapprocher des sarcomes, que dans maints néoplasmes ces deux tissus s'associent et se succèdent.

Avec cette conception du myxome, ses dégénérations sarcomateuses et même cancéreuses semblent s'expliquer plus facilement.

Cette question a été débattue l'année dernière à la Société de laryngologie (30 avril 1894) : tandis que M. Poyet disait avoir renoncé à cautériser les pédicules des polypes enlevés, ayant remarqué que, malgré cette précaution, ils récidivaient toujours, M. Delie avançait qu'il faut cautériser et que l'absence ou l'éloignement des récidives est à ce prix ; pour M. Wagnier, la récidive des polypes muqueux et fibro-muqueux du naso-pharynx est rare quand l'opération a été complète, et M. Noquet a rarement vu de récidives après la destruction du pédicule au chlorure de zinc. Pour M. Garel, par contre, les récidives des polypes sont difficiles à prévoir et à éviter. Enfin pour M. Lubet-Barbon, on ne peut vraiment pas soutenir que les polypes récidivent ; mais on peut dire qu'il en pousse de nouveaux à côté de ceux déjà enlevés. Aussi le curettage profond, après ablation des plus grosses productions, est-il un bon moyen de s'opposer à leur réapparition.

Quoi qu'il en soit, nous conclurons avec M. Bonain (*Revue de laryngologie de Moure*, 15 juillet 1895), que « l'on doit se défier de tout polype, isolé, développé sur une muqueuse d'apparence saine et qui, d'un facile accès au traitement, aura récidivé plusieurs fois sans motif plausible. Cette défiance s'accroîtra si le sujet est jeune et s'il existe surtout dans sa famille des antécédents morbides dont il est admissible de tenir compte.

Sans attendre qu'au point de vue macroscopique ou microscopique, le caractère malin du néoplasme se soit affirmé,

on n'hésitera pas à pratiquer, si elle est possible, l'exérèse de la partie sur laquelle il se trouvait implanté.

II) **Tumeurs malignes.** — Leur pronostic est des plus graves. C'est à peine s'il est permis de conserver quelque espoir quand on fait de bonne heure une opération radicale. La croissance rapide des tumeurs, leur tendance à perforer les os de la base du crâne, et la difficulté d'atteindre le champ opératoire, rendent trop souvent l'opération illusoire. En présence des moindres symptômes cérébraux, il faut éviter toute intervention et porter un pronostic sombre ; trop souvent, après des opérations bien supportées, les tumeurs récidivent et avec plus de gravité.

Dans le cas de Schmidt, la malade était bien remise après l'opération ; mais au bout de 3 semaines survint une récidive, et il se forma sur la cicatrice une tumeur sanguinolente grosse comme une pomme. On fit une seconde extirpation, mais il survint une série d'autres récidives (6 fois en quelques semaines) qui furent toutes suivies d'une intervention précoce, et malgré cela on n'obtint pas de guérison. La tumeur augmenta toujours jusqu'à ce que, en présence d'accidents cérébraux, on s'abstint d'intervenir.

La difficulté de l'opération, la grande vascularisation de la tumeur, obscurcissent encore ce pronostic. Malgré toutes les précautions, le malade avale ou aspire une grande quantité de sang, et souvent on voit se développer des bronchopneumonies rapidement mortelles.

Wassermann a publié quatre cas de sarcomes dans lesquels la mort est survenue après récidive de la tumeur. Cependant quelques auteurs anglais (Thornley Stocker, Bosworth, Clutton, Walter Pye) citent des cas où l'opération fut suivie de guérison.

Traitement.

On ne discute plus aujourd'hui sur la méthode à employer dans l'extirpation des tumeurs bénignes. Mais il n'en est plus de même pour les néoplasmes malins, et nous verrons que la question a fait l'an dernier l'objet d'un long débat à la Société de chirurgie, sans avoir d'ailleurs été définitivement tranchée.

I) **Kystes**. — Quand ils sont peu volumineux, on les enlève par le simple raclage pratiqué avec l'adénotome classique (on se sert en général de celui de Gottstein).

Si les tumeurs sont plus développées on pourra pratiquer l'ouverture simple de la poche avec le couteau galvanique en ayant soin d'éclairer le naso-pharynx et en appliquant le releveur de Schmidt : ou bien on extirpera le kyste en entier. Dans ce dernier cas, Moure et Raulin préconisent l'anse galvanique passant derrière le voile du palais. On pourra aussi employer les adénotomes galvaniques de Rousseaux qui permettent d'ouvrir la poche et de l'enlever dans sa presque totalité. Quand on n'a pas à sa disposition l'électricité, on fera la résection à la pince coupante, en prenant bien garde de ne prendre que la poche kystique et de respecter la muqueuse sous-jacente, afin d'éviter une hémorrhagie qui pourrait nécessiter le tamponnement postérieur des fosses nasales.

Quelle que soit la méthode employée, on aura soin, après

l'opération, de déterger la plaie par des lavages antiseptiques (acide borique, résorcine, etc.).

II) **Polypes fibro-muqueux**. — Leur extirpation par les voies naturelles serait toujours possible (Moure) et on n'aura jamais à recourir aux grandes opérations qui nécessitent des délabrements toujours considérables de la face ou de la cavité buccale. En effet, grâce à la cocaïne et aux moyens d'exploration qui sont aujourd'hui à notre portée, on ne serait plus autorisé à s'ouvrir une voie artificielle pour enlever des tumeurs qu'il est possible d'avoir par les voies naturelles.

Si on connaît ou si l'on voit le pédicule du polype, on le sectionnera par les fosses nasales antérieures avec le couteau galvanique (Moure), pour le faire tomber dans le cavum et de là dans la bouche du malade qui le rejettera aussitôt. Dans le cas où l'on n'aurait pas de galvano-cautère, on prendrait l'anse froide ordinaire. Quand on connaît mal le point d'insertion exact du polype, on fera quelques tentatives par le nez avec le polypotome ou serre-nœud ordinaire (anse froide de Blacke ou de Wilde) ; au besoin on passera par le nez une anse que l'on ramènera dans la bouche. Alors la guidant avec l'index introduit dans le naso-pharynx, on essayera d'étreindre le pédicule pendant que la main gauche tirera sur les deux chefs du fil passant par les fosses nasales antérieures.

Mais ce procédé a un inconvénient. Si, au lieu de tenir le pédicule, on n'enserre qu'un fragment de la tumeur, on a bien des chances de faire tomber ce fragment en arrière. Pour éviter cet inconvénient, voici le procédé que préconise M. Wagnier (de Lille) : Il se sert de l'anse galvanique à chaud pour faciliter la préhension d'une partie seulement

de la tumeur quand celle-ci ne peut être saisie en totalité ; au moment où elle est bien enserrée, il fait passer le courant très rapidement, établissant ainsi sur les tissus une sorte de collet qui fixe l'anse d'une façon absolue ; puis, ayant interrompu le courant, il peut faire l'extraction de la masse entière par arrachement. Le pédicule est ordinairement très mince et l'ablation totale facile : il n'est, comme on le voit, nul besoin d'employer le courant galvanique, si ce n'est pour l'instant rapide où l'on fixe l'anse sur la tumeur. Ce procédé est celui que Wagnier emploie le plus souvent ; il est ingénieux et donne plus de sûreté. On peut encore employer la sonde de Belloc qui servira à passer les fils métalliques en arrière de la tumeur pour l'enserrer. M. Goris (de Bruxelles) a inventé un instrument qui est basé sur le principe du porte-lacs obstétrical et qui peut rendre des services. On pourra aussi avoir recours au crochet de Lange (de Copenhague).

La voie buccale semblerait, à première vue, d'un emploi plus simple que la voie nasale. Cependant tous les spécialistes lui préfèrent cette dernière ; tous pénètrent par les cavités nasales, et ce n'est que dans les cas de tentatives infructueuses par cette voie qu'ils cherchent à pénétrer dans le cavum par la bouche. Quoi qu'il en soit, on peut enlever les polypes fibro-muqueux par la voie buccale, soit avec l'anse, soit avec des pinces. Le releveur du voile sera parfois d'une grande utilité pour faire l'ablation avec une pince de Museux ou toute autre pince appropriée à la région ; on a fait construire, en effet, des pinces dites naso-pharyngiennes qui sont ici tout indiquées ! Elles ont été inventées dans le but d'empêcher les tumeurs de tomber dans les voies respiratoires.

Signalons enfin le procédé digital employé par Zanfal qui a pu pratiquer certaines ablations de polypes avec le doigt.

L'hémorrhagie consécutive à l'opération est souvent insignifiante ; elle est rarement assez abondante pour exiger le tamponnement.

L'accident post-opératoire le plus fréquent consiste dans l'inflammation des trompes et de l'oreille moyenne. On évitera ces complications en ayant soin de ne pas produire de contusions au niveau des orifices tubaires : c'est pour cela que Wagnier déconseille l'emploi des lavages pratiqués avec force et leur préfère les pulvérisations antiseptiques. Cet auteur pense qu'il est toujours possible d'obtenir l'évacuation complète et d'éviter la récidive, le cavum naso-pharyngien se prêtant beaucoup mieux que les fosses nasales proprement dites à l'exploration détaillée après l'ablation des polypes et à la cautérisation des points d'insertion.

M. Moure fait ressortir que les polypes fibro-muqueux du naso-pharynx sont plus faciles à enlever que les autres polypes. Creusés habituellement de cavités, il suffit en général de crever la poche pour arriver facilement sur le pédicule. Cette transformation kystique est importante au point de vue du traitement ; avec elle l'emploi du galvanocautère est inutile. Il n'y a jamais d'hémorrhagie grave, souvent l'opération est pour ainsi dire exsangue, et c'est à peine si les malades perdent quelques gouttes de sang.

Le seul obstacle sérieux à l'extraction des fibro-myxomes du naso-pharynx, quelle que soit la voie que l'on emploie, réside dans le volume considérable qu'ils présentent sou-

vent. Dans ces cas, nous croyons qu'il est préférable de s'ouvrir une voie large par l'incision du voile du palais. On peut diminuer leur volume avec le galvano-cautère, par le morcellement, et surtout par la malaxation douce et méthodique préconisée par Wagnier : ce procédé, qui lui aurait toujours donné les meilleurs résultats, se pratique en introduisant le doigt bien aseptisé dans le cavum, et en exerçant une sorte de massage énergique sur la tumeur. Celle-ci diminue bientôt de volume sous l'influence de ce massage et on peut alors introduire l'instrument dans les fosses nasales et opérer avec facilité, sur la tumeur considérablement réduite de volume. Pour cette petite opération préliminaire, qui n'a d'ailleurs rien de douloureux, il est important que le malade reste bien immobile. Pour cela l'opérateur maintient également la bouche suffisamment ouverte.

La malaxation est donc un procédé commode pour arriver à la tumeur par la voie nasale. Il peut y avoir lieu, cependant, avant d'employer ce procédé, d'agrandir le calibre des cavités du nez. Tantôt il faudra, avant toute intervention sur la tumeur, pratiquer la résection d'éperons de la cloison, tantôt diminuer le volume d'un cornet, ou encore sectionner des brides résultant d'opération d'arrachement aveugle comme il s'en pratique encore trop souvent.

Quand on aura pratiqué l'extirpation d'un polype fibromuqueux, il faudra toujours revoir le malade quelques jours d'abord, puis quelques mois après l'ablation de sa tumeur pour s'assurer que le résultat obtenu est bien définitif.

III) **Tumeurs malignes**. — Leur traitement doit être prématuré et radical pour qu'il ait des chances de réussir :

il faut d'emblée détruire le mal jusque dans sa racine et faire par conséquent une opération *complète* dans le cas où elle sera possible. Les voies et moyens à mettre en œuvre doivent être appropriés à chaque néoplasme, à sa forme, son volume, son point d'insertion que l'on tâchera de déterminer soit à l'avance, soit au cours de l'opération pour le racler et le cautériser avec soin.

Tous les auteurs sont d'accord sur ces préceptes généraux, mais les discussions naissent dès qu'il s'agit de préciser le manuel opératoire etla voie à suivre.

Certains préfèrent les méthodes lentes, d'autres préconisent l'exérèse immédiate ; disons tout de suite que ces derniers sont les plus nombreux. La voie palatine est préférable pour les uns ; la voie maxillaire faciale est, au contraire, bien supérieure pour les autres ; quelques-uns enfin préconisent la voie nasale.

La question a été discutée l'an dernier à la Société de chirurgie, et l'accord ne semble pas fait sur le choix du procédé.

Verneuil rejette la voie maxillaire faciale prétendant qu'elle produit de trop grands délabrements et fait courir aux malades les dangers d'une hémorrhagie grave : il préfère, au double point de vue de la facilité et de la bénignité, suivre la voie nasale, après section préalable de la voûte palatine, et enlever la tumeur avec l'écraseur linéaire ou le thermocautère ; il laisse ensuite la brèche palatine ouverte, afin de surveiller les récidives et les prévenir par les cautérisations à l'acide chromique.

MM. Quénu, Berger, Picqué, aiment mieux réséquer le maxillaire supérieur. Cependant on a employé bien d'au-

tres opérations préliminaires. Gross, pour un sarcome, réséqua le maxillaire supérieur d'après la méthode de Sédillot (résection temporaire avec luxation en dehors de la mâchoire supérieure). Stocker divisa le nez sur la ligne médiane. Walter Pye incisa le voile du palais. Schmidt essaya cette méthode, mais elle fut impraticable, et il opéra alors d'après la méthode de Nélaton, en réséquant la voûte palatine après dissection des deux lambeaux périostiques : Walsham recourut aussi à ce procédé, parce qu'il produisait un shok bien moindre, et une hémorrhagie moins abondante. Enfin Sidney Allan Fox opéra d'après la méthode d'Annandale (*Lancet*, 1889, n° 4), la lèvre supérieure fut fendue sur la ligne médiane, ainsi que les apophyses palatines et alvéolaires ; les deux maxillaires supérieurs se laissèrent alors assez écarter par la force pour qu'une voie suffisante fût ouverte vers le naso-pharynx ; plus tard on sutura le tout.

Quelle que soit la méthode employée, doit-on faire la restauration immédiate, une fois la tumeur enlevée ? Les avis sont partagés là-dessus. Dans la récente discussion de la Société de chirurgie, M. Berger a reproché à la méthode d'empêcher la surveillance de la récidive, et d'entraver la compression ou le tamponnement dans les cas d'hémorrhagies secondaires. Pour M. Quénu cette objection est sans valeur ; il prétend même que dans les cas où l'on emploie la méthode palatine, la compression se fait beaucoup mieux quand on pratique la suture du voile, car ce dernier fournit au tamponnement un bon point d'appui.

De plus, en ne pratiquant pas la restauration immédiate on inflige, dit-il, pendant longtemps au malade une infir-

mité dont il souffre malgré le port d'un appareil prothétique qui est toujours insuffisant.

Nous allons donner maintenant une description sommaire des trois procédés qui permettent de se frayer une voie vers le naso-pharynx.

A. Méthode palatine. — L'idée en revient à Manne (d'Avignon) qui le premier, en 1717, incisa le voile du palais sur la ligne médiane.

Eugène Bœckel (de Strasbourg) a conseillé d'inciser transversalement le voile ; la boutonnière ainsi faite donnerait plus de jour, elle pourrait se cicatriser spontanément et, en tout cas, se prêterait plus facilement que l'incision longitudinale à une opération réparatrice. Mais cette incision du voile est insuffisante quand la tumeur est volumineuse. Aussi Nélaton (1848), pour créer une voie plus large, ajouta à la fente du voile une résection partielle de la voûte palatine. Après avoir fendu longitudinalement le voile du palais, il incisait la fibro-muqueuse sur le prolongement de cette section et s'arrêtait à deux centimètres en arrière des incisives. Il faisait ensuite, au point où s'arrêtait l'incision antéro-postérieure, une deuxième incision transversale de 3 centimètres de largeur dont le milieu répondait à l'extrémité antérieure de l'incision antéro-postérieure.

Après avoir décollé les deux lambeaux, il réséquait avec une pince de Liston, la voûte osseuse dans l'étendue de 3 centimètres en longueur et de 2 cent. 1/2 en largeur.

Cette méthode a survécu à son auteur, et c'est elle qu'on emploie quand on veut extirper par la bouche une tumeur naso-pharyngienne.

B. Méthode nasale. — Elle est des plus anciennes, puisque Hippocrate l'employait. L'incision des parties molles du nez a été remise en honneur par Dupuytren : mais elle est souvent insuffisante. Chassaignac (1854) eut le premier l'idée de détacher le nez d'un côté pour le rabattre sur la joue du côté opposé ; il se proposait même, dans le cas où la voie ainsi obtenue eût été insuffisante, de réséquer les os propres du nez.

Ollier a perfectionné cette méthode de la résection temporaire des os propres du nez ; il pratique l'*ostéotomie verticale et latérale du nez et son renversement de haut en bas*. Cette méthode comprend 3 temps :

Premier temps. — On incise les parties molles du premier coup jusqu'à l'os ; l'incision en forme de fer à cheval part du bord postérieur d'une des ailes du nez, remonte jusqu'au niveau de la dépression naso-frontale qu'elle traverse pour redescendre jusqu'au bord postérieur de l'aile du côté opposé. Avec une petite scie, on coupe la charpente osseuse du nez en suivant l'incision extérieure. L'organe est alors renversé en bas à l'aide de quelques coups de ciseau donnés sur la cloison et les cartilages des ailes du nez.

Deuxième temps. — La cloison est mobilisée sur le côté par l'introduction du doigt dans l'une des fosses nasales.

Troisième temps. — Extraction de la tumeur. Lorsque le point d'implantation est bien déterminé, on arrache la tumeur avec de fortes pinces et on rugine la base d'implantation. Pour opérer la réunion immédiate des parties sectionnées, on affronte la peau par des points multiples qui traversent toutes les parties molles y compris le périoste.

Si l'affrontement est fait avec soin, la réunion s'obtient au bout de quelques jours. En général le cal est formé en un mois ou six semaines au plus, mais la consolidation fibreuse commence au bout d'une quinzaine de jours. Ollier a renoncé du reste à scier les apophyses montantes des maxillaires et n'en obtient pas moins un jour suffisant. La cicatrice est à peine visible.

Mais si brillantes que soient ces opérations préliminaires, on ne doit pas oublier que c'est seulement après elles, au moment de l'ablation de la tumeur, que commence la vraie tâche du chirurgien. L'extirpation des tumeurs dures peut se faire avec quelque régularité ; pour Ollier ce sont celles qui récidivent le moins. Celle des tumeurs molles ne sera trop souvent qu'un mélange d'arrachement, de grattage, de cautérisation, pratiquée soit au thermo ou au galvano-cautère, soit au chlorure de zinc. Cette cautérisation doit toujours accompagner les opérations préliminaires afin de diminuer les dangers de greffe et d'ablation incomplète.

C. Méthode maxillaire faciale. — Elle est de date relativement récente ; la résection du maxillaire supérieur a été faite pour la première fois par Syme (d'Edimbourg) en 1832. Michaux, Maisonneuve, Nélaton, Verneuil et un grand nombre d'autres chirurgiens ont depuis pratiqué cette opération, Ollier a perfectionné le procédé en faisant la résection sous-cutanée. Mais nous devons dire que, malgré l'excellence de la méthode qui permet de bien découvrir la tumeur et son point d'implantation, on n'a pas tardé à rejeter ces grands délabrements de la face, et que la *résection partielle* a été souvent employée au lieu de la résection totale. Michaux, Hugnier, Demarquay, Péan, ont

décrit des procédés spéciaux dans le détail desquels nous ne saurions rentrer : ces procédés méritent d'être conservés, mais ils ont l'inconvénient de donner souvent un jour insuffisant.

La résection totale ou partielle laisse subsister des difformités et des troubles du côté de la phonation, de la mastication.

Aussi Hugnier (1852) a-t-il eu l'idée de remettre en place le maxillaire supérieur réséqué en totalité ou en partie, en un mot, l'idée de la *résection temporaire.*

Les résultats de la résection du maxillaire supérieur n'ont pas été encourageants, surtout quand on a voulu faire la résection totale. Braun a publié, dans une statistique, onze de ces opérations : quatre malades ont succombé dans les premiers jours par épuisement, pyohémie ou embolie ; cinq sont morts de récidives en trois, sept, neuf et vingt-deux mois ; les deux malades portés comme guéris n'ont pas été suivis pendant plus d'un an.

Nous croyons inutile de décrire en détail les procédés employés pour l'ablation des tumeurs, car ils ne sont inspirés par aucune règle fixe. En outre de deux maxillaires, Lang dans un cas, a réséqué les deux os malaires et une partie de l'ethmoïde, en même temps que l'apophyse zygomatique du côté droit. La trachéotomie préalable a été nécessaire dans un autre cas de Simon.

Il faut reconnaître que la cicatrisation répare assez bien ces énormes mutilations. Un moulage de l'hôpital St-Louis représente une opérée de M. Péan, ayant subi pour un épithéliome, l'ablation complète des fosses nasales et des deux maxillaires supérieurs ; la cavité qui reste après la

cicatrisation paraît minime en comparaison de la perte de substance subie.

Et maintenant on pourra nous demander si les résultats donnés par ces graves opérations sont au moins favorables. On ne saurait répondre affirmativement à cette question, les observations ayant été publiées trop peu de temps après l'opération pour qu'on puisse affirmer la guérison. Dans un seul cas de Mason, le malade a été suivi pendant six ans, et encore il s'agissait d'un sarcome des fosses nasales. Nous pouvons déclarer, en terminant, que c'est surtout sur les petites tumeurs que le chirurgien doit porter tous ses soins ; avec elles il peut compter sur des succès ; mais quant à celles qui exigent de grandes mutilations préalables, on ne saurait avoir grand espoir en leur efficacité. Il est certain qu'en présence d'un mal fatalement mortel, on peut tout tenter pour assurer au malade non pas une guérison, mais une survie appréciable.

Appréciation. — Il est bien difficile de faire un choix entre les diverses méthodes. Toutes ont donné des succès et des revers. Cependant on peut poser ce principe que le meilleur procédé est celui qui expose le moins aux hémorrhagies, prévient le mieux les récidives, et exige les opérations préliminaires les moins considérables : l'appréciation des procédés opératoires nous amène à étudier trois questions importantes :

1° Quels sont les meilleurs moyens de prévenir l'hémorrhagie ?

2° Quels sont les meilleurs moyens de prévenir les récidives ?

3° Quelle méthode choisir, quand une grande opération préliminaire est indispensable.

1° *Comment prévenir l'hémorrhagie?*

La perte de sang qui peut survenir pendant l'ablation d'une tumeur du naso-pharynx, est l'un des accidents les plus redoutables que puisse rencontrer un chirurgien. Verneuil en a tracé un tableau effrayant qui est loin d'être au-dessous de la réalité.

C'est surtout après la résection du maxillaire supérieur que ces hémorrhagies redoutables se sont produites. Elles peuvent causer la mort par leur abondance ; mais plus souvent elles asphyxient le malade par l'irruption du sang dans la trachée et les bronches : aussi doit-on prendre les plus grandes précautions pour empêcher le sang de pénétrer dans les voies respiratoires.

Les procédés mettant le mieux à l'abri de l'hémorrhagie sont la ligature extemporanée et surtout l'anse galvanique. Mais comme il n'en est aucun permettant complètement d'éviter ce genre d'accidents, il faut prendre de grandes précautions pour y remédier dès qu'ils se produisent. Dans ces cas, on fera le tamponnement du naso-pharynx.

Certains chirurgiens préconisent la trachéotomie préalable : mais c'est là une opération assez grave, et on doit la réserver pour les cas rares où tout fait craindre une hémorrhagie sérieuse pendant l'ablation de la tumeur.

2° *Quels sont les meilleurs moyens de prévenir les récidives ?*

Nous nous trouvons ici en face d'un problème bien difficile à résoudre, en raison même de la malignité des tumeurs qui nous occupent, quoique la solution en paraisse

toute naturelle. Il suffit, en effet, d'enlever toutes les racines qui rattachent le néoplasme au squelette.

Malheureusement on ne sait jamais si on a extirpé tous les points suspects, et on est obligé de procéder un peu au hasard, en attendant les résultats bons ou mauvais de l'opération.

En tout cas, les meilleurs moyens de prévenir les récidives sont la rugination et la cautérisation ; il faudra même combiner ces deux procédés. Il semble que la rugination bien pratiquée et creusant même les parties saines soit un bon moyen de prévenir la repullulation d'un néoplasme : les statistiques prouvent le contraire. Sur huit opérés de polypes, Dieffenbach n'aurait eu qu'un succès sans récidive qu'il devrait à l'emploi de la cautérisation, la rugination ayant été seule employée chez les sept premiers malades. Bien que ces résultats portent sur de simples polypes, nous pouvons les généraliser et les étendre à toutes les tumeurs ayant tendance à récidiver.

Pendant les premiers jours qui suivent l'opération, le chirurgien verra fréquemment son malade, car les récidives sont quelquefois très rapides : certains sarcomes repullulent huit jours après leur ablation.

3° *Quelle méthode doit-on choisir ?*

Stamatiadès (Thèse 1895) rejette tout d'abord la résection du maxillaire supérieur, comme produisant de trop vastes délabrements et exposant à des hémorrhagies redoutables. Il reste alors en présence des deux procédés : la voie palatine et la voie nasale.

Cette dernière lui semble préférable pour plusieurs raisons : d'abord elle ouvre une voie bien plus large que la

méthode palatine ; en second lieu elle conduit sur la partie supérieure de la tumeur, c'est-à-dire sur son point d'implantation, ce qui rend l'ablation plus facile et plus rapide.

Par la voie palatine qui est étroite, les manœuvres sont bien plus difficiles, et comme elle donne aussi bien moins de jour, il est difficile de découvrir les points qui saignent, et le chirurgien est obligé de promener le galvano-cautère de tous les côtés et un peu à l'aveugle. La voie nasale peut laisser une cicatrice qui défigure le malade ; mais la voie palatine produit une véritable infirmité ; quoiqu'il se produise des stalactites osseuses (au dire des partisans de la méthode) le malade est obligé de porter un appareil prothétique obturateur qui, quoi qu'on fasse, est toujours insuffisant : le voile du palais ne peut pas toujours être restauré par la staphylorraphie, et on a même cité des cas où il était complètement paralysé.

Nous partageons l'opinion de Stamatiadès au sujet de la supériorité de la voie nasale sur la voie palatine, mais nous ne le suivons plus quand il déclare la voie maxillaire faciale trop dangereuse, et qu'il la rejette d'emblée. Sans doute, elle produit de plus vastes délabrements que l'opération nasale, mais elle donne beaucoup plus de jour, et par conséquent facilite l'ablation totale des néoplasmes, ce qui est un grand avantage. En effet quand on intervient pour une tumeur maligne, la première indication à suivre est d'enlever largement la tumeur et toutes les parties voisines suspectes.

Nous nous rangeons donc à l'opinion de M. Quénu qui, après avoir employé les trois procédés, déclare la résection du maxillaire bien supérieure aux deux autres.

Ce chirurgien nous a cité l'exemple d'un sarcome du maxillaire supérieur propagé au naso-pharynx, dans lequel, après résection du maxillaire, il put pratiquer avec grande facilité la trépanation de l'apophyse basilaire, ce qui lui aurait été bien plus difficile par la voie nasale.

La difformité laissée par la cicatrisation est sans doute plus marquée que celle laissée par l'opération d'Ollier, mais elle n'est pas très apparente, surtout chez l'adulte.

La technique de cette opération a été très bien décrite par M. Farabeuf dans son *Précis de manuel opératoire* ; nous la lui empruntons textuellement : « On usera de l'incision d'Eugène Bœckel qui donne un lambeau à base postérieure ».

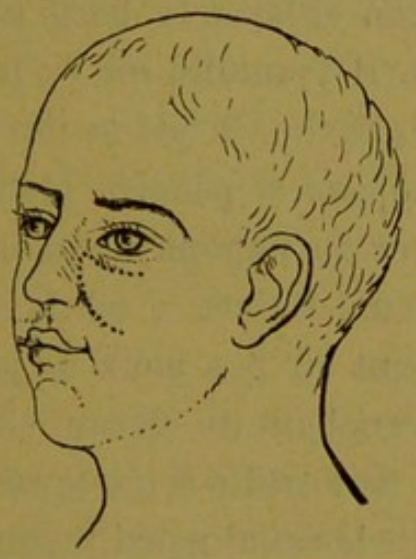

Figure imitée de Farabeuf, *Précis de manuel opératoire*, page 983. Paris, 1895.

L'incision est, sur le côté du nez, oblique comme le sillon naso-génien ; en bas, au niveau de la base du nez, elle se recourbe horizontalement en arrière jusqu'à deux doigts de l'aile ou un peu plus ; en haut, un peu avant d'atteindre la hauteur de la fente palpébrale, elle s'arrondit et redes-

cend pour suivre le bord inférieur de l'orbite jusqu'en son milieu, c'est-à-dire jusqu'au trou sous-orbitaire.

Cette incision ne doit ouvrir ni la fosse nasale, ni le sac lacrymal, ni le sac adipeux de l'orbite. On la complète à fond de manière que le périoste soit divisé et le travail de la rugine amorcé. Celle-ci, la courbe, agissant comme racloir, a détaché le lambeau périostéo-cutané en un instant. On voit alors le nerf sous-orbitaire à son issue. La même rugine gratte, refoule et soulève le périoste du bord orbitaire et montre le sac lacrymal ; elle détache ensuite, sans la rompre, la fibro-muqueuse nasale, du bord et de la face interne de l'apophyse montante et du sinus.

Pas une goutte de sang ne tombe dans les voies respiratoires. Le petit ciseau entaille le bord orbitaire au-dessus de l'orifice du nerf, il l'entaille en V ; incliné alternativement à droite et à gauche, il fait sauter à chaque coup de marteau un petit copeau et pénètre bientôt jusqu'au nerf.

Le bord postérieur de l'apophyse montante et toute sa largeur sont de même divisés à petits coups, principalement frappés de haut en bas pour ne pas défoncer le toit du nez. Alors, le tranchant du ciseau, simplement appuyé, divise le plancher de l'orbite à quelques millimètres derrière le bord, depuis le canal nasal jusqu'au canal sous-orbitaire.

Puis, la paroi antérieure du sinus est coupée. Ici encore il est bon d'encocher avant d'enfoncer le ciseau à fond pour raser par le pied le solide bord de la narine et la paroi interne des sinus. D'un coup de levier, le ciseau fait sauter la pièce osseuse, haute de trois centimètres et large de deux. A ce moment seulement, la muqueuse nasale est

largement ouverte : on la saisit et on l'excise avec le reste de la mince paroi interne du sinus, et le cornet inférieur. On excise de même à volonté le cornet moyen. S'il le faut on fend la cloison, pour en emporter la partie postérieure osseuse après l'avoir détachée du plancher et du plafond. Vous voyez d'ici le grand couloir oblique large au moins comme les choanes qui forment son orifice profond. Que voulez-vous de plus ? Aucun des autres procédés ne donne autant de jour ».

CONCLUSIONS

I. — Les tumeurs bénignes du naso-pharynx sont un peu moins rares que les tumeurs malignes, quoique les sarcomes aient une tendance à devenir malheureusement trop fréquents.

La dégénérescence cancéreuse des tumeurs bénignes est un fait absolument prouvé : on doit même admettre, à titre exceptionnel, il est vrai, la transformation des végétations adénoïdes en néoplasmes malins.

II. — Dans tous les cas de tumeurs malignes du cavum, on devra rechercher deux symptômes sur lesquels nous croyons utile d'attirer l'attention : d'une part l'anesthésie du pharynx, et en second lieu, l'adénopathie rétro-pharyngée.

Nous signalerons aussi l'importance de la rhinoscopie postérieure qui seule permet le diagnostic certain des tumeurs du naso-pharynx.

III. — De tous les procédés employés pour l'ablation des fibro-myxomes (compression, électrolyse, injections interstitielles etc...) deux méthodes seules subsistent : l'extirpation à l'anse métallique et l'arrachement ; et quand on fait une ablation, la voie nasale est préférable à la voie buccale.

L'incision du voile du palais a de moins nombreux partisans. Cependant elle est quelquefois très utile, nous dirons même nécessaire, par exemple quand on se trouve en présence d'une tumeur très volumineuse ; elle facilite alors

l'ablation et permet de faire une opération rapide et radicale.

Les restes du pédicule seront raclés à fond et cautérisés : on surveillera pendant un certain temps le siège de la lésion, non seulement avec le doigt, mais avec l'éclairage artificiel, afin de pouvoir enlever à temps les parties suspectes.

IV. — Dans les cas de tumeurs malignes, il faut s'efforcer tout d'abord de procéder à une ablation radicale et pour cela avoir recours à des opérations étendues et profondes, même au prix de grands délabrements.

L'extirpation par les voies naturelles est toujours incomplète, et on ne doit jamais perdre un temps précieux à la pratiquer. La méthode de choix, quand on fait une opération préliminaire permettant d'arriver sur la tumeur, nous semble être la voie maxillaire faciale préconisée par M. Quénu. Pour aussi large et aussi minutieuse qu'ait été l'ablation de ces tumeurs, il faut toujours craindre une récidive à plus ou moins longue échéance. En somme la guérison définitive est encore un fait assez problématique.

OBSERVATIONS

Obs. I. — *Polype fibro-muqueux du naso-pharynx* par Labbé.

(Polype fibro-muqueux très volumineux chez une jeune fille, simulant un véritable fibrome naso-pharyngien. Incision du voile du palais et excision de la tumeur par le galvano-cautère.)

Baroche Victoire, 15 ans. Entrée le 6 septembre 1872, à la Pitié, salle St-Jean.

Antécédents. — Pas d'antécédents de famille. La malade n'est pas encore réglée. L'affection a débuté il y a 18 mois par un écoulement séreux abondant par la narine droite. La voix devient bientôt nasonnée, et l'air passe difficilement par la narine. Quelques mois plus tard la sensation de gêne s'étend à l'arrière-gorge.

Etat actuel. — Fille de petite taille, pâle et anémique. La face n'est pas déformée ; il n'y a pas de déviation des os ou des cartilages du nez ; la cavité du sinus maxillaire ne paraît pas envahie.

Par l'orifice antérieur de la narine droite, on voit un prolongement assez gros ; la cloison paraît un peu déjetée à gauche. Voile du palais très tendu et repoussé en avant.

Toucher. — Tumeur remplissant complètement le naso-pharynx, descendant dans la portion buccale du pharynx et dépassant la luette pour arriver presque à toucher la portion verticale de la langue. La portion accessible à la vue est violacée, bosselée. La tumeur est mobile ; on peut la contourner à droite et à gauche ; elle est également libre en arrière et ne présente pas d'adhérences avec la face postérieure du pharynx. Le point d'implantation se trouve en avant, vers la partie postérieure des fosses nasales. La consistance de la tumeur est assez molle.

La respiration est gênée, stertoreuse. Dysphagie très marquée. Audition normale.

Opération le 14 septembre. — Avec le couteau galvanique, incision sur la ligne médiane du voile depuis son insertion jusqu'à la luette. Aussitôt le polype fait irruption dans la bouche ; il est facilement attiré en avant. Son pédicule s'insère au voisinage de l'orifice postérieur des fosses nasales ; on le sectionne avec l'anse galvanocaustique. La tumeur enlevée est de la grosseur d'un œuf de poule, irrégulière, ovalaire, bosselée ; la consistance de l'extrémité inférieure est assez dure, elle est plus molle dans le voisinage du pédicule.

5 *octobre*. — Destruction du pédicule par plusieurs applications de galvano-cautère. On s'aperçoit qu'il existe un prolongement dans la narine droite : on le repousse avec le doigt introduit dans la narine et on l'enlève avec des pinces conduites dans le pharynx.

Du 6 au 15 octobre, on est obligé à plusieurs reprises de bien nettoyer la fosse nasale droite dans la partie postérieure de laquelle se reproduisaient rapidement des polypes mous d'apparence myxomateuse. En décembre, cette reproduction a cessé. La malade quitte le service en février 1873, et à ce moment, on ne trouve rien de suspect dans le nez et le naso-pharynx.

En 1874, pas de reproduction de la tumeur.

Examen microscopique fait par M. Coyne. En voici le résumé : Polype fibro-muqueux renfermant du tissu fibreux dans sa partie centrale, et dont la couche superficielle est très enflammée, ce qu'indique l'accumulation d'éléments cellulaires au-dessous de l'épithélium de revêtement.

Obs. II. — *Fibro-myxome du naso-pharynx*, par Peltier et Polaillon.

Sidonie Ch..... 26 ans, entrée le 31 juillet 1882 à la Pitié, salle Gerdy. En 1880, angine légère avec adénite sous-maxillaire; la gorge reste sèche et la respiration nasale un peu difficile.

En 1881, elle s'aperçoit qu'elle a une grosseur dans la narine droite ; un médecin l'enlève par l'orifice antérieur du nez ; elle a le volume d'une noisette et une couleur rosée. La malade est soulagée pendant quelques mois ; puis de nouveau la gorge devient sèche, la respiration nasale difficile. Les accidents ne faisant que s'aggraver, elle entre à l'hôpital.

On constate que la voix est un peu nasonnée, l'audition normale.

Ni douleurs, ni bourdonnements dans les oreilles. Odorat un peu émoussé ; goût intact. Déglutition des solides et des liquides normale, mais quelquefois reflux des liquides par le nez, sécrétion assez abondante, claire, sans odeur par la narine droite.

Jamais d'hémorrhagie. Fosses nasales incomplètement obstruées. On voit dans la narine droite une petite masse grisâtre, située au milieu de la cavité nasale, paraissant n'être que le prolongement d'une tumeur située plus en arrière.

Rien dans la narine gauche, la bouche et le pharynx. Voûte palatine normale. Voile du palais non déformé, ses mouvements d'élévation sont un peu difficiles, sa sensibilité conservée.

Par le toucher, on sent une tumeur du volume d'une noix, de consistance assez ferme, élastique. On ne peut pas atteindre le point d'implantation qui se trouve à la partie postérieure et externe de la fosse nasale droite.

3 *août*. — On enlève la tumeur avec une anse métallique fixée sur un serre-nœud introduit par la narine droite.

Après son ablation, on voit qu'elle est lisse, blanche, de consistance ferme et élastique, avec un pédicule mince et étroit.

L'examen microscopique indique un fibro-myxome.

Après l'ablation, on constate un soulagement immédiat ; la respiration est facile des deux côtés ; il n'y a plus de gêne dans le pharynx ni le naso-pharynx.

La malade quitte l'hôpital le 5 août complètement guérie.

Obs. III. — *Fibro-myxome implanté sur la face supérieure du voile du palais*, par le Dr Castex.

Femme de 32 ans, accusant des coryzas fréquents, de la gêne de la parole. Elle éprouvait de réelles difficultés à soulever le voile du palais, et dans l'attitude couchée, elle éprouvait de véritables accès d'oppression, sans doute parce que le voile en remontant avec sa tumeur obstruait totalement le naso-pharynx. Le timbre de la voix n'était nullement modifié.

On n'apercevait rien par la rhinoscopie antérieure, mais la rhinoscopie postérieure montrait une masse arrondie, grisâtre, du volume d'une petite noix, marbrée de vaisseaux rares et implantée par un pédicule très large sur la moitié gauche du voile.

Après antisepsie et cocaïnisation préalables M. Castex essaya d'avoir la tumeur au moyen d'un serre-nœud (anse froide de Blacke) introduit par l'orifice antérieur de la fosse nasale ; mais ce fut inutile. Il y réussit par contre presque immédiatement en pénétrant par la bouche pour aller accrocher la tumeur derrière le voile du palais.

L'examen histologique fait, par M. Gastou, indiqua qu'il s'agissait d'un fibro-myxome, présentant une grande quantité de cellules embryonnaires et des dilatations vasculaires, probablement d'origine inflammatoire.

Obs. IV. — *Carcinome de la voûte naso-pharyngienne*, par Lotzbeck.

Le sujet, âgé de 37 ans, avait pendant sa maladie, éprouvé de violentes douleurs de tête, et présenté de l'amblyopie suivie d'amaurose de l'œil droit.

A l'autopsie, on trouva que la partie droite de la fosse cérébrale moyenne était remplie d'une masse bosselée, de la grosseur d'une pêche. Elle s'entendait du bord de la petite aile du sphénoïde jusqu'au sommet du rocher, et elle était réunie à une masse plus volumineuse s'étendant de l'apophyse crista galli au grand trou occipital en arrière, et à gauche jusqu'aux trous ovale et petit rond.

En bas, à la base du crâne, la tumeur occupait la région comprise entre l'apophyse mastoïde et le condyle occipital droit ; elle s'étendait à gauche jusqu'à l'extrémité inférieure du canal carotidien et jusqu'au trou ovale.

Le sphénoïde, la base de l'occipital et une partie des os voisins étaient détruits. La tumeur avait aussi pénétré dans les fosses nasales et dans l'orbite.

On trouva des noyaux métastatiques dans le corps thyroïde et le maxillaire inférieur.

Obs. V. — *Carcinome primitif du naso-pharynx*, par Schmid.

Sujet de 68 ans présentant une tumeur de consistance assez ferme, avec des exulcérations superficielles.

L'opération première consista en un grattage du lieu d'origine suivi d'une cautérisation au galvano-cautère par une boutonnière faite au voile du palais.

Récidive un mois après : la tumeur reproduite provenait de la fosse nasale gauche, elle avait perforé la cicatrice de la voûte palatine de chaque côté des prolongements alvéolaires, et avait pénétré probablement dans l'antre d'Highmore. C'est pourquoi la plus grande partie des deux maxillaires supérieurs jusqu'à la lame orbitaire, ainsi qu'une partie de la tubérosité maxillaire furent réséqués. Le résultat parut d'abord très favorable ; mais la seconde semaine, deuxième récidive : le malade mourut quelques semaines après.

L'examen microscopique démontra qu'on était en présence d'un carcinome à petites cellules.

Obs. VI et VII. — 2 *cas de carcinome naso-pharyngien*, par Posthumus Meyjes (Amsterdam, 1894).

1er Cas. — Malade de 34 ans, atteint depuis 6 mois d'une obstruction nasale du côté droit. Depuis 6 semaines, il présente une tuméfaction dure à la partie droite du cou.

On trouve dans le naso-pharynx une tumeur grosse comme un œuf de pigeon, tenant étroitement à la paroi latérale droite et à la voûte pharyngée, se prolongeant à gauche de la cloison et comprimant en bas le voile du palais.

On fait l'ablation de la tumeur avec le couteau annulaire de Gottsstein.

Au microscope on trouve du cancer.

2e Cas. — Homme de 51 ans, souffrant depuis 1893 d'une oblitération nasale bilatérale avec douleurs s'irradiant parfois vers la nuque. Au bout de 2 mois, survient une adénopathie cervicale avec suppuration nasale fétide et otorrhée droite ; le nez était rempli de tumeurs dures saignantes et de pus fétide. La moitié droite du voile était comprimée par une tumeur partant de la paroi pharyngée droite. Il y avait aussi des tumeurs dans la moitié gauche du naso-pharynx.

L'examen histologique montra du carcinome.

Obs. VIII. — *Cancer télangiectasique du naso-pharynx*, par Roncalli.

Homme de 42 ans, souffrant depuis l'enfance d'obstruction nasale. Il se plaint de moucher du sang depuis plusieurs mois et d'avoir parfois de véritables hémorrhagies par les narines ou par la gorge.

La voûte pharyngée est occupée par une tumeur sessile, aplatie, molle et saignant facilement.

Ablation d'un morceau et diagnostic histologique.

Le traitement consiste dans des cautérisations au galvano-cautère.

Mais le malade ne tarde pas à succomber.

Roncalli croit que dans ce cas, des végétations adénoïdes datant de l'enfance et ayant persisté plus que de coutume se sont transformées en néoplasme.

Obs. IX. — *Epithélioma limité au naso-pharynx*, par Robertson.

Femme de 56 ans, chez laquelle la maladie a commencé un an auparavant par des douleurs dans l'oreille gauche et une perte complète de l'odorat par la narine du même côté. Puis vint une surdité complète et une obstruction de la narine gauche. Les régions de l'œil et de la mâchoire inférieure gauche sont devenues assez douloureuses pour rendre la déglutition pénible.

Deux mois après le début, suppuration de l'oreille gauche avec perforation du tympan.

La rhinoscopie postérieure montre appendue à la voûte du pharynx une masse verruqueuse dont un prolongement s'attachait à la paroi postérieure du pharynx, le côté droit du cavum est rempli de pus produit par la désagrégation de la tumeur.

A la rhinoscopie antérieure, la narine gauche présente à sa partie postérieure une couche de pus ; la narine droite est normale.

Adénite cervicale rétro-sterno-mastoïdienne.

Le toucher donnait une sensation de dureté et d'irrégularité caractéristique.

L'examen histologique montra un épithélioma typique.

On ne fit pas d'opération.

Obs. X. — *Epithélioma naso-pharyngien*, par Sidney Allan Fox.

Homme de 40 ans, présentant un degré de cachexie assez avancé, est porteur d'une tumeur s'insérant sur la paroi postérieure et latérale du naso-pharynx dont elle remplit entièrement la cavité. Cette tumeur avait assez l'aspect d'un chou-fleur.

Le diagnostic histologique fut épithélioma.

Le malade ne présentait pas d'engorgement ganglionnaire. La tu-

meur fut enlevée à la curette courbe : mais la récidive survint peu après, et le malade mourut deux mois après l'opération.

A l'autopsie, on trouva une perte de substance dans la fosse cérébrale moyenne, comblée par une tumeur venant du naso-pharynx. La tumeur avait poussé des prolongements dans l'orbite gauche et probablement aussi dans le droit.

Obs. XI. — *Sarcome de la cavité naso-pharyngienne*, par Delie.

Il s'agit d'un jeune garçon opéré de végétations adénoïdes, et chez qui on trouvait une tumeur paraissant assez molle, saignant souvent spontanément, et descendant dans le pharynx. On en fait l'ablation et le microscope démontre un tissu adénoïde hypertrophié. Bientôt une seconde extirpation est nécessaire, et trois semaines après la guérison est presque complète, mais il persiste encore quelques nodosités.

La gêne respiratoire n'ayant pas tardé à réapparaître, on fait une troisième intervention sous le chloroforme, et on extirpe complètement le néoplasme ; l'examen microscopique resta négatif au point de vue de la malignité de l'affection. Jamais on n'avait trouvé d'engorgement ganglionnaire.

Une nouvelle récidive ayant eu lieu, on fit de l'électrolyse ; les premiers résultats furent encourageants, mais bientôt on éleva des doutes sur le caractère bénin du cas, en voyant survenir de l'adénopathie.

Un nouvel examen histologique prouva la nature sarcomateuse de la tumeur (sarcome globo-cellulaire). L'extirpation était sur le point d'être pratiquée lorsque le malade mourut subitement. On n'avait pas observé d'hémorrhagie depuis la seconde opération.

Delie croit pouvoir conclure que les végétations adénoïdes peuvent se transformer en néoplasme malin, et que les hémorrhagies les plus fréquentes n'accompagnent pas toujours le sarcome le plus développé.

Obs. XII. — *Sarcome de la voûte du naso-pharynx*, par Mulfarth.

Marguerite H..., 26 ans, entrée le 31 mai 1892 à la Clinique chi-

rurgicale de Bonn. Elle éprouvait de la dysphagie depuis 3 mois et souffrait d'une dyspnée qui allait en progressant.

A son entrée à l'hôpital, elle présentait un aspect misérable, presque sénile. Le nez était obstrué, et la respiration se faisait bruyamment la bouche ouverte ; il existait une légère dyspnée. Le voile du palais était fortement refoulé en avant. Le pharynx rempli par une grosse tumeur exulcérée. Un phénomène particulier s'était montré dès le début de la maladie ; il consistait en une paralysie double des moteurs oculaires externes. Les autres nerfs crâniens étaient respectés.

Opération le 1er *juin*. — On extirpe la plus grande partie de la tumeur avec une pince, l'état de la malade ne permettant pas une intervention plus active. La tumeur très molle et déchiquetée, est reconnue au microscope pour un sarcome à cellules géantes avec particules osseuses éparses. Après l'opération la respiration devint plus libre.

19. — La malade avale, respire, parle plus facilement. Son état général est bien amélioré. Sous le chloroforme, on sent encore une tumeur ulcérée faisant saillie dans le naso-pharynx. Elle est cachée par le voile, mais elle ne refoule plus celui-ci en avant. Au voisinage du pédicule, la voûte naso-pharyngienne paraît détruite ; on sent nettement une dépression de l'os ; on en conclut que la tumeur a déjà perforé le tissu osseux et pénétré dans le crâne.

La paralysie du moteur oculaire externe et la démarche titubante plaident en faveur de cette hypothèse.

On renonce alors à une nouvelle intervention et la malade est renvoyée.

Obs. XIII. — *Tumeur sarcomateuse du naso-pharynx*, par Bosworth.

Le néoplasme occupait surtout le côté droit du voile du palais, la partie latérale et supérieure du pharynx, et s'étendait en bas sur toute l'amygdale droite. On considère d'abord la tumeur comme de bonne nature ; mais elle s'accroît rapidement et présente bientôt des points sphacélés qui se détachent et qu'on examine au microscope ; ils étaient sarcomateux.

L'opération est faite avec l'anse galvanique ; on la répète un grand

nombre de fois, enlevant à chaque séance une partie de la tumeur ; les dernières portions furent attaquées au thermo-cautère. Mais de nouveaux foyers s'étant reproduits assez rapidement, on emploie encore l'anse galvanique. Le traitement dura cinq mois : on enleva plus de 200 fragments. Le malade finit par guérir, et 9 mois après l'opération, sa santé était bonne.

Obs. XIV. — *Sarcome naso-pharyngien chez une fillette de 4 ans*, par Scheinmann.

La petite malade présentait tous les signes des tumeurs malignes naso-pharyngiennes.

Son voile du palais était refoulé en avant par une tumeur assez volumineuse remplissant la moitié gauche du naso-pharynx : au toucher la consistance du néoplasme était dure. A la vue, sa surface présentait des inégalités et des bosselures.

On trouvait les ganglions cervicaux tuméfiés, surtout ceux de l'angle de la mâchoire du côté gauche.

Obs. XV. — *Sarcome naso-pharyngien*, par Spitzer.

Homme de 40 ans, atteint de manifestations méningitiques avec obstacle à la respiration nasale : au bout de 14 jours, tous les symptômes inquiétants disparaissent.

Après 4 mois, réapparition de la céphalalgie accompagnée de névralgies. On voit sur le pharynx nasal quelques granulations lisses ; quelques mois après, se développe au voisinage de la voûte pharyngienne une tumeur grosse comme un œuf de poule.

Le malade ayant succombé à une pneumonie, on trouva un sarcome à cellules rondes de l'os sphénoïde et de l'occipital.

Obs. XVI. — *Papillome du naso-pharynx*, par Sendziak.

Homme de 53 ans, souffrant d'une obstruction nasale depuis 2 ans environ. Dans les derniers temps, la respiration par le nez est devenue impossible ; il s'est produit de l'agitation, des bourdonnements d'oreille et même de violents accès de dyspnée.

A l'examen du malade, on voit que les deux fosses nasales sont remplies de polypes. Le voile du palais est fortement bombé en avant ;

en le rétractant, on voit derrière lui une tumeur énorme remplissant le naso-pharynx ; cette tumeur remarquablement pâle et molle, à surface inégale, saigne peu quand on la touche avec le doigt ou la sonde cannelée. On ne peut pas bien déterminer le point d'implantation ; mais il n'est pas certainement sur la voûte du pharynx.

La tumeur est extirpée par la bouche avec le serre-nœud de Hartmann ; la douleur a été insignifiante, et l'hémorrhagie très peu abondante.

Le néoplasme présente une forme irrégulière, mesurant 6 centimètres de long, 5 centimètres de large et 3 centimètres d'épaisseur. Sa couleur est très pâle ; sa consistance très molle ; sa surface très inégale formée de lobes plus ou moins gros qui le font ressembler à un fragment de cerveau.

Après l'ablation, on voit que le point d'implantation se trouve sur l'extrémité postérieure du cornet supérieur et sur le vomer.

Au microscope, on trouve la structure type du papillome avec peu de vaisseaux.

Obs. XVII (Personnelle).

La nommée D..., âgée de 56 ans, entre le 28 mai 1895 à la clinique du Dr Castex. Rien à noter dans ses antécédents personnels et héréditaires. Il y a deux mois, elle a éprouvé des douleurs assez violentes dans la moitié droite de la tête : ces douleurs furent suivies, au bout de 15 jours, d'une série de troubles divers du côté du nez et de la bouche : les principaux consistaient en une sensation d'obstruction complète de la fosse nasale droite, avec gêne de la déglutition et sensation de sécheresse de la gorge, en même temps qu'apparaissait une salivation assez abondante.

La rhinoscopie antérieure ne donnait aucun renseignement ; les deux fosses nasales étaient indemnes.

Par la rhinoscopie postérieure qui d'ailleurs était très difficile, on pouvait constater la présence d'une tumeur dans le naso-pharynx. Après avoir relevé directement le voile, on aperçut une masse livide, irrégulière dans la moitié droite du cavum, tandis que dans la moitié gauche on ne vit que deux ou trois digitations sur l'emplacement de l'amygdale pharyngienne, ressemblant tout à fait à des vestiges de tumeurs adénoïdes.

Mais ce fut le toucher qui fournit les meilleures indications. La plus importante fut certainement une adénopathie rétro-pharyngienne du côté droit.

L'état général était très altéré. La malade s'était beaucoup amaigrie depuis deux mois, son facies était devenu pâle, comme cireux : elle était gênée par une salivation abondante. La respiration se faisait difficilement et avec bruit. La déglutition à peu près normale pour les liquides présentait de la difficulté pour les aliments solides.

On notait aussi un signe assez curieux qui n'a pas été souvent mentionné dans les observations de tumeurs malignes naso-pharyngiennes ; nous voulons parler d'une anesthésie presque complète de la paroi postérieure du pharynx.

Il m'a été impossible de recueillir un fragment de la tumeur, la malade se refusant énergiquement à toute intervention. Au bout de quelques jours, elle s'est même soustraite à mon observation.

J'ai su cependant qu'elle était morte deux mois après, en état de cachexie, sans qu'aucune modification possible se soit produite dans son naso-pharynx.

BIBLIOGRAPHIE

1828 **Delpech.** — *Chirurgie clinique de Montpellier.*

1859 **Lotzbeck.** — *Deutsche Klinik*, n° 12.

1866 **C. O. Weber.** — Nasenrachen polypen. *Pitha Billroth. Chir.*

1872 **Gross.** — Polype naso-pharyngien extirpé. *Gaz. méd. de Strasbourg.*

— **Labbé.** — Polype fibro-muqueux du naso-pharynx. *Annales des mal. des or. et du lar.*

1873 **Panas.** — *Bulletins de la Société de Chirurgie.*

1874 **Bryk.** — Zùr Casuistik der Geschwülste. *Langenbek's Arch. f. Kl. Chir.*

1875 **Veillon.** — *Contrib. à l'ét. des tum. mal. du n-phar.* Th. de Paris.

1881 **Zahn.** — Beitræge zùr Geschwühslehre. *D. Zeisch. f. Chir.*

— **Burnett.** — Round celled sarcoma in the naso-phar. *Amer. Journ. of. otology.*

— **Schmid.** — Uber buccal Extirp. basil. Rachengescher. *Prager Med. Wochens.*, VI.

— **Fournier.** — Ostéites naso-crâniennes. *Annales des mal. des or. et du lar.*

1882 **Polaillon.** — Fibro-myxome naso-phar. *Annales des mal. des or. et du lar.*

1884 **Walsham.** — A case of naso-phar. polypus. *Lancet*, II, p. 103.

1885 **Bosworth.** — A case of diffuse round. cell. sarcoma. *Med. record*, vol. XXV.

1886 **Wassermann.** — *D. Zeistch. f. Chir.*

— **Castex.** — *Revue de Chirurgie.*

— **Walt. Pye.** — A case of sarcoma. *Brit. Med. Journ.*, p. 296.

1887 **Mégevand.** — *Maladies de la voûte du pharynx.*

— **Routier.** — *Revue de Chirurgie.* Sarcome des fosses nasales.

1888 **Clutton.** — A case of naso-phar, sarcoma. *Lancet*, II.

1889 **Annandale.** — By operation of naso-phar. tumors. *Lancet*, n° 4.

1890 **Syd. All. Fox.** — Naso-phar. Carcinoma. *N. York Med. Journ.*

— **Bennett.** — A case of sarcoma of the naso-phar. *Clin. soc. of London*, vol. 23.

1891 **Raulin.** — Kystes de la voûte du pharynx. *Revue de lar., d'otol. et de rhin.*

— **Ficano.** — Polype fibro-muq., naso-phar. *Boll. delle mal. dell'oreuh. golae-naso.*

— **Lange.** — Sarcome rétro-phar. *N. York Med. Journ.*

— **Robertson.** — Epith. naso-phar. *Brit. Med. Journ.*, 19 décembre.

— **Delie.** — Sarcome du naso-phar. *Société belge de laryngologie.*

— **Gérard Marchant**.— *Traité de chirurgie Duplay-Reclus*, tome IV, p. 898.
— **Hafemann**. — Anatomisches über den Fornix phar. *Monats. für Ohrenheilk*, nos 3 et 4.
1893 **Mülfarth**. — *Uber maligne Geschwülste des Nasenrachenraumes*. Thèse de Cologne.
— **Ferreri**. — Tumeurs mal. de la voûte naso-phar. *Arch. ital. di otol.*, janvier.
— **Roncalli**. — Des tumeurs malignes du naso-phar. *Arch. ital. di otol.*, avril.
— **Strazza**.—*Etude clinique et anatomique des aff. de la voûte naso-phar.*
— **Robertson**. — Un cas de tum. naso-phar. *Journ. of lar. and otol.*, avril.
— **Stewart**. — Sarcomes multiples naso-phar. *Journ. of lar. and otol.*, juin.
— **Barett et Webster**. — Tumeurs rétro-nasales. *Journ. of lar. and otol.*, novembre.
— **Moure**. — *Manuel des maladies des fosses nasales*, 2e édition.
1894 — *Bulletins de la Société de chirurgie*, 12 décembre.
— **Escat**.— *Évolution et transformation anatomiques de la cavité naso-pharyngienne*. Thèse Paris.
1895 **Stamatiadès**. — *Trait. de cert. tum. mal. des fosses nas. par les voies naturelles.*
— **Scheinmann**. — Sarcome naso-phar. chez fille de 4 ans. *Berlin. Klin. Wochens.*
— **W. Martin**. — Angiome de naso-phar. *Med. news*, 26 janvier.
— **Bonain**. — Polypes muqueux et sarcomes des fosses nas. *Revue de lar.*, 15 juillet.
— **Castex**. — Tumeurs rares du naso-phar. *France médicale*, 7 juin.
— **Stimson**. — Extirp. d'une tum. naso-phar. *Med. and surg. report.*, 13 juillet.
— **Farabeuf**. — *Précis de manuel opératoire*, p. 983.

TABLE DES MATIERES

Imp. G. St-Aubin et Thevenot. — J. Thevenot, successeur, Saint-Dizier (Haute-Marne).