

## **Les rayons de Röntgen et le diagnostic de la tuberculose / par A. Beclere.**

### **Contributors**

Béclère, Antoine, 1856-1939.  
Royal College of Physicians of Edinburgh

### **Publication/Creation**

Paris : Bailliere, 1899.

### **Persistent URL**

<https://wellcomecollection.org/works/ex2fdtsb>

### **Provider**

Royal College of Physicians Edinburgh

### **License and attribution**

This material has been provided by This material has been provided by the Royal College of Physicians of Edinburgh. The original may be consulted at the Royal College of Physicians of Edinburgh. where the originals may be consulted.

This work has been identified as being free of known restrictions under copyright law, including all related and neighbouring rights and is being made available under the Creative Commons, Public Domain Mark.

You can copy, modify, distribute and perform the work, even for commercial purposes, without asking permission.



Wellcome Collection  
183 Euston Road  
London NW1 2BE UK  
T +44 (0)20 7611 8722  
E [library@wellcomecollection.org](mailto:library@wellcomecollection.org)  
<https://wellcomecollection.org>

*LES ACTUALITÉS MÉDICALES*

A. BÉCLÈRE

*Les Rayons de Röntgen  
et le Diagnostic  
de la Tuberculose*

*J. B. BAILLIÈRE & FILS*

## Tableaux Synoptiques (Collection VILLE-ROY)

<b>Tableaux synoptiques de Pathologie interne</b> , par le D <sup>r</sup> VILLEROY. 1 vol. gr. in-8 de 208 pages, cartonné (2 <sup>e</sup> édition, 1899).....	5 fr.
<b>Tableaux synoptiques de Pathologie externe</b> , par le D <sup>r</sup> VILLE-ROY. 1 vol. gr. in-8 de 208 pages, cartonné.....	5 fr.
<b>Tableaux synoptiques de Thérapeutique</b> , par le D <sup>r</sup> DURAND. 1 vol. gr. in-8 de 208 pages, cartonné.....	5 fr.
<b>Tableaux synoptiques de Diagnostic</b> , par le D <sup>r</sup> COUTANCE. 1 vol. gr. in-8, de 208 pages, cartonné.....	5 fr.
<b>Tableaux synoptiques de Pathologie générale</b> , par le D <sup>r</sup> COUTANCE. 1 vol. gr. in-8 de 203 pages, cartonné.....	5 fr.
<b>Tableaux synoptiques d'Hygiène</b> , par le D <sup>r</sup> REILLE. 1 vol. gr. in-8, 203 pages, cart.....	5 fr.
<b>Tableaux synoptiques de Symptomatologie</b> , par le D <sup>r</sup> GAUTIER. 1 vol. gr. in-8, 200 pages, cart.....	5 fr.
<b>Tableaux synoptiques d'Anatomie descriptive</b> , par le D <sup>r</sup> BOUTIGNY. 2 vol. gr. in-8, de 200 pages. cart., chaque.....	5 fr.
<b>Tableaux synoptiques d'Anatomie topographique</b> , par le D <sup>r</sup> BOUTIGNY. 1 vol. gr. in-8, 200 pages et figures, cart.....	6 fr.
<b>Tableaux synoptiques de Médecine opératoire</b> , par le D <sup>r</sup> LAVARÈDE. 1 vol. gr. in-8, 200 pages et 150 fig. de Devy, cart.....	6 fr.
<b>Tableaux synoptiques d'Obstétrique</b> , par les D <sup>rs</sup> SAULIEU et LEBIEF. 1 vol. gr. in-8, 200 pages et 200 photographies, cart.....	6 fr.

## Manuel du Médecin praticien

Par le Professeur **Paul LEFERT**

Collection nouvelle en 15 vol. in-18 à 3 fr. le vol. cartonné.

<i>La pratique journalière de la médecine</i> .....	3 fr.
<i>La pratique journalière de la chirurgie</i> .....	3 fr.
<i>La pratique gynécologique et obstétricale</i> , 2 vol. in-18, cart., chaque.....	3 fr.
<i>La pratique dermatologique et syphilligraphique</i> .....	3 fr.
<i>La pratique des maladies des enfants</i> .....	3 fr.
<i>La pratique des maladies du système nerveux</i> .....	3 fr.
<i>La pratique des maladies de l'estomac et de l'appareil digestif</i> .....	3 fr.
<i>La pratique des maladies des poumons et de l'appareil respiratoire</i> ....	3 fr.
<i>La pratique des maladies du cœur et de l'appareil circulatoire</i> .....	3 fr.
<i>La pratique des maladies des voies urinaires</i> .....	3 fr.
<i>La pratique des maladies des yeux</i> .....	3 fr.
<i>La pratique des maladies du larynx, du nez et des oreilles</i> .....	3 fr.
<i>La pratique des maladies de la bouche et des dents</i> .....	3 fr.
<i>Lexique-Formulaire des nouveautés médicales</i> .....	3 fr.

R. C. P. EDINBURGH LIBRARY



R28491L0236

# LES ACTUALITÉS MÉDICALES

COLLECTION NOUVELLE de Volumes in-16, 96 pages, cart. 1 fr 50

*Abonnement à 12 volumes : 16 francs.*

<b>Diagnostic des Maladies de la Moelle</b> , par le D <sup>r</sup> GRASSET, professeur à la Faculté de Montpellier, 1 vol.....	1 fr. 50
<b>Anatomie clinique des Centres nerveux</b> , par le D <sup>r</sup> GRASSET, 1 vol.	1 fr. 50
<b>L'Appendicite</b> , par le D <sup>r</sup> BROCA, professeur agrégé de la Faculté de médecine de Paris, 1 vol.....	1 fr. 50
<b>La Gastrostomie</b> , par le D <sup>r</sup> J. BRAQUEHAYE, professeur agrégé à la Faculté de Bordeaux, 1 vol.....	1 fr. 50
<b>Cancer et Tuberculose</b> , par le D <sup>r</sup> H. CLAUDE.....	1 fr. 50
<b>La Fatigue oculaire</b> , par le D <sup>r</sup> L. DOR.....	1 fr. 50
<b>Les Albuminuries curables</b> , par le D <sup>r</sup> J. TEISSIER, professeur à la Faculté de médecine de Lyon, 1 vol.....	1 fr. 50
<b>Le Rhumatisme articulaire aigu en bactériologie</b> , par les D <sup>rs</sup> TRIBOULET, médecin des Hôpitaux, et COYON, 1 vol.....	1 fr. 50
<b>Le Pneumocoque</b> , par Adrien LIPPMANN, interne des Hôpitaux. Préface de M. le D <sup>r</sup> DUFLOQ, médecin des Hôpitaux de Paris, 1 vol.	1 fr. 50
<b>La Grippe</b> , par le D <sup>r</sup> L. GALLIARD, médecin de l'hôpital Saint-Antoine, 1 vol.....	1 fr. 50
<b>Les États neurasthéniques</b> , par le D <sup>r</sup> GILLES DE LA TOURETTE, professeur agrégé à la Faculté, médecin de l'hôpital Saint-Antoine 1 vol.	1 fr. 50
<b>Les myélites syphilitiques</b> , par le D <sup>r</sup> GILLES DE LA TOURETTE, 1 vol.	1 fr. 50
<b>La Diphtérie</b> , par les D <sup>rs</sup> H. BARBIER, médecin des hôpitaux, et G. ULMANN, 1 vol.....	1 fr. 50
<b>Les Glycosuries non diabétiques</b> , par le D <sup>r</sup> ROQUE, professeur agrégé à la Faculté de Lyon, 1 vol.....	1 fr. 50
<b>Psychologie de l'instinct sexuel</b> , par le D <sup>r</sup> JOANNY ROUX, médecin des hôpitaux de Saint-Etienne, 1 vol.....	1 fr. 50
<b>La Radiographie et la Radioscopie cliniques</b> , par le D <sup>r</sup> RÉGNIER.	1 fr. 50
<b>Les Rayons de Rœntgen et le diagnostic de la Tuberculose</b> par le D <sup>r</sup> A. BÉCLÈRE, médecin de l'hôpital Saint-Antoine, 1 vol.	1 fr. 50
<b>Le Tétanos</b> , par les D <sup>rs</sup> J. COURMONT et M. DOYON, professeurs agrégés à la Faculté de Lyon, 1 vol.....	1 fr. 50
<b>Les Régénérations d'organes</b> , par le D <sup>r</sup> P. CARNOT, 1 vol..	1 fr. 50
<b>Thérapeutique oculaire</b> par le D <sup>r</sup> F. TERRIEN, chef de clinique ophtalmologique à la Faculté de Paris, 1 vol.....	1 fr. 50
<b>Les Auto-intoxications de la grossesse</b> , par le D <sup>r</sup> BOUFFE DE SAINT-BLAISE, accoucheur des Hôpitaux de Paris, 1 vol.....	1 fr. 50
<b>Le Diabète</b> , par le D <sup>r</sup> R. LÉPINE, professeur à la Faculté de Lyon.	1 fr. 50
<b>Le Rhume des Foins</b> , par le D <sup>r</sup> J. GAREL, médecin des Hôpitaux de Lyon, 1 vol.....	1 fr. 50
<b>Chirurgie des voies biliaires</b> , par le D <sup>r</sup> V. PACCHET, chirurgien des Hôpitaux d'Amiens, 1 vol.....	1 fr. 50
<b>Traitement de la syphilis</b> , par le D <sup>r</sup> EMERY, préface de A. FOURNIER, 1 vol.....	1 fr. 50
<b>La Mécanothérapie</b> , par le D <sup>r</sup> L. R. REGNIER, 1 vol.....	1 fr. 50
<b>La Cryoscopie</b> , par les D <sup>rs</sup> CLAUDE et BALTHAZARD, 1 vol...	1 fr. 50

# Atlas Manuels de Médecine coloriés

COLLECTION NOUVELLE DE VOLUMES IN-16

Illustrés de très nombreuses planches coloriées

*Reliés en maroquin souple, tête dorée.*

- Atlas Manuel des Maladies Vénériennes**, par le professeur MRACEK. Edition française par le D<sup>r</sup> EMERY. 1 vol. in-16 avec 71 planches coloriées..... 20 fr.
- Atlas-Manuel des Maladies de la Peau** par MRACEK. Edition française par le D<sup>r</sup> HUDELO, médecin des Hôpitaux. 1 vol. in-16, 300 pages, avec 65 planches coloriées..... 20 fr.
- Atlas Manuel des Bandages**, par le professeur Alb. HOFFA. Edition française par P. HALLOPEAU. Préface du professeur BERGER. 1 vol. in-16 de 200 p. avec 118 planches tirées en couleur. 14 fr.
- Atlas Manuel de Chirurgie opératoire**, par O. ZUCKERKANDL. 2<sup>e</sup> Edition française par A. MOUCHET. Préface par le D<sup>r</sup> QUENU, professeur agrégé à la Faculté de médecine de Paris. 1 vol. in-16 de 268 p., avec 24 planches coloriées et 271 fig..... 16 fr.
- Atlas Manuel de Diagnostic clinique**, par C. JAKOB. 2<sup>e</sup> édition française par les D<sup>r</sup> A. LETIENNE et Ed. CART. 1899, 1 vol. in-16 de 356 p., avec 68 planches coloriées et 75 fig..... 15 fr.
- Atlas Manuel des Fractures et Luxations**, par le professeur HELFERICH. 2<sup>e</sup> édition française par le D<sup>r</sup> P. DELBET. 1 vol. in-16 de 424 pages, avec 64 planches coloriées..... 20 fr.
- Atlas Manuel des Maladies du Larynx**, par L. GRUNWALD. Edition française par le D<sup>r</sup> CASTEX, chargé du cours de laryngologie à la Faculté de médecine de Paris, et P. COLLINET. 1 vol. in-16 de 255 pages, avec 44 planches coloriées..... 14 fr.
- Atlas Manuel des Maladies externes de l'Œil**, par O. HAAB. Edition française par A. TERSON. 1 vol. in-16, 300 pages, avec 40 planches coloriées..... 15 fr.
- Atlas Manuel d'Ophthalmoscopie**, par le professeur O. HAAB, 2<sup>e</sup> Edition française par le D<sup>r</sup> A. TERSON. 1 vol. in-16 de 279 p., avec 64 planches coloriées..... 15 fr.
- Atlas Manuel de Médecine légale**, par le professeur HOFMANN. 2<sup>e</sup> Edition française par le D<sup>r</sup> VIBERT. Préface par le professeur P. BROUARDEL, doyen de la Faculté de médecine de Paris. 1 vol. in-16 de 170 p., avec 56 planches coloriées et 193 figures..... 18 fr.
- Atlas Manuel du Système nerveux à l'état normal et pathologique**, par C. JAKOB. 2<sup>e</sup> édition française par le D<sup>r</sup> RÉMOND, professeur de clinique des maladies mentales à la Faculté de Toulouse. 1 vol. in-16 de 364 pages avec 84 planches coloriées..... 20 fr.
- Atlas Manuel d'Obstétrique**, par SCHOEFFER. Édition française par le D<sup>r</sup> POTOCKI, accoucheur des Hôpitaux. 1 vol. in-16 avec planches coloriées... 20 fr.

Ms. 11

LES ACTUALITÉS MÉDICALES

---

*Les Rayons de Röntgen*

ET

*Le Diagnostic*

*de la Tuberculose*

## LES ACTUALITÉS MÉDICALES

---

Nouvelle collection de vol. in-16 carré de 100 pages avec fig., cartonnés.

Prix de chaque volume... 1 fr. 50

ABONNEMENT A 12 MONOGRAPHIES : 16 FRANCS.

---

**La Grippe**, par le Dr L. GALLIARD, médecin de l'hôpital Saint-Antoine. 1 vol. in-16 carré, 100 p., avec 7 fig., cart. 1 fr. 50

**Les États neurasthéniques**, par le Dr GILLES DE LA TOURETTE, professeur agrégé à la Faculté de médecine, médecin de l'hôpital Saint-Antoine. 1 vol. in-16 carré, 96 p., cart. 1 fr. 50

**Formes cliniques et traitement des Myélites syphilitiques**, par le Dr GILLES DE LA TOURETTE. 1 vol. in-16 carré, 96 pages, cart. 1 fr. 50

**La Diphtérie**, par le Dr BARBIER, médecin des hôpitaux, et G. ULMANN, interne des hôpitaux. 1 vol. in-16 carré, 96 pages, avec 7 fig., cart. 1 fr. 50

**Psychologie de l'Instinct sexuel**, par le Dr Joanny ROUX, médecin adjoint (désigné) des Asiles d'aliénés de Lyon. 1 vol. in-16 carré, 96 pages, avec fig., cart. 1 fr. 50

**Les Rayons de Röntgen et le Diagnostic de la Tuberculose**, par le Dr BÉCLÈRE, médecin de l'hôpital Saint-Antoine. 1 vol. in-16 carré, 96 pages, avec 9 fig., cart. 1 fr. 50

**La Radiographie et la Radioscopie cliniques**, par le Dr L.-R. RÉGNIER, chef du laboratoire d'électrothérapie et de radiographie de la Charité. 1 vol. in-16, 96 p., 12 fig., cart. 1 fr. 50

**Les Glycosuries non diabétiques**, par le Dr ROQUE, professeur agrégé à la Faculté de Lyon, médecin des hôpitaux. 1 vol. in-16 carré, 96 p., cart. 1 fr. 50

### EN PRÉPARATION :

**L'Opothérapie**, par le Dr P. CLAISSE, médecin des hôpitaux,

**Le Diabète**, par le Dr R. LÉPINE, professeur à la Faculté de médecine de Lyon, médecin des hôpitaux de Lyon.

**Les Albuminuries curables**, par le Dr J. TEISSIER, professeur à la Faculté de médecine de Lyon, médecin des hôpitaux.

**Les Suppurations aseptiques**, par le Dr Otto JOSUÉ, ancien interne lauréat des hôpitaux.

**La Sclérose en plaques**, par le Dr H. CLAUDE, ancien interne lauréat des hôpitaux de Paris.

**Le Goitre exophtalmique, son traitement chirurgical**, par le Dr JABOULAY, professeur agrégé à la Faculté de Lyon, chirurgien de l'Hôtel-Dieu de Lyon.

**Le Tétanos**, par le Dr J. COURMONT, professeur agrégé à la Faculté de Lyon, médecin des hôpitaux.

**Les Régénérations d'organes**, par le Dr P. CARNOT, Docteur ès-sciences.

LES ACTUALITÉS MÉDICALES

---

*Les Rayons de Röntgen*

ET

*Le Diagnostic  
de la Tuberculose*

PAR

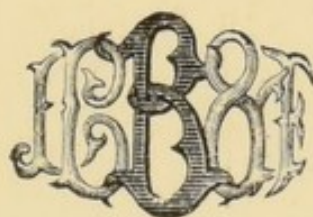A. BÉCLÈRE

MÉDECIN DE L'HOPITAL SAINT-ANTOINE

---



Avec 9 figures dans le texte.



PARIS

LIBRAIRIE J.-B. BAILLIÈRE ET FILS

19, RUE HAUTEFEUILLE, 19

---

1899

Tous droits réservés.



AUX DOCTEURS

LOUDIN ET BARTHÉLEMY

AMICAL HOMMAGE

# LES RAYONS DE RONTGEN

ET LE

## DIAGNOSTIC DE LA TUBERCULOSE

---

### I. — HISTORIQUE

La merveilleuse découverte du professeur Guillaume Röntgen (de Würzburg) n'est pas encore âgée de trois ans, elle s'est déjà montrée extraordinairement féconde en conséquences de tous ordres. Elle a révélé l'existence d'une forme de l'Énergie jusqu'alors insoupçonnée, ouvert aux recherches tout un monde de phénomènes inconnus et suscité parmi les physiciens, dans les laboratoires, des travaux de science pure qui se poursuivent chaque jour et sans doute réservent à notre admiration bien des surprises.

En même temps, elle a donné naissance à des applications pratiques très variées, dont les plus importantes sont celles qui touchent aux sciences

Ce travail fut présenté, sous forme de Rapport, au IV<sup>e</sup> Congrès pour l'étude de la Tuberculose, le 29 juillet 1898, à Paris ; il répondait à une des questions mises à l'ordre du jour. Le texte en a été à peine modifié ; cependant il a reçu les additions que comportaient les nouvelles recherches publiées depuis cette date.

médicales et plus particulièrement à la médecine envisagée comme l'art de reconnaître et de traiter les maladies.

Le point de départ des recherches du professeur Röntgen fut l'observation fortuite de la fluorescence de quelques paillettes de platinocyanure de baryum au voisinage d'une ampoule de verre contenant de l'air raréfié jusqu'à un millionième d'atmosphère et complètement enfermée dans une enveloppe de carton noir, tandis qu'elle donnait passage à une série de décharges électriques. De cette ampoule invisible, puisqu'elle était recouverte d'une enveloppe impénétrable aux radiations lumineuses connues, le professeur Röntgen constata qu'il émanait des radiations nouvelles, invisibles aussi, mais capables de traverser les corps opaques, un livre de mille pages, une planche de bois, une plaque d'aluminium de 15 millimètres d'épaisseur, et de provoquer, après ce passage, la luminescence de certains corps qui s'éclairaient brillamment. Plaçant sa main entre l'ampoule et un écran de papier couvert de platinocyanure de baryum, le professeur Röntgen vit, sur cet écran devenu fluorescent, se projeter en noir l'ombre des os de la main, tandis que l'ombre des parties molles, plus perméables aux radiations nouvelles, n'était que faiblement accusée ; il vit aussi que la même silhouette pouvait être fixée sur une plaque photographique mise à la place de l'écran.

Telle fut l'origine des deux nouveaux procédés d'investigation dont le professeur Röntgen enrichit notre art : d'une part, la *radioscopie* ou *fluoroscopie*, c'est-à-dire l'examen, à l'aide d'un écran de carton, couvert d'une substance fluorescente, des ombres plus ou moins noires portées sur cet écran par les divers organes et les divers tissus du corps humain, inégalement perméables aux radiations nouvelles suivant leur épaisseur et leur composition chimique ; d'autre part, la *radiographie*, autrement dit la fixation des mêmes ombres sur des plaques photographiques substituées à l'écran et la conservation des témoignages fournis par ces ombres sur la situation, la forme, les dimensions et la densité des organes profonds, invisibles à nos yeux.

C'est en décembre 1895 que le professeur Röntgen publia son célèbre mémoire où il donnait le résultat de ses expériences, sans en faire connaître toutes les conditions, comme pour stimuler le zèle des imitateurs par les difficultés à vaincre. De tous côtés on se mit à l'œuvre aussitôt pour reproduire ces expériences, les étudier et en faire sortir, par le perfectionnement de la technique, les services qu'elles promettaient.

En notre pays, les docteurs Oudin et Barthélemy furent les premiers à deviner le parti que la médecine pouvait tirer du nouveau mode d'exploration et les premiers à obtenir les résultats indiqués par le professeur de Würtzbourg ;

le 21 janvier 1896, M. Poincarré communiqua en leur nom à l'Académie des Sciences une photographie des os de la main obtenue à l'aide des rayons de Röntgen, c'est ainsi qu'avec justice on appela dès lors les nouvelles radiations.

Dans la voie ouverte par MM. Oudin et Barthélemy, et avec leur collaboration, le professeur Lannelongue, par une série de Notes à l'Académie des Sciences (1), montra les services que pouvaient rendre au diagnostic des maladies chirurgicales les rayons de Röntgen. Bientôt nul ne douta de leur utilité dans la recherche des corps étrangers, dans l'exacte appréciation de la forme, du volume et des rapports des divers éléments du squelette.

Pendant ce temps, MM. Oudin et Barthélemy, mettant à profit les perfectionnements chaque jour réalisés dans la technique de la radioscopie et de la radiographie, s'efforçaient, sans trêve, d'élargir le champ de leurs applications au diagnostic. Au mois d'août 1896, ils publièrent au Congrès de médecine de Nancy et au Congrès de Londres le résultat de leurs persévérantes tentatives : « On obtient, dirent-ils, des silhouettes très remarquables permettant de distinguer parfaitement le gril costal, la colonne vertébrale ou le sternum, on donne à la cavité thoracique une assez grande transparence pour qu'on voie parfaitement battre le cœur ou l'aorte et, à chaque

(1) 27 janvier, 10 février et 23 mars 1896.

respiration, le diaphragme avec le bloc hépatique se déplacer sur une étendue qu'on était loin de soupçonner. Les poumons sains apparaissent en clair. Il y a là, croyons-nous, toute une source de recherches très intéressantes et nouvelles, car la transparence des poumons variera suivant qu'ils seront sains ou enflammés, scléreux ou infiltrés de tubercules, ou entourés d'une plèvre épaissie, remplie de liquide, etc. Les hypertrophies du cœur, les aortites, les inégalités de rythme des cavités cardiaques pourront sans doute bientôt se voir assez facilement pour apporter ainsi un puissant appoint au diagnostic. »

Il faut regretter que ces excellents ouvriers de la première heure n'aient pas eu à leur disposition un service d'hôpital pour y vérifier eux-mêmes leurs prédictions, mais aux recherches dont ils étaient alors presque seuls à comprendre l'importance, ils surent intéresser et initier le professeur Bouchard qui, dans leur laboratoire, sur une personne attachée au service de l'un d'eux, vit, pour la première fois, des lésions anciennes de tuberculose pulmonaire guérie se manifester à l'écran fluorescent par une tache sombre contrastant avec les autres portions plus éclairées du tissu pulmonaire.

Tel fut le point de départ des remarquables études du professeur Bouchard sur les malades de l'hôpital de la Charité et de la série de ses communications à l'Académie des Sciences.

La première, intitulée : *La pleurésie de l'homme étudiée à l'aide des rayons de Röntgen* (7 décembre 1896), montra que l'épanchement pleurétique arrête en partie les nouvelles radiations et marque par une teinte sombre, à l'examen radioscopique, le côté malade qui contraste ainsi avec la clarté brillante du côté sain. Elle contenait ces lignes significatives : « Nous sommes en droit d'espérer que l'exploration par les rayons de Röntgen ne rendra pas à la médecine de moindres services qu'à la chirurgie. » Ainsi le professeur Bouchard confirmait avec autorité ce qu'avaient aperçu plusieurs mois auparavant MM. Oudin et Barthélemy.

Cette première note fut suivie, à une semaine d'intervalle (14 décembre 1896) d'une seconde dont le titre est celui même de la question, objet de cette étude : *Les rayons de Röntgen appliqués au diagnostic de la tuberculose pulmonaire.*

Si grande est l'importance de cette nouvelle communication, elle répond brièvement de façon si précise aux principaux éléments du problème, qu'il importe de la reproduire presque en entier : « Chez tous les tuberculeux que j'ai examinés à l'aide de l'écran fluorescent, j'ai constaté l'ombre des lésions pulmonaires ; son siège était en rapport avec les délimitations fournies par les autres méthodes de l'exploration physique, son intensité était en rapport avec la profondeur de la lésion. Dans deux cas, des taches claires appa-

raissant sur le fond sombre ont marqué la présence de cavernes vérifiées par l'auscultation. Mais dans d'autres cas où l'auscultation faisait connaître l'existence d'excavations, celles-ci n'ont pas été vues à l'examen radioscopique. Chez un malade, les signes généraux et la toux faisaient soupçonner un début de tuberculisation, mais l'examen de l'expectoration ne montrait pas de bacilles et les signes physiques ne permettaient pas de poser un diagnostic certain. La radioscopie a montré que le sommet de l'un des poumons était moins perméable et, quelques jours après, l'auscultation comme l'examen bactériologique ne laissaient pas le moindre doute. »

La révélation des lésions pulmonaires tuberculeuses à l'écran fluorescent, l'aspect variable correspondant aux cavernes et, surtout, la possibilité du diagnostic précoce de la tuberculose par la radioscopie devançant les autres modes d'exploration, tels sont les grands faits désormais acquis.

L'exactitude en est aussitôt reconnue par divers observateurs, en particulier par le professeur Bergonié (de Bordeaux) qui, sur des malades de l'hôpital Saint-André provenant du service du professeur Arnozan, s'applique surtout à vérifier la comparaison qu'a faite M. Bouchard des renseignements donnés par la radioscopie à ceux de la percussion. Sur le thorax de ces malades ont été tracés, au moyen d'un crayon dermogra-



phique, les diverses zones de matité relevées par les moyens classiques ordinaires. Ils sont ensuite soumis à l'examen radioscopique et les zones claires sont séparées des zones sombres par de nouvelles lignes que trace dans l'obscurité un autre observateur. Il ne peut y avoir ainsi aucune erreur ni aucune tentative inconsciente de parfaire une coïncidence approximative. Cependant, à une zone de matité correspond toujours une zone d'opacité et la coïncidence est parfois étonnante de précision.

Dans une *Nouvelle note sur l'application de la radioscopie au diagnostic des maladies du thorax* (28 décembre 1896), le professeur Bouchard reconnaît que plusieurs fois la radioscopie a révélé ce que les autres moyens de l'exploration physique avaient laissé inaperçu, ce que même ils ne révélaient pas à un nouvel examen. Un an s'est écoulé depuis la découverte du professeur de Würzburg et, de l'avis de M. Bouchard, « l'emploi des rayons de Röntgen, qui rendait au chirurgien de si grands services, est devenu tout aussi précieux pour le médecin ».

Désormais, l'élan est donné, la voie est ouverte ; parmi les médecins de notre pays qui s'y engagent à la suite de MM. Oudin, Barthélemy et Bouchard, nous citerons seulement ceux dont les recherches publiées rentrent dans notre sujet : le professeur Bergonié, le D<sup>r</sup> Fernet, le professeur Potain, MM. Béclère, Martin-Dürr, Milian,

Garrigou, Kelsch, Boinon, Carrière, Mignon, Variot, Chicotot, Signeux, Claude, Guillemillot et de Bourgade.

Dans les autres pays, des recherches du même genre sont simultanément poursuivies; nous nommerons seulement les auteurs des principaux travaux: en Allemagne, Levy-Dorn, Loewenthal, Grunmach, Bénédict, Hoffmann, Rumpf; en Amérique, Williams, Tracy, Jones; en Angleterre, Thomson, Stubbert; en Italie, Maragliano.

On trouvera à la fin de notre travail une table alphabétique par noms d'auteurs des diverses publications françaises et étrangères qui, de près ou de loin, touchent au diagnostic de la tuberculose à l'aide du nouveau mode d'examen. Parmi les plus remarquables à notre avis, après les Notes du professeur Bouchard à l'Académie des Sciences, il convient de signaler l'importante communication du Dr Francis Williams (de Boston) au Congrès des médecins américains (5 mai 1897), *Sur les rayons de Röntgen dans les maladies thoraciques*, et celle du professeur Maragliano au Congrès de Naples (20 octobre 1897) sur le même sujet. Nous voulons citer aussi, comme une bonne revue d'ensemble, la récente thèse inaugurale d'un de nos anciens élèves, le Dr Mignon: *Étude anatomo-clinique de l'appareil respiratoire et de ses annexes par les rayons de Röntgen*. Enfin, nous recommandons la lecture de l'excellent rapport présenté, simultanément

avec le nôtre, au IV<sup>e</sup> Congrès pour l'étude de la Tuberculose, par le D<sup>r</sup> Claude, au nom du professeur Bouchard et au sien, sur la question étudiée ici : *Les rayons de Röntgen et le diagnostic de la Tuberculose.*

## II. — ÉTUDE CRITIQUE DE LA RADIOSCOPIE ET DE LA RADIOGRAPHIE MÉDICALES

Nous venons de rappeler l'origine de la nouvelle méthode d'exploration et le progrès rapide de ses applications médicales. Avant d'aborder l'étude du diagnostic de la tuberculose à l'aide de la radioscopie et de la radiographie, on nous permettra de comparer ces deux procédés, de montrer les avantages et les inconvénients de chacun d'eux et de faire en quelque sorte leur procès pour répondre aux arguments que nous avons entendu des praticiens de grande valeur opposer à leur emploi en médecine et plus spécialement dans l'examen des organes thoraciques.

Nous ne décrirons pas les générateurs d'énergie électrique, les transformateurs ni les ampoules nécessaires à la production des rayons de Röntgen; pour ces questions d'appareil instrumental qui, pendant le dernier semestre, ont fait l'objet d'une partie de notre enseignement à l'hôpital Tenon, nous renvoyons aux ouvrages techniques déjà si nombreux. Nous rappellerons

seulement qu'aujourd'hui, avec le nouveau transformateur de MM. Wydts et Rochefort(1), l'énergie électrique fournie par trois accumulateurs seulement suffit à la production de rayons capables de traverser les thorax d'adultes, même les plus épais, et d'en permettre un bon examen à l'écran fluorescent.

C'est une installation de ce genre que nous avons adoptée sur le conseil de MM. Oudin et Barthélemy, nos premiers maîtres en radiologie : elle nous a permis, sur nos malades d'hôpital, de vérifier avec tous les élèves du service et de faire constater de leurs yeux aux auditeurs de nos conférences hebdomadaires la plupart des phénomènes que nous allons rapporter.

Rien n'est si simple, au moins dans son mode opératoire, que l'examen radioscopique, puisqu'il suffit d'appliquer l'écran fluorescent sur le thorax du malade, contre sa colonne vertébrale ou contre son sternum, suivant qu'il fait face à l'ampoule ou lui tourne le dos. Rien ne semble si rapide puisqu'aussitôt doit apparaître sur l'écran la silhouette de la cage thoracique. Multiples sont les aspects que fournit en peu d'instants ce mode d'examen ; ils peuvent varier avec les diverses attitudes données au malade, mais dépendent

(1) WYDTS et ROCHEFORT, Un nouveau transformateur électrique à haute tension (*Société des ingénieurs civils*, séance du 5 novembre 1897). — D'ARSONVAL, *C. R. de l'Académie des Sciences*, séance du 25 juillet 1898.

surtout de la position respective des trois facteurs, ampoule, écran et sujet à examiner ; parmi ces

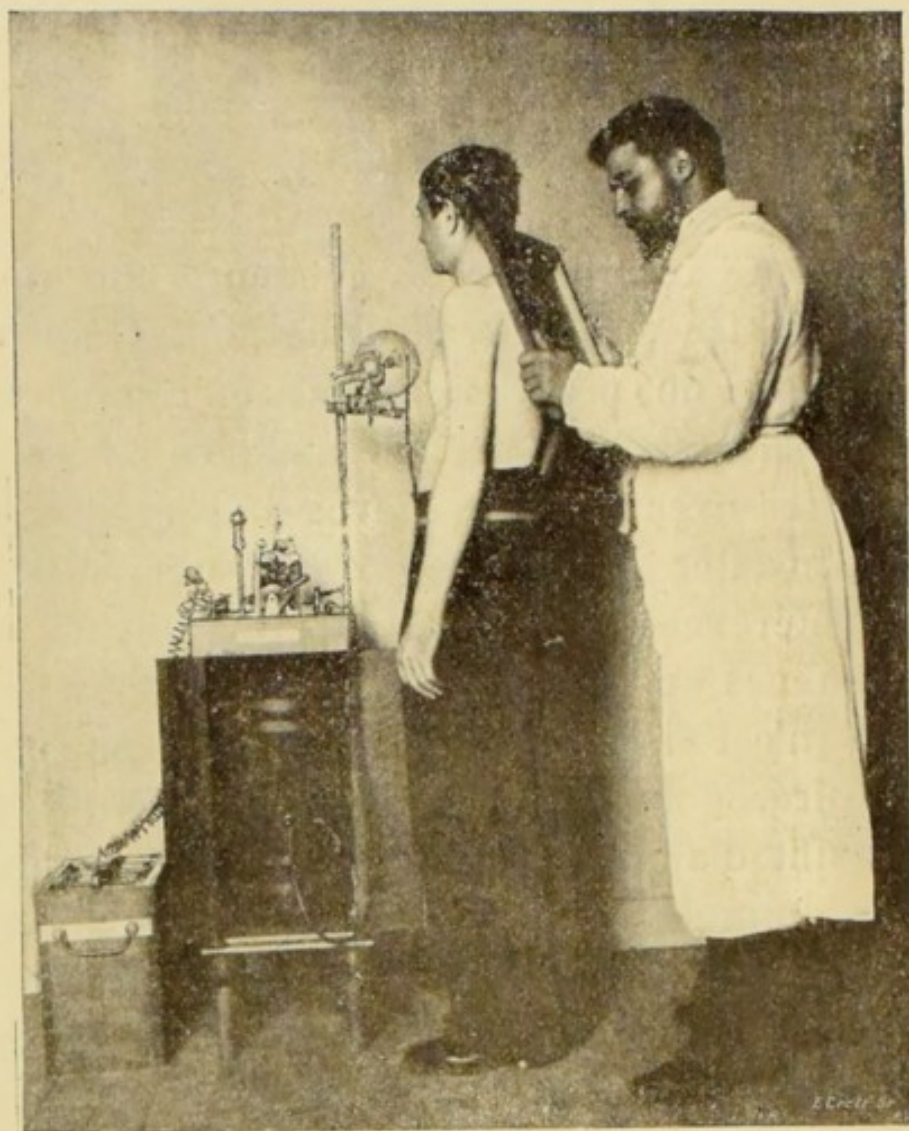


Fig. 1. — Un examen radioscopique du thorax à l'hôpital Tenon.  
 A. Accumulateurs (batterie de trois). — B. Transformateur et interrupteur de MM. Wydts et Rochefort. — C. Ampoule à vide. — D. Écran fluorescent.

aspects multiples, l'observateur peut choisir celui qui plus que les autres lui paraît capable de fournir les renseignements cherchés. Le plus

souvent, toutefois, il fait en sorte que le foyer des radiations qui éclairent l'écran soit dans le plan vertical étendu du sternum à la colonne vertébrale et partageant la cavité thoracique en deux moitiés symétriques.

Au cours de l'examen radioscopique, il est possible, en modifiant les décharges électriques qui traversent l'ampoule, de faire varier non seulement l'intensité, mais encore la qualité de l'illumination de l'écran. En effet, de même que dans la lumière solaire il y a des rayons de couleurs différentes, de même on sait qu'il existe des rayons de Röntgen de plusieurs espèces, différant par leur inégal pouvoir de pénétration : les mêmes substances, transparentes pour les uns, sont opaques pour les autres. On peut aussi, après avoir pris une vue d'ensemble du thorax, interposer entre l'ampoule et le sujet un diaphragme de métal épais, percé d'un orifice circulaire plus ou moins large et facilement mobile, de façon à permettre aux rayons de Röntgen de traverser tour à tour isolément telle ou telle région limitée de la poitrine.

A ces avantages, facilité, rapidité d'investigation, possibilité de faire varier en peu de temps la direction, l'intensité et la nature des rayons qui traversent le corps du malade, l'examen radioscopique en joint un autre qui surpasse en importance tous les précédents, celui de montrer les mouvements des organes intrathoraciques. C'est un spectacle vraiment admirable ! Sans entrer dans

les détails d'une description déjà faite maintes fois, il nous suffira de reproduire les traits essentiels de la vive ébauche qu'en a tracée le professeur Kelsch : « Le tableau que présente, en arrière, le thorax à travers l'écran est des plus saisissants, car tout y est agissant, tout y est vivant. Chez le sujet sain, les poumons apparaissent transparents des sommets à la base. Cette transparence est interrompue au milieu par la colonne sombre du rachis et latéralement par des bandes moins obscures répondant aux côtes. A droite, cette transparence s'étend jusqu'à la convexité du foie. A gauche, elle est obscurcie au tiers inférieur par le cœur placé obliquement de haut en bas et de droite à gauche. Tout est mobile dans ce cadre. On y voit très nettement les mouvements d'élévation et d'abaissement des côtes, les battements du cœur et de la crosse de l'aorte, enfin les larges excursions du diaphragme qui, dans l'expiration, remonte jusqu'à la sixième côte et, dans l'inspiration, s'abaisse jusqu'à la huitième ou la neuvième, parcourant ainsi une étendue de 8 à 10 centimètres et donnant l'impression du jeu d'une puissante pompe aspirante et foulante adaptée à la base du thorax. Le foie qu'il coiffe étroitement ne l'abandonne jamais dans ses migrations. »

A ce point de vue, « la supériorité de la radioscopie sur la radiographie n'est pas douteuse, c'est celle de la dynamique sur la statique, de la physiologie sur l'anatomie ».

Le jugement qu'en ces termes nous portions tout récemment devant le IV<sup>e</sup> Congrès pour l'étude de la Tuberculose, vient d'être révisé et infirmé par la très ingénieuse invention du D<sup>r</sup> Guilleminot. On doit à ce médecin distingué

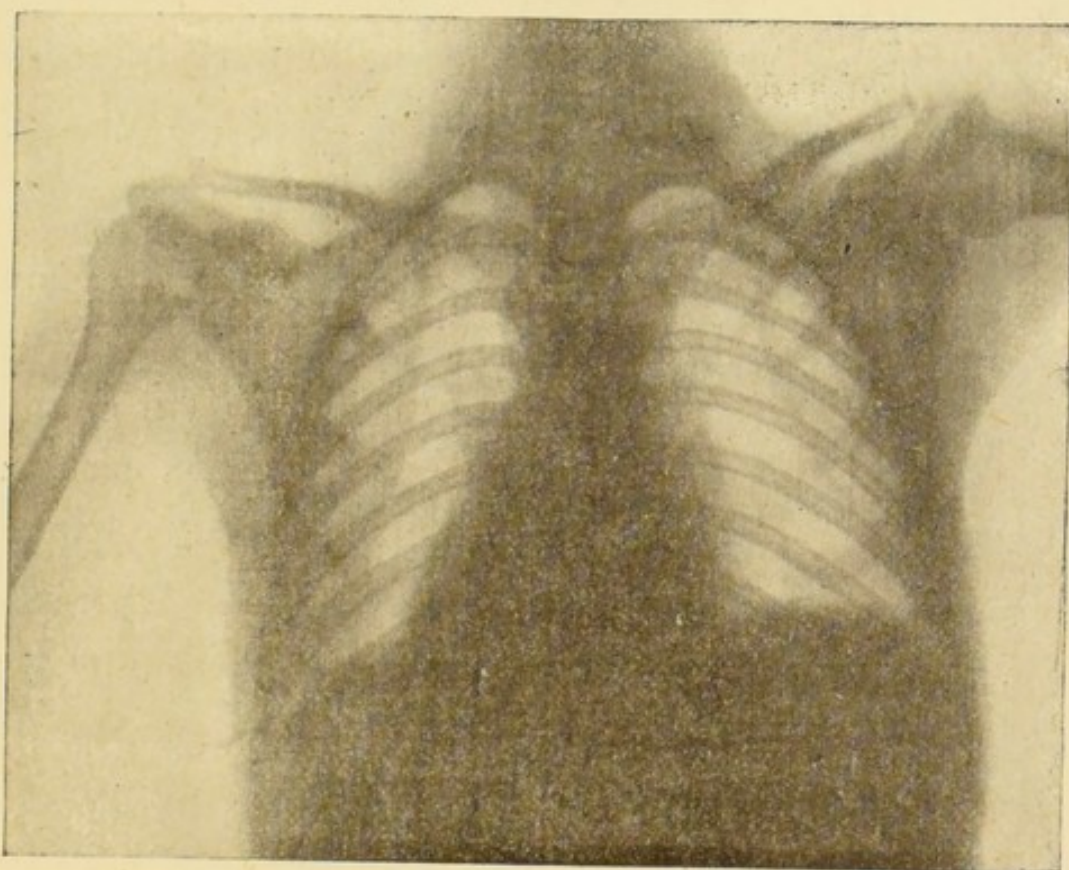


Fig. 2. — Thorax normal vu de dos  
(d'après une radiographie de M. Radiguet).

l'idée et la construction d'un appareil qui permet de fixer par la radiographie l'image des organes intrathoraciques soit pendant l'inspiration, soit pendant l'expiration. Déjà, grâce à l'emploi de cet instrument, M. Guilleminot a pu vérifier et mettre tout à fait hors de doute un fait constaté radioscopiquement par M. Bouchard, celui des



mouvements d'ampliation de l'oreillette droite, isochrones aux mouvements respiratoires. L'inventeur prévoit, à bon droit, que son appareil fournira des résultats intéressants sur le fonctionnement du diaphragme et sur l'aspect des organes sains ou malades aux deux phases de la respiration. Or, on verra plus loin quelle part importante il faut faire, dans le diagnostic de la tuberculose, aux troubles fonctionnels du diaphragme.

Les avantages de l'examen à l'écran fluorescent sont quelque peu contre-balancés par la fugacité de l'image radioscopique qui disparaît aussitôt que l'écran n'est plus illuminé. On peut, il est vrai, en noter par écrit les principaux caractères, en prendre un croquis plus ou moins schématique ou, ce qui vaut mieux encore, en dessiner les contours sur la peau du malade par des lignes répondant exactement aux limites des zones d'opacité et de transparence ; ces tracés dermatographiques sont ensuite reportés sur des feuilles de toile ou de papier.

La radiographie, au contraire, donne, jusque dans les plus minutieux détails, des images durables, qu'on peut étudier à loisir, reproduire à volonté, montrer à un nombre illimité de personnes, comparer à d'autres images provenant de sujets sains ou de malades différents, ainsi qu'à d'autres aspects du même sujet à divers stades de sa maladie. Le grand avantage de la radiographie est de fournir des documents persistants et imper-

sonnels qu'on peut ne pas comprendre ou mal interpréter, mais qu'on ne saurait accuser d'erreur. En revanche, les opérations successives de la pose, du développement et de la fixation des clichés, du tirage des épreuves, exigent plus de temps, plus de soins et sont aussi plus dispendieuses.

Dans cette comparaison entre les deux modes d'application de la découverte de Röntgen, il convient de ne pas négliger un élément d'ordre physiologique, variable avec chaque observateur : cet élément joue un rôle très important dans les données de la radioscopie, tandis qu'il ne prend nulle part à celles de la radiographie. Les recherches du D<sup>r</sup> Parinaud (1) ont montré qu'il y a dans la rétine humaine comme deux rétines fusionnées, celle des bâtonnets et celle des cônes, qu'à chacune de ces deux rétines est attaché un mode spécial de sensibilité à la lumière, que les bâtonnets et le pourpre visuel qui imbibe leur article externe sont le support d'une fonction particulière, l'*adaptation rétinienne*, l'adaptation aux faibles intensités de lumière ; cette fonction, qui manque aux animaux dont la rétine est dépourvue de bâtonnets, nous permet de voir encore convenablement avec des éclairages relativement faibles, comme celui du crépuscule, celui de la lune, celui des lumières artificielles qui éclairent les rues ou nos appartements. L'expé-

(1) D<sup>r</sup> H. PARINAUD, Les fonctions de la rétine (*Revue générale des Sciences*, 15 avril 1898).

rience nous a appris que l'adaptation rétinienne est un élément subjectif de premier ordre dans la vision plus ou moins nette des ombres projetées sur l'écran fluorescent. Nous avons tenté de mesurer chez un même observateur, suivant qu'il vient de la pleine clarté du jour ou qu'il est demeuré quelque temps dans l'obscurité, la sensibilité de sa rétine à la lumière émanée de l'écran. Des recherches encore inédites nous ont permis de constater, suivant ces conditions diverses, des différences à peine croyables dans la sensibilité rétinienne : après dix minutes de séjour dans l'obscurité, la rétine est devenue de cinquante à cent fois plus sensible à la lumière de l'écran qu'elle n'était tout d'abord ; après vingt minutes d'obscurité, nous l'avons vue atteindre un degré de sensibilité deux cent vingt-cinq fois plus grand qu'au sortir du plein jour. L'adaptation rétinienne est sous la dépendance de la production du pourpre visuel, c'est-à-dire d'une véritable sécrétion qui présente des différences individuelles et chez la même personne varie suivant l'état de sa nutrition. La conséquence pratique dont nous avons vérifié l'exactitude, c'est que tous les observateurs ne sont pas également doués pour l'examen radioscopique et ne présentent pas non plus tous les jours les mêmes aptitudes, mais qu'une condition essentielle à la clarté de la vision de l'écran est un séjour préalable dans l'obscurité de plusieurs minutes au moins ; pour la même raison,

c'est après le coucher du soleil qu'il est préférable, quand on le peut, de s'occuper de radioscopie : à ce moment, la rétine est déjà quelque peu adaptée. M. Parinaud a découvert un autre fait très important, c'est que l'accroissement de sensibilité rétinienne aux faibles intensités de lumière qui caractérise l'adaptation à l'obscur fait défaut dans la fovea, où il n'y a que des cônes, où il n'existe ni bâtonnets ni pourpre. Cette région de la fovea, d'étendue si minime, est fonctionnellement la partie la plus importante de la rétine, celle qui sert à la vision centrale et où la faculté de différencier les impressions lumineuses géométriquement distinctes d'où résulte la perception des formes, en d'autres termes l'acuité visuelle proprement dite, atteint toute sa perfection ; en dehors de la fovea, au contraire, l'acuité visuelle décroît très rapidement. Il en résulte qu'en face de l'écran fluorescent, si la sensibilité rétinienne à la lumière s'est accrue considérablement chez l'observateur après plusieurs minutes de séjour dans l'obscurité, son acuité visuelle est demeurée très inférieure à celle qu'il possède en plein jour. Telle est sans doute la raison principale de la grande différence qui existe entre les ombres aperçues à l'examen radioscopique et les mêmes ombres fixées par la radiographie : jamais les yeux ne voient sur l'écran fluorescent la même finesse et la même précision de détails que sur les bonnes épreuves radiographiques.

La conclusion de ce parallèle entre la radioscopie et la radiographie, c'est qu'il n'y a pas à faire choix de l'un de ces procédés d'investigation à l'exclusion de l'autre, mais à les employer tous les deux, suivant les indications. L'examen radioscopique, indispensable pour étudier les mouvements des organes thoraciques, suffit le plus souvent au médecin désireux de rechercher leur état pathologique à l'aide des rayons de Röntgen. Mais si l'observateur veut conserver un document immuable et impersonnel, surtout s'il se propose de découvrir des différences de transparence minimales et de peu d'étendue comme en détermine au sommet des poumons la tuberculose à ses débuts, alors la radiographie devient nécessaire. Cependant l'examen à l'écran doit toujours la précéder : il joue le rôle de la glace dépolie ou de la chambre claire des appareils de photographie, il indique la meilleure position à donner au sujet, à l'ampoule et à la plaque sensible pour obtenir de l'épreuve radiographique les renseignements cherchés.

Écran fluorescent ou radiographie, ombres fugitives ou durables, c'est toujours d'ombres qu'il s'agit. On sait que la propagation des rayons de Röntgen est rectiligne, qu'elle est plus rigoureusement rectiligne que ne l'est celle de la lumière visible, puisqu'ils ne se réfléchissent pas, ne se réfractent pas et ne subissent aucune diffraction. Aux silhouettes engendrées par les radiations

nouvelles, on peut donc appliquer toutes les notions classiques sur la formation des ombres, et il y faut joindre ce que l'on sait sur la formation des pénombres quand le foyer d'émission des rayons de Röntgen n'est pas punctiforme, mais possède une étendue appréciable. C'est dire, par exemple, que dans l'appréciation de la forme et du volume des organes profonds, au moyen de leurs ombres portées, il faut toujours tenir compte de la distance de ces organes à l'écran et de la plus ou moins grande obliquité avec laquelle lui parviennent les radiations divergentes qui les traversent. Ainsi le cœur, beaucoup plus rapproché de la face antérieure du thorax que de sa face postérieure, fournit des ombres de forme et de dimensions très différentes, suivant que l'écran est appliqué contre le sternum ou contre la colonne vertébrale. En résumé, pour éviter les illusions dont s'accompagnent les ombres, il importe de ne jamais oublier les conditions physiques de leur formation.

Ces causes d'erreur écartées, nous arrivons au principal argument que nous avons entendu invoquer contre l'application à la médecine interne de la nouvelle méthode d'exploration. Tant qu'il s'est agi, disait-on, de la présence dans les tissus de corps étrangers, de solutions dans la continuité des os, de changements dans les rapports des extrémités articulaires, la vision des ombres projetées sur l'écran, en raison de leurs contours

si caractéristiques, équivalait presque à la vision directe des corps étrangers ou des organes eux-mêmes, et l'emploi de ce mode d'examen par le chirurgien était très légitime, mais en médecine il n'en est plus de même. Voici par exemple un malade chez qui tout un côté du thorax apparaît obscur sur l'écran et ne laisse plus distinguer les contours des côtes ni du diaphragme. Seul, l'examen radioscopique du côté malade ne permet pas de distinguer s'il s'agit d'un épaississement des feuillets pleuraux fusionnés, d'un épanchement liquide dans la plèvre, d'une infiltration tuberculeuse ou d'un néoplasme du parenchyme pulmonaire. Chez un autre malade apparaissent à l'écran des taches sombres disséminées sur la clarté brillante de l'un des poumons. La radioscopie ne saurait dire s'il s'agit de noyaux de broncho-pneumonie vulgaire ou de foyers d'infiltration tuberculeuse. Cela est vrai. Les renseignements fournis par la nouvelle méthode d'exploration n'ont rien de spécifique, rien de pathognomonique ; pour le diagnostic de la tuberculose en particulier, on ne saurait jamais leur demander la rigoureuse certitude que donne la constatation du bacille de Koch dans l'expectoration. La radioscopie et la radiographie nous renseignent sur la forme, les dimensions, la situation et les mouvements des organes thoraciques ; elles nous révèlent les changements de perméabilité survenus dans des organes normale-

ment transparents aux radiations nouvelles ; comme les poumons et leur enveloppe, nous indiquent le degré, le siège et l'étendue de ces changements de perméabilité, mais directement ne peuvent nous apprendre rien de plus. Les méthodes usuelles d'examen physique, l'auscultation, la percussion, la recherche des vibrations thoraciques, ne nous révèlent pas non plus autre chose que des changements survenus dans les conditions physiques des organes. C'est l'esprit qui met en œuvre les données fournies à nos sens par ces diverses méthodes, qui les rapproche, les compare, les interprète et en tire des jugements, le diagnostic auquel il parvient est toujours le fruit d'un travail intellectuel. Comme personne ne conteste les services rendus au diagnostic médical par les méthodes usuelles d'examen physique, on ne saurait contester davantage ceux que peuvent fournir la radioscopie et la radiographie, à condition de ne leur demander que ce qu'elles peuvent donner.

C'est ainsi qu'en avait jugé le professeur Bouchard qui, dès sa première communication, comparait à la percussion le nouveau mode d'examen et établissait un parallèle entre la sonorité et la clarté d'une part, entre la matité et l'obscurité d'autre part : « Dans les maladies du thorax, la radioscopie donne des renseignements de tous points comparables à ceux de la percussion. L'air pulmonaire qui se laisse traverser par les rayons



de Röntgen sert de caisse de renforcement aux bruits de la percussion. Quand l'air est chassé du poumon plus ou moins complètement par un liquide épanché ou par un tissu morbide infiltré, la clarté radioscopique du thorax diminue ou fait place à une obscurité plus ou moins complète

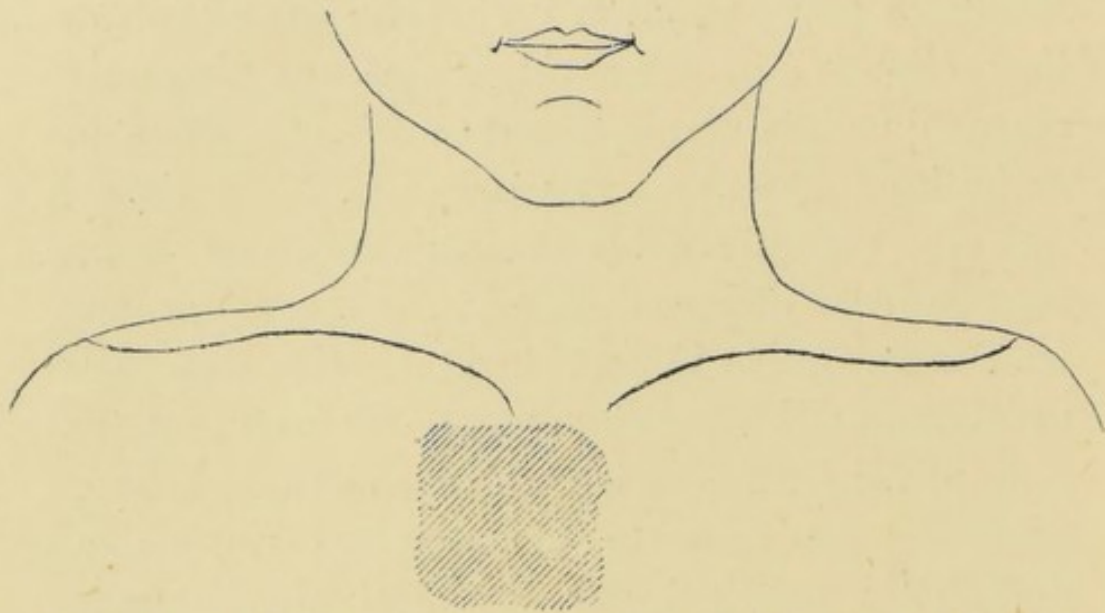


Fig. 3. — Adénopathie trachéo-bronchique chez un enfant vu de face. *Résultats de la percussion* (d'après un croquis de M. A. Jousset).

et en même temps la sonorité normale s'atténue et peut être remplacée par la submatité ou la matité absolue. »

Si exacte que soit cette comparaison, elle omet entre les deux procédés d'investigation une différence importante : la percussion ne nous renseigne guère que sur l'état des parties superficielles du thorax, tandis que les parties les plus profondément situées sont accessibles à l'examen radioscopique.

Aussi n'est-ce pas à la percussion ordinaire que,

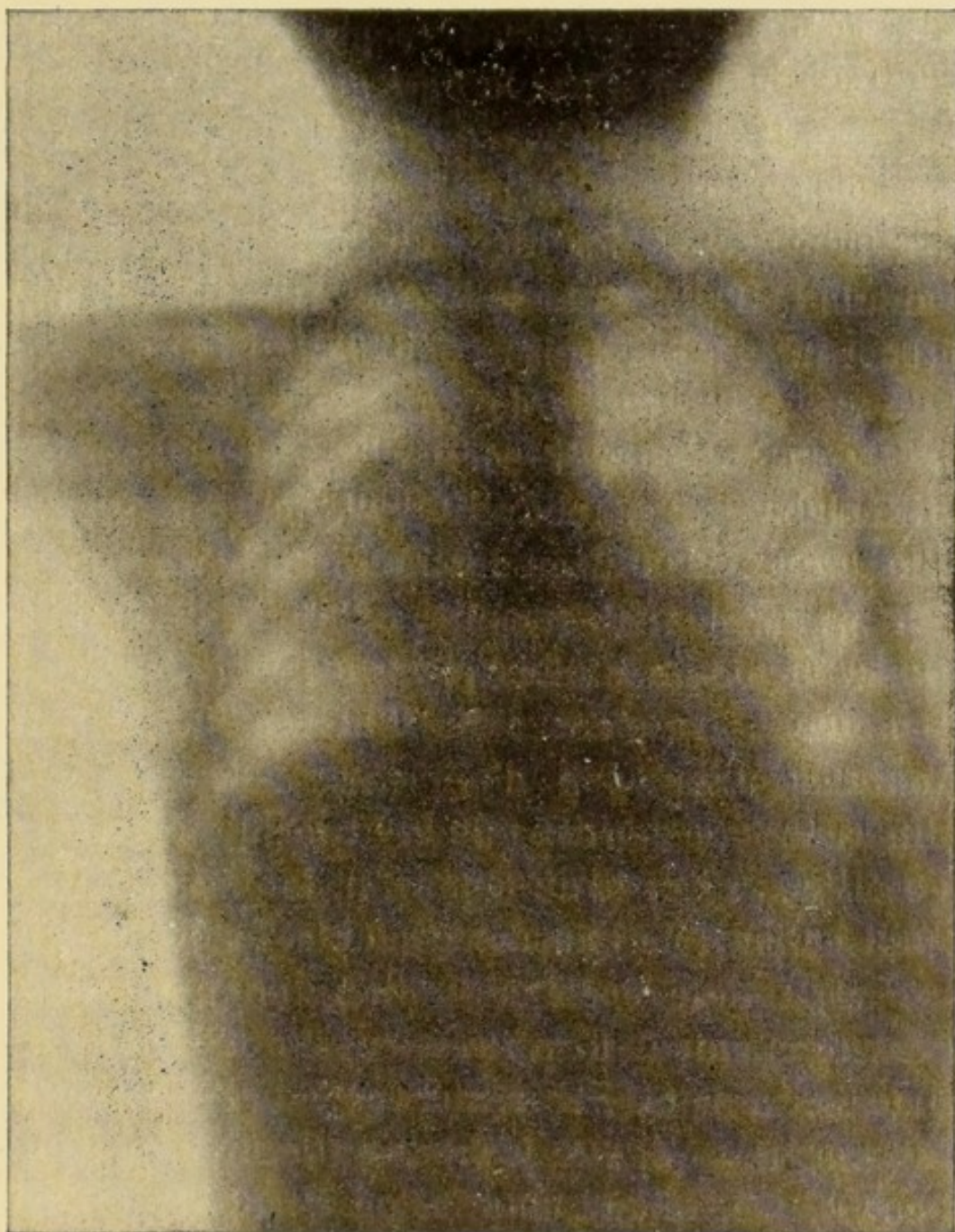


Fig. 4. — Adénopathie trachéo-bronchique chez un enfant vu de face. Résultats de l'examen radiographique (d'après une radiographie du Dr Oudin).

pour notre part, nous serions tentés de comparer la radioscopie, mais plutôt à la percussion combinée

à l'auscultation, en d'autres termes à l'auscultation plessimétrique, comme l'appelait Noël Guéneau de Mussy. Dans ce procédé, les ondes sonores produites par la percussion du sternum ou de la clavicule n'arrivent à l'oreille appliquée en arrière au sommet du thorax qu'après avoir traversé toute l'épaisseur du lobe supérieur du poumon. Suivant que le tissu traversé est homogène ou modifié dans sa densité et sa perméabilité par des lésions, de quelque nature que ce soit, les sensations perçues par l'oreille sont différentes, elles peuvent aider à reconnaître l'existence et le siège des indurations centrales. On voit les analogies de ce procédé avec la nouvelle méthode. Les rayons de Röntgen ont seulement remplacé avec avantage les ondes sonores, d'un coup d'œil nous saisissons les différences de densité que s'efforçait de deviner l'oreille si exercée de Guéneau de Mussy, et ce qu'il écrivait de l'auscultation plessimétrique, il est permis de le répéter aujourd'hui en l'appliquant plus exactement à la radioscopie : « Elle peut, dans certains cas, réformer, compléter, corriger les résultats de la percussion ordinaire, elle peut même, quand une lésion occupe le centre du poumon ou qu'elle est masquée par l'état emphysémateux du tissu dans lequel elle est développée, déterminer l'existence et le siège de cette lésion, alors qu'à l'aide de la percussion et de l'auscultation ordinaire, on ne peut pas arriver

à la diagnostiquer. » (Guéneau de Mussy.)

En résumé, on ne saurait, croyons-nous, contester l'utilité en médecine de la nouvelle méthode. Mais il nous paraît manifeste que si elle peut rendre des services, c'est seulement au médecin capable de joindre et de comparer les renseignements qu'elle donne à ceux de tous les autres modes d'investigation ; à cette condition, elle apporte au diagnostic une aide efficace.

### III. — DIAGNOSTIC DE LA TUBERCULOSE

La nouveauté du sujet fera, nous l'espérons, excuser la longueur des considérations qui précèdent. Peut-être n'était-il pas inutile de chercher à fixer, auprès des modes usuels d'examen physique, le rang, la portée et les limites de la méthode d'investigation née si récemment de la découverte de Röntgen, avant d'étudier son utilité dans le diagnostic de la tuberculose.

Cette étude doit d'abord être circonscrite. Il est vraisemblable que la médecine humaine ne sera pas seule à bénéficier de la nouvelle méthode. La médecine vétérinaire pourra y trouver un complément aux services si précieux que lui rendent les injections exploratrices de tuberculine pour le diagnostic de la bacillose chez les diverses espèces animales, en particulier chez les bovidés. Seule, la tuberculose humaine devra nous occuper. Encore limiterons-nous notre étude au

diagnostic des localisations intrathoraciques de cette maladie. Nous laisserons de côté le diagnostic de la tuberculose osseuse et articulaire, malgré le secours incontestable que lui ont apporté les nouvelles radiations, parce que ce diagnostic appartient au domaine chirurgical. Pour un motif tout différent, nous laisserons aussi de côté celui de la tuberculose des organes sous-diaphragmatiques : ils ne se prêtent encore que très imparfaitement aux examens radioscopique et radiographique. A l'exclusion du larynx, nous étudierons donc seulement, dans ses rapports avec ces deux modes d'examen, la tuberculose des divers organes de l'appareil respiratoire : poumons, plèvre et ganglions bronchiques, en y joignant l'examen des troubles fonctionnels du diaphragme qui en est inséparable.

Dans ces limites mêmes, nous ne prétendons pas résoudre complètement le problème qui nous est posé, mais seulement en esquisser la solution. La découverte de Röntgen et son introduction en médecine sont si récentes, le nombre des observateurs qui l'ont appliquée, celui des documents publiés sont encore si restreints qu'il serait téméraire de vouloir dès aujourd'hui exposer dogmatiquement le secours apporté au diagnostic de la tuberculose thoracique par la radioscopie et la radiographie comme on énumère ceux que donnent l'auscultation, la palpation, la percussion. Au commencement du siècle. Laënnec a pu en peu de

temps faire produire à son immortelle découverte presque tous ses fruits, sans, pour ainsi dire, rien laisser à glaner après lui. Mais si grande qu'on fasse la part du génie chez l'inventeur de l'auscultation médiate, il faut reconnaître que le principal instrument dont il s'est servi, nous voulons dire l'oreille et non le stéthoscope, est un organe dont il a su faire l'éducation, mais qu'il n'a pu rendre plus parfait. Au contraire, on commence à peine à soupçonner la nature et la complexité des radiations qui sont l'agent principal du nouveau mode d'examen. Il est donc permis d'espérer qu'au progrès de nos connaissances dans ce domaine presque inconnu correspondra un perfectionnement de notre technique et de notre puissance d'investigation; on ne saurait prétendre que les applications médicales de la découverte de Röntgen aient dit leur dernier mot, et on est en droit d'attendre que les services rendus jusqu'à présent au diagnostic par cette découverte soient un jour surpassés par des services plus grands.

Dans l'avenir, les auteurs de nouveaux traités de pathologie, étudiant dans l'ordre anatomique les localisations pulmonaires, pleurales et ganglionnaires de la tuberculose, feront place dans chacun de leurs chapitres de symptomatologie aux données de l'examen radioscopique et radiographique comme à celles des méthodes classiques. L'entreprise serait maintenant prématurée, nous ne la tenterons pas : nous nous con-

tenterons de tracer les grandes divisions du cadre que peu à peu viendront remplir de nouvelles recherches.

Comme il s'agit surtout de comparer la jeune méthode à ses aînées, et de chercher dans quelle mesure elle confirme, complète et parfois devance les renseignements fournis par celles-ci, nous laisserons de côté les divisions habituelles et nous rangerons sous trois chefs, pour la commodité de l'étude et de l'exposition, tous les cas si dissemblables de lésions tuberculeuses de l'appareil respiratoire, suivant qu'il s'agit de tuberculose latente chez des sujets bien portants, ou bien de tuberculose soupçonnée ou seulement redoutée chez des malades, en un mot de tuberculose douteuse, ou bien enfin de tuberculose certaine. Nous terminerons par un quatrième et très court chapitre, celui de la tuberculose affirmée à tort, en d'autres termes celui des maladies qui simulent la tuberculose.

#### 1. — TUBERCULOSE LATENTE

Sous cette appellation, nous envisagerons surtout les lésions tuberculeuses cachées sous les apparences d'une santé parfaite et ne se révélant par aucun signe physique non plus que par aucun trouble fonctionnel. C'est une notion courante, enseignée par tous les anatomo-pathologistes depuis Laënnec, que la fréquence avec

laquelle on rencontre à l'autopsie des sujets de tout âge morts d'affections diverses ou frappés, en pleine santé, de mort violente, des foyers tuberculeux anciens, en voie de transformation fibreuse ou caséo-calcaire dans les ganglions bronchiques, au sommet des poumons, dans les plèvres, alors que pendant la vie aucun symptôme n'avait fait songer à l'existence d'une affection tuberculeuse. Il est aussi de notion courante qu'à l'autopsie des sujets morts de phtisie aiguë granulique on trouve presque constamment des foyers caséux plus ou moins anciens qui, jusqu'à l'explosion des accidents aigus terminaux, n'avaient donné aucun signe de leur présence ; il y a longtemps, on le sait, que Buhl a attribué à ces vieux foyers caséux le rôle primordial dans le développement de la tuberculose miliaire aiguë.

Tous les groupes humains, enfants dans les écoles, ouvriers dans les ateliers, détenus dans les prisons, soldats dans les casernes, renferment donc en plus ou moins grand nombre des individus porteurs de tubercules latents et qui cependant présentent les signes habituels d'une excellente santé. Il semble que dans l'armée, composée d'hommes jeunes et robustes acceptés seulement après une série répétée d'examens et d'éliminations, les cas de tuberculose latente devraient être plus rares que dans tous les autres groupes. On sait que les règlements militaires prescrivent



l'exclusion non seulement des individus reconnus tuberculeux, mais de ceux encore qui en ont l'apparence. Mais il faut admettre que cette apparence est parfois bien trompeuse, car nos confrères de l'armée, au premier rang MM. Léon Colin, Laveran, Kelsch, Vaillard, ont, à maintes reprises, insisté sur la fréquence des lésions tuberculeuses anciennes chez les soldats. Deux fois au moins sur cinq, dans les autopsies qu'il a faites de jeunes soldats morts d'affections diverses, M. Kelsch a rencontré, surtout dans les ganglions bronchiques, des foyers tuberculeux solitaires non soupçonnés pendant la vie. Bon nombre de ces tuberculoses cachées remontent à la première enfance où les causes d'infection sont si multiples et la défense de l'organisme si incomplète. « La tuberculose est introduite dans nos casernes à l'état d'affection latente, de foyers ganglionnaires dissimulés dans les replis les plus profonds du corps. La vigueur de la constitution et les attributs d'une santé robuste n'excluent point l'existence de ces lésions cachées qui se démasqueront un jour ou l'autre, à l'occasion d'une perturbation quelconque de la santé générale engendrant, par infection secondaire, la pleurésie, la bronchite à répétition, la phtisie ou enfin la granulie généralisée. » Ainsi s'exprimait M. Kelsch (1) dans une de ses communications à

(1) KELSCH, Quelques réflexions sur la pathogénie des affections tuberculeuses d'après des observations cliniques et

l'Académie de médecine sur les lésions latentes qui ouvrent l'évolution de la tuberculose.

On comprend que ce médecin éminent fût désireux de découvrir sur le vivant les altérations dont ses autopsies lui avaient révélé la fréquence, mais que leur exigüité dérobaît aux procédés d'investigation clinique ordinaires. Comme il ne croyait pas les injections de tuberculine tout à fait exemptes de dangers, il eut l'idée d'en appeler au témoignage fourni par les rayons de Röntgen. C'est ainsi que, pendant plusieurs mois, de concert avec le D<sup>r</sup> Boinon, répétiteur à l'École du service de santé de Lyon, il scruta, avec le radioscope, la poitrine de jeunes sujets atteints d'affections plus ou moins bénignes, étrangères à la tuberculose. Rigoureusement il eût été préférable que M. Kelsch soumit à l'examen radioscopique tous les individus composant une unité militaire, compagnie ou bataillon; des difficultés insurmontables l'en empêchèrent sans doute. Les explorations de MM. Kelsch et Boinon portèrent exclusivement sur le plan postérieur du tronc qui leur parut fournir des indications plus nettes et plus complètes que la région antérieure. Après s'être familiarisés avec l'aspect du thorax sain et malade, ils s'appliquèrent à reconnaître « non point ces maladies avérées que décèlent aisément les procédés cliniques ordinaires, mais les dévia-

anatomopathologiques (*Bulletin de l'Académie de médecine*, 7 février 1893).

tions beaucoup plus modestes de l'apparence physiologique, ces lésions exigües qui échappent à ces derniers ou qu'ils permettent tout au plus de soupçonner ».

Leurs investigations portèrent sur 124 sujets entrés à l'hôpital en octobre et en novembre 1897 pour des affections médicales et chirurgicales diverses, les affections tuberculeuses des poumons reconnaissables par les moyens de diagnostic habituels étant rigoureusement écartées de leurs examens. Les résultats furent communiqués à l'Académie de médecine le 21 décembre 1897 sous ce titre : *Note sur le diagnostic précoce des affections tuberculeuses du thorax par la radioscopie.*

Avant de rapporter ces résultats, il n'est peut-être pas inutile d'insister sur les trois points qui doivent surtout attirer l'attention de l'observateur, à l'examen radioscopique des poumons, s'il est vrai, comme on l'a dit, qu'on trouve seulement ce que l'on cherche. Ce sont, pour chacun des côtés du thorax, la clarté de l'image pulmonaire, l'étendue de cette image, la mobilité de la moitié correspondante du diaphragme. Il va sans dire que de nombreux examens ont d'abord familiarisé le médecin avec les variétés individuelles de l'état normal. Il sait que la transparence des poumons aux rayons de Röntgen, et par suite la clarté de l'image pulmonaire, diminue avec les progrès de l'âge, qu'elle est plus grande chez les sujets

minces et débiles que chez les individus forts et bien musclés, plus grande chez la femme que chez l'homme, plus grande à la fin des inspirations profondes qu'à tout autre moment. Il sait que l'espace ovalaire situé au sommet de l'image du thorax, antérieurement au-dessus de l'ombre de la clavicule, postérieurement au-dessus de celle de l'omoplate, doit plus que toute autre région être l'objet d'un examen soigneux, mais que cet espace, à cause de l'épaisseur des parties molles qui le recouvrent, est normalement moins clair que le reste de l'image pulmonaire; le D<sup>r</sup> Williams (de Boston) croit même que le sommet droit est habituellement plus obscur que le sommet gauche. Pour juger du degré de transparence des poumons, le médecin tient compte, autant qu'il est possible, de la puissance des radiations qui les traversent et de sa propre sensibilité rétinienne, mais il s'applique surtout à comparer entre elles les régions correspondantes des deux poumons, et de chaque côté, de haut en bas, les diverses zones pulmonaires. Dans cet examen, il s'efforce d'éviter toute cause d'erreur et ne prend pas pour des opacités pathologiques celles que déterminent l'épine de l'omoplate, son bord spinal ou l'ombre superposée des arcs antérieur et postérieur des premières côtes. Il compare l'étendue de l'image pulmonaire des deux côtés, surtout pendant les grandes inspirations. Le contour et le jeu du diaphragme l'occupent tout particuliè-

rement ; il sait qu'à l'état normal, en dehors de la ligne verticale mamelonnaire, la courbe qui limite le diaphragme s'abaisse plus à gauche qu'à droite, il sait que les excursions de ce muscle paraissent plus étendues en arrière qu'en avant, à droite qu'à gauche, chez l'homme que chez la femme, et n'atteignent toute leur amplitude que dans les inspirations volontairement profondes. Muni de ces notions, il invite le sujet examiné à faire de grands mouvements respiratoires, et trace sur la peau du thorax, à l'aide d'un crayon dermatographique, les limites du parcours accompli à la fin de l'inspiration et de l'expiration par chacune des moitiés du diaphragme ; c'est ainsi qu'il voit si ces deux moitiés descendent aussi bas ou remontent aussi haut l'une que l'autre et qu'il mesure l'écart de leurs excursions dans l'un ou l'autre sens. Il n'oublie pas de rechercher, à la fin des grandes inspirations, si le sinus costo-diaphragmatique apparaît et s'éclaire ; quand la voûte du diaphragme s'abaisse, si la clarté pulmonaire vient s'insinuer comme un coin entre la ligne sombre de la paroi du thorax et celle du diaphragme, c'est la preuve qu'il n'existe pas d'adhérences entre le feuillet thoracique de la plèvre et son feuillet diaphragmatique. Enfin, son attention doit se porter sur un quatrième point : il regarde si les ombres confondues du sternum et de la colonne vertébrale apparaissent comme une bande ayant à peu près partout la même largeur, c'est-

à-dire limitée par deux lignes verticales parallèles, ou si cette bande, au niveau des premières vertèbres dorsales et de la partie supérieure du sternum, n'est pas déformée et élargie par des opacités anormales qui, des deux côtés ou d'un côté seulement, la débordent dans une plus ou moins grande étendue; parmi ces opacités pathologiques, il s'applique à distinguer les ombres à contours fixes des adénopathies péri-trachéo-bronchiques des ombres mouvantes, pulsatiles et beaucoup plus foncées produites par l'allongement, le déplacement et l'ectasie de la crosse aortique (1).

Le résultat des recherches radioscopiques de MM. Kelsch et Boinon fut absolument négatif sur 73 des 124 malades examinés; mais chez les 51 autres, l'écran fluorescent révéla diverses anomalies, légères, mais réelles, qui, au point de vue du siège, se décomposaient de la façon suivante :

Diminution de la transparence à des degrés variables des deux sommets.....	25 fois.
Diminution de la transparence à des degrés variables d'un seul sommet.....	16 —
Adénopathie bronchique bilatérale.....	18 —
Adénopathie bronchique unilatérale.....	22 —
Diminution de la transparence, opacité plus ou moins marquée, plus ou moins générale de la plèvre.....	13 —
Diminution unilatérale des excursions dia-	

(1) D'après le Dr Claude, « il sera bon souvent, pour estimer l'intensité d'une ombre, ou mettre seulement en évi-

phragmatiques de la moitié de la hauteur.....	9 fois.
Diminution unilatérale des excursions diaphragmatiques des trois quarts de la hauteur.....	4 —
Diminution des excursions diaphragmatiques des deux côtés de un quart de la hauteur.....	1 —

Ces aspects pathologiques furent trouvés isolés ou combinés entre eux de la façon la plus variable. Tels furent, sans plus de détails, les faits observés ; voici maintenant l'interprétation qu'en donna M. Kelsch : « Ces aspects correspondent manifestement à une diminution de la perméabilité des sommets, à une tuméfaction notable des ganglions médiastins postérieurs, enfin à des épaisissements de la plèvre et à une ankylose du diaphragme. Les sommets, les ganglions bronchiques et la plèvre étant les foyers de prédilection de la tuberculose et lui servant communément de porte d'entrée, il n'est pas téméraire de supposer que, dans une partie au moins de ces faits, les altérations révélées par le radioscope doivent être considérées comme relevant de cette affection. Ce sont ses débuts si souvent ignorés, ses premières ébauches destinées à rester latentes

dence son existence dans un cas douteux, de placer sur le thorax, au-devant de la région supposée malade, des corps donnant sur l'écran une opacité de valeur connue, et qui serviront de terme de comparaison pour évaluer le degré de perméabilité du poumon (objets en métal, en os, en peau, en verre, etc.) ». (*Application des rayons X au diagnostic de la tuberculose. Rapport présenté au IV<sup>e</sup> Congrès pour l'étude de la Tuberculose.*)

toute la vie ou à devenir un jour la source génératrice de l'auto-infection. Et c'est ainsi que l'écran fluorescent, en nous permettant en quelque sorte de faire l'anatomie pathologique du poumon *in vivo*, est venu confirmer les résultats que nous ont fournis les ouvertures cadavériques, à savoir que, une ou deux fois au moins sur cinq, il existe des lésions tuberculeuses latentes chez les jeunes gens. »

Avec une réserve toute scientifique, M. Kelsch se garda d'affirmer que les lésions latentes révélées par l'écran fluorescent étaient toutes de nature tuberculeuse. D'autres maladies peuvent diminuer la transparence du poumon, épaissir la plèvre, augmenter le volume des ganglions. C'est ainsi que souvent la rougeole et surtout la coqueluche laissent après elles des adénopathies bronchiques persistantes non bacillaires. Il est regrettable qu'il n'ait pu soumettre à l'épreuve des injections de tuberculine les sujets que l'examen radioscopique lui avait montrés porteurs d'altérations pulmonaires, pleurales ou ganglionnaires; ses conclusions y auraient gagné plus de précision et de certitude. Les résultats auxquels il est parvenu n'en sont pas moins très importants.

Il a démontré, en effet, que s'il était utile de connaître le poids, la taille et la capacité respiratoire des jeunes soldats, la radioscopie constituait un précieux appoint dans l'appréciation de leur valeur physique, de leur présent et de leur



avenir pathologique. Au moment où on se préoccupe à bon droit des mesures à opposer au développement de la tuberculose dans l'armée, il a fait voir quels services la radioscopie était appelée à rendre dans le diagnostic précoce de cette maladie. Il faut souhaiter que son exemple soit suivi, qu'il porte ses fruits et que ce complément apporté aux méthodes habituelles d'examen contribue à diminuer le nombre des soldats tuberculeux.

Mais ce n'est pas seulement au seuil de la vie militaire que le nouveau mode d'exploration pourra rendre des services. Utile à tout âge, il sera précieux surtout chez les jeunes sujets, chez les adolescents, chez les enfants, en dehors de toute maladie apparente, pour le médecin chargé de la surveillance de leur santé et de la direction de leur hygiène. Combien de lésions exigües, mais grosses de redoutables conséquences pour l'avenir, pourront ainsi être de bonne heure reconnues par le médecin, assez tôt pour lui permettre de donner les conseils convenables et de prendre les mesures nécessaires.

L'appellation de tuberculose latente ne doit pas s'appliquer seulement aux lésions tuberculeuses cachées sous les attributs extérieurs de la force et de la santé. Elle convient également aux cas si nombreux où la tuberculose se dissimule sous le masque de l'anémie, de la chlorose, de la dyspepsie, de la neurasthénie, sans qu'aucun signe,

aucun trouble fonctionnel trahisse les altérations pulmonaires à leur début. Dans ces divers états morbides, on peut supposer que l'examen radioscopique révélera des lésions cachées plus souvent encore que chez les jeunes soldats, c'est-à-dire plus de deux fois sur cinq, et qu'il dévoilera de meilleure heure, sous le syndrome banal, sa cause spécifique ; mais il nous faut avouer que sur ce point les observations font défaut. Tôt ou tard, d'ailleurs, chez les malades de cette catégorie, une petite toux sèche, l'expectoration de quelques filets de sang, des douleurs thoraciques viennent témoigner d'un trouble dans la fonction respiratoire. La tuberculose peut ne se révéler encore par aucun des signes habituels, elle ne mérite plus tout à fait d'être appelée latente, déjà elle est soupçonnée, au moins redoutée, si elle ne l'était pas tout d'abord. Ainsi, nous sommes conduits, par une insensible transition, à des faits d'un ordre quelque peu différent.

Avant de les étudier au point de vue spécial qui nous occupe, il convient de citer encore, à la suite des affections chroniques dont nous venons de parler, intermédiaires à la tuberculose latente proprement dite et à la tuberculose douteuse, toutes les formes aiguës si diverses d'embarras gastrique, de fièvre synoque, de fièvre typhoïde que revêt la phtisie granulique, sans que rien attire l'attention sur l'appareil respiratoire. Si l'on se rappelle ce que quelques auteurs désignent

sous le nom de loi de Buhl, l'existence presque constante de foyers caséux anciens pulmonaires, pleuraux ou ganglionnaires dans ces cas de tuberculose miliaire aiguë, il est vraisemblable que l'examen radioscopique pourra souvent venir en aide à un diagnostic toujours très difficile, mais, pas plus que pour l'anémie, la chlorose, la dyspepsie et la neurasthénie symptomatiques, nous ne connaissons encore d'observations probantes.

## 2. — TUBERCULOSE DOUTEUSE

Sous cette rubrique, nous grouperons tous les cas si nombreux où une altération de l'état général, diminution des forces, fièvre, dénutrition, ou bien un trouble respiratoire, toux persistante, bronchite, hémoptysie, pleurésie, fait redouter au médecin la tuberculose et attire avec sollicitude son attention sur les poumons, sans que les signes physiques, absents ou incertains, l'autorisent à porter un diagnostic sûr.

Dans tous ces cas, l'expectoration purulente fait défaut ou, si elle existe, on n'y trouve pas de bacilles de Koch. L'apparition des bacilles dans les crachats n'est un signe précoce que par exception, dans la forme rapide de la phtisie pulmonaire, dans la phtisie galopante. Au contraire, dans les formes banales, communes, c'est un signe tardif, puisqu'il coïncide avec le ramol-

lissement et la fonte ulcéreuse des tubercules. Attendre la présence des bacilles dans l'expectoration pour affirmer la tuberculose, c'est donc, comme l'a bien montré le professeur Grancher, s'exposer à perdre un temps précieux dans une maladie où la thérapeutique est surtout efficace quand elle intervient sans retard et dès le début. A défaut de ce signe de certitude, dans la tuberculose pulmonaire commune, c'est aux renseignements fournis par l'auscultation, la percussion, et la recherche des vibrations thoraciques qu'on demande le diagnostic, à la période de conglo-mération ou d'accumulation des tubercules, c'est-à-dire, suivant la classification de Laënnec, au premier degré de la phtisie. « Quand on considère, dit M. Grancher(1), quelle accumulation de tubercules il faut pour produire une modification sensible du son et des vibrations vocales au sommet des poumons, soit en avant, soit en arrière, quand on songe quel temps a dû s'écouler depuis le début du processus jusqu'à la formation de ces masses compactes, on reste convaincu de la nécessité de faire un effort pour reporter le diagnostic à une autre date plus rapprochée de la naissance du néoplasme. » Cet effort, on sait avec quel succès M. Grancher l'a accompli. Reconstituant la *phtisie occulte* de Bayle sous le nom de *période de germination* des tubercules, il a montré

(1) J. GRANCHER, Maladies de l'appareil respiratoire. Tuberculose et auscultation. Paris, 1890.

qu'elle précédait de plusieurs mois, de plusieurs années même le moment de leur conglomération, il a insisté sur la nécessité d'un diagnostic précoce et a enseigné avec autorité le devoir pour le médecin de reconnaître les tubercules pendant leur période de germination, ou du moins quand ils sont encore discrets, à peine conglomérés. Perfectionnant l'étude des respirations anormales, il a démontré que les légères altérations du murmure vésiculaire constituent le plus souvent les seuls signes des tubercules à la période de germination et n'a pas hésité à affirmer que l'une quelconque de ces respirations anormales : respiration rude, respiration grave, respiration saccadée, respiration faible, suffisait, dans certaines circonstances, sans accompagnement de bronchophonie, de matité, de craquements, pour faire le diagnostic précoce de la tuberculose pulmonaire. Ainsi M. Grancher a rendu aux tuberculeux des services dont on ne saurait exagérer l'importance.

Mais, pour distinguer sûrement de minimes altérations du murmure vésiculaire, une simple diminution de sa douceur, de son moelleux physiologique, combien il faut que l'oreille du médecin soit fine et exercée ! Les sensations qu'elle recueille, dépendant du passage de l'air dans les canaux bronchiques et les alvéoles, varient avec le mode de respiration du malade ; comme il s'agit de nuances délicates, on comprend que ces sensa-

tions diffèrent d'un observateur à l'autre, et toujours elles demeurent personnelles, puisqu'elles ne peuvent être mesurées ni enregistrées.

**Tubercules pulmonaires.** — Dans la phtisie commune, à aucun moment le diagnostic n'est à la fois si nécessaire et si difficile qu'à cette période de germination des tubercules. Jamais il n'est si nécessaire, puisqu'à ce moment la thérapeutique est souvent toute-puissante pour arrêter l'évolution du processus tuberculeux; jamais il ne présente autant de difficultés puisqu'il n'y a pas de bacilles expectorés et que les signes physiques consistent uniquement en des modifications légères du murmure respiratoire, en des finesses d'auscultation. Quant à l'épreuve par les injections sous-cutanées de tuberculine, son innocuité absolue n'est pas assez certaine pour que le médecin ait le devoir de la proposer aux malades qui d'ailleurs se refuseraient souvent à l'accepter.

On comprend donc quel intérêt de premier ordre il y aurait, à cette période, à juger de l'existence, du siège et de l'étendue des lésions à l'aide des yeux plutôt qu'avec l'oreille, et surtout à enregistrer, sous une forme immuable et impersonnelle, l'image de ces lésions. Dans la poursuite du diagnostic précoce de la tuberculose commune, la radioscopie et la radiographie peuvent-elles devancer les autres modes d'examen? Tel est, sans aucun doute, le point capital du sujet que nous étudions.

Comme nous l'avons dit déjà, le professeur Bouchard, dès sa seconde Note à l'Académie des Sciences, résolut la question en relatant le cas d'un homme chez qui les signes généraux et la toux faisaient soupçonner un début de tuberculisation, tandis que l'examen de l'expectoration ne montrait pas de bacilles et que les signes physiques ne permettaient pas de porter un diagnostic certain : chez cet homme, la radioscopie montra que le sommet de l'un des poumons était moins perméable, et, quelques jours après, l'auscultation comme l'examen bactériologique ne laissaient pas le moindre doute.

En Italie, le professeur Maragliano, dans sa communication au Congrès de Naples, ne fut pas moins affirmatif : « A l'aide des rayons de Röntgen, on peut, dit-il, à propos de la tuberculose pulmonaire, découvrir des foyers morbides inaccessibles à l'examen physique. Bouchard l'a noté le premier, je puis le confirmer pleinement. Ces jours-ci, par exemple, chez un jeune homme qui ne présentait rien à l'examen physique, j'ai pu constater une zone très petite d'opacité au sommet gauche. Une injection de tuberculine faite aussitôt donna l'élévation thermique caractéristique. C'est donc un cas où, grâce à la radioscopie, on découvrit un foyer de tuberculose avant qu'il manifestât sa présence d'aucune autre manière. On comprend quels incalculables services peut rendre cette application dia-

agnostique qui permettra aux personnes soucieuses de leur salut de savoir à temps qu'elles ont un foyer de tuberculose pulmonaire et de se soigner comme il faut. »

En Amérique, le docteur Francis Williams (de Boston) avait, au mois de mai 1897, soumis déjà plus de cent cas de tuberculose à l'examen radioscopique. Dans la communication qu'il faisait à cette date au Congrès des médecins américains, sur les rayons de Röntgen dans les maladies thoraciques, il insistait aussi sur la possibilité, dans certains cas, d'un diagnostic plus précoce de la tuberculose pulmonaire à l'aide de la radioscopie que par les autres méthodes. Il rapporta plusieurs observations analogues à celle que nous venons de citer où, sans aucun signe morbide à la percussion ou à l'auscultation, l'examen radioscopique révéla au sommet de l'un ou des deux poumons une opacité anormale dont l'origine bacillaire fut ensuite démontrée par l'épreuve de la tuberculine.

Au docteur Williams revient surtout le mérite d'avoir montré que, pour le diagnostic précoce de la tuberculose, la diminution de la transparence normale du poumon à son sommet n'est pas le seul signe fourni par la radioscopie et qu'elle en fait voir deux autres. C'est d'abord une moindre étendue de l'image pulmonaire d'un côté; ce signe indique une diminution dans le volume du poumon correspondant. C'est surtout



un changement dans la position et dans les mouvements de l'une des moitiés du diaphragme. Du côté malade, le diaphragme, à la fin des inspirations, surtout des inspirations volontairement profondes, descend moins bas que du côté sain, tandis qu'à la fin de l'expiration, il remonte aussi haut des deux côtés. Ce signe très important témoigne qu'une des moitiés du diaphragme rencontre pendant l'inspiration plus de résistance que l'autre moitié à allonger le diamètre vertical du poumon correspondant et indirectement fait soupçonner que quelque induration rend moins extensible qu'à l'état normal une portion de son parenchyme. De fait, ce signe peut accompagner les lésions de toute nature qui solidifient le tissu pulmonaire ; M. Williams a montré sa fréquence dans la pneumonie et sa persistance tant que le poumon n'a pas retrouvé, avec son intégrité anatomique, sa transparence normale.

Cette diminution de l'excursion d'une moitié du diaphragme peut être exactement mesurée : il suffit, comme nous l'avons dit, de tracer sur la peau du malade des lignes correspondant aux positions extrêmes de l'ombre du muscle, à la fin de l'inspiration et de l'expiration. Des examens répétés, à divers intervalles, chez le même sujet, ont permis à M. Williams de voir se restreindre du côté malade le mouvement d'abaissement du diaphragme pendant l'inspiration, à mesure que s'étendait l'opacité du poumon à son sommet.

Tels sont donc les deux signes principaux, à l'examen radioscopique, de la tuberculose com-

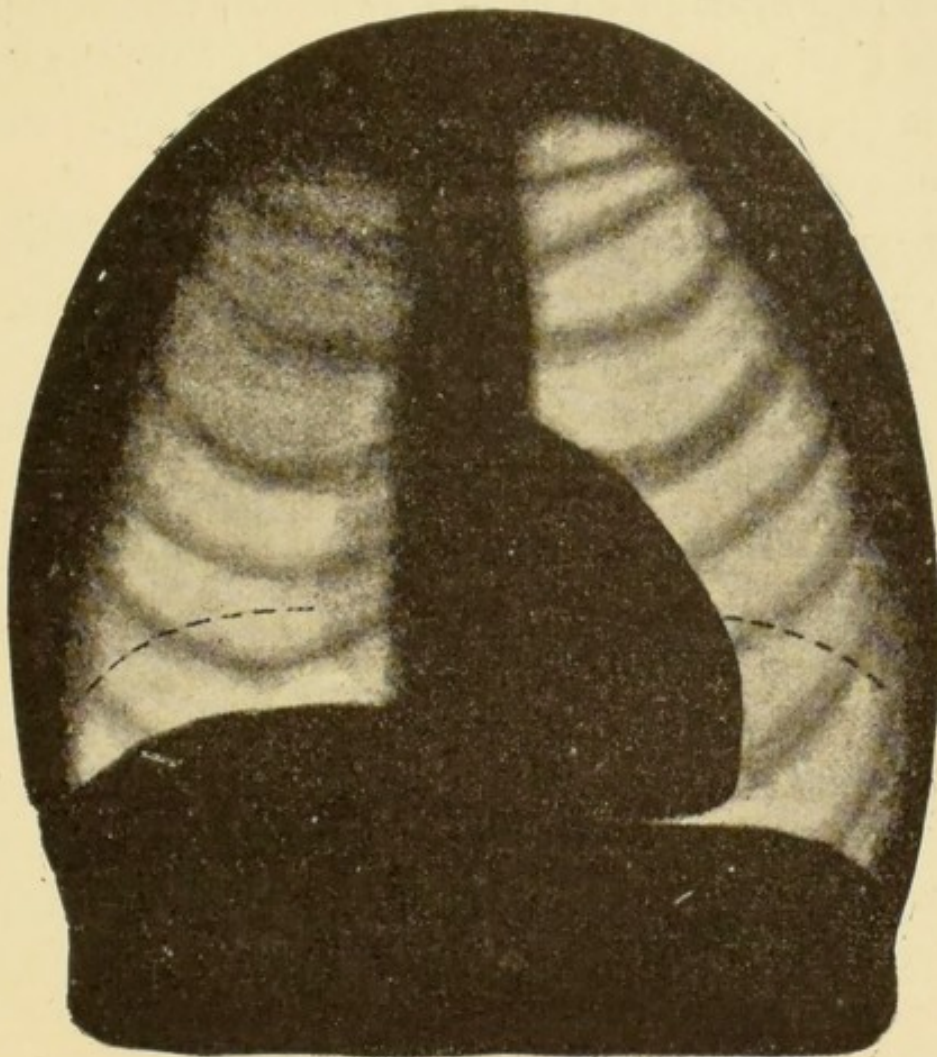


Fig. 5. — Schéma du Dr Williams (de Boston) pour la représentation des signes radioscopiques dans un cas de tuberculose pulmonaire.

Ce schéma fait voir : 1° La diminution de clarté du sommet pulmonaire droit. — 2° La diminution d'étendue de l'image pulmonaire droite. — 3° La diminution d'abaissement de la moitié droite du diaphragme. Le diaphragme est figuré à la fin d'une inspiration profonde; les lignes pointillées indiquent la situation de ce muscle à la fin de l'expiration.

mençante : diminution dans la clarté de l'image pulmonaire au sommet et dans l'abaissement du

diaphragme du côté malade. Ce dernier phénomène, pour M. Williams, constitue parfois le premier témoignage de la présence des tubercules, mais c'est une preuve fragile qui n'a pas la sûreté de la première. Celle-ci a plus de valeur, puisqu'elle correspond directement à la lésion pulmonaire et montre le siège, le degré et l'étendue du changement de densité survenu dans le poumon.

La diminution de la transparence du sommet aux rayons de Röntgen peut certainement devancer l'apparition de la bronchophonie, de la matité, des craquements; M. Bouchard l'a découvert le premier et bien d'autres observateurs que MM. Williams et Maragliano l'ont reconnu après lui. Nous avons eu, pour notre part, plusieurs fois l'occasion de le vérifier, et nous observons en ce moment une jeune femme entrée dans notre service pour une hémoptysie qui présente à l'écran fluorescent une diminution légère mais certaine de la clarté du sommet gauche, sans autre signe concomitant qu'une légère faiblesse du murmure respiratoire à ce niveau (1).

L'examen radioscopique peut-il devancer l'auscultation au point de déceler des lésions que n'accompagne aucune anomalie, si légère soit-

(1) Le Dr Claude attache une grande importance, dans l'appréciation de lésions légères des sommets du poumon, « à l'interruption de l'ombre de la clavicule qui se détache en noir sur une partie de son étendue et dans l'autre apparaît plus claire, tamisée par une sorte de brouillard ». (*Loc. cit.*)

elle, du murmure vésiculaire ? C'est très vraisemblable, mais cela n'a été expressément affirmé par personne ; c'est un point qui reste, avec beaucoup d'autres, à élucider.

Quoi qu'il en soit, il est prouvé que de très

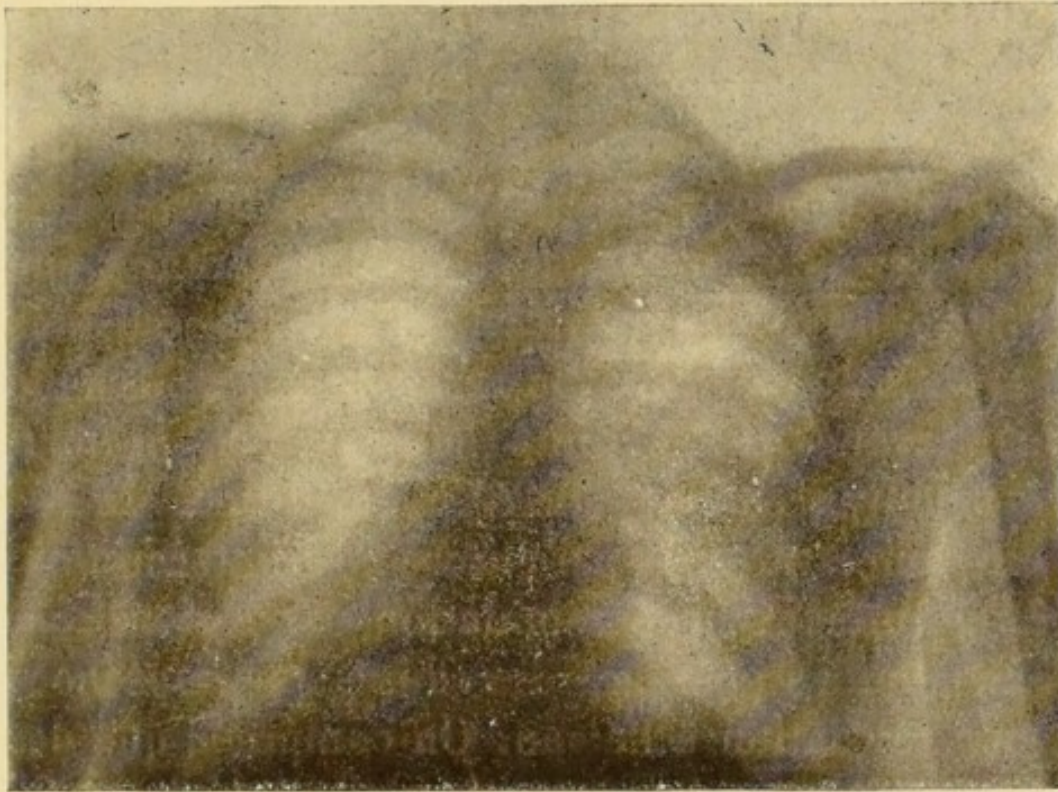


Fig. 6. — Tuberculose du poumon droit, soupçonnée par le Dr Rendu d'après les symptômes généraux et les signes d'auscultation, mais affirmée seulement après l'examen radiographique du Dr Oudin.

bonne heure, dans la phtisie commune, la radioscopie peut aider au diagnostic, en confirmant les signes encore minimes et incertains donnés par une auscultation très attentive. C'est un résultat de la plus haute importance ; la conséquence pratique, c'est que le médecin a le devoir de sou-

mettre à l'examen radioscopique tous les malades chez qui il suspecte ou redoute la tuberculose, mais il ne s'ensuit nullement qu'on puisse négliger l'emploi des autres modes d'examen et qu'en particulier l'étude des respirations anormales ne doive pas être minutieusement poursuivie. Car, avec tous les médecins ayant examiné à l'écran fluorescent un certain nombre de tuberculeux, nous avons trouvé des malades chez qui la radioscopie ne révélait pas de différence de transparence entre les deux sommets, tandis que l'auscultation indiquait d'un côté des troubles certains du murmure respiratoire. La radioscopie ne devance pas toujours l'auscultation et peut être devancée par elle. Les conditions de ces différences ne sont pas encore bien déterminées. L'exiguïté et la dissémination des lésions sont sans doute au nombre des causes qui empêchent leur révélation à l'écran. On comprend que des tubercules nombreux, mais petits et clairsemés, altèrent moins la transparence du poumon aux rayons de Röntgen qu'une masse unique, d'un volume moindre que le volume total de ceux-ci. D'autres causes interviennent sur lesquelles nous reviendrons, et au premier rang l'existence de l'emphysème vésiculaire si fréquent au voisinage des lésions tuberculeuses du poumon.

Mais dans ces cas où l'examen radioscopique se montre inférieur à l'auscultation, c'est une question de savoir s'il faut incriminer surtout la

méthode ou l'observateur. En traçant, au début de cette étude, un parallèle entre la radioscopie et la radiographie, nous avons insisté à dessein sur le degré d'acuité visuelle avec lequel on perçoit, sur l'écran fluorescent, les ombres portées des organes : il est très inférieur au degré d'acuité visuelle qu'on possède en plein jour et avec lequel on peut, à loisir, étudier les épreuves radiographiques. A l'examen radioscopique, bien des détails nous échappent que nous montre la radiographie. Cette différence entre les deux procédés, tout à l'avantage du dernier, a, dans nombre de cas, peu d'importance. Elle en a au contraire une très grande pour le diagnostic de la tuberculose pulmonaire à ses débuts, et nous possédons des épreuves radiographiques décelant très nettement à l'un des sommets pulmonaires des opacités légères et de peu d'étendue qu'un examen radioscopique soigneux ne nous avait pas montrées malgré que notre attention fût attirée en ce point par une respiration quelque peu anormale.

Sans préjuger des progrès réservés sans doute à la nouvelle méthode d'exploration, notre conclusion sera donc qu'elle est dès aujourd'hui précieuse pour le diagnostic précoce de la tuberculose, qu'elle vient en aide aux autres modes d'examen et peut les devancer, mais que, chez un sujet suspect de tuberculose, il ne faut pas se contenter de l'examen radioscopique ; si celui-ci ne donne

que des résultats incertains, il y faut joindre l'examen radiographique qui souvent montrera de façon sûre, précise et impersonnelle ce que l'écran n'aura pas révélé.

D'ailleurs, il est à peine besoin d'ajouter qu'en indiquant une diminution de la transparence du poumon à son sommet, ni l'examen radioscopique, ni l'examen radiographique ne permettront d'affirmer sûrement la tuberculose, mais seulement l'existence d'une condensation du tissu pulmonaire qui, par aventure, pourra être syphilitique ou d'autre nature. Ce sont les injections de tuberculine et, plus tard, la constatation des bacilles dans les crachats qui donneront la preuve certaine, mais il n'est pas nécessaire d'attendre ces témoignages pour soumettre au traitement convenable un malade suspect de tuberculose, porteur de lésions pulmonaires avérées.

**Pleurésie diaphragmatique tuberculeuse.** — Nous avons dit la diminution des mouvements d'abaissement du diaphragme que causent, à distance, les indurations du sommet pulmonaire, sans altération propre de ce muscle ni de la plèvre qui le recouvre, et nous avons suffisamment insisté sur la valeur de ce signe dans la phtisie commençante. A la même période, l'examen à l'écran fluorescent du contour et des mouvements du diaphragme peut fournir d'autres renseignements non moins précieux sur l'état de la plèvre diaphragmatique. On sait la fréquence des

douleurs thoraciques au début de la tuberculose pulmonaire. Souvent elles revêtent nettement la forme névralgique ; ce sont tantôt les points douloureux de la névralgie intercostale, tantôt ceux de la névralgie phrénique et, dans le plus grand nombre des cas, ces névralgies sont liées à une inflammation limitée du feuillet pariétal ou du feuillet diaphragmatique de la plèvre. La pleurésie diaphragmatique est loin d'avoir toujours les allures cliniques bruyantes qu'on lui décrit communément. M. Rendu (1) a montré la fréquence d'une forme très atténuée aux manifestations sourdes presque insignifiantes et qui ne se révèle que grâce à une soigneuse exploration des points douloureux spéciaux. Notre ami et ancien interne, M. André Jousset (2) a facilité le diagnostic de cette forme atténuée, en découvrant un nouveau signe de la névralgie phrénique, un troisième point douloureux, le *point médio-sternal*, plus constant que le point scalénique et aussi fréquemment observé que le bouton diaphragmatique de Guéneau de Mussy. Il a constaté avec nous la fréquence de la névralgie phrénique au début de la tuberculose. C'est toujours une question difficile que celle de savoir si cette névralgie, chez un malade, est liée ou non à une inflamma-

(1) RENDU, De la pleurésie diaphragmatique tuberculeuse (*Leçons de clinique médicale*. Paris, 1890).

(2) André JOUSSET, Un nouveau signe de la névralgie phrénique (*Bull. et mém. de la Soc. médicale des hôpitaux*, 30 juillet 1897).



tion de la plèvre diaphragmatique ; la fièvre peut manquer ou avoir disparu et les signes physiques sont souvent nuls ou incertains. L'examen radioscopique peut donner la solution du problème. Nous avons brièvement rapporté à la Société médicale des hôpitaux l'observation d'un jeune homme entré dans notre service avec tous les signes fonctionnels d'une névralgie du nerf phrénique gauche. A l'écran fluorescent, la moitié gauche du diaphragme n'apparaissait plus, comme à l'état normal, sous la forme d'une mince bandelette sombre, nettement détachée sur l'image brillante du poumon situé au-dessus et sur la zone un peu moins claire de l'estomac sous-jacent, mais elle donnait une ombre à la fois plus large et plus diffuse sans contours limités. De plus, cette moitié du diaphragme demeurait presque immobile, contrastant avec les mouvements étendus de l'autre moitié, et, même à la fin des plus profondes inspirations, on ne voyait pas du côté malade apparaître et s'éclaircir le sinus costo-diaphragmatique, comme on le voyait du côté sain. Ces signes nous ont permis non seulement de porter d'une façon certaine le diagnostic de pleurésie diaphragmatique, mais encore d'affirmer qu'il existait des adhérences entre le feuillet pariétal et le feuillet diaphragmatique de la plèvre.

**Pleurésies sèches tuberculeuses.** — Chez d'autres malades, nous avons pu constater qu'à

des points de côté s'accompagnant de signes physiques minimales ou nuls à l'auscultation et à la percussion, correspondaient, sur l'écran fluorescent, des opacités plus ou moins étendues; les changements de position imprimés au malade pendant l'examen montraient que ces opacités ne témoignaient pas de lésions profondément situées, mais d'une condensation superficielle et toute proche de la paroi thoracique; nous en avons conclu qu'il ne s'agissait pas de névralgie ou de pleurodynie simple, mais d'altérations pleuro-pulmonaires.

Ainsi la radioscopie peut révéler des pleurésies sèches et plus particulièrement des pleurésies diaphragmatiques dont l'existence bien constatée aide au diagnostic de la tuberculose à ses débuts, car tous les médecins admettent aujourd'hui que la tuberculose est la condition étiologique la plus habituelle de la pleurésie sous toutes ses formes anatomiques.

**Tuberculose pleuro-pulmonaire à début pleurétique.** — Dans les épanchements liquides de la grande cavité pleurale, nous n'avons pas à dire comment l'emploi des rayons de Röntgen ajoute aux renseignements fournis par les autres modes d'examen sur l'existence et l'abondance du liquide épanché et surtout sur l'exacte situation du cœur déplacé. Mais il est nécessaire de nous arrêter sur cette forme clinique si fréquente de tuberculisation, remarquablement étudiée par

M. Grancher sous le nom de *tuberculose pleuro-pulmonaire*, où la lésion du poumon est masquée à l'origine par une pleurésie qui a le début et les allures d'une pleurésie dite franche et survient plus ou moins brusquement au milieu de toutes les apparences de la meilleure santé. Le problème qui se pose est celui-ci : étant donnée une pleurésie en apparence simple, franche, le parenchyme pulmonaire est-il compromis en même temps ou le poumon est-il sain ? Existe-t-il une pleurésie simple ou une tuberculose pleuro-pulmonaire ? Nous devons à M. Grancher la connaissance des signes délicats qui, dans bon nombre de cas, derrière l'épanchement pleural, décèlent les lésions pulmonaires. Si le liquide épanché ne dépasse pas la troisième ou au plus la seconde côte, il existe du tympanisme sous-claviculaire avec augmentation des vibrations vocales comme dans les épanchements pleurétiques simples, mais la respiration est affaiblie, ou faible et rude à la fois, ou rude. Ces signes de congestion du sommet sont presque toujours l'indice d'une lésion tuberculeuse qui évoluera au bout d'un temps variable, plusieurs mois ou plusieurs années après le début pleurétique de la maladie.

M. Bouchard, dans sa seconde Note à l'Académie des Sciences, donnait en ces termes la relation d'un cas de tuberculose pulmonaire commençante masquée par un épanchement pleurétique : « En renouvelant l'étude des cas

de pleurésie qui avaient fait l'objet de ma précédente communication, j'ai vu la teinte claire du sommet du thorax augmenter d'étendue en même temps que l'épanchement se résorbait. Chez l'un des malades, cependant, l'opacité persistait au sommet, tandis qu'une plaque claire apparaissait vers le milieu du côté où manifestement l'épanchement diminuait. Enfin, la résorption de cet épanchement étant presque complète, le sommet restait toujours obscur. Ce fait, qui ne s'était pas observé dans les deux autres cas, me donna à penser qu'il y avait condensation du tissu pulmonaire au sommet du poumon du côté malade. La percussion et l'auscultation confirmèrent cette prévision et révélèrent l'existence d'une infiltration commençante que l'épanchement avait d'abord masquée. Cette tuberculose pulmonaire avait été révélée par l'examen radioscopique. »

A vrai dire, il ne semble pas que cette observation rentre exactement dans la catégorie des cas décrits par M. Grancher sous le nom de tuberculose pleuro-pulmonaire à début pleurétique. Nous avons eu plusieurs fois l'occasion de comparer, chez les pleurétiques, les diverses associations de signes physiques sous-claviculaires ainsi que les divers schèmes décrits par M. Grancher, en particulier le schème dit n° II sur lequel il fait reposer principalement le diagnostic précoce de la tuberculose, avec les résultats fournis

par l'examen radioscopique et radiographique ; nous avons presque toujours observé leur concordance ; aussi peut-on dire que dans les cas de pleurésie en apparence simple et primitive, le sommet du poumon devra être soigneusement exploré à l'aide des rayons de Röntgen ; ils y révéleront souvent une diminution de la transparence normale. Cette diminution de transparence témoignera d'une condensation du tissu pulmonaire qui ne sera pas forcément d'origine tuberculeuse, car elle pourra dépendre d'une simple congestion du sommet, mais dans bien des cas ce signe de présomption possédera, aussi bien que le schème de M. Grancher, et même en l'absence de celui-ci, la valeur d'un signe de certitude.

**Phtisie aiguë.** — Nous venons de voir les différents modes de début de la phtisie chronique. Dans les cas de tuberculose douteuse que nous étudions rentrent les formes suffocante, bronchitique et pneumonique de la phtisie aiguë. A défaut d'observations précises, nous ne ferons que signaler le secours que, dans la forme suffocante de la granulie, l'emploi des rayons de Röntgen peut apporter au diagnostic : en l'absence de signes d'auscultation, il montrerait un aspect finement et légèrement tacheté de l'image pulmonaire dans toute son étendue, mais nous n'avons pas eu l'occasion de le vérifier. Par contre, quand la phtisie aiguë revêt la forme de

broncho-pneumonie lobulaire ou pseudo-lobaire, les rayons de Röntgen peuvent servir à préciser le siège et l'étendue des lésions, mais ne sauraient indiquer leur nature mieux que les autres modes d'examen.

### 3. — TUBERCULOSE CERTAINE

Les malades dont nous venons de parler, chez qui l'examen radioscopique et radiographique aide au diagnostic précoce d'une tuberculose douteuse, s'engagent suivant les circonstances dans des voies très diverses. Les uns reviennent à la santé, ils rentrent dans la catégorie tout d'abord étudiée, la tuberculose latente des sujets bien portants. Dans ces cas, les rayons de Röntgen servent à constater l'arrêt et le retrait des lésions comme ils en ont montré les premiers progrès, et même un moment vient où ils ne font plus voir que les stigmates d'une tuberculose guérie. Il faut espérer que le nombre de ces heureuses terminaisons grandira à mesure que l'emploi plus répandu de la nouvelle méthode permettra, avec un diagnostic plus précoce, un traitement plus prompt et plus efficace.

Plus fréquemment, la maladie poursuit son cours; avec lenteur ou rapidité, sans trêve ou après des temps d'arrêt, les lésions progressent et les signes physiques s'accroissent, les tubercules se ramollissent, l'expectoration devient

purulente, on y découvre des bacilles et désormais la tuberculose est certaine. A cette période, la radioscopie et la radiographie ont bien perdu de leur utilité pour le diagnostic de la maladie, mais elles conservent toute leur importance pour la délimitation des lésions et l'appréciation de leur étendue. C'est toujours par une diminution de la clarté normale de l'image pulmonaire que se manifestent, à l'écran fluorescent, les masses tuberculeuses de plus en plus grosses et de plus en plus nombreuses qui, ayant chassé l'air des vésicules, en occupent les parois et la cavité. La condensation du parenchyme pulmonaire se traduit par un défaut de transparence dont les degrés variables s'étendent depuis l'apparence du plus léger voile jusqu'à l'opacité la plus sombre; le tissu du poumon infiltré de tubercules et privé d'air peut devenir aussi peu perméable aux rayons de Röntgen que l'est normalement le parenchyme du foie. Les ombres projetées sur l'écran par ces lésions pulmonaires occupent une plus ou moins grande étendue, mais ne se sont pas délimitées par des contours précis, comme le sont les ombres des collections liquides, anévrysmes de l'aorte ou épanchements enkystés de la plèvre interlobaire, elles se dégradent à leur périphérie et se relient insensiblement à la clarté brillante qui correspond aux parties saines du poumon: c'est une réunion de taches irrégulièrement arrondies et d'inégales dimensions, dont la teinte plus ou

moins foncée accentue la diminution de clarté ambiante. En un mot, la zone pulmonaire, au lieu de briller sur l'écran d'une clarté uniforme, comme à l'état normal, prend un aspect moucheté, tacheté, pommelé, plus facile à constater qu'à dépeindre exactement; cet aspect se retrouve avec des teintes plus nombreuses et plus nettes, des ombres plus distinctes, sur les épreuves radiographiques; leur étude directe vaut mieux que toutes nos tentatives de description.

La grande utilité des rayons de Röntgen à cette période, c'est que le plus souvent ils renseignent mieux sur l'étendue des lésions que les autres modes d'examen. Tantôt ils font découvrir que la tuberculose n'est pas limitée à un seul côté, en montrant au sommet du poumon supposé sain un défaut de transparence, sans doute de même origine que les opacités du poumon manifestement malade; c'est un fait sur lequel insistent tous ceux qui ont examiné bon nombre de tuberculeux à l'écran; le D<sup>r</sup> Williams en a vu des exemples à Boston, comme le professeur Maragliano à Gênes. Tantôt ils révèlent, dans l'un des poumons ou dans tous les deux, que les signes fournis par l'auscultation et la percussion ne correspondent qu'à une faible partie des lésions, que par exemple celles-ci s'étendent jusqu'aux lobes inférieurs quand on les croyait cantonnées aux sommets. Parmi les épreuves radiographiques qu'avec MM. Oudin et Barthélemy nous avons présentées



à la Société médicale des hôpitaux, il en est une (fig. 7) qui montre, chez un tuberculeux por-

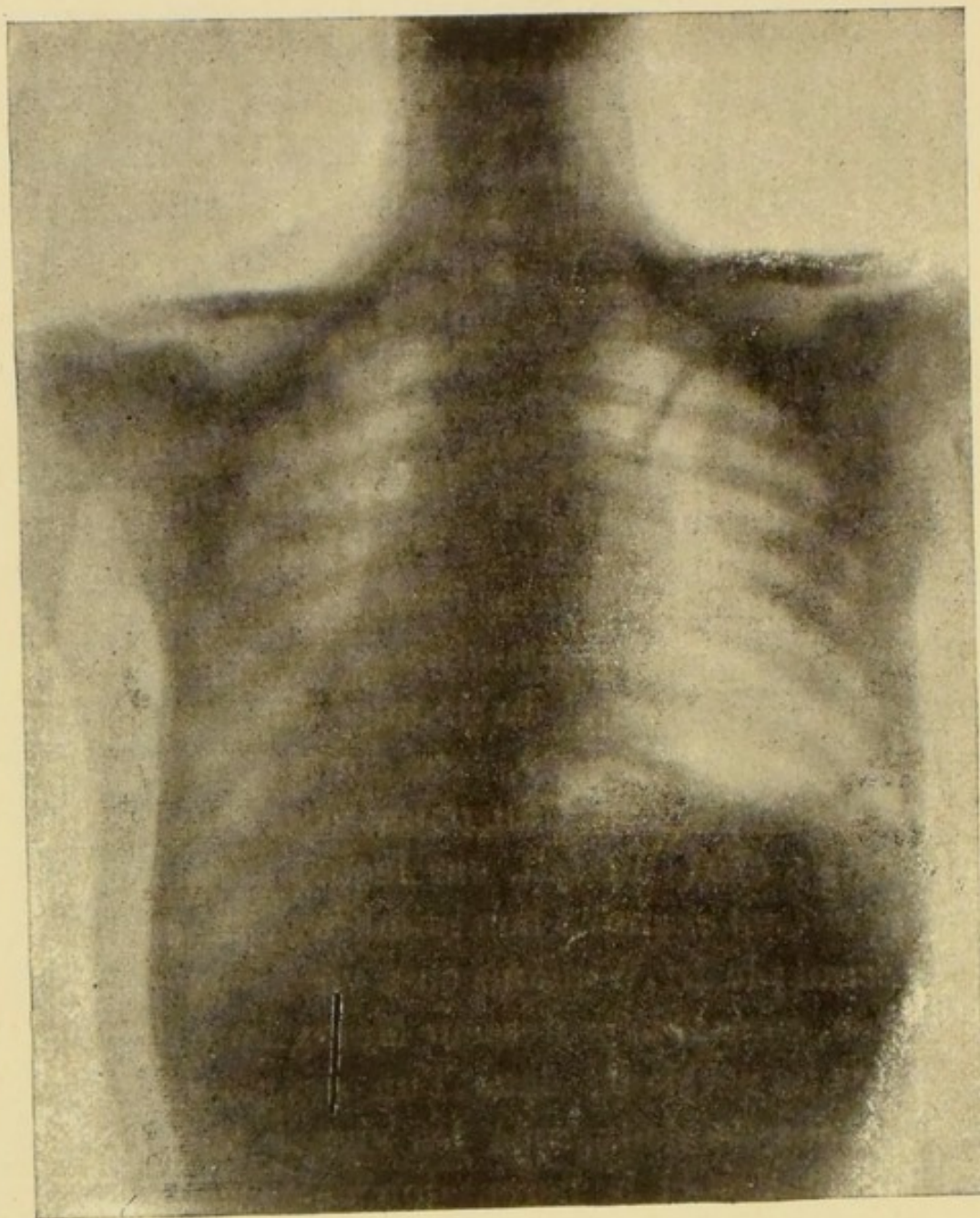


Fig. 7. — Pyo-pneumothorax droit et tuberculose du poumon gauche, d'après une radiographie du D<sup>r</sup> Oudin.

teur d'un pyo-pneumothorax droit, la zone correspondant à la moitié supérieure du poumon gau-

che toute parsemée de taches sombres à contours indécis; cela signifiait que le poumon gauche était tout infiltré dans sa moitié supérieure de noyaux opaques aux rayons de Röntgen, c'est-à-dire qu'il était le siège de lésions tuberculeuses profondes et étendues, comme d'ailleurs l'autopsie pratiquée quelques jours plus tard le confirma; cependant ce poumon semblait sain, à en juger par l'auscultation qui révélait seulement quelques gros râles de bronchite. De tels faits sont loin d'être rares. Bien plus, dans certains cas, le désaccord entre les renseignements fournis par les rayons de Röntgen et ceux que donnent les méthodes usuelles d'examen va plutôt s'accroissant à mesure que la maladie progresse et que les lésions s'étendent du sommet à la base des poumons. Plus d'une fois nous l'avons constaté, et la raison de cet apparent paradoxe n'est pas difficile à trouver. Les dimensions de chaque poumon dans le sens antéro-postérieur augmentent graduellement du sommet à la base; on comprend donc facilement qu'au sommet il suffit d'une condensation, même peu étendue, du parenchyme pulmonaire pour altérer au moins légèrement le murmure respiratoire, tandis que des lésions beaucoup plus volumineuses, mais situées plus bas, si elles sont suffisamment éloignées du doigt qui percute et de l'oreille qui ausculte, peuvent demeurer latentes et n'être dévoilées que par les ombres projetées sur l'écran ou sur la plaque

sensible. C'est une règle générale que pour l'exploration de la poitrine les rayons de Röntgen l'emportent d'autant plus sur les autres modes d'examen que les tissus sains ou malades, imperméables à ces rayons, sont plus profondément situés, séparés de la paroi thoracique par une plus grande épaisseur de tissu pulmonaire sain : ainsi les nouvelles radiations nous apprennent mieux que les autres méthodes l'exacte situation du cœur chez les emphysémateux, la direction de son axe et les limites de son déplacement dans les grands épanchements pleuraux, dans ceux de la plèvre gauche en particulier ; mieux que les autres méthodes, elles nous révèlent les hypertrophies ganglionnaires avoisinant le hile, l'allongement, le déplacement et les ectasies de la crosse aortique dans sa portion horizontale, les collections enkystées des espaces interlobaires. Les lésions tuberculeuses des poumons ne font pas exception à cette règle ; plus elles sont profondément situées dans le parenchyme pulmonaire, plus grande est l'utilité de la radioscopie et de la radiographie pour reconnaître leur existence. En résumé, à la période où la tuberculose est certaine, les rayons de Röntgen, en montrant le progrès et l'étendue des lésions profondes, fournissent surtout un élément important au pronostic de la maladie.

**Cavernes pulmonaires.** — Le ramollissement des tubercules aboutit plus ou moins rapidement

à la formation de cavités dans le tissu des poumons, c'est la période des cavernes. Laënnec a découvert les principales modifications du murmure respiratoire et de la voix qui les révèlent à l'oreille du médecin. A l'exemple du professeur Jaccoud, on donne souvent le nom de *signes cavitaires* à l'ensemble des phénomènes d'auscultation qui permettent de reconnaître l'existence d'une cavité creusée dans le parenchyme pulmonaire, quelle que soit d'ailleurs l'origine de l'excavation. Aux signes cavitaires déjà connus, l'emploi des rayons de Röntgen est venu ajouter un signe nouveau décrit par M. Bouchard dans sa Note à l'Académie des Sciences. « Dans deux cas, des taches claires apparaissant sur le fond sombre ont marqué la présence de cavernes vérifiées par l'auscultation. » Tous les observateurs qui l'ont suivi ont en effet vérifié que souvent les cavernes pulmonaires se révèlent à l'écran fluorescent par des espaces clairs, plus ou moins brillants, de dimensions variables et de forme assez régulièrement arrondie ; ces espaces brillants sont entourés d'un anneau sombre plus ou moins large, bien limité à sa circonférence interne, mais dont la circonférence externe tantôt se relie insensiblement à la clarté toujours plus ou moins diminuée de la zone environnante, tantôt se confond avec cette zone devenue tout à fait opaque aux rayons de Röntgen. Les épreuves radiographiques reproduisent avec plus de netteté et de

précision le même aspect; la figure 8, réduction de l'une des planches annexées à la thèse inaugurale du D<sup>r</sup> Mignon montre deux poumons inégalement atteints et dont les lésions sont d'âges différents; elle présente les divers aspects qui correspondent aux périodes successives de la tuberculose pulmonaire. En résumé, la tache claire sur fond sombre qui dénote une caverne pulmonaire n'est pas sans analogie, toutes proportions gardées, avec l'espace brillant arrondi ou ovalaire qui, sur l'ombre des organes abdominaux, se détache et révèle la place de l'estomac. La raison en est simple : dans l'un et l'autre cas une cavité, assez large, uniquement remplie d'air, laisse passer les rayons de Röntgen mieux que les parties voisines composées de tissus plus ou moins denses (fig. 8).

Cependant ni l'écran fluorescent, ni les épreuves radiographiques ne montrent toujours, quand il existe des cavernes, cet aspect si caractéristique. C'est un fait qu'a signalé M. Bouchard, dans sa seconde Note, comme nous l'avons dit déjà. « Dans d'autres cas où l'auscultation faisait reconnaître l'existence d'excavations, celles-ci n'ont pas été vues à l'examen radioscopique. » Il est intéressant de chercher les conditions de ces différences. Pour qu'une cavité pulmonaire soit plus transparente aux rayons de Röntgen que le tissu ambiant, il faut d'abord qu'elle soit vide, c'est-à-dire qu'elle contienne seulement de l'air; si elle

se remplit de pus, on comprend qu'elle devienne

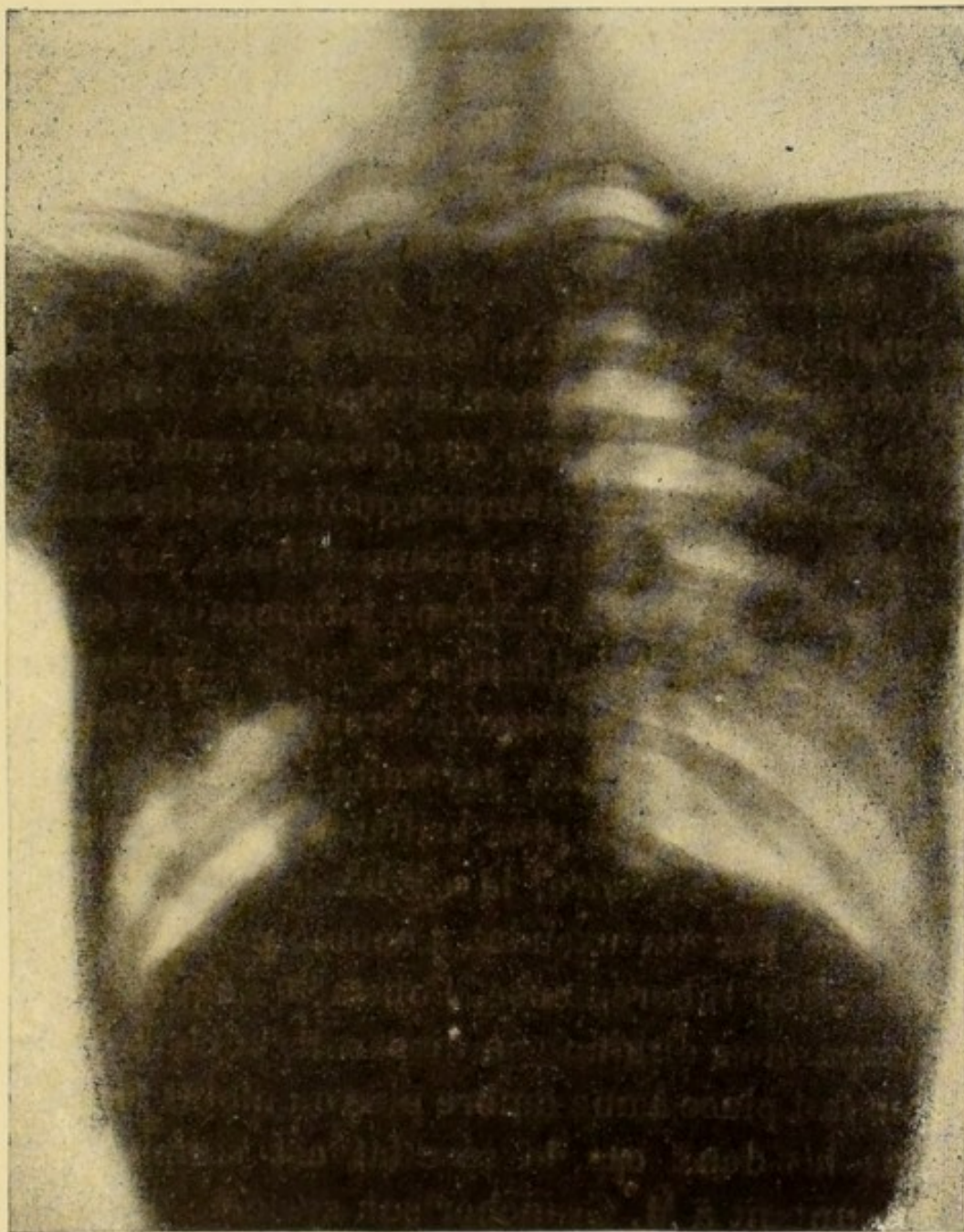


Fig. 8. — Cavernes tuberculeuses multiples du poumon gauche, d'après une radiographie de M. Radiguet. (Observation XLVII de la thèse du Dr Mignon.)

opaque aux radiations qui d'abord la traversaient ; mais cette condition nécessaire, la vacuité de la

caverne, n'est pas une condition suffisante à l'apparition d'une tache claire sur l'écran. Un peu de réflexion suffit pour s'en convaincre. L'aspect brillant qui correspond au poumon normal tient à ce que les rayons de Röntgen traversent parfaitement les innombrables petites cavités remplies d'air dont il est creusé, autrement dit les alvéoles, et pénètrent presque aussi bien, un peu moins complètement toutefois, les minces cloisons interalvéolaires qui en forment la charpente élastique. Que le tissu de toutes ces cloisons soit raréfié comme dans l'emphysème ou qu'il ait entièrement disparu comme dans le pneumothorax, par suite de la rétraction du moignon pulmonaire vers le hile, il en résulte la diminution ou la suppression d'un obstacle au passage des rayons de Röntgen à travers le thorax, et par suite l'apparition sur l'écran d'une clarté plus brillante qu'à l'état normal. Si, au contraire, la cavité des alvéoles est comblée par un exsudat pneumonique ou une infiltration tuberculeuse, l'obstacle augmente, la transparence diminue ou disparaît, la clarté normale fait place à une ombre plus ou moins foncée. Dans les deux cas, le résultat est simple : en empruntant à M. Grancher son système de notation pour les signes physiques usuels, on peut écrire :

Poumon normal.....	Clarté =
Emphysème généralisé ou pneumothorax.	Clarté +
Hépatisation, infiltration tuberculeuse, etc.	Clarté —

Mais si les rayons de Röntgen rencontrent sur leur passage tour à tour des lobules emphysémateux et des lobules hépatisés ou infiltrés de tubercules, s'ils pénètrent successivement à travers des cavernes remplies d'air et des masses solides, fibreuses ou caséifiées, on comprend que l'intensité de la lumière dont brille l'écran qui les reçoit est une résultante, que c'est pour ainsi dire la somme algébrique de la clarté moindre et de la clarté plus grande due à leur passage à travers des portions du parenchyme pulmonaire alternativement plus denses et moins denses qu'à l'état normal. Dans de telles conditions, il ne faut pas s'étonner si cette résultante aboutit, somme toute, sur l'écran, soit à une diminution, soit à une augmentation de la clarté normale, soit encore à l'absence de tout changement. Ainsi s'explique que des cavernes, dûment reconnues par l'auscultation, échappent complètement à l'examen radioscopique : l'augmentation de clarté qui devrait résulter de la présence de l'air dans leur cavité est surpassée ou compensée par la diminution de clarté qu'entraîne la condensation du tissu fibreux de leurs parois, du parenchyme pulmonaire environnant et des feuillets pleuraux. Cette explication n'est pas seulement valable pour les cavités pathologiques ; elle aide à comprendre comment, à l'état normal, les ramifications bronchiques et les vaisseaux pulmonaires partant du hile ne se révèlent par aucune différence de teinte



sur la clarté uniforme qui correspond au poumon ; c'est à peine si dans les cas de sclérose du poumon on voit quelques lignes sombres divergentes indiquer la direction des grosses travées fibreuses comprenant les bronches et les vaisseaux. Cette explication sert à comprendre aussi comment, au début de la tuberculose, les signes fournis par l'examen radioscopique sont loin de devancer toujours les renseignements donnés par les autres méthodes. Déjà nous avons parlé de l'exiguïté et de la dissémination des lésions, à la période de germination des tubercules, comme cause de l'absence des signes révélateurs. Mais il peut arriver aussi qu'à la période d'agglomération des tubercules des lésions plus volumineuses et plus massives ne se décèlent cependant par aucune ombre si, comme il arrive souvent, elles sont entourées de lobules emphysémateux dont la transparence accrue compense leur opacité relative aux rayons de Röntgen.

Ainsi, au début de la maladie, la clarté plus grande que produit l'emphysème peut couvrir et faire disparaître les ombres légères dues aux premiers tubercules. Inversement, à une période plus avancée, bien que le poumon contienne encore, dans l'intervalle des foyers tuberculeux, des parties saines et transparentes aux rayons de Röntgen, les ombres plus étendues et plus épaisses que ces foyers projettent sur l'écran fluorescent arrivent à se confondre et à obscurcir com-

plètement la clarté pulmonaire; le diagnostic radioscopique perd alors en précision topographique ce qu'il gagne en certitude au point de vue de l'existence des lésions profondes.

**Complications.** — L'évolution de la phtisie est traversée par des complications multiples qui surajoutent leurs lésions aux altérations tuberculeuses proprement dites. Inflammation et dilatation des bronches, adénopathies bronchiques, œdème et congestion du poumon, emphysème des alvéoles, sclérose de la charpente conjonctive, pneumonies lobulaires ou pseudo-lobaires, pleurésies sèches ou avec épanchement, pleurésies enkystées, médiastines, interlobaires, diaphragmatiques, pneumothorax, hydro- ou pyo-pneumothorax, ce sont autant d'états pathologiques, sans parler des complications cardiaques et péricardiques, qui peuvent venir modifier l'image du thorax sur l'écran fluorescent. Nous ne chercherons pas à décrire en détail les aspects divers, résultant toujours de combinaisons variées de clartés et d'ombres, qui correspondent à ces nombreuses altérations des organes thoraciques. Il nous faudrait passer en revue la pathologie tout entière de l'appareil respiratoire et étudier, à l'aide des rayons de Röntgen, le diagnostic différentiel de chacune de ces lésions. D'ailleurs, nous avons été amenés déjà à dire de plusieurs d'entre elles ce qui importe à notre sujet; nous y ajouterons quelques mots seulement sur la con-

gestion pulmonaire et sur le pneumothorax.

**Congestion pulmonaire.** — Les tubercules pulmonaires sont souvent l'origine et le centre de poussées congestives, plus ou moins étendues, qui se traduisent sur l'écran fluorescent par une diminution de la clarté normale du poumon. Les ombres qui leur correspondent pourraient facilement tromper le médecin sur l'étendue des lésions tuberculeuses si, pour les distinguer des ombres de ces dernières, il n'était attentif aux caractères suivants. L'ombre des parties du poumon seulement congestionnées offre une teinte plus claire, elle s'atténue notablement et disparaît presque dans les inspirations profondes ; enfin des examens successifs montrent qu'elle présente, à quelques jours d'intervalle, de grandes variations dans son étendue et son intensité.

**Pneumothorax.** — La formation d'un pneumothorax par rupture dans la plèvre d'un tubercule ramolli est un des accidents de la phtisie qui modifient de la façon la plus saisissante l'image présentée par l'écran fluorescent.

Le côté de la poitrine qui est le siège de cette complication apparaît, suivant la comparaison du D<sup>r</sup> Williams, comme un verre à moitié plein d'encre, sous la forme de deux zones superposées : l'une supérieure très claire correspond à l'air qui emplit la cavité pleurale, l'autre inférieure très sombre traduit l'opacité de l'épanchement liquide, séreux ou purulent, accumulé à la partie la plus

déclive de la plèvre. La ligne de séparation de ces deux zones est rigoureusement horizontale, elle demeure telle et contraste avec le changement de direction des côtes quand le malade quitte la position verticale pour s'incliner lentement à gauche ou à droite, mais elle ondule et forme des vagues s'il fait quelque mouvement brusque ; c'est le phénomène de la succussion hippocratique devenu visible et pouvant être vu simultanément par de nombreux spectateurs. Ces signes concordent exactement avec ceux que fournissent les autres méthodes.

De plus, M. Bouchard a récemment signalé un autre mouvement d'ondulation, à vagues plus petites, dû à la transmission des battements du cœur au liquide épanché ; ce mouvement, à l'inverse du précédent, s'observe quand le malade est immobile : « Dans deux cas d'hydro-pneumothorax, l'un à gauche, l'autre à droite, indépendamment de l'espace très lumineux correspondant à l'air, superposé à l'espace obscur correspondant au liquide, indépendamment de la mobilité et de l'horizontalité de la limite qui sépare ces deux espaces et qui marque la surface du liquide, indépendamment des mouvements d'élévation et d'abaissement de cette surface liquide pendant les mouvements respiratoires, j'ai constaté un mouvement continu de la surface liquide, une ondulation dont les vagues se produisent suivant un rythme isochrone aux battements du cœur, et cela

également dans l'hydro-pneumothorax du côté droit et dans celui du côté gauche. » (Bouchard.)

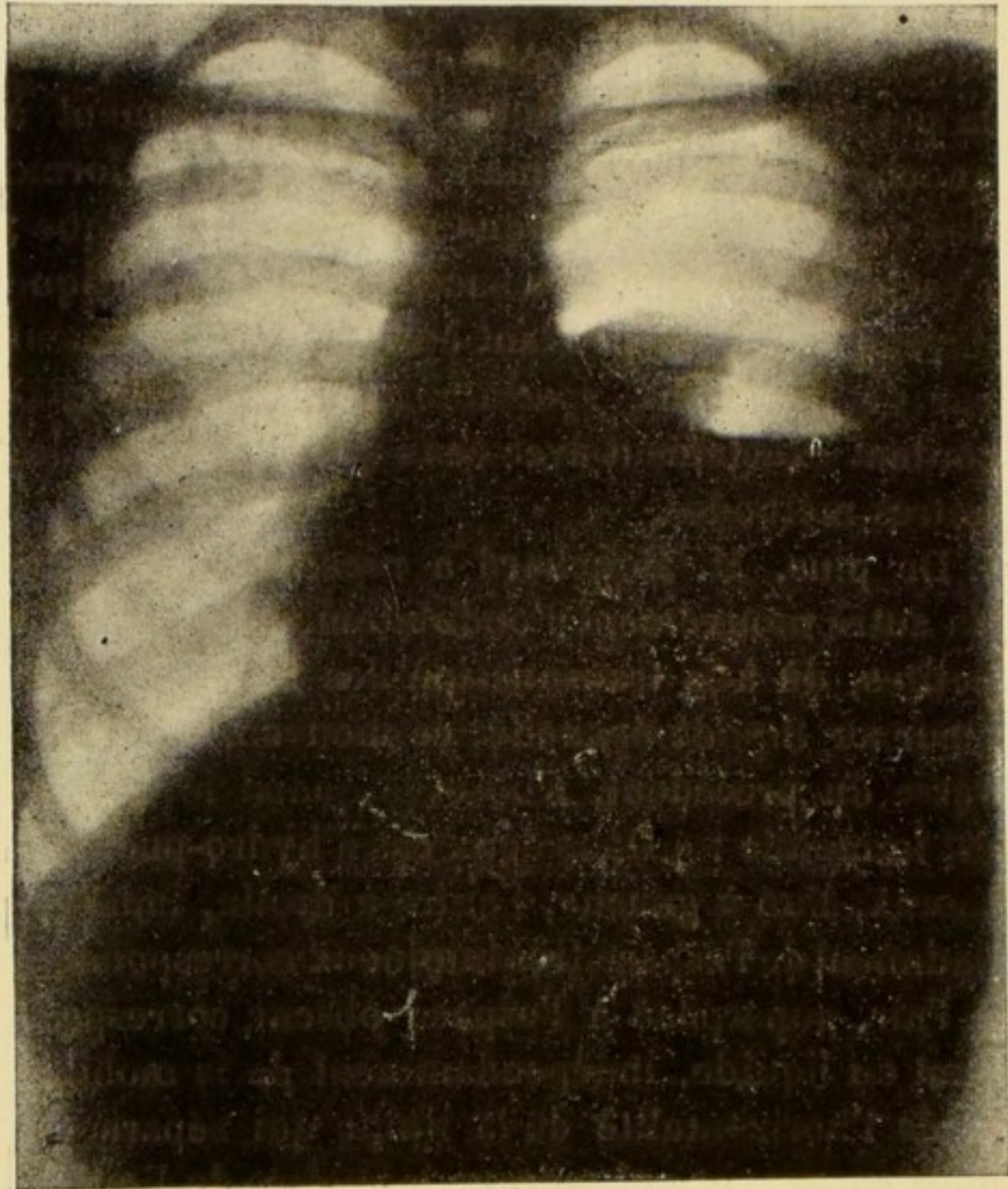


Fig. 9. — Pyo-pneumothorax gauche, vu de face ; le moignon pulmonaire surnage. D'après une radiographie de M. Radiguet. (Observation communiquée par le Dr Bécclère à la Société médicale des hôpitaux, le 15 juillet 1898.)

Mais dans l'examen du pneumothorax, la supériorité des rayons de Röntgen sur les procédés

usuels, c'est qu'ils révèlent l'exacte situation du poumon perforé. On voit en effet, à l'écran, sur la zone supérieure très claire qui correspond à l'air intrapleurale, se détacher l'ombre plus foncée du moignon pulmonaire rétracté vers le hile; le contour en est nettement dessiné, sa forme varie suivant qu'il est libre de toute adhérence ou qu'il fait corps, dans une plus ou moins grande étendue, avec le sommet de la cavité thoracique.

Comme déjà nous l'avons dit ailleurs : « Des examens répétés du même malade, à plusieurs jours d'intervalle, permettront de mesurer tous les changements qui se produiront dans la forme et les dimensions du poumon. Quand un nouvel examen radioscopique fera constater une augmentation de volume de cet organe, c'est que la perforation pulmonaire sera fermée, puisqu'à cette condition seulement l'air contenu dans la cavité pleurale aura pu se résorber et le poumon être attiré vers les parois du thorax. L'emploi des rayons de Röntgen permettra donc de diagnostiquer de bonne heure la cicatrisation des perforations pulmonaires, avant que les feuilletts de la plèvre aient repris contact, avant que l'auscultation l'ait révélée. » On voit que dans ce cas encore, comme dans tous ceux où la tuberculose pulmonaire est certaine, l'emploi des rayons de Röntgen aide à reconnaître les complications et fournit un élément au pronostic plutôt qu'il ne sert au diagnostic de la maladie.

#### 4. — MALADIES SIMULANT LA TUBERCULOSE

Les nouveaux procédés d'examen dont nous venons de voir l'utilité pour le diagnostic précoce de la tuberculose latente ou douteuse, pour l'exacte appréciation des lésions et le pronostic de la tuberculose certaine, rendent encore des services dans les maladies qui, sous le masque de la phtisie, trompent le médecin et lui font à tort soupçonner ou même admettre l'existence de lésions tuberculeuses des poumons.

Les rayons de Röntgen permettent, dans ces cas, d'écarter le diagnostic de tuberculose, soit en montrant l'image des poumons suspects parfaitement claire sur l'écran, du sommet à la base, et spécialement au sommet, plus brillante même qu'à l'état normal, soit en révélant des lésions profondes et ignorées, capables, mieux que les tubercules supposés, d'expliquer les symptômes de consommation.

Comme exemples de la première catégorie de faits, nous citerons chez l'adulte ces catarrhes chroniques avec dilatation des bronches où l'expectoration purulente, les hémoptysies, l'amaigrissement et la perte des forces simulent la phtisie commune ; chez l'enfant, ces bronchites subaiguës consécutives à la rougeole et surtout à la coqueluche, où une abondante sécrétion de crachats nummulaires se joint à la fièvre hectique, à

l'émaciation rapide pour entraîner, presque sans réserves, le diagnostic de tuberculose. Nous citerons aussi ces cas de neurasthénie profonde, d'anémie et de dyspepsie graves où les troubles de la nutrition prédominent et font admettre à tort l'existence d'une tuberculose latente.

Chez tous les malades de cette sorte, si l'examen radioscopique montre une bonne clarté de l'image des poumons dans leur entière étendue, surtout aux deux sommets, s'il ne décèle aucune ombre révélatrice des ganglions trachéo-bronchiques hypertrophiés, s'il fait voir le contour du diaphragme intact et ses mouvements normaux des deux côtés, il y a, sinon des preuves certaines, au moins de bonnes raisons pour laisser de côté le diagnostic de tuberculose.

Pour écarter complètement le soupçon de cette maladie, il y a des raisons meilleures quand l'examen radioscopique fait constater les signes de l'emphysème pulmonaire généralisé, c'est-à-dire une clarté de toute l'image pulmonaire plus brillante qu'à l'état normal, une étendue plus grande de cette image, enfin le diaphragme s'abaissant à la fin de l'inspiration au-dessous de ses limites habituelles, mais remontant moins haut que de coutume pendant l'expiration, en somme ayant perdu supérieurement de l'amplitude de ses excursions.

Comme exemples de faits d'un autre ordre, nous citerons les collections purulentes interlo-



baires inaccessibles aux modes usuels d'examen et simulant la tuberculose. Nous rappellerons, dans les termes où nous l'avons brièvement rapportée à la Société médicale des hôpitaux, l'observation de cet « enfant de cinq ans, présentant tous les symptômes d'une affection consumptive des poumons, abondante expectoration purulente, fièvre hectique, amaigrissement, doigts hippocratiques, et qui, véritable phthisique dans le sens étymologique du mot, était depuis huit mois traité par plusieurs médecins comme un tuberculeux vulgaire. Chez cet enfant, l'examen radioscopique a contribué avec d'autres signes à rectifier le diagnostic, à montrer l'intégrité du poumon et à faire reconnaître l'existence d'une pleurésie interlobaire suppurée (d'origine pneumococcique) en communication avec les bronches ; une intervention chirurgicale, malheureusement trop tardive, a mis hors de doute l'existence de cette collection purulente ». Nous ajouterons que, chez cet enfant, l'image du poumon gauche était entièrement claire du sommet à la base ; celle du poumon droit, parfaitement claire au sommet, présentait entre cette zone supérieure très brillante et la base moins brillante mais encore claire, une zone intermédiaire tout à fait sombre, nettement limitée en haut par une ligne oblique qui correspondait assez exactement au siège et à la direction de la grande scissure interlobaire ; cette zone sombre était moins bien limitée à sa

partie inférieure. Depuis, nous avons eu l'occasion d'observer à l'hôpital trois malades adultes présentant, avec une abondante expectoration de crachats purulents et fétides, tous les symptômes généraux de la phtisie, sans qu'un examen répété des crachats y fût découvrir le moindre bacille : le diagnostic de tuberculose pouvait ainsi être écarté. Chez ces trois malades, l'examen radioscopique nous fit voir les deux poumons très clairs dans toute leur étendue, à l'exclusion, sur l'un des poumons, d'une zone sombre intermédiaire aux zones brillantes du sommet et de la base et siégeant à la hauteur de l'espace interlobaire. Ainsi nous furent révélés la cause et le siège des accidents simulant la phtisie. L'un de ces malades est guéri ; les deux autres sont en bonne voie de guérison, sans que nous ayons eu besoin de faire appel au chirurgien ; mais, si son intervention était devenue nécessaire, les rayons de Röntgen auraient, on peut dire, guidé sa main, comme ils l'avaient fait chez l'enfant cité tout à l'heure, et l'auraient aidé à atteindre le foyer purulent profond que ne décelaient pas les modes usuels d'examen.

#### IV. — CONCLUSIONS

« L'emploi des rayons de Röntgen, qui rend au chirurgien de si grands services, est tout aussi précieux pour le médecin. »

Ce jugement porté par M. Bouchard un an après la découverte du professeur de Würzburg apparaît de jour en jour plus vrai et plus fécond en conséquences pratiques.

Les deux procédés dont se compose la nouvelle méthode d'investigation, l'examen radioscopique et l'examen radiographique, révèlent seulement les différences de perméabilité aux rayons de Röntgen qui, à l'état normal ou pathologique, existent entre les divers organes et les divers tissus du corps humain, suivant leur composition chimique, leur structure et leur épaisseur. Rigoureusement, on ne saurait leur demander davantage.

Ces différences de perméabilité se traduisent sur l'écran fluorescent ou sur l'épreuve radiographique par des différences de clarté et d'ombre. Elles renseignent ainsi le médecin d'une manière indirecte sur la situation, l'étendue et les mouvements des viscères ; elles lui apprennent les changements survenus dans leur densité.

Une condition toutefois est nécessaire, c'est que les organes contigus, soumis à l'examen, soient inégalement perméables aux radiations nouvelles, sans quoi leurs ombres, également teintées, se confondraient.

Cette condition n'est nulle part mieux réalisée qu'à l'intérieur de la poitrine où l'air atmosphérique, si perméable aux rayons de Röntgen, remplit la plus grande partie de l'espace occupé par les poumons, tandis que le squelette du thorax, le cœur, les gros vaisseaux et le diaphragme s'opposent plus ou moins au passage de ces rayons.

Aussi les viscères thoraciques sont-ils, plus que tous les autres, accessibles à la radioscopie et à la radiographie. La pathologie de ces organes, celle de l'appareil respiratoire en particulier, s'est, on peut le dire, enrichie de tout un nouveau chapitre de sémiologie.

M. Bouchard a justement comparé les renseignements fournis par l'examen radioscopique à ceux que donne la percussion. La grande différence toutefois entre ces deux méthodes d'investigation, c'est que la percussion n'atteint guère que les couches superficielles de la poitrine, tandis que les rayons de Röntgen en traversent toute l'épaisseur, y compris les parties tout à fait centrales.

Les services rendus au diagnostic par la nouvelle méthode sont donc d'autant plus manifestes

qu'il s'agit d'altérations anatomiques plus profondément situées et par conséquent inaccessibles aux autres modes d'examen. Car, l'auscultation et la recherche des vibrations thoraciques, pas plus que la percussion, n'apprennent rien sur les lésions séparées de l'oreille ou de la main de l'observateur par une trop grande épaisseur de tissus sains.

Parmi les maladies de l'appareil respiratoire, la phtisie pulmonaire occupe le premier rang, par sa fréquence, sa gravité et la longueur habituelle de son évolution. Il n'en est pas dont le début soit plus insidieux, dont les lésions puissent demeurer plus longtemps cachées, soit qu'aucun trouble fonctionnel ne les fasse soupçonner, soit que l'exiguïté et la situation profonde des tubercules pulmonaires ne permettent pas aux méthodes usuelles de reconnaître sûrement leur présence. Cependant il n'existe pas de maladie dont il importe davantage de faire le diagnostic précoce, car c'est surtout de la précocité du diagnostic que dépend l'efficacité du traitement.

C'est dire les espérances qu'a fait concevoir l'emploi des rayons de Röntgen pour le diagnostic de la tuberculose. Ces espérances n'ont pas été trompées; voici dans quelles mesures elles ont été, il nous semble, réalisées, jusqu'à présent au moins, car la nouvelle méthode est toujours en voie de perfectionnement.

De minimes lésions tuberculeuses peuvent, on le sait, se dissimuler sous les apparences d'une

santé parfaite, sans qu'aucun trouble fonctionnel et parfois sans qu'aucun signe physique en révèle l'existence ; la tuberculose est alors tout à fait latente.

Chez les sujets en bonne santé, systématiquement soumis à l'examen radioscopique, l'image du thorax apparaît le plus souvent avec ses caractères normaux et témoigne en faveur de l'intégrité des organes respiratoires, mais fréquemment aussi elle présente des opacités anormales qui, suivant leur siège et leur étendue, indiquent une condensation du sommet pulmonaire, une tuméfaction des ganglions bronchiques, un épaississement des feuillets pleuraux, une adhérence du diaphragme avec la paroi thoracique, ou bien elle montre une diminution des excursions de ce muscle. Ces aspects pathologiques peuvent d'ailleurs être isolés ou diversement combinés entre eux. Les lésions pulmonaires, ganglionnaires ou pleurales qui leur correspondent, pour être le plus souvent d'origine bacillaire, ne le sont cependant pas toujours. La radioscopie, qui révèle leur existence, ne saurait indiquer leur nature ; jamais les renseignements qu'elle donne n'ont rien de spécifique. L'emploi très prudent des injections exploratrices de tuberculine peut seul, dans ces cas, compléter le diagnostic. La radioscopie suffit au moins à éveiller la sollicitude du médecin et l'aide à faire accepter les mesures préventives qu'il croit nécessaires.

C'est chez les malades soupçonnés seulement de tuberculose, dans la phtisie commune à ses débuts, que les rayons de Röntgen viennent surtout en aide au diagnostic. La radioscopie et mieux encore la radiographie peuvent devancer tous les autres modes d'examen et montrer, à l'un des sommets, une diminution de la clarté pulmonaire souvent accompagnée d'une diminution des mouvements d'abaissement de la moitié correspondante du diaphragme ; ce dernier signe peut même, pendant un certain temps, être le seul observé. Plus souvent, la nouvelle méthode confirme les données de l'auscultation et fait voir qu'à de légères et douteuses modifications du murmure respiratoire correspond une condensation certaine du parenchyme pulmonaire. Cependant, dans d'autres cas, c'est l'auscultation qui devance les rayons de Röntgen et fait constater, avant eux, que le poumon est altéré.

La nouvelle méthode peut encore faciliter le diagnostic précoce de la tuberculose, soit en dévoilant, sous les points douloureux de la névralgie intercostale ou phrénique, l'épaississement et l'adhérence des feuillets pleuraux, la disparition du sinus costo-diaphragmatique, l'immobilisation du diaphragme de ce côté, soit en révélant, derrière une pleurésie d'allures franches survenue chez un sujet en pleine santé, une diminution de la clarté thoracique au

sommet, indice assuré d'une lésion pulmonaire.

A mesure que la tuberculose progresse, que les signes physiques s'accroissent, surtout après l'apparition des bacilles dans l'expectoration, la méthode nouvelle perd de son utilité pour le diagnostic de la maladie; en revanche, elle renseigne souvent mieux que les autres modes d'examen sur l'étendue des lésions et fournit ainsi un élément très important au pronostic. Enfin, à la période caverneuse, elle permet fréquemment, mais non dans tous les cas, de juger du siège, du nombre et de la grandeur des cavernes dont le poumon est creusé.

Dans les maladies qui simulent la tuberculose, les rayons de Röntgen aident à éviter l'erreur, soit en montrant la parfaite clarté de l'image pulmonaire, soit en révélant des lésions profondément cachées, comme une collection purulente enkystée de l'interlobe, capable d'expliquer les symptômes de consommation.

Tels sont, brièvement résumés, les services que rendent au diagnostic de la tuberculose les nouveaux procédés d'examen, nés de la découverte de Röntgen.

On ne saurait, croyons-nous, contester la grandeur de ces services. Il suffit que parfois la méthode nouvelle devance les autres modes d'examen pour que, dans les cas douteux ou seulement suspects, le médecin ait le devoir de soumettre ses malades à un moyen d'investiga-



tion capable de permettre un diagnostic plus précoce et d'entraîner par suite un traitement plus prompt et plus efficace.

Bientôt même, nous l'espérons, la jeune méthode entrera dans la pratique médicale courante comme y sont entrées ses aînées, l'auscultation, la percussion, la recherche des vibrations thoraciques, et, plus récemment, l'analyse bactériologique des produits expectorés. Un examen soigneux de l'appareil respiratoire comprendra ces divers modes d'investigation, mais il devra les comprendre tous, sans qu'aucun d'eux fasse négliger l'emploi des autres.

Suivant les circonstances, ce sera tantôt l'auscultation, tantôt la percussion, tantôt la radioscopie ou la radiographie qui la première révélera quelque anomalie dans l'état physique des organes intrathoraciques ou fournira sur leurs altérations anatomiques les données les plus importantes. Le plus souvent, les renseignements puisés à ces différentes sources se compléteront et se prêteront un mutuel appui. Toujours c'est le jugement médical qui donnera aux images aperçues sur l'écran fluorescent ou sur les épreuves radiographiques, comme aux bruits entendus par l'oreille et aux vibrations ressenties par les doigts, leur véritable signification diagnostique.

## INDEX BIBLIOGRAPHIQUE

BARTHÉLEMY, VOY. BÉCLÈRE, LANNELONGUE et OUDIN.

BÉCLÈRE, Les rayons de Röntgen et le déplacement du cœur à droite dans les grands épanchements de la plèvre gauche (*Société médicale des hôpitaux*, séance du 15 juillet 1898).

BÉCLÈRE, OUDIN et BARTHÉLEMY, Application de la méthode de Röntgen à l'examen d'un anévrysme de la crosse de l'aorte (*Société médicale des hôpitaux*, séance du 5 février 1897).

— Applications de la méthode de Röntgen au diagnostic des affections thoraciques et en particulier au diagnostic des lésions de l'aorte (*Société médicale des hôpitaux*, séance du 14 mai 1897).

— Applications de la méthode de Röntgen au diagnostic des affections thoraciques et en particulier au diagnostic des lésions de l'appareil respiratoire (*Société médicale des hôpitaux*, séance du 25 juin 1897).

BENEDIKT, Congrès de Berlin, 1897 (*Berlin. klin. Woch.*, 26 juillet 1897).

BERGONIÉ, Nouveaux faits de radioscopie de lésions intrathoraciques (*C. R. de l'Académie des Sciences*, séance du 28 décembre 1896).

BERGONIÉ et CARRIÈRE, Examen fluoroscopique des épanchements pleurétiques.

BOUCHARD, La pleurésie de l'homme étudiée à l'aide des rayons de Röntgen (*C. R. de l'Académie des Sciences*, séance du 7 décembre 1896).

— Les rayons de Röntgen appliqués au diagnostic de la tuberculose pulmonaire (*C. R. de l'Académie des Sciences*, séance du 14 décembre 1896).

— Nouvelle note sur l'application de la radioscopie au diagnostic des maladies du thorax (*C. R. de l'Académie des Sciences*, séance du 28 décembre 1896).

— Quatrième note sur l'application de la radioscopie au diagnostic des maladies du thorax (*C. R. de l'Académie des Sciences*, séance du 17 mai 1897).

— Application de la fluoroscopie à l'étude de la pression négative intrathoracique (*Bulletins de la Société de biologie*, 22 janvier 1898).

— L'augmentation de l'oreillette droite du cœur pendant l'inspiration, démontrée par la radioscopie (*C. R. de l'Académie des Sciences*, séance du 24 janvier 1898).

— Quelques points de la physiologie normale et pathologique

du cœur, révélés par l'examen radioscopique (*C. R. de l'Académie des Sciences*, séance du 8 août 1898).

BOINON, Voy. KELSCH.

BOURGADE (DE), *Communication au IV<sup>e</sup> Congrès pour l'étude de la tuberculose*.

CARRIÈRE, Voy. BERGONIÉ.

CHICOTOT, Voy. VARIOT.

CLAUDE, Application des rayons X au diagnostic de la tuberculose (*IV<sup>e</sup> Congrès pour l'étude de la tuberculose*, 29 juillet 1898).

ESPINA (de Madrid), Le diagnostic précoce de la tuberculose pulmonaire par les rayons X (*Communication au IV<sup>e</sup> Congrès pour l'étude de la tuberculose*).

FERNET, Présentation d'images radiographiques (*Société médicale des hôpitaux*, séance du 18 décembre 1896).

GARRIGOU, Radiographie du poumon (*C. R. de l'Académie des Sciences*, séance du 29 novembre 1897).

— Sur les applications cliniques de la radiographie (*C. R. de l'Académie des Sciences*, séance du 18 juillet 1898).

GRUNMACH, *Thérap. Monatschr.*, janvier 1897.

— *Wiener Wochenschr.*, 4 septembre 1897.

GUILLEMINOT, Appareil permettant de prendre des radiographies de la cage thoracique soit en inspiration, soit en expiration : résultats obtenus (*C. R. de l'Académie des Sciences*, séance du 8 août 1898).

JONES, *Journ. amer. medical Association*, 6 novembre 1897.

HOFFMANN, Congrès de Berlin, 1897 (*Berlin. klin. Woch.*, 26 juillet 1897).

KELSCH et BOINON, Note sur le diagnostic précoce des affections tuberculeuses du thorax par le radioscope (*Bulletin de l'Académie de médecine*, 21 décembre 1897).

LANNELONGUE, BARTHÉLEMY et OUDIN, De l'utilité des photographies par les rayons X dans la pathologie humaine (*C. R. de l'Académie des Sciences*, séance du 27 janvier 1896).

LANNELONGUE et OUDIN, Sur l'application des rayons de Röntgen au diagnostic chirurgical (*C. R. de l'Académie des Sciences*, séance du 10 février 1896).

LANNELONGUE, Application des rayons X au diagnostic des maladies chirurgicales (*C. R. de l'Académie des Sciences*, séance du 23 mars 1896).

LÉVY-DORN, Valeur des rayons de Röntgen dans la médecine pratique (*Deutsche medicin. Wochenschr.*, 11 février 1897).

LOEWENTHAL, *Thérap. Wochenschrift*, 14 février 1897.

MARAGLIANO, Recherches sur les rayons de Röntgen (*Congrès de Naples*, 20 octobre 1897).

MARTIN-DURR, Premières radiographies du poumon malade (*Gazette des hôpitaux*, 3 juin 1897). — Voy. POTAIN.

MIGNON, Étude anatomo-clinique de l'appareil respiratoire et de ses annexes par les rayons de Röntgen (*Thèse de doctorat*. Paris, 1898).

— Des rayons de Röntgen dans le diagnostic de la tuberculose (*Communic. au IV<sup>e</sup> Congrès pour l'étude de la tuberculose*).

MILIAN, Diagnostic de la symphyse pleurale par les rayons de Röntgen (*Presse médicale*, 26 juin 1897).

— OUDIN, Voy. BÉCLÈRE et LANNELONGUE.

OUDIN et BARTHÉLEMY, Présentation d'une photographie des os de la main obtenue à l'aide des « X-Strahlen » de M. le professeur Röntgen (*C. R. de l'Académie des Sciences*, séance du 20 janvier 1896).

— Présentation d'épreuves radiographiques (*Bulletin de l'Académie de médecine*, séances du 28 janvier, du 25 février, du 24 mars 1896).

— Applications de la méthode de Röntgen aux sciences médicales. (*Congrès français de médecine*, 3<sup>e</sup> section. Nancy, séance du 7 août 1896).

— La radioscopie et les écrans fluorescents (*Bulletin de l'Académie de médecine*, séance du 3 novembre 1896).

— Présentation d'épreuves radiographiques (*Bulletin de l'Académie de médecine*, séances du 4 mai, du 15 juin, du 27 juillet 1897).

— Applications médico-chirurgicales de la photographie de Röntgen (*Presse médicale*, 12 juin 1897).

POTAIN et MARTIN-DURR, Radiographies du poumon (*C. R. de l'Académie des Sciences*, séance du 29 mars 1897).

PUJOLS y CAMPS, Radiographies du thorax, tuberculose pulmonaire (*Gaceta medica Catalana*, n<sup>o</sup> 2, 1898).

RUMPF, Congrès de Berlin, 1897 (*Berlin. klin. Woch.*, 26 juillet 1897).

SIGNEUX, Les rayons de Röntgen et le déplacement du cœur à droite dans les grands épanchements de la plèvre gauche (*Thèse de doctorat*. Paris, 1898).

— STUBBERT (Edward), *Medical Record*, 26 mai 1897.

— THOMSON, *Lancet*, 4 septembre 1897.

— TRACY, *Journ. amer. medical Association*, 6 novembre 1897.

VARIOT et CHICOTOT, Mensuration de l'aire du cœur par la radiographie (*C. R. de l'Académie des Sciences*, séance du 27 juin 1898).

WILLIAMS (Francis) (de Boston), Les rayons de Röntgen dans les maladies thoraciques. Communication au Congrès des médecins américains, 5 mai 1897 (*The American Journal of the medical Sciences*, décembre 1897, p. 665).

## TABLE DES MATIÈRES

---

I. — <b>Historique</b> .....	5
II. — <b>Étude critique de la radioscopie et de la radiographie médicales</b> .....	14
III. — <b>Diagnostic de la tuberculose</b> .....	31
1. — TUBERCULOSE LATENTE.....	34
2. — TUBERCULOSE DOUTEUSE.....	46
Tubercules pulmonaires, 49. — Pleurésie diaphragmatique tuberculeuse, 58. — Pleurésies sèches tuberculeuses, 60. — Tuberculose pleuro-pulmonaire à début pleurétique, 61. — Phtisie aiguë...	64
3. — TUBERCULOSE CERTAINE.....	65
Cavernes pulmonaires, 70. — Complications, 77. — Congestion pulmonaire, 78. — Pneumothorax ....	78
4. — MALADIES SIMULANT LA TUBERCULOSE.....	82
IV. — <b>Conclusions</b> .....	86
INDEX BIBLIOGRAPHIQUE.....	93

## FORMULAIRES

Collection de vol. in-18 de 300 p., cartonnés, à 3 fr. le volume.

- Formulaire des Médicaments nouveaux**, par H. BOCQUILLON-LIMOUSIN. Introduction par le D<sup>r</sup> HUCHARD, médecin des hôpitaux, 12<sup>e</sup> édition, 1901. 1 vol. in-18 de 306 pages, cartonné..... 3 fr.
- Formulaire des Alcaloïdes et des Glucosides**, par H. BOCQUILLON-LIMOUSIN. Introduction par le professeur G. HAYEM. 2<sup>e</sup> édition, 1899. 1 vol. in-18 de 318 pages, cart..... 3 fr.
- Formulaire de l'Antiseptie et de la désinfection**, par H. BOCQUILLON-LIMOUSIN, 2<sup>e</sup> édition. 1 vol. in-18 de 338 pages, cart. 3 fr.
- Formulaire des Médications nouvelles**, par le D<sup>r</sup> H. GILLET. 1 vol. in-18 de 280 p., avec fig., cart..... 3 fr.
- Formulaire des Régimes alimentaires**, par le D<sup>r</sup> H. GILLET. 1 vol. in-18 de 300 pages, cart..... 3 fr.
- Formulaire d'Hygiène infantile individuelle**, Hygiène de l'enfant à la maison, par le D<sup>r</sup> H. GILLET, 1898. 1 vol. in-18 de 288 pages, avec 45 figures, cartonné..... 3 fr.
- Formulaire d'Hygiène infantile collective**, Hygiène de l'enfant à l'école, à la crèche, à l'hôpital, par le D<sup>r</sup> H. GILLET. 1899. 1 vol. in-18, 300 pages et fig., cart..... 3 fr.
- Formulaire des Spécialités pharmaceutiques**, par le D<sup>r</sup> GAUTIER et F. RENAULT. 1 vol. in-18 de 298 p., cart..... 3 fr.
- Formulaire des Eaux minérales, de la Balnéothérapie**, par le D<sup>r</sup> DE LA HARPE. 3<sup>e</sup> édition. 1 vol. in-18, 300 p., cart.. 3 fr.
- Formulaire des Stations d'hiver, des Stations d'été et de climatothérapie**, par le D<sup>r</sup> DE LA HARPE. 2<sup>e</sup> édition. 1 vol. in-18 de 300 pages, cart..... 3 fr.
- Formulaire Dentaire**, par le D<sup>r</sup> N. THOMSON. 1 vol. in-18 de 288 pages, cart..... 3 fr.
- Formulaire du Massage**, par le D<sup>r</sup> NORSTROM. 1 vol. in-18 de 268 pages, cart..... 3 fr.
- Formulaire Hypodermique et opothérapique**, par le D<sup>r</sup> E. BOISSON et J. MOUSNIER. 1 vol. in-18 de 300 p., avec fig., cart. 3 fr.
- Guide pratique pour les analyses de Bactériologie clinique**, par L. FELTZ. 1898. 1 v. in-18 de 271 p., 104 fig. n. et col., cart. 3 fr.
- Formulaire des vétérinaires praticiens**, par Paul CAGNY. 3<sup>e</sup> édition. 1900. 1 vol. in-18 de 332 pages, cart..... 3 fr.
- Formulaire du médecin de Campagne** *Remèdes sous la main, petits moyens thérapeutiques*, par le D<sup>r</sup> GAUTIER, ancien interne des hôpitaux. 1899, 1 vol. in-18, 300 pages, cart..... 3 fr.
- Formulaire officinal et magistral international**. 4<sup>e</sup> édition, par J. JEANNEL. 1 vol. in-18 de 1044 pages, cart..... 3 fr.
- Formulaire électrothérapique des Praticiens**, par le D<sup>r</sup> RÉGNIER. 1899. 1 vol. in-18, 288 pages et fig., cart..... 3 fr.
- Formulaire de l'Union Médicale**, par le D<sup>r</sup> GALLOIS, 4<sup>e</sup> édition. 1 vol. in-32 de 662 pages, cart..... 3 fr.
- Formulaire d'Hydrothérapie**, par le D<sup>r</sup> O. MARTIN, 1900. 1 vol. in-18, 300 pages et fig., cart..... 3 fr.
- Guide d'Electrothérapie gynécologique**, par le D<sup>r</sup> WEILL, 1900. 1 vol. in-18, 300 pages, cart..... 3 fr.
- Guide pratique pour les Analyses de Chimie physiologique**, par le D<sup>r</sup> MARTZ, 1899. 1 vol. in-18, 300 p., cartonné. 3 fr.

# Traité de Médecine

## ET DE THÉRAPEUTIQUE

PAR

**P. BROUARDEL**

Membre de l'Institut,  
Doyen de la Faculté de médecine  
de Paris.

**A. GILBERT**

Professeur agrégé à la Faculté de médecine  
de Paris,  
Médecin de l'Hôpital Broussais.

*Avec la Collaboration de MM. :*

ACHARD, AUCHÉ, BALLET, BALZER, BARBE, BARBIER, BARTH,  
BEZANÇON, BOINET, BOULLOCHE, BOURNEVILLE, BRISSAUD, CARNOT,  
CARTAZ, CASTEX, CHAUFFARD, CHERVIN, CLAISSE, CLAUDE COURMONT,  
DE GENNES, DÉJERINE, DESCHAMPS, DUPRÉ, FOURNIER,  
GALLIARD, GARNIER, GAUCHER, GILLES DE LA TOURETTE, GIRODE,  
GOMBAULT, GOUGET, GRANCHER, GRASSET, L. GUINON, HALLOPEAU,  
HANOT, HAYEM, HUDELO, HUTINEL, JACQUET, JEANSELME,  
KLIPPEL, LABOULBÈNE, LAMY, LANCEREAUX, LANDOUZY, LAUNOIS,  
LAVERAN, LEGROUX, LE NOIR, LETULLE, LION, MARFAN,  
MARIE, MARINESCO, MENETRIER, MERKLEN, MÉRY, MOSNY, MOTET,  
NETTER, PARMENTIER, PITRES, RAUZIER, RAYMOND, RICHARDIÈRE,  
ROGER, ROQUE, SIREDEY, STRAUS, SURMONT, TEISSIER,  
THOINOT, TRIBOULET, VAILLARD, WIDAL, WURTZ.

**10 volumes in-8 de 800 pages chacun illustrés de figures.**

Prix de chaque volume: 12 fr.

**EN VENTE :**

- TOMES I et II. — **Maladies microbiennes et parasitaires.**  
TOME III. — **Intoxications. — Maladies constitutionnelles.**  
— **Maladies de la peau.**  
TOME IV. — **Maladies du tube digestif et du péritoine.**  
TOME V. — **Maladies du foie, de la rate, du pancréas, des reins, de la vessie et des organes génitaux.**  
TOME VI. — **Maladies de l'appareil circulatoire, des artères, des veines et des lymphatiques.**  
TOME VII. — **Maladies de l'appareil respiratoire.**

**SOUS PRESSE :**

- TOME VIII. — **Maladies de l'appareil respiratoire (fin) et maladies du système nerveux.**  
TOMES IX et X. — **Maladies du système nerveux.**

On peut souscrire au *Traité de Médecine* de MM. BROUARDEL et GILBERT, dont les 10 volumes seront expédiés franco au fur et à mesure de la publication : Moyennant la somme de 120 francs, payables à raison de 12 francs par volume, dans le mois qui suivra sa publication, même dans le cas où le prix des volumes serait ultérieurement augmenté.

ENVOI FRANCO CONTRE UN MANDAT SUR LA POSTE.

LIBRAIRIE J.-B. BAILLIÈRE ET FILS.

# Traité de Chirurgie

CLINIQUE ET OPÉRATOIRE

PAR

**A. LE DENTU**

Professeur à la Faculté de médecine de Paris,  
Chirurgien de l'hôpital Necker,  
Membre de l'Académie de médecine.

**PIERRE DELBET**

Professeur agrégé à la Faculté de médecine  
de Paris,  
Chirurgien des hôpitaux.

*Avec la collaboration de MM. :*

ALBARRAN, ARROU, BINAUD, BRODIER, CAHIER, CASTEX, CHIPAULT,  
FAURE, GANGOLPHE, GUINARD, JABOULAY,  
LEGUEU, LUBET-BARBON, LYOT, MAUCLAIRE, MORESTIN,  
NIMIER, PICHEVIN, RICARD, RIEFFEL, ROLLET, SCHWARTZ, SEBILEAU,  
SOULIGOUX, TERSON, VILLAR.

**10 volumes in-8 de 800 pages chacun illustrés de figures.**

Prix de chaque volume : 12 fr.

## EN VENTE :

TOME I. — *Pathologie générale chirurgicale, Néoplasmes, Appareil tégumentaire.* — TOME II. — *Maladies du squelette, fractures, maladies inflammatoires, tumeurs des os.* — TOME III. — *Maladies des articulations et de l'appareil musculaire.* — TOME IV. — *Maladies des nerfs, des artères, des veines, des lymphatiques, du crâne et du rocher.* — TOME V. — *Maladies des yeux, des oreilles, des fosses nasales et des mâchoires.* — TOME VI. — *Maladies de la face, de la bouche, de l'œsophage, du larynx, du cou, de la poitrine.* — TOME VII. — *Maladies des mamelles et de l'abdomen. Hernies.* — TOME VIII. — *Maladies du mésentère, du pancréas, de la rate, du foie, du rectum et de l'anus, des reins et des uretères.* — TOME IX. — *Maladies de la vessie, de l'urètre, de la prostate et des organes génitaux de l'homme.*

## SOUS PRESSE :

TOME X. — *Maladies de la vulve, du vagin, de l'utérus et des annexes. Maladies des membres.*

On peut souscrire au **Traité de Chirurgie** de MM. LE DENTU et DELBET dont les 10 volumes seront expédiés franco au fur et à mesure de la publication :

Moyennant la somme de 120 francs, payables à raison de 12 francs par volume, dans le mois qui suivra sa publication, même dans le cas où le prix des volumes serait ultérieurement augmenté.

ENVOI FRANCO CONTRE UN MANDAT SUR LA POSTE.



