E. BRISSAUD

LEÇONS

SUR LES

MALADIES NERVEUSES

(Salpêtrière, 1893-1894)

RECUEILLIES ET PUBLIÉES

PAR

HENRY MEIGE

Avec 240 figures (schémas et photographies)

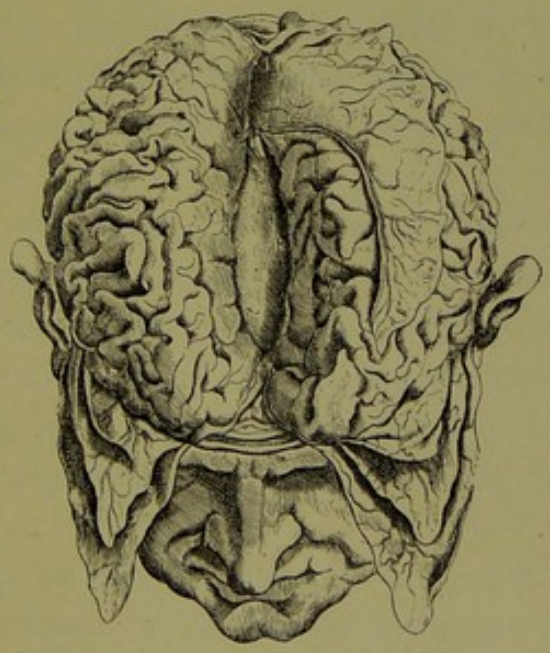

Bartholinus del.
cb Ib CXLI

PARIS
G. MASSON, ÉDITEUR
LIBRAIRE DE L'ACADÉMIE DE MÉDECINE
120, BOULEVARD SAINT-GERMAIN

1895

Il y a un an, j'ai été appelé à occuper du jour au lendemain la chaire du Professeur Charcot.

Il me fallait faire des leçons à l'improviste, dans cet amphithéâtre de la Salpêtrière, où l'écho d'une voix si grande retentissait la veille et retentira longtemps encore.... C'était une douloureuse obligation à laquelle je ne pouvais me soustraire.

L'idée de livrer ces Leçons à la publicité pourra surprendre : j'éprouve presque le besoin de m'en excuser.

J'ai cédé aux sollicitations d'auditeurs fidèles. Mais on voudra bien ne voir dans ce volume qu'un respectueux et modeste hommage à la mémoire de celui dont le nom revient à toutes les pages et que j'aurais pu citer encore plus souvent.

J'ose espérer qu'on y verra aussi la preuve d'un grand effort. J'ai tenu à honneur de donner toute ma mesure et j'ai conscience de n'avoir pu faire mieux.

Le cours comportait soixante-dix leçons. Sur ce nombre, il en est trente, plus laborieusement préparées, qui, par l'actualité des sujets qu'elles traitent, me semblent pouvoir être lues avec quelque profit.

Il me sera indifférent qu'on leur reproche de n'être pas exclusivement cliniques. La séméiologie pure et le diagnostic ne peuvent plus être séparés aujourd'hui de la pathogénie, de l'anatomie pathologique, et même de l'histologie normale.

J'assume encore une autre responsabilité : l'état actuel de la Neuropathologie n'est pas tellement définitif qu'on ne doive chercher a coordonner par certaines hypothèses les faits solidement établis. J'ai dû m'y résigner — aussi rarement que possible. — L'enseignement a de ces exigences.

J'ai trouvé parmi les anciens élèves de M. Charcot, attachés à la clinique de la Salpêtrière, des collaborateurs dont le dévouement absolu m'a profondément touché.

M. Souques a été, pendant cette année, le véritable chef de service. Je n'aurais pu me passer de son concours infatigable.

Tous, d'ailleurs, ont pris à cœur de me rendre le fardeau moins pesant et je leur en garde une vive reconnaissance.

Je ne pouvais pas compter sur moins de la part d'amis tels que Paul Richer, Lamy, Huet, Paul Londe, Halipré....

Je dois aussi des remerciements sincères à M. Marinesco, qui a bien voulu se charger des travaux anatomo-pathologiques du laboratoire : sa complaisance n'égale que son grand savoir.

MM. Gellé, Kœnig, A. Londe, ont été pour moi en toutes circonstances de précieux auxiliaires. MM. Feindel et Vivier m'ont aidé de leur mieux.

Quant à Jean Charcot, dès le lendemain du jour où il se vit privé de la tendresse et de la direction paternelles, il sut vaincre la douleur que devait lui inspirer tout nouveau venu. Mais s'il a triomphé par piété filiale, je veux croire que

notre commune affection l'y a aussi un peu aidé.... Il a fait plus que son devoir.

Ces leçons ont été recueillies et rédigées intégralement par M. Henry Meige. C'est une œuvre de persévérant courage que je n'aurais osé réclamer de personne. Je sais qu'il a pris plaisir à l'entreprendre pour moi, et il me sera permis de dire qu'il l'a menée à bien.

E. BRISSAUD.

Novembre 1894.

LEÇONS

SUR LES

MALADIES NERVEUSES

PREMIÈRE LEÇON

Messieurs,

Je vous demanderai d'abord toute votre indulgence.

J'ai, en effet, une tâche trop lourde et, aujourd'hui surtout, trop pénible à remplir. Je suis désigné pour remplacer provisoirement, dans la première chaire de clinique du monde, le maître éminent et illustre, le professeur incomparable qui, depuis plus de vingt ans, était l'orgueil de notre Faculté, et dont le nom figurera dans la postérité parmi les plus grands de la médecine française.

Il ne m'appartient pas, à moi qui ne fus que son élève et qui m'en fais gloire, de prononcer son éloge. Il avait désiré qu'on gardât le silence autour de sa tombe. Lorsque aucun de ses collègues n'a encore parlé de lui, je ne réclamerai pas l'honneur de célébrer le premier sa mémoire. Je ne vous dirai donc rien de son œuvre.

Son œuvre, d'ailleurs, est au-dessus de tous les panégyriques. N'est-elle pas en soi assez éloquente? N'est-elle pas gravée sur l'airain? Les temps s'écouleront et ne l'effaceront pas.

Avant lui, toute une science était à naître. A peine Duchenne de Boulogne venait-il de la dégager du chaos.

La neuropathologie n'existait pas même de nom. Le Professeur Charcot l'a faite ce qu'elle est.

Sa collaboration légendaire avec Vulpian marque la date de sa véritable origine. C'était l'époque où les deux jeunes médecins du Bureau central, amis d'enfance, faisaient leurs premières armes à la Salpêtrière.

Mais tandis que Vulpian quittait cette maison pour se consacrer

aux travaux de physiologie qui l'ont rendu si justement célèbre, M. Charcot y restait, agrandissait peu à peu son service, élargissait chaque année le domaine de ses investigations cliniques, inaugurait enfin cet enseignement que vous connaissez, cet enseignement d'une fécondité prodigieuse, auquel il a voué toute sa vie, auquel la mort seule est venue mettre un terme.

C'est par cet enseignement qu'il a fondé la science nouvelle; et vous savez de quelle lumière il l'a éclairée dès le premier jour.

Tout est devenu accessible à tous. Rien de ce qu'il a dit ou écrit n'a été contesté, parce que rien n'était contestable. Il ne s'en tenait qu'aux faits, seulement aux faits, laissant toujours de côté les hypothèses, les théories et les généralisations téméraires.

Et comme il savait voir les faits avec cette perspicacité et cette pénétration qui sont le don des vrais observateurs, il savait aussi les présenter selon leur ordre naturel, cet ordre qui, dans les sciences d'observation, est la logique même.

Voilà simplement pourquoi l'œuvre de M. Charcot durera. Elle est toute de clairvoyance, de bon sens et de probité.

L'édifice scientifique qu'il a élevé défie tous les assauts, à plus forte raison les méchants coups d'épingle. De tous côtés il a provoqué l'admiration unanime et spontanée des vrais savants, de ceux qui, sans jalousie d'école ou de nationalité, acclament la lumière au sortir des ténèbres.

Si je n'ai pas l'autorité qu'il faudrait pour louer les travaux de M. Charcot, j'ai du moins le droit et même le devoir de vous dire ce que j'ai, au fond du cœur, de reconnaissance et de gratitude pour le maître parfait qu'il a été.

Je ne peux vous traduire l'émotion, la surprise et plus encore le sentiment de révolte que j'éprouve en me voyant aujourd'hui à la place qu'il occupait, il y a trois mois à peine.

Depuis tantôt vingt ans, il n'a cessé de me donner des témoignages de sympathie. Lorsque je vins ici, en 1874, ne l'ayant encore jamais vu, lui demander une place d'externe, il me reçut avec une froideur, une indifférence qui, par bonheur, ne me rebutèrent pas. A partir du jour où j'entrai en fonctions, je ne peux plus compter les preuves d'affection dont il m'a comblé.

Il m'a en quelque sorte pris par la main pour me guider dans la carrière. Il m'a prodigué les bons conseils, les encouragements, les bonnes paroles dans les épreuves. Jamais sa sollicitude ne s'est

démentie, jusqu'à la marque suprême de confiance qu'il m'a accordée en me donnant son fils pour interne.

Je pense pouvoir ne pas parler seulement en mon nom personnel. Je suis sûr d'être l'interprète de mes collègues, de tous ceux qui ont partagé avec moi l'honneur d'être de ses élèves, en proclamant que nous lui devons, du premier au dernier, tout ce que nous sommes.

Quiconque était son élève était aussi de sa famille. La maison nous était ouverte. Et quel accueil nous y avons reçu!....

Il était donc « le Maître », dans l'acception antique, presque biblique du mot, car ses élèves étaient des disciples. Les disciples sont les collaborateurs du maître; il avait consenti à ce que nous fussions les siens. La plupart de ses travaux portent à côté de sa signature celle de l'un de nous.

Quand on combat pour la même cause, on se sent toujours étroitement unis, malgré la discipline, et son affection, pour être sévère, n'en était pas moins vivace. Elle l'était, prétendent quelques-uns, jusqu'à la partialité. Mais qui donc étaient-ils, dans l'École de la Salpêtrière, ces écoliers en faveur desquels la partialité du Maître éclatait? — Ils s'appelaient Cornil, Bouchard, Bourneville, Joffroy, Debove, Gombault, Pierret, Raymond, Pitres, Gilbert Ballet, Féré, Pierre Marie, pour ne citer que ceux dont les cheveux ont déjà blanchi et qui sont passés maîtres à leur tour.

Il était, du reste, fier de presque tous, et très fier de quelques-uns. Et ses élèves, de leur côté, n'avaient-ils pas le droit d'être bien plus fiers encore et de sentir vibrer en eux le doux orgueil d'Horace?

O et præsidium et dulce decus meum!

Le souci qu'il avait de nous, et qui n'était qu'une forme de tendresse paternelle, n'a pu être compris que par ceux qui ont vécu une parcelle de sa vie laborieuse. Il commandait de notre part un respect filial dont il était jaloux. Mais il savait qu'il pouvait compter sur nous, il avait confiance en nous, il n'a jamais désespéré de la fidélité d'aucun....

Sa prédilection pour ceux qu'il avait faits siens n'était pas exclusive. Tous ici, Français ou étrangers, pouvaient réclamer le droit au travail. La même bienveillance leur était acquise d'avance. L'École de la Salpêtrière n'a jamais été une chapelle fermée; elle

est toujours restée largement ouverte comme un lieu d'asile. J'en appelle aux physiciens, aux chimistes, aux physiologistes, aux philosophes, aux artistes même qui ont reçu les indications, les instructions, les inspirations de celui que nous pouvions appeler familièrement *le Patron*, sans manquer à la déférence. J'en appelle aux médecins de tous les pays qui, sans exception de race ni d'idiome, ont trouvé dans son service, dans son laboratoire, dans sa bibliothèque et dans ses observations personnelles, les éléments de tant de travaux dont il n'a jamais songé à revendiquer la priorité ou le mérite.

Il faut que je m'arrête....

J'aurais voulu vous en dire davantage, et surtout vous dire mieux ce que je ressens, vous exprimer plus vivement l'émotion de tous mes collègues, nouveaux et vétérans, notre fidèle attachement à ceux pour qui ce deuil a été le plus cruel, à son fils surtout, qui fera revivre en nous sa mémoire.

Pascal dit que le premier hommage que nous devons aux morts, c'est de faire après eux ce qu'ils auraient voulu que nous fissions de leur vivant. Vous savez quel hommage nous rendrons au Maître qui n'est plus. Nous travaillerons, nous ne changerons rien à la tradition, nous nous appliquerons, nous ferons tous nos efforts.... Je voudrais que cette année fût encore fructueuse. Je vous donne l'assurance que, de mon côté, la bonne volonté ne fera pas défaut.

DE LA SCLÉROSE LATÉRALE AMYOTROPHIQUE
« MALADIE DE CHARCOT »

I. Définition. — Charcot a le premier isolé et décrit la *Sclérose latérale amyotrophique. — Maladie de Charcot.*

II. Anatomie pathologique. — *Sclérose systématique des cordons latéraux* combinée à une *atrophie des grandes cellules motrices des cornes antérieures*, évoluant *parallèlement.*

III. Symptomatologie. — 1° *État spasmodique.* — 2° *Atrophie musculaire progressive.* — La *rigidité* et l'*atrophie* suivent une marche parallèle, régulière et fatale.

IV. 1er Exemple clinique. — Sclérose latérale amyotrophique à la période d'état.
Facies immobile, étonné, pleurard. — Rictus convulsif. — Salivation. — Troubles de la parole et de la déglutition. — *Paralysie labio-glosso-laryngée.* — Attitude spasmodique et atrophie des membres supérieurs. — Exagération des réflexes. — Contractions fibrillaires. — Rétractions tendineuses, griffe. — Atrophie en masse et spasme tonique des membres inférieurs. — Conservation intégrale de la sensibilité.

V. Évolution. — Pronostic. — Il est toujours très-grave. — La Paralysie labio-glosso-laryngée annonce un danger, non toujours immédiat, mais toujours imminent.

VI. 2me Exemple clinique. — Sclérose latérale amyotrophique à son début.
État spasmodique avec atrophie peu marquée des membres inférieurs. — Clonus spontané. — Faiblesse et atrophie des membres supérieurs. — Secousses fibrillaires. — Exagération des réflexes. — Absence complète de douleur.
Les grands efforts musculaires prédisposent aux affections amyotrophiques.

VII. Diagnostic avec l'*Atrophie musculaire progressive* (*type Aran-Duchenne*).
A. *Diagnostic clinique.* — La Maladie de Charcot et la Maladie d'Aran-Duchenne sont deux *espèces nosographiques* distinctes. La première est essentiellement *spasmodique*; l'autre ne l'est pas. — Elles diffèrent aussi par la durée de leur évolution.
B. *Diagnostic anatomique.* — La lésion de la substance blanche est une *constante* dans la Sclérose latérale amyotrophique; elle n'est qu'une *variable* dans l'Atrophie musculaire du type Aran-Duchenne[1].

Messieurs,

Je commencerai la série de ces leçons par l'étude de la *Sclérose latérale amyotrophique* ou *Maladie de Charcot*

I. — La Sclérose latérale amyotrophique est caractérisée *anatomiquement*, comme son nom l'indique, par la *dégénération des cordons latéraux* de la moelle épinière, et *cliniquement*, par une *atrophie musculaire progressive.*

Son nom est composite, et les puristes pourraient le critiquer:

1. Leçon du 10 novembre, 1893, résumée *in Bull. méd.* (12 nov. 1893).

mais remarquez bien que les reproches dont il est passible n'auraient pas été justifiés, il y a une vingtaine d'années, lorsqu'il fut introduit dans la terminologie médicale. A cette époque, *amyotrophie* signifiait non seulement atrophie musculaire, mais encore, — par une sorte d'induction ou de sous-entendu, — *myélite des cornes antérieures* de la moelle.

En imposant cette désignation à la maladie nouvelle, Charcot cherchait sans doute à définir tout autant la dégénérescence de la fibre musculaire que celle de la substance grise spinale. Je ne saurais vous dire s'il ne préférerait aujourd'hui avoir choisi un autre nom. On peut en douter, car celui-là est fort explicite. Ne regrettons rien, il est destiné à disparaître : les Anglais ont pris la bonne habitude d'appeler la Sclérose latérale amyotrophique tout simplement : *Maladie de Charcot*. L'exemple commence à être suivi en France et dans la plupart des pays étrangers. Nous ne serons pas ici les derniers à nous y conformer.

C'est en effet notre maître qui a le premier décrit — et bien décrit — cette affection, qui l'a séparée des autres maladies de la moelle épinière avec lesquelles elle était confondue et parmi lesquelles figure en première ligne l'*atrophie musculaire progressive* du type Aran-Duchenne; c'est lui, enfin, qui a proclamé et soutenu, envers et contre tous, l'autonomie de cette myélopathie, par des arguments si décisifs, que personne n'ose plus, à l'heure actuelle, en contester la réalité.

A la Salpêtrière, les cas de Maladie de Charcot sont loin d'être rares; nous en avons toujours chaque année plusieurs en observation.

Cela tient précisément à ce que le diagnostic de la Sclérose latérale amyotrophique est toujours assez facile, et que la maladie étant, dès le début, jugée incurable, nous admettons directement ici la presque totalité des cas, soit de la ville, soit des hôpitaux généraux; ce n'est du reste pour nous qu'une richesse relative, attendu que la recette brute est assez restreinte. Je pourrai vous en montrer deux exemples à des périodes différentes de l'évolution de la maladie. Ils sont, l'un et l'autre, la reproduction très fidèle du tableau symptomatique que vous retrouverez dans tous les ouvrages classiques contemporains.

II. — Cependant, Messieurs, avant de vous présenter ces deux

malades, permettez-moi de vous rappeler très sommairement les caractères invariables qui différencient la Sclérose latérale amyotrophique de toute autre affection spinale.

Elle consiste, vous disais-je, au point de vue ANATOMIQUE, en une *sclérose des cordons latéraux*, étroitement combinée à une *atrophie des grandes cellules* dites *motrices des cornes antérieures*.

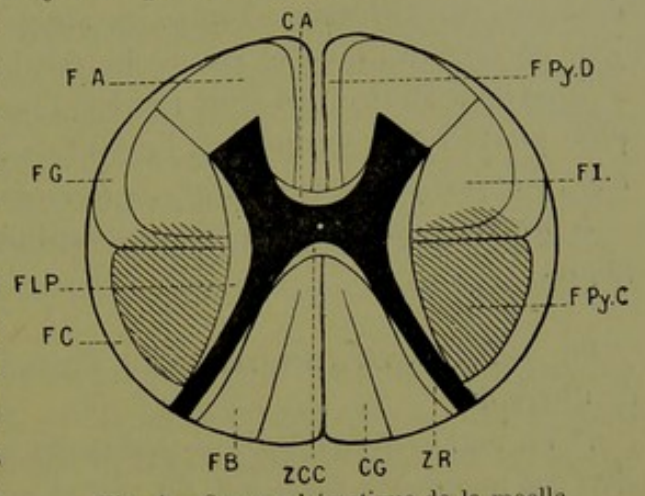

Fig. 1.—Coupe schématique de la moelle (région dorsale) dans la Maladie de Charcot.

FPyd, Faisceau pyramidal direct (faisceau de Türck).— FA, faisceau antérieur. — FI, reste du cordon latéral. — FPyC, faisceau pyramidal croisé. — FG, faisceau de Gowers. — FLP, faisceau longitudinal profond. — FC, faisceau cérébelleux direct. — FB, faisceau de Burdach. — CG, cordon de Goll. — CA, commissure antérieure. — ZCC, zone cornu-commissurale — ZR, substance gélatineuse de Rolando. — Les parties *ombrées* représentent les régions *sclérosées* dans la Maladie de Charcot.

La sclérose est assez nettement limitée à la région du faisceau pyramidal; j'entends par là qu'elle occupe sur les coupes transversales, à droite et à gauche, ce triangle de substance blanche qui est borné en avant par le *reste du cordon antéro-latéral*, en arrière par la corne postérieure, et en dehors par le faisceau cérébelleux direct. La limite antérieure est toujours la moins nette (fig. 1).

La lésion s'étend à tout l'axe spinal, depuis le cône terminal jusqu'au bulbe, où elle a pour siège les pyramides antérieures, plus haut même que le bulbe, jusqu'à la capsule interne, jusqu'au centre ovale de Vieussens, peut-être jusqu'à l'écorce. C'est donc bien une lésion *systématique*.

D'ailleurs, tous les autres faisceaux de la moelle sont indemnes, sauf le faisceau de Türck ou pyramidal direct, dont la sclérose n'est pas absolument constante, et si, quelquefois, on observe des altérations dégénératives dans les faisceaux postérieurs, il ne s'agit là — sauf exception — que d'un processus banal surajouté, n'ayant rien de commun avec la dégénérescence latérale.

Quant à l'atrophie des grandes cellules motrices des cornes antérieures, elle n'est pas moins systématisée. On ne la trouve pas partout égale à elle-même sur toute la longueur de la colonne grise,

mais du moins celle-ci est profondément altérée du haut en bas. Les noyaux bulbaires (équivalents des groupes cellulaires des cornes spinales) sont frappés de la même atrophie dégénérative.

Sclérose des cordons latéraux et atrophie des cellules motrices évoluent parallèlement. Toutes les autopsies pratiquées jusqu'à ce jour en font foi. Il reste encore impossible d'accorder l'antériorité à l'une ou à l'autre des deux lésions. Charcot admettait que l'atrophie pouvait être secondaire. En tout cas, « *elle n'est pas accidentelle, elle fait partie intégrante de la maladie* ».

Je ne vous dirai rien de plus aujourd'hui de l'anatomie pathologique.

III. — Deux Symptômes résument l'histoire clinique de la Maladie de Charcot :

1° Un *état spasmodique*, se traduisant par une raideur progressive des membres, du tronc, du cou et même de certains muscles de la face, débutant par les parties inférieures et gagnant plus ou moins rapidement les parties supérieures;

2° Une *atrophie musculaire progressive*, procédant de la même façon que l'état spasmodique, dont elle parvient à atténuer et même à annihiler les effets, se localisant avec une prédilection marquée aux muscles « volontaires » et, finalement, se propageant aux muscles respiratoires dont l'insuffisance fonctionnelle entraîne la mort.

C'est la sclérose du cordon latéral qui crée l'état spasmodique; c'est la dégénérescence cellulaire des cornes antérieures qui crée l'atrophie musculaire. Aux lésions bulbaires est due l'apparition des accidents ultimes, après une période dont la durée varie de six mois à un an, et au cours de laquelle on assiste à l'évolution toujours fatale d'une *Paralysie labio-glosso-laryngée.*

De même que les altérations de la substance blanche et de la substance grise sont inséparables, de même on voit naître, se développer et progresser de conserve, la *rigidité* et l'*atrophie* dans les mêmes groupes de muscles. Ceci ne veut pas dire que tous les muscles sont simultanément et symétriquement atteints. Il est quelques maladies nerveuses où l'on observe une pareille combinaison de l'état spasmodique et de l'atrophie musculaire; elles sont rares. En tout cas, aucune d'elles n'a la *marche régulière et fatalement envahissante* de la Maladie de Charcot, dont la durée totale ne dépasse guère *quatre à cinq ans* au grand maximum. A ses carac-

tères d'évolution vous reconnaîtrez donc toujours la Sclérose latérale amyotrophique.

IV. — J'arrive à l'examen de nos malades.

Voici un homme d'une trentaine d'années qui, depuis déjà bien des mois, n'a pas quitté son lit : il est paralysé des membres inférieurs, il ne peut pas même s'asseoir, il est étendu, presque absolument inerte, le tronc adossé à des oreillers.

Les mains, immobiles, sont ramenées en pronation sur le creux épigastrique; il ne leur commande plus. La supination et la demi-supination même sont impossibles; tous les mouvements des doigts sont abolis.

La tête, tantôt se renverse en arrière, tantôt retombe en avant ou sur les côtés; il ne la porte plus, ne la tourne plus à droite ni à gauche... je pourrais dire en vérité qu'il ne sait plus qu'en faire. On la lui cale avec un petit coussin plusieurs fois par jour; quand elle glisse, on la redresse et elle reste en place, d'autant plus facilement que le cou présente parfois une certaine rigidité.

En général cet homme se trouve bien ; il ne souffre pas, il n'a jamais souffert, il dort à merveille; on le fait manger comme un enfant, il a l'appétit très ouvert et ses fonctions digestives sont irréprochables.

Considérez maintenant son *visage*, immobile comme un masque, cette physionomie où perce une nuance de *surprise*. C'est son facies habituel ; il lui sert pour exprimer indistinctement tous les sentiments qu'il éprouve. Ce n'est plus une physionomie, c'est plutôt une *absence de physionomie*, car les muscles de la face sont aussi annulés que ceux des membres. La vague expression de surprise que vous remarquez ne traduit pas un étonnement véritable; un froncement spasmodique des muscles frontaux suffit à la produire. Chez beaucoup de malades, les muscles du menton et la partie inférieure de l'orbiculaire des lèvres, en se contractant, donnent un air boudeur et grognon; vous ne constatez pas cela ici. Le rire est encore possible, mais c'est plutôt une sorte de *rictus convulsif* accompagné d'un bruit laryngien qui se prolonge.

La bouche est presque constamment ouverte et la salive s'écoule. L'occlusion des lèvres n'est plus possible, les muscles masticateurs étant trop faibles pour maintenir les mâchoires fermées. Quant à la langue, petite, ratatinée, ridée, elle est par-

courue de quelques ondulations fibrillaires superficielles, et collée au plancher buccal. Aussi, ni les consonnes labiales, ni les consonnes linguales ne peuvent plus être prononcées. Il en est presque toujours de même des gutturales et des nasales, car le voile du palais et les muscles du pharynx sont également paralysés. Quand on demande au patient de prononcer un mot, son nom par exemple, on n'entend qu'un son indistinct, monotone, traînant, et dont l'émission exige visiblement un grand effort respiratoire. Cela se termine parfois par une sorte de hoquet, car le malade avale sa salive de travers et s'engoue.

Seuls, les yeux ont conservé leur mobilité : tous les mouvements du globe s'exécutent avec la vivacité et la précision normales.

Vous voyez par l'analyse rapide de tous ces phénomènes que nous sommes ici en présence de la *Paralysie labio-glosso-laryngée* de Duchenne (de Boulogne). Mais ce syndrome n'est que de date relativement récente, au moins sous la forme complète qu'il affecte aujourd'hui. Il est venu s'ajouter, à titre de complication, à la paralysie des membres.

Je reviens à l'étude de cette dernière.

L'*attitude des mains*, ramenées sur la région épigastrique, est très spéciale. S'il s'agissait d'une paralysie véritable ou d'une simple atrophie musculaire, les bras glisseraient vers les côtés et ne pourraient conserver cette position ; ils ne la doivent qu'à l'état de contracture permanente dont je viens de vous parler. C'est une variété d'*attitude spasmodique*. La preuve vous en est fournie, du reste, par l'*exagération des réflexes carpiens et olécraniens*.

Il est assez étrange de voir un état spasmodique se maintenir à un pareil degré dans des muscles dont l'*atrophie* est à ce point prononcée. Il n'y a pas en effet un seul groupe musculaire du membre supérieur qui ne soit considérablement amoindri et qui ne présente les mêmes *contractions fibrillaires* que nous venons de constater à la langue, et qui accusent un travail *actuel* de dégénération. C'est aux creux sus-épineux et sous-épineux que ces secousses sont le plus accentuées; elles y sont incessantes. Aux muscles du thénar et de l'hypothénar qui ont presque totalement disparu, il n'y en a plus.

Le spasme permanent, auquel les muscles en général semblent consacrer leurs derniers efforts, est compliqué d'une fixité particu-

lière, d'ordre purement mécanique, qui contribue à immobiliser les surfaces articulaires : je veux parler de ces *rétractions tendineuses* qui maintiennent la permanence de l'attitude et qui, pour une certaine part, sont la cause de la déformation *en griffe* de la main. Peut-être ne s'agit-il pas, dans le cas présent, d'une *rétraction* au sens propre du mot, mais simplement d'une *raideur* des prolongements tendineux des muscles, survenue à la suite de l'immobilité prolongée. Les gaines synoviales ne sont plus les surfaces de glissement qu'elles devraient être; l'appareil est comme rouillé et le déplacement des surfaces, lorsqu'on cherche à le réaliser passivement, est pour le moins pénible. Vous avez tous vu ce genre de déformation où le jeu des surfaces séreuses est enrayé, à la suite de l'emploi plus ou moins prolongé d'un appareil inamovible.

Aux *membres inférieurs*, vous pouvez constater, même de loin, une *atrophie en masse*. Les pieds sont allongés en demi-équinisme, sans varus ni valgus. On dirait que les muscles antérieurs de la jambe sont flasques et ne maintiennent plus l'astragale appliqué contre la mortaise tibio-tarsienne : il n'en est rien. Les fléchisseurs, pas plus que les extenseurs, n'ont encore perdu ni leur vitalité, ni leur propriété contractile. Ce qui, en effet, domine aux membres inférieurs, c'est le *spasme sous la forme tonique*. Tous les *réflexes* tendineux y sont *très exagérés* : réflexe patellaire, réflexe calcanéen, trépidation spinale. Lorsqu'on veut écarter les jambes, on y parvient sans difficulté, car les adducteurs sont sans force, mais on éprouve encore une certaine résistance. Le malade peut lui-même exécuter ce mouvement et quelques autres encore, très péniblement, très lentement, et dans une très faible mesure. Encore n'est-ce qu'à de certains jours et à de certaines heures de la journée.

Je passe sur quelques *troubles sécrétoires ou vaso-moteurs* auxquels je ne veux pas m'attarder.

Je vous ai dit que la *sensibilité*, sous tous ses modes, était *intégralement conservée*, y compris même la sensibilité musculaire. Je n'y reviendrai pas non plus.

Quant aux fonctions des réservoirs, elles n'ont jamais subi la plus petite perturbation.

V. — Vous venez, Messieurs, de voir un bel exemple de Sclérose latérale amyotrophique arrivée à la période d'état. Je puis même vous dire — maintenant que le malade vient d'être remporté dans

sa salle, — que la période terminale est déjà commencée : la Paralysie labio-glosso-laryngée doit *toujours* nous faire redouter des accidents cardio-respiratoires à bref délai.

Vous êtes au courant de la situation, vous venez d'entendre — et ce qui est mieux — de voir par vous-mêmes ce dont il s'agit. Je suppose que vous n'avez pas le moindre doute sur la nature de la maladie. Elle est par trop identique à tout ce que Charcot nous en a appris pour que l'hésitation soit permise. En toute certitude, et sans rien risquer, nous sommes obligés de prévoir et d'annoncer à coup sûr que ce malade mourra sous peu, et que nous trouverons, à l'autopsie, une *sclérose symétrique et bilatérale dans la région du faisceau pyramidal, avec une atrophie des cellules motrices des cornes antérieures*. Et nous ne trouverons rien de plus, attendu qu'il n'a pas eu de douleurs et que la règle veut, en pareil cas, qu'il n'existe aucune trace, soit de méningite, soit de myélite *diffuse* des cordons postérieurs. Vous serez d'ailleurs tenus au courant des événements et des constatations que le dénouement fatal et prochain me permet dès aujourd'hui de vous prédire.

Voilà donc un cas de Sclérose latérale amyotrophique complètement et définitivement constituée. Le diagnostic en était facile, et j'ajouterai qu'il l'a toujours été, malgré quelques incorrections dans le développement des accidents à la période initiale.

En effet, contrairement à l'habitude, la maladie a débuté par le membre supérieur droit, il y a de cela deux ans à peine.

La date est précise. Le 1er octobre 1891, l'homme que nous venons d'examiner était très bien portant; ce jour-là, il ressentit dans le bras une *fatigue pénible*, presque douloureuse, avec une faiblesse singulière, mais rien de plus : ce n'était pas une douleur véritable : il a été très explicite sur ce point, à l'époque où il pouvait encore parler.

Un mois plus tard, jour pour jour, la parole devint embarrassée et la déglutition difficile. Le membre supérieur gauche ne fut envahi que le 15 février. Puis ce fut le tour du membre inférieur droit, et enfin du membre inférieur gauche, qui, eux aussi, commencèrent par être le siège de la même fatigue, de la même lourdeur pénible, de la même faiblesse. Lorsque le malade vint, à la fin de mars, demander une première consultation à la Salpêtrière, il marchait encore, mais il avait l'attitude propre à toutes les paraplégies spas-

modiques. On le reçut immédiatement : il s'alita quelques jours après, et, depuis lors, il ne s'est plus relevé.

Si je reviens sur ces précédents, c'est afin, Messieurs, d'appeler votre attention sur la *gravité du pronostic*, qui dès le premier jour ne pouvait être douteuse. En effet, les manifestations bulbaires datent du début même de la maladie, et, lorsqu'il en est ainsi, la *Paralysie labio-glosso-laryngée* n'est pas seulement une complication à prévoir dans un avenir plus ou moins éloigné, c'est un *danger imminent à courte échéance*. De fait, le mal a fait son œuvre en deux ans, c'est-à-dire dans un délai sensiblement inférieur à la moyenne, et il ne faut pas compter qu'il se prolongera : nous attendons, vous dis-je, la fin de jour en jour.

VI. — Faut-il redouter une évolution aussi rapide chez le malade, très analogue au précédent, qui va vous être présenté dans un instant? — Je le crains ; et, si le diagnostic encore un peu hésitant doit se confirmer, nous en aurons la certitude. Nous ne pouvons encore nous prononcer sans réticences sur le cas en question, pour la simple raison que la maladie ne date pas de plus de trois mois. Nous avons affaire, d'ailleurs, à un garçon de vingt ans, et la Sclérose latérale amyotrophique ne se déclare guère avant la trentième année. Ces réserves faites à l'avance, vous allez voir de près ce dont il s'agit.

L'homme qui s'avance vers nous si péniblement, soutenu par deux infirmiers, est un coltineur d'une stature et d'une force tout à fait extraordinaires.

Il ne traîne pas les jambes, mais il peut à peine les détacher du sol, et aussitôt que le pied se soulève, vous constatez que le membre mis en mouvement est pris de secousses cloniques violentes, rythmées, agitant tout le corps, et ne cessant que quelques instants après, quand le pied est reposé à terre. Voilà un beau spécimen de *clonus spontané*. C'est la marque d'un état spasmodique des plus caractérisés. Lorsqu'on assiste à un pareil phénomène, on peut être absolument sûr que non seulement la trépidation spinale provoquée ne fera pas défaut, mais que les réflexes patellaires et calcanéens seront extrêmement accusés. J'ai hâte de vous dire qu'un état spasmodique poussé à ce degré extrême est un fait exceptionnel dans la Sclérose latérale amyotrophique ; mais j'ajouterai aussi, en manière de correctif, que nous n'avons pas souvent l'occasion

d'observer la maladie à une période si voisine de son premier début, c'est-à-dire presque à l'état naissant. Comme les masses musculaires de la jambe et de la cuisse sont encore puissamment développées, vous pouvez être surpris de voir une incapacité fonctionnelle si absolue, alors que la fibre musculaire — autant qu'on en peut juger par transparence — n'a subi qu'une détérioration insignifiante. Cela, cependant, est un fait dont la constance est remarquable dans la Sclérose latérale amyotrophique, au point de devenir un élément de diagnostic que j'utiliserai dans un instant.

Le malade étant assis, nous pouvons vérifier ce que je vous annonçais tout à l'heure : la *trépidation épileptoïde* et les *réflexes* tendineux sont d'une amplitude et d'une brusquerie excessives; par moments, les jambes s'élèvent spontanément, les pieds légèrement tournés en dedans, les muscles contracturés et saillants, dans une posture presque tétanique. Vous voyez là une sorte de petite crise de spasme tonique, qui donne lieu à des crampes, généralement très supportables.

Si nous bornions là notre examen, le diagnostic devrait hésiter entre toutes les maladies spinales à *localisation dorso-lombaire* qui sont capables de produire une *paraplégie spasmodique*.

Mais, ce n'est pas tout.

Les *membres supérieurs* sont frappés, — moins gravement, il est vrai, — de la même impotence fonctionnelle que les membres inférieurs. Ils sont devenus lourds, maladroits, *faibles*; leurs mouvements sont lents, sans amplitude; ils se fatiguent si rapidement que le malade ne peut plus porter sa cuiller à la bouche. A peine peut-il y porter son verre (symptôme grave chez un coltineur), en le prenant à deux mains, et seulement à la condition de hausser les épaules et les coudes comme s'il faisait un grand effort. Les réflexes carpiens et olécraniens sont beaucoup plus accentués qu'à l'état normal.

Peut-être n'apercevez vous pas de loin une *atrophie musculaire* qui est la cause de cette impuissance? Le grand développement des masses charnues laisse à ce fort gaillard des restes de musculature dont les saillies sont trompeuses. L'atrophie musculaire existe néanmoins; elle est même, par places, très manifeste, surtout lorsqu'on lui fait exécuter certains mouvements, et alors on voit mieux ce qui lui manque. Vous pouvez, en tout cas, distinguer déjà l'aplatissement de l'éminence thénar des deux côtés

et mieux encore, la dépression longitudinale du premier espace interosseux à la région dorsale. Un large méplat sous-claviculaire contraste avec la forte saillie de la partie inférieure du grand pectoral; je n'en tiens pas grand compte, attendu que le malade nous signale cette disposition comme assez répandue parmi les gens de sa profession. Mais ce qui ne nous permet pas d'hésiter sur l'existence de l'atrophie musculaire, c'est cette série ininterrompue de *secousses fibrillaires*, qui font vibrer partout le tégument, aux avant-bras, aux bras, dans toute l'étendue du moignon de l'épaule, dans la région dorsale, aux hanches, aux cuisses, aux mollets, et dont quelques-unes, vers les extrémités, soulèvent par petites secousses les doigts et les orteils.

Il n'y a encore au visage rien de semblable. Les lèvres, la langue, les joues, le voile du palais, le pharynx, le larynx fonctionnent très librement. Le malade peut souffler une bougie, siffler, parler et déglutir sans le moindre trouble. Un seul signe nous donne l'éveil sur la non-intégrité de la région bulbo-protubérantielle : une *exagération* évidente du *réflexe massétérin*.

Le diagnostic de Maladie de Charcot ne s'impose pas du premier coup, mais je ne sais en vérité quelle autre hypothèse pourrait mieux convenir à une telle combinaison de symptômes. La seule considération qui m'arrête est que la maladie date de trop peu de temps, — trois mois au plus, — et que nous ne l'avons pas encore vue évoluer.

Elle a débuté, comme chez le malade précédent, par une *fatigue douloureuse* de la jambe droite. C'était le 1er août dernier.

Le 4 août, la jambe gauche était prise de la même façon. L'incapacité des membres supérieurs n'est survenue que vers la fin du mois, très lentement, très insensiblement, mais *sans la moindre douleur*, et toutes les fonctions sont demeurées parfaitement normales.

Les antécédents de famille sont excellents, les antécédents personnels du patient ne le sont pas moins. Il boit, puisqu'il est portefaix, mais il boit seulement du vin rouge sans grand excès, e comme il n'a que vingt ans, l'alcoolisme (à supposer qu'on dût l'incriminer), n'aurait pas encore eu le temps d'exercer chez lui ses maléfices.

Peut-être, savez-vous, Messieurs, que les hommes habitués par métier aux grands efforts musculaires sont spécialement prédis-

posés aux maladies amyotrophiques. Il n'y a là rien qui doive surprendre. Leur côté fort est leur côté faible. Au delà d'une certaine limite, l'*entraînement* n'est pas autre chose qu'un épuisement systématique. Ce grand garçon n'est pas ennemi de ces forfanteries dangereuses dont les « hommes à biceps » sont assez coutumiers. Il n'a pas encore acquis son développement complet, et je crains qu'en dépit de sa vigoureuse charpente et de sa puissante musculature, il n'ait dépassé la mesure de ses forces.

VII. — Messieurs, pour mieux vous faire voir ce qui sépare la Maladie de Charcot de toutes les autres maladies analogues, je vous présenterai, ainsi que Charcot lui-même ne manquait jamais de le faire, un cas d'*Atrophie musculaire du type Aran-Duchenne*.

A. — C'est encore une maladie *progressive*; elle frappe les mêmes groupes musculaires; elle prédomine comme la première, aux membres supérieurs; elle donne lieu aux mêmes secousses fibrillaires, enfin, elle a pour syndrome terminal la *paralysie labio-glosso-laryngée*. Voilà, sans doute, bien des ressemblances, et cependant le contraste est frappant.

Le malade que vous allez voir vous instruira mieux que la meilleure description.

C'est un homme de cinquante-huit ans, dont la santé générale est parfaite à tous égards, qui n'a jamais ressenti la moindre douleur, pas même la « fatigue pénible » accusée par les deux autres; mais il a successivement perdu, par une atrophie insensiblement progressive, les groupes musculaires des mains, des épaules, des avant-bras, des bras, du thorax, des jambes. Cet ordre d'énumération est précisément celui du processus amyotrophique.

Malgré la réduction considérable de ses masses charnues, il est beaucoup moins « paralysé » que notre coltineur. Voilà déjà une première différence, et ce n'est pas la moins importante. Il serait même plus vrai de dire que cet homme n'a *pas de paralysie*. Chez lui, l'incapacité fonctionnelle paraît liée à la diminution de volume des muscles frappés; traduisons en langage histologique : elle est proportionnée au degré d'atrophie des fibres striées. Le peu qui lui en reste est encore en état de servir.

Notez, d'ailleurs, que l'impotence s'est accrue très lentement et

toujours parallèlement à l'amoindrissement de la musculature. Il y a loin de cette situation tardivement réalisée à celle où notre premier malade s'est trouvé dès le premier jour, c'est-à-dire à une époque où le développement musculaire restait en apparence assez brillant pour faire envie à des gens non prévenus.

Une différence plus tranchée peut-être — celle sur laquelle Charcot insistait le plus — consiste en ce fait qu'il n'y a ici *aucune tendance à la contracture permanente* : pas le plus léger spasme, pas la moindre crampe, *pas d'exagération des réflexes*, — à plus forte raison, pas de clonus. L'atrophie est même parvenue à un tel degré que le réflexe tendineux a complètement disparu.

Si vous comparez cette absence totale de rigidité avec la paraplégie spasmodique dont notre second malade est encore atteint, vous vous rendrez compte de la valeur attribuée par Charcot à un tel signe différentiel. Il y revenait sans cesse, et les cas indécis, les cas mixtes ou complexes dans lesquels les réflexes *paraissaient* « un peu exagérés », ne le touchaient pas. Il les réservait pour une étude ultérieure, s'attachant exclusivement aux cas typiques, purs et complets, dont les attributs cliniques sont assez accusés pour justifier, à eux seuls, l'autonomie et l'indépendance des deux maladies.

Du reste, Charcot ne prétendait pas que la Sclérose latérale amyotrophique et l'Atrophie musculaire progressive fussent deux espèces morbides foncièrement dissemblables. Il évitait de parler des « espèces morbides », qu'il déclarait n'être pas en mesure de bien définir. Ses études ne l'avaient pas porté aux spéculations de pathologie générale, qui, avant l'ère de la microbiologie, ne faisaient apercevoir l'*espèce morbide* que sous une forme abstraite et presque dogmatique. Il aimait à parler des *faits concrets*. Ce mot de « concret » revenait constamment au bout de sa plume et dans ses discours.... Ceux d'entre vous qui l'ont entendu doivent bien s'en souvenir. Mais, s'il ne parlait pas des espèces morbides, il parlait souvent des *espèces nosographiques*, ce qui est tout autre chose.

Or, l'Atrophie musculaire progressive est une espèce nosographique, et la Sclérose latérale amyotrophique en est une autre. Chacune d'elles *se spécifie* par un certain nombre de symptômes, soit différents, soit diversement groupés, sur la nature desquels on peut discuter, mais que l'on ne peut nier quand on a les yeux

ouverts. Les *phénomènes morbides* sont matériels, ils tombent sous les sens : chacun les voit. C'est au nosographe qu'il appartient de les présenter avec ordre et méthode. Pour qui n'a pas de parti pris, l'Atrophie musculaire progressive et la Sclérose latérale amyotrophique ne sont pas une seule et même *espèce nosographique*. Celle-ci est essentiellement spasmodique et celle-là ne l'est pas. L'une a, dès les premiers jours, les caractères d'une paralysie, l'autre n'en a que les dehors. Cela suffit.

Il existe encore bien d'autres différences, au moins dans les observations les plus typiques. Une, surtout, mérite d'être mise en relief :

La *Maladie d'Aran-Duchenne* dure des années, quelquefois presque *indéfiniment*, et les accidents bulbaires qui la terminent dans un très grand nombre de cas, n'en sont pas une complication nécessaire.

Au contraire, la *Maladie de Charcot* arrive en quelques mois à sa période d'état et la survie *ne dépasse pas quatre ans*, ou au maximum cinq. La Paralysie labio-glosso-laryngée qui précipite la fin est un épisode qui ne saurait manquer à son histoire : elle fait partie intégrante du processus (ascendant ou descendant) de la double dégénérescence systématique.

B. — Les arguments anatomo-pathologiques ne manquent pas non plus à la thèse de Charcot.

La lésion spinale de l'Atrophie musculaire progressive consiste en une altération lentement destructive des grandes cellules des cornes antérieures.

Celle de la Sclérose latérale amyotrophique réside dans une combinaison de la même *poliomyélite antérieure chronique avec la sclérose systématique du cordon latéral* : l'une ne peut aller sans l'autre.

Charcot tenait par-dessus tout à cette distinction.

On lui a reproché d'avoir schématisé à l'excès la description de la *poliomyélite antérieure chronique* et d'avoir commis une sorte de pétition de principe, en déclarant que tout le mal se résumait dans la disparition des cellules motrices. La maladie d'Aran-Duchenne ne se traduisant que par une atrophie musculaire — et rien de plus — Charcot aurait eu le tort, selon quelques-uns de ses

contradicteurs, d'en inférer que les cellules des cornes antérieures sont seules frappées de dégénérescence. Il existerait toujours en effet, concurremment avec les lésions de la substance grise, des lésions plus ou moins systématiques de la substance blanche, qui altéreraient la pureté du type anatomo-pathologique conçu par Charcot.

Je crois, Messieurs, qu'on s'est un peu hâté de critiquer. Sans doute, les lésions de poliomyélite, dans la maladie d'Aran-Duchenne, ne sont pas absolument les seules que le microscope révèle. Il existe, la plupart du temps, comme on n'a pas manqué de le faire valoir, des dégénérations de la substance blanche. Mais, celles-ci sont variables, diffuses, elles n'ont pas la *systématisation* de la sclérose latérale, trouvée, sans exception, à l'autopsie de tous les sujets qui, pendant la vie, avaient réalisé le syndrome de la Maladie de Charcot.

Bref, la lésion de la substance blanche est dans la Maladie d'Aran-Duchenne ce qu'on appelle en langage mathématique une *variable*; dans la Sclérose latérale amyotrophique, c'est une *constante*.

Cela dit, je conviendrai que l'Atrophie musculaire du type Aran-Duchenne est une maladie rare, beaucoup plus rare que la Sclérose latérale amyotrophique; mais il ne s'ensuit pas qu'elle ne soit qu'une conception dénuée de toute base solide. Je ne crois pas m'aventurer en vous prédisant que le dernier malade qui sort d'ici, et chez lequel Charcot avait diagnostiqué lui-même, il y a quelques mois, une Atrophie musculaire progressive du type Aran-Duchenne, ne nous présentera pas d'autre lésion, après l'échéance fatale, qu'une *poliomyélite antérieure chronique*. Et puis, surtout, ce que nous pouvons affirmer, c'est qu'il n'a pas de sclérose bilatérale systématisée[1].

Il est fort probable que la vérification anatomique ne tardera guère. Vous serez informé du résultat.

1. On trouvera dans un excellent mémoire publié prochainement par M. J.-B. Charcot une étude très complète de l'anatomie pathologique des Poliomyélites antérieures chroniques.

DEUXIÈME LEÇON

SCLÉROSE LATÉRALE AMYOTROPHIQUE
ANATOMIE PATHOLOGIQUE ET NATURE SYSTÉMATIQUE

I. Pour Charcot, la lésion de la Sclérose latérale amyotrophique est une sclérose systématisée dans le faisceau pyramidal. — Mais elle diffère des dégénérations ordinaires du faisceau pyramidal.

II. La lésion s'étend à plusieurs autres faisceaux du cordon latéral. — *Sclérose supplémentaire* de M. P. Marie. — On observe la même Sclérose supplémentaire dans certaines dégénérations secondaires d'origine cérébrale.

III. La lésion primitive de la Sclérose latérale amyotrophique n'intéresse pas *primitivement* le faisceau pyramidal. — Arguments anatomiques en faveur de cette opinion. — C'est une maladie des *fibres de cordon*: cependant les fibres pyramidales participent aussi à la dégénération.

IV. Fibres « à court trajet » : *Fibres de cordon*. — Connexions anatomiques. — Connexions physiologiques. — *La Maladie de Charcot est due à la dégénérescence d'un système, constitué par l'ensemble des neurones dont les cellules de cordon sont les centres, et dont les fibres courtes du cordon latéral sont les prolongements.*

V. La clinique démontre que la lésion n'est pas *localisée* au début dans un point de la moelle ou de l'encéphale. — Discussion d'un cas de Nonne.

VI. Arguments qu'on a fait valoir pour contester la nature *systématique* de la Maladie de Charcot. — Cas dans lesquels on a observé la sclérose des cordons postérieurs. — Réfutation : C'est une lésion de *complication*, fréquente dans les affections spinales, quelles qu'elles soient.

VII. Rapports avec la *Syringomyélie*. — Rôle des *lésions artérielles de la substance grise*.

VIII. Observation de Senator : Syndrome de la Sclérose latérale amyotrophique sans Sclérose latérale. — Les phénomènes spasmodiques sont intimement unis aux altérations du faisceau pyramidal..

IX. Résultats de l'autopsie dans les exemples cliniques de la précédente leçon. 1° *Maladie de Charcot*: Diffusion du processus dégénératif dans la totalité du cordon latéral. 2° *Maladie d'Aran-Duchenne* : Poliomyélite antérieure chronique; lésions dégénératives diffuses des cordons antéro-latéraux.

X. Postulatum de Charcot et Erb : *Les paralysies spinales spasmodiques sont sous la dépendance d'une lésion systématique primitive du faisceau pyramidal.* — Cas confirmatif de Strümpell.

Sclérose latérale amyotrophique et Sclérose latérale pure[1].

MESSIEURS,

Depuis ma première leçon, consacrée à l'étude d'un cas de Sclérose latérale amyotrophique et d'un cas d'Atrophie musculaire pro-

1. Leçon du 13 juillet 1894.

gressive, nous avons eu, comme il fallait s'y attendre, à faire l'autopsie des deux malades qui vous avaient été présentés. L'une et l'autre ont démontré l'exactitude d'un diagnostic qui n'offrait pas en soi de bien grandes difficultés, mais sur lequel il n'est pas inutile de revenir, même après que « la preuve est faite ». Il vous est dû, d'ailleurs, de prendre connaissance des résultats anatomo-pathologiques qu'un examen sommaire nous a permis de constater.

Mais, au préalable, il faut que je vous mette au courant de certains incidents relatifs à la question qui nous intéresse, survenus depuis notre premier entretien.

D'abord, mon collègue M. Marie a adressé, à la Société médicale des Hôpitaux, une petite note des plus suggestives concernant quelques points de l'histoire anatomique de la Sclérose latérale amyotrophique, qui, jusqu'à présent, étaient restés dans l'ombre[1].

En second lieu, j'ai à vous faire part d'une autre communication du professeur Senator à la Société de Médecine interne de Berlin, sur un cas de « prétendue » Sclérose latérale amyotrophique, qui tendrait à prouver que l'entité nosographique de la Maladie de Charcot n'est qu'un leurre. Le moment me paraît donc propice pour aborder de nouveau la question devant vous, de manière à vous la faire voir sous un jour toujours clair.

I. — Vous vous rappelez que la Maladie de Charcot consiste dans l'association d'une *atrophie des grandes cellules motrices des cornes antérieures* et d'une *sclérose systématique latérale de la région du faisceau pyramidal*. — Je laisse de côté l'atrophie cellulaire pour ne m'occuper que de la sclérose des cordons.

La sclérose latérale est localisée, vous dis-je, dans la *région* du faisceau pyramidal. Charcot admettait — et il faut peut-être admettre encore — qu'elle a pour substratum les fibres du faisceau pyramidal lui-même. Quoi qu'il en soit de cette localisation sur laquelle je reviendrai tout à l'heure, il est établi que ladite sclérose s'étend du haut en bas de la moelle épinière, dans toute la partie postérieure du cordon latéral, c'est-à-dire dans le secteur des coupes transversales où l'embryologie nous a démontré la présence des fibres prolongées de la *pyramide* bulbaire (Fig. 2 et 4). Rien qu'à ce titre, la lésion de la Sclérose latérale amyotrophique paraît être, sans nulle contestation possible, une *lésion systématisée*.

1. *Soc. méd. des Hôp.* Décembre 1895.

Il faut remarquer cependant, avec M. Marie, que la sclérose en question, quoique totale en ce qui concerne la portion spinale du

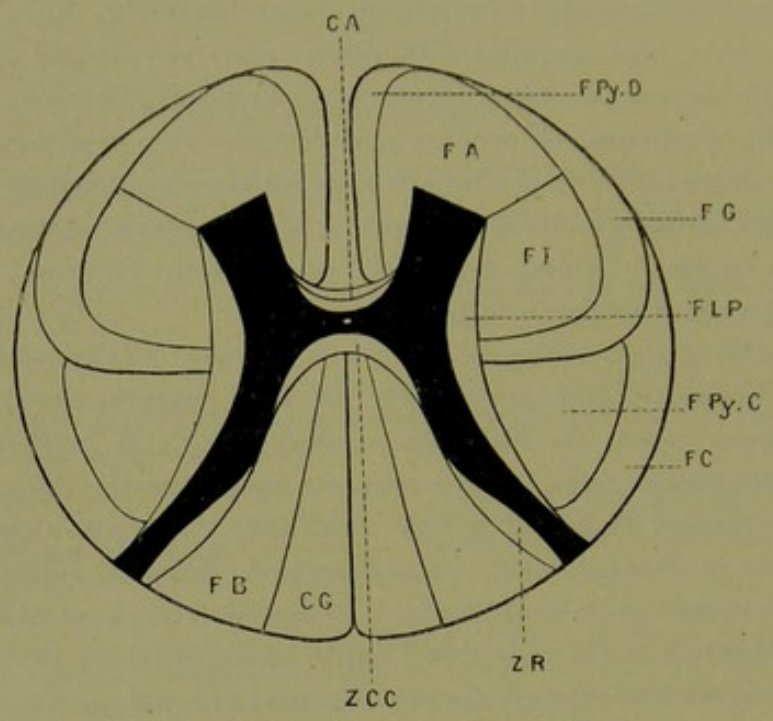

Fig. 2. — Coupe schématique de la moelle.

CA, commissure antérieure. — FPyD, faisceau pyramidal direct (faisceau de Türck). — FA, faisceau antérieur. — FI, reste du faisceau latéral. — FG, faisceau de Gowers. — FLP, faisceau longitudinal postérieur du faisceau latéral profond. — FPyC, faisceau pyramidal croisé. — FC, faisceau cérébelleux direct. — ZR, zone de Rolando. — ZCC, zone cornu-commissurale. — CG, cordon de Goll. — FB, faisceau de Burdach.

névraxe, n'est que partielle en ce qui a trait au trajet cérébro-spinal du faisceau pyramidal. On la suit depuis le renflement lombaire jusqu'aux pyramides du bulbe et même au-dessus. Je vous ai dit qu'elle remontait plus haut encore, jusque dans la protubérance, jusqu'aux pédoncules, jusqu'à la capsule interne, jusqu'au centre ovale, jusqu'à l'écorce.

Mais, telle n'est pas la règle générale. Dans la moitié des cas environ, *elle s'arrête aux confins de la protubérance* et l'on n'en aperçoit plus trace au-dessus. Ou bien, lorsqu'elle se prolonge jusqu'à l'encéphale, on voit de deux choses l'une : — 1° Son intensité son étendue, sont infiniment moins importantes que dans le segment médullaire ; — 2° cette étendue et cette intensité varient selon les étages du trajet cortico-protubérantiel — je ne dis pas du faisceau — mais bien du *trajet* pyramidal.

Dans l'esprit de Charcot, comme il s'agissait d'une maladie spé-

ciale au faisceau pyramidal proprement dit, la découverte de lésions dégénératives dans la portion intra-hémisphérique de ce faisceau, était chose toute naturelle et que l'anatomie pathologique devait mettre en évidence, un jour ou l'autre. Il l'avait en quelque sorte prédite ; il n'en fut pas surpris lorsque les travaux de MM. Koschewnikoff et Marie démontrèrent la présence des corps granuleux non seulement dans la capsule interne et dans le centre ovale, mais encore dans l'écorce de la zone rolandique.

Il ne s'ensuit pas cependant — nous en avons présentement la certitude — que les fibres pyramidales soient, dans ce processus, les premières en cause. Nous n'avons même pas l'assurance qu'elles soient directement intéressées. Les dégénérations du faisceau pyramidal sont toujours descendantes. Or, vous savez que la Maladie de Charcot procède le plus ordinairement *du bas vers le haut*.

D'autre part, il est notoire qu'une lésion destructive du faisceau pyramidal, lorsqu'elle est d'origine cérébrale, s'effectue *de haut en bas*, sans discontinuité, dans toute l'étendue de ses fibres. Il est donc bien étonnant, il est même inexplicable que la dégénérescence dont on trouve les vestiges matériels sous la forme de corps granuleux, depuis le renflement lombaire jusqu'aux circonvolutions de la zone motrice, soit interrompue sur une partie de ce long parcours, au niveau de l'isthme de l'encéphale.

Enfin, les scléroses descendantes pyramidales ont un air de *formation cicatricielle* que n'a jamais la sclérose de la Maladie de Charcot.

II. — Le mode de distribution et l'aspect général du tractus dégénératif dans les scléroses secondaires d'origine cérébrale et dans la Sclérose latérale amyotrophique sont d'ailleurs assez dissemblables — M. Gombault y a insisté le premier — pour faire naître des doutes sur la localisation *pyramidale* de la maladie de Charcot.

Dans la sclérose du faisceau pyramidal, telle qu'on l'observe à la suite d'une hémorrhagie capsulaire par exemple, l'aire de dégénération est strictement limitée au triangle postérieur du cordon antéro-latéral ; c'est là, du moins, ce qui a lieu dans l'immense majorité des cas (Fig. 2 et 3). Le faisceau cérébelleux direct (FC), la zone limitante du faisceau de Gowers (FG), le reste du cordon antéro-latéral (FI), sont respectés.

Or, M. Marie vient d'appeler l'attention sur le fait que, dans la Sclérose latérale amyotrophique, les lésions « occupent une zone

notablement plus étendue.... elles dépassent même de beaucoup.

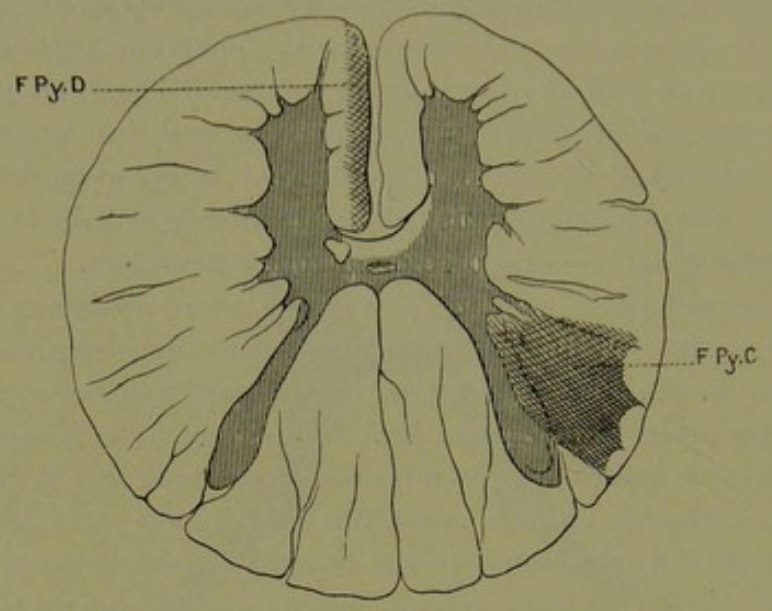

Fig. 3. — Coupe de moelle (région cervicale) dans un cas de *dégénération du faisceau pyramidal croisé du côté droit* (F Py.C), consécutive à une *lésion de l'hémisphère gauche*. — Il n'y a pas de lésions dégénératives ailleurs que dans les territoires du faisceau pyramidal croisé droit (F Py.C) et du faisceau pyramidal direct (F Py.D).

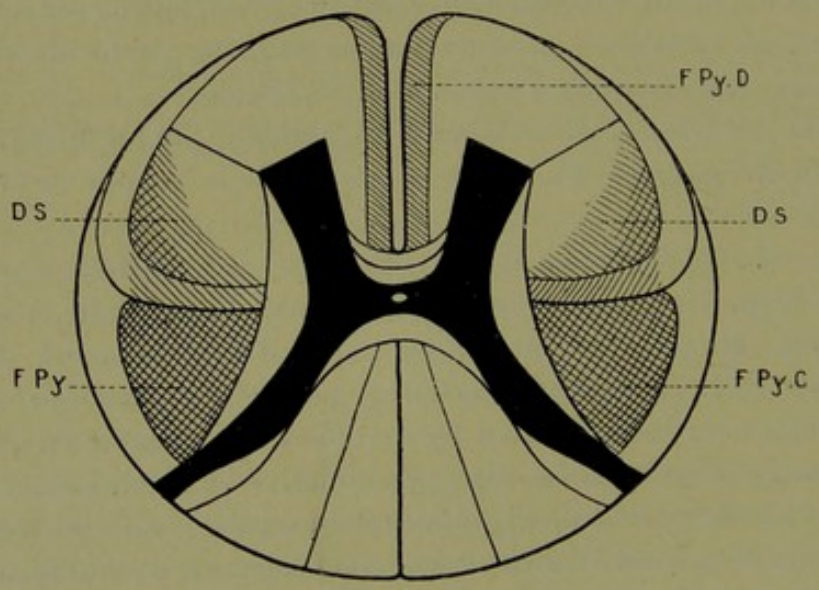

Fig. 4. — *Sclérose latérale amyotrophique*; coupe schématique de la moelle. — La sclérose occupe la *région du faisceau pyramidal croisé* F Py.C, et s'étend en avant dans le cordon latéral en formant une zone de *sclérose supplémentaire* (DS) due à la dégénération des fibres de cordon. Le faisceau pyramidal direct (F Py.D) est également sclérosé.

surtout en avant, le territoire du faisceau pyramidal croisé, tel

que nous l'ont fait connaître les travaux de Flechsig... Il se produit donc, dans la Sclérose latérale amyotrophique, une dégénération du faisceau latéral, que l'on pourrait qualifier de *supplémentaire* » (Fig. 4). M. Marie considère que cette sclérose *supplémentaire* affecte les fibres qui, d'après les travaux de Golgi, Ramon y Cajal, Kölliker, v. Lenhossek, sont, dans le cordon latéral, les prolongements cylindraxiles, non pas des cellules corticales de la zone motrice, mais de cellules de la substance grise spinale, appelées pour cette raison *cellules de cordon*.

Il y a, dans cette donnée anatomo-pathologique nouvelle, un fait incontestable, mais on peut différer d'opinion sur ce qu'il signifie.

Tout d'abord, je vous ferai observer, Messieurs, que la constatation de M. Marie ne s'applique pas à l'universalité des cas. Il y a, en outre, à remarquer que, si la sclérose « supplémentaire » apparaît avec grande netteté sur les préparations colorées par le procédé de Weigert, il n'en est plus de même pour les préparations colorées au carmin. Or, le carmin est un excellent réactif des lésions scléreuses. Il faut noter encore que, même sur les préparations colorées à l'hématoxyline de Weigert, la zone de *sclérose supplémentaire* est infiniment moins nette que la zone de dégénération de la région pyramidale. Elle est séparée de cette dernière par un petit secteur transversal de fibres normales, dont la disposition correspond très-exactement avec ce que nous font voir les moelles embryonnaires.

La figure que je fais projeter ici, empruntée à la dernière édition de l'ouvrage de Kölliker, rend très évidente la similitude que je vous signale, entre la configuration de la sclérose supplémentaire et celle du faisceau homologue chez l'embryon (Fig. 5).

Il est possible qu'une sclérose primitive dans la région du faisceau pyramidal entraîne, ainsi que le suppose M. Marie, une sclérose supplémentaire dans une portion déterminée du cordon latéral, située en avant du faisceau pyramidal. Mais je serais très disposé à ne voir dans ce processus secondaire qu'une complication purement aléatoire, un fait contingent. La non-coloration de cette sclérose supplémentaire par le carmin me fait supposer qu'elle est du moins fort peu intense; et vous savez que les réactifs colorants ont, dans l'état pathologique, des variations d'affinité dont on doit tenir grand compte, attendu qu'elles peuvent nous faire admettre souvent des scléroses là où il n'y en a pas. Elles

prouvent, en tous cas, — abstraction faite de l'hypothèse d'une sclérose, — que les tissus ne sont pas normaux, puisqu'ils ne se

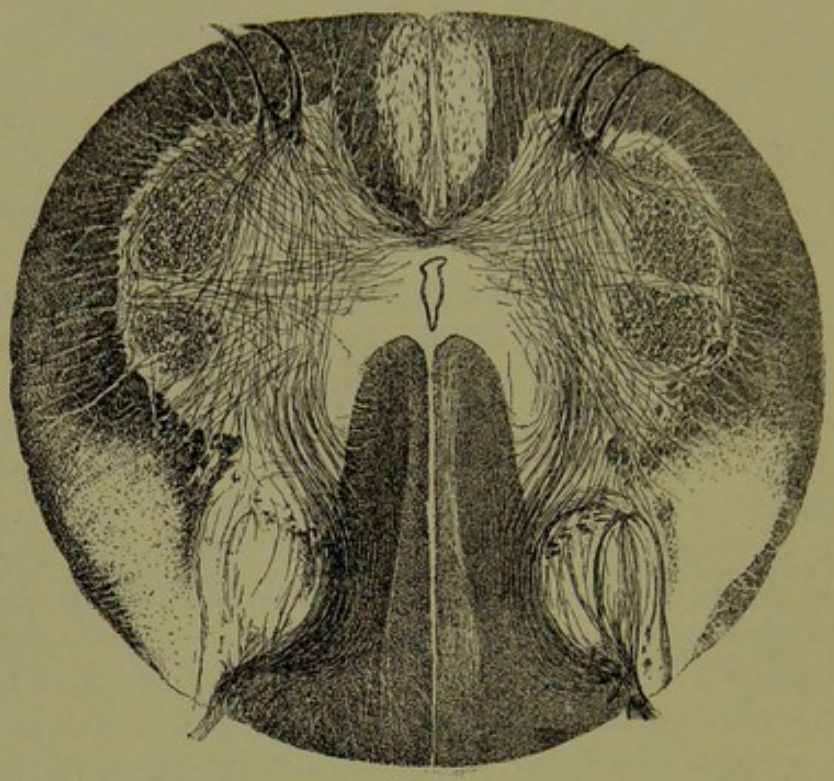

Fig. 5. — Coupe d'une moelle de fœtus à huit mois. — On distingue dans le cordon antéro-latéral, *en avant du faisceau pyramidal*, surtout à gauche, une zone plus claire correspondant à la *dégénération supplémentaire* de la Sclérose latérale amyotrophique (d'après Kölliker. Édit. 1894).

comportent pas de la même façon à l'égard des réactifs. C'est là déjà un résultat, et qui n'est pas à dédaigner.

La *sclérose supplémentaire*, mise en évidence par M. Marie, n'appartient pas, du reste, d'une manière exclusive à la Sclérose latérale amyotrophique. Il est des cas de *dégénération pyramidale d'origine cérébrale* qui la produisent, et alors elle est identique à celle de la Maladie de Charcot. Dans les lésions capsulaires circonscrites, la sclérose descendante du faisceau pyramidal reste, la plupart du temps, cantonnée dans le triangle pyramidal du cordon latéral. Mais, lorsque l'hémisphère a subi une grave altération de déficit, la cicatrice spinale que représente le faisceau pyramidal dégénéré — car il ne s'agit vraiment de rien moins qu'une cicatrice — ne reste pas, d'habitude, aussi exactement limitée. La préparation que j'ai fait reproduire ici, en la schématisant, vous en

apporte la preuve (Fig. 6). C'est surtout dans les doubles scléroses

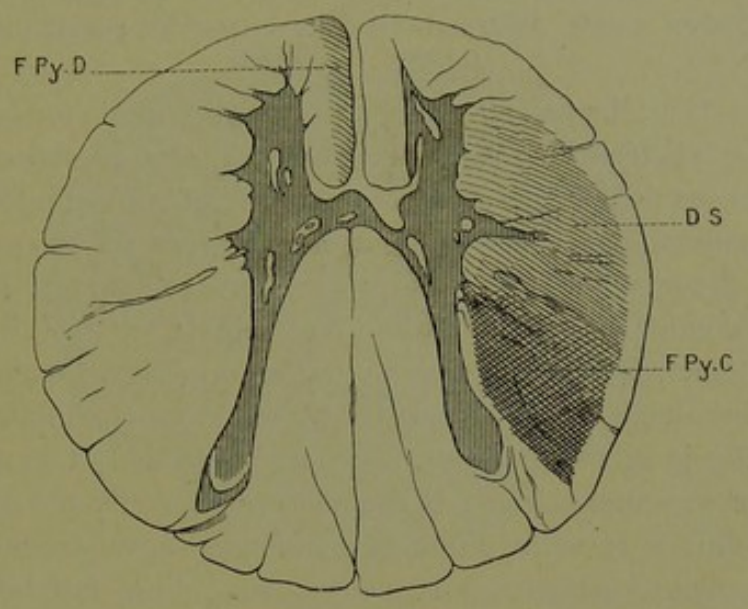

Fig. 6. — Coupe de moelle (région dorsale) ; *sclérose secondaire du faisceau pyramidal croisé du côté droit* (F Py.C), dans un cas de *lésion capsulaire de l'hémisphère gauche.* — La zone de *dégénération supplémentaire* (DS) est aussi nette que dans la Maladie de Charcot; le faisceau pyramidal direct du côté gauche (F Py.D) est également dégénéré.

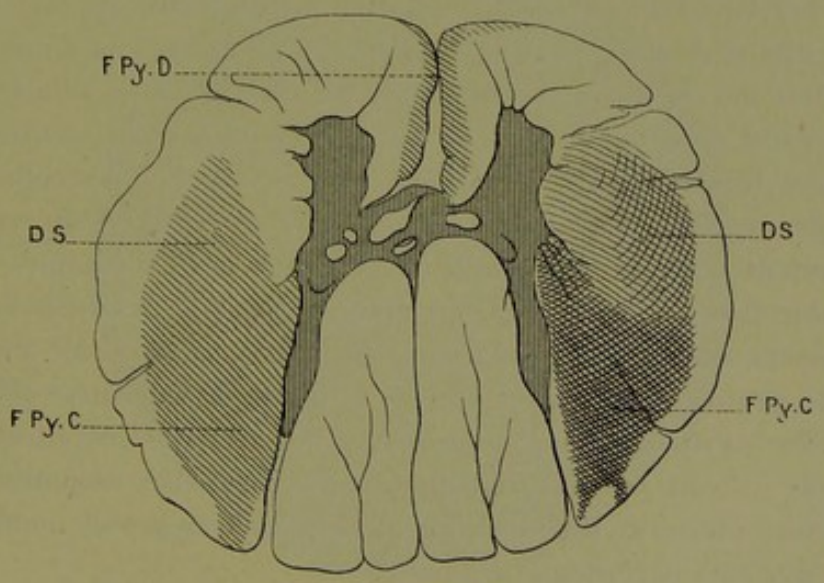

Fig. 7. — Coupe de moelle (région dorsale supérieure), *double dégénération descendante*, dans un cas de *lésion hémisphérique.*—La zone de *dégénération supplémentaire* (DS) s'étend au delà des limites du faisceau pyramidal croisé (F Py.C) ; le faisceau pyramidal direct (F Py.D) est aussi dégénéré des deux côtés.

pyramidales descendantes que la sclérose supplémentaire est le plus

manifeste. Et alors, chose curieuse, la sclérose pyramidale proprement dite fait une tache plus foncée à la partie postérieure de la lésion totale diversement colorée par les réactifs (Fig. 7).

III. — Ceci, Messieurs, m'amène à vous dire qu'il se pourrait fort bien que la Sclérose latérale amyotrophique, quoique très analogue à certains cas de dégénération secondaire bilatérale, n'intéressât pas — du moins primitivement — *une seule fibre du faisceau pyramidal*. Jamais, en effet, les préparations (quelle que soit la méthode de coloration employée) ne font voir la sclérose cicatricielle, si exactement arrêtée à ses contours, qu'on observe dans les dégénérations descendantes d'origine cérébrale ou médullaire.

A cela, je sais qu'on peut, faire une objection et je me la fais volontiers à moi-même : la dégénération descendante du faisceau pyramidal, à la suite d'une hémorrhagie capsulaire ou d'un ramollissement cortical, est la conséquence d'un fait brutal équivalant à une section de nerf. En d'autres termes, la destruction des fibres pyramidales, sur un point quelconque de leur trajet, entraîne la dégénérescence wallérienne, processus de mortification irréparable.

La Sclérose latérale amyotrophique, au contraire, qu'elle soit le fait d'une maladie primitive du faisceau pyramidal ou d'une dégénération des « fibres de cordon », est une affection relativement assez lente, au cours de laquelle les cellules originelles, centres trophiques, luttent encore; les filets nerveux issus de ces cellules ne sont pas, comme dans les grandes lésions destructives du cerveau, fatalement condamnés d'avance et exécutés séance tenante.

L'objection est spécieuse, en effet, lorsque la Sclérose latérale amyotrophique a duré deux ans, trois ans, quatre ans même, il y a de grandes chances pour que la lésion dégénérative affecte le caractère cicatriciel des scléroses de provenance cérébrale. Or, cela ne se voit jamais. Vous pourrez reconnaître toujours, dans la tache scléreuse du faisceau latéral, *un très grand nombre* de tubes nerveux parfaitement intacts.

A ce propos, Messieurs, je vous engagerai à comparer avec grand soin les préparations colorées à l'*hématoxyline* avec les préparations au *carmin* ou au *picro-carmin*. Autant les préparations à l'hématoxyline sont bonnes pour donner une idée topographique générale des lésions, autant elles sont trompeuses, lorsqu'on

aborde les détails histologiques d'une traînée de dégénérescence (Fig. 8 et 9). Le carmin, au contraire, vous permettra de recon-

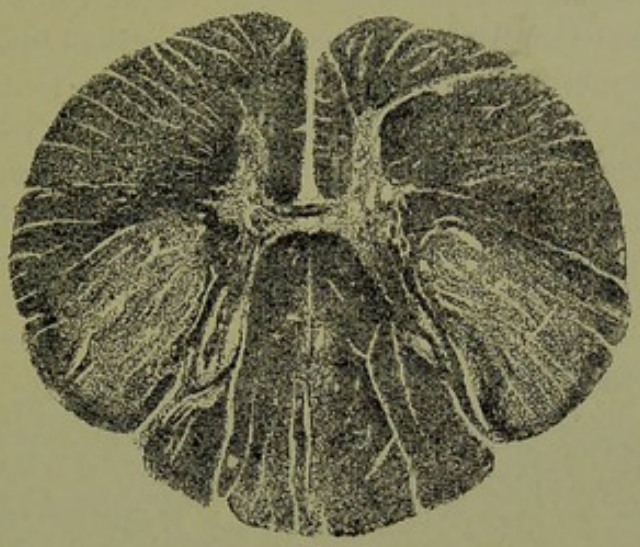

Fig. 8. — *Sclérose latérale amyotrophique*. Coupe de moelle, région dorsale. (Color. Pal) — Dans les cordons antéro-latéraux, en avant des deux triangles de sclérose latérale, on distingue une zone un peu plus claire correspondant à la *dégénération supplémentaire* des fibres de cordon.

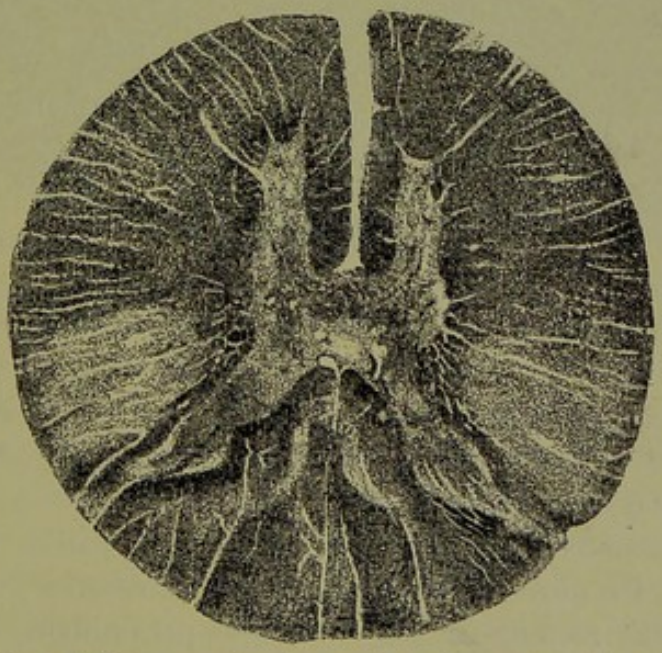

Fig. 9. — *Sclérose latérale amyotrophique*. Coupe de moelle, région cervico-dorsale. (Color. Pal.). — La zone de *dégénération supplémentaire* est moins nette que dans la figure précédente ; légère sclérose des cordons postérieurs.

naître l'existence de tubes nerveux que l'hématoxyline paraît mépriser, et qui doivent être encore d'excellents conducteurs.

L'action élective de l'acide picrique sur la myéline devra même vous faire préférer le picro-carmin à l'hématoxyline pour l'étude de la *structure histologique* (Fig. 10).

Si, dans la Sclérose latérale amyotrophique, la région du faisceau pyramidal renferme, ainsi que je viens de vous le dire, tant de fibres saines, n'est-il pas logique d'admettre que ces *fibres non dégénérées* sont précisément celles du faisceau pyramidal proprement dit? — J'irais donc provisoirement beaucoup plus loin que mon collègue M. Marie, en considérant la Sclérose latérale amyo-

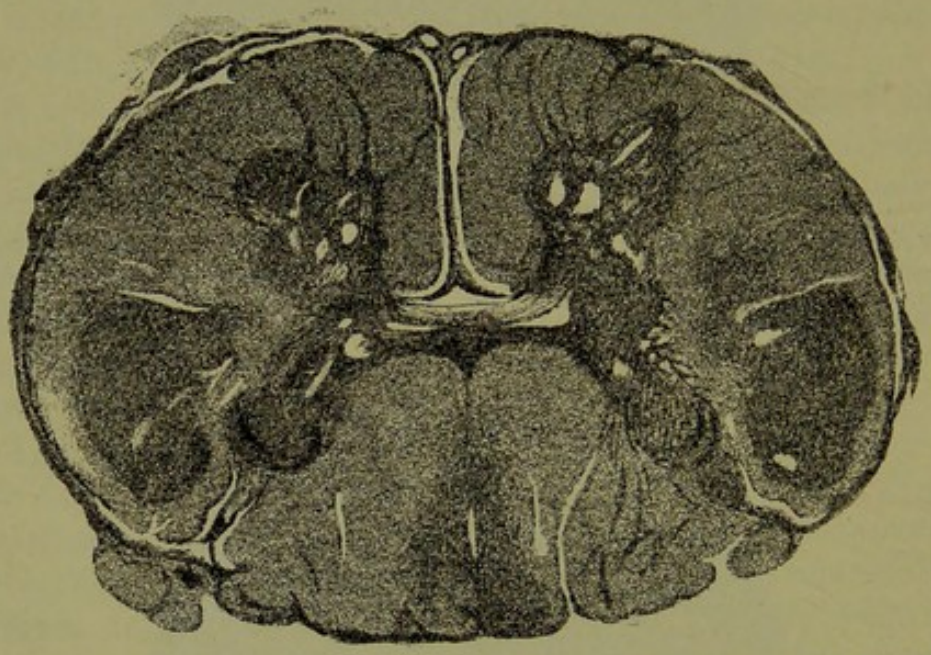

Fig. 10. — *Sclérose latérale amyotrophique.* Coupe de moelle, renflement brachial. (Colore Picrocarmin). La zone de dégénération supplémentaire n'est pas visible.

trophique comme une *maladie primitive*, — non pas des fibres pyramidales, — mais *des fibres supplémentaires* ou *fibres de cordon*, et *rien que de celles-là*.

Cette manière de voir n'exclut pas la participation du faisceau pyramidal : les fibres de la sclérose supplémentaire (ou fibres de cordon) étant mélangées avec les fibres pyramidales, il est vraisemblable qu'un certain nombre de ces dernières doivent être endommagées en cours de route; et de là résulte la plus grande intensité de la sclérose dans le triangle postérieur du cordon latéral, où les fibres pyramidales se trouvent plus ou moins condensées.

IV. — Mais, Messieurs, si la Sclérose latérale amyotrophique n'est pas le fait d'une lésion du faisceau pyramidal, pourquoi voit-on les lésions dégénératives s'étendre d'une extrémité à l'autre de l'axe cérébro-spinal, *exactement sur le trajet du faisceau pyramidal*?

Le rôle attribué par M. Marie aux *fibres de cordon* va nous faciliter la solution du problème, et ici je me prononcerai sans restriction dans le même sens.

Le faisceau pyramidal ne se compose que des fibres qui vont directement de l'écorce cérébrale aux différents étages de la colonne grise motrice : il transmet les ordres, et la moelle les exécute. C'est un faisceau à *fibres directes*, qui vont droit à leur but et ne s'arrêtent pas en route. Mais, sur le long espace qu'il parcourt, un grand nombre de fibres « à court trajet » (c'est ainsi que Bouchard, Charcot, Pierret, Pitres les ont désignées) réunissent chacune à chacune les régions superposées de la substance grise spinale, où le faisceau pyramidal épuise successivement les siennes. Les fibres courtes dont il s'agit ne sont autre chose que celles — décrites par Golgi, Ramon, v. Lenhossek — qui prennent naissance dans les cellules de cordon. Elles suivent approximativement la même voie que le faisceau pyramidal, mais elles occupent un champ plus vaste dans le cordon antéro-latéral, et il serait plus vrai de dire que le faisceau pyramidal se fraye un chemin parmi elles.

Leurs connexions physiologiques avec ce dernier sont encore plus étroites que leurs connexions anatomiques. Il est fort probable qu'en réunissant les uns aux autres les centres superposés de la substance grise cérébro-spinale affectés aux fonctions de motilité, elles président à l'exécution des *mouvements complexes* dont l'ordre leur arrive par la voie du faisceau pyramidal. Lorsqu'elles sont interrompues ou, — ce qui revient au même, — dégénérées, les actes musculaires qui exigent une certaine précision deviennent impossibles. Les grands mouvements d'ensemble ne sont pas abolis; encore sont-ils lents et maladroits. Dans la Sclérose latérale amyotrophique, ces mouvements subsistent, pour autant que l'atrophie des cellules des cornes antérieures laisse aux muscles de contractilité.

C'est donc le *système d'association des centres des mouvements complexes* qui serait le premier touché dans la Sclérose latérale

amyotrophique : système subordonné, en somme, à celui de la transmission cortico-spinale d'un ordre préalablement délibéré.

Les *fibres de cordon*, ou *fibres courtes*, qui représentent ce système et qui accompagnent le faisceau pyramidal au plus près, pour l'accomplissement des actions volontaires, existent évidemment sur toute la longueur de l'axe nerveux, non seulement dans la moelle et dans le bulbe, mais dans la protubérance et les ganglions de la base de l'hémisphère, en un mot, partout où passe le faisceau pyramidal.

Comme c'est dans la région protubérantielle supérieure que le faisceau pyramidal abandonne le moins de ses fibres, c'est là que les lésions de la Sclérose latérale amyotrophique sont le moins prononcées.

Elles le sont relativement davantage dans l'écorce même; et cela encore peut s'expliquer. Il doit exister en effet — nous ne pouvons le concevoir autrement — un système analogue de fibres courtes entre les différentes régions de la zone rolandique, dont les connexions plus ou moins étroites assurent la combinaison et la transmission des ordres. L'écorce d'ailleurs n'est-elle pas la substance grise centrale du névraxe étalée en surface? — Malgré les différences morphologiques de la moelle et du cerveau, la disposition des centres et des conducteurs y est soumise à la même loi générale.

Il importe donc peu que ce soit le faisceau pyramidal lui-même ou un système anatomique spécial, tributaire de ce dernier, qui présente les altérations initiales de la Sclérose latérale amyotrophique.

La Maladie de Charcot n'en reste pas moins un processus « systématique » au premier chef. *C'est la dégénérescence d'un système constitué par l'ensemble des neurones, dont les cellules de cordon sont les centres, et dont les fibres courtes du cordon latéral sont les prolongements.*

Dans la moitié des cas environ, la maladie frappe tout le système. Mais il n'est pas nécessaire qu'elle le frappe tout entier pour que son autonomie lui soit garantie. Elle peut respecter le segment céphalique, aussi souvent qu'elle peut l'atteindre. Nous ne contestons pas au tabes son autonomie dans les cas — au moins aussi nombreux — où la sclérose des cordons postérieurs épargne le bulbe.

V. — Quant à supposer que la Sclérose latérale amyotrophique a nécessairement une *première localisation d'origine*, soit dans le cerveau, soit dans la moelle, et que tout le reste dérive de cette lésion initiale, je ne puis, Messieurs, en ce qui me concerne, m'y résoudre. La clinique toute seule me fait rejeter cette hypothèse.

Vous avez vu que l'état spasmodique apparaissait tantôt dans un membre, tantôt dans un autre, que les noyaux bulbaires pouvaient être touchés dès le début, mais qu'ils le sont en général, à une période plus ou moins tardive, et enfin, — je le répète à dessein, — que les phénomènes de contracture et d'atrophie suivaient le plus habituellement une marche ascendante. Toutes ces raisons me semblent suffisantes pour écarter l'hypothèse d'une altération univoque, primitive, localisée et entraînant toute la suite des symptômes. La Sclérose latérale amyotrophique est une maladie *progressive* entre toutes; elle n'est pas la résultante d'une situation morbide créée d'un moment à l'autre.

Si j'insiste sur ce point, Messieurs, c'est que, dans une communication récente à la Société de médecine de Hambourg[1], M. Nonne, dont la compétence neuro-pathologique est grande, a soutenu une opinion contraire et qui ne me semble pas irréfutable.

A l'autopsie d'un cas parfaitement typique de Sclérose latérale amyotrophique, l'écorce cérébrale fut trouvée malade : les stries de Baillarger et les deuxième et troisième couches de Meynert faisaient presque complètement défaut. Les fibres à myéline de la *zonula* avaient subi une grave dégénération. Étant donnée la participation des *fibres d'association* au processus dégénératif, l'auteur n'a pas hésité à conclure à la nature primitivement corticale de la maladie. Eh bien, Messieurs, c'est justement en raison de cette dégénération des fibres d'association qu'il faut — du moins à mon avis — considérer ce cas idéal de *Sclérose latérale amyotrophique*, non pas comme relevant d'une lésion primitive de l'écorce du cerveau, mais comme une maladie systématique des *fibres courtes de tout l'axe cérébro-spinal*. Il est à supposer en effet que les fibres d'association de l'écorce (dégénérées dans l'observation de Nonne) sont équivalentes aux fibres courtes de la moelle (également dégénérées), et que nous savons être des *fibres de cordon*.

1. 17 avril 1894.

VI. — Puisque j'en suis venu, Messieurs, à vous parler de la *théorie* de la Sclérose latérale amyotrophique, laissez-moi vous exposer quelques-uns des arguments dont on s'est servi pour contester sa nature *systématique*.

D'abord, on a prétendu qu'il ne s'agissait pas d'une lésion exclusive au faisceau pyramidal. — Je vous ai suffisamment exposé l'état de la question, en ce qui a trait à la dégénération supplémentaire, pour n'avoir pas à y revenir.

Mais ce n'est pas seulement aux lésions du cordon latéral qu'on a fait allusion, lorsqu'on a soutenu que la myélite était *plus diffuse* que ne l'avait avancé Charcot. Très souvent en effet, les coupes présentent des traces de dégénération dans les cordons postérieurs; et celles-ci, comme l'ont soigneusement signalé Charcot lui-même et M. Marie, ont une tendance évidente à se systématiser : elles rappellent la sclérose du Tabes.

En vérité, il n'y a, dans cette coïncidence, rien de surprenant. Une lésion en appelle une autre. Sous ce rapport, la moelle n'échappe pas à la règle générale. La susceptibilité, qui résulte pour elle d'une première altération grave, la prédispose à une seconde. Je pourrais vous citer un cas de Sclérose latérale amyotrophique que j'ai observé l'année dernière avec mon ancien interne, M. Lamy, et dans lequel les complications symptomatiques d'une sclérose postérieure se sont déclarées à une époque où le diagnostic de la Maladie de Charcot était depuis longtemps confirmé. Les douleurs fulgurantes ont marqué le début de la maladie surajoutée. A l'autopsie, nous avons constaté les lésions caractéristiques de la Sclérose latérale amyotrophique, plus celles d'un *tabes incipiens*.

Il y aurait beaucoup à dire sur les cas de ce genre. Mais, ce que nous pouvons admettre d'ores et déjà, c'est qu'une moelle de Sclérose latérale amyotrophique peut présenter des lésions systématiques postérieures, tout aussi bien qu'une moelle de Tabes peut présenter des lésions systématiques du cordon latéral. Or, cette dernière combinaison est loin d'être exceptionnelle.

Notez bien, Messieurs, que je ne fais pas allusion à ces faits de *sclérose combinée* où la dégénération du faisceau latéral est contemporaine de celle du faisceau postérieur. Je vise spécialement les combinaisons en quelque sorte fortuites et tardives, dans les-

quelles l'un des deux processus est notablement antérieur à l'autre.

Je pourrais faire valoir aussi que, même dans les dégénérations unilatérales du faisceau pyramidal, à la suite des hémorrhagies ou des thromboses cérébrales, la sclérose systématique du cordon de Goll est assez fréquente. Ce cordon de Goll est certainement le plus fragile de tous; ses dégénérations sont vulgaires, on les constate dans un grand nombre d'affections spinales où le Tabes n'est pas en cause. Vous savez qu'il a une manière à lui de se comporter vis-à-vis des réactifs colorants; il l'a dès la période embryonnaire, il la conserve durant toute l'existence et elle ne fait que s'exagérer avec l'âge. Il est particulièrement sujet aux *scléroses interstitielles*, mais il est également sujet aux *dégénérescences nerveuses* proprement dites.

Nous ne connaissons pas d'ailleurs de myélites chroniques systématiques d'une pureté idéale. Gowers l'a dit en excellents termes : « Dans les maladies dégénératives de la moelle, le tissu conjonctif peut augmenter dans les faisceaux *normaux*, et il peut, par places, acquérir une telle importance, qu'il en résulte nettement une formation de foyers scléreux »[1]. Il va de soi que les foyers scléreux secondaires sont autant de points de départ pour les dégénérations systématiques.

VII. — Il y a encore bien d'autres maladies primitives des centres nerveux qu'on a tenté de faire intervenir dans l'histoire de la Sclérose latérale amyotrophique. Ainsi, on a prétendu que la Maladie de Charcot était une conséquence éventuelle de l'*Hydrocéphalie*, des *Tumeurs cérébrales*, *de la Syringomyélie*, sans compter les foyers de ramollissement ou d'hémorrhagie des corps opto-striés. La coïncidence n'est pas impossible. La rareté de cette coïncidence d'ailleurs démontre qu'il ne s'agit de rien de plus.

Quant à la *Syringomyélie*, je crois qu'il n'est pas sans intérêt de s'y arrêter. Elle aussi est une lésion vulgaire, et plus vulgaire encore que toutes les autres. Les occasions ne me manqueront pas de vous en donner la preuve.

Elle a été signalée dans tant de maladies spinales, systématiques ou non, qu'il est impossible d'y voir autre chose qu'un incident anatomo-pathologique superposé à une foule d'états mor-

1. *Handbuch der Nervenkrankheiten*, 1892, t. I, p. 647.

bides antérieurs. Elle est très souvent primitive, cela est incontestable, mais, même dans les cas où elle ne constitue pas une tumeur lacunaire, visible à l'œil nu, on en distingue presque toujours l'ébauche dans les maladies spinales qui mettent en cause la substance grise centrale. C'est une simple prolifération de l'épithélium ou une dilatation du canal de l'épendyme.

Or, la Sclérose latérale amyotrophique, en ce qui touche à la substance grise, est une *poliomyélite* beaucoup plus étendue qu'elle ne l'avait paru tout d'abord. Les lésions artérielles y sont très prononcées et le réseau des fibres à myéline y subit une dégénération presque totale.

Je pourrais m'étendre sur ces *lésions artérielles de la substance grise*; elles sont, en effet, d'un grand intérêt.

Il ne faudrait pas, toutefois, leur attribuer une influence pathogène qui, très probablement, ne leur appartient pas. Elles sont postérieures en date à l'atrophie cellulaire. D'autre part, il est impossible qu'elles n'existent pas. Un organe qui ne fonctionne plus n'a pas les exigences d'un organe qui fonctionne. Il n'exerce plus sur les centres vaso-moteurs l'action régulatrice qui convenait exactement à ses besoins. La loi de l'offre et de la demande est en défaut. Rien n'est changé dans le dispositif de l'appareil vasculaire, puisque la même quantité de sang est apportée par les artères; mais une bonne partie du courant sous pression est inutilisée. De là, les larges dilatations capillaires, les petites hémorrhagies interstitielles, les foyers de coagulation, qu'on observe conjointement avec les altérations primitives et fondamentales de la substance grise.

VIII. — Le dernier argument qu'on ait opposé à l'autonomie et à la systématisation primitive de la Maladie de Charcot, repose sur un seul fait : tout récemment, le Professeur Senator publiait un cas de prétendue Sclérose latérale amyotrophique unique en son genre.

Le tableau clinique — sur lequel je n'ai rien à dire — était rigoureusement conforme à la description schématique de Charcot. Une paralysie bulbaire progressive s'annonçait par des signes très caractéristiques, mais une pneumonie mortelle ne lui laissa pas le temps d'évoluer. L'autopsie, faite avec grand soin par Rosin, révéla l'existence d'une atrophie des cellules nerveuses de la corne anté-

rieure dans les régions cervicale et dorsale, avec de petites hémorrhagies multiples dans la substance blanche, et des foyers de ramollissement dans la substance grise, spécialement aux environs de la colonne de Clarke. Mais, de sclérose latérale, point.

Ainsi, la maladie aurait *réalisé le tableau de la Sclérose latérale amyotrophique, sans sclérose latérale.*

C'est un fait, c'est beaucoup. — Mais c'est tout. Attendons le second, le troisième, tous ceux enfin qui pourraient faire éclater jusqu'à l'évidence l'inanité de la conception de Charcot. Je me permettrai, en attendant, de ne tenir aucun compte de cette fort intéressante observation, *à laquelle manque l'examen des hémisphères cérébraux, et même du mésocéphale,* qui était, sans doute, le siège de la lésion initiale. L'absence de sclérose latérale n'en reste pas moins une particularité exceptionnelle et très instructive.

Il résulte de l'observation de Senator, commentée par Wolf, à l'aide de quelques anciens documents[1], que la sclérose du faisceau latéral n'est pas indispensable pour créer l'état spasmodique.

Cela, Messieurs, est de toute évidence, et il n'était pas besoin du cas de Senator pour que nous en fussions convaincus depuis longtemps. La dégénérescence scléreuse du faisceau pyramidal ou de telle autre partie du cordon latéral n'a pas, en soi, de vertu convulsivante; elle n'en a que grâce à la vitalité des cellules motrices des cornes antérieures. Lorsque celles-ci disparaissent, l'état spasmodique ne peut plus exister; et, dès l'instant que la malade de Senator avait une exagération des réflexes tendineux et de la trépidation spinale, c'est que les cellules motrices des cornes antérieures étaient encore capables d'entretenir la contractilité réflexe, et même au delà.

Quelle irritation tétanisante ces cellules atrophiées (et cependant encore bien vivantes) subissaient-elles? — Je ne saurais vous dire. Ce qui est certain, c'est qu'*elles n'étaient pas systématiquement atrophiées sur toute la hauteur de l'axe.*

Mais l'autopsie a prouvé que le faisceau pyramidal n'y était pour rien? — Tout cela n'infirme pas, *dans la pratique courante,* ce que nous tenons surtout de l'enseignement de Charcot et du professeur Erb — à savoir que l'état spasmodique permanent, chez les myélopathiques, est le signe d'une lésion primitive ou secondaire.

1. *Zeitschrift für klin. Medicin,* Bd XXV, Hft 3 u. 4.

irritative ou dégénérative, superficielle ou profonde du *faisceau pyramidal*. Cette donnée anatomo-clinique est un des éléments fondamentaux du diagnostic des maladies de la moelle épinière. Et, s'il n'est pas vrai de dire que la contracture permanente est une *fonction* de la sclérose pyramidale, il est absolument hors de doute que cette lésion et que ce symptôme ont entre eux des relations assez étroites pour nous mettre presque toujours sur la voie du vrai diagnostic.

IX. — C'est en nous reportant à la schématisation classique de la Sclérose latérale amyotrophique, que nous avons pu, l'autre jour, affirmer l'existence d'un cas de Maladie de Charcot. Il me semble que toute méprise est impossible en présence d'une situation clinique si nettement tranchée. Et maintenant, voici, en deux mots, les résultats de l'autopsie.

Le cerveau n'offrait pas de lésions visibles à l'œil nu; il n'existait pas d'hémorrhagie ni de ramollissement dans les ganglions de la base, pas plus que dans les pédoncules ou le pont de Varole. La moelle épinière, au contraire, était dans toute sa hauteur le siège d'une *sclérose latérale et symétrique combinée avec une atrophie systématique des cellules des cornes antérieures*[1]. Je vous ai présenté un assez grand nombre de préparations de Scléroses latérales amyotrophiques, pour m'abstenir de vous en montrer de nouvelles; mais je vous soumettrai une coupe traitée par la méthode de Marchi et sur laquelle vous reconnaîtrez facilement la topographie de la sclérose (Fig. 11).

Le procédé de Marchi, vous le savez, a pour but de mettre en évidence les tubes nerveux en état de dégénérescence *actuelle*. Ceux qui, depuis longtemps déjà, sont dégénérés ne se colorent pas. La coupe dont vous voyez la projection est très démonstrative à cet égard : les deux faisceaux pyramidaux, complètement dégénérés et ne renfermant plus de fibres *en voie de dégénérescence*, sont absolument incolores. En revanche, toutes les autres régions de la moelle renferment *des fibres en voie de dégénérescence*, et à peu près en égale proportion.

1. Le compte rendu détaillé de cette autopsie sera publié par M. Souques, chef de clinique.

J'appelle votre attention sur un foyer plus compact situé juste en arrière de la commissure et qui dessine assez exactement le contour de la zone dite *cornu-commissurale*. Cette zone est probablement constituée par des *fibres de cordon*.

Dans les parties latérales, la zone correspondant à la *dégénéra-*

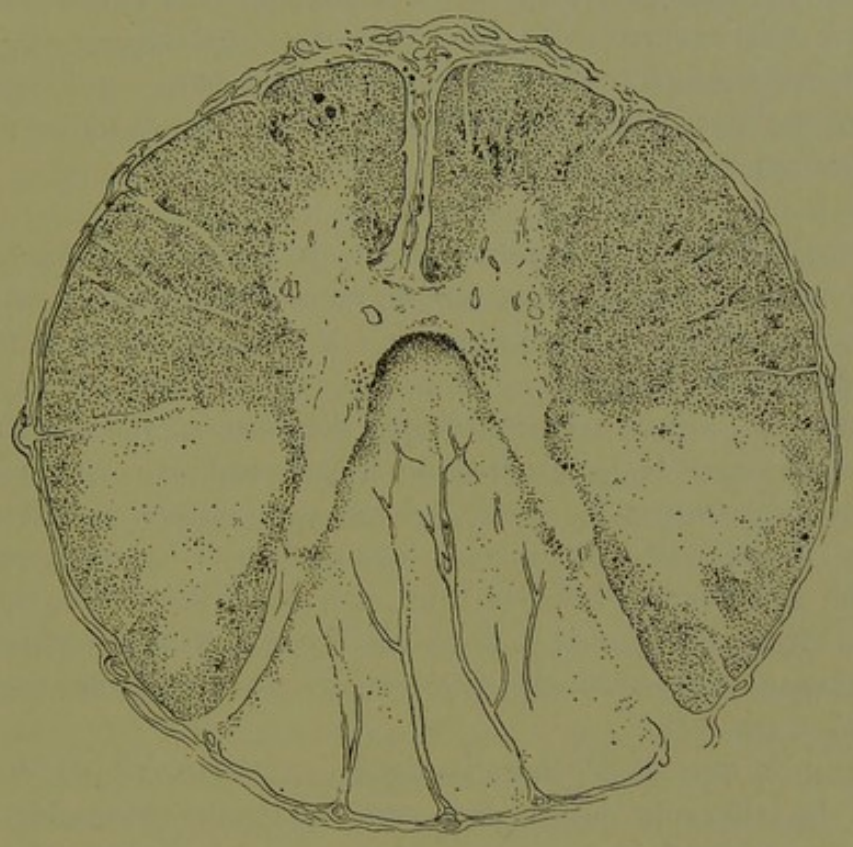

Fig. 11. — Sclérose latérale amyotrophique (color. par la méthode de Marchi). — *Dégénération supplémentaire* dans tout le cordon antéro-latéral. — Les faisceaux pyramidaux, ne renfermant plus depuis longtemps de fibres à myéline *en voie* de dégénérescence, ne sont pas colorés.

tion supplémentaire signalée par M. Marie, n'est pas reconnaissable.

Les deux faisceaux pyramidaux renferment encore quelques fibres *en voie* de dégénérescence. Il en est de même des cordons postérieurs. Ceux-ci, dont l'irrigation artérielle présente une légère anomalie, sont incolores à l'exception de la zone cornu-commissurale. Cela ne veut pas dire qu'ils soient dégénérés. Nous savons qu'ils ne le sont pas. L'examen des coupes, à un plus fort grossissement, permet de reconnaître l'intégrité presque complète des tubes nerveux.

Je n'ai pas à vous en dire davantage aujourd'hui, puisque le résultat brut de nos premières recherches établit l'exactitude du diagnostic. Mais le fait que je vous engage à retenir, c'est cette *diffusion du processus dégénératif dans la totalité du cordon antéro-latéral*. Il ne nous est pas encore permis d'admettre qu'elle existera au même degré sur toute la hauteur de la moelle. Ce que je vous en ai montré suffit pour faire ressortir l'importance des lésions *accessoires*, — et celles-là, de seconde date, — qui, malgré leur intensité, n'enlèvent rien de son autonomie à la lésion systématique primitive.

Le cas d'*Atrophie musculaire progressive du type Aran-Duchenne* que vous avez également vu lors de notre première réunion n'est pas moins pur, ni moins conforme à la schématisation anatomo-pathologique de Charcot[1].

L'autopsie, soigneusement faite par MM. Dutil et J.-B. Charcot, a mis en évidence la localisation de la *poliomyélite chronique* aux *cornes antérieures*; les cornes postérieures étaient parfaitement saines. Il s'agissait, comme dans tous les faits de la même espèce, publiés déjà par Charcot, Gombault, Eisenlohr, Dreschfeld, Oppenheim, Strümpell, Nonne, Dutil et J.-B. Charcot, d'une atrophie avec diminution considérable des cellules antérieures, prédominant dans la région cervicale.

Dira-t-on que les dégénérations plus ou moins diffuses de certains départements des cordons antéro-latéraux surajoutées à la lésion atrophique des cornes grises, réduisent à néant l'individualité anatomique du type Aran-Duchenne? — Ce serait conclure un peu vite.

Dans la plupart des observations, y compris celles de Charcot et de Gombault, il est fait mention des lésions du faisceau antéro-latéral, plus particulièrement au pourtour de la corne antérieure et dans une partie du faisceau fondamental antérieur. Ce dernier point, sur lequel Dutil et J.-B. Charcot ont insisté à juste titre, ne compromet nullement l'entité clinique et anatomique de l'Atrophie musculaire progressive. Du moins, pour ma part, je n'y vois pas, quant à présent, un argument de valeur suffisante.

1. L'observation de ce cas a été communiquée à la Société de Biologie dans la séance du 28 juillet 1894.

X. — Nous venons, Messieurs, d'étudier ensemble deux « espèces nosographiques » parfaitement distinctes, tellement distinctes que Charcot n'a cessé, durant toute sa carrière professorale, de les opposer l'une à l'autre.

Celle-ci consiste en une lésion dégénérative limitée aux éléments nobles des cornes antérieures, et se traduit cliniquement par une atrophie simple des muscles.

Celle-là est produite par la combinaison de la même poliomyélite antérieure avec une sclérose bilatérale symétrique ; et le fait clinique qui permet de la distinguer de la précédente est l'adjonction de l'*état spasmodique* à l'atrophie progressive des muscles. Il semble donc que la sclérose latérale soit, comme je vous le disais tout à l'heure, la raison d'être de l'état spasmodique.

Il faudrait, pour en avoir la certitude, que des cas nouveaux vinssent démontrer la subordination de l'état spasmodique tout seul, — sans atrophie musculaire concomitante, — à une lésion bilatérale symétrique, sans poliomyélite antérieure. Les observations de ce genre, il faut bien le reconnaître, n'abondent pas dans la littérature médicale.

Vous savez, Messieurs, que Charcot et Erb, en 1875, avaient presque simultanément, et chacun de son côté, émis l'opinion que les paralysies « spinales spasmodiques » pures sont sous la dépendance d'une *lésion systématique primitive du faisceau pyramidal*. Les preuves irréfutables manquaient : mais on admit cette corrélation anatomo-clinique comme un *postulatum*. Dans un travail paru ces jours derniers, Strümpell prétend avoir comblé cette grosse lacune, et il se peut bien qu'il ait raison[1].

A l'autopsie d'une femme qui avait présenté le syndrome complet d'une *paralysie spasmodique progressive sans atrophie musculaire*, le professeur d'Erlangen trouva la lésion depuis si longtemps attendue : une *sclérose bilatérale et symétrique du faisceau pyramidal*. Cette sclérose partait de la capsule interne et s'étendait, à travers le pédoncule, la protubérance et les pyramides bulbaires jusqu'à la moelle, pour se terminer, au-dessous du renflement lombaire, dans le cône terminal. Il n'est pas possible de rêver un cas plus démonstratif.

1. *Deutsch. Zeitschr. f. Nervenheilk.*, 5 B, 1894.

Toute la question est de savoir si une pareille sclérose, identique, en somme, à celle d'une double lésion cérébrale, n'est pas

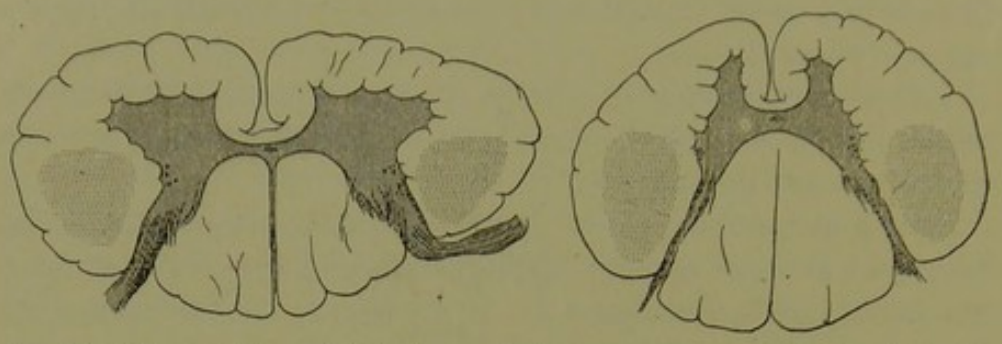

Fig. 12 et 13. — *Sclérose bilatérale symétrique pure*, sans atrophie des cellules des cornes antérieures (d'après Strümpell). Coupes de moelle ; régions dorsale et cervicale.

le fait d'une lésion corticale. Les préparations microscopiques de la substance grise des zones rolandiques ayant démontré l'intégrité

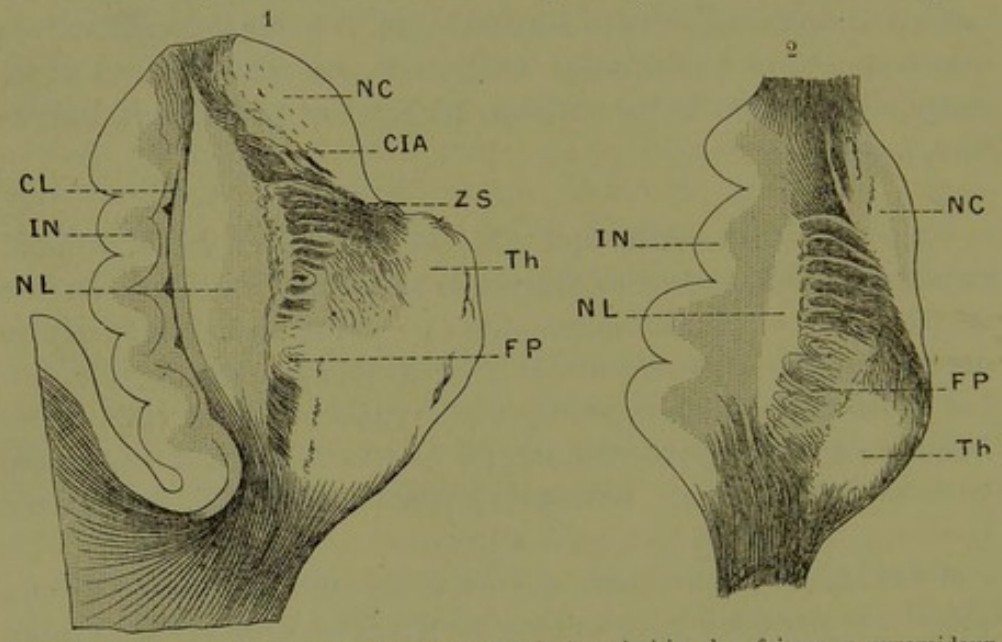

Fig. 14 et 15. — Sclérose symétrique et bilatérale primitive des faisceaux pyramidaux (d'après Strümpell).

1, coupe horizontale des corps opto-striés passant par le tiers supérieur du noyau lenticulaire ; 2, coupe horizontale passant par le bord supérieur du noyau lenticulaire ; IN, insula de Reil ; CL, *Claustrum* ou avant-mur ; NC, noyau caudé ; NL, noyau lenticulaire ; Th, *Thalamus* ou couche optique : ZS, *Stratum zonale* ; CIA, segment antérieur de la capsule interne ; FP, faisceau pyramidal dégénéré dans le segment postérieur de la capsule interne. (La zone plus claire correspond à la dégénération du faisceau pyramidal FP.)

de l'écorce, Strümpell en inféra que le système pyramidal était *primitivement* altéré (Fig. 12 et 13). En tout cas, si les fibres pyramidales proprement dites étaient hors de cause, on peut, confor-

mément à ce que je vous disais précédemment, supposer une *dégénération des neurones à court trajet ou fibres de cordons qui les accompagnent*. M. Strümpell a eu l'obligeance de me montrer ses préparations, mais je ne conclurai pas pour cela dans un sens ou dans l'autre. Ce qui est incontestable, c'est que la dégénération dans la moelle et dans la capsule occupent très exactement la *région* du faisceau pyramidal (Fig. 14 et 15).

D'ailleurs, l'histoire clinique de la malade est celle d'une affection éminemment progressive.

Sa rigidité n'est pas survenue dans un délai prévu d'avance, comme s'il se fût agi d'une double contracture hémiplégique secondaire. C'est peu à peu, très lentement, que les phénomènes spasmodiques se sont généralisés. L'envahissement bulbaire, relativement précoce, a même réalisé sous une forme imprévue le tableau d'une *Paralysie labio-glosso-laryngée spasmodique*. La physionomie, l'attitude, la raideur, tout enfin dans l'aspect général de cette malade, rappelait ce qui n'appartient qu'à deux autres maladies : la Paralysie agitante et la Paralysie pseudo-bulbaire (Fig. 16). Ces deux maladies, du reste, ont entre elles des rapports étroits[1]. La rigidité du tronc, des membres et du visage dans la Maladie de Parkinson équivaut à l'immobilité spasmodique du tronc, des membres et du visage dans les paralysies pseudo-bulbaires. La malade de Strümpell avait bien, elle aussi, une Paralysie pseudo-bulbaire, puisque les deux fais-

Fig. 16. — *Sclérose latérale sans amyotrophie* (Facies de la Paralysie pseudo-bulbaire; attitude de la Maladie de Parkinson (d'après Strümpell).

1. Voir à ce sujet les leçons 22 et 23

ceaux pyramidaux étaient sclérosés au-dessus de la décussation du facial.

Je vous ai rapporté, Messieurs, ce cas dont l'importance ne saurait vous échapper, parce qu'il présente un contraste frappant et singulièrement utile à la démonstration, entre la *Sclérose latérale amyotrophique* et la *Sclérose latérale pure*. Il est à prévoir qu'on n'en publiera pas de semblable avant longtemps. Les quelques observations qu'on pourrait, à la rigueur, rapprocher de celle-là sont infiniment plus complexes.

Mais la « poursuite de l'idéal », même en nosographie, est comme un impérieux besoin pour certains esprits clairs, auxquels on reproche de schématiser à l'excès toutes choses, sous prétexte que *la nature n'est pas simple*. C'est ce besoin de voir clair et de schématiser qui a inspiré à Charcot les grandes classifications que vous savez; c'est grâce aux divisions élémentaires qu'il a établies, aux groupes nosographiques qu'il a si brutalement tranchés parfois, que nous pouvons aujourd'hui nous orienter avec quelque sécurité dans la recherche du diagnostic.

TROISIÈME LEÇON

MALADIE DE FRIEDREICH
ET HÉRÉDO-ATAXIE CÉRÉBELLEUSE

Nécessité de créer une *séparation provisoire* entre la Maladie de Friedreich et l'Hérédo-ataxie cérébelleuse.

Maladie de Friedreich :

I. Historique. — « Ataxie héréditaire » de Friedreich. — Elle est confondue d'abord avec le Tabes, puis avec la Sclérose en plaques. — On croit ensuite à une combinaison de ces deux maladies. — L'autonomie est affirmée par Brousse (de Montpellier). — Rareté des « cas types ».

II. Symptomes. Évolution. Étiologie.

Incoordination motrice. — Elle diffère de celle du Tabes en ce que les mouvements ne sont pas illogiques, mais destinés à remédier à un *trouble de l'équilibration.* — « Ataxie statique » de Friedreich. — Démarche lourde, maladroite; *titubation tabéto-cérébelleuse.* — *Piétinement.*

Abolition des réflexes rotuliens. — Nystagmus et secousses nystagmiformes.

La Maladie de Friedreich est une maladie *familiale*, survenant surtout dans les familles nombreuses.

Instabilité et maladresse des membres supérieurs, mouvements pseudo-choréiques des mains, des bras, et de la tête.

Douleurs rappelant souvent les douleurs fulgurantes.

Faiblesse croissante sans atrophie musculaire. — *Fatigue extrême* condamnant à la longue les malades au repos absolu.

Scoliose. — *Pied bot de Friedreich.* — Diagnostic avec le pied bot « chirurgical ».

III. Diagnostic. — Avec la Chorée chez les sujets jeunes et au début de l'affection. — Avec le Tabes, et surtout avec la *Sclérose en plaques.*

Trouble spécial de la parole : celle-ci n'est pas scandée, mais *embarrassée.*

Difficultés du diagnostic dans les cas où les réflexes sont exagérés, où des phénomènes spasmodiques s'ajoutent aux autres signes de la Maladie de Friedreich, et avec les Scléroses en plaques survenant chez des jeunes sujets de la même famille.

On peut, à l'exemple de Marie, réunir tous ces cas en un nouveau groupe morbide : *l'Hérédo ataxie cérébelleuse*[1].

Messieurs,

Quelque méfiance qu'on éprouve à voir naître des espèces morbides nouvelles, il faut bien admettre cependant que le dernier mot de la nomenclature nosographique n'a pas encore été dit.

1. Leçon du 2 mars 1894.

Et quoiqu'il soit fâcheux, en thèse générale, de multiplier à l'infini les divisions quand leur raison d'être n'est pas fortement motivée, il est parfaitement légitime, il est même indispensable, d'établir des *séparations provisoires* — je ne dis pas davantage — lorsqu'on se trouve en présence de caractères cliniques et anatomo-pathologiques suffisamment différenciés.

Vous vous rendrez bien compte de cette nécessité, je l'espère, lorsque vous connaîtrez l'affection que nous allons étudier dans la leçon d'aujourd'hui et dans la prochaine. Elle n'a pris possession que depuis fort peu de temps seulement, de la place qu'elle méritait d'occuper à part dans le domaine neuropathologique; c'est M. Pierre Marie qui la lui a désignée, et qui l'a, par la même occasion, baptisée du nom d'*Hérédo-ataxie cérébelleuse*.

Vous vous souvenez sans doute de cette jeune femme qui se présentait dernièrement à notre consultation avec une ordonnance portant le diagnostic ferme de Maladie de Friedreich. A un examen superficiel plusieurs symptômes assez caractéristiques, tels que l'incoordination motrice et la démarche tabéto-cérébelleuse semblaient justifier ce diagnostic. Mais, sans pousser bien loin l'enquête, une constatation insolite nous inspira de sérieuses réserves : *le réflexe rotulien était exagéré*.... Or, c'est là un fait tellement en désaccord avec les habitudes, si je puis ainsi dire, de la Maladie de Friedreich, que je vous annonçai mon intention d'approfondir l'analyse clinique du cas et de vous en communiquer ultérieurement les résultats.

C'est de cette même malade que je veux vous entretenir à présent, et je puis vous déclarer d'ores et déjà, que nos prévisions ont été confirmées. Il ne s'agit pas d'une Maladie de Friedreich pure, et si l'affection différenciée et décrite par M. P. Marie sous le nom d'Hérédo-ataxie cérébelleuse existe réellement, le cas qui vous sera présenté dans un instant en est certainement un exemple.

Mais avant de vous parler de cette malade, je ne puis, Messieurs, me dispenser de vous rappeler les éléments du diagnostic de la *Maladie de Friedreich*, puisque c'est avec cette dernière que l'Hérédo-ataxie cérébelleuse est le plus facilement confondue, et, quoique l'histoire de la Maladie de Friedreich soit à peu près complète à l'heure présente, vous ne serez pas surpris si, pendant plusieurs années encore, elle s'augmente de quelques faits imprévus. Le sujet n'a donc pas perdu tout intérêt d'actualité, et j'espère, en commen-

çant par cette digression, vous démontrer précisément combien il est dangereux de schématiser les types cliniques pour les seuls besoins de la démonstration et de la mnémotechnie. Il s'en faut de beaucoup que la Maladie de Friedreich évolue et se manifeste sous les apparences uniformes que les traités classiques vous font prévoir.

I. — Quelques mots d'Historique, vous remémorant les circonstances dans lesquelles la Maladie de Friedreich a fait son apparition, auront ici leur utilité. On n'a guère commencé à bien la connaître que le jour où un de nos distingués collègues de Montpellier, M. Brousse, eut la bonne idée de lui donner un nom.

Jusqu'alors tous les cliniciens — Friedreich le premier — la considéraient comme une simple variété de l'Ataxie locomotrice progressive survenant chez les enfants et — particularité assez inattendue — chez plusieurs enfants de la même famille. Dès 1861, le professeur d'Heidelberg avait réuni un certain nombre d'observations de cette « Ataxie héréditaire ou infantile », essentiellement caractérisée, comme le Tabes complet des adultes, par l'incoordination des mouvements. A cette date, l'Ataxie locomotrice de Duchenne tendait, en raison de sa nouveauté, à absorber et à confondre en une sorte d'entité nosologique toutes les incoordinations de la marche. Vous n'ignorez pas non plus qu'à la même époque, on ne soupçonnait pas la valeur diagnostique des variations des réflexes tendineux. Les observations de Friedreich ne font, par conséquent, nulle mention de ce qu'on a appelé plus tard le « Signe de Westphal ». Quinze années après la description de l'Ataxie infantile ou héréditaire, on s'aperçut que les réflexes tendineux — et spécialement le réflexe patellaire — faisaient défaut dans la « Maladie de Friedreich », comme dans l'immense majorité des cas de la « Maladie de Duchenne ». L'assimilation de la première à la seconde semblait ainsi de plus en plus légitime.

La théorie de l'unicité n'eut qu'un temps. Déjà le caractère familial de l'ataxie infantile avait fait naître le doute. L'évolution des symptômes, leur groupement, leur nature entraînèrent la certitude; la maladie mise au jour par Friedreich n'avait qu'un semblant de parité avec l'Ataxie locomotrice. Au fond, rien n'était identique, à part un seul signe, commun aux deux affections : le « Signe de Westphal », que Friedreich ignorait.

Vous comprenez maintenant, Messieurs, pourquoi le diagnostic

de Maladie de Friedreich nous a paru suspect, dès le premier abord, chez la jeune femme qui vient d'entrer dans notre service.

Si la Maladie de Friedreich n'est pas assimilable au Tabes, il ne s'ensuit pas qu'elle soit toujours facile à diagnostiquer. Vous allez voir qu'il en est tout autrement, et vous serez probablement très étonnés d'apprendre que parmi les affections spinales qu'on peut confondre avec elle, la *Sclérose en plaques* est une de celles qui peuvent le plus souvent donner lieu à la méprise. Le Tabes et la Sclérose en plaques n'ont guère de symptômes communs, ou bien peu, s'ils en ont : ce sont deux maladies dont le diagnostic différentiel mérite à peine de figurer dans les pathologies. Comment alors se fait-il que la Maladie de Friedreich ait pu être prise tantôt pour l'une, tantôt pour l'autre?... Cela est cependant ; et vous vous apercevrez tout à l'heure qu'il faut être indulgent pour ceux de nos prédécesseurs qui ont commis de ces erreurs.

La clinique n'a généralement pas grand'chose à voir dans l'historique des questions de pathologie; mais tout se tient si étroitement dans les choses médicales, qu'on ne doit rien considérer *a priori* comme accessoire. Vous serez bien meilleurs juges des difficultés du diagnostic et des fautes qu'il importe d'éviter, lorsque vous saurez que la Maladie de Friedreich, à partir du jour où elle fut séparée du Tabes authentique, passa quelque temps, aux yeux de beaucoup de cliniciens, pour une variété de la Sclérose en plaques. Vous serez aussi beaucoup mieux préparés à chercher et à trouver les éléments du diagnostic différentiel de l'une ou de l'autre maladie, lorsque vous vous souviendrez que Charcot s'y trompa lui-même.

Les analogies sont-elles donc si grandes qu'une pareille confusion soit permise? C'est ce que nous examinerons sous peu. Rappelez-vous seulement que la symptomatologie de la Sclérose en plaques n'a guère été vulgarisée que depuis 1870, époque à laquelle le Tabes était à peu près la seule maladie systématique connue. Tout ce qui n'était pas le Tabes, tout ce qui faisait supposer une affection spinale non systématisée, avait des chances de faire retour à la maladie polymorphe par excellence : la Sclérose en plaques, dont les lésions disséminées multiplient et combinent à l'infini les symptômes. On avait certainement observé des cas de Maladie de Friedreich, mais on ne les avait pas mis à part, dans une case

spéciale. Ainsi, je me souviens parfaitement d'une malade de Reims chez laquelle Charcot avait diagnostiqué une Sclérose en plaques en 1879. Dix ans plus tard, le diagnostic de Maladie de Friedreich n'était plus douteux, et Charcot le signait.

Ce n'est guère que vers l'année 1880, qu'on remarqua d'une manière constante que la maladie nouvelle empruntait certains de ses symptômes au Tabes et certains autres à la Sclérose en plaques. On pouvait croire — et cette opinion fut près de s'accréditer — qu'il s'agissait d'une *combinaison* fortuite de deux maladies; les résultats des autopsies donnaient créance à l'hypothèse d'une association pure et simple : les lésions spinales, déterminées pour la première fois en 1878 par Kahler et Pick, consistaient en une sclérose des cordons postérieurs rappelant celle du Tabes, et en une dégénération des cordons latéraux, altération équivalente à celle de la Sclérose en plaques, — du moins au point de vue de quelques-unes de ses conséquences symptomatiques.

Mais le nombre des observations croissant de jour en jour ne permettait pas de croire plus longtemps à un effet du hasard. Bientôt la Maladie de Friedreich devint une entité unanimement consentie. Aujourd'hui les observations cliniques et les vérifications nécroscopiques se chiffrent par plus d'une centaine. La sclérose postérieure et la sclérose latérale ne sont pas une combinaison de rencontre; elles sont indivisibles, et par là s'accuse irrévocablement l'autonomie de la maladie. J'ajoute enfin que la Maladie de Friedreich n'est pas une maladie grave. Du moins le pronostic *quoad vitam* n'en est pas sévère : c'est une des moins progressives de toutes les affections spinales systématisées. L'avenir d'un sujet touché par la Sclérose en plaques est autrement sombre....

II. — Il est des maladies dont l'étude pathologique peut tenir tout entière dans une description clinique ; mais le nombre en est très restreint. Si parfois la symptomatologie de la Maladie de Friedreich nous apparait nette et complète, les cas qu'on appelle, dans notre langage courant, des « cas types », ceux que Charcot appelait des « cas d'étude », sont relativement assez rares.

N'ayant pas, Messieurs, à vous présenter un cas de Maladie de Friedreich réalisant dans tous ses détails le tableau schématique

tracé par les auteurs, je me contenterai de faire venir devant vous trois malades qui, réunis, vous montreront la symptomatologie à peu près entière et intégrale de l'affection.

Quels sont donc, en quelques mots seulement, les Symptomes de la Maladie de Friedreich? Je me borne à une énumération :

Incoordination motrice avec instabilité des membres et de la tête;

Embarras de la parole;

Nystagmus;

Absence des réflexes tendineux;

Tout cela survenant chez des sujets *jeunes*, *âgés de moins de quatorze ans*, *frères ou sœurs*, *ou proches parents*, presque toujours atteints d'une *scoliose* vulgaire et prédisposés à une *forme spéciale de pied bot*, qui n'a aucun rapport avec le pied bot « chirurgical ».

L'*incoordination*, vous ai-je dit, est le fait capital; à elle seule, elle a caractérisé longtemps toute la Maladie de Friedreich. J'y insisterai donc tout d'abord. Les Allemands disent « ataxie », et ils n'ont pas tort; mais à la suite d'une restriction regrettable du sens de ce mot, nous sommes obligés, en France, de ne pas nous en servir.

En quoi consiste donc ici l'incoordination?

Dans la Maladie de Friedreich, la *démarche* est *lourde*, *titubante* et partant *incoordonnée*. Mais elle n'est incoordonnée, remarquez-le bien, qu'en raison de ses deux premiers caractères. C'est la lourdeur et l'instabilité préexistantes qui obligent le patient à des mouvements inusités dans la station et la progression. C'est surtout un *trouble de l'équilibration*.

Voici une femme de 20 ans, atteinte de Maladie de Friedreich depuis huit années. Regardez la marcher : il semble que ses jambes lui pèsent et qu'elle soit obligée de faire un grand effort pour les mouvoir. Puis, au fur et à mesure qu'elle avance, les oscillations de toute sa personne s'exagèrent; elle est, à chaque pas, près de tomber, et, pour ne pas tomber, elle se livre à des *mouvements d'équilibration supplémentaires*, qui font croire à de l'incoordination. Il n'y a là rien de commun avec l'ataxie tabétique. Vous voyez en effet que *les mouvements ne sont pas illogiques*; il semble

au contraire que la logique soit la raison d'être de l'incoordination, puisque c'est pour éviter de tomber que notre malade exécute, soit sur place, soit en marchant, les mouvements, inutiles en apparence, qui lui donnent une allure si gauche. Elle est, sur le sol ferme, comme un passager sur le pont d'un navire par temps de houle, toujours préoccupé de ne pas perdre l'équilibre. Ajoutez à cela la maladresse et la lourdeur des membres — car elle a perdu de sa force et de son agilité — et vous comprendrez à quel genre d'incoordination nous avons affaire.

Sans doute, elle talonne; mais non comme les tabétiques, c'est-à-dire en laissant retomber son pied de haut; elle se contente de *piétiner*, de « marquer le pas », de-ci de-là, comme pour s'assurer que sa base de sustentation ne lui manque pas et pour se donner de l'aplomb. Elle écarte ses pieds et les regarde sans cesse, car elle a besoin du secours de ses yeux pour rectifier à tout moment son équilibre.

Si le tabétique regarde aussi ses jambes en marchant, c'est qu'il a perdu le sens musculaire et la sensibilité plantaire, et qu'il lui faut contrôler sans cesse par la vue les renseignements imparfaits que lui fournit le contact du sol. Il n'en est pas de même chez notre malade. *La perte du sens musculaire*, dans la Maladie de Friedreich, est un symptôme *inconstant*, plutôt *exceptionnel* et la sensibilité plantaire est intacte. Si cette jeune femme présente une instabilité singulière, si elle paraît éprouver un besoin perpétuel de changer de place, et même, si, étant debout, sans vouloir marcher, elle est dans l'impossibilité de garder l'immobilité qu'on lui commande, ce n'est pas qu'elle soit privée du sens musculaire, c'est tout simplement qu'*elle n'a plus le sentiment de l'état d'équilibre* en dehors duquel il n'y a pas de station ou de progression possibles. Friedreich appelait cette instabilité « ataxie statique ».

Et puis, remarquez que tous les muscles du corps participent à cette activité insolite; la tête elle-même exécute de petits mouvements de salutation, de négation, d'affirmation, qui simulent grossièrement une chorée légère.

Chez cette jeune malade, le tout premier symptôme constaté — il y a de cela huit ans — a consisté en une faiblesse inexplicable avec lourdeur et maladresse des membres inférieurs.

Peu à peu, elle a pris l'habitude de frapper involontairement le sol avec la plante du pied ; très souvent aussi elle butait de la pointe, mais surtout elle titubait, et déviait de la ligne droite. Enfin, au cours des années, sa démarche est devenue si lourde, si pénible, qu'elle ne quitte presque plus sa chaise. L'absence du signe de Romberg, la faculté qu'elle a conservée de *marcher les genoux fléchis*, vous indiquent qu'elle n'a pas perdu le sens musculaire.

Je ne crois pas qu'il soit nécessaire de justifier ici le diagnostic par un exposé symptomatique plus complet, mon but étant seulement d'appeler votre attention sur les troubles de l'équilibration qui sont, dans ce cas, aussi caractéristiques que possible. Il me suffira de vous dire que les *réflexes rotuliens sont complètement abolis* ; que les globes oculaires sont animés de quelques *secousses nystagmiformes* dans la direction extrême du regard à gauche et à droite ; qu'enfin, de temps à autre, de petites crises de *douleurs vives*, presque fulgurantes, se font sentir dans les membres, en particulier au niveau des articulations tibio-tarsiennes.

Il manque assurément beaucoup de traits essentiels à cette esquisse : nous n'avons pas pu constater la plus petite déviation scoliotique ; les pieds n'ont subi encore aucune déformation et ne présentent aucune tendance à l'équinisme ; c'est à peine si nous nous sommes aperçus d'une prononciation un peu défectueuse ; enfin — et surtout — l'absence d'antécédents héréditaires similaires est une lacune impossible à combler, puisque la malade est fille unique. Voilà donc un premier cas de Maladie de Friedreich très fruste et cependant indéniable.

Le *caractère familial* de l'affection est au contraire parfaitement réalisé chez le second malade que vous allez voir. Avec celui-ci le tableau clinique dont le cas précédent n'était qu'une ébauche, se complète et se perfectionne.

Dans les familles nombreuses, le quart, le tiers et même la moitié des consanguins peuvent être plus ou moins sérieusement touchés. Je n'ai pas à vous rappeler ces arbres généalogiques de la Maladie de Friedreich qui sont reproduits dans la plupart des traités didactiques contemporains ; mais il est une particularité que je ne passerai pas sous silence : c'est que la Maladie de Friedreich (familiale par excellence) semble s'attaquer surtout aux *familles nombreuses*. Nous n'en sommes que plus mal à l'aise en

présence des cas difficiles, lorsque le patient représente à lui seul toute sa génération.

Ce n'est pas le cas ici, et le diagnostic est des plus simples.

L'homme qui marche vers moi d'un pas si mal assuré est d'une famille qui a fait ses preuves : il n'a qu'un frère, et celui-ci a été atteint presque au même âge de Maladie de Friedreich. Un oncle vient compléter cette hérédité.

La *démarche* est absolument la même que chez notre première malade : elle est lourde, festonnante, titubante, un peu *cérébelleuse* en un mot. Il est arrivé souvent à ce brave garçon d'être taxé d'ivrognerie injustement. Je ne jurerais pas que l'accusation ne fût pas quelquefois méritée.... mais n'insistons pas. Ses jambes s'embarrassent, alors qu'il cherche à équilibrer sa station; et comme elles se croisent parfois l'une au-devant de l'autre, on croirait volontiers que la démarche est spasmodique. Il n'en est rien. Les réflexes rotuliens sont complètement abolis, et aussi les réflexes tendineux des membres supérieurs.

Du reste, *les membres supérieurs sont aussi maladroits* que les inférieurs, sans avoir cependant la raideur de la Sclérose en plaques. Ce qui donne l'illusion d'une analogie entre cette incoordination des mouvements des membres supérieurs et celle qu'on observe dans la Sclérose en plaques, c'est que toutes les deux s'exagèrent dans les actes dits « intentionnels ». Mais la différence est capitale au fond, puisque la Sclérose en plaques est au premier chef une maladie spasmodique.

Examinez les mains et les bras de cet homme lorsqu'il veut rester dans l'immobilité et vous noterez une différence de plus. L'immobilité n'est pas complète; un doigt se soulève, la main se fléchit, l'épaule même a, par instants, un petit haussement très significatif. Aussi l'écriture est-elle presque impossible; les lettres sont disloquées, chevauchant d'une ligne à l'autre, entremêlées de jambages inutiles; et cependant les traits ne sont pas tremblés (Fig. 16 *bis*).

Il est, je viens de vous le dire, des malades chez lesquels l'instabilité est continuelle dans toutes les parties du corps, si bien que la supposition d'une athétose double vient naturellement à l'esprit. La jeune malade que vous avez vue tout à l'heure présentait à un faible degré ces *mouvements pseudo-choréiques*, cette « ataxie statique », sorte d' « inquiétude des muscles » dont le patient ne s'aper-

çoit plus à la longue; il sait seulement, une fois pour toutes, qu'elle est un empêchement absolu à tout travail. Je n'ai pas d'exemple de ce genre à vous montrer aujourd'hui. Le plus beau de ceux qui ont



Fig. 16 *bis*. — Troubles de l'écriture dans la Maladie de Friedreich, résultant de l'incoordination motrice des membres supérieurs (d'après G. Bezold)[1].

été publiés a fait l'objet d'une leçon très intéressante de mon collègue, M. Chauffard[2]. Vous lirez cette leçon, ne fût-ce que pour vous faire une idée de la difficulté du diagnostic, lorsque des mouvements si franchement athétosiques dominent la scène clinique. C'est surtout chez les tout jeunes sujets qu'on les observe, et ils sont, en général, d'autant plus prononcés que la maladie a commencé plus tôt. S'ils sont réduits à leur minimum chez notre patient, c'est sans doute parce que la première manifestation morbide — le trouble de la démarche — ne date que de l'âge de dix-huit ans.

J'en aurai terminé avec ce premier cas lorsque je vous aurai signalé quelques *douleurs fulgurantes*, et une *faiblesse croissante* sans rémission.

Vous voyez donc que la description symptomatique de la Maladie

1. *Deutsch. Zeitschr. f. Nervenheilk.*, 1894.
2. *Semaine médicale*, 1893.

de Friedreich est, cette fois encore, forcément et singulièrement écourtée. L'énumération des symptômes absents serait plus longue que celle des symptômes présents : pas de scoliose, pas de nystagmus, pas de troubles de la parole, pas de pied bot; l'incoordination est un fait acquis dont le patient a pris son parti ; et la vie lui serait supportable s'il ne sentait pas diminuer ses forces de jour en jour.

Notez que la *fatigue* constante qu'il éprouve est une sensation purement subjective; rien ne paraît la motiver objectivement (les masses musculaires n'étant pas atrophiées), et elle ne se traduit par aucun phénomène tangible, soit à l'examen dynamométrique, soit à l'examen électrique des muscles.

Si quelque chose est de nature à nous faire mal augurer d'une affection qui n'est pas mortelle, qui n'évolue qu'avec une lenteur extrême, qui n'est, au total, qu'une infirmité plus pénible moralement que physiquement, c'est à coup sûr, Messieurs, cette *fatigue* progressive, cette *faiblesse* inexplicable dont vous voyez le premier degré chez notre malade, et dont vous allez constater les déplorables conséquences chez une jeune fille de 17 ans.

Nous voici en présence d'un cas moins fruste, encore qu'il soit loin de réaliser toutes les conditions du type d'étude. Il s'agit d'une malade dont les antécédents névropathiques héréditaires sont presque nuls; dans sa famille, personne n'a — ou n'a eu — la Maladie de Friedreich, mais elle a une sœur qui serait atteinte de Paralysie infantile. Ce diagnostic est-il exact...? Je n'en réponds pas. La coïncidence n'en reste pas moins suspecte.

Je ne vous raconterai pas toute l'histoire de cette jeune fille; écoutez-en simplement les principaux épisodes.

A l'âge de six ans, elle commença à marcher difficilement; elle titubait, elle tombait souvent. Elle prétend se rappeler qu'elle avait des *douleurs très violentes* que rien ne pouvait calmer et qu'elle continua d'éprouver pendant plusieurs années consécutives. La date de leur disparition est indécise, mais aujourd'hui il n'en est plus question. Vous remarquerez, Messieurs, que voici le troisième exemple de Maladie de Friedreich dans lequel les douleurs marquent le début de l'affection. Vous lirez dans vos traités classiques que les douleurs ne sont pas constantes; il est possible en effet qu'elles aient fait défaut dans un certain nombre de cas; néanmoins, en ce qui me concerne, je ne les ai jamais vues manquer.

Ce sont d'ailleurs les seuls *troubles sensitifs* qu'on ait à relever dans la Maladie de Friedreich ; ils sont exclusivement *subjectifs*. Les modifications objectives de la sensibilité sont d'une extrême rareté.

Chez cette jeune fille, l'*incoordination motrice* n'était pas limitée aux membres inférieurs ; étant enfant, elle était maladroite de ses mains, elle était remuante, instable. Les médecins pensèrent qu'elle était choréique. Cependant le trouble de la marche ne se modifiait pas, les années s'écoulaient et la prétendue chorée durait toujours ; aux membres supérieurs elle n'empirait pas. A l'âge de la menstruation, la maladie ne subit point la modification heureuse sur laquelle on comptait. Les mouvements de progression, sans être beaucoup plus désordonnés, devenaient de plus en plus difficiles ; la malade éprouvait une lassitude invincible ; c'était toujours à regret qu'elle se décidait à quitter son fauteuil. Un jour, elle garda le lit, il y a trois ans de cela, et depuis lors elle ne s'est plus jamais levée.

Vous la voyez aujourd'hui couchée sur un brancard, à peine adossée à ses oreillers, car elle préfère le décubitus horizontal à toute autre position. Elle essaye, de temps en temps, de travailler à quelque ouvrage facile des doigts, mais elle le laisse aussitôt : *tout la fatigue*.... Si nous essayons de la lever en la soutenant sous les bras, elle s'affaisse comme une masse inerte. Voilà le degré suprême de cette *impuissance musculaire* sur laquelle je tiens à insister encore. C'est quelque chose de bien spécial puisqu'il n'existe *pas d'atrophie musculaire*, puisque l'excitabilité électrique des muscles et des nerfs n'est pas altérée, enfin et surtout puisque les mouvements volontaires sont encore possibles et même suffisamment énergiques lorsque la malade les exécute dans son lit. Elle repousse du pied ma main lorsque je veux lui faire plier le genou, elle lutte non sans succès contre les pressions, les tractions, elle triomphe de presque toutes les résistances ; elle n'est pas, en vérité, beaucoup moins forte que n'importe quelle jeune fille de son âge, de sa taille et de sa corpulence. Les mouvements qu'elle fait ainsi ne sont pas irréprochables, vous constatez qu'ils sont tant soit peu « ataxiques », mais le sens musculaire est intact, malgré la perte du réflexe rotulien.

Cette *faiblesse* si spéciale, que rien ne permet encore d'expliquer est, vous dis-je, ce qu'il faut redouter par-dessus tout, et malheureusement nous ne savons pas la prévenir. Elle vient à son heure,

plus tôt ou plus tard suivant les cas, et c'est par là que le pronostic de la Maladie de Friedreich est toujours le plus sombre.

Une atrophie musculaire dont quelques rares exemples ont été signalés par Dejerine, Joffroy, n'entre pour rien dans la pathogénie du phénomène. D'ailleurs, l'atrophie musculaire dont il s'agit frapperait de préférence les muscles de la ceinture scapulaire. Elle ne pourrait donc pas expliquer l'incapacité fonctionnelle des membres inférieurs.

Il convient d'ajouter que cette impotence lamentable n'appartient le plus ordinairement qu'aux formes complètes, et vous savez que celles-là sont peu fréquentes.

Notre jeune malade présente en effet plusieurs autres symptômes qui la rapprochent du type d'étude. Elle a une *scoliose*, survenue lentement, nous ne savons depuis combien de temps; elle a le *pied bot* caractéristique avec une rétraction très prononcée des deux tendons d'Achille.

La déformation des pieds qui n'a, vous allez en juger, rien du pied bot « chirurgical », consiste surtout — ici comme dans tous les cas analogues — en une *cambrure excessive* avec une sorte de *tassement antéro-postérieur* (Fig. 17). Les orteils en général, et le gros orteil en particulier, sont en extension forcée avec flexion des phalanges; c'est-à-dire que la première phalange est fortement

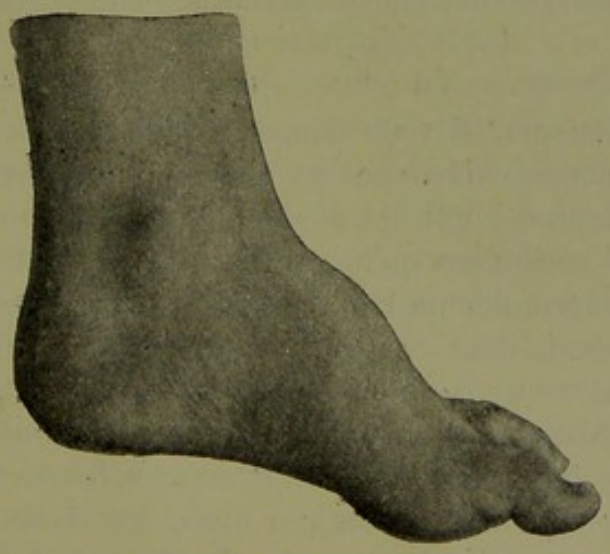

Fig. 17. — *Pied bot de Friedreich* (d'après une photographie d'une malade de la Salpêtrière).

relevée tandis que la seconde est repliée. Cette déformation peut être encore beaucoup plus prononcée; l'orteil semble alors *s'implanter sur la face dorsale du pied*. (Fig. 18). L'attitude en varus équin est presque toujours assez apparente, mais ce n'est pas là un des traits essentiels du *pied bot de Friedreich*. Notre malade appartient sous ce rapport à la catégorie la plus commune.

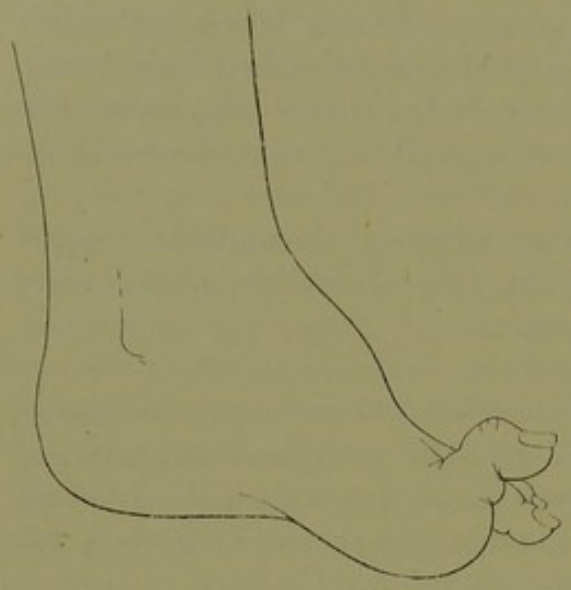

Fig. 18. — *Pied bot de Friedreich*. Le gros orteil semble s'implanter sur la face dorsale du pied.

Faut-il maintenant vous dire ce qu'elle n'a pas et en quoi son cas reste encore incomplet? — D'abord, elle n'a aucun trouble de la parole. Elle n'a pas, ou elle n'a plus guère, d'oscillations spontanées de la tête; enfin elle n'a pas de nystagmus. A de certains jours seulement on observe de petites secousses nystagmiformes.

III. — Messieurs, si vous comparez ce cas aux deux précédents que nous venons de voir, vous ne pouvez pas ne pas constater les différences capitales qui les séparent, et vous vous expliquerez aisément les hésitations qu'on avait, il n'y a pas très longtemps encore, pour formuler un Diagnostic dans des circonstances analogues. Cependant, dans ces trois exemples cliniques, vous devez aussi reconnaître un fait dominant : c'est le *trouble très spécial de la coordination des mouvements complexes, destinés à des fonctions prévues*, telles que la station, la marche, la course, la préhension des objets, l'articulation des mots, etc. Tous les trois ont aussi offert cette particularité, qu'après une période plus ou moins longue de mouvements pseudo-choréiques ayant pu donner prétexte à une première erreur de diagnostic, on a vu s'installer progressivement un mode singulier d'ataxie locomotrice, qui, lui-même, pouvait donner le change. Mais une fois la maladie constituée, l'erreur n'a plus été possible.

En résumé, le *groupement symptomatique* doit avoir une signification bien autrement importante que les symptômes eux-mêmes, pour qu'on soit autorisé à affirmer, en présence de situations si disparates, une maladie de même nom et de même espèce.

Je vous disais, au début de cette leçon, que la *Sclérose en plaques* avait pendant un temps absorbé, tout entière et presque exclusivement à son profit la série des cas de Maladie de Friedreich qu'on ne pouvait faire rentrer dans le Tabes proprement dit. Il est hors de doute que c'est surtout aux *cas frustes* de Maladie de Friedreich qu'il faut rapporter cette confusion, — et j'entends parler ici de ceux qui se traduisent simplement par la titubation tabéto-cérébelleuse accompagnée de troubles de la parole.

La *titubation tabéto-cérébelleuse* est suffisamment définie par sa qualification même. Le malade est dans une attitude d'ébriété qui s'exagère par la marche; il talonne, il cherche son équilibre par le *piétinement* signalé déjà maintes fois. Mais le caractère tabéto-cérébelleux de l'Ataxie héréditaire n'est pas absolument semblable à celui de la Sclérose en plaques, puisque, même dans l'immobilité, vous pouvez presque toujours observer les petits mouvements athétosiques de l'*ataxie statique*. Et alors même que ceux-ci n'existeraient pas, vous auriez toujours, pour établir une démarcation tranchée entre les deux maladies, cette *absence de réflexes patellaires* qui ne peut pas exister dans la Sclérose en plaques.

Quant à l'*embarras de la parole*, il ne peut donner lieu à l'erreur que par son adjonction aux troubles moteurs, attendu que, par lui-même, il diffère assez notablement de celui de la Sclérose multiloculaire. Presque jamais vous n'entendrez les malades atteints de Maladie de Friedreich scander les mots, avec cette explosion des syllabes qui dénote un état spasmodique des centres fonctionnels d'articulation. Il n'y a rien de spasmodique dans les symptômes de la Maladie de Friedreich, pas plus quand le malade parle que lorsqu'il marche. Il ne s'agit jamais que d'une déséquilibration avec chutes, maladresse ou faux pas, compliqués de tous les efforts que le patient fait pour corriger ses erreurs musculaires. En disant que la parole est simplement *embarrassée*, on est presque toujours suffisamment explicite; toutefois comme les malades connaissent les défauts de leur prononciation, ils essayent d'y remédier en s'exprimant avec lenteur et vous voyez, dans la plupart des observations

de Maladie de Friedreich, relever le fait que les *malades parlent mal et lentement*.

Enfin, le *nystagmus* est un phénomène commun aux deux affections, et il a pour sa part contribué à les faire confondre. Mais ce n'est là, vous le comprenez bien, qu'un fait surajouté et trop vulgaire pour avoir jamais une signification pathognomonique.

Si je m'étends avec tant de complaisance sur tous ces éléments de diagnostic, c'est, Messieurs, que la difficulté n'est pas ailleurs : la Sclérose en plaques est, en somme, la seule affection qui soit prétexte à erreur.

Depuis quelques années surtout, les recueils spéciaux nous ont apporté des exemples de *Scléroses en plaques* survenues dans le jeune âge, et *frappant des enfants de la même famille*. Vous comprenez combien, en présence de pareils faits, on doit être embarrassé. Et si, par hasard, dans telle Maladie de Friedreich rendue évidente et incontestable par son début insidieux, par sa lente évolution, par le groupement de ses symptômes, enfin et surtout par son caractère dominant de maladie familiale, vous voyez d'aventure les *réflexes rotuliens exagérés*, je mets en fait que vous vous déclarerez en face d'un obstacle à peu près insurmontable. En effet le dilemme est le suivant : ou bien admettre une Maladie de Friedreich, avec un état spasmodique des membres qui fait tache en quelque sorte, dans l'ensemble symptomatique de cette affection; ou bien, se décider en faveur d'une Sclérose en plaques, maladie infectieuse qui, par une sorte d'obstination inexplicable, frapperait, successivement et toujours au même âge, plusieurs enfants de la même famille.

C'est précisément pour ce groupe d'observations, encore très peu nombreuses, qu'il convient peut-être de réserver, ainsi que l'a fait M. Pierre Marie, une place absolument indépendante dans la classification nosographique. L'examen d'un de ces cas sera l'objet de ma prochaine leçon.

QUATRIÈME LEÇON

MALADIE DE FRIEDREICH ET HÉRÉDO-ATAXIE CÉRÉBELLEUSE.

(*Suite*)

Hérédo-ataxie cérébelleuse.

I. Définition. — Rapports entre l'Hérédo-ataxie cérébelleuse et la Maladie de Friedreich.

II. Symptomatologie. — A. *Symptômes communs* aux deux maladies : Démarche titubante, instabilité, mouvements choréiformes, attitudes, secousses nystagmiformes; caractère familial et évolution progressive.

B. *Symptômes propres* à l'Hérédo-ataxie cérébelleuse : *Exagération des réflexes rotuliens. — Troubles de la vision. — Troubles de la sensibilité.* — Absence d'altérations squelettiques.

III. Étiologie. — L'Hérédo-ataxie cérébelleuse survient plus tardivement que la Maladie de Friedreich.

IV. Anatomie pathologique. — A. *Maladie de Friedreich. — Sclérose* des cordons postérieurs, du cordon latéral croisé, du faisceau de Gowers, du cordon cérébelleux direct et de la colonne de Clarke; atrophie des cellules de la colonne de Clarke. — La Maladie de Friedreich n'intéresse pas les mêmes systèmes de fibres que les autres *Scléroses combinées.* — La moelle est réduite de volume. — Le bulbe et le cervelet sont indemnes en général.

B. *Hérédo-ataxie cérébelleuse.* — La lésion principale est une *atrophie en masse du cervelet* sans infarctus. — La moelle simplement diminuée de volume ne présente pas de traces de sclérose.

V. Exemple clinique. — Un cas atypique d'Hérédo-ataxie cérébelleuse, sans troubles de la vision ni de la sensibilité, et accompagné de cypho-scoliose.

VI. Diagnostic avec la *Sclérose en plaques.* — Troubles de la démarche dans la Sclérose en plaques : 1° type *spasmodique pur*; — 2° type *cérébello-spasmodique*; — 3° type *cérébelleux.*

L'élément de diagnostic principal est le *caractère familial* de l'Hérédo-ataxie. — *Sclérose en plaques familiale. — Paraplégie spasmodique héréditaire.*

VII. Diagnostic avec l'*Hystérie simulant la Sclérose en plaques.*

VIII. Pathogénie du *Syndrome cérébelleux*, dans la Sclérose en plaques, dans l'Hérédo-ataxie, et dans la Maladie de Friedreich.

IX. — Les lésions — de siège et de nature différentes, dans la Maladie de Friedreich et dans l'Hérédo-ataxie cérébelleuse — donnent cependant lieu à un groupement symptomatique analogue. — Pathogénie de ces symptômes dans les deux affections [1].

Messieurs,

L'espèce morbide récemment isolée par M. P. Marie s'appelle, comme je vous l'ai dit dans ma dernière leçon, *Hérédo-ataxie cérébelleuse.*

1. Leçon du 9 mars 1894.

Dès l'année 1891, au cours de ses Conférences à la Faculté de Médecine, M. Marie, faisant allusion à certaine variété de Maladie de Friedreich à laquelle manquait le substratum anatamo-pathologique indispensable, se demandait s'il ne s'agissait pas d'une affection spéciale et indépendante en réalité de la Maladie de Friedreich : « Peut-être, disait-il, est-ce là l'amorce de quelque forme neuropathique nouvelle? » L'événement n'a pas tardé à lui donner raison. Aux cas de Nonne[1], qui avaient éveillé l'attention de mon collègue, sont venus s'en ajouter plusieurs autres, grâce auxquels la « forme neuropathique nouvelle » a pris corps.

I. — Le *nom* de la maladie me paraît bien choisi.

Il implique d'abord qu'il s'agit d'une *affection familiale*, et vous verrez bientôt la grande valeur diagnostique de ce caractère. Quant au mot *ataxie*, il ne doit pas être pris au sens que lui attribuait Duchenne (de Boulogne), pour qui il était devenu synonyme de Tabes : *ataxie* signifie simplement incoordination motrice ; et dans le cas particulier, l'ataxie est dite *cérébelleuse*, parce que les troubles de la marche par lesquels elle se manifeste surtout, sont identiques à ceux des maladies du cervelet en général. La qualification est d'autant plus juste que la lésion principale — s'il est permis de s'en rapporter à un nombre d'autopsies encore très restreint — consisterait en une atrophie en masse du cervelet ou de ses pédoncules.

A supposer que cette constatation anatomique se vérifiât, vous conviendrez, Messieurs, qu'on commettrait une grave erreur en assimilant l'Hérédo-ataxie cérébelleuse à quelque forme atypique ou fruste de la Maladie de Friedreich. La première n'aurait pas de parenté plus étroite avec la seconde qu'avec telle ou telle autre affection de la moelle épinière.

Une pareille conclusion, je m'empresse de vous le dire, serait prématurée. En effet, si j'ai tenu à vous parler d'abord de la Maladie de Friedreich, ce n'est pas seulement pour rester fidèle à l'historique d'une question qui ne date que d'hier ; c'est, comme je vous l'ai annoncé, pour mieux vous faire entrevoir les difficultés d'un diagnostic qui défie souvent les plus avisés ; c'est surtout pour vous prévenir, sans plus tarder, que l'Hérédo-ataxie cérébelleuse est peut-être très différente par essence de la Maladie de Friedreich,

1. *Arch. f. Psychiatrie und Nervenkrankheiten*, Bd XXII, 1891, p. 285.

mais que *sa localisation systématique est presque la même*. Si le cervelet est primitivement lésé, les troubles qui s'ensuivent sont imputables à un défaut ou un vice de fonctionnement des *faisceaux pédonculaires issus du cervelet*. Or ces faisceaux de fibres sont précisément aussi ceux dont la sclérose, *dans la moelle où ils se prolongent*, donne lieu au syndrome de la Maladie de Friedreich.

II. — Et maintenant que vous êtes avertis, j'aborde l'étude nosographique de l'Hérédo-ataxie cérébelleuse.

Nous supposerons, pour plus de précision, que les SYMPTÔMES son au grand complet, dans la période d'état de la maladie. Les analogies vont vous frapper immédiatement.

Vous observerez la même *hésitation titubante dans la démarche*, la même *instabilité*, les mêmes *attitudes* et les mêmes *mouvements choréiques*, les mêmes *secousses nystagmiformes* que dans la Maladie de Friedreich. Le *caractère familial* et l'*évolution progressive* complètent la ressemblance.

Voyons à présent les différences. Je laisse provisoirement de côté celles qui sont de second ordre ou contingentes, et je n'en retiens qu'une, — celle-là capitale, — celle dont je vous ai parlé tout d'abord : c'est l'*exagération des réflexes rotuliens*.

Je vous ai dit qu'elle suffirait à établir entre les deux maladies, une ligne de démarcation presque infranchissable. — Mais il y a plus.

Tandis que dans la Maladie de Friedreich les troubles oculaires se bornent à un léger nystagmus ou à de simples secousses nystagmiformes[1], on constaterait en outre, dans l'Hérédo-ataxie cérébelleuse, des *troubles sérieux de la vision même*.

M. P. Marie a relevé, dans la plupart des observations publiées jusqu'à ce jour, la *diplopie*, la *dyschromatopsie*, le *rétrécissement du champ visuel*, l'*absence de réaction de la pupille à la lumière et à l'accommodation*, enfin, symptôme bien autrement grave, une *amblyopie* probablement liée à une *atrophie papillaire*. Si cette série de complications fait défaut, M. Marie estime que le diagnostic ne peut pas être formulé en toute certitude.

Vous voyez en effet, Messieurs, survenir ici tout un ordre de

1. F. Schultze fait d'ailleurs remarquer que, d'après les recherches cliniques d'Offergeld, les secousses nystagmiformes existeraient très nettement chez beaucoup de sujets parfaitement sains et ne présentant aucune manifestation d'ordre nerveux (*Deuts. Zeitschr. f. Nervenheilkunde*, Bd. V., Hft. 1).

phénomènes morbides dont la Maladie de Friedreich est exempte. L'amblyopie démontre que la motilité n'est pas ici seule atteinte, mais que la *sensibilité*, contrairement à ce qui a lieu dans l'Ataxie héréditaire, est assez profondément altérée : s'il ne s'agit que d'un *trouble sensoriel*, si la sensibilité générale n'est pas compromise, peu importe; c'est *un centre* ou *un conducteur de sensibilité*, qui entre en scène, et vous ne pouvez méconnaître que ce nouveau caractère différentiel ait une très grande portée.

Ce n'est pas encore tout. Dans notre dernière réunion, j'insistais sur la déformation vertébrale et, plus encore, sur le pied bot si spécial qui semble appartenir en propre à la Maladie de Friedreich. Au dire de M. Marie, ces *altérations squelettiques manqueraient complètement dans l'Hérédo-ataxie cérébelleuse;* les centres trophiques ne seraient donc pas primitivement atteints.

Tout compte fait, nous arrivons à réunir un nombre de signes suffisants pour assurer le diagnostic, et vous voyez qu'en mettant à part les divers symptômes qui relèvent de l'incoordination motrice et qui peuvent donner le change à un examen superficiel, il reste déjà assez d'éléments de différenciation entre les deux maladies pour nous garder contre les méprises.

J'ai gardé pour la fin le trait le plus saillant, et c'est l'Étiologie qui le fournit.

La *Maladie de Friedreich* survient ordinairement *avant la quinzième année*, ou, pour parler plus explicitement, avant l'âge de la puberté, car chez les femmes qui doivent en être atteintes, la menstruation est le plus souvent retardée. Cette notion, aujourd'hui définitivement acquise, n'est plus en accord avec ce que supposait Friedreich, pour qui l'« ataxie héréditaire » était une maladie de l'adolescence. Nous savons pertinemment que, lorsque la Maladie de Friedreich peut être diagnostiquée chez un adolescent, elle s'est déjà traduite antérieurement par des signes fugitifs, mais très topiques, et parfois même par des signes permanents : l'enfant a marché tard, il a toujours marché mal, il n'a jamais su courir, il a pris de bonne heure la mauvaise habitude de se tenir debout les jambes écartées, il a eu de tout temps les orteils recroquevillés, il avait de la scoliose, il était maladroit de ses mains, il ne tenait jamais en place, etc., etc.... Tous ces commémoratifs suggèrent le diagnostic de Maladie de Friedreich après coup. On est moins enclin à

le différer jusqu'à l'adolescence, lorsqu'un ou plusieurs enfants ont déjà fourni la preuve de la même maladie familiale.

L'Hérédo-ataxie cérébelleuse serait au contraire *plus tardive*. Certains auteurs, renchérissant sur l'opinion de Friedreich, ont soutenu que l'Ataxie héréditaire — la Maladie de Friedreich — ne débutait jamais *après la quatorzième année*. Tous les faits ne cadrent pas avec cette assertion; s'il en était ainsi, le diagnostic deviendrait par trop facile. Il suffirait de s'informer avec une certaine précision de la date d'apparition des premiers symptômes et le problème serait résolu. Avant la puberté, ce serait la Maladie de Friedreich; après la puberté, ce serait l'Hérédo-ataxie cérébelleuse. Les cas de la période de puberté proprement dite resteraient seuls douteux et exigeraient une enquête plus minutieuse.

Gardez-vous donc, Messieurs, d'accorder une trop grande signification diagnostique à la date d'apparition des accidents. Rappelez-vous ce malade de nos salles, atteint de Maladie de Friedreich, chez qui les premiers symptômes d'incoordination ne se manifestèrent d'une façon évidente que vers la troisième année de son service militaire. Il était cavalier, bon cavalier même, et ses chefs ne s'expliquaient pas ses chutes fréquentes de cheval; et, comme il ne pouvait conserver l'immobilité absolue dans le rang, il encourait quotidiennement des punitions imméritées. Peu à peu, on s'aperçut qu'il était malade et on le réforma. Il est vrai que cet homme avait présenté depuis quelque temps déjà des troubles moteurs, mais assez légers pour avoir pu passer inaperçus et ne l'avoir pas empêché d'être pris par la conscription.

En réalité, nous ne savons jamais très exactement à quelle époque la Maladie de Friedreich commence. Étant donné qu'elle consiste, anatomiquement, en une lésion irritative de *faisceaux incomplètement développés*, il est permis de supposer qu'elle est non seulement *héréditaire*, mais peut-être *congénitale*. Elle serait une conséquence plus ou moins longtemps ajournée d'une altération native des centres nerveux. Nous faisons dater la maladie de l'époque où ses symptômes, esquissés dès la naissance, s'accusent par des caractères plus tranchés. Cela étant, la Maladie de Friedreich est, d'une manière générale, diagnostiquable aux approches de la puberté, et, très souvent, bien avant la puberté. Mais elle peut ne s'affirmer, je vous le répète, qu'à un âge bien plus avancé.

D'autre part, l'Hérédo-ataxie cérébelleuse — toujours d'une façon

générale — ne se déclare guère avant la vingtième année, souvent peut-être à vingt-cinq, trente, trente-cinq ans. Si elle est héréditaire, *elle n'est pas congénitale* ; elle est même postérieure à l'extrême date du développement complet. C'est donc une *maladie de l'âge adulte*.

Ces considérations, Messieurs, m'engagent, avant de passer à l'examen de notre malade, à vous entretenir du fait anatomique fondamental qui a permis d'ouvrir un nouveau chapitre de pathologie nerveuse.

IV. — Lorsqu'on se trouve en présence d'une maladie à manifestations somatiques, permanentes et régulièrement progressives, on ne peut, sans l'Anatomie pathologique, soutenir avec certitude l'existence d'une *espèce nosographique* spéciale.

Bien souvent, par exemple, dans le service de la Clinique, j'ai insisté, à propos de la Maladie de Parkinson, sur les difficultés qui surgissent au moment où il s'agit d'assigner à cette affection une place convenable dans les classifications. Est-ce une névrose pure? N'est-elle que le reliquat définitif et incurable d'une intoxication passagère? Est-ce une cérébropathie dont les altérations microscopiques demeurent encore invisibles?... Nous ne pouvons nous prononcer à coup sûr, parce que le criterium anatomo-pathologique nous échappe et que, sans lui, je vous le répète, nous ne saurions édifier que des hypothèses. Malgré la constance et la similitude de ses caractères cliniques, rien ne nous dit que la Paralysie agitante soit vraiment une *maladie*, au sens de ce mot. Ce n'est peut-être qu'un symptôme, ou un syndrome, dont la cause est dans une altération de telle ou telle partie des centres nerveux, et non pas dans une seule partie de ces centres. Pour parler plus explicitement, elle ne tombe pas sous le coup d'une *localisation* morbide univoque et invariable.

Mais il n'en serait pas ainsi de l'Hérédo-ataxie cérébelleuse. Une véritable autonomie semble lui être assurée par une de ces constatations d'autopsie, auxquelles on ne peut dénier une immense valeur.

Comme la Maladie de Friedreich a été, si je puis ainsi dire, le prétexte de l'Hérédo-ataxie cérébelleuse, c'est encore elle qui sera notre point de départ dans l'étude anatomo-pathologique de cette dernière.

A. — Les lésions de la *Maladie de Friedreich* peuvent se résumer ainsi qu'il suit : *sclérose* (très prononcée, avec rétraction) *des cor-*

dons postérieurs (faisceaux de Goll et de Burdach), analogue à celle qu'on observe dans le Tabes; *sclérose semblable du cordon latéral croisé* (dans la région du faisceau pyramidal); *sclérose du faisceau de Gowers, du cordon cérébelleux direct et de la zone radiculaire de Lissauer, atrophie des cellules de la colonne de Clarke* (Fig. 19).

Ces lésions ont été observées avec une similitude presque parfaite dans un assez grand nombre de cas.

Si l'on s'en tenait exclusivement à la topographie, la Maladie de Friedreich aurait un substratum anatomique très comparable à

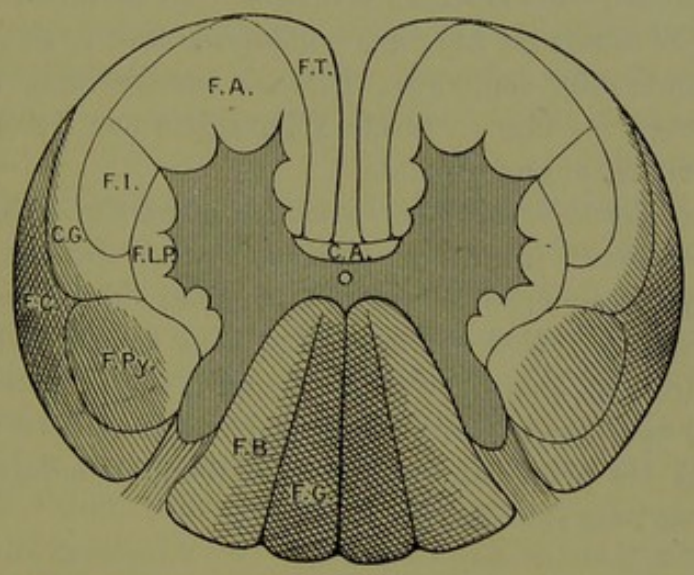

Fig. 19. — Coupe schématique de la moelle, montrant la répartition des lésions dans la Maladie de Friedreich. — Les hachures croisées correspondent aux régions où la sclérose est plus accentuée.

FT, faisceau de Turck, faisceau antérieur. — FI, reste du faisceau interne latéral. — FLP, faisceau longitudinal postérieur ou latéral profond. — CG, faisceau de Gowers. — FC, faisceau cérébelleux direct. — FPy, faisceau pyramidal croisé. — FB, faisceau de Burdach. — FG, cordon de Goll. — CA, commissure antérieure.

celui des *scléroses* dites *combinées*. Mais ce terme de « Sclérose combinée » est plus spécialement attribué à une variété de maladie spinale, qu'on appelle, surtout en Angleterre et en Allemagne, à la suite de Gowers, *Paraplégie ataxique*. « Paraplégie ataxique » vaut mieux et dit plus que « Sclérose combinée » ; c'est un terme clinique qui a le mérite de ne pas définir une maladie par des caractères morphologiques purement arbitraires. Les auteurs en effet, d'un commun accord, entendent par *Sclérose combinée* une *lésion qui intéresse à la fois les cordons postérieurs et les cordons latéraux*. Tel est le cas de la Maladie de Friedreich; mais tel est

également le cas de la Sclérose latérale amyotrophique que nous connaissons déjà, de la Paraplégie ataxo-spasmodique, de la Paraplégie syphilitique d'Erb, que nous étudierons dans une de nos prochaines réunions, enfin et surtout, de beaucoup de *Myélites chroniques d'origine vasculaire*.

Si la combinaison d'une sclérose latérale avec une sclérose postérieure est un fait unanimement signalé dans toutes les relations microscopiques de la Maladie de Friedreich, il ne s'ensuit pas que ce soit là le fait essentiel. D'abord, il est hors de doute que la sclérose de la Maladie de Friedreich n'intéresse pas les mêmes systèmes de fibres que toutes les scléroses combinées dont je viens de vous faire l'énumération sommaire. Puis — considération bien plus valable encore — elle se révèle à l'autopsie par des altérations d'une individualité remarquable.

Déjà vous devez savoir que *la moelle*, dans son ensemble, *est réduite de volume*, jusqu'à ne plus avoir qu'un quart ou un tiers de son diamètre normal, et que ni les racines, ni les ganglions ne sont dégénérés. *Le bulbe et le cervelet sont également indemnes*, sauf dans trois ou quatre observations, où la diminution de l'un et de l'autre, spécialement du cervelet, est incidemment signalée. Telles sont les principales données anatomo-pathologiques qu'il importait de vous remettre en mémoire.

B. — Et maintenant, jugez combien sont différentes les lésions de l'*Hérédo-ataxie cérébelleuse*.

C'est le *cervelet*, vous ai-je dit, qui présente la lésion capitale. Il est réduit en poids et en volume, *amoindri en masse, sans rétraction scléreuse* notable. Le poids du cervelet qui est en moyenne, chez l'homme adulte, de cent cinquante à cent soixante-dix grammes, était tombé, dans un cas de Fraser, à cent dix-huit grammes et dans un cas de Nonne, à quatre-vingts grammes.

Ce rapetissement total n'est, vous le voyez, nullement comparable à celui qu'on a signalé dans les rares cas de Maladie de Friedreich auxquels je viens de faire allusion. Il ne consiste pas non plus en une atrophie scléreuse. Sa substance grise corticale est plus mince; les cellules de Purkinje sont en plus petit nombre et ratatinées; la substance blanche est moins épaisse, moins fournie: — rien de plus.

Quant à une lésion dégénérative, il n'y en a pas trace; et la moelle, de plus petit calibre elle-même, ne présente rien qui rap-

pelle une sclérose systématique. Si elle est plus petite qu'à l'état normal, c'est évidemment qu'elle a perdu de ses fibres constituantes ; mais celles-ci ont disparu, non moins évidemment, par atrophie simple, en vertu d'un *processus d'extinction sur place* — je ne saurais mieux dire — incapable de provoquer une réaction irritative suivie d'une formation cicatricielle.

Voilà, vous en conviendrez, pour deux maladies dont la ressemblance clinique est si frappante, des résultats d'autopsie étrangement disparates.

Vous en savez maintenant, Messieurs, à peu près autant que personne sur la symptomatologie et l'anatomie pathologique de l'Hérédo-ataxie cérébelleuse, et j'espère que vous serez en mesure de la diagnostiquer à l'occasion, *ante mortem* ou *post mortem*.

V. — Malheureusement, dans la pratique, les cas ne se présentent pas avec la netteté schématique du tableau que je viens de vous esquisser. L'Hérédo-ataxie cérébelleuse a, comme toutes les maladies cérébro-spinales, ses formes frustes et compliquées ; on peut déjà le prévoir, et dès lors vous pressentez les difficultés qui peuvent surgir.

Dans ma dernière conférence, vous vous rappelez qu'il m'a été impossible de vous présenter un spécimen parfait de la Maladie de Friedreich. J'ai dû, pour combler bien des lacunes, faire venir devant vous trois malades dont les symptômes, inégalement répartis, se complétaient mutuellement, et dont l'ensemble réalisait le type de pureté que les traités de pathologie seuls nous permettent de concevoir. Je crains de ne pouvoir aussi bien faire aujourd'hui. L'unique malade que j'ai à vous montrer ne sera pas pour vous le modèle idéal de l'Hérédo-ataxie cérébelleuse. Mais elle vous procurera l'occasion de serrer de plus près encore les difficultés du diagnostic.

Vous devez avoir gardé le souvenir de la première visite qu'elle nous fit, il y a quelques jours. Elle nous avait été adressée comme atteinte de Maladie de Friedreich. Je vous fis part de mon scepticisme à l'égard de cette affection. Depuis lors, nous l'avons interrogée et examinée à loisir, et ma conviction est définitivement faite. S'il y a, comme je vous le disais, une maladie qui mérite de s'appeler Hérédo-ataxie cérébelleuse, c'est à cette maladie que nous avons affaire.

D'abord je tiens à reconnaître que le diagnostic de mon confrère

anonyme pouvait se soutenir. L'incoordination est tellement caractéristique, l'attitude générale, les oscillations de la tête, l'instabilité, le nystagmus dans les positions extrêmes du globe oculaire, une gêne assez marquée de la parole, — tous ces signes forment un ensemble si complet, que la Maladie de Friedreich paraît dès le premier abord au moins très probable. Mais vous vous rappelez ce qui nous a dérouté et fait suivre une piste différente : le Signe de Westphal, constant dans la Maladie de Friedreich, faisait ici défaut ; *les réflexes rotuliens étaient même exagérés*, et à plusieurs reprises, nous avons constaté le *clonus du pied*, qui est, de toute évidence, la marque d'un état spasmodique que la Maladie de Friedreich est incapable de produire.

Vous êtes à peu près au courant de la situation actuelle et, s'il y a des lacunes dans ce premier exposé sommaire, je les comblerai en vous racontant maintenant l'histoire de la malade.

C'est une femme de 24 ans, mal informée sur ses parents. Lorsque nous avons voulu savoir s'il y avait, dans sa famille, d'autres cas de la même affection, elle s'est dérobée avec mauvaise humeur à nos questions, se bornant à nous dire qu' « on y était nerveux en général », et qu'un de ses frères, « tête folle, ne voulait pas travailler et faisait la noce »…. « Son père était fâché avec presque tous ses enfants ». Quant à sa mère, elle est morte à 38 ans d'une phtisie laryngée.

Il n'y a certainement pas plus de deux ans que les premiers symptômes se sont révélés. Jusqu'alors la santé avait été relativement bonne, à part une attaque de rhumatisme aigu à 15 ans et des crises d'hystérie, fortes et nombreuses. La menstruation s'était installée sans accidents et sans retard.

Au mois de mai 1891, notre malade étant enceinte de sept mois, ressentit une « faiblesse des reins » qui la faisait pencher constamment à droite. Vers le milieu du neuvième mois, « sa tête se mit à branler », surtout lorsqu'elle était « impressionnée ». Puis, elle éprouva de la « raideur des jambes », mais sans marcher comme les sujets atteints de Tabes spasmodique, car elle ne frottait pas le sol avec la pointe du pied et n'usait pas le bout de ses souliers.

Elle accoucha sans difficulté, se leva le neuvième jour, et s'aperçut que la *gêne de la marche*, non seulement persistait, mais avait empiré ; aussi, depuis qu'elle est relevée de couches, n'est-elle jamais sortie sans qu'on lui donnât le bras. Elle prétend qu'elle

était plus ingambe lorsqu'elle avait fait une course un peu longue et elle entend par là une course de deux ou trois kilomètres.

Vers la fin de la même année, elle remarqua que *son écriture était tremblée*, qu'elle avait de la peine à saisir les petits objets, les épingles, les aiguilles, et elle désapprit la couture. Environ un an après, elle commença à *parler avec moins d'aisance* : « Sa langue était raide..., elle se sentait la gorge gênée..., elle ne pouvait plus chanter pour endormir son enfant..., elle chantait faux et sa voix était voilée ».

Six mois se passent ; et, tandis que tous ces troubles persistent, elle constate avec effroi qu'*elle ne peut plus lire* ; que, lorsqu'elle veut fixer son regard, elle voit les objets confusément. Sa tête lui semble « vide », mais elle n'a pas de diplopie ni de vertige. Enfin, dans le courant de l'année dernière, elle ressent des secousses, des *soubresauts dans les jambes*, « comme des décharges électriques qui ne seraient pas douloureuses ». Elle se décourage, s'attriste, devient maussade, méfiante, acariâtre, ne travaille plus, et ne peut plus travailler, « non seulement parce qu'elle n'a de goût à rien, mais parce qu'*elle n'en a plus la force* ». Elle a des *courbatures dans les reins* et dans le bassin, quelquefois des douleurs en ceinture, plus pénibles par leur ténacité que par leur acuité.

Tous ces symptômes, depuis leur apparition, n'ont cessé de s'accentuer, dit-elle, chaque mois, chaque semaine, chaque jour davantage. Voilà donc bien, Messieurs, une *maladie progressive*.

Je reviens encore une fois, mais très brièvement, sur les *troubles de l'équilibration*.

Vous voyez que la *démarche* est *incertaine*, *oscillante*, *sinueuse*, sans talonnement ; que, par moments, les jambes se dérobent ; que, même sans changer de place, cette femme est en perpétuel mouvement, piétinant de-ci de-là, les membres écartés, comme pour assurer son équilibre. L'occlusion des yeux exagère très modérément cette instabilité.

Aux *membres supérieurs*, l'*incoordination* est de même nature : les bras, les mains ne gardent, à aucun moment, l'immobilité absolue. Vous ne voyez pas d'ondulations athétosiques des doigts, ni de saccades choréiques, parfois seulement un soulèvement du coude, un haussement lent des épaules. La main ne tremble pas dans les mouvements dits *intentionnels*, mais elle *plane* au-dessus

des objets avant de les saisir. La malade peut porter à ses lèvres un verre plein d'eau sans le renverser, mais elle n'arrive que très rarement à mettre du premier coup l'extrémité de l'index au bout du nez.

Les articulations sont souples, sans raideur musculaire, et cependant les *réflexes anti-brachial et cubital* sont notablement *exagérés*. En ce moment même où je vous parle d'elle, comme elle est sur la sellette, l'*oscillation permanente de la tête* est beaucoup plus prononcée que dans les heures de calme et surtout de solitude. Tout visage inconnu l'impressionne et la rend toute tremblante.

Sa *voix* est *monotone* quant à l'émission des sons, et *inégale* quant à la succession des syllabes. Par instant, la phrase se précipite, et un mot fait explosion. Mais la parole n'est pas scandée, la langue ne présente pas de trémulations, le visage n'est pas asymétrique.

Je vous ai parlé du *nystagmus* et de l'*amblyopie*. Celle-ci ne résulte pas, paraît-il, d'une atrophie papillaire : l'examen du fond de l'œil pratiqué par M. Kœnig a été négatif. Il n'existe pas non plus de dyschromatopsie, ni de rétrécissement du champ visuel, ni de paralysies oculaires. Les troubles de l'appareil optique, auxquels M. Marie attribue une si grande importance, sont donc réduits, chez notre malade, à une *amblyopie* dont nous ne saisissons pas la nature ni l'origine. C'est là déjà une première anomalie qui mériterait de faire rentrer le cas actuel dans la catégorie des *variétés frustes de l'Hérédo-ataxie cérébelleuse*[1].

Mais voici une autre anomalie non moins singulière. Nous avons constaté une *Scoliose* avec double courbure vertébrale; la première courbe est dorsale, la seconde est dorso-lombaire; l'épaule droite, malgré la compensation, est plus basse que la gauche; enfin, dans son ensemble, le dos est arrondi.

S'il est vrai, en thèse générale, que l'Hérédo-ataxie cérébelleuse ne comporte pas de malformations du squelette, faut-il donc renoncer à notre diagnostic? — Messieurs, je ne le crois pas encore. Tout au plus, avons-nous le devoir de nous demander si l'hypothèse d'une maladie autre que l'Hérédo-ataxie cérébelleuse ne s'accorderait pas

1. L'observation détaillée de cette malade a été publiée dans la *Revue neurologique* (Brissaud et Londe. *Sur un cas d'Hérédo-ataxie cérébelleuse*), 15 mars 1894, n° 5.

mieux avec les faits; car il est en vérité bien bizarre que notre malade présente exactement l'inverse des caractères distinctifs de l'Hérédo-ataxie cérébelleuse : elle *devrait* avoir des troubles oculaires complexes, et elle n'en a pas; elle *ne devrait pas* avoir de scoliose, et elle en a. En somme, si j'ai éliminé la Maladie de Friedreich, c'est pour la seule raison que les réflexes rotuliens sont exagérés.

VI. — Vous n'avez pas à chercher bien loin pour trouver une maladie dont le complexus symptomatique s'accorde avec tout ce que vous venez de voir.

Une femme encore jeune, qui compte dans ses antécédents une attaque violente de rhumatisme articulaire aigu et des accidents hystériques manifestes; qui est prise, vers la fin de sa grossesse, de troubles de la démarche, avec sensation de raideur dans les membres et titubation pseudo-ébrieuse, d'incoordination des mouvements des membres supérieurs, s'exagérant sous l'influence des émotions, d'embarras de la parole avec explosion des syllabes et monotonie de la voix; qui a du nystagmus, ou des secousses nystagmiformes, avec une amblyopie intermittente; qui a, enfin, des réflexes tendineux exagérés et parfois de la trépidation spinale; cette malade n'a-t-elle pas, de toute évidence, une *Sclérose en plaques*?

Il n'est pas jusqu'à la scoliose qui ne puisse être mise à l'actif de la Sclérose en plaques, ainsi qu'il résulte des quelques observations publiées par Hallion.

D'ailleurs, nous n'avons pas remarqué que le squelette du tarse et du métatarse ait subi la déformation qui, dans la Maladie de Friedreich, annonce le pied bot, quelquefois longtemps à l'avance; et le pied bot ne figure pas parmi les complications trophiques — d'ailleurs exceptionnelles — de la Sclérose en plaques.

La *démarche titubante* — j'y reviens encore — qui, dans le cas actuel, évoque immédiatement l'idée d'une maladie du cervelet, s'explique aussi facilement par l'hypothèse d'une Sclérose en plaques que par celle de l'Hérédo-ataxie cérébelleuse.

Presque dès le début de son enseignement à la Salpêtrière, Charcot divisait en trois groupes les troubles de la démarche dans la Sclérose en plaques. Il admettait :

1° Un type *spasmodique pur*, caractérisé par la raideur des jambes,

l'exagération des réflexes, la trépidation spinale, tous symptômes identiques à ceux du Tabes spasmodique infantile;

2° Un type *cérébello-spasmodique*, ne présentant d'autre différence avec le précédent qu'une tendance à osciller à droite et à gauche pendant la progression;

3° Enfin, un type exclusivement *cérébelleux*, dans lequel la titubation est le fait capital, la contracture permanente des membres inférieurs faisant défaut.

Il convient d'ajouter que ce dernier type, relativement rare, implique des troubles de la coordination des mouvements, non seulement dans les membres inférieurs, mais dans les membres supérieurs et à la face, ainsi que des vertiges, des phénomènes oculaires sensitivo-moteurs, etc.

La malade que vous venez de voir vous offre un spécimen parfait de *démarche cérébelleuse* — troisième type — sans spasme véritable, car je ne compte pas l'exagération des réflexes parmi les caractères de la démarche; les réflexes patellaires sont assez souvent exagérés sans que la démarche soit spasmodique.

Vous savez fort bien, Messieurs, pourquoi la démarche peut être quelquefois uniquement cérébelleuse dans la Sclérose en plaques. Il semble que le hasard préside à la dissémination des foyers de sclérose. Lorsque le cervelet est seul — ou à peu près seul — frappé de cette lésion, le syndrome habituel de la maladie se trouve réduit à des manifestations cérébelleuses, parmi lesquelles la *titubation ébrieuse* éveille tout d'abord l'attention. Qui sait si ce n'est pas à un de ces cas de Sclérose en plaques, à foyers rares et circonscrits, que nous avons affaire?

Ceux d'entre vous qui se tiennent au courant des publications neuro-pathologiques ont pu lire récemment une observation de Sclérose en plaques, rigoureusement typique quant à ses symptômes, recueillie par Royet et Collet dans le service du docteur Garel de Lyon. Le malade ayant succombé à une attaque d'influenza, l'autopsie fournit la preuve qu'on avait commis, non pas une grossière, mais une grosse erreur de diagnostic : il s'agissait tout simplement d'une lésion systématisée du cervelet et de ses dépendances bulbo-protubérantielles[1] (Fig. 20). Ce fait ne rentre pas dans le cadre de l'Hérédo-ataxie cérébelleuse, puisqu'il lui

1. Voy. Royet et Collet, *Arch. de Neurologie*, 1895, n° 81.

manquait le caractère essentiel de l'hérédité ; mais il est, au point de vue anatomo-pathologique, un équivalent très imprévu et très intéressant de l'Hérédo-ataxie cérébelleuse.

Le diagnostic de cette affection et de la Sclérose en plaques se

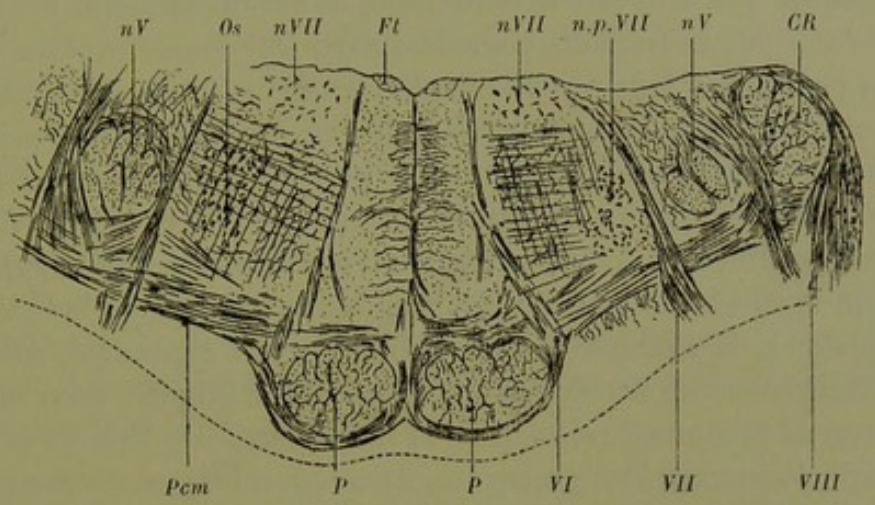

Fig. 20. — Coupe au niveau de la partie inférieure de la Protubérance, dans un cas de « Sclérose en plaques » ayant donné lieu à un syndrome analogue à celui de l'Hérédo-ataxie cérébelleuse. (Cas de Royet et Collet.)

Pcm, faisceau cérébelleux moyen, très notablement atrophié (la ligne pointillée représente le contour antérieur d'une protubérance normale). — PP, pyramides antérieures. — Os, olive supérieure intacte. — CR, corps restiforme. — Ft, fasciculus terres. — nV, noyau du Trijumeau. — nVII, noyau commun du Facial et de l'Abducens. — n.p.VII, noyau propre du facial. — VI, VII, VIII, racines de l'abducens, du facial et de l'acoustique (d'après un dessin de J. Collet).

heurterait donc à un obstacle infranchissable dans la plupart des variétés de scléroses à localisation cérébelleuse, si le *caractère familial* de l'Hérédo-ataxie ne suffisait presque toujours à l'aplanir. Et lorsque, contrairement à la règle, un seul enfant est atteint dans une famille, je ne vois pas, Messieurs, à quels éléments de diagnostication vous pourriez recourir.

Pendant les premiers jours, la malade qui fait l'objet de cette discussion, nous a laissés dans une incertitude complète ; nous n'arrivions pas à une solution. Elle pouvait bien, à la rigueur, être, parmi les neuf enfants de sa famille, seule affligée d'une Hérédo-ataxie cérébelleuse. Mais la Sclérose en plaques ne nous apparaissait pas comme beaucoup moins vraisemblable.

Une révélation sur laquelle nous ne comptions plus est venue dissiper tous les doutes. Cette femme nous a enfin avoué qu'une de ses sœurs, agée de dix-neuf ans, a depuis quelque temps de l'*incoordination des mouvements*, qu'elle se tient mal en équilibre

et qu'elle « marche de travers ». Je ne vous affirmerai pas que la maladie de cette sœur est l'Hérédo-ataxie cérébelleuse, mais, le faisant, il me semble que j'aurais de grandes chances de ne pas me tromper[1].

Un seul scrupule nous reste : — On a décrit une variété de *Sclérose en plaques* qui, sans être héréditaire, n'en aurait pas moins le caractère *familial*. Les enfants y seraient particulièrement exposés. Cela tient peut-être à leur réceptivité plus grande et à leur susceptibilité reconnue à l'égard des maladies infectieuses. Quoi qu'il en soit, la Sclérose en plaques consécutive à une pyrexie ne saurait donc être assimilée, même lorsqu'elle frappe plusieurs enfants, vivant sous le même toit, à une maladie préparée par la consanguinité.

Une myélopathie qui offre de grandes analogies avec la Sclérose en plaques, la *Paraplégie spasmodique*, serait cependant, au dire de Pelitzœus et de Bernhardt[2], réellement héréditaire. Deux observations de Strümpell relèvent de la même classe de faits. Je ne m'y attarderai pas, car il n'y a encore, dans tout cela, rien d'assez précis pour être énoncé avec sécurité. Je ne vous en parle qu'afin de vous indiquer les réserves qu'exige un diagnostic si délicat.

Pour en revenir à notre cas, le renseignement si catégorique qui vient de nous être communiqué, m'éclaire suffisamment. Tenons-nous invariablement en deçà des limites des choses connues, et méfions-nous de ce qui est au delà. Or, pour le moment, nous ne connaissons pas la *Sclérose en plaques familiale*, survenant à l'âge adulte chez des frères et sœurs qui en éprouvent au même âge les mêmes atteintes sous la même forme clinique.

Nous voici ramenés à notre premier diagnostic, et je vous dois encore des explications. C'est un *cas anormal*, tellement anormal que vous pourriez douter de son authenticité, si les irrégularités que nous y voyons n'avaient été déjà mentionnées dans des observations antérieures.

La première anomalie consiste en *l'absence des phénomènes oculaires et des troubles de la sensibilité*. Mais un fait de Seeligmüller[3] est absolument comparable au nôtre sous ce rapport.

1. Au dernier Congrès des médecins aliénistes et neurologistes (session de Clermont), dans la séance du 10 août 1894, M. Paul Londe a communiqué deux observations d'Hérédo-ataxie cérébelleuse *familiale*, qui ont une analogie frappante avec le cas dont il vient d'être question.
2. *Virchow's Arch.*, 1891.
3. *Arch. f. Psych.*, 1880, Bd X.

La seconde anomalie, c'est l'existence de la *cypho-scoliose*. On la retrouve dans le même fait de Seeligmüller, ainsi que dans un autre de Botkine.

L'influence d'un état infectieux, tel qu'un rhumatisme articulaire aigu ou une dyscrasie liée à la grossesse semble-t-elle plaider plutôt en faveur d'une affection accidentelle que d'un mal de famille? Une observation de Sanger-Brown (la septième du mémoire) se rapproche encore par là de la nôtre.

Bref, Messieurs, la non-conformité au type complet n'est pas tellement en désaccord avec les faits qui ont servi à l'établir, qu'on doive renoncer au diagnostic, en raison de quelques irrégularités. Si nous n'avions pas, pour nous convaincre, la certitude que la maladie est familiale, il en serait tout différemment. Alors, sans hésiter, il faudrait diagnostiquer, non pas une Maladie de Friedreich, mais une Sclérose en plaques.

VII. — Il me sera facile de vous démontrer par un exemple, que la différenciation de la Sclérose en plaques et de l'Hérédo-ataxie cérébelleuse est beaucoup plus malaisée que celle de l'Hérédo-ataxie cérébelleuse et de la Maladie de Friedreich. Une autre malade que je vais vous présenter me servira d'argument.

C'est une ancienne infirmière, âgée de vingt-trois ans. Son père, buveur, est mort à cinquante et un ans. Sa mère est morte cardiaque à quarante-huit ans. Deux de ses frères sont morts en bas âge. Une de ses sœurs et sa grand'mère maternelle ont eu des accès de somnambulisme. Elle-même, à plusieurs reprises, a présenté des accidents du même genre.

A sept ans, à la suite d'une diphtérie grave, elle eut une *paralysie du voile du palais* et une *paralysie oculaire avec amblyopie*. Elle guérit.

A dix ans, elle devint *subitement paraplégique*, et resta dans cet état pendant une année.

A quinze ans, *nouvelle paraplégie brusque* qui disparut peu à peu.

A seize ans, survient tout d'un coup, une *hémiplégie gauche*, qui s'améliore lentement, mais dont il reste aujourd'hui encore, des traces : le bras gauche est faible et maladroit. Cette hémiplégie était accompagnée d'une *perte de la parole* qui avait elle-même duré peu de temps.

Actuellement, il ne persiste plus de cette série d'attaques successives qu'une *démarche spasmodique, oscillante, quasi ébrieuse*, rappelant celle de la Sclérose en plaques, avec une *faiblesse hémiplégique* des deux membres gauches, une *hésitation maladroite* des mouvements, un certain embarras de la langue, un léger *nystagmus* et une *amblyopie* récente.

Tous ces phénomènes, remarquez-le bien, quoique faisant suite à des accidents plus bruyants, ont été s'aggravant de jour en jour. Je vais y revenir bientôt.

Cette courte histoire d'une malade qui, à diverses reprises, a eu des *crises de somnambulisme*, et chez laquelle des paralysies sont survenues à l'improviste — et ont disparu de même — ne fait-elle pas penser immédiatement à l'*Hystérie*? — Il n'est pas jusqu'à la démarche titubante qui ne puisse être imputée à la névrose. L'Hystérie, vous le savez, se plaît à simuler la Sclérose en plaques.

Vous avez pu voir dernièrement dans le service de l'infirmerie une Sclérose en plaques purement hystérique, chez une grosse fille bornée, sans fourberie, sans malice, qui avait pour voisine une malade atteinte de Sclérose en plaques officielle. La contagion fut rapide, presque instantanée.

Mais, en dehors de la contagion, l'Hystérie peut encore, et d'une manière toute spontanée, falsifier la Sclérose en plaques; elle n'a pas besoin de modèle, elle l'invente. Chez notre malade — ancienne infirmière et, par conséquent, sujette à caution — la Sclérose en plaques a succédé, sans transition, à une phase prolongée de manifestations hystériques.

Eh bien! malgré ces sérieuses présomptions en faveur d'une affection dynamique, dont notre malade a déjà fourni des preuves authentiques, nous avons de meilleures raisons encore pour affirmer l'existence d'une maladie à lésions matérielles. — Il est sous-entendu d'avance que les lésions matérielles sont celles qui sont produites par des modifications *morphologiques* des organes ou des tissus.

D'abord, on ne trouve chez cette malade aucun des stigmates permanents de la névrose. Ensuite, certains symptômes affectent une ténacité insolite : le nystagmus, l'hémiparésie, la démarche cérébello-spasmodique et un certain embarras de la parole qui n'est guère le fait de l'Hystérie.

Peut-être penserez-vous que la persistance de ces accidents ne

suffit pas pour éliminer la névrose, attendu que les manifestations de l'Hystérie — peu importe lesquelles — peuvent durer très longtemps. Cela est vrai; mais lorsque l'Hystérie simule une Sclérose en plaques, elle la simule du jour au lendemain, de toutes pièces, et elle ne lui donne pas l'allure de maladie progressive qui est le propre de la Sclérose en plaques vraie, la seule digne de ce nom. Elle ignore ses rémissions, ses aggravations successives. Elle ignore presque toujours le nystagmus, elle ignore surtout l'amblyopie *par double atrophie papillaire*, dont notre malade nous offre un si lamentable exemple.

Toutes ces considérations, Messieurs, vous paraîtront suffisantes, j'en suis bien sûr, pour ne vous laisser aucun doute sur l'existence d'une Sclérose en plaques.

S'il me fallait assigner une date précise à l'éclosion de la maladie, je vous avoue que je me récuserais. Les premiers accidents remontent à la seconde enfance : ils peuvent être mis sur le compte de la névrose. Peu à peu, ils ont revêtu les apparences d'une maladie organique. Mais il est parfaitement possible que la Sclérose en plaques ne se soit constituée que vers l'âge de la puberté. Le début de cette affection dans l'adolescence et même dans l'enfance n'est pas une rareté. Son origine infectieuse, une fois avérée, explique bien des choses. Dans le cas particulier, les ictus paralytiques avec ou sans perte de connaissance, avec ou sans aphasie, cadrent rigoureusement avec nombre de faits déjà connus, et que la nature des lésions permet de comprendre aisément. Il en est de même des périodes de guérison ou d'amélioration intercalaires, suivies chacune d'une aggravation. Enfin, la persistance d'un certain degré d'*hémiplégie*, et l'apparition d'une *atrophie papillaire*, sont des arguments sans réplique en faveur d'une affection organique des centres.

Vous avez deviné, Messieurs, quel but je poursuivais en vous présentant cette malade atteinte de Sclérose en plaques, à la suite de l'autre, atteinte d'Hérédo-ataxie cérébelleuse. L'hypothèse de l'Hystérie étant éliminée, nous avons sous les yeux deux cas cliniques remarquablement analogues, à ne les juger que par l'état actuel. Comme deux quantités égales à une troisième sont égales entre elles, ma conclusion sera la suivante : *méfiez-vous de l'Hystérie dans les cas d'Hérédo-ataxie cérébelleuse.*

VIII. — Je ne voudrais pas terminer cette conférence sans cher-

cher à vous exposer, dans la mesure que comportent des faits encore si peu nombreux, la PATHOGÉNIE de l'Hérédo-ataxie cérébelleuse.

La cause immédiate et directe de l'*atrophie du cervelet* reste dans l'obscurité la plus profonde. Les lésions signalées par Nonne et Fraser ne nous renseignent en rien sur leur origine; nous ne soupçonnons même pas la nature du processus d'atrophie cellulaire primitivement localisé dans les cellules de Purkinje. Le cas de Royet et Collet, très bien étudié au point de vue des altérations protubérantielles, est malheureusement incomplet pour ce qui nous intéresse le plus. L'examen microscopique du cervelet n'a pas été fait. Il est peu probable qu'une maladie primordiale des artères cérébelleuses soit à incriminer. Les auteurs ne font aucune allusion à l'aspect nécrobiotique que l'organe eût présenté à la suite d'un trouble de nutrition ischémique. C'est bien d'une *atrophie pure* et simple qu'il s'agit, et non d'autre chose.

Déjà, en 1872, Pierret avait publié un cas analogue. Le voici en résumé : Une « admise » de la Salpêtrière, âgée de 61 ans, avait été prise, à l'âge de 4 ans, de phénomènes moteurs tout à fait comparables à ceux de l'Hérédo-ataxie cérébelleuse. A dater de cet âge, elle ne put jamais « ni marcher, ni grimper comme les autres enfants » ; elle avait souvent mal à la tête, « se tenait debout difficilement, tombait pour la moindre cause et parlait avec embarras ». Tout le corps était, par instant, le siège de « tremblements » assez forts. Elle entra à la Salpêtrière, y passa une partie de sa vie, et y mourut à 61 ans. — « Elle présentait à un haut degré les phénomènes de la titubation cérébelleuse, elle manquait d'équilibre à tout moment et avait une tendance invincible à aller à droite. Le tremblement qui agitait ses membres la rendait incapable de se servir d'une canne.... Elle se plaignait d'avoir quelquefois des voiles devant les yeux.... L'embarras de la parole était resté manifeste ». — « A l'autopsie on trouva le *cervelet très petit, très dur*; avec le bulbe et la protubérance il ne pesait que 85 grammes! Il avait au toucher une consistance dure, élastique, comme squirrheuse[1] ».

Par quelle prédestination étrange et méconnue jusqu'à ce jour, le cervelet vient-il à subir cette sorte de *momification*? — Je ne saurais

1. Sur un cas d'atrophie périphérique du cervelet, etc., *Arch. de Physiol. norm. et path.*, 1871-72, p. 765.

vous le dire et je bornerai mes efforts à vous expliquer le mécanisme du syndrome, autant qu'il nous est possible de l'entrevoir.

C'est encore à la *titubation cérébelleuse* et à l'*incoordination des mouvements* qu'il faut d'abord revenir.

Vous savez que ces deux grands troubles fondamentaux de la pathologie cérébelleuse se manifestent, d'une manière très générale et presque invariablement la même, dans les lésions qui intéressent le lobule médian, ou en d'autres termes, le système des *vermis*. La Sclérose en plaques, lorsqu'elle affecte les *vermis* — et la chose est commune — a donc des symptômes de maladie cérébelleuse. Les trois types de démarche, que Charcot a signalés dans cette maladie, sont subordonnés à la localisation spinale, cérébelleuse ou cérébello-spinale des foyers. Jusqu'ici par conséquent, nous ne rencontrons pas de difficulté sérieuse.

IX. — Mais reste à expliquer la parenté symptomatique de l'Hérédo-ataxie cérébelleuse avec la Maladie de Friedreich.

La Maladie de Friedreich est, à ne considérer ses altérations que dans leur ensemble et non dans le détail, une affection essentiellement *médullaire*. Si l'on a mentionné dans quelques observations une légère atrophie du cervelet, celle-ci n'a certainement pas l'importance de la *sclérose spinale postéro-latérale*, dont la constance est absolue. Le siège des lésions, abstraction faite de leur nature, est donc tout à fait différent dans la Maladie de Friedreich et dans l'Hérédo-ataxie cérébelleuse. Et pourtant, les symptômes sont presque de tout point les mêmes, à l'exception du Signe de Westphal qui n'appartient qu'à la Maladie de Friedreich.

En réalité, la localisation n'est pas si différente qu'il paraît au premier abord. Puisque la symptomatologie de la maladie de Friedreich est en majeure partie cérébelleuse, il faut que le cervelet subisse, du fait des lésions spinales, une perturbation quelconque : je n'y contredis pas, mais il me semble que, sans décider *a priori* que le cervelet est toujours matériellement lésé, on peut admettre une action fonctionnelle à distance. Je m'explique :

Hammond est, je crois, le premier auteur qui ait pressenti l'ingérence du cervelet dans la Maladie de Friedreich : il l'envisageait comme une affection bulbaire ou bulbo-cérébelleuse. Senator l'a récemment suivi dans cette voie. Considérant que les phénomènes oculaires, la démarche ébrieuse, l'embarras de la parole ne peuvent

être le fait d'une altération de la moelle proprement dite, le professeur de Berlin, en présence d'un cas typique de Maladie de Friedreich familiale, n'hésite plus à mettre sur le compte d'une lésion cérébelleuse toute cette série de symptômes *supérieurs*. La titubation lui semble une preuve plus décisive que les autres, et il conclut : « Il s'agit d'un arrêt de développement, d'une disposition défectueuse, soit de la totalité du cervelet, soit de certaines parties de cet organe physiologiquement équivalentes.... La Maladie de Friedreich, dans ses traits essentiels, consiste en une atrophie congénitale du cervelet subordonnée à une prédisposition familiale et accompagnée d'une atrophie vraisemblablement simultanée de la moelle épinière et de la moelle allongée »[1].

Le seul reproche qu'on puisse adresser à ces conclusions, c'est que l'autopsie du malade de Senator n'a pas été faite..., puisqu'il vit encore. Si le cervelet n'est pas lésé, l'échafaudage s'écroule; et il eût mieux valu, par simple prudence, ne pas s'exposer à être démenti un jour par les faits.

Les expériences de Luciani, complétées par les examens anatomo-

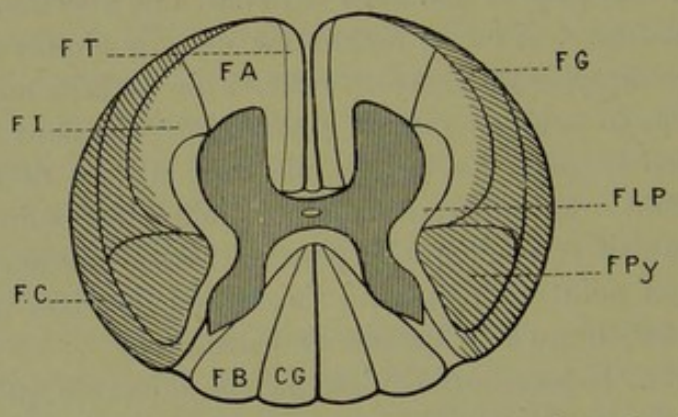

Fig. 21. — Lésions spinales dégénératives, consécutives à la destruction du cervelet. (Expériences de Luciani.) — Résultats des constatations de Marchi rapportés à la moelle de l'homme; dégénérescence du cordon latéral (faisceau pyramidal, faisceau de Gowers et faisceau cérébelleux direct).

FT, faisceau de Turck. — FA, faisceau antérieur. — FI, reste du cordon antéro-latéral. — FC, faisceau cérébelleux direct. — FG, faisceau de Gowers. — FLP, faisceau longitudinal profond. — FPy, faisceau pyramidal croisé. — FB, faisceau de Burdach. — CG, cordon de Goll. — Les parties ombrées représentent les territoires dégénérés.

pathologiques de Marchi[2], donnent un semblant de vérité à la manière de voir de Senator : un *semblant* seulement, car la généra-

1. *Berliner klin. Wochenschrift*, 1893, n° 21.
2. L. Luciani, *Il Cerveletto*, Florence, 1891, p. 17.

lité des faits n'y trouve pas une explication suffisante. A la suite de la destruction du cervelet, on voit se produire des altérations dégénératives : 1° dans la partie latérale du cordon antéro-latéral (c'est la région du faisceau de Gowers chez l'homme) ; 2° dans le faisceau latéral (région du faisceau pyramidal); 3° dans la partie antérieure du faisceau cérébelleux (c'est là aussi que se trouverait la lésion la plus constante et la plus prononcée dans la Maladie de Friedreich) (Fig. 21).

Comme il est de toute évidence que l'*atrophie cérébelleuse est inconstante* dans la Maladie de Friedreich, il suffira de faire intervenir dans la pathogénie du syndrome cérébelleux les *lésions des fibres spinales qui remontent jusqu'au cervelet*. Admettez que cette lésion supprime le courant nerveux centripète dont les incitations, à la surface du cervelet, sont nécessaires aux fonctions de l'équilibre, et vous aurez une explication du syndrome, aussi satisfaisante que si la lésion s'était primitivement développée dans le cervelet lui-même.

Les altérations spinales de la Maladie de Friedreich sont essentiellement scléreuses : dans les cordons postérieurs, elles interrompent la continuité des arcs réflexes; de là, le Signe de Westphal. Si les dégénérations ascendantes des mêmes cordons postérieurs n'entraînent pas fatalement l'atrophie du cervelet, c'est que les centres des fibres dégénérées siègent dans la substance grise de la moelle, ou plus bas, dans les ganglions inter-vertébraux.

Dans l'Hérédo-ataxie cérébelleuse, le syndrome cérébelleux est au grand complet, et il s'y ajoute toute une série de troubles oculaires qui manquent en général dans la Maladie de Friedreich. Cela peut s'expliquer encore.

Les *réflexes sont conservés ou exagérés* : 1° S'ils sont conservés, c'est parce que les cordons postérieurs de la moelle sont intacts; — 2° S'ils sont exagérés, c'est par le fait de l'irritation de ce centre tonique supérieur, dont la localisation exacte est indécise, mais que nous savons voisine des pédoncules cérébelleux supérieurs.

Quant aux *troubles trophiques*, ils manquent parce que les parties les plus centrales de la substance grise médullaire restent saines.

Enfin les *phénomènes optiques* sont plus prononcés dans l'Hérédo-ataxie cérébelleuse, parce que l'atrophie du cervelet, entraînant une atrophie des pédoncules cérébelleux supérieurs, la

rétraction de ceux-ci retentit directement sur les noyaux moteurs de l'œil, sur les tubercules quadrijumeaux, sur les corps genouillés externes. Les rapports de contiguïté ou de continuité des pédoncules cérébelleux avec ces différentes parties, justifient la suppo-

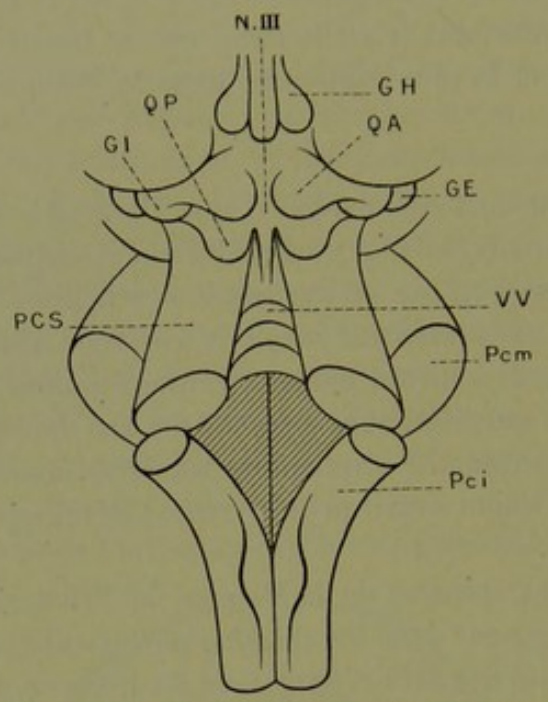

Fig. 22. — Figure schématique représentant la face postéro-supérieure de la région bulbo-protubérantielle.

N.III, place du noyau de la troisième paire. = GI, GE, corps genouillés interne et externe. — QA, QP, tubercules quadrijumeaux antérieurs et postérieurs. — Pcs, Pcm, Pci, Pédoncules cérébelleux supérieur, moyen, inférieur. — VV, valvule de Vieussens. — GH, ganglion de l'habenula.

sition que je vous soumets (Fig. 22). Je n'ai pas la prétention qu'elle ne soit pas réfutable. En tout cas, si les lésions de la Maladie de Friedreich sont capables de donner lieu aux mêmes symptômes très atténués, elles ne peuvent produire les mêmes effets brutaux que l'atrophie des pédoncules dans l'Hérédo-ataxie cérébelleuse.

Les théories sont toujours séduisantes, mais ne nous y fions pas. Les plus simples, en physiologie, ne sont pas les meilleures. Celle que je viens de vous exposer n'a d'autre mérite que mon intention de mieux fixer dans votre mémoire une symptomatologie assez complexe, en faisant appel à des souvenirs anatomiques toujours présents.

CINQUIÈME LEÇON

PARAPLÉGIE ATAXO-SPASMODIQUE ET TABES COMBINÉS

I. Etude clinique. — Attitude. — Démarche à la fois spasmodique et ataxique. — Exagération des réflexes.

II. *Signe de Romberg* sans perte *totale* du sens musculaire. — La station en *demi-génuflexion* devient impossible quand le sens musculaire est aboli.

III. Absence de troubles objectifs de la sensibilité. — Douleur lombaire. — Troubles sphinctériens. — Miction en plusieurs temps. — Soubresauts des tendons. — Troubles parétiques et spasmodiques des membres supérieurs et de la face.

IV. Exemple clinique. — Un « cas type » de Paraplégie ataxo-spasmodique.

V. Diagnostic avec le Tabes supérieur, la Maladie de Friedreich, l'Hérédo-ataxie cérébelleuse, les Tumeurs du cervelet, la Sclérose en plaques, etc.

VI. Étude nosographique.

VII. Étiologie. — Évolution. — Pronostic. — Complications.

VIII. Anatomie pathologique : Myélite en demi-virole. — Sclérose postérieure et latérale *diffuse*, prédominante à la région dorsale, et dans le cordon de Goll. — Différences avec les lésions du Tabes.

IX. Rôle de la circulation artérielle de la moelle dans la répartition des lésions du Tabes combiné. — La pauvreté du réseau vasculaire fourni par les artères radiculaires postérieures expliquerait la localisation postérieure de la Sclérose combinée : localisation « pseudo-systématique ».

X. Scléroses combinées systématiques[1].

Messieurs,

Je vous ai énuméré, en détail, dans nos deux dernières réunions, les symptômes et les caractères différentiels de la Maladie de Friedreich et de l'Hérédo-ataxie cérébelleuse. Je me suis attaché à faire ressortir les éléments du diagnostic de ces deux affections et vous avez pu apprécier combien il est difficile parfois de les distinguer l'une de l'autre. Les cas d'étude sont vraiment exceptionnels; les malades que je vous ai présentés s'écartaient par trop de points de la description classique. Aujourd'hui c'est une bonne fortune que de pouvoir vous soumettre un exemple absolument pur et

1. Leçon du 1er juin 1894

typique d'une affection analogue aux précédentes, variété de *Tabes combiné* : la *Paraplégie ataxo-spasmodique*.

J'ai déjà fait allusion au Tabes combiné, lorsque je vous parlais des lésions de la Maladie de Friedreich. La répartition des zones de dégénération, dans celle-ci et dans celui-là, est à très peu de chose près la même : il s'agit, dans les deux cas, d'une sclérose des cordons postérieurs, associée à une sclérose des cordons latéraux; et il semble en découler que les manifestations cliniques de l'un et de l'autre sont approximativement les mêmes. Gardez-vous, Messieurs, de préjuger, même en bonne logique. Les inductions sont dangereuses en clinique; presque toujours il faut en rabattre; vous le verrez bien dans un instant. Le fait que nous allons étudier ensemble étant, au point de vue nosographique, complètement irréprochable, il me sera assez facile de mettre en relief ce qui sépare le Tabes combiné de toutes les myélopathies similaires.

Contrairement à l'ordre que j'ai suivi dans la leçon précédente, je me propose de vous montrer immédiatement le malade, sans vous prévenir d'avance des phénomènes que vous devez vous attendre à relever chez lui. L'histoire de la Paraplégie ataxo-spasmodique se résumant tout entière dans l'analyse du cas, vous pourrez considérer ce dernier comme rigoureusement conforme à un exposé didactique. Puis, nous comparerons le résultat de l'inventaire clinique à la description pathologique, nous *ferons la preuve*, comme on dit en arithmétique, et vous arriverez ainsi — du moins, je l'espère — à la conviction que notre diagnostic est exact.

I. — Il s'agit d'un homme de 43 ans, grand, vigoureux, de belle apparence[1]. Il s'avance vers vous, appuyé sur deux bâtons, serrant les genoux, lançant les pieds et les laissant retomber *en talonnant*; à chaque pas qu'il fait, le corps a un très léger mouvement de ressort, comme chez les jeunes sujets atteints de *Tabes spasmodique*. Vous remarquez aussi qu'il ne parcourt pas un trajet rectiligne; il a la *démarche sinueuse*, onduleuse, zigzaguante, et, de temps à autre, l'équilibre paraissant lui manquer, il se redresse avec l'une ou l'autre de ses cannes, soit à gauche, soit à droite. Ceci semble être peu de chose, mais veuillez en tenir grand compte.

1. L'observation détaillée de ce malade a été recueillie par M. Halipré, interne de service.

Considérons de plus près l'attitude et la démarche de ce malade, et nous verrons s'accuser les traits essentiels du Tabes combiné.

Lorsqu'il est debout, immobile, appuyé sur ses deux bâtons, il a les yeux fixés à terre, il regarde où il va, il ne se sent pas d'aplomb, il est faible, surtout de la jambe gauche; il n'est pas sitôt levé qu'il cherche un siège pour s'asseoir. Il est donc *paraplégique*, au moins à un faible degré; mais nous ne savons pas encore de quelle nature est sa paraplégie. Qu'il fasse encore quatre pas, et nous serons renseignés à cet égard. La manière dont il serre les genoux, le frottement du bord interne et de la pointe du pied sur le parquet au moment où il soulève la jambe, le petit tressautement qui accompagne chacun de ses mouvements, tout cela est significatif : *la paraplégie est spasmodique*. Vous en avez une preuve encore plus certaine dans l'exagération du réflexe patellaire, également plus prononcée du côté gauche, et dans l'ébauche d'une trépidation spinale provoquée.

Je m'empresse de vous faire observer que si cette paraplégie est franchement spasmodique, *elle n'est pas très spasmodique*; elle n'entraîne pas de raideur permanente; le patient peut, étant assis, plier les jarrets; il peut, étant debout, s'agenouiller en s'appuyant des mains à une chaise : toutes opérations musculaires qui sont, sinon impossibles, du moins toujours difficiles à un sujet atteint de Myélite transverse, par exemple.

D'ailleurs ce qui vous démontre plus clairement encore que vous n'avez pas affaire à une paraplégie spasmodique très prononcée, c'est que *la jambe est projetée en avant*, au delà de la limite du pas normal; cet homme *ne fauche pas* : il lance ses pieds comme un tabétique, droit devant lui et les laisse *retomber*, au lieu de les *replacer* sur le sol. Il y a donc, dans sa démarche, outre la rigidité que nous avons remarquée d'abord, quelque chose d'incoordonné, d'*illogique*, puisque les mouvements dépassent en amplitude la mesure nécessaire. Il est facile, vous le savez, d'exagérer à volonté l'incoordination chez les tabétiques, en leur commandant brusquement de s'arrêter, de repartir, de faire demi-tour, etc. Le résultat est ici absolument le même.

Telle est, sous sa forme la plus simple et la plus facile à constater, la combinaison de l'*état spasmodique* avec *l'ataxie* proprement dite, et vous devinez, Messieurs, sans aller plus loin, que c'est là un des principaux caractères du *Tabes combiné*.

II. — Il y a un signe encore plus topique dont nous n'avons pas fait la recherche : c'est le *Signe de Romberg*, le plus démonstratif peut-être de tous ceux que présente le Tabes. C'est le phénomène en quelque sorte *pathognomonique* de la Maladie de Duchenne; tous les autres peuvent s'observer dans telles ou telles affections spinales n'ayant aucun rapport avec l'Ataxie locomotrice. Le Signe de Romberg au contraire est, par excellence, comme la preuve du Tabes; il lui appartient presque exclusivement en propre. Je dis *presque*, attendu qu'on le voit aussi dans le Tabes combiné, maladie qui diffère par son origine, par sa nature et par ses lésions, du *Tabes dorsalis*.

Or, chez notre malade, ce signe se présente avec une netteté que vous aurez rarement l'occasion de constater plus grande. C'est le Signe de Romberg complet. Je vous ai déjà fait remarquer avec quel soin cet homme regarde où il marche. Ceci n'est rien encore : L'occlusion des yeux détermine, en effet, non seulement une déséquilibration qui peut aller jusqu'à la chute, mais encore un *effondrement* soudain; dès qu'il ferme les yeux, il s'affaisse et tombe. Il le sait par expérience : il y a longtemps qu'il s'est aperçu qu'il ne pouvait se lever la nuit sans lumière, et quand nous lui disons de fermer les yeux, il nous avertit avec une certaine anxiété : « Tenez-moi bien, dit-il, je vais tomber! »

Arrêtons-nous un instant au Signe de Romberg.

Le fait que l'équilibre est instantanément perdu au moment précis où les paupières se ferment, paraît indiquer que le *sens musculaire* est profondément émoussé. Les yeux ouverts, le malade sait où il est; les objets qui l'entourent l'instruisent de sa situation dans l'espace, et il garde l'équilibre en contractant alternativement ses muscles antagonistes *dans une mesure inversement proportionnelle au déplacement de son axe vertical par rapport aux objets :* cette donnée élémentaire de mécanique statique vous est connue. Lorsque les renseignements fournis par les yeux font défaut, chez un sujet sain, la sensibilité musculaire y supplée. Nous savons toujours où nous sommes et comment nous sommes, si nos muscles, dans un certain état de contraction tonique, réflexe ou volontaire, nous tiennent au courant de notre attitude. Lorsque le *sens musculaire* est aboli, les éléments d'information que fournit la vision, relativement à la verticalité normale, deviennent indispensables; et si les yeux sont fermés, le sujet est perdu, il est dans le vide et tombe.

Est-ce donc parce qu'il est privé du sens musculaire que notre malade s'affaisse aussitôt qu'il ferme les yeux? Non, assurément, car *il a encore gardé presque toute sa sensibilité musculaire*. De cela nous avons de nombreux témoignages.

D'abord il sait très bien, étant couché, dans quelle attitude sont ses membres, il a conservé la notion du poids des objets, et, fait encore plus catégorique, il est capable de *marcher les genoux à demi fléchis*. Déjà je vous ai fait voir en plusieurs circonstances l'importance de ce dernier signe : les sujets qui sont *complètement* privés du sens musculaire sont dans l'impossibilité de se tenir debout, même immobiles, dans la *demi-génuflexion*. J'y reviendrai dans une autre occasion. Pour le moment, bornons-nous à enregistrer le fait en lui-même; il nous démontre que la sensibilité musculaire n'est pas *sérieusement* altérée.

Mais alors, me direz-vous, pourquoi le Signe de Romberg, qui passe à juste titre pour la manifestation objective la plus évidente de la perte du sens musculaire, est-il ici prononcé à ce point? — Il m'est facile de répondre, Messieurs, à cette question.

Le Signe de Romberg n'est pas toujours, et nécessairement, en rapport avec la perte du sens musculaire. S'il y a, en général, une concomitance des deux phénomènes, il ne s'ensuit pas que le premier soit lié au second. La perte immédiate de l'équilibre et la chute, qui font suite à l'occlusion des yeux, résultent d'un trouble de la sensibilité plus complexe que la perte du sens musculaire. La vue des objets environnants est nécessaire à notre malade pour se tenir debout, non pas seulement parce qu'elle lui permet de corriger par des contractions musculaires les déviations de son axe vertical, mais parce qu'elle le renseigne sur le fait même de sa situation verticale. Dès qu'il a les yeux fermés, il ne sait littéralement plus où il est; ses muscles ont beau l'avertir, par les sensations que leurs contractions lui procurent, des changements de position de ses membres par rapport à l'axe du corps, la notion de la place qu'il occupe dans l'espace lui échappe. Bref la perte totale du sens musculaire entraîne le signe de Romberg, mais le signe de Romberg n'est pas l'indice de la perte *totale* du sens musculaire

Si je m'attarde à l'analyse de ces faits, — dont je compte d'ailleurs reprendre l'étude dans une prochaine circonstance, — c'est seulement afin de vous faire mieux saisir les contradictions apparentes des symptômes qui sont le propre de la Paraplégie ataxo-

spasmodique. Nous avons déjà vu l'état spasmodique s'associer à l'incoordination des mouvements; nous avons vu la démarche ataxique, caractérisée par la projection des jambes et le talonnement, coexister avec l'exagération des réflexes et la trépidation épileptoïde; enfin, nous voyons le Signe de Romberg, aussi accusé qu'on puisse l'imaginer, se produire sans la perte absolue du sens musculaire. Voilà autant de coïncidences en apparence paradoxales, comme on n'en observe même pas dans la Maladie de Friedreich, où les lésions spinales sont approximativement les mêmes; et si, dans l'Hérédo-ataxie cérébelleuse, l'exagération des réflexes va de pair assez ordinairement avec l'incoordination des mouvements, du moins n'y a-t-on jamais signalé le Signe de Romberg, pas plus d'ailleurs que dans la Maladie de Friedreich, où il ne figure qu'à titre exceptionnel.

Donc, Messieurs, résumons au plus court ce que nous savons de l'état actuel de notre malade, et disons que la caractéristique du complexus symptomatique qu'il présente est : *l'association d'une Paraplégie ataxo-spasmodique avec le Signe de Romberg.*

III. — Les troubles moteurs nous sont suffisamment connus. Mais existe-t-il chez lui des *troubles sensitifs*?

Sur ce point, un seul mot : il n'y en a *aucun*.

Les sensibilités tactile et thermique, la sensibilité à la douleur, les sensibilités spéciales sont absolument intactes. A l'inverse de ce qui fait le fonds des symptômes esthésiques du Tabes, vous constaterez ici que la plante du pied perçoit le moindre attouchement; le malade sait très bien sur quoi il marche; il n'a pas — ou il n'a plus — cette sensation plantaire de tapis, de duvet ou de caoutchouc qui fait le désespoir des ataxiques; s'il a des semelles épaisses, c'est afin d'être plus solide sur sa base, ce n'est pas pour se soustraire à une illusion de sensibilité obsédante (du reste, tous les paraplégiques sans exception marchent moins facilement pieds nus qu'avec de fortes semelles). Nous n'avons pas non plus relevé de retard des sensations, ni de fourmillements, ni aucune autre des dysesthésies du Tabes; jamais il n'y a eu de douleurs fulgurantes.

Le seul trouble de la sensibilité, — si l'on peut employer cette expression dans le cas actuel, — consiste en une *douleur lombaire* permanente dont je n'ai que deux mots à vous dire.

Ce n'est pas la *douleur en ceinture* des ataxiques, cette douleur qui siège tantôt plus haut, tantôt plus bas, donnant aux uns l'impression d'un reserrement du thorax à sa base, aux autres la sensation d'une constriction permanente au niveau de l'ombilic. C'est un simple *tour de reins*, tout en profondeur, permanent, sourd, exaspérant, quelquefois assez intense, comme ces lumbagos qui font que toute attitude est fausse, gênante ou pénible. Cette douleur existe déjà depuis plusieurs années, tantôt plus forte, tantôt plus faible, mais constante.

La paraplégie en question n'intéresse pas seulement les fonctions motrices volontaires. *Les réservoirs sont intolérants* : les besoins d'uriner surtout sont soudains et impérieux. Celà n'est-il plutôt un trouble de la sensibilité qu'un trouble de la motilité?... je n'en sais rien. Laissez-moi toutefois vous dire que les paralysies vésicale et rectale, dans les myélopathies progressives, sont presque toujours précédées par ce mode spécial de susceptibilité viscérale, qui n'a rien de commun avec l'incontinence véritable. Ce qui est plus important, c'est que *la miction se fait en plusieurs actes* : sous ce rapport notre malade est un vrai tabétique.

Enfin nous n'avons pas remarqué de lésions trophiques. La peau, les ongles, les muscles sont, à tous égards, normaux.

L'examen électrique de la contractilité musculaire n'a pas encore été pratiqué, mais je crois pouvoir vous prédire que cet examen sera négatif. Lorsqu'on ne voit pas de secousses fibrillaires, spécialement dans une maladie spasmodique, on est à peu près sûr que la réaction de dégénérescence fera défaut.

Ne confondez pas avec des secousses fibrillaires, — simples tressaillements sous-cutanés et très limités des masses charnues, — les *soubresauts tendineux* que vous voyez ici se produire par instants. Ceux-ci font bien plus qu'animer la peau d'un frémissement imperceptible; ils donnent lieu à des déplacements articulaires, à des mouvements de flexion et d'extension du pied; ce sont des *convulsions cloniques locales*, faisant partie intégrante de presque toute paraplégie spasmodique.

Vous voilà, Messieurs, tout à fait renseignés sur la variété clinique de paraplégie à laquelle nous avons affaire. Il me reste cepen-

dant à vous dire qu'il ne s'agit pas d'une *paraplégie* au sens vulgaire de ce mot : j'entends par là que les membres inférieurs ne sont pas seuls en cause. Tous les symptômes que je viens de vous énumérer se retrouvent, à un bien plus faible degré, il est vrai, dans les *membres supérieurs*. Notre malade n'a pas de paralysie des bras ni des mains, mais il est faible, maladroit, il écrit mal, il ne s'appuie plus sur ses cannes avec la même assurance qu'auparavant. Il n'a pas d'atrophie du thénar, mais il serre avec moins d'énergie. Et c'est encore là une *parésie spasmodique*, attendu que les réflexes tendineux du poignet et du coude sont exagérés; vous voyez aussi les doigts secoués, de temps en temps, par les mêmes petits soubresauts tendineux que je viens à l'instant de vous faire remarquer aux membres inférieurs.

La *face* elle-même, dans les jeux de physionomie et pendant que le sujet parle, est un peu *grimaçante*.

Tous ces phénomènes sont de date récente. Ils indiquent clairement que nous sommes en présence d'une maladie envahissante, progressive, ascendante. Au reste, le moment est venu de vous en raconter les principaux épisodes. Elle date de plus de vingt ans si nous la prenons à sa véritable origine. Je résumerai donc.

IV. — En 1871, cet homme célébra sa majorité en contractant la Syphilis. L'infection accusa d'emblée un caractère de gravité vraiment exceptionnel : plaques muqueuses ulcéreuses, roséole boutonneuse, rupia, gommes.... Tels furent les accidents de la première année.

Après quelques mois de répit, en 1873, une nouvelle poussée se déclara, encore plus funeste que la première. Des gommes multiples apparurent sur tout le corps, aux cuisses, aux lombes, au cou. Une, en particulier, avait élu domicile à la partie antérieure du larynx, peut-être en plein corps thyroïde, occasionnant une tuméfaction de toute la région sus-sternale; la trachée était comprimée, la respiration s'embarrassait, la suffocation était parfois imminente.

Le malade était à cette époque en Hongrie, où il exerçait le métier de cocher. Il pensa bien faire en revenant à Paris, pour se confier aux médecins qui l'avaient déjà soigné. A Paris, on ne crut pas devoir attendre les effets ordinairement rapides du traitement spécifique intensif, et l'on ouvrit largement la tumeur comme un

phlegmon. Depuis cette époque les cordes vocales sont à peu près complètement paralysées; la voix est presque éteinte. Il est fort probable que, selon l'habitude, la gomme s'était développée aux environs de l'insertion inférieure du sterno-mastoïdien, qu'elle avait fusé vers le médiastin, à la façon des abcès du cou, et exercé ainsi une action destructive sur les deux nerfs récurrents. Ces renseignements rétrospectifs, pour l'interprétation desquels je fais une certaine part à l'hypothèse, n'auraient pas grand intérêt, si, en dehors de la gravité spéciale de la syphilis que nous ne devons pas perdre de vue, nous n'avions pas aussi le devoir d'éliminer l'*aphonie*, une fois pour toutes, de la catégorie des troubles nerveux actuels, survenus progressivement et à une époque plus récente.

Une troisième atteinte d'accidents de même nature eut lieu en 1875. Cette fois, le traitement appliqué à temps en eut raison, et depuis lors, il ne s'en est plus produit de semblables. Jusqu'en 1890, la santé fut de tous points satisfaisante.

C'est seulement à cette époque que le malade commença à éprouver une certaine *faiblesse* des membres inférieurs; il se sentait les *jambes molles*; il nous a même fait remarquer spontanément qu'il ne les traînait pas, comme si elles eussent été lourdes; au contraire, « puisqu'il les lançait et frappait le sol avec le talon ». Si nous nous en rapportons à ce renseignement, la *paraplégie*, à peine ébauchée, était donc déjà à la fois *spasmodique et ataxique*. En même temps, il lui semblait parfois qu'il marchait sur de la ouate. Nous ne lui avons pas suggéré la comparaison : elle lui est venue d'elle-même. Ce seul et unique trouble de sensibilité n'a pas persisté; il n'en reste plus actuellement aucun vestige, si ce n'est à des intervalles éloignés et pour de très courtes périodes.

Un peu plus tard apparaissait la *douleur lombaire* que je vous ai signalée; elle n'a pas beaucoup augmenté d'intensité; et aujourd'hui, depuis plus de trois ans d'existence, elle est à peu près telle qu'aux premiers jours.

Plus tard encore, ce fut le tour des petits accidents urinaires : l'*incontinence* par intolérance vésicale, et non par regorgement ou par paralysie sphinctérienne, et finalement, la *miction en plusieurs actes*. L'appétit génital s'éteignait.

Un séjour que fit le malade à l'Hôpital du Midi, en 1891, amena une petite détente dans cet état. Il avait été obligé d'interrompre son métier. Après un traitement intensif, rigoureusement suivi

pendant un mois, il fut en état de le reprendre, mais il n'était qu' « amélioré », et non guéri. Il lui restait « de tout un peu. »

Ce serait là déjà, Messieurs, soit dit en passant, un très beau résultat à enregistrer pour la thérapeutique. Je n'ose cependant vous affirmer que le mercure et l'iodure aient accompli ce miracle. Le Tabes combiné, en effet, aussi bien que le Tabes vulgaire, résiste à tous les poisons de la pharmacopée, et il me semble que le repos à l'hôpital est probablement la seule et unique cause de cette accalmie.

Donc, pendant un an, notre malade exerça son métier de cocher, tant bien que mal, tant mal que bien, et puis il fut, encore une fois, obligé de s'arrêter. La douleur lombaire était plus forte lorsqu'il était resté quelques heures sur son siège, il ne se sentait plus la même dextérité pour manier ses rênes. Il retourna à l'Hôpital du Midi, puis à l'Hôpital Necker, puis à Beaujon, un peu partout, et comme il suppose à présent que la vérole n'est pour rien dans sa « maladie nerveuse », il vient à la Salpêtrière, espérant que nous le guérirons.

V. — Vous n'avez pas besoin, Messieurs, que j'entre dans de plus grands détails pour vous assurer une opinion définitive sur la nature de la maladie. Il me suffira de passer en revue, par acquit de conscience, les affections nerveuses avec lesquelles celle-ci pourrait être à la rigueur confondue.

Je ne vous parlerai pas du *Tabes*; l'énumération des symptômes qui lui manquent ici serait trop longue, et d'ailleurs le caractère spasmodique de la paraplégie suffit amplement pour l'éliminer. On a bien signalé, sans doute, quelques cas de *Tabes avec exagération des réflexes patellaires*; mais je vous rappellerai que ces cas sont tous, sans une seule exception, relatifs à des localisations bulbaires, et non spinales, de la maladie. Ce sont des *Tabes supérieurs*, dont les symptômes sont très spéciaux : atrophie papillaire précoce, ictus laryngés, crises gastriques, etc. Il n'y a ici rien de tout cela.

J'en pourrais dire de la *Maladie de Friedreich* autant que du Tabes; c'est, de plus, une myélopathie familiale, où les mouvements choréiques, le nystagmus, l'embarras de la parole ne manquent jamais.

L'*Hérédo-ataxie cérébelleuse* se rapproche davantage de notre

cas, en ce sens qu'elle ne va guère sans l'exagération des réflexes ; mais, en l'absence du même caractère familial, elle reproduit, elle aussi, l'ensemble symptomatique de la Maladie de Friedreich, dont nous ne retrouvons, dans le cas actuel, aucun des traits les plus saillants.

Ce que je vous ai dit de la nature de l'Hérédo-ataxie cérébelleuse doit éveiller vos soupçons sur la possibilité d'une affection cérébelleuse.

Et en effet, Messieurs, il n'est pas inadmissible qu'une lésion fortuite, partant non héréditaire, telle qu'une tumeur du cervelet, provoque des troubles du même genre et pareillement agencés. Par exemple, les *Tumeurs du lobe moyen du cervelet* donnent lieu quelquefois à cette apparence de Tabes combiné, et Gowers n'a pas négligé de nous en prévenir. Il est vrai qu'en semblable occurrence, les troubles moteurs sont presque toujours prédominants aux membres supérieurs ; de plus il est exceptionnel que des phénomènes oculaires graves ne surviennent pas dès la période initiale : la névrite optique, en particulier, ne peut guère manquer.

En définitive, c'est parmi les maladies spinales proprement dites, et surtout parmi celles qui ont une allure progressive et une marche ascendante, qu'il faut chercher des termes de comparaison, et c'est par conséquent avec celles-là qu'il faut éviter toute confusion.

La *Sclérose latérale amyotrophique*, foncièrement spasmodique, mais aussi foncièrement atrophiante, a une évolution beaucoup plus rapide ; l'envahissement des noyaux bulbaires est fatal.

La *Myélite transverse*, également spasmodique, très apte à provoquer des troubles sphinctériens, se distingue par son caractère fondamental d'affection douloureuse ; les pseudo-névralgies en sont le symptôme sinon le plus précoce, du moins le plus constant.

La *Méningo-myélite chronique*, — qu'elle soit de nature syphilitique ou de tout autre nature, — ne va guère sans les mêmes douleurs. Il en est bien, assurément, une forme spéciale, la *forme spasmodique*, récemment décrite par Erb, qui peut se traduire par des phénomènes exclusivement moteurs. Notre malade est un ancien syphilitique ; son cas va-t-il faire nombre en s'ajoutant à la petite série de ceux qu'a rassemblés le Professeur d'Heidelberg? Nous pourrions certainement hésiter, et notre embarras serait grand si nous n'avions deux bonnes raisons d'écarter cette hypothèse : dans la paraplégie spasmodique, on n'observe ni l'incoordination

des mouvements qui appartient au Tabes combiné, ni surtout le Signe de Romberg.

Reste enfin la *Sclérose en plaques*. Je vous ai rappelé dans ma dernière leçon, d'après la classification de Charcot, les trois variétés de démarche qu'on peut voir dans cette maladie polymorphe entre toutes. La variété tabéto-cérébelleuse est relativement la moins fréquente. La Sclérose en plaques *disséminées* réalise, suivant les hasards de la dissémination de ses foyers morbides, des syndromes très variés; le fonds commun, c'est la paraplégie spasmodique, le nystagmus, le tremblement intentionnel, la scansion de la parole.

Mais il en existe une forme clinique, très rare à coup sûr, où les troubles de la démarche l'emportent sur tous les autres, se manifestent même à l'exclusion de tous les autres; et lorsque la démarche a le caractère *tabéto-cérébelleux* que nous remarquons dans le cas présent, la distinction, il faut l'avouer, est presque impossible à faire.

On peut essayer cependant. Vous vous souviendrez, par exemple, que la Sclérose en plaques procède, en quelque sorte, par poussées successives, que sa période initiale est marquée par des attaques d'hémiplégie passagère et bénigne, qu'elle respecte en général les fonctions viscérales, celles des réservoirs en particulier, qu'elle ne donne pas lieu à une douleur lombo-sacrée profonde et tenace.... A supposer que nous ayons pu soupçonner tout d'abord une de ces formes insolites de Sclérose en plaques, vous voyez, Messieurs, que la méprise n'est guère possible à un examen moins superficiel.

VI. — En commençant, je vous ai annoncé un exemple irréprochable de Tabes combiné; et j'ai cherché, en premier lieu, à établir aussi sûrement que possible le diagnostic du cas. Il me reste à justifier mon dire.

Voici venir le moment de faire appel aux traités de pathologie. La question étant neuve, vous ne la trouverez pas exposée avec des détails complets dans vos classiques. J'emprunterai au livre de mon collègue M. Marie, une Description courte et bonne, où vous reconnaîtrez, sous une forme remarquablement précise, toute l'histoire que je viens de vous raconter :

« Le début, dit M. Marie, peut se faire par l'un ou l'autre des symptômes suivants :

« *Raideur spasmodique des jambes* ou bien *ataxie*, ou bien

encore *parésie et crampes, paresthésies, douleurs;* mais ces dernières sont rarement très violentes.

« Le plus souvent voici comment les choses se passent : *l'ataxie* ouvre la scène, puis bientôt survient la *raideur spasmodique des jambes, la diminution précoce et rapide de la puissance génitale;* les troubles vésicaux ne tardent pas à se montrer, ainsi qu'un certain degré *d'engourdissement des membres inférieurs;* quant aux *douleurs*, j'ai déjà eu l'occasion de vous le dire, elles sont généralement peu intenses et de courte durée. D'après une remarque de M. Gowers, tandis que, dans le Tabes, les douleurs siègent surtout aux membres inférieurs, dans la Sclérose combinée elles se localiseraient particulièrement *à la région lombaire ou à la région sacrée.* — Les *troubles oculaires seraient rares*, et quant aux crises *gastriques, intestinales ou laryngées, elles feraient à peu près entièrement défaut.*

« Dans les cas que nous avons en vue, où il existe de la raideur spasmodique des membres inférieurs, *le réflexe rotulien est*, bien entendu, *exagéré;* il ne manque que beaucoup plus rarement, et seulement lorsque le tableau clinique est plus franchement tabétique.

« *La démarche* peut être caractérisée de *tabéto-spasmodique*, c'est-à-dire qu'elle présente à la fois l'aspect de celle du Tabes et de celle qui accompagne la Paraplégie spasmodique.

« *Les membres supérieurs* ne sont en général atteints qu'assez rarement et à un moindre degré que les jambes.

« C'est pour rappeler les principaux caractères dont il vient d'être question que M. Dana a proposé de donner à cet ensemble clinique le nom de « progressive spastic ataxia », qui, au point de vue descriptif, me semble en effet préférable à celui de « ataxic paraplegia » introduit par M. Gowers. On pourrait, je suppose, mettre d'accord ces dénominations en les associant, et en appelant cette forme de Tabes combiné : *Paraplégie ataxo-spasmodique.* »

Vous voyez, Messieurs, que je ne vous ai pas trompés en vous promettant un exemple de Tabes combiné, mathématiquement conforme aux cas d'étude. La description que j'ai empruntée à M. Marie, j'aurais pu l'emprunter également à M. Gowers, qui a, vous ne l'ignorez pas, consacré à cette question un travail personnel d'un haut mérite. C'est à ces deux auteurs que j'emprunterai également les derniers caractères pathologiques de la maladie sur lesquels je ne vous ai point encore renseignés.

VII. — Au point de vue Étiologique, on doute encore. Les infections ont-elles une influence? — La *Syphilis* serait très rare selon Gowers, pas si rare peut-être selon Marie et Hoppe[1]. Le froid, les traumatismes antérieurs de la moelle ne seraient pas indifférents; mais cela est très problématique, et vous savez combien peu de cas il faut faire de ces causes par trop vulgaires.

Les *hommes* sont atteints certainement beaucoup plus souvent que les femmes, et à ce propos, je vous ferai observer que le *Tabes combiné* se rapproche de l'Ataxie locomotrice et de la Paralysie générale, qui, l'une et l'autre, manifestent une prédilection marquée pour le sexe mâle.

C'est de trente à quarante ans que la maladie se déclare le plus souvent. Cependant Oppenheim l'a vue survenir chez un sujet de quinze ans; Gowers, chez un homme de cinquante-deux ans, et Suckling[2], chez un vieillard, après la soixantaine.

Le seul fait intéressant à retenir — et celui-là mérite confirmation — c'est que la *Paraplégie ataxo-spasmodique*, tout comme la Maladie de Friedreich, pourrait être *héréditaire*. Gowers a noté ce caractère dans un dixième des cas, mais cette proportion est en vérité bien faible : elle dénote, tout au plus, une susceptibilité nerveuse native, et nous sommes encore loin d'y reconnaître une véritable maladie familiale.

L'Évolution de la Paraplégie ataxo-spasmodique est assez constamment la même; et, comme nous n'avons pas de moyens thérapeutiques efficaces à lui opposer, vous pourrez en tirer spontanément les conclusions pronostiques qui conviennent au cas du malade que vous venez de voir.

A la *faiblesse progressive* avec *lumbago permanent*, qui résume toute la symptomatologie de la première période, succède une *paraplégie ataxo-spasmodique* plus ou moins longtemps stationnaire. Je vous ai dit que les bras n'étaient pris que tardivement, en général trois ou quatre ans après le début. Mais, le mal ayant toujours une tendance marquée à se propager de bas en haut, il n'est pas rare que la face elle-même soit atteinte à son tour. Et alors, chose curieuse, tandis que l'*ataxie* des membres inférieurs, et même celle des membres supérieurs, s'atténue et s'efface en quelque sorte,

1. *Berliner klinische Wochenschrift*, 6 mars 1893.
2. *The Lancet*, 1886.

devant l'*état spasmodique* beaucoup plus durable, on la voit persister à la face. Vous avez pu constater une ébauche de l' « ataxie du visage », dans la *physionomie grimaçante* que prend notre malade lorsqu'il parle.

Après sept ou huit ans de période d'état, on assiste presque toujours, soit à l'apparition brusque, soit au développement lent de quelque complication nerveuse ou viscérale qui vient hâter le dénouement.

Parmi les Complications nerveuses, la plus commune est la *Paralysie générale*, dont je vous dirai quelques mots tout à l'heure; ou bien c'est un état spasmodique des muscles respiratoires qui entraîne l'asphyxie (Westphal). La complication viscérale la plus redoutable est l' *infection urinaire*, survenant à la suite d'une rétention prolongée et favorisée par le decubitus.

VIII. — Enfin voyons ce qu'on trouve à l'autopsie.

La désignation même de la maladie — désignation purement anatomique, lorsqu'on s'en tient à celle de *Sclérose combinée* — nous apprend qu'il s'agit d'une double lésion systématique : une *sclérose postérieure* et une *sclérose latérale*.

Il me faudrait m'arrêter ici pour vous prémunir contre l'idée erronée qu'un Tabes, stigmatisé par la sclérose postérieure, s'est purement et simplement *compliqué* d'une sclérose latérale à peu près contemporaine. Il n'en est rien : et voilà précisément pourquoi l'expression de *Tabes combiné* est détestable. Non seulement la sclérose postérieure n'a pas la même localisation que celle du Tabes véritable, mais encore, elle est d'une tout autre nature.

Le Tabes combiné, dont nous devons une excellente description à Ballet et Minor[1], n'a — du moins dans un grand nombre de cas — que les apparences d'une lésion systématique : c'est une *sclérose diffuse* de la totalité du cordon postérieur. Elle est, selon toute probabilité, *d'origine vasculaire*, et si, dans les régions moyenne et supérieure de la moelle, on retrouve parfois la topographie de la sclérose tabétique, c'est parce que le foyer initial de myélite postérieure diffuse, localisé le plus souvent dans la région dorsale inférieure, a été le point de départ d'une dégénération systématique ascendante.

Les mêmes considérations peuvent s'appliquer, à peu de chose

1. *Arch. de Neurol.* 1884.

près, aux lésions également diffuses du cordon latéral. J'y reviendrai dans un instant, lorsque je vous aurai énuméré les caractères principaux de la lésion latérale et de la lésion postérieure.

La *sclérose postérieure* diffère de celle du Tabes par deux points : d'abord, elle est moins prononcée à la région lombaire qu'à la *région dorsale;* en second lieu, elle est, ainsi que je viens de vous le dire, diffuse en ce sens qu'elle n'intéresse pas d'une façon plus spéciale la zone radiculaire. Le cordon de Goll est quelquefois le plus

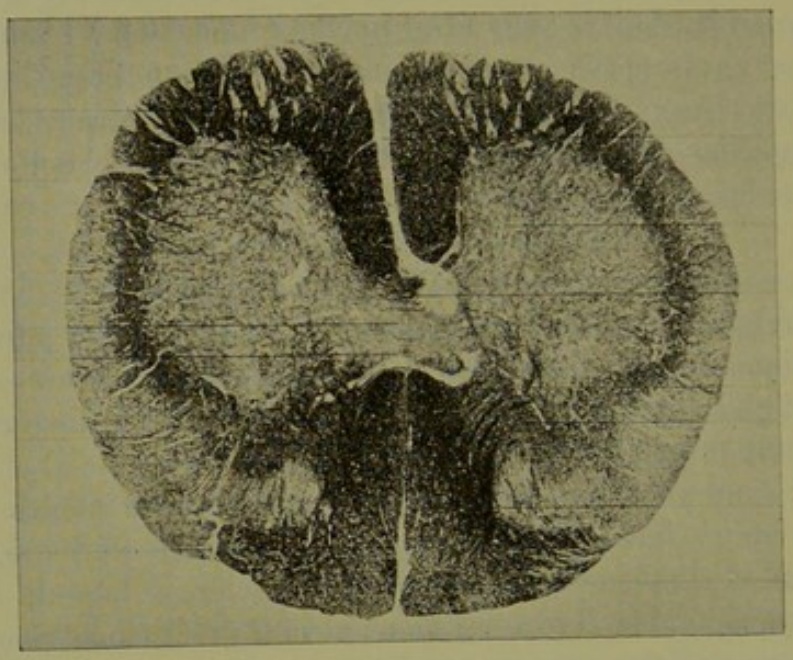

Fig. 23. — Coupe de moelle (région lombaire) dans un cas de *sclérose combinée.* (Color. Pal). (D'après l'atlas de Blocq et Londe.)

dégénéré. Le cordon de Burdach l'est très peu et, quelquefois même, seulement dans la région dorsale (Fig. 23).

La *sclérose latérale* — à part un ou deux cas — ne s'est jamais montrée systématique. Elle occupe le *faisceau pyramidal, la zone limitante latérale, le faisceau cérébelleux,* très rarement enfin, *le faisceau de Gowers*[1].

Les cornes grises ne sont nullement altérées. On aurait observé quelques modifications de structure dans la colonne de Clarke[2]. Oppenheim a signalé dans un cas l'atrophie de la racine ascendante de la cinquième paire.

1. Voir le cas de Dejerine et Auscher. *Soc. de Biologie*, 1894.
2. *Manuel de Médecine* de Debove et Achard.

M. Pierre Marie a signalé d'autre part[1] un certains nombre de cas où la lésion primitive semblait siéger dans la substance grise. Pour lui, le rôle de la *poliomyélite*, par rapport à la production des lésions dégénératrices qui frappent les cordons blancs de la moelle, serait considérable dans les scléroses combinées — en particulier dans les scléroses combinées de la *pellagre*, de l'*anémie pernicieuse*.... Ici, d'ailleurs, l'altération de la substance grise est peut-être sous la dépendance d'un trouble d'irrigation vasculaire.

Ces lésions de la substance grise sont trop aléatoires pour être considérées comme jouant toujours le rôle primordial dans la pathogénie de la sclérose des cordons. Ce qui ressort, au total, de l'immense majorité des constatations faites jusqu'à ce jour, c'est que la *myélite chronique* (puisqu'il faut l'appeler par son nom), occupe la zone marginale, *sans acception de systèmes*, dans la demi-circonférence postérieure de l'axe spinal. C'est une *myélite en demi-virole*, qui n'atteint pas les parties centrales, et qui, par conséquent, ne devient pas une myélite transverse complète. Mais elle est en bonne voie de le devenir, et si elle s'arrête en chemin, vous devez en chercher la cause dans une disposition vasculaire normale, dont M. Marie a su mettre en relief la réelle importance.

Je vous demanderai la permission de modifier tant soit peu la description anatomique de M. Marie; le résultat sera à très peu près le même, puisque mes conclusions seront les siennes.

IX. — L'*irrigation artérielle* de la moelle, très bien étudiée par Adamkiewicz, Kadyi, Charpy, relève de deux systèmes absolument distincts : *le système de l'artère spinale antérieure* et celui des *deux spinales postérieures*.

1° L'*artère spinale antérieure*, confluent de deux branches convergentes des artères vertébrales, s'étend du haut en bas de la moelle, dans le sillon antérieur. Les rameaux issus de ce vaisseau pénètrent d'avant en arrière dans le sillon antérieur, et fournissent aux trois quarts antérieurs de la substance grise. Les colonnes de Clarke sont de son domaine, mais non les cornes postérieures. Depuis l'extrémité supérieure jusqu'à l'extrémité inférieure de la moelle, elle nourrit également les racines antérieures et les cordons antéro-latéraux (Fig. 24).

1. *Soc. méd. des Hôpitaux*, 12 janvier 1894.

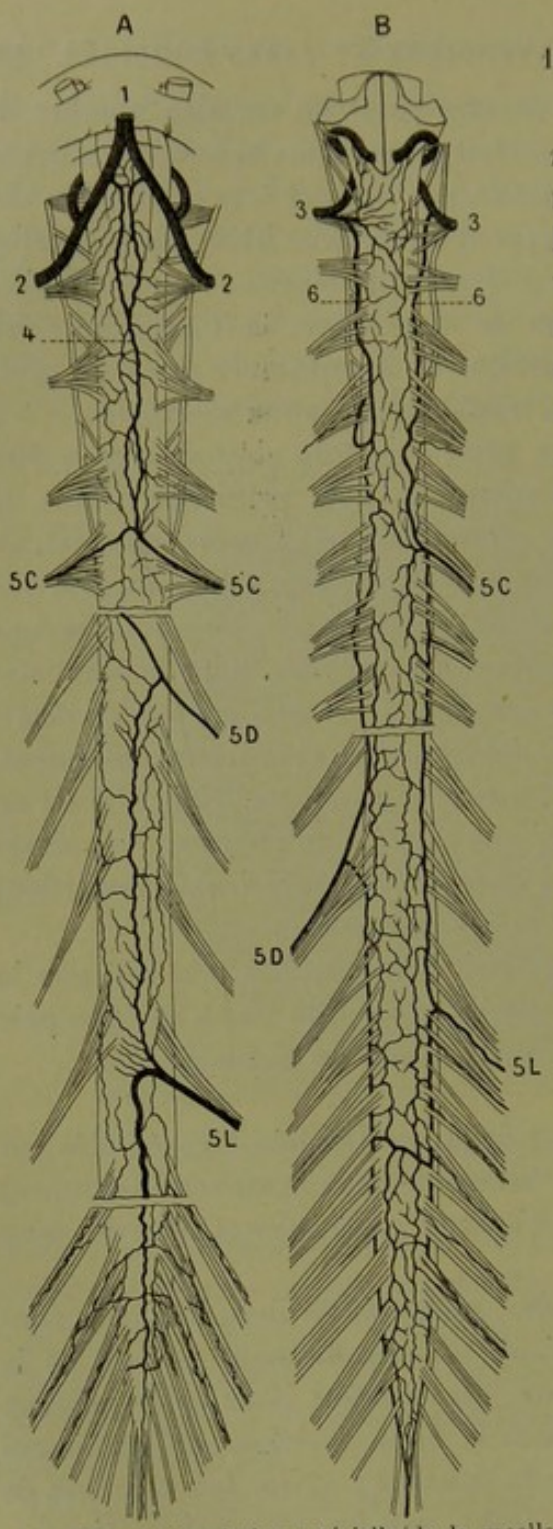

Fig. 24. — Circulation artérielle de la moelle (d'après Adamkiewicz). — A. face antérieure. — B. face postérieure.

1, tronc basilaire. — 2, artère vertébrale. — 3, artère cérébelleuse postérieure et inférieure. — 4, artère spinale antérieure. — 5C, 5D, 5L, artères spinales latérales (ou radiculaires) cervicales, dorsales et lombaires. — 6, artère spinale postérieure (branche externe).

Les *artères spinales postérieures* proviennent des artères radiculaires postérieures. Elles sont situées le plus souvent juste au-devant et en dehors du sillon postéro-latéral ; elles sont, comme l'admet Charpy, des branches verticales des artères radiculaires postérieures reliant celles-ci d'étage en étage.

Inconstantes dans leur situation, dans leur nombre, dans leur volume, elles ont bien le caractère de *vaisseaux anastomotiques*, quel que soit leur calibre ; et, si les traités classiques d'anatomie vous les représentent en général comme des équivalents de l'artère spinale antérieure, elles sont bien loin d'en avoir les dimensions et les rapports invariables. Si elles aboutissent aux artères vertébrales, comme l'artère spinale antérieure, si même elles semblent provenir de ces dernières, au moins dans les parties supérieures de l'axe, c'est par une série de branches dont le nombre et le trajet n'ont vraiment rien de fixe. D'ailleurs, elles n'émettent que fort peu de ramuscules ; les subdivisions et les ramifications des radiculaires postérieures sont les véritables voies artérielles destinées

aux territoires que les branches de la spinale antérieure n'atteignent pas (Fig. 25).

Ces ramifications sont : l'*artère de la corne postérieure*, l'*artère interfuniculaire*, l'*artère du sillon postérieur*, toutes situées en dedans du sillon postéro-latéral; et, en dehors de ce sillon, ce sont les artères *latérales postérieure, moyenne et antérieure* (Fig. 26).

Il est donc bien vrai de dire que le *segment postérieur de la moelle*, d'une façon générale, est irrigué par les *artères radiculaires postérieures*, tandis que le *segment antérieur* est irrigué par l'*artère spinale antérieure*.

Les *artères radiculaires antérieures*, dont je ne vous ai pas encore parlé, ont des attributions analogues à celles des radiculaires postérieures par

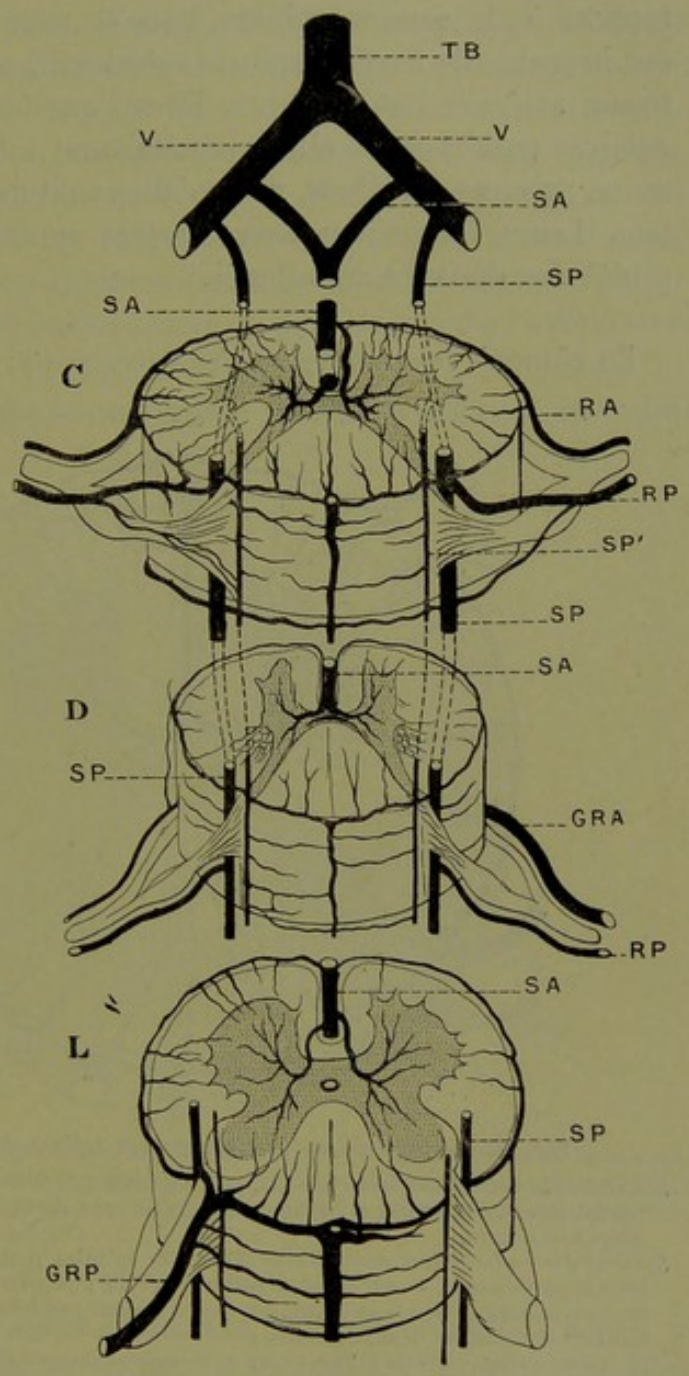

ig. 25. — Schéma représentant la circulation artérielle de la moelle. — C, région cervicale. — D, région dorsale. — L, région lombaire.

TB, Tronc basilaire. — VV, artères vertébrales, convergeant pour former le système de la circulation *antérieure*. — SA, artère spinale antérieure. — RA, artère radiculaire antérieure ; RP, artère radiculaire postérieure. — SP, artère spinale postérieure. — SP', collatérale de la spinale postérieure située en dedans des racines postérieures. — GRA, grande radiculaire antérieure (région dorsale). — GRP, grande radiculaire postérieure (région lombaire).

rapport à la zone marginale. Mais on peut les considérer comme des branches de l'artère spinale antérieure, plutôt que comme des troncs artériels indépendants. Elles s'anastomosent avec les radiculaires postérieures; elles reconnaissent même une origine commune avec ces dernières, puisqu'elles sont de provenance intercostale. Leurs connexions avec l'artère spinale antérieure en font plutôt des dérivées de celles-ci.

En résumé, les *artères radiculaires postérieures* nourrissent les

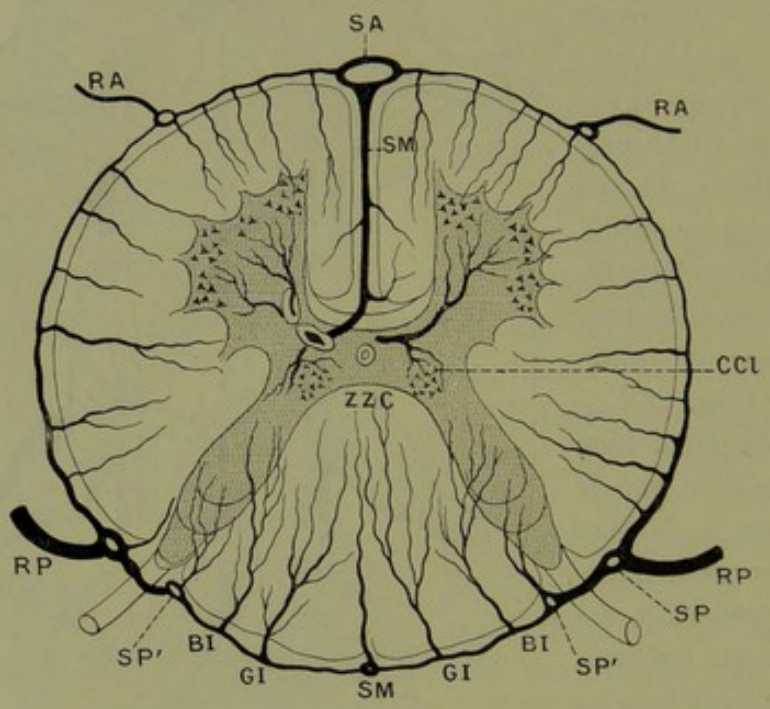

Fig. 26. — Disposition schématique des artères de la moelle épinière

Système de la spinale antérieure. — SA, artère spinale antérieure. — SM, artère du sillon médian (se distribuant aux cornes antérieures et à la colonne de Clarke, CCl). — RA, artères radiculaires antérieures.

Système des radiculaires postérieures (RP) : SP, spinales postérieures situées en dehors des racines postérieures. — SP' spinales postérieures (de plus petit calibre) situées en dedans des racines postérieures, et se ramifiant dans la corne postérieure. — BI, artère du faisceau de Burdach se ramifiant dans les cornes postérieures. — GI, artère du faisceau de Goll (ou artère interfuniculaire). — Cette artère est en général aussi importante que l'artère du sillon médian postérieur (SM). — SM, artère du sillon médian postérieur; elle ne va pas jusqu'à la zone cornu-commissurale (ZCC); cette zone est irriguée par l'artère interfuniculaire (GI)[1].

cordons de Goll, les cordons de Burdach, les cordons latéraux y compris le faisceau cérébelleux direct et le faisceau de Gowers; et elles nourrissent encore les cornes postérieures et les zones

1. Voy. pour la répartition des faisceaux blancs de la moelle la coupe schématique (Fig. 2, page 22).

radiculaires postérieures. D'autre part, l'artère spinale antérieure nourrit la substance grise centrale moins les cornes postérieures; et, dans les systèmes des faisceaux blancs, elle irrigue tout le cordon antéro-latéral, à l'exception du faisceau de Gowers (Fig. 26).

Il est de toute évidence, ainsi que M. Marie l'a observé, le premier je crois, que le Tabes combiné répondant à la forme clinique de la *Paraplégie ataxo-spasmodique* a pour siège anatomo-pathologique les *régions spinales irriguées par les artères radiculaires postérieures*.

J'ajouterai que, dans ses moindres détails, la sclérose reproduit

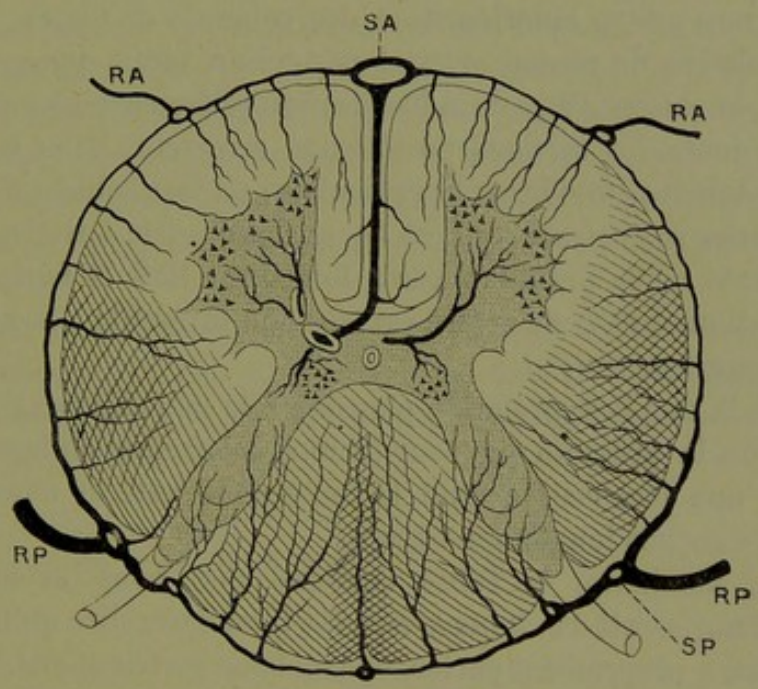

Fig. 27. — *Tabes combiné* (paraplégie ataxo-spasmodique). — Distribution de la sclérose dans le territoire de l'artère spinale postérieure (SP) commandée par la radiculaire postérieure (RP). — Le territoire de la spinale antérieure (SA) et de la radiculaire antérieure (RA) est respecté.

fidèlement la topographie de ce territoire d'irrigation. Ainsi, je vous ai dit que les lésions du cordon de Goll étaient beaucoup plus prononcées que celles du cordon de Burdach. On peut expliquer ce fait par la petitesse extrême de l'artère du sillon postérieur : la faible irrigation des cordons de Goll sur la ligne médiane est éminemment propice au développement d'une lésion atrophiante. Je vous ai dit également que, sauf un ou deux cas exceptionnels, la colonne de Clarke était respectée : il ne peut en être autrement, puisqu'elle est tributaire de l'artère spinale antérieure (Fig. 27).

La superposition topographique de la sclérose combinée et des départements artériels que les artères radiculaires postérieures tiennent sous leur dépendance, est donc presque mathématique.

Cela, cependant, n'explique pas l'existence de la lésion dégénérative dans le seul bassin d'irrigation *des spinales postérieures*. Peut-être devons-nous chercher la raison de cette particularité dans le fait que l'artère spinale antérieure beaucoup plus volumineuse, beaucoup plus constante, est moins sujette que les artères spinales postérieures aux inflammations chroniques oblitérantes. La meilleure preuve qu'elle est épargnée, nous est fournie par l'intégrité des cornes grises antérieures et des colonnes de Clarke. La pauvreté relative du réseau artériel postérieur serait donc, corollairement, la raison d'être de la localisation scléreuse postéro-latérale.

Sans doute, les cordons postérieurs reçoivent, dans la région dorso-lombaire, une branche radiculaire de fort calibre : *la grande radiculaire postérieure*, qui est en quelque sorte l'artère satellite unilatérale de la première paire lombaire. Mais il faut observer que l'obliquité de cette artère est très peu favorable à la régularité du courant sanguin.

Est-ce là une interprétation plausible? Je ne l'affirmerais pas, et je ne vous la présente que pour donner satisfaction au besoin d'expliquer une localisation dont la cause nous reste et nous restera peut-être cachée longtemps encore.

Ainsi, Messieurs, le Tabes combiné que nous avons étudié aujourd'hui serait d'*origine artérielle*. C'est assez dire qu'il ne constitue pas, à proprement parler, une maladie *systématique*. C'est une *myélite chronique diffuse* à localisation « pseudo-systématique », pour me servir encore d'une expression de M. Marie. Il me semble inutile de commenter le mot qui est assurément très explicite.

X. — Le Tabes combiné que je viens de vous décrire et dont la forme clinique parfaitement autonome a été mise en relief par Gowers, ne représente pas la seule et unique combinaison de *sclérose fasciculée*, que l'anatomie pathologique nous fasse voir. En regard des *Tabes combinés pseudo-systématiques*, il faut réserver une place spéciale à des combinaisons franchement *systématiques* n'ayant avec la précédente aucune parenté étiologique ou clinique.

La plus fréquente appartient à la *Paralysie générale progressive* : elle fait partie de cette maladie, si étroitement quelquefois, qu'on

ne saurait la regarder comme l'effet d'une pure coïncidence. Les cas auxquels je fais allusion ont été décrits par Westphal, par Putnam, Dana, Raymond, Furstner, Marie[1], Dejerine[2], etc.

Dans ces scléroses combinées, la lésion se cantonne assez exactement sur des cordons nerveux déterminés, et non sur des régions vasculaires plus ou moins indécises. La dégénération n'est donc pas seulement postérieure et marginale. Des faisceaux qui sont irrigués par l'artère spinale antérieure — le faisceau de Türck par exemple — peuvent être affectés au même degré que le cordon de Goll.

Mais ce chapitre de pathologie n'est encore qu'ébauché et les faits cliniques sur lesquels on en a établi le programme, sont trop disparates pour que je veuille m'y aventurer. C'est, en somme, tout un côté de la Paralysie générale progressive ou des encéphalo-myélopathies similaires qui se découvre à nous. Les observations sont encore trop peu nombreuses pour que les classifications qu'on a proposées ne soient pas, d'ici à peu de temps, sujettes à revision.

Il n'en est certainement pas de même de la *Paraplégie ataxo-spasmodique*. Celle-là, en dehors des obscurités étiologiques qui l'environnent, restera, sinon une espèce, du moins une *variété nosographique* définie.

1. *Soc. de Biol.*, juillet 1894.
2. *Soc. méd. des Hôpit.*, 13 janvier 1894.

SIXIÈME LEÇON

MALADIE DE LITTLE ET TABES DORSAL SPASMODIQUE

Maladie de Little

I. Définition.

II. Symptomatologie. — Aspect général des malades. — Exemple clinique. — Démarche. — Attitudes dans la station debout et dans la station assise. — Les membres inférieurs sont rigides et spasmodiques, les membres supérieurs maladroits. — Mouvements pseudo-athétosiques. — Exagération des réflexes et clonus. — Aspec- du tronc et du cou. — Facies. — Conservation des facultés intellectuelles. — Tous ces symptômes sont le fait d'une *paraplégie spasmodique avec rigidité généralisée*, subissant une *amélioration progressive* avec le temps et l'éducation.

III. Étiologie. — La *naissance avant terme* est la cause primordiale bien mise en lumière par Little. — La *syphilis héréditaire* n'est pas une condition étiologique indispensable. — Crâne en carène, front olympien. — Rapports avec l'Athétose double. Dans la Maladie de Little entre un élément *paralytique*.

IV. Anatomie pathologique. Pathogénie. — Le substratum anatomique est une *atrophie par arrêt de développement du faisceau pyramidal*.

Influence de la naissance avant terme sur le développement des centres et des conducteurs nerveux. — Pathogénie du tonus spasmodique. — Développement et éducation des fonctions volontaires.

L'irrigation défectueuse de la région du lobule paracentral expliquerait la prédominance des symptômes aux membres inférieurs.

Tabes dorsal spasmodique

Définition. Symptomatologie. — Décrit simultanément par Erb et Charcot. — Il survient chez des sujets *adultes, nés à terme*. — Il s'*aggrave* progressivement. — Paraplégie spasmodique avec raideur généralisée. — Exagération des réflexes, clonus, trépidation spinale. — Exemple clinique.

VI. Anatomie pathologique. Pathogénie. — Il ne s'agit pas ici d'un arrêt de développement du faisceau pyramidal, mais d'une *dégénération* véritable. — Résultats contradictoires des premières autopsies. — Des recherches récentes ont mis en évidence la *sclérose primitive des cordons latéraux* par suite d'une sorte de *régression évolutive*. — Caractère familial de la maladie.

VII. *Paralysie spinale spasmodique héréditaire* de Strümpell : à la sclérose des cordons latéraux s'ajoute celle des cordons de Goll et des faisceaux cérébelleux directs. — *Paralysie spinale spasmodique de l'adulte* de A. Schule.

VIII. Diagnostic. — Avec les autres *Diplégies cérébrales infantiles :*

La *Contracture ou rigidité généralisée* est une simple modalité de la Maladie de Little.

Hémiplégie spasmodique double — Chorée congénitale généralisée. — Athétose double.

Dans ces trois affections, il existe une dégénération véritable du faisceau pyrami-

dal. Les accouchements anormaux et la syphilis y jouent un rôle étiologique important.

Difficulté d'une classification des diplégies cérébrales infantiles.

Le Tabes dorsal spasmodique doit être séparé de la Maladie de Little : il en diffère par son étiologie, son évolution, et la nature de ses lésions[1].

Messieurs,

S'il est un sujet dont on s'occupe aujourd'hui et qui, en vérité, le mérite, c'est à coup sûr la *Maladie de Little*, et je saisis une occasion qui se présente, exceptionnellement favorable, de vous en entretenir à mon tour. Mon collègue M. Weiss nous a amené ces jours derniers un jeune enfant atteint de cette affection ; je vous le présenterai dans un instant et vous pourrez, en l'étudiant à loisir avec moi, vous faire une idée très exacte de la maladie, dont il réalise un spécimen des plus complets et des plus purs.

Mais, avant d'entrer en matière, je tiens à arrêter très nettement les limites de mon sujet.

I. — Vous savez que la Maladie de Little est une variété de ces paralysies infantiles auxquelles on a donné des noms divers : *Tabes dorsal spasmodique*, *Paralysie spinale spastique de l'enfance*, *Paraplégie spasmodique cérébrale*, *Diplégie cérébrale*.... La liste de ces noms est bien plus longue encore, et je m'en tiens là. C'en est déjà trop, car à cette énumération vous devinez que la question n'est pas simple. Il y a un premier problème de terminologie à résoudre. Mon devoir est donc de chercher d'abord à en formuler clairement les données, et il me semble que la chose est possible.

Je vous dirai, pour commencer, que la dénomination toute récente de *Maladie de Little* doit s'appliquer à une catégorie de faits parfaitement homogènes. La Maladie de Little est bien un type particulier des *paraplégies spasmodiques de l'enfance*, et rien que cela peut justifier l'appellation nouvelle dont la nomenclature médicale s'est enrichie. Les causes des paralysies spasmodiques infantiles sont multiples et très disparates ; les lésions anatomiques correspondantes ne le sont pas moins. Mais la raison d'être d'un terme nouveau serait insuffisante, si, sous prétexte de perpétuer le nom d'un observateur de mérite, nous encombrions

1. Leçon du 19 janvier 1894, résumée dans la *Semaine médicale*, 24 février 1894, par MM. H. Meige et H. Vivier.

notre vocabulaire technique d'un simple synonyme. C'est là cependant une faute que l'on tend à commettre déjà, lorsque, par exemple, on emploie indifféremment les dénominations de *Maladie de Little* et de *Paraplégie spinale infantile*. Assurément, les degrés de parenté des diverses paraplégies infantiles ne sont pas contestables ; encore faut-il savoir reconnaître les types de ce grand groupe nosologique, et c'est par l'emploi de noms appropriés qu'on en peut faire le classement méthodique.

Je définirai donc dès à présent la Maladie de Little : *une paraplégie spasmodique et congénitale des quatre membres, plus prononcée aux membres inférieurs, appartenant en propre aux enfants nés avant terme, caractérisée par l'état spasmodique plus que par la paralysie, ne se compliquant ni de phénomènes convulsifs, ni de troubles intellectuels, et susceptible, sinon d'une guérison complète, du moins d'une amélioration progressive.*



Fig. 28. — Maladie de Little. — Attitude de l'enfant dans la station debout, soutenu sous les aisselles.

II. — Tel est, Messieurs, le type clinique que je veux étudier avec vous aujourd'hui, et vous allez voir à quel point la définition ainsi limitée s'applique au cas de l'enfant que je vous présente. Vous retrouverez sans peine en l'examinant avec moi la Symptomatologie que je viens de résumer brièvement.

Le petit garçon qui s'avance vers vous, soutenu sous les bras par sa gouvernante, est âgé de huit ans. Sa santé générale est bonne, il est d'un embonpoint suffisant ; mais sa taille est certainement au-dessous de celle qu'il devrait avoir. Tout de suite vous remarquerez que cela tient à l'arrêt ou au retard du développement des membres inférieurs (Fig. 28). Il est évident que le tronc et toute la partie supérieure du corps sont en quelque sorte en avance sur les jambes et le bassin : voilà déjà un fait

général, et vous serez convaincus de sa constance, lorsque vous aurez observé un certain nombre de cas du même genre (Fig. 28).

Tout d'abord, considérez la *démarche* de l'enfant. Ses pas sont mal assurés ; il ne se tient debout qu'à grand'peine, il lui faut le secours de quelqu'un.

Il se sent maintenu sous les aisselles et cela lui donne quelque assurance; mais qu'on le prive de cet appui, et le voilà tout décontenancé: il n'a plus de sécurité, il reste en panne, n'osant plus avancer, le corps penché, les bras tendus comme pour amortir une chute qu'il prévoit.

Cependant, lorsque je l'appelle, il s'enhardit, vient vers moi, prudemment, lentement, observant ses pieds qu'il dirige malaisément : voyez la difficulté avec laquelle il les soulève. Ils sont allongés sur la jambe, les pointes tournées en dedans; c'est un léger degré de *varus-équinisme*. Les genoux légèrement fléchis sont collés l'un à l'autre, se frottent à chaque pas, au point d'user au niveau du condyle interne l'étoffe du pantalon. Les cuisses aussi sont fléchies sur le bassin, et malgré cette attitude en flexion des deux principaux segments du membre, tout est rigide; les jointures ne cèdent pas facilement aux efforts de flexion ou d'extension passives (Fig. 29).

Fig. 29. — Maladie de Little. — Le même malade, de profil.

L'adduction permanente empêche le petit malade de tourner facilement sur lui-même: pour y arriver, il doit faire passer un pied par-dessus l'autre et, comme il lui faut vaincre une rigidité presque insurmontable, ses jambes s'embarrassent, et il est, à tout moment, sur le point de tomber.

Lorsqu'il est déshabillé, vous constatez mieux encore les caractères que je viens d'énumérer et qui déjà suffisaient pour faire de loin le diagnostic. La rotation forcée des pointes du pied en dedans maintient les jambes écartées, tandis que les cuisses adhèrent fortement l'une à l'autre dans toute leur hauteur. Retenez cet aspect, car il est caractéristique, non pas des paraplégies spasmodiques

en général, mais de la Maladie de Little en particulier. Vous en verrez des reproductions schématiques dans la plupart des traités récents de pathologie. Le croquis dont voici la projection, et que j'emprunte aux Leçons de Charcot, vous montre à quel point tous les cas se ressemblent : il a été fait par un artiste de talent, en 1876, peu de temps après la première description du Tabes spasmodique infantile (Fig. 30).

Fig. 30. — Maladie de Little. — Attitude des membres inférieurs quand l'enfant est soutenu dans la station debout.

Les enfants atteints de Maladie de Little, lorsqu'on les fait asseoir, tendent à conserver cette *rigidité des membres inférieurs* et, même sur un siège à leur taille, leurs pieds ne touchent pas le sol. Je vous soumets encore une figure relative à cette attitude que je dessinai en 1879, d'après une jeune fille affectée du même « tabes » (Fig. 31).

Chez notre petit malade, ce signe fait défaut; mais ordinairement il est facile de le provoquer par la percussion réitérée du tendon rotulien, qui détermine une série de réflexes brusques et intenses suivis d'un *clonus* énergique, lequel aboutit à une sorte de tétanisation du membre. Alors, le talon se relève, et si l'on frappe en même temps et de la même façon sur les deux tendons, les deux jambes restent à demi fléchies à une certaine hauteur; peu à peu l'état tétanique disparaît et les pieds retombent insensiblement.

Fig. 31. — Maladie de Little. Attitude des jambes dans la station assise.

Tout ceci appartient à la paraplégie spasmodique qui fait le

fond de la maladie, et quelquefois même suffit à la caractériser.

Je n'aurais rien de plus à vous dire sur ce point, si je ne devais vous faire remarquer que la démarche de notre malade s'est considérablement améliorée depuis quelques mois. Grâce aux soins vigilants dont il a été entouré et à l'éducation incessante qu'il a faite lui-même de ses mouvements sous la surveillance de ses parents, il est parvenu à se débarrasser du « sautillement spastique » qu'on observe si souvent dans les paraplégies avec contracture. Il a perdu également l'habitude de frotter le sol avec la pointe de ses chaussures. Depuis un an environ, nous dit son père, « il n'use plus le bout de ses souliers ».

Malgré ces améliorations, il a encore beaucoup à faire pour que la marche redevienne l'acte automatique qu'elle doit être chez les sujets normaux, car chaque pas est encore un acte calculé. Mais l'enfant n'a que huit ans, et nous sommes en droit d'espérer que les progrès s'accentueront de jour en jour.

Les *membres supérieurs* paraissent à première vue presque indemnes; cependant tous leurs mouvements sont *maladroits*, lents et compassés. Lorsque nous disons à l'enfant de mettre ses mains sur sa tête, il leur fait décrire une trajectoire hésitante et anguleuse; ce n'est pas de l'ataxie, ce n'est pas de l'athétose : c'est une incorrection qu'il m'est difficile de définir et qui cependant résulte bien évidemment de la *rigidité* même des membres. Les mains arrivent à leur but, mais péniblement, comme si on les retenait. Toutes les jointures paraissent avoir la raideur du mannequin d'atelier : la résistance, il est vrai, n'est pas dans les jointures; elle est dans les muscles, mais l'effet produit est identiquement le même. Vous observerez aussi que les membres, à l'état de repos, ont une *instabilité* singulière. Ils ne restent pas en place; et si, comme je vous l'ai dit, ils ne prennent pas les attitudes forcées de l'Athétose vraie, ils sont bien loin de garder l'immobilité photographique. Cela signifie simplement que le tonus musculaire est soumis à une sorte d'éréthisme continuel : la moindre stimulation, de quelque ordre qu'elle soit, met en jeu des groupes de muscles en « opportunité de contracture ». Du reste, tous les réflexes musculaires des membres supérieurs sont considérablement *exagérés*.

Au *tronc*, nous ne relevons rien de bien remarquable, si ce n'est une *cyphose légère*, qu'il ne faudrait pas attribuer à une para-

lysie dorso-lombaire, attendu qu'elle est inconstante. L'enfant peut la corriger : et s'il reprend sa position vicieuse, je crois que cela encore tient à un certain état spasmodique — d'ailleurs malaisé à localiser — des muscles fléchisseurs du rachis. Le redressement, en effet, ne s'effectue qu'avec lenteur.

Le *cou* aussi est notablement *rigide* : ses mouvements de rotation à droite et à gauche sont lents et manquent d'amplitude, et lorsque je cherche à incliner passivement la tête alternativement sur les deux épaules, j'éprouve une résistance très appréciable.

Le *visage*, d'autre part, présente un aspect tout spécial : ce demi-rictus, cette *mobilité perpétuelle de la physionomie*, ce soulèvement des ailes du nez, qui ne se fait pas par saccades, mais par une sorte de reptation des muscles peauciers, rappellent de loin ce que vous avez observé chez tant de sujets atteints d'Athétose double. L'*air vieillot*, et surtout le *sourire un peu niais*, complètent la ressemblance; ils ne sont pas toutefois le reflet d'un état intellectuel précaire. L'enfant est arriéré sans doute; cependant cette petite intelligence est, à l'heure actuelle, à bien peu de chose près, celle de son âge. Il a regagné le temps perdu ; il raconte des histoires, récite des fables, avec beaucoup d'enjouement et de bonne grâce.

La *parole* seule est *incorrecte*; la langue est encore malhabile; l'articulation des mots semble exiger des efforts et s'exécute avec force grimaces, où vous reconnaissez toujours une disposition spasmodique. Enfin, dans le regard même, il y a, par instants, quelque chose de louche, qui n'est pas, à proprement parler, du strabisme; c'est, si vous le voulez, un *strabisme transitoire*, par contracture intermittente des abducteurs.

En résumé, nous sommes en présence d'une *paraplégie spasmodique franche, compliquée d'une rigidité généralisée*, et en dehors de cela nous ne relevons aucune modification de la sensibilité générale ou spéciale, aucun trouble trophique, aucun phénomène morbide dans les fonctions des réservoirs. On nous a dit que l'enfant avait conservé longtemps l'habitude d'uriner au lit, mais, en raison du retard de l'éducation par l'habitude, la chose est ici d'importance secondaire.

III. — Vous connaissez suffisamment l'état actuel de notre jeune sujet. Revenons maintenant sur son histoire antérieure. Vous

allez la trouver conforme de tout point à l'Étiologie et à l'Évolution classique de la Maladie de Little.

La naissance a eu lieu avant terme, entre six mois et six mois et demi. On a élevé cet avorton, presque mort-né, dans une couveuse, et on lui a donné, avec le biberon, du lait qu'il n'avalait que très difficilement. Les mouvements de déglutition, qui sont par excellence la manifestation instinctive primordiale, n'avaient sans doute que des centres fonctionnels encore incomplètement développés. On faisait couler le lait entre les gencives et la joue. L'enfant ne continuait de vivre qu'au prix d'une sollicitude de tous les instants. Les parents se montraient d'autant plus soucieux de cette existence qu'un premier enfant était venu au monde à quatre mois et, par conséquent, n'avait pas vécu. Celui-ci atteignit sa troisième année sans avoir pris d'autre nourriture que du lait. A cet âge, non seulement il n'avait pas témoigné la moindre velléité de parler, mais il ne poussait encore que de faibles vagissements ; il ne manifestait aucune tendance au plus simple mouvement volontaire, soit des pieds, soit des mains : jusqu'alors il était resté inerte, vrai zoophyte, et déjà l'on désespérait. D'autre part, personne encore n'avait remarqué que ses muscles fussent rigides.

A ce propos, je vous ferai observer que si la rigidité, dans la Maladie de Little, est congénitale, on ne s'en aperçoit guère qu'à partir du moment où l'enfant commence à exécuter ces mouvements rudimentaires, qui ne sont plus des réactions purement instinctives, mais des essais, et comme le balbutiement d'une volonté naissante.

A partir de trois ans, la situation se modifie du tout au tout. Il semble que ce soit alors seulement que l'enfant ait inauguré sa vraie vie extra-utérine : il avale plus facilement, son attention commence à s'éveiller aux choses de ce monde, et bientôt il esquisse des efforts de progression avec les mains. Les jambes lui faisaient défaut : elles semblaient toujours devoir rester impotentes, il ne pouvait se tenir debout, même en s'appuyant aux chaises ou aux meubles, comme font les petits enfants qui s'apprennent à marcher. Il se traînait par terre, s'aidant des poings et des coudes, et je ne puis dire mieux que sa nourrice : « C'était comme un lapin auquel on aurait cassé les reins ». Le médecin qui le soignait alors, supposant qu'il était atteint de quelque affection vertébrale,

le fit placer dans une gouttière de Bonnet. Plus tard, lorsque les jambes parurent prendre un peu de force, c'est-à-dire vers cinq ou six ans, on lui confectionna un appareil articulé avec des attelles métalliques qui, soutenant les aisselles, lui permirent de se tenir debout ; encore fallait-il qu'on le maintînt sous les bras dans la situation verticale. Je ne sais trop si l'emploi de cet appareil a pu être de quelque utilité ; je n'ose prétendre qu'il ait été nuisible. Les parents affirment que les attelles ont donné confiance à leur fils et veulent croire que, par là, elles ont contribué à hâter ses progrès..., progrès bien lents, bien insensibles, grâce auxquels il en est venu à l'état où vous le voyez aujourd'hui.

Telle est son histoire. Il ne me reste qu'à vous signaler un dernier fait qui a sa petite importance. Remarquez la *configuration du crâne* de cet enfant : la saillie de la bosse frontale, la dolichocéphalie, l'inclinaison en arrière de la crête sagittale ; c'est bien là la forme « en carène » et le « front olympien » qui, selon le professeur Fournier, appartiendraient souvent à la *Syphilis*, — la Syphilis, qui est par excellence la cause des accouchements prématurés (Fig. 32).

Fig. 32. — Front « olympien » et crâne « en carène » (d'après la thèse de Gardié).

Dans un cas auquel M. Fournier faisait allusion récemment, le diagnostic de Syphilis héréditaire avait été porté, sur la simple constatation de cette configuration crânienne, chez un petit malade qui présentait, en outre, un signe pathognomonique de l'hérédité spécifique : les crénelures dentaires d'Hutchinson. Les diagnostics de ce genre ne sont jamais formulés que sous bénéfice d'inventaire. Je n'ai pas besoin de vous dire, en effet, que le « crâne en carène » et le « front olympien » ne sont nullement pathognomoniques de la Syphilis héréditaire. C'est une forme familiale s'il en fut, dont je connais, pour ma part, de très nombreux exemples.

Dans le cas actuel, il m'est difficile d'émettre même une hypothèse sur la raison d'être de cette anomalie, et si j'y insiste, c'est parce que je tiens à éliminer la Syphilis des conditions étiologiques qui ont déterminé ici la Maladie de Little. Malgré le premier accouchement

prématuré, malgré la naissance à six mois, malgré la forme en carène du crâne, il est inadmissible que la syphilis ait joué ici le moindre rôle. Je n'ai pas besoin d'ajouter que nous l'avons cherchée chez le père avec le plus grand soin, et en désirant d'autant plus la trouver que M. le professeur Fournier — qui s'y connaît — la considère comme une des causes les plus fréquentes de la Maladie de Little : « Étiologiquement, dit M. Fournier, la Maladie de Little était restée inexplicable jusqu'ici. Car c'était vraiment se payer de mots que de la rapporter *à la naissance avant terme*, aux difficultés de l'accouchement, à des maladies inflammatoires du fœtus, etc. »

Je demande qu'il me soit permis de ne pas partager complètement cette opinion. Je ne nie pas que la Syphilis exerce parfois une influence étiologique et je concède qu'elle peut être immense : un certain nombre de faits publiés par T. Simon, Samuel Gee, Gaudard, Moncorvo, Jendrassik et Marie, le démontrent amplement. Mais je ne devine ni pourquoi ni comment on se paye de mots en attribuant la Maladie de Little à l'accouchement avant terme, même quand la Syphilis est absente. Bien plus, je dirai que, si la Syphilis est une cause importante des accouchements avant terme, la Maladie de Little peut être le fait de l'accouchement avant terme, et nullement de la Syphilis. A lui tout seul, l'accouchement prématuré suffit à faire une Maladie de Little : la physiologie pathologique, que nous consulterons tout à l'heure, le veut ainsi, et le cas présent en est la preuve.

Je vous ai, Messieurs, présenté cet enfant comme réalisant un type parfait de Maladie de Little, et je ne m'en dédis pas. Toutefois, en regardant les choses d'un peu plus près, vous pourriez supposer que, sans s'écarter du type, les symptômes ont, chez lui, une complexité qui n'appartient pas aux cas ordinaires. Les petits mouvements incessants des membres, par exemple les grimaces de la physionomie, rappellent de loin l'*Athétose double*. Serions-nous donc en présence de deux maladies associées ou d'une variété intermédiaire entre l'Athétose double et la Maladie de Little? Je ne le crois pas, mais je suis tout disposé à reconnaître qu'il existe, ainsi que l'a soutenu Freud[1] dans ces derniers temps, une série de formes cliniques insensiblement dégradées, qui rendent parfois

1. S. Freud. *Zur Kenntniss der cerebralen Diplegien des Kindesalters (im Anschluss an die Little'sche Krankheit)*. Leipzig. 1893.

le diagnostic hésitant. Du reste, les causes anatomiques qui font la Maladie de Little sont évidemment *analogues* à celles qui font l'Athétose double, et cela n'empêche pas que les types nosologiques se montrent parfois dans toute leur pureté. Dans le même ordre d'idées, j'aurais à vous signaler cet autre fait, que l'*état spasmodique des membres inférieurs* ne consiste pas en une *rigidité simple*; l'enfant a une *paralysie vraie* en voie d'amélioration. J'ajouterai même que c'est grâce à sa rigidité qu'il peut marcher. Il fait mouvoir ses jambes comme un homme amputé des deux cuisses fait mouvoir ses deux jambes de bois. En d'autres termes, s'il peut se tenir debout, c'est parce que ses jambes sont raides : comme l'amputé, il ne marche pas des jambes, mais du bassin. Il ressort, je vous l'ai déjà dit, des observations de Freud, que, dans la rigidité paraplégique et dans la rigidité généralisée, l'état spasmodique l'emporte sur l'état paralytique. Mais vous jugez bien, d'après ce qui précède, que la paralysie elle-même n'est pas un élément négligeable.

IV. — En quoi consiste ANATOMIQUEMENT cette maladie? — Ici, quelques explications sont nécessaires.

L'accouchement prématuré semble arrêter ou retarder considérablement les fonctions essentielles du fœtus qui sont, avant tout, des fonctions de développement. Lorsque l'enfant naît à terme, il est complet, il est prêt pour la vie. Lorsqu'il naît avant terme, il n'a plus, pour parfaire son évolution, cette suractivité trophique qui est le propre de la vie fœtale. Il va s'accroître suivant les procédés de la vie au grand jour, qui, relativement à ceux de la vie utérine, sont d'une intensité infiniment moindre. Or, vous n'ignorez pas que c'est pendant les dernières semaines de la vie utérine que le cerveau parachève son développement. C'est pendant ces dernières semaines que s'établit la grande anastomose cortico-spinale, qui représentera plus tard le *faisceau pyramidal*, c'est-à-dire le faisceau des mouvements volontaires. L'enfant qui voit la lumière à six mois perd du coup tous les privilèges du fœtus : on a beau l'envelopper dans du coton, l'enfermer dans une couveuse à une température de matrice, tout cet ingénieux artifice est bien imparfait à côté des ressources de la nature. Bref, le faisceau pyramidal, le dernier qui reste à naître, n'existe pas au moment de la naissance. Il ne lui fallait dans le sein maternel

que trois ou quatre semaines pour être complet, il lui faudra, au dehors, des mois et des années pour aboutir à une maturité qui peut-être ne sera jamais parfaite. A la place que devaient occuper dans la moelle épinière les fibres volontaires du faisceau pyramidal, il n'y aura qu'une traînée de névroglie inerte, sans autorité sur les cornes antérieures. Le faisceau, dont le rôle consiste à transmettre aux centres spinaux les ordres de l'écorce cérébrale, sera représenté par une substance vivante, sans doute, mais non spécialisée, privée de son rôle physiologique normal et n'exerçant d'autre action sur les centres médullaires qu'une *stimulation morbide* incessante. De là résultera le *tonus spasmodique*, de là cet état de contracture permanente qui ressemble si étrangement à celle des dégénérations descendantes d'origine cérébrale, mais qui en diffère essentiellement à l'origine, puisque le faisceau pyramidal, loin d'être dégénéré, n'a encore jamais existé.

Telle est la Pathogénie que l'anatomie et la physiologie nous permettent actuellement d'assigner à la Maladie de Little.

Je me hâte d'ajouter que l'arrêt de développement du faisceau pyramidal n'est pas toujours définitif. Et, si je puis me servir ici d'une comparaison, je vous dirai que le développement commencé pendant la vie fœtale, a, en quelque sorte, une vitesse acquise, grâce à laquelle il se poursuit en dehors du sein maternel. Mais ce n'est qu'une vitesse acquise, et l'impulsion constante de la nutrition placentaire faisant défaut, l'accroissement ne peut plus se compléter qu'avec une extrême lenteur. Aussi les chances de guérison ou d'amélioration sont-elles d'autant plus précaires que l'accouchement a été plus prématuré. Chez un enfant né à six mois, par exemple, le retard ne sera jamais entièrement regagné.

Si je vous ai dit que la Maladie de Little avait une tendance naturelle à la guérison, c'est précisément parce qu'un enfant viable a presque toujours une ébauche de faisceau pyramidal lorsqu'il voit le jour, et, s'il ne l'a pas, on peut encore concevoir qu'il supplée à l'absence de ce grand faisceau anastomotique par des compensations anormales. L'expérience démontre que, chez un animal nouveau-né, l'ablation des deux zones motrices n'entraîne pas nécessairement une abolition irrémédiable des mouvements volontaires. Après une période variable d'inertie, on voit peu à peu apparaître des mouvements spontanés, et nous sommes bien forcés d'admettre que certaines parties de l'écorce, qui

n'étaient pas prédestinées à la fonction motrice, suppléent les régions détruites : elles n'y peuvent réussir qu'à la condition de pousser à travers l'encéphale jusqu'aux ganglions spinaux de nouvelles anastomoses, en d'autres termes, un nouveau faisceau pyramidal. Si, chez notre petit malade, le faisceau pyramidal n'existait pas encore au jour de la naissance, il nous faut également supposer que ce nouveau faisceau pyramidal a pris son insertion sur l'écorce en dehors de la région rolandique.

Peut-être trouverez-vous quelque chose de paradoxal dans ce fait que la Maladie de Little est surtout une paraplégie des membres inférieurs, alors que les membres supérieurs, bien plus directement soumis à l'influence du faisceau pyramidal, sont relativement indemnes. Il y a là comme une contradiction avec ce que nous enseignent tous les autres faits relatifs aux maladies bilatérales systématiques des cordons latéraux de la moelle. Cependant, la difficulté d'interprétation est plus apparente que réelle. La prédominance des troubles paralytiques et spasmodiques aux membres inférieurs dépend du siège de la lésion prépondérante. Or, il est vraisemblable que la région du *lobule paracentral* d'où proviennent les fibres pyramidales destinées aux membres inférieurs est, de tous les départements corticaux, celui qui est le plus mal irrigué. C'est à ce niveau que le sang subit, du fait de la pesanteur, le maximum de ralentissement. C'est là également que le réseau veineux est le plus développé : c'est la zone des grands lacs veineux. Dans une intéressante monographie, Souques et J.-B. Charcot ont attribué à cette disposition anatomique la fréquence des lésions tuberculeuses[1]. S'il ne s'agit que d'une hypothèse, vous conviendrez qu'elle est plausible, et je suis, pour ma part, tout disposé à l'appliquer à notre cas. Si la circulation corticale est plus lente au lobule paracentral que dans toutes les autres parties de la zone rolandique, il me semble que cela suffit pour expliquer le plus grand retard du développement des fibres pyramidales destinées au membre inférieur.

V. — Je voudrais maintenant, Messieurs, vous montrer par quel enchaînement d'inductions la Maladie de Little, dont je viens

1. Soc. Anatom., 10 mai 1891.

de vous soumettre un si bel exemple, a pu être momentanément assimilée au Tabes dorsal spasmodique.

Déjà je vous ai dit que les dénominations de *Maladie de Little*, de *Tabes spasmodique*, de *Paraplégie cérébrale spastique*, de *Diplégie cérébrale* avaient été récemment confondues dans une synonymie regrettable. Laissons de côté, pour le moment, si vous le voulez bien, la Paraplégie cérébrale spastique et la Diplégie cérébrale, qui ne sont pas des variétés cliniques, mais des genres, et considérons simplement, pour les opposer l'une à l'autre, la *Maladie de Little* proprement dite et le *Tabes dorsal spasmodique*.

En 1875 et en 1876, presque simultanément, Erb et Charcot décrivirent, le premier sous le nom de « Paraplégie spinale spastique », le second sous le nom de « Tabes dorsal spasmodique » une maladie à début lent et progressif, survenant sans cause connue, et consistant en une *lourdeur des jambes, avec raideur et parésie croissantes, exagération des réflexes tendineux et clonus du pied*, sans troubles notables des sphincters, sans modifications de la sensibilité, sans phénomènes trophiques. Cet état spasmodique des membres inférieurs se complique parfois d'une rigidité des membres supérieurs, en général beaucoup moins prononcée.

La description du Professeur d'Heidelberg est, à quelques jours près, la première en date, et Charcot s'est empressé de lui en reconnaître la priorité. Mais tenons-nous-en à la description de Charcot qui nous est plus familière ; vous y verrez que le Tabes dorsal spasmodique est une maladie *progressive*, à l'inverse de la Maladie de Little. En outre, les malades visés dans les Leçons classiques de la Salpêtrière sont des sujets *adultes* et chez lesquels l'état spasmodique est survenu à l'âge *adulte*. Voilà déjà, si je ne me trompe, deux différences capitales et il me paraît évident que, sur ces seules, données, il est logique d'établir une démarcation infranchissable entre les cas de la première forme et ceux de la seconde.

Je ne veux pas dire par là que Charcot ait méconnu la Maladie de Little. Bien au contraire, je prétends qu'il avait distingué plus qu'une nuance entre la paraplégie spasmodique des enfants et celle des adultes. Faisant allusion aux observations, qu'il connaissait bien, de Heine, de Little, de Erb, de Seeligmüller, de Stromeyer, il dit : « La maladie, telle qu'elle se déclare *dans le premier âge*, mérite une *mention spéciale*. La rigidité commence souvent à se produire peu après la naissance, sans accompagne-

ment d'accidents cérébraux. La nourrice s'aperçoit que les membres sont rigides et qu'il devient dès lors plus difficile d'habiller l'enfant ; quelquefois le tronc lui-même est raide. Arrive l'âge de marcher, et l'on constate que la station debout et la marche sont impossibles ; il faut attendre que l'enfant ait trois ou quatre ans pour le voir se dresser péniblement en s'appuyant aux meubles. La manière dont les enfants de cet âge, soutenus sous les bras, progressent tant bien que mal, est très caractéristique, etc. » Et Charcot ajoute : « On ne peut s'empêcher de songer qu'à l'époque où la maladie débute, *le faisceau latéral est en pleine voie de développement*, et que cette condition, *sous de certaines influences*, peut ne pas être défavorable à la production d'une lésion inflammatoire.... Chez l'adulte, une lésion *du même genre*, également limitée au système des faisceaux latéraux, rendrait compte de l'ensemble de tous les phénomènes. »

Il existe donc, en dehors de la Maladie de Little, qui est infantile et même congénitale, et tend à s'amender avec les années, une maladie presque identique dans sa période d'état, mais apparaissant dans l'âge adulte et tendant à l'*aggravation progressive*. Entre ces deux types cliniques, relevant l'un et l'autre de la description magistrale de Charcot, il existe un contraste que je vais m'efforcer de faire ressortir. L'étude d'un second malade vous démontrera que c'est dans l'origine et dans la marche de l'affection que ce contraste se dessine.

Voici un jeune homme de quinze ans qui reproduit, trait pour trait, le tableau de la Paraplégie spinale spastique tracé par Erb. Il *marche difficilement*, en sautillant légèrement, les jambes raides, *les pieds en dedans*, *les genoux serrés l'un contre l'autre*. Aucune aisance dans l'attitude, aucune souplesse : la tête elle-même est immobile ; il ne la tourne de côté qu'avec lenteur et difficulté. Le *réflexe patellaire est très exagéré*, comme aussi les réflexes des poignets, des coudes, du masséter, etc. Le soulèvement du pied provoque une *trépidation* inépuisable. Les mouvements des membres supérieurs sont maladroits, mais on ne s'en aperçoit qu'en y regardant de près. De plus, lorsqu'on dit au jeune garçon de lever ses bras en l'air, on voit se produire immédiatement et spontanément un *clonus* très prononcé de ces deux membres. Mais ce qui domine — et qui saute aux yeux, — c'est la *paraplégie spasmo-*

dique avec une raideur généralisée. A la face, rien de saillant : les jeux de physionomie ne sont pas grimaçants; les mouvements des globes oculaires sont corrects, sans la moindre trace de strabisme. Il n'existe ni troubles trophiques, ni modifications de la sensibilité.

Vous connaissez, en résumé, l'état actuel de ce malade; revenons maintenant sur son passé.

Il est *né à terme* ; sa mère, qui était bien portante, avait eu une grossesse parfaitement normale. L'accouchement n'a duré que quatre heures. Déjà les circonstances étiologiques de la Maladie de Little font ici défaut. Nous avons appris, d'autre part, que l'enfance n'a été traversée par aucun incident morbide; jamais on n'a rien remarqué d'insolite. C'est entre le neuvième et le treizième mois que notre jeune garçon a commencé à marcher. On l'envoya à l'école : il jouait et courait comme ses camarades, mais peut-être moins bien qu'eux et quelquefois « il s'embarrassait dans ses jambes ». Je vous donne ce renseignement pour ne rien omettre, sans y attacher toutefois une importance excessive. Ce que je tiens à vous signaler, c'est que l'enfant a fait ses premiers pas en temps voulu et sans que personne ait constaté la moindre imperfection dans sa marche. Il a suivi les classes élémentaires pendant le temps normal et obtenu, avec de bonnes notes, son certificat d'études. Cela signifie suffisamment qu'il n'a jamais présenté aucun trouble intellectuel; d'ailleurs, il a l'esprit ouvert, un heureux caractère, une humeur égale, et les renseignements qu'il nous fournit sont très clairs, très précis et exprimés avec discernement.

Ses parents, habitant la campagne, le mirent à travailler aux champs : ceci encore prouve, mieux que tout le reste, qu'il n'était pas paraplégique de naissance. Enfin, il y a deux ans, on l'envoya à Paris, chez un pâtissier, où il fut employé à faire des courses.

Nous arrivons au moment critique de son histoire. Vers le mois d'août 1892, il éprouva pour la première fois une difficulté réelle à marcher. Une rougeole survenue vers cette époque ne permet pas d'affirmer que ce trouble ait été régulièrement progressif. Toujours est-il que c'est pendant la convalescence de la fièvre éruptive qu'apparut le plus nettement la rigidité spasmodique des membres inférieurs. Depuis cette époque, elle n'a fait que s'accroître; insensiblement, elle s'est propagée aux membres supérieurs, au tronc, au

cou. Enfin, quand je vous aurai signalé une intolérance vésicale qui paraît avoir existé de tout temps, je vous aurai dit tout ce qu'il vous importe de savoir.

VI. — Abstraction faite de l'âge, ne vous semble-t-il pas que cette maladie est, à tous égards, identique au Tabes dorsal spasmodique de Charcot? N'est-ce pas exactement la même localisation symptomatique, la même évolution? Et n'est-il pas juste de penser qu'il s'agit d'un processus de même nature que celui des paraplégies spasmodiques de l'adulte? Pour ma part, je n'hésite pas à le faire, et cette hypothèse me coûte d'autant moins que, si l'on cherche soigneusement dans le passé des sujets adultes atteints tardivement de Tabes spasmodique les traces d'une rigidité fonctionnelle ancienne, presque toujours on arrive à les découvrir. Comme l'état spasmodique s'installe progressivement et insidieusement, il est à peu près impossible de dire à quelle date exacte remonte la rigidité : ce qui est bien certain, c'est qu'elle n'est pas congénitale, et, en cela, elle diffère absolument de la vraie Maladie de Little. Le fait qu'elle survient à une époque de la vie où les fibres pyramidales sont définitivement constituées nous autorise en outre à affirmer que la lésion initiale n'a rien de commun avec celle de la Maladie de Little. Ici, il n'y a pas à invoquer un arrêt de développement du faisceau volontaire. Chez le jeune garçon que vous venez de voir, non seulement le faisceau volontaire était bien développé, mais il avait un fonctionnement tout à fait normal, puisque notre malade avait travaillé aux champs jusqu'à quatorze ans et exercé le métier de commissionnaire jusqu'à ces derniers mois. Donc, de toute nécessité, il nous faut incriminer, *non pas un arrêt de développement, mais une dégénération du faisceau pyramidal.*

Cependant, il faut l'avouer, le problème semble se compliquer.

Vous savez qu'à la suite de sa description de la Paraplégie spinale spastique, Erb émit l'hypothèse que la lésion qui produit ce syndrome consistait en une dégénération primitive du faisceau pyramidal de la moelle épinière. Charcot, loin de contredire cette opinion, se déclara prêt à y souscrire, sous la réserve de la démonstration anatomo-pathologique encore absente. Les autopsies manquaient.

Or, le jour est venu où la vérification a été faite, et, à l'encontre des prévisions, la plupart des examens ont démontré que la sclérose systématique et bilatérale du faisceau pyramidal faisait défaut. On avait commis presque autant d'erreurs de diagnostic : bon nombre de cas relevaient de la Sclérose latérale amyotrophique, les autres appartenaient à la Sclérose en plaques. Vous trouverez cette intéressante critique des faits dans les excellentes Leçons de mon collègue Pierre Marie. Mais, par un de ces revirements auxquels il faut toujours s'attendre, voici qu'il nous est maintenant prouvé que la *sclérose primitive des cordons latéraux* n'est pas un mythe. Elle existe réellement, et c'est bien jusqu'à elle qu'il faut remonter pour trouver la cause et concevoir la pathogénie d'un assez grand nombre de cas de Tabes dorsal spasmodique. La preuve en a été fournie par Minkowsky[1], Bernhardt[2], Strümpell[3], Pelizäus[4], Massalongo[5], Dreschfeld[6], Sachs[7], Schultze[8], Unverricht[9], Krafft-Ebing[10], Leo Newmark[11].

Et voici en outre, Messieurs, un fait bien intéressant, c'est que le Tabes dorsal spasmodique de l'adulte paraît aussi rentrer dans le cadre des *maladies familiales*.

Je n'ai pas à vous exposer ici les conditions étiologiques des maladies familiales en général. Tout ce que je peux vous en dire, relativement à la sclérose du faisceau pyramidal, c'est qu'elle constitue, dans le Tabes spasmodique comme ailleurs, ce qu'on pourrait appeler une *régression évolutive*. Si tardive que soit l'affection, elle appartient à l'*évolution viciée d'un tissu ou d'un système*. C'est un trouble trophique qui, sans aucun doute, n'a rien de commun avec un processus inflammatoire. La marche en est trop lente, trop insensible, trop régulièrement progressive : elle fait trop intimement partie de la vie du tissu ou du système, pour qu'on fasse intervenir une influence morbide accidentelle.

1. Minkowsky. (*Deutsch. Arch. f. klin. Med.*)
2. Bernhardt. (*Virchow's Arch.*, Bd. CXXXVI.)
3. Strümpell. *Lehrbuch der spec. Pathol. u. Therap.* (7te Auflage), 284, et *Arch. f. Psych.*, Bd. XVII.
4. Pelizæus. (*Arch. f. Psych.* Bd. XVI.)
5. Massalongo. (*Rivista Ven. di Sc. med.*, 1890.)
6. Dreschfeld, cité par Freud.
7. Sachs. (*Volkmann's Vorträge*, N. F, 47 et 47.)
8. Schultze. (*Deutsche med. Woch.*, 1889, p. 287.)
9. Unverricht, cité par Freud.
10. Krafft-Ebing. Paralysie spinale spasmodique. (*Semaine médicale*, p. 467.)
11. Leo Newmark. Spastic Paraplegia. (*Amer. Journ. of the Med. Sc.*, 1883, avril.)

Ce mode de sclérose, d'ailleurs, se produisant parmi les membres d'une même famille, ne peut être imputé à une circonstance fortuite : il appartient à la destinée nutritive du système intéressé, d'une génération à l'autre, et quelquefois chez plusieurs

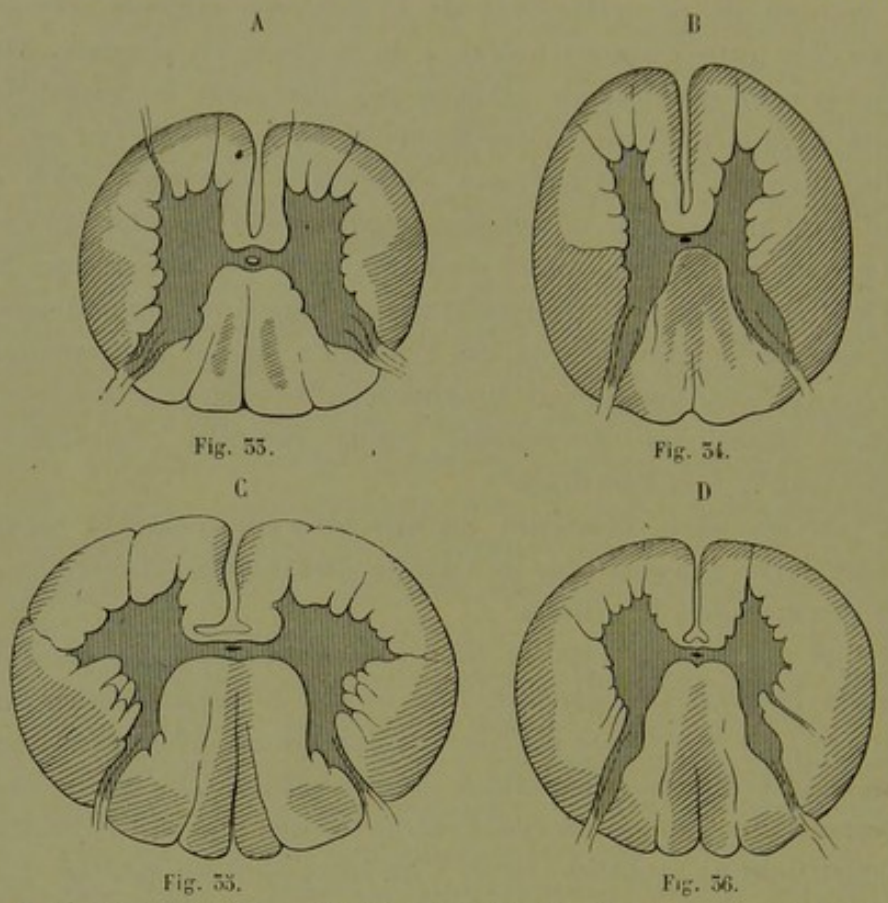

Fig. 33, 34, 35 et 36. — Disposition des lésions médullaires dans un cas de *Paralysie spasmodique héréditaire* (d'après Strumpell).

A, moelle lombaire. — B, moelle dorsale. — C, moelle cervicale (région inférieure). — D, moelle cervicale (région supérieure).

produits de la même génération. Je n'ai pas à vous rappeler que les centres nerveux ne sont pas les seuls organes où de telles transformations puissent s'observer. C'est presque affaire de constitution, et l'on voit le mal passer des parents aux enfants, se montrant au même âge, en vertu de je ne sais quelle prédestination fatidique.

VII. — Strümpell a publié sous le titre de *Paralysie spinale spasmodique héréditaire* les observations de deux familles dans lesquelles la maladie réalisait le type accompli du Tabes spasmodique adulte de Charcot. J'ai vu récemment, dans le service de

Strümpell, un malade d'une de ces familles, et je vous déclare qu'il n'existe absolument aucune différence entre celui-ci et le jeune homme que je viens d'examiner avec vous. Il y a même un trait de ressemblance qui complète l'identité des deux cas. Au dire du professeur d'Erlangen, on remarque parfois quelques légers désordres des fonctions vésicales. Or, chez notre sujet, on constate également une *intolérance de la vessie* qui daterait de l'enfance. Charcot, du reste, avait déjà fait allusion, incidemment, à cette petite complication.

Comme toutes les maladies familiales, le *Tabes dorsal spasmodique héréditaire* peut ne se montrer que chez un seul membre d'une famille. Tel est le cas de notre second malade : aucun de ses parents n'en était atteint. Il est fils unique, mais rien ne dit que dans l'avenir il ne devienne pas lui-même fondateur de dynastie morbide.

Les *lésions* signalées par Strümpell sont complexes; assurément la sclérose symétrique des faisceaux pyramidaux est prépondérante; cependant on constate aussi une légère sclérose des cordons de Goll et des faisceaux cérébelleux directs (Fig. 33, 34, 35 et 36).

Je n'insisterai pas aujourd'hui sur ces détails qui m'entraîneraient trop loin. Il vous suffira de retenir que, s'il n'y a pas lieu d'assimiler dans ces derniers cas l'altération du faisceau pyramidal à celle qu'on observe dans la Maladie de Little, rien jusqu'à présent ne nous autorise à supposer qu'on ait affaire à une *dégénération* proprement dite, au sens *wallérien* de ce mot.

Une autre différence est encore à signaler entre les deux processus, et elle a son importance : dans la Maladie de Little congénitale *les faisceaux de Goll et les faisceaux cérébelleux directs sont indemnes.*

Messieurs, je me suis appliqué à vous faire voir qu'il était possible d'établir des démarcations bien tranchées entre deux variétés de Paraplégie spinale spasmodique. Je l'ai fait surtout en vue de rompre avec cette tendance — à mon avis fâcheuse — qui consiste à grouper confusément sous la même rubrique des formes cliniques foncièrement distinctes. Ainsi que je vous le disais en débutant, vous verrez dans quelques ouvrages contemporains le chapitre consacré au *Tabes dorsal spasmodique* porter en sous-titre : *Maladie de Little.* J'espère vous avoir fourni la preuve qu'il n'y a

pas parité entre le Tabes spasmodique d'Erb-Charcot et la Paraplégie spasmodique congénitale de Little.

Ce n'est pas d'ailleurs la première dissociation que l'on ait été tenté de faire dans le groupe morbide si complexe duquel nous venons de distraire la Maladie de Little. Tout dernièrement, un élève du professeur Erb, Ad. Schule[1], revendiquait une place à part pour la *Paralysie spinale spasmodique de l'adulte*. Il est très possible que cette forme se confonde avec la Paralysie spinale spasmodique héréditaire de Strümpell, qui, elle aussi, appartient à l'adulte. Si cette variété clinique à début tardif a pu momentanément figurer parmi les Diplégies infantiles, c'est parce qu'il est souvent difficile, comme je vous l'ai dit, et comme notre second malade nous en a fourni un exemple, de préciser la date à partir de laquelle la raideur musculaire s'est manifestée. Il y a tout lieu de croire en effet que, dans le Tabes spasmodique de l'adulte, une certaine rigidité existe déjà dès les premières années de la vie.

Mais, direz-vous, pourquoi réserver le nom de Maladie de Little à la variété congénitale? — Je vous répondrai : Little a décrit une maladie parfaitement définie par ses symptômes, par son évolution et surtout par son étiologie. C'est à lui que revient le mérite d'avoir affirmé l'influence pathogène de l'accouchement avant terme. Cela me suffit.

VIII. — Malheureusement, l'étude du chirurgien anglais pèche par certains côtés. Elle est assurément trop générale et partant trop vague. Si l'accouchement avant terme est la cause réelle d'une maladie autonome, il est également vrai que le travail laborieux, la parturition anormale, l'asphyxie des nouveau-nés sont le point de départ d'affections similaires.

Les principales de ces dernières sont : la *Contracture ou Rigidité généralisée, l'Hémiplégie spasmodique double, la Chorée congénitale généralisée et l'Athétose double*.

La Rigidité généralisée offre d'étroites analogies avec le tableau symptomatique de la Maladie de Little : elle n'est même, à vrai dire, qu'une forme de celle-ci, qui s'en distingue exclusivement par sa prédominance aux extrémités inférieures et par un caractère plus bénin. — S. Freud a nettement mis en évidence les analogies

1. Ad. Schule. (*Deutsche Zeitszh. f. Nervenheilk.*, 1893. Bd. IV, p. 161.)

de ces deux variétés, et je serais très porté à assigner le nom de Maladie de Little aussi bien à la Rigidité généralisée qu'à la Rigidité paraplégique. Car il ne s'agit là que d'une question de plus ou de moins dans l'intensité comme dans la localisation de la lésion initiale. Qui plus est, l'étiologie est la même.

S'il est permis de faire servir une description commune à des types analogues dans les groupes hétérogènes des Diplégies infantiles, c'est pour ces deux derniers que cela me semble le plus légitime. Telle est aussi l'opinion que soutiennent mes collègues P. Marie, dans ses Leçons sur les Maladies de la Moelle, et Lannois, dans une remarquable revue critique sur les Diplégies cérébrales.

On n'en peut dire autant de l'*Hémiplégie spasmodique double*, de la *Chorée congénitale*, ni de *l'Athétose double*. Vous n'y pouvez voir que des syndromes plus ou moins analogues et ne relevant plus de l'accouchement prématuré. Ils viennent à la suite de lésions corticales occasionnées soit par la lenteur et la difficulté de la parturition, soit par l'asphyxie du nouveau-né. Ils n'ont pas pour *substratum* anatomique un arrêt de développement, mais une véritable *dégénération du faisceau pyramidal*. C'est à tort que Little les a rapprochées de la Rigidité généralisée et de la Rigidité paraplégique. C'est à tort selon moi — si cette critique m'est permise — que les auteurs venus après lui, Ross, Gowers, Massalongo, Richardière, Audry, Kœnig, Wulff, ont abondé parfois dans le même sens.

Freud a su établir la classification rationnelle de tous ces faits; mais je serais encore tenté de faire une réserve sur ses conclusions : en effet, quoiqu'il soit logique de grouper dans un même chapitre des affections qui ont d'étroites analogies cliniques, il faut de toute nécessité les disjoindre, dès l'instant que leurs conditions étiologiques n'ont entre elles aucun rapport.

Enfin, pour vous faire voir combien cette question renferme encore d'obscurité, en dehors du diagnostic de la vraie Maladie de Little et du Tabes spasmodique, je terminerai en vous disant que l'Hémiplégie spasmodique double, l'Athétose double et la Chorée congénitale, réunies sous le titre générique de *Diplégies cérébrales*, peuvent être elles-mêmes d'*origine familiale*.

Dans ce groupe d'affections, plus manifestement que pour la Maladie de Little, l'influence de la *Syphilis* paraît évidente. Vous

trouverez des exemples des faits auxquels je fais allusion dans la thèse inaugurale de Gardié[1] sur le *Non-développement hérédo-syphilitique des cordons antéro-latéraux de la moelle.*

Ces cas-là, Charcot les connaissait encore : à propos de trois enfants hérédo-syphilitiques que lui avait adressés notre collègue Artigalas (de Bordeaux), il écrivait (1881) : « Après examen, je pense que chez ces trois petits malades, il ne s'agit pas de pseudo-hypertrophie, mais bien d'un *arrêt ou d'un retard de développement des cordons antéro-latéraux de la moelle, donnant lieu à une parésie spasmodique avec réflexes exagérés, trépidation*, etc.... Il est d'ailleurs infiniment probable que leur état s'améliorera graduellement. »

L'avenir nous apprendra si la dissociation que je viens de vous proposer dans la classification des Diplégies cérébrales infantiles mérite de subsister. Mais je doute que les deux formes dont je vous ai spécialement entretenus perdent de longtemps leur autonomie.

1. Th. Paris, 1889.

SEPTIÈME LEÇON

PARAPLÉGIES DU MAL DE POTT. PRONOSTIC ET TRAITEMENT CHIRURGICAL.

I. Définition. — Paralysies (monoplégies ou paraplégies) survenant dans le Mal de Pott. — Leur pronostic n'est pas subordonné à celui de la maladie osseuse.

Historique. — Observations de Boyer, Louis, Cruveilhier, Ollivier (d'Angers), Bouvier et Leudet, etc.

II. Anatomie pathologique et pathogénie. — Observations de Charcot et Michaud. — Hypothèse d'une myélite annulaire, respectant les parties centrales de la moelle. — Régénération des conducteurs nerveux.

III. Existe-t-il toujours une myélite? — *Hétérotopies* de la substance nerveuse, congénitales ou secondaires.

IV. Rôle de la *Compression spinale*. — Troubles circulatoires. — Œdème. — Dislocation de la substance grise. — Élongation de la moelle. — Les tubes nerveux perdent leurs rapports de contiguïté, mais conservent en général leur continuité et une partie de leurs fonctions. — Les lésions vasculaires et périvasculaires non destructives expliquent la guérison spontanée.

V. Le processus anatomique est une *pachyméningite caséeuse* évoluant comme les tuberculoses caséeuses viscérales. — Pachyméningites internes à pronostic grave. — Les *lésions veineuses* sont plus fréquentes que les artérielles. — Rôle de l'*œdème inflammatoire*.

VI. Conditions de la *gravité* du pronostic ; myélite transverse. Coudure à angle aigu du rachis. — Sections et hémisections spinales. — Tuberculose de la moelle.

VII. Rôle important de la *pachyméningite radiculaire*. — *Névrites radiculaires*. Elles expliquent l'évolution et la curabilité des paraplégies.. — *Douleurs pseudo-névralgiques*.

VIII. Exemples cliniques :

A. Trois cas de Paraplégie pottique cervicale avec symptômes de névrite radiculaire

B. Deux cas de Paraplégie pottique des membres inférieurs.

IX. Traitement. — L'intervention chirurgicale. — Un cas de *lamnectomie*.

X. Résultats habituels de l'intervention. — Indications et contre-indications opératoires. — Valeur pronostique des *troubles des réservoirs* et surtout du *Decubitus acutus*[1].

Messieurs,

Un malade de notre service, atteint d'une paraplégie consécutive à un Mal de Pott, vient d'être opéré ces derniers jours, sur ma

1. Leçon du 2 février 1894.

demande expresse, par mon jeune collègue M. Chipault[1]. Je me propose, à cette occasion, de vous parler aujourd'hui du Pronostic de cette forme assez spéciale de paralysie, et je l'envisagerai non pas seulement au point de vue particulier de notre malade, mais à un point de vue tout à fait général.

C'est là, penserez-vous, un sujet trop souvent et trop bien étudié à la Salpêtrière, pour que je doive y revenir à mon tour. Détrompez-vous, il importe d'y revenir encore. La chirurgie l'a rajeuni, et il est bon que vous soyez mis au courant de ces interventions opératoires dont les succès se comptent et dont l'audace n'a souvent d'égale que l'inutilité.

Ne soyez pas surpris non plus, si, sous prétexte de pronostic, j'ouvre, chemin faisant, une large parenthèse où il ne sera question que d'anatomie pathologique. Les éléments du diagnostic se tirent de données anatomiques qu'on peut prévoir. Il ne sera donc pas inutile d'insister sur ces dernières.

I. — Vous connaissez les caractères essentiels de ces paraplégies : elles affectent le plus souvent, mais non toujours, la forme spasmodique. Sauf dans des cas spéciaux étudiés par Babinski et Grasset, les membres inférieurs sont presque toujours immobiles et rigides, leur impotence est absolue ; les réflexes rotuliens sont exagérés.

Je passerai rapidement sur ces symptômes, et j'arriverai immédiatement à l'évolution spontanée de la paralysie. Puisque tout se borne à une question de Pronostic, c'est du pronostic seulement que doit dépendre l'opportunité de la thérapeutique chirurgicale.

Quelques mots de Définition et d'Historique sont indispensables.

L'usage a consacré le nom de *paraplégie* à toute affection paralytique limitée aux membres inférieurs. Il serait préférable de l'appliquer, d'une façon générale, à toutes les paralysies de deux membres symétriques, bras ou jambes. Vous savez qu'on appelle *paraplégies cervicales*, les paralysies dont la localisation anatomique centrale occupe la région cervicale de la moelle épinière. Or, le Mal de Pott réalise toutes les variétés possibles de la paraplégie, aussi bien la supérieure que l'inférieure. Il est même capable de produire des *monoplégies*, et je vous donnerai les raisons pour les-

1. L'observation détaillée de ce malade a été recueillie par M. Souques, chef de clinique.

quelles celles-ci me semblent résulter le plus souvent de compressions radiculaires.

Pendant longtemps, les paralysies du Mal de Pott ont passé pour des complications graves; il est certain qu'elles atteignent parfois les centres spinaux ou les nerfs des réservoirs. La rétention, puis l'incontinence d'urine ou des matières fécales ne sont même que le prélude de troubles de la nutrition beaucoup plus redoutables : les atrophies musculaires, les eschares sacrées, les suppurations et, plus tard, une septicémie spéciale qui donne lieu à la pire des myélites, la *Myélite putride*.

Il s'en faut cependant — et de beaucoup — que les paralysies du Mal de Pott soient toujours irrémédiables. Vous trouverez dans plusieurs Cliniques de Charcot, et dans quelques « Leçons du Mardi[1] », de très nombreux renseignements sur la curabilité de ces accidents : c'était là pour notre maître un sujet de prédilection. Ce n'est toutefois pas Charcot qui a découvert la *bénignité* relative de cette paraplégie *dans certains cas*. Boyer et Louis avaient constaté les premiers que la paraplégie pouvait disparaître, alors même que persistait la courbure vertébrale. Déjà, à leurs yeux, il n'y avait pas de rapport absolu entre les incurvations du rachis et les paralysies.

Quelques années plus tard, Cruveilhier faisait remarquer que certains sujets atteints de Mal de Pott ou de Mal cancéreux vertébral pouvaient présenter des déformations de la colonne vertébrale aussi accusées que celles du grand rachitisme, sans que cependant il existât la moindre trace de paraplégie. Déjà l'on pouvait conclure : *on ne doit pas subordonner le pronostic de la paralysie à celui de la maladie osseuse.*

Voilà ce que les chirurgiens et les anatomistes avaient établi. A présent, consultons les médecins.

Vers la même époque, Ollivier (d'Angers), le grand précurseur de la neuropathologie moderne, attirait l'attention sur des cas de Mal de Pott qu'on avait complètement méconnus avant lui. Les malades auxquels il faisait allusion avaient éprouvé des phénomènes nerveux bizarres, de l'engourdissement, et même de la paralysie des membres inférieurs, bien avant l'apparition de la coudure vertébrale; puis, la gibbosité pottique une fois produite, on avait vu la paraplégie disparaître....

1. *Passim.*

Excusez-moi, Messieurs, en passant, de l'emploi de cet adjectif « *pottique* ». Je dis *pottique*, comme on dit *brightique* ou *addisonien*. Ce sont néologismes utiles, courts, pratiques. Je les ai entendu vivement critiquer. Comme ils ne me choquent nullement, je continuerai de m'en servir. D'ailleurs, le mot a été déjà employé heureusement par M. Chipault, et il est d'un usage courant en Angleterre.

En dehors de ces cas d'Ollivier, où l'évolution symptomatique était en quelque sorte intervertie, Bouvier et Leudet en signalaient d'autres en très grand nombre, où la guérison était survenue spontanément. Que devient donc la gravité dont je vous parlais tout à l'heure? Existe-t-elle, oui ou non?

Avant de trancher la question, laissez-moi encore vous citer Charcot, car c'est lui qui a le plus fréquemment et le plus fortement insisté sur la *curabilité* de ces accidents « graves ». « Il est notoire dans cet hospice, dit-il, que la paraplégie par Mal de Pott *guérit souvent, le plus souvent* peut-être, dans les conditions où nous l'observons, alors même que les symptômes qui ne permettent pas de douter de l'existence d'une *myélite invétérée*, se sont manifestés de la manière la plus évidente et datent déjà de loin[1]. »

Charcot fait ici allusion à certains cas de paraplégie dont la durée se chiffrait par des années, et dont on était en droit de désespérer. Chez deux sujets adultes en particulier, la sensibilité et la motilité avaient été complètement perdues; la sensibilité était revenue ensuite la première, mais l'impotence fonctionnelle avait persisté *pendant huit ans*; enfin, elle avait disparu à son tour, et la *restitutio ad integrum* avait été complète.

II. — Il y a là, Messieurs, une contradiction incompréhensible à première vue. Comment expliquer que les *troubles de la sensibilité guérissent d'abord*, tandis que ceux de la motilité persistent pendant un aussi long temps?

A ceci on a répondu que, dans le Mal de Pott, les lésions *doivent* former autour de la moelle une sorte de virole comprimant surtout les conducteurs de la motilité, lesquels sont situés à la périphérie, tandis que les conducteurs de la sensibilité occupent les parties

1. Charcot. Leçons sur les Maladies du Système Nerveux, 3 édit. tome II, p. 92.

centrales. Les voies sensitives (dont le trajet est aussi plus court, et qui gagnent immédiatement la région centrale de la moelle) étant mieux protégées puisqu'elles sont plus profondes, subiraient une compression moindre. Il existerait ainsi une sorte de *myélite circulaire marginale* respectant les parties grises et ne touchant guère qu'aux parties blanches.

Nous sommes loin, vous le voyez, de la répartition et du trajet des fibres de la sensibilité — tels qu'ils nous sont connus aujourd'hui dont je compte vous entretenir prochainement. L'explication est donc mauvaise; et néanmoins elle ne l'est pas encore tant en soi que par l'insuffisance des renseignements anatomo-pathologiques recueillis à l'autopsie. Ce n'est pas que les autopsies de Mal de Pott soient rares. Mais il fallait, comme l'a fait Charcot, discerner les lésions osseuses et les lésions méningitiques, attribuer aux unes et aux autres leur rôle dans la pathogénie des altérations spinales secondaires, et reconnaître que si la paralysie du mouvement l'emporte en durée et en intensité sur la paralysie de la sensibilité, c'est que la tuberculose du rachis affecte primitivement le corps des vertèbres, c'est-à-dire une partie du squelette qui a des rapports étroits — dans le Mal de Pott — avec les racines antérieures motrices.

La cause directe des paraplégies n'est pas la gibbosité osseuse, c'est l'infiltration tuberculeuse, quelquefois caséeuse ou caséo-fibreuse de la face interne de la dure-mère. Si, comme l'avait observé Cruveilhier, de grandes déformations rachidiennes n'entraînent pas forcément la paraplégie, c'est que la *pachyméningite tuberculeuse n'est pas une conséquence obligée de la tuberculose vertébrale*; et si, comme l'avait reconnu Ollivier (d'Angers), la paraplégie peut précéder la coudure du rachis, c'est que la pachyméningite peut comprimer la moelle épinière avant que le corps vertébral ne s'effondre; enfin, si la paraplégie est curable, c'est parce que la résorption de l'exsudat tuberculeux appliqué à la surface de la moelle rend la voie libre au courant nerveux. L'axe spinal ne se comporte pas autrement qu'un nerf enserré dans une ligature : le courant s'arrête au moment de la striction, il passe dès qu'on la supprime.

La question s'éclaircit; mais toutes les difficultés ne sont pas levées.

Les paraplégies, surtout lorsqu'elles ont duré plusieurs années, ne sont *pas toujours curables*; et elles ne peuvent pas l'être, quand ce n'est plus une simple compression avec congestion inflammatoire qui les produit, mais bien une *myélite* scléreuse, interstitielle et parenchymateuse à la fois, c'est-à-dire une lésion réputée irréparable.

Parmi les observations relatives à des cas de ce genre, il en est une qui a fait date : elle a été recueillie par Michaud, il y a quelque trente ans; vous la trouverez reproduite dans divers ouvrages. A la suite d'une paraplégie qui avait duré plusieurs années, et dont la guérison était survenue spontanément, un malade, atteint de Mal de Pott, fut emporté par une affection intercurrente; on fit l'examen de la moelle épinière, et voici ce que Charcot écrivit à ce sujet :

« La moelle avait toutes les apparences de la *sclérose la plus avancée*.... A ne tenir compte que des renseignements fournis par l'examen macroscopique, elle était le siège de lésions *tellement profondes, qu'elle paraissait littéralement s'interrompre sur un point de son trajet par un cordon d'aspect scléreux, où l'on aurait pu croire que toute trace de tubes nerveux avait disparu.* »

Cette constatation semble assurément incompatible avec l'évolution favorable de la paralysie. Et cependant, Messieurs, il est bien vraisemblable que l'observation de Michaud ne concerne pas un fait unique en son genre. Qui sait si la plupart des paralysies pottiques ne sont pas la conséquence d'un processus, sinon identique, du moins analogue, et si, dans les formes curables où nous faisons jouer un rôle principal à la compression, il n'existe pas un certain degré de cette transformation « scléreuse » explicitement signalée par Charcot?

La contradiction, je me hâte de le dire, n'était qu'apparente, car le microscope révélait la présence, dans la virole scléreuse, d'un assez grand nombre de tubes à myéline qui avaient dû permettre le rétablissement de la fonction. La figure annexée à cette description est très démonstrative. Si la moelle est déformée et réduite de volume, on y voit cependant encore des conducteurs nerveux de tout calibre et en notable abondance. Bref, il fallait admettre ou bien une « reproduction de toutes pièces, ou bien une réapparition des cylindres de myéline autour des axes dénudés ». Aucune de ces solutions n'était satisfaisante, et Charcot hésitait à se prononcer,

soit pour l'une, soit pour l'autre. « Voilà, disait-il avec une prudente réserve, un problème que je ne suis pas à même de résoudre pour le moment, et que je me borne à offrir à vos méditations. »

Charcot avait évidemment pressenti que, faute de preuves matérielles, aucune interprétation ne pouvait être définitive.

III. — Nous sommes peut-être mieux en mesure aujourd'hui de concevoir le mécanisme de ces guérisons inespérées, et j'espère vous en donner la preuve. Prenons l'observation de Michaud, la plus importante et la première en date, comme le prototype des cas du même genre, et examinons-la dans son ensemble.

Le phénomène clinique capital, c'est l'existence d'une paralysie d'assez longue durée, avec une anesthésie transitoire, guérissant spontanément l'une et l'autre, mais à des intervalles différents. Quant au fait anatomique, il *semble* consister en une *myélite destructive*, supprimant pour un temps la continuité des conducteurs nerveux. Pour expliquer la guérison, on invoque la *régénération des tubes*.

Messieurs, je crois qu'il y a dans cette interprétation une sorte de pétition de principe. En effet, la conclusion repose sur le fait de l'existence d'une myélite destructive. Mais la myélite existait-elle réellement?... et surtout était-elle véritablement *destructive* ?

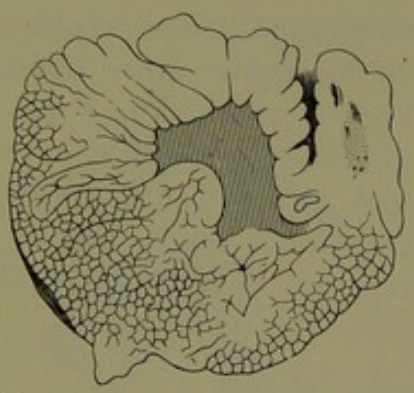

Fig. 37. — Coupe de la moelle dans un cas de Mal de Pott lombaire au niveau de la compression ; hétérotopie de la substance grise ; dislocation et « sclérose » (?) des faisceaux blancs (Cas de Charcot et Michaud).

Sans doute, si l'on s'en tient à la description de Charcot, toutes les apparences annonçaient une grave lésion du névraxe, attendu que « la surface de section du tronçon de moelle rétréci atteignait à peine, en diamètre, le tiers de la surface d'une moelle normale considérée dans le même point... et que la substance grise n'était plus représentée, en ce point, que par une des cornes de substance grise, où l'on ne retrouvait qu'un petit nombre de cellules intactes. » (Fig. 37.)

On peut, je crois, comprendre la diminution de calibre d'une

manière plus satisfaisante et, en tout cas, beaucoup plus conforme à un certain nombre de faits observés avec grand soin depuis quelques années. A l'heure actuelle, nous pouvons supposer que la *myélite ne joue ici qu'un rôle tout à fait secondaire* et que les lésions observées sont produites par l'*élongation de la moelle* et par une sorte de *dislocation de ses éléments*.

Les cylindraxes n'ont pas été détruits, les cellules n'ont pas disparu ; leurs connexions intimes ne sont pas rompues ; seuls, leurs rapports réciproques ont été modifiés.

Sur ce point, Messieurs, je crois qu'il ne sera pas inutile d'entrer dans quelques détails.

Il n'y a pas bien longtemps qu'on s'occupe activement des *Hétérotopies* et de la régénération de la substance nerveuse, soit spinale, soit cérébrale. Les hétérotopies consistent en des déplacements qui peuvent survenir entre les différentes parties constitutives des centres ou des conducteurs. Ces déplacements n'ont rien de commun avec les malformations congénitales, je tiens à vous le dire dès à présent. On les observe, soit dans les traumatismes brusques, soit dans les désorganisations lentes, dans les simples œdèmes des méninges (les processus inflammatoires par exemple), la tuberculose solitaire de la moelle, — une véritable rareté, — la Syringomyélie, la Sclérose en plaques, la Syphilis, etc.

J'en voyais encore récemment un exemple très remarquable à l'autopsie d'un sujet atteint de Myélite aiguë.

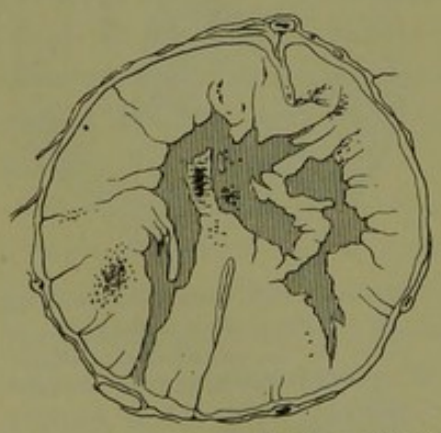

Fig. 38. — Hétérotopie de la susbtance grise dans un cas de Myélite aiguë.

La maladie n'avait duré que quinze jours et cependant la substance grise était déjà complètement disloquée : les cornes du côté gauche étaient séparées de la commissure; elles n'avaient plus de forme. Sur certaines coupes même, dans une région il est vrai très limitée, on ne distinguait plus rien du profil de la substance ganglionnaire; à peine voyait-on, de-ci, de-là, dans des cordons blancs de forme quelconque, des amas de matière grise (Fig. 38), mais il eût été impossible de dire, après

examen à un faible grossissement, quelle corne grise, quelle partie de la commissure on avait sous les yeux. A ce niveau, la moelle, dans son ensemble, était extraordinairement mince. Les lames du tissu vasculo-conjonctif, malgré l'amincissement total, étaient infiltrées d'œdème. La figure que je vous présente vous rend compte de cette disposition tout à fait insolite, mieux que n'importe quelle description. Au-dessus et au-dessous du segment médullaire aminci, l'aspect de la substance grise et des cordons redevenait insensiblement normal.

Ces faits, depuis qu'on les étudie de plus près, semblent tellement fréquents, qu'on pourrait se demander si les hétérotopies des centres spinaux ne seraient pas des *malformations congénitales*, prédisposant à certaines affections accidentelles dans les régions où on les rencontre. Cette manière de voir peut après tout se défendre et elle a eu ses partisans, Pick et Kronthal, entre autres, dont l'autorité est presque un argument. Elle est, en outre, assez séduisante, en ce sens qu'elle trouve un semblant de justification dans d'autres faits empruntés à l'anatomie pathologique générale. — Laissez-moi vous en citer un seul, pris au hasard :

Vous savez que les gros anévrysmes artériels se développent de préférence sur le trajet des artères anomales. Une disjonction préexistante des parties constitutives de la moelle dans un organisme qui, forcément, s'est mal développé, peut devenir un lieu ou une occasion de moindre résistance, favorable à tout processus morbide. Peut-être même les petites artères, anomales elles-mêmes, qui apportent le sang à des régions désorganisées d'avance, sont-elles, dans la moelle, — comme les grosses artères thoraciques dans le médiastin, — plus particulièrement prédisposées aux lésions inflammatoires, aux thromboses, etc. Ne cherchons pas plus loin et tenons nous au fait matériel.

IV. — Voilà, Messieurs, des considérations qui ne me semblaient pas inutiles. La question en effet se présentant sous une face nouvelle, je désirais vous faire apprécier tout le parti qu'on peut tirer des dernières indications de l'anatomie pathologique, pour expliquer des cas déjà anciens et qui n'avaient pas trouvé jusqu'à ce jour une solution plausible, comme le cas resté célèbre de Michaud et Charcot. Sans doute, il existe des *hétérotopies congénitales* de la

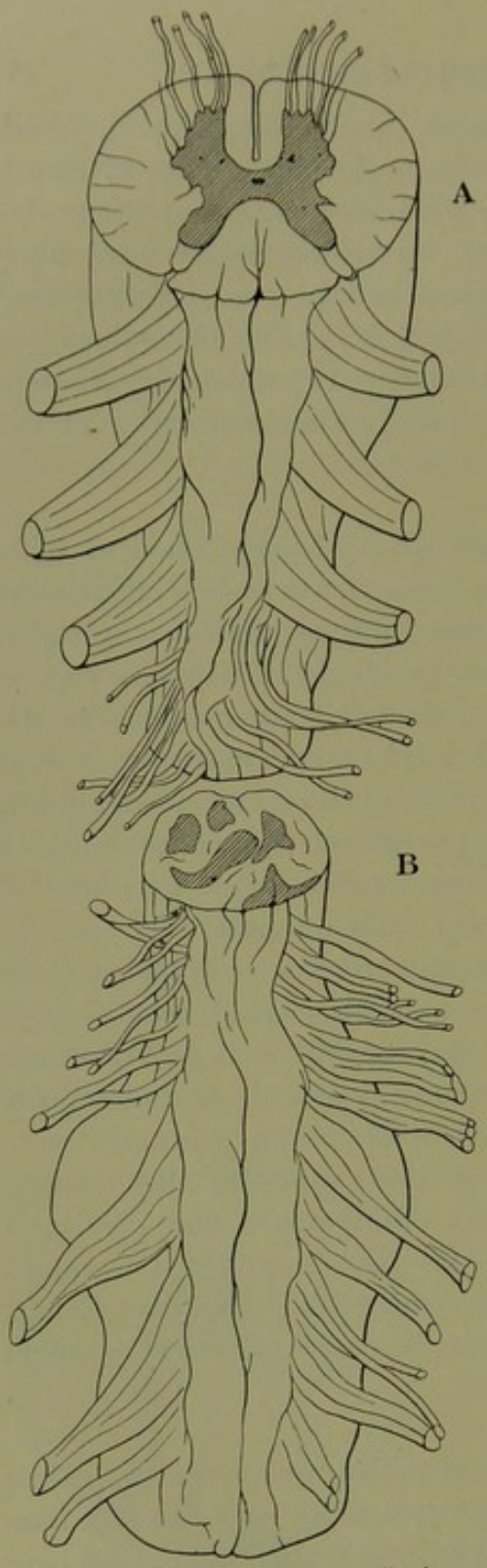

Fig. 39. — Élongation de la moelle dans un cas de compression. A, diamètre normal; B, diamètre aminci au niveau de la compression. — *Hétérotopie* de la substance grise avec disparition de la configuration normale des faisceaux blancs au niveau du point le plus aminci

substance grise et des cordons blancs de la moelle; il est même à supposer que ces hétérotopies sont capables de créer une certaine prédisposition à telle ou telle affection locale et accidentelle.

Mais il y a aussi toute une catégorie d'*hétérotopies*, non pas primitives et congénitales, mais acquises, et celles-là sont *secondaires* à des lésions fortuites, limitées, inflammatoires ou traumatiques le plus souvent.

Tout récemment, Hellich (de Prague)[1], à qui nous devons un travail des plus documentés sur les hétérotopies spinales, s'appliquait à prouver que ces *dislocations du tissu nerveux* résultent d'un glissement des parties les unes sur les autres, à la faveur d'un *œdème* préalable. L'œdème est lui-même la conséquence d'un trouble circulatoire, tel qu'une stase veineuse ou une hypérémie que la pachyméningite explique amplement. Lorsque surviennent un traumatisme, une distension ou une flexion excessives, — à plus forte raison une coudure brusque du rachis, — les tissus infiltrés perdent leurs rapports de *contiguïté* immédiate : et ainsi a lieu l'hétérotopie. Les tubes nerveux ne

1. Hellich, *Mémoires de l'Académie tchèque des Sciences*, 1895, n° 25.

sont pas pour cela divisés dans leur *continuité*. Tiraillés, mais non arrachés, ils gardent des connexions suffisantes avec les éléments cellulaires pour que le trouble fonctionnel ne soit pas irréparable.

Ordinairement la moelle, dans son ensemble, subit une certaine élongation. Fixée plus haut, fixée plus bas par des adhérences pachyméningitiques, elle cède sur un segment intermédiaire, et la dislocation est approximativement proportionnelle à l'amincissement du segment étiré. C'est d'ailleurs sur les coupes transversales des régions amincies que les hétérotopies sont le plus prononcées (Fig. 39).

L'*œdème* n'est pas un fait hypothétique ; on le voit, on le touche dans les opérations pratiquées sur le rachis, et M. Chipault a plusieurs fois remarqué qu'il distend comme un bourrelet la portion de la moelle située au-dessous du tronçon distendu.

En voilà déjà bien assez, Messieurs, pour expliquer cette diminution de calibre de la moelle, autrefois prise pour une *rétraction scléreuse*.

Que faut-il penser maintenant de la *réduction de la substance grise* et de la *disparition des tubes* sur certaines coupes ? — La réduction et l'éparpillement de la substance grise sont le résultat de l'élongation : tout est disjoint en apparence, mais les mailles du réseau, quoique n'ayant plus leur forme, gardent leurs anastomoses et très peu d'entre elles sont rompues[1]. Quant à la disparition des tubes, je vous ai dit qu'elle n'était pas complète ; il en reste (et même en assez grand nombre), qui n'ont pas perdu leurs gaines de myéline ; et il en reste d'autres encore, beaucoup sans aucun doute — tous peut-être — qui, malgré la perte de leur gaine, n'ont presque rien perdu de leur vitalité. Ceux-là sont difficiles à reconnaître dans la masse uniformément colorée de la moelle, puisque c'est à la gaine myélinique que nous distinguons les conducteurs nerveux sur les coupes ; mais nous savons aujour-

1. Quelques auteurs ont prétendu que les hétérotopies de la substance grise résultaient d'un tiraillement brutal de la moelle, artificiellement produit par des manœuvres d'autopsie maladroites. Cette opinion, soutenue par H. Tooth, est fondée sur des faits dont Hellich a tenu compte avec juste raison. Dans un travail moins récent, Ira van Gieson avait prouvé par des expériences ingénieuses qu'on pouvait déterminer à volonté des hétérotopies de la substance grise (*A study of the Artefacts of the nervous System*, New-York, 1892). Mais ces expériences n'infirment pas la réalité des hétérotopies spontanées ; elles démontrent que la substance grise peut glisser en se déformant, *ns se déchirer*, dans le manchon de substance blanche qui l'entoure. L'œdème de la

d'hui que la disparition de la gaine n'entraîne pas nécessairement la mort du cylindre-axe. Celui-ci, une fois dépouillé de son enve-

Fig. 40, 41, 42 et 43, — Hétérotopies de la substance grise dans un cas de Tabes (d'après Angelo Ruffini).

loppe, se divise en autant de cylindres secondaires qu'il renfermait de filaments nerveux primitifs. Dans cet état, il ne cesse pas de vivre ; il est seulement perdu pour la fonction. Comme tous les éléments à l'état embryonnaire, il n'a qu'une activité *trophique*, dont le développement est la fonction chez le fœtus, dont la réparation est le but chez l'adulte. Peu à peu, très lentement, chaque filament axile s'entoure d'une gaine myélinique d'abord très mince,

moelle, dans beaucoup d'états pathologiques, est favorable à ce glissement et à cette déformation. Les recherches d'Ira van Gieson n'en sont pas moins très instructives : elles nous signalent une grave erreur à éviter. Après les constatations de Kronthal, de Cocchi, de Feist, de Turner, Rossi, Schiefferdecker, Hellich, Angelo Ruffini, il n'est plus douteux que l'hétérotopie soit presque toujours la conséquence d'un processus morbide et non d'une brutalité opératoire. On l'observe dans toutes les variétés de la myélite aiguë ou chronique et même dans le tabes, comme l'a fait voir Ruffini. J'emprunte au mémoire de cet histologiste des figures (Fig. 40, 41, 42 et 43), où il est impossible de soupçonner les effets d'une action mécanique violente (*Sopra un caso di eterotopia di sostanza grigia nel midollo spinale di un tabetica*, in *Beiträge z. Anat. u. z. all. Path.*, Bd 16, Hft I, 1894).

puis de plus en plus épaisse ; et au fur et à mesure qu'il est mieux protégé, le nouveau conducteur récupère les propriétés de l'ancien. C'est un travail qui ne se fait pas en un jour ; il faut des semaines et des mois pour qu'il se parachève ; de là, la longueur de la convalescence.

La supposition que les cylindres sont simplement comprimés n'est pas toujours conforme à la réalité des faits. Bien certainement une interruption complète et définitive dans leur continuité s'observe quelquefois ; il faut qu'il en soit ainsi puisqu'il y a des cas incurables. Mais, alors même que le courant serait irrémédiablement rompu, nous ne sommes pas en droit de décider qu'il ne pourra pas se rétablir. Le bout central des nerfs sectionnés a des ressources de vitalité presque inépuisables, tant que les cellules originelles ne sont pas compromises. On conçoit de cette façon la possibilité de ces guérisons tardives, qui ne surviennent qu'après des années et dont on désespérait.

Telle est, Messieurs, l'explication qui doit être donnée aujourd'hui de la prétendue *myélite* scléreuse du Mal de Pott, — *scléreuse en apparence* seulement, puisqu'elle n'est pas destructive au même titre que les myélites scléreuses ou dégénératives proprement dites. — S'il y avait parité entre les premières et les secondes, nous nous trouverions en présence d'une de ces impossibilités matérielles qui ruinent les notions les plus élémentaires de la physiologie. Lorsqu'on est acculé à un pareil obstacle, c'est que l'observation pèche par omission. A l'heure où je vous parle, la lacune est comblée.

V. — La *pachyméningite* est donc le point de départ et la raison d'être des phénomènes de compression. Mais il y a dans l'étendue et dans l'évolution de la pachyméningite elle-même certaines particularités sur lesquelles je crois encore utile de revenir.

Le plus souvent, vous disais-je, elle est *externe* ; c'est-à-dire que l'infiltration caséeuse reste appliquée à la face externe de la dure-mère : l'arachnoïde et la pie-mère sont saines.

Rien n'est plus surprenant que cette intégrité absolue des deux méninges profondes, dans certains cas où une production tuberculeuse, végétant à l'intérieur du canal rachidien, étrangle en quelque sorte la moelle épinière. Ces cas sont les plus fréquents, et ils sont bien de nature à nous faire comprendre les œdèmes dont je vous

parlais tout à l'heure. Non seulement les deux méninges molles sont intactes, mais encore la moelle elle-même (Fig. 44). Et comme

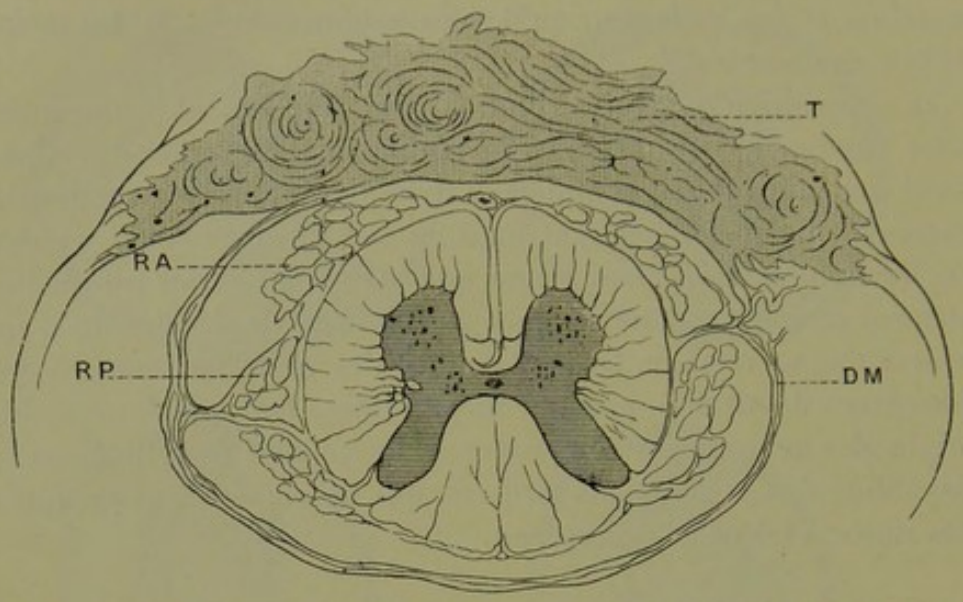

Fig. 44. — Coupe transversale d'une moelle épinière (région cervicale), dans un cas de pachyméningite tuberculeuse externe (d'après une préparation obligeamment communiquée par M. Marinesco). — T, masse tuberculeuse développée à la face antérieure de la dure-mère (DM). — La cavité arachnoïdienne traversée par les racines antérieures (RA) et postérieures (RP) est absolument saine.

celle-ci, simplement comprimée, n'a pas encore subi de transformation dégénérative, il s'ensuit que les alternatives de disparition et de réapparition des fonctions sensitivo-motrices sont subordonnées aux variations des phénomènes congestifs dont la dure-mère est le siège.

Ici, Messieurs, je n'ai qu'à faire appel à des souvenirs toujours présents. L'histoire de la phthisie vulgaire abonde en épisodes identiques. Dans la tuberculose chronique dite congestive, après des périodes d'accalmie dont la durée est indéterminée, on peut voir survenir à l'improviste des fluxions aiguës et des œdèmes pulmonaires qui se traduisent par une dyspnée alarmante et de la fièvre; puis, peu à peu, les accidents généraux et locaux s'atténuent et disparaissent. Que s'est-il passé? — Au pourtour d'une masse caséeuse, une forte poussée inflammatoire, accompagnée d'infiltration parenchymateuse et pleurale, avait diminué le champ respiratoire. Avec la résorption de l'exsudat, tous les symptômes se sont apaisés.

Tel est aussi le cas de ces adénites scrofuleuses torpides dont la tuméfaction parfois soudaine provoque l'angine laryngée œdémateuse, l'*esquinancie* des vieux auteurs, et qui, après une phase aiguë, le plus souvent éphémère, ne laissent à leur place qu'un petit groupe de ganglions indurés.

Je n'insiste pas sur ces rapprochements incontestablement légitimes. Vous devinez bien que, si la réparation est beaucoup plus lente à se faire dans les poussées congestives pachyméningitiques, c'est que la moelle n'est pas un organe tolérant.

D'ailleurs, l'influence de la pachyméningite seule sur l'apparition des paraplégies pottiques est prouvée par un certain nombre de cas bien connus des chirurgiens. Il n'est pas rare, surtout dans les hôpitaux d'enfants, de voir une paraplégie sensitivo-motrice coïncider avec des accès de fièvre dont la courbe thermique annonce une suppuration. Un délai de quelques jours suffit pour qu'on assiste à la formation d'un abcès, parfois à peine plus gros qu'un furoncle, pointant sur les côtés d'une apophyse vertébrale. Une incision fait cesser du même coup la fièvre et la paralysie. M. Chipault a rassemblé plusieurs exemples de cette complication du Mal de Pott; ils sont tous pleinement démonstratifs de l'état d'intégrité de la moelle.

De tout ce qui précède, allez-vous, Messieurs, conclure que la moelle épinière ne soit jamais gravement lésée, ou qu'elle n'ait jamais à supporter que des effets de compression? — Assurément non.

La *pachyméningite*, d'abord externe, peut devenir *interne*; et alors, forcément, l'arachnoïde et la pie-mère adhèrent à la moelle. Les tractus vasculo-conjonctifs qui, à l'état normal, partent de la pie-mère pour s'invaginer dans la substance nerveuse, s'infiltrent et s'enflamment : une telle lésion ne peut s'appeler autrement que *pachyméningo-myélite*.

Pour le coup, la *Myélite transverse* est imminente, avec ses graves conséquences de dégénérations ascendante et descendante, les unes et les autres indélébiles. L'obstruction des artérioles intramédullaires provoque la formation de petits ramollissements ischémiques, mentionnés pour la première fois, je crois, par Tripier. C'est aussi dans ces cas que l'œdème acquiert les plus grandes proportions.

Il me faut, à ce propos, vous dire que les *lésions veineuses* sont infiniment plus importantes que les lésions artérielles.

D'une façon générale, les oblitérations d'artères nous expliquent l'œdème bien moins aisément que les oblitérations de veines. Les recherches toutes récentes que mes internes MM. Lamy, Tollemer, Paul Londe ont faites à ce sujet, sont absolument probantes ; et si les phlébites, avec leurs thromboses, l'emportent sur les artérites oblitérantes, il n'est pas difficile d'interpréter l'infiltration du parenchyme spinal, qui marque le premier degré de la myélite transverse; ce mécanisme n'exclut pas d'ailleurs une influence analogue attribuée par Kahler à la compression des lymphatiques. Peut-être aussi la compression à distance du canal épendymaire joue-t-elle un rôle accessoire et analogue.

VI. — Puisque je vous parle incidemment des formes *graves* des paralysies pottiques, je ne dois pas me borner à vous signaler la Myélite transverse. Il faut avoir toujours présente à l'esprit l'éventualité menaçante d'une *section* véritable de l'axe, qui résulte des effondrements lents ou rapides. Dans les fractures spontanées du rachis, la *coudure à angle aigu* entraîne le plus souvent des déchirures du tissu nerveux. Charcot, Lannelongue, Chipault, Myers et tant d'autres ont insisté sur le fâcheux pronostic des paraplégies dans les cas de ce genre. Mais la cyphose, retenez-le bien, n'entraîne pas nécessairement des altérations indélébiles. Même la *coudure brusque*, à angle aigu, alors qu'elle produit instantanément un ensemble de symptômes où nous croyons reconnaître une hémisection de la moelle, comporte encore des chances de guérison. Si, dans la majorité des cas, le Syndrome de Brown-Séquard est incurable après un effondrement subit, on le voit peu à peu disparaître après un effondrement lent. Brown-Séquard lui-même en a cité un exemple mémorable : une paraplégie complète s'était installée en cinquante heures à la suite d'une coudure progressive. Le sujet fut immobilisé dans une gouttière et la paraplégie disparut.

Un dernier facteur de gravité, dont je n'ai vraiment pas à vous parler, est la tuberculose de la moelle elle-même. On a supposé que le Mal de Pott pouvait en être l'origine, le point de départ le plus rapproché, et que les paraplégies étaient ainsi la conséquence directe d'une *myélite tuberculeuse*. Il est indéniable, Messieurs,

que la tuberculose spinale existe; il n'est pas moins certain qu'elle peut déterminer des paraplégies. Mais ce qui est plus certain encore, c'est qu'elle est d'une *rareté extrême*, et Schmaus, au congrès de Wiesbaden, en 1890, a réduit son rôle à sa juste valeur. En général, la myélite tuberculeuse, soit spontanée, soit consécutive à un Mal de Pott, affecte tous les caractères d'une *myélite aiguë*. Pour ces deux raisons elle sort de notre programme.

Je me résume : *Les paraplégies passagères ou durables du Mal de Pott sont le fait d'une compression de la moelle épinière, compliquée d'une infiltration œdémateuse susceptible de se résorber.*

VII. — Puisque le pronostic de ces paraplégies est étroitement subordonné aux conditions anatomiques, — ou pour mieux dire, mécaniques, — qui les commandent, demandons-nous à présent si leur PATHOGÉNIE peut être sûrement établie.

Vous soupçonnez bien, Messieurs, que la situation n'est jamais aussi simple en réalité qu'elle le paraît dans les exposés didactiques. Aussi bien ai-je à vous avertir dès maintenant que les phénomènes paralytiques ne sont pas, ainsi qu'on l'admettait à l'origine, sous la dépendance exclusive de la compression spinale. J'ai l'assurance — fondée sur plusieurs constatations d'autopsie — que la compression spinale devra être invoquée bien plus rarement que les *compressions radiculaires* pour donner l'explication non seulement de la paraplégie pottique, mais de l'évolution et de la curabilité de cette paraplégie.

Nous nous sommes d'abord conformé par tradition à l'hypothèse qui attribue les complications paralytiques du Mal de Pott soit à une myélite transverse, soit à une pachyméningite spinale. La question me semblant jugée à cet égard, je ne vous parlerai plus désormais que des lésions radiculaires.

Il est de toute évidence qu'une pachyméningite *externe* — vous savez que celle-là est incomparablement la plus fréquente — peut produire des paralysies aussi bien qu'elle produit une myélite de voisinage. Vous admettrez même que, vu la fréquence et l'intensité des altérations osseuses au voisinage des trous de conjugaison, les *névrites radiculaires* sont plus immédiatement efficaces que l'œdème intra-rachidien.

Or il est un élément de diagnostic que j'ai passé jusqu'à présent sous silence : *la douleur*.

Sachez donc que *la douleur ne fait presque jamais défaut* dans les paraplégies du Mal de Pott, au moins pendant les premiers jours de leur installation. Depuis près de trente ans, les auteurs ont cru pouvoir établir le diagnostic différentiel des lésions spinales et des lésions radiculaires sur l'absence ou la présence des douleurs pseudo-névralgiques. Il est parfaitement vrai que les maladies essentiellement médullaires ne sont guère douloureuses; au contraire, celles qui entraînent la participation des racines postérieures sont douloureuses à un degré quelconque. Ainsi, lorsque je prétends que les paraplégies pottiques sont d'origine radiculaire dans l'immense majorité des cas, je vous laisse deviner facilement le mécanisme de la douleur. En outre, vous concevez sans peine que, si les douleurs font défaut, la localisation de la pachyméningite dans la région antérieure du rachis peut épargner absolument les racines postérieures. Mais vous comprendrez aussi dès à présent combien l'intervention chirurgicale est en pareil cas difficile, sinon dangereuse. Autant il est simple de supprimer une masse caséeuse qui ne comprime que la moelle, autant il est malaisé et téméraire de chercher à libérer des racines rachidiennes encastrées dans une production tuberculeuse au niveau des trous de conjugaison.

VIII. — Les quelques malades que je vais vous présenter me tiendront lieu d'arguments, à l'appui de ce que j'avance.

A. — Le premier cas est un exemple absolument typique de *Pachyméningite cervicale radiculaire*.

Il s'agit d'une enfant de onze ans, chez laquelle la faiblesse paralytique s'est développée insensiblement. Ses parents, qui ne lui ont peut-être pas donné les soins nécessaires, ont laissé cette paraplégie cervicale s'installer sans lui attribuer une grande importance, sans être en mesure de nous donner aujourd'hui le moindre renseignement sur la date approximative de son apparition. Nous apprenons seulement qu'au mois d'avril dernier, — il y a bientôt un an, — la petite fille a éprouvé des accidents fébriles très graves rapportés à une méningite; donc, c'est environ depuis cette date que son cou aurait pris une attitude vicieuse et que ses membres supérieurs se seraient paralysés.

La façon de tenir la tête, la raideur de la nuque, la démarche compassée vous font du premier coup reconnaître un *Mal sous-occipital*. Les parents appellent cela « un torticolis » ; mais vous savez qu'un torticolis qui dure depuis plus d'un an chez une enfant délicate ne peut guère être autre chose qu'un Mal de Pott. Vous en avez la certitude lorsque ce torticolis se complique d'une paralysie bilatérale et symétrique du membre supérieur.

Qui dit torticolis dit *affection douloureuse*. Notre petite malade souffre en effet, non pas de la nuque, non plus que de l'épaule, ni du bras, ni d'une région quelconque où elle puisse localiser sa douleur. Elle souffre, vaguement et profondément, du cou, des épaules et des bras, et sa douleur n'est ni provoquée ni exagérée par les mouvements. Voilà bien le trait caractéristique des *douleurs pseudo-névralgiques*, autrement dit des *douleurs radiculaires*.

D'autre part, vous constatez que toute la région cervicale, toute la région scapulaire, le bras, l'avant-bras, la main, sont atrophiés en masse. C'est à peine si enfant peut élever ses deux membres jusqu'à l'horizontale. L'atrophie n'est pas très prononcée; on ne peut lui imputer une pareille incapacité fonctionnelle.

Enfin, écoutez le bruit très particulier que cette petite fille fait en pleurant : c'est un bruit de *spasme laryngé*, que vous entendez quelquefois dans les cas de compressions radiculaires cervicales. La présence des centres respiratoires étagés dans toute la moitié supérieure de la colonne cervicale nous en fait deviner le mécanisme.

Les membres inférieurs sont sains à tous égards.

Une *légère exagération des réflexes rotuliens* nous permet simplement de croire à une compression superficielle de la moelle, mais rien de plus. Tous les processus irritatifs intra-rachidiens ont la même conséquence, et, si l'exagération des réflexes rotuliens peut, dans la pratique, passer à bon droit, et quoi qu'en ait dit, pour une fonction morbide du cordon latéral, elle ne signifie pas que ce cordon soit dégénéré.

Je me garderais bien d'appeler ici la chirurgie à mon secours. L'immobilisation et le traitement général suffiront, j'en ai la conviction, pour enrayer le mal. Il n'est pas jusqu'à l'atrophie musculaire dont je n'espère la guérison.

Deux autres cas légitiment ce pronostic.

Voici une autre enfant qui s'est présentée au mois de novembre dernier à la consultation. Chez elle encore, le Mal de Pott a débuté par un *torticolis* peu douloureux, suivi à bref délai d'une *paralysie* presque complète, avec *atrophie musculaire* très prononcée de la totalité du *membre supérieur gauche*. On avait aussi noté dès cette époque des *secousses fibrillaires* et des *douleurs* : les racines postérieures comme les antérieures semblent donc avoir été comprimées.

Cette enfant a été soumise à un traitement médical et on l'a immobilisée. Aujourd'hui, elle semble complètement guérie ; vous auriez grand'peine à retrouver dans son bras gauche des traces de la paralysie. L'atrophie elle-même n'est presque plus appréciable.

Je ne prétends pas que la pachyméningite ait disparu pour toujours, mais les phénomènes de compression spinale se sont considérablement atténués ; quoique les muscles du cou présentent encore un certain degré de contracture et que les réflexes rotuliens restent un peu exagérés, ces accidents vont, selon toute probabilité, disparaître peu à peu à leur tour.

Dans ce cas, comme dans le précédent, la lésion pachyméningitique s'est vraisemblablement localisée *au voisinage des trous de conjugaison*, comprimant surtout les racines antérieures, et plus légèrement les postérieures.

Une histoire encore bien plus éloquente est la suivante, — éloquente par les faits : — vous allez en juger.

Un homme de trente ans, commerçant, sobre, non syphilitique, mais de constitution assez frêle, vint me consulter à l'Hôpital Saint-Antoine au printemps dernier. Il se plaignait de *douleurs intolérables*, permanentes, profondes, dans la moitié droite du cou, dans l'épaule droite et dans tout le membre supérieur droit.

Depuis quelques semaines, il s'était aperçu que le bras droit avait maigri, qu'il ne pouvait plus s'en servir, et il lui semblait que les douleurs n'étaient pas la seule cause de son incapacité fonctionnelle, puisque celle-ci persistait pendant les courtes rémissions du mal. En réalité, cet homme n'avait autre chose qu'une *atrophie musculaire scapulo-humérale par compression radiculaire*. Ici, à l'inverse des cas précédents, l'atrophie était des plus prononcées. Le malade fut photographié, et vous pouvez apprécier l'asymétrie des deux épaules (Fig. 45).

Les pupilles étaient égales ; le visage ne présentait pas de rougeur plus marquée à droite qu'à gauche, rougeur qu'on voit fréquemment dans les paralysies radiculaires.

Mais une particularité tout à fait inattendue m'intriguait assez fort pour m'engager à demander à mon collègue M. Pierre Marie, de me donner son avis. Le malade avait une *paralysie atrophique de la moitié droite de la langue et du voile du palais, accompagnée d'un trismus apparent* : je veux dire par là qu'il lui était impossible d'écarter les mâchoires du côté droit. Nous ne constations absolument rien d'anormal dans la nutrition ni dans les fonctions des muscles du côté gauche.

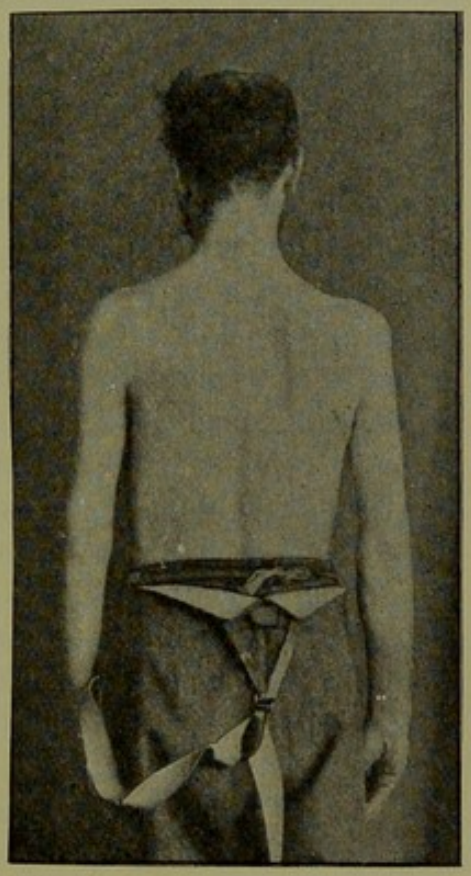

Fig. 45.—Atrophie de la totalité du membre supérieur droit, dans un cas de *Pachyméningite tuberculeuse sous-occipitale.*

Une pachyméningite cervicale supérieure et inférieure était la seule lésion capable de produire l'atrophie scapulo-humérale totale. Or, pour expliquer l'hémiatrophie de la langue et du voile du palais, il fallait supposer que l'infiltration tuberculeuse remontait jusqu'à la région bulbaire et que les racines de l'hypoglosse étaient sérieusement touchées. L'impossibilité d'écarter la mâchoire pouvait être le fait d'une paralysie des muscles abaisseurs innervés par le plexus cervical. Vous voyez qu'en somme la lésion de ce *mal sous-occipital* occupait la région la plus élevée où elle pût se produire. Elle atteignait l'os occipital lui-même, puisque nous avions affaire à une névrite radiculaire de l'hypoglosse.

Sans affirmer qu'il s'agît d'une pachyméningite tuberculeuse, nous faisions, M. Marie et moi, des réserves sur la possibilité d'une production d'autre nature, un syphilome, par exemple, ou une tumeur maligne.

Mais ce qu'il y avait de plus fâcheux dans cette situation, c'est

que depuis plusieurs jours le malade était sujet à des *crises d'oppression angoissante, avec spasme glottique*, ou tout au moins de dyspnée laryngée. Le pneumo-gastrique semblait donc intéressé dès son origine, ou même encore plus haut que l'émergence des nerfs laryngés; le phrénique pouvait être également en cause; bref, malgré l'absence de tout phénomène cardiaque, nous avions toutes les raisons de craindre des complications graves à courte échéance.

Par acquit de conscience, le traitement spécifique fut prescrit et régulièrement appliqué pendant six semaines, mais sans résultat.

Le malade revint me trouver, désespéré, réclamant à grands cris une opération quelconque qui le soulageât de ses intolérables douleurs. Je l'adressai alors à mon excellent maître et ami M. Monod, en le priant de me dire si l'ouverture du canal rachidien, dans la région du trou occipital, lui paraissait réalisable. Étant donné qu'il fallait dégager les racines de l'hypoglosse et le tronc du pneumo-gastrique, on ne pouvait guère s'abstenir de réséquer un segment de l'atlas, chose à peu près impossible.

Tel était l'avis de M. Monod, qui, pour me convaincre, m'adressa à M. Farabeuf. « Réséquez de l'axis tant que vous voudrez, me répondit M. Farabeuf, mais de l'atlas, rien ! »

De jour en jour, le malade venait nous adresser des supplications plus instantes. Nous lui fîmes entendre qu'un nouveau traitement médical préalable devait être suivi avant l'opération : l'huile de foie de morue à haute dose et repos absolu.

Bien nous en prit. Deux mois après, la guérison était complète.

Je ne soutiendrais pas que ce malheureux doit au traitement une guérison inespérée. La résolution spontanée des processus congestifs dans les pachyméningites tuberculeuses est souvent l'œuvre de la Bonne Nature. Mais, nous nous félicitons, nous tous qui avons vu le malade, qui avons assisté à ses crises et redouté les accidents suprêmes, de n'avoir pas cédé à ses instances et « risqué le tout pour le tout ».

B. — Jusqu'à présent, Messieurs, je ne vous ai parlé que de paraplégies cervicales. Il me serait beaucoup plus facile de vous présenter des cas de guérison de *paraplégie des membres inférieurs*, c'est-à-dire des cas bien moins graves, bien plus vulgaires et bien plus généralement connus. Je vous ferai donc voir sim-

plement deux malades, un enfant et un adulte, chez lesquels la paralysie a encore rétrocédé spontanément.

L'enfant, âgé de huit ans, a un Mal de Pott dorsal. On distingue, en y regardant de près et surtout en palpant avec soin, une petite *gibbosité* dont les parents ne se sont jamais aperçus.

Ce petit garçon nous a été adressé comme atteint de Myopathie primitive du type inférieur. En effet, lorsqu'il est entré dans le service, il marchait bien, mais ne pouvait pas courir ; il était fortement cambré, et son attitude rappelait, de loin il est vrai, celle de la Paralysie pseudo-hypertrophique. La similitude était d'autant plus grande que l'enfant, lorsqu'il était couché, avait besoin, pour se relever, de *grimper le long de ses jambes* (c'est l'expression consacrée). Le membre inférieur droit, plus impotent que le gauche, était atrophié en masse, et nous trouvions le réflexe patellaire du même côté notablement exagéré.

Ici encore, c'est le repos pur et simple qui a opéré la guérison. Il n'a pas fallu six mois pour que les masses musculaires reprissent leurs fonctions et leurs dimensions normales. L'enfant marche, court et saute comme s'il n'avait jamais rien eu. La gibbosité seule persiste, mais vous ne sauriez dire laquelle des deux jambes a été malade.

Voici maintenant un cas relativement plus sérieux.

L'homme que vous avez sous les yeux, âgé de trente ans, est atteint d'une coudure vertébrale dont le développement s'est fait avec une lenteur extrême. Cependant, bien avant qu'il ne s'aperçût du commencement de la gibbosité, il avait éprouvé une certaine *difficulté à marcher* ; « il tenait mal ses jambes » et il ne pouvait pas courir. Cela dura plusieurs mois, et puis il n'en fut plus question.

A quelque temps de là, il se fractura la jambe gauche ; on lui appliqua un appareil inamovible et, naturellement, il garda le lit. Le décubitus dorsal lui était très pénible ; il ressentait des douleurs lombaires insupportables et qu'on ne s'expliquait pas.

Lorsque le temps de la formation du cal fut accompli, on voulut le faire lever : il ne le pouvait pas ; ses *deux jambes étaient raides et douloureuses*. Tant qu'il était couché, il les remuait encore, mais sans amplitude et sans énergie.

Cet état ne s'améliora point : les douleurs persistèrent, la faiblesse augmenta et, en quelques mois, la *paraplégie* fut *complète*. Alors, la *courbure vertébrale* apparut et ne fit que s'exagérer par la suite.

Aujourd'hui le malade ne quitte plus le lit; ses membres inférieurs sont complètement inertes et atrophiés en masse; il garde l'attitude d'extension; le réflexe rotulien est exagéré, et la trépidation spinale provoquée est presque inépuisable.

La persistance des douleurs, qui surviennent par crises et qui se sont étendues aux membres inférieurs, leur caractère pseudo-névralgique, leur concordance d'apparition avec les phénomènes amyotrophiques, me font encore admettre l'existence d'une *lésion radiculaire*.

J'ajoute que dans ce cas, comme dans tous les précédents, l'*absence d'anesthésie* laisse à supposer que la moelle n'est pas profondément touchée.

Mais ce qui, plus encore, nous autoriserait à affirmer une altération au moins irritative des racines, c'est une *rétraction tendineuse des muscles fléchisseurs du pied*, qui a insensiblement produit un *pied bot*.

Cela, Messieurs, me semble péremptoire. Dans l'hypothèse que la guérison de la lésion radiculaire pût se réaliser, la formation de ces rétractions tendineuses mettrait un sérieux obstacle au retour des fonctions musculaires.

Je ferais encore volontiers quelques réserves au sujet de deux autres symptômes, dont l'interprétation pathogénique n'est pas absolument éclaircie : d'abord, une intolérance vésicale, qui peut faire supposer l'extension de la pachyméningite jusqu'aux centres, ou mieux, jusqu'aux racines des nerfs des réservoirs; et, en second lieu, la formation d'une *escharre* sur la signification pronostique de laquelle je reviendrai dans un instant. Apprenez seulement que deux fois déjà cet homme a eu des escharres sacrées qui ont complètement guéri.

Quant aux *troubles urinaires*, ils n'ont pas, malgré la circonspection que réclament toujours de pareils cas, la fâcheuse signification pronostique qu'on leur attribue en général; leur gravité est subordonnée à des complications que vous devinez et qui ne regardent en rien la moelle. Ils ont, quelle que soit leur durée, la même tendance spontanée à la guérison.

IX. — Si j'ai tant insisté, Messieurs, sur la bénignité relative des paraplégies pottiques, c'est qu'il me reste maintenant à justifier l'intervention opératoire dont je vous parlais au début de cette leçon, et qui doit vous sembler si peu conforme avec tout ce que je viens de vous dire.

C'est, non pas à contre-cœur, mais simplement contraint et forcé, que j'en ai appelé à la chirurgie. Profondément convaincu que les paralysies pottiques guérissent *presque toujours*, comme l'enseignait Charcot, je ne pouvais pas cependant oublier le danger que fait courir à un paraplégique, quel qu'il soit, cette complication suprêmement grave, également décrite par Charcot : *le decubitus acutus*.

Voici l'histoire en très peu de mots :

Un jeune homme de vingt-deux ans, sujet à des fourmillements dans les membres inférieurs et, depuis quelques semaines, faible sur ses jambes, fut atteint subitement, il y a vingt jours, d'une *paraplégie spasmodique, bilatérale, complète, avec une perte absolue de la sensibilité, depuis les orteils jusqu'au-dessus de l'ombilic*. Le fait que cette paraplégie était spasmodique éliminait immédiatement l'hypothèse d'une lésion destructive de la moelle, telle qu'une hématomyélie, ou un ramollissement ischémique. Nous n'avions pas non plus à supposer l'existence d'une dégénération latérale, puisque les phénomènes avaient débuté véritablement du jour au lendemain, dans l'espace d'une nuit. Seule, une compression brusque intra-rachidienne peut déterminer un état spasmodique semblable.

Ce jeune homme n'avait pas de Mal de Pott, du moins pas de gibbosité appréciable, mais il était *tuberculeux*. Admettre qu'une caverne tuberculeuse d'un corps vertébral s'était ouverte dans la cavité rachidienne n'avait rien que de très rationnel. Bien plus, le diagnostic régional pouvait être déterminé avec une grande précision, vu que, d'une part, *la vessie et le rectum étaient paralysés*, et que, d'autre part, la ligne d'anesthésie sus-ombilicale, surmontée d'une zone d'hyperesthésie, nous fournissait un repérage certain pour la limitation supérieure de la compression spinale.

La conviction que nous nous étions faite sur la nature de la lésion et son siège nous engageait à tenter la suppression radicale du mal par l'ouverture du canal rachidien et un procédé d'exérèse que j'abandonnais au libre choix du chirurgien.

Malgré tout, Messieurs, permettez-moi de le répéter, je n'aurais

pas pris cette décision, en raison de tout ce que je viens de vous exposer, si une complication d'une gravité superlative ne nous avait pas forcé la main.

En moins de trois jours une *large escharre* s'était formée à la région fessière, entourée d'un œdème cyanique remontant jusqu'au-dessus de la base du sacrum. La rapidité de l'envahissement, l'aspect phlegmoneux des parties infiltrées, la couleur violacée des grosses bulles qui avaient été le point de départ de l'escharre, enfin un mouvement fébrile accompagné de frissons, tout caractérisait ce trouble trophique qui ne pardonne pas : le *decubitus aigu*. Il y a loin de là aux écorchures sacro-trochantériennes qui apparaissent si fréquemment à la suite du séjour prolongé au lit. Le pronostic de ces dernières ne nous cause jamais tant d'alarmes. Même dans les maladies des centres nerveux, on les voit spontanément guérir. C'est simple affaire de temps et de propreté. Il n'en va pas de même du decubitus aigu, puisqu'il est *presque infailliblement mortel*.

Il n'y avait pas un jour à perdre. M. Chipault voulut bien pratiquer la *lamnectomie* : les lames des 9e, 10e et 11e vertèbres dorsales ayant été réséquées, et la moelle ayant été écartée avec toutes les précautions voulues, on découvrit à la face postérieure des corps vertébraux, en dehors et en avant de la dure-mère, une masse caséeuse, grosse comme une noix et ramollie à son centre. Cette tumeur tuberculeuse fut enlevée complètement; puis, les parties osseuses une fois ruginées et cautérisées, on pansa à l'iodoforme et le malade fut suspendu dans une gouttière de Bonnet. Voilà deux jours que l'opération a eu lieu; l'état général est aussi satisfaisant que possible et j'espère que tout ira bien. Je peux même vous dire que déjà l'escharre a bien meilleur aspect; l'œdème a disparu et nous avons presque la certitude que le danger immédiat est conjuré.

S'il ne devait résulter que cela de l'opération, nous pourrions déjà nous en féliciter, notre rôle étant de prolonger la « courte vie » de nos patients, ne fût-ce que de quelques jours. Il faut toujours courir au plus pressé.

X. — Ce que je voudrais vous dire encore une fois avant de terminer, c'est que l'*intervention chirurgicale*, en règle absolument générale, ne convient qu'aux cas où l'urgence immédiate se fait

sentir. Sauf les complications qui compromettent l'existence, les accidents paralytiques du Mal de Pott s'accommodent des atermoiements.

Ne vous laissez pas séduire, Messieurs, par des succès encore trop rares. Les guérisons post-opératoires sont si lentes qu'on peut se demander si le chirurgien a toujours le droit de s'en faire honneur. La réparation des désordres anatomiques et le retour des fonctions exigent le plus souvent de longs mois; et cela n'est pas exclusivement le propre des opérations tentées contre les accidents méningitiques de la tuberculose vertébrale. Je pourrais vous en dire tout autant des trépanations, des résections, des lamnectomies impérieusement indiquées dans les cas de grand traumatisme du rachis.

Nous avons vu, ces derniers jours, M. Reclus et moi, dans le service de notre distingué confrère M. Horsley, un nombre respectable de malades guéris par l'une quelconque de ces opérations. Chez presque tous la convalescence avait été si lente que je me demandais si la grande habileté du chirurgien de Londres avait pu l'avancer seulement d'une semaine.

Mais je n'ai pas le droit de vous parler des opérations motivées par des *accidents* d'une gravité imminente ; je n'ai à apprécier que celles où des complications d'ordre purement *médical* sont en cause.

Vous connaissez, Messieurs, mon opinion de *médecin*. Je viens de vous la dire et je vous l'abandonne, sans chercher à vous l'imposer : Je reste convaincu que la chirurgie de la moelle épinière est pleine de promesses, comme l'enfer est pavé de bonnes intentions.

Cela dit, je fais exception pour quelques interventions dont la nécessité simpose.

Ainsi, dans un cas tout à fait analogue au nôtre, Lane a enlevé les lames des 9e, 10e et 11e vertèbres dorsales et excisé un paquet de fongosités sus-jacentes à la dure-mère : deux jours après l'opération, le sujet recouvrait l'usage de sa jambe gauche et au bout d'un mois la paraplégie avait disparu. Je pourrais également vous renvoyer à une observation identique d'Abbe et à plusieurs autres rassemblées par Mac-Even, Wyth, Ménard. Mais ici encore il me serait beaucoup plus facile de vous signaler, non seulement les insuccès, mais aussi les aggravations.

Chose triste à dire, les succès ne sont que trop souvent temporaires. Chez trois malades de Kraske la paralysie récidiva en moins de trois mois. Wright a vu l'anesthésie s'étendre et la motilité disparaître peu à peu. Les résultats de Roux, Picqué, Zavaleta, Delorme, ne sont pas plus encourageants.

Écoutez d'ailleurs ce que vous enseignent les ouvrages classiques les plus récents; leurs conclusions s'accordent, à bien peu près, avec les nôtres : « A ces trépanations, disent MM. Forgue et Reclus, nous n'acceptons qu'une indication : une compression de la moelle, aiguë, menaçante, avec des symptômes respiratoires pressants ou des troubles vésico-rectaux rebelles, dont le repos et l'horizontalité n'enrayent point les progrès. »

Dans ce qui a trait aux troubles vésico-rectaux *rebelles*, je n'aperçois pas clairement leurs rapports avec la compression aiguë de la moelle. Ils me paraissent presque toujours relativement bénins, et vous pourriez voir dans notre service un malade paralytique chez lequel ils ont guéri *complètement et spontanément après une durée de deux ans*. Quant au reste, j'y souscris sans réserve ; j'ajouterai seulement aux indications opératoires, mentionnées par Forgue et Reclus, le *decubitus aigu*, dont la terminaison naturelle est la mort[1].

1. La malade, après un séjour de six mois dans le service, a succombé aux progrès de la cachexie escharotique. Les lésions de pachyméningite s'étaient étendues jusqu'à la partie supérieure de la région dorsale sans exercer de nouvelle compression. Cette pachyméningite était purement extérieure. Plusieurs corps vertébraux étaient atteints de carie profonde.

Au moment où nous mettons sous presse, le Congrès de Chirurgie (dans sa session d'octobre 1894) entend la lecture d'un rapport de M. Kirmisson sur la chirurgie du rachis. Les conclusions de ce rapport sont, sauf indications très spéciales, défavorables à l'intervention en général.

HUITIÈME LEÇON

HÉMATOMYÉLIE ET PARAPLÉGIES SUBITES

I. Les *Paraplégies apoplectiformes* et l'*Hématomyélie*.
Exemple clinique. — Paraplégie à début brusque des membres inférieurs (motilité et sensibilité) avec paralysie des sphincters. Amélioration progressive. Contracture permanente et dissociation syringomyélique de la sensibilité.

II. Anatomie pathologique. — Hémorrhagies qui peuvent donner lieu à la *Paraplégie subite*. Hématorachis. — Hémorrhagies méningées ou sous-durales. — *Hématomyélie*. — Celle-ci est le plus souvent consécutive à des lésions antérieures de la moelle.

III. Liens de parenté anatomo-pathologiques et cliniques de l'*Hématomyélie* et de la *Syringomyélie*. — Dissociation de la sensibilité dans l'Hématomyélie. — Hématomyélie secondaire à la Syringomyélie. — Syringomyélie secondaire à l'Hématomyélie.

IV. Diagnostic de l'*Hystérie* dans les cas de paraplégie subite. — Dissociation syringomyélique dans la paraplégie hystérique. — Paraplégie hystérique mono-symptomatique. — Absence des troubles sphinctériens dans la Paraplégie hystérique subite.

V. Paraplégie subite dans les *Tumeurs intra-rachidiennes* ou *intra-spinales*.

VI. Paraplégies subites dans la *Myélite aiguë*. — *Myélite aiguë apoplectiforme* (Hayem). Dissociation « syringomyélique » de la sensibilité dans la Myélite aiguë.

VII. Pathogénie. — Les Hémorrhagies en général sont la cause la plus fréquente des Paraplégies subites. — La disposition anatomique spéciale aux artères de la région lombaire prédispose à l'Hématomyélie lombaire.

VIII. Pronostic. — Traitement. — Indications et contre-indications thérapeutiques[1].

Messieurs,

Vous vous rappelez, sans doute, avoir vu venir à l'une de nos dernières consultations du mardi, un malade atteint d'une affection spinale, survenue soudainement, du soir au lendemain, vraisemblablement à la suite d'une hémorrhagie médullaire. Nous l'avons reçu dans le service de la Clinique et nous avons pu l'examiner à loisir. Aujourd'hui encore, je suis disposé à maintenir notre diagnostic du premier jour. Mais, comme tout diagnostic est matière à discussion, je profiterai de cette circonstance pour vous parler des *Paraplégies subites* — celles en particulier qu'on qualifie d'*apoplectiformes*, et qui, la plupart du temps, résultent soit

1. Leçon du 15 juin 1894.

d'une hémorrhagie intra-spinale ou *Hématomyélie*, soit d'une hémorrhagie intra-rachidenne ou Hématorachis.

I. — Voici, pour entrer en matière sans plus tarder, l'histoire du malade[1]. Elle est à la fois des plus simples et des plus instructives : c'est véritablement un type du genre.

Vous voyez un homme de 36 ans, de bonne mine et solidement charpenté. Ses antécédents héréditaires n'ont rien qui doive nous arrêter. Son père a succombé à un « chaud et froid », sa mère à une ascite. De ses autres parents, les uns sont morts, tous de vieillesse, les autres sont bien portants. Quant à lui, son passé pathologique n'est pas très chargé. Étant enfant, il ne se rappelle pas avoir eu d'indispositions durant plus qu'un ou deux jours. J'ajoute : pas de traces de Syphilis.

Il a exercé différentes professions. Frotteur à 20 ans, puis garçon d'hôtel, puis soldat en Tunisie, — le pays de la soif, — enfin, depuis 9 ans, charretier. — Il boit, et il ne s'en cache pas : « C'est le métier qui veut ça ». Son ordinaire est de trois litres de vin par jour, sans compter les petits verres de rhum. Il est aussi grand fumeur de pipe, et il chique. Je mentionne le fait, pour mémoire seulement, car je ne saurais vous dire si le tabac doit figurer dans l'étiologie des affections spinales. Son influence sur les centres corticaux est, par contre, chez certains sujets, évidente et pernicieuse.

A part l'alcoolisme, vous voyez que notre enquête ne nous apprend rien de saillant. J'arrive donc immédiatement à l'histoire de l'affection pour laquelle ce malade est venu nous consulter : elle est d'une simplicité peu commune.

Le 12 septembre 1893, vers 5 heures et demie du matin, après une nuit d'excellent sommeil, cet homme s'éveille comme à l'ordinaire. Il veut se lever : mais ses jambes lui refusent leur service. « Elles étaient comme mortes ». Il croit qu'il a pris une fausse position. Il les saisit avec ses mains, les tâte, les soulève, les transporte sur le bord du lit : elles pendent flasques, inertes. Alors, s'appuyant sur les deux poings, il essaie de se mettre debout : il s'effondre, roule sur le plancher, et reste ainsi étendu, incapable de se relever, jusqu'à l'arrivée d'un camarade qui, le prenant à bras-le-corps, parvient à le replacer sur son lit.

1. L'observation détaillée de ce malade a été recueillie par M. J.-B. Charcot, interne du service.

Maintenant, Messieurs, veuillez bien retenir les détails de ce premier épisode :

En même temps que le malade constatait, à son réveil, cette *paralysie absolue* des membres inférieurs, survenue inopinément, sans le moindre prodrome, il éprouvait dans les pieds et les jambes une sorte d' *engourdissement*; la sensibilité au contact et à la piqûre avait complètement disparu, depuis la face plantaire jusqu'au niveau du genou, mais pas plus haut.

Peu à peu l'engourdissement gagnait les cuisses; et, à midi, l'anes-

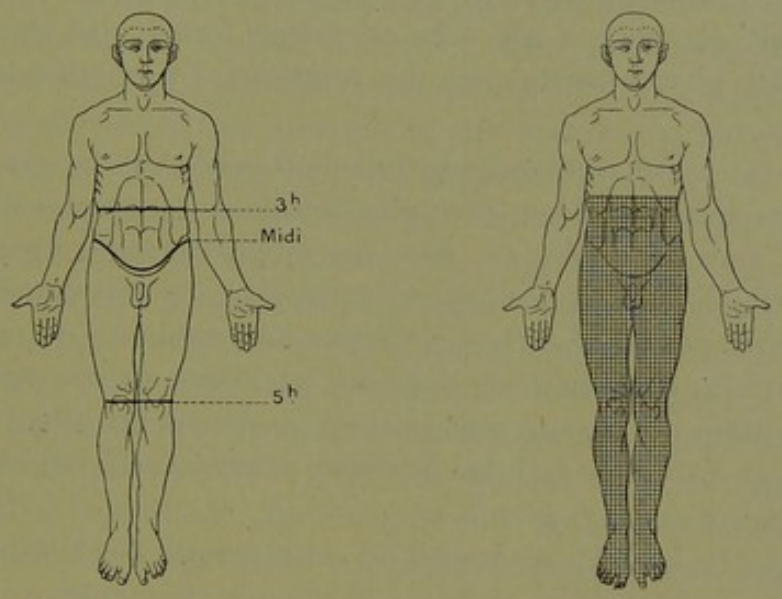

Fig. 46 et 47. — Marche ascensionnelle et répartition des troubles moteurs et sensitifs dans un cas d'*Hématomyélie*. — Les hachures verticales correspondent à la paralysie; les hachures horizontales, à l'anesthésie.

thésie remontait jusqu'au pli de l'aine. A trois heures, engourdissement et anesthésie avaient atteint et même dépassé l'ombilic. Le malade ne pouvait même plus se mettre sur son séant. La motilité et la sensibilité étaient absolument perdues dans tout le train postérieur; peut-être en restait-il quelque vestige du côté droit (Fig. 46 et 47).

Mais voici un renseignement bien intéressant :

Dès que l'engourdissement eut atteint *la ceinture, les urines s'écoulèrent involontairement*. Ainsi, motilité, sensibilité au contact et à la douleur, sens musculaire, sensibilités viscérales, tout était aboli. Et tous ces phénomènes graves étaient survenus à l'improviste, sans traumatisme, sans fièvre, sans douleurs, sans avertisse-

ment insolite, dans un laps de temps qu'on peut évaluer à 10 ou 12 heures environ, bien que le moment précis de l'*ictus* reste incertain — le malade n'en ayant pas eu connaissance, puisque le sommeil n'en fut nullement troublé.

Le lendemain, cet homme fut transporté à l'Hôpital Lariboisière, et il y resta jusqu'au 28 Décembre, c'est-à-dire pendant trois mois et demi, dans le service de M. Gérin Rose. Durant ce séjour, il put se rendre compte d'un phénomène qui ne l'avait pas d'abord frappé et que je dois vous signaler à présent pour rester fidèle à l'ordre chronologique : je veux parler d'une *diplopie passagère* qui serait survenue à peu près en même temps que les autres accidents; je n'y insiste pas, me réservant d'y revenir dans un instant.

Nous ne savons pas exactement quels étaient alors les caractères cliniques de la paraplégie. Était-elle flaccide ou spasmodique? — Le malade nous dit qu'il a eu, dans les premiers temps, une double eschare fessière.... La perte de substance a dû être très superficielle, car elle n'a pas laissé de traces visibles aujourd'hui. Ce qui paraît bien certain, c'est qu'il ne s'agissait pas d'une de ces eschares à mortification rapide, qui apparaissent au-dessus du sillon fessier, de part et d'autre de la ligne médiane, et qui caractérisent *le decubitus aigu d'origine spinale.*

Malgré la gravité apparente de cette paraplégie à début foudroyant, la situation ne resta pas longtemps alarmante.

Pendant les trois mois de son séjour à Lariboisière, notre malade recouvra peu à peu les fonctions de ses membres inférieurs. D'abord, il put remuer légèrement les orteils du pied gauche, puis ceux du côté droit, et la motilité se rétablit ensuite successivement aux pieds, aux jambes, aux cuisses, très faiblement, il est vrai, mais très régulièrement, suivant les mêmes étapes que la paralysie ascendante avait franchies en quelques heures. La sensibilité tactile était toujours obtuse, mais la sensibilité à la piqûre reparaissait, procédant ainsi, d'une manière générale, parallèlement au retour de la motilité.

En trois mois, l'amélioration fut telle, que le patient pouvait sortir de l'hôpital, marcher en s'appuyant au bras d'un aide; depuis cette époque, le mieux ne cessa pas de s'accentuer de jour en jour. Mais comme il était encore incapable de travailler, il entra, après le nouvel an, dans le service de M. Martin, et y resta

quelques semaines. S'il faut l'en croire, M. Martin aurait constaté à cette époque l'*exagération des réflexes rotuliens*.

Le 1er Mai, il vint à la Salpêtrière, et depuis son admission, l'amélioration ne s'est pas démentie. Aujourd'hui il peut même faire quelques pas sans s'appuyer.

De la paraplégie, d'abord totale et absolue, il ne reste qu'une *paraparésie* légère des membres inférieurs et une paralysie presque complète des sphincters. La démarche est franchement spasmodique; les jambes sont raides, le pied ne traîne pas sur le sol, mais il est difficilement soulevé. D'ailleurs, Messieurs, vous voyez que les muscles des membres inférieurs ne sont pas atrophiés; ils résistent énergiquement aux flexions et aux tractions passives. Quant aux membres supérieurs, ils n'ont jamais été atteints.

Je vous répète que les *douleurs ont toujours fait défaut* — caractère négatif d'importance majeure. Mais, actuellement, le malade éprouve une sorte de courbature, persistante, presque douloureuse, en un point déterminé de la région dorso-lombaire; c'est peut-être à ce niveau que la lésion est localisée.... N'anticipons pas.

Il ne me reste qu'à vous mettre au courant des troubles actuels de la sensibilité. — Je vous ai dit que, le jour même où apparut la paraplégie, l'anesthésie était complète, dans tous ses modes. Les contacts, le froid, le chaud, les piqûres, bref, aucune sensation n'était perçue.

Le premier examen que nous fîmes à l'entrée du malade à la Salpêtrière, ne nous révélait plus que des modifications *paresthésiques*; c'est-à-dire que toutes les sensations étaient perçues, mais mal appréciées. Le chaud était confondu avec le froid, le pincement avec la piqûre, etc. Or, tout dernièrement, un nouvel examen nous a permis de constater un fait d'une haute signification : la sensibilité est franchement *dissociée*, et vous savez ce qu'on entend par là. La sensibilité tactile est conservée, mais la sensibilité pour le chaud, le froid et les excitations douloureuses, en général, est abolie. Cette dissociation est absolue au membre inférieur droit, et seulement relative au membre inférieur gauche. Nous avons la certitude qu'elle n'existait pas il y a quelques jours.

Est-ce donc un pas en arrière, une aggravation? — Ne le croyez pas, Messieurs; la guérison est en bonne voie, mais elle ne se fait pas sans hésitations. Si nous devions voir dans l'apparition de la

dissociation dite *syringomyélique* un phénomène plus grave que la paresthésie pure et simple, cela même ne devrait pas modifier le pronostic. Les convalescents ont leurs bons et leurs mauvais jours, et les oscillations de ce genre ne tirent pas à conséquence. Du reste, il est de règle, que la sensibilité tactile réapparaît avant la sensibilité thermique et douloureuse dans le processus de guérison des anesthésies de cause organique. Qu'il s'agisse d'une lésion centrale ou d'une lésion des nerfs périphériques, c'est là un fait que vous observerez toujours — ou à très peu d'exceptions près.

Mais, penserez-vous, puisque nous sommes en présence d'une dissociation de la sensibilité à laquelle on a donné le nom de *syndrome syringomyélique*, ne s'agirait-il pas ici, par hasard, d'une *Syringomyélie à début brusque?* — A cela je vous répondrai que le syndrome syringomyélique n'est pas défini seulement par la dissociation de la sensibilité. Il y a là à trancher d'abord une question préjudicielle concernant le *mot* lui-même, et vous allez juger qu'elle a, au point de vue pratique, une réelle importance.

On dit, par exemple, que la dissociation « syringomyélique » de la sensibilité s'observe parfois dans le Tabes, dans certaines névrites périphériques traumatiques ou spontanées, dans l'Hystérie, etc. Cela n'est pas rigoureusement exact. On peut bien constater, en effet, dans l'une quelconque de ces maladies, une dissociation des sensibilités à la douleur, au tact, à la température; mais les *zones de dysesthésie* ou d'*anesthésie* n'affectent pas la *forme* caractéristique des dissociations syringomyéliques : elles ne sont pas limitées par des lignes *régulières* : c'est une répartition étroitement dépendante de la distribution topographique de certains territoires nerveux, que l'anatomie descriptive nous permet de comprendre et même de prévoir. Ces anesthésies dissociées n'ont donc, dans leur répartition à la périphérie, aucune analogie avec les *zones syringomyéliques*. De celles-ci, vous ne trouverez dans vos livres d'anatomie, ni dans vos dissections, aucune explication satisfaisante; la distribution des branches terminales d'un plexus nerveux n'y est pour rien.

Aussi bien, le jour où l'on découvrit la même topographie paradoxale chez les hystériques, la première idée qui vint à l'esprit fut qu'elle était une *création de l'esprit*.

L'existence d'un syndrome identique dans la Syringomyélie doit faire écarter cette hypothèse. Une lésion médullaire seule

intervient ici. Je me propose d'analyser, dans une de mes prochaines leçons, le mécanisme du phénomène[1]. Qu'il vous suffise donc aujourd'hui d'euregistrer le fait en lui-même, comme étant de nature à nous faire admettre provisoirement et discuter la possibilité d'une *gliomatose spinale*.

D'ailleurs, avant de se prononcer sur la nature de la lésion, nous pouvons tenter encore de préciser son siège; pour cela, il faut d'abord, vous le savez, déterminer aussi exactement que possible la limite supérieure de la zone d'anesthésie ou de thermo-analgésie. Cette ligne de repère indique que la lésion spinale siège sur une partie du trajet de la neuvième paire dorsale, soit au niveau de son émergence, soit sur un point quelconque de son étendue dans le canal rachidien. Vous pouvez concevoir, dès à présent, que, si cette lésion est radiculaire, et non pas médullaire, elle intéresse non seulement la neuvième paire dorsale, mais encore toutes les racines sous-jacentes, puisque la vessie et le rectum sont paralysés. Cette première supposition rend très invraisemblable, *a priori*, la lésion *radiculaire*, et omme nous savons, d'autre part, que la paralysie motrice est *spasmodique*, tout nous invite à croire que la moelle est directement, et plus ou moins profondément, touchée.

Avant d'en finir avec l'histoire de notre malade, je tiens, Messieurs, à vous dire encore quelques mots des phénomènes oculaires que je vous ai déjà indiqués au passage.

Il y a eu, vous ne l'avez pas oublié, à l'époque même des premiers accidents, une *diplopie transitoire*, qui depuis lors, s'est reproduite encore à diverses reprises, reparaissant plusieurs fois par jour et durant de deux à trois minutes. L'examen des yeux, pratiqué par M. Kœnig, n'a révélé qu'une légère inégalité des pupilles (qui d'ailleurs réagissaient bien à la lumière), sans altération du fond de l'œil. Cette diplopie intermittente, qui semble renier tout rapport avec la paraplégie, n'est cependant pas inexplicable. Il est parfaitement possible qu'elle soit sous la dépendance de certains phénomènes circulatoires, dont la région du plancher de l'aqueduc est le siège, et qui sont survenus à la suite d'un trouble plus grave, localisé dans la région dorso-lombaire.

Je me sens, pour ma part, d'autant plus porté à accorder crédit à cette hypothèse, que le malade présente d'autres désordres vascu-

1. Voyez la dixième leçon.

laires très sérieux : en particulier une double lésion aortique avec rétrécissement, lésion compensée d'ailleurs, et ne s'accompagnant ni d'angine de poitrine, ni de tendance syncopale.

Vous devinez l'importance de ce trouble cardiaque : il accuse une altération de la base des gros vaisseaux, préparée et favorisée, sans doute par l'alcoolisme. Toutes les artères sont dures, partant fragiles. Pour cette raison une hémorrhagie intrarachidienne est donc plus que possible, très vraisemblable.

II. — Avons-nous donc affaire à un *Hématorachis*? — Je ne le crois pas, Messieurs, et voici pourquoi :

C'est dans les traumatismes que se résume l'histoire de l'Hématorachis. Les plaies par arme à feu en sont une des causes les plus fréquentes. Les plaies par instrument tranchant agissent de même, mais ordinairement elles font des *hémisections* de la moelle. L'hémorrhagie intra-rachidienne a sa source dans les artères spinales, et plus souvent encore dans les plexus veineux. Les coudures brusques, par fractures vertébrales spontanées, telles qu'on les observe dans le Tabes, les effondrements osseux à la suite d'une carie tuberculeuse, n'entraînent que très rarement l'Hématorachis. Je vous dirai même que les hémorrhagies intra-rachidiennes, en général, et celles qui sont traumatiques, en particulier, sont incapables de produire une compression *à effets durables*. Les hémorrhagies intra-durales, dont je vais vous parler immédiatement, seraient même, selon Manley[1], encore moins compressives. Enfin, aucune présomption en faveur d'un Mal de Pott ne nous autorise à admettre que la paraplégie subite reconnaisse ici une semblable origine.

Une *hémorrhagie méningée*, c'est-à-dire une hémorrhagie dont la collection est sous-jacente à la dure-mère, pourrait s'expliquer par une ancienne pachyméningite restée latente pendant un laps de temps indéterminé, et favorisée, elle aussi, par les habitudes alcooliques. A cette supposition, j'objecterais d'avance que les douleurs ne font jamais défaut dans les *pachyméningites* chroniques. Cela seul nous engage à passer outre.

Reste l'*Hématomyélie*.

L'*Hématomyélie* est un accident dont la soudaineté semble s'ac-

1. H. Manley. The spinal Hemorrhage, etc. (*Journal of nervous and mental Disease*), 1893. XVIII, p. 484.

corder parfaitement avec le cas de paraplégie *apoplectiforme* dont vous connaissez maintenant l'histoire. Comme toutes les hémorrhagies cérébro-spinales, elle peut être, conformément à une loi d'anatomie pathologique générale, attribuée à la fragilité artérielle. Mais vous savez que, si les hémorrhagies cérébrales ont pour cause immédiate la rupture d'un anévrysme miliaire, il n'en est pas de même de l'hémorrhagie spinale. L'anévrysme miliaire est exceptionnel dans la moelle. Par contre, les lésions chroniques ou aiguës de la substance grise, quelles qu'elles soient — peut-être en faisant perdre aux petites artérioles leur point d'appui habituel — sont propices au processus hémorrhagique. On voit également les hémorrhagies intra-spinales — l'Hématomyélie en un mot — compliquer les maladies de la substance blanche propagées aux cornes grises. A plus forte raison, les observe-t-on surtout dans les myélopathies qui affectent simultanément la substance grise et la substance blanche. Tel est le cas de la Syringomyélie, qui, ainsi que l'a établi Minor (de Moscou)[1], fournit le plus fort contingent à l'Hématomyélie non traumatique.

III. — Les liens de parenté qui unissent l'Hématomyélie à la gliomatose spinale sont des plus étroits, non seulement au point de vue anatomo-pathologique, mais encore au point de vue clinique. Notre malade présente la dissociation syringomyélique de la sensibilité dans toute sa netteté. Il la présente aujourd'hui, mais il ne la présentait pas hier. Or, comme il faut trancher la question d'après les indications de l'état actuel, nous avons le devoir de nous demander si nous ne serions pas en présence d'un cas de *Syringomyélie* ayant donné lieu à une *hématomyélie secondaire*. Eh bien, malgré la vraisemblance de cette supposition, je ne me sens guère disposé à l'accepter sans réserve :

D'abord, en admettant qu'il s'agisse d'une Syringomyélie, nous ne pouvons pas concevoir l'instantanéité de la paraplégie, autrement que par l'hémorrhagie secondaire. L'anesthésie des membres inférieurs n'a pas été, en effet, du premier coup, une anesthésie dissociée, mais une anesthésie totale, affectant le tact aussi bien que les sensibilités thermique et douloureuse. Cette anesthésie doit donc être mise sur le compte, non pas d'une Syringomyélie hypo-

1. Centrale Hämatomyelie. *Archiv, f. Psych. u. Nervenkr.*, *XXIV*, p. 693.

thétique, mais d'une complication brusque à déterminer, consécutive à la Syringomyélie.

N'est-il pas possible toutefois, qu'une Syringomyélie débute sans prodromes? — Minor a décrit des Syringomyélies de ce genre. Mais, dans tous les cas qu'il rapporte, l'élément traumatique a joué un rôle capital. C'est le traumatisme qui met en évidence la dissociation thermo-analgésique, et celle-ci est durable.

Au contraire, chez notre malade, les troubles de la sensibilité, si prononcés que nous les voyions encore aujourd'hui, sont en voie d'amélioration, relativement à ce qu'ils étaient il y a quelques semaines. Lorsque la lésion gliomateuse est une fois constituée, les troubles qu'elle produit n'ont pas l'habitude de rétrocéder. Notre malade n'ayant été victime d'aucun traumatisme, il n'y a vraiment pas de raisons sérieuses de diagnostiquer, rétrospectivement, une *Syringomyélie latente*.

Au reste, Messieurs, je vous dirai que l'influence du traumatisme par laquelle Minor cherche à expliquer l'apparition subite des symptômes dans les Syringomyélies latentes, est très discutable, au moins pour un ordre déterminé de faits.

J'ai l'intention de m'expliquer prochainement à ce sujet[1]. La Syringomyélie est une variété de myélite, lacunaire ou non, dans laquelle la production du tissu gliomateux paraît subordonnée à toute une série de causes banales, et surtout d'ordre irritatif. Elle peut, par conséquent, se développer à la suite d'un processus de myélite quelconque. Une hémorrhagie médullaire, *primitive*, la fait naître *in situ*. Elle a été créée artificiellement par des traumatismes voulus, dans les laboratoires de physiologie. C'est donc, selon toute probabilité, la *Syringomyélie* qui, dans bon nombre de cas, *est secondaire* et non pas l'Hématomyélie.

S'il devait rester dans vos esprits quelque doute relativement à l'hypothèse d'une Syringomyélie, j'ajouterais que chez le malade que vous venez de voir, il n'y a pas d'atrophie musculaire, pas de scoliose, pas d'arthropathies, pas de lésions trophiques de la peau ni des ongles, bref, rien de ce qui donne à la Syringomyélie un caractère d'authenticité irréfutable. — Pour ces raisons qui, je l'espère, vous paraîtront suffisantes, nous abandonnerons encore le diagnostic d'*Hématomyélie syringomyélique*.

1. Voyez les 9e et 10e leçons

IV. — Il est une maladie dont je n'ai point encore prononcé le nom et qui, peut-être, semble tout d'abord ne pas mériter que je m'y arrête. Cette maladie, qui n'a rien de commun avec la Syringomyélie et qui, cependant, lui ressemble à tel point qu'elle a donné lieu à des méprises innombrables, c'est l'*Hystérie*.

Lorsqu'une paralysie peut être mise à l'actif d'une Syringomyélie, nous devons toujours, en règle absolument générale, nous demander si l'Hystérie n'est pas la vraie coupable. Les paraplégies hystériques sont quelquefois, elles aussi, comme dans le cas de notre malade, véritablement *apoplectiformes*. Elles ne le sont pas au sens propre du mot, ainsi que Charcot nous l'a appris; elles exigent pour se constituer un certain temps : deux, trois, six heures. C'est court, mais c'est juste le temps qu'a duré l'ictus envahissant dans le cas actuel.

Ces paraplégies affectent la sensibilité autant, sinon plus que la motilité. L'anesthésie absolue (tactile et thermo-analgésique) peut être transitoire et faire place à une anesthésie dissociée, identique à celle de la Syringomyélie. Ne vous semble-t-il pas que l'analogie — s'il ne s'agit que de cela — exige de notre part une certaine méfiance?

Assurément, Messieurs, nous devons nous tenir sur nos gardes, mais il y a trop de bonnes raisons à faire valoir contre l'hypothèse d'une paraplégie hystérique, pour que nous nous en tenions à ce diagnostic. Je n'invoquerai pas l'*absence des stigmates*, attendu que les paralysies hystériques sensitivo-motrices — et les paraplégies en particulier — peuvent très souvent survenir en dehors de toute manifestation permanente de la névrose, et évoluer à titre de phénomène isolé : l'Hystérie est *monosymptomatique*, et reste telle, quelquefois longtemps, des années, sans que rien vienne modifier ou compliquer la nature et l'étendue du *symptôme unique*.

Cependant il n'est pas dans les habitudes des paralysies hystériques de rétrocéder avec tant de lenteur, et surtout tant de régularité. Elles ne sont pas *spasmodiques* de la même façon que les paralysies organiques : les jambes sont raides, les réflexes sont exagérés, et par une singularité que nous ne comprenons pas encore, le clonus du pied est une véritable exception. Je ne dis pas qu'il fasse toujours défaut; mais il vous sera cependant facile de vérifier par expérience la réalité de ce que j'avance.

Une autre raison qui doit nous éloigner du diagnostic d'*Hystérie*, c'est que les sphincters sont paralysés. L'Hystérie est une maladie *propre*, en règle générale. A part certaines grandes crises d'Hystéro-épilepsie, dans lesquelles les malades ont de la peine à retenir leurs urines, vous ne verrez jamais ou presque jamais une incontinence persister, surtout pendant plusieurs mois. Le rétrécissement du champ de la *conscience totale* chez les hystériques, s'arrête donc en dehors des limites du champ de la conscience vésicale et rectale. Enfin, notre malade ne s'est trouvé à aucun moment dans les conditions étiologiques précises qui font la mise en train de l'*Hystérie dite provoquée* : pas de traumatisme, pas d'émotions, pas d'intoxication.... Pour tous ces motifs, nous ne penserons plus à l'Hystérie.

V. — Les hémorrhagies en général — et l'Hématomyélie en particulier, — sont les accidents auxquels on est le plus facilement tenté d'imputer les paraplégies soudaines, et vous avez vu dès le premier abord qu'il était presque inévitable, dans le cas actuel, d'invoquer une pathogénie différente.

Si j'ai écarté la supposition d'un Hématorachis et d'une hémorrhagie méningée, pour m'en tenir au diagnostic provisoire d'*Hématomyélie*, je ne vous ai pas encore fait entrevoir clairement les *causes locales* directes auxquelles cette Hématomyélie peut être rapportée. La Syringomyélie n'est pas, en dehors du traumatisme, la seule lésion spontanée, capable d'hématomyélie. Les tumeurs intra-rachidienne et intra-spinales, toutes beaucoup plus rares que la Syringomyélie, sont aptes à produire des paraplégies apoplectiformes, mais il n'est pas constant qu'une Hématomyélie soit l'origine de cette complication. Les kystes parasitaires, les tumeurs à cysticerques et à échinocoques ont ici un rôle étiologique qu'il ne faut pas oublier, bien qu'il s'agisse de lésions exceptionnelles. Cependant la paraplégie, une fois constituée, ne tend pas à rétrocéder d'elle-même, régulièrement et sans recrudescences. Voilà donc une hypothèse qu'il nous faut encore abandonner.

Je ne vous parlerai pas de la *Sclérose en plaques*[1], attendu que, si

1. Le Professeur Pitres a récemment signalé des cas de Sclérose en plaques débutant par une paraplégie subite de la motilité, *de la sensibilité et des réservoirs* ; mais il s'agit alors de paraplégies *fébriles*, simulant la myélite aigüe (*Semaine médicale*, 1894, n° 57).

elle peut quelquefois donner lieu à des paraplégies subites, elle respecte du moins la sensibilité.

VI. — Pour épuiser la liste des maladies au cours desquelles la paraplégie subite est une éventualité possible, j'ai le devoir de vous signaler la *Myélite aiguë*. Mais je ne le fais que pour mémoire.

M. Hayem a décrit sous le nom de *Myélite aiguë apoplectiforme* une affection — probablement de nature infectieuse — caractérisée par une paraplégie de la motilité et de la sensibilité, survenant à l'improviste chez les adultes, localisée d'abord aux membres inférieurs et remontant ensuite vers les parties supérieures, de manière à présenter le tableau clinique d'une *paraplégie complète des quatre membres*. Le processus envahissant, dont la marche est toujours très rapide, ne s'arrête pas au renflement cervical : il a gagné, en quelques jours, en quelques heures, la moelle allongée, et le malade est emporté par des accidents cardiaques ou par une paralysie diaphragmatique. Nous ne savons réellement pas en quoi consiste cette myélopathie aussi rare qu'implacable. Elle est, vous dis-je, sans doute *infectieuse*, mais les altérations nécrobiotiques qui la caractérisent peuvent être rapportées à des oblitérations artérielles ou capillaires multiples. Un microbe est probablement, — sûrement, — l'auteur responsable des coagulations intra-vasculaires. Ce qui est remarquable, c'est que toutes ces petites thromboses se forment depuis l'extrémité inférieure jusqu'à l'extrémité supérieure de la moelle. Il est à supposer que des infections d'ordre très divers recherchent cette localisation singulière sur les centres nerveux. La grippe, la fièvre typhoïde, la syphilis et jusqu'à la blennorhagie figurent parmi ses causes les plus habituelles.

C'est vous dire qu'un état morbide antérieur, difficile à méconnaître, rend le diagnostic presque toujours simple. Même dans les infections apyrétiques, les premiers phénomènes paralytiques sont accompagnés de fièvre, ou font suite à une période fébrile plus ou moins longue. Il n'y a de confusion possible que dans les cas où la paraplégie sensitivo-motrice, compliquée de paralysie des sphincters, survient, comme une véritable apoplexie, en l'absence de toute réaction.

J'ai vu, l'année dernière, une myélite aiguë de ce genre; l'ictus avait été instantané; c'était du soir au lendemain que le syn-

drome complet s'était constitué. Le malade, entré à l'Hôpital Saint-Antoine quarante-huit heures après, n'avait pas de fièvre et le diagnostic d'*Hématomyélie* semblait, de ce fait, justifié. Mais l'élévation de la courbe thermique ne se fit pas longtemps attendre, et l'envahissement des membres supérieurs, suivi, à bref délai, de troubles bulbaires, nous édifia bientôt sur la nature du mal. Chez le malade d'aujourd'hui, l'apyrexie absolue, la localisation exclusive aux membres inférieurs, la longue durée des phénomènes paralytiques et leur amélioration progressive n'ont rien de comparable avec un processus de Myélite aiguë, malgré leur début apoplectiforme. Tout plaide en faveur d'une exsudation hémorrhagique tendant à la résorption.

Cette digression dans l'histoire de la Myélite aiguë est justifiée, Messieurs, par un petit nombre de faits, qui ont, depuis quelques années, éveillé l'attention des cliniciens.

Si, comme l'a fait voir Minor, la dissociation de la sensibilité appartient à l'Hématomyélie aussi bien qu'à la Syringomyélie, elle n'est pas rare non plus dans la Myélite aiguë. Steelland Williamson[1] a rapporté récemment l'observation d'une jeune fille, prise *subitement* d'une paralysie des quatre membres avec rétention, puis incontinence d'urine. Toute la partie inférieure du corps jusqu'au niveau de la septième côte, avait perdu la sensibilité au contact et à la douleur. On porta le diagnostic d'Hématomyélie. Or, cette jeune fille, ayant succombé à une fièvre typhoïde *survenue au cours des accidents paralytiques*, on trouva, à l'autopsie, une *myélite cervico-dorsale* avec de petits foyers de ramollissement multiples, *sans trace d'hémorrhagie*.

A cette occasion, je vous rappellerai que l'anesthésie dissociée est, dans la Myélite aiguë, un syndrome d'autant plus trompeur, que cette dernière maladie entraîne la plupart du temps une *hyperesthésie* plus ou moins prononcée des régions paralysées.

Si je ne vous ai pas encore parlé de l'hyperesthésie, c'est qu'elle est inconstante et difficile à apprécier. Il s'agit en effet de cette *anesthésie douloureuse*, qui consiste dans la perte de la sensibilité tactile, avec conservation et même exagération de la sensibilité pour la moindre irritation superficielle. Les sujets atteints de Myélite

1. *The lancet*, 21 janvier 1895.

aiguë ne sentent plus leurs membres, mais un simple frôlement de l'épiderme produit chez eux le même effet qu'une brûlure, et leur arrache des cris. Quelquefois, au moment où ils perdent la sensibilité tactile ils commencent à éprouver des douleurs profondes et permanentes dans la continuité des membres[1]. Ce trouble esthésique — il vaudrait mieux dire *esthétique* — est donc l'inverse de la dissociation syringomyélique.

Ne soyez donc pas surpris, Messieurs, si la constatation de la dissociation syringomyélique, chez un malade atteint de Myélite aiguë, a pu, quelquefois, comme dans l'observation de Steelland Williamson, donner créance à l'hypothèse d'une *Hématomyélie spontanée*.

Je pourrais multiplier les exemples, en faisant appel aux publications périodiques qui, depuis quelques années, ont réuni des cas nombreux du même genre. Il me suffit de vous certifier leur unanimité : tous ces faits s'accordent à démontrer que la dissociation syringomyélique est un phénomène sans valeur pathognomonique, soit dans les Myélites aiguës, traumatiques ou infectieuses, soit dans l'Hématomyélie, soit dans l'Hématorachis[2].

VII. — Je crois n'avoir rien omis dans l'énumération des causes qui produisent les paraplégies subites. Tout compte fait, les hémorrhagies intra-spinales absorbent à leur profit la majorité des cas. C'est déjà une présomption ; mais un diagnostic ne s'établit jamais sur une présomption. Aussi me suis-je efforcé d'éliminer successivement les affections médullaires dont le complexus clinique, plus ou moins analogue à celui que présente notre malade, s'en éloigne cependant par quelques traits importants.

Une Hématomyélie nous a paru cadrer avec le tableau symptomatique, mieux que l'Hématorachis, qui est une lésion d'origine traumatique et à manifestations douloureuses ; mieux que l'hémorrhagie méningée, qui, abstraction faite de sa rareté, est également douloureuse et s'annonce toujours par des prodromes multiples ; mieux que la Syringomyélie, qui peut sans doute débuter brusquement à la suite d'un accident, mais qui se définit toujours en peu de temps par un ensemble de troubles trophiques, et qui surtout

1. Voy. Schanz *Deuts. med. Woch.*, 1895, n° 26, p. 615.
2. Voy. Raymond, méningomyélite aiguë avec hématomyélie (*Revue neurologique*, 1895, n° 5 et 6.

n'entraîne pas de paraplégie limitée des membres inférieurs et des réservoirs.

Nous avons mis hors de cause l'Hystérie qui respecte également les sphincters, ne donne presque jamais lieu au clonus du pied et se déclare communément à titre de syndrome fortuit, à la suite d'émotions, de traumatisme psychique, chez des *hystériques confirmés*.

Enfin, nous avons mis à l'écart l'hypothèse de la Myélite aiguë, attendu que cette maladie implique nécessairement une infection préalable, et qu'elle ne saurait évoluer sans un mouvement fébrile d'une intensité appréciable.

C'est donc l'*Hématomyélie* qui reste la seule et unique lésion à laquelle la paraplégie de notre malade puisse être rapportée. L'épanchement sanguin se faisant en quelques heures et remontant de la région lombaire vers la région dorsale par infiltration, tel est le processus que nous sommes en droit de supposer. L'exsudat sanguin occupe les parties centrales de la moelle, comme dans la plupart des Hématomyélies. La brèche vasculaire par laquelle s'est opérée l'inondation hémorrhagique, s'est faite, en vertu de la friabilité du système vasculaire imputable à l'alcoolisme, sur le trajet d'une des artères centrales.

Les artères centrales de la substance grise spinale sont enveloppées d'une *gaine lymphatique*, lâche et large, où le sang peut facilement se frayer un passage. Il n'est pas encore établi que la gaine en question appartienne au système lymphatique. Il est possible qu'elle représente un diverticulum de la grande cavité cérébro-spinale primitive, équivalant, dans la moelle épinière, au ventricule latéral de l'hémisphère cérébral. De quelque façon qu'on envisage cette gaine artérielle, il est certain qu'elle est une voie préexistante toute prête pour l'infiltration. Une hémorrhagie qui s'y fait jour aux environs de la région lombaire, a toutes chances pour s'étendre de bas en haut jusqu'à la région dorsale, sans rencontrer immédiatement la résistance qu'un tissu compact pourrait lui opposer. Déjà, dans une occasion précédente, je vous ai signalé, Messieurs, la pauvreté du réseau artériel aux confins des racines dorsales et des racines lombaires. A ce niveau, la circulation est plus stagnante que partout ailleurs; les congestions passives y sont, de ce fait, plus fréquentes. C'est le lieu d'élection de l'*Hématomyélie spontanée*.

Vous n'avez pas oublié, d'autre part, que notre malade est atteint d'une lésion aortique qui a pu être le point de départ d'une migration embolique. Or, il est possible que dans cette partie du système artériel spinal, où la circulation est normalement retardée, un petit caillot migrateur ait été le point de départ d'une thrombose envahissante. J'avoue qu'il m'est difficile de me décider entre cette hypothèse et la précédente, mais, si j'invoque les faits acquis, l'Hématomyélie me semble infiniment plus probable. Les ramollissements ischémiques de la moelle sont beaucoup plus rares que les hémorrhagies. La richesse anastomotique des artères pie-mériennes ne permet pas l'extension d'un thrombus à la totalité du réseau vasculaire dans un segment donné de l'axe médullaire. Pour qu'un ramollissement visible à l'œil nu se forme dans la moelle, il faut que la circulation soit déjà gravement compromise par une inflammation chronique des méninges. Dans ce cas, les douleurs ne sauraient manquer. Vous savez qu'elles ont toujours fait défaut chez notre malade.

VIII. — Le diagnostic étant définitivement établi, sommes-nous en mesure d'émettre un pronostic suffisamment motivé?

La contracture des deux membres inférieurs accuse un travail de dégénérescence secondaire des deux faisceaux pyramidaux, qui ne rétrocédera certainement pas. Il y a donc lieu de craindre que la paraplégie spasmodique ne soit à peu près irrémédiable. Elle est peu accusée, mais elle l'est déjà assez pour gêner les mouvements de progression.

Nous n'en conclurons pas qu'une plus grande amélioration ne puisse spontanément s'accomplir. Le faisceau pyramidal, simplement irrité, est capable d'entretenir l'état de contracture permanente et même de l'exagérer. Les troubles de la sensibilité, en dépit de la dissociation syringomyélique constatée hier, s'atténuent de jour en jour. J'espère qu'ils disparaîtront presque entièrement.

On ne saurait en dire autant de la paralysie des sphincters. Celle-ci est sous la dépendance d'une lésion située au niveau le plus inférieur de la moelle, et c'est là, selon toute probabilité, que se trouve le foyer hémorrhagique primitif. La résorption du caillot sera-t-elle complète, et surtout, ne laissera-t-elle rien après elle?...

Si nous avions eu à traiter ce malade dès les premiers jours

de sa paraplégie, la question thérapeutique eût présenté plus d'intérêt qu'elle n'en comporte aujourd'hui. Nous sommes en présence d'un fait accompli et définitif, d'un reliquat, peut-être déjà cicatriciel, sur lequel nous ne pouvons plus agir.

En dehors de la médication classique qu'il convient de prescrire dans tous les cas d'artérite chronique, je ne vois pas d'intervention médicale ou chirurgicale à tenter. Je suppose également que personne n'eût songé, le premier jour, à risquer une opération. Mais, deux indications étaient à remplir.

D'abord, il fallait immobiliser le malade et, je crois que toujours, en présence de pareils accidents, l'emploi de la gouttière de Bonnet est, comme disent les chirurgiens, le procédé de choix. Il faut, à tout prix, éviter le moindre mouvement, la moindre secousse, en un mot, tout ce qui peut être une occasion d'hémorrhagie nouvelle. Les précautions extrêmes, même les *précautions ridicules*, dans une situation si grave, valent mieux que les précautions insuffisantes.

La seconde indication est une *contre-indication*, et elle est formelle.

Vous devrez vous abstenir de conseiller les révulsifs ou les dérivatifs dont l'application est ici plus qu'intempestive : pas de ventouses, pas de vésicatoires, pas même de sinapismes. Dans tous les cas de paraplégie subite, *où la sensibilité est totalement abolie*, le sinapisme, le plus inoffensif en apparence de tous les révulsifs, peut être le point de départ d'une eschare profonde, incurable, et même mortelle : *primo non nocere*.

NEUVIÈME LEÇON

DES RAPPORTS RÉCIPROQUES DE LA PACHYMÉNINGITE CERVICALE HYPERTROPHIQUE ET DE LA SYRINGOMYÉLIE

Les cas de Pachyméningite cervicale hypertrophique semblent devenus rares aujourd'hui. Nombre d'entre eux sont attribués à tort à la Syringomyélie. — Celle-ci n'est en effet qu'une lésion surajoutée. — Étroite parenté clinique de ces deux affections.

I. Étiologie. — Froid humide. — Rôle important de la *Syphilis*. — Tuberculose. — Alcoolisme.

Anatomie pathologique. — Lésion méningitique cervicale.

II. Symptomatologie. — Évolution. — Trois périodes :

1° *Période douloureuse*. — Torticolis. — Céphalée. — Douleurs pseudonévralgiques des épaules, des bras.

2° *Période paralytique*. — Affaiblissement progressif des membres supérieurs. — Contractions fibrillaires. — *Griffe pachyméningitique*. — Zones d'anesthésie.

3° *Période atrophique*. — Atrophie musculaire des membres supérieurs et des épaules. — Paraplégie spasmodique des membres inférieurs (phénomène d'*irritation spinale*, pouvant disparaître spontanément).

III. Diagnostic. — Avec la maladie d'Aran-Duchenne, la Tuberculose et le Cancer des vertèbres, le diagnostic se fait surtout par l'*évolution* toute spéciale de la Pachyméningite.

IV. Exemples cliniques. — A. Un cas de Pachyméningite cervicale hypertrophique conforme à la description classique.

B. et C. Deux autres cas, avec *dissociation syringomyélique de la sensibilité*.

V. Pathogénie. — Discussion des cas précédents. — Valeur diagnostique de la *dissociation syringomyélique*. — Syringomyélies à forme de pachyméningite hypertrophique et syringomyélies sans dissociation de la sensibilité.

VI. Dissociation syringomyélique dans la Pachyméningite cervicale hypertrophique. — Observations de Joffroy, Pierret, Charcot, etc.

VII. La *gliomatose* peut survenir à titre de complication dans la pachyméningite. On la retrouve d'ailleurs dans d'autres affections médullaires. — Gliomatose *primitive*, congénitale (Gowers). — La gliomatose spinale est plus vraisemblablement secondaire ; c'est une variété d'irritation de l'épithélium épendymaire et péri-épendymaire[1].

Messieurs,

La *Pachyméningite cervicale hypertrophique* est une maladie au démembrement de laquelle nous assistons depuis quelques années.

1. Leçon du 26 janvier 1894 résumée par MM. H. Meige et H. Vivier dans la *Presse médicale*, 21 juillet 1894.

Esquissée pour la première fois par Charcot en 1871, décrite par Joffroy en 1873, elle figure dans les traités classiques au chapitre des inflammations chroniques des méninges. Il vous sera donc toujours facile d'étudier son histoire anatomique et clinique. Mais, dans la pratique, vous n'aurez peut-être pas souvent l'occasion d'en observer des cas aussi purs que ceux dont le type a été schématisé par Charcot et Joffroy. Cela tient exclusivement à la rareté relative de l'affection, car le tableau qui nous en a été tracé est sans défauts.

On ne saurait dire que la Pachyméningite cervicale soit moins fréquente aujourd'hui qu'autrefois. Comment se fait-il donc que le chiffre des observations publiées diminue de jour en jour? — Voici probablement ce qu'il faut croire : les exemples de Pachyméningite non rigoureusement conformes au modèle primitif sont classés actuellement sous d'autres étiquettes. Ceux qu'on appelait, à l'origine, des *cas frustes* ou *complexes*, passent, à présent, pour des maladies différentes. Mais il ne s'ensuit pas que la Pachyméningite cervicale hypertrophique soit une curiosité pathologique tout à fait exceptionnelle, ni, à plus forte raison, qu'elle doive être rayée des traités de médecine futurs.

La *Syringomyélie* qui est, je puis vous le dire dès à présent, la prétendue entité morbide appelée à bénéficier, pour une bonne part, des cas dont la Pachyméningite cervicale a été dépouillée, présente elle-même des symptômes dont le groupement n'est pas aussi caractéristique qu'on a été tenté de le croire. Mon intention est de vous démontrer qu'il existe souvent entre celle-ci et celle-là des accointances cliniques très étroites, et que, par conséquent, la différenciation de l'une et de l'autre est parfois bien loin d'être simple.

Et d'abord, il y a lieu, ce me semble, de revenir sur la décision un peu prématurée, qui sacrifie presque absolument la Pachyméningite cervicale à la Syringomyélie. Vous comprendrez, dans un instant, les motifs de cette fâcheuse tendance.

Les spécimens complets des deux maladies subsistent, et leur individualité est assez tranchée pour qu'une analyse minutieuse des formes intermédiaires permette de ne pas désespérer les tentatives du diagnostic. J'irai même plus loin. Je voudrais vous prouver que certaines Syringomyélies, associées à la Pachyméningite, ne méritent pas d'être considérées comme relevant primitivement et, en quelque sorte d'emblée d'une lésion gliomateuse de la moelle. Il

en est certainement un assez grand nombre où la formation névroglique fait suite au processus vulgaire de la Pachyméningite.

Déjà vous entrevoyez la conclusion de ces prémisses : la Syringomyélie est une *maladie secondaire* ou, pour mieux dire, un fait anatomo-pathologique surajouté, contingent. Elle n'est pas la conséquence obligée de la Pachyméningite cervicale hypertrophique, et elle n'est pas une complication de celle-ci exclusivement. Mais lorsqu'elle vient s'ajouter à l'ensemble clinique que la Pachyméningite cervicale réalise, on ne voit plus qu'elle ; on oublie la lésion primordiale dont elle n'a été qu'une résultante fortuite, et le diagnostic est en défaut.

Les faits qui démontrent la superposition d'une Syringomyélie à une Pachyméningite cervicale hypertrophique commencent à se multiplier : les autopsies en font foi. Or, tandis qu'on envisage généralement les lésions de la dure-mère comme postérieures en date à la Syringomyélie elle-même, je suis disposé, pour ma part, à les croire primordiales.

I. — Au préalable, je vous rappellerai, en quelques mots, la pathologie de la *Pachyméningite cervicale hypertrophique*. Il me suffira, pour cela, de suivre pas à pas la description irréprochable de Charcot et de Joffroy.

Le nom même de la maladie, imposé par un fait anatomique brutal, dit assez explicitement ce qui la caractérise. Peut-être pourrait-on, cependant, y ajouter un amendement : *les cas de pachyméningite externe sont hors de cause*. Le tableau clinique n'est conforme au schéma convenu que si l'*hyperplasie* de la dure-mère est *interne* — quelle que soit d'ailleurs la nature de cette lésion.

Ce n'est pas une maladie familiale. Les Causes en sont multiples ; l'influence prolongée du *froid humide* a semblé d'abord la mieux établie. Il est assurément impossible de bannir de l'étiologie la *prédisposition arthritique* ; du reste, le produit morbide, tissu parfois essentiellement scléreux, n'est pas sans quelque analogie avec celui des synovites ou des ténosites rhumatismales chroniques.

Mais c'est la *Syphilis* qui est réputée aujourd'hui l'agent étiologique le plus commun et le plus efficace. Vous n'ignorez pas que, lors des premiers travaux consacrés à la Pachyméningite cervicale, la Syphilis était encore exclue systématiquement de la pathologie

cérébro-spinale. Par quelle aberration singulière le rôle de la Syphilis dans les affections des centres nerveux n'a-t-il guère été soupçonné avant 1874...? Trousseau avait bien entrevu la vérole à l'origine de la Paralysie générale progressive, mais la plupart de ses élèves l'eurent vite oublié.

La *tuberculose* — il faut bien qu'on en parle aussi — n'apparaît dans l'histoire de la Pachyméningite qu'à titre épisodique. Une inflammation méningée, survenant à la suite d'une carie des corps vertébraux, reste limitée, sinon pour toujours, du moins pendant très-longtemps, à la paroi externe de la dure-mère. Lorsque, plus tard, les masses caséeuses commencent à végéter dans l'intérieur de la gaine fibreuse, les symptômes du Mal de Pott ne sont guère méconnaissables; et dès lors, les phénomènes cliniques s'écartent forcément de ceux qui relèvent d'une Pachyméningite hypertrophique primitive.

Enfin pourquoi et en vertu de quelle irritation lente et insensible l'*alcoolisme* prédispose-t-il à l'inflammation sclérogène de la dure-mère? — Nous l'ignorons. Il n'en est pas moins vrai que cette intoxication, et peut-être d'autres encore, aboutissent au même résultat : une méningite *totale*, avec adhérences plus ou moins étroites des membranes entre elles et, quelquefois, entre elles et la moelle.

Vous savez, Messieurs, que rien n'est défini dans ce SUBSTRATUM ANATOMIQUE, que rien n'est à prévoir dans l'intensité, la localisation, l'étendue de cette sorte d'*ankylose méningo-spinale*. Les variétés anatomo-pathologiques même sont aussi nombreuses que les cas. Cela implique qu'il s'agit d'un processus foncièrement irritatif et accidentel.

Bref, la seule donnée positive, la seule qu'il importe de retenir, c'est que le mal a pour siège préféré la *région cervicale inférieure*, et que son point de départ à ce niveau paraît être plutôt la *face postérieure* que la face antérieure de l'axe.

Mais, contrairement à la pachyméningite externe, la pachyméningite *interne*, loin de se limiter dans la concavité antérieure ou la concavité postérieure de la gaine durale, s'étend circulairement au pourtour de la moelle et s'y accole étroitement, l'enserrant comme dans un anneau fibreux où la pie-mère et l'arachnoïde ne sont plus reconnaissables.

II. — De ces notions anatomiques — simplifiées pour les besoins de la démonstration — découlent certaines conséquences cliniques que je vais aussi vous rappeler.

La Pachyméningite cervicale est caractérisée moins par un groupement symptomatique acquis et immuable, analogue à celui de la Syringomyélie, que par une *évolution* de phénomènes se succédant *par périodes distinctes*.

Lorsqu'une maladie ne se définit que par sa marche, il faut se résigner à attendre les événements pour se prononcer sur sa nature. C'est vous dire que la Pachyméningite n'est guère diagnostiquable à son début.

On distingue trois périodes dans l'ÉVOLUTION de la Pachyméningite hypertrophique : en général, les présomptions sont suffisamment fondées dès la seconde période; mais la certitude n'est absolue qu'à partir de la troisième.

1° La *Première période* est marquée par des *douleurs*, siégeant le plus ordinairement en bas et en arrière du cou, gagnant parfois à droite et à gauche toute l'étendue de l'espace interscapulaire, et remontant vers le haut jusqu'à l'occiput. C'est une sorte de *torticolis*, d'abord passager, puis tenace, pénible, sourd, profond, exigeant l'immobilité de la tête; il est accompagné souvent d'une *céphalée occipitale* franche, quelquefois même de céphalée *frontale*.

Peu à peu la douleur cervicale atteint la racine des membres supérieurs et s'y installe en permanence, s'exacerbant en des accès surtout vespéraux, dont la durée varie de quatre à cinq heures, sans rémission complète. Sa persistance, sa bilatéralité n'appartiennent guère aux vraies névralgies. D'ailleurs, loin de suivre certain trajets nerveux que vous savez, elle semble affecter la totalité des épaules et des bras, en profondeur comme en surface. Si elle n'est pas très aiguë, l'absence de toute rémission la rend intolérable.

La plupart des malades se trouvent très embarrassés pour la décrire; ils ne nous renseignent pas par cette *topographie douloureuse*, qui indique immédiatement, dans les vraies névralgies, le nerf intéressé; ils insistent particulièrement sur la nature ou la qualité de leur mal, dans des termes où nous retrouvons invariablement les mêmes comparaisons : « De l'eau froide qui coule

entre cuir et chair », « un fer chaud dans la moelle des os », « des brûlures à fleur de peau (*burning pains*) », etc....

Assez souvent des *éruptions vésiculeuses* ou bulleuses, zostériformes, apparaissent sur les régions les plus endolories.

A ces caractères vous reconnaissez les douleurs *pseudo-névralgiques* telles qu'on les voit survenir dans toutes les compressions radiculaires. Quelques auteurs prétendent que les « pseudo-névralgies » ne sont pas exagérées par la pression ou la percussion. Si cela est ordinairement vrai pour les membres, on n'en peut dire autant pour la région cervicale elle-même. Charcot l'a bien fait voir. Il est certain que la pression ou la percussion de la colonne cervicale peuvent aviver les douleurs en se propageant brusquement jus qu'aux trous de conjugaison.

Ces douleurs vont toujours croissant pendant quatre, cinq, six mois, quelquefois plus, rarement moins, puis, très rapidement, elles se calment et disparaissent. La première phase de la maladie, ou *phase douloureuse*, est terminée. La plupart du temps, c'est pour toujours; exceptionnellement, la même phase, avec des symptômes atténués toutefois, se reproduit, puis fait place à la seconde. La succession de trois périodes douloureuses est tout à fait rare.

2° La *Seconde phase* ou *phase paralytique* a pour symptôme fondamental un rapide *affaiblissement des bras et des épaules*. D'abord les malades s'aperçoivent que, sans avoir sensiblement maigri, ils sont devenus incapables de mettre la main sur leur tête, de serrer avec force leur couteau ou leur fourchette.

Dès les premiers jours, le médecin constate des *contractions fibrillaires*, présage presque fatal d'une atrophie musculaire. C'est principalement aux deltoïdes qu'on les observe, et le moignon de l'épaule s'aplatit; après quoi, l'affaiblissement des espaces interosseux, des éminences thénar et hypothénar, ne tarde guère; les doigts se recourbent en *griffe*. Mais tous les extenseurs antibrachiaux sont respectés : leur centre d'innervation spinale, situé à la partie supérieure de la colonne cervicale (au-dessus du foyer de pachyméningite), peut rester pendant un très long temps indemne. La tonicité des extenseurs subsistant, le poignet se relève invinciblement sur l'avant-bras, et il en résulte que la main garde parfois une attitude assez caractéristique, comparée au « *geste du prédicateur* » (Fig. 48).

Cependant cette déformation ne répond pas à une règle générale : elle n'est le plus souvent que transitoire. Plus tard en effet, lorsque

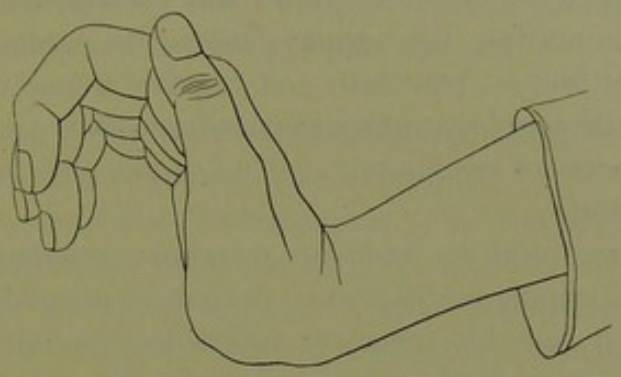

Fig. 48. — Attitude de la main dans la *Pachyméningite cervicale hypertrophique.*

la lésion première ou un nouveau foyer ont empiété sur les origines du radial, les muscles animés par ce dernier nerf s'atrophient à leur tour, et la forme spéciale de la *griffe pachyméningitique* n'existe plus. Il n'y a donc pas de loi fixe à cet égard : rappelez-vous seulement que l'extension forcée du carpe sur le radius est assez fréquente.

Les phénomènes paralytiques se bornent au *membre supérieur*, comme la localisation de la lésion permet *a priori* de le prévoir.

Du reste, presque tous les symptômes qui se succèdent pendant les deux premières périodes de la maladie ont leur raison d'être dans l'épaississement des méninges et la compression des racines, à l'intérieur ou au voisinage des trous intervertébraux.

Il en est d'autres, plus rares, dont la cause est moins manifeste, et que je me contente, pour le moment, de signaler au passage, me réservant d'y revenir dans un instant : Charcot avait observé à plusieurs reprises, outre les troubles de sensibilité que vous savez, des *zones d'anesthésie*, faciles à constater au cours de la période pseudo-névralgique ou même plus tard[1] ; mais il ne précisait pas leur territoire et ne cherchait à en expliquer ni les causes ni le mécanisme.

3° J'arrive à la *Troisième période*.

Celle-ci a pour caractère essentiel une *atrophie musculaire* ne différant en rien des autres atrophies myélopathiques, et envahissant successivement la main, l'avant-bras, l'épaule, la ceinture scapu-

1. *Leçons sur les Maladies du Système nerveux*, 3e édit., tome II, p. 252.

laire, en un mot toutes les régions qui sont sous la dépendance des branches nerveuses originaires du renflement cervical.

Quelquefois, au même moment, on voit survenir encore d'autres troubles de la motilité. Les *membres inférieurs* perdent leur force, ils deviennent lourds, paresseux; on constate même une véritable *paraplégie*, affectant le caractère *spasmodique*. Mais c'est la dernière étape du processus envahissant : il ne va pas plus loin et *la face n'est pas atteinte*.

Ainsi tout se limite en haut aux membres supérieurs, qui présentent deux symptômes capitaux, *douleur et atrophie*; et lorsque la paralysie frappe les membres inférieurs, on ne voit presque jamais s'y associer de phénomènes douloureux.

Ceux-ci se cantonnent exclusivement dans la sphère d'innervation du plexus cervical : les branches issues du renflement lombaire ne sont jamais affectées de la même manière. Cela s'explique facilement, puisque leurs enveloppes sont saines et qu'on n'y rencontre pas la lésion qui, située plus haut, produit les pseudo-névralgies.

Reste à déterminer la cause de la paraplégie spasmodique des membres inférieurs.

On a l'habitude de considérer la paraplégie spasmodique comme une *fonction* de la sclérose des cordons latéraux. C'est là une opinion erronée. Ni la sclérose bilatérale des faisceaux pyramidaux, ni la myélite transverse ne sont nécessaires; une simple *irritation spinale* suffit pour créer l'état spasmodique. J'aurai l'occasion de vous en présenter dans une de nos prochaines réunions un exemple remarquable chez une jeune syphilitique atteinte d'hémiparaplégie motrice avec hémianesthésie croisée. Quand nous avons dû nous prononcer sur son cas, nous n'avons pas songé un seul instant à une lésion dégénérative par méningo-myélite. Une compression transitoire due à une production scléro-gommeuse donnait la clef de tous les phénomènes; la preuve nous en a été fournie par leur évolution même : la malade est presque complètement guérie. Un dénouement si heureux et si rapide n'aurait certainement pas eu lieu si les accidents spasmodiques avaient eu pour cause la dégénération des cordons latéraux, lésion toujours irrémédiable.

Cette dernière remarque, Messieurs, a son importance. Il serait illogique d'attribuer le même mécanisme aux manifestations atrophiques et douloureuses des membres supérieurs d'une part, et, de

l'autre, à la paraplégie des membres inférieurs. Ce que j'aurai à vous dire du pronostic vous montrera en effet que la maladie marche spontanément, sinon toujours vers la guérison, du moins vers une grande *amélioration* le plus souvent.

Voilà, aussi brièvement esquissée que possible, la pathologie de la Pachyméningite cervicale hypertrophique.

Outre ces caractères fondamentaux, elle comporte encore bien d'autres symptômes, tels que certains *troubles oculaires* (de la diplopie, par exemple), signalés à une époque où l'intervention étiologique de la Syphilis était méconnue; je crois qu'il faut les rapporter, en général, à une lésion basilaire. Mais quelquefois aussi nous devons admettre une cause différente. Ainsi, Joffroy a publié un cas de Pachyméningite dans lequel les vomissements, le vertige, la diplopie, constatés chez un sujet non syphilitique, furent amendés par un traitement non spécifique.

III. — Le Diagnostic différentiel ne présente pas de difficultés véritables.

Dans la *Maladie d'Aran-Duchenne*, par exemple, si l'atrophie est analogue, elle n'est pas identique; elle ne fait pas la « main de prédicateur ». Si elle se traduit par le même envahissement progressif des membres supérieurs, vous ne la verrez jamais s'annoncer par une période douloureuse.

Ce dernier caractère suffit également à mettre hors de cause la *Sclérose latérale amyotrophique*, en dépit de quelques faits où la Maladie de Charcot s'était compliquée de troubles de la sensibilité

Dans la *Tuberculose* ou dans le *Cancer des vertèbres*, les douleurs pseudo-névralgiques limitées à la région cervico-brachiale peuvent évoquer l'idée de la Pachyméningite, mais les accidents paralytiques et amyotrophiques des deux dernières périodes font défaut.

C'est donc, en somme, par son *évolution* que la Pachyméningite cervicale hypertrophique accuse son autonomie clinique.

IV. — Je vais maintenant vous présenter trois malades chez lesquels vous n'aurez pas grand'peine à reconnaître ses traits essentiels. Il y a dix ans, le diagnostic n'aurait pas souffert la moindre difficulté. Il n'en sera plus de même aujourd'hui. Il nous faudra donc examiner ensemble si ce diagnostic mérite d'être maintenu.

A. — Voici un homme de 39 ans[1] dont l'hérédité neuro-arthritique est assez lourde. Lui-même, dans son enfance et sa première jeunesse, n'a pas fait de maladie, à part la rougeole. Au lycée, il s'est montré impressionnable et emporté, et il aurait eu une crise de somnambulisme en plein jour.

Déjà *alcoolique* à 22 ans, il s'engage dans une troupe de théâtre, s'embarque pour l'Amérique du Sud et commence une véritable existence de *globe-trotter*, qui n'a été interrompue que par la maladie, il y a trois ans à peine.

En 1880, il contracte la *Syphilis* au Brésil : perte de cheveux, plaques muqueuses, violentes céphalées nocturnes, rien ne manqua au tableau clinique de la période secondaire.

De retour en France, il suivit le traitement spécifique pendant un mois, et les accidents disparurent. Depuis lors il n'a pas eu d'autres manifestations extérieures de la vérole, et n'a repris le traitement que pendant une semaine, jusqu'à l'occasion des accidents actuels.

Il avait continué ses tournées exotiques, dans un état de santé satisfaisant, jusqu'en 1890. A la fin de l'été de cette année, à Alexandrie, il eut pendant deux mois des accès de fièvre intermittente avec frissons quotidiens. En Octobre, à Saint-Pétersbourg, il fut pris soudain d'une *grande faiblesse générale*. Sa mémoire avait très notablement diminué. Sa voix était devenue sourde, sa parole embarrassée. En outre il était tourmenté par des vertiges continuels, des *douleurs vagues dans les membres*, des *céphalées incessantes*, mais sans caractère bien spécial. *La nuque était un peu raide*. Il s'amaigrissait.

Obligé de quitter le théâtre, il voyagea encore.

Quelques mois plus tard, à Madagascar, il avait été repris de fièvres très violentes. Les choses allèrent tant bien que mal jusqu'en 1891. Cette année-là, elles prirent une allure très significative : *douleurs de tête* terribles, *état vertigineux* permanent, *diplopie*. Un médecin oculiste d'Oran constata une paralysie de la VIe paire gauche et prescrivit un traitement spécifique. Au bout d'une semaine, les vertiges et les maux de tête diminuèrent, mais la diplopie persista.

Rentré en France, notre voyageur ressentit de nouveau à la nuque de fortes douleurs qui se propageaient dans les membres

1. L'observation détaillée de ce cas a été publiée récemment par M. Lamy. *Nouvelle Iconographie photographique de la Salpêtrière*, 1894, n° 2.

supérieurs et les côtés de la poitrine. Le *cou* était toujours *raide* et d'une extrême sensibilité dans les moindres mouvements.

En Avril 1892, le malade séjourna quelques semaines à l'Hôpital Beaujon, et alors ses membres supérieurs maigrirent visiblement. Puis l'atrophie musculaire envahit rapidement et successivement les avant-bras et les mains, à ce point qu'au sortir de l'hôpital il pouvait à peine manger seul. Dans le même temps, les douleurs

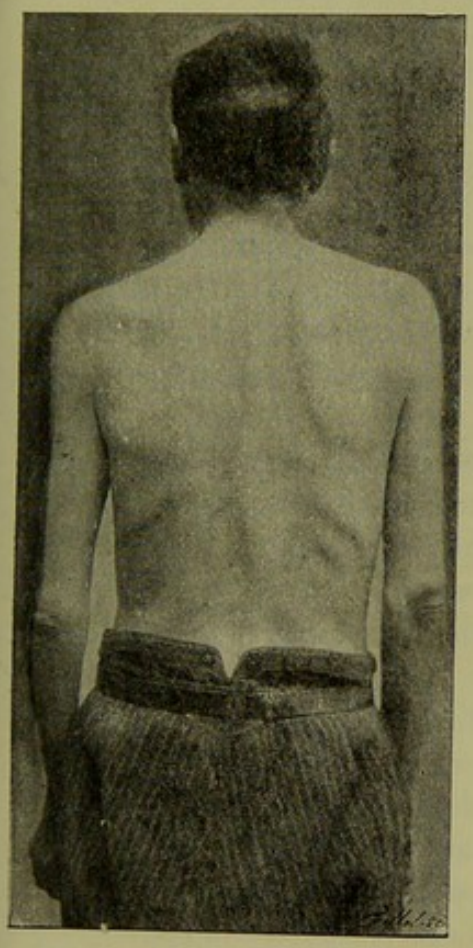

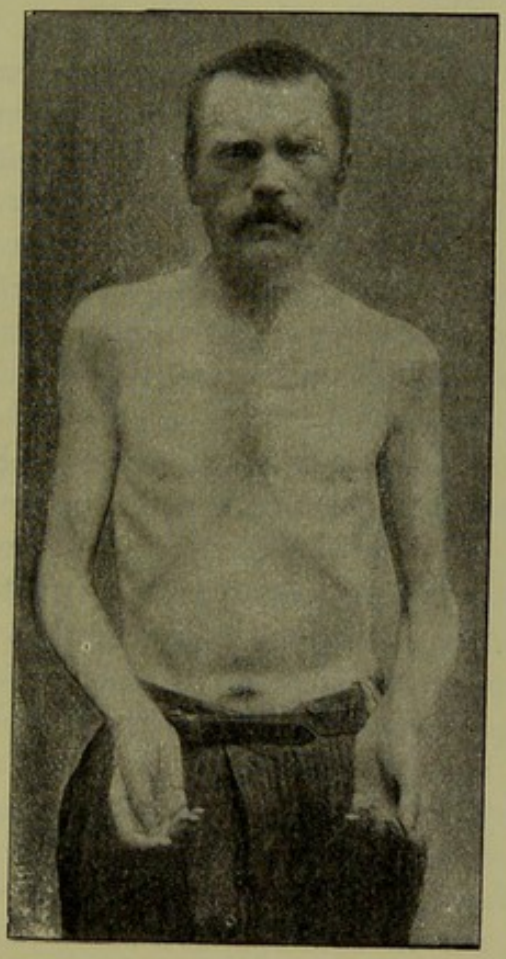

Fig. 49 et 50. — *Pachyméningite cervicale hypertrophique.* — Atrophie musculaire et griffe pachyméningitique.

n'avaient fait qu'augmenter aux membres supérieurs. Très aiguës, aux mains surtout, elles redoublaient d'intensité le soir, entre quatre et huit heures ; de cette époque, date la manie de la morphine dont nous ne cherchons plus guère à déshabituer ce malheureux.

On le reçoit à la Salpêtrière en Juin 1892.

Il se présente avec une atrophie musculaire très avancée, occu-

pant le thorax et les membres supérieurs en entier, prédominante aux avant-bras et aux mains; le cou est rigide, la tête est légèrement fléchie; on constate une double paralysie de la VIe paire. Aujourd'hui *les mains sont en griffe*, mais sans raideur, car les doigts se laissent allonger passivement (Fig. 49 et 50).

Aux avant-bras, l'atrophie intéresse surtout les extenseurs et les fléchisseurs; elle respecte les radiaux et le long supinateur; l'épaule tout entière, y compris le grand pectoral, les sus-épineux et sous-épineux sont atrophiés. Les mouvements de l'articulation sont très incomplets et douloureux; notre malade dit éprouver encore des douleurs sourdes spontanées, chaque soir vers cinq heures, aux avant-bras et aux mains; il souffre comme si ces « parties avaient été rouées de coups ».

La *sensibilité* est normale. On ne constate qu'une hyperesthésie assez vive dans les doigts et les mains, surtout à la face palmaire.

L'intelligence est intacte; la mémoire seule est très affaiblie. La parole est embarrassée, la langue pâteuse, bredouillante quelquefois.

Les apophyses épineuses de la région cervicale sont douloureuses à la pression. La nuque est comme soudée; les mouvements de la tête sont limités, presque impossibles, et vous remarquez une légère voussure cervico-dorsale.

Les membres inférieurs n'ont jamais été atteints. Ils participent seulement à la faiblesse générale.

Un traitement spécifique rigoureux a notablement amélioré les symptômes céphaliques et fait cesser la diplopie et les vertiges. L'état général est meilleur, le malade a engraissé. Mais l'atrophie musculaire persiste telle qu'elle était au début. Les douleurs ont diminué, presque disparu, à la condition que le malade prenne encore sa morphine à heure fixe. Cette périodicité m'est suspecte, je n'y crois guère. Mais laissons à cet homme l'illusion que nous le croyons sur parole.

A part la persistance des douleurs, vous ne constatez, dans toute cette histoire, rien qui ne soit rigoureusement conforme au groupement des symptômes, et surtout au développement chronologique de la Pachyméningite cervicale. Et si même vous pouviez encore hésiter, en raison de la persistance des douleurs, vous vous rappelleriez ce que je vous ai dit des *poussées successives*, en

quelque sorte *subintrantes*, qui font que la maladie se renouvelle et recommence par à-coups. Une période douloureuse unique ne s'observe que dans les cas où la lésion se constitue d'emblée, une fois pour toutes, et se localise. Si elle s'étend et progresse, il n'en est plus de même. Telle est la seule réserve que comporte le cas précédent.

Vous allez voir maintenant deux autres malades dont l'histoire soulève des difficultés d'un autre ordre[1].

B. — Le premier est un ouvrier de trente-huit ans, coutelier, vivant dans d'assez bonnes conditions hygiéniques, mais exposé de temps en temps au *froid humide* quand il travaille à la meule. Nous n'avons relevé dans ses antécédents personnels ni la syphilis, ni l'alcoolisme, ni le rhumatisme.

Ici la maladie est récente. En Mai 1892 — il y a donc un peu plus d'un an et demi — cet homme a éprouvé pour la première fois des *douleurs* assez intenses et profondes dans la région de l'épaule droite; au bout de trois jours, ces douleurs cessaient brusquement. Une semaine plus tard, des douleurs identiques apparaissaient dans la région correspondante du côté gauche, et persistaient durant trois semaines.

Puis ce fut le tour de la colonne cervicale. Là, elles étaient moins vives qu'aux épaules, mais elles s'exaspéraient par les mouvements du cou, au point de forcer le malade à garder la tête immobile et fléchie. Cet état ne se modifia guère pendant deux mois, puis il s'atténua.

Depuis lors, à la vérité, les douleurs n'ont jamais disparu totalement; et jusqu'au mois de Mars 1893, notre homme ne se plaignit plus que d'une raideur pénible dans le cou, une espèce de *torticolis*.

En Mars 1893, il commença à éprouver de la difficulté à mouvoir ses bras : il ne pouvait pas les élever plus haut que l'horizontale. Cette impotence ne se déclara pas du jour au lendemain, mais *très lentement, comme insensiblement*, sans engourdissements, sans douleurs; elle ne l'obligea pas à interrompre immédiatement son travail; j'ajouterai qu'elle s'est peu à peu amendée jusqu'à

1. Les observations de ces deux malades ont été recueillies par M. Souques, chef de clinique.

l'heure actuelle. — Ainsi à *une période douloureuse succédait une période parétique.*

Dans le courant de Juillet de la même année (il y a de cela par conséquent six mois), de *nouvelles douleurs* survinrent par accès diurnes, occupant cette fois l'avant-bras gauche, tout le long du radius. De temps à autre, mais rarement, elles étaient fulgurantes, sans localisation précise; bientôt elles acquirent une telle intensité, elles se montrèrent surtout si tenaces, que le malade dut renoncer à son métier.

Aucune modification n'est à relever jusqu'à la fin d'Octobre. Mais alors se produit une certaine gêne dans les mouvements de la marche. Par moment, tout à coup, les jambes fléchissent; la progression est titubante, et, en l'espace de cinq semaines, la *paraplégie* est *absolue.*

Aujourd'hui, vous le voyez, le tableau clinique est complet. La pachyméningite cervicale est entrée dans sa troisième phase, car *après une période douloureuse suivie d'une période paralytique*, voici que les mains et les avant-bras *s'atrophient.*

Les mouvements du cou ne sont pas abolis, mais très limités. Quand je renverse en arrière la tête du patient, il ressent des fourmillements dans les deux bras et jusqu'à l'extrémité des doigts; vous en devinez sans peine la cause. Du moins, tout permet de supposer que les mouvements d'extension du cou amènent la compression des racines nerveuses dans leurs gaines épaissies.

Le membre supérieur nous présente une *atrophie musculaire* en masse peu accentuée et sans prédominance sur tel ou tel groupe de muscles. Vous pouvez distinguer, même de loin, quelques *mouvements fibrillaires.* Ce malade a de grandes difficultés pour se retourner dans son lit; enfin sa *paraplégie* est très nettement *spasmodique* : il ne peut pas mettre une jambe devant l'autre; les *réflexes rotuliens* sont *exagérés* et le *clonus du pied* est des plus marqués.

Pour cette raison, je ne serais pas étonné que la lésion supposée ne se fût pas limitée aux méninges; il est probable qu'elle a empiété sur la moelle épinière, beaucoup plus, en tout cas, que chez le malade précédent; elle a donc pu produire *une dégénération secondaire descendante.*

Nous ne relevons rien en dehors de ces symptômes. Les mouvements de la face, des yeux, de la langue, sont indemnes; les fonctions psychiques sont irréprochables.

Le tableau de la Pachyméningite cervicale hypertrophique est complet assurément. Il est même plus que complet. On constate en effet que *la sensibilité à la douleur est abolie par tout le corps*, à l'exception de la face, du cou, des bras et de la portion sus-mamelonnaire du tronc; vous remarquez également que la sensibilité thermique est détruite ou pervertie profondément dans les mêmes régions, mais sur le côté droit seulement; il n'existe sur le côté

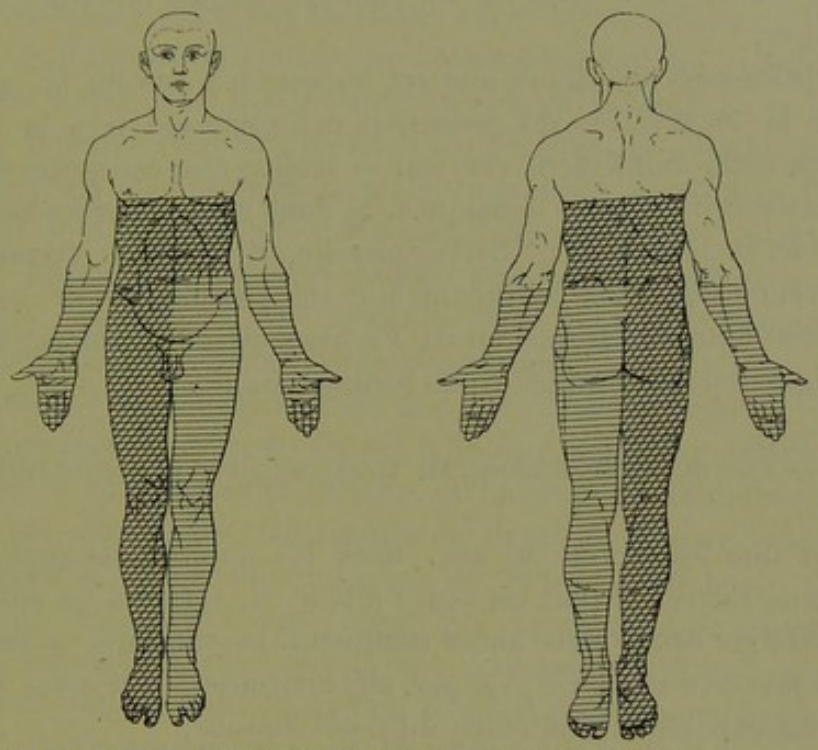

Fig. 51 et 52. — Répartition des troubles de la sensibilité dans un cas de *Pachyméningite cervicale hypertrophique*.

Les hachures transversales correspondent à l'anesthésie, à la douleur; les hachures obliques à la dissociation dite *syringomyélique* de la sensibilité.

gauche qu'une bande de thermo-anesthésie transversale entre le mamelon et l'hypochondre (Fig. 51 et 52). *Partout la sensibilité tactile est conservée.*

Ces phénomènes, qui rappellent à s'y méprendre la *dissociation dite syringomyélique de la sensibilité*, doivent nous donner à réfléchir, surtout lorsque nous les observons au cours d'une affection *paralytique et amyotrophique*.

Cette thermo-anesthésie limitée exactement sur la ligne médiane et cette anesthésie à la douleur s'arrêtant aussi exactement à une ligne horizontale n'appartiennent-elles pas en propre à la Syringomyélie?

Les premiers auteurs qui ont su discerner la Syringomyélie sur le vivant n'auraient pas hésité à en affirmer ici l'existence. Nous examinerons cette question, Messieurs, dans un instant; mais, avant d'aller plus loin, je tiens à vous faire remarquer que la maladie, de quelque nom qu'on l'appelle, a eu dans le cas actuel une *évolution très rapide*, puisque, en moins de deux ans, elle a été constituée, en entier et, on ne peut le nier, suivant un *cycle parfaitement identique à celui de la Pachyméningite cervicale hypertrophique*.

Rappelez-vous d'ailleurs que cet homme n'a pas eu la syphilis et que la localisation du processus méningitique vers la région inférieure du renflement cervical se trouve être conforme de tout point avec celle des cas classiques. Si donc nous sommes tentés de porter ici le diagnostic de Syringomyélie, il faut bien reconnaître par avance que cette Syringomyélie est compliquée de tout un ensemble symptomatique où la Pachyméningite cervicale hypertrophique est du premier coup reconnaissable.

C. — Une dernière malade va vous suggérer la même réflexion.

C'est une femme de 36 ans, dont les antécédents personnels sont sans intérêt, à part un seul : elle a eu, vers dix ou onze ans, une coxalgie droite avec abcès ossifluent. Depuis lors, sa santé est restée précaire et sa vie n'a pas été heureuse. Elle aussi semble avoir été exposée à l'influence du *froid humide*.

En 1886, elle fut prise soudainement de *douleurs* dans les deux talons, — douleurs qui s'exagéraient dans la marche ou dans la station debout, — et qui disparurent comme elles étaient venues, sans accidents, sans traitement, au bout de dix-huit mois. Actuellement, quelques métrorrhagies sont imputables à une tumeur fibreuse diagnostiquée depuis trois ans.

Au mois de Mai 1892, cette femme ressentit pour la première fois des *douleurs dans la tête;* c'était une céphalée occipitale et frontale, permanente, avec des exaspérations vespérales et nocturnes (je vous ai dit qu'on retrouve ces douleurs dans presque toutes les observations de Pachyméningite cervicale, alors même qu'on ne peut incriminer la syphilis). Durant les paroxysmes, accompagnés quelquefois de vomissements, tout le côté droit de la face devenait insensible, y compris les gencives, les dents et la

moitié droite de la langue, ce qui faisait dire à la patiente : « Je ne sais pas si la moitié droite de mon visage est à moi ».

Dans le courant de juillet, la céphalée fit place à des « névralgies » cervicales. La *nuque* devint *raide*; tous les mouvements du cou étaient très douloureux, si bien que la tête s'inclinait instinctivement en avant, le menton appliqué au sternum.

En Septembre, ces douleurs cessèrent pour un temps ; elles revinrent en Novembre, cette fois localisées entre les omoplates. « Il me semblait, dit encore la malade, qu'on me désossait les épaules. »

Elle eut aussi, à la même date, des *fourmillements*, de la lourdeur, de la maladresse des membres supérieurs, et déjà les membres inférieurs étaient sujets à quelques troubles parétiques. Ceux-ci, depuis lors, comme ceux des membres supérieurs, n'ont pas cessé de s'accroître lentement. Jamais notre malade n'a accusé de sensations fulgurantes. Ses douleurs, sans y insister davantage, ont toujours eu le caractère *pseudo-névralgique*.

Établissons maintenant le bilan des symptômes actuels.

Nous ne relevons rien de spécial à la face, sauf une légère déviation de la langue vers la gauche, qu'on pourrait expliquer à la rigueur par une lésion des racines de l'anse de l'hypoglosse. Si cette hypothèse vous semble un peu osée, je n'y insiste pas.

Au cou, les mouvements n'ont pas recouvré leur ampleur normale, sans que la raideur soit bien accentuée. L'attitude si spéciale que la malade avait prise tout d'abord pouvait être la conséquence de la *rachialgie cervicale du début*. La douleur a cessé ou peu s'en faut ; et, de ce fait, la raideur elle-même a presque absolument disparu.

Les *membres supérieurs sont gravement atteints*. Le deltoïde ne fonctionne plus. L'élévation du bras jusqu'à l'horizontale n'est plus possible.

Si les bras sont faibles dans leur totalité, les *mains* le sont encore bien davantage. Nous en trouvons la raison immédiate dans une atrophie tout à fait caractéristique, dont la localisation est celle du type Aran-Duchenne, localisation qui — pour le dire en passant — est exactement la même que celle du plus grand nombre des cas de Syringomyélie. Avec l'atrophie progressive, les doigts tendent à se recroqueviller en griffes, et, comme les extenseurs sont épargnés, le carpe se relève légèrement, dans l'attitude de la « main de prédicateur ».

Les *membres inférieurs* sont remarquablement débiles. L'exagération évidente des réflexes rotuliens, combinée à une ébauche de clonus, vous indique la nature de la paralysie. C'est une *paraplégie spasmodique*.

D'ailleurs, conformément à la règle générale, les jambes n'ont jamais souffert, et les réservoirs sont respectés. Dans le cas présent, des épreintes rectales et des besoins impérieux d'uriner peuvent être mis sur le compte de la tumeur fibreuse de l'utérus.

V. — Dans tout ce que je viens de vous dire, il n'est rien, Messieurs, qui ne soit imputable à la Pachyméningite cervicale hypertrophique. Mais je ne vous ai pas tout dit, et vous allez voir vous-mêmes que le diagnostic ne s'impose pas sans réserves.

Notre malade nous a fait remarquer que, depuis quelque temps, six mois environ, elle s'est plusieurs fois brûlé les mains sans s'en apercevoir, c'est-à-dire sans souffrir. Or cette *thermo-anesthésie* dure encore. Elle occupe très exactement une surface correspondant à une *paire de gants* longs, remontant jusqu'au tiers supérieur des avant-bras. C'est une thermo-anesthésie *complète*. Le même trouble sensitif existe aux membres inférieurs : ici la thermo-anesthésie, elle-même bilatérale, est disposée en *chaussettes* ; elle ne va guère au delà d'une ligne transversale, passant à trois ou quatre travers de doigt au-dessus des malléoles (Fig. 53 et 54). La transition entre les parties insensibles et les parties sensibles est brusque.

Voilà qui est bien significatif. Notre premier jugement va-t-il être infirmé ? Aurions-nous méconnu une Syringomyélie ?

Explorons la surface cutanée au point de vue de la sensibilité tactile, et nos présomptions vont prendre corps. Le *contact est perçu partout*, sans exception. Mais la douleur à la piqûre, au pincement, à la percussion, est absolument abolie.

Chose encore plus digne de remarque, l'*analgésie*, que je vous signale et que vous observez avec moi, *ne dépasse pas en haut la base du cou*. Toute la région cervicale, toute la face, tout le tégument crânien ont conservé leur sensibilité sous tous ses modes. Cette limitation de l'analgésie suivant la ligne du col est encore un fait qu'on ne trouve guère que chez les syringomyéliques. J'ajouterai que, concurremment avec l'analgésie, nous relevons quelques troubles dysesthésiques sur lesquels il me semble superflu d'insister.

Voilà donc le problème nettement posé. — Puisque notre malade présente la *dissociation syringomyélique* sous sa forme la plus typique, notre premier diagnostic est entamé, et il vous est bien

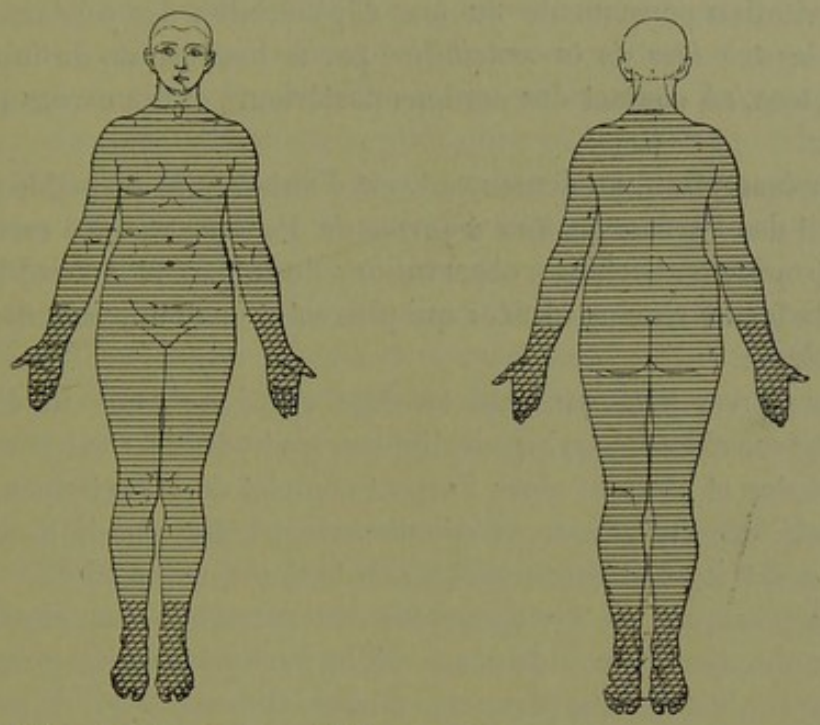

Fig. 53 et 54. — Troubles de la sensibilité dans la *Pachyméningite cervicale hypertrophique*. Les hachures horizontales correspondent à l'*analgésie*, les hachures obliques à la *thermo-anesthésie* disposée en forme de *gants* et de *chaussettes*.

permis, Messieurs, de vous demander si la Pachyméningite cervicale que je vous ai annoncée et décrite n'est pas, à tout prendre, une vulgaire Syringomyélie.

Quelques remarques que vous avez pu faire au cours de mon récit vous mettront en mesure, sinon de trancher la difficulté, du moins de l'aplanir. Nous ne savons pas très bien de quelle époque date la dissociation syringomyélique de la sensibilité. Nous tenons de la patiente elle-même qu'elle l'a constatée il y a seulement quelques mois. Or la maladie était entrée déjà depuis longtemps dans sa période d'état, et, si je puis ainsi dire, dans sa phase définitive, lorsque sont survenus les premiers troubles « syringomyéliques ». Donc, bien avant cette apparition de la thermo-anesthésie, une affection longue et douloureuse avait évolué; et l'exposé que je vous en ai fait ne laisse place à aucune autre supposition que celle d'une Pachyméningite cervicale.

Mais admettons, si vous le voulez bien, qu'une Syringomyélie soi

seule en cause. Tous les symptômes actuels — chacun pris à part — s'expliquent : l'*atrophie musculaire* par l'envahissement gliomateux des cornes antérieures; la *paraplégie spasmodique*, par une irritation permanente ou une dégénération des cordons latéraux; les *troubles de la sensibilité* par la localisation du foyer de gliomatose, au contact des cordons postérieurs et des cornes postérieures.

La présomption, au demeurant, est d'autant plus plausible qu'on a décrit des *Syringomyélies à forme de Pachyméningite cervicale hypertrophique*. Certaines observations de Joffroy et Achard légitiment la forme ainsi qualifiée; qui plus est, l'anatomie pathologique la confirme.

Vous pouvez lire, dans un ouvrage classique[1], que les lésions méningées, chez les syringomyéliques, sont parfois « extrêmement prononcées et revêtent alors l'aspect complet de la Pachyméningite cervicale hypertrophique »; ce qui revient à dire que la pachyméningite est un fait contingent et, en tout cas, secondaire.

Mais pourquoi la Syringomyélie ne serait-elle pas secondaire elle-même, dans tels autres cas où la Pachyméningite serait primitive? Il n'y a là, non plus, rien d'impossible *a priori*, et, puisque l'anatomie ne nous renseigne pas sur ce point, recourons, comme toujours, à la clinique.

Or, la clinique nous a édifiés sur la valeur prétendue pathognomonique de la *dissociation syringomyélique*. Les beaux jours sont passés. Cette dissociation de la sensibilité n'appartient plus en propre à une seule maladie. On l'a observée dans le Tabes, dans certaines névrites périphériques, dans l'Hystérie.

Tout à l'heure, je vous parlais d'une jeune malade syphilitique qui nous présentait un bel exemple du Syndrome de Brown-Sequard, et chez laquelle l'hémianesthésie croisée ne consistait pas, comme cela a lieu souvent, dans la perte absolue de la sensibilité sous tous ses modes, mais simplement dans l'abolition de la sensibilité thermique et de la sensibilité à la douleur. Le traitement antispécifique dont le succès fut complet nous a démontré jusqu'à l'évidence qu'il n'y avait dans ce fait rien d'une Syringomyélie.

Mais je reviens à nos malades.

Nous voici donc en présence de deux sujets atteints de Pachy-

1. *Manuel de médecine*, de Debove et Achard, tome III, p. 628 (article de Bruhl).

méningite cervicale, et nous les trouvons marqués du stigmate « syringomyélique ».

Or, je maintiens que la Syringomyélie, si tant est qu'elle existe ici, n'a fait que compliquer une situation antérieurement acquise. L'évolution de la maladie spinale, dans ces deux derniers cas, diffère absolument de celle de la Syringomyélie. Il n'y a pas, à ma connaissance, dans toute la littérature médicale, un seul exemple de Syringomyélie pure, où l'on ait pu assister à la succession régulière des *trois phases* qui caractérisent si nettement le processus pachyméningitique. J'ajouterai que, dans la Syringomyélie, jamais on n'a relaté les douleurs pseudo-névralgiques sur lesquelles j'ai précédemment insisté, *douleurs franchement radiculaires*, indépendantes de toute affection classée de la moelle proprement dite, douleurs qui ne relèvent exclusivement que des lésions des racines rachidiennes.

Enfin, si la Syringomyélie est capable de donner lieu parfois à des douleurs, celles-ci sont le plus ordinairement fulgurantes. Brühl les attribue à des altérations leucomyéliques. Je n'y contredis pas; encore faut-il remarquer que leur apparition est presque forcément tardive. Elles indiquent que la gliomatose a gagné d'avant en arrière les zones radiculaires postérieures. C'est exactement l'inverse de ce qui se passe dans la Pachyméningite cervicale. Ici les douleurs sont primitives ; elles sont toujours comme le prologue de la scène qui va se dérouler.

VI. — Et maintenant, Messieurs, il nous reste à examiner si la *Pachyméningite cervicale hypertrophique* peut, elle seule, produire la *dissociation syringomyélique;* car, en définitive, toute la question est là.

Je ne sache pas qu'on ait publié des observations péremptoires à cet égard ; mais il ne me paraît pas vraisemblable que des lésions exclusivement méningées, exerçant sur les racines une influence forcément irritative, soient en mesure de dissocier, d'une manière en quelque sorte élective, les conducteurs de la sensibilité. Notez d'ailleurs que les observations à l'aide desquelles la question pourrait être tranchée sont déjà assez anciennes, et que, vers l'époque de leur publication, on ignorait encore le « syndrome syringomyélique ».

Je ferai exception seulement pour quelques-unes, par exemple

pour la première observation de Joffroy, dans laquelle la dissociation de la sensibilité est nettement indiquée. Une autre observation de Pierret ne laisse aucun doute sur la même constatation. Bien plus, l'autopsie de la malade de Pierret[1] faisait voir une *myélite lacunaire* associée à la pachyméningite.

Une observation commentée par Charcot[2] est plus démonstrative encore ; il ne s'agissait pas seulement d'une myélite vulgaire, avec des cavités accidentelles résultant d'une simple nécrobiose. Charcot, citant Kœler, faisait allusion à des lacunes et à des *canaux de néoformation* occupant surtout *la région de la commissure grise*, tapissés par une membrane et contenant un fluide séreux; enfin ses propres examens lui démontraient l'existence d'*un travail de prolifération dans la névroglie avec multiplication des noyaux et des prolongements fibrillaires de ce tissu.*

Vous voilà, Messieurs, convaincus que, même au point de vue anatomo-pathologique, la question n'est pas nouvelle, puisqu'elle se posait dès les premières autopsies de Pachyméningite cervicale hypertrophique. Je reviendrai dans un instant sur ce point.

Mais, pour en finir avec le côté clinique du problème, je veux encore une fois vous mettre en défiance sur l'incertitude du diagnostic différentiel de la Pachyméningite et de la Syringomyélie.

Vous venez de voir déjà deux cas de pachyméningite où l'adjonction du syndrome syringomyélique nous a placés dans le plus grand embarras : je pourrais vous en citer encore bien d'autres.

Rosenblath (de Leipzig)[3] a publié récemment une série d'observations parmi lesquelles figure une Pachyméningite cervicale hypertrophique au cours de laquelle on avait constaté une *hypoesthésie pour tous les modes de la sensibilité, sans dissociation*. A l'autopsie on trouva, au niveau du foyer pachyméningitique, un tissu gliomateux lacunaire (cas IV). Dans une autre observation (cas I), les symptômes de Pachyméningite étaient indubitables; on n'avait relevé d'autre trouble de la sensibilité qu'une paresthésie paraplégique; et cependant l'autopsie démontrait l'existence d'une Syringomyélie étendue à presque toute la hauteur de la moelle.

1. *Soc. de Biol.*, 13 mai 1871.
2. *Soc. de Biol.*, 1871.
3. *Deutsch. Arch. f. klin. Med.*, 1893, Bd 51, p. 210.

Un mémoire de Wieting (de Marburg)[1] mentionne un fait très analogue. Raymond[2], d'autre part, relate un cas où « le diagnostic, égaré par un tableau clinique insolite, a mené à une intervention chirurgicale ». On avait admis une Pachyméningite cervicale hypertrophique avec compression antérieure et latérale de la moelle ; « l'absence de tout trouble de la sensibilité avait empêché de conclure à la Syringomyélie ». Cependant, à l'autopsie, on s'aperçut que les méninges étaient saines, tandis que la moelle était envahie, « depuis le voisinage du bec du calamus jusqu'à l'extrémité du renflement lombaire », par une tumeur gliomateuse.

Kronthal a vu les formations cavitaires, les « cavitoses », pour employer un néologisme par trop hardi, survenir à la suite d'une stase veineuse, produite elle-même par une diminution de calibre du canal rachidien. Une tumeur étouffe, étrangle la moelle, fait obstacle à la circulation en retour, et il en résulte une congestion passive dont la conséquence plus ou moins tardive est une Syringomyélie caractérisée par tous les attributs anatomiques connus de cette lésion[3]. Une carie vertébrale, même sans exostose, est capable de provoquer une pachyméningite circonscrite dont les effets sont identiques[4].

En résumé, vous pouvez, Messieurs, vous trouver en présence tantôt de *Pachyméningites cervicales avec syndromes syringomyéliques*, tantôt de *Syringomyélies sans dissociation de la sensibilité*. Si nous faisons la part des cas absolument exceptionnels, — celui de Raymond est un de ceux-là, — où l'erreur semble inévitable, vous vous rappellerez que le diagnostic repose seulement sur l'*évolution* de la maladie, et, pour préciser davantage, sur la date d'apparition de la dissociation thermo-analgésique.

VII. — C'est qu'en effet, Messieurs, la Pachyméningite cervicale hypertrophique peut exister par elle-même et pour elle-même, sans adjonction de troubles objectifs de la sensibilité, en un mot, conformément au type nosographique établi par Charcot et Joffroy, jusqu'au jour où la substance grise centrale de l'axe médullaire, réagissant à la stimulation périphérique, crée de toutes pièces une *gliomatose secondaire*.

1. *Ziegler's Beiträge z. path. An.* 1893, XIII, 3, 4.
2. *Arch. de Neurol.*, 1893, n° 78, p. 97.
3. *Neurol. Centralblatt* 1889, n°s 20, 22.
4. Verhoogen et Vandervelde, *Journal de méd. de Bruxelles*, 1893, n° 22.

Je ne crois pas, en concluant ainsi, hasarder une pure hypothèse.

S'il est un cas où la pachyméningite cervicale primitive soit incontestable, c'est bien assurément le cas *princeps* de Joffroy Or, vous retrouverez, à la lecture du mémoire original, la description des *canaux de nouvelle formation creusés dans la substance grise* (Fig.. 55). Voilà donc encore une observation de *Syringomyélie secondaire*.

Qu'importe que la prolifération de la névroglie au pourtour de

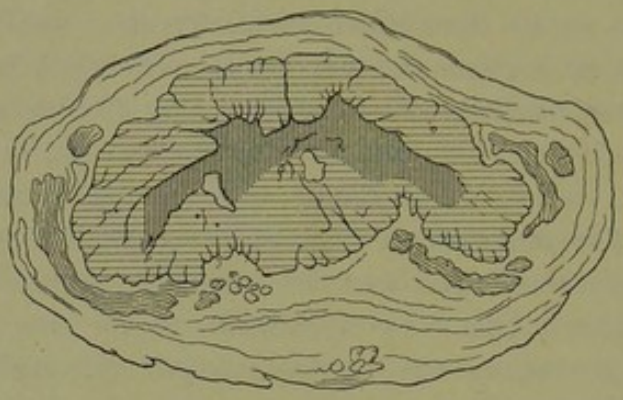

Fig. 55. — *Pachyméningite cervicale hypertrophique*; coupe de moelle à la partie moyenne du renflement cervical (d'après la thèse de Joffroy). — On y voit la gaine fibreuse formée par les enveloppes de la moelle confondues et méconnaissables, ainsi que des « canaux de néoformation creusés dans la substance grise ».

la cavité soit abondante ou précaire? L'essentiel est de constater la réaction caractéristique de la substance grise centrale, dont je viens de vous parler.

Vous en rencontrerez la preuve matérielle dans toutes les variétés de maladies spinales où le système vasculaire subit une perturbation notable. La Pachyméningite remplit cette condition entre toutes. Mais la Myélite aiguë diffuse, la Syphilis médullaire, le Tabes lui-même, produisent le même résultat dans un nombre de cas qui, chaque jour, va s'accroissant.

Je vous signalerai particulièrement, en ce qui concerne le Tabes, une observation d'Oppenheim[1] où le diagnostic hésita longtemps entre une Paralysie générale et une Ataxie locomotrice. Une gliomatose spinale découverte à l'autopsie ne devait rien changer ni à l'une ni à l'autre des deux suppositions.

1. *Arch. f. Psych.*, 1893.

Ce n'est pas, au reste, dans la moelle épinière seulement que les formations gliomateuses *secondaires* peuvent être observées. On les voit tout aussi bien dans l'encéphale, à la suite des lésions les plus diverses. Les hémorragies, les ramollissements, la paralysie générale, les encéphalites aiguës de l'enfance, sont souvent le point de départ de ces néoplasies luxuriantes de la substance névroglique, qui simulent des gliomatoses *primitives*. La meilleure preuve que ces « tumeurs » accidentelles sont de nature irritative et qu'elles ont pour origine une inflammation chronique, c'est qu'elles sont sujettes à la transformation calcaire, appelée à tort *ossification*, qui marque la dernière étape de leur lente évolution. Vous en trouverez un bel exemple, entre autres, dans un cas d'Hémiplégie infantile publié par Th. Zacher[1].

L'opinion qui rattache la gliomatose spinale à une variété d'inflammation a été vivement et victorieusement défendue par Joffroy et Achard, dans un travail dont la *myélite lacunaire* fait le fonds.

Cette opinion gagne du terrain tous les jours. Marinesco[2] l'a soutenue par des arguments qu'il est difficile de contester, en ce qui a trait aux variétés de gliomatose caractérisées par des cavités à revêtement épithélial.

J'irai même plus loin, en soutenant que les gliomatoses, même non lacunaires (car il en existe), reconnaissent la même origine; je ne parle pas des gliomes pleins, tumeurs fermées et isolées, qui n'ont aucun rapport avec la gliomatose syringomyélique. En effet, si toute irritation de la substance grise n'est pas capable de produire la gliomatose, il est hors de doute que certaine modalité d'irritation doit la créer invariablement[3]. Parmi les agents irritants, le bacille de Hansen occupe une place à part. A telle irritation la névroglie ne peut réagir que d'une seule façon : l'*hyperplasie*.

Il me semble donc difficile d'admettre la thèse de Gowers, qui suppose la maladie d'*origine toujours congénitale* : cela, sous prétexte que la lésion siège, sans exception, dans la région postérieure du névraxe, c'est-à-dire dans la région de la gouttière médullaire primitive. « La peur, les soucis, les influences traumatiques ne feraient, selon toute vraisemblance, que donner une im-

2. *Arch. f. Psych.*, Bd XXI, p. 38.
3. *Roumanie médicale*, 1893, p. 139.
4. Voir *Thèse de Critzmann*. Essai sur la Syringomyélie, Paris, 1892.

pulsion à une lésion déjà existante ou mettre fin à la période latente de la maladie[1]. » Cette manière de voir est un peu bien exclusive, et en tout cas la localisation de la gliomatose dans la région de la commissure et des cornes postérieures n'est pas un argument probant. La gliomatose ne peut exister que là où existe un tissu capable de prolifération gliomateuse, et ce tissu n'est autre que celui de l'épithélium épendymaire et périépendymaire.

Ces considérations nous ramènent encore par un chemin détourné à la clinique.

Elles nous font voir comment *une Syringomyélie peut s'ajouter à toutes les formes connues de la Myélite aiguë ou chronique, primitive ou secondaire.*

Elles nous engagent à ne pas sacrifier à la Syringomyélie, nouvelle venue, ce qui appartient à tant de maladies spinales, parmi lesquelles figure au premier rang la *Pachyméningite cervicale hypertrophique*, depuis vingt ans connue, définie, classée, et magistralement décrite.

1. *Handbuch der Nervenkrankheiten, Ausgabe v.* K. Grube, 1892, Bd I, 576.

DIXIÈME LEÇON

SYRINGOMYÉLIE

HISTOLOGIE. — MÉTAMÉRISME DES CENTRES DE LA SENSIBILITÉ

I. La *Syringomyélie* est une *complication* de lésions préexistantes. — Elle peut s'observer dans toutes les affections chroniques de la moelle.

La *gliose* est un mode de réaction banal du tissu névroglique. La *forme cavitaire* et la *forme néoplasique* relèvent également d'un *processus irritatif*. — Unilatéralité et bilatérité de la gliose.

II. Variations morphologiques du canal épendymaire chez l'homme. — Modifications du type normal dans toutes les variétés de myélopathie. — Aspect de la couche épithéliale. — Bifidité du canal.

III. *Gliomatose sans Syringomyélie*. — Cellules de remplacement de l'épithélium épendymaire. — Multiplication des cellules. — Canaliculisation de la névroglie sous épithéliale.

IV. Polymorphisme des éléments de la couche profonde. — *Chevelu* de la base d'implantation des cellules superficielles. — L'épithélium superficiel n'est qu'une variante morphologique de la cellule névroglique en général. — Rapports des prolongements des cellules névrogliques (feuillet blastodermique externe) avec les capillaires sanguins (feuillet blastodermique moyen).

V. *Syndrome syringomyélique*. — Répartition de la *thermo-analgésie par tranches*. — Identité de cette topographie avec celle des paralysies hystériques. — Anesthésies « en jambières, en chaussettes, en gants, en manchettes, en veston »... — Anesthésies d'origine radiculaire.

VI. *Métamérie* primitive des centres nerveux. — *Métamères* et *neuromères*. — Métamérisme chez les vertébrés inférieurs. — Nerfs intercostaux chez l'homme. — Métamérisme du renflement cervical de la moelle.

Le dispositif anatomique des métamères primitifs peut seul expliquer les anesthésies par tranches.

Messieurs,

La *Syringomyélie* est une maladie dont les cas se sont multipliés depuis qu'on a appris à la reconnaître, et vous savez que la difficulté du diagnostic n'est pas grande. Nous en avons toujours plusieurs spécimens dans le service de la Clinique. Vous les connaissez, et je n'ai pas l'intention de les faire servir à une étude d'ensemble du *syndrome syringomyélique*; je voudrais simplement aujourd'hui vous exposer quelques faits anatomiques et physiolo-

giques que le clinicien ne doit pas ignorer; d'autant que ces faits sont de nature à faciliter grandement le diagnostic topographique de la gliose médullaire.

La première partie de cet entretien sera consacrée à l'*étude anatomo-pathologique de la lésion syringomyélique*. Dans la seconde, je m'appliquerai à vous faire comprendre comment et pourquoi l'*anesthésie syringomyélique affecte une disposition incompatible en apparence avec la distribution périphérique des nerfs cutanés*.

I. — Lorsque je vous ai fait voir les rapports réciproques de la Pachyméningite cervicale hypertrophique et de la Syringomyélie[1], j'ai essayé de mettre en relief la non-spécificité anatomo-pathologique de cette dernière; je vous ai présenté la Syringomyélie comme un procédé de réaction — probablement irritatif — de la névroglie, survenant sous l'influence de causes multiples.

C'est évidemment dans les affections *chroniques* de la moelle

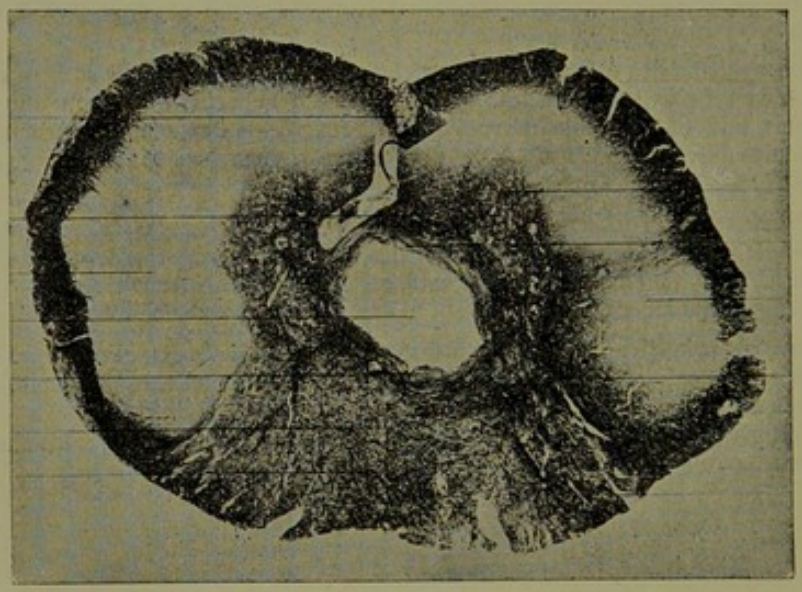

Fig. 56. — *Syringomyélie*. Coupe de moelle : région lombaire. — (Color. noir d'aniline et carmin.) — Deux énormes masses gliomateuses non excavées occupent la région des cordons latéraux. — Cavité centrale. — La substance grise est relativement épargnée. (D'après l'atlas de MM. Blocq et Londe.)

épinière que cette réaction, si particulière, se manifeste. Les altérations de la substance grise, surtout celles dont la commissure

1. Voy. la leçon précédente.

postérieure peut être le siège, sont, entre toutes, favorables au développement des productions de *gliose*.

D'autre part, vous n'ignorez pas que les lésions de la Syringomyélie peuvent varier à l'infini : les unes consistent essentiellement et exclusivement en *formations cavitaires* ; les autres sont de véritables *tumeurs solides* ; d'autres encore sont constituées à la fois par des formations cavitaires et par une néoplasie presque identique — au premier abord du moins — avec la tumeur spéciale aux centres nerveux : le *gliome*. La préparation que je fais passer sous vos yeux, empruntée à l'atlas de MM. Blocq et Londe, est un bel exemple de cette dernière combinaison (Fig. 56).

J'ajoute que le siège, l'étendue axiale, le volume, le nombre des foyers de Syringomyélie sont tellement différents suivant les cas, qu'il est déjà presque impossible d'y voir autre chose qu'un processus irritatif banal. C'est de cela même que je voudrais vous donner aujourd'hui de meilleures preuves encore. Mais, pour remplir ce but, il m'est indispensable de faire appel à des souvenirs d'anatomie et d'histologie normales, qui doivent être présents dans vos mémoires.

La *gliose* a pour lieu d'élection la *région du canal épendymaire* : je dis *la région*, et non pas le canal épendymaire lui-même. Les *cavités* sont quelquefois le résultat d'une dilatation excessive du

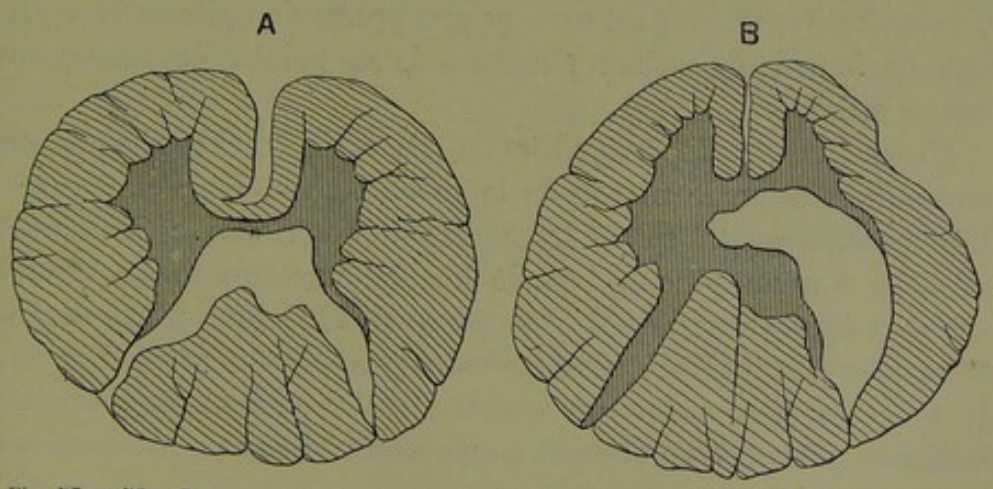

Fig. 57 et 58.—Deux moelles syringomyéliques : A, gliose cavitaire bilatérale ; B, gliose cavitaire unilatérale.

canal ; mais, quelquefois aussi, elles en sont complètement indépendantes. Elles naissent en quelque sorte sur place, dans la masse du

tissu névroglique. Je n'ai pas à vous rappeler qu'il n'existe aucune corrélation entre le calibre des cavités et le volume du néoplasme. En général, les cavités ont une tendance marquée à pénétrer dans les cornes postérieures; mais on ne peut à cet égard formuler une loi générale. La dilatation est parfois unilatérale; et ceci nous permet de comprendre les localisations *hémiplégiques* et surtout *hémiparaplégiques*[1] du syndrome syringomyélique. Tantôt la cavité s'arrête brusquement, tantôt elle se prolonge, plus ou moins fusiforme, de bas en haut ou de haut en bas, quelquefois dans les deux sens (Fig. 57 et 58).

Depuis quelque temps, on a remarqué que le processus syringomyélique, loin de se limiter dans la région spinale du névraxe, pouvait se propager jusqu'à la protubérance annulaire et même jusqu'aux ventricules du cerveau. Ainsi s'expliquent les phénomènes céphaliques qui, malgré leur rareté relative, ne sont pas absolument exceptionnels.

II. — Tels sont, Messieurs, les points essentiels qu'il était nécessaire de vous rappeler avant d'aborder l'étude des altérations microscopiques. Je vous ferai remarquer d'ailleurs que l'analyse histologique de certains cas de gliose médullaire est éminemment propice à l'élucidation de quelques problèmes concernant la structure et l'origine de la névroglie. Tous les cas ne sont pas également démonstratifs; mais il est rare qu'une production gliomateuse spinale ne fournisse pas, sur plusieurs de ses points, des renseignements utiles.

L'aspect du *canal épendymaire* est très variable, chez l'homme en particulier, selon le niveau de la moelle, selon l'âge et surtout, très probablement, selon les maladies antérieures : il semble s'écarter d'autant plus du type de description convenu, que le sujet est plus âgé et aussi qu'il a un passé pathologique plus chargé. Sans affirmer catégoriquement cette relation de cause à effet, je la crois établie sur un nombre d'observations personnelles suffisant pour la mentionner au passage : d'autres observations sont nécessaires pour la confirmer.

Il y a loin de l'aspect que présente le canal épendymaire chez un nouveau-né à celui que nous constatons chez un adulte ou chez un vieillard, tout spécialement lorsque la moelle est le siège de lésions

1. Voy. la douzième leçon.

quelconques, même de celles avec lesquelles le canal épendymaire ne semble avoir rien à faire.

Dans le *Tabes*, dans les *Scléroses secondaires*, dans les *Amyotrophies primitives*, les modifications du type normal sont la règle. Je ne veux pas dire par là que les parois de la cavité de l'épendyme soient profondément altérées sur toute la hauteur de l'axe; mais on remarque, à des étages différents, des changements de constitution très notables. Même sur des moelles prétendues *saines*, ces changements se produisent quelquefois; ils sont, sans aucun doute, infiniment plus rares et moins accentués que sur les moelles malades.

Chez le fœtus humain, le canal central subit un rétrécissement progressif, qui porte surtout sur sa partie *dorsale*. Celle-ci disparaît même complètement, et la partie *ventrale* persiste seule, avec les cellules ciliaires qui lui appartiennent en propre[1].

Le *canal de l'épendyme*, chez un adulte dont la moelle est normale, apparaît, dans la commissure grise, comme une fente plus ou moins allongée, parfois sous la forme d'une lacune ovalaire tapissée par un épithélium cylindrique.

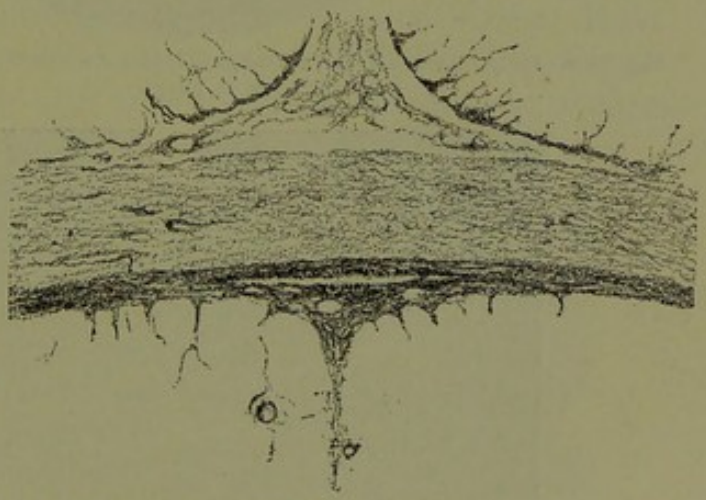

Fig. 59. — Coupe du canal de l'épendyme (région cervicale moyenne). — Fente linéaire.

A la région cervicale moyenne (fig. 59), la lumière de la cavité est souvent réduite à un espace presque linéaire. A la région cervico-dorsale (fig. 60), l'aspect ovalaire est assez constant.

C'est dans ces deux régions que les *cellules épithéliales* sont le plus faciles à étudier, et je me bornerai, Messieurs, à vous énumérer leurs caractères principaux : elles ont des formes assez irrégulières; leurs noyaux sont en général plus voisins de leur base

1. A. Prenant. *Internat. Monattsschrift f. Anat., u. Phys.*, 1894. XI, 6.

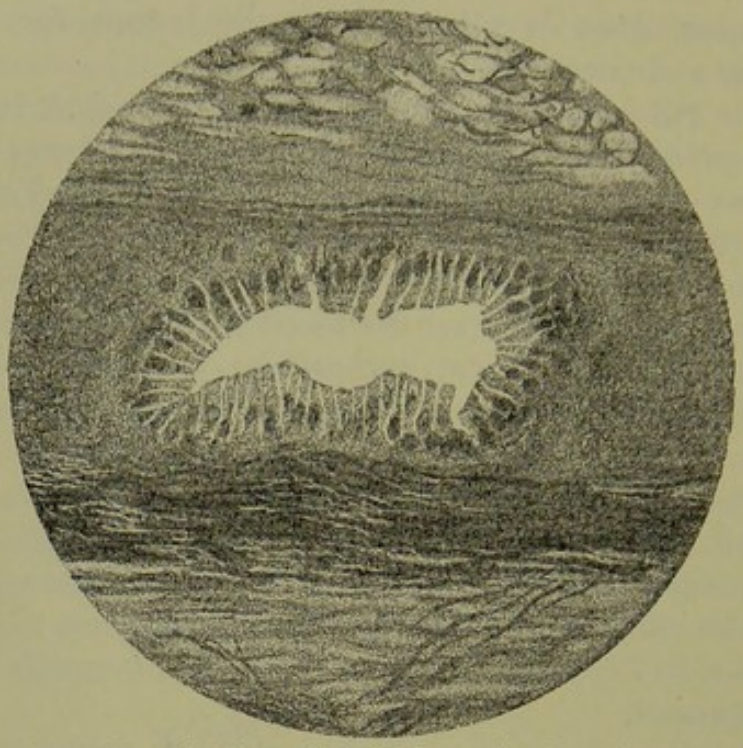

Fig. 60. — Coupe du canal de l'épendyme (région cervico-dorsale). — Forme ovalaire de la lumière.

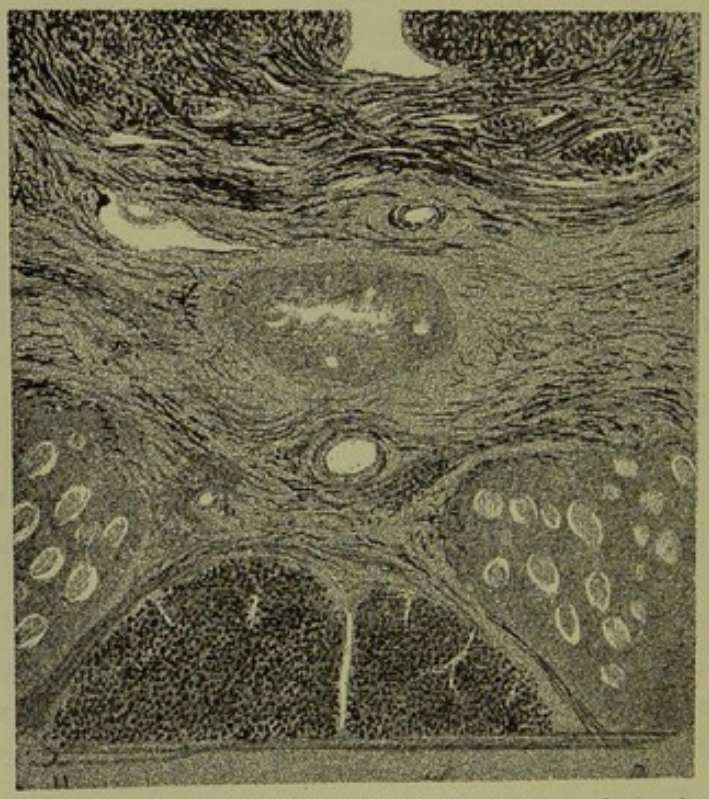

Fig. 61. — Coupe du canal de l'épendyme (région lombaire). — La lumière du canal est presque complètement obstruée par des cellules cubiques.

que de leur extrémité libre ; on en compte en moyenne de quarante à cinquante sur une coupe mince de la région cervicale inférieure. Cet épithélium ne semble pas avoir de membrane basilaire : il repose sur la substance névroglique dont la structure a toujours, dans cette région, une apparence d'autant plus confuse qu'on l'examine plus près du revêtement épithélial.

Rien n'est plus fréquent que de trouver le canal central de la moelle encombré par un amoncellement de cellules cubiques (Fig. 61), n'ayant plus aucune espèce de rapport avec l'épithélium cylindrique d'un épendyme sain. Cela s'observe surtout dans la région lombaire.

Il faut bien se garder de croire qu'il s'agisse là d'un vice de préparation. Les éléments sont tassés les uns sur les autres, sans ordre ; mais, de place en place, on distingue, au milieu de leur agglomération, de *petites lacunes régulièrement circulaires*, absolument identiques à celles qu'on voit dans les épithéliomas canaliculés.

Très souvent, la pullulation des cellules épendymaires, désormais privées de tous leurs caractères morphologiques, obstrue complètement la cavité ; ou bien celle-ci est divisée en deux moitiés

Fig. 62. — Bifidité du canal de l'épendyme. — Coupe de moelle (région lombaire).

plus ou moins égales. Cette *bifidité* du canal central « en double canon de fusil » n'est pas certainement congénitale (Fig. 62).

S'il y a une bifidité originelle du canal épendymaire, — ce qu'on ne saurait contester, — elle n'a rien de commun avec celle qui

résulte d'une prolifération luxuriante de l'épithélium. La figure 62 représente cette disposition sur une coupe transversale de la moelle lombaire.

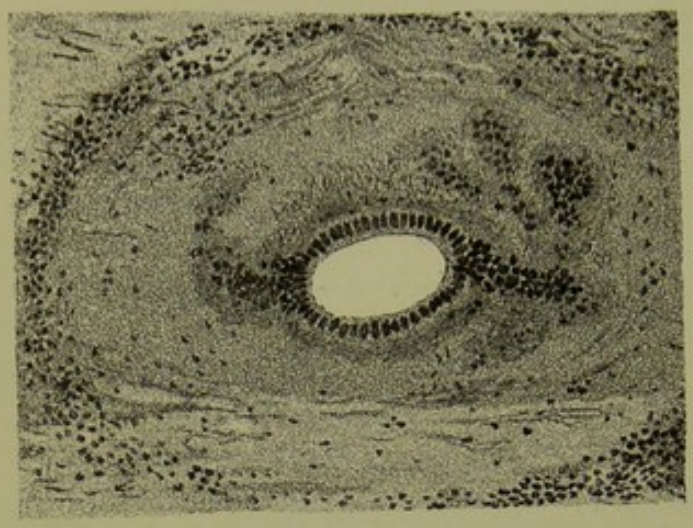

Fig. 63. — Coupe du canal épendymaire dans un cas intermédiaire entre l'état normal et la gliose caractérisée.

III. — Il existe des gliomatoses médullaires qu'on ne constate qu'à l'autopsie, comme par surprise, et qui représentent des degrés intermédiaires entre l'état que nous venons de signaler, et celui qui correspond à la *gliomatose*, ou mieux, *gliose* caractérisée.

La figure 63 reproduit l'aspect du canal épendymaire dans un

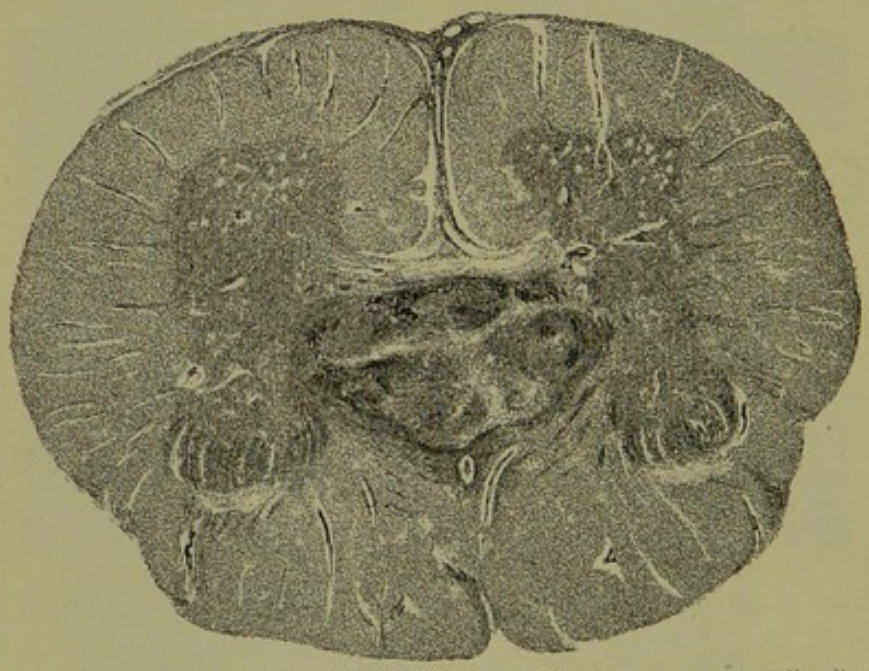

Fig. 64. — Coupe de moelle sur laquelle une production gliomateuse réalise l'aspect lobulaire et rappelle, à un faible grossissement, la coupe d'un adénome.

de ces cas. La lumière du canal et son épithélium n'ont rien d'anormal, mais de la face profonde de la couche épithéliale

partent des végétations de cellules, groupées comme des culs-de-sac glandulaires en voie de développement. Au pourtour de chacun de ces groupes, la névroglie est (ainsi que vous le voyez sur la figure 63) notablement plus dense.

Il est fort possible que l'épithélium épendymaire se renouvelle chez le sujet adulte et que les éléments de néoformation soient situés à la partie profonde de la couche épithéliale (c'est là d'ailleurs une règle qui ne supporte pas l'exception dans les organes dérivés du feuillet interne; nous pouvons en faire ici l'application).

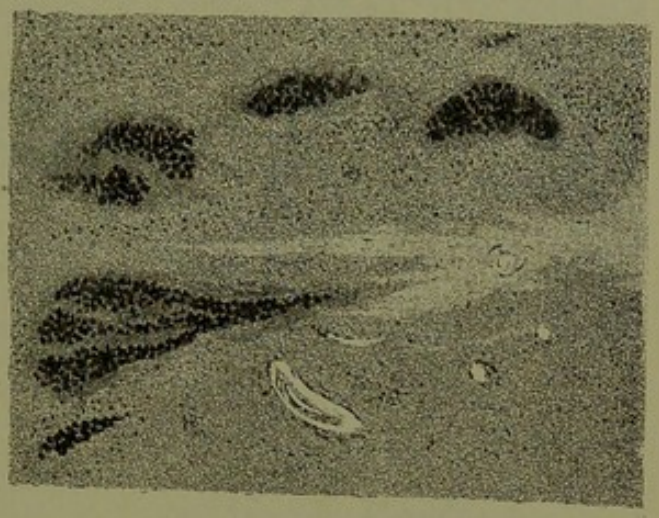

Fig. 65. — Prolifération épithéliale revêtant l'apparence de glandes en grappes, au voisinage du canal de l'épendyme obstrué et représenté par une sorte de cicatrice plus claire.

Les futurs éléments épithéliaux, ou *cellules de remplacement*, sont vraisemblablement le point de départ de cette végétation pathologique, dont la figure 65 reproduit un nouvel exemple. Sur cette préparation, vous reconnaissez dans la substance gélatineuse les groupes cellulaires que j'ai déjà mentionnés; l'apparence de *glandes en grappe* y est encore plus manifeste. Mais ici, la cavité de l'épendyme est comblée par une sorte de cicatrice claire, transversale, dont la constitution est difficile à reconnaître. Ces deux dernières figures ont été dessinées à un faible grossissement.

La figure suivante (Fig. 66), empruntée à un autre cas presque identique au précédent, démontre que ces végétations épithéliales se forment aux dépens de l'épithélium épendymaire. En bas et à droite de la figure, vous distinguez un prolongement étroit de la cavité centrale, qui s'enfonce dans la substance névroglique. En haut et à gauche, un autre cul-de-sac, tapissé d'éléments polymorphes, fait suite évidemment, lui aussi, à la cavité centrale, avec laquelle il s'abouche, soit plus haut, soit plus bas que le niveau du plan de la coupe.

Les faits qui précèdent vous permettent, Messieurs, de comprendre comment le canal central peut, dans certains cas, être

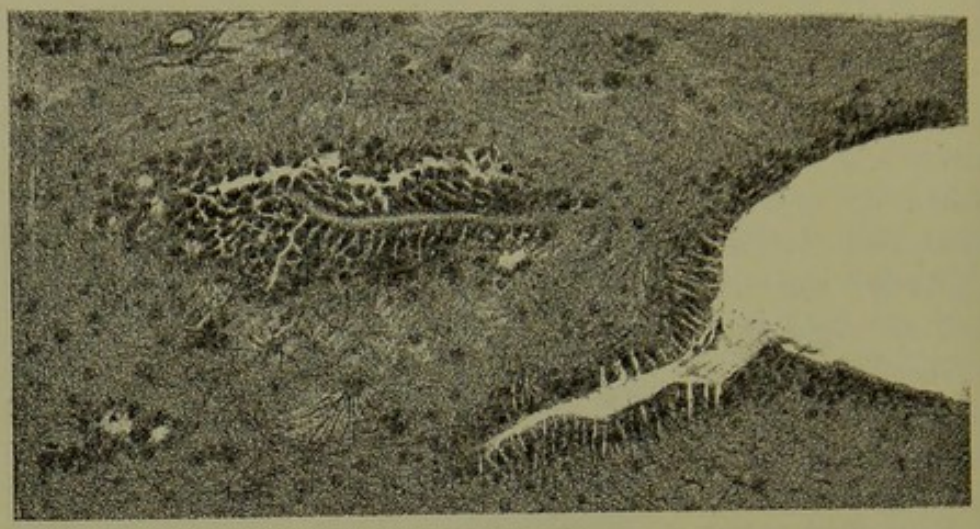

Fig. 66. — Végétations épithéliales se développant aux dépens de l'épithélium épendymaire.

remplacé par toute une série de petits canaux accolés les uns aux autres et tapissés par un épithélium cubique. La figure 67 rend

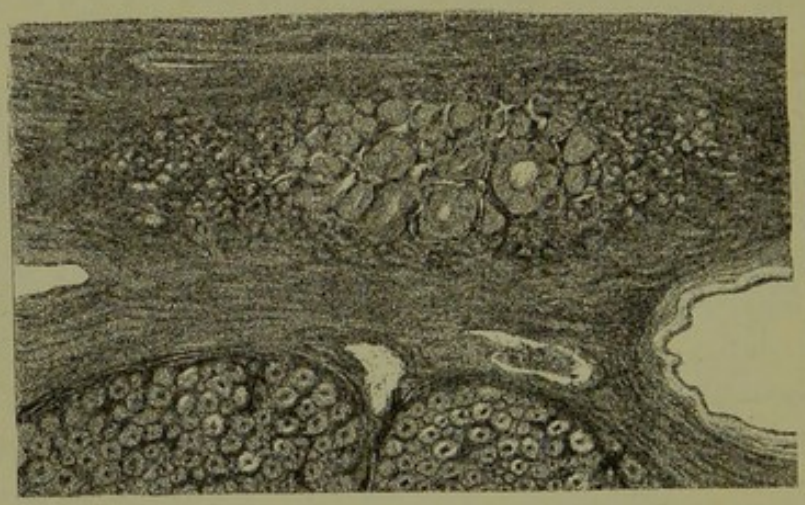

Fig. 67. — Canal de l'épendyme remplacé par une série de petits canaux accolés et tapissés d'épithélium cubique.

très évidente cette disposition : et tous ceux d'entre vous qui ont l'habitude d'examiner des coupes de moelle y reconnaîtront, j'en suis sûr, une manière d'être assez spéciale du canal médullaire.

qu'ils ont vue fréquemment. Dans les interstices de ces canalicules, la névroglie est beaucoup plus condensée. Il est toujours aisé de s'en rendre compte, quel que soit le mode de coloration employé.

Certaines préparations particulièrement favorables vous feront encore mieux comprendre le processus dont il s'agit.

Je vous dirai d'abord que l'examen d'un grand nombre de coupes m'a confirmé dans l'opinion que les *cellules épendymaires* ne

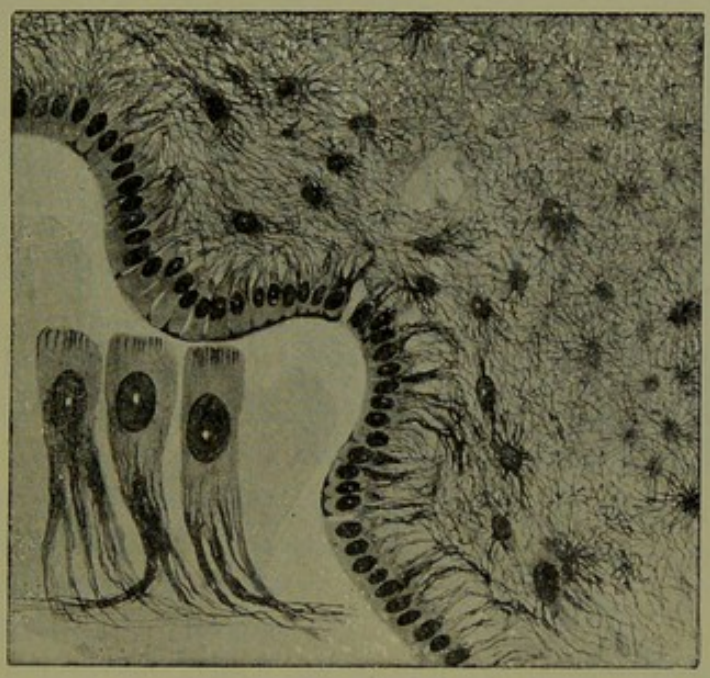

Fig. 68. — Coupe de l'épithélium épendymaire (à la région bulbaire) passant par le noyau de l'hypoglosse. — Chaque cellule cylindrique se prolonge au niveau de sa base d'implantation par une sorte de *chevelu* qui se perd dans la névroglie sous-jacente. — Trois cellules isolées et vues à un plus fort grossissement.

s'implantent pas sur la névroglie, mais qu'elles sont, en réalité, des *éléments de la névroglie elle-même*, et, assurément, les plus importants de tous.

Sur la figure 68, j'ai reproduit trois de ces éléments isolés et considérablement grossis, dont le sommet, correspondant à la base d'implantation, se termine par une sorte de *chevelu*. Sur la même figure, vous distinguez encore tous ces prolongements à la face profonde du revêtement épithélial : vous voyez même qu'ils se continuent dans le tissu sous-jacent. Jusqu'à quelle distance? — Il est difficile de le dire, mais très loin sans doute. Ils participent

évidemment à la formation de ce fouillis névroglique, dont l'origine est dans les cellules de la névroglie elle-même.

Il est impossible que vous ne soyez pas frappés par l'analogie d'ensemble qui existe entre les cellules profondes de la névroglie (*cellules araignées*) et les éléments épithéliaux de la cavité épendymaire. La seule différence consiste dans la forme cylindrique de la couche épithéliale proprement dite, dans la coloration plus vive de ses noyaux et de ses prolongements. La préparation représentée sur la figure 68 est empruntée à une coupe de la région bulbaire passant par le noyau de l'hypoglosse.

IV. — L'épithélium de la cavité épendymaire est, vous ai-je dit, constitué souvent par un amoncellement de cellules polymorphes dépourvues de toute ressemblance avec les cellules cylindro-coniques de l'épendyme normal.



Fig. 69. — Cellules de l'épithélium de la cavité épendymaire. — Passage insensible de l'état cylindro-conique à l'état cubique.

En fait, ces cellules sont cubiques ou prismatiques et ne se déforment que par pression réciproque. Le passage de l'état cylindro-conique à l'état cubique est parfois très rapide et, par là, je veux dire que, sur une même coupe, le revêtement cylindro-conique se continue presque brusquement avec le revêtement cubique. La figure 69 vous en est un exemple. Vous y reconnaissez à gauche le même épithélium que sur la figure 66, et, à droite, l'épithélium cubique ou polyédrique, dont les dimensions et la coloration sont presque de tout point semblables à celles des cellules névrogliques situées dans la profondeur. La seule différence appréciable est que ces éléments cubiques paraissent privés de prolongements radiés, tandis que les cellules profondes en sont pourvues.

Le chevelu de l'épithélium épendymaire est loin d'être toujours aussi apparent que vous le voyez sur la figure 68. Quelquefois même, les cellules superficielles sont séparées du stroma névroglique par une zone claire qui peut passer pour une membrane basilaire. La figure 70 vous rend compte de cet aspect, mais vous y remarquerez

que la prétendue *membrane basilaire* a une striation parallèle à la surface libre de la cavité, et que cette striation est produite par de

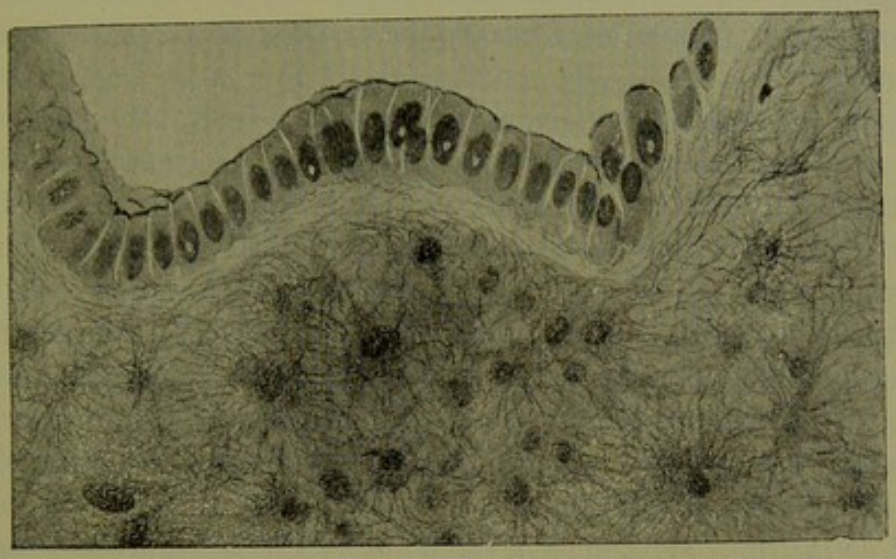

Fig. 70. — Epithélium du canal épendymaire, séparé du stroma névroglique sous-jacent par une zone claire, où l'on voit de petits filaments mal colorés reliant les cellules épithéliales aux cellules névrogliques profondes. (Coupe faite à la région bulbaire, au voisinage du noyau des nerfs mixtes.)

petits filaments, évidemment mal colorés, dont quelques-uns paraissent faire suite aux filaments des cellules névrogliques profondes.

La préparation dont il s'agit, traitée par le picro-carmin fort, est empruntée à la région bulbaire, tout au voisinage du noyau des nerfs mixtes.

Il est possible que les prolongements profonds de l'épithélium épendymaire se condensent, à un moment donné, en subissant une transformation histo-chimique qui rend la coloration impossible.

Fig. 71. — Disposition canaliculaire des éléments profonds de la névroglie.

Enfin, il n'est pas rare d'observer, immédiatement au-dessous du revêtement épithélial, même lorsque celui-ci a conservé sa forme typique, une disposition canaliculaire des éléments profonds de la névroglie. Je vous présente (Fig. 71)

une préparation qui est très démonstrative à cet égard. Il semble que les cellules névrogliques proprement dites, groupées en boyaux, comme les cellules d'un épithélioma tubulé, *se canaliculisent par la formation d'une cavité régulièrement cylindrique à leur centre.*

La question, Messieurs, est de savoir si cette cavité est *autochtone*, ou si elle n'est qu'un *diverticulum du canal épendymaire*. Vous concevez l'importance qui résulterait de la solution de ce problème pour l'interprétation anatomo-pathogénique des productions syringomyéliques.

Aucun des faits qui précèdent n'est en désaccord avec les constatations histologiques des auteurs qui se sont occupés de la névroglie jusqu'à ce jour. Ils me semblent, au contraire, cadrer avec les observations les plus récentes de His, de Renaut, de Ramon, de V. Lenhossek, de Kölliker.

L'épithélium superficiel n'est donc qu'une variante morphologique de la cellule névroglique proprement dite. Celle-ci est, à quelque profondeur qu'on l'envisage, une cellule de remplacement de l'épithélium superficiel. Les cellules de remplacement, immédiatement sous-jacentes à l'épithélium, sont les cellules du *neurosponge* de His, que la lecture des récents traités d'histologie vous a fait connaître. Mais vous constaterez, au simple examen des figures 69 et 72, combien il est difficile de les distinguer des cellules névrogliques profondes.

Fig. 72. — Disposition générale du tissu névroglique.— La cellule de l'épithélium superficiel n'est qu'une transformation de la cellule névroglique proprement dite. Son chevelu se prolonge jusqu'à la couche vasculaire (feuillet mésodermique).

Ce sont, toujours et partout, des éléments identiques par essence. Tous dérivent du feuillet *externe*; tous, sans exception, poussent leurs prolongements jusqu'au feuillet *moyen*, qui est représenté par les ramifications capillaires dans la masse même de la névroglie. La figure 72 vous paraîtra, je l'espère, très explicite sous ce rapport; elle montre une disposition générale du tissu névroglique absolument conforme aux préparations de V. Lenhossek; les cellules

ectodermiques de l'épendyme vont s'insérer, par leurs prolongements profonds, sur le feuillet *moyen* ou *vasculaire*.

Les ramifications des capillaires sanguins, dans la substance gélatineuse péri-épendymaire, n'apportent aucune modification essentielle à la constitution du tissu névroglique lui-même; tous les capillaires (feuillet moyen) repoussent devant eux, au fur et à mesure qu'ils se développent, le tissu névroglique (feuillet externe).

V. — Je vous répéterai, Messieurs, que si je me suis si longuement étendu sur la structure normale et pathologique de la névroglie, c'est seulement afin de mieux faire ressortir la part considérable qui revient au processus *irritatif* dans la Syringomyélie. Cela étant, vous devrez vous attendre à voir survenir, éventuellement au cours de toutes les formes de poliomyélite, *sans exception*, le *syndrome* qualifié de *syringomyélique*.

Quel est ce syndrome?

Je vous en ai déjà parlé suffisamment dans une de mes dernières conférences pour n'avoir point à y revenir encore aujourd'hui. La *dissociation des phénomènes de sensibilité* en est la caractéristique à peu près constante; mais il ne faudrait pas croire que ce phénomène, — au premier abord si étrange, — dont nous devons la connaissance à Schultze et à Kahler, n'appartienne qu'à la Syringomyélie, ni qu'il soit le seul trouble de sensibilité constaté dans cette maladie. Sans doute, le fait le plus ordinaire est la perte de la sensibilité pour les impressions thermiques et douloureuses, avec conservation de la sensibilité tactile. Mais il n'en est pas moins vrai que l'*anesthésie totale*, mentionnée pour la première fois, je crois, par Roth, est encore assez fréquente.

Ce qu'il y a de plus curieux peut-être que la dissociation de la sensibilité, c'est le *mode de répartition de la thermo-analgésie par zones*.

Vous avez vu déjà trois exemples de cette particularité chez les malades atteints de Pachyméningite cervicale hypertrophique que je vous montrais l'autre jour. Vous vous rappelez que ces zones d'anesthésie n'étaient pas disposées en plaques, sur des territoires nerveux connus d'avance, mais sur des régions à nous inconnues

en tant que *régions anatomiques*, sur des tronçons de membre, sur des tranches du thorax, de l'abdomen, etc.

Tantôt bilatérale, tantôt unilatérale, la *thermo-analgésie*, dite *syringomyélique*, est — sinon toujours, du moins presque toujours — *symptomatique d'une lésion de la substance grise*. La bilatéralité, qui est infiniment plus commune, s'explique naturellement par le fait que la gliose (cavitaire ou non) s'étend, en règle générale, depuis la commissure grise jusqu'à un point plus ou moins reculé des cornes postérieures. C'est en effet aux cornes postérieures grises qu'aboutissent la presque totalité — peut-être même la totalité — des conducteurs de sensibilité.

L'unilatéralité du syndrome est, corollairement, le fait des glioses unilatérales (Fig. 73). Je n'insiste pas sur ce point.

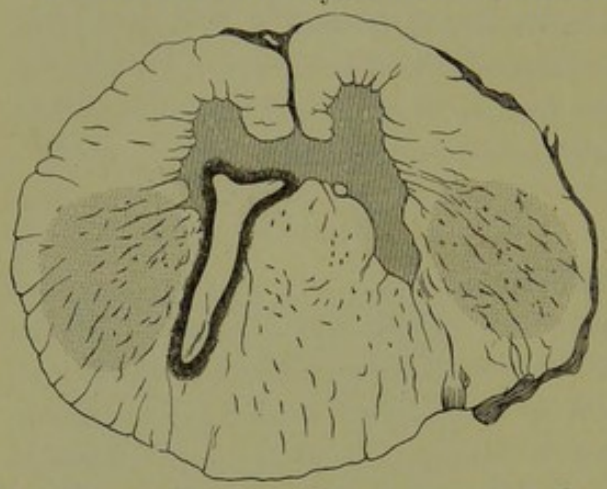

Fig. 73. — Coupe de moelle dans un cas de Syringomyélie unilatérale. (Observation de Charcot et Joffroy, *Arch. de Phys.*, tome II, 1869.)

Ce qui a frappé dès les premiers temps les observateurs, lorsqu'ils se sont trouvés en présence de cette étrange topographie, c'est sa concordance avec celle dont l'*Hystérie* seule semblait s'être réservé le monopole.

En effet, s'il est une constatation universellement vérifiée depuis qu'on s'enquiert avec soin des troubles de la sensibilité chez les hystériques, c'est la disposition de l'anesthésie *par tranches*. Les lignes qui séparent les zones d'anesthésie des zones de sensibilité normale correspondent, selon la comparaison de Charcot, à des *traits d'amputation circulaire*. Il n'y a donc, dans cette topographie de l'anesthésie, rien qui rappelle les territoires connus de l'innervation périphérique.

En présence de ce fait, les médecins n'ont pas songé à contredire ce que les anatomistes leur enseignent. Ils ont simplement conclu que, si la distribution de l'*anesthésie en tranches* ne s'explique pas par l'anatomie normale, il est logique d'admettre qu'elle est subordonnée à un concept morbide purement *subjectif*, dont l'état psychique du patient est le seul auteur responsable.

L'anatomie topographique de l'anesthésie hystérique est donc en quelque sorte un produit de l'imagination, et c'est, en réalité, la fantaisie spéciale à un état mental névropathique déterminé qui la crée de toutes pièces.

L'histoire des *paralysies hystéro-traumatiques* nous fournit des exemples frappants de ces troubles de la sensibilité, combinés à des incapacités fonctionnelles. Dans les cas auxquels je fais allusion, l'impuissance musculaire, vous le savez du reste, est certainement, elle aussi, la conséquence d'une perturbation mentale : après tout, le sujet hystérique n'est pas tenu de connaître les ramifications, les rapports et le rôle physiologique des plexus nerveux et de leurs branches.

Ce n'est donc pas sans un vif étonnement qu'on a vu les *anesthésies en tranches* figurer parmi les symptômes de la Syringomyélie.

Une lésion *matérielle* de la moelle est ici seule en cause, et si, comme Charcot l'a encore fait voir, l'Hystérie peut se combiner fréquemment avec la Syringomyélie, ce n'est pas, — il s'en faut de beaucoup, — à l'Hystérie seule qu'on doit rapporter la topographie spé-

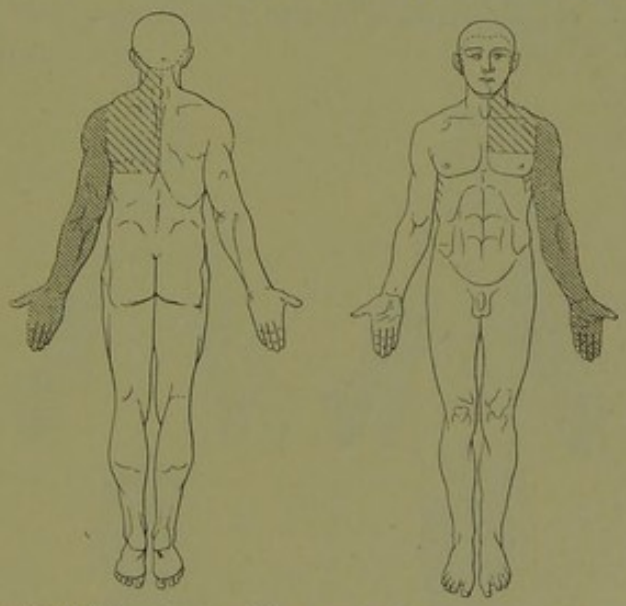

Fig. 74 et 75. — Anesthésie syringomyélique unilatérale en *manche*. — Cas de Souques. (*Nouv. Icon. de la Salpêtrière*, 1891, p. 261.)

ciale de l'anesthésie : c'est bien à la *gliose médullaire* elle-même.

Le problème devient donc plus difficile à résoudre, dès l'instant que la « folle du logis » est absente. Bref, nous nous trouvons en face d'une variété de localisation symptomatique dont l'anatomie descriptive est impuissante à nous expliquer le mécanisme.

C'est cette explication, Messieurs, que je voudrais tenter devant vous, en faisant aussi petite que possible la part de l'hypothèse.

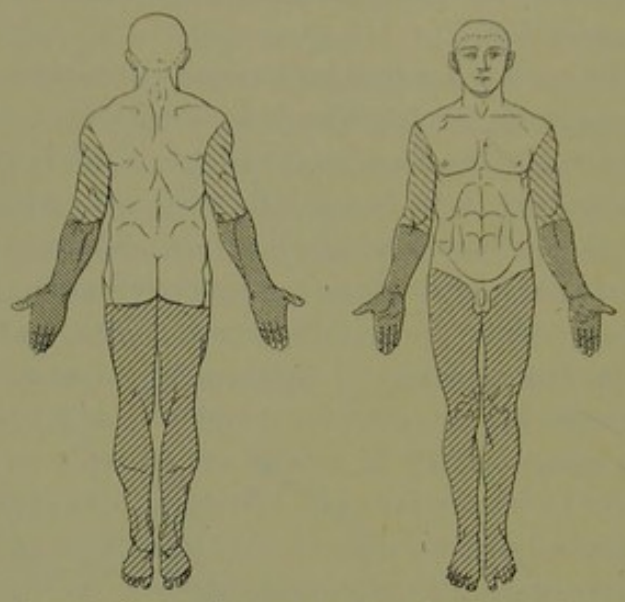

Fig. 76 et 77. — Anesthésie thermique en *gants* et hyperesthésie en *caleçons* dans la Syringomyélie. — Cas de Gilles de la Tourette et Zaguelmann. (*Nouv. Icon. de la Salpêtrière*, 1889, p. 316.)

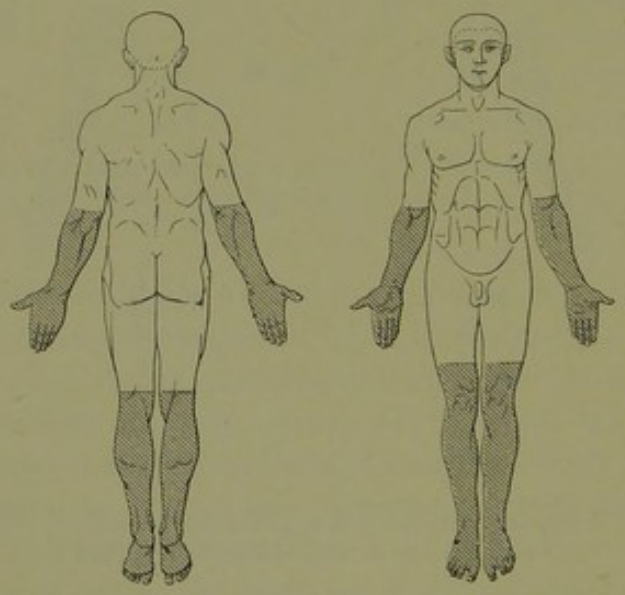

Fig. 78 et 79. — Thermo-anesthésie en *bas* et en *gants*, dans la Syringomyélie. Cas de Parmentier. (*Nouv. Icon. de la Salpêtrière*, 1890, p. 219.)

Les traités classiques signalent le fait brutal, mais il n'y en a pas — à ma connaissance du moins — qui en proposent une pathogénie rationnelle. Le plus récent de tous, celui d'Oppenheim,

paru il y a un mois à peine, est muet à cet égard. Si quelque autre a comblé à mon insu la lacune en question, j'en adresse d'avance mes excuses à son auteur.

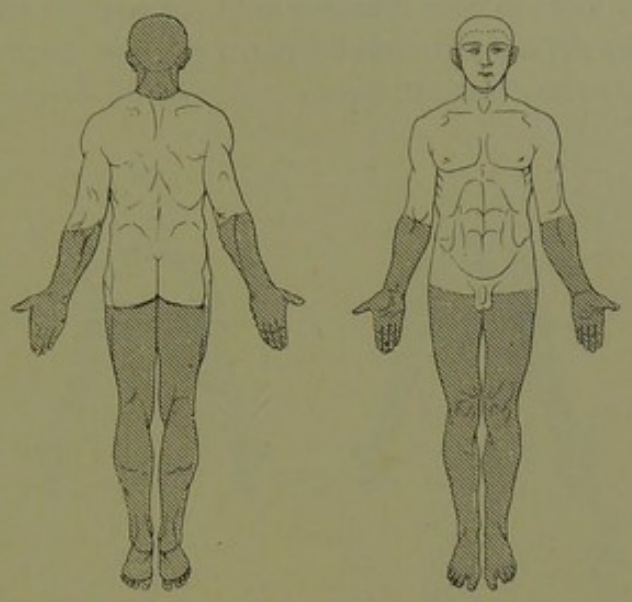

Fig. 80 et 81. — Perte de la sensibilité à la douleur en *gants* et en *caleçons* dans la Syringomyélie. — Cas de Gilles de la Tourette et de Zaguelmann. (*Nouv. Icon. de la Salpêtrière*, 1889, p. 313.)

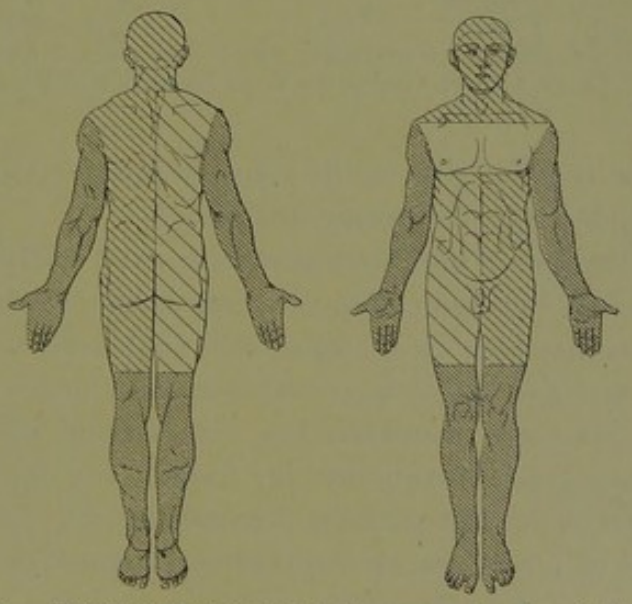

Fig. 82 et 83. — Thermo-analgésie en *bas* et en *manches* dans la Syringomyélie. Cas de Debove (Charcot, *Leçons du Mardi*, tome II, p. 506.)

La Syringomyélie a pour symptôme fondamental — on peut bien le dire — *la dissociation de la sensibilité* : le trouble de sensibilité qui, dans l'immense majorité des cas, est le plus propre à dif-

férencier cette maladie spinale est la *thermo-analgésie avec conservation de la sensibilité tactile.*

Nous savons aujourd'hui que cette dissociation n'a rien de pathognomonique; nous savons même que la plupart des troubles de la sensibilité *par défaut* s'accusent d'abord par une thermo-analgésie. Nous savons enfin (surtout depuis le travail de Critzman)[1], que la

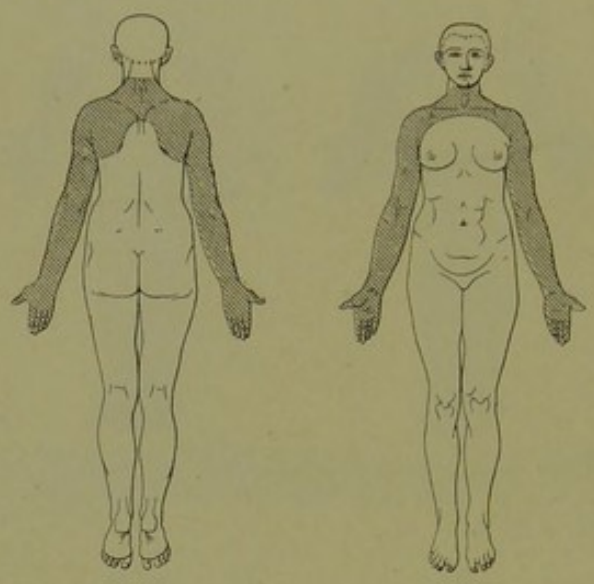

Fig. 84 et 85. — Perte de la sensibilité pour le froid dans la Syringomyélie. Cas de Charcot. (*Leçons du Mardi*, tome II, p. 515.)

diminution de la sensibilité tactile coïncide presque toujours, dans la Syringomyélie, avec la thermo-analgésie.

Or, qu'il s'agisse d'une Syringomyélie avec thermo-analgésie simple ou d'une Syringomyélie avec anesthésie totale, il est de règle que les troubles de la sensibilité sont répartis selon des *zones dont la limite supérieure est perpendiculaire à l'axe du corps ou à l'axe des membres.* Les observations sont riches de comparaisons, grâce auxquelles le lecteur est immédiatement informé de la forme des surfaces d'anesthésie. Elles nous parlent d'anesthésies *en jambières, en chaussettes, en gants, en manchettes, en vestons*, etc.... (Fig. 74 à 85).

Je prendrai pour exemple le cas d'une *anesthésie bilatérale et symétrique, occupant les doigts et la main jusqu'au poignet.* Si vous comparez la disposition de cette anesthésie en forme de gant avec

1. *Essai sur la Syringomyélie*, Paris, 1892.

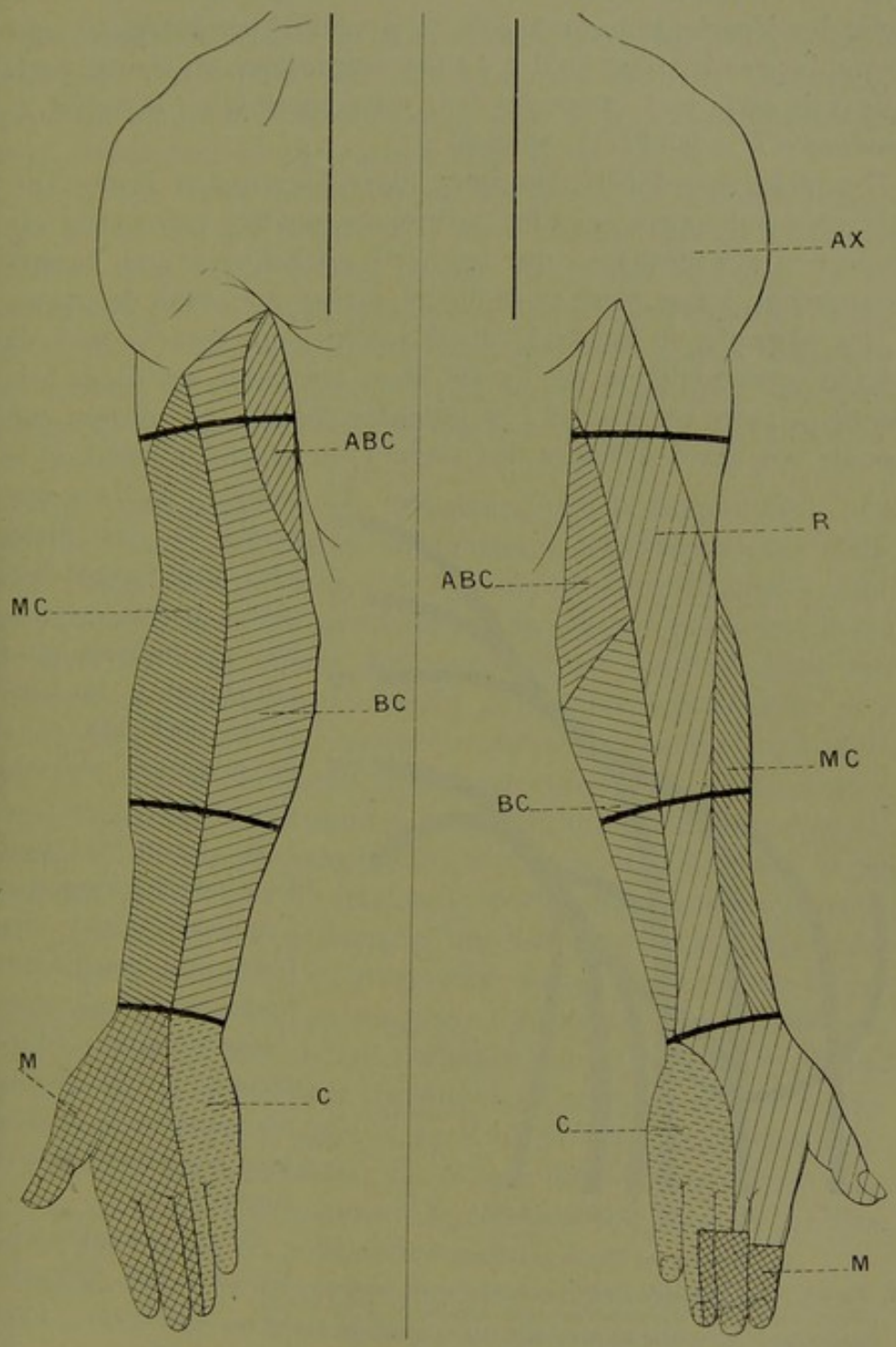

Distribution périphérique des nerfs du plexus brachial.

Fig. 86. — Région antérieure. Fig. 87. — Région postérieure.

AX, circonflexe. — R, radial. — ABC, accessoire du brachial cutané. — BC, brachial cutané. MC, musculo cutané. — C, cubital. — M, médian.

(Les traits noirs plus épais indiquent les limites les plus ordinaires de la dissociation Syringomyélique.)

celle des départements connus de la sensibilité périphérique, vous voyez du premier coup qu'il n'y a pas concordance et, d'autre part, que trois nerfs sont intéressés dans cette anesthésie : *le radial, le médian et le cubital* (Fig. 86 et 87).

Les recherches de Féré, Thorburn, Starr, Sherrington Bruns, Turner, nous ont appris — ici les expériences sont très supérieures à la dissection des plexus — que les nerfs n'aboutissent pas, chacun séparément, à une paire rachidienne, mais à une *série* de paires.

Par exemple, le brachial cutané interne, qui innerve toute la région antéro-latérale de l'avant-bras, emprunte ses fibres à la huitième paire cervicale et à la première dorsale. Le médian emprunte ses fibres à toutes les racines du plexus brachial, et le radial, la majeure partie de ses fibres aux trois avant-dernières paires cervicales, et quelques-unes seulement à la huitième cervicale et à la première dorsale (Fig. 88).

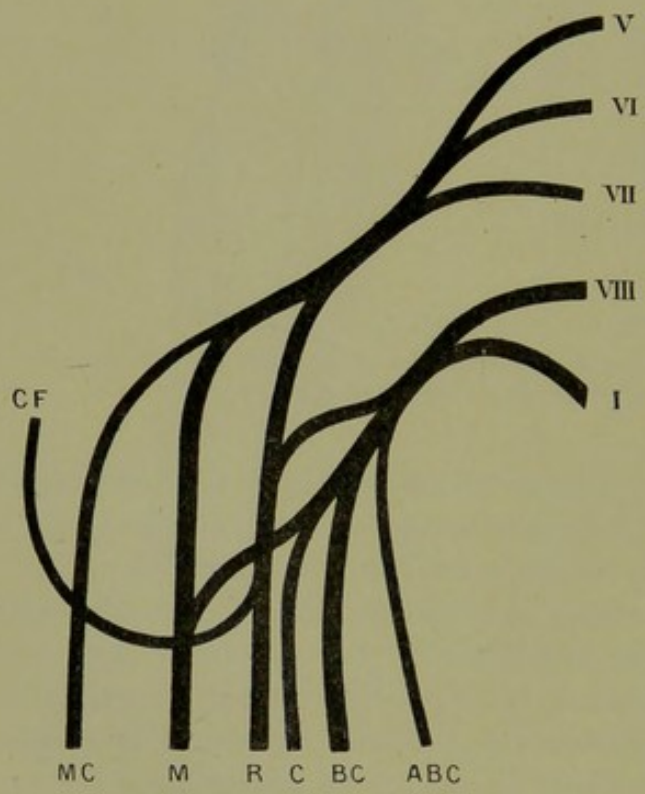

Fig. 88. — Plexus brachial.

V, VI, VII, VIII, cinquième, sixième, septième et huitième racines cervicales. — I, première racine dorsale. — CF, nerf circonflexe. — MC, nerf musculo-cutané. — M, nerf médian. — R, nerf radial. — C, nerf cubital. — BC, nerf brachial cutané. — ABC, accessoire du brachial cutané.

Il y a même tout lieu de supposer que l'enchevêtrement des fibres qui constituent les *plexus extra-rachidiens* se poursuit à l'intérieur de la moelle de manière à constituer des *plexus intra-rachidiens*.

Grâce à Lenhossek, Ramon, Van Gehuchten, Kölliker, nous avons appris que *les fibres radiculaires postérieures* vont, plus haut ou plus bas que leur point de pénétration, *se distribuer à des étages de la substance grise de niveau différent*.

La conclusion à tirer de ces données indiscutables est qu'une lésion de racine postérieure ou de fibre radiculaire postérieure produira des troubles sensitifs *dans toute la zone périphérique des nerfs tributaires de ces racines* (Fig. 30 et 31).

Ainsi, une lésion de la huitième cervicale et de la première dorsale se traduira par des troubles de sensibilité dans la sphère du médian, du brachial cutané interne, du cubital et même, à un moindre degré, du radial, puisque ce dernier nerf emprunte quelques fibres à la huitième cervicale. Mais cette lésion respectera le territoire du nerf musculo-cutané, puisque celui-ci n'emprunte aucune de ses fibres aux deux dernières racines du plexus brachial.

VI. — Vous n'ignorez pas, Messieurs, que la supposition d'une pareille lésion, quelle qu'en soit la nature, est fréquemment réalisée en clinique ; et nous n'éprouvons aucune difficulté à comprendre la diffusion des anesthésies périphériques qui en résultent. Ce n'est en effet qu'une diffusion relative, limitée dans son ensemble aux frontières préétablies de certains départements nerveux périphériques. Pour concevoir comment les anesthésies affectent la forme de *tranches à limites circulaires*, dès l'instant qu'il s'agit d'une lésion intra-spinale, une seule interprétation me paraît, comme on dit en mathématiques, nécessaire et suffisante : il est nécessaire et il suffit d'admettre la persistance de la *métamérie primitive des centres nerveux*. Ici une définition est indispensable.

On appelle *métamère*, ou *neuromère*, chacun des segments superposés dont le névraxe se compose — segments réels, nullement hypothétiques.... Mais il faut remonter bien haut dans l'évolution ou descendre bien bas dans l'échelle des êtres pour trouver le type de *métamérie* parfaite entrevu par Gall, il y a près de cent ans.

A chacun des métamères, chez l'*individu idéal* que nous supposons, correspond un segment de cet individu, innervé par une *paire segmentaire ou métamérique*.

Sans invoquer l'exemple des annelés dont la disposition métamérique est évidente, on peut se faire une idée de la même disposition chez des vertébrés, chez les reptiles, par exemple, dont presque tout l'appareil nerveux périphérique est représenté par des nerfs intercostaux; à chaque paire rachidienne correspond un métamère.

L'ensemble de tous ces métamères, superposés comme les éléments d'une pile de Volta, représente le névraxe (Fig. 89); ils

ont entre eux des connexions, mais gardent, vis-à-vis les uns des autres, une indépendance rela-tive. Si, chez l'homme, l'appareil nerveux périphérique était réduit aux racines dorsales, il serait très facile de comprendre la disposition de l'anesthésie en zones, suivant la disposition préexistante de nos douze métamères costo-vertébraux. D'ailleurs une lésion destructive du névraxe, une section de la moelle dans la région dorsale produisent une anesthésie totale de toutes les parties innervées par les racines sous-jacentes à la lésion; te, en pareil cas, la limite supérieure de l'anesthésie, *régulièrement circulaire et perpendiculaire à l'axe du corps est*, vous le savez bien, *d'autant plus élevée que la lésion est plus élevée elle-même*.

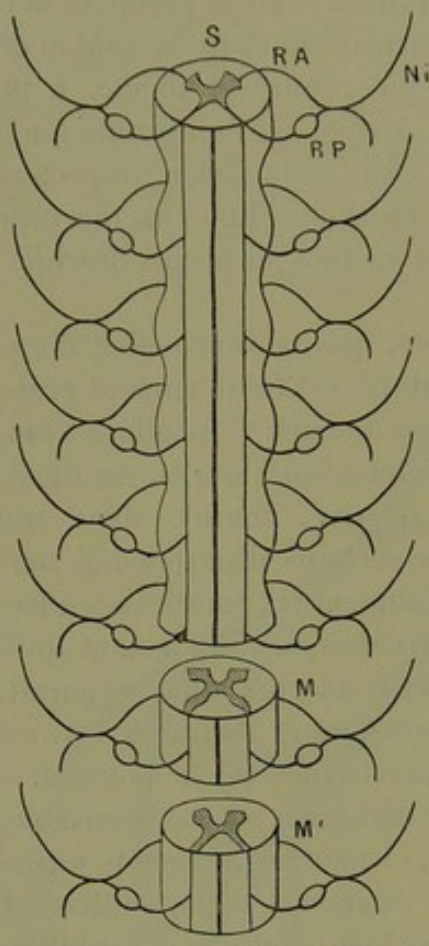

Fig. 89. — Disposition métamérique des paires nerveuses thoraciques.

S, moelle épinière; RA, RP, racines antérieure et postérieure; Ni, nerf intercostal; M, M', métamères isolés.

a complication apparente des phénomènes, chez les vertébrés supérieurs, résulte du fait de l'adjonction des membres. Chacun de ceux-ci est comme un nouvel être, comme une branche entée sur le tronc principal.

Au niveau de l'insertion des nerfs des membres, la moelle présente un renflement formé de métamères superposés comme ceux du tronc.

Les métamères du renflement brachial sont étagés comme ceux de l'axe dorsal. Au plus inférieur est dévolue l'innervation des parties les plus inférieures du membre; au plus élevé est dévolue l'innervation des parties les plus rapprochées du tronc.

En admettant une lésion d'un de ces métamères brachiaux dont nous ignorons le nombre — et dont le nombre est peut-être réellement variable, — nous concevons que la limite supérieure de l'anesthésie produite par la lésion, est d'autant plus élevée que la lésion se rapproche davantage de l'extrémité supérieure de la

moelle. De là, la disposition en tranches d'anesthésie *perpendiculaires à l'axe du membre.*

Le cas concret de l'anesthésie en forme de gant que nous avons choisi pour exemple va désormais s'expliquer aisément. De même que toutes les fibres sensibles d'un même étage intercostal aboutissent au même niveau métamérique de la moelle, de même toutes les fibres d'un même étage du membre supérieur arrivent au même *niveau métamérique du renflement cervical.* Qu'importe la répartition périphérique des conducteurs nerveux, si ces conducteurs aboutissent, par les anastomoses du plexus brachial, *au même niveau de l'axe médullaire?*

En thèse générale, l'anesthésie en forme de gant est produite par une lésion de la partie la plus inférieure du renflement cervical, c'est-à-dire de la région de la première paire dorsale. Dans cette anesthésie, le brachial cutané interne, son accessoire et le musculo-cutané sont respectés. Or, ces nerfs prennent leur origine au-dessus de la première paire dorsale.

Une anesthésie occupant toute la main et toute la moitié inférieure de l'avant-bras intéresse tous les nerfs du plexus brachial, sauf l'accessoire du brachial cutané interne, lequel prend naissance au niveau de la huitième paire cervicale. La lésion siège, dans ce cas, entre la huitième cervicale et la première dorsale.

Une anesthésie dont la limite supérieure correspond à l'amputation du bras à la partie moyenne est sous la dépendance de tous les nerfs du plexus brachial, y compris l'axillaire qui prend naissance à partir de la septième paire, y compris le musculo-cutané, dont l'origine réelle est au-dessus de la huitième paire.

On peut donc schématiser de la façon suivante la disposition respective des zones d'anesthésie et de leurs centres spinaux. A chaque niveau des régions périphériques A, B, C, correspond un niveau de sensibilité spinale. Les lignes de niveau périphérique sont la circonférence d'une base de cône; le sommet du cône correspond au centre spinal de la sensibilité de chaque zone (Fig. 90).

Nous admettons ici, pour la démonstration, trois zones de sensibilité, A,B,C. Nous pourrions en admettre davantage. Il en existe d'intermédiaires à ces dernières, peut-être en nombre illimité. Les centres spinaux qui commandent celles-là sont eux-mêmes intermédiaires aux centres spinaux des zones périphériques A, B, C. Et vous concevez ainsi que, suivant le niveau du foyer morbide à

telle ou telle hauteur du névraxe, la sensibilité soit limitée, à la périphérie, par une *ligne de niveau* correspondante.

Ce que je vous dis du renflement brachial pourrait s'appliquer aussi bien au renflement lombaire.

Mais, Messieurs, je n'ai pas l'intention d'analyser les faits dans

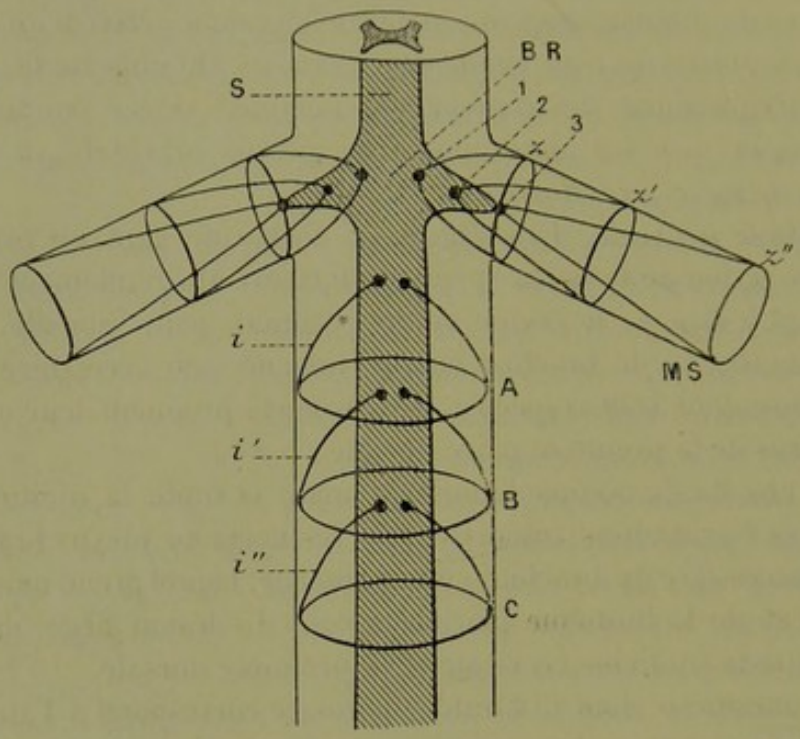

Fig. 90. — Disposition métamérique du renflement brachial (Schéma).

S, moelle épinière. — MS, membre supérieur. — BR, renflement brachial de la moelle. — A, B, C, métamères du tronc. — 1, 2, 3, centres métamériques du membre supérieur. — z, z', z'', zones de sensibilité circulaire du membre supérieur correspondant aux centres métamériques 1, 2, 3. — i, i', i'', nerfs intercostaux (chacun d'eux correspond à un métamère primitif).

tous leurs détails ; mon but était simplement de vous exposer, dans son ensemble, un dispositif anatomique qui échappe à la dissection, et dont la connaissance cependant me paraît indispensable non seulement au médecin et plus encore au chirurgien. Les procédés opératoires peuvent varier suivant la topographie périphérique des zones d'anesthésie, par exemple, dans un cas de traumatisme de la région cervicale. La *chirurgie médullaire* ne sera donc pas seule à tirer parti de ces notions. La *chirurgie des plexus* pourrait bien quelque jour y trouver des indications utiles.

ONZIÈME LEÇON

SYPHILIS SPINALE

Travaux récents sur la syphilis spinale :

I. Anatomie pathologique. — Les lésions *syphilitiques proprement dites* sont des *gommes* et des *scléro-gommes*. — Les autres lésions (oblitérations vasculaires, ramollissements), n'ont rien de caractéristique. — Analogies entre les ramollissements spinaux et cérébraux. — La dissémination des lésions entraîne la diffusion des symptômes. — Difficultés d'une classification rationnelle des faits cliniques.

II. Étude clinique. — Division artificielle en 3 groupes (H. Lamy) :

1° Myélite syphilitique aiguë. — Elle ne se distingue en rien des myélites aiguës produites par d'autres processus infectieux. — Elle fait souvent partie des accidents secondaires de la vérole.

2° Méningo-myélite syphilitique. — On peut la considérer comme la manifestation presque exclusive de la syphilis spinale. — Symptomatologie : douleurs; rachialgie; paraplégie incomplète, flasque d'abord, spasmodique ensuite; exagération des réflexes; raideur; douleurs pseudo-névralgiques; troubles trophiques; troubles sphinctériens; troubles sensitifs; Syndrome de Brown-Séquard. — Tous ces symptômes peuvent s'expliquer par des phénomènes de compression radiculaire. — Troubles oculaires. Ils sont sous la dépendance d'une localisation méningitique supérieure.

3° Paralysie spinale syphilitique d'Erb. — Son *substratum* anatomique et son individualité clinique sont douteux. — Erb admet une lésion des cordons postérieurs et latéraux : lésion de *tabes combiné*. — Symptomatologie : absence de douleurs, rigidité peu accentuée. — Démarche de canard. — Troubles sphinctériens.

III. On doit considérer la *Paralysie spinale d'Erb* comme une des phases du processus méningo-myélitique. — Exemples cliniques : 1er malade. — Rôle des traumatismes dans l'éclosion des accidents syphilitiques. — Troubles oculaires. — Troubles sphinctériens.

IV. 2e malade. — Les phases successives d'*aggravations* et d'*améliorations* sont caractéristiques des évolutions syphilitiques; elles sont incompatibles avec l'existence d'une lésion spinale systématisée progressive. — Combinaisons de la pachyméningite syphilitique avec les affections médullaires systématiques.

V. L'anatomie rend compte de certaines préférences électives (dans la localisation des lésions); mais elle ne peut rien faire prévoir de l'évolution symptomatique. — Rôle des distributions vasculaires dans la moelle : *artérielles, veineuses*. — La phlébite syphilitique tient une place importante dans les désordres anatomiques.

VI. La Syphilis spinale n'est qu'un mode d'évolution de processus inflammatoire chronique; on peut y reconnaître des *périodes*, mais *non des formes séparées*[1].

Messieurs,

Plusieurs travaux importants, de date récente, consacrés à la *Syphilis spinale* m'avaient donné depuis longtemps le désir de vous

1. Leçon du 25 mai 1894.

entretenir de cette question, sur laquelle les auteurs sont encore loin de s'entendre. Jusqu'à ce jour l'occasion manquait. Je profiterai d'un cas assez banal de *Méningo-myélite syphilitique*, actuellement en observation dans le service, pour mettre mon projet à exécution.

En dehors de l'intérêt que comporte l'étude nosographique de toutes les affections médullaires, et abstraction faite de leur nature, les localisations de la Syphilis sur les centres nerveux semblent mériter une considération particulière, eu égard à la possibilité de leur guérison sous l'influence du traitement spécifique. C'est pour nous une fortune trop rare que de mettre en œuvre des moyens capables d'améliorer les maladies de la moelle. Aussi sommes-nous toujours ramenés par une séduction bien naturelle vers l'étude des cas où les ressources de la thérapeutique peuvent se montrer véritablement efficaces.

Mon devoir, dans cette chaire, est d'insister principalement sur les manifestations *cliniques* de la Syphilis spinale. Mais auparavant vous me permettrez bien de vous rappeler quelques notions d'anatomie pathologique générale, que je crois indispensables pour arriver à une plus juste appréciation des symptômes.

I. — Le processus *spécifique* proprement dit consiste uniquement en lésions *scléreuses*, *gommeuses* ou *scléro-gommeuses*. Les gommes spinales sont d'ailleurs très rares, les gommes *miliaires* elles-mêmes — c'est le mot qu'emploie M. Sottas, après M. Malassez, pour désigner des amas d'éléments embryonnaires groupés en couches concentriques et formant des nodules de petites dimensions — ne se rencontrent qu'exceptionnellement.

Vous savez, Messieurs, que les productions gommeuses sont les seules lésions qu'on doive considérer comme étant d'essence *syphilitique* à proprement parler.

Secondairement, d'autres altérations, très variées d'ailleurs, se produisent; mais celles-là n'ont rien de *spécifique*. Parmi elles, les *oblitérations vasculaires* sont de beaucoup les plus importantes; elles s'accompagnent d'une prolifération embryonnaire profuse, au pourtour et sur le trajet de vaisseaux oblitérés. Vous connaissez tous en effet la prédilection de la Syphilis pour les localisations artérielles. J'y reviendrai bientôt avec quelques détails, car les artères, peut-être, ne sont pas aussi souvent en cause que les veines. Nous réhabiliterons ces dernières.

L'obstruction des vaisseaux (artères ou veines) entraîne la nécrobiose soit totale, soit partielle des territoires ischémiés ou hyperhémiés. On voit ainsi se former de petits foyers de ramollissement, en tous points comparables à ceux qui, sur le cerveau par exemple, résultent d'un infarctus dans le domaine d'une artère corticale.

Mais ces infarctus spinaux, et les destructions anatomiques qui en sont la conséquence, n'ont absolument rien de caractéristique, rien de *spécifique*. On peut en dire ce que Fournier a si justement proclamé pour les ramollissements cérébraux d'origine syphilitique : rien ne les distingue de tout processus analogue relevant d'une cause différente et plus ou moins *quelconque*.

Ces *lésions secondaires* de la moelle, pour banales qu'elles paraissent, ont cependant leur gravité, puisqu'elles atteignent des centres d'où partent des conducteurs nerveux, ascendants ou descendants, fibres longues ou fibres courtes.

D'autre part, le régime spécial de la circulation sanguine dans la moelle donne aux désordres anatomiques un caractère de diffusion qui est vraiment presque pathognomonique. *La dissémination des lésions entraîne celle des symptômes*. Aussi n'y a-t-il peut-être pas un cas de Syphilis spinale dont le syndrome clinique soit exactement superposable à celui d'un autre cas.

Il est impossible, en d'autres termes, de concevoir un groupement symptomatique uniforme répondant à un substratum anatomique aussi mal délimité.

La Syphilis médullaire ne se traduit donc pas par tel ou tel accident répondant à telle ou telle localisation. Les symptômes indirects — et j'entends par là ceux qui ne résultent pas immédiatement de la lésion syphilitique par excellence, c'est-à-dire la *gomme* — sont les véritables révélateurs de la maladie; par conséquent c'est l'*évolution* qui, plus que tout le reste, nous renseigne sur la nature syphilitique de l'affection. D'ailleurs, d'autres maladies médullaires peuvent engendrer la même série d'accidents. Et vous voyez ainsi que la clinique s'accorde avec l'anatomie pathologique pour prouver que la Syphilis n'a pas, si je puis ainsi dire, une signature personnelle : elle n'a qu'une estampille, signature d'emprunt.

II. — Il fallait bien cependant, Messieurs, pour faciliter l'étude, et pour coordonner des cas si disparates, tenter — et on a eu gran-

dement raison de le faire — une répartition des symptômes dans des cadres plus ou moins délimités.

De ceux-ci, on pourra modifier à volonté l'ordre ou les dimensions. Aujourd'hui je m'en tiendrai à la classification adoptée par M. Lamy : elle me paraît la plus simple et la plus commode.

Donc, à l'exemple de M. Lamy, je répartirai les manifestations de la Syphilis spinale suivant trois types :

1° Les *Myélites syphilitiques aiguës;*

2° Les *Méningites et les Méningo-myélites syphilitiques;*

3° Les *Paraplégies* décrites par Erb sous le nom de *paralysies spinales syphilitiques.*

Cette division est, vous le voyez, tout artificielle, puisqu'elle est basée, tantôt sur des faits cliniques, tantôt sur des faits anatomiques. Faute de mieux, nous nous en servirons. Au demeurant, vous vous apercevrez qu'elle est très défendable, ne fût-ce qu'à titre de procédé mnémotechnique : puis, nous chercherons ensemble s'il est possible d'attribuer les cas que je vous montrerai tout à l'heure à tel ou tel de ces groupes.

Commençons, si vous le voulez bien, par une description — schématique, cela va sans dire — des trois formes que je viens de vous énumérer.

1° La première, la *Myélite syphilitique aiguë*, est peut-être la moins bien différenciée. Elle ne se distingue par aucun trait personnel des autres myélites aiguës dont vous connaissez évidemment les caractères essentiels. Sous l'influence d'une réaction inflammatoire soudaine, violente (infectieuse ou toxique), la moelle subit des altérations graves, dont la formation subite équivaut presque à une section traumatique. La motilité et la sensibilité disparaissent tout d'un coup : on voit survenir brusquement des troubles sphinctériens, des phénomènes trophiques, des eschares et, lorsque le malade ne succombe pas au *decubitus* aigu, il est le plus souvent emporté par une paralysie bulbaire.

La pathogénie de ces accidents est restée longtemps incertaine. On présume aujourd'hui que leur point de départ est souvent une *thrombose* spinale.

Pourtant une simple coagulation ne peut pas être le point de départ d'une nécrobiose aussi étendue et aussi grave. On le concevrait à peine, même en considérant que la thrombose a pour

résultat constant une tendance à l'envahissement fibrineux progressif. La richesse anastomotique du réseau artériel pie-mérien semble exclure d'avance cette hypothèse. Il est donc beaucoup plus probable que les coagulations sont multiples, et se forment, soit simultanément, soit successivement, aux différents étages du névraxe.

De ce que nous faisons rentrer la Myélite aiguë dans les manifestations de la Syphilis, n'allez pas conclure que celle-ci soit toujours la cause de celle-là.

Depuis quelques années, et surtout — il faut bien le dire, — depuis que l'enseignement si fécond du Professeur Fournier nous a dessillé les yeux, on est tout porté à attribuer à la Syphilis un rôle qu'elle est malheureusement loin de remplir dans la pathologie nerveuse. Je serais le dernier à méconnaître son influence dans un grand nombre de cas; mais, pour ce qui concerne la Myélite aiguë en particulier, elle ne doit pas occuper dans l'étiologie, une place plus marquante que n'importe quel autre processus infectieux.

Quant à l'existence d'une myélite aiguë résultant de la pullulation d'un microbe spécifique dans la moelle, nous ne saurions encore l'admettre, et cela pour deux raisons : d'abord, parce que l'agent pathogène de la Syphilis, si tant est qu'il existe, nous est encore inconnu; ensuite, parce que, alors même que son authenticité nous serait démontrée, il resterait, comme les autres microbes, sans exception, extrêmement difficile à déceler dans la substance des centres nerveux.

J'ajouterai, pour en finir bien vite avec la Myélite aiguë, qu'elle appartient aux manifestations *précoces* de la vérole ; elle peut se déclarer même, dès les premiers temps de la période secondaire; et, de la sorte, elle prend place à côté de ces autres localisations viscérales précoces, à l'apparition soudaine, à l'évolution rapide, au malin génie, telles que le Mal de Bright, l'Ictère grave, etc.

Cela dit, Messieurs, je ne m'appesantirai pas plus longuement sur cette prétendue forme de la Syphilis spinale. Elle ne mérite pas une description à part.

2° J'arrive immédiatement au groupe des *Méningo-myélites syphilitiques*, qui est assurément le plus important. Vous verrez en effet qu'on peut y faire rentrer, à l'occasion, tous les cas rangés

dans les deux autres divisions, la méningo-myélite étant par excellence la détermination préférée de la Syphilis sur la moelle.

D'après la description vaguement didactique qu'on en a esquissée, le syndrome clinique de la méningo-myélite est constitué essentiellement par des *douleurs* et des *paralysies*.

Les *douleurs* sont d'une intensité extrême, avec redoublement nocturne; Charcot et Lancereaux ont attiré depuis longtemps l'attention sur ce double caractère. Elles n'ont d'ailleurs aucun rapport avec les crises fulgurantes des tabétiques.

La *rachialgie* surtout est intolérable et s'accompagnerait parfois d'une sorte de rigidité (Goldflam).

Quant aux accidents *paralytiques*, ils sont en général peu marqués. Les malades ressentent de la faiblesse, dans les membres inférieurs principalement; mais ils peuvent encore marcher, quoique avec peine. De temps en temps la parésie s'accentue pendant une durée qui varie de quelques semaines à quelques mois, puis, généralement sous l'influence du traitement spécifique, elle diminue progressivement.

Au cours de ces phases d'aggravation, ou dans les intervalles qui les séparent, on voit survenir des *douleurs pseudo-névralgiques* dans les membres, et parfois des *troubles trophiques*, tels que le *glossy skin* et le *zona* (Gerhardt).

Ces accidents sont une preuve que les racines nerveuses sont soumises à une compression lente; ils correspondent bien à ce que nous savons, en général, des lésions qui siègent dans le canal rachidien, au pourtour de la moelle et qui exercent une action destructive ou irritative plutôt sur les paires nerveuses, au niveau des trous de conjugaison, que sur la moelle elle-même.

D'ailleurs, on peut observer des paralysies radiculaires affectant la motilité en même temps que la sensibilité; alors les hypo-esthésies sont superposées à des paralysies partielles.

Dans la Méningo-myélite syphilitique, la paralysie, généralement bilatérale, affecte d'abord et le plus souvent les *membres inférieurs*; c'est donc une *paraplégie*, mais elle est rarement complète et, comme l'a fait observer Heubner, elle est ordinairement plus marquée dans l'un des deux membres.

La localisation sur les *membres supérieurs* est beaucoup plus rare. Gilbert et Lion, dans une statistique très riche de documents, l'ont relevée 5 fois sur 40.

Tout cela, Messieurs, ne vous porte-t-il pas à croire que la moelle elle-même est atteinte? — Vous verrez tout à l'heure que le fait n'est pas impossible. Et cependant, l'hypothèse d'une compression radiculaire suffit à rendre compte de *tout*, même des accidents paralytiques, et l'existence de cette compression est confirmée par la qualité des phénomènes douloureux et l'apparition précoce des troubles trophiques.

Dans le même sens plaident les *troubles sphinctériens*, qui, eux non plus, ne sont pas rares dès le début. Ne soyez pas trop disposés à les rattacher à une lésion du renflement lombaire, car ils peuvent reconnaître pour origine une simple irritation des branches de la queue de cheval.

Enfin, en dehors des douleurs mêmes, la *sensibilité* est souvent altérée; par exemple, on a vu se réaliser maintes fois le *Syndrome de Brown-Séquard* (hémiparaplégie spinale avec hémianesthésie croisée). Vous verrez un grand nombre de faits de ce genre dans les recueils de neuropathologie de ces dix dernières années. Je vous en présenterai un, très instructif à tous égards, dès ma prochaine leçon.

Les troubles de la sensibilité précèdent en général ceux de la motilité. La paraplégie elle-même s'annonce d'abord par une sensation d'*engourdissement*, que suit bientôt l'*impotence fonctionnelle*. Puis, après une série de rémissions et de reprises, la paralysie, flasque au début, devient spasmodique.

Telle est, très compendieuse, l'histoire de la *Méningo-myélite syphilitique*. Vous voyez qu'elle n'est pas sans offrir des analogies nombreuses avec la *Myélite transverse* : mêmes fourmillements du début, même incapacité progressive des membres inférieurs, mêmes douleurs pseudo-névralgiques, mêmes troubles sphinctériens. — Sidney Kuh (de Chicago) a insisté avec raison sur ces ressemblances. Peut-être ont-elles contribué, pour une assez large part, à accréditer l'hypothèse d'une lésion *systématique* de la moelle, soutenue par le professeur Erb.

Mais la tuberculose méningée par de simples phénomènes de compression, peut aussi causer les mêmes accidents.... Et il en est ainsi de toutes les lésions inflammatoires ou hyperplasiques qui exercent une action à la fois mécanique et irritative sur la moelle ou sur ses racines. Le diagnostic doit donc, dans ces cas, comme

dans toutes les autres manifestations de la Syphilis, être *préalablement* confirmé par les anamnestiques.

Enfin il est toute une catégorie de *phénomènes accessoires* dont je ne vous ai encore rien dit, et qui, sans faire partie de la combinaison de symptômes produits par la Méningo-myélite, méritent d'être signalés. Il n'est pas rare, par exemple, de voir apparaître, soit avant, soit après les accidents propres à la Méningo-myélite, des *troubles encéphaliques* : la *céphalée*, la *diplopie*, les *troubles pupillaires*, et surtout le *Signe d'Argyll Robertson*.

Je vous ferai remarquer à ce propos, Messieurs, que les phénomènes oculaires, en particulier les altérations *papillaires*, sont chose assez commune au cours ou au déclin de toutes les myélites diffuses et de la myélite aiguë en particulier. L'adjonction de ces complications aux phénomènes nerveux qui vous sont connus semblerait donc indiquer la participation de la moelle elle-même au processus syphilitique. Mais il ne faut pas oublier que la Syphilis dispense ses lésions à l'aventure, un peu partout, et qu'il peut exister, chez notre malade, des localisations supérieures, bulbo-protubérantielles, indépendantes de celles qui entraînent la paraplégie et les phénomènes trophiques ou douloureux. C'est même là, on doit le dire, une loi qui régit l'immense majorité des cas : l'axe cérébro-spinal est atteint en divers points, inégalement et sur toute sa hauteur.

3° Nous arrivons, enfin, à un troisième groupe de faits, ceux qui ont été d'abord décrits par Erb[1], puis rassemblés par Muchin sous le nom de *Paralysie spinale syphilitique*.

Je m'empresse de vous avertir qu'il est prudent de faire encore de grandes réserves sur l'autonomie de cette forme, et vous en verrez bientôt la raison. C'est en quelque sorte par acquit de conscience que je vais vous en énumérer les principaux caractères.

La Paralysie spinale syphilitique — puisque c'est le nom qui lui a été donné — différerait de la Méningo-myélite par l'*absence des douleurs* et le *peu d'accentuation de la rigidité*. Tout se bornerait à une *paraplégie légèrement spasmodique* (avec exagération des réflexes tendineux) et à des *troubles sphinctériens*.

Elle débute assez rapidement par des *fourmillements*, des

1. Erb. *Neurolog. Centralblatt* 1892. N° 6. Muchin. *Centralb. f. Nervenheilk. u. Psych.*, mai 1892.

engourdissements; puis, peu à peu, la démarche devient raide; les genoux sont un peu serrés, les pieds frottent le sol. Cette démarche rappelle assez celle du Tabes dorsal spasmodique. M. Sottas lui donne le nom de *démarche de canard*, bien qu'on l'ait caractérisée aussi de *démarche de gallinacée*.... Lequel des deux?... Je vous laisse le choix.

Ce serait donc une paraplégie exclusivement motrice, et cependant Oppenheim prétend que la force musculaire n'est pas très diminuée. Comme elle s'accompagne en général, elle aussi, de *troubles sphinctériens*, Erb la considère comme relevant d'une lésion spinale localisée aux cordons latéraux et postérieurs (?), dans la région du renflement lombaire; mais les cornes postérieures pourraient être également atteintes. Si l'on accepte cette hypothèse, les lésions seraient les mêmes que celles de tant d'autres variétés du *Tabes combiné*. Kowalewski, à cet égard, partage au fond l'opinion d'Erb; il n'ajoute que quelques remarques au point de vue clinique : pour lui, les troubles sphinctériens, surtout ceux de la vessie, seraient des phénomènes spasmodiques. Il insiste aussi sur l'*exagération des réflexes thermiques*, et sur la conservation des réactions tactiles et douloureuses, qui ne seraient pas altérées dans le vrai Tabes spasmodique.

III. — A présent, Messieurs, reportons-nous aux observations cliniques et aux nombreux documents anatomo-pathologiques qui ont été réunis depuis quelques années. Il me semble que la question va se présenter à vous sous un aspect tout différent, et que la Paralysie d'Erb vous apparaîtra, non comme la résultante d'une *affection systématique primitive*, mais, à plus juste titre, comme une des phases du processus envahissant de la Méningo-myélite syphilitique.

Quelques exemples vous montreront, je l'espère, mieux qu'une longue argumentation, le bien fondé de cette conclusion anticipée.

Voici un homme de quarante-huit ans, courtier en horlogerie, dont la *Syphilis* remonte à l'année 1880. L'infection n'est pas douteuse : il a eu des syphilides à la bouche, à l'anus, au cuir chevelu, bref, tout ce qu'on peut avoir. Il s'est d'ailleurs soigné très irrégulièrement, et chaque fois qu'il a cessé le traitement spécifique, de nouveaux accidents ont reparu.

En 1891 il fut atteint de grandes *céphalées*, surtout nocturnes qui durèrent de trois à quatre mois et se calmèrent à la suite de frictions sur la région cervicale.

La même année, *la jambe droite devint traînante* : le pied *tombait*, le soulier s'usait par la pointe. En 1892, à la suite d'une chute, cet homme se fractura cette jambe. Après guérison de la fracture, la faiblesse persista et s'étendit même à l'autre jambe; puis, insensiblement, la paraplégie, primitivement flasque, devint spasmodique.

Messieurs, j'ouvre ici une parenthèse pour vous faire remarquer l'influence des *traumatismes* sur l'aggravation des accidents spinaux de la vérole. Franchement, je ne crois pas que le traumatisme agisse seulement en vertu d'un ébranlement plus ou moins problématique des centres nerveux, exerçant une influence fâcheuse sur la lésion spinale. Peut-être produit-il une action plus directe, un trouble *central*, consécutif à une altération nerveuse périphérique, en un mot un trouble *trophique réflexe?*

Je vous ai déjà signalé un fait analogue chez un sujet atteint de Mal de Pott qui, à la suite d'une fracture et, par conséquent, malgré un repos prolongé, eut une *paraplégie* pottique entièrement constituée. Je vous soumets, sans la développer plus longuement, cette pathogénie très incertaine et je reviens à notre malade.

Cet homme est entré à la Salpêtrière en février 1893, atteint d'une *paraplégie spasmodique* des plus nettes, avec exagération des réflexes, sans troubles de la sensibilité et sans troubles visuels. Ce « tabes dorsal spasmodique » — car il ne s'agissait, en somme, que de cela — survenant après l'âge, chez un homme toujours sous le coup d'accidents syphilitiques, pouvait être considéré comme un de ces cas dont le professeur Erb avait donné une description récente. Le diagnostic inclinait dans ce sens, quoiqu'il n'existât pas encore de troubles fonctionnels des réservoirs. On administra le mercure et l'iodure à haute dose. Amélioré par le traitement, le malade sortit bientôt de l'hôpital; mais, ayant cessé de se soigner au dehors, son état ne tarda pas à empirer, et il nous revint au mois d'octobre.

Aujourd'hui, vous le voyez cachectique et amaigri. L'impotence des jambes est presque absolue; c'est à peine s'il peut soulever le

talon. Or, chose curieuse, non seulement l'*exagération* des réflexes a disparu ; mais ceux-ci sont complètement abolis. — Ce n'est pas tout; cet homme a aussi des crises de dyspnée, avec sensation de constriction à la base de la poitrine. Sa respiration est du type costal, courte, et vous pouvez remarquer, au moment des grandes inspirations, l'immobilité du diaphragme; il avale fréquemment de travers et sa voix s'est légèrement enrouée.

Voilà autant de phénomènes dont l'origine bulbaire est évidente; ils n'existaient pas lors du premier séjour du malade à l'hôpital et ils viennent, assez à l'improviste, compliquer une paraplégie primitivement spasmodique. Mais ce qu'il y a de très remarquable, c'est que les membres supérieurs ne sont pas absolument respectés. Nous avons relevé une légère exagération des réflexes carpiens et un certain affaissement du premier espace interosseux dorsal. Le patient déclare lui-même qu'il est un peu plus faible de ses mains. Donc, sauf les douleurs constrictives de la poitrine, on pourrait croire que la lésion est cantonnée dans les cordons latéraux et qu'il s'agit d'une « Maladie de Charcot » tout à fait à ses débuts.

Il existe bien aussi quelques troubles oculaires qui écartent cette hypothèse : le fond de l'œil est normal et les mouvements des yeux sont conservés; mais la pupille gauche est dilatée, et ne réagit pas à la lumière. Vous reconnaissez là le *Signe d'Argyll Robertson* ; mais vous savez que ce signe n'est pas l'apanage exclusif du Tabes; on l'observe dans les maladies des noyaux bulbaires, et même aussi dans certaines affections de l'écorce occipitale.

Les *troubles sphinctériens*, qui manquaient d'abord, sont survenus au mois de février dernier. Le malade avait des besoins d'uriner impérieux qu'il ne pouvait contenir. Il était généralement constipé; aujourd'hui il prend des lavements et ne peut plus ensuite retenir ses matières. Voilà autant de phénomènes fréquents dans les affections du cordon latéral : leur nature spasmodique n'est pas douteuse, et le fait que vous avez sous les yeux vient, après beaucoup d'autres, à l'appui de l'opinion de Kowalewsky. Les besoins d'uriner existent d'ailleurs, parfois avec une aussi grande intensité, dans le Tabes dorsal spasmodique de l'enfance, qui est par excellence la maladie des cordons latéraux.

Pour en finir avec l'exposé clinique du cas, je vous dirai encore que la sensibilité objective est partout normale, mais que les phé-

nomènes subjectifs sont nombreux : ce sont des *douleurs* constrictives au niveau des articulations, des picotements dans la région vertébrale et dans les mains, enfin une sensation de chaleur excessive, permanente, obsédante.

Je termine l'histoire du cas. La faiblesse des membres supérieurs s'est accrue depuis quelque temps. Leurs mouvements sont raides, et les réflexes y persistent encore. En revanche, probablement sous l'influence d'un traitement spécifique intensif, l'état des membres inférieurs semble s'être amélioré, car la rigidité de la jambe droite est moindre.

Ne trouvez-vous pas, Messieurs, que cet exemple vient confirmer la théorie que je vous exposais tout à l'heure? — Après avoir, dans une première étape de sa maladie, présenté tous les signes de la Paralysie spinale spécifique du type d'Erb, cet homme a viré vers la Myélite transverse, avec la *raideur excessive* et les *phénomènes douloureux*, qu'on observe dans la Méningo-myélite syphilitique. A tout prendre, la Méningo-myélite syphilitique est-elle autre chose qu'une variété de Myélite transverse?

On peut donc considérer, pour force motifs, que, chez lui, la maladie ou le syndrome d'Erb n'ont été qu'une phase éphémère, celle du processus *méningitique* initial.

IV. — Permettez-moi, à cette occasion, de vous rappeler l'histoire d'un autre malade que plusieurs d'entre vous ont vu ici l'année dernière, et dont vous retrouverez l'observation détaillée dans la thèse de M. Lamy.

C'était un homme de 54 ans, exerçant un métier pénible. Chez celui-là, les accidents avaient revêtu de très bonne heure l'allure de la *Myélite subaiguë*.

Deux ans après l'infection syphilitique, il fut pris, à la suite de fatigues excessives, de douleurs sourdes dans les jambes et d'incontinence d'urine.

Le 25 mai 1892 — il y avait un mois que ces troubles s'étaient déclarés — il se présenta à la Salpêtrière, marchant mal, appuyé sur deux béquilles; il avait une paraplégie presque complète, avec des réflexes très forts, et des douleurs profondes, exacerbantes, dans les cuisses, les jambes et les pieds.

La colonne vertébrale était très endolorie, surtout au niveau de la troisième vertèbre dorsale et de la première lombaire.

On ne constatait rien aux membres supérieurs, sauf une notable exagération des réflexes carpien et olécrânien.

L'examen des yeux, pratiqué dès le premier jour, fit découvrir, ici encore, le signe d'Argyll Robertson du côté gauche.

En juin 1892, la paralysie était absolue, presque complètement flasque, en apparence, malgré une exagération considérable des réflexes. En outre, on constatait une hyperesthésie extrême, et, fait plus grave, une large *eschare* à marche rapide apparut un jour au siège.

On s'inquiéta, comme bien vous pensez, de cette complication inattendue, et le pronostic semblait fatal, lorsque, contre toute prévision, on vit peu à peu l'eschare se combler. Puis, à leur tour, les autres symptômes s'amendèrent progressivement, et le malade parut devoir entrer prochainement en convalescence.

Il n'était pas au bout de ses peines. Une nouvelle aggravation survint en août 1892, deux mois après la première atteinte. Il eut alors de la *raideur de la nuque*, avec des douleurs profondes, continuelles dans les épaules et les bras, surajoutées aux mêmes symptômes paraplégiques. Le mois suivant, ces accidents s'atténuèrent, comme la première fois, et depuis lors l'amélioration persiste.

Vous retrouvez là, Messieurs, ces phases alternantes de mieux et de pire, cette évolution par poussées successives, qui sont, au total, la seule et unique caractéristique de la Syphilis spinale.

Devons-nous voir, dans le cas dont je viens de vous résumer l'histoire, un argument en faveur de l'existence d'une lésion *médullaire primitive?*

Le début simulant la myélite aiguë, les troubles sphinctériens, la paraplégie brusque et spasmodique, enfin des troubles vasomoteurs et trophiques graves, tous ces faits sont assurément de nature à faire supposer l'existence d'une affection *spinale* proprement dite.

Je suis bien loin d'en nier la possibilité ; d'autant qu'on peut voir la coexistence des lésions méningitiques avec celles d'une myélite chronique, même systématique, donner lieu à de semblables accidents. Frenkel, par exemple, a publié un fait très démonstratif de *pachyméningite* spécifique avec épaississement de près d'un centimètre *chez un sujet tabétique* de 69 ans. Mais ce sont là des cas

très complexes et, il faut bien le dire, très rares, dont le diagnostic est presque impossible à faire sur le vivant.

Une dernière fois, je vous rappelle l'évolution des symptômes et la durée éphémère de la période pendant laquelle on aurait pu diagnostiquer la Paralysie spinale syphilitique (type d'Erb). Veuillez retenir surtout cette *alternance des aggravations et des améliorations*, qui est incompatible avec l'existence d'une lésion *spinale* profonde, à plus forte raison d'une lésion *systématisée*.

De tout cela, Messieurs, ne concluez pas que la *Myélite syphilitique* ne puisse exister; elle existe même certainement.

Aussi bien, ce qu'il faut dire, pour rester fidèle à l'observation clinique et aux renseignements que nous apporte chaque jour l'anatomie pathologique, c'est que *le processus méningitique est presque toujours le premier en date*; qu'il peut, dans un très grand nombre de cas, suffire à rendre compte des accidents; mais que, parfois aussi, il peut se compliquer de lésions médullaires plus ou moins diffuses, entraînant avec elles le cortège symptomatique habituel de la Myélite aiguë ou subaiguë.

V. — Et, pour terminer, nous devons nous demander s'il est possible de trouver une explication de cette localisation du processus syphilitique, et de son évolution singulière? — Ici, Messieurs, c'est à l'anatomie normale qu'il nous faut recourir.

Connaissant la prédilection de la Syphilis pour les lésions artérielles, on a, jusqu'à ces dernières années, incriminé surtout les artères médullaires; naturellement, on a parlé d'*artérites syphilitiques spinales* : on a supposé que l'oblitération des deux longs vaisseaux qui se continuent du haut en bas de la moelle, de chaque côté du canal épendymaire, pouvait produire une lésion systématique des deux colonnes grises antérieures.

Sans doute, une thrombose spinale dans la région lombaire pourrait, à la rigueur, rendre compte de la plupart des symptômes qui caractérisent les paraplégies spécifiques. Mais quand les membres supérieurs sont atteints isolément les premiers, — et l'on a déjà signalé plusieurs cas de ce genre, — cette explication n'est plus admissible; car, lors même que l'oblitération n'existerait qu'à la partie supérieure des vaisseaux juxta-épendymaires, il est certain que la circulation serait fortement entravée *sur toute la hau-*

teur de la moelle. Les compensations fonctionnelles par les collatérales ne seraient pas à la hauteur de leur tâche.

Les lésions artérielles ne sont donc pas suffisantes pour donner, dans tous les cas, l'explication des accidents observés.

M. Lamy a eu le grand mérite de montrer le rôle important que

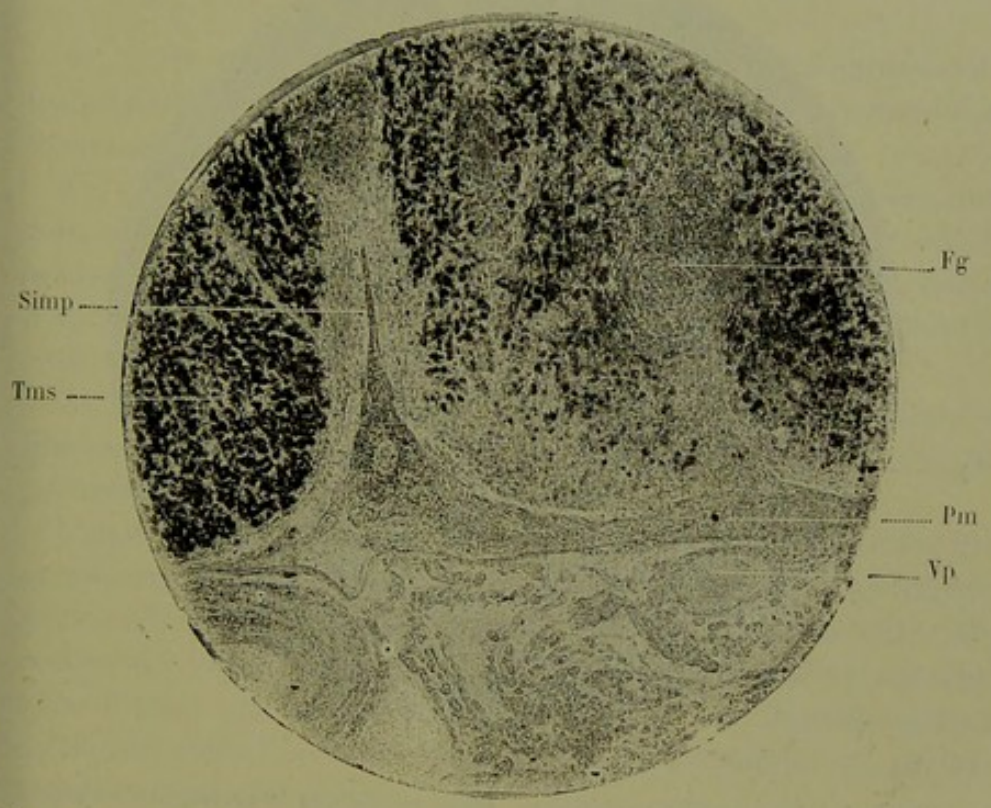

Fig. 91. — *Méningo-myélite syphilitique*. Coupe transversale de la moelle à la région dorsale supérieure. — Une partie de la circonférence postérieure de la moelle avec la pie-mère et l'arachnoïde adjacentes. — Grossissement 60 diam., coloration par la méthode de Pal et le carmin d'alun.

Simp. *Septum* médian postérieur élargi et infiltré de cellules rondes ; vers sa base il présente la coupe d'un petit vaisseau autour duquel l'infiltration redouble d'intensité. — Tms, Tissu médullaire sain (cordon postérieur.) — Vp. Veinule de la pie-mère oblitérée. — Pm. Pie-mère épaissie et infiltrée de cellules rondes. — Fg. Petit foyer gommeux intra-médullaire émané de la pie-mère ; le tissu nerveux est détruit à ce niveau. Infiltration gommeuse diffuse au pourtour de ce foyer. (D'après la thèse de H. Lamy.)

jouent *les oblitérations veineuses* et, en particulier, celles des *veines spinales postérieures*, dans les lésions de la pachyméningite spécifique[1] (Fig. 91 et 92). La *phlébite syphilitique*, d'ailleurs, avait été déjà signalée, mais sans qu'on lui eût attribué sa véritable valeur.

1. Thèse, Paris 1893. — Nouv. Iconogr. de la Salpêtrière, nos 3 et 4, 1893.

Le système veineux tient en effet, dans les altérations médullaires, une place au moins aussi considérable que le système artériel; et j'ajouterai que la Syphilis n'est pas la seule maladie capable de faire des oblitérations veineuses graves. La tuberculose

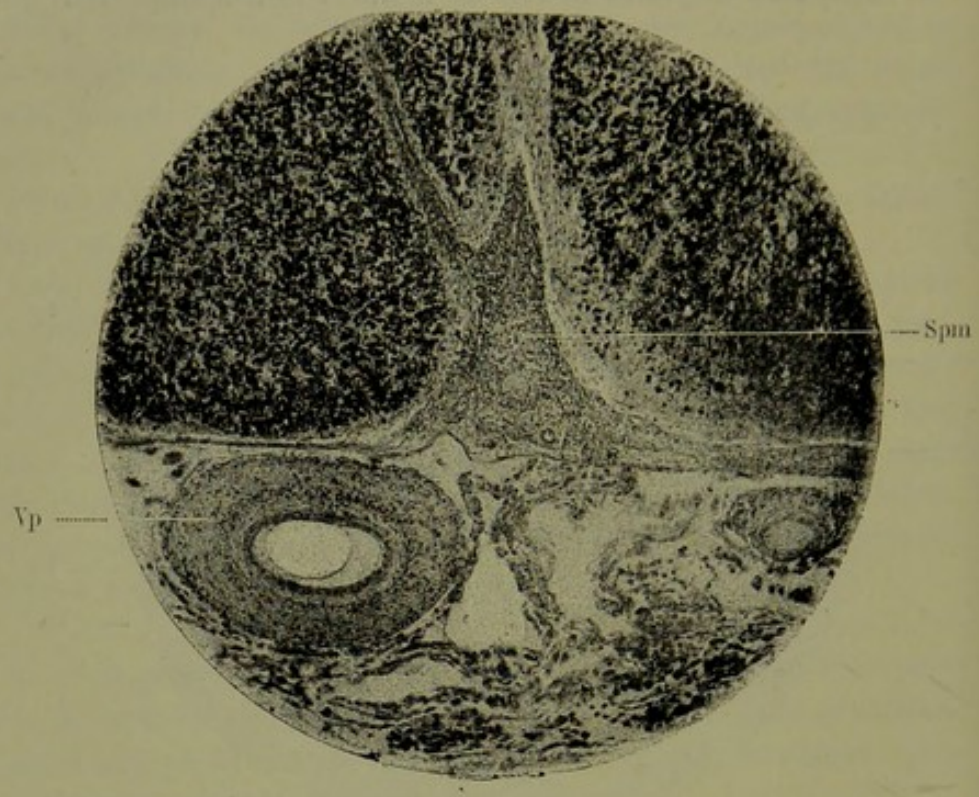

Fig. 92. — *Méningo-myélite syphilitique.* Même région que la précédente. — Ici l'infiltration est limitée au septum, Spm. Le tissu médullaire est respecté, sauf dans une région peu étendue sous la pie-mère à droite de la figure. En Vp, une veine dont les parois sont épaissies et modérément infiltrées. (D'après la thèse de H. Lamy.)

en produit également. De récentes observations de MM. Lamy, Tollemer, Londe, ne laissent subsister aucun doute à cet égard.

L'occasion serait favorable, Messieurs, pour vous dire, en passant, que tous les syndromes que la Syphilis réalise, la *tuberculose* peut les réaliser également. Sous tous les rapports, la clinique et l'anatomie pathologique sont d'accord. Mais ce parallèle m'entraînerait trop loin.

L'importance de la disposition des vaisseaux sanguins dans certains territoires médullaires mériterait aussi de nous arrêter plus longtemps, eu égard aux localisations pathologiques qu'elle commande.

Dans notre dernière leçon, je vous parlais de certaines formes cliniques des Tabes combinés. Vous y avez vu le rôle étiologique capital qu'y joue la Syphilis; je vous ai montré à ce propos que la distribution sanguine spéciale de la moelle dorso-lombaire pouvait seule expliquer la localisation de la lésion initiale qui cause les paraplégies du *Tabes combiné d'origine méningitique*.

VI. — Je terminerai ici, Messieurs, cet exposé sommaire des trois variétés cliniques qu'on a isolées un peu artificiellement dans l'histoire de la Syphilis spinale.

J'ai cherché à vous montrer des exemples de ces variétés; mais vous avez constaté qu'aucun de nos malades ne répondait exactement à l'une quelconque des formes prévues. Voilà bien la confirmation la plus éclatante de ce que je vous annonçais au début de cette leçon :

La Syphilis spinale n'étant, en définitive, *qu'une évolution d'un processus morbide de méningo-myélite, on peut y reconnaître des périodes, mais non des formes séparées.*

L'anatomie peut nous faire comprendre pourquoi le produit sclérogommeux, ou simplement scléreux, se développe de préférence dans certaines régions de la moelle, mais elle ne nous laisse rien prévoir de l'évolution symptomatique. Les localisations anatomiques n'étant pas systématisées, la maladie dite *Syphilis spinale* ne saurait avoir l'évolution d'une myélite systématique et, partant, régulièrement progressive.

Voilà pourquoi, Messieurs, les divisions qu'on s'est efforcé d'établir sont, je vous le répète une dernière fois, de pure convention.

DOUZIÈME LEÇON

HÉMIPARAPLÉGIE SPINALE AVEC HÉMIANESTHÉSIE CROISÉE
SYNDROME DE BROWN-SÉQUARD

I. Exemple clinique. — Syndrome de Brown-Séquard, avec *dissociation syringomyélique* de la sensibilité chez une malade syphilitique.

II. *Douleurs pseudo-névralgiques et névralgies vraies.* — Caractères qui permettent de les différencier. — Névralgies et pseudo-névralgies intercostales. — Zona unilatéral et zona bilatéral. — Sciatique simple et sciatique double.

III. Dans la Syphilis, le Syndrome de Brown-Séquard n'est généralement qu'ébauché et transitoire.

IV. Syndrome de Brown-Séquard. — Répartition et délimitation des troubles de la motilité et de la sensibilité.

α. Cas d'une lésion spinale dans la région lombaire.

β. Cas où la lésion siège à la région cervicale.

V. Historique. — Expériences de Galien, Fodera, Brown-Séquard, Schiff, Vulpian, etc.

VI. Pathogénie. — 1re Expérience : section portant sur une moitié de la moelle. — 2e Expérience : section partant sur un point plus élevé de l'autre moitié.

Conclusions : *Les fibres de la sensibilité s'entre-croisent sur la ligne médiane.*

L'anatomie pathologique ne permet pas de vérifier les données de l'expérimentation.

VII. Répartition des *fibres sensitives* dans la moelle. — Recherches de Golgi, Ramon y Cajal. — Fibres longues, fibres courtes, fibres moyennes, *ramifications collatérales.* — Rôle départi à chacune de ces fibres dans la conduction des actes réflexes.

VIII. Interprétation des troubles de la sensibilité dans le Syndrome de Brown-Séquard, à l'aide des récentes données anatomiques.

IV. Trajet des fibres de la sensibilité à la douleur. — Trajet des fibres de la *sensibilité tactile* : elles ne s'entre-croisent pas sur la ligne médiane (Schiff). — Une lésion située au voisinage de la commissure, n'intéressant pas les parties profondes de la moelle, explique la *dissociation syringomyélique* de la sensibilité, coïncidant avec le Syndrome de Brown-Séquard. — Application à l'exemple clinique.

X. Diagnostic avec les Syringomyélies unilatérales[1].

Messieurs,

Il est une catégorie de malades que M. Charcot ne manquait jamais de présenter à ses auditeurs, lorsque le hasard lui en fournissait l'occasion. Il utilisait soigneusement les « cas d'étude » si nécessaires aux besoins de la démonstration et, dans le nombre, une place était toujours réservée au classique *Syndrome de Brown-Séquard.*

1. Leçon du 15 décembre 1893.

I. — Le Syndrome de Brown-Séquard consiste, comme vous le savez tous, en une *hémiparaplégie motrice d'origine spinale, combinée avec une hémiparaplégie de la sensibilité du côté opposé*. La *lésion* qui produit le syndrome est toujours *unilatérale* : tumeur, section traumatique, kyste gliomateux, etc... peu importe.

C'est d'une malade atteinte de cette variété très remarquable de paraplégie que je compte vous entretenir aujourd'hui. Non que j'aie la prétention d'ajouter rien de bien nouveau aux descriptions irréprochables que la plupart d'entre vous ont entendues ici même; mais une série de recherches anatomiques toutes récentes, portant sur la distribution des fibres sensitives de la moelle, va me permettre de vous exposer la question sous un aspect, sinon différent, du moins nouveau. Il s'agit de savoir si les résultats de la fine analyse de structure, à laquelle se sont livrés Ramon y Cajal, V. Lenhossek, Kölliker, Van Gehuchten, s'accordent avec les hypothèses déjà anciennes de Brown-Séquard. Ces résultats nous fourniront peut-être en même temps le moyen d'expliquer certaines particularités un peu anormales du cas qui va nous occuper.

Je commence par un résumé de l'histoire de notre malade [1].

C'est une femme de 30 ans, couturière, de tempérament lymphatique, qui, dans son enfance, a eu des gourmes, et tout dernièrement — il y a 4 mois — une pleurésie droite sans fièvre, qui l'a maintenue alitée pendant cinq semaines environ. De cette pleurésie nous ne trouvons presque plus trace aujourd'hui; mais c'est un précédent pathologique qui n'est pas négligeable. Il faudra qu'il entre en ligne de compte à l'heure du diagnostic.

Réglée à 17 ans, mariée à 19, cette malade a eu un seul enfant qui est né à terme et dans des conditions tout à fait normales. Elle n'a pas fait de fausses couches. Mais, trois ans après son mariage (il y a de cela sept ans aujourd'hui), elle eut des « boutons » aux parties génitales. De cette époque datent les multiples *accidents syphilitiques* qu'elle n'a cessé d'éprouver.

La vérole lui avait été transmise par son mari, contre qui elle obtint le divorce « de ce chef ». Les lésions spécifiques dont elle garde encore les vestiges furent nombreuses; on voit sur les jambes les cicatrices pigmentées et superficielles d'une tumeur gommeuse et d'une large plaque de rupia.

1. L'observation détaillée sera publiée par M. Jean Charcot, interne du service.

Lorsqu'elle eut 29 ans (c'était l'année dernière, sept ans après l'infection), elle s'aperçut que sa vue baissait déjà et elle ne pouvait croire que la vieillesse vînt si vite. Ce n'était pas en effet de la presbytie, car bientôt elle commença à souffrir d'une *céphalée* totale, violente, tenace, surtout nocturne, céphalée syphilitique à n'en pas douter, que l'iodure de potassium à haute dose ne parvenait même pas à atténuer.

Peu à peu, le mal disparut, et nous ne savons s'il faut attribuer cet heureux résultat à la thérapeutique. En tout cas, il n'était plus question de manifestations syphilitiques d'aucun genre, lorsque cette femme ressentit, au mois d'août dernier, une forte douleur dans la région dorsale, à droite de la colonne vertébrale, douleur profonde, également nocturne, et si intense qu'il lui était absolument impossible de dormir.

Voici les comparaisons qu'elle emploie pour la définir : « C'était comme un frisson pénible, venu à la suite d'un refroidissement..... comme de l'eau qui coulerait entre cuir et chair..... comme une névralgie qui partirait du milieu de l'épine dorsale et qui ferait le tour de la poitrine *à droite*, pour arriver sous le sein droit ».

II. — Vous reconnaissez, Messieurs, à cette description, une *pseudo-névralgie*. Les termes de comparaison dont les malades se servent dans un idiome qui n'a rien de médical, sont presque invariablement les mêmes. Il n'y a là rien qui ressemble à la névralgie intercostale franche, dont on peut suivre le trajet douloureux pour ainsi dire du bout du doigt. Une pseudo-névralgie, lorsqu'elle siège dans la région thoracique, occupe toute une zone dont l'étendue ne correspond pas au territoire de distribution d'un nerf intercostal. Nous ne saurions dire si tel espace plutôt que tel autre était endolori.

C'est qu'en effet, Messieurs, dans les pseudo-névralgies, les ramifications périphériques des nerfs sensibles ne paraissent point intéressés. Il faut faire remonter la cause de l'hyperesthésie — impossible à localiser — jusqu'aux filets radiculaires eux-mêmes.

Nous avons eu déjà plusieurs fois l'occasion d'étudier ces phénomènes purement subjectifs, sur lesquels les malades seuls peuvent nous renseigner, soit à propos des paraplégies du Mal de Pott, soit à propos de la Pachyméningite cervicale hypertrophique. Vous vous

rappelez que nos malades accusaient les mêmes sensations de « cuissons à fleur de peau », « d'eau qui coule entre cuir et chair », « de brûlures dans la moelle des os », etc.... Il n'y a rien de tel dans les névralgies vraies[1].

Un autre caractère différentiel que Charcot a mis en valeur est le suivant : *Dans les névralgies proprement dites, la pression sur les trajets nerveux exaspère la douleur ; dans les pseudo-névralgies, elle est indifférente.* Nous ignorons si tel était le cas chez notre patiente : ses souvenirs à cet égard sont confus. Ce qui est certain, c'est que la pleurésie dont elle fut atteinte à cette époque n'a pas, à elle seule, donné lieu à de semblables douleurs. Un point de côté pleurétique ne saurait être confondu avec une pseudo-névralgie radiculaire.

Depuis le mois d'août dernier, la situation ne s'est guère modifiée. La céphalée et l'amblyopie ont disparu, mais la pseudo-névralgie subsiste, et même, tout dernièrement, elle s'est étendue vers le côté gauche sur une zone presque symétrique à la région douloureuse du côté droit. La *bilatéralité* serait un argument de plus, s'il en était besoin, en faveur de la nature pseudo-névralgique, et non franchement névralgique, des crises nocturnes.

Vous devez savoir, Messieurs, que les névralgies dites *essentielles* ne sont pas bilatérales. La *Sciatique double*, lorsqu'elle fait exception à cette règle, n'est presque jamais essentielle. Elle relève fatalement, soit d'une lésion spinale ou radiculaire, soit d'un trouble des centres médullaires, dont un état dyscrasique tel que le diabète est la cause prochaine. Toutes les autres névralgies, même celles qu'on attribue à une influence rhumatismale, ou plus exactement neuro-arthritique, se limite à un seul côté

La névralgie intercostale du *zona* est en particulier si exactement arrêtée à la ligne médiane, qu'on a pu dire que le zona *ne pouvait pas être bilatéral*. Il y a dans cette proposition une exagération manifeste. Le zona est quelquefois bilatéral et même symétrique. Mais alors, il reconnaît pour origine — c'est encore Charcot qui l'a démontré — une lésion radiculaire par compression : le Mal de Pott, le cancer vertébral, les pachyméningites externes, les fractures du rachis, le produisent.

Quant à l'unilatéralité du *zona essentiel* ou purement névral-

1. Voy. les 7me et 8me leçons.

gique, elle est de notion tellement vulgaire, qu'elle en est devenue proverbiale. Le zona, dans le langage populaire, c'est le « feu Saint-Antoine ». Or, le peuple dit, — sachant très bien qu'on ne meurt pas du zona : — « Le double feu Saint-Antoine est mortel ».

La douleur de côté, survenue au mois d'août dernier, n'était donc pas un point de côté pleurétique ni une névralgie intercostale. D'ailleurs, vers la même époque, notre malade éprouvait parfois des sensations indéfinissables dans le bras gauche et dans la moitié gauche du visage, « comme un engourdissement avec de la raideur ». Elle avait même, par instant, de légères secousses à la commissure droite des lèvres ; elle avait la langue paresseuse et quelquefois parlait avec difficulté. Tous ces petits phénomènes n'ont été que transitoires ; nous verrons par la suite, que le diagnostic peut en tirer parti.

J'arrive au fait capital.

III. — Vers le mois de novembre dernier, un *engourdissement*, accompagné de pesanteur et de maladresse, envahit progressivement la *jambe droite*. La marche, d'abord difficile, devint en peu de temps tout à fait impossible. A peine la malade pouvait-elle se tenir debout et se déplacer en s'appuyant aux meubles. Obligée de garder le lit, elle éprouva, le mois suivant, des sensations analogues, mais non identiques, dans le membre inférieur gauche. Lorsqu'elle était couchée, elle ne pouvait plus plier ses jambes ni les croiser.

C'est dans cet état qu'elle nous vint à la Salpêtrière, il y a quelques jours.

Les troubles paralytiques étaient alors compliqués d'une *anesthésie totale du membre inférieur gauche, de la hanche gauche, du flanc gauche, limitée en haut par une zone horizontale d'hyperesthésie*. — Je préciserai dans un moment le niveau de cette zone.

Du *côté droit*, nous ne constations pas le moindre trouble de la sensibilité au membre inférieur, mais une *incapacité fonctionnelle absolue*. Tandis que la jambe gauche pouvait encore se déplacer dans le sens latéral et même un peu dans le sens vertical, la jambe droite était immobile, inerte. De ce côté, le réflexe rotulien était exagéré et le clonus du pied apparaissait au moindre soulèvement de la plante. La paralysie du membre inférieur droit était donc *spasmodique*. La paralysie du membre inférieur gauche ne

l'était pas ; beaucoup moins prononcée qu'à droite, elle intéressait surtout la sensibilité, sous tous ses modes (Fig. 93 et 94).

A ce groupement de phénomènes sensitivo-moteurs, en quelque

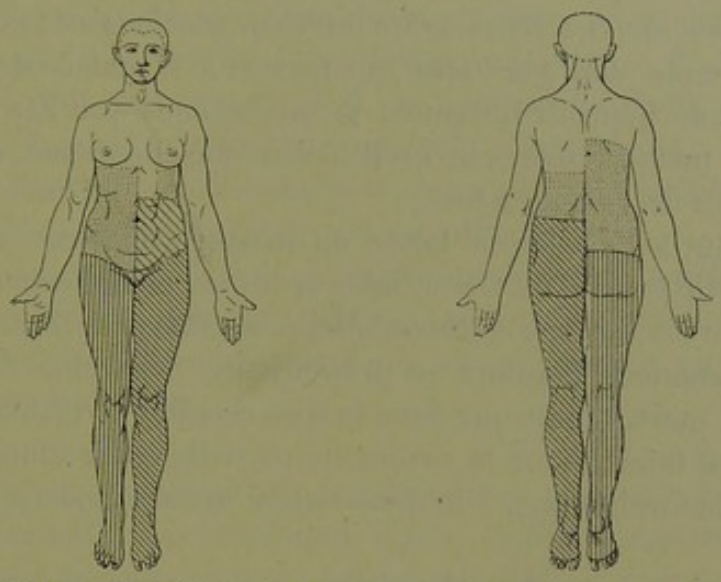

Fig. 93 et 94. — Répartition des troubles sensitifs et moteurs dans un cas de *Syndrome de Brown-Séquard*, avec *dissociation syringomyélique de la sensibilité*.

sorte disjoints et inverses d'un côté à l'autre, vous reconnaissez le *Syndrome de Brown Séquard*, c'est-à-dire l'*Hémiparaplégie spinale avec hémianesthésie croisée*.

Dès maintenant, je dois vous dire que la situation n'est plus la même qu'aux premiers jours.

La Syphilis ayant déjà fait ses preuves chez cette malade, nous avons supposé qu'elle n'était pas hors de cause. Presque en même temps que l'hémiparaplégie motrice, quelques petits phénomènes à localisations distinctes et éparses, tels que le spasme de la commissure labiale gauche, l'embarras passager de la parole, l'en-

1. Dans tous les schémas représentant la répartition des troubles de la sensibilité ou de la motilité, nous avons *conventionnellement* figuré :

La *Paralysie* (flasque ou spasmodique) par des *hachures verticales*.

L'*Anesthésie* (sous tous les modes) par des *hachures horizontales*.

L'*Hyperesthésie* (sous tous les modes) par des *hachures obliques de haut en bas et de droite à gauche*.

Les *Dissociations* dites *syringomyéliques* par des *hachures obliques de sens inverse*.

Les hachures sont d'autant plus serrées que les troubles moteurs ou sensitifs sont plus accusés.

Les mêmes hachures sont pointillées quand ces troubles sont faiblement accentués (parésie, hypoesthésie, hyperesthésie légère, etc.).

gourdissement du bras gauche, avaient annoncé un retour offensif de la vérole.

Le traitement fut appliqué dans toute sa rigueur, et, à notre grande satisfaction, une *amélioration* presque inespérée s'ensuivit. La paralysie motrice du membre inférieur gauche s'est transformée en un simple *état parétique* qui permet à la malade de se tenir debout et de mouvoir librement sa jambe dans son lit. L'impuissance du membre inférieur droit a diminué elle-même, malgré la persistance de la contracture.

Et, quant à l'anesthésie totale du membre inférieur gauche et de la moitié gauche du tronc, nous la voyons actuellement réduite à la *perte des sensations thermiques et douloureuse* (Fig. 93 et 94).

Nous sommes toujours en présence du Syndrome de Brown-Séquard, mais, tandis que dans le type classique, l'hémianesthésie croisée est totale, nous la voyons ici partielle et identique, en tant que trouble esthésique, à la *dissociation dite syringomyélique*.

Avant d'aller plus loin, Messieurs, je dois vous dire que le type parfait du Syndrome de Brown-Séquard n'est pas souvent réalisé par la Syphilis spinale. On ne l'observe guère à l'état de pureté que dans les cas de tumeurs intra-rachidiennes, et surtout à la suite des hémisections spinales par instruments tranchants ou projectiles de tout petit calibre.

Pour que la Syphilis donnât lieu au syndrome complet, il faudrait que les tumeurs gommeuses de la moelle fussent plus fréquentes. Or, il n'existe guère que *trois ou quatre observations authentiques de gommes médullaires isolées et non accompagnées de méningite chronique*. Celles de Moxon, Wilks, Wagner, partout cités, sont passibles d'objections sérieuses. Ne soyez donc pas surpris si l'Hémiparaplégie spinale classique n'est qu'ébauchée dans les Méningomyélites syphilitiques. Mais, par contre, retenez que ce syndrome ébauché se voit *très communément* dans la Syphilis médullaire.

On pourrait dire même qu'il se présente sous cette forme dans presque toutes les observations de paraplégie syphilitique publiées jusqu'à ce jour. En effet, la paralysie est plus marquée dans l'un des deux membres inférieurs, si elle n'est pas franchement unilatérale ; et d'autre part, vous lirez, dans le plus grand nombre des cas, des phrases comme celle-ci : « Il existe *quelques troubles de la sensibilité objective* au membre du côté opposé ; sur le pied, à la

jambe, le chaud et le froid sont confondus. » Vous lirez même dans un important mémoire d'Oppenheim sur la Syphilis des centres nerveux, la proposition suivante : « Un autre *criterium* (de ces paralysies) est le syndrome de Brown-Séquard plus ou moins accentué... je l'ai souvent constaté en clinique, mais, d'après mes observations, il se montre d'une façon passagère[1] ». M. Lamy, de son côté, a fait une enquête dont les conclusions sont beaucoup plus explicites que la remarque incidente d'Oppenheim : « Le Syndrome de Brown-Séquard *complet et permanent* est très rare dans la Syphilis; ébauché et transitoire, il constitue la règle. »

C'est donc dans le fait de la *dissociation syringomyélique* (sur le membre atteint d'hémianesthésie croisée) que réside *l'ébauche du syndrome de Brown-Séquard* qui persiste encore aujourd'hui chez notre syphilitique.

IV. — Mais ce n'est là qu'une constatation et nous sommes encore loin du diagnostic topographique. Il faut tâcher de préciser — ce qui n'est pas toujours facile — les caractères cliniques du syndrome et, autant que possible, d'en déterminer la pathogénie. Si la recherche d'une localisation exacte peut ne pas avoir aujourd'hui une utilité pratique immédiate, elle peut en avoir une demain; elle en aurait une certainement, si nous devions abandonner l'hypothèse d'une lésion syphilitique de la moelle pour admettre, je suppose, l'existence d'une tumeur justiciable d'une opération.

Pour ne pas nous égarer dans l'enquête que nous avons à faire, je vous demanderai, Messieurs, la permission de vous remémorer certains détails d'observation clinique, relatifs à l'Hémiparaplégie spinale, — détails en apparence compliqués, mais d'une schématisation possible. J'emploierai des formules de langage un peu trop concises peut-être et rappelant le style télégraphique, mais les figures que vous allez voir combleront les vides.

α. Étudions d'abord les *troubles moteurs et sensitifs* qu'on observe aux *membres inférieurs*, dans *un cas de lésion spinale à la région lombaire*.

Leur répartition est la suivante :

1° Motilité : d'un côté du corps (le côté *droit*, par exemple,

1. *Berlin. klin. Woch.*, 1889, nos 48 et 49.

comme chez notre malade), *hémiparaplégie totale et franchement spasmodique*. Du côté *gauche*, *hémiparésie légère avec tendance à l'état spasmodique, mais sans contracture* (Fig. 95 et 96).

2° Sensibilité : du côté *droit* (côté de la paralysie), *aucun trouble*

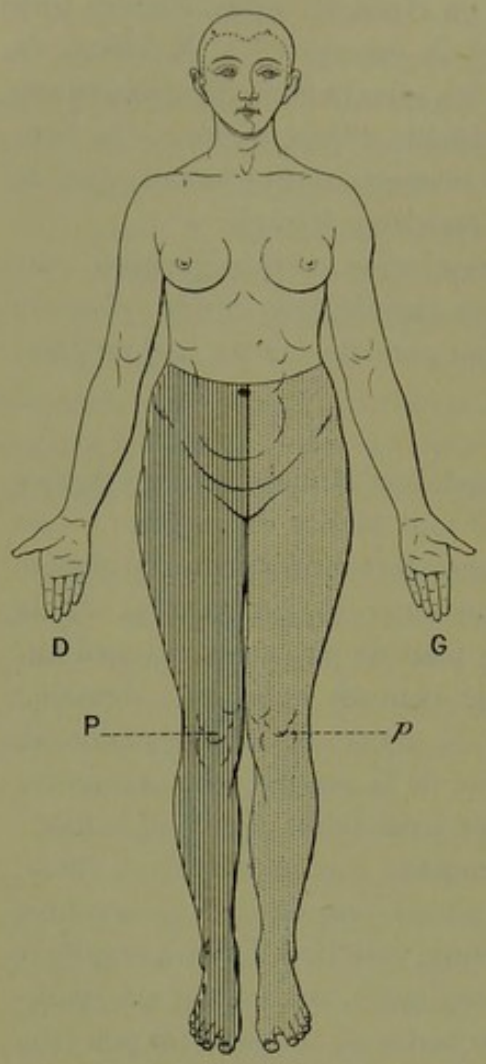

Fig. 95.

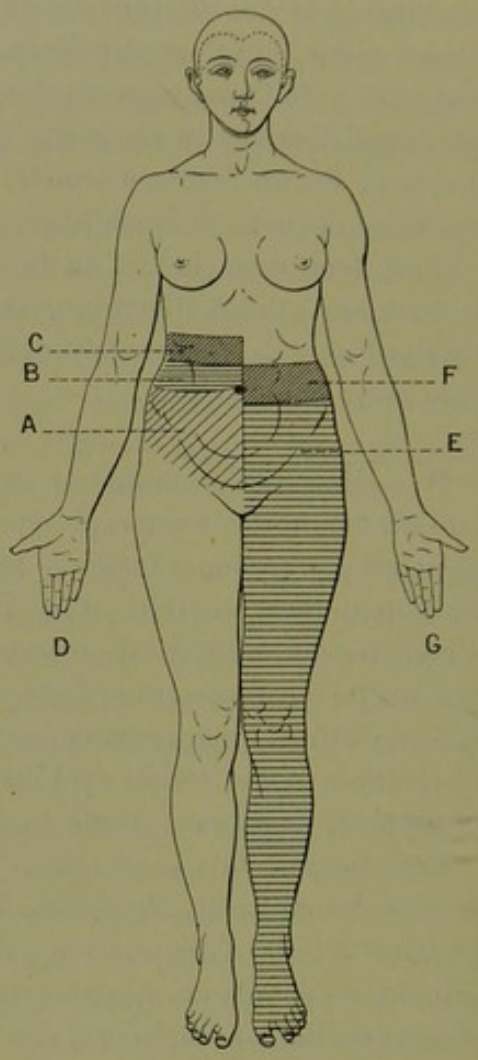

Fig. 96.

Répartition des troubles moteurs et sensitifs dans un cas de *Syndrome de Brown-Séquard* (lésion portant sur la moitié droite de la moelle dans la *région dorso-lombaire*).

Fig. 95. — *Troubles de la motilité.* — Côté droit : P, hémiparaplégie totale et spasmodique. — Côté gauche : *p*, hémiparésie légère.

Fig. 96. — *Troubles de la sensibilité.* — Côté droit : A, Hyperesthésie sous tous ses modes; B, bande d'anesthésie; C, bande d'hyperesthésie. — Côté gauche : E, anesthésie totale; F, bande d'hyperesthésie située moins haut que celle du côté opposé.

sensitif au membre inférieur, sauf la perte du sens musculaire, d'ailleurs aléatoire. Mais, sur le tronc, une *zone disposée en forme de large demi-ceinture*, où se superposent de bas en haut :

A. Une bande d'*hyperesthésie* (pour tous les modes de la sensibilité) immédiatement sus-jacente à la racine de la cuisse;

B. Une bande d'*anesthésie*;

C. Une bande d'*hyperesthésie*, plus étroite que la bande inférieure, et qui, vers le haut, se perd insensiblement dans la région où la sensibilité est conservée.

Du côté *gauche* (côté non paralysé, mais seulement parésié), on constate ce qui suit :

E. Le membre inférieur est complètement insensible. L'*anesthésie* remonte sur la moitié gauche du tronc, environ jusqu'à la hauteur de la zone d'hyperesthésie droite symétrique, *mais un peu moins haut toutefois*;

F. Une bande *d'hyperesthésie* limite le territoire insensible du membre inférieur gauche. Cette bande d'hyperesthésie est située à peu près au niveau et sur le prolongement horizontal de la bande anesthésique du côté droit.

Encore une fois, Messieurs, veuillez remarquer que *les deux bandes hyperesthésiques supérieures*, droite et gauche (C et F), *ne sont pas exactement sur le prolongement l'une de l'autre*. Celle du côté paralysé (C) est à un étage plus élevé que celle (F) qui limite, en haut, le territoire anesthésique du côté opposé. — Nous verrons bientôt comment on peut interpréter cette répartition dissymétrique.

Pour le moment enregistrons simplement les faits. Les descriptions classiques ne visent qu'à se conformer aux cas les plus typiques. Le schéma très simple que vous voyez les fixera dans votre mémoire.

Aussi bien, je n'insiste pas, et je laisse de côté, à dessein, les troubles de la sensibilité musculaire, comptant y revenir bientôt avec de plus amples détails.

Je vous rappellerai seulement qu'on représente, en général, le *sens musculaire* comme *aboli du côté paralysé*, et *conservé du côté opposé*.

Enfin, cette récapitulation sera terminée quand je vous aurai signalé l'*élévation thermique* qu'on observe sur le côté paralysé, fait qui, d'ailleurs, est commun à presque toutes les paralysies d'origine spinale.

β. Nous avons admis le cas d'une paraplégie des membres infé-

rieurs produite par une lésion de la région lombaire, sans spécifier davantage. C'est le cas le plus simple.

Voyons maintenant ce qui se passe lorsque la *lésion* siège en un point plus élevé de la moelle épinière, *au niveau du renflement cervical*, par exemple.

D'une façon générale, on peut dire que la répartition des phénomènes moteurs et sensitifs est analogue à celle que je viens de résumer. Mais la question se complique du fait de symptômes surajoutés, imputables à la *paralysie du grand sympathique*.

Je ne puis m'y arrêter, car la pathologie du grand sympathique, peut-être par cela même qu'elle est encore très obscure, comporterait des développements à perte de vue.

Un second schéma me dispensera de reprendre une explication qui serait identique à la précédente (Fig. 97 et 98). Retenez seulement un fait : *la limite supérieure des zones anesthésiques ou hyperesthésiques* (qui intéresse les membres supérieurs, le tronc et le cou) *est beaucoup moins précise* en apparence que dans le cas précédent : la distribution irrégulière et les anastomoses multiples des filets nerveux du plexus cervical sont la seule cause de cette différence. Ici, encore, l'anatomie rend suffisamment compte de la topographie des troubles paralytiques ou sensitifs.

Je m'en tiens donc au cas actuel. Vous vous rappelez que dans l'histoire de notre malade, les membres supérieurs n'ont jamais été atteints.

V. — Avant d'aller plus loin, Messieurs, je crois devoir encore vous dire quelques mots de l'étiologie et de la pathogénie du syndrome. L'une et l'autre sont de nature à nous éclairer sur le mécanisme des phénomènes sensitivo-moteurs.

La Pathogénie, vous le savez, est révélée le plus souvent par l'étiologie même. Les *traumatismes*, par exemple, réalisent l'*hémisection spinale* d'une manière si complète, que l'expérimentation n'a pu mieux faire.

M. Charcot insistait toujours sur ce fait qu'une hémisection accidentelle est forcément *régulière*. Les apophyses épineuses sont disposées de telle sorte que les corps pénétrants ne coupent jamais qu'une moitié de la moelle.

S'il en est ainsi dans les traumatismes, vous concevez que les expérimentateurs aient eu beau jeu de tout temps pour créer un

état paralytique et paresthésique des membres équivalant au Syndrome de Brown-Séquard.

D'ailleurs, les sections de la moelle ont eu, dès l'antiquité, le

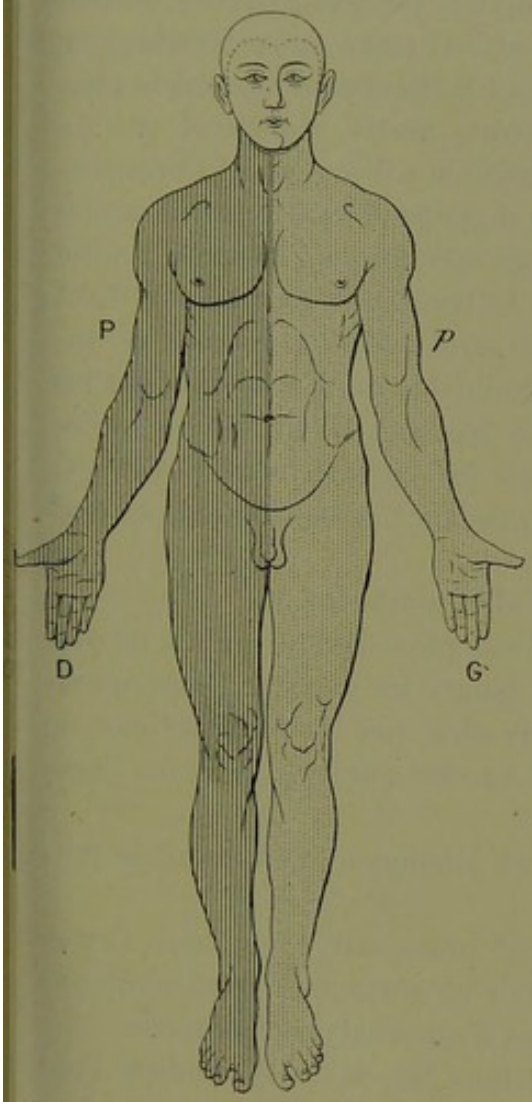

Fig. 97.

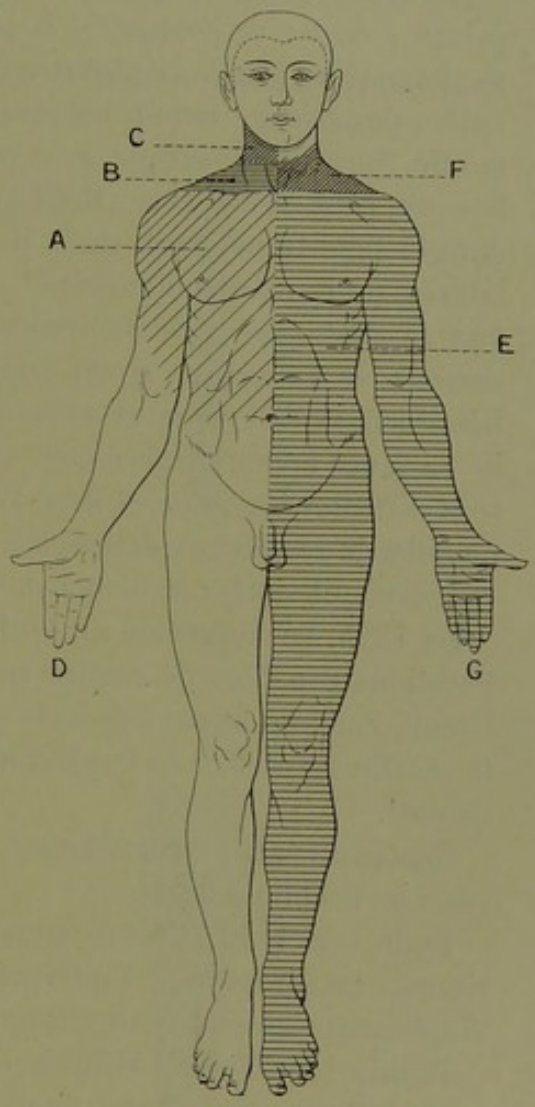

Fig. 98.

Répartition des troubles moteurs et sensitifs dans un cas de *Syndrome de Brown-Séquard* (lésion portant sur la moitié droite de la moelle dans la *région cervicale*).

Fig. 97. — *Troubles de la motilité.* — Côté droit : P, hémiplégie des membres supérieur et inférieur. — Côté gauche : *p*, hémiparésie des membres supérieur et inférieur.

Fig. 98. — *Troubles de la sensibilité.* — Côté droit : A, hyperesthésie ; B, anesthésie ; C, hyperesthésie. — Côté gauche : E, anesthésie totale ; F, bande d'hyperesthésie située moins haut que celle du côté opposé.

privilège de stimuler les velléités expérimentales des physiologistes :

Galien avait fait l'expérience : il opérait sur de jeunes animaux, généralement sur de petits cochons (le cochon ayant la répu-

tation — odieusement usurpée — d'être, parmi tous les mammifères, celui dont les viscères ressemblent le plus à ceux de l'homme).

Les vivisections de Galien étaient très variées. Avec un couteau pointu « de fer de Norique », il pénétrait entre deux vertèbres et sectionnait la moelle, tantôt dans sa totalité, tantôt suivant le plan antéro-postérieur, tantôt obliquement, tantôt seulement par la moitié. Nous ne savons pas avec certitude s'il pratiquait l'hémisection. On peut en douter. — Il dit qu'il coupe la moelle par la moitié dans le sens transversal, mais il ne spécifie pas. Est-ce la moitié latérale ou la moitié antérieure?... Le résultat de l'expérience étant que *le sentiment et le mouvement sont anéantis du côté et au-dessous de la section*, il est vraisemblable qu'il n'opérait pas les hémisections de Fodera et de Brown-Séquard. Il faut faire en outre la part des hémorrhagies qui, dans les opérations rachidiennes, sont difficiles à arrêter, et dont l'abondance et la diffusion peuvent modifier le résultat expérimental.

A dix-huit siècles de distance, Fodera imita Galien.

En 1823, la vivisection ne soulevait plus dans le public de protestations capables de mettre en danger les jours de l'expérimentateur. Fodera constata donc le premier que les hémisections de la moelle respectent la sensibilité du côté paralysé et même l'exagèrent[1].

Quatre ans plus tard, Schöps[2], en Allemagne, confirmait le fait, mais ne l'expliquait pas.

Enfin, en 1849, Brown-Séquard[3] pratiquait à son tour l'expérience, la complétait, l'interprétait et surtout la confirmait par vingt-quatre observations cliniques d'une analyse rigoureuse.

Depuis lors, Schiff, Vulpian et tous les élèves de Ludwig l'ont reproduite un très grand nombre de fois. C'est aujourd'hui une expérience de démonstration courante, et la plupart d'entre vous l'ont vu faire avec une incomparable habileté par M. Laborde dans les cours pratiques de la Faculté.

Le résultat de l'hémisection étant identique au Syndrome *clinique* de Brown-Séquard, je n'y reviens pas.

1. Fodera, *Recherches expérimentales sur le système nerveux*, in *Journal de Magendie*, 1823.
2. Schöps, *Meckel's Archiv*, 1827.
3. Brown-Séquard, *Soc. de Biologie*, 1849, et *Journal de la Physiologie*, 1863.

VI. — Mais, Messieurs, il est une autre expérience, complémentaire de la première, qui mérite une mention toute spéciale.

Dans un premier temps, on fait l'hémisection classique (1), à *droite* par exemple ; il s'ensuit une hémiparaplégie *droite* avec hémianesthésie *gauche*.

Puis, un peu *au-dessus* de cette première section, on en fait

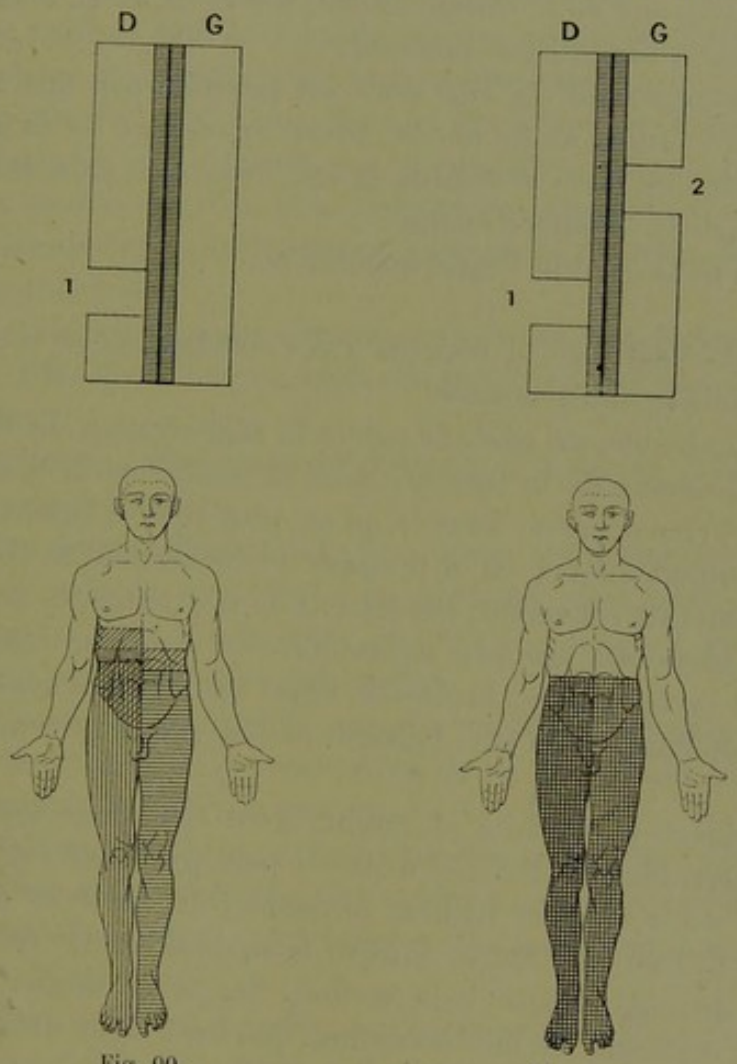

Fig. 99. Fig. 100.

Fig. 99. — 1. Section portant sur la moitié droite de la moelle. Syndrome de Brown-Séquard.

Fig. 100. — 2. Seconde section portant sur la moitié gauche de la moelle et au-dessus de l'hémisection droite 1. — Paraplégie complète de la sensibilité et du mouvement.

une seconde (2), du côté opposé, à *gauche*. Alors la paraplégie est complète, bilatérale, et l'anesthésie est elle-même complète et bilatérale.

Tel est le fait en soi. Quelles conclusions peut-on en tirer?

D'abord une triple constatation s'impose:

A. L'*hémiparaplégie du côté droit* est produite par une section de la *moitié droite de la moelle* : donc, les voies de la *motilité* suivent un *trajet direct* dans chaque moitié de la moelle.

B. L'*hémianesthésie du côté gauche* est produite par une section de la *moitié droite de la moelle* : donc, les voies de la *sensibilité s'entre-croisent* sur la ligne médiane.

C. L'*hémianesthésie du côté droit* est produite par une section de la *moitié gauche de la moelle située au-dessus de la section droite* : donc, les *fibres sensitives du côté droit sont déjà décussées au-dessous de la première section*.

Voilà où nous conduit l'experimentation.

Toutefois, Messieurs, il manque à ces conclusions la confirmation anatomique indispensable.

Il est impossible, en effet, de suivre la dégénération du faisceau sensitif au-dessus de la section, dans la moitié de la moelle où il semble s'être décussé. Tout ce qu'on peut voir se borne à ceci : chez un animal auquel on a pratiqué l'hémisection de la moelle on reconnaît très nettement, *au-dessous* de la division, la *dégénération des fibres du faisceau pyramidal*; on distingue également, *au-dessus de la section*, la *dégénération des cordons postérieurs* (faisceau de Burdach en bas, faisceau de Goll plus haut); mais rien de plus.

L'expérience a été faite et refaite, avec une précision opératoire impeccable par Horsley d'abord, puis par Tooth, et jamais, quelques soins que ces habiles physiologistes aient su prendre, ils n'ont, ni l'un ni l'autre, observé la moindre trace de dégénérescence du côté opposé à la section. Singer et Münzer avaient d'ailleurs déjà noté ce fait et reconnu que les lésions wallériennes existaient uniquement *du côté de la paralysie*.

Comment expliquer cette contradiction entre le fait expérimental et les faits anatomo-cliniques?

Peut-être, Messieurs, le moment est-il venu de faire appel à l'anatomie pure.

VII. — La moelle épinière reçoit, depuis son extrémité inférieure jusqu'à son extrémité supérieure, la totalité des fibres sensitives

venues de la périphérie. Ces fibres aboutissent aux cordons postérieurs. Mais il est évident que les cordons postérieurs ne sont pas constitués par la réunion de toutes ces fibres. S'il en était ainsi, les faisceaux de Goll et de Burdach formeraient, dans la région supérieure de la moelle, une masse énorme, — ce qui n'est pas.

Il faut donc admettre que, dans leur trajet intra-spinal, les fibres sensitives se condensent et *s'épuisent*. En d'autres termes, elles se perdent dans la substance grise, qui, à son tour, se charge de conduire à l'encéphale les impressions extérieures.

Voilà qui est bien établi. Mais, si les fibres de la sensibilité se condensent — je ne trouve pas actuellement de mot meilleur — dans la moelle épinière, il ne s'ensuit pas que toutes, sans exception, aboutissent immédiatement à la substance grise, dès la pénétration des racines.

Les recherches toutes contemporaines des histologistes permettent en effet de diviser en *trois groupes* les *fibres des racines postérieures* :

A. Les unes, *fibres longues*, remontent dans les cordons postérieurs jusqu'au bulbe ;

B. Les autres, *fibres moyennes*, après un trajet ascendant de longueur variable, s'arrêtent à la substance grise après avoir émis des *ramifications collatérales* : les unes plus longues, *ascendantes*, les autres plus courtes, *descendantes*.

C. D'autres encore, *fibres courtes*, semblent se perdre immédiatement dans la corne postérieure et, de là, passent du côté opposé, après avoir franchi la commissure.

Ces notions sont exactes dans leur ensemble, mais elles ne sont pas suffisamment explicites pour qui veut se rendre compte de tous les phénomènes relatifs au transport des impressions sensibles.

Je viens de vous signaler, à l'occasion des fibres moyennes, l'existence de *ramifications collatérales*. On désigne ainsi depuis les travaux de Golgi et surtout de Ramon y Cajal, de petites branches nerveuses, émanations de cylindraxe, toujours *à court trajet*.

Rien que ce fait anatomique, longtemps attendu, il faut bien le dire, nous permet de comprendre comment les fibres sensitives de la périphérie ne forment pas un groupe de plus en plus compact de tubes nerveux, vers les régions supérieures de la moelle.

D'autre part, les collatérales sont dépourvues de myéline sur

presque toute leur étendue. Or, vous savez que nous n'apprécions guère les dégénérations nerveuses que par la segmentation de la myéline. Là où manque le processus wallérien, il nous est impossible de soupçonner une lésion dégénérative. Les résultats négatifs des expériences de Singer et Münzer, de Horsley et de Tooth, — en ce qui concerne le contrôle anatomo-pathologique des hémisections expérimentales, — se conçoivent donc plus aisément.

Reste toujours la question de savoir si les fibres sensitives (collatérales amyéliniques) s'entre-croisent immédiatement après leur pénétration dans la corne grise.

Hier encore, vous disais-je, on divisait en trois groupes principaux les fibres radiculaires postérieures après leur entrée dans la moelle. Ces trois groupes subsistent, mais on ne les considère plus de la même façon depuis qu'il est démontré que les fibres radiculaires, dans leur trajet intra-spinal, sont plus ou moins dépourvues de myéline. Cette loi n'est pas absolument générale.

Les *fibres longues*, par exemple, qui forment une partie des faisceaux de Burdach, remontent plus ou moins haut dans les cordons postérieurs et, chemin faisant, abandonnent des collatérales qui s'épuisent successivement dans les étages superposés de la substance grise. Les collatérales en question président à la transmission des sensations périphériques qui provoqueront, suivant l'étage auquel elles aboutissent, des *réflexes plus ou moins directs*, plus ou moins simples.

Les *fibres courtes*, dès leur pénétration dans la zone radiculaire, se terminent à la substance grise, soit des cornes postérieures, soit de la colonne de Clarke, soit des cornes antérieures. Quelques-unes d'entres elles vont directement de la zone radiculaire postérieure à la corne antérieure, pour se mettre en rapport de contiguïté avec le reticulum protoplasmique des grandes cellules motrices. Ce sont les *fibres réflexes directes* de Kölliker ou *collatérales antéro-postérieures* de Ramon y Cajal.

Je ne vous ai point encore parlé des *fibres moyennes*.

Celles-ci pénètrent dans la moelle, toujours par les mêmes racines postérieures, pour gagner, plus haut ou plus bas, la substance grise. Elles se terminent, elles aussi, comme les fibres longues, à des étages différents du cordon de Burdach, et président aux *réflexes indirects*, tandis que les *fibres courtes* président aux *réflexes de même niveau* ou *réflexes directs*.

Parmi elles, *un groupe important* longe le bord interne de la corne postérieure, s'y enfonce, puis aborde la commissure et va *se terminer dans la substance grise du côté opposé*, en avant de la colonne de Clarke. Ce groupe constitue l'*entre-croisement* dont, je vous le répète, on ne peut donner une démonstration anatomo-pathologique parfaite, mais que l'histologie embryologique met en pleine évidence.

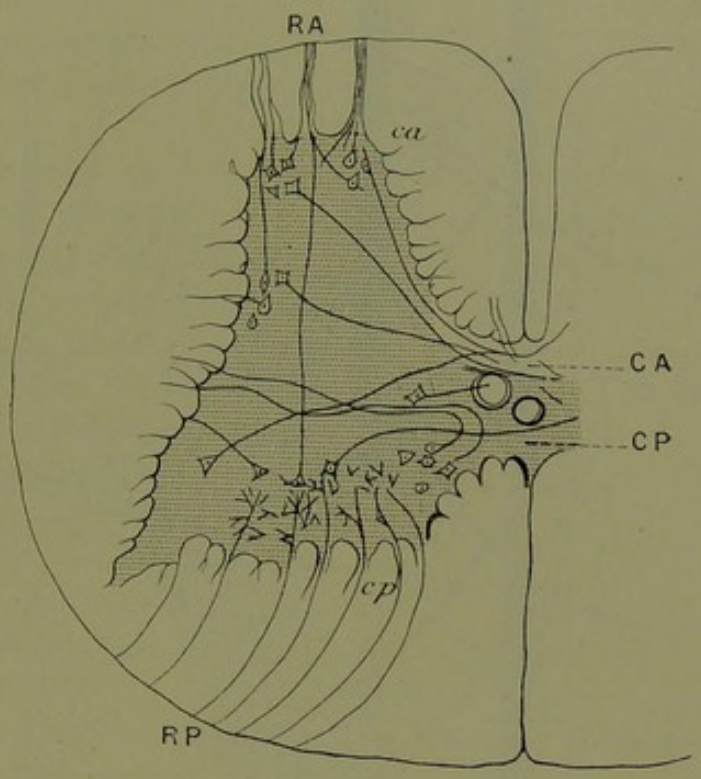

Fig. 101. — Schéma du trajet des prolongements cylindraxiles dans la moelle du veau (d'après Laura).

ca, corne antérieure. — *cp*, corne postérieure. — CA, commissure antérieure. — CP, commissure postérieure. — On voit dans la commissure postérieure des fibres *commissurales* venues de la corne postérieure.

La question de savoir si les fibres destinées à la décussation passent *directement* dans la commissure n'a pas d'intérêt clinique. Peu importe en effet qu'elles s'arrêtent ou ne s'arrêtent pas dans la colonne de Clarke. Le résultat est toujours le même. Les préparations histologiques font voir que le plus grand nombre d'entre elles font escale dans la corne postérieure.

La figure que j'ai fait reproduire ici (Fig. 101), empruntée à Laura, nous montre une fibre se décussant au niveau de la commissure postérieure après un temps d'arrêt dans la corne postérieure. Bechterew, dont les schémas représentent des trajets parfois un peu hypothétiques, semble croire au passage immédiat de certaines fibres radiculaires dans la commissure postérieure.

Un de ces schémas que je joins au précédent trancherait la question en litige (Fig. 102). D'autre part, Rauber n'est pas disposé à admettre que les fibres commissurales directes ou indirectes, soient

suffisantes pour conduire la sensibilité. J'avoue que ces hésitations me paraissent excessives, la physiologie nous apprenant qu'il suffit d'une très faible portion de substance grise conservée dans une hémisection pour que la sensibilité ne soit pas abolie. Une telle

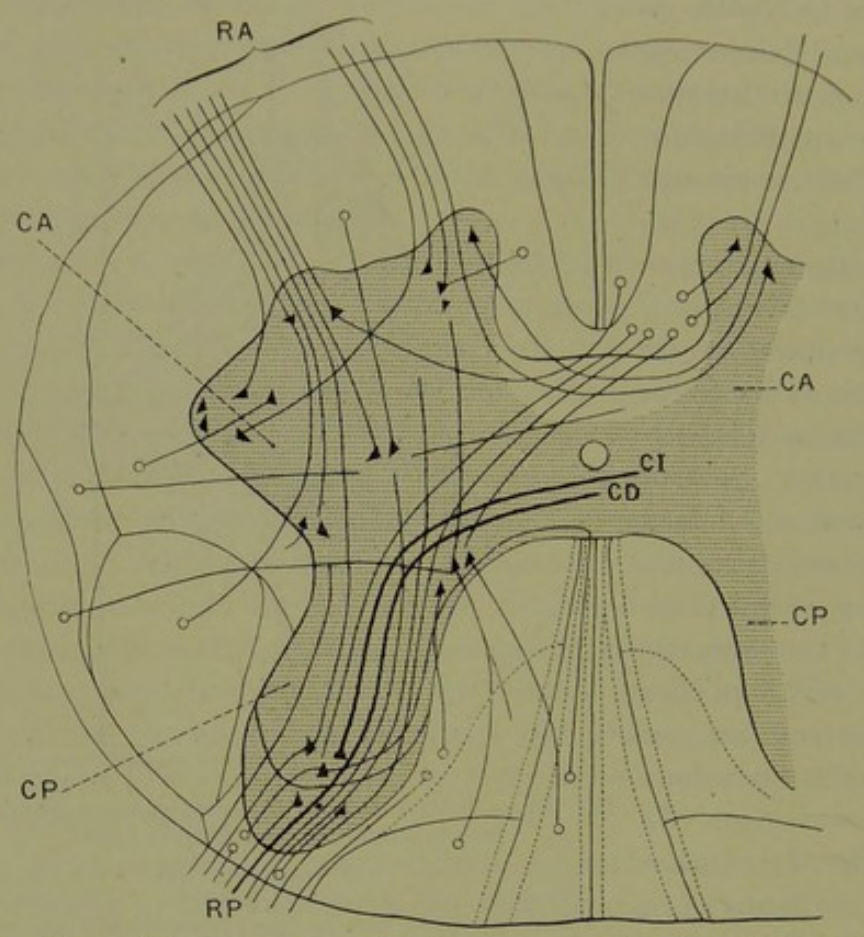

Fig. 102. — Schéma du parcours des fibres nerveuses dans la substance grise de la moelle épinière (d'après Bechterew).

CA, corne antérieure. — CP, corne postérieure. — CI, fibres commissurales venues des racines postérieures, après un arrêt dans la corne postérieure (fibres *indirectes*). — CD, fibres commissurales *directes* venues de la racine postérieure CP. — RA, racine antérieure.

explication est conforme d'ailleurs aux données de l'expérience et de la clinique.

VIII. — Ces préliminaires anatomiques posés, il nous reste, Messieurs, à examiner de plus près le mécanisme de l'*Hémianesthésie croisée* dans le Syndrome de Brown-Séquard.

J'aurai encore recours à une figure qui vous permettra de suivre plus aisément ma démonstration.

Je vous représente donc une moelle très schématique, vue par sa face postérieure, où, de part et d'autre de la ligne médiane, je figure les cordons gris auxquels aboutissent les fibres sensitives.

Je suppose une *section portant sur la moitié gauche de la moelle.*

Le faisceau pyramidal de ce côté se trouvant coupé, les ordres transmis par l'hémisphère droit du cerveau s'arrêtent au niveau de la section : il y a *paralysie du côté gauche.* Mais laissons de côté les troubles moteurs dont l'explication ne soulève aucune difficulté, et attardons-nous un peu, si vous le voulez bien, aux phénomènes sensitifs (Fig. 103).

La section gauche produit une *anesthésie de tout le côté droit.* — La clinique et l'expérience s'accordent pour nous l'apprendre. Nous allons voir qu'on peut comprendre pourquoi il en est ainsi, en faisant appel aux données anatomiques que je vous ai exposées tout à l'heure.

En effet, si nous considérons une racine sensitive S_1 *du côté droit,* nous avons vu que certaines de ses fibres

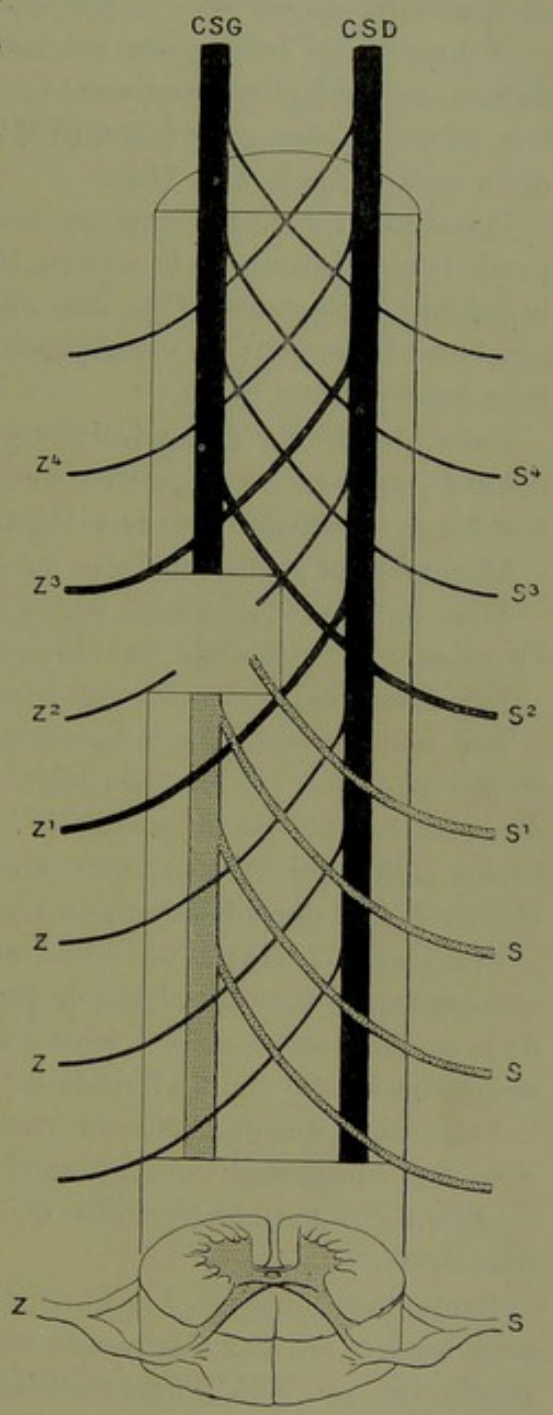

Fig. 103. — Représentation schématique de la moelle vue de dos (coupe longitudinale). CSG, colonne sensitive gauche. — CSD, colonne sensitive droite. — Une section portée sur la moitié gauche de la moelle. — S, S, S_1, S_2, S_3, S_4, racines sensitives du côté droit, s'entrecroisant sur la ligne médiane pour se rendre à la colonne sensitive CSG du côté gauche. — Z, Z, Z_1, Z_2, Z_3, Z_4, racines sensitives du côté gauche.

gagnaient la colonne grise du côté gauche CSG. Mais, par le fait de la section, *ces fibres se trouvent interrompues* : — le territoire périphérique auquel elles se distribuent sera donc *anesthésié*.

Et pour toutes les racines qui sont au-dessous d'elle il en sera de même, puisqu'elles aboutissent toutes, après s'être entre-croisées, à la même colonne grise (conductrice commune) divisée au niveau de la section ABCD (Fig. 104).

Une autre racine S_2 située *au-dessus*, n'est atteinte que par la partie la plus interne de la section. Elle continue son trajet jusqu'à la colonne grise gauche CSG. Mais elle est *irritée* au point B, où elle rencontre la section ; — conséquence : le territoire qu'elle dessert sera *hyperesthésié*.

Enfin, les fibres d'une troisième racine S_3, située *plus haut, n'étant pas intéressées par la section*, il ne se produira *aucun trouble de la sensibilité* dans le département qui lui correspond.

Et ainsi pour toutes les fibres sus-jacentes à cette dernière.

Vous le voyez, Messieurs, tout s'enchaîne entre les données de l'anatomie et celles de la clinique.

Examinons maintenant ce qui se passe du *côté gauche*.

Soit une racine Z, située *au-dessous de la lésion et n'étant pas irritée* par elle. — Son territoire périphérique ne sera le siège d'*aucun trouble de la sensibilité*. Elle aboutit en effet comme toutes celles qui lui sont sous-jacentes à la colonne sensitive du côté droit CSD que l'hémisection n'atteint pas.

Une racine Z_1 située un étage *au-dessus* est *irritée*, sans être endommagée, dans la région la plus interne et la plus inférieure de la section, en C : — une zone d'*hyperesthésie* périphérique correspondra à cette simple irritation.

Remontons encore. Soit une racine Z_2 *interrompue* par la section. Ses fibres sont complètement divisées dans leur continuité. — Résultat : tout le territoire qu'elle dessert sera complètement *anesthésié*.

Remontons toujours. Les fibres d'une racine Z_3, non sectionnée, sont *irritées* en A, à l'extrémité supéro-externe de la solution de continuité. — D'où l'*hyperesthésie* correspondant au domaine cutané de cette racine.

Enfin, plus haut encore, une racine Z_4 est respectée par la lésion. — Toute sa sphère d'innervation est indemne.

Et ainsi de suite pour toutes les racines sus-jacentes.

Messieurs, cette explication quasi géométrique s'applique à merveille au Syndrome de Brown-Séquard lorsqu'il se présente à l'état de pureté; mais elle ne convient, cela va sans dire, qu'aux cas d'hémisections nettes.

Le schéma éclaire encore un autre côté du problème.

Il nous permet de comprendre pourquoi *la zone d'hyperesthésie est située plus bas du côté droit (anesthésié) que du côté gauche (paralysé).*

Nous comprenons également pourquoi du côté paralysé, la zone d'hyperesthésie est superposée au territoire anesthésié, ce dernier étant lui-même superposé à la région hyperesthésiée du côté droit. Ces différences de niveau pour les zones d'hyperesthésie ont été bien indiquées, pour la première fois, je crois, par M. Sottas.

Reportez-vous au schéma, et vous verrez que la même paire nerveuse dont les fibres sont irritées par la partie externe

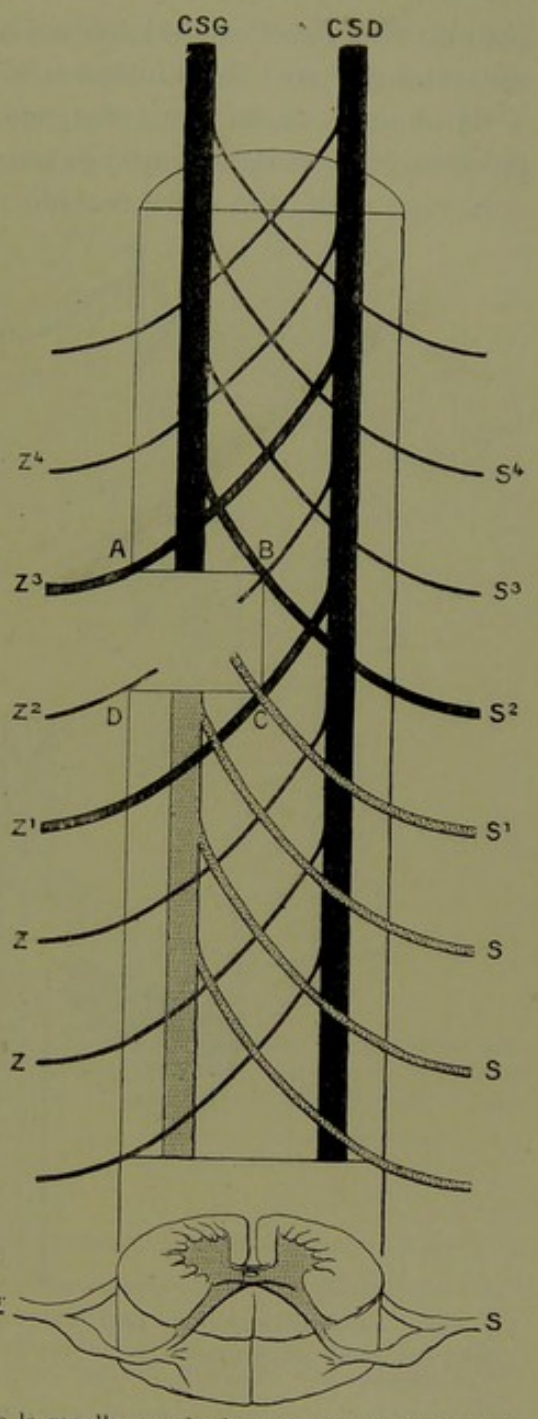

Fig. 104. — Représentation schématique de la moelle vue de dos (coupe longitudinale).
CSG, colonne sensitive gauche. — CSD, colonne sensitive droite. — A, B, C, D, section portant sur la moitie gauche de la moelle. — S, S, S_1, S_2, S_3, S_4, racines sensitives du côté droit, s'entrecroisant sur la ligne médiane pour se rendre à la colonne sensitive GSG du côté gauche. — Z, Z, Z_1, Z_3, Z_2, Z_4, racines sensitives du côté gauche.
Les trois racines Z_1, Z_3 et S_2 (représentées par des traits plus forts) sont simplement *irritées* en C, A, et B; leur territoire d'innervation périphérique est *hyperesthésié*.
A la racine Z_2, *sectionnée*, correspond une bande d'*anesthésie* du côté de la lésion.
A la racine S_1, *sectionnée* également, et à toutes les racines inférieures S, S (représentées en pointillé) qui aboutissent à la colonne sensitive gauche interrompue par la section, correspond un territoire *anesthésié*, du côté opposé à la lésion, et au-dessous d'elle.

(AD) de l'hémisection est toujours supérieure à celle dont les fibres sont atteintes par le côté interne (BC) de la même section (Fig. 105).

Maintenant, Messieurs, essayons d'appliquer les données qui précèdent au cas spécial que je vous ai exposé.

Je vous ai dit que notre malade n'offre plus un exemple typique

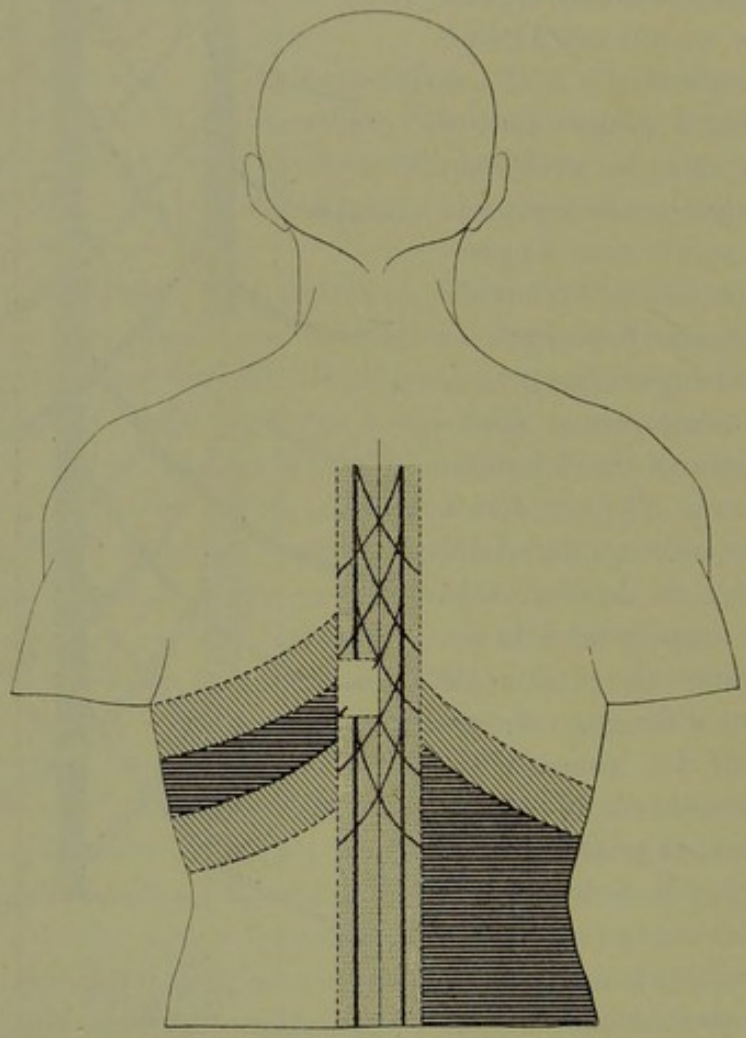

Fig. 105. — Répartition périphérique des zones d'anesthésie et d'hyperesthésie produites par une hémisection gauche de la moelle. — Même explication que pour les figures précédentes.

du Syndrome de Brown-Séquard. L'anesthésie, autrefois totale, du membre inférieur gauche, est remplacée par une simple *thermo-analgésie*. Or, vous n'ignorez pas que les conducteurs de la sensibilité tactile, après leur pénétration dans la zone radiculaire, ne suivent pas les mêmes voies que les conducteurs des sensibilités thermique et douloureuse. C'est Schiff qui a mis en saillie ce fait intéressant.

Les fibres tactiles remontent dans les cordons postérieurs sur une certaine longueur avant de pénétrer dans la substance grise, tandis que les fibres conductrices des sensations douloureuses et thermiques s'y enfoncent dès leur entrée dans la moelle. L'histologie contemporaine permet d'attribuer aux fibres collatérales ces différences de répartition, suivant le niveau auquel chacune d'elles se sépare du tube nerveux principal. Il semble même résulter des expériences et des faits cliniques que les fibres tactiles situées dans les cordons postérieurs ne viennent pas directement des racines, sans s'être arrêtées dans la substance grise.

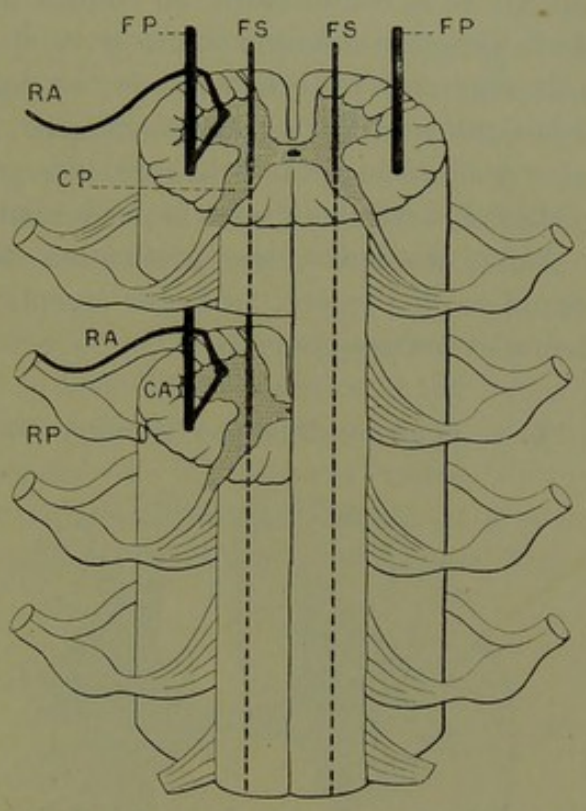

Fig. 106. — Moelle schématique. — Une section portant sur la moitié gauche interrompt le faisceau pyramidal FP et le faisceau sensitif FS de ce côté.

CA, corne antérieure; CP, corne postérieure; RA, racine antérieure.

Une lésion spinale unilatérale, — qui n'équivaut pas à une hémisection complète, et qui, se développant progressivement, de dehors en dedans, interrompt la continuité des réseaux nerveux de la corne postérieure, — une telle lésion, dis-je, produira la thermo-analgésie croisée; mais elle n'entraînera pas l'anesthésie tactile croisée si elle n'atteint pas les cordons postérieurs eux-mêmes (Fig. 106).

Si donc vous vous rappelez que notre malade est atteinte de Syphilis, que, d'autre part, la Syphilis spinale affectionne les localisations méningitiques, vous pourrez, en faisant concorder les renseignements étiologiques avec les données des expériences de Schiff, formuler les conclusions suivantes : Cette femme est atteinte d'une *Syphilis spinale scléro-gommeuse*, caractérisée par un processus d'envahissement inflammatoire, marchant de la périphérie vers le centre; *les parties les plus externes de la moelle sont dé-*

truites ou profondément lésées; les plus profondes, au contraire, — celles des faisceaux blancs où passent les fibres tactiles, — ne sont pas atteintes.

Une bonne portion de la substance grise reste indemne; mais au niveau de la commissure, au contact des prolongements médians de la pie-mère enflammée, *les fibres de sensibilité qui s'entre-croisent sont certainement touchées*, ce qui explique l'hémianesthésie à la douleur et aux agents thermiques. Si la lésion avait pénétré plus profondément dans la substance grise, nul doute que la sensibilité eût été abolie sous tous ses modes.

Voilà, Messieurs, une explication dont la vraisemblance vous semblera, je l'espère, au moins acceptable. Je n'en ai pas de meilleure à vous proposer.

X. — Je ne voudrais pas terminer sans avoir abordé une dernière question qui vient tout naturellement à l'esprit, lorsqu'on se trouve en présence d'une dissociation de la sensibilité. Le syndrome que nous attribuons, dans le cas actuel, à une syphilis spinale circonscrite, ne serait-il pas, par hasard, la conséquence d'une *Syringomyélie*?

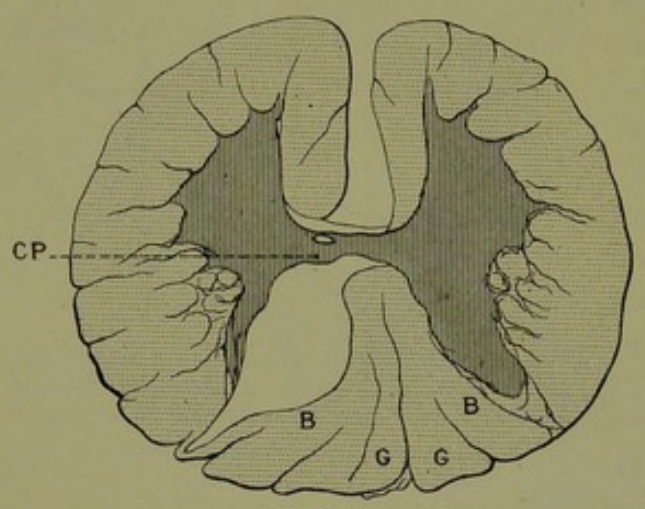

Fig. 107. — Syringomyélie cavitaire localisée à la corne postérieure gauche. — La corne postérieure où sont situées les fibres de la sensibilité (pour la température ou la douleur) est presque complètement détruite. — La commissure postérieure (CP) n'est pas détruite. — Les cordons de Goll (G) et de Burdach (B) sont comprimés, mais non détruits.

Mais, au préalable, existe-il des *Syringomyélies* unilatérales capables de réaliser l'hémianesthésie *croisée* et *dissociée*? — Oui certainement. Les *Syringomyélies unilatérales* ne sont même pas rares (Fig. 107).

La gliose, en tant que lésion primitive de la substance grise périépendymaire, commence le plus souvent par envahir les cornes postérieures et quelquefois *une seule* des deux cornes. Elle interrompt la continuité des fibres qui circulent dans cette corne, mais

elle respecte la commissure. Les troubles de la sensibilité qui se produisent alors sont unilatéraux, puisque les fibres commissurales restent indemnes. D'autre part, comme la lésion n'atteint par les fibres blanches des cordons postérieurs, la sensibilité tactile n'est pas compromise.

Je me hâte d'ajouter que, pour que la dissociation soit *franchement syringomyélique*, il faut que la gliose n'ait pas une grande étendue en hauteur. Si la cavité gliomateuse occupe un segment important de la colonne grise, elle doit intéresser les fibres de la sensibilité tactile, venues de plus bas, et qui ont, comme je viens de vous le dire, fait étape dans la substance grise de la corne postérieure.

L'hypothèse d'une Syringomyélie est d'ailleurs infirmée par le seul fait que la maladie est en bonne voie de guérison. Le même argument d'ailleurs ruine toutes les autres hypothèses, qui, avant la preuve thérapeutique, pouvaient être logiquement émises.

J'espère, Messieurs, que les détails anatomiques auxquels je me suis attardé ne vous feront pas regretter cette longue étude d'un *cas simple*.

TREIZIÈME LEÇON

SUR L'ABOLITION DU SENS MUSCULAIRE ET SUR LE SIGNE DE ROMBERG

I. Conservation du *Sens musculaire* dans le Syndrome de Brown-Séquard. — Les fibres de la sensibilité musculaire *doivent* suivre le même parcours que les fibres pyramidales. — Le sens musculaire est un mode de sensibilité qui ne peut être éveillé que par des contractions voulues.

II. Définition du sens musculaire. — Ses rapports avec la *notion de position* des membres. — Le sens musculaire dans les mouvements passifs et dans les mouvements actifs. — La notion de position des membres n'est acquise que par les organes de sensibilité tendineuse, fibreuse, articulaire, etc.

III. Le sens musculaire existe en tant que *sens* spécial. — Il nous avertit de la résistance vaincue. — Évaluation du poids des objets. — Notion fournie à la conscience par les sensations de *pression*. — Effort. — Sensibilité musculaire pathologique. (Crampe.)

IV. Mouvements incoordonnés des tabétiques. — L'*incoordination* a pour cause principale la *perte du sens musculaire*. — Le Signe de Romberg est par excellence la preuve que le sens musculaire est aboli. — Dérobement des jambes. — Rigidité *voulue* des membres inférieurs chez les tabétiques. — Impossibilité de la marche en *demi-génuflexion*.

V. Expériences cliniques à l'aide desquelles on recherche la *perte du sens musculaire*. — La sensibilité musculaire et la sensibilité articulaire ont peut-être les mêmes organes périphériques. — L'anesthésie plantaire augmente l'incoordination.

VI. Le sens musculaire se perfectionne par l'éducation comme par les autres sens. — Les voies conductrices et la sensibilité musculaire dans la moelle épinière sont distinctes des voies de la sensibilité tactile. — L'incoordination tabétique doit-elle être rattachée à leur trouble de l'équilibration?

VII. L'*Equilibre* est une *fonction* native ou innée. — Apprentissage de l'équilibre. — La volonté est étrangère à l'équilibre. — Le cervelet, *petit cerveau*, est l'organe de l'équilibre. — Il est ignoré de la conscience; il est, comme le cerveau, sensitif et moteur, à l'insu du cerveau. — Schématisation des voies de la sensibilité musculaire.

VIII. Le cervelet est averti de la verticalité physiologique par les sens, en particulier par la vue, et par le sens musculaire. — Dans le Tabes, la lésion des cordons postérieurs supprime les connexions des fibres de la sensibilité musculaire avec le cervelet. — L'équilibre chez les tabétiques est un acte conscient, voulu, délibéré.

IX. Incoordination cérébelleuse. — Lésions des fibres cérébelleuses centripètes ou centrifuges qui donnent lieu à l'incoordination. — Déséquilibration ébrieuse. — Le sens musculaire devrait s'appeler, comme le voulait Gerdy, sens de l'*activité musculaire*[1].

Messieurs,

Lorsque, dans ma dernière leçon, je vous parlais de l'Hémianesthésie croisée, qui est le fait le plus particulier du Syndrome de

1. Leçon du 22 décembre 1893.

Brown-Séquard, vous avez dû remarquer que je glissais sans appuyer sur la *perte du sens musculaire*. C'est à dessein que j'avais réservé ce côté de la question : à lui seul, il mérite une étude plus approfondie.

I. Brown-Séquard a soutenu que l'hémianesthésie croisée, consécutive aux lésions compressives ou destructives d'une moitié de la moelle épinière, laissait intacte la sensibilité musculaire; par contre, il a prétendu que le sens musculaire était aboli, non pas du côté de l'hémianesthésie, mais du côté de la paralysie. Les conclusions qu'il avait tirées si ingénieusement des faits expérimentaux et des faits cliniques — touchant la décussation des fibres spinales de la sensibilité cutanée — ne s'appliquent donc pas au trajet des *fibres de la sensibilité musculaire*. Ces dernières *doivent* suivre le même parcours que les fibres pyramidales, puisque l'anesthésie musculaire est directe et non croisée. Si elles ne sont pas mélangées avec les fibres pyramidales, on peut affirmer, en tout cas, qu'elles s'entre-croisent plus haut que les fibres de la sensibilité générale. En d'autres termes, *leur trajet est direct*.

Cela, Messieurs, semble de toute évidence. Et cependant, il ne faut pas s'empresser de souscrire les yeux fermés, aux conclusions de l'éminent physiologiste.

Il était lui-même moins catégorique au sujet de l'anesthésie musculaire directe qu'au sujet de l'anesthésie cutanée croisée. Nombre d'observateurs, désireux de constater en toute impartialité la perte du sens musculaire *du côté de la paralysie*, n'y pouvaient parvenir.

A cela, il est une bonne raison. Les malades atteints d'hémiparaplégie spinale, du seul fait qu'ils sont paralysés, perdent la notion des mouvements qu'ils *voudraient faire, mais qu'ils ne font pas en réalité*.

Le sens musculaire, à tout prendre, est un mode de sensibilité qui ne peut guère être éveillé que par des contractions *voulues*. Les déplacements qu'on imprime aux membres en dehors de la volonté, c'est-à-dire ceux que l'observateur produit sur le patient, sont des mouvements *passifs* et qui ne renseignent nullement ce dernier sur un raccourcissement dont il n'est pas lui-même l'auteur. Quant aux contractions artificiellement provoquées par l'électrisation des muscles, elles déterminent une sensation douloureuse, plus ou moins sœur des crampes vulgaires, mais n'ayant aucune

parenté avec la sensation qui résulte pour nous d'une contraction voulue.

L'absence de l'anesthésie musculaire dans certains cas d'hémiparaplégie spinale peut s'expliquer par le fait que la lésion n'est pas assimilable à une hémisection régulière. Or, vous savez que Brown-Séquard visait tout spécialement les hémisections traumatiques ou expérimentales, et que, à celles-là seulement, il attribuait en quelque sorte le monopole du syndrome idéalement pur.

Avant d'étudier de plus près l'hémianesthésie musculaire directe du Syndrome de Brown-Séquard et les conditions anatomiques variables qui font qu'elle existe ou qu'elle n'existe pas, je crois, Messieurs devoir vous donner quelques aperçus sur le *Sens musculaire* lui-même.

C'est un sujet difficile entre tous et je ne vois pas encore clairement comment, dans la clinique courante, on peut mettre à profit les pauvres données physiologiques qui le résument. Le but que je me propose aujourd'hui est, — je vous en demande pardon à l'avance, — de vous présenter le problème dans toute son aridité.

II. Ce qu'on appelle *Sens musculaire* est-il autre chose que ce je ne sais quoi d'indéfinissable, qui nous avertit de l'étendue, de la vitesse et de l'intensité de nos contractions musculaires?

Toutes les sensations, quelles qu'elles soient, sont indéfinissables. Du moins, ne pouvons-nous les définir que par comparaison avec des sensations que nous savons avoir été éprouvées par autrui.

Les sensations olfactives, par exemple, sont définissables en ce sens qu'elles se rapportent à des objets extérieurs et matériels que nous ne sommes pas seuls à sentir. Aussi, ne sommes-nous capables de définir la sensation que par l'objet lui-même, — objet qui a déterminé chez tous nos semblables des vibrations nerveuses identiques à celles que nous connaissons.

Toutes les sensations de malaise ou de bien-être qui ne se rapportent à rien d'extérieur et dont la cause est en nous seuls, ne se définissent que par leur localisation. Les sensations musculaires, comparables à ces dernières, — puisqu'elles ont des causes et des effets dont chacun de nous est seul bon juge, — ne se définissent pas davantage. — Il faudrait aussi pouvoir être en mesure d'affirmer que les sensations musculaires sont conscientes... Voyez, Messieurs, où le *subjectif* nous entraîne.

Il m'est indispensable de vous faire envisager de plus près cette question. Les difficultés semblent en être, au premier abord, insurmontables. Et cependant, ne trouvez-vous pas dans un nombre respectable d'observations cliniques bien recueillies, la mention plus ou moins explicite d'un fait, sur la nature duquel la psychologie, la physiologie et la séméiologie même n'osent se prononcer : « Le sens musculaire est conservé », « Le sens musculaire est aboli », voilà ce que nous lisons tous les jours.

Mais qu'entend-on par là?

En général, cela signifie que le malade a perdu la *notion de position* de ses membres; ses jambes s'égarent dans son lit; il ne sait plus si elles sont pliées ou étendues. Lorsqu'on lui ferme les yeux, on peut lui faire prendre toutes les attitudes du mannequin d'atelier, sans qu'il s'en doute.

S'agit-il bien là de la *perte du sens musculaire*? — Non, au sens strict de la définition.

Le malade qui ne sait plus où sont ses jambes, a peut-être perdu la sensibilité tactile. Il ne sent plus ses draps. Lorsqu'on fait exécuter à ses membres des mouvements *passifs* (et l'on entend par là tous ceux auxquels sa volonté ne participe pas), il ignore les attitudes qu'on lui fait prendre, non pas parce qu'il a perdu le sens musculaire, mais bien parce qu'il a perdu la sensibilité tactile. Il y a en effet une *sensibilité tactile profonde*, comme il y en a une *superficielle*.

Lorsque les rapports de *contact* changent entre les différentes parties des tissus sous-cutanés, nous en sommes avertis par les frottements des membranes les unes sur les autres. Le tissu conjonctif, comme les synoviales, comme les tendons, comme les ligaments, a ses nerfs de sensibilité générale à lui propres, et personne aujourd'hui ne conteste le rôle de nerfs sensibles à ces conducteurs nerveux, d'autant que l'anatomie microscopique est parvenue à en découvrir les corpuscules terminaux.

La *sensibilité articulaire* est une variété de ces sensibilités profondes, auxquelles les *organes du tact* ne prêtent rien de leurs propriétés toutes spéciales. Aussi, est-ce par une altération de la sensibilité articulaire que Duchenne de Boulogne expliquait la perte de la *notion de position* des membres dans les attitudes passives. Il y a, vous n'en pouvez douter, bien loin de là à la perte du sens musculaire proprement dit, puisque le sens musculaire est, par

définition, celui qui nous renseigne sur toutes les qualités de la contraction.

Ce que je vous dis de la perte de la sensibilité générale profonde doit s'appliquer au tissu musculaire aussi bien qu'aux tissus conjonctifs, au tissu séreux des synoviales, au tissu tendineux ou à ses gaines : c'est-à-dire qu'un mouvement passif — ou mouvement communiqué à un segment de membre en dehors de l'influence de la volonté, — peut modifier assez les rapports de contiguïté d'un muscle avec son aponévrose d'enveloppement, pour que le sujet en expérience soit informé du déplacement.

Lorsque *la direction* et *l'étendue* des mouvements communiqués auxquels il ne participe pas de propos délibéré échappent à son appréciation, il faut supposer qu'une *abolition de la sensibilité générale profonde* est en cause, et non pas incriminer la perte du sens musculaire, sans spécifier davantage.

Les malades atteints d'hémiparaplégie spinale perdent, dit-on, le sens musculaire ? — Mais, encore une fois, s'ils sont paralysés, ils n'ont pas lieu de constater l'absence de sensations que la *contraction musculaire* seule est capable de provoquer....

Et l'on en vient alors à se demander si le sens musculaire ne se confond pas étroitement avec *la contraction elle-même*. Dans toutes les paralysies, la perte du sens musculaire consisterait donc dans la disparition du pouvoir contractile. La question serait jugée : le sens musculaire n'existerait pas.

Voilà, Messieurs, un raisonnement qui aboutit à une fin de non recevoir, et vous ne vous y attendiez peut-être pas. Or il ne manque pas d'ouvrages dans lesquels cette conclusion négative est très catégoriquement exprimée. Pour ma part, permettez-moi de vous le dire, je n'y souscris pas. *Le sens musculaire existe*, en tant que *sens spécial*, et si la physiologie expérimentale est incapable d'analyser un phénomène purement subjectif, la *physiologie non expérimentale*, la physiologie *personnelle*, sans vivisections, sans appareils, peut, il me semble, trancher, toute seule, la difficulté.

III. Nous savons, lorsque nous pesons un objet, lorsque nous soulevons un fardeau, qu'il nous faut développer tant ou tant de force pour arriver au but. L'intensité de la contraction est, d'une façon générale, proportionnelle à la résistance à vaincre. Nous avons une notion assez exacte de notre *dépense de contraction*, en un

mot de l'*effort* accompli, par la mesure même de la résistance.

Le *sens* musculaire est *celui* qui nous informe de la valeur quantitative de la résistance vaincue.

L'*évaluation exacte du poids des objets*, par exemple, est subordonnée à la notion — purement subjective — de l'effort qu'il nous faut faire pour les soulever.

Comme tous les autres sens, le sens musculaire se perfectionne par l'habitude et l'éducation. Un employé des postes, en soupesant des lettres à la hâte, apprécie des différences de poids qui ne dépassent pas des *fractions de gramme*. Il a éduqué, sans s'en douter, et affiné son sens musculaire, au point de ne rien ignorer du plus petit travail qu'il réclame de ses muscles. Il ne me semble pas que cela soit contestable, mais je dois vous dire les objections que cette manière de voir a soulevées.

Si nous arrivons à distinguer de si minces différences, ce ne serait pas, dit-on, parce que nous avons un sens musculaire plus délicat, mais tout simplement parce que notre sensibilité tactile nous renseigne sur l'intensité des *pressions* que subit l'épiderme au niveau où il se trouve en contact avec la résistance à vaincre. Un poids plus lourd comprime plus fortement la surface cutanée et la sensation de plus forte pression nous permet de l'estimer à sa juste valeur. M. Beaunis va plus loin ; il admet que les frottements des tissus profonds les uns contre les autres, au moment de la contraction musculaire, nous fournissent des avertissements de même nature que la pression du tégument lui-même.

L'argument est spécieux. La sensibilité tactile et la sensibilité générale, celle des tissus profonds, n'ont rien à voir avec la *notion intime* de l'effort réalisé.

Lorsque nous voulons soulever un poids qui est à terre, nous percevons, en dehors même de la résistance éprouvée à la surface cutanée de la région palmaire, une sensation particulière, à laquelle les organes tactiles de la main ne participent pas, et nous savons parfaitement quel *effort des reins* nous devons faire pour y parvenir.

Du reste, la contraction musculaire poussée à l'extrême est douloureuse. La fibre striée a donc sa sensibilité propre, une sensibilité dont les crampes donnent une idée assez juste. Personne n'a jamais assimilé une crampe à une douleur cutanée. Cette sensation de crampe peut être produite par le courant d'induction d'une bobine à gros fil. Le picotement de la peau ne compte pas en comparaison

de la sensation musculaire, et un sujet auquel on électrise de cette façon les muscles fléchisseurs de l'avant-bras se rend parfaitement compte du siège de la contraction provoquée.

IV. Messieurs, si après la physiologie expérimentale la physiologie subjective était impuissante à démontrer l'existence du sens musculaire, la pathologie serait plus heureuse. Ici encore, c'est elle qui a eu le premier mot et c'est elle aussi qui aura le dernier.

Voici un Ataxique très fortement musclé, qui lance ses jambes de côté et d'autre, qui talonne, et qui tomberait s'il ne s'appuyait pas solidement sur ses deux cannes. Il sent très bien le sol sous ses pieds, quoiqu'il soit sujet à des fourmillements. En tout cas, il n'a pas d'analgésie ni d'anesthésie plantaires.

Lorsqu'il est étendu sur son lit, nous lui faisons faire l'expérience classique. Je l'invite à toucher du bout de son orteil ma main que je tiens à une certaine hauteur. Il projette le pied avec violence dans une fausse direction, et il le laisse retomber maladroitement sur la barre de fer du cadre de son lit. Il se fait mal, puisqu'il n'est pas anesthésique. Ce n'est donc pas parce qu'il a perdu la sensibilité tactile qu'il vient d'exécuter un mouvement « illogique » ; ce n'est pas non plus parce qu'il a perdu la force musculaire ; c'est parce qu'*il a perdu sa sensibilité musculaire*.

Il a donné à ses muscles un ordre auquel ceux-ci ont obéi ; mais pendant la contraction, il n'a pas été informé de l'étendue du raccourcissement et, comme il ne savait pas ce qu'il avait à fournir d'influx nerveux pour arriver à son but, *il a fourni du premier coup le maximum*.

Dans l'état normal, une contraction musculaire doit *à tout moment* avertir nos centres d'aperception que la fibre s'est déjà raccourcie de telle ou telle quantité. Notre malade sait parfaitement que, pour lever la jambe, il lui faut mettre en action le muscle triceps, dont il ignore d'ailleurs absolument l'existence. Mais il ne sait plus, au fur et à mesure que la contraction se produit, qu'elle correspond à tel ou tel raccourcissement. Il a donné l'impulsion au muscle et le muscle a dépassé le but. Il regarde très attentivement le but qu'il veut atteindre, il cherche à corriger les fautes de direction de son membre et chaque tentative de correction devient l'occasion d'un nouveau mouvement illogique.

Lorsque ce malade est debout, il regarde ses pieds et le contrôle

de la vue lui permet seul de diriger ses pas. Le sens musculaire, ne l'avertissant pas sur la situation de ses membres *pendant* les mouvements qu'il exécute, il supplée à cette absence de renseignements en s'adressant à un autre sens. S'il ferme les yeux, il ne sait plus où il est, et il tombe.

Le Signe de Romberg est donc, par excellence et sauf de très rares exceptions, la preuve que le sens musculaire est aboli.

Ce même ataxique a une façon de se tenir debout qui mérite d'être considérée attentivement. Veuillez remarquer qu'*il écarte les pieds* et qu'*il a toujours les jambes raides*.

S'il écarte les pieds, c'est pour élargir sa base de sustentation. Il évite ainsi des chutes qui, sans cette précaution, seraient fréquentes. S'il a les jambes raides, ce n'est pas qu'elles soient contracturées. Bien loin de là. La contracture n'existe pas dans le Tabes.

C'est volontairement qu'il raidit ses membres. Puisqu'il peut commander à ses muscles, il en profite pour exiger d'eux tout ce qu'ils peuvent lui donner. Il a ainsi la certitude qu'il ne s'effondrera pas.

Tous les ataxiques redoutent au suprême degré ce *dérobement des jambes* qui se produit inopinément, lorsqu'ils ne sont pas constamment attentifs à l'obligation de contracter à la fois tous les muscles du membre inférieur, de manière à être portés en quelque sorte *comme sur des jambes de bois*.

Le dérobement des jambes est un symptôme de la période préataxique. Il survient quelquefois par surprise, chez des sujets dont le sens musculaire n'est pas encore sérieusement compromis. Mais c'est un signe sur la valeur duquel on ne peut se méprendre.

Il indique que la sensibilité musculaire s'émousse. Au moment où elle vient à manquer — ce peut être l'affaire d'un instant, — le futur ataxique, non prévenu de l'état de contraction ou de relâchement de ses muscles, croit qu'il a un point d'appui solide, lorsque ce point d'appui lui manque. Brusquement il s'affaisse, comme s'il avait reçu un coup violent sur les jarrets. Instruit par l'expérience, il prend ses mesures pour échapper au danger : de là, cette habitude constante de tenir les jarrets tendus, car il est sûr alors que le dérobement imprévu ne se produira pas.

Le fait que les Ataxiques ont perdu, *à tout moment*, la notion de l'*état actuel de contraction* de leurs muscles, explique encore un

autre phénomène sur lequel je ne me lasserai pas d'attirer votre attention.

Voici trois ataxiques, deux hommes et une femme, dont la marche est déjà très incoordonnée, mais qui, tous les trois, peuvent encore circuler sans appui dans les cours de l'hospice. Ils sont vigoureux et leurs muscles ne sont pas atrophiés; ils font de longues promenades, ils sont suffisamment solides sur leur base plantaire. Mais c'est à la condition de maintenir dans un état de rigidité permanente celui des deux membres inférieurs qui supporte le poids du corps pendant la progression.

Je les invite à faire devant vous quelques pas, *les genoux demi-fléchis*. Tous les trois, avec ensemble, s'y refusent catégoriquement. Ils savent bien ce qui ne manquerait pas d'arriver : *ils tomberaient immédiatement*.

Ils n'auraient pas sitôt commencé le mouvement de génuflexion simultanée des deux jambes, qu'ils s'affaisseraient et rouleraient par terre.

C'est là, Messieurs, un signe qui, en dehors de son intérêt pathogénique, me paraît avoir une grande valeur diagnostique.

Dans la *demi-génuflexion*, les muscles antérieurs et postérieurs du membre, qui sont, vous le savez, réciproquement antagonistes, ne donnent plus, s'ils ont perdu leur *sensibilité spéciale*, les indications nécessaires pour que leurs effets se compensent dans la juste mesure. Le patient ne peut, ainsi que je viens de vous le dire, avoir de sécurité qu'à la condition de se tenir raide sur ses jambes en contractant à la fois tous ses muscles *au maximum*.

Regardez les jambes nues de cet ataxique que je prie de marcher devant vous ; voyez comme il tend la jambe qui porte, et remarquez comme il fait saillir toutes ses masses musculaires, aussi bien celles des fléchisseurs que celles des extenseurs.

Ce n'est donc pas par faiblesse qu'il va s'affaler lourdement, s'il consent à marcher les genoux fléchis ; c'est, je vous le répète, tout simplement parce qu'*il ignore tout de ses contractions musculaires, en dehors de leurs deux termes extrêmes*, le relâchement complet et la rigidité maximum.

Il veut bien se mettre à genoux ; cependant il ne *s'y met pas, il tombe à genoux*, sur le coussin préparé d'avance pour qu'il ne se fasse pas mal. C'est un abandon volontaire de l'état de contraction calculée qui lui permettait de se tenir debout.

Il ne peut pas rester un seul instant dans la demi-génuflexion sur place, à plus forte raison ne peut-il pas marcher en demi-génuflexion.

V. Les expériences cliniques à l'aide desquelles nous obtenons quelques renseignements sur le degré d'altération du sens musculaire, ont été variées à l'infini par Duchenne (de Boulogne).

La perte du sens musculaire *aux membres supérieurs* s'apprécie par la perte de la *notion de poids*. Un Ataxique à qui l'on fait préalablement fermer les yeux, peut ignorer si une boule qu'on lui met dans la main lorsqu'il a le bras tendu, pèse trente grammes ou deux cents grammes. Il ne se rend pas compte de la résistance qu'il oppose à la pesanteur et de l'effort qu'il accomplit pour maintenir le bras horizontal. La seule chose qu'il sache, c'est qu'il tient son bras étendu. Quel que soit le poids qu'il ait à porter, *il contracte les muscles au suprême degré* de leur énergie. *L'ordre parti de l'écorce est toujours le même*, et si, par hasard, la contraction musculaire n'est pas volontairement superlative, vous voyez le bras osciller.

Une autre expérience consiste à faire toucher du bout du doigt un objet quelconque, situé à une faible distance. Il suffit même de dire au malade de toucher le bout de son nez, pour s'apercevoir que l'incoordination est plus ou moins prononcée, c'est-à-dire que le sens musculaire est plus ou moins sérieusement compromis. Au lieu de mettre doucement et exactement le doigt au bout de son nez, l'ataxique le projette brusquement dans le vide, à côté de l'oreille en général, par conséquent beaucoup plus loin que le but. S'il a les yeux fermés, le mouvement est encore plus brutal et plus illogique. A aucun moment de cet acte musculaire, il ne sait le chemin déjà parcouru. Le contrôle de la vue lui permet, seul, de revenir sur les écarts, mais chaque mouvement de correction est comme pour les membres inférieurs, l'occasion d'une incorrection nouvelle.

Incoordination et perte du sens musculaire sont, en résumé, *deux termes équivalents, dans la pratique.*

Mais, direz-vous peut-être avec nombre d'auteurs, tous ces phénomènes d'incoordination attribués à la perte du sens musculaire ne peuvent-ils pas s'expliquer aussi bien par *la perte de la sensibilité articulaire, de la sensibilité tendineuse, de la sensibilité ligamenteuse?* Car toutes ces sensibilités existent et l'histologie,

d'ailleurs, a démontré que les membranes synoviales, les tendons, les ligaments renferment des corpuscules de sensibilité spéciaux. Il faut bien que ces petits organes servent à quelque chose. Or, tous les déplacements que nous imprimons à nos *segments de membres*, agissent sur ces corpuscules et les informations que ceux-ci nous apportent sont aussi bien capables de nous avertir de la situation réciproque des surfaces articulaires, ligamenteuses ou tendineuses que le sens musculaire lui-même.

— Assurément, Messieurs, il doit en être ainsi, et je crois volontiers qu'on a trop dissocié la sensibilité musculaire de la sensibilité articulaire.

L'une et l'autre, également indépendantes de la sensibilité tactile, ont entre elles d'étroites connexions. La différence qui sépare un muscle d'un tendon n'est pas grande. Le muscle est un tendon contractile, le tendon est un muscle rigide. En fait, l'un fait suite à l'autre et c'est le même organe. Les recherches de Golgi et de Cattaneo nous ont appris que les corpuscules de sensibilité spéciale dont je vous parlais à l'instant même, sont situés approximativement *au point de jonction du tendon et du muscle*.

Il est donc parfaitement admissible, jusqu'à preuve du contraire que les corpuscules de la sensibilité musculaire soient les mêmes que ceux de la sensibilité tendineuse. Leur excitation, au moment de la contraction, nous annonce l'entrée en activité du muscle, soit par une sensation de crampe commençante, soit par une sensation de simple traction sur les épiphyses articulaires. Il n'est pas possible de séparer la cause de l'effet, ni l'effet de la cause.

Toute action musculaire ayant pour résultat de déplacer les surfaces articulaires, les sensations nées sur place, si je puis ainsi dire, au niveau de l'insertion tendineuse ou dans la masse charnue elle-même, se confondent absolument.

Il n'en est pas de même de la *sensibilité tactile*, dont les organes périphériques sont de tout autre nature et de tout autre provenance que ceux de la sensibité profonde. La clinique seule, sans l'histologie, le fait bien voir. La perte de la sensibilité tactile donne lieu à une forme d'incoordination qui n'est nullement comparable à celle qui résulte de la perte du sens musculaire.

L'anesthésie plantaire, pas plus chez un ataxique que chez un hystérique, n'entraîne le dérobement des jambes, ni le Signe de

Romberg; elle n'empêche pas la marche en demi-génuflexion, elle n'empêche pas le doigt d'aller droit à son but. Est-ce à dire qu'elle n'ait pas une influence quelconque dans le désordre des mouvements chez les tabétiques? — Il est impossible de le nier. Ses effets s'ajoutent à ceux qui résultent de la perte du sens musculaire, mais ils ne font que s'y ajouter. Ils n'en sont pas la seule et unique cause. La situation est plus compliquée, voilà tout.

C'est probablement de la combinaison, en proportions diverses, de l'anesthésie cutanée et de l'anesthésie musculo-tendineuse que proviennent les variétés nombreuses d'incoordination qu'on observe dans le Tabes sensitivo-moteur.

Tel Ataxique *lance les jambes* à droite et à gauche et les laisse retomber d'aplomb *en talonnant*; et chez celui-là *c'est surtout la sensibilité musculaire qui est en défaut.*

Tel autre, qui talonne aussi, *piétine sur place*, comme s'il ne sentait pas, comme s'il cherchait toujours le sol sous ses pieds. Chez celui-ci, l'*anesthésie plantaire* peut avoir plus d'influence que la perte du sens musculaire sur la coordination ou l'incoordination de la démarche.

On conçoit, du reste, que si l'appréciation exacte de nos mouvements en général est subordonnée, comme je vous le disais tout à l'heure, à la notion de la *résistance*, la perte de la sensibilité tactile peut revendiquer une large part dans les phénomènes de l'ataxie. La nature de la résistance nous échappe, et nous ne savons plus approprier nos mouvements à la réaction que cette résistance réclame.

VI. Possédons-nous la sensibilité musculaire *dès la naissance*? — La réponse n'est pas douteuse. La sensibilité musculaire appartient au nouveau-né comme l'odorat, comme l'ouïe, comme le goût. Mais elle se perfectionne, vous ai-je dit, aussi bien que les autres sens.

Elle ne nous donne pas de renseignements par elle-même; il lui faut le contrôle d'un ou de plusieurs autres sens. L'éducation des yeux se fait par l'oreille, l'éducation de l'oreille se fait par l'œil, par les doigts. De même, le sens musculaire ne nous avertit de la situation de nos membres, qu'autant que les autres sens nous permettent de vérifier cette situation. Peu à peu, un sens perfectionné — le sens musculaire par exemple — se dégage de la

servitude à laquelle il était d'abord assujetti par rapport aux autres.

Je mesure la longueur de cette table par la vue. Si je ferme les yeux, je peux la mesurer encore en écartant les bras. Mon sens musculaire, instruit depuis longtemps par mes yeux, se suffit à lui-même.

Les fibres de toutes les sensibilités, issues des ganglions spinaux postérieurs ou de leurs équivalents crâniens, aboutissent toutes aux cordons postérieurs.

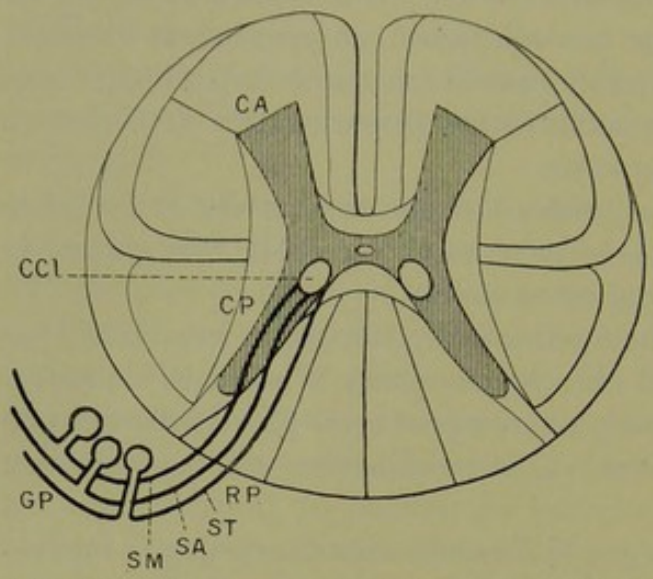

Fig. 108. — Conducteurs des différentes sensibilités dans les racines et les cornes postérieures.

RP, racine postérieure. — CA, corne antérieure. — CP, corne postérieure. — CCl, colonne de Clarke. — GP, ganglion spinal postérieur. — SM, fibres de la sensibilité musculaire. — SA, fibres de la sensibilité articulaire. — ST, fibres de la sensibilité tactile.

Je vous parlais précédemment de ces tabétiques chez lesquels l'incoordination résulte tantôt d'un trouble de la sensibilité tactile, tantôt d'une abolition du sens musculaire. Il es bien probable que chez ceux-ci et ceux-là, la lésion du *Tabes incipiens* n'est pas la même. En général, au bout d'un certain temps, toutes les fibres de la sensibilité subissent la dégénération tabétique, et il n'est pas dans nos moyens de les distinguer les unes des autres. Peut-être arrivera-t-on un jour à les isoler et, alors seulement, nous serons mieux en mesure d'attribuer à la perte du sens musculaire, d'une part, à la perte de la sensibilité tactile, d'autre part, le rôle individuel de celle-ci et de celle-là dans les phénomènes d'incoordination tabétique.

VII. Il me faut encore, Messieurs, envisager la question à un autre point de vue. L'incoordination des mouvements, dans le Tabes et dans la plupart des maladies systématiques cérébro-spinales, doit-elle être rattachée à un *trouble de l'équilibration*? En d'autres termes, le sens musculaire est-il nécessaire à la *fonction*

de l'équilibre? — C'est là, je vous l'avoue, un sujet trop grave pour que j'ose l'attaquer à fond. Je ne l'envisagerai que par le côté clinique.

L'équilibre est une fonction absolument à part. Ce n'est pas une faculté qui s'acquiert par l'expérience ou par la volonté.

L'alvin est en équilibre dans l'eau, dès qu'il est en état de se mouvoir. Le poussin n'a pas sitôt cassé sa coquille que vous le voyez courir, « droit sur ses pattes », au grain que la poule lui prépare en bonne mère de famille. Dans cette course, il ne fait pas de calculs, il ne combine pas ses mouvements pour se tenir en équilibre. L'équilibre lui est naturel : c'est chez lui une *fonction native*.

Chez l'homme, comme chez la plupart des mammifères, la fonction n'est pas native, mais simplement *innée*, c'est-à-dire qu'elle est prête à se manifester, lorsque l'heure sera venue, sans apprentissage préalable. La fonction sexuelle est également innée, mais elle n'est pas native.

Pourquoi l'homme ne se tient-il pas en équilibre dès qu'il vient au monde? — C'est parce que les conducteurs nerveux qui relient ses muscles à l'*organe central de l'équilibre* ne sont pas encore développés au sortir de l'œuf.

Nous disons couramment que l'enfant *s'apprend* à marcher : ce n'est là qu'une formule de langage, une métaphore qui ne répond pas à la réalité du fait. L'enfant ne s'apprend pas à marcher : les fibres conductrices qui président aux actes de l'équilibre poussent leurs prolongements dans une direction que la nature a prévues et tracées ; elles se mettent en contact avec la fibre musculaire striée, et, de ce jour, l'équilibre est devenu *fonction*.

Voilà un premier fait. — Mais il en est un autre qui doit nous arrêter. L'état d'équilibre de notre corps est le résultat de toute une série de contractions musculaires auxquelles *notre volonté est étrangère*. L'homme ne se souvient pas des efforts que l'enfant a faits pour acquérir cette fonction. En quoi donc consiste-t-elle?... Ces contractions ne sont pas des actes réflexes ; elle ne sont pas des actes volontaires. Qui les commande? — Le *Cervelet*.

Le cervelet est *l'organe de l'équilibre*.

Il reçoit des fibres cérébrales et des fibres spinales, et il émet des fibres spinales et des fibres cérébrales. Le schéma que je vais

vous présenter dans un instant vous montrera, réduites à leur extrême simplicité, les connexions dont il s'agit. Avant de vous exposer — toujours très sommairement — le mécanisme de l'appareil, il me faut encore vous dire un mot de la fonction elle-même.

L'équilibre, envisagé en tant que résultat brut, c'est, pour l'homme, la *verticalité*.

Je néglige à dessein les modifications de la verticalité, qui ne sont que temporaires et qui ne changent rien, en somme, à l'attitude d'ensemble.

Nous sommes prévenus de la situation verticale de notre axe longitudinal par la vue, par le toucher, par l'ouïe, par le sens musculaire. Toutes les sensations qui nous sont apportées par ces quatre sens fondamentaux (le goût et l'olfaction ne comptent pas ici) concourent au même but : *le maintien de la verticalité*. Je ne parle pas des canaux demi-circulaires, organes sensitifs qui nous indiquent *la direction du déplacement* dans l'espace.

Aucun des sens que je viens d'énumérer ne suffirait à nous donner la notion de notre équilibre, si les autres ne l'y avaient aidé dès l'origine.

Or, c'est le cervelet qui, *à notre insu*, est prévenu de l'attitude d'équilibration, par la vue, par le toucher, par l'ouïe, par le sens musculaire.

Je crois inutile de vous rappeler que le *pédoncule cérébelleux supérieur* renferme des fibres destinées aux couches optiques. Ces fibres qui font halte dans les corps quadrijumeaux (organes visuels et auditifs) établissent une communication directe entre le cervelet, — petit cerveau inconscient, — et l'hémisphère cérébral, — grand cerveau qui voit, qui entend, qui sent, qui *aperçoit* toutes les sensations. Vous savez, d'autre part, que les pédoncules cérébelleux inférieurs renferment des fibres spinales *centripètes*, vectrices de sensations tactiles et musculaires.

Il nous reste à nous demander quelles lésions tabétiques peuvent, en supprimant la sensibilité musculaire, anéantir la notion de l'équilibre.

Si, en effet, Messieurs, vous avez bien suivi tout ce que je viens de vous dire, si vous vous rappelez que l'équilibre est réalisé par la collaboration des sensibilités visuelle, tactile et musculaire, vous

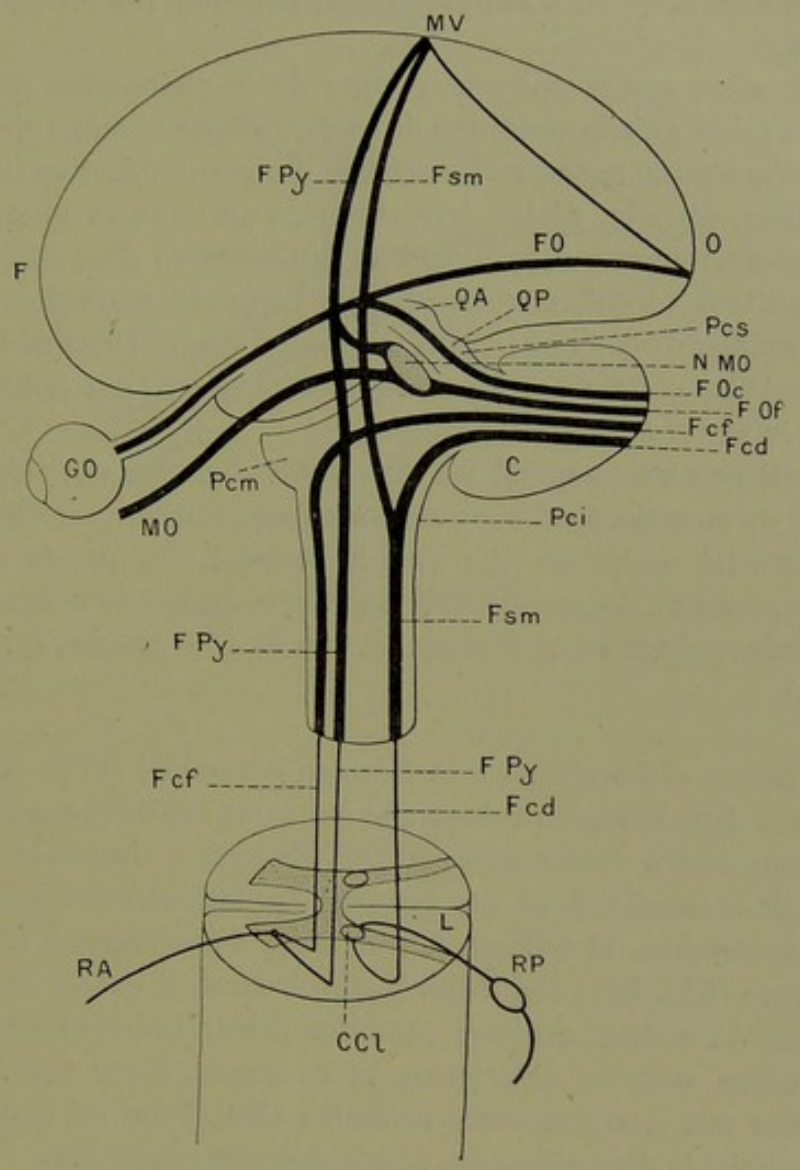

Fig. 108. — Schéma représentant les connexions cérébro-spinales et cérébello-spinales.

F, extrémité frontale du cerveau. — O, son extrémité occipitale. — C, cervelet.

FPy, faisceau pyramidal partant de la zone rolandique dite *motrice volontaire*, descendant dans le cordon latéral de la moelle, et émettant : 1° dans son trajet intra-cérébral, des fibres destinées au noyaux du moteur oculaire commun (NMO) ; 2° Dans son trajet intra-spinal, des branches collatérales destinées à la corne antérieure d'où partent les racines antérieures (RA).

Fsm, *fibres du sens musculaire*, venues des racines postérieures (RP) et traversant la colonne de Clarke (CCl). Ces fibres remontent en suivant le trajet du faisceau cérébelleux direct (Fcd). — Une partie d'entre elles se rend par l'intermédiaire du pédoncule cérébelleux inférieur (Pci) à l'écorce du cervelet C. — Une autre partie gagne l'écorce cérébrale (MV).

GO, globe oculaire. — De la rétine partent les fibres optiques (FO), des radiations de Gratiolet, se rendant à la région occipitale O du cerveau. — Une autre partie, *fibres optiques cérébelleuses* (FOc), au voisinage du tubercule quadrijumeau supérieur (QA), s'enfonce dans le pédoncule cérébelleux supérieur (Pcs), pour s'épanouir dans l'écorce du cervelet.

Fcf, faisceau conduisant les ordres moteurs partis du cervelet et constituant la majeure partie du pédoncule cérébelleux moyen (Pcm). — FOf, fibres oculo-motrices cérébelleuses.

devez vous demander pourquoi un tabétique qui ferme les yeux, perd l'équilibre, — en d'autres termes, pourquoi il a le Signe de Romberg.

L'explication que je vais vous donner de ce phénomène ne peut être bien saisie qu'à la condition de reprendre par le menu certains détails d'anatomie normale. Un schéma d'une complication un peu rébarbative, mais en réalité très simple, vous donnera un aperçu des voies nerveuses qui président à l'équilibration (Fig. 108). J'en ai distrait tout ce qui ne relève pas de l'appareil cérébelleux, et, pour simplifier davantage, je vous proposerai d'admettre que l'équilibre peut être obtenu par les seuls renseignements que nous fournissent *la vue et le sens musculaire.*

Le système cérébro-spinal est représenté dans son ensemble par le profil du cerveau dont vous reconnaissez l'extrémité frontale (F) et l'extrémité occipitale (O); par le cervelet (C); par la moelle épinière, dont un segment élargi se trouve au bas de la figure. La coupe transversale de ce tronçon est vue du côté gauche. (Fig. 108 et 109.)

De l'écorce cérébrale part le faisceau pyramidal (FPy). Il prend naissance dans la région rolandique que nous appelons conventionnellement *motrice volontaire* (MV). Il descend à travers le cordon latéral de la moelle, émet des branches collatérales destinées à la corne antérieure, et celle-ci, à son tour, donne issue à la racine antérieure (RA). Dans son trajet intra-cérébral, il envoie des fibres au noyau du moteur oculaire commun (NMO), qui est l'équivalent de la corne motrice antérieure, et ce noyau, à son tour, donne naissance aux nerfs moteurs oculaires (MO). Telle est dans toute sa simplicité la disposition des fibres *motrices cérébrales.*

Les *fibres sensitives cérébrales* sont représentées par un faisceau (Fsm), qui, de la moelle, pénètre dans l'hémisphère, pour aboutir à la région motrice volontaire (MV). Ce faisceau centripète du sens musculaire est constitué par des fibres venues de la racine postérieure (RP), lesquelles, après avoir traversé la colonne de Clarke (CCl), gagnent le *faisceau cérébelleux direct* (Fcd). Avant d'arriver au mésocéphale, le faisceau cérébelleux direct abandonne une partie de ses fibres — sans doute la majeure partie — au *pédoncule cérébelleux inférieur* (Pci). Celles-là vont à l'écorce du cervelet.

Un *autre système de fibres sensitives* issues de la rétine, à la face

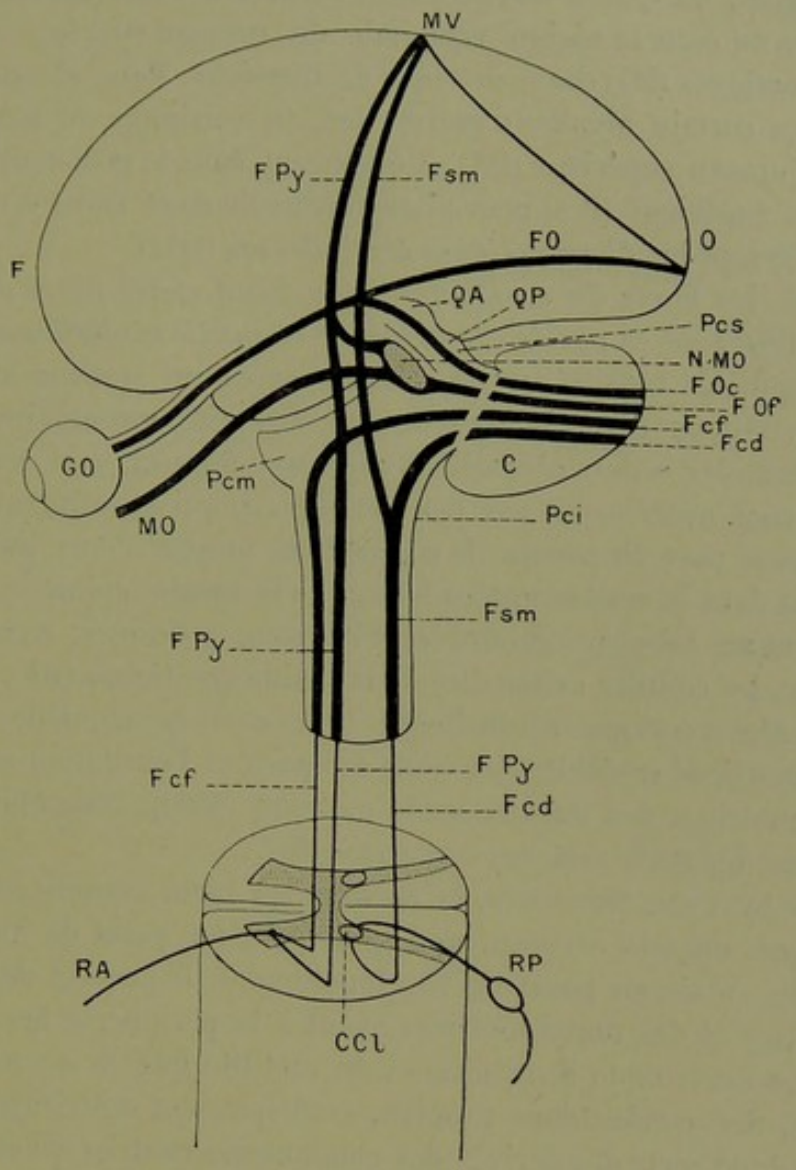

Fig. 110. — Schéma représentant les connexions cérébro-spinales et cérébello-spinales qui président à l'équilibration.

F, extrémité frontale du cerveau. — O, son extrémité occipitale. — C, cervelet. — FPy, faisceau pyramidal partant de la zone rolandique, dite motrice volontaire descendant dans le cordon latéral de la moelle, et émettant : 1° dans son trajet intra-cérébral, des fibres destinées au noyau du moteur oculaire commun (NMO) ; 2° dans son trajet intra-spinal, des branches collatérales destinées à la corne antérieure d'où partent les racines antérieures (RA). — Fsm, *fibres du sens musculaire*, venues des racines postérieures (RP) et traversant la colonne de Clarke (CCl). Ces fibres remontent en suivant le trajet du faisceau cérébelleux direct (Fcd). — Une partie d'entre elles se rend par l'intermédiaire du pédoncule cérébelleux inférieur Pci à l'écorce du cervelet (C). Une autre partie gagne l'écorce cérébrale (MV). — GO, globe oculaire. — De la rétine partent les fibres optiques (FO) se rendant à la région occipitale (O) du cerveau. — Une autre partie, fibres optiques cérébelleuses (FOc), au voisinage du tubercule quadrijumeau supérieur (QA), s'enfonce dans le pédoncule cérébelleux supérieur (Pcs), pour s'épanouir dans l'écorce du cervelet. — Fcf, faisceau conduisant les ordres moteurs partis du cervelet et constituant la majeure partie du pédoncule cérébelleux moyen (Pcm). — Fof, fibres oculomotrices cérébelleuses.

postérieure du globe oculaire (GO), traverse l'hémisphère pour prendre fin dans la région occipitale du cerveau (O). Ce sont les *fibres optiques* (FO) *des radiations de Gratiolet*. Mais, chemin faisant, un certain nombre d'entre elles, au voisinage du tubercule quadrijumeau supérieur (QA), s'enfoncent dans le pédoncule cérébelleux supérieur (Pcs) pour aller s'épanouir dans l'écorce du cervelet. Ce sont les *fibres optiques cérébelleuses* (FOc).

Ainsi, les *fibres du sens musculaire* Fsm) *et les fibres du sens visuel* (FO) *sont en partie cérébrales et en partie cérébelleuses*.

A l'appareil sensitif du cervelet correspond un système moteur. Aux excitations cérébelleuses de la sensibilité musculaire (Fcd) répondent des ordres cérébelleux moteurs. Ceux-ci sont transmis aux cornes antérieures par des fibres (Fcf), qui constituent, pour une bonne part, le pédoncule cérébelleux moyen (Pcm), puis descendent dans le cordon antéro-latéral de la moelle épinière, parallèlement au faisceau pyramidal (FPy) pour actionner, comme ce dernier, les cellules originelles de la racine antérieure (RA).

Aux fibres optiques cérébelleuses (FOc) correspondent des fibres oculo-motrices cérébelleuses (FOf) qui portent l'excitation aux cellules motrices des noyaux oculo-moteurs (NMO), lesquelles sont l'origine des nerfs moteurs oculaires (MO).

Vous le voyez, Messieurs, le cervelet est bien, comme son nom l'indique, un *petit cerveau*, non seulement au point de vue anatomique, mais au point de vue fonctionnel. Il possède des fibres sensitives et des fibres motrices ayant à la périphérie les mêmes organes nerveux de sensibilité et de motilité que le cerveau lui-même. Ses conducteurs propres, centripètes et centrifuges, sont en quelque sorte des dérivés des conducteurs centripètes et centrifuges qui relient le cerveau à la moelle. La dérivation se fait au point de convergence des pédoncules cérébelleux avec le mésocéphale.

Si vous avez bien compris le dispositif anatomique que je viens de vous exposer, il vous sera facile, maintenant, j'en suis certain, de vous représenter le mécanisme de l'équilibre normal et celui du Signe de Romberg.

VIII. — Le cervelet est avisé de la rectitude ou de la verticalité physiologique par la vue et par le sens musculaire. Le cerveau n'en est pas informé à l'état normal, ou il n'en tient pas compte. Les

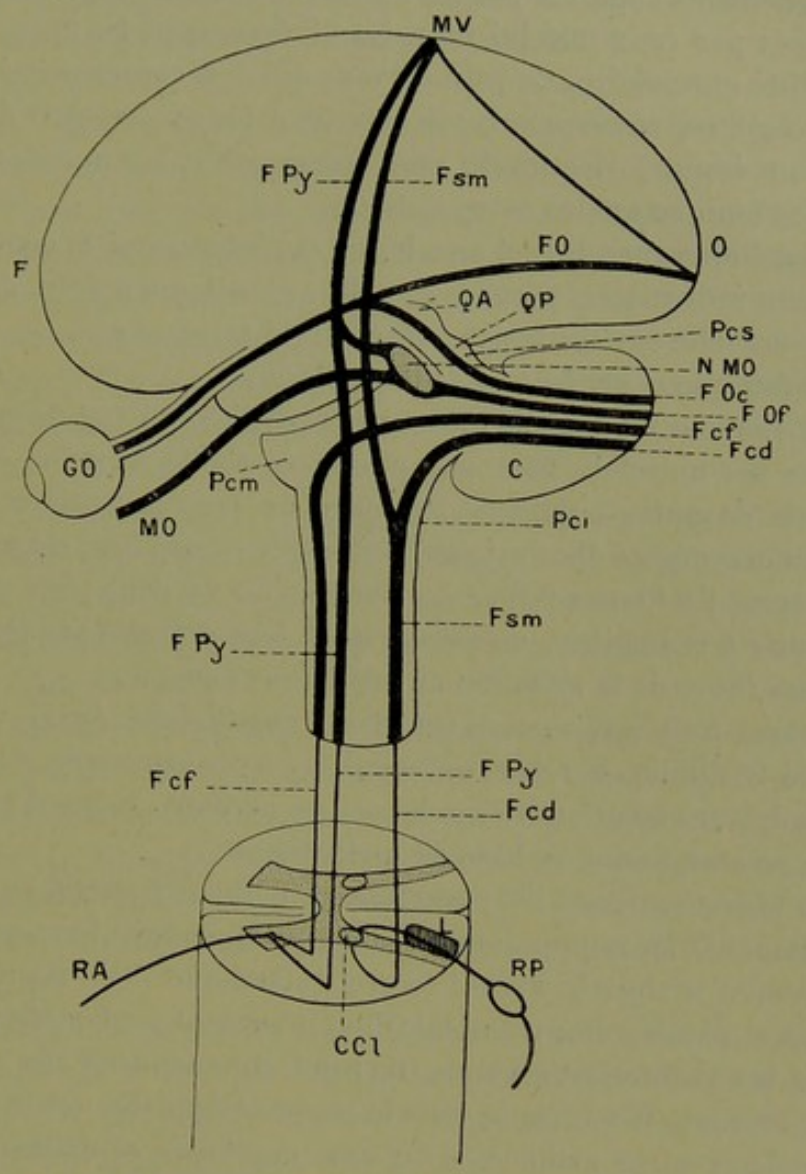

Fig. 111. — Schéma représentant les connexions cérébro-spinales et cérébello-spinales qui président à l'équilibration.

F, extrémité frontale du cerveau. — O, son extrémité occipale. — C, cervelet. — FPy, faisceau pyramidal partant de la zone rolandique dite motrice volontaire, descendant dans le cordon latéral de la moelle et émettant : 1° dans son trajet intra-cérébral, des fibres destinées au noyau du moteur oculaire commun (NMO) ; 2° dans son trajet intra-spinal, des branches collatérales destinées à la corne antérieure d'où partent les racines antérieures (RA). — Fsm, *fibres du sens musculaire*, venues des racines postérieures (RP) et traversant la colonne de Clarke (CCl). — Ces fibres remontent en suivant le trajet du faisceau cérébelleux direct (Fcd). — Une partie d'entre elles se rend par l'intermédiaire du pédoncule cérébelleux inférieur Pci à l'écorce du cervelet C. — Une autre partie gagne l'écorce cérébrale (MV). — GO, globe oculaire. — De la rétine partent les fibres optiques (FO), des radiations de Gratiolet se rendant à la région occipitale O du cerveau. — Une autre partie, fibres optiques cérébelleuses (FOc), au voisinage du tubercule quadrijumeau supérieur (QA), s'enfonce dans le pédoncule cérébelleux supérieur (Pcs), pour s'épanouir dans l'écorce du cervelet. — Fcf, faisceau conduisant les ordres moteurs partis du cervelet et constituant la majeure partie du pédoncule cérébelleux moyen (Pcm). — Fof, fibres oculo-motrices cérébelleuses.

renseignements apportés par les fibres rétiniennes au cervelet sont confirmés par ceux que lui fournissent également les fibres de la sensibilité musculaire. Ce petit cerveau qui a sa conscience personnelle réagit en conséquence : il maintient les axes visuels dans la direction voulue, il stimule sans interruption les muscles dont l'activité tonique assure notre stabilité.

Un tabétique chez lequel une lésion (L) interrompt la continuité des fibres radiculaires postérieures (RP) est comme un être dont les fibres cérébelleuses centripètes (Fsm) n'existeraient pas.

Ce tabétique *a perdu le sens musculaire.*

Son écorce *cérébrale* (MV) n'est pas instruite de l'état de contraction de ses muscles. Mais son écorce cérébelleuse n'en est pas instruite davantage, puisque les fibres du sens musculaire (Fsm) sont interrompues dès l'origine, c'est-à-dire avant leur entrée dans la colonne de Clarke (CCl). Le cervelet ne va donc plus pouvoir concourir à la stabilité, qu'autant qu'il sera prévenu par les fibres optiques (FOc) de la situation du sujet dans l'espace.

Encore, cette information sera-t-elle insuffisante. Aussi, voyons-nous le tabétique chercher son équilibre *volontairement*, en regardant soigneusement où il marche, en ne perdant jamais de vue ses pieds, en élargissant sa base de sustentation.

Ses fibres optiques (FO) conduisent à l'écorce, vers la région occipitale (O), les impressions rétiniennes, et, comme les connexions de l'écorce occipitale avec l'écorce rolandique (MV) ne sont pas détruites, le faisceau pyramidal (FPy) intervient pour mettre en jeu toutes les racines antérieures (RA) qui commandent aux *muscles de la station*. Dès lors, je vous le répète, l'équilibre est le résultat en quelque sorte artificiel d'un acte *psychique et délibéré*: c'est la manifestation d'une volonté instante.

L'ataxique ne pense qu'à son équilibre, tous ses efforts n'ont d'autre but que d'éviter une chute toujours imminente. Faites-lui fermer les yeux, c'est comme si vous lui coupiez les fibres optiques (FO). Son écorce cérébrale ne sait plus rien de l'ambiance. Il est dans le vide et il tombe.

J'ai supposé pour les besoins de la démonstration que le sens musculaire et la vue suffisaient à la fonction de l'équilibre. Si je n'avais craint de compliquer le schéma, j'aurais pu joindre aux fibres de la sensibilité musculaire celles de la sensibilité tactile dont le trajet est à peu près le même. Il va de soi que la dégéné-

ration de ces dernières ne fait qu'augmenter le trouble de coordination dans les actes qui ont pour but la stabilité.

IX. — Tout à l'heure, Messieurs, je vous énumérais les raisons anatomo-physiologiques auxquelles il me paraît légitime d'attribuer l'incoordination des mouvements chez les tabétiques. Je vous disais que l'incoordination avait pour cause immédiate la perte du sens musculaire. Il est un sens musculaire *conscient* ou *cérébral*. Vous savez maintenant qu'il existe un *sens musculaire cérébelleux, inconscient*. Est-il possible d'expliquer les différences symptomatiques qui permettent de distinguer un *tabétique* d'un cérébelleux? — Vous allez vous en rendre compte.

Les « cérébelleux » (c'est le mot consacré), lorsqu'il ne s'agit pas d'être seulement en équilibre, ne présentent pas d'incoordination. Dans leur lit, ils exécutent avec leurs bras, avec leurs jambes, très régulièrement, très ponctuellement, tous les mouvements qu'on leur demande.

C'est le faisceau pyramidal (FPy) qui commande, et l'écorce (MV), avertie par les fibres de la sensibilité musculaire (Fs.m.), sait que l'ordre est bien exécuté (Fig. 110, p. 289). La lésion du cervelet équivaut, je le suppose, à une section des trois pédoncules cérébelleux. Considérez le schéma et vous n'aurez aucune peine à concevoir que tous les actes volontaires soient normalement et correctement accomplis.

Quant à l'*incoordination cérébelleuse*, — et vous savez que l'on entend par là la déséquilibration avec titubation ébrieuse, — elle résulte de ce fait que les fibres optiques destinées au cervelet (FOc) sont interrompues.

Or, nous n'avons d'action volontaire sur les muscles moteurs oculaires que dans la *fixation* directe ou latérale. Mais, quand nous ne fixons pas, le globe oculaire n'obéit guère qu'aux incitations motrices du cervelet ou des noyaux de la base.

Aussi le Cérébelleux, pour éviter la titubation, a-t-il l'habitude de regarder devant lui *un point fixe*. Il ne regarde pas ses pieds comme le tabétique. Il choisit un objet, voisin ou éloigné, et ne le perd pas des yeux. S'il titube, s'il penche à gauche ou à droite, s'il décrit des zigzags en marchant, comme il n'a rien perdu de sa sensibilité musculaire consciente, il sait corriger les inclinaisons vicieuses par des inclinaisons inverses. Le fait qu'il se déplace en marchant

implique que *le point fixe qu'il vise se déplace relativement à son axe visuel*. De là, l'état vertigineux. Mais, lorsqu'il est couché et que son regard est fixe, le vertige disparaît.

Bref, ce qui le sépare du Tabétique, c'est qu'*il a conscience de l'intensité, de la direction et de l'amplitude de tous les mouvements qu'il fait volontairement*.

Le sens musculaire mérite donc de s'appeler, comme le voulait Gerdy, « sens de l'*activité* musculaire ». C'est par cette définition surannée et peut-être malheureusement tombée en désuétude, que je terminerai. Je ne tiens pas à substituer au terme actuellement en vigueur celui que je vous rappelle surtout en considération de son intérêt historique.

« Sens musculaire » est aussi explicite que « sens de l'*activité* musculaire » pour qui sait ce que parler veut dire.

QUATORZIÈME LEÇON

ARTHROPATHIES TABÉTIQUES ET TROUBLES DE LA SENSIBILITÉ

I. Définition. Historique. — Arthropathies du Tabes. — Variétés des lésions. — Brusquerie du début. — Absence des douleurs. — Arthropathies dans la Syringomyélie, dans la Lèpre, dans la Maladie de Morvan.

II. Étude clinique. — Distension de la région articulaire. — Hypothèse de la transsudation synoviale. — Hypothèse de l'hémorrhagie. — Lésions osseuses.

III. Pathogénie. — Dénutrition du tissu osseux. — *Pied tabétique*. — Fréquence des Arthropathies dans le *Tabes sensitif*

IV. *Tabes moteur* et *Tabes sensitif*. — Exemples cliniques de *Tabes moteur pur* et de *Tabes sensitif pur*.

V. Types d'Arthropathies tabétiques. — Infiltration pseudo-éléphantiasique. — Déformation angulaire du genou. — Exemples cliniques.

VI. Hypertrophies tabétiques et atrophies tabétiques. — Troubles trophiques et vasomoteurs. — Ecchymoses et purpura.

VII. Les Arthropathies n'existent pas exclusivement dans le Tabes sensitif pur. — Arthropathies dans la Syringomyélie à forme douloureuse. — Dissociation thermo-analgésique dans les régions articulaires des Arthropathies syringomyéliques. — Arthropathies dans la Paralysie générale. — Elles appartiennent aux cas de périencéphalites compliquées de sclérose des cordons postérieurs[1].

Messieurs,

Plusieurs cas d'*Arthropathies d'origine nerveuse* actuellement réunis dans le service, m'engagent à vous parler de l'*influence immédiate des altérations de la sensibilité en général sur les troubles de la nutrition des tissus*.

Je vais passer sous vos yeux un certain nombre de Tabétiques don quelques-uns vous sont déjà connus. Sans entrer dans les détails de leur histoire (vous les trouverez relatés soigneusement dans un mémoire de MM. Souques et J.-B. Charcot)[2], je me con-

1. Leçon du 4 mai 1894, résumée par M. le Dr Henry Meige, dans la *Nouvelle Iconographie de la Salpêtrière*, n° 4, 1894.

2. J.-B. Charcot et Souques. Trois cas d'arthropathie tabétique. *Nouv. Iconographie de la Salpêtrière*, 1894, n° 4

tenterai d'insister sur plusieurs symptômes, très propres à faire ressortir la corrélation dont il s'agit.

I. — Les Arthropathies du Tabes, qui surviennent le plus ordinairement, mais non toujours, dans la maladie confirmée, sont, vous le savez, constituées par des lésions aussi variées et aussi considérables qu'il est possible de les concevoir. Vous en lirez une description parfaite dans les leçons de mon collègue P. Marie sur les *Maladies de la moelle épinière*. Laissez-moi seulement vous rappeler sommairement les faits essentiels.

Imaginez des hydarthroses énormes, des atrophies ou des hypertrophies tendineuses, ligamenteuses, cartilagineuses, osseuses, atteignant les plus extraordinaires proportions, des dislocations articulaires qui semblent incompatibles avec la fonction du membre intéressé, et vous aurez seulement alors une idée des Arthropathies tabétiques; toutefois, avec une particularité capitale : *l'absence complète de phénomènes douloureux*, dans l'immense majorité des cas.

Tout est relatif, en effet, et je ne prétends pas qu'il n'existe dans le Tabes que des Arthropathies indolores. Il est clair qu'un genou dont la circonférence mesure chez l'homme sain 33 centimètres en moyenne et chez un malade 60 à 80 centimètres, n'est pas sans présenter quelque réaction douloureuse. Mais alors les douleurs sont indépendantes de la lésion articulaire. Elles sont la conséquence de la distension excessive des parties molles, et c'est pour cela qu'elles apparaissent dans les Arthropathies à développement rapide. En tout cas, le tabétique voit son épaule se déformer, ou son genou se disloquer de la manière la plus invraisemblable, sans que rien à l'avance ait pu lui faire pressentir qu'une affection quelconque se préparait dans ses jointures.

Le plus souvent, l'accident se produit tout d'un coup : c'est généralement le matin, en se réveillant, que le malade en constate la gravité apparente et soudaine.

Le mal est fait; la lésion est acquise et définitive.

Voilà ce qu'il importe de retenir; et l'on a lieu de s'étonner qu'un phénomène aussi surprenant n'ait pas attiré l'attention des cliniciens avant Charcot.

C'est à Charcot en effet que revient encore l'honneur d'avoir fait cette importante découverte clinique. Sa première description de

l'*Arthropathie tabétique* remonte à 1868. L'année suivante, Ball, son élève, en recueillait et publiait des exemples nombreux.

Ce fut un événement scientifique.

On vivait à cette époque sur le fonds commun de l'*ataxie locomotrice progressive*. La description de Duchenne (de Boulogne) n'était pas bien ancienne : elle faisait article de foi. A peine commençait-on à croire qu'il ne s'agissait pas d'une simple névrose.

D'abord on contesta l'authenticité même des cas signalés par Charcot.

Les Anglais cependant, et à leur tête J. Paget, aussi compétent que personne en matière d'affections osseuses et articulaires, acceptèrent ses conclusions. Paget ne fit que quelques réserves relatives à l'interprétation des phénomènes pathogéniques : je vais y revenir.

Volkmann, non moins expert, consentait à reconnaître dans ces Arthropathies quelque chose d'assez spécial : il semblait frappé de leur polymorphisme. Mais il supposait que les mouvements violents des Ataxiques (rapportés par Duchenne (de Boulogne), à la perte du sens musculaire), étaient la raison d'être de ces *traumatismes* spontanés. Au genou, par exemple, la dislocation de la jointure pouvait résulter de la contraction brusque et désordonnée du groupe musculaire antérieur, lorsqu'il distend à l'excès les ligaments postérieurs ou les ligaments croisés de l'articulation.

Il n'est pas contestable qu'un effort, même léger, entraîne souvent chez les Ataxiques des désordres qui ne se produiraient pas dans une articulation saine.

Mais la part qui revient aux influences extérieures est faible; la lésion articulaire préexistante l'emporte sur les causes occasionnelles.

Ces faits et ces discussions n'ont plus pour vous, Messieurs, l'intérêt qu'ils avaient pour ceux de la génération précédente. C'était en effet la révélation inattendue de tout un nouveau groupe de troubles nutritifs, jusqu'alors inconnus en neuropathologie.

Les médecins et les chirurgiens ne pouvaient se résoudre à avouer qu'une lésion aussi grossière leur avait totalement échappé. D'ailleurs les anatomistes pouvaient aussi bien faire leur *mea culpa*, car si l'Arthropathie tabétique est monstrueuse sur le vivant, les pièces anatomiques sont plus surprenantes encore.

Comme on avait peine à se pardonner la méconnaissance d'un

phénomène si éclatant, comme il fallait trouver une explication à cet oubli, quelques-uns, et non des moins autorisés, supposèrent que si l'Arthropathie tabétique n'avait jamais été décrite, c'est qu'elle était peut-être une affection nouvelle. Ainsi, avant Charcot, elle n'aurait pas existé! on ne décrit que ce qui peut se voir, etc....

Sans doute, Messieurs, dans certains cas, cette thèse est soutenable. Mais ce n'est pas dans le cas du Tabes.

Si vous tentiez l'exégèse des cas de Tabes observés avant Duchenne, vous n'y réussiriez probablement pas. Toutes les impotences fonctionnelles non traumatiques étaient confondues sous la rubrique par trop compréhensive de *paraplégie*. Ce qui est bien plus remarquable, c'est que les chirurgiens d'autrefois, habitués au diagnostic des maladies articulaires, aient laissé passer la variété d' « arthrite » qui nous intéresse, sans qu'il soit possible d'en retrouver dans leurs écrits une description même rudimentaire.

D'autre part, ne soyez pas surpris que les médecins aient fait le silence le plus complet sur les Arthropathies tabétiques. Les lacunes de ce genre abondent en neuropathologie. Petit à petit elles se comblent, et chaque jour nous voyons rattacher à une lésion des centres nerveux des troubles multiples, qui semblent n'avoir avec celle-ci aucun rapport

Les exemples récents de ce que j'avance vous sont connus, ils sont déjà classiques : la Syringomyélie, la Lèpre, la Maladie de Morvan, considérées d'abord comme absolument distinctes les unes des autres, tendent à se grouper aujourd'hui, et vous savez le parti que la nosographie a pu tirer de ce rapprochement. Ces maladies-là, elles aussi, sont de celles qui donnent lieu à des *troubles trophiques* parmi lesquels les *Arthropathies* figurent en première ligne. Le temps a eu raison de toutes les hésitations, et personne, à l'heure actuelle, ne voudrait contester l'authenticité des altérations articulaires dans les affections chroniques de la moelle épinière.

II. — Je reviens aux *Caractères cliniques* des Arthropathies.

Le genou, la hanche, l'épaule, l'articulation tibio-tarsienne, le poignet, les articulations du tarse, la temporo-maxillaire, toutes les jointures en un mot, peuvent être atteintes; et l'ordre dans lequel je viens de vous les énumérer est approximativement celui de leur fréquence décroissante. Il ne semble pas qu'un effort soit nécessaire pour que l'affection locale se déclare.

Ce qui frappe immédiatement, c'est le *gonflement considérable* de la région. D'un moment à l'autre, l'aspect de l'articulation est transformé. La *peau est lisse, distendue, brillante, sillonnée de veines*.

Voyez le genou de cette ataxique : c'est une surface arrondie, sans reliefs ni dépressions, parcourue en tous sens par des varicosités bleuâtres : on dirait le ventre d'un enfant ascitique. La fluctuation est plus qu'évidente, elle permet d'affirmer l'existence d'une collection qu'on peut évaluer à plus de 500 grammes. Nous ne connaissons pas d'hydarthroses capables d'un pareil développement et surtout d'une telle instantanéité.

Il n'est pas admissible que la synoviale laisse transsuder soudainement une si grande quantité de liquide. Une *hémorrhagie* seule est capable d'un pareil résultat. Je puis d'ailleurs, Messieurs, vous dire immédiatement que cette supposition n'est pas gratuite. Une malade dont je vous parlerai dans un instant avec quelques détails, sujette à des poussées arthropathiques depuis nombre d'années, fut prise, il y a quelques jours, de douleurs scapulaires qui nous obligèrent à une intervention. Elle s'était réveillée un matin avec une enflure énorme de tout le moignon de l'épaule droite. Le tégument était réduit à une telle minceur qu'il semblait près d'éclater.

Inutile de vous dire que cet accident n'est pas à craindre, mais il résultait de la distension des parties molles une douleur qui me décida à demander à mon collègue, M. Chaput, le remède chirurgical immédiat. Les mouvements passifs qu'on imprimait à l'articulation étaient presque absolument indolores. La ponction donna issue à une quantité de *sang pur* que nous avons pu évaluer à 300 grammes.

Particularité remarquable, le gonflement ne siège pas seulement au niveau de l'articulation. Chez le premier malade, atteint d'arthropathie du genou, vous constatez que *l'infiltration s'étend à la totalité du membre, depuis le pied jusqu'au pli de l'aine*. C'est un *œdème d'une extrême dureté*, sans persistance de l'impression digitale. Malgré cette enflure *pseudo-éléphantiasique*, vous voyez cet homme se promener assez librement en s'appuyant sur une canne.

Il déclare que la marche n'est pas douloureuse, et qu'il serait

bien plus alerte s'il se sentait sur un point d'appui solide; mais son genou est complètement luxé en dedans et c'est chose étonnante qu'il puisse encore se tenir debout. Vous entendez, lorsqu'il fait porter le poids de son corps sur sa jambe droite, le craquement de sa jointure.

Comparez cette tolérance de l'Arthropathie tabétique avec la réaction douloureuse de la moindre hydarthrose rhumatismale aiguë, et vous conviendrez que la différence est grande.

Si l'Arthropathie du Tabes a le plus souvent un *début soudain*, elle a par contre *une évolution remarquablement lente*. J'entends par *évolution* la résorption progressive du liquide épanché.

Tantôt quelques semaines, tantôt six mois, un an, quelquefois davantage, voilà les délais entre lesquels peut varier le processus de réparation. Il est même des sujets chez lesquels le gonflement du premier jour persiste indéfiniment.

C'est seulement lorsque l'infiltration s'est dissipée qu'on est en mesure d'apprécier l'importance et la gravité des dégâts articulaires. En vain, nous cherchons à retrouver les saillies osseuses qui sont nos points de repère dans l'exploration des jointures. Les épiphyses — lorsqu'elles subsistent — ne sont plus à leur place. Là où se trouvait antérieurement une tête osseuse, nous devinons une cavité.

Chez la malade que nous avons ponctionnée, nous enfonçons les doigts entre la face inférieure de l'acromion et l'extrémité supérieure de l'humérus. Je ne vous parle pas de la tête humérale; il n'y en a plus. La diaphyse flotte dans une capsule que l'anatomie normale ignore. Le quart supérieur de l'os a littéralement fondu.

Si tel est le mode d'évolution le plus habituel des Arthropathies du Tabes, je dois vous dire, Messieurs, que vous pourrez en observer un autre, dans lequel les déformations se font peu à peu, sans bruit, insidieusement. Le résultat est le même. C'est toujours la dislocation terminale, avec ce ballottage des extrémités osseuses dans des sortes de pseudarthroses, identiques à celles des bras et des jambes d'un polichinelle. Mais il est rare que l'évolution lente ne soit pas agrémentée, de temps à autre, par quelques poussées aiguës ou subaiguës.

Jusqu'ici, il n'a été question que des *atrophies* du squelette. Les *hypertrophies* cependant, quoique moins importantes, ne sont pas

exceptionnelles. Elles se combinent avec l'atrophie sur les mêmes surfaces diarthrodiales, de façon à rendre la jointure encore plus méconnaissable.

Enfin, je vous rappellerai que, parmi les Arthropathies du Tabes, il en est de *graves* et de *bénignes*. La *gravité n'est relative qu'à l'incapacité fonctionnelle; et celle-ci peut être absolue.*

Tel était le cas chez la « Vénus Ataxique », dont les débris informes sont le plus bel ornement du musée pathologique de la Salpêtrière. Vous n'aurez jamais — ou presque jamais — à craindre les complications ou les dangers des arthrites aiguës, septiques ou suppurées : pas de fistules, pas d'abcès, pas d'infection secondaire.

Sans doute, un *traumatisme* qui offenserait sérieusement une articulation frappée d'Arthropathie, pourrait être le point de départ de *phénomènes inflammatoires aigus*. Czerny, Hoffmann, Karg ont même signalé la suppuration d'emblée. Les accidents de ce genre ne sont pas absolument rares dans la Syringomyélie, qui crée de toutes pièces des Arthropathies presque identiques à celles du Tabes; mais ils guérissent toujours avec une rapidité singulière.

On peut même affirmer que le pronostic d'un traumatisme quelconque est invariablement plus favorable pour une jointure atteinte d'Arthropathie tabétique que pour une jointure saine.

III. — Jusqu'à présent, Messieurs, je n'ai rien fait que paraphraser la description magistrale de Charcot. J'arrive à la Pathogénie, et dès lors ma tâche devient plus difficile.

Les lésions *primitives* des articulations sont peu fréquentes. Il n'y a guère plus d'inflammations *primitives* des synoviales qu'il n'y a de péritonites ou de pleurésies primitives.

Lorsqu'une infection n'est pas en cause, les altérations articulaires sont presque toujours, sinon toujours, consécutives à des troubles dont le siège primordial est le *périoste* ou la *moelle osseuse*. Il ne saurait être question des cartilages : la goutte est à peu près la seule maladie qui en fasse son lieu d'élection. Il est donc vraisemblable que la première perturbation morbide affecte les éléments *vivants* et par conséquent proliférants de l'os.

Vous n'ignorez pas, du reste, l'existence de ces *fractures spontanées* auxquelles les Tabétiques sont si souvent exposés, et qui surviennent inopinément à l'occasion du moindre effort. La fria-

bilité du tissu osseux relève d'un processus de dénutrition que l'anatomie pathologique et la chimie biologique ont analysé dans ses moindres détails.

J'invoquerai encore un autre exemple : l'usage a consacré le nom de *pied tabétique* à un effondrement des os du tarse, qui se produit à la suite de la raréfaction du tissu spongieux. La fréquence de cette lésion vous est connue, et vous savez aussi qu'elle est toujours *primitivement osseuse*. La synoviale tarsienne n'y participe pas ; c'est une séreuse dont nous ne connaissons guère l'hydarthrose.

C'est parce qu'il existe une *ostéite* que le tarse s'écrase et prend cet aspect informe qui rappelle le pied cassé des Chinoises.

Ainsi, *les troubles trophiques osseux* — c'est là que j'en veux venir — *sont primitivement périostiques ou médullaires*.

On peut dire, d'une manière générale, que les perturbations nutritives sont d'autant plus grandes que les tissus qu'elles affectent ont plus de vitalité. Vous savez l'intensité des phénomènes vitaux dont le périoste et la moelle sont doués, et vous ne pouvez être surpris de l'intensité si remarquable des Arthropathies tabétiques.

Il me faut à présent ouvrir une parenthèse.

Les altérations trophiques du Tabes ne se produisent pas uniformément ou indifféremment, c'est-à-dire avec le même degré de fréquence, dans toutes les variétés cliniques de la maladie de Duchenne.

D'autre part, vous n'ignorez pas que, si les symptômes du Tabes consistent en des troubles de la sensibilité et de la motilité, la proportion de ceux-ci et de ceux-là n'est pas constante et invariablement égale. Il est des cas dans lesquels les troubles moteurs font presque totalement défaut ; il en est d'autres où les modifications de la sensibilité, de quelque nature qu'elles soient, n'ont qu'une durée éphémère et passent en quelque sorte inaperçues. Nous serions par conséquent en droit d'admettre, pour les besoins de la démonstration, en dehors de la *forme commune ou sensitivo-motrice*, une *forme motrice pure* et une *forme sensitive pure*.

Il ne faudrait pas voir dans cette division autre chose qu'un schéma didactique, attendu que le *Tabes sensitif* et le *Tabes moteur* sont, en fait, des exceptions. Mais les exceptions, en telle matière, ne sont point à dédaigner. De même que la tératologie peut rendre d'immenses services à l'anatomie normale, de même

les maladies atypiques et, si l'on peut dire ainsi, *monstrueuses*, peuvent nous fournir de précieuses indications sur la nature et l'évolution des cas vulgaires.

IV. — Pour vous convaincre de l'existence du *Tabes moteur pur*, je vais vous en présenter immédiatement un assez beau spécimen.

Voici un homme de 45 ans, dont la démarche est franchement ataxique : il lance ses jambes à droite et à gauche et les laisse retomber en talonnant ; il a de la diplopie intermittente, il a le Signe de Romberg, le Signe de Westphal, le Signe d'Argyll-Robertson ; il a la miction entrecoupée, bref, c'est un *Tabétique* dans toute la force du terme.

Si, parmi les phénomènes que j'énumère, quelques-uns doivent être rapportés à des troubles de la sensibilité musculaire, aucune autre forme de sensibilité n'est compromise. La vision, l'audition, le tact sont respectés. Qui plus est, *les douleurs fulgurantes*, si caractéristiques de la période initiale du Tabes, *n'ont jamais été ressenties*. Vaguement, tout à fait au début, il y a huit ou dix ans, le malade se souvient d'avoir éprouvé une douleur en ceinture...? et c'est tout. Voilà une forme de Tabes dans laquelle la phase initiale, ou phase douloureuse, préataxique, n'a vraiment compté pour rien, et c'est pour cela que nous dirons que le Tabes est *purement moteur*.

Voici maintenant un type inverse : vous avez sous les yeux un homme de 60 ans, grand, vigoureux, taillé en hercule, et qui ne vous semble pas bien malade. Il n'a jamais eu la Syphilis ; du moins il nous a été absolument impossible d'en découvrir chez lui le moindre vestige. Cette homme marche d'un pas délibéré, sans fatigue, sans la plus petite trace d'incoordination, et c'est cependant, lui aussi, un *Tabétique*.

Depuis près de vingt-six ans, il est sujet à des *crises de douleurs fulgurantes*, quelquefois atroces et que rien ne peut calmer, sauf l'acétanilide à haute dose ou la morphine, employée seulement de temps à autre à dose moyenne. Le caractère de ses douleurs est tout à fait significatif : « Coups de canif, coups de couteau, éclairs... », aucune des comparaisons classiques ne manque à son répertoire. Pas un jour ne se passe sans de cruelles souffrances.

Les membres inférieurs principalement sont affectés. Les réflexes patellaires sont abolis, la pulpe digitale est engourdie, fourmil-

lante. La vision est sérieusement touchée. Une amblyopie double de date récente annonce l'amaurose à venir. Les fonctions génitales sont éteintes depuis quinze ans.... Tout cela ne suffit-il pas, et au delà, pour affirmer encore le Tabes?

Ici, contrairement à la formule de tout à l'heure, nous pouvons dire que nous sommes en présence d'un tabétique chez lequel la phase initiale ou *phase douloureuse*, préataxique, dure indéfiniment. Le Tabes est *purement sensitif*.

Je vous reparlerai bientôt de ce malade; il présente d'autres symptômes très démonstratifs de la lésion spinale dont nous le supposons atteint. Pour le moment, admettons que nous ayons la preuve matérielle de cette lésion : ne pensez-vous pas que nous la trouverions presque absolument identique à celle du malade précédent?

Je ne prétends pas que, pour des symptômes si distincts, les altérations médullaires du *Tabes sensitif* et du *Tabes moteur* soient mathématiquement superposables. Je crois même fermement le contraire. Il me semble hors de doute que la dégénération envahit, dans le premier cas, des systèmes de fibres qu'elle épargne dans le second, et réciproquement. Toujours est-il que nous avons affaire, ici comme là, à une sclérose systématique des cordons postérieurs.

V. — Ceci nous conduit à l'étude pathogénique des troubles du Tabes, et je vais, Messieurs, vous montrer au préalable les types d'arthropathie les plus favorables à cette étude.

Voici une femme incontestablement tabétique, chez laquelle il nous est absolument impossible de retrouver aucune trace de Syphilis. Elle n'est pas alcoolique, elle n'a éprouvé jamais aucun accident morbide spontané auquel nous puissions rattacher le Tabes : il ne nous reste à incriminer que des excès sexuels.... Jadis, vous le savez, l'étiologie admettait comme un article de foi l'abus des plaisirs vénériens. — Mais, où commence l'abus?.... Nous laisserons cela dans le vague.

Cette femme est entrée dans le Tabes à l'âge de 26 ans, — c'est-à-dire depuis dix-neuf ans. — D'abord des *douleurs fulgurantes* très vives siégeant au niveau du mollet et de la plante du pied survinrent par crises durant un mois environ.

Seize ans après le début douloureux que je vous signale, apparut

pour la première fois un peu d'incoordination. Voilà donc une « ataxie » qui, pendant seize ans au moins, n'a été que purement *sensitive*.

Pour vous édifier sur la certitude de ce diagnostic, je vous dirai, dès à présent, que le tableau symptomatique se trouve aujourd'hui réalisé à peu près au complet : Signe de Westphal, Signe d'Argyll Robertson, Amaurose, Arthropathies, etc....

C'est de l'année 1872 à l'année 1888 que les phénomènes douloureux ont progressivement atteint leur maximum d'intensité. Puis, ils ont commencé à décroître; à l'heure actuelle, ils n'ont pas totalement disparu. J'ajouterai que l'incoordination n'est pas très prononcée.

Et puis, s'il faut rattacher l'incoordination tabétique à la perte du sens musculaire, notre malade a de bonnes raisons pour n'avoir pas l'incoordination caractéristique du Tabes : *elle n'a pas* en effet *le Signe de Romberg* qui, presque toujours, annonce l'ataxie véritable. S'il lui est assez difficile de marcher régulièrement, cela tient surtout à une combinaison de deux autres phénomènes l'*Amblyopie amaurotique* et l'*Arthropathie* dont je vais vous parler.

Le 20 novembre 1888, en portant un sac de pommes, elle ressentit une *douleur dans le genou gauche* et s'aperçut que toute la jambe de ce côté était *œdématiée*. Déjà, sous l'œdème, le genou lui semblait déformé. — Le 21 janvier 1889, le gonflement avait envahi sans cause apparente *la totalité du membre inférieur*. Plus tard, la déformation s'exagéra encore et l'articulation du genou acquit une *mobilité tout à fait anormale*.

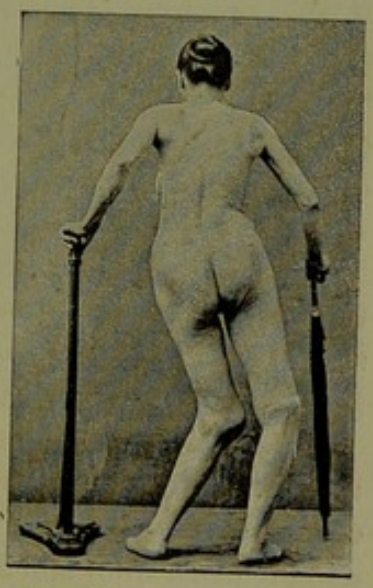

Fig. 112. — Arthropathie tabétique.

Vous pouvez constater aujourd'hui que les contours osseux de la jointure sont absolument méconnaissables. Le condyle externe a disparu; la jambe forme avec la cuisse un angle obtus ouvert en dehors. L'infiltration est moins abondante qu'aux premiers jours, mais il s'en faut qu'elle se soit complètement résorbée (Fig. 112).

D'ailleurs, la peau reste encore lisse, tendue et sillonnée de veines nombreuses. Non seulement la douleur est nulle, sauf par périodes d'une très courte durée, mais la marche est possible. Malgré la dislocation extraordinaire de l'articulation, vous voyez cette femme circuler assez aisément, en s'appuyant sur un bâton. Je ne saurais vous dire en vérité sur quelles surfaces cartilagineuses elle fait porter le poids de son corps?... Je tiens seulement à insister sur l'*infiltration diffuse* qui a marqué le début de l'arthropathie et sur l'*absence actuelle de douleurs*, après la longue et cruelle période des crises fulgurantes præ-ataxiques.

Un type d'Arthropathie très analogue à celui-ci, tant par l'évolution que par l'aspect morphologique, vous apparaît chez un autre malade que je vais vous présenter maintenant.

Vous reconnaissez la même déformation angulaire du genou, la même *distension œdémateuse*. Il est remarquable que les Arthropathies du genou qui se développent brusquement affectent le plus souvent cette singulière disposition : vous la verrez figurée sous une forme schématique dans la dix-neuvième leçon de Pierre Marie[1].

Il s'agit ici d'un homme de quarante-six ans, atteint de syphilis à vingt-deux ans. C'est seulement à l'âge de trente-sept ans qu'il éprouva ses premières *douleurs fulgurantes* dans la région cubitale. Trois ans après, il commençait à souffrir de douleurs d'« arrachement » dans les orteils, et, quoiqu'il n'existât à cette époque aucun phénomène moteur, M. Charcot portait déjà le diagnostic de Tabes.

Il n'y a guère que dix-huit mois que le tableau symptomatique s'est dessiné définitivement : incontinence d'urine, impuissance sexuelle, dérobement des jambes, sensation de tapis sous les pieds, etc.

En ce moment même, il est sujet à des crises d'étouffement nocturne. Notez ce dernier symptôme, car il implique presque nécessairement la participation du bulbe au processus anatomique de la dégénération tabétique.

Or, vous n'ignorez pas que certains auteurs, Buzzard en particulier, ont été frappés de la coïncidence des Arthropathies avec les

1. *Leçons sur les Maladies de la Moelle* (p. 237).

crises dyspnéiques de l'ataxie; de là à admettre que les dystrophies articulaires sont sous la dépendance d'une *lésion bulbaire*, il n'y a pas bien loin. Cette hypothèse, à dire vrai, n'est pas suffisamment justifiée. Vous en avez la meilleure preuve dans l'histoire des Arthropathies syringomyéliques où l'intervention du bulbe doit être considérée le plus souvent comme nulle et non avenue.

Pour en revenir à notre malade, retenez que l'Arthropathie colossale dont il est affligé remonte, au maximum, à sept mois.

Brusquement, *sans douleurs préalables, sans traumatisme*, sa jambe droite s'est *infiltrée* et son genou s'est *déformé* (Fig. 113).

Nous ne savons plus où est le condyle fémoral externe. La rotule se promène au-devant de ce qui fut le genou, en haut, en bas, en dehors; et cependant, chose à peine croyable, ni la station, ni la progression ne sont empêchées. La seule difficulté que le malade éprouve pour se tenir debout et pour marcher tient à l'énorme poids d'œdème qu'il a à porter.

Fig. 113. — Arthropathie tabétique du genou droit avec œdème pseudo-éléphantiasique étendu à la totalité du membre. (Cas de Souques et J.-B. Charcot.)

Le membre a l'aspect *éléphantiasique*. L'infiltration au-dessous du genou conserve l'impression digitale. Au-dessus, elle est d'une tout autre nature : les tissus sont coriaces, durs, sans élasticité, presque ligneux par places. A partir du triangle de Scarpa, le tégument de l'abdomen reprend sa souplesse normale.

Pour expliquer un pareil œdème, M. Debove suppose que la capsule articulaire rompue laisse le *liquide synovial* s'insinuer dans le tissu conjonctif du membre. Je n'y contredis pas *a priori*. Il est toutefois permis de se demander si l'épanchement interstitiel de la synovie, liquide visqueux et bien peu diffusible, est capable de donner lieu à cette variété d'infiltration, surtout si l'on considère qu'il en faudrait une quantité vraiment énorme pour produire une pareille hypertrophie.

Et puis, l'indépendance de l'œdème, par rapport à la lésion de la synoviale, est démontrée par quelques faits très probants. *L'exsudation peut en effet précéder l'Arthropathie de très longue date.* Les malades marchent encore, comme certains asystoliques, avec les jambes démesurément enflées; et il est impossible de soupçonner une lésion osseuse. Sonnenburg[1] a même vu une Arthropathie du pied *gauche* annoncée, à un an de distance, par un gonflement du genou *droit*!

Je vous ai dit tout à l'heure que l'épanchement des Arthropathies était souvent de nature hémorrhagique. Une infiltration sanguine me paraît donc pour le moins aussi vraisemblable. Quant à la *persistance* en quelque sorte illimitée de l' « œdème », après la résorption du sang, elle peut s'expliquer par une *prolifération de tous les éléments conjonctifs dans les interstices musculaires*. Par là seulement nous pouvons concevoir cette sensation de dureté éléphantiasique ou même cette résistance d'ostéosarcome que vous constatez sur toute la surface crurale.

La Syringomyélie à laquelle j'ai aussi fait allusion donne lieu, bien plus souvent encore que le Tabes, à ces œdèmes diffus. Fürstner et Zacher en ont donné une bonne description. Il est vrai qu'ils s'accompagnent presque toujours d'une coloration violacée des téguments et qu'ils se résorbent plus vite que ceux des grandes Arthropathies tabétiques. Parfois cependant ils persistent, surtout aux extrémités supérieures, où la tuméfaction chronique des mains devient analogue à l'hypertrophie en masse de l'Acromégalie.

VI. — Je vous parle de *prolifération embryonnaire*. Voilà encore, Messieurs, une variété de dystrophie dont il est impossible de méconnaître l'existence au cours du Tabes.

1. Arthropathies de la période præ-ataxique (*Arch. f. klin. Chirurgie*, 1887, XXXVI, p. 146; *voy. également* : Rotthen, *ibid.*, p. 59.

Laissons de côté, pour l'instant, celle des tissus mous. Les *lésions hypertrophiantes* du périoste ne sont pas moins prononcées que les *lésions atrophiantes*. Le mot d'*ostéite* ne satisfait pas à la définition du fait brutal. A côté de la raréfaction du tissu spongieux, nous constatons l'hyperplasie. Les extrêmes se touchent.

Fig. 114. — Arthropathies tabétiques des deux épaules. — La tête humérale droite est complètement résorbée. (Cas de Souques et J.-B. Charcot.)

S'il existe un centre trophique dont l'altération matérielle ou fonctionnelle préside à ces variations contradictoires de la nutrition osseuse, il faut soupçonner que le mode d'activité du centre en question éprouve des modifications irritatives absolument inverses suivant les cas. Les résultats étant diamètralement opposés, nous ne pouvons concevoir que l'activité morbide soit, comme on dit en physique, *de même sens*.

Pour établir un contraste avec les *Arthropathies hypertrophiantes* que vous venez de voir, je vais maintenant vous montrer une malade chez laquelle les extrémités osseuses ont littéralement fondu dans le liquide synovial, sans hydarthrose préalable.

Chez cette Ataxique, âgée de plus de cinquante ans, le Tabes remonte à l'année 1867. Ce sont les *douleurs fulgurantes* qui tiennent la place la plus importante dans son histoire.

Or, en 1882, *elle se luxa l'épaule gauche*. Nous ne savons sous quelle influence, et elle l'ignore elle-même. La réduction, pratiquée par un chirurgien, ne fut nullement douloureuse; mais, immédiatement après, tout le membre supérieur gauche, y compris la main, s'infiltra d'un *œdème considérable*.

Admettrons-nous que la tête humérale avait été décollée? — L'accident est trop ancien et nous sommes mal informés.

Ce qui est certain, c'est que l'épiphyse humérale s'est complètement résorbée (Fig. 114). Il n'en existe plus trace dans la capsule articulaire. On peut tourner le bras dans tous les sens, autour de son axe longitudinal, et cette torsion passive, *dextrorsum* et *sinistrorsum*, n'a pour limite que l'inextensibilité du tégument. Vous voyez, par exemple, que la paume de la main peut reposer de trois façons différentes sur le plan du lit : d'abord dans la situation anatomique normale, puis dans une supination extraordinaire et enfin dans une pronation également invraisemblable (Fig. 115).

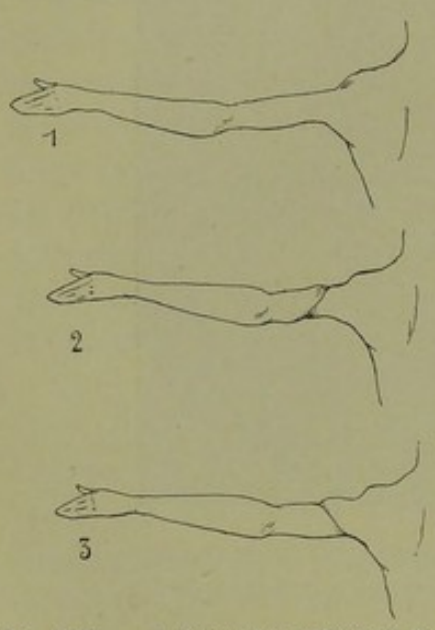

Fig. 115. — Arthropathie tabétique de l'épaule. Positions qu'on peut donner au bras de la malade (figure précédente).

1. Situation normale. — 2. Supination extraordinaire (*sinistrorsum*). — 3. Pronation extraordinaire (*d'extrorsum*).

Par la spontanéité et la *brusquerie de son Arthropathie*, par la *soudaineté de l'œdème*, par l'*absence complète de toute réaction douloureuse locale*, cette malade tourmentée depuis tant d'années par les douleurs fulgurantes, vous fournit, elle aussi, un beau spécimen de *Tabes sensitif*.

Un dernier symptôme mérite considération : au niveau de la

jointure malade s'est montrée, peu de temps après la luxation, une *large ecchymose*.

L'épanchement péri-articulaire peut dépendre, vous ai-je dit, de l'hémorrhagie qui marque le début de l'arthropathie. Il n'est pas impossible qu'un gros caillot ainsi formé à la racine du membre fasse obstacle à la circulation en retour et devienne ainsi une cause de l'infiltration œdémateuse; mais il reste toujours à se demander pourquoi l'affection locale débute par une hémorrhagie? Une certaine friabilité des parois vasculaires ne serait-elle pas elle-même comme une dystrophie tabétique? Un trouble vaso-moteur d'origine spinale ajoute peut-être ses effets à ceux de l'altération artérielle?

Vulpian enseignait que les phénomènes vaso-moteurs sont rares dans le Tabes. Si cette proposition est vraie d'une manière générale, il ne faut pas lui reconnaître une valeur absolue.

Straus, par exemple, a signalé des *éruptions ecchymotiques* à la suite des grandes crises fulgurantes, *plus spécialement au niveau des régions endolories*.

Le *purpura myélopathique* de Faisans appartient au même ordre de faits. Or vous vous rappelez que, chez notre malade, une vaste ecchymose avait accompagné la luxation spontanée. La parenté des *suffusions sanguines* et des *œdèmes* chez les ataxiques me semble donc très étroite et je suis tout disposé à les rapporter au même ordre de *troubles vaso-moteurs*.

L'occasion est favorable pour soutenir cette thèse.

Revenons en effet à cet autre « ataxique » que je vous montrais tout à l'heure, cet homme de soixante ans qui, depuis vingt-six ans, a des douleurs fulgurantes quotidiennes, et qui souffre, « jour et nuit, mort et passion », sans avoir jamais présenté le moindre phénomène moteur.

Chez celui-là, atteint de « pied tabétique » du côté gauche, l'effondrement du tarse a été précédé d'un œdème considérable de la région tibio-tarsienne, *avec une éruption purpurique*. La lésion osseuse du pied gauche date déjà de plusieurs années.

Mais voici que, depuis deux mois, un œdème absolument semblable s'est montré au membre inférieur droit, dans la même région que celui du côté gauche, avec *le même piqueté hémorrhagique*; et cet homme — (qui sait s'observer) — dit qu'il *sent*

venir la déformation du pied droit, comme est venue celle du pied gauche. Souhaitons qu'il se trompe; toutefois n'oublions pas que l'œdème et le purpura de la jambe gauche ont précédé chez lui la déformation du *pied tabétique*. — Il est donc peu probable que l'œdème ait été la conséquence de l'Arthropathie. C'est l'inverse qu'il faut plutôt admettre.

VII. — Je viens de vous présenter une série de malades atteints de *Tabes sensitif* et je me suis efforcé de vous prouver par des faits purement cliniques les relations de leurs troubles trophiques avec leurs douleurs fulgurantes. Cela, Messieurs, n'implique pas que les Arthropathies n'existent que dans le *Tabes sensitif*. Les formes d'Ataxie complètes, classiques, sensitivo-motrices, de beaucoup les plus fréquentes, nous en donnent des preuves nombreuses. Mais je serais surpris que les cas de *Tabes moteur pur* — ou presque exclusivement moteur — nous en fournissent autant d'exemples. Pour ma part, dans le petit nombre des cas de ce genre que j'ai observés, j'en ai cherché avec grand soin, sans en rencontrer un seul.

D'ailleurs, considérez les Arthropathies spinales consécutives à des myélopathies autres que le *Tabes*, et vous y trouverez, j'en suis certain, la confirmation de ce que j'avance.

La *Syringomyélie* qui donne lieu, comme vous le savez, à des dystrophies articulaires identiques à celles de l'ataxie[1] me paraît d'autant plus apte à produire cet accident qu'elle est plus douloureuse. Les *douleurs* de la Syringomyélie, comme il résulte des observations rassemblées dans la thèse de Critzman, affectent très souvent le *caractère fulgurant*. Un malade, actuellement dans nos salles, et dont l'histoire a été longuement commentée par M. Charcot, vous offre un type d'Arthropathies multiples liées à la Syringomyélie. Les déformations sont absolument semblables. J'imprime à ses jointures des mouvements passifs et vous en percevez les craquements à distance. Il a des douleurs fulgurantes qui surviennent par crises espacées; chaque crise est le prélude d'une poussée articulaire; qui plus est, la *dissociation thermo-analgésique* de la sensibilité paraît quelquefois *se limiter*, ainsi que mon interne

1. Voy. J.-B. Charcot. *Revue neurologique*, 1894 et une monographie très complète sur les *Arthropathies syringomyéliques* par MM. Paul Londe et J Perrey dans la *Nouv Icon. de la Salpêtrière*. — Nos 4 et 5, 1894.

M. Jean Charcot l'a remarqué, *dans les régions articulaires des Arthropathies*.

J'appelais votre attention, il y a un instant, sur la *difformité toute particulière des membres inférieurs* qu'entraînent les Arthropathies du genou à début brusque. Je vous demande d'y insister une dernière fois.

Un auteur américain, M. James Hendrie Lloyd, rapporte, dans un récent travail, un cas d'Arthropathie survenue chez un malade atteint de *Paralysie générale progressive*[1].

Il vous suffit de jeter les yeux sur la figure annexée à cet opuscule et que j'ai fait reproduire ici (Fig. 116), pour vous convaincre de la similitude absolue des lésions articulaires et de l'œdème concomitant avec ceux que je vous ai décrits. Mais, je ne doute pas un instant que *la maladie primordiale fût le Tabes*, j'entends la maladie qui a été le point de départ des Arthropathies. D'ailleurs, le patient avait souffert de *douleurs fulgurantes* et, dernière preuve, l'autopsie a démontré l'existence d'une *sclérose systématique des cordons postérieurs*.

Fig. 116. — Arthropathies du genou chez un malade atteint de Paralysie générale progressive (?). (Cas de Lloyd.)

Depuis la publication de ce mémoire, de nouveaux faits sont venus mettre en lumière le rapport de causalité qui semble exister entre la Périencéphalite diffuse et certaines formes d'arthropathies. Je n'en retiendrai qu'une dans le nombre : elle est du Professeur Joffroy.

Un homme qui avait longtemps souffert de *douleurs attribuées à une sciatique rhumatismale* fut atteint d'arthropathie du genou[2]; l'articulation devenue volumineuse était très déformée et renfermait un grand nombre de corps étrangers, qu'on put extraire par une opération chirurgicale. Cette arthropathie singulière « avait beaucoup d'analogies avec celles que l'on observe dans le Tabes et qui ne sont que le résultat d'un trouble trophique ». Or, trois ans

1. J. H. Lloyd. *Arthropathy in general paresis, Philadelphia Hospital Reports for* 1892.

2. *Journal de médecine et de chirurgie pratiques*, 1894, 10 avril, p. 283

plus tard, une attaque apoplectiforme suivie d'une hémiplégie inaugurait la série des symptômes qui permirent à M. Joffroy de diagnostiquer rétrospectivement une Paralysie générale à évolution régulière. Et M. Joffroy conclut : « Il résulte donc de ces faits que les formes spinales de la Paralysie générale peuvent simuler le Tabes.... On voit là également que les Arthropathies peuvent dans la Paralysie générale, comme dans le Tabes, se montrer *au début de la maladie.* »

Personne ne conteste que les scléroses fasciculées postérieures, pas plus dans la Paralysie générale que dans le Tabes, soient capables de produire des Arthropathies. Mais dans le cas rapporté par M. Joffroy, rien ne prouve que la Paralysie générale fût la maladie *primitive* et que l'Arthropathie fût le *premier en date* de tous les troubles qui ont servi plus tard à établir le diagnostic. Le malade avait *longtemps* souffert de douleurs attribuées à une sciatique rhumatismale. Vous me permettrez, Messieurs, de considérer cette longue période douloureuse précédant l'Arthropathie, comme la période præ-ataxique d'un Tabes; et vous trouverez comme moi — je l'espère — que ce fait vient à l'appui de la thèse que vous venez d'entendre. Le Tabes existait donc, *Tabes sensitif pur*, longtemps avant la Paralysie générale. Ce n'est pas parce qu'il devait être, un jour, *paralytique général* que ce tabétique a eu une Arthropathie. C'est parce qu'il avait déjà une lésion des cordons postérieurs, se traduisant par une sciatique très douloureuse et de longue durée. Vous savez que cette *sciatique prodromique* est chose commune dans le Tabes. Charcot y a souvent insisté.

De tout ce qui précède, Messieurs, il résulte que, si les Arthropathies myélopathiques ne sont pas nécessairement le propre du *Tabes*, elles sont toujours caractérisées par un ensemble de phénomènes et par une évolution que le *Tabes*, envisagé en tant que *maladie des cordons postérieurs*, réalise sous la forme la plus typique.

Elles figurent avec leur maximum de netteté dans le tableau clinique du *Tabes sensitif*. Elles accusent un mode de réaction spécial des éléments anatomiques, en présence de certaines excitations *des conducteurs sensitifs*.

Ceci revient à dire qu'*il n'y a pas de troubles trophiques primitifs* : les troubles trophiques sont toujours secondaires; *les troubles de la sensibilité sont toujours les premiers en date.*

Nous examinerons dans la prochaine leçon les arguments physiologiques qui confirment cette corrélation.

QUINZIÈME LEÇON

TROUBLES TROPHIQUES ET TROUBLES DE LA SENSIBILITÉ

I. La sensibilité est une propriété commune à tous les organes et à tous les tissus. — Sensations internes : *Sensibilité commune* ou *profonde*. — *Sensibilité histologique*. — La sensibilité organique est-elle *consciente ?* — La sensibilité organique est *inconsciente* dans l'état normal, *consciente* dans l'état pathologique.

II. Sensibilité des organes profonds dans la Neurasthénie. — Douleurs sans altérations matérielles. — Les douleurs des Neurasthéniques ne sont pas imaginaires. — Toutes les hallucinations sont des réveils d'images corticales. — Les viscères ont une représentation corticale.

III. Perversion des sensibilités viscérales par excès ou par défaut. — Diminution de la *sensation de fatigue* dans le *Tabes*. — Définition de la Fatigue. — La fatigue *sensation*, et la fatigue *changement d'état* des muscles. — Phénomène subjectif et phénomène objectif. — La fatigue est une sensation *de provenance musculaire*. — Expériences de Mosso, Abelous, Richet. — La fatigue exerce une action curarisante sur les plaques motrices des nerfs musculaires. — Nature du poison. — Son action élective dans la *fatigue expérimentale*.

IV. *Fatigue physiologique*. — Raideur des jambes ; tétanisation commençante. — Fatigue pathologique. — *Asthénie addisonienne*. — Rôle protecteur des capsules surrénales dans l'intoxication par fatigue. — Absence de la *sensation* de fatigue *consciente* chez les tabétiques, mais non pas absence de la fatigue elle-même.

V. Exemples de troubles de la sensibilité viscérale : *Angine de poitrine*, *ictus laryngés*, *crises gastriques*, *coliques néphrétiques*, *coliques spermatiques*. — Cénesthésie. — Sens de la vie. — La cénesthésie est consciente ou inconsciente suivant les cas. — Équilibre nutritif qui résulte de la réaction spinale aux incitations de la cénesthésie. — Influence de la sensibilité organique sur les troubles trophiques. — Troubles trophiques dans le zona, l'hémiatrophie faciale, la lèpre, l'hémiplégie, etc.

VI. Lésions des conducteurs de la sensibilité dans le *Tabes sensitif*, dans le *Tabes moteur*, dans le *Tabes mixte* ou complet. — Dans la forme sensitive et dans la forme motrice, la lésion intéresse la *même région* des cordons postérieurs, mais non les *mêmes fibres*.

VII. L'*équilibre trophique* est un acte réflexe. — L'excitation périphérique qui détermine l'activité de l'élément détermine aussi sa nutrition. — Influence trophique indirecte du faisceau pyramidal. — *Le trouble trophique, en général, est associé à une perturbation fonctionnelle*. — Causes finales[1].

Messieurs,

Les Arthropathies et les altérations de structure du tissu osseux ne sont pas les seuls troubles trophiques qu'on observe dans le tabes. Je vous ai déjà parlé incidemment des *œdèmes* et du *purpura* : il existe encore bien d'autres lésions, soit de l'appareil vasculaire, soit du muscle cardiaque, soit des différents viscères, sur

1. Leçon du 11 mai 1894.

lesquelles les auteurs classiques vous renseigneront en détail. — Aujourd'hui, la seule question que je veuille discuter devant vous est la suivante :

Existe-t-il un rapport constant entre le siège des troubles de la sensibilité en général et celui des altérations trophiques concomitantes? Par exemple, les Arthropathies apparaissent-elles de préférence dans les régions qui ont été le siège de douleurs fulgurantes? Trouvera-t-on des transformations dégénératives dans les muscles privés de leur sens musculaire, dans l'estomac, si le malade a éprouvé des crises gastriques, dans le larynx, si l'on a constaté des ictus laryngés?

I. — Avant d'entrer dans l'étude des faits qui pourront nous instruire à cet égard, je dois vous rappeler, Messieurs, ce que l'on entend par *sensibilité*.... Ne croyez pas que je veuille vous ramener au rudiment. Si je parais, en remontant si haut, m'écarter de mon sujet plus qu'il ne convient, j'espère vous prouver, par la suite, que cette digression n'est pas inutile; du moins elle me permettra, à moi, de me faire mieux comprendre.

La sensibilité n'est pas seulement une propriété des organes des cinq sens. *C'est une propriété commune à toutes les parties vivantes, sans exception*. Quelques *sensibilités viscérales* sur lesquelles je reviendrai bientôt vous sont déjà connues; mais il y a plus encore. On parle — et non sans raison — de *sensibilités de tissus*. Beaunis[1], dans son très intéressant ouvrage sur les *Sensations internes*, définit de la façon suivante cette propriété absolument générale :

« C'est la sensibilité *provoquée* ou *spontanée* que présentent les tissus et les organes, à l'exclusion des sens spéciaux. On lui a donné aussi le nom de sensibilité *commune* ou *profonde*. »

Ces deux derniers mots sont assurément trop vagues, et, peut-être, serait-il préférable de dire *sensibilité organique* ou *histologique*. Comme je n'ai pas la prétention de régir la terminologie technique, convenons d'appeler — si vous y consentez provisoirement — *sensibilité organique* celle qui ne nous est fournie par aucun des cinq sens spéciaux.

Tout d'abord, un premier point est à élucider : la sensibilité organique est-elle *consciente*? Il est certain que dans l'immense majo-

1. Beaunis. *Les sensations internes*, Paris, Alcan, 1889.

rité des cas, les sensations que nous éprouvons, même celles qu'on appelle sensorielles, ne sont pas conscientes, *aperçues*, comme on dit dans le langage de l'École.

C'est-à-dire que, *par l'habitude*, nous faisons abstraction d'une foule de sensations perçues. Par habitude, nous ne sentons plus le sol sur lequel nous marchons, nous ne sentons plus les vêtements qui nous couvrent.

Inversement, si notre sensibilité est émoussée ou lésée, nous savons quelles sensations sont perverties ou nous manquent. C'est ainsi que les tabétiques accusent la fausse sensation d'un tapis épais sous leurs pieds. Ce fait, vulgaire en clinique nerveuse, démontre que la notion de contact du sol, phénomène rendu inconscient par habitude chez l'homme sain, est redevenue, quoique altérée chez l'homme malade, un phénomène conscient.

Imaginez que toutes les sensations perçues soient *conscientes au même degré* : la vie dite de relation deviendrait impossible. Si nous entendions tous les bruits du dehors, si nous voyions tous les objets qui nous entourent, nous rentrerions vraiment dans le chaos! Sans doute, toutes ces sensations sont bien perçues en fait; mais l'attention — heureusement ou malheureusement — en annihile un certain nombre, pour se concentrer momentanément sur une seule : les autres restent dans le domaine de l'inconscient, elles ne sont pas *aperçues*. C'est donc bien « l'*esprit qui oyt et qui voyt* ».

Une comparaison simple permet de bien saisir ce mécanisme :

Un appareil photographique, instrument inconscient, enregistre sous forme d'images tous les objets placés devant l'objectif. C'est comme s'il voyait tout, comme s'il retenait tout, car la *sensibilité* de la plaque imprégnée de sel d'argent est infiniment supérieure à celle de l'écorce cérébrale; elle conserve toutes les images que l'objectif — l'œil de l'appareil — a laissé passer à l'état de vibrations lumineuses. C'est un organe dépourvu de discernement. Non seulement rien ne lui échappe, mais tout a pour lui la même valeur. Aucun détail du paysage le plus compliqué, aucune branche, aucune feuille de l'arbre le plus touffu, aucune pierre du sol, en un mot rien n'est oublié, parmi tous les objets dont les rayons lumineux se sont réfractés dans la lentille. Bien mieux que l'écorce cérébrale, la glace photographique mérite d'être appelée plaque *sensible*.

Or, comparez l'image photographique avec celle qu'*aperçoit* le cerveau d'un peintre, qui cherche à reproduire aussi fidèlement que

possible le même paysage. Le tableau du peintre est comme une *épreuve* obtenue avec un appareil photographique vivant. Elle n'a pas gardé l'empreinte de toutes les lignes, de toutes les couleurs et de toutes les ombres; elle n'a pas décomposé tous les rayons lumineux avec la précision et l'impartialité de la lentille de verre. L'écorce cérébrale a fait son choix. Le peintre a fait abstraction de telle partie pour donner plus de valeur à telle autre. Il a fait du paysage, que tous les yeux voient de la même façon, quelque chose de personnel, une œuvre où s'affirme l'individualité d'un cerveau qui a *sa* manière de voir. Autant d'artistes, autant d'œuvres différentes. Ne nous étonnons pas si l'artiste, qui trouve dans le profil et l'éclairage d'un site pittoresque certains motifs de préférence personnels, n'apprécie généralement la meilleure photographie que comme un document inintelligent et brutal.

En résumé, qu'il s'agisse de sensations visuelles ou de toute autre sensation, le cerveau n'a conscience que de celles sur lesquelles notre *attention* est retenue. Les autres cependant, pour latentes qu'elles soient, ne laissent pas moins sur le cliché cérébral quelques traces de leur passage. Nous en avons la preuve dans la *réviviscence* d'impressions plus ou moins anciennes, restées pour nous absolument inconscientes.

Je ne vous rappelle ici, Messieurs, que des faits d'observation générale et sur la nature desquels on n'a guère à discuter. Mais, en connaissons-nous d'analogues dans le domaine des sensations viscérales? En d'autres termes, si nous avons des sensations viscérales, organiques, cellulaires, ces sensations sont-elles *conscientes*?

A cette question, vos livres classiques vous répondront à peu près de la façon suivante : un grand nombre de viscères, de membranes, de tissus sont dépourvus de sensibilité *à l'état sain*. Leur sensibilité ne paraît s'éveiller qu'à l'état morbide. Par exemple, les tendons qu'on peut sectionner sans provoquer une douleur vive chez un sujet normal deviennent d'une sensibilité exquise lorsqu'ils sont enflammés. Il est vrai que les gaines tendineuses sont assez riches en filets nerveux, et nous pouvons supposer que la sensibilité du tendon est empruntée à la synoviale.

On en peut dire autant (la preuve en est faite aujourd'hui) du plus grand nombre des séreuses. Un homme bien portant ne sent pas son péritoine. Comment expliquer les atroces douleurs des péri-

tonites aiguës, si le péritoine n'est pas pourvu de terminaisons nerveuses sensibles? Il n'est même pas besoin de supposer un processus inflammatoire pour concevoir et affirmer la sensibilité des organes profonds. Si l'anatomie normale et l'anatomie pathologique étaient impuissantes à nous démontrer le trajet et la distribution des conducteurs de cette sensibilité, la clinique toute seule y suffirait.

Ici, permettez-moi de faire une petite incursion dans le domaine des psychoses.

II. — Certains troubles dynamiques, d'ordre purement viscéral, se manifestent, en dehors de toute lésion apparente, avec une netteté qui ne permet pas de méconnaître l'existence d'une sensibilité spéciale aux organes profonds.

La *Neurasthénie*, surtout lorsqu'elle affecte la forme hypochondriaque, vous apparaîtra, je l'espère, comme une preuve de ce que j'avance.

Nous avons vu ensemble un assez grand nombre de ces malheureux qui viennent à la consultation de chaque semaine, pour se plaindre à nous d'une foule de maux presque toujours les mêmes : c'est le cœur, c'est l'estomac, c'est le foie, c'est la moelle épinière, c'est le cerveau surtout qu'ils déclarent le *siège* de leurs souffrances. Notre examen, aussi consciencieux qu'il puisse être, ne nous révèle aucune altération matérielle. Ne nous pressons pas de déclarer que tant de maux accumulés sur la même victime soient purement imaginaires. Nous avons affaire à de vrais malades : qui plus est, à des malades qui souffrent. Ceux que, par bonheur, chacun de nous peut guérir, conservent un souvenir très précis des douleurs qu'ils ont jadis endurées ; ce n'est pas sans raison qu'ils nous reprocheraient de les avoir taxées de chimériques.

Encore une fois, ce ne sont pas des malades imaginaires. Le Malade imaginaire de Molière n'était pas un neurasthénique. Sous prétexte que vous ne trouvez pas une hypertrophie de la rate, une atrophie du foie, une paraplégie spasmodique, n'allez pas conclure que la rate, le foie, la moelle épinière ne souffrent pas réellement. Lorsqu'on vient se plaindre à vous d'une névralgie faciale bien caractérisée, prétendez-vous que la douleur ne peut être qu'imaginaire attendu que la peau du visage, les muqueuses et les dents sont saines?

Il ne faut jamais dire en clinique : « Ceci ne *peut* pas être, ceci

ne *doit* pas être ». Rappelez-vous l'aphorisme de Stahl : *Non quod fieri potest, non quod fieri debet, sed quod fieri solet.*

On prétend, il est vrai, que la Neurasthénie n'est pas une affection des nerfs périphériques, mais purement un trouble cérébral. Je ne le nie pas *a priori*, mais rien ne me le prouve. En tout cas, hypothèse pour hypothèse, j'incline à croire qu'un trouble cérébral où les sensations viscérales dominent ne peut guère survenir qu'à titre de retentissement *central* d'une stimulation *périphérique*. Si les douleurs des neurasthéniques sont des hallucinations sensitives viscérales, aucun fait n'établit que les viscères eux-mêmes n'ont pas été, à un moment donné, en souffrance.

Or, *toutes les hallucinations sont des réveils d'images corticales*. S'il existe des hallucinations viscérales, c'est donc que les viscères ont, pour me servir du vocable adopté, *une représentation corticale*. *Les sensations viscérales*, par conséquent, *sont du domaine de la conscience*.... C'est ce qu'il fallait démontrer.

D'autres faits encore, qu'il me semble utile au moins de signaler, viennent à l'appui de ce qui précède. Si nos multiples sensibilités organiques peuvent s'exaspérer dans l'état morbide, elles peuvent aussi s'atténuer. Telle sensation, qui n'est pas consciente chez l'homme sain, devient ainsi consciente chez l'homme malade. On dit communément que « pour être bien portant, il ne faut pas sentir son corps ». Le jour où cesse l'équilibre fonctionnel qui correspond à la parfaite santé, se réveille en nous soudain la sensibilité viscérale endormie, cette sensibilité dont nous avons, dès l'origine, perdu le souvenir, si nos organes n'ont jamais cessé de fonctionner normalement. Nous ne sentons pas notre cœur quand il bat d'un rythme régulier, mais nous sentons douloureusement le moindre faux pas cardiaque. Le meunier se réveille quand la roue du moulin s'arrête.

III. — Ainsi, Messieurs, les sensations viscérales peuvent être perverties dans l'état de maladie, soit par excès, soit par défaut. La symptomatologie du *Tabes* nous présente des exemples nombreux de ces perversions, et il en est une dont m'engage à vous entretenir, un instant, son intérêt d'actualité.

Frenkel a remarqué récemment que la *sensation de fatigue* pouvait disparaître ou s'amoindrir considérablement au cours du Tabes[1]. Tel ataxique, par exemple, est capable de garder les bras étendus

1. *Neurolog. Centralbl.*, 1er juillet 1893, p. 434.

horizontalement pendant vingt-cinq minutes sans que la *moindre fatigue* résulte de cette attitude prolongée. Que les plus vigoureu d'entre vous tentent l'expérience, et ils verront que ce tour de force leur est interdit. C'est là, jusqu'ici, un fait isolé, mais les médecins n'en ont pas encore recherché systématiquement l'existence, et si, par hasard, on en constatait la fréquence chez les ataxiques, il acquerrait une grande importance au double point de vue de la séméiologie et de la pathogénie de certains symptômes du Tabes.

D'ailleurs, *la Fatigue*, en soi, est un sujet dont on s'occupe trop activement depuis quelques années, pour que je ne cède pas à la tentation de vous en parler en cette occasion. Vous jugerez bientôt que cette nouvelle digression a son utilité.

Les physiologistes ne se sont guère occupés de la fatigue avant Helmholtz et Dubois-Reymond. Des travaux ultérieurs de Ranke Mosso, Richet, Abelous et Langlois, Albanese et Supino ont singulièrement éclairci le problème.

Qu'est-ce donc d'abord que la *fatigue*? — J'avoue que la définition est difficile et je ne m'y risquerai pas.

Impuissance musculaire, gêne pénible, faiblesse douloureuse, dira-t-on? — En fait, la fatigue est une *sensation*, et, en tant que sensation, elle est indéfinissable. On ne peut pas plus la définir qu'on ne peut définir un parfum ou une couleur. Cela se voit, cela se sent, cela s'éprouve, en vertu d'un acte de conscience dont nous sommes tous également bons juges. — Et rien de plus.

Si les physiologistes, à cet égard, n'en savent ni plus ni moins que nous tous, ils ont eu, du moins, le grand mérite de pousser l'analyse du phénomène bien au delà de la sensation perçue. La fatigue ne consiste pas seulement en une sensation, elle n'est pas seulement *subjective*; elle est *objectivement* caractérisée par un état spécial des muscles, que la méthode graphique permet d'apprécier *de visu*. La sensation et le fait matériel sont naturellement solidaires l'un de l'autre; mais le fait matériel, au point de vue expérimental, n'est pas toujours *objectivement* constatable, alors que, selon toute probabilité, la sensation est déjà *subjectivement* perçue. La clinique (où tout nous ramène) vous fera comprendre qu'il en puisse être ainsi.

Les Neurasthéniques dont je viens de vous parler, ne sont-ils pas dès le matin brisés, fourbus, anéantis par une fatigue insur-

montable, sans que leurs muscles aient fourni la veille un travail exagéré? Vous savez même qu'ils sont en général bien plus fatigués le matin que le soir. Dans un instant, vous vous expliquerez mieux cette aberration morbide de la sensibilité musculaire. Retenez seulement que la fatigue est une *sensation de provenance musculaire*.

Du reste, Mosso l'a dit en excellents termes : « La fatigue est indépendante de l'influence psychique; c'est un phénomène périphérique ».

Comment et pourquoi se produit-elle? — Tout démontre qu'elle résulte d'un effort, d'une lutte plus ou moins douloureuse, plus ou moins prolongée, contre une résistance que nous ne pouvons vaincre. Et cette incapacité de vaincre n'est autre chose qu'une sorte de *paralysie* passagère. Le muscle fatigué ne se contracte plus. Si le muscle ne se contracte plus, c'est parce qu'il a, au cours de ses contractions réitérées, fabriqué des produits toxiques, exerçant sur lui-même une action vraiment curarisante. La paralysie en question n'est donc pas d'origine centrale; elle ne tient pas non plus à une modification matérielle ou dynamique de la fibre striée: l'intoxication limite ses effets aux plaques terminales des nerfs moteurs. A ce titre, on pourrait la comparer à l'intoxication par le curare.

Il me serait difficile d'insister sur la nature du poison. Longtemps on a accusé l'acide lactique. On croyait que les muscles surmenés en produisaient en abondance. Vous savez tous que Ch. Richet a fait justice de cette opinion. Je me bornerai donc à vous rappeler l'ingénieuse expérience par laquelle Abelous a démontré *la curarisation spontanée des muscles fatigués*.

La grenouille est l'animal choisi. On lie l'artère du membre postérieur *droit* (Fig. 117). On fait passer un courant induit de l'anus à la bouche de façon à obtenir, dans un temps donné, une tétanisation complète. On laisse alors la grenouille en repos, puis, de nouveau, on ouvre le circuit. Les muscles épuisés après la première excitation ne sont plus capables d'une nouvelle tétanisation. Si l'on excite alors le nerf de la patte *gauche*, la contraction est insignifiante ou nulle. Au contraire, l'excitation du nerf de la patte *droite*, — celle dont l'artère a été liée — provoque de fortes contractions dans cette patte.

La conclusion à tirer de cette expérience est la suivante : les

muscles de la grenouille, en se contractant jusqu'à la tétanisation, ont produit des substances toxiques dont l'action est paralysante. Ces substances ne parvenant pas à la patte postérieure droite (puisque l'artère est liée), les muscles de cette patte peuvent encore se contracter sous l'influence d'une excitation nouvelle.

L'expérience montre encore autre chose : le poison n'a pas d'effet nocif sur les conducteurs nerveux eux-mêmes. S'il en avait un, les muscles de la patte droite ne se contracteraient pas, attendu que les nerfs de cette patte sont imprégés par la substance toxique fabriquée sur place, aussi bien que ceux de la patte gauche. D'autre part, l'excitation électrique directe des muscles de la patte gauche détermine encore des contractions, alors que l'excitation du nerf n'en produit plus. La conclusion qu'il est permis de tirer de tous ces faits est donc que la substance toxique (qui ne lèse pas le muscle et qui ne lèse pas le nerf) exerce son pouvoir paralysant sur une partie au système neuro-musculaire intermédiaire du nerf et au muscle. Cette partie intermédiaire, c'est la *plaque terminale*.

Telle est, Messieurs, la *fatigue expérimentale*.

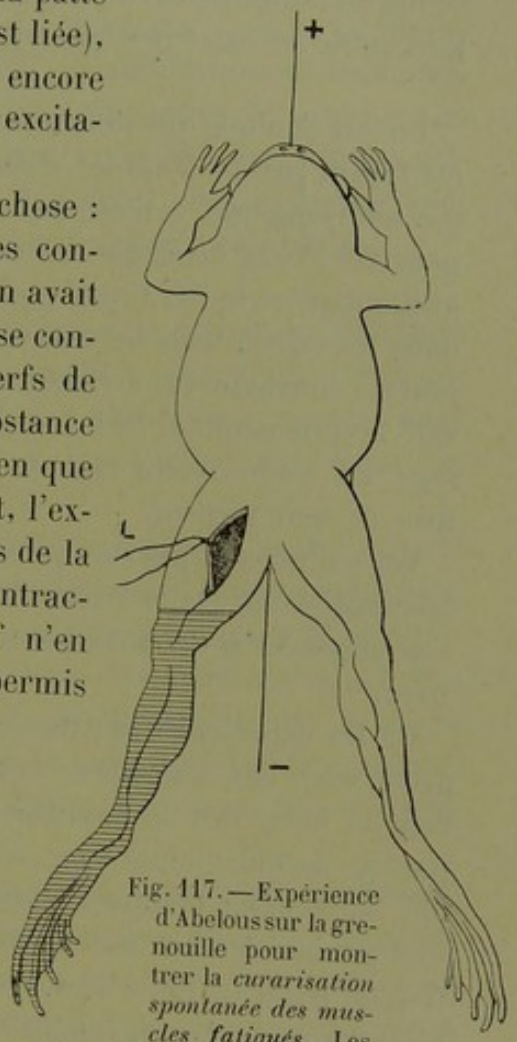

Fig. 117. — Expérience d'Abelous sur la grenouille pour montrer la *curarisation spontanée des muscles fatigués*. Les contractions musculaires persistent après épuisement de l'animal dans le membre dont l'artère est liée (L).

IV. — Il nous faut maintenant nous demander si la *fatigue physiologique* lui est comparable, et si l'état des muscles d'un homme qui se fatigue peut-être assimilé à celui des muscles tétanisés d'une grenouille.

D'abord, tout porte à croire que la *raideur des jambes* après une marche excessive — phénomène bien connu de tous — est une sorte de *tétanisation commençante*. Et quant à la sensation même, nous avons le droit de la considérer comme l'expression subjective de l'*intoxication à ses débuts*. C'est l'avertissement qui nous engage

à ne pas aller plus loin, à nous reposer, c'est-à-dire à prendre notre temps, pour éliminer le poison fraîchement élaboré. Prévenus de l'imminence du danger, nous sommes rarement exposés à en subir les extrêmes conséquences.

Un fait clinique qui prouve suffisamment qu'il en est ainsi, nous est fourni par la *Maladie d'Addison*. Ce qu'on appelle l' « asthénie addisonienne » n'est autre chose qu'une *sensation de fatigue générale*. Vous savez que les sujets atteints de Maladie bronzée ne quittent guère le lit. A quelque heure de la journée que vous entriez dans les salles, vous les trouvez toujours couchés. Ils se disent toujours « courbaturés, éreintés », comme s'ils s'étaient livrés au travail le plus pénible. Ni les toniques, ni l'hydrothérapie, ni le massage, ni, à plus forte raison, les encouragements, ne peuvent les tirer de leur torpeur.

Vous n'ignorez pas non plus que les *capsules surrénales*, dont la tuberculisation est la lésion *sine qua non* de la Maladie d'Addison, *sont destinées à détruire les substances toxiques d'origine musculaire*.

Or les expériences d'Albanese[1] ont bien mis en évidence ce rôle protecteur des capsules. Lorsqu'on produit artificiellement la fatigue chez des grenouilles *acapsulées*, on voit survenir une parésie de tous points comparable à celle qui résulte de l'injection des substances toxiques élaborées par des muscles fatigués. Sur une grenouille dont les capsules surrénales sont respectées, l'injection de ces produits « de désassimilation » n'entraîne qu'une fatigue temporaire. Sur une grenouille acapsulée, la même injection détermine une fatigue persistante.

« De même, chez l'Addisonien — je cite Albanese — les substances toxiques qui s'accumulent dans l'organisme après la suppression de la fonction surrénale, sont de même nature que les poisons élaborés au cours d'un travail musculaire exagéré.... Ainsi s'expliquent cette asthénie, cette fatigue invincible qui accablent l'Addisonien ».

Ne vous arrêtez pas, Messieurs, aux cas de cancer surrénal dont la symptomatologie ne comporte guère l'asthénie addisonienne, pas plus qu'elle ne comporte la pigmentation cutanée. Si la tuberculose

1. *Arch. de physiol.*, 1893, n° 4, p. 470.

des capsules surrénales donne lieu à ces deux ordres de phénomènes, bien plus souvent que ne fait le cancer, c'est qu'elle est réellement *destructive du tissu capsulaire*. Du même coup, elle supprime la fonction protectrice. Le cancer, par contre, au moins dans un grand nombre de cas, n'est pas foncièrement destructif. L'histoire d'une foule de cancers viscéraux nous le prouve. Les cellules métatypiques et même atypiques gardent longtemps quelque chose de leurs attributions originelles. De là, sans doute, l'absence du syndrome addisonien dans le cancer capsulaire.

Cette digression me ramène à notre point de départ. La sensation de fatigue qui nous avertit de la tétanisation musculaire commençante, est le phénomène conscient, grâce auquel *nous savons, sans le savoir*, que nos muscles ont abandonné à notre organisme des substances nuisibles.

Un Tabétique qui n'éprouve pas cette sensation, — tel était le malade de Frenkel, — continue d'élaborer ses poisons paralysants mais il n'en est pas avisé. S'il peut maintenir vingt-cinq minutes les bras étendus, du moins ne peut-il pas les maintenir ainsi plus longtemps. L'effet produit sur la plaque terminale par le corps toxique est le même, à cette différence près, que les bras retombent le long du tronc, réellement fatigués, mais *sans la sensation de fatigue préalable*.

Les fibres de la sensibilité musculaire, chargées de donner l'éveil, n'ont pas fonctionné; et si le tabétique n'est pas tétanisé, c'est que ses capsules surrénales, fonctionnant toujours de façon normale, ont détruit la substance curariforme au fur et à mesure qu'elle se produisait. Tout au plus a-t-il besoin d'un peu de repos pour réparer ses forces, exactement comme la grenouille d'Albanese.

V. — Si je suis entré dans tous ces détails, c'est, Messieurs, ainsi que je vous le disais tout à l'heure, en raison de l'actualité du sujet. Mais il existe bien d'autres perturbations de nos sensibilités organiques, auxquelles les mêmes considérations pourraient s'appliquer.

Les accès d'*Angine de poitrine* qui surviennent au cours du Tabes, signalés depuis longtemps par Charcot et, plus récemment, très bien étudiés par Letulle, sont des exemples de ces hyperesthésies viscérales démontrant que l'ataxie n'entraîne pas seulement

des troubles sensitivo-sensoriels. J'en pourrais dire autant de la sensibilité des voies respiratoires si gravement affectée dans les *ictus laryngés* dont nous devons la connaissance à Féréol.

Les crises gastriques, les *coliques néphrétiques*, les *coliques spermatiques* dont on a peut-être un peu négligé l'étude malgré leur fréquence, relèvent du même ordre de faits. Il s'agit toujours de manifestations morbides qu'on peut rapporter aux appareils sensitifs des organes, des tissus, des éléments anatomiques profonds.

Toutes les sensations qui nous sont fournies par l'ensemble de tant de sensibilités intimes, correspondent à ce « sens de la vie » qui résume, sans doute, la *conscience des zoophytes*, nos vrais premiers parents.

La résultante de toutes ces sensibilités ignorées s'appelle encore dans le langage de l'École, *cénesthésie*, ou sensibilité commune (κοινὸς *commun*, αἴσθησις, *sensation*). Littré définit la cénesthésie « une espèce de sentiment vague que nous avons de notre être, indépendamment du concours des sens ». C'est, en d'autres termes, *la somme des avertissements périphériques de nos états d'organes.*

Je puis maintenant vous dire de la cénesthésie ce que je vous disais tout à l'heure des sensations sensitivo-sensorielles. Elle est consciente ou inconsciente suivant les cas.

Si elle était consciente à tout moment, notre vie psychique n'y suffirait pas.

La merveilleuse division du travail qui préside aux fonctions de notre être, laisse à la moelle épinière une partie de la besogne. C'est la moelle qui est toujours la première informée de ce qui se passe dans l'organisme, et elle réagit en conséquence. L'acte réflexe, simple ou complexe, est sa réponse à l'avertissement périphérique.

Lorsque le cerveau intervient, c'est souvent pour donner un ordre sommaire à la moelle, qui l'exécute dans son entier.

Je marche en vous parlant, mais mon cerveau ne calcule pas les mouvements que vous me voyez faire; ma moelle, une fois l'ordre reçu, se charge de diriger, en les coordonnant, tous les actes musculaires que cette progression automatique exige.

Les centres de coordination sont des groupements de cellules motrices liées chacune à chacune, suivant une disposition perfec-

tionnée par *l'habitude*. Une vague piste devient sentier battu, puis grand'route. La voie de communication est préétablie, mais l'habitude seule la rend praticable; c'est là une hypothèse nécessaire.

Un poète dont la muse subtile s'est inspirée souvent de psychologie pure, a merveilleusement défini le rôle de l'habitude[1] « cette étrangère qui s'installe dans la maison » :

> Elle conduit les pieds de l'homme,
> Sait le chemin qu'il eût choisi,
> Connaît son but sans qu'il le nomme
> Et lui dit tout bas : « Par ici ».

Pour que les centres de coordination fonctionnent régulièrement, il est donc indispensable que la moelle épinière soit bien informée. Alors, et de cette façon seulement, se trouve réalisé l'état d'équilibre nerveux qui correspond au jeu normal de tous les appareils.

Ce ne sont pas uniquement les organes de la vie de relation qui exigent le va-et-vient régulier du courant nerveux par les voies centripètes et par les voies centrifuges. Ce sont aussi les organes de la vie végétative, les viscères, les vaisseaux sanguins et lymphatiques, les tissus conjonctifs et jusqu'au tissu osseux lui-même. L'équilibre dont il s'agit est indispensable, par ce fait, à la bonne économie des « échanges nutritifs ». A une stimulation périphérique *excessive* ou *insuffisante*, transmise par les conducteurs centripètes de la sensibilité commune, la moelle répondra par un mode d'activité *plus grande* ou *plus faible* des centres organiques ou viscéraux. Les mutations chimiques s'arrêteront ou se précipiteront....

Le mécanisme intime de ce trouble nous échappe, mais nous voyons qu'il se traduit matériellement par des hypertrophies ou des atrophies, par des congestions, des hémorrhagies, des ischémies, de la cyanose, etc.

Tous ces phénomènes appartiennent au Tabes, et nous savons que dans cette maladie, c'est le système des conducteurs centripètes qu'on peut toujours soupçonner d'être affecté le premier. Vous devinez donc la direction dans laquelle il faut chercher l'explication des phénomènes trophiques, c'est-à-dire nutritifs en général, quelle que soit leur localisation.

Marinesco a récemment consacré deux mémoires d'une concep-

1. Sully-Prudhomme, *La vie intérieure*.

tion fort originale à l'influence de la sensibilité organique sur les troubles trophiques d'origine nerveuse[1]. Je vous y renvoie; vous y verrez une très heureuse application à la pathologie des notions que j'empruntais antérieurement à Beaunis, touchant la sensibilité organique.

L'ingérence des altérations primitives de la sensibilité dans l'étude des dystrophies tabétiques est une vue pathogénique essentiellement nouvelle. C'est bien pour cela que j'ai tant insisté sur ces formes rares de *Tabes sensitif*, dans lesquelles les troubles trophiques et spécialement les Arthropathies semblent avoir une importance et une fréquence beaucoup plus grandes que dans le *Tabes moteur*.

Au demeurant, le Tabes n'est pas la seule maladie qui justifie la loi de corrélation dont je vous entretiens.

Ne connaissez-vous pas les hémiatrophies faciales qui font suite à la névralgie du trijumeau, les atrophies musculaires qui résultent des arthrites douloureuses, les éruptions vésiculeuses ou bulleuses à cicatrices indélébiles qui succèdent à la névralgie intercostale du zona? Dans la lèpre nerveuse, les plaques, tantôt anesthésiques, tantôt hyperesthésiques, ont d'abord une localisation indécise. Le trouble de la sensibilité change de place. Puis, lorsqu'il se fixe, la peau s'amincit, se flétrit, se momifie.... Je pourrais multiplier les exemples. Laissez-moi vous en rappeler encore un.

Dernièrement, je vous montrais une femme hémiplégique chez laquelle les deux membres paralysés et, plus spécialement le bras gauche étaient le siège d'une *vive douleur*. Or ces deux membres et surtout le membre supérieur étaient frappés *d'atrophie*; ce dernier, aujourd'hui réduit de volume dans sa totalité, n'a presque plus de relief musculaire; la peau elle-même est comme parcheminée, et les extrémités digitales ont subi un amincissement qu'on peut qualifier de *sclérodermique*. Chez cette femme également, nous avons assisté plusieurs fois à des troubles vaso-moteurs caractérisés par des *œdèmes transitoires*.

A cette occasion, je vous faisais remarquer combien sont fréquentes les douleurs spontanées et continues des membres paralysés

1. *Ueber Veränderungen der Nerven und des Rückenmarks nach Amputationen; ein Beitrag zur Nerventrophik*. Neurol. Centralb., 1892; et *Sur un cas de lésion traumatique du trijumeau et du facial avec troubles trophiques consécutifs*, *in* Arch. de physiol., 1894 juillet, p. 464.

dans l'hémiplégie d'origine cérébrale. Je vous en reparlerai dans une occasion prochaine[1], mais, dès maintenant, sachez qu'elles n'ont rien à voir avec celles qui résultent de la contracture permanente.

Je crois qu'elles sont plus communes dans les cas de localisation *corticale* que dans ceux de localisation sous-corticale, et il me semble, malgré l'insuffisance d'une statistique personnelle déjà importante, que les *douleurs des hémiplégiques appartiennent principalement aux formes atrophiantes*. Si ce que j'avance doit trouver une confirmation dans l'avenir — et je m'étonnerais qu'il en fût autrement — vous conviendrez que les faits cliniques s'accordent avec une presque absolue unanimité, pour donner à la loi dont je vous parlais tout à l'heure une valeur tout à fait générale.

VI. — Je reviens une dernière fois au Tabes.

J'ai distingué pour les besoins de la démonstration deux types cliniques, l'un *moteur*, l'autre *sensitif*, qui ne sont, à vrai dire, qu'exceptionnels en fait. Les types mixtes sont infiniment plus vulgaires. Mais dans tous, quels qu'ils soient, la *lésion* semble invariablement la même : vous avez nommé *la sclérose systématique des cordons postérieurs*.

Est-il vrai de dire que cette altération soit identique dans la forme sensitive et dans la forme motrice, c'est-à-dire chez les sujets qui souffrent et chez ceux qui ne souffrent pas ? — A cette question que nous nous sommes déjà posée, je crois qu'on peut répondre catégoriquement : Non. — Sans doute, le trajet de dégénération intéresse dans tous les cas le même territoire médullaire ; les mêmes *régions anatomiques* sont sclérosées. Mais il ne s'ensuit pas que, dans ces régions, les mêmes *conducteurs nerveux* soient affectés au même titre et à un égal degré.

Vous savez du reste que la sclérose fasciculée postérieure n'est jamais complète, en dehors de certains faits réellement exceptionnels. Presque toujours, on retrouve sur les coupes transversales, au milieu du champ de sclérose, des tubes nerveux très bien conservés. De ce fait, on pourrait, à mon avis, conclure d'une façon générale, que, dans le *Tabes sensitif*, les cylindraxes épargnés sont ceux qui président aux fonctions centripètes des muscles

1. *Voy.* la vingt-sixième leçon.

et inversement, que dans le *Tabes moteur*, les cylindraxes subsistants conduisent la sensibilité sensitivo-sensorielle et la sensibilité organique.

Nos procédés d'investigation sont malheureusement encore trop imparfaits pour établir une distinction anatomique et physiologique entre ces deux ordres de conducteurs. J'ajouterai que les meilleures méthodes techniques dont nous disposons aujourd'hui nous fournissent, lorsqu'on les compare les unes aux autres, des résultats contradictoires.

Colorez, d'une part, une moelle tabétique par les réactifs de Weigert ou de Pal, et, d'autre part, la coupe immédiatement sus-jacente par le picro-carmin de Ranvier : vous constaterez une différence très considérable dans le nombre des cylindraxes conservés sur les deux coupes.

Rien ne prouve d'ailleurs qu'un tube nerveux très réduit de calibre ne puisse garder à peu près intactes ses propriétés conductrices essentielles. Mon savant maître et ami M. A. Gombault a même tranché la question dans son étude des névrites périaxiles.

Sans nul doute, il existe des *névrites segmentaires périaxiles dans la continuité des cordons médullaires*, comme il en existe une dans les nerfs périphériques. Mais, encore une fois, l'appréciation d'une lésion nerveuse, basée sur la persistance ou la disparition de la gaine myélinique est rien moins que précise. Je veux dire par là qu'on n'est pas en droit de conclure de la désintégration de la myéline à la dégénération du cylindraxe, pas plus dans les maladies de la moelle que dans celles des troncs nerveux.

Même si l'on fait abstraction de la sclérose en plaques, où le cylindraxe compact, dissocié ou en voie de multiplication[1], reste bon conducteur, on peut admettre que, dans la plupart des myélites systématiques, les tubes nerveux respectés sont toujours en assez grand nombre.

Résumons tous ces considérants, et la question se trouvera résolue de la façon suivante : *dans le Tabes sensitif, les fibres centripètes de toutes les sensibilités subiraient la dégénération; dans le tabes moteur, ce seraient les fibres de la sensibilité réflexe; dans le tabes complet, ce seraient les unes et les autres.*

1. Voy. à ce sujet un récent travail de Michael Popoff (de Charkow), *Sur l'histologie de la sclérose disséminée du cerveau et de la moelle épinière*. Neurol. Centralb., 1894; n° 9.

VII. — Envisagé de la sorte, le premier problème que nous nous sommes posé, relativement aux rapports réciproques des altérations de la sensibilité et des troubles trophiques, me semble plus facile à résoudre. Et voici encore la solution que je vous propose d'adopter sous bénéfice d'inventaire :

Nos organes (os, muscles, glandes, etc.), sans exception, sont dans un état *d'équilibre trophique*, lorsque leurs nerfs centripètes conduisent à leur centre spinal les stimulations nécessaires et suffisantes pour provoquer, de la part du centre spinal, la réaction nutritive normale.

L'équilibre trophique est donc, comme le soutient Marinesco, *un acte réflexe*, et la nutrition de tous les éléments constitutifs de notre organisme est intimement liée à leur activité vitale. Or un élément qui ne fonctionne pas, s'atrophie. Donc *l'excitation périphérique*, cutanée, viscérale ou conjonctive, *qui détermine l'activité de l'élément, détermine aussi sa nutrition.*

Mais l'acte réflexe qui résume en lui seul tout phénomène trophique n'est pas un acte simple. Un acte réflexe, quel qu'il soit, ne s'effectue pas invariablement par une seule et même voie.

Le pincement d'un orteil a pour premier effet la rétraction du membre inférieur. L'écrasement d'un orteil a pour effet non seulement la rétraction du membre, mais encore une secousse convulsive plus ou moins généralisée, des cris, des larmes.

Il existe donc, dans toute la hauteur de la moelle, une série d'*arcs diastaltiques réflexes indirects* suivant des chemins détournés, et qui, superposés les uns aux autres, à partir de la racine postérieure, correspondent à la région excitée (Fig. 118). Parmi ces arcs réflexes, il en est un ou plusieurs (PSRMA) dont le trajet à longue portée s'étend, dans le sens centripète, jusqu'à l'écorce cérébrale, et, dans le sens centrifuge, jusqu'aux racines antérieures de la région excitée.

Le faisceau pyramidal (RM) n'est pas autre chose qu'un *segment* de ce grand arc réflexe ; c'est un système de fibres chargées d'utiliser pour la fonction motrice, des sensations emmagasinées, depuis un temps plus ou moins long, dans l'écorce grise de l'hémisphère, c'est-à-dire sur un point (R) où le grand arc réflexe a fait escale.

Si, dans le Tabes, les fibres centrifuges de ce grand arc réflexe sont respectées, en d'autres termes, si le faisceau pyramidal continue

d'exercer son influence motrice sur les cellules des cornes antérieures de la moelle, ces dernières conservent la faculté d'actionner la fibre striée et les muscles ne s'atrophient pas. Il subsiste assez de « sensations-souvenirs » dans la substance cérébrale pour entretenir la fonction trophique musculaire, alors même que *l'arc réflexe direct* PSMA, qui va de la racine postérieure à la racine antérieure correspondante, est interrompu. Un malade atteint de *Tabes moteur* peut ainsi garder indéfiniment des muscles puissants, quand bien même il a perdu complètement la sensibilité musculaire proprement dite.

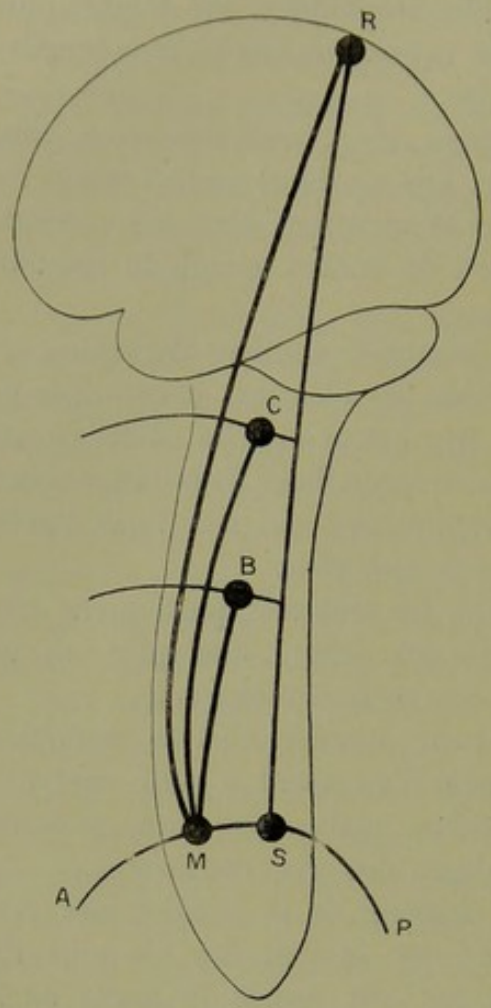

Fig. 118. — Schéma : Profil de l'axe cérébro-spinal montrant les arcs réflexes directs et indirects.

P, racine postérieure. — A, racine antérieure. — S, corne postérieure (sensitive). — M, corne antérieure (motrice). — R, Centres psychomoteurs de la zone rolandique. — B, C, cornes antérieures à deux niveaux différents de l'axe spinal. — PSMA, arc réflexe direct. — PSBMA, arc réflexe indirect. — PSCMA, arc réflexe indirect. — PSRMA, arc réflexe psychomoteur. — La fibre RM appartient au faisceau pyramidal. Celui-ci représente un segment centrifuge de l'arc réflexe indirect PSRMA.

Un malade atteint de *Tabes sensitif* a des troubles trophiques articulaires et surtout osseux, parce que les centres spinaux de réaction nutritive, qui régissent l'équilibre fonctionnel des tissus osseux ou cartilagineux ne connaissent *rien* de l'écorce cérébrale. Le faisceau pyramidal, appelé quelquefois, et à juste titre, *faisceau volontaire*, n'exerce aucune influence sur ces tissus ; aussi chez l'adulte, les troubles trophiques d'origine corticale, ne sont-ils jamais primitifs.

Il ne s'ensuit pas que l'atrophie musculaire soit chose rare chez les tabétiques ; c'est, au contraire, une complication assez commune dans la forme ordinaire, classique, sensitivo-motrice. Du moins peut-elle s'expliquer par le fait que l'action cérébrale trophique est insuffisante pour entretenir la nutrition de la fibre striée.

Sans nier l'existence — que nul ne conteste — des *névrites périphériques* dans l'atrophie musculaire des tabétiques, on peut d'autant mieux concevoir la pathogénie de cette atrophie, qu'on ajoute l'influence des désordres sensitifs à celle du repos prolongé ou de l'inaction relative, chez les sujets frappés de grande incoordination.

La disjonction que je viens de faire entre les *actes réflexes à court trajet et à long trajet* chez les ataxiques, trouve sa confirmation dans un symptôme bien connu et de signification presque pathognomonique : je veux parler du *Signe d'Argyll-Robertson*.

Sous l'influence d'une excitation lumineuse, la pupille ne se contracte plus. C'est un *acte réflexe* qui manque ; c'est l'équivalent du Signe de Westphal, caractérisé par l'absence du réflexe patellaire.

Mais la contraction pupillaire, en tant que phénomène lié à l'accommodation n'est pas modifiée, car l'accommodation est un acte, sinon toujours volontaire, du moins toujours cérébral. Elle comporte l'intervention de conducteurs *centrifuges à long trajet*, puisque je peux *à volonté* accommoder ou ne pas accommoder. *L'accommodation exige donc l'intégrité d'une fraction du faisceau pyramidal*. Et de même qu'on voit, chez certains tabétiques, une paralysie atrophique des muscles succéder tardivement à un état de nutrition presque irréprochable de la fibre striée, de même on peut voir, chez les mêmes tabétiques, l'accommodation disparaître pour faire place à une immobilité paralytique de la pupille.

Mais, ce sont là des complications ultimes, et en tout cas contingentes, dont on ne peut rendre responsable le processus de sclérose primordiale qui fait le fonds du Tabes.

Je voudrais, Messieurs, vous avoir démontré que *le trouble trophique*, envisagé à son point de vue le plus général, *est étroitement associé à une perturbation fonctionnelle*, et que, s'il est des états morbides dans lesquels le trouble de la fonction dépend du trouble de la nutrition, il peut exister aussi tels états morbides où *le trouble de la nutrition dépend du trouble de la fonction*.

Dans ce tout petit coin du vaste champ que la biologie permet aux médecins d'explorer, vous voyez surgir inopinément le problème de la cause finale : l'organe est-il fait pour la fonction, ou la fonction est-elle faite pour l'organe ? — Je ne quitterai pas le terrain de la clinique pour résoudre la question insoluble entre toutes.

SEIZIÈME LEÇON

DES FORMES EXTÉRIEURES DANS LES MYOPATHIES

I. Historique. — Atrophie musculaire progressive de Duchenne (de Boulogne). — Division fondamentale établie par Charcot : *Amyotrophies primitives* ou *Myopathies*. — *Amyotrophies secondaires* ou *myélopathiques*. — *Formes* de la myopathie primitive. — Unification de ces formes : *Myopathie primitive progressive* (Charcot). — *Dystrophie musculaire progressive* (Erb).

Forme Charcot-Marie : elle constitue un intermédiaire entre les Myopathies primitives et les secondaires. — *Atrophie musculaire progressive neurotique* (Hoffmann). — Difficulté de la répartition des types dans des groupes bien définis.

II. Étude morphologique. — Importance de l'étude du *nu* en médecine. — Travaux de Paul Richer. — Exemple clinique : un cas type de Myopathie progressive.

III. Facies myopatrique. — Déformations des yeux, des lèvres. — Leur importance pour le diagnostic de la Myopathie commençante.

IV. *Facies myopathique* dans les amyotrophies d'origine spinale. — Caractères communs entre les Myopathies et les autres affections familiales : Maladie de Friedreich, Maladie de Little, Paralysie bulbaire infantile (Paul Londe). — Étiologie. — Mouvements choréiformes. — Pieds bots.

V. Déformations du cou, du dos, de l'abdomen. — Atrophie et pseudohypertrophie musculaire. — Rétractions tendineuses : leur rôle dans l'équilibre de la station.

VI. Impossibilité de la station sur les talons chez les Myopathiques — Recherches anatomo-pathologiques (Roth).

VII. Irrégularité des localisations dystrophiques. — Localisations fonctionnelles, embryogéniques.

VIII. 2e exemple clinique : *Myopathie généralisée* avec conservation apparente des formes extérieures : pseudo-hypertrophie et lipomatose.

IX. Mécanisme de la station et de la marche chez les Myopathiques (P. Richer). — Démarche de canard. — Hérédité névropathique dans les Myopathies.

X. Un cas de *Myopathie généralisée* avec attitudes vicieuses extraordinaires. — Morphologie. — Élargissement de la base de sustentation.

XI. Myopathies à début tardif.

La comparaison de la Myopathie progressive aux autres troubles trophiques d'origine nerveuse et les liens de parenté qui l'unissent aux autres maladies familiales, laissent supposer que cette affection est aussi sous la dépendance d'une perturbation fonctionnelle des centres nerveux[1].

Messieurs,

Nous avons étudié dans nos dernières réunions les troubles trophiques qui surviennent chez les tabétiques. J'espère, à l'aide des

1. Leçon du 20 avril 1894.

exemples qui sont passés sous vos yeux et des arguments physiologiques que je vous ai présentés, avoir réussi à entraîner votre conviction, en ce qui concerne non seulement les Arthropathies du Tabes, mais encore les dystrophies analogues survenant au cours des différentes maladies spinales. Le trouble trophique, vous ai-je dit en manière de conclusion, envisagé de très loin, est toujours étroitement associé à une *perturbation fonctionnelle*.

Si, chemin faisant, j'ai paru négliger les *Dystrophies musculaires*, c'est que je me réservais de leur consacrer une étude à part. C'est cette étude qui fera l'objet de notre entretien d'aujourd'hui.

Mais je m'empresse de vous avertir que nous ne pourrons pas nous engager sur ce terrain avec autant d'assurance. La question des Amyotrophies est en effet beaucoup trop complexe; elle l'est surtout devenue depuis quelques années, en raison de la multiplicité et de la diversité des formes, chaque jour mieux connues. Elle ne saurait nous conduire à des déductions bien fondées. Je me bornerai donc à vous présenter plusieurs malades chez lesquels vous reconnaîtrez les déformations déjà décrites chez les Myopathiques en insistant surtout sur quelques anomalies morphologiques utiles à connaître dans l'intérêt du diagnostic; et ce sera pour vous une sorte de revue vivante des divers types que le hasard a réunis dans le service. De telles revisions, de temps en temps, ne sont pas inutiles. Vous pourrez, je l'espère, en bénéficier.

Auparavant, Messieurs, permettez-moi de vous redire en quelques mots les étapes singulières par lesquelles a passé l'histoire des Amyotrophies. Les réflexions que vous suggérera cet aperçu très bref vous avertiront des dangers auxquels on s'expose en créant des divisions trop catégoriques.

Depuis le mémoire présenté par Duchenne (de Boulogne) à l'Institut, en 1849, et dans lequel l'*Atrophie musculaire progressive* prenait place pour la première fois dans le domaine des maladies nerveuses, les conceptions des neuropathologistes à l'égard des Amyotrophies se sont singulièrement modifiées. On avait atteint, il y a vingt ans environ, une phase de clarté où la répartition des cas paraissait sûre et facile; puis, le nombre des formes atypiques augmentant peu à peu, on vit s'amonceler des obscurités nouvelles, où il semble qu'il soit de plus en plus difficile d'apporter l'ordre et d'apercevoir la vérité.

Vous vous rappelez cette première scission capitale qui n'est pas un des moindres traits de lumière de l'œuvre de Charcot. Elle est basée sur des faits incontestables. Dans certaines autopsies, on trouve une lésion des cornes antérieures dont l'atrophie musculaire relève assurément. Dans d'autres au contraire, la moelle n'est le siège d'aucune lésion appréciable; les muscles paraissent primitivement atteints. Une première *division anatomique* s'imposait donc entre les *Amyotrophies myélopathiques* ou *secondaires* et les *Amyotrophies primitives*, autrement appelées *Myopathies*.

La clinique confirme en général cette séparation. Aux Atrophies musculaires d'*origine nerveuse* appartiennent la *réaction de dégénérescence*, les *secousses fibrillaires*, l'envahissement progressif des membres commençant par les extrémités, le plus souvent chez des *adultes*.

Dans les *Myopathies* proprement dites, la localisation de la dystrophie sur certains territoires musculaires irrégulièrement répartis chez des *sujets jeunes*, souvent *de la même famille*, l'*absence de contractions fibrillaires et de la réaction de dégénérescence*, semblent indiquer une *maladie primitive du muscle*, sans lésion des centres ni des conducteurs nerveux.

Dans le premier groupe prennent place les *Poliomyélites antérieures primitives*, aiguës, subaiguës ou chroniques : celles qui surviennent *brusquement dans l'enfance* et sont susceptibles de guérison (la *Paralysie spinale infantile*, pour ne citer que la principale), et celles qui surviennent à l'âge adulte, débutant en général par l'éminence thénar, envahissant d'une façon *progressive* toute la musculature du corps (l'*Atrophie musculaire progressive d'Aran-Duchenne* en est le prototype).

Dans le même groupe, se rangent les *Poliomyélites antérieures secondaires* aux autres lésions spinales (la *Maladie de Charcot* par exemple), puis les Atrophies musculaires causées par des *névrites*, multiples ou circonscrites, infectieuses ou toxiques, les Amyotrophies d'origine *abarticulaire*, et celles enfin qui semblent liées à une lésion cérébrale *organique* (cas de Quincke, Glicky, Wagner) ou *dynamique* (Hystérie).

La liste des *Myopathies primitives* n'est pas moins longue.

On a multiplié les *formes*, chacun croyant trouver dans un aspect ou dans une localisation particulière de la dystrophie un type cli-

nique nouveau : *Paralysie pseudo-hypertrophique, type brachial, type facio-scapulo-huméral, type pelvien*, etc... ; chacun d'eux s'appelant, par abréviation, du nom de son inventeur. Vous connaissez cette terminologie patronymique : elle n'aura qu'un temps.

Sans contester à tous ces pères de maladies familiales le mérite de leurs descriptions, on s'aperçoit que la localisation initiale des atrophies ne suffit pas à leur constituer une autonomie légitime, car la variété des groupes musculaires primitivement atteints est indéfinie : telle forme, limitée au début, se généralise souvent au point de perdre tous ses caractères distinctifs.

Aussi, après avoir morcelé à l'extrême les Amyotrophies primitives, est-on revenu aujourd'hui à une conception plus synthétique : on tend à les englober toutes sous la dénomination générale de *Myopathie primitive progressive*.

C'est encore à Charcot que nous devons cette œuvre d'unification admise actuellement sans conteste[1].

Erb[2], en Allemagne, soutenait la même thèse vers la même époque, et sa *Dystrophie musculaire progressive* réunissait sous la même étiquette nosographique tous les types de Myopathie primitive isolés par quelques auteurs; il montrait en particulier les nombreux points de contact qui unissent la *Paralysie pseudo-hypertrophique* à la *Forme juvénile*, décrite par lui.

Dans une conférence que M. Charcot me pria de faire ici même, en 1890, j'eus l'occasion de présenter un malade chez lequel la *Paralysie pseudo-hypertrophique* et la *Forme facio-scapulo-humérale* se combinaient intimement. Des faits analogues ont été signalés depuis et ils ne sont pas rares[3]. En sorte que, le nombre des cas de transition augmentant peu à peu, il est devenu impossible d'assigner à chacun d'eux une place dans les cadres antérieurement établis.

Mais nous ne sommes pas au bout des vicissitudes par lesquelles devait passer l'Histoire des Amyotrophies.

Vous savez, Messieurs, que, déjà en 1886, Charcot et Marie décrivaient une forme nouvelle, qui semble constituer, entre les deux grands groupes d'Amyotrophie différenciés précédemment un trait

1. Charcot, *Revision nosographique des atrophies musculaires*. Progr. méd., 7 mars 1885.

2. Erb, *Dystrophia muscularis progressiva*, Leipsig, 1891.

3. Voy. G. Guinon, *Deux cas de myopathie progressive, type Landouzy-Dejerine, avec pseudo-hypertrophie de certains muscles*. Nouv. Iconogr. de la Salpêtrière, n° 1, 1893.

d'union vraiment imprévu. Ici, aux symptômes des Myopathies primitives, s'ajoute un ensemble de signes considérés jusqu'alors comme propres aux Amyotrophies d'origine myélopathique, en particulier les contractions fibrillaires et la réaction de dégénérescence.

Je n'insiste pas, car vous devez tous avoir présente à la mémoire la description parfaite qui a été donnée de ces cas. J'ai d'ailleurs l'intention d'y revenir avec quelques détails dans une prochaine occasion[1].

Depuis lors, les observations se sont multipliées, la question, déjà si confuse, s'est compliquée encore, et l'on ne saurait dire, à l'heure actuelle, si la distinction entre les Myopathies primitives et les secondaires peut être légitimement conservée.

Hoffmann, qui avait toujours plaidé en faveur de l'indépendance du « type Charcot-Marie », a réuni un certain nombre de faits sous le nom d'*Atrophie musculaire progressive neurotique*[2], et se déclare dans un récent mémoire tout disposé à admettre une double origine (*myélopathique* et *myopathique*) à certains cas d'Amyotrophie héréditaire[3]. Pour Hoffmann, les muscles d'une part, le système nerveux de l'autre, seraient simultanément mis en cause.

Plusieurs observations de Bernhardt, quelques autres rapportées par Strümpell, etc., viennent encore embrouiller la classification.

En fin de compte, la question des Amyotrophies, après avoir paru définitivement tranchée par la division en deux groupes cliniquement et anatomiquement distincts, se trouve en quelque sorte ramenée à son point de départ par le fait de la fusion dans un nombre croissant de cas des caractères différentiels qu'on s'était efforcé d'établir.

L'heure est-elle venue, Messieurs, d'opérer au milieu de tous ces faits disparates une nouvelle répartition plus conforme aux données de la clinique et de l'anatomie pathologique? — Je ne le crois pas; et si, en vous présentant les malades que je vous ai annoncés tout à l'heure, vous ne m'entendez pas énoncer le diagnostic de la forme clinique à laquelle on peut les rattacher, c'est qu'il est im-

1. Voyez la vingtième leçon.
2. J. Hoffmann. *Sur l'atrophie musculaire neurotique*. Arch. f. Psych. 1889, t. IX, p. III.
3. Hoffmann, *Atrophie musculaire chronique spinale héréditaire dans l'enfance*. Deutsch. Zeitschr. f. Nervensheilk, 1893, p. 427.
4. Bernhardt, *Ueber die spinal-neurotische Form der progressiven Muskelatrophie*. Virchows Archiv. f. path. Anat. und Phys. 133 Bd. 1893.

possible de les faire rentrer dans aucun des groupes anciennement établis; c'est aussi parce que je ne saurais, pour le présent, vous dire quelle nouvelle classification leur conviendrait. Je me contenterai donc, conformément à ma promesse, d'attirer votre attention sur leurs particularités morphologiques les plus intéressantes, sans me préoccuper davantage de chercher pour eux un qualificatif quelconque, ancien ou nouveau.

D'ailleurs, les Myopathiques présentent au point de vue de leur conformation extérieure, de leurs attitudes, de leurs mouvements, et en particulier de leur démarche, assez d'irrégularités individuelles pour mériter qu'on s'y arrête.

II. — Vous savez, grâce aux beaux travaux de mon ami M. Paul Richer, tout le parti que la clinique peut tirer de l'examen méthodique des *formes du corps humain*. Charcot, en artiste autant qu'en médecin, insistait fréquemment sur l'importance qu'il y a pour le clinicien à se perfectionner dans l'étude du *nu*. Si c'est là une connaissance indispensable à acquérir pour le peintre et le sculpteur soucieux de reproduire fidèlement la nature, c'est auss pour nous, anatomistes, pathologistes ou nosographes, une mine féconde à exploiter. Les modifications que la maladie apporte à l'habitus et aux mouvements de l'homme normal suffisent pour nous donner l'éveil sur l'existence d'une affection méconnue.

La *morphologie humaine* fait donc partie de la clinique.

J'y recourrai souvent, non sans avoir fait appel aux connaissances de M. Paul Richer, en particulier pour ce qui concerne les Myopathiques.

Le premier malade que voici est certainement connu de la plupart d'entre vous. M. Charcot avait coutume de le faire venir à ses leçons lorsqu'il voulait montrer le spécimen le plus accompli du *Facies myopathique*.

C'est vers l'âge de huit ans que la maladie a débuté chez cet homme par les muscles de la face. Il s'en aperçut, comme c'est la règle chez tous ses semblables, parce qu'il était dans l'impossibilité de siffler ou de souffler une bougie. En même temps, ses lèvres devenaient grosses; deux ans plus tard on vit qu'il ne fermait pas les yeux lorsqu'il dormait. En jouant avec ses camarades il avait

coutume « de *faire l'aveugle* », et il avait toujours à cette imitation beaucoup de succès.

Peu à peu, l'atrophie atteignit les muscles des membres supérieurs et ceux de la ceinture scapulaire. Ce garçon, qui servait dans un hôtel, dut changer de métier. Il se fit facteur rural : ses jambes étaient donc encore parfaitement saines. Mais vers la vingtième année, elles commencèrent à faiblir, et l'impotence fut bientôt telle qu'il lui fallut entrer à l'hôpital.

J'ai omis un détail dans cette histoire. Une « chorée », vers l'âge de huit ans, précéda de six mois les premiers symptômes de l'Atrophie musculaire. Nous sommes mal renseignés sur les caractères de cette chorée; mais qu'il s'agisse de la Maladie de Sydenham, de mouvements choréiformes symptomatiques ou d'Athétose, le fait n'en a pas moins son importance; il est l'indice d'une irritation des centres nerveux. On peut donc conjecturer déjà que, dans ce cas, la lésion musculaire n'était pas seule en cause. — Nous en verrons bientôt d'autres exemples.

III. — Je passe à l'examen des formes extérieures.

Le visage, vous ai-je dit, reproduit tous les détails du *Facies myopathique*. La physionomie, dans son ensemble, paraît inerte, froide, sans expression. C'est bien cet air *bêta*, abruti, stupide, qui a causé jadis tant d'erreurs de diagnostics : car on a pris pour la marque de l'imbécillité ce masque inexpressif, simple conséquence de la dystrophie musculaire faciale, chez des sujets qui, comme ce garçon, sont en possession de toutes leurs facultés intellectuelles.

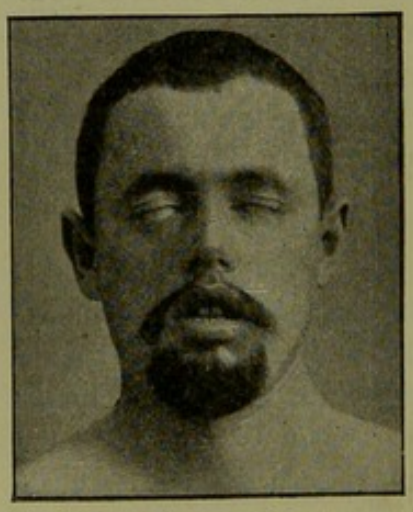

Fig. 119. — *Myopathie progressive.* — Facies. — Occlusion incomplète des yeux et de la bouche.

Le front a le *poli d'ivoire* signalé dès les premières observations de Landouzy et Dejerine (Fig. 119). Ici aussi, comme toujours, la localisation sur les muscles orbiculaires des yeux et des lèvres est prédominante. Les résultats de l'exploration électrique concordent à cet égard entièrement avec ceux de l'examen clinique.

Vous remarquez cet *aspect d'exorbitis* qui donne à l'œil une expression hagarde, mais qu'il ne faut pas confondre avec la véritable exophtalmie. Il ne s'agit que d'un *pseudo-exorbitisme* : l'atrophie de l'orbiculaire en est la seule cause. Le bord conjonctival inférieur forme en effet un arc de cercle de moindre rayon que dans la normale. La *fente palpébrale s'arrondissant de plus en plus*, une plus grande partie de la sclérotique est à découvert et le globe de l'œil paraît projeté en avant. L'occlusion des paupières ne se fait plus, pour cette raison d'abord, et aussi par suite de l'atrophie de l'orbiculaire. Vous pouvez voir, en y regardant de près, qu'un ou deux *sillons curvilignes* circonscrivent le bord de la paupière inférieure. La peau est devenue trop lâche. Plus bas au contraire, elle semble se mouler sur les saillies osseuses et, au niveau des joues, elle tombe flasque et sans rides, soulevée comme une membrane inerte quand le malade se met à parler.

Fig. 120. — *Myopathie progressive*
Déformation des lèvres.

La *déformation des lèvres* vous apparaît aussi dans toute sa pureté (fig. 120).

De même que le bord palpébral inférieur est renversé en ectropion laissant à nu un liséré rouge conjonctival, de même la lèvre inférieure est pendante, retournée; une grande partie de sa muqueuse est à découvert. La lèvre supérieure est saillante, renversée : les dents apparaissent au fond de cette ouverture béante que le malade clôt difficilement. Ici, l'altération musculaire n'est pas seulement atrophiante; vous voyez que les lèvres sont épaissies : l'orbiculaire des lèvres est hypertrophié comme plusieurs autres muscles de l'épaule et de l'avant-bras (c'est une fausse hypertrophie, cela va sans dire; le tissu musculaire est surchargé de graisse). De là, cette apparence bestiale, ce *museau*, ce *groin*, qui contrastent étrangement avec la macilence du reste de la figure. Sur le buste de ce même malade, que M. Paul Richer a sculpté avec une habileté et une exactitude parfaites, vous n'avez qu'à regarder, pour voir les caractères de ces déformations (Fig. 121).

Il y a des variantes dans le facies[1].

Pour les lèvres en particulier, l'hypertrophie peut faire défaut, et au lieu de ce renversement « en bords de pot de chambre », vous pouvez observer une série d'autres déformations.

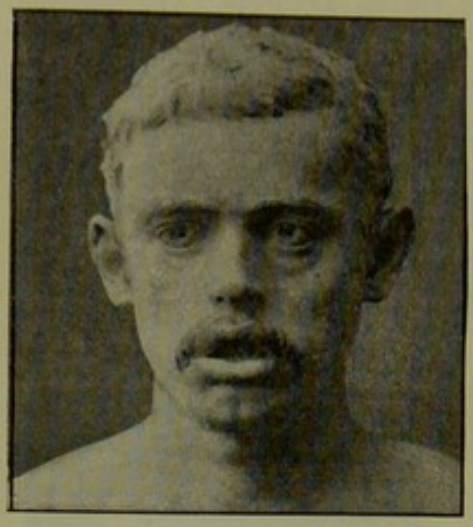

Fig. 121. — *Facies myopathique* (d'après un buste de M. Paul Richer).

Si le muscle est simplement atrophié, le bord libre des lèvres reste mince, plus mince même qu'à l'état normal. Enfin, suivant que la lésion musculaire prédomine à la région médiane ou sur les parties latérales des lèvres, la fente buccale reste ouverte par son milieu, ou sur ses côtés : de là une apparence de *moue* dans le premier cas, un contour en forme de *huit de chiffre horizontal* dans le second. Les photographies que je vous fais passer vous montrent ces divers aspects de la bouche

Retenez aussi la *fossette* profonde qui siège *au niveau des commissures* et qui contribue à augmenter l'apparence d'élargissement de la fente buccale (Fig. 122). Vous la retrouverez dans presque

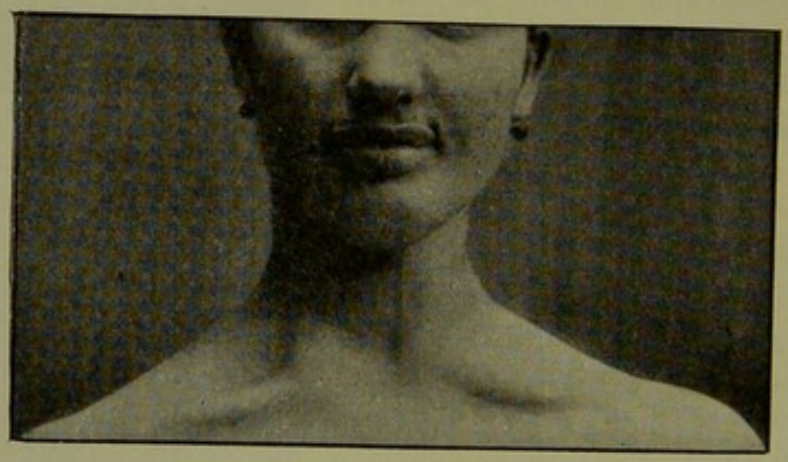

Fig. 122. — *Myopathie progressive.* — Déformation des lèvres. — Fossette des commissures.

1. Voy. à ce sujet Henry Meige : *les Altérations de la physionomie dans les Myopathies* (Congrès des médecins aliénistes et neurologistes. Clermont-Ferrand, août 1894).

tous les cas où la face est touchée, même légèrement. On peut en dire autant du pli qui sépare la joue de la narine, laquelle semble de ce fait plus relevée et plus ouverte.

Ces petits détails, Messieurs, ont leur valeur. Ils sont l'indice de la participation des muscles de la face à la Dystrophie progressive. Or, c'est un élément de diagnostic que vous vous trouverez bien de savoir utiliser à l'occasion. A lui seul, il peut suffire à nous donner l'éveil sur l'existence d'une maladie que ne soupçonnent ni le patient, ni son entourage. Un très léger exorbitis, l'accentuation d'une ou deux rides de la face, une forme bizarre des lèvres ne constituent pas des signes alarmants, et il ne vient pas aisément à l'esprit que ces minimes défauts d'esthétique puissent être les premiers signes avertisseurs d'une affection destinée à envahir progressivement toute la musculature du corps.

J'ajoute que vous les constaterez dans toutes les formes de la Myopathie primitive, car s'ils sont surtout apparents dans le type facio-scapulo-huméral de Landouzy et Dejerine, on peut les retrouver atténués, mais toujours aisément reconnaissables dans bien des cas qui portent l'étiquette de Paralysie pseudo-hypertrophique, de Forme juvénile, etc. Ce serait là, s'il en était besoin encore, un nouvel argument en faveur de *l'unicité* specifique des types de la Dystrophie musculaire progressive.

IV. — Mais voici où le problème s'embrouillle. Les modifications du visage qui donnent lieu au facies que l'on considérait jusqu'à ces dernières années comme l'apanage des Myopathies primitives, se retrouvent dans les cas où la Dystrophie musculaire semble relever d'une lésion spinale.

Je fais passer sous vos yeux la photographie d'une malade dont l'observation a été récemment publiée par Savill[1] (Fig. 123). Il est impossible que vous ne reconnaissiez pas sur ce nouveau masque les traits caractéristiques du facies myopathique. L'inocclusion des yeux, l'aspect béant et renversé des lèvres, ne permettent pas la méprise.

Or, si vous vous reportez à l'observation, vous y relèverez plusieurs détails qui contrastent avec ce que nous savons des Amyotrophies primitives. D'abord l'existence de *douleurs* très vives dans

1. Iconogr. de la Salpêtrière. N° 3, 1894.

les membres; puis, fait d'importance, l'examen électrique décelait la réaction de dégénérescence. Voilà déjà deux faits qui plaident en faveur d'une affection primitivement myélopathique. Enfin, la malade de Savill avait, elle aussi, des mouvements choréiformes dans les mains et dans les pieds « rappelant ceux de l'athétose ». C'est plus qu'il n'en faut pour légitimer l'hypothèse d'une lésion centrale; cependant cette malade, de par son hérédité (une sœur et deux autres personnes de sa famille auraient été atteintes de la même affection), de par l'évolution et la localisation de l'atrophie, semblait appartenir au groupe des Myopathies primitives.

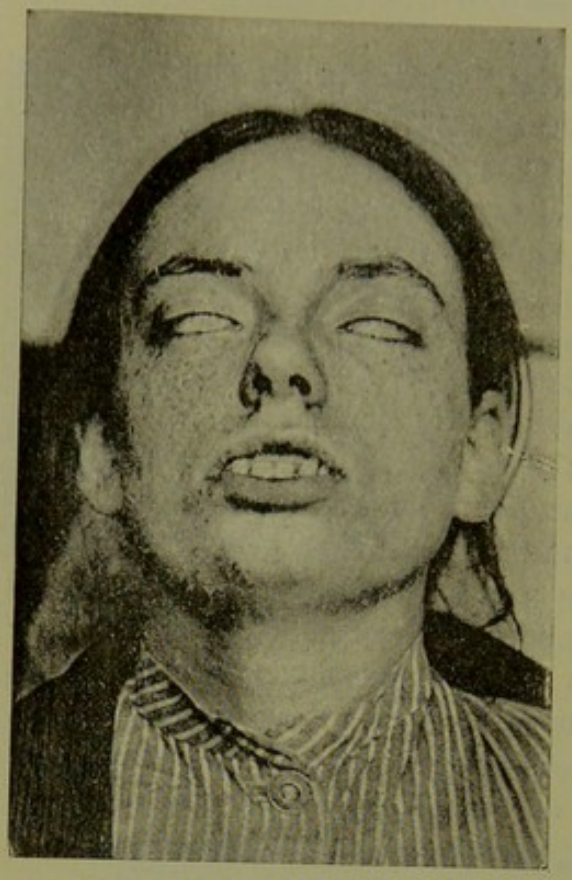

Fig. 123. — *Facies myopathique* dans un cas d'Amyotrophie familiale avec réaction de dégénérescence et mouvements choréiformes. (Cas de Savill).

Que conclure de ceci, Messieurs, sinon que les caractères distinctifs établis entre les Amyotrophies d'origine spinale et les Dystrophies musculaires primitives, sont parfois démentis par les faits?

Le cas de Savill n'est pas d'ailleurs le seul de son espèce. Bédart et Rémond ont signalé la réaction de dégénérescence dans des cas de Paralysie pseudo-hypertrophique[1]. D'autre part, quelques Amyotrophies du type Aran-Duchenne ont été signalées concurremment avec des Myopathies dans la même famille[2]. A titre de rapprochement je vous citerai encore un cas d'Atrophie musculaire neuropathique accompagnant une Chorée chronique progressive, relaté dernièrement par Ruffini[3].

1. Arch. gén. de méd. (juillet 1891).
2. Cénas et Douillet, Loire médicale, 7 et 8, 1885.
3. Atti della societ. medico-chirurgica. Bologne, 1895

Enfin, dans une très intéressante monographie, M. P. Londe a rapporté deux cas de *Paralysie bulbaire infantile progressive et familiale*, dans lesquels le facies offre les plus grandes analogies

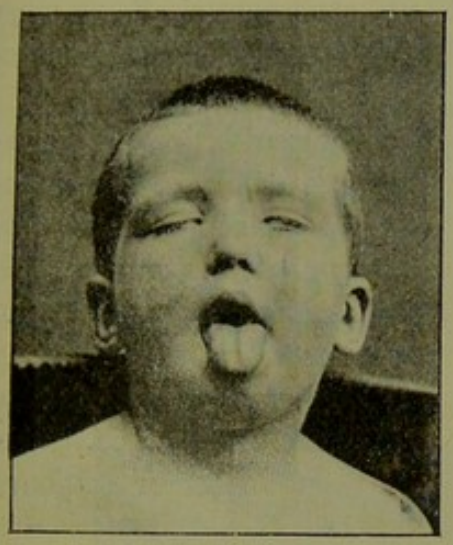

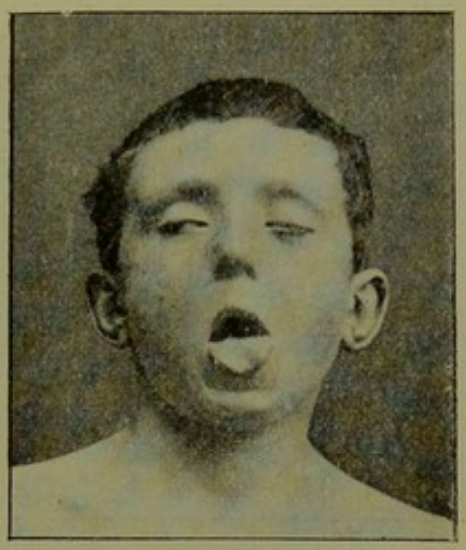

Fig. 124 et 125. — *Paralysie bulbaire infantile progressive.* (P. Londe). — Facies rappelant le facies myopathique.

avec celui de la Myopathie progressive[1] : on y retrouve l'aspect poli du front, l'inocclusion des paupières, le rire « en travers », l'impossibilité de siffler, de souffler, etc. (Fig. 124 et 125.)

Hoffmann, Reinak, Fazio, ont décrit des cas analogues.

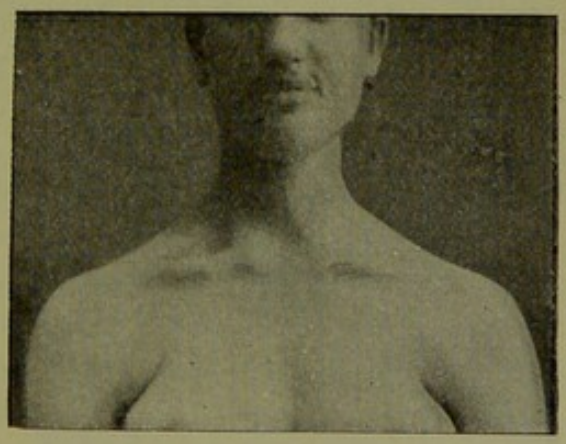

Fig. 126. — *Myopathie progressive.* Allongement apparent du cou.

Sans insister davantage pour le moment, on peut reconnaître qu'un grand nombre des atrophies musculaires réputées *primitives* ne méritent cette épithète que parce qu'il a été jusqu'à présent impossible de mettre en évidence la lésion médullaire pathogène.

Vous le voyez, Messieurs, nous avons été entraînés à discuter

1. Voy. Rev. de Médecine 1895.

un point d'étiologie en partant d'une simple anomalie morphologique.

V. — Poursuivons notre étude de *nu*, et voyons si elle va nous suggérer de nouvelles inductions.

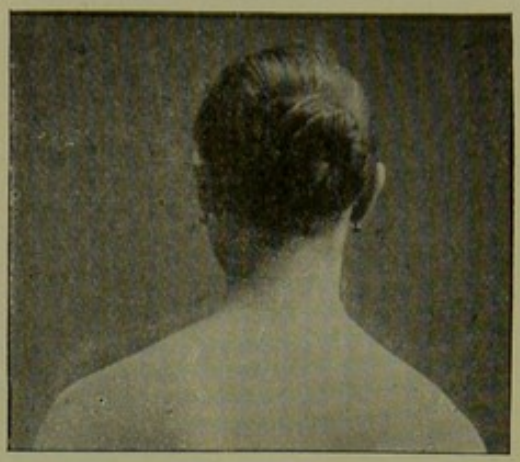

Fig. 127. — *Myopathie progressive.* — Déformation du cou et des épaules des deux côtés.

Tout de suite, je vous signalerai une déformation sur laquelle, à ma connaissance, les auteurs n'ont pas insisté. Elle est cependant assez fréquente pour que chez les nombreux myopathiques qui ont traversé le service cette année, nous ayons pu l'observer *toujours* (Fig. 126).

C'est un allongement inusité du cou : l'angle formé par le bord externe du cou et le bord supérieur de l'épaule devient très obtus. L'atrophie du trapèze suffirait à l'expliquer; le mouvement de bascule que subit l'omoplate, entraînée par le poids du membre supérieur, l'exagère en abaissant le moignon de l'épaule. Celle-ci est, comme on dit, « fuyante ».

Fig. 128. — *Myopathie progressive.* — Déformation du cou et des épaules du côté droit seulement.

En avant, vous voyez que la clavicule au lieu de se diriger, comme dans la normale, de bas en haut et de dedans en dehors, devient sensiblement horizontale; parfois même son extrémité acromiale est située plus bas que son attache au sternum. Les photographies que voici, vous feront bien voir ce que je veux dire (Fig. 127 et 128). Il s'agit de deux sœurs. Chez l'une, la lésion est bilatérale et des deux côtés vous constatez l'allongement apparent de la région cervicale

(Fig. 127). Chez l'autre, le côté droit est seul atrophié et contraste avec la conformation du côté gauche qui est sain (Fig. 128).

Une autre anomalie plus frappante se produit quand on dit aux

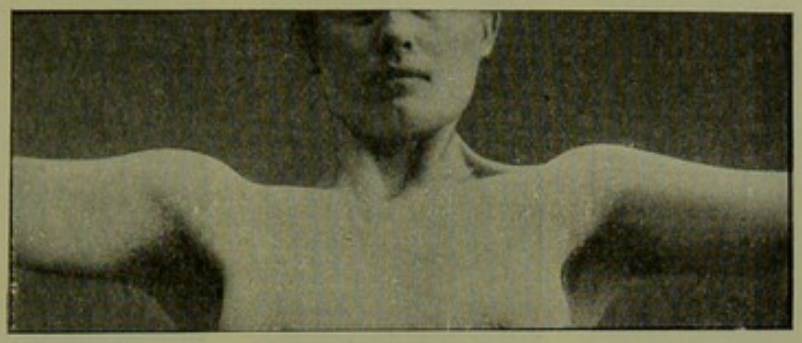

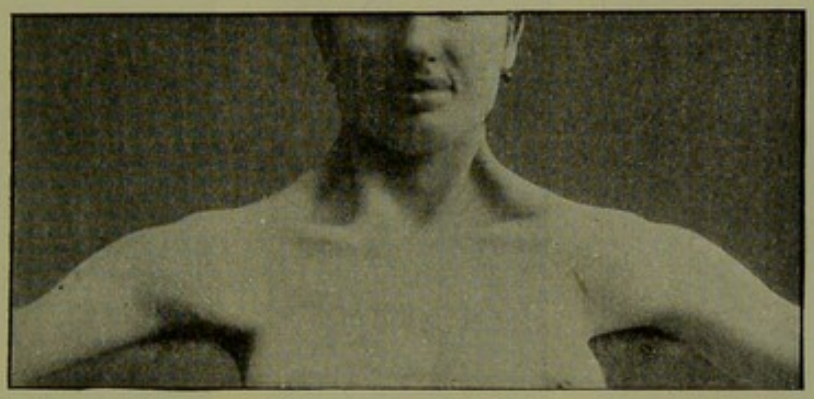

Fig. 129 et 130. — *Myopathie progressive.* — Déformation du cou dans l'extension horizontale des bras. — L'angle supéro-interne de l'omoplate vient faire sallie dans le triangle sus-claviculaire.

malades d'élever les bras jusqu'à l'horizontale. Alors le diamètre transversal du cou s'élargit démesurément et toute la partie inférieure du visage semble se développer en façade (Fig. 129). Dans le creux sus-claviculaire profondément excavé, limité en haut par les cordes saillantes du sterno-cleido-mastoïdien et du trapèze, on voit près du bord externe apparaître un relief qui n'est autre que l'angle supéro-interne de l'omoplate déplacée (Fig. 130). Vous pouvez, ici déjà, vous en convaincre par le palper, mais vous vous en rendrez bien mieux compte encore tout à l'heure, sur le dernier malade que je vous présenterai.

Je ne m'attarde pas à vous décrire la déformation qu'entraîne le détachement de l'omoplate. Le *dos ailé* est trop connu pour que j'y insiste. Vous connaissez bien aussi l'*ensellure* dorsale : elle ré-

sulte à la fois de l'atrophie des masses musculaires des gouttières vertébrales, et de l'impotence fonctionnelle des muscles abdomi-

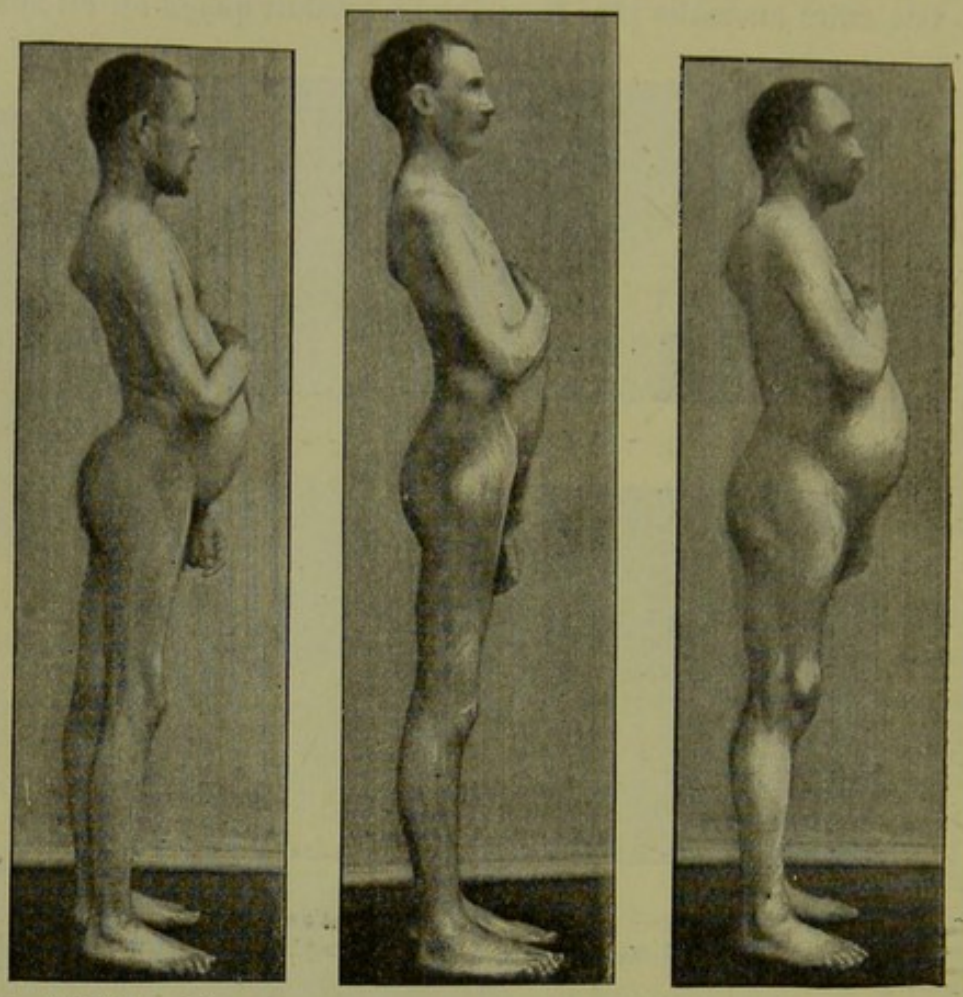

Fig. 131, 132 et 133. — *Dos ailé*, ensellure, déformation abdominale chez trois malades atteints de *Myopathie progressive*.

naux (Fig. 131, 132 et 133). Ceux-ci perdent à ce point leur propriété contractile que le malade placé dans le décubitus dorsal ne peut arriver à s'asseoir. L'abdomen est déformé par la pression des masses intestinales. On voit ainsi des Myopathiques au ventre très proéminent qui n'ont pas d'adipose. Et même quand l'atrophie est unilatérale, l'abdomen est asymétrique, comme s'il était distendu d'un seul côté par une tumeur.

Vous devez être frappés, Messieurs, en examinant les formes de notre malade des modifications survenues dans les reliefs de ses muscles. Les uns ont complètement disparu; les autres semblent

exagérés. Toutes les observations signalent des faits de ce genre, et l'on se contente en général d'ajouter qu'il s'agit là d'une atrophie ou d'une hypertrophie de tel ou tel groupe musculaire.

Mais ne quittons pas encore la *morphologie pure*. Vous allez voir qu'elle est d'accord avec l'anatomie pathologique.

Considérez la *brièveté des corps charnus* de certains muscles et, par contre, l'étendue de leurs insertions tendineuses ou aponévrotiques. Une dissection serait superflue : vous apercevez l'écorché par transparence. Si, par surcroît, vous prenez soin de palper le muscle à l'état de relâchement, vous sentez la dureté spéciale aux attaches fibreuses, là où vous devriez sentir la mollesse du ventre charnu. Sur l'épaule, par exemple, la portion moyenne du deltoïde qui, normalement, s'insère à la clavicule par de très courtes lames fibreuses, est remplacée près de son point d'attache par une large et dure aponévrose moulée sur le profil osseux. La masse charnue prenant naissance plus bas qu'à l'ordinaire, le contour de l'épaule est bossué. Le moignon s'affaisse — ce qui contribue encore à lui donner son aspect « fuyant » (Fig. 134 et 135).

Ce que je viens de dire pour le deltoïde, je pourrais le répéter

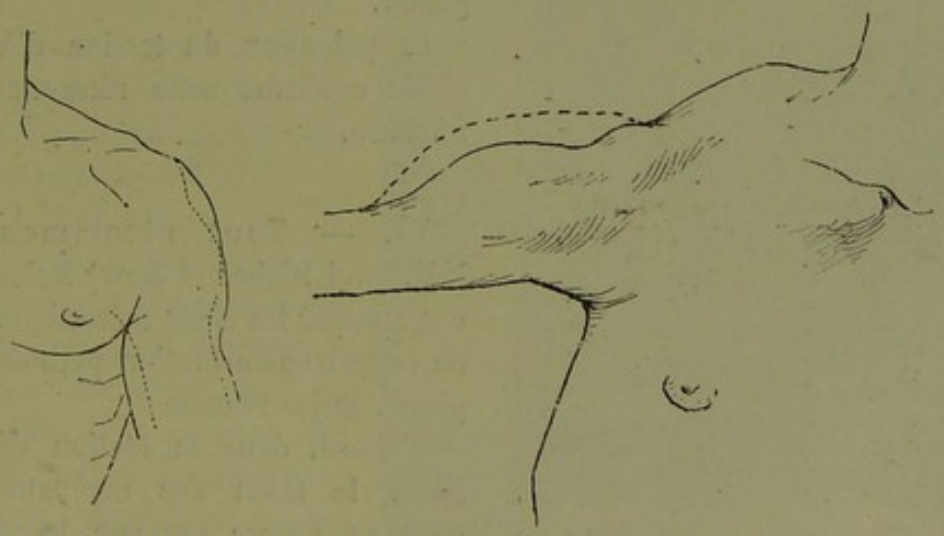

Fig. 134 et 135. — Déformation de l'épaule dans la *Myopathie progressive*. — Raccourcissement du corps charnu du deltoïde, allongement des attaches fibreuses (D'après Paul Richer et Henry Meige).

pour le biceps, pour le quadriceps, pour les gastrocnémiens, etc.

Mais parlons des *gastrocnémiens*, puisque nous y sommes. Le raccourcissement de leur ventre musculeux présente un intérêt spécial dans le mécanisme de la station des myopathiques. Non

seulement leurs fibres sont réduites en longueur, mais encore elles ont perdu la plus grande partie de leur pouvoir contractile. Or, s'il est vrai, comme les recherches de M. Paul Richer[1] tendent à le prouver, que dans la station verticale, l'équilibre de la jambe sur le pied ne puisse être maintenu que par la contraction des muscles du mollet, on se demande comment les myopathiques peuvent encore se tenir debout. Pour concilier ce fait paradoxal en apparence avec les lois de la station chez l'homme sain, M. Paul Richer admet que, par une compensation éminemment favorable, l'envahissement fibreux des gastrocnémiens transforme ceux-ci en de véritables ligaments, dont le rôle purement passif met obstacle à la flexion en avant de la jambe sur le pied. Le muscle est devenu tendon, et il agit *passivement* pour maintenir l'équilibre comme les ligaments de la hanche et du genou.

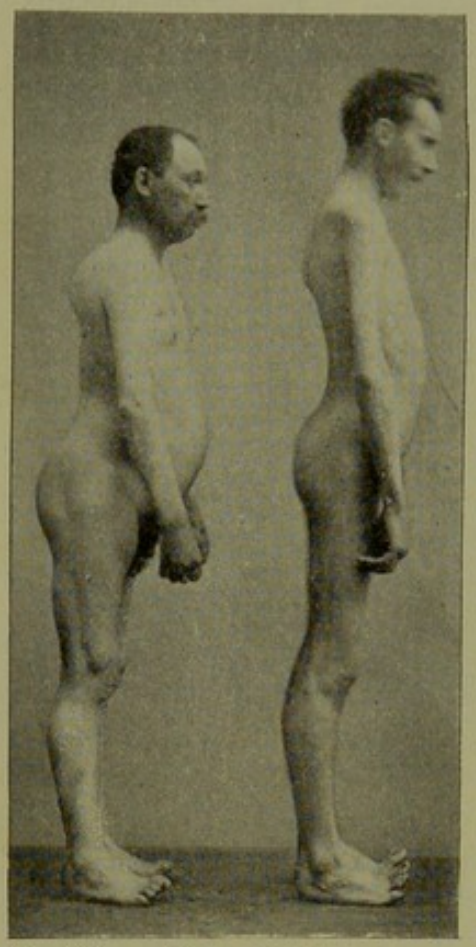

Fig. 136. — Deux myopathiques essayant, sans y parvenir, de se tenir debout sur les talons.

La palpation du tendon d'Achille confirme cette rétraction fibreuse.

VI. — Tout récemment MM. Paul Richer et Henry Meige[2] ont analysé les effets mécaniques de cette transformation pathologique. Je les résume :

D'abord, dans la station debout, le talon des myopathiques ne repose pas sur le sol aussi parfaitement que celui des sujets normaux. En second lieu, la station sur les talons, spontanément réalisée par l'homme sain,

1. Paul Richer, *De la station et de la marche chez l'homme sain et les malades myopathiques*. Nouv. Iconog. de la Salpêtrière, nos 2 et 3, 1894.

2. Paul Richer et Henry Meige, *De la station sur les talons chez les myopathiques*, Rev. Neurol., n° 15, 1894.

devient absolument impossible (Fig. 136). Si je commande à ce malade de se tenir sur les talons, comme je le fais moi-même sans aucune peine, vous voyez que malgré toute sa bonne volonté et tous ses efforts, il n'arrive qu'à soulever ses orteils au-dessus du sol, mais la plante du pied y reste adhérente. Cette incapacité fonctionnelle n'est pas imputable à la faiblesse des muscles de la région antéro-externe de la jambe, car vous voyez que notre malade résiste encore assez vigoureusement à ma main lorsque je lui dis de relever son pied. Le raccourcissement des muscles du mollet envahis par le tissu fibreux est la seule raison de cette impotence. Je vous signale, en passant, ce procédé d'investigation clinique; on rencontre le signe en question dès le début de la maladie, alors même qu'aucune modification apparente des formes extérieures n'est venue éveiller les soupçons sur une dystrophie.

C'est encore au raccourcissement fibreux des muscles du mollet qu'il faut attribuer certains troubles de la marche. Notre malade avait déjà remarqué, étant enfant, qu'il ne pouvait creuser un trou en pivotant sur le talon quand il jouait aux billes. Un caillou interposé entre le sol et le pied suffisait parfois à le faire tomber. C'est aussi pour la même cause que tous les myopathiques éprouvent tant de difficulté à marcher sur un terrain montueux.

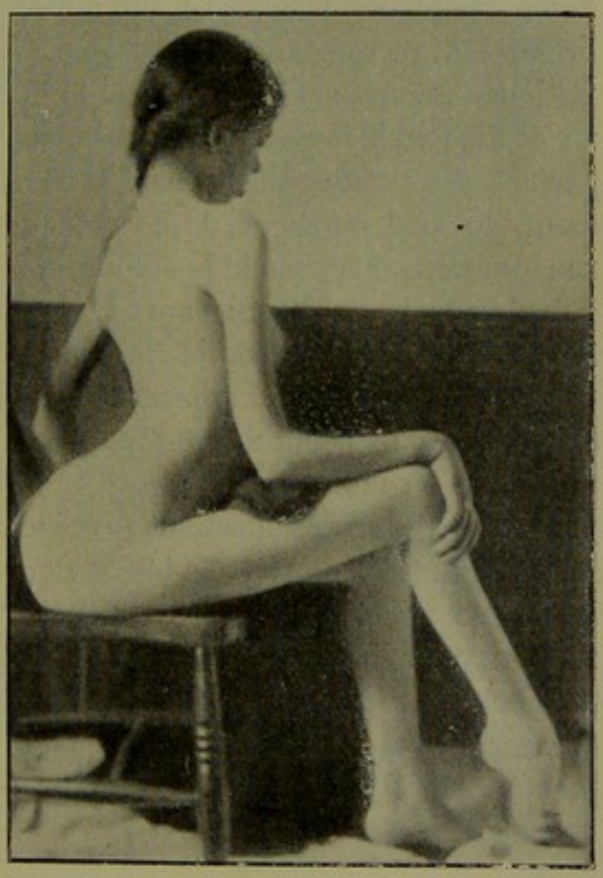

Fig. 137. — *Myopathie progressive.* — Rétractions fibreuses des muscles gastrocnémiens. — Pied bot équin. — (Cas de Savill.)

La rétraction tendineuse du gastrocnémien peut être encore plus accusée. Dans les Myopathies de vieille date, l'axe du pied prolonge parfois l'axe de la jambe sans qu'on puisse le ramener à l'angle droit (Fig. 137). C'est une variété d'équi-

nisme. Je viens de vous dire, Messieurs, que toutes ces données morphologiques ont une confirmation anatomo-pathologique. Dans de récents travaux, W. Roth a montré que les fibres musculaires subissent l'atrophie surtout par leurs extrémités. Aux points d'attaches fibreuses, on trouve tous les caractères d'un processus irritatif. A cette atrophie longitudinale, s'ajoute une atrophie transversale. Le tissu conjonctif interstitiel et la fibre musculaire seraient l'un et l'autre le siège de ces lésions scléreuses. Roth conclut, qu'il s'agit là d'un trouble primitif de l'équilibre plastique dans les fibres musculaires elles-mêmes. Sans entrer plus avant dans les détails du processus évolutif, je me borne à vous rappeler la grande fréquence des rétractions fibreuses non seulement dans les Myopathies, mais encore dans un grand nombre d'affections familiales dont la parenté avec la Dystrophie musculaire progressive est aujourd'hui indiscutée.

Souvenez-vous que nous avons rencontré déjà, à diverses reprises, des phénomènes trophiques du même genre. Dans la Maladie de Friedreich, je vous ai montré le *pied bot* qui est une des caractéristiques de cette affection. Dans la Maladie de Little, nous avons vu également l'ébauche d'une déformation analogue, guérissable parfois, mais souvent définitive. Je vous parlais enfin, tout récemment, du *pied tabétique*. Je ne crois pas devoir y revenir. Voulez-vous un nouvel argument? — Vous serez libre de l'apprécier à votre guise. Dans la Dystrophie musculaire comme dans la Maladie de Friedreich, comme dans la Maladie de Little, plusieurs observations mentionnent les *mouvements choréiformes*. Vous avouerez que ces faits méritent d'être rapprochés : ils permettent de conjecturer tout au moins, qu'il en est de la Dystrophie musculaire progressive, comme des affections précédentes, dont l'origine centrale ne saurait être contestée. La lésion nous échappe, sans doute ; notre technique microscopique n'est peut-être pas encore assez perfectionnée pour la mettre en évidence. En tous cas, nous sommes fondés à croire qu'il ne s'agit pas là d'une lésion systématisée dans des territoires périphériques définis, mais d'une *perturbation fonctionnelle*, chez des sujets dont les centres nerveux se sont anormalement développés.

VII. — L'irrégularité des localisations de la Dystrophie musculaire, la diversité de leurs symptômes doivent bien aussi entrer en ligne de compte.

De même que nous avons vu, dans les Artropathies tabétiques, la lésion osseuse, tantôt atrophiante, tantôt hypertrophiante, de même ici nous voyons se produire, tantôt l'atrophie, tantôt l'hypertrophie de certains muscles. Bien plus, le même muscle — comme les têtes osseuses des jointures des ataxiques — peut être hypertrophié en certains points, atrophié en d'autres.

Considérez chez notre malade les bosselures de la cuisse. Elles correspondent à certains faisceaux musculaires hyperplasiés, d'autant plus apparents que le reste du muscle a notablement fondu (Fig. 138).

Les mêmes saillies sont apparentes sur les deltoïdes, et les avant-bras. Elles ont cependant diminué depuis quelque temps, car — comme dans les dystrophies osseuses — l'atrophie succède souvent à l'hypertrophie.

Le processus est donc a beaucoup d'égards comparables, et nous pouvons le considérer comme étant, non pas primitif, mais sous la dépendance d'une perturbation fonctionnelle. Il n'est guère facile de comprendre autrement les localisations de l'atrophie sur tel ou tel groupe musculaire.

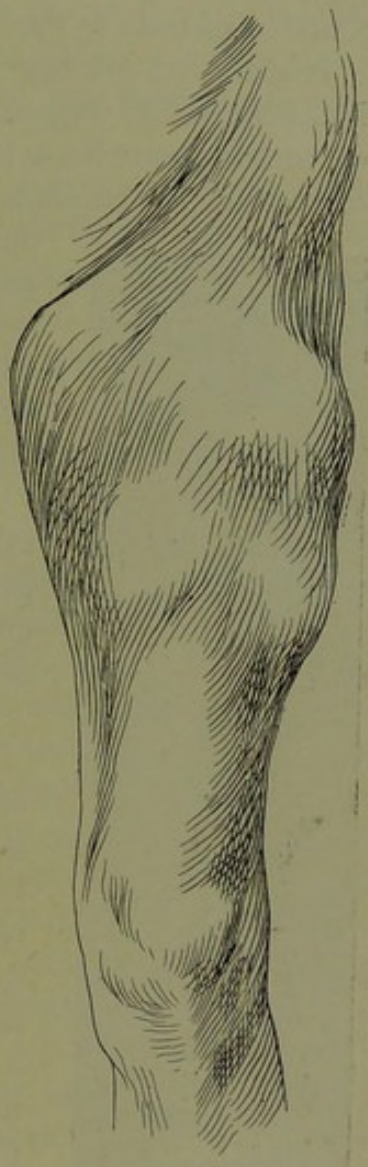

Fig. 138. — *Myopathie progressive.* — Bosselures de la région antérieure de la cuisse correspondant aux faisceaux musculaires hypertrophiés. (Dessin de M. Paul Richer.)

A l'époque où l'on croyait avoir différencié un certain nombre de types cliniques, en s'appuyant sur la répartition régionale de l'Amyotrophie, on croyait reconnaître que celle-ci affectait tantôt les muscles des membres inférieurs, tantôt les muscles des membres supérieurs, tantôt enfin ceux de la face; mais je vous ai dit combien nombreux sont les cas où cette loi d'*antériorité chronologique* se trouve en défaut. Il n'en est pas moins vrai que les localisations les plus fréquentes affectent des

muscles ou des groupes musculaires destinés à un *but fonctionnel* prévu. Je n'en veux pour témoignage que les cas où la maladie, se cantonnant à la face, frappe les orbiculaires tributaires des mêmes nerfs que les autres muscles du visage, mais destinés à la fonction spéciale de l'occlusion des yeux et des lèvres.

Peut-être y a-t-il lieu de chercher également, comme l'ont fait MM. Babinski et Onanoff, une corrélation entre la prédisposition de certains muscles à la Myopathie, et la rapidité de leur développement. Les résultats de ces recherches sous-entendent que les muscles à développement rapide sont ceux que la maladie atteint de préférence[1]. Mais cela ne nous explique pas pourquoi, chez certains sujets, le mal vise telle région du corps et néglige telle autre, où se trouvent des muscles *embryologiquement contemporains*.

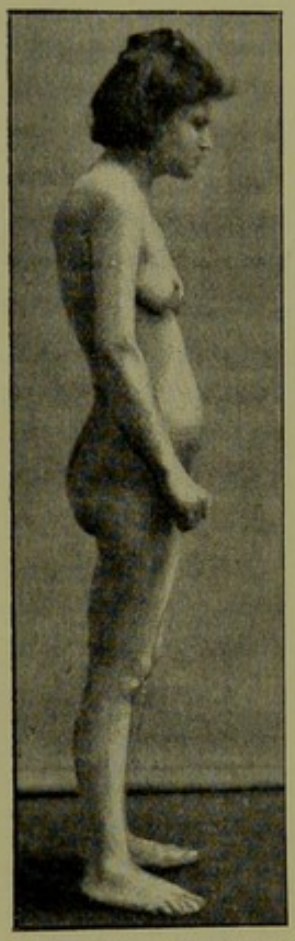

Fig. 139. — *Myopathie progressive généralisée* avec conservation apparente des formes extérieures. (Cas de Paul Londe et Henry Meige.)

Les dystrophies unilatérales ne sont pas rares. Enfin le caractère héréditaire des myopathies restant toujours problématique, jusqu'à plus ample informé nous laisserons de côté ces hypothèses.

VIII. — Messieurs, je viens de vous présenter un cas de Myopathie primitive progressive à peu près typique. Je vais vous en montrer un second dont le diagnostic n'est assurément pas douteux, mais qui, à n'en juger que par les apparences extérieures, peut laisser place au doute.

La jeune fille que voici ne semble guère mériter l'épithète de *myopathique*; elle n'a pas la maigreur extrême de l'homme qui sort d'ici; ses yeux, sa bouche, ne présentent rien de bien anormal, et quand elle est debout immobile, il ne vous viendrait jamais à l'esprit que son impotence musculaire est plus accusée encore que celle du malade précédent (Fig. 139). Vous en aurez cependant bientôt la preuve, si

1. *Société de Biologie*, 11 février 1888.

d'ailleurs un examen électrique, soigneusement pratiqué par M. Huet[1], n'était déjà venu vous la fournir.

D'où vient que la dystrophie musculaire (puisque dystrophie il y a), ne se révèle pas par la même émaciation, par la même fonte des masses charnues, que chez la plupart des malades de la même espèce? — C'est qu'une nouvelle perturbation trophique a su combler les vides causés par l'atrophie : une *hyperplasie graisseuse* a fait cette compensation.

Dans toutes les pseudo-hypertrophies musculaires, la *lipomatose* trouve souvent sa place à côté de la prolifération conjonctive. Les formes herculéennes des pseudo-hypertrophiques sont, sans doute, en grande partie, le fait d'une transformation scléreuse ou fibreuse luxuriante. Il suffit de palper leurs muscles durs et résistants pour s'en convaincre, mais la *pseudo-lipomatose* s'y ajoute souvent : elle n'est en effet qu'un mode d'évolution viciée du tissu conjonctif. C'est à elle, selon toute vraisemblance, que notre malade doit d'avoir conservé, aux membres inférieurs surtout, des formes qui n'ont, après tout, rien d'anormal. Retenez au passage cette variante de la dystrophie totale, elle vous apprend que le tissu musculaire n'est pas seul le siège de désordres nutritifs. Ni le tissu cellulaire, ni le tissu osseux lui-même ne restent indifférents. Vous savez que MM. Marie et Onanoff ont remarqué une anomalie crânienne consistant en un aplatissement antéro-postérieur de la tête chez tous les myopathiques. Ces faits ne cadrent guère avec l'hypothèse d'une lésion primitive de la fibre musculaire. Une altération d'un trophisme supérieur — passez moi le mot — rendrait mieux compte de ces troubles. L'avenir nous dira si ce n'est pas une lésion de l'écorce hémisphérique qui donnera la solution du problème.

Je serai bref, Messieurs, sur l'histoire de cette malade[2]. Le début de l'affection, à l'âge de 15 ans, envahissant simultanément la presque totalité des muscles du corps, est le principal fait à retenir. La Myopathie n'est pas coutumière de ces généralisations rapides.

Des *douleurs très vives* ont accompagné ce début, siégeant le long de la colonne vertébrale et aussi « dans tous les os ». Je ne saurais

1. Reproduit en détail dans l'*Iconogr. de la Salpêtrière*, n° 3, 1894.
2. L'observation a été rapportée en détail par MM. Paul Londe et Henry Meige dans la *Nouvelle Iconographie de la Salpêtrière*, n° 3, 1894.

passer sous silence une céphalalgie très vive, atroce « à crier », qui survint à la même époque. Peu après, on remarqua que la jeune fille avait un « creux dans le dos », mais ses membres étaient indemnes encore. Toutefois, nous avons appris qu'elle courait mal, et qu'étant debout, elle perdait de temps en temps l'équilibre « comme si on lui eût donné un coup sous les jarrets ». Dès l'âge de 17 ans, il lui devint impossible de se relever toute seule une fois tombée; en même temps, elle s'aperçut qu'elle ne pouvait lever les bras pour se coiffer.

Peu à peu, toutes ces incapacités fonctionnelles se sont accrues, et aujourd'hui son impuissance est générale. Quand elle est assise, elle ne parvient à se relever qu'en employant l'artifice commun à tous les pseudo-hypertrophiques, « elle grimpe le long de ses jambes ». C'est là, soit dit en passant, un caractère que l'on rencontre dans presque toutes les formes de Myopathie, avec ou sans pseudo-hypertrophie : il suffit que les muscles des cuisses, du bassin et du dos qui concourent au maintien de la station debout aient perdu une partie de leur pouvoir contractile. Quand elle a repris la position verticale en utilisant ce qui lui reste de muscles sains, elle maintient son équilibre tant bien que mal — plutôt mal que bien, car la plus légère poussée la fait tomber par terre.

IX. — Vous pouvez vous demander, Messieurs, comment, avec des muscles ainsi réduits de volume, les Myopathiques peuvent encore arriver à se tenir debout.

Je vous ai déjà montré le rôle compensateur que jouent les rétractions tendineuses dans le maintien de la jambe sur le pied. Mais la stabilité de la cuisse sur la jambe et celle du tronc sur la cuisse dépendent uniquement de l'obstacle apporté à la flexion en avant par des faisceaux ligamenteux résistants. La contraction des moyens fessiers n'est pas nécessaire une fois que l'équilibre est établi; elle devient absolument indispensable pour le rétablir quand il est rompu.

Dans le cas présent, le moyen fessier, malgré l'épaisse couche adipeuse qui le recouvre, ne compte plus. Quand la ligne de gravité cesse de tomber dans le polygone de sustentation, la malade est incapable de l'y ramener et elle se laisse choir. Inconsciemment elle cherche à élargir sa base en écartant les pieds.

Elle complète encore son attitude de stabilité en se courbant

fortement en arrière, ce qui n'est d'ailleurs qu'une exagération de la disposition normale des segments du corps les uns sur les autres dans la station debout. Je ne puis entrer dans les autres détails de ce mécanisme et vous renvoie aux travaux de M. Paul Richer[1] (Fig. 140 et 141).

Pendant qu'on reconduit cette jeune fille dans sa salle, regardez

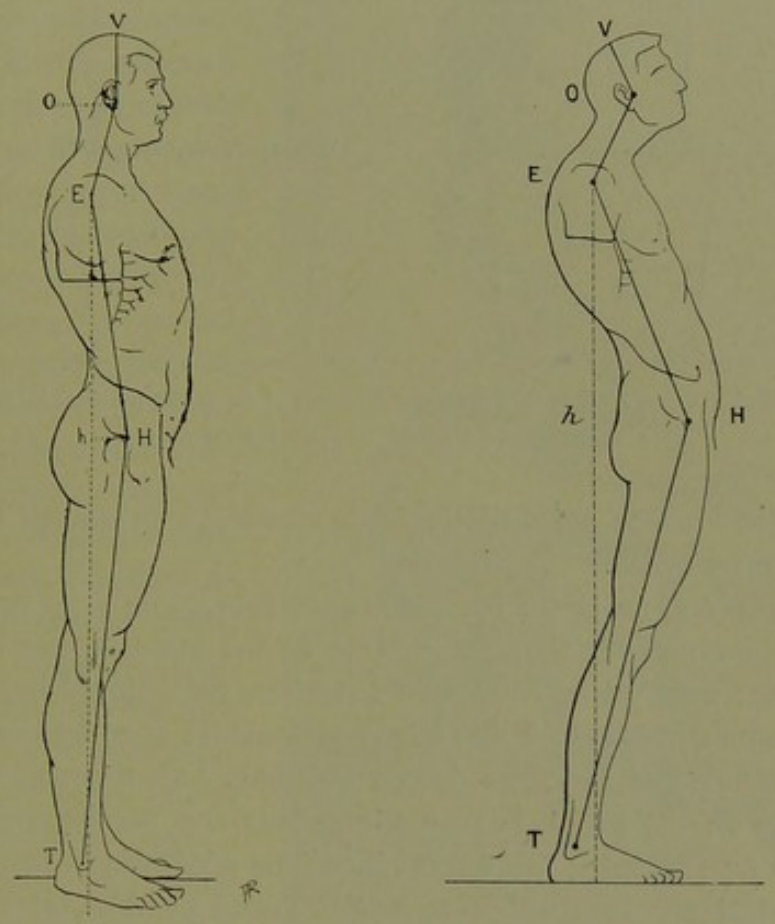

Fig. 140 et 141. — Disposition des segments du corps chez le myopathique et chez l'homme normal. — Chez le premier l'obliquité des segments les uns sur les autres est augmentée. (D'après Paul Richer.)

encore son étrange façon de marcher. Elle se dandine « comme un canard ». A chaque pas, le tronc s'incline du côté de la jambe portante, et le bassin s'abaisse du côté de la jambe oscillante : c'est toujours le résultat de l'atrophie fessière et en particulier des moyens fessiers. Le bassin n'étant plus retenu du côté portant, retombe à chaque pas du côté opposé, entraîné par le poids du

1. Paul Richer, *Physiologie artistique de l'homme en mouvement.*

membre ballant. L'inclinaison du torse n'est qu'un acte de compensation destiné au maintien de l'équilibre. On l'observe a un certain degré dans la marche de l'homme normal; mais chez le myopathique elle s'exagère notablement (Fig. 142 et 143). Lorsque

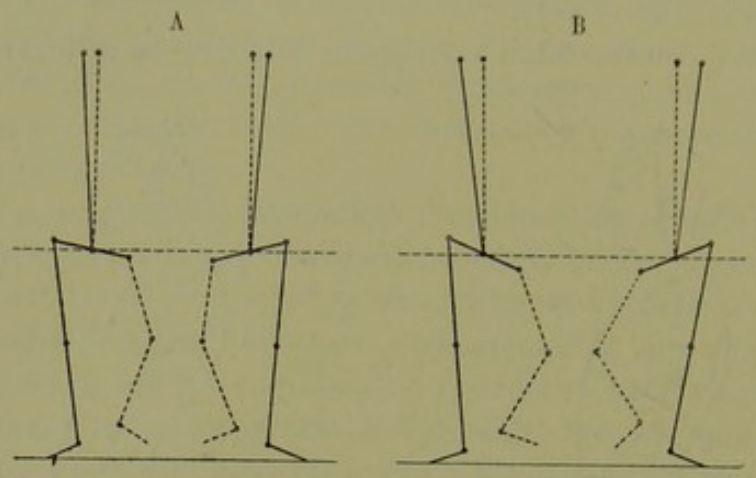

Fig. 142 et 143. — Inclinaisons opposées du torse et du bassin pendant la marche. A, chez l'homme normal. — B, chez le Myopathique.

l'atrophie fessière est unilatérale, la *démarche de canard* n'existe que d'un seul côté.

J'ai gardé pour la fin les renseignements qu'on a pu recueillir sur les parents de la jeune fille. Une de ses sœurs a une maladie analogue; une autre, *choréique* autrefois, est aujourd'hui *hystérique*; une troisième est *hystérique* également; une dernière enfin est morte en bas âge dans des convulsions. J'ajoute que parmi les ancêtres de cette malade (car elle a tous ses parchemins, puisqu'on a pu remonter jusqu'à la cinquième génération), les aliénés, les épileptiques, les scrofuleux sont en grand nombre. Circonstance aggravante, le père et la mère étaient les enfants de *deux frères ayant épousé deux sœurs*. De cette double consanguinité semble être née une double prédisposition aux déchéances nerveuses. Ne vous semble-t-il pas qu'une maladie primitive du muscle ferait tache dans cet arbre généalogique, où chaque rejeton porte la marque d'une altération originelle du système nerveux?

Mais nous touchons-là, Messieurs, à la question si controversée de l'*hérédité morbide*. Je ne l'aborderai pas de front. Retenez seulement, par cet exemple, combien sont intimes les liens de parenté qui unissent la Dystrophie musculaire aux autres tares névropathiques.

X. — Je vous ai présenté, au début de cette leçon, un type de Myopathie progressive aussi parfait que possible, au point de vue des modifications que la maladie apporte le plus ordinairement aux *formes extérieures*. La malade qui sort d'ici fait, au contraire, partie des cas qui peuvent donner le change, si l'on n'en juge que par les dehors. Je vais vous montrer un dernier spécimen des désordres morphologiques que la Dystrophie musculaire peut produire. Ici, les attitudes vicieuses ont atteint un degré d'exagération tel que vous n'aurez pas souvent occasion, je crois, d'en voir de semblables. Je me contenterai de vous présenter le malade sans entrer dans l'analyse de ses déformations extravagantes. Aussi bien chacune d'elle peut-elle être considérée comme la caricature de celles que je vous ai déjà décrites[1].

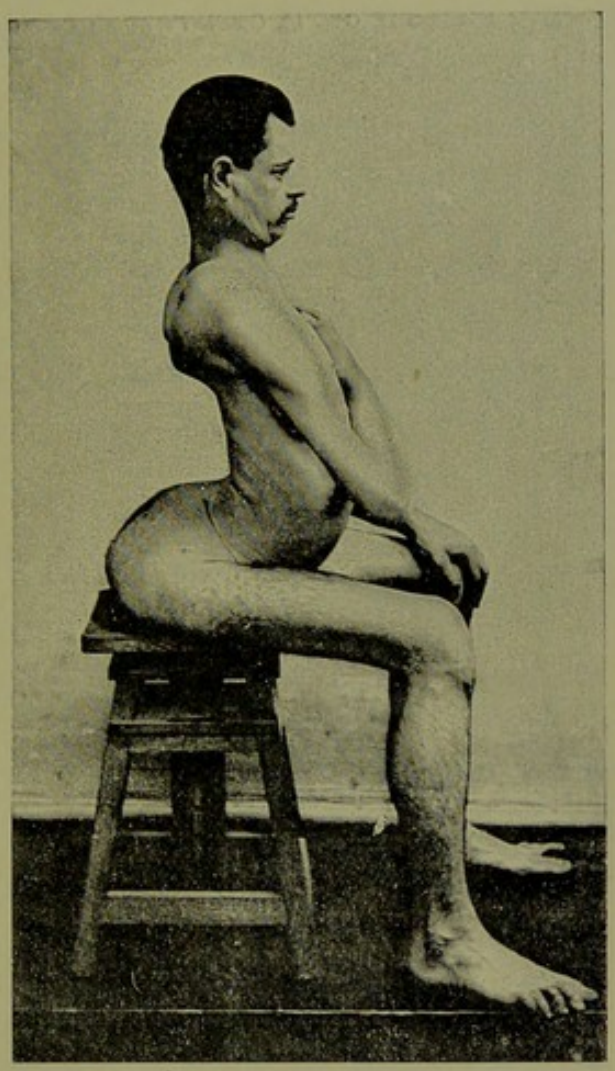

Fig. 144. — *Myopathie progressive.* — Cambrure excessive dans la station assise. (Cas de Souques.)

D'abord, c'est bien d'une *myopathie* qu'il s'agit, et j'ajoute d'une myopathie *généralisée*, qui semble n'avoir respecté aucun territoire. Nous ne sommes pas trompés par les apparences : l'atrophie musculaire ne saurait être plus accusée, et pas un atome de graisse ne vient combler les vides causés par la disparition des muscles. Nulle part l'examen électrique ne saurait être plus affirmatif, le facies

1. L'observation de ce malade a été publiée en détail par M. Souques, chef de clinique, dans la *Nouvelle Iconographie de la Salpêtrière*, n° 3, 1894.

répond à la description classique, les épaules flottent sous la peau et vous retrouvez au cou les déformations que je vous ai signalées précédemment, mais beaucoup plus accentuées. L'angle supéro-interne de l'omoplate fait au-dessus de l'épaule une saillie tout à fait inusitée.

Mais c'est surtout la *cambrure dorso-lombaire* qui prend des proportions véritablement monstrueuses. Dans la station assise, la *croupe* est déjà tout à fait extraordinaire (Fig. 144). Elle rappelle les fesses boschimanes, avec cette différence qu'il ne s'agit pas d'une production graisseuse surajoutée : par le fait d'une déformation squelettique, la coudure se fait à angle aigu entre le dos, très fortement rejeté en arrière, et le bassin fléchi en avant. Au-dessus de l'abdomen proéminent et distendu, les cartilages costaux font des pointes comme s'ils allaient percer la peau.

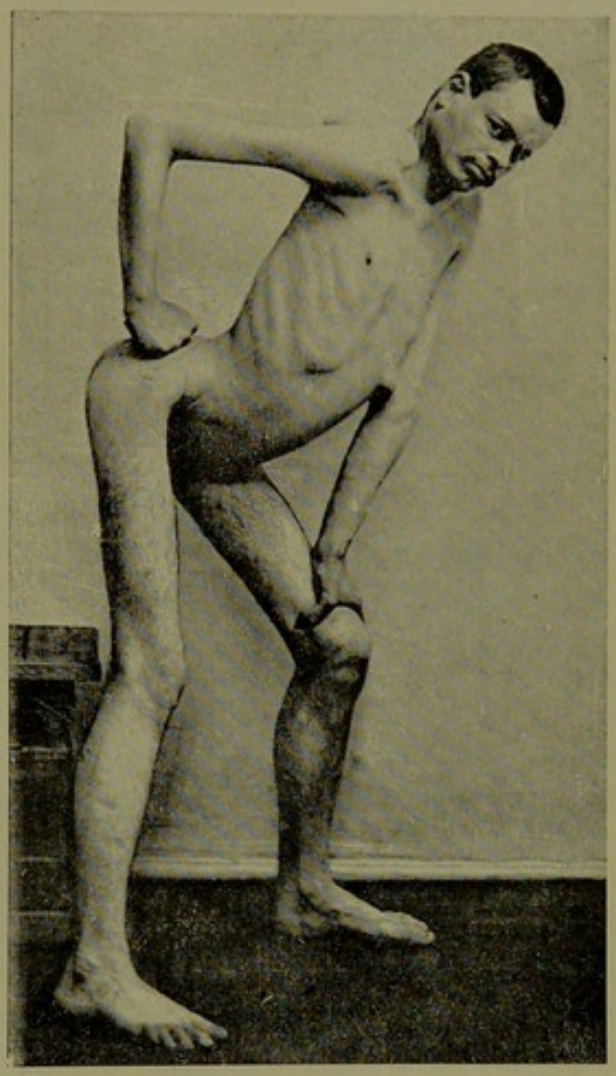

Fig. 145.—*Myopathie progressive.*— Procédé employé par le même malade pour se mettre debout.

Tout cela s'exagère encore dans la station debout. C'est seulement à l'aide d'un très habile tour d'adresse que le malade parvient à se tenir en équilibre sur ses pieds; il en tire vanité, et vous allez juger par vous-mêmes qu'il a presque raison (Fig. 145).

Lorsque, étant assis sur une chaise, il veut se mettre debout, il commence par prendre un appui sur ses genoux avec les mains, puis il incline le tronc, et se soulève légèrement en avant. Dans un

second temps, il grimpe avec une de ses mains le long de sa cuisse et, penchant le corps du côté opposé, il arrive à mettre *un poing sur la fesse*. Enfin, par un troisième mouvement, il en fait autant de l'autre côté, et joint ses deux mains par derrière. Les bras faisant office de sangle postérieure empêchent ainsi le tronc de basculer (Fig. 146).

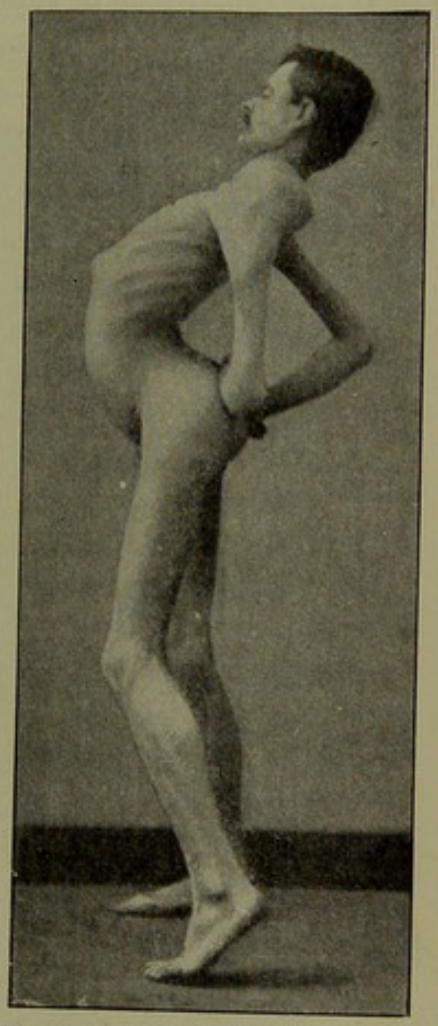

Fig. 146.— *Myopathie progressive.* Attitude du même malade dans la station debout.

Le voilà debout, ce qui ne veut pas dire qu'il soit stable : une chiquenaude le ferait tomber. Il dit lui-même (car il a pris parti assez gaillardement de son lamentable état) « qu'un courant d'air suffirait à le jeter par terre ». Voyez d'ailleurs que lui aussi — lui surtout — élargit sa base en écartant les jambes (Fig. 147 et 148). Quant à la marche, elle est pour ainsi dire impossible; tout au plus, peut-il, avec mille contorsions, faire quelques pas au risque de perdre à chaque instant l'équilibre.

XI. — Si je vous dis, Messieurs, que cet homme n'a que vingt-sept ans, et que les premières atteintes de la maladie datent de sa dix-septième année, vous serez surpris de la rapidité avec laquelle toute la musculature du corps s'est *résorbée*. Il est bien rare qu'on observe une évolution aussi rapide de l'atrophie musculaire *primitive*. Mais je crois qu'on a schématisé un peu trop les dates d'apparition et la durée de l'évolution de ces Myopathies. On a décrit une *forme infantile* apparaissant dès le premier âge, une *forme juvénile* qui n'atteint que les adolescents : on a réservé d'autres formes pour les adultes. Il faut en rabattre de ces classifications basées sur un nombre de faits beaucoup trop restreint. La Dystrophie musculaire peut apparaître à tout âge, elle peut aussi, après avoir frappé dès l'enfance un groupe musculaire, y

rester cantonnée pendant de longues années, puis, tout d'un coup, reparaître en affectant une autre région du corps.

Je voyais dernièrement, avec mon collègue M. André Petit, une dame atteinte depuis son enfance d'une atrophie musculaire localisée aux muscles de la ceinture scapulaire et aux membres supérieurs. Habituée de tout temps à l'insuffisance de ses bras et de

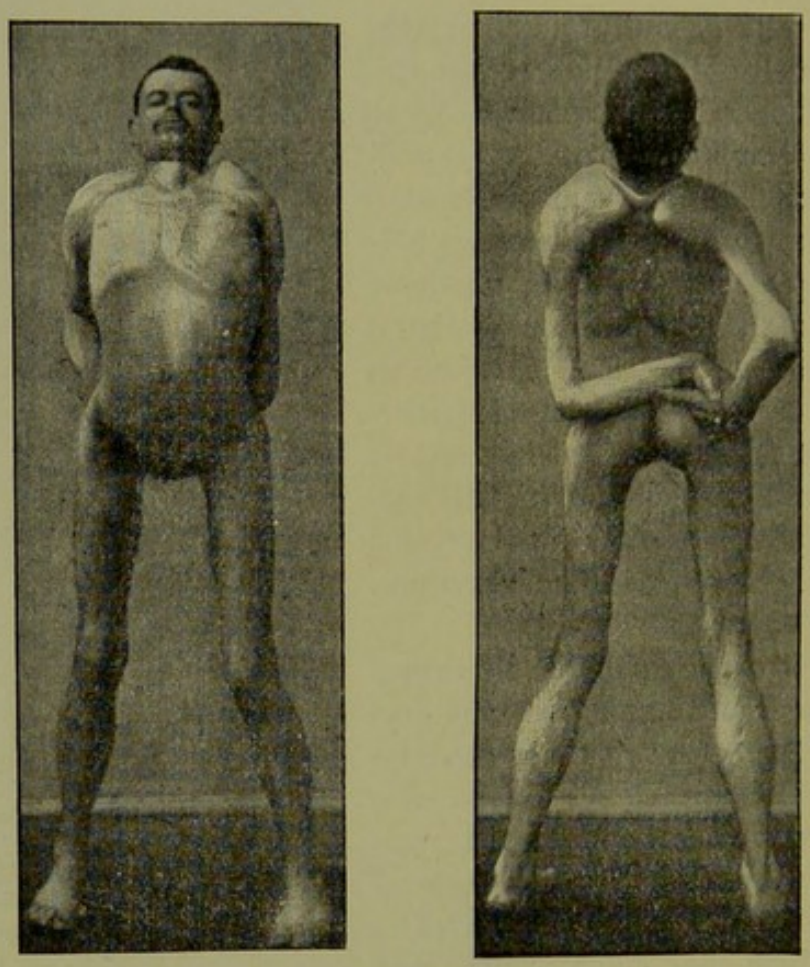

Fig. 147 et 148. — *Myopathie progressive.* — Élargissement de la baie de sustentation pour le maintien de l'équilibre.

ses épaules, elle ne se préoccupait aucunement d'une infirmité, d'ailleurs très supportable, et qui *pendant près de cinquante ans était restée stationnaire*. Or voilà que, depuis quelques mois à peine, la marche est devenue difficile, les membres inférieurs sont faibles et diminués de volume, le pied se plie mal sur la jambe, *la station sur les talons est complètement impossible*. Il s'agit, vous n'en doutez pas, d'une nouvelle localisation de l'Atrophie musculaire, mais tout

à fait insolite par la date tardive de son apparition. Ce n'est pas un fait isolé.

Tout récemment, Redlich rapportait le cas d'une femme de soixante-neuf ans, chez laquelle la Dystrophie musculaire n'évoluait que depuis dix ans au maximum. La localisation de l'Amyotrophie tenait le milieu entre celle de la forme juvénile d'Erb et celle de la pseudo-hypertrophie. La lordose et la démarche étaient caractéristiques.

Cette irrégularité dans l'évolution n'est-elle pas de nature à nous intriguer davantage encore sur le substratum anatomique? Dans les maladies de ce genre — c'est une règle, paraît-il, — l'évolution est d'autant plus rapide que le sujet est plus jeune; mais il me semble que les exceptions se multiplient. Il serait encore prématuré, je crois, de se prononcer dès maintenant.

VII. — Je ne voudrais pas terminer, Messieurs, en ne laissant dans votre esprit que des doutes. Une première constatation s'impose après la revue que nous venons de faire : c'est l'impossibilité où nous sommes de faire rentrer les malades qui viennent de défiler sous vos yeux dans tel ou tel groupe des Myopathies *convenues*. D'autre part, je vous ai montré, chemin faisant, assez de liens de parenté entre les Dystrophies musculaires et les autres affections myélopathiques familiales pour que l'hypothèse d'une *lésion fonctionnelle des centres nerveux* (moelle ou cerveau) ne ne soit pas tout à fait inacceptable.

Comment peut-on comprendre qu'un muscle s'atrophie du fait d'une lésion centrale? C'est une énigme dont je n'entreprendrai pas de vous donner le mot.

La loi qui préside aux processus évolutifs nous échappe malheureusement et nous échappera longtemps encore. Obscurément nous entrevoyons le rôle morbigène des traumatismes, des infections et des intoxications. Mais sous quelles influences les mêmes causes peuvent-elles produire dans certains cas l'atrophie, dans d'autres cas l'hypertrophie? Quelle loi supérieure régit la destinée des parties constitutives de notre organisme? Nous ne le savons pas. Plutôt que d'échafauder à la hâte de trop fragiles hypothèses, mieux vaut faire humblement aveu d'incompétence. Donc recueillons nos observations sans commentaires, mais avec soin, dans l'espoir qu'elles seront utilisées après nous.

DIX-SEPTIÈME LEÇON

DE L'OPHTALMOPLÉGIE EN GÉNÉRAL

I. Importance de l'étude des Ophtalmoplégies. — Nécessité d'un exposé anatomique préalable.

II. Historique. — Définitions. — Ophtalmoplégie *externe* : paralysie des muscles *extrinsèques* de l'œil. — Ophtalmoplégie *interne* : paralysie des muscles *intrinsèques*.

III. Région bulbo-protubérantielle. — Origines apparentes des nerfs moteurs de l'œil. — Le moteur oculaire commun émerge du pédoncule lui-même.

IV. Noyau de la IIIe paire. — Il se compose d'une série de noyaux étagés sous le plancher de l'aqueduc. — (Travaux de Stilling, Hensen, Vœlkers, Kahler, Pick, Westphal, Starr, Darkschewitch.) — Schéma de Perlia. — Division de ces noyaux en deux groupes : *groupe supérieur*, centre des *nerfs intrinsèques* ; *groupe inférieur*, centre des *nerfs extrinsèques*.

V. Disposition de ces noyaux de part et d'autre de la ligne médiane. — Noyau *médian*, noyaux *externes*, noyaux *internes*. Noyau d'*Edinger-Westphal*. — Ces noyaux contiennent des cellules de nature différente.

VI. Trajet des fibres qui en émanent. — Quelques-unes s'entre-croisent sur la ligne médiane (Kœlliker, Van Gehuchten).

VII. Superposition des noyaux sur plusieurs plans horizontaux : noyaux *dorsaux*, noyaux *ventraux*. — Difficultés des recherches histologiques.

VIII. Le noyau de la IIIe paire ne se confond pas avec la substance grise de l'aqueduc. — Ses connexions avec certaines fibres de la commissure postérieure.

IX. Hypothèses sur les fonctions dévolues à chacun de ces noyaux.

X. Noyau de la IVe paire. — Trajet de ses fibres. — Trois groupes cellulaires décrits par Westphal. — Noyau trochléaire principal de Siemerling et Westphal. — Recherches de W. Kausch. — Le seul noyau *moteur* du pathétique se confondrait avec le noyau de la IIIe paire.

XI. Centres *anatomiques* et centres *fonctionnels* des nerfs oculo-moteurs. — Comparaison avec les centres spinaux.

XII. L'existence de *centres fonctionnels* n'exclut pas la recherche des localisations anatomiques[1].

Messieurs,

I. — Les circonstances sont propices pour étudier l'Ophtalmoplégie. C'est un sujet qui ne vieillit guère et qui a même reconquis un grand intérêt d'actualité depuis que nous avons une connais-

1. Leçon du 24 novembre 1893.

sance plus approfondie des noyaux d'origine des nerfs moteurs de l'œil. J'ajouterai que c'est un sujet dont l'importance clinique est de premier ordre. Les paralysies oculaires appartiennent à cette catégorie de symptômes qui ont le légitime et triste privilège de nous effrayer. S'il en est qui ne comportent pas de gravité réelle, je n'en connais pas qui autorisent l'indifférence. Chez l'adulte, chez le vieillard et encore plus chez l'enfant, l'apparition d'une Ophtalmoplégie, au cours d'une maladie nerveuse, même légère, nous commande la défiance. Quiconque en a la moindre expérience, doit toujours prévoir les complications cérébrales ou bulbaires les plus redoutables.

Le hasard ayant su réunir dans le service un certain nombre de cas de *paralysies oculaires*, je tiens à vous les exposer avec tous les détails que réclame cette grave question. Je ne vous dissimulerai pas la difficulté de ma tâche, encore moins de la vôtre. Veuillez donc m'accorder une attention soutenue.

Pour résoudre les principales difficultés du problème clinique, il faudra d'abord vous résigner à reprendre avec moi par le menu les principales données anatomiques relatives à l'origine nucléaire des filets nerveux des trois paires oculaires. C'est seulement à cette condition qu'il vous sera possible, dans la pratique, de diagnostiquer les lésions pathogènes des Ophtalmoplégies. Or le diagnostic topographique entraîne, presque seul, le pronostic. Je vous engage donc encore une fois, si grande que soit l'aridité de l'étude, à ne pas vous désintéresser de ce préambule anatomique plus que de la clinique même.

II. — Peut-être penserez-vous que je devrais, pour commencer, vous donner une Définition de l'Ophtalmoplégie.

Franchement, j'hésite à vous en proposer une, et voici pourquoi : le mot d'*Ophtalmoplégie* n'a plus, en soi, de signification précise. Créé en 1850 par Brunner[1] qui l'appliquait aux paralysies multiples des muscles de l'œil, il resta dans l'oubli pendant près de trente ans, jusqu'à l'époque où Hutchinson en crut reconnaître l'utilité (1879); et vous allez partager son avis.

Chacun des deux yeux a des muscles *extrinsèques* et des muscles *intrinsèques*.

1. Brunner, *De Paralysis musculorum oculi nonnulla* (Berlin, 1850).

Les *extrinsèques* sont les muscles à *fibres striées* qui font mouvoir le *bulbe oculaire* proprement dit ; les *intrinsèques*, au contraire, muscles à *fibres lisses*, constituent le double *appareil ciliaire et irien*.

Vous savez que les nerfs ciliaires et les nerfs iriens font partie du tronc de la troisième paire.

Ce n'était donc pas un faible mérite que de reconnaître et d'affirmer l'existence de *paralysies extrinsèques* et de *paralysies intrinsèques*.

Les lésions destructives du tronc du moteur oculaire commun, à son entrée dans la cavité de l'orbite, ont pour conséquence obligée la paralysie des muscles intrinsèques et des muscles extrinsèques : cela va de soi, puisque le nerf de la troisième paire renferme, vous dis-je, non seulement les filets moteurs du bulbe oculaire, mais encore ceux de l'appareil ciliaire et du sphincter irien.

Constater dans une maladie cérébrale la possibilité d'une paralysie isolée des uns ou des autres, c'était donc faire remonter la lésion bien au-dessus du tronc nerveux lui-même, c'était en somme découvrir, sans l'avoir vérifiée *de visu*, la dissociation anatomique et fonctionnelle des centres moteurs des muscles extrinsèques et des muscles intrinsèques. — Ici, Messieurs, je ne peux m'empêcher ici de vous faire remarquer que des faits d'observation purement clinique ont été le point de départ des recherches et des résultats anatomiques, auxquels nous devons de concevoir clairement à l'heure actuelle le mécanisme des fonctions motrices de l'œil.

A des conditions morbides jusqu'alors méconnues, il convenait d'assigner des désignations nouvelles. *Ophtalmoplégie externe* et *ophtalmoplégie interne* définissaient donc rationnellement les paralysies radiculaires ou nucléaires de la *musculature extérieure* et celles de la *musculature intérieure*.

Dans une laborieuse série de recherches publiées à partir de 1885, Mauthner entreprit de déterminer les origines respectives des nerfs extrinsèques et des nerfs intrinsèques. Mais il fit dévier le sens primitif du mot *Ophtalmoplégie*, remis en honneur par Hutchinson.

En effet, ce qu'il y avait de très remarquable dans les observations d'Hutchinson, c'est que les Ophtalmoplégies relatées par lui laissaient intacte la musculature *intrinsèque*; en revanche elles intéressaient non seulement les muscles striés tributaires de la troisième paire, mais aussi ceux de la quatrième (pathétique) et

de la sixième (moteur oculaire externe), en d'autres termes la totalité des *muscles du globe*. Bien plus, la très grande majorité de ces cas concernaient des Ophtalmoplégies *bilatérales*.

Or, l'unilatéralité ou la bilatéralité n'importaient guère à Mauthner. Ce qui caractérisait pour lui l'Ophtalmoplégie, c'était avant tout la paralysie de nerfs différents, et il employait le mot toutes les fois qu'il constatait *une paralysie de deux nerfs au moins, pourvu que celui de la troisième paire fût l'un de ces deux nerfs*. Vous conviendrez que cette convention était pour le moins arbitraire.

Déjà, Messieurs, vous assistez aux avatars du nouveau vocable : mais il en a subi bien d'autres depuis lors.

Charcot, qui se plaisait toujours à restituer à chacun son dû, tenta de faire rentrer l'Ophtalmoplégie dans l'acception d'Hutchinson. Il n'y parvint pas ; et lui-même, quelquefois, s'oublia à l'employer dans la définition de la paralysie récidivante de la troisième paire....

Maintenant la valeur spécifique du mot est à peu près perdue. C'est à peine si quelques auteurs persistent à le réserver systématiquement et exclusivement à la paralysie de la *totalité des muscles extrinsèques* des deux yeux.

Vous comprenez ainsi, Messieurs, pourquoi je n'ai pas essayé, à mon tour, de fixer le sens du mot *Ophtalmoplégie*. En temps opportun je reviendrai sur l'emploi qu'il convient d'en faire et je vous montrerai comment on peut l'utiliser, à l'occasion des faits cliniques dont il sera question dans notre prochaine réunion.

III. — Je commencerai par la description de la région qu'il vous importe absolument de connaître, si vous voulez arriver à un diagnostic topographique précis, en *pensant anatomiquement*.

Il s'agit de la *région bulbo-protubérantielle inférieure* (Fig. 149).

Les nerfs oculaires appartiennent aux troisième, quatrième et sixième paires.

La *troisième paire* (celle du *moteur oculaire commun*) a son origine apparente dans le sillon pédonculo-protubérantiel.

La *quatrième* (celle du *pathétique*) émerge de l'angle antérieur de la valvule de Vieussens et contourne la face externe de la protubérance, avant de rejoindre la troisième au sommet de la cavité orbitaire.

Enfin, la *sixième* (*moteur oculaire externe*) prend naissance dans le sillon bulbo-protubérantiel près de la ligne médiane : elle fournit exclusivement aux deux nerfs moteurs oculaires externes.

Ces éléments vous sont trop familiers pour que je m'y arrête

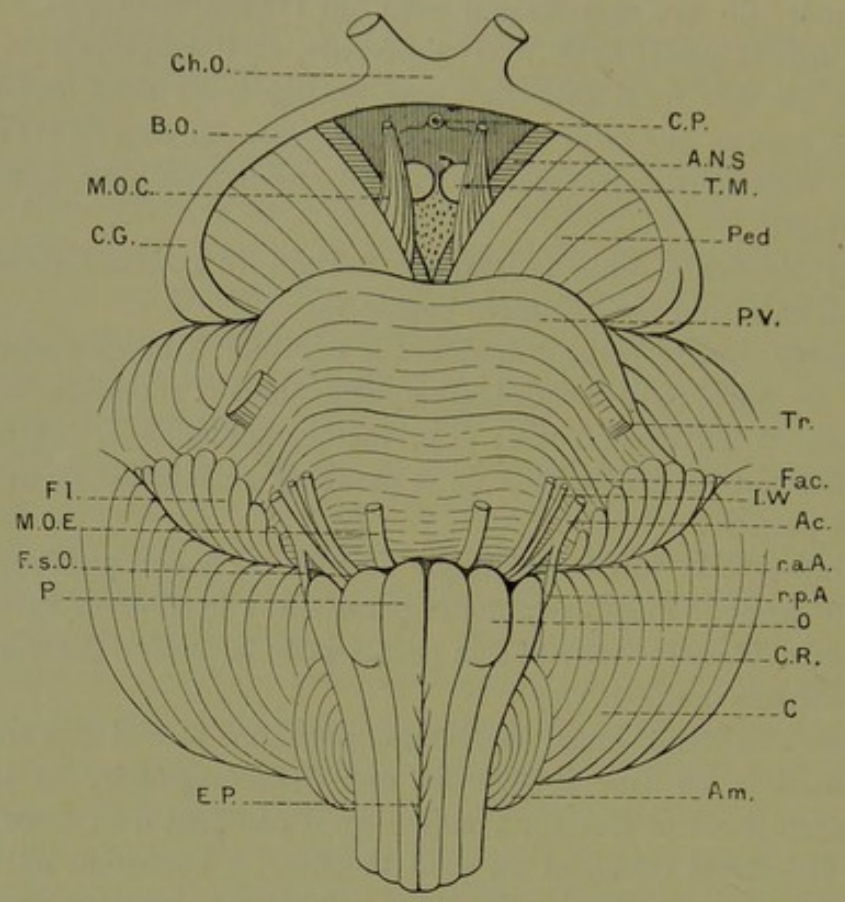

Fig. 149. — Face antéro-inférieure de la région bulbo-protubérantielle.

Ch.O, chiasma optique. — BO, bandelettes optiques. — CP, corps pituitaire. — TM, tubercules mamillaires. — Ped, pédoncules cérébraux. — ANS, anse pédonculaire de Gratiolet. — MOC, Moteur oculaire commun. — CG, corps genouillés. — PV, protubérance annulaire. — Am, amygdale cérébelleuse. — Tr, nerf trijumeau. — Fl, flocculus. — Fac, nerf facial. — IW, intermédiaire de Wrisberg. — Ac, acoustique. — r. a. A, sa racine antérieure. — r. p. A. sa racine postérieure. — MOE, moteur oculaire externe. — FsO, fossette sus-olivaire. — P, pyramides antérieures. — O, olives bulbaires. — CR, corps restiformes. — C, cervelet. — EP, entrecroisement des pyramides.

plus longuement. Je tiens cependant à vous soumettre quelques remarques assez importantes relativement à l'*origine apparente du moteur oculaire commun*.

Ce nerf, vous dit-on dans les ouvrages classiques, apparaît près de la ligne médiane, *entre les pédoncules cérébraux*, de part et d'autre de la substance perforée postérieure. Cette détermination me semble défectueuse; et elle est consacrée par des figures sché-

matiques mal comprises. On représente en général la face inférieure de l'encéphale comme si les hémisphères étaient supposés maintenus dans la calotte crânienne; et alors, en effet, les deux nerfs moteurs oculaires communs sont rapprochés l'un de l'autre, car les deux pédoncules cérébraux sont eux-mêmes accolés l'un à l'autre.

Mais considérez un cerveau placé sur la table de dissection reposant sur la convexité des hémisphères et s'affaissant par son propre

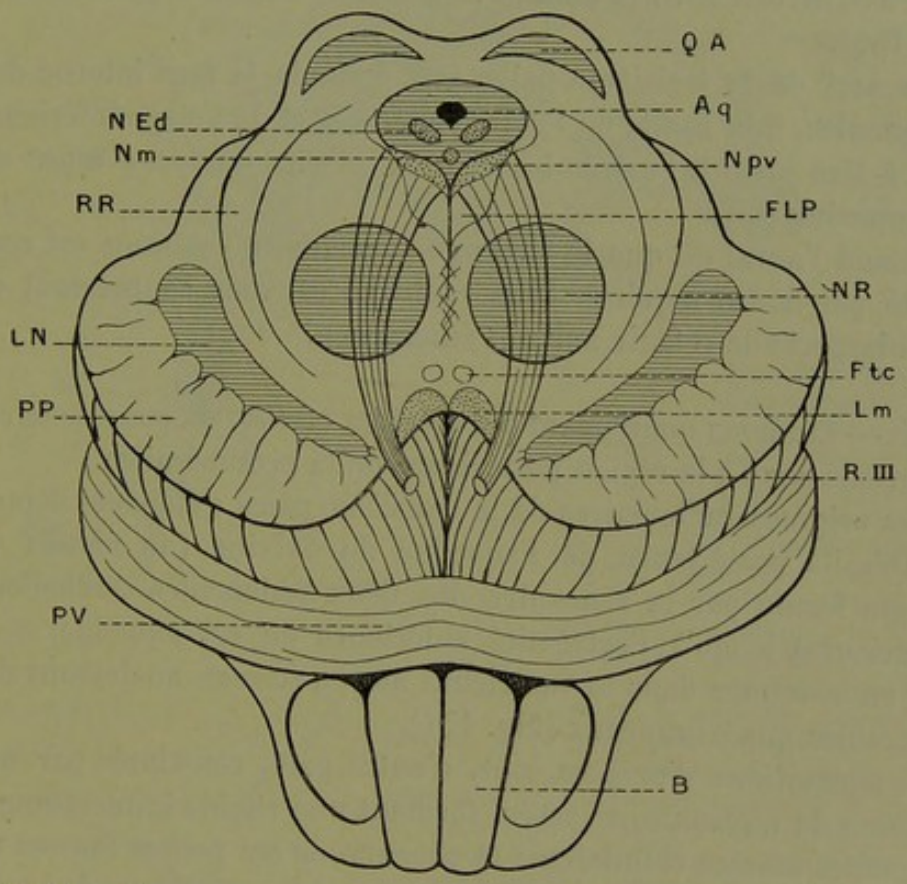

Fig. 150. — Coupe transversale à travers les tubercules quadrijumeaux et passant par les pédoncules cérébraux.

QA, tubercules quadrijumeaux antérieurs. — RR, ruban de Reil. — Aq, aqueduc de Sylvius et sa substance grise. — NEd, noyau d'Edinger. — NM, noyau médian. — Npv, Noyau de la troisième paire (groupe) postérieur ventral). — FLP, Faisceau longitudinal postérieur. — NR, noyau rouge. — LN, *locus niger*. — PP, pédoncules cérébraux. — Ftc, pédoncules du corps mamillaire. — LM, lamina medialis. — PV, protubérance annulaire. — B, bulbe.

poids. Dès que les pédoncules se seront suffisamment écartés, vous constaterez que les nerfs de la troisième paire émergent non pas de l'espace perforé postérieur, au niveau même de la scissure interpédonculaire, mais bien du pédoncule cérébral lui-même, dans la continuité de ses fibres convergentes, à l'interstice de deux

faisceaux dont le plus interne offre une coloration moins blanche que l'étage inférieur proprement dit (Fig. 149). Ce faisceau (ANS) est formé par les fibres de l'*anse pédonculaire de Gratiolet*. Celles-ci semblent aboutir à l'espace perforé postérieur, au milieu d'un tissu de coloration neutre à l'état frais, ni blanc ni gris, représenté chez certains animaux par une petite masse, de laquelle les deux nerfs tirent leur origine apparente. L'anse pédonculaire *semble* se continuer à ce niveau avec la *lamina medialis* de l'étage supérieur (*Lm*, Fig. 150).

Le nerf de la troisième paire sort donc de la face interne des pédoncules, à la limite de l'étage supérieur et de l'étage inférieur, c'est-à-dire juste à l'extrémité la plus interne du *locus niger* de Sœmmering (LN).

Quand j'aurai dit que le nerf moteur oculaire commun est constitué par douze à quinze filets radiculaires, vous saurez tout ce qu'il importe de retenir sur son émergence.

IV. — Étudions maintenant ses *origines réelles*, et, pour ce faire, reportons-nous à la région postérieure de la protubérance.

Les origines radiculaires de la troisième paire s'étendent depuis l'extrémité postérieure de l'aqueduc de Sylvius (au niveau de l'angle formé par la rencontre des deux pédoncules cérébelleux supérieurs) jusqu'à l'extrémité antérieure de cet aqueduc, vers son embouchure dans le ventricule moyen (*anus*), au-dessous des tubercules quadrijumeaux (Fig. 131).

Les *ganglions d'origine* sont, d'autre part, constitués par une colonne de noyaux superposés, formant une chaîne ininterrompue de petites masses cellulaires; et chacune de ces petites masses est destinée à animer, pour son compte, un ou plusieurs des nerfs extrinsèques et intrinsèques de l'œil; cette chaîne est immédiatement sous-jacentes à la substance grise qui entoure l'aqueduc de Sylvius.

Vous trouverez, même dans les plus récentes Anatomies, des descriptions assez incomplètes des noyaux de la troisième paire, et peut-être serez-vous surpris de constater qu'elles ne concordent pas entre elles. Il ne faut pas, Messieurs, rendre responsables de ces divergences les ouvrages très estimables que vous avez entre les mains; à vrai dire, les histologistes professent eux-mêmes des opinions, sinon contradictoires, du moins notablement différentes.

Personnellement, je décline toute compétence en pareille matière; mais du moins me sera-t-il permis de chercher à vous faire

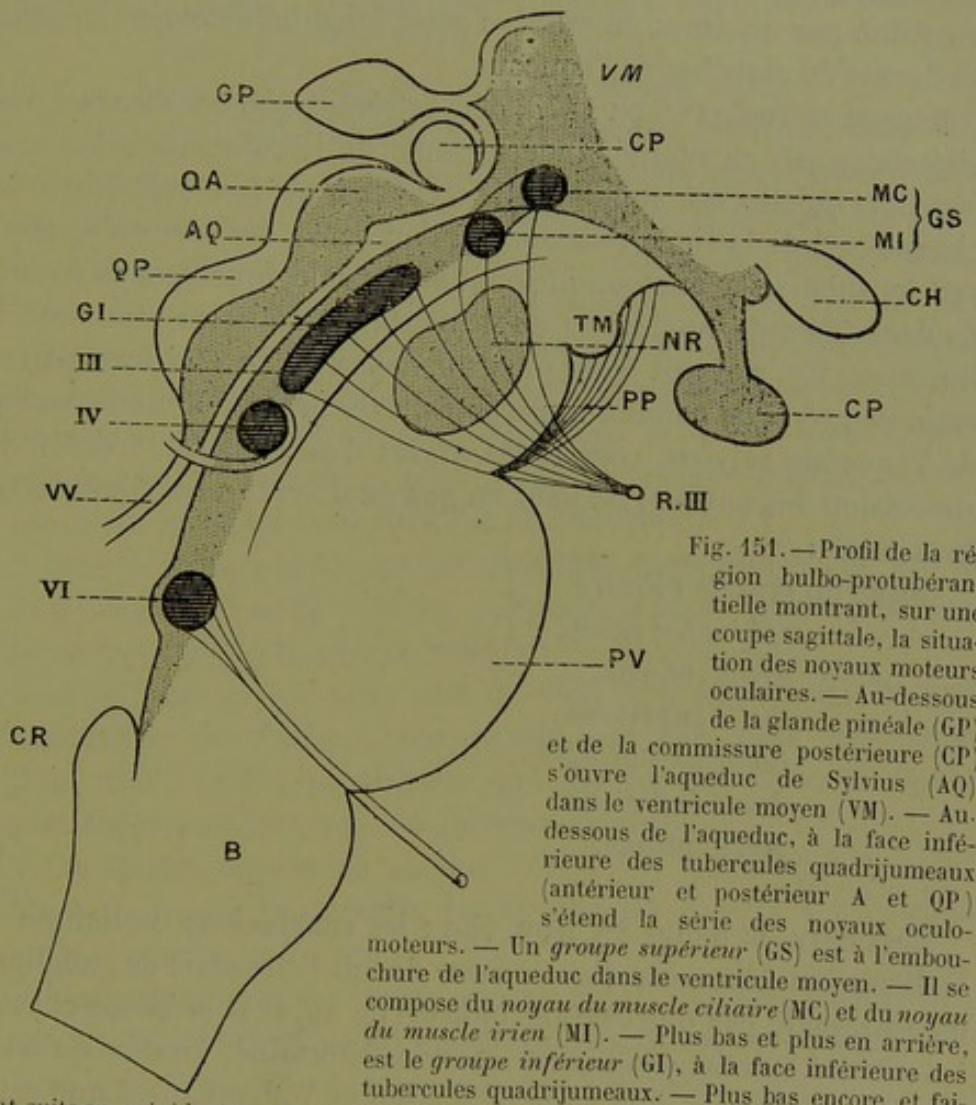

Fig. 151. — Profil de la région bulbo-protubérantielle montrant, sur une coupe sagittale, la situation des noyaux moteurs oculaires. — Au-dessous de la glande pinéale (GP) et de la commissure postérieure (CP) s'ouvre l'aqueduc de Sylvius (AQ) dans le ventricule moyen (VM). — Au-dessous de l'aqueduc, à la face inférieure des tubercules quadrijumeaux (antérieur et postérieur A et QP) s'étend la série des noyaux oculo-moteurs. — Un *groupe supérieur* (GS) est à l'embouchure de l'aqueduc dans le ventricule moyen. — Il se compose du *noyau du muscle ciliaire* (MC) et du *noyau du muscle irien* (MI). — Plus bas et plus en arrière, est le *groupe inférieur* (GI), à la face inférieure des tubercules quadrijumeaux. — Plus bas encore et faisant suite au précédent noyau, se trouve le *noyau du pathétique* (IV). — Enfin, sous le plancher du quatrième ventricule se voit, en saillie, le *noyau de l'abducens* ou sixième paire (VI). — Les *racines de la troisième paire* (R.III) convergent à la face interne du pied du pédoncule (PP), après avoir traversé le noyau rouge de la calotte (NR). Elles sortent juste au-dessus de la protubérance (PV). — La *racine de la quatrième* sort de la valvule de Vieussens (VV); la *racine de la sixième* sort du sillon bulbo-protubérantiel, immédiatement au-dessus du bulbe.

CR, corps restiforme. — Ch, chiasma optique. — TM, tubercule mamillaire. — CP, corps pituitaire.

voir plutôt ce qui rapproche les auteurs que ce qui les divise.

Les origines réelles de la troisième paire ont été, comme vous le savez, découvertes en 1846 par Stilling, et la plupart d'entre vous connaissent les belles lithographies de la région bulbo-protubéran-

tielle que bon nombre de traités didactiques ont reproduites d'après ce très savant anatomiste.

Le noyau du nerf moteur oculaire commun, selon Stilling, serait constitué par un amas de matière grise longitudinalement étendue au-dessus du plancher de l'aqueduc.

Hensen et Vœlkers[1], en 1878, démontrèrent que cette masse ganglionnaire est, en réalité, indépendante de la substance grise sus-jacente, qu'elle est simplement accolée à sa face inférieure de chaque côté de la ligne médiane; et l'on pensa dès lors qu'on pouvait la subdiviser anatomiquement et physiologiquement en autant de départements nucléaires qu'il existe de muscles oculaires à innerver. Il n'y aurait donc plus *un noyau de la troisième paire*, mais une *série de noyaux superposés*, dans presque toute l'étendue de l'aqueduc sylvien, comme les grains d'un chapelet. L'ordre de succession des noyaux, de haut en bas ou d'avant en arrière, serait le suivant :

Noyau du *muscle ciliaire*.
— *sphincter irien*.
— *droit interne*.
— *droit supérieur*.
— *releveur palpébral*.
— *droit inférieur*.
— *petit oblique*.

Messieurs, le temps va trop vite : les conclusions de Hensen et Vœlkers ont déjà cessé d'avoir force de loi. Cette série de ganglions ne représente pas une colonne motrice de noyaux, préposés chacun à l'activité fonctionnelle d'un muscle déterminé. Tout ce qu'il est possible d'affirmer, à la suite de Hensen et Vœlkers, c'est que cette suite de noyaux doit être elle-même divisée en deux groupes (Fig. 151) :

Un *groupe supérieur* formé des *noyaux ciliaires et iriens*;

Un *groupe inférieur* formé par *tous les autres noyaux*.

Ce qui revient à dire que le groupe *supérieur* (GS), destiné aux fonctions de la musculature *intrinsèque*, est indépendant du groupe *inférieur* (GI), beaucoup plus volumineux, destiné aux fonctions de la musculature *extrinsèque*.

1. *Arch. de* V. Graefe, 1878, XXIV.

Plusieurs constatations anatomo-pathologiques de Kahler et Pick, Westphal, Starr, ont d'ailleurs démontré la réalité de ces deux groupes; et d'autres observations encore, particulièrement celles de Darkschevitch et Perlia, l'ont confirmée d'une façon définitive.

V. — Mais ici la vraie difficulté commence.

Il est avéré aujourd'hui que les *noyaux* en question, abstraction faite des deux groupes sur l'existence desquels tous les observateurs sont entièrement d'accord, ne se font pas suite les uns les autres, d'avant en arrière ou de haut en bas, comme des grains en enfilade : *les uns touchent la ligne médiane, les autres s'en écartent.*

Dans le *groupe supérieur* ou *groupe irido-ciliaire*, par exemple, le noyau le plus élevé est situé sous le plancher du troisième ventricule, en dehors et en avant de l'*anus*. Le noyau postérieur du même groupe, beaucoup plus voisin du groupe médian, est à la limite du troisième ventricule et de l'aqueduc.

Dans le *groupe inférieur*, on distingue deux rangées de noyaux, l'une *interne*, l'autre *externe*. L'interne s'étale sur un plan sous-jacent à celui de la rangée externe.

Je ne puis mieux faire que de vous représenter ici la figure explicative de Perlia, bien qu'elle soit par trop schématique (Fig. 152). Vous y constaterez que les *noyaux externes* (3 et 4) sont superposés aux *noyaux internes* (5 et 6).

Ces quatre noyaux de chaque côté de la ligne médiane constituent le *groupe postérieur*, tandis que les noyaux 1 et 2 constituent le *groupe antérieur*.

Vous observerez en outre que le noyau le plus postérieur du groupe inférieur (6), intermédiaire au tubercule quadrijumeau antérieur (QA) et au tubercule quadrijumeau postérieur (QP), arrive presque au contact du noyau de la quatrième paire (9).

La contiguïté des noyaux de la troisième paire et de la quatrième est donc manifeste; par conséquent le noyau de la quatrième paire (pathétique) fait suite, sans démarcation réellement tranchée, à la colonne grise du moteur oculaire commun.

Sur la même figure, vous noterez encore l'existence de deux noyaux dont je ne vous ai pas encore parlé : un *noyau impair et médian* (c'est ainsi qu'on l'appelle) (7), et un *noyau pair et latéral* (8). Ce dernier est actuellement désigné sous le nom de *noyau d'Edinger-Westphal*.

Là, Messieurs, ne doit pas s'arrêter notre étude anatomique. Vous remarquez en effet que les noyaux de la troisième paire sont

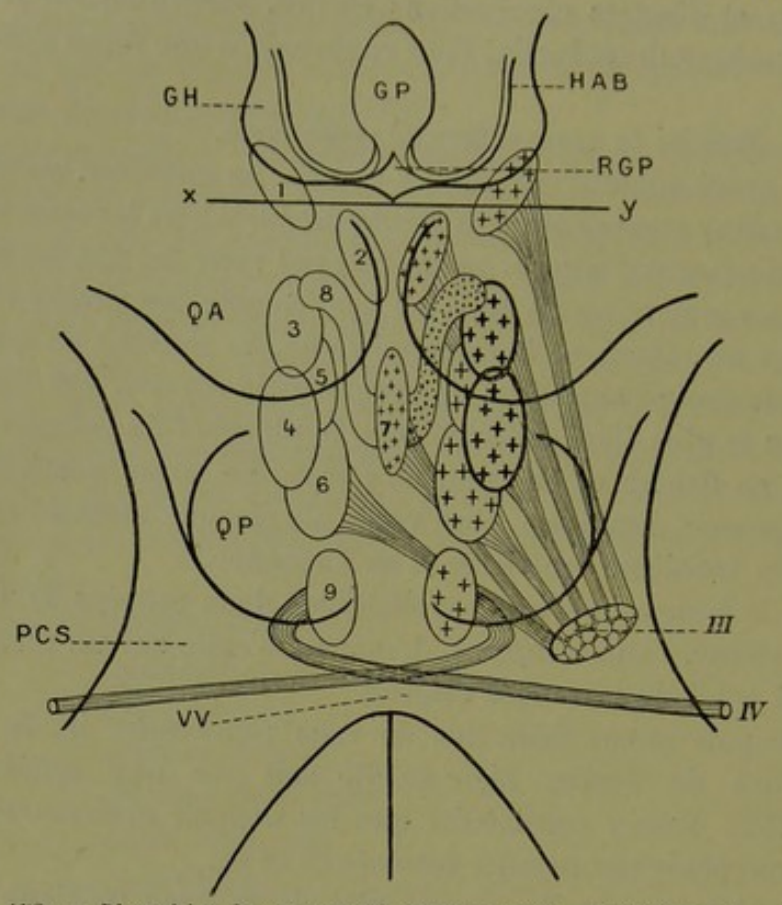

Fig. 152. — Disposition des noyaux des nerfs moteurs de l'œil dans la région de l'aqueduc de Sylvius. (Imité de Perlia.)

GP, glande pinéale. — HAB, habenula. — GH, ganglion de l'habenula. — RGP, récessus de la glande pinéale, immédiatement au-dessus de l'*anus*. — QA, tubercules quadrijumaux antérieurs. — QP, tubercules quadrijumeaux postérieurs. — PCS, pédoncules cérébelleux supérieurs. — VV, valvule de Vieussens. — III, moteur oculaire commun. — IV, Pathétique. — 1, noyau du *muscle ciliaire* (n. antérieur). — 2, noyau du *sphincter irien* (n. de Darkchewitch). — 3, noyau *dorsal antérieur*. — 4, noyau *dorsal postérieur*. — 5, noyau *ventral antérieur*. — 6, noyau *ventral postérieur*. — 7, noyau de la *convergence*. — 8, noyau d'*Edinger-Westphal*. — 9, noyau de la *quatrième paire*.

représentés par des *groupes cellulaires de dimensions différentes*. Les plus externes du groupe inférieur ont les cellules les plus volumineuses; les noyaux internes ont des cellules plus petites; enfin le noyau médian, le noyau interne du groupe antérieur et surtout le noyau d'Edinger-Westphal, contiennent des cellules plus petites encore.

VI. — Les *fibres radiculaires* issues de tous ces noyaux se portent en bas et en dehors, du même côté que les noyaux eux-mêmes.

Un seul faisceau, le plus postérieur, s'entre-croise sur la ligne médiane avec l'opposé; c'est un *faisceau de décussation* émané du noyau postérieur et externe du groupe inférieur (4).

La question de savoir si les fibres radiculaires de la troisième paire s'entre-croisent dès leur origine est encore très controversée : non pas qu'on doute de l'existence de fibres passant d'un côté à l'autre de la ligne médiane; mais rien, jusqu'à présent, n'autorise à affirmer que tel noyau plutôt que tel autre émet des fibres de décussation. Selon Perlia, les fibres de décussation appartiendraient aux noyaux les plus internes ; selon Kölliker, elles appartiendraient aux noyaux externes.

Van Gehuchten a démontré l'existence de fibres qui franchissent la ligne médiane de manière à établir des anastomoses entre les noyaux de l'un et l'autre côté (Fig. 153). Peut-être ne s'agit-il là que de fibres commissurales? Cette constatation du savant professeur de Louvain n'est, somme toute, que la confirmation d'un fait que nous savions déjà depuis les expériences de Valentin, de Meckel et surtout de Philippeaux et Vulpian.

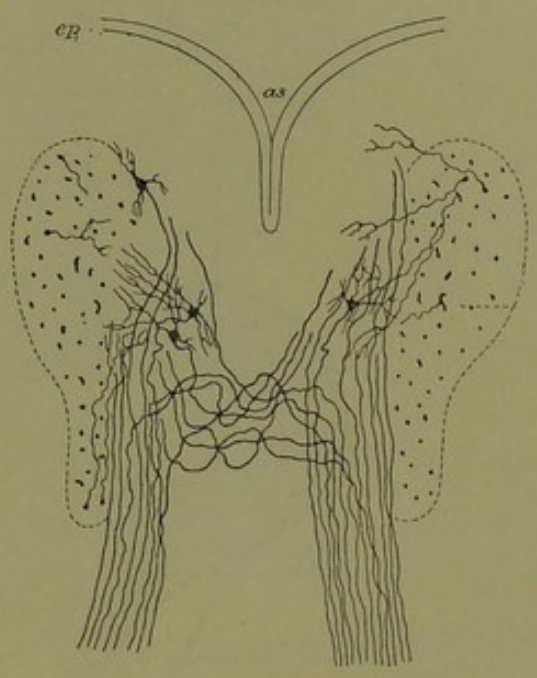

Fig. 153. — Entre-croisement des fibres radiculaires de la IIIe paire sur la ligne médiane (D'après V. Gehuchten).

Les connexions fonctionnelles des noyaux oculaires sont trop étroites, leur synergie est trop absolue pour qu'on puisse supposer un instant la non-existence d'un système de commissures entre les ganglions moteurs de l'œil gauche et ceux de l'œil droit. Si cette commissure n'existait pas, il faudrait l'inventer.

VII. — Je reviens encore une fois aux *noyaux* eux-mêmes.

La description que je vous en ai donnée n'est qu'un pur schéma. Particulièrement en ce qui a trait au groupe inférieur, la superpo-

sition des deux plans que je vous ai signalés est un peu factice. La meilleure preuve en est que, sur les coupes vertico-transversales de la région de l'aqueduc, on ne la distingue pas toujours bien nettement.

Si quelques-uns d'entre vous se risquaient à des recherches de

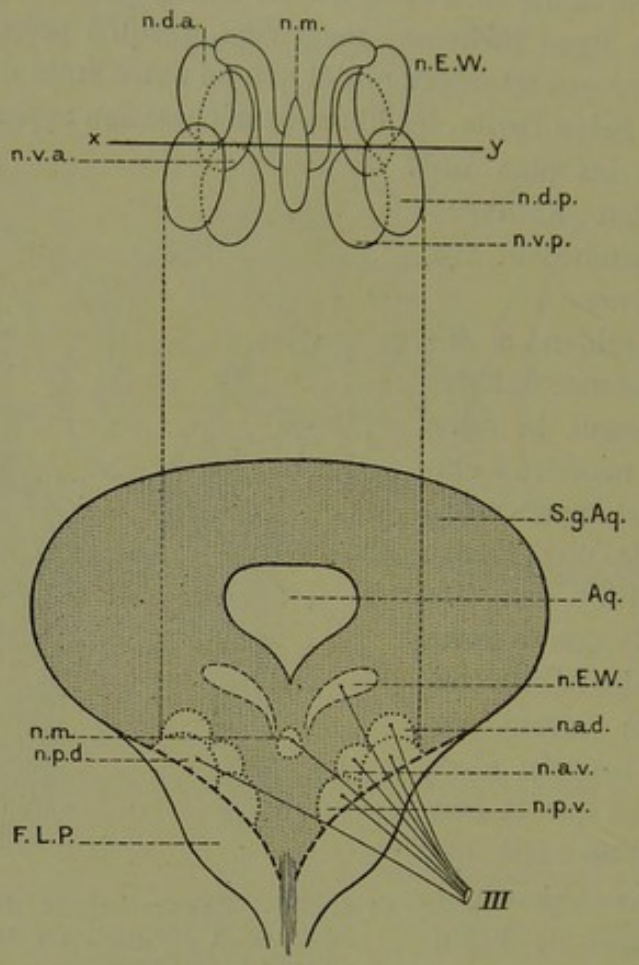

Fig. 154. — Noyaux de l'aqueduc vus en projection horizontale et verticale. — La ligne XY représente le plan de section vertical correspondant à la figure inférieure.

Aq, aqueduc de Sylvius. — SgAq, substance grise de l'aqueduc. — nEW, *noyau d'Edinger-Westphal.* — nm, *noyau médian.* — nad, *noyau antérieur dorsal.* — nav, *noyau antérieur ventral.* — nvp, *noyau postérieur ventral.* — ndp, *noyau postérieur dorsal.* — FLP, faisceau longitudinal postérieur.

contrôle sur ce point, je leur dirais que la difficulté de l'interprétation des coupes tient en grande partie à ce que, très souvent, le plan de section traverse les amas cellulaires dans une région où ils sont coalescents.

La figure que je vous présente vous traduira plus clairement ma pensée (Fig. 154). Elle vous montre le groupe postérieur en projection

horizontale et en projection verticale. La ligne XY divise le noyau de la troisième paire de façon à intéresser tous les amas cellulaires de ce groupe. Sur la projection verticale (située au-dessous de la projection horizontale), vous pouvez voir que la masse ganglionnaire est sectionnée dans sa totalité; et comme les noyaux internes et externes, supérieurs et inférieurs, ne sont pas séparés les uns des autres par des lignes de démarcation matérielle,

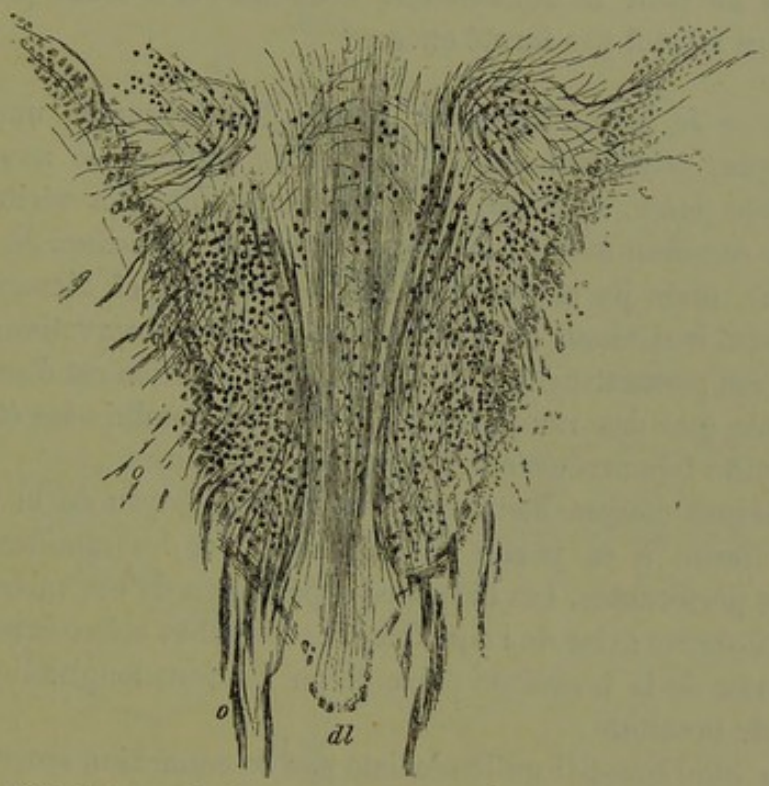

Fig. 155. — Coupe transversale des noyaux oculo-moteurs chez un embryon humain de 8 mois (coloration Pal ; faible grossissement). — Les noyaux principaux sont bien développés, y compris la portion dorsale. Le noyau médian dorsal n'est pas apparent ; un noyau central est faiblement indiqué. — *o, o*, racines de la troisième paire. — *dl*, faisceau longitudinal postérieur (d'après Kölliker, 1894).

ils semblent se confondre en une seule masse. Exception doit être faite pour le noyau médian et le noyau d'Edinger-Westphal, qui sont assez distants des noyaux sous-jacents pour n'être pas confondus avec ces derniers.

J'ajouterai que l'autonomie du groupe postérieur n'existe, en réalité, que dans la région *antéro-supérieure* de l'aqueduc. Encore n'est-elle évidente que sur l'embryon.

D'ailleurs la préparation que voici, empruntée au dernier fascicule de l'histologie de Kölliker, vous montre combien il y a loin

du schéma à la vérité (Fig. 155). Il s'agit d'une coupe transversale pratiquée chez un embryon humain de huit mois, vers l'extrémité antérieure de l'aqueduc. De chaque côté de la ligne médiane les agglomérations cellulaires que vous remarquez, représentent les noyaux dorsal et ventral, ou supérieur et inférieur des nerfs extrinsèques. Les cellules éparses au voisinage de la ligne médiane correspondent au noyau médian. Quant au noyau d'Edinger-Westphal, rien ici ne peut le différencier. Peut-être est-il situé plus haut? Peut-être n'est-il pas formé encore?

VIII. — Je tiens, Messieurs, à vous faire observer une fois de plus, que, contrairement à l'opinion de Stilling, le *noyau de la troisième paire*, envisagé dans son ensemble, n'a véritablement *rien de commun avec la substance grise de l'aqueduc*. Je vous l'ai déjà dit, mais j'y reviens à dessein. Westphal et Siemerling ont justement insisté sur cette indépendance. Mes observations personnelles me permettraient d'ajouter que la séparation est d'autant plus tranchée que des ramifications artérielles nombreuses établissent une limite très arrêtée entre les deux substances.

Certaines coupes heureuses font voir le noyau de la troisième paire limité à sa partie antéro-interne par les ramifications des artères perforantes. Les branches supérieures de ces vaisseaux vont à la substance grise de l'aqueduc; les branches inféro-externes vont au noyau de la troisième paire et au faisceau longitudinal postérieur de la calotte.

Cela implique-t-il qu'il n'existe pas de connexion entre le noyau et la substance grise? — Assurément non. Bien plus même, il est certain que le noyau reçoit des fibrilles nerveuses abondantes de la substance grise de l'aqueduc.

Une lésion de l'aqueduc peut donc, en vertu de ces connexions, donner lieu à des troubles moteurs dont la pathogénie n'a rien de commun avec celle des lésions nucléaires proprement dites.

Mais je touche là, Messieurs, à un point sur lequel nous sommes trop mal renseignés encore pour que je sois tenté de vous en parler davantage. Je me bornerai à vous dire que les noyaux du groupe antérieur, — et en particulier celui de Darkchewitch, — reçoivent des fibres nerveuses, non seulement de la substance grise de l'aqueduc, mais encore de la substance grise du troisième ventricule. Un certain nombre d'entre elles semblent même constituer un

tractus assez compact, qui se porte en haut et en dehors vers le plancher du troisième ventricule (Fig. 156). Le tractus en question, qui fait partie du faisceau de la commissure postérieure (Fcp) ou qui lui est intimement adhérent, décrit une courbe à concavité interne avant d'aboutir, en haut et en avant, à la face inférieure du *ganglion de l'habénule* (GH). On conçoit qu'une lésion de la couche optique, dans la région du ganglion de l'habénule, soit, de

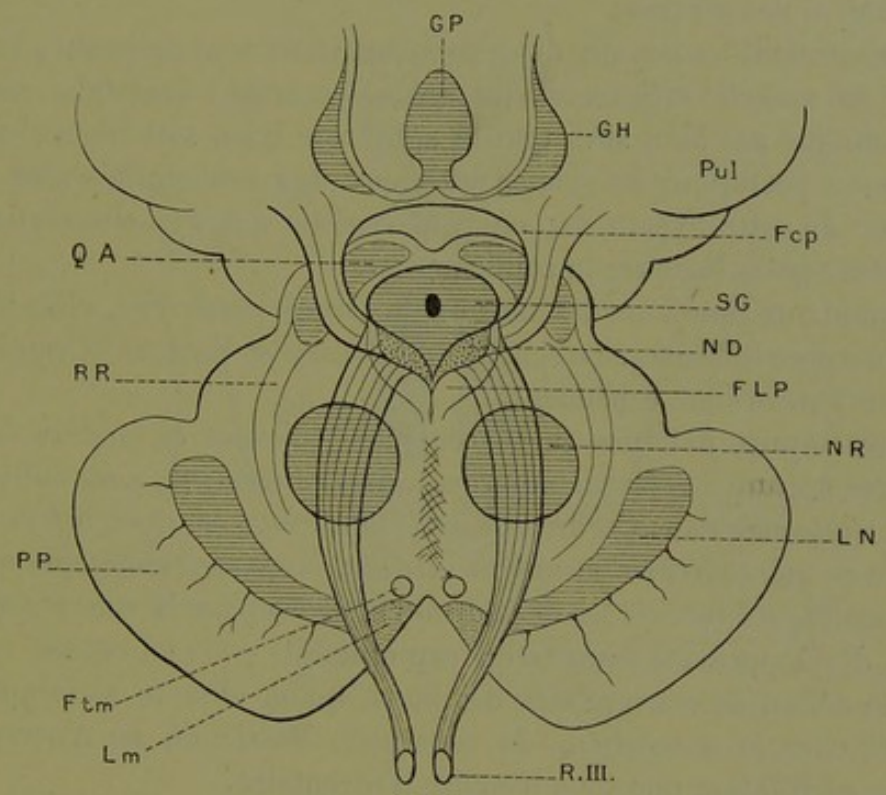

Fig. 156. — Coupe transversale et oblique en arrière dans la région des tubercules quadrijumeaux.

GP, Glande pinéale rabattue en avant. — GH, ganglion de l'habémule. — Pul, pulvinar. — Fcp, faisceau de la commissure. — A. Tubercule quadrijumeau antérieur. — SG, substance grise de l'Aqueduc. — ND, noyau de la III paire. — FLP, faisceau longitudinal postérieur. — NR, noyau rouge de la calotte. — LN, locus niger. — RR. Ruban de Reil. — PP, pied du pédoncule. — Ftm, pédoncule postériéur du tubercule mamillaire. — Lm, lamina medialis. — Tronc nerveux de la III paire.

ce fait, l'occasion de phénomènes paralytiques dans la musculature *intrinsèque* de l'œil.

IX. — En résumé, la disposition si complexe des noyaux de la troisième paire, que vous entrevoyez maintenant, grâce au schéma de Perlia, ne correspond plus à la superposition des noyaux imaginée par Hensen et Vœlkers.

Vous savez maintenant qu'il existe des noyaux *dorsaux* et des noyaux *ventraux*, les uns antérieurs, les autres postérieurs ; vous savez qu'il existe un noyau *médian*, un noyau d'*Edinger-Westphal*; mais vous ignorez à quels muscles chacun de ces noyaux est spécialement affecté.

Sur ce point je n'ai plus malheureusement rien de bien certain à vous dire. On ne connaît pas les *attributions fonctionnelles* ni des uns ni des autres.

Assurément les noyaux du *groupe antérieur* sont préposés à l'action du *muscle ciliaire* et du *sphincter irien* ; toutefois, nous ne sommes pas bien sûrs que le sphincter irien soit innervé par le noyau postérieur du groupe antérieur. Les probabilités sont en faveur de cette hypothèse; on peut espérer que des observations anatomo-pathologiques la confirmeront.

Quant aux fonctions des noyaux du *groupe postérieur*, elles sont encore plus indécises. Le schéma de Hensen et Vœlkers et celui de Starr concordent cependant.

Les noyaux externes se succéderaient d'avant en arrière dans l'ordre suivant : *releveur palpébral*, *droit supérieur*, *petit oblique*, et les internes dans l'ordre suivant : *droit interne*, *droit inférieur*.

En ce qui concerne le *noyau médian*, il est vraisemblable qu'il est destiné à innerver les deux droits internes pour la convergence. Son développement assez tardif expliquerait, — si tel est son rôle, — le défaut de convergence des yeux, qu'on observe si fréquemment chez le nouveau-né. Je vous prie, Messieurs, de n'accepter cette corrélation que sous bénéfice d'inventaire.

Le rôle du *noyau d'Edinger-Westphal* est tout à fait problématique. Enfin il n'est pas impossible que l'extrémité la plus antérieure du noyau médian soit préposée à la fonction du releveur dans l'acte toujours synchrone et symétrique du clignement [1].

X. — J'en ai fini avec la troisième paire, ou du moins avec ce qu'il me paraissait utile de vous en dire. Je laisse en effet de côté tout ce qui a trait à la contexture de ses noyaux, à la forme et aux dimensions de ses cellules, et j'arrive à la détermination topographique du *noyau de la* QUATRIÈME PAIRE OU *pathétique*.

1. Le schéma classique de Magnus montre un noyau médian destiné au releveur de la paupière supérieure. Mais je crains que ce schéma très ingénieux et qui a la louable prétention de tout expliquer, ne soit pas, à beaucoup près, conforme à la nature.

Ici, je serai bref.

Le noyau du pathétique, vous vous le rappelez, est situé à la partie la plus inférieure de la colonne motrice de la troisième

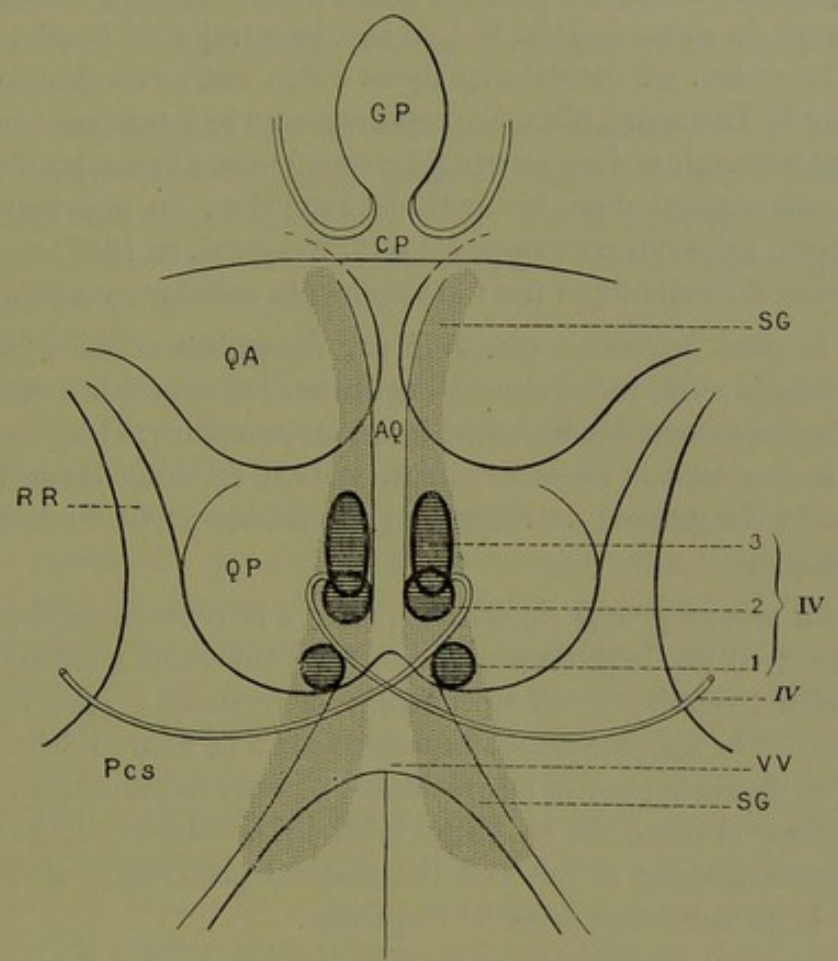

Fig. 157. — Figure schématique représentant la situation des *noyaux du nerf pathétique* (IV). — On supposera que l'aqueduc de Sylvius (AQ) est vu d'en haut, par transparence, à travers les tubercules quadrijumeaux antérieurs (QA) et postérieurs (QP). Il apparaît ainsi dans toute son étendue antéro-postérieure, depuis la commissure antérieure (CP) au-dessus de laquelle est rabattue la glande pinéale (GP), jusqu'à son orifice inférieur au-dessous de la valvule de Vieussens (VV). La substance grise de l'aqueduc elle-même (SG) est visible sur tout le trajet de l'aqueduc. Les noyaux de la quatrième paire (trochléaire ou pathétique, IV) sont sous-jacents à la substance grise. — 1, noyau *inférieur*. — 2, noyau *postérieur ventral de l'oculo-moteur*. — 3, noyau *trochléaire principal de Westphal-Siemerling*. — Ce dernier, sus-jacent au précédent, est plus diffus et surtout plus étendu dans le sens longitudinal que ne le montre la figure.

paire. J'ai pris soin d'appeler votre attention sur la contiguïté de ces deux centres, dont la synergie est si remarquablement parfaite. Le noyau de la quatrième paire n'est donc en définitive qu'un prolongement inférieur du noyau de la troisième. Celui-là aussi pré-

sente des subdivisions, et ses attributions fonctionnelles ne sont pas encore irrévocablement définies.

Depuis Stilling, dont les recherches remontent à 1846, on sait que les fibres du pathétique sont relativement faciles à suivre dans la masse du mésocéphale. Si l'on suit leur trajet de la périphérie vers le centre, on constate qu'après s'être entre-croisées dans la valvule de Vieussens, elles décrivent une courbe à concavité interne et vont se terminer dans un ganglion sous-jacent à l'aqueduc (Fig. 8). Elles contournent donc la cavité de l'aqueduc, au pourtour de la substance grise qui enveloppe celui-ci. Westphal, en 1887, assignait au noyau du pathétique trois groupements cellulaires distincts :

1° Le plus *inférieur*, constitué par de petites cellules éparpillées dans la substance grise de l'aqueduc, est situé à la hauteur de l'entre-croisement des fibres de la quatrième paire ; il se continue vers le bas avec le *locus cæruleus*. Mais il est douteux, de l'aveu même de Westphal et de Siemerling, qu'il fasse partie du noyau du pathétique.

2° *Un second groupe* de cellules, situé à la réunion du tiers postérieur avec les deux tiers antérieurs du tubercule quadrijumeau postérieur, représenterait au contraire la *véritable origine motrice du nerf de la sixième paire*. Reportez-vous à la figure schématique que j'ai dessinée pour la circonstance, et vous reconnaîtrez immédiatement la place de ce noyau (Fig. 157). Celui-ci s'incruste en quelque sorte dans le faisceau longitudinal postérieur ; il est bien isolé de la substance grise de l'aqueduc.

3° Enfin un *troisième noyau* (ou *noyau trochléaire principal* de Siemerling et Westphal) serait, comme le premier, enclavé dans la substance grise du canal sylvien et s'étendrait sur une certaine longueur de cette substance, au-dessus du précédent, au-dessous du plancher de l'aqueduc. Ce troisième noyau, singulièrement *diffus*, ne mérite guère le nom de noyau principal[1]. Ses connexions avec les fibres du nerf trochléaire sont plus que problématiques[2].

XI. — Il résulte de là, Messieurs, qu'*un seul noyau*, parmi les trois que je viens d'énumérer, représente la *véritable origine* gan-

1. W. Kausch (Ueber die Lage des Trochleariskernes, *Neurol. Centralb.* 1894, n° 14, p. 518) nie sa participation aux fonctions motrices du nerf trochléaire.
2. Sur ce point encore les conclusions de W. Kausch sont formellement négatives.

glionnaire du nerf trochléaire ou pathétique. Or, ce noyau, le second, n'est autre chose que le *noyau postérieur ventral* de la troisième paire, c'est-à-dire un noyau que nous connaissons déjà et auquel on avait attribué l'innervation *du droit interne et du droit inférieur*. N'y a-t-il pas là une contradiction, une incompatibilité fonctionnelle ?

Oui, assurément, si l'on s'obstine à considérer les noyaux des nerfs oculo-moteurs comme préposés chacun à une action musculaire unique et invariable ; non, si l'on envisage les centres étagés de la colonne motrice de l'aqueduc comme des groupements complexes de *centres fonctionnels*.

Ici je dois m'expliquer :

Nous savons actuellement que les muscles des membres sont animés par des cellules spinales dont le niveau ne correspond pas exactement, pour tel ou tel muscle, à telle ou telle racine. En d'autres termes, un muscle ne reçoit pas l'influx nerveux d'une seule racine, ni, par conséquent, d'un seul niveau de la colonne grise motrice. Chaque muscle est animé par des cellules superposées dans une certaine hauteur de la colonne motrice ; et celles-là seulement entrent en jeu, qui font mouvoir le muscle *concurremment avec d'autres muscles*. Un muscle n'agit jamais isolément ; sa contraction se combine toujours avec celles d'autres muscles, et pour telle combinaison d'actions musculaires, il existe *un centre préétabli de cellules groupées en vue de ces actions*. Les centres moteurs de la moelle épinière ne sont donc pas, à proprement parler, des *centres anatomiques*, mais des *centres fonctionnels*.

Ce que je vous dis de la colonne *motrice spinale* vaut absolument et rigoureusement pour la colonne *motrice de l'aqueduc*, c'est-à-dire pour la série des ganglions oculo-moteurs que nous venons d'étudier.

Est-ce à dire que les ganglions ou noyaux en question n'aient pas, chacun à l'égard d'un muscle de l'œil, une influence prépondérante ? — Nullement. On est parfaitement en droit de rechercher si tous ces noyaux que nous voyons s'isoler les uns des autres, ne sont pas, par hasard, destinés à régir *chacun son muscle*. Mais cela ne signifie pas non plus que la *représentation spinale* de chaque muscle soit étagée elle-même, c'est-à-dire qu'elle s'étende à toute la hauteur de la colonne motrice de l'aqueduc. Les muscles oculaires ont des mouvements tellement complexes, tellement

délicats, tellement variés, qu'ils doivent tous être de connivence les uns avec les autres, et cela, dès leur origine nucléaire. L'existence des centres *fonctionnels*, c'est-à-dire des centres de *coordination* des mouvements, peut seule expliquer la régularité *mathématique* avec laquelle ces mouvements s'exécutent.

Vous trouverez une dernière preuve de ce que j'avance dans les rapports si étranges qu'affecte la colonne motrice de la troisième et de la quatrième paire avec le noyau d'origine de la *sixième*, la dernière dont il me reste à vous parler. Celle-là, paire nerveuse du *moteur oculaire externe*, a son ganglion moteur dans la région bulbaire. Vous savez les anastomoses de ce ganglion avec celui de la troisième paire ; elles sont de notion classique.

Or, il est bien certain que de telles anastomoses ont pour cause finale, si je puis m'exprimer ainsi, un mouvement coordonné de l'abducteur d'un côté avec l'adducteur du côté opposé. Et que prouve-t-elle, cette anastomose, sinon que les fibres motrices de la sixième paire sont commandées — au moins en partie — par le ganglion de la troisième paire?

D'ailleurs, la démonstration est faite. — Vous verrez que certaines lésions destructives du noyau de la troisième paire produisent une *Ophtalmoplégie extérieure totale*, c'est-à-dire une paralysie, non seulement des muscles innervés par la troisième paire, mais aussi du muscle droit externe innervé par la sixième. Les anatomistes ont beaucoup à faire avant de nous fournir une preuve matérielle aussi éclatante que celle-là, de l'existence des centres fonctionnels des mouvements oculaires.

XII. — Je voudrais, Messieurs, vous avoir exposé l'état actuel de la question avec une clarté suffisante. Je n'aurais réussi qu'à vous en montrer les obscurités, si vous n'aviez pas compris le parti qu'on peut tirer de la notion des *centres fonctionnels* opposés aux *centres anatomiques*. Ceux-ci n'excluent pas ceux-là, ni réciproquement. Je veux dire que l'existence des centres fonctionnels n'interdit pas la recherche des localisations anatomiques; bien au contraire. Si donc nous ne mettons pas à profit, dès notre prochain entretien, les détails topographiques sur lesquels je me suis longuement étendu aujourd'hui, vous verrez que nous pourrons les utiliser dans maintes occasions qui ne se feront pas attendre.

DIX-HUITIÈME LEÇON

OPHTALMOPLÉGIES ORBITAIRES ET OPHTALMOPLÉGIES SOUS-PÉDONCULAIRES

I. Définitions des variétés *cliniques* de l'Ophtalmoplégie.
L'Ophtalmoplégie peut être : *totale* et *complète*, *totale* et *incomplète*, *partielle* et *complète*, *partielle* et *incomplète*. — Elle est aussi *bilatérale* ou *unilatérale*.

II. Exemples de ces variétés. — Localisation des lésions qui les produisent.

III. Ophtalmoplégie partielle, complète et bilatérale d'Hutchinson. — Cas particuliers où la motilité n'est pas complètement abolie. — L'Ophtalmoplégie d'Hutchinson constitue le prototype des paralysies des centres *fonctionnels* des mouvements extérieurs de l'œil.

IV. Ophtalmoplégies orbitaires. — Deux cas de traumatismes par balles de revolver 1er malade : Ophtalmoplégie unilatérale, totale et complète. — 2e malade : Ophtalmoplégie unilatérale, partielle et complète. — Ophtalmoplégie par *tumeurs orbitaires*. Exemple clinique : cas d'un sarcome basilaire propagé à l'orbite. — Signification de l'exorbitisme. — Adjonction de phénomènes névralgiques.

V. Ophtalmoplégies sous-pédonculaires. — *Syndrome de Weber :* Ophtalmoplégie unilatérale partielle, complète ou incomplète, avec hémiplégie croisée.— Exemple clinique.

VI. Ophtalmoplégies dans les cas de *Tumeurs cérébrales*. — Un cas de néoplasme protubérantiel. — Valeur diagnostique de la démarche cérébelleuse, des douleurs névralgiques et des lésions papillaires dans le Syndrome de Weber. — Rôle du liquide céphalo-rachidien dans les compressions intra-craniennes.

VII. Fréquence des paralysies de la VIe et de la VIIe paire dans l'Ophtalmoplégie sous-pédonculaire.

VIII. Les tumeurs de la région protubérantielle sont le plus souvent syphilitiques ou tuberculeuses[1].

Messieurs,

Les détails anatomiques que nous avons étudiés dans notre dernière réunion vont nous permettre d'aborder maintenant l'étude clinique de l'Ophtalmoplégie. Vous voudrez bien encore cependant prendre en considération quelques remarques relatives à la nomenclature ou à la terminologie dont nous devrons faire usage : elles sont indispensables à la clarté de l'exposition qui va suivre.

I. — Je vous ai dit que le mot d'*Ophtalmoplégie*, depuis qu'il a

1. Leçon du 24 novembre 1893.

perdu sa signification primitive, était indifféremment appliqué à telle ou telle variété de paralysie oculaire. Comme l'usage, en telle matière, prévaut toujours, quoi qu'on fasse, nous nous y conformerons. Mais d'un commun accord et sans entente préalable, les auteurs ont établi des subdivisions. Je vous proposerai les suivantes :

L'Ophtalmoplégie est : soit *totale et complète*, soit *totale et incomplète*, soit *partielle et complète*, soit *partielle et incomplète*. Voilà qui semble, au premier abord, assez embrouillé ; cependant vous allez bien vous apercevoir que cette classification est au contraire des plus simples.

On peut dire que l'Ophtalmoplégie est *totale et complète*, lorsque la *totalité* des muscles oculaires est paralysée, et lorsque l'impotence fonctionnelle de ces muscles est *complète*.

On dira que l'Ophtalmoplégie est *totale et incomplète* lorsque *tous* les muscles sont paralysés, mais *incomplètement* paralysés. Cela tombe, comme on dit, sous le sens, et je n'y insisterais pas, si les définitions n'exigeaient toujours une précision scrupuleuse.

On dira, d'autre part, que l'Ophtalmoplégie est *partielle et complète*, lorsqu'elle n'intéresse qu'une *partie* de la musculature et lorsque la fonction *du muscle* ou *des muscles* affectés est complètement perdue.

Enfin l'Ophtalmoplégie sera dite *partielle et incomplète*, si un ou plusieurs muscles, mais non la totalité, sont *plus ou moins* atteints.

Chacune de ces désignations est parfaite, si l'on y ajoute le qualificatif qui détermine la *bilatéralité* ou l'*unilatéralité* suivant les cas.

Et alors, Messieurs, vous allez vous rendre compte que, par le seul fait d'une bonne définition symptomatique, vous arrivez tout droit à un diagnostic d'une remarquable exactitude. Je vais vous en donner dans un instant la preuve.

II. — Supposez un cas d'*Ophtalmoplégie bilatérale, totale et complète*.

Il y a toutes chances pour que la lésion d'où dérive cette Ophtalmoplégie soit située à l'origine même des nerfs moteurs de l'œil, c'est-à-dire sur toute l'étendue de la colonne ganglionnaire sous-jacente au plancher de l'aqueduc ; et vous êtes, presque à coup sûr, en droit d'affirmer, non seulement que la lésion est là,

mais encore qu'elle est destructive des éléments moteurs, puisque l'impotence fonctionnelle est *absolue*. Les compressions, — en particulier celles qui sont exercées par des tumeurs sur la base de l'encéphale, — réalisent cette variété d'Ophtalmoplégie.

Je dis que vous pouvez énoncer le diagnostic *presque* à coup sûr, car vous n'ignorez pas qu'il faut toujours, en clinique, compter avec l'exception. Or l'exception, la voici :

Une tumeur de la base, située dans l'espace interpédonculaire, est parfaitement capable de détruire les deux nerfs de la troisième paire : les deux globes oculaires sont immobiles, les deux paupières sont tombantes, les pupilles sont paralysées; il n'y a plus de fonction de la troisième paire, puisque cette paire n'existe plus. Dans ces conditions, le diagnostic est encore possible, attendu que la sixième paire n'est pas touchée, et les globes oculaires, au lieu de garder leur position normale dans les cavités, se dévient, à droite et à gauche, en strabisme externe. Mais si la tumeur acquiert un certain volume, elle peut exercer aussi une action paralysante sur le noyau de la sixième paire. Le muscle abducteur est donc paralysé lui-même. Qu'à cela ne tienne; si la tumeur a ce volume, elle produit encore bien d'autres symptômes; et il est, dès lors, évident que l'ophtalmoplégie n'est pas le fait d'une *lésion circonscrite de la colonne motrice de l'aqueduc*.

Maintenant, supposez que l'*Ophtalmoplégie totale et complète* soit *unilatérale*. Il s'agit là d'une éventualité exceptionnelle, mais vous l'observerez parfois et je vous en montrerai un exemple aujourd'hui même. Deux hypothèses seulement vous sont permises : ou bien c'est la colonne motrice du côté correspondant qui est détruite, ou bien c'est l'ensemble des nerfs oculaires, à leur pénétration dans l'orbite. Nous examinerons tout à l'heure les conditions de ce diagnostic différentiel.

Admettons à présent une *Ophtalmoplégie totale* et *incomplète*, bilatérale ou unilatérale : la lésion est forcément la même que dans le cas précédent, à cette seule différence près qu'*elle n'est pas destructive*. Si elle occupe la région de l'aqueduc, elle n'a pas encore, au moment de la constatation, provoqué la dégénérescence des cellules ganglionnaires; si elle siège au sommet de la cavité orbitaire, elle n'a pas encore interrompu la continuité des fibres motrices.

Poursuivons la série des hypothèses.

Soit, par exemple, une *Ophtalmoplégie partielle complète* et *bilatérale*. Si des muscles de même nom ou des muscles synergiques sont paralysés, il est plus que probable que les origines nerveuses de ces muscles sont intéressées, *au niveau même de leurs centres fonctionnels*, c'est-à-dire sous le plancher de l'aqueduc.

Si cette Ophtalmoplégie est *incomplète*, le diagnostic de localisation est le même; mais vous devez présumer que l'altération nerveuse est moins profonde.

Enfin, supposez une *Ophtalmoplégie partielle* et *unilatérale*. Peu importe qu'elle soit complète ou incomplète : dès l'instant qu'elle est unilatérale, elle n'affecte ni des muscles de même nom ni des muscles synergiques. Il est donc au moins vraisemblable qu'elle ne résulte pas d'une lésion de l'aqueduc, puisque toute lésion de l'aqueduc a de grandes chances de se traduire par des paralysies bilatérales.

Le problème ne comporte qu'une solution : la lésion est sur le trajet d'une ou de plusieurs branches oculo-motrices ; soit en dedans, soit en dehors de la cavité orbitaire, mais la colonne motrice est indemne.

Je pourrais, Messieurs, continuer cette revue de toutes les éventualités possibles. Je m'en tiendrai là et je pense que vous êtes suffisamment édifiés sur la nécessité de préciser, par un simple énoncé des symptômes, la localisation des paralysies périphériques. Dans presque tous les cas, je vous le répète, le diagnostic ne tient qu'à cela — ou très peu s'en faut.

III. — Il ne me reste qu'à vous signaler et à vous recommander une forme d'Ophtalmoplégie dont il a été implicitement question dans l'énumération précédente. Je veux parler de cette *Ophtalmoplégie partielle, complète* et *bilatérale*, qui n'est autre que la véritable *Ophtalmoplégie d'Hutchinson*.

Celle-là consiste essentiellement dans la *paralysie de tous les muscles extrinsèques*, c'est-à-dire que la troisième paire, la quatrième et la sixième ont perdu leurs fonctions. Le globe oculaire est immobile dans la cavité orbitaire, plus immobile qu'un œil artificiel, attendu que le releveur palpébral est d'habitude gravement compromis. Il l'est moins, à vrai dire, que les muscles du globe oculaire, et le ptosis n'est le plus souvent qu'incomplet. Mais si les muscles extrinsèques sont paralysés, les *intrinsèques* ont conservé

leur activité, et voilà pourquoi cette Ophtalmoplégie rentre dans la catégorie des *Ophtalmoplégies partielles*.

Je viens de vous dire qu'elle est partielle et *complète*. A cet égard, il faut faire des réserves. Il n'est pas rare d'observer des Ophtalmoplégies d'Hutchinson dans lesquelles la mobilité du globe oculaire est *relativement conservée*. Mais alors, chose curieuse et dont vous vérifierez la constance, l'*incapacité fonctionnelle frappe au même degré tous les muscles extrinsèques*, l'*abducens*, par exemple, au même degré que le droit inférieur.

Il est superflu d'insister sur l'origine centrale de l'Ophtalmoplégie d'Hutchinson ; elle ne peut faire de doute pour personne. Elle constitue, en effet, le prototype des paralysies de ces centres *fonctionnels* dont je vous entretenais dans notre dernière leçon. Il est absolument invraisemblable que le hasard réalise des lésions nerveuses périphériques de la totalité des muscles extrinsèques, en respectant les fibres intrinsèques. Une lésion de la base de l'encéphale, même si on la suppose très étendue, comme je le faisais tout à l'heure, ne peut pas produire un pareil résultat ; d'abord, parce qu'il faudrait admettre qu'elle intéresse le nerf de la sixième paire, situé bien au-dessous du nerf de la troisième, et, en outre, parce qu'on ne se figure pas aisément une altération paralysante du tronc nerveux de la troisième paire respectant exclusivement les fibres iridociliaires.

Mais, j'ai hâte, Messieurs, d'arriver à l'examen d'un cas simple, nous permettant d'appliquer enfin les notions anatomiques qui nous ont arrêtés si longtemps.

IV. — D'abord, je vous présenterai quelques malades, chez lesquels une affection chirurgicale a déterminé une Ophtalmoplégie de forme banale et de diagnostic facile.

Les blessures limitées à la région de l'orbite et, plus spécialement, celles que produit une balle de revolver de petit calibre donnent lieu à un ensemble de symptômes paralytiques aussi précis que s'ils étaient prévus et réalisés volontairement, dans un laboratoire, par un physiologiste habile. Vous savez combien sont fréquentes ces paralysies, aujourd'hui que le revolver est entré dans les mœurs.

En voici deux spécimens.

Il s'agit de deux hommes qui me sont adressés par M. Reclus,

et qui ont été, tous les deux, victimes d'un accident presque identique, presque le même jour.

Le premier est un homme de trente ans, à qui un camarade maladroit, mais non malintentionné, envoya une balle du calibre de 7 millimètres dans la région sous-orbitaire gauche. Le projectile a pénétré de gauche à droite dans la partie supérieure du pli nasogénien, a traversé la base du nez, et est allé, très probablement, s'arrêter vers le sommet de l'orbite. Vous pouvez encore reconnaître la petite tache rouge de la plaie, aujourd'hui cicatrisée. L'accident a eu lieu il y a six semaines.

Ce cas est un exemple à peu près parfait d'*Ophtalmoplégie unilatérale totale et complète*. Tandis que tous les mouvements du globe oculaire gauche sont conservés, ceux du globe droit sont totalement et complètement abolis. J'invite le blessé à fixer le regard en haut et à droite et vous constatez que l'œil droit est absolument inerte. La pupille est insensible à la lumière et les mouvements d'accommodation font défaut (Fig. 158).



Fig. 158.—Malade atteint d'*Ophtalmoplégie unilatérale, totale et complète* consécutive à un traumatisme de l'orbite par balle de revolver.

Le fait que la contractilité est définitivement perdue pour la *totalité* des muscles extrinsèques et intrinsèques prouve que toutes les branches nerveuses motrices de l'œil sont paralysées — du moins presque toutes ; car une seule a échappé en partie au traumatisme : vous voyez qu'il n'y a presque pas trace de ptosis ; donc la branche du releveur de la paupière est à peu près intacte. Je ne crois pas qu'elle le soit tout à fait, attendu que, pour conserver à ses deux yeux la même ouverture interpalpébrale, le malade fronce légèrement les muscles sus-orbitaires. La photographie que je vous fais passer vous montre ce petit détail plus nettement que vous ne pouvez le voir à distance.

J'ajoute que chez notre homme, la cécité est complète. Depuis les six semaines que la blessure a eu lieu, aucune sensation lumineuse n'a été perçue par l'œil droit, et déjà l'examen ophtalmosco-

pique confirme la perte irrémédiable de la vision de cet œil.

La trajectoire intra-orbitaire et la localisation du projectile ne sont pas difficiles à déterminer (Fig. 159). La balle a pénétré à la face interne de l'orbite, de bas en haut, de gauche à droite et d'avant en arrière; elle a sectionné le nerf optique et est allée se

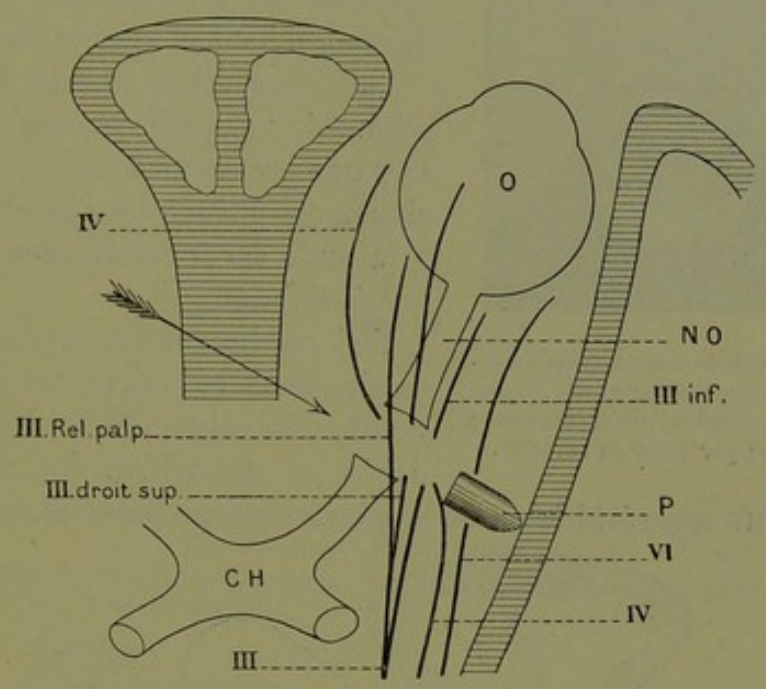

Fig. 159 — Schéma représentant les lésions causées par le projectile chez le malade de la figure précédente.

Cavité orbitaire vue par sa face supérieure.— Le projectile (P) a sectionné le nerf optique (NO), la sixième paire (VI), la quatrième (IV), la branche inférieure de la troisième (III, inf.), qui innerve le droit inférieur, le petit oblique et le droit interne, le nerf du droit supérieur (III, dr. sup.); un seul filet de la branche supérieure est respecté : c'est celui du releveur palpétral (III, Rel. palp.).

fixer au voisinage de la fente sphénoïdale, où elle est encore. Mais, dans le parcours, elle a épargné le nerf du releveur de la paupière, qui est la branche la plus haut située de l'orbite.

Le second malade a reçu dans la fosse temporale *droite*, au-dessus de l'arcade zygomatique, une balle de même calibre qui a abordé la cavité orbitaire par sa face externe : elle a dû diviser complètement la branche inférieure de la troisième paire et le nerf du droit externe, mais elle a respecté le nerf optique, le droit supérieur ou le releveur du globe oculaire, le releveur palpébral et le grand oblique (Fig. 160).

Les fonctions irido-ciliaires sont intactes. L'*Ophtalmoplégie* est



Fig. 160.—Malade atteint d'*Ophtalmoplégie unilatérale partielle et complète* consécutive à un traumatisme de l'orbite par balle de revolver.

donc *unilatérale partielle et complète*. Vous voyez que le sujet peut encore ouvrir les deux yeux également, et diriger son regard en haut. Mais il lui est impossible de porter le globe oculaire droit en dehors dans la fixation en haut et à droite (Fig. 161).

Une observation récente de Goldschmidt[1], à laquelle je vous renvoie, sera une preuve nouvelle de la dissociation des phénomènes paralytiques, à la suite des traumatismes *à trajet précis* (Fig. 162).

Un jeune homme de vingt et un ans se tire dans la bouche un coup de revolver du calibre de 8 millimètres. Après la disparition des accidents cérébraux qui résultèrent de la pénétration probable du projectile

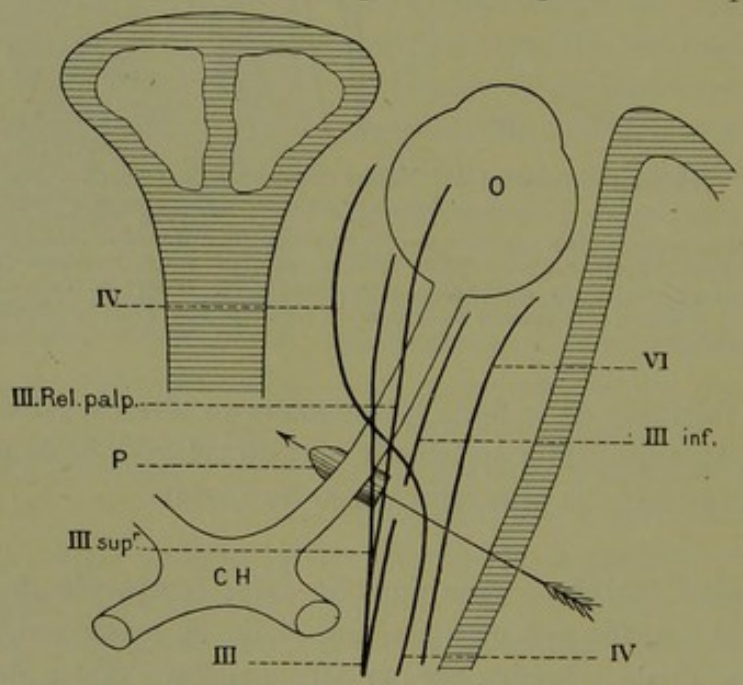

Fig 161 — Schéma représentant les lésions des nerfs de l'œil causées par le projectile chez le même malade.

Le projectile (P) a divisé la branche inférieure de la troisième paire (III) qui fournit aux muscles droit interne, droit inférieur, petit oblique. —Il a respecté le nerf optique, la branche supérieure de la troisième paire (III sup.), la quatrième paire (IV) et la sixième (VI).

1. Un cas de paralysie traumatique totale du moteur oculaire commun (*Wiener med. Woch.* 1893, n° 7).

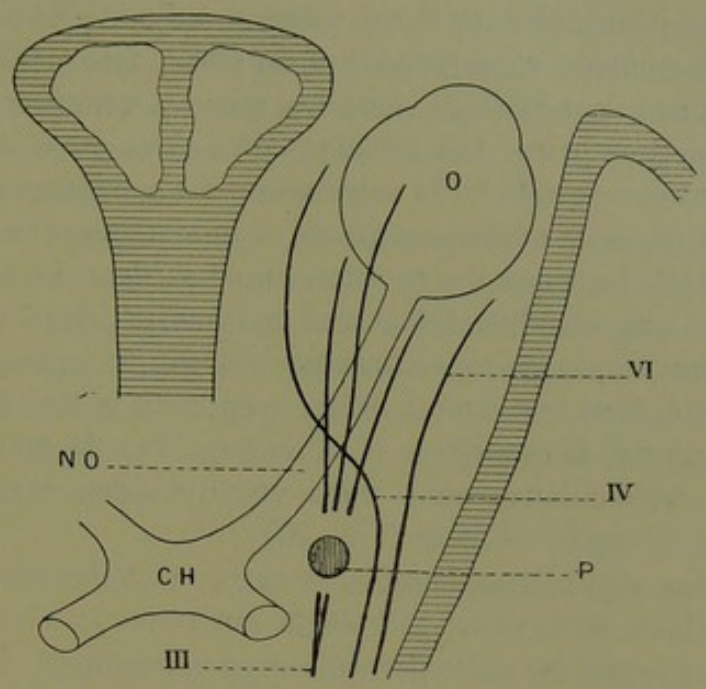

Fig. 162.—*Ophtalmoplégie partielle et complète* dans un cas de traumatisme de l'orbite par balle de revolver. — (Schéma).

Le projectile pénétrant de bas en haut a divisé toutes les branches de la IIIe paire en respectant la IVe et la VIe. — (Cas de Goldschmidt.)

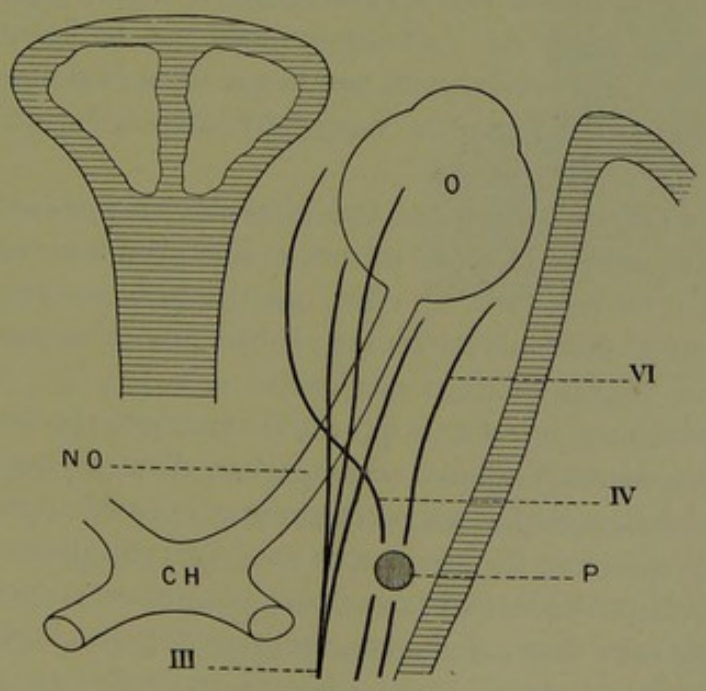

Fig. 163.

Le projectile pénétrant (P) de bas en haut, divise la quatrième paire (IV) et la sixième (VI) sans toucher au tronc de la troisième paire (III).

dans la cavité crânienne, il ne subsista qu'une Ophtalmoplégie *partielle et complète* caractérisée par du ptosis, une paralysie irido-ciliaire et une paralysie de tous les muscles extérieurs innervés par la troisième paire. Les fonctions de l'*abducens* et du pathétique étaient conservées. Ici la schématisation est encore très facile. La balle a laissé la quatrième paire et la sixième paire en dehors de son trajet. Le tronc du moteur commun, dans un point quelconque de son étendue, a été seul divisé (Fig. 162).

Vous pouvez, par un raisonnement analogue, imaginer ce qui se serait passé dans le cas où la balle, respectant la troisième paire, aurait sectionné la quatrième et la sixième. Pas de ptosis, pas de paralysie irido-ciliaire, etc.; mais paralysie des muscles droit externe et du grand oblique (Fig. 163).

Voilà des cas d'une simplicité extrême. S'ils s'écartent des faits habituels de la neuro-pathologie médicale, je n'hésite cependant pas à vous les présenter comme des exemples d'ophtalmoplégie intra-orbitaire et par conséquent *sous-nucléaire*, utiles à l'étude du diagnostic régional.

Les traumatismes ont leurs heureux hasards. Le jeune homme que vous venez de voir a conservé la vue. C'est une chance extraordinaire. Les maladies chirurgicales non traumatiques (tumeurs, hémorrhagies, abcès de l'orbite) ne sont pas si indulgentes au nerf optique. C'est précisément par là que nous sommes en mesure de diagnostiquer la nature des Ophtalmoplégies qu'elles produisent.

Il y a, d'ailleurs, dans ces Ophtalmoplégies une série de symptômes surajoutés à la cécité même, et il est bon que vous en soyez avertis. Il n'est pas rare, en effet, que des tumeurs de la base du crâne, restées pendant un temps silencieuses, s'accusent soudainement par l'envahissement de l'orbite.

Or l'*Ophtalmoplégie totale* qui est le syndrome révélateur de cet envahissement est toujours accompagnée d'autres manifestations extra-encéphaliques. Les parasites cérébraux procèdent souvent de la sorte, et le sarcome, les anévrysmes basilaires pareillement. Ce qu'il vous est indispensable d'en savoir peut se résumer en peu de mots.

Rappelez-vous donc, Messieurs, en premier lieu, que l'Ophtalmoplégie *totale, de cause intra-orbitaire*, présente, en dehors des conditions étiologiques qui la produisent et qui échappent difficilement à l'enquête, des signes trop tranchés pour qu'on mécon-

naisse sa nature. Ce n'est guère qu'au niveau de la fente orbitaire que les nerfs moteurs du globe peuvent être lésés *dans leur ensemble*. Or, semblable localisation implique presque nécessairement une compression de la veine ophtalmique; et alors on observe toujours un certain degré d'*exorbitis*.

En outre, il n'est pas rare de remarquer, si l'on y prend garde, une *anesthésie* ou une *hyperesthésie* du territoire cutané innervé par la branche ophtalmique. Vous verrez un exemple de ce symptôme dans une intéressante observation de Stower[1], où un abcès de la cavité orbitaire avait produit une ophtalmoplégie *totale*, avec rougeur conjonctivale et *anesthésie* de la cornée, de la paupière et de la région frontale.

Je vais vous faire voir un cas du même genre emprunté à notre service.

Dans un instant on apportera ici un malheureux homme atteint d'un *sarcome cervical propagé à l'orbite*. Chez lui l'*ophtalmoplégie totale* droite est accompagnée d'*exophtalmie*, de rougeur conjonctivale, d'*hyperesthésie névralgique* de toute la branche ophtalmique de Willis, sans parler de la *névrite optique* dégénérative.

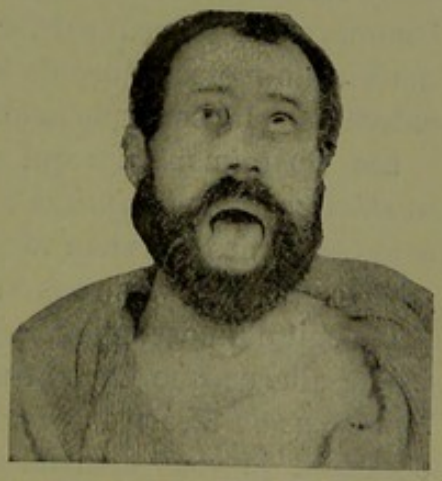

Fig. 164. — *Ophtalmoplégie droite totale* avec *exophtalmie* dans un cas de sarcome cervical propagé à l'orbite.

En le considérant, vous êtes peut-être surpris de ne pas constater de ptosis (Fig. 164). L'œil droit est ouvert, quoique moins ouvert que le gauche. Cela même tient à l'*exorbitis* : si l'œil est ouvert, c'est, non pas parce que le malade contracte l'élévateur palpébral, mais parce que le globe oculaire est trop saillant pour être recouvert par la paupière. J'ajoute que l'*orbiculaire est paralysé* lui-même, et cet effet s'ajoute à celui de l'exorbitis.

La tumeur a gagné en tous sens. Il est fort probable qu'elle s'étend à toute la base du crâne et que la septième paire droite est

1. Ein Fall von doppelseitiger Augenmuskellähmung (*Deutsch. med. Woch.* 27 avril 1893, n° 17, p. 394).

englobée dans la masse sarcomateuse. La fosse ptérygo-maxillaire, la fente sphéno-palatine sont comblées; le voile du palais est flasque, la langue est inerte et atrophiée dans toute sa moitié droite. Si le mal se propage au côté opposé, nous verrons se réaliser probablement l'*Ophtalmoplégie bilatérale totale et complète* dont je vous parlais au début de cette leçon. Vous vous rappelez ce que je vous disais des éléments du diagnostic en pareil cas; ces éléments sont tirés surtout de l'adjonction des phénomènes douloureux qui résultent de la compression de la cinquième paire. Il semble que la prévision doive ici s'accomplir, car le patient qui vient de vous être présenté souffre déjà d'une *névralgie* tenace du *nerf sous-maxillaire gauche*.

V. — Jusqu'à présent, Messieurs, il n'a été question que de l'Ophtalmoplégie *orbitaire*. C'est une Ophtalmoplégie *sous-nucléaire*, puisqu'elle suppose intacte la colonne grise motrice de l'aqueduc de Sylvius; mais ce n'est pas la seule Ophtalmoplégie sous-nucléaire connue, puisqu'il peut exister des lésions multiples sur le trajet des nerfs oculo-moteurs, depuis leur origine ganglionnaire jusqu'à leur entrée dans la fosse sphénoïdale.

Les *Ophtalmoplégies* qui surviennent du fait de *lésions sous-nucléaires extra-orbitaires* ou, pour mieux dire, *intra-crâniennes*, sont fréquentes mais non variées de forme; on doit les appeler *sous-pédonculaires*. Je vais vous en soumettre un cas des plus instructifs.

Il s'agit d'un exemple remarquablement pur de cette sorte d'hémiplégie alterne que Charcot a proposé de désigner sous le nom de *Syndrome de Weber* ou de *paralysie alterne supérieure*. Et, à cette occasion, je vous demanderai la permission d'ajouter quelques remarques personnelles à la description irréprochable que Charcot a faite du syndrome en question.

Si vous vous reportez au schéma fondamental de la région pédonculo-protubérantielle (Fig. 165), et si vous imaginez une lésion basilaire (L) située à la face inférieure du pédoncule (PP), il arrivera *très souvent* que cette lésion atteigne plus ou moins gravement le tronc de la troisième paire (III) au voisinage de son émergence.

La lésion pédonculaire ou sous-pédonculaire produit d'une manière constante une hémiplégie classique, c'est-à-dire une *hémiplégie croisée*, totale, des membres, de la partie inférieure de la face et de la moitié de la langue.

La lésion du moteur oculaire commun, d'autre part, entraîne une paralysie des muscles *intrinsèques* et *extrinsèques* de l'œil, à l'exception du grand oblique et du droit externe; et cette paralysie est *directe*, puisque l'altération des fibres nerveuses est située en aval de la décussation du faisceau pyramidal du globe oculaire.

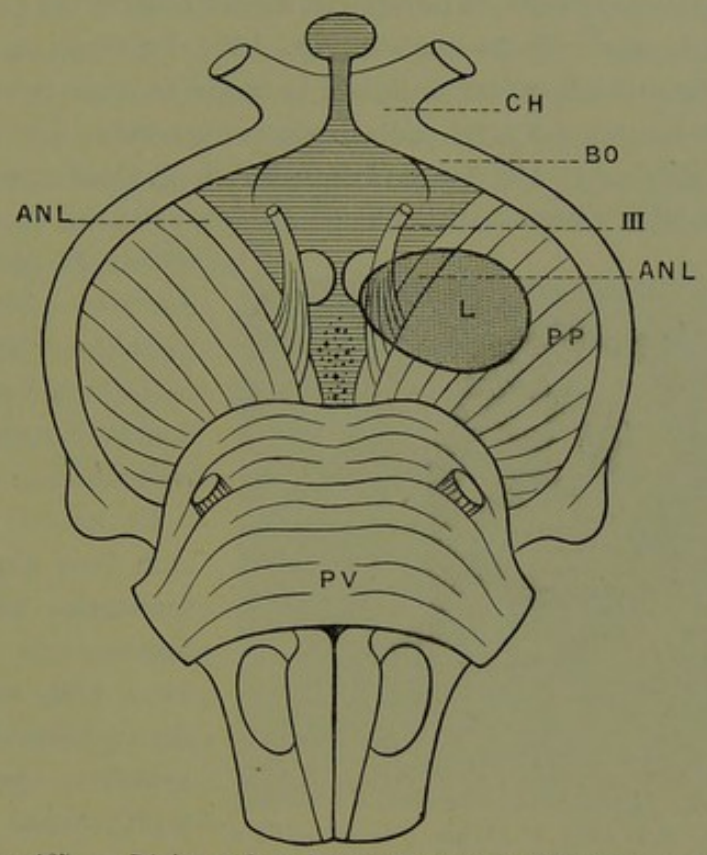

Fig. 165. — Région pédonculo-protubérantielle (face inférieure).
CH, chiasma optique. — BO, bandelette optique. — ANL, anse pédonculaire de Gratiolet. — PP, pédoncule cérébral. — PV, pont de Varole. — III, nerf de la troisième paire. — L, localisation de la lésion qui produit le Syndrome de Weber.

C'est une Ophtalmoplégie *unilatérale partielle*, tantôt complète, tantôt incomplète, suivant que les radicules du nerf sont plus ou moins profondément touchées.

Les cas de ce genre présentent parfois une pureté véritablement parfaite. Mon collègue et ami M. Merklen me montrait, il y a quelques mois, un de ces types, dont vous trouverez l'étude détaillée dans la *Revue neurologique*[1] :

Une femme de soixante ans, sujette à des étourdissements, est

1. Lacour, Sur un cas de Syndrome de Weber (*Revue neurologique*, 1893, n° 13, p. 348).

prise inopinément d'une hémiplégie droite flaccide sans ictus. La sensibilité reste intacte sous toutes ses formes. L'intelligence est conservée. Voilà qui est bien simple et bien vulgaire. Ce qui ne l'est pas, c'est qu'au moment précis où survenait l'hémiplégie *droite*, la paupière tombait inerte sur le globe de l'œil *gauche* et tous les mouvements de celui-ci étaient abolis. L'Ophtalmoplégie était, pour cet œil, *partielle* et *complète* (Fig. 166). Un strabisme externe, constaté chaque fois qu'on soulevait la paupière, démontrait que la fonction de la sixième paire n'était pas compromise. Par contre, le réflexe pupillaire et l'accommodation faisaient absolument défaut.

Le diagnostic s'imposait. On avait affaire, sans nul doute, à une lésion du pied du pédoncule gauche, empiétant sur le tronc de la troisième paire, sans épargner aucune de ses radicules.

Fig. 166. — *Syndrome de Weber.* — Hémiplégie droite. — Ophtalmoplégie gauche, partielle et complète. — Paralysie de tous les muscles innervés par la troisième paire. — Intégrité de l'abducens. — Lésion syphilitique sous-pédonculaire.

La nature de la lésion était plus problématique. Chez une femme de soixante ans, non soupçonnée de syphilis, il y a de grandes probabilités pour qu'un accident de ce genre soit la conséquence d'une hémorrhagie de l'artère basilaire ou d'une de ses branches. La Syphilis cependant peut toujours être admise *a priori*; le traitement spécifique étant notre seul recours, il ne faut en faire fi sous aucun prétexte. On l'appliqua dans toute sa rigueur, et le succès prouva la légitimité de son emploi.

Si cet exemple est de ceux où le diagnostic de localisation est le plus facile, je dois cependant vous signaler une petite particularité qui aurait pu, à un examen superficiel, passer pour une complication du problème. Les mouvements de l'œil droit étaient conservés, mais l'*abduction* en haut et en dehors était *relativement limitée*. Ce fait ne s'explique guère que par une parésie légère du *petit oblique*

droit; c'est-à-dire que la lésion — si on la supposait unique — devrait entamer quelques fibres radiculaires de la troisième paire *droite*.

Vous ne tiendrez pas grand compte, Messieurs, de ce petit phénomène surajouté. Une thrombose des artères perforantes, une plaque scléro-gommeuse de la base, un anévrysme de la cérébrale postérieure, en un mot toutes les lésions qui sont capables de donner lieu à une paralysie *unilatérale* du moteur oculaire commun, sont également capables de franchir la ligne médiane et de s'étendre jusqu'aux racines de la troisième paire du côté opposé. J'ajouterai même, pour dire toute la vérité, qu'une faible participation du second nerf de la troisième paire est, dans le Syndrome de Weber, plutôt la règle que l'exception.

VI. — Maintenant que vous connaissez les caractères du *Syndrome de Weber* sous sa forme la plus simple, vous allez être en mesure de l'étudier avec plus de fruit, dans les cas où il s'écarte du type fondamental.

Fig. 167. — Malade atteinte d'*Ophtalmoplégie totale* du côté droit associée à une hémiplégie gauche. (Syndrome de Weber, forme anormale.)

Voici une jeune femme, *hémiplégique des membres et de la face du côté gauche*. Elle a, elle aussi, une *Ophtalmoplégie croisée de l'œil droit*[1].

Le releveur est complètement paralysé. Si je soulève la paupière, vous voyez que le globe est complètement immobile ; alors la malade a de la diplopie. La pupille est très dilatée et l'accommodation impossible (Fig. 167).

Pensez-vous que nous soyons en présence du Syndrome classique de Weber? — Nullement, et cela pour une raison bien simple : c'est que, tandis que, dans le Syndrome de Weber, le globe de l'œil est porté en dehors, en strabisme externe, par l'action tonique du droit externe ; ici, au contraire, vous ne constatez rien de semblable. L'œil est *mathématiquement*

1. L'observation détaillée de cette malade a été publiée par MM. Souques et Londe, dans la *Nouv. Icon. de la Salpêtrière*, n° 6, 1894.

fixe, dans sa position anatomique; le muscle droit *externe* est donc lui-même paralysé. Force est d'admettre soit une lésion du nerf de la sixième paire du côté droit, soit une lésion du noyau de ce nerf.

Quelle que soit l'hypothèse, l'interprétation est de prime abord malaisée.

Mais, Messieurs, le simple énoncé d'une *Ophtalmoplégie totale du côté droit, associée à une hémiplégie cérébrale du côté gauche*, ne suffit pas aux exigences d'un diagnostic complet. Si nous sommes embarrassés, c'est que nos renseignements sont insuffisants. En fait, deux autres symptômes d'une grande valeur et que j'ai passés sous silence, tout en compliquant encore la situation morbide, simplifient singulièrement le problème.

Notre malade est affligée d'une *double atrophie papillaire*. La lésion du fond de l'œil est caractéristique de ce qu'on appelle l'*étranglement*; elle est presque pathognomonique d'une *Tumeur cérébrale*.

En second lieu, vous pouvez observer que la *démarche* de cette jeune femme n'est pas celle d'une hémiplégique ordinaire. Quoique l'impotence fonctionnelle du membre inférieur soit relativement peu prononcée, la simple station verticale est très difficile. Vous devez être frappés de cette *titubation ébrieuse* avec tendance invincible à tomber du côté gauche. Il y a là quelque chose de tellement spécial que je vous prie d'y apporter une grande attention.

Les hémiplégiques, en thèse générale, sont peu exposés à tomber, lorsqu'ils ont recouvré en partie l'usage de leur jambe paralysée. Leur jambe saine est pour eux un point d'appui suffisamment solide; vous les voyez presque toujours fortement hanchés de ce côté. Mais jamais ils n'ont de propension à tomber vers le côté malade, précisément parce qu'ils se portent instinctivement vers le côté sain. Le fait que notre hémiplégique s'incline involontairement à gauche, et, qui plus est, à marcher *vers* la gauche, comme si elle était entraînée par une force irrésistible, fait naître immédiatement dans l'esprit l'idée d'une lésion cérébelleuse.

Voilà, à très peu de chose près, ce qu'il y a d'essentiel à retenir de l'état actuel. C'est déjà beaucoup; mais l'histoire de la maladie est encore bien plus instructive. C'est elle qui va nous permettre de trancher la question du diagnostic de localisation. Je vous la résume en quelques mots.

Le premier de tous les symptômes a consisté en une *céphalée*

intense, diurne et nocturne, dont le début remonte à deux ans et demi environ. C'était une céphalée généralisée, sans siège déterminé. Aucun traitement efficace ne fut mis en œuvre. Les douleurs cessèrent spontanément au bout de huit à dix mois. Elles furent remplacées alors, à bref délai, par une *névralgie totale du trijumeau droit*, compliquée d'une *double amblyopie progressive*.

Je devrais m'arrêter ici, Messieurs, pour vous faire observer que, si le diagnostic topographique d'une lésion cérébrale est souvent imposé par l'ordre de succession des symptômes, il faudrait, dans le cas présent, admettre que le siège initial du mal se trouvait sur un point quelconque du trajet intra-encéphalique de la cinquième paire, ou au niveau même de son émergence. La névralgie, en effet, occupait *les trois branches* du trijumeau, et cela seul nous fait supposer que cette névralgie est d'origine *intra-crânienne*. Cette supposition va être confirmée par l'apparition de l'hémiplégie qui, sans nul doute, est de nature cérébrale, puisque les deux membres et la partie inférieure de la face du côté gauche ont été pris simultanément.

La paralysie, vous ai-je dit, a cependant un caractère spécial : elle est franchement spasmodique, avec une disposition très marquée à la titubation cérébelleuse. Comme il est invraisemblable que les lobes du cervelet soient en cause, il faut chercher la localisation dans une autre région de l'encéphale, où une lésion matérielle soit cependant capable de produire des phénomènes cérébelleux. Cette région est celle des *pédoncules cérébelleux*.

La protubérance annulaire est le centre de convergence de ces pédoncules; or la titubation a déjà été signalée dans des cas très analogues[1]; et, comme nous avons vu la maladie commencer ici par une névralgie du trijumeau, il devient évident que *la lésion est protubérantielle* (Fig. 10).

Si c'est au voisinage même de l'émergence de la cinquième paire que le pont de Varole a été d'abord affecté, il est infiniment probable que la lésion encore indéterminée qu'il s'agit de localiser, s'est étalée en surface. Gagnant de gauche à droite, elle a envahi le pédoncule cérébelleux moyen; gagnant de droite à gauche, elle a englobé les racines de la troisième paire droite; enfin, dans la profondeur, elle a comprimé le faisceau pyramidal droit, qui commande aux membres et à la face du côté gauche.

1. Edwin Rickards, *British medical journal*, 24 avril 1886.

Quant à l'amblyopie bilatérale, d'abord prépondérante à droite, il est impossible de l'expliquer par l'extension du foyer jusqu'à la bandelette optique; une lésion de la bandelette n'aurait pas produit une amblyopie droite, mais une hémianopsie croisée. Ce n'est pas que la combinaison de l'Hémianopsie et de l'Ophtalmoplégie n'ait été déjà relevée. Vous en trouverez une observation intéressante dans un travail de Leyden sur la thrombose de l'artère basilaire[1]. Mais chez notre malade, il ne s'agissait que d'une amblyopie droite, suivie à bref délai d'une amblyopie gauche. Actuellement l'œil droit est complètement amaurotique; l'œil gauche est en voie de le devenir. La malade ne distingue plus que vaguement les objets; elle dirige instinctivement son regard vers la lumière. C'est, pour emprunter un mot au langage des botanistes et des zoologistes, une espèce d'*héliotropisme*; elle est assez spéciale aux amaurotiques.

Je vous ai dit que la lésion de la papille était celle des tumeurs cérébrales. Ce dernier fait, Messieurs, consolide notre diagnostic définitif. Vous avez eu sous les yeux un cas de *néoplasme protubérantiel*.

A l'heure présente, la céphalée et la névralgie faciale ont disparu. Mais quelques désordres intellectuels, une obnubilation de la mémoire, une certaine confusion des idées, une apathie physique et intellectuelle presque invincibles complètent le tableau clinique auquel nous devinons les compressions intra-crâniennes.

Il n'est pas besoin de recourir à l'hypothèse d'une tumeur volumineuse pour expliquer les phénomènes dits de *compression*. De très petites tumeurs peuvent les produire; tout dépend de leur localisation, etc. Ce n'est pas tant la tumeur qui exerce une compression, que le *liquide céphalo-rachidien* accumulé dans les cavités ventriculaires. Une petite tumeur de la glande pinéale, capable de faire obstacle à la circulation en retour dans les veines de Galien, détermine une distension ventriculaire parfois très considérable. Rickards admet[2] — non sans raison — que les tumeurs situées au voisinage de l'aqueduc peuvent aussi, lorsqu'elles en ferment la lumière, interrompre la circulation du liquide céphalo-rachidien, des ventricules vers la moelle : alors les ventricules sont distendus et les phénomènes de compression apparaissent.

1. *Zeitschrif f. klin Med.*, 1882.
2. *British med. Journ.*, 24 avril 1886.

VII. — Reste à expliquer la *paralysie de la sixième paire*, qui nous a si fort embarrassés dès le début.

Vous saurez d'abord que cette paralysie n'est *pas constante*. Il y a des moments, des heures, des jours même, pendant lesquels nous ne l'observons pas. L'Ophtalmoplégie n'est donc pas invariablement *totale*. Elle ne l'est que par instant. Ceci déjà nous permet de supposer que nous n'avons pas affaire à une altération des *centres fonctionnels* de l'aqueduc.

Et si, d'autre part, vous examinez, sur le schéma que je vous

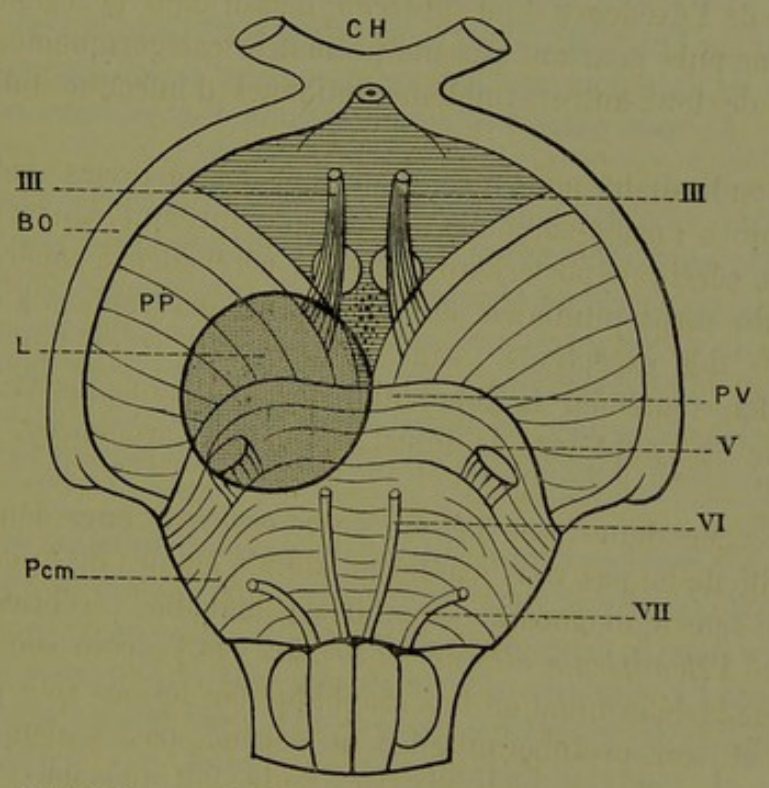

Fig. 168. — Localisation supposée de la lésion chez la même malade (figure précédente.)

Face inférieure du mesencéphale. — Ch, chiasma optique. — BO, bandelette optique. — PP, pied du pédoncule cérébral. — PV, protubérance annulaire. — Pcm, pédoncule cérébelleux moyen. — III, nerf moteur oculaire commun. — V, trijumeau. — VI, moteur oculaire externe. — VII, facial. — L, lésion supposée.

présente (Fig. 168), les rapports de la sixième paire droite avec le foyer morbide, dont j'ai dessiné le contour supposé à la face inférieure de la protubérance, vous vous rendrez compte de la participation éventuelle et intermittente du nerf abducteur droit aux manifestations paralytiques.

Il me faut également vous dire que le *nerf facial* du même côté

est lui-même, de temps à autre, intéressé : la *voix* est parfois *nasillarde* et nous avons souvent constaté le *reflux des liquides* par les fosses nasales. Le voisinage immédiat du tronc de la septième paire et de la sixième permet, en somme, l'interprétation de ces accidents passagers.

VIII. — Est-il possible de diagnostiquer la *nature* de la lésion?

Rien ne nous autorise à affirmer la syphilis. La malade n'a certainement pas de tubercules pulmonaires, mais plusieurs de ses frères et sœurs sont morts phtisiques. Voilà une forte présomption en faveur de l'existence d'un *tubercule* massif dans la région basilaire. Je ne puis pourtant pas me prononcer catégoriquement, en l'absence de tout autre symptôme rationnel d'infection tuberculeuse.

La région basilaire nous réserve souvent des surprises anatomo-pathologiques : ostéo-sarcomes de la selle turcique, anévrysmes de l'artère cérébrale postérieure ou de la cérébelleuse supérieure, tumeurs du corps pituitaire, etc. Ce sont là, par rapport à la tuberculose, des exceptions, sans doute; mais il en faut tenir compte. Ici, toutefois, la tuberculose est d'autant plus vraisemblable que les symptômes de diffusion sont plus prononcés.

J'espère, Messieurs, que l'étude de ce cas vous aura démontré la nécessité de ne pas vous arrêter au simple énoncé du *Syndrome de Weber* dans le diagnostic des multiples maladies cérébrales qui produisent l'*Hémiplégie alterne supérieure*; et j'espère vous avoir prouvé que la détermination topographique des lésions sous-pédonculaires et sous-protubérantielles ne dépend pas seulement de la constatation de ce syndrome. Le dernier fait que nous venons d'étudier vous permettra, en tous cas, d'apprécier l'*importance des Ophtalmoplégies dans les Tumeurs cérébrales*.

DIX-NEUVIÈME LEÇON

OPTHALMOPLÉGIES INTRAPÉDONCULAIRES ET OPHTALMOPLÉGIES NUCLÉAIRES

A. — Ophtalmoplégies intrapédonculaires. — I. Syndrome de Weber par lésion *intra-pédonculaire*. Éléments du diagnostic : les réactions méningitiques, les névralgies, la démarche cérébelleuse, font généralement défaut ; l'hémiplégie est très peu accusée.

II. Limitation de la lésion à certaines racines de la IIIe paire. — Les muscles extrinsèques de l'œil sont seuls atteints. — Interprétation anatomo-pathologique.

III. Fréquence de la *Blépharoptose*. — Origine des fibres du releveur palpébral ; leurs connexions avec les noyaux de la IIIe et de la VIIe paire. — Synergie fonctionnelle de ce muscle et de certains muscles faciaux.

IV. Coexistence du *Myosis* avec l'Ophtalmoplégie. — Rareté des Ophtalmoplégies bilatérales.

V. Caractère de l'Hémiplégie croisée dans le Syndrome de Weber. — Prédominance de la localisation faciale. — *Hemorrhagies pédonculaires*. — Gravité de leur pronostic. — Accidents spasmodiques qu'elles produisent. — *Aphasie pédonculaire*.

B. — Ophtalmoplégies nucléaires. — I. *Ophtalmoplégies nucléaires unilatérales*. — Exemple clinique. — *Migraine ophtalmoplégique* où paralysie oculo-motrice périodique. — Incertitude du pronostic. — Hypothèses sur la nature de cette affection.

II. *Ophtalmoplégies nucléaires bilatérales*. — *Polio-encéphalite* : inférieure (paralysie labio-glosso-laryngée) ; supérieure (ophtalmoplégie nucléaire bilatérale). — Comparaison avec les poliomyélites antérieures. — *Polio-encéphalo-myélites*.

III. *Polio-encéphalite supérieure aiguë*. — Etiologie. — Symptômes. — Terminaison. — *Forme suraiguë*. — Substratum anatomique. — Hypothèse d'une lésion dynamique.

IV. *Polio-encéphalite supérieure subaiguë*. — Symptômes. — Évolution. — Paralysies périphériques. — Exemples cliniques.

V. *Polio-encéphalite supérieure chronique*. — Ses rapports avec l'Atrophie musculaire progressive et la Paralysie labio-glosso-laryngée. — Opinion de Charcot, de P. Marie.

VI. *Variétés cliniques*.

VII. *Ophtalmoplégies* associées à certaines affections cérébro-spinales. — Goitre exophtalmique. — Ophtalmoplégie et Tabes. — Exemple clinique ; myosis permanent, troubles subjectifs de la sensibilité. — Facies d'Hutchinson.

VIII. Substratum anatomique de l'Ophtalmoplégie tabétique. — Paralysies *parcellaires* de la période initiale du Tabes (Fournier)[1].

Messieurs,

Je vous ai fait voir, dans ma dernière conférence, des exemples d'Ophtalmoplégies sous-nucléaires, les unes d'origine intra-orbitaire, les autres d'origine pédonculaire ou basilaire. Nous avons

1. Leçon du 12 janvier 1894.

ainsi passé en revue un certain nombre des principales éventualités anatomo-pathologiques qui sont le point de départ des Ophtalmoplégies; mais notre tâche n'est pas terminée. Une partie du trajet des nerfs oculo-moteurs n'a pas encore été étudiée, et ce n'est pas la moins importante. Les nerfs de la troisième paire, spécialement, sont parfois lésés sur cette portion de leur trajet intrapédonculaire qui s'étend depuis les noyaux de l'aqueduc jusqu'à leur émergence ou *origine apparente*. Enfin nous avons provisoirement laissé de côté l'*Ophtalmoplégie nucléaire proprement dite*, dont je tiens à vous montrer au moins un bel exemple.

A. — Je m'occuperai donc d'abord de l'*Ophtalmoplégie intrapédonculaire*.

I. — Ainsi qu'il vous est facile de le prévoir, cette variété de l'Ophtalmoplégie est *partielle; elle n'affecte que les muscles innervés par la troisième paire*. Elle peut être complète et elle est quelquefois bilatérale.

Si vous avez gardé bonne mémoire de notre analyse du Syndrome de Weber, vous en pourrez, en quelque sorte, deviner toute la symptomatologie. Le Syndrome de Weber (combinaison d'une paralysie complète d'un moteur oculaire commun avec une hémiplégie du côté opposé), vous a été présenté comme étant la conséquence d'une lésion de la base. Qu'il s'agisse d'un anévrysme de l'artère cérébrale postérieure, ou d'un tubercule, ou d'une plaque gommeuse, le groupement de ces deux manifestations paralytiques est le même. Or, une lésion qui supprime la continuité des fibres de la troisième paire dans leur trajet intra-pédonculaire, doit forcément donner lieu au même syndrome, puisqu'elle est la cause d'une paralysie du moteur oculaire commun *droit* par exemple et des membres du côté *gauche*. Il va sans dire que la lésion intra-pédonculaire intéresse les fibres du faisceau pyramidal, au niveau de l'étage inférieur, dans les mêmes parties où les fibres radiculaires de la troisième paire sont intéressées elles-mêmes.

Voici cependant ce qu'il faut considérer :

Les altérations morbides du pédoncule proprement dit, capables de donner lieu au Syndrome de Weber ne sont pas les mêmes que celles des méninges basilaires. C'est-à-dire que le Syndrome de Weber se complique, en général, de réactions *méningitiques* plus

ou moins diffuses, dans la forme basilaire ou sous-pédonculaire. Je regrette de ne pouvoir vous présenter un spécimen vivant de cette localisation; j'en ai observé un, il y a deux ans, chez un enfant atteint de méningite tuberculeuse, à la suite d'un tubercule cru, situé à la partie la plus interne du pied du pédoncule. Dans ce cas, les réactions inflammatoires se sont manifestées longtemps après que le Syndrome de Weber était déjà complet.

Mais ce n'est pas seulement par l'*absence de la céphalée ou des symptômes méningitiques* en général, que s'accuse la différence des *Ophtalmoplégies sous-protubérantielles* et des *Ophtalmoplégies protubérantielles* proprement dites. Non seulement ces dernières sont moins complexes, parce qu'elles manquent de phénomènes de localisation, tels que la névralgie du trijumeau, la titubation cérébelleuse, etc.; mais aussi moins prononcées, et, finalement, l'hémiplégie croisée qui les accompagne est elle-même plus rare et beaucoup plus superficielle. Il n'est pas difficile de s'expliquer ces différences.

II. — En ce qui concerne l'*étendue* de l'Ophtalmoplégie, les observations sont à peu près unanimes à démontrer que *toutes les racines de la troisième paire ne sont pas intéressées au même degré.*

En voici la raison : abstraction faite des grosses productions morbides, comme les tumeurs basilaires que nous avons étudiées dans notre dernière leçon, la plupart des lésions pédonculaires sont de petites hémorrhagies ou de petits ramollissements en foyer. Les artérioles de la région, si bien décrites par Alezais et d'Astros[1], ne peuvent être le siège ou le point de départ que de destructions très circonscrites. Si l'on en a vu parfois d'assez vastes, elles résultaient ordinairement d'un processus trop diffus pour être utilisé au point de vue qui nous occupe. Donc un petit foyer de déficit, logé en pleine substance pédonculaire, peut diviser les fibres radiculaires inférieures de la troisième paire, sans toucher aux fibres supérieures. Pour parler plus explicitement, les racines irido-ciliaires sont indemnes, tandis que les fibres de la musculature extérieure sont détruites.

Il n'est pas rare non plus de voir, chez un sujet atteint d'une

1. La circulation artérielle du pédoncule cérébral (*Soc. de Biol.*, 2 avril 1892, et *Journal de l'Anatomie et de la Physiologie*, 1892, p. 519).

Ophtalmoplégie extérieure survenue en même temps qu'une hémiplégie croisée, la paralysie gagner peu à peu la musculature intérieure. Alexander, Kahler et Pick ont publié deux faits de ce

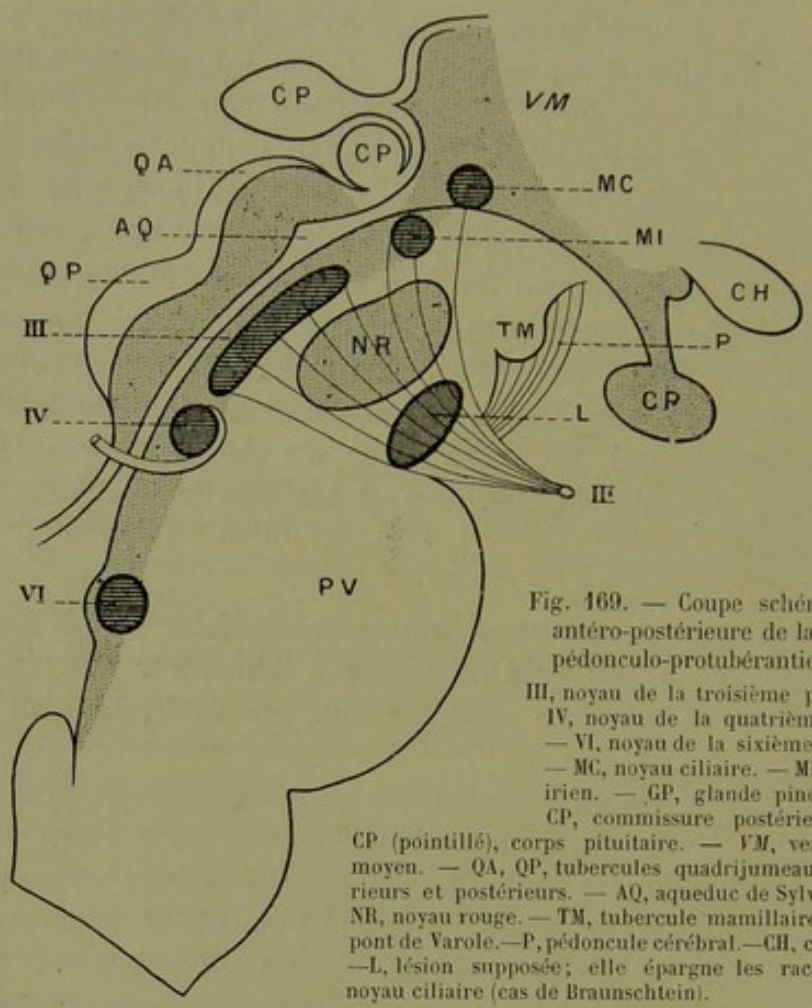

Fig. 169. — Coupe schématique antéro-postérieure de la région pédonculo-protubérantielle.

III, noyau de la troisième paire. — IV, noyau de la quatrième paire — VI, noyau de la sixième paire. — MC, noyau ciliaire. — MI, noyau irien. — GP, glande pinéale. — CP, commissure postérieure. — CP (pointillé), corps pituitaire. — *VM*, ventricule moyen. — QA, QP, tubercules quadrijumeaux antérieurs et postérieurs. — AQ, aqueduc de Sylvius. — NR, noyau rouge. — TM, tubercule mamillaire. — PV, pont de Varole.—P, pédoncule cérébral.—CH, chiasma. —L, lésion supposée; elle épargne les racines du noyau ciliaire (cas de Braunschtein).

genre. L'extension de la zone d'ischémie est un événement anatomo-physiologique trop prévu pour que j'aie besoin de vous rappeler les conditions pathogéniques de cette paralysie progressive.

Il peut même se faire que la propagation de bas en haut, par laquelle on explique cette Ophtalmoplégie totale de la troisième paire, s'arrête chemin faisant. Ainsi Braunschtein a vu la paralysie se limiter aux fibres extrinsèques et aux fibres iriennes, laissant intactes les fibres ciliaires, qui sont, comme vous le savez, les plus haut situées[1] (Fig. 169).

1. Vratch, 1873, n° 1, anal. *in Rev. neurol.*, n°s 4 et 6, 1893, p. 117.

III. — Si les lésions sous-pédonculaires produisent en général des paralysies à la fois extrinsèques et intrinsèques, tandis que les lésions intra-pédonculaires donnent lieu à des paralysies seulement extrinsèques, cela tient à une disposition anatomique sur laquelle j'ai déjà beaucoup trop insisté pour me croire obligé d'y revenir.

Or il y a, dans les Ophtalmoplégies intra-protubérantielles, une particularité clinique dont je dois vous dire un mot, car elle implique, à elle toute seule, une conclusion d'*anatomie* pure que les *anatomistes* eux-mêmes n'ont pas unanimement adoptée. Le plus souvent, l'*Ophtalmoplégie de cause intra-pédonculaire entraîne une Blépharoptose* des plus marquées : d'où une contraction compensatrice des muscles sus-orbitaires (Fig. 170).

Fig. 170. — Contraction compensatrice des muscles sus-orbitaires dans un cas d'ophtalmoplégie.

Cela va de soi, puisque les fibres du releveur palpébral ont, à très peu de chose près, la même origine nucléaire que celle du droit supérieur. Dans quelques cas de lésions protubérantielles, caractérisées par une paralysie totale du nerf facial, on a également noté l'existence d'une *Blépharoptose sans Ophtalmoplégie*.

Une induction parfaitement légitime, que certains auteurs ont cru pouvoir formuler à cette occasion, est la suivante : les fibres du releveur palpébral prennent leur origine, non pas dans la chaîne ganglionnaire de la troisième paire, mais *dans le noyau même de la septième*. De là, des discussions qui n'ont abouti, en somme, à rien de positif.

Je crois, Messieurs, qu'il n'est pas impossible de mettre tout le monde d'accord. Les observations d'Ophtalmoplégie pédonculaire avec blépharoptose sont beaucoup trop nombreuses et trop probantes pour qu'on nie la communauté d'origine du releveur palpébral et des autres branches du moteur oculaire commun. D'autre part, il semble incontestable que si le releveur emprunte l'immense majorité de ses racines au noyau de la troisième paire,

il en emprunte aussi quelques-unes au noyau du facial. Il y a une synergie absolue dans l'action du releveur palpébral et dans celle des muscles frontaux innervés par la septième paire; — j'entends : *pour certains jeux de physionomie.*

Dites à un sujet non prévenu de tenir la tête immobile et de regarder le plafond; vous le verrez immédiatement contracter à la fois *le frontal* et *le releveur de la paupière.* Bien plus, vous trouverez des sujets qui, même prévenus, ne pourront absolument pas s'empêcher de plisser le front pour regarder en l'air. Par conséquent, si l'on peut contester, à la rigueur, que la branche nerveuse du releveur de la paupière ne prend pas sa source dans le noyau du facial, il faut, de toute nécessité, admettre l'existence de *connexions fonctionnelles* très étroites entre les deux noyaux. La suppression de ces connexions, dans les lésions de la protubérance, suffit à expliquer la blépharoptose[1] (Fig. 170).

IV. — Je n'en ai pas fini avec les modalités topographiques de l'Ophtalmoplégie dans le Syndrome de Weber, par lésion intrapédonculaire.

Nous venons de voir que les fibres irido-ciliaires ne sont pas détruites, dans la pluralité des cas, mais qu'elles peuvent l'être. Vous concevez donc que, sans être détruites, elles puissent être simplement irritées par un foyer tout proche. Alors, chose curieuse et en quelque sorte paradoxale, on observe concurremment *une Ophtalmoplégie extérieure et unilatérale et un myosis homologue*[2].

Enfin la disposition si spéciale des artères de l'espace perforé postérieur, que vous connaissez tous, doit vous faire supposer que des foyers hémorragiques ou ischémiques peuvent envahir la région pédonculaire, symétriquement, de chaque côté de la ligne médiane.

Vous auriez tort cependant, Messieurs, de penser que les *Ophtalmoplégies intra-pédonculaires bilatérales* sont chose commune. Je vous préviens donc à la fois de leur existence et de leur *rareté.*

1. Voir à ce sujet : Dufour de (Lausanne) : Les paralysies nucléaires des muscles des yeux (*Annales d'oculistique*, 1890) ; Audry, Étude sur les blépharaptoses pédonculaires et protubérantielles (*Lyon médical*, 1888).

2. Voir une observation d'Ovon : Hémiplégie gauche avec paralysie alterne de la troisième paire droite (*Soc. de Biol.*, 25 avril 1870). Voir également une observation de ramollissement pédonculaire par d'Astros (*Marseille médical* 1er et 15 mai 1893).

L'observation de Braunschtein, à laquelle je faisais allusion tout à l'heure, concernait un cas de ce genre. Au premier abord, on est enclin à supposer que la lésion, pour se traduire par des paralysies si limitées et si parfaitement symétriques, doit occuper la colonne grise motrice. L'erreur n'est pas difficile à éviter, si l'on tient compte de l'hémiplégie — je dirai même des deux hémiplégies concomitantes.

Du reste, le moment est venu de vous parler de ces hémiplégies.

V. — Les *hémiplégies croisées du Syndrome de Weber*, dans les cas de lésions en foyer localisées à la partie interne du pédoncule, ont pour caractère particulier d'être *plus prononcées à la face qu'aux membres*.

Il n'est pas exceptionnel même d'observer, avec une Ophtalmoplégie plus ou moins complète de la troisième paire, une simple hémiplégie faciale croisée, c'est-à-dire une monoplégie du facial inférieur. La paralysie des membres est donc un symptôme contingent. La petitesse du déficit interstitiel ne comporte pas de retentissement dans la région du faisceau pyramidal. Lorsque l'hémiplégie est complète et totale — puisque, après tout, rien n'est impossible, — ce qu'on découvre à l'autopsie se borne communément à une collection hémorrhagique, dont le volume n'est guère supérieur à celui d'une noisette.

Et, à ce propos, Messieurs, je vous rappellerai que les hémorrhagies pédonculaires passent pour des plus dangereuses. Peut-être a-t-on tant soit peu exagéré?... Il n'en est pas moins vrai que la distance qui sépare le pied du pédoncule et le plancher du ventricule moyen n'est pas grande, et que l'inondation du ventricule moyen (phénomène secondaire toujours redoutable) entraîne presque fatalement la mort à bref délai.

Dans les cas moins malheureux où le raptus hémorrhagique dissocie les fibres de l'étage inférieur en surface plus qu'en profondeur, la guérison reste parmi les éventualités possibles. Le foyer s'étale tantôt au-dessus, tantôt au-dessous du *locus niger*, et, sans interrompre la continuité des fibres pyramidales, exerce simplement sur elles une influence irritative. De là, toutes ces formes d'hémiplégies incomplètes, dans lesquelles les manifestations spasmodiques l'emportent de beaucoup sur la véritable incapacité fonctionnelle; de là, ces hémichorées, ces hémiathétoses, ces raideurs

toniques des deux membres, qui n'empêchent pas d'une façon absolue l'accomplissement des mouvements volontaires.

Lorsque c'est le faisceau pyramidal du côté gauche qui est irrité de la sorte, on peut observer, surtout avec une paralysie faciale assez marquée, une variété spéciale de dysarthrie improprement appelée *Aphasie pédonculaire* : les mots sortent mal, à peine articulés, mâchés, incoordonnés. Et comme il n'est pas invraisemblable que l'anse pédonculaire de Gratiolet renferme les fibres pyramidales de la succion et de la mastication, nous pouvons nous figurer, sans risquer une hypothèse trop hardie, que l'ataxie des mouvements de la mâchoire inférieure, fréquemment associée à cette dysarthrie, résulte de la même influence irritante.

J'ai terminé ce que j'avais à vous dire des Ophtalmoplégies intra-pédonculaires, et il ne me reste plus maintenant à vous parler que des *Ophtalmoplégies nucléaires* proprement dites.

B. — Ophtalmoplégies nucléaires. — Nous arrivons ainsi, Messieurs, aux faits dont l'interprétation présente les plus grandes difficultés, non pas tant au point de vue de la constatation clinique et du diagnostic symptomatique, que de la classification nosographique. Je veux dire par là que, même après avoir reconnu la localisation nucléaire d'une Ophtalmoplégie, vous pourrez parfois être encore très embarrassés pour en préciser la *nature*.

Il semble, à première vue, qu'une maladie dont la sphère anatomo-pathologique ne dépasse pas les limites de la colonne motrice des muscles oculaires, ne comporte qu'un nombre de manières d'être fort restreint. Vous en jugerez autrement dans la pratique, et, pour vous suggérer une opinion à cet égard, je vais vous soumettre des exemplaires très disparates de l'Ophtalmoplégie en question.

I. — Voici d'abord un jeune homme de dix-sept ans, élève dans une école commerciale, qui vient nous consulter pour une *paralysie totale et complète* des muscles de l'œil droit. La paupière est tombante, à demi fermée, le globe oculaire droit est fixe, sans le moindre mouvement, la pupille est largement dilatée, l'accommodation est impossible, le réflexe pupillaire est absent. L'œil gauche, au contraire, a conservé toutes ses fonctions, toute sa mobilité; mais la diplopie est permanente dans toutes les directions du regard.

C'est là un type remarquable d'*Ophtalmoplégie nucléaire unilatérale totale et complète* : vous n'en verrez jamais de plus pur. La paralysie est survenue assez inopinément, au déclin d'une crise violente de *migraine*, c'est-à-dire d'une *hémicrânie avec hémiprosopalgie du côté droit*.

Ce n'est pas la première fois que pareil accident se produit : déjà notre jeune malade en a éprouvé un identique, il y a de cela six mois environ. Rien que ce précédent nous autorise à affirmer sans réserve la nature migraineuse de l'affection.

Vous reconnaissez ici, en effet, la *Migraine ophtalmoplégique*, connue depuis quelques années seulement, et désignée par les auteurs allemands, Manz, Mauthner, Joachim, Senator, sous le titre de *Paralysie oculomotrice périodique* ou *récidivante*. Vous en lirez, dans les leçons de Charcot, une description si parfaite que je me garderais bien d'y rien changer. Sur un seul point, l'observation que je viens de vous résumer s'écarte des cas ordinaires.

L'Ophtalmoplégie périodique, ou Migraine ophtalmoplégique, n'affecte, en général, que la *troisième paire*. Tous les muscles extrinsèques et intrinsèques du moteur oculaire commun sont paralysés, mais l'abducens et le trochléaire sont indemnes : par conséquent le premier symptôme visible est un *strabisme externe* de l'œil du côté malade. Cette différence n'est pas suffisante pour exclure le diagnostic de Migraine ophtalmoplégique dans le cas actuel, car déjà la participation de l'abducens a été signalée par Parinaud[1].

Si je vous renvoie aux leçons de Charcot pour l'étude de l'Ophtalmoplégie périodique, je désirerais cependant, Messieurs, faire une réserve très sérieuse à l'égard du pronostic, et il me sera bien permis sur ce point le courage de mon opinion.

L'Ophtalmoplégie périodique a beau n'être qu'une « migraine accompagnée », et la migraine a beau passer pour « un brevet de longue vie », méfiez-vous toujours d'une pareille *migraine*. Je ne prétends pas qu'elle ne soit pas parfois bénigne, en ce sens qu'elle n'a pas de gravité immédiate *quoad vitam* On sait très bien, — et Charcot l'a déclaré le premier, — qu'à force d'être périodique, elle devient permanente : les accès ont, si je puis dire ainsi, un effet de *sommation*. Charcot pensait que les congestions réitérées

1. Obs. de Parinaud, *in Clinique des maladies du système nerveux* (Charcot). Leçons recueillies par G. Guinon, tome I, p. 85.

du nerf de la troisième paire peuvent, à la longue, laisser subsister après elles une « épine », un désordre irréparable. Pour parler anatomatiquement ces fluxions détermineraient une sorte de transformation scléreuse du tissu conjonctif au pourtour des éléments nerveux. N'y eût-il donc à considérer que l'infirmité d'une Ophtalmoplégie définitive, le pronostic n'est déjà pas si favorable. Autant vaut être borgne; du moins, on n'a pas de diplopie.

Mais je vais plus loin : la prétendue « Migraine ophtalmoplégique » est, beaucoup plus souvent qu'il ne semble, le syndrome précurseur de toute une série d'encéphalopathies, parmi lesquelles figurent les *Tumeurs cérébrales* et la *Paralysie générale*. Elle est quelquefois le premier symptôme d'une tuberculose méningée à marche lente. Plusieurs observations cliniques suivies d'autopsies en font foi, et je ne suis pas bien sûr que le jeune garçon dont vous venez d'entendre l'histoire, ne soit pas exposé à des accidents méningitiques de la dernière gravité.

Peut-être trouverez-vous que je me suis trop hâté de ranger la Migraine ophtalmoplégique parmi les Ophtalmoplégies nucléaires? L'opinion de Charcot, à ce sujet, n'était pas absolument faite : il supposait que la « fluxion » migraineuse était limitée au tronc de la troisième paire, au-dessous de la colonne ganglionnaire, et l'argument qui lui semblait le plus démonstratif en faveur de cette manière de voir, était que la paralysie, généralisée aux branches du moteur oculaire commun, épargnait les nerfs de la quatrième paire et de la sixième. Cet argument n'a plus de valeur, dès l'instant que l'Ophtalmoplégie peut être totale; Charcot lui-même l'avait constaté une fois, puisqu'il a longuement commenté le cas de Parinaud, dont je viens de vous dire un mot.

Or, il est difficile d'admettre qu'une *Ophtalmoplégie totale*, lorsqu'elle ne résulte pas d'une lésion orbitaire, puisse reconnaître une autre cause qu'une *lésion matérielle ou fonctionnelle des noyaux de l'aqueduc*. J'ajoute que la supposition d'une localisation nucléaire n'est pas incompatible avec les accidents douloureux de la Migraine ophtalmique, puisque les noyaux de la troisième paire *touchent* le noyau supérieur du trijumeau.

Mais, Messieurs, ne nous attardons pasà l'étude physiologique d'une affection dont nous ignorons, à vrai dire, *tout*, hormis la manifestation périphérique du processus mystérieux qui l'engendre. Il me suffira de vous l'avoir signalée au passage.

II. — J'arrive aux *Ophtalmoplégies nucléaires bilatérales.*

Ici encore, faute d'une meilleure classification nosographique, je me bornerai à une énumération.

Sous le nom de *Polio-encéphalite* — mot détestable dans le sens où on l'emploie aujourd'hui — les Allemands désignent toutes les affections dégénératives de la colonne motrice du bulbe, de la protubérance et du pédoncule. La *Polio-encéphalite inférieure* n'est autre chose que la Paralysie labio-glosso-laryngée de Duchenne (de Boulogne); la *Polio-encéphalite supérieure* est l'Ophtalmoplégie *nucléaire*. Comme il ya des *paralysies bulbaires aiguës et chroniques*, de même il y a des *paralysies pédonculo-protubérantielles aiguës ou chroniques*.

En d'autres termes, *les Polio-encéphalites supérieures, aigües ou chroniques, sont les Ophtalmoplégies nucléaires, aigües ou chroniques*.

Il en est ainsi dans la pratique, et c'est l'essentiel. Mais théoriquement, il n'existe pas de démarcation matérielle et tangible entre la Polio-encéphalite supérieure et la Polio-encéphalite inférieure. Des observations de plus en plus nombreuses démontrent la combinaison fréquente de la première avec la seconde, et la combinaison de l'une ou de l'autre, quelquefois des deux, avec la *Poliomyélite antérieure*.

L'étude clinique de la Polio-encéphalite supérieure n'est donc, à envisager la question au point de vue théorique, qu'un chapitre de l'histoire des Poliomyélites.

En d'autres termes, appliquez aux Polioencéphalites tout ce que vous savez des Poliomyélites; élevez jusqu'au bulbe et jusqu'à la protubérance la localisation des processus de la Poliomyélite,, et si vous mettez à profit les notions anatomiques que je vous ai rappelées dans une leçon précédente, vous serez absolument en mesure de concevoir par avance la symptomatologie des Ophtalmoplégies nucléaires.

Or, de même qu'il existe trois formes cliniques principales de Poliomyélite : une aiguë, une subaiguë et une chronique, de même il existe aussi *trois formes cliniques d'Ophtalmoplégie nucléaire ou de Polio-encéphalite supérieure : une aiguë, une subaiguë et une chronique*.

Celle-ci et celle-là sont tantôt isolées et autonomes, tantôt associées à la Poliomyélite, aiguë ou chronique : dans ce dernier cas

la maladie s'appelle *Polio-encéphalomyélite*, aiguë ou chronique.

Voilà donc la situation aussi schématisée que possible. Il a fallu bien des années avant d'en arriver à cette signification. Combien de temps vaudra-t-elle ?...

Tout établissement vient tard et dure peu.

Ici, puisqu'il faut profiter de la clarté de la situation, je me bornerai à vous énumérer les conditions cliniques dans lesquelles les symptômes de l'Ophtalmoplégie purement nucléaire surviennent et se déroulent. J'emploierai indifféremment les expressions d'*Ophtalmoplégie nucléaire* et de *Polio-encéphalite supérieure*.

III. — La *Polio-encéphalite supérieure aiguë* se déclare à tout âge de la vie, un peu plus fréquemment peut-être chez les enfants et les adolescents, tantôt sans cause appréciable, tantôt à la suite d'une infection ou d'une intoxication. Vous reconnaissez là déjà l'étiologie de la Poliomyélite aiguë, c'est-à-dire de cette myélopathie plus spéciale à l'enfance qu'on appelle dans le langage clinique la *Paralysie infantile*.

Chez les adultes, la Polio-encéphalite supérieure, de même que la Poliomyélite, reconnaît souvent pour cause la *Syphilis*; et elle apparaît en général dès les premières années de l'infection. Les *pyrexies* de toute nature, la pneumonie, la diphtérie surtout, exercent aussi une influence manifeste; la grippe également semble avoir, dans ces dernières années, multiplié les cas de la maladie[1]. Je ne vous parlerai pas des autointoxications; leurs agents chimiques nous sont à peu près inconnus. Et, quant aux intoxications proprement dites, je me contenterai de mentionner celles qui sont le fait du plomb, de l'oxyde de carbone, de l'acide sulfurique et celles qui *paraissent* résulter de l'abus de l'alcool[2].

Le *début* est quelquefois d'une soudaineté inouïe : une Polio-encéphalite supérieure peut se déclarer du jour au lendemain. Tantôt simple, c'est-à-dire indépendante de toute autre manifestation paralytique, tantôt compliquée de phénomènes généraux, de céphalée, d'obnubilation intellectuelle, avec ou sans fièvre, enfin d'une faiblesse inexprimable qui n'est pas encore de la paralysie,

1. Wernicke, Thomsen, Kojewnikow.
2. Goldflam, *Neurol. Centralb.*, 1891, nos 6 et 7.

mais qui est en passe de le devenir, l'Ophtalmoplégie nucléaire est *dès le premier jour* arrivée à sa période d'état.

On en a décrit une forme *suraiguë* qui peut se terminer par la mort dans l'espace de quarante-huit heures, et qui, en tout cas, ne laisse guère au patient une survie de plus de trois semaines. On conçoit qu'elle ne tue pas par elle-même : l'issue fatale est la conséquence d'une extension de la Polio-encéphalite supérieure aux noyaux bulbaires sous-jacents. Si la maladie mérite de s'appeler *Polio-encéphalite supérieure suraiguë*, c'est seulement parce qu'elle se localise d'abord dans les noyaux de l'aqueduc. Il faudrait plutôt la nommer *Polio-encéphalite totale* ou *Polio-encéphalite inférieure suraiguë primitivement supérieure*.

Cette forme clinique d'Ophtalmoplégie, heureusement très rare, n'affecte presque jamais que la musculature extérieure. Les appareils irien et ciliaire conservent leurs fonctions. Telle est la règle générale. Mais il est de règle également que, même dans la musculature extérieure, la paralysie ne soit pas totale : elle respecte soit un muscle, soit plusieurs muscles et, plus fréquemment que tout autre, le releveur palpébral.

Dans les cas aigus simples, la mort n'est guère moins redoutable. La maladie dure plus longtemps, et c'est à peu près la seule différence qui distingue la seconde forme de la première.

Toutefois, comme les accidents bulbaires inférieurs se produisent dans un délai moins rapide, on assiste à l'apparition et à l'évolution progressive — quoique toujours aiguë — de la *Paralysie labio-glosso-laryngée* : les engouements, la dyspnée anxieuse et paroxystique, les lipothymies sont les avant-coureurs du dénouement. Je n'insiste pas sur les paralysies périphériques, qui rapprochent encore davantage cette Polio-encéphalite de la Polio-myélite aiguë. En somme, que ce soit celle-ci ou celle-là qui commence, c'est toujours la même fin, du moment que les noyaux *bulbaires* inférieurs sont gravement compromis.

Il ne me semble pas nécessaire de m'appesantir davantage sur l'identité de ces deux « espèces morbides » — il vaudrait mieux dire, ici encore, *espèces nosographiques*. — l'anatomie pathologique la confirme *presque absolument* ; je n'ose pas m'exprimer plus catégoriquement.

En effet, si la Paralysie infantile a toujours un substratum ana-

tomo-pathologique, caractérisé par l'atrophie des cellules des cornes antérieures de la moelle, la Polio-encéphalite supérieure aiguë a bien aussi le même substratum, *mais non pas toujours*. C'est-à-dire que, dans un petit nombre de faits très scrupuleusement étudiés, on n'a pu trouver, malgré le désir qu'on en avait, la moindre lésion des ganglions de l'aqueduc. N'est-il pas permis alors de supposer que *la lésion est purement dynamique*, ou du moins — si elle est matérielle — qu'elle n'est pas encore assez prononcée, vu la brièveté de la maladie, pour se rendre accessible à nos moyens de recherche? Chacun ayant le droit d'avoir une opinion à ce sujet, je peux bien vous dire que je crois à cette lésion. Ici, peu importe que les cellules ou les capillaires sanguins soient primitivement en cause.

Ne recommençons pas, à propos de la Polio-encéphalite, la discussion un peu stérile qu'on a soulevée au sujet de la Poliomyélite..... pas tout à fait stérile cependant, puisque nous pouvons nous rendre compte que la Polio-encéphalite — ou un processus de nature ignorée qui sévit sur les noyaux oculo-moteurs et les noyaux des nerfs mixtes, — est capable d'entraîner la mort, sans que le système vasculaire montre le plus petit vestige d'une lésion inflammatoire. Ce qui est certain, absolument indiscutable, c'est que la maladie est *nucléaire*. *Elle ne peut pas être périphérique*, attendu que *les fibres irido-ciliaires sont respectées*. Donc, même lorsqu'elle ne produit pas d'altérations grossières, visibles au microscope, elle mérite encore le nom de Polio-encéphalite. Voilà l'essentiel à retenir.

IV. — La *Polio-encéphalite supérieure subaiguë* fait pendant à la Poliomyélite subaiguë ou *Paralysie spinale subaiguë de Duchenne*.

Comme la forme aiguë, elle comporte une étiologie assez diverse et, au demeurant, à peu près la même que la paralysie spinale. L'évolution en est rapide, et ce qui la distingue principalement, c'est le fait qu'après s'être constituée dans un laps de temps relativement court, elle demeure à l'état d'infirmité plus ou moins curable. Il va de soi que les complications bulbaires inférieures, moins communes que dans la forme aiguë, ont toujours les mêmes conséquences. Par contre, les paralysies périphériques ne sont pas exceptionnelles.

L'occasion m'est offerte de vous parler avec quelques détails d'un cas de ce genre. Vous ne verrez pas le malade ; il est guéri et a repris déjà son travail depuis quelques mois, assez loin d'ici. Contentez-vous du résumé de son histoire.

Un homme de trente-trois ans, jusqu'alors bien portant, éprouve en se réveillant, le 17 mars dernier, un sentiment de malaise étrange, une douleur profonde et obsédante dans toute la tête, un trouble de la vision qu'il ne connaît pas et qu'il ne peut qualifier, avec une pesanteur invincible des paupières. Les objets tourbillonnent devant ses yeux, il a du vertige, des nausées, craint de tomber. Il n'a pas de fièvre, mais garde le lit. Voilà le début.

Deux jours après, il vient me consulter à l'hôpital Saint-Antoine, marchant avec peine, titubant même, et demandant à s'étendre sur un lit.

La cause de ces malaises singuliers, surtout des troubles de la vue, était évidente. Il avait une *Ophtalmoplégie bilatérale extrinsèque et intrinsèque*, presque complète.

Deux particularités nous frappèrent à première vue : d'abord, la *paralysie de l'appareil irido-ciliaire*, puis l'*intégrité du releveur de la paupière*.

En ce qui concerne la paralysie des fonctions pupillaires, je dois vous dire immédiatement que ce fait est une exception. C'est tellement une exception, qu'on a voulu faire du terme *Ophtalmoplégie externe ou extérieure* le synonyme de *Paralysie nucléaire*. Quant à l'absence de ptosis, elle n'est pas rare, je vous l'ai déjà dit, dans les Polio-encéphalites, quelles qu'elles soient.

L'incapacité fonctionnelle était à peu près absolue pour tous les muscles du globe oculaire. Les deux yeux pouvaient se déplacer très faiblement et très lentement vers la droite et vers la gauche, mais seulement quand on y invitait le patient. Encore n'arrivait-il à ce mince résultat qu'avec effort ; il avait toujours le regard fixe, brillant, comme s'il contemplait l'horizon. L'heureuse comparaison de Benedikt lui convenait à merveille : *deux yeux de verre figés dans de la cire*.

Cela lui donnait une physionomie extraordinaire (Fig. 171). Il ne pouvait regarder les personnes placées à côté de lui qu'en se tournant tout d'une pièce, et alors il cherchait, en quelque sorte, à les *viser* en tâtonnant, sans parvenir jamais à les distinguer nettement. Il

n'avait pas eu de diplopie. Les papilles semblaient saines. Tous les muscles du visage fonctionnaient normalement. La force des membres était très amoindrie, mais sans paralysie véritable. Nous ne constations aucun trouble de la sensibilité ; seulement *les réflexes patellaires étaient abolis* (c'est une règle à peu près générale dans les Polio-encéphalites).

Nous pouvions tout craindre. Le malade était préparateur dans un laboratoire de chimie, et il n'était pas illogique de supposer qu'une intoxication, soit par le plomb, soit par le sulfure de carbone, soit par je ne sais quelle autre substance, avait été le point de départ d'une de ces Polio-encéphalites aiguës dont je viens de vous parler.

En outre, lorsque les premiers symptômes de l'Ophtalmoplégie étaient survenus, il y avait huit jours à peine qu'il relevait d'une pneumonie grippale.

Enfin, nous pouvions incriminer aussi la Syphilis, autre cause de polio-encéphalite aiguë. Cet homme, en effet, avait perdu deux enfants en bas âge, et sa femme avait fait deux fausses couches de deux et cinq mois. La seule éventualité d'une Syphilis ignorée nous laissait quelque espoir, — encore que l'influence du traitement spécifique fût bien précaire en pareil cas. Le traitement mixte fut donc institué dans toute sa rigueur.

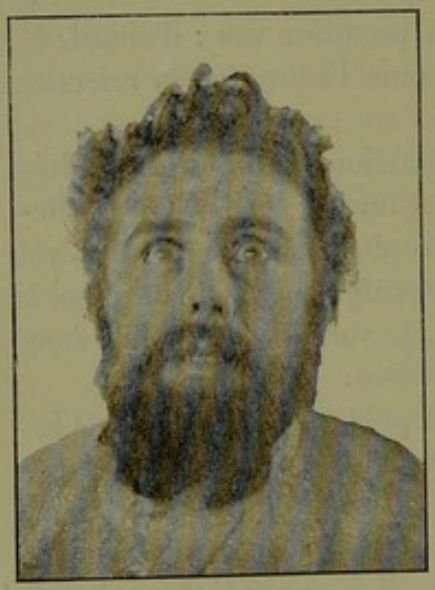

Fig. 171. — Malade atteint de *Polio-encéphalite supérieure subaiguë.* — Paralysie de tous les muscles extrinsèques et intrinsèques des deux yeux.

Est-ce la thérapeutique, est-ce la nature toute seule qui exerça son action bienfaisante? — Je ne sais. Toujours est-il qu'une amélioration lente, mais progressive, régulière et constante s'accomplit en dépit de nos craintes.

Le dix-neuvième jour, non seulement la faiblesse générale avait disparu, mais les fonctions oculaires s'étaient déjà modifiées dans un sens favorable. Les yeux pouvaient exécuter quelques légers mouvements dans toutes les directions et les pupilles commençaient à réagir dans l'accommodation.

Le vingt-septième jour, le malade accusait de la *diplopie* : c'était

un excellent signe. Comme il n'en avait jamais eu jusqu'alors, les deux yeux ayant toujours été uniformément et également paralysés, nous avions le droit de supposer que désormais, avec la diplopie, l'*équilibre pathologique* était rompu; l'un des deux yeux était moins inerte que l'autre.

En effet, toujours lentement, mais toujours régulièrement, les mouvements de l'œil gauche retrouvaient leur amplitude. Cinq semaines après le début de la maladie, ils étaient redevenus presque normaux. L'œil droit restait bien un peu en retard; cependant l'*abducens* se dégageait, et nous assistions à l'apparition insensible d'un strabisme externe.

Vers la sixième semaine, ce fut le droit interne de l'œil droit qui fit à son tour les progrès les plus rapides; si bien qu'en fin de compte, il ne restait de ce syndrome si complet, deux mois après sa première manifestation, qu'*un double strabisme externe*.

Le traitement fut ponctuellement observé pendant quatre mois. A l'expiration de ce délai, la guérison était complète. Un seul symptôme persistait : l'*absence du réflexe patellaire*.

Nous nous demandions si notre ancien malade n'était pas privé de réflexes tendineux à l'état normal, puisque cela est possible, après tout; nous nous demandions également si, par hasard, la persistance du Signe de Westphal ne demeurait pas comme le stigmate permanent d'un *Tabes incipiens*. Nous fûmes agréablement surpris, dix mois après, en constatant que les réflexes du genou avaient retrouvé toute leur énergie[1].

Voilà, Messieurs, une histoire bien topique d'*Ophtalmoplégie nucléaire subaïguë* sous sa forme la plus concrète, la plus simple, la plus bénigne. Faut-il vous dire que nous demeurons sans inquiétude sur le compte de cet ex-malade? — Je ne l'ose pas. La Polio-encéphalite supérieure subaiguë est coutumière des récidives. Cela même n'est pas le côté le moins obscur de son histoire.

V. — J'arrive à la *Polio-encéphalite supérieure chronique*.

Vous avez tous, Messieurs, présente à l'esprit cette « Classification nosographique des Atrophies musculaires », qui apparaît comme une des inspirations les plus heureuses et les plus fécondes de l'œuvre de Charcot.

1. L'observation détaillée de ce cas a été publiée dans l'excellente thèse de mon élève Tollemer : *Contribution à l'étude des Polio-encéphalites supérieures* (Paris, Steinheil, 1894)

Dans une de ses dernières leçons, Charcot tentait d'assimiler la Polio-encéphalite chronique à la Polio myélite chronique. Il croyait à la *Poliomyélite chronique essentielle*. Celle-ci était pour lui l'équivalent anatomo-pathologique de l'Atrophie musculaire du *type Aran-Duchenne*. L'Ophtalmoplégie supérieure chronique ne serait donc — si nous devons rester fidèles à la classification de Charcot — autre chose que le *type Aran-Duchenne* de la Polio-encéphalite supérieure, comme la Paralysie labio-glosso-laryngée est le *type Aran-Duchenne* de la Polio-encéphalite inférieure chronique.

Cette conception n'est pas nouvelle, puisque c'est De Graefe qui, dès 1868 — il y a près de trente ans — rapprocha l'Ophtalmoplégie extérieure de la Paralysie labio-glosso-laryngée. En trente ans il se passe bien des choses : non seulement on a le temps d'oublier que c'est à De Graefe que revient le mérite de cette ingénieuse assimilation, mais encore on a le temps de biffer tout le chapitre *type Aran-Duchenne* des traités de pathologie. Mon cher ami Pierre Marie, dont j'admire le grand savoir, vous le dirait mieux que moi. Il ne croit guère à l'existence du type Aran-Duchenne, et, comme il n'exprime pas en général ses convictions à la légère, son scepticisme à l'égard de l'Atrophie musculaire progressive essentielle pourrait nous ébranler.

Mais alors, pesez un peu les conséquences : Si l'atrophie *type Aran-Duchenne* n'est qu'un mythe « une vieille lune » ou « un sépulcre blanchi», l'Ophtalmoplégie chronique essentielle, purement *nucléaire*, n'est qu'un leurre...., et il ne reste plus rien de tout ce que je viens de vous dire. Je ne sais lequel, de Pierre Marie ou de notre regretté maître, a raison, mais je crois bien que c'est encore notre maître.

Soyez d'ailleurs bien convaincus, Messieurs, que Charcot n'affirmait pas, sans des restrictions très formelles, l'identité absolue de la Polio-encéphalite supérieure chronique avec la Poliomyélite du type Aran-Duchenne. Puis, ces réserves faites, il insistait sur les cas si remarquables de Polio-encéphalite à marche lente, où l'on ne prévoit pas, où rien ne fait soupçonner l'imminence d'une Poliomyélite, et qui cependant, un jour où l'autre, après de longues années, se compliquent d'une *Atrophie musculaire progressive* et se terminent par une *Paralysie labio-glosso-laryngée*.

Il n'avait point non plus échappé à Charcot que, si l'Atrophie

musculaire progressive est, en quelque sorte, dans la destinée de l'Ophtalmoplégie nucléaire, la réciproque n'est pas vraie.

Voilà, sans doute, une objection basée sur des faits; c'est peut-être la meilleure qu'on puisse opposer à la doctrine de l'identité. Malgré tout, je la trouve spécieuse.

Toutes les maladies ont leurs mœurs, leurs manières d'évoluer. — Leur marche, leur rapidité, leurs progrès dépendent de leur point de départ. L'ordre de succession des régions qu'elles envahissent ne change rien à leur nature même. N'en avons-nous pas la preuve dans l'histoire du Tabes? Ne savons-nous pas que le *Tabes supérieur* se cantonne très souvent dans les territoires bulbaires qu'il a envahis les premiers, et qu'il n'est guère dans ses habitudes de se généraliser? Niera-t-on pour cela que le Tabes supérieur diffère, par essence, du Tabes inférieur à marche ascendante? — Ce qui est vrai, en général, pour toutes les formes cliniques du Tabes, est vrai, je le crois du moins, pour toutes les formes cliniques des Poliomyélites, des Polio-encéphalites et des Polio-encéphalo-myélites chroniques.

VI. — Cela dit, je n'ai plus besoin, Messieurs, d'entrer dans le détail des faits. Les observations se multiplient. La critique d'ensemble qu'elles réclament, inaugurée par une belle monographie de Guinon et Parmentier, se poursuit chaque jour, partout où l'on s'intéresse à la neuropathologie, et les faits les plus disparates en apparence sont ramenés à la même valeur.

Une Polio-encéphalite chronique simple, survenant d'une manière insidieuse, évoluant en quatre, dix, vingt ans, vingt-cinq ans même, comme dans le cas de Strümpell[1], sans se compliquer jamais d'aucune autre paralysie atrophique des membres, du tronc ou de la tête : — voilà une première variété clinique.

Une Polio-encéphalite supérieure chronique, évoluant encore avec lenteur, affectant même un certain caractère d'intermittence, et à laquelle s'ajoute, au bout d'un chiffre d'années absolument indéterminé, une Atrophie musculaire progressive *type Aran-Duchenne* : — voilà une seconde forme clinique[2].

Une Ophtalmoplégie nucléaire chronique, toujours extérieure et, pendant un long temps, invariable dans sa localisation et dans

1. Ueber einen Fall von progressiver Ophthalmoplegie (*Neurol. Centralb.*, n° 2).
2. Rosenthal (*Soc. de méd. de Vienne*, 1875).

son intensité, puis se compliquant d'une Paralysie labio-glosso-laryngée : voilà encore une troisième forme clinique[1].

Je pourrais continuer cette énumération, en vous disant qu'une Ophtalmoplégie nucléaire, exclusivement localisée aux noyaux extrinsèques (conformément à la règle), peut exceptionnellement se propager de bas en haut, jusqu'aux noyaux irido-ciliaires[2]. Je

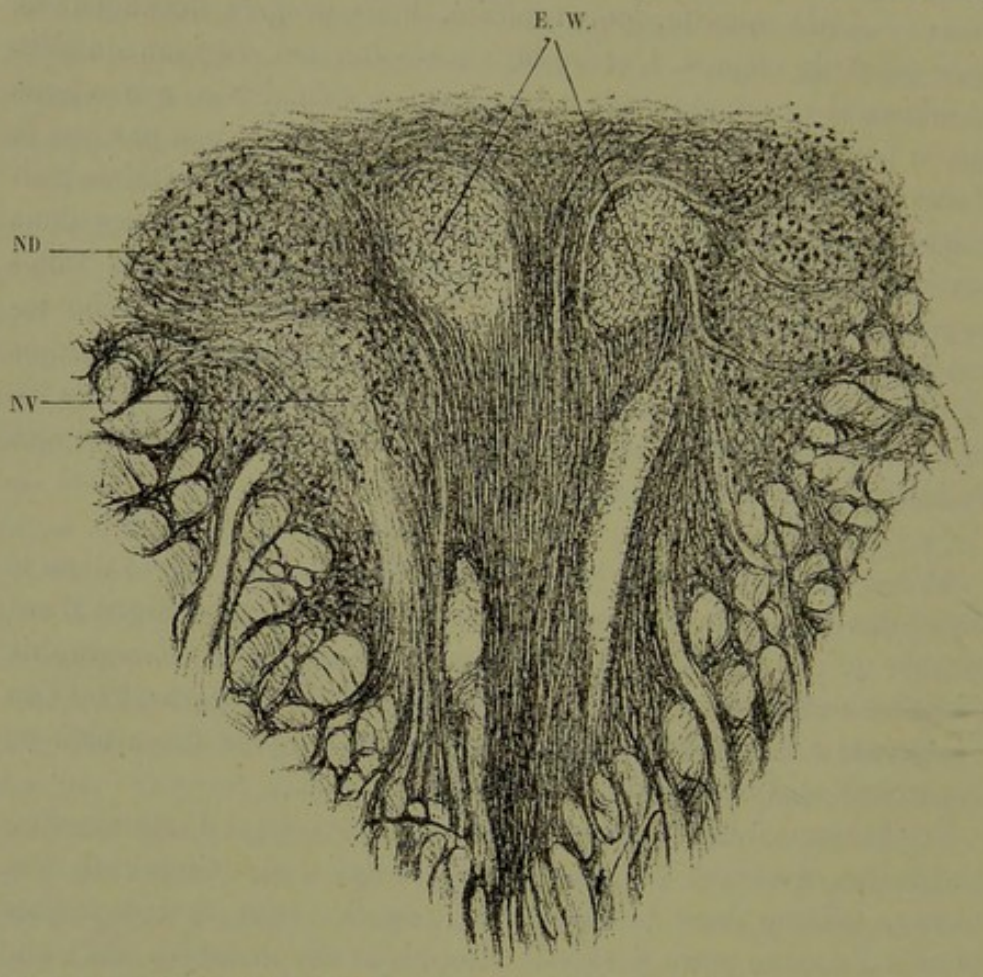

Fig. 172. — Coupe frontale des noyaux oculo-moteurs dans leur portion antérieure. Atrophie des noyaux d'Edinger-Westphal E.W. dans un cas de Polio-encéphalite supérieure chronique, ND, noyau dorsal de la troisième paire. — NV, noyau ventral (d'après Oppenheim. — Préparation au carmin).

pourrais vous citer des cas où la paralysie du *groupe supérieur de la troisième paire*, absolument isolée et autonome, peut passer à juste titre pour une forme clinique de l'*Atrophie musculaire progressive*. On ne constate, en pareil cas, qu'une *Ophtalmoplégie*

1. Hallopeau, Des paralysies bulbaires (*Th. Agr.* 1875).
2. Rosenthal, Ueber Hirnsyphilis und deren Localisation (*Deutsch. Arch. f. klin. Med.* 1886, p. 278).

interne. Une intéressante observation d'Oppenheim permettrait même de localiser au noyau d'Edinger-Wesphal une Polio-encéphalite qui ne se traduisait que par l'absence du réflexe à la lumière (Fig. 172).

Tel est, en résumé, Messieurs, le groupement des variétés cliniques de la Polio-encéphalite chronique, qu'il me paraît indispensable d'établir provisoirement : groupement artificiel peut-être, mais assurément très favorable à la classification des faits cliniques et plus encore, — j'en fais l'aveu, — à la démonstration didactique.

Je ne méconnais pas ses imperfections. Certaines maladies capables d'atrophie musculaire, telles que la Sclérose latérale amyotrophique, la Neuromyélite du *type Charcot-Marie* en sont exclues d'avance et peut-être arbitrairement. L'avenir nous dira sous quelles conditions les Ophtalmoplégies nucléaires auront le droit de figurer dans la nosographie de ces maladies.

VII. — Je tiens encore à vous dire quelques mots de certaines *Polio-encéphalites-nucléaires* qui surviennent, *à titre épisodique*, au cours d'autres affections cérébro-spinales.

Vous savez qu'il est toute une catégorie d'*Atrophies musculaires* qui ne font pas nécessairement partie intégrante du complexus morbide fondamental, et qui, néanmoins, par leur fréquence et leur prédilection très marquée pour telle ou telle localisation, mériteraient presque d'y être incorporées.

Le *Goitre exophtalmique* est peut-être une maladie primitivement *bulbaire*. C'est, en tous cas, une maladie dans laquelle les noyaux des nerfs mixtes sont gravement maléficiés. La Polio-encéphalite supérieure n'est pas un fait constant, encore moins un fait anatomiquement constaté, dans tous les cas de Maladie de Basedow. Cela n'empêche que, en vertu d'une expansion du « processus bulbaire », — je ne trouve pas d'expression plus explicite — les noyaux protubérantiels des muscles moteurs oculaires peuvent être secondairement affectés : d'où, une Ophtalmoplégie que mon collègue M. Ballet a mentionnée, je crois, le premier, et qui est, tantôt partielle et complète, tantôt totale et incomplète, unilatérale ou bilatérale.

Mais la maladie cérébro-spinale qui, par excellence, réalise le mieux l'Ophtalmoplégie nucléaire, c'est le *Tabes* ; et comme les

circonstances me permettent de vous en présenter un exemple typique, je ne saurais mieux faire que de vous rapporter l'observation succincte. Nous en tirerons ensuite quelques conclusions générales.

La malade que vous voyez est âgée de cinquante-sept ans ; elle en paraît beaucoup plus. Elle nous dit elle-même : « Il y a plus de dix ans que j'ai l'air d'une vieille femme, mais au moins, je n'ai pas changé.... C'est depuis que j'ai perdu toutes mes dents, lorsque j'ai eu mes premières douleurs. »

Tel a été, en effet, Messieurs, le début de sa maladie. Jamais sa santé n'avait été éprouvée ; à part les « fièvres rouges » de l'enfance, qui ne sont pas, dans l'espèce, un antécédent morbide utilisable, elle s'était toujours parfaitement bien portée, lorsque, vers l'âge de quarante-huit ans, elle ressentit des *douleurs* en éclairs dans les jambes, en même temps qu'elle était atteinte de *diplopie*.

A partir de cette époque, et dès les premiers accidents, l'affection se caractérisa de jour en jour plus nettement, et, en définitive, jusqu'à l'évidence. C'était une sensation permanente de *fourmillement* dans la face, avec des *exaspérations douloureuses* sur le trajet du nerf maxillaire inférieur des deux côtés. Puis, *ses dents tombaient*, une à une, sans carie préalable, sans gingivite ; elle n'avait qu'à les cueillir. Les douleurs fulgurantes et la diplopie persistaient.... et les choses allèrent ainsi pendant six ans. Lorsqu'elle eut perdu toutes ses dents, elle commença à *perdre ses cheveux*,, et alors les douleurs cessèrent.

Fig. 173. — Malade tabétique atteinte d'*Ophtalmoplégie nucléaire*. — Strabisme interne de l'œil droit. — *Masque d'Hutchinson*.

Elle s'aperçut, à dater de ce soulagement, qu'elle marchait mal, que ses membres supérieurs s'engourdissaient à leur tour. L'année suivante, en 1891, elle devint sujette à des *crises d'étouffement*, sortes de spasmes laryngés, provoqués surtout par les émotions ou les surprises. Sa mémoire s'émoussait, *la parole* même devenait *embarrassée*, la mastication était pénible : elle sentait craquer ses mâchoires.

Telle est, en gros, la succession des symptômes de ce *Tabes incipiens*. Aujourd'hui nous sommes en présence d'un *Tabes confirmé* avec grande incoordination motrice, Signe de Romberg, Signe de Westphal, Signe d'Argyll Robertson, Arthropathies temporo-maxillaires, etc. Le tableau symptomatique ne saurait être plus complet.

J'ai gardé pour la fin l'*Ophtalmoplégie*.

Vous pouvez constater le *strabisme interne de l'œil droit* (Fig. 173). Mais ce n'est pas tout. La musculature extérieure des deux yeux est incomplètement paralysée dans sa totalité. Les paupières sont encore ouvertes et cependant la malade ne peut pas faire, comme on dit, « les grands yeux ». La paupière droite, en particulier, reste à peu près immobile.

Je viens de rappeler que nous avions noté parmi les symptômes positifs du Tabes le Signe d'Argyll Roberston. Si l'accommodation est conservée, c'est donc que la totalité des fibres de la troisième paire n'est pas atteinte. L'Ophtalmoplégie est, par conséquent, *nucléaire*.

C'est ainsi, Messieurs, que se présente, dans la majorité des cas, l'Ophtalmoplégie du Tabes. Elle peut être plus complète, mais cela est rare. Elle n'intéresse pas le noyau du muscle ciliaire et, à l'inverse des autres Polio-encéphalites supérieures, elle se complique d'un *myosis permanent*.

Joignez à cet ensemble de phénomènes objectifs les phénomènes purement subjectifs, sur lesquels vous n'aurez qu'à laisser parler les patients, et vous reconnaîtrez toujours à la nature de leurs déclarations, à la concordance remarquable des expressions qu'ils emploient, le syndrome désigné sous la rubrique de *Masque d'Hutchinson*. — En effet, la sensation d'un masque plaqué sur le visage accompagne presque invariablement l'Ophtalmoplégie permanente du Tabes : « Masque de poix, masque de colle, masque de toile d'araignée, etc., » telles sont les métaphores universellement usitées. Notre malade a mieux que cela encore : « Un masque de fourmis qui grouilleraient sur son visage. »

Quand je vous aurai signalé une *anesthésie* presque complète à la douleur, répartie sur la face entière jusqu'au delà de la ligne d'implantation des cheveux, je vous aurai tout dit de ce qui caractérise le *masque* ou *facies d'Hutchinson*.

VIII. — La question de savoir si l'Ophtalmoplégie tabétique est nucléaire ou névritique paraît aujourd'hui résolue. Les *lésions nucléaires* les plus évidentes ont été constatées dans un nombre très respectable d'autopsies.

Si plusieurs autres autopsies ont été négatives, cela n'entraîne pas que la lésion soit périphérique. On peut suivre la série progressive des divers modes d'altération cellulaire, depuis la période d'intégrité apparente jusqu'à l'état de désintégration ou d'atrophie. C'est l'*atrophie* qui représente, le plus souvent, la modification anatomo-pathologique fondamentale. Dans les cas où la constatation a été négative, il y a vraiment tout lieu de croire que la cellule, en conservant son aspect normal, a déjà perdu ses propriétés nutritives.

Une des raisons qui font qu'on en doit juger ainsi, c'est qu'il n'y a pas toujours d'interruption entre le processus clinique des *Ophtalmoplégies præ-tabétiques* et l'*Ophtalmoplégie définitive du Tabes confirmé*.

Je m'explique. — Vous savez que, dans le stade initial du Tabes, on voit fréquemment se produire des paralysies oculaires, le plus souvent unilatérales, accompagnées de diplopie. La diplopie est intermittente et les paralysies n'affectent qu'un ou deux muscles, en quelque sorte au hasard. Le professeur Fournier qualifie ces paralysies de *parcellaires*. D'ailleurs, elles n'ont qu'un temps. Elles appartiennent, je vous le répète, au *Tabes incipiens* et, presque invariablement, elles disparaissent dans la période du Tabes confirmé. Elles n'ont donc, — ou semblent n'avoir — rien de commun avec l'Ophtalmoplégie d'Hutchinson, qui est une Polioencéphalite supérieure systématique bilatérale et limitée exclusivement, dans l'immense majorité des cas, aux ganglions de la musculature extérieure.

Chez la malade que vous venez de voir, nous avons assisté à cette succession de phénomènes : elle a eu les *paralysies parcellaires de la période præ-ataxique* et elle a aujourd'hui l'*Ophtalmoplégie d'Hutchinson*. Mais la période de rémission qui a suivi les premières et précédé la seconde n'a été que de courte durée.

Vous observerez certainement, un jour ou l'autre, des cas de paralysies oculaires parcellaires. Méfiez-vous; elles pourraient bien se transformer en une Ophtalmoplégie externe. Car l'Opthalmoplégie semble faire suite assez souvent aux paralysies partielles :

et si la Polio-encéphalite supérieure est l'aboutissant naturel, mais non obligé, des névrites parcellaires, n'est-il pas à supposer que ces névrites étaient déjà, de longue date, commandées par cette Polio-encéphalite ?

Je vous soumets la question, Messieurs, en vous laissant libres de la résoudre à votre guise. Les opinions sont partagées. C'est donc que la preuve matérielle n'est pas faite encore. La technique histologique n'a pas dit son dernier mot ; c'est à elle de décider.

Notre programme est rempli.

Nous avons passé en revue, avec le concours des faits cliniques, les principales variétés de localisation des ophtalmoplégies : *orbitaires*, *sous-pédonculaires*, *intrapédonculaires*, *nucléaires*.

Mais le sujet, Messieurs, n'est pas encore épuisé ; et c'est encore l'Ophtalmoplégie qui me fournira l'occasion de vous parler, dans notre prochaine réunion, d'une forme d'Atrophie musculaire systématique, mise en relief pour la première fois par Charcot et Marie.

VINGTIÈME LEÇON

DE L'OPHTALMOPLÉGIE NÉVRITIQUE ET DE L'ATROPHIE MUSCULAIRE NÉVRITIQUE

I. L'Atrophie musculaire du type Charcot-Marie est considérée comme intermédiaire aux Atrophies musculaires *myopathiques* et aux Atrophies musculaires *myélopathiques*.

L'Ophtalmoplégie peut-elle exister dans cette Atrophie musculaire? — Observation clinique : Ophtalmoplégie *double extérieure complète* à début brusque chez une femme atteinte ultérieurement d'Atrophie musculaire progressive des quatre membres. — Facies d'Hutchinson. — Steppage.

II Le facies d'Hutchinson dans les Polio-encéphalites supérieures. — Combinaison de la Polio-encéphalite supérieure avec la Polio-encéphalite inférieure. — Déviation de la langue dans la Polio-encéphalite supérieure. — *Hémispasme glosso-labié.*

III. Steppage et incoordination motrice. — Absence du Signe de Romberg dans le Pseudo-tabes avec steppage.

IV. Pseudo-tabes, Tabes périphérique et névrite périphérique. — Rapport des névrites périphériques et du Tabes. — Atrophie musculaire des extrémités des membres dans le Pseudo-tabes périphérique.

Exemple clinique : *Atrophie musculaire progressive* avec paralysies oculaires transitoires.

Les Pseudo-tabes par Polynévrite chronique progressive.

V. L'Atrophie musculaire du type Charcot-Marie, maladie familiale, affecte les muscles des extrémités des quatre membres. — Aspect caractéristique de ces extrémités. — La maladie paraît être d'origine névritique (Atrophie musculaire *neurotique* d'Hoffmann.)

Lésions concomitantes des cordons postérieurs de la moelle. — Observations de Gombault, Déjerine, Marinesco, etc.

Des faits nouveaux sont indispensables pour formuler une conclusion définitive sur la place qu'il convient d'assigner à l'Atrophie du type Charcot-Marie dans le catalogue neuro-pathologique[1].

Messieurs,

Je vous ai dit que l'Ophthalmoplégie, dont l'étude nous a retenus déjà à trois reprises différentes, me fournirait l'occasion de vous parler de l'*Atrophie musculaire*, dite *type Charcot-Marie*.

Ce n'est pas que les paralysies oculaires fassent partie de la symptomatologie aujourd'hui classique de cette maladie. Mais deux

1. Leçons du 12 janvier et du 25 juillet 1894.

sujets qui vont vous être présentés, atteints d'Ophthalmoplégie partielle, permanente ou transitoire, offrant des analogies fort remarquables avec cette variété de *Dystrophie progressive*, je crois devoir vous soumettre les difficultés que le diagnostic soulève.

I. — Dans une conférence précédente[1], je vous ai exposé les caractères principaux de l'Atrophie musculaire (type Charcot-Marie). Je n'y reviendrai pas.

Il ne s'agira pas aujourd'hui de « *cas d'étude* ». Bien loin de là. Le diagnostic est incertain, il faut que je vous en prévienne à l'avance. Et si nous hésitons encore, vous vous apercevrez que la différenciation de la maladie est, malgré les traits si accusés qui permettent le plus souvent de la reconnaître, un problème parfois insoluble.

Cette variété d'Atrophie musculaire n'est entrée dans la nosographie que depuis 1886, et personne ne conteste qu'elle y mérite une place distincte. Vous savez que depuis la publication du mémoire de Charcot et de M. Marie, on a l'habitude de la décrire comme une variété intermédiaire aux *Atrophies musculaires myopathiques* et aux *Atrophies myélopathiques*. Cette situation un peu fausse, qui ne convient guère aux espèces nosographiques cliniquement définies, mérite d'être respectée pour les besoins de la description et, même dans la pratique, pour la simplification du diagnostic.

Vous ne devez pas moins considérer l'affection dont je vais vous entretenir comme absolument autonome ; et si les symptômes que vous observerez chez nos deux malades ne sont pas rigoureusement conformes à ceux qui ont mis Charcot et Marie sur la piste d'une affection nouvelle, l'intérêt de la question n'aura qu'à y gagner.

Le premier sujet est une femme de cinquante ans[2], que vous pourriez prendre, à un examen superficiel, pour une tabétique vulgaire. Je ne nie pas qu'elle soit tabétique, mais je ne l'affirme pas non plus. Il me semble au contraire plus probable qu'elle est atteinte d'une maladie qui — du moins au point de vue clinique — est très différente de l'Ataxie locomotrice progressive.

Comme l'*évolution* dans les maladies progressives est un caractère de premier ordre, je vais vous raconter son histoire.

1. Voyez la seizième leçon.
2. L'observation de cette malade a été recueillie par M. Jean Charcot.

Il y a treize ans, cette femme qui avait toujours joui d'une santé excellente, et dont les antécédents héréditaires sont parfaits à tous égards, fut prise d'une *diplopie intermittente*, accompagnée de *sensations particulières au visage*.

Vous êtes au courant de ces Tabes qui débutent par des troubles fugaces de la musculature extérieure des yeux; je vous en ai dit quelques mots dans notre dernière réunion. Les phénomènes sensitifs qui accompagnaient ici la diplopie pouvaient — il y a déjà treize ans — faire soupçonner un *Tabes incipiens*. C'étaient des tiraillements, des picotements, au pourtour de l'orbite, « comme si quelque chose travaillait entre cuir et chair ». La peau devenait rèche dans cette région. La malade se frottait les yeux, tantôt comme si une toile d'araignée flottait sur son visage, tantôt comme si de la poix lui tirait les paupières.

A ces comparaisons (qui ne lui ont point été suggérées), vous reconnaissez le *Masque d'Hutchinson*.

Un oculiste supposa qu'une lésion dentaire pouvait produire cette espèce de névralgie, sur laquelle il était évidemment mal renseigné et, sur son conseil, la malade se fit arracher plusieurs dents. Je n'ai pas besoin de vous dire que cette thérapeutique radicale n'eut aucun succès.

A la même époque, elle commença à ressentir quelques *douleurs* qu'on qualifia de *fulgurantes*. Elle a retenu le mot, mais je crois qu'il a été prononcé peut-être un peu à la légère, car dans les récits ultérieurs qu'elle nous a faits à mainte reprise, cette femme ne nous en a rien dit qui soit bien convaincant. Le caractère fulgurant est trop capital pour qu'on le néglige. Or, les observations écrites, recueillies dès l'admission de la malade à la Salpêtrière, ne mentionnent que des sensations de *constriction dans le dos et l'abdomen* (par conséquent, une sorte de *douleur en ceinture*), des *fourmillements* sur le trajet des nerfs cubitaux, et parfois dans les membres inférieurs.

Les fourmillements sur le trajet des nerfs cubitaux ont bien aussi, en matière de Tabes, une valeur diagnostique précoce qui n'est point à dédaigner. M. Fournier les a signalés comme faisant partie des premiers symptômes sensitifs de la période præ-ataxique. Inutile de vous dire qu'ils n'ont rien de pathognomonique. Au surplus, toutes ces sensations n'ont duré que pendant trois ans, et encore, avec des rémissions assez longues. Elles ont donc disparu

depuis longtemps et il n'en est plus jamais question à l'heure actuelle.

En somme, si, comme on pouvait le supposer très légitimement, il y a treize ans, ces accidents relativement légers et fugitifs pouvaient relever du Tabes, il faut convenir que la période douloureuse pré-ataxique a été réduite à sa plus simple expression.

Notre malade vint sans plus tarder, presque dès les premiers jours, demander conseil à la Salpêtrière. On lui prescrivit des pointes de feu et un traitement électrothérapique. Son état s'amenda notablement et, pendant dix années consécutives, aucun trouble nouveau ne se manifesta.

En 1890, — il y a quatre ans, — les *jambes* devinrent plus *faibles*; le pied se tordait souvent pendant la marche, comme si l'astragale était moins bien fixé dans la mortaise péronéo-tibiale. Quelquefois les jarrets cédaient brusquement et se dérobaient. Voilà bien encore des symptômes de Tabes.

Mais les *troubles de la sensibilité* qui avaient marqué la première étape de la maladie *faisaient complètement défaut* pendant cette seconde étape. La sensibilité cutanée restait intacte sous toutes ses formes. Les sensations connues de duvet, de tapis, de caoutchouc sous les pieds manquaient.

Un peu plus tard, cette femme fut prise d'*accès dyspnéiques* singuliers. De temps à autre, à de longs intervalles, elle ressentait un picotement indéfinissable dans la gorge, sa voix s'enrouait, elle avait de la peine à respirer; puis, — littéralement, — elle étouffait. Ne reconnaissez-vous pas là, Messieurs, les crises laryngées du Tabes?

J'avoue que le diagnostic me paraît avoir été, au moins pour un temps, absolument justifié. Ne nous pressons pas cependant d'y souscrire. Il ne nous arrive que trop souvent de modifier une impression première, surtout dans les maladies de longue durée que nous avons tout le temps d'étudier à loisir.

Les accès laryngés dont je viens de vous faire part étaient assez rares; ils le sont devenus de plus en plus et, depuis que j'ai pris la direction du service de la Clinique, cette femme n'a pas eu à en subir un seul.

Mais, peu après leur apparition, elle eut un jour, sans cause, un *ptosis double*, d'abord plus prononcé à gauche, et qui n'a jamais varié depuis lors. Chose remarquable et bien importante, *ce ptosis*

n'était pas, cette fois comme à la première atteinte de paralysie oculaire, *compliqué de diplopie*.

En revanche, la malade, excellente observatrice, remarquait que pour bien voir les objets placés à côté d'elle, elle ne pouvait plus « tourner les yeux ». Il lui fallait tourner la tête. Ce signe est, vous vous en souvenez, le meilleur de tous dans le diagnostic de l'Ophtalmoplégie *totale*. Tous les muscles extérieurs étant paralysés simultanément et à un degré égal, la diplopie n'a pas de raison d'être.

J'ajouterai que *le ptosis était presque complet*, c'est-à-dire que,

Fig. 174. — Malade atteinte d'*Ophtalmoplégie double extérieure complète*. — Facies d'Hutchinson. — Double ptosis.

Fig, 175. — La même malade dont les paupières sont maintenues ouvertes par des serre-fines.

Cette femme est, en outre, atteinte d'Atrophie musculaire progressive des quatre membres avec steppage.

pour voir, notre patiente était obligée de relever ses paupières avec ses doigts ou de contracter intensivement son muscle frontal en renversant la tête en arrière. Elle avait en outre un peu d'*épiphora*. Elle revint immédiatement à la Salpêtrière, et on l'admit à l'infirmerie, qu'elle n'a plus quittée.

A part l'Ophtalmoplégie externe qui est présentement *totale et complète*, vous voyez que cette femme n'a pas l'air bien malade. Elle est forte, grande, grasse, de bel appétit et de bonne humeur. Elle ne souffre pas, si ce n'est d'un ténesme rectal avec coccydinie,

imputable à une constipation opiniâtre. Ses crises d'étouffements très espacées et beaucoup plus tolérables qu'au début la laissent à peu près complètement en repos.

Je n'insisterai pas davantage sur la *paralysie oculaire*. Il n'est que trop facile de constater *l'immobilité absolue du globe* et la *complète inertie du muscle releveur*. Deux serre-fines maintiennent en permanence le rideau palpébral soulevé (Fig. 174 et 175). Leur inconvénient est que la cornée, asséchée par le défaut de clignement, est devenue facilement irritable. Mais la malade prend son mal en patience, puisqu'il n'y a pas à choisir.

Une certaine paresse de tous les muscles du visage, sans paralysie véritable, sans rigidité des traits, sans secousses fibrillaires, vous rend plus manifeste l'apparence du *Masque d'Hutchinson*. Cependant, la localisation oculaire est le fait essentiel ; le reste n'est que secondaire, et la langue elle-même ne présente pas la moindre déviation.

II. — Puisque je vous parle de la *déviation de la langue* à propos du facies d'Hutchinson, laissez-moi, Messieurs, interrompre un instant mon histoire et ouvrir une courte parenthèse.

L'*hémiatrophie de la langue chez les tabétiques*, étudiée et décrite, vous le savez tous, par Charcot et M. Marie, ne fait pas partie intégrante du *masque*.

L'Ophtalmoplégie externe, bilatérale et symétrique, surtout lorsqu'elle survient d'un jour à l'autre, a de grandes chances pour être nucléaire. Elle résulte d'une Polio-encéphalite supérieure. Vous vous souvenez que la Polio-encéphalite supérieure, quelle que soit son origine, se complique fréquemment de Polio-encéphalite inférieure. Dans le Tabes, la Polio-encéphalite inférieure est relativement rare, mais on l'a plusieurs fois observée. C'est à une Polio-encéphalite inférieure que doit, en somme, être rapportée l'hémiatrophie linguale tabétique.

Or, la déviation de la langue, chez certains tabétiques, relève directement de l'*hémiatrophie*, lorsqu'elle n'est pas de nature hystérique.

La déviation linguale des hystériques est un phénomène presque toujours spasmodique ; elle fait partie de l'*hémispasme glosso-labié*. M. Marie l'a décrite dans un travail auquel il a bien voulu associer mon nom. Son amitié, permettez-moi de vous le dire, a été dans

la rédaction de cet intéressant opuscule ma seule part de collaboration. Je vous assure que j'ai été bien surpris le jour où, pour la première fois, j'ai vu citer dans les ouvrages classiques, l'*Hémispasme glosso-labié de Brissaud et Marie*. Depuis lors, j'en ai pris bravement mon parti. Peut-être même en viendrai-je à me figurer que Marie n'y est pour rien....

Donc, dans l'*hémispasme glosso-labié, la langue n'est pas atrophiée. Dans la déviation linguale tabétique, l'hémiatrophie est évidente du côté dévié.*

Une ataxique, que j'ai fait venir ici pour la circonstance, vous montrera un beau spécimen de Polio-encéphalite *supérieure* et de Polio-encéphalite *inférieure* combinées (Fig. 176). Elle n'a pas une Opthalmoplégie bilatérale extérieure complète; elle n a pas de ptosis : elle a une Ophtalmoplégie parcellaire, avec le Signe d'Argyll Robertson. C'est donc là une variété du Masque d'Hutchinson, qui diffère sensiblement de celle que vous venez de voir.

Fig. 176. — Malade ataxique atteinte d'Ophtalmoplégie parcellaire. — Polio-encéphalite supérieure et inférieure. — *Hémiatrophie de la langue.*

Je reviens à cette dernière variété en continuant l'étude de notre premier cas.

Ici le Signe d'Argyll Robertson fait défaut. Toutes les réactions pupillaires sont excellentes. L'accommodation est seulement un peu lente, et vous en devinez le pourquoi : c'est l'*absence du clignement*.

Vous avez dû remarquer en effet, Messieurs, que, pour accommoder la vision d'une courte distance à une longue, ou réciproquement, nous sommes presque toujours obligés d'exécuter une série de mouvements d'occlusion coup sur coup. Mais, abstraction faite de cette lenteur, le phénomène d'accommodation est demeuré ici à peu près normal. La non-existence du Signe d'Argyll Robertson est exceptionnelle chez les tabétiques. Voilà donc une première irrégularité, si nous admettons que nous avons affaire à un cas de Tabes.

III. — Voyons s'il existe de l'*incoordination motrice*.

Certainement la *marche* n'est pas normale. Mais les mouvements ne sont pas illogiques, et *la malade ne talonne pas*.

Elle plie ses jambes, en élevant, plus qu'il ne convient, la pointe du pied tombant : c'est, suivant l'expression consacrée, un véritable *steppage*.

Lorsqu'elle est debout et qu'on l'engage à rester immobile, elle n'y parvient pas : *elle piétine sans cesse*, comme si elle n'était jamais sûre de son équilibre. Cependant, *la notion de l'équilibre n'est pas abolie, le sens musculaire est intact*, l'état vertigineux absent. Nous engageons cette femme à fermer les yeux et elle continue de piétiner sans étendre les bras, sans craindre de tomber. Bref, *elle n'a pas le Signe de Romberg*.

Déjà, nous pouvons récapituler et dire : *Tabes à localisation supérieure sans le Signe d'Argyll Robertson et sans le Signe de Romberg*. — Ne commencez-vous pas à douter?

Cherchons les *réflexes*. — Ils sont *conservés*, mais diminués d'amplitude, et pourtant *très brusques*. Cette brusquerie est une variété d'exagération qui n'a pas été, à ma connaissance, analysée comme elle le mérite. — Je la constate et je passe.

N'en est-ce point assez, Messieurs, pour que le diagnostic de Tabes soit gravement ébranlé? — Qu'est-ce qu'un Tabes sans douleurs fulgurantes, sans incoordination motrice, sans troubles objectifs de la sensibilité, sans abolition du sens musculaire, sans le Signe d'Argyll Robertson, sans le Signe de Romberg, sans le Signe de Westphal?

Sans doute cette femme a eu, jadis, vaguement, des douleurs en ceinture, des fourmillements sur le trajet des nerfs cubitaux, des accidents dyspnéiques, du laryngisme spasmodique, — et même, j'avais oublié de vous le dire, des quintes de toux coqueluchoïdes, — des sensations bizarres à la face, enfin l'Ophtalmoplégie extérieure bilatérale totale qui complète le tableau du Masque d'Hutchinson.... Mais, s'il s'agit d'un Tabes, avouez qu'il est singulièrement fruste.

Après tout, des cas du même genre ont été catalogués sous la même étiquette. Dufour (de Lausanne) en a réuni plusieurs, bien peu car la combinaison de la Polio-encéphalite inférieure avec la Polio-encéphalite supérieure est une rareté. Lorsque les noyaux inférieurs du bulbe sont touchés dans le Tabes, il est de règle, ou

peu s'en faut, que la langue est atrophiée. Vous trouverez encore quelques observations de Polio-encéphalites supérieure et inférieure combinées, dans un mémoire bien connu de Guinon et Parmentier. Quelques-unes d'entre elles peuvent être rapportées au Tabes; mais, comme un pareil diagnostic est douteux!

Serait-ce à un de ces Tabes à peu près exclusivement caractérisés par une *double Polio-encéphalite* que nous aurions affaire? — Je ne dirai encore ni oui ni non.

Ce qui est certain, c'est que la Polio-encéphalite n'a rien des allures qui appartiennent à celles dont je vous ai longuement entretenu. Elle a été, d'un jour à l'autre, un fait acquis; elle n'a pas *évolué, elle n'a donc pas été progressive*. Elle est survenue à l'improviste, comme dans la plupart des cas d'Ophtalmoplégie tabétique.

Mais je n'ai pas fini.

Si la malade *steppe*, c'est qu'elle a une *paralysie des extenseurs du pied*; et, de fait, ses extenseurs sont *considérablement atrophiés*.

Pourquoi une atrophie localisée aux muscles du groupe tibial antérieur, symétriquement, chez une femme qui n'est pas alcoolique? — Parce qu'il existe une névrite du nerf tibial antérieur; la réaction de dégénérescence commençante le démontre.

Or le Tabes est-il capable de produire une telle névrite? — Oui, certainement, mais à la condition que ce soit un *vrai Tabes*, un *Tabes à sclérose postérieure*. Si ce n'est pas un Tabes spinal, la question se déplace; c'est un *Tabes périphérique*, un *Pseudo-Tabes*, c'est à dire le résultat d'un processus d'irritation chronique, localisé aux nerfs, à des nerfs symétriques, sans participation de la moelle épinière.

IV. — Nous voici amenés, Messieurs, presque sans le vouloir, sur un terrain bien peu solide : vous devinez qu'il s'agit des rapports réciproques des *névrites périphériques* avec la *sclérose tabétique*.

Pour être sincère, je ne m'y sens pas à l'aise et j'envie l'assurance de ceux pour qui ce problème n'a plus de secrets.

Mais admettons que notre malade a une *polynévrite périphérique*, c'est-à-dire une névrite des moteurs oculaires, des récurrents, des tibiaux antérieurs.... Elle a plus encore : elle a une névrite dans les ramifications périphériques qui tiennent sous leur dépen-

dance les éminences thénar et hypothénar, les interosseux, les mucles antibrachiaux. Toutes ces masses musculaires sont émaciées, *atrophiées*, affaiblies par conséquent, bien qu'elles soient encore loin d'être réduites à l'impuissance.

Par une singularité bien difficile à expliquer, cette paralysie, ces atrophies des muscles des membres, sont survenues lentement, très lentement, presque sans que la malade s'en doute, tandis que l'Ophtalmoplégie a été pour ainsi dire instantanée, une vraie surprise.

C'est l'Ophtalmoplégie qui a inauguré la série des phénomènes paralytiques. Or, pour tant de raisons que je vous ai énumérées l'autre jour, il est vraiment inadmissible que les seuls nerfs de la musculature extérieure aient été frappés, sans une lésion préexistante des noyaux. Les mêmes raisons valent pour les paralysies et les atrophies des membres.

A l'heure actuelle nous sommes en présence d'un état stationnaire. La fonction motrice n'est que très modérément entravée, et depuis de longs mois aucune aggravation ne s'est produite. C'est une infirmité, ce n'est plus une maladie, et *ce n'est surtout pas une maladie progressive*.

Je vous ferai observer, Messieurs, avant de terminer cette histoire, que l'atrophie musculaire est répartie exclusivement dans les régions *périphériques*, aux extrémités des membres, et qu'il n'y en a nulle part ailleurs. Aux membres supérieurs, ce sont les muscles des mains et des avant-bras qui sont le plus sérieusement compromis, mais ceux du bras, de la ceinture scapulaire, du cou et du dos sont indemnes; aux membres inférieurs ce sont les muscles des jambes. Quant à ceux des cuisses, des fesses, du bassin, ils ont conservé leurs proportions et leur vigueur normales.

De là résulte un aspect tout à fait spécial des membres, dont le segment inférieur réduit de volume, en masse, uniformément, a la forme cylindrique. Au point de vue purement morphologique cet aspect équivaut à un *syndrome*.

Gardez-en le souvenir, vous en verrez dans un instant un second spécimen.

Voici un homme d'une cinquantaine d'années environ qui a fait de nombreux séjours dans les différents services hospitaliers de Paris. Partout où il a passé, on l'a examiné avec grand soin, mais jamais on n'a formulé sur son cas un diagnostic ferme. Il sait qu'il

a une maladie un peu extraordinaire. Cependant le mot de *Tabes* a été plusieurs fois prononcé devant lui. Il s'en souvient et c'est le seul renseignement qu'il nous donne.

Il y a déjà plusieurs années (il ne se rappelle pas la date précise), il s'aperçut que ses jambes étaient lourdes. Il lui arrivait souvent en marchant de *buter* de la pointe des pieds contre le sol. Il avait été soldat, et ces petits accidents ne lui étaient encore jamais arrivés pendant la durée de son service militaire. Nous pouvons donc admettre que la maladie — survenue si insidieusement — ne remonte pas au delà de l'âge de vingt-cinq ans.

Lorsqu'il eut fini son temps, il exerça le métier de garçon de recette. Il faisait, sans se fatiguer, jusqu'à dix lieues par jour, et il ne s'est arrêté que depuis trois ans. Je n'ai rien de plus à vous dire de son histoire pathologique, car elle est presque nulle à tous autres égards. J'arrive à l'état actuel.

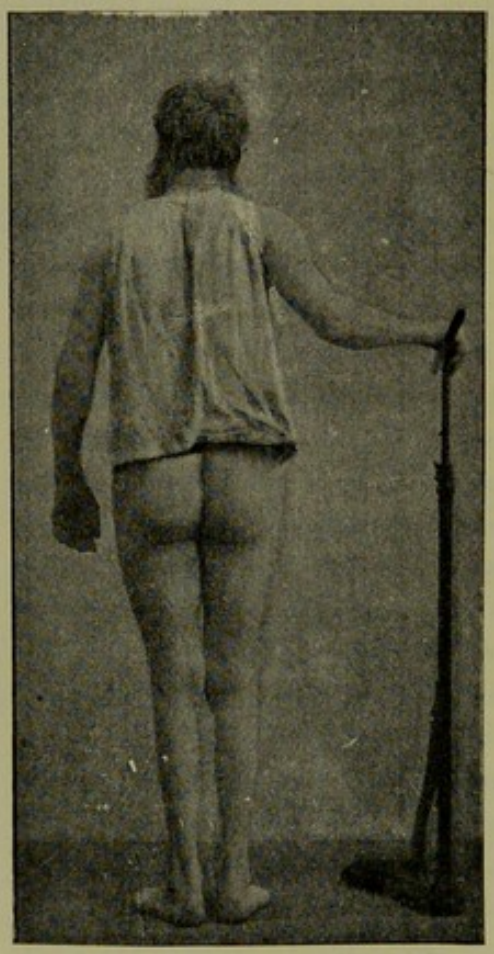

Fig. 177. — Atrophie musculaire des jambes avec conservation des muscles de la cuisse.

Cet homme a une *Atrophie musculaire à évolution progressive* et exceptionnellement lente, localisée aux jambes, aux avant-bras et aux mains.

L'*atrophie des jambes* est de beaucoup la plus importante. Elle est répartie sur la totalité des muscles antérieurs, latéraux et postérieurs de la jambe ; elle a respecté absolument — du moins jusqu'à ce jour — les muscles de la cuisse (Fig. 177). L'aspect du membre inférieur est identique à celui que je viens de vous faire remarquer chez la malade précédente : la *cuisse a conservé sa forme normale et les jambes sont cylindriques.*

Le *pied tombe*, la pointe en bas, par le fait de son propre poids, chaque fois que le genou se relève en flexion. Le *steppage* est des

plus nets, et vous voyez ce malade *piétiner* sur place, sans trêve : on dirait, suivant la locution populaire, qu'il « marche sur des œufs ».

Malgré l'atrophie de ses mollets, il est encore assez solide sur sa base : il ne titube pas, il n'a pas de vertiges, il n'a pas perdu la sensibilité musculaire, il n'a pas le Signe de Romberg.

La lésion histologique de la fibre striée est relativement facile à deviner, attendu que la contractilité électrique est très amoindrie et même que la *réaction de dégénérescence* commence à s'accuser. Il s'agit donc, sans nul doute, d'une altération dégénérative.

Aux *membres supérieurs*, vous apercevrez une atrophie relativement moins prononcée, mais évidente lorsqu'on y regarde d'un peu près et surtout lorsqu'on pratique l'examen électrique, qui lève tous les doutes. Les éminences thénar et hypothénar, les interosseux dorsaux, principalement le premier interosseux dorsal, tous les muscles anti-brachiaux (antérieurs et postérieurs), présentent une diminution de volume très appréciable.

Nous n'avons pas vu de contractions fibrillaires, mais les mouvements volontaires déterminent un *léger tremblement*, qui ne s'exagère pas à l'approche de l'objet et qui, par conséquent, ne rappelle en rien celui de la Sclérose en plaques. C'est simplement, si l'on peut s'exprimer ainsi, un *tremblement de faiblesse*, analogue à celui que vous avez observé certainement chez beaucoup de malades débiles, les phtisiques surtout.

Les bras, les épaules, le cou, le dos, ont une musculature intacte.

Le cas est donc d'une grande simplicité apparente. Il consiste en une *atrophie musculaire très progressive et très lente des segments périphériques des quatre membres*.

Les réflexes rotuliens sont à peu près abolis, mais non pas complètement. Je n'ai pas besoin d'ajouter qu'il n'existe aucun signe de contracture, ni même aucune tendance à la contracture.

On pourrait supposer que cette maladie est une forme, un peu anomale il est vrai, de l'Amyotrophie du type Aran-Duchenne, si elle ne se compliquait pas de trois phénomènes morbides assez imprévus :

En premier lieu, cet homme est sujet à quelques troubles assez complexes de la phonation. *Sa voix est faible, sa parole légèrement embarrassée*, sans explosion ni scansion des mots. Il s'est aperçu

spontanément qu'il avait de la peine à siffler. Je n'ai pas à pousser beaucoup plus loin cette analyse, car tout se borne là.

En second lieu, la vue s'est troublée et l'examen ophtalmoscopique a permis de reconnaître un *commencement d'atrophie papillaire simple*.

Enfin, en troisième lieu, je vous signalerai une *diplopie transitoire*, avec *secousses nystagmiformes* dans les directions latérales extrêmes du globe oculaire.

La parésie occulo-motrice extérieure, bien que passagère et de date récente, est un phénomène d'autant plus important qu'elle vient s'ajouter à une Atrophie musculaire progressive, localisée exclusivement à la périphérie des quatre membres. Ce cas mérite donc d'être rapproché du précédent, d'autant plus que le Signe d'Argyll Robertson fait défaut et que le malade n'a jamais éprouvé la moindre douleur.

Un troisième malade, peut-être syphilitique — il a eu un chancre, mais avec bubon *suppuré* — se présente à vous dans des conditions rigoureusement identiques : même steppage, même conformation des membres inférieurs, même atrophie des muscles jambiers, même réaction de dégénérescence. Celui-ci toutefois n'a rien aux membres supérieurs, rien à la face, rien aux yeux.

Je ne vous le présente donc qu'afin de mieux faire ressortir ce que je vous ai dit des deux autres. Il n'a pas, lui non plus, le Signe d'Argyll Robertson, il n'a jamais ressenti que des fourmillements très supportables dans les jambes et les pieds, il n'a aucun trouble de la sensibilité, il n'a pas d'incoordination motrice, il *steppe* simplement lorsqu'il marche; enfin, quand il veut rester immobile, il *piétine* sur place.

Que faut-il diagnostiquer? — Ici, sans hésitation, nous évincerons le Tabes.

Est-ce donc une polynévrite? — Je suis tout disposé à le croire. Mais alors, il faudrait, en bonne logique, diagnostiquer la même maladie chez les deux sujets précédents.

Je vous ai annoncé, Messieurs, que je ne formulerais pas un diagnostic ferme sur le cas de la première malade, atteinte d'Ophtalmoplégie. Si elle a une polynévrite, avec atrophie musculaire, nous voilà bien embarrassés pour expliquer la paralysie oculaire double et symétrique qui a été le point de départ de cette leçon.

Quelques-uns d'entre vous savent peut-être que des observations du même genre ont été déjà publiées. Presque toutes sont intitulées : *Tabes* ou *Pseudo-Tabes*.

Mais, en dehors de ces faits, je voudrais vous montrer qu'il en est d'autres auxquels peuvent être comparés les trois cas anormaux que nous venons d'étudier ensemble.

V. — Au début de cette leçon, je vous parlais de l'*Atrophie musculaire* (*type Charcot-Marie*), maladie familiale occupant une place intermédiaire et jusqu'à présent assez mal définie, entre les Myopathies essentielles et les Myélopathies atrophiantes.

Vous n'ignorez pas que cette affection est plus commune chez les *enfants* que chez les adolescents, et beaucoup plus commune chez les adolescents que chez les adultes. Du moins, la voit-on se dessiner ou s'annoncer dès le jeune âge; elle affecte ultérieurement le caractère d'une maladie progressive.

L'atrophie musculaire a pour lieux d'élection *les extrémités des quatre membres*; elle commencerait même presque toujours par les *petits muscles des pieds et de la jambe*.

Les *contractions fibrillaires* et la *réaction de dégénérescence* seraient des phénomènes à peu près constants. Enfin, les *crampes* ne seraient pas rares, non plus que les *douleurs vraies* et les *fourmillements* avec anesthésie plantaire.

Il y a donc chez les sujets atteints de cette maladie, lorsqu'elle est arrivée à la période d'état, un ensemble de signes extérieurs qui ressemblent étrangement à tout ce que vous venez de voir.

Pour vous édifier à cet égard, je ne saurais mieux faire que de vous lire textuellement le passage dans lequel MM. Charcot et Marie ont décrit l'aspect général de ces malades : « Ils jouissent ordinairement d'une santé parfaite; leur nutrition générale ne laisse rien à désirer, et c'est un contraste singulier que celui qui existe entre les proportions du corps et de la racine des membres et celles des extrémités; aussi comprend-on parfaitement qu'on ait pu (Eulenburg) considérer les muscles des cuisses comme hypertrophiés, bien qu'à notre avis cette manière de voir ne soit pas exacte. *Les pieds sont tombants*, peu ou pas déviés, quand ils ne reposent pas sur le sol, se plaçant au contraire en varus ou en valgus, quand ils ont à soutenir le poids du corps. Les jambes, sans mollets, sont *presque cylindriques*, tout au plus légèrement coni-

ques; les condyles internes font une saillie considérable, et, lorsque les jambes sont tout à fait rapprochées, elles ne sont au contact que par les malléoles et par la partie la plus interne des condyles; au-dessous et au-dessus se voient de larges espaces vides; le supérieur provient de l'aplatissement causé au niveau de la partie interne de la cuisse par l'atrophie du vaste interne; la partie inférieure de la cuisse au-dessus de la rotule est hors de proportion avec la partie supérieure (atrophie en jarretière) ».

MM. Charcot et Marie mentionnent également le *piétinement* sur place auquel les malades sont en quelque sorte condamnés pour pouvoir garder, étant debout, leur équilibre.

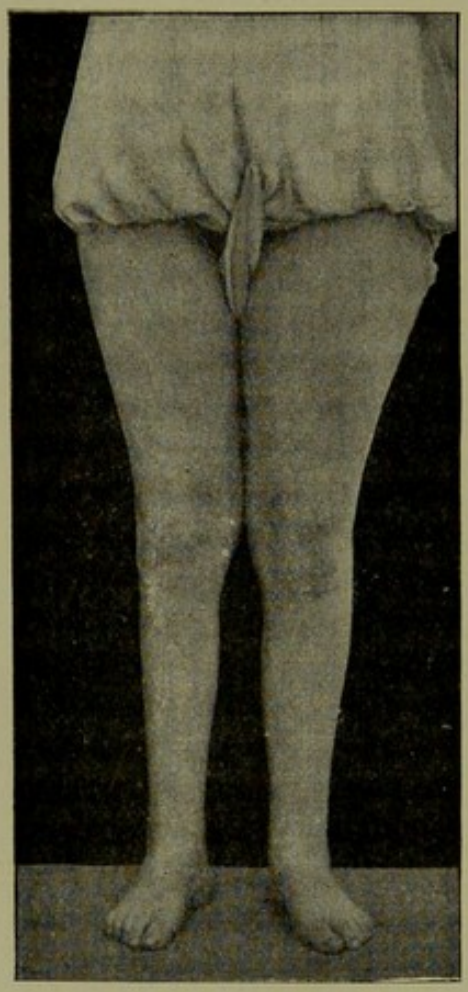

Fig. 178. — *Atrophie musculaire (type Charcot-Marie).* — Atrophie en masse des jambes; intégrité relative des muscles des cuisses.

Vous ne pouvez pas, Messieurs, ne pas être frappés de la conformité des cas qui vous ont été soumis avec ceux dont la description synthétique est contenue dans ce passage. Tout dernièrement encore, nous avions dans le service de la clinique une malade atteinte d'Atrophie musculaire (type Charcot Marie): la photographie que je fais passer sous vos yeux fait ressortir le *syndrome morphologique* qu'il importe de retenir (Fig. 178).

Cette Atrophie musculaire, s'il faut en croire de toutes récentes publications, serait la conséquence d'une *névrite périphérique progressive à marche ascendante*. Mais il n'est pas encore démontré que la fibre nerveuse soit primitivement lésée. Peut-être la cellule spinale, peut-être la cellule ganglionnaire, sont-elles altérées tout d'abord? — La technique histologique, en tout cas, n'autorise pas une conclusion formelle, soit dans un sens, soit dans

l'autre, d'autant que les gaines conjonctives des troncs nerveux périphériques dégénérés peuvent s'hypertophier et rendre très difficile, après de longues années surtout, la détermination du processus initial.

Un certain nombre d'observations anatomo-pathologiques d'Hoffmann, de Dejerine et Sottas, de Gombault, de Marinesco, etc., quoique dissemblables dans les détails, s'accordent assez bien dans leur ensemble, pour qu'il ne soit guère possible d'hésiter sur la nature névritique de cette atrophie musculaire. Il semble même que dans sa marche envahissante la névrite puisse atteindre les cordons postérieurs de la moelle. Cependant, je n'aurai rien de précis à vous dire sur ce point, car si la sclérose des cordons postérieurs a été constatée par Marinesco dans l'atrophie musculaire *névritique* ou *neurotique*, il est parfaitement admissible que cette lésion spinale ne soit pas toujours secondaire. *Le champ des atrophies musculaires par lésions spinales postérieures est appelé*, j'en suis convaincu, *à s'agrandir dans une large mesure....*

En résumé, névritique ou non, l'Atrophie musculaire dont je vous ai présenté trois spécimens constitue une variété clinique dont on ne saurait méconnaître l'individualité. L'Ophtalmoplégie externe, totale ou partielle, qui vient s'y adjoindre, et qui parfois la précède, rend le problème plus difficile. — Il faut savoir douter.

D'ailleurs la clinique nous cache tant d'autres mystères, que vous ne sauriez m'en vouloir de n'avoir pas su vous dévoiler celui-là.

VINGT-ET-UNIÈME LEÇON

SUR LE RIRE ET LE PLEURER SPASMODIQUES

I. Les Pleurs et les Rires intempestifs dans certaines hémiplégies ne sont qu'une manifestation de l'état spasmodique.

II. *Rire bulbaire.* — Cas de Bechtereff. — Distinction entre les Pleurs des hémiplégiques et ceux des déments séniles. — Exemple clinique.

III. Mécanisme physiologique du Rire et du Pleurer. — Pleurs des animaux. — Manifestations musculaires accompagnant les sentiments. — Leur localisation faciale pour le rire. — Généralisation du processus spasmodique. — « Fou-rire ». — Pleurs, sanglots, larmes.

IV. Centres qui président aux actes du Rire et du Pleurer. — Noyaux bulbaires moteurs. — Le facial possède-t-il des noyaux et des filets différents pour le Rire et pour le Pleurer? — Associations nucléaires dans l'extériorisation des sentiments. — Rire et Pleurer *réflexes.* — Rôle des centres corticaux : Rire et Pleurer *psycho-réflexes.* — Bâillement.

V. Le centre de coordination du Rire est dans le *thalamus.* — Exemples cliniques.

VI. Disposition anatomique du plan inférieur de l'hémisphère. — *Faisceau géniculé.* — Ses lésions irritatives produisent le Rire et le Pleurer spasmodiques des hémiplégiques. — *Faisceau psychique.*

VII. Comparaison du Rire et du Pleurer bulbaires avec les phénomènes pseudo-bulbaires. — Rire des idiots. — Les lésions du faisceau psychique sont vraisemblablement la cause de certains Rires ou Pleurers spasmodiques[1].

Messieurs,

I. — Aujourd'hui, je vais étudier avec vous le *Rire* et le *Pleurer spasmodiques*, en particulier les variétés qu'on en observe dans l'Hémiplégie de cause cérébrale.

Ceux d'entre vous qui suivent le service ont pu voir, il y a quelques jours, une vieille femme hémiplégique reçue à l'infirmerie à la suite d'une indisposition légère, un embarras gastrique, je crois. Elle avait été admise à l'hospice depuis longtemps déjà pour une impotence du côté droit l'empêchant de gagner sa vie. Ici, à la Salpêtrière, elle avait été bien portante jusqu'au dernier incident

1. Leçon du 1er décembre 1893, résumée par MM. H. Meige et H. Vivier, dans la *Revue scientifique* (13 janvier 1894).

morbide, se mouvant tant bien que mal en dépit de son infirmité.

Lorsqu'elle est entrée dans la salle d'infirmerie nous avons remarqué chez elle une exagération des phénomènes de contracture, qui d'habitude n'étaient pas très prononcés ; en outre, dès que nous l'interrogions, elle était secouée de sanglots et pleurait abondamment. C'était en apparence une véritable crise de désespoir, que rien d'ailleurs ne justifiait. Lors même qu'on lui parlait avec douceur, ou seulement quand on la regardait, tout de suite elle fondait en larmes. A l'heure actuelle, elle paraît consolée ; du moins elle ne pleure plus. Elle a regagné sa division dans l'état où elle se trouvait quand elle en est sortie ; il ne lui reste rien de ce malaise transitoire, si ce n'est une propension à rire sans plus de motifs qu'elle n'en avait à pleurer. Son hémiplégie persiste ; mais elle n'est pas plus accentuée qu'avant (Fig. 179).

Fig. 179. — Malade atteinte d'hémiplégie droite légère, se mettant à pleurer aussitôt qu'on la regarde.

Les épisodes de ce genre sont un fait commun dans l'histoire des hémiplégiques, et on les observe à la Salpêtrière, surtout en hiver, à l'occasion d'un malaise ou d'une indisposition quelconques : on voit survenir tout d'un coup une exagération des phénomènes réflexes : la paralysie s'accentue, avec une tendance à la contracture ; enfin quelquefois se déclarent des crises de Rires et de Pleurs intempestifs, qui ne sont autre chose qu'une *exagération de l'état spasmodique*.

Ces Rires, ces Pleurs, pour n'être pas constants dans l'hémiplégie, y sont très fréquents ; et cet état spasmodique, phénomène beaucoup plus général, se traduisant par une exagération de la sensibilité et des actes réflexes qui lui sont liés, se rencontre encore dans d'autres maladies. Il y a là, Messieurs, des éléments suffisants pour tenter un essai de localisation centrale, la même, quelle que soit l'affection cérébro-spinale à laquelle on ait affaire.

II. — C'est de cette localisation que je tiens à vous parler. Mon désir de le faire s'est accru par ce fait que j'ai lu tout dernière-

ment une observation présentée par M. Bechtereff[1] sur un cas de *Rire inextinguible*, survenu dans des conditions identiques à celles dont je viens de vous parler.

Ce sujet, je l'avais déjà étudié avec une certaine prédilection et je l'avais développé moi-même dans une communication faite au Congrès de Limoges en 1891. Je ne m'attache guère aux questions de priorité et je ne vous aurais pas entretenu de ce détail, si je n'avais vu qu'un travail antérieur au mien avait été publié par M. Bechtereff dans les « Archives de Virchow[2] ». Loin de réclamer la priorité pour ma communication, je suis heureux de la restituer à M. Bechtereff, avec le regret de n'avoir pas eu connaissance de son très intéressant mémoire lors du Congrès de Limoges. J'ajouterai que mes conclusions, pour être un peu différentes de celles du Professeur de Saint-Pétersbourg, cadrent néanmoins, dans leur ensemble, avec les siennes, et je me félicite de me rencontrer avec lui sur ce point.

Voici d'abord, très sommairement, le cas de Bechtereff :

Il s'agit d'un jeune homme atteint d'hémiplégie gauche par syphilis cérébrale. Il était indolent et somnolent. Il avait une constante et invincible tendance à pleurer : il suffisait de le regarder pour le faire fondre en larmes. En outre il était sujet à des accès de Rire inextinguible, à de véritables *spasmes de Rire*, se reproduisant plusieurs fois dans la journée. Cela ne semblait pas être le fait d'un acte réflexe; le chatouillement, par exemple, ne les provoquait pas. Ils survenaient toujours sous une influence psychique : influence spontanée, *autochtone*, comme dit M. Bechtereff, si fugitive souvent que le patient ne se rappelait pas la cause de son Rire et le trouvait déplacé. Les accès duraient une demi-heure, une heure, deux heures, avec de très courtes rémissions dans les grandes crises. Le traitement spécifique fut appliqué : l'hémiplégie s'amenda et en même temps disparurent les accès de Rire spasmodique.

Les conclusions de l'observation de M. Bechtereff — à laquelle manque l'autopsie — sont supposées conformes à la localisation présumée des *centres expressifs* dans la *région antérieure du tha-*

1. Société de névropathie et de psychiatrie de Kazan, 24 avril 1893.
2. Die Bedeutung der Sehhügel auf Grund von experimentalen und pathologischen Daten (*Virchow's Arch.*, 1887, tome 110, p. 102).

lamus. Là, en effet, se trouverait le système des noyaux où convergent, d'une part, les fibres qui transmettent la stimulation corticale, et, d'autre part celles qui conduisent l'excitation réflexe.

La lésion locale du cerveau est-elle la cause directe de l'impulsion au rire irrésistible, ou bien en est-elle une cause indirecte, en ce sens qu'elle empêche l'action des centres d'arrêt?

M. Bechtereff admet cette dernière hypothèse, parce qu'il faut une cause *mentale*, si légère qu'on l'imagine, pour provoquer le rire. Dans un travail de date récente auquel je ferai tout à l'heure quelques emprunts, M. Strümpell conclut dans le même sens.

Quoi qu'il en soit de cette conclusion, ce que nous retiendrons pour le moment, c'est le fait en soi du *Rire inextinguible*. Et ce fait n'est pas isolé.

Chez les hémiplégiques, tantôt un Rire, tantôt un Pleurer spasmodiques surviennent par accès, incités par un souvenir, par le réveil d'une image emmagasinée vraisemblablement dans la région des lobes frontaux. La chose doit être depuis longtemps connue : on sait que ces malades sont sujets à une sensiblerie spéciale, mais qui n'a guère été étudiée en tant que symptôme; et l'on n'a fait qu'entrevoir le grand intérêt qu'elle comporte au point de vue de la localisation.

Nous ne connaissons rien de l'état psychique de nos semblables que par les expressions qu'ils nous en fournissent. Abandonnés à nous seuls, aurions-nous même des sentiments? La question est indécise et divisera toujours l'École. Mais il semble que ces deux manifestations extrêmes de la tristesse et de la gaieté, — les pleurs et les rires, — sont comme les deux principaux points de repère dans l'enquête physiologique à faire. Si, de l'analyse de certaines constatations bien simples, on pouvait tirer quelques données sur les variations, en plus ou en moins, de la fonction émotive, peut-être arriverait-on à dégager une des inconnues du grand problème de la vie psychique.

Pour revenir à nos malades, je dois dès maintenant vous prémunir contre une erreur. Les hémiplégiques dont il s'agit ne sont pas de ces *déments séniles*, chez qui se font chaque jour de petits foyers de thrombose, et dont l'intelligence déchoit au fur et à mesure. Ils ne réalisent pas ce type de « vieillard pleurnicheur »

que ne voulait pas être Diderot. Nos malades possèdent toutes leurs facultés, bien qu'on soit tenté, à première vue, de les en croire privés. Si on les interroge de près, on voit qu'ils n'ont rien ou presque rien perdu de leur mémoire, de leurs associations d'idées, en un mot de leurs facultés d'entendement. La démence sénile — mal nommée puisqu'elle peut survenir chez les sujets de tout âge atteints d'une lésion organique du cerveau — a, elle aussi, son Rire niais, ses Pleurs intarissables. M. Magnan les a très bien décrits; mais il n'est pas question de cela pour le moment.

Nous verrons que beaucoup d'hémiplégiques souffrent (et même cruellement) de cette disposition au Rire et au Pleurer excessifs, et qu'ils savent tout ce qu'il y a de ridicule dans ces manifestations intempestives. Une plaisanterie anodine et ne comportant pas tant d'éclats de gaieté entraîne une explosion de joie qui semble ne plus devoir s'arrêter. On voit de ces malades qui, malgré l'intérêt qu'ils portent aux choses de l'esprit, ne peuvent pas, par exemple, aller au théâtre, redoutant de rendre leur voisinage insupportable par leurs Pleurs ou leurs Rires bruyants.

Je recevais dernièrement la confidence d'un hémiplégique en pleine possession de son intelligence, qui me racontait combien cette sensiblerie lui était devenue pénible, et il me citait l'histoire suivante. Une dame lui annonce que son petit chien vient de mourir. « Vraiment! dit-il, oh! que c'est regrettable! » Est-ce le dernier mot « *regrettable* » qui, par une sorte de suggestion, réveille en lui une série d'idées tristes? Toujours est-il qu'il se produit comme un déclenchement de tous les ressorts expressifs; la simple tristesse de la physionomie entraîne les larmes; après les larmes, les sanglots; bien plus, ce malheureux homme n'est plus maître de ses sphincters.... Je pourrais vous citer maints faits analogues où le Rire remplace le Pleurer.

Ainsi, d'une façon générale, le Rire, dans ces cas, — ou le pleurer — sont bien des manifestations d'un sentiment gai ou triste, mais plus expansives qu'il n'est permis par le grave Erasme dans sa *Civilité puérile et honnête*. C'est une expression motivée sans doute, mais par trop démonstrative, et qui se traduit, en pathologie, par un syndrome spasmodique.

III. — Avant d'étudier la manifestation morbide, je voudrais bien vous dire un mot de la manifestation physiologique. Or, il

faut-l'avouer, le mécanisme intime du Rire et du Pleurer *normaux* sont très mal connus.

Le Rire en particulier n'a guère pu être étudié par l'expérimentation, « pour ce que rire est le propre de l'homme ».

Le Pleurer serait aussi un de nos apanages. C'est, disait Delille, « le plus beau privilège de l'homme ». La formule est contestable, car si l'on ne connaît pas d'animaux qui rient, il en est qui pleurent, et dans des conditions telles qu'ils semblent exprimer ainsi un sentiment. Toute une classe de mammifères, en particulier les ruminants, sécrètent des larmes en abondance : le veau, par exemple, comme l'atteste la locution courante. Le cerf, le daim, la gazelle pleurent aussi, les petits en appelant leur mère, les adultes quand ils sont blessés, à l'approche de la mort. Leur appareil lacrymal est même compliqué d'une surface cutanée de sécrétion accessoire, *le larmier*, surajoutée à la glande profonde.

Chez l'homme, le Rire et le Pleurer s'accompagnent d'une mimique spéciale. Les animaux n'ont-ils pas une faculté analogue? Quelques anthropoïdes ont, paraît-il, des expressions de visage significatives, non pas seulement la grimace qui nous amuse, mais de véritables mouvements expressifs qui mériteraient d'être étudiés davantage, bien plus que le langage problématique de ces animaux.

Revenons encore au Rire et au Pleurer chez l'homme. Ils rentrent dans l'ensemble des manifestations musculaires, donc *motrices*, qui sont la conséquence obligée de tout sentiment. Ce que je vous dis là ne dépasse pas les limites de la physiologie et de la pathologie pures. Il n'y a rien de téméraire à affirmer, comme je viens de le faire, qu'un « mouvement de l'âme » ne peut se traduire que par un acte musculaire ou l'équivalent d'un acte musculaire, une sécrétion, par exemple, et qu'il se traduit nécessairement par un acte d'*innervation centrifuge*. Gratiolet, dans un ouvrage déjà ancien *sur la physionomie et les mouvements d'expression*, avait avancé que tout sentiment se révèle par un acte, et, dans un langage un peu lyrique, il disait : « Quand un plaisir s'éveille à propos d'une sensation quelconque, l'organisme entier chante sur divers tons un hymne de satisfaction et de joie[1] ». Je vais vous fournir un nouvel exemple de cette vérité.

1. *De la physionomie et des mouvements d'expression*, Paris, 1869.

Un étudiant en médecine que je connais intimement, et qui, depuis six ans déjà, est atteint d'hémiplégie syphilitique, me raconte qu'il a renoncé à lire des romans : les malheurs de l'héroïne le font éclater en sanglots, ses joies lui donnent de véritables transports. Cependant, remarquez bien qu'il ne lit pas à haute voix; il ne lit que *des yeux*, et ce sont uniquement les sentiments qu'il éprouve qui mettent en jeu l'appareil musculaire. Dans son cas, c'est un spasme qui se produit au lieu de cette vibration imperceptible que nous ressentons tous. Ainsi que l'a très bien démontré Féré[1], le plaisir et la douleur, la joie et la tristesse ont une «nécessité de réaction ». Chez les sujets en état de spasme, la moindre contraction tend à se généraliser.

Vous savez, d'autre part, que les expériences de Charcot et P. Richer ont prouvé que la contraction provoquée de certains muscles de la face, chez les hytériques, entraîne toute une série d'attitudes générales appropriées. Une contraction en appelle une autre, ou plusieurs autres diversement combinées. Nous voilà donc rentrés dans notre sujet, car les actes du Rire ou du Pleurer ont une première localisation faciale puis tendent à se généraliser. Il semble qu'en décrivant le Rire, on veuille refaire la leçon du maître de philosophie de M. Jourdain : vous verrez que dans l'interprétation ou la description simple de ce phénomène si banal on peut trouver des renseignements d'un haut intérêt.

La première manifestation faciale, à la commissure des lèvres, consiste en une petite contraction d'un muscle peaucier, le zygomatique. C'est là toujours qu'en est le début, par conséquent dans une région innervée par des filets du facial inférieur : c'est d'abord le *sourire*, qui ne dépasse pas « le bout des lèvres », puis, qui s'étend et gagne le « nœud de la gorge ».

Le phénomène, limité d'abord à la face, atteint la glotte interligamenteuse. La glotte intercartilagineuse intervient à son tour et se dilate, pour laisser passer l'air que chassent les contractions du diaphragme. Quand ce dernier muscle entre en jeu, il est évident que l'excitation, partie du noyau du facial, passe par le pneumogastrique, le spinal, et est parvenue aux noyaux du phrénique. C'est le moment du Rire à « gorge déployée ».

Enfin se produisent des manifestations plus bruyantes encore et

1. *Sensations et mouvements*, Paris, 1887.

plus généralisées. La colonne motrice médullaire elle-même est émue, et tout le corps participe au spasme général (Fig. 180). On « se tient les côtes », on « se tord ». Voilà le « Rire homérique », rire épique des dieux de l'Olympe, à la vue de Vulcain le boiteux voulant supplanter Ganymède.

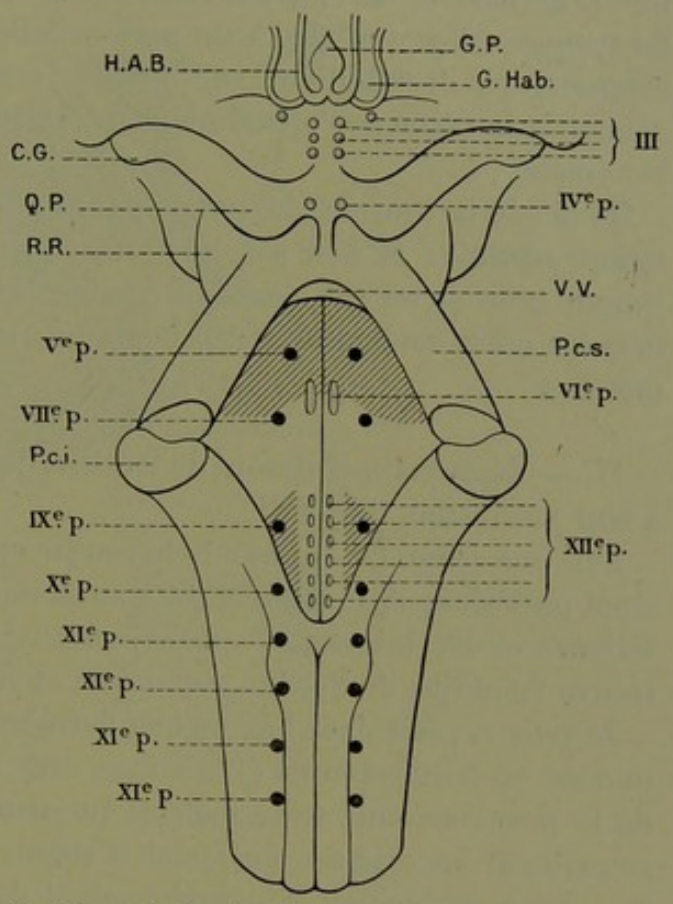

Fig. 180. — Moelle allongée vue par sa face postérieure et montrant par transparence la situation approximative des noyaux moteurs bulbaires.

G P. Glande pinéale. — G Hab. Ganglion de l'Habenula. — C G. Corps genouillés. — Q P. Tubercules quadrijumeaux postérieurs. — R R. Ruban de Reil. — V V. Valvule de Vieussens. — P c s. Pédoncules cérébelleux supérieurs. — P c i, Pédoncules cérébelleux inférieurs. — III. Noyaux de la troisième paire. — IV p., V. p., VI p., VII p., IX p., X p., XI p., XII p. Noyaux bulbaires des nerfs pathétique, trijumeau, moteur oculaire externe, facial, pneumo-gastrique, glosso-pharyngien, spinal et hypoglosse.

Si maintenant nous passons en revue les phénomènes qui caractérisent le *Pleurer*, nous les verrons se succéder dans un ordre analogue. Cette fois, c'est — au début — un abaissement des coins des lèvres, sous l'action de quelques muscles mentonniers, la houppe du menton, le triangulaire des lèvres, qui, en se contractant, produisent sur la région sous-buccale ces ondulations significatives qui précèdent chez les enfants l'explosion des larmes. L'excitation se propage aux muscles de la glotte, puis au diaphragme; enfin le sanglot éclate, secouant le corps convulsivement comme pour le rire.

J'ai réservé pour la fin les *larmes* mêmes. Or l'afflux des larmes est sous la dépendance d'un nerf moteur. Il se fait avec une abondance et une soudaineté qu'un nerf vaso-sécrétoire seul peut déterminer : telle la corde du tympan pour le flux salivaire. La sécrétion

lacrymale se produit dans des conditions absolument identiques à celles de la sécrétion salivaire dans les expériences mémorables de Cl. Bernard et de Vulpian. Nous savons très bien que la corde du tympan est assimilable à un nerf moteur par ses origines, ses rapports, sa distribution, sa fonction. C'est un filet du facial, comme la branche de l'ophtalmique qui se rend à la grande glande lacrymale.

De même la rougeur du visage est un phénomène de vaso-dilatation primitive et non pas le résultat d'une congestion passive, comme celle qu'on voit dans un commencement d'asphyxie. Ainsi tous ces effets sont sous la dépendance de la même colonne grise motrice.

IV. — Essayons maintenant de localiser les centres qui président à leur production (Fig. 181).

Sur une coupe, je représente la couche optique (Th) avec le segment postérieur de la capsule (Cl); au-dessous, la commissure postérieure et les tubercules quadrijumeaux; au-dessous encore se trouve l'aqueduc de Sylvius entouré de sa substance grise.

Je vous ai parlé dans une de mes dernières leçons des noyaux du moteur oculaire commun étagés dans cette région[1]; ils font partie de la même colonne grise motrice que nous retrouvons plus bas, constituant les origines du facial d'abord, du pneumo-gastrique, du glosso-pharyngien, et, en descendant du spinal, dont quelques filets inférieurs ont une origine médullaire. Plus bas encore, dans la moelle, sont les origines du phrénique, que nous verrons intervenir pour secouer le thorax au moment du grand Rire et du grand Sanglot.

Avec ces seules données anatomiques, on peut déjà envisager le processus du Rire, depuis le simple sourire, légère contraction faciale, jusqu'au Rire éclatant, identique à un vrai spasme. Le processus physiologique suit invariablement le même trajet, ayant toujours une direction descendante, depuis la petite diagonale du plancher rhomboïdal jusqu'à la colonne grise cervicale. Et le stimulus de ces noyaux bulbo-médullaires ne s'arrête pas là, puisqu'on peut avoir un spasme généralisé, une véritable convulsion, le « fou Rire », le Rire « épileptique ». J'ajoute enfin que

1. Voy. la dix-septième leçon.

la colonne grise motrice, mise en jeu dans le rire et le pleurer *moteur*, ne commence qu'au *noyau de la cinquième paire, jamais*

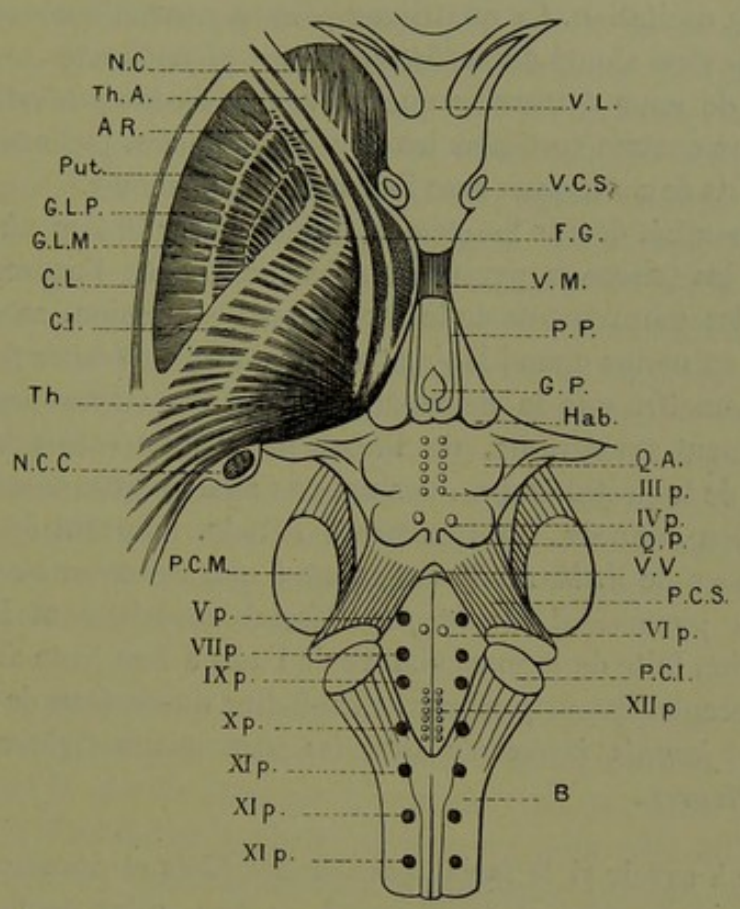

Fig. 181. — Figure schématique représentant : en bas la région protubérantielle avec les noyaux moteurs vus par transparence; en haut et à gauche la région opto-striée sectionnée horizontalement.

N.C. Noyau caudé (tête). — Th A Faisceau antérieur du Thalamus. — A R Faisceau d'Arnold. — Put. Putamen. — G L M Globus medialis. — G L P Globus pallidus. — C I Capsule interne. — C L. Avant-mur. — Th. Thalamus. — N C C Noyau caudé (queue). — V L Ventricules latéraux. — V C S Veine du corps strié. — F G Faisceau géniculé. — V M Commissure grise. — P P Pédoncules de la glande pinéale. — G P Glande pinéale. — Hab. Ganglion de l'Habenula. — Q A, Tubercules quadrijumeaux antérieurs. — Q P. Tubercules quadrijumeaux postérieurs. — V V Valvule de Vieussens. — P C S Pédoncules cérébelleux supérieurs. — P C M Pédoncules cérébelleux moyens. — P C I Pédoncules cérébelleux inférieurs. — B. Bulbe. — III p. Noyaux du moteur oculaire commun. — IV p. Noyaux du pathétique. — V. p. Noyau du trijumeau. — VI p. Noyaux du moteur oculaire externe. — VII p. Noyaux du facial. — X p. Noyaux du pneumogastrique. — IX p. Noyaux du glosso-pharyngien. — XI p. Noyaux du spinal. — *Les noyaux moteurs de l'œil situés au-dessus de l'orifice inférieur de l'aqueduc de Sylvius ne prennent part ni au Pleurer ni au Rire spasmodiques.*

plus haut. Au-dessus, en effet, cette colonne motrice répond aux origines des muscles intrinsèques et extrinsèques de l'œil, et, hormis des cas exceptionnels, on ne voit pas participer les noyaux

gris de l'aqueduc à l'ébranlement des masses ganglionnaires, dans l'expression d'un sentiment.

Les noyaux du pathétique lui-même ne remplissent aucun rôle dans cette excitation. La quatrième paire a usurpé son nom : elle n'a jamais rien ajouté au *pathétique* d'une physionomie.

Avant de nous demander quelles sont les communications qui relient aux centres corticaux les noyaux bulbaires, tâchons de voir les rapports de ces noyaux avec l'expression elle-même.

On a cherché, depuis longtemps, à déterminer le lieu où s'entre-croisent les faisceaux pyramidaux des noyaux de l'expression. Et comme les mouvements de la face, dans l'expression, sont bilatéraux — au moins quand il s'agit du *Rire* et du *Pleurer francs* — il faut admettre que la décussation, complète ou incomplète, est parfaitement symétrique, de l'hémisphère d'un côté à la moitié opposée de la protubérance. Les notions anatomiques dont il s'agit, encore peu connues, sont encore à l'étude. Pourtant de récentes expériences de M. Muratoff ont montré que *l'entre-croisement du faisceau pyramidal de la face* (facial supérieur et inférieur, abstraction faite de la musculature de l'œil) a lieu juste au-dessous des tubercules quadrijumeaux, c'est-à-dire *au-dessous de la région qui n'est jamais intéressée dans les phénomènes réflexes du Rire et du Pleurer*.

Reste à savoir si le facial possède des filets et des noyaux différents pour le *Rire* et le *Pleurer*? — Non, selon toute vraisemblance, les mêmes filets nerveux et les mêmes noyaux servent à ces deux expressions contraires, mais, suivant les cas, ils suscitent des combinaisons motrices différentes. On peut dire, d'une façon générale, que le Rire est un acte musculaire plutôt dû à la contraction des *releveurs*, et le Pleurer à celle des *abaisseurs*.

Si nous considérons ces actes musculaires du Rire et du Pleurer dans leur ensemble, nous pourrons faire une remarque analogue pour les autres nerfs qui y prennent part. Les noyaux du pneumogastrique et du spinal, ceux de la colonne cervicale, innervent des muscles inspirateurs et des muscles expirateurs. Ce sont les premiers qui sont animés dans le sanglot et les seconds dans le Rire; car, qu'il s'agisse du Rire aux éclats ou des sanglots bruyants, ce sont des muscles *respirateurs* qui interviennent. En résumé, les noyaux de la colonne grise motrice animent toujours leurs muscles

tributaires; mais nos sentiments ne se traduisent pas par des excitations de tel ou tel noyau bulbaire *pris en masse* : il semble qu'ils fassent un choix parmi les cellules de chaque noyau.

Si des sentiments moins simples que la joie ou la peine nous émeuvent, plusieurs de ces groupes de cellules peuvent vibrer ensemble; si un sentiment revêt une intensité extrême, les groupes prochains ne peuvent rester inertes, et les muscles du visage qui servent au rire franc, au pleurer sincère, combinent leur action de manière à produire des effets complexes. On rit aux larmes, on pleure de joie : c'est le « δακρυόεν γελάσασα » d'Andromaque.

Mme de Sévigné, sans rien nous apprendre, nous dit, dans un joli langage : « Ce n'est pas toujours de tristesse qu'on pleure; il entre bien des sentiments dans la composition des larmes ». — Traduisons platement en style anatomique : Il entre bien des associations de cellules nucléaires dans l'extériorisation motrice des sentiments. Ajoutons aussi que, tout comme les grandes secousses émotives, certains états morbides donnent à la physionomie une double expression de tristesse et de joie.

Ainsi le phénomène bulbaire n'est pas toujours simple; l'activité des noyaux n'est pas toujours uniformément localisée. La raison en est que la moelle allongée n'agit pas comme centre purement réflexe, — l'excitation bulbaire directe n'a pour effet qu'une contraction réflexe, sans manifestation expressive connue, comme le montrent quelques expériences décisives, — mais qu'elle obéit à des commandements venus de plus haut, de la substance corticale. Ces ordres, qui vont produire des actions *psycho-réflexes*, sont transmis, cela n'est pas douteux, par la *couche optique*.

Les connexions de la couche optique avec les noyaux bulbaires sont telles, que, pour chaque expression (simple ou complexe), il existe un centre de commandement. De ce centre partent les incitations destinées aux noyaux bulbaires et elles relèvent elles-mêmes d'un ébranlement psychique.

Admettons pour un instant une lésion exclusivement irritative, localisée dans le bulbe seul et non plus haut. Vous ne constaterez qu'un spasme grimaçant, participant à la fois du Rire et du Pleurer. Tous les groupes cellulaires agissent à la fois, car la couche optique n'intervient pas pour faire son choix.

Retrouverait-on un phénomène analogue dans des cas patholo-

giques? — Sans nul doute, et je vous ai déjà fait entrevoir la chose dans une autre occasion, à propos de la Sclérose latérale amyotrophique.

Vous vous rappelez ce *Rire niais* et *pleurard* si caractéristique, qu'on observe dans la Maladie de Charcot. Il est dû à une excitation de tous les noyaux bulbaires de la physionomie. Ce n'est ni le Rire ni le Pleurer francs, mais un mélange de l'un et de l'autre (Fig. 182).

Fig. 182. — Malade atteinte de Sclérose latérale amyotrophique. Elle a des larmes dans les yeux, et l'on ne sait si elle rit ou si elle pleure. (Reproduction d'un croquis de M. le professeur Pierret.)

Sur cette figure, si exactement reproduite par Pierret, vous ne sauriez décider si le sujet rit ou pleure, d'autant que la malade en question, atteinte de Sclérose latérale amyotrophique, avait une sécrétion lacrymale incessante.

De ce que les phénomènes complexes du Rire et du Pleurer sont la conséquence d'une intervention de l'écorce hémisphérique, il ne faut pas conclure qu'ils sont toujours et exclusivement d'origine corticale. En effet, le Rire et le Pleurer sont souvent de nature purement réflexes, c'est-à-dire qu'ils se produisent dans des circonstances où l'hémisphère cérébral est absolument neutre.

Le chatouillement, par exemple, provoque le Rire le plus franc, — un Rire, cependant, sur lequel le cerveau n'exerce aucune action inhibitoire.

Il y a encore bien d'autres modes d'activité systématique des noyaux bulbaires, qui sont, comme le Rire et le Pleurer, tantôt d'ordre psychique, tantôt d'ordre réflexe.

Le *bâillement* est un de ces actes à mécanisme préétabli, auquel participent les muscles innervés par la septième paire, la dixième, la onzième, la douzième et toute une série de paires cervicales. Tantôt il est *réflexe*, tantôt *psychique* : on bâille d'ennui, comme on bâille par besoin de sommeil.

Les *bâillements spasmodiques* s'observent aussi avec une certaine fréquence chez les hémiplégiques. Ce n'est pas seulement un symptôme surajouté aux éléments spasmodiques de l'Épilepsie (Féré)[1] ou

1. *Nouvelle Iconographie de la Salpêtrière*, 1888, tome I, p. 165.

de l'Hystérie (Charcot[1], Gilles de la Tourette, Guinon et Huet)[2]; il semble bien relever lui-même de lésions organiques.

Mais je n'y insiste pas pour le présent : je me borne à vous le signaler comme un *syndrome*, comme une action systématique complexe, dont la fréquence et l'intensité sont exagérées (comme celles du Rire et du Pleurer, chez les hémiplégiques dont je vous parlais au commencement de cette leçon), et dont le mécanisme peut être soit purement *réflexe*, soit *psycho-réflexe*.

V. — Revenons au Rire.

Il est à peu près démontré qu'il a son centre de coordination dans le *thalamus* : c'est là que le chatouillement a son centre de réflexion; mais le Rire ainsi provoqué n'a pas de rapports avec le *Rire pathologique* que nous étudions.

Je vais vous présenter une malade que vous avez déjà vue. C'est une hémiplégique; mais son hémiplégie n'est pas corticale : elle est due à une lésion des noyaux centraux, et elle a entraîné le facies caractéristique qualifié de *pseudo-bulbaire*.

En la regardant marcher, vous constatez que son hémiplégie siège à gauche; sa démarche est très franchement spasmodique. Interrogez-la, elle vous répondra avec la plus grande difficulté, remuant péniblement la langue, laissant s'écouler sa salive. Cette paralysie pseudo-bulbaire est la conséquence d'une lésion qui a interrompu, au-dessus de la décussation des pyramides, les fibres qui vont d'un côté à l'autre de l'hémisphère, pour produire les mouvements bilatéraux de la face.

Le résultat du déficit ischémique a été une paralysie faciale bilatérale. Cette paralysie n'est pas complète cependant : la malade peut articuler encore un peu; mais son langage est des plus difficiles à comprendre.

Vous en savez assez de son histoire pour que nous étudiions ensemble le *syndrome bulbaire* si spécial qu'elle présente au plus haut degré.

Cette femme a pour voisines de salle des hystériques, qui sont loin d'être aussi raisonnables qu'elle. L'autre jour, l'une d'elles

1. *Leçons du mardi*, 1885-89 (*pass.*), et *Clinique des maladies du système nerveux*, tome I, p. 429.
2. *Nouvelle Iconographie de la Salpêtrière*, 1891, n° 3.

nous a donné, pendant la visite, le spectacle d'une belle crise de délire d'action. Elle avait des attitudes fantasques, des gestes prétentieux et comiques; elle faisait des révérences, saluant comme à la messe avec un sérieux imperturbable.

Notre malade, très habituée aux scènes de ce genre, ne put cependant à un moment donné s'empêcher de rire. Et, une fois qu'elle eût commencé, vous vous rappelez ce qui advint : l'explo-



Fig. 183, 184 et 185. — Malade atteint de *Paralysie pseudo-bulbaire*.
A, Etat ordinaire : masque complètement immobile. — B, commencement du Rire. — C, explosion de *Rire spasmodique*.

sion de sa gaieté apparente remplit la salle de ses éclats, et elle devint, en dépit de ses efforts, plus bruyante que l'hystérique elle-même.

Cette variété du Rire est absolument identique à celle de la première malade que je vous montrais tout à l'heure : l'hémiplégie qui est, ici encore, la cause de l'hilarité spasmodique est également le fait d'une lésion des noyaux centraux. Mais l'anastomose de l'écorce et du thalamus est respectée.

La réaction expressive de la stimulation corticale, c'est le rire aujourd'hui; hier c'étaient des larmes : la malade s'ennuyait, et elle s'était mise à pleurer d'un pleurer inextinguible.

L'homme que voici maintenant est un hémiplégique dont la face, comme vous le voyez, est absolument impassible (Fig. 183).

Il marche encore un peu, mais *à petits pas*. Ce n'est point sur son hémiplégie, d'ailleurs, que je veux attirer votre attention.

Remarquez seulement ce masque immobile, cette physionomie sur laquelle ne se traduit aucun des sentiments qu'il éprouve. Seuls, les muscles des globes oculaires fonctionnent bien : les mouvements de déglutition sont très gênés et la parole est presque impossible.

Son intelligence cependant est intacte, et il se rend compte de la venue de ses *crises* avec appréhension le plus souvent, et parfois même avec un réel chagrin. Mais c'est un rieur, un rieur à grands accès (Fig. 183, 184, 185). Le seul mot de « Rire », prononcé devant lui, le fait éclater, et il est incapable de se maîtriser. Il rit « à étouffer », sans métaphore.

Il se sent toujours menacé de ces crises, il les redoute et évite toutes les circonstances qui peuvent les provoquer, car, une fois qu'il a commencé, il lui faut subir le « fou Rire » jusqu'à complet épuisement. C'est comme une attaque d'épilepsie, qui fatalement parcourt le cycle de ses manifestations convulsives et que rien ne peut enrayer, dès que l'aura s'est fait sentir.

Enfin voici une jeune femme atteinte de Sclérose en plaques à forme hémiplégique : le tableau symptomatique de la maladie est complet. L'état spasmodique remonte à trois ou quatre ans. Contrairement à ce que vous venez de voir chez les malades précédents, celle-ci n'a pas d'immobilité de la face ; au contraire, elle grimace en parlant, tortillant les lèvres avec des mines prétentieuses. Ses noyaux bulbaires ne sont donc pas paralysés. Cependant elle est sujette aux mêmes crises. La première fois que nous l'avons examinée, elle remplissait la salle d'un Rire que rien ne pouvait arrêter.

Peut être savez-vous que les *Rires convulsifs* ont été signalés déjà depuis longtemps dans la Sclérose en plaques. Ils se sont manifestés pour la première fois chez cette femme dans des conditions particulièrement intéressantes, dont je désire vous faire part.

C'est en 1887 que l'affection s'est déclarée — il y a donc sept ans. Cette femme, à la suite d'un bain de mer, eut des crampes, des frissons, des tremblements. Elle se coucha très mal à l'aise. Le lendemain, à son réveil, toute la moitié gauche du corps était paralysée : il s'agissait d'une véritable hémiplégie *cérébrale*, puisque le facial inférieur était pris. Le même jour, la malade perdit connaissance et ne revint à elle que le surlendemain. Elle resta six

semaines sans pouvoir parler ; déjà elle était sujette à des accès de *Rire irrésistible*. Soignée par M. Joffroy pour une hémiplégie simple, elle guérit presque complètement, mais très lentement. Rien encore ne pouvait faire soupçonner qu'une Sclérose en plaques avait été la cause de cet ictus. Aujourd'hui la Sclérose en plaques est confirmée et l'hémiplégie a disparu.

Vous n'ignorez pas, messieurs, que la Sclérose en plaques est souvent marquée, à son début, par des attaques successives d'hémiplégie transitoire. Notre malade avait donc deux raisons au lieu

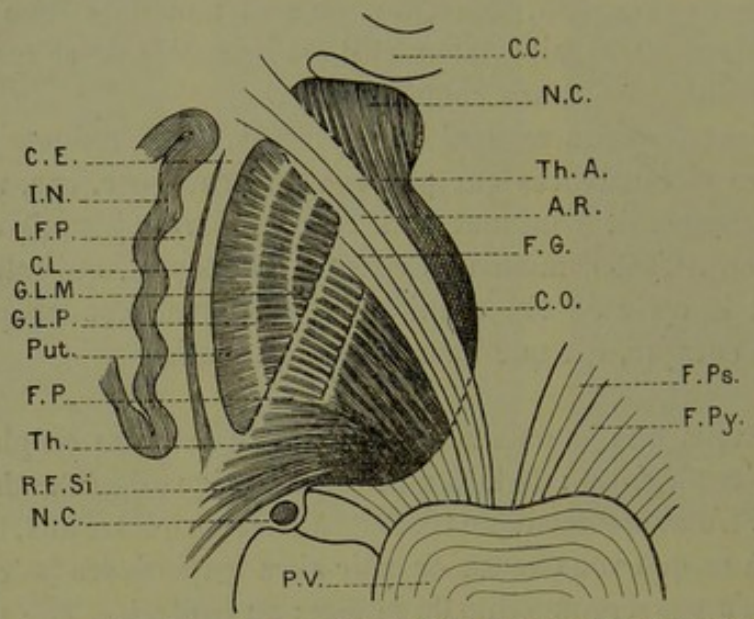

Fig. 186. — Figure *très schématique* représentant les faisceaux du segment antérieur de la capsule se continuant (interrompus ou non) dans la portion la plus interne de l'étage inférieur du pédoncule.

IN. Insula. — LFP. Capsule extrême. — CL. Avant-mur. — CE. Capsule externe. — GLP. Globus pallidus. — Put. Putamen. — FP. Faisceau pyramidal (capsule interne). — Th. Thalamus. — RFSi. Fibres thalamiques du *Stratum sagittale externum*. — NC. Noyau caudé (tête) — NC. Noyau caudé (queue). — ThA. Faisceau antérieur du Thalamus. — AR Faisceau d'Arnold. — FG. Faisceau géniculé. — CO. Noyau interne de la couche optique. — FPs. Faisceau psychique du pédoncule. — FPy. Faisceau pyramidal du pédoncule. — PV. Pont de Varole.

d'une de présenter ce symptôme spasmodique par excellence : le *Rire inextinguible*.

C'est donc dans la Sclérose en plaques qu'il acquiert son maximum. « Oppenheim l'a vu être assez intense et assez prolongé pour déterminer la cyanose de la face et inspirer des craintes d'asphyxie[1]. »

VI. — Ainsi, d'une part, nous voyons le rire éclater spasmodiquement chez les sujets dont la face est immobile, et, d'autre part,

1. *Traité de Médecine* (*Article de* P. Marie), t. VI, p. 359.

nous retrouvons le même phénomène chez cette femme dont la face est agitée de grimaces incessantes. Une lésion peut-elle expliquer ces apparentes contradictions? — Je vais essayer de vous le prouver.

Mais auparavant permettez-moi de vous dire encore un mot sur la disposition anatomique du plan inférieur des hémisphères.

Je représente l'hémisphère gauche coupé horizontalement.

Vous reconnaissez (Fig. 186) l'insula et la capsule extrême, l'avant-mur et la capsule externe, le noyau lenticulaire et le noyau caudé qui n'est que la continuation du putamen; en arrière son segment postérieur et en dedans la couche optique avec le ventricule latéral (Fig. 187, coupe vertico-transversale).

Nous savons tout ce qui concerne le trajet du faisceau pyrami-

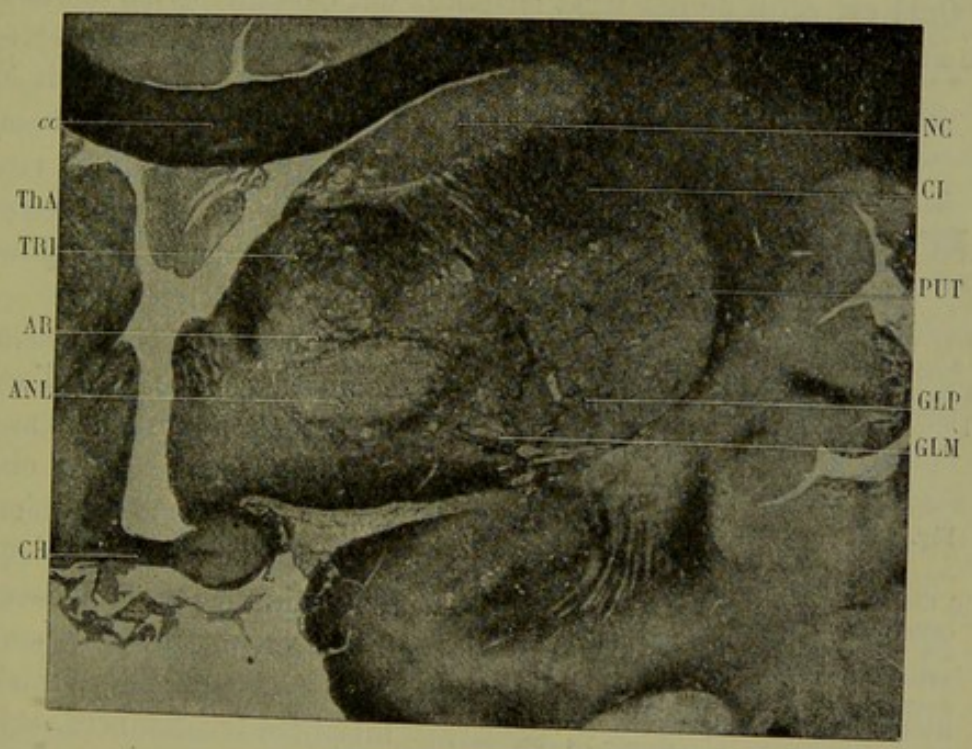

Fig. 187. — Coupe vertico-transversale *de la région opto-striée*, passant par le chiasma optique (photographie).
cc, corps calleux. — NC, noyau caudé. — CI, capsule interne. — PUT, putamen. — GLP, globus pallidus. — GLM, globus medialis. — TRI, piliers antérieurs du Trigone. — AR, faisceau d'Arnold. — ThA, racine antérieure du thalamus. — ANL, anse du noyau lenticulaire. — CH, chiasma optique.

dal dans la capsule, le faisceau moteur du membre inférieur, celui du membre supérieur et celui des muscles de la face jusqu'à l'orbiculaire. Notons encore le faisceau géniculé qui semble destiné aux mouvements faciaux volontaires.

Toutes les parties connues appartiennent au segment postérieur de la capsule. Mais, en avant, c'est l'inconnu : nous ne savons presque rien des fonctions du segment antérieur de la capsule, qui, vers le pédoncule, devient le faisceau innominé, appelé encore *faisceau psychique*.

Ce faisceau ne dégénère pas toujours dans les lésions corticales. Il a des connexions très nettes avec la région frontale. Il est constitué d'abord en partie par les fibres de la région antérieure du thamus qui le rejoignent, après s'être épanouies dans la couche optique, et forment la racine antérieure du thalamus. Plus en dehors, séparé par un faisceau de fibres capsulaires, on voit le *faisceau d'Arnold* (AR), qui s'étend jusqu'au voisinage des tubercules quadrijumeaux.

Quel est celui de ces deux faisceaux qui conduit les incitations de l'écorce frontale aux centres de coordination de la couche optique? — On l'ignore. Mais à coup sûr ce sont les fibres inférieures de l'un de ces faisceaux qui doivent être considérées comme remplissant ce rôle.

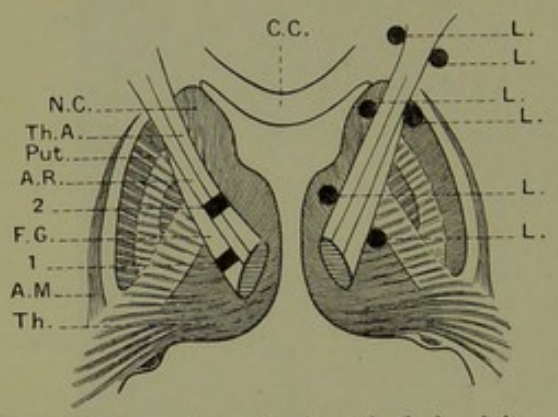

Fig. 188. — Coupe horizontale de la région opto-striée.

CC. Corps calleux. — NC. Noyau caudé. — Th A. Faisceau antérieur du thalamus. — Put. Putamen. — AR. Faisceau d'Arnold. — FG. Faisceau géniculé. — AM. Avant-mur. — Th. Thalamus. — LLL..., etc. Lésions du centre ovale, du noyau caudé, du noyau lenticulaire et de la couche optique exerçant une simple irritation de voisinage sur les fibres des faisceaux de la mimique sans détruire le centre de coordination supposé des mouvements expressifs. — 1. Lésion thalamique interrompant le faisceau géniculé (Hémiplégie faciale). — 2. Lésion thalamique interrompant les fibres du segment antérieur de la capsule (paralysie unilatérale de la mimique spontanée).

Or, lorsqu'un sujet a une lésion destructive totale d'un des segments capsulaires antérieurs, voici ce qu'on observe : quelque effort qu'on fasse, jamais on ne parviendra à stimuler chez lui le centre de la physionomie pour le côté opposé. Un seul hémisphère fonctionnera, et le malade ne rira que d'un côté de la face (Fig. 188, 1 et 2).

Inversement, au lieu d'une *lésion* qui intéresse les fibres à ce niveau, supposons une lésion qui touche le petit *faisceau géniculé*, ou faisceau moteur *volontaire* de la face (Fig. 188, L). Les mouvements psycho-réflexes seront encore possibles et le malade aura gardé sa mimique expressive. Le syndrome sera celui des affections *pseudo-bulbaires à localisation cérébrale unilatérale*.

Enfin, si les deux faisceaux géniculés sont intéressés soit par une *double lésion capsulaire symétrique*, soit par une lésion *unique au niveau de leur décussation*, le sujet ne pourra plus exécuter *volontairement* un seul mouvement du visage. Il lui reste toutefois un faisceau conduisant les incitations du souvenir jusqu'à la capsule interne, jusqu'au centre de coordination des jeux de la physionomie. Il sera donc encore capable d'animer tous ses noyaux moteurs bulbaires. Mais l'excitation sera déréglée, car les noyaux seront, en quelque sorte, en état d'ébriété. Il n'y a plus moyen, pour le patient, de maîtriser son hilarité par l'inhibition volontaire, et le syndrome du *Rire bulbaire* se développe sans contrôle et sans frein.

VII. — Telle est la lésion que j'incrimine chez les hémiplégiques dont je vous parlais tout à l'heure, lésion *irritative pure* quand elle siège *au contact* du segment capsulaire antérieur, lésion *paralysante* quand elle coupe la capsule elle-même. Voilà pourquoi nos sujets ont cette immobilité de la face et pourquoi aussi, lorsqu'on les stimule, le grand Rire ou le grand Pleurer se produisent. Le plus souvent d'ailleurs, ils peuvent se retenir encore, car il est rare que le faisceau moteur volontaire soit totalement intercepté, mais un rien les fait partir, et le rire aboutit à cette explosion que vous venez d'entendre, accompagnée de hoquet, d'engouement laryngien, de salivation, de vomissements même, devenant enfin une véritable *crise convulsive* quand le processus s'étend à tous les muscles.

M. Bechtereff admet une lésion de la couche optique pour expliquer le Rire de son malade. J'avoue que j'ai peine à concevoir, dans ce cas, une lésion de la couche optique, une lésion destructive des centres mêmes de la répartition des mouvements. Si, chez un hémiplégique, il existe, au niveau de ces centres, une lésion non destructive, mais simplement irritative, j'admets que cette lésion puisse produire des troubles irritatifs des mouvements de l'expression; mais comment, du même coup, expliquer l'hémiplégie gauche que présentait la malade de M. Bechtereff? — Il faut de toute nécessité qu'il existe une lésion de la capsule elle-même. Il me paraît alors beaucoup plus vraisemblable d'admettre une lésion de la capsule détruisant le faisceau capsulaire moteur *volontaire*, commandant le côté gauche, *au contact* des fibres expressives, sans interruption de celles-ci.

Si, dans les maladies cérébrales, le Rire ou le Pleurer spasmodiques peuvent dépendre de la lésion que nous venons de supposer, j'ajouterai que cette lésion peut siéger plus haut ou plus bas. Plus elle descend vers le bulbe, moins se trouve particularisée l'expression de la joie, de la douleur, de la haine, de la terreur, etc., toutes manifestations qui correspondent à des jeux infiniment délicats de la physionomie, et qui résultent de l'irritation des centres des muscles peauciers. Cela s'explique par la disposition bien connue des systèmes de projection : les fibres deviennent plus convergentes à mesure qu'on les considère dans un point plus inférieur de leur trajet. Si donc on admet que la lésion est située au point de convergence de ces fibres, on ne peut pas ne pas admettre que tous les sentiments s'exprimeront par un jeu de physionomie unique. C'est le cas dans le facies si impressionnant des pseudo-bulbaires[1].

Dans une observation qui fera date, Strümpell a parfaitement décrit ces transformations de physionomie soudaines qu'on voit, en pareil cas, survenir au moment où l'on s'y attend le moins. La malade dont il rapporte l'histoire[2] avait une paralysie pseudo-bulbaire, par lésion symétrique et bilatérale du faisceau pyramidal. « Le Rire avait quelque chose de particulièrement convulsif..., la bouche s'écartait démesurément et tout le visage restait dans un « état de rire » permanent et excessif... Le passage du Rire au Pleurer était instantané, à la moindre idée triste... »

L'importance d'un état spasmodique préexistant me paraît donc — dans certains cas au moins — très considérable.

Un de mes confrères de province me citait dernièrement un fait où elle était évidente. A la suite d'une chute de cheval, un homme fut atteint d'accidents apoplectiques qui semblaient mettre ses jours en danger. Au sortir de la période comateuse, il était paralysé des quatre membres, mais on remarquait des contractions spasmodiques du bras gauche; la commissure de sa lèvre droite se relevait par petites secousses; de temps à autre les masséters serraient énergiquement les mâchoires comme dans une crise convulsive de tétanos. Dès qu'on lui parlait, *les muscles du visage*

1. Bickeles compte parmi les symptômes de la paralysie pseudo-bulbaire les Rires et le Pleurer spasmodiques. Cet auteur croit devoir faire le diagnostic de ce Rire et de ce Pleurer avec ceux de l'*Hystérie*, dont l'explosion est moins spontanée et la durée moins longue. (Wiener medicinischer Club, 16 mai 1894.)

2. *Uber einen Fall v. prim. systemat. Degeneration der Pyramidenbahnen* (Deutsche Zeitschrift f. Nervenheilkunde, 1894, t. V, p. 227 et suiv.).

entraient en contraction, les larmes coulaient, et puis il *éclatait en sanglots*. Ainsi la propension à pleurer ne faisait que s'ajouter à un état spasmodique préexistant des muscles du visage. Ce qu'il y a même de particulier dans ce cas, c'est que la contracture ou « l'opportunité de contracture » étaient limitées à la face.

Fig. 189.—Contractions spasmodiques de la face dans l'Athétose double.

La localisation que nous venons d'étudier n'est donc pas, je vous le répète, seulement liée à des troubles paralytiques, mais à des troubles spasmodiques, quels qu'ils soient; tels ceux produits par une affection irritative, comme la Sclérose latérale amyotrophique ou la Sclérose latérale pure. Par exemple, chez la dernière malade que je vous ai présentée, vous vous rappelez qu'on trouve des signes de Sclérose en plaques à localisation hémiplégique.

L'état spasmodique de l'Athétose double crée très souvent la même prédisposition (Fig. 189).

Il est, en outre, toute une catégorie de malades chez lesquels on retrouve le *type facial bulbaire* : de ce nombre sont les *idiots*, atteints d'encéphalite scléreuse eux aussi, ils ont des accès de Rire. Par le fait de lésions chroniques de la capsule, des noyaux gris ou de l'écorce, ils réunissent toutes les conditions pathogéniques des *physionomies spasmodiques*.

L'atrophie simple, la porencéphalie, l'encéphalite chronique diffuse, etc., peuvent être la cause de semblables phénomènes. Chez tous ces malades, comme chez les précédents, la lésion a atteint cette partie de la capsule qu'on veut bien appeler « faisceau psychique », émanation du faisceau d'Arnold ou de la racine antérieure du thalamus.

Ici, je dois faire mon *mea culpa*.

Au temps où j'étudiais, avec M. Charcot, les dégénérations du pied du pédoncule, notre attention fut attirée sur ce faisceau auquel jusqu'alors aucun nom n'avait été donné. Je ne savais trop

comment le désigner, je l'appelai « faisceau psychique ». Le nom lui est resté dans quelques ouvrages classiques; mais je suis le premier à reconnaître qu'il ne rend pas compte de ses attributions précises. C'est lui certainement, qui relie le plus directement l'écorce frontale aux noyaux gris de l'hémisphère et du bulbe. S'il n'entre pour rien dans l'élaboration intime des actes psychiques, du moins il a son rôle dans la traduction extérieure de ces actes. Trait d'union entre certains centres où la pensée prend naissance, et d'autres moins nobles qui en projettent automatiquement le reflet, il est l'instrument indispensable des mouvements qu'on qualifie, à tort ou à raison, de *psycho-réflexes*.

A ce titre seulement, et eu égard à cette concession, le *faisceau psychique* n'a pas tout à fait démérité son nom.

VINGT-DEUXIÈME LEÇON

PATHOGÉNIE ET SYMPTOMES DE LA MALADIE DE PARKINSON

I. Etiologie. — Influences psychiques morbides, traumatiques.

II. Symptomatologie. — Attitude, rigidité, *masque parkinsonien* ; propulsion et rétropulsion. — Festination.

Tremblement et rigidité : la raideur et les attitudes parkinsoniennes peuvent exister sans tremblement ; mais on ne voit guère le tremblement sans la raideur.

Tremblement et faiblesse. — Localisation du tremblement : membres supérieurs et inférieurs, muscles des mâchoires, muscles de l'œil, intégrité des muscles du cou. — Antagonisme des fléchisseurs et des extenseurs.

III. Synchronisme des mouvements dans toutes les parties qui tremblent. — Fixité du regard.

Troubles exclusivement subjectifs de la sensibilité. — *Thermophobie.* — *Impatiences musculaires.*

IV. Exemples cliniques. — Un « cas type » de Paralysie agitante. — Cas exceptionnels où le tremblement s'exagère à l'occasion des mouvements volontaires. — Forme hémiplégique de la Maladie de Parkinson. — Hémiplégie progressive et tremblement progressif.

V. *Hémiplégie parkinsonienne* simple et *double hémiplégie parkinsonienne.* — Grandes analogies du facies parkinsonien avec celui des paralysies pseudo-bulbaires. — La localisation d'une lésion (encore hypothétique) des centres nerveux chez les sujets atteints de Paralysie agitante paraît être *sous-thalamique* ou *pédonculaire*[1].

Messieurs,

La Maladie de Parkinson est une de ces affections qui renferment encore tant d'inconnues, elle reste pour nous un problème si absolument inexplicable, que nous y sommes sans cesse ramenés par l'attrait du mystérieux. Tous les faits qui peuvent contribuer à nous éclairer sur son essence même méritent donc d'être encore enregistrés avec soin. Sans prétendre apporter des conclusions irrévocables, j'espère faire valoir aujourd'hui devant vous quelques considérations qui nous permettront, tout au moins, d'édifier une hypothèse sur la nature et la pathogénie de la *Paralysie agitante.*

Mais avant d'attaquer le vif de la question, permettez-moi de vous

1. Leçon du 16 février 1894, résumée par M. Henry Meige, *in Journal de Médecine et de Chirurgie pratiques*, 25 août 1894.

rappeler en quelques mots les principaux symptômes et l'évolution générale de cette singulière névropathie, — je ne dis pas *névrose*, — et de vous faire voir plusieurs sujets, dont les uns peuvent être considérés comme schématisant le tableau morbide le plus complet de la maladie, tandis que les autres en représentent les variétés frustes ou anormales. Je me propose d'insister particulièrement sur l'existence de certains *troubles psychiques*, qu'on néglige trop souvent, j'en ai la conviction ; eux seuls, peut-être, nous mettront en mesure de tenter, *pour des cas déterminés*, une localisation anatomique ou fonctionnelle.

Je vous montrerai en effet que les résultats fournis jusqu'à présent par les constatations nécroscopiques ne nous apportent que des renseignements impropres à une interprétation pathogénique plausible.

I. — D'abord, passons rapidement en revue les principaux facteurs Étiologiques.

L'hérédité directe n'y figure pas, non plus que l'hérédité indirecte, bien que Gowers l'ait admise dans 15 pour 100 des faits. Quant à l'*hérédité nerveuse en général*, elle pourrait être retrouvée, selon Charcot, *presque toujours*.

En revanche, les causes déterminantes sont extrêmement nombreuses, je dirai même beaucoup trop nombreuses. Les *émotions* de toute sorte, la frayeur surtout et les chagrins occupent le premier rang ; vous concevez qu'il soit impossible d'en dresser une liste, même incomplète, puisqu'elles sont variables à l'infini.

La maladie se déclare tantôt immédiatement, tantôt un certain temps après l'*impulsus psychique*. Les grandes calamités publiques en font parfois un mal local et comme épidémique.

A une date qui n'est pas bien loin de nous, dans un pays qui venait d'éprouver les malheurs les plus immérités et de traverser les plus cruelles angoisses, les cas de Maladie de Parkinson se multiplièrent dans des proportions surprenantes. A Strasbourg, en particulier, les médecins n'hésitèrent pas à les attribuer aux souffrances et aux terribles péripéties du siège. Dans l'espace de 31 jours, la ville avait reçu 193 719 obus, soit 6 249 par jour ! Deux maisons seulement avaient été épargnées. On imagine l'affolement que peut produire un pareil désastre. S'étonnera-t-on que, malgré leur courage héroïque, nos compatriotes aient ressenti pendant

plus d'un mois la plus poignante et la plus légitime frayeur, le bombardement s'exerçant systématiquement sur une ville où restaient enfermés les femmes et les enfants? — M. Beschet a insisté avec raison, dans sa thèse, sur ce côté étiologique, intéressant à plus d'un titre.

Si les *traumatismes* ont une influence sur l'apparition de la Maladie de Parkinson, c'est sans doute en raison de la peur qui en est l'accompagnement inévitable, mais il est possible qu'il agisse sur les centres nerveux par une répercussion matérielle dont je vous reparlerai.

On a également signalé parmi les *causes pathologiques* le typhus et la dysenterie ; je ne crois guère à l'action directe ni de l'un ni de l'autre.

II. — J'arrive à la Symptomatologie.

Mais, avant d'étudier certains cas spéciaux, qui vont, je l'espère, jeter quelque lumière sur la nature de la Maladie de Parkinson, laissez-moi, Messieurs, vous en retracer une esquisse d'ensemble : vous saisirez mieux ainsi les rapports et les différences sur lesquels j'ai l'intention de retenir votre attention.

Ce qui frappe d'abord chez tout sujet atteint de Paralysie agitante, c'est l'*attitude*. Ici, je ne connais pas l'exception. Le corps semble comme l'a si bien dit Charcot, *soudé*, *figé*, dans une position qui paraît être le résultat d'une rigidité particulière de tous les muscles.

Le malade ne se déplace qu'avec des précautions infinies ; il est avare de ses gestes comme s'il craignait de se briser en se remuant.

Le tronc est incliné en avant, le cou tendu, la tête rejetée en arrière. Le regard est fixe et le globe oculaire immobile.

Pour voir de côté, le Parkinsonien ne tourne pas la tête, il déplace tout son corps ; on dirait qu'il cherche à éviter les mouvements de rotation du cou, à la façon des rhumatisants qui souffrent d'un torticolis musculaire.

Non seulement les bras, les jambes et la tête semblent soudés, mais tous les traits du visage sont contractés de façon à produire un masque spécial. Ce *masque* n'est pas sans expression : c'est celui d'un étonnement persistant, mêlé de défiance. Il m'est difficile de voir là un simple effet de contracture ou de rigidité musculaire, exclusivement. J'y trouve quelque chose de plus, comme la tra-

duction d'un « état d'âme » qui ne varie pas ; vous jugerez vous-mêmes de ce que j'avance, lorsque je tenterai une interprétation des phénomènes *psychiques* de la Maladie de Parkinson.

Observez cet homme qui vient ici chaque semaine pour suivre le traitement par le fauteuil trépidant : il a l'air stupéfait, même ahuri, et ce n'est pas une physionomie fugitive : toujours son visage la conserve ; il paraît aussi anxieux, méfiant, sombre. D'ailleurs, il est d'humeur morose, nous dit sa femme, depuis le début de sa maladie.

Il marche lentement, à toutes petites enjambées, sans jamais regarder le sol où ses pieds se posent.

S'il s'arrête, et qu'on le pousse légèrement, il se met en marche, précipitant de plus en plus son allure, s'inclinant davantage à chaque pas, et il tomberait la face contre terre, si on ne le retenait. On appelle ce phénomène, improprement d'ailleurs, *propulsion*.

La *rétropulsion* est aussi un fait bien connu. Une fois lancé, soit en avant, soit en arrière, le malade semble, selon l'ingénieuse comparaison de Trousseau, « courir après son centre de gravité ». A reculons, il a la même *festination*.

Quelques sujets ont de la *latéropulsion*. Ils vont de côté, croisant leurs jambes l'une devant l'autre, et tombent plus facilement encore.

Je ne fais que vous signaler en passant le *tremblement*, sur lequel je compte revenir avec quelques détails. Si je ne m'y arrête pas immédiatement, c'est que le tremblement est un fait accessoire, contingent et chronologiquement *secondaire*. Charcot l'a démontré, il y a près de vingt ans ; il faisait bien voir par là que la Paralysie *agitante* ne méritait pas son nom.

L'Évolution de la Maladie de Parkinson est tellement variable qu'on ne peut lui assigner aucune durée, même approximative. Le mode de début est lui-même inconstant. A la suite d'une frayeur, elle peut en 48 heures être constituée complètement, frappant du même coup les bras, les jambes, la face. D'autres fois, et le plus souvent, elle s'établit progressivement. C'est une *raideur croissante* qui envahit peu à peu tout le corps, bien avant que n'apparaisse le tremblement.

J'ai beaucoup connu un comédien célèbre qui fut atteint de la sorte. La *rigidité* de toute sa personne, ses gestes, mesurés et lents,

donnaient à son jeu un grand caractère de dignité et de réserve. Certes, ses attitudes n'étaient pas toutes voulues; plus tard, survint le tremblement caractéristique, et alors, il ne put se tenir solidement en scène. Il mourut d'ailleurs peu d'années après.

La raideur peut n'occuper qu'un seul membre au début, et peu à peu elle gagne les autres. Si c'est le bras gauche qui a été atteint le premier, la jambe gauche est prise ensuite, puis le bras droit, et enfin la jambe droite. Cet ordre d'envahissement, mise à part sa lenteur parfois extrême, n'est pas sans analogie avec les phénomènes envahissants de l'épilepsie jacksonienne.

Dans quelques cas tout à fait rares, le tremblement précèderait la raideur, mais seulement pour un temps; on peut néanmoins formuler la règle suivante dont la teneur est implicitement exprimée dans les Leçons de Charcot : *La raideur et les attitudes parkinsoniennes peuvent exister sans tremblement; mais on ne voit jamais de tremblement persister sans raideur.*

Fig. 190. — Maladie de Parkinson. — Attitude « soudée » dans la station assise.

La rigidité, vous ai-je dit, s'accroît progressivement au point d'amener l'immobilité presque complète, et alors les malades sont en quelque sorte *momifiés*.

J'ajoute que la raideur entraîne l'*attitude*. C'est elle qui donne aux malades cette tenue *soudée, empotée, empalée*, qui impose le diagnostic à première vue; c'est par son fait qu'ils se tournent tout d'une pièce. C'est elle enfin qui les fait s'asseoir dans une posture maladroite, le tronc rigide, les deux mains sur les cuisses, comme s'ils étaient toujours prêts à se lever, le dos tendu, s'appuyant à peine, sauf quand un peu de paralysie survient par surcroît. Jamais ils ne s'accoudent, jamais ils ne croisent leurs jambes; aussi, dans la maladie confirmée, est-il souvent difficile de constater l'état des réflexes rotuliens (Fig. 190).

L'*attitude du membre supérieur* n'est pas moins spéciale : l'avant-bras est fléchi sur le bras, et la main sur l'avant-bras. Les quatre doigts raidis, étendus et accollés les uns contre les autres, sont inclinés vers le bord cubital. Le pouce, légèrement fléchi, s'oppose à la face palmaire des phalangettes.

C'est, très exactement, la position de la main qui tient une plume lorsqu'on se prépare à écrire.

Les segments du *membre inférieur* sont, eux aussi, légèrement fléchis les uns sur les autres. Les orteils présentent comme les doigts une fixité relative et des rapports réciproques assez analogues à ce qu'on voit dans la période initiale du *rhumatisme déformant*.

Et à ce propos, Messieurs, je ne saurais trop insister sur les grandes analogies que présentent certains cas de Paralysie agitante

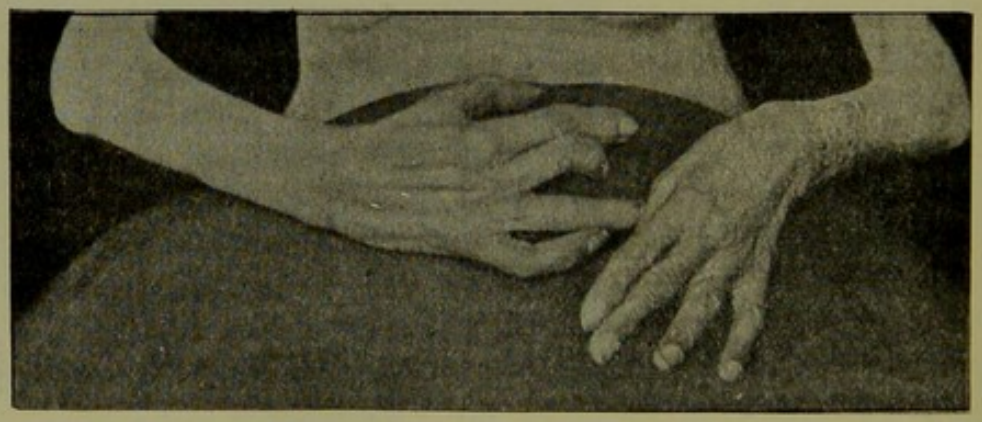

Fig. 191. — Déformations des doigts dans le Rhumatisme chronique.

avec le Rhumatisme articulaire chronique, l'ancienne « goutte asthénique primitive » de Landré-Beauvais (Fig. 191). Quelquefois la

ressemblance est si frappante que le diagnostic exige les plus prudentes réserves. Il faut y regarder de très près avant de se prononcer.

Il n'y a pas huit jours, on nous adressait à la consultation du mardi une vieille femme cassée, soudée, au facies ahuri, aux mains déformées, marchant péniblement, à petits pas; elle nous était recommandée par un confrère qui n'ayant pu sans doute, l'examiner à loisir, avait diagnostiqué un *rhumatisme noueux*. Les mains ramenées sur l'épigastre en pronation étaient en effet toutes déformées, les doigts étaient déviés tous ensemble vers le bord cubital, les épiphyses des métacarpiens étaient saillantes. Tous les mouvements étaient difficiles; mais, chose singulière, cette prétendue rhumatisante n'avait jamais souffert. C'était un beau cas de Maladie de Parkinson *sans tremblement*.

Je pourrais ajouter que l'absence de douleurs n'est pas une règle absolue dans cette variété fruste de Paralysie agitante. Le Rhumatisme déformant est quelquefois le prélude de la Maladie de Parkinson.

Qui plus est, des rhumatisants avérés deviennent parkinsoniens lorsque rétrocèdent les douleurs à l'occasion desquelles ils ont déjà pris les *attitudes parkinsoniennes*.

Nous avons vu tout récemment un homme, jeune encore, chez lequel les phénomènes rhumatismaux s'étaient déroulés dans l'ordre suivant : d'abord une sciatique, puis des douleurs rhumatismales localisées aux orteils, puis encore une sciatique, enfin des déformations articulaires aux pieds et aux mains, cette fois sans douleurs, mais avec soudure des articulations des membres et du tronc, rigidité musculaire, fixité du regard, facies parkinsonien, et, en dernier lieu, tremblement caractéristique.

Insidieusement, très lentement, sans ictus, sans surprises, sans émotions, sans frayeurs, une Paralysie agitante rigoureusement typique s'était donc substituée à une « goutte asthénique primitive », à une « goutte sciatique », en un mot *au rhumatisme articulaire chronique généralisé progressif* de Charcot.

La raideur et les attitudes de la Maladie de Parkinson ne sont le fait ni d'une paralysie, ni même d'une parésie; par conséquent, une fois de plus, le terme de « *paralysie* agitante » est injustifié.

Si les Parkinsoniens ont cet aspect caractéristique, c'est en raison de telle ou telle prédominance musculaire. Les fléchisseurs l'emportant en général sur les extenseurs, on trouve dans leur action prépondérante la raison d'être des attitudes parkinsoniennes.

J'arrive au *Tremblement*, mieux vaudrait dire à l'*Agitation*, car il ne s'agit pas d'un tremblement proprement dit.

On l'observe aux bras, aux jambes, à la langue, dans tout le corps, sauf à la tête.

Aux mains surtout, même lorsqu'on ne le voit pas, il est très appréciable; quand on les prend doucement entre les doigts, on sent très bien les mouvements successifs de flexion et d'extension du pouce et de l'index.

Le Parkinsonien est maladroit, débile, *imbécile*, comme on disait jadis.

Le tremblement commence, ordinairement, presque toujours par de petits mouvements du pouce et de l'index; les autres doigts suivent ce dernier. Le pouce et l'index vont au devant l'un de l'autre, se fléchissant, s'écartant ensuite, puis se rapprochant de nouveau. Ce geste a suscité nombre de comparaisons devenues aujourd'hui classiques; on dit que le malade *file de la laine*, ou *compte des écus*. Les Anglais disent qu'il *frappe sur un tambour oriental*. Chacune de ces images trouve sa justification selon les cas.

Aux membres inférieurs, le tremblement se traduit, dans la station assise, par les *battements du talon sur le sol*. L'agitation des jambes se transmet à tout le corps, et, dans les cas très accentués, le sujet tressaute légèrement sur sa chaise, suivant la cadence battue par son pied.

Enfin, la *mâchoire inférieure* est animée de mouvements alternatifs et rythmiques d'élévation et d'abaissement; la langue apparaît aussi, par secousses successives, entre les arcades dentaires : on dirait que le malade *marmotte une litanie interminable*.

Enfin les yeux, ainsi que l'a montré Debove, ont également une certaine tendance au nystagmus dans la position externe. C'est leur façon de trembler. Vous savez qu'il ne s'agit pas de nystagmus vrai, mais de mouvements *nystagmiformes*.

La *tête* tremble-t-elle, elle aussi? — Il semble qu'une question de fait aussi simple soit facile à trancher. Il n'en est rien; elle a donné lieu à bien des discussions.

Charcot a soutenu longtemps que la tête ne tremblait pas, du moins que le tremblement dont elle est animée ne lui appartenait pas en propre, mais qu'il lui était transmis par les oscillations du tronc.

En réalité, *la tête ne tremble pas*. Et cela, probablement, parce

qu'elle possède une telle variété de mouvements (flexion, extension, rotation, etc.), qu'elle ne peut osciller de préférence dans un sens ou dans l'autre. Tous les muscles qui s'y insèrent, se contractant simultanément, concourent à la maintenir dans une position stable, exagérant même sa fixité. Il en est tout autrement des articulations à mouvements *plans*, comme le poignet, le genou. Les contractions musculaires, agissant dans un seul plan et en sens contraire, entraînent le segment mobile dans une direction déterminée, puis dans la direction opposée : d'où les oscillations rhythmées.

La non-participation de la tête au tremblement a son importance. Elle est un des éléments du diagnostic de la Maladie de Parkinson avec le *tremblement sénile*. En effet, le vieillard « *au chef branlant* » tremble d'*abord* de la tête, et non toujours des membres. Si donc l'on a constaté parfois le tremblement du *chef* dans la paralysie agitante, il faut bien se garder d'en conclure, comme l'ont fait à tort quelques auteurs, que la Maladie de Parkinson n'est autre chose qu'une *sénilité précoce*.

Vous connaissez les caractères extrinsèques de l'agitation parkinsonienne : ce sont des mouvements d'extension et de flexion alternatifs. Or, on peut dire, d'une façon générale, que les tremblements sont toujours le fait d'une série de contractions successives des *extenseurs* et des *fléchisseurs*. On ne voit guère de tremblements consistant en mouvements de pronation et de supination, non plus que de circumduction. Ces derniers toutefois ne sont pas absolument rares. A tant d'égards l'agitation parkinsonienne pourrait être assimilée à un véritable tremblement.

Le chiffre des oscillations est de 4 à 7 par seconde ; variables en nombre et en intensité d'un instant à l'autre, s'exagérant à de certains jours, pendant une semaine, pendant des mois, elles sont plus accentuées, le matin, au réveil. Les courses en voiture, comme les séances de *trépidation* les atténuent notablement, jusqu'à les faire disparaître quelquefois pendant un certain temps.

Sous l'influence de l'*idée* d'un mouvement à exécuter, elles s'exagèrent ; mais au moment où l'acte s'accomplit, elles cessent.

C'est donc un *tremblement de l'immobilité*, l'*opposé du tremblement intentionnel*, tel que celui de la Sclérose en plaques. Quand la maladie est confirmée, on ne le voit jamais disparaître.

III. — Enfin, il est un fait sur lequel on n'a pas suffisamment insisté peut-être, et qui cependant est de nature à nous édifier sur la localisation du trouble fonctionnel central d'où résulte la Maladie de Parkinson : c'est le *synchronisme des mouvements de la totalité du corps*, — synchronisme qui est parfois absolu. Dans la flexion d'une part, et dans l'extension d'autre part, les mouvements se produisent *au même moment*, pour l'ensemble des groupes musculaires atteints de tremblement.

Il semble qu'à l'instar de ces jouets d'enfants dont une seule ficelle fait mouvoir tous les membres, chacun des segments du corps soit relié à un centre commun, et mis en branle par une puissance inconnue, la même pour tous. Une malade que vous verrez tout à l'heure, fait elle-même la comparaison : « Je suis, dit-elle, comme un polichinelle dont on tirerait la ficelle; tout remue en même temps ».

Berkeley, Granet avaient déjà noté incidemment l'apparence du synchronisme. J'ai engagé M. Huet a en recueillir des tracés graphiques; les résultats sont absolument démonstratifs.

D'ailleurs, il suffit de regarder attentivement un malade assis sur une chaise, pour bien se rendre compte que toutes les parties de son corps, ses doigts, ses bras, ses jambes, sa mâchoire, suivent imperturbablement la mesure battue par le talon. Une harmonie parfaite préside à cette danse des membres.

N'est-ce pas là déjà, Messieurs, une forte présomption en faveur de la nature *centrale* et non périphérique de la Maladie de Parkinson? — Je reviendrai sur ce point en temps opportun. Mais je vous demanderai, dès maintenant, de faire une dernière remarque relativement au synchronisme des mouvements.

Il est, vous dis-je, des malades chez lesquels le synchronisme est parfait. Il en est d'autres chez lesquels, après une période de synchronisme, qui dure une minute par exemple, les différents segments du squelette *ne vont plus en mesure*. Alors, en général, c'est le membre inférieur qui retarde sur le membre supérieur. La main et le pied *battent la mesure à contre-temps ou à faux*. Cela se produit surtout lorsque le malade a fait un léger mouvement, lorsqu'il a eu seulement une *intention* de mouvement. Puis, peu à peu le synchronisme se rétablit. Vous ne l'observerez jamais mieux que quand le malade est assis, dans une attitude qui voudrait être

immobile, et principalement quand il ne se sait pas surveillé.

A quoi faut-il attribuer le défaut de synchronisme, si l'excitation *centrale* est la même, au même instant, pour toutes les parties du corps? — Je crois, Messieurs, qu'on doit considérer les segments mobiles des membres comme des pendules articulés, dont les oscillations sont synchrones lorsqu'elles sont de petite amplitude, mais non synchrones lorsque leur angle dépasse un certain nombre de degrés. C'est un phénomène de mécanique assez complexe que je vise en ce moment. M. Marey vous l'expliquera mieux que moi :

« Dans les oscillations d'un pendule, la pesanteur agit tour à tour en sens inverses sur la masse suspendue, de sorte que cette masse présente des accélérations alternativement positives et négatives dont les phases, aujourd'hui bien connues, dépendent de l'action de la pesanteur à chaque instant. Il en est de même pour les mouvements vibratoires où la force élastique de la tige vibrante équivaut à l'action de la pesanteur dans les oscillations. » — L'équivalent de l'action de la pesanteur, chez le Parkinsonien, c'est la rigidité plus ou moins spasmodique des muscles antagonistes, qui agissent « tour à tour en sens inverses sur la masse » du segment de

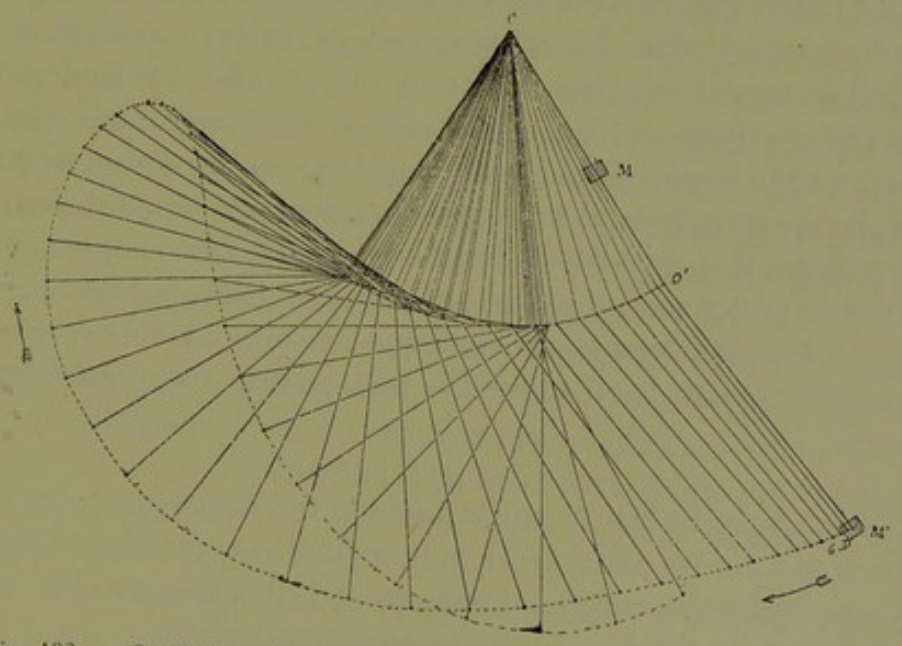

Fig. 192. — Oscillations d'un pendule articulé. (D'après une chronophotographie de M. Marey.)

membre. — « Mais dans certains cas, reprend M. Marey, les conditions du mouvement sont assez complexes pour qu'il soit difficile

de prévoir l'oscillation qui devra se produire : cela arrive pour les pendules articulés (Fig. 192). De ce genre est le balancement alternatif de nos membres inférieurs dans la marche et dans la course, car pendant que la cuisse oscille autour de l'articulation de la hanche, la jambe oscille autour du genou et le pied autour de la cheville. Ces mouvements qui se combinent entre eux et réagissent les uns sur les autres, donnent une résultante extrêmement compliquée ; la figure 192 montre que la chronophotographie en traduit tous les détails.[1] »

L'examen des *yeux* a aussi son intérêt. M. Galezowski et surtout M. Kœnig ont fait, à ce sujet, des remarques fort curieuses dont je ne puis malheureusement vous dire que quelques mots.

Les six muscles qui meuvent le globe oculaire, tendus simultanément, *fixent l'œil dans une position immuable* et lui donnent ainsi un *éclat inusité*. Les paupières elles-mêmes sont rigides et animées de petits battements. La *pupille est étroite, sténosée et raide*. Enfin, on a signalé des crises, assez rares il est vrai, d'amblyopie ou d'amaurose temporaires.

La *fixité du regard* n'est pas absolue, vous le savez. Elle ne peut être comparée à celle des ophtalmoplégies, et la comparaison de « l'œil de verre coulé dans de la cire » ne peut lui être appliquée[2]. Si le globe oculaire est fixe, il peut encore se mouvoir, mais c'est en quelque sorte à contre-cœur que le malade change d'*objet de fixation*. Ce qu'il regarde, il le regarde fixement, et lorsqu'il regarde autre chose, il a de nouveau le même regard fixe, comme s'il lui coûtait de porter son attention ailleurs. Les mouvements de l'œil sont, en tout cas, bien moins lents que ceux des membres ; aussi le Parkinsonien regarde-t-il souvent *de côté*, pour n'avoir pas à déplacer sa tête.

J'ai longuement insisté sur la raideur des mouvements, et je ne vous ai pas encore parlé de la grande *faiblesse* qui l'accompagne. Celle-ci tient à des causes qui nous échappent également. Mais l'immobilité qui en résulte n'est que trop compréhensible.

Ces deux symptômes vont nous donner l'explication d'une autre particularité : la monotonie et la pauvreté de l'articulation des mots

1. Marey, *Le Mouvement*. Paris, Masson, 1894, p. 98.
2. Voy. la dix-neuvième leçon.

La *parole* est *faible, sans intonations*. Elle est lente, avec parfois des périodes de précipitation, une sorte de *festination du langage* comparable à celle de la marche. C'est une véritable *paralysie agitante de la parole*. — Tous ces faits s'accordent parfaitement les uns avec les autres.

Reste cependant une question importante à résoudre : nos malades ont-ils une véritable *rigidité spasmodique* ? — Nous n'avons pour apprécier cette dernière qu'un criterium certain : l'exagération des réflexes tendineux. Or, sur ce point, les auteurs ne s'entendent guère. La raison en est dans l'impossibilité qu'il y a, non pas de rechercher le signe patellaire, mais de le provoquer, à cause de la raideur même des membres. Sans avoir la prétention de trancher la difficulté, je crois pouvoir dire, pour ma part, que dans la majorité des cas les réflexes sont exagérés et même parfois *très exagérés*. Le clonus est plus rare et encore plus difficile à produire.

La *sensibilité*, d'ailleurs, au point de vue objectif, ne présente aucune modification. Mais il est un signe qui n'est pas sans valeur, c'est la *crainte permanente du chaud*, qu'on devrait appeler *thermophobie*, si la désinence de ce mot n'impliquait l'idée d'une vésanie. Il ne s'agit pas là seulement d'une sensation intérieure de chaleur, mais bien d'une très grande appréhension pour tout ce qui est chaud. Beaucoup de Parkinsoniens couchent, même en hiver, avec un seul drap sans couverture. Un de nos malades se promène toujours, quelque temps qu'il fasse, en manches de chemise. Presque tous ont des « bouffées de chaleur », des sueurs abondantes, des « congestions », des sensations rhumatoïdes.

Parmi les *troubles subjectifs de la sensibilité*, il y a lieu de faire figurer ces crampes, peu douloureuses, mais pénibles, obsédantes, sortes d'*impatiences musculaires*, que nous connaissons tous pour les avoir éprouvées lorsque nous sommes restés longtemps immobiles : elles se produisent après quelques minutes seulement de repos chez les Parkinsoniens.

Tous, sans exception, ont un besoin impérieux de s'étirer et d'allonger leurs membres. Ici peut-être, c'est la sensibilité musculaire qui est en jeu.

Notre premier malade prie souvent ses voisins de salle de lui étendre les bras et les jambes et de les ployer à plusieurs reprises, car sa faiblesse est trop grande pour qu il puisse le faire lui-même.

Je connais, comme beaucoup de mes confrères, des Parkinsoniens constamment flanqués d'un domestique, chargé de leur étirer les doigts, les bras et les jambes. Cette manœuvre se renouvelle toutes les cinq minutes; quelquefois plusieurs serviteurs sont obligés de se relayer, jour et nuit, pour accomplir cette fastidieuse besogne; la manœuvre a un effet certain : elle procure chaque fois un petit soulagement.

IV. — Avant d'entamer l'étude pathogénique de la Maladie de Parkinson, je tiendrais à vous présenter encore quelques malades sur lesquels il vous sera facile de reconnaître la plupart des caractères que je viens de rappeler brièvement.

Voici d'abord un homme bien connu de ceux d'entre vous qui ont suivi depuis quelques années les cours de la Salpêtrière. M. Charcot avait coutume de le montrer comme un type parfait de Paralysie agitante, et vous avez pu voir plusieurs fois les petits pompons que notre maître lui faisait fixer sur la tête, sortes de « trembloscopes » très primitifs, qui rendaient l'agitation plus apparente en augmentant l'amplitude des oscillations.

Son histoire a été publiée avec force détails. Je n'en rappellerai que les points essentiels.

La maladie a débuté chez lui à la suite d'une peur. Étant cocher, il conduisait une voiture dont le cheval, effrayé par un train, faillit écraser des enfants sortant de l'école. Son émotion fut grande; pendant quelques jours il eut du délire.

Quelque temps après, il fut pris insensiblement d'un tremblement d'abord menu, indécis, puis de mieux en mieux caractérisé. Et, peu à peu, en quelques semaines, s'accusa tout le tableau de la Maladie de Parkinson.

Vous voyez qu'il a aujourd'hui les attitudes classiques, la soudure du corps, la festination de la marche; il « compte des écus »; il « marmotte des prières »; son regard est fixe, son masque immobile et anxieux; et, quand il est assis, vous entendez ses talons battre la charge, que tous les segments de son corps accompagnent de leurs oscillations rythmées.

Enfin le tremblement cesse au moindre geste *voulu*, pour reparaître aussitôt après.

Ce malade a l'horreur du chaud. Sa voix est monotone et faible. Son humeur est sombre, sans qu'il ait cependant d'idées noires.

A côté de ce malade, voici une femme qui présente les mêmes symptômes avec quelques légères variantes.

D'abord, le tremblement a ceci de particulier qu'il *s'exagère à l'occasion des mouvements volontaires*, tout à fait comparable en cela au tremblement de la *Sclérose en plaques*. Le fait, bien qu'il soit rare, n'est pas inconnu. Signalé par Gowers, il pourrait faire hésiter le diagnostic, si tous les autres symptômes de la Paralysie agitante ne rendaient la maladie absolument évidente.

En effet, cette femme a, comme le sujet précédent, la soudure, la propulsion et la rétropulsion; sa main semble « émietter du pain ». Son visage est immobile et atone; elle n'a pas de mouvements d'élévation et d'abaissement de la mâchoire inférieure; mais on voit nettement, au niveau des commissures labiales, de petites contractions synchrones aux oscillations du reste du corps. Vous remarquerez encore un signe que je me contente de vous signaler pour le moment: elle tient son mouchoir contre sa bouche pour étancher la salive qui s'en écoule malgré elle. Chez cette malade, l'*hypercrinie* salivaire est donc un phénomène anormal; nous aurons bientôt à en apprécier la valeur.

Vous venez de voir, Messieurs, des « cas types », complets, ou peu s'en faut. Il me reste à vous parler maintenant des formes particulières que peut revêtir la Maladie de Parkinson, et spécialement des *formes hémiplégiques* et *monoplégiques*, signalées par Marshal Hall, Charcot, Berbez.

Vous aurez quelquefois l'occasion de voir venir à vous des malades présentant l'*attitude des hémiplégiques*, une jambe traînante, *fauchant* pendant la marche, le pied frottant le sol, le bras du même côté collé au corps, l'avant-bras et la main fléchis, les doigts inclinés sur le bord cubital. Mais vous remarquerez que ces hémiplégiques *tremblent de leur bras malade;* leurs doigts (du côté paralysé) « comptent des écus »; leur tête oscille régulièrement, et, lorsqu'ils se sont assis, leur talon se met à battre la mesure en dépit de leur volonté. Regardez-les plus attentivement encore, et vous verrez que leur corps est raide comme un mannequin, leur *regard brillant et fixe*, leur *physionomie immobile et inquiète*. Pour vous parler, ils se tournent vers vous tout d'une pièce. Enfin, ils vous racontent que tous ces troubles ont commencé *non pas par un ictus apoplectique, mais lentement, petit à petit, par une rigidité progressive.*

Votre première impression sera que vous êtes en présence d'une Hémiplégie; la seconde, qu'il s'agit peut-être d'une Paralysie agitante?... L'une et l'autre sont exactes.

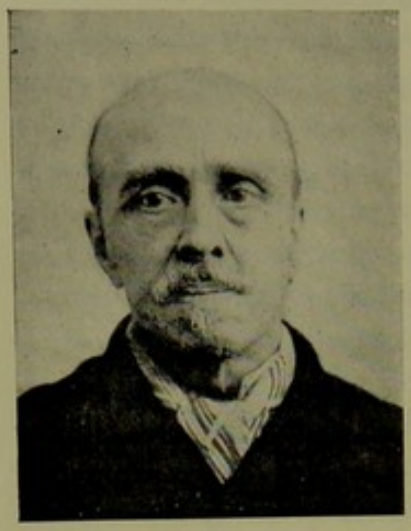

Fig. 193. — Sujet atteint d'hémiplégie parkinsonienne à localisation faciale. (Apparence d'hémiplégie faciale.)

Mais il y a mieux : la *face est asymétrique* : une des ouvertures palpébrales est plus grande que l'autre, la moitié inférieure du visage est tombante, la commissure labiale abaissée du côté de l'Hémiplégie probable (Fig. 193).

Cependant, je tiens à vous le redire, le sujet n'a jamais perdu connaissance, il n'a jamais eu le moindre vertige, jamais enfin aucun accident pouvant laisser supposer l'existence d'une lésion hémisphérique. L'hypothèse d'une hémichorée post-hémiplégique qui, sans cela, aurait pu vous venir à l'esprit n'est donc guère admissible.... Quel doit être alors le diagnostic? Est-ce une *moitié* de Maladie de Parkinson compliquant une hémiplégie? — Non, car l'hémiplégie n'est ici qu'une apparence. Charcot n'hésitait pas à rapporter cette *apparence d'hémiplégie* à la Paralysie agitante, et il ne s'attardait pas à soupçonner une affection surajoutée.

Écoutez l'histoire d'un malade de ce genre : elle vous renseignera, je l'espère, sur la nature d'un de ces cas difficiles.

Voici un ancien soldat de Crimée, qui a eu le typhus en 1855, mais dont la santé générale est toujours restée bonne.

En 1887, il eut, sans cause appréciable, une attaque d'amblyopie suivie d'amaurose passagère.

En 1889, il commença à ressentir des *douleurs* dans tout le côté gauche, puis peu à peu un *engourdissement* et un *état de faiblesse* parétique, d'abord limitée au bras. D'ailleurs pas de pertes de connaissance, pas d'étourdissements, pas d'ictus.

Rien ne pouvait donc faire prévoir jusqu'alors l'existence d'une Maladie de Parkinson.

Mais en 1893, le *bras* déjà malade se mit peu à peu à *trembler*, et ce tremblement, gagnant bientôt la *jambe*, celle-ci devint progressivement de plus en plus traînante.

Aujourd'hui vous reconnaissez du premier coup tout ce qu'il y a de caractéristique dans les mouvements du côté paralysé. « La main compte des écus, le pied bat la mesure. » La parole est difficile; les réflexes sont exagérés du côté de l'hémiplégie. La face est atteinte aussi, le bord rouge des lèvres dessine un « point d'exclamation » dont l'extrémité effilée s'abaisse au niveau de la commissure gauche (Fig. 194). L'œil gauche (côté de la paralysie) est moins ouvert que le droit.

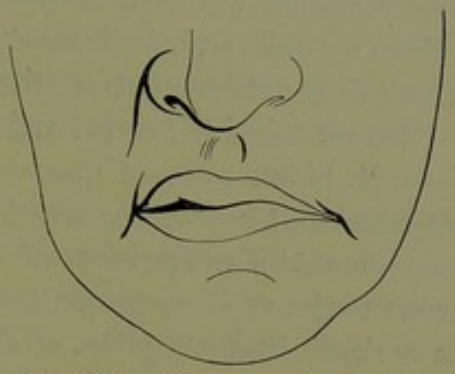

Fig. 194. — Lèvre en point d'exclamation dans l'hémiplégie parkinsonienne.

V. — Vous le voyez, Messieurs, l'évolution des symptômes propres à l'hémiplégie et celle des phénomènes parkinsoniens ont été presque simultanées et si intimement unies depuis la période initiale, qu'il est impossible d'admettre ici un mélange fortuit de deux affections distinctes, réalisant un ensemble composite. Tout cela forme un tout, une seule et même maladie, et il faut, à cette maladie, réserver le nom d'*Hémiplégie de Parkinson*.

Charcot avait présenté autrefois, ici même, des sujets atteints d'Hémiplégies de ce genre, sans tremblement, mais qui avaient cette invariable *soudure* qui fait le fond même de la Maladie de Parkinson, et qui, sans être une paralysie vraie, donne cependant aux malades des *manières* de paralytiques. En effet, si les Parkinsoniens ne se servent pas de leurs membres, ils *peuvent s'en servir*, soit par un effort de volonté spontané, soit par condescendance à l'ordre qu'on leur donne. Un paralytique véritable n'en pourrait jamais faire autant[1].

Gowers, pour résoudre d'un mot la question, désignait un cas de ce genre sous le nom de *Maladie de Parkinson unilatérale*. Mieux vaut, à mon avis, conserver le terme d'*Hémiplégie parkinsonienne*. Il ne préjuge rien sur la nature même de la maladie à laquelle on a affaire; il sert simplement à dénommer une attitude et une localisation périphérique, qui rappellent, l'une et l'autre, celles de l'hémiplégie à développement progressif.

1. Il est curieux de retrouver dans la langue usuelle de la Picardie le vieux mot *palasie*, qui est l'analogue de paralysie, servant à désigner les gens qui *tremblent*. En Picard, *palatiner* se dit pour trembler des mains. On appelait autrefois les paralytiques des *palacins*.

Cela dit, supposons, Messieurs, qu'une affection de ce genre tende à se généraliser, et que peu à peu une nouvelle hémiplégie, identique ou analogue à la première, se développe de l'autre côté du corps. Nous verrons ainsi se réaliser une forme spéciale de Paralysie agitante, qui sera la *Double Hémiplégie parkinsonienne;* et celle-ci ne différera *absolument en rien* d'une *Maladie de Parkinson bilatérale* et entièrement constituée.

Dans un très intéressant article sur les tremblements unilatéralisés, M. Bidon prétend que « l'*hémiparalysie agitante posthémiplégique bilatérale* se reconnaît à l'absence de l'attitude soudée, des mouvements d'antépulsion et des sensations de chaleur »[1]. Nous avons toujours — en ce qui nous concerne — constaté le contraire. La maladie était complète, et c'était cependant une Hémiplégie progressive qui en avait été le prélude.

Or, ce n'est pas là une simple vue de l'esprit. On assiste, en clinique, à des évolutions de ce genre. N'est-il pas légitime d'en conclure que la localisation centrale de la Paralysie agitante est analogue à celle de l'Hémiplégie?

Notez, du reste, que, de même qu'il existe des monoplégies faciales, il existe aussi des *Monoplégies parkinsoniennes* limitées à un seul côté de la face : *le demi-masque parkinsonien* n'est pas exceptionnel.

Enfin, Messieurs, vous savez qu'il existe des *Hémiplégies doubles*, par destruction des centres inférieurs ou par lésion sous-thalamique; quand la localisation périphérique siège à la face et aux yeux, le diagnostic de paralysie pseudo-bulbaire n'est guère douteux.

Eh bien! rappelez-vous les caractères de ces *paralysies pseudo-bulbaires* : le masque immobile, étonné et anxieux, la physionomie hagarde, la parole monotone, la bouche aux lèvres inertes, laissant involontairement couler la salive, la tête penchée, le regard fixe, la lenteur des mouvements, la marche « à petits pas », la raideur dans la station assise et jusqu'au tremblement qui accompagne certains gestes.

Rappelez-vous cette malade de Strümpell, dont la projection photographique vous a été présentée déjà[2]. Est-il possible d'imaginer une attitude et une physionomie plus *parkinsoniennes*? C'était une *pseudo-bulbaire*, puisqu'elle avait le syndrome d'une paralysie

1. *Revue de Médecine*, 1886, 667, 837.
2. Voy. la deuxième leçon.

labio-glosso-laryngée *spasmodique*, causée par une double lésion systématique du faisceau pyramidal.

Rappelez-vous ce malade au rire inextinguible que je vous faisais voir dans ma dernière leçon. Lui aussi marchait à petits pas, raidi et se tournant tout d'une pièce. Cette démarche, de même que l'incertitude et la lenteur des gestes, est chose vulgaire chez les sujets qui subissent coup sur coup de petits ramollissements thrombosiques. C'est une des variétés cliniques les mieux établies du *ramollissement sénile*.

Maintenant, comparez ces symptômes à ceux que nous venons de passer en revue à l'instant même, et vous ne pourrez pas méconnaître les grandes analogies qui les rapprochent. Puis, vous souvenant encore de ce que je vous ai dit sur le siège de la lésion qui produit la Paralysie pseudo-bulbaire, vous conviendrez, je l'espère, qu'une affection offrant tant de points de ressemblance avec cette dernière, peut ou doit être causée par une lésion *localisée dans la même région;* en d'autres termes, Messieurs, vous conclurez que *la localisation de la maladie de Parkinson doit être sous-thalamique ou pédonculaire*.

Sans préciser davantage, admettons provisoirement que c'est dans la région sous-thalamique, où s'entre-croisent tant de fibres nerveuses, que nous devrons chercher la lésion d'où dérive la Maladie de Parkinson. Nous ne courrons pas grand risque de nous tromper. C'est dans cette région, bien certainement, qu'est la main mystérieuse qui, selon le mot de notre malade, « tire sur toutes les ficelles du polichinelle ».

Cependant, Messieurs, ce n'est encore là qu'une opinion insuffisamment fondée et je ne vous la livre que sous bénéfice d'inventaire; nous verrons bientôt si des faits anatomiques peuvent la corroborer.

VINGT-TROISIÈME LEÇON

NATURE ET PATHOGÉNIE DE LA MALADIE DE PARKINSON

I. *Troubles psychiques* dans la Maladie de Parkinson. — Débilité mentale *apparente*; apathie, indifférence, égoïsme sénile, *soudure intellectuelle*. — Délire de suspicion. — Vésanie : mélancolie, idées de suicide. — Rareté des hallucinations. — Analogies des troubles psychiques de la Paralysie agitante avec ceux qu'on observe chez les pseudo-bulbaires.

II. Nature de la Maladie de Parkinson; on l'a considérée comme une pure *névrose*. — C'est une maladie à évolution progressive, sans rémissions, et qui, à l'inverse des névroses, ne rétrocède jamais. — L'influence étiologique des émotions vives et de la peur en particulier a contribué à faire admettre l'hypothèse de la névrose.

III. *Sénilité précoce*. — Différences du *tremblement sénile* et du *tremblement parkinsonien*. — Sénilité des centres nerveux.

IV. Lésions prétendues séniles des centres nerveux dans la Maladie de Parkinson. — Constatations anatomo-pathologiques de Parkinson, Vulpian, Charcot, Westphal, Berger, Dubief, Teissier, Gauthier, Borgherini, Koller, Dana, etc. — Multiplicité des lésions. — Défaut de concordance des observations anatomiques. — Lésions macroscopiques grossières : Chvostek, Leyden, Charcot, Mendel, Blocq et Marinesco.

V. Hypothèse invraisemblable d'une lésion primitive des faisceaux musculaires. — Hypothèse d'une irritation permanente du centre supérieur du *tonus musculaire*. — La rigidité peut être la conséquence d'une exagération du *tonus* normal. — Centres toniques localisés par Luciani dans le cervelet.

VI. Lésion pédonculaire. — Lésion du *locus niger*. — Influence possible des lésions du *locus niger*. — Le *locus niger* est situé aux confins des fibres des *mouvements volontaires* et de celles des *mouvements automatiques*. — Influence étiologique des émotions sur les troubles circulatoires et même sur les altérations matérielles de la région pédonculaire[1].

Messieurs,

Dans la dernière leçon, je vous ai annoncé mon intention de revenir sur la localisation anatomique des troubles fonctionnels, sinon des lésions morbides, qui produisent le tremblement de la Paralysie agitante.

Mais auparavant, je voudrais vous dire encore quelques mots des *phénomènes psychiques* qui accompagnent la Maladie de Parkinson. Peut-être y trouverons-nous un argument de plus en faveur de l'hypothèse que je vous ai proposée.

1. Leçon du 23 février 1894, résumée par M. Henry Meige, in *Journal de Méd. et Chir. pratiques*, 25 août 1894.

I. — Si vous interrogez l'entourage des patients, vous serez surpris d'entendre de curieuses révélations sur l'état mental de ces malheureux. On les considère la plupart du temps comme des *ramollis*, et on les traite comme tels. Ils passent même souvent pour avoir complètement perdu leurs facultés intellectuelles, comme des vieillards tombés en enfance. Défiez-vous de ces appréciations : elles sont presque toujours erronées.

Vous avez vu que le plus grand nombre des Parkinsoniens, — je ne dis pas la totalité, — *paraissent* en général *indifférents* à tout ce qui les environne. Ils ne parlent guère plus qu'ils ne bougent. Renfermés en eux-mêmes, repliés sur eux-mêmes, ils semblent avoir la même répugnance à émettre leurs idées qu'à agiter leurs membres. Ils ne s'extériorisent pas. On leur parle : à peine daignent-ils répondre par quelque bref monosyllabe. On leur annonce des nouvelles, joyeuses ou tristes : et leur visage impassible ne trahit ni plaisir ni douleur. Ils ont l'air détaché de ce monde, et leur apathie paraît absolue.

De là à les accuser d'égoïsme, de ce grand égoïsme sénile si pénible à ceux qu'ils ont aimés, il n'y a pas bien loin. Et c'est là en effet ce que vous entendrez journellement répéter par ceux qui les approchent.

Or, Messieurs, ce grief est injuste. Le Parkinsonien conserve, pendant longtemps, quelquefois indéfiniment, toute la lucidité de son esprit. Il comprend à merveille ce qu'on lui dit et ce qu'on lui raconte. Il saisit la portée des bonnes et des fâcheuses nouvelles, mais, pour traduire sa pensée, pour exprimer ses sentiments, il lui faut faire un si grand effort qu'il s'arrête devant la difficulté de la tâche : il est en état de *soudure intellectuelle* comme en état de *soudure physique*. De même que, par moments, il demande qu'on étire ses membres, de même il exige qu'on lui parle et, en quelque sorte, qu'on le provoque.

Le malade dont je vous entretenais dans notre dernière réunion, cet homme qui possède plusieurs domestiques attachés à sa personne pour lui étirer les bras et les jambes, se fait lire à haute voix des livres et des journaux pendant des heures entières.

Il semble qu'il soit nécessaire de faire travailler pour lui son esprit comme on lui fait travailler passivement les membres.

Le Parkinsonien n'aime pas tant qu'on pourrait le croire à vivre dans l'ombre et la retraite; il faut qu'il se sente entouré des siens,

il faut qu'on l'entretienne des événements du jour, qu'on s'intéresse à lui, et surtout qu'on le plaigne. C'est pour lui un véritable soulagement : plus encore, un besoin.

Cette disposition, vous le comprenez, devient rapidement fatigante pour l'entourage; on ne se trouve pas payé de retour. Les plus dévoués finissent par perdre patience. Ils se lassent d'une telle paresse associée à de telles exigences.

Et comme cet apathique a conservé la plénitude de ses idées, il s'aperçoit vite qu'on le soigne avec moins de sollicitude, qu'on l'évite et qu'on lui cache bien des choses....

Alors, il devient méfiant; et son état psychique revêt bientôt le caractère d'une véritable vésanie, d'une sorte de *délire de la suspicion*.

A l'hôpital, le régime uniforme auquel sont soumis tous les malades ne permet pas de saisir autant de nuances; dans les familles attentives il n'en est pas de même. On est mauvais juge, peut-être; mais le fait ne passe point inaperçu.

Parant a le premier signalé cet *état d'âme*. Ball, au congrès de Londres, en 1881, l'étudia de plus près encore. Il avait été frappé de l'apparence, plutôt que de la réalité des troubles mentaux dans la plupart des cas de Maladie de Parkinson.

Selon Parant, il conviendrait de distinguer trois groupes de malades.

Les uns ne présentent que de simples changements de caractère et d'humeur. Ils sont irritables à l'excès, soupçonneux, exigeants, voulant qu'on s'occupe d'eux sans cesse.

Les autres ont « *un affaiblissement des facultés intellectuelles*, affaiblissement dont le degré est variable, et qui va de la simple obtusion à la démence la plus complète ».

C'est dans ce cas surtout, Messieurs, qu'il importe d'analyser et de scruter soigneusement les dessous de l'état mental.

Un fait que j'ai récemment observé vous montrera bien les erreurs auxquelles on s'expose, si l'on s'en rapporte, pour juger la question, à des appréciations superficielles :

Un de mes externes avait dans sa famille deux oncles atteints de maladie de Parkinson, un Français et un Anglais. Il vint me prier de voir l'un d'eux, me disant que le vieillard se *ramollissait* peu à peu, qu'il était devenu d'une exigence insupportable, et qu'on ne

pouvait plus rien lui faire comprendre. J'y allai, et, figure nouvelle, je fus bien accueilli ; c'est aux personnes de la famille que sont réservées — règle assez générale — les grogneries et la mauvaise humeur. J'examinai longuement le malade, et je fus frappé, en conversant avec lui, de la netteté de ses souvenirs, de la lucidité de son intelligence. Il m'entretint des événements récents qu'on lui avait lus dans les journaux, me rappela que Charcot, qui l'avait vu six ans auparavant, lui avait prescrit l'hyosciamine, et me demanda s'il devait recommencer ce traitement.

Bref, au contraire de ce qu'on m'avait annoncé, j'avais affaire à un homme en possession de toute sa mémoire, de tout son jugement, de toute sa raison. Mais comme il semblait morne, inerte, et ne sortait de sa torpeur que pour être despotique, on avait cru qu'il perdait la tête, qu'il *se ramollissait*. Je détrompai de mon mieux la famille, persuadé que je me trouvais en présence d'un de ces cas où le cerveau est *figé* autant que les muscles, ou sinon le cerveau, du moins les nerfs moteurs, puisque les malades sont dans un état analogue à celui des curarisés qui ne peuvent plus manifester leur volonté, tout en continuant à percevoir toutes les sensations.

A côté de ces cas, qui sont les plus fréquents, il en est d'autres — infiniment plus rares — où l'on observe des phénomènes de *vésanie* franche. Ils forment le troisième groupe de Parant. On a surtout signalé la mélancolie simple avec dépression plus ou moins profonde; quelquefois des tendances au suicide, rendues irréalisables par la difficulté qu'ont les patients à se mouvoir. On a parlé d'hallucinations de l'ouïe, plus rarement de la vue. Mais jamais ces symptômes ne revêtent une allure inquiétante : on n'est guère obligé d'enfermer les Parkinsoniens.

Enfin, Parant a encore cité des faits où l'exagération des phénomènes vésaniques marchait de pair avec l'exagération des phénomènes somatiques de la Paralysie agitante. Ceux-là surtout sont importants à retenir, car ils peuvent être un argument en faveur d'une localisation corticale.

Mais, à mon tour, je tiens à faire ici une remarque sur laquelle vous êtes déjà prévenus : dans un très grand nombre de cas, les *troubles psychiques* de la Paralysie agitante rappellent, à s'y méprendre, ceux que nous avons observés chez les *pseudo-bulbaires*.

Les *pleurs* sont fréquents et surviennent à l'occasion des motifs les plus futiles, à la lecture d'un « fait-divers » quelconque, à propos d'une histoire triste ou gaie, d'une chanson, d'un morceau de musique banal, etc. Et, par une singulière contradiction, je vous dirai qu'un malade de ce genre, pendant un incendie qui avait éclaté dans son appartement, conservait le sang-froid le plus imperturbable au milieu de tous les autres locataires effarés.

II. — J'arrive enfin, Messieurs, à la question encore si obscure de la *nature de la Maladie de Parkinson*.

Les relations d'autopsie sont nombreuses, car les malades, une fois entrés à l'hôpital, y restent, dépérissent peu à peu, et meurent.

Or, longtemps, et quelque soin qu'on ait mis à faire les recherches nécroscopiques, on n'a jamais trouvé une lésion centrale assez constante pour qu'on puisse l'incriminer avec quelque certitude.

Devant ces insuccès, on s'est rebuté et l'on a fait rentrer la Maladie de Parkinson dans le grand *caput mortuum* de la neuro-pathologie, je veux dire dans le chapitre des *névroses*. — Peut-être est-ce faire un peu trop vite aveu d'incompétence.

Qu'est-ce donc en effet qu'une névrose qui dure toute une vie, sans rémissions, sans atténuation passagère des phénomènes nerveux, qui suit une évolution *progressive* et qui ne se dément jamais jusqu'à la dernière heure?

Sans doute, les premières observations de Maladie de Parkinson révélaient comme principal facteur étiologique les émotions violentes. On se refusait à croire qu'un simple ébranlement des centres nerveux pût provoquer autre chose qu'un trouble dynamique....

Comment concilier une pareille étiologie avec l'hypothèse d'une lésion capable d'effets si durables? Mais s'il est vrai que la Maladie de Parkinson soit le plus souvent le résultat d'une émotion vive, d'une *peur figée*, comme l'a ingénieusement dit le professeur Potain, il ne répugnera à personne, je suppose, d'admettre que l'élément nerveux en puisse subir des modifications profondes, dynamiques il est vrai, mais telles que le patient reste incapable de se relever de la perturbation fonctionnelle dont il a été atteint. On meurt bien de peur : des observations authentiques en font foi, par centaines. La même secousse qui peut causer la mort peut, *à fortiori*, compromettre ou altérer gravement et d'une façon irrémédiable le jeu normal des centres nerveux.

Il ne faut pas se hâter de décider qu'une maladie organique, — et nous entendons par là celle qui consiste en lésions matérielles visibles — ne peut pas être la conséquence d'un simple choc nerveux. Il ne me paraît nullement douteux que l'immense majorité des *paralysies pseudo-bulbaires*, par exemple, surviennent, même chez les sujets jeunes, *à la suite des grands chagrins*. Je vous dirai dans une autre occasion le mécanisme pathogénique de cette altération ischémique des centres encéphaliques inférieurs.

On a mis aussi sur le compte de la peur d'autres troubles psychiques permanents, dont une névrose pure et simple n'est peut-être pas la seule cause. Rapprochez de ce que je vous disais à propos des nombreux cas de Maladie de Parkinson observés pendant le siège de Strasbourg, cette affection mentale à laquelle on a donné le nom de *folie obsidionale*.... Les exemples abondent. Il est vrai que pour la folie obsidionale on peut invoquer d'autres influences : les privations, les fatigues excessives, les excès alcooliques, etc. Mais il est également vrai que tous ces arguments sont d'une validité douteuse, et, pour ma part, je crois que la peur n'est pas le facteur étiologique unique de la maladie de Parkinson. Dans beaucoup trop de cas la peur ne saurait être incriminée.

Les émotions violentes sont, assurément, capables de produire dans l'organisme des perturbations graves et d'un autre ordre que les précédentes. On a parlé d'intoxications qui pourraient, à titre secondaire, provoquer des névroses. Ce sont là jusqu'à présent de vagues hypothèses : quand bien même il se produirait une toxine agissant sur les centres nerveux, de façon à donner naissance au complexus symptomatique de la Maladie de Parkinson, il nous resterait encore à connaître sur quelle région et par quel mécanisme cette toxine exerce sa pernicieuse influence.

Ce n'est pas tout : l'idée de *névrose* implique l'idée d'une certaine variabilité des symptômes. Nous y voyons des alternances, des transferts, tendant à prouver qu'il ne s'agit pas d'un état organique définitivement acquis et immuable.

La liste des névroses reste encore assez longue : L'hystérie, l'épilepsie, les tics, la neurasthénie, etc., rentrent dans le chapitre des maladies *sine materia*. Demain peut-être elles en seront distraites.

D'autre part, nous connaissons bien des affections qu'on a également étiquetées névroses, et qui cependant suivent une évolution

progressive et croissante : telle la chorée chronique, le goître exophtalmique. Entre ce groupe et le précédent il y a tout un abîme. Dans le dernier, on ne voit jamais cette alternance, cette *métastase* des phénomènes nerveux, comme disait Trousseau, qui fait qu'un tic peut remplacer une migraine, succédant elle-même à des crises d'asthme, ou à des attaques d'épilepsie vraie.

Rien de pareil ne s'observe non plus dans la maladie de Parkinson.

Une fois constituée, elle l'est pour la vie, envahissant peu à peu tout le corps, sans arrêt, sans rémission, pour aboutir à ce type de *cachexie parkinsonienne* dont Charcot nous a tracé le saisissant tableau.

III. — Mais si la Maladie de Parkinson n'est pas une névrose, ne serait-elle pas, comme on l'a prétendu, une sorte de *sénilité précoce*?

De fait, le parkinsonien rappelle à beaucoup d'égards le vieillard trembleur, courbé, cassé par les années; il marche à petits pas, il est avare de ses gestes, son esprit semble s'obscurcir.

Les grandes émotions, a-t-on dit, pourraient subitement réaliser cette vieillesse précoce? L'expression : « J'en ai vieilli de dix ans », après un violent chagrin, n'est pas une simple métaphore. Comme l'acier qui perd sa trempe à la suite d'un choc brutal, sans que rien révèle à l'extérieur la transformation moléculaire qui s'est opérée en lui, le système nerveux subirait une altération similaire dans ses propriétés dynamiques, et continuerait à se détremper peu à peu. — En un instant s'accomplirait l'œuvre des années.

Mais les organes de la vie de relation seraient-ils seuls atteints par le choc? car on ne retrouve chez les parkinsoniens aucun autre caractère de vieillesse. Leurs cheveux ne blanchissent pas plus vite; ils n'ont pas l'arc sénile; ils ne perdent pas leurs dents....

Messieurs, quelque séduisante que soit cette manière de voir, je me demande en vérité si l'on peut s'y attacher sérieusement. A moins d'oublier volontairement les données les plus élémentaires de la clinique, on ne peut méconnaître les différences considérables qui séparent le parkinsonien du vieillard « à la tête chenue ».

Charcot a trop souvent insisté sur ce diagnostic pour que je m'y arrête davantage. Si je vous en ai dit quelques mots, c'est parce que, malgré la preuve faite, la théorie de la *sénilité prématurée* a trouvé — tout récemment encore — de nouveaux défenseurs.

Le seul argument qu'on puisse invoquer en sa faveur, c'est qu'on aurait rencontré, dans quelques examens nécroscopiques, les lésions de la *sénilité des centres nerveux*.

IV. — Parkinson avait décrit sous le nom d'*induration* — terme vague — certaines lésions observées sur le pont de Varole, le bulbe et la moelle. Vulpian, Charcot, Westphal, Berger, ont fait plus tard les mêmes constatations ; mais ils ne leur ont rien trouvé de caractéristique ; on les rencontre chez tous les vieillards. Luys aurait même remarqué une hypertrophie des grandes cellules éparses dans la protubérance.

Depuis lors, les observations se sont succédé ; mais les résultats en ont été tellement disparates, partant si décourageants, qu'on en est arrivé à faire les autopsies des malades atteints de Paralysie agitante *sans même découvrir la moelle*.

Dans le cours des dix dernières années, on a repris ces recherches avec le secours d'une technique plus perfectionnée, et je vais vous en soumettre dans un court exposé les principaux résultats.

En 1887, Dubief, à l'autopsie de deux malades mortes dans la première période de la paralysie agitante, notait que les cellules des cornes antérieures de la moelle présentaient une forte pigmentation et qu'elles se coloraient moins vivement par les réactifs. Le canal épendymaire était obstrué par des éléments nucléaires en abondance. Le tissu qui l'entoure était *sclérosé* ; enfin toute la substance de la moelle était parsemée de nombreux corps amyloïdes, et la substance blanche avait subi des *transformations scléreuses*, — lésion vulgaire s'il en fut. Les cylindraxes étaient, les uns renflés et variqueux, les autres détruits.

En somme, voilà des modifications telles qu'on en observe dans beaucoup d'états morbides chroniques ou aigus de la moelle. Je m'empresse d'ajouter que, pour Dubief, à qui nous devons ces constatations, la Maladie de Parkinson n'a pas de lésion localisée caractéristique ; mais elle n'est pas non plus une *névrose* : elle a pour *substratum* anatomique des lésions de sénilité de l'axe cérébro-spinal, et elle ne diffère de la sénilité vraie que par l'établissement précoce et par l'exagération des lésions dites *séniles*.

Admettons que le malade soit un vieillard ayant durement pâti au cours d'une longue existence, et alors ne nous semblera-t-il pas tout naturel qu'il présente ces lésions de la sénilité ? — Il est

donc prématuré de conclure que là réside la cause de la Maladie de Parkinson.

Teissier, en 1888, trouvait des lésions de la zone bulbo-protubérantielle[1]. Puis, dans deux cas, Gauthier observait une sclérose diffuse des cordons latéraux, s'étendant jusqu'au voisinage de la colonne vasculaire de Clarke.

Les conclusions de Gauthier sont les suivantes :

1° La Maladie de Parkinson n'offre pas les caractères des névroses; ses symptômes sont exclusivement des troubles du système musculaire et dérivent de la rigidité des muscles.

2° Cette rigidité, phénomène capital de la maladie, est produite par les muscles sans l'intervention du système nerveux. Elle serait le résultat de la phosphaturie dont sont atteints la plupart des parkinsoniens.

3° Cette phosphaturie elle-même aurait pour point de départ les fatigues musculaires (phosphaturie musculaire).

4° La Maladie de Parkinson doit donc être considérée comme la manifestation d'une dystrophie du système musculaire.

Borgherini, qui s'est particulièrement occupé de cette question, a insisté, il y a cinq ans, sur l'épaississement de la névroglie autour du canal épendymaire dans toute la hauteur de la moelle. Ce fait, s'il se confirme, ne serait pas sans valeur, car il pourrait expliquer, dans une certaine mesure, la généralisation des symptômes. Le tissu de l'*écorce cérébrale* n'est pas autre chose en effet qu'une expansion modifiée de la substance grise qui entoure le canal central. Mais Borgherini, comme Dubief, ne voit dans ces altérations, encore et toujours, qu'une *sénilité précoce du système nerveux*. Il avait également noté des altérations des racines antérieures, des tronc nerveux périphériques, des masses musculaires et des rameaux du grand sympathique.

Un peu plus tard, H. Koller[2] signala une prolifération du tissu conjonctif périvasculaire de la substance blanche et des altérations autour du canal épendymaire. Il trouvait aussi quelques lésions des parois vasculaires, surtout dans les cordons postérieurs, et, en seconde ligne, dans les cordons latéraux. Pour Koller, en somme, la lésion de la Paralysie agitante serait une *sclérose des tuniques artérielles*.

1. Teissier, *Lyon médical*, 8 juillet 1888.
2. H. Koller, *Arch. f. pathol. Anat.*, CXXV, 2, 1892.

Enfin Ch. L. Dana[1] a tout récemment trouvé des lésions de même nature dans l'*écorce cérébrale*, et dans la région péri-épendymaire. Le point de départ semblait être dans le système vasculaire ; mais les nerfs et les muscles étaient parfaitement normaux. Il y avait des traces de sclérose dans la région des renflements lombaire et cervical.

Je ne pousse pas plus loin, Messieurs, cette énumération qui ne nous donne, en définitive, que des indications incomplètes, disparates, et quelquefois même contradictoires. Quant au siège de ces lésions, l'incertitude n'est pas moindre. Les uns, avec Chvostek, les placent dans la région du lobe pariétal, les autres, avec Leyden, dans l'insula ou dans la couche optique[1], d'autres encore dans les corps opto-striés, Vulpian, dans la protubérance, enfin Charcot, Mendel, Blocq et Marinesco dans le pédoncule. Bref, on a *localisé* dans toutes les portions du bulbe, de la moelle, et même dans les nerfs périphériques et le grand sympathique.

V. — Tous ces renseignements, vous le comprenez bien, ne sauraient nous fixer sur le *lieu anatomique* de la lésion spécifique, puisque l'on retrouve, en fin de compte, les mêmes lésions dans la sénilité sans tremblement.

Faut-il donc en revenir à la supposition d'une lésion *sine materia*, et dire que la Maladie de Parkinson n'est qu'une névrose? — Il nous reste auparavant à examiner quelques autres conjectures.

On a voulu faire de la Paralysie agitante une maladie par lésion *musculaire*. La fatigue, la rigidité, le besoin de s'étirer ont pu donner quelque crédit à cette doctrine, d'autant plus que l'examen des muscles est rarement négatif. Ainsi Blocq a décrit des faisceaux musculaires atrophiés dont quelques-uns contenaient une ou plusieurs cavités fusiformes ayant l'aspect de noyaux de dattes. Je ne doute pas, pour ma part, qu'ici encore on n'ait affaire à des lésions banales. Ces cavités fusiformes signalées par Blocq existent dans beaucoup de cachexies névropathiques ou autres. Comment n'en trouverait-on pas chez les parkinsoniens, sujets cachectiques presque toujours, dont les muscles sont sans cesse en mouvement?

1. Dans un cas d'hémiparalysie agitante du côté *droit*, une tumeur grosse comme une pomme occupait la couche optique *gauche* (Leyden, cité par Nothnagel *in* : *Topische Diagn.*, 1879).

Les partisans du *juste milieu* pourraient se ranger à une théorie mixte, tenant à la fois de la théorie de la névrose et de la théorie anatomique : ce serait la théorie du *tonus musculaire*.

Deux mots seulement sur le *tonus*.

Le tonus musculaire est cet état qui n'est ni la contraction proprement dite, ni le relâchement complet du sommeil chloroformique, mais un état intermédiaire permanent et équivalent à une véritable fonction.

On peut supposer — c'est une hypothèse, mais ne faut-il pas en faire? — que le tonus, subissant une exagération fonctionnelle, détermine la soudure, qui est l'élément essentiel de la maladie de Parkinson.

La théorie, à première vue, n'a rien d'invraisemblable; et cependant vous allez pouvoir encore la trouver en défaut.

Il y a des états dynamiques de la moelle épinière qui se révèlent à nous par une hyperexcitabilité des centres réflexes spinaux. Or, le tonus est, si je puis ainsi dire, un état de *sous-contraction*, qui tient à une excitation périphérique. Le tonus normal, en somme, n'est pas autre chose qu'un acte réflexe permanent.

En d'autres termes, les centres gris qui entretiennent l'état de tonus se confondent-ils avec les centres médullaires des réflexes musculaires communs?

Si les centres du tonus étagés sur toute la hauteur de l'axe sont les mêmes que ceux des réflexes ordinaires, il va de soi qu'une irritation, périphérique ou centrale, *stimulant en permanence les fibres centripètes des arcs réflexes*, doit déterminer une réaction permanente de l'appareil centrifuge. De là résulte — conséquence obligée — une exagération du tonus, c'est-à-dire cette sorte d'état de *demi-contracture* ou de *sous-contracture*, ou même tout simplement de *sous-contraction* qui entretient la fixité parkinsonienne.

La physiologie semblerait d'abord consacrer cette manière de voir dans l'expérience du tétanos strychnique.

La strychnine est un poison dont l'action élective s'exerce, ainsi que l'a démontré Vulpian, sur les fibres sensitives des arcs réflexes musculaires. Elle est un des quelques agents excitants qui exagèrent cette réaction musculaire incessante qu'on a appelée le *tonus*.

Les animaux strychnisés sont dans un état de fixité proportionnel à la contracture tétanique.

Les Parkinsoniens ont, eux aussi, une fixité caractéristique, une

rigidité évidemment très éloignée de la contracture tétanique, mais à l'extrême rigueur, comparable à celle-ci.

En vous disant que la théorie du tonus est intermédiaire entre celle de la *lésion anatomique introuvable* et celle de la *névrose pure*, je suppose — et rien de plus — l'existence d'une cause périphérique matérielle, agissant sur les fibres centripètes de l'arc réflexe, et entretenant constamment une réaction musculaire excessive.

Vous le voyez, Messieurs, tout cela est logique, mais c'est à la condition d'échafauder hypothèses sur hypothèses, puisque je suis maintenant obligé d'admettre une excitation permanente du segment centripète de l'arc réflexe.

Il s'en faut d'ailleurs — et de beaucoup — que l'attitude du tétanos expérimental ou spontané soit assimilable à celle de la Paralysie agitante.

Le tétanique se renverse en arrière et son axe vertical décrit une courbe à concavité postérieure ; le parkinsonien est penché en avant, et la courbe de son axe est à concavité antérieure.

Il y a plus. C'est encore la physiologie expérimentale qui bat en brèche la théorie. Il est en effet démontré que la fonction tonique n'appartient pas en propre à la moelle : elle est empruntée à l'encéphale ; la preuve en est qu'on peut la faire disparaître en détruisant les connexions qui réunissent la moelle aux *centres toniques supérieurs*, que Luciani localise dans le cervelet.

Ce qui, en outre, est bien certain, c'est qu'une lésion simplement irritative, située sur les fibres du névraxe qui relient les centres gris de la moelle au centre encéphalique supérieur du tonus, pourrait produire des phénomènes analogues à ceux qu'on observe dans la maladie de Parkinson.

Si cette lésion est unilatérale, on aura affaire à l'hémiplégie parkinsonienne ; si elle est double, la maladie sera constituée dans son entier.

La même lésion, d'ailleurs, produira selon les cas, des effets très variables. Elle pourra intéresser un centre ou des conducteurs d'inhibition, et provoquer, de ce fait, la raideur des mouvements. Elle pourra au contraire, être irritative et agir de la même manière que les lésions tuberculeuses ou celles de la sclérose en plaques. L'exagération des mouvements volontaires qu'on observe dans certains cas de Paralysie agitante vient à l'appui de cette manière de voir.

Ceci, Messieurs, n'est pas en désaccord avec une dernière loca-

lisation dont il me reste à vous parler et qui peut, à mon avis, donner la clef de tous les phénomènes.

VI. — Permettez-moi, Messieurs, de vous répéter que c'est dans l'histoire des maladies *dimidiées* ou *unilatéralisées* comme l'Hémiplégie, dans laquelle une moitié du sujet reste comme un témoin toujours facile à comparer à l'autre, qu'on trouvera l'explication de bien des inconnues en matière de localisation nerveuse.

Dans un cas de MM. Blocq et Marinesco (1893), une tumeur tuberculeuse, circonscrite, énucléable, et par conséquent incapable de phénomènes de diffusion, comprimait l'étage inférieur du pédoncule, et très peu l'étage supérieur. Mais elle avait détruit complètement le *locus niger* ; or, dans ce cas, on avait observé une hémiplégie parkinsonienne du côté opposé à la lésion.

Cette région du *locus niger* est encore bien obscure. Nous ne savons déjà pas grand'chose sur sa structure normale. Nous savons moins encore sur les altérations qu'elle peut subir.

Ne serait-ce pas, par hasard, dans ce territoire situé sur les confins des fibres des *mouvements volontaires* et de celles des *mouvements automatiques*, qu'il conviendrait de chercher le centre du tonus musculaire?

Une lésion de cette zone, au voisinage des noyaux bulbaires de la face et du faisceau psychique, rendrait compte de la raideur, des troubles de la mimique et même des troubles apparents de l'état mental. En d'autres termes, une lésion du *locus niger* pourrait bien être le substratum anatomique de la maladie de Parkinson.

La nature de la lésion est indifférente, mais tout porte à croire que les ramollissements ischémiques multiples sont plus fréquents que toute autre altération destructive. Le ramollissement dit *chronique* est, en effet, caractérisé plutôt par la multiplicité des foyers que par leur étendue. L'existence des petits foyers corticaux peut expliquer les troubles psychiques. Quant aux foyers pédonculaires, produits par l'oblitération ou la sténose des artérioles de l'espace perforé postérieur, ils rendraient compte de la raideur *tonique* des muscles, tantôt bilatérale, tantôt unilatérale, suivant leur répartition dans la région des deux pédoncules. Le début brusque, à la suite d'une émotion, n'est pas incompatible avec une lésion artérielle ou un trouble circulatoire plus ou moins durable. Je vous disais que la Maladie de Parkinson présentait de grandes analogies

avec les paralysies pseudo-bulbaires. Or, Messieurs, rien ne me paraît mieux établi que l'influence étiologique d'un choc moral sur l'apparition d'une paralysie pseudo-bulbaire, — maladie ou affection à lésions matérielles toujours visibles à l'œil nu. Les petites altérations dégénératives du pédoncule ou de la région sous-optique dans la Maladie de Parkinson, peuvent bien, après tout, reconnaître la même origine.

Messieurs, ce n'est là, remarquez-le bien, qu'une hypothèse, et je m'empresse d'ajouter que les faits ne sont pas encore assez nombreux pour la justifier d'une façon péremptoire.

« Hypothèse » est un terme honnête, un euphémisme qui veut dire *ignorance*. Mais il est « une ignorance savante et qui se connaît », que préconisait Pascal.

Celle-là, n'avons-nous pas tous, quelquefois, le droit de nous en targuer?

VINGT-QUATRIÈME LEÇON

TICS ET SPASMES CLONIQUES DE LA FACE

I. Définitions. — Le *Tic* est un mouvement *systématisé*, reproduisant, en l'exagérant, un acte physiologique appliqué à un but *fonctionnel*. — Le *Spasme*, au contraire, est un mouvement réflexe qui n'est *pas systématisé* dans un but fonctionnel.

II. Exemples cliniques.

III Pathogénie. — Le *Spasme* est le résultat d'une irritation subite et passagère d'un des points d'un arc réflexe. — Point de départ oculaire dans le spasme facial. — Généralisation des phénomènes réflexes.

Le *Tic* est un ensemble d'actes musculaires relevant de l'excitation de centres connexes, et reliés seulement entre eux pour un but fonctionnel. — *Centres fonctionnels*. Le Tic a une grande tendance à se généraliser. — « Maladie des Tics avec coprolalie » (Gilles de la Tourette).

IV. Historique.

V. Étiologie. — Tumeurs de la base du crâne. — Anévrysme de l'artère vertébrale (Schültz). — Lésions de la convexité des hémisphères.

Toutes ces causes provoquent des Spasmes que l'habitude finit par transformer en Tics chez les sujets prédisposés.

VI. Séméiologie. — Rapidité de la contraction musculaire dans le Tic et dans le Spasme. — Localisation des secousses musculaires.

VII. Diagnostic. — Le *Spasme* est un acte exclusivement *réflexe*, d'origine *Spinale*. — Le Tic est un *acte cérébral cortical*, c'est une *maladie psychique*. — Rôle de la *Volonté* dans la suppression du Tic.

VIII. Torticolis mental. — Spasme clonique des muscles rotateurs de la tête chez des sujets dont la volonté est impuissante à maîtriser ce mouvement. — Inutilité des artifices employés par les malades pour remédier à leur Tic. — Exemples cliniques.

IX. Le Spasme est un réflexe d'occasion. Le Tic est un réflexe d'habitude[1].

Messieurs,

Je vous entretiendrai aujourd'hui d'un sujet sur lequel nos pathologies sont presque muettes ; je veux parler des *Tics et des Spasmes cloniques limités à la face*.

Si j'aborde devant vous cette question mal posée jusqu'ici et encore plus imparfaitement résolue, c'est que j'ai éprouvé moi-même de grandes difficultés à l'entrevoir clairement. Mes efforts tendront à vous la rendre accessible, et si je n'y réussis pas selon mon désir,

1. Leçon du 8 décembre 1893, résumée par MM. H. Meige et H. Vivier, in *Journal de Méd. et Chir. pratiques*, 25 janvier 1893.

vous voudrez bien ne pas vous en prendre seulement à moi, mais aussi un peu à la complexité du problème qui est, selon le Professeur Erb, un des plus ardus de la pathologie nerveuse.

Ce sujet, c'est à dessein que j'ai voulu le restreindre; car s'il n'est pas impossible de reconnaître, dans la pratique, des différences tranchées entre les Tics et les Spasmes cloniques envisagés en général, on se trouve arrêté par des obstacles parfois insurmontables lorsqu'on veut diagnostiquer un Tic exclusivement facial. Ainsi, ce qui, au premier aspect, ne semble qu'une simple question de mots, aboutit, en dernière analyse, à des conclusions pronostiques diamétralement opposées, les Tics et les Spasmes ayant, à tous égards, une signification très dissemblable.

I. — Tout d'abord, il importe de définir les termes qui reviendront à chaque instant au cours de cette leçon. « Le *Tic*, dit Littré, est un mouvement convulsif local et habituel de certains muscles, particulièrement de ceux du visage. » Cette définition n'est guère médicale; elle ne s'applique ni plus ni moins au Spasme qu'au Tic.

Ce qui caractérise les mouvements des Tics, c'est que, malgré leur complexité et leur bizarrerie, ils ne sont pas toujours, comme on le croit trop souvent, déréglés, incoordonnés, contradictoires au premier chef. Ils sont en général, au contraire, *systématisés*, en ce sens qu'ils reparaissent toujours les mêmes chez le même sujet; « et, de plus, fort souvent au moins, en les exagérant cependant, ils reproduisent certains actes automatiques d'ordre physiologique appliqués à un but. Parmi les Tiqueurs, les uns semblent vouloir expulser par une brusque expiration nasale un corps étranger engagé dans le nez; les autres, par un mouvement d'occlusion rapide des paupières, semblent vouloir protéger leurs yeux contre la pénétration d'un corps étranger; un autre encore se gratte comme pour combattre la sensation d'une démangeaison intense, etc., etc.[1] ».

Les *Spasmes cloniques* à l'inverse des Tics, sont des *mouvements involontaires où il est impossible de reconnaître la moindre systématisation fonctionnelle*. On n'y voit participer que des muscles ou des groupes de muscles dont la synergie active ne tend par vers un but connu. Mais lorsqu'un spasme proprement dit est

1. Charcot, *Leçons du mardi*, 1888-89, p. 14.

localisé aux muscles de la face, il devient très malaisé, pour des raisons que je vous dirai tout à l'heure, d'affirmer ou de nier qu'il ne s'agit pas d'un Tic, à moins qu'on ne sache à n'en pas douter quelle a été l'origine du phénomène convulsif.

II. — Pour mieux vous mettre aux prises avec la difficulté je vais dès maintenant vous présenter deux malades, deux femmes sujettes à des *mouvements cloniques du visage* que nous nous réserverons provisoirement de qualifier.

La première est une femme de trente-cinq ans, qui n'a pas d'antécédents morbides personnels, et dont l'hérédité non plus n'est pas suspecte. Une de ses sœurs toutefois a souvent des migraines violentes. Elle-même, à l'époque de la puberté, a souffert de grands maux de tête. Il y a trois ans, elle a traversé de dures épreuves : un de ses fils, assez mauvais garnement, lui a causé de gros chagrins et finalement l'a quittée. Ce départ l'a plongée dans une profonde tristesse et elle a beaucoup pleuré. De cette époque datent les *secousses cloniques* que vous observez encore sur toute la moitié droite de son visage et qui surviennent par crises dix, vingt, trente fois chaque jour, quelquefois davantage. En ce moment même, elle vous fournit un spécimen de ces crises.

Tout le côté droit de la face se contracte : le frontal et le sourcilier dessinent des rides profondes, l'orbiculaire palpébral ferme l'œil, les zygomatiques relèvent la commissure labiale et le peaucier semble tendre des cordes sur toute la région cervicale. C'est l'affaire d'un instant : la secousse n'est pas sitôt commencée qu'il n'y en a déjà plus trace (fig. 195).


Fig. 195.

Les contractions surviennent principalement lorsque la malade est *émue*, lorsqu'elle parle, lorsqu'elle pense être sur le point de les ressentir, surtout lorsqu'elle s'efforce de les empêcher.

Du côté gauche, la physionomie est impassible. La tête ne subit aucune déviation, attendu que ses muscles fléchisseurs et rotateurs sont indemmes.

Il n'y a guère de jours où les contractions dont il s'agit ne se pro-

duisent pas ; il en est d'autres où elles sont incessantes, et alors elles affectent un caractère tonique qui paraît réaliser l'expérience bien connue de la tétanisation par la sommation des secousses isolées.

Sommes-nous en présence d'un Spasme clonique facial ou d'un Tic? — Voilà ce que je ne veux pas vous dire encore, mon but étant de vous signaler la difficulté de l'interprétation. Je me bornerai pour le moment à vous faire remarquer que si les contractions faciales ne semblent pas concourir systématiquement à la réalisation d'un acte *voulu*, du moins elles expriment sur le côté malade un sentiment de tristesse sur lequel vous ne pouvez vous méprendre. A coup sûr le côté sain, lorsque cette femme pleure véritablement, ne fait pas une autre grimace. Il y a donc, dans toute la moitié droite de la face, au moment de la contraction, une *systématisation fonctionnelle* qui correspond à un but physiologique, celui de l'*expression, involontaire, d'un sentiment triste*. Remarquez aussi, d'autre part, que si la systématisation des mouvements faciaux que réalise en général la tristesse, cadre assez exactement avec le tableau que notre malade nous présente, elle ne comporte pas, d'habitude, l'occlusion palpébrale que vous constatez ici.

Cette autre malade, chez qui vous observez des phénomènes analogues, est une jeune fille de seize ans et demi, depuis longtemps sujette à des contractions de l'orbiculaire palpébral, survenant lorsqu'elle s'y attend le moins, sans qu'elle puisse s'en empêcher, et se compliquant de secousses « électriques » de la moitié gauche ou de la moitié droite de la face.

Le clignement brusque qu'elle exécute est identique à celui que provoque la pénétration d'une escarbille dans l'œil. C'est un mouvement qui paraît véritablement réflexe, très limité d'ailleurs le plus souvent, puisqu'il ne dépasse pas l'orbiculaire. Cependant, regardez de plus près ce qui se passe, et vous verrez que la fermeture des paupières entraîne toujours un soulèvement brusque de l'aile du nez avec une dilatation notable de la narine et un petit effort aspiratif. L'acte convulsif devient donc de ce fait plus complexe, mais par son instantanéité, il rappelle le Spasme palpébral.

En dehors de cela, cette jeune fille est bien portante. Elle n'a que ce petit travers de physionomie, cette grimace disgracieuse qui, par moments, se reproduit durant des heures entières. Ici, soit dit en passant, l'hérédité névropathique est des plus chargées.

Souvenez-vous, Messieurs, de ces deux cas simples. Et maintenant je vais essayer de vous montrer quels caractères séparent le Tic et le Spasme.

III. — Le *Tic*, en somme, *n'est qu'une forme particulière du Spasme*, une variété dans le genre Spasme.

Or, quelle est la cause des Spasmes cloniques en général? — C'est l'*irritation subite et passagère d'un des points d'un arc réflexe*. Prenons la face comme exemple, et d'abord, en considération de l'étiologie, permettez-moi de revenir au rudiment.

Le Spasme facial chez le plus grand nombre des malades a un *point de départ oculaire*. La contraction débute par l'orbiculaire des paupières, phénomène purement réflexe : la cornée, la sclérotique, la muqueuse palpébrale reçoivent des fibres sensitives du trijumeau qui transmettent au noyau de ce nerf les impressions reçues : celui-ci les communique à son tour au noyau de la VIIe paire, qui envoie la décharge aux muscles orbiculaires qu'il commande. — Voilà donc l'arc réflexe établi.

On peut admettre en principe que toute irritation portant sur un point quelconque de la voie centripète de cet arc pourra produire un Spasme oculaire.

Ce Spasme, comme on le voit dans toute manifestation spasmodique réflexe, aura, suivant les cas, une tendance plus ou moins marquée à *se généraliser*. C'est-à-dire que le nerf de la Ve paire transmettant son excitation au noyau de la VIIe, ce dernier réagira avec plus ou moins d'intensité, mais surtout en surface, et commandera les contractions d'autres muscles de son territoire, les zygomatiques, les muscles des lèvres, du menton, etc. La réaction peut même ébranler des noyaux voisins, et ainsi le facial associe quelquefois à son excitation le spinal qui fera contracter le sterno-mastoïdien, le splénius, le trapèze.

Envisageons maintenant quelque chose qui ne serait pas le Spasme exclusivement limité à la sphère d'innervation des muscles animés par un centre réflexe irrité. Voyons, en d'autres termes, ce que serait un *Tic*. Prenons-en un exemple fréquent et complet :

Le mouvement commence dans l'*orbiculaire*, et va se propageant au zygomatique et au peaucier : jusqu'ici, c'est un Spasme.

Mais voici que la *langue* apparaît dans la commissure des lèvres,

vivement projetée en avant et non moins vivement rentrée, comme elle fait parfois pour mouiller le coin des lèvres. En même temps se produit une petite secousse respiratoire, une sorte de *hoquet* accompagné d'un *bruit laryngé*.

Tout s'est encore passé dans la face, mais pas uniquement dans la sphère du facial, car l'hypoglosse est entré en jeu, ainsi que le récurrent et le nerf phrénique. C'est là le tableau du *Spasme facial essentiel*, quand il est complet : si différent de l'autre, il va mériter un autre nom. Ce sera un *Tic nerveux*, c'est-à-dire un ensemble d'actes musculaires qui relèvent de l'excitation de centres connexes, mais bien indépendants les uns par rapport aux autres, n'agissant que par une forme de synergie spéciale et dans un but fonctionnel. *Au lieu d'un centre réflexe musculaire, on voit agir un centre fonctionnel*. Dans le cas présent, c'est le centre fonctionnel qui préside à l'*acte de humer*.

Le Tic, ainsi constitué, a toujours une *grande tendance à envahir*, et il peut prendre parfois une extension telle qu'on serait tenté d'y voir un ensemble morbide spécial. Dans le cas que je viens d'analyser, au lieu d'un bruit laryngé indéfinissable, vous pourrez entendre une espèce de *gloussement* ; d'autres fois ce sera un *cri* inarticulé, un *cri articulé*, ou même un *mot* (mot ordurier le plus souvent). Il n'est pas rare enfin que le mot entraîne le *geste*, un coup de pied ou un coup de poing.

Ces Tics complexes n'ont guère été étudiés que depuis sept ou huit ans. Gilles de la Tourette, Charcot, Guinon, Magnan leur ont consacré le nom de « Maladie des tics avec coprolalie », que Roubinowitch appelle « Cronomanie[1] ». On peut rencontrer des malades chez qui la première partie du syndrome, la secousse de la face, n'est pas observée. Ils n'en sont pas, d'ailleurs, plus responsables que ceux chez qui le processus est limité au visage. Leurs mouvements, alors même qu'ils sont conscients, sont commandés par une impulsion irrésistible.

Dans ce Tic agrandi, complété, il est difficile de retrouver notre petit Tic facial, où tout semblait Spasme. Mais j'ai cru devoir faire cette incursion dans le domaine du grand Tic, pour mieux vous faire concevoir la nature différente du Tic et du Spasme.

Vous comprenez en effet, Messieurs, que pour faire un Tic, il

1. Roubinowitch, *Société médico-phsychologique*, 25 juillet 1892.

n'est pas nécessaire que le groupement de plusieurs noyaux fonctionnels entre en jeu. Un Tic ne consiste pas essentiellement dans l'extension ou la généralisation d'un Spasme. Il peut être limité, et même l'être à l'orbiculaire, et vous voyez combien alors la différenciation est malaisée.

Ce qui rend pour la face la difficulté plus grande, c'est que le facial à lui seul représente tout un système d'innervation. Il comprend toutes les fibres qui servent au jeu si complexe de la physionomie et il n'a qu'une manière de manifester son action : *la grimace*. Qu'on excite le facial, comme l'a fait Duchenne pour produire un Spasme, ou que le facial entre naturellement en action, en totalité ou en partie, sous l'influence d'une émotion, l'effet extérieur sera toujours le même : une physionomie, une grimace ou quelque chose qu'on peut appeler de ce nom.

IV. — Pour résoudre la difficulté du diagnostic, adressons-nous à la pathologie et voyons si nous pouvons tirer quelque profit de ce que les classiques nous enseignent.

Eh bien, Messieurs, je crains que les classiques ne nous éclairent pas d'une façon satisfaisante, si j'en juge par l'impression que j'ai éprouvée en les consultant.

L'étude des Tics ne commence guère qu'en 1851, avec la première description de Romberg. — Romberg conclut que nous ne savons rien de bien net sur ces phénomènes.

Vous connaissez l'opinion de Erb. Rosenthal ne se prononce guère davantage. Gowers consacre trois chapitres au Spasme et au Tic, mais, par une singularité que je n'ai pu m'expliquer, il rapporte à la *Maladie des Tics* ce que nous attribuons au Spasme facial, et inversement. Je ne vous en donnerai qu'une preuve : en nous racontant l'histoire d'un prêtre qui ne pouvait, à certains moments, s'empêcher de rire aux éclats, sans motif plausible, et que ces crises poursuivaient jusqu'à l'autel, Gowers porte le diagnostic de *Spasme*. Nous n'hésiterions pas à diagnostiquer un *Tic*.

Vous le voyez, la question ne perd pas de son obscurité à cette revue des opinions classiques. Je pense donc vous rendre quelque service en reprenant avec vous l'examen de ce que les nosographies renferment, soit sur l'étiologie, soit sur l'anatomie pathologique, soit sur la séméiologie, bref sur tout ce qui serait de nature à nous fournir des éléments de différenciation.

V. — L'Étiologie est assez complexe. Il est des cas dans lesquels les efforts exercés sur la tête de l'enfant pendant l'accouchement semblent être la cause, soit de spasmes, soit de tics permanents (?). Gowers signale des faits de ce genre.

Les tumeurs de la base du crâne, dit-on, auraient une action manifeste sur la production du tic. Mais personne de ceux qui sont au courant de l'enseignement de M. Charcot ne pourrait faire cette confusion pour ce qui concerne les grands Tics, et en particulier la Maladie de Gilles de la Tourette.

Un cas de sarcome, de Moos [1], un cas de cholestéatome de Schuh, paraissent avoir produit des phénomènes analogues à ceux du Tic facial.

Un autre cas intéressant et qu'on trouve reproduit partout, est celui de Schültz [2], dans lequel le syndrome semblait lié à l'existence d'un anévrysme de l'artère vertébrale au niveau de la naissance de la basilaire (fig. 196). Cet anévrysme comprimait l'origine du facial gauche. Il en était résulté un « Tic » de la face qui avait duré dix ans. A la vérité il ne pouvait y avoir là, à mon avis, que des phénomènes de Spasme pur et simple, des actes exclusivement réflexes. A moins, pour ce dernier cas, qu'on n'imagine le sujet atteint en même temps, d'une part d'un anévrysme ne provoquant pas de Spasme et d'autre part d'un Tic du côté gauche. Schültz d'ailleurs, tout en concluant à un Tic, avouait se trouver en présence d'un ensemble morbide mal défini.

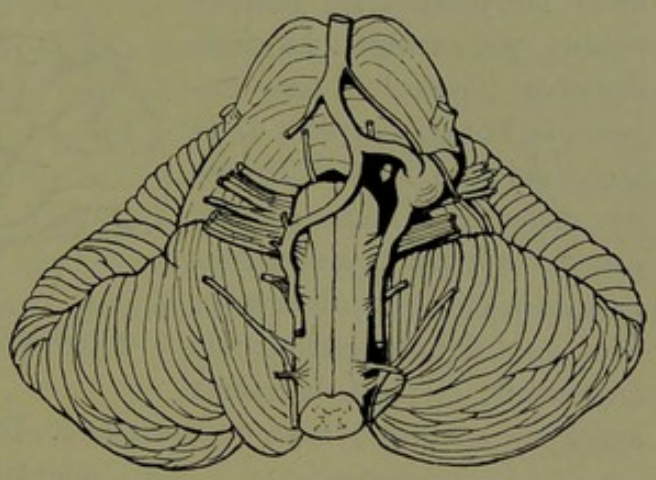

Fig. 196. — Anévrysme de l'artère basilaire comprimant le nerf facial gauche, et ayant provoqué un Tic (?) de la face. (Cas de Schültz.)

Des lésions de la convexité des hémisphères ont été incriminées. Dans les cas (fig. 197) de Chipault père et fils (d'Orléans), de Debrou [3]

1. Moos, *Arch. f. Augenheilkunde*, 1874, Bd IV, I, 1879.
2. Schültz, *Virchow's Arch.* Bd 65, p. 385.
3. Debrou, *Arch. gén. de Méd.*, 1864, I, p. 641

(Fig. 198), de Berkeley[1] (Fig. 199), on a trouvé une lésion au niveau du centre des mouvements de la face, je veux parler du centre qui est situé au pied de la deuxième frontale et qui présiderait aux mouvements voulus et combinés de la moitié du visage. Jusqu'ici nous n'apercevons pas l'étiologie véritable et pratique : c'est de l'étiologie après coup, pour ainsi dire, puisque les lésions dont il s'agit sont des surprises.

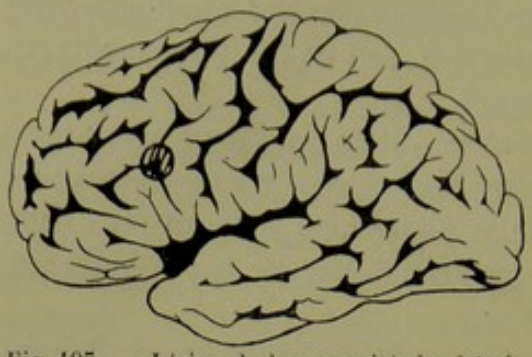

Fig. 197. — Lésion de la convexité des hémisphères incriminées dans un cas de Tic facial. (Cas de Chipault père et fils.)

Mais il existe d'autres causes plus saisissables, un corps étranger dans l'œil, l'atrésie des conduits lacrymaux, les polypes nasaux, par exemple. La carie dentaire n'entraîne pas toujours le *Tic douloureux* de la face, maladie bien différente de celle qui nous occupe, caractérisée par des secousses très vives et très douloureuses survenant dans le territoire du trijumeau; elle est la source aussi de *secousses non douloureuses*. Toutes ces causes provoquent mécaniquement une réaction *exclusivement réflexe*, un Spasme.

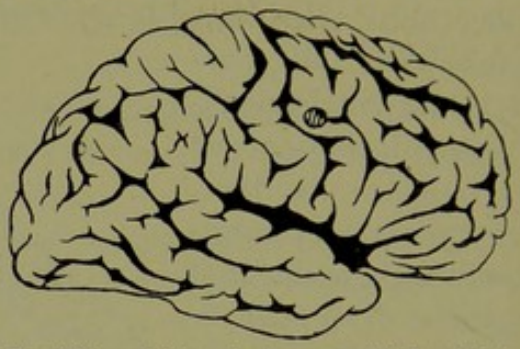

Fig. 198. — Lésion de la convexité des hémisphères incriminées dans un cas de Tic facial. (Cas de Debrou.)

Au même titre, mais avec plus de réserves, citons encore les maladies de l'utérus, la dilatation de l'estomac, les helminthes.

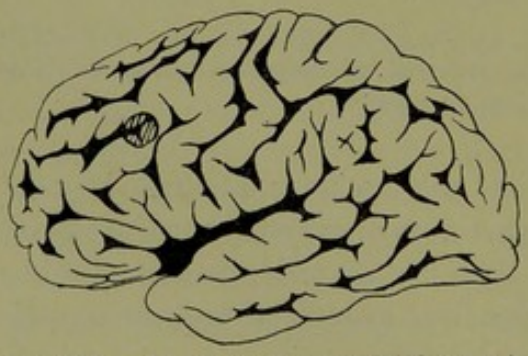

Fig. 199. — Lésion de la convexité des hémisphères incriminées dans un cas de Tic facial. (Cas de Berkeley.)

D'ailleurs, quelque importance qu'on attribue à tous ces facteurs étiologiques, aucun d'eux ne nous éclaire utilement, car à la vérité, Tic ou Spasme, les mêmes causes passent, à grand tort, pour intervenir *indifféremment*.

1. Berkeley, *Medical News*, 15 juillet 1883.

Au demeurant, un Spasme, né d'une cause quelconque, peut se transformer en un Tic, en créant chez un prédisposé une *habitude* morbide qui s'installera définitivement, après que la cause du réflexe aura disparu.

L'âge lui-même, dont on a voulu tirer un renseignement décisif, n'est pas une donnée plus satisfaisante. Les jeunes ont le Tic, dit-on, et les vieux, le Spasme.

On l'explique ainsi : le Tic est un mouvement contracté par l'habitude. Les vieillards, ayant passé l'âge des habitudes, n'ont pas de Tic. Or nous savons que les vieux prennent très facilement des habitudes, et plutôt les mauvaises; je ne vois donc pas dans l'âge l'élément de différenciation annoncé.

L'influence des maladies encore a été invoquée, comme aussi celle des tempéraments et des diathèses. Sans doute, elle n'est pas nulle, là plus qu'ailleurs.

Les auteurs insistent sur une prédisposition héréditaire et accusent l'*influence familiale* : ils font du Tic une maladie de famille se transmettant de père en fils. Il faut en rabattre, mais ce qui reste, ce qu'on retrouve dans toutes les observations de Tic, en dehors de l'hérédité, c'est un *état mental spécial*, des bizarreries, de l'excentricité, bref une tournure d'esprit qui marque plus ou moins de déséquilibration. J'y reviendrai dans mes conclusions, car c'est là et non ailleurs, la base même du diagnostic.

VI. — J'arrive à la Séméiologie.

Je vous ai dit qu'elle pouvait être la même dans les deux cas, et vous en avez vu deux exemples; il y a pourtant des différences, mais elles sont souvent peu manifestes.

On a dit que le *Tic* se montrait en une *décharge brusque* et le *Spasme* en une sorte de *tétanisation lente*. Si cela peut être vrai pour les gros muscles, qui mettent toujours un certain temps à se contracter dans leur masse, les petits muscles de la face ne permettront pas de distinguer la moindre nuance.

On a prétendu encore que le Tic n'était pas accompagné de spasme oculaire. Certains Tiqueurs en effet présentent des mouvements de la physionomie très compliqués, sans que les globes oculaires proprement dits participent à la mobilité convulsive du reste de la face.

Il est certain que les gens sujets à des spasmes réflexes, comme

les épileptiques en petit mal, ont aussi des mouvements du globe oculaire, tandis que les Tiqueurs non vertigineux n'en ont pas. Cependant là encore, rien n'est absolu. Gowers, tout en admettant cette distinction, dit que Moos a signalé un cas de Tic où l'œil prenait part aux mouvements de la face, et que lui-même en a rencontré un autre.

Ainsi le Tic pourrait porter sur les muscles du globe oculaire. Pour ma part, je suis bien sûr d'en connaître un exemple très vivant. Mais en voici un plus ancien :

Vous savez qu'en 1717 vint à Paris un marin russe célèbre dont Saint-Simon nous a laissé un très intéressant portrait; j'en extrais ces lignes : « Ce regard majestueux et gracieux quand il y prenait garde, sinon sévère et farouche, avec un Tic qui ne revenait pas souvent, mais qui lui *démontait les yeux* et toute la physionomie et qui donnait de la frayeur. *Cela durait un moment* avec un regard égaré et terrible, et se remettait aussitôt. » Ce marin était Pierre le Grand, dont Frédéric de Prusse disait qu'il était un des deux hommes les plus *singuliers* de son siècle.

VII. — En résumé, je renonce à faire la différence quand l'étiologie est muette et que l'*état spasmodique se borne à la secousse dans le facial*.

N'y a-t-il donc pas un seul moyen d'établir le Diagnostic?

Il y en a un, fondamental, la *prédisposition*, non pas simplement nerveuse du sujet, mais *cérébrale*.

En effet, le *Spasme* est un phénomène simple, *exclusivement réflexe* et par conséquent *d'origine spinale*, tandis que le Tic est un *acte automatique, coordonné* et par conséquent d'*origine corticale*.

Rien ne peut empêcher le Spasme, acte réflexe. Peut-on arrêter le bol alimentaire à son entrée dans le pharynx? — Non, ou du moins c'est au prix de tels efforts qu'on bouleverse tout le fonctionnement de la déglutition.

Dans le *Tic* au contraire, *acte cérébral cortical, la volonté intervient, ou peut intervenir*. Il y a un état de conscience, ou de subconscience tel que le sujet, averti, peut se maîtriser. L'inhibition est donc possible, et c'est parce que le phénomène est *cortical*, que les troubles qui le constituent sont *fonctionnels*. Or il n'y a guère de Tiqueurs qui ne puissent, par instants, s'empêcher de

tiquer, pourvu que leur *volonté* soit momentanément assez puissante. Ici l'*état mental* a toujours une large participation.

« *Le Tic est une maladie psychique*, dit Charcot [1]; il y a des Tics de la pensée qui se traduisent par des Tics du corps. La pensée d'un fait, selon Herbert Spencer et Bain, c'est déjà ce fait qui s'accomplit. Lorsque nous pensons au mouvement de l'extension de la main, nous esquissons déjà ce mouvement, et, si l'idée est trop forte, nous l'exécutons. » Mais la volonté est le dernier juge. Sollicitée violemment quand l'image cérébrale du mouvement est intense, elle peut inversement s'opposer à sa réalisation.

Peut-on toujours vouloir? — Les Tiqueurs, dont l'intervention volontaire pourrait empêcher la convulsion, sont par malheur de ceux chez lesquels la volonté est le plus débile, des *cérébraux*, des *faibles*. Ils réussissent à la rigueur à se maîtriser pendant quelque temps, mais bientôt la lutte devient impossible, il leur faut céder à l'habitude; plus la résistance a duré, plus le besoin de tiquer se montre impérieux. Vous verrez les Tiqueurs, grands et petits, après s'être efforcés de garder un visage impassible, s'éloigner pour se livrer à une véritable débauche de mouvements absurdes.

M. Charcot m'avait engagé autrefois à vous présenter ici un petit coprolalique qui criait les mots les plus cyniques. L'enfant savait à merveille qu'il faisait mal; tous ses efforts ne parvenaient pas à l'en empêcher. Il arrivait avec son mouchoir entier dans la bouche, s'étant bâillonné lui-même pour ne pas prononcer de mots orduriers. Mais une fois le mouchoir enlevé, il s'en donnait à discrétion.

Coprolaliques, cronomaniaques, grands ou petits Tiqueurs, tous sont de même, qu'ils aient ou non conscience de l'approche de leur Tic. Et même, pour dire vrai, il n'en est pas d'inconscients à proprement parler. Ils ont au moins cet état de « subconscience », qu'a si bien étudié mon confrère Pierre Janet. Alors même qu'ils pensent le moins à leur Tic, ils y pensent encore, et le sentiment de satisfaction qu'ils éprouvent après lui avoir cédé, indique bien la participation d'un facteur psychique.

Ainsi les différences qu'on a cherché à établir entre les Spasmes et les Tics du visage ne peuvent exister objectivement qu'à la con-

1. Charcot, *Leçons du mardi*, tome I, p. 115.

dition de les faire résider dans un état mental tel que le sujet ne peut guère vouloir résister à un certain besoin ou désir d'action, que l'habitude a rendu irrésistible. Ehrlich a raison de dire que le Tic est une « chorée de l'habitude ». Les Allemands l'appellent aussi *Maladie de l'habitude* (Gewohnheitskrankheit), et le mot n'est pas mal choisi.

VIII. Si la difficulté est tellement grande qu'elle paraît au premier abord insurmontable lorsqu'il s'agit de Spasmes ou de Tics limités au visage, tout malentendu disparaît, toute méprise devient impossible en présence de certaines localisations.

Il est, par exemple, une variété de Tics bien commune, et cependant, à mon avis, singulièrement négligée par les classiques, qui consiste dans un *Spasme clonique des rotateurs de la tête*. Il me semble qu'on pourrait appeler ce Tic, le *Torticolis mental*.

Ici, sans aucun doute, l'état morbide n'est pas dans les muscles ni dans les nerfs, il est dans l'esprit même. Les cas en sont assez nombreux pour que je vous en présente immédiatement plusieurs. Je ne sortirai pas pour cela des limites de mon sujet, car ces malades vous apparaîtront comme des spécimens très frappants de cet état cérébral dont je vous ai marqué la valeur diagnostique.

Voici, par exemple, une malade qui montre une contraction énergique des muscles abaisseurs de la tête sur l'épaule (Fig. 200

Fig. 200.

Fig. 201.

et 201). Elle tient sa tête à deux mains pour l'empêcher de s'incliner : notez qu'elle y réussit. Si elle lâche prise, sa tête va s'incliner de

nouveau. Et cette femme est convaincue que pour redresser l'attitude vicieuse, la force qui doit intervenir n'est pas simplement *la volonté de faire agir les muscles du cou*, mais la force de ses mains.

Elle fait à son insu un *dédoublement* de sa personne physique : sa volonté, qui se fait encore obéir de ses mains, ne commande plus à ses muscles du cou. Voilà du moins ce que se figure notre malade, car vous concevez bien qu'en fait, dès l'instant qu'elle est capable de redresser son cou avec les mains, il lui serait beaucoup plus facile de le redresser par une action des muscles cervicaux antagonistes. La contraction dont il s'agit, d'ailleurs, n'est nullement douloureuse. C'est une simple manie, un acte obsédant provoqué par je ne sais quelle minuscule hallucination psycho-motrice.

L'homme que voici (Fig. 202 et 203), ne peut s'empêcher de tourner la tête à gauche si ce n'est en la maintenant, lui aussi, avec sa

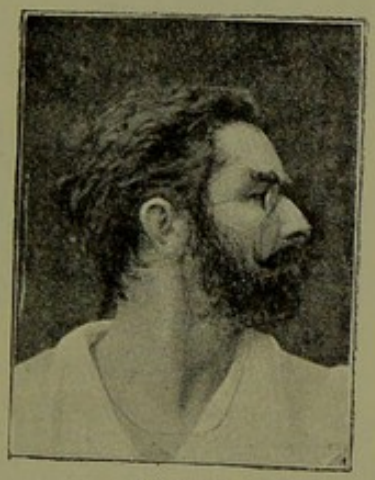

Fig. 202.

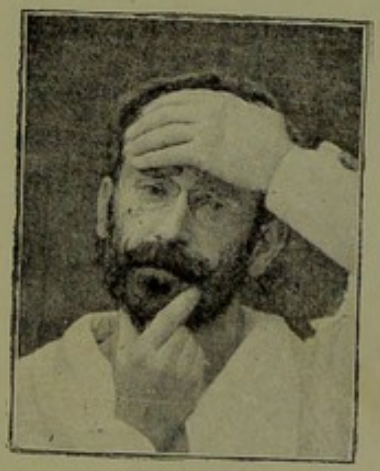

Fig. 203.

main : croyez-vous trouver là comme cause l'irritation du spinal, qui anime les muscles présidant à ce mouvement? Assurément non. S'il y avait une compression quelconque de ce nerf, le sujet ne pourrait pas replacer sa tête lui-même. C'est bien sa seule *idée* qui le force à exécuter ce mouvement.

Essayez de vous opposer par la force à ce que quelqu'un tourne la tête ou efforcez-vous de la lui tourner contre son gré, vous verrez que c'est la chose la plus difficile. Essayez encore de tirer sur vos deux mains pour voir laquelle des deux est la plus forte :

vous ne parviendrez jamais à le savoir. Jamais vous ne ferez abstraction de votre volonté, et l'une de vos mains ne l'emportera sur l'autre que si toutes les deux y consentent, c'est-à-dire si vous le voulez bien : notre main gauche n'ignore jamais ce que fait notre main droite. *Il n'y a pas de volontés partielles, locales*; il ne peut, dans notre cas, en exister une pour la tête et une pour le bras. Résignons-nous à ne voir encore dans ce Tic qu'une mauvaise habitude, contre laquelle la volonté pourrait seule agir efficacement.

Ce troisième malade présente toujours le même Spasme du cou (Fig. 204 et 205). Par moments, sa tête se tourne à droite irrésisti-

Fig. 204.



Fig. 205.

blement. Est-ce l'hyperkinésie du spinal qui en est cause? — Pas davantage, et vous êtes bien vite édifiés, car celui-là n'emploie pas une grande force pour vaincre son Spasme : il se contente d'appliquer deux doigts sur le menton.

Cet homme cependant est ainsi depuis cinq ans. Rien n'a pu le guérir de cette névrose, véritable folie, où deux choses se mêlent, où l'on ne sait laquelle l'emporte sur l'autre : une impulsion motrice inconsciente et impérieuse; une volonté consciente, mais mal renseignée, déraisonnable et impuissante à arrêter le phénomène convulsif par le moyen simple et normal, obligée, pour triompher, de recourir à un détour puéril, à une sorte de supercherie maladive. Car, contre un Spasme du cou si violent, la

seule apposition de deux doigts ne compte pas : si faible pourtant que soit le secours apporté à la résistance, l'imagination du sujet s'en contente.

Enfin voici un dernier malade. Cette fois ce n'est pas un torticolis, mais un « retrocolis » pour employer un mauvais mot à défaut d'un meilleur. Celui-ci renverse sa tête en arrière à la moindre occasion, pour peu qu'on lui parle ou simplement qu'on le regarde (Fig. 206 et 207).

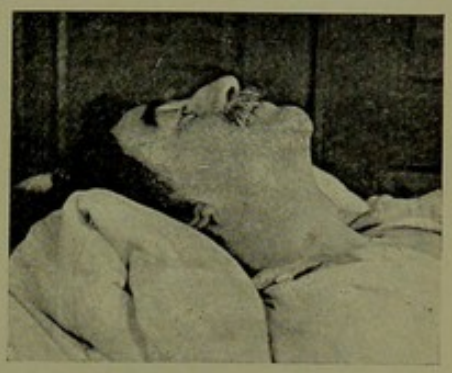

Fig. 206.

C'est le type du grand détraqué. Dans son lit, il ne trouve pas d'appui suffisant sur l'oreiller. Il se dirige alors pour appuyer sa tête vers la cloison. Avant même qu'il l'ait touchée, dès qu'il a le sentiment qu'elle est derrière lui, sa tête se relève déjà. Appuyée contre la muraille, elle tend à reprendre sa position normale.

Fig. 207.

Il est certain, messieurs, qu'un fait aussi net et toujours aussi identique à lui-même n'a pu passer inaperçu jusqu'à ce jour. Le défaut de concordance qui le caractérise, et qui consiste surtout dans la faiblesse de l'effort que le malade oppose à la contraction si énergique des muscles cervicaux, avait été déjà incidemment signalé par quelques auteurs. Je dois dire, cependant, qu'on n'a que très rarement fait allusion à ce qu'il a de paradoxal.

C'est Duchenne (de Boulogne) qui l'a certainement le mieux observé. Il relate en quelques mots l'histoire d'un malade de Rouen, qui lui avait été adressé par le professeur Andral : « La tête de ce malade tournait à droite par la contraction des muscles rotateurs lorsqu'il lisait, *jusqu'à ce qu'il eût rejeté son livre*[1] ».

Duchenne parle également d'une dame dont le sterno-mastoïdien

1. Duchenne (de Boulogne) *Electris. local*, p. 1023.

droit se contracturait dès qu'elle était debout; *le spasme avait lieu lorsque sa tête était appuyée*[1]. »

Il est impossible de ne pas reconnaître dans ces deux faits deux cas *Torticolis mental*[2] (Fig. 208 et 209).

Mon élève, M. Bompaire, en a rassemblé plusieurs autres dans sa

Fig. 208 et 209.

thèse. Les photographies que je vous présente — et j'ai à dessein multiplié le nombre — vous font voir que le phénomène est tou-

Fig. 210.

Fig. 211.

jours et invariablement le même : une violente action musculaire corrigée par une réaction insignifiante (Fig. 210 et 211).

1. Duchenne (de Boulogne), *Électris. local.*, p. 1024.
2. Bompaire, *le Torticolis mental*, Thèse Paris, 1894. L. Battaille, édit.

Voilà bien, coulés dans le même moule, les *mentaux* dont je vous parlais.

Retenez leur *besoin irrésistible* d'exécuter ce mouvement con-



Fig. 212.



Fig. 213.

vulsif que leur volonté suffirait à empêcher; retenez en même temps combien *leur volonté est débile*.

IX. — Pour en finir, Messieurs, disons qu'un sujet atteint de Spasme a acquis un *réflexe d'occasion*, se montrant à la suite d'une provocation et disparaissant avec la cause elle-même. Mais un réflexe ainsi développé peut créer une *mauvaise habitude*, et le Tic est constitué.

L'homme qui a une angine granuleuse et qui pousse le « hem » caractéristique, peut continuer de le faire, une fois l'angine guérie, si c'est un cérébral et qu'il prenne cette occasion comme point de départ d'une habitude. Le Tic peut naître sous ce prétexte de même que sous beaucoup d'autres, qui nous échappent le plus souvent.

En somme, *le Spasme a pour substratum anatomique un arc réflexe; le Tic a pour substratum anatomique une anastomose cortico-spinale*. Essayez d'établir cette localisation dans la pratique, et votre diagnostic sera posé.

Et, cela dit, Messieurs, il me reste à étiqueter les deux cas que

je vous ai présentés au début de cette leçon. Les détails dans lesquels je suis entré me dispensent de m'appesantir sur le diagnostic que vous avez prévu, chemin faisant.

Notre première malade est évidemment atteinte d'un Spasme clonique, comme en témoigne la contraction uniforme et simultanée de toute une moitié de la face et du cou.

La seconde au contraire, la jeune fille, est une vulgaire Tiqueuse, chez qui les petits mouvements cloniques du visage, commandés par des branches du facial, se compliquent de secousses linguales dues à l'hypoglosse et de quelques menus actes respiratoires auxquels le phrénique n'est pas étranger.

Dans le premier cas, tout se borne à un acte réflexe. Dans le second les combinaisons musculaires impliquent l'intervention de *centres fonctionnels* : c'est un mode de réaction de l'anastomose cortico-spinale. D'ailleurs, la jeune fille a une lourde hérédité névropathique, tandis que cette tare n'existe pas chez la première malade.

Je veux, en terminant, faire encore une réserve. Parmi les spasmodiques à simple torticolis, à renversement de la tête en arrière, à convulsions qui ne sont ni toniques, ni cloniques, méfiez-vous, Messieurs, quand ils font preuve d'un état mental défectueux, de quelque chose de bien plus redoutable que le phénomène en soi. Ces accidents appartiennent en effet parfois à la *période prodromique de la Paralysie générale progressive*. C'est un sujet trop vaste pour que je puisse l'aborder aujourd'hui, mais j'ai tenu à vous signaler ce nouveau motif de l'utilité qu'il y a à faire toujours une enquête approfondie sur l'état cérébral des Tiqueurs.

VINGT-CINQUIÈME LEÇON

SUR L'APHASIE D'ARTICULATION ET L'APHASIE D'INTONATION A PROPOS D'UN CAS D'APHASIE MOTRICE CORTICALE SANS AGRAPHIE

I. Aphasies *corticales* et aphasies *sous-corticales*. — *Aphasie d'intonation* et *Aphasie d'articulation*. — Exemple clinique : Aphasie d'articulation avec hémiplégie survenue à la suite de crises jacksoniennes. — Transformation de l'Aphasie absolue en Aphasie d'articulation sans Aphasie d'intonation.

II. Conservation de la faculté d'écrire couramment malgré l'Aphasie d'articulation. — L'Aphasie motrice pure sans agraphie peut-elle être le fait d'une destruction *corticale* du champ de Broca.

III. Conservation des intonations phonétiques dans l'Aphasie d'*articulation*. — Les fibres conductrices des ordres d'articulation ne sont pas les mêmes que celles des ordres de l'intonation.

IV. Le langage ne consiste pas seulement en sons *articulés*. — Le langage est *chanté*. — *Chanson articulée*. — *Accent*. — Les intonations et l'Amusie. — L'Aphasie d'intonation n'est guère constatée isolément *dans les affections corticales*.

V. La conservation de la *faculté d'intonation* implique-t-elle que les images motrices des mots sont conservées intactes dans l'écorce frontale? — L'Aphasie d'articulation *pure* est-elle nécessairement sous-corticale? — Aphasie sous-corticale en général. — Expérience de Lichtheim.

VI. L'Aphasie sans Agraphie est exceptionnelle, mais elle peut exister. — Il existe donc un *Centre graphique moteur autonome*. — Création du centre graphique moteur par l'*habitude*. — Exemple clinique d'Aphasie motrice pure sans Agraphie.

VII. Paraphasie avec conservation de la faculté d'intonation. — Paraphasie avec Agraphie. — Schéma des faisceaux sous-corticaux dont les lésions peuvent expliquer l'Aphasie sous-corticale. — Echolalie.

VIII. Suppléance d'un déficit cortical de l'hémisphère gauche par la création d'un nouveau centre dans l'hémisphère droit. — Cette hypothèse n'est pas toujours admissible. — L'Aphasie motrice sans Agraphie peut être exclusivement corticale[1].

Messieurs,

L'étude de l'*Aphasie* a traversé depuis quelques années des péripéties imprévues.

On a renoncé à voir dans l'*Aphasie* un trouble de langage exclusivement cortical, comme au temps où Trousseau schématisait le mécanisme de ce symptôme. La doctrine est tant soit peu modi-

1. Leçon du 13 avril 1894 résumée dans la *Semaine médicale*.

fiée; nous sommes encore loin de celle qui peut nous satisfaire, mais la question se présente sous un aspect plus large et, de ce fait, le problème clinique se trouve mieux posé.

La principale raison de cette heureuse rénovation est que certaines variétés d'Aphasie, à nous bien connues désormais, sont

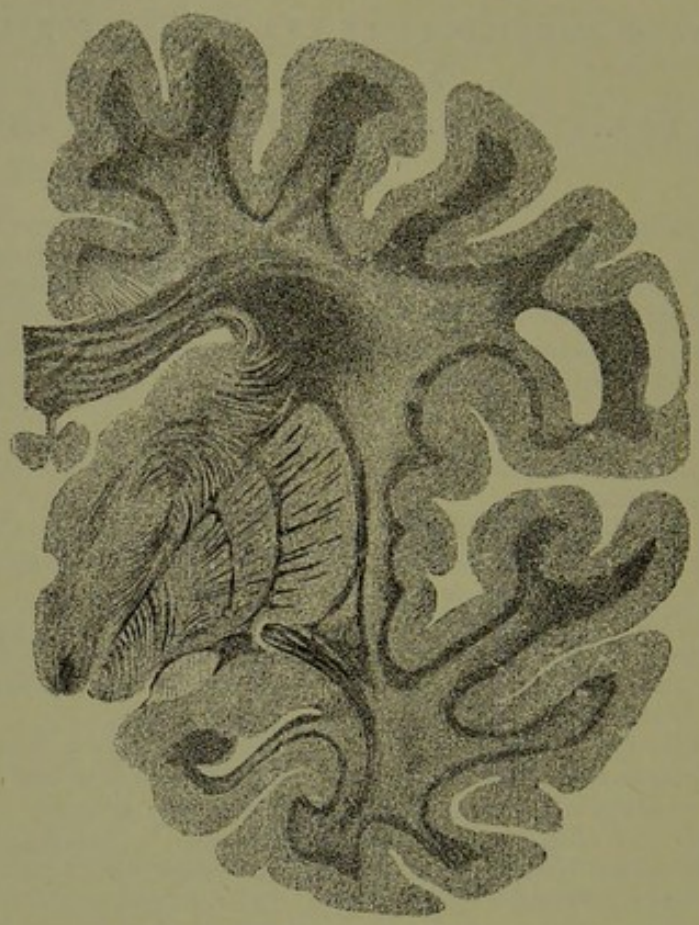

Fig. 214.

Coupe frontale d'un hémisphère gauche. Le plan de section appartient au segment postérieur de l'hémisphère divisé. (Deux lacunes blanches, au niveau de la 3e circonvolution frontale, indiquent la localisation d'une Aphasie corticale et d'une Aphasie sous-corticale.)

causées de toute évidence par des lésions hémisphériques auxquelles l'écorce grise ne participe nullement : en d'autres termes, il existe des *Aphasies sous-corticales* (Fig. 214). Ce n'est pas à dire que le diagnostic des aphasies corticales et des Aphasies sous-corticales soit toujours facile. J'ai précisément l'intention de vous soumettre un cas bien simple en apparence, mais en réalité complexe, en présence duquel il est permis d'hésiter un instant. Une malade que je vais

vous présenter nous fournira l'occasion d'examiner ensemble les conditions qui autorisent, après mûr examen, l'affirmation dans un sens ou dans l'autre. Par l'analyse d'un fait concret, vous pourrez acquérir, je l'espère, les plus importantes des notions relatives à l'Aphasie corticale et à l'Aphasie sous-corticale.

Je compte profiter également de la circonstance pour vous entretenir, dès à présent, d'une particularité de l'Aphasie sur laquelle les auteurs n'ont pas, à mon avis, suffisamment insisté. Si notre malade a complètement perdu la faculté d'articuler les mots, elle a du moins conservé toutes les intonations phonétiques, et elle sait donner à ces intonations une expression, j'oserai même dire un sens, dont l'intention psychique n'est nullement douteuse. Il s'agit, par conséquent, d'une *Aphasie de l'articulation sans Aphasie de l'intonation*.

I. — Cette femme, âgée de quarante-cinq ans, hémiplégique du côté droit, encore très vive et très intelligente, était jusqu'à ces dernières années marchande à la halle. Elle s'entendait fort bien aux affaires et tenait elle-même sa comptabilité quotidienne. Ceci, soit dit en passant, implique qu'elle avait l'habitude de l'*écriture courante*. Je n'ai pas besoin d'ajouter que, par profession, elle avait aussi l'habitude de la parole ou, comme on dit vulgairement, la langue bien pendue. Nous n'avons aucun renseignement utile à retenir sur ses antécédents morbides, non qu'elle soit incapable de nous en fournir : vous verrez tout à l'heure que, si elle ne parle pas, il ne lui manque pas de moyens de se faire comprendre. Je vous dirai seulement que, bien portante jusqu'en 1890, elle fut prise à cette date d'une violente céphalalgie, et vous n'oublierez pas, dans l'intérêt du diagnostic à venir, qu'une *Hémiplégie précédée de céphalée n'est pas ordinairement d'origine ischémique ou hémorrhagique*.

J'appuie sur ce précédent avec d'autant plus d'insistance que le mal de tête dont souffrait notre malade n'était pas un phénomène vulgaire : il était violent et tenace, au point qu'on crut devoir faire des applications de sangsues. Peu de temps après, au mois de juin de la même année (il y a donc aujourd'hui quatre ans de cela), survint une crise de *convulsions* subintrantes, avec une perte de connaissance qui dura cinq jours.

Lorsque la malade reprit ses sens, elle était paralysée de tout

le côté droit. Il n'est pas difficile de déterminer rétrospectivement la nature de ces accidents. La céphalée — bien que nous n'en connaissions pas exactement la localisation — était symptomatique d'une fluxion méningitique (active ou passive), liée à l'existence d'une *lésion corticale:* et la crise épileptoïde — sans doute jacksonienne — marquait le début du processus secondaire qui, actuellement, est l'Hémiplégie acquise et définitive. Vous reconnaissez là l'épilepsie præapoplectique. Enfin, l'apoplexie, confondue avec les convulsions, n'était que l'ictus initial de la lésion corticale.

Pendant toute une année, c'est-à-dire jusqu'en avril 1891, l'Aphasie qui compliquait l'Hémiplégie droite fut absolue et totale : *absolue* en ce sens que la malade ne pouvait proférer *une seule parole*, *totale* en ce sens que les images sensorielles étaient aussi gravement intéressées que les images motrices. Rien de ce qui était vu ou entendu n'était compris. Cet état d'obnubilation psychique persista donc près de dix mois et il ne se dissipa que très insensiblement. La compréhension s'améliora peu à peu et l'intelligence récupéra son intégralité presque entière, le langage phonétique demeurant aboli.

Jusqu'au mois d'août 1893, la malade éprouva encore à maintes reprises des crises de convulsions généralisées, très violentes, évidemment jacksoniennes comme la première, une quinzaine environ, espacées à intervalles variables. Nous n'avons assisté à aucune; je ne voudrais donc pas être trop affirmatif sur le siège exact de la localisation hémisphérique à laquelle on peut les rapporter. Mais la céphalée n'a plus jamais reparu, et depuis huit mois vous pourriez voir cette femme aller et venir dans le service, s'occupant avec activité, complaisance et intelligence, autant que ses forces le lui permettent. Rien ne nous autorise à lui promettre que les crises ont à tout jamais cessé. Il en est de l'épilepsie jacksonienne comme de l'épilepsie essentielle. Symptomatique ou non, l'épilepsie est toujours, conformément à son étymologie, une « surprise ». Il est aussi impossible de la prévoir que de la guérir.

L'*Hémiplégie*, Messieurs, notez bien encore ce fait, est présentement *totale* et *incomplète*, c'est-à-dire que les deux membres et la moitié de la face du même côté sont paralysés, sans avoir perdu pour cela toute faculté de se mouvoir. Comme dans la plupart des cas du même genre, les réflexes tendineux sont exagérés, le visage

est asymétrique, la langue est déviée vers la droite, l'avant-bras est replié et appliqué au-devant du corps.

Tout cela signifie que le faisceau pyramidal est dégénéré et que le mal est irrémédiable.

Ici, je ne pense pas devoir m'attarder à des détails secondaires et que je considère comme inutiles. Vous verrez que notre enquête, d'ailleurs rapide, concernant l'Hémiplégie et son évolution nous sera d'un grand secours lorsqu'il s'agira de préciser exactement le lieu anatomique de la lésion cérébrale.

II. — Passons maintenant à l'étude de l'*Aphasie* elle-même.

Lorsque nous questionnons notre malade, elle nous répond par des signes de tête qui équivalent à *oui* et *non*, et qui nous prouvent qu'elle comprend avec une parfaite lucidité toutes les paroles qu'on lui adresse : *elle n'a donc pas de surdité verbale*.

Elle lit et comprend également bien nos questions écrites : *elle n'a donc pas de cécité littérale*.

Elle copie très exactement les mots imprimés ou manuscrits; elle écrit sans faute sous la dictée; *elle n'est donc pas agraphique*.

Comme son bras droit est atteint de paralysie spasmodique, elle éprouve une assez grande difficulté à manier son crayon. Vous voyez qu'elle le prend de la main gauche, qu'elle le place avec beaucoup de soin entre le pouce et les deux premiers doigts de la main droite, et même qu'elle se sert de la main gauche pour le maintenir dans la main droite, pendant tout le temps qu'elle écrit. Mais il est certain que *ce n'est pas la main gauche qui écrit*, c'est bien la main droite; la main gauche ne fait qu'assurer les mouvements de la main droite; et enfin, quoique la main gauche soit devenue plus habile pour toutes choses depuis l'attaque d'hémiplégie, elle n'a pas su remplacer la main droite pour la fonction graphique. Ceci revient à dire que l'*absence absolue d'Agraphie, liée à une Aphasie motrice absolue*, n'est pas la conséquence d'une suppléance fonctionnelle de l'hémisphère droit.

Je reviendrai ultérieurement sur ce point dont la signification est péremptoire.

En résumé, une seule fonction est abolie, — et elle l'est complètement, — c'est l'*articulation des mots*. Cela suffit-il pour affirmer la destruction de toutes les images motrices du langage? — Quoique cette hypothèse semble au premier abord la plus vrai-

semblable, il s'en faut qu'elle résolve le problème de localisation. Sommes-nous en présence d'une *Aphasie motrice pure*, par le fait d'une destruction corticale du « champ de Broca? » — Il y a dix ans à peine, personne n'eût hésité à répondre par l'affirmative. Actuellement, nous sommes plus prudents, nous ne concluons pas du premier coup et sans réserves. L'expérience nous a instruits; elle nous oblige à supposer toujours la possibilité d'une lésion située non pas à la surface, dans l'étendue du champ de Broca, mais plus profondément, au-dessous du revêtement gris, en plein « manteau blanc », c'est-à-dire sur le trajet des fibres de projection qui relient les centres corticaux du commandement aux centres spino-bulbaires de l'exécution phonétique.

III. — Avant d'entamer la discussion sur ce point, je dois, Messieurs, vous faire remarquer une particularité de l'Aphasie que nous étudions ensemble et dont l'importance est, selon moi, capitale.

Lorsque je dis à la malade : « Prenez ce crayon et écrivez ce que vous voudrez », elle prend le crayon, le place sur le papier et me regarde avec étonnement, en ayant l'air de me dire : « Que voulez-vous que j'écrive? Je n'ai rien à écrire ». — Mais notez bien que ce n'est pas seulement par sa physionomie qu'elle exprime cette idée : elle l'exprime réellement par des sons, je ne sais quels sons: vous les entendez aussi bien que moi : c'est un gloussement, un gazouillement, parfois même quelque chose de plus aigu encore, comme des cris de cobaye, avec cette différence que les *intonations* varient suivant des nuances infiniment délicates, modulées comme une sorte de chant, où les *piano*, les *forte*, les accélérations et les ralentissements du rythme s'appliquent, sans qu'il soit permis d'en douter, à l'idée qui voudrait sortir.

L'idée prête à s'extérioriser est-elle donc représentée par des images motrices encore intactes? Et, dans ce cas, notre malade ne serait-elle pas exactement dans la situation d'une personne bâillonnée qui cherche à se faire comprendre? En d'autres termes, les ordres corticaux partent-ils des centres moteurs de l'articulation verbale sans pouvoir arriver aux centres d'exécution bulbaire?

Faites, vous-mêmes, l'expérience de l'aphasie dont vous avez sous les yeux un vivant exemple. Essayez de vous faire comprendre, la bouche fermée, la langue immobile. Il vous restera encore assez de sons gutturaux, laryngés et nasaux, que vous pourrez utiliser encore

pour laisser deviner, dans une certaine mesure, ce que vous voudriez dire. Il convient de remarquer que la mimique très expressive du geste et de la physionomie, chez notre malade, nous permet de saisir plus facilement le sens de ce singulier langage.

J'admets pour un instant que les images motrices d'articulation soient intactes, c'est-à-dire que la malade n'ait rien oublié *de ce qu'il faut faire pour parler*. Si elle n'articule pas, c'est, je le répéterai encore une fois, que la communication est interrompue au-dessous de l'écorce, probablement dans le centre ovale. Mais alors, il faut bien admettre aussi que les fibres conductrices des ordres d'articulation ne sont pas les mêmes que celles des *ordres de l'intonation*. Ici, permettez-moi de vous soumettre quelques considérations d'une psychologie tout élémentaire, qui ne nous écarteront nullement de notre sujet.

IV. — Le *langage* ne consiste pas seulement en sons *articulés*. La langue, les lèvres, le voile du palais sont les principaux organes de l'articulation. Ils ont, chez notre malade, conservé leur fonction mécanique. Ils ne demandent en quelque sorte qu'à se mettre au service de la pensée; ils n'y réussissent pas. En revanche, le larynx cherche à remplir plus que son rôle et il y réussit. Toutes ces *intonations*, intonations rythmées, non articulées mais vraiment très parlantes, correspondent à un langage qui nous est familier. Le timbre de la voix, loin de nous choquer, se laisse écouter comme une sorte de monologue chanté dans une langue inconnue. Le son *vocal* est indéterminé : ce n'est ni un *a* ni un *o*, c'est plutôt une diphtongue, la diphtongue que vous pouvez tous émettre en filant un son nasal, lorsque les lèvres sont fermées.

Le langage, quel qu'il soit, n'est donc pas seulement parlé, il est *chanté*. Une phrase articulée a toujours sa mélodie caractéristique, suivant qu'elle exprime la surprise, la colère, la joie, l'indignation, le doute, etc.; et, si jamais il a pu exister un langage universel que tous les hommes aient compris, c'est assurément celui qui réside dans les seules *modalités de l'intonation*. Les vocables varient, la musique phonétique reste la même.

Cette musique spéciale exprime, tout comme l'autre, les mêmes sentiments dans toutes les langues; du moins, peut-elle se superposer à tous les mots qui les traduisent. Retournons cette proposition et nous dirons avec tout autant, sinon plus de justesse :

le langage est une *chanson articulée*. On a eu tort de prétendre que l'intonation est un complément de l'articulation ; c'est l'articulation qui est le complément de l'intonation. L'articulation a commencé lorsque les onomatopées et les intonations franches, simples et spontanées du langage primitif, sont devenues insuffisantes pour l'expression des idées complexes ou abstraites. C'est cette loi d'évolution fonctionnelle qui a inspiré la boutade fameuse : « La parole a été donnée à l'homme pour dissimuler sa pensée. »

Mais l'intonation, si elle ne fait pas le fonds d'un idiome, fait assurément le fonds du langage humain. Peut-on même se figurer un idiome parlé sans intonation ?... Peut-on imaginer un orateur capable d'éloquence sans ces variations de tonalité, que je viens d'appeler la *musique du langage* et qui, dans le style classique, s'appellent l'*accent*.

« L'accent, dit Rousseau, est l'âme du discours, il lui donne le sentiment et la vérité.... C'est de l'usage de dire tout sur le même ton qu'est venu de persifler les gens sans qu'ils le sentent. » Je ne résiste pas à la tentation de vous citer tout le passage ; il ne nous écarte pas de l'aphasie : « *Toutes nos langues sont des ouvrages de l'art*. On a longtemps cherché s'il y avait une langue naturelle et commune à tous les hommes ; sans doute il y en a une, et c'est celle que les enfants parlent avant de savoir parler. Cette langue *n'est pas articulée, mais elle est accentuée, sonore, intelligible*. L'usage des nôtres nous l'a fait négliger au point de l'oublier tout à fait. Étudions les enfants, et bientôt nous la rapprendrons auprès d'eux. Les nourrices sont nos maîtres dans cette langue ; elles entendent tout ce que disent leurs nourrissons, elles leur répondent ; elles ont avec eux des dialogues très bien suivis ; et, *quoiqu'elles prononcent des mots, ces mots sont parfaitement inutiles*, ce n'est point le sens du mot qu'ils entendent, mais l'*accent dont il est accompagné*[1]. »

Les intonations, les modulations, le rythme de la voix, tels sont, Messieurs, les éléments du langage qu'il importait de disjoindre de l'articulation proprement dite.

Ce n'est pas d'ailleurs la première fois que cette dissociation s'impose en clinique. Quand je vous parle de la musique du langage, je touche à une question toute neuve et bien intéressante.

1. J.-J. Rousseau. *Émile* ou *de l'Éducation*, livre I, p. 85, édit. Dalibon, Paris, 1826

J'ai nommé l'*amusie*. Itard, dont on a dit, à juste titre, qu'il avait rendu la parole aux sourds-muets, faisait la part large à l'*intonation* dans le mécanisme du langage. Il avait remarqué que certains muets retenaient avec une merveilleuse facilité des airs qu'ils pouvaient fredonner avec beaucoup de justesse, en émettant ce son nasal indéterminé dont il était question tout à l'heure. Il connaissait une jeune fille qui « ne rendait que des sons inintelligibles quand elle voulait parler et qui chantait d'une manière très juste et très distincte une chanson languedocienne ». Dans une série de rapports académiques, il exposa les procédés dont il se servit pour conduire à l'usage de la parole ce jeune enfant (*Victor ou le Sauvage de l'Aveyron*) qui fut à Paris l'objet de la curiosité générale au commencement du siècle[1].

Les efforts de l'éducateur furent vains, mais ils lui suggérèrent des procédés très ingénieux et qu'on utilise encore. Il s'appliqua surtout à développer le don merveilleux d'*imitation* qui est la base de tout progrès chez l'enfant, surtout chez celui dont la mémoire n'est pas rebelle. Il en parle, à propos du langage, de la façon suivante : « Cette faculté imitative, dont l'influence se répand sur toute la vie, varie dans son application, selon la diversité des âges, et n'est employée à l'apprentissage de la parole que dans la plus tendre enfance; plus tard, elle préside à d'autres fonctions et abandonne, pour ainsi dire, l'instrument vocal ; de telle sorte qu'un jeune homme, un adolescent même, quittant son pays natal, en perd très promptement les manières, le ton, le langage, mais jamais ces *intonations de voix* qui constituent ce qu'on appelle l'*accent*. »

Les intonations de voix, l'accent, la musique du langage, peuvent donc, au même titre que l'articulation, subir de graves modifications par suite d'un déficit de la substance corticale. Et, de même qu'il existe des *Aphasies d'articulation*, de même il existe des *Aphasies d'intonation*. Ces dernières font peut-être partie intégrante de l'Amusie. Elles nous sont encore assez mal connues. Je m'empresse de dire que si l'Aphasie d'articulation peut être observée toute seule, sans l'Aphasie d'intonation, — et tel est le cas de notre malade — l'Aphasie d'intonation, au contraire, n'est

1. Voir la récente réimpression des *Rapports et mémoires sur le Sauvage de l'Aveyron, l'idiotie et la surdi-mutité*, par Itard, avec l'appréciation de ces rapports par Delasiauve, préface de Bourneville. (Publications du *Progrès médical*, 1894.)

guère constatée isolément, *du moins dans les affections corticales*.

Si je me suis laissé entraîner un peu loin dans cette digression, c'est pour vous montrer que, bien avant l'analyse des faits que réclame aujourd'hui l'étude clinique de l'Aphasie, les « savants » du siècle dernier et du commencement du siècle qui va finir, philosophes ou médecins, s'étaient depuis longtemps préoccupés de la complexité des phénomènes moteurs dont notre langage se compose. Il nous appartient de mettre à profit tant de méditations purement spéculatives. Je crois que nous n'aurons pas perdu notre temps si nous avons pu les faire servir à l'étude d'un syndrome.

V. — Je reviens à notre malade. — Remarquez, Messieurs, comme ce qu'elle chante a son éloquence. Il y a, malgré quelques obscurités dont nous ne pouvons pénétrer le sens, une adaptation si parfaite de ses modulations à la pensée qu'elle veut émettre, que vous comprenez aussi bien que moi, même de loin, la plupart des idées qui s'arrêtent sur ses lèvres. Elle en dit long dans sa « romance sans paroles », et nous pouvons nous demander si les images motrices des mots qu'elle voudrait articuler ne sont pas, en réalité, conservées intactes dans son écorce frontale. Au premier abord, c'est l'hypothèse qui paraît la plus séduisante : les phrases sont toutes construites dans la substance grise ; elles vont s'extérioriser. Mais les ordres partis de l'hémisphère sont interceptés et les muscles phonateurs restent muets. Examinons donc ensemble si ce cas appartient à une catégorie quelconque des *Aphasies sous-corticales*.

En général, on suppose que l'Aphasie est sous-corticale lorsque les mots, soit simplement bredouillés, soit tout à fait méconnaissables, revêtent dans leur ensemble la physionomie générale et, si je puis ainsi dire, l'allure de la pensée qu'ils expriment. La phrase, incompréhensible si l'on ne s'en tient qu'à l'articulation même, garde certains vestiges de sa contexture; on la reconnaît, on la soupçonne à l'agencement particulier des émissions syllabiques, au rythme des sons, à leur nombre, à leur enchaînement. D'ailleurs, une expérience, plus ingénieuse que démonstrative, semble, dans certains cas, indiquer que l'image motrice du mot et de la phrase est demeurée intacte. Si le sujet, supposé atteint d'Aphasie *sous-corticale*, a conservé les images motrices *corticales*, il doit être en état de représenter par un geste le nombre de

syllables dont se compose un mot ou une phrase. Il peut, par exemple, serrer la main de son interlocuteur autant de fois qu'il y a de syllables dans le mot qu'il voudrait et qu'il ne sait plus prononcer. Au contraire, un sujet atteint d'Aphasie *corticale*, dès l'instant qu'il a perdu les images motrices des mots ou des phrases, est incapable de prouver, par le même geste, qu'il a retenu le nombre des syllabes contenues dans telle phrase ou dans tel mot. Lichtheim, qui a préconisé ce petit procédé d'enquête comme devant servir à trancher la difficulté des diagnostics litigieux, n'a pas, en cette circonstance, suffisamment pénétré dans la psychologie très inventive des aphasiques.

En fait, il n'y a rien de pathognomonique dans le signe dont il s'agit. Demandez à un hémiplégique atteint d'Aphasie *corticale* (c'est-à-dire à un sujet dont les images motrices sont totalement effacées) de vous représenter une phrase simple telle que : « Bonjour, Monsieur », en vous serrant le doigt autant de fois qu'il y a de syllabes dans ces deux mots; il pourra le faire encore. S'il ne parle plus, du moins il comprend ce que vous lui dites; et, s'il sait lire, la petite phrase : « Bonjour, Monsieur » réveille l'image non plus motrice, mais visuelle des deux mots écrits, et il vous serre la main autant de fois qu'il voit, par la pensée, de syllabes dans les deux mots.

Le procédé en question me paraît donc purement schématique. Du reste, s'il devait nous fournir une indication dans le cas présent, je vous dirais qu'il nous démontrerait une fois de plus la nature corticale de la lésion à laquelle nous avons affaire. Notre malade, invitée à serrer le doigt autant de fois qu'il y a de syllabes dans une phrase ou dans un mot donné, se trompe invariablement. Ainsi, pour le mot « papa », elle serre le doigt tantôt une fois, tantôt trois fois. Or, un aphasique dont le centre d'articulation n'a subi aucun déficit, sait parfaitement que, pour prononcer le mot « papa », il doit faire deux mouvements consécutifs des lèvres, par conséquent exercer deux pressions avec la main, ni plus, ni moins. Notez bien que notre malade écrit très couramment, sans hésitation et même avec une certaine volubilité. Depuis qu'elle est aphasique, elle a fait encore des progrès dans l'art d'écrire automatiquement. Lorsqu'elle écrit un mot de deux syllabes et même davantage, elle lève immédiatement autant de doigts, sans commettre aucune erreur. Elle comprend donc très

bien ce que c'est qu'une syllabe écrite et elle nous le prouve par un geste qui ne se trompe jamais.

J'insisterai une fois de plus sur le caractère automatique de son écriture en vous disant que cette manière de traduire sa pensée n'est pas la reproduction graphique d'une image motrice d'articulation. Tout démontre que cette image a disparu, tandis que les phrases écrites viennent au bout de la plume ou du crayon, en quelque sorte de premier jet : elles sont dictées par un *centre moteur graphique* que la lésion de l'*aphémie* n'a pas touché, qui est autonome, qui fonctionne sans le secours d'aucun autre.

VI. — Il est bon de vous dire que l'existence de l'*Aphasie sans Agraphie* est chose assez rare. Vous n'en verrez pas d'exemple plus démonstratif que celui-ci. La concomitance de l'Aphasie motrice et de l'Agraphie, dans les cas de lésion corticale, constituant une règle presque générale, on a pu prétendre que l'Agraphie était subordonnée, soit à une lésion du *champ de Broca*, soit à une lésion de la mémoire visuelle des mots, autrement dit du *pli courbe*. L'Agraphie par lésion du pli courbe résulterait de ce fait que le malade n'est plus en état de *copier* l'image visuelle des mots écrits. Une lésion sous-corticale située entre le centre de la mémoire visuelle et le centre moteur de la main droite aurait un effet identique. Il est certain que ce genre d'Agraphie existe, mais il est interdit de le considérer comme exclusif de tout autre.

Charcot n'a pas cessé de soutenir énergiquement cette thèse : il est des gens qui, pour écrire, ont besoin de *copier*, en quelque sorte, les mots qu'ils voient par la pensée; chez ceux-là, une lésion du pli courbe déterminera l'Aphasie; il en est d'autres, au contraire, qui, par une longue habitude et un exercice quotidien, se sont constitué un *centre graphique moteur* autonome; ce centre n'est plus régi par celui de la mémoire visuelle, il opère pour son compte, il obéit uniquement et immédiatement à l'incitation de la pensée. L'éducation, en effet, nous apprend à écrire automatiquement, comme nous parlons automatiquement. Peut-on se figurer qu'en parlant nous répétons comme des échos tous les sons phonétiques dont notre centre auditif a gardé la mémoire? — Assurément non. D'ailleurs, au lieu de dogmatiser sur ce sujet où la controverse est par trop facile, je préfère vous montrer par des

exemples l'indépendance *absolue* des centres moteurs de la parole et de l'écriture.

Deux faits récents vous frapperont par leur remarquable netteté. Un malade de Kostenitsch[1], atteint d'hémiplégie droite complète avec aphasie motrice pure, écrivait de la main gauche « *très bien et couramment*; il jetait sa pensée spontanément sur le papier ». On découvrit à l'autopsie un ramollissement du lobe frontal affleurant en arrière les circonvolutions rolandiques; *le pli courbe était sain*. Dans la profondeur, la lésion gagnait jusqu'à la capsule interne; la substance grise du lobe frontal était détruite, principalement dans le territoire de la *troisième circonvolution*. Kostenitsch fait remarquer que son malade n'avait jamais présenté le moindre signe de surdité verbale. S'il écrivait sous la dictée, c'est donc qu'un centre graphique existait chez lui, indépendamment et en dehors de l'aire motrice d'articulation. Telle est, du reste, la conclusion de l'auteur : « L'Agraphie n'appartient pas au champ de Broca. »

Voici un second fait que j'emprunte à Mélon[2]. Un soldat, affligé dès l'enfance d'hémiatrophie faciale, de chromohétéropie de l'iris (bleu à droite, gris à gauche), avec dilatation pupillaire permanente du côté droit, fut un jour frappé inopinément d'une attaque d'épilepsie. Il s'ensuivit une perte de connaissance qui dura plusieurs heures. Lorsque le patient revint à lui, il était aphasique. Son Aphasie était *motrice pure. Il pouvait écrire* et ce n'est que plus tard, peu à peu et fort lentement, qu'il recouvra la faculté d'articuler des mots et des phrases.

Vous voyez donc, Messieurs, que la lésion du champ de Broca n'entraîne pas forcément l'agraphie à la suite de l'aphémie. Dans l'observation que je viens de résumer, les phénomènes congestifs de l'ictus épileptique avaient abandonné déjà le centre moteur graphique, tandis que le territoire cortical du langage articulé n'était pas encore libéré.

Je puis vous mettre encore sous les yeux une seconde malade chez laquelle vous trouverez une nouvelle confirmation de ce que j'avance :

Cette femme est complètement aphasique. Elle ne sait même

1. Kostenitsch. Ueber einen Fall von motorischer Aphasie. (*Deutsche Zeitsch. f Nervenheilk.*, XI, 5 et 6.)
2. Mélon. (*Arch. méd. belges*, juillet 1895.)

plus dire ni *oui* ni *non*. Elle n'est pas hémiopique, elle comprend ce qu'elle lit. Sa main droite est encore assez agile pour manier un crayon, et vous allez en avoir la preuve. Je lui dicte les lettres *a*, *m*, *r*, *e*, *i*. Elle est dans la presque absolue impossibilité de les écrire. A peine distingue-t-on dans son griffonnage une vague intention du mouvement qu'il faut faire pour les tracer sur le papier. Mais, si je lui dis d'écrire son nom, la voilà qui s'en acquitte à merveille.

Sans doute, l'écriture est très défectueuse mais vous distinguez parfaitement le mot *Marie*, composé précisément des lettres *a*, *m*, *r*, *e*, *i*, que je lui dictais à l'instant même. Cela signifie que le seul mot *Marie* a, dans l'écorce cérébrale de cette femme, une *représentation graphique motrice* capable d'extériorisation *automatique*. En dehors du mot *Marie* qui est son nom, le nom qu'elle a écrit le plus souvent, elle n'a pas su se créer encore ce centre de l'écriture spontanée dont nous sommes, vous et moi, redevables à l'habitude, la seconde nature : *In naturam vertitur consuetudo.*

VII. — Je compléterai la collection de ces cas d'Aphasie en vous montrant une dernière hémiplégique dont tout le langage se borne à la singulière phrase que vous allez entendre : « *Et cætera pouvoir* ». Elle ne dit pas autre chose et elle le dit indéfiniment. Si nous lui demandons de nous raconter son histoire, elle va nous la débiter tout du long : « Et cætera pouvoir, et cætera pouvoir, et cætera pouvoir.... »

Remarquez, ici encore, les intonations très variées et très significatives du discours. Nous avons affaire à une Aphasie d'articulation sans Aphasie d'intonation, comme dans le cas de notre première malade, avec cette seule différence que la faculté de coordination des sons n'est pas absolument abolie. C'est un cas de *paraphasie* plutôt que d'*aphasie vraie*. L'écorce est, comme on l'a dit, *intoxiquée* par les trois mots que vous entendez à satiété. Je n'ai pas besoin de vous dire ce que la conversation de cette malade a d'énervant pour son interlocuteur, car la malheureuse n'a pas renoncé à se servir de sa langue. Mais ce qu'il y a encore de plus triste pour elle et pour ses compagnes, c'est que son Aphasie motrice est compliquée d'une Agraphie absolue. Elle peut lire ; elle n'a donc pas de lésion du pli courbe et je conclus : Ici le ramollissement — cortical ou sous-cortical — a détruit non seulement le centre de

Broca, c'est-à-dire le pied de la troisième frontale, mais encore le centre d'Exner-Charcot, c'est-à-dire le *pied de la deuxième frontale*, foyer des images graphiques motrices.

Il est temps de revenir à notre première malade.

Je vous ai dit, Messieurs, que la lésion hémisphérique dont elle est sûrement atteinte me semblait devoir être localisée dans l'écorce grise, et non dans les fibres de projection. On peut, sans se risquer, affirmer également que le pied de la troisième frontale est seul lésé, et que le pied de la deuxième est indemne. — Vous savez ce qu'il faut entendre par *Aphasie sous-corticale*; cependant, je ne vous ai pas encore parlé d'une variété possible de ces Aphasies, dans laquelle le *déficit* intéresse non pas les fibres de projection de la troisième frontale, mais certaines fibres qui réunissent le champ de Broca à des régions de l'écorce où l'on place provisoirement et hypothétiquement le centre de l'idéation. Les Aphasies auxquelles je fais allusion appartiennent pour la plupart à l'histoire des tumeurs du lobe frontal. Une figure schématique vous en fera bien comprendre le mécanisme (Fig. 215).

Dans la région frontale de l'hémisphère gauche, nous suppose-

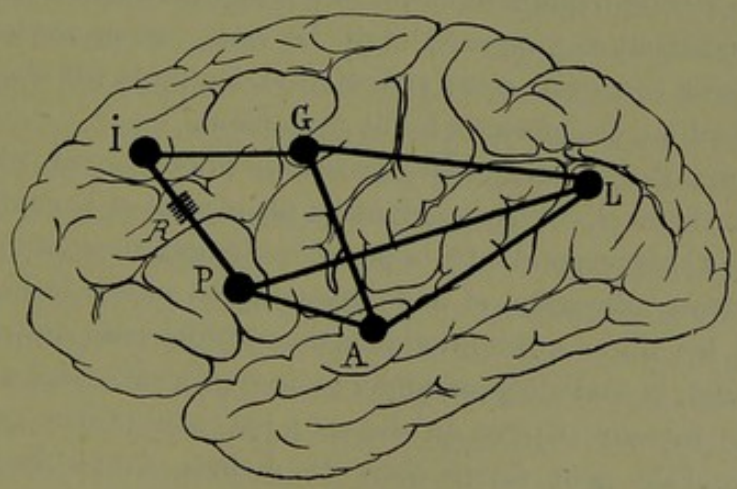

Fig. 215.

Face externe de l'hémisphère gauche : A, centre auditif verbal (première circonvolution temporale. — L. centre visuel de la lecture (pli courbe). — P, centre de la mémoire motrice des mots articulés (pied de la troisième frontale). — G, centre de la mémoire graphique (pied de la deuxième frontale). — I, centre de l'idéation (région frontale sans localisation déterminée). — R, lésion sous-corticale.

rons que les idées sont élaborées et actionnées sous diverses influences; le point I correspond au centre de l'idéation. C'est de là

que les idées vont chercher à s'extérioriser. L'idée qui commande une phrase bientôt *verbalement* exprimée emprunte les voies nerveuses qui réunissent le centre d'idéation (I) au centre de la parole parlée (P). Ce dernier centre correspond, sur la figure, au pied de la troisième frontale.

D'autre part, l'idée qui commande une phrase *graphiquement* exprimée emprunte les voies nerveuses qui réunissent le centre d'idéation (I) au centre de la parole écrite (G).

Admettons qu'il existe chez notre malade un foyer *sous-cortical* de ramollissement circonscrit (R) divisant les fibres IP, et il s'ensuivra que les idées, toutes prêtes à s'extérioriser par un acte moteur, ne pourront plus inciter le centre de la parole parlée (P). Mais, comme la voie est libre, du centre d'idéation (I) au centre de la parole écrite (G), la pensée s'extériorisera facilement encore par cette voie, et seulement par elle. En d'autres termes, les deux centres moteurs, verbal et graphique, sont intacts, mais un seul, le centre graphique, peut être utilisé. De là l'empressement avec lequel notre aphasique saisit son crayon pour répondre à toutes nos questions.

Je me hâte de vous énumérer les objections très légitimes qu'on peut faire à cette hypothèse et qui la rendent invraisemblable.

Si la localisation supposée était la vraie, nous aurions déjà grand'peine à concevoir que l'articulation des mots fût abolie sans que l'intonation des phrases le fût également.

Mais voici d'autres arguments beaucoup plus probants : le centre graphique visuel (L) correspondant au pli courbe et le centre auditif verbal (A) correspondant à la première temporale sont épargnés. Nous le savons, du reste, et nous savons aussi que la lésion n'intéresse pas les fibres anastomotiques de ces différents centres entre eux. En effet, la malade peut copier ; elle reproduit, grâce au centre graphique moteur (G), ce qu'elle a lu par son centre graphique visuel (L). Elle peut écrire sous la dictée ; c'est-à-dire qu'elle reproduit, grâce au centre graphique moteur (G), les mots qu'elle a entendus par son centre auditif verbal (A). Or, si le centre moteur verbal (P) était intact, rien ne l'empêcherait de lire à haute voix les phrases ou les mots qu'elle voit par son pli courbe (L). Quitte à ne pas comprendre ce qu'elle lirait, elle pourrait le lire encore, comme cela nous arrive souvent à nous-mêmes lorsque nous lisons, par exemple, une langue étrangère dont le sens nous échappe.

Qui plus est, si ce même centre moteur verbal n'était pas détruit, elle pourrait répéter, comme un perroquet, les mots qu'elle entendrait dire. Elle aurait cette forme d'*écholalie*, qui est le premier langage de l'enfant et comme une servile imitation de la voix maternelle.

Nous connaissons l'écholalie dans un certain nombre de maladies cérébrales, dans quelques variétés de vésanie, dans la périencéphalite diffuse, etc. Le trouble fonctionnel, matériel ou dynamique, peut bien être, en pareil cas, rapporté au défaut de corrélation du centre de l'idéation avec celui de la parole articulée. Mais ici, chez notre aphasique, l'incapacité de lire à haute voix ou de répéter les mots entendus est absolue. Vous voyez bien que l'hypothèse d'une lésion sous-corticale dans la sphère frontale antérieure est tout à fait inadmissible.

VIII. — Messieurs, à l'extrême rigueur, nous pourrions discuter la possibilité d'une dernière localisation.

Vous vous rappelez que la malade, à la suite de sa première crise épileptoïde, est restée pendant deux ans incapable de parler et d'écrire. Elle a donc perdu momentanément et du fait de l'ictus l'usage du *centre moteur graphique*. Or, aujourd'hui, elle écrit couramment. Le retour de cette fonction n'a rien de surprenant, si l'on admet que les troubles vasculaires post-épileptiques se sont peu à peu dissipés. Nous sommes chaque jour témoins de semblables améliorations, et il n'y a pas lieu de les attribuer à la disparition des phénomènes inhibitoires primitifs.

Mais on peut également se demander si le déficit de l'hémisphère gauche n'a pas été suppléé par la *création d'un nouveau centre graphique dans l'hémisphère droit*. J'avoue qu'il m'est difficile d'admettre la restauration de la fonction graphique par l'hémisphère droit, du moment que la malade écrit avec sa main droite. Puis, j'ai grand'peine à me figurer qu'un centre de suppléance se constitue pour l'écriture seulement, dans l'hémisphère opposé, tandis que la fonction verbale n'y trouve pas les éléments de la même suppléance. Bref, comme aucune explication ne me satisfait en dehors de la supposition qui vient la première à l'esprit, c'est à celle-là que je m'arrête.

Et, après tout, n'aurais-je pas dû peut-être faire bon marché de tant d'objections, que je n'ai soulevées devant vous que par acquit

de conscience? A ne tenir compte que des symptômes primordiaux et de l'évolution du processus cérébral, n'est-il pas évident que nous avons sous les yeux un cas de lésion corticale? — La maladie a débuté par des crises de céphalée unilatérale.

Lorsqu'une céphalée se limite à une moitié du crâne, il est bien vraisemblable que les méninges sont en cause. A la céphalée ont fait suite les accès épileptoïdes jacksoniens. Cela est encore plus significatif : l'écorce est touchée. On ne compte, dans toute la littérature médicale, — du moins à ma connaissance — que neuf observations d'attaques jacksoniennes dues à des lésions *non primitivement corticales*.

Personne, je suppose, n'oserait se prononcer sur la nature de la destruction. S'agit-il d'une tumeur circonscrite, d'une gomme, d'un kyste parasitaire, d'une méningo-encéphalite en foyer, d'une hémorrhagie méningée? — Je ne saurais vous dire. Pour le moment, la localisation me suffit, et je serais prêt à en tirer l'indication thérapeutique qui, seule, convient à une pareille situation, si la malade y consentait.

La morale de ce qui précède est qu'il ne faut pas, en présence d'une *aphasie motrice sans agraphie*, se hâter d'affirmer une lésion sous-corticale. Les renseignements, aussi complets que vous pourrez les recueillir, modifieront peut-être parfois ce diagnostic prématuré, car un déficit de l'écorce grise donne aussi bien la clef de tous les phénomènes.

VINGT-SIXIÈME LEÇON

DES TROUBLES DE LA SENSIBILITÉ DANS LES HÉMIPLÉGIES D'ORIGINE CORTICALE

I. Localisations corticales de la sensibilité. — Notre ignorance au sujet de l'existence de centres sensitifs distincts des centres moteurs. — Les lésions capsulaires s'accompagnent souvent d'hémianesthésie. — Rareté des troubles de la sensibilité dans l'hémorrhagie cérébrale.

II. Hémiplégies corticales. — Elles sont très rarement accompagnées d'anesthésies. — Mais dans les lésions *superficielles* on observe fréquemment des *troubles subjectifs de la sensibilité*. — Observation clinique : Hémiplégie causée par un ramollissement cortical; troubles subjectifs de la sensibilité.

III. Marche envahissante des symptômes rappelant celle de l'épilepsie jacksonienne.

IV. Les trois modes de propagation du processus jacksonien. — Ondes jacksoniennes.

V. Suite et fin de l'observation. — Pronostic. — Il est favorable dans les lésions superficielles de l'écorce. — Embolies corticales.

VI. Disposition des artères de l'écorce cérébrale. — Artérioles terminales de la substance grise. — Artères longues de la substance blanche.
Ramollissements emboliques corticaux, sous-corticaux et cortico-sous corticaux.

VII. Superposition des centres sensitifs et moteurs chez les animaux inférieurs. — Hypothèse d'une superposition analogue chez l'homme pour la sensibilité consciente et la motilité volontaire.

VIII. Entrecroisement des fibres de la sensibilité au-dessus du carrefour sensitif[1].

Messieurs,

Il est des faits cliniques d'une grande banalité qui n'ont pas le privilège de nous arrêter, mais qui devraient l'avoir. Ils sont simples, d'un diagnostic facile, et leur fréquence, surtout dans les asiles de vieillards, est telle qu'ils ne semblent plus mériter une étude approfondie. C'est néanmoins d'un de ces faits que je veux vous entretenir. Nous analyserons la *pathogénie des sensations anormales* (fourmillements, engourdissements, etc.) accusées par une malade atteinte d'*hémiplégie vulgaire*.

1. Leçon du 20 juillet 1894.

I. — Tout d'abord, je vous rappellerai que, si les troubles de la sensibilité d'origine capsulaire sont bien connus, la question reste entière, en ce qui concerne les *troubles de la sensibilité d'origine corticale*,

Je ne parle que des phénomènes cliniques et je laisse de côté les phénomènes expérimentaux. Un grand nombre de physiologistes ont tour à tour cherché à dresser la carte des *localisations corticales de la sensibilité*. Les résultats de leurs vivisections sont approximativement les mêmes lorsqu'ils ont recours à une technique invariable (le déterminisme ne perd jamais ses droits). Mais ce sont, il faut l'avouer, des résultats encore assez pauvres; et, chose fâcheuse, les applications qu'on en peut faire à la pathologie humaine, sont presque nulles.

Il paraissait plus que probable, il y a quinze ans, que la physiologie et la clinique, marchant de pair, arriveraient rapidement à fixer la topographie des départements de la sensibilité corticale, comme elles avaient délimité ceux des territoires moteurs. Cette présomption a été déçue. Nous ne savons encore rien de positif, en ce qui concerne l'homme, sur l'existence même de centres *sensitifs* distincts et séparés. Nous savons seulement que la fonction visuelle a une localisation occipitale, et il est à peu près établi que la sensibilité musculaire a pour siège dans l'hémisphère, la zone rolandique, c'est-à-dire la même localisation que la motilité volontaire.

Si vous allez au fond des choses, vous trouverez peut-être que cette façon de s'exprimer est bien vague... Et, en effet, Messieurs, *sensibilité* et *motilité* sont des mots sur la valeur desquels on discute encore malgré leur clarté apparente. Le problème sera peut-être moins difficile à résoudre lorsque nous saurons mieux de quoi nous parlons.

Donc, un seul fait reste : l'*hémianesthésie capsulaire*.

Les lésions destructives de la région postéro-inférieure de la capsule interne entraînent une perte absolue de la sensibilité sous tous ses modes dans la moitié opposée du corps. En dehors de cette localisation, les altérations organiques de l'hémisphère laissent la sensibilité intacte.

Pour être plus précis, je vous dirai, une fois pour toutes, qu'il ne sera question ici que de la *sensibilité tactile* et de la *sensibilité à la douleur*.

Vous concevez combien doivent être rares les anesthésies d'origine hémisphérique si la lésion doit remplir la condition absolument stricte dont je vous parle : une localisation capsulaire postéro-inférieure.

Il est certain que, vu le nombre considérable des hémiplégiques rassemblés dans cet hospice, la localisation déterminée par Türck et Charcot est une exception. En vous disant que, dans plus des trois quarts des observations d'*hémorrhagie cérébrale*, il n'existe *pas de troubles importants de la sensibilité*, je serai certainement en deçà de la vérité. Même dans la phase comateuse initiale, où la conscience est complètement abolie, la sensibilité au pincement et à la piqûre subsiste. Les plaintes et les gémissements du patient, lorsqu'on irrite vivement ses membres paralysés, sont significatifs ; la sensation est perçue. C'est souvent par la persistance de la sensibilité et des mouvements de défense plus ou moins coordonnés qui font suite aux excitations, que nous sommes avertis du retour prochain de la conscience. Lorsque l'insensibilité est absolue, le pronostic doit, au contraire, être prudent et réservé. Ces règles comportent, bien entendu, leurs exceptions, mais je puis vous les donner comme assez générales.

II. — Oublions maintenant les hémiplégies d'origine capsulaire et ne considérons plus que les *hémiplégies corticales*. Celles-ci, comme vous le savez, sont produites la plupart du temps par des ramollissements ischémiques.

Ici encore, les anesthésies sont rares, et même infiniment plus rares que dans les hémiplégies de cause profonde.

Ce n'est pas que ces hémiplégies motrices ne s'accompagnent de phénomènes sensitifs ; bien au contraire, puisque c'est précisément de ces phénomènes que je veux vous entretenir. Du moins, ne sont-ce pas des *hémianesthésies*.

Sachez donc, dès à présent, que les *lésions* capables de provoquer, en même temps qu'une hémiplégie motrice, certains troubles purement subjectifs de la sensibilité, sont toujours superficiels, et j'entends par là qu'elles intéressent les couches de la substance grise les plus voisines de la pie-mère. Tous les ramollissements corticaux n'entraînent pas, par conséquent, des désordres de ce genre. Vous n'ignorez pas qu'un ramollissement de l'écorce grise se complique assez ordinairement d'un ramollissement des parties

blanches sous-jacentes. Là encore, les troubles de la sensibilité font défaut.

Mais, *lorsque le foyer de nécrobiose ischémique ne dépasse pas en profondeur le revêtement gris*, je crois que vous pouvez regarder *les troubles de la sensibilité* — je ne dis pas l'*anesthésie* — comme marchant de front avec les troubles moteurs.

Tout de suite, laissez-moi vous présenter une malade, qui vous mettra au fait de la question.

Cette femme, âgée de soixante ans, très vive, très intelligente, ne compte pas parmi les hémiplégiques « grandes infirmes » de la maison.

C'est une très petite infirme. Son hémiplégie gauche est actuellement réduite au *minimum* de paralysie qu'on puisse charitablement lui souhaiter. Elle a un casier pathologique peu chargé, mais topique : une fièvre typhoïde et surtout un rhumatisme articulaire aigu compliqué d'endocardite. L'insuffisance mitrale, compensée par une hypertrophie légère du ventricule gauche est évidente. Ce précédent ne nous trompe guère en général; chez les hémiplégiques non syphilitiques, non alcooliques, non athéromateux — et c'est le cas — il permet d'affirmer un ramollissement *cortical*.

Il y a dix-huit mois environ, notre malade ressentit tout à coup dans le pouce de la main gauche une sorte d'engourdissement singulier qui remontait vers le poignet, l'avant-bras, le bras, l'épaule et la moitié gauche du visage. La sensation, sans être douloureuse, avait quelque chose d'indéfinissable et d'inquiétant à la fois. Le souvenir en est resté très présent et, aujourd'hui encore, cette femme compare ladite sensation au fourmillement qui résulte d'une compression forte ou d'un choc en arrière du coude. Elle était persuadée qu'elle allait être paralysée, et elle se figurait qu'elle avait déjà perdu la sensibilité dans toute l'étendue de son bras gauche; pour s'en assurer, elle se piqua elle-même avec une épingle et constata avec satisfaction que la piqûre était douloureuse. Voilà donc un phénomène exclusivement *subjectif*; il est d'une constance remarquable dans les cas du même genre.

Le *trajet ascendant* de ce trouble sensitif est très précis, et la malade l'indique avec assurance. Il y avait déjà plusieurs heures que l'engourdissement durait, lorsque la moitié gauche du tronc et le membre inférieur du même côté furent gagnés à leur tour. Alors, l'angoisse fut à son comble; et cependant la paralysie redou-

tée ne se déclarait toujours pas. La malade allait et venait dans sa chambre pour voir si elle pouvait encore remuer ses membres. Elle marchait, sentant parfaitement et également le sol sous ses deux pieds, mais elle était maladroite de tout le côté gauche, quoique n'ayant, autant qu'il lui en souvient, rien perdu de sa force musculaire.

III. — Il faut que je m'arrête à cet épisode, le premier en date et le plus important de cette simple histoire. Il en vaut la peine.

Sans chercher à approfondir la nature ou le mécanisme du trouble sensitif, ne trouvez-vous pas en effet, Messieurs, que le trajet ou le mode de propagation de l'engourdissement rappelle, point pour point, celui d'une *aura jacksonienne?*

Et c'est bien en effet d'une aura qu'il s'agit. Les hémiplégies, surtout celles qui débutent par un ictus, sont précédées parfois d'une crise convulsive, à laquelle on a très justement donné le nom d'*épilepsie præ-hémiplégique* ou *præ-apoplectique*. La crise n'a pas besoin de se dérouler du commencement à la fin, conformément au type des descriptions classiques pour constituer un accès franc d'épilepsie symptomatique ; il y a un *petit mal* dans l'épilepsie jacksonienne comme dans l'épilepsie prétendue essentielle, et le petit mal, je n'ai pas à vous l'apprendre, est une crise avortée, qui s'arrête quelquefois dès l'aura prémonitoire. Vous n'ignorez pas non plus que l'épilepsie jacksonienne appartient 99 fois sur 100 — et je n'exagère pas — aux seules lésions *superficielles* de la zone rolandique.

Mais quelque chose de très particulier différencie l'*aura* éprouvée par notre malade des auras jacksoniennes ordinaires. La règle veut qu'au moment précis où la sensation, de quelque nature qu'elle soit, s'est propagée au visage, le sujet perde immédiatement connaissance ou éprouve un grand vertige qui le fait tomber. L'engourdissement, à vrai dire, n'était pas, chez notre patiente, aussi prononcé à la face qu'aux membres supérieurs. Mais, peu importe pour l'instant ; le principal à retenir est le *processus d'envahissement de l'aura jacksonienne*.

Les auteurs ont établi, un peu artificiellement peut-être, trois catégories de faits à cet égard : l'aura commence soit par le membre supérieur, soit par la face, soit par le membre inférieur.

Quand elle commence par le *membre supérieur*, elle remonte

vers l'épaule, s'étend au cou et à la face et, en dernier lieu seulement, au membre inférieur.

Quand elle commence par la *face*, elle descend vers l'épaule et le bras, puis vers le tronc et finalement vers le membre inférieur.

Quand elle commence par le *membre inférieur*, elle remonte de l'extrémité à la racine, s'étend sur toute la moitié du tronc, atteint l'épaule et le bras et arrive à la face. Cet ordre de marche est, à vrai dire, assez constant. Il est des épilepsies jacksoniennes dans lesquelles l'aura fait défaut, mais les phénomènes convulsifs se généralisent suivant le même ordre : tout dépend du siège du premier phénomène convulsif, appelé par Seguin *le signal-symptôme*.

IV. — Pourquoi cette marche envahissante invariablement la même dans tous les cas? Il n'est pas sans un certain intérêt pra-

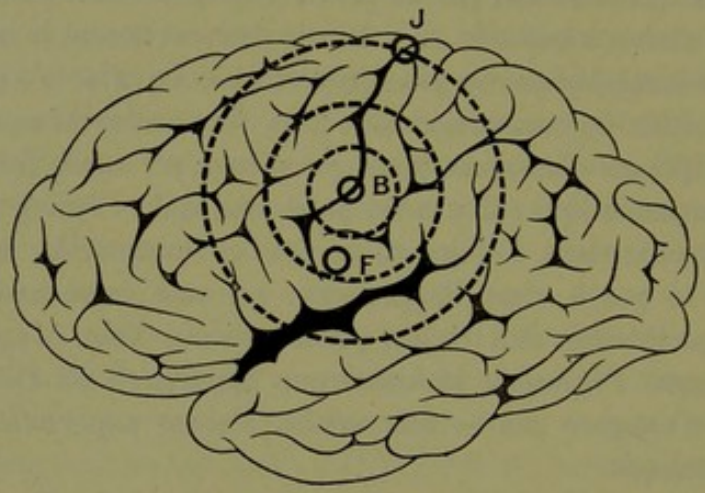

Fig. 216. — Figure schématique représentant les *ondes d'irritation corticale* du processus jacksonien quand le point de départ de l'irritation est au niveau des centres du membre supérieur.

tique de le savoir, si c'est une localisation corticale qui en est vraiment la cause.

Jetez les yeux sur la figure schématique que je vous présente, et vous comprendrez (Fig. 216).

Une lésion corticale, tout à fait superficielle, par conséquent *irritative* (je reviendrai sur ce point dans un instant) est supposée intéresser les *centres moteurs du membre supérieur*, dans la région moyenne des circonvolutions rolandiques. L'irritation — je ne précise pas davantage — a pour premier effet une convulsion ou un état spasmodique quelconques dans le membre supérieur. Du

foyer cortical sur lequel elle avait agi d'abord, la même irritation s'étale en quelque sorte à la surface de l'hémisphère jusqu'aux centres moteurs de la tête et du membre inférieur, comme on voit, en laissant tomber une pierre dans l'eau, grandir le cercle des ondes concentriques.

Or il vous est facile de constater que le centre des mouvements

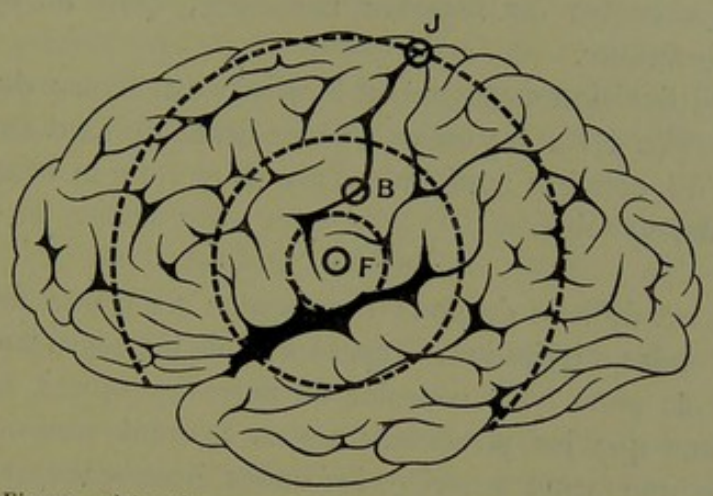

Fig. 217. — Figure schématique représentant les *ondes d'irritation corticale* du processus Jacksonien quand le point de départ de l'irritation est au niveau des centres moteurs de la face.

du membre supérieur, étant beaucoup plus voisin du centre de la

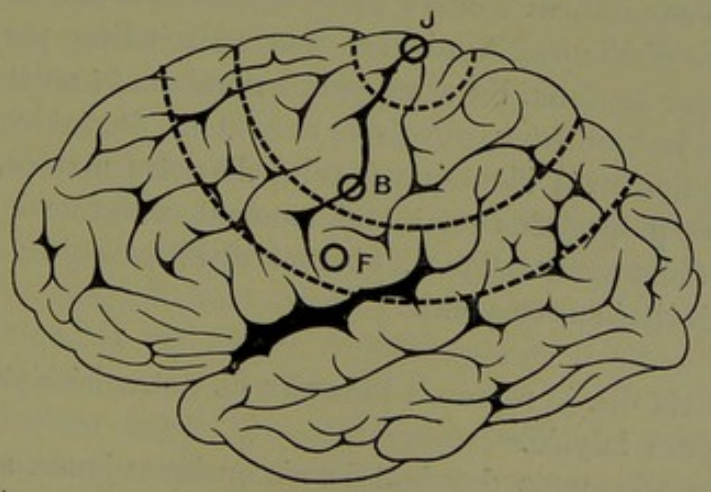

Fig. 218. — Figure schématique représentant les *ondes d'irritation* corticale du processus Jacksonien. Le point de départ de l'irritation est au niveau des centres moteurs du membre inférieur.

tête et de la face que du centre du membre inférieur, les ondes d'irritation atteindront le centre de la face et de la tête avant le

centre du membre inférieur; en d'autres termes, la généralisation des phénomènes jacksoniens, lorsque le point de départ est brachial, s'effectuera conformément à l'envahissement cortical : le spasme facial précédera le spasme crural.

Admettons que le foyer d'irritation occupe le *centre facial* (Fig. 217), les ondes se propageront, toujours concentriquement, d'abord au centre du membre supérieur, puis au centre du membre inférieur.

Enfin, si la lésion corticale est localisée au *centre du membre inférieur* (Fig. 218), les ondes s'agrandiront de haut en bas vers le centre du membre supérieur d'abord et vers le centre de la face en dernier lieu.

Il nous est difficile de nous représenter sous une forme concrète ces ondes d'irritation. Il est bien probable cependant qu'elles existent; et, pour nous consoler de notre ignorance, nous nous rappellerons que les physiciens ne se figurent pas mieux que nous, sous une forme concrète, les ondes électriques ou les ondes lumineuses.

L'assimilation, que je viens de vous proposer, des troubles sensitifs aux troubles moteurs du processus jacksonien, vous laisse prévoir déjà la superposition de certains centres corticaux de la sensibilité aux centres connus de la motilité volontaire.

C'est là, d'ailleurs, Messieurs, une assimilation parfaitement autorisée par les faits. Un assez grand nombre de sujets atteints d'épilepsie jacksonienne convulsive ressentent, durant leurs crises, un engourdissement identique à celui de notre malade, et dont le mode de propagation est à tout moment conforme à celui des manifestations spasmodiques. Charcot et Pitres ont, à plusieurs reprises, insisté sur ce point.

V. — Cela dit, je reprends l'histoire de notre hémiplégique où nous l'avons laissée.

Ses fourmillements duraient depuis quelques jours, aussi pénibles qu'au début, presque obsédants, lorsqu'une véritable incapacité motrice du membre supérieur gauche vint justifier ses craintes. Son bras tombait le long du corps, ballant, inerte. Elle pouvait tout au plus le fléchir à demi, et il lui était impossible de boutonner ses vêtements. La face, du même côté, était *aplatie*

(c'est son expression). Enfin peu à peu, la jambe devint paresseuse et traînante.

Quand une hémiplégie se déclare de la sorte, sans ictus, lentement, progressivement, il est hors de doute que tous les départements de la région rolandique sont atteints eux-mêmes lentement et progressivement, par une lésion envahissante, toute de surface, qui fait tache d'huile. Il ne peut être question que d'une altération primitivement ou secondairement corticale, mais *corticale* toujours. Vous ne pouvez pas supposer qu'une lésion du centre ovale, et à plus forte raison de la capsule interne, procède de la sorte.

Lorsque la malade vint nous consulter pour la première fois, son hémiplégie était complète : hémiplégie vulgaire s'il en fut au point de vue moteur.

Vous voyez ce qu'il en reste aujourd'hui : presque rien. Cette femme, qui n'a jamais « fauché », qui n'a jamais eu de vraie contracture du membre supérieur, marche sans difficulté et se sert de son bras gauche sans maladresse. Elle prétend seulement que tout le côté gauche a perdu de sa force première.

Quant aux *troubles de la sensibilité*, ils se sont installés en permanence et sont même devenus sujets à des exacerbations des plus pénibles. Par moment, l'engourdissement est douloureux, aux doigts surtout, comme l'onglée. Les retours de crises douloureuses sont marqués par le même ordre de propagation de l'aura, qui a été le premier de tous les symptômes.

Qu'adviendra-t-il de cette situation?

Ceux d'entre vous qui suivent le service savent que nous n'avons pas hésité, il y a quelques mois, à augurer favorablement de l'hémiplégie motrice. Nous avions nos raisons pour cela; la principale était que la malade ne souffrait pas de la tête, et surtout n'avait point de *céphalée circonscrite*.

Si une douleur locale dans la région pariétale avait accompagné l'hémiplégie, nous aurions pu supposer une lésion méningitique quelconque, soit tuberculeuse, soit syphilitique, soit hémorrhagique simple...; l'absence de céphalée indiquait que les méninges n'étaient pas touchées, et par conséquent tout devait se borner à une simple irritation de l'écorce.

Mais encore, quelle irritation? — L'antécédent rhumatismal, la

persistance d'un souffle d'insuffisance mitrale sont la réponse à cette question et voici, autant qu'on en peut juger par transparence, comment les choses ont dû se passer : un petit fragment valvulaire s'est embolisé dans une branche de la sylvienne et l'a partiellement oblitérée. L'obstacle, dans une branche artérielle d'un certain calibre, ralentit la circulation capillaire sans troubler

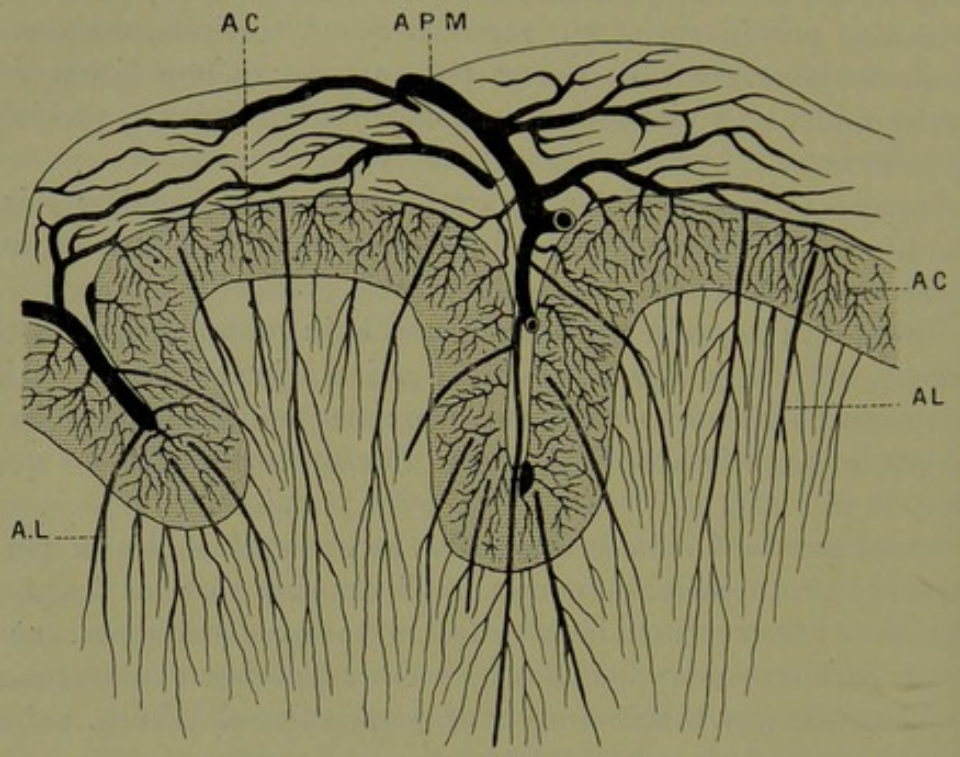

Fig. 219. — Figure schématique représentant la circulation des artères corticales.
APM, artère pie-mérienne. — AC, artères courtes, s'arrêtant dans la substance grise des circonvolutions. — AL, artères longues pénétrant dans la substance blanche.

la nutrition des parties irriguées par la branche elle-même. Or, en pareil cas, les capillaires de l'écorce grise subissent l'influence perturbatrice exercée par l'obstacle, bien plus directement que les gros vaisseaux perforants destinés à la substance blanche du manteau.

VI. — A ce propos, Messieurs, je vous demanderai de revenir en deux mots sur la disposition des *artères de l'écorce* et le mécanisme que j'invoque vous apparaîtra, je l'espère, dans toute sa clarté.

Du réseau artériel de la pie-mère (Fig. 219) partent deux ordres de branches : les unes *longues ou médullaires* — artères de

calibre — traversent la substance grise en droite ligne et sans s'y arrêter jusqu'au centre ovale pour s'y résoudre en capillaires, vers les confins des corps opto-striés; les autres, en beaucoup plus grand nombre, appelées artères *courtes* ou *corticales*, représentent un système d'artérioles terminales, absolument indépendant du système des artères longues; elles n'ont pas sitôt pénétré dans la substance grise, qu'elles s'y résolvent en capillaires et ne vont pas plus loin. Elles ne sont donc pas comme les précédentes des artères de calibre : elles sont, dès leur origine, *capillarisées* (passez-moi ce barbarisme).

La différence entre les unes et les autres est donc considérable et nous devons être reconnaissants à Duret et Heubner de nous l'avoir signalée les premiers : au point de vue *anatomique* comme au point de vue fonctionnel, l'autonomie de ces deux ordres de vaisseaux est entière : au point de vue anatomique, puisque les artères longues sont nourricières de la substance blanche, tandis que les artères courtes sont nourricières de la substance grise; au point de vue *fonctionnel*, puisqu'un trouble circulatoire dans le système des artères courtes peut n'avoir aucun retentissement sur le système des artères longues.

Appliquez ces données au cas d'une embolie de petit calibre, fixée dans la lumière d'une branche sylvienne, et vous vous expliquerez à merveille comment il peut y avoir des *ramollissements exclusivement corticaux* et des *ramollissements à la fois corticaux et sous-corticaux*.

Un petit caillot fibrineux ou un fragment d'endocarde ou même un thrombus autochtone venant à rétrécir le diamètre intérieur de la sylvienne, ou d'une de ses branches, la circulation n'en continue pas moins dans toutes les ramifications *de calibre*; c'est-à-dire que la nutrition n'est pas profondément compromise dans la substance blanche cérébrale irriguée par les artères médullaires.

Au contraire, il suffit d'un simple ralentissement du courant sanguin dans les artères courtes de l'écorce (vrais capillaires, où la direction du courant sanguin est incertaine) pour qu'une stase temporaire ou définitive détermine une nécrobiose ischémique.

Tel est le mécanisme — plus que vraisemblable — *des ramollissements exclusivement corticaux*. Vous en observerez dans lesquels l'écorce peut être en quelque sorte décollée de la substance blanche sous-jacente; celle-ci ne présente pas trace de

dégénération et, au moment où la substance grise nécrosée se détache de la pulpe du manteau, vous pourrez voir, entre celle-ci et celle-là, s'étirer les artères perforantes restées perméables.

Quant aux *ramollissements à la fois corticaux et sous-corticaux*, ils sont le fait des oblitérations qui entravent le cours du sang aussi bien dans les artères de calibre (destinées à la substance blanche) que dans les artères capillaires (destinées à la substance grise). De ceux-là, je ne vous parlerai plus.

La permanence et les exaspérations des *troubles de la sensibilité* que nous imputons à une ischémie purement corticale peuvent-elles s'expliquer par le processus que j'invoque? — J'examinerai un peu plus tard comment on doit répondre à la question ainsi posée.

Mais d'abord, essayons d'interpréter l'*apparition et la disparition de l'hémiplégie motrice*.

Rien n'est plus simple si l'on admet que l'écorce, insuffisamment irriguée pendant un certain temps, a récupéré sa fonction motrice au fur et à mesure que les branches artérielles des départements voisins lui ont apporté leur secours. Les compensations circulatoires par les territoires artériels adjacents suffisent, en général, pour rétablir l'ordre dans les fonctions motrices. Cette œuvre compensatrice s'effectue avec le secours des *branches anastomotiques* dont Lucas, Charpy et Biscons ont démontré l'existence.

Il faut toujours compter sur un certain laps de temps avant le retour à un état presque normal de l'équilibre circulatoire.

Cependant, si cet équilibre suffit pour la fonction motrice, pourquoi est-il insuffisant pour les fonctions de sensibilité? Du moins, pourquoi l'hyperesthésie persistante, pourquoi l'excitation intellectuelle, pourquoi les troubles trophiques?

Il serait bien simple, sans chercher plus loin, de répondre que les éléments qui président aux fonctions de la sensibilité sont plus fragiles, plus vulnérables que ceux qui président aux fonctions de motilité. Mais ce n'est là qu'une présomption — présomption par trop gratuite, par trop hâtive, et je n'y ferais pas allusion si elle n'avait été déjà proposée pour expliquer des situations pathologiques analogues.

Nous devons chercher mieux et nous demander, avant tout, si l'hyperesthésie n'est pas, ici encore, un fait de localisation. Une

petite incursion dans le domaine de l'anatomie comparée nous ouvrira peut-être des aperçus nouveaux.

VII. — Vous avez sans doute retenu de vos études d'histoire naturelle que, dans beaucoup d'espèces animales, chez beaucoup d'êtres relativement inférieurs, les centres de la sensibilité sont immédiatement *superposés* aux centres de la motilité. Il en peut être de même, du petit au grand, à tous les degrés de l'échelle animale.

Les organes de sensibilité, en vertu même de leur prédestination fonctionnelle, sont plus voisins de la surface que de la profondeur : ils sont *ectodermiques*, tandis que les organes moteurs sont *mésodermiques*. Chez l'homme, même à l'état adulte, les centres de la sensibilité spinale restent plus voisins de l'ectoderme que les centres de motilité.

Si le cerveau est simplement une portion perfectionnée du névraxe, cette disposition préétablie doit être constante et immuable. On arrive ainsi — ce n'est qu'un raisonnement, j'en conviens — à concevoir que, dans l'écorce cérébrale, une couche nerveuse superficielle est réservée à la sensibilité consciente, tandis qu'une couche plus profonde est attribuée aux fonctions de la motilité dite volontaire.

Cette suite de déductions pèche par un point important : *sensibilité constante* et *motilité volontaire* ne sont pas deux termes opposables. Mais il n'est pas défendu, dans la pratique, de les envisager comme représentant des entités fonctionnelles d'ordre différent ; et il suffit que des faits anatomiques bien établis proclament leur indépendance pour que nous fassions bon marché des subtilités psychologiques. Une paralysie de la sensibilité et une paralysie de la motilité sont deux choses parfaitement distinctes pour tout le monde. — N'allons pas plus loin.

Or, Messieurs, les *troubles de la sensibilité* dont notre malade nous offre un exemple si frappant relèvent, à ma connaissance, des *lésions les plus superficielles de l'écorce* et ne relèvent que de celles-là seulement. C'est dans cette couche que les troubles circulatoires ischémiques se font le plus directement sentir, là où les arborisations artérielles se transforment immédiatement en capillaires. Si l'ischémie est insuffisante pour annihiler la sensibilité même, du moins suffit-elle pour l'exaspérer. L'hyperesthésie ne

serait donc, en telle conjecture, qu'une conséquence de cette « faiblesse irritable », dont la pathologie nerveuse nous montre maint autre exemple. Les douleurs périphériques qui font suite aux oblitérations partielles des artères des membres reconnaissent la même origine.

Il n'est pas jusqu'aux *troubles psychiques* dont la malade nous a rendus témoins, que nous ne puissions attribuer à la même ischémie de la couche la plus supérieure de l'écorce. Si cette femme a conservé sa mémoire et son intelligence, je vous ai dit que son caractère s'est notablement modifié : elle est plus vive, plus loquace, quelquefois emportée; quand elle parle, elle s'anime rapidement, au point qu'elle est « obligée de s'arrêter » — ce sont ses propres paroles — afin de rester maîtresse d'elle-même.

Vous constaterez très souvent de semblables altérations de l'humeur, parfois une excitabilité permanente, chez beaucoup de *ramollis*; et si vous comparez ces petits faits d'observation courante avec ceux que l'histoire des méningites aiguës doit rappeler en ce moment à votre mémoire, vous serez certainement frappés de leur unanimité à l'égard de l'influence des lésions *superficielles* du cortex. Je ne vous parle pas de la Paralysie générale progressive; si je m'engageais dans cette voie, j'irais beaucoup trop loin.

Dégageons une première conclusion de tout ce que je viens de vous dire : les centres de la sensibilité corticale ont les mêmes localisations anatomiques que les centres de la motilité, topographiquement parlant, c'est-à-dire que la sensibilité, pour un membre ou pour un segment de membre, a la même *représentation corticale* que la motilité pour ce membre ou ce segment de membre. La seule différence consiste en ce que celle-ci et celle-là ne correspondent pas à la même *couche* de l'écorce.

Il n'y a point à spécifier encore laquelle des cinq couches de Meynert joue un rôle prépondérant dans les actes moteurs ou dans les phénomènes sensibles. Notre devoir, en l'absence de preuves matérielles, est de réserver la question pour l'avenir.

Jusqu'à présent, je ne vous ai entretenus, Messieurs, que de l'hyperesthésie corticale ou des troubles de la sensibilité qu'on peut regarder comme des équivalents de l'aura jacksonienne. Mais je

ne vous ai rien dit des anesthésies, et pour cause. La clinique est muette, ou bien peu s'en faut, sur ce point.

En dehors des hémianesthésies capsulaires, — celles-là bien démontrées par les autopsies de Ferrier, Déjerine, Charcot et Huet, Morax, etc., — nous n'avons pas l'assurance que des altérations profondes et même destructives de l'écorce seule aient jamais entraîné une hémianesthésie croisée.

De très rares observations mentionnent l'existence de l'hémianesthésie croisée dans le ramollissement vulgaire; mais ces observations ont trait à des cas où le foyer occupait *aussi bien les parties blanches sous-jacentes à l'écorce que l'écorce elle-même*. Je touche au problème le plus obscur peut-être de la pathologie des hémisphères. Le jour où il sera élucidé, la psychologie n'y perdra rien, je vous l'assure. Il m'est bien permis de vous en indiquer la donnée essentielle puisque, au demeurant, c'est de la clinique humaine que viendra la solution.

VIII. — Toutes les parties de notre corps ont-elles leur *représentation corticale* dans l'hémisphère du côté *opposé*, et, si elles ont cette représentation, quel chemin suivent les conducteurs de sensibilité depuis la moelle jusqu'à l'écorce?

A la première question, la clinique répond catégoriquement par la négative. Du moment qu'une lésion très étendue et très profonde de l'écorce peut ne produire aucun trouble de la sensibilité dans la moitié du corps opposée à l'hémisphère malade, c'est que l'autre hémisphère peut suffire à l'entretien des fonctions de sensibilité pour les deux moitiés.

D'autre part, l'anatomie normale et l'anatomie pathologique nous démontrent que les conducteurs de sensibilité convergent tous vers une région de la capsule externe, appelée *carrefour sensitif*, et que la destruction de ce carrefour a pour effet constant et invariable l'hémianesthésie croisée. Il existe donc un *faisceau sensitif* qui, dans un point donné de l'encéphale, renferme toutes les fibres croisées de la sensibilité.

Mais si chacun des deux hémisphères se trouve, à la suite d'une destruction unilatérale de l'écorce, en mesure de présider aux fonctions sensibles des deux moitiés du corps, c'est évidemment que les fibres croisées se partagent au-dessus du carrefour sensitif. Les unes vont à l'hémisphère sain, les autres à l'hémisphère

malade et, de ce fait, une nouvelle conclusion s'impose : *chaque*

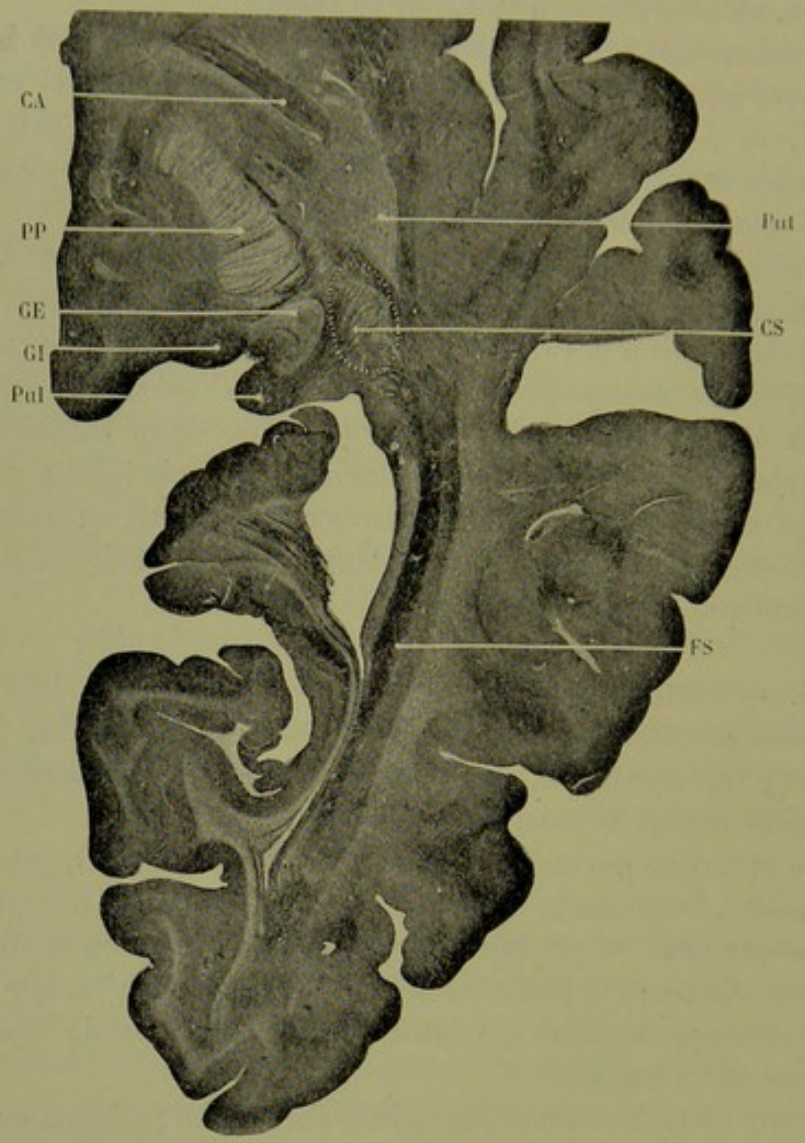

Fig. 220. — Coupe horizontale du lobe occipital.

CA, Commissure antérieure. — PP, pied du pédoncule. — GE, GI, corps genouillés interne et externe. — Pul, Pulvinar. — Put, Putamen. — CS, carrefour sensitif. — FS, carrefour sensitif (bandelettes de Gratiolet). — Le carrefour sensitif est situé en dehors du corps genouillé externe. — GE, en dehors et en arrière des fibres les plus postérieures du pied du pédoncule PP.

hémisphère a des centres de représentation corticale pour les deux moitiés sensibles de l'individu.

C'était ce qu'il fallait démontrer tout à l'heure, lorsque je supposais le problème résolu.

Or, voici une nouvelle conclusion, celle-là anatomique, à laquelle il faut bien encore se résoudre : puisque les conducteurs de sen-

sibilité vont, au-dessus du carrefour sensitif, se répartir dans les deux hémisphères, ils n'ont qu'un chemin à suivre, avant d'arriver à l'hémisphère opposé au carrefour sensitif; ce chemin, c'est le *corps calleux* et il n'y en a pas d'autre.

Ils étaient dans la capsule interne; ils en sortent donc au-dessus et en dehors des corps opto-striés, et puis franchissent à travers le corps calleux la ligne médiane. Voilà qui ne peut faire l'objet d'un doute. Je réserve la question de savoir s'ils font escale dans les corps opto-striés.

Ces détails anatomiques vous sembleront ardus. Je vous demande cependant de vouloir bien me suivre encore.

Nous venons de voir les voies nerveuses de sensibilité, qui, venues de la moelle épinière, avaient subi une première décussation *au-dessous du carrefour sensitif*, en subir une seconde *au-dessus du carrefour sensitif*.

Ceux d'entre vous, qui ont présentes à l'esprit les Leçons de Charcot sur l'hémiopie et l'amblyopie hémisphériques, se rappellent certainement le schéma de la *double décussation* des fibres optiques. On a beaucoup discuté la valeur de ce schéma; je crois pour ma part que l'on y reviendra.

Peut-être vous souvenez-vous aussi que M. Grasset, partisan comme Charcot de la double décussation, faisait passer à travers le corps calleux les fibres optiques décussées pour la première fois. Si cette hypothèse est conforme à la réalité, en ce qui a trait aux fibres de la sensibilité visuelle, elle l'est aussi, à plus forte raison pourrait-on dire, pour les fibres de la sensibilité générale.

Or, Messieurs, la double décussation n'est pas une hypothèse ; les lois morphologiques qui président au développement des centres nerveux le prouvent surabondamment. Sachez même qu'il n'existe pas seulement une double décussation des fibres de la sensibilité, mais une quadruple décussation, une sextuple peut-être....

Comme il faut que cette question soit définitivement tranchée, je vais, sans sortir de mon sujet, vous exposer quelques faits anatomiques indispensables à l'interprétation des phénomènes cliniques.

Les conducteurs de la sensibilité périphérique constituent dans leur ensemble ce qu'on est convenu d'appeler le *Ruban de Reil* — désignation impropre mais consacrée par l'usage.

Il ne s'agit ni d'un ruban, ni d'un faisceau, et Reil lui-même serait sans doute bien étonné d'avoir servi de parrain à un système de fibres qu'il n'a jamais soupçonné.

Il s'agit purement et simplement des fibres spinales de la sen-

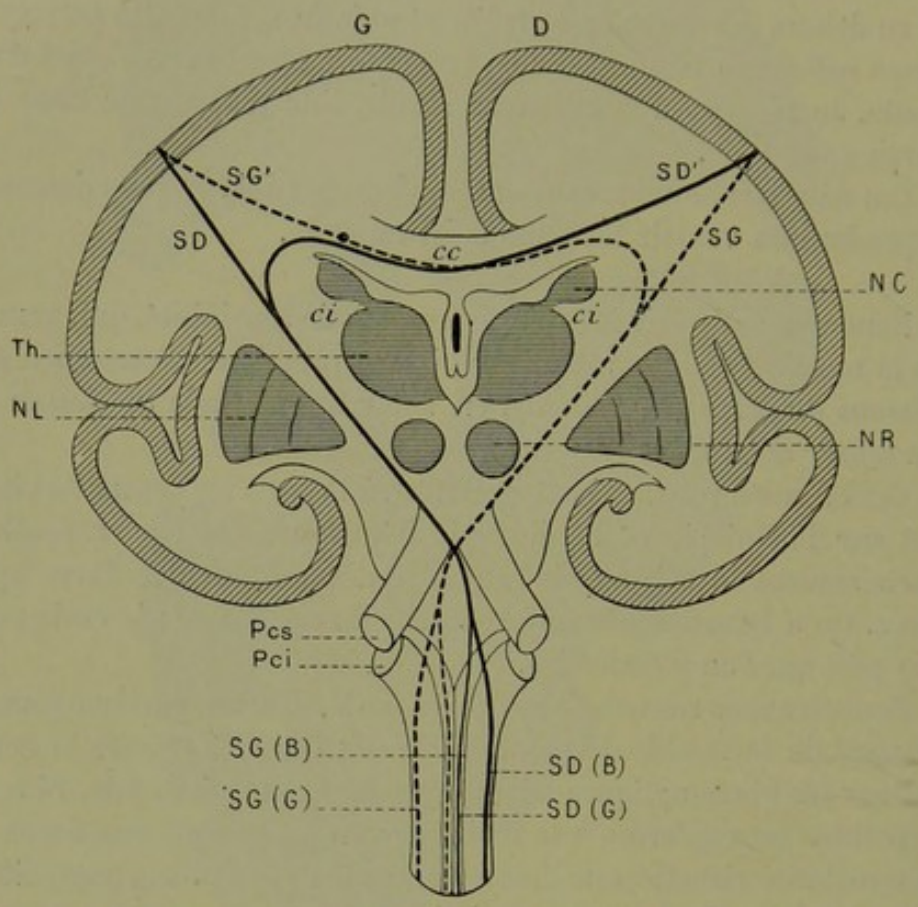

Fig. 221. — Coupe vertico-transversale schématique des hémisphères passant par la capsule interne, et représentant le trajet supposé des voies sensitives.

G, hémisphère gauche. — D, hémisphère droit. — *cc*, corps calleux. — *ci* capsule interne. — NC, noyau caudé. — Th, thalamus. — NL, noyau lenticulaire. — NR, noyau rouge. — Pcs, Pédoncules cérébelleux supérieurs. — Pci, pédoncules cérébelleux inférieurs. Les fibres sensitives du côté droit du corps, contenues dans le cordon de Burdach SD (B) et dans le cordon de Goll SC(G) sont supposées franchir la ligne médiane pour se porter dans la capsule interne *ci* du côté gauche. — Une partie d'entre elles, SD, se rendrait à l'écorce de l'hémisphère gauche ; une autre partie SD' se rendant à l'hémisphère droit passerait par le corps calleux *cc*. — Ces fibres s'entre-croisent avec celles du côté opposé SG, SG' (figurées en pointillé) qui suivent un trajet symétrique.

sibilité, qui continuent leur chemin à travers le bulbe et le mésocéphale, pour aboutir à une région encore indéterminée de l'hémisphère. Je ne vous imposerai pas la description de leur trajet très compliqué entre le cerveau proprement dit et la moelle allongée.

Une figure schématique vous fera saisir du premier coup la disposition de l'ensemble (Fig. 221).

Supposons que les fibres en question partent de l'écorce cérébrale pour se diriger à travers la capsule interne vers la région bulbaire (c'est la direction inverse de celle que suit leur courant nerveux).

Au-dessous de la capsule interne, elles s'entre-croisent avec celles du côté opposé sur la ligne médiane et continuent leur parcours descendant à travers le bulbe jusqu'au cordon postérieur de la moelle, du côté opposé à l'hémisphère dont l'écorce leur a servi de point de départ. La majeure partie d'entre elles va constituer le cordon de Burdach ; une autre partie, moins importante, contribue à la formation du cordon de Goll ; enfin, une partie, plus faible encore, se confond avec l'autre cordon de Goll, c'est-à-dire celui qui est situé du même côté que le point de départ hémisphérique. La figure est suffisamment explicite : elle vous fait voir que certaines fibres du ruban de Reil, issues de l'hémisphère gauche, vont au cordon de Goll du côté gauche.

Ces fibres ont passé par le carrefour sensitif, et elles ont franchi la ligne médiane deux fois au-dessous de ce carrefour. Vous voyez donc, sans que j'aie à insister sur leur point d'arrêt dans les centres infra-corticaux, qu'elles représentent un système à double décussation spinale. Rien ne prouve que, plus bas encore, elles ne se décussent pas de nouveau, et tout prouve qu'elles doivent se décusser : je n'aurai qu'à vous rappeler les faits d'hémiparaplégie croisée qui caractérisent le Syndrome de Brown-Séquard.

C'en est assez, je suppose, sur la direction et la distribution générale des fibres qui composent le ruban de Reil et j'ai hâte d'arriver aux faits anatomo-pathologiques où ces données élémentaires pourront trouver leur emploi.

Une observation de Knapp, souvent citée, est parmi les plus instructives.

Au cours d'une trépanation pratiquée dans un cas de compression cérébrale par enfoncement de la paroi osseuse, Knapp explorait avec l'index la surface de l'hémisphère. Un mouvement involontaire lui fit enfoncer brusquement l'index dans la pulpe encéphalique, juste au niveau du tiers moyen de la circonvolution pariétale gauche. La lésion produite par cette maladresse fut donc gravement destructive. Il s'ensuivit une *monoplégie brachiale droite, avec*

perte absolue des sensibilités tactile, musculaire et articulaire dans le membre supérieur droit. Les sensibilités thermique et douloureuse étaient conservées. Un an après le traumatisme, l'anesthésie monoplégique durait encore[1].

Je crois, Messieurs, qu'il est parfaitement possible d'expliquer

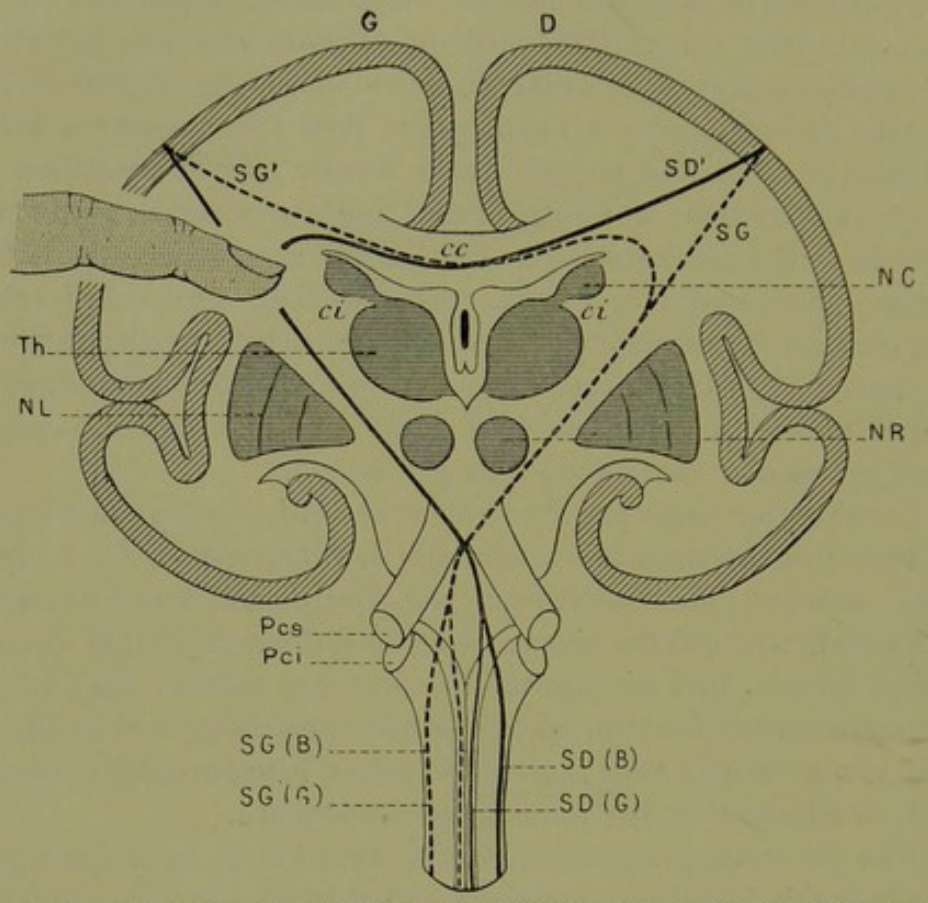

Fig. 222. — Interprétation du cas de Knapp à l'aide du schéma précédent. — La pénétration d'un doigt au niveau du tiers moyen de la circonvolution pariétale gauche détermine une monoplégie brachiale droite avec perte des sensibilités tactile, musculaire et articulaire.

ce fait intéressant et vraiment exceptionnel d'anesthésie monoplégique persistante, si l'on admet que la répartition intra-hémisphérique des fibres de la sensibilité est telle que je vous l'ai exposée tout à l'heure.

Reportez-vous au schéma sur lequel je figure le trajet et la profondeur du corps traumatisant (Fig. 222).

1. Consulter à ce sujet les excellentes analyses critiques de M. Jules Soury : *Le faisceau sensitif*, in *Revue générale des sciences*, 30 mars 1894, n° 6, et : *La localisation cérébrale de la sensibilité générale*, *ibid.*, 30 avril 1894, n° 8.

C'est dans la région pariétale gauche, à la surface même de l'hémisphère, que la lésion présente son maximum d'intensité. Le centre moteur du bras droit est détruit et, en même temps que lui, le centre de la sensibilité de ce membre, s'il y a superposition du centre moteur cortical au centre de la sensibilité corticale. Le doigt de l'opérateur ne déchire pas seulement la substance grise, mais aussi les fibres de projection préposées à la conduction de la sensibilité, c'est-à-dire la portion du ruban de Reil qui régit la sensibilité du membre supérieur droit. Mais vous vous rappelez que nous avons admis l'existence d'un certain nombre de fibres commissurales, quittant la capsule interne au-dessus du carrefour sensitif et traversant le corps calleux pour se rendre dans l'hémisphère opposé. Si le traumatisme divise les fibres en question dès leur émergence de la capsule interne, au moment où elles vont pénétrer dans le corps calleux, il est certain que l'hémisphère droit (D) perdra de ce fait toute connexion avec le ruban de Reil de la capsule gauche. Il en résulte donc que pas une seule des fibres sensitives du membre supérieur droit, au-dessus du carrefour sensitif, ne conservera de rapports directs avec les éléments de la sensibilité corticale. Une lésion de ce genre équivaut à une destruction du carrefour sensitif lui-même, et il faut, cela va sans dire, qu'elle soit profonde.

Si, dans le cas de Knapp, la pénétration avait été plus superficielle, si elle n'avait pas intéressé le centre ovale au voisinage du corps calleux, les fibres commissurales du ruban de Reil n'auraient subi aucune atteinte sérieuse, et il est très probable que la sensibilité eût été respectée, comme dans l'immense majorité des cas de ramollissement embolique exclusivement cortical.

J'ai la conviction que des observations anatomiques bien recueillies et bien présentées confirmeront tout ce que je viens de vous dire relativement à la seconde décussation hémisphérique des fibres de la sensibilité *dans le centre ovale*. Les cas ne manqueront pas.

En voici un qui date de cette année même : un étudiant en médecine âgé de 24 ans, non syphilitique, était atteint depuis quelque temps de troubles de la parole. Il devint *progressivement* hémiplégique du côté droit. Les membres paralysés étaient le siège d'une *hémihypoesthésie* manifeste et de douleurs ayant le caractère fulgurant. Deux de nos confrères de Florence, Mya et Codivilla,

diagnostiquèrent — pour des raisons que je n'ai pas à développer ici — un kyste à échinocoques. Une trépanation fut pratiquée; et la lésion consistait réellement en un kyste à échinocoques du *centre ovale gauche*. Le malade guérit[1].

Je ne vous ai pas encore parlé des anesthésies d'*origine corticale* parce que les observations sont d'une extrême rareté. M. Déjerine en a cependant publié une des plus intéressantes et qui semble confirmer les conclusions que je vous propose[2].

Il s'agissait d'une hémiplégie gauche, surtout marquée au membre supérieur et affectant presque l'allure d'une monoplégie, avec abolition, dans *le même membre supérieur*, de tous les modes de sensibilité, y compris le sens musculaire. Ce qu'il y a de plus spécial à relever dans cette hémianesthésie monoplégique, c'est qu'elle persista pendant cinq mois et demi, jusqu'à la mort du patient.

L'autopsie fit voir un ramollissement cortical de l'hémisphère gauche. Mais ce n'était pas un ramollissement *exclusivement cortical* : M. Déjerine, dont les observations sont toujours remarquablement complètes, a pris soin de nous faire remarquer que la lésion « empiétait assez profondément sur la substance blanche... au niveau de la deuxième frontale ». L'extension de l'altération destructive à la couche sous-corticale nous autorise à supposer que les fibres calleuses du ruban de Reil étaient détruites. Par là seulement peut s'expliquer la persistance de la monoplégie anesthésique.

Si les ramollissements exclusivement corticaux ne donnent pas lieu à des hemianesthésies définitives, on n'en peut dire autant des *tumeurs*.

La brutalité de ces lésions est incompatible avec toute tentative de localisation, du moins lorsqu'elles ont acquis un certain volume. Elles ont des effets à distance qui ne permettent pas d'apprécier exactement leurs effets directs.

Quelquefois seulement on a pu tirer parti de leurs symptômes, et, dans l'espèce, je vous signalerai une observation fort curieuse de Frank Madden, relative à une tumeur mélanique de l'écorce cérébale ayant produit une hémiplégie spasmodique avec crises

1. Mya e Codivilla, *Contributo alla diagnosi ed alla cura delle cesti da echinococco cerebrali*, Fienze, Policlinico (mars, 1894).

2. *Revue neurologique*, 1893, nos 3-4, p. 50.

jacksoniennes, et hémianesthésie du tact, de la douleur et du sens musculaire[1].

Et maintenant, Messieurs, il me resterait à vous dire pourquoi les ramollissements ischémiques qui sont presque toujours corticaux et sous-corticaux à la fois, ne donnent pas lieu plus souvent à l'hémianesthésie durable. Une disposition artérielle facile encore à schématiser, vous le fera comprendre.

L'extrémité supérieure de la capsule interne, à l'endroit même

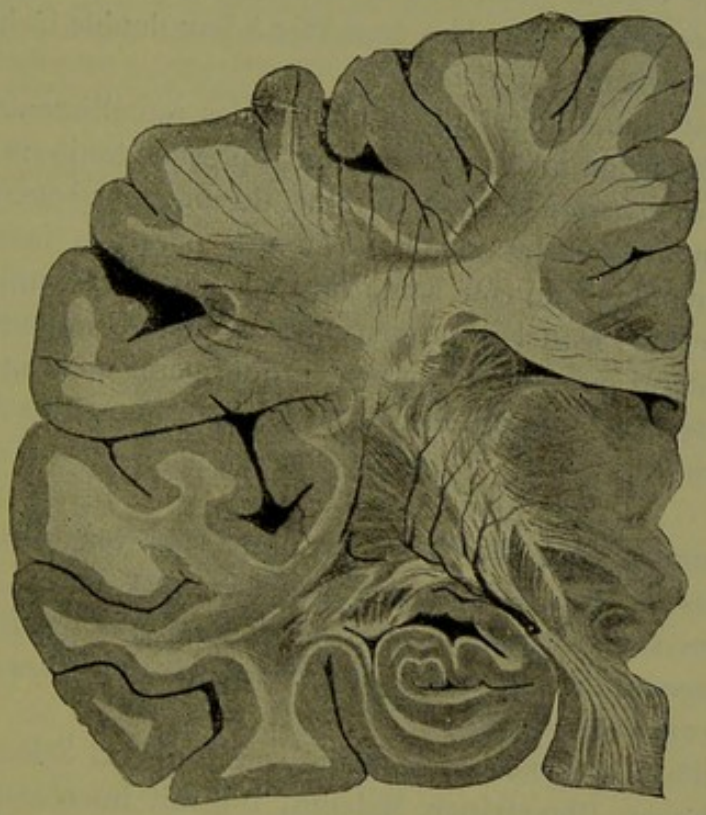

Fig. 223. — Schéma des anastomoses vasculaires corticales et centrales.

où une partie des fibres de Reil se dirige vers le corps calleux, est irriguée par des artères de deux provenances parfaitement distinctes : les *artères corticales* et les *artères lenticulo-striées* (Fig. 223).

Lorsqu'une ischémie corticale détermine, à la suite d'un ictus, une hémianesthésie transitoire, nous concevons sans peine que la sensibilité réapparaisse au fur et à mesure que s'établissent les

1. *The journal of nervous and mental disease* (1893, n° 2).

compensations circulatoires auxquelles suffisent les artères lenticulo-striées.

Ainsi, tandis que l'écorce d'un des deux hémisphères est irrémédiablement perdue pour la fonction sensitive, l'écorce de l'hémisphère opposé supplée au déficit par le retour du courant sanguin dans la région capsulaire des fibres commissurales. Mais il peut se faire aussi que le ramollissement cortical — et c'est le cas des grands ramollissements — entraîne une telle perturbation dans tout le régime vasculaire de l'encéphale que les artères lenticulo-striées soient incapables de suffire à leur double tâche. Alors, l'*hémianesthésie est définitive*.

Ce qui est certain, c'est que la plupart des ramollissements corticaux de la région motrice occasionnent presque toujours un *léger trouble de la sensibilité*, sinon durable, du moins passager, et cela, non seulement dans les membres du côté paralysé, mais encore dans les membres du côté sain. Vous vous rendrez compte de ce phénomène sur lequel je ne veux pas m'étendre aujourd'hui, si vous considérez que le ramollissement d'un point quelconque de la région motrice compromet forcément les fibres sensitives de l'autre hémisphère.

Je ne voudrais pas, Messieurs, terminer sans vous dire que les anatomistes et les anatomo-pathologistes sont encore partagés aujourd'hui sur la question de savoir si les *fibres sensitives de la capsule gagnent l'écorce cérébrale directement ou si elles font halte dans les corps opto-striés*.

Selon Hösel et Flechsig, le trajet serait direct. Selon Meynert, Forel, Edinger, Obersteiner, Mahaim, il serait interrompu par la couche optique.

Cette dernière opinion semble jusqu'à présent la mieux établie, malgré le désir qu'on aurait de trouver, dans un système de fibres sensitives directes, une analogie avec les fibres directes (cortico-pédonculaires) du faisceau pyramidal. Mais n'anticipons pas et attendons les faits.

J'ai pris prétexte d'un cas simple pour aborder le sujet le plus litigieux, à l'heure actuelle, de toute la pathologie cérébrale.

Lorsque j'avançais, au début de cette leçon, que les cas d'hémiplégie vulgaire doivent quelquefois nous arrêter, j'espérais vous

prouver le bien fondé de mon dire. Je crois n'y avoir pas manqué ; vous aurez du moins profité de cette circonstance pour revoir, dans ses grandes lignes, une question d'anatomie cérébrale dont les applications cliniques sont des plus intéressantes [1].

1. Dans la séance du 2 octobre de la Société de Neurologie de New-York, Dana a rapporté un certain nombre de faits qui viendraient à l'appui de l'opinion émise par lui, il y a six ans, à savoir que les régions motrices de l'écorce sont aussi le siège de représentations des sensations cutanées — ces centres sensitifs étant plus étendus et plus diffus que les centres moteurs.

L'anesthésie corticale serait caractérisée par une certaine *gaucherie* des mouvements accompagnée de perte ou de diminution des sensibilités au tact, à la douleur et à la température. — Dans la même séance, Seguin et Allen Starr ont fait remarquer combien peu nombreuses et peu précises sont les observations d'hémiplégie avec anesthésie d'origine corticale dans lesquelles les troubles de la sensibilité se trouvaient bien analysés.

Dans nombre de cas de ce genre, où l'anesthésie n'a pas été signalée, on doit admettre qu'elle est simplement restée inaperçue. (*Semaine médicale*, 1888, p. 374, et 1894, p. 475.)

VINGT-SEPTIÈME LEÇON

LE SYNDROME CÉRÉBELLEUX

I. Difficultés du diagnostic des tumeurs cérébelleuses. — Diagnostic régional, causal, anatomique.

II. Exemple clinique. — Observation.

III. *Syndrome cérébelleux*. — Céphalée. — Attitudes forcées. — Démarche cérébelleuse.

IV. Diagnostic différentiel avec les troubles moteurs du tabes. — Accidents surajoutés : Phénomènes oculaires, hypersécrétion salivaire, surdité unilatérale, spasme facial. — Interprétation de ces accidents.

V. Anatomie de la face inférieure du mésencéphale. — Origines apparentes des Ve, VIIe et VIIIe paires nerveuses. — Plancher du 4e ventricule. — Origines réelles de l'acoustique.

VI. Localisation supposée de la lésion dans la région du corps restiforme, au contact de la racine externe de l'acoustique.

VII. Nature supposée de la tumeur. — Fréquence des néoplasmes d'origine nerveuse.

VIII. Mort subite. — *Ictus cérébelleux*.

IX. Vérification nécroscopique. — La tumeur était un gliosarcome localisé à la région supérieure du corps restiforme, et intéressant la région cérébelleuse antérieure au niveau de l'émergence du nerf acoustique[1].

Messieurs,

Mon intention était de vous présenter aujourd'hui une malade dont le diagnostic avait été longuement discuté ces deux derniers jours. Nous avions cru reconnaître chez elle le *syndrome cérébelleux* : céphalée paroxystique, démarche ébrieuse, attitudes forcées, — tous phénomènes très atténués il est vrai, à l'exception de la céphalée qui était vraiment spéciale. Or, cette malade qui, hier matin encore, allait et venait dans la salle, est morte subitement à six heures du soir. Cette issue fatale, que nous avions d'ailleurs prévue, — je vous dirai dans un instant pourquoi, — semble légitimer sans réserve notre diagnostic. Vous saurez les résultats de l'autopsie, qui sera faite demain[2].

1. Leçon du 17 novembre 1893 résumée dans le *Progrès médical* (20 janvier 1894).
2. L'observation clinique et anatomique sera publiée par M. Londe, interne du service.

I. — Le diagnostic de *tumeur du cervelet* a donc été porté avec assez de certitude pour qu'on soit en mesure d'assurer d'une façon formelle qu'il sera confirmé. Cependant un pareil diagnostic présente toujours des difficultés sérieuses, alors même que se trouve réuni le groupement symptomatique le plus caractérisé. En effet, abstraction faite de certains cas absolument larvés — et il n'en manque pas — il faut considérer que les tumeurs cérébelleuses reproduisent souvent, dans la plupart de leurs manifestations, le tableau classique des tumeurs cérébrales en général et déjouent jusqu'à l'extrême limite les efforts les plus consciencieux de localisation.

Il est d'autres cas où, en dépit de tout, le diagnostic reste en suspens : les symptômes réputés pathognomoniques faisant défaut, on se trouve en présence d'un ensemble indéterminé où dominent les signes de compression, les phénomènes dits de tumeur cérébrale, tels que les troubles de la sensibilité sensorielle, l'atrophie optique par étranglement papillaire, etc., mais toujours sans localisation nette. Une localisation sur le cervelet est plus difficile encore à prévoir qu'une localisation sur les hémisphères cérébraux. Cela tient à ce que chacun de ces derniers préside d'une façon exclusive à la motilité du côté opposé du corps, tandis que les lésions du cervelet ne produisent pas seulement des effets croisés, mais des effets bilatéraux et parallèles.

Le diagnostic d'un cas de tumeur du cervelet comporte trois points :

1° Le diagnostic régional du foyer des symptômes ;

2° Le diagnostic de la nature de la lésion ;

3° En cas de tumeur, le diagnostic — s'il est possible — de l'espèce anatomique de la tumeur.

Il est rare, Messieurs, qu'on soit en droit de formuler des diagnostics aussi complets ; il reste presque toujours un peu d'incertitude au moins sur l'un de ces points. D'abord il y a, je vous l'ai dit, des cas latents. Puis, lorsqu'il s'agit de localiser dans une région de carrefour, surtout dans le carrefour cérébelleux — le cervelet ayant des fonctions mal connues — le siège du mal est encore plus malaisé à reconnaître. C'est seulement dans des circonstances exceptionnelles qu'on se croit autorisé à affirmer l'existence d'une tumeur occupant soit le lobe droit, par exemple, soit le gauche, soit tel ou tel des six pédoncules du cervelet. Enfin,

quand on n'a pas affaire à des lésions de déficit, la nature de la tumeur est presque impossible à déterminer, si, par surcroît, les antécédents et les commémoratifs font défaut, comme c'était un peu le cas ici chez la malade dont je vais vous parler.

II. — Il s'agit d'une femme de quarante-cinq ans, mariée après la ménopause. Elle n'avait pas mauvaise apparence, bien qu'elle se fût amaigrie depuis quelques mois. C'était une femme un peu bizarre, au regard distrait. Il y avait huit ans déjà qu'elle se plaignait de faiblesse générale, de maux de tête, de rachialgie, de vertiges, d'étourdissements, d'incapacité de travailler. On était tenté au premier abord d'en faire une *neurasthénique*, et la méprise avait été commise. Mais la douleur de tête avait des paroxysmes et des rémissions. C'était, parfois, une *céphalée atroce*. Voilà qui est déjà suspect. La difficulté qu'elle éprouvait à déplacer sa tête nous avait frappés. Ce n'était pas la soudure avec raideur musculaire qu'on observe dans la paralysie agitante. Figurez-vous une immobilité voulue, bien calculée et en quelque sorte commandée par le grand endolorissement de la calotte crânienne, surtout dans la région cervicale. Notre malade tenait la nuque renversée, les sourcils froncés, avec une expression d'angoisse extrême. Elle avait cette fixité de la physionomie qu'on voit aux névralgies du trijumeau, moins la localisation douloureuse.

La céphalalgie de la région cervicale, céphalalgie si intense, l'attitude de la tête, tout cela, vous le comprenez bien, donnait des doutes sur l'existence d'une neurasthénie simple.

Au demeurant, Messieurs, passons en revue ses antécédents pathologiques.

Jusqu'à quarante-cinq ans elle a toujours été bien portante. Elle a été réglée à treize ans pour cesser de l'être à quarante-trois, époque où elle se marie. Ni hérédité bacillaire, ni diathèse congénitale ou acquise. De syphilis, il n'est pas question non plus. Sa mère est morte à *soixante-treize ans*, d'une maladie de cœur, suite de rhumatisme ; elle est donc morte presque « de sa belle mort ». Mais son père a succombé plus jeune, à une affection de l'intestin qu'on a tout lieu de croire avoir été un néoplasme.

En 1885, il y a de cela huit ans, cette femme a été atteinte lentement, progressivement, sans s'en rendre compte et sans souffrir, d'une *surdité du côté gauche*. Comme elle entendait encore très

bien de l'oreille droite, elle vécut ainsi sans grande gêne, comme vivent les gens qui ont une amblyopie progressive d'un seul œil et qui ne s'en aperçoivent qu'à peine. En 1886, sa vue commença à se brouiller : elle le remarquait surtout en travaillant. Cette diminution de l'acuité visuelle, d'abord bilatérale, s'est accentuée principalement à droite.

En 1887, elle fut prise d'un *spasme de la face, du côté gauche*. Le spasme n'était pas douloureux ; de temps en temps seulement, « ça lui tirait la bouche vers l'œil ». Nous voyons déjà que le nerf facial était intéressé au cours de son trajet intrabulbaire dans la presque totalité de ses fibres, et cela, je le répète à dessein, sans douleur dans le territoire de la Ve paire : le facial était donc seul touché, tandis que le trijumeau était respecté. Les secousses, franchement cloniques, duraient en moyenne cinq minutes et se reproduisaient plusieurs fois par jour. Il en fut ainsi pendant deux ans environ. En 1891, survinrent des phénomènes plus vagues : douleurs dans les reins, faiblesses dans les jambes. La malade avait éprouvé un profond chagrin auquel elle rapportait ces manifestations de grande asthénie. On pouvait donc penser encore à une neurasthénie véritable, jusqu'au jour où elle accusa de la gêne dans la région de la nuque et où l'on s'aperçut que son cou était raide et douloureux. La même année, elle avait complètement perdu la sensibilité olfactive pour toutes les odeurs, ce dont, d'ailleurs, elle ne s'était pas émue davantage.

Nous arrivons à l'année 1893. Sept ans se sont écoulés depuis l'apparition du premier symptôme, la surdité unilatérale. Dans cet intervalle, chaque année avait apporté son tribut de phénomènes morbides, mais sans constituer un ensemble symptomatique, ni bien défini, ni très alarmant, puisque la santé générale n'avait pas été sérieusement compromise. Maintenant, la scène va changer. Aux environs de Pâques, les douleurs de tête, qui, en temps ordinaire, étaient relativement tolérables, deviennent tout à coup excessivement violentes. Elles siègent au niveau du vertex, revenant par crises tellement terribles que la malade ne peut s'empêcher de crier. Elle ameute le voisinage par de véritables hurlements : « On aurait cru entendre les cris d'une femme qu'on assassine », dit son mari. Elle ne souffrait pas dans les intervalles des paroxysmes. Ce n'était pas la *galea*, le casque de plomb qui

pèse sur la tête, c'était la franche, l'affreuse céphalée paroxystique, entrecoupée — par bonheur — de quelques accalmies. Depuis Pâques, ces douleurs n'ont jamais cessé.

En juillet apparut un léger œdème des jambes avec une poussée purpurique qui la força à garder le lit pendant huit jours. Vers le même temps, elle éprouva parfois une impossibilité absolue d'uriner, qui durait environ vingt-quatre heures.

Enfin, en août, elle commença à marcher difficilement. Elle était comme un peu grise, *titubant* à droite et à gauche, sans avoir jamais cependant de défaillances dans les jarrets. Elle allait de-ci, de-là, sans trop s'écarter de son but, mais sans pouvoir assurer sa démarche.

Voilà, Messieurs, toute l'histoire. Vous le voyez, à part l'intense céphalée, tous les symptômes ont été, en somme, bénins ou peu prononcés, y compris même l'attitude ébrieuse.

Mais voici qu'au mois d'octobre survint un incident sérieux qui permit de porter un pronostic plus grave et de prévoir l'accident suprême qui est arrivé hier.

Un matin, à sept heures, elle eut subitement, sans cause, une perte de connaissance. Était-ce un évanouissement banal de femme nerveuse? — Assurément non. Elle allait se lever; sa figure se décompose, elle tombe inerte, complètement inanimée. On croit qu'elle va mourir, on court chercher le prêtre. Une heure ainsi, sans un cri, sans une secousse, puis elle reprend connaissance et il n'est plus question de rien. Cette scène, Messieurs, qui a une grande importance, est le tableau de l'*ictus cérébelleux* dont je vous entretiendrai bientôt. Disons tout de suite qu'il ne s'en est pas produit d'autre jusqu'à celui qui l'a emportée hier soir.

III. — Revenons maintenant, pour les analyser plus spécialement, sur les symptômes fondamentaux, la céphalée, l'état vertigineux et l'attitude caractéristique.

La *céphalée* survenait par crises et durait quatre à cinq heures, avec des intervalles de rémission. Les paroxysmes se produisaient soit la nuit, soit le jour, mais surtout le matin. A une certaine époque même, les crises du matin avaient une régularité, souvent mentionnée dans les cas analogues, qui peut faire croire à une névralgie palustre. La douleur siégeait à la nuque, sur la ligne médiane, s'irradiant au cou, aux épaules, dans toute la face, jus-

qu'au front, jusqu'aux yeux. La locution classique qui en caractérise la nature est celle de *douleur explosive* : il semble que la tête va éclater. Notre malade elle-même renchérissait sur l'expression consacrée en disant : « Ma tête est comme un trou dans lequel une explosion va avoir lieu. » Le moindre bruit exagérait cette douleur. Il n'y avait pas de localisation aux points d'émergence du trijumeau, ni au-dessus ni au-dessous de l'œil. C'était la vraie céphalée, « la douleur dans la cervelle », selon le langage pittoresque de cette malade.

L'*état vertigineux* n'était pas la « danse en rond » des objets, c'est-à-dire cette sensation que l'horizon tourne; mais, sans trêve, le vague intérieur, l'incertitude. L'œil, instable, ne pouvait se reposer sur rien.

Peu après cette insécurité, ces troubles du sens de l'équilibre, apparurent l'*attitude* et la *démarche* caractéristiques d'une lésion cérébelleuse : la tête renversée, le menton porté en avant, la face immobile, le regard oblique, le dos courbé, tout semblait combiné pour qu'aucun mouvement ne vînt exagérer la douleur de tête. Par instants seulement, cette immobilité était interrompue par une extension plus prononcée de la tête en arrière, une sorte de contracture spasmodique, où vous auriez reconnu nettement ce symptôme si spécial à la pathologie du cervelet qu'on appelle les *attitudes forcées*. Ici c'était un véritable opisthotonos ; dans quelques autres cas on a signalé le pleurosthotonos et l'emprosthotonos.

Lorsque cette femme marchait, à voir la raideur du tronc et de la tête, on pouvait prédire que le syndrome cérébelleux allait se manifester : attitude forcée avec violente douleur du vertex et titubation ébrieuse. Au début on l'avait vue marcher, les jambes écartées, pour affermir sa base de sustentation en lui donnant plus de surface, forcée de conserver cette posture disgracieuse pour ne pas tomber. Puis, le trouble s'accentuant, elle faisait en même temps des lacets, comme les gens qui commencent à être pris de vin. C'est la démarche en *zig-zag*, selon Duchenne, *barcollante*, selon les Italiens. Y avait-il là de l'incoordination? — Non, ce n'était pas « ce luxe de mouvements absurdes » qui caractérisent l'ataxie. La direction *générale* était correcte, mais s'écartait de la ligne droite à chaque instant, sans secousse et sans raideur. En outre, signe de haute valeur, la fermeture des yeux n'exagérait pas ce trouble, au contraire de ce qui se passe dans l'ataxie,

lorsqu'on recherche le signe de Romberg. Interrogée sur la cause de cette titubation, la malade répondait : « Ce n'est pas parce que la tête me tourne, mais parce que je me sens faible. » Luciani compare cette déséquilibration à celle des convalescents qui font leurs premiers pas. C'est bien là, en effet, le type de la démarche cérébelleuse.

IV. — Il est certain, d'autre part, que les muscles étaient forts et résistants, les réflexes patellaires et plantaires bien conservés. Nous ne retrouvions donc aucun des caractères fondamentaux du tabes. — Ce fait a un intérêt historique. Duchenne avait d'abord confondu les deux démarches. Il est d'ailleurs revenu plus tard sur leurs traits différentiels, qu'il a décrits avec sa précision habituelle. — Rien au membre supérieur; tous les symptômes étaient localisés au tronc et au membre inférieur, ce trouble est très spécial aux « cérébelleux ». — Remarquez, en passant, que cette particularité est un argument de plus en faveur de l'hypothèse qui fait du cervelet l'*organe de l'équilibration*. Quand le cervelet est touché, ce sont les muscles qui servent le plus à la marche qu'on voit le plus atteints : ceux des quatre membres chez les animaux, ceux des membres inférieurs chez l'homme. — Notre malade disait qu'elle était faible, surtout à droite; mais il était difficile de trouver chez elle des traces d'hémiplégie; cependant la face n'était pas symétrique, le côté droit était notablemement affaissé. Encore était-ce là un signe bien fugace, car très souvent l'asymétrie n'était pas reconnaissable.

En ce qui touche les fonctions sensitives, je vous dirai que la sensibilité au tact, à la douleur, à la chaleur, était intégralement conservée. Le réflexe pharyngé seul avait disparu. Je vous rappelle la perte complète de l'olfaction, la surdité gauche absolue et l'amblyopie bilatérale. La vue était bonne encore à deux mètres : à cette distance on est déjà dans le champ de l'accommodation; celle-ci était donc conservée, c'est l'acuité visuelle qui seule était en défaut. L'explication de cette amblyopie nous a été donnée par l'examen ophtalmoscopique, pratiqué par M. Kœnig : la malade avait une *double névrite optique*, du genre de celles qui relèvent des tumeurs intra-crâniennes, en quelque lieu que siègent ces tumeurs. C'est dans le même ordre de phénomènes généraux qu'il faut ranger l'*anurie* transitoire et l'infiltration des jambes : on peut penser

que l'œdème cérébral avait touché légèrement les centres des fonctions urinaire et vaso-motrice, que des découvertes récentes ont placés dans les noyaux gris de la paroi du troisième ventricule.

Notez encore que la malade avait depuis quelque temps des sécrétions salivaires surprenantes. Tout d'un coup la salive venait à droite dans le sillon gingivo-buccal et la bouche se remplissait d'eau. Ceci ne peut être imputé qu'à l'excitation d'un nerf sécrétoire : la corde du tympan produisait une *explosion hypercrinique* analogue à celle des larmes.

Enfin il n'y avait rien d'anormal dans les urines. Et quand je vous aurai dit que le cœur, le foie, le poumon, les intestins étaient sains, j'aurai dressé à peu près le bilan de l'état actuel.

Les plus grosses difficultés surgissent au moment d'établir le diagnostic topographique. Et cela, Messieurs, parce que — il faut l'avouer — l'expérimentation ne nous apprend rien de bien précis sur le rôle des différentes parties du cervelet *humain*. Nous essayerons cependant d'utiliser les renseignements de la physiologie courante, en les comparant à ceux que nous donne l'interprétation des faits cliniques.

Je vous l'ai dit, nous avions à éliminer la neurasthénie malgré le groupement des symptômes : céphalée occipitale, rachialgie, faiblesse générale, vertiges, dépression. Ce qui doit nous faire rejeter dès maintenant cette affection, c'est, encore une fois, la forme très spéciale de la céphalée. Son intensité, son caractère paroxystique avaient tout de suite attiré notre attention sur la possibilité d'une lésion *encéphalique*. L'existence du *syndrome cérébelleux* au grand complet est venue nous montrer la direction à suivre et nous commander la recherche d'une localisation. L'essai que nous allons faire consolidera peut-être notre diagnostic.

L'analyse des symptômes suivant l'ordre dans lequel ils se sont manifestés nous permettra de suivre pas à pas la marche envahissante de la lésion.

Le premier signe a été une *surdité du côté gauche*; un an après, apparaissait un *spasme facial du même côté*. Ces accidents éloignés ont-ils un lien avec les symptômes d'affection cérébelleuse que la malade a présentés depuis huit mois? — Une surdité survenant chez une femme de trente-cinq ans, sans écoulement, sans bourdonnements d'oreille, sans perforation du tympan, une *surdité absolue*, même pour la transmission du son par la paroi crânienne,

est-ce là le fait d'une affection cérébelleuse? — Cela est très acceptable. Un spasme facial peut-il avoir la même origine? — Je le crois également, Messieurs, et nous allons chercher en quel point peut être localisée la lésion d'où proviennent ces symptômes.

V. — Au préalable un peu d'anatomie est nécessaire.

Considérons, sur cette figure schématique (Fig. 224), la région an-

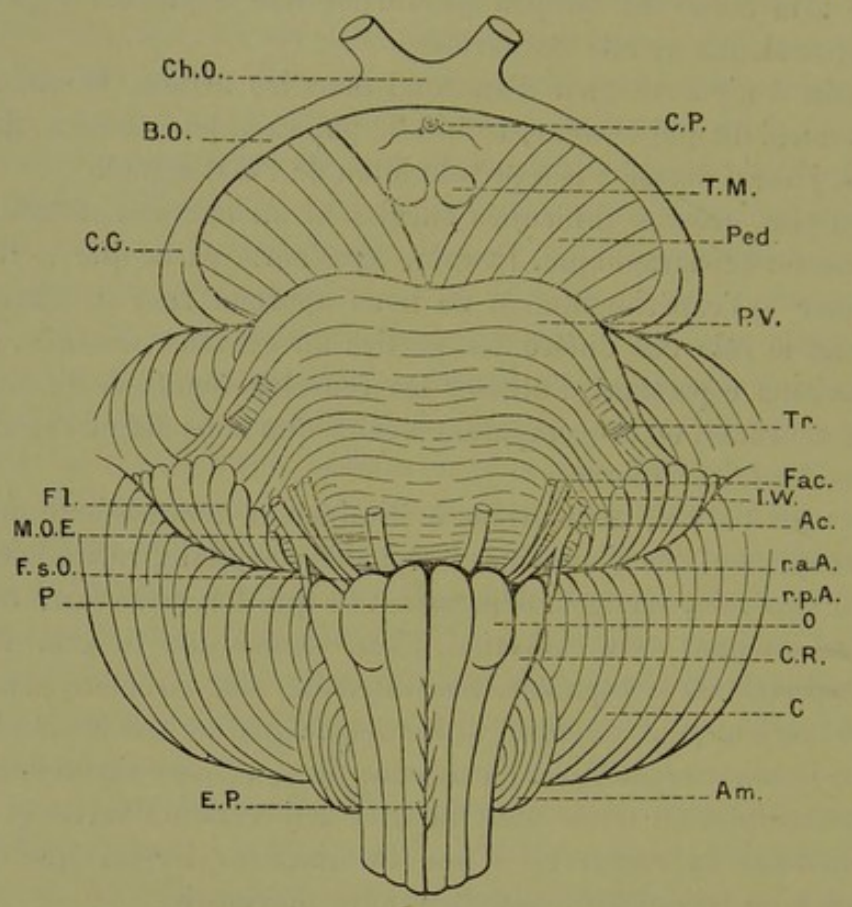

Fig. 224. — Face antéro-inférieure du mésocéphale.

Ch.O. Chiasma optique. — B.O. Bandelettes optiques. — C.P. Corps pituitaire. — T.M. Tubercules mamillaires. — Ped. Pédoncules cérébraux. — C.G. Corps genouillés. — P.V. Protubérance annulaire. — Am. Amygdale cérébelleuse. — Tr. Nerf trijumeau. — Fl. Flocculus. — Fac. Nerf facial. — I.W. Intermédiaire de Wrisberg. — Ac. Acoustique. — r.a. A. Sa racine antérieure. — r.p. A. Sa racine postérieure. — M.O.E. Moteur oculaire externe. — F.S.O. Fossette sus-olivaire. — P. Pyramide antérieure. — O. Olive. — C.R. Corps restiformes. — C. Cervelet. — E.P. Entrecroisement des pyramides.

térieure du mésocéphale où le nerf auditif émerge du sillon bulbo-protubérantiel. C'est, comme vous le savez, dans la portion supérieure et latérale du bulbe, en dehors de la fossette sus-olivaire, que le nerf de la 7ᵉ paire émerge de la moelle allongée. Il est situé en de-

hors du nerf facial, dont le sépare seulement le petit nerf intermédiaire de Wrisberg (ou 13e nerf cérébral de Sapolini). A première vue, la lésion doit occuper une partie du mésocéphale où le nerf acoustique peut être comprimé et détruit, sans que le nerf facial soit gravement endommagé. Voilà qui est assez difficile à concevoir si l'on tient compte de ce fait que les deux nerfs de la 7e paire et de la 8e, aussitôt après leur origine apparente, suivent le même trajet, accolés l'un à l'autre, jusqu'au trou auditif interne. Il faut

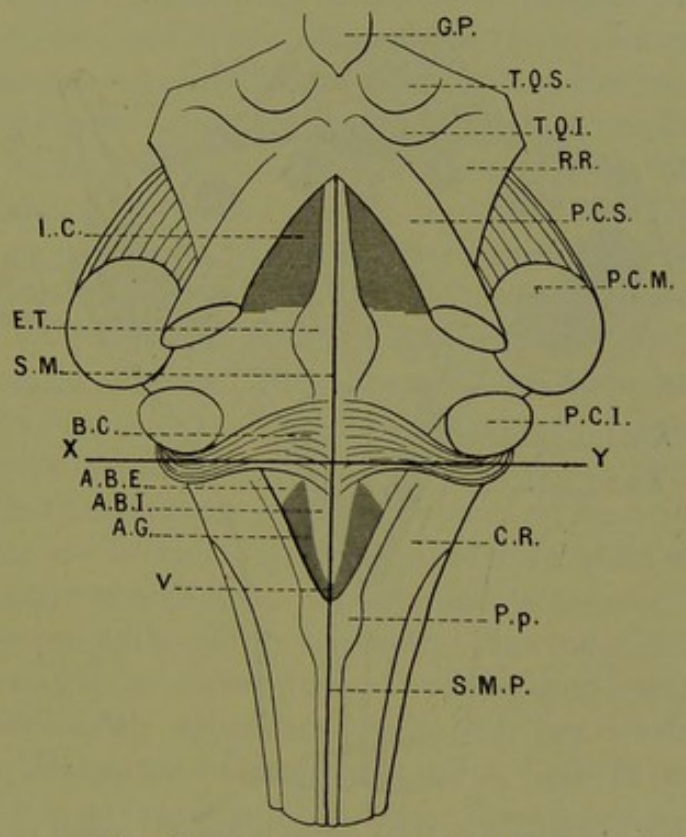

Fig 225. — Plancher du IVe ventricule.

GP. Glande pinéale. — T.Q.S. Tubercules quadrijumeaux supérieurs. — T.Q.I. Tubercules quadrijumeaux inférieurs. — RR. Ruban de Reil. — P.C.S. Pédoncules cérébelleux supérieurs. — P.C.M. Pédoncules cérébelleux moyens. — P.C.I. Pédoncules cérébelleux inférieurs. — L.C. *Locus cœruleus*. — E.T. *Eminentia teres*. — S. M. Sillon médian. — B.C. Barbes du *calamus*. — A.B.E. Aile blanche externe. — A.B.I. Aile blanche interne. — A.G. Aile grise. — V. Verrou. — C.R. Corps restiforme. — P.p. Pyramides postérieures. — S.M.P. Sillon médian postérieur du bulbe.

admettre, d'autre part, que la lésion ne s'étend pas bien loin vers le bord supérieur de la protubérance, puisque le gros tronçon des fibres de la 5e paire n'est pas intéressé.

Mais vous n'ignorez pas que le nerf auditif a deux origines apparentes : l'une interne et antérieure, toute voisine de l'origine

apparente du facial; l'autre externe et postérieure, qui contourne le corps restiforme à sa partie externe, pour aller s'épanouir sur le plancher du 4e ventricule, où ses ramuscules divergents forment les barbes du *calamus scriptorius*. Je vous représente les deux tronçons radiculaires de la 8e paire écartés l'un de l'autre au niveau du sillon bulbo-protubérantiel, et j'exagère leur écartement (Fig. 226) pour mieux vous faire comprendre leur indépendance.

Si maintenant nous examinons le bulbe rachidien par sa face

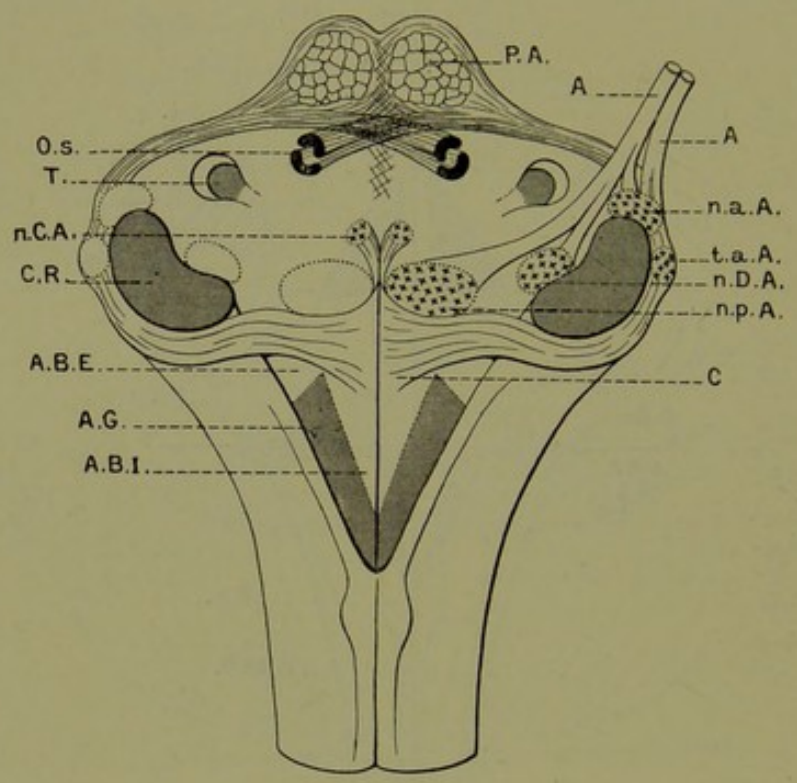

Fig. 226. — Coupe horizontale du bulbe suivant la ligne XY, passant par les barbes du *calamus*.

P.A. Pyramides antérieures. — A.A. Acoustique. — O.S. Olive supérieure. — T. Trijumeau. — C. R. Corps restiforme. — A.B.E. Aile blanche externe. — A.B.I. Aile blanche interne. — A. G. Aile grise. — C. Barbes du *Calamus*. — n.a.A. Noyau antérieur de l'acoustique ou noyau accessoire. — t.a. Tubercule acoustique. — n.D.A. Noyau de Deiters. — np.A. Noyau postérieur ou principal. — n.C. Noyau de Clarke et Pierret.

postérieure (Fig. 226), nous voyons dans la région inférieure du plancher losangique les fibres de la racine postérieure et externe se porter transversalement en divergeant jusqu'à la ligne médiane. Le tronc nerveux dont elles émanent contourne le corps restiforme. Les plus supérieures d'entre elles n'atteignent que rarement, en

haut, la petite diagonale du losange; les plus inférieures sont couchées sur la portion du plancher qu'on appelle l'aile blanche externe.

Les origines apparentes de la racine interne et de la racine externe de l'acoustique étant connues, pratiquons une coupe horizontale du bulbe (fig. 225, XY) par un plan passant à travers les deux corps restiformes, au lieu précis où la racine externe contourne ces derniers.

Le plan de section du bulbe représenté sur la figure 226 vous fait voir les origines réelles des fibres de la racine interne et de la racine externe. — Suivons d'abord celles de la *racine antérieure ou interne*, c'est-à-dire celles qui plongent dans le sillon bulbo-protubérantiel, en dehors du facial. Cette racine se porte obliquement en arrière et en dedans, entre le corps restiforme situé en dehors et la racine ascendante du trijumeau située en dedans. Les plus internes vont aboutir tout près de la ligne médiane, dans un noyau gris étalé au-dessous du plancher ventricutaire et qu'on appelle *noyau principal*. D'autres, plus externes, entrent en communication avec un noyau à grandes cellules, logé dans la concavité interne du corps restiforme : celui-ci est le *noyau de Deiters*.

Quant à la *racine externe*, nous la voyons, au moment même où elle s'écarte de la racine interne, s'enfoncer dans une masse nucléaire, toute superficielle, sous-jacente à la pie-mère, et représentant le noyau antérieur ou accessoire. Plus loin, en arrière du noyau accessoire, la même racine traverse une seconde agglomération d'éléments cellulaires, en général peu développés chez l'homme et dénommée *tubercule acoustique*. Enfin si nous la suivons jusqu'à la face postérieure du bulbe, nous la voyons éparpiller ses rameaux sur l'aile blanche externe et plonger d'arrière en avant dans les parties profondes, où elle rencontre deux petites colonnes grises de cellules épaisses étudiées par Clarke et Pierret.

Chacun de ces noyaux reçoit-il directement les fibres radiculaires externes venues du même côté, ou bien ne les reçoit-il qu'après une décussation sur la ligne médiane? — La question n'est pas élucidée. Elle n'a, en tout cas, rien à voir avec ce qui nous intéresse. Retenez seulement comme un fait essentiel les rapports immédiats de la racine externe avec le noyau antérieur ou accessoire. Soit dit en passant, ce noyau émet des fibres transversales dirigées de dehors en dedans, et dont l'ensemble constitue le

faisceau du *corps trapézoïde*, faisceau de décussation qui rejoint, de l'autre côté du plan médian, l'olive protubérantielle ou *olive supérieure*[1].

La physiologie ne nous a pas encore complètement édifiés sur les fonctions respectives des deux racines de l'acoustique. Cependant quelques expériences heureuses permettent de croire, jusqu'à plus ample informé, que la racine externe préside à la fonction auditive, tandis que la racine interne régit certaines conditions de l'équilibration normale. Et, si, d'un autre côté, nous tenons compte de la distribution périphérique de ces deux racines, il est au moins très vraisemblable que la dissociation anatomique répond à la dissociation fonctionnelle. La racine externe est dite encore *cochléaire* et la racine interne *vestibulaire*.

VI. — Tâchons, Messieurs, de mettre à profit ces données anatomiques et physiologiques pour en tirer une conclusion diagnostique.

La racine interne, d'après tout ce qui précède, est évidemment la plus voisine du facial. Si elle était profondément lésée, il s'ensuivrait nécessairement un trouble grave de l'équilibration. Tel n'est pas le cas, dans le fait que je vous ai raconté. Sans doute notre malade avait la démarche ébrieuse, mais nous ne remarquions pas chez elle cette tendance à verser d'un côté qui résulte le plus souvent des graves altérations du nerf vestibulaire. Je sais bien qu'on admet que les fonctions du nerf vestibulaire sont bilatérales, c'est-à-dire que chacun des deux nerfs vestibulaires préside, en tant que nerf sensoriel, à l'équilibration des deux moitiés de l'individu. En d'autres termes, il faut que les deux nerfs vestibulaires soient détruits pour que le sujet ait perdu tout moyen de ressentir les vibrations centripètes qui l'avertissent de son état d'équilibre. Sans pousser les choses à l'extrême, sans admettre cette dernière condition morbide qui, en fait, ne se réalise presque jamais, il me semble qu'une légère atteinte de la racine vestibulaire par un processus irritatif quelconque, siégeant à l'émergence de la 8e paire, est capable de provoquer le *vague indéfinissable*, *l'incertitude* dont se plaignait notre malade.

1. Pour les détails de cette connexion, voir : A. Bumm. *Experiment. Untersuchungen über das Corpus trapezoïdes und den Hörnerven der Katze* (150e anniversaire de la fondation de l'Université d'Erlangen), Wiesbaden, Bergman, 1893.

En résumé, Messieurs, la lésion ne peut pas être dans ces noyaux centraux que nous venons d'étudier, c'est au voisinage de l'origine apparente du nerf acoustique que nous devons la localiser; c'est là seulement que nous pouvons trouver l'explication de la *surdité*, sans que d'autres symptômes l'aient accompagnée au début; car le spasme facial ne s'est montré que dans la suite.

Quand nous voyons se produire un spasme facial, n'est-il pas logique d'admettre qu'une lésion existe dans le voisinage de ce nerf, sans que lui-même soit sérieusement touché? Ici il y a eu compression ou irritation; mais il n'en est pas de même pour l'auditif : il était gravement atteint, puisque sa fonction était complètement abolie.

Reste l'intermédiaire de Wrisberg. — Il n'est pas douteux, en raison de sa proximité, qu'il ait été mis en cause ; et c'est son irritation qui, selon toute vraisemblance, a produit l'hypersécrétion salivaire.

La *céphalée* enfin peut-elle nous fournir quelque renseignement de plus sur la localisation? En d'autres termes, faut-il supposer que le trijumeau a participé à l'irritation de voisinage? — Je ne le crois pas, attendu que la douleur n'avait aucun des caractères d'une névralgie véritable, et particulièrement d'une névralgie de la 5e paire. C'est une indication négative que nous donne l'intégrité de ce nerf. D'un autre côté, vous savez que la sensibilité de la tente du cervelet a pour organes les fibres récurrentes d'Arnold, issues de la 5e paire. Le siège d'une douleur produite par une lésion de ces rameaux de la dure-mère est toujours assez fixe pour qu'on en puisse tirer parti dans le diagnostic. Or nous avions affaire à une douleur diffuse. La céphalée de notre malade était celle de toutes les tumeurs intra-crâniennes. J'y ai d'ailleurs suffisamment insisté pour n'avoir plus à y revenir.

Tout bien considéré, il me semble que nous sommes en droit de localiser la tumeur, puisque tumeur il y a, dans la région du *corps restiforme gauche*, et, plus exactement, en un point où la *racine externe de l'acoustique* peut être gravement altérée ou détruite, tandis que la racine interne serait relativement respectée. La figure ci-jointe (Fig. 227) vous montre, sous un aspect schématique, la localisation que j'assigne au néoplasme.

VII. — Dois-je, Messieurs, vous parler maintenant de la nature de la tumeur? — Là, nous n'avons guère le choix.

Si le cervelet peut être le siège de tumeurs très variées, il est par excellence la région des gliomes.

La plupart du temps, ces néoplasies sont des sortes d'anomalies trophiques des éléments du névraxe, des hyperplasies, des boursouflures du cervelet ou de la protubérance, une perversion du

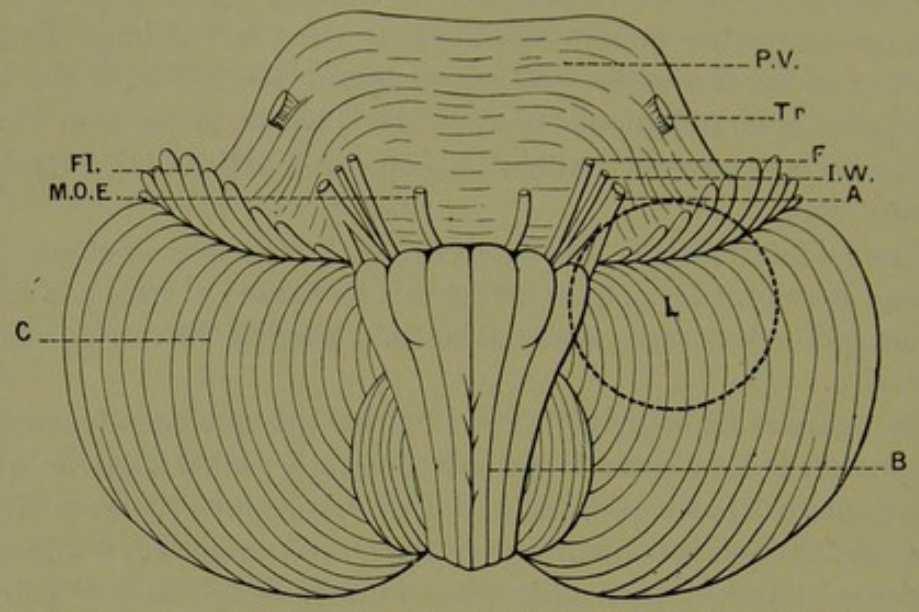

Fig. 227. — Face inférieure du mésencéphale. La localisation schématique (L) de la tumeur supposée est représentée par un cercle pointillé.

P.V. Protubérance. — Tr. Trijumeau. — F. Facial. — I.W. Intermédiaire de Wrisberg. — A. Acoustique. — Fl. Flocculus. — M.O.E. Moteur oculaire externe. — C. Cervelet. — B. Bulbe.

développement des éléments névrogliques, telles qu'une véritable tumeur, en est la conséquence. Ce développement fait presque partie de l'évolution même de l'individu; c'est, en somme, une surproduction déréglée d'éléments normaux.

Nous n'avons aucune raison pour incriminer la syphilis ou la tuberculose. Un cancer primitif sans bubon symptomatique, sans étranglement des nerfs de la base à leur trou d'émergence, sans thrombose des sinus, est rien moins que vraisemblable. Un cancer secondaire, alors même que nous en aurions méconnu le foyer initial, n'aurait pas attendu tant d'années, avant qu'il se fût produit par propagation quelque nouveau néoplasme reconnaissable.

Faut-il enfin soupçonner une tuberculose développée depuis peu,

sans autre localisation antérieure? — Cette hypothèse n'expliquerait pas les symptômes qui se sont succédé depuis huit ans.

Nous devons donc nous ranger, en dernier lieu, au diagnostic : *Tumeur d'origine nerveuse.*

VIII. — Encore un mot, Messieurs, sur le mécanisme de la mort.

Perte de connaissance instantanée, sans cause, sans spasme, sans douleur, avec un état de cyanose modéré, respiration coupée court, arrêt subit du cœur : voilà le fait de ce qu'on appelle l'ictus cérébelleux. Tels sont aussi les traits qu'a notés M. Londe, interne du service, qui a recueilli l'observation avec beaucoup de soin. A bien prendre, c'est toujours d'*accidents bulbaires* qu'il s'agit; mais il est remarquable que c'est plutôt dans les maladies du cervelet que dans celles du bulbe qu'on les voit se produire. A quoi les rapporter?

Rappelons-nous que cette femme, dont la force vitale n'était pas épuisée et que rien ne paraissait menacer de la mort, ne cessait de nous dire : « Je vais mourir, je le sens ». Elle avait le « pressentiment » de sa fin prochaine, sensation indéfinissable, d'une anxiété extrême, où il semble que la vie « ne tient plus qu'à un fil »... Puis tout d'un coup, elle meurt.

Rappelons-nous aussi l'expérience fameuse que, depuis Flourens, on fait journellement dans les laboratoires de physiologie. Sur un animal vivant le plancher du quatrième ventricule est mis à nu; on le frôle au voisinage de cette région que Flourens appelait « nœud vital », et la bête s'agite, en proie à une véritable angoisse. Une lésion brusque et profonde à ce niveau, — et la mort est instantanée.

Ne pouvons-nous pas rapporter aussi l'anxiété de notre malade à l'irritation des nerfs mixtes issus de cette même région? car ces nerfs président aux fonctions essentielles de la vie. Le mal était tout voisin de leurs origines : il a réalisé l'expérience de la mort par *ictus* bulbaire.

IX. — Un mot, Messieurs, sur les résultats de l'autopsie qui a suivi ma dernière leçon.

1. Leçon du 24 novembre 1893.

La vérification nécroscopique a eu lieu le soir même.

La logique des faits ne nous avait pas trompés. Le diagnostic a été confirmé par la constatation qu'a faite M. Londe, d'une tumeur limitée à la région supérieure du corps restiforme en avant, et intéressant la région cérébelleuse antérieure au niveau de l'émergence de l'acoustique.

La localisation annoncée est exactement celle où la tumeur

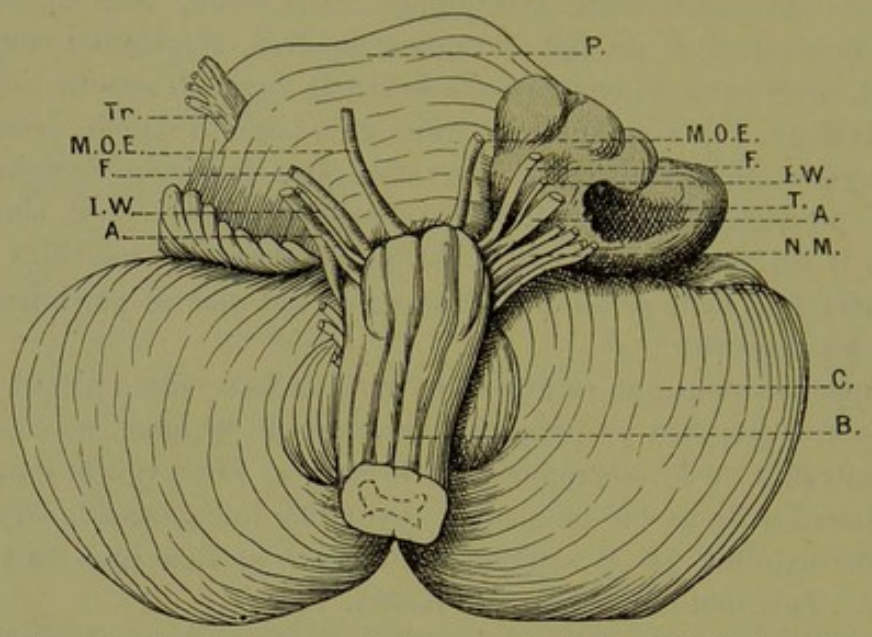

Fig. 228. — Dessin d'après nature de la tumeur (celle-ci a été relevée en haut pour montrer les nerfs comprimés).

P. Protubérance. — Tr. Trijumeau. — M.O.E. Moteur oculaire externe. — F. Facial. — I.W. Intermédiaire de Wrisberg. — A. Acoustique. — N.M. Origine apparente des nerfs mixtes. — C. Cervelet. — B. Bulbe. — T. Tumeur.

a été découverte. La figure 228 montre que la pièce anatomique et la lésion prévue concordent entièrement.

La tumeur est ronde, bosselée, un peu molle. Et tout fait supposer que le diagnostic sera entièrement confirmé. La nature probablement gliomateuse de la tumeur sera sans doute révélée par l'examen des préparations microscopiques que l'on va faire.

Une dissociation rapide a montré qu'elle présentait, à sa surface, des éléments qui ne laissent aucun doute sur la nature *sarcomateuse* de la périphérie. Le diagnostic de sarcome doit-il donc s'imposer? — Non, assurément, et il serait imprudent de se baser sur cette première donnée d'un grattage superficiel.

Voici pourquoi : l'histoire clinique de la malade est une histoire

qui remonte à huit ans. Les sarcomes ont-ils coutume d'évoluer aussi lentement? — Nullement. En outre, se développent-ils aux dépens des éléments nerveux? — Pas davantage. — Le sarcome est constitué par des éléments dérivés du feuillet cellulo-vasculaire, tandis que le tissu nerveux provient du feuillet ectodermique. Si l'on trouve des élements de sarcome dans la tumeur, c'est qu'ils appartiennent au feuillet moyen représenté par les vaisseaux dans le tissu nerveux.

Une tumeur d'origine nerveuse a ainsi de grandes chances pour se transformer en sarcome. Et alors on a affaire à une forme hybride connue sous le nom de *gliosarcome*[1], c'est-à-dire à un néoplasme résultant de l'infiltration d'un sarcome secondaire d'origine mésodermique, dans une tumeur nerveuse primitive d'origine ectodermique.

Ce ne serait qu'un exemple de plus à ajouter à ceux qui ont été tant de fois signalés de la transformation d'une tumeur bénigne en tumeur maligne.

Pour employer des mots un peu surannés, nous pourrions dire qu'il s'agit d'une tumeur homœomorphe dégénérée en tumeur hétéromorphe.

Et si nous voulions être plus exacts encore, nous dirions que les éléments de la tumeur *mésoblastique* se sont *surajoutés* à ceux de la tumeur *épiblastique*.

1. Le diagnostic de gliosarcome a été confirmé par un examen ultérieur de M. Marinesco.

VINGT-HUITIÈME LEÇON

MALADIE DE BASEDOW. — EXOTHYROPEXIE

I. L'*Exothyropexie*. — Manuel opératoire. — Statistique de Poncet (de Lyon).

II. Un cas de goitre exophtalmique. — Histoire clinique. — *Cachexie exophtalmique*.

Syndrome de Basedow : exophtalmie, goitre, tremblement, palpitations. — Poussées fébriles. — Thermophobie. — Troubles vaso-sécrétoires. — Dérobement des jambes.

Signes psychiques : Versatilité du caractère, de l'appétit.

III. Pathogénie. — Théorie du grand sympathique (Trousseau). — Théorie thyroïdienne. — Théorie bulbaire. — Goitres exophtalmiques et goitres chirurgicaux. — Le syndrome de Basedow est l'expression d'une réaction bulbaire à une irritation d'origine thyroïdienne ou corticale.

IV. Pronostic. — Il est toujours grave, surtout quand la triade est rapidement complète.

V. Indication de l'exothyropexie. — Innocuité de l'opération. — Statistiques.

VI. Intoxication iodoformique.

Messieurs,

Un événement aussi malheureux qu'inattendu vient de se produire dans le service. L'actualité du fait et les enseignements qu'il comporte m'engagent à vous en entretenir aujourd'hui même.

Une de nos malades atteinte de Maladie de Basedow, opérée hier de sa tumeur thyroïdienne, est morte en quelques heures, sans que rien ait pu faire prévoir ce rapide et fatal dénouement, et malgré tous les efforts tentés pour le conjurer.

I. — L'opération qu'elle a subie vous est assurément connue par une récente communication faite à l'Académie de médecine : il s'agit de l'*exothyropexie* préconisée par M. le Dr Poncet (de Lyon) qui, après avoir obtenu les résultats les plus satisfaisants dans des cas de Goitre ordinaire et même de Goitre exophtalmique, a bien voulu pratiquer la mise à nu du corps thyroïde.

1. Leçon du vendredi 9 février 1894.

L'exothyropexie consiste à découvrir la glande, à la faire saillir à l'extérieur, à la luxer entre les deux lèvres de la plaie et à la laisser exposée à l'air. Au bout d'un temps variable on voit les deux lobes, dont les veines sont turgescentes et noirâtres au début, s'assécher peu à peu, se momifier en quelque sorte et le moignon qui reste adhérent aux lèvres de la plaie s'atrophie plus ou moins tardivement sur l'organe diminué de volume. Ainsi réduit, celui-ci n'exerce plus la pression à laquelle on s'est cru quelquefois en droit d'attribuer les phénomènes de la Maladie de Basedow, en particulier les actes réflexes multiples dont l'hypertrophie du corps thyroïde serait l'origine ainsi que les troubles respiratoires d'une gravité plus immédiate qui font suite aux poussées congestives du Goitre.

Telle est, Messieurs, l'opération et telles sont les raisons pour lesquelles nous l'avons tentée. La communication de M. Poncet à l'Académie de médecine était remarquable et intéressante à tous égards : sur 14 opérations 14 succès, sans accidents postopératoires, sans complications d'aucune sorte.

L'exothyropexie, d'après les conclusions mêmes du professeur de Lyon, est un procédé d'intervention inoffensif en soi. Je le croyais hier et, malgré le malheur récent que nous avons à déplorer, je vous le dis encore aujourd'hui. Nous avons assisté à l'opération; nous avons constaté sa rapidité, sa simplicité, la très faible hémorrhagie qu'elle entraîne; il est de toute évidence que n'importe quelle autre méthode d'exérèse appliquée au traitement des tumeurs du corps thyroïde présente autant, sinon plus de dangers.

Et cependant, notre malade a succombé en moins de huit heures, brusquement, dans un état singulier d'agitation, d'anxiété, avec tachycardie et dyspnée. C'est sur ces phénomènes que je veux attirer votre attention.

Le cas paraît rentrer dans la catégorie de ces désastres chirurgicaux dont on ne peut se consoler, quand bien même on est sûr d'avoir fait son devoir : le malheur arrive sans qu'on puisse rien faire pour l'éviter.

La statistique à cet égard est inexorable. — A des opérations qui sont le minimum de la diérèse ou de l'exérèse, on voit succéder rapidement des phénomènes graves, bientôt mortels. On dit alors que la mort est le résultat du *choc* opératoire. Le mot ne sert qu'à dissimuler notre ignorance de ce je ne sais quoi terrible

qui fait qu'un malade succombe pour une opération peu grave alors que tant d'autres survivent à des interventions infiniment plus redoutables.

Dans de récents travaux publiés par Roger dans les *Archives de physiologie*[1], vous pourrez vous rendre compte que la pathogénie du choc opératoire est des plus confuses. Elle se compose d'éléments disparates : accidents cérébraux, bulbaires, respiratoires, circulatoires, qui semblent n'avoir entre eux aucune espèce de lien commun : la mort paraît être la conséquence d'une sorte d'idiosyncrasie, ne permettant pas la plus petite ouverture des téguments sans que les plus grandes conséquences réflexes ne s'ensuivent. Malgré tout, Messieurs, cette opération, vu les conditions d'innocuité absolue où elle se présente, serait à refaire qu'il faudrait, je vous le répète, la tenter de nouveau; et cela, sauf certaines réserves d'ordre général dont je vais vous parler, réserves qui ne vont pas à l'encontre de la décision simple, logique, raisonnable en vertu de laquelle on prend son parti d'*agir*.

Lorsqu'on veut rechercher les causes d'un accident comme celui qui est survenu hier, il importe de faire une enquête approfondie non seulement sur les événements *cliniques* qui ont précédé l'opération, mais même en remontant aussi loin que possible dans le passé du patient, sur les conditions *personnelles* qui ont pu créer un défaut de résistance au traumatisme chirurgical. Profitons de la malheureuse occasion qui s'offre à nous, pour étudier, à propos d'un cas de Goitre exophtalmique classique (car celui-ci en était bien un), l'évolution de la Maladie de Basedow. Je vous dirai donc sommairement l'histoire de la malade en insistant sur l'état de santé dans lequel elle se trouvait avant l'opération; il va sans dire que je vous ferai part aussi des motifs particuliers qui nous ont dicté, à M. Poncet et à moi, notre conduite.

II. — Quelques-uns d'entre vous, habitués du service, connaissaient cette jeune fille, aux grands yeux saillants et brillants, au cou volumineux, aux pulsations fortes et fréquentes. Vous vous rappelez cette versatilité de caractère ou d'humeur, qui la faisait passer instantanément de la gaieté à la tristesse. Vous vous rappelez ce tremblement permanent dont elle était agitée même lorsqu'elle

1. *Arch. de Physiologie*, 1893-1894.

voulait garder l'immobilité. L'affection n'était pas difficile à reconnaître : c'était le *goitre exophtalmique* dans toute sa pureté classique. Cette jeune fille était âgée de vingt ans; elle n'avait pas d'antécédents nerveux héréditaires ni même d'antécédents nerveux personnels, jusqu'au jour où elle fut victime d'une très grande frayeur. Il y a de cela trois ans : la foudre étant tombée à côté d'elle, elle perdit connaissance. Lorsqu'elle reprit ses sens, elle se rappelle qu'elle pleurait et tremblait de tous ses membres; elle regardait sans voir et ne reconnaissait personne. Cela dura trois jours environ. Puis elle se remit peu à peu, mais sans pouvoir se défaire d'une extrême susceptibilité nerveuse.

Quelques mois après, à la suite d'une contrariété légère (une altercation avec l'un des siens), elle eut une nouvelle crise de larmes et perdit encore connaissance. Depuis lors, des crises du même genre se sont répétées et dans l'une d'elles on remarqua qu'elle avait de l'écume aux lèvres. Nous n'en conclurons pas qu'elle était épileptique. D'ailleurs l'écume aux lèvres n'est pas, vous le savez bien, un signe pathognomonique du mal comitial vrai. Il appartient aussi à l'attaque d'hystéro-épilepsie ou *hystérie majeure*.

Tout rentra dans l'ordre jusqu'au mois de septembre 1891.

Alors seulement apparurent des symptômes plus sérieux et ceux-là semblaient se rattacher bien plus directement à la Maladie de Basedow. Des crises de larmes sans motif alternaient avec des évanouissements ou de simples absences, analogues à des accès de petit mal.

Vers l'automne de 1892, — il y a donc un an et demi, — elle éprouva de grandes fatigues, une forte céphalée occipitale, de violentes douleurs dans les reins et aussi dans les genoux, qui l'obligèrent à garder le lit pendant deux mois. Enfin survint inopinément une hémiplégie dont la nature *hystérique* n'est pas douteuse, puisqu'au bout de quelques mois elle disparut comme elle était venue.

Vers la fin de l'année 1892, des palpitations, un gonflement caractéristique du cou pouvaient faire prévoir une Maladie de Basedow. Un peu plus tard seulement, les yeux devinrent saillants et prirent cet « éclat vif et sauvage » signalé par les auteurs. Elle vint aussitôt à la Salpêtrière, où elle fut traitée par l'électrisation et l'hydrothérapie, sans succès d'ailleurs. Bientôt en effet elle commença à maigrir. C'était là, Messieurs, un phénomène d'importance, le début d'une phase de la maladie, dont on ne parle plus guère aujourd'hui,

mais dont nous, vos aînés, avons été souvent entretenus par nos maîtres : la *cachexie exophtalmique*.

La cachexie exophtalmique n'est pas identique à la cachexie des goitreux ordinaires. Dans le goitre endémique des vallées à eaux claires, la cachexie est tardive et d'une durée en quelque sorte indéfinie. Je compte vous en parler prochainement[1]. Au contraire la cachexie du Goitre exophtalmique, tantôt précoce, tantôt lente à venir, est comme le dernier terme d'une évolution régulière : elle est toujours grave, et lorsqu'elle s'est déclarée, les chances de guérison sont fort précaires.

Lors des premières descriptions de la Maladie de Basedow, la cachexie passait à juste titre pour très redoutable, et j'ajouterai pour très fréquente. On en parle moins aujourd'hui et cela tient au fait suivant : jadis, — il n'y a guère que vingt ans de cela — on ne connaissait que les cas typiques du Goitre exophtalmique, c'est-à-dire ceux dans lesquels la triade symptomatique de Graves et de Basedow est complète.

Il est parfaitement exact que les deux tiers de ces cas se terminent par la mort, au cours d'une période cachectique. Aujourd'hui il n'en est plus de même : le nombre des Maladies de Basedow a augmenté *d'une manière relative*; on ajoute en effet aux Goitres exophtalmiques des premiers auteurs les cas frustes où la maladie peut être diagnostiquée, tous ceux dans lesquels la triade symptomatique n'est pas complète, c'est-à-dire les cas frustes, dont le pronostic est beaucoup moins sombre.

Avant de parler de l'opération chirurgicale, il faut vous dire avec un peu plus de détails l'état de cette jeune fille à la veille de l'intervention.

Je n'insiste pas sur l'*exophtalmie* : elle était très accusée. Le *goitre* était aussi fort gros, le cou avait atteint une circonférence de 33 centimètres et contrastait singulièrement avec la maigreur de la face, du tronc et des membres. La tachycardie n'a jamais été inférieure à 120 pulsations (et je tiens compte de l'exagération de fréquence qu'on appelle *pouls médical*).

En outre de la triade, notre malade avait tous les autres signes de la maladie confirmée, en particulier le *tremblement* permanent de

1. *Voy.* : vingt-neuvième leçon.

la totalité du corps, des bras comme des jambes, les oscillations brèves, rapides et régulières, dont le nombre varie de 8 à 10 par seconde, si rapides qu'elles mériteraient de porter le nom de *vibrations*.

On observait aussi chez elle des sortes de *poussées fébriles*, survenant sans cause connue à n'importe, quel moment de la journée. Cela débutait par un certain malaise, des bouffées de chaleur. La température s'élevait; le pouls battait plus vite pendant 1 heure, 2 heures, quelquefois plus, 2 et 3 jours. Cependant la langue n'était pas blanche. Les voies digestives fonctionnaient bien. Était-ce de la fièvre? — Oui, si l'on s'en rapporte à l'accélération du pouls et à l'élévation de la température. Cependant, Messieurs, ce sont là des phénomènes qui font partie de la maladie elle-même. L'élévation thermique a été constatée depuis longtemps par Trousseau d'abord, puis par Teissier père. Vous pourrez lire à ce sujet une thèse de Bertold (de Lyon) dont les conclusions sont qu'il ne s'agit pas d'une fièvre véritable; pourtant la température atteint parfois 40°, et l'on voit éclater tout d'un coup des accidents cérébraux graves qui peuvent même se terminer par la mort. D'autres fois, après une durée plus ou moins longue, la température revient à son niveau normal et tout rentre dans l'ordre.

A ce propos, Messieurs, permettez-moi de vous signaler un fait que j'ai observé il y a 5 ou 6 ans avec mon maître et ami M. Landouzy. Nous donnions nos soins à une malade dont le pouls battait normalement à 120, et dont la température ordinaire était de 39°,5. Un jour surviennent des troubles gastro-intestinaux. Vous savez que dans la Maladie de Basedow, certains accidents sécrétoires vont de pair avec les troubles circulatoires. L'élévation du pouls et de la température, les phénomènes gastriques eux-mêmes pouvaient être mis sur le compte de la névrose. — Il n'en était rien : notre malade avait une fièvre typhoïde : les érosions du voile du palais signalées par M. Duguet l'attestèrent bientôt. Chose remarquable, pendant toute la durée de la pyrexie, le nombre des pulsations s'abaissa. Plus tard, quand la guérison survint, la tachycardie reparut; l'élévation du pouls et de la température semblent donc faire partie intégrante de la Maladie de Basedow.

Méfiez-vous cependant de cette hyperthermie qui peut dans certains cas relever d'une tuberculose commençante. Il n'est pas rare de voir celle-ci se déclarer au début de la période cachectique, dont

elle accélère rapidement les progrès. Quant à notre malade, il est permis de douter qu'elle ait eu une fièvre imputable à ce genre de complication.

La *thermophobie* ne manque guère dans le Goitre exophtalmique; on voit les malades, *étouffant de chaleur*, supprimer les couvertures, les vêtements de laine et rechercher les courants d'air et les endroits frais. Cette jeune fille ne souffre guère de cette incommodité; mais les *troubles vaso-sécrétoires* existaient chez elle au grand complet : *sueurs profuses*, qui perlaient en permanence au creux des mains, *crises de diarrhée* sans indigestion, sans embarras gastrique. Enfin j'ai déjà insisté sur l'amaigrissement progressif qui s'était accentué depuis quelques mois et que nous devions regarder comme le prélude de la cachexie exophtalmique.

Elle avait aussi *le dérobement des jambes*, sorte de faiblesse des jambes, qui n'est pas de la paraplégie véritable, mais rend les malades presque aussi impotents que des paraplégiques. Je vous ai dit qu'elle avait eu autrefois une hémiplégie hystérique; on aurait pu à la rigueur rapporter à la névrose cette impuissance des membres inférieurs. Mais nous n'avons pu retrouver aucun stigmate : c'était bien l'*effondrement sous soi* qui venait compléter le tableau de la Maladie de Basedow.

Je passe aux *signes psychiques*.

Cette jeune fille avait été *versatile*, *émotive*, pleurant souvent sans motif; mais elle n'était pas irritable. Le terme de *colère figée* que Potain applique à la Maladie de Basedow n'eût pu lui convenir. C'est la peur qui semble avoir déclenché chez elle tout l'appareil émotif. Il n'est pas impossible d'ailleurs qu'une grande perturbation morale ait pu être le point de départ de tous ces accidents.

Ce qui dominait là, comme chez beaucoup d'autres malades du même genre, c'était la mobilité d'humeur, et, parallèlement, celle de l'appétit, une véritable *boulimie*, l'impérieux besoin de manger à n'importe quelle heure, au milieu de la nuit, et même en sortant de table. Notez cette boulimie qui n'engraisse pas, et dont la cause peut être bulbaire.

Vous pouvez la rapprocher de ces crises de *dyspnée* qui surviennent souvent à la suite d'un mouvement violent, mais peuvent aussi apparaître sans cause pendant le repos au lit. L. Bryson a

signalé à ce propos une singularité qui a son intérêt : les sujets atteints de Goitre exophtalmique ne peuvent faire des inspirations profondes. Notre malade avait ce signe. Elle ne pouvait pousser un gros soupir. Il s'agit sans doute encore d'un trouble bulbaire.

III. — Ici, Messieurs, permettez-moi de faire une incursion dans le domaine de la Pathogénie, puisque, au demeurant, la thérapeutique doit toujours être subordonnée aux causes. La pathogénie est le point le plus discuté de l'histoire de la Maladie de Basedow; nous ne retrouverons peut-être pas, je vous le dis dès maintenant, parmi les symptômes de notre malade, des motifs suffisants pour nous prononcer en faveur de telle ou telle doctrine, par conséquent pour décider de l'opportunité d'une intervention. Cependant cette courte revision n'aura pas été inutile, dût-elle n'avoir d'autre résultat que de vous faire passer en revue les principales interprétations admises par les auteurs.

Vous connaissez la théorie de Trousseau, pour qui la Maladie de Basedow relevait d'une lésion des ganglions du grand sympathique. Cette théorie prit naissance à l'époque où Cl. Bernard venait de faire la célèbre expérience : lorsqu'on excite le bout périphérique du grand sympathique sectionné, on voit se précipiter les battements du cœur, on voit aussi survenir des troubles vaso-moteurs. Tous ces phénomènes réalisés par l'expérience se retrouvent dans la Maladie de Basedow. Comme dans quelques autopsies on avait trouvé les ganglions du grand sympathique congestionnés, on en conclut que là était la cause de tous les désordres vasculaires.

Mais ne peut-on supposer inversement que cette congestion des ganglions est la conséquence d'une lésion plus haut située, et qui produit également la congestion du corps thyroïde?

En effet, une autre théorie fait de la Maladie de Basedow une affection bulbaire sans lésion primitive du corps thyroïde, et cette manière de voir est non moins bien fondée.

Ce n'est pas tout. On a soutenu aussi que la lésion du corps thyroïde était primitive, et que la glande malade élaborait une substance toxique dont l'action bulbaire se traduisait par la série des accidents nerveux.

Ou bien, a-t-on dit, le corps thyroïde qui, normalement, sécrète une substance utile à l'organisme, cesse de remplir sa fonction bienfaisante, lorsqu'il est hypertrophié; les éléments nerveux ne

reçoivent plus leur stimulus habituel; la conséquence est encore la Maladie de Basedow.

Vous le voyez, Messieurs, on a accumulé hypothèse sur hypothèse. Ne nous attardons pas à les discuter; retenons seulement les deux principales : d'abord la théorie de la névrose bulbaire, défendue énergiquement par mon collègue et ami M. Ballet. Elle repose sur ce fait que la Maladie de Basedow se complique parfois de paralysie faciale, de paralysie motrice du trijumeau, d'ophtalmoplégie, de glycosurie, de sueurs profuses. En présence de ces faits, n'est-il pas parfaitement logique d'admettre une localisation dans le bulbe?

Mais on peut aussi prétendre que la lésion siège encore plus haut : ne voit-on pas s'adjoindre aux symptômes classiques de la Maladie de Basedow ceux du Tabes, de l'Épilepsie, des Délires systématisés et même les chloroses qu'on est obligé de rapporter, faute de mieux, à des névropathies? Rappelez-vous en outre la cause provocatrice qu'on invoque communément, le *choc moral*, dont l'influence n'est pas douteuse, et vous y verrez, Messieurs, un argument de plus en faveur d'une *théorie cérébrale* qui, elle aussi, peut fort bien se défendre.

Pour réduire au minimum la part de l'hypothèse, M. Joffroy se déclare partisan de la *théorie thyroïdienne*. Selon lui, rien ne peut distinguer *anatomiquement* le Goitre exophtalmique du goitre simple. Et certains faits semblent lui donner raison : on a vu en effet chez des goitreux, nés dans des pays de goitre, bien portants pendant de longues années, la triade de Basedow apparaître inopinément, avec tous les autres symptômes que nous venons de passer en revue.

Ce sont là, dit-on, de *faux goitres exophtalmiques* : distinction que rien ne justifie d'ailleurs, pas plus que celle de goitres *chirurgicaux* réservée à certains cas, uniquement parce que les chirurgiens ont pris le parti de les opérer.

Assurément les lésions primitives du corps thyroïde se compliquent parfois de Maladie de Basedow. J'ai pu voir dernièrement avec M. Joffroy une malade porteuse d'un goitre fibreux, que l'on a traité par tous les procédés usuels : les révulsifs, les injections, etc. Ce goitre ne s'était nullement modifié. Bien plus la malade présenta dans la suite tous les signes du goitre exophtalmique, à ce point qu'elle est aujourd'hui internée pour des acci-

dents vésaniques, comme on en voit assez souvent au cours de la Maladie de Basedow.

Enfin, MM. Joffroy et Achard ont constaté des lésions du corps thyroïde (productions fibreuses, kystes) chez des sujets qui n'avaient pas de goitre.

Vous le voyez, Messieurs, les doctrines pathogéniques que je viens de vous soumettre ont chacune leur côté séduisant, et je me trouve singulièrement embarrassé pour vous dire à laquelle vous devrez donner la préférence. J'ajoute même que je ne suis pas partisan d'une théorie univoque; la Maladie de Basedow est un syndrome dont la localisation fonctionnelle immédiate est bulbaire, mais si ce syndrome a souvent une provocation thyroïdienne, il peut avoir aussi une provocation corticale, grande émotion ou violente terreur.

En d'autres termes, que l'irritation vienne d'en bas, d'un corps thyroïde primititivement malade, ou qu'elle parte d'en haut, d'une excitation trop vive de l'écorce, c'est toujours au bulbe qu'elle aboutit. Le Syndrome de Basedow n'est que l'expression de la *réaction bulbaire*. Mais comme la théorie du goitre primitif semble occuper le premier rang et surtout comme le goitre vulgaire semble entraîner à sa suite toute la phénoménologie du syndrome, l'intervention est catégoriquement indiquée.

IV. — L'opportunité de l'opération est aussi commandée par le Pronostic.

Le pronostic de la Maladie de Basedow est-il donc toujours sombre? — Assurément, car la proportion de la mortalité est de $\frac{1}{5}$.

Quant aux signes qui peuvent faire prévoir la gravité de certains cas de Maladie de Basedow, en dehors de la cachexie, ce sont l'élévation de la température, l'accroissement des pulsations, l'agitation, le subdélire. Cependant le goitre n'augmente pas de volume; l'exophtalmie ne s'accentue pas; mais l'ensemble des troubles généraux est assez inquiétant pour qu'on lui ait réservé le nom, — très mauvais d'ailleurs — de *cachexie exophtalmique aiguë*. J'ai vu, par exemple, la mort survenir en six semaines chez une jeune fille de seize ans dont l'exophtalmie et le goitre n'avaient rien d'excessif. Vous pourrez lire dans les cliniques de Trousseau l'observation d'un cas qui s'est terminé par la mort en trois mois. Mais cette aggravation n'est pas le fait d'une complication impré-

vue : un sujet atteint d'une Maladie de Basedow chronique n'est pas menacé de cachexie aiguë; quand la Maladie de Basedow doit être grave, elle est grave d'emblée.

Tel était le cas de notre jeune fille. Sa maladie a évolué très rapidement, puisque les premiers symptômes ont apparu pendant l'automne de l'année 1892, et se sont affirmés dès le mois d'avril dernier. Quand la triade est aussi rapidement complète, il faut considérer toujours le pronostic comme sévère. L'Hystérie eût pu sans doute nous faire hésiter un instant; mais quand l'Hystérie se combine à la Maladie de Basedow, on voit en général alterner l'une au profit ou au détriment de l'autre. Nous n'avons rien constaté de semblable dans le cas actuel.

V. — L'intervention n'était donc pas contre-indiquée. Mais fallait-il y recourir?

Eh bien, Messieurs, aucun traitement n'ayant réussi jusqu alors, et l'état de la malade s'aggravant chaque jour, on était en droit d'employer une nouvelle méthode, et je vous ai dit que cette méthode nous paraissait sans danger.

Il y a bien des raisons qui nous font supposer que le goitre n'était pas chez notre malade primitivement en cause : elle avait toujours été névropathe depuis les premiers accidents lipothymiques que je vous ai signalés; elle avait eu des bizarreries de caractère, des chagrins inexplicables, une hémiplégie : tout cela est bien, vous n'en doutez pas plus que moi, la marque d'une névropathie. Si, malgré la présence du goitre, cette jeune fille était primitivement névropathe, si les accidents basedowiens sont les manifestations d'un trouble fonctionnel ou organique des centres nerveux, il semblait hors de conteste que la suppression du corps thyroïde ne pût produire aucun effet heureux.

Cependant je dirai plus volontiers que ces raisons ne sont pas valables. L'Hystérie chez notre malade a précédé de très longue date le Goitre exophtalmique. Celui-ci a débuté brusquement en 1892, après toute une série de troubles nerveux où il était impossible de reconnaître ou même de prévoir une Maladie de Basedow. Mais une femme qui doit avoir un Goitre Basedowien peut avoir eu déjà des accidents nerveux, et ce n'est pas du fait de ces accidents nerveux, depuis longtemps oubliés, qu'elle est actuellement atteinte de Goitre exophtalmique. Par la seule raison qu'elle est entrée dans

la cachexie de Basedow — vu la proportion de mortalité que je vous ai signalée, vu la rapidité avec laquelle les accidents ont évolué — nous avons conclu qu'il fallait opérer.

Une opération qui donne 100 pour 100 de succès est une opération à laquelle on peut confier un « risque de vie ».

Ai-je besoin de vous dire d'ailleurs que nous avions pris toutes les précautions d'usage? — La malade a été avisée, aussi discrètement que possible, de la gravité de son état, de la difficulté qu'il y aurait pour elle à guérir spontanément, et des chances de succès que présentait une intervention chirurgicale. Sa famille a été prévenue également et a consenti, comme elle-même, à l'opération. Il ne nous restait qu'à tenter cette dernière chance de salut.

Quelque temps avant l'opération, la malade se montra vivement impressionnée. Elle redevint cependant très docile et très soumise. Le chloroforme fut donné fort soigneusement (l'anesthésie a été parfaite), le réveil se fit dans des conditions absolument normales.

Mais une fois remise dans son lit, notre jeune fille fut de nouveau reprise d'agitation; elle semblait d'ailleurs, par instants, ne pas avoir connaissance de ceux qui l'entouraient. Vers 7 heures du soir elle s'apaisa, mais bientôt s'endormit dans le coma... et elle a succombé rapidement dans une véritable syncope respiratoire. M. Londe, interne du service, qui était resté auprès d'elle, sentit battre le pouls avec une extrême fréquence, alors que la respiration s'était arrêtée depuis déjà longtemps.

Le mécanisme de ces morts lamentables nous échappe. J'ai vu plusieurs cas analogues et vos maîtres en chirurgie ont dû vous en parler souvent. Il est telles régions du corps auxquelles on n'ose toucher qu'avec une réelle appréhension; la région thyroïdienne n'est pas, à ma connaissance, un de ces territoires dangereux. Vous savez qu'on a pratiqué depuis quelques années de nombreuses thyroïdectomies pour le goître simple; et cette méthode n'a jamais donné lieu à de semblables accidents. D'autre part on a fréquemment employé les injections interstitielles de teinture d'iode, et l'on a vu, dans quelques cas, la mort s'ensuivre.

D'après un rapport des chirurgiens suisses et allemands, les accidents des injections iodées seraient même tellement fréquents qu'il est préférable d'avoir recours à la thyroïdectomie. Songez enfin aux nombreuses opérations pratiquées sur le larynx et sur la trachée : vous savez bien qu'elles ne sont pas dangereuses.

La thyroïdectomie a été pratiquée plus de 300 fois par Kocher, avec une mortalité de 1 à 3 pour 100; Reverdin, qui l'emploie couramment, accuse une mortalité encore moindre. La thyroïdectomie partielle, entre les mains de Socin, a donné 100 pour 100 de succès. Ce sont là les statistiques des chirurgiens les plus autorisés; il ne faut pas douter qu'elles soient sincères. Même en faisant la part de l'optimisme des opérateurs, on ne pourrait s'expliquer cette proportion de mortalité de 1/3 pour 100, si l'intervention n'était pas des plus bénignes. Je tiens donc ces résultats pour authentiques.

Eh bien, Messieurs, l'exothyropexie est une opération bien moins grave que la thyroïdectomie, que la trachéotomie elle-même, dont vous connaissez l'innocuité; on ne peut donc incriminer l'opération en elle-même. Quant aux soins avec lesquels elle a été pratiquée, je m'en porte garant : aucune faute n'a été commise. Le récurrent, dont une lésion pourrait à la rigueur expliquer les accidents respiratoires, n'a certainement pas été touché; le décollement de la glande ayant été fait avec une très grande circonspection.

Est-ce donc qu'il ne s'agissait pas d'un goitre dit *chirurgical*? Est-ce parce que les centres bulbaires étaient déjà gravement touchés? A cela je vous répondrai que sur 14 des cas où l'exothyropexie a été pratiquée par M. Poncet, quatre sont relatifs à des Goitres exophtalmiques. Une fois même, alors que la plaie était cicatrisée, l'exophtalmie ayant reparu, on remit à nu le corps thyroïde et la guérison suivit son cours.

Depuis très longtemps d'ailleurs l'intervention chirurgicale a été proposée dans la Maladie de Basedow. — Tillaux, Dubreuih, Rehn n'ont eu que des succès opératoires en pratiquant la thyroïdectomie sur des Goitres exophtalmiques greffés sur des goitres chirurgicaux. Déjà, du temps de Trousseau, Demarquay pratiquait la thyroïdectomie avec l'écraseur linéaire.

Fredelenbourg et Kocher ont emprunté la méthode de Dröbnick. Celui-ci lie toutes les artères du corps thyroïde, opération bien plus longue et bien plus grave que l'exothyropexie; cependant 3 opérations ont donné 3 succès.

Enfin, vous pourrez voir dans un travail de Putnam que sur 92 opérations, une mort seulement peut être imputée à l'intervention elle-même.

Devant des statistiques aussi satisfaisantes, nous ne pouvons que

nous incliner, et si nous tenons à trouver une explication à cette mort inexplicable, ce n'est pas dans les aléas de l'opération elle-même que nous devons la chercher.

VI. — Peut-être pourrions-nous faire une dernière conjecture (elle n'a rien à voir, je vous le dis tout de suite, avec la légitimité de l'intervention, ni avec le procédé opératoire). J'ai vu trois fois, pour ma part, des accidents analogues survenir à la suite de l'emploi de l'iodoforme. Faut-il croire que notre malade est morte d'intoxication iodoformique?

Vous savez en quoi consistent les idiosyncrasies médicamenteuses. Les accidents produits par le chloroforme sont connus de tout le monde. On cherche à les expliquer de cent façons différentes. On incrimine, en général, la qualité du produit ou la façon dont il a été administré. Je crois qu'on oublie trop quelquefois le rôle que joue la susceptibilité individuelle. On peut en dire autant de l'iodoforme. Il se peut que certains sujets présentent à l'égard de l'iodoforme une pareille intolérance.

On a signalé ces accidents toxiques : ce sont le plus souvent des troubles légers, mais ils peuvent devenir graves. En tout cas, ils sont toujours rapides. Un travail de Barrois réunit 42 cas d'intoxication par l'iodoforme, dont 34 rapidement mortels. Il est à noter que 13 de ces cas concernaient des opérations dans la région costo-mammaire.

En a-t-il été ainsi pour notre malade? Je n'ose l'affirmer, pas plus que je ne me sens disposé à faire intervenir le choc opératoire

Réservons notre jugement sur le mécanisme de cette fin inexplicable dont nous ne pouvons que déplorer la déconcertante soudaineté.

Notre devoir était de tenter cette opération,. Le cas était grave, très grave. Une seule chance de guérison restait : nous ne pouvions pas ne pas y recourir.

VINGT-NEUVIÈME LEÇON

NATURE ET TRAITEMENT DU GOITRE EXOPHTALMIQUE

I. Exothyropexie et Thyroïdectomie appliquées au Goitre exophtalmique. — Inconvénients de la Thyroïdectomie. — Cachexie strumiprive. — Accidents opératoires.

II. Symptômes graves de la Maladie de Basedow. — Influence de l'hypertrophie thyroïdienne sur ces symptômes. — Les phénomènes de *compression* ne s'expliquent pas uniquement par l'hypertrophie de la glande thyroïde. — Dyspnée et symptôme de L. Bryson.

III. Théorie thyroïdienne de la Maladie de Basedow. — Indications chirurgicales tirées de la théorie thyroïdienne. — Théorie nerveuse. — Apparition des symptômes de la Maladie de Basedow dans le goitre simple.

IV. Intervention chirurgicale dans le goitre simple et dans le Goitre exophtalmique. — Statistiques de Moebius, Wette, Putnam. — Observation clinique. — Opération. — Résultats de l'opération.

V. Troubles immédiats qui font suite à l'exothyropexie : dyspnée, tachycardie, hypersécrétion bronchique. — Catarrhe reflexe. — La dyspnée postopératoire est purement mécanique. — Les troubles postopératoires ne sont pas une contre-indication à l'opération.

Messieurs,

Je vous ai entretenus, dans une de nos précédentes réunions, d'un cas de Goitre exophtalmique pour lequel mon ami M. le Professeur Poncet, de Lyon, a pratiqué une opération nouvelle, l'*exothyropexie*, préconisée par lui contre toutes les formes de goitre, quelles qu'elles soient. Je suis même entré à ce propos dans quelques détails relatifs au manuel opératoire, aux indications et aux contre-indications de ce mode de traitement. Je n'y reviendrai pas.

Vous vous rappelez assurément le malheur — que rien ne pouvait faire prévoir, et que rien n'a pu conjurer — survenu à la suite de cette opération. Le lendemain même, j'ai longuement discuté devant vous les raisons qu'on pouvait faire valoir pour expliquer ce dénouement fatal.

1. Leçon du vendredi 16 mars 1894.

I. — Aujourd'hui, je vais vous présenter une seconde malade, opérée le même jour par M. Poncet, et vous jugerez vous-mêmes des bénéfices qu'elle a retirés de cette intervention chirurgicale.

Mais auparavant, Messieurs, je tiens à vous dire quelques mots des théories émises, depuis ces dernières années, sur la nature du Goitre exophtalmique, et je veux discuter plus longuement l'opportunité des diverses interventions sanglantes préconisées contre cette affection.

L'*Exothyropexie* présente des avantages sérieux sur l'opération qui se pratiquait jusqu'alors dans le cas de goitre, la *Thyroïdectomie*. Celle-ci tend de plus en plus à tomber en désuétude; vous en savez la raison principale : les sujets qui subissent l'ablation totale du corps thyroïde sont menacés d'une affection grave, la *Cachexie strumiprive*; le remède peut donc être, comme on dit, pire que le mal.

Pour éviter cette redoutable complication post-opératoire, on a proposé l'ablation partielle de la glande; mais ici encore on n'est pas complètement à l'abri des accidents. Il est à craindre d'abord qu'une hémorrhagie se produise dans la partie de la thyroïde conservée. Puis, si l'hémostase est relativement facile à faire quand il s'agit d'une ablation totale, elle devient singulièrement plus compliquée quand on extirpe seulement une portion de la glande, tant est riche en anastomoses le lacis vasculaire thyroïdien.

D'autre part, je vous ai dit combien étaient variables les lésions du corps thyroïde dans le Goitre exophtalmique. Quelque attentif que soit l'opérateur, il ne peut guère être renseigné sur la nature du tissu qu'il a sous les yeux. Dans un champ opératoire étroit et inondé de sang, il est impossible de savoir si l'on a affaire à une glande saine, ou si celle-ci a déjà subi la dégénérescence fibreuse, kystique ou fibro-kystique. Il peut donc se faire que la portion de la glande laissée au fond de la plaie ait déjà perdu ses propriétés fonctionnelles, ou les perde du fait même de l'opération. Le but qu'on se proposait en la conservant n'est donc pas atteint d'une façon certaine, et la cachexie strumiprive est encore à redouter.

Quel que soit ce danger, la thyroïdectomie a cependant été pratiquée dans certains cas avec succès, et, même après une extirpation qu'on croyait totale, la cachexie strumiprive ne s'est pas développée.

Néanmoins, comme elle constitue un danger toujours imminent

en pareille occurrence, on a cherché à modifier l'opération de façon à conserver au corps thyroïde un volume à peu près normal; on espère ainsi faire disparaître les troubles attribués à la compression, sans toutefois s'exposer aux accidents qui résultent d'une ablation complète.

Telle a été l'origine de l'opération de M. Poncet, et, sauf le malheur que nous avons eu à déplorer ici dernièrement, l'exothyropexie possède déjà une statistique des plus satisfaisantes, tant au point de vue de l'innocuité de l'intervention que du peu de gravité des complications post-opératoires.

II. — Le traitement chirurgical du Goitre exophtalmique n'est pas une nouveauté. Les chirurgiens ont depuis longtemps tenté l'extirpation des goitres, quand ceux-ci donnaient lieu à des accidents de compression. Dans le nombre, il s'en est trouvé plus d'un qui appartenait à la Maladie de Basedow.

S'il était prouvé que les symptômes alarmants de cette affection fussent le fait de la compression des troncs nerveux par la tumeur thyroïdienne, les partisans de l'exérèse seraient inattaquables.

Mais on leur objecte, non sans raison, que le Goitre exophtalmique n'est pas un goitre vulgaire, et que le malade qui en est porteur présente nombre de symptômes, inexplicables par les seuls phénomènes de compression.

Les uns, se basant sur l'existence des troubles du caractère et la variabilité des accidents, opinent en faveur de la névrose. Les autres incriminent une lésion du grand sympathique, soit dans son trajet, soit dans ses centres (qui d'ailleurs nous sont encore inconnus). Bref, ils retrouvent dans la Maladie de Basedow un ensemble symptomatique dont une lésion des centres spinaux et bulbaires pourrait seule donner l'explication.

Il est incontestable que la fréquence de l'association du Goitre exophtalmique avec le Tabes donne une grande valeur à cette théorie.

Mais la Maladie de Basedow se combine également à d'autres affections systématisées de la moelle et du bulbe. Supprimer le goitre ne serait donc pas supprimer la cause des accidents.

D'autre part, on observe des cas où l'hypertrophie du corps thyroïde est énorme, où le cou tuméfié se déforme exagérément,

sans qu'il s'ensuive cependant aucun trouble respiratoire, aucune espèce de dyspnée.

La dyspnée au demeurant n'est pas un phénomène constant; elle survient surtout par crises. Puis, dans la Maladie de Basedow, ce qu'on observe n'est pas en général une dyspnée véritable. Je vous ai déjà dit à ce propos que les malades étaient dans l'impossibilité d'amplifier leur thorax au delà de la limite des inspirations normales. Louyse Bryson a bien montré qu'on ne pouvait attribuer ce trouble respiratoire à une compression trachéale. Du moment qu'un certain volume d'air peut passer sans difficulté dans la trachée, il peut en passer un plus grand. Une irritation des noyaux bulbaires des nerfs qui se rendent au diaphragme expliquerait mieux ce phénomène. Le même signe se retrouve d'ailleurs dans certains cas de Tabes, sans coexistence de Goitre exophtalmique. Une autre preuve vient encore à l'appui de l'hypothèse d'un trouble de l'innervation, c'est l'atrophie des muscles inspirateurs plusieurs fois constatée, et qui se traduit par une asymétrie thoracique très appréciable.

La compression de la trachée par une tumeur ne constitue donc pas une raison suffisante pour tenter une opération chirurgicale ayant pour but de mettre un terme aux accidents de la Maladie de Basedow.

III. — Mais il est d'autres considérations tirées des renseignements fournis par les examens histologiques, qui ont plaidé en faveur de l'exérèse. Mon maître et ami, M. Joffroy, a longuement exposé dans cet amphithéâtre une théorie d'après laquelle la cause primordiale de la Maladie de Basedow serait une lésion du corps thyroïde, tous les autres phénomènes (exophtalmie, tachycardie, tremblement, etc.) survenant à la suite.

Il est très difficile, dit Joffroy, de reconnaître à ses premiers débuts une hypertrophie thyroïdienne. Mais quand on examine soigneusement la région antérieure du cou chez des sujets atteints de goitre exophtalmique, on retrouve toujours des nodosités ou des formations d'apparence kystique, toutes lésions qui font présumer l'existence d'une maladie glandulaire de date ancienne. A la suite de cette altération primitive du corps thyroïde, s'établit, par l'intermédiaire du grand sympathique, dont les filets sont très nombreux dans cette région, une série d'actes réflexes perma-

nents, et leur manifestation centrifuge n'est autre que le Syndrome de Basedow.

Ainsi, d'après cette conception, la névrose succède à la lésion anatomique : et ici, comme pour toutes les névroses, c'est l'habitude qui fait la maladie.

Si l'on accepte cette manière de voir, la conclusion s'impose : en supprimant la thyroïde malade, on fera disparaître les accidents dont elle est la cause provocatrice. Saluons le vieil adage : *Sublata causa, tollitur effectus.*

Malheureusement les faits ne viennent pas confirmer cette hypothèse. On a fait de nombreuses injections iodées qui amènent l'atrophie de la glande, on a déjà pratiqué un assez grand nombre de thyroïdectomies; mais on n'a pas vu disparaître tous les symptômes de l'affection. La tachycardie peut diminuer; le caractère peut devenir moins irritable. Mais l'exophtalmie persiste malgré l'extirpation. On ne l'a vue s'atténuer que dans 3 ou 4 cas à peine sur 200 ou 300 opérations.

Encore est-il un signe qui jamais n'a disparu : c'est le Signe de de Graefe.

Tout porte donc à croire qu'en ce qui concerne les symptômes de la maladie de Basedow, il ne s'agit pas d'un simple acte réflexe provoqué par une lésion primitive du corps thyroïde.

D'après une autre théorie, qui est l'inverse de la précédente et qui a été défendue par M. P. Marie, les centres nerveux seraient atteints les premiers; secondairement, se produiraient l'hypertrophie du corps thyroïde, puis l'hyperthyroïdisation des tissus, aboutissant au Syndrome de Basedow et, en terme ultime, à la cachexie.

Ici encore, puisque les accidents dangereux sont le fait de la lésion glandulaire, il semble indiqué de pratiquer l'ablation de la thyroïde.

Vous avez vu, Messieurs, combien de surprises nous a causées le corps thyroïde, depuis quelques années seulement. Cette glande, presque entièrement inconnue autrefois, ou tout au moins complètement négligée, a pris soudain une place prépondérante en physiologie et en pathologie; la voilà même entrée dans le domaine de la thérapeutique.

Seuls, les médecins du Valais avaient remarqué que dans les cas de goitre et de crétinisme, les altérations du corps thyroïde paraissaient jouer un rôle étiologique important. Les chirurgiens sont intervenus, et ont opéré avec succès de ces tumeurs thyroïdiennes;

mais bientôt ils remarquèrent que l'opération ne faisait pas disparaître tous les accidents.

La persistance constante du Signe de de Graefe et de l'exophtalmie dans la majorité des cas, semble indiquer qu'il se produit une altération durable de la musculature oculaire, contre laquelle nos moyens thérapeutiques restent impuissants.

Il existe, en outre, un certain nombre d'affections thyroïdiennes qui ne sont certainement pas des Maladies de Basedow, et dans lesquelles on voit survenir des troubles oculaires, le Signe de de Graefe en particulier. Certains goitres dits chirurgicaux sont ainsi constitués, et il faut avouer que la distinction est bien difficile à faire.

Wœlfler dit qu'il existe des *goitres simples* auxquels le Syndrome de Basedow peut se surajouter. Toutes ces différences me semblent bien subtiles. Est-il possible d'établir une séparation nette entre les formes frustes de la Maladie de Basedow et les goitres simples accompagnés de troubles oculaires[1]? — Je ne le crois pas, pas plus que je ne crois possible d'expliquer, quant à présent, pourquoi certains goitres énormes ne s'accompagnent d'aucun des signes de la triade classique, pas plus qu'on ne peut comprendre pourquoi, dans certains cas, il manque au tableau clinique tantôt le goitre, tantôt l'exophtalmie, tantôt tel ou tel autre symptôme.

S'il est des types bien définis, il en est d'autres qui occupent tous les intermédiaires entre le goitre simple et le véritable Goitre exophtalmique : et ceux-là sont le plus grand nombre. Chacun a pu, selon son gré, faire pencher la balance en faveur de l'un ou l'autre extrême.

De là des hésitations bien légitimes, au sujet d'une doctrine pathogénique digne de rallier tous les suffrages.

Ainsi s'expliquent également les tentatives faites depuis longtemps déjà par les chirurgiens pour guérir une affection dont la tumeur thyroïdienne pouvait, au dire même de quelques médecins, être la véritable cause.

IV. — Les premiers essais de traitement chirurgical du Goitre exophtalmique ont suivi de très près la description de Basedow.

On décrivait dans la maladie une tumeur de la région thyroïdienne. Cette tumeur pouvant être l'origine de tous les accidents,

1. C'est aussi l'opinion de Müller. Voyez *Deutsch. Arch. für klin. Med.*, vol. II, 1893.

on tenta son extirpation. Et celle-ci devint relativement fréquente le jour où l'on fut en possession d'un instrument capable d'arrêter les redoutables hémorrhagies qui se produisent lorsqu'on opère sur cette région. La découverte de l'écraseur linéaire marqua une étape importante dans les progrès de l'exérèse, et les extirpations de goitres se multiplièrent avec les Chassaignac, les Demarquay, les Maisonneuve.

Mais c'est surtout après l'introduction des méthodes antiseptiques qu'on vit les chirurgiens s'attaquer aux affections de la glande thyroïde.

Pour les cas de goître exophtalmique en particulier, le chiffre des opérations est déjà considérable. Vous pourrez en juger par quelques chiffres empruntés aux plus récentes statistiques.

Mœbius[1] cite plusieurs cas de Goitre exophtalmique qui auraient été guéris par la thyroïdectomie.

Wette[2] donne les résultats d'une statistique portant sur 33 thyroïdectomies partielles avec un seul cas de mort. Dans la majorité des cas, on a constaté une notable amélioration.

Putnam[3], dans un travail récent, passe en revue 51 cas de Goitre exophtalmique traités par la thyroïdectomie.

Sur ce nombre, 4 morts peuvent être mises sur le compte de l'opération. Dans tous les autres cas, il s'est produit une amélioration plus ou moins appréciable, et souvent la guérison. On peut dire, selon lui, que l'opération est toujours bienfaisante, parfois même curative.

De tels résultats sont de nature à faire bien augurer de ceux qu'on doit attendre de l'exothyropexie, puisque celle-ci atteint le même but en diminuant les difficultés opératoires.

La malade que je vais vous présenter, Messieurs, vient confirmer cette prévision.

Elle avait tous les signes de la Maladie de Basedow : goitre, exophtalmie, tachycardie, tremblement, troubles intestinaux et troubles du caractère (Fig. 229). Elle a été opérée par M. Poncet suivant les règles que je vous ai déjà énoncées : la tumeur thyroïdienne a été mise à nu, les deux lèvres de la plaie refermées en

1. Mœbius. *Zeitsch. für Nervenkr*, 1890.
2. Wette. *Arch. für klin. Chir.*, vol XLIV.
3. Putnam. *Thyroïdectomie dans la Maladie de Graves.* (*The Journ. of Nerv. a Ment. diseases.* Déc. 1895.

laissant au dehors une portion du corps thyroïde; puis, un pansement protecteur, sans compression, a été appliqué par dessus. Peu à peu le bourgeon glandulaire, après avoir laissé suinter pendant quelques jours le suc thyroïdien, s'est étiolé, flétri, et les deux lèvres se sont rapprochées l'une de l'autre.

Fig. 229. — Goitre exophtalmique.

Poncet affirme que la guérison *doit se faire lentement*. Le moignon thyroïdien diminue peu à peu et la cicatrisation dure quelques semaines. C'est ainsi que les choses se sont passées chez notre malade, et vous pouvez prévoir que, quand la plaie sera complètement fermée, il persistera encore un peu du corps thyroïde.

L'opération en elle-même a donc parfaitement réussi.

Quant aux résultats, ils sont aussi satisfaisants qu'on pouvait l'espérer, et parfaitement d'accord avec ceux qui ont été obtenus jusqu'à ce jour.

La tachycardie a presque complètement disparu; le pouls, qui battait à 130, est retombé à 100 pulsations.

Le tremblement a notablement diminué et la malade accuse elle-même une sensation de mieux-être général, qui n'est pas un des moindres bénéfices du traitement qu'elle a subi.

L'exophtalmie elle-même est moins prononcée; la paupière droite s'est sensiblement relevée.

En somme, cette malade semble en excellente voie de guérison. Mais je tiens à vous rappeler que les améliorations se produisent par poussées successives. Ce qui s'est passé jusqu'à ce jour nous fait donc bien augurer de l'avenir.

V. — Je vous ai déjà parlé, Messieurs, à propos de la première malade opérée à la Salpêtrière par M. Poncet, des accidents survenant pendant les premiers jours qui suivent l'opération.

Rien n'est plus commun aujourd'hui, à la suite d'une opération grave où la perte de sang n'a pas été grande, que de voir des sujets n'éprouver qu'un malaise insignifiant.

Dans l'exothyropexie, au contraire, il est de règle que le patient présente, peu de temps après l'intervention, des phénomènes d'agitation, une élévation du pouls, des sueurs abondantes, en somme un état général très alarmant. Ces troubles durent pendant deux ou trois jours; puis le calme reparaît et, tout rentrant dans l'ordre, l'amélioration s'accentue peu à peu.

M. Poncet nous avait mis en garde contre cette éventualité inquiétante en apparence; son expérience personnelle l'avait suffisamment édifié à cet égard.

A peu près vers l'époque où il pratiquait ses opérations à la Salpêtrière, et où nous étions à même de contrôler l'absolue exactitude de ses assertions, Putnam publiait son mémoire relatif aux cas de Maladie de Basedow traités par la thyroïdectomie; et il insistait de son côté sur les mêmes phénomènes d'agitation insolite consécutifs à l'opération.

« Le principal danger de ces opérations, dit Putnam, est que nous ne pouvons pas saisir la cause des résultats fâcheux qui surviennent dans quelques rares circonstances, et que nous ne pouvons pas les éviter....

« Les premiers jours qui suivent l'opération sont un sujet de grande anxiété pour le médecin, et de détresse pour le malade....

« Les symptômes alarmants apparaissent entre le premier et le huitième jour après l'intervention. Il faut tenir compte, si on les voit manquer dans certaines observations, de ce fait qu'on a pu négliger de les noter, quand la terminaison a été favorable....

« L'état du malade est heureusement moins grave qu'il ne paraît. L'exagération de la dyspnée et de la tachycardie n'est peut-être qu'un phénomène comparable à celui qu'on observe chez les sujets qui n'ont pas été opérés....

« Il est bon de prévenir les amis du malade, sinon le malade lui-même, de ce qui se passe dans les premiers jours qui suivent l'opération. »

Parmi les cas rapportés par Putnam il en est un, qui lui est personnel, et où il est fait mention d'un accident post-opératoire sur lequel je tiens à appeler votre attention.

Si j'insiste sur ce fait, c'est, Messieurs, que je veux vous mettre en garde contre les appréciations erronées qu'on ne peut manquer de faire dans les cas où l'opération a une issue malheureuse.

Il s'agissait d'une femme de vingt-fneu ans présentant tous les signes de la Maladie de Basedow.

La thyroïdectomie fut pratiquée. Pendant l'opération, la malade respirait mal; son pouls était irrégulier; elle était dans une grande prostration.

A la suite de l'éthérisation, elle fut prise de dyspnée et d'étouffements; des mucosités très abondantes remplissaient sa gorge; des vomissements survinrent, et son état parut des plus graves.

Le lendemain, les symptômes persistaient; l'agitation était extrême; il y avait même du délire et une très forte fièvre, qui ne pouvait être mise sur le compte d'une infection.

Le surlendemain il en fut de même; les râles muqueux s'étendaient aux grosses ramifications bronchiques; on crut aussi percevoir à l'auscultation de petits points broncho-pneumoniques.

Puis, peu à peu, tous ces troubles s'amendèrent et disparurent complètement. Au bout de deux semaines la malade était complètement rétablie; on constatait même une amélioration très sensible sur son état lors de son entrée à l'hôpital.

Cette observation, vous le voyez, est conforme dans ses moindres détails à celle de notre malade.

Le point sur lequel je veux surtout insister, en terminant, est le fait d'une sécrétion bronchique excessive à la suite de l'opération. Nous l'avons observée d'une façon très manifeste chez notre malade, et je fis à plusieurs reprises remarquer cette sécrétion extraordinaire. A quoi faut-il attribuer ce phénomène? — Selon toute vraisemblance, il s'agit là d'une catarrhe réflexe. La dyspnée qui se produit alors est purement mécanique, elle est causée par l'amas des mucosités obstruant les grosses voies respiratoires.

Telles sont, Messieurs, les considérations que je tenais à vous présenter relativement à l'opportunité des interventions chirurgicales dans la Maladie de Basedow, particulièrement pour ce qui concerne l'opération de l'exothyropexie.

Je vous en ai montré à la fois tous les avantages — et je les crois sérieux — ainsi que les dangers immédiats, qui d'ailleurs sont l'exception : les statistiqnes à cet égard sont péremptoires.

TRENTIÈME LEÇON

MYXŒDÈME, CRÉTINISME ET INFANTILISME

I. — Fonction trophique en général. — Fonctions *trophiques* proprement dites et fonction de *développement*. — Fonction *trophogénique*. — Dystrophies de la croissance. — Arrêts de développement. — Dystrophies totales.

II. — Myxœdème ou Cachexie pachydermique. — Caractères extérieurs de l'infiltration myxœdémateuse. — *Facies*. — Évolution du myxœdème : Elle comporte trois périodes : Cachexie de la troisième période. — Asthénie et apathie physique et intellectuelle. — Ralentissement des fonctions viscérales.

III. — Étiologie : Sexe, âge, influences pathologiques antérieures : thyroïdite, thyroïdectomie : *cachexie strumiprive*.

Idiotie myxœdémateuse ; idiotie crétinoïde. — Rapports de l'idiotie myxœdémateuse avec le crétinisme.

IV. — Crétinisme. — Sa parenté avec le goitre. — Goitre endémique et crétinisme endémique. — Hérédité du goître ; crétinisme héréditaire. — Degrés de la déchéance psychique dans le crétinisme endémique. — Le goitre n'est pas un caractère distinctif absolu du crétinisme. — Répartition géographique du crétinisme.

V. — Le myxœdème est un syndrome et non une maladie. — Travaux de Hilton Fagge, Schiff, Laulanier et Gley, Godart et Stosse, Paul Masoin. — Traitement rationnel du myxœdème. — Greffes, injections intra-veineuses de suc thyroïdien, injections sous-cutanées, ingestion du corps thyroïde en *nature*.

VI. — Exemples cliniques. — Myxœdème spontané ; cachexie, mort. — Mécanisme de la mort.

Myxœdème chez une *imbécile*. — Traitement et guérison du myxœdème.
Myxœdème chez une *arriérée*. — Myxœdème chez une *idiote*.

VII. — Infantilisme. — Myxœdème fruste dans l'infantilisme avec atrophie du corps thyroïde [1].

Messieurs,

Je vous ai déjà entretenus à plusieurs reprises des troubles trophiques en général et, plus particulièrement, de ceux qu'on observe au cours du Tabes et de la Syringomyélie. Nous sommes arrivés à conclure que ces troubles résultaient d'une *déséquilibration nutritive*, c'est-à-dire d'un défaut de concordance entre les stimulations périphériques et les réactions fonctionnelles [2].

1. Leçon du 18 mai 1894.
2. Voir les quinzième et seizième leçons.

I. — Pour que l'équilibre trophique reste constamment parfait, il faut que les stimulations périphériques et les réactions fonctionnelles ne soient ni excessives, ni insuffisantes. La fonction entraîne la nutrition et la nutrition ne peut se concevoir sans la fonction elle-même. Voilà autant d'axiomes qui ne se discutent plus.

Il y a lieu cependant de faire une réserve au sujet de ce qu'on peut appeler la *fonction de développement*.

Chez l'embryon, pour qui tout n'est qu'avenir, le développement est à peu près la seule et unique fonction. L'embryon, le fœtus même, n'utilisent ni les os, ni les muscles, ni les poumons, ni le cerveau, ni l'intestin dont les fonctions n'entreront en jeu qu'à la naissance. Le cœur seul *fonctionne* déjà; mais à part cette exception, on ne peut pas dire que la fonction, pendant la vie embryonnaire, soit la condition *sine qua non* de la nutrition. Pour chaque individu, il existe donc une période de nutrition sur laquelle la fonction n'exerce encore aucune influence. Le développement en effet consiste dans la nutrition exubérante et *exclusive* qui prépare le nouvel être à l'existence *fonctionnelle*.

Cette période du développement embryonnaire a ses vicissitudes dystrophiques. La fonction *trophogénique*, si je puis m'exprimer ainsi, subit parfois des troubles graves. Il en résulte des anomalies morphologiques multiples, des monstruosités qui n'ont rien à voir avec les troubles trophiques proprement dits.

Les lésions qui font suite aux dystrophies de la période embryonnaire ne sont pas comparables aux altérations hyperplasiques ou hypoplasiques que nous avons étudiées jusqu'ici. Ce ne sont guère que des *arrêts de développement*, mais ce ne sont pas des *dégénérations* : l'exemple de la Maladie de Little est, je suppose, encore présent à votre souvenir. La paralysie des quatre membres, qui résulte d'un *arrêt de développement* des deux faisceaux pyramidaux, n'a rien de commun avec la *dégénération* de ces mêmes faisceaux.

Quelle force inconnue commande et dirige le développement embryonnaire? C'est le grand mystère, entre tous ceux qu'on n'élucidera peut-être jamais. — Or, la clinique nous montre aujourd'hui toute une catégorie de troubles trophiques sur lesquels plane encore une obscurité presque aussi profonde. Je veux parler de ces *dystrophies totales* parmi lesquelles le *Myxœdème* occupe le premier rang et dont l'étude ne semble pas tout d'abord devoir faire retour à la neuropathologie.

Le système nerveux est évidemment le régulateur de tous les phénomènes trophiques, nous en avons mille preuves. C'est lui qui est investi du pouvoir suprême dans la fédération des éléments anatomiques; c'est lui qui distribue la tâche à tous les appareils, à tous les viscères, à toutes les cellules, qui commande le rôle et la destinée de chaque organite, qui arrête les empiétements des uns et secoue l'apathie des autres, en un mot, qui met un frein à l'individualisme cellulaire d'où résulterait infailliblement l'anarchie. Si donc le Myxœdème figure dans le cadre convenu de la neuropathologie, ce ne peut être qu'à titre de *trouble trophique*.

II. — Trouble trophique *général* auquel le système nerveux ne participe pas visiblement, le *Myxœdème* ou *cachexie pachydermique* consiste en une infiltration muqueuse ou mucoïde du tégument, plus prononcée à la face que partout ailleurs. Il ne s'agit pas, à proprement parler, de l'infiltration d'un tissu muqueux analogue à celui qui sert de base aux membranes profondes ou internes. C'est plutôt une sorte de transformation du derme, du tissu sous-cutané et du système conjonctif interstitiel où la substance colloïde finit par l'emporter sur la substance albuminoïde. Dans un certain nombre de cas, peut-être même dans la majorité des cas, l'élément adipeux prolifère, si l'on peut ainsi dire, et, de ce fait, la dégénération mériterait plutôt d'être qualifiée de muco-adipeuse ou gélatino-adipeuse. La peau perd sa souplesse; elle est comme boursouflée, on ne la plisse que difficilement entre les doigts, elle est souvent tremblotante, surtout au cou, aux joues et aux paupières. Si bien que le visage, élargi, arrondi, épaissi, a comme un aspect de *pleine lune*. La face dorsale des mains est gonflée uniformément, distendue par un faux œdème où la pression digitale ne persiste pas. L'épiderme lui-même, mal nourri par des vaisseaux étouffés dans le tissu muco-adipeux, s'assèche et s'écaille.

Le Myxœdème n'est pas un état transitoire, un de ces accidents que la nature répare d'elle-même, spontanément. C'est un mal général, à évolution progressive, qui parcourt une sorte de cycle à trois périodes et qui aboutit à une cachexie d'une gravité inévitable.

L'envahissement insensible du tégument et des tissus sous-cutanés par la matière mucoïde marque la première phase du cycle. C'est affaire de quelques semaines, rarement de quelques mois. Puis, la *période d'état* se caractérise, non seulement par les modifi-

cations de consistance et de structure de la peau, mais par un trouble total des fonctions organiques, une asthénie, une apathie physique toujours croissantes, une fatigue musculaire insurmontable, avec une tristesse à laquelle fait suite l'indifférence la plus absolue. Alors, la torpeur, l'engourdissement de l'intelligence atteignent le degré suprême : c'est l'inertie végétative. D'ailleurs, le pouls se ralentit et s'affaiblit, la température centrale s'abaisse, la filtration urinaire diminue, la sécrétion sudorale se tarit. Bref, la vie semble réduire au minimum ses manifestations extérieures, et il n'est pas jusqu'aux besoins eux-mêmes qui paraissent ne plus se faire sentir : le myxœdémateux n'a plus faim, n'a plus soif : tout son être est en sommeil.

Progressivement, la peau se rétracte, desquame, se momifie en quelque sorte et prend une consistance nouvelle. Elle devient coriace et durcit. C'est le prélude de la véritable *cachexie pachydermique*, dont la terminaison naturelle est la mort : telle est la troisième phase.

Ce tableau vous est connu, je suppose? Peut-être même le trouvez-vous par trop schématique. — Assurément les variantes ne sont pas rares, soit dans la forme et la localisation des lésions mucoïdes ou pachydermiques, soit dans l'évolution et la succession des trois périodes. Mais mon intention n'est pas d'y insister. On peut dire, d'une manière générale, qu'elles sont subordonnées aux causes mêmes du Myxœdème. En fait, il n'existe qu'une cause à ce singulier trouble trophique; toutefois, cette cause obligée, nécessaire, *l'atrophie du corps thyroïde*, est plus ou moins rapide, plus ou moins complète, et cela explique suffisamment les différences cliniques.

III. — La maladie survient, de préférence, chez les femmes entre vingt-cinq et trente-cinq ans. D'abord, on a cru qu'elle était l'apanage à peu près exclusif du sexe féminin. Charcot a rectifié cette opinion : les cas n'en sont pas beaucoup plus rares chez les hommes que chez les femmes. Les inflammations aiguës de la glande thyroïde peuvent en être le point de départ, lorsque la poussée phlegmasique, suivie ou non de suppuration, se transforme en processus scléreux à tendance cicatricielle. Mais l'atrophie simple primitive est relativement beaucoup plus commune.

C'est William Gull qui, en 1873, décrivit le Myxœdème pour la

première fois. Ord, en 1877, montra la subordination constante de la maladie à l'atrophie du corps thyroïde. Quelques années plus tard, en 1882, les chirurgiens, et en particulier Reverdin, découvraient le *Myxœdème opératoire*, c'est-à-dire celui qui fait suite à l'extirpation du goitre. Kocher l'appela *cachexie strumiprive*. Enfin, les physiologistes vinrent à leur tour confirmer la loi de corrélation établie par Ord. — Schiff, Wolffler, Falkeen, Weiss, Horsley firent cent fois la preuve expérimentale : l'ablation du corps thyroïde chez les animaux, chez le singe en particulier, entraîne invariablement la *cachexie strumiprive*.

Je reviendrai dans un instant sur la pathogénie des accidents. Mais permettez-moi, Messieurs, de vous signaler d'abord quelques faits relatifs à une variété très spéciale du Myxœdème, décrite par Bourneville sous le nom d'*Idiotie myxœdémateuse*.

L'Idiotie myxœdémateuse est une maladie de l'enfance. On peut la reconnaître dès l'âge de deux ans, quelquefois même plus tôt encore, dès les premiers mois de la vie. Les signes extérieurs sont les mêmes que ceux du Myxœdème des adultes, mais les troubles intellectuels sont d'autant plus graves que le début est plus précoce; cela va de soi, puisque le développement des facultés psychiques est arrêté dans son premier essor. Mais ce qui est vraiment propre à l'Idiotie myxœdémateuse, c'est la lenteur de son évolution : il serait plus juste de dire qu'elle n'a pas d'évolution, attendu qu'elle ne comporte pas de périodes successives et qu'elle n'aboutit pas à la cachexie. *Elle est ce qu'elle est*, du premier au dernier jour : l'existence n'est pas compromise. La nutrition générale, considérablement ralentie au moment où elle devrait avoir son maximum d'intensité, suffit à l'entretien d'un être fruste, épais, indolent, passif, sans initiative, sans besoins, presque sans instincts. Le cœur bat, le poumon respire, mais le cerveau reste plongé dans son engourdissement fœtal, et rien ne l'en éveillera.

Le cerveau, je vous l'ai déjà dit, n'est pas seulement l'organe de la pensée. C'est le grand centre trophique qui préside aux *phénomènes de croissance*. Il dirige le développement de la moelle elle-même, car il est l'aîné de la moelle. La torpeur du cerveau, chez le nouveau-né ou chez l'enfant myxœdémateux, c'est l'arrêt même de la croissance : arrêt fatal — sans jouer sur les mots — car la vie va se prolonger comme par simple vitesse acquise, sans nul

progrès nouveau, sans nulle force nouvelle..., la destinée de l'être est remplie dès le premier jour. Condamné à l'enfance à perpétuité, cet avorton garde jusqu'à un âge avancé les attributs repoussants d'une enfance monstrueuse que les années flétrissent (fig. 230). Le

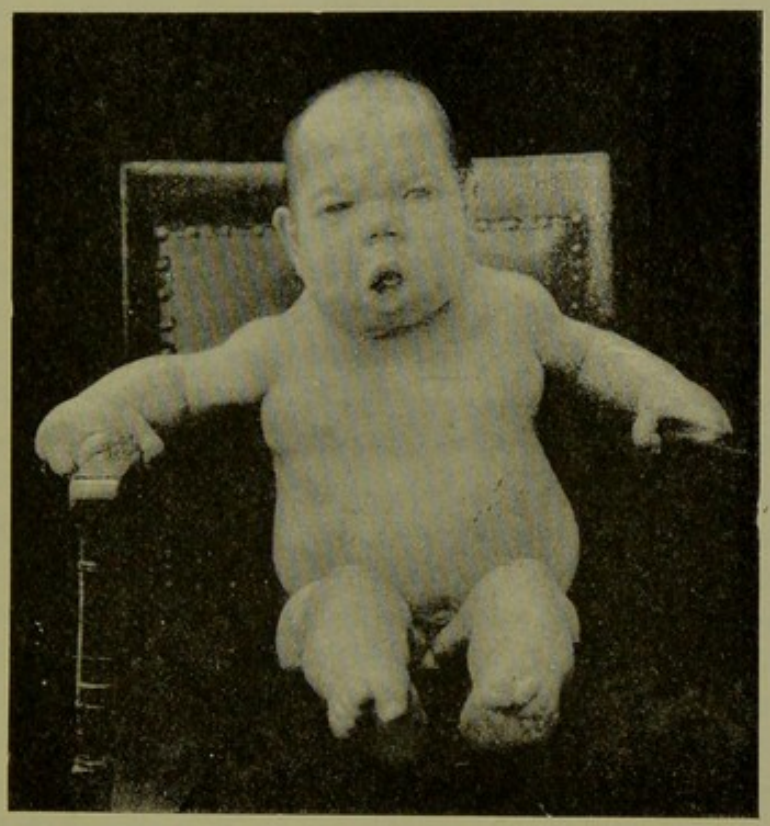

Fig. 230. — Idiotie myxœdémateuse.
(Le « Pacha » de Bicêtre).

hideux portrait du « Pacha » de Bicêtre vous montre ce que peut être, à vingt-quatre ans, un *idiot myxœdémateux*.

Sommes-nous assez loin du beau rêve du poète :

> ... Des parents toujours jeunes
> Et des enfants toujours petits....

Les parents sont vieux et l'enfant « toujours petit », nourrisson *majeur selon la loi*, est encore emmailloté de langes lorsque le recrutement militaire vient l'immatriculer.

Je dois vous dire, Messieurs, que, par un côté, la nosographie de l'Idiotie myxœdémateuse est indécise. Le nom d'*Idiotie crétinoïde*

que certains auteurs ont préconisé, vous indique le point faible auquel je fais allusion. Peu importerait le qualificatif si l'on ne lui attribuait pas une valeur stricte de définition. Mais voici : le nom d'*Idiotie crétinoïde*, dans l'esprit de ceux qui ont voulu le substituer à celui d'*Idiotie myxœdémateuse*, implique que la maladie a non seulement des analogies extérieures, mais encore une certaine parenté — peut-être même assez étroite — avec le *Crétinisme*.

La question est trop actuelle pour que je me dispense de vous en dire quelques mots.

IV. — Il serait impossible aujourd'hui de donner une bonne définition du *Crétinisme*. Peu de sujets ont été aussi laborieusement et aussi consciencieusement étudiés. Si nous invoquons l'autorité des auteurs les mieux informés, nous apprenons que le Crétinisme est « une forme particulière de dégénérescence organique et intellectuelle liée aux conditions extérieures de certaines contrées dans lesquelles elle constitue une maladie endémique[1] ».

Ses rapports avec le goitre sont tels que l'endémicité du Crétinisme et celle du goitre sont une seule et même chose.

Les troubles variés des fonctions physiques et psychiques qui caractérisent le Crétinisme rentrent évidemment dans la catégorie des troubles trophiques. Il s'agit toujours d'un arrêt de développement.

La maladie — si l'on peut l'appeler ainsi — appartient en propre à l'enfance comme l'Idiotie myxœdémateuse. Elle est presque toujours accompagnée de goitre ; dans les cas où le goitre n'existe pas on est toujours sûr de retrouver l'hérédité goitreuse chez les ascendants directs du crétin. Les statistiques si complètement et si scrupuleusement établies par les commissions du Piémont et de France, à la suite d'une enquête qui n'a pas duré moins de quarante ans, proclament d'une façon irréfutable cette loi de concordance.

Or le *goitreux crétin* est, la plupart du temps, *myxœdémateux*, et son Myxœdème ne diffère en rien, au fond, de celui de l'*Idiotie* dite *myxœdémateuse* ou *crétinoïde*.

Par son aspect général le *crétin* valaisan, savoisien, auvergnat, rappelle parfois à s'y méprendre l'*idiot myxœdémateux*. Mais tous les crétins ne sont pas, comme les idiots myxœdémateux, des

1. Baillarger et Krishaber, *Dict. encycl. des Sc. méd.*

dégénérés de la première heure; le mal les frappe plus tardivement et l'altération nutritive générale qui rabougrit leur corps et abêtit leur esprit, survient assez souvent à une époque de la vie où déjà le développement physique et intellectuel approche de son terme. Ils sont arrêtés dans leur évolution et restent indéfiniment tels qu'au moment où la maladie les a frappés. Le travail de dégénérescence s'affirme même, s'accuse et s'exagère avec l'âge. Les degrés de la déchéance psychique dans le Crétinisme s'échelonnent donc depuis la simple niaiserie jusqu'à l'abrutissement le plus abject.

On rencontre sur les grand'routes, dans les vallées des Alpes suisses, françaises ou italiennes, des monts d'Auvergne, des Vosges, nombre de ces malheureux êtres au cou volumineux, aux membres tortueux, à la physionomie bestiale qu'une lointaine tradition a placés sous la protection du Christ : on les appelait jadis *christianei*, plus tard *chrétiens*, aujourd'hui *crétins*. Singulière adultération de mots!

Ils ont assez d'intelligence pour savoir apitoyer leur monde; vivant de mendicité, ils distinguent la pièce blanche de la pièce brune. Quelques-uns, dénués de tout instinct, gisent au bord du chemin comme des brutes inertes.

Je vous dis que le *Myxœdème* est fréquent parmi eux, mais il n'est pas constant. Je vous en ai déjà dit autant du *goitre* lui-même. Par conséquent, le goitre n'est pas un caractère distinctif absolu du Crétinisme; et il s'ensuit que la limite du Crétinisme myxœdémateux et de l'Idiotie myxœdémateuse devient insaisissable.

L'étiologie, si elle pouvait servir jamais à une différenciation clinique — ce qui ne doit pas être — permettrait à la rigueur d'établir une démarcation bien tranchée entre les deux maladies.

Tandis que les idiots myxœdémateux sont issus de dégénérés (la plupart du temps alcooliques), les crétins, myxœdémateux et non goitreux, descendent *toujours de goitreux*.

A cet égard, la règle est tellement générale qu'on a pu l'ériger en loi : un père et une mère goitreux engendrent nécessairement un crétin. C'est une fatalité implacable. L'interdiction légale des mariages entre goitreux, dans certains pays, n'est donc que trop justifiée.

On pourrait emprunter à l'étiologie d'autres éléments de diagnostic différentiel.

Le Crétinisme avec ou sans goitre est une endémie dispersée à de grandes distances sur la totalité du globe. Peut-être n'en a-t-il pas toujours été ainsi. Il semble qu'issu des vallées moyennes des pays à eaux claires, de la France, de la Suisse, de l'Italie, des Carpathes, de la Suède, il se soit lentement répandu dans toutes les contrées du monde, s'arrêtant, repartant, s'arrêtant encore, et en somme s'atténuant de jour en jour. Cette migration est étrange et ses causes sont mystérieuses. Quelle substance intoxique des familles entières assez profondément pour que les fils de goitreux portent en eux dès la naissance le germe de Crétinisme? Quel poison subtil, impondérable, invisible, impalpable, est charrié par les eaux limpides des torrents granitiques où s'abreuvent ces races robustes condamnées à la déchéance?

Nulle chimie ne nous l'a encore dévoilé. Ce qui est certain, c'est que le Crétinisme goitreux naît le plus souvent à l'époque du sevrage, c'est-à-dire lorsque l'enfant commence à boire l'eau malfaisante. Tous les enfants d'un même pays ne sont pas frappés: ceux-là seulement chez lesquels le goitre des ascendants a préparé le terrain de réceptivité subissent le maléfice. Quant au goitre lui-même, il reconnaît la même origine; mais il est tout à fait rare que le Crétinisme l'accompagne d'emblée, sans une préparation héréditaire.

V. — Si j'ai, Messieurs, effleuré la question si problématique du Crétinisme, c'est que les travaux remarquables de Bourneville sur l'*Idiotie myxœdémateuse* font prévoir aujourd'hui que les deux maladies ont des rapports, non seulement d'analogie, mais de *nature*.

Chez l'idiot myxœdémateux le corps thyroïde est atrophié dès la naissance; chez le crétin myxœdémateux, il est tantôt atrophié, tantôt hypertrophié. Or, l'hypertrophie — lorsqu'elle existe, et c'est le cas le plus fréquent — équivaut à une atrophie, puisque la glande envahie en totalité par une dégénération kystique a perdu tous ses attributs fonctionnels. Ainsi envisagé, le Myxœdème nous apparaît comme un syndrome dystrophique dont les causes lointaines sont variables, mais dont la cause prochaine est constante. Cette cause, c'est toujours l'*atrophie partielle ou totale du corps thyroïde*.

Si les variétés du Myxœdème commencent à se multiplier, si

même on ne doit plus voir dans le Myxœdème qu'un *syndrome commun à toutes les altérations du corps thyroïde*, capable d'anéantir la fonction de cette « glande vasculaire sanguine », il est compréhensible que les auteurs se soient d'abord mépris sur la valeur réelle qu'il convient de lui attribuer en clinique. Ce n'est pas le premier exemple d'une maladie que l'expérience nous permet de ramener à la signification d'un simple syndrome. Aussi, ne devez-vous pas être surpris que l'immense majorité des cas de Myxœdème observés depuis nombre d'années aient été — quelles que fussent leurs formes — rapportés au Crétinisme.

Il est, dans l'historique de cette question, un petit point bien imprévu que je ne saurais passer sous silence.

En 1871, quatre ans avant qu'on ne fît la première allusion au syndrome que nous appelons aujourd'hui Myxœdème, un médecin anglais, Hilton Fagge, dans une communication sur le *Crétinisme*, faite à la Société médico-chirurgicale de Londres tenait ce langage :

« Il est intéressant de rechercher les caractères que prendrait la maladie si elle se présentait plus tard, dans le cours de la vie d'un adulte. Les particularités dans la forme des os du crâne, de la face et du corps feraient alors probablement défaut, le squelette ne pouvant se modifier une fois arrivé à son complet développement. A mon avis il faut considérer que dans un cas pareil, le caractère principal serait un épaississement des parties molles de la face, des lèvres surtout, et peut-être du derme des mains et des pieds; en outre, on constaterait la présence d'une tumeur adipeuse sous claviculaire et probablement une atrophie du corps thyroïde, s'il était prouvé que ce signe était un phénomène constant de cette maladie. »

Ne vous semble-t-il pas, Messieurs, qu'il y a dans ces paroles quelque chose de prophétique? — Hilton Fagge prévoyait et construisait pour ainsi dire de toutes pièces une maladie dont on ne devait avoir réellement connaissance que plusieurs années après et qu'il taxait déjà de *Crétinisme sporadique*. Il faut admirer cette prédiction, mais il est bien permis de supposer que l'auteur anglais avait déjà, sans doute à son insu, une très grande expérience du Myxœdème. Comment aurait-il annoncé la tumeur sus-claviculaire et l'aspect lunaire de la face? — Quant aux altérations du squelette, qu'il supposait ne pouvoir exister chez l'adulte, il faisait erreur — péché véniel. Assurément les altérations du squelette sont rares,

mais on les observe quelquefois, plus ou moins analogues à celles de l'Acromégalie et de la Maladie de Paget.

Laissons de côté pour le moment les rapports réciproques du Myxœdème, maladie acquise, de l'Idiotie myxœdémateuse, et du Crétinisme; et retenons simplement le fait du trouble trophique général, en tant que phénomène secondaire à l'insuffisance fonctionnelle du corps thyroïde.

Les conclusions théoriques de Schiff étaient les suivantes : ou bien le corps thyroïde détruit une *substance toxique* qui, après la thyroïdectomie ou l'atrophie spontanée du corps thyroïde, s'accumule dans l'organisme et exerce une action nocive sur les centres réflexes de la nutrition, ou bien il élabore une substance utile, indispensable au fonctionnement régulier des mêmes centres trophiques — substance entraînée par le sang veineux, en aval du parenchyme glandulaire.

Le dilemme est précis et il semble bien qu'il ne puisse y avoir d'autre alternative. On observe en effet, à la suite de l'ablation du corps thyroïde, des accidents brusques et toujours assez graves, tels que les convulsions, la dyspnée, la tétanie. Ne s'agit-il pas là de phénomènes *nerveux* au premier chef? Et n'est-il pas logique de conclure que la suppression du corps thyroïde ou son annihilation, du fait d'une lésion quelconque, entraîne une *trophonévrose*, c'est-à-dire une affection qui doit prendre place parmi les maladies du système nerveux?

La majorité des auteurs, guidés par certains résultats expérimentaux dont la valeur ne saurait être méconnue, admettent que le corps thyroïde a pour mission de neutraliser quelque substance toxique, dont on retrouve des traces dans les urines.

Ainsi Laulanier et Gley ont remarqué que la thyroïdectomie produit, parmi ses nombreuses conséquences, une augmentation de la toxicité urinaire.

Godart et Stosse ont obtenu des résultats moins constants. Paul Masoin, tout en acceptant les conclusions de Laulanier et de Gley, ajoute que la variabilité des résultats tient à la variabilité du genre d'alimentation des animaux éthyroïdés : les uns ne mangent pas du tout, d'autres mangent mal, quelques-uns mangent encore. L'inanition aurait donc une influence notable.

On ne saurait méconnaître l'importance de l'expérimentation physiologique en pareille matière. Cependant il faut bien recon-

naître que la clinique a voix au chapitre; et c'est à la clinique que nous devons, jusqu'à preuve du contraire, l'élucidation la plus satisfaisante du problème.

Si l'on suppose *a priori* que le rôle du corps thyroïde est, non pas de détruire des substances nuisibles, mais de sécréter une substance utile, il est indiqué de suppléer à l'insuffisance de cette sécrétion par tous les moyens que la thérapeutique peut mettre en œuvre. Dans cet ordre d'idées les espérances ont été dépassées. Et l'on peut dire que le traitement *rationnel* du myxœdème est une des conquêtes les plus inattendues et les plus brillantes de la médecine contemporaine. Conquête *inattendue*, quoique *logique*. Ces deux mots ne vous paraissent-ils pas contradictoires?

Il faut, Messieurs, que nous en fassions humblement l'aveu : la thérapeutique *rationnelle* n'est pas le beau côté de la médecine. C'est au seul empirisme que nous devions jusqu'à hier nos ressources les plus précieuses. Tant mieux pour nous si nous savons les utiliser et en faire une application plus ou moins scientifique. Mais dans le traitement du Myxœdème, tel qu'on l'applique aujourd'hui, l'idée directrice a été vraiment *scientifique* : fournir à l'organisme la *substance utile* qui n'est plus sécrétée, et dont l'absence, après une thyroïdectomie ou une atrophie progressive de la glande, entraînera forcément la cachexie strumiprive.

Ce traitement qu'on peut qualifier de *thyroïdien*, a passé, en quelques années, par trois phases successives[1].

On essaya d'abord la greffe avec des corps thyroïdes d'animaux. Ce procédé chirurgical ne donna, entre les mains de MM. Lannelongue, Bircher, Bettencourt, et Serrano, Walther et Merklen, que des améliorations partielles.

Bientôt, — après les expériences de Pisenti, Vassale et Gley, qui pratiquèrent avec succès des injections intra-veineuses de suc thyroïdien à des chiens chez lesquels l'ablation du corps thyroïde venait de produire des manifestations convulsives graves, — on tenta chez des myxœdémateux les *injections hypodermiques* d'extrait thyroïdien. Les cas de guérison rapportés par Murray Fenwick, Beaty, ne tardèrent pas à provoquer de tous les côtés des tentatives analogues[2].

1. Les trois paragraphes qui vont suivre font partie d'une communication que j'ai faite en commun avec M. le Dr A. Souques à la Société médicale des hôpitaux le 13 avril 1894. (E. B.)

2. *Voy.* Derbien. Étude historique et critique sur le traitement du myxœdème par les injections de liquide thyroïdien, th. Paris, 1895.

L'année dernière, R. Wichmann, Mendel, P. Henry, Dée Shapland, etc., publièrent une série d'améliorations et de guérisons obtenues par cette méthode. Mais quelques accidents d'origine septique, imputables aux injections hypodermiques, devaient faire naître l'idée d'un nouveau mode d'administration.

Au mois de mars 1892, Howitz traita et guérit une myxœdémateuse par l'*ingestion* de pâtes préparées avec des glandes thyroïdes. Sa malade était déjà en traitement depuis un mois lorsque Fox, Mackensie, Baber et Lundie, en Angleterre, commencèrent des essais analogues, sans connaître la tentative de Howitz. En toute justice, la priorité revient au professeur de Copenhague. Cette méthode donna à Brandes, Grunfeld, L. Nielseer, Vermehren, Roth, Laaelis, Buys, Tikhonoff de nouvelles guérisons, Raven et West[1] en ont figuré récemment deux cas très probants. Il y a quelques jours enfin, MM. Pierre Marie et Guerlain en communiquaient à la Société des hôpitaux un nouvel exemple des plus démonstratifs.

Vous voyez, Messieurs, que les expériences ont été nombreuses et j'ajouterai que la plupart d'entre elles sont plus qu'encourageantes. La substitution d'un suc thyroïdien de mouton au suc thyroïdien humain ne paraît entraîner aucun inconvénient sérieux. Deux myxœdémateuses admises à la Salpêtrière depuis nombre d'années déjà nous ont permis de vérifier une fois de plus la prodigieuse efficacité de la nouvelle méthode. Je vous demande la permission de vous en dire quelques mots.

VI. — La première est une femme de soixante-quatre ans, bien connue de la plupart d'entre nous. C'est une malade célèbre : Charcot la présentait chaque année à ses leçons comme le prototype du Myxœdème acquis. C'est elle qui lui a servi de modèle dans la description qu'il a donnée de la *cachexie pachydermique*, reproduite actuellement par tous les ouvrages classiques. Les traits caractéristiques du tableau morbide étaient chez elle réunis au grand complet.

Le tégument, distendu sur toute la surface du corps, présentait une coloration blafarde, une consistance pâteuse et lardacée, surtout aux pieds, aux mains, aux épaules. Les creux sus-claviculaires étaient comblés par une masse gélatino-adipeuse dont le volume

1. *Brit. med. Journal*, 6 janvier 1894.

était sujet à varier. La face bouffie, surtout aux joues et aux paupières, à tel point qu'on n'entrevoyait les yeux qu'avec peine, avait cet « aspect lunaire » que je vous ai déjà signalé (Fig. 231). La sécheresse écailleuse de l'épiderme était, comme dans tous les cas du même genre, le fait de l'absence de toute sécrétion sudorale et sébacée. Les cheveux, les poils des aisselles et du pubis rares, secs et cassants, tombaient par plaques.

Fig. 231. — Myxœdème. Facies (avant le traitement).

Dès l'époque où cette femme avait commencé à être malade, c'est-à-dire vers l'âge de quarante-deux ans, la suppression des règles avait été complète et définitive. Nul besoin, nul appétit, nulle manifestation intellectuelle. Les facultés psychiques n'étaient cependant pas totalement abolies. La mémoire, le jugement n'avaient pas subi de grave atteinte. C'était toutefois une obtusion de l'esprit, une torpeur, une nullité de réaction, une apathie, que les stimulations les plus vives et les plus ingénieuses avaient peine à dissiper. Cette malade restait assise dans un coin de la salle pendant des journées entières, immobile, inerte, la physionomie impassible et comme endormie, ne parlant pas, ne pensant pas, et paraissant ne pas souffrir.

Fig. 232. — Myxœdème. (Après le traitement.)

Le cas était trop beau pour ne pas tenter l'expérience. Nous l'avons tentée (Fig. 232), mais si le Myxœdème, en tant que lésion cutanée et sous-cutanée, a guéri, la cachexie, qui depuis quelques mois était imminente, a fait des progrès si rapides *après la cessation du traitement*, que la malade a succombé. Aucune complication organique

ne nous a expliqué le mécanisme de la mort. C'est en quelque sorte par extinction, par épuisement progressif que le dénouement a eu lieu. Peu à peu, le cœur s'est affaibli, la respiration s'est ralentie, la sécrétion urinaire s'est tarie. Toutes les fonctions ont disparu progressivement, emportant la vie avec elles.

Je vous dis, Messieurs, que la maladie durait depuis dix-sept ans et que la cachexie avait déjà commencé son œuvre fatale lorsque le traitement thyroïdien a été appliqué. Nous ne pouvons avoir, bien sincèrement, aucun remords de ce qui est arrivé. Les doses avaient été prescrites avec la plus scrupuleuse prudence. — Mais peut-être est-ce là une leçon? Si le traitement thyroïdien convient aux myxœdémateux dans la période d'état et, à plus forte raison, dans la période initiale de la maladie, je ne suis pas sûr qu'il doive être administré lorsque la cachexie s'est affirmée déjà, surtout chez un sujet dont le Myxœdème remonte à une date si ancienne.

Dans le second cas, dont je vais maintenant vous parler, le succès a été complet.

La petite femme que voici, âgée de trente-sept ans, a présenté les symptômes typiques du Myxœdème depuis les premières années de sa vie.

C'est presque une naine, puisque sa taille ne mesure pas plus de 1 m. 12. Son intelligence a été toujours fort au-dessous de la moyenne.

Nous ne savons presque rien de son enfance et nous ignorons ce qu'il nous serait le plus utile de savoir : le mode de début de la maladie. Le fait que le Myxœdème semble avoir fait son apparition très peu de temps après la naissance nous engage à admettre qu'il s'agit, sinon d'une Idiotie myxœdémateuse, du moins d'un état similaire.

Et, à ce propos, Messieurs, je vous dirai que l'Idiotie myxœdémateuse comporte tous les degrés possibles, tant au point de vue de la lésion myxœdémateuse qu'au point de vue des altérations ou du défaut des fonctions psychiques. L'idiot occupe un échelon moins élevé que l'*imbécile*, et l'imbécile un échelon moins élevé que l'*arriéré* dans la série de ces êtres lamentables qu'on réunissait autrefois sous la même rubrique : l'*Idiotie*. Notre malade est une *imbécile myxœdémateuse* (Fig. 255).

Je n'ai pas besoin de vous dire que le corps thyroïde est réduit à

des proportions infimes. Nous ne sommes pas bien sûr même qu'il existe; nous admettons qu'il n'est pas complètement atrophié, puisque, après tout, la santé générale est satisfaisante et qu'il n'y a eu jusqu'à présent aucune menace de cachexie.

Lorsque le traitement a été institué le 19 février dernier, le sujet pesait 27 kilogrammes sans ses vêtements; sa température était de 36 degrés; son pouls oscillait autour de 80 et le taux de ses urines autour de 400 grammes dans les vingt-quatre heures.

Nous lui avons fait prendre tous les matins, en deux fois, dans du pain azyme, un lobe frais et cru de glande thyroïde de mouton L'ingestion avait lieu environ deux heures après l'égorgement de l'animal. Dès le lendemain de la première prise, le pouls battait à 124, la température montait à 37°,2 et la diurèse s'établissait à 500 ou 600 grammes. Pendant les premiers jours, la malade se plaignit de céphalalgie, d'insomnie, de coliques et de douleurs dans les membres inférieurs. Ces phénomènes d'intoxication thyroïdienne s'effacèrent d'ailleurs bientôt, spontanément, sans qu'il ait été nécessaire d'interrompre l'ingestion du *médicament*. Très rapidement, l'œdème de la face et des mains diminua d'une manière étonnante. Le thermomètre se maintenait toujours aux environs de 37°,5 et le pouls autour de 120.

Fig. 235. — *Myxœdémateuse.*

Au bout de six semaines, après l'absorption de 34 lobes thyroïdes,

la guérison était aussi complète qu'on pût l'espérer. Sans que rien eût été changé au genre de vie ou à l'alimentation, la malade avait perdu 7 livres. Elle pesait 27 kilogrammes au début du traitement, elle ne pèse plus actuellement que 23 kilogr. 500. La diurèse, très exagérée, d'abord est revenue à un taux moyen. Une véritable métamorphose s'est donc opérée sous l'influence du traitement. La *démyxœdémisation*, appréciable dès les premiers jours, s'est effectuée progressivement, et elle n'a pas tardé à devenir très apparente.

Fig. 234.
Même malade après le traitement thyroïdien.

Un mois après le début, l'aspect du visage et des mains était normal; les bourrelets œdémateux de la face, du corps, des mains, avaient disparu. Les joues avaient, pour ainsi dire, fondu; les paupières avaient repris l'aspect ordinaire, les yeux s'étaient ouverts, — et les vêtements étaient trop larges. Une photographie prise le 4 avril, il y a quelques jours, fait un contraste étrange avec celle qu'on avait faite avant le traitement, six semaines auparavant (Fig. 234). La peau est redevenue lisse et souple. Le visage, autrefois d'*aspect enfantin*, a pris l'*aspect adulte*. Là, comme aux mains, comme sur tout le corps, la régression de l'infiltration est parfaite. En outre, la peau a repris ses fonctions normales : la sécrétion sudorale s'est rétablie et les ongles ont subi une modification très remarquable : sur tous les ongles des mains, en effet, on aperçoit, à 5 ou 6 millimètres de la lunule, un sillon transversal très profond qui annonce la poussée nouvelle. Les poils sont encore aussi rares. Quant à l'état intellectuel, le changement n'est pas très manifeste. La malade est plus gaie, plus éveillée, mais elle a toujours des raisonnements très puériles[1].

Vous venez de voir, Messieurs, un bel exemple de Myxœdème

1. Cette observation a été rédigée entièrement par M. Souques, chef de clinique (voyez *Société médicale des hôpitaux*, 13 avril 1894).

chez une *imbécile*. Je peux vous en montrer un autre encore chez une *arriérée* simple. Il s'agit toujours d'une maladie de longue date, constituant plutôt un état acquis et définitif qu'un processus morbide à évolution précise. La myxœdémateuse que je vous présente a quarante-cinq ans. Elle ne sait exactement ni quand ni comment elle est devenue ce que vous la voyez aujourd'hui; elle

Fig. 255.
Myxœdémateuse, arriérée myxœdémateuse, et idiote myxœdémateuse.

croit qu'elle a toujours été ainsi. Mais, à n'en juger que par sa taille, nous pouvons admettre qu'elle a eu un développement presque normal jusqu'aux environs de l'adolescence. Vous constatez qu'elle n'est pas absolument difforme, qu'elle n'est que modérément infiltrée et que, si l'aspect général de sa physionomie et la conformation de son facies rappellent à beaucoup d'égards ceux de la malade précédente, elle occupe un échelon plus élevé de ce qu'on pourrait appeler l'*échelle de dégradation*. Je l'ai fait photogra-

phier, il y a quelques semaines, entre la myxœdémateuse adulte dont je vous parlais tout à l'heure et une petite *idiote myxœdémateuse*, âgée de dix ans, que mon excellent collègue, M. Jules Voisin, a bien voulu me prêter pour la circonstance (Fig. 235). Vous vous rendez mieux compte ainsi, que nous n'avons pas affaire, ici non plus, à une naine, au sens vulgaire de ce mot, comme dans le cas précédent. C'est bien là un type parfait d'*arriérée*. Tout est en retard, tout est arrêté : le développement du corps et de l'esprit sont restés ce qu'ils étaient au jour précis où le Myxœdème a exercé pour la première fois son influence *dystrophiante*.

Il n'est pas douteux en effet que le Myxœdème soit ici en cause. Les lobes thyroïdiens sont remarquablement petits. Mais la taille et le cerveau avaient acquis déjà un développement suffisant lorsque l'atrophie thyroïdienne s'est produite, pour que l'ensemble des symptômes que vous observez chez une idiote myxœdémateuse, et chez une arriérée myxœdémateuse, soit, dans le cas actuel, forcément incomplet. Toutes les fonctions sont torpides comme dans les deux autres formes du Myxœdème, quoique l'apathie intellectuelle soit moins prononcée. Les raisonnements de cette femme sont *enfantins*, mais elle raisonne.

VII. — J'irai, Messieurs, plus loin encore, dans cette voie dont vous entrevoyez le terme.

Tout est enfantin chez les Myxœdémateux. Tout reste *enfant*, à un degré qui correspond à l'âge où la maladie a commencé. On peut même dire que, lorsqu'il débute tardivement, le Myxœdème refait à ceux qu'il frappe une pitoyable *première enfance*, quelque chose comme la torpeur fœtale du nouveau-né. Tout ce qui fait la vie de relation est annulé. L'intelligence retourne dans les limbes, les tissus reprennent leur constitution colloïde, les poils tombent, il n'est pas jusqu'au sexe qui ne soit — fonctionnellement du moins — ramené à cet état *neutre* auquel l'embryon seul se résigne en attendant mieux. Les règles s'arrêtent, les appétits vénériens s'émoussent. C'est véritablement l'*Infantilisme*, dans toute l'acception du mot.

Puisque je vous parle d'*infantilisme*, permettez-moi, Messieurs, de justifier mieux encore, s'il est possible, l'assimilation que je viens de risquer.

Vous rencontrerez très souvent des arriérés myxœdémateux, dont l'intelligence est simplement bornée et dont le Myxœdème se réduit au minimum. Je connais, pour ma part, plusieurs types de ce genre, au visage légèrement bouffi, au teint blafard, aux poils rares, chez lesquels je n'ai pu résister au désir d'explorer la région thyroïdienne. Ce sont, je n'en doute pas un seul instant, des *idiots myxœdémateux*, mais des idiots, passez-moi le mot, *très supérieurs*. Ils ont de tout petits lobules thyroïdes, juste assez pour que la fonction trophique générale ne soit pas gravement endommagée, juste assez pour que leur intelligence suffise à de certains emplois. Vous trouverez, dans plusieurs mémoires épars de-ci, de-là, quelques considérations assez vagues sur l'*Infantilisme*, soit au point de vue étiologique, soit au point de vue médico-légal, soit même au point de vue morphologique pur, peu de chose, en somme. Je suis bien sûr qu'en y regardant de plus près le rapport de cause à effet que je vous signale aujourd'hui apparaîtra souvent dans toute son évidence.

Fig. 236. — *Infantilisme* (facies).

Ne cherchez pas dans les auteurs de renseignements sur l'Infantilisme. Vous n'en trouveriez pas. Le mot ne figure d'ailleurs ni dans le *Dictionnaire de l'Académie*, ni dans le *Dictionnaire de Littré*, ni dans le *Dictionnaire encyclopédique des sciences médicales*. C'est un vocable nouveau que je crois avoir été introduit dans notre langue technique par Lasègue. — Lorain l'emprunta à Lasègue, le professeur Brouardel l'emprunta à Lorain et, depuis lors, il a fait son chemin dans le monde.

Je vous montrerai, pour terminer, un beau spécimen d'*Infantilisme*, et vous verrez les singulières accointances de cet arrêt de

développement avec ce qu'on peut taxer de *myxœdème fruste.*

Voici un garçon de dix-huit ans qui nous est adressé pour une paralysie saturnine des extenseurs. Vous voyez qu'il ne *porte* pas, comme on dit, son âge. Il le porte si peu que l'administration se refusait à le recevoir dans un service d'adultes, alléguant qu'on la trompait. Cela cependant est bien exact : ce gamin — qui paraît n'avoir pas plus de douze ans — touche bientôt à sa majorité. Considérez l'aspect de son visage, ce facies lunaire, ces yeux bouffis, ces lèvres épaisses, ces grosses joues rondes ; et ne trouvez-vous pas que le Myxœdème est simulé ici de la façon la plus remarquable? (Fig. 236). Les formes extérieures ne sont pas même celles d'un adolescent, grasses, potelées ; les organes génitaux sont rudimentaires, la verge n'est encore qu'à l'état de promesse ; les testicules, bien conformés et descendus dans les bourses, sont ceux d'un petit garçon ; il n'y a pas un poil au pubis (Fig. 237).

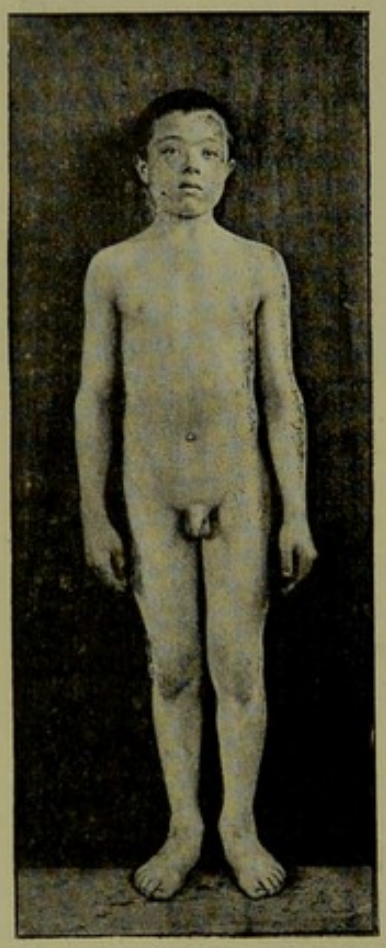

Fig. 237. — *Infantilisme.*

L'état psychique est des plus curieux. Ce bambin, qui a presque l'âge d'homme, qui est intelligent d'ailleurs, qui exerce avec entrain et habileté son métier de peintre, est resté pleurnicheur comme un enfant gâté. Il est malheureux d'être entré à l'hôpital, il ne quitte pas les jupons de la surveillante, et il appelle « sa maman ».

En vous le présentant comme un myxœdémateux, je ne crois pas m'aventurer, car le corps thyroïde est à peine perceptible. La date de la maladie me paraît même assez précise. Le père raconte que, vers l'âge de dix ans, des écrouelles cervicales ont mis en danger la vie de son fils ; le gonflement était énorme ; on crut qu'il allait étouffer ; il fallut lui faire des incisions nombreuses. Aux cicatrices que vous voyez, il est facile de supposer que toute la région cervicale a été le siège d'une poussée scrofuleuse exceptionnellement grave, et il n'est pas interdit d'admettre que le corps thyroïde en ait subi les conséquences.

Voilà donc un cas de Myxœdème acquis dont le résultat — peut-être irréparable — a été de maintenir ce jeune garçon dans l'état d'infantilisme où le mal l'a surpris.

Les variétés de Myxœdème qui correspondent aux variétés de l'Infantilisme sont subordonnées à l'intensité des lésions thyroïdiennes. Il n'existe pas, dans cette catégorie de faits sur lesquels je voulais appeler votre attention, de démarcations suffisamment tranchées, pour que nous soyons en mesure de les classer *nosographiquement*. C'est une chaîne ininterrompue à chaînons innombrables.

Et maintenant jetons un coup d'œil en arrière, sur l'histoire du Crétinisme : il me semble que si l'Idiotie myxœdémateuse et le Crétinisme sont deux maladies différentes, on serait aveugle en méconnaissant les analogies étroites qui les rapprochent. Peu importe la présence ou l'absence du goitre, du moment que la tumeur équivaut à l'abolition ou au ralentissement de la fonction thyroïdienne. Le goitre est héréditaire, et la fatalité qui veut que les enfants de deux goitreux soient condamnés au Crétinisme, explique le Crétinisme même par la gravité plus grande de la lésion du corps thyroïde chez les descendants frappés d'hérédité convergente. L'hérédité ne s'exercerait donc pas, dans l'avenir, sur des centres trophiques dont l'existence est douteuse, mais seulement sur le corps thyroïde, dont l'annihilation physiologique, tantôt soudaine et native, tantôt lente et tardive, aboutirait au *Syndrome-myxœdème*. Celui-ci aurait d'ailleurs une physionomie, une marche et une allure particulières, en raison de ce fait que l'altération thyroïdienne héréditaire aurait elle-même une évolution spéciale.

Vous le voyez, Messieurs, la question des rapports du Crétinisme et de l'Idiotie myxœdémateuse est encore pendante. Je n'ai pas eu la prétention de la résoudre, j'ai seulement essayé de vous la rendre intéressante.

TABLE DES LEÇONS

INDEX ALPHABÉTIQUE[1]

A

1. Pour tous les renvois aux Leçons, se reporter aux sommaires détaillés qui les précèdent. Chacun d'eux est divisé en plusieurs paragraphes dont les numéros (en chiffres romains) correspondent à des divisions indiquées par les mêmes chiffres dans le corps des leçons.

B

C

D

E

F

G

H

I

L

M

N

R

S

T

U

V

Z

29 716 — Imprimerie Labure, 9, rue de Fleurus, à Paris.