

Le ventre : étude anatomique et clinique de la cavité abdominale au point de vue du massage / par M. Bourcart [et] F. Cautru.

Contributors

Bourcart, Maurice.
Royal College of Physicians of Edinburgh

Publication/Creation

Geneve : Kundig, 1904-1908.

Persistent URL

<https://wellcomecollection.org/works/vtfgrjvd>

Provider

Royal College of Physicians Edinburgh

License and attribution

This material has been provided by the Royal College of Physicians of Edinburgh. The original may be consulted at the Royal College of Physicians of Edinburgh.

You have permission to make copies of this work under a Creative Commons, Attribution, Non-commercial license.

Non-commercial use includes private study, academic research, teaching, and other activities that are not primarily intended for, or directed towards, commercial advantage or private monetary compensation. See the Legal Code for further information.

Image source should be attributed as specified in the full catalogue record. If no source is given the image should be attributed to Wellcome Collection.



Wellcome Collection
183 Euston Road
London NW1 2BE UK
T +44 (0)20 7611 8722
E library@wellcomecollection.org
<https://wellcomecollection.org>



U. 5. 1st







LE
VENTRE

ÉTUDE ANATOMIQUE ET CLINIQUE

DE LA

CAVITÉ ABDOMINALE AU POINT DE VUE DU MASSAGE

GENÈVE
IMPRIMERIE W. KÜNDIG & FILS

D^r M. BOURCART

Privat-Doctent à l'Université de Genève.
Membre correspondant de la Société de Kinésithérapie.

D^r F. CAUTRU

Ancien interne des Hôpitaux de Paris.
Membre de la Société de Thérapeutique.
Membre fondateur de la Société de Kinésithérapie.

LE VENTRE

ÉTUDE ANATOMIQUE ET CLINIQUE

DE LA

CAVITÉ ABDOMINALE AU POINT DE VUE DU MASSAGE

I

LE REIN



PAR LE D^r M. BOURCART

Ouvrage illustré de 134 figures.

GENÈVE

H. KÜNDIG, ÉDITEUR
Corraterie, 11.

PARIS

F. ALCAN, ÉDITEUR
Boulevard Saint-Germain, 108.

1904

Tous droits réservés.

The first of the year was a very dry one, and the crops were much injured. The weather was very hot, and the ground was very dry. The crops were much injured, and the yield was very small. The weather was very hot, and the ground was very dry. The crops were much injured, and the yield was very small.

The second of the year was a very wet one, and the crops were much injured. The weather was very cold, and the ground was very wet. The crops were much injured, and the yield was very small. The weather was very cold, and the ground was very wet. The crops were much injured, and the yield was very small.

The third of the year was a very dry one, and the crops were much injured. The weather was very hot, and the ground was very dry. The crops were much injured, and the yield was very small. The weather was very hot, and the ground was very dry. The crops were much injured, and the yield was very small.

The fourth of the year was a very wet one, and the crops were much injured. The weather was very cold, and the ground was very wet. The crops were much injured, and the yield was very small. The weather was very cold, and the ground was very wet. The crops were much injured, and the yield was very small.

PRÉFACE

L'ouvrage que nous présentons aujourd'hui au lecteur est destiné à mettre scientifiquement au point une méthode nouvelle de traitement; car en tant que procédé exclusif et se suffisant à lui-même, le massage localisé à l'abdomen est de date récente. C'est par le *développement scientifique du massage gynécologique* que le *massage scientifique du ventre* s'est créé, c'est par les travaux des premiers pionniers de langue française qui se sont rendus à Stockholm (Jentzer et moi d'abord; puis Stapfer et d'autres encore) que l'élan a été donné.

Le massage général avait ses règles précises, et se trouvait employé depuis longtemps déjà, alors que le massage du ventre n'en était que le complément, le corollaire obligé, mais sans importance; on massait l'abdomen afin de masser le corps tout entier; on était loin d'entrevoir les résultats multiples généraux et locaux que cette méthode permet d'obtenir à l'heure actuelle, et qui, comme le dit avec raison *Colombo*, représente l'application la plus fréquente et sans doute la plus importante de la *kinésithérapie moderne*!

Pourquoi cette indifférence et cette ignorance même surprenante, étant donné l'esprit d'observation si développé des cliniciens du siècle dernier? C'est qu'alors l'emploi des agents physiques, en France du moins, était très limité, et ils n'avaient pas, comme aujourd'hui, conquis scientifiquement leur place dans la thérapeutique.

Sans ce retard d'évolution, on aurait sans doute pensé plus tôt à l'action réelle qui pouvait résulter des manœuvres si variées du massage sur une région aussi importante que l'abdomen, par sa vascularisation, sa richesse glandulaire et le caractère spécial des phénomènes qui s'y passent: la digestion et l'absorption, et la question de l'équilibre intra-abdominal sur les lois de la circulation sanguine.

Ce n'est que ces toutes dernières années qu'on a cherché à donner au massage du ventre des bases scientifiques et que l'on a commencé à en comprendre son action. (*Huchard, Stapfer, Romano, Cautru, Zabloudowski, Hirschberg, etc., etc.*) Pourquoi ? parce que le médecin n'a obtenu des résultats scientifiques que lorsqu'il a mis *lui-même* la main à la pâte; c'est là ce qu'il faut et nous y reviendrons souvent — car pour pratiquer le massage, et celui du ventre surtout, il faut en connaître son anatomie aussi bien — si ce n'est mieux — qu'un bon chirurgien, et sa pathologie médicale — aussi bien qu'un bon médecin. Il ne suffit pas de « diriger » le massage, comme le font certains médecins, il faut le « pratiquer ».

Le traitement n'est pas exempt de dangers, dit-on, et l'on m'a reproché par exemple de n'en avoir pas inscrit tout au long ou tout au moins mentionné les contrindications — mais m'adressant à des médecins praticiens, je n'ai pas trouvé utile dans ce volume de mentionner les *contrindications du massage*, elles se présentent d'elles-mêmes à la sagacité de l'opérateur, et du reste mon ami *Cautru* les mentionnera dans le deuxième volume quand le besoin s'en fera sentir.

On ne peut faire des catégories égales pour les différents individus, c'est toujours une affaire d'appréciation. Certaines séreuses irritables sont rebelles à tous traitements, alors que d'autres se laissent manipuler avec une grande facilité. Citons à ce propos que déjà en 1853 *Virchow* avait appelé l'attention sur les déplacements de l'intestin qu'il attribuait pour la plupart à certaines péritonitides partielles, dues à des causes légères et qui reviennent à l'ordre du jour. On obtient actuellement des succès incontestables dans certaines pérityphlites refroidies aussi bien que dans le traitement — classique de nos jours — des péri-métrites et des paramétrites, qu'on n'osait pas toucher autrefois; nulle méthode n'a un aussi grand arsenal « instrumental » à sa disposition, depuis les vibrations « douces comme un cataplasme » jusqu'aux pétrissages profonds et énergiques. Mais c'est aussi une grande école de patience, malgré des résultats parfois presque aussi rapides qu'avec un coup de bistouri, il faut savoir être prudent, attendre et encore attendre. Mais, me répondra-t-on, le médecin attendra bien et fera beaucoup de

séances, mais le malade, lui, est pressé, et trouve les longues additions peu de son goût. Je crois que le malade préférera conserver quelquefois ses organes que de se les voir enlever — et si par des vibrations j'ai dans cinq cas très graves d'ileus par exemple levé l'obstacle, alors que les malades rendaient leurs matières fécales par la bouche, et que les instruments étaient prêts pour intervenir — les patients, il est vrai, quand le quart d'heure de Rabelais a sonné, ont pensé aussi que c'était « un massage » et non « une opération chirurgicale ». Tout cela n'est qu'une question de doigté, au moral comme au physique; du reste le massage du ventre saura se combiner avantageusement soit avec la médecine, soit avec la chirurgie.

Pour pouvoir bien appliquer une méthode il faut s'appuyer sur des données anatomiquement et physiologiquement exactes, c'est ce que nous tâcherons de faire Cautru et moi pour le massage du ventre, comme *Wide* l'avait fait pour la *gymnastique médicale* (voyez *Wide et Bourcart*, Traité de gymnastique suédoise médicale, 1890).

Dans les ouvrages classiques d'anatomie, la cavité abdominale a toujours été décrite dans un but général (d'enseignement) ou dans un but spécial (opératoire); mais les rapports et les positions des organes du ventre dans les différentes stations du corps humain, pendant ou après la vie, n'avaient pas encore été analysés d'une façon aussi complète, avant l'étude si intéressante et si approfondie de MM. *Wolkof* et *Delitzin*. Ces messieurs ont bien voulu me permettre de me servir de leur ouvrage pour exposer au lecteur français la question du *rein mobile* et de *ses rapports avec les règles de l'équilibre intra-abdominal*. Je les en remercie vivement ici, la somme de travail accomplie par eux est énorme, tant au point de vue des expériences si nombreuses sur le cadavre, qu'à l'étude compliquée de l'immense et féconde littérature sur le sujet du rein mobile.

Ils ont remis la question au point et l'ont présentée sous un jour nouveau — en établissant nettement l'étiologie du rein mobile, ils n'ont pas complètement renversé les règles établies si magistralement par *Glénard* et son école, mais ont prouvé que l'entéroptose était la *résultante* du déséquilibre intra-abdominal et non point la *cause*. Nous y reviendrons du reste à propos de

l'estomac et de l'intestin, dans le deuxième volume de cet ouvrage.

Leur étude comparative de la littérature du rein mobile est très complète et j'y renverrai le lecteur, ayant volontairement négligé un côté historique qui nous aurait entraîné trop loin.

Nous avons insisté au début de cet ouvrage sur la description de la configuration extérieure du ventre, qui nous le verrons est aussi nécessaire à connaître que la configuration intérieure, et peut déjà nous renseigner à première vue sur l'état de l'équilibre intra-abdominal ; nous avons eu recours à ce propos à l'excellent ouvrage de notre aimable et distingué confrère le *D^r Stratz* sur les caractères classiques de « la *Beauté de la Femme* », et dont les planches si originales en sont un exemple frappant.

Nous-mêmes, avons répandu au cours de ce livre de nombreuses photographies et dessins originaux, estimant que l'exemple devait le plus possible être joint à la description, rendant ainsi la compréhension du texte d'autant plus claire et plus rapide.

Dans le volume suivant, notre ami et collaborateur *Fernand Cautru* exposera avec sa haute compétence, ce qui aura trait aux *organes digestifs* et dont la nomenclature se trouve à la fin de cet ouvrage ; ses nombreux travaux sur le massage du ventre l'ont placé au premier rang des médecins compétents en cette matière, et nous sommes heureux de nous trouver à ses côtés.

Dans un troisième volume enfin, mais qui ne paraîtra que plus tard, nous traiterons ensemble la question du *massage du ventre dans les troubles de la circulation*, et nous verrons que là comme ailleurs la question de l'équilibre intra-abdominal, joue le rôle prépondérant.

Les figures et les planches ont été exécutées par la maison SADAG de Genève, dont la réputation n'est plus à faire et le livre imprimé par les soins de nos érudits et si distingués maîtres dans l'art : *W. Kündig et fils*.

D^r Maurice BOURCART.

I^{re} PARTIE



AVANT-PROPOS

Le massage du ventre dans les affections du tube digestif et de ses annexes, nous a appris que son action ne s'étendait pas seulement aux organes de la digestion, mais encore à tous les autres systèmes de l'organisme. Le ventre, s'il est le laboratoire où se préparent les aliments reconstitutifs de l'économie par les phénomènes de la digestion, est aussi un centre où se répercutent les différentes lésions de l'organisme en entier ; par le ventre on peut non seulement avoir une action sur l'alimentation, mais encore sur la circulation, l'innervation, la respiration du corps, etc., je veux dire par là, que par le *ventre* on pourra traiter non seulement les affections du tube digestif, mais aussi celles du système sanguin, ou celles du système nerveux, soit par l'effet général du massage du ventre soit aussi par le traitement d'une certaine partie des organes qui s'y trouvent contenus et cela dans un but et dans une direction spéciale.

Ainsi, si le massage de l'intestin a non seulement une action sur l'activité de l'intestin lui-même, mais encore sur la circulation abdominale et par là sur la circulation de l'organisme en général, le massage du ventre agira *directement* sur une lésion cardiaque soit en activant la circulation abdominale, soit en luttant contre l'obstacle lui-même comme dans la compression de la veine cave inférieure par le prolapsus du foie. La *massothérapie abdominale* est donc un traitement très vaste ne s'appliquant pas exclusivement aux lésions du tube digestif. La connaissance absolue de la cavité abdominale, soit au point de vue anatomo-topographique spécial, soit au point de

vue clinique est absolument nécessaire. Elle n'a malheureusement pas encore été décrite dans le sens particulier du massage et c'est ce que nous voulons nous attacher à faire ici. Ainsi la plupart des ouvrages anatomiques décrivent les organes tels qu'on les trouve sur la table de dissection, alors que nous devons apprendre à connaître la position qu'ils occupent dans le ventre pendant la vie, soit dans la station verticale, soit dans la station horizontale. — L'action du massage du ventre est tellement complexe qu'il est absolument nécessaire qu'elle soit étudiée à fond pour en obtenir le maximum de résultats.

Cette action a déjà été étudiée soit dans les ouvrages que j'ai précédemment écrits, soit par de nombreux auteurs spécialistes tels que *Cautru*, *Stapfer*, *Romano* et d'autres.

Vincent (Traité de l'exploration manuelle des organes digestifs, Lyon 1898), disait avec raison « l'exploration visuelle et manuelle des organes digestifs (et nous dirons du ventre en général), est aussi nécessaire, que l'auscultation du cœur et du poumon, et que l'examen des urines ; elle doit marcher de pair avec toutes les méthodes d'investigations auxquelles la clinique a habituellement recours, elle doit être pratiquée d'une façon systématique, non seulement chez les sujets qui se plaignent de troubles digestifs, mais chez tous les malades quels qu'ils soient, qui se présentent à l'observation du médecin, c'est même lorsque la symptomatologie gastro-intestinale est silencieuse, que la palpation du ventre offre le plus d'intérêt, et les cas, où l'on est porté à la négliger sont précisément ceux où elle triomphe et où elle est appelée à rendre les plus grands services. »

Ceci était dit du temps où l'on ne palpa guère et ne massait encore que très peu scientifiquement. Je ne veux donc qu'attirer ici l'attention du médecin sur la cavité abdominale et des avantages qu'il peut obtenir en suivant cette voie dans le traitement de nombreuses affections.

Cette méthode n'est pas fatigante quand on est bien entraîné, avec elle on peut souvent se passer des mouvements de gymnastique parfois peu commodes à appliquer ; je ne veux en citer qu'un exemple : ainsi dans les lésions du cœur, où l'organe n'arrive pas à imprimer à l'onde sanguine, la force nécessaire pour irriguer convenablement l'organisme en entier, les mouvements pratiqués sur les extrémités (jambes et bras), les exercices respiratoires (soulèvements passifs de la poitrine, etc.), arriveront à soulager le travail du cœur et lui

permettront de compenser sa lésion¹ — mais le massage du ventre seul (ou associé à ces mêmes mouvements gymnastiques), n'aura-t-il pas une action bien plus considérable, sur les artères et sur les veines de la cavité abdominale, gorgées de sang, et bien plus accessibles à nos manipulations.

Je compare souvent la cavité abdominale au foyer d'un fourneau, en secouant la grille, en ouvrant l'arrivée d'air sous le foyer, on augmente le tirage, on facilite la combustion de matériaux de qualités parfois inférieures, les cendres sont plus parfaites, les détritüs sont moindres, le fonctionnement de l'appareil redevient bon, la chambre se chauffe...

C'est exactement ce qui se passe dans l'organisme. Pour pouvoir appliquer le traitement de la façon la plus parfaite, il faut donc connaître le ventre à fond, son aspect extérieur comme son aspect intérieur, il faut l'avoir inspecté, à l'état de vie comme disséqué à l'état de cadavre, il faut l'avoir palpé, il faut l'avoir ouvert — je veux dire par là que le massage du ventre donnera bien plus de résultats au chirurgien abdominaliste qu'au médecin théoricien — l'emploi du massage est parfois plus difficile que l'emploi du couteau, je ne parle pas de la drogue généralement aveugle, il est ainsi souvent plus difficile de dégager un utérus en rétroversion au milieu de ses adhérences et de le maintenir en avant après avoir rétabli la tonicité des ligaments qui le fixent au bassin et celle de la musculature du ventre, nécessaire à l'équilibre abdominal, que d'inciser la paroi abdominale et d'y fixer l'organe par deux points de suture.

Ce que je n'ai jamais compris, ce sont les médecins qui livrent la cavité abdominale de leurs clients ou clientes, à un masseur ou une masseuse, dont l'ignorance est capable des plus grands malheurs, alors qu'on ne leur permettrait même pas d'arracher une dent, ou d'ouvrir un pauvre petit abcès superficiel; il est inutile de nous étendre sur ce sujet, la question a été trop souvent traitée, mais généralement sans résultat bien appréciable, de la part de ceux qui ne veulent pas comprendre; ils ne laisseraient pas conduire leur cheval ou leur automobile par le premier bouvier venu, mais ils livreront le ventre de leur femme à la masseuse — ancienne doucheuse ou infirmière!

¹ Voyez WIDE et BOURCART. *Gymnastique suédoise*.

Le métier est trop dur, trop pénible, me répondra-t-on ! erreur, le tout est, comme dit le Professeur Pinard, de savoir se servir de ses mains (point n'est besoin, pour cela, d'être un athlète ou un hercule), et de savoir ce qu'il y a au-dessous. Quelques minutes de massage du médecin — habitué à ces manipulations — amènent un résultat bien plus rapide que le pétrissage non scientifique et dangereux du masseur patenté — rebouteur ou électriseur !

CONFIGURATION EXTÉRIEURE DU VENTRE ET DU TRONC

La configuration extérieure du ventre, si variable chez les divers individus, intéresse vivement le médecin qui se livre à l'étude de la cavité abdominale et de son contenu.

L'aspect seul de cette vaste poche peut déjà bien souvent nous renseigner sur l'état normal ou pathologique de l'individu. La forme du ventre dépend donc de ses parois, soit musculaires, soit osseuses, et de l'état des viscères ou des tumeurs qui y sont contenus.

Les *limites extérieures* du ventre sont, en haut, le rebord costal inférieur, en bas, les crêtes iliaques et les plis de l'aîne; les règles d'esthétique que l'on a établies pour la cage thoracique, sont aussi vraies pour la plastique abdominale, et je ne puis à ce propos qu'engager le lecteur à consulter le magnifique traité de *Stratz*¹ sur *la beauté du corps de la femme* auquel nous empruntons du reste, une partie des lignes qui vont suivre.

La *cage thoracique* doit présenter un rebord inférieur très régulièrement recourbé, rebord qui se réunit au sternum sous un angle presque droit, afin d'offrir une large surface d'implantation à la musculature abdominale. Le bassin est presque entièrement caché dans l'épaisseur des tissus, seuls apparaissent sous la peau les crêtes iliaques et la symphise pubienne.

Nous n'insisterons pas sur les différentes formes du bassin, ni sur sa mensuration, nous savons que l'écartement moyen des crêtes iliaques est chez la femme de 28 centimètres, celui des épines antérieures de 26 centimètres, celui des trochanters de 31 centimètres. Ces

¹ STRATZ. *Die Schönheit des weiblichen Körpers*, 2^e éd., Ferd. Enke, Stuttgart.

distances ne doivent pas varier beaucoup, la différence entre les crêtes et les épines ne doit pas dépasser 2 à 3 centimètres.

La *forme extérieure du ventre* peut donc, en partie, dépendre de celle de la cage thoracique, de celle du bassin et de celle de la colonne vertébrale. Si le bassin est trop étroit, ses ailes ne seront pas assez inclinées, les muscles supporteront mal le poids des viscères et se laisseront déprimer (voy. fig. 7).

L'inclinaison du bassin a aussi sa valeur, chez la femme debout, la position de la symphise doit être approximativement sur la même ligne verticale que celle des épines iliaques antérieures, chez l'homme, elle est située un peu plus en avant (voy. fig. 2, 5 et 6).

Les muscles les plus importants sont les muscles droits, qui descendent directement du milieu du rebord costal à la symphise pubienne ; s'ils sont bien développés ils doivent marquer à leur droite et à leur gauche un sillon (voy. fig. 1) ; l'absence de ces sillons indique un mauvais développement de la musculature (voy. fig. 7).

Les autres muscles de la paroi sont situés sur les côtés au-dessus des crêtes iliaques et forment les flancs, qui se perdent en arrière dans la région lombaire ; ils doivent être bien développés, car c'est d'eux que dépend la tension régulière latérale du ventre, ils marqueront donc leur saillie sous la peau.

Cette saillie sera plus ou moins indiquée suivant le développement du tissu adipeux sous-cutané, qui chez la femme s'accumule d'une façon plus considérable que chez l'homme, au niveau de l'ombilic et du pubis. Cette répartition du tissu adipeux étant spéciale à la femme, devra donc être normalement plus marquée chez celle-ci que chez l'homme. Si nous considérons (Stratz), que le bas-ventre doit être aplati et refoulé en arrière par les masses musculaires que nous venons de décrire, pour autant qu'il est situé au-dessous d'elles (done, il faut en excepter la région ombilicale), nous pourrions établir les règles suivantes pour *un ventre bien constitué* :

Le ventre devra présenter une convexité légèrement aplatie, et régulière. Sur la ligne médiane, et ainsi qu'à une largeur de main en dehors de cette ligne, descendront deux sillons bien marqués qui se perdront graduellement au niveau de la région ombilicale pour reprendre de nouveau au-dessous d'elle jusqu'au niveau de la saillie pubienne où les sillons externes se rejoignent.

L'*ombilic* sera situé au fond d'une fossette plus ou moins profonde





FIG. 1.

Corps de femme avec jolies lignes de démarcation entre le tronc et les cuisses.

(Extrait de Stratz.)






FIG. 2.

Lignes du tronc, vues de profil.

(Extrait de Stratz.)



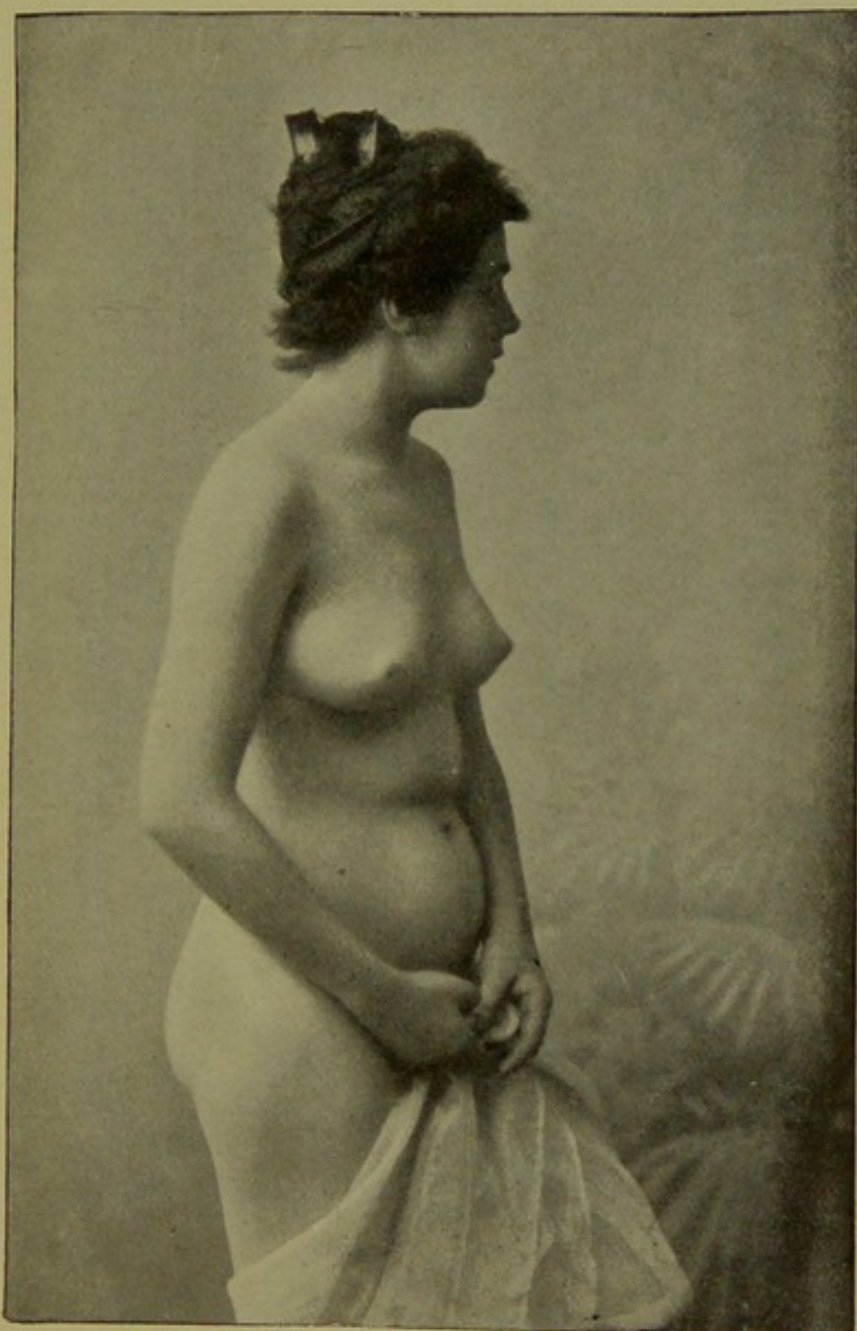

FIG. 3.

Seins mal placés, sillon de stricture, ventre rond.

(Extrait de Stratz.)



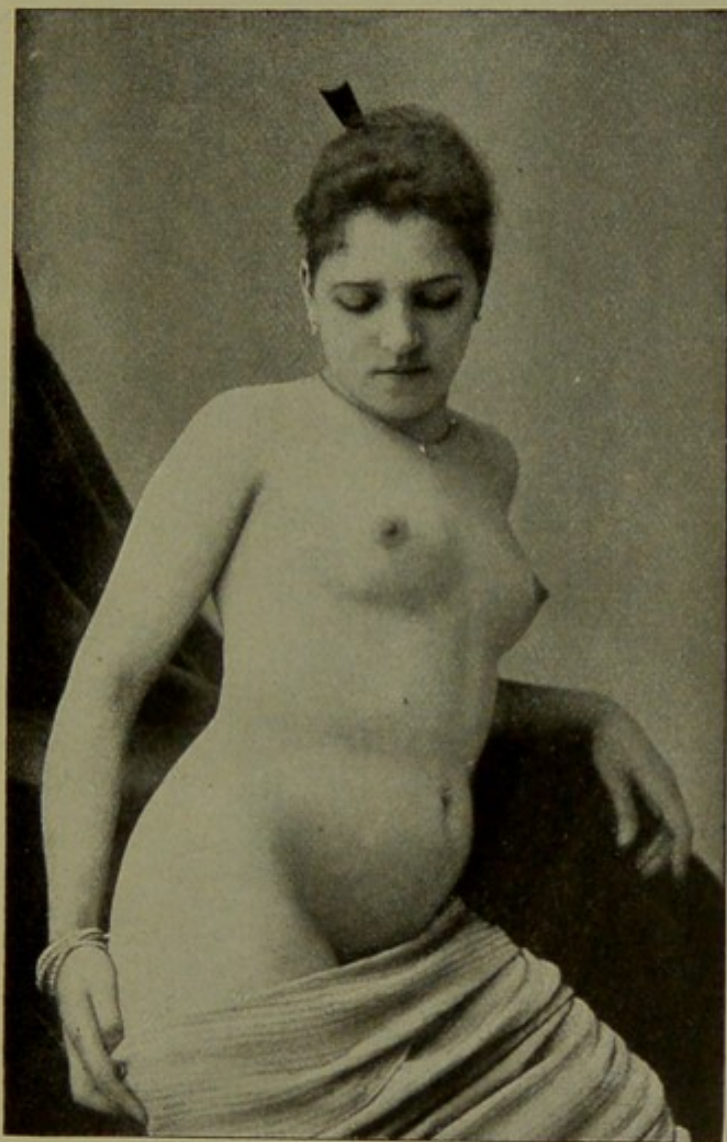

FIG. 4.

Jeune fille avec sillon du corset et début d'arrondissement et de saillie en avant du ventre.

(Extrait de Stratz.)






FIG. 5.


Configuration extérieure du ventre d'un homme normal.

(Extrait de Stratz.)





FIG. 6.
Configuration extérieure du ventre chez une femme normale.
(Extrait de Stratz.)



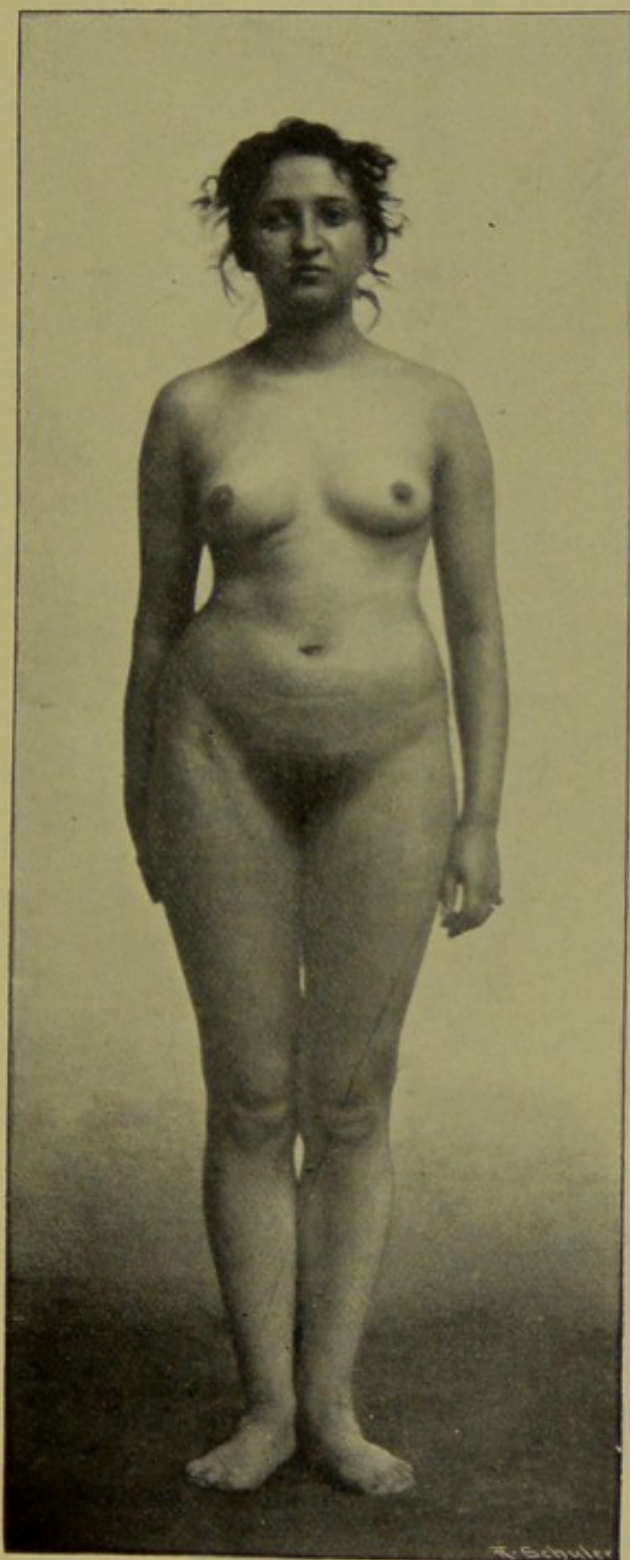


FIG. 7.

Femme de proportions normales mais déformée.
(Extrait de Stratz.)

THE
LIBRARY
OF THE
MUSEUM OF
COMPARATIVE ZOOLOGY
AT HARVARD UNIVERSITY
CAMBRIDGE, MASS.

suivant le développement du panniculus adipeux. En dehors des sillons latéraux, les muscles des flancs seront bien marqués, le passage des sillons aux proéminences devra être très graduel. Le contour vu de profil présentera entre la région ombilicale et le pubis, une légère dépression au-dessous de laquelle le mont de Vénus proéminera en avant (voy. fig. 2).

Toute infraction importante à cette règle est une faute, causée par une mauvaise alimentation, par un développement osseux défectueux (rachitisme, etc.), par une préparation irrégulière du panniculus adipeux, une atrophie des muscles, le serrage du corset, la grossesse, etc. (voy. fig. 3, 4 et 7).

Lorsque l'alimentation est défectueuse et que la nourriture carnée fait défaut, la masse alimentaire doit être plus considérable, les intestins sont plus dilatés, la tension du ventre augmente sans que les muscles se fortifient; la paroi abdominale s'amincit sous l'effort, proémine en avant, est moins bien modelée: il en résulte un *ventre pointu*.

Lorsque le panniculus adipeux est trop développé et régulièrement réparti sur toute la surface abdominale, le ventre prend une forme arrondie et plate: le ventre de *grenouille*, sans aucun sillon.

Lorsque la cage thoracique est trop étroite, le trajet des muscles droits jusqu'au bassin est trop allongé et leur action sérieusement entravée.

Quand le bassin n'est pas assez incliné, comme cela se voit souvent dans le rachitisme, le même phénomène se produit par la saillie en dehors des épines iliaques, accentuée encore par l'étroitesse de la poitrine; tout le poids des viscères repose alors sur la partie inférieure de la paroi abdominale, qui se trouve ainsi dans des conditions défavorables, et il se produit un *ventre en besace*.

L'effet du serrage est pire encore, nous en reparlerons plus loin à propos du rein mobile, où nous reprendrons toutes les règles de la statique abdominale, disons surtout que la grossesse sans constriction de la taille amène bien moins de troubles que l'on ne croit, alors qu'un seul accouchement à la suite de la constriction de la taille peut provoquer toutes les misères possibles.

Le *développement des poils* sur le pubis ne doit pas dépasser chez la femme le sillon du mont de Vénus, tandis que chez l'homme il remonte bien plus haut (voy. fig. 1 et 5).

Quand l'inclinaison du bassin est normale et que le corps a atteint son complet développement, on ne doit pour ainsi dire pas apercevoir la fente vulvaire dans la station verticale.

La configuration extérieure du ventre a une grande importance au point de vue du diagnostic, comme *Vincent* (loc. cit.) le dit avec raison : « la diversité des aspects sous lesquels se présente le ventre « des dyspeptiques, les modifications de forme et de volume qu'il « subit dans le cours de l'évolution de la maladie, sont des phénomènes auxquels on a jusqu'ici accordé peu d'attention. On s'explique difficilement cette indifférence. »

Nous en reparlerons du reste, à propos de chaque maladie en particulier; la FORME DU VENTRE varie non seulement d'un individu à l'autre, mais encore sur le même individu, d'un moment à l'autre de la journée — l'aspect du ventre révèle absolument son état et sa disposition. La forme change aussi suivant la position prise par l'individu, qu'il soit assis ou couché, en genu-pectorale ou debout; pour le moment nous ne nous en tiendrons qu'aux généralités.

Le ventre peut être fort ou faible, — les gros ventres peuvent être des ventres d'obèses, de ballonnés, de congestionnés, de remplis, c'est-à-dire que l'augmentation de volume peut être due, soit à la graisse, soit aux gaz, soit à la stase veineuse, soit encore à tous les autres facteurs : tumeurs liquides ou solides, épanchements, etc.

Suivant qu'une partie ou l'autre, qu'un organe soit spécialement atteint, la configuration variera, plate en haut, grosse en bas, plus développée à droite qu'à gauche, etc., présentant toutes les variétés possibles suivant la diversité de la maladie et l'état de l'individu au moment de l'inspection.

CONFORMATION EXTÉRIEURE DU DOS AU NIVEAU DU TRONC

(paroi abdominale postérieure.)

Sans vouloir nous livrer à l'étude approfondie de la paroi postérieure du tronc qui nous entraînerait trop loin, il est cependant nécessaire de nous y arrêter pour compléter nos connaissances sur la *configuration extérieure de la cavité abdominale*, cette étude a son importance, car nous verrons plus tard que d'après la forme de la région lombaire et de ses anomalies on peut facilement conclure au *déplacement du rein*.

Ici le substratum étant en majeure partie osseux, la forme du dos dépendra beaucoup de celle du squelette.

La colonne vertébrale, absolument verticale présente sur le profil certaines courbures bien connues : légèrement convexe en arrière au niveau des épaules elle devient concave au niveau des reins, l'ensellure lombaire doit être plus marquée chez la femme que chez l'homme, puisqu'elle coïncide avec une inclinaison du bassin plus accentuée et qui est spéciale au sexe féminin. L'accentuation, l'exagération de la courbure lombaire fait proéminer le ventre en avant et entraîne une augmentation de la convexité dorsale (voy. fig. 8), il en résulte le dos rond et la lordose; le contraire peut être vrai, c'est-à-dire que l'augmentation du ventre accentue l'ensellure lombaire, ainsi, dans les derniers mois de la grossesse, dans le but de rétablir l'équilibre. En général, le dos rond coïncide avec un développement trop faible de la musculature.

Les apophyses épineuses sont surtout visibles au niveau de la région dorsale.

Les déviations latérales de même que l'exagération des courbures antéro-postérieures entraînent aussi une déformation de la cage thora-

cique qui retentit soit sur la forme extérieure de la cavité abdominale, soit sur son contenu, d'une façon générale ou d'une façon plus ou moins spéciale pour chaque organe. Ainsi le rein descendra plus facilement du côté de la concavité d'une scoliose dorso-lombaire (voy. fig. 9).

Le *sacrum* est plus large chez la femme que chez l'homme, et influe donc aussi sur la configuration du dos, les épines iliaques postérieures font nettement saillie sous la peau, leur écartement normal chez la femme est de 10 cm.

La *courbure de l'arc costal* inférieur doit correspondre régulièrement à celui des crêtes iliaques, afin que la musculature soit astreinte à une tension régulière (voy. fig. 10 et 13).

Tandis que les *muscles dorsaux* qui sont situés dans la profondeur, ont une direction parallèle à la colonne vertébrale, et unissent entr'elles les diverses parties du squelette, arrondissant et estompant les contours, les muscles superficiels sont tous dirigés vers l'épaule.

Ces muscles ayant pour point de départ le milieu du dos, se rendant à droite et à gauche sur les flancs, ou suivant parallèlement la colonne vertébrale, ménagent entre eux un sillon, d'autant plus accusé que les épaules se rapprochent en arrière et qui va en se perdant au niveau du sacrum, où la charpente osseuse s'adapte alors à la peau.

Lorsque le tissu adipeux est bien développé il existe, principalement chez les femmes, une petite fossette au niveau des épines iliaques postérieures (voy. fig. 10).

Le serrage du corset, et nous parlons surtout ici de l'ancien modèle, qui heureusement commence à changer, déforme moins rapidement la paroi postérieure du dos que les flancs et le ventre — mais son influence se fait néanmoins très bien sentir et produit des déformations caractéristiques sur lesquelles nous reviendrons plus loin à propos de *l'étiologie du rein mobile* (voy. fig. 11 et 12).

La peau n'est pas seulement adhérente au sacrum, mais à toute l'étendue de la colonne vertébrale, principalement aux apophyses épineuses, si bien que lorsqu'elles sont très marquées il peut exister à ce niveau de nombreuses petites fossettes (voy. fig. 10).

Plus l'insertion en sera régulière et plus les muscles seront développés, plus le sillon médian du dos sera bien indiqué.

En somme, *la beauté et la régularité des lignes du dos sont en harmonie absolue avec celles de la poitrine et du ventre.* (Stratz.)

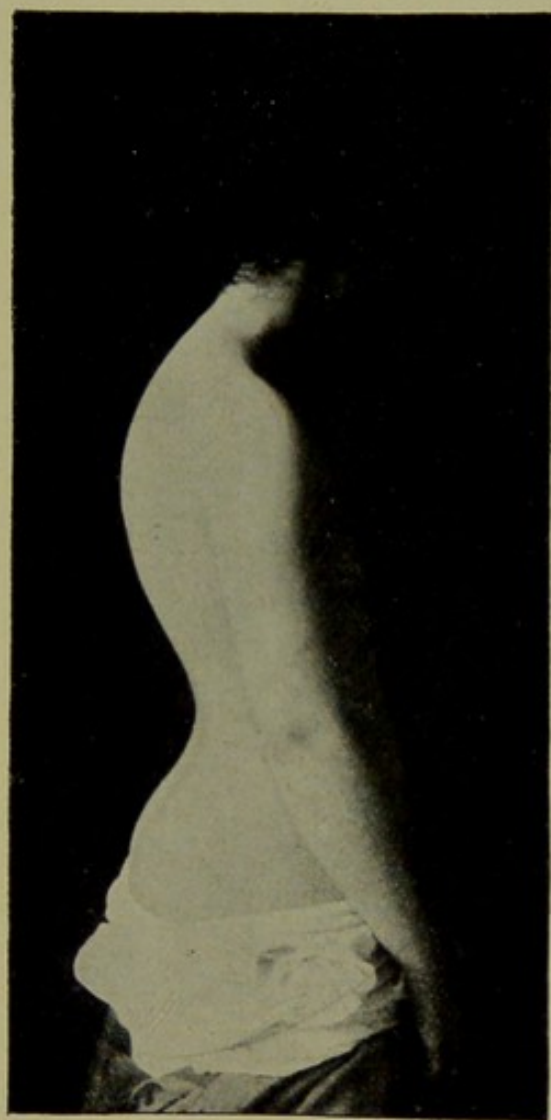



FIG. 8.

Dos rond.

(Extrait de Stratz.)



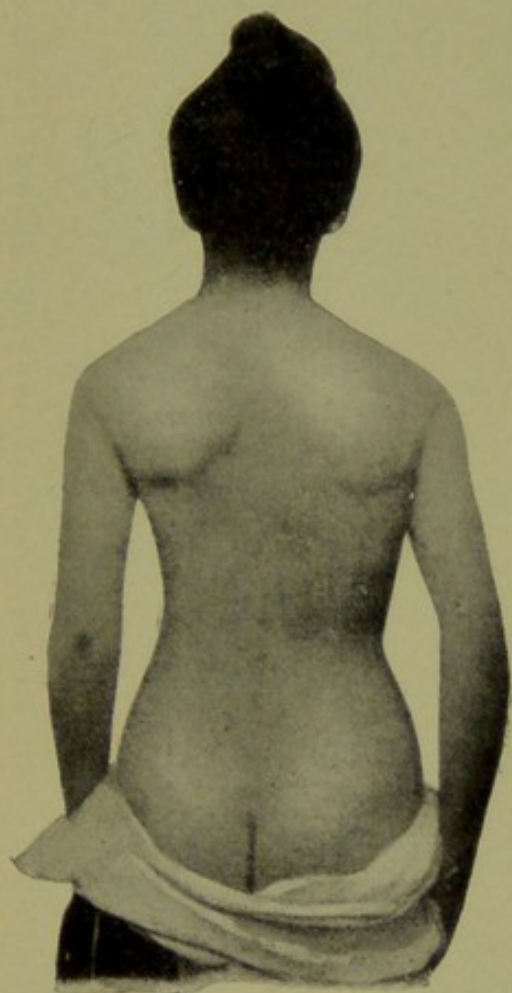


FIG. 9.

Scoliose dorsale à convexité droite, au début.

(Extrait de P. REDARD. *Traité pratique des déviations de la colonne vertébrale.*
Paris, Masson & C^{ie}, 1900.)



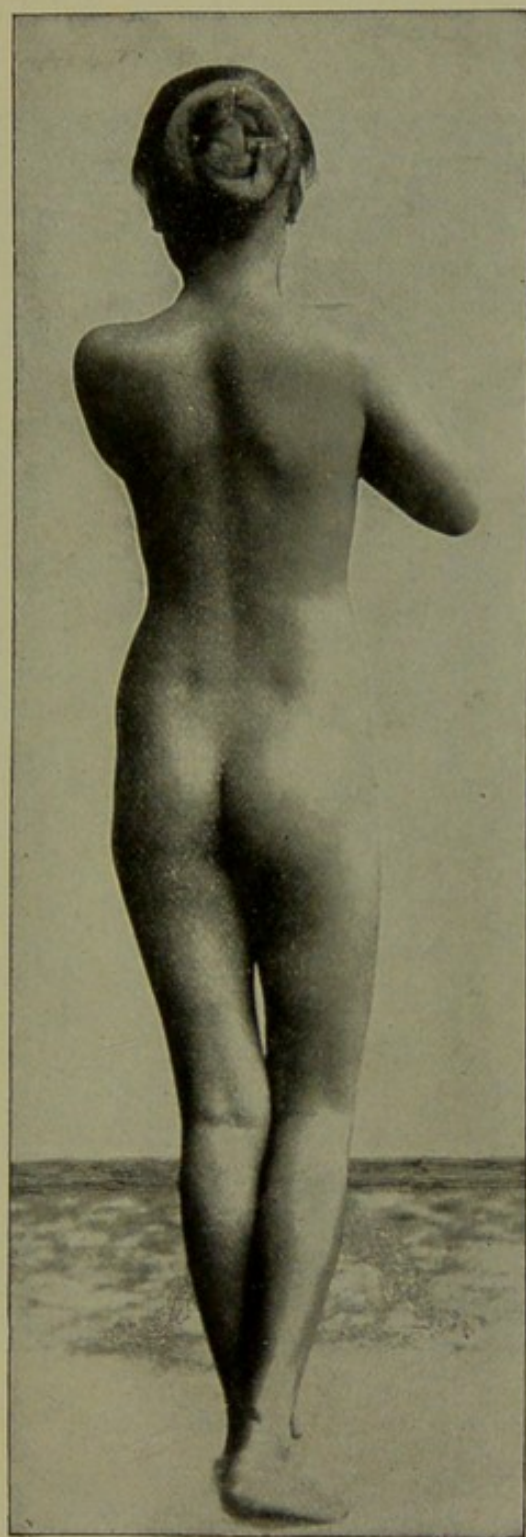


FIG. 10.

Dos bien modelé d'une jeune fille javanaise.

(Extrait de Stratz.)







FIG. 11.

Dos d'une française, déformation par le corset.

(Extrait de Stratz.)



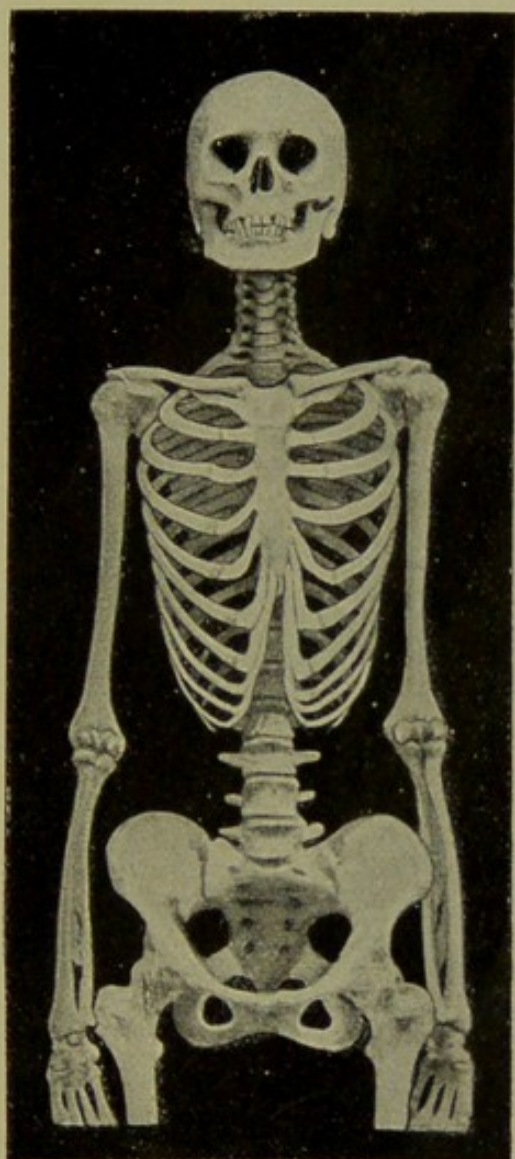



FIG. 12.

Squelette d'une jeune fille de 25 ans, dont la cage thoracique a été déformée par le serrage du corset.

(Extrait de Stratz.)



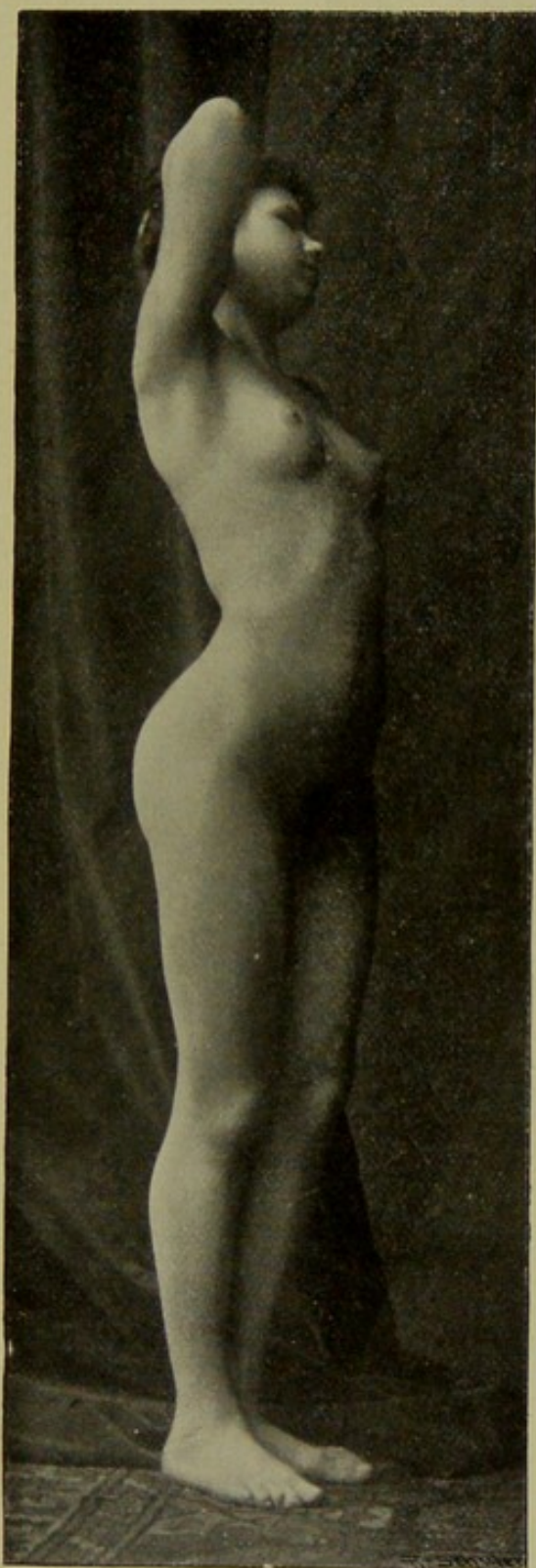


FIG. 13.

Profil du dos. Extension de la colonne vertébrale par contraction des muscles dorsaux. Insertion normale des muscles abdominaux au thorax.

(Extrait de Stratz.)



LES PAROIS DU VENTRE

L'*abdomen* ou *ventre* est une vaste cavité destinée à loger la plus grande partie des organes digestifs et une portion des organes génito-urinaires.

Fermé en haut par le *diaphragme*, qui constitue une voûte à concavité inférieure, l'*abdomen* est limité en bas par un autre plan musculaire, le muscle *releveur de l'anus*, disposé également en forme de diaphragme dont la concavité regarde en haut. En avant et sur les côtés, l'*abdomen* est fermé par un plan musculo-aponévrotique ; en arrière par la colonne vertébrale. Logiquement, la cavité abdominale répond donc à tout l'espace compris entre le diaphragme et le plancher du bassin.

Il n'est pas juste de séparer, comme l'a prévalu l'usage, l'*abdomen* du bassin, en limitant la cavité abdominale au détroit supérieur, la partie inférieure du ventre étant soumise aux mêmes lois statiques que la partie supérieure, les désordres de l'un étant intimement liés à ceux de l'autre, et vice-versa.

Considéré *extérieurement*, l'*abdomen* paraît commencer au niveau du rebord des fausses-côtes, mais nous savons qu'il n'en est rien, par suite de la voussure du diaphragme, la cavité abdominale pénètre la cavité thoracique par son centre, tandis que cette dernière empiète latéralement sur l'*abdomen* de façon à former le sinus costo-diaphragmatique ; il en résulte qu'une partie considérable des viscères abdominaux est protégée par la paroi thoracique ; il en est de même dans la région inférieure défendue par les parois du bassin osseux. En arrière : la colonne vertébrale et des masses musculaires épaisses en rendent son accès fort difficile.

L'*abdomen* peut être divisé en deux parties principales, le *contenant* et le *contenu*.

Le contenant se compose de :

- 1° La peau et le fascia superficialis.
- 2° La couche musculo-aponévrotique, comprenant :
 - a) des muscles avec leurs tendons d'attache.
 - b) dans l'intervalle de ces muscles, des permysiums ou feuillets cellulux d'enveloppe.
- 3° Le tissu cellulux sous péritonéal, comprenant :
 - a) le fascia propria abdominal.
 - b) l'aponévrose ombilico-pelvienne.
- 4° Le péritoine¹.

Ces divisions du *contenant*, qui ont un grand intérêt pour le chirurgien ont aussi pour nous leur importance capitale ; je ne m'étendrai pas sur leurs détails anatomiques et renverrai le lecteur aux traités spéciaux.

Chaque partie aura néanmoins sa valeur et il sera bon, en étudiant la paroi abdominale, de se rendre compte de son état plus ou moins pathologique.

Les règles de l'équilibre intra-abdominal, que nous étudierons plus loin, dépendent autant du contenant que du contenu — c'est-à-dire que l'état de la musculature, et celui des différentes parties de la paroi abdominale, jouent un grand rôle dans cette combinaison de forces.

Lagrange dit si bien : « C'est une loi signalée par tous les physiologistes, que la nature utilise, dans l'accomplissement des fonctions vitales, non seulement les organes spécialement affectés à l'acte fonctionnel lui-même, mais en plus, des organes accessoires attachés à d'autres fonctions. De cette solidarité des appareils vitaux résulte, on le comprend aisément, une économie de travail pour l'organe principal qui peut s'acquitter de sa tâche avec une moindre dépense de force. Mais il peut en résulter parfois une insuffisance de la fonction, quand vient à faire défaut la collaboration accoutumée de l'organe auxiliaire, dont le concours a été prévu et pour ainsi dire « escompté » par la nature.

¹ Paul PETIT. *Anatomie gynécologique*.

« Cette loi n'est nulle part aussi facile à vérifier que dans l'appareil digestif, et il suffit pour que sa réalité s'impose à l'esprit, de jeter un coup d'œil sur la disposition anatomique de la cavité abdominale où sont contenus l'appareil digestif et ses annexes. »

La *peau* de l'abdomen n'a pas de caractère spécial, si ce n'est que nulle part elle n'est soumise à une aussi grande distension ou à d'aussi multiples variations de forme, elle perd souvent son élasticité, surtout quand elle présente des vergetures survenues à la suite de la grossesse, ou lorsque des sujets atteints d'embonpoint ont subi un notable et surtout rapide amaigrissement. L'état de la peau du ventre nous donnera en outre, de précieux renseignements sur l'état général du malade (sécheresse, température, etc.).

La peau est solidement fixée au niveau du pli de l'aîne, la couche profonde du fascia superficialis adhérant solidement à l'arcade crurale.

L'épaisseur des tissus cellulo-grasseyeux sous-cutanés est extrêmement variable suivant les sujets, elle dépend de leur âge ou de l'état spécial de leur santé; les troubles de circulation des parois du contenant et même ceux du contenu retentissent sur l'état du tissu cellulaire; son induration, les noyaux d'œdème, etc., seront souvent concomitants aux inflammations pelviennes, et les manœuvres de massage qui les font disparaître en améliorant la circulation des parois abdominales, auront déjà souvent une action bienfaisante sur l'individu, alors que rien n'est encore changé dans l'état des exsudats ou de l'état inflammatoire des organes contenus dans le ventre en général, ou dans le bassin en particulier. La musculature de la paroi abdominale antéro-latérale comprend des muscles longs et des muscles larges.

Les muscles longs sont le *grand droit* et le *pyramidal* (ce dernier est accessoire et inconstant).

Le *muscle droit* est une sorte de prolongement du sternum, il va de l'appendice xyphoïde à la face inférieure de la symphise. Il s'insère en haut à l'appendice xyphoïde et à la face antérieure de 5^e, 6^e et 7^e côtes. Il se rétrécit tout en s'épaississant à mesure qu'il descend, de sorte que large d'abord de 7 à 8 centimètres, il en mesure 3 ou 4 au moment où son corps charnu se soude au tendon inférieur.

Il est légèrement oblique de haut en bas et de dehors en dedans :

il en résulte qu'il aboutit en dedans de l'épine pubienne, et que distant parfois de deux à trois centimètres du muscle symétrique au voisinage de l'ombilic, il arrive peu à peu plus bas à son contact (P. Petit).

Les muscles droits s'insèrent en bas par un tendon plat sur le pubis, une partie se fixe directement à l'os tandis que l'autre s'entrecroise sur la ligne médiane avec son congénère derrière les fibres qui proviennent de la paroi antérieure de la gaine du muscle (*Fara-beuf*). Le muscle droit présente, au-dessus de l'ombilic, des *énervations* ou intersections fibreuses au nombre de trois, la plus inférieure siège au niveau de l'ombilic; ces énervations ne se prolongent pas jusque dans la profondeur du muscle, mais sont adhérentes à sa gaine antérieure; elles sont situées souvent au niveau des plis que forme le ventre au-dessous de l'estomac ou du côlon transverse et contribuent à donner à la paroi abdominale des entéroptosis sa raideur spéciale.

Le *pyramidal*, petit et inconstant, est sans valeur pour nous.

Les *muscles larges* de la paroi antéro-latérale sont composés de trois muscles superposés, le *grand oblique*, le *petit oblique* et le *transverse*. Ces muscles ont des tendons propres qui se portent vers la ligne blanche.

Le *grand oblique* se fixe au bord inférieur et à la face externe des 7 ou 8 dernières côtes, son faisceau le plus inférieur se fixe directement sur la lèvre externe de la crête iliaque, d'autres s'y fixent au devant de celui-ci par le tendon; à partir de l'épine iliaque antéro-supérieure, le reste du corps musculaire se porte, par l'intermédiaire de ce tendon, vers l'épine pubienne et la ligne blanche.

Le *petit oblique*, outre son insertion à l'arcade crurale, insertion commune avec le transverse, s'insère aux trois-quarts antérieurs de l'interstice de la crête iliaque et à la cinquième lombaire par la puissante aponévrose postérieure du transverse. De là, ses fibres musculaires se jettent en éventail sur les trois dernières côtes (bord inférieur de l'extrémité de la douzième et cartilage des 11^e et 10^e) et sur une aponévrose antérieure d'insertion.

Le *transverse*, outre son insertion à l'arcade, s'attache à la face interne des six dernières côtes; aux apophyses transverses des cinq vertèbres lombaires par une très puissante aponévrose (la seule qui compte en arrière avec l'aponévrose du grand dorsal); enfin, aux

trois-quarts antérieurs de la lèvre interne de la crête iliaque. De ces insertions multiples, ses fibres se dirigent en avant transversalement pour aboutir au tendon antérieur (Paul Petit).

Ces divers tendons s'entrecroisent en avant d'une façon solide en passant en arrière et en avant des muscles droits pour former la ligne blanche. Les rapports de ces aponévroses, des tendons, des gaines des muscles, varient suivant les différentes régions de la ligne blanche, mais intéressent plutôt les chirurgiens et les anatomistes.

Les variations de la forme et du développement des muscles de la paroi antérieure sont par contre très importantes pour nous.

L'espace qui sépare les muscles droits est très étroit dans sa partie inférieure où les bords du muscle sont presque en contact, il s'agrandit de bas en haut, et peut atteindre normalement 2 ou 3 centimètres ; il varie suivant les sujets et prend surtout un développement considérable sous l'influence de la grossesse — les autres causes de distension du sac abdominal peuvent aussi influencer sur cet écartement, comme l'ascite, les tumeurs, le météorisme. — La ligne blanche est parfois tellement large qu'elle donne lieu à une sorte d'éventration.

La musculature latérale subit dans certains cas de notables variations, nous y reviendrons plus loin, elle *s'atrophie plus rapidement que les muscles droits*.

La *paroi musculaire postérieure* est formée par le muscle carré des lombes et les attaches inférieures des muscles dorsaux, nous pouvons la résumer couche par couche d'après Tillaux.

1° La peau.

2° La couche cellulo-graisseuse sous-cutanée.

3° L'aponévrose lombaire à laquelle viennent s'unir celles du grand dorsal et du grand fessier — celles du petit dentelé inférieur, du petit oblique, et le feuillet superficiel de l'aponévrose du transverse.

4° La masse sacro-lombaire.

5° Les apophyses transverses, intertransversaires et le feuillet moyen de l'aponévrose du transverse.

6° Le muscle carré des lombes et le ligament iléo-lombaire.

7° Le feuillet antérieur de l'aponévrose du transverse.

8° Une couche viscérale composée du rein avec son atmosphère cellulo-graisseuse et du côlon.

9° Le péritoine.

Les attaches postérieures du muscle transverse forment, en somme, la charpente de la région lombaire.

La *voûte du diaphragme* forme le plan musculaire *supérieur* et le bassin se *ferme en bas*, comme nous l'avons vu, par une sorte de plancher contractile représenté par les muscles du périnée. *En arrière* seulement la paroi est renforcée par une muraille osseuse, ou plutôt un fort pilier de soutien, la colonne lombaire. Mais partout, même au niveau des parties osseuses qui la limitent, la cavité abdominale est doublée d'un revêtement musculaire, les parois solides constituées par les vertèbres, et les os iliaques étant recouverts et comme capitonés par les épais faisceaux du psoas-iliaque.

Le *diaphragme* forme donc la paroi supérieure du sac abdominal, cloison musculo-aponévrotique, séparant la poitrine de l'abdomen.

Ce muscle, recouvert de deux séreuses, représente une voûte, dont la convexité regarde en haut, elle est plus élevée à droite qu'à gauche, et représente dans son milieu une sorte de plateau en rapport avec le péricarde.

Le diaphragme s'insère à tout le pourtour de la base de la paroi thoracique ; les fibres charnues se fixent dans le milieu à un plan fibreux appelé centre phrénique, solidement attaché au péricarde. Nous n'insisterons pas sur ses détails anatomiques bien connus, nous savons que ses insertions postérieures médianes forment les piliers du diaphragme, le droit plus volumineux que le gauche, il descend aussi plus bas, l'un jusqu'au trois premières, l'autre jusqu'au deux premières vertèbres lombaires en s'attachant aux ménisques et au grand surtout ligamenteux. Ils s'entrecroisent en huit de chiffre de façon à former deux orifices : le postérieur fibreux pour l'aorte, la grande veine azygos et le canal thoracique, l'autre musculéux pour l'œsophage.

Un point intéressant encore : sur les côtes, dans l'espace qui sépare la colonne vertébrale du sommet de la douzième côte, les fibres charnues s'attachent sur deux arcades fibreuses ; la plus interne s'étend du corps de la deuxième vertèbre lombaire à la base de l'apophyse transverse de la première et livre passage au psoas ; la deuxième, plus étendue appelée encore ligament cintré, s'attache à la base des apophyses transverses des deux premières vertèbres lombaires, pour se porter au sommet et au bord inférieur de la douzième côte, nous avons vu que cette dernière arcade n'est autre que l'insertion du

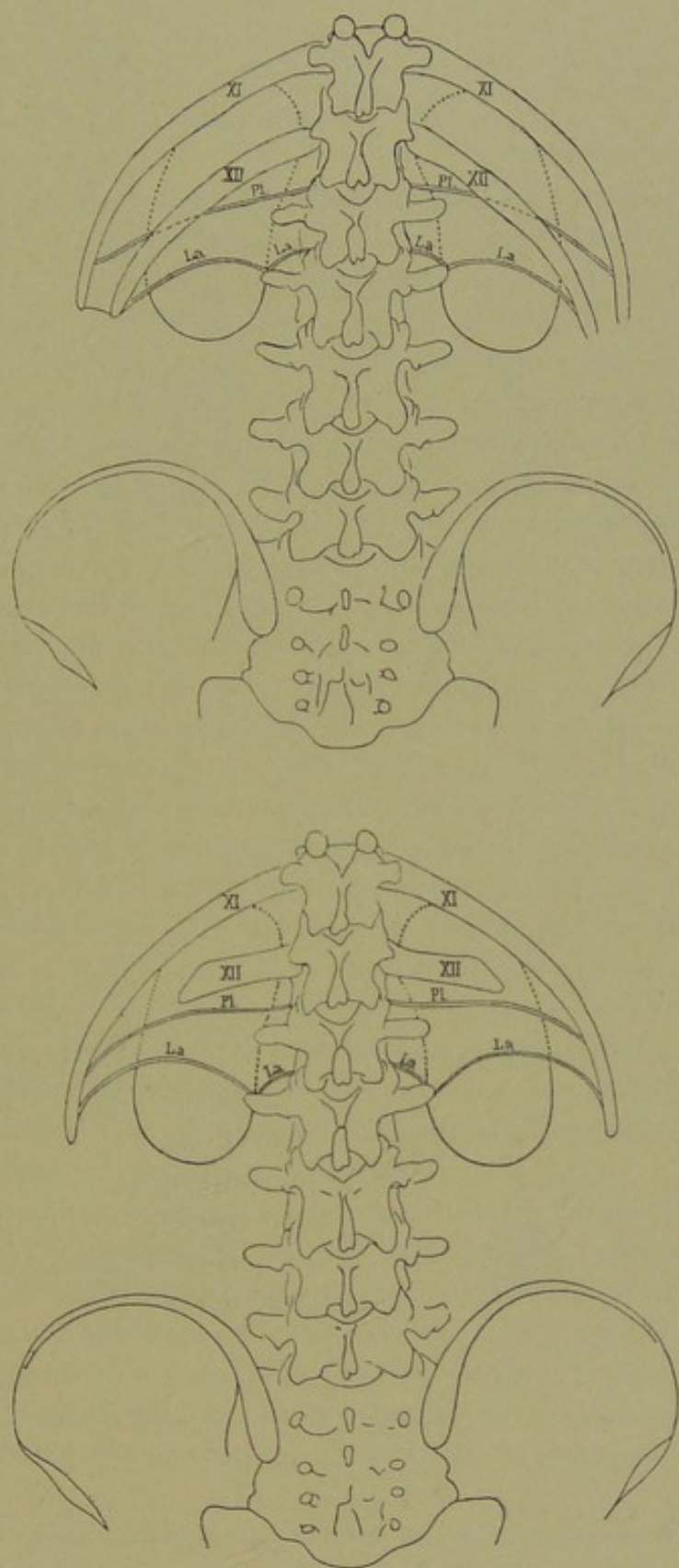


FIG. 14 et 15.

Topogr. des reins (région lombaire) d'ap. Farabeuf (ex. Wolkow et Delitzin).
 Rapports des reins avec le squelette et avec une XII^e côte longue (fig. 14) et
 une XII^e côte courte (fig. 15) et les limites inférieures du *diaphragme*. La = lig.
 arqués de Haller. — Pl = Plèvre.

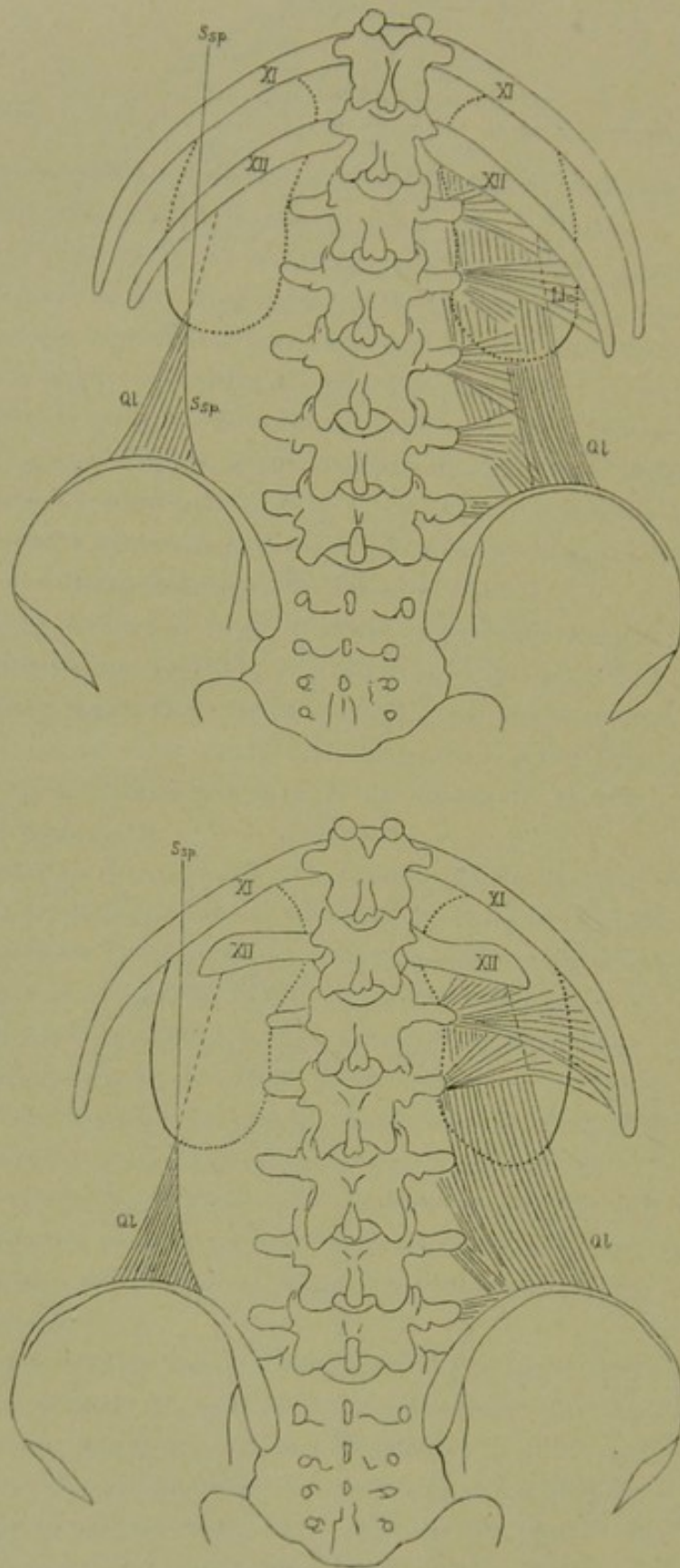


FIG. 16 et 17.

Topographie des reins du côté de la région lombaire, d'après Recamier et Farabeuf. (Ex. Wolkow et Delitzin.) Rapp. des reins avec le squelette. — (Ssp. = muscle sacrospinal. — Ql = carré des lombes. — Lle. = ligam. lombo-costal.) Fig. 16, rapport avec longue XII^e côte; fig. 17 avec courte XII^e côte.

feuillet interne du muscle transverse de l'abdomen, feuillet qui recouvre le carré des lombes, et qui a un certain intérêt dans la connaissance de la topographie du rein. Le diaphragme, muscle inspireur par excellence, agrandit par ses contractions, les trois diamètres de la poitrine. Il est animé par le nerf phrénique (voy. fig. 14 à 17).

L'état de la musculature du diaphragme est aussi important à connaître que celui de la musculature abdominale antérieure et postérieure, au point de vue de l'intégrité de l'équilibre *intra-abdominal* sur lequel nous aurons si souvent à revenir dans cet ouvrage.

Son *relâchement*, son *atrophie*, dus tantôt aux mêmes causes physiologiques ou pathologiques qui ont amené le relâchement des parois abdominales, tantôt aux différentes causes qui contribuent au manque d'amplitude des mouvements respiratoires — ont aussi leur influence sur ce qui se passe dans l'intérieur de la cavité abdominale. On y a malheureusement apporté jusqu'ici trop peu d'attention. Nous verrons plus bas quelle est son action sur le rein par exemple, soit que ce muscle fonctionne mal, à la suite d'adhérences pulmonaires, soit qu'il soit refoulé par un épanchement pleurétique.

Si ce muscle ne peut être directement fortifié par des manipulations de massage, il pourra cependant être ramené à sa place par des refoulements manuels sous-costaux ou développé par des exercices de gymnastique respiratoire. Quand les parois abdominales sont suffisamment relâchées et le diaphragme assez souple on peut arriver à *masser directement le cœur*, en le refoulant au-devant des doigts, soit en *vibrant*, soit en exerçant des compressions¹.

La paroi *inférieure* de la cavité abdominale est formée par la musculature du plancher du bassin, sans grande importance chez l'homme sur la statique abdominale, elle joue un rôle relativement important chez la femme ; le relâchement de l'appareil ligamentaire utérin, des parois du vagin et du périnée facilite le déplacement de l'utérus et sa descente ; il peut se créer par là un vide dans le bassin qui a certainement un retentissement sur la statique intra-abdominale.

L'influence du traitement manuel et gymnastique sur l'état de l'utérus et des annexes, ainsi que sur les troubles de la circulation

¹ Voy. BOURCART. *De la réanimation dans la mort par le chloroforme*. Rev. méd. de la Suisse Romande, oct. 1903.

pelvienne, est trop connue pour que nous en parlions ici (voyez Wide et Bourcart, *loc. cit.*).

Les parois musculo-aponévrotiques de la vaste poche abdominale sont complétées comme nous l'avons vu par le *squelette osseux* dont les déformations retentissent d'une façon évidente sur la statique intra-abdominale — nous en avons déjà parlé plus haut à propos de la configuration extérieure du ventre, nous y reviendrons plusieurs fois encore dans notre étude — ne citons que pour mémoire les *déformations de la cage thoracique, de la colonne vertébrale et du bassin*.

Le *revêtement interne* des parois du sac est constitué par le PÉRITONÉ, la plus vaste membrane séreuse du corps humain, nous renvoyons le lecteur aux traités d'anatomie pour sa description. Le péritoine pariétal est loin d'offrir les mêmes dispositions dans tous les points de la paroi.

Très mince au niveau de l'ombilic et dans le voisinage de la ligne blanche, il est dans ces mêmes endroits très adhérent par sa face profonde.

Il est plus épais dans la région lombaire et les fosses iliaques, il y affecte une couleur blanchâtre, opaline ; de plus il est dans ces régions doublé à sa face profonde d'une couche très lâche de tissu cellulaire grasseux, ce qui le rend très mobile ; vers la partie inférieure de la paroi abdominale, le tissu cellulaire sous-péritonéal revêt un aspect membraneux qui lui a valu le nom de *fascia propria*. Le péritoine pariétal est donc très mobile sur certains points de la paroi, il se déplace et glisse facilement, d'autre part, les organes situés en arrière de lui, peuvent se déplacer facilement même sans l'entraîner avec lui — nous en reparlerons plus loin à propos du rein mobile où nous verrons que la formation d'un *mésonephron*, est une grande exception, alors que la glande urinaire glisse facilement derrière la séreuse quand des conditions spéciales l'y favo-

risent. Le péritoine peut être altéré de diverses façons, sa sensibilité et la facilité avec laquelle il s'enflamme sont bien connus; les causes de ces inflammations peuvent provenir d'agents, agissant en dehors de la séreuse ou dans son intérieur, atteignant le tissu cellulaire sous-péritonéal, en produisant des épanchements ou des adhérences intra-péritonéales, amenant des désordres locaux ou s'étendant à toute la séreuse, aussi bien pariétale que viscérale.

La *structure* de la séreuse abdominale se compose de fibres lamineuses réunies en faisceaux entrecroisés, et de fibres élastiques disposées en réseau, ces deux ordres de fibres se montrent en très grand nombre sur les régions où le péritoine est épais et résistant. Elles deviennent relativement rares sur celles où le feuillet viscéral est réduit à sa plus extrême minceur, comme sur les épiploons. La couche fibreuse ou cellulo-fibreuse constituée par ces fibres est recouverte sur sa surface libre par un épithélium pavimenteux, formé d'un seul plan de cellules polygonales.

Le péritoine lui-même est intimement doublé d'une couche de *tissu musculaire lisse*, adhérente à sa face profonde, non continue, ou tout au moins d'épaisseur très inégale, de telle sorte qu'elle ne compte guère, en tant que *couche distincte*, dans le bassin, par exemple, qu'au niveau du ligament large et des replis de Douglas.

L'anatomie du péritoine pelvien a été admirablement décrite par *Paul Petit* dans son ouvrage sur l'*Anatomie Gynécologique* (1901, Carré et Naud, éditeurs, Paris), et tous les praticiens feront bien de consulter cet ouvrage si intéressant et si bien écrit.

Entre le *fascia propria* et le *péritoine*, il existe donc une couche de tissu musculaire lisse, ou même deux, dans certaines parties comme dans le bassin, l'une adhérente au péritoine, l'autre lâche située au-dessous d'elle, englobant les vaisseaux, et formant les replis qui soutiennent les viscères (ligament large).

Le péritoine, dans le terme général du mot, est donc doué non seulement d'un certain degré d'élasticité, mais encore grâce aux couches musculaires lisses qui lui adhèrent intimement, d'une certaine puissance rétractile.

On a attribué autrefois déjà à cette force, la faculté de pouvoir agir sur la réduction d'une hernie, *Tillaux* à propos du mésentère, prétend que c'est parce qu'il contient des fibres musculaires lisses, que l'on voit dans l'anus contre nature, les deux bouts de l'intestin

rentrent peu à peu dans la cavité abdominale par le fait de leur contraction.

Brandt, le célèbre masseur suédois, citait déjà des cas, où il attribuait les déviations latérales de l'utérus, à la simple « contraction » du ligament large, suite d'une irritation locale ou de voisinage, sans qu'il y ait eu encore rétraction cicatricielle.

Nous mêmes, avons constaté souvent ces contractions qui disparaissent rapidement sous l'effet du massage spécial, qui mieux qu'aucune manipulation ou aucune médication supprime rapidement tout *spasme* ou *contracture* de la fibre musculaire lisse, je veux parler de la vraie *vibration manuelle*.

Cette propriété contractile jouera un grand rôle dans les rapports du péritoine avec les organes, et spécialement pour le péritoine pariétal ; elle entre nécessairement en jeu lorsqu'il s'agit de maintenir en place un viscère qui a échappé derrière lui, comme le rein par exemple.

Mais le péritoine, son tissu élastique, et les fibres musculaires lisses qui le tapissent, sont excessivement sensibles aux moindres troubles inflammatoires ; c'est pourquoi il est si fréquent de lui voir perdre son élasticité à la suite de fièvres typhoïdes, mais surtout à la suite de l'infection blennorragique si légère soit elle, dont les effets se font sentir au loin dans toute la cavité abdominale, sans avoir même amené de réaction inflammatoire visible à la *surface* de la séreuse. C'est le premier stade, à peine sensible, qui amène la perte de l'élasticité, du relâchement — qui pourra être suivi ou même précédé de la période de *contraction* — et plus tard de la *rétraction cicatricielle* après la disparition de tous les éléments nobles et l'organisation des éléments inflammatoires d'infiltration.

L'EXPLORATION DU VENTRE

L'*exploration* extérieure du ventre se décompose en trois parties principales :

§ 1. L'inspection.

§ 2. La percussion.

§ 3. La palpation.

Nous avons déjà eu l'occasion de traiter plus haut le premier paragraphe de ce chapitre lorsque nous avons décrit la *configuration extérieure* du ventre, nous n'y reviendrons pas, sauf dans les chapitres ayant trait à chaque organe, en particulier. Le médecin n'inspectera pas seulement, comme c'est généralement l'habitude, le malade dans la station étendue, mais il comparera la forme extérieure du ventre dans les deux stations principales du corps :

La *station verticale*.

La *station horizontale*.

L'inspection dans ces deux positions, sera suivie de la *percussion* et de la *palpation* qui seront ordinairement combinées entr'elles.

Nous n'insistons pas sur la nécessité de cet examen puisque nous nous adressons dans cet ouvrage à ceux qui par la *connaissance des manipulations variées appliquées au traitement des affections abdominales*, auront à entrer en contact direct avec leurs clients.

Le temps n'est plus, heureusement, où les malades atteints d'affections du tube digestif, étaient priés de s'asseoir, de débiter l'histoire de leurs misères, recevaient en échange une ordonnance plus ou moins longue, de drogues à ingurgiter, sans avoir été ni palpés, ni percutés, en aucune façon.

Celui-ci présente dans la station verticale un ventre proéminent, qui devient plat une fois le malade étendu — pourquoi cette variété de forme, de consistance, de sonorité — c'est là ce qu'il importe d'établir par une percussion et une palpation approfondie.

La tension abdominale varie donc, non seulement suivant l'affection et les individus, mais aussi suivant la position et surtout l'état momentané de la cavité abdominale. Nous aurons l'occasion plus bas de nous entretenir à propos de l'*étiologie du rein mobile*, des différents facteurs qui concourent à l'*équilibre intra-abdominal* (voy. page 16), mais nous voulons insister dès le début sur la nécessité de soumettre toujours le malade à un examen très complet, avant de se livrer à un traitement quelconque; ce qui était fort peu le cas autrefois où la pharmacopée formait l'unique arsenal du médecin.

Si la percussion et la palpation du ventre doivent être exécutées d'une façon méthodique et précise, le malade doit y être disposé de manière à ne pas entraver l'examen; il faut pour cela bien savoir s'y prendre, car dans certains cas le médecin se butte à des parois abdominales contractées, dures comme du bois ou d'une sensibilité exagérée, le mettant dans l'impossibilité d'établir son diagnostic.

En général il faut bien choisir la position à donner au malade, et le moment de la journée où l'examen doit être pratiqué — sans vouloir pour cela négliger de l'étudier dans des positions ou à des moments différents; il est évident que l'examen ne sera pas le même le matin à jeun ou immédiatement après un repas, dans la station verticale ou dans la station horizontale.

Quelle est donc la meilleure position à donner à un malade pour examiner son ventre et pour se rendre compte de l'état des organes contenus dans son intérieur. Le malade, pour le premier examen, doit autant que possible être à jeun depuis quelques heures, la vessie vide, et si possible avoir eu une selle dans la journée; après un rapide coup d'œil jeté sur son ventre dans la position verticale (ce qui est toujours nécessaire mais peut être effectué une fois que le malade est *habitué* à son médecin) on fait étendre le patient sur un lit, ou canapé *dur*, sans ressorts, — ces derniers gênant l'exploration en altérant le degré d'élasticité des parois abdominales — la tête légèrement relevée, le dos à plat, les bras étendus le long du corps (le fait de ramener les bras derrière la tête ou au-dessus d'elle, amène une tension de la paroi abdominale du côté où le bras est relevé), les jambes

allongées ou fléchies suivant les cas. Quand les jambes sont fléchies (station demi étendue des Suédois) il sera bon de fixer les talons ou de soutenir les cuisses par-dessous, afin d'éviter la contraction des muscles qui s'y rendent et amènent une contraction des muscles situés au-dessus d'eux.

Les habits seront défaits, le corset enlevé, les jupes descendues vers le bas ventre — il n'est pas absolument nécessaire de faire relever la chemise, surtout chez les malades peu habitués aux examens et doués d'une sensibilité cutanée exagérée ; il faut toujours ménager la pudeur. La respiration sera régulière — il n'est pas nécessaire d'attirer spécialement l'attention du malade sur la nécessité de relâcher sa musculature préabdominale, cela va souvent à fin contraire, un malade trop attentif se contracte et retient son souffle — il vaut mieux le distraire en lui posant des questions, c'est-à-dire en détournant son attention.

Le canapé sur lequel le malade sera examiné sera *plus bas* que le siège sur lequel se place le médecin, cela afin de pouvoir palper directement le ventre situé au-dessous de lui, sans avoir à supporter le poids des bras ; la contraction des muscles des épaules et des bras entravant la sensibilité tactile. Toutes ces indications se trouvent du reste dans notre premier ouvrage écrit en collaboration du Dr Wide de Stockholm sur la gymnastique médicale suédoise, ainsi que la description des meubles nécessaires au massage.

Le médecin peut se placer à droite ou à gauche de son malade — s'il se place *à droite du malade*, il se mettra de côté, tournant franchement le dos aux pieds et regardant vers la tête — la figure du patient pourra déjà lui donner des indications au cours de l'exploration.

Dans cette position c'est la main droite qui explore principalement. S'il se place *à la gauche*, il s'assoiera perpendiculairement à son malade, auquel il fera fléchir légèrement les jambes ; pour les soutenir, se rapprocher encore plus de lui, et le bien dominer, il pourra placer son genou gauche fléchi sous les cuisses du patient, sa jambe droite s'appliquera directement et parallèlement au bord du canapé ; les deux mains pourront ainsi plus facilement englober la surface abdominale. Cette position d'examen est la même que celle utilisée pour l'examen bimanuel de la femme ; suivant la taille du médecin, ou la dépressibilité du ventre, on élèvera plus ou moins la hauteur du tabouret.

Dans quelques cas il est bon d'amener un relâchement plus prononcé des parois abdominales en *relevant le bassin* du malade au moyen d'un coussin triangulaire dont l'angle aigu est tourné vers les reins; cette position est souvent favorable à la palpation profonde des organes contenus dans le bassin. On pourra même placer le malade dans la position de Trendelenbourg si la chose est nécessaire (voy fig. 19 à 35).

L'examen dans la *station verticale*, s'exécute le malade étant appuyé contre le mur, les mains ayant un point d'appui, le médecin assis en face, les genoux légèrement écartés (voy. fig. 32).

L'examen dans la *position genu pectorale* (le malade appuyé sur les coudes, ou sur la poitrine) (prière mahométane) est utilisé dans certains cas pour la percussion et la palpation des reins ou du ventre,

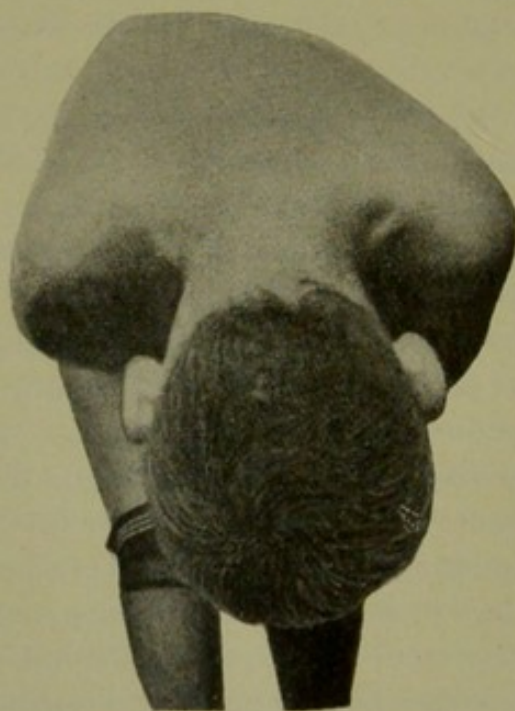


FIG. 18.

Manière de placer le sujet pour voir nettement la déformation thoracolumbaire produite par une déviation de la colonne vertébrale.

(Extrait de P. RENARD. *Traité pratique des déviations de la colonne vertébrale*. Paris, Masson & C^{ie}, 1900.)

ou pour la réduction de l'utérus rétrofléchi (voy. W. et B., *loc. cit.*). Le malade pourra enfin être placé à *plat ventre*.

Pour se rendre un compte exact de la déformation de la région lombaire et de la région thoracique postérieure dans les déviations de la colonne vertébrale, il est bon d'examiner les *différents profils du dos*, le malade étant soit dans la station verticale, soit *incliné en avant*, les pieds rapprochés, les jambes tendues, la tête tombante; le médecin se place à une certaine distance du patient pour mieux juger de l'ensemble des lignes et des profils du dos (voy. fig. 18).


Les *main*s du médecin ne devront pas être froides, elles seront souples dans leurs mouvements, ceux-ci ne seront pas brusques, et consisteront plutôt en légères manipulations de massage demi-circulaire entremêlées de vibrations.

Ces manipulations seront d'abord superficielles, elles pourront devenir de plus en plus profondes suivant la nécessité et la disposition du malade (voy. fig. 19 à 35).

La *percussion* sera douce, et spécialement méthodique, tout comme la palpation; elle s'exécute en posant une main à plat sur le ventre et en percutant avec l'autre main au moyen d'un ou deux doigts selon la méthode bien connue; on notera soigneusement les différences de ton suivant les différentes régions; du reste nous ne voulons pas entrer ici dans les mille petits détails bien connus des médecins qui liront ce livre, nous reviendrons à propos de chaque organe sur les détails de leur percussion et de leur palpation, sur la recherche des épanchements séreux, des clapotements, des gargouillements, des œdèmes, des infiltrations, des indurations, etc., etc.

Sans parler ici, de *l'examen complet* du malade, tel qu'il doit toujours se pratiquer nous ne négligerons pas dans l'exploration du ventre de nous adjoindre toutes méthodes autres que l'exploration manuelle qui pourraient être nécessaires, ainsi:

L'analyse chimique des urines, des matières fécales, du fonctionnement de l'estomac par la sonde et les repas d'épreuve; l'examen des organes par les moyens artificiels tels que lavements, injections abondantes, absorption de poudres effervescentes ou de matières colorantes, c'est-à-dire tous les moyens que peut nous donner l'arsenal médico-pharmaceutique.



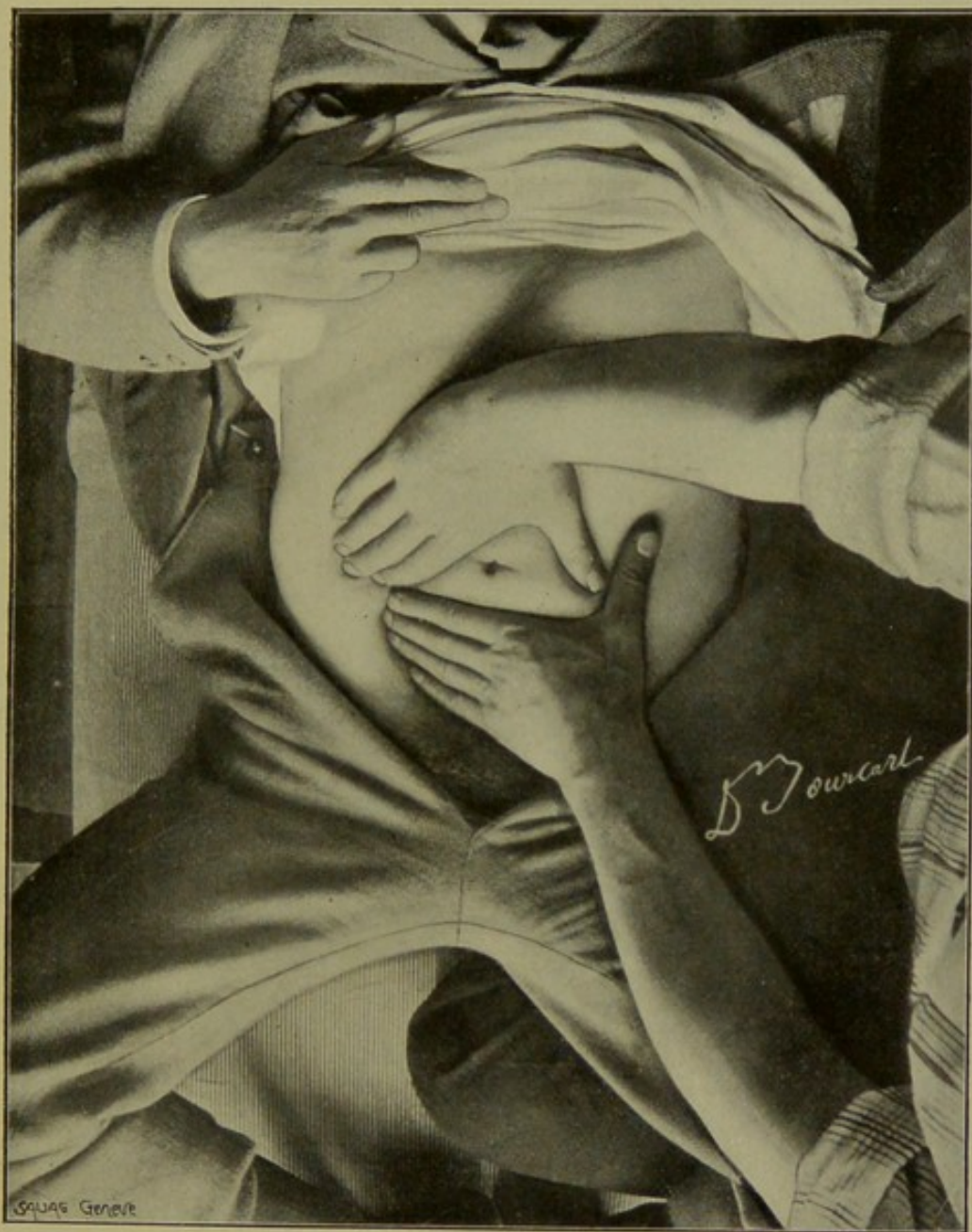
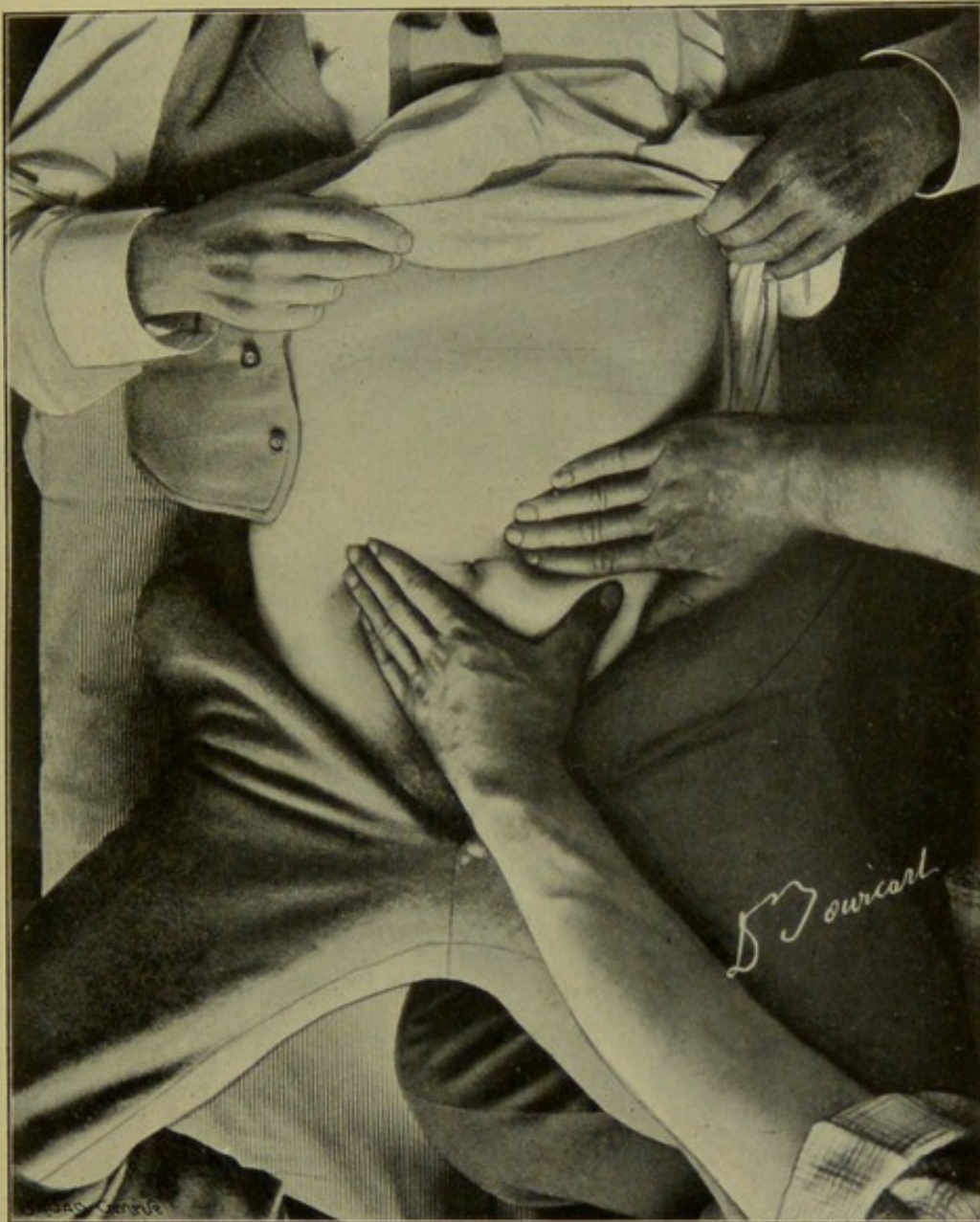


FIG. 19 (originale).

Exploration, palpation et massage du cæcum et du côlon ascendant en station demi-couchée. Le genou gauche du médecin soutient les cuisses du malade. La main droite refoule le contenu vers l'angle supérieur du côlon.

N. B. Toutes ces figures sont prises par l'objectif « à vol d'oiseaux », pour éviter la déformation photographique.



FIG. 21₁ (originale).

Palpation et massage du côlon transverse vers l'angle gauche. Rapports de l'estomac et de l'intestin en station demi-couchée. La main droite très renversée.





FIG. 22 (originale).

Exploration et massage de l'angle gauche du colon. La masse intestinale est refoulée par la main gauche du médecin en haut et à droite.





FIG. 23 (originale).

Exploration et massage du côlon descendant, de l'S iliaque. Les mains après avoir écarté le paquet de l'intestin grêle ramènent le côlon vers la hanche. Le pouce droit peut prendre appui sur la crête iliaque.



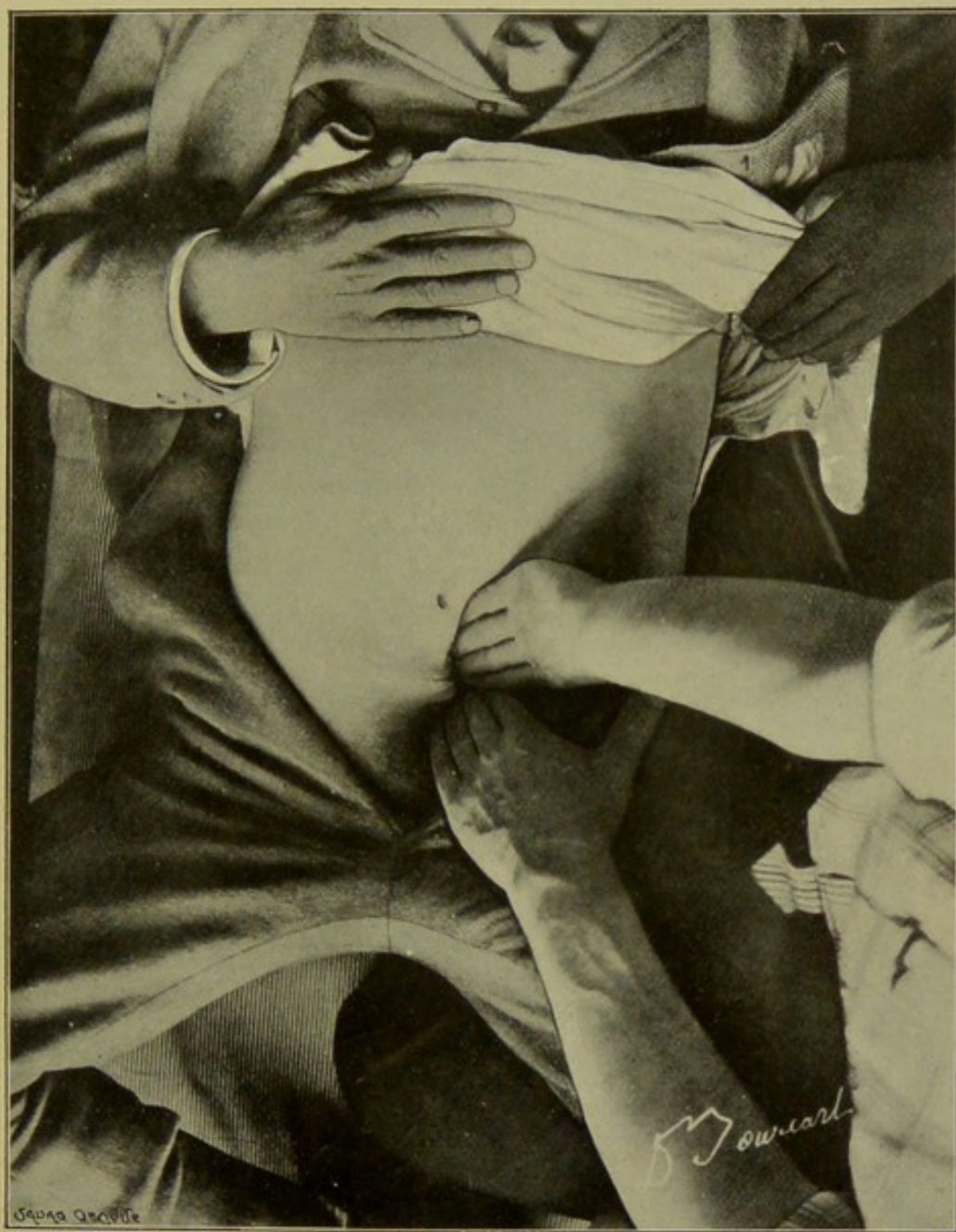


FIG. 24 (originale).

Palpation et massage dans la profondeur de la fosse iliaque gauche; S iliaque, haut du rectum, etc. Le médecin est assis très haut au-dessus du malade. Les bras sont tendus verticalement. Vibrations, trépidations.



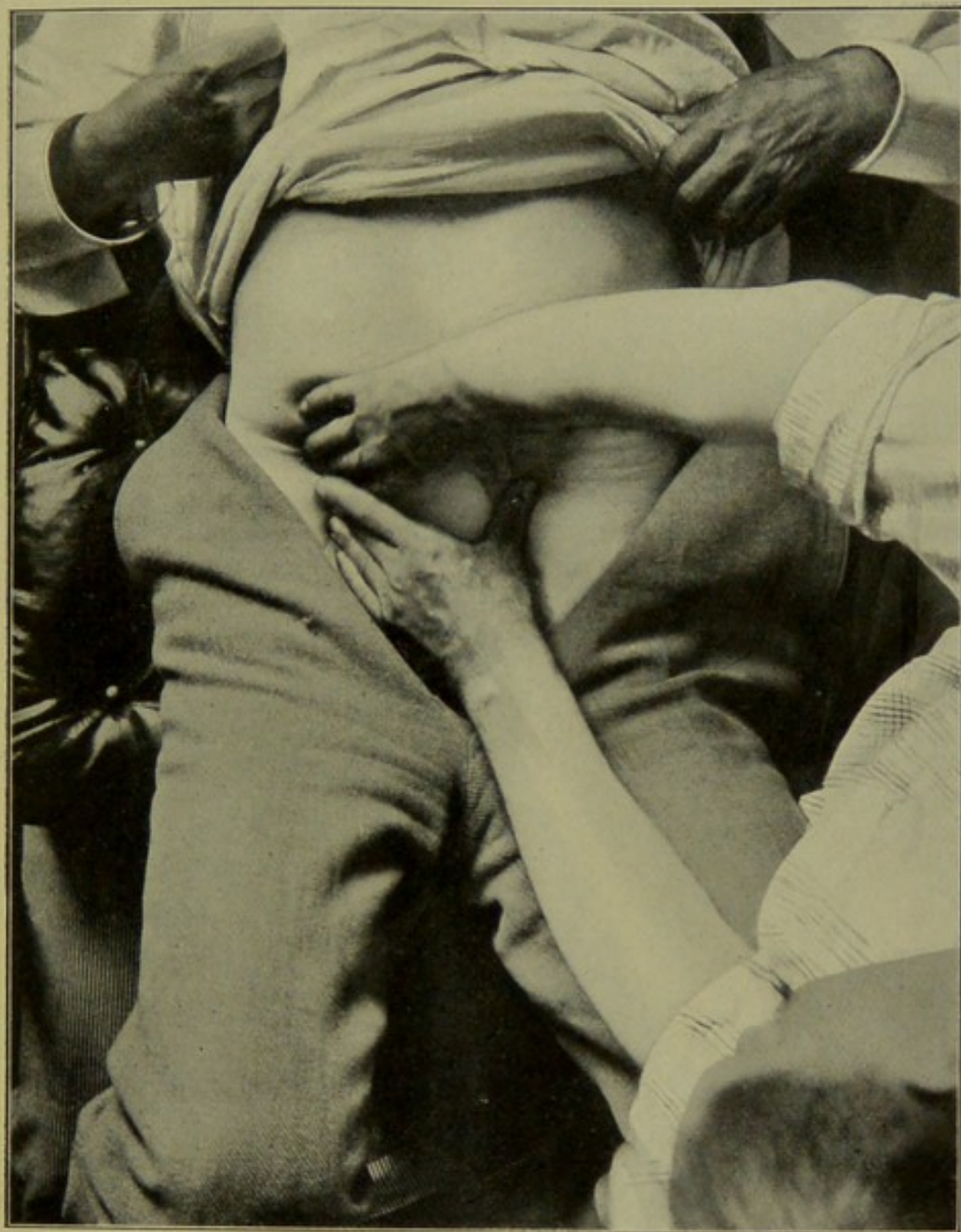


FIG. 25 (originale).

Exploration dans la station demi-couchée, « bassin élevé » (coussin triangulaire). Massage et palpation profonde de l'hypochondre droit. Les intestins sont refoulés vers la gauche.



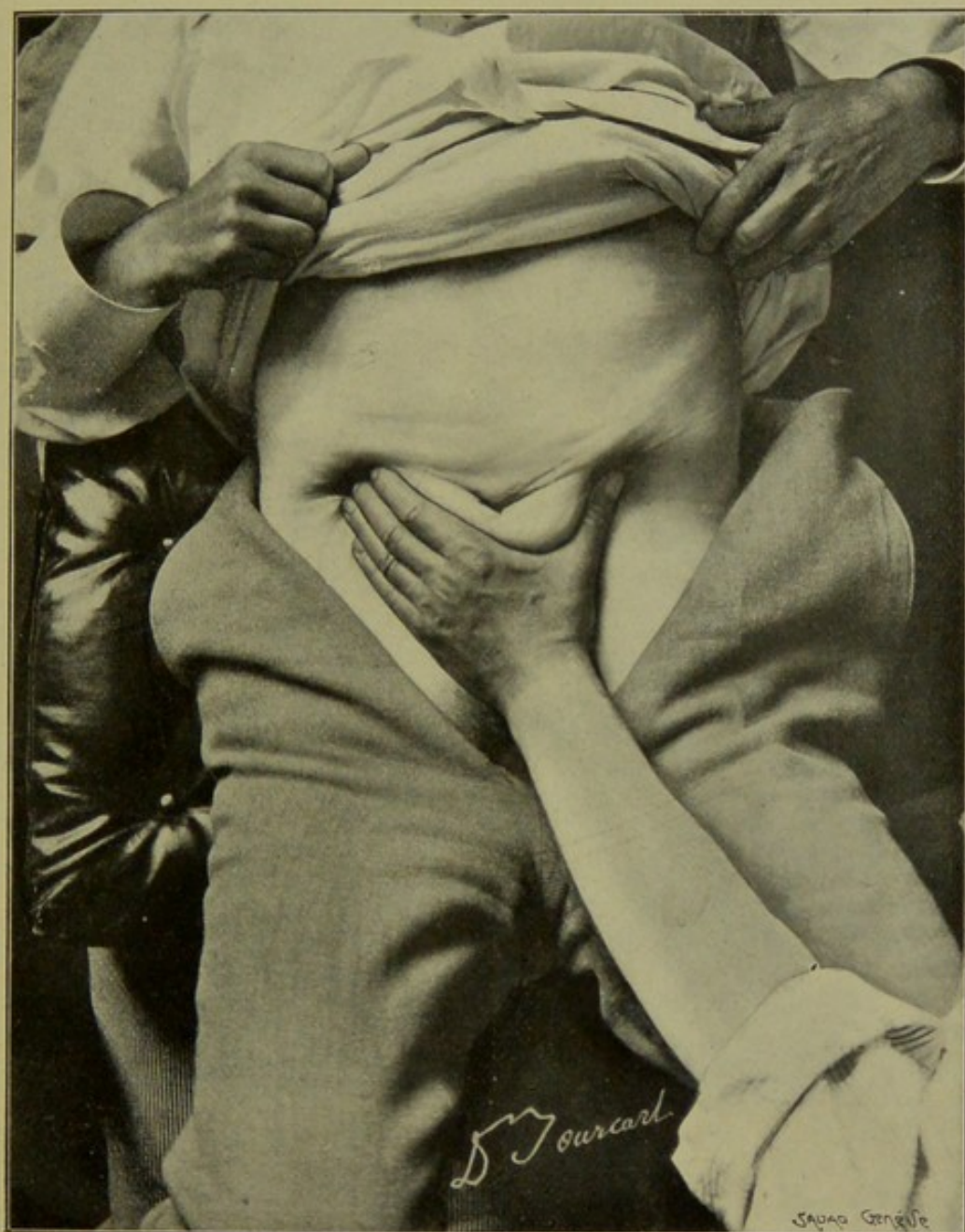


FIG. 26 (originale).

Refoulement vers le haut et massage du paquet de l'intestin grêle et de l'estomac par la main gauche dans la station demi-couchée « bassin élevé » : trépidations latérales de toute la masse. S'emploie aussi pour vider l'estomac.



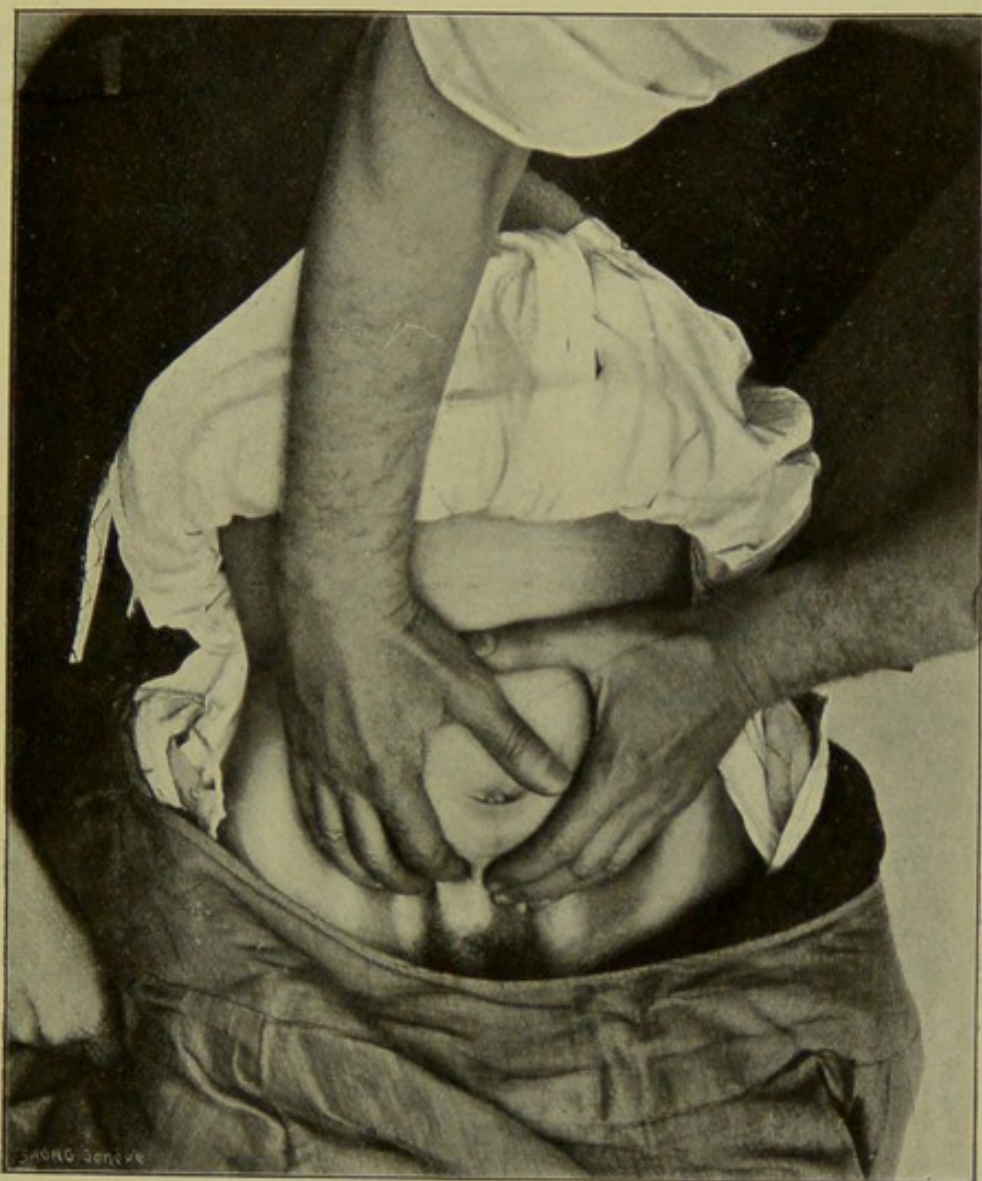


FIG. 27 (originale).

Relèvement de la masse intestinale et de l'estomac vers le haut. Trépidation du paquet intestinal. Exercices de tension des fascias profonds du bassin.

Palpation dans la profondeur du bassin. La malade est en station demi-couchée, genoux relevés. — Peut s'exécuter aussi dans la position de « Trendelenbourg ».

Le médecin est placé debout, incliné en avant et regardant du côté des pieds de la malade.



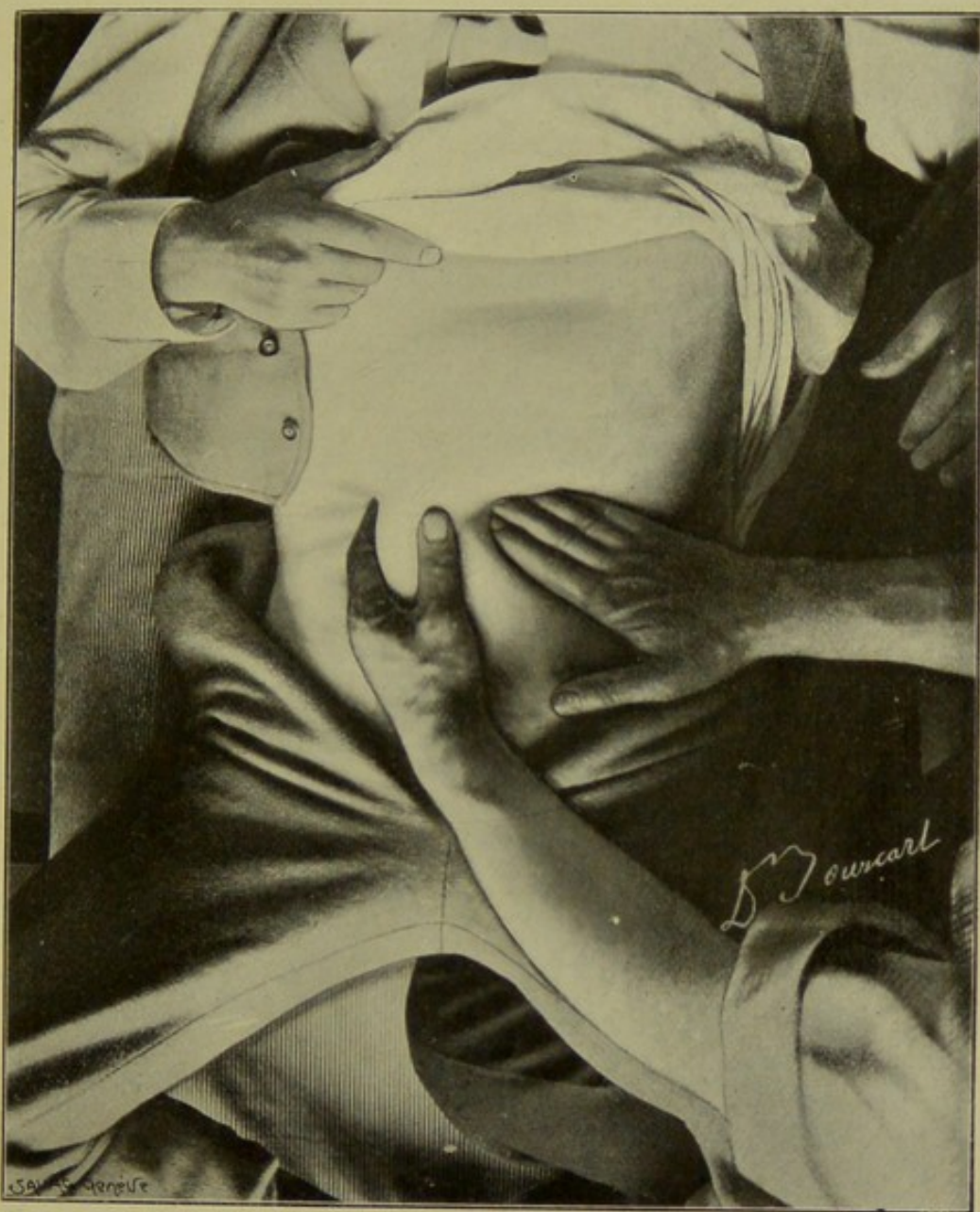



FIG. 28 (originale).

Trépidation sous stomacale à direction pylorique. Exploration des parties profondes de la région sus-ombilicale.



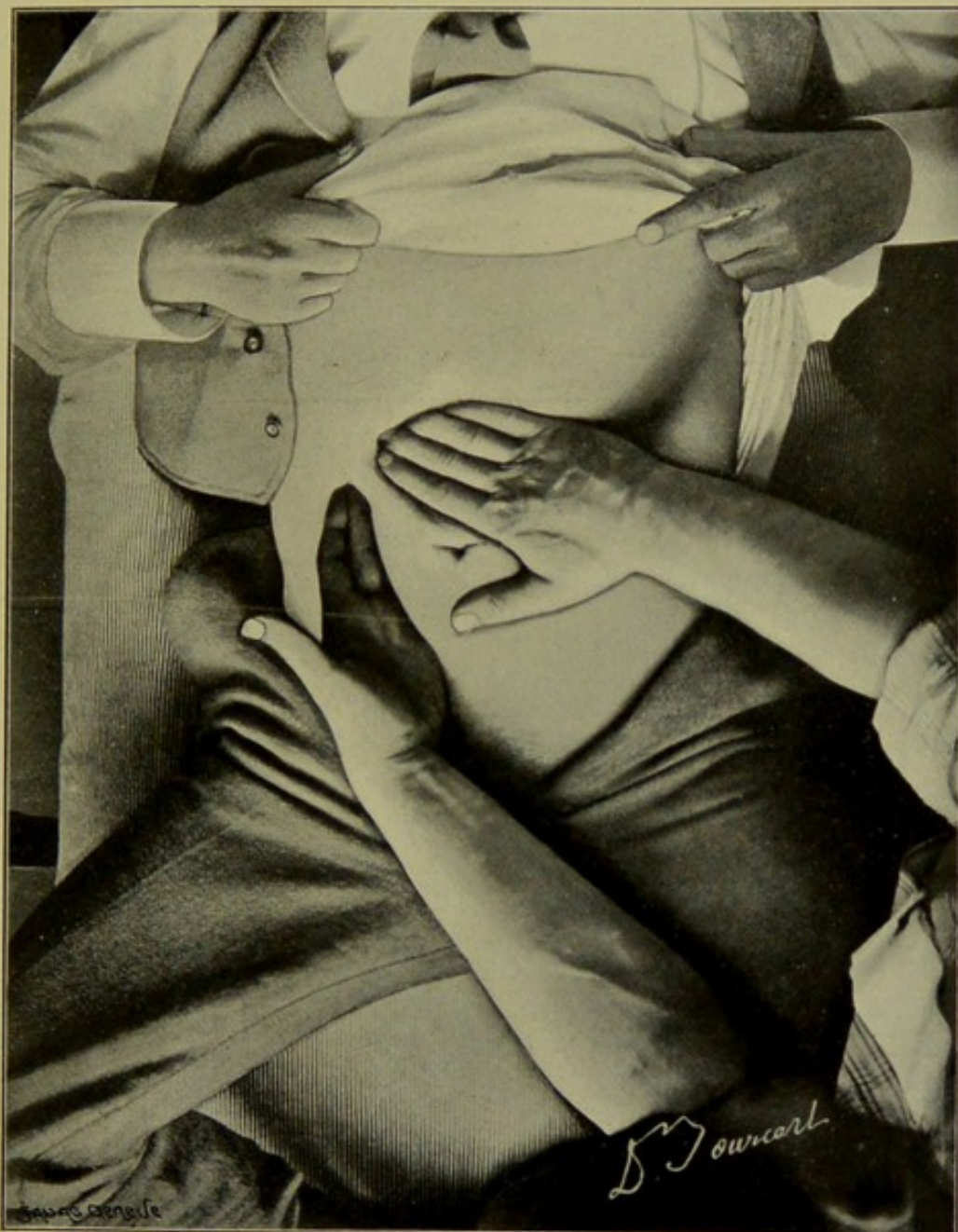



FIG. 29 (originale).

*Exploration sous-costale droite. Régions de la vésicule biliaire et du pylore.
Trépidations et vibrations.*



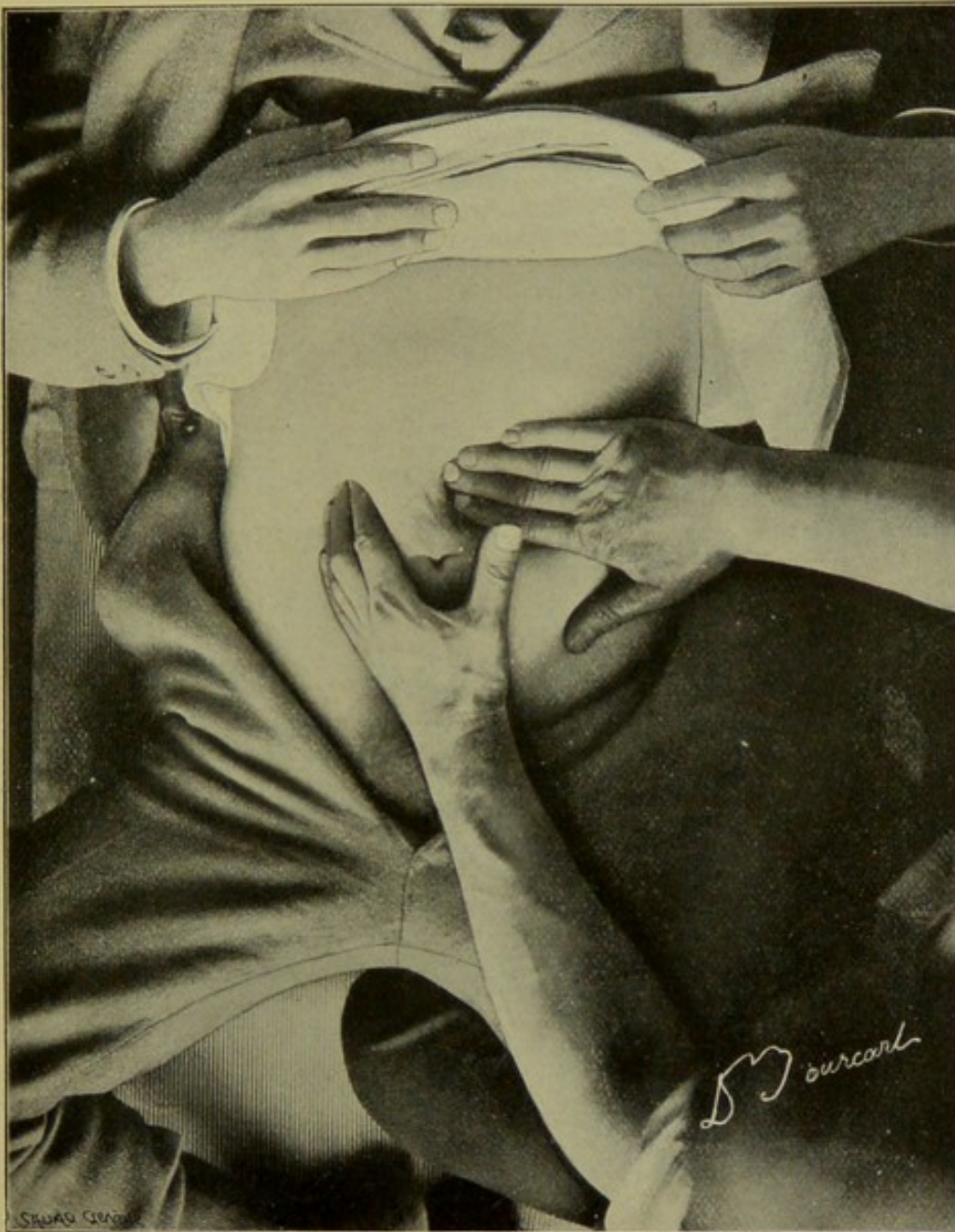


FIG. 30 (originale).

Massage et palpation de l'estomac. Refoulement du contenu vers le pylore.



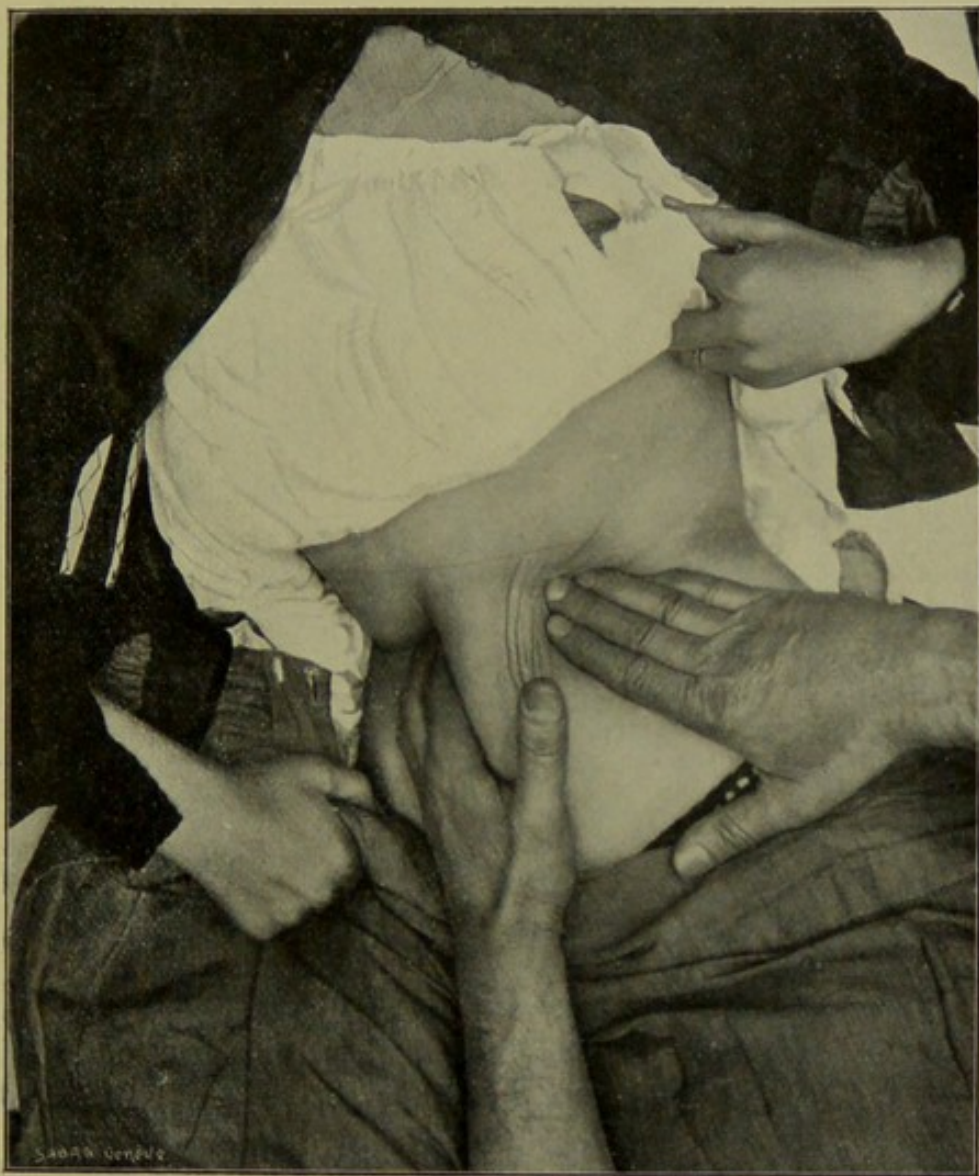

FIG. 31 (originale).

Refoulement de l'estomac vers le pylore depuis le flanc gauche et palpation.
La malade est étendue et légèrement tournée sur le flanc droit. Trépidation par la main droite introduite sous les dernières fausses côtes, la main gauche soutient et dirige l'estomac.



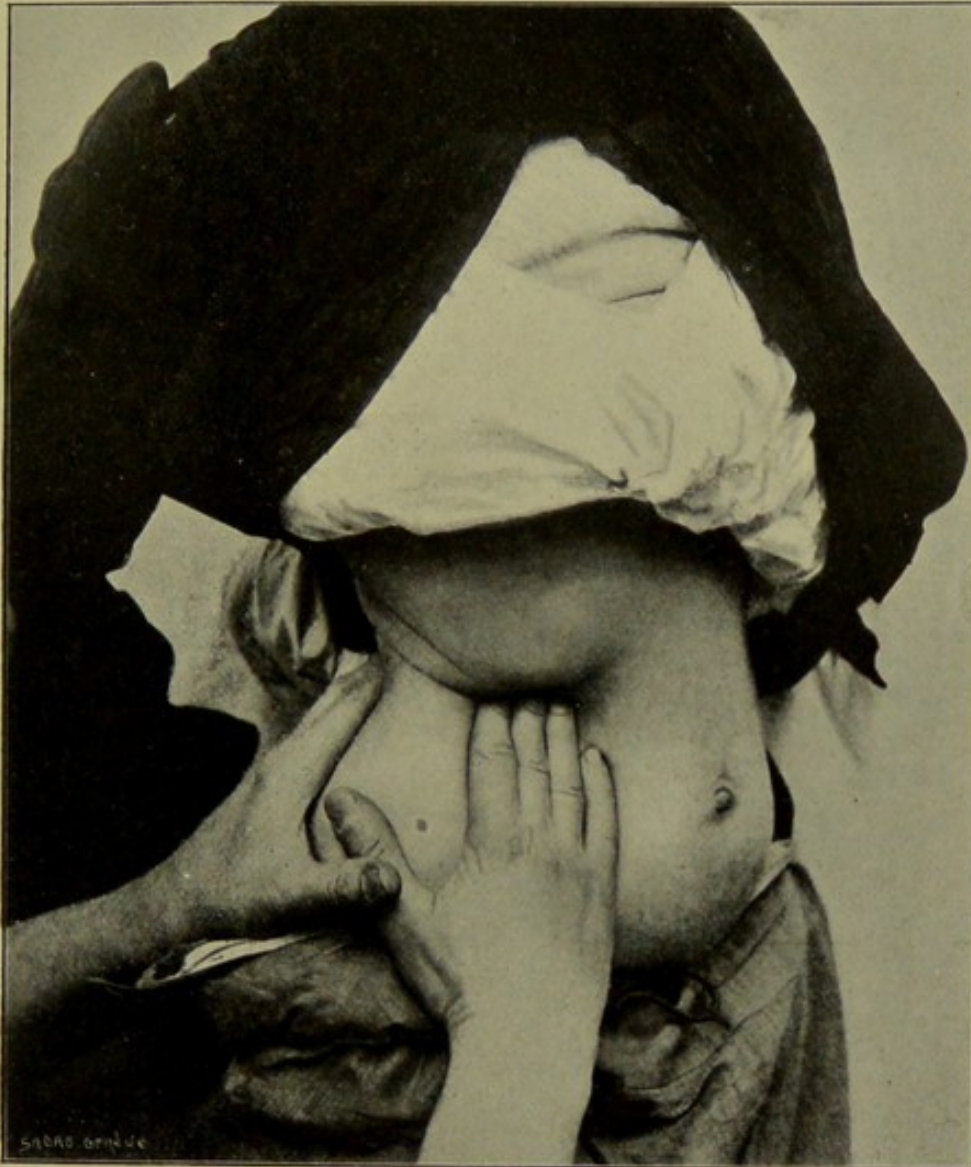



FIG. 32 (originale).

Palpation du rein droit dans la station debout légèrement inclinée à droite et un peu en avant.



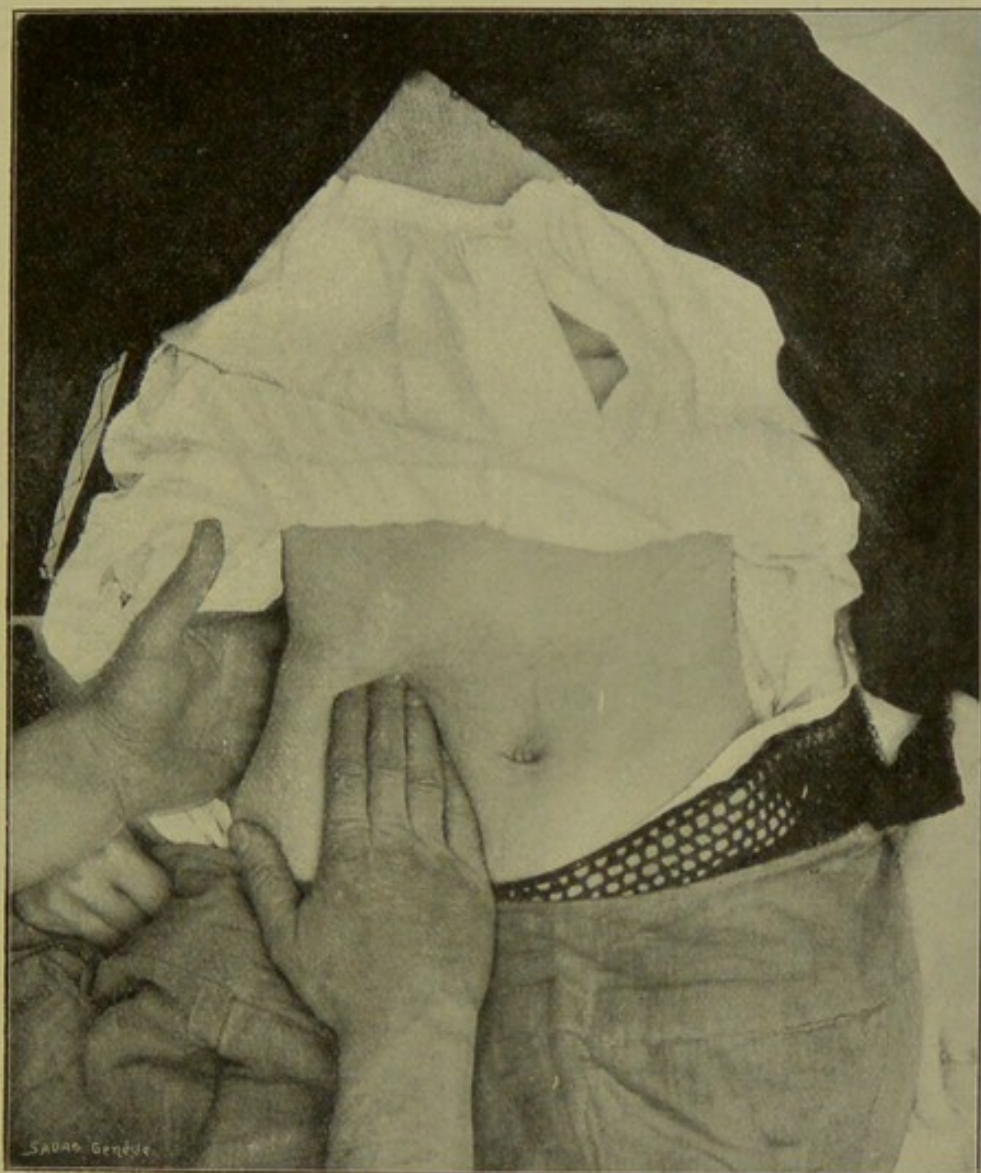


FIG. 33 (originale).


Palpation bimanuelle du rein droit dans la station demi-couchée et refoulement du rein. Trépidation, vibration.



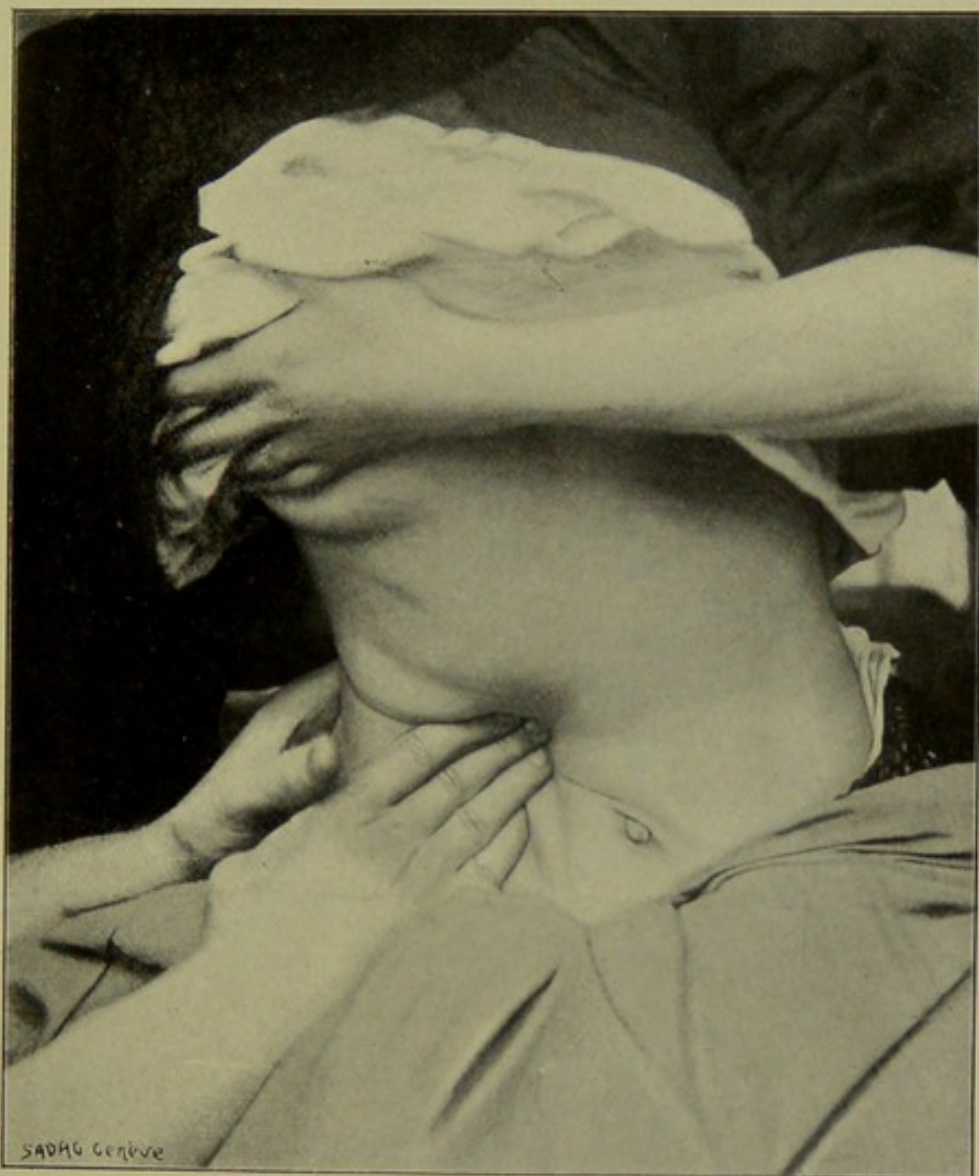

FIG. 34 (originale).

Palpation du rein droit dans la station assise inclinée légèrement en avant et à droite.



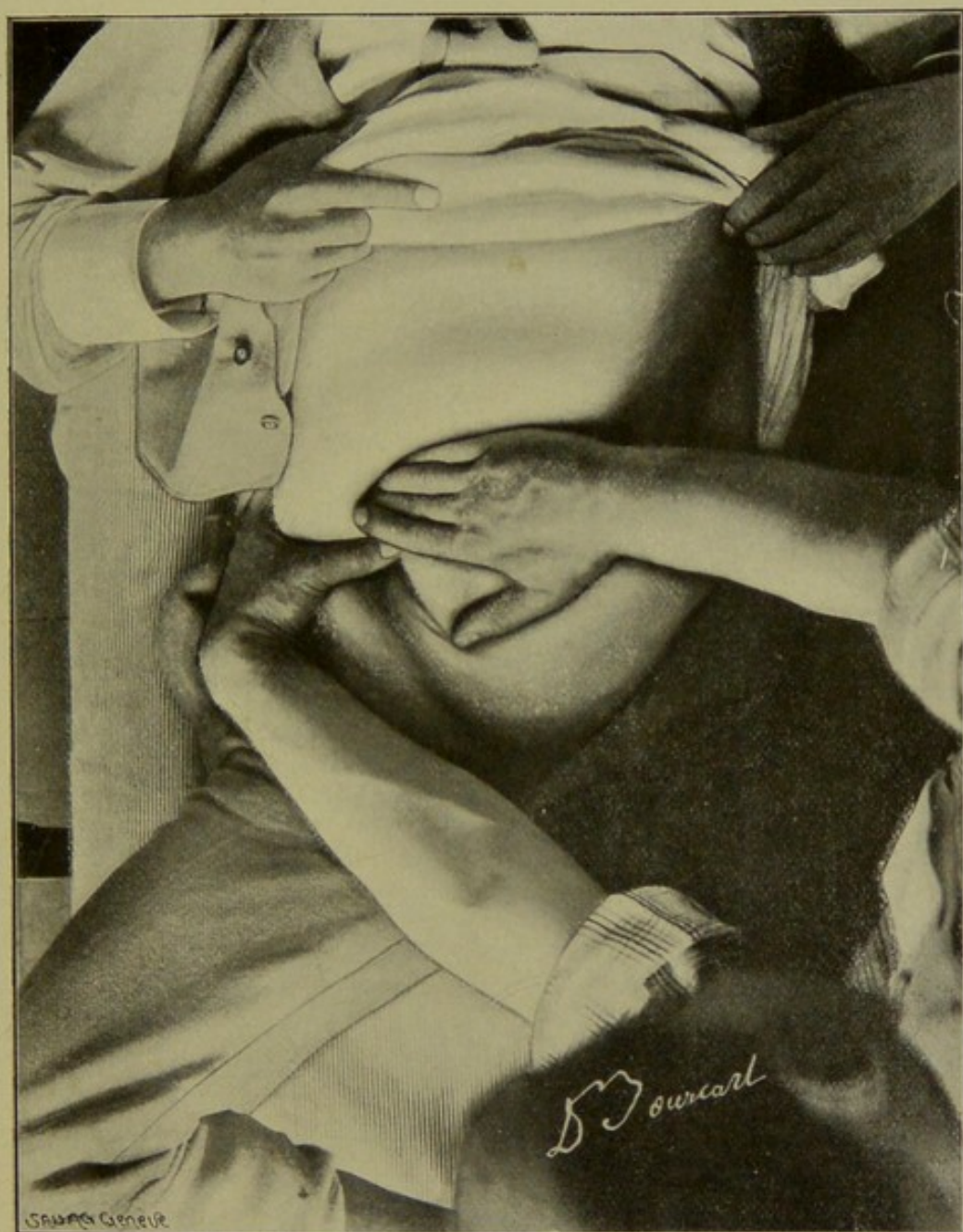


FIG. 35 (originale).

Palpation unimanuelle du rein droit depuis la gauche, « en pince de homard », par la main gauche, la main droite explore, ou aide au refoulement. Les deux mains peuvent aussi « pincer » les deux reins en même temps.



II^{me} PARTIE



CONTENU DE LA CAVITÉ ABDOMINALE

Le Rein.

Après avoir étudié le *contenant* nous allons étudier les différents organes renfermés dans la cavité abdominale, c'est-à-dire les viscéres, les vaisseaux sanguins, les nerfs et les centres nerveux. Tous ces organes sont maintenus dans la cavité dans une sorte d'*équilibre normal* les uns par rapport aux autres, si une pierre de l'édifice est déplacée, c'est-à-dire si *un organe* ou *un système* d'organes est en souffrance, *tout l'équilibre est rompu*; comme les lois de cet équilibre sont les mêmes pour presque tous les organes contenus dans la cavité abdominale, il suffira d'étudier celles de l'un d'entre eux pour connaître celles des autres. L'étude du *rein mobile* étant une des plus fertiles pour nous démontrer les lois de la *statique abdominale* nous commencerons par elle; elle nous servira *de base pour l'ensemble de cet ouvrage*, c'est pourquoi le chapitre qui va suivre sera un des plus étendus.

I. LE REIN MOBILE

Pour ce chapitre et avec l'autorisation spéciale et très aimable du *Prof. Dr Wolkow*, nous combinerons le résultat de nos observations personnelles avec le résumé de l'ouvrage si intéressant et si complet qu'il a publié en 1899 en collaboration du *Dr Delitzin*¹; je l'en remercie très vivement ici. Ces messieurs se sont livrés à de nombreuses expériences et recherches sur plus d'une centaine de cadavres, ils ont employé pour cela des moyens absolument scientifiques et originaux, leur livre est en outre enrichi de la littérature la plus complète sur le sujet. L'original est écrit en russe, nous nous sommes servis de la traduction allemande parue en 1899 chez l'éditeur Auguste Hirschwald de Berlin.

§ 1. Généralités.

Pourquoi le rein est-il, de tous les organes abdominaux, le plus sensible et le plus prompt à réagir aux troubles produits dans l'*Équilibre intra-abdominal*? En établissant un schéma de la statique normale du ventre, il a été facile de trouver les différents facteurs qui contribuent à rompre l'équilibre et attribuer à chacun d'eux leur part dans la néphroptose; ainsi nous étudierons l'influence du re-

¹ *Die Wanderniere*. Ein Beitrag zur Pathologie des Intraabdominalen Gleichgewichtes. Exper. anatom. Studien von MM. Wolkow u. S. N. Delitzin prof. a. d. k. milit. Med. Akad. — St. Petersbourg. — Berlin: Aug. Hirschwald.

lâchement des parois abdominales, le ventre en besace, l'ascite, la déplétion brusque de la cavité à la suite de l'accouchement, les prolapsus, les hernies, les entéroptoses, les changements de poids et de volume des différents organes, etc., et nous apprendrons quel est leur rôle dans le déplacement du rein.

Nous verrons que les différentes recherches de Wolkow et Delitzin, leur ont montré que le facteur actif ou physiologique, qui maintient le rein dans sa place normale, ne doit être recherché uniquement ni dans ses ligaments péritonéaux, ni dans les replis du tissu cellulaire sous-péritonéal qui les entourent (fascia præ- et rétro-rénaux), ni dans ses vaisseaux, ni dans l'atmosphère graisseuse, mais bien dans l'ensemble des conditions qui concourent à amener l'équilibre normal intra-abdominal. Nous verrons ensuite qu'un deuxième facteur, passif et anatomique de la fixation provient de la disposition des régions même auxquelles les reins sont fixés et le long desquelles ils peuvent descendre, nous voulons parler ici de la forme des loges rénales situées dans la paroi abdominale postérieure.

Nous ne nous étendrons pas sur les descriptions bien connues de la fréquence du rein mobile et des particularités qui ont été observées à ce sujet dans de nombreuses statistiques ; ainsi la prédominance de cette lésion dans le sexe féminin, sa plus grande fréquence à droite qu'à gauche ; nous verrons plus loin ses rapports avec l'âge des sujets ; *Le Ray*, *Peter*, *Polinowski*, *Albarran* et d'autres ont décrit ses caractères héréditaires si intéressants, d'autres ont recherché ses relations avec les différentes régions géographiques ; l'influence des occupations et de la manière de vivre, le nombre des accouchements, les traumatismes, l'amaigrissement, les ptoses, les hernies ont donné lieu à de nombreux travaux. Dans leur travail les auteurs ont exposé les différentes hypothèses émises sur la cause de la néphroptose, les unes se basant sur des raisons anatomiques, d'autres sur des raisons physiologiques, d'autres encore sur une insuffisance congénitale de développement de l'individu.

La variété de toutes ces théories, qui sont bien connues, et qui auront plus loin l'occasion de revenir souvent sous notre plume, mon-

trent quelle incertitude règne encore sur l'étiologie de cette affection, et l'on peut se demander pourquoi parmi tous les organes de la cavité abdominale le rein se déplace plus fréquemment que tous les autres, pourquoi plus souvent à droite qu'à gauche, pourquoi chez les femmes plus que chez les hommes, pourquoi on retrouve cette lésion chez toute une série de membres de la même famille, soit chez les parents, ascendants et descendants.

Pour donner plus de clarté aux différentes recherches, il est bon de faire une description aussi complète que possible de l'*anatomie topographique* du rein et de ses moyens de fixation, en tenant compte pour cela des nombreuses recherches exécutées sur le cadavre dans différentes positions; car l'on n'a que fort peu considéré jusqu'à présent dans les traités d'anatomie descriptive et topographique, que les rapports des organes pendant la vie (station verticale ou couchée, état de réplétion ou de vacuité de la cavité abdominale, etc.) n'étaient pas toujours tels qu'on les trouve sur la table de dissection, ou dans la position horizontale pendant les opérations.

Les reins, comme nous le savons, sont situés dans la partie supérieure du tronc, et leur position est bien plus élevée qu'on ne se l'imagine généralement; ils se trouvent jusque dans le domaine du thorax osseux, dépassant légèrement la 12^{me} côte de leur pôle inférieur, sans franchir de beaucoup le niveau de la ligne reliant les extrémités des dixièmes côtes.

D'après *Recamier* les reins sont appliqués à la paroi postérieure du squelette osseux du thorax, de telle façon qu'ils ne se séparent que peu de la douzième côte; leur segment supérieur ou thoracique ne peut être atteint ni par la palpation, ni par les opérations, leur segment inférieur, au-dessous de la douzième côte n'est recouvert que des parties molles de la région lombaire; leurs rapports avec les côtes, le diaphragme, la plèvre et les poumons sont donc très importants (voy. fig. 36, 37, 38 et 39).

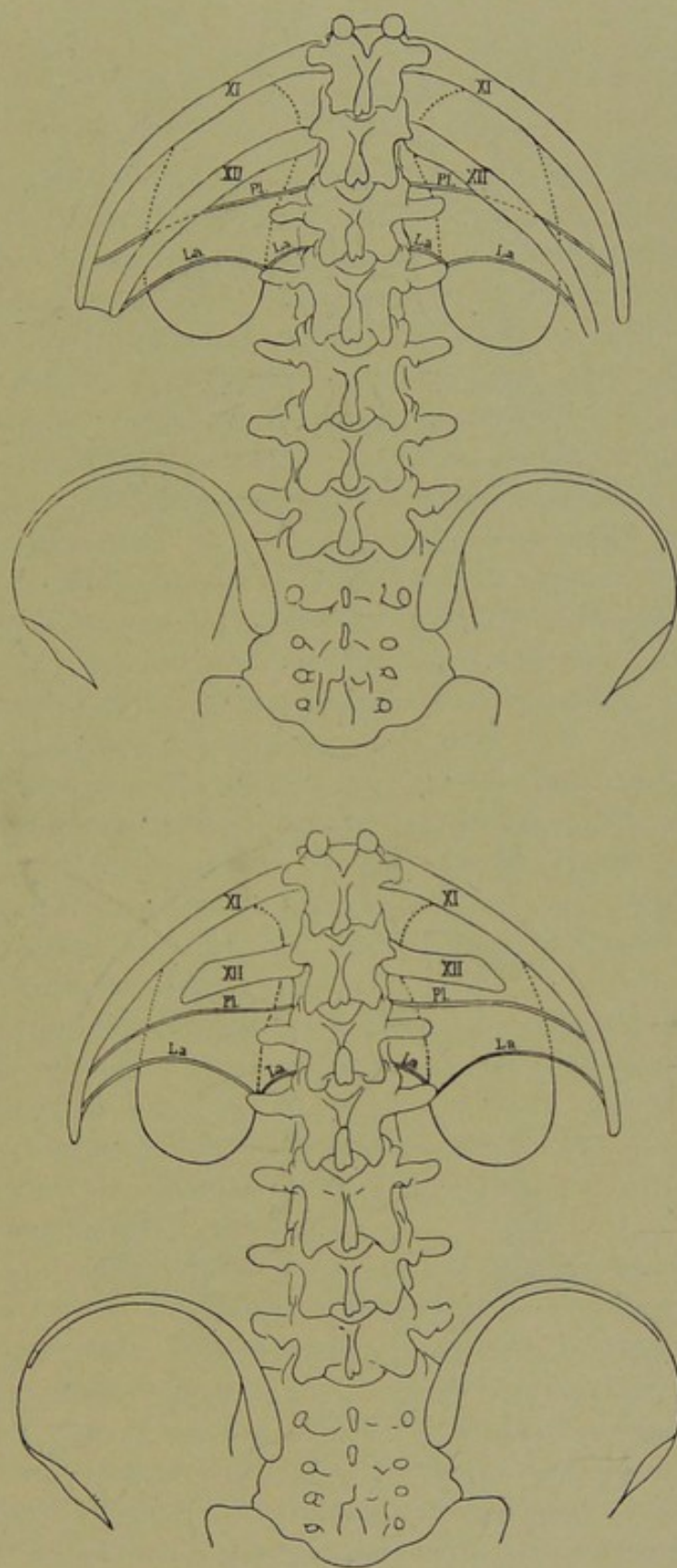


FIG. 36 et 37.

Topogr. des reins (région lombaire) d'ap. Farabeuf (ex. Wolkow et Delitzin).
 Rapports des reins avec le squelette et avec une XII^e côte longue (fig. 36) et
 une XII^e côte courte (fig. 37) et les limites inférieures du *diaphragme*. La = lig.
 arqués de Haller. — Pl = Plèvre.

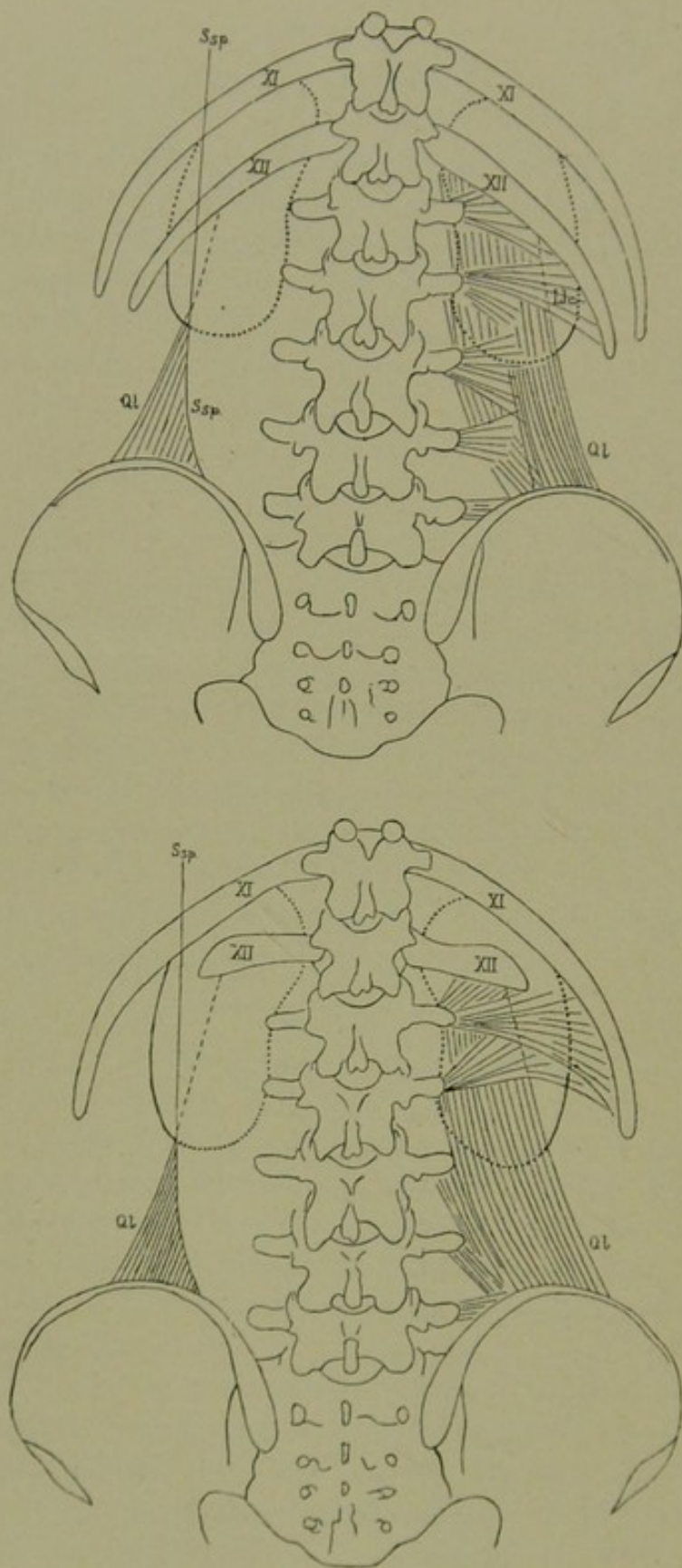


FIG. 38 et 39.

Topographie des reins du côté de la région lombaire, d'après Recamier et Farabœuf. (Ex. Wolkow et Delitzin.) Rapp. des reins avec le squelette. — (Ssp. = muscle sacrospinal. — Ql = carré des lombes. — Lle. = ligam. lumbocostal.) Fig. 38, rapport avec longue XII^e côte; fig. 39 avec courte XII^e côte.

Dans la cavité abdominale, les reins sont situés en dehors du sac péritonéal, dans un espace rétropéritonéal, et placés des deux côtés de la colonne vertébrale, occupant là un espace ou enfoncement spécial appelé *niches* ou *loges rénales paravertébrales*.

Ils répondent en arrière et en bas à un angle arrondi, formé par la réunion des parois musculaires de cette loge (les muscles qui la composent sont le psoas, le carré des lombes, et les parties lombaires et costales du diaphragme) ils ont au-dessus d'eux la voûte du diaphragme, et en dehors ils sont recouverts en partie par des portions extrapéritonéales de certains organes de la cavité abdominale.

Les reins sont dirigés obliquement l'un par rapport à l'autre, de façon que si les lignes de leurs surfaces étaient prolongées mentalement elles se rencontreraient en arrière de la colonne vertébrale sous un angle de 60 à 80 degrés, cet angle variant cependant, surtout d'un rein par rapport à l'autre (voy. fig. 52, p. 116).

Les axes verticaux des reins ne sont pas non plus parallèles, leurs extrémités supérieures se rapprochent de la ligne médiane du corps et regardent un peu en arrière, les pôles supérieurs du rein ont donc une tendance à converger l'un vers l'autre, et à se trouver plus en arrière que les pôles inférieurs, position qui, comme nous le verrons plus loin, favorise le déplacement.

Les *loges rénales* sont généralement bien marquées, on s'en rendra facilement compte en examinant dans son *Atlas* la reproduction des coupes faites par *Pirogoff*, sur des cadavres congelés; elles se présentent comme deux enfoncements situés de deux côtés de la colonne vertébrale, leurs parois sont arrondies, leur extrémité inférieure est angulaire.

La paroi supérieure, fournie par le diaphragme, se réunit à la paroi postérieure sous un angle obtus; très profonde et très accentuée dans sa partie supérieure, la loge rénale se termine à la partie inférieure en se rapprochant de la crête iliaque et en s'aplatissant de plus en plus; à ce niveau, la colonne vertébrale lombaire présente, comme on le sait, une convexité antérieure très accentuée, et les muscles qui s'en détachent, proéminent fortement en avant, spécialement le psoas; le carré des lombes ne descend pas perpendiculairement, mais, comme on peut le voir dans les coupes, il se dirige obliquement en bas et en avant, de telle façon que son extrémité inférieure avance plus du côté de la cavité abdominale que son extrémité supérieure. L'apla-

tissement de la loge rénale est plus ou moins accentué, néanmoins la saillie du psoas au-dessus de l'apophyse transverse de la deuxième vertèbre lombaire, est quelquefois suffisamment marquée, pour qu'elle ait pu être considérée comme un obstacle à la descente, sorte de marche d'escalier que le rein doit franchir avant d'arriver plus bas. Comme on peut le voir sur les moulages en plâtre de la cavité abdominale, les loges ne diminuent pas seulement dans le sens longitudinal en s'aplatissant, mais encore dans le sens transversal par la direction oblique du psoas (voy. fig. 40 et 41 et pages 190 à 194).

Le rein repose dans la loge que nous venons de décrire brièvement, et sur laquelle nous reviendrons encore, enveloppé dans du tissu cellulo-graisseux; cette masse grasseuse (atmosphère grasseuse) s'infiltré partout, dans les interstices qui séparent l'organe des parois de sa loge, un peu trop large pour elle, et lui forme un véritable coussinet (voy. fig. 42).

Cette accumulation de tissus graisseux, à laquelle de nombreux auteurs ont voulu faire jouer un rôle très important de soutien et de fixation, se retrouve aussi dans d'autres régions, ainsi au pourtour de la vessie.

En bas, elle se réunit, sans limites bien définies, aux tissus cellulaires situés en arrière du côlon descendant ou ascendant et se continue jusque dans la fosse iliaque — en haut et en dehors elle s'infiltré dans le tissu graisseux sous-péritonéal du diaphragme et des parois abdominales latérales; en dedans elle se continue avec les tissus de même nature situés en avant de la colonne vertébrale.

Au niveau du diaphragme, l'atmosphère cellulo-grasseuse s'insinue par un orifice triangulaire à travers ce muscle et met ainsi en rapport le tissu cellulaire sous pleural avec les tissus périrénaux, et forme ainsi un chemin que pourront suivre les abcès périnéphrétiques pour pénétrer dans la cavité pleurale.

De fines travées fibreuses traversent en différentes directions l'atmosphère grasseuse du rein pour s'attacher à sa capsule fibreuse; d'après *Récamier* elles seraient surtout développées au niveau des deux côtés de l'organe et minces à ses surfaces, permettant ainsi à celui-ci de se détacher plus facilement des régions avoisinantes.

Les vaisseaux qui traversent l'atmosphère cellulo-grasseuse sont très nombreux, nous en reparlerons plus loin.

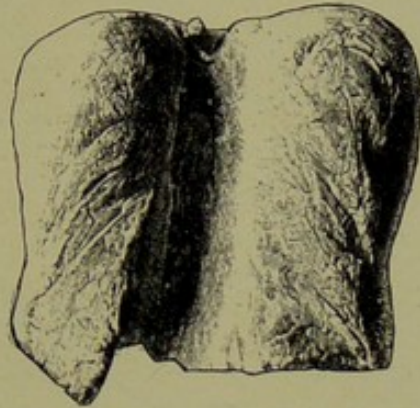


FIG. 40.

Vue postérieure d'un moulage des loges rénales d'un cadavre d'une femme, avec des *reins impalpables* prise pendant la *position horizontale* du sujet.

La forme des loges rénales paravertébrales est surtout conique et se rétrécit vers le bas. La courbure de la colonne vertébrale, le relief du muscle psoas et des dernières côtes sont très bien marqués.

(Ex. Pl. XVI, fig. 1, Wolkow et Delitzin.)

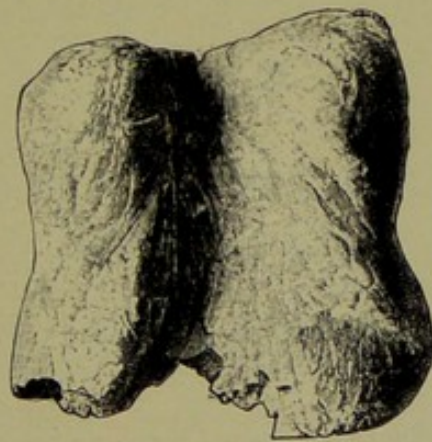


FIG. 41.

Même que la précédente, mais dans la *position verticale* du sujet.

La forme des loges rénales est plus cylindrique; elles sont plus «ouvertes» vers le bas, plus aplaties et plus larges. La convexité de la colonne vertébrale et le relief du psoas sont moins marqués.

(Ex. Pl. XVI, fig. 2, Wolkow et Delitzin.)

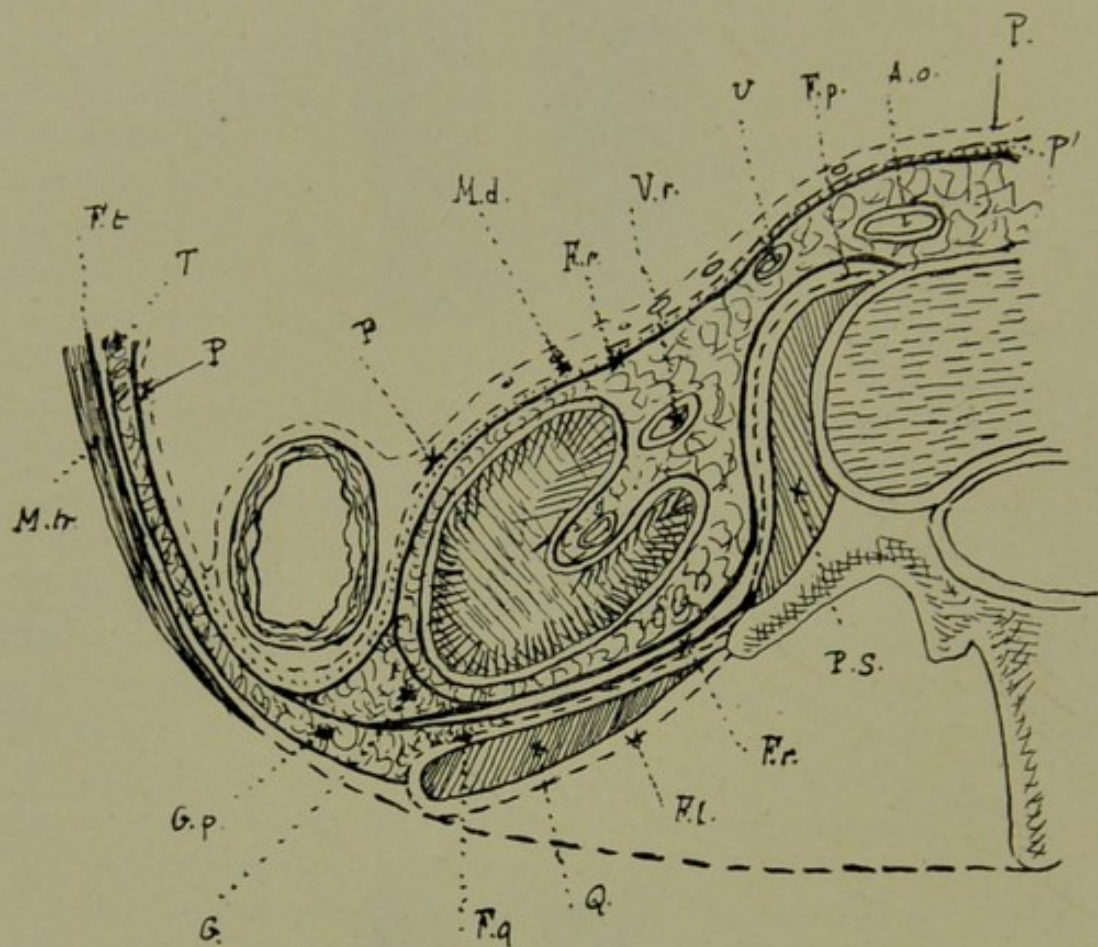


FIG. 42.

Rapport du rein gauche.

(Extrait *Traité de Chirurgie* DUPLAY ET RECLUS, d'après *W. et D.* et d'après *Gerota*.)

Ar. = art. rénale gauche. — Ao. = aorte. — Cd. = côlon descendant. — Fp. = fascia du psoas. — Fl. = fascia lombo-dorsal. — Fq. = fascia du carré des lombes. — Ft. = fascia transversalis. — G. = capsule graisseuse du rein. — G. p. = masse graisseuse para-rénale. — P. = péritoine. — Vr. = veine rénale gauche. — U. = urètre. — Md. = mesocôlon descendant. — Ps. = muscle psoas. — Q. = muscle carré des lombes. — Fr. = fascia renalis. — Mt. = muscle transverse.

§ 2. Etude de la topographie du rein du côté de la région lombaire.

Sans vouloir nous étendre sur les rapports topographiques du rein étudiés par la région lombaire, il sera néanmoins important de se rappeler que le rein normal n'atteint jamais la crête iliaque et que les rapports du rein avec la colonne vertébrale dépendent de deux facteurs: la grandeur de la glande et la hauteur spéciale des différents corps vertébraux qui l'intéressent.

Quant à la douzième côte, elle n'est pas un point de repère absolument fixe, car elle peut varier de longueur et même manquer (voy. fig. 14 et 15).

Nous connaissons déjà ses rapports avec les parties molles; quant au *diaphragme*, les reins, ou plutôt les capsules surrénales, ne sont que partiellement en rapport avec lui, et plus spécialement le rein gauche, le rein droit étant recouvert en partie par un lambeau du foie; le rein gauche se trouverait donc plus directement exposé à l'action du diaphragme pendant les mouvements inspiratoires.

§ 3. Topographie des reins en examinant ceux-ci par la cavité abdominale.

Si nous étudions les rapports du rein par la cavité abdominale, nous voyons, en ouvrant soigneusement le ventre et rabattant à droite et à gauche les parois, que le rein gauche n'est recouvert que par quelques anses intestinales qui se laissent facilement refouler vers la droite; tandis qu'à droite, il faut pour apercevoir le rein relever le foie vers le haut et attirer à gauche les anses de l'intestin grêle et souvent même encore la partie moyenne du duodénum, le « replis hépatique » du côlon ascendant et le commencement du côlon transverse refoulé vers le bas; à droite on aperçoit donc d'abord les deux tiers supérieurs du rein, et à gauche les deux tiers inférieurs.

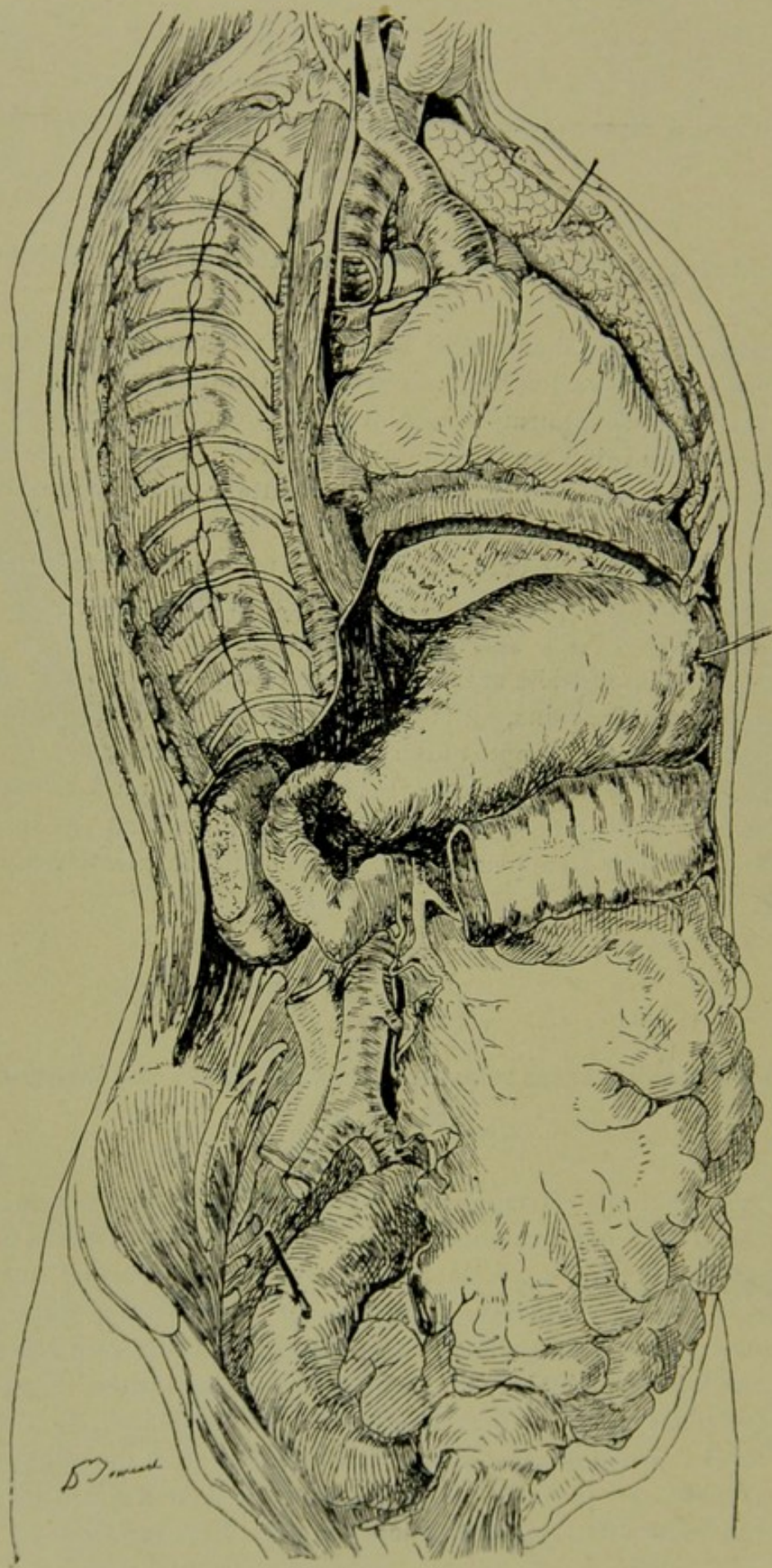


FIG. 43 (originale).

Rapports du duodénum et du rein droit.

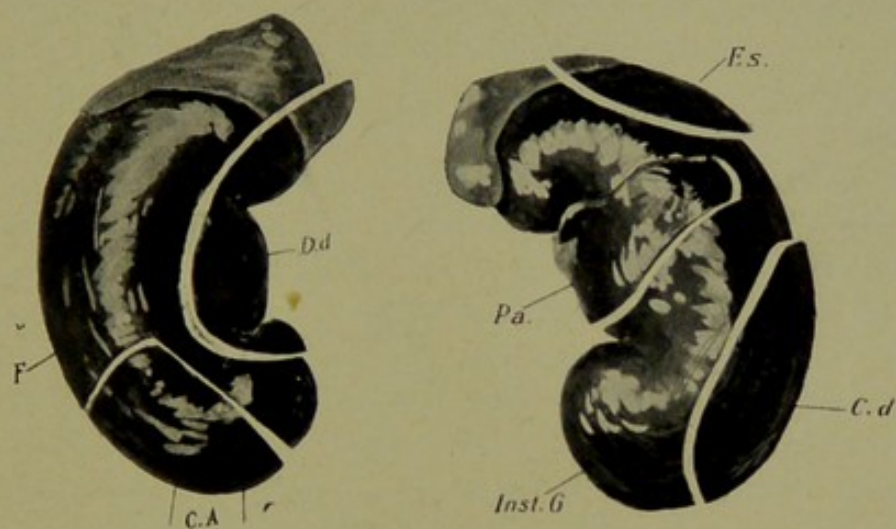


FIG. 44 et 45.

Topographie des reins prise du côté de la cavité abdominale.

(D'après Wolkow et Delitzin, pl. IV, fig. 1 arrangée par Dr B.).

Surfaces de contact des reins avec les organes avoisinants dans les conditions normales (*Rauber*).

C. A, C. d. = surfaces coliques. — Dd. = surfaces duodénales. — F. = surface hépatique. — Inst. G. = intestinales. — Es. = stomacales. — Pa. = pancréatiques.

Ces surfaces peuvent naturellement plus ou moins varier.



Comme nous le savons, la face antérieure du rein ne regarde pas directement en avant, mais sa direction est oblique non seulement en avant mais encore en dehors. Au devant de la face antérieure du rein droit, se trouvent la portion descendante du duodénum, l'angle droit du côlon et le lobe droit du foie; au devant du rein gauche une partie du pancréas, l'angle gauche du côlon, une série d'anses de l'intestin grêle, une portion plus ou moins considérable de l'organe étant encore en rapport avec la rate et le côlon descendant.

Les extrémités supérieures du rein supportent encore les capsules surrénales; cependant ces dernières ont une tendance marquée à s'avancer vers sa face antérieure et médiane. *Rauber* a divisé la face antérieure des deux reins en différentes surfaces; pour le droit, en: surface hépatique, duodénale, colo-mésocolique, et supra-rénale — et pour le rein gauche en: région gastrique, pancréatique, mésocolique, liénale et supra-rénale (voy. fig. 44 et 45).

Les rapports des reins avec ces différents organes varient suivant la position de l'individu, l'état de réplétion ou de circulation, soit dans les conditions physiologiques normales, soit dans les conditions pathologiques.

Le *côlon ascendant*, atteint, en sortant de la fosse iliaque, le pôle inférieur du rein correspondant, mais il ne fait dans la plupart des cas que l'atteindre et ce n'est que par exception qu'il le recouvre légèrement; il oblique alors en haut et en dedans, c'est-à-dire vers la gauche: soit en franchissant le rebord interne du rein, soit en lui étant directement appliqué (voy. fig. 46).

Au moment de son passage dans le côlon transverse, il se sépare du domaine du rein pour former le repli du côlon ascendant, soit dit le *repli hépatique*.

Le *duodénum* est intimement appliqué à la partie médiane et antérieure du rein droit, et cela par la surface postérieure de sa portion descendante (voy. fig. 43).

L'ouverture du canal cholédoque se trouve exactement au niveau de la partie médiane du hile du rein (*Weisker*). On peut donc chercher là une des causes de l'ictère par rétention qui complique parfois les néphroptoses droites¹ (voy. fig. 47 et 48). L'étendue du contact du *duodénum* avec le rein présente de nombreuses variétés individuelles,

¹ Voir article *Rein* dans WIDE et BOURCART.

qui dépendent de la longueur plus ou moins accentuée de la portion moyenne de cet intestin, de son état de réplétion ou de vacuité et du rein lui-même. C'est par la même raison que dépendra la distance à laquelle la portion descendante du duodénum pourra « éloigner » du rein, la branche montante du côlon ; elle pourra même la refouler dans certains cas jusqu'au delà du pôle inférieur de cet organe — par contre, si le côlon ascendant est plus dilaté, il pourra alors repousser le duodénum dans la direction de la colonne vertébrale.

Le duodénum aussi bien que le côlon ascendant, sont en rapports

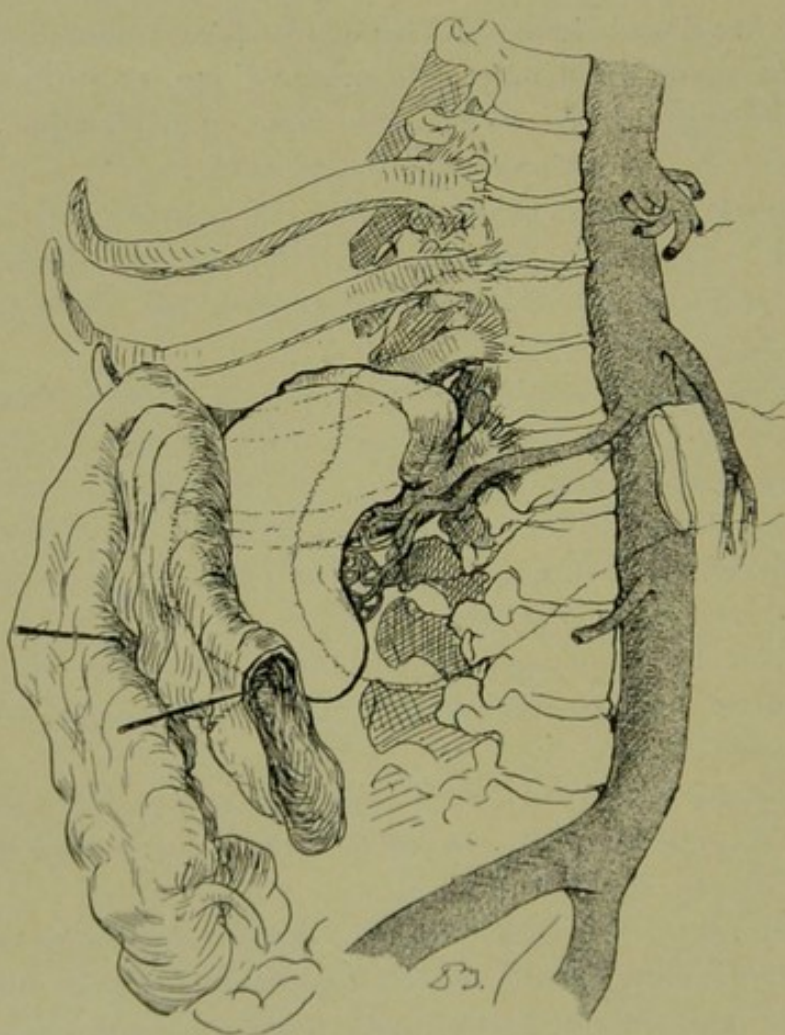


FIG. 46 (originale).

Rapports du rein droit avec le côlon ascendant, les dernières côtes, le duodénum (pointillé). Disposition des vaisseaux rénaux droits.

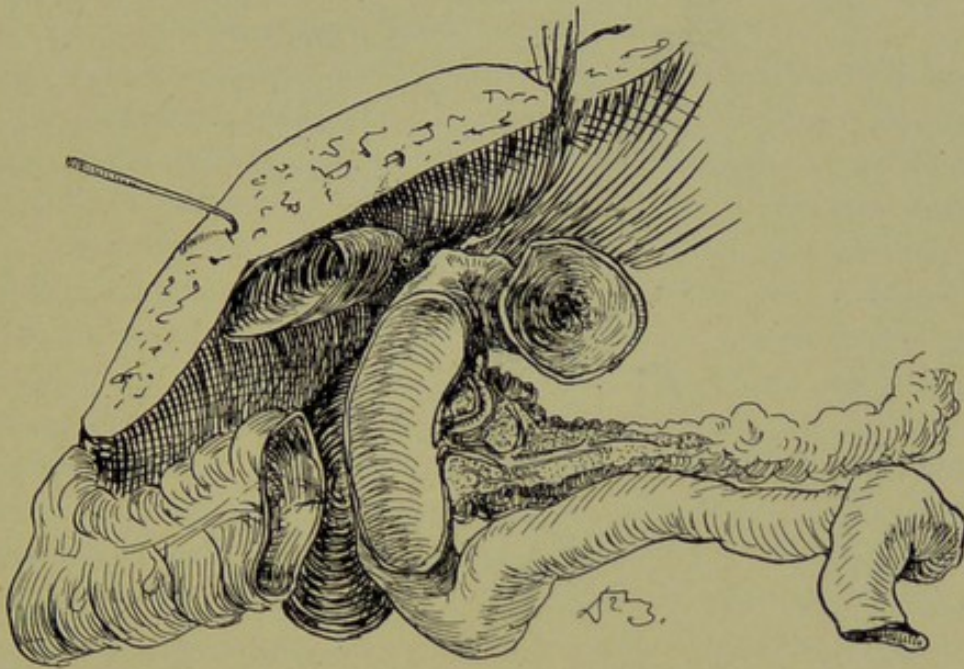


FIG. 47 (originale).

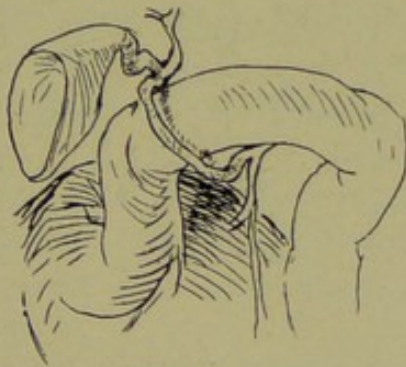


FIG. 48.

Rapports du foie, du duodénum, de l'angle hépatique (1^{re} partie) avec le rein.

Trajet du canal cholédoque. Position normale du duodénum par rapport à l'estomac.

Fig. 47, vue antérieure, fig. 48, vue postérieure, du canal cholédoque.

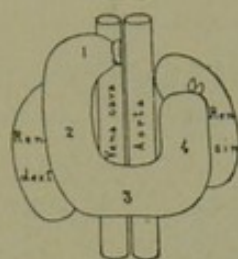


Fig. 1.

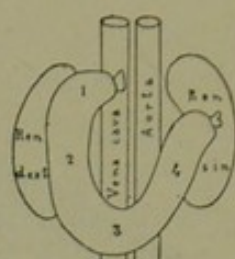


Fig. 2.

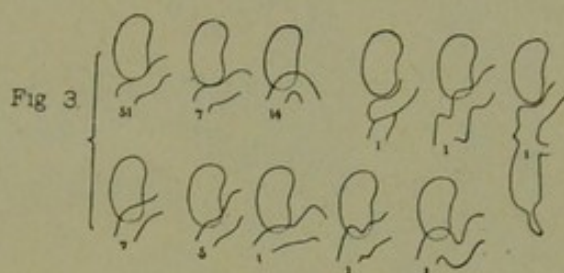


Fig. 3.




Fig. 4.

FIG. 49.

Rapports des reins avec le duodénum et le gros intestin.

(Ex. *Wolkow et Delitzin* d'après *Jonnesco et Helm*).

Fig. 1 et 2. Variantes les plus fréquentes des rapports du duodénum. (*Jonnesco*.)

Fig. 3 et 4. Rapports des reins avec le gros intestin. Les petits chiffres placés au-dessous des figures indiquent la fréquence relative des rapports observés par *Helm*.

très intimes avec le rein par leurs surfaces postérieures *extrapéritonéales*, et sans interposition d'aucun revêtement péritonéal quelconque, c'est-à-dire de redoublement de feuillets.

Les avis des auteurs sont très partagés sur la grandeur, la forme et les différentes directions des diverses portions ou régions du duodénum; tandis que les uns conservent les anciennes divisions en trois régions, aboutissant perpendiculairement les unes dans les autres :

R. horizontale supérieure, R. horizontale inférieure et R. verticale; les autres attribuent à la troisième région une direction oblique ascendante et lui ajoutent encore une quatrième région se dirigeant obliquement en haut et à gauche; d'autres ne veulent pas entendre parler de ces divisions arbitraires et donnent au duodénum en entier une forme circulaire ou plutôt de « croissant, » dont les extrémités seraient plus ou moins rapprochées l'une de l'autre (voy. fig. 47 et 49).

Jonnesco (anat. topogr. du duodén.), divise le duodénum en quatre segments: 1^o Courbure supérieure hépatique, 2^o portion descendante, 3^o portion préaortique, 4^o portion ascendante; entre la 2^{me} et la 3^{me} région, il existe une courbure angulaire qu'il appelle: *angle duodénal*; puis entre la 4^{me} région et le commencement du jejunum une deuxième courbure appelée *angle duodéno-jejunal* (voy. fig. 47).

La forme du duodénum varie suivant la position de l'angle duodénal et la longueur de la portion préaortique; si celui-ci est très élevé et celle-ci très allongée, le duodénum aura une forme d'U, si le contraire a lieu chez tous deux, il prendra une forme en V.

L'enfant présente toujours le type circulaire, l'adulte la forme en V ou en U (voy. fig. 49).

La dernière portion, qui se jette dans le jejunum, offre aussi de grandes variétés, quant à sa longueur et à ses rapports; son extrémité extérieure peut arriver jusqu'au mésocôlon transverse et même être entourée par celui-ci.

Le passage de la forme circulaire enfantine à la forme plus ou moins en fer à cheval de l'adulte, est due au développement du pancréas, les extrémités du duodénum, entre lesquelles est comprise cette glande, s'écartant et s'éloignant l'une de l'autre. Les différentes formes et variétés du duodénum dépendraient donc des variétés de développement de la tête du pancréas. (*Tchaussow.*)

D'après *Toldt* cette diversité de forme dépendrait aussi des pressions exercées sur le duodénum par le développement du côlon as-

cendant qui s'applique directement contre lui. Le duodénum, malgré ces différentes descriptions présentera toujours le type d'un tuyau recourbé, qui rappelle celui des tuyaux des cabinets à coupe-vent ou syphons, dont l'une des extrémités est toujours pleine d'eau et empêche le refoulement des gaz délétères; on s'expliquerait ainsi, grâce à cette disposition ingénieuse, pourquoi les gaz intestinaux ne refluent pas normalement dans l'estomac, malgré toutes les lois physiques, et l'ouverture du pylore, le péristaltisme de l'intestin ne semblant pas suffisant pour donner une solution à la question; l'obstacle, il est vrai, n'est que de minime résistance, comme on le voit dans les cas pathologiques. En résumé les rapports du rein droit, du côlon et du duodénum sont donc les suivants (*Jonnesco*): la portion descendante du duodénum est toujours franchement prérénale, elle pénètre directement sous le foie sur la surface antérieure du rein et lui est généralement intimement appliquée; plus loin, lorsque le rein est recouvert par le côlon ascendant, ou plutôt par l'angle hépatique de ce côlon, différents événements peuvent survenir: 1° Si la portion prérénale du côlon n'a pas de méso-, la branche montante du gros intestin s'étendra au devant de la portion moyenne du duodénum, et il se trouvera que le rein, le duodénum et le côlon seront en rapports très intimes entr'eux; 2° s'il y a un mésentère, leurs rapports sont beaucoup plus lâches. Dans le premier de ces cas, le revêtement péritonéal s'étendra de la surface antérieure du rein vers la gauche, exactement au-dessus de l'anse hépatique et accolera celle-ci à la portion ascendante du duodénum, qu'elle recouvrera et fixera au rein droit (voy. fig. 66 et 67, p. 134 et 135).

Dans le second cas, au contraire, ce revêtement péritonéal se continue sur le mésentère de l'anse hépatique du côlon et cette dernière masquera en la recouvrant la portion descendante du duodénum.

Si l'angle duodénal ne se trouve pas situé trop bas, l'anse qui lui répond pourra être légèrement dépassée par le pôle inférieur du rein; si cet angle est situé trop bas, le pôle inférieur du rein se trouvera au-dessus d'elle.

Les rapports du *duodénum* et du *rein gauche* sont bien plus variables — il n'y a jamais contact plus ou moins intime entre ces deux organes, il suffit d'une légère traction sur le duodénum de gauche à droite pour le séparer de ses relations normales avec le rein gauche.

Le duodénum en forme d'U est en rapport avec une grande surface

de ce rein, spécialement avec son tiers inférieur et même souvent avec la moitié de sa face antérieure, tandis que le duodénum en forme de V n'est que très peu en contact avec la glande urinaire, et seulement par une portion limitée à l'extrémité duodéno-jéjunale, elle n'atteint ainsi que faiblement la surface antérieure du rein gauche et quelquefois même seulement son rebord médian.

Les deux portions verticales du duodénum méritent donc le nom de rénales, mais la droite bien plus que la gauche. D'après les observations de *Testut*, la quatrième portion du duodénum s'applique au-devant de la région médiane du rein gauche, de ses vaisseaux et de l'uretère.

Nous avons vu que la portion descendante du duodénum, en dehors de ses rapports de contact avec le rein droit ne lui est pas absolument fixée, mais possède une certaine liberté, dépendant, soit de son état de réplétion propre, soit de l'état du côlon ascendant (voy. fig. 50, 53 et 54). La portion descendante du duodénum, malgré l'absence

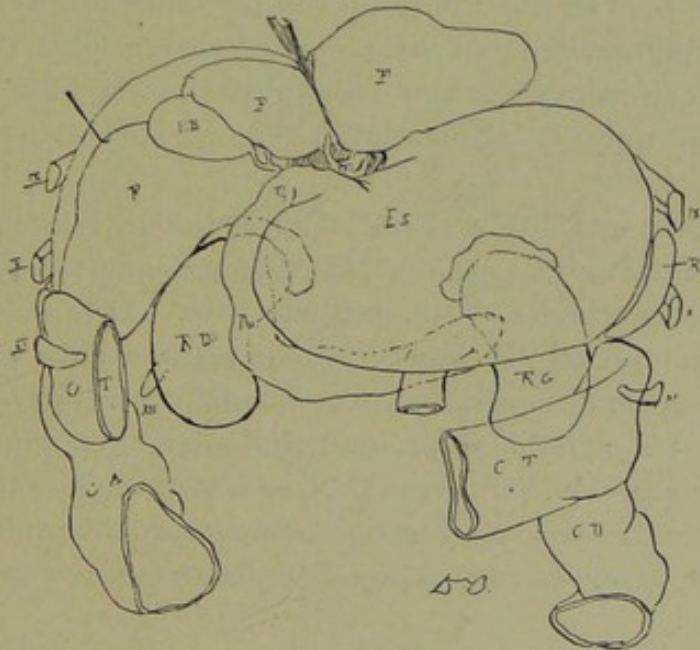


FIG. 50 (originale).

Rapports schématiques des reins du côté de la cavité abdominale avec l'estomac et le duodénum.

d'un mésentère est donc douée d'une plus ou moins grande liberté, quoiqu'elle paraisse posséder des moyens de fixation importants. Cette mobilité a lieu dans une direction horizontale, elle dépend de l'état de réplétion du côlon ascendant, et peut avoir une étendue de près de 4 centimètres. La portion la plus immobile est celle qui est enclavée dans l'angle formé par l'aorte abdominale et l'artère mésentérique supérieure, c'est ce que l'on appelle la portion inférieure ou préaortique du duodénum. Il reste encore sur la surface du rein droit, un espace situé entre la superficie « colique » et la superficie « duodénale, » qui est recouvert par la partie correspondante du *lobe droit du foie*; en soulevant celui-ci on pourra voir facilement cette surface « hépatique, » son étendue est néanmoins très inconstante. Le rein droit n'est jamais (normalement) en rapport avec les anses jéjuno-iléales de l'intestin grêle.

Les rapports du rein droit et de la veine cave inférieure méritent de nous arrêter; tandis que le pôle supérieur du rein se dirige en haut et en dedans, la veine cave chemine vers la partie droite du centre tendineux du diaphragme, rein et veine tendant à se rapprocher ainsi de plus en plus; le rein droit est situé plus près de la veine cave que le rein gauche de l'aorte, celle-ci restant plus sur la ligne médiane, il s'en suit que la veine rénale droite est plus courte que la gauche, fait qui peut avoir son importance, surtout pour les chirurgiens¹.

Nous avons mentionné plus haut d'après *Rauber* une surface rénale gauche en contact avec l'estomac, la plupart des auteurs admettent le contact du rein gauche et de l'estomac (voy. fig. 45 et 50). *Luschka* prétend même que le rein gauche avec la capsule surrénale et la rate forment une sorte de coussin sur lequel viendrait s'appuyer l'estomac (voy. fig. 52 et 56); *Hofmann* prétend qu'il n'entre en contact avec le pôle supérieur du rein, que lorsqu'il est en état de réplétion, et que pour l'estomac vide, la chose ne pourrait même pas se comprendre. *Braun* a examiné, à travers la cage thoracique débarrassée de ses organes et

¹ Nous avons eu l'occasion de rencontrer un cas de hépto-néphroptose, où le rein droit venait entraver la circulation dans la *veine cave*; la malade souffrait d'un œdème des jambes très marqué depuis de longues années, on avait attribué cet œdème à une affection cardiaque probable; il suffit de replacer les organes pour que l'œdème diminue fortement dès la première séance, et disparaisse dans la suite (voy. fig. 51).

du diaphragme, les déplacements de l'estomac et du côlon descendant dans l'hypochondre gauche, ces organes étant mis alternativement en état de réplétion ou de déplétion; d'après cet auteur, que l'estomac fût vide ou qu'il fût plein, sa partie médiane postérieure, soit donc celle qui aurait dû entrer en contact avec le rein, restait absolument à la même place sans changer de position, et par contre, la région externe et antérieure était soumise à des variations très accentuées, occupant dans l'état de réplétion toute la place qui était disponible dans l'hypochondre gauche, tandis que dans l'état de déplétion, elle reculait et s'écartait de la paroi abdominale antérieure en laissant arriver en avant la grande courbure et le coude gauche du côlon (voy. fig. 52, 53 et 54).

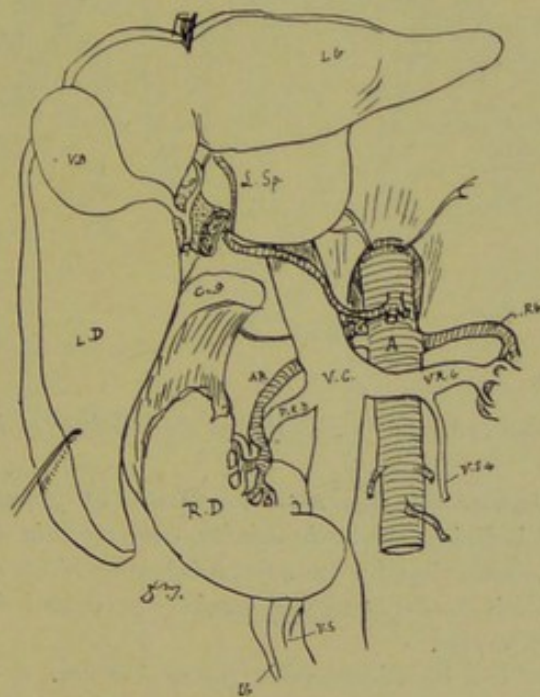


FIG. 51.

Ptose du rein droit comprimant la veine cave ascendante. Allongement du lobe droit hépatique refoulant le rein. Rapports de la veine cave et de l'aorte abdominale. (Observ. person. — fig. origin.)

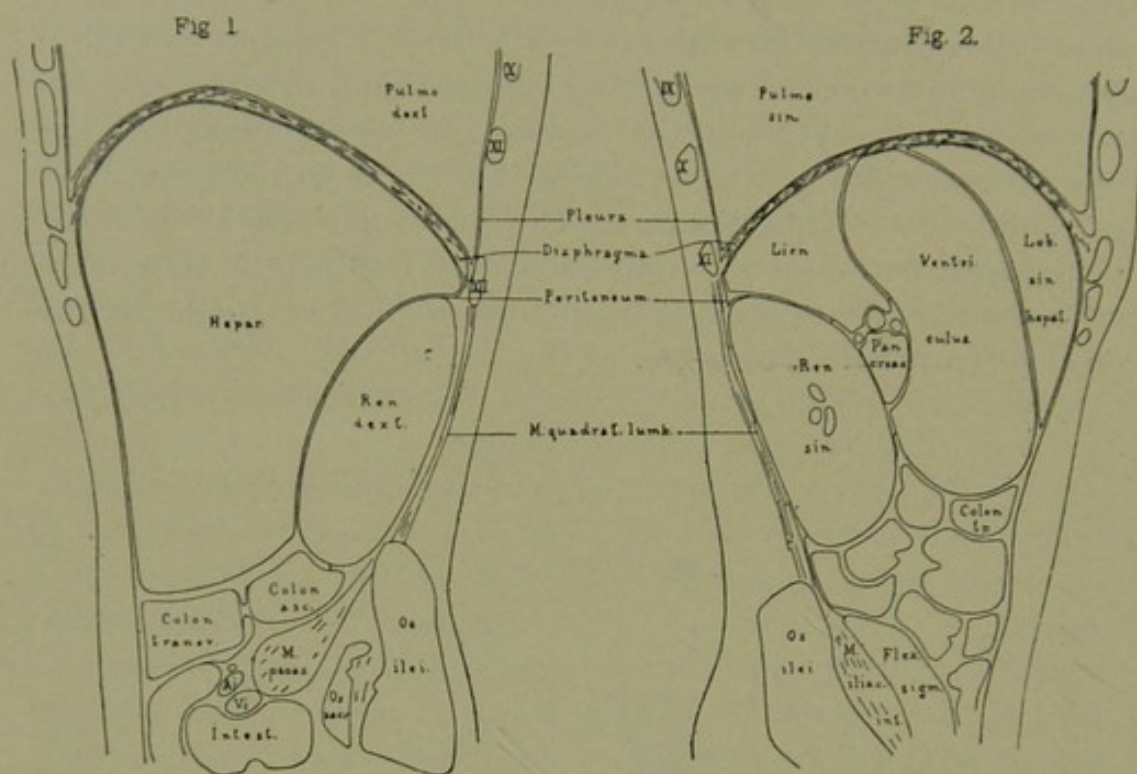


FIG. 52.

(D'après observations personnelles de Wolkow et Delitzin.)

Rapports des organes des hypochondres droits et gauches à la coupe du cadavre congelé d'un individu masculin adulte, avec un foie augmenté de volume et déplacé, et ptose rénale double. Le sujet a été congelé en station horizontale.

Fig. 1. Coupe verticale de la moitié droite du corps à 4 cm., latéralement à la ligne médiane du corps.

Fig. 2. La coupe est identique mais passe à 8 cm. de la ligne médiane. L'étude attentive en est très intéressante; pour plus de détails voir l'ouvrage de Wolkow et Delitzin, loc. cit.

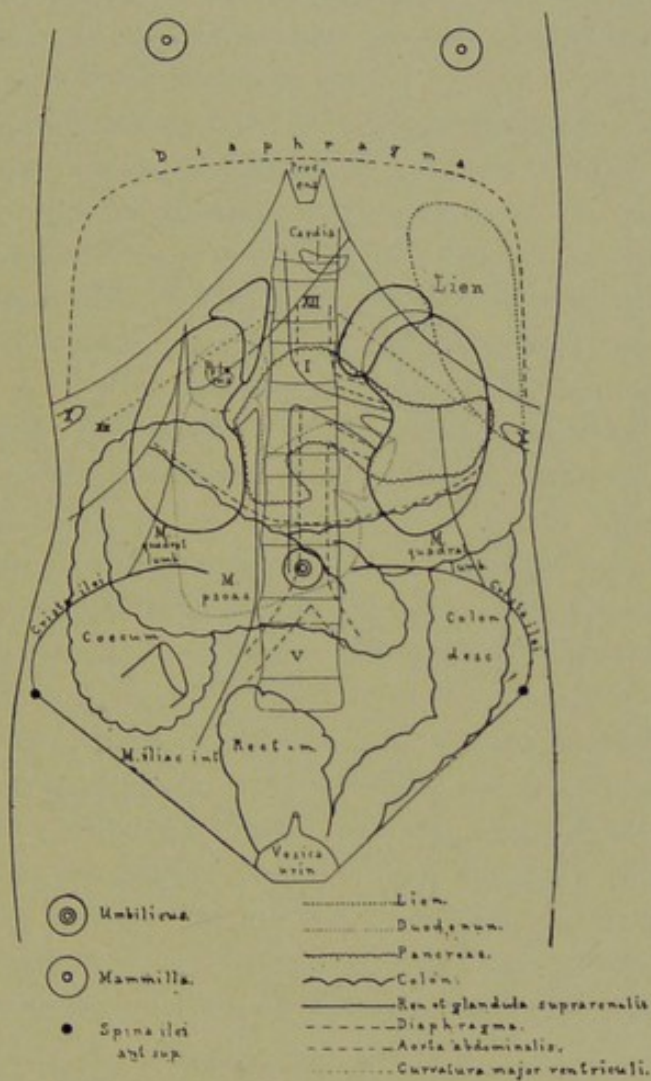


FIG. 53.

(Ex. Wolkow et Delitzin, pl. XIII.)

Topographie des reins sur des cadavres injectés avec des solutions de 12 % d'acide chromique.

Cadavre d'un enfant de 13 ans, dans la *position verticale*. Les reins sont en ptose. Le rein droit est rapproché de la veine cave.

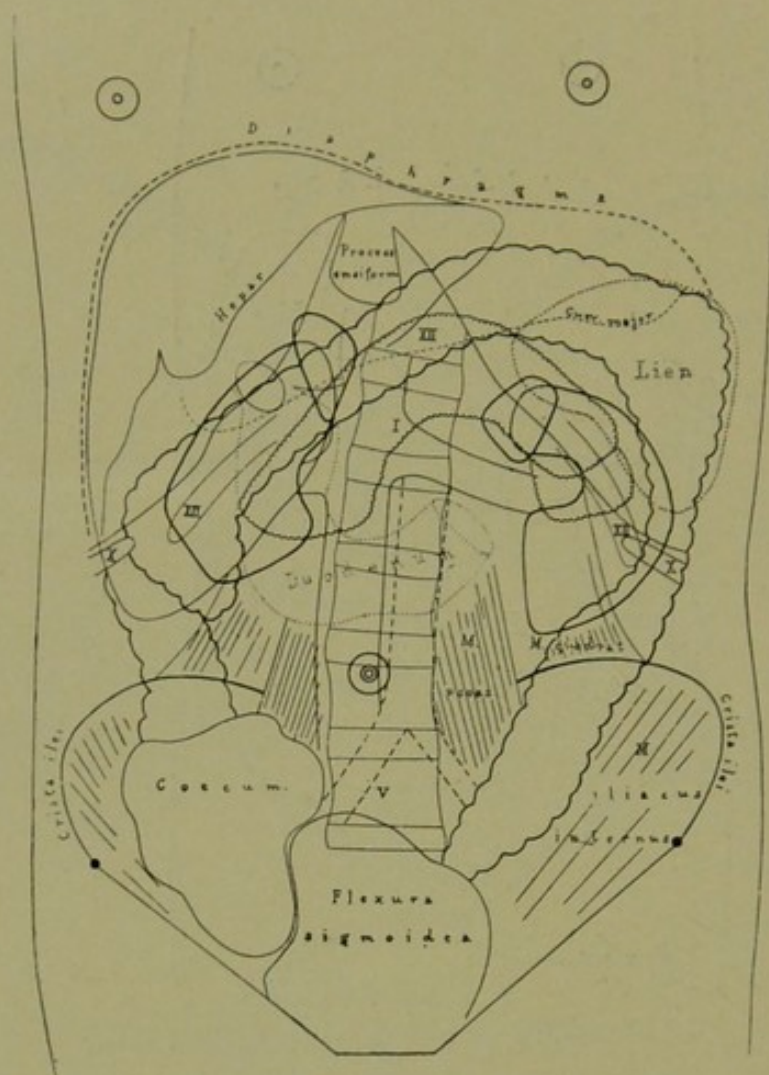


FIG. 54.

(Ex. Wolkow et Delitzin, pl. XIV.)

Topographie des reins sur des cadavres injectés avec une solution de 12 % d'acide chromique.

Cadavre d'adulte, fixé dans la *position horizontale*. Les reins étaient impalpables, une position défectueuse au moment de l'injection a courbé le cadavre vers la gauche.

Cette inspection ne suffit pas, et W. et D. ont constaté, soit dans leurs coupes de cadavres congelés, soit dans ceux injectés à l'acide chromique, soit dans les cas où ils pratiquèrent une fistule gastrique, que l'estomac était en contact plus ou moins étendu avec la paroi antérieure du pôle supérieur du rein.

Il est néanmoins intéressant de citer cette rotation de l'estomac en réplétion autour de son axe longitudinal (voy. fig. 55).

Quant aux rapports du rein avec le *pancréas*, ils sont moins importants pour nous; dans certains cas la queue du pancréas est directement appliquée sur le rein, dans d'autres, elle est plus ou moins libre et entourée par le feuillet viscéral du péritoine et se réfléchit seulement au-dessus du rein; le déplacement du rein gauche pourrait donc dans certains cas entraîner la queue du pancréas et amener des troubles dans le fonctionnement de cet organe (voy. fig. 56).

Dans la plupart des descriptions du *côlon descendant* on le décrit comme cheminant le long du bord latéral du rein gauche, débordant plus ou moins suivant son état de réplétion sur la surface antérieure de cet organe.

Il n'a que très rarement été trouvé *en dedans* du rein, il serait donc absolument irrationnel de croire, comme on l'expose généralement dans les traités, que les deux côlons (ascendant et descendant) ont respectivement les mêmes rapports avec les deux reins correspondants; comme le côlon descendant ne possède pas de mésentère chez l'adulte, ses rapports avec le rein gauche sont nécessairement très intimes et ne sont exposés qu'à des variations peu étendues (voy. fig. 49, 53, 54 et 57).

D'après *Helm* qui a très bien étudié les rapports du gros intestin avec les reins, le coude droit du côlon n'a pas l'aspect d'une coudure à angle droit, le côlon se recourbe plutôt autour du pôle inférieur du rein (anse ou courbure rénale), pour remonter ensuite obliquement en haut vers la surface inférieure du foie et former un deuxième coude (courbure hépatique) et se continuer alors dans le côlon transverse; dans d'autres cas le pôle inférieur du rein est plus ou moins recouvert par le gros intestin — nous avons vu dans certains cas, le rein entraîner ainsi, et se mettre à cheval sur cette coudure du côlon, et entraver plus ou moins le fonctionnement de l'intestin (Bourcart) (voy. fig. 58, 59 et 60).

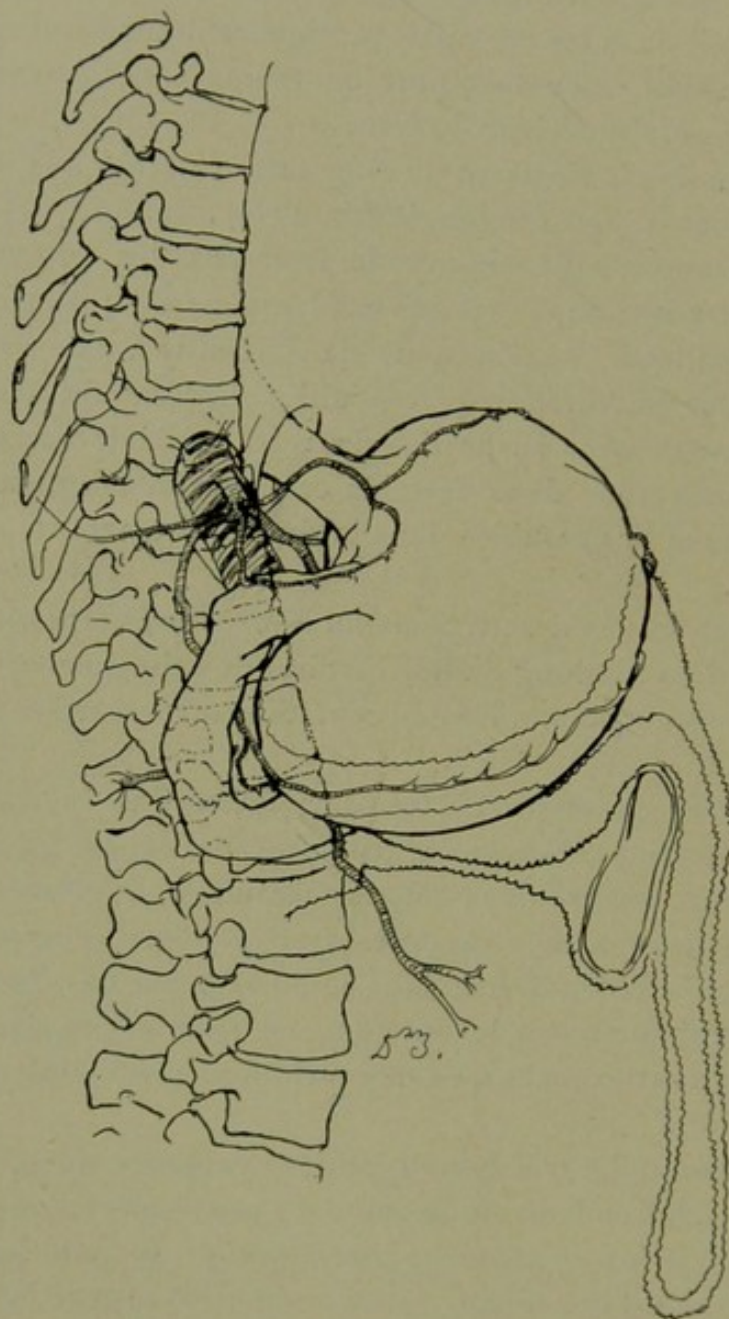


FIG. 55 (originale).

Situation de l'estomac en demi-réplétion dans la station verticale ; disposition schématique des vaisseaux et des feuilletts du péritoine (un léger défaut de dessin empêche de comprendre la configuration de l'extrémité pylorique de l'estomac).

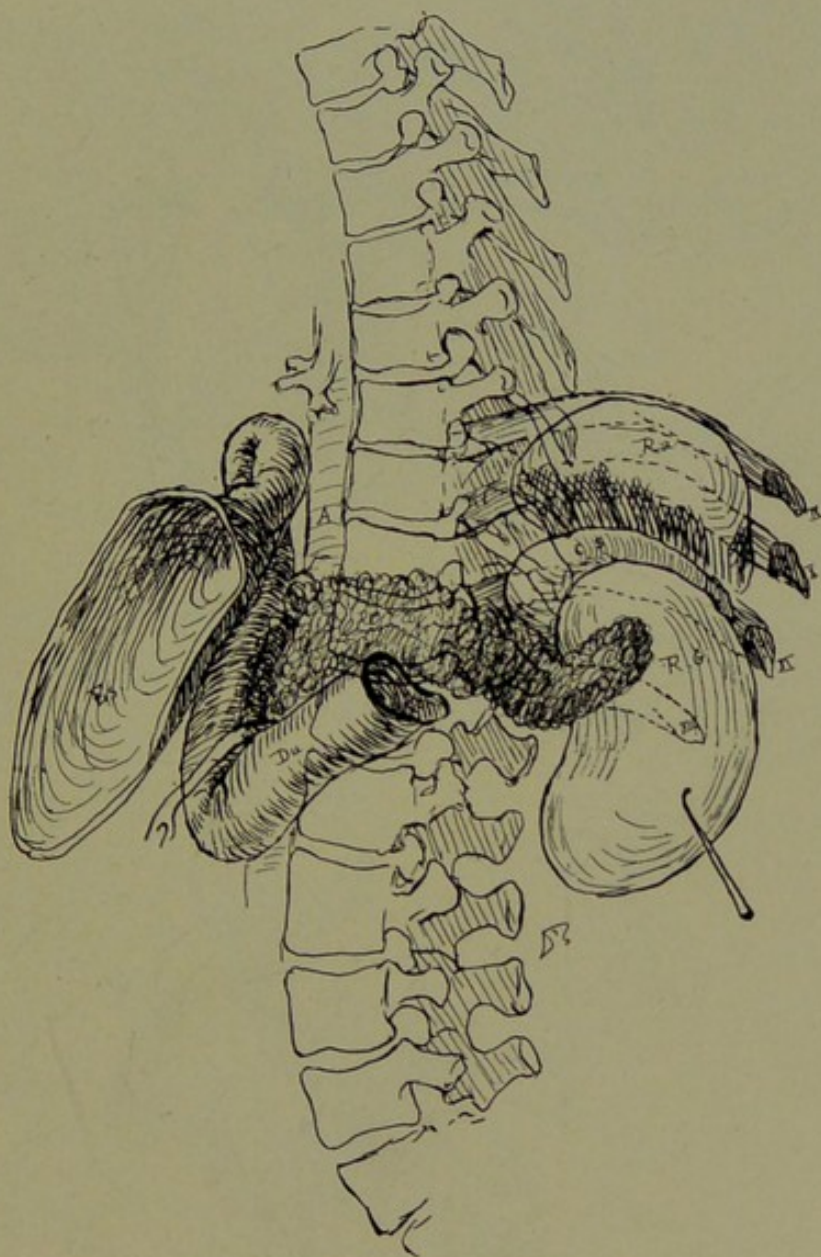


FIG. 56 (originale).

Ptose de l'estomac.

Rapports demi-schématiques du rein gauche avec la rate, le pancréas et des dernières côtes.

Rapports de l'estomac, du pylore, et de l'estomac dans la position verticale.

Rapports du duodénum avec les vaisseaux.

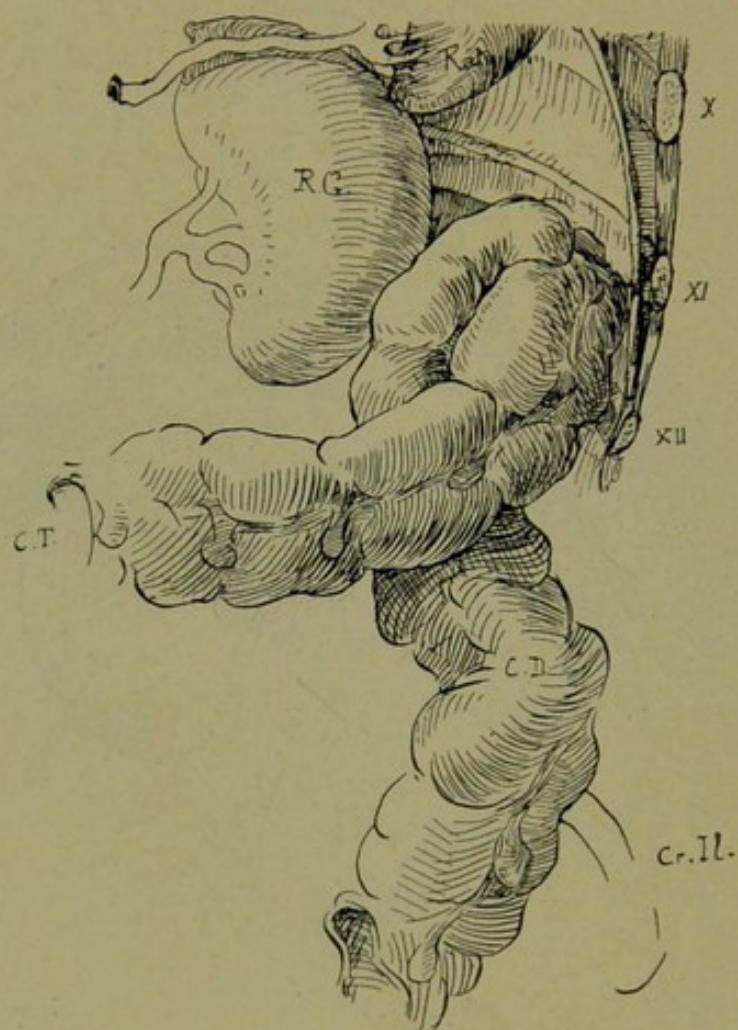


FIG. 57 (originale).

Rapports du rein gauche avec l'angle du côlon transverse-descendant. Disposition de l'angle gauche du côlon.

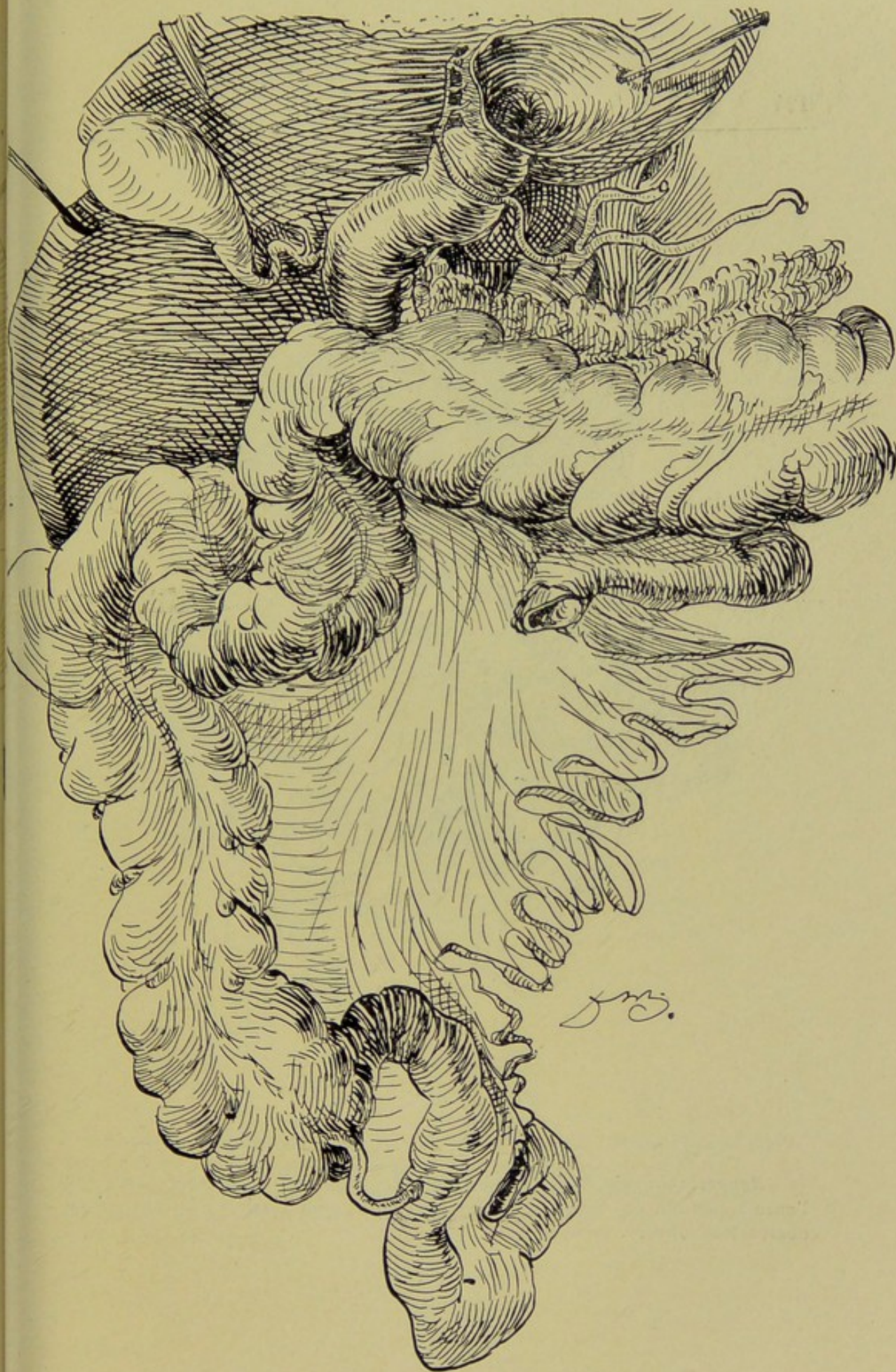

FIG. 58 (originale).

Rapports du colon ascendant et transverse avec le rein droit, la face inférieure du foie et le duodénum. Indication de l'anse hépatique du colon transverse.

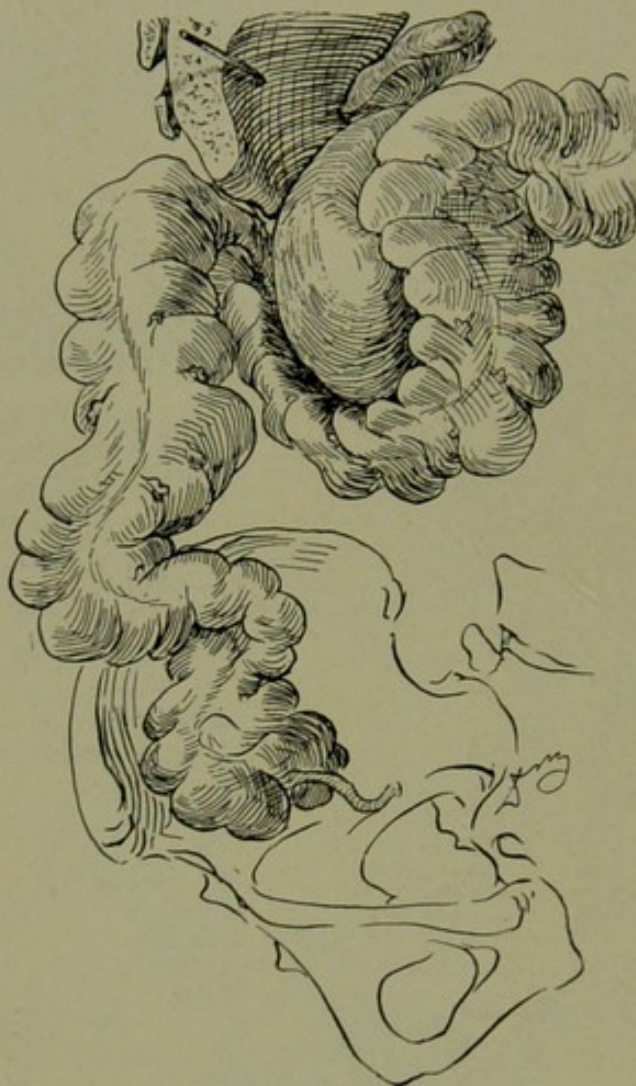


FIG. 59 (originale).

Rapports du rein droit avec le côlon. Le rein droit en ptose s'engage sur l'anse hépatique du côlon, la refoule en bas, et peut ainsi être la cause d'une obstruction (observ. personnelle).

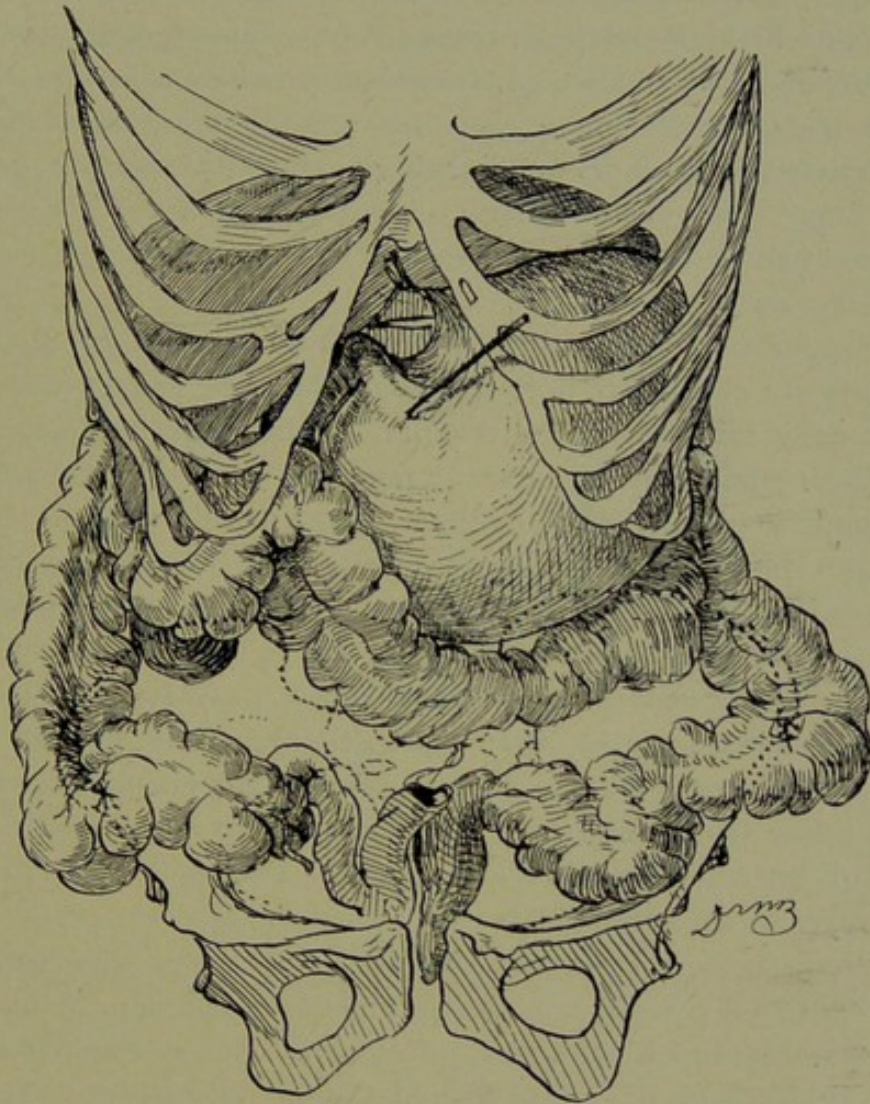


FIG. 60 (originale).

Rapports du côlon avec l'estomac, le foie et les reins. Dans cette observation le ventre est en besace, le côlon, le rein et l'estomac en ptose, ce dernier dilaté. L'angle gauche du côlon présente la disposition facilitant l'obstruction intestinale. Le rein droit glisse derrière l'anse hépatique. Les côtes sont déformées par le corset.

Le *côlon transverse* croise obliquement la surface antérieure du rein gauche tandis que le *côlon descendant* suit le rebord externe de l'organe. Quelquefois l'extrémité du côlon transverse a une direction oblique, ou bien elle coupe le rein plus bas, en recouvrant son pôle inférieur, ou n'entre même que très légèrement en contact avec lui.

Dans les ptoses, comme nous le verrons, le côlon transverse s'abaisse en avant, tandis que l'angle gauche et la portion descendante étant plus profondément et solidement fixée, il se fait un croisement sur le côlon descendant qui se trouve alors en arrière du côlon transverse (voy. fig. 53).

Les rapports du rein droit avec le côlon ascendant sont bien plus constants que ceux entre le rein gauche et l'angle gauche du côlon. Le rein droit est si bien recouvert par le lobe droit du foie, et sur une telle étendue, que les autres organes qui entrent en contact avec lui, comme le côlon et le duodénum, n'ont pas l'occasion, l'espace étant trop limité, de varier leurs rapports et de former des groupements topographiques bien différents. La *rate* est en rapport très intime avec le rein gauche, au niveau du tiers supérieur du rein (*Sappey*) ou seulement par son rebord externe (*Luschka*). Le rein en est néanmoins séparé par un léger repli péritonéal (voy. fig. 56).

Le rebord interne médian du rein gauche est encore en rapport avec le pilier du diaphragme et le commencement du *psoas*; il est distant d'un et demi centimètre environ de l'aorte abdominale; son pôle supérieur est coiffé par la capsule surrénale.

Les *capsules surrénales* sont situées sur les pôles supérieurs des reins, elles sont placées là sans avoir rien de commun dans leurs fonctions organiques, elles sont intimement liées au rein, comme la glande thyroïde ou le thymus le sont à l'appareil respiratoire.

La forme des deux capsules est un peu différente l'une de l'autre, tandis que la gauche est plus aplatie, la droite est plus arrondie et recourbée; la capsule droite a une forme plus pyramidale, elle est logée sous le pôle supérieur, tandis que la gauche a une tendance à s'incliner vers l'intérieur et à se diriger en-dessous, vers la surface antérieure du rein (pression du diaphragme), (voy. fig. 44 et 45).

La situation des capsules surrénales est remarquable par sa fixité; d'après *Sappey* il n'y a pas dans la cavité abdominale d'organe plus assuré dans sa position; ses moyens de fixation sont les tissus conjonctifs avoisinants qui d'après le même auteur sont une continuation

de la capsule propre du rein, mais sans être en communication avec celle-ci; par des vaisseaux et enfin par une quantité de faisceaux nerveux provenant du plexus solaire; la *capsule surrénale n'accompagne jamais le rein dans ses déplacements* (voy. fig. 61, 62, 63 et 64).

Nous avons mentionné d'autre part¹ que les tiraillements exercés sur les capsules surrénales et les filets nerveux du sympathique qui s'y rendent pouvaient avoir des conséquences réflexes sur le système

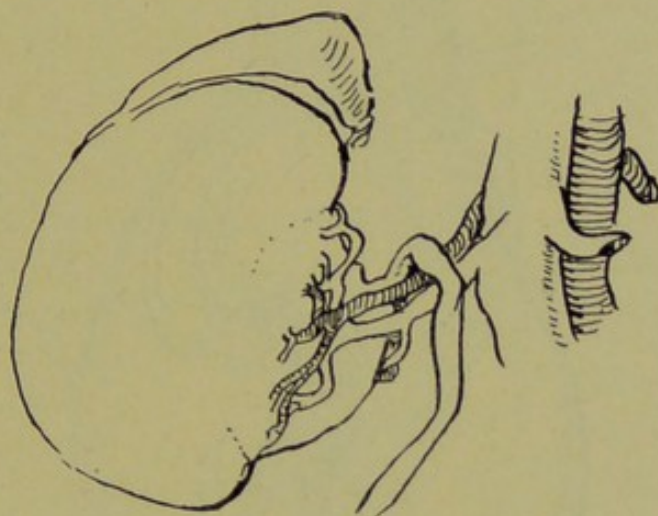


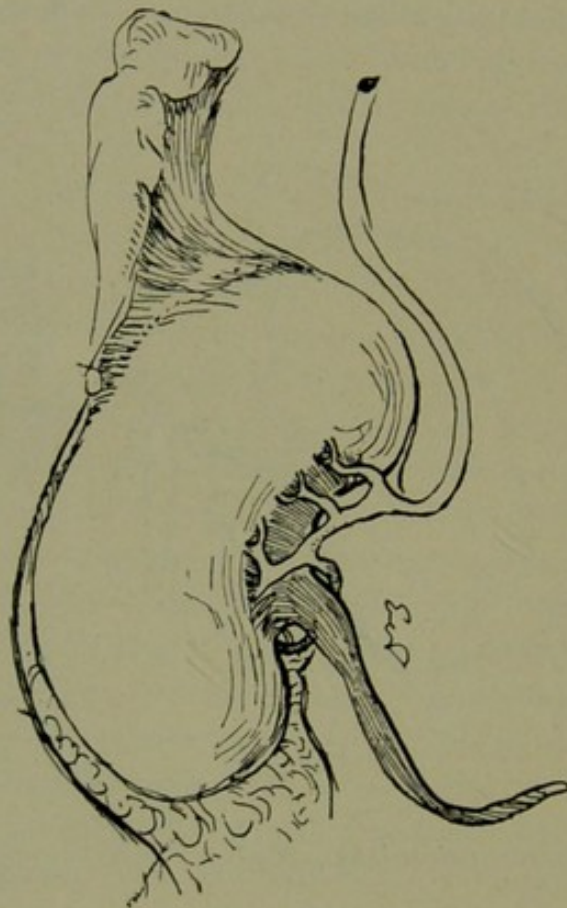
FIG. 61.

Début d'hydronéphrose mécanique par ptose rénale et coudure de l'uretère.

vaso-moteur et le système nerveux central. L'action des produits de sécrétion des capsules surrénales sur les nerfs vaso-moteurs est du reste devenue aujourd'hui d'actualité alors que nous en avons déjà parlé il y a quelques années dans l'ouvrage mentionné.

Nous avons déjà aperçu une partie des rapports du *foie* avec le rein; celui-ci présente, d'après *His*, une facette hépatique, cette facette a une direction oblique de haut en bas et de dedans en dehors et correspond à la face postérieure du lobe droit du foie. Son développe-

¹ WIDE et BOURCART, *loc. cit.*

FIG. 62 (*originale*).

Rein droit en ptose profonde. Figure demi-schématique. Cette figure démontre la déformation de l'uretère et des vaisseaux rénaux. La capsule sur-rénale subit des tiraillements et s'allonge.

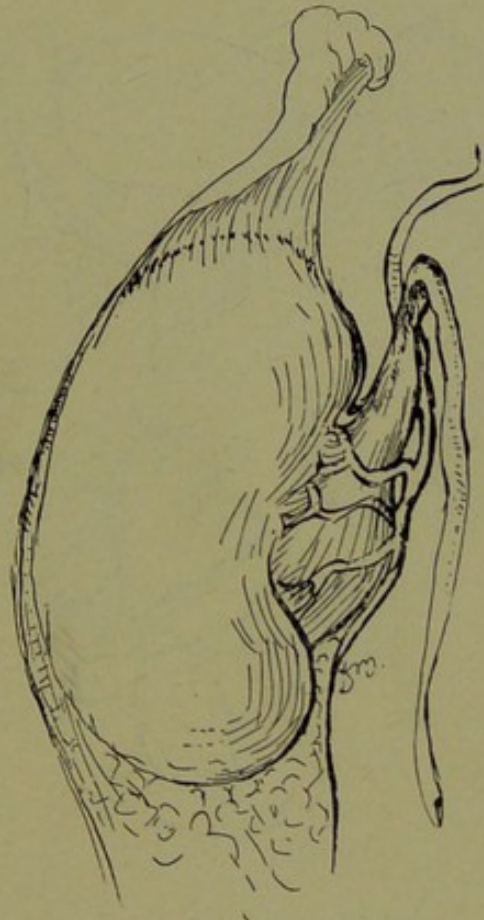


FIG. 63 (*originale*).

Rein droit en ptose. Commencement d'hydronéphrose par coudure de l'uretère sur les vaisseaux rénaux (demi-schématique).

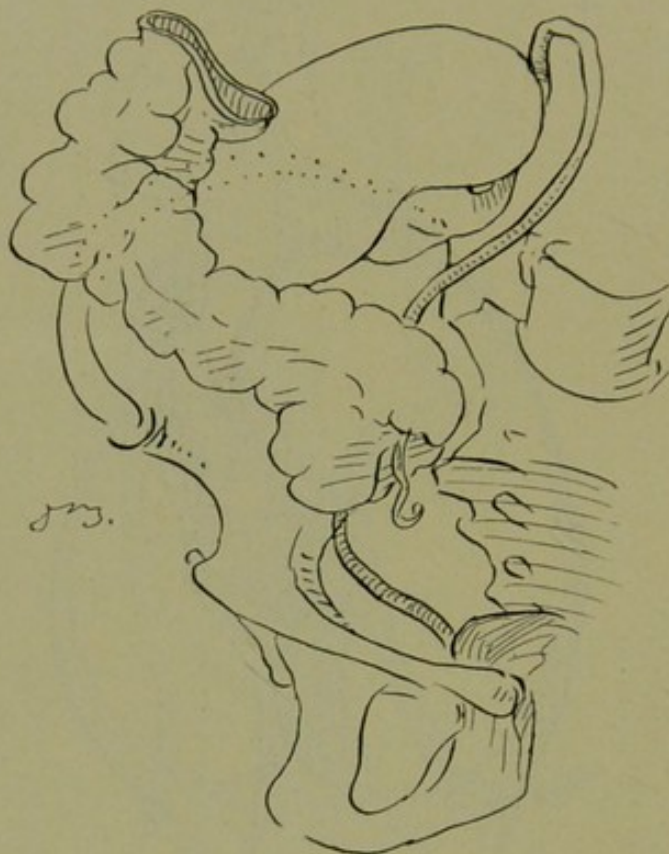


FIG. 64 (originale).

*Descente du rein droit dans la fosse iliaque derrière le côlon ascendant.
Bascule du rein en avant. Déformation de l'uretère. Demi-schématique.*

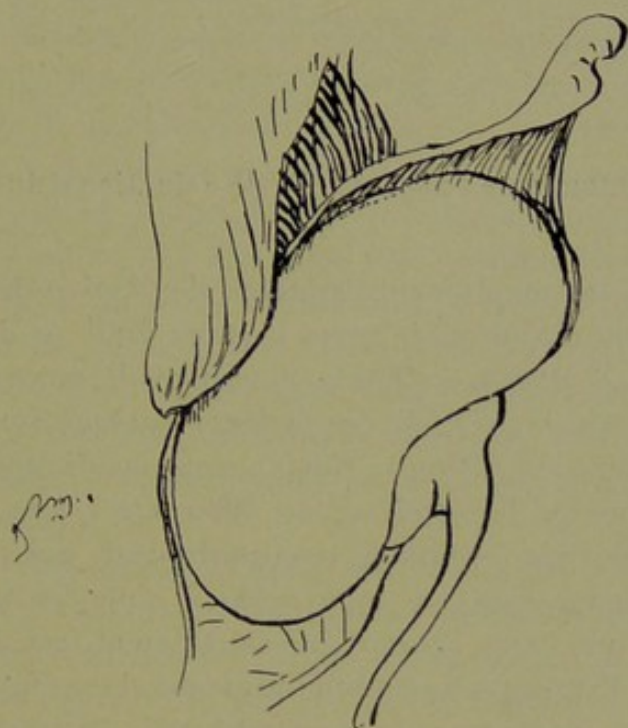


FIG. 65 (originale).

*Rapports du rein droit en ptose et du lambeau inférieur du foie allongé.
Déformation de la capsule surrénale.*

ment dépend de l'étendue de contact de cette glande avec le rein; de même que le foie se moule sur les organes qui l'environnent et en garde l'empreinte, de même le rein présenterait des facettes correspondant aux différents organes avec lesquels il est en contact, comme His a pu le constater à la suite d'injections à l'acide chromique (voy. fig. 44).

§ 4. Anatomie de l'appareil dit de « fixation » du rein.

Si nous étudions maintenant l'appareil de fixation du rein tel qu'il est établi de toute antiquité, nous verrons qu'il se décompose en *moyens directs* et *moyens indirects*; nous considérons comme moyens de fixation du rein l'ensemble des facteurs qui concourent à maintenir l'organe dans sa position normale; nous mentionnerons en premier le péritoine qui le recouvre, les différents replis ou ligaments péritonéaux, le tissu cellulaire sous-péritonéal, qui présente dans la région rénale un caractère bien marqué d'un fascia sous-péritonéal, et forme une gaine fibreuse bien nettement formée, et plus ou moins fermée, l'atmosphère cellulo-adipeuse du rein, les vaisseaux rénaux, le pancréas, la capsule surrénale; puis une série de facteurs indirects, tels que la presse abdominale, l'influence de la réplétion des anses intestinales, l'aspiration exercée par le diaphragme, dont nous reparlerons plus bas, et dont nous étudierons la valeur.

Le péritoine pariétal s'étend généralement au-dessus de la capsule surrénale et recouvre les deux tiers de la face antérieure du rein droit, remonte de là vers le côlon ascendant, le coude droit du côlon, et la portion descendante du duodénum, et s'étendant ensuite du côté de la ligne médiane il recouvre la veine cave inférieure puis se dirige en haut vers la face inférieure du foie. Il en résulte un certain nombre de replis qui s'étendent du rein aux organes voisins, ce sont les ligaments hépato-rénal et duodéno-rénal. *Faure* appelle ligament hépato-rénal un repli bien marqué, qui s'étendrait entre la partie supérieure du rein droit et le rebord externe du lobe droit du foie et un autre repli situé plus intérieurement entre la surface inférieure

du lobe droit et la surface antérieure du rein et de la capsule surrénale. Il n'est pas toujours facile de différencier ces replis les uns des autres, ils forment souvent un seul ligament (lig. hépato-réno-duodéno-colique de Jonnesco) qui descend du lobe droit du foie au-devant de la veine cave inférieure, la portion descendante du duodénum, l'extrémité supérieure du rein droit et l'anse colohépatique du côlon (fig. 66, 67, 68 et 69).

Weisker, étudiant la valeur de ce repli hépato-duodénal, qui englobe aussi les conduits biliaires, veut y trouver une relation avec les ictères survenant assez fréquemment dans les ptoses du rein droit, ictère produit par la traction sur ces canaux, leur tension et leur flexion (fig. 70). Quant au rein gauche, l'angle du côlon est généralement fixé, comme nous l'avons vu, au niveau du pôle supérieur du rein, et maintenu par le puissant ligament phrénocolique, contre la paroi abdominale postérieure; le côlon revêt ensuite le bord externe du rein. Entre le péritoine de la surface antérieure du rein gauche et ce dernier lui-même, s'étendent des lamelles fibreuses, vestiges anciens de la fusion du mésocôlon descendant avec le péritoine pariétal primaire qui se trouvait là.

Le gros intestin possède au quatrième mois de la vie embryonnaire, comme reste du canal intestinal, un mésentère libre, et offre un revêtement péritonéal complet, tel qu'en présentent pendant le reste de l'existence le jéjunum, l'iléon et le côlon transverse; le côlon ascendant conserve, il est vrai, quelquefois, mais anormalement chez l'adulte, un mésentère, tandis que dans la règle le côlon et le mésocôlon descendant se soudent fortement à la paroi postérieure de la cavité abdominale avec l'enveloppe péritonéale primitive, ce qui fait qu'inévitablement le mésentère de cette partie du côlon se trouvera situé au-devant du rein gauche, mais comme ce dernier possédait déjà une enveloppe péritonéale propre, sa face antérieure sera en plus recouverte de cette couche et de celle qui provient du côté latéral du côlon descendant soudé à elle; au début, les deux feuillets péritonéaux pourront glisser à la surface l'un de l'autre, mais ils perdront peu à peu leur caractère propre de séreuse et se transformeront en un tissu semblable au tissu fibreux; le péritoine typique disparaît si bien dans cette région, que l'on peut y pratiquer une colotomie sur le côlon descendant sans craindre d'ouvrir le péritoine en incisant à ce niveau la paroi abdominale postérieure. La fusion

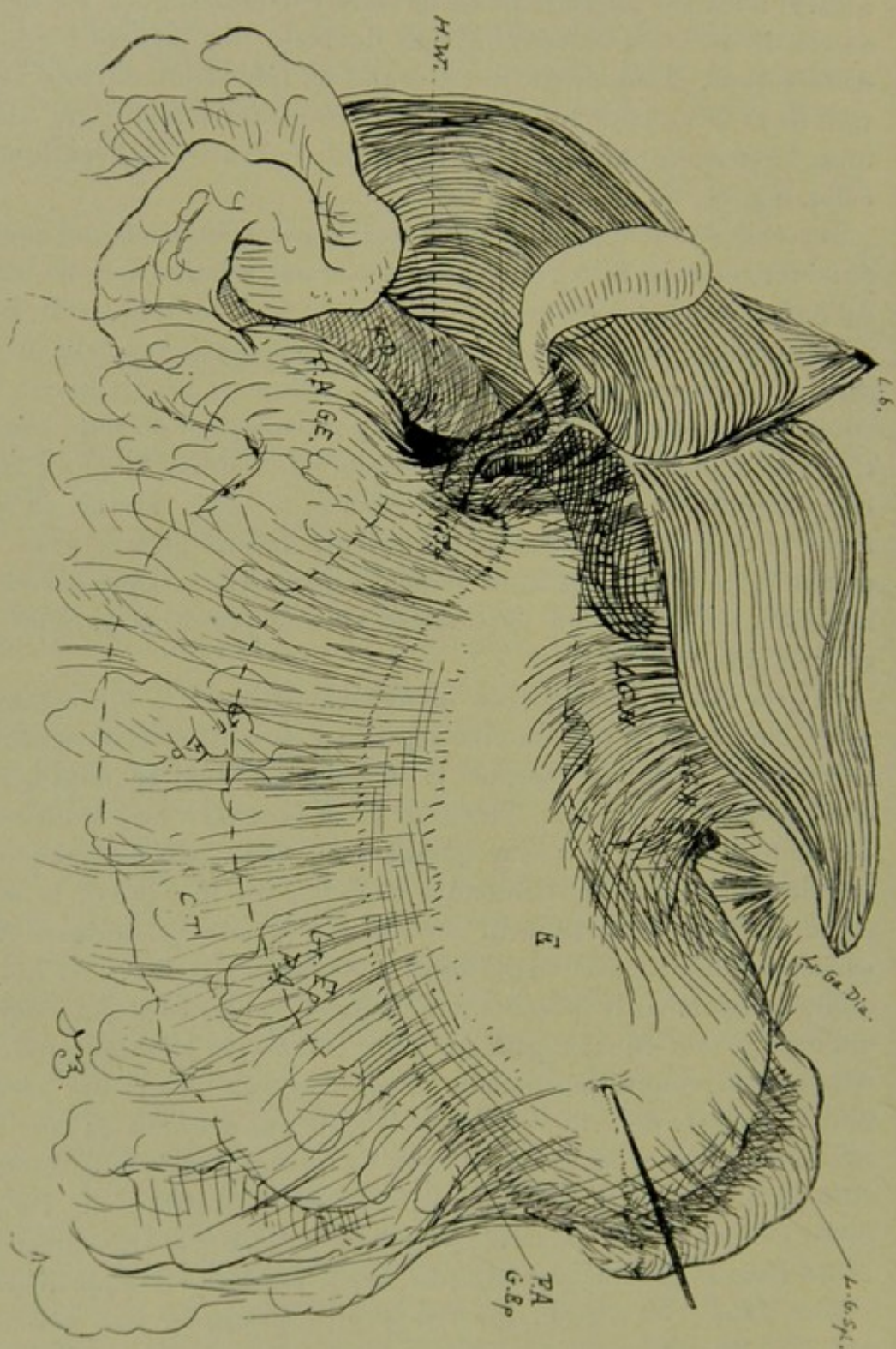

FIG. 66 (originale).

Disposition des replis du péritoine viscéral en avant de l'estomac. (Figure demi-schématique.)

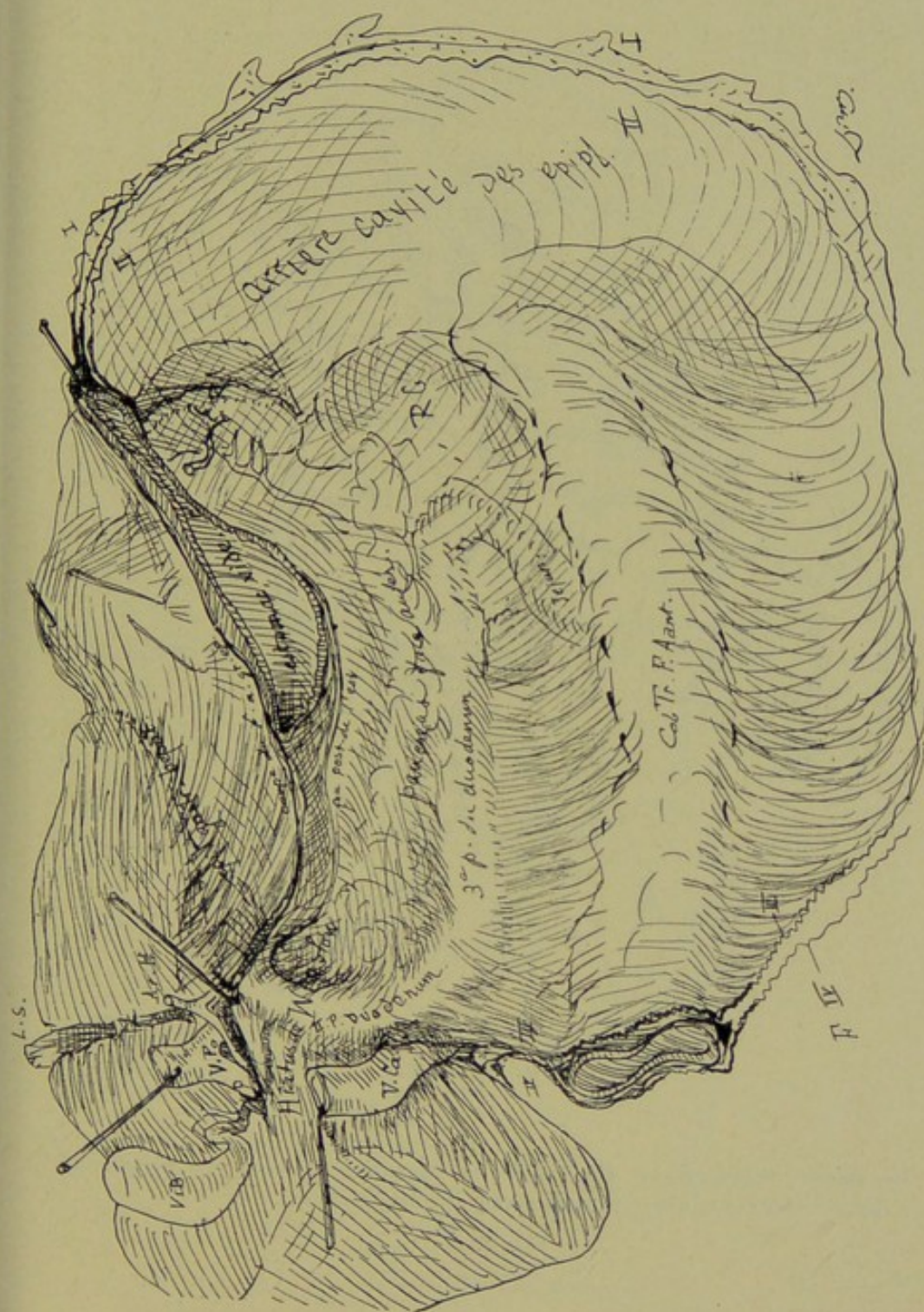


FIG. 67 (*originale*).

Disposition du péritoine viscéral au niveau de l'arrière cavité des épiploons ouverte en avant. (Demi-schématique.)

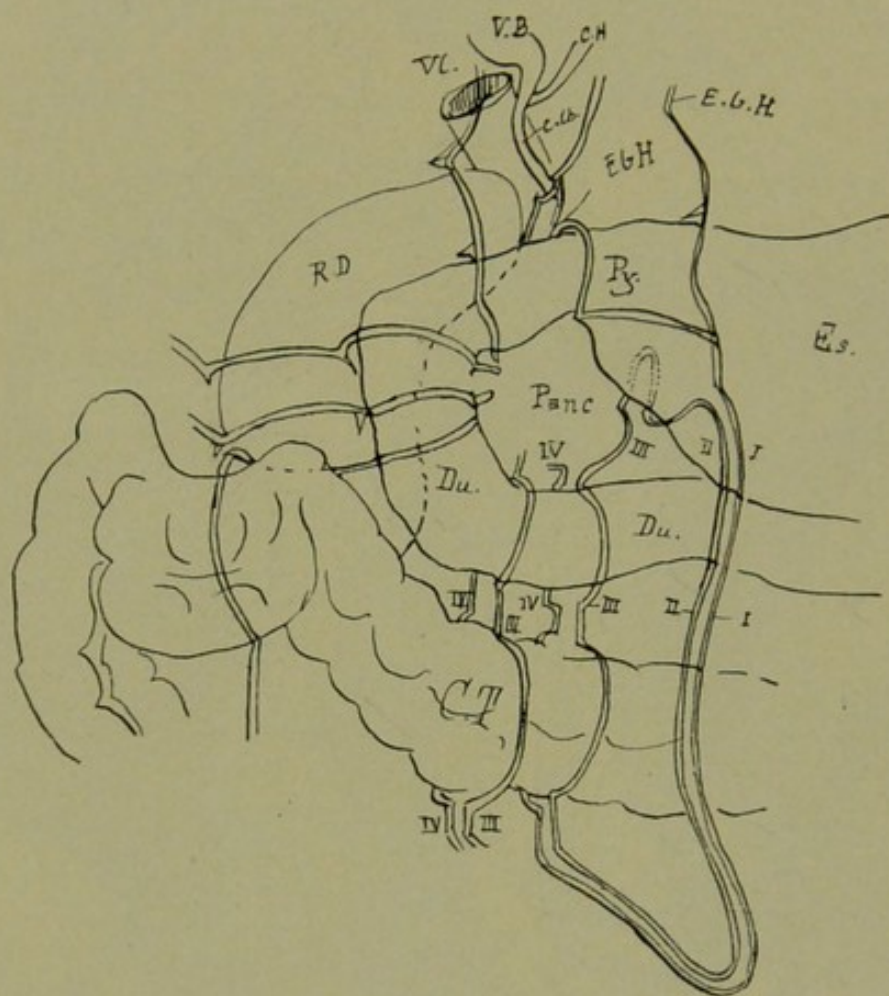


FIG. 68 (originale).

Disposition schématique des replis du péritoine viscéral (au niveau du pylore, du duodénum, du côlon transverse et du rein droit).

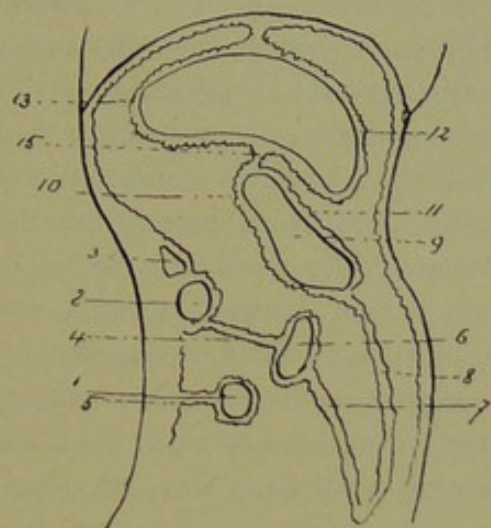


FIG. 69.

Les replis du péritoine viscéral d'après Sappey.

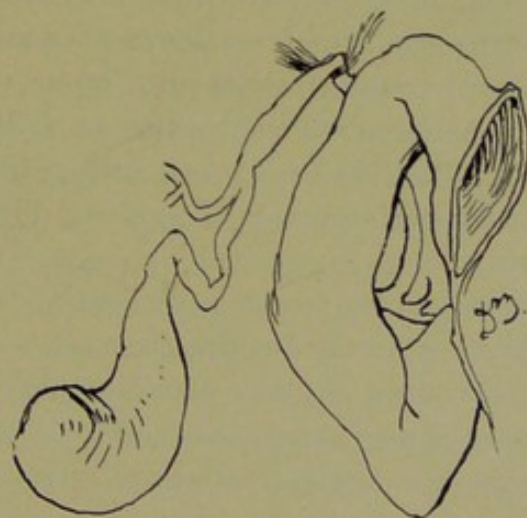


FIG. 70 (originale).

Disposition du cholédoque. Ptose du foie. Traction sur le canal. (Demi-schématique, observation personnelle).

une fois accomplie, l'ancien mésocôlon descendant, qui, passant au devant du rein gauche et amenant au côlon ses vaisseaux, présente tous les caractères du péritoine pariétal, ne peut plus en être anatomiquement différencié; il conserve cependant au point de vue topographique, tout en appartenant au péritoine pariétal, sa signification originelle et fonctionnelle, comme mésocôlon descendant. Les rapports du péritoine avec le rein droit sont naturellement bien différents, puisque le côlon ascendant n'atteint que le pôle inférieur du rein, la fusion du mésocôlon ascendant avec le péritoine pariétal n'a lieu qu'au-dessous du niveau du rein, et sa face antérieure n'est jamais recouverte que d'un seul feuillet péritonéal.

Cette situation topographique des colonnes ascendantes et descendantes du côlon, paraît donc être la cause de la différence de disposition du revêtement péritonéal des deux reins, qui semble bien plus développé ainsi pour un rein que pour l'autre, tout au moins pour la partie du rein gauche qui répond au côlon descendant; cependant, ces appareils n'ont pour ainsi dire aucune capacité de retenir le rein dans sa descente, et l'on voit le rein droit, qui possède beaucoup plus de ces soi-disant replis de fixation, être bien plus fréquemment en ptose que le rein gauche; on a même vu dans certains cas où il existait un véritable méso-néphron, le péritoine être absolument incapable d'immobiliser le rein; d'autres fois on l'a vu glisser derrière le péritoine et descendre sans qu'aucun de ses ligaments n'ait subi d'altération.

Certains auteurs ont voulu attacher une importance capitale à la *capsule adipeuse*, considérant le rein situé au milieu de sa graisse comme le noyau au milieu du fruit, nous étudierons plus loin le rôle que joue l'atmosphère graisseuse et de son peu d'importance comme moyen de fixation.

D'autres auteurs donnent une valeur de fixation aux replis en *forme de poche* du péritoine et du tissu cellulaire sous-péritonéal.

Luska voit le rein situé entre le péritoine lâchement adhérent à sa surface antérieure et une lamelle fibreuse, qui serait un prolongement solide et augmenté du tissu cellulaire retrorénal. *Simon* parle d'une lamelle aponévrotique qui le sépare du muscle carré des lombes; *Sappey* admet un feuillet spécial du péritoine — *lamina propria* — sans cependant s'étendre sur son origine ou sur ses relations avec le feuillet fibreux du péritoine. Ce feuillet parvenu au niveau du rein se dédoublerait, l'un de ses feuillets passant transversalement au-

devant de l'organe, comme le péritoine qui l'accompagne et auquel il adhère par un tissu cellulaire fin et dépourvu de graisse, l'autre feuillet s'engagerait sous la face postérieure du rein et de ses vaisseaux; ils se confondraient bientôt avec le feuillet antérieur sur les bords et au niveau du pôle supérieur, pour former une cavité close, qui sépare nettement le rein, de sa capsule surrénale; dans la partie inférieure, l'espace resterait ouvert et les feuillets iraient en s'aminçissant de plus en plus en se fusionnant et en se prolongeant jusqu'au détroit supérieur pour disparaître à ce niveau, en suivant en une seule lamelle, le carré des lombes jusqu'à la crête iliaque. Du côté de la colonne vertébrale, les deux feuillets s'uniraient pour se confondre et disparaître, sans vouloir se prolonger au devant de la colonne vertébrale et des gros vaisseaux, en dehors ils se continueraient avec l'aponévrose du carré des lombes. Chaque rein occuperait ainsi une loge cellulo-fibreuse, supérieure à son volume, il ne pourrait se déplacer ni en dehors, ni en haut, mais pourrait se porter soit directement en bas, soit en bas et en dedans.

D'après *Gerota*, l'enveloppe fibreuse aurait à peu près la même disposition, et ne serait qu'un dédoublement du fascia sous-péritonéal profond. Cette capsule serait fixée intimement au rein d'une part et au péritoine et l'aponévrose du carré des lombes de l'autre par les tractus fibreux qui traversent l'atmosphère cellulo-graisseuse, le complexe complet formerait l'appareil de fixation du rein; plus la graisse serait développée, plus les brides seraient tendues. *Gerota* n'admet pas de déplacement de la capsule, mais estime que le rein ne peut descendre qu'en dehors d'elle, la capsule étant beaucoup plus solidement fixée au carré des lombes, qu'au rein lui-même.

Nous pouvons finalement résumer d'après les recherches anatomiques, exécutées avec beaucoup de soin, par *Wolkow et Delitzin*, la situation comme étant la suivante: Le rein est enveloppé avec son atmosphère cellulo-graisseuse par une gaine aponévrotique très délicate; cette gaine est bien déterminée et a pour point de départ le fascia sous-péritonéal; dans certains cas cette lamelle formait un repli en forme de poche, dans laquelle se trouvait contenu le rein, nettement séparé de sa capsule surrénale; cette gaine va se perdre dans le tissu cellulaire sous-aponévrotique au niveau du détroit supérieur; du côté interne elle se continue sur les gros vaisseaux et passe au-dessus de la colonne vertébrale, puis se dirige en haut vers le diaphragme.

En plaçant le sujet en *station verticale*, elle permet au rein de s'abaisser dans une certaine mesure, mais si l'on exerce des tractions plus ou moins prononcées sur cet organe, on voit que *ces manœuvres sont immédiatement suivies d'un affaissement de la voussure du diaphragme et de son centre tendineux*; on peut constater que des faisceaux aponévrotiques, au nombre de quatre ou cinq se rendent du diaphragme à la capsule rénale; à savoir: vers la capsule surrénale et le rein, vers le rebord latéro-supérieur du rein et des piliers du diaphragme à la paroi postérieure de l'enveloppe rénale; l'intégrité de tous ces faisceaux a son importance sur la position du rein, *lorsqu'ils sont détruits et que le cadavre est placé en station verticale, la moitié supérieure du rein tombe en avant et en bas, et le rein paraît replié sur lui-même au niveau de sa partie médiane.*

Nous avons eu plusieurs cas de rein flottant et spécialement celui représenté par la figure ci-contre (voy. fig. 71) où l'on pouvait aisément

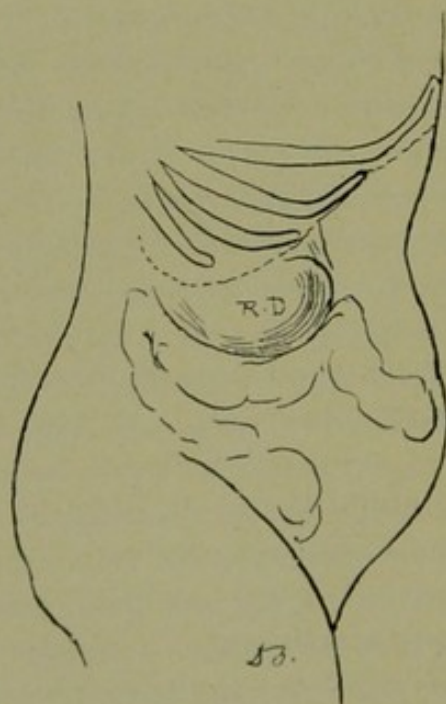
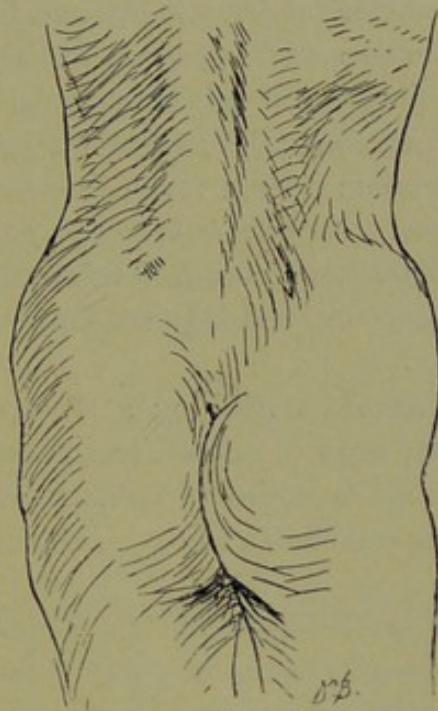


FIG. 71 (originale).

Ptose du rein droit en avant et en bas. Peut être très facilement senti dans cette position lorsque le sujet se place en station verticale.

FIG. 72 (*originale*).

Ptose du rein droit. Effacement de la saillie sacro-lombaire.

constater la chute du rein en avant, la saillie postérieure de la masse sacro-lombaire était effacée, la région lombaire avait une forme cylindrique très prononcée et au-dessus du rein, il y avait dans le flanc un enfoncement de la paroi abdominale latérale (voy. fig. 72).

L'enveloppe fibreuse du rein est intimement fixée au péritoine et à l'aponévrose du psoas, de nombreux tractus fibreux s'en détachant, traversent l'atmosphère graisseuse, et vont s'insérer dans la capsule propre du rein; ces brides sont surtout développées au niveau du pôle supérieur; si l'on resèque ces tractus et place le cadavre verticalement, le rein s'affaisse sur lui-même et prend une forme arrondie; donc, *si ces brides ne retiennent pas l'organe dans sa place, tout au moins le maintiennent-elles dans sa forme, en relation avec la capsule fibreuse qui l'entoure, en l'appliquant contre les parois de celle-ci.*

On ne peut cependant pas admettre que les rapports entre un organe aussi lourd que le rein et une capsule formée de fines lamelles de tissu conjonctif sous-péritonéal, soient suffisants pour le maintenir en place; les recherches de Wolkow et Delitzin leur ont prouvé maintes fois, que le rein pouvait glisser vers le bas, par le simple déplacement du sujet, et sans qu'il y ait la moindre altération dans tout cet appareil de fascias; nous y reviendrons du reste plus loin. Nous avons encore comme *moyens indirects de fixation*, cités par les auteurs, les capsules surrénales, les gros vaisseaux et quelques vaisseaux rénaux, la position de ces organes étant considérée comme stable.

La fixation de la *capsule surrénale*, à la paroi postérieure de la cavité abdominale, est, nous le savons, très solide, et elle présenterait au rein un appareil de maintien suffisant si ces deux organes étaient assez solidement unis l'un à l'autre, mais ce n'est généralement pas le cas.

Dans l'enfance la capsule surrénale est soudée au rein par des vaisseaux et de nombreux tractus fibreux, il faut un effort de 600 à 1000 grammes pour les séparer l'un de l'autre; mais plus tard, la capsule surrénale devient de plus en plus petite, ses connexions avec le rein se relâchent avec l'âge, si bien que *chez l'adulte on ne peut plus compter sur elle comme moyen de fixation*. Nous savons que la capsule surrénale ne suit jamais le rein dans ses déplacements; si l'on resèque les quelques brides qui la séparent du rein, celui-ci ne descendra pas plus bas qu'auparavant (voy. fig. 62, 63, 64 et 65).

On a voulu attribuer aux *vaisseaux rénaux* et spécialement à l'artère rénale une importance au sujet de la fixation du rein, pensant que les vaisseaux retiendraient le rein, suspendu par eux aux gros troncs vasculaires, cela paraissait d'autant plus évident que dans de nombreux cas de reins flottants on avait pu constater un allongement des vaisseaux rénaux, et que d'autre part l'artère rénale gauche est plus courte que la droite, nous verrons plus loin qu'il n'en est rien, leur configuration elle-même, montre que la chose est impossible, car si ces vaisseaux devaient soutenir le rein leur disposition et leur constitution seraient bien différentes (voy. fig. 51).

Tous ces moyens dits de fixation, sont-ils donc suffisants pour soutenir le rein et le fixer dans sa loge, toute l'étiologie du rein flottant montre nettement que dans certaines conditions, le système

de fixation *périrénal* est absolument insuffisant ; qu'il est, il est vrai, plus facilement altéré à droite et plus complet à gauche, mais qu'ici, comme là, il ne peut donner aucune assurance de fixité ; un fait plus probant encore, maintes fois répété dans les expériences de W. et D., c'est qu'aussitôt la cavité abdominale ouverte, les reins prennent une grande mobilité, sans qu'il y ait eu la moindre lésion du côté soit des vaisseaux, de la capsule ou des feuilletts et replis péritonéaux.

Nous verrons plus loin quels peuvent être les facteurs qui concourent au maintien de l'équilibre rénal.

§ 5. Aperçu général sur l'anatomie pathologique du rein mobile.

Un fait qui frappe au premier abord est la rareté de la mention du rein mobile dans les autopsies, comparativement à la fréquence de sa constatation clinique : il faut peut-être en grande partie l'attribuer à ce que les autopsies sont pratiquées sur le cadavre en position horizontale et qu'à l'ouverture du ventre, le rein a généralement regagné sa place normale, à moins qu'il n'en soit empêché par des conditions spéciales (adhérences etc.), et que ces autopsies n'étaient pas dirigées dans le but spécial de la recherche du rein mobile.

On a néanmoins constaté que le déplacement du rein était plus fréquent chez la femme que chez l'homme, que ce déplacement peut avoir lieu à différents degrés et être plus ou moins étendu.

On a remarqué que son enveloppe cellulo-adipeuse faisait parfois défaut ou que d'autrefois elle était très développée, et que malgré cela le rein présentait une grande mobilité. Le rein mobile est tantôt petit et léger, tantôt gros et lourd ; on a observé que les vaisseaux du rein pouvaient être très allongés. Jamais dans une autopsie, comme nous l'avons dit, on n'a pu constater que la capsule surrénale accompagnât le rein.

Le péritoine a dans certains cas formé au rein une sorte de mésentère, de mésonéphron, la mobilité du rein étant très accentuée,

mais on a vu aussi des reins se déplacer sur une étendue considérable en l'absence de tout mésonephron.

Dans certaines autopsies il y avait un relâchement très prononcé du péritoine prérénal, formation d'un mésocôlon ascendant et même descendant, renfermant le rein dans son épaisseur. Certains cas présentaient une déformation du foie, dans un autre une destruction presque complète du psoas, et dans la majorité des cas on a toujours noté un relâchement marqué des parois abdominales.

Mais nulle part cependant on n'a pu déterminer exactement la cause du déplacement. (Nous faisons naturellement ici abstraction du déplacement violent par accident.)

§ 6. Différentes méthodes appliquées à la détermination clinique de la situation des reins.

La position du rein peut être cliniquement déterminée de plusieurs manières :

L'inspection externe.

La *percussion* — la *palpation* — et peut-être enfin la *photographie au moyen des rayons Röntgen*.

1° *L'inspection de la paroi abdominale* n'a pas donné jusqu'à présent des résultats appréciables, aussi la littérature est-elle fort pauvre à ce sujet, tandis que *l'inspection de la région lombaire* a permis aux auteurs de constater chez certains individus atteints de néphroptose prononcée, un aplatissement et même un enfoncement de la région lombaire (voy. fig. 72 et 73); celle-ci reprendrait même sa forme primitive à la suite de la réduction de l'organe déplacé — nous verrons plus bas que la déformation de la région lombaire est plutôt une cause étiologique qu'une conséquence du déplacement, nous en parlerons à propos de l'étude des loges paravertébrales.

2° La *percussion de la paroi abdominale antérieure* ne peut éclairer le diagnostic du rein mobile que dans des cas tout à fait spéciaux (hydronéphrose, rein très profondément prolabé, fig. 71). La percussion

de la *région lombaire* ne peut donner que des résultats absolument incertains et dans des cas où le diagnostic par la palpation, est déjà très facile et lorsque d'autres facteurs étrangers ne viennent pas compliquer la valeur clinique de ce moyen d'investigation ; il faut, en outre, tenir compte du volume de l'atmosphère cellulo-graisseuse,

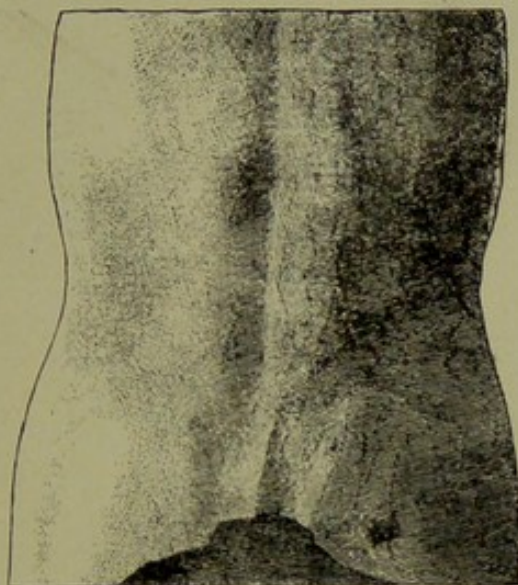


FIG. 73.

Moulage positif de la région lombaire d'un sujet fixé en position horizontale au kinématomètre de W. et D.

On reconnaît nettement dans cette figure un enfoncement correspondant à la ligne des apophyses épineuses, de la saillie du sacrum et des crêtes iliaques, ainsi que la voussure de la masse musculaire sacro-lombaire ; à côté de cette dernière les régions rénales sont indiquées différemment à droite qu'à gauche, à droite la région est plus plate et plus cylindrique, à gauche on constate en dehors du muscle sacro-spinal, sous la crête iliaque, un enfoncement bien marqué, et toute la région paraît plus « retirée ». (W. et D.)

du développement de la musculature située au devant du rein, la position de celui-ci, l'état du foie, des intestins, etc.

3° La *palpation* est la méthode de choix pour le diagnostic du rein mobile ; elle diffère un peu d'après les auteurs sur la position à prendre par le médecin, celle à donner au malade, aux mouvements

respiratoires à faire exécuter et à quelques petits artifices de technique plus ou moins variés. Comme moyen d'investigation, nous avons en premier lieu, l'examen du sujet dans la *position horizontale*, genoux légèrement fléchis, paroi abdominale relâchée, une main appliquée (la gauche), sur la région lombaire, l'autre sur la paroi

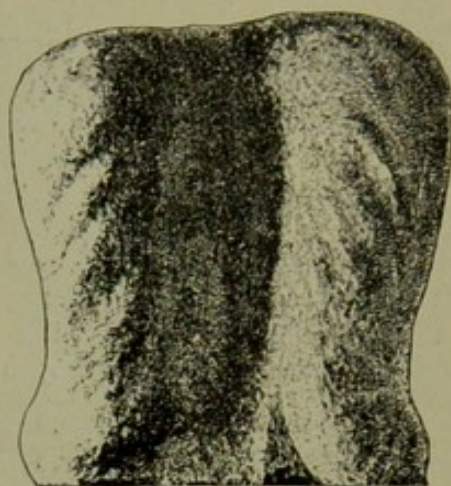


FIG. 74.

Moulage négatif des loges paravertébrales, exécuté selon la méthode habituelle, sur un sujet placé horizontalement, tandis que le dos était inclus dans du plâtre pour en obtenir le négatif du relief de la figure précédente. (W. et D.)

La loge droite dans laquelle s'était trouvé un rein accessible à la palpation, paraît cylindrique dans sa partie supérieure, et ne commence à devenir plus étroite que vers le bas. La loge gauche a une forme typique de boule. Les empreintes musculo-osseuses sont plus marquées à gauche qu'à droite.

La comparaison de la fig. 73 avec celle-ci permet de constater la différence de forme de la loge où le rein était « palpable » avec la forme de celle de l'autre côté, et de même la correspondance de la forme intérieure avec la forme extérieure du dos.


abdominale, glissant au-dessous du foie et des côtes pour saisir la glande pendant un mouvement d'inspiration un peu prononcé; il y a là encore quelques variétés dans la manière de procéder, mais sans importance (voy. fig. 75, 76, 77 et 78).

D'autres auteurs placent leur malade, debout devant eux, le ventre tourné de leur côté, ils palpent le rein, les mains placées de la

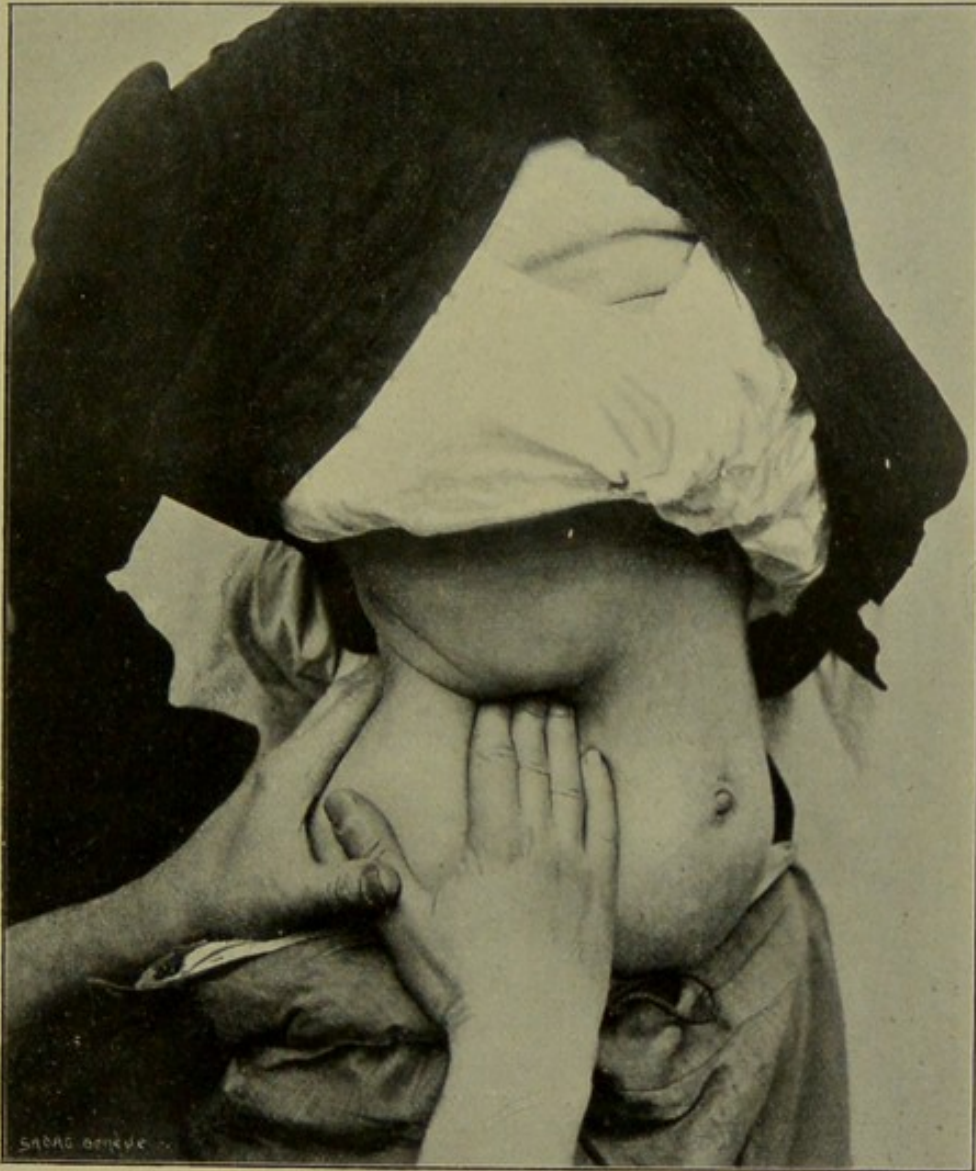

FIG. 75 (originale).

Palpation du rein droit dans la station debout légèrement inclinée à droite et un peu en avant.



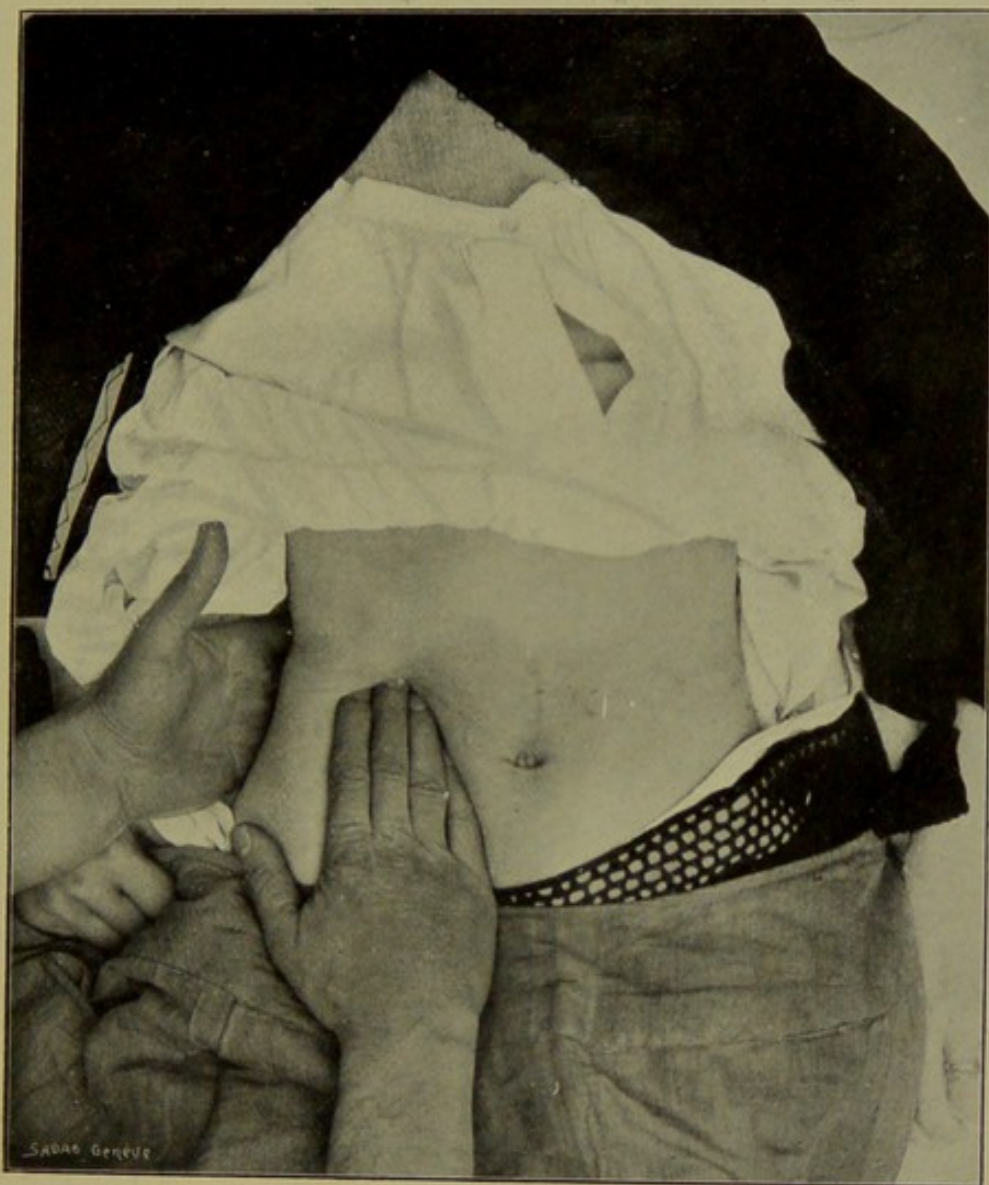


FIG. 76 (originale).

Palpation bimanuelle du rein droit dans la station demi-couchée et refoulement du rein. Trépidation, vibration.



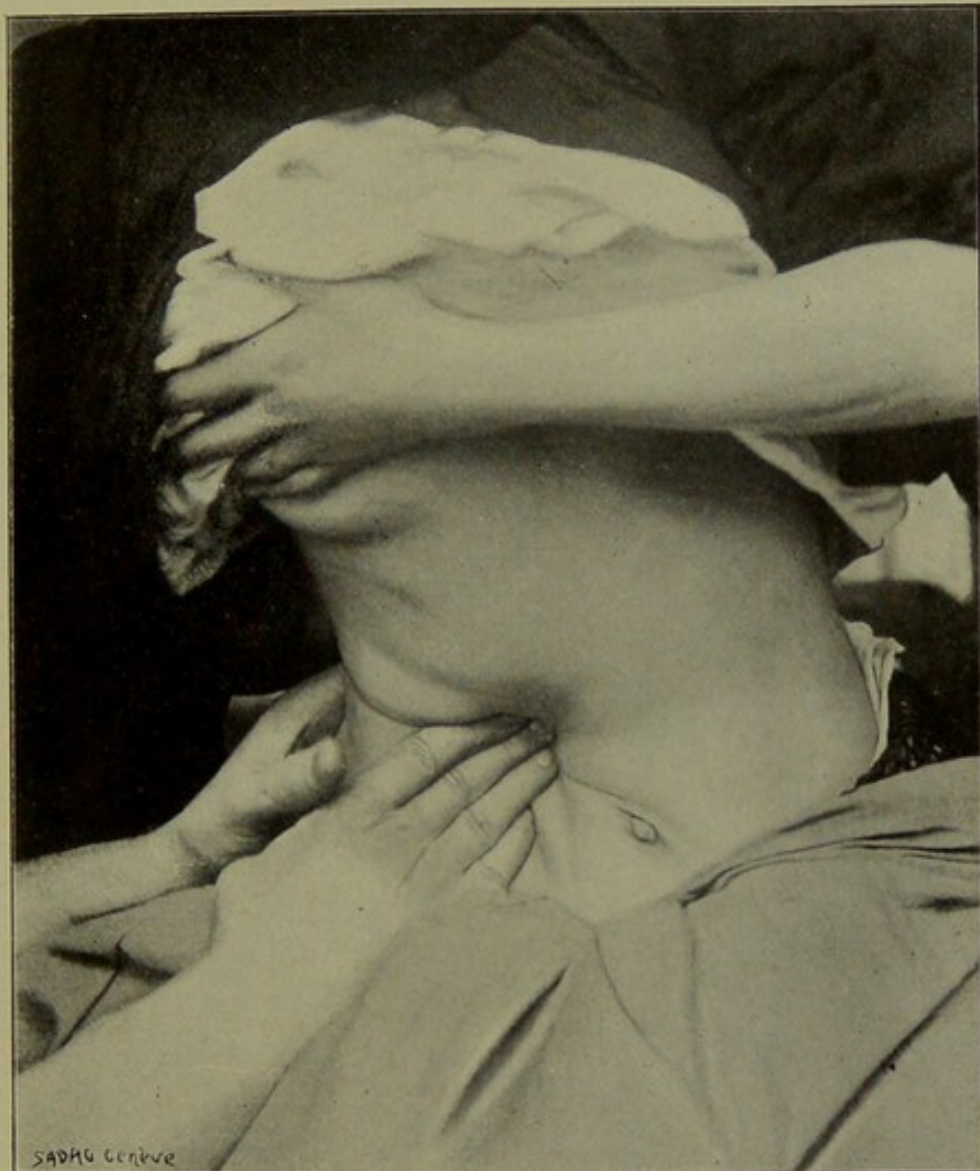



FIG. 77 (originale).

Palpation du rein droit dans la station assise inclinée légèrement en avant et à droite.



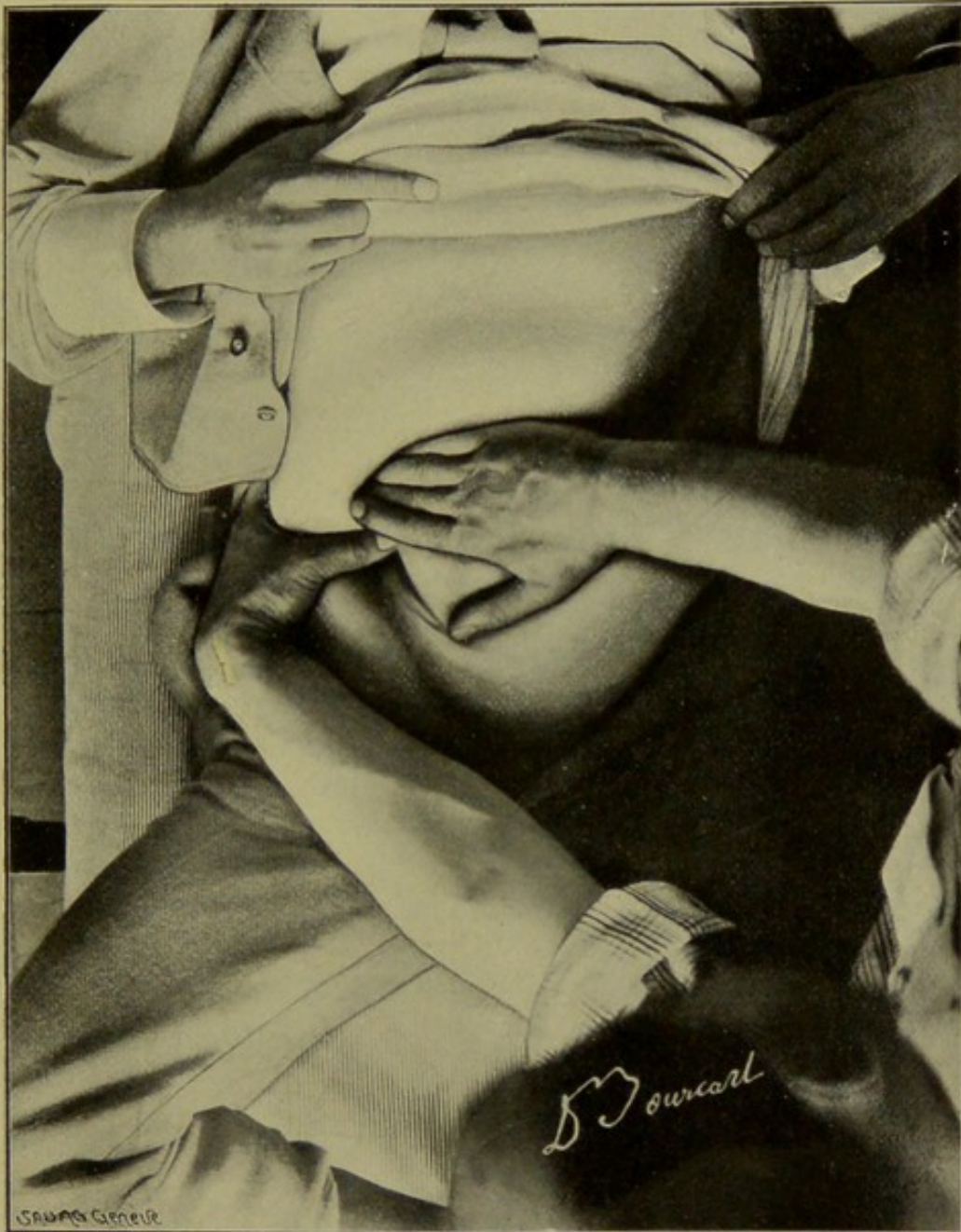


FIG. 78 (originale).

Palpation unimanuelle du rein droit depuis la gauche, « en pince de homard, » par la main gauche, la main droite explore, ou aide au refoulement. Les deux mains peuvent aussi « pincer » les deux reins en même temps.



même façon que ci-dessus, ou en saisissant les flancs, directement en-dessous des côtes, le pouce en avant, les doigts sur la région lombaire, et en faisant exécuter au malade des mouvements d'inspiration et d'expiration (voy. fig. 78).

On peut ainsi examiner en une seule fois (avec les deux mains), la position respective des deux reins.

On peut examiner le malade étendu sur le flanc, opposé au déplacement; on se rendra compte quelquefois dans cette position du ballottement rénal des auteurs.

La position genu-pectorale, est peu favorable à l'examen, le rein a une tendance à reprendre sa place normale ou à gagner les régions profondes du diaphragme, il faut, en outre, soulever au devant de sa main les parois abdominales et le paquet intestinal.

La position assise, inclinée en avant, peut, dans certains cas, remplacer même avantageusement la position verticale, on peut palper le rein en se plaçant à côté du malade ou derrière lui, en se servant soit d'une main, soit des deux mains (voy. fig. 77).

La position verticale est celle qui donne les meilleurs résultats, c'est à ce moment que le rein glisse le plus facilement hors de sa loge, spécialement pendant les mouvements d'inspiration forcée, tout en faisant légèrement incliner le sujet en avant pour ramener un relâchement de la paroi, il est important de donner au malade un appui antérieur (voy. fig. 75).

Nous reviendrons plus tard sur la classification des différents degrés de déplacement du rein, et l'application des méthodes d'investigation à propos du *traitement* du rein mobile.

§ 7. Les recherches sur le cadavre et l'instrumentation
employée à cet effet par Wolkow et Delitzin.

Disons quelques mots sur les moyens employés par MM. W. et D.
dans leurs recherches expérimentales sur le cadavre. L'important




FIG. 79.

Kinématomètre de Wolkow et Delitzin.

était d'avoir un appareil permettant de fixer tous les sujets dans une situation identique, basée, par exemple sur des points de repère fixes, et de pouvoir en même temps changer le cadavre facilement de position sans déranger les instruments de mensuration.

Le corps est fixé sur une planche ou table solide pouvant exécuter une rotation soit sur l'axe transversal, soit sur l'axe longitudinal; les points de fixation sont les mêmes pour tous les sujets; une ouver-

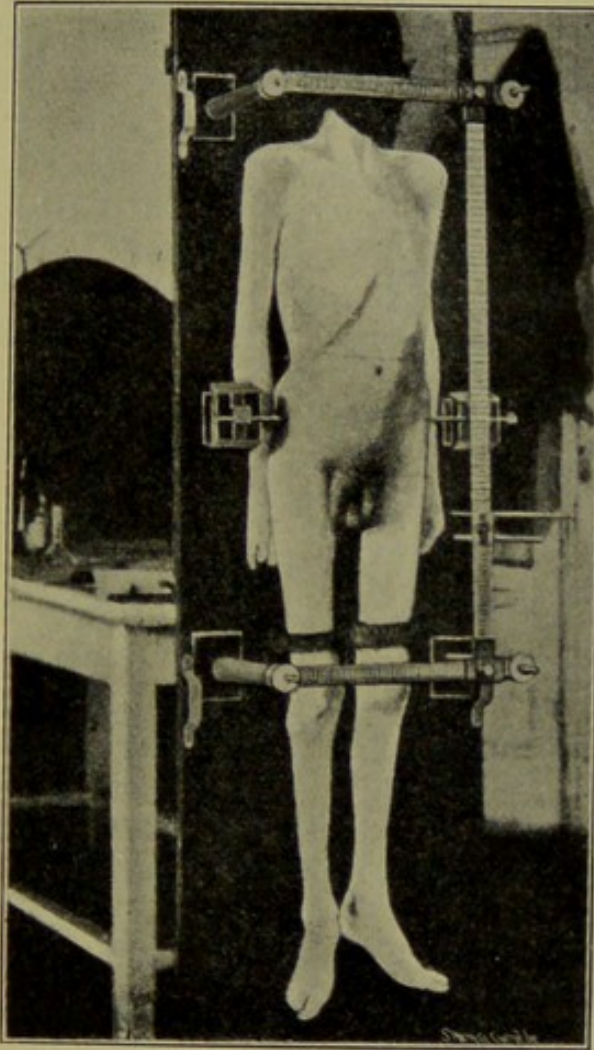
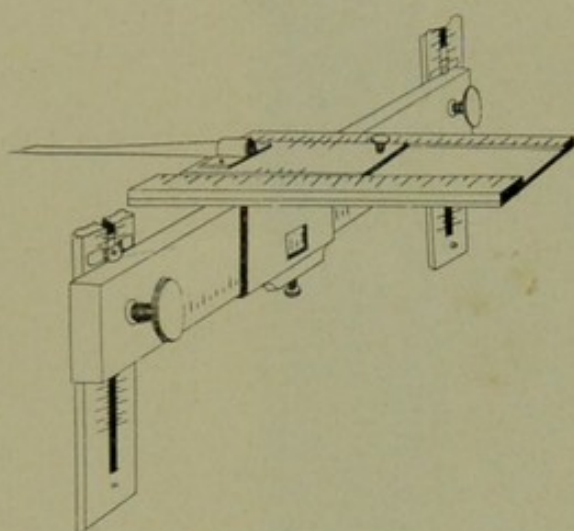


FIG. 80.

Kinématomètre de W. et D. Le sujet placé verticalement.

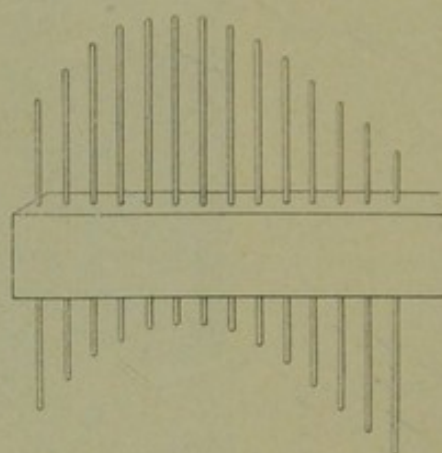
ture est ménagée dans la table au niveau de la région lombaire, afin de permettre des recherches partant de la région postérieure. La table est munie de règles fixes et de règles mobiles pouvant se

déplacer au-dessus du sujet, ces règles sont graduées et les mesures peuvent être reportées en réduction sur une feuille de papier préparée en dimensions voulues ; certains points de repère sont en outre indiqués sur le sujet au moyen de clous enfoncés dans des points fixes (épine iliaque antérieure, symphise pubienne, extrémité supérieure du sternum) ; la ligne horizontale de réunion des dixièmes côtes, est figurée par un ruban tendu d'un côté à l'autre, etc. (voy. fig. 79 et 80).



No 1.

FIG. 81.



No 2.

L'aiguille pour injections colorées.

La planchette pour reproduire les lignes de relief de la région lombaire.

Le curseur mesureur peut courir soit au devant de la table, soit en arrière ; pour déterminer les différentes hauteurs que peut atteindre le rein dans les différentes positions données au sujet, le curseur est muni d'une longue aiguille creuse, s'enfonçant perpendiculairement à la planche en un point voulu — on peut ensuite chasser dans cette aiguille de la matière colorante, et cette matière restant dans le trajet de l'aiguille, tandis que l'on retire celle-ci, on pourra suivre exactement le chemin parcouru, une fois le cadavre ouvert ; les injections variant de couleur suivant les différentes régions où l'aiguille est implantée, il sera facile de déterminer ainsi

les différentes positions du rein et ses rapports soit avec les organes avoisinants, soit avec les parois situées en-dessus ou en dehors de lui, et de reporter ces détails sur un diagramme préposé à cet effet pour chaque cas particulier (v. fig. 81, n° 1).

Pour pouvoir se rendre un compte plus exact de la forme des loges rénales, dans les différentes positions, et dans les différents états donnés au sujet (corsets), les auteurs ont exécuté des moulages en plâtre de la cavité abdominale, après l'avoir vidée des organes qu'elle contenait, et comblé le bassin; pour mesurer le relief et le reporter sur le diagramme, ils se servaient d'une règle, se déplaçant sur un curseur, cette règle était munie de distance en distance de réglettes mobiles verticales et graduées permettant de mesurer facilement les contours à différentes hauteurs déterminées (fig. 81, n° 2).

§ 8. Changement de position du rein dans les changements de position du corps. — Recherches exécutées sur le cadavre intact.
Mobilité « absolue » du rein.

Il faut d'abord se rendre un compte exact de la *mobilité normale* du rein avant de rechercher quelle peut être sur lui l'influence d'autres facteurs tels que: la tonicité des parois, l'état de réplétion de la cavité abdominale, l'état des régions avoisinant immédiatement le rein, etc.

La mobilité du rein, répond en premier lieu aux lois de la pesanteur; les différences de niveau du pôle inférieur dans les positions verticale et horizontale peuvent déjà servir de point de repère — W. et D. se sont basés, pour mesurer le déplacement du rein, soit sur le vivant, soit sur le cadavre (injections colorées), de la ligne de réunion des dixièmes côtes prise comme point de repère.

On a pu constater ainsi en premier lieu, que *le rein, même dans les cas où il ne pouvait être atteint par la palpation, est doué d'une certaine mobilité plus ou moins étendue, suivant que le sujet est placé*

dans la position horizontale ou verticale — mobilité que nous appellerons « **absolue.** » Le rein n'est donc pas immobile dans sa loge, mais il peut normalement se déplacer dans une certaine étendue, dépendant vraisemblablement de la résultante de ses différents moyens de fixation, et variant suivant les individus. Cette mobilité existe chez l'homme comme chez la femme, chez les sujets bien nourris comme chez les maigres, prédominant dans son étendue tantôt à droite tantôt à gauche, et est indépendante de l'épaisseur des parois ou de la forme du ventre; dans les cas de néphroptose cette mobilité est plus accentuée, mais non d'une façon absolue: on peut trouver des reins « palpables » et en même temps « peu mobiles; » le contraire n'a cependant jamais été observé. On n'a pas toujours pu atteindre par la palpation des reins doués d'une mobilité considérable, *et la vraie « capacité de déplacement du rein » ne répond pas toujours à ce que l'on appelle cliniquement « la néphroptose. »*

§ 9. Importance de la paroi abdominale antérieure.

La musculature de la paroi abdominale antérieure joue un rôle important dans la fixation des viscères abdominaux, non seulement au point de vue physiologique mais encore anatomique (voy. I^{re} partie).

Les conditions d'équilibre des organes abdominaux changent généralement à la suite de l'ablation ou de la destruction de la musculature (Wolkow et Delitzin ont, pour ces recherches, disséqué soigneusement, et enlevé tout ou partie de la musculature antérieure en ayant soin de ne pas ouvrir la cavité). Dans la plupart des cas, les anses intestinales s'abaissent, le mésogastre et l'épigastre se creusent, les reins descendent, leur pôle inférieur dirigé en avant, le rein droit se trouve généralement plus bas que le gauche.

En même temps des reins qui n'étaient pas « palpables » le deviennent, et les reins palpables sont situés plus bas et sont mieux accessibles à la palpation; des reins que l'on ne pouvait palper que dans la station verticale, peuvent aussi l'être dans la station horizon-

tale ; la cause de cette plus grande facilité d'examen, réside dans l'amincissement (artificiel) des parois et dans le fait que les anses intestinales se sont déplacées et ont quitté le voisinage du rein. Il y a cependant dans tous ces cas des différences individuelles, si bien que dans certains cas, même après l'enlèvement aussi étendu que possible de la paroi musculaire, les reins ne peuvent être atteints, ce phénomène est dû, il est vrai, à d'autres facteurs qui amènent un obstacle au déplacement ou rendent plus difficile la palpation du rein (adhérences).

§ 10. De la valeur de l'« hermétisme » de la cavité abdominale.

La question de l'équilibre intra-abdominal.

La cavité abdominale, avec les organes si importants pour la vie qu'elle renferme, n'est protégée qu'en haut, en bas et en partie aussi en arrière, par des parois fixes et peu élastiques (osseuses).

Sa partie inférieure, qui va en se rétrécissant, est formée par le cercle osseux du bassin.

Le foie, la rate, l'estomac ne sont défendus contre les événements extérieurs que grâce à leur situation en arrière des côtes, dans l'ouverture inférieure du thorax et sous la voûte du diaphragme, ils échappent ainsi plus ou moins à l'action de la presse abdominale ; les reins, les capsules surrénales et le pancréas sont cachés profondément en arrière sous l'ouverture du thorax ; par contre la plus grande partie du paquet intestinal, uniquement entourée des parties molles des parois abdominales, se trouve exposée à tous effets de compressions et de lésions venant de l'extérieur.

Si l'on ajoute à la musculature antérieure du ventre le carré des lombes, le psoas-iliaque, les muscles du bassin et du plancher pelvien, on obtiendra un ballon unique hermétiquement fermé, dont la cavité contiendra la totalité des organes situés dans la cavité abdominale.

Ce ballon musculaire, protecteur insuffisant contre des forces externes, a une importance physiologique considérable, car il a pour devoir de surveiller le changement continu de volume et de

position des organes abdominaux si mobiles, et de régler et même quelquefois de contrebalancer les troubles survenus dans l'équilibre *intraabdominal*.

Pour se rendre un compte exact de cet équilibre, il faut observer que la cavité abdominale renferme à côté des différentes parties du tube digestif : des organes glandulaires, avec des canaux excréteurs et un réseau très riche de vaisseaux sanguins et lymphatiques, l'aorte abdominale et la veine cave, ces deux dernières étant situées au devant de la colonne vertébrale.

Tout changement dans l'état de réplétion de la cavité abdominale, devrait amener des troubles inévitables dans la circulation sanguine ou dans la sécrétion glandulaire, s'il n'existait un *système régulateur de compensation*. Cet appareil musculaire a en outre une grande importance pour le maintien de l'équilibre corporel et il joue un rôle principal dans les *fonctions respiratoires*.

Dans cette première enveloppe musculaire se trouve un *deuxième sac*, formé par le feuillet pariétal du péritoine ; sa capacité est moindre que celle du premier, et une certaine partie des organes abdominaux n'y est plus contenue, et spécialement ceux qui nous intéressent en ce moment, ce qui n'est pas sans avoir une signification. La paroi de ce deuxième sac est en rapport, soit avec la paroi du premier, soit avec les organes abdominaux situés en dehors de lui ; ce sac péritonéal contient en outre des organes, dont la surface externe est recouverte également d'une enveloppe séreuse (feuillet viscéral du péritoine), ce qui donne une nouvelle particularité à ce deuxième ballon.

Le *tractus intestinal*, renfermé dans la cavité péritonéale, forme de son côté une cavité, un tuyau, qui peut se transformer en plusieurs cavités (segments), par ses coudures ou ses contractions. Le volume de cette cavité varie d'une façon considérable, car il est susceptible de dilatations très étendues, il peut contenir des gaz, des liquides et des matières plus ou moins solides ; sa paroi est musculaire. Le tube intestinal forme donc un *troisième sac (interne)*, qui peut naturellement, grâce à sa musculature, agir comme régulateur sur son état de réplétion, comme le ballonnet d'air joue le rôle de régulateur dans les ballons gonflés à l'hydrogène.

On peut donc d'après ce schéma, se représenter la cavité abdominale, comme composée de trois cavités, enfermées les unes dans les

autres, à savoir : 1° *La cavité du canal intestinal*. 2° *Celle du péritoine*, renferment outre le tube intestinal, les organes sous diaphragmatiques, tels que le foie, la rate, etc., et enfin 3° *la cavité générale musculaire* contenant les viscères intrapéritonéaux et les viscères extrapéritonéaux (reins, pancréas, gros vaisseaux).

Ballon musculaire limitant
la cavité abdominale générale (A).

I. Sac péritonéal.

1. Ballon musculaire interne, formant la paroi du tube stomaco-intestinal.

2. Organes extra intestinaux contenus dans l'intérieur du péritoine (foie, rate, etc.).

II. Organes extra péritonéaux.

La circonférence de la première cavité (1) varie beaucoup sous l'influence de son contenu, la circonférence de la deuxième (I) varie suivant les changements de volume de la première ou suivant des influences pathologiques (tumeurs des organes péritonéaux, accumulation de liquides dans l'espace péritonéal), la circonférence de la troisième cavité (A) varie, 1° ensuite des variations des deux premières, 2° sous l'influence des variations physiologiques ou pathologiques des organes extra péritonéaux, 3° d'après les contractions du ballon musculaire extérieur.

La première et la troisième cavités sont entourées d'un appareil musculaire, celui-ci doit être considéré comme un appareil régulateur interne et externe de l'état de réplétion de la cavité abdominale (muscles constricteurs internes et externes de l'abdomen), car c'est dans ce but que la paroi intestinale et la paroi abdominale possèdent la faculté de se relâcher ou de se contracter ; la résultante de ces divers facteurs produit un état défini d'*équilibre du contenu abdominal*.

Cet équilibre peut avoir lieu sous une certaine *pression* qui peut être *positive*, *nulle* ou *négative*.

Pratiquement, les *conditions* de l'équilibre intra-abdominal peuvent être résumées dans la formule suivante :

$$[(i) + ei] + ep = CE$$

i représentant l'intestin, *ei* les organes extra-intestinaux, *ep* les organes extra-péritonéaux, CE les conditions d'équilibre. La cavité du tractus intestinal, occupe le centre ; sa circonférence se modifie suivant la contraction ou le relâchement de la couche musculaire comprise dans sa paroi (*muscle constricteur abdominal interne*).

Le canal intestinal et les organes extra-intestinaux étant hermétiquement inclus dans le sac péritonéal, peuvent être considérés comme une seule unité (paquet péritonéal).

La fermeture complète (« hermétisme ») du sac péritonéal est, d'une part, un obstacle aux déplacements trop étendus des divers organes contenus dans sa cavité, d'autre part, grâce au contact si intime du péritoine avec la paroi abdominale antérieure, il conserve à la presse abdominale la possibilité de s'adapter d'une façon active et passive, mais en tout cas très exacte au contenu de la cavité abdominale, pendant ses contractions totales ou partielles ; nous avons vu que le deuxième ballon formé par le feuillet pariétal du péritoine est enfermé en même temps que les organes extra-péritonéaux, dans un ballon musculaire externe que nous avons appelé le *constricteur abdominal externe*. On comprendra que d'après ces dispositions, les *variations dans l'état de la paroi abdominale* (ballon externe), devront influencer plus profondément sur la situation des organes *extra-péritonéaux*, que sur celle de quelques organes spéciaux contenus dans le sac péritonéal. Ainsi, un trouble de l'intégrité de la paroi abdominale aura pour conséquence un déplacement plus considérable du rein que du foie, ou de la rate — tandis qu'un trouble de l'intégrité du *sac péritonéal* produira fatalement un dérangement plus considérable dans la situation des organes intra-péritonéaux (foie, rate, etc.). Ces principes de l'équilibre intra-abdominal peuvent s'appliquer aux règles générales des déplacements des organes dans la cavité abdominale, mais ces déplacements dépendent aussi des *moyens de fixation propres à chaque organe, à chaque cas particulier* ; ainsi le rein est, il est vrai, soumis à des déplacements dépendant des règles énumérées ci-dessus au sujet de l'équilibre intra-abdominal — mais il





FIG. 82.

Jeune fille de 14 ans, avec diaphragme et musculature abdominale « rétractés ».

(Extrait de Stratz.)



ne se déplace effectivement, que dans certaines limites, qui dans chaque cas particulier sont déterminées par les moyens de fixation qui lui sont propres.

Si l'on peut considérer la paroi abdominale externe, grâce à son élasticité et à sa contractibilité, comme un régulateur effectif des rapports des organes extra et intra-péritonéaux, on peut se demander si elle exerce une pression constante sur le contenu de la cavité abdominale, ou si en d'autres termes, on peut compter la constance de cette pression au nombre des facteurs de l'équilibre intra-abdominal.

La « pression » intra-abdominale peut être comparée à celle qu'exerce la paroi d'un vaisseau sanguin sur son contenu; sup-





FIG. 83.

Extension de la jambe et du dos amenant une compression passive de la cavité abdominale.

(Extrait de Stratz.)



posons cette paroi extensible et pouvant varier de forme, la pression et la forme de la colonne liquide entourée par la paroi du vaisseau varieront aussitôt proportionnellement aux variations du vaisseau lui-même.

La musculature abdominale prend une grande part à l'acte de la respiration, ainsi qu'au maintien de l'équilibre du corps pendant la station verticale, sans parler encore de ses rôles spéciaux. Dans les positions forcées, pendant l'exécution d'un effort, etc., les contractions musculaires exerceront une pression plus ou moins forte sur le contenu de la cavité abdominale (fig. 83 et 84); il n'y a que dans certaines positions normales où son action paraît être réglée de telle façon que le contenu de la cavité abdominale n'éprouve aucune compression. Le mécanisme régulateur actif est particulièrement compliqué et l'on peut considérer la somme algébrique des forces de compression développées dans les trois ballons du schéma de Wolkow et Delitzin, comme la résultante de son activité, on ne décrira par conséquent la pression intra-rectale, intra-vésicale, intra-stomacale que comme faisant partie d'une seule et même unité.

Si maintenant nous supposons que la colonne liquide n'est plus immobile, mais qu'elle est soumise à des variations de forme et de volume, le contenu des vaisseaux exerçant sur les parois une pression particulièrement irrégulière celles-ci devraient en cas d'une certaine extensibilité, présenter une modification de forme visible et effective.

La cavité abdominale devrait être soumise aux mêmes conditions, et cependant c'est exactement le contraire qui arrive. Il résulte de la combinaison, un peu compliquée, il est vrai, de trois cavités concentriques dont l'interne et l'externe sont formées par des appareils musculaires et la moyenne, par un sac virtuellement clos, que des *mouvements aussi étendus que possible peuvent se produire dans l'intérieur de la cavité abdominale normale* sans que sa configuration externe perde de sa tranquillité — ce qui est du reste regrettable car on ne peut malheureusement que rarement se représenter depuis l'extérieur les tempêtes et les désordres qui se passent dans l'intérieur.

§ 11. Mobilité du rein à l'ouverture de la cavité abdominale.

Nous avons vu qu'une fois le péritoine ouvert les reins acquièrent une mobilité beaucoup plus grande qu'auparavant et l'expérience démontre que cette ouverture bouleversant les lois de l'équilibre intra-abdominal par la pénétration de l'air, ni les attaches ligamentaires, ni le revêtement péritonéal, ni la présence de l'enveloppe cellulo-graisseuse, ne sont plus un moyen sérieux de fixation du rein.

§ 12. Influence du péritoine pariétal et des soi-disant ligaments péritonéaux.

Le rein, organe extrapéritonéal, se déplace derrière la grande séreuse, et l'on a pu se rendre compte, dans le cas où le rein était pathologiquement adhérent au péritoine, combien peu ce dernier pouvait se déplacer avec lui, tandis que lorsque le péritoine n'est pas malade et que les soi-disant ligaments fixateurs rénaux ont cependant toute leur intégrité, les reins peuvent présenter des déplacements très considérables; il existe néanmoins un certain degré d'union assez lâche entre le rein et le péritoine, la preuve en est que l'on peut légèrement, sur le cadavre ouvert, abaisser le rein en exerçant des tractions sur la membrane séreuse, de même la section des ligaments rénaux facilite un peu cette opération, mais l'influence de la solidité ou du relâchement du péritoine n'a pas grande importance étant donnée l'amplitude que peuvent acquérir les déplacements.

Il est vrai que ces données établies sur des recherches faites sur des cadavres ouverts doivent être modifiées jusqu'à un certain point si l'on se reporte sur le vivant; le contact intime du rein avec les parties avoisinantes peut lui donner des facteurs secondaires pour améliorer sa fixation, et il faut bien attribuer une certaine part à la

solidité ou au relâchement de la séreuse, et spécialement au point de vue de la prédominance de la ptose du rein droit par rapport au gauche.

La formation d'un mésonéphron réel (mésentère rénal) peut en partie s'expliquer par un affaiblissement du revêtement péritonéal du rein, mais surtout par une disposition anormale de la séreuse au devant de l'organe; mais cette anomalie est très rare et W. et D. n'ont jamais pu la constater dans aucune de leurs autopsies, nous l'avons par contre observée dernièrement pendant une laparotomie pour gastro-entéro-anastomose.

§ 13. Rôle que peut jouer la position du tractus intestinal.

La question de l'entéroptose.

De nombreux auteurs ayant attribué le déplacement du rein à la ptose de certaines parties du tractus intestinal, W. et D. se sont attachés à rechercher si des tractions opérées sur certaines parties de l'intestin pouvaient avoir une influence sur le déplacement du rein, principalement pour le *côlon ascendant* ou *descendant*; ils ont d'abord recherché l'effet de simples tractions sur des cadavres ouverts, puis les effets dus à une augmentation artificielle de volume et de poids de certaines parties de l'intestin; enfin ils ont cherché à définir le rôle joué par la masse entière du paquet intestinal.

Ces études n'ont pas été en faveur des théories de la néphroptose par tractions exercées par certaines parties de l'intestin; tantôt en développant à l'extrême le tube digestif par des gaz, tantôt en y introduisant des liquides, et le mettant dans des conditions qui ne se présentent même pas chez le vivant avec une pareille exagération, ils ont constaté que la réplétion complète de l'intestin serait plutôt un obstacle à la descente, les anses intestinales venant s'accumuler en avant du rein (dans les cas ne présentant pas d'adhérences péritonéales).

Si l'on étudie l'influence, comme traction sur le rein, de la *totalité* de l'intestin, on peut se demander quel rôle peut jouer cet énorme

coussin élastique qui remplit alors toute la cavité abdominale, et qui suivant l'état des parois abdominales peut descendre très bas sans difficulté, et même être largement étalé hors du ventre lorsque celui-ci est ouvert; le rôle exercé sur le rein par les tractions *est nul*, il faut donc le chercher ailleurs.

En effet si l'on se montre sceptique à l'égard de l'action des tractions exercées sur le rein par l'augmentation de poids de certaines parties ou de la totalité de l'intestin — on ne peut nier l'influence de la masse intestinale considérée dans son ensemble comme *soutien du rein*; on se demande seulement si chez le vivant, les variations dans le poids ou dans le volume de l'intestin peuvent être la cause, le « moment étiologique » d'un déplacement du rein. W. et D. se basant sur leurs recherches, et après avoir discuté longuement toutes les théories de l'entéroptose, concluent à la négative.

Il faut se représenter le changement de position de tout le paquet intestinal, qui se trouve enfermé dans le sac péritonéal hermétiquement clos, comme un changement dans la *forme* de toute cette masse intestinale, c'est-à-dire en diminution de volume dans la partie supérieure et en augmentation dans la partie inférieure, et alors si le ballon extérieur musculaire n'entre pas en jeu à ce moment pour lutter contre cette déformation et qu'il se laisse distendre d'une manière passive, comme cela se passe sur le cadavre, ou chez le vivant dans de certaines conditions pathologiques — *les organes extrapéritonéaux sont alors en situation de pouvoir se déplacer*.

Le paquet intestinal peut être considéré dans ses rapports avec le rein comme une annexe de la paroi abdominale — c'est-à-dire que si on pouvait comparer la paroi abdominale à une sangle élastique on devrait considérer le paquet intestinal comme une pelote dont on pourrait modifier le volume et qui serait fixée au bandage élastique.

Si les changements de volume de cette pelote — nous voulons donc dire ceux du sac péritonéal — ne sont pas *immédiatement* compensés par un changement de tension de la sangle élastique (c'est-à-dire par la tonicité de la paroi musculaire) il est évident que dans ce cas on pourra facilement en tirer les mêmes conséquences que de l'absence d'intégrité de la musculature.

Toute l'affaire repose à première vue sur une insuffisance de la paroi abdominale. Le trouble ainsi produit dans l'équilibre intra-ab-

dominal donne aux reins une certaine « *condition d'espace* » qui leur permet de s'*abaisser* sous l'effet de leur poids, autant que le permettent leurs *conditions individuelles ou générales de fixation*.

§ 14. Influence des prolapsus et des hernies.

Recherches pratiquées à la suite de l'enlèvement de l'utérus et du prolapsus artificiel d'anses intestinales.

W. et D. passent ensuite en revue l'influence des hernies, ou des déplacements des organes sexuels féminins; ils ont recherché l'action des tractions directes sur le rein en provoquant une cystocèle, ou en exerçant directement une traction sur le rein au moyen des uretères, ou indirectement en provoquant une hydronéphrose, puis ils ont cherché les rapports du prolapsus utérin et des conditions générales de l'équilibre intra-abdominal, en les complétant même de l'extirpation de cet organe tout en laissant les anses intestinales faire hernie par le vagin ou la paroi abdominale antérieure.

Lors du prolapsus de certaines parties du contenu abdominal (anses intestinales, utérus), il est difficile d'admettre que par l'intermédiaire des nombreuses anses intestinales et de leurs replis mésentériques et surtout aussi par l'absence d'une union intime entre ces dernières et le rein, — une *transmission directe de traction* sur cet organe, puisse s'effectuer à un degré quelconque.

Dans l'état normal, chez le vivant, la paroi abdominale règle d'elle-même les changements de volume qui peuvent se produire dans la cavité. Il en est autrement lorsqu'il y a insuffisance de la presse abdominale (atrophie, relâchement), il se produit alors un espace libre permettant aux intestins de se déplacer et aux organes les plus consistants de quitter leur place normale dans la limite de leurs moyens.

Le cas de déplacements des organes lorsqu'il y a procidence d'une partie du contenu abdominal en tant que hernie ou prolapsus ne doit être considéré que comme un cas particulier de l'apparition de leur déplacement en présence de « *conditions d'espace* » favorables ;

la clinique concorde aussi avec cette manière de voir, il est bien rare de voir les cas de hernie se compliquer nécessairement du déplacement d'autres organes (foie, reins, etc.). La coïncidence de la néphroptose non seulement avec les prolapsus, mais encore — ce qui est bien plus fréquent — avec de simples déplacements de l'utérus, s'expliquent plus que probablement par la fréquence dans ces cas du ventre en besace et du relâchement des parois abdominales; nous nous sommes déjà longuement expliqué plus haut à ce sujet.

§ 15. Influence du changement brusque
de l'état de réplétion de la cavité abdominale.

Quelle est l'influence de l'accouchement, de l'extirpation de tumeurs volumineuses ou de l'évacuation rapide d'un épanchement péritonéal sur la néphroptose?

Malgré les nombreuses discussions qui ont eu lieu à ce sujet, il semble que l'accouchement ne joue qu'un rôle secondaire dans l'étiologie de la néphroptose; il peut être considéré comme facteur de traumatisme direct sur le rein ou comme facteur produisant consécutivement un changement dans « l'état de capacité » du ventre; il faut prendre ces deux facteurs en considération, mais on ne peut s'empêcher de songer que l'accouchement se passe au moment culminant du développement physique de l'individu, c'est-à-dire au moment où la compensation des désordres qu'il peut produire, s'effectue de la façon la plus complète. Cela nous explique le manque de clarté des statistiques et la diversité des vues à ce sujet — et c'est ce qui prouve très probablement aussi, que les suites pathologiques de l'accouchement se révèlent dans les cas où il y a une prédisposition spéciale de l'individu, soit que ces facteurs ont créé un terrain favorable à la production du déplacement du rein.

Le raisonnement sera le même, qu'il s'agisse de l'enlèvement de tumeurs volumineuses ou d'évacuation de liquide ascitique.

En résumé, il faut considérer la *diminution rapide de l'état de réplétion de la cavité abdominale* comme un facteur important dans

l'étiologie de la néphroptose. Le cas naturellement le plus fréquent est celui de l'accouchement, surtout si celui-ci est répété plusieurs fois à de courts intervalles, — il se produira alors, non seulement des déplacements de reins prédisposés à la néphroptose, mais encore de tous les reins, surtout quand les conséquences défavorables de l'accouchement ne sont pas *compensées* par la mise en jeu de la sangle abdominale et la position horizontale (à moins qu'il n'y ait d'autres obstacles comme des adhérences péritonéales, par exemple). Nous pouvons certainement, dans ces conditions, affirmer, qu'une grande quantité de reins mobiles doivent leur mise au jour à l'acte de l'accouchement.

§ 16. Recherches sur l'influence du diaphragme.

Le rôle que peut jouer le *diaphragme* sur le déplacement du rein peut être considéré de façons différentes, il peut se réaliser de deux manières :

a) par action immédiate sur le rein :

1° Par pression active et directe pendant sa contraction (effort, violent accès de toux).

2° Par pression passive, lorsqu'il se trouve abaissé (accumulation de liquide dans la cavité pleurale, dilatation pulmonaire par emphysème).

b) Par action indirecte — c'est-à-dire par diminution de tension du péritoine à la suite d'un affaissement du diaphragme. Le *déplacement du diaphragme* est une des principales causes qui prédisposent l'individu à la néphroptose. En partant du schéma exposé plus haut sur l'équilibre de la pression intra-abdominale, l'abaissement du diaphragme peut être considéré comme une modification d'une des parties du ballon musculaire externe — et même d'une des parties les plus importantes puisqu'elle se trouve directement en rapport avec le rein (Bourcart). Dans le relâchement et l'atrophie musculaire du ventre, on ne considère jamais assez que le diaphragme présente en grande partie les mêmes lésions que la paroi abdominale

antérieure — on s'en aperçoit facilement à la diminution de l'étendue de la respiration, diminution qui doit autant sa cause au diaphragme qu'à la paroi musculaire du ventre — et dont les conséquences au point de vue de la circulation et de la nutrition générales sont fort importantes (B.). On peut théoriquement affirmer, et le fait est aussi bien prouvé par les recherches cliniques que des nombreuses expériences sur le cadavre de W. et D. que des épanchements abondants dans l'une des plèvres peuvent « prédisposer » le rein correspondant à la néphroptose. Il faut en attribuer la cause aussi bien à une action mécanique du diaphragme sur le rein, qu'à une déformation consécutive des loges rénales.

§ 17. Le mouvement respiratoire des reins.

Un lien étroit unit ensemble les recherches sur le rôle joué par le diaphragme dans l'étiologie du rein mobile et la mobilité que présente le rein pendant les mouvements respiratoires. Les reins déplacés présentent très nettement cette mobilité, et comme nous l'avons vu dans le chapitre où nous avons parlé de la palpation du rein mobile, les différents procédés d'exploration se basent sur des mouvements inspiratoires profonds qu'on fait exécuter au malade ; nous savons qu'ils suivent les mouvements du diaphragme aussi bien que le foie et la rate.

Mais, malgré l'évidence de la mobilité inspiratoire d'un rein déplacé, pouvons-nous affirmer que cette « *mobilité respiratoire* » est normale et physiologique ? Les reins normaux suivent-ils aussi les mouvements du diaphragme. Les avis sont très partagés à ce sujet — mais l'expérience faite sur le cadavre et surtout ce que l'on a pu constater « *in anima vili* » — c'est-à-dire au cours des opérations sur le rein, par la voie lombaire — démontrent péremptoirement que *le rein normalement placé suit les mouvements du diaphragme, lorsque ce mouvement n'est pas entravé par des adhérences pathologiques* ; il est vrai que la sangle abdominale lutte jusqu'à un certain point contre ce déplacement, sans pouvoir absolument l'entraver, on peut aussi s'en convaincre par les douleurs qu'éprou-

vent certains malades opérés de néphropexie double — et quelque fois aussi par le fait que les sutures placées sur le rein ont une grande tendance à « s'arracher » des tissus avoisinants. Ces différentes considérations feront donc réfléchir les chirurgiens audacieux qui veulent fixer le rein mobile au moyen de sutures — les tristes résultats que nous en avons vu ne nous ont pas engagé à les suivre dans cette voie — pourquoi ne fixaient-ils pas aussi le foie, la rate, le côlon transverse, l'utérus... et quoi encore ; j'ai connu une jeune demoiselle « entéroptosique, » à laquelle on avait fait une double néphropexie, une hystéropexie... et qui souffrait tant... que l'illustre chirurgien Czerny lui proposa de découdre tout ce qu'avait cousu un autre chirurgien non moins illustre !

Lorsque les reins sont très abaissés, l'action du diaphragme se fait moins sentir et la néphropexie pourra alors, mais exceptionnellement, être proposée, nous en reparlerons à propos du traitement.

§ 18. De l'action hépatique sur le rein droit.

Les rapports du foie et du rein sont assez variables et il est bon de les rappeler. Le rein n'entre en contact avec la partie inférieure du lobe droit du foie que par sa face abdominale, l'étendue de ce contact varie beaucoup — et d'autre part, si nous considérons le peu d'étendue de ce contact, il faut aussi tenir compte que le foie ne représente qu'une partie du contenu du « sac péritonéal, » et l'influence de *cette partie* ne peut être séparée de *celle de la totalité* du contenu. Cette partie en est, il est vrai, l'organe le plus massif et aussi le plus plastique. Quand la situation du paquet intestinal se modifie, le foie acquiert la faculté de se déplacer. Quand il s'abaisse, il tourne autour de son axe en amenant en avant sa face supérieure — dans ce cas, le foie en descendant, ne tendra pas autant à refouler vers le bas le rein droit, qu'à obstruer « la sortie » de la loge rénale et former par sa « plasticité » non seulement un sérieux obstacle à la palpation du rein, mais encore à son déplacement.

Le même phénomène se passera en cas d'hypertrophie partielle ou totale du foie, et il recouvrira bien plutôt le rein qu'il ne le déplacera.

Il pourra se trouver des cas, et nous en parlerons plus bas à propos du corset, où le lobe inférieur du foie étant refoulé par un traumatisme au-dessus du rein, dans la partie supérieure de sa loge, fera descendre ce dernier en *le chassant de sa place* (voy. fig. 84 et 85); nous

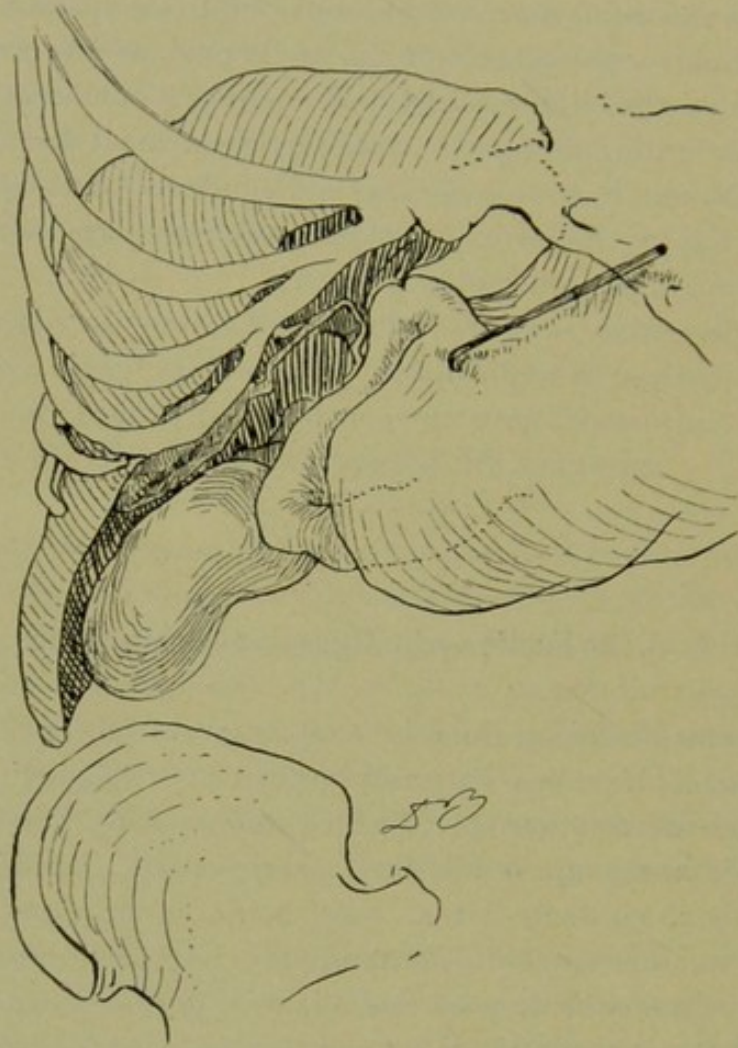


FIG. 84 (originale).

Déplacement et allongement du lobe droit du foie. Le rein droit est chassé de sa loge. Ses rapports avec le duodénum. Observation personnelle.

ne pouvons prouver le contraire, mais nous savons aussi que le rein peut parfaitement se déplacer sans que ce traumatisme n'entre en jeu, et que particulièrement le rein peut descendre sans qu'il y ait eu constriction aucune par le corset ou la ceinture.

Nous ne voyons donc pas dans ces considérations une raison pour attribuer au foie la prédominance de la néphroptose droite sur la gauche.

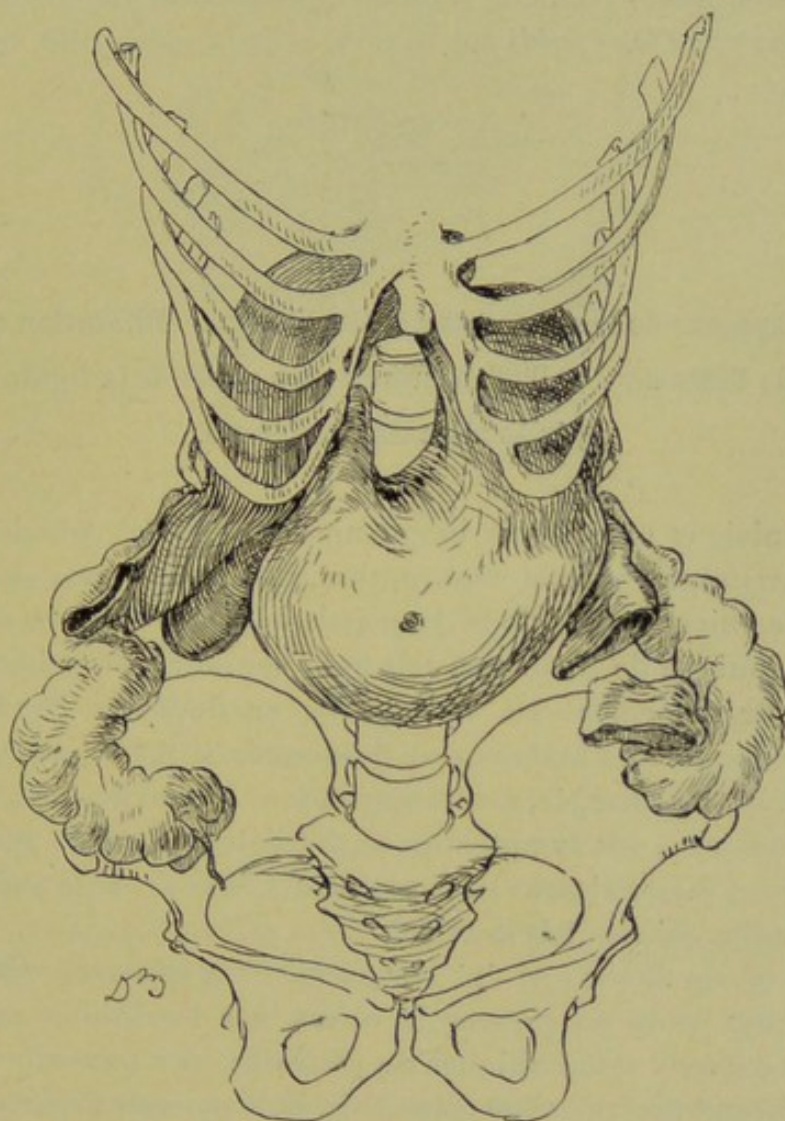


FIG. 85 (*originale*).

Déformation du thorax et de la cavité abdominale par le corset. Le lobe droit du foie refoule le rein en bas.

Déformation caractéristique de l'estomac. Allongement de sa partie pylorique (demi-schématique). Observation personnelle.

§ 19. Rôle à attribuer au poids de la rate et de l'estomac.

Pour les mêmes raisons que ci-dessus on ne peut faire entrer en ligne de compte les effets de tractions que pourraient exercer la rate ou l'estomac *par leur poids* sur le rein — on a même été accuser le pancréas.

§ 20. Rapports de l'estomac et du rein droit. — Dilatation expérimentale de l'estomac. — Recherches sur les effets de la ligature extra-péritonéale du duodénum.

Les cliniciens ont depuis longtemps observé la coïncidence de *troubles gastriques* avec la néphroptose, troubles correspondant aux symptômes bien connus de la dyspepsie nerveuse (*Ewald*) ou du catarrhe chronique de l'estomac, tels que : sensation de poids après les repas, se transformant en aigreurs ou en douleurs, renvois, malaises, vomissements muqueux ou alimentaires, manque d'appétit ou boulimie, langue chargée, mauvais goût dans la bouche, odeur spéciale de l'haleine, etc., ces symptômes se présentent souvent sous forme d'attaques et disparaissent généralement à la suite de la suppression de l'anomalie qui en était la cause.

Botkin et ses élèves ont été les premiers à observer ces phénomènes et ont voulu en trouver la raison par l'irritation mécanique des filets nerveux sympathiques du péritoine, des mésentères ou du tube intestinal avoisinant le rein et tirillés par son déplacement.

D'autres n'y ont vu qu'une simple coïncidence. *Bartels* a voulu attribuer la dilatation de l'estomac et le catarrhe concomitant à la compression exercée par le rein en ptose sur la partie descendante du duodénum, étranglé entre cette glande et la colonne vertébrale. *Müller-Warnek* prétend que ce serait particulièrement le cas dans le resserrement de la taille par le corset (voy. fig. 85).

Landau attribue cette compression à la traction produite par la néphroptose, soit sur la deuxième partie du duodénum par la lamelle antérieure de la capsule rénale et les vaisseaux qui se rendent au rein, le duodénum étant relativement solidement fixé contre la colonne vertébrale; l'abaissement du rein en avant, en dedans et en bas peut amener un étranglement de cet intestin, étranglement qui ne

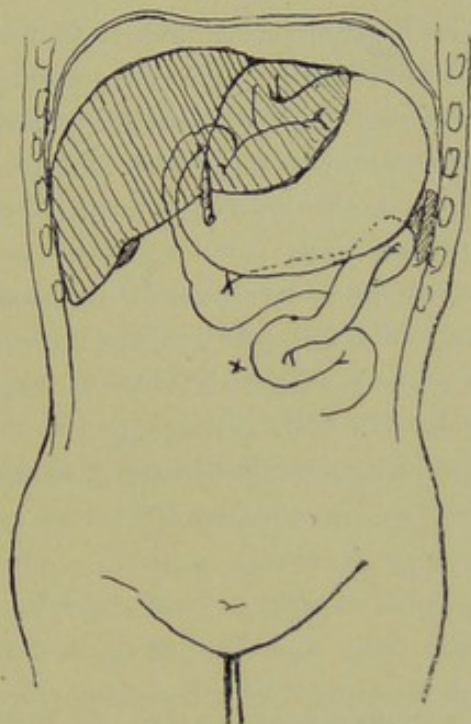


FIG. 86.

Rapports normaux du foie avec l'estomac et le pylore. Rapports de l'estomac avec les différentes parties du duodénum.

sera évidemment que momentané, mais qui en se répétant peut amener la dilatation de l'estomac par obstacle situé au-dessous de lui.

L'étendue du contact du rein et de la partie descendante du duodénum varie beaucoup selon l'état de réplétion et de la longueur de la portion verticale du duodénum et aussi d'après la position du colon ascendant; de plus la portion descendante du duodénum n'est pas absolument fixée à la colonne vertébrale et elle jouit d'une cer-

taîne mobilité qui lui permettrait d'échapper à la compression exercée par le rein; nous en avons parlé plus haut à propos des rapports anatomiques (voy. p. 107). Quant à ce qui a trait aux plissements du duodénum par les tiraillements exercés par le péritoine, on peut affirmer que le rein, tout au moins dans les degrés de moyen déplacement, peut s'insinuer dans le tissu cellulaire rétropéritonéal sans exercer aucune tension sur le péritoine, et que le fameux ligament duodéno-rénal, ne joue ici aucun rôle.

Au cours de leurs recherches sur l'effet de la réplétion de l'estomac après la ligature du duodénum au niveau du coude duodéno-jéjunal, W. et D. n'ont observé, en cas de mobilité rénale, aucun obstacle à la perméabilité de la partie descendante du duodénum, en outre ils n'ont jamais observé, même dans les néphroptoses très prononcées, de coudure du duodénum.

Litten a voulu, au contraire, attribuer la dislocation du rein à la dilatation de l'estomac — d'après lui, l'estomac en se dilatant ferait sortir le rein de sa loge et l'obligerait ainsi à descendre, les recherches expérimentales de W. et D., avec ligature extrapéritonéale du duodénum (par la voie lombaire), pourraient paraître militer en faveur de cette thèse, si l'on ne remarquait que ce n'est pas *pendant* la *réplétion* — mais *après la déplétion* — qu'on a constaté de l'abaissement du rein — le point capital de ces expériences a résidé dans l'alternance périodique de la réplétion et de la déplétion ou des variations de poids et de volume de l'estomac et du duodénum.

Si l'on examine les mensurations de la forme du ventre pendant ces expériences, on verra que le profil abdominal varie dans un sens très spécial: lors de la réplétion de l'estomac, l'épigastre et les hypochondres proéminent fortement en avant tandis que la partie inférieure du ventre ne suit que très modérément le mouvement. L'eau ou l'air une fois évacués, le profil de la partie supérieure du ventre ne reprend que difficilement sa forme et ne revient que rarement à la normale; il en résulte une forme de ventre en besace, avec une région supérieure rétractée, spécialement au niveau de l'épigastre, et une région inférieure bombée en forme de sac.

On en peut vraisemblablement tirer les conclusions suivantes: lors de l'augmentation de volume et de poids de l'estomac et du duodénum, les intestins sous-jacents, c'est-à-dire, la masse intestinale, sont refoulés dans la partie inférieure de l'abdomen — événement

auquel chez le cadavre, la paroi abdominale antérieure offre peu de résistance. Lorsque l'estomac reprend son volume antérieur, les intestins refoulés ne retournent que très peu dans leur position primitive, quoique l'obstacle soit supprimé, et *il se produit un espace vide dans la partie supérieure du ventre*, espace dans lequel les reins peuvent descendre, d'autant plus que le foie s'abaisse en exécutant comme nous l'avons vu une rotation sur son axe transversal, et de même la rate — le rein suit le mouvement vers le bas, et peut d'autant plus facilement être atteint par la palpation.

Chez l'homme normal, *l'équilibre intraabdominal est immédiatement rétabli par l'activité de la presse abdominale* — si cela n'était, nous verrions dans le cas de réplétion de l'estomac, et spécialement lorsqu'on exécute le lavage de cette cavité, se présenter une disposition à la néphroptose. Mais lorsqu'il y a *insuffisance de la paroi abdominale*, le malade ne se trouve pas garanti contre les conséquences d'une réplétion exagérée de l'estomac, produite soit dans un but naturel soit exécutée par un médecin dans un but thérapeutique. Ces faits concordent avec les théories émises plus haut sur les conditions de capacité des espaces intra-abdominaux.

§ 21. Du rôle joué par les vaisseaux rénaux et les uretères.

Nous avons vu que les vaisseaux du rein se dirigent plus ou moins obliquement et même presque horizontalement vers cette glande et que leurs rapports ne semblent pas devoir leur faire jouer un bien grand rôle comme organes fixateurs, ils pourraient tout au plus s'opposer à un déplacement au dehors, on a une descente très étendue, du reste on ne voit nulle part, dans l'économie, *des vaisseaux* remplir ce rôle qui serait contraire à leurs fonctions, ils peuvent cependant, dans les degrés ordinaires de la néphroptose et sans être soumis à une tension bien forte, jouer le rôle de *rayons* dans le *cercle* du déplacement. Certains auteurs ont voulu faire d'autre part de l'allongement du vaisseau, les causes secondaires de l'augmentation de la ptose, cela particulièrement pour le rein droit, mais les recher-

ches expérimentales de W. et D. ont mis à néant ces théories, l'allongement peut en être tout au plus une conséquence (voy. fig. 87).

Quant au rôle joué par l'uretère, il doit être de même refuté ; W. et D., il est vrai, après avoir soigneusement dégagé l'extrémité inférieure de l'uretère au niveau de l'artère iliaque, et exercé des tractions

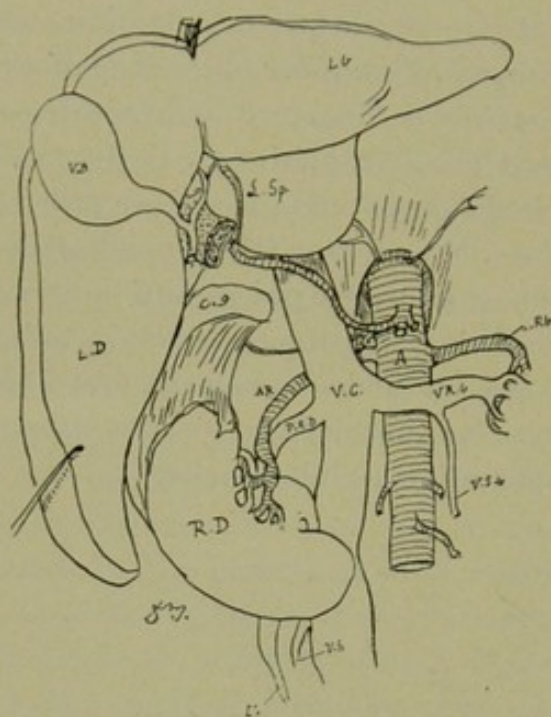


FIG. 87.

Ptose du rein droit comprimant la veine cave ascendante. Allongement du lobe droit hépatique refoulant le rein. Rapports de la veine cave et de l'aorte abdominale. (Observ. person. — fig. origin.)

énergiques sur le canal rénal, ont vu le rein se déplacer légèrement, mais jamais il ne peut se présenter une traction semblable dans la nature (ptose utérine, cystocèle, exsudats, grossesse, etc.), du reste la forme sinueuse de l'uretère empêcherait ces phénomènes de se produire. Le rôle attribué à l'uretère comme agent de déplacement est donc nul.

§ 22. Du rôle attribué à la capsule du rein et à l'atmosphère
cellulo-graisseuse.

Nous en avons déjà parlé plus haut à propos des remarques anatomiques ; cette question a donné lieu à de nombreuses controverses sur lesquelles nous ne voulons pas nous étendre, *Tuffier* nous donne une excellente description de cette atmosphère cellulo-graisseuse.

Cette atmosphère par la chaleur du corps a une consistance demi-liquide nécessaire au jeu d'expansion du rein et de ses mouvements respiratoires (*mouvement de translation de Tuffier*).

Nous ne reproduirons pas ici, toutes les discussions qui se sont élevées au sujet de la capsule fibro-adipeuse, (voy. p. 138), et nous résumerons uniquement les recherches expérimentales de W. et D.

Si l'on compare les résultats des observations faites sur des sujets gras ayant une atmosphère cellulo-adipeuse bien développée avec les observations des sujets maigres, en ne tenant compte que de ce facteur, on pourra en conclure que les reins peuvent présenter un degré de mobilité même très étendu, dans des cas où le tissu adipeux était particulièrement abondant. Le développement de ce tissu adipeux, dans les expériences sur le déplacement artificiel du rein, n'a jamais été un obstacle sérieux à la dislocation de cet organe, ajoutons encore que sur le cadavre la graisse étant froide et « figée » offre un degré de résistance bien plus considérable que chez le vivant.

Quant à l'action des soi-disant ligaments, ou brides fibreuses de la capsule périrénale, nous en avons déjà parlé plus haut à propos des moyens de fixation du rein. Nous avons vu que les adhérences du rein avec le péritoine ou d'autres organes, surtout lorsqu'elles atteignent un certain développement, peuvent opposer un obstacle absolu au déplacement du rein, ou peuvent s'opposer à la « réposition » de l'organe, et qu'en outre ces brides fibreuses ont pour rôle principal de maintenir le rein dans une position *verticale* et de l'empêcher de basculer en *avant*, ce qui arrive quand ces brides sont fortement relâchées.

§ 23. Le poids des reins.

Quel rôle joue le poids du rein, dans l'étiologie de la néphroptose ? W. et D. ont fait de nombreuses recherches en injectant les reins avec du mercure, cette expérience est simple et facile, il en résulte qu'une élévation très prononcée du poids du rein, ne fût-ce qu'au double de l'état normal, amène un déplacement de l'organe, et le tableau typique de la néphroptose. Cette augmentation de poids devrait donc jouer un certain rôle dans la genèse de cette affection, cependant la signification clinique de ces expériences, comme cela se comprend certainement, n'est que de petit intérêt ; il est difficile de s'imaginer chez le vivant une augmentation de poids aussi brusque, elle ne doit donc être considérée que comme un facteur secondaire, favorisant la lésion. Il n'y a guère que les hypérémies transitoires du rein qui puissent vaguement se rapprocher de ces expériences, alors même qu'il ne peut être question à aucun moment d'une augmentation de poids pareille.

Du reste l'augmentation de volume consécutive, serait plutôt un obstacle au déplacement ; par contre le caractère périodique de cette hypérémie pourrait à la longue en devenir une cause prédisposante.

Quant à l'augmentation chronique, on ne peut lui accorder qu'un rôle encore moins important, car dans ces cas, tout en faisant abstraction de l'augmentation de poids concomitante, il est évident que les conditions nécessaires à l'équilibre intra-abdominal se rétablissent bien plus facilement que dans l'hypérémie brusque.

Lorsque le rein augmente de volume, il devient plus facilement accessible à la palpation, sans que l'on soit en droit de dire que dans ce cas particulier le rein soit en ptose (hydronéphrose).

§ 24. Rôle attribué à la région abdomino-lombaire.

La *paroi abdominale postérieure* fait partie du grand sac abdominal, mais l'étude de cette région est bien moins développée que celle de la paroi abdominale antérieure.

Cette région, en rapports naturels avec le rein, est comme nous le savons formée en partie par une charpente osseuse, composée de la colonne vertébrale, des dernières côtes, spécialement les onze et douzièmes, et de la partie supérieure de l'os iliaque d'une part, et d'autre part d'une couche musculaire formée par une partie de la voûte du diaphragme et de ses piliers lombaires, des muscles iléo-psoas, carré des lombes, transverse, etc. ; cette couche musculaire est très développée dans ses deux tiers inférieurs.

Le fait que cette charpente musculo-osseuse forme cet enfoncement, situé des deux côtés de la colonne vertébrale, appelée loge rénale — et sert de substratum au rein — doit faire immédiatement penser qu'elle a un rôle important à jouer dans l'étiologie de la néphroptose.

Nous en reparlerons plus spécialement au chapitre suivant. Nous connaissons déjà le rôle joué par le *diaphragme* ; les *dernières côtes* (XI^e et XII^e), servent vraisemblablement de tuteur au rein et leur ablation peut faciliter son déplacement, W. et D. ont même remarqué dans un cas, qu'il avait suffi de décoller la douzième côte de son périoste pour faciliter la descente de l'organe — par contre, dans un cas de côte supplémentaire (XIII^e côte), il n'y a eu aucun obstacle au déplacement. La résection des côtes enlève au rein son protecteur naturel dans la région postérieure, et les côtes une fois absentes, la méthode usuelle de la recherche du rein mobile se transforme dans ces cas en un *traumatisme*, et peut troubler l'exactitude des recherches, les conditions n'étant plus les mêmes que dans l'état normal.

La *couche musculaire* de la région abdominale postérieure prend grandement part à la fixation du rein et un changement dans son intégrité peut être suivi d'une dislocation du rein — ceci spécialement pour les muscles psoas-iliaques. Malheureusement les expériences pratiquées à ce propos ne peuvent être concluantes, l'opéra-

tion de leur ablation étant très difficile et entraînant des lésions trop étendues pour qu'il ne faille pas en tenir compte.

Ces muscles peuvent, tout comme les autres, subir une atrophie régressive, les loges rénales sont moins bien conformées, et le rein peut ainsi avoir plus de facilité à descendre, la chose a son importance dans le traitement gymnastique.

Le rôle étiologique des déviations de la colonne vertébrale n'a pu, malheureusement, être établi expérimentalement, quoiqu'il paraisse évident ; nous avons cependant pu constater dans de nombreux cas de scoliose, principalement lorsque la courbure lombaire était à droite, que le rein correspondant se trouvait plus ou moins abaissé — et que cette lésion se rencontrait chez des jeunes garçons ou des jeunes filles, où — à part l'hérédité — on ne pouvait accuser d'autres facteurs d'être entrés en jeu. (B.)

§ 25. Les loges para-vertébrales.

W. et D. ont pu se convaincre, en examinant de près les différentes parties de l'appareil soi-disant fixateur du rein, qu'aucune des parties de cet appareil n'avait de signification spéciale et certaine pour le maintien de l'organe dans sa position normale et que d'autre part il ne fallait attribuer qu'un rôle secondaire aux facteurs qui, dans la règle sont accusés de produire le rein flottant, tels que diminution de l'atmosphère graisseuse, changements dans l'état de réplétion de la cavité abdominale, augmentation de poids des reins, etc. Il fallait donc chercher ailleurs l'origine de ce déplacement qui se produit spécialement chez les femmes, principalement à droite, et peut être considéré comme une anomalie souvent héréditaire ou comme l'expression d'une faiblesse générale des tissus. W. et D. avaient surtout été frappés de l'immobilité du rein dans les cadavres ouverts et placés horizontalement, mais par contre de sa grande mobilité au moment où le corps ouvert se trouvait placé dans la position verticale. Comme ils avaient pu constater dans certains cas de néphroptose, un déplacement horizontal du rein, ils se sont demandés s'il n'y avait

pas un facteur dans la forme de la loge rénale, pouvant faciliter ce déplacement.

Y avait-il des différences de forme d'un sexe à l'autre — d'une personne à une autre — et pourquoi ces différences ?

Pour se rendre compte de la forme de ces loges, une simple inspection ne suffisait pas, il fallait un moyen plus fixe et plus mathématique.

W. et D. ont eu l'idée d'en prendre le moule, et même d'exécuter pour leurs recherches, un moulage complet de toute la cavité abdominale après en avoir retiré tous les organes qu'elle contenait (voy. fig. 88 et suivantes).

L'influence que peut avoir le poids du plâtre sur la déformation des parois postérieures est nulle, le poids spécifique de la masse étant toujours inférieur dans la position horizontale à celui de la totalité des organes contenus dans le sac abdominal, et dans la position verticale, le poids de la masse injectée ne se fait uniquement sentir, que sur le bassin ou sur la paroi abdominale antéro-inférieure. On peut ainsi arriver à prendre des moulages très intéressants, se rapportant soit aux différentes positions données au cadavre, soit aux différentes conditions auxquelles on les soumet (ainsi: avec ou sans corset); d'après ces moulages on peut se rendre compte d'une manière frappante de la disposition des loges rénales et même les mesurer très exactement avec des instruments appropriés; on peut en déduire que la forme de la paroi abdominale postérieure et principalement que la forme des loges rénales joue un rôle important au point de vue de la fixation du rein et de l'étiologie de son déplacement.

Voici les conclusions de W. et D. :

1° Les régions supérieures des loges rénales, celles qui correspondent aux crêtes du diaphragme, présentent dans presque tous les moulages des différences entre leurs côtés droit et gauche. A *droite*, la voûte diaphragmatique se relève plus graduellement et atteint plus lentement qu'à gauche son maximum d'élévation. A *gauche*, elle est plus fortement arrondie et se relève plus brusquement.

2° Chez l'*homme*, les loges para-vertébrales sont plus approfondies, plus accentuées et plus rétrécies vers le bas que chez la *femme*; leur aspect est plus piriforme ou plus conique (en entonnoir); le moulage représente très nettement les saillies musculaires

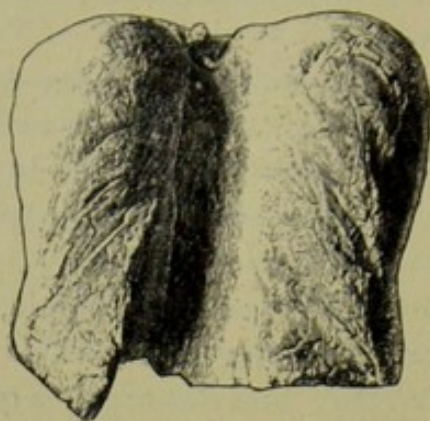


FIG. 88.

Vue postérieure d'un moulage des loges rénales d'un cadavre d'une femme, avec des *reins impalpables* prise pendant la *position horizontale* du sujet.

La forme des loges rénales paravertébrales est surtout conique et se rétrécit vers le bas. La courbure de la colonne vertébrale, le relief du muscle psoas et des dernières côtes sont très bien marqués.

(Ex. Pl. XVI, fig. 1, Wolkow et Delitzin.)

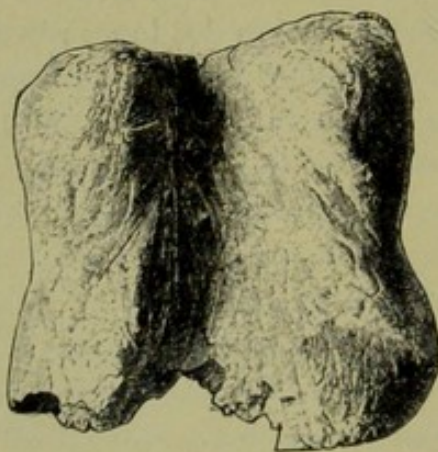


FIG. 89.

Même que la précédente, mais dans la *position verticale* du sujet.

La forme des loges rénales est plus cylindrique; elles sont plus «ouvertes» vers le bas, plus aplaties et plus larges. La convexité de la colonne vertébrale et le relief du psoas sont moins marqués.

(Ex. Pl. XVI, fig. 2, Wolkow et Delitzin.)

sous-jacentes (muscle carré des lombes et grand psoas), ainsi que les digitations des dernières côtes. Les moulages exécutés dans la position verticale ne présentent chez l'homme, que des différences *peu importantes* avec les moulages exécutés dans la position horizontale (voy. fig. 90 et 91).

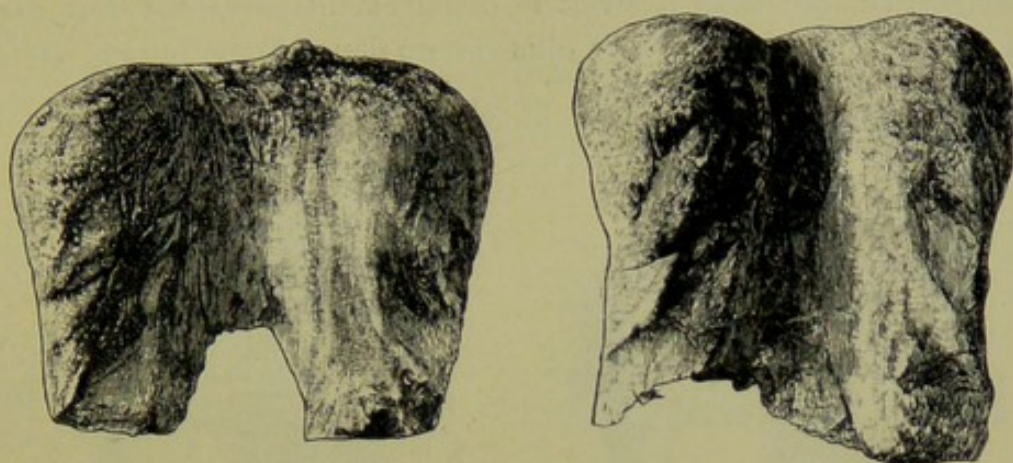


FIG. 90 et 91.

(Ex. Pl. XVIII de W. et D.)

Moulages de loges paravertébrales d'un sujet masculin, avec reins « non palpables. Forme conique accentuée des loges dans la station horizontale (fig. 90) et dans la station verticale (91) du sujet (d'après W. et D.).

Fig. 90. *Moulage dans la station horizontale.* Les loges sont profondes, très rétrécies vers le bas, et sont absolument symétriques. Les voûtes diaphragmatiques présentent les particularités habituelles, la droite est plus aplatie, la gauche plus bombée.

Fig. 91. *Moulage dans la station verticale.* Mêmes remarques. Les voûtes diaphragmatiques sont plus bombées que ci-dessus. La musculature (psoas) spécialement bien marquée à gauche.

3° Dans des cadavres du sexe *fémnin* où l'on n'avait pu constater *aucune* mobilité rénale — les loges paraissaient dans la position horizontale bien conformées, se rétrécissant nettement vers le bas, mais étaient toujours moins profondes que chez l'homme. Leurs contours étaient moins bien accentués à *droite* qu'à *gauche*, les impressions musculaires spécialement peu indiquées à *droite*. Dans les moulages exécutés dans la *position verticale*, la différence d'un

côté à l'autre était encore plus nette, les loges paraissaient bien plus ouvertes dans le bas, plus larges et plus aplaties que dans la position horizontale, les contours de la loge droite étaient encore plus effacés (voy. fig. 92 et 93).

4° Dans les cas de *mobilité rénale unilatérale* (droite), l'asymétrie des loges paravertébrales était plus frappante encore; la loge correspondant au côté où se trouvait le déplacement paraissait déjà dans la position horizontale, mais plus encore dans la position rénale, se

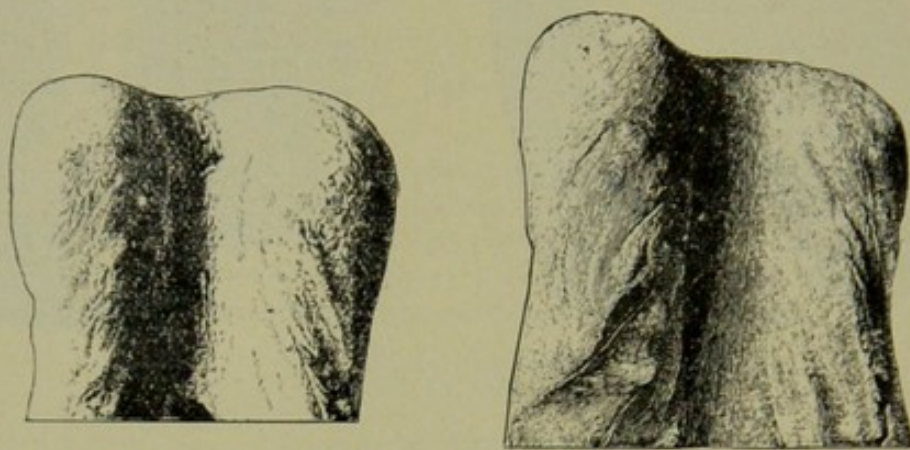


FIG. 92 et 93.

(Ex. pl. XVIII de W. et D.)

Moulage des loges d'un sujet féminin avec rein « non palpables ». La forme des loges dans la station horizontale est plus conique (fig. 92) et dans la station verticale (fig. 93) plus cylindrique (W. et D.).

La loge droite (fig. 93) beaucoup plus ouverte vers le bas que dans la fig. 92. Mêmes remarques que pour les autres figures.

rapprocher de la forme cylindrique, s'aplatissant, et s'ouvrant largement vers le bas, en un mot, étant comme atrophiée; il était difficile de distinguer à la surface du moulage les impressions costales ou musculaires dont nous avons parlé plus haut (voy. fig. 94 et 95).

5° Finalement, dans les cas de *déplacement bilatéral des reins* les différences avec les loges normales atteignent leur maximum. Les loges ont déjà, dans la position horizontale, une forme cylindrique, ouverte vers le bas, aplaties — la loge droite s'élargissant directe-

ment vers le bas, et présentant dans un cas un degré de déformation tel que son insuffisance au point de vue de la fixation du rein, apparaissait déjà d'une manière frappante à un examen même superficiel. (Il est à remarquer que ce cas se compliquait, il est vrai, de grosseur et d'exsudat pleurétique à droite, phénomènes qui pouvaient déjà à eux seuls, avoir une influence sur la néphroptose, voy. fig. 96 et 97.)

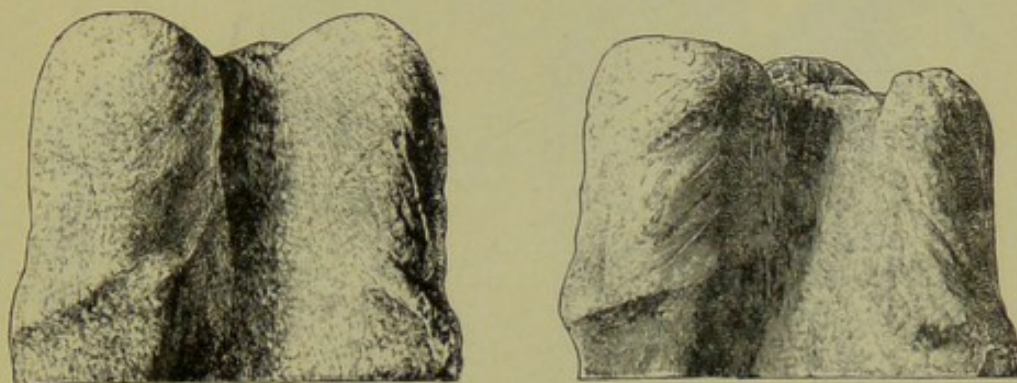


FIG. 94 et 95.

(Ex. pl. XXI de W. et D.)

Moulage des loges rénales d'un sujet féminin avec mobilité palpable du rein droit. Forme cylindrique accentuée des loges très asymétriques (W. et D.).

Fig. 94. *Station horizontale.* La différence des voûtes diaphragmatiques peu marquée. L'asymétrie des loges par contre est évidente, la loge gauche plus profonde, la droite plus étroite. Les crêtes iliaques sont bien indiquées.

Fig. 95. *Station verticale.* Léger défaut de moulage dans le haut de la loge droite. La différence des loges est encore plus accentuée que dans la fig. 94. La loge droite largement ouverte vers le bas, les reliefs musculo-osseux y sont très peu marqués.

W. et D. ont complété leur étude en recherchant les rapports qui pouvaient exister entre la forme interne des loges rénales et la *configuration de la région lombaire vue de l'extérieur*; ils se sont livrés à des mensurations très exactes soit directement sur le vivant et le cadavre, soit indirectement sur des moulages en plâtre.

Si l'on examine attentivement la région lombaire des différents individus, principalement dans la position verticale, on peut constater de notables différences de l'un à l'autre — il faut naturellement choi-

sir de prime abord, des personnes maigres et dont la musculature soit suffisamment développée; il ne faut pas que l'œdème cadavérique vienne déformer la région.

On reconnaîtra de suite sur le torse masculin, l'aspect piriforme caractéristique de la région lombaire, celle-ci a une inclinaison mar-

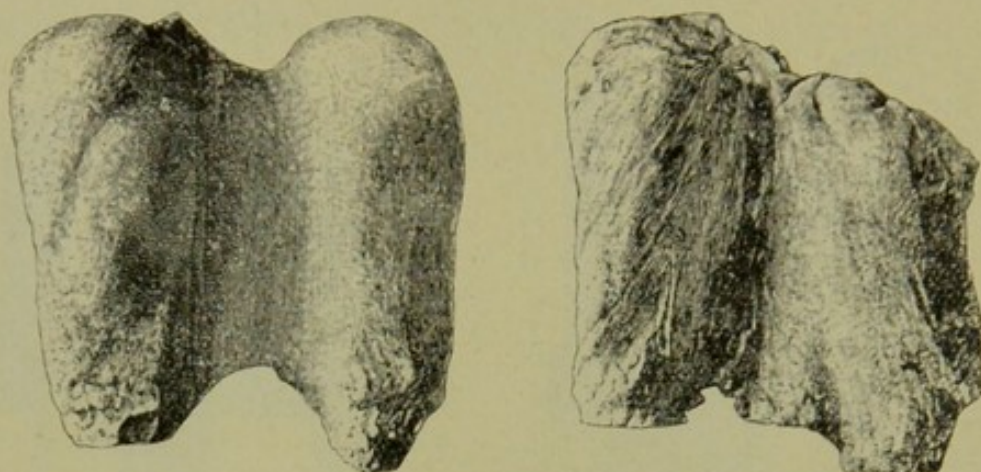


FIG. 96 et 97.

« Moulages des loges rénales d'un sujet féminin avec mobilité palpable » des deux reins. Forme cylindrique des loges, surtout bien marquée dans la fig. 91 (station verticale).

Fig. 96. Station horizontale.

Fig. 97. Station verticale. La voûte diaphragmatique droite est très abaissée (Pleurésie exsudative droite). Les deux loges ont une forme cylindrique, ouvertes vers le bas, spécialement à droite. La proéminence de la colonne vertébrale et du psoas très peu marquée comme voussure, mais est beaucoup plus large qu'habituellement. Les impressions musculaires très peu marquées et manquant totalement à droite.

quée vers le bas et en avant, le torse féminin présente au contraire des contours d'une forme déjà plus cylindrique; si chez la femme ce dernier type est plus accentué que chez l'homme, il l'est davantage encore chez les individus atteints de néphroptose, on peut donc en conclure 1° lorsque la région lombaire présente une forme *cylindrique* accentuée il faudra s'attendre à constater la néphroptose (quoiqu'elle ne puisse *toujours* être constatée).

2° Que dans les cas de néphroptose reconnue on trouvera la région lombaire présentant une forme cylindrique (voy. fig. 98).

W. et D. affirment que dans tous les cas où la région lombaire avait un aspect piriforme, *ils n'ont jamais constaté de néphroptose*. Ces recherches ont été contrôlées par l'examen sur le cadavre, et

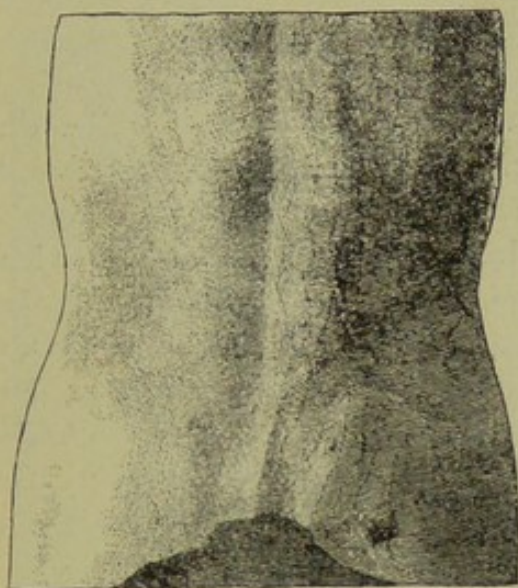


FIG. 98.

Moulage positif de la région lombaire d'un sujet fixé en position horizontale au kinématomètre de W. et D.

On reconnaît nettement dans cette figure un enfoncement correspondant à la ligne des apophyses épineuses, de la saillie du sacrum et des crêtes iliaques, ainsi que la voussure de la masse musculaire sacro-lombaire; à côté de cette dernière les régions rénales sont indiquées différemment à droite qu'à gauche, à droite la région est plus plate et plus cylindrique, à gauche on constate en dehors du muscle sacro-spinal, sous la crête iliaque, un enfoncement bien marqué, et toute la région paraît plus « retirée ». (W. et D.)

elles ont à notre avis une grande valeur clinique, nous avons pu nous en convaincre plus d'une fois nous-mêmes depuis que notre attention a été appelée sur ce sujet; elles prouvent que chez le vivant la forme et l'activité de la paroi abdominale *postérieure* ont une grande importance dans le maintien de l'équilibre intra-abdominal, elles doivent fixer notre attention et amener une inspection très attentive

des régions lombaires, ce qui peut avoir une grande importance au point de vue du diagnostic (voy. fig. 99).

L'ensemble des conclusions de ce chapitre permettent de répondre d'une façon complète aux diverses questions qui se rattachent à l'étiologie du rein mobile, ainsi: nous avons vu que la forme des loges rénales présentait de grandes différences suivant le sexe ou l'individu, que chez les femmes elles étaient plus cylindriques, plus ouvertes et dans ce cas aussi plus disposées à laisser échapper leur contenu, que cette différence était plus marquée à droite qu'à gauche, et surtout chez les individus porteurs d'un rein mobile. Chez la femme, la faiblesse du système osseux et de la musculature, le rétrécissement de l'ouverture inférieure du thorax et l'élargissement du détroit supérieur du bassin, sont autant de causes qui viendront s'ajouter à celle que nous venons d'énumérer. Les loges paravertébrales, ne donnent peut-être pas uniquement asile aux reins, mais ceux-ci sont situés dans leur partie la plus profonde, et en dehors de la sphère d'action du sac péritonéal et nous avons vu, en étudiant les rapports du profil lombaire et de la situation des reins, quelles variations pouvait présenter cette région de la paroi abdominale postérieure, qui justement contient le rein.

§ 26. De la valeur du traumatisme aigu du rein sur la néphroptose.

D'après les recherches expérimentales des auteurs, en temps que l'on puisse se baser sur elles, il semble que le traumatisme aigu (coups, chocs violents, chutes sur les pieds) ne joue qu'un rôle *très relatif* dans l'étiologie de la néphroptose.

Ces accidents peuvent déterminer la mise au jour d'un rein déjà mobile, constatée antérieurement.

Il en est de même à la suite de violents efforts musculaires.

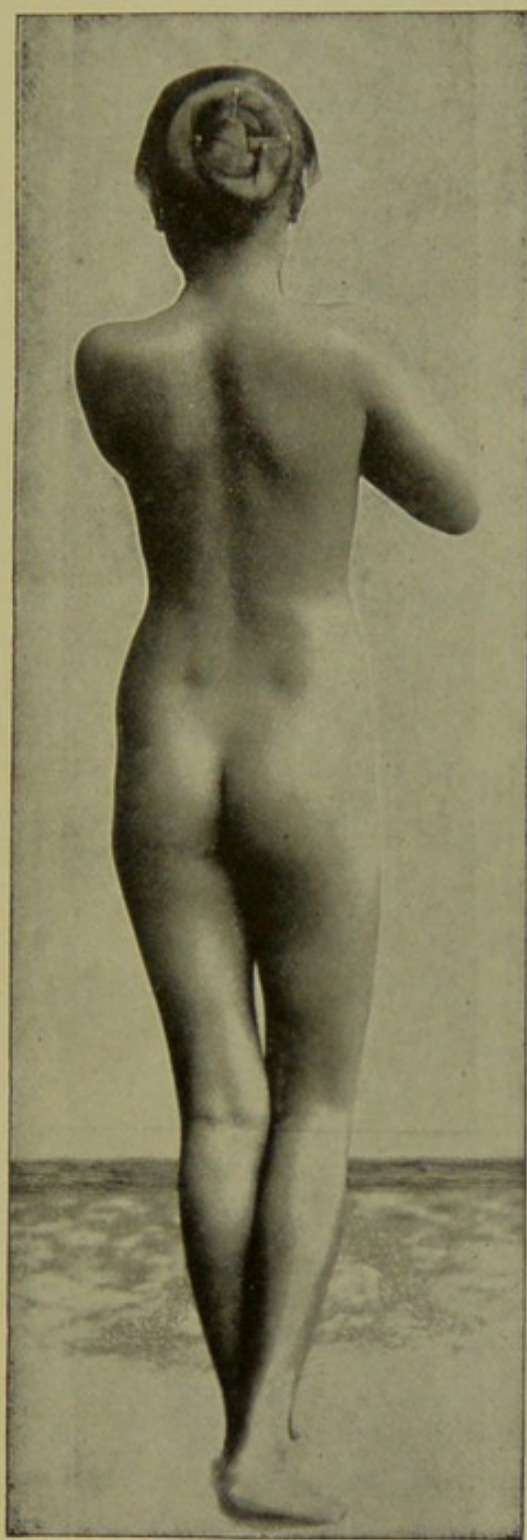


FIG. 99.

Dos bien modelé d'une jeune fille javanaise.

(Extrait de Stratz.)



§ 27. L'influence de la constriction par la ceinture et le corset.

Les discussions qui ont eu lieu à ce sujet sont nombreuses et la littérature en est très étendue ; ce « traumatisme chronique », si on peut l'appeler ainsi, a été la cause de nombreuses controverses. Les uns ont voulu voir dans le corset, une force refoulant en bas le paquet intestinal et le foie, entraînant du même coup le rein et le forçant de sortir de sa loge.

Il faut avant tout étudier les différences qui se produisent suivant la région où s'exerce la constriction maximale et le genre de serrage adopté pour « embellir » la taille, certaines femmes qui ne portent pas de corset, se sanglent néanmoins transversalement le ventre par des ceintures ou des liens destinés à retenir leurs vêtements (voy. fig. 7).

Chez les unes, le sillon marqué par le corset passe entre la première et la deuxième vertèbre lombaire ; chez d'autres entre la deuxième et la troisième en passant en avant, au-dessus ou au dessous de la deuxième côte, ou entre la deuxième et la troisième vertèbre lombaire, même la quatrième et à deux ou trois centimètres en avant de l'ombilic, chez les individus obèses et atteints de ventre en besace prononcé, le sillon est marqué au niveau de la onzième ou douzième côte en avant à huit ou douze centimètres au-dessus de l'ombilic (voy. fig. 100 à 106).

Ce sillon correspondrait d'après *Pansch* au milieu du rein droit peut-être même un peu au-dessus.

Cette constriction oblige l'individu à faire dans l'inspiration un effort plus considérable du diaphragme, et en même temps et pour la même raison il se produit dans la partie supérieure de la cavité abdominale rétrécie, une augmentation notable de pression intra-abdominale ; *Müller-Warneck*, (in *Fischer-Benzon*), a pu se rendre compte dans une autopsie pratiquée sur un cadavre dont la région inférieure du thorax avait été préalablement fortement resserrée par une ceinture, que le foie était notablement comprimé, que la vésicule biliaire se portait en avant, que le rein droit se rapprochait de la ligne médiane du corps et s'accolait absolument au duodénum et que le rein gauche se rapprochait aussi de la colonne vertébrale (voy. fig. 84 et 85).

La ceinture ou le corset ne peuvent être cependant accusés ou

même considérés comme une des causes absolues ou comme un des facteurs les plus importants de la néphroptose, il est bien des personnes atteintes de néphroptose qui n'ont porté ni corset, ni ceinture, ainsi des enfants, comme nous l'avons souvent observé.

La constriction joue un rôle étiologique en favorisant le déplacement, mais tout dépend du point où se fait la constriction. En supprimant ce rétrécissement du thorax et en allongeant suffisamment le corset pour qu'il comprime la paroi abdominale antérieure en venant prendre un point d'appui sur les hanches, il soutiendra avantageusement les vêtements, et pourra même devenir un excellent moyen orthopédique pour lutter contre le déplacement des organes abdominaux.

Les essais faits avec une sangle étroite, dépendent aussi du niveau où s'exerce la constriction ; le serrage élevé a une tendance à refouler fortement les reins vers en bas, principalement le droit ; tandis que le serrage pratiqué en dessous de la douzième côte fait remonter le rein et le fixe en place normale.

La cause, d'après les moulages en plâtre, en est évidemment à la modification de forme des loges paravertébrales, dans le premier cas elles se rétrécissent dans le haut et s'élargissent dans le bas, et le fait même du serrage produit un traumatisme assez violent du rein lui-même ; dans le second cas les loges rénales sont au contraire rétrécies dans le bas (voy. fig. 105 et 106).

Pour le corset, il a été exécuté un grand nombre d'expériences sur le cadavre, soit par des moulages en plâtre, soit par des injections colorées après avoir préalablement déterminé la mobilité absolue du rein (différence entre la station verticale et horizontale sans corset). D'après ces recherches, il semblerait que le corset *diminue* notablement la mobilité du rein, sans vouloir spécifier que le rein reste à sa place normale.

Dans les cas où il n'y a pas de constriction, nous avons vu que l'équilibre intra-abdominal permet néanmoins au rein de se déplacer d'un certain degré dans les changements de position donnés au cadavre (mobilité absolue). Dans la constriction par le corset les profils du ventre subissent de notables modifications, le volume de sa partie supérieure diminue et les viscères abdominaux sont déplacés vers le bas, dans les limites que leur permettent leurs moyens de fixation naturels, l'application du corset dans la position verticale

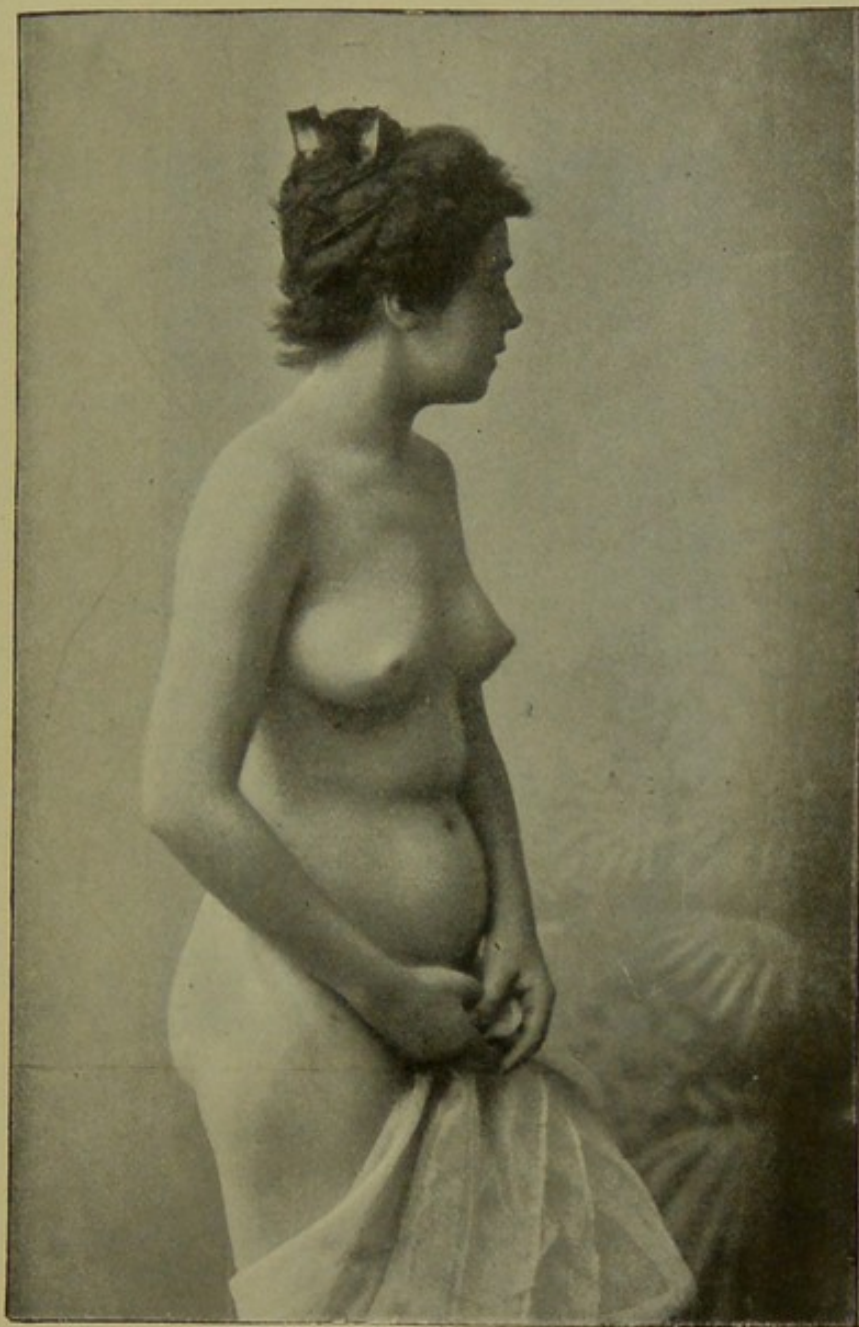

FIG. 100.

Seins mal placés, sillon de stricture sans corset, ventre rond.

(Extrait de Stratz.)



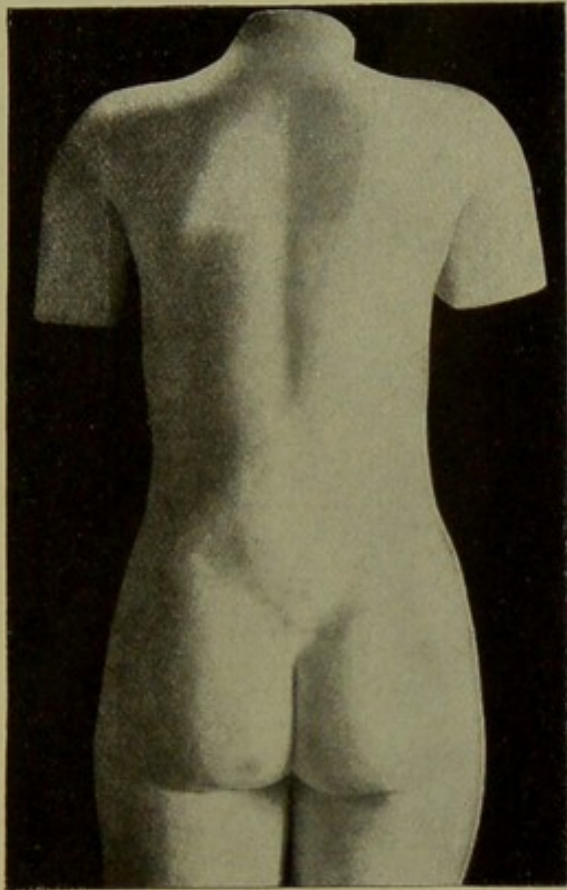


FIG. 101.

Moule en plâtre du cadavre d'une jeune suicidée. Le torse a une forme cylindrique et la taille paraît moins rétrécie à cause de la forme défectueuse de la cage thoracique.

(Extrait de Stratz.)



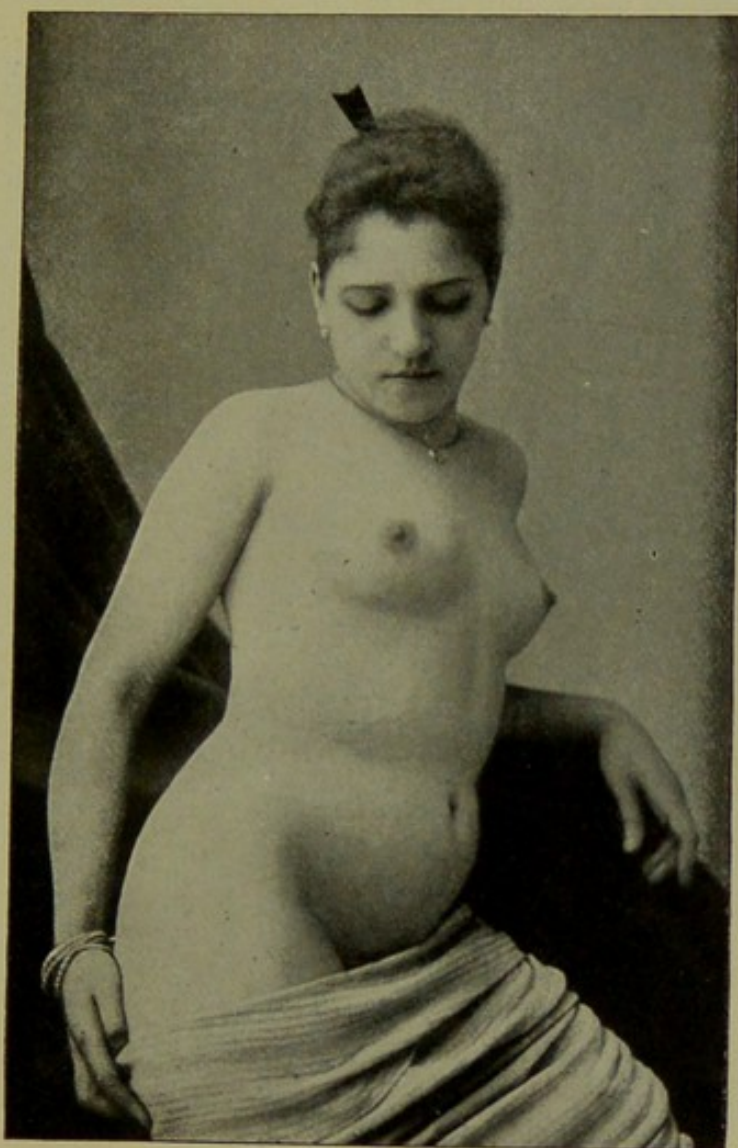


FIG. 102.

*Jeune fille avec sillon du corset et début d'arrondissement et de saillie
en avant du ventre.*

(Extrait de Stratz.)







FIG. 103.

Sillon du corset plus accentué. Enfoncement de l'épigastre.

(Extrait de Stratz.)



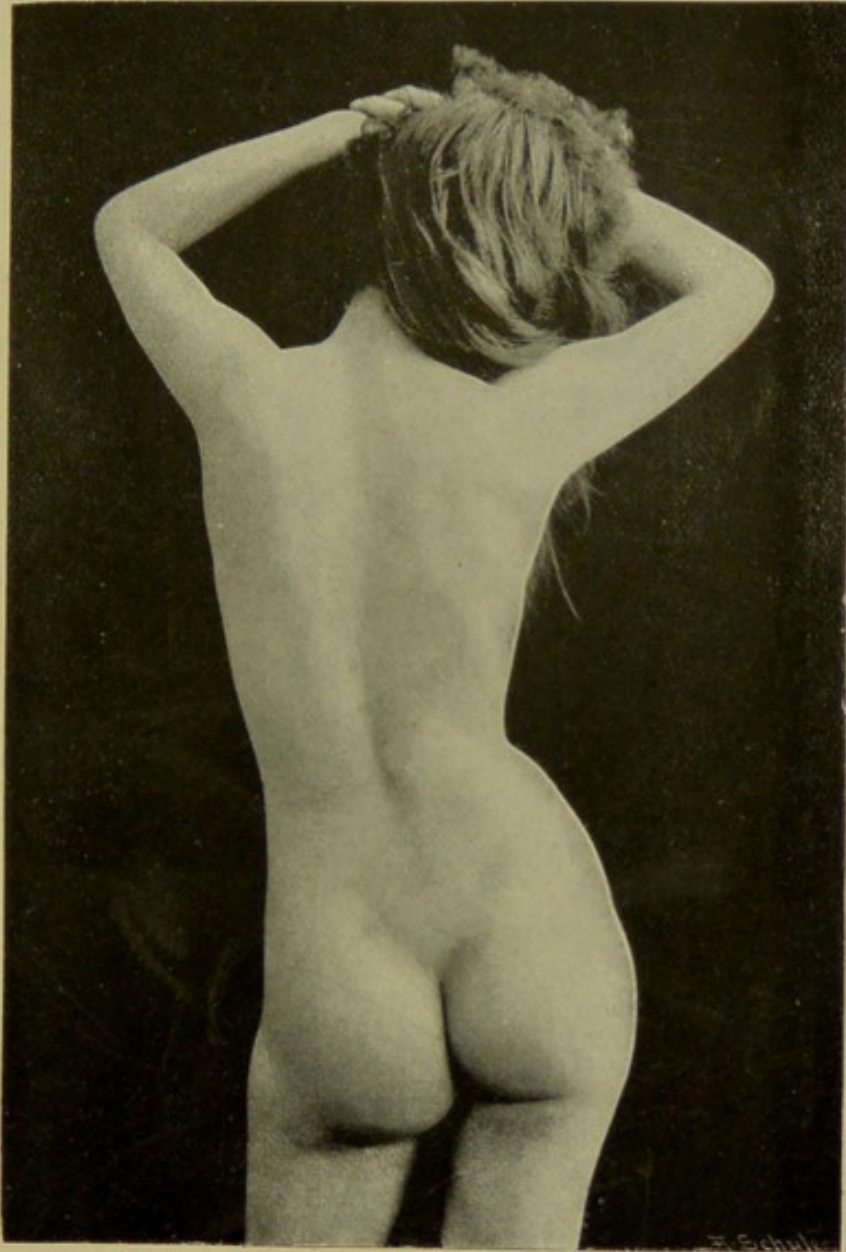


FIG. 104.

Dos d'une française, déformation par le corset.

(Extrait de Stratz.)



amène donc une forte saillie du bas-ventre, il en résulte une diminution de mobilité des viscères et particulièrement du rein dont la faculté d'excursion est abaissée.

Le corset agira d'autant plus encore sur le rein déjà abaissé, et le fixera dans sa position anormale ; la masse intestinale étant refoulée en bas, le foie remplit alors la majeure partie de l'ouverture supé-

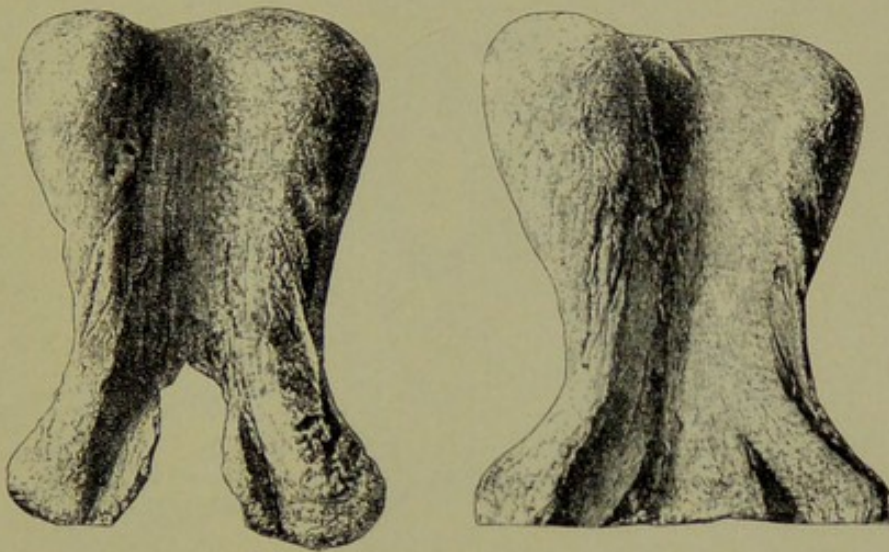


FIG. 105 et 106.

Moulage des loges d'un sujet féminin avec reins non palpables (des fig. 92 et 93) serré dans un corset.

Fig. 105. *Sujet placé en station horizontale.* Le niveau de la constriction passe sous les XII^e côtes. Les loges sont amincies et d'un caractère nettement conique, cependant moins marqué à droite qu'à gauche.

Fig. 106. *Sujet placé dans la station verticale.* On peut faire les mêmes remarques que pour la fig. 105 — les caractères sont encore plus marqués.

rieure du sac péritonéal, et sera un obstacle au retour du rein droit dans sa loge, même si le corps est ramené de la position verticale à la position horizontale, par contre le rein gauche pourra remonter plus facilement.

Cette influence immobilisante du corset explique la sensation de soulagement qu'éprouvent certains malades atteints de rein mobile, au moment où elles mettent leur corset. Cette sensation n'est cepen-

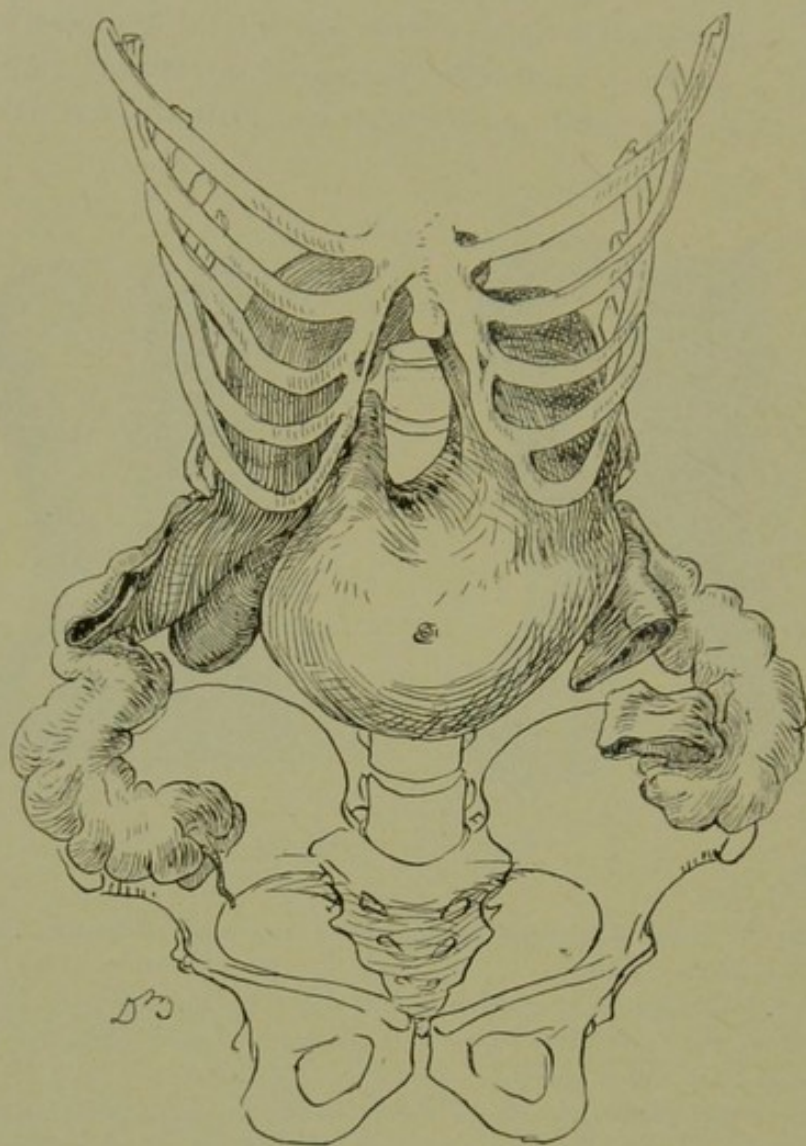


FIG. 107 (originale).

Déformation du thorax et de la cavité abdominale par le corset. Le lobe droit du foie refoule le rein en bas.

Déformation caractéristique de l'estomac. Allongement de sa partie pylorique (demi-schématique). Observation personnelle.

dant qu'apparente, et si on analyse de plus près l'influence du corset, on arrivera facilement aux conclusions suivantes :

1° Le corset déforme à la longue les loges para-vertébrales, puisqu'il tend à effacer leur concavité.

2° Le corset étant fréquemment mis et enlevé dans la station ver-

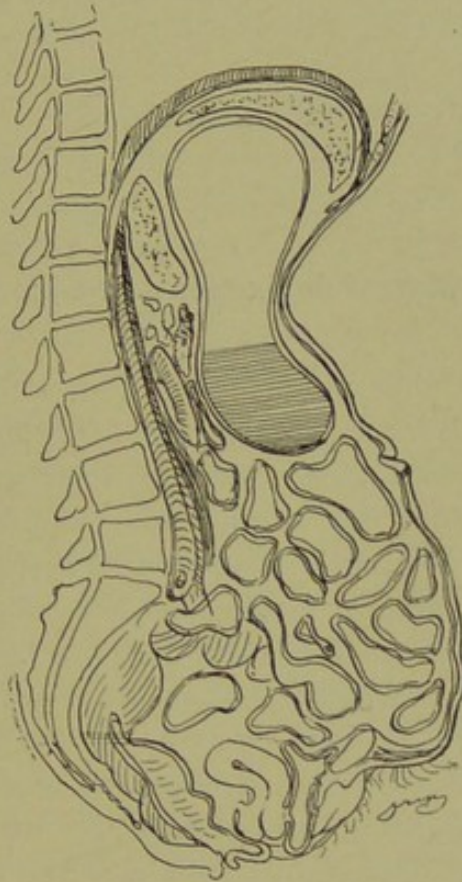


FIG. 108 (originale).

Déformation par le corset, estomac en bissac (demi-schématique). Ventre en besace. Utérus en rétroflexion.

ticale, il n'agit pas sur le rein comme « traumatisme chronique » mais plutôt comme « traumatisme aigu, » souvent répété ; cette action est encore favorisée par sa combinaison avec les mouvements respiratoires. Le changement de forme des loges rénales, répété aussi souvent, n'est pas sans avoir une action sur la mobilisation du

rein normal, elle est plus énergique lorsqu'un rein ou même les deux sont déjà mobiles. Il semble donc que l'action de la constriction joue surtout un rôle par la déformation des loges para-vertébrales. Ces considérations et les expériences de W. et D. se rapportent aux anciens corsets, actuellement la forme de cet engin de torture a changé et son action, toute différente quand le corset est bien fait, peut être considérée comme absolument favorable, nous y reviendrons plus loin.

§ 28. Moyens de fixation du rein mobile.

On peut chercher à maintenir le rein dans sa loge en cherchant à supprimer ou à modifier les causes de la néphroptose, ou en le fixant directement au moyen de sutures par une opération sanglante. Nous résumerons en premier lieu les idées développées à ce sujet par les auteurs russes et le résultat de leurs recherches, puis nous exposerons ensuite notre manière de procéder basée sur les mêmes principes. L'étude de l'influence des différents facteurs étiologiques de la néphroptose, que nous venons de passer en revue dans cette étude ont amené W. et D. à conclure que cet accident a donc pour causes principales : 1° Un vice de configuration des loges para-vertébrales. 2° Un trouble de l'équilibre intra-abdominal amené en grande partie par l'insuffisance de la paroi abdominale antérieure.

Pour vérifier cette thèse, ils ont cherché à remédier dans leurs expériences, à la déformation des loges para-vertébrales, et à rendre aux parois abdominales leur tonicité perdue.

I. Pour modifier les loges, et leur donner une forme plus profonde et plus conique, plus « en entonnoir, » W. et D. ont employé les deux procédés suivants :

1° Ils ont exercé au moyen de pelottes agissant sur la région lombaire, une compression allant d'arrière en avant, le cadavre étant placé dans la position horizontale. Les pelottes appuyaient sur le rebord inférieur des douzièmes côtes, principalement en dehors d'elles, et sur les parties molles suivant le bord externe de la masse

sacro-lombaire (à cet instant il fut facile de constater par la palpation combien les douzièmes côtes étaient refoulées en avant, et combien s'accroissait l'incurvation antérieure de la région lombaire). Ces manœuvres exécutées, le cadavre était placé en position verticale et les expérimentateurs procédaient à l'examen par la palpation, et par les injections colorées dont nous avons parlé plus haut.

2° Les mêmes expériences furent répétées en comprimant énergiquement la base du thorax au moyen d'une ceinture de cuir passant *en-dessous* des douzièmes côtes.

II. Pour agir sur le rein par l'intermédiaire de la paroi abdominale antérieure (rétablissement artificiel de l'équilibre intra-abdominal) W. et D. se contentèrent d'appliquer une large sangle abdominale, en y ajoutant au besoin, en cas de concavité du ventre, un coussin placé sur le bas-ventre et répondant à sa configuration.

Il résulta de ces expériences qu'un procédé comme l'autre diminuait notablement la faculté d'excursion du rein et que la combinaison des deux méthodes amenait un résultat plus parfait encore, malgré les conditions défectueuses des expériences faites sur le cadavre, où presque toute l'élasticité des tissus a disparu. On peut donc en reporter les conclusions suivantes chez le vivant :

A. La mobilité des reins n'est pas une anomalie primitive ou autonome, mais bien le résultat d'une certaine insuffisance de la structure du corps, qui apparaît sous l'influence d'un changement dans *les conditions normales* de l'équilibre intra-abdominal.

On ne doit donc pas chercher la guérison de cet état de choses par l'immobilisation « *à tout prix* » du rein mobile, mais par des mesures qui tendront autant que faire se peut, à agir sur la suppression des causes fondamentales de cet état pathologique :

1° *En cherchant à corriger la configuration défectueuse des loges para-vertébrales.*

La modification dans la forme des loges ne doit pas consister surtout dans un rétrécissement de leur partie inférieure mais bien plutôt dans une augmentation de profondeur de leur partie supérieure. Cet avantage ne peut guère s'obtenir théoriquement par des appareils orthopédiques seuls, idéalement elle devrait être complétée par une intervention opératoire, qui aurait pour but d'augmenter les profondeurs de la loge dans sa partie supérieure, mais nous n'en sommes pas encore là, car le massage et la gymnastique, combinés avec les

moyens orthopédiques semblent donner actuellement des résultats favorables.

2° Dans les cas, où le facteur principal de ce déplacement paraît devoir être attribué à l'insuffisance de la paroi abdominale antérieure, insuffisance ayant pour corollaire une altération dans l'équilibre intra-abdominal, il faut remplacer artificiellement ce défaut de tonicité au moyen d'une sangle élastique bien appropriée (et nous ajouterons : chercher à rendre aux muscles leur ancienne forme et vigueur par un traitement exact). La contraction abdominale peut être remplacée — d'une façon imparfaite il est vrai — par une sangle élastique. La sangle pour être aussi parfaite que possible, doit agir de bas en haut, la compression étant plus forte au niveau du bas-ventre qu'à celui de l'épigastre. Les viscères abdominaux ne doivent pas être fixés en une place quelconque, place qu'ils auraient pu prendre dans la station verticale du corps — la sangle doit autant que possible être appliquée dans la *station horizontale*. (B.)

Ces règles doivent être tout au moins établies au début du traitement ; si la ceinture est appliquée dans la station verticale, le médecin ou le malade doivent « remonter le ventre » en introduisant leurs mains sous la sangle et en ramenant le paquet intestinal vers les côtes. (B.)

Ma grande sangle élastique est l'instrument qui jusqu'à présent m'a donné les meilleurs résultats. Cette sangle large de 20 à 25 centimètres, et longue de 3 à 4 mètres, s'enroule très exactement autour du torse en s'appliquant soit sur la chemise soit directement au corps. Le premier tour commence de droite à gauche (ou de gauche à droite indifféremment), passe au-devant du bas-ventre en partant de la hanche, recouvre celui-ci —, les plis inguinaux, le pubis, passe en arrière directement sur le sacrum, revient ensuite en avant presque au même endroit ; le deuxième tour de bande fixe le premier — cependant il faut *faire tendre* un peu plus la partie inférieure de ce tour de bande que sa moitié supérieure — cela pour produire un effet de la sangle *de bas en haut* — on obtient cette action en « inclinant en avant et de côté » la tête du rouleau — la bande passe ensuite en arrière, moulant franchement la région lombaire, c'est donc dire qu'elle remonte sur le dos au-dessus du tour précédent, — elle chemine ensuite en avant au-devant des fausses côtes et de la région épigastrique ; — cette fois, la partie supérieure de ce tour de bande ten-

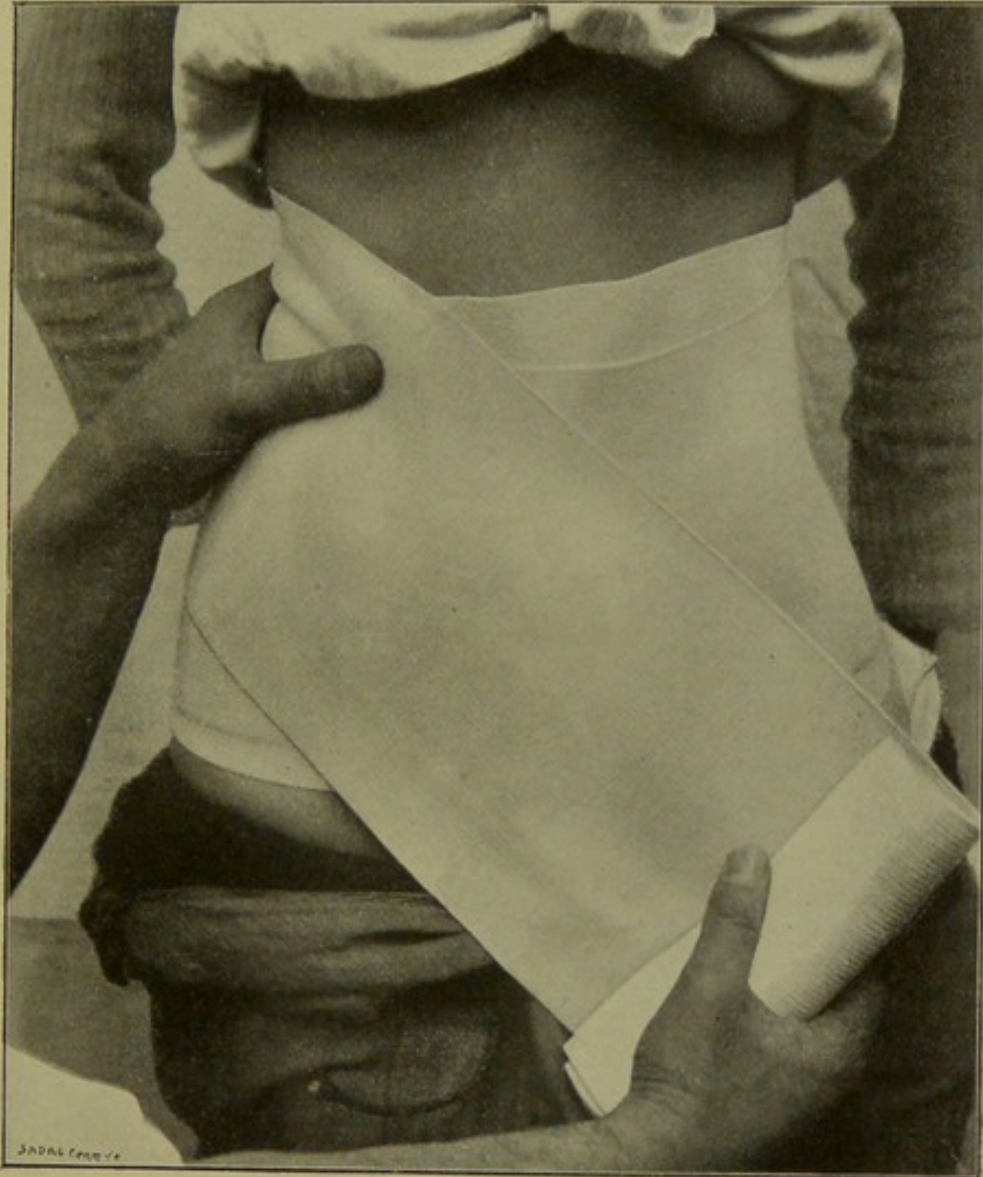



FIG. 109 (*originale*).

La grande sangle hypogastrique.

2^e temps.



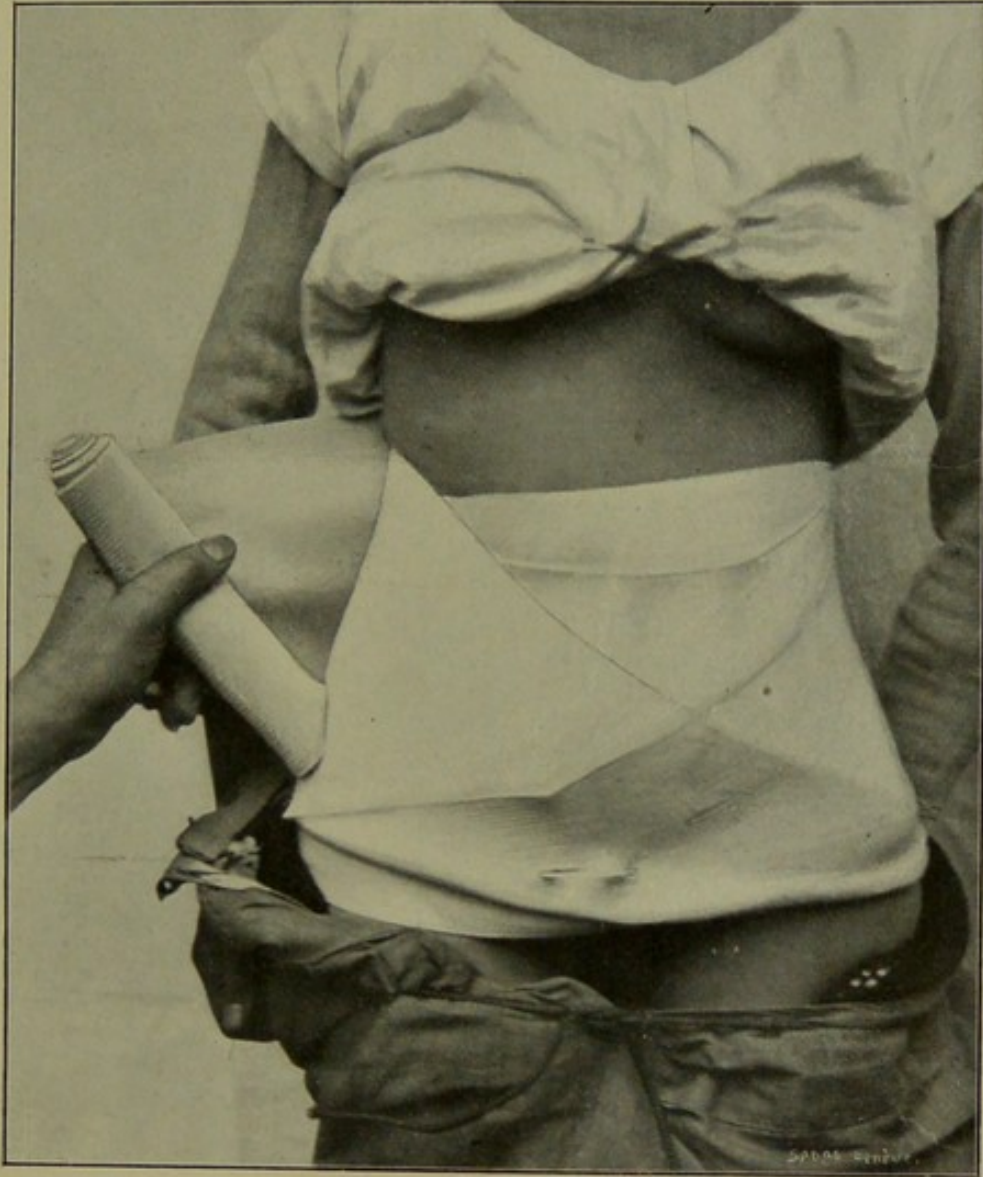


FIG. 110 (*originale*).

La grande sangle hypogastrique.

3^e temps.



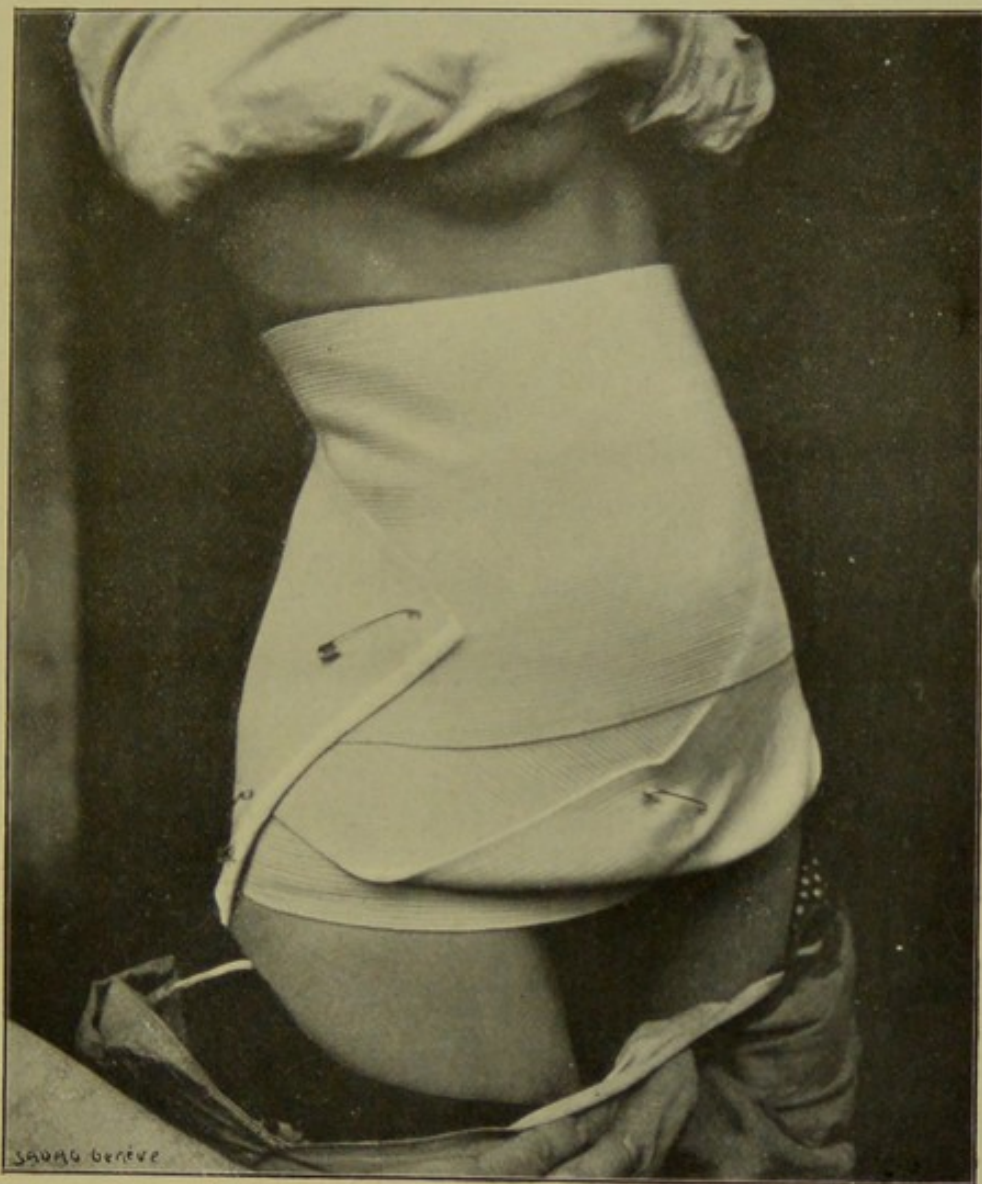



FIG. 111 (*originale*).

La grande sangle hypogastrique.

4^e temps.



dra légèrement plus, de façon à retenir les tours inférieurs, et à donner une forme arrondie au ventre — le dernier tour de bande est incliné des côtes au pubis, à ce niveau, on exécute un « renversé » et on remonte le dernier bout sur le côté opposé. — Le renversé est fixé par une large épingle de sûreté, l'extrémité de la ceinture est maintenue à la taille par trois épingles. Les jarretelles s'appliquent sur le renversé pubien et maintiennent la ceinture bien appliquée au bas-ventre. Cette manière de rouler la ceinture donne un « joli contour » à la taille et remplace avantageusement le corset, sans augmenter le tour de taille, surtout quand les malades veulent bien attendre quelques jours que l'équilibre abdominal et la tension gazeuse se soient bien établis.

Le renversé peut aussi se faire au moment du 3^e tour comme dans les figures 109, 110 et 111.

Le ventre sera donc recouvert par quatre tours de bande, le dos par trois tours. Il est inutile avec ce genre de bande de placer un coussinet sous le rein — l'équilibre abdominal ainsi rétabli, le rein se maintient dans sa loge. La ceinture doit être d'un tissu un peu ferme, habituellement de coton avec une trame de caoutchouc.

Elle doit être suffisamment tendue pour ne faire ni plis, ni godets.

Comme elle ne « remonte » pas, il n'est pas nécessaire de faire porter des sous-cuisses, des tendeurs à pinces peuvent être appliqués en avant au niveau du pubis par des jarretelles américaines qui retiendront les bas.

Il est presque inutile de porter un corset, la taille est bien moulée, un léger bolero noué devant peut soutenir les seins.

S'il y a nécessité, un corset bien fait peut s'appliquer sur la taille, sans crainte de voir se produire entre lui et la ceinture un horrible et disgracieux bourrelet abdominal, qu'on ne sait où loger et qui fait souffrir les malades.

Il est bon d'avoir deux sangles, pour pouvoir toujours en laisser une roulée qui se repose et alterne avec l'autre.

La sangle de Glénard n'est pas toujours bien supportée, elle n'est que rarement bien placée — oblige aux sous-cuisses et au coussinet rénal — demande l'emploi de boucles métalliques — et forme souvent un bourrelet désagréable.

Comme elle ne comprime que le bas-ventre, ce n'est pas un succé-

dané bien parfait de la sangle musculaire abdominale, elle n'a aucune action sur la musculature du dos.

Le « filet ceinture » (plaque abdominale, à petits élastiques entrelacés, avec deux sangles inférieure large et supérieure étroite) — a ses avantages — surtout l'été — mais ne remplace pas la large sangle; elle ne se porte qu'avec des *sous-cuisses*, elle peut être cependant recommandée.

La plupart des autres ceintures, larges et piriformes en avant, se croisant derrière et venant se boucler devant, ne sont que la plupart du temps un affreux trompe-l'œil et d'une parfaite inutilité — quelquefois même nuisibles.

3° *La combinaison de la ceinture avec la pelotte rénale peut avoir des avantages, mais nous venons de voir qu'on peut s'en passer.*

Les nouveaux corsets dits « droits » sont bien plus avantageux que les anciens à condition qu'ils soient exécutés selon les règles.

Stratz a dit avec raison : qu'il est difficile et même souvent impossible de faire la part égale de la vérité et du maquillage. La mode a été créée, bien moins dans le but de mettre la beauté en évidence que pour la flatter et surtout d'en cacher les défauts; c'est pourquoi toutes les batailles livrées contre ses errements n'aboutissent qu'à une défaite et les efforts les plus louables restent toujours stériles.

Un beau corps sera toujours beau sous quel habillement que ce soit, et plus beau encore lorsqu'il n'en aura aucun, mais comme les propriétaires de « beaux corps » seront toujours en minorité, elles seront obligées de se soumettre à l'avantage numérique de leurs sœurs qui bien plus nombreuses, tiennent à se faire croire « plus belles » que la nature ne les a faites.

Les moyens employés dans ce but seront naturellement ceux qui seront à la portée du plus grand nombre de femmes et aussi ceux qui leur plairont le plus.

Une fois que la mode a donné le baptême à cet effort, chaque femme s'empressera de vouloir surpasser sa voisine, et ainsi naîtront les excentricités qui s'éloigneront de plus en plus de la normale, dépasseront les limites possibles de la beauté, et finiront par amener une altération définitive du corps normal grâce à leur « inconvenance. »

La finesse de la taille, passant pour être un des principaux carac-

tères de beauté du corps de la femme, il est naturel que pour l'obtenir on ait essayé du « serrage » sous toutes les formes possibles et impossibles.

Nombreux sont ceux qui depuis *Hippocrate* jusqu'à nous ont lutté contre le corset; d'autres le feront encore après nous, et malgré les quelques améliorations de forme survenues ces dernières années, les femmes qui avaient besoin du corset l'ont conservé et le conserveront toujours, tant que le monde vivra; il ne faut pas être un adversaire du corset qui a ses nécessités, mais il faut lutter contre son abus et son application défectueuse, et s'il est inutile de lutter avec les femmes « mal bâties », il faudra au moins en exposer les dangers à celles qui sont encore bien conformées, s'il en est temps encore.

Un grand progrès a déjà été fait dans ce sens, et grâce à nos efforts et à ceux de nombreux confrères, entr'autres du Docteur Gaches-Saraute de Paris¹, le corset droit, dit « abdominal » est venu avantageusement remplacer son ancien condisciple; mais là encore il y a eu de nombreux abus dans la forme et dans la construction, et quelquefois un défaut a été uniquement remplacé par un autre.

Pour comprendre l'utilité « morale » du corset, il faut se représenter ce que le public appelle une *jolie taille* et ce qu'on veut dire par là.

Cette jeune Javanaise (fig. 113) présente une forme naturelle et est bien bâtie, elle n'a pourtant jamais porté de corset, la finesse des lignes apparaît cependant de prime abord, il en est de même pour la jeune Juive représentée à la figure 112. Cette impression de finesse ne dépend pas de la circonférence du tour de taille, mais bien des rapports de cette circonférence avec la largeur des hanches et celle des épaules, ce dont il est facile de se rendre compte en comparant les figures précédentes à la fig. 114, où la taille du sujet paraît beaucoup moins fine, malgré des hanches suffisamment larges, uniquement parce que la ligne de la ceinture remonte droit aux épaules, le thorax ayant une forme cylindrique, les épaules ayant la même largeur que la ceinture. Pour qu'une taille paraisse fine et gracieuse, et pour la beauté et la souplesse des lignes il faut que le thorax de la femme aille en s'élargissant doucement de la ceinture aux épaules, et de la ceinture aux hanches bien développées en une courbe gra-

¹ Le corset, étude physiologique et pratique par *Mad. le Dr Gaches-Saraute*.

cieuse ; et cependant dans la vie ordinaire on estime qu'un tour de taille de 60 centimètres est « joli », mais qu'un tour de 50 centimètres est « ravissant » ! Mais l'homme ne doit pas tenter les dieux, ni chercher à regarder les dessous de ce qui est caché !

Les résultats obtenus par le serrage procurent-ils un avantage quelconque en regard de la beauté ? l'aspect des figures 100 à 108 prouve le contraire.

La déformation du ventre, des seins, des hanches pour ne parler que des signes extérieurs en montre déjà la défectuosité, inutile de nous étendre ici sur les lésions produites dans l'intérieur du thorax et de la cavité abdominale. Les femmes les plus gracieuses et les plus élégantes sont celles dont le corps est le plus normal, le plus souple, le plus librement développé.

Le corset rationnel, ne doit donc pas chercher à rétrécir la taille et relever les seins, mais doit être uniquement un soutien des vêtements tout en maintenant utilement le ventre et ses organes dans leur place, et trouver un point d'appui solide sur les hanches ; les côtes et la musculature abdominale supérieure doivent avoir un libre jeu respiratoire et la musculature dorsale avoir son action naturelle dans l'équilibre du corps.

Par conséquent le corset devra ne pas remonter jusqu'au-dessus des dernières côtes, mais plaquer sur les hanches, avoir un large busc latéral de soutien appuyant perpendiculairement sur la crête iliaque, être libre au niveau de l'épigastre, qui ne devrait plus être appelé « le creux épigastrique », être lacé devant des deux côtés du busc, avec une partie souple dans le bas, maintenu au devant du pubis par des jarretelles et sur les côtés. La circonférence de la taille suivra une ligne oblique d'arrière en avant et de haut en bas. Les seins n'auront généralement pas besoin d'être soutenus, si ce n'est par un léger boléro, car la poitrine étant plus bombée, et les reins mieux cambrés, la traction de la paroi abdominale ne se fera pas sentir sur eux, leur surface d'attache regardant vers le haut au lieu de s'incliner vers le bas (voy. fig. 100).

4° Les règles de la thérapeutique doivent varier suivant le degré de l'insuffisance de la forme des loges rénales et de la paroi abdominale antérieure.

Il y a des reins mobiles avec ventres en besace et d'autres avec des ventres plats et mêmes concaves. Dans ce dernier cas il faut appli-

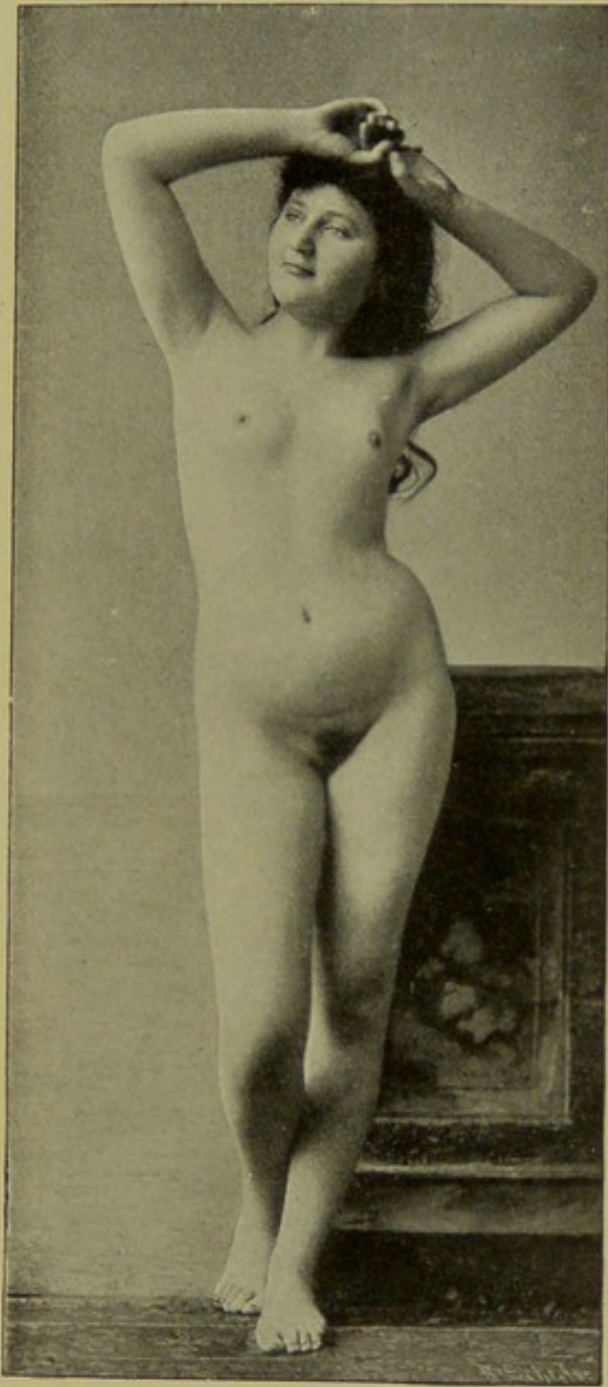



FIG. 112.

Torse d'une jeune juive bien conformée n'ayant jamais porté de corset.

(Extrait de Stratz.)



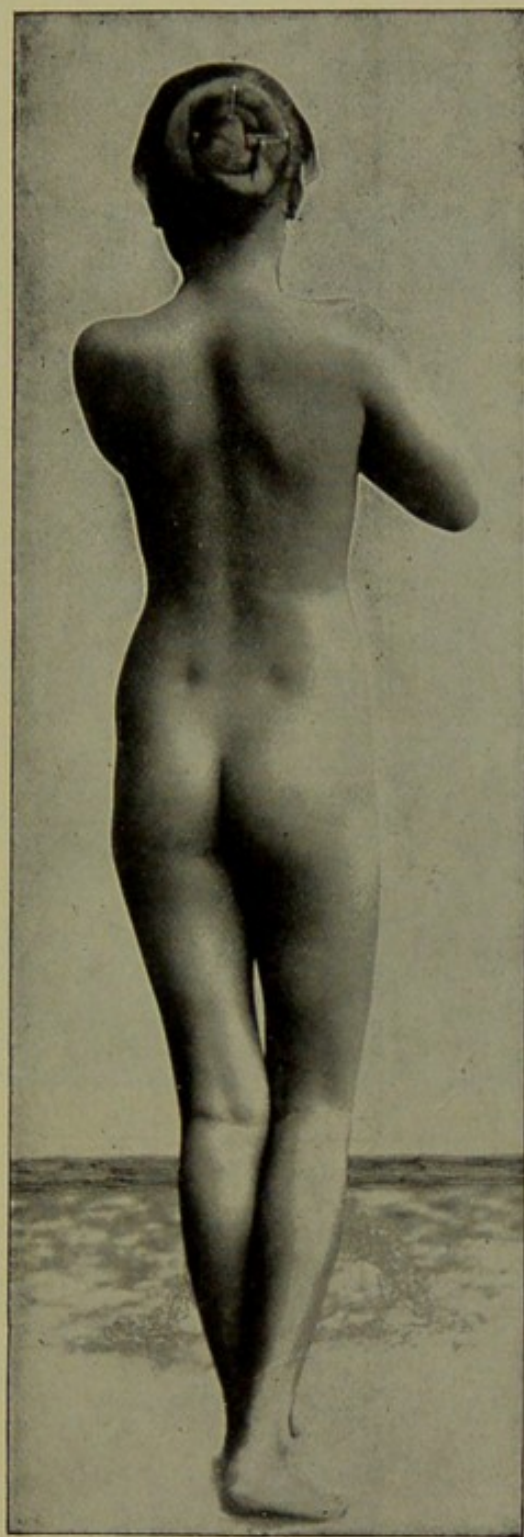



FIG. 113.

Dos bien modelé d'une jeune fille javanaise.

(Extrait de Stratz.)



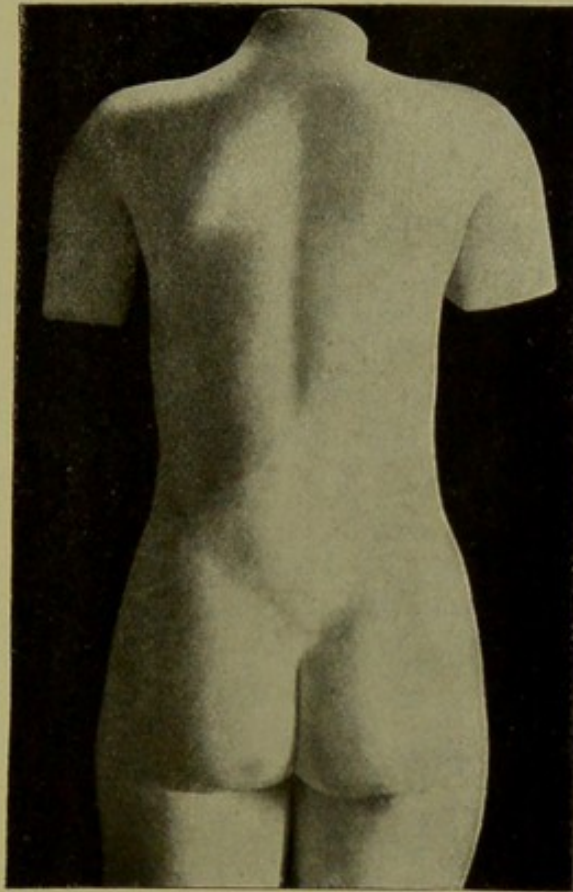


FIG. 114.

Moule en plâtre du cadavre d'une jeune suicidée. Le torse a une forme cylindrique et la taille paraît moins rétrécie à cause de la forme défectueuse de la cage thoracique.

(Extrait de Stratz.)



quer très soigneusement la ceinture, soutenir les reins et placer quelquefois un léger coussin sur le bas-ventre.

5° *Quant au traitement opératoire, la néphrorraphie, la néphrectomie, etc.* — Il faut être plus que circonspect à son sujet. La néphrorraphie ne fait que fixer le rein — ce qui est déjà une erreur — et ne modifie en rien l'organisme.

Le rein, nous l'avons vu, possède dans les conditions normales une mobilité régulière qui se présente soit pendant les changements de position du corps, soit pendant les mouvements du diaphragme (respiratoires). Plus la néphropexie est parfaite, plus cette mobilité normale qui a ses avantages est diminuée et plus les dangers d'un traumatisme du rein seront considérables, celui-ci ne pouvant plus « échapper. »

La néphropexie ne guérit pas l'entéroptose, on ne peut fixer à la fois, estomac, intestin, foie, utérus et tutti quanti et rendre à la paroi abdominale son élasticité perdue — c'est donc un procédé boiteux qui n'est pas exempt de dangers.

Ces réserves ne s'étendent bien entendu qu'au rein sain, ou à ceux dont les lésions ne sont produites que par son ectopie et la rupture de l'équilibre intra-abdominal — nous renvoyons le lecteur aux traités de chirurgie pour les cas qui y font exception.

§ 29. Conclusions.

Maintenant que nous avons passé en revue toute une série d'expériences, qui paraissent expliquer les différentes causes du rein mobile, nous sommes en droit de nous poser la question suivante : Quels sont les moyens de fixation du rein, et en quoi consistent-ils ?

Nous pourrions y répondre par la définition suivante (W. et D.) : Le maintien des reins dans leur loge est la résultante des moyens multiples de fixation, mais aucun de ces moyens pris en particulier n'est capable à lui tout seul de maintenir l'organe à sa place naturelle ; c'est ainsi que nous avons constaté la grande mobilité du rein sur les cadavres *ouverts* et placés debout. Cette complexité de moyens

de fixation paraît à première vue avoir pour but de donner au rein, dans les conditions normales, une certaine mobilité et par là, la faculté de pouvoir, jusqu'à un certain point, échapper aux traumatismes extérieurs.

Par suite de la façon spéciale dont il est fixé, le rein se trouve très souvent hors de sa place normale, et c'est ainsi qu'il devient accessible à la palpation; mais comme dans les conditions normales de l'individu, il n'est pas possible de déceler cette mobilité, nous sommes bien obligé de classer comme état pathologique les cas où *par la palpation* nous pouvons percevoir cette mobilité.

En résumé : Nous avons vu plus haut comment les reins sont fixés à la paroi abdominale postérieure et placés dans les parties les plus reculées au fond de leurs loges paravertébrales, que ces loges présentent de grandes variétés individuelles, plus larges en haut qu'en bas, bien formées en forme de poire ou d'entonnoir, chez les hommes bien bâtis, formes qui ne varient presque pas, que le sujet soit debout ou couché, aussi bien conformées à droite qu'à gauche — que chez la femme bien conditionnée nous sommes en présence de conditions analogues, avec cette différence cependant, que chez elle les loges paravertébrales sont moins larges en haut et plus ouvertes dans le bas que chez l'homme, que leur aspect est moins piriforme, et peut dans la station verticale, et surtout à droite, prendre une forme plus cylindrique que dans la station étendue.

Dans les cas de rein mobile nous avons pu constater que ces loges étaient alors tout à fait cylindriques, aplaties et s'ouvrant par le bas. — Dans le cas de mobilité unilatérale, qu'il existe une *asymétrie* bien marquée des deux loges, les défauts étant généralement plus marqués à droite et plus accentués encore dans la station verticale, et cela au point, dans certains cas, d'en arriver à une déformation complète de la loge paravertébrale. Ces déformations se sont répercutées dans la forme extérieure de la région lombaire, et devenues visibles à la simple inspection, soit sur le vivant, soit sur le cadavre.

Nous pouvons donc considérer ces conditions anormales comme un défaut congénital de l'individu. Le principe de la transmission héréditaire du rein mobile et la présence d'autres anomalies constitutionnelles augmentent encore la probabilité de cette conception (W. et D.).

Cette configuration « piriforme » de la loge rénale, tout en ayant une grande importance sur la fixation du rein dans la position horizontale, ne suffit plus à maintenir l'organe dans la station verticale. Cette forme, il est vrai, favorise l'emprisonnement, l'adaptation plus parfaite du rein, en augmentant ses points de contact avec la paroi abdominale postérieure, elle augmente aussi les chances que peut avoir le rein de conserver sa place normale. La configuration des loges rénales pourra déterminer le caractère de la surface de glissement et le degré de l'étendue de la dislocation du rein.

Les particularités de cette configuration expliquent ainsi suffisamment pourquoi le déplacement du rein est plus fréquent chez la femme que chez l'homme, et pourquoi chez celle-ci et même chez celui-là, la néphroptose est plus fréquente à droite qu'à gauche, et pourquoi les mêmes causes sont loin de produire les mêmes effets chez tous les individus, et pourquoi le rein mobile a pu être considéré comme une anomalie familiale et même héréditaire.

La fixation du rein dans sa loge, dépend de nombreuses conditions *générales* ou *spéciales*. Il faut néanmoins considérer qu'avec une bonne configuration des loges rénales, ces différentes conditions seront faciles à remplir, tandis que les difficultés du maintien du rein augmenteront considérablement avec une mauvaise conformation de ces loges, et que des moyens de contention, qui auraient pu être considérés d'autre part comme largement suffisants, deviendront dans ces cas tout à fait défectueux.

Les conditions générales du maintien du rein sont les mêmes que celles de l'*équilibre intra-abdominal*. En nous appuyant sur le schéma donné plus haut (page 163) nous considérons les reins comme des organes extra-péritonéaux, enfermés dans le grand ballon extérieur. En avant d'eux se trouvent les organes intra-péritonéaux et leur contenu, qui, vu l'hermétisme absolu de ce sac péritonéal ne font qu'un entier inséparable, peuvent être considérés comme une sorte de pelote élastique de soutien.

Les reins et la pelote sont réunis entr'eux par le ballon musculaire externe, qui joue, par rapport au rein, le rôle d'un bandage spécial. Si la réplétion de la pelote augmente, le bandage se relâche en proportion ; mais si le bandage, c'est-à-dire la musculature de la sangle abdominale vient à se relâcher, il faudra qu'il y ait compensation par augmentation du ballon interne, comme cette augmentation

n'est pas toujours possible, la *fixation* du contenu de la cavité abdominale générale sera en souffrance.

Il est facile de comprendre alors, combien les variations du contenu du sac abdominal ont un effet plus considérable sur la situation d'organes extra-péritonéaux que sur celle d'organes enfermés dans le sac péritonéal formant entr'eux un ensemble unique. C'est, entr'autres, une des raisons pour lesquelles la dislocation du rein est bien plus fréquente que celle du foie ou de la rate.

Un trouble dans l'intégrité du sac péritonéal provoque à un degré bien plus élevé une dislocation des différentes parties de son contenu et même une dislocation des organes appartenant à chacune de ces parties spéciales en particulier. Les changements dans le volume du contenu du sac péritonéal, n'auront d'influence sur la stabilité du rein qu'en temps qu'il y aura insuffisance générale de la paroi abdominale, c'est-à-dire si la diminution de volume de la pelote qui comprime et maintient le rein, n'est pas compensée par une constriction plus énergique de la sangle, il en résultera des conditions d'espace, qui seront favorables à une dislocation du rein. Ces considérations nous font donc admettre absolument l'action de contention produite sur le rein par toute la masse intestinale.

En temps ordinaire, l'augmentation de volume du contenu du sac péritonéal doit donc augmenter la fixation du rein ; il en sera de même pour l'augmentation de volume d'une partie ou même d'un seul organe situé dans le sac péritonéal en avant du rein ; ainsi, la dilatation de certaines parties du tube intestinal, ou l'abaissement du foie situé en avant du rein, peuvent venir barrer la route au rein qui descend ; par contre, W. et D. n'ont jamais pu, dans aucune de leurs recherches, attribuer au foie une action de dislocation sur le rein, il existe, nous l'avons vu, des ptoses rénales combinées aux ptoses hépatiques, mais la faute n'en est pas au foie. L'influence exercée par les changements dans l'état de réplétion de la cavité abdominale sur la situation des reins, a été un des phénomènes les plus frappants des nombreuses expériences de W. et D. ; c'est à cette catégorie de recherches qu'appartiennent celles si nombreuses sur le prolapsus, les ptoses artificielles, les hernies, l'écoulement des liquides ascitiques, les réplétions et déplétions rapides de l'estomac précédées de la ligature extra-péritonéale du duodénum ; mais dans toutes ces expériences l'existence d'une insuffisance de la paroi

abdominale, sera toujours *la condition sine qua non* de l'apparition de la dislocation du rein ; si les contractions de la paroi musculaire n'arrivent pas à compenser jusqu'à un certain degré les changements produits par l'état de réplétion de la cavité abdominale, les reins pourront quitter leur place normale.

Il est très probable que de nombreux cas de néphroptose sont dus à de ces changements brusques dans l'état de réplétion, comme en entraîne par exemple l'acte de l'accouchement. C'est pourquoi actuellement nous enveloppons nos accouchées immédiatement après l'acte obstétrical, dans la grande sangle en caoutchouc, qui embrasse tout le ventre et les reins. Les malades s'en trouvent beaucoup mieux, leur circulation abdominale, dont la tonicité des vaisseaux est maintenue, est plus régulière ; pour les mêmes raisons le fonctionnement de l'intestin restera normal, il n'y aura presque plus de constipation, et le ballonnement par inertie de la paroi musculaire sera supprimé ; le point important est de savoir bien régler la tension de la sangle élastique.

La situation du diaphragme a une grande influence sur celle des reins, un affaissement du niveau du diaphragme peut être suivi de déplacements très accentués des reins. Ce phénomène est très compréhensible, alors que nous considérons les changements de la situation du diaphragme, comme une modification de la forme d'une partie du ballon musculaire externe du schéma de W. et D., et surtout d'une partie que nous savons en rapports spécialement intimes avec le rein.

Nous avons vu que les reins sont continuellement en mouvement et présentent une mobilité respiratoire prouvée par les expériences de W. et D. et par les constatations cliniques sur le vivant, à la portée de tout le monde. Il ne faut pas oublier non plus que le diaphragme peut subir comme la paroi abdominale antérieure un affaiblissement général, mais qu'il peut être aussi atrophié à la suite d'inflammations de voisinage (pleurésies, péritonites partielles, atrophies fractionnelles, déviations de la colonne vertébrale, etc.). — Il existe, à côté de ces *conditions générales* de la fixation rénale, que nous pouvons résumer en une *action d'être comprimés dans leurs loges* (celles-ci plus ou moins développées) — *par un bandage naturel ou pelote élastique* — toute une série de différents facteurs que nous pouvons considérer comme *conditions partielles*.

Nous pouvons dire, en restant toujours dans le même ordre d'idées, que le rein possède encore un coussin spécial, particulier à lui, et qu'il n'est donc pas seulement fixé dans sa loge par une simple compression, mais qu'il y est maintenu par certaines adhérences avec les tissus qui l'avoisinent. La *capsule fibro-adipeuse* qui entoure le rein est composée de masses graisseuses, très variables en elles-mêmes, et reliées avec les reins et les tissus avoisinants par des ponts fibreux qui assujétissent ainsi le rein d'une part au péritoine, d'autre part à la paroi abdominale postérieure, au diaphragme, à l'aorte, à la veine cave inférieure. Le péritoine avec lequel la capsule fibro-adipeuse est en partie soudée, ainsi que les soi-disant ligaments rénaux, ne sont pas un obstacle à la dislocation du rein, comme les expériences l'ont démontré, le rein glisse facilement derrière le péritoine et ne l'entraîne que partiellement avec lui.

Il est évident qu'un développement considérable de tissus celluloadipeux, ainsi que la présence de brides fibreuses, peuvent s'opposer jusqu'à un certain point au déplacement du rein, mais ces brides ne servent surtout qu'au maintien de la glande dans sa position verticale. Dans les conditions normales elles prennent part à la fixation du rein, mais lorsqu'il y a altération des conditions générales de fixation elles peuvent être facilement sujettes à des allongements et même à des déchirures, sous l'influence de causes agissant non seulement d'une façon chronique, mais encore d'une façon aiguë (dislocation aiguë du rein).

On pourra aussi faire entrer en jeu, dans les causes qui peuvent favoriser le relâchement des brides fibreuses de la capsule périrénale, les changements répétés de *volume* du rein, telles les hyperémies transitoires survenant à la suite de congestions menstruelles, comme il en a été cité par *Becquet*. — Par contre les adhérences pathologiques de la capsule avec le péritoine et les organes avoisinants, diminuent considérablement la mobilité rénale — nous ne sommes plus alors, il est vrai, dans le domaine des conditions normales.

Nous avons vu que comme organes fixateurs on ne pouvait attribuer aucun rôle spécial aux vaisseaux rénaux et aux uretères. La section *extra péritonéale* des vaisseaux n'a amené aucun déplacement spécial du rein; on a pu, il est vrai, sur le cadavre ouvert, appliquer des tractions très énergiques et déplacer le rein, mais ces expériences n'ont aucune correspondance en clinique (W. et D.)

Comme résultat des conditions générales et spéciales de fixation du rein, nous pouvons donc dire que cet organe possède un certain degré de mobilité normale : et que, à part les déplacements respiratoires normaux, le rein possède encore une mobilité, démontrée par les expériences de W. et D., appelée *mobilité absolue dans les changements d'attitude du corps*. Cette mobilité se rencontre chez l'homme aussi bien que chez la femme, elle varie dans des limites individuelles assez étendues, elle se présente chez les gras comme chez les maigres, prédominant tantôt à droite, tantôt à gauche et dépendant soit de l'épaisseur, soit encore du profil de la paroi abdominale antérieure (W. et D.).

Certaines causes extérieures peuvent aussi avoir une influence sur le déplacement du rein, ainsi un traumatisme aigu peut amener une *dislocation*; les traumatismes chroniques pourront amener les mêmes désordres en temps qu'ils agiront sur la forme des loges paravertébrales; c'est justement ce que produit la constriction du thorax par le corset, au niveau des neuvièmes et dixièmes côtes, tandis que la constriction au niveau de la douzième côte et au-dessous amène plutôt la fixation du rein dans sa loge.

La constriction par le corset aplatit et restreint dans le haut les loges rénales et leur donne ainsi une forme défectueuse; elle fixe bien le rein par la compression du ballon abdominal, mais elle le fixe à une mauvaise place, le corset étant du reste généralement appliqué dans la station verticale.

Nous parlons ici de l'ancien corset; depuis cet organe si critiqué a subi de nombreuses transformations — le corset droit, le corset abdominal, le corset ceinture n'ont plus l'ancienne forme, refoulant d'une part l'estomac, de l'autre les neuvièmes et dixièmes côtes, le foie, le rein, etc. Il serait trop long de nous étendre sur ce sujet, mais le corset lacé devant sur le ventre avec grande obliquité du tour de taille, prenant un bon appui sur les hanches, paraît devoir être d'un emploi très judicieux.

Nous ne parlerons que pour mémoire, nous étant suffisamment étendu sur ce sujet, de l'augmentation de poids du rein — celle-ci peut être une des causes favorisant la dislocation tandis que l'augmentation de volume a plutôt une action fixatrice.

Il résulte donc, d'après toutes les conditions diverses qui concourent à la fixation du rein, que celui-ci doit souvent abandonner sa

place normale, mais que pour *prendre le nom de rein mobile et devenir une définition clinique, il faut qu'il soit accessible à la palpation.*

Cette condition a été longuement discutée par les auteurs, plusieurs d'entre eux ne voulant pas considérer le rein mobile (palpable), comme pathologique, ces divergences s'expliquent facilement par le fait qu'elles partent de données initiales mal établies.

On pourrait sans doute ne classer parmi les cas pathologiques que ceux qui entraînent tels ou tels désordres fonctionnels. Il n'est pas absolument nécessaire que le déplacement du rein soit accompagné d'un trouble fonctionnel, mais on ne peut pas non plus considérer ce déplacement comme un *phénomène physiologique*, car il pourrait plus tard devenir alors *pathologique*, les désordres une fois établis — (nous ne parlons naturellement pas ici des cas où le rein augmente considérablement de volume (hydronéphrose, etc.), ou des cas d'ectopie congénitale).

Qu'entendra-t-on par l'expression : le rein devient accessible à la palpation ?

L'« accessibilité » du rein dépend avant tout de son degré de déplacement; tant qu'il glisse sur une surface inclinée, le rein se dirige en avant avec son pôle inférieur, on peut alors plus facilement le palper; pendant ce mouvement il arrive dans les régions plus aplaties de sa loge, c'est encore une des conditions qui facilitent sa palpation, l'aplatissement et l'asymétrie des loges rénales doivent donc aussi avoir leur influence sur l'estimation du degré de « palpabilité » du rein. Il y a encore d'autres conditions qui ne sont pas à négliger, ce sont l'état spécial des organes situés en avant du rein, tels que le relâchement ou la minceur des parois abdominales, la ptose d'anses intestinales, la disparition du tissu adipeux, etc., qui pourront singulièrement faciliter l'examen, certaines de ces conditions sont même absolument pathologiques, il y a donc d'autant moins de raisons de ne pas considérer la « palpabilité du rein » comme un état pathologique.

Le degré de mobilité du rein atteint par la palpation est très différent suivant les cas. Ils peuvent avoir une mobilité peu étendue, mais dans un niveau plus profond — de même les adhérences, les changements subséquents de volume ou d'autres complications, peuvent limiter très notablement l'étendue des mouvements d'un rein accessible.

Par contre un rein franchement mobile peut parfaitement échapper à l'examen; cela se présente surtout dans les cas d'ectopie rénale où la palpation du rein est entravée par la résistance des parois abdominales, par un panniculus graisseux très développé, le ballonnement du tractus intestinal, ou lorsque le rein est caché derrière un lobe du foie ou par l'estomac dilaté — cependant d'après les expériences cadavériques certains reins, doués d'une *mobilité absolue* très étendue, peuvent aussi échapper à la palpation, malgré des conditions très favorables d'examen.

Rappelons aussi que souvent on ne peut palper le rein dans la position horizontale, alors que dans la station verticale il est nettement accessible — comment s'expliquer ces cas — doit-on les considérer comme physiologiques ou comme pathologiques — bien souvent ils dépendent de phénomènes accessoires, ainsi de la profondeur à laquelle les individus peuvent faire une inspiration — nous ne voulons pas conclure définitivement, car si nous n'avons point de point fixe bien déterminé sur le cadavre pour établir le degré exact de la mobilité absolue et normale du rein, en aurons-nous encore moins sur le vivant — il faudra considérer ces cas comme une forme transitoire vers le rein mobile (W. et D.) ou plutôt il faudra étudier l'ensemble des phénomènes du syndrome clinique et ne pas seulement analyser le fait de la mobilité, mais l'état général des différents facteurs qui concourent à l'équilibre abdominal. (B.) La nomenclature des différents cas du rein mobile présente d'après ce qui précède de nombreuses inexactitudes dans la littérature, et c'est pourquoi aussi la dénomination du phénomène qui nous occupe varie sur une aussi grande étendue.

Rein mobile n'est donc pas une dénomination exacte — même pathologique, — rein voyageur, rein migrateur — sont des expressions enfantines — ectopie rénale, dislocation rénale, seront des expressions de cas spéciaux — celui de *néphroptose* (uni- ou bitatérale) paraît le plus heureux, et ne laisse subsister aucune arrière-pensée.

Il résulte donc de ce qui précède que dans la *néphroptose*, l'élément essentiel n'est pas déterminé par la *ptose du rein seule*, mais par le *défait constitutionnel dont il est la condition inéluctable*.

La *néphroptose* ne sera que le symptôme apparent d'un certain état pathologique, un symptôme, qui dans la plupart des cas, est

facile à constater, mais qui peut pour son compte amener de grands désordres fonctionnels.

Ce symptôme est le signe certain qu'il existe un trouble dans l'équilibre général intra-abdominal et de ce fait l'étude du rein mobile prend une valeur importante. (W. et D.)

Par cette conclusion, nous nous rapprochons des vues de nombreux cliniciens, et les résultats acquis par l'application de ces règles en prouvent leur exactitude. (B.) Ainsi Glénard estime avec raison que la *néphroptose* n'est qu'un cas spécial de l'entéroptose, — c'est-à-dire d'un désordre de l'équilibre intra-abdominal, et que la prétendue maladie du rein mobile peut parfaitement exister sans rein mobile.

Tuffier caractérise l'affection comme étant une forme apparente d'une faiblesse générale des tissus, probablement congénitale.

Il est donc facile de comprendre, ce qui ne devait pas échapper à des cliniciens attentifs, que les cas dits de *rein mobile* ne font pas l'impression d'une anomalie fortuite, mais bien d'une *véritable forme pathologique*, d'un *état maladif typique*.

Les recherches de W. et D. les ont poussés à la conviction que dans la dite mobilité rénale il n'y a pas seulement un *type pathologique dans le sens clinique* mais encore dans le *sens anatomique*. Ce type se révèle non seulement par un défaut dans la structure générale du corps de l'individu mais encore par un défaut dans l'état parfait de l'équilibre intra-abdominal, nous n'en ferons pas, cependant, comme *Obrazoff*, un indice du commencement de la dégénérescence de notre race, ce qui nous entraînerait à un jugement par trop catégorique.

Puisque nous considérons la *néphroptose* comme un symptôme d'un type pathologique spécial, nous allons chercher à établir ses traits caractéristiques et en tirer des conclusions pratiques.

Un des points caractéristiques de ce type spécial est comme nous l'avons dit, le développement défectueux des loges para-vertébrales (et une position vicieuse des dernières côtes) — ce phénomène se rencontre spécialement et souvent chez la femme, qui y est déjà prédisposée par une configuration (normale) spéciale à elle, et qui présente en outre un grand nombre de facteurs accessoires qui y contribuent (menstruation, grossesse et accouchement, habillement, etc.) ; cette insuffisance anatomique peut se combiner avec d'autres

anomalies telles que le développement plus faible de la musculature, le relâchement des parois abdominales, la diastase de la ligne blanche, la résistance moindre au niveau des orifices herniaires, l'entéroptose, la fixation défectueuse des organes génitaux, l'atonie du plancher pelvien, etc.

Le *diagnostic* de cet état n'est pas compliqué lorsqu'il est bien accentué, il serait pourtant important de l'établir dans les débuts, alors que l'état pathologique n'est encore que très peu prononcé. Il sera de toute importance de bien examiner la configuration des régions lombaires, et on ne peut que regretter que dans l'état actuel des méthodes d'examen on porte aussi peu d'attention aux formes extérieures du corps humain et à son anatomie plastique et en négligeant absolument l'étude de la région postérieure du tronc.

On pourra obtenir des points de repères très importants pour le diagnostic en observant attentivement la conformation de la région lombaire, en temps que celle-ci n'est pas défigurée par un amoncellement de graisse ou de l'infiltration (cadavre) — et mieux encore en prenant un relevé très exact de ses courbures.

S'il est vrai que la forme cylindrique de la région lombaire n'entraîne pas absolument le diagnostic de néphroptose, il faudra néanmoins diriger son attention de ce côté-là et examiner le cas avec plus de soin encore, et surtout si l'anamnèse nous révèle que d'autres membres de la famille ont été atteints de néphroptose et qu'il y ait là une disposition héréditaire.

Le cas deviendra plus sérieux encore si on constate que le développement de la musculature et du système osseux sont défectueux, si les parois abdominales sont relâchées et ont perdu leur élasticité, s'il y a des signes de hernie ou de prolapsus, s'il existe une déviation de la colonne vertébrale. Le signe d'*insuffisance lombo-abdominale* une fois établi ou même soupçonné, il faudra de suite songer à la *prophylaxie du rein mobile*. On établira aussi dans le même ordre d'idées, des règles de conduite spéciales chez les jeunes individus qui auraient dans leurs ascendants une prédisposition héréditaire à la néphroptose.

Le malade sera aussi examiné *dans toutes les positions*, nous n'y reviendrons pas.

Que peut-on faire pour améliorer la configuration des loges paravertébrales ? Il est inutile d'insister sur l'utilité des règles générales

médicales et pédagogiques, telles que le libre développement de la poitrine, la gymnastique rationnelle, etc. — nous ne voulons nous arrêter qu'aux mesures prophylactiques s'appliquant aux résultats acquis par les expériences et les recherches anatomiques.

Il faut tout d'abord chercher à corriger la mauvaise tenue, (les individus s'inclinent en avant et tendent à supprimer la cambrure lombaire), surveiller les stations assises, en un mot se référer aux règles de la bonne tenue¹.

Dans la manière de se vêtir, il faudra veiller à ce que la ceinture soit portée basse, en tout cas au-dessous du rebord des fausses côtes, elle ne devra pas être trop serrée afin d'éviter une mobilisation répétée du rein.

Dans le cas où la déformation lombaire est très prononcée, il pourra être nécessaire de faire porter aux malades des appareils orthopédiques, adaptés spécialement à chaque cas, et qui auront en même temps pour effet d'accentuer la lordose normale en redressant la tenue.

Dans les cas de relâchement de la paroi abdominale, le port d'une sangle élastique est tout indiqué dans un but prophylactique, bien que dans la période de croissance la ceinture peut avoir une influence défavorable sur le développement de la musculature, et il faudra s'opposer dans la mesure du possible, chez les sujets jeunes au port du corset.

L'âge où l'on fait le stage scolaire entraîne avec lui de nombreux dangers ; il accentue la tendance à la mauvaise tenue, au dos rond, il tend à augmenter les courbures scoliotiques et nuit au développement de la musculature. Les prédisposés devront être spécialement surveillés à ce sujet.

Plus tard, nous rencontrons chez la femme deux facteurs étiologiques importants de la néphroptose : la menstruation et le port du corset. La fluxion menstruelle peut affaiblir les moyens de fixation du rein, il faudra donc conseiller aux prédisposées, le repos complet au lit et la station horizontale pendant le moment des règles.

La grossesse en elle-même, ne tend qu'à aplatir la surface des loges para-vertébrales, mais ce qu'elle présente de spécialement

¹ Consulter à ce propos : WIDE et BOURCART, *Traité de gymnastique médicale suédoise*, Genève, Kündig, éditeur.

dangereux, c'est au moment de l'accouchement, les changements brusques dans l'état de réplétion de la cavité abdominale et le relâchement des parois comme conséquence de la gestation. Il est donc de toute importance de vouer notre attention non seulement aux femmes atteintes de néphroptose mais encore à celles qui y sont prédisposées pour une raison ou pour une autre ; le port d'une ceinture pendant les relevailles est de toute nécessité.

Il faudra enfin, dans un but prophylactique, surveiller tous les facteurs nocifs pouvant éventuellement survenir ; nous classerons dans cette catégorie les traumatismes (coups, chutes, soulèvement de fardeaux lourds — ce qui n'est pas à négliger dans le choix du métier à indiquer au sujet en cause —), citons encore l'affaissement du diaphragme dans les affections pulmonaires, les changements brusques dans l'état de réplétion du ventre, l'amaigrissement rapide, etc.

Dans les affections pulmonaires, il faudra lutter non seulement contre les accès de toux, mais contre l'action des exsudats pleurétiques entraînant l'abaissement du diaphragme, à part le traitement spécial il faudra soutenir le ventre et éventuellement la région lombaire par une ceinture appropriée, surtout pendant la période de résorption ou immédiatement après une ponction, si cette intervention a été nécessaire. Les changements brusques dans l'état de réplétion de la cavité abdominale, ne se manifestent pas seulement à la suite d'une ponction pour ascite, ou de l'enlèvement d'une tumeur, mais encore dans les cas de ballonnement très étendu du tractus intestinal, ou même à la suite d'un lavage de l'estomac ou d'un repas très copieux — ces facteurs secondaires qui en temps normal sont sans danger, peuvent, en cas de prédisposition ou de relâchement de la sangle abdominale, produire des troubles graves dans l'équilibre intra-abdominal.

En observant scrupuleusement ces différentes précautions prophylactiques, on peut espérer éviter un déséquilibre dans le status abdominal qui pourrait déterminer le déplacement des reins — mais si la lésion est une fois établie, ces règles deviendront insuffisantes ; tout en continuant à les observer il faudra nous poser la question de l'immobilisation du rein — c'est-à-dire arriver à rétablir l'équilibre abdominal et ramener le rein dans sa place normale. La fixation immédiate du rein nous permettrait théoriquement d'obte-

nir ce résultat, si l'essentiel de la maladie dont nous nous occupons était uniquement le déplacement du rein, mais de fait nous savons pertinemment que ce n'est qu'un symptôme, important il est vrai, de cette affection. C'est pourquoi la néphropexie ne donne que rarement des résultats satisfaisants, et seulement dans des cas très spéciaux.

Car ce n'est pas par des processus pathologiques, comme une fixation artificielle, mais dans des moyens physiologiques qu'il faut chercher une solution ; le rein est doué d'une certaine mobilité normale qu'il faut lui conserver.

L'emploi de la sangle abdominale, est donc d'après ces principes, d'une bonne thérapeutique ; son but n'est pas précisément de fixer l'organe, mais de donner un point d'appui à la paroi abdominale antérieure en rétablissant l'équilibre général de la pression intra-abdominale ; ce traitement répond non seulement aux indications mais aux faits ; l'effet de la pelotte de compression qui remplace parfois la ceinture, est tout différent et ne donne cliniquement que de beaucoup moins bons résultats.

Nous ne reviendrons pas sur ce que nous avons dit de la correction de la forme des loges para-vertébrales, soit par des moyens orthopédiques, soit par des moyens chirurgicaux. (Voyez cependant plus loin). (B.)

Il peut enfin se trouver des cas où l'extirpation du rein sera jugée nécessaire.

Les recherches anatomiques et expérimentales sur les causes de la néphroptose, nous font conclure que le rein mobile est la résultante d'une insuffisance anatomo-physiologique bien définie de l'organisme et l'indice d'un état pathologique.

Nous diviserons cet état pathologique en diverses catégories suivant le degré de l'insuffisance de développement des loges paravertébrales et du trouble de l'équilibre intra-abdominal.

Cet état pathologique qui se révèle à nous par le déplacement des reins, plus spécialement prononcé en général chez la femme que chez l'homme, a des conséquences plus ou moins graves pour la santé de l'individu et doit être classé parmi les types constitutionnels les plus importants et les mieux établis. Il est facile d'en faire un diagnostic précoce et par conséquent de lui appliquer un traitement prophylactique et rationnel ; ce traitement se perfectionnera plus encore dans

l'avenir par une observation clinique plus attentive et peut-être par de nouveaux moyens d'intervention dus à une étude plus complète de l'anatomie plastique du corps humain.

§ 39. Traitement spécial.

Nous appuyant sur ce qui précède, et sans entrer dans des détails si souvent décrits nous pratiquons de la façon suivante le traitement de la néphroptose. Le but qui s'impose avant tout est de chercher à rétablir l'équilibre abdominal et de donner si possible, une forme rationnelle aux loges paravertébrales. En premier lieu il faut noter très soigneusement *toute l'histoire de notre malade*, spécialement sur les points qui nous intéressent, soit les antécédents héréditaires, et le développement de l'individu, les accouchements et les fausses-couches, les accidents, les efforts, le métier — les maladies qui ont pu modifier le status abdominal (fièvre typhoïde, péritonites, affections pulmonaires), les diathèses prédisposant aux relâchements des tissus (rhumatisme, tuberculoses, fièvres paludéennes, etc.), les troubles de circulation, de la digestion, de l'innervation. En second lieu, établir très exactement le *status abdominal* en commençant par étudier par l'*inspection* dans la position couchée, assise et debout l'aspect général du sujet et spécialement du tronc, soit en avant, soit en arrière — ses attitudes, la *forme* de la musculature ainsi que celle du squelette ; le profil du ventre aussi bien que le profil lombaire. En troisième lieu, déterminer par la palpation non seulement l'état du rein, mais encore celui de la paroi abdominale (peau, musculature, tissu cellulaire, péritoine, etc.), et de l'ossature du tronc, et la position très exacte de tous les organes contenus, soit dans la cavité abdominale, soit dans la cavité thoracique. Un point essentiel à déterminer est la position, la forme, l'état (mobilité ou enkylose), des dernières côtes, spécialement de la douzième, et leurs rapports avec le rein dans la station debout et couchée.

Il ne faut pas croire que l'établissement d'une anamnèse complète puisse toujours se faire du premier coup ; la rigidité des parois, l'inexpérience du médecin et surtout celle du malade à se laisser

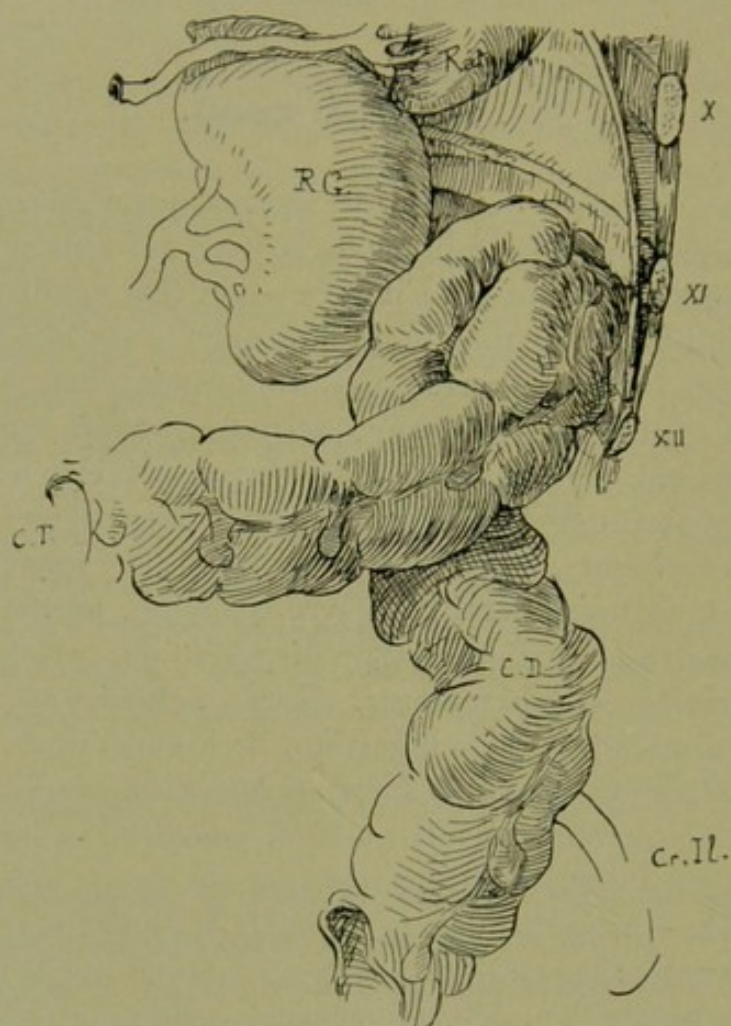


FIG. 115 (originale).

Rapports du rein gauche avec l'angle du côlon transverse-descendant. Disposition de l'angle gauche du côlon.

examiner, augmentent les difficultés ; il faut souvent pendant plusieurs jours assouplir les parois par un massage (pétrissage) général et particulier avant de pouvoir atteindre les organes dans les profondeurs où ils sont cachés.

Il est inutile de rappeler que l'examen doit autant que possible se faire à jeun, que le rectum et la vessie soient vidés.

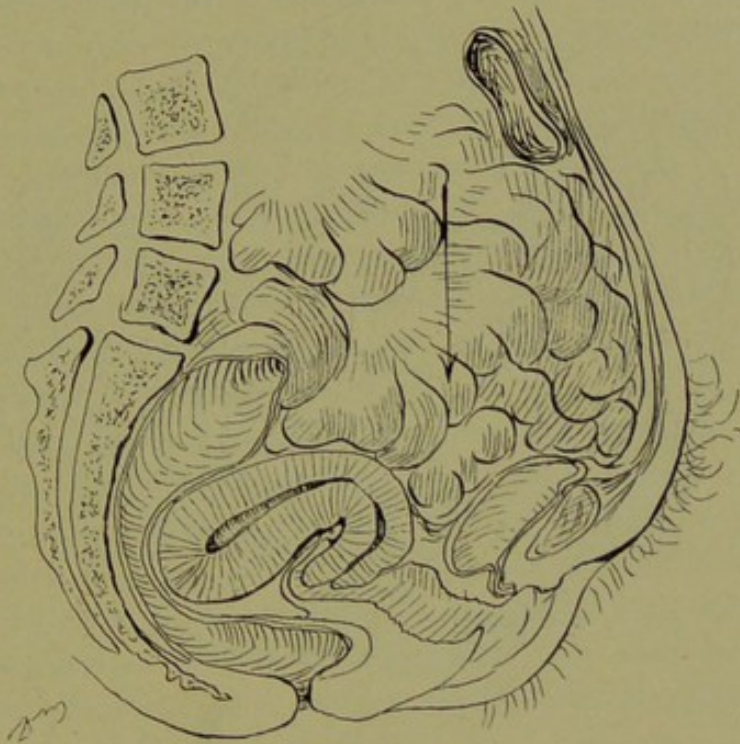


FIG. 116.

Ventre en besace.

Affaissement en avant du paquet intestinal retenant l'utérus en arrière.

Nous verrons à propos de chaque organe contenu dans la cavité abdominale comme on procède à son examen particulier, mais nous allons résumer, à propos du rein, la technique que nous suivons par exemple dans ce cas. Nous noterons donc :

a) La position de l'estomac, sa forme, son étendue, sa sensibilité, son contenu, ses rapports avec les organes avoisinants, si possible la place du pylore, sa sensibilité, son fonctionnement.

b) L'intestin grêle — duodénum, jéjunum, iléon — position, contenu, sensibilité, rapports.

c) Le gros intestin, dans toutes ses parties, c'est-à-dire le cæcum (appendice) — (mobilité, forme, rapports, etc.) — le côlon ascendant; l'angle du côlon ascendant, à quelle hauteur se trouve cet angle, s'il est aigu et obtus, s'il a un méso plus ou moins prononcé,

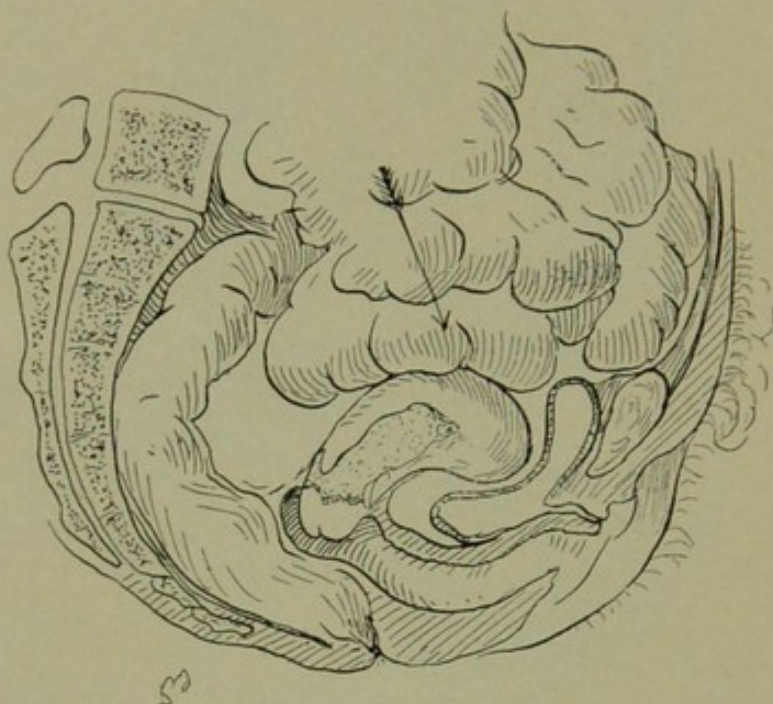


FIG. 117.

Ventre en besace.

Affaissement du paquet de l'intestin grêle renversant l'utérus en avant sur la vessie

ses rapports avec le rein et le foie; l'anse hépatique, sa forme et son développement, les proportions entre le volume de l'anse hépatique et celui du côlon ascendant, ses rapports avec le rein (qui peut s'engager derrière elle, ou à cheval sur elle), ses rapports avec le lobe inférieur du foie, l'étendue en profondeur du second angle du côlon transverse (ligament colo-hépatico duodénal); puis le reste du côlon transverse, ses rapports avec l'estomac; l'angle gauche du

côlon, la profondeur à laquelle il s'enfonce sous les côtes, le degré de cet angle (il suffit souvent que cet angle et que la torsion de l'intestin à ce niveau soient très prononcés pour offrir un obstacle sérieux au cours des matières, et même avoir nécessité dans certains cas une intervention chirurgicale, (voy. fig. 115), noter ses rapports éventuels avec la rate, le rein, le grand cul-de-sac de l'estomac ; le côlon descendant ; l's iliaque, la forme de ce dernier, ses rapports avec les organes du bassin, spécialement de la vessie et de l'utérus chez la femme (très souvent les anses de l'intestin, et spécialement l's iliaque reposent en avant sur la vessie, et s'opposent au redressement de l'utérus rétroposé ou prolabé en arrière dans le Douglas) ; enfin le rectum et ses rapports (voy. fig. 116 et 117).

Pour déterminer la position du cæcum, d'une part, de l's iliaque de l'autre il est souvent avantageux de placer le malade dans la position élevée du bassin, qui permet aux anses de l'intestin grêle de descendre vers le diaphragme et libère ainsi le champ d'inspection de la cavité abdominale inférieure.

d) L'examen du foie, sa forme, son état, ses rapports, en y comprenant tout ce qui peut concerner la vésicule biliaire.

e) Éventuellement palpation du pancréas.

f) Situation du rein (voy. fig. 118 à 121), dans les différentes stations données, déterminer ses rapports, sa forme, le degré de sa mobilité et de sa sensibilité, soit pour le rein droit, soit pour le rein gauche — son fonctionnement (analyse qualitative et quantitative de l'urine).

g) État de la vessie et des organes du bassin (principalement chez la femme)¹.

h) L'état de la circulation générale abdominale, spécialement de tout le système porte — se rendre compte de l'état de résistance à la traversée du foie par le courant sanguin, s'il y a stase veineuse dans la station verticale, si les veines de la paroi abdominale sont très développées (circulation complémentaire), varicocèle, congestion des plexus ovariens, hémorroïdes.

i) Sensibilité des plexus nerveux, recherche et palpation si possible des plexus solaires, principalement le droit.

¹ Voir à ce propos les chapitres que cela concerne dans WIDE et BOURCART. *Gymnastique médicale suédoise*, etc.

En résumé, l'examen par la palpation doit être aussi complet que possible.

Le status général et spécial une fois établi — le diagnostic posé — il s'agit de passer au traitement. Tout cela ne se passe naturellement pas aussi vite que nous venons de le décrire, et je le répète encore, le diagnostic complet ne pourra être établi qu'au fur et à mesure que le traitement sera avancé.

Ainsi le ballonnement du ventre, la rigidité des parois, la réplétion des intestins par les matières, la stase sanguine, etc., qui masquent souvent d'intéressants phénomènes, ne disparaissent ou ne diminuent qu'au fur et à mesure des progrès obtenus ; néanmoins il est de la plus grande importance, pour tout ce qui touche à la cavité abdominale, d'établir un diagnostic aussi exact que possible si on ne veut aller au-devant de déboires, et même d'accidents.

Nous nous élevons encore une fois avec énergie, sur le danger que font courir parfois à leurs malades, les médecins qui remettent ceux-ci à des masseurs ou à des masseuses, qui n'ont, quels qu'ils soient, aucune connaissance anatomo-pathologique de la cavité abdominale.

Je dirai même plus, je voudrais que celui qui s'occupe du massage du ventre, et qui pourra avoir à entreprendre des cas très sérieux, soit un chirurgien adroit, et même un « laparotomiste » — c'est-à-dire qu'il sache manœuvrer en dehors du sac abdominal aussi bien qu'au dedans, le péritoine étant ouvert — il est quelquefois plus dangereux de masser une pérityphlite que de saisir un utérus au fond du Douglas pour le suturer à la paroi ou lui enlever un fibrome.

Comme l'*examen* le traitement sera *général* et *spécial*.

Pour le traitement général nous renvoyons le lecteur à notre ouvrage sur la gymnastique médicale (WIDE et BOURCART. *Gymnastique médicale*, etc.).

Le traitement spécial commencera par un massage général de la cavité abdominale, en vue d'assouplir les parois, de favoriser la circulation en retour et le travail des intestins.

Le malade est placé dans la position étendue, tête et épaule relevés, genoux fléchis. Le médecin se place à gauche ou à droite du malade selon les manipulations qu'il emploiera.

Je n'insiste pas, je l'ai déjà dit plus haut, sur les conditions dans lesquelles le massage du ventre doit être fait ; rien ne doit entraver nos manipulations, soit du côté de l'habillement, soit du côté du

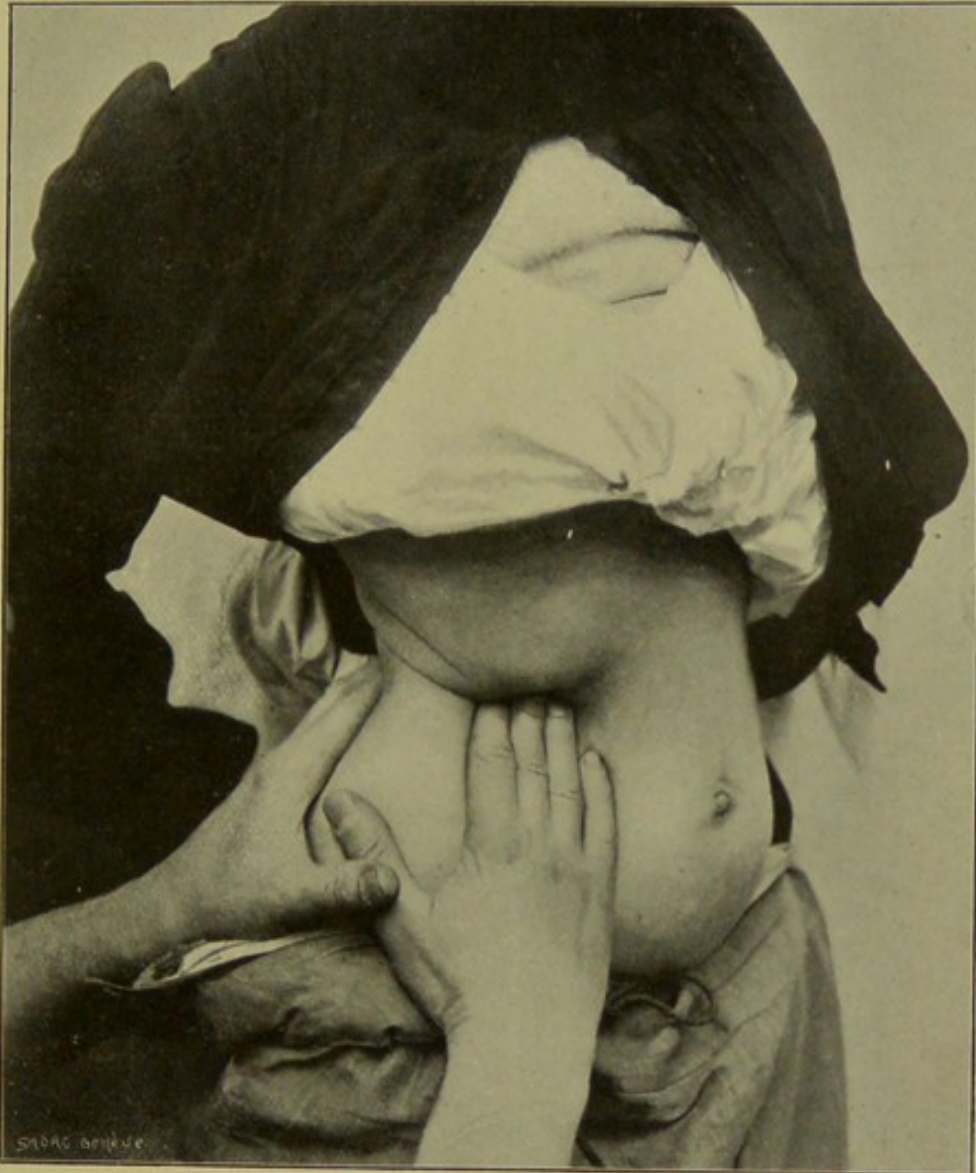

FIG. 118 (originale).

Palpation du rein droit dans la station debout légèrement inclinée à droite et un peu en avant.



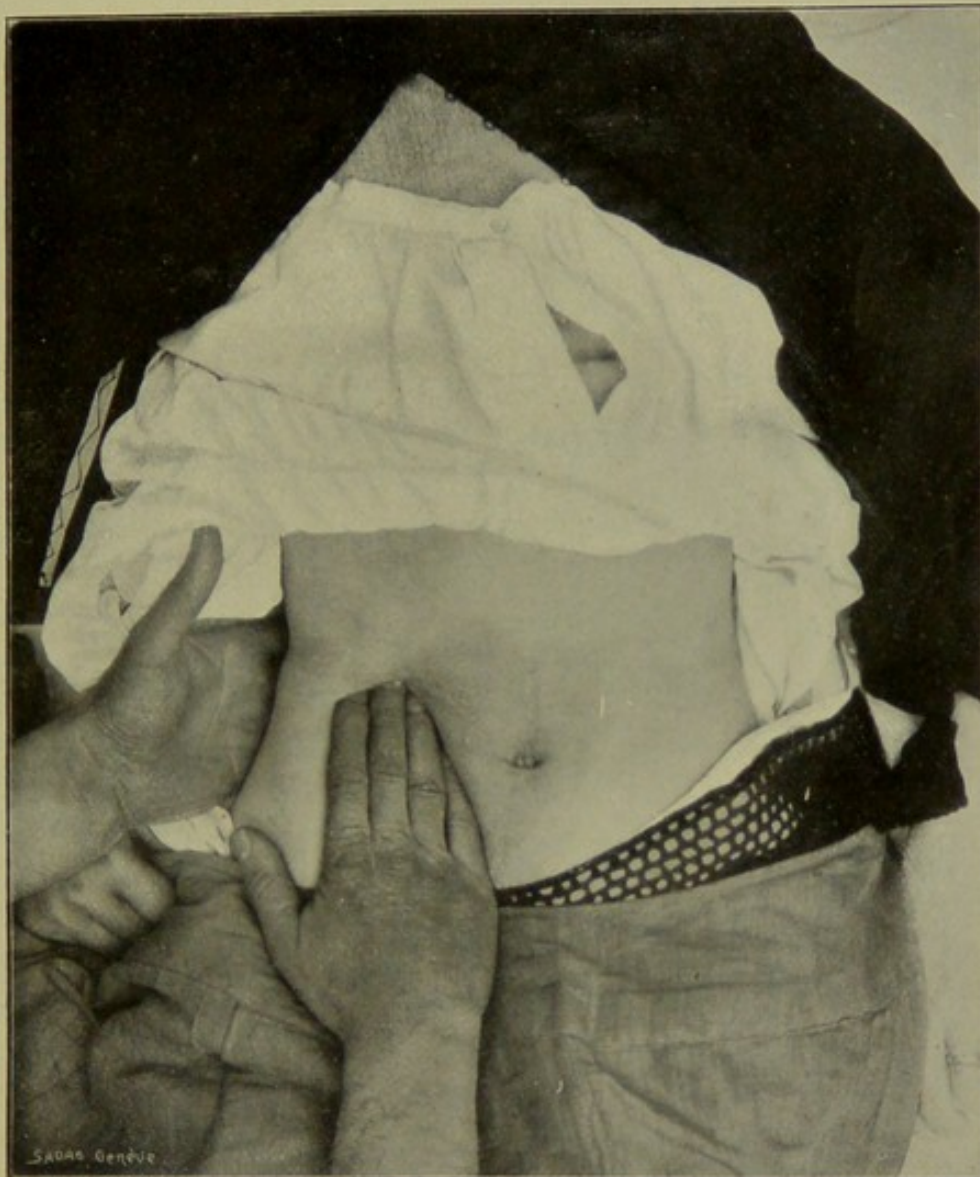


FIG. 119 (originale).

Palpation bimanuelle du rein droit dans la station demi-couchée et refoulement du rein. Trépidation, vibration.



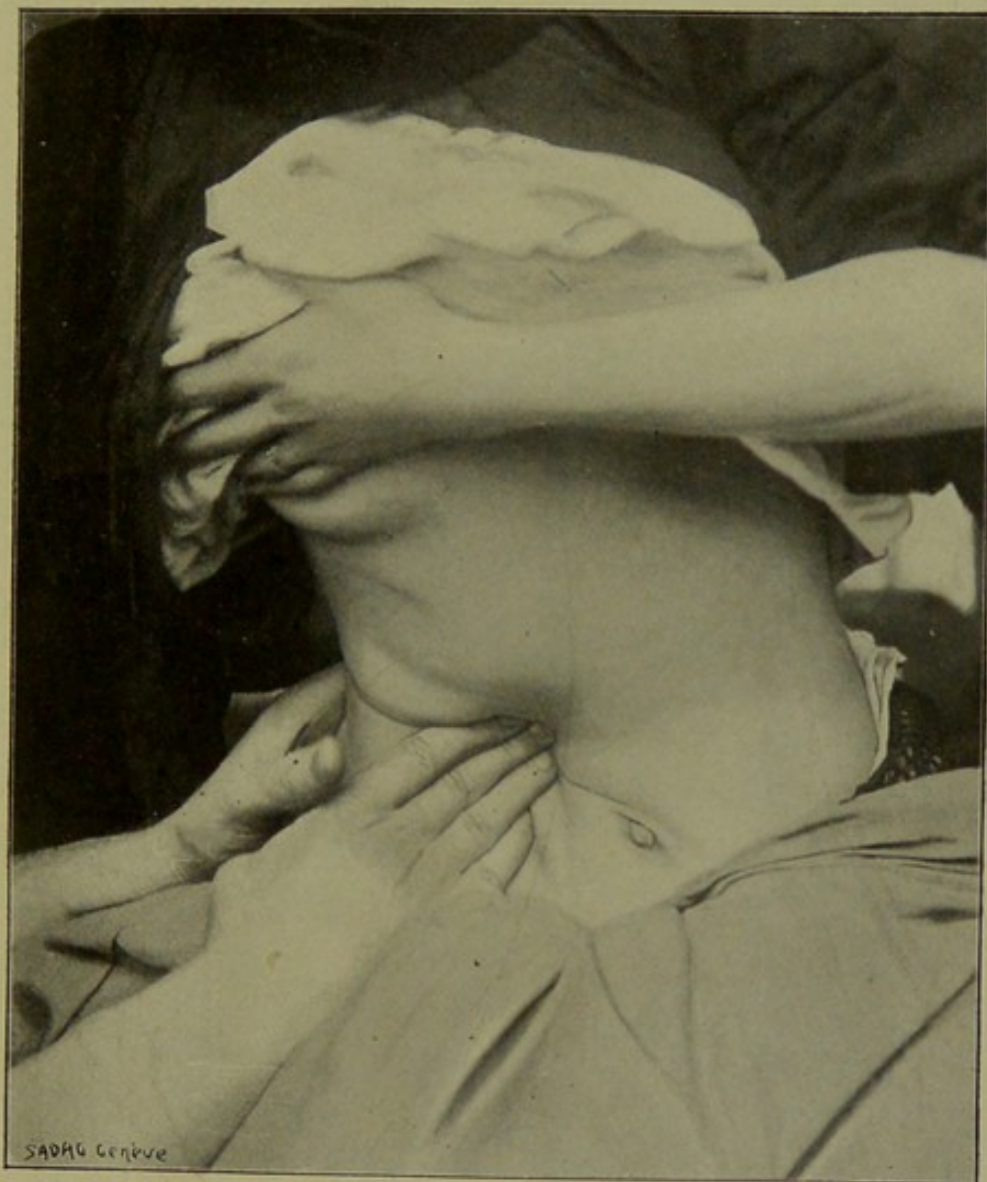


FIG. 120 (originale).

Palpation du rein droit dans la station assise inclinée légèrement en avant et à droite.



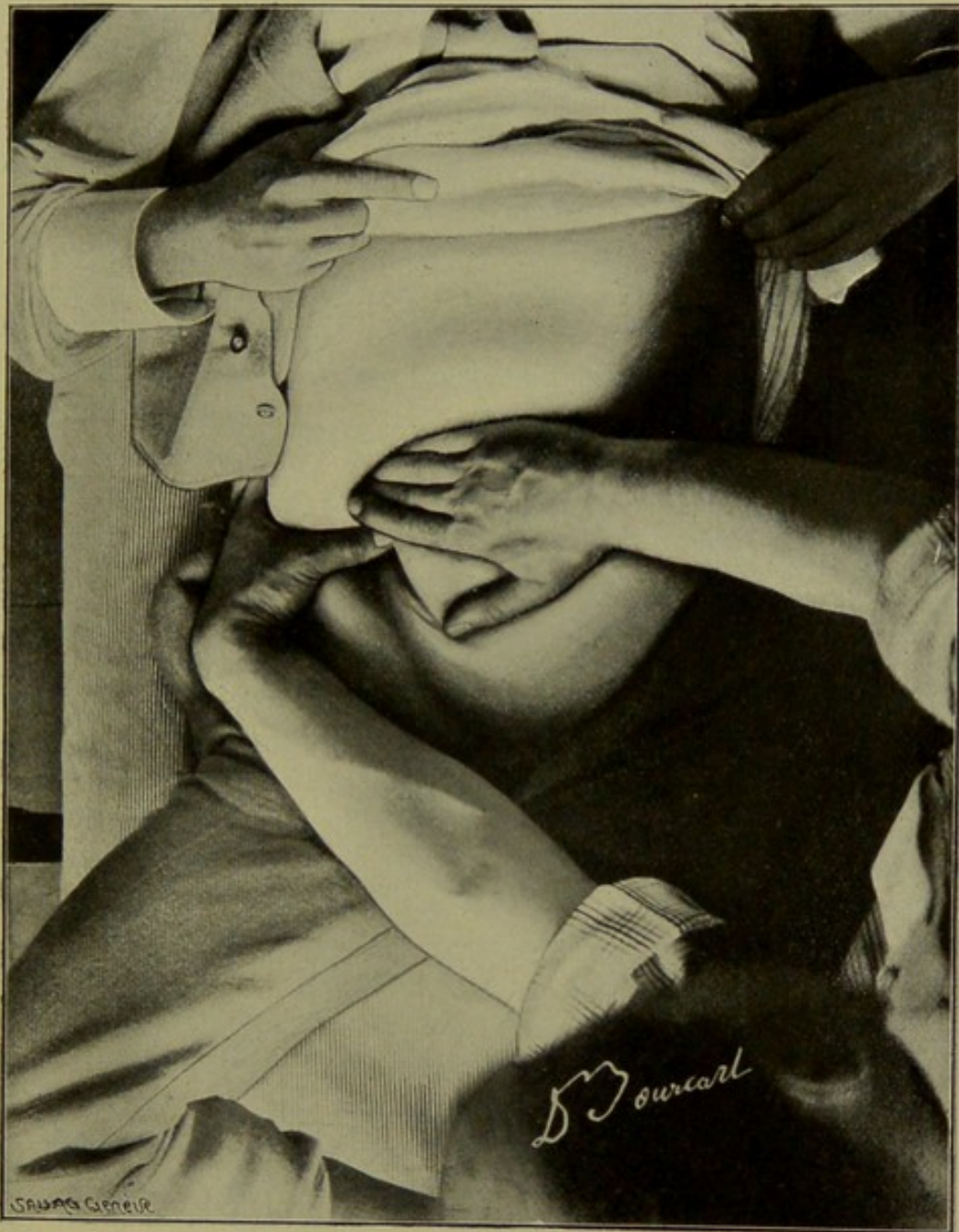


FIG. 121 (originale).

Palpation unimanuelle du rein droit depuis la gauche, « en pince de homard, » par la main gauche, la main droite explore, ou aide au refoulement. Les deux mains peuvent aussi « pincer » les deux reins en même temps.



contenu des viscères, de même il faut autant que possible traiter ses malades sur le canapé spécial que dans leur lit, la mobilité des ressorts enlève de la précision et fatigue vite le médecin (voyez Wide et Bourcart).

Pour commencer, il faut se placer à la droite du malade, à son côté et un peu en arrière, la figure et le corps tournés vers lui, les genoux rapprochés, placer la main droite sur le ventre, le pouce à droite, les autres doigts à gauche et entraîner par un mouvement lent, toute la masse intestinale circulairement et en la refoulant vers en haut, de droite à gauche ; imprimer de temps en temps au bras, un mouvement de vibration qui détend les contractions et facilite la circulation en retour.

Se tourner ensuite légèrement vers son malade, appliquer la main gauche au-dessus de la droite, laissant celle-ci dans la position première, et aider au pétrissage en agissant soit par l'extrémité des doigts de la main gauche, soit par son talon.

Passer ensuite à gauche du malade, et travailler avec les deux mains alternativement en rond, en entraînant circulairement la masse de droite à gauche, c'est-à-dire en remontant la masse intestinale vers le haut avec la main gauche et en l'attirant à soi et la refoulant en bas avec la main droite. Ces mouvements s'exécutent d'abord légèrement puis plus profondément. L'examen se combinant la plupart du temps avec le traitement, les différentes manipulations s'adressant aux divers organes se mêlangent souvent les unes avec les autres, il n'est pas absolument nécessaire de suivre l'ordre que j'indique, il suffit surtout de savoir ce que l'on veut faire, la manipulation change souvent selon les sensations ou l'état du malade, et de ce qui « vous vient sous la main. »

Il est bon de contrôler souvent le pouls au cours du traitement.

Après le pétrissage général, *qui peut, quelquefois, constituer l'unique intervention des premières séances*, nous passerons, avant de nous attaquer directement au rein, aux différents facteurs qui compliquent généralement cet état morbide.

Le pétrissage général du ventre est suivi par le traitement de l'intestin grêle ; nous chercherons à agir sur son péristaltisme, sa circulation et sa position.

Si le pétrissage général a été pratiqué d'une façon douce et suivie, le paquet intestinal grêle aura perdu cet état d'érétisme qu'il a gé-

néralement ; il ne donne plus non plus cette sensation cotonneuse et mate des veines mésentériques congestionnées.

L'intestin grêle se masse en prenant le paquet de la main gauche, le talon de la main appuyé au-dessus du pubis, les doigts appliqués à droite, le pouce posé sur la paroi abdominale en opposition, sans pression trop profonde ; on imprime alors à la masse quelques mouvements circulaires, et des trépidations générales dans le sens hépatique ; le médecin étant assis à la gauche du malade, peut encore appliquer à plat et obliquement au-dessus de l'ombilic sa main droite, et cherchant doucement à introduire l'extrémité de cette main, tous doigts réunis, sous les côtes, il lui imprime une trépidation longue et continue dans le sens du hile du foie.

Ces manipulations se continuent pendant quelques minutes, jusqu'à ce qu'on sente que les intestins grêles sont « bien disposés, » c'est-à-dire qu'ils ne sont plus durs, mais souples, et que les gaz circulent. *On ne s'inquiète pas encore de l'estomac*, même s'il est dilaté et clapotant. L'estomac ne doit jamais être attaqué en *premier lieu* ; il est préférable de réveiller le péristaltisme stomacal par la voie des réflexes de la *paroi abdominale* et de ceux de l'*intestin*, tout en insistant *peu* à son niveau dans la manipulation générale. Nous passons à ce moment au *gros intestin* en nous attaquant suivant les cas d'abord à la dernière partie du côlon (*S*iliaque et haut du rectum) ou au cæcum.

On commence par l'*S* iliaque si des matières point trop dures y sont accumulées, que nous ayons bien pu déterminer son trajet, pour y faire circuler le bol fécal, dans une direction inférieure — mais si les matières sont dures et immobiles, si l'intestin est sensible, et que par contre le cæcum contienne des matières liquides ou semi-liquides, il faudra tâcher de les amener dans l'*S* iliaque en les faisant passer d'un côté à l'autre, c'est-à-dire en commençant à gauche.

Nous renvoyons le lecteur aux détails du massage de l'intestin dans le chapitre qui lui sera spécialement consacré. (II^e vol.)

Maintenant, si l'estomac contient encore des liquides ou des gaz, il faut chercher à les vider dans l'intestin.


Nous ne nous étendrons pas sur ce sujet ayant l'occasion d'en parler dans un autre volume, mais nous insistons cependant sur la nécessité d'établir un diagnostic aussi complet que possible sur l'état de l'estomac, soit chimique soit médical, afin de ne pas produire des accidents là où il n'aurait pas dû y avoir d'intervention — je ne



FIG. 122 (originale).

Exploration, palpation et massage du cæcum et du côlon ascendant en station demi-couchée. Le genou gauche du médecin soutient les cuisses du malade. La main droite refoule le contenu vers l'angle supérieur du côlon.

N. B. Nous avons répété ces figures pour faciliter la compréhension du texte.



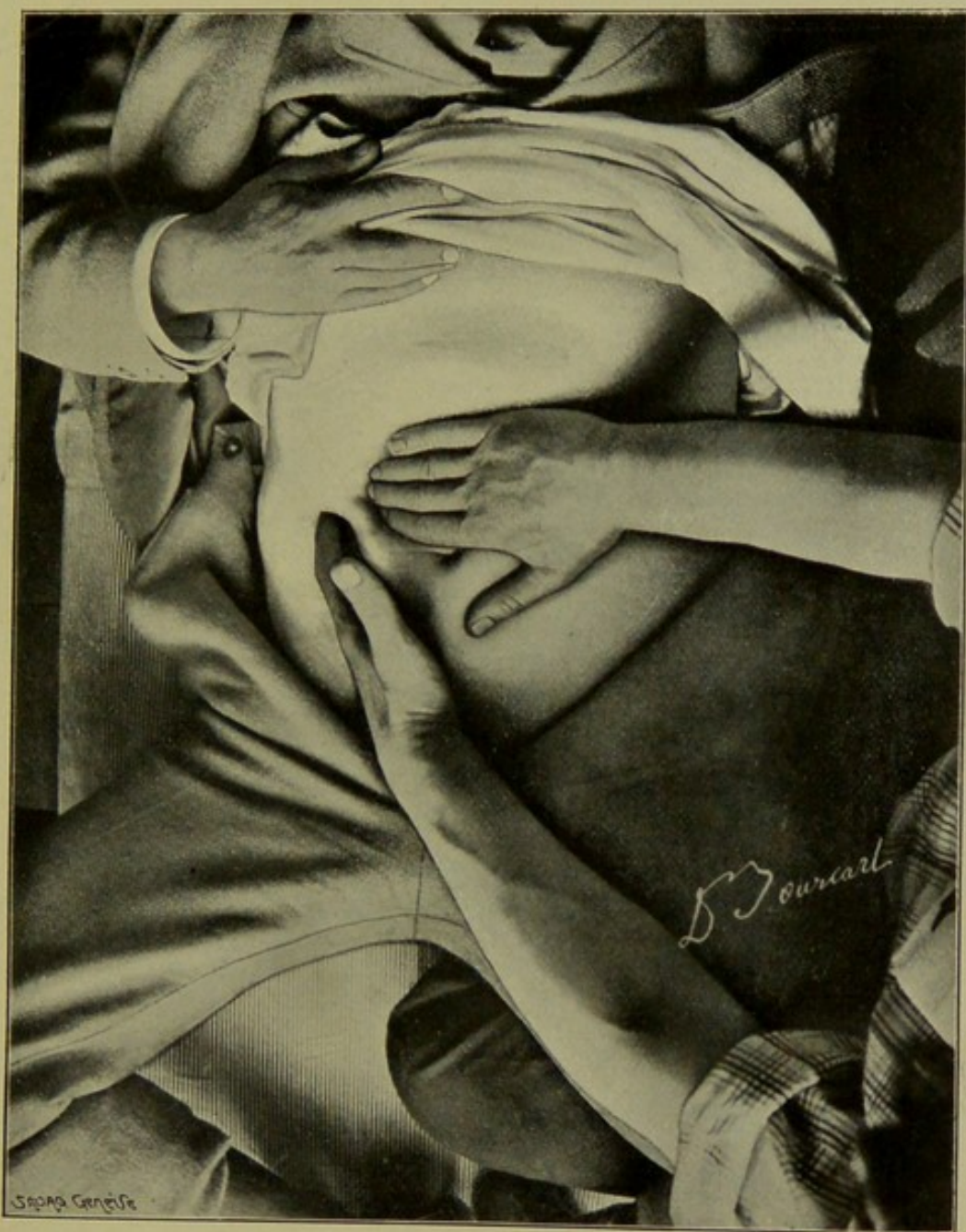


FIG. 123 (originale).

Exploration, palpation, massage en station demi-étendue, genoux relevés : palpation du côlon transverse, spécialement de l'angle hépatique du côlon. Rapport du rein droit et du duodénum. Position de la main gauche pour le refoulement de l'angle supérieur du côlon ascendant.



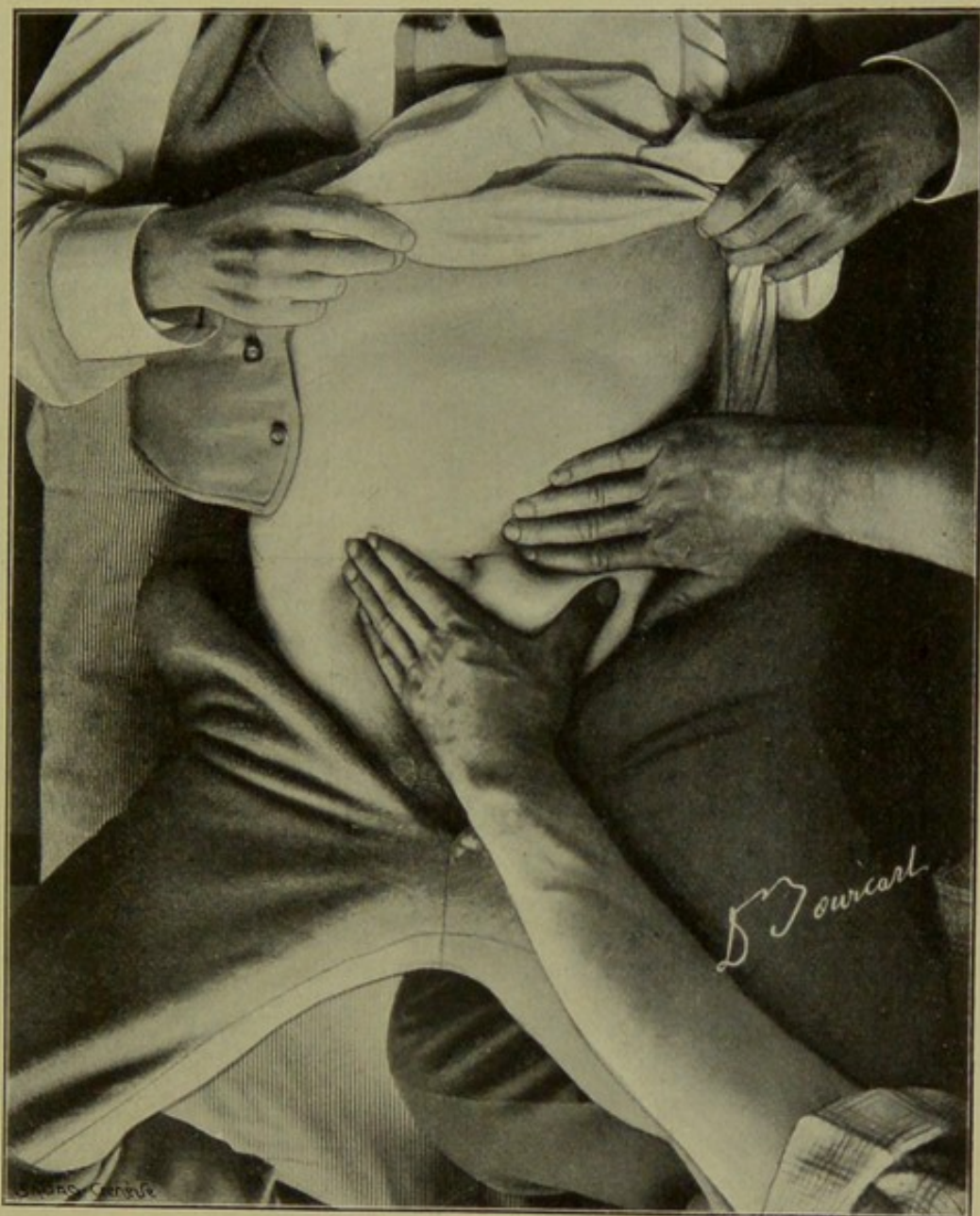



FIG. 124 (originale).

Palpation et massage du côlon transverse vers l'angle gauche. Rapports de l'estomac et de l'intestin en station demi-couchée. La main droite très renversée.






FIG. 125 (originale).

Exploration et massage de l'angle gauche du côlon. La masse intestinale est refoulée par la main gauche du médecin en haut et à droite.







FIG. 126 (originale).

Exploration et massage du côlon descendant, de l'S iliaque. Les mains après avoir écarté le paquet de l'intestin grêle ramènent le côlon vers la hanche. Le pouce droit peut prendre appui sur la crête iliaque.



1875

THE UNIVERSITY OF CHICAGO
LIBRARY
540 EAST 57TH STREET
CHICAGO, ILL. 60637

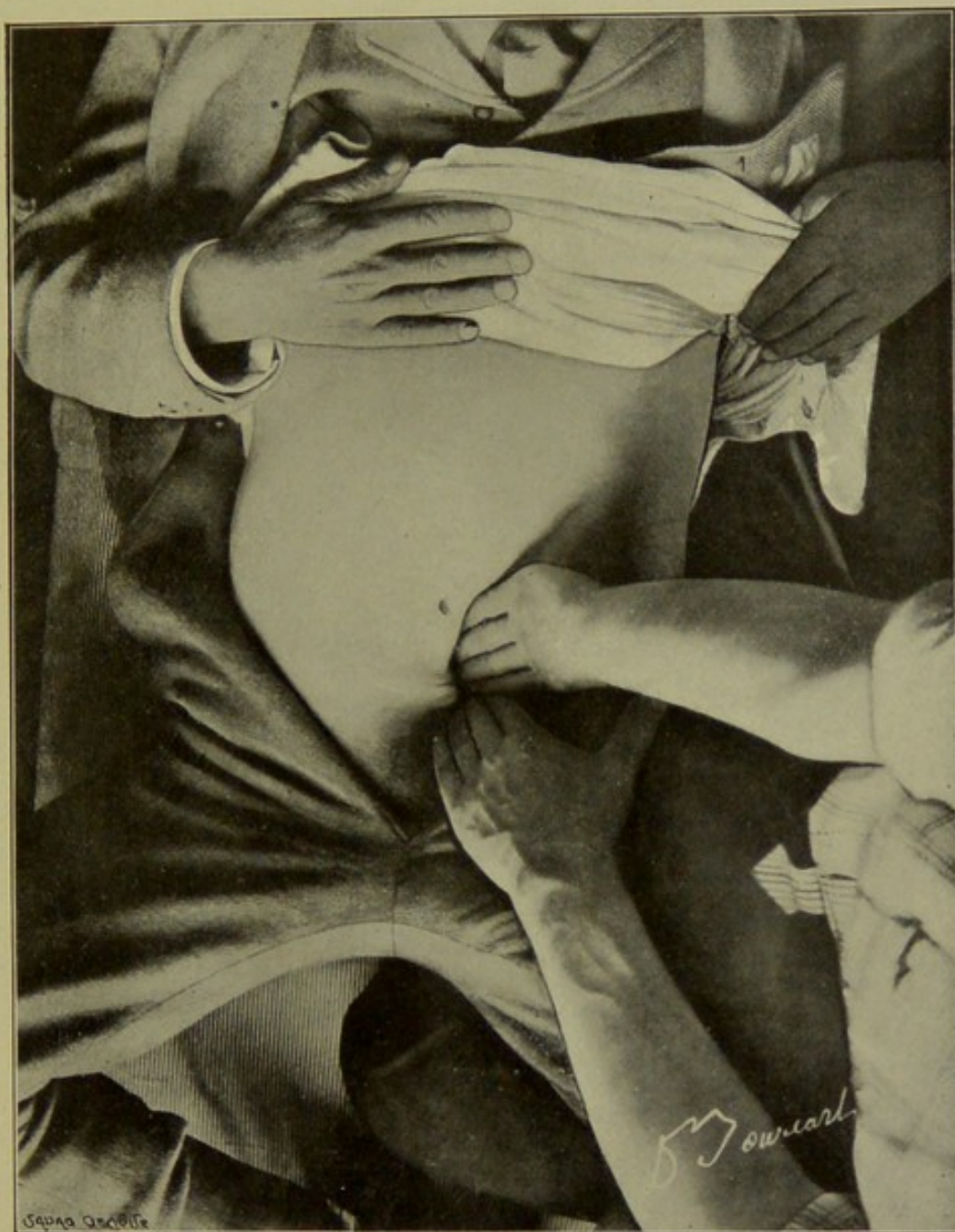

FIG. 127 (originale).

Palpation et massage dans la profondeur de la fosse iliaque gauche ; S iliaque, haut du rectum, etc. Le médecin est assis très haut au-dessus du malade. Les bras sont tendus verticalement. Vibrations, trépidations.



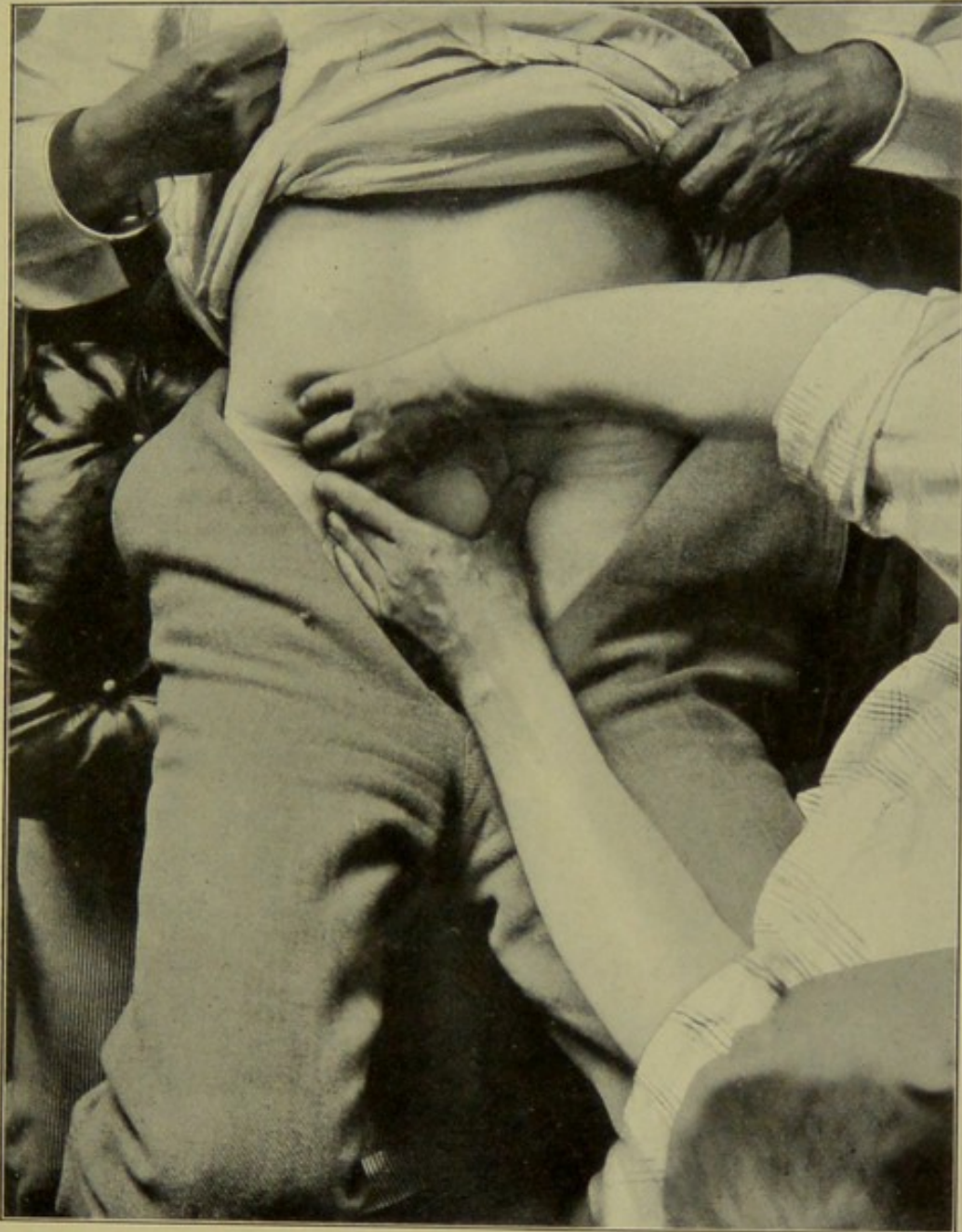

FIG. 128 (originale).

Exploration dans la station demi-couchée, « bassin élevé » (coussin triangulaire). Massage et palpation profonde de l'hypochondre droit. Les intestins sont refoulés vers la gauche.



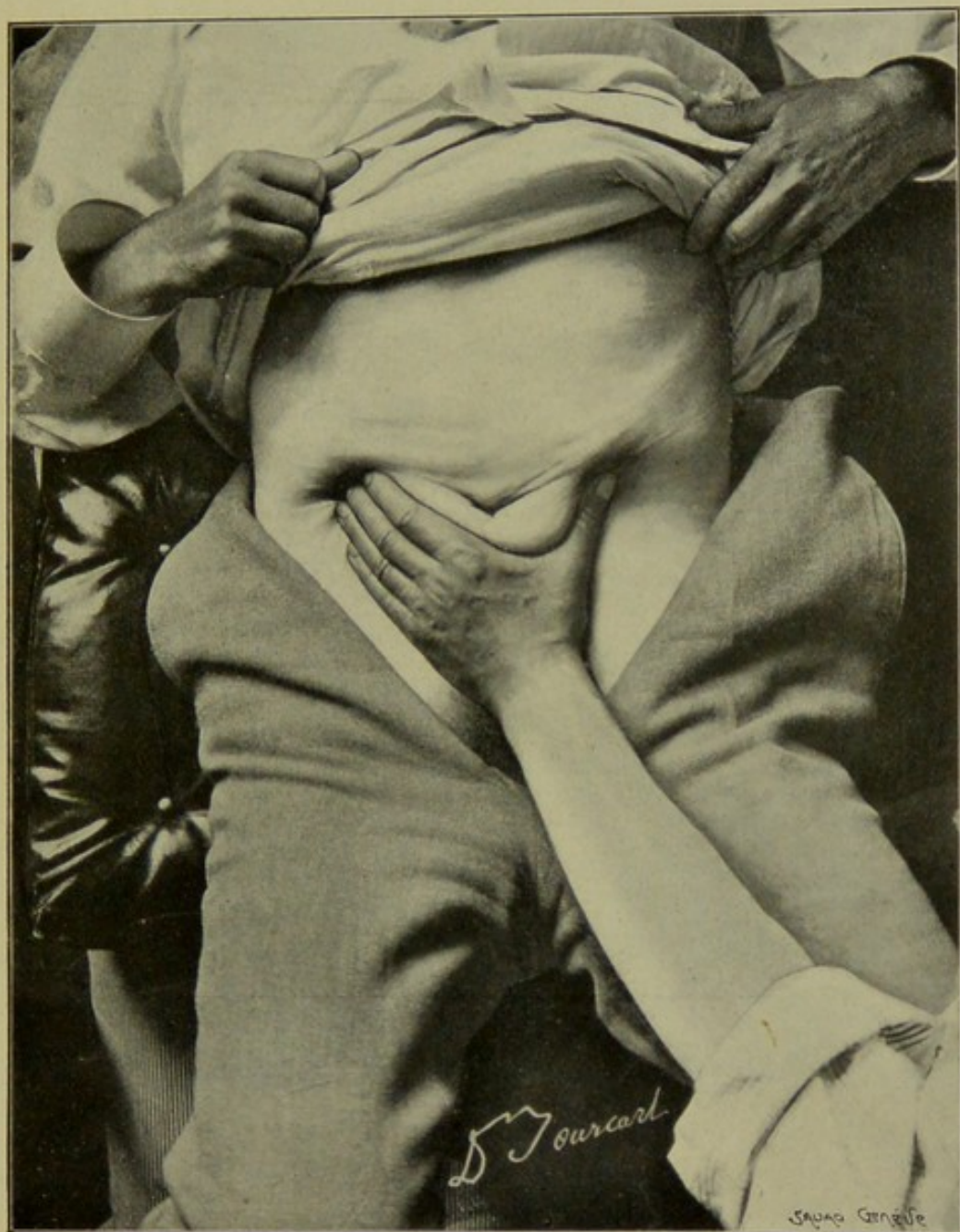


FIG. 129 (originale).

Refoulement vers le haut et massage du paquet de l'intestin grêle et de l'estomac par la main gauche dans la station demi-couchée «bassin élevé» : trépidations latérales de toute la masse. S'emploie aussi pour vider l'estomac.



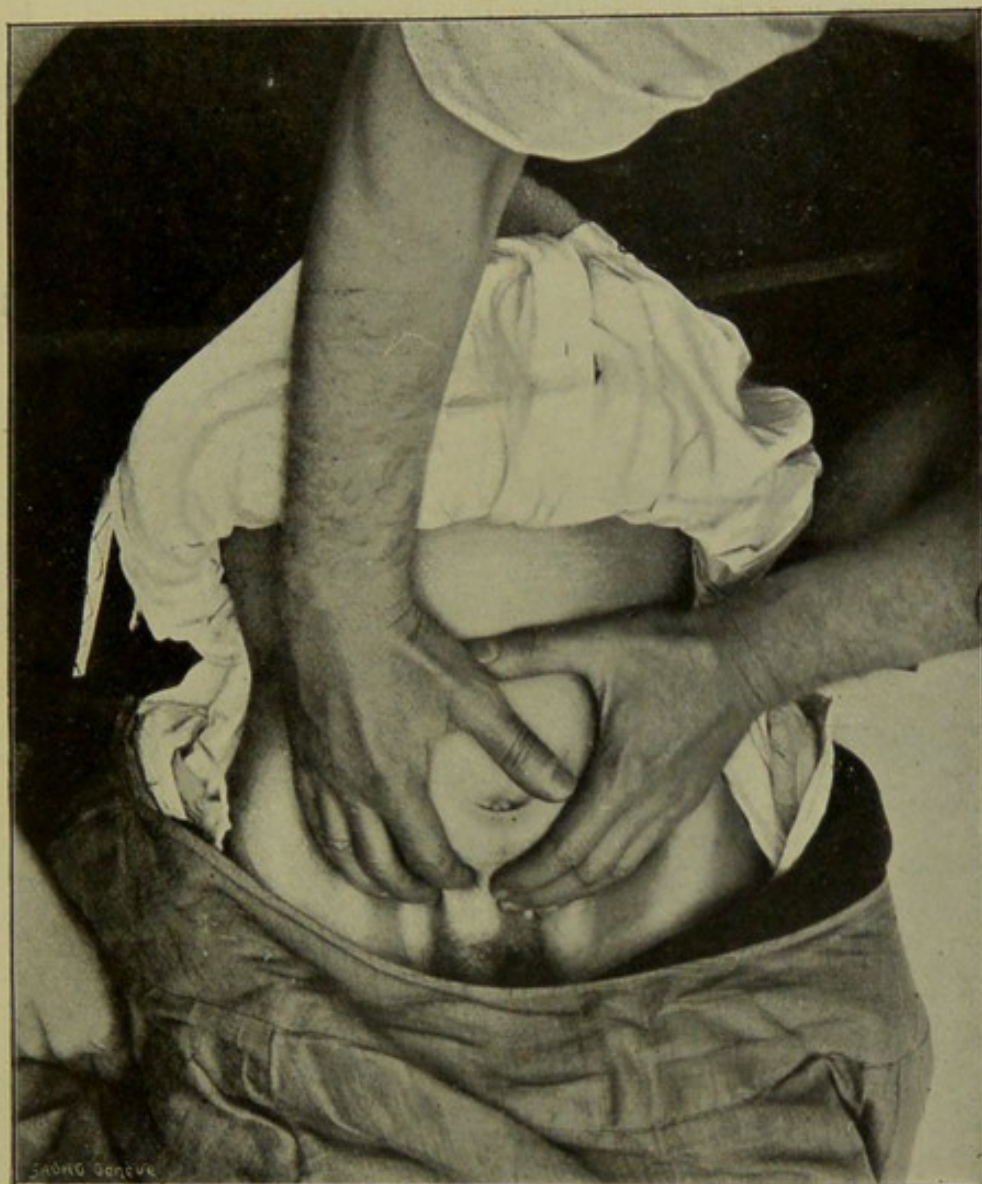


FIG. 130 (originale).

Relèvement de la masse intestinale et de l'estomac vers le haut. Trépidation du paquet intestinal. Exercices de tension des fascias profonds du bassin.

Palpation dans la profondeur du bassin. La malade est en station demi-couchée, genoux relevés. — Peut s'exécuter aussi dans la position de « Trendelenbourg ».

Le médecin est placé debout, incliné en avant et regardant du côté des pieds de la malade.



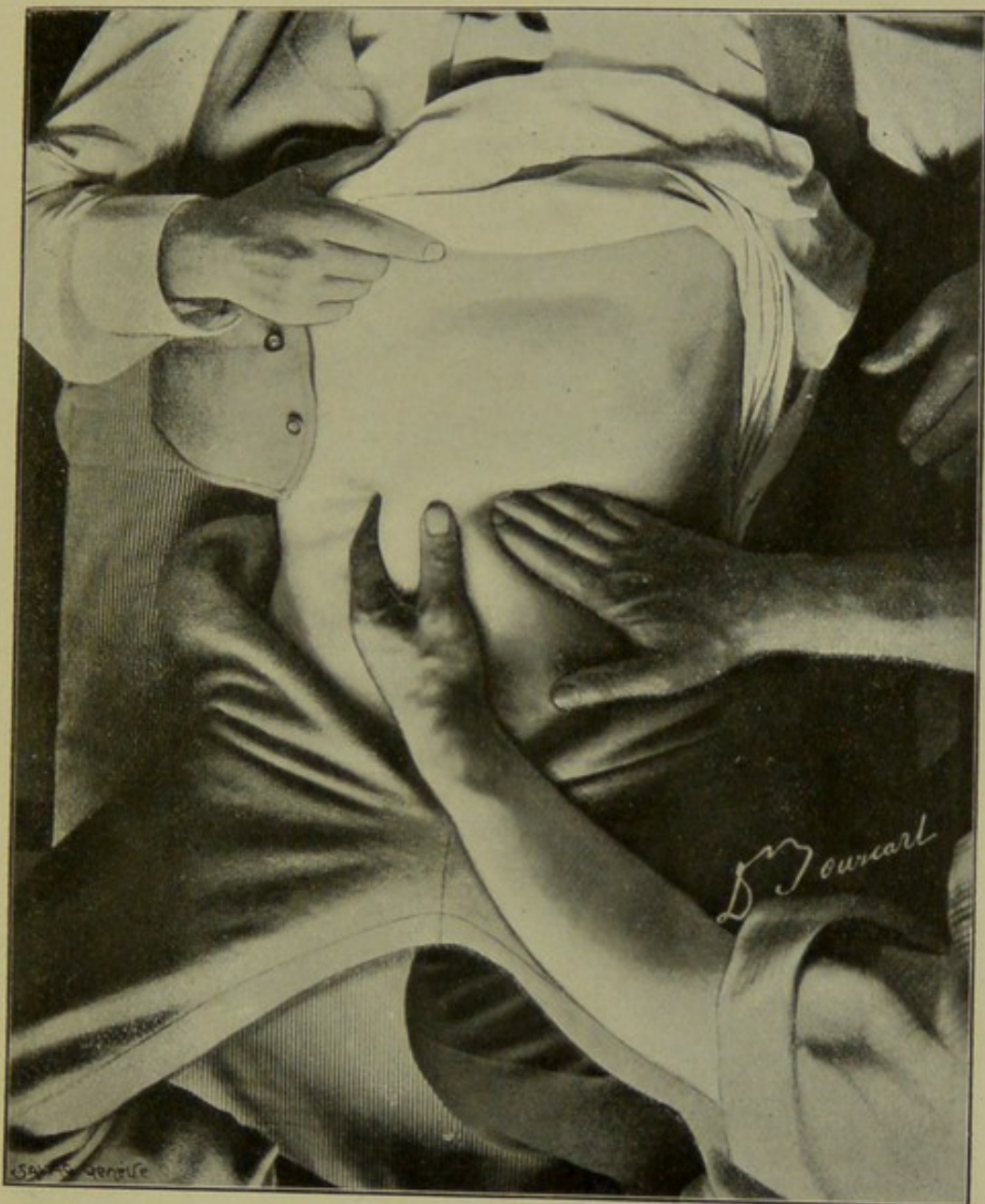




FIG. 131 (originale).

Trépidation sous stomacale à direction pylorique. Exploration des parties profondes de la région sus-ombilicale.





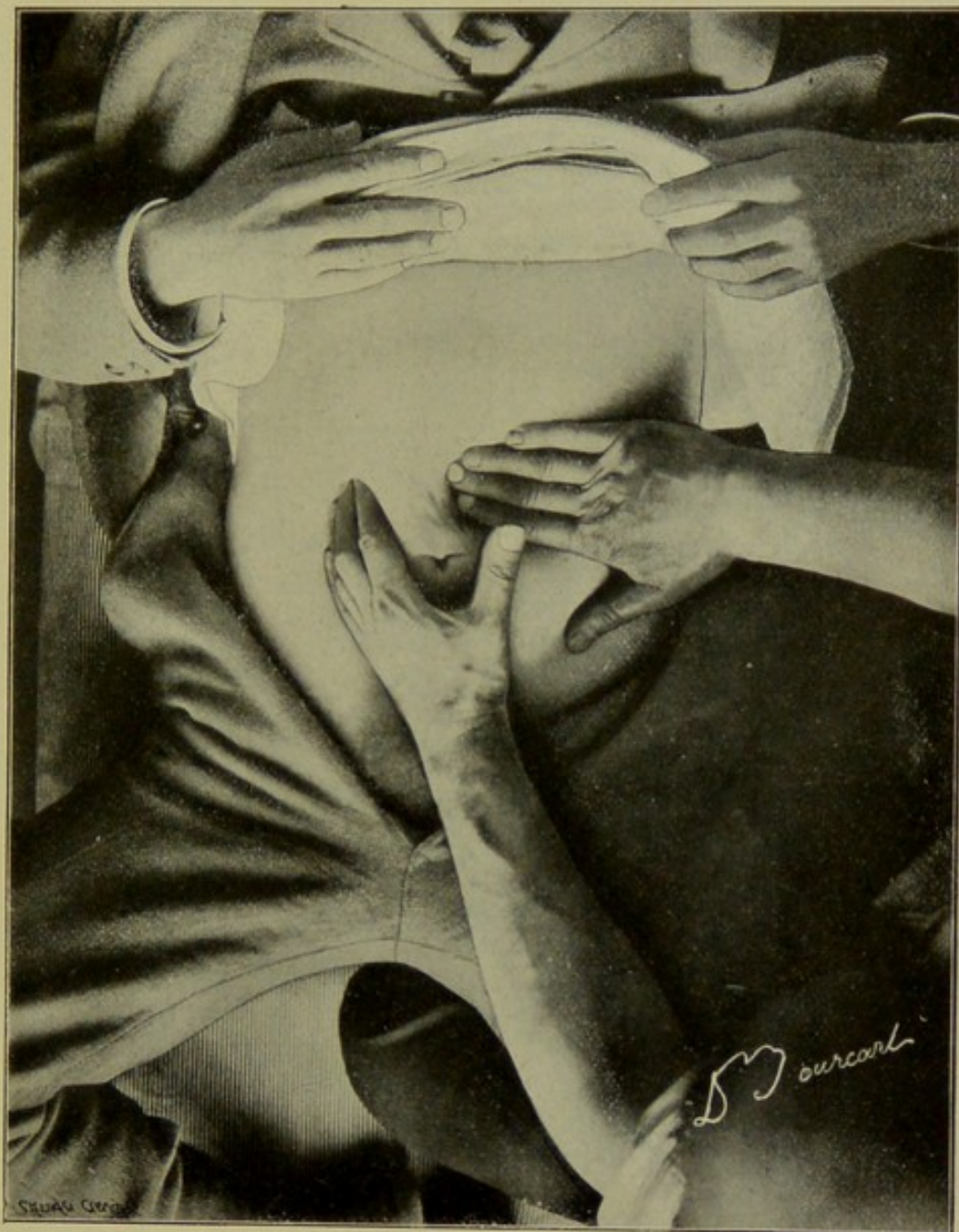


FIG. 133 (originale).


Massage et palpation de l'estomac. Refoulement du contenu vers le pylore.



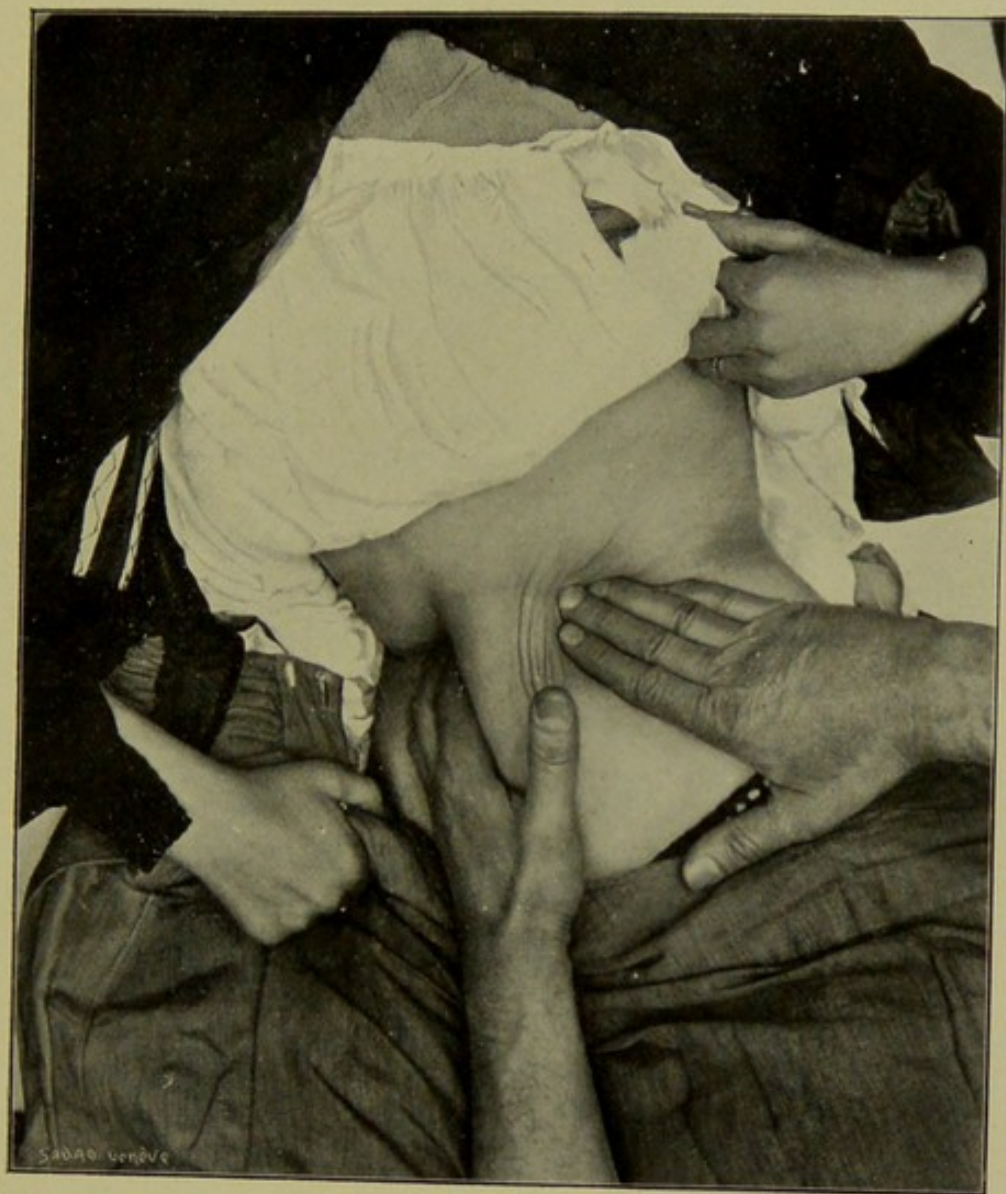

FIG. 134 (originale).

Refoulement de l'estomac vers le pylore depuis le flanc gauche et palpation.
La malade est étendue et légèrement tournée sur le flanc droit. Trépidation par la main droite introduite sous les dernières fausses côtes, la main gauche soutient et dirige l'estomac.



veux pas dire par là qu'un malade atteint de légères ulcérations du pylore ayant amené de la dilatation d'estomac par spasme du sphincter et d'autres conséquences ne doive pas être massé — pour son rein *mobile*, s'il en a un, et même pour ses accidents pyloriques — mais je prétends qu'il faut autant que possible prendre toutes ses précautions pour diriger ses manipulations dans un sens ou dans un autre.

Le degré de mobilité du rein ainsi que sa position dans la station couchée et dans la station verticale étant bien connus, quelles sont les manipulations directement employées pour obtenir sa réduction et autant que possible son maintien dans sa place appropriée.

1° Le malade étant dans la station demi-couchée, genoux fléchis, les mains du médecin sont placées dans la position de palpation du rein, le rein est saisi du bout des doigts de la main droite tandis que la main lombaire (gauche) y aide de son côté, puis la main lombaire recourbe légèrement ses doigts et déprime vers en haut la région lombaire souple, de façon à faire un « monticule » empêchant le rein de descendre au-dessous de la douzième côte, — à ce moment la main abdominale, les extrémités des doigts placés par leur pulpe sous le pôle inférieur du rein, pénétrant doucement en-dessous des côtes imprime au rein un mouvement de fine trépidation allongée et pénétrante, et sans contracture, — ce mouvement doit durer quatre à cinq minutes, avec quelques reprises de repos (voy. les figures ci-dessus, page 253 et suiv.).

La vibration exacte, *sans contraction du bras*, ne fatigue pas — la vibration par contraction ne dure que quelques secondes, fatigue énormément et le malade et le médecin, n'a pas d'effet, si ce n'est un mauvais. Le deuxième mouvement principal, est le *refoulement* et si possible (surtout chez les jeunes sujets) la *mobilisation*, et l'*incurvation* de la douzième côte vers la colonne vertébrale. Elle s'exécute soit avec la main gauche, par pression, dans la même position que précédemment, soit le médecin étant placé à gauche de son malade pour la fausse côte droite (et vice-versa), par la main gauche, celle-ci étant placée latéralement par le travers « en pince » sur le flanc — ou par la main droite exerçant une traction par le plat de la main, ou par les deux mains à la fois.

On peut aussi exécuter un « *soulèvement lombaire* » du malade,

se plaçant en face de lui, à genoux (un genou) entre ses jambes écartées, les mains tournées l'une vers l'autre, sous chaque région lombaire, et en soulevant ainsi le malade par-dessous, en maintenant les côtes avec le pouce, le poids de son corps fait fléchir la région lombaire, et exagère la *lordose* normale et la produit même si le dos est « droit » (ce qui est généralement le cas dans la déformation des loges paravertébrales); — ce mouvement de soulèvement est complété par une *trépidation* associée au soulèvement.

Si les arcs costaux sont trop rapprochés en avant, au creux épigastrique ou dans les hypochondres, il faut chercher à les ouvrir — soit : en refoulant sous les côtes la masse intestinale pendant le massage général du ventre, soit en introduisant les mains sous elles par la face dorsale ou palmaire — soit pendant le mouvement de soulèvement, en exagérant ce mouvement.

Le massage général et les mouvements de réduction ont favorisé la décongestion du rein, s'il était gros et lourd; les vibrations lombosous-costales agiront plus encore dans ce sens.

Ces différentes manipulations, associées au traitement général du ventre et de son contenu, soutenues par le port de la grande sangle élastique nous ont donné des résultats surprenants, *lorsqu'elles étaient adaptées dans le sens des théories du rein mobile que nous avons si longuement développées.*

Il est inutile de remplir ce livre de pages d'anamnèses, je dirai seulement que depuis dix ans que j'applique ces procédés, employés déjà bien avant la publication si intéressante de Volkow et Delitzin, je n'ai jamais eu à recourir à une seule néphropexie — bien plus dans un cas d'entéroptose où un chirurgien avait pratiqué la néphropexie double, soit moi — soit surtout la malade — aurions bien aimé « découdre » — si la chose avait été possible.

Un cas fut particulièrement intéressant. Un malade souffrait d'un gros rein mobile droit avec tendance à l'hydronéphrose mécanique — le rein décongestionné et remonté a expulsé un calcul — nous l'avons suivi dans l'uretère, il est arrivé à la vessie, et le lendemain a été expulsé par l'urètre, interrompant brusquement pendant un moment le jet de l'urine.

Le rein, redevenu petit, a quitté la fosse iliaque et est resté en place, maintenu par une légère sangle élastique et des parois abdominales fermes, le malade était âgé de soixante-dix ans, et souffrait

depuis de longues années de constipation, de dilatation d'estomac et d'entéroptose.

Comme mouvements de gymnastique médicale adjuvants du traitement je citerai tous les mouvements développant la musculature abdominale antérieure et postérieure, mais n'entraînant aucun effort pouvant avoir une action défectueuse sur le refoulement du rein vers le bassin (voy. Wide et Bourcart).

Le port de la grande sangle et chez les femmes le corset médical sont généralement nécessaires ; nous en avons suffisamment parlé plus haut pour n'y pas revenir.

II. TROUBLES DE CIRCULATION ET DE SÉCRÉTION DU REIN

§ 1. Généralités.

La néphroptose n'est pas la seule affection rénale passible du traitement manuel, nous avons déjà vu, au cours du grand chapitre que nous venons de traiter, l'influence de la circulation sur la position et l'état du rein; le massage aura sur ces phénomènes une action très importante, en agissant sur la nutrition, la circulation et le chimisme du rein.

Cette action est nettement démontrée par les nombreux travaux parus à ce sujet, et les analyses soit quantitatives ou qualitatives, soit examens cryoscopiques que nous avons pratiqués nous-mêmes.

Grâce aux manipulations spéciales exécutées et agissant soit du côté de la circulation générale abdominale (porte et veine cave), soit directement sur la circulation et la nutrition du rein, nous avons obtenu rapidement des résultats que la thérapeutique médicamenteuse ordinaire n'aurait pas été capable de produire dans le même laps de temps, ou qui à elle seule aurait échoué.

Ainsi le rapide abaissement du sucre chez les diabétiques hépatiques, où le taux du *sucre* est descendu de 10 % à 4 % et même à zéro dans l'espace d'une dizaine de jours, alors que le taux de l'*urée* remontait de 6 à 7 grammes ⁰⁰/100.

Chez un autre malade artério-scléreux, atteint de lésions cardiaques, de troubles pulmonaires et intestinaux (œdème des jambes, respiration difficile, augmentation de volume du foie, arythmie, diurèse très irrégulière (urine contenant de l'indol, de légères quantités d'albumine et de sucre), le traitement général et local lui a permis, dans l'espace de trois semaines, de reprendre le cours de ses occupations et lui a rendu l'existence agréable — c'est-à-dire que la diurèse est devenue régulière et presque normale, qu'il a pu dormir la nuit

étendu dans son lit, sans dyspnée, que le foie qui débordait les côtes de deux travers de doigts a repris son volume normal, que le sucre, l'albumine et l'indol ont disparu, que la proportion des autres éléments est redevenue normale — cela sans autre traitement que le traitement purement manuel.

Chez un autre malade atteint par le surmenage de troubles de circulation et gravement malade, ayant tenté en vain une cure dans une station minérale où il faillit mourir, nous avons obtenu le résultat suivant de quatre semaines de traitement :

Relevé des analyses faites par M. Brun, Dr-ès-sciences, Genève.

1^{re} analyse. M. X. 40 ans.

Urée	Gm. 10.0	⁰⁰ / ₀₀
Ac. phosphor	» 0.5	⁰⁰ / ₀₀
Chlorure de Na	» 8.95	⁰⁰ / ₀₀

Pas de sucre ni d'albumine.

Proport. d'indol faible.

Rien de spécial dans le sédiment.

Déterminations cryoscopiques :

Quant. de substances élaborées	Gm. 19	par kilog.
Prop. totale des subst. dissoutes.	» 28.45	»
Abaiss. cryoscopique	» 0.855	»
Abaiss. cryoscop. des subst. élaborées.	» 0.355	»

Nous déduisons de ces données un poids moléculaire égal à 101. Ce chiffre est excessivement considérable, et comme d'autre part cette urine ne contient pour ainsi dire pas d'urates et une proportion très faible d'acide urique, nous avons à faire à des substances dont la toxicité est assez grande et qui par conséquent ont été soumises à une oxydation à peu près nulle.

Chiffre de Koranyi : ce chiffre est absolument anormal : il s'est abaissé à 0^o,9. D'après cet auteur, toutes les fois que ce chiffre devient plus petit que 1, l'on a à faire à un état rénal et cardiaque assez grave.

En effet, ce qui confirme ce fait c'est que nous avons ici une oligurie moléculaire très prononcée et un abaissement cryoscopique 0,355 seulement, ce qui est très petit.

Nous pourrions faire la comparaison suivante, et dire que cette urine présente les caractères d'une urine brightique, mais sans albumine.

L'osmose rénale est très mauvaise, la différence entre l'abaissement cryoscopique du sérum et l'abaissement cryoscopique de l'urine n'étant que très petite, si par suite d'un jeûne de quelques jours la quantité des chlorures venait à baisser, nous aurions alors une urine isotonique, c'est-à-dire dont l'osmose rénale serait renversée, accident à prévoir, qui est naturellement des plus graves.

En résumé : Poids moléculaire très élevé.

Mauvaise oxydation.

Chiffre de Koranyi absolument anormal.

Osmose mauvaise.

Cette urine présentait en outre une matière colorante absolument singulière qui était partiellement détruite par la congélation et presque totalement détruite par la seule action de l'air, de telle sorte que l'urine devenait pour ainsi dire incolore. Je n'ai jamais rencontré de pigment semblable. Cela confirmerait le fait que cette urine élimine des substances tout à fait anormales.

II^e analyse.

Urine d'une coloration rougeâtre.

Densité moyenne 1015. Quant. élim. en 24 h. : 1700 c. c.

Urée. Gm. 13.0 ⁰⁰/₀₀ — 22.1 p. 24 h.

Chlorure de Na . . . » 6.64 » — 11.28 »

Ac. phosphor. . . » 1.48 » — 2.51 »

Sucre : Cette urine ne contient point de sucre, Albumine et urobiline : Cette urine présentait les caractères d'une urine hépathique, j'ai soigneusement recherché ces deux corps.

L'urobiline n'a pas présenté de réaction bien nette, cependant, au spectroscope, le vert est passablement éteint, ce qui indiquerait que si nous n'avions pas d'urobiline dans l'urine, nous avons cependant un corps très voisin.

La quantité d'albumine est en traces pour ainsi dire indosables.

Indol : absence complète.

Examen cryoscopique.

La quantité des subst. élaborées était de Gm. 29 p. kilog.

» de chlorure de Na » » » 6.5 »

La totalité des matières dissoutes » » » 36.4 »

L'abaissement cryoscopique est de » » 1.00 »

Nous déduisons de ces données que le poids moléculaire est égal à 85.

Le chiffre de Koranyi s'est élevé à 1⁰,51.

Le rapport osmotique est beaucoup plus favorable et s'élève à 1/0.56.

Les conclusions à tirer de ceci immédiatement sont les suivantes :

Le poids moléculaire a été de beaucoup abaissé, ce qui montre par conséquent une amélioration sensible dans l'alimentation, car nous avons précédemment un poids moléculaire de 101 qui a baissé d'à peu près 15 %. Quant au chiffre de Koranyi, ce chiffre qui était anormalement faible précédemment, plus petit que l'unité, reprend à peu près ses valeurs normales aujourd'hui avec 1⁰,51.

Si la proportion des chlorures est peut être un peu faible au point de vue absolu, le rapport des chlorures à l'abaissement cryoscopique est aujourd'hui

assez convenable, en sorte que la fonction rénale semble reprendre une activité normale.

Valeur osmotique : les différences entre l'abaissement cryoscopique du sérum sanguin et l'urine revient à des valeurs à peu près convenables que nous avons ici égales à 0.44.

En résumé, nous pouvons dire que si le chiffre de Koranyi indiquant la vitesse de la circulation sanguine n'est pas encore absolument convenable, il se rapproche cependant de la valeur moyenne de 1.25 — 1.30.

Le poids moléculaire encore peu élevé, se rapproche des valeurs convenables de 66-70. Donc en résumé amélioration générale assez sensible.

Ce malade a pu reprendre complètement ses occupations dès les premiers jours de traitement et a augmenté de deux kilogs en quatre semaines. Le traitement s'est poursuivi et a amené un équilibre complet dans la sécrétion rénale correspondant au rétablissement de l'équilibre intra-abdominal. Nous pourrions en citer encore bien d'autres.

Pourquoi ces résultats, pris au hasard du choix? — parce que nous attaquons *directement* la cause des désordres, parce que nous remédions, dans la mesure du possible, aux lésions existantes. Le cœur qui s'épuisait à lutter seul contre les obstacles a à présent un aide qui vient à son secours; puis comme la nutrition et la circulation de l'organisme deviennent meilleurs, le cœur lui-même comme le reste du corps, peut se fortifier et finalement « compenser » sa lésion, et suffire seul à son travail. Le traitement est plus exact, plus précis que celui qu'on confie aux médicaments, dont l'action est transmise au cœur par des « intermédiaires, » alors que le traitement manuel agit « directement. »

HUCHARD a dit que le massage était le « diurétique » manuel du rein, je dirai que c'est aussi le plus simple et peut-être le plus facile à appliquer.

Dans bien des cas, on adjoindra avec avantage aux manipulations de massage des mouvements de gymnastique passifs, activant la circulation générale sans fatiguer le cœur, ainsi les *circumductions des bras*, puis *celles des jambes* qui s'exécutent dans la position étendue¹.

¹ Voir WIDE et BOURCART, *Traité de gymnastique suédoise*, et aussi le III^e volume de cet ouvrage.)

Le *massage du ventre* consistera principalement en *pétrissages circulaires doux* et en *vibrations sous-diaphragmatiques gauches* (Toniques du cœur), et sous *diaphragmo-hépatiques droites* (action sur la circulation porte transhépatique). Le *massage direct du rein en refoulement avec trépidations et vibrations sous-polaires* du côté abdominal avec soutien dorsal (voy. fig. 119).

Plus tard la *trépidation transversale lombaire*, sur le malade étendu et complètement passif.

§ 2. Rôle des reins dans le diabète.

Le traitement de *certain diabètes* par le massage ressort plutôt des affections générales que de celles du rein — nous y reviendrons plus loin, à propos du foie et du pancréas, dans le II^e volume — mais disons de suite que chez les gens prudents, le massage peut donner des résultats surprenants à condition de contrôler très exactement et pour ainsi dire chaque jour le travail, par l'auscultation du cœur et l'analyse chimique — l'abaissement du taux du sucre devant être proportionnel à l'élévation du taux de l'urée et des autres produits d'élimination.

§ 3. Congestion du rein.

On décrit généralement sous ce titre la congestion passive des reins résultant de troubles circulatoires dans l'organisme. Sans vouloir refaire son histoire que le lecteur trouvera dans tous les traités spéciaux, disons seulement qu'elle s'observe dans tous les cas où la tension sanguine augmente d'une façon notable dans la veine cave et dans les veines émulgentes. Ce sont les troubles cardio-pulmonaires qui le plus souvent donnent lieu à cette altération du rein (rein cardiaque), analogue à celle que l'on trouve dans le foie. Les lésions d'orifices qui gênent la déplétion du ventricule gauche et diminuent la tension dans le système aortique, les affections pulmonaires qui empêchent l'afflux du sang dans le ventricule droit et augmentent la tension dans le système nerveux, les maladies du myo-

carde ou du péricarde qui diminuent la contractilité du muscle, telles sont les causes ordinaires de l'*hypérémie passive* du rein. Il faut y ajouter les obstacles mécaniques au cours du sang dans les veines rénales, les tumeurs de l'abdomen, les anévrismes de l'aorte et surtout la grossesse. La congestion rénale dépendant de la grossesse se distingue cependant du rein cardiaque par son caractère essentiellement transitoire.

Sans entrer dans les détails de la maladie on voit de suite quelle peut être l'influence du traitement qui sera surtout général, c'est-à-dire agissant sur les facteurs mentionnés plus haut — naturellement j'en exclurai jusqu'à un certain point si l'on veut les anévrismes et certaines tumeurs, de même que certaines affections cardiaques et pulmonaires, en disant cependant que même dans les *affections les plus graves*, mieux encore que tout autre traitement, ou concurremment à lui, le massage peut rendre des services considérables, puisqu'il peut se graduer d'une manière presque infinie — aller des légers mouvements de gymnastique (rotations passives des pieds, ou des mains), qui déjà ont une influence certaine sur la circulation et peuvent soulager le cœur, jusqu'aux mouvements de circumduction des jambes et des bras, des massages profonds et énergiques du ventre — qui peuvent aller des vibrations superficielles abdomino-cardiaques les plus fines jusqu'aux trépidations sous-hépatiques ou sous-diaphragmatiques les plus intenses, et rappelons nous que l'état de la circulation et du travail du rein dépendent largement de l'état de l'équilibre intra-abdominal.

Nous reprendrons ce sujet quand nous parlerons de l'action du massage abdominal sur les troubles de la circulation, mais nous pouvons dès à présent reproduire les conclusions que notre ami le Dr Cautru a déposées en 1898 à l'Académie de Médecine, avec lesquelles nous sommes pleinement d'accord et qui résument parfaitement la situation.

1° Le massage abdominal a une action diurétique indéniable, qu'il soit employé seul ou associé au massage général et à la gymnastique suédoise. Dans certains cas cependant l'ensemble de ces différents agents donne des résultats plus prompts et plus complets.

2° Chez les cardiaques, la diurèse se produit rapidement, surtout chez les malades porteurs d'œdèmes sous-cutanés ou viscéraux; quelquefois dès le premier jour, ordinairement vers le troisième

jour de massage. J'ai vu les urines monter de 250 grammes à 3000 et 3500 grammes après trois massages.

3° L'état général s'améliore en même temps que la circulation se régularise.

La composition des urines se rapproche de la normale.

4° Le massage et la gymnastique suédoise peuvent par des manœuvres variées, produire à volonté une augmentation ou une diminution de pression au niveau du cœur et des vaisseaux. Ils peuvent donc, dans une certaine mesure, rendre à ceux-ci l'élasticité qui leur fait défaut dans les affections cardiovasculaires chroniques et doivent être considérés comme le meilleur remède préventif de l'artériosclérose chez les arthritiques prédisposés.

5° Le massage n'exclut pas les autres médications cardiaques employées jusqu'alors. Il les aidera, alternera avec elles ou les remplacera lorsqu'elles n'agiront plus. C'est un moyen à ajouter aux autres.

Cependant il semble qu'on doive lui donner la préférence à cause de son innocuité, lorsqu'il est employé d'une façon méthodique, et par ce fait surtout que c'est un moyen naturel, et un véritable agent de thérapeutique physiologique. Dans deux autres communications¹ il a encore démontré que le massage abdominal est :

1° *Préventif de l'hypertension permanente*, car il guérit rapidement les crises d'hypertension passagère si fréquente chez les arthritiques, les intoxiqués (intoxication alimentaire, tabagique, etc.), les congestifs.

2° *Curatif de l'hypertension permanente*, dont il fait disparaître dans une certaine mesure les fâcheux effets (pléthore abdominale, angine de poitrine spasmodique).

3° *Utile dans l'artério-sclérose confirmée* (cardio-sclérose, angine coronarienne).

Je renverrai de même le lecteur à notre ouvrage (WIDE et BOURCART. *Traité de gymnastique médicale suédoise*), aux chapitres des affections des organes de la circulation et de la respiration.

¹ a) Du massage abdominal dans les différents cas d'hypertension artérielle. Traitement de l'angine de poitrine. F. Cautru. *Bulletin général de thérapeutique* (1889).

b) L'hypertension artérielle et le massage abdominal (*congrès de médecine de Lille, 1899*).

§ 4. Les néphrites.

Quant aux *néphrites* nous pouvons dire que dans certains cas de *néphrite chronique* le massage pourra être appliqué pour en combattre les conséquences. Ainsi dans la *néphrite épithéliale*, elle sera un adjuvant pour lutter contre l'*hydropisie*, peut-être même les *modifications de la sécrétion urinaire* et l'altération du sang.

Il faut, en présence des déperditions que l'albumine fait subir à l'organisme, soutenir les forces du malade et s'opposer aux progrès de la cachexie. Le *massage du ventre* facilitera grandement l'assimilation du lait, qui donne, quand il est bien supporté, les meilleurs résultats; quand la diurèse soit par le lait, soit par le massage se rétablit, l'albumine diminue et l'hydropisie disparaît.

On combattra l'accumulation des déchets organiques dans la circulation en agissant sur les organes qui peuvent suppléer le rein : la stimulation du tube digestif combinée aux purgatifs, remplira bien cette indication. De même on agira sur la peau par les massages généraux combinés aux bains et aux sudorifiques.

On améliorera l'oxygénation du sang par une gymnastique respiratoire développant la surface active du poumon, etc.

Dans la *néphrite interstitielle*, le traitement luttera déjà contre l'étiologie de la maladie en agissant sur les goutteux, les rhumatisants menacés par la sclérose et l'athérome des artères. L'effet de la *gymnastique, du massage général et celui du ventre en particulier* sur le ralentissement des combustions dans l'organisme et la diathèse urique, a été trop souvent décrit pour qu'il soit utile d'y revenir.

Il en est de même pour la lutte contre les lésions concomitantes de la *néphrite interstitielle*, nous mentionnerons seulement l'hypertrophie du cœur gauche, l'accumulation des matières extractives dans l'urine, et les conséquences qu'elles entraînent. L'examen cryoscopique des urines devra toujours être combiné aux analyses quantitatives et qualitatives si l'on veut avoir une base certaine à l'indication des divers traitements.

§ 5. Coliques néphrétiques.

Disons encore quelques mots sur la *colique néphrétique*. Nous n'insistons pas sur l'étiologie et le traitement des affections qui provoquent la lithiase urinaire soit aux dépens des substances se trouvant normalement dans l'urine soit accidentellement ou à l'état pathologique, le traitement général sera un préventif et luttera avec avantage contre les inconvénients de la vie sédentaire, d'un mauvais régime, de la diathèse urique.

D'autre part il faut se tenir en garde contre la fausse *colique néphrétique*, qui se rencontre souvent chez les entéroptosiques, et dont nous avons déjà parlé à propos du rein mobile. La péritonite, les névralgies iléo-lombaires, les coliques hépatiques ont des caractères spéciaux qui les feront rapidement différencier.

Outre le traitement général agissant sur l'organisme et les causes de la formation du calcul, le massage local du rein, *massage du dos*, *trépidation de la région lombaire*, *vibration sous-rénale*, etc., pourra trouver son application à côté des médicaments appropriés, soit pour activer l'élimination, soit pour calmer les douleurs.

§ 6. Capsules surrénales.

Comme nous l'avons déjà dit dans notre premier ouvrage¹ sur la gymnastique, le massage local et général doit nécessairement avoir une action sur le produit de leur sécrétion. Il y a là un nouveau champ ouvert aux investigations sur la mise en circulation de l'«adrénaline» naturelle, l'avenir nous le démontrera, l'état actuel des analyses du sang ne nous permettant pas encore de nous prononcer.

¹ Voy. Wide et Bourcart, loc. cit.

TABLE DES MATIÈRES

	Pages.
PRÉFACE.	V

I^{re} PARTIE

AVANT-PROPOS	3
CONFIGURATION EXTÉRIEURE DU VENTRE ET DU TRONC	7
CONFORMATION EXTÉRIEURE DU DOS AU NIVEAU DU TRONC	25
LES PAROIS DU VENTRE	39
L'EXPLORATION DU VENTRE	51

II^{me} PARTIE

CONTENU DE LA CAVITÉ ABDOMINALE. — LE REIN	93
I. LE REIN MOBILE.	94
§ 1. Généralités	94
§ 2. Etude de la topographie du rein du côté de la région lombaire.	103
§ 3. Topographie des reins en examinant ceux-ci par la cavité abdominale	103
§ 4. Anatomie de l'appareil dit de « fixation » du rein	132
§ 5. Aperçu général sur l'anatomie pathologique du rein mobile	143
§ 6. Les différentes méthodes appliquées à la détermination clinique de la situation des reins.	144
§ 7. Les recherches sur le cadavre et l'instrumentation employée à cet effet par Wolkow et Delitzin	156
§ 8. Changement de position du rein dans les changements de position du corps. Recherches exécutées sur le cadavre intact. Mobilité absolue du rein	159
§ 9. Importance de la paroi abdominale antérieure.	160
§ 10. De la valeur de l'hermétisme de la cavité abdominale. La question de l'équilibre intra-abdominal	161

	Pages.
§ 11. Mobilité du rein à l'ouverture de la cavité abdominale	170
§ 12. Influence du péritoine pariétal et des soi-disant ligaments péritonéaux	170
§ 13. Rôle que peut jouer la position du tractus intestinal. La question de l'entéroptose	171
§ 14. Influence des prolapsus et des hernies. Recherches pratiquées à la suite de l'enlèvement de l'utérus et du prolapsus artificiel d'anses intestinales	173
§ 15. Influence du changement brusque de l'état de réplétion de la cavité abdominale	174
§ 16. Recherches sur l'influence du diaphragme	175
§ 17. Le mouvement respiratoire des reins	176
§ 18. De l'action hépatique sur le rein droit	177
§ 19. Rôle à attribuer au poids de la rate et de l'estomac	120
§ 20. Rapports de l'estomac et du rein droit. Dilatation expérimentale de l'estomac. Recherches sur les effets de la ligature extrapéritonéale du duodénum	180
§ 21. Du rôle joué par les vaisseaux rénaux et les uretères	183
§ 22. Du rôle attribué à la capsule du rein et à l'atmosphère cellulo-graisseuse	185
§ 23. Le poids des reins	186
§ 24. Rôle attribué à la région abdomino-lombaire	187
§ 25. Les loges paravertébrales	188
§ 26. De la valeur du traumatisme aigu du rein sur la néphroptose	196
§ 27. Influence de la constriction par la ceinture et le corset	199
§ 28. Moyens de fixation du rein mobile	214
§ 29. Conclusions	233
§ 30. Traitement spécial	247
II. TROUBLES DE CIRCULATION ET DE SÉCRÉTION DU REIN	293
§ 1. Généralités	293
§ 2. Rôle des reins dans le diabète	296
§ 3. Congestion du rein	296
§ 4. Les néphrites	299
§ 5. Coliques néphrétiques	300
§ 6. Capsules surrénales	300
TABLE DES MATIÈRES	301





34/1



