Unable to display this page

KURZGEFASSTES LEHRBUCH

DER

MIKROSKOPISCH-GYNÄKOLOGISCHEN DIAGNOSTIK.

VON

DR. JOSEF ALBERT AMANN JR.
PRIVATDOCENT DER GYNÄKOLOGIE AN DER K. UNIVERSITÄT MÜNCHEN.

MIT 94 ABBILDUNGEN.

WIESBADEN.
VERLAG VON J. F. BERGMANN.
1897.

Druck der Königl. Universitäts-Druckerei von H. Stürtz in Würzburg.

Vorwort.

Dass die histologische Untersuchung für jeden Studirenden und Arzt, der sich mit Gynäkologie beschäftigt, ein absolutes Bedürfniss ist, dass dieselbe seit Ruge und Veit einen integrirenden Bestandtheil der gynäkologischen Diagnostik überhaupt bildet, ist wohl heute so anerkannt, dass es nicht mehr besonders hervorgehoben zu werden braucht.

Nun ist es aber für denjenigen, der sich in die mikroskopisch-gynäkologische Diagnostik einarbeiten will, keineswegs leicht, sich rasch einen Ueberblick zu verschaffen über das normale und pathologische Verhalten des weiblichen Genitaltraktus, da die Ergebnisse der so zahlreichen Arbeiten auf diesem Gebiete zu sehr in den einzelnen Zeitschriften und Monographien verstreut sind und in den Lehrbüchern diese Kapitel meist zu kurz besprochen werden.

Bei den vielen mikroskopisch-gynäkologischen Untersuchungskursen, die ich in einer Reihe von Jahren gab, hatte ich Gelegenheit, den Mangel einer kurzen, zusammenfassenden Darstellung der normalen und pathologischen Histologie des weiblichen Genitaltraktus zu erkennen und so hatte ich schon seit längerer Zeit vor, ein kurzgefasstes Lehrbuch der mikroskopisch-gynäkologischen Diagnostik zu verfassen, indessen verzögerte sich die definitive Ausführung meines Planes. Vor etwa einem Jahre schon hatte ich das vorliegende Buch im Wesentlichen vollendet, allein durch äussere Momente wurde ich an der vollständigen Fertigstellung des Drucklegens bis jetzt verhindert. Inzwischen erschien die „mikroskopische Technik und Diagnostik in der gynäkologischen Praxis“ von Abel, welcher mit grosser Sachkenntniss in anregender Weise einen Theil des Genitaltraktus, nämlich

den Uterus, zum Gegenstand der Besprechung wählte. Eine den ganzen Genitaltraktus umfassende mikroskopisch-diagnostische Darstellung ist jedoch bis jetzt nicht erschienen und so dürfte das vorliegende Buch als das erste dieser Art zu bezeichnen sein.

Wenn ich auch in meinem Buche eine gewisse Vorbildung in pathologisch-anatomischer Beziehung voraussetze, so glaubte ich doch von der Technik diejenigen Methoden erwähnen zu sollen, die sich mir bei meinen langjährigen Untersuchungen auf diesem Spezialgebiete nach eigener Erprobung als zweckmässig erwiesen haben. Da ich früher mehrere Jahre im Münchener anatomisch-histologischen Institute unter Herrn Professor von Kupffer embryologisch und histologisch zu arbeiten Gelegenheit hatte, entsprechen die von mir angeführten Methoden zum grossen Theil denen der erwähnten Anstalt, sowie auch viele derselben in dem mikroskopischen Taschenbuch von Böhm und Oppel, ferner in dem Lehrbuche der Histologie von Böhm und Davidoff enthalten sind. (Bezüglich mancher weiterer technischer Details muss auch auf letztere ausgezeichnete Werke verwiesen werden.) Dem histologisch-technischen Theile fügte ich eine gedrängte Besprechung derjenigen Bakterien an, welche im weiblichen Genitaltraktus eine besondere Rolle spielen.

Im zweiten Theil des Buches war ich bestrebt, in möglichster Kürze einen Ueberblick über die Entwickelung, die normalen und pathologischen histologischen Verhältnisse der einzelnen Abschnitte des Genitaltraktus zu geben. Da ich fast sechs Jahre hindurch das reiche Material der Münchener Frauenklinik als Assistent des Herrn Geheimrath von Winckel histologisch verarbeitete und nun seit drei Jahren über ein eigenes, grosses operatives, also frisch zugängliches Material verfüge, bin ich in der angenehmen Lage, die meisten Schilderungen auf eigene Untersuchungen zu gründen.

Vielfach habe ich auch eigene Untersuchungen, die ich zunächst noch nicht anderweitig publizirt hatte, herangezogen, so bei Regeneration der Uterusmucosa, den Hyperplasieen der Uterusmucosa, Uterusneoplasmen, Tubenschleimhauthyperplasieen, colloiden Adenofibromen des Ovariums, Wolff'schen Gang-Cysten u. s. w.

Durch eine möglichst grosse Anzahl von Textbildern, die ebenfalls fast ausschliesslich eigenen Präparaten entstammen, glaubte ich das Verständniss zu erleichtern; manche derselben sind bereits in meiner Monographie „über Neubildungen der Cervicalportion des Uterus", in meinen Arbeiten „über Ovarialsarkome" im Arch. f. Gyn.

und „über Kernstrukturen in Uteruscarcinomen“ an anderer Stelle veröffentlicht.

Absichtlich habe ich es vermieden, und zwar besonders im Interesse des Anfängers, photographische Abbildungen der Präparate zu geben, und habe die Präparate von einem objektiven, gewandten Zeichner direkt abzeichnen lassen. Selbstverständlich habe ich die gynäkologischen Lehrbücher von v. Winckel, Schröder, Fehling, Martin und Sänger, Veit, Pozzi, Schauta etc., sowie die einschlägige Speziallitteratur, ferner das ausgezeichnete Werk von Orth und die übrigen Lehrbücher der pathologischen Anatomie und die technischen Lehrbücher von Böhm, Seiffert, Kahlden etc. entsprechend berücksichtigt; habe jedoch von Litteraturangaben im Buche selbst fast vollkommen abgesehen[1]).

Entsprechend dem Zwecke des Buches bin ich besonders genau auf diejenigen histologischen Details eingegangen, welche in differential diagnostischer Beziehung von Bedeutung sind.

Wenn auch bei dem gerade in unserem Spezialfache so regen Arbeitseifer die Auffassung mancher Angaben dieses Buches wohl über kurz oder lang sich ändern wird, so halte ich doch den Zweck des Buches dann für erfüllt, wenn es im Stande ist, den Studirenden und Arzt zu selbstständigen histologischen Untersuchungen der einzelnen Abschnitte des Genitaltraktus anzuregen, was vielleicht um so eher möglich ist, als das Buch selbst auf zumeist eigenen Untersuchungen basirt und auch die technische Seite entsprechend berücksichtigt ist.

Zum Schlusse komme ich mit Vergnügen der angenehmen Pflicht nach, dem Herrn Verleger J. F. Bergmann für sein grosses Entgegenkommen bezüglich der Ausstattung des Buches und namentlich der Aufnahme der grossen Anzahl von Abbildungen meinen herzlichsten Dank auszusprechen.

München, August 1896.

Der Verfasser.

---

[1]) Das Lehrbuch der gynäkologischen Diagnostik von Winter und das Lehrbuch der Anatomie der weiblichen Genitalorgane von Nagel erschienen erst nach Drucklegung vorliegenden Buches und konnten daher fast nicht mehr herangezogen werden.

Inhaltsverzeichniss.

Verzeichniss der Abbildungen.

Einleitung.

Der Hauptzweck mikroskopischer Untersuchungen in der Gynäkologie wird stets die Stellung der Diagnose eines gutartigen oder bösartigen Prozesses sein, seitdem wir wissen, dass in frühen Stadien sogar der Krebs heilbar ist. Diese frühzeitige Diagnose kann eben nur durch das Mikroskop gestellt werden.

Die Vorgänge am weiblichen Sexualapparat stellen in mancher Beziehung etwas Eigenartiges, Selbstständiges dar, sowohl was die normalen, als die pathologischen, mikroskopischen Verhältnisse anlangt. Jedenfalls muss sich der Gynäkologe selbst in dieser Richtung genauere Kenntnisse verschaffen, da dem pathologischen Anatomen meist diese Gebiete zu ferne liegen. Das Material der pathologischen Anatomen ist auch speziell hiefür ein sehr geringes, da sie auf die oft zufälligen Nebenbefunde an der Leiche und auf nicht frisches Material angewiesen sind. Wie in anderen Gebieten, so hat auch in der Gynäkologie erst der Aufschwung der operativen Technik zu einer exakteren Kenntniss der pathologisch-anatomischen Veränderungen geführt und uns in die angenehme Lage gebracht, fast unser ganzes, hiefür nöthiges Material in frischem Zustande von der Lebenden zu gewinnen.

An den Sexualorganen ist eine Reihe von Momenten vorhanden, welche schon im normalen Zustande diesen Theilen eine gewisse Sonderstellung einräumen. Physiolog. Veränderungen.

Zunächst tritt schon die erste Anlage der Genitalorgane aus dem Coelomepithel ziemlich spät auf; eine Funktion der fertigen Organe kommt erst mit dem Eintritt der Pubertätszeit zu Stande und ist von einer durch den Eintritt der Menopause beschränkten Dauer. In dieser Zeit des sogen. Geschlechtslebens sind nun diese Organe stetigen Schwankungen unterworfen. erste Anlage. Pubertätszeit. Menopause.

Alle vier Wochen hat ein Follikel im Ovarium ein derartiges Wachsthum hinter sich, dass er platzt und das gereifte Ovulum frei wird; dem Platzen folgt ein Bluterguss in die Follikelwand, zunächst dann Wucherungsvorgänge, später Degeneration des Follikelepithels, und weiterhin Follikelreifung.

Narbenbildung dieser Stelle. Diese Vorgänge am Ovarium sind mit einer stärkeren Blutfüllung des ganzen Sexualapparates verbunden und üben besonders einen intensiven Reiz auf den Uterus aus, dessen zarte Schleimhaut der vermehrten Hyperämie nicht mehr Widerstand leisten kann, manchmal abgesprengt und ev. zum Theil mit dem austretenden Blut abgestossen wird (Menstruation). Im Anschluss hieran folgen dann immer wieder Proliferationen der Schleimhautelemente zur Regeneration.

Menstruation.

Regeneration.

Gravidität.

Wird das Ovulum aber befruchtet, so kommen erst ausserordentliche Veränderungen der Uterusschleimhaut, die Umwandlung in die Decidua zu Stande und auch am Ovarium finden die intensiveren Veränderungen ihren Ausdruck in der Bildung des Corpus luteum verum.

Decidua.

Veränderungen bei der Geburt.

Bei der Geburt wird dann mit dem Ei ein grosser Theil der Schleimhaut ausgestossen und es bleiben nur Reste der einzelnen Schleimhautelemente zur Regeneration zurück.

Cervixrisse, Ektropium.

Die so häufig bei den Geburten durch Einrisse in die Cervix uteri entstehenden Ektropirungen der Cervicalschleimhaut in den Bereich der Vagina veranlassen Heilungs- resp. Ueberhäutungsbestrebungen, wobei eine Art „Grenzstreit“ zwischen Plattenepithel und Cylinderepithel zu Stande kommt.

Auf diese in stetiger Regeneration resp. Proliferation und Umbildung begriffenen Schleimhäute können nun Schädlichkeiten in Form von Bakterien oder anderen Reizen einwirken, und so wird die besondere Häufigkeit der produktiven Veränderungen, der Hyperplasien und Neoplasmen gerade an diesen Theilen leichter verständlich. Hiezu kommt noch, dass am gesammten Uterus chronische Ernährungs- resp. Cirkulationsstörungen nicht selten noch dadurch zu Stande kommen, dass entzündliche oder neoplastische Veränderungen am Ovarium einen constanten, nicht nur auf die Menstruationszeit beschränkten Reiz auf den Uterus ausüben (sog. oophorogene Endometritis).

Einfluss ovarieller Reize auf d. Uterus.

exsudative Entzündungen.

Bei den echten exsudativen Entzündungen der einzelnen Organe sollen im Folgenden die katarrhalischen von den eitrigen nicht scharf getrennt werden, da histologisch wenigstens nur ein quantitativer Unterschied in der Intensität der Leukocyteninfiltration besteht. Die Hyperplasien werden gesondert von den echten exsudativen Entzündungen besprochen werden, da nicht immer (wenn auch vielleicht in den meisten Fällen) ein genetischer Zusammenhang zwischen beiden besteht.

Hyperplasien, Neoplasmen.

Bei den Hyperplasien und den sich anschliessenden Neoplasmen werden die Veränderungen der epithelialen Elemente wo möglich gesondert von denen der nicht epithelialen (bindegewebigen) Elemente beschrieben und wird hiebei ein besonderes Gewicht auf die malignen Neoplasmen und deren Histogenese gelegt werden, soweit es dem diagnostischen Zweck des Buches entspricht.

Wir unterscheiden 1. echte Epithelien: Deckepithel (Plattenepithel und cylindrisches Deckepithel) und Drüsenepithel. Die hievon ausgehenden malignen, d. h. destruirend in das Nachbargewebe vordringenden Neubildungen, die Carcinome, zeigen alle einen einheitlichen histologischen Bau: in dem Gefässe führenden Stroma finden sich die atypisch gewucherten Epithelien ohne Zwischensubstanz in Form von scharf abgegrenzten Nestern, soliden oder auch zum Theil drüsenähnlichen Einlagerungen, so dass der sogenannte alveoläre Bau des Tumors zu Stande kommt (sogenannter organoider Bau). echte Epithelien. Carcinome.

2. Unechte Epithelien oder Endothelien, welche die Lymphspalten, die Blut- und Lymphkapillaren, die Auskleidung der Intima der Blut- und Lymphgefässe und die sogenannten Perithelien darstellen. Wenn sie auch entwickelungsgeschichtlich vielleicht nicht nach allen Richtungen von den echten Epithelien zu trennen sind, — beim fertigen Organismus stehen sie dem Bindegewebe sehr nahe und können vielfach von dessen Zellen nicht scharf getrennt werden; auch können sie sich an der Bildung von Zwischensubstanz betheiligen. unechte Epithelien, Endothelien.

3. Die Bindegewebszellen, welche fibrilläre und homogene Zwischensubstanz bilden. Bindegewebszellen

Die beiden letzten Zellarten stehen als sogenannte bindegewebige Elemente den echten Epithelien gegenüber. Die malignen Neoplasmen der Bindegewebsreihe, die Sarkome zeichnen sich durch deutliche homogene oder fibrilläre Zwischensubstanz zwischen den Geschwulstzellen aus, sowie durch den allmählichen Uebergang der letzteren in das umgebende Bindegewebe; fast stets findet sich in frühen Stadien des Sarkoms eine innige Beziehung der neoplastischen Zellen zu den Gefässwandelementen. Diese Geschwülste bestehen also nur aus einer Gewebsart, nämlich aus bindegewebigen Theilen und zeigen meist keine Gerüstsubstanz (sogenannter histoider Bau). Die nur von den Endothelien ausgehenden Geschwülste, die Endotheliome, zeigen zumeist den Typus der Sarkome; einzelne derselben haben aber organoiden resp. alveolären Bau und bieten somit grosse Aehnlichkeiten mit den Carcinomen; häufig handelt es sich aber nur um sogenannten pseudoalveolären Bau, indem die mehr oder weniger scharf abgegrenzten Stränge der neoplastischen Zellen im Centrum Gefässe einschliessen, deren Wandungen den Ausgangspunkt der neoplastischen Zellen bilden. Fast stets sind jedoch auch bei dieser Art gleichzeitig Stellen vorhanden, an welchen ein allmählicher diffuser Uebergang der Geschwulstzellen in das benachbarte Bindegewebe zu erkennen ist. In den meisten Fällen stehen die alveolären Endotheliome an Bösartigkeit den Carcinomen nicht nach, aber manche derselben zeigen trotz ihrer alveolären Struktur nur eine geringe Malignität. Sarkome. Endotheliome.

Aus Vorstehendem geht hervor, dass der Name Carcinom ausser der charakteristischen Anordnung der neoplastischen Zellmassen auch die Herkunft derselben vom Epithel angibt, während der Name Sarkom Nomenclatur der malignen Neubildungen.

die Abkunft von der Bindegewebsreihe bezeichnet. Die seltenen alveolären Endotheliome können als eigene Gruppe oder auch als Unterart der Sarkome: Alveolarsarkome bezeichnet werden. Findet sich eine Mischgeschwulst vor, indem z. B. das Stroma eines Carcinoms oder Adenoms malign degenerirt, so würde man den Ausdruck Carcinoma resp. Adenoma sarcomatosum zu wählen haben.

Mit der alten Keimblättertheorie hat diese Einteilung nichts zu thun, da ja längst bekannt ist, dass echte Epithelien aus allen drei Keimblättern entstehen können; andererseits ist aber nicht vollkommen von der Hand zu weisen, dass doch auch genetisch eine gewisse Zusammengehörigkeit von Endothel und Bindegewebe in der gemeinsamen Entwickelung aus dem Mesenchym gegeben sein dürfte.

Für alle Fälle haben wir es bei den Geschwülsten mit Geweben eines fertig ausgebildeten Organismus zu thun und in einem solchen handelt es sich um fertig differenzirte Zellen. Da gibt es keinen Uebergang von Epithel in Endothel, es sind dies ganz verschiedenartige Gewebe geworden. Die Zellform hat dabei wenig Bedeutung, da wir schon lange wissen, dass Epithelien endothelartig abgeflacht, Endothelien dagegen epithelartig vergrössert sein können[1]).

Unzulänglichkeit der gegenwärtig. Einteilung der Geschwülste.

Leider sind wir noch nicht im Stande, nach ätiologischen Prinzipien die Eintheilung der Geschwülste durchzuführen, was sicher das einzig Richtige wäre. Bis dahin ist es wohl zweckmässig, die bisherigen histogenetischen Resultate auch zur Nomenclatur zu verwerthen. Nachdem bei allen vom Epithel abstammenden Tumoren der organoide Charakter des Carcinoms vorliegt und nur einige der seltenen, vom Endothel ausgehenden Tumoren (die alveolären Endotheliome) ebenfalls stellenweise organoiden Bau zeigen, ist der Name Carcinom wohl zweckmässig zugleich mit dem Begriffe der Abstammung vom echten Epithel verbunden.

Es liegt auf der Hand, dass es trotz eingehender Untersuchung manchmal nicht gelingen wird, den Ausgangspunkt der Neubildung festzustellen — jedenfalls soll man aber immer darnach suchen und in zweifelhaften Fällen stets eine genaue Beschreibung der Details geben; ein ein-

---

1) Von manchen Autoren wird der Begriff Carcinom und Sarkom rein morphologisch angewandt und jeder Tumor mit organoidem, alveolären Bau als Carcinom bezeichnet, gleichgültig ob die epitheloiden Zellen von echtem oder unechtem Epithel etc. abstammen und als Sarkom eine Geschwulst mit sog. histoidem Bau, d. h. wenn sie nur aus einer Gewebsart ohne besondere Gerüstsubstanz besteht. Näheres siehe bei Hansemann, Ueber die Specificität, den Altruismus und die Anaplasie der Geschwulstzellen, Berlin 1893, und derselbe, Ueber Endotheliome, Deutsche med. Wochenschr. 1896, Nr. 4, pag. 52. Bei dieser Art der Nomenclatur treten Schwierigkeiten auf besonders bei der Bezeichnung von Mischgeschwülsten. Auch muss dem Namen Carcinoma dann immer noch als Angabe des Ausgangspunktes das Wort epitheliale oder endotheliale etc. hinzugefügt werden.

ziger Name genügt in derartigen Fällen nicht. Besonders bei Publikationen von Fällen würden ausführlichere Beschreibungen der histologischen Befunde an Stelle der Angabe eines einzelnen oder zusammengesetzten Namens zur besseren Verwerthbarkeit der Beobachtungen beitragen.

erste Anfänge des Carcinoms.

Bezüglich der Entwickelung des Carcinoms wird die Beziehung der ersten Anfänge desselben zu den meist vorangehenden rein entzündlichen, hyperplastischen oder regenerativen Veränderungen im Folgenden berücksichtigt werden, d. h. gezeigt werden, bei welchem Verhalten des Mutterbodens gewöhnlich die innere Umwandlung der Proliferationsfähigkeit und deren enorme Steigerung zu schrankenlosem Vordringen der wuchernden betreffenden Zellen, worin ja das eigentliche Wesen des Carcinoms und jeder malignen Neubildung überhaupt besteht, eintritt.

Wesen des Carcinoms.

Sarkome.

Auch bei den Sarkomen und den übrigen Gewebsveränderungen soll auf die Anfangsstadien ihrer Entwickelung möglichst eingegangen werden. Nicht weniger wichtig als die Kenntniss der ausgesprochenen malignen Neoplasmen ist die Besprechung der Grenzen zwischen gutartigen und bösartigen Veränderungen.

Grenzen der gutartigen u. bösart. Veränderungen.

Gewebsveränderungen, durch Mikroorganismen bedingt.

Die durch Mikroorganismen bewirkten Gewebsveränderungen zeigen je nach der Art der Mikroorganismen und der Intensität der Einwirkung derselben charakteristische Verschiedenheiten, so dass häufig aus den anatomischen Veränderungen auf die Art des Infektionserregers geschlossen werden kann, auch wenn letzterer selbst nicht mehr nachzuweisen ist.

Nachweis der Bakterien.

Selbstverständlich ist der Nachweis der betreffenden Bakterien und Coccen selbst stets von der grössten Bedeutung.

Technik.

1. Gewinnung des Materials und Auswahl der Stücke.

Im Allgemeinen erhält man für die mikroskopische Untersuchung geeignetes Material durch Excision der betreffenden Gewebsstücke mit dem Messer (oder schneidenden Thermokauter), oder durch Abkratzung mit dem scharfen Löffel (resp. Curette), oder durch Abbröckelung durch Fingerdruck, oder bei spontaner Ausstossung von Gewebstheilen aus den inneren Genitalien. Ferner sind die Sekrete, der Inhalt von Cysten und Hohlräumen in Organen, Eiter, Exsudate und Transsudate Gegenstand unserer mikroskopischen Untersuchung.

Die wichtigste und geeignetste Art der Materialgewinnung ist die Excision von Stücken entweder von der Lebenden oder von exstirpirten Organen und grösseren Tumoren; für manche Fälle liefert auch ein energischer Gebrauch des scharfen Löffels vollkommen ausreichendes Material. Für die Auswahl der Stücke ist stets Hauptbedingung, dass neben erkranktem Gewebe noch reichlich gesunder Mutterboden vorhanden ist; somit ist es nöthig, eine Probeexcision stets möglichst gross zu machen. Sehr wünschenswerth ist es ferner, dass auch diejenigen Stellen der Erkrankung zur Untersuchung gewählt werden, an denen man nach dem makroskopischen Aussehen den Ausgangspunkt oder die ersten Anfänge der Veränderung vermuthet. Die Probeexcision betrifft sämmtliche Theile des Genitaltractus und wird per vaginam oder per Cöliotomiam ausgeführt; sie ist daher als ein operativer Eingriff im vollen Sinne des Wortes zu bezeichnen und erfordert eine entsprechende operative Schulung. Bei manchmal sehr kleinen Probeexcisionen können Blutungen zu Stande kommen, die für den Ungeübten schwer zu beherrschen sind, indem gerade in der Umgebung von anscheinend beginnenden Neoplasmen die Gefässentwickelung eine enorme sein kann. Dass ferner auch für die kleinsten Eingriffe die Anwendung der peinlichsten Asepsis nothwendig ist, bedarf wohl kaum der

Probeexcision möglichst gross.

Erwähnung. Ambulatorisch wird man daher wohl nur sehr selten eine Probeexcision machen. Bei Besprechung der einzelnen Organe sollen die betreffenden zur Materialgewinnung nöthigen operativen Eingriffe erwähnt werden. Zweckmässig schneidet man an bereits makroskopisch charakteristischen Stellen des Organes oder Tumors mehrere Stücke heraus und zwar ein grösseres, für Uebersichtspräparate geeignetes, und mehrere kleinere, einer exakten Fixation zugängliche und für Serienschnitte passende Stücke. Diese Stücke sollen eine solche Form haben, dass sie während der zahlreichen bei der Härtung und Einbettung mit ihnen vorzunehmenden Manipulationen stets leicht in richtiger Weise orientirt werden können. Auf einem dem Präparate beigegebenen Kartonplättchen, das Nummer und Namen der Patientin trägt, kann auch schematisch die Form des Stückes zur Orientirung aufgezeichnet werden.

Wenn auch im Allgemeinen bei ausgesprochenen, typischen Veränderungen mit ganz einfachen Mitteln leicht eine Diagnose gestellt werden kann, so glaube ich doch, dass Derjenige, welcher sich einmal mit der mikroskopischen Diagnostik beschäftigt, etwas tiefer in die histologischen Verhältnisse eindringen soll; nur auf diese Weise wird es ihm auch in zweifelhaften Fällen möglich sein, das überhaupt Erreichbare zu leisten. Ein Fortschritt in der Erkenntniss der wechselvollen pathologisch-histologischen Veränderungen des Genitaltractus wird nur dann eintreten können, wenn jeder Untersuchende sein frisch gewonnenes Material in geeigneter Weise zu behandeln versteht und seine Befunde durch entsprechende Sachkenntniss zu wissenschaftlich verwertbaren Beobachtungen zu machen im Stande ist.

Im Folgenden will ich daher diejenigen Methoden in möglichster Kürze angeben, welche den eben erwähnten Anforderungen entsprechen.

2. Vorbereitungen des Materials zur Untersuchung.

Die Untersuchung des **frischen Materials** ist für einige Fälle von grosser Wichtigkeit, besonders wenn es sich um überlebendes Gewebe handelt, so vor Allem zum Nachweis des Flimmerepithels, wie das besonders für die Auskleidung von cystösen Degenerationen von Urnierenresten (Parovarium, Epoophoron und Markstränge, Wolff'sche Gänge), ferner für manche Ovarialcysten, besonders papilläre, Hohlräume in Uterustumoren etc., nothwendig ist. Das Flimmerepithel wird nämlich am sichersten in der Weise nachgewiesen, dass mit einem Skalpell sofort bei der Operation von der Innenfläche der betreffenden Cystenwand kleine Partien abgeschabt oder Stückchen mit sehr feiner Scheere abgeschnitten werden und mit einigen Tropfen einer erwärmten 0,7 % sogenannten physiologischen Kochsalzlösung (1,5 g Kochsalz auf 200,0 Wasser) auf einem Objektträger untersucht

frisches Material.

Flimmerepithel.

Flimmerung wellenartig oder rhythmisch.

werden; die wellenartige oder rhythmisch erfolgende Flimmerung ist sodann leicht nachzuweisen; manchmal wird man durch die Bewegung der den Flimmern anliegenden Körnchen oder Verunreinigungen zuerst darauf aufmerksam; selbstverständlich sind hiebei starke Vergrösserungen anzuwenden.

Bewegungsfähigkeit u. Contractilität von Geschwulstzellen.

Wenn die Bewegungsfähigkeit resp. Contractilität von Geschwulstzellen untersucht werden soll oder bei Betrachtung der Bewegungen von Bakterien oder sonstigen Mikroorganismen (Sporozoen etc.) ist die Untersuchung im hängenden Tropfen anzuwenden. Der betreffende Objektträger muss in der Mitte eine flache, hohlgeschliffene Grube haben; nachdem der Rand der Grube mit einer dünnen Schichte Vaseline umzogen ist, bringt man auf ein Deckglas einen kleinen Tropfen der zu untersuchenden Flüssigkeit event. der in sterilisirter, filtrirter, physiologischer Kochsalzlösung suspendirten Gewebspartien, und stülpt nun den umgekehrten Objektträger so über den Tropfen, dass er gerade von der Höhlung der Grube überdeckt wird. Der Vaselinerand dient zur luftdichten Befestigung des Deckglases an dem Objektträger, so dass, wenn dieser mit dem Deckglas nach oben gekehrt wird, der Tropfen am Deckglas in die Höhlung des Objektträgers hineinhängt. Die Entnahme der betreffenden Flüssigkeit geschieht am besten mit einer vorher geglühten Platinöse.

hängender Tropfen.

zerzupfen.

Frisches Material, besonders Gewebsstücke, kann auch nach möglichst feiner Zerzupfung auf dem Objektträger mit Hülfe von Präparirnadeln untersucht werden; um die Zellenkerne durch Schrumpfung besser kennbar zu machen, lässt man Essigsäure (5—30 proz. Lösung oder 5—10 Tropfen der concentrirten Säure einem Uhr- oder Blockschälchen voll Wasser zugesetzt) von der einen Seite unter das Deckglas einfliessen, was man besonders durch Ansaugen der Flüssigkeit an der anderen Seite des Deckglases mittels Filtrirpapier befördert; (Essigsäure lässt ferner Bindegewebsfasern quellen, während sie elastische Gewebe unverändert lässt; aus schleimhaltigen Flüssigkeiten wird durch Essigsäure das Mucin niedergeschlagen).

Färbung des frischen Materials.

Die zerzupften resp. zerfaserten Partien frischen Gewebes können weiterhin mit Farbstoffen behandelt werden. Zweckmässig kann man sich hiezu der Fuchsinessigsäure (in ein Schälchen mit verdünnter Essigsäure wird durch ein Filter so viel von einer concentrirten alkoholischen Fuchsinlösung zugetropft, bis sich an der Oberfläche ein metallisch glänzendes Häutchen ungelösten Farbstoffes bildet) oder des Methylenblauglycerins (concentrirte alkoholische Methylenblaulösung mit gleichem Volumen Glycerin gemischt) bedienen, indem man einen Tropfen der Lösung an die eine Kante des Deckglases bringt und nun unter dem Mikroskope das allmähliche Eindringen in das Präparat beobachtet; zur Beschleunigung saugt man mittels Filtrirpapier an der anderen Kante die Farblösung durch. Auch kann man Zupfpräparate direkt in einem Tropfen Fuchsinessigsäure oder Methylenblauglycerin herstellen.

Fuchsinessigsäure.

Methylenblauglycerin.

Für unsere speziellen Zwecke ist jedoch häufig die Methode der Untersuchung im Zupfpräparate nicht genügend, da wir meist die Beziehungen der verschiedenen Gewebe zu einander erkennen wollen; hiefür eignet sich besser die Herstellung von Schnitten mittels des Gefriermikrotoms. Ausser den, an den meisten Mikrotomen angebrachten Gefriervorrichtungen ist wohl als einfachstes Instrument dieser Art das hobelartige Gefriermikrotom von Cathcart, Edinburgh (Frazer) (auch in den meisten grösseren Instrumentengeschäften Deutschlands erhältlich) zu empfehlen.

Schnittpräparate. Gefriermikrotom.

Die Stücke müssen mehr breit als hoch sein und direkt frisch auf die Gefrierplatte gelegt werden. Besonders zu empfehlen ist es, die Präparate erst 1/2 bis einige Stunden in Formaldehydlösung (solutio Formaldehydi 4 proz. oder Rp.: Formalin oder Formaldehyd. solut. 120,0 Aq. dest. q. s. ad 1000,0) zu fixiren (cfr. später) resp. zu härten und in der Formaldehydlösung selbst oder besser in Wasser anfrieren zu lassen. (Ist das Präparat vorher in Alkohol gehärtet worden, so muss es vor dem Gefrieren noch ca. 1/2 Stunde in warmem Wasser liegen, damit der Alkohol ganz entfernt wird.) Man erhält dadurch in kurzer Zeit eine sehr grosse Anzahl brauchbarer Schnitte; dieselben sollen aber nicht zu dünn gemacht werden, damit sie nicht so leicht auseinanderfallen. Die Schnitte werden in eine Schale mit Kochsalzlösung oder, um das Zusammenrollen zu verhindern, in Müller'sche Flüssigkeit gebracht. Die Untersuchung der Schnitte kann ungefärbt, nach Zusatz von Essigsäure in Glycerin oder in Kaliaceticumlösung (55%) oder gefärbt geschehen; hiefür ist bei frischen Geweben Fuchsinessigsäure oder Methylenblauglycerin, bei bereits vorher gehärteten eine der später zu erwähnenden Farblösungen zu gebrauchen. Die Gefrierschnitte werden aus der Flüssigkeit am besten mit Hülfe eines nicht zu dünnen Glasstabes direkt auf den schräg in die Flüssigkeit gehaltenen Objektträger gebracht und hiebei ausgebreitet.

Glycerin, Kaliaceticum 55%.

Die Gefrierschnitte geben häufig für diagnostische Zwecke genügende Bilder, eignen sich auch für die Darstellung von Mikroorganismen (Bakterien und Coccen) im Gewebe.

Fixation und Härtung des Materials.

Für genauere Untersuchung ist es stets zweckmässig, die Präparate in feinen Schnitten von gleichmässiger Dicke zu untersuchen. Hiefür ist es nothwendig, das Präparat zu härten; um nun bei diesem Prozess die eigentlichen Strukturverhältnisse des frischen Organtheiles möglichst wenig zu alteriren, hat man eine Anzahl von Flüssigkeiten, sogenannte Fixirungsflüssigkeiten, angegeben, in welche das noch überlebende Gewebe gebracht wird. Für unsere Zwecke genügen

1. Müller'sche Flüssigkeit (2 g Kal. bichromic., 1 g Natron sulfuric., 100 g Wasser) oder Erlicki-Flüssigkeit (2,5 g Kal. bichromic., Fixirung.

0,5 g Cupr. sulfuric., 100 g Wasser). Sie fixirt mittelgrosse Stücke im Verlauf von einigen Wochen, im Brutschrank bei 30—40° C. schon in einigen Tagen. Die Flüssigkeit muss, besonders anfangs, alle zwei Tage gewechselt werden. Die fixirten Stücke werden 1—2 Tage mit fliessendem Wasser ausgewaschen, bis sie keine Farbe mehr abgeben, dann in 70%, später in 80% Alkohol übertragen. (Vom 70%igen Alkohol ab sollen die Proceduren im Dunkeln vorgenommen werden.)

2. Chromsäure (1/3—1/2 % wässerige Lösung) auf 24 Stunden kleine Stücke, dann ebenso lange auswaschen in fliessendem Wasser; dann Alkohol in steigender Concentration.

3. Flemming's Chrom-Essig-Osmiumsäure-Mischung (1/4 g Chromsäure, 1/10 g Osmiumsäure, 1/10 ccm Eisessig, 100 ccm Aqua destill.); in diese kommen kleinste Stücke auf mindestens 24 Stunden (bis Wochen), werden dann in fliessendem Wasser 24 Stunden ausgewaschen und in 90% Alkohol übertragen.

4. Sublimat in Form einer gesättigten Lösung in Wasser (oder physiologischen Kochsalzlösung). Kleine Stücke (von etwa 1/2 cm Durchmesser) kommen auf 2—24 Stunden in die Lösung und werden dann in Wasser ausgewaschen oder direkt in 70% Alkohol (mit etwas Jodtinktur versetzt, um die eventuell entstehenden Sublimatkrystalle zu entfernen) übertragen.

5. Zenker'sche Flüssigkeit; zu 100 ccm Müller'scher Flüssigkeit 5 g Sublimat und 5 ccm Eisessig; die Stücke werden in der Flüssigkeit mindestens 24 Stunden belassen, mit fliessendem Wasser ausgewaschen und allmählich in starken Alkohol übergeführt.

6. 4% Formaldehydlösung (Formalin 120,0, Aq. dest. q. s. ad 1000,0) Objekte sind bis 24 Stunden darin zu lassen, dann Alkohol von steigender Concentration.

7. Alkohol. Derselbe ist zugleich eine Härtungsflüssigkeit, da er den Objekten Wasser entzieht und das Eiweiss zur Koagulirung bringt. Zur Fixation kommen kleine Stückchen sofort in absoluten Alkohol; grössere Stücke werden zunächst in 70%, später in stärkeren Alkohol übertragen.

Die chromatische Substanz des Kerns wird besonders gut mit Flemming'scher Lösung, Sublimat und Zenker'scher Flüssigkeit fixirt; auch der absolute Alkohol gibt manchmal hiefür gute Resultate. Die Müller'sche Flüssigkeit hingegen löst das Chromatin, fixirt aber vorzüglich die allgemeinen Strukturverhältnisse auch in grösseren Stücken.

Meistens genügt es für diagnostische Zwecke, nicht zu grosse Stücke in starkem Alkohol zu fixiren, jedenfalls halte ich es aber für empfehlenswert, möglichst häufig auch die anderen, allerdings etwas umständlicheren Fixirungsmethoden, besonders Sublimat, Flemming und Zenker anzuwenden.

Die **Härtung** geschieht, wie im Vorstehenden erwähnt, durch Alkohol in steigender Concentration. Härtung.

Gehärtete Präparate können nun mit dem mit 90 % Alkohol befeuchteten Rasiermesser aus freier Hand in Schnitte zerlegt werden, die allerdings bei entsprechender Uebung genügend dünn ausfallen können — die Auseinanderbröckelung der Schnitte wird jedoch in den meisten Fällen für unsere Zwecke dieses Verfahren als nicht geeignet erscheinen lassen. Schneiden mit Rasiermesser.

Einbettung.

Für genauere Untersuchungen ist es nothwendig, das Objekt einzubetten, d. h. mit einer Masse zu durchtränken, welche in alle Gewebstheile eindringt und schliesslich erstarrt. Mit der erstarrten Masse zusammen wird dann das Objekt geschnitten.

Die besten Einbettungsmethoden sind die **Paraffin-** und die **Celloidinmethode.**

a) Paraffineinbettung.

1. Vollkommene Entwässerung der Objekte in absolutem Alkohol. Paraffineinbettung.

2. Uebertragen in eine Flüssigkeit, welche sich mit absolutem Alkohol mischt, aber auch ein Lösungsmittel für Paraffin ist, z. B. Xylol, Toluol, Terpentinöl, Bergamotöl, Chloroform.

3. Durchtränkung mit Paraffin im Thermostaten. Die verschiedenen Manipulationen, welche man mit dem betreffenden Objekte hiebei vornehmen muss, seien in folgender Tabelle angegeben.

Die Präparate kommen nach Fixirung und Härtung (event. Durchfärbung im Stück, cfr. später):

auf $^1/_2$—2 Tage in Alkohol absolutus,
auf 2—12 Stunden in Xylol,
auf 2—6 Stunden in Xylol-Paraffin $\overline{aa}$ im Thermostat 48—55° C.,
auf 2—6 Stunden in Paraffin im Thermostat,

dann werden sie unter entsprechender Orientirung des Stückes (mit einer erwärmten Nadel) in eine mit Glycerin bestrichene Form (Papierkästchen oder Metallwinkel auf einer Glasplatte) ausgegossen und rasch erkalten gelassen; die so erhaltenen Paraffinklötze mit den eingeschmolzenen Präparaten werden trocken aufbewahrt.

b) Celloidineinbettung.

Vollkommene Entwässerung in absolutem Alkohol. Celloidineinbettung.

Übertragen auf 24 Stunden in Alkohol abs. Aether $\overline{aa}$,
auf einige Tage in dünne Celloidinlösung,
auf einige Tage in dickere Celloidinlösung,
auf einige Tage in gesättigte Celloidinlösung,
dann ausgiessen des Celloidins mit dem Stücke in eine Papierschachtel;

nach etwa einer Stunde (wenn die Oberfläche etwas erhärtet ist), in 80 % Alkohol übertragen, worin die definitive Härtung erfolgt.

Um den Celloidinblock, von dem nun das Papier entfernt wird, auf einen Holz- oder Korkblock aufzukleben, wird sowohl das Celloidinstück als der Holz- oder Korkblock auf einige Minuten in absoluten Alkohol gelegt, worin die oberflächlichste Celloidinschichte erweicht und nun wird mit einer Celloidinlösung die Anklebung vorgenommen. Das Ganze kommt hierauf in 80 % Alkohol, worin dann die definitive Befestigung und auch die weitere Aufbewahrung erfolgt.

Die Anfertigung der Schnitte

Mikrotom. geschieht mit Hülfe besonderer Apparate, welche man **Mikrotome** nennt. Mit Hülfe einer Mikrometerschraube wird das eingebettete Objekt nach jedem Schnitte um so viel gehoben, als die Dicke des folgenden Schnittes betragen soll. Das an einen sogenannten Schlitten befestigte Messer wird oberhalb des Präparates auf einer horizontalen Ebene vor- und zurückgeschoben. Hiedurch ist es möglich, eine Serie von gleich dicken Schnitten zu erhalten; gerade eine solche ununterbrochene Reihe von Schnitten ist für unsere Zwecke häufig von grosser Bedeutung, indem man sich erst hieraus oft die Form und Anordnung bestimmter Gewebsveränderungen plastisch reconstruiren kann; wir werden später sehen, dass dies besonders für die Diagnose des Ausgangspunktes einer Neubildung von bedeutender Wichtigkeit ist.

Die besten Mikrotome sind die von R. Jung und Schanze gefertigten Schlittenmikrotome. Zweckmässig schafft man sich gleich ein grösseres Instrument an, das gegenüber kleineren Mikrotomen grosse Vortheile bietet.

Anfertigung von Paraffinschnitten. In Paraffin eingebettete und auf einem Holzblock angeschmolzene Präparate werden in den zur Orientirung nach allen Seiten hin drehbaren Objekthalter eingeschraubt und hiebei so gestellt, dass die zu schneidende Ebene des Präparates der (horizontalen) Bewegungsebene des Messers entspricht. Vom überschüssigen Paraffin wird so viel mit einem gewöhnlichen Messer weggeschnitten, dass das Präparat an der Schnittfläche nur mehr von einem einige Millimeter dicken Paraffinmantel umgeben ist, dessen eine Seite parallel zur Schneide des Messers sein soll.

Nun wird mit der rechten Hand der Messerschlitten gefasst und auf der vorher gut mit Maschinenöl (4 Theile Knochenöl und 1 Theil Petroleum) bestrichenen Bahn ohne jeden Druck in einem gleichmässigen Zuge an dem Objekt vorbeigeschoben, wobei das in schräger Richtung am Schlitten befestigte Messer einen Schnitt vom Paraffinklotze entfernt, dessen Dicke von der Hebung des Objekthalters gegen die Messerebene abhängt. Mit der linken Hand wird der Schnitt, der sich meist aufzurollen bestrebt ist, mit Hülfe eines feinen Haarpinsels an der sich hebenden Kante festgehalten und so am Rollen gehindert. Der Pinsel ist hiefür geeigneter als die meisten

sogenannten Schnittstrecker. Zum Anfertigen der sogenannten Bänderschnitte muss das Messer senkrecht zur Bewegungsrichtung des Messerschlittens angebracht und der Paraffinblock rechtwinklig zugeschnitten werden, wobei die eine Kante von der Messerschneide voll getroffen werden muss. Bei geeigneter Paraffinsorte und entsprechender Zimmertemperatur haften dann die Kanten der rasch aufeinander gemachten Schnitte aneinander und so erhält man ein Band, das aus einer Anzahl aneinander gereihter Schnitte besteht. Nur kleine Objekte können in dieser Weise behandelt werden. Bänderschnitte.

Während beim Paraffinschneiden das Messer und Objekt trocken sein muss, ist es für die Anfertigung von Celloidinschnitten nothwendig, dass das Messer und der das Objekt enthaltende Celloidinblock stets reichlich mit 80% Alkohol (oder Glycerin 1, Alkohol 70%:3 Theile) befeuchtet ist, was mit Hülfe eines grossen Pinsels oder besonders hiefür konstruirter Tropfapparate geschieht. Schnittserien sind bei Celloidinschnitten nur auf komplizirte Weise herzustellen. Liegt die Nothwendigkeit vor, eine Reihe direkt auf einander folgender Schnitte zu untersuchen, so ist es noch am einfachsten, eine Reihe von kleinen Schälchen aufzustellen und jeden Schnitt einzeln einzulegen und weiter zu behandeln. Anfertigung von Celloidinschnitten.

Das Aufkleben der Paraffinschnitte.

Mit Hülfe des feinen Pinsels, welcher die Aufrollung des Paraffinschnittes am Messer verhinderte, wird der Schnitt auf einen Objektträger gebracht, der in entsprechender Weise vorbereitet ist. Es wird nämlich ein Tropfen von Glycerin-Eiweiss (zu Schnee geschlagenes und filtrirtes Hühnereiweiss wird mit gleichem Volumen Glycerin versetzt und zur besseren Haltbarkeit etwas Kampher zugefügt) auf den Objektträger gebracht und in möglichst dünner Schichte vertheilt, sodann der Objektträger auf eine Unterlage gelegt, auf welcher die Deckglasgrösse aufgezeichnet ist und nun ein Schnitt neben dem anderen in einer gleichmässigen Reihe mit dem Pinsel aufgelegt und leicht angedrückt, so dass keine Falten im Schnitte mehr vorhanden sind. So entstehen im Bereiche der Grösse des betreffenden Deckglases Reihen, sogenannte Serien aufeinander folgender Schnitte. Nun wird der Objektträger mit den Schnitten über einer Spiritus- oder Gasflamme erwärmt, bis das mitgeschnittene Paraffin geschmolzen und auch das Eiweiss koagulirt ist. Nach dem Erkalten haften die Schnitte fest am Objektträger und werden dann zusammen mit dem Objektträger mit den verschiedenen Farblösungen und Reagentien behandelt. Statt der Eiweissglycerinlösung kann auch einfach Wasser verwendet werden: Auf einem sehr gut gereinigten Objektträger wird eine dünne Wasserschichte aufgetragen, hierauf die Schnitte angedrückt; der Objektträger kommt sodann auf 12 bis 24 Stunden in einen Thermostaten bei 30° C. Ueber einer Flamme wird Glycerineiweiss.

nun der Objektträger bis zum Schmelzen des Paraffins erwärmt und nun haften die Schnitte ziemlich fest am Objektträger. Hiebei fällt also die Eiweissschichte, welche sich eventuell mitfärben könnte, weg.

Celloidinschnitte können nicht in Serien aufgeklebt werden, sondern werden im Allgemeinen zweckmässig einzeln weiterbehandelt.

Färbung.

Stückfärbung.

Die Färbung des Objektes kann vor der Einbettung im Stück: sogenannte **Stückfärbung,** oder erst am einzelnen Schnitt vorgenommen werden.

Zur Stückfärbung eignen sich folgende Farblösungen:

1. Alkoholische Boraxkarminlösung (3 g Karmin und 4 g Borax werden in 93 ccm Wasser gelöst, hiezu 100 ccm 70 % Alkohol, umgerührt und nach längerer Zeit filtrirt). Stücke von ½—1 cm Durchmesser kommen in diese Farbe auf 24—48 Stunden, dann ebensolange in salzsauren Alkohol (½—1 %) und werden dann mit 70 % Spiritus ausgewaschen.

2. Parakarmin (Karminsäure 1 g, Chloraluminium 0,5 g, Chlorcalcium 4 g werden in 100 ccm 70 % Spiritus gelöst) grössere Stücke bleiben 24—48 Stunden in der Farbe und werden dann mit 70 % Alkohol mit einem Zusatz von ½ % Chloraluminium oder 2,5 % Eisessig ebensolange ausgewaschen.

3. Alauncochenillelösung. (1 g pulverisirter Cochenille und 1 g Alaun werden in 100 g Wasser suspendirt und auf die Hälfte eingekocht; nach dem Erkalten filtrirt und etwas Karbolsäure zugesetzt.)

Die Stücke bleiben einige Tage in der Farbe (Ueberfärbung tritt nicht ein) und werden dann ebensolange in destillirtem Wasser ausgewaschen.

Ausserdem können noch eine Reihe von Farben zur Stückfärbung verwendet werden, Hämalaun (cfr. später) Böhmer's Hämatoxylin (cfr. später) u. s. w. Ihrer sicheren Wirkung und einfachen Handhabung wegen möchte ich hauptsächlich die drei oben genannten Farben erwähnen.

Schnittfärbung.

Die **Schnittfärbung** geschieht entweder am einzelnen Schnitte in verschiedenen flachen Schalen oder an den auf den Objektträger aufgeklebten (Paraffin-) Schnitten, wobei der betreffende Objektträger mit in die verschiedenen Lösungen gebracht wird; man hat hiebei den Vortheil, dass man unter dem Mikroskop kontrolliren kann, ob die Färbung eine bereits genügend intensive ist.

Besonders zu empfehlen ist:

1. Alaun-Hämatoxylin nach Böhmer (1 g Hämatoxylin in 30 ccm absolutem Alkohol gelöst und diese Lösung in ⅓ % wässerige Alaunlösung hineingetropft, bis eine violette Farbe zum Vorschein kommt; nach einigen Tagen ist die Lösung blau).

Die Schnitte kommen auf einige Minuten bis 1/2 Stunde in die Farbe und werden dann mit Wasser ausgewaschen; bei Ueberfärbung: Ausziehen mit Salzsäure-Alkohol (1/2 % Salzsäure) und lange abspülen mit Wasser, dann Alkohol.

2. Hämalaun (1 g Hämatein unter Erwärmen in 50 ccm 90 % Alkohol gelöst und zu einer Lösung von 50 g Alaun in 1 Liter Wasser unter Umrühren zugegossen).

Färben: einige Minuten; dann auswaschen in Wasser. Hämalaun eignet sich auch gut für Stückfärbung (1—2 Tage in Farbe, dann ebensolang in Wasser auswaschen).

3. Boraxkarmin cfr. oben. Färbung einige Minuten, dann auswaschen in salzsaurem Alkohol.

4. Alaunkarmin. 2 g werden mit 100 g 5 % Alaunlösung 1/2—1 Stunde gekocht, dann filtrirt. Färbung 10 Minuten bis 2 Stunden, auswaschen mit Wasser (überfärbt nicht).

5. Parakarmin cfr. oben.

Färbung einige Minuten, auswaschen in 70 % Alkohol eventuell mit 2,5 % Eisessigzusatz.

6. Alauncochenille cfr. oben.

Färbung wie Hämalaun.

7. Bismarckbraun (1 g mit 100 ccm Wasser aufgekocht und filtrirt; dann 1/2 des Volumen absolut. Alkohol zugesetzt).

Färbung in 5 Minuten, auswaschen in absolutem Alkohol. Auch nach Bakterienfärbung gut zu verwenden.

Vorstehende Farben sind reine Kernfärbemittel und eignen sich daher bei exakter Fixation des Präparates auch zur Darstellung der Kernstrukturen. Als Contrast resp. Doppelfärbung kann bei Hämatoxylin und Hämalaunfärbung eine wässerige Eosinlösung, bei Karminfärbung, auch bei Hämatoxylinfärbung eine gesättigte wässerige Pikrinsäurelösung 1 : 3 mit Wasser verdünnt angewandt werden.

Herstellung von Dauerpräparaten.

Nach dem Färben und Auswaschen kommen die Paraffinschnitte in 90 %, dann absoluten Alkohol, dann in Xylol und werden hierauf mit einem Tropfen Kanadabalsam (gewöhnlich in Xylol gelöst) oder Damarlack unter ein Deckglas gebracht.

Bei Celloidinschnitten muss der absolute Alkohol umgangen werden, da derselbe die Celloidinschichte lösen würde und die Schnitte würden noch vor ihrer Uebertragung auf den Objektträger auseinanderfallen. Sie kommen daher nach dem Auswaschen ziemlich lange in 95 % Alkohol, dann in Carbol-Xylol (Acid. carbolic. crist. 1 : Xylol 3) (das noch einiges Wasser aufzunehmen im Stande ist), sodann in Kanadabalsam. Carbolxylol

Beim Auflegen des Deckglases werden Luftblasen unter demselben am besten dadurch vermieden, dass das Deckglas erst mit der einen Kante aufgelegt und langsam mit Hülfe einer untergeschobenen Nadel auf den Kanadabalsamtropfen aufgelagert und dann angedrückt wird.

3. Bakteriennachweis.

Bakteriennachweis.

Die direkte Untersuchung der frischen Flüssigkeit (Sekrete, Exsudate, Eiter etc.) unter dem Deckglase genügt häufig für den Nachweis der gröberen morphotischen Elemente in derselben, z. B. Leukocyten, Epithelien etc.; für den Nachweis der Bakterien müssen jedoch besondere Vorbereitungen und Färbungsmethoden angewendet werden.

Die Bakterienfärbung.

Farben und Reagentien.

Hiefür sind folgende Farblösungen und Reagentien nothwendig:

1. Fuchsin als sogenannte Stammlösung: So viel Fuchsin in Alkohol gelöst, dass noch am Boden eine Schicht ungelösten Farbstoffes bleibt. Aus dieser Stammlösung wird hergestellt:

Das Karbolfuchsin oder Ziehl'sche Lösung: durch ein Filter wird in ein Schälchen mit 5 % Karbolsäure so viel von der Fuchsinstammlösung eingetropft, bis ein metallisch glänzendes Häutchen von ungelöstem Farbstoff sich zu bilden beginnt.

2. Methylenblau als concentrirte alkoholische Stammlösung.

Hieraus wird hergestellt:

a) Löffler's Methylenblau: 30 ccm Stammlösung auf 100 ccm einer 0,01prozentigen Kalilauge.

b) Schwefelsäuremethylenblau (zur Contrastfärbung bei Tuberkelbacillenfärbung). Von der Stammlösung wird durch Filter in 25 ccm Schwefelsäure auf 75 Wasser soviel eingetropft bis ein Farbhäutchen an der Oberfläche entsteht.

3. Gentianaviolett als concentrirte alkoholische Stammlösung.

Hieraus wird hergestellt:

Das Anilinölwassergentianaviolett. (für Gram'sche Färbung) Zu Anilinölwasser (1 Theil Anilinöl mit 20 Theilen Wasser gut zu schütteln) wird von der Stammlösung so viel durch ein Filter zugetropft, bis die Flüssigkeit eben anfängt undurchsichtig zu werden. (Diese Farblösung ist stets neu zu bereiten.)

4. Jodjodkaliumlösung, sogenannte Lugol'sche Lösung (100 Wasser, 2 Jodkalium, 1 Jod) Entfärbungsmittel bei der Gram'schen Methode;

(auch geeignet, um an frischen Präparaten die Zellcontouren sichtbar zu machen und Stärke durch Blaufärbung nachzuweisen).

5. Schwefelsäure (offizielle) 25 ccm auf 75 ccm Wasser zur Entfärbung bei Tuberkelbacillennachweis.

Untersuchungsmethode.

Auf ein gut gereinigtes Deckglas wird mit Hülfe einer sterilisirten Platinöse oder eines sterilen Glasstabes ein Tropfen Eiters oder der zu untersuchenden Flüssigkeit in möglichst dünner Schichte aufgetragen, was auch so bewerkstelligt werden kann, dass ein zweites Deckglas auf das erste mit dem Tropfen gelegt wird und nun beide flach von einander abgezogen werden. Die Weiterbehandlung erfolgt nun folgendermassen:

1. Lufttrocknen;

2. Fixiren über der Spiritusflamme (dreimaliges Durchziehen des Deckglases mit Cornet'scher Pincette);

3. Färbung mit Löffler's Methylenblau oder gesättigter wässriger Fuchsin- oder Gentianaviolettlösung (von der Stammlösung in Wasser einzutropfen, bis das erwähnte Häutchen entsteht) oder auch mit Karbolfuchsin, indem mit der Pipette ein Tropfen Farbe auf das Deckglas gebracht wird und über einer Flamme 5—10 Minuten leicht erwärmt wird.

4. Auswaschen in Wasser, bis kein Farbstoff mehr ausgezogen wird;

5. Lufttrocknen event. Fliesspapier;

6. Kanadabalsam.

Auf diese Weise werden alle Bakterien und Zellkerne ziemlich gleichmässig gefärbt.

Gram'sche Methode.

Die nun zu beschreibende Gram'sche Methode wird in differentialdiagnostischer Weise verwertet, indem nach Gram eine Anzahl Bakterien entfärbt wird, die übrigen aber intensiv blaugefärbt erscheinen.

Bei der Gram'schen Methode bleiben gefärbt:

Der Staphylococcus pyogenes aureus, citreus und albus, der Streptococcus pyogenes, der Streptococcus erysipelatis, der Fränkel'sche Diplococcus der Pneumonie, der Milzbrandbacillus, Tuberkelbacillus, Tetanusbacillus, Leprabacillus und viele saprophytische, nicht pathogene Mikroorganismen.

Durch das Gram'sche Verfahren werden entfärbt:

Der Gonococcus, das Bacterium coli commune, der Friedländer'sche Kapselbacillus bei Pneumonie, der Diphtheriebacillus, der Rotzbacillus, der Bacillus des malignen Oedems, der Koch'sche Kommabacillus der Cholera, das Spirillum Obermeieri des Febris recurrens.

Gram'sche Methode.

Das Gram'sche Verfahren wird folgendermassen durchgeführt:

1. Lufttrocknen,

2. dreimal durch die Flamme ziehen,

3. Färbung in frischbereiteter Anilinölwassergentianaviolettlösung 5 bis 10 Minuten.

4. Abspülen in Wasser.

5. Behandlung mit der verdünnten Lugol'schen Lösung (1 : 2 Wasser) bis das Präparat schwarzbraune Färbung angenommen hat, ca. 2 Minuten.

6. Abspülen in Wasser.

7. Behandlung mit Alkohol, solange sich noch violette Farbstoffwolken vom Präparat ablösen und bis dasselbe ganz blassgrau geworden ist.

8. Nachfärben in Bismarckbraun 2 Minuten.

9. Abspülen in Alkohol, solange noch Bismarckbraun auszieht.

10. Trocknen.

11. Kanadabalsam.

Die Mikroorganismen sind dann blau, die Zellkerne hellbraun, das Protoplasma leicht bräunlich gelb gefärbt.

Um bei einem Bakteriengemische auch die nach Gram entfärbten Bakterien nachträglich in anderer Färbung noch kennbar zu machen, kann das Präparat mit einer dünnen Fuchsinlösung nachgefärbt werden (cfr. Gonococcenfärbung).

Die spezifische Färbung der Tuberkelbacillen geschieht nach Galbet folgendermassen:

1. Lufttrocknen,
2. dreimal durch die Flamme ziehen,
3. Färbung in Karbolfuchsin 3—5 Min. (unter Erwärmen),
4. Abspülen in Wasser,
5. Entfärben und gleichzeitige Contrastfärbung in Schwefelsäure-methylenblau 1—2 Minuten,
6. Abspülen in Wasser,
7. Trocknen,
8. Kanadabalsam.

Die Tuberkelbacillen erscheinen roth, durch die Contrastfärbung erscheinen die Kerne und etwa nebenbei vorhandene Mikroorganismen blau.

Von Wichtigkeit für unsere Zwecke ist auch die

Bakterienfärbung in Schnittpräparaten.

Zweckmässig werden die Schnitte vorher mit Boraxkarmin oder einer anderen Karminlösung gefärbt; sodann werden die nämlichen Methoden angewandt, wie sie für die Deckglaspräparate angegeben wurden, nur müssen die Schnitte längere Zeit in den betreffenden erwärmten Farblösungen verbleiben. Besonders eignet sich hiefür Löffler's Methylenblau, das bei unvollständigem Ausziehen auch für gleichzeitige Kernfärbung im Gewebe genügt; zur Differenzirung nach dem Methylenblau können die Schnitte auf 10—30 Sekunden in 0,5—1 % Essigsäure gebracht werden. Dem entwässernden Alkohol kann etwas Farbe zugesetzt werden, damit dem Präparate keine Farbe mehr entzogen wird. Auch Gentianaviolett in concentrirter wässriger Lösung ist geeignet.

Bei Anwendung der Gram'schen Methode wird zweckmässig der Schnitt aus der Farbe für ganz kurze Zeit in 0,6 % Kochsalzlösung und dann mit dem Spatel in die Jodjodkaliumlösung gebracht, um das starke Kräuseln des Schnittes zu verhindern.

Für die

Untersuchung der fertigen Schnittpräparate von Gewebstheilen

ist zu bemerken, dass man stets das Präparat zuerst makroskopisch oder bei ganz schwacher Vergrösserung (5—20fach) betrachten soll, wodurch die Orientirung bedeutend erleichtert wird; die grösseren Uebersichtsschnitte sollen nicht zu dünn angefertigt werden. Bei einiger Uebung treten bald die grossen Vortheile der Untersuchung mit schwacher Vergrösserung deutlich hervor.

Als nicht minder wichtig muss aber auch die Untersuchung sehr dünner Schnitte in Serien bei stärkerer Vergrösserung bezeichnet werden; mit der Paraffinmethode sind dieselben ja leicht herstellbar. Gerade für manche wichtige Differentialdiagnosen, für die Feststellung des Beginnes einer atypischen Epithelwucherung ist das letztere Verfahren angezeigt. Allerdings erfordert es einige Uebung und Geduld, aus den (natürlich lückenlosen) Schnittserien sich eine plastische Reconstruktion zu gestalten.

Für die Untersuchung gefärbter Bakterienpräparate werden zweckmässig die Blenden des Mikroskopes ganz entfernt.

Mikroorganismen.

Staphylo- und Streptococcen.

Die pyogenen Strepto- und Staphylococcen können bei allen Formen von Ulcerationen und Entzündungen an Vulva, Vagina, Uterus, ferner in Tuben- und Ovarialabscessen, eitrigen perimetritischen und parametritischen Exsudaten, besonders bei puerperalem Ursprung dieser Affektionen durch Deckglasausstrichpräparate nachgewiesen werden. Der Virulenzgrad kann bei gleichartigem Aussehen ein verschiedener sein (auch in den Lochien nicht fiebernder Wöchnerinnen finden sich Streptococcen); um hierüber Aufschluss zu erhalten, ist es nothwendig, mit einer Bouillonkultur der betreffenden Coccen oder dem Eiter selbst Impfversuche an Thieren anzustellen, auf deren Technik hier nicht näher eingegangen werden soll.

Staphylococcus.

Der **Staphylococcus pyogenes aureus** ist der häufigste Erreger von Eiterungen überhaupt; meist kommt er in Begleitung verwandter Staphylococcenarten, des Staphylococcus pyog. albus und citreus vor, die sich aber von ihm nur durch ein in der Kultur auftretendes anderes Pigment unterscheiden. Er ist der Erreger meist abgeschlossener Eiteransammlungen und wird daher besonders in parametritischen Abscessen und bei der Mastitis gefunden. Die einzelnen Formelemente der Staphylococcen sind kleinste kugelförmige Bakterienzellen, Coccen, welche einzeln und auch zu zweien als Diplococcen, durch Teilung von Einzelcoccen entstanden sind. Häufig zeigen grössere Haufen der dicht aneinander liegenden Kügelchen ein traubenförmiges Aussehen, was auch zu ihrem Namen Veranlassung

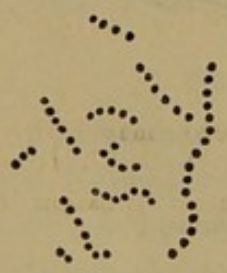

Fig. 1.
Streptococcen. (Nach Schmaus.)

Fig. 2.
Staphylococcen. (Nach Schmaus.)

Parametritis, Mastitis.

gegeben hat. Die Färbung geschieht mit den kernfärbenden Anilinfarbstoffen und nach Gram.

Der **Streptococcus pyogenes** bildet Reihen von zahlreichen Einzelcoccen, häufig vom Aussehen geschwungener und gewundener Perlschnüre oder Ketten. Auch einzelne Coccen findet man gleichzeitig. Streptococcus pyogenes.

Die Färbung geschieht wie bei Staphylococcen. Besonders häufig finden sie sich bei Puerperalfiebererkrankungen (als deren Erreger sie zu bezeichnen sind) in den Lochien, in Exsudaten, in metastatischen Abscessen, auch im Blute. Häufig kommt der Streptococcus auch gleichzeitig mit Staphylococcus und anderen Mikroorganismen vor. Puerperalfieber.

Von besonderer Wichtigkeit am weiblichen Genitaltractus sind die

Gonococcen.

Die Gonococcen sind Diplococcen, deren einander zugekehrte Seiten abgeflacht sind, so dass eine Semmel- oder Kaffeebohnenform entsteht; der dem Spalt entsprechende Durchmesser überwiegt an Länge gegenüber dem Querdurchmesser. Gonococcus.

Bei der Theilung entstehen regelmässige, flächenhafte Gruppen von Tetraden. Ein weiteres charakteristisches Merkmal ist das Bestreben der Gonococcen, in das Protoplasma der Eiterkörperchen einzudringen, worin sie dann in rascher Vermehrung bald den ganzen Zellleib ausfüllen.

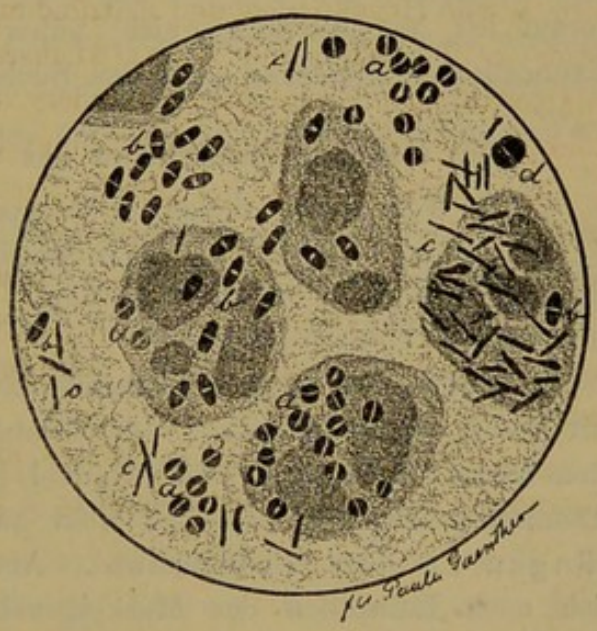

Fig. 3.
Gonococcen und Kurzstäbchenmischung bei subakuter Gonorrhoe. (Nach Kiefer.)
a: Gonococcen; *b*: Doppelkurzstäbchen; *c*: Langstäbchen; *d*: Diplococcus flavus.

In differential-diagnostischer Beziehung ist ausser den eben erwähnten Momenten noch besonders bemerkenswerth, dass sich der Gonococcus nach Gram entfärbt. Hat man ein Deckglaspräparat nach Gram behandelt, so haben sich aus dem eventuell vorhandenen Coccengemische gerade die Gonococcen entfärbt; um sie aber wieder kennbar zu machen, ist es zweckmässig (nach Kiefer), $^1/_2$—$^3/_4$ Minuten mit einer Fuchsinlösung (drei Tropfen conc. alkohol. Fuchsinlösung auf 30 cc Aq. destill.) nachzufärben.

Es erscheinen dann die nach Gram entfärbten Gonococcen schön rosaroth gegenüber den dunkel blauschwarz gefärbten übrigen Bakterien.

Doppelkurzstäbchen. Schwierigkeiten können in der Diagnose eventuell Doppelkurzstäbchen bieten, die ähnliche Färbbarkeit zeigen können und die im Genitalkanal häufig vorkommen. Mit starken Systemen erkennt man aber deutlich, dass der Längendurchmesser senkrecht auf dem Spalt dieser Gebilde sich befindet (cfr. Fig. 3). Es gibt noch eine Reihe von Diplococcenarten, die im Genitaltractus vorkommen und grosse Aehnlichkeit mit dem Gonococcus haben; ich erwähne den Diplococcus albus, flavus, ferner den weissgelben, rosa und grauen Diplococcus; nach der Gram'schen Methode entfärben sich aber diese Diplococcen gar nicht oder nur unvollkommen, während der Gonococcus bei Gram im Alkohol rasch und vollkommen die Farbe abgibt.

Der Gonococcus wächst auf den gewöhnlichen Nährböden nicht; seitdem aber die bisher so schwierige Züchtung (auf Menschenblutserum, Wertheim) so sehr vereinfacht worden ist durch die leicht zu beschaffenden Nährböden: Kystomflüssigkeit-Agar (Menge), Hydrocelenflüssigkeit-Agar (Steinschneider) und besonders Ascites-Agar (Kiefer), Hämatogen-Agar (Gruber) und Eiweissurin-Agar (Hammer), worauf ich hier allerdings nicht näher eingehen kann, ist in differentialdiagnostischer Beziehung auch das Züchtungsverfahren zu empfehlen.

Gonococceninfektion am weibl. Genitaltractus.

Die Gonococceninfektion des weiblichen Genitaltractus.

Die Gonococcen finden ihren geeignetsten Nährboden in den mit Cylinderepithel bekleideten Schleimhäuten der Urethra, der Cervix, des Corpus uteri und der Tuben. Auf dem Plattenepithel der Vagina gedeihen die Gonococcen nicht.

An den betreffenden Schleimhäuten entsteht ein eitriger Katarrh mit Leukocyteninfiltrationen im Stratum proprium mucosae, wobei die Gonococcen auch durch das Epithel in die Schleimhaut eindringen; bei chronischen Fällen kommt es wohl auch zu hyperplastischen Vorgängen an der Schleimhaut. Uterus. Am Uterus und den Tuben findet sich auch Infiltration des Muskelgewebes mit Leukocyten und weiterhin sind Bindegewebs- und Gefässwandhyperplasien bemerkbar (Metritis). Besonders reichlich und leicht nachzuweisen sind die Gonococcen im Cervix uteri, Cervix. selten gelingt der Nachweis im Corpus uteri (mikroskopisch sowohl, als durch Züchtung). Wenn auch der innere Muttermund nicht die ihm zugeschriebene grosse Bedeutung als Hinderniss für das Ascendiren des gonorrhoischen Prozesses in den Uterus hat, wie man dies früher annahm, so lässt sich doch behaupten, dass vom Uterus der Cervicaltheil weitaus am häufigsten intensiv gonorrhoisch erkrankt ist; eine Infektion des Uteruskörpers braucht dabei nicht vorhanden zu sein.

Tuben. In den Tuben, in welchen sich auch die gonorrhoische Erkrankung mit besonderer Vorliebe festsetzt, sammelt sich das eitrige Schleimhautsekret in grösserer Masse an (Pyosalpinx). Einerseits durch Austreten des Eiters

aus den Tuben in die Bauchhöhle, andererseits durch Ergriffenwerden der Tubenwand selbst, wobei die Gonococcen von der Schleimhaut direkt die Muscularis (worin nicht selten Gonococcenabscesse nachzuweisen sind) bis zur Serosa durchwandern, kommt es zu lokalen Entzündungsprozessen, die zu einer Verklebung der Tubenserosa mit den benachbarten Serosaflächen des Uterus, der Därme und der Beckenwand, sowie mit der Ovarialoberfläche führen. Indem die Serosa, also die Aussenseite der Fimbrien, mit dem Ovarium oder der hinteren Beckenwand verwächst, kommt ein Verschluss des Ostium abdominale der Tube zu Stande; bei der nun folgenden Sekret- (meist Eiter)-Retention wird aus der Tube ein wurstförmiger Sack, an dessen Innenfläche dann sternförmig die mit Cylinderepithel besetzten Fimbrien zu erkennen sind. Kommt eine Verwachsung der Tube mit dem Ovarium zu Stande, so können durch die Einbettung des Ovariums in Verwachsungen cystisch degenerirte Follikel eventuell mit der dilatirten Tube in Communication treten (Tuboovarialabscess). Das Ovarium scheint häufig auf dem Wege inficirt zu werden, dass durch den Tubeneiter ein frisches Corpus luteum, das durch seinen Blutgehalt einen sehr günstigen Nährboden für den Gonococcus liefert, inficirt wird, wodurch dann ein sogen. gonorrhoischer Ovarialabscess entsteht; in mehreren derartigen Fällen konnte ich als Wand des Abscesses die Corpusluteum-Wand nachweisen.

Tubenverschluss.

Ovarialabscess.

Bei der **Gonorrhoe des weiblichen Genitaltractus** handelt es sich fast immer um eine reine Gonococceninfektion, jedenfalls gehören Mischinfektionen zusammen mit pathogenen Keimen zu den grössten Seltenheiten.

Exacerbationen einer sogenannten latenten Gonococceninfektion kommen speziell zur Zeit der Menstruation und besonders im Puerperium vor und sind Folgeerscheinungen des vermehrten Nährstoffes, welcher den dort vorhandenen Gonococcen in Form zahlreichster Leukocyten im Lochialsekret und der menstruellen Absonderung geboten wird. Die Leukocyten sind eben „das peptonhaltige Element im Organismus", daher dringen die Gonococcen begierig in die (vielleicht absterbenden) Leukocyten ein.

Wie bereits erwähnt, bewirkt der Gonococcus auf der Bauchfellserosa im Allgemeinen nur lokale, entzündlich-exsudative Veränderungen, daher ist die Diagnose eines reinen Gonococceneiters für den Fall des Platzens einer Pyosalpinx bei der Operation derselben von Bedeutung; in die Bauchhöhle gelangter reiner Gonococceneiter kann nämlich als gutartig aufgefasst werden, eine Drainage der Bauchhöhle ist also nicht nothwendig, während bei Platzen einer Streptococcenpyosalpinx eine Drainage als angezeigt erachtet werden kann. Die Diagnose kann während der Operation durch ein Deckglaspräparat, das ein Assistent anfertigt, leicht gestellt werden (Schauta).

Untersuchung auf Gonococcen während der Operation.

Der Gonococcus ist weitaus das häufigste Bakterium im weiblichen Genitaltractus; der Streptococcus, der Staphylococcus, ferner das Bacterium coli commune kommen nicht im Entferntesten, ihrer Häufigkeit nach, an den Gonococcus heran.

Diagnose.

Zu diagnostischen Zwecken ist es daher häufig nothwendig, Deckglaspräparate vom eitrigen Sekret der Prädilektionsstellen des Gonococcus, nämlich der Urethra (mit dem in die Vagina eingeführten Finger lässt sich der Eiter ausstreifen), Cervix (auch von Wöchnerinnen im Speculum mit Platinöse zu gewinnen) und vom eitrigen, oft auch vom anscheinend serösen Inhalt einer exstirpirten Tube anzufertigen und mit Methylenblau oder Anilinölgentianaviolett (zur eventuellen Gram'schen Färbung) zu färben; in gleicher Weise müssen die Abscesse in der Tubenwand und im Ovarium untersucht werden. In der Schleimhaut selbst und den anderen Geweben ist der Nachweis des Gonococcus mit bedeutenden Schwierigkeiten verbunden; am besten fand ich noch die Methode der Schnittfärbung mit Methylenblau.

Bacterium coli commune.

Das Bacterium coli commune

ist häufig im weiblichen Urogenitaltractus vorhanden. Es findet sich im Scheidensekrete Schwangerer, bei der Kolpohyperplasia cystica, in den Lochien fiebernder Wöchnerinnen, in der Lochiometra, bei Tympania uteri, in puerperalen, parametritischen Eiterungen, bei Adnexeiterungen (hier findet es sich erst dann, wenn starke Verwachsungen der veränderten Adnexe mit dem Darme vorhanden sind), ferner bei Cystitis mit saurem Harn, bei Pyelitis, Pyelonephritis, Pyonephrose, in periurethralen und perinephritischen Abscessen; auch findet es sich in der normalen männlichen und weiblichen Urethra und manchmal auch in den Harnwegen, ohne eine Erkrankung zu erzeugen, bei der sog. Bakteriurie.

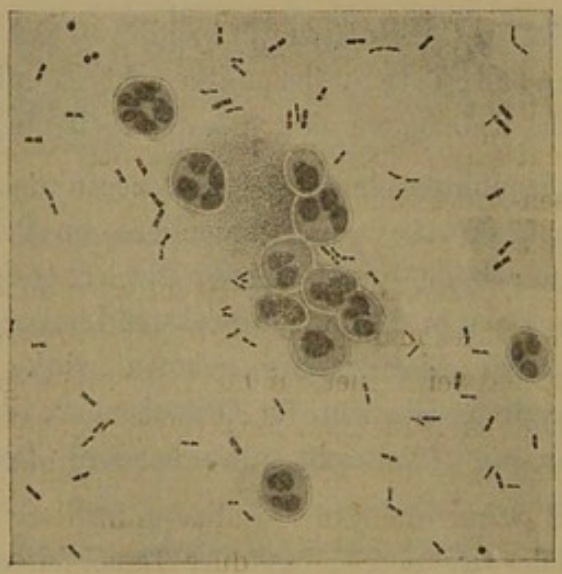

Fig. 4.
Bacterium coli commune. (Aus Krogius.)

Das Bacterium coli commune ist ein plumper Bacillus mit stumpfen Enden, der in seiner Länge ausserordentlich wechselt und häufig leicht gekrümmt erscheint; dieser ausgesprochene Polymorphismus ist charakteristisch und tritt schon auf Deckglaspräparaten, die am besten mit Methylen-

Polymorphismus.

blau gefärbt werden, hervor. Kulturen sind auf Gelatine, Agar, Kartoffeln Bouillon und Harn zu erhalten. In 24 Stunden ist das Bacterium coli commune im Stande, Milch zu koaguliren, ferner entwickelt es bei Stichkultur in 1 % Traubenzuckeragar Gas und produzirt aus Wöchnerinnenharn oder Harn mit Peptonzusatz Schwefelwasserstoff; für Mäuse und Kaninchen ist es sehr virulent.

Das Bacterium coli commune entfärbt sich bei Behandlung nach Gram; auf Schnitten, wo es sich entweder in Haufen oder einzeln vorfindet, wird es am besten mit Löffler's Kalimethylenblau gefärbt.

Die Tuberkelbacillen

Tuberkelbacillus.

sind schlanke Stäbchen von etwa 5 μ Länge. Sie können nachgewiesen werden in den nicht häufigen, käsigen, tuberkulösen Ulcerationen an Vulva, (Lupus vulvae), Vagina, Uterus, besonders Tuben und auch in Ovarialabscessen. Fast stets ist bei Genitaltuberkulose auch allgemeine Tuberkulose vorhanden. Am Genitaltractus ist die Tuberkulose meist Schleimhautaffektion, tiefer sitzende tuberkulöse Herde kommen fast nur im Ovarium, selten im Uterus vor; auch die Wand von Ovarialcysten kann tuberkulös erkranken. Die Diagnose wird gestellt 1. durch den Nachweis der spezifisch färbbaren Tuberkelbacillen, 2. durch die im betroffenen Gewebe auf Schnitten viel leichter erkennbaren Riesenzellen; in einem auffallend grossen, ovalen oder unregelmässig gestalteten, wenig tingirbaren Protoplasmaleibe finden sich randständig, gewöhnlich nur auf der einen Seite eine grössere Anzahl von Kernen. Diese Riesenzellen sind vereinzelt in das mehr oder weniger kleinzellig infiltrirte Gewebe verstreut (cfr. Fig. 23). Die in der Nähe von Tuberkelknötchen befindlichen Drüsen- oder sonstigen Epithelien erscheinen stark gequollen oder gewuchert.

Riesenzellen.

Ausserdem finden sich noch eine grosse Masse von Bacillen und Coccenarten im Genitaltractus, auf die in Folge ihres mangelnden pathogenen Charakters und ihrer meist saprophytischen Lebensweise hier nicht näher eingegangen werden soll; nur der **Soorpilz** (Oidium albicans) muss hier noch erwähnt werden; er stellt das Uebergangsglied von den Fadenpilzen zu den Sprosspilzen dar. Er findet sich auf der Schleimhaut der Labia min., der Vulva und der Vagina (in homogenen, graulich-weissen, ziemlich durchsichtigen Schleim eingebettet) als dichte, weisse, stecknadelkopf- bis linsen-grosse Flöckchen auf stark geröthetem Grunde; besonders häufig ist er bei Schwangeren vorhanden; auf gesunde Vaginen übertragen wirkt er ansteckend. Bei der mikroskopischen Untersuchung erweist er sich als ein Gewirr reich verzweigter, an den Theilungsstellen septirter Fäden, zwischen denen glänzende runde oder ovale Konidien liegen. Da die Elemente dieses Pilzes innig mit Epithelien und Schleimkörperchen gemischt sind, muss man die Masse gut zerzupfen, bevor man sie untersucht; nur dann kann man die langen Fäden etc. erkennen.

Soorpilz.

Die Untersuchung der Sekrete des weiblichen Genitalapparates.

An der **Vulva** findet sich das Sekret der Talg- und Schweissdrüsen, das mit abgestossenen Epithelien und Haaren zusammen vermischt das sog. Smegma liefert, welches besonders unter dem Praeputium clitoridis gelagert ist; ferner das schleimige Sekret der **Bartholinischen Drüsen.** Bei eitrig ulcerösen Prozessen an der Vulva finden sich die verschiedensten Mikroorganismen, event. Gonococcen (Ulcus molle, Bartholinitis), Tuberkelbacillen (bei Lupus) Streptococcen u. s. w.

Vaginalsekret. normal. saure Reaktion.

Das **Vaginalsekret** zeigt saure Reaktion und besteht in normalem Zustande aus abgestossenen Epithelzellen der Vaginalschleimhaut und Soor- und Hefepilzen, auch Coccen und Bakterien; bei jungfräulichen Individuen überwiegt meist ein Bacillus mit Säurebildungsvermögen. Die Epithelien der Vaginalschleimhaut sind grosse, polygonale Platten mit ebenfalls grossen, runden Kernen; die Oberfläche ist häufig von den erwähnten Mikroorganismen besetzt. Während in den Tuben und im Uterus normal keine Mikroorganismen gefunden werden, kommen im unteren Theil des Cervicalkanales und in der Scheide alle Bakterien der Luft vor, je mehr diese Theile mit der Luft in Berührung kommen. Während der Menstruation bildet das abfliessende Blut eine Strasse, auf welcher Mikroorganismen von aussen in die inneren Genitalien eindringen können. Für pathogene Keime ist jedoch die Vagina ein ganz ungünstiger Nährboden, da das Vaginalsekret eine keimtödtende Eigenschaft besitzt; somit finden sich in der Vagina nur äusserst selten pathogene Keime und dann nur in abgeschwächter Virulenz. Bei der Menstruation finden sich rothe und weisse Blutkörperchen, ferner cylindrische, aus dem Uterus stammende Epithelzellen und schleimiges Cervicalsekret beigemischt. Eine alkalische Reaktion des Vaginalsekretes ist als pathologisch zu betrachten und finden sich hiebei massenhaft Mikroorganismen, darunter Eitercoccen.

bactericide Eigenschaft des Vaginalsekretes.

alkalische Reaktion ist pathologisch.

pathologisch.

In pathologischem Zustande, so zunächst bei der akuten Vaginitis kommt es zu grösseren Plattenepithelabstossungen, manchmal in Form ganzer Membranen (Kolpitis dissecans). Ist der eitrige Charakter vorherrschend, so ist die Entzündung gewöhnlich gonorrhoischer Natur und gleichzeitig eine Urethritis vorhanden; in dem Eiter der letzteren lassen sich dann viel leichter die Gonococcen nachweisen. Bei croupöser Vaginitis finden sich die aus Fibrinnetzen mit eingeschlossenen Leukocyten bestehenden Croupmembranen vor. Bei jauchiger Vaginitis können gangränöse Gewebsfetzen vorhanden sein.

Ferner können dem Vaginalsekret aus dem Uterus stammende Membranen wie Decidua menstrualis (cfr. Menstruation) beigefügt sein oder Bestandtheile von Neubildungen, deren Struktur oft schon aus einigen abgebröckelten Zellkomplexen erkannt werden kann.

Die pflanzlichen Parasiten, die im pathologischen Vaginalsekret vorkommen können, sind folgende: Pyogene Strepto- und Staphylococcen, Diplococcen (zum Theil den Gonococcen sehr ähnlich), die Gonococcen werden im Vaginalsekret bei gonorrhoischer Vaginitis selten aufgefunden, da das Sekret gewöhnlich eine Menge pyogener Coccen nebenbei enthält, dagegen finden sie sich, wie erwähnt, im Urethral- und Cervicalsekret; ferner die Tuberkel- und Diphtheriebacillen, Leptothrix und Soorpilzfäden (cfr. oben). pflanzliche Parasiten.

Von thierischen Parasiten ist zu erwähnen Trichomonas vaginalis; sein Körper ist birnförmig von 10 μ Länge und zeigt einen ebenso langen, starren, zugespitzten Schwanzfaden. Der Körper besteht aus farb- thierische Parasiten. Trichomonas vaginalis.

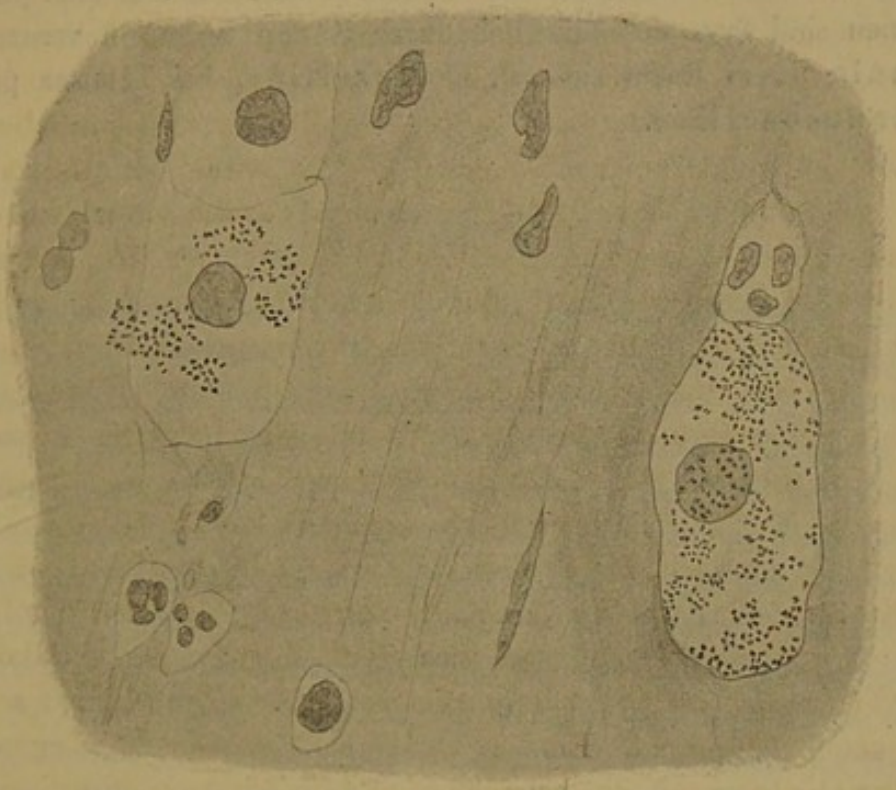

Fig. 5.
Lochialsekret aus Cervix entnommen, 10 Tage post partum, gequollene Deciduazellen mit eingelagerten Fränkel'schen Diplococcen.

losem, feinkörnigem, contractilem Protoplasma und zeigt zwei Reihen von Körnern, die von hinten nach vorne divergiren. Im Vordertheile des Körpers ist der Kern zu sehen; unweit davon sind drei Geiseln angebracht, vom Fusspunkte dieser bis etwa über die Mitte des Körpers breitet sich eine undulirende Membran aus, die früher für Wimpern gehalten wurde.

Ferner können Oxyuren ab und zu vom Darm aus in die Vagina einkriechen. Oxyurus.

Die Lochien

zeigen in den ersten Tagen hauptsächlich rothe Blutkörperchen event. Hämatoidinkrystalle und Fetzen von Decidua. Beim Zerzupfen in Fuchsinessig-

säure oder Methylenblauglycerin erkennt man die grossen, sich gegenseitig abplattenden Deciduazellen (cfr. später), dazwischen Uterindrüsentheile mit abgeflachtem Cylinderepithel und reichliche Gefässe. In den folgenden Tagen treten die meist verfetteten Leukocyten immer mehr in den Vordergrund, auch freie Fetttröpfchen und kleine Cholestearintafeln werden in den weissen Lochien gefunden. Die dem Uterus entnommenen Lochien gesunder Wöchnerinnen (mit Temperaturen unter 38°) sind frei von Mikroorganismen. In den Lochien fiebernder Wöchnerinnen findet sich der Streptococcus pyogenes besonders stark vertreten, auch der Staphylococcus, in manchen Fällen aber der Gonococcus bedeutend überwiegend, ferner event. der Colibacillus und andere Keime. Die schweren puerperalen Infektionen sind fast ausschliesslich durch Streptococcen verursacht, bei Tympania uteri findet sich der Colibacillus, bei Tetanus puerperalis der Tetanusbacillus.

Lochien fiebernder Wöchnerinnen.

Organe.

I. Vulva.

Die **Entwickelung** der Vulva und des Vestibulums kommt durch eine Einstülpung der äusseren Haut, den sogenannten Sinus urogenitalis, am caudalen Ende des Rumpfes zu Stande. Der Sinus urogenitalis bricht dann in die noch mit dem Darm in Verbindung stehende Allantois durch; durch Herabtreten des Perinealseptums wird die ventralwärts gelegene Allantois von dem dorsal gelegenen Darm getrennt. Der unterste Theil der Allantois verengt sich zur Harnröhre. In den Sinus urogenitalis münden also die Allantois (spätere Blase und Urethra) mit derselben die beim weiblichen Embryo bald verschwindenden Wolff'schen Gänge, und zwischen den letzteren die etwas später herabtretenden Müller'schen Gänge (die sich zu Vagina, Uterus und Tube umbilden); die Durchbruchsstelle der vereinigten Müller'schen Gänge in den Sinus urogenitalis entspricht der Hymenanlage. Entwickelung.

Anatomie. Die Vulva zeigt eine Ueberkleidung mit dickem, geschichtetem Plattenepithel, unter welchem faseriges Bindegewebe gelegen ist. In das Epithel ragt letzteres in Gestalt von cylindrischen Papillen mit kapillären Schleifen und Nervenendigungen (Endkolben) hervor. Anatomie.

Die Nymphen besitzen grosse Talgdrüsen, aber keine Haare; sie enthalten einen Venenplexus mit Bündeln glatten Muskelgewebes. Die Corpora cavernosa clitoridis, die Glans clitoridis und die Bulbi vestibuli entsprechen den analogen Theilen vom Penis des Mannes, ebenso gleichen die Bartholini'schen Drüsen in ihrer Struktur den Cowper'schen Drüsen beim Manne.

Die Ueberkleidung der Labia majora entspricht vollkommen der äusseren Haut mit Haaren, Talg und Schweissdrüsen. Das weitmaschige darunterliegende Bindegewebe ist reich an Venen und Lymphbahnen.

Entzündungen der Vulva (Vulvitis).

Acne, Furunculosis.

Die Entzündungen der Talg- und Schweissdrüsen der Haut bilden den Ausgangspunkt für die Entstehung der Acnepusteln und der furunkulösen Abscesse. Sehr häufig finden sich ferner die Characteristica der Hautentzündung in der Umgebung der Ausführungsgänge der Bartholinischen Drüsen, am Orific. externum urethrae und an den Mündungen der ebendort befindlichen Skene'sche Drüsen.

Mikroskopisch erweist sich die Entzündung der Vulva wie an anderen Stellen der Haut, als eine starke Leukocyteninfiltration des unter dem Plattenepithel gelegenen Gewebes; die Folge davon ist eine Verdickung und Vergrösserung der Papillen, welche dann noch weiter in das Plattenepithel vorragen und im Innern die strotzend gefüllten Kapillarschlingen und durch Exsudation auseinandergedrängtes Bindegewebe zeigen. Das Plattenepithel ist über den geschwellten Papillen meist sehr verdünnt, an manchen Stellen ganz abgestossen, so dass die Papillen als makroskopisch bereits erkennbare rothe Punkte an die Oberfläche vorragen. Ist die Leukocyteninfiltration eine sehr intensive, so tritt vollkommene Gewebszerstörung, Nekrose der Drüsenepithelien und besonders in den Drüsenräumen grössere Eiteransammlung (Abscesse) ein.

Lupus vulvae.

Besonders hervorgehoben sei hier die langsam verlaufende Geschwürsbildung mit Hypertrophie der Ränder, die als Lupus vulvae bezeichnet wird. Hiebei tritt die kleinzellige Infiltration in der Umgebung der Blutgefässe auf; es entstehen ferner Knötchen von Granulationsgewebe (mit Riesenzellen), welche zunächst die Haut etwas vorwölben, später aber zur Infiltration und Abstossung derselben führen. Bald aber zeigen die Hautepithelien eine starke Zellproliferation in Form von Wucherungen der interpapillären Zapfen, der Talg- und Schweissdrüsen; die atypisch gewucherten Epithelien durchziehen in netzförmigen Strängen das subcutane Gewebe. An anderen Stellen tritt durch Zerfall der Granulationsknötchen Ulceration ein. Je nachdem die Geschwürsbildung oder die Gewebsneubildung vorherrscht, unterscheidet man eine ulceröse Form und eine hypertrophische Form; meist sind aber beide Formen vereint und besonders charakteristisch ist ja für den Lupus, dass an der einen Seite schwielige Vernarbung vorhanden ist, während an der anderen Seite ein Weiterkriechen des geschwürigen Zerfalles und der Granulationsknötchenbildung zu erkennen ist.

ulceröse Form. hypertroph. Form.

Riesenzellen. Tuberkelbacillen.

In mikroskopisch diagnostischer Beziehung ist also der Befund von Riesenzellen (grosse Zellen mit einer Reihe meist an der einen Seite befindlicher, wandständiger Kerne), ferner der gerade beim Lupus sehr schwierige Nachweis von Tuberkelbacillen zu erwähnen.

Kraurosis vulvae.

Von den **regressiven Ernährungsstörungen** sei hier erwähnt die Kraurosis vulvae, wobei eine Atrophie in den oberen Coriumschichten

besonders im Papillarkörper vorliegt; von Talgdrüsen ist gar nichts mehr vorhanden, von Knäueldrüsen nur spärliche Reste.

Neoplasmen der Vulva.

1. Die spitzen Condylome (Fig. 6 und 7) sind hahnenkammartige bis blumenkohlähnliche Tumoren, die gewöhnlich an den Lab. minor. und Clitoris vorhanden sind, aber auch über die ganze Vulva verstreut sein können und über Faustgrösse erreichen können. Sie bestehen aus vielfach dendritisch verzweigten, hypertrophischen Papillen, die von meist ebenfalls gewuchertem und Epithelperlen enthaltendem Plattenepithel überzogen sind. Bei der unregelmässigen Gestalt und der Tiefe der Furchen können auf Schnitten Bilder sp. Condylome.

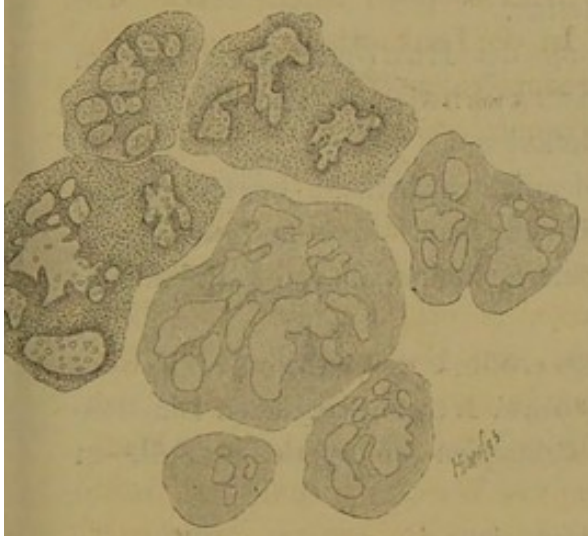

Fig. 6.
Spitze Condylome, quer getroffen. (Eigenes Präparat.)

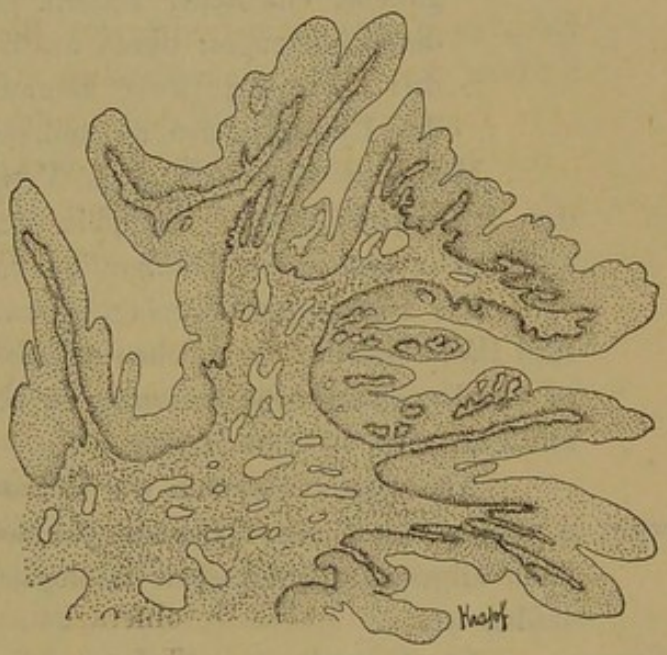

Fig. 7.
Spitze Condylome. (Nach Schmaus.)

entstehen, die mit carcinomatöser Epithelwucherung grosse Aehnlichkeit besitzen, wenn einzelne runde oder längere verzweigte Epitheleinsenkungen getroffen und angeschnitten sind (cf. Fig. 6 u. 7). Selbstverständlich ist auf einer Reihe von Schnitten, besonders Serienschnitten, leicht zu erkennen, dass von einer destruirend in das Gewebe vordringenden Epithelneubildung hiebei keine Rede ist.

2. Beim Papilloma vulvae handelt es sich um rundliche, knollige oder warzige Gebilde, welche der Hauptsache nach aus einem gewucherten, meist stark serös durchtränkten Papillarkörper mit dilatirten Gefässen oder Lymphbahnen bestehen und einen Ueberzug von kaum verändertem, event. etwas gewulstetem Plattenepithel tragen. Papillom.

Elephantiasis.

3. Die Elephantiasis vulvae besteht in knolligen Geschwulstbildungen an den äusseren Genitalien mit glatter (E. glabra), warziger (E. verucosa) oder papillärer (E. papillomatosa) Oberfläche, welche enorme Dimensionen (bis zu 10 Kilo) annehmen können und meist von den Lab. majora ausgehen.

Histologisch lassen sich folgende Unterschiede erkennen:

a) der Tumor zeigt auf Schnitten weite lymphatische Spalträume, wie sie etwa einem Lymphangiom entsprechen und dazwischen ein sehr zellenreiches Zwischengewebe; oder

b) es handelt sich um ein durch Stauung in Blutgefässen und Lymphbahnen zu Stande gekommenes Oedem resp. seröse Durchtränkung des benachbarten Bindegewebes; oder es zeigt sich

c) eine üppige Wucherung sämmtlicher Hautgebilde, wie Bindegewebe, elastischer Fasern, glatter Muskelfasern und auch des Epidermisüberzuges; durch endotheliale Wucherungen im Innern der Lymphgefässe kommt es zur Lymphstauung und Erweiterung der Lymphbahnen an anderen Stellen.

Mehrfach zeigt sich auch Verdickung des Endoneuriums, dann des Perineuriums, Atrophie der Markscheiden und Achsencylinder und später Obliteration von Gefässen.

Die Plattenepithelwucherung kann ziemlich bedeutend werden und es sind Fälle bekannt, in welchen dieselbe später atypisch wurde und destruirend in das Nachbargewebe eindrang, so dass eine Kombination von Elephantiasis mit Carcinom zu Stande kam.

Fibrome.

Als seltene Tumoren der Vulva seien erwähnt die Fibrome, Fibromyome, Myxome, Lipome, Enchondrome, Neurome, deren Diagnose nach allgemein pathologisch-histologischen Prinzipien im speziellen Falle zu stellen ist.

Cysten.

Die Cysten der Vulva unterscheiden sich:

a) in Cysten mit endothelialer Auskleidung, wie sie bei der abgesackten Hydrocele ligamenti rotundi vorhanden ist und dem Peritoneum entspricht (der Processus vaginalis peritonei bildet sich nämlich auch beim Weibe aus) oder bei Lymphcysten vorliegt,

b) in Cysten mit Cylinderepithelauskleidung; sie entstehen durch Sekretretention in den Drüsen der Lab. minora oder den Haarbalgdrüsen der Lab. majora oder auch den Bartholini'schen oder Skene'schen Drüsen;

c) in Atherome wie an anderen Stellen der Haut.

Die als echte Dermoidcysten der Vulva beschriebenen Fälle betreffen wohl Tumoren, die erst sekundär in die Vulva hineingewachsen sind.

Harnröhrenpolypen.

Die Harnröhrenpolypen zeichnen sich durch enormen Gefässreichthum aus; sie zeigen ein den Vasa vorticosa ähnliches erektiles Gewebe oder direkt Angiomstruktur; die Stielbildung kommt offenbar durch die An-

strengung beim Harnentleeren zu Stande. In manchen Fällen handelt es sich nur um prolabirte Harnröhrenschleimhaut; es ist wohl zwischen beiden Arten überhaupt nur ein gradueller Unterschied vorhanden.

Das Epithel der Harnröhre ist ein geschichtetes Uebergangsepithel, dessen oberflächliche Zellen kuppenartig auf den darunter liegenden sitzen und durch abwärts strebende Fortsätze mit denselben verbunden sind; in der Gegend des Orific. externum urethrae ist das gewöhnliche geschichtete Plattenepithel, wie an der übrigen Vulva vorhanden. Epithel der Harnröhre.

Ausserdem kommen auch polypöse Sarkome in der Harnröhre vor, event. sarkomatös degenerirte Polypen.

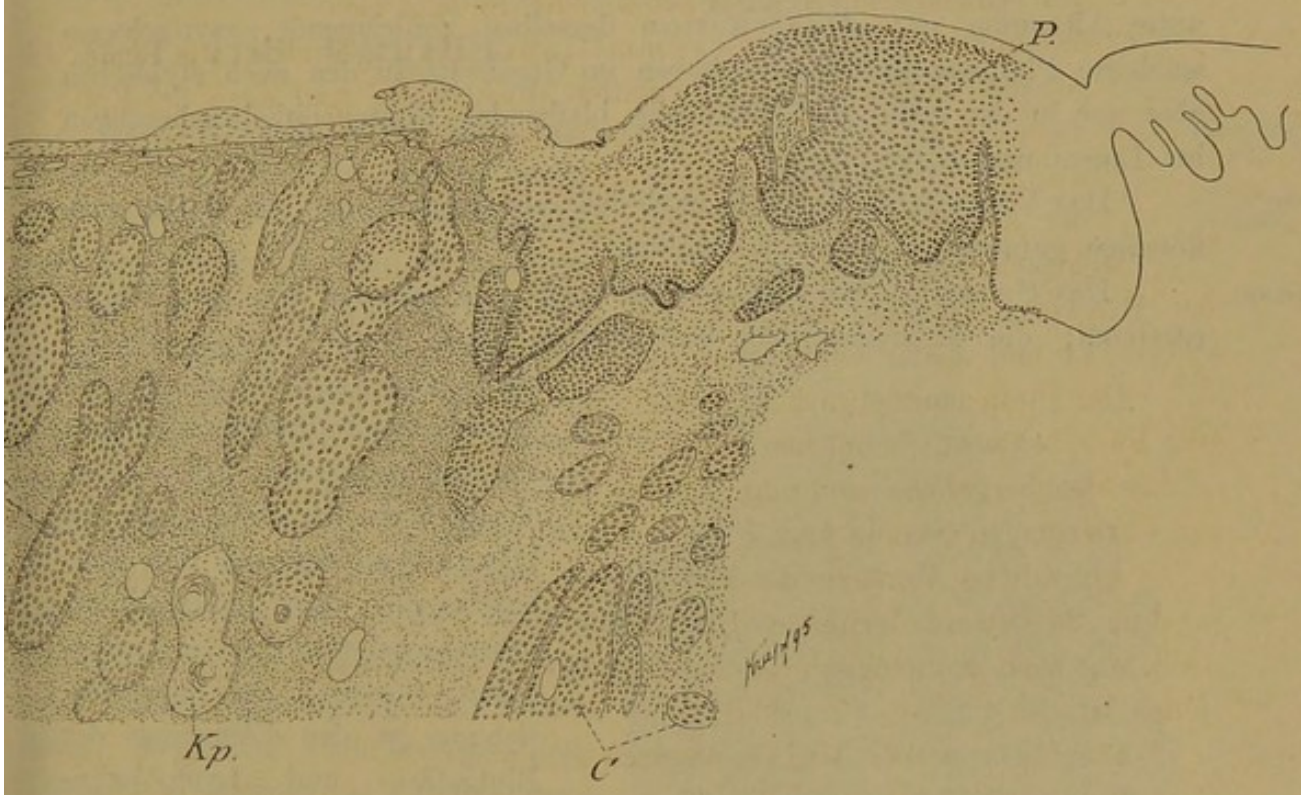

Fig. 8.

Carcinoma vulvae, von einer 24jährigen Patientin. (Eigenes Präparat.)

Rechts regelmässiges Plattenepithel (*P*); nach der Mitte und nach links zu, gehen Fortsätze desselben in atypische, das offenbar vorher entzündete und von Plattenepithel entblösste Gewebe (*G*) durchsetzende Carcinomstränge (*C*) über, welche Krebsperlen (*Kp*) enthalten.

Das Carcinom der Vulva ist selten, es tritt entweder an der sogenannten Haut-Schleimhautgrenze, im Sulcus interlabialis oder in der Umgebung der Harnröhre auf; makroskopisch lässt sich eine pilzähnliche (cancroide), von einer mehr diffusen, knolligen Form (fibröses Carcinom) unterscheiden; beide Formen entstehen durch atypische Proliferation des Plattenepithels, bei der letzteren Form soll auch ein Ausgang von den Drüsen beobachtet worden sein. Als Prädisposition soll eine vorausgegangene Psoriasis anzusehen sein; dies trifft aber nur für wenige Fälle zu. Carcinoma vulvae.

Auf mikroskopischen Schnitten erkennt man das Plattenepithel der Vulva bis zum Tumor vollkommen regulär, plötzlich werden die interpapillären Einsenkungen sehr gross, dringen unter vielfachen Verzweigungen weit in das darunter liegende Gewebe vor, das gewöhnlich in der Nähe der Stränge kleinzellig infiltrirt ist. Die Zellen in den atypischen Epithelsträngen sind ungleich gross, zum Theil grösser als in den regulären Plattenepithelpartien und zeigen reichlich Mitosen. Die atypischen, wirr durcheinander wachsenden Epithelstränge zeigen an ihrer Aussenseite nicht die für die normalen interpapillären Einsenkungen charakteristische sogenannte basale Cylinderschicht und enthalten auffallend viele stark lichtbrechende verhornte Epithelperlen.

In diagnostischer Beziehung ist also das weit in das Grundgewebe unter Alteration resp. Destruction desselben vordringende, atypisch gewucherte Plattenepithel hervorzuheben im Gegensatz zu den auch atypischen aber nur in der Nähe der Oberfläche bleibenden Plattenepithelwucherungen bei Lupus und Elephantiasis.

Das Vulvacarcinom wurde auch bei sehr jugendlichen, bis dahin vollkommen gesunden Personen beobachtet.

Sarkom. Das Sarkom der Vulva ist noch viel seltener als das Vulvacarcinom; die Mehrzahl der beobachteten Fälle betraf melanotische Spindelzellen-Sarkome bei jugendlichen Individuen, aber auch Rundzellensarkome sollen beobachtet worden sein. Für die Diagnose wird auf das Vorhandensein einer Intercellularsubstanz zwischen den Geschwulstzellen, eventuell auf deren Beziehung zu den Elementen der Blutgefäss- und Lymphbahnwandungen zu achten sein.

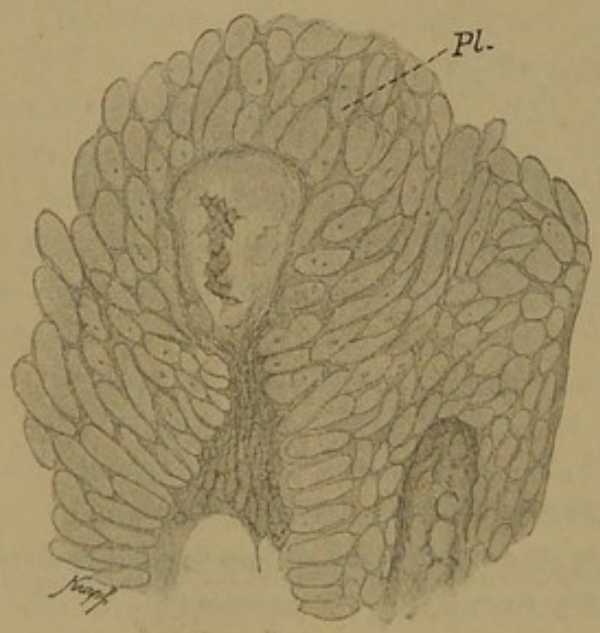

Fig. 9.

Genitaltastkörperchen aus einem Hymen, der wegen Vaginismus exstirpirt wurde. (Eig. Präp.)

Plattenepithel (*Pl*) umschliesst die fast ganz von dem Tastkörperchen eingenommene Papille (Darstellung mit Lewith's Goldmethode).

II. Der Hymen

Entwickelung. entspricht seiner Entwickelung nach der Partie, an welcher die von oben herabkommenden Müller'schen Gänge gegen den Sinus urogenitalis resp. Allantois vordringen und schliesslich durchbrechen; der nach oben gelegene Theil entspricht der Vagina, der nach unten gelegene Theil der Vulva. Nach vorne zu geht der Hymen in den Harnröhrensaum über.

Der Hymen besteht aus einem faserreichen Bindegewebe, dessen sehr reichliche Papillen von Plattenepithel überzogen sind. In den Papillen finden sich Gefässschlingen und Nervenendkolben (wie ich das an zwei wegen Vaginismus exstirpirten Hymen nachweisen konnte) cfr. Fig. 9. Die enorme Empfindlichkeit des Hymens beim sogenannten Vaginismus wird histologisch illustrirt durch entzündliche Infiltrationen des Gewebes; ferner fand ich hiebei auffallend gross entwickelte Krause'sche Endkolben in den Papillen (cfr. Fig. 9). Anatomie. Vaginismus. Nervenendigungen.

Die Hymenalcysten sind mit Plattenepithel ausgekleidet, da sie nur verklebten Schleimhautfalten ihre Entstehung verdanken. Hymenalcysten.

III. Die Vagina.

Entwickelung. Die Vagina entsteht aus dem caudalen Abschnitte der Müller'schen Gänge. Das Epithel derselben soll im Bereiche der späteren Vagina von Anfang an geschichtet und polygonal sein, was mit meinen Untersuchungen nicht übereinstimmt, da ich das Epithel auch der caudalen Strecke der Müller'schen Gänge anfänglich noch cylindrisch fand. Nachdem sich die beiden Müller'schen Gänge zu einem Rohr vereinigt haben, beginnt in der zweiten Hälfte des fötalen Lebens eine enorme Querfaltung der Innenfläche, zum Theil auch bedingt durch kolossale Wucherung der Papillen unter dem nun zu ausgebildetem Plattenepithel umgewandelten Epithelbelag. Die Papillen sind lang und dünn und verzweigen sich vielfach an der Spitze. Noch beim Neugeborenen ist eine starke Faltung ersichtlich (Eig. 10.). Entwickelung. Müller'sche Gänge.

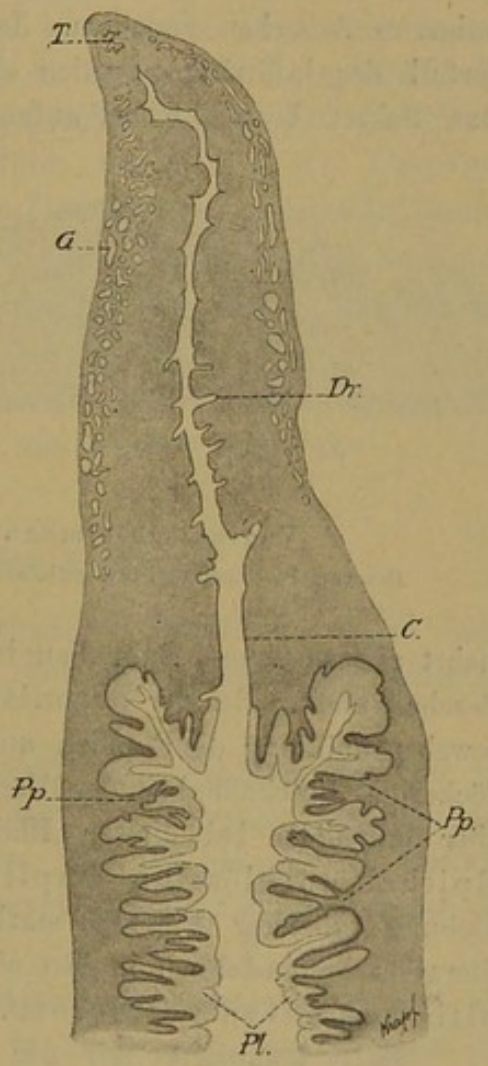

Fig. 10.

Längsschnitt durch Uterus und Vagina eines Fötus aus der zweiten Hälfte der Schwangerschaft. (Eigenes Präparat.) Anatomie

Dr: Beginn von Drüseneinsenkungen; *Pp*: enorme, verzweigte Papillen im Bereich der Vagina und der Aussenseite der Portio vaginalis uteri; *C*: Cylinderepithel; *Pl*: Plattenepithel: *T*: Tubenquerschnitt; *G*: Gefässe.

Anatomie. Bei der erwachsenen Frau sind die Falten auf die Columnae beschränkt und die Papillen niedrig, darüber befindet sich eine Plattenepithelschicht, die aus der basalen Cylinderschicht, aus dem Stratum Malpighi mit Stachel- und Riffzellen und dem aus mehr abge-

flachten Zellen bestehenden Stratum corneum besteht. Die Vaginalschleimhaut ist drüsenlos. Das Vaginalsekret besteht daher nur aus abgeschilferten Epithelien des Strat. corneum.

Die **Entzündung der Scheide** (Kolpitis) hat entsprechend dem Plattenepithelüberzug histologisch die grössten Aehnlichkeiten mit den Entzündungen der Vulva, nur dass in der Vagina keine Drüsen vorhanden sind. Bei der akuten Kolpitis tritt durch die Leukocyteninfiltration und seröse Durchtränkung der Papillen eine Vergrösserung derselben ein, wodurch Prominenzen in der Vagina entstehen (Kolpitis granulosa). Das Plattenepithel kann über den Spitzen der gequollenen Papillen abgestossen werden, wodurch die roth erscheinenden Papillen der Vagina ein geflecktes, getigertes Aussehen verleihen. Je nach der Intensität der Entzündung kann Zerfall der infiltrirten Partien eintreten und es können Ulcera entstehen. Das Sekret besteht hiebei anfangs aus seröser Transsudation, der die ver-

Akute Kolpitis.

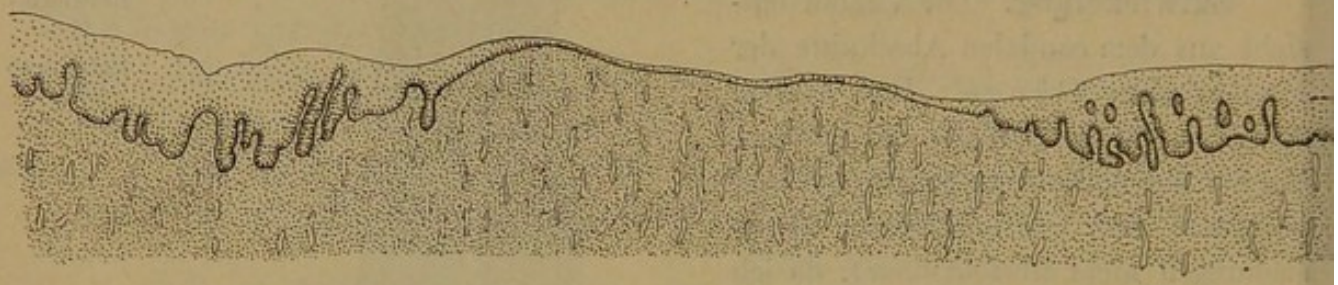

Fig. 11.

Vaginalschleimhaut bei Kolpitis. (Eigenes Präparat.)
Das vom Plattenepithel fast entblösste stark infiltrirte Gewebe ragt an die Oberfläche.

mehrt abgestossenen Epithelien beigemengt sind, später überwiegt die eitrige Beschaffenheit. Bei der chronischen Kolpitis zeigen in Folge von Bindegewebsneubildung die Papillen auch stärkere Konsistenz, wodurch eine derbhöckerige Beschaffenheit der Vagina entstehen kann. Vielfach kommt es aber besonders bei älteren Individuen zu Verwachsungen der von Epithel entblössten Papillen untereinander, so dass bei Verklebung grösserer Flächen starke Verengerung, event. vollkommene Obliteration hauptsächlich in den oberen Vaginalpartien eintreten kann. (Kolpitis adhaesiva vetularum).

Chronische Kolpitis.

Meist kombinirt mit der Dysmenorrhoea membranacea (cfr. später) kommt es ab und zu zu einer spontanen Abstossung der oberflächlichsten Vaginalschleimhautschicht, die nur aus flachen grossen Plattenepithelien besteht (Kolpitis exfoliativa oder dissecans). Es können aber auch Pseudomembranen ausgestossen werden, die nicht organisirt sind und mikroskopisch nur aus Fibrinmassen mit eingelagerten Leukocyten bestehen.

Kolpitis dissecans.

Bei den chronischen Katarrhen kommen im Sekrete ausser den verschiedenen früher erwähnten Mikroorganismen noch Leptothrixfäden vor,

Vaginalsekret. Leptothrix.

welche der Leptothrix buccalis sehr ähnlich sind. Bei der Vulvovaginitis kleiner Mädchen sind als Infektionserreger Gonococcen nachgewiesen worden, aber auch gonococcenähnliche Gebilde (wohl die früher erwähnten Kurzstäbchen) gefunden worden. Bei der sogen. Kolpohyperplasia cystica, welche besonders bei Schwangeren beobachtet wird, finden sich multiple, zu unregelmässigen Gruppen zusammengelagerte cystische Hohlräume, welche unter der Schleimhaut liegen und stecknadelkopf- bis linsengrosse, halbkugelige, grau durchscheinende Vorsprünge bilden. Diese Hohlräume enthalten Gas, das unter einer gewissen Spannung steht und das theils als Luft, theils als Trimethylamin bestimmt wurde. Histologisch zeigen die Hohlräume eine Auskleidung von Endothel, das sogar gewuchert und zu Riesenzellen verändert sein kann; an manchen Stellen ist dasselbe aber nicht nachzuweisen. Jedenfalls ist die Gasansammlung im Bereich des Lymphbahnnetzes vorhanden und kann mit ziemlicher Wahrscheinlichkeit auf gasbildende Bakterien (Bact. coli commune) zurückgeführt werden. In der Umgebung ist die Schleimhaut häufig geröthet und im Zustand entzündlicher Infiltration. Kolpohyperplasia cystica.

Die Tuberkulose kommt in der Vagina nur sehr selten und meist wohl nur fortgeleitet von einer Uterustuberkulose vor. (Bezgl. der mikrosk. Diagnose siehe früher.) Tuberkulose.

Syphilitische Ulcera mit gelblichem Grunde und steil abfallenden, scharfen Rändern kommen in der Vagina nur äusserst selten vor.

Die Neoplasmen der Vagina.

Die **spitzen Condylome** und warzigen **Papillome** zeigen histologisch keinen Unterschied gegenüber den erwähnten gleichartigen Bildungen der Schleimhautpartien der Vulva. Neoplasmen der Bindegewebsreihe.

Nicht allzu selten kommen **Fibrome** und **Fibromyome** an der Vagina (besonders an der vorderen Wand) vor; der Ausgangspunkt derselben ist gewöhnlich in der Submucosa zu suchen. Auf die histologische Struktur dieser Tumoren soll später bei den Uterusmyomen resp. Fibromen näher eingegangen werden. Fibrome, Myome.

In mehreren Fällen wurden **Rhabdomyome** konstatirt, wobei das Bindegewebe myxomatös degenerirt war; es fanden sich hiebei ausser den quergestreiften Muskelfasern auch quergestreifte Spindelzellen. Die Rhabdomyome werden ihrer enormen Malignität wegen gewöhnlich den Sarkomen zugezählt. Rhabdomyome.

Zum Nachweis der Querstreifung der Muskelfasern wird zweckmässig die Fixation des Gewebes in Alkohol 95 % angewandt; auch an alten, lange Zeit (Monate, Jahre) in Spiritus aufbewahrten Präparaten lässt sich die Querstreifung nach Zerzupfen der Fasern auf dem Objektträger, Nachfärben in Hämatoxylin und event. Einschliessen in verdünntes

Glycerin mit Hülfe starker Vergrösserung (Immersion) noch sehr gut nachweisen.

Sarkome. Die **Sarkome** der Vagina treten als papilläre Bildungen auf, die zum Theil in Folge von Flüssigkeitsansammlungen in reichlichen cystischen Hohlräumen ein blasenmolenartiges Aussehen haben können. Der Ausgangspunkt ist in den Papillen zu suchen, die bekanntlich schon im fötalen Leben eine Disposition zu Wucherungsvorgängen zeigen; besonders scheinen aber die Endothelien von (Blut- und) Lymphgefässen durch Proliferationen

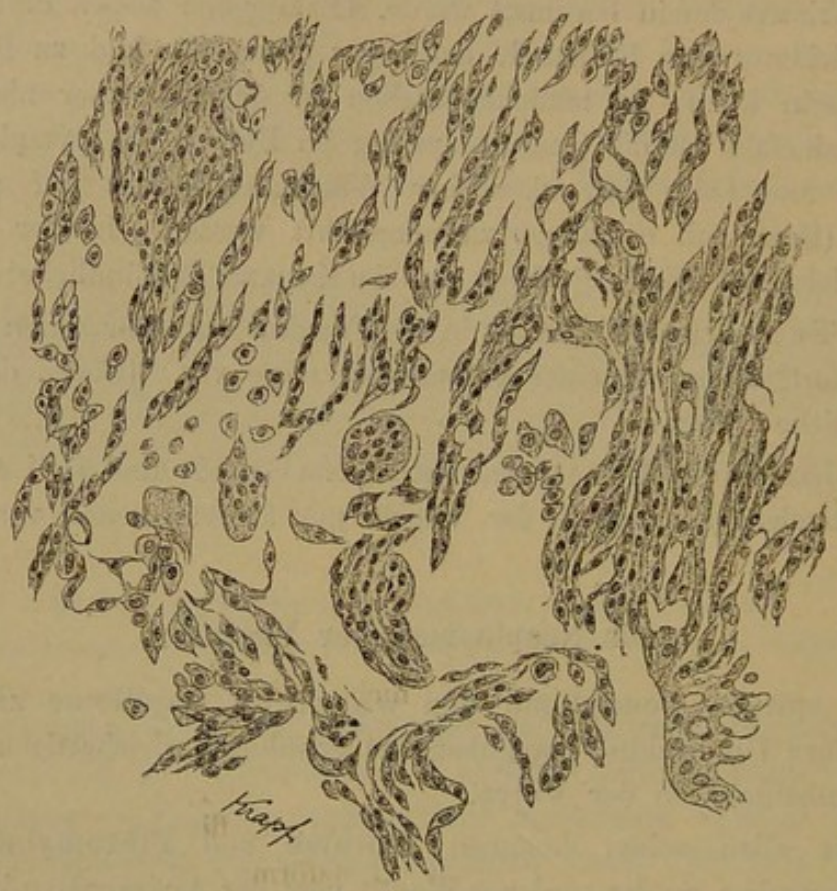

Fig. 12.

Sarkoma vaginae lymphaticum. (Eigenes Präparat.)

Spindelige Zellen umschliessen unregelmässige Hohlräume; an vielen Stellen ist eine Beziehung dieser Zellen zu den Wandelementen der Lymphbahnen nachweisbar.

die Neubildung darzustellen. In einem Falle konnte ich die zum Theil enorm grossen, spindeligen Geschwulstzellen auf Lymphbahnendothelien, die auch die Umrahmung grosser cystischer Hohlräume darstellten, zurückführen. Wichtiger als die spindelige Form der Zellen ist der Nachweis von Intercellularsubstanz zwischen einzelnen derselben und deren Beziehung zu den Gefässwandelementen; der Plattenepithelüberzug ist meist noch eine Strecke weit auf dem Tumor kaum verändert nachzuweisen. Auch anscheinend reine Rundzellensarkome sind beschrieben worden.

Die Sarkome kommen schon in den Kinderjahren vor und zwar haupt-

sächlich an der vorderen Vaginalwand, in höherem Alter werden sie in gleicher Weise an der vorderen und hinteren Vaginalwand beobachtet.

Das Carcinom der Vagina tritt gewöhnlich als papillärer Hornkrebs an der hinteren Wand oder auch als ringförmige, die ganze Vagina einnehmende Neubildung auf. Die Entstehung desselben geht von einer atypischen Epithelproliferation in den interpapillären Einsenkungen des Plattenepithels der Vagina aus, wobei die gewucherten Epithelstränge in vielfachen Verzweigungen und Verästelungen destruirend das umgebende Gewebe durchsetzen, das mit kleinzelliger Infiltration auf diese Invasion reagirt. Was die genaueren Details anlangt, ist auf die vollkommen analogen, später zu schildernden Verhältnisse beim Portiocarcinom hinzuweisen. Carcinom der Vagina.

Der Ort der Entstehung des Vaginalcarcinoms entspricht öfters einem chronischen, durch Fremdkörper oder Pessare bedingten entzündlichen Reizzustande der Vagina, wobei Epithelverluste und Ulcerationen entstanden waren; es hat den Anschein, als ob die bei der Heilung derselben vom angrenzenden Plattenepithel ausgehenden Proliferationen für eine spätere atypische Wucherung besonders disponirt seien.

An **Cysten der Vagina** lassen sich vom histologischen Standpunkte aus drei Arten unterscheiden: Vaginalcysten.

a) Die mit Plattenepithel ausgekleideten Cysten zeigen gewöhnlich aussen noch eine Einhüllung von Muskelfasern, liegen an der einen Seite der Vagina und entsprechen einem abgeschnürten Abschnitte des zweiten Müller'schen Ganges, welcher mit dem ersten Müller'schen Gange, der dann allein die eigentliche Vagina liefert, nicht verschmolzen ist. Der Inhalt dieser Cysten ist breiig und besteht nur aus abgestossenen Plattenepithelien. (In diesen Cysten kommt stellenweise auch Cylinderepithel vor[1]).

b) Die mit Cylinderepithel (event. flimmerndem) ausgekleideten Cysten, welche einzeln oder als rosenkranzförmige Bildungen im oberen Theile der Vagina oder bis in das Lig. latum hinein beobachtet werden, sind auf Reste des Wolff'schen Ganges zurückzuführen. Sie enthalten einen meist wasserhellen, dünnflüssigen Inhalt.

c) Endothelauskleidung findet sich ausser an den kleinen Gascysten auch in den grösseren, den Lymphbahnectasien entsprechenden Cysten.

Ferner können Hohlräume im Anschluss an traumatische Ergüsse entstehen; diese sind ohne besondere Auskleidung, nur von kleinzellig infiltrirtem Bindegewebe umgeben und enthalten seröse, mit altem Blutfarbstoff vermengte Flüssigkeit.

---

[1]) Mit Plattenepithel ausgekleidete Cysten können event. auch durch Verklebung von vaginalen Schleimhautfalten zu Stande kommen; mit Sicherheit ist jedoch diese Art noch nicht erwiesen.

Metamorphose der Vaginalschleimhaut.

Ist längere Zeit die Scheidenschleimhaut nach aussen aus der Vulva dislocirt, wie dies bei Vaginalinversionen der Fall ist, so kann die Vaginalschleimhaut der äusseren Haut ähnlich werden, was sich mikroskopisch durch starke Verhornung, **epidermoidale Umbildung** kennzeichnet, besonders aber durch den Befund von Keratohyalinkörnern im Stratum granulosum auch von Hornkugeln in den oberen Schichten. Bei Negerinnen kann die vorgefallene Scheide auch die schwarze Pigmentirung der äusseren Haut annehmen.

Keratohyalin.

Das Keratohyalin entsteht aus den Trümmern des zu Grunde gehenden Kernes und findet sich in Form von kleineren und grösseren, unregelmässig gestalteten Körperchen, welche im Protoplasma eingelagert sind, neben dem Kern, der stets degenerative, karyolytische Veränderungen zeigt. Das Keratohyalin färbt sich diffus mit Hämatoxylin und Carmin. Zum raschen Aufsuchen des Keratohyalins kann Ammoniak oder Essigsäure verwendet werden; während diese Flüssigkeiten die übrigen Gewebsteile aufhellen, bleiben die Keratohyalinkörner unverändert undurchsichtig.

Differentialdiagnose bei Pyokolpos lateralis.

Zum Nachweis, ob es sich bei einer **Pyokolpos lateralis** um einen paravaginalen Abscess oder um eine zweite Vagina event. mit zweitem Uterus (bei Uterus und Vagina dupl.), also einen später vereiterten Hämatokolpos der einen Seite handelt, muss ein Stück der Wandauskleidung des Hohlraumes entnommen werden; findet sich mikroskopisch Plattenepithel, so entspricht die seitliche Höhle einer zweiten Vagina.

IV. Uterus.

Müller'sche Gänge.

Entwickelung. Der Uterus entsteht durch Verschmelzung der mittleren Abschnitte der Müller'schen Gänge. Die obere Grenze ist schon frühzeitig durch einen von der Seite her an jeden Müller'schen Gang fast senkrecht herantretenden Bindegewebszug gekennzeichnet (in dem sich späterhin Muskulatur entwickelt), der das spätere Ligamentum rotundum bildet; die untere Grenze liegt etwas unterhalb derjenigen Stelle, an welcher die beiden convergirend caudalwärts wachsenden Müller'schen Gänge sich zuerst berühren.

Uterusschleimhaut.

Die Uterusschleimhaut entsteht aus dem Cylinderepithel der Müller'schen Gänge und den darum gelagerten rundlichen Zellen, zwischen welche sich bald Blutgefässe und Lymphbahnen eingelagert finden. Indem sich allmählich immer mehr Buchten des Cylinderepithels in die umgebenden, sich ebenfalls vermehrenden, bindegewebigen Zellen einsenken, entstehen die späteren Uterindrüsen und das Stratum proprium mucosae uteri.

Die ersten Einsenkungen dieser Art finden sich häufig in der Gegend der späteren Cervix, also an der Stelle, an welcher sich die convergirend einander näher und abwärts rückenden Müller'schen Gänge zuerst berühren.

Die Entwickelung der Portio vaginalis uteri beginnt damit, dass der caudalwärts gelegene Theil der Müller'schen Gänge, welcher zur Vagina wird, sich bald scharf von dem cranialwärts davon gelegenen (den Uterus bildenden) Theil unterscheidet, indem im vaginalen Theile eine Bildung massenhafter, langer, an der Spitze verzweigter Papillen auftritt, deren Oberfläche mit stark geschichtetem Plattenepithel überzogen ist (cfr. Fig. 10). Portio vaginalis.

Die Muskulatur entwickelt sich durch Differenzirung der die Müller-schen Gänge umgebenden bindegewebigen Elemente. Am Fundus und oberen Corpusabschnitte bildet sich eine stärkere Muskulatur aus, als im unteren Theile des Uterus; die Cervix enthält bedeutend weniger Muskelbündel, dagegen reichlich elastische Fasern. Muskulatur.

Im Allgemeinen lässt sich ein Ueberwiegen der Ringfaserschichte erkennen, ferner zeigen sich gegen die Tubenecken zu centrirte Ringfaserschichten.

Normale Anatomie.

Die Schleimhaut des Uterus.

1. Die Schleimhaut der Portiooberfläche.

An der Aussenfläche des in die Vagina hereinragenden Theiles des Uterus, der sog. **Portio vaginalis uteri**, findet sich Plattenepithel, die Innenfläche des Uterus, der Cervix- und die Corpushöhle wird von einer Cylinderepithel tragenden Schleimhaut ausgekleidet. Plattenepithelüberzug.

Das Plattenepithel der Portiooberfläche ist demjenigen der Vagina gleichgeartet. Besonders ausgeprägt ist die basale Cylinderepithelschicht, welche direkt die wenig prominenten Papillen überzieht; darauf folgt eine dicke Schicht von Stachel- und Riffzellen, das sog. Stratum Malpighi, deren Zellgrenzen mit den Stacheln und Riffen, wie die Räder einer Uhr ineinander greifen; die äussere Form dieser Zellen ist polygonal, neben dem Kerne finden sich oft Vacuolen. Die obersten Lagen dieser Zellschichte zeigen abgeflachte platte Zellen (Stratum corneum).

Fast senkrecht gegen die mit Plattenepithel überzogene Portiooberfläche verlaufen reichlich starke Blutgefässe, die in Folge ihres senkrechten Verlaufes von älteren Autoren manchmal mit Drüsen verwechselt wurden.

Die Grenze gegen das Cylinderepithel des Cervicalkanales ist am äusseren Muttermund eine ziemlich scharfe, meist ohne Zwischenlagerung eines sog. Uebergangsepithels.

2. Die Schleimhaut des Uterocervicalkanales.

a) Cervicalschleimhaut.

Zwischen äusserem und innerem Muttermund zeigt die Schleimhaut reichliche, gegen das Lumen des Cervicalkanales vorspringende Leisten, die

Plicae palmatae, welche von einer median an vorderer und hinterer Cervixwand gelegenen Längsleiste aus nach unten und aussen verlaufen (Arbor vitae). Da die Wände des Cervicalkanales an einander liegen, berühren sich die Spitzen der Leisten gegenseitig.

Cylinderepithelauskleidung.

Die Schleimhaut liegt ohne Submucosa dem eigentlichen Portiogewebe auf; sie besteht aus einem Stratum proprium mucosae, in welches die Drüsen eingelagert sind.

Stratum proprium mucosae. Drüsen.

Das Stratum proprium mucosae enthält die Blut- und Lymphgefässe und dazwischen die eigentlichen Zellen des Stratum proprium. Letztere sind grösser als die Bindegewebszellen des Portiogewebes; der Zellleib ist rundlich, oval oder spindelig bis sternförmig; die Kerne erfüllen die Zellen bis auf einen schmalen Saum; die Zellen stehen durch zwei oder mehrere Ausläufer mit einander in Verbindung, dazwischen befindet sich lymphatische Flüssigkeit.

Dieses dem Stratum proprium der Uterusmucosa charakteristische Gewebe wird meist als adenoides Gewebe bezeichnet. Um die Wände der Schleimhautgefässe herum sind die zelligen Elemente reichlicher vorhanden, dazwischen überwiegt häufig die maschige Beschaffenheit.

Deckepithel und Drüsen.

Cylindrisches Deckepithel.

Das Deckepithel der Cervixschleimhaut ist ein hohes, häufig sog. mehrzeiliges Cylinderepithel, d. h. in den langen, keulenförmigen Cylinderzellen stehen die Kerne in verschiedenen Schichten, wie wenn sie gleichsam aus Platzmangel einander ausgewichen wären; oft herrscht aber die Stellung des Kernes ganz an der Basis der Zellen vor; jede Cylinderzelle hat eine basale und eine freie mit Flimmern bekleidete secernirende Fläche.

An den Kanten der Plicae palmatae ragen diese Zellen büschelartig weiter gegen das Lumen des Cervicalkanales vor. Die den Schleimhautfalten entsprechenden Deckepitheleinsenkungen können auf Schnittpräparaten als Drüsen imponiren.

Acinöse Drüsen.

Die Drüsen sind unregelmässig verzweigt und tragen im Allgemeinen den Typus der acinösen Drüsen. Das Epithel ist dem Deckepithel analog; an den rundlichen Ausbuchtungen sind die Kerne der Epithelzellen stets ganz an die Basis verdrängt, während an den zwischen diesen Ausbuchtungen liegenden Vorsprüngen die Keulenform und büschelartige Anordnung sehr deutlich ist. Besonders beim Neugeborenen finden sich sehr reichlich Becherzellen, beim Erwachsenen sind sie etwas seltener.

Becherzellen.

In der Gegend des inneren Muttermundes sind auch zwischen den acinösen Drüsen rein schlauchartige Einsenkungen — tubulöse Drüsen — vorhanden.

Schleimsekretion der Cervicalschleimhaut.

Die Cervicalschleimhaut secernirt Schleim, welcher von den Epithelien der acinösen Drüsen geliefert wird; die vor der Sekretion in der

Epithelzelle angesammelte Schleimmasse drängt die Zelle auseinander und verschiebt den Kern basalwärts.

b) Die Corpusschleimhaut

zeigt gegenüber der Cervixschleimhaut sowohl bezüglich des Stratum proprium als der Drüsenbeschaffenheit Verschiedenheiten.

Stratum proprium: Die zelligen Elemente sind reichlicher und grösser, besonders in den tieferen Schleimhautpartien; in der gegen den Corpuskanal zugekehrten Hälfte besteht das Stratum proprium aus mehr maschigem Gewebe und ist zellärmer. Die Strat. propr. Zellen sind in der Zeit vor der Pubertät rund, während der Zeit des Geschlechtslebens mehr spindelig und von der Menopause ab flach spindelig und durch dazwischen gelagertes Bindegewebe rareficirt. Die Blutgefässe dringen in mehrfach verzweigten Stämmchen bis unter das Deckepithel vor und bilden dort ein anastomosirendes Netz. Statrum proprium. Blutgefässe.

Desgleichen verlaufen auch die Lymphbahnen als feine, meist rundliche Bahnen, welche unter der Schleimhautoberfläche miteinander kommuniziren und sind stets mit Endothelien ausgekleidet. Die Lymphbahnen der Schleimhaut stehen in Verbindung mit einem grösseren, im anliegenden Theile der Muskulatur und dem unter dem Peritoneum befindlichen Lymphbahnnetz. Lymphbahnen.

Das Deckepithel, ein einschichtiges, flimmerndes Cylinderepithel, ist niedriger als in der Cervix, fast kubisch, die Kerne stehen in gleicher Höhe. Cylindrisches Deckepithel.

Die Drüsen sind mit einem niedrigeren, flimmernden Cylinderepithel ausgekleidet. Die Drüsenform ist hier charakteristisch tubulös, in den in der Basis der Schleimhaut gelegenen Theilen derselben meist geschlängelt. Vielfach münden zwei Drüsenschläuche zusammen in einen Ausführungsgang, der dann mit etwas flacheren Zellen ausgekleidet ist. Die tubulösen Corpusdrüsen verlaufen senkrecht zur Schleimhautoberfläche. An den Drüsenschläuchen ist eine tunica propria zu erkennen; feine, flache spindelförmige Bindegewebszellen umschliessen die Drüsen. Tubulöse Drüsen.

Die normale Sekretion der Corpusschleimhaut ist eine seröse. Seröse Sekretion.

Variationen der Grenze zwischen Plattenepithel und Cylinderepithel an der Portio vaginalis.

Die Grenze zwischen vaginalem Plattenepithel und cervicalem Cylinderepithel kann schon beim Neugeborenen durch Bildungsanomalien verschoben sein.

Congenitales Ektropium und Erosion.

1. Nach aussen (i. e. vaginalwärts).

a) In Form des congenitalen Ektropiums.

Diese meist bei regulärer Uterusform vorkommende Anomalie besteht darin, dass die Portio ebenso verändert erscheint, als wenn durch einen Geburtsvorgang entstandene seitliche Einrisse in die Portio ein Auseinanderweichen beider Lippen mit Eversion des cervicalen Cylinderepithels in den Bereich der Vagina zu Stande gebracht hätten. Bei dieser Genitalanomalie

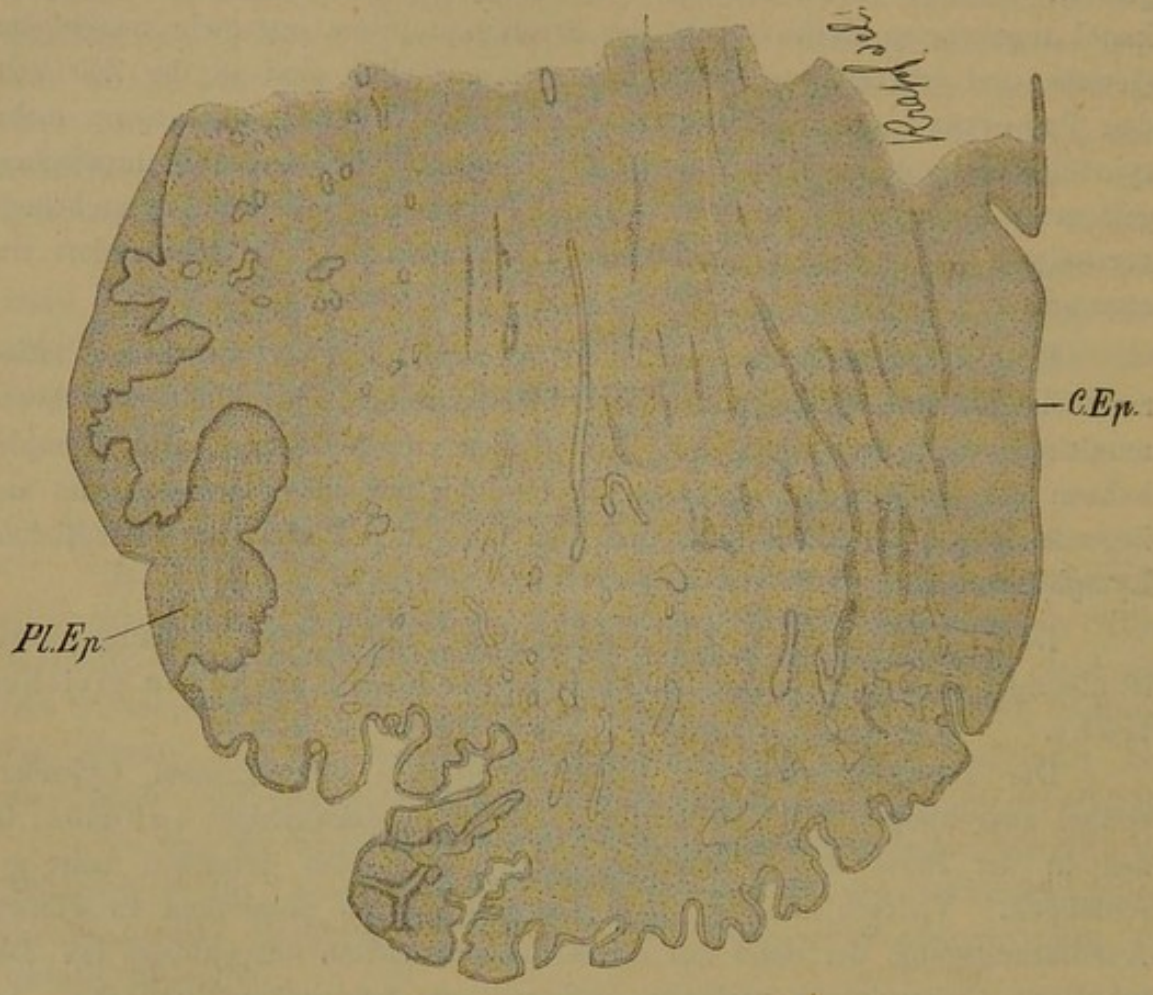

Fig. 13.
Schnitt durch ein congenitales Ektropium (Eigenes Präparat).
C.Ep. Cervicalepithel, *Pl.Ep.* Plattenepithel.

des Neugeborenen reicht das Cylinderepithel in Form zweier zungenförmiger Streifen bis an die Spitzen der nach aussen gekehrten Innenfläche der vorderen und hinteren Lippe (gespaltene Cervixform).

b) In Form der sog. congenitalen Erosion (scharfrandige Trichterform).

Diese Form kommt besonders bei fötalem Uterus vor; hiebei ist der obere Theil der Cervix gegenüber dem Uteruskörper verdickt; der Cervicalkanal erweitert sich gegen den äusseren Muttermund stark trichterförmig,

der erweiterte äussere Muttermund wird von der nach unten sich verschmälernden Cervixwand wie von einem kreisrunden, scharfrandigen Walle umrahmt. An der Aussenseite des letzteren befindet sich ein etwa 2—5 mm breiter Saum von Cylinderepithel als direkte Fortsetzung des cervicalen Epithels, der schon makroskopisch als roter, sammtartiger Streifen gegen die graue Portiooberfläche absticht.

2. Nach innen (i. e. cervicalwärts).

In manchen Fällen findet sich beim Neugeborenen der unterste Theil des Cervicalkanales mit Plattenepithel ausgekleidet, an welches sich im oberen Theile des Cervicalkanales direkt Cylinderepithel anschliesst.

Diese congenitalen Veränderungen sind besonders bei Betrachtung der später zu erwähnenden entzündlichen und neoplastischen Veränderungen dieser Theile von Wichtigkeit.

Physiologische Veränderungen der Uterusschleimhaut.

Menstruation.

Die Veränderungen der Uterusschleimhaut während der Menstruation sind nur passiver Natur und sind nur durch die gesteigerte Blutzufuhr bedingt. Passive Schleimhautveränderung.

Kurz vor der Menstruation scheint schon die starke Blutfüllung der Schleimhaut eine seröse Durchtränkung derselben zu bedingen. Die Gefässe sind während der Menstruation strotzend mit Blut gefüllt, die dünnen Wände des Kapillarnetzes, welches die gestreckten, der Schleimhautoberfläche zunächst liegenden Drüsentheile umspinnt, reissen ein und das Blut ergiesst sich in das grossmaschige, hier wenig widerstandsfähige Stratum proprium unter dem Deckepithel. Die Spalten dieses sogen. lymphoiden Gewebes werden zunächst vom Blut auseinandergedrängt; zum Theil tritt eine Zertrümmerung des Gewebes ein und man erkennt grössere und kleinere Blutansammlungen im Stratum proprium; am längsten hält noch die Kittsubstanz der Deckepithelien, die durch die Blutmassen weit abgehoben, gedehnt und abgeflacht sein können, bis auch sie einreissen und streckenweise abgestossen werden. Vielfach erkennt man die Drüsenschläuche durch Blutmassen vollkommen von ihrer Umgebung losgetrennt und im Lumen der Drüsen finden sich rote Blutkörperchen, die zum Theil durch die Drüsenmündungen, aber auch von der entgegengesetzten Seite her, wenn die Drüsen abgerissen und somit von unten her eröffnet sind, eindringen. Der allerdings vorhandene Austritt von Leukocyten ist keineswegs bis zur kleinzelligen Infiltration gesteigert. Die hiebei wohl durch die Anwesenheit des Blutes in der Uterushöhle zu Stande kommenden Uteruscontraktionen befördern dann das in die Corpushöhle

ergossene Blut mit den abgesprengten oberflächlichen Schleimhautpartien nach Aussen. Der grösste Theil der Schleimhaut bleibt jedoch erhalten, eine fettige Degeneration scheint nur in ganz geringem Grade zu Stande zu kommen. Wucherungsvorgänge sind während der Menstruation selbst weder an den Epithelien, noch an den Elementen des Stratum proprium vorhanden; nie habe ich in diesem Stadium Mitosen wahrnehmen können. Die Veränderungen bestehen also bei der normalen Schleimhaut nur in mechanisch bewirkter Verdrängung, Zertrümmerung und eventueller Abstossung der oberflächlichen Schleimhautpartien. Mit Abnahme der Congestion tritt aber sehr rasch eine vollkommene Regeneration der Schleimhaut ein, und sowohl in den restirenden

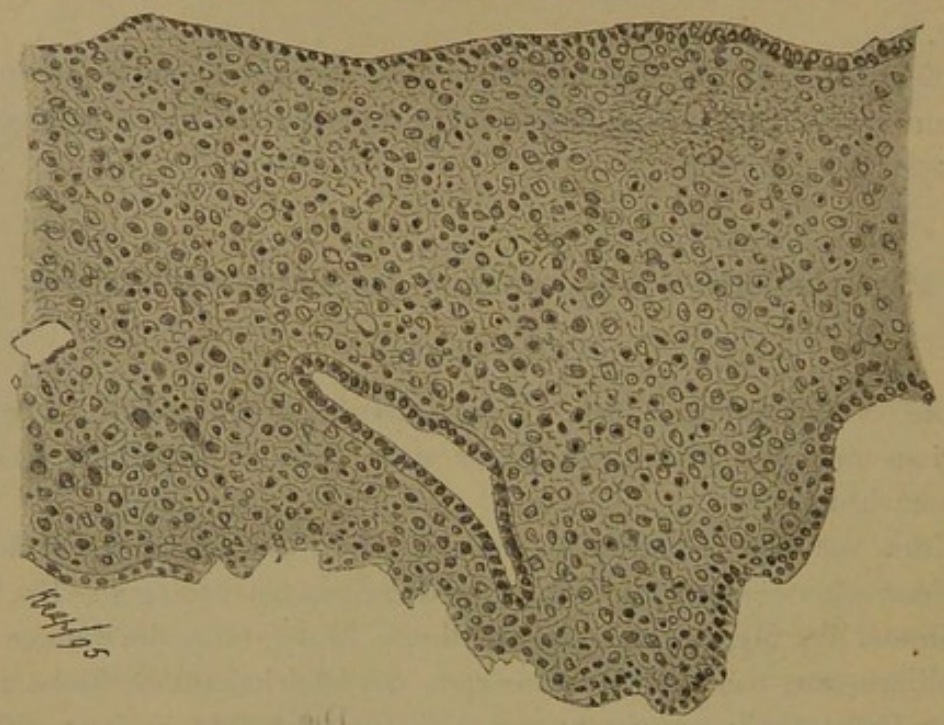

Fig. 14.

Decidua menstrualis bei Dysmenorrhoea membranacea (Eig. Präparat).

Deckepithel und Uterindrüsen; Stratum proprium mit etwas vergrösserten, reichlich mit Leukocyten durchsetzten Zellen.

Drüsenepithelien als in den Stratum proprium-Zellen und Gefässwandendothelien finden sich nun Mitosen. Nach 6—12 Tagen ist die ganze Schleimhaut wieder regenerirt. (cfr. später.) In dieser Zeit kommt es auch zur Resorption eines Theiles des in das Gewebe ergossenen Blutes, wobei reichlich Blutfarbstoffpartikel auftreten.

Menstruation bei normaler Schleimhaut.

Wir haben nun gesehen, dass sich bei der normalen Uterusschleimhaut der Locus minoris resistentiae in den oberflächlichsten Partien nicht weit unterhalb des Deckepithels vorfindet, dass an diesen Stellen die Blutaustritte zu Stande kommen und somit höchstens die oberflächlichsten Schleimhautpartien und diese nur theilweise zur Abstossung gelangen.

Anders ist es dagegen, wenn durch pathologische Zustände entweder die oberste Schleimhautschichte zu fest und zähe oder eine darunter befindliche tiefere Schichte zu weich und zerreisslich ist; die Blutansammlungen kommen dann in den tieferen Schleimhautpartien zu Stande und somit werden grössere Schleimhauttheile, manchmal dicke Ausgüsse des ganzen Uterusinnern, von dreieckiger Gestalt ausgestossen, an denen man die beiden Tubenöffnungen und die Oeffnung des Cervicalkanales erkennen kann. Man bezeichnet diesen Vorgang, da er gewöhnlich mit starken Schmerzen verbunden ist, als **Dysmenorrhoea membranacea** und das ausgestossene Stück als **Decidua menstrualis.** Menstruation bei patholog. Veränderung der Schleimhaut. Dysmenorrhoea membranacea.

Die histologische Beschaffenheit der letzteren ist also je nach der Schleimhautveränderung vor der Menstruation eine verschiedene; im Allgemeinen sind es hyperplastische und exsudative Vorgänge am interstitiellen Gewebe, welche jene zu feste und zähe Beschaffenheit der oberflächlichen Schleimhautpartien bedingen. Auf diese eigenartigen Vorgänge soll später bei Besprechung der hyperplastischen Veränderungen am Endometrium näher eingegangen werden und differential diagnostische Momente gegenüber den bei intra- und extrauteriner Gravidität vorkommenden Ausstossungen von ähnlichen Membranen angegeben werden. Manchmal bestehen aber die bei der Menstruation ausgestossenen Fetzen nur aus Fibringerinseln mit eingeschlossenen Leukocyten, die noch Blutgerinnseln der letzten Menstruation entsprechen können.

Veränderungen der Uteruschleimhaut bei Gravidität.

Wurde das Ovulum befruchtet und findet es in der Uterusmucosa einen günstigen Boden zur Weiterentwickelung, so treten statt der eben bei der Menstruation beschriebenen Veränderungen eigenartige Umwandlungsvorgänge an der ganzen Uterusschleimhaut auf. Die enorme Verdickung der Schleimhaut kommt durch intensive Wucherung der einzelnen Schleimhautelemente zu Stande. Deciduabildung.

1. Die Drüsen werden in dem nach der Schleimhautoberfläche zu gelegenen Theile lang gestreckt, während die tieferen Partien einen enorm geschlängelten Verlauf annehmen, sich unregelmässig erweitern, meist aber dreieckige Querschnitte aufweisen und das interglanduläre Gewebe immer mehr zum Schwunde bringen. Drüsen.

Je weiter die Schwangerschaft vorgeschritten ist, desto flacher wird das Drüsenepithel, sowohl in den gestreckten als in den geschlängelten tieferen Drüsenpartien; desgleichen wird das Oberflächenepithel zum Theil auch durch den Druck des wachsenden Eies zu einem endothelartigen Häutchen abgeplattet (das ja später mit den innig damit in Verbindung tretenden Eihüllen abgestossen wird).

2. Die Veränderung der Stratum proprium-Zellen besteht in einer enormen Vergrösserung derselben, hauptsächlich des Zellleibes; aber auch Strat. propr.

Deciduazellen.

der bläschenförmige Kern nimmt etwas zu; gegenseitig sich abplattend liegen diese grossen Gebilde, die als Deciduazellen bezeichnet werden, fast ohne jede Intercellularsubstanz aneinander. Diese Zellveränderung tritt hauptsächlich in der Zone der langgestreckten Drüsenabschnitte auf, so dass sich schon frühzeitig auf dem Durchschnitte durch die Schleimhaut die bekannten zwei Schichten unterscheiden lassen:

Zwei Schichten.

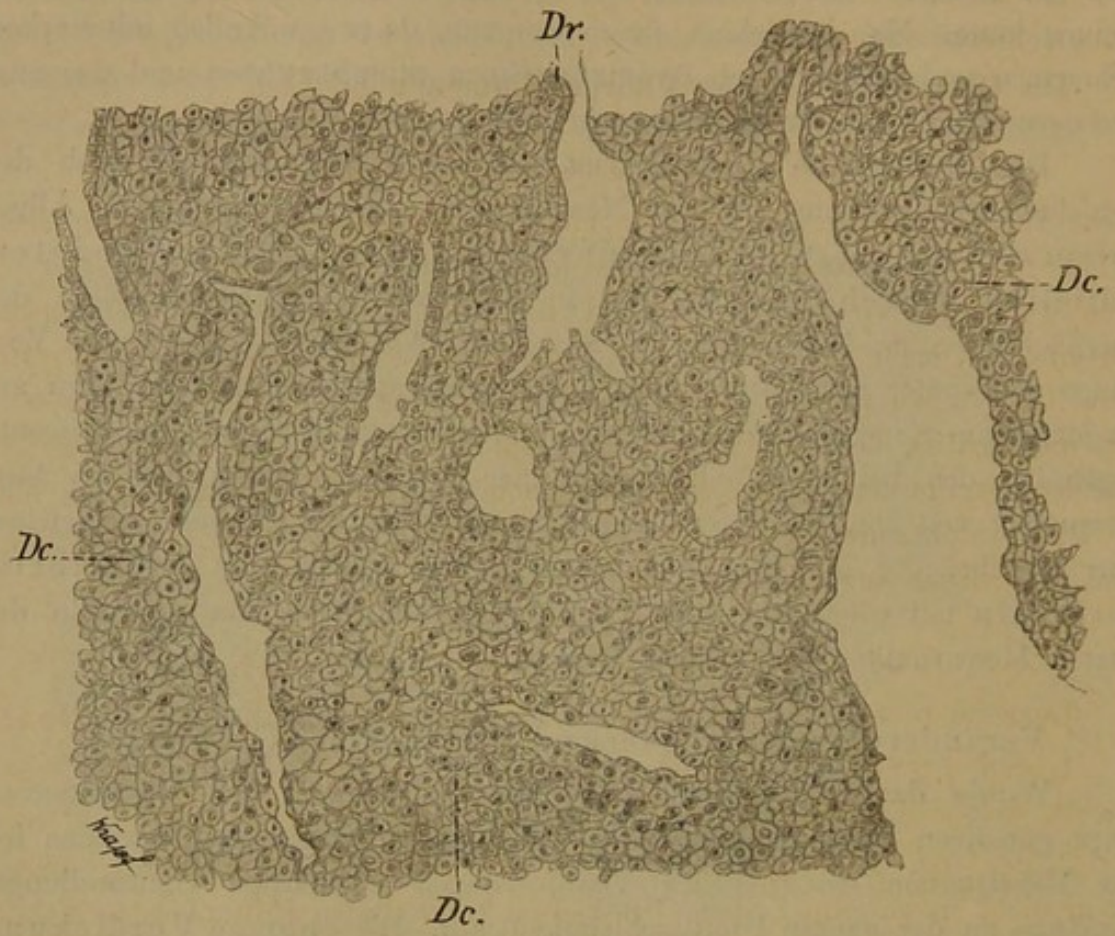

Fig. 15.

Decidua bei regulärer Gravidität (Eigenes Präparat).

Stratum proprium-Zellen in grosse Deciduazellen (*Dc*) verwandelt, in dieselben eingelagert erweiterte Drüsen (*Dr*) mit z. Th. abgeflachtem Epithel.

I. Die innen gelegene kompakte oder Zellenschicht, in welcher nach kurzer Zeit schon die gestreckten Drüsenabschnitte durch vollständige Ueberwucherung von Seite der Deciduazellen verschwunden sind, und

II. Die nach aussen zu darunter gelegene spongiöse oder Drüsenschicht, die aus den bienenwabenartigen Querschnitten der Drüsen besteht, welche fast ohne Zwischengewebe aneinander liegen und deren Epithel vollkommen abgeflacht erscheint.

Bei der Ausstossung des Eies wird die Zellenschicht (I) mit ausgestossen, während die Drüsenschicht (II) für die Regeneration der epithelialen Elemente der Schleimhaut zurückbleibt.

Die Gefässe, Arterien und Venen, verlieren in dieser veränderten Schleimhaut ihre Muskelschicht und stellen nur Endothelröhren und grössere mit Blut gefüllte Räume mit Endothelbelag dar; in diese, von der Decidua stammenden mütterlichen Blutsinus stülpen sich im Bereiche der Decidua serotina die Chorionzotten vor, wobei zunächst das Endothel noch erhalten bleiben kann.

An dieser Stelle soll die histologische Struktur der Chorionzotten besprochen werden. Chorionzotten.

Die **Chorionzotten** oder **Chorionbäumchen** bestehen

a) aus der Stützsubstanz,

welche in den feineren Verzweigungen und Verästelungen der Zotten aus Gallertgewebe (vom Bindegewebe der Allantois stammend) mit sternförmigen und spindeligen Zellen besteht, in den stärkeren Stämmen dagegen eine mehr fibrillär bindegewebige Beschaffenheit zeigt. In jedem Chorionbäumchen befindet sich ein starker Ast einer Nabelarterie (Art. umbilicalis), der sich in feinere Aeste auflöst; die aus diesen hervorgehenden Capillarnetze liegen ganz oberflächlich unter dem Zottenepithel, die das Blut abführenden Venen sammeln sich zu einem durch das Chorionbäumchen wieder austretenden Hauptstamm.

b) Aus dem epithelialen Ueberzug.

Derselbe besteht aus einer meist dreifachen Schicht von Zellen:

1. den eigentlichen kubischen Zottenepithelien (Langhans'sche Schicht), welche direkt der Zottengallerte aufliegen; Zottenepithel.

2. der sog. protoplasmatischen Zellschicht (Syncytium), einer dicken, nicht in einzelne Zellen abgetheilten kernhaltigen Protoplasmaschicht, welche zahlreiche Verdickungen, Sprossen, kolbige und polypöse Fortsätze bildet, in denen mehrfach Vacuolen vorkommen; sie ist wohl mütterlichen Ursprungs und entspricht dem veränderten, abgeflachten Uterusepithel; Syncytium.

3. der Endothelschicht. Da die Zotten im Bereich der Serotina in die intervillösen Bluträume anscheinend ebenso wie die Arachnoidealzotten in die Blutsinus der harten Hirnhaut hineinwuchern und dabei den Endothelbelag derselben vor sich her stülpen, so ist auch der Endothelbelag der Blutsinus über dem Zottenepithel, aber nur stellenweise, noch zu erkennen. Häufig fehlt aber dieser Endothelbelag und für einige Fälle ist es sicher erwiesen, dass Zotten in offene Gefässe hineinragen. Endothelschicht.

In den späteren Monaten ist gewöhnlich von diesen drei Lagen nur mehr eine zu erkennen, wohl die protoplasmatische Schicht; das eigentliche Zottenepithel scheint ganz zu Grunde zu gehen. Die Mehrzahl der Zotten sind sog. freie Ausläufer und sind in der oben erwähnten Weise nur von freie Ausläufer.

Haftwurzeln. den mütterlichen Bluträumen umgeben, die sog. Haftwurzeln dagegen sind direkt in Decidualgewebe eingebettet und stellen die feste Verbindung zwischen mütterlichen und fötalen Theilen dar.

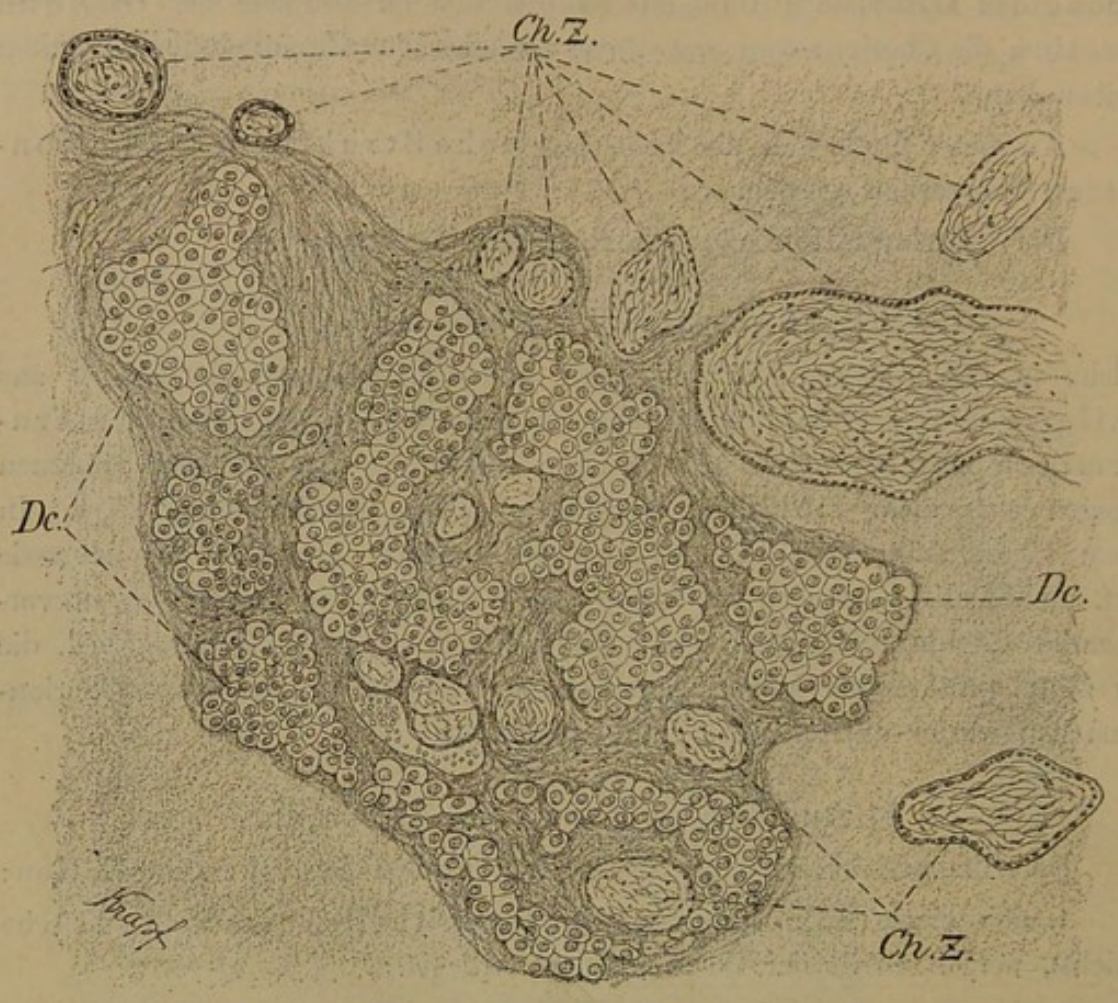

Fig. 16.
Schnitt durch Gewebstheile, welche längere Zeit nach einem Abortus mit der Curette aus dem Uterus entfernt wurden. (Eigenes Präparat.)
Dc.: Deciduazellen und Chorionzotten (*Ch.Z.*), welche durch Blutergüsse und Fibrinmassen auseinandergedrängt sind.

Veränderung der Uterusschleimhaut bei Extrauteringravidität.

Findet eine Befruchtung des Ovulums ausserhalb der Gebärmutter (oder in einem Nebenhorn des Uterus) statt, so bildet sich trotzdem stets im Uterus eine Decidua, d. h. es treten ähnliche Veränderungen der Schleimhaut auf, wie sie vorher für die intrauterine Gravidität beschrieben worden sind; doch erstreckt sich die Veränderung nur auf die ersten Monate, während welcher Zeit bekanntlich auch der Uterus noch an Grösse zunimmt und sind die Wucherungsvorgänge an den einzelnen Schleimhautelementen von geringerer Intensität.

Decidua im Uterus.

Durch die Drüsenwucherungen in den tieferen Schleimhautpartien einerseits und durch Verwandlung der Zellen des Stratum proprium in Decidua-

zellen in den oberflächlichen Theilen der Uterusschleimhaut andererseits entsteht ebenfalls eine Trennung der Schleimhaut in zwei Abschnitte, eine kompakte, in welcher häufig keine Drüsen mehr zu finden sind und eine spongiöse Drüsenschicht; letztere bleibt bei der spontanen Ausstossung zwei Schichten.

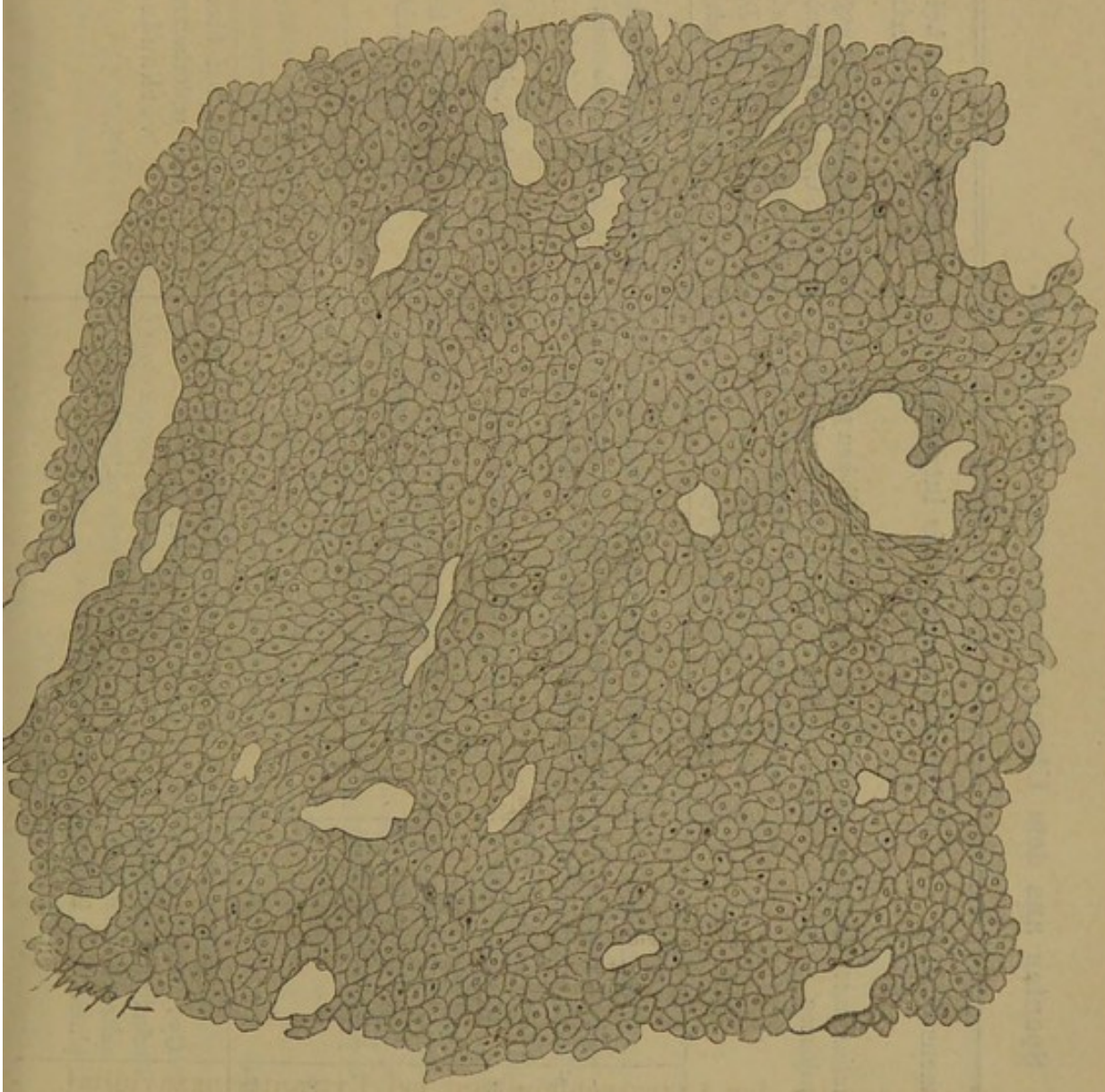

Fig. 17. (Eigenes Präparat.)

Uterine Decidua bei Extrauteringravidität, welche einige Tage, nachdem Verf. die abdominal gelagerte, 7 monatliche lebende Frucht per coeliotomiam entfernt hatte, spontan ausgestossen wurde. Die deutlich erhaltenen Deciduazellen schliessen keine Drüsen, nur Gefässe ein. (An einzelnen Stellen [nicht auf der Abbildung] war noch abgeflachtes Deckepithel vorhanden.)

stets im Uterus zurück, so dass man es bei der Untersuchung solcher Häute, und man hat fast nur spontan ausgestossene zu untersuchen, nur mit der kompakten Schicht zu thun hat (in den ersten Monaten können sich jedoch noch reichlich Drüsen mit abgeflacht kubischem Cylinderepithel in derselben vorfinden). Die unregelmässig gewulstete Oberfläche ist

Spontan aus dem Uterus ausgestossene Membranen.

	Decidua menstrualis.		Decidua graviditatis intrauterinae.	Decidua uterina bei Graviditas extrauterina.
Klinische Bemerkungen	Bei jeder Menstruation unter Krämpfen ausgestossen		Menstruation kann ausgeblieben sein; Ausstossung der Membran meist mit Blutung, event. sonstige Graviditätssymptome	Menstruation meist ausgeblieben, event. sonstige Graviditätsymptome; neben vergrössertem Uterus wachsender Tumor, nach Ausstossung der Decidua unregelmässige Blutungen
	a)	b)		
Makroskop. Befund	(unorganisirt) fibrinöser Ausguss der Uterushöhle.	(organisirt) Uterusschleimhaut, ev. dreieckige Form d. Uterushöhle.	z. Th. sehr dicke Gewebsfetzen event. mit häutigen oder zottigen Anhängen (fötale Theile) und älteren Blutcoagulis	dreieckiger, der Form des Cavum uteri entsprechender Sack.
Aeussere Seite:	glatte Oberfläche	zottig rauh (Rissstelle)	rauh fetzig (Rissstelle)	rauh fetzig (Rissstelle)
Innere Seite (gegen Uterushöhle):	uneben, rauh.	glatt, siebförmige Oberfläche durch Drüsenmündungen.	glatt, nur in ganz frühen Stadien der Gravidität noch Drüsenmündungen.	stark gewulstete bis polypöse Innenfläche.
Mikroskop. Befund	Fibrinmassen, welche Leukocyten einschliessen.			
Deckepithel		reguläres Cylinderepithel erhalten oder in ganz seltenen Fällen Metaplasie in Plattenepithel.	meist nicht vorhanden, event. ganz dünn, endothelartig.	als abgeflachtes, bes. über den stärkeren Prominenzen endothelartiges Häutchen vorhanden.

Drüsen		mit regulärem Cylinderepithel; selten hyperplastische Veränderungen, meist ectatisch und rareficirt	Drüsenschläuche in der tieferen spongiösen Schicht enorm erweitert, zeigen dreieckige oder winkelige Querschnitte. Drüsenepithel abgeflacht; in der kompakten Schicht fehlen später die Drüsen ganz.	in der spontan abgestossenen Partie der Schleimhaut (nur kompakte Schicht) fehlen gewöhnlich die Drüsen ganz.
Stratum proprium		das Protoplasma der Strat. propr.-Zellen ist meist etwas vergrössert; um Drüsen und Gefässe oft kleinzellige Infiltration, Gewebsmaschen häufig durch Exsudat auseinander gedrängt.	Strat. propr.-Zellen zu typischen Deciduazellen umgewandelt, Vergrösserung der Kerne, besonders aber des Zellleibes um das 10fache; Zellform spindlig bis polygonal, gegenseitige Abplattung, fast keine Intercellularsubstanz.	Deciduazellen nicht so gross wie bei intrauteriner Gravidität.
Gefässe		wie bei entzündlich veränderter Schleimhaut.	sehr stark erweitert, Gefässwand besteht nur aus zartem Endothel, keine Muskulatur.	wie bei intrauteriner Gravidität, nur geringere Erweiterung.
Fötale Theile			Chorionzotten; Bäumchen aus Myxomgewebe mit z. Th. sprossendem Epithelbelag, umgeben von Blutlacunen od. Deciduazellen.	

stets noch mit dem bis endothelartig abgeflachten Deckepithelhäutchen überzogen. Die Blutgefässe bestehen auch hier nur aus zum Theil sehr erweiterten einfachen Endothelröhren, deren stärkere Ansammlungen die unregelmässigen Prominenzen der Oberfläche, die sich bis zur sog. Decidua polyposa steigern können, bedingen.

Decidua polyposa.

Die Deciduazellen werden hiebei meist nicht so gross, wie bei intrauteriner Gravidität; sie flachen sich auch gegenseitig nicht so sehr ab.

spontane Ausstossung der Decidua.

Die Ausstossung dieser Decidua erfolgt gewöhnlich erst, wenn die Frucht abstirbt oder operativ entfernt wird; in einzelnen seltenen Fällen kann sie aber noch lange nach dem Absterben des Fötus im Uterus nachgewiesen werden.

spontan aus dem Uterus ausgestossene Membranen.

Da die mikroskopische Untersuchung der **spontan aus dem Uterus ausgestossenen Membranen** für die Diagnosenstellung und zur Indication therapeutischer Eingriffe von der grössten Bedeutung ist, sei in vorstehender Tabelle nochmal auf die einzelnen charakteristischen Merkmale der verschiedenen Membranen hingewiesen (s. S. 52 u. 53).

Regeneration der Uteruschleimhaut.

Wie erwähnt, kommt es bei der Menstruation zur Abstossung geringer, in manchen Fällen aber sehr grosser Schleimhautpartien; bei der Geburt wird mit dem Ei der grösste Theil der Schleimhaut bis auf einige in der Schleimhautbasis befindliche Drüsenreste ausgestossen, ferner wird bei therapeutischen Eingriffen (Abrasio mucosae uteri) nicht selten der grösste Theil der Schleimhaut entfernt.

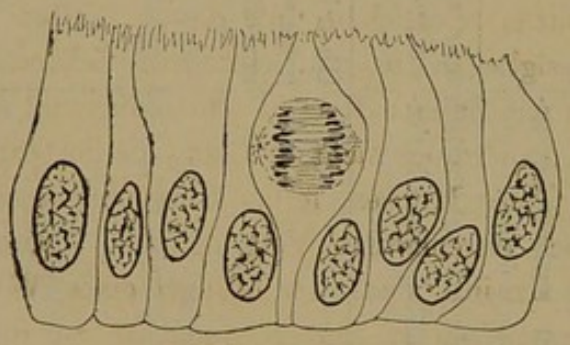

Fig. 18.

Regulärer Theilungsmodus der Drüsenepithelien des Uterus bei der flächenhaften Proliferation: Diaster, Theilungsachse (von einem Centrosoma zum andern) verläuft parallel zur Basis der Cylinderzellen; mitotischer Kern aus der Reihe der ruhenden Kerne vorgeschoben. (Nach eig. Präp.)

Die Regeneration der Schleimhaut erfolgt ziemlich rasch. Sofort nach der Menstruation, während welcher wohl nur passive Veränderungen der Schleimhaut vorhanden sind, oder einige Tage nach einer Abrasio mucosae oder nach dem Geburtsvorgang finden sich reichlich Mitosen in allen restirenden Elementen der Schleimhaut, die sich in folgender Weise am Wiederaufbau der Schleimhaut betheiligen. Ich fand stets, dass das Auftreten der Mitosen hiebei ein schubweises ist.

Drüsenepithel.

1. Das Drüsenepithel, das eventuell nur mehr in kurzen, Drüsenfundi's entsprechenden Theilen erhalten ist, zeigt reichlich Mitosen mit parallel

zur Zellbasis gestellten Theilungsachsen, wie dies später bei den Hyperplasien genauer erwähnt werden soll (cfr. Fig. 18, 28, 29, 30, 31). Das neugebildete Epithel schiebt sich rasch gegen die Schleimhautoberfläche vor und überzieht die zwischen den Drüsenresten erhaltenen bindegewebigen Balken. Wie überall, wo rasch grössere Flächen mit Cylinderepithel überzogen werden, zeigt sich eine bedeutende Abflachung der Cylinderepithelien. Während z. B. die Höhe der Drüsenepithelien im Fundus der Drüse nach häufigen Messungen, die ich vorgenommen habe, 22—24 μ beträgt, kann dieselbe gegen die Oberfläche zu im neugebildeten Theile auf 7—8 μ herunter gehen. Niemals habe ich beobachtet, dass die Drüsen nach der Schleimhautoberfläche zu zunächst in solide Epithelzapfen übergehen und sich dann erst aushöhlen, wie dies bei anderen Organen erwähnt wird; allerdings können die Epithelröhren nach oben hin durch die gleichzeitige, manchmal sehr intensive Stromawucherung von den Seiten her comprimirt sein und so solide Stränge stellenweise vortäuschen. Bei der starken Epithelproliferation können an Stellen mangelhaften Widerstandes in der Umgebung Sprossungen und Gabelungen der Drüsen entstehen, aber auch je nach dem Einfluss der Umgebung können zwei Fundustheile mit ihren offenen Mündungen in einen Ausführungsgang zusammen münden oder ganz unregelmässige Formen zu Stande kommen.

2. Das Deckepithel der Uterusschleimhaut, das bei dem Geburtsvorgang oder bei einer energischen Abrasio vollkommen entfernt wird, bildet sich neu aus dem nach der Schleimhautoberfläche zu wuchernden Drüsenepithel und zwar aus den Theilen desselben, welche die ebenfalls stark gewucherten Stromabalken an den Spitzen überziehen. An diesen Stellen nun zeigen sich auffallende Unregelmässigkeiten in den einzelnen Zellformen; man findet stellenweise enorme Zellen mit riesigen Kernen und manchmal auch beginnende Schichtung. Nicht selten, allerdings nicht so häufig als im Drüsenepithel, fand ich im Deckepithel reguläre Mitosen, ferner Riesenmitosen und multipolare Mitosen, andererseits auch degenerative Vorgänge mit Vacuolenbildung (cfr. Fig. 32, 33, 34). Es scheint, dass der Mangel eines Widerstandes, die Möglichkeit, sich frei entwickeln zu können, zunächst zu diesen abenteuerlichen Zellformen führt. Deckepithel.

Ist das Deckepithel nur stellenweise abgestossen, so kommt ausser vom Drüsenepithel auch von den Resten des Deckepithels aus die Erneuerung des Deckepithels zu Stande. Eine Neubildung von Drüsen durch Einstülpungen vom Deckepithel scheint weder bei regenerativen, noch bei hyperplastischen Veränderungen der Schleimhaut besonders häufig vorzukommen.

3. Das Stratum proprium mucosae uteri regenerirt sich ebenfalls aus den noch vorhandenen Resten desselben. Stratum proprium.

a) Die Stratum proprium-Zellen zeigen sehr reichlich Mitosen; in den an der Schleimhautoberfläche fast papillenartig vorwuchernden Bezirken des interstitiellen Gewebes fand ich sogar manchmal multipolare Mitosen von

Stratum proprium-Zellen. Häufig sind die Gewebsmaschen hiebei durch Flüssigkeitsansammlung auseinander gedrängt (cfr. Fig. 33, 35, 36, 39, 40, 42).

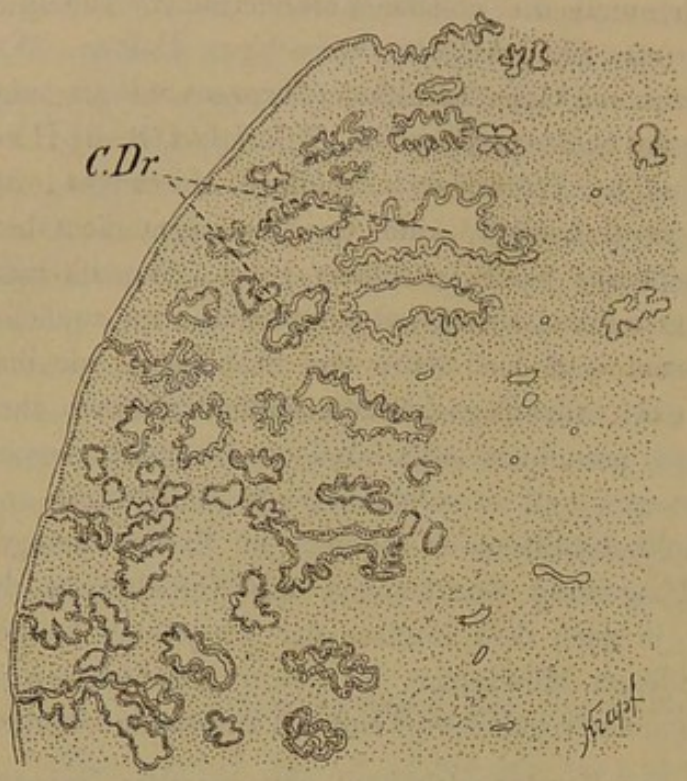

Fig. 19.

Cervixschleimhaut. (Eigenes Präparat.)

C.Dr.: acinöse Cervixdrüsen.

b) Die Endothelien der Gefässe zeigen ebenfalls reichlich Mitosen, die gegen das Gefässlumen vorragen (cfr. Fig. 42, 43). Bei der Regeneration scheinen die gewucherten Gefässendothelien nicht an der Bildung der übrigen bindegewebigen Elemente der Schleimhaut in besonderem Grade theilzunehmen.

In histogenetischer Beziehung lassen sich bei der Regeneration an den einzelnen Schleimhautelementen keine Unterschiede gegenüber den Vorgängen bei den gutartigen Schleimhauthyperplasien, die vielleicht zum Theil auch nur als übertriebene Regenerationsbestrebungen aufzufassen sind, erkennen (cfr. Schleimhauthyperplasien.)

a) Die entzündlichen und entzündlich-hyperplastischen Vorgänge der Cervical-Portion des Uterus.

Leider können wir keine aetiologischen Eintheilungsprinzipien durchführen, sondern sind nur auf die verschiedenen anatomischen Unterschiede angewiesen:

Portio-oberfläche.

A. Die mit Plattenepithel überkleidete **Oberfläche der Portio.** Normalerweise reicht das Plattenepithel bis zum äusseren Muttermund; durch congenitale Anomalien (congenitales Ektropion oder congenitale Erosion) kann die Grenze des Plattenepithels nach aussen verschoben sein, ferner auch durch beim Geburtsakt erfolgende seitliche Einrisse in die Cervix (Ektropium). Man unterscheidet am Plattenepithel-Überzug:

1. eine Entzündung nach vaginalem Typus;
2. eine solche nach cervicalem Typus.

vaginaler Typus der Entzündung.

ad 1. Wie bei der Kolpitis zeigen sich hier die über den Papillen befindlichen Theile des Plattenepithels abgeschilfert; die geschwollenen infiltrirten

Papillen ragen frei an die Oberfläche und sind als makroskopisch sichtbare rote Punkte zu erkennen, wodurch die Portio ein geflecktes Aussehen erhält; hiebei finden sich gewöhnlich annähernd gleiche Veränderungen im Vaginalgewölbe und in der Vagina (cfr. Fig. 11).

ad 2. Unter der Entzündung nach cervicalem Typus wird gewöhnlich der Vorgang verstanden, wobei sich an Stelle des Plattenepithels stellenweise Cylinderepithel vorfindet; da makroskopisch das letztere das Aussehen einer Geschwürsfläche zeigt, wurde der Name Erosion hiefür gewählt. Da aber auch an dieser Stelle wirkliche Erosionen vorkommen, würde der Name Pseudo-Erosion besser zu gebrauchen sein. cervicaler Typus der Entzündung. Erosion.

a) Bei der **wahren Erosion** finden sich entsprechend einer wirklichen Geschwürsfläche Epithelverluste; das stark kleinzellig infiltrirte Binde- wahre Erosion, Ulceration.

Fig. 20.

Ektropium und Erosionsbildung. (Eigenes Präparat.)

Ausser der ektropionirten Cervicalschleimhaut finden sich noch Cylinderepithelproliferationen in Form tiefer Buchten und neugebildeter Drüsen, auch ganz an der Aussenseite der Portio. Ein Theil derselben ist durch Plattenepithel überwuchert. *C.Dr.*: Cervicaldrüsen; *Er.B.*: Erosionsbuchten mit Cylinderepithel ausgekleidet; *Er.Dr.*: Erosionsdrüsen; *Pl.*: Plattenepithel.

gewebe ragt frei an die Oberfläche. Es ist somit kein Unterschied von einer wahren Ulceration an anderen Stellen vorhanden. Diese wahre Erosion findet sich aber nur in seltenen Fällen, fast stets handelt es sich um

b) die **Pseudo-Erosion**, d. h. das Plattenepithel ist stellenweise durch Cylinderepithel ersetzt. Pseudo-Erosion.

Die Entstehung dieser Erosion ist noch nicht in allen Punkten vollkommen klar gestellt. Entweder werden nur die oberflächlichen Schichten des Plattenepithels in Folge macerirender Beschaffenheit des Cervicalsekretes abgeschilfert und es bleibt nur die basale Cylinderepithel-Schicht zurück, die dann in unregelmässiger Weise die eventuell geschwollenen Papillen überzieht, oder das Plattenepithel wird zunächst vollkommen abgestossen; so ent- Erosionsentstehung.

steht also eine wirkliche Ulceration; auf die nun frei zu Tage liegenden Papillen schiebt sich cervicales Cylinderepithel vor und überzieht die unebene Oberfläche. Je nachdem die tiefen Buchten auf dem Schnitt gerade getroffen werden, imponiren sie als Drüsen. Doch kommen die eigentlichen Erosionsdrüsen erst durch secundäre Cylinderepithelproliferationen zu Stande. Auf flachen Schnitten, welche tangential zur Erosionsfläche der Portio geführt werden, erkennt man, dass es sich der Hauptsache nach um Cylinderepithelbuchten handelt und ächte, sog. Erosionsdrüsen in geringerer Quantität vorhanden sind. (Einzelne Befunde scheinen mir ferner noch für die Möglichkeit zu sprechen, dass vielleicht auch Cylinderepithelstrecken, welche bei Gelegenheit der Menstruation von der Uterusmucosa abgestossen werden, event.

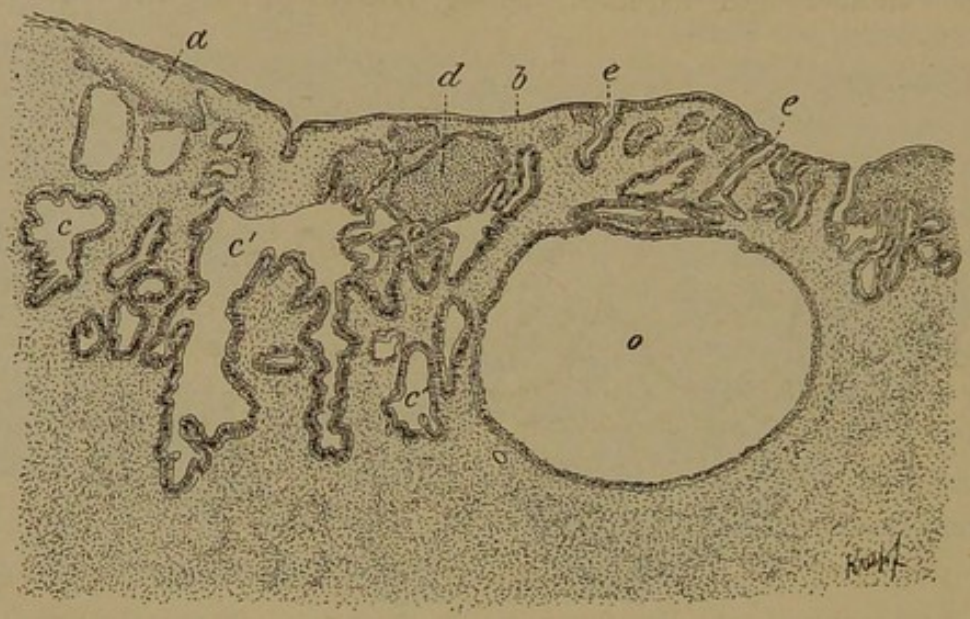

Fig. 21.

Erosion in Heilung. (Nach Schmaus.)

a: Plattenepithel, das über die Drüsen und Buchten hinwegwuchert; *b*: Cylinderepithel; c, c': gewucherte Drüsen und Cylinderepithelbuchten; *d*: Leukocyteninfiltration; *e*: Drüsen; *o*: cystisch erweiterte Drüse (Ovulum Nabothi).

direkt auf ein echtes Ulcus transplantirt werden und so zum Cylinderepithelüberzug desselben beitragen können.) In den meisten Fällen stammt wohl das Cylinderepithel der Erosion vom angrenzenden Cervicalepithel ab (cfr. Regeneration); auch mag es sein, dass ab und zu das Plattenepithel bis zur basalen Cylinderschicht abgeschilfert wird und nur letztere stehen bleibt; dass sich aber interpapilläre Einsenkungen des Plattenepithels aushöhlen und zu wirklichen Drüsen werden, nach oben hin aber noch solide blieben, habe ich nie beobachten können, auch keine beweisenden Abbildungen hiefür in der Literatur gefunden. Wohl liegen hier Verwechselungen mit Epidermidalisirungs-Vorgängen an längere Zeit bestehenden Erosionen vor.

Form der Erosionen.

Es können niedere Einsenkungen vorhanden sein, aber auch tiefe, bis zur vollkommenen Zerklüftung führende Buchten entstehen; indem die Papillenspitzen event. mit einander verkleben, kommen unregelmässige, durch Epithelsekretretention hervorgerufene rundliche Hohlräume zu Stande, die follikelähnlich erscheinen. Man spricht dann von einer folliculären oder cystischen Erosion. Treten die geschwollenen Papillen besonders weit hervor, so spricht man von einer papillären Erosion. papilläre, folliculäre, cystische. Erosion.

Erosionsheilung.

Wichtiger als die Entstehung und die Form der Erosion sind die weiteren Veränderungen derselben, die sog. Heilungsvorgänge der Erosion. Erosionsheilung.

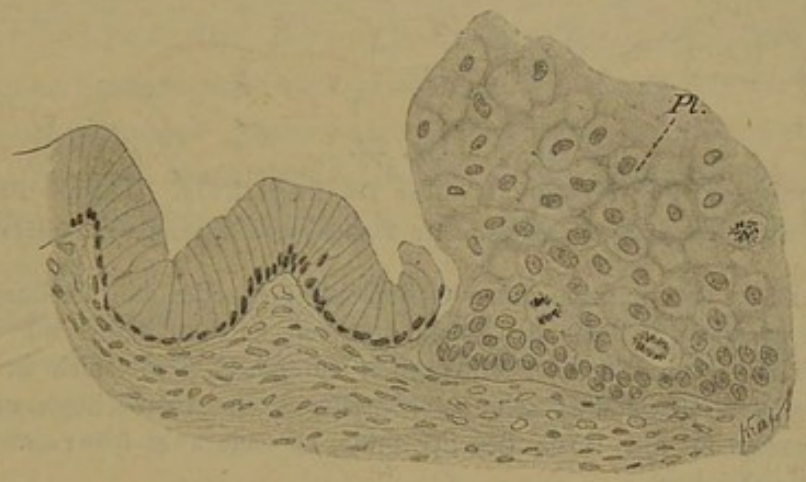

Fig. 22.

Erosionsheilnng; Vordringen des Plattenepithels. (Eigenes Präparat.)

Plattenepithel (*Pl.*) mit reichlichen Mitosen wuchert unter Verdrängen und Abheben des Cylinderepithels gegen cylindr. Erosionsepithel vor.

Diese Heilungsvorgänge betreffen aber nicht allein das Cylinderepithel der Erosion, sondern auch die auf andere, bereits erwähnte Weise nach aussen in den Bereich der Vagina gelangte Cylinderepithelschicht bei Ektropium und congenitaler Erosion.

Ist nun auf eine dieser Arten Cylinderepithel an die Aussenseite der Portio gelangt und den Schädlichkeiten der Vagina ausgesetzt, so erkennt man stets das Bestreben der Natur, dieses an unrichtiger Stelle befindliche Cylinderepithel zu eliminiren. Zum Studium dieses „Heilungsmodus" habe ich stets die Präparate in exakter Weise für Mitosenbefunde fixirt und in Serien untersucht. Ich fand nun zwei Typen dieses sog. **Erosions-** resp. **Ektropiumheilungsprozesses.** Zwei Typen der Erosionsheilung.

1. Häufigerer Typus. Das angrenzende Plattenepithel zeigt deutlich Proliferationsvorgänge in Form reichlicher, regulärer Mitosen der Zellen des Stratum Malpighi (die Stacheln und Riffen derselben sind erhalten) und dringt

gegen das Cylinderepithel, das dabei eine ganz passive Rolle spielt, abgehoben und verdrängt wird, vor, wuchert zum Teil in die Ausführungsgänge der Drüsen hinein oder schiebt sich über dieselben hinweg (Vorschieben des Plattenepithels).

Vorschieben des Plattenepithels.

2. Seltenerer Typus. Die cylindrischen obersten Deckepithelschichten zeigen selbstständige Proliferation; es entsteht zunächst ein sog. geschichtetes Cylinderepithel, sodann ein unregelmässiges haufenartiges Plattenepithelstratum (Metaplasie des Cylinderepithels).

Metaplasie des Cylinderepithels.

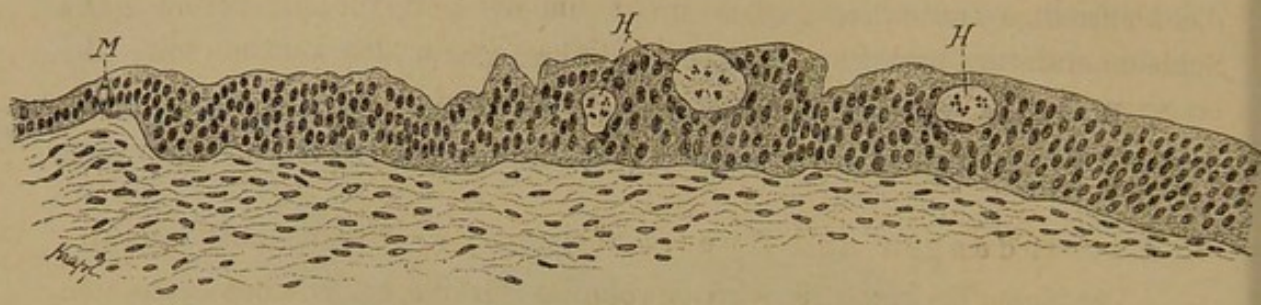

Fig. 23.

Erosionsheilung; Metaplasie des Deckepithels. (Eigenes Präparat.)

H: Hohlräume mit Leukocyten; *M*: Mitose, deren Theilungsachse senkrecht zur Basis der Zelle steht.

Während in den angrenzenden Cylinderepithelpartien die Theilungsachsen der Mitosen stets parallel zur Basis des Epithels stehen, so dass immer nur zwei nebeneinander stehende cylindrische Tochterzellen entstehen, findet sich in den unregelmässig proliferirten Partien die Stellung der Theilungsachsen der Mitosen unregelmässig, meist sogar senkrecht zur Basis des Stratums, so dass zwei übereinander liegende Tochterzellen entstehen.

In der Nähe dieser Metaplasie des cylindrischen Deckepithels (nur selten betrifft dieselbe die tieferen Buchten der Erosion) finden sich als Zwischenstadien auch starke Fältelungen des Deckepithels, wobei sich die Kanten der Leisten berühren und Leukocyten enthaltende Hohlräume einschliessen, dann streckenweise auch mehrzeiliges Cylinderepithel, in dem sich die Zellkerne förmlich ausweichen.

Auf die Analogien, welche diese Epidermidalisirungsvorgänge mit den ersten Stadien der Carcinomentwickelung bieten, soll später hingewiesen werden.

Gewöhnlich kombiniren sich diese Erosions- oder Ektropiumheilungsvorgänge mit stärkeren entzündlichen Veränderungen der Cervixschleimhaut und des Cervixgewebes; starke Leukocyteninfiltrationen und bedeutende Gefässdilatation lassen die mit Cylinderepithel überzogenen Papillen im Erosionsgebiet so anschwellen, dass an den Spitzen das Cylinderepithel durch Dehnung abgeflacht werden kann; indem sich diese Schwellung der Schleimhaut auf grössere Gebiete erstreckt, kommt es zu hernioeser Vorstülpung der Schleimhaut; durch Verklebung der Leisten oder Überwucherung von Plattenepithel kommt es zu Sekretretentionen in den Cylinderepithelbuchten und Drüsen und Cysten-

entzündliche Infiltration der Cervixschleimhaut.

Abflachung des cylindr. Deckepithels.

bildungen (ovula Nabothi), die besonders in Verbindung mit entzündlichen Wucherungen der Cervicaldrüsen zur sog. folliculären Portiohypertrophie führen können. Indem Theile dieser cystisch veränderten Schleimhaut Stiele ausziehen kommt es zur Polypenbildung (cfr. später). follikuläre Portiohypertrophie.

B. Bei der **Entzündung der Cervicalschleimhaut** sind meist durch die starke Leukocyteninfiltration des interglandulären Gewebes die Formen der Drüsen unregelmässig gestaltet, event. auch durch eine gleichzeitig vorhandene Wucherung der Drüsenepithelien (nach Analogie der später zu erwähnenden Hyperplasien der Corpusschleimhaut). Häufig findet sich hiebei die kleinzellige Infiltration gerade direkt um die Cervixdrüsen herum. Die Schleimhautfalten und Papillen ragen stärker gegen das Lumen vor. Bei längerem Bestehen der Entzündung kann Epithelabstossung und Bindegewebsneubildung im interglandulären Gewebe auftreten. Entzündung der Cervixschleimhaut.

b) Entzündungen und Hyperplasieen der **Uterusschleimhaut.** Uterusschleimhaut.

Der Name Endometritis wird gewöhnlich für die beiden eben genannten Schleimhautveränderungen gebraucht und zwar wird die letztere Affektion mit Endometritis chronica bezeichnet. Das Wort Endometritis bezeichnet aber nur Entzündung der Schleimhaut und wir wollen es daher nur in diesem Sinne gebrauchen.

Es muss allerdings zugegeben werden, dass die meisten der Hyperplasieen auf der Basis wirklich entzündlicher Vorgänge entstanden sind, an manchen Hyperplasien ist jedoch dieser Zusammenhang keineswegs sicher zu erweisen.

1. Endometritis.

Auch hier besteht zwischen katarrhalischer und eiteriger Entzündung nur ein gradueller Unterschied.

Bei der katarrhalischen Endometritis ist die Schleimhaut an einzelnen Stellen, besonders im Stratum proprium kleinzellig infiltrirt, die Leukocyten erkennt man sodann auf ihrer Wanderung durch das Deck- und Drüsenepithel und somit in grösserer Anzahl gewöhnlich auch im Lumen der Drüsen. Endometritis catarrhalis. Leukocyteninfiltration.

Die Leukocyten zeichnen sich durch ihre intensive Färbbarkeit gegenüber den fixen Gewebszellen, besonders den Zellen des Stratum proprium mucosae uteri aus; der rundliche Kern ist nur von einem schmalen Saum von Protoplasmaschicht umgeben. Besonders charakteristisch sind aber die hiebei sehr häufig vorhandenen Degenerationsformen der Leukocytenkerne. Degeneration d. Leukocytenkerne.

1. Fragmentirung des Kernes.

2. Kernwandhyperchromatose (Flemming's Chromatolyse, Arnold's Kernwanddegeneration).

3. Pyknose des Kernes; (diffuse Verdichtung des Chromatins mit intensiver Färbbarkeit).

Lymphocytenproliferationen.

Ausser diesen Degenerationsformen fand ich aber hiebei auch mehrfach Lymphocytenproliferationen in Form ganz regulär entwickelter indirekter Kerntheilung und zwar fand ich die verschiedenen Stadien sowohl in den strotzend mit Blut gefüllten dilatirten Blutgefässen zwischen den roten Blutkörperchen, als auch im Stratum proprium und eben durchwandernd durch Deck- oder Drüsenepithel; meist findet sich die Diasterform; diese Mitosen fallen sofort auf, indem sie kleiner sind als die der fixen Gewebszellen und meist verbackene Chromosome zeigen (cfr. Fig. 36—38).

Veränderung der Schleimhautelemente.

Bei geringem Grade der Entzündung ist eine besondere Veränderung der Schleimhautelemente selbst nicht zu erkennen; anders hingegen bei stärkerer Entzündung. Die starke Leukocytenansammlung nimmt fast den ganzen Raum zwischen den Drüsen ein, letztere werden hiedurch komprimirt, das Deckepithel kann vorgewölbt werden, wobei es dann zunächst abgeflacht wird, schliesslich aber dem Drucke nicht mehr Widerstand leisten kann, einreisst und abgestossen wird. So ragen nun die von Leukocyten durchsetzten Partien des Stratum proprium mucosae uteri frei gegen das Lumen der Uterushöhle vor; auch die Drüsen werden mitergriffen; vielfach ist nur ein Theil der Epithelauskleidung einer Drüse eitrig zerfallen und abgestossen, so dass sich häufig halbmondförmige Epithelreihen (cfr. Fig. 39) an Stelle der sonst kreisrunden Drüsenquerschnitte vorfinden.

halbmondförmige Drüsenquerschnitte.

Fig. 24.
Tuberkulose des Uterus. (Eigenes Präparat.)
R.Z.: Riesenzelle.

Dauert der Prozess in dieser Weise längere Zeit fort, so kommt es zur eiterigen Einschmelzung der ganzen Uterusmucosa und als Endresultat findet sich an Stelle der Schleimhaut kleinzellig infiltrirtes fibrilläres Bindegewebe ohne Drüsen und Deckepithel.

eitrige Einschmelzung der Uterusschleimhaut.

Diese echte sog. acute septische Endometritis kommt vor bei direkten Verletzungen, sehr starken Ätzungen der Schleimhaut oder durch Fremdkörper im Cavum uteri und ist bedingt durch Einführung von Eitercoccen, Streptococcen und Staphylococcen etc.; ferner bei allgemeinen Infektionskrankheiten — hier vielleicht bedingt durch die betreffenden spezifischen Infektionserreger.

Bei der **tuberkulösen Endometritis** finden sich besonders im interstitiellen Gewebe reichlich Leukocyteninfiltrationen und Riesenzellen mit zahlreichen wandständigen Kernen. Finden sich die Riesenzellen in der Nähe von Drüsen, so sind die den Riesenzellen zunächst liegenden Epithelien der Drüsen gewöhnlich bedeutend vergrössert. Bei sorgfältiger Untersuchung ist häufig auch der Nachweis der Tuberkelbacillen im Schnitt möglich. tuberkulöse Endometritis.

Endometritis post abortum.

Es handelt sich hiebei der Hauptsache nach gewöhnlich um eine echte Entzündung der Uterusschleimhaut, die meist wohl schon vor dem Abortus vorhanden und vielleicht Ursache zu demselben war, dann aber durch Weiterbestehen die normale Rückbildung der Schleimhaut verhinderte.

Wie schon erwähnt, wird bei der Ausstossung des Eies nicht die ganze Uterusschleimhaut mit entfernt, sondern es bleibt ein Theil der enorm erweiterten Drüsen in der Spongiosa zurück, während der grösste Theil der Deciduazellen besonders derjenigen der kompakten Schicht mitausgestossen wird. Von den Drüsenresten aus kommt nun sehr rasch eine Regeneration des Drüsen- und Deckepithels zu Stande, die Deciduazellen verkleinern sich und wandeln sich in gewöhnliche Stratum-proprium-Zellen um.

Diese normalen Rückbildungsvorgänge können nun durch starke Leukocyteninfiltration in der Weise beeinflusst werden, dass die sich neubildenden Drüsen in unregelmässiger Weise verschoben und eingeschlossen werden, ferner, dass längere Zeit hindurch noch grössere Partien nicht rückgebildeter Deciduazellen bestehen bleiben. Besonders die Deciduainseln sind für diesen Prozess charakteristisch; die Deciduazellen zeichnen sich hiebei durch eine sehr geringe aber diffuse Färbbarkeit gegenüber den Leukocyten, Epithelien und übrigen Gewebszellen aus; da sie häufig stark von Leukocyten durchsetzt sind, können sich event. Schwierigkeiten bei ihrem Nachweis ergeben; man untersucht daher zweckmässig derartige Präparate in sehr dünnen (Paraffin-) Schnitten. Besonders in der oberen Schichte der Schleimhaut finden sich die Deciduainseln, die manchmal schon mit schwacher Vergrösserung zu erkennen sind. Durch diese im interglandulären Gewebe sich abspielenden Veränderungen wird offenbar durch Ernährungsalterationen ein Einfluss auf die sich neubildenden Drüsen- und Deckepithelien ausgeübt; nicht selten erscheinen sie nämlich keulenartig und unregelmässig gestaltet, besonders die Deckepithelien. Deciduainseln.

2. Schleimhauthyperplasieen (Pseudoendometritis).

Während die eben besprochenen Formen der echten Endometritis als direkte Reaktion auf die Einwanderung eitererregender Mikroorganismen aufzufassen sind und der Prozess gegenüber den Entzündungen anderer Schleimhäute kaum Unterschiede aufweist, erkennen wir in den gewöhnlich auch als Endometritis oder Pseudoendometritis bezeichneten Schleimhauthyperplasieen Wucherungsvorgänge der ganzen Schleimhaut oder von Theilen derselben, die den Übergang zur Neubildung darstellen.

Ursachen der Schleimhauthyperplasieen.

chemische Reize.

Bacterienproducte.

Verursacht sind diese Veränderungen gewöhnlich nicht durch die Mikroorganismen selbst, welche mit unseren Methoden nachzuweisen sind, sondern wohl in den meisten Fällen sind chemische Reize anzunehmen, vielleicht Zerfallsprodukte der Bakterien oder der bei der Entzündung zu

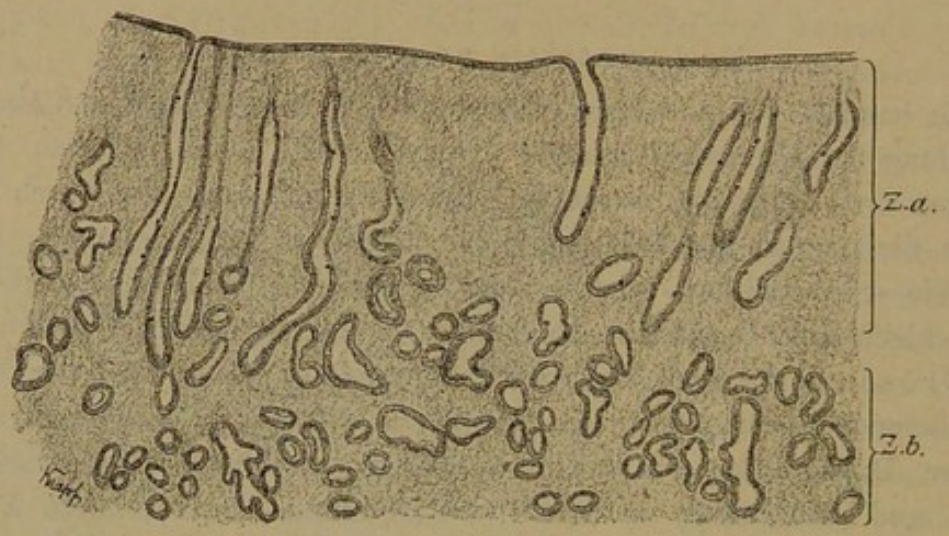

Fig. 24a.

Uterusschleimhaut. (Eigenes Präparat.)

Ziemlich regulär; tubulöse Drüsen: Zone mit gestrecktem Drüsenverlauf (*Z.a.*), an der Schleimhautbasis Zone mit geschlängeltem Drüsenverlauf (*Z.b.*).

Grunde gegangenen Gewebstheile, Proteine, welche nach der abgelaufenen Infektion noch lange Zeit wirksam bleiben können. Auch Ernährungsstörungen,

Circulationsstörungen.

bedingt durch Cirkulationsstörungen (Stauungen bei Lageveränderungen des Uterus und bei in die Uteruswand eingelagerten Myomen) sind in manchen Fällen von ätiologischer Bedeutung; eines der wichtigsten Momente für die Cirkulationsveränderungen im Uterus scheinen mir aber manche

ovariale Reize.

ovariale Erkrankungen zu liefern, indem sie constante abnorme Congestionen zum Uterus unterhalten können (sog. oophorogene Endometritis).

Bei den Schleimhauthyperplasieen (den sog. chronischen Endometritiden) handelt es sich um Proliferationsvorgänge an den epithelialen Elementen der Schleimhaut (den Drüsen, event. auch dem Deckepithel) oder am Stratum proprium mucosae (den Stratum-proprium-Zellen, den Wandelementen der Blut- und Lymphgefässe); vielfach sind die Veränderungen auch gleichzeitig an allen Theilen der Schleimhaut vorhanden.

1. Hyperplasie der epithelialen Schleimhautelemente.

a) Drüsen.

Keine Schleimhaut des menschlichen Körpers ist so sehr beständigen Schwankungen und regelmässigen regenerativen Vorgängen unterstellt, wie die Uterusschleimhaut, bei welcher bei jeder Menstruation ein, wenn auch oft sehr geringer, Theil abgestossen wird, bei jeder Gravidität vollkommene Veränderung und Regeneration derselben stattfindet und bei welcher so häufig die Möglichkeit der Einwirkung intensiver entzündlicher Reize vorliegt.

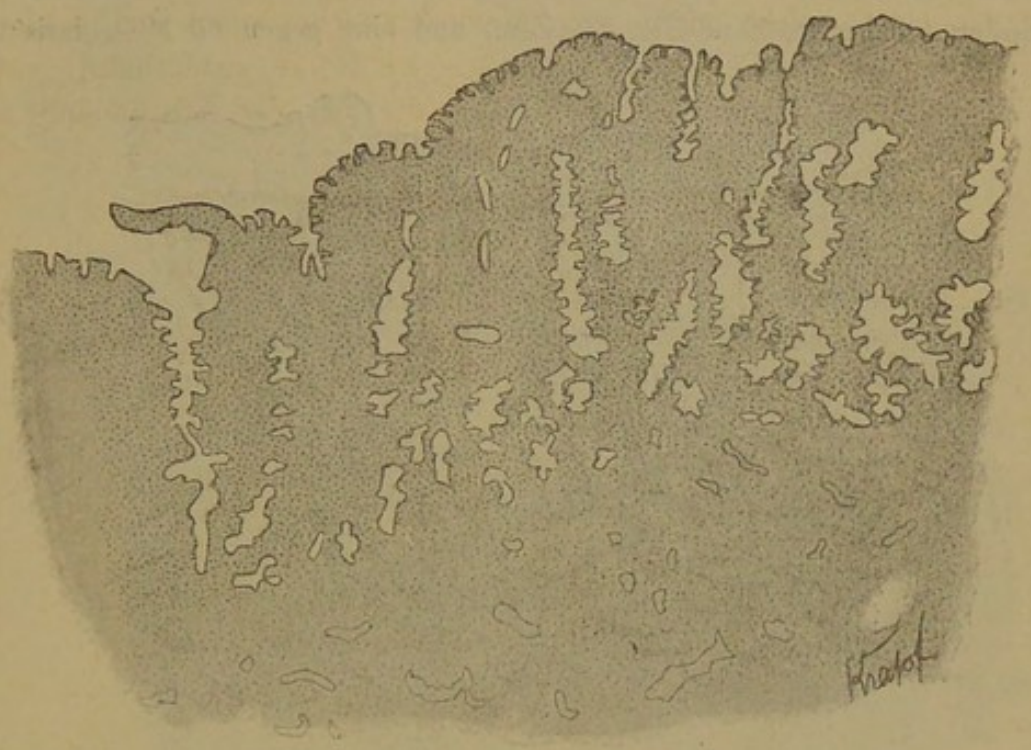

Fig. 25.
Hyperplasia mucosae uteri. (Eigenes Präparat.)
Deckepithel und Drüsenepithel stark gefaltet; Drüsen z. Th. erweitert.

Um so verständlicher ist es, dass gerade die Uterusschleimhaut so häufig Hyperplasieen aufweist und zwar in einer so eigenartigen Weise, wie sie an anderen Körperstellen nur selten zur Beobachtung gelangen.

Die verschiedenartigen, manchmal fast abenteuerlichen Formen der Drüsen kommen dadurch zu Stande, dass hiebei stets nur eine **flächenhafte** Cylinderepithelneubildung stattfindet; die Theilungsachse der Epithelmitose steht immer parallel zur Basis der Epithelzelle und so werden stets dabei zwei neben einander liegende Tochterepithelzellen gebildet, deren jede eine basale, der Tunica propria der Drüse ansitzende und eine gegen das Drüsenlumen zu freie, secernirende Fläche zeigt. Da der in Mitose befindliche Epithelkern bedeutend mehr Raum einnimmt, als der ruhende, rückt er gegen das Drüsenlumen vor und befindet sich somit nicht in der-

flächenhafte Cylinderepithelproliferation.

selben Ebene wie die ruhenden Epithelkerne. (cfr. Fig. 18, 27, 28, 29, 30.) War die Zellproliferation eine sehr bedeutende, so stehen auch die ruhenden Kerne der Zellen nicht mehr in einer Ebene, sondern weichen wegen Platzmangel einander aus, aber jede Zelle hat noch eine basale und eine freie secernirende Fläche.

Verlängerung der Drüse.

In den geringeren Graden der glandulären Hyperplasie handelt es sich nur um eine Verlängerung der Drüse (sog. Hypertrophie der Drüse), an welcher sich dann gewöhnlich zwei Zonen unterscheiden lassen, eine aktive gegen das Uteruscavum zu gelegene, deren Verlauf ziemlich gestreckt ist und in welcher sich reichlich Mitosen der oben erwähnten Art vorfinden (gestreckte Zone Fig. 24 a Z. a.) und eine gegen die Muscularis uteri

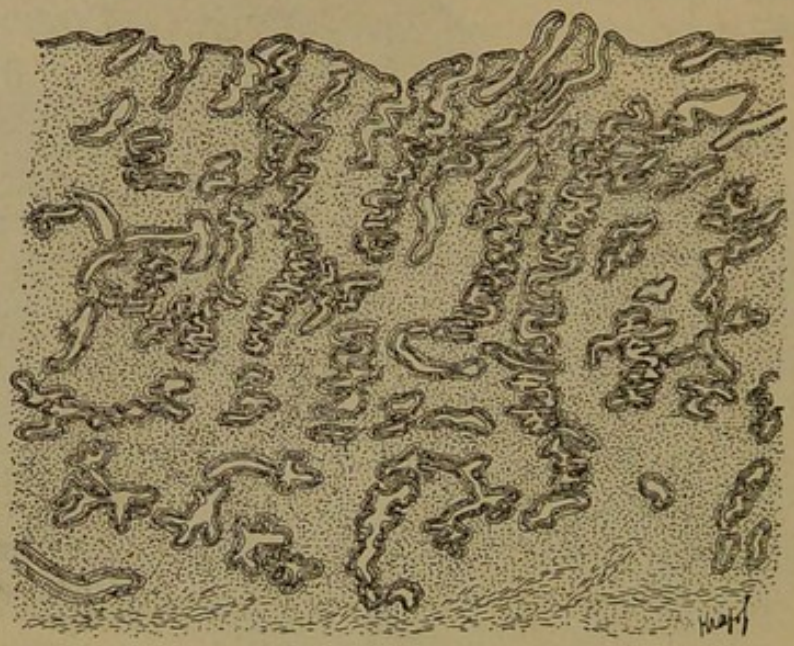

Fig. 26.

Hyperplasia glandular. (Eig. Präparat.)

Drüsen enorm verlängert, korkzieherähnlich geschlängelt; auf dem Schnitt sägeförmig. Die gewucherten Drüsen dringen zum Theil in die Muskularis vor.

zu gelegene passive, fast keine Mitosen enthaltende Zone, in welcher sehr bedeutende Schlängelungen vorhanden sind (geschlängelte Zone Fig. 24 a: Z. b.). Durch die starke Verlängerung der Drüse schiebt sich der Fundus der Drüse immer weiter gegen die Uterusmuskulatur vor, diese leistet zunächst noch einen bedeutenden Widerstand, so dass regenwurmartige Krümmungen des Drüsenschlauches eintreten, wobei der Querschnitt der Drüse die normale Grösse behalten kann.

Besonderes Interesse beanspruchen die hiebei so häufigen

Drüseninvaginationen

Drüseninvaginationen,

da sie auf den Schnitten die abenteuerlichsten Bilder darstellen können. So finden sich auf Drüsenquerschnitten mehrere Drüsenlumina ineinander con-

centrisch eingelagert vor oder es lassen sich in einem grösseren Drüsenlumen mehrere unregelmässig gestaltete Lumina neben einander erkennen.

Die Drüseninvaginationen kommen auf folgende Weise zu Stande:

1. Bei dem enorm gesteigerten Längenwachstum der Drüse entsteht an irgend einer Stelle, an welcher wenig Widerstand von Seiten der Umgebung vorhanden ist, eine kleine Ausbuchtung und (wie bei einer Darminvagination) schiebt sich das schmälere Stück des wachsenden 1. Art.

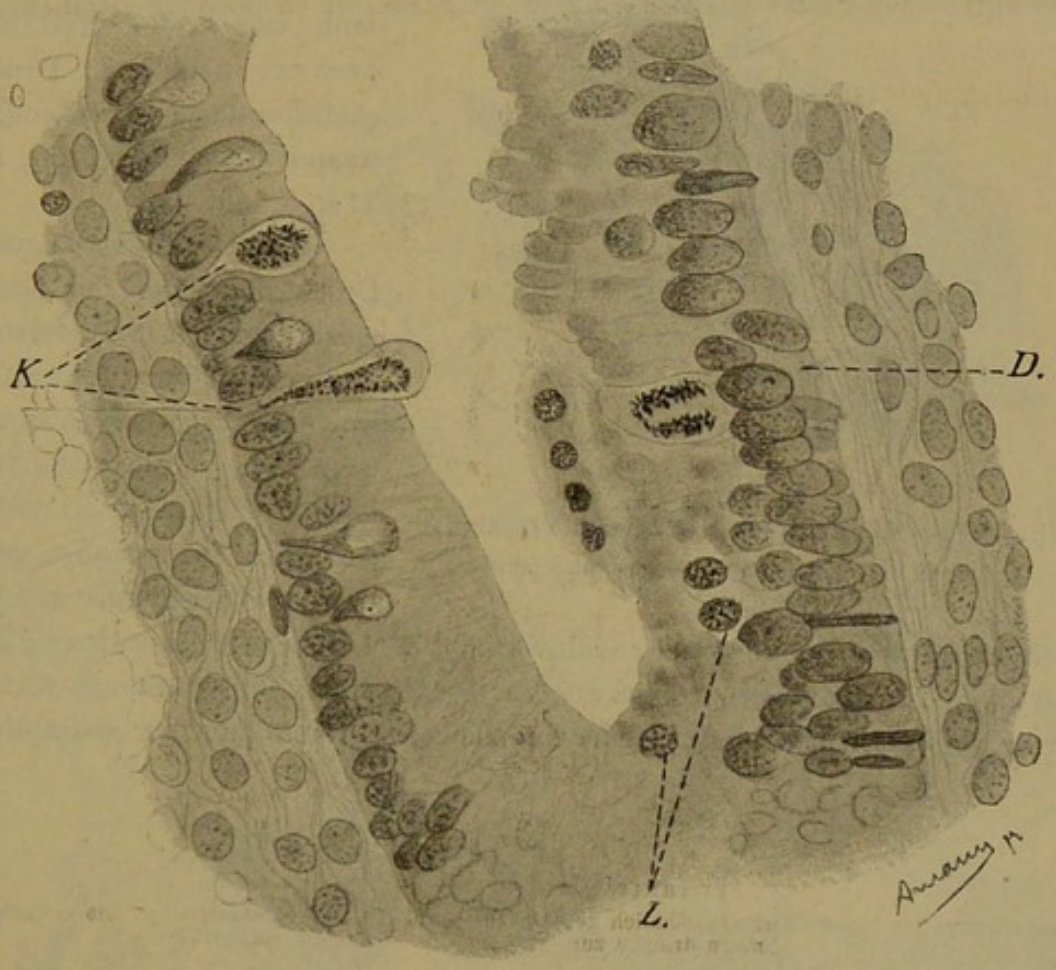

Fig. 27.

Glanduläre Hyperplasie. (Eigenes Präparat.)

Längsschnitt durch eine Uterindrüse mit starker Epithel-Proliferation. Die in Mitose befindlichen Zellkerne schieben sich gegen das Drüsenlumen zu vor. *D.*: Diaster; *K.*: Knäuelform; *L.*: Leukocyten, durch das Epithel wandernd.

Schlauches in das weitere hinein. Auf einem Querschnitte an dieser Stelle zeigen sich dann drei ineinander concentrisch eingelagerte, kreisförmige Drüsenlumina. Der innere Drüsenschlauch ist gewöhnlich intact, während der mittlere, besonders aber der äussere häufig gedehnt und endothelartig abgeflacht erscheint (cfr. Fig. 31). Diese Art der Einstülpung kann ausser auf Längsschnitten durch die Drüsen (cfr. Fig. 31a 1) auch auf Querschnitten (Fig. 31a, 2) daraus erkannt werden, dass die Kerne der Cylinderzellen meist etwas basal gestellt sind; der innerste Schlauch ent-

spricht also einem regulären Drüsenschlauch, der mittlere einem vollkommen invertirten (secernirende Fläche nach aussen gewandt), der äussere wieder einem regulären (wenn auch auseinander gedehnten) Drüsenschlauche.

Nicht selten kommt es aber zum Abreissen des mittleren, umgestülpten Drüsenabschnittes und der nun frei gewordene, innere Drüsenschlauch wächst weiter in den anderen vor. Auf dem Querschnitte zeigen sich dann nur zwei Epithelkreise, regulären Drüsenquerschnitten entsprechend, ineinander eingelagert (cfr. Fig. 31a, 3 und 4).

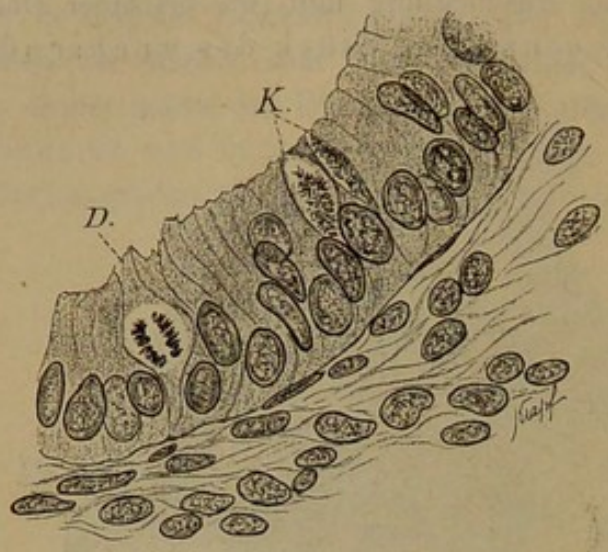

Fig. 28.
Glanduläre Hyperplasie. (Eigenes Präparat.)
D.: Diaster; *K.*: Knäuelformen, etwas komprimirt.

2. Art. 2. Die sich verlängernde Drüse findet an der Uterusmuskulatur einen Widerstand, wodurch es zur flaschenbodenartigen Einstülpung des Drüsenfundus kommt (Fig. 31a, 5 und 6). Auf dem Querschnitte zeigen sich zwei ineinander gelagerte Drüsenschläuche, deren innerer invertirt ist. Über dieser Einstülpung kann sich die Drüse ampullenartig erweitern (event. durch Sekretstauung) und der vermehrte Inhaltsdruck kann wieder eine theilweise Ausstülpung der eingestülpten

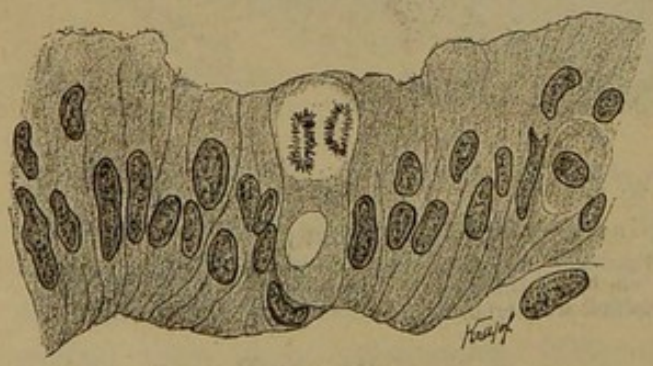

Fig. 29.
Diaster in einer Drüsenepithelzelle.
(Eigenes Präparat.)

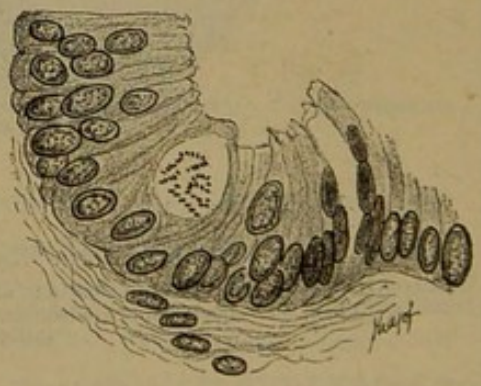

Fig. 30.
Oligosome Mitose in einer Drüsenepithelzelle bei glandulärer Hyperplasie.
(Eigenes Präparat.)

Partie bedingen (cfr. Fig. 31a, 7 und 8), so dass auf einem Querschnitte drei Lumina in einander oder auch unregelmässige Epithelreihen vorhanden sind.

3. Art. 3. An einer erweiterten Drüsenpartie können von der einen Seite her papilläre Einstülpungen des Cylinderepithels gegen das

Drüsenlumen zu entstehen (cfr. Fig. 31a, 9, 10), intraglanduläre Papillen bildung; auf den Querschnitten erkennt man dann in dem meist endothelartig gedehnten Cylinderepithelkreis vollkommen unregelmässig gestaltete Anschnitte der Cylinderepitheleinstülpungen nebeneinander.

Für die Formveränderungen der Drüsenschläuche ist im Allgemeinen massgebend

1. die Art der Proliferation: sie ist bei der gutartigen Hyperplasie stets flächenhaft, d. h. es werden nur neben einander liegende Drüsenzellen neugebildet und somit die innere Oberfläche der Drüse vergrössert.

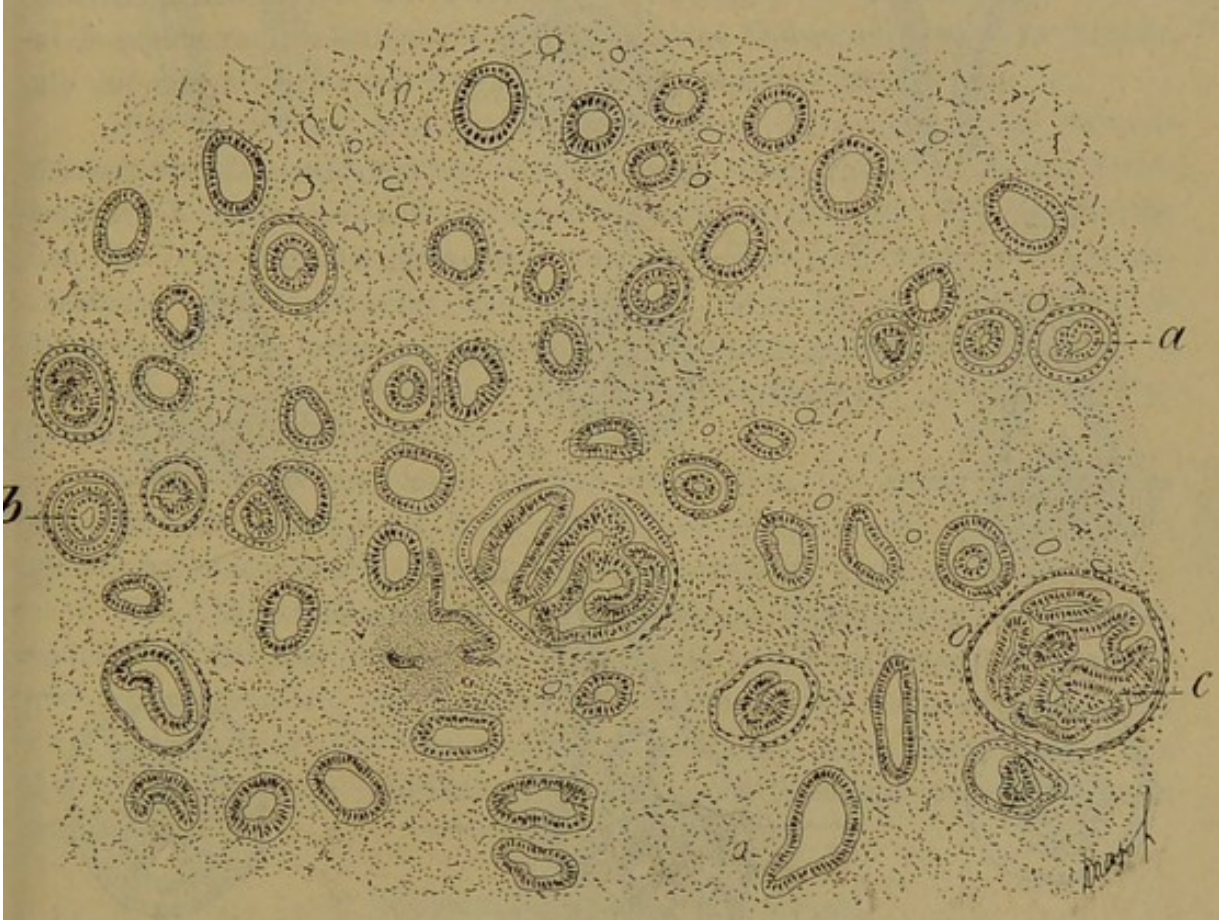

Fig. 31.

Glanduläre Hyperplasie. Drüseninvaginationen. (Eigenes Präparat.)

a: zwei Drüsenlumina ineinander; *b*: drei Drüsenlumina ineinander; *c*: unregelmässige Epitheleinstülpungen.

2. Der Platz der Proliferation ist ebenfalls von Bedeutung; tritt im Bereich einer Querschnittsebene eines Drüsenschlauches starke Zellvermehrung ein, so muss sich das Lumen an dieser Stelle entweder erweitern oder die vergrösserte Epithelfläche muss sich durch Fältelung gegen das Lumen der Drüse zu Platz verschaffen, wenn

3. der Widerstand der Umgebung eine Ausdehnung des Schlauches nicht gestattet. Somit sind stets die Art und der Platz der Zellproliferation einerseits und der Widerstand der Umgebung andererseits diejenigen Momente,

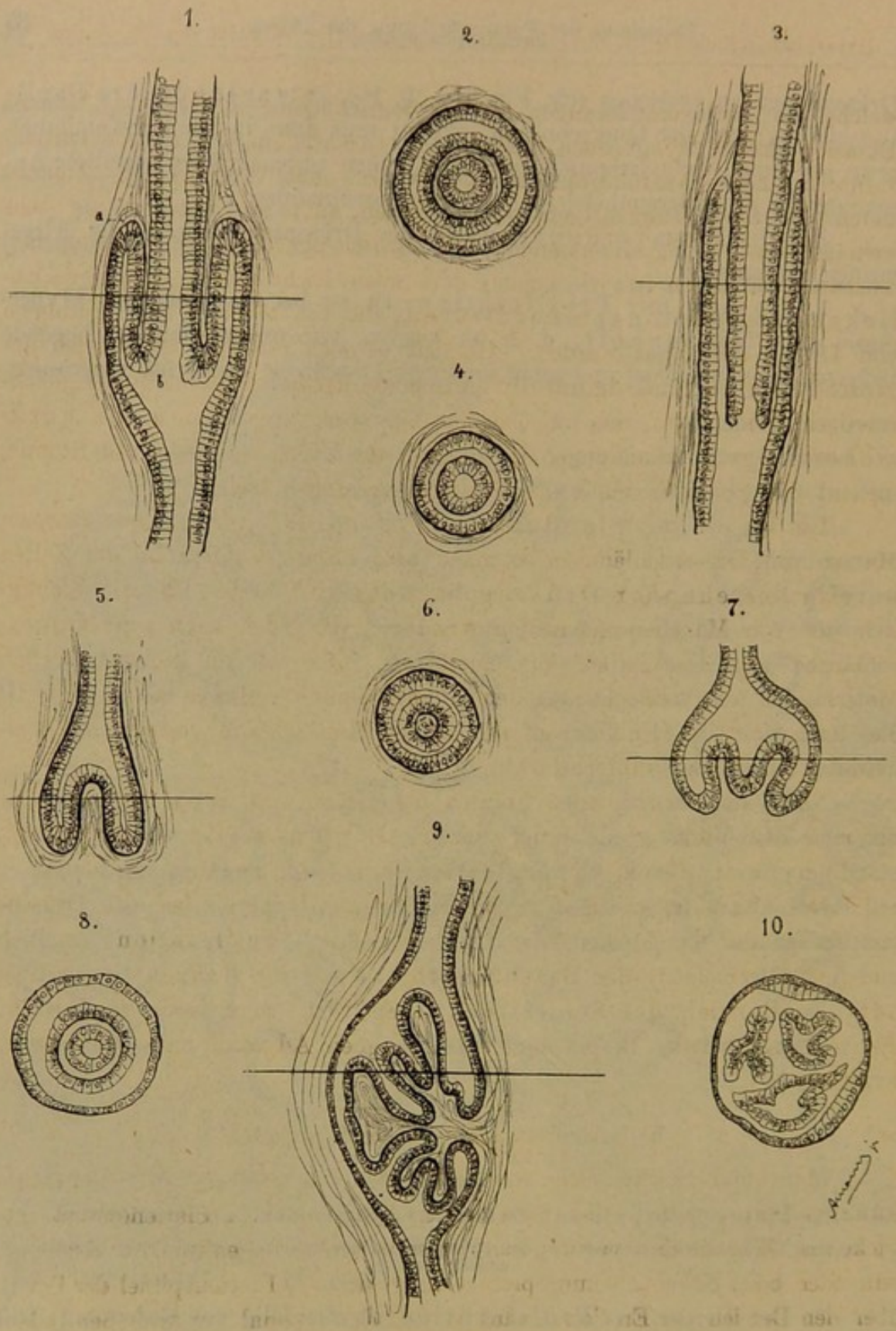

Fig. 31 a.

Schema der Drüseninvaginationen. (Nach eigenen Präparaten.)

1. Drüseninvagination; innerer Schlauch regulär, mittlerer (a—b) umgestülpt, äusserer regulär, etwas abgeflacht. — 2. Querschnitt durch 1; drei Drüsenlumina ineinander; freie, secernirende Fläche des inneren Schlauches nach Innen, des Mittleren nach Aussen, des Aeusseren nach Innen gekehrt. — 3. Nach Abreissen des mittleren Theiles hat sich der innere Schlauch in den äusseren weiter vorgeschoben. — 4. Querschnitt durch 3; zwei Drüsenlumina ineinander; secernirende Flächen beider Schläuche nach Innen gekehrt. — 5. Flaschenbodenähnliche Einstülpung des Fundus einer Drüse. — 6. Querschnitt durch 5; zwei Drüsenlumina ineinander; secernirende Fläche des inneren Schlauches sieht nach Aussen, des äusseren nach Innen. — 7. Mitte des eingestülpten Drüsenfundus wieder nach Aussen gestülpt. — 8. Querschnitt durch 7; drei Drüsenlumina. — 9. Intraglanduläre papilläre Einstülpung des Drüsenepithels von der Seite her. — 10. Querschnitt durch 9; verschiedene unregelmässige Lumina neben einander.

welche die Formveränderungen der Drüsenschläuche bedingen. Manche Ektasien sind allerdings auch auf Sekretstauung in den Drüsen zurückzuführen, deren Ausführungsgang komprimirt oder verstopft ist. Zumeist treten die Erweiterungen gerade an Stellen auf, an welchen ein sehr weitmaschiges, wenig widerstandsfähiges Zwischengewebe (Stratum proprium mucosae) vorhanden ist; es kommt dort auch leichter zu sprossenähnlichen Ausbuchtungen der Drüsen, die von Manchen als Theilungen von Drüsen aufgefasst wurden. Handelt es sich um eine im Bereich der ganzen Drüse gleichmässig intensiv auftretende Epithelproliferation bei gleichmässigem Widerstand des umgebenden Gewebes, so kommen die korkzieherartigen Krümmungen des verlängerten Drüsenschlauches zu Stande, die auf den Schnitten ein sägeförmiges Aussehen bieten.

sprossenähnliche Drüsenausbuchtungen, wurmartige, korkzieherförmige Schlängelung. cystische Erweiterung.

Die bei der sog. glandulären Hyperplasie vorhandenen enormen Massen von Drüsenschläuchen kommen also durch Proliferation der Zellen bereits bestehender Drüsenschläuche zu Stande. Für die Richtigkeit der von Manchen gemachten Angaben, dass sich auch neue Drüsenschläuche vom Deckepithel aus einstülpen, habe ich an meinem reichen Material bis jetzt keine genügenden Anhaltspunkte gewinnen können; es ist dies auch wohl im Hinblick auf die bei der Regeneration vorhandenen Verhältnisse nicht sehr wahrscheinlich.

Nach den verschiedenen Formen der Drüsen bei diesen Hyperplasien hat man den Vorgang als Endometritis glandularis (oder Hyperpl. gland.) hypertrophica, hyperplastica, ectatica, cystica bezeichnet.

Hyperplasia glandul. Hypertrophica, hyperplastica ectatica, cystica.

Das Charakteristische für diese gutartigen Hyperplasien des Drüsenepithels ist also das Moment der flächenhaften Proliferation desselben und (im Allgemeinen) des Beschränktbleibens der Drüsenwucherung auf den Bereich der Schleimhaut. Späterhin muss noch einmal auf diesen Punkt bei der Besprechung des malignen Adenoms zurückgekommen werden.

b) Veränderungen des Deckepithels.

Manchmal findet sich an Stelle des Deckepithels des **Cervicalkanales** Plattenepithel, das ganz analog dem vaginalen Plattenepithel entwickelt ist. Wie erwähnt (pag. 45), kann dasselbe bereits congenital dorthin gelangt sein oder beim Erosionsheilungsprozess kann sich das Plattenepithel der Portio über den Bereich der Erosion hinaus in den Cervixkanal vorgeschoben haben oder es handelt sich um eine wirkliche Metaplasie des Deckepithels in Plattenepithel.

Cervixschleimhaut.

Deckepithelmetaplasie.

Mit der Diagnose einer wahren Deckepithelmetaplasie muss man jedoch vorsichtig sein; in den meisten Fällen dürfte es sich wohl um eine Verdrängung des Deckepithels durch vordringendes Plattenepithel handeln; lässt sich dagegen der allmähliche Übergang des cylindrischen Deckepithels in das Plattenepithel, d. h. die verschiedenen Übergangsstadien, wie sie früher

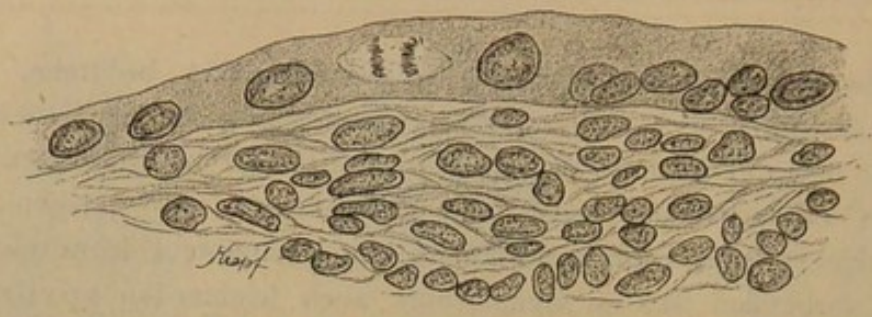

Fig. 32.

Diaster im Deckepithel. (Eigenes Präparat.)

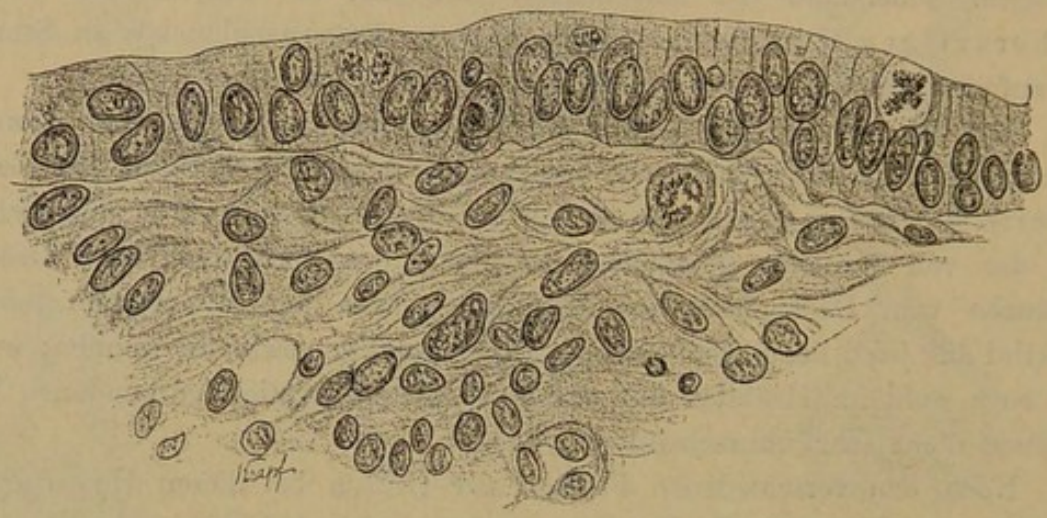

Fig. 33.

Multipolare Mitose im Deckepithel, darunter eine multipolare Mitose im Stratum proprium mucosae; nur gutartige Hyperplasie. (Eigenes Präparat.)

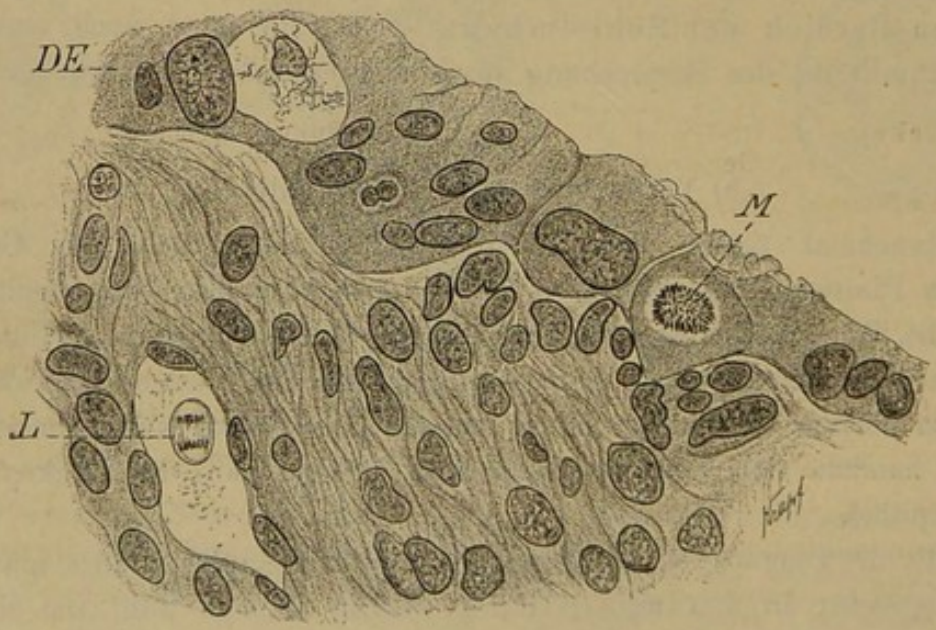

Fig. 34.

Unregelmässige Veränderung des Deckepithels (*DE.*). (Eigenes Präparat.)

Vorstadium zur Metaplasie; *K*: Knäuel; in einem Gefässquerschnitt; *L*: Lymphocyt in mitotischer Theilung (Diaster).

beschrieben sind, nachweisen — und dies ist für eine Reihe von Fällen möglich (cfr. Fig. 23.) — so darf man von einer Metaplasie des Deckepithels sprechen. Die Drüsen sind dabei wenig verändert, nur werden manche Ausführungsgänge derselben durch das Plattenepithel verengert, so dass in Folge der Sekretretention eine Dilatation der Drüsen auftritt.

Corpusschleimhaut. Fältelung. Metaplasie.

An der **Corpusschleimhaut** kommen starke Wulstungen des Deckepithels (cfr. Fig. 25) vor, ferner lässt sich, allerdings nur sehr selten, an Stelle des Deckepithels Plattenepithel nachweisen, wobei im

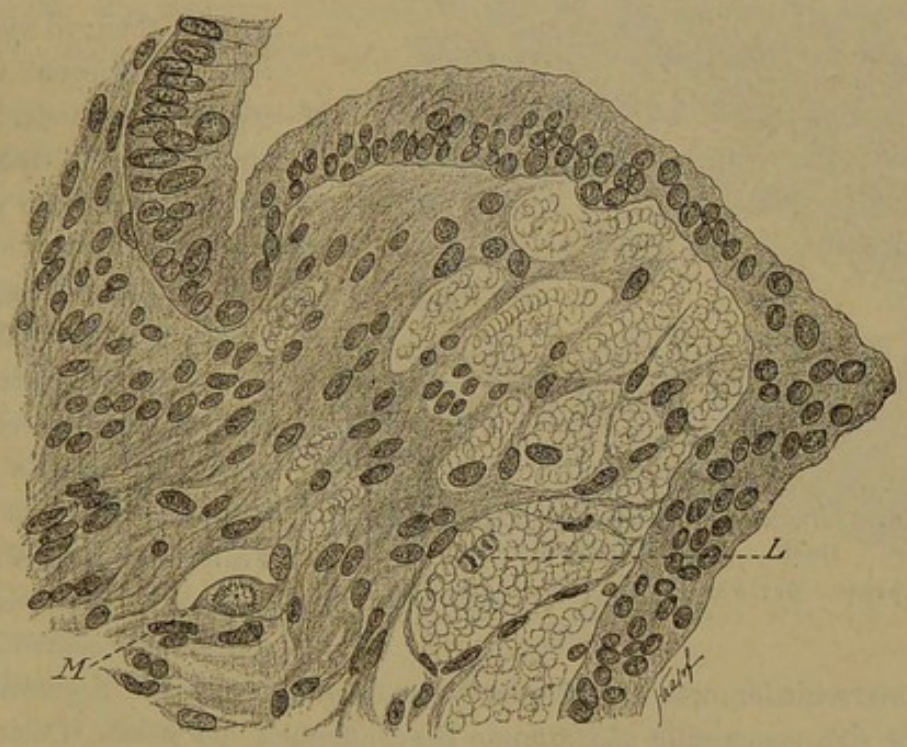

Fig. 35.

Das Deckepithel (theilweise schief getroffen) ist durch Blutansammlung zwischen den Gewebsmaschen vorgewölbt. (Eigenes Präparat.)

Im Blute ein Lymphocyt in Diasterform (*L*); im Strat. propr. eine Mitose (*M*).

Anfangsstadium ganz unregelmässige Proliferationen im Deckepithel mit Bildung von grossen keulenförmigen Zellen auftreten können (Fig. 32, 33, 34), offenbar im Anschluss an regenerative Vorgänge (siehe Regeneration). Die von einigen Autoren als so bedeutend angegebene Häufigkeit dieser Veränderung beruht sicher auf unrichtiger Beobachtung. Das Plattenepithel kann ab und zu auch an dieser abnormen Stelle und zwar in sehr bedeutender Weise verhornen (Rosthorn).

Auf die Beziehungen dieser Deckepithelmetaplasien zu malignen Veränderungen dieser Theile soll bei Besprechung des Carcinoms des Uteruskanals näher eingegangen werden.

c) Veränderungen am Stratum proprium mucosae uteri.

Bei der echten Endometritis findet sich wie bei jeder Entzündung starke Füllung der Blutcapillaren und Gefässe, Infiltration des Zwischengewebes mit Leukocyten etc.

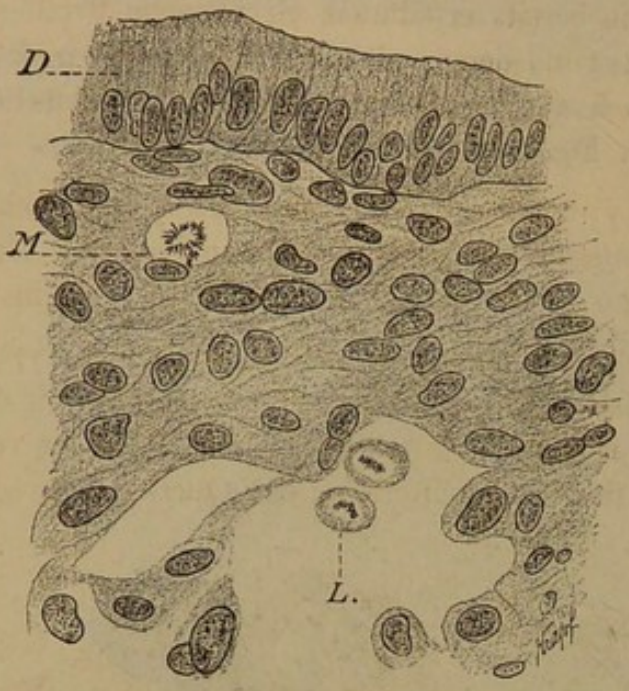

Stratum-proprium-zellen.

Fig. 36.
Lymphocyt (*L*), zwei Tochtersterne, Zelle bereits getheilt. (Eigenes Präparat.)
M: Strat. propr.-Zelle in Mitose (Äquatorialplatte), *D*: Deckepithel.

Bei den Schleimhauthyperplasieen nimmt stets auch das Stratum propr. an den Wucherungsvorgängen theil; in vielen Fällen überwiegen dieselben sogar über diejenigen der epithelialen Elemente und spricht man dann von einer Endometritis interstitialis (besser Hyperplasia mucosae interstitialis).

a) Die Stratum-proprium-Zellen vermehren sich und werden grösser, besonders kann in seltenen Fällen der Zellleib so zunehmen, dass die Zellen schwer von echten Deciduazellen unterschieden werden können (allerdings habe ich nie beobachtet, dass hiebei die sich gegenseitig abplattende Beschaffenheit der echten Deciduazellen zu Stande kommt.): so können eventuell Schwierigkeiten in der Diagnose entstehen, wenn diese Veränderungen bei dysmenorrhoisch ausgestossenen Membranen beobachtet werden; letztere bestehen gewöhnlich aus interstitiell veränderten Schleimhautpartien, zumeist finden sich aber die nur wenig vergrösserten Zellen des Stratum proprium durch Exsudat auseinander gedrängt (cfr. Fig. 14). Je nach der Intensität dieser Wucherungsvorgänge finden sich mitotische Vorgänge in diesen Zellen mehr oder minder häufig.

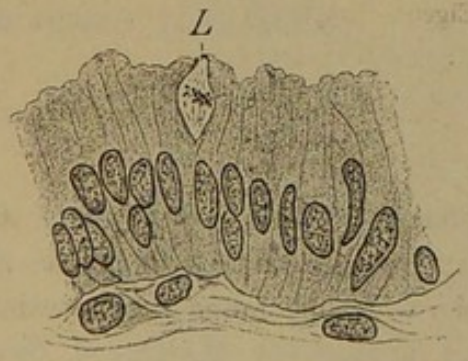

Fig. 37.
Lymphocyt (*L*) in Monasterform durch das Epithel wandernd. (Eig. Präparat.)

Die Art der Mitosen ist gewöhnlich eine reguläre bipolare; ab und zu finden sich hypochromatische und oligosome, auch asymmetrische Figuren (cfr. Fig. 33, 35, 36, 39, 40, 42.).

b) An den Gefässwandendothelien erkennt man ebenfalls mehrfach Wucherungsvorgänge in Form regulärer, nur in Folge der Zellform etwas in die Länge gezogener Mitosen, die gewöhnlich gegen das Gefässlumen vorragen (cfr. Fig. 41 und 42.). Gefässwandendothelien.

c) Ausserdem finden sich die bereits erwähnten, eigenartigen Proliferationsvorgänge an den Lymphocyten, deren mitotische Theilungsvorgänge sowohl mitten in Gefässen als auch auf der Durchwanderung durch die Gewebe deutlich erkennbar sind (cfr. Fig. 34, 35, 36, 37, 38.). Lymphocyten.

Bei der interstitiellen Hyperplasie zeigt sich schon bei schwacher Vergrösserung ein enormes Überwiegen des interglandulären Gewebes über die Drüsen, wodurch die letzteren verdrängt und rareficirt erscheinen.

Häufig sind Kombinationen der glandulären und interstitiellen Hyperplasie vorhanden (Hyperplasia diffusa) und ferner sind nicht selten die Hyperplasien noch stellenweise mit echten entzündlichen Vorgängen vereinigt. Als Residuen der letzteren finden sich öfters auf den Querschnitten die vorher erwähnten halbkreisförmigen Drüsenquerschnitte, indem die eine Hälfte des Drüsenepithelkreises durch eitrige Einschmelzung zu Grunde gegangen ist (cfr. Fig. 39). Hyperplasia diffusa.

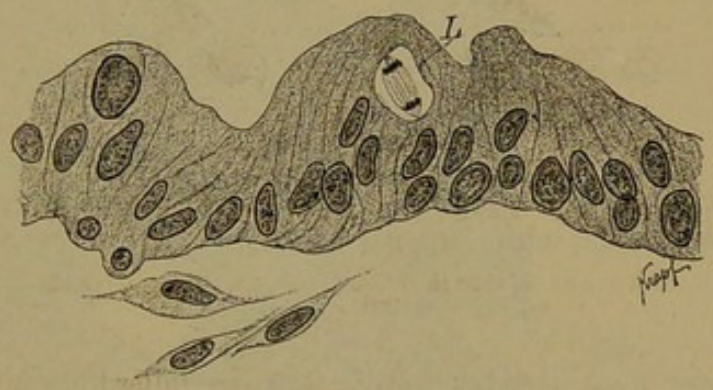

Fig. 38.
Lymphocyt (*L*) in Diasterform im Deckepithel.
(Eigenes Präparat.)

Betrachten wir die anatomischen Befunde, nach den **drei Hauptsymptomen der Endometritis** so lässt sich Folgendes erkennen: Befunde bei den verschiedenen Symptomen der Endometritis.

Beim starken Fluor finden sich meist glanduläre Hyperplasien mit reichlichem Durchtritt von Leukocyten durch die Schleimhaut.

Bei eiterigem Fluor findet sich echte Endometritis mit theilweiser eiteriger Einschmelzung des Gewebes; event. finden sich auch die Leukocyteninfiltrationen auf dem Boden einer schon lange bestehenden Hyperplasie.

Bei Meno- und Metrorrhagien können sich sowohl glanduläre als auch interstitielle Hyperplasieen finden, letztere seltener; das Gewebe ist hiebei durch Blutergüsse auseinander gedrängt, Deck- und Drüsenepithel dadurch stellenweise abgehoben; auch im Lumen von Drüsen findet sich Blut.

Die Untersuchung der durch Ausschabung des Uterus gewonnenen Gewebstheile.

Zunächst ist es nothwendig, die ausgeschabten Massen makroskopisch zu betrachten und die Menge, Consistenz und die schwammige oder markig bröcklige Beschaffenheit derselben ins Auge zu fassen.

Sowohl die rein entzündlichen als auch die hyperplastischen Veränderungen der Uterusschleimhaut erstrecken sich gewöhnlich nicht gleichmässig

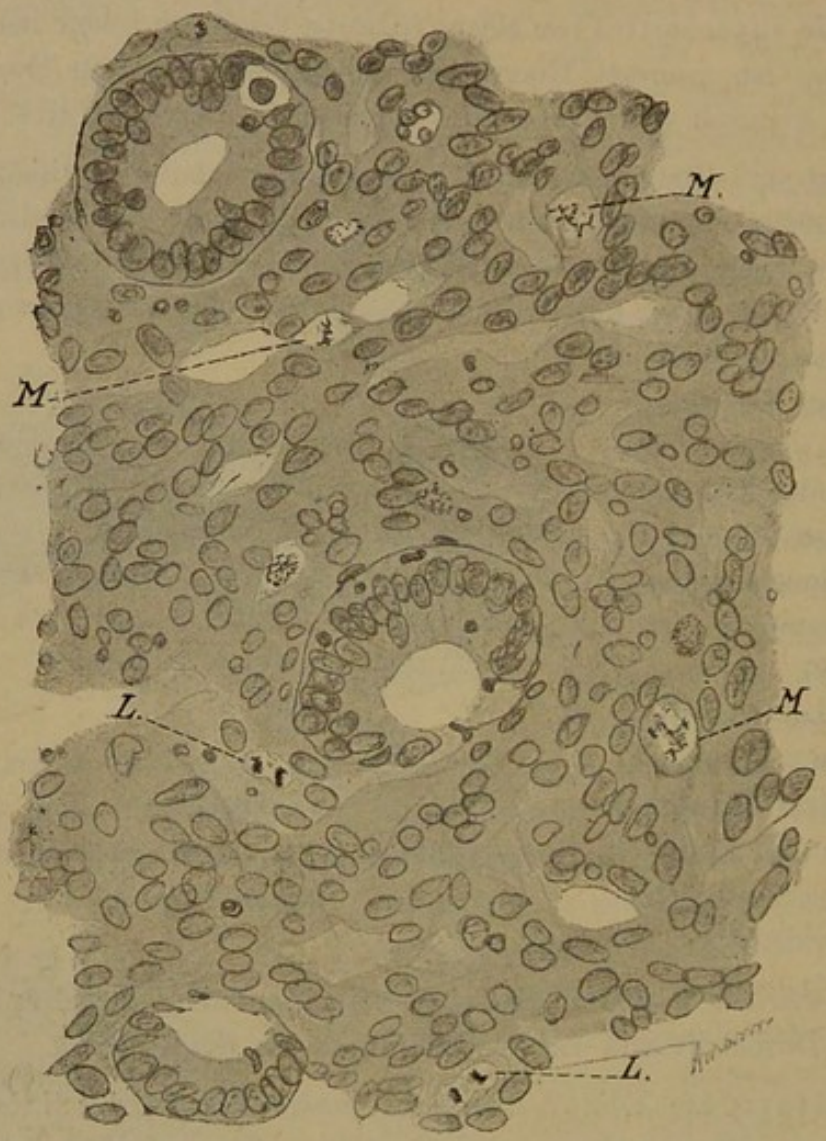

Fig. 39.

Interstitielle Hyperplasie mit reichlichen regulären und unsymmetrischen Mitosen (*M*) im Stratum propr. (auch zwei Lymphocytendiastern [*L*]). Das Drüsenepithel ist durch eine frühere eitrige Entzündung an der einen Seite zweier Drüsen zerstört. (Eigenes Präparat.)

über die ganze Uterusinnenfläche, sondern entsprechen ebenso wie die ersten Anfänge von maligner Degeneration meist nur circumscripten Schleimhautpartien. Es kann daher der an einem einzelnen Schleimhautstückchen erhobene Befund nicht für die gesammte Schleimhaut gelten. Um womöglich alle entfernten Schleimhautpartien zur Untersuchung verwerten zu können,

circumscripte Veränderungen.

ist es zweckmässig, die frischen Stückchen mit kaltem Wasser von Blut zu befreien und sodann sämmtlich in die betreffende Fixirungsflüssigkeit (meist genügt starker Alkohol) zu bringen und hierauf alle zusammen auf einmal in Celloidin einzubetten. Auf einem Celloidinschnitte finden sich dann die Durchschnitte einer grossen Anzahl von Schleimhautstücken, die ganz verschiedenen Stellen entsprechen; somit kann man ein Bild der Gesammterkrankung bekommen. Gleichzeitig ist es aber stets vortheilhaft, einzelne leicht orientirbare Schleimhauttheile in Paraffin einzubetten, um Serienschnitte anlegen zu können. Will man feinere Details der Strukturverhältnisse der Zellen studiren, so muss das noch „überlebende" Gewebe event. mit dem anhaftenden Blute in die betreffende Fixirungsflüssigkeit gebracht werden.

Fig. 40.
Interstitielle Hyperplasie. (Eigenes Präparat.)
M: Mitosen der Strat. propr.-Zellen; *L*: Lymphocyten.

Die Diagnose der gutartigen Schleimhauthyperplasie.

So lange die Drüsenneubildung nur in flächenhafter Proliferation der Epithelien besteht, d. h. eine nur einschichtige Epithelauskleidung an den neugebildeten Schläuchen vorhanden ist, kann man im Allgemeinen von einer gutartigen Hyperplasie sprechen, auch wenn stellenweise ein Vordringen der Drüsenschläuche über die Schleimhaut hinaus in die Uterusmuskulatur event. in Myome hinein zu constatiren ist. Wie erwähnt, kann die Form der Drüsen dabei eine ausserordentlich wechselvolle sein; ist der

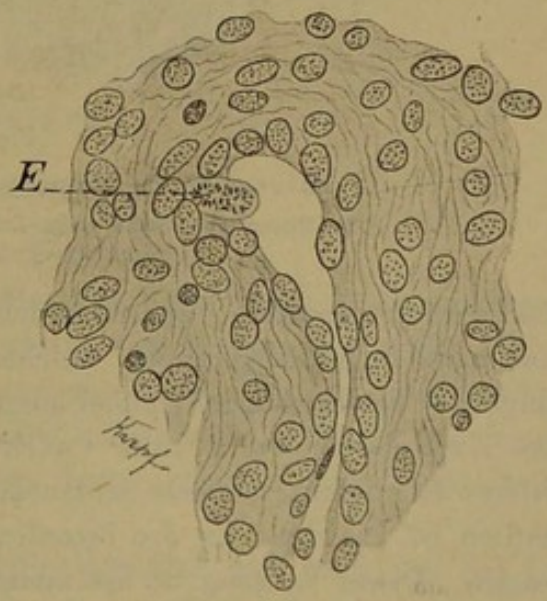

einschichtige Epithelauskleidung.

Fig. 41.
Interstitielle Hyperplasie. (Eig. Präp.)
E: Capillarendothelzelle in Mitose ragt gegen das Gefässlumen vor.

Drüsenschlauch einfach verlängert, event. korkzieherartig gewunden, so wird dies von Manchen als Drüsen-Hypertrophie bezeichnet, die unregelmässigen Ausbuchtungen und Sprossenbildungen der Drüsen (sog. Neubildung von Drüsenschläuchen) dagegen als Drüsen-Hyperplasie. Man erkennt dann auf Schnitten fast nur Drüsenschläuche nebeneinander in unregelmässigen verzweigten oder ectatischen Formen. Manchmal tritt die cystische Degeneration der Drüsenschläuche besonders in den Vordergrund, und kann sich auf alle Drüsenbestandtheile der Schleimhaut ziemlich gleichmässig erstrecken (cfr. Fig. 43). Hyperplasia glandularis cystica.

Ausser diesen gutartigen Veränderungen kann die flächenhafte Epithelproliferation auch in ganz seltenen Fällen eine maligne

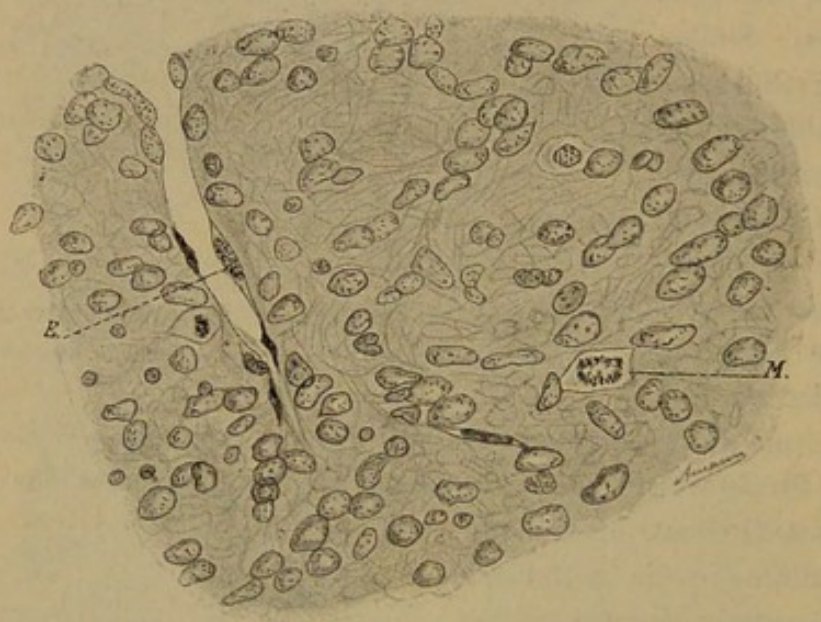

Fig. 42.
Interstitielle Hyperplasie. (Eigenes Präparat.)
M: Mitose einer Strat. propr.-Zelle; *E*: Endothelmitose, abgeflacht.

Erkrankung darstellen, wenn nämlich die Hyperplasie der Drüsen in eine Adenombildung übergeht, bei welcher ein erweiterter Drüsenschlauch (allerdings mit einschichtigem Epithel ausgekleidet) neben dem andern liegt, wobei das Zwischengewebe fast vollkommen verschwunden ist und ein tieferes Eindringen dieser Schlauchconvolute in die Muskulatur zu constatiren ist, die dann an den betreffenden Stellen mit kleinzelliger Infiltration reagirt. Dieser Vorgang ist als malign aufzufassen und wird als malignes Adenom bezeichnet (cfr. später bei Carcinom des Uterus). Eine Uebergangsform hiezu stellt manchmal die vorher erwähnte cystische Drüsendegeneration (Fig. 43) dar.

malignes Adenom.

Die Deckepithelmetaplasie, d. h. die unregelmässige bis haufenartige Proliferation des Deckepithels ist so lange als gutartig zu bezeichnen, als die Veränderung auf die Oberfläche beschränkt bleibt; solide Zapfen,

die sich in die Tiefe der Schleimhaut einsenken, würden auf den Beginn einer malignen Erkrankung hinweisen (cfr. Carcinom des Uterus).

Die Hyperplasie des Stratum proprium der Uterusmucosa (sog. interstitielle Hyperplasie) kann so bedeutend werden, dass die Drüsen verdrängt und rareficirt erscheinen. So lange aber die Proliferation der einzelnen Elemente: der Stratum-proprium-Zellen und der Gefässendothelien eine gleichmässige ist, d. h. nicht die eine Zellart über die andere bedeutend prävalirt und so lange hiebei weder stärkere Prominenzen in das Uteruslumen, noch destruirende Invasionen gegen angrenzende Schleimhautpartien oder in die Uterusmuskulatur hinein zu erkennen sind, ist der Vorgang als gutartige interstitielle Hyperplasie zu bezeichnen (cfr. Sarkom des Uterus).

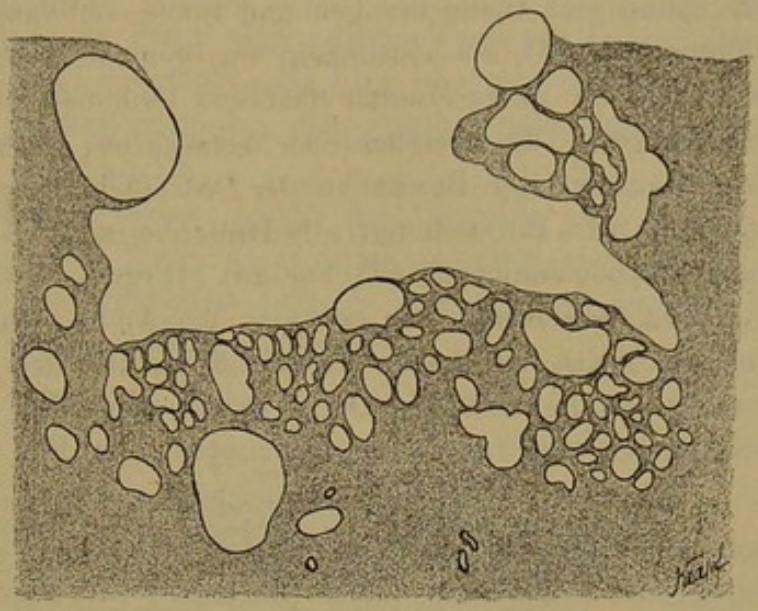

Fig. 43.
Cystische Drüsendegeneration der Uterusschleimhaut. Querschnitt durch den Uterus. (Eigenes Präparat.)

Neubildungen.

1. Gutartige.

a) Epithelialen Ursprungs.

An der Aussenseite der **Portio vaginalis** kommen entsprechend dem Plattenepithelüberzuge derselben **spitze Condylome** vor. Diese sind sowohl, was äussere Form als auch histologische Struktur anlangt, vollkommen gleichartig den fast immer auch gleichzeitig vorhandenen spitzen Condylomen der äusseren Genitalien und der Vagina; ferner kommen auch Papillome wie in der Vagina vor. spitze Condylome.

Von der Schleimhaut des **Cervicalkanales** und auch von der bei Ektropium evertirten Cervicalschleimhaut gehen sehr häufig **polypöse Neubildungen** aus. Makroskopisch können diese sog. Drüsenpolypen das verschiedenartigste Aussehen bieten. Entspringen sie in den oberen Partien des Cervicalkanales, so dilatiren sie gewöhnlich anfangs den letzteren höhlenartig, hiebei kann der äussere Muttermund noch ziemlich eng erhalten sein und somit erscheint die Portio bei unveränderter glatter Oberfläche nur all- Cervicalpolypen, Drüsenpolypen.

seitig vergrössert; in den meisten Fällen ragen sie aber durch den äusseren Muttermund in die Vagina hervor; die oft dünnen Stiele lassen sich dann an irgend eine Stelle des Cervicalkanales verfolgen. Gewöhnlich sind diese Polypen erbsen- bis haselnussgross, können aber auch als bis faustgrosse Tumoren die ganze Vagina ausfüllen und auch zu den äusseren Genitalien herausragen. Die Oberfläche ist in Folge des Gefässreichtums meist rot und von feinhöckeriger Beschaffenheit. An den grösseren Polypen finden sich vielfach tiefe Einsenkungen, welche das ganze Gebilde in eine Reihe von lungenlappenähnlichen Abschnitten zerlegen, die mit scharfen gezackten Rändern blätterartig über einander geschichtet sein können. Auf dem Durchschnitte zeigen sie immer grössere Ansammlungen von vollkommen unregelmässig gestalteten Hohlräumen, welche meist den ganzen Tumor nach allen Richtungen wie wurmstichig durchsetzen (cfr. Fig. 44).

Entstehung der Polypen.

Für das Verständnis der histologischen Befunde an diesen Neubildungen scheint es mir zweckmässig, die Entstehung dieser Polypen an dieser Stelle kurz zu berühren; dieselben stellen nichts anderes dar, als einfach dislocirte Cervix-Schleimhaut oder partielle Wucherungen derselben; der Ausgangspunkt ist entweder die nächste Umgebung des äusseren Muttermundes oder die Cervicalschleimhaut; den Anstoss geben stets Drüsenveränderungen: entweder entstehen durch Verstopfung eines Drüsenausführungsganges Retentionscysten, die dann in Folge ihrer derben Resistenz von den daneben befindlichen Muskelfasern der Uteruswand aus dem Niveau der Schleimhaut heraus und nach abwärts gedrängt werden, die umgebenden Schleimhautpartien mitdislociren und dann nur durch einen ausgezogenen Stiel noch mit dem ursprünglichen Mutterboden in Verbindung stehen oder es treten Wucherungen circumscripter Drüsenpartien auf, die dann zunächst nach dem locus minoris resistentiae zu, also nach dem Cervicalkanal oder am Muttermund nach der äusseren Portiooberfläche zu herausragen und sich dann freier entwickeln können.

Je nach der Stelle des Beginnes dieser Veränderung ist die histologische Struktur des resultirenden Polypen eine verschiedene, da dieselbe im Grossen und Ganzen stets dem Mutterboden entspricht.

Den Ausgangspunkt können nämlich bilden

1. die Drüsen, welche sich häufig noch unter das Plattenepithel der Portio vorgeschoben vorfinden (als congenitale Bildungsanomalie oder als Hyperplasien der dem Plattenepithel zunächst liegenden Cervicaldrüsen im Anschluss an entzündliche Vorgänge an diesen Theilen).

2. Die unter einer durch Epidermidalisirung (cfr. Erosions- resp. Ektropiumheilung) entstandenen Plattenepitheldecke befindlichen Erosionsepithelbuchten und Cervicaldrüsen bei Ektropium.

3. Die Drüsen der nicht veränderten, höchstens evertirten Cervicalschleimhaut.

Im ersten Falle befindet sich im Polypen neben den Drüsen mehr Portiogewebe und ist derselbe mit Plattenepithel, wie es der Aussenseite der Portio entspricht, überzogen.

Im zweiten Falle besteht der Polyp zum grössten Theil aus Drüsen, ist ebenfalls von Plattenepithel überzogen, das aber hier eine viel dünnere Decke darstellt, wie dies ja gewöhnlich bei dem durch Epidermidalisirung entstandenen Plattenepithel der Fall ist.

Im dritten Falle ist im Polypen häufig der Charakter der echten Cervicaldrüsen noch erhalten, auch Theile des Stratum proprium der Cervicalschleimhaut vorhanden; an der Oberfläche befindet sich Cylinderepithel, das dem Deckepithel der Cervicalschleimhaut entspricht.

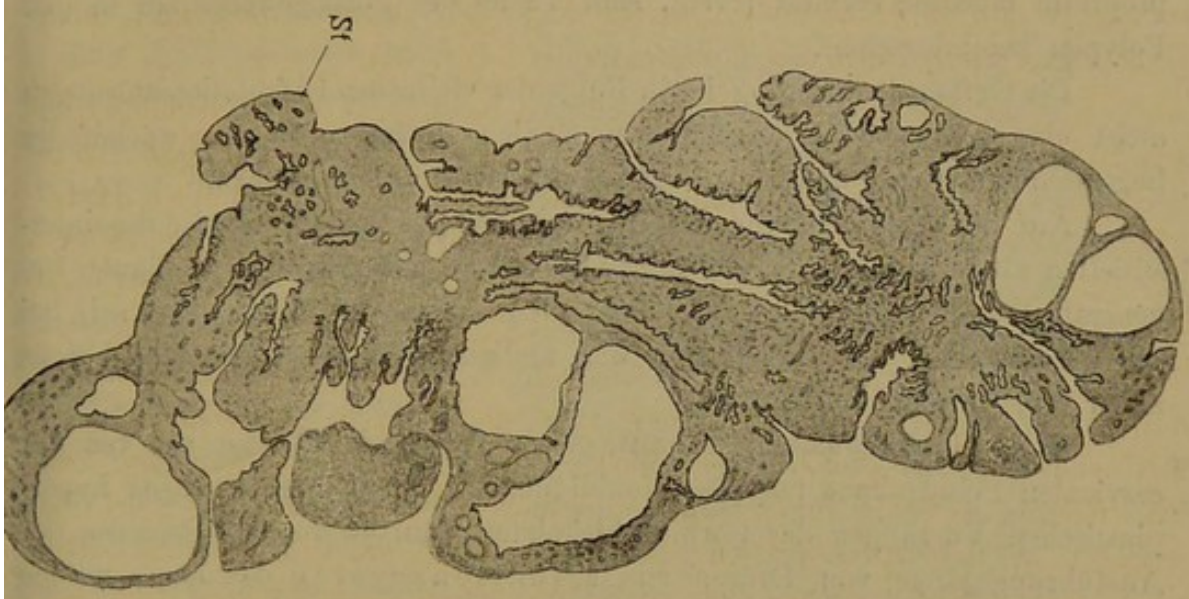

Fig. 44.

Drüsenpolyp. (Eigenes Präparat.)

Der ganze Polyp und auch der Stiel (*St.*) desselben ist von unregelmässigen, zum Theil cystischen Drüsenwucherungen durchsetzt.

Selbstverständlich können die eben erwähnten Arten kombinirt sein, wenn der Polyp gerade an der Grenze zwischen zwei Zonen sich entwickelt; so kann ein Theil des Polypen mit Plattenepithel, ein anderer mit Cylinderepithel überkleidet sein.

Nicht immer aber ist die Verschiedenheit im Epithelüberzuge der Polypen auf diese Art zu erklären. Ein ursprünglicher Cylinderepithelüberzug kann sich nämlich durch Metaplasie in Plattenepithel verwandeln und finden sich hiebei die Übergangsstadien (vielfach mit Leukocyten führenden Hohlräumen etc.) in der gleichen Weise, wie sie für die Deckepithelmetaplasie an der Cervicalschleimhaut beim Ektropium genauer beschrieben worden sind. Umwandlung des Cylinderepithelüberzuges.

Das Drüsenepithel zeigt alle Stadien intensiver flächenhafter Wucherung; die neugebildeten, stets neben einander liegenden Cylinderzellen Drüsenepithel.

finden auch hier ihren Platz, indem sich entweder die Drüsenräume enorm erweitern oder in der Weise, dass von der Wand quasten- oder leistenförmige Vorstülpungen des Epithels gegen das Lumen stattfinden. Vielfach verdrängen auch die neugebildeten Drüsen das Zwischengewebe so sehr, dass letzteres fast ganz verschwindet und die Drüsenschläuche enge aneinander liegen.

Da die Polypen meist in die Vagina herausragen und somit vielfachen Schädlichkeiten ausgesetzt sind, finden sich verhältnissmässig häufig Stellen an der Oberfläche, welche von Epithel entblösst sind und an denen nur stark kleinzellig infiltrirtes Bindegewebe vorhanden ist.

Das interstitielle Gewebe entspricht vollkommen dem Stratum proprium mucosae cervicis (event. sind Theile des Portiogewebes mit in den Polypen hereinbezogen).

Die Gefässentwickelung ist in Folge der vielfachen Cirkulationsstörungen meist eine sehr starke; an manchen Stellen bedingen die eng aneinander liegenden oft enorm dilatirten Gefässe ein cavernöses Aussehen.

cavernöse Beschaffenheit.

Auf die Veränderungen des Deckepithels, des Drüsenepithels, des interstitiellen Gewebes und der Gefässwände, welche Übergänge zu malignen Degenerationen dieser Polypen, die nicht allzu selten sind, darstellen, soll bei der Besprechung der Histogenese der malignen Neubildungen des Uterus näher eingegangen werden.

Übergänge zur malignen Degeneration.

Drüsenpolypen der Corpusschleimhaut.

Von der **Corpusschleimhaut** gehen in gleicher Weise wie von der cervicalen Schleimhaut polypöse Neubildungen aus; bei den häufigen hyperplastischen Vorgängen der Corpusschleimhaut kann es durch Verschluss der Ausführungsgänge von Drüsen zu Retentionscysten kommen, welche dann mit einem Theile der umgebenden Schleimhaut dislocirt werden und einen Stiel ausziehen; die hiedurch entstehenden Cirkulationsstörungen im Polypen mögen dann zu weiteren abnormen Wucherungen der Drüsenelemente im Polypen in der erwähnten Weise veranlassen.

Ferner stellen oft die partiellen stärkeren Schleimhautwucherungen, die ja so häufig bei den Schleimhauthyperplasieen im Corpus uteri vorkommen, die Anfänge der Polypenentwickelung dar.

Zumeist sind auch die Polypen der Corpusschleimhaut multipel; manchmal erfüllen eine Masse solcher Polypen von verschiedener Grösse die ganze Uterushöhle. Nicht selten findet sich auch ein einziger von der einen Tubenecke entspringender Polyp vor, der die ganze Uterushöhle als flacher, in seiner dreieckigen Form der letzteren entsprechender Tumor ausfüllt.

Histologisch zeigen die Corpusschleimhautpolypen mehr die Struktur der Corpusschleimhaut; die Drüsen haben häufig noch tubulösen Bau, das Epithel derselben ist niedrig, die Epithelkerne stehen in einer Reihe.

An der Oberfläche können die bereits erwähnten Vorgänge auftreten; meist ist dies aber erst der Fall, wenn der Polyp durch den Cervicalkanal hindurch in den Bereich der Vagina getreten ist.

b) Gutartige Neubildungen des Uterus bindegewebigen Ursprungs.

Myome und Fibromyome des Uterus.

Diese häufigsten Geschwülste des Uterus entstehen fast nur im Corpus uteri und liegen zunächst meist inmitten der Uteruswand (intraparietal) als kugelige harte Knoten. Indem sie sich vergrössern, drängen sie die schwächere Partie des umgebenden Muskelgewebes weg und schieben sich somit entweder gegen die Uterushöhle vor, d. h. sie werden submucös oder sie schieben sich gegen die Uterusoberfläche vor, gelangen unter das Peritoneum und werden subserös; hiebei hängen sie oft nur durch einen dünnen Stiel mit der Uteruswand zusammen (peritoneale Polypen).

intraparietal

submucös.

subserös.

Myomentwickelung.

Die Myomentwickelung ist in ihren Anfangsstadien wohl als eine Gefässerkrankung aufzufassen, hiefür sprechen einerseits die Befunde an kleinsten Myomen, an welchen die Muscularis eines Gefässes als Ausgangspunkt erkennbar ist, ferner das fast regelmässig multiple Auftreten der Myome.

Anatomische Struktur. Wirre Muskel- und Bindegewebsfasern, zum Theil in Bündeln angeordnet, bilden die Hauptmasse des Tumors. In den Myomen selbst sind nur wenige Gefässe vorhanden, dagegen umgibt diese meist kugelrunden Tumoren eine sogen. Kapselschicht mit einem oft nicht unbedeutenden Gefässnetz. Die Myomzellen selbst sind lang gestreckt und zeigen einen stäbchenförmigen Kern. Die Bindegewebszüge sind zellenarm, sehr faserreich.

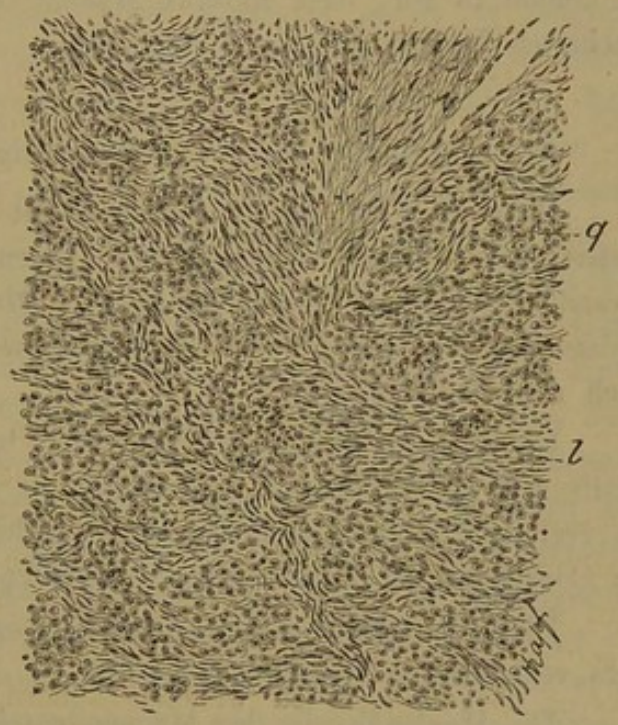

Fig. 44a.
Myom des Uterus ($\frac{250}{1}$). (Nach Schmaus.)
q quergetroffene, *l* längsgetroffene Muskelbündel.

stäbchenförm. Kerne.

Das Hauptsymptom der Myome, die starken Menorrhagien und Metrorrhagien hängen zusammen mit den die Myome begleitenden **Uterusschleimhautveränderungen.**

begleitende Schleimhautveränderungen.

Erstens kann die Uterusschleimhaut-Oberfläche durch die eingelagerten Tumoren in enormer Weise vergrössert sein, so dass bei jeder Menstruation eine viel grössere blutsecernirende Fläche vorliegt; zweitens entstehen gewöhnlich durch die eingelagerten Myome Stauungen in der Cirkulation der Uteruswand, die dann Schleimhautveränderungen besonders hyperplastischer Art bedingen. Am häufigsten finden sich die

sogenannten glandulären Formen der chronischen Endometritis, vielfach auch polypöse Adenome. Auf den Schleimhautdurchschnitten findet sich dann besonders in den tieferen Schichten enorme Wucherung der Drüsen, die stark geschlängelt und durcheinander gewunden sind und fast gar kein interglanduläres Gewebe erkennen lassen; in den oberflächlichen Partien tritt dagegen oft die Wucherung des interglandulären Gewebes in den Vordergrund, wobei durch Vermehrung der Stratum-propr.-Zellen die meist gestreckten Drüsenschläuche auseinandergedrängt erscheinen.

Durchwuchern von Drüsen durch das Myom.

Die starke Drüsen-Hyperplasie kann sich auch durch weites Vordringen einzelner verzweigter Drüsenschläuche in die Uterusmuskulatur und auch in das Myom selbst hinein charakterisiren. So kommt es vor, dass einzelne Myome vollständig wurmstichig von eingewucherten Drüsen durchsetzt erscheinen.

Sekundäre Veränderungen der Myome.

Oedem.

Beim Oedem des Myoms erscheint das Gewebe gelblich, sulzig verändert; auch finden sich mehrfach Cysten, es tritt eine Atrophie der auseinander gedrängten Muskelfasern ein. Manche behaupten, dass diese Veränderungen besonders nach der Behandlung der Myome mittels Elektricität nach Apostoli eintritt.

fettige Degeneration.

Die fettige Metamorphose wird besonders während der Schwangerschaft und im Wochenbett beobachtet; die Muskelzellen selbst erweisen sich als verfettet, es kann hiedurch eine Verkleinerung der Geschwülste eintreten; die Consistenz der Myome wird dabei pseudofluktuirend.

myxomatöse Degeneration.

Die myxomatöse Degeneration betrifft hauptsächlich die im Myom stets vorhandenen Bindegewebsfasern.

Verkalkung.

Die Verkalkung der Myome besteht in Ablagerung von Kalksalzen; dieser Prozess beginnt fast immer zuerst im Centrum; selten bildet sich eine Art Kalkschale an der Oberfläche. Bei Maceration erkennt man ein korallenähnliches Gerüst; die Verkalkung tritt hauptsächlich bei subserösen und intraparietalen Myomen ein (sogen. Uterussteine).

Cysten im Myom.

Bei den Cystenmyomen finden sich grössere und kleinere Hohlräume, die verschiedenen Ursprungs sein können:

durch Lymphangiektasie.

a) Mit Endothel ausgekleidete Lymphräume, welche einen an der Luft rasch gerinnenden Inhalt besitzen (Myoma lymphangiectodes). Auch

alte Blutergüsse.

alte Blutergüsse oder Koagulationsnekrose und fettige Degeneration können zu Hohlräumen Veranlassung geben.

cystisch degenerirte Drüsen.

b) Mit Epithel ausgekleidete Hohlräume, welche entweder 1. durch hineingewucherte, frühzeitig cystös degenerirte Drüsen, die sich event. abschnüren, entstanden sind (sog. adenomatöse Degeneration der Myome) oder

Reste der Wolff'schen Gänge.

2. auf Reste des Wolff'schen Ganges zurückzuführen sind.

Auf diese epithelialen Bestandtheile im Innern von Myomen werde ich bei der Besprechung der carcinomatösen Degeneration der Myome zurückkommen.

2. Bösartige Neubildungen.

a) Epithelialen Ursprungs.

Das Carcinom des Uterus.

Das Carcinom des Uterus ist das häufigste von allen Carcinomen überhaupt; die Wichtigkeit einer frühzeitigen Diagnose ist klar. So leicht es ist, ein einigermassen fortgeschrittenes Carcinom sofort zu diagnosticiren, so schwierig kann die Diagnose gerade zu der Zeit sein, in welcher noch von einer radikalen Entfernung überhaupt gesprochen werden kann. Diese möglichst frühzeitige Diagnose kann einzig und allein durch das Mikroskop gestellt werden. Gewöhnlich wird eine Reihe von klinischen Zeichen angeführt, welche Veränderungen an der Portio vaginalis uteri als gutartig oder bösartig erscheinen lassen sollen und es hat nicht an Gynäkologen gefehlt, welche behaupten, diese klinischen resp. makroskopischen Untersuchungsbefunde würden vollständig genügen, eine mikroskopische Untersuchung sei überflüssig. Jeder Gynäkologe jedoch, welcher sich eine Reihe von Jahren mit dem mikroskopischen Untersuchen eines grösseren Materials beschäftigt hat, wird leicht Beobachtungen registriren können, welche klar den Beweis liefern, dass makroskopische Befunde falsche Schlüsse veranlasst haben, so dass entweder ein nicht carcinomatöses Organ, event. sogar mit letalem Ausgang für die Patientin, total exstirpirt wurde oder dass eine carcinomatöse Erkrankung so lange für gutartig erklärt wurde, bis es zur Operation zu spät war. Die Schwierigkeiten der mikroskopischen Diagnose sind allerdings in den Anfangsstadien des Carcinoms manchmal sehr grosse; es ist daher eine eingehendere Kenntniss sowohl der gutartigen Prozesse dieser Theile als auch der Histogenese des Carcinoms am Uterus nothwendig.

Zum Hinweise, dass im betreffenden Falle sich vielleicht der Beginn einer malignen Erkrankung vorfindet, scheint mir der Begriff der sog. „verdächtigen" Portio sehr zweckmässig. Selbstverständlich ist ja stets der klinische Befund möglichst genau zu berücksichtigen, so die Form der Portio, die Farbe, die Vegetationen an derselben, der Platz der letzteren, die Consistenz und die event. leicht blutende Beschaffenheit. Besonders durch letzteres Moment werden wir manche Vegetationen als „verdächtig" zu bezeichnen haben. Zur wirklichen Stellung der Diagnose ist sodann die Probe-Excision geboten. Hiebei wird man aus beiden Lippen möglichst grosse Keile nach seitlicher Spaltung der Cervix excidiren, event. die ganze Portio supravaginal amputiren und die Wunde durch die Naht schliessen; zweckmässig erscheint es auch, gleichzeitig zu diagnostischen Zwecken stets eine Excochleatio

„verdächtige" Portio.

mucosae uteri mit vorzunehmen. An den excidirten Theilen muss reichlich intakte Portiooberfläche und Cervixschleimhaut vorhanden sein. Nun werden erst von dem so erhaltenen Material verschiedene Stücke ausgeschnitten und zwar in einer Form, dass sie stets leicht bei der Einbettung orientirt werden können. Diese letzteren Stücke müssen auch neben den verdächtigen Partien stets noch deutlich intaktes Gewebe aufweisen.

Eine Schwierigkeit in der mikroskopischen Diagnostik des Carcinoms ist dann gar nicht vorhanden, wenn man, wie dies ja so häufig auf den ersten Blick möglich ist, Krebszapfen findet, welche weit von der Oberfläche in die Tiefe gehen und in einem infiltrirten Gewebe sich befinden. Anders ist es dagegen in den Fällen, in welchen die carcinomatöse Neubildung noch ganz im Anfange sich befindet und wo Bildungen vorliegen, die grosse Aehnlichkeit mit den bei der Erosionsheilung vorkommenden Veränderungen zeigen.

Erosionsheilung. Histogenese des Carcinoms.

Aus diesem Grunde ist es für derartige Untersuchungen direkt nothwendig, einerseits die feineren Vorgänge bei der Erosionsheilung zu kennen, andererseits die Histogenese des Carcinoms dieser Theile studirt zu haben.

Bezüglich der Ersteren kann ich auf das frühere Kapitel über Erosionen verweisen, auf Letztere will ich hier zunächst näher eingehen.

Histogenese des Carcinoms.

Unter Carcinom verstehen wir am Uterus in gleicher Weise wie an anderen Organen eine abnorme Proliferation von Epithelien, welche in Form weitverzweigter Stränge und Zapfen das umgebende Gewebe durchsetzen und destruiren, bald aber auch selbst, zunächst im Centrum der Stränge zu Zerfall neigen. Die Unterschiede der vielfach als Hauptarten des Carcinoms am unteren Uterusabschnitte (vom klinischen Standpunkte aus) aufgestellten Formen beruhen darauf, dass

Portiocarcinom.

a) das sog. Portiocarcinom von der Aussenseite der Portio, welche gegen die Vagina zu gelegen ist, ausgeht, die Geschwulst sich somit frei in die Vagina hinein entwickeln kann und schliesslich die grossen blumenkohlartigen, oft die ganze Vagina ausfüllenden Tumoren als cancroide Papillargeschwulst darstellt, während

cancroide Papillargeschwulst.

Cervixcarcinom.

b) das sog. Cervixcarcinom im Bereiche der Cervicalschleimhaut entsteht, dort grössere Knollen bildet, welche die ganze Portio von Innen her auseinanderdrängen und vergrössern, wobei die äussere Oberfläche der Portio noch vollkommen glatt und intakt bleiben kann. Da diese Form gewöhnlich durch Zerfall der unteren Theile der Knoten eine kraterförmige Höhle an Stelle des äusseren Muttermundes entstehen lässt, wird sie vielfach als cancroides Ulcus bezeichnet.

cancroides Ulcus.

Man hat früher gewöhnlich die Ansicht ausgesprochen, dass das von der Aussenseite der Portio ausgehende Portiocarcinom histogenetisch stets vom Plattenepithel, das Cervicalcarcinom dagegen stets von den Cervixdrüsen ausgehe.

Dies ist jedoch nicht immer richtig.

1. Findet sich sehr häufig ausser dem Plattenepithel auch Cylinderepithel an der Aussenseite der Portio vaginalis.

2. Kann auch im Cervicalkanal selbst streckenweise Plattenepithel vorhanden sein.

ad 1. An der Portiooberfläche kann Cylinderepithel vorhanden sein

a) Congenital sog. congenitale Erosion (scharfrandige Trichterform) Epithelgrenze nach Aussen verschoben oder congenitales Ektropium (gespaltene Form der Portio).

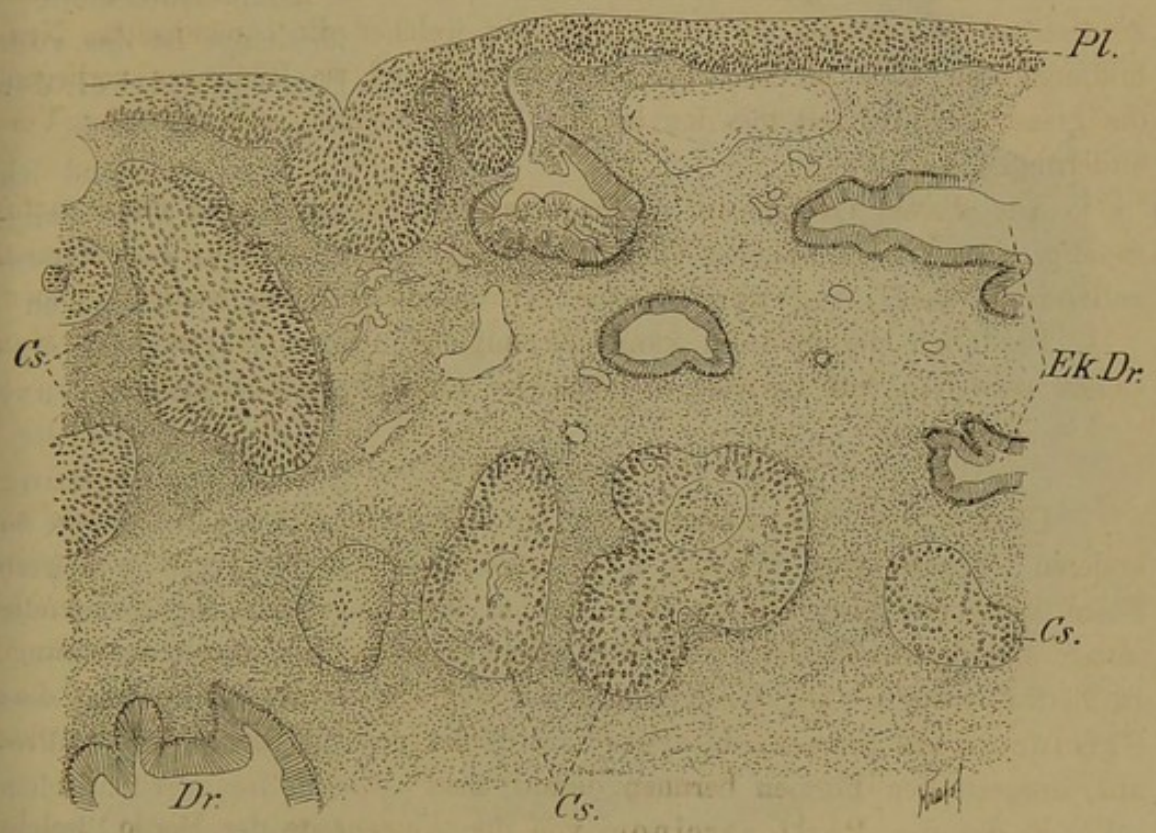

Fig. 45.

Portiocarcinom vom Plattenepithel ausgehend. (Eigenes Präparat.)

Die atypisch gewordenen, Mitosen und Degenerationsvorgänge an den Zellen zeigenden, interpapillären Plattenepitheleinsenkungen dringen zunächst gegen die Ektropiumsdrüsen vor, durchsetzen aber weiterhin schrankenlos das ganze Portiogewebe. *Pl.*: Plattenepithel; *Cs.*: Carcinomstränge, Hohlräume mit Detritusmassen und Leukocyten erfüllt, enthaltend; *Ek.Dr.*: Ektropiumdrüsen.

b) Als Erosionsepithel bei chronisch entzündlichen Uterusschleimhauterkrankungen.

c) Beim Ektropium, wobei durch seitliche, beim Geburtsakte auftretende Einrisse in die Cervicalportion eine Eversion von Cervicalschleimhaut zu Stande kommt.

ad 2. Im Cervicalkanal kann sich Plattenepithel befinden:

a) Congenital kann die Grenze zwischen Platten- und Cylinderepithel fast bis zur Mitte des Cervicalkanales nach Innen verschoben sein.

b) Beim Erosionsheilungsprozess kann sich das Plattenepithel noch über das Erosionsgebiet hinaus in den Cervicalkanal hinein vorschieben.

Somit kann auch ein primäres Portiocarcinom von Cylinderepithelzellen, ein primäres Cervixcarcinom von Plattenepithelien ausgehen. Qualitativ lassen sich auch für jede dieser Arten Beispiele finden, quantitativ ist jedoch die Vertheilung dieser Ausgangspunkte keineswegs eine gleichmässige.

Vergleich des Carcinombeginnes mit dem Erosionsheilungsvorgang.

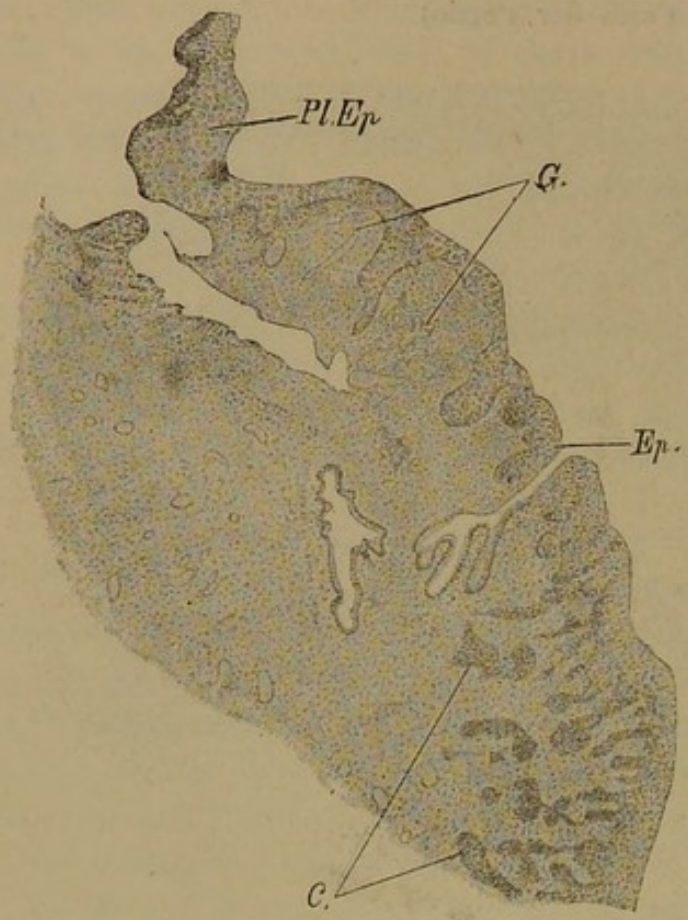

Fig. 46.

Beginnendes Plattenepithelcarcinom. (Eig. Präp.)

Pl.Ep.: Plattenepithel. In der Nähe der atypischen Epithelwucherung stark verbreiterte Papillen, dilatirte Gefässe (*G*) enthaltend. *Ep*: Plattenepithel wuchert in den Ausführungsgang einer Erosionsdrüse hinein.

Das häufigste Carcinom am unteren Gebärmutterabschnitte überhaupt ist das vom Plattenepithel der Portio ausgehende.

Fast stets fand ich den Beginn der malignen atypischen Plattenepithelwucherung an einer Ektropiums- oder Erosionsgrenze und das Gebiet der ersten Ausbreitung der Carcinomstränge im Bereiche der ektropirten Cervicalschleimhaut oder des Erosionsgebietes, ferner zeigte sich, dass der antagonistische Prozess (Grenzstreit) zwischen Cylinder- und Plattenepithel, wie ich ihn früher für den Heilungsprozess (Epidermidalisirung) bei Ektropium und Erosion beschrieben habe, in ganz analoger Weise auch in den Anfangsstadien des Carcinoms dieser Theile zu erkennen ist (cfr. pag. 59).

Unterschiede. Plattenepithelproliferation

Der häufigere Typus besteht auch hier in einer aktiv gegen das Drüsengebiet vordringenden **Plattenepithelproliferation**, allerdings hier mit zahlreicheren, kolbigen Einsenkungen, die aber Anfangs auch fast nur entsprechend den Drüsenmündungen auftreten; die Zellen sind indessen beim Carcinom meist verschieden gross, im Allgemeinen grösser als bei den Epitheleinsenkungen bei Erosionsheilung, ihre Kerne chromatinreicher, die Zellgrenzen zeigen nicht mehr die Stachel und Riffen der Zellen des Stratum Malpighi und ferner finden sich

ausser massenhaften regulären Mitosen in grosser Menge auch Riesenmitosen, die dann meist multipolaren Typus tragen. Die angrenzenden Cylinderepithelien werden auch hier vom vordringenden (hier allerdings ganz atypisch gewordenen) Plattenepithel zunächst von ihrer Basis abgehoben und schliesslich zur Abstossung gebracht. Beim weiteren Vordringen in den Bereich der Drüsen kann das Drüsenepithel durch den Druck der unter dasselbe ge-

Riesenmitosen.

multipolare Mitosen.

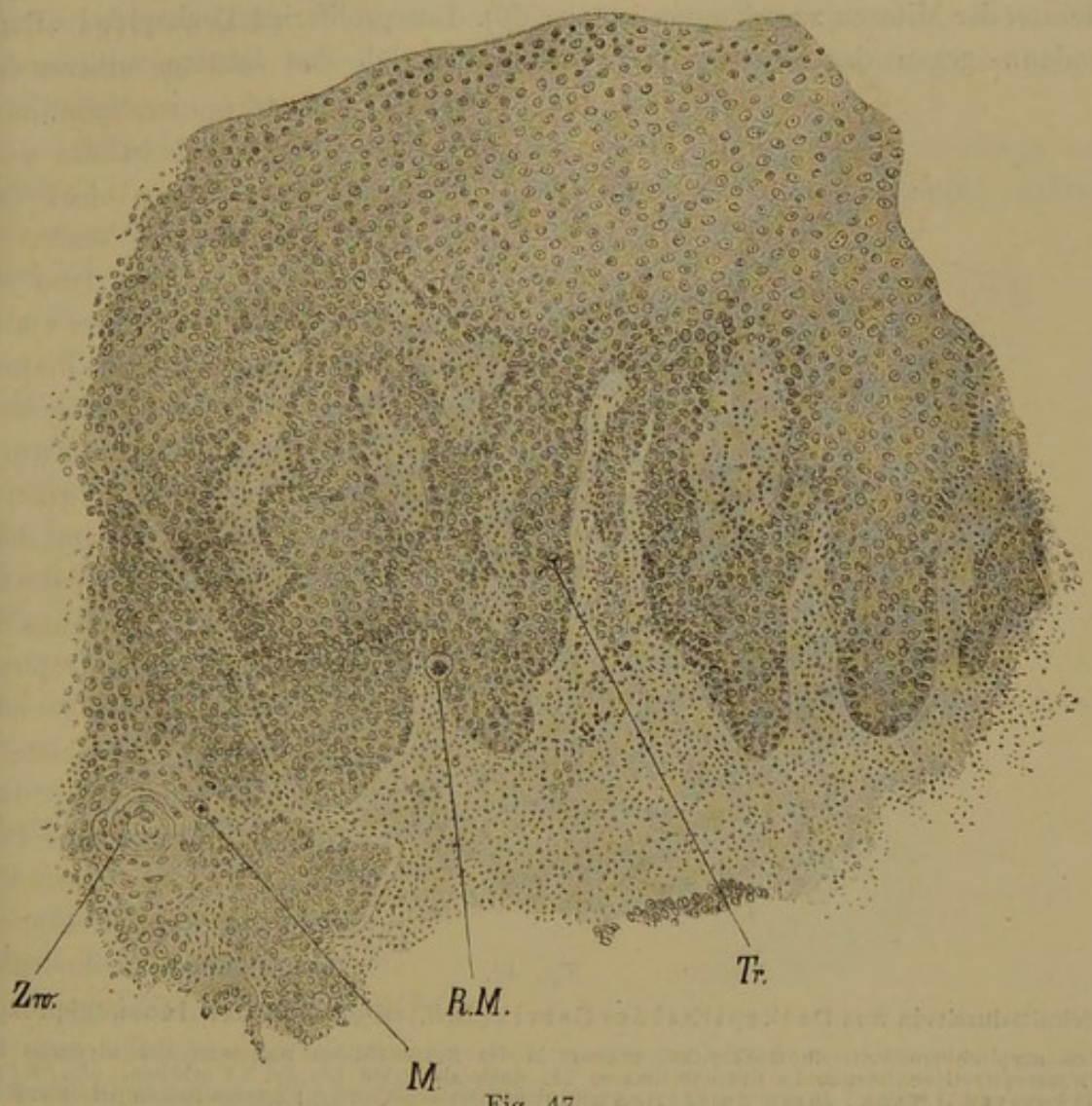

Fig. 47.

Vom Plattenepithel ausgehende Carcinomzapfen. (Eigenes Präparat.)

Zw.: Carcinomzwiebel; *R.M.*: Riesenmitose; *Tr.*: Triastor; *M*: Mitose.

wucherten atypischen Epithelstränge stellenweise so auseinandergedehnt und abgeflacht werden, dass es endothelartig aussieht (cfr. Fig. 51 und 52). Die Analogie mit dem ersterwähnten (cfr. pag. 59) Epidermidalisirungstypus bei der Erosionsheilung ist demnach Anfangs eine deutliche, natürlich tritt dann weiterhin das schrankenlose Vordringen der kolbigen Einsenkungen gegen das Portiogewebe unter Destruktion des letzteren besonders in den Vordergrund.

Deckepithel-metaplasie.

Nicht minder deutlich lässt sich in anderen Fällen von beginnendem Carcinom der zweite Typus der Epidermidalisirung (Deckepithelmetaplasie) erkennen (cfr. pag. 60).

Das cylindrische **Deckepithel** einer Erosion oder der ektropirten Cervicalschleimhaut zeigt **selbstständige Wucherungsvorgänge,** es tritt eine Metaplasie desselben in ein plattenepithelähnliches Stratum ein, an welchem dann wieder die früher erwähnte Stellungsveränderung der Theilungsachsen der Mitosen zu erkennen ist (pag. 60). Das proliferirte Deckepithel dringt sodann gegen das Drüsenepithel vor, wobei sich das letztere vollkommen

passives Verhalten des Drüsenepithels.

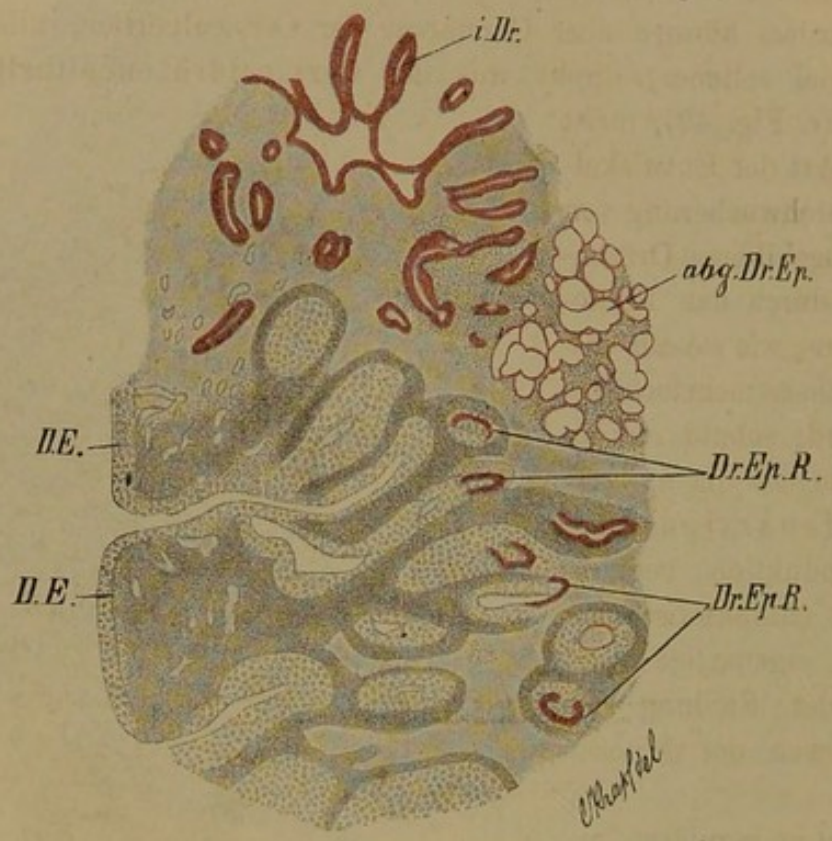

Fig. 48.

Schnitt durch ein vom Deckepithel der Cervix (*D.E.*) ausgehendes Carcinom. (Eig. Präp.)

Das atypisch proliferirende Deckepithel wuchert in die Drüsen hinein und setzt sich an Stelle der Drüsenepithelien; letztere im Drüsenfundus z. Th. noch als Reste (*Dr. Ep. R.*) erhalten. *abg. Dr. Ep.*: dilatirte Drüsen, deren Epithelien abgeplattet sind. *i. Dr.*: intakte Drüsen (Hämatoxylin-Congo) (cfr. pag. 97).

passiv verhält, abgehoben und schliesslich abgestossen wird und durchsetzt hierauf das ganze Portiogewebe in Form solider Stränge.

Bei dieser Art der Carcinomentwickelung kann das Deckepithel bis weit in den Uteruskanal, oft bis zum Fundus uteri hinauf in Plattenepithel verwandelt sein.

Auch viele der sog. typischen Cervixcarcinome entstehen nach diesem Typus, nur dass oft nicht mit Sicherheit mehr nachgewiesen werden kann, ob es sich primär um eine wirkliche Metaplasie des cylindrischen Deckepithels in Plattenepithel gehandelt hat, oder ob das Plattenepithel der

Portio beim Vordringen über das Erosionsgebiet weiter in den Cervicalkanal hineingewuchert ist und von dort aus in atypischer Weise destruirend in das Gewebe vorgedrungen ist.

Demnach entstehen die meisten Carcinome der Cervicalportion überhaupt aus einer Vorwucherung des Plattenepithels gegen Cylinderepithelschichten, oder aus einer direkten Metaplasie des Deckepithels von Erosionen oder evertirter Cervicalschleimhaut und entsprechen in ihren ersten Anfangsstadien ganz den reaktiven Heilungsbestrebungen, welche durch die an abnormer Stelle befindlichen, vaginalen Reizen ausgesetzten Cylinderepithelien veranlasst zu sein scheinen.

Cervicaldrüsenproliferation

Ausserdem können aber Carcinome der Cervicalportion, allerdings anscheinend viel seltener, direkt aus den **Cervicaldrüsenepithelien selbst** entstehen (cfr. Fig. 49); meist geht dieser Art der Entwickelung eine Durchwucherung von regulär neugebildeten Drüsenschläuchen durch das Portiogewebe voraus, wie sie auf entzündlicher Basis mehrfach beobachtet wird; sobald nun in diesen Schläuchen die atypische, haufenartige Cylinderepithelproduktion beginnt, tritt in ganz charakteristischer Weise die eigenartige Veränderung der Stellung der Theilungsachsen der Mitosen auf.

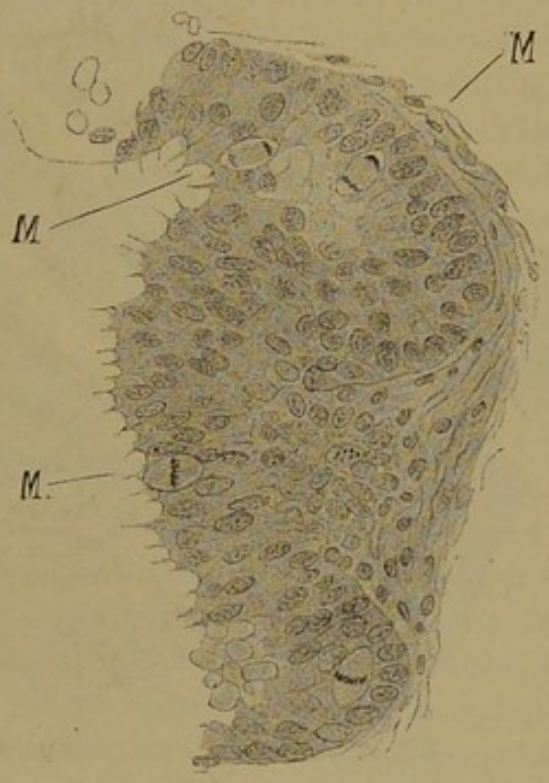

Fig. 49.

Beginn einer atypischen Proliferation von Cervicaldrüsenepithelien. (Eigenes Präparat.)

M.: Mitosen zeigen senkrechte Stellung der Theilungsachsen zur Basis der Zellen (vergl. Fig. 18, 27, 28, 29).

Stellung der Theilungsachsen der Mitosen.

Während im regulären, angrenzenden Cylinderepithel die Theilungsachsen (von einem Centrosoma zum anderen) der Mitosen stets parallel zur Basis des Epithels stehen (Fig. 18), so dass immer nur zwei nebeneinander stehende cylindr. Tochterzellen, je mit einer freien, Flimmerhaare tragenden, secernirenden Oberfläche entstehen, findet sich in den unregelmässig proliferirten Partien die Stellung der Theilungsachsen der Mitosen unregelmässig, meist sogar senkrecht zur Basis der Zellen, so dass zwei übereinander liegende Tochterzellen entstehen, von denen die untere ihren Charakter als secernirende Cylinderepithelzelle verloren hat, indem sie nach allen Seiten von Zellen umschlossen ist. Schliesslich füllen die atypisch gewucherten

Cylinderepithelzellen das Lumen der Drüsenschläuche ganz aus und die nun soliden Stränge durchziehen durch stetige Zellproliferation vordringend in unregelmässiger Weise das ganze Portiogewebe; häufig bleibt aber noch ein kleiner, central gelegener Hohlraum erhalten, welcher noch den ursprünglichen Charakter dieses Gebildes als Drüse kennzeichnet. (Dass derartige

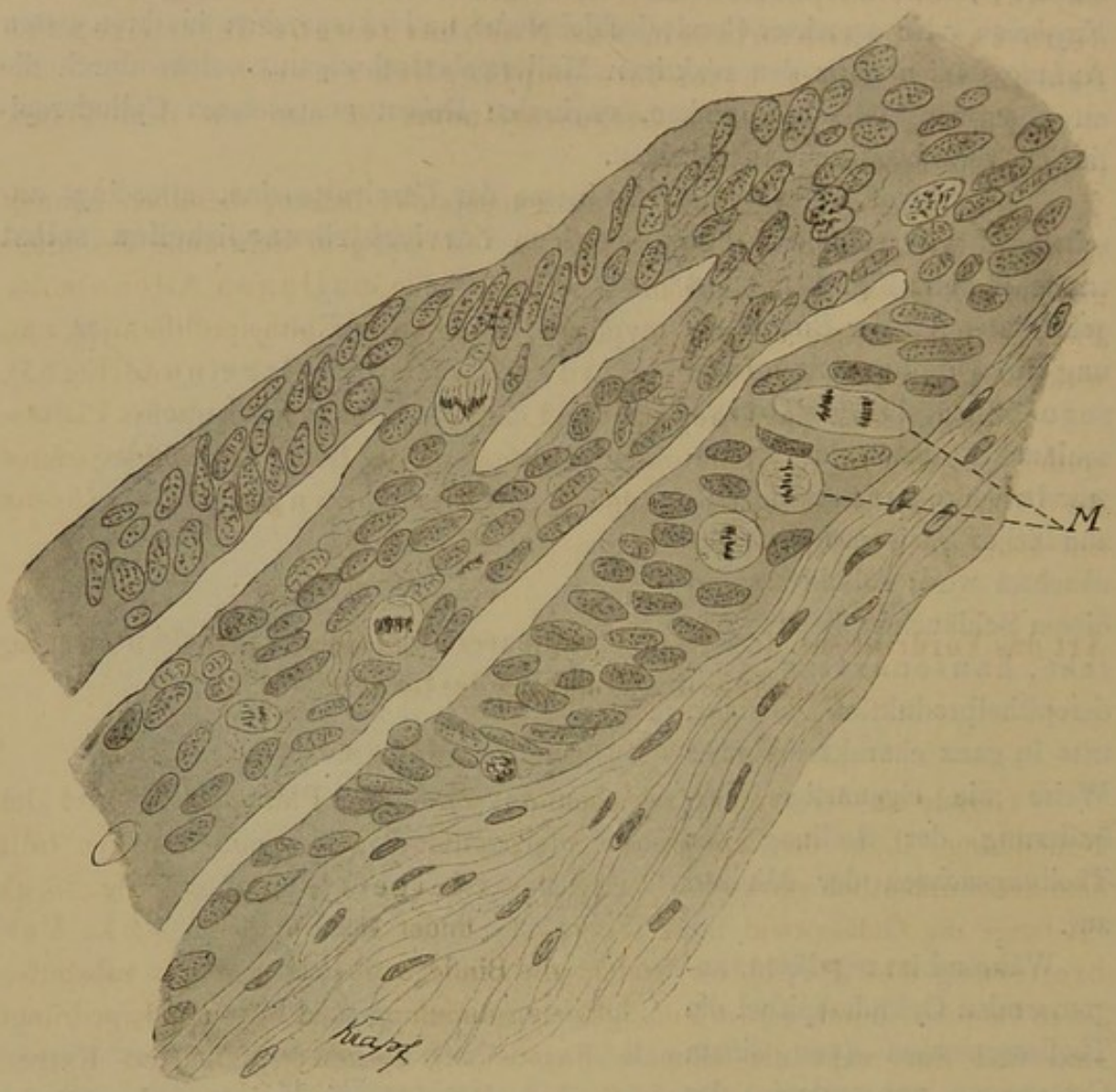

Fig. 50.

Carcinom aus atypischer Proliferation von Drüsenepithelien hervorgegangen. (Eig. Präp.)

M: Mitosen, deren Theilungsachsen fast senkrecht zur Zellenbasis stehen; hieraus resultiren übereinander liegende (Tochter-) Zellen.

centrale Hohlräume häufig aber auch in anderem Sinne zu erklären sind, soll später genauer erörtert werden.)

Diese Entstehungsart des Carcinoms als echtes Drüsencarcinom kommt am häufigsten in der **Corpusschleimhaut** vor (cfr. Fig. 58); aber auch an der letzteren dürfte die Entstehung des Carcinoms aus metaplasirtem cylindr. Deckepithel, das sogar zu einem echten Horn-

krebs im Corpus uteri führen kann, eine grössere Rolle spielen, als gewöhnlich angenommen wird.

Aus dem Vorstehenden geht hervor, dass in den meisten Fällen das Carcinom am Uterus auf einem entzündlich-veränderten Mutterboden entsteht und scheinen die hiebei ohnedies vorhandenen antagonistischen Proliferationen des Platten- und Cylinderepithels an der Cervicalportion für das noch unbekannte Agens, das dann zur schrankenlosen, das Nachbargewebe destruirenden Proliferation führt, besonders empfänglich zu sein.

Für die Genese des **Corpuscarcinoms** ist also aus dem Vorangegangenen Folgendes ersichtlich: Genese des Corpuscarcinoms.

1. Können die Drüsen den Ausgangspunkt liefern; dieselben können vorher starke Hyperplasien zeigen, die zu fast völligem Schwunde des interglandulären Gewebes führen können, wie dies beim malignen Adenom der Fall ist und erst später durch atypische haufenartige Epithelproliferation zum wirklichen Carcinom sich verändern (Adenocarcinom, Carcinom) (Fig. 55).

2. Kann sich das Deckepithel der Schleimhaut in atypisches Plattenepithel umwandeln, das dann unter Verdrängung der Drüsen als solide Stränge die Uteruswand durchsetzt. Bezüglich der Entstehung des Carcinoms am Uterus überhaupt siehe die Tabelle pag. 94.

Art des Vordringens der atypischen, carcinomatösen Epithelwucherung gegen das umgebende Gewebe.

1. Vorgänge am Bindegewebe.

Gerade an der Grenze zwischen unverändertem Plattenepithel und der Neubildung, d. h. den atypischen interpapillären Epitheleinsenkungen fällt eine ausserordentlich starke Füllung der Blutgefässe auf (cfr. Fig. 46, g). So lange die Gefässwand noch intakt ist, findet sich nur eine starke Verbreiterung der Papillen, indem die Bindegewebsmaschen des subepithelialen Gewebes durch seröse Flüssigkeitsansammlung stark auseinandergedrängt sind und nur mehr als schmale Fasern mit flachen, spindeligen Kernen erkennbar sind. Dieses Oedem der Papillen ist jedenfalls auf die Stauung des Blutes in den überfüllten Capillaren zurückzuführen. Oedem der Papillen. Weiterhin kommen nach Zerreissung der Gefässwände lacunäre Bluträume zu Stande; das aus den Gefässen austretende Blut durchtränkt das umgebende Gewebe und bringt es zum Zerfall; dann findet sich auch das ganze Gewebe reichlich mit Leukocyten infiltrirt.

Oefters finden sich an der Grenze des intakten Plattenepithels Capillarschlingen in ganz dünnen Papillen in das geschichtete Plattenepithel bis in die verhornte Schicht hinein vorgedrungen.

Die durch das oben erwähnte Oedem in den Papillen bedeutend erweiterten Lymphbahnen scheinen mit ihren zarten Wandungen den atypisch

Entstehung des Carcinoms am Uterus.

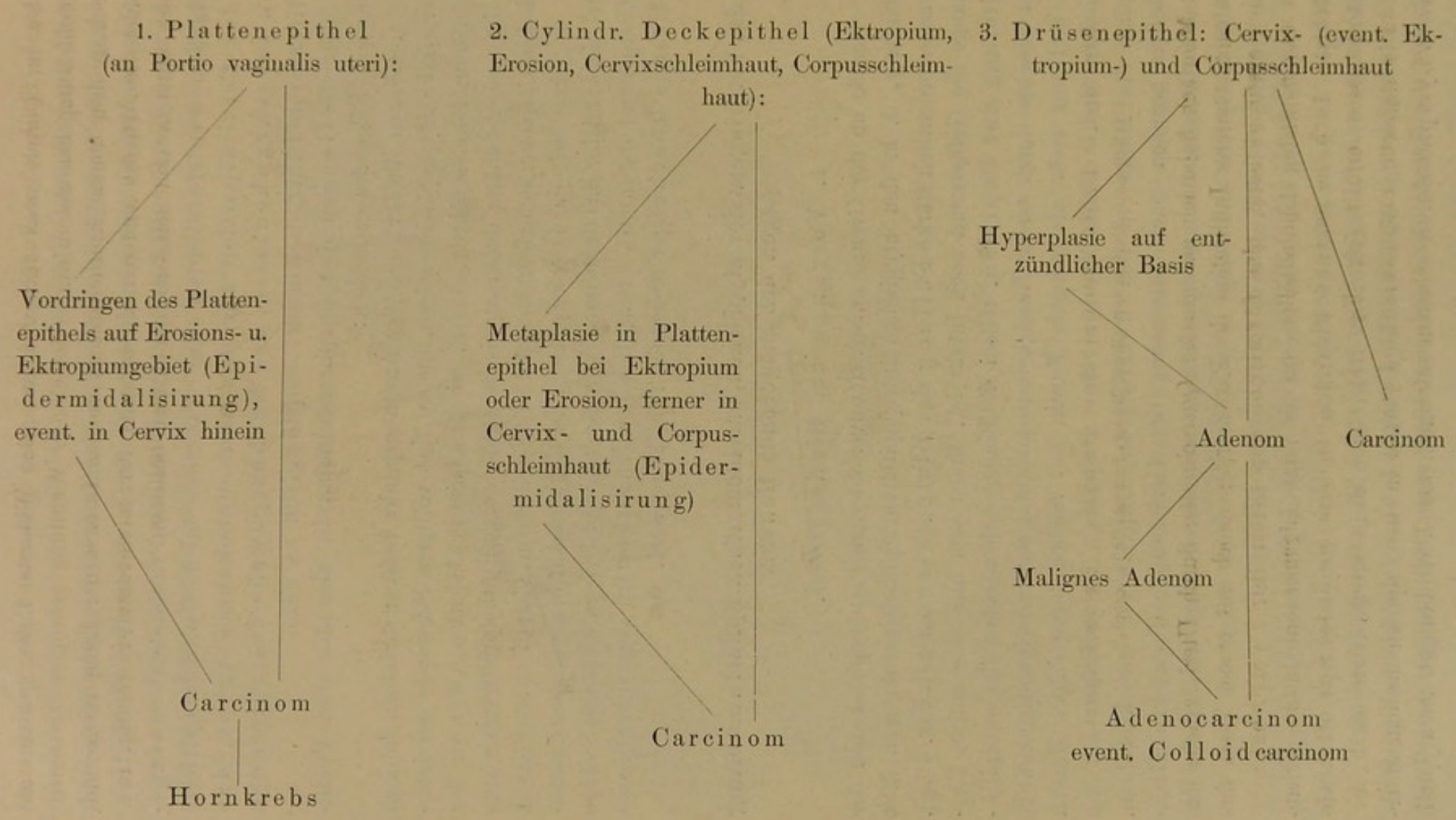

gewordenen Epitheleinsenkungen den geringsten Widerstand entgegenzusetzen und wohl unter Einreissen der endothelialen Wandung gelangen die ersten atypisch proliferirenden Epithelstränge in das Lumen der Lymphwege und somit ist die Art des weiteren Vordringens der carcinomatösen Stränge in's Gewebe durch die Bahnen der Lymphwege bestimmt.

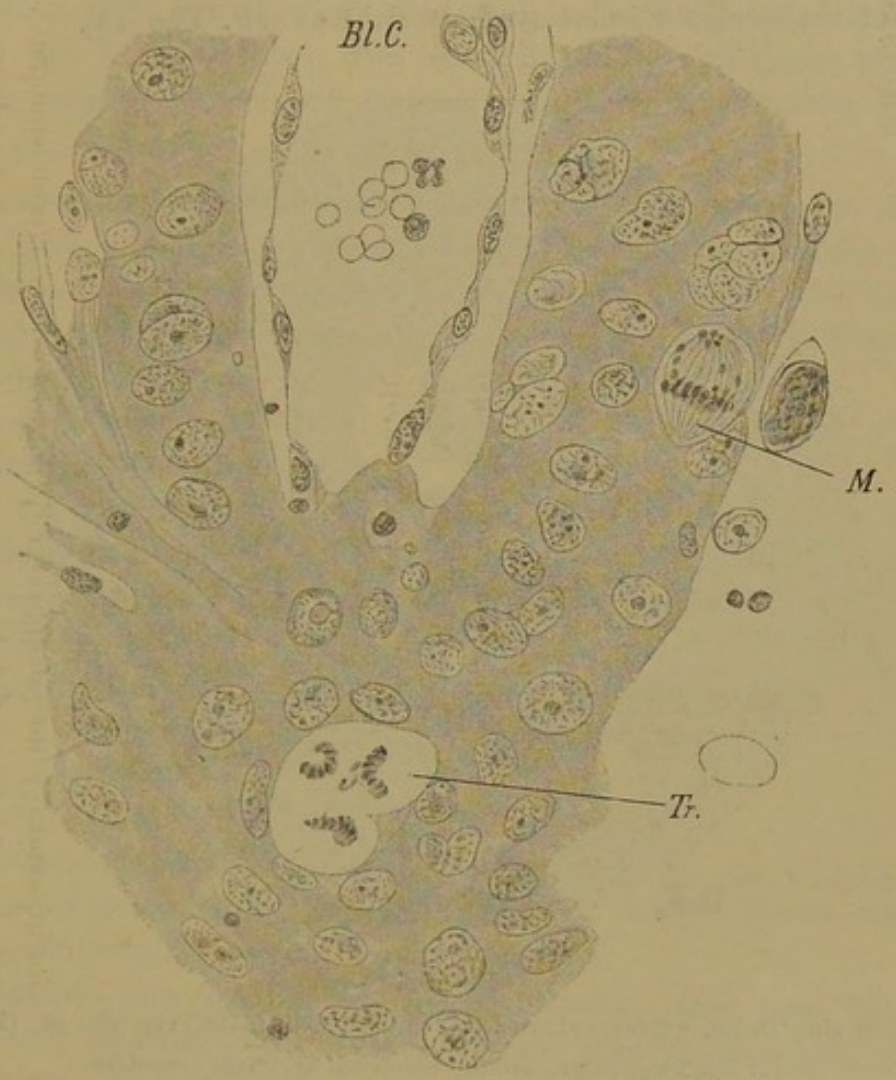

Fig. 51.

Blutcapillare (*Bl C.*) von Carcinom umwachsen. (Eigenes Präparat.)

Tr.: Tripolare Riesenmitose (Zeiss, homog. Immers. Oc. 8. apochr.).

Mehrfach habe ich auf grossen Querschnitten durch Uteri, welche ich wegen carcinomatöser Infiltration des Parametriums noch mit einem Theil des letzteren exstirpirt hatte, eine förmliche Injektion der Lymphbahnen durch carcinomatöse Epithelzellen bis in das Ligamentum latum hinein beobachtet. Auch die perivasculären Lymphräume finden sich oft durch Carcinommassen erfüllt (cfr. Fig. 51). Es ist möglich, dass auch die hiedurch veranlasste mechanische Lymphstauung die kleinzellige Infiltration an der Grenze der Carcinomstränge zum Theil bedingt, zum Theil

Lymphbahnen mit Carcinomzellen ausgegossen.

kleinzellige Infiltration.

sind es aber wohl die beim Zerfall der verdrängten Gewebszellen entstehenden eiweisshaltigen, chemischen Substanzen (Proteïne), welche eine bedeutende, leukocytenanlockende Kraft besitzen.

Die kleinzellige Infiltration findet sich hauptsächlich in der direkten Umgebung der vordringenden Carcinomstränge und ist auf grossen, gefärbten Schnitten oft schon makroskopisch als dunkler Mantel um die mehr durchscheinenden Carcinomstränge sichtbar (cfr. Fig. 48).

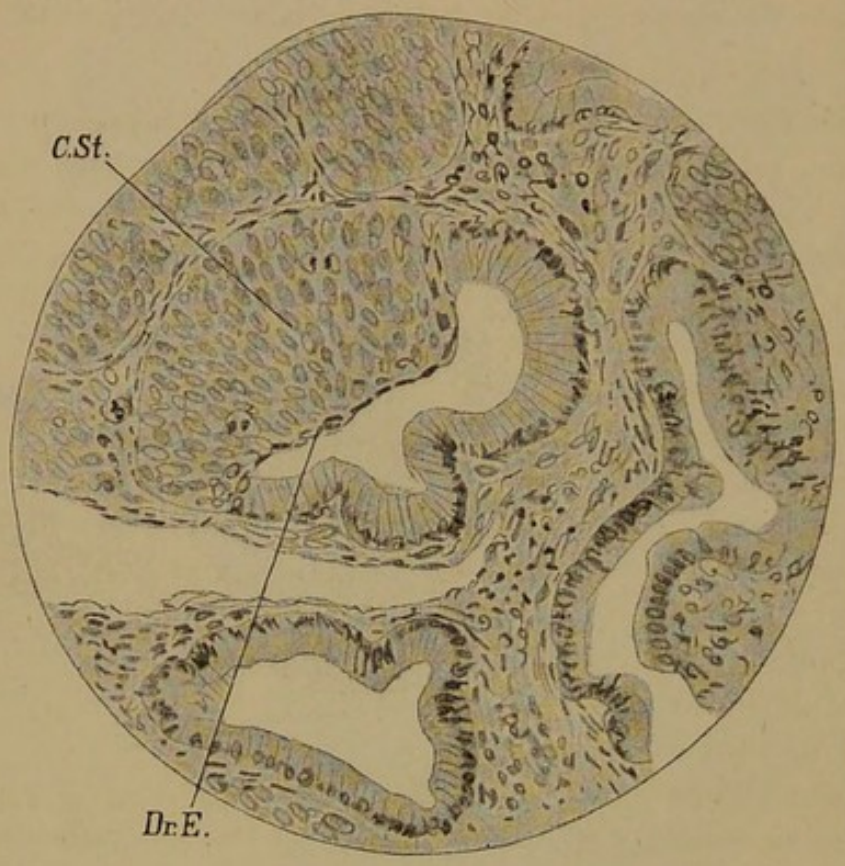

Fig. 52.
Schnitt durch eine Drüse, welche sekundär von Carcinom (*C.Str.*) ergriffen ist. (Eig. Präp.)
Dr.E.: Drüsenepithelien, welche vollkommen abgeflacht erscheinen.

2. Vorgänge am angrenzenden Epithel.

a) Das **Drüsenepithel** spielt, da die meisten Carcinome vom Plattenepithel oder metaplasirten Deckepithel ausgehen, zumeist eine passive Rolle. Das atypisch proliferirende Epithel dringt in die Drüsenmündungen ein (cfr. Fig. 45 u. 48), hebt hiebei zunächst das Drüsenepithel von seiner Basis ab, indem es sich unter dasselbe hineinschiebt; so findet man häufig Bilder, in welchen das Carcinomepithel in kolbiger Form fast bis zum Fundus einer Drüse vorgedrungen ist und nur kleine Drüsenepithelreste an der Spitze des Kolbens in Form kleiner, wurzelhaubenähnlicher Kappen aufsitzen (cfr. Fig. 48 Dr. Ep. R.). Ist die Carcinomepithelwucherung bis zum Drüsenfundus vorgedrungen, so ist das ganze Drüsenepithel verdrängt und

Drüsenepithel wird verdrängt, abgehoben und abgestossen.

man kann nur aus der Form des kolbigen Epithelstranges mit einiger Wahrscheinlichkeit schliessen, dass früher eine Drüse hier vorhanden war (cfr. Fig. 48).

Im vordringenden Carcinomepithelkolben sind stets reichlich Mitosen vorhanden, die verdrängten und von der Basis abgehobenen Drüsenepithelpartien zeigen dagegen eine mehr diffuse Färbbarkeit (besonders treten bei Congorotnachfärbung die Drüsenepithelreste stark diffus rot gefärbt gegenüber den Carcinomzellen, die mit Hämatoxylinvorfärbung schön blau erscheinen, deutlich hervor) und die Zellkerne lassen degenerative Vorgänge erkennen (cfr. Fig. 48).

Abflachung der Drüsenepithelien: a) durch darunter geschobenes Carcinomepithel.

Schreitet die Carcinomentwickelung in den Lymphbahnen der Schleimhaut fort und gelangt sie in eines der die Drüsen umspinnenden Lymphgefässe, so wird das direkt darüberliegende Drüsenepithel von den Carcinomzellen zunächst gegen das Lumen der Drüse vorgedrängt; da die Kittsubstanz zwischen den Cylinderepithelien einen sehr festen Widerstand bietet, so werden die Drüsenzellen stark nach der Breite auseinandergezogen und besonders an den Stellen der stärksten Prominenz ganz endothelartig abgeflacht (cfr. Fig. 52 u. 53).

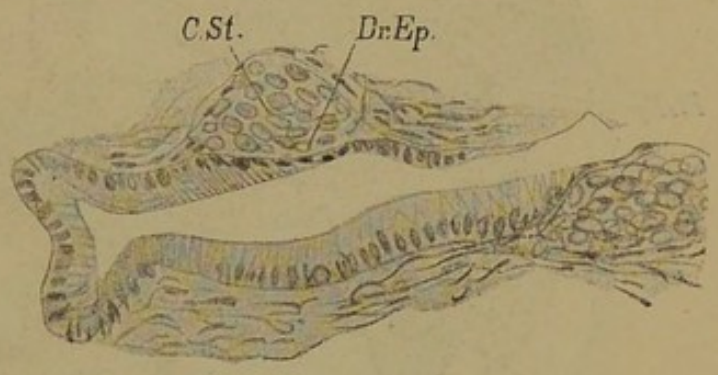

Fig. 53.
Carcinomstrang (*C. Str.*), der das Drüsenepithel (*Dr.Ep.*) eben abzuheben beginnt. (Eigenes Präparat.)

In ähnlicher Weise kann ausserdem eine vollkommene Abflachung der Drüsenepithelien noch dadurch zu Stande kommen, dass beim Vordringen des zu Carcinomepithel veränderten Platten- oder Deckepithels plötzlich ein Verschluss des Ausführungsganges einer Cervicaldrüse eintritt und somit durch die Sekretretention eine akute Dilatation der Drüsenacini entsteht; hiebei kann eine solche Drüse bis um das Achtfache ausgedehnt sein und die Drüsenepithelien werden zu vollkommen endothelartigen Zellen abgeflacht. Dies lässt sich leicht an Serien und weniger dilatirten Drüsen nachweisen, bei welchen die Drüsenepithelien noch weniger abgeplattet sind; es lassen sich alle Uebergangsformen von Drüsenepithelien zu diesen flachen Gebilden einwandsfrei erkennen (cfr. Fig. 48 Abg. Dr. Ep.).

b) durch akute Sekretretention.

Tritt ein von sehr starker kleinzelliger Infiltration umgebener Carcinomstrang an eine Drüse heran, so zerstören manchmal schon die massenhaften Leukocyten die Drüsenepithelreihe, wobei letztere eiterig zerfällt und es rückt der Carcinomstrang durch die zerstörte Drüsenwand in das Lumen der Drüse vor.

Einbrechen eines Carcinomstranges in eine Drüse.

An dieser Stelle ist ferner zu erwähnen, dass manchmal die den Carcinomsträngen zunächst liegenden Drüsenpartien ziemlich starke Wucherung der Drüsenepithelien zeigen können; doch bleibt diese Wucherung stets auf die Neubildung von typischen Drüsenzellen beschränkt, wenn auch hiebei falten- und quastenartige Vorsprünge gegen das Lumen zu entstehen. Werden solche Vorsprünge etwas schief auf dem Schnitte getroffen, so können sie den Eindruck von atypischen Wucherungen machen. Werden nun derartige Befunde neben und zwischen den Carcinomsträngen gemacht, so wird

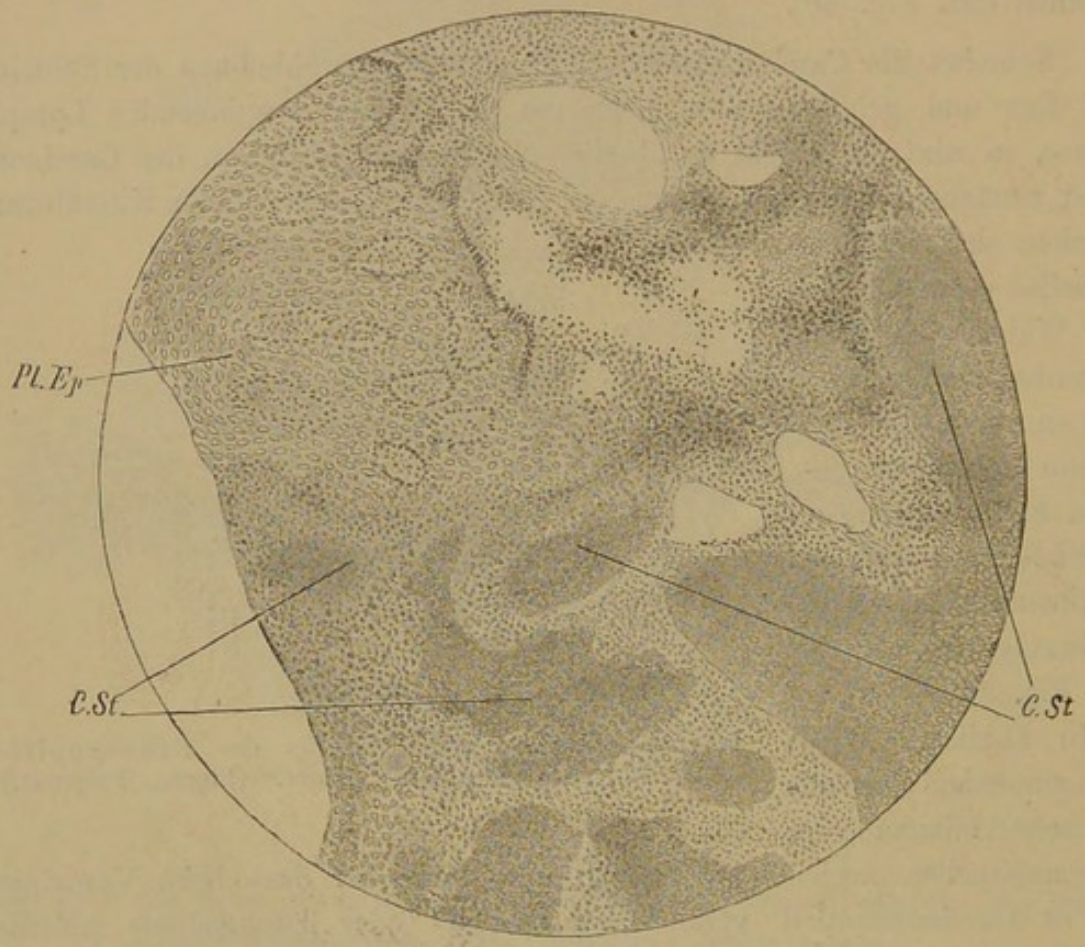

Fig. 54.
Carcinomstränge (*C.St.*) greifen sekundär auf reguläres Plattenepithel (*Pl.Ep.*) über. (Eigenes Präparat.)

der Untersuchende sehr leicht verleitet anzunehmen, dass die Carcinomstränge aus veränderten Drüsen hervorgegangen sind.

Vordringen des Carcinoms gegen normales Plattenepithel.

b) Nicht selten kommt es zu einer Vorwucherung von Carcinomsträngen **gegen das Plattenepithel der Portio** — sei es, dass das Carcinom ursprünglich von den Drüsen ausgegangen ist — sei es, dass eine von einer Stelle des Plattenepithels ausgegangene Carcinomentwickelung nach Durchwucherung des Portiogewebes intaktes Plattenepithel an einer anderen Stelle erreicht. Hiebei wird entweder das verdünnte Plattenepithel abgehoben, oder, was häufiger der Fall ist, es fügt sich der Carcinomstrang in das Plattenepithel

ein; charakteristisch für diese Stellen ist aber der Umstand, dass im Carcinomstrang selbst eine grosse Anzahl von Mitosen sich befindet, während das sekundär ergriffene Plattenepithel ein mehr opakes Aussehen, diffuse Färbbarkeit und Degenerationsvorgänge in den Kernen aufweist, ferner, dass die kleinzellige Infiltrationszone, die wie ein dichter Mantel die Carcinomstränge umgibt, an der Contaktgrenze der beiden Epithelarten sich voll-

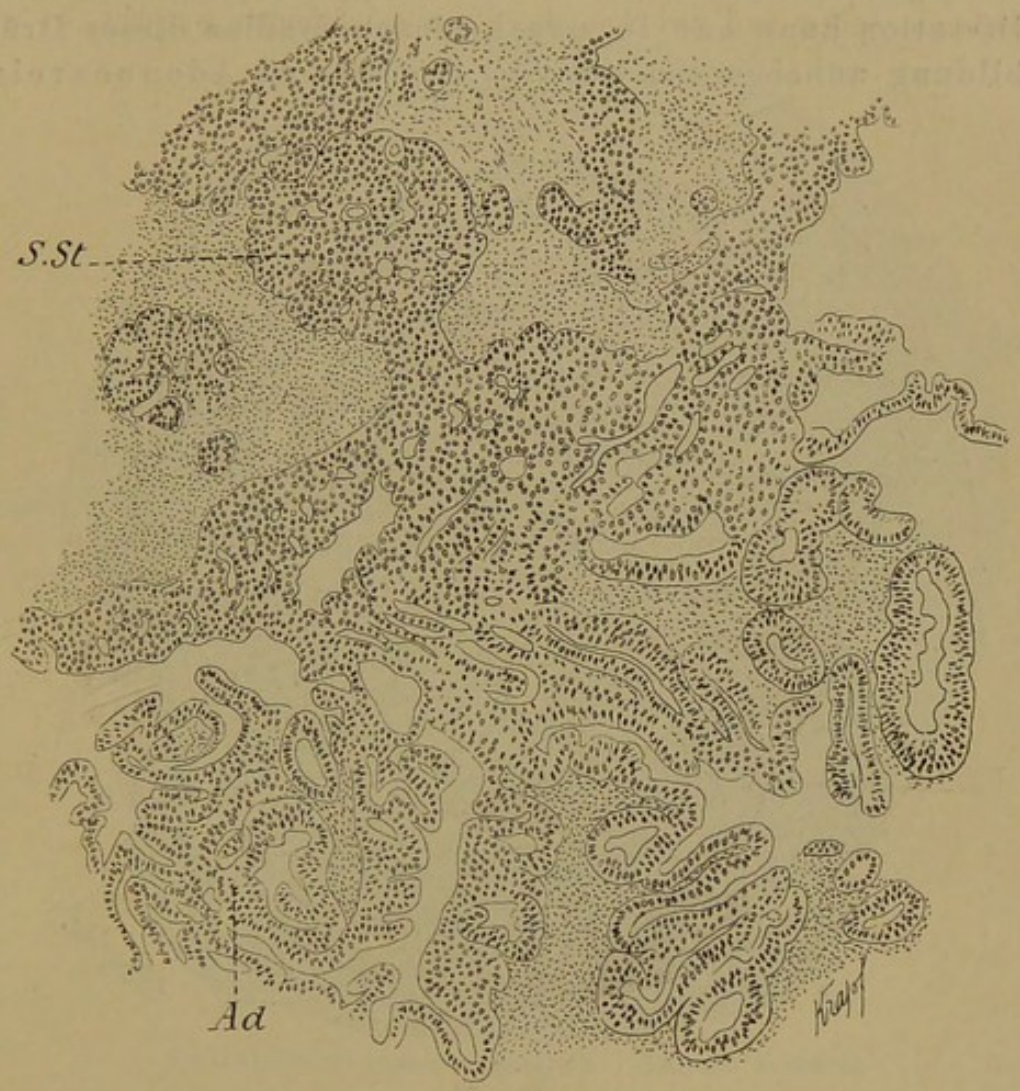

Fig. 55.
Adenocarcinom des Corpus uteri. (Eigenes Präparat.)
S.St. solide Carcinomstränge; *Ad*: adenomatöse Struktur.

kommen im Bereiche des sekundär ergriffenen Plattenepithels befindet.

Gesammtbild des Carcinoms am Uterus.

Wie erwähnt, kann das **von den Drüsen ausgehende Carcinom** entstehen durch direkte Umwandlung des normalen Epithels in solide, dann schrankenlos weiter wachsende atypische Epithelstränge oder es ist ein sog. adenomatöses Vorstadium vorhanden. Lange Zeit bleibt hiebei noch Drüsencarcinom.

die typische Drüsenepithelproliferation erhalten, wenn auch bereits durch stetige Neubildung von Drüsen das Gewebe nach allen Richtungen hin durchsetzt ist. Die neugebildeten Drüsen können das interglanduläre Gewebe vollkommen verdrängen, so dass ein erweiterter Drüsenschlauch direkt dem anderen anliegt und auf dem Schnitte ein bienenwabenartiges Aussehen entsteht, oder es bilden sich schon frühzeitig leistenartige und dendritisch verzweigte Vorsprünge gegen das Lumen der Drüse. Die atypische i. e. haufenartige Proliferation kann nun in verschiedenen Stadien dieser Drüsenneubildung anheben und bezeichnet man dann als Adenocarcinom

Adenocarcinom.

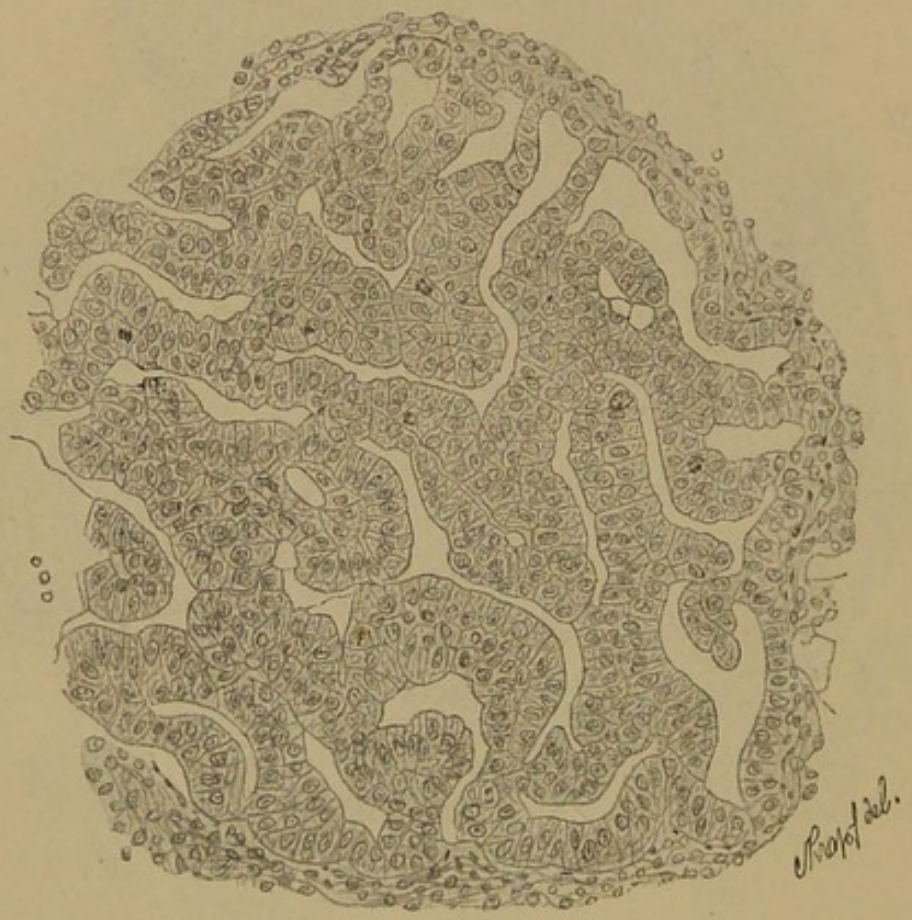

Fig. 56.

Malignes Adenom. (Eigenes Präparat.)

Enorme flächenhafte Wucherung der Drüsenepithelien; interglanduläres Gewebe fast verschwunden.

diejenige Form der Neubildung, bei welcher neben der atypischen Epithelproliferation noch der adenomatöse Charakter der Neubildung gewahrt ist, wie dies ja bei vielen Corpuscarcinomen der Fall ist.

Nun kann aber am Uterus eine atypische, haufenartige Epithelwucherung ganz fehlen und nur flächenhafte Cylinderepithelproliferation bestehen und trotzdem eine klinisch bösartige Neubildung vorhanden sein — es ist dies der Fall beim destruirenden sog. **malignen Adenom.** Unter vollständigem Schwund des interglandulären Bindegewebes dringen Convolute eng aneinander liegender, wirr durcheinander geschlungener, neugebildeter,

malignes Adenom.

erweiterter Drüsenschläuche in das Nachbargewebe weit über die Grenzen der Schleimhaut vor.

Wie beim Carcinom entspricht auch hiebei der Weg des Vordringens wahrscheinlich zum Theil den Lymphbahnen und sonderbarer Weise kommen entfernt vom Entstehungsort Metastasen in Form verschleppter Abschnitte dieser nicht atypisch proliferirenden Drüsenschlauchepithelien vor. Wichtig ist, dass beim Vordringen dieser Neubildung in das Nachbargewebe das

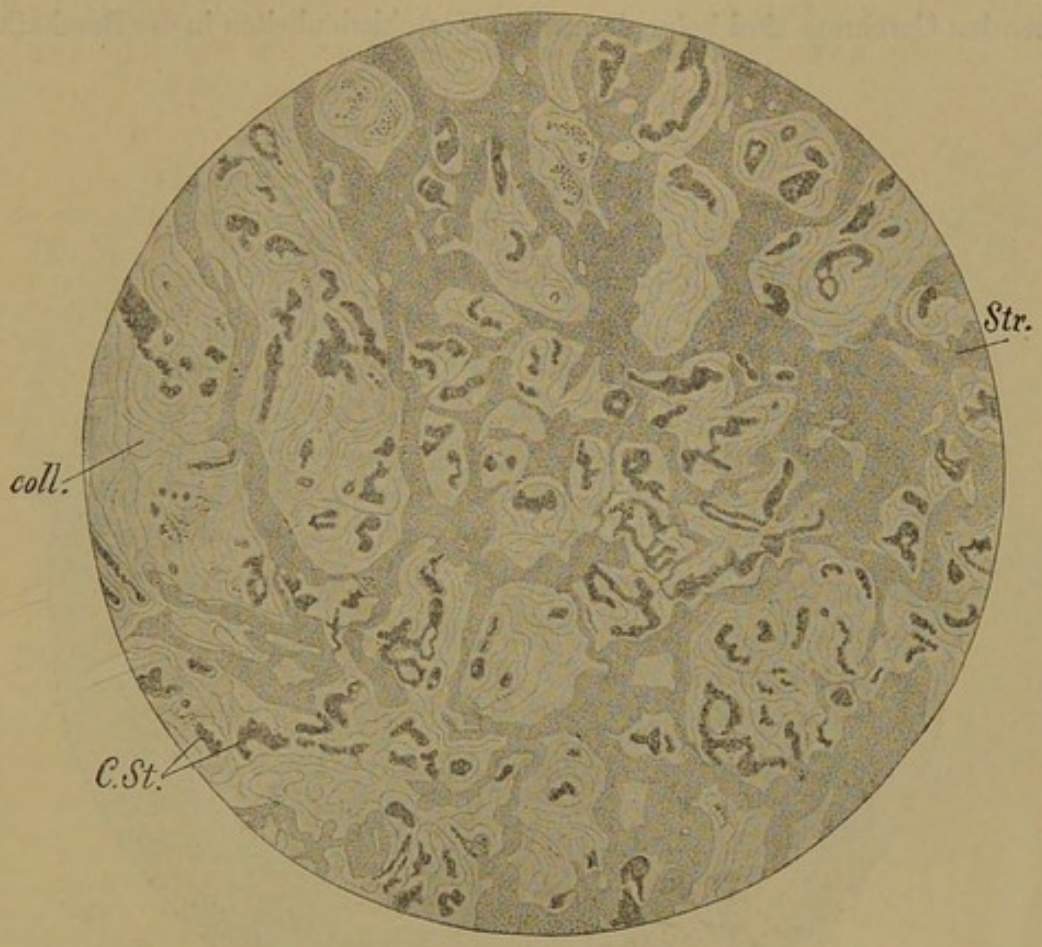

Fig. 57.
Colloidcarcinom der Cervix. (Eigenes Präparat.)
coll.: colloide Massen; *C.Str.*: Carcinomstränge; *Str.*: Stroma.

letztere, wie bei den atypischen Carcinomsträngen, mit einer starken kleinzelligen Infiltration reagirt.

Als Seltenheit soll hier noch das **Colloidcarcinom** des Uterus erwähnt werden; es entsteht (nach meinen Untersuchungen) in der Epoche des Auftretens atypischer Proliferationen im Adenom, noch ehe die Umbildung der Drüsenzellen in Carcinomzellen besonders weit vorgeschritten ist, tritt bereits eine colloide Degeneration der peripheren Zellen der Epithelstränge auf. Meist kann es gar nicht zur vollkommenen Umbildung der Drüsenschläuche in solide Epithelstränge kommen und die colloide Degeneration hat bereits sowohl Drüsen- als Carcinomzellen ergriffen, so dass gewöhnlich nur Reste der letzteren Colloid-carcinom.

in Mitte colloider Massen zu erkennen sind; vielfach sind aber die Epithelzellen ganz zu Grunde gegangen und finden sich nur alveolär begrenzte Räume, welche ganz mit colloiden Massen ohne Zellreste ausgefüllt sind.

Dieser Vorgang stellt allerdings eine Art Selbstheilung des Carcinoms dar, da aber gleichzeitig stets auch Produktion neuer adenocarcinomatöser Partien stattfindet, bleibt der destruirende Einfluss auf die Umgebung erhalten.

Platten-epithel-carcinom.

Bei dem vom **Plattenepithel und metaplasirten Deckepithel** ausgehenden Carcinom sind keine derartigen Verschiedenheiten in der Beschaffenheit

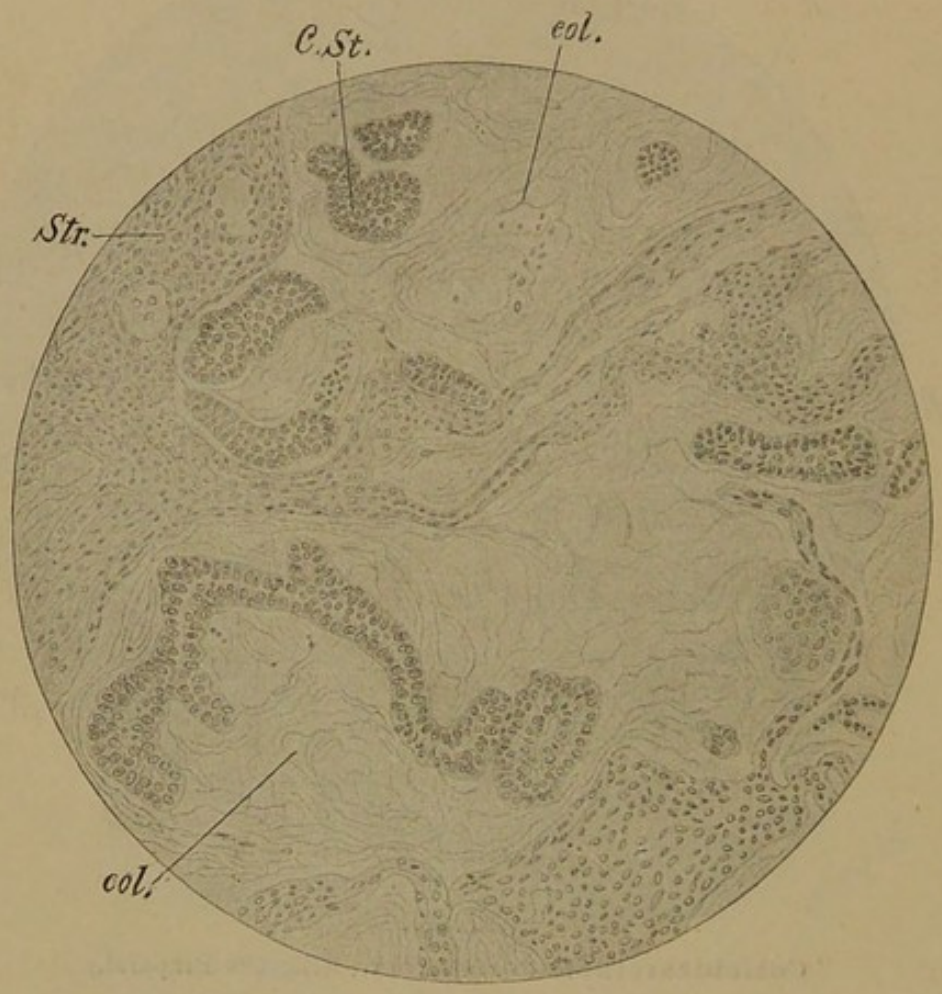

Fig. 58.

Colloidcarcinom. Stärkere Vergrössserung. (Eigenes Präparat.)

col.: colloide Massen; *Str.*: Stroma; *C.St.*: Carcinomstränge.

der atypischen Epithelstränge vorhanden. Die Form derselben entspricht, abgesehen von den in Drüsen hineingewucherten Strängen, welche manchmal einen förmlichen Ausguss von Drüsen darstellen, den Lymphbahnen. Da beim Eindringen des Carcinomepithels in die Drüsen, das Drüsenepithel von der Basis abgehoben wird, findet sich manchmal in solchen Carcinomsträngen ein centraler Hohlraum, der in der Mitte noch die zusammengerollten, concentrisch eingeengten Drüsenepithelreste enthalten kann.

Das vom Plattenepithel ausgehende Carcinom durchsetzt das Gewebe in ganz gleicher Weise wie das vom Cylinderepithel entstandene Carcinom in Form atypischer Stränge, in einzelnen Fällen ist aber ein typischer **Hornkrebs** mit deutlichen Perlkugeln (sog. Krebsperlen) (cfr. Fig. 47 Zw.) scharf ausgeprägt vorhanden. Auch im Corpus uteri kann letzterer nach vorangegangener Metaplasie des Deckepithels zu verhornendem Plattenepithel zu Stande kommen. Hornkrebs.

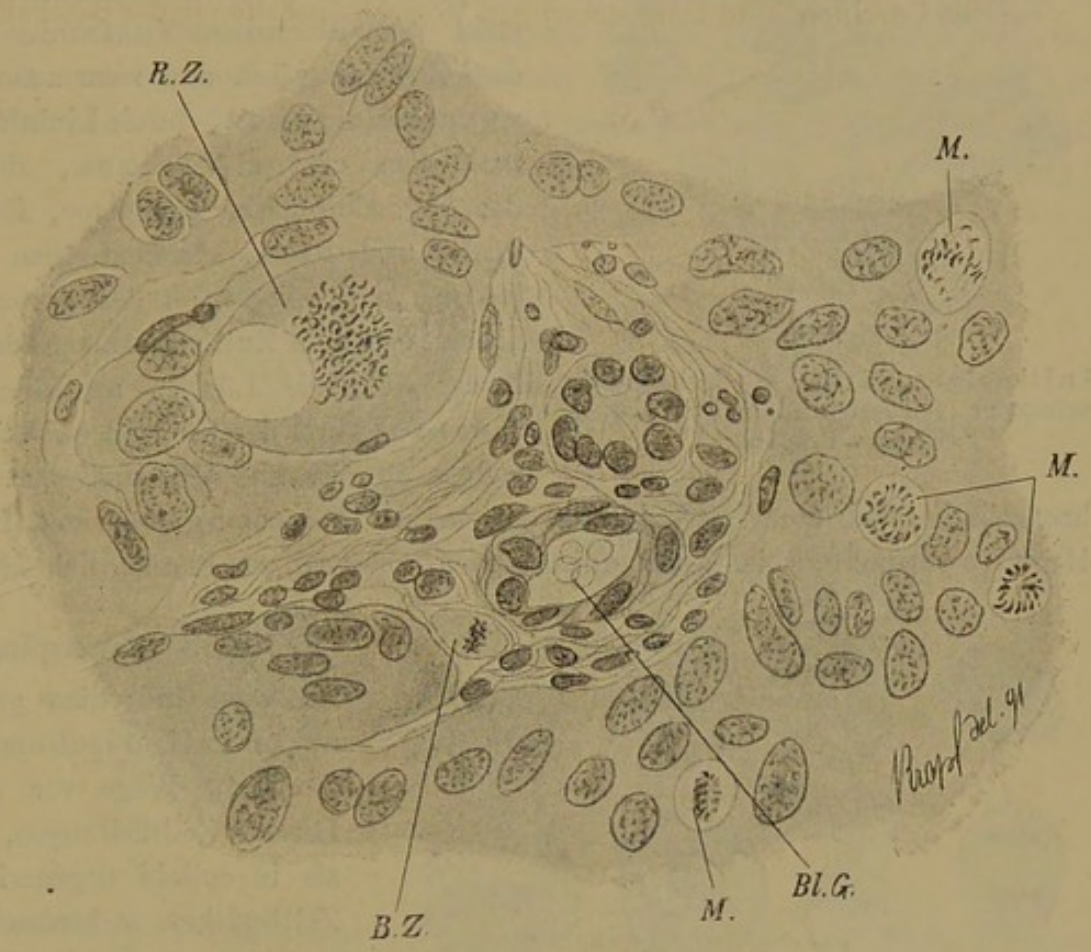

Fig. 59.

Riesenmitose mit grosser Vacuole. (Eigenes Präparat.)

M.: Mitosen in verschiedenen Phasen; *Bl.G.*: Blutgefäss; *B.Z.*: Bindegewebszelle in Mitose.

Befunde an den Carcinomzellen.

Die Carcinomzellen zeigen im Allgemeinen eine bedeutendere Grösse, als die übrigen Gewebszellen, können aber auch streckenweise eben so gross oder kleiner als letztere sein. Häufig fällt gerade an Uteruscarcinomen die wechselnde Grösse der Zellen auf, besonders aber die grosse Häufigkeit von Riesenzellen. Die Form der Carcinomzellen ist sehr verschiedenartig: rund, oval, polygonal, spindelig etc.; sie hängt meist von den mechanischen Einflüssen der Umgebung ab; setzt sich der wachsenden Zelle wenig Widerstand entgegen, so wird sie die runde Form anstreben, wird sie von allen Seiten gleichmässig von den anliegenden Zellen komprimirt, so Grösse. Riesenzellen Form.

entsteht eine mehr polygonale Form; in Carcinomsträngen, welche von zwei Seiten her komprimirt oder gedehnt erscheinen oder in sog. Krebsperlen finden sich spindelige, oft stark abgeflachte Zellformen. Als äussere Begrenzung von Carcinomsträngen gegen das anliegende Gewebe finden sich gewöhnlich kubische, mehr cylinderepithelartige Zellformen.

Kern.

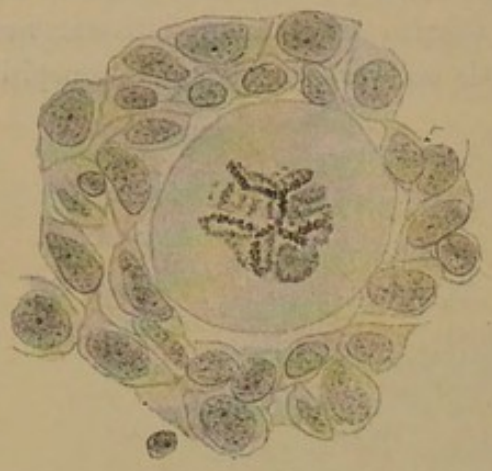

Fig. 60.
Multipolare Mitose mit fächerförmig aneinander gelagerten Aequatorialplatten. (Eigenes Präparat.)

Der Kern der Carcinomzelle besteht im ruhenden Zustande aus dem Kerngerüst und zwar aus dem achromatischen, durch Lininfäden und dem chromatischen, durch das sog. Chromatin gebildeten, ferner den Nucleolen, chromatischen Gebilden, welche nicht mit dem chromatischen Gerüst in Zusammenhang stehen, ferner dem die Lücken ausfüllenden Kernsaft und der Kernmembran, welche sowohl aus achromatischer als chromatischer Substanz besteht. Für den beim Carcinom so intensiven Proliferationsprozess ist es charakteristisch, dass so ausserordentlich häufig

Mitosen.

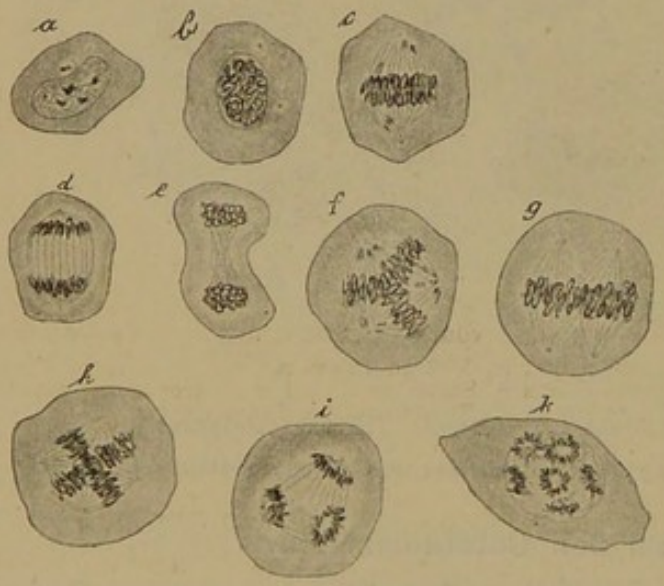

Fig. 61.
Mitotische Theilungen von Carcinomzellen. (Nach eigenen Präparaten.)

a: ruhender Kern, daneben bisquittförmiges Centrosoma; *b*: Knäuel, zwei Centrosomen; *c*: Aequatorialplatte, achromatische Spindel mit aberrirenden Chromosomen; *d*: Diaster; *e*: auseinander getretene Tochterknäuel, beginnende Zelltheilung; *f*: tripolare Mitose, drei Aequatorialplatten; *g* u. *h*: tetrapolare Mitosen, Aequatorialplatten, vier Centrosomen; *i*: Triaster; *k*: multipolare Mitose, viele Tochtersterne.

Zelltheilungsvorgänge zu finden sind; diese gehen nur auf mitotischem (indirektem) Wege vor sich. Direkte Zelltheilungen, wie sie in colloid degenerirten Zellbezirken zu beobachten sind, entsprechen nur degenerativen Veränderungen. Die Mitose läuft hiebei im Allgemeinen genau so ab, wie bei der Organbildung im fötalen Leben oder bei Regeneration von Geweben. Hiebei tritt eine Reihe bestimmter Veränderungen und Umlagerungen sowohl an den chromatischen, als achromatischen Kernbestandtheilen auf. Das Chromatin wird zunächst in Form eines knäuelförmig durcheinander ge-

wundenen Bandes angeordnet (Knäuel, Fig. 61, b), später zerfällt dieses Band in gleich grosse Abschnitte (segmentirter Knäuel); die Form dieser Segmente (Chromosomen) ist die von Schleifen, welche sich dann im Bereich einer Ebene (der sog. Aequatorialplatte) in der Mitte resp. der weitesten Ausbuchtung der inzwischen entstandenen achromatischen Spindel ansammeln (Monaster, Fig. 61, c). Die beiden Pole der Spindelfigur werden durch die Polkörperchen (Attraktionssphären oder Centrosomen) gebildet; als Theilungsachse bezeichnet man eine von einem Centrosoma zum anderen gezogene Linie. Die Aequatorialplatte steht somit senkrecht auf der Theilungsachse. Durch Längsspaltung der Schleifen entsteht nun die doppelte Anzahl von Chromosomen resp. Schleifen und die eine

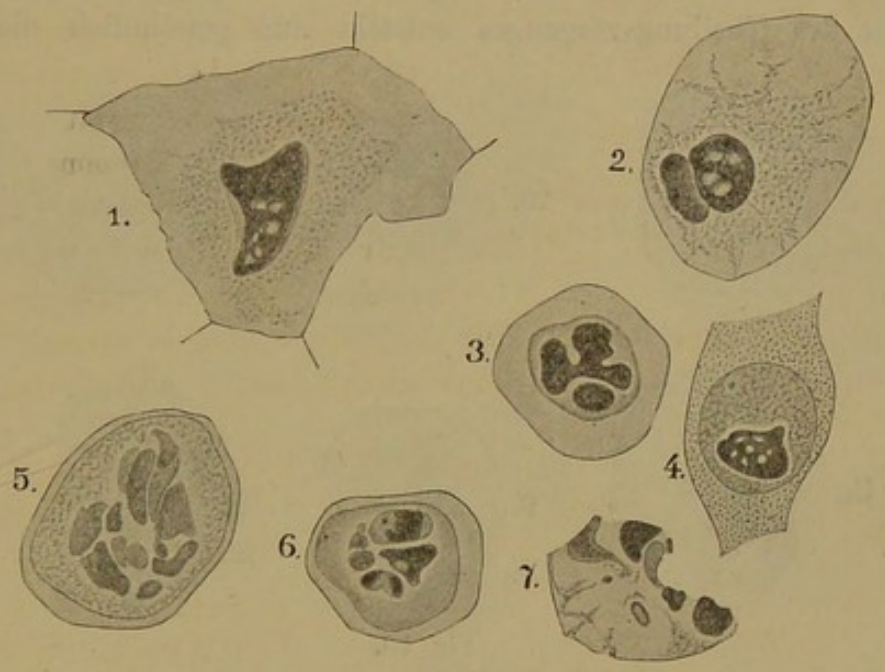

Fig. 62.

Pyknotische Veränderungen. Degeneration von Carcinomzellen. (Eigene Präparate.) 1. Pyknose des Zellkerns und Zellleibs, Vacuolenbildung, körnige Degeneration und Ablösung des Zellleibs von der Wand. 2., 3. und 4. Pyknosen. 5. und 6. Scholliger Zerfall des Chromatins; sekundäre Zerklüftung des pyknotischen Kernes. 7. Endstadium der Karyorrhexis.

Hälfte derselben rückt nach der einen, die andere Hälfte nach der anderen Attraktionssphäre entlang der achromatischen Spindelfasern vor und ordnen sich dann die Schleifen in der Nähe der Pole zu den beiden Tochtersternen an (Fig. 61, d). Diese wandeln sich sodann in die Tochterknäuel um (Fig. 61, e) und unter gleichzeitiger Theilung des Zellleibs entstehen somit 2 Tochterzellen. Allerdings findet man im Carcinom öfters geringe Abweichungen von der normalen Mitose, wie Aberration von Chromosomen, asymmetrische Anordnung der letzteren, hyper- und hypochromatische Figuren und vor Allem multipolare Mitosen.

Gewisse Unterschiede der Art der Proliferation lassen sich für die beiden am Uterus vorkommenden Arten des Carcinoms feststellen, für das vom Plattenepithel und das vom Cylinderepithel ausgehende Carcinom.

Platten-epithel-carcinom. Mitosen. Riesen-mitosen.

Beim Plattenepithelcarcinom tritt neben der überwiegenden Mehrzahl der regulären Mitosen eine nicht unbedeutende Anzahl von **Riesenmitosen** auf, welche entweder nur in allen Durchmessern vergrösserte hyperchromatische, reguläre Mitosen mit nur geringen Abweichungen darstellen, oder, was häufiger zu finden ist, multipolaren Charakter tragen. Die multipolaren Mitosen unterscheiden sich von den regulären hauptsächlich durch die Vermehrung der Centrosomen oder Attraktionssphären und bedeutenden Chromatingehalt. Aus dem Riesenknäuel (cfr. Fig. 59) entstehen statt einer Aequatorialplatte je nach der Zahl der durch Theilung vermehrten Centrosomen, eine ganze Anzahl von Aequatorialplatten, welche gewöhnlich im Centrum der Zelle fächerförmig miteinander verbunden sind (cfr. Fig. 60 u. 61, f, g, h). Beim weiteren Fortschritt des Theilungsvorganges entsteht nun gewöhnlich die doppelte

multipolare Mitosen.

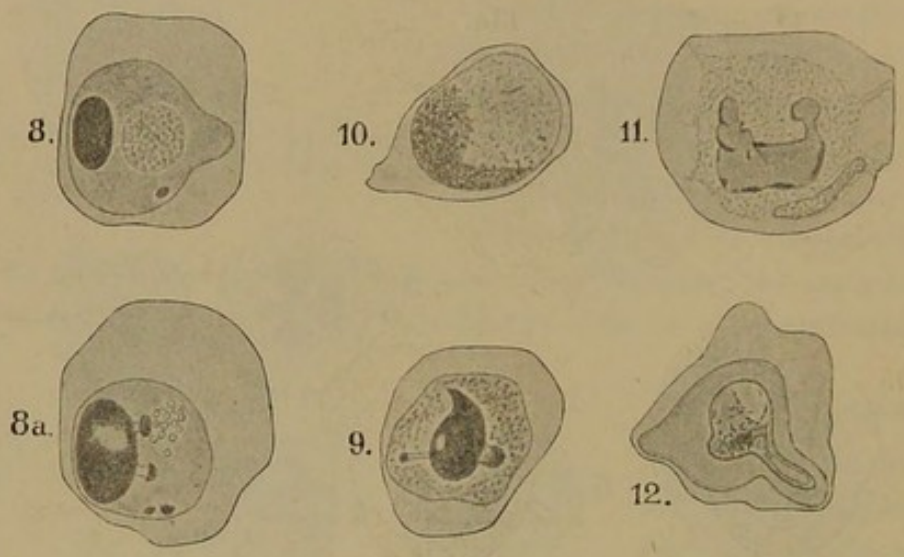

Fig. 63.

Degeneration von Carcinomzellen. (Eigene Präparate.)

1., 8a. Pyknotische Zelle mit Kernsprossung; helle Körnerhaufen. 9. Pyknose, Kernsprossung. 80. Schalenförmige Kernwandhyperchromatose. 11. Geringe Kernwandhyperchromatose, Schrumpfung des Kerns. 12. Kerngerüsthyperchromatose mit Sprossung.

Anzahl der Tochtersterne (Fig. 61, i, k), die dann entsprechend der Lage der Centrosomen an der Kernoberfläche sich befinden. In vielen Fällen tritt aber keine der neuen Kernzahl entsprechende Zellvermehrung ein, sondern es entsteht schliesslich eine Riesenzelle mit einer grossen Anzahl von Kernen; in manchen Fällen, besonders bei tri- und tetrapolaren Mitosen kommt es jedoch zu einer wirklichen entsprechenden Zelltheilung.

Cylinder-epithel-carcinom.

Bei dem vom Cylinderepithel ausgehenden Carcinom zeigen sich ebenso, wie bei der z. B. auf entzündlicher Basis entstehenden Metaplasie des Cylinderepithels die mehrfach erwähnten charakteristischen Stellungen der Theilungsachsen der Mitosen beim Uebergang der flächenhaften Epithelproliferation in eine haufenartige. Während nämlich im normalen Cylinderepithel stets die Theilungsachse der Mitose parallel zur Basis der Cylinderzellen gerichtet ist (cfr. Fig. 18), erkennt

man bei beginnender atypischer Proliferation die Theilungsachse unregelmässig, meist senkrecht zur Zellenbasis gestellt, so dass bei der Theilung nicht zwei neben einander liegende, secernirende Cylinderzellen entstehen, sondern zwei über einander liegende Zellen zu Stande kommen, von welchen die basalwärts gelegene ihre sekretorische Eigenschaft eingebüsst hat, da sie nach allen Seiten hin von anderen Epithelzellen eingeschlossen ist. Multipolare Mitosen kommen beim Cylinderepithelcarcinom viel seltener vor; nur bei der vom cylindrischen Deckepithel ausgehenden atypischen, plattenepithelähnlichen Proliferation finden sich manchmal multipolare Mitosen.

Abgesehen von der Art der Mitosen hat auch der quantitative Befund derselben für die Beurtheilung der Intensität der carcinomatösen Wucherung Bedeutung.

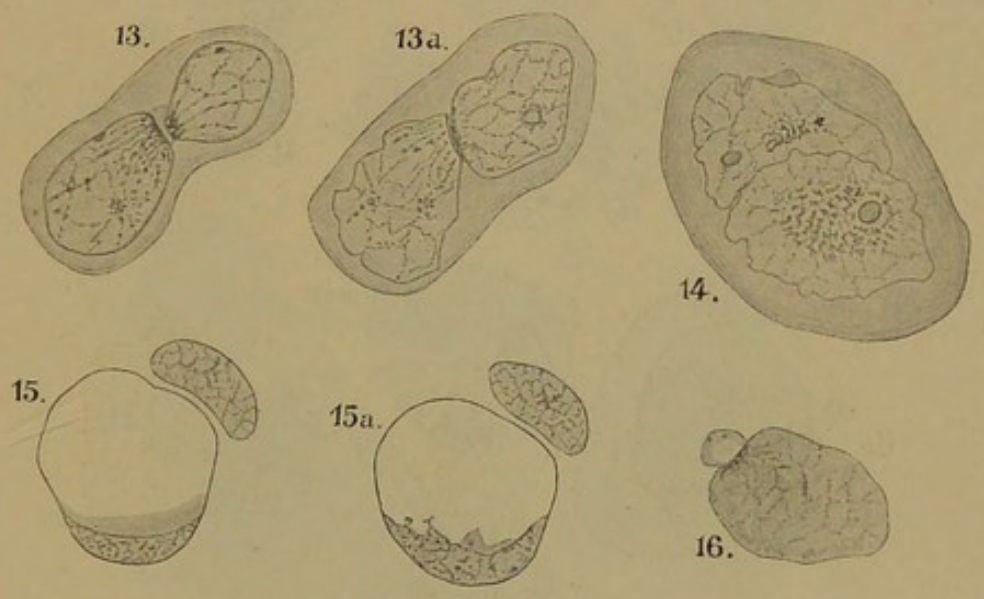

Fig. 64.

Degeneration von Carcinomzellen. (Eigenes Präparat.)

13., 13a. Zelle in direkter Theilung, hyaline Degeneration, von der Theilungsstelle ausstrahlende Fäden. 14. Doppelkerne in Gerüsthyperchromatose, Zellleib in colloider Degeneration. 15., 15a. Vacuolisation des Kerns, Uebergang von Kernbestandtheilen in die Vacuole. 16. Chromatinarmer Kern mit bläschenartiger Vorstülpung, diffuse Grundfärbung.

Eben so charakteristisch wie die enorme Epithelproliferation ist für das Carcinom der Befund degenerativer Zellveränderungen, die sowohl an der ruhenden Zelle als in den verschiedenen Stadien der Mitose einsetzen können.

Kerndegeneration; Karyorrhexis.

α) An der nicht mitotischen Carcinomzelle kann dieser Prozess auftreten als Verkleinerung und diffus dunkle Färbung des Kernes (Pyknose); auch Zerklüftung des Kernes in Form pyknotischer Schollen kann bestehen. nicht mitotische Zelle.

Ferner als Vacuolisation des Kernes in Form kleinerer und grösserer Bläschen;

als Chromatinumlagerungen:

a) Gerüsthyperchromatose, wobei das Chromatin in körnig fädiger Weise im Innern des Kernes angesammelt ist, in der Peripherie aber nur dünne, lockere Fädchen vorhanden sind.

b) Kernwandhyperchromatose mit Ansammlung des schalenförmigen oder bröckeligen Chromatins an der Kernwand.

c) Sprossung, meist an pyknotischen Kernen, in Form gestielter Chromatinvorlagerungen in den Zellleib.

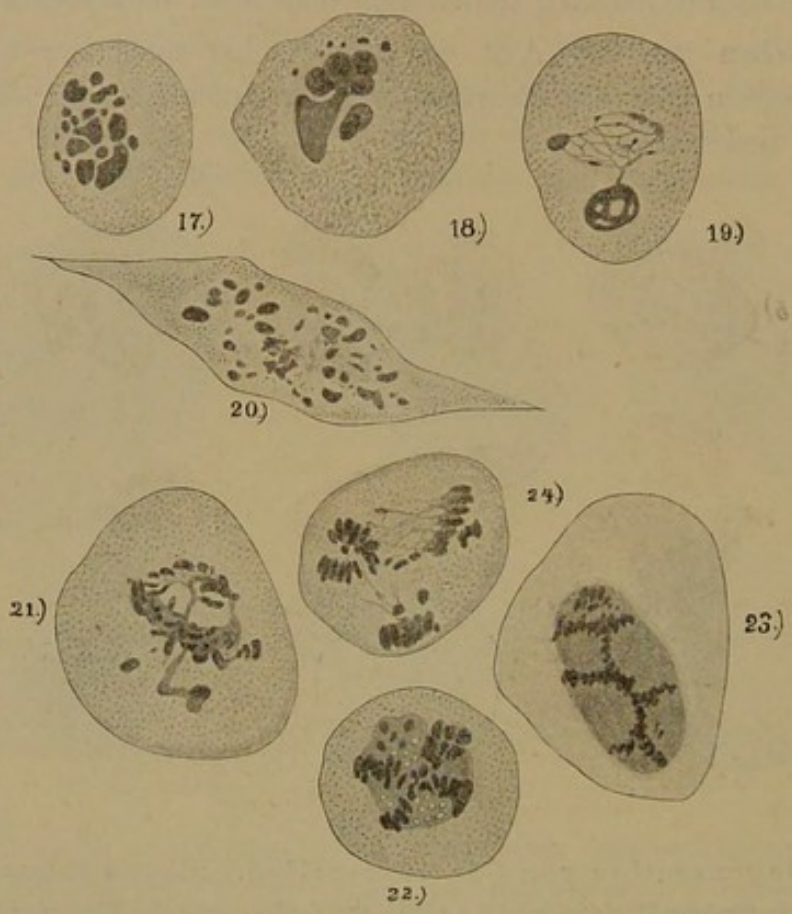

Fig. 65.

Degenerirte Mitosen. (Eigene Präparate.)

17. Knäuldegeneration. 18. Aequatorialplatte, degenerirt. 19. Achromatische Spindelfigur mit seitlich gelegenem Chromatinklumpen. 20. Degener. multipolare Mitose. 21. Aequatorialplatte in Degeneration, aberrirende Chromosomen. 22. u. 23. Multipolare Mitose in Degeneration, Aequatorialplatten, verklumpte Chromosome, Verdichtung der achromatischen Figur. 24. Degenerirte multipolare Mitose, 3 Tochtersterne.

Ferner als hyaline Degeneration, wobei bläschenartige, scharf umgrenzte Gebilde mit homogenem, intensiver als Kernsaft tingirbarem Inhalt auftreten und der Kerncontour meist gefältelt erscheint; aussen am Zellleib sind schalenförmige, hyalin erscheinende Lamellen vorhanden; diese Degenerationsform kommt besonders in Plattenepithelcarcinomen im Centrum von Carcinomsträngen vor. Hiebei findet sich auch öfters eine Art direkter Theilung, aber ohne den Charakter einer wirklichen Zelltheilung zu haben; höchstens können daraus Riesenzellen mit einigen bis vielen Kernen entstehen.

Ferner Schrumpfung mit unregelmässiger Begrenzung des verkleinerten Kerncontours.

β) Veränderungen des in Mitose befindlichen Kernes. Zelle in Mitose.

Im Stadium der Knäuelform treten verschiedene grobe Bröckel an der Oberfläche des Kernes auf.

Im Monasterstadium treten entsprechend der Aequatorialplatte unregelmässige Chromatinbröckel auf; die achromatische Spindelfigur ist meist erkennbar, aber zu einem grobmaschigen Netz verbacken und schmutzig färbbar.

Bei multipolaren Mitosen dieses Stadiums tritt eine ganze Reihe verklumpter, kranzförmiger Aequatorialplatten auf, die Spindelfiguren wie vorher meist noch erkennbar.

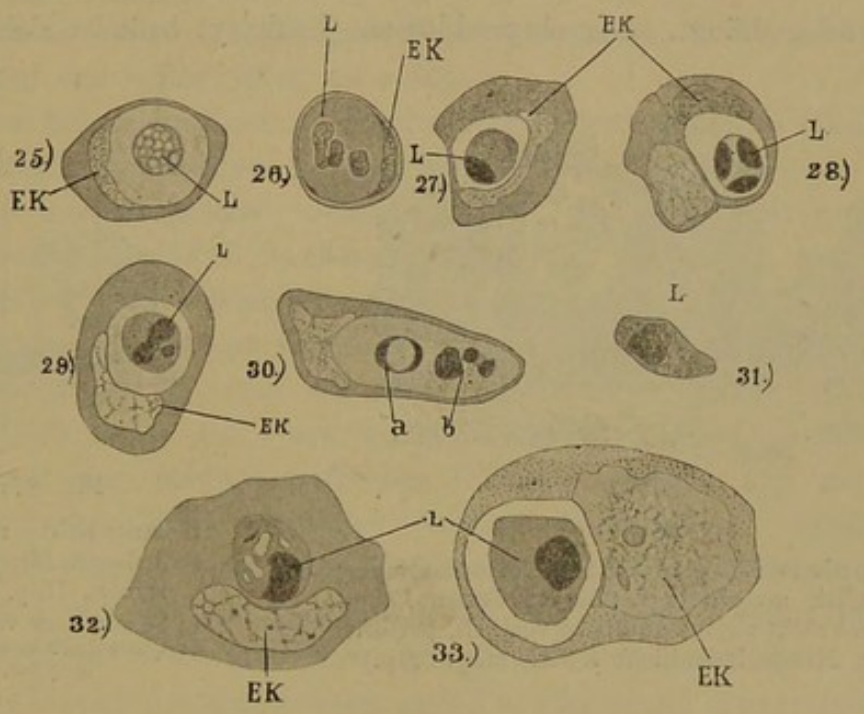

Fig. 66.

In Carcinomzellen eingelagerte Leukocyten. (Eigene Präparate.)

25. Halbmondförmiger Epithelkern (*EK*). Leukocyt (*L*) in Vacuole. 26. Desgl., fragmentirter Leukocytenkern in Vacuole. 28. Desgl., Leukocyt mit Kernwandhyperchromatose in Vacuole. 29. Desgl., Leukocyt, pyknotisch, in Vacuole. 30. Desgl., 2 Leukocyten in einer Vacuole, *a* in Kernwandhyperchromatose, *b* pyknotisch fragmentirter Leukocytenkern. 31. Freier pyknotischer Leukocyt. 32. Leukocyt neben zur Seite gedrängtem Epithelkern. 33. Epithelkern in Gerüsthyperchromatose und Fältelung, daneben pyknotischer Leukocyt in Vacuole.

Die Tochtersterne des Diasters und auch der multipolaren Mitosen sind ebenfalls verklumpt, die achromatischen Spindelfiguren zeigen unregelmässige, zum Theil in den Zellleib übergehende Fäden.

Manchmal findet sich im Kern fast nur die achromatische Spindelfigur, während das Chromatin in Form eines Klumpens in den Zellleib ausgetreten ist (cfr. Fig. 65, Nr. 19).

Nicht minder wichtig 'als die Degenerationsformen der Carcinomzellen sind auch diejenigen

Leukocyten-degeneration.

γ) der Leukocyten

und zwar

1. als Fragmentirung des Kernes (event. mit accidenteller Kerntheilung,
2. als Kernwandhyperchromatose (cf. oben),
3. als Pyknose des Zellkernes und Zellleibes (cf. oben).

Die charakteristischen Veränderungen der Leukocyten sind besonders wichtig für die Feststellung derselben zwischen und in Carcinomzellen. Besonders an der Oberfläche von Cylinderepithelcarcinomen fand ich öfters in der Epithelzelle selbst includirte Leukocyten; der Kern der Epithelzelle wird dabei auf die Seite geschoben, halbmondförmig und gegen die Zellwand gedrängt. Der eingeschlossene Leukocyt befindet sich in einem

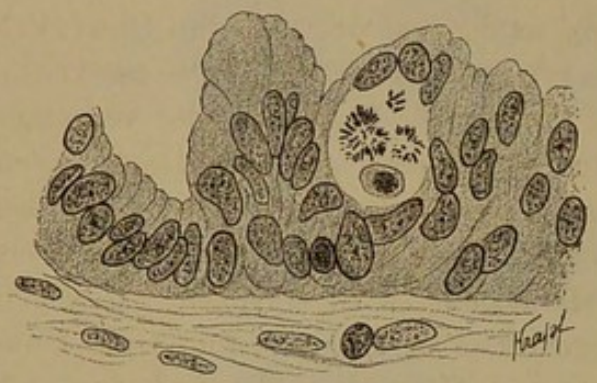

Fig. 67.

Multipolare Mitose in einem Adenocarcinom; ein länglich gestalteter Leukocyt, dessen Längsachse senkrecht zur Schnittebene verläuft, perforirt die in Mitose befindliche Zelle. (Eig. Präp.)

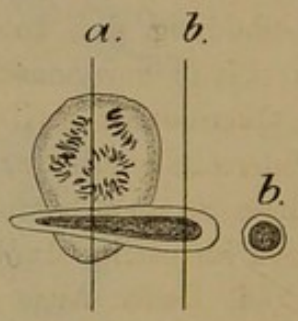

Fig. 67a.

Seitenansicht aus verschiedenen Ebenen konstruirt. (Eig. Präp.)

a: Schnittebene von Fig. 67.
b: Querschnitt durch den Leukocyten.

vacuolenartigen Raum und zeigt gewöhnlich eine der erwähnten Degenerationsformen. Die Carcinomzelle selbst kann dabei mehr oder weniger verändert sein, gewöhnlich ist sie diffus gefärbt oder in Gerüsthyperchromatose. Die Degenerationsformen der eingeschlossenen Leukocyten sind denen der umliegenden freien Leukocyten gleich.

Zum Studium der Degenerationsvorgänge müssen die Präparate in exaktester Weise in Flemming'scher oder Hermann'scher Flüssigkeit fixirt sein; an den gleichzeitig vorhandenen regulären Mitosen ist stets leicht die Güte der Fixation zu erkennen. Im Allgemeinen entsprechen die beschriebenen Degenerationsformen ganz den experimentell z. B. im Nierenepithel nach Unterbindung der Nierenarterie darstellbaren Epithelveränderungen.

Von den erwähnten Veränderungen zeigen Manche Aehnlichkeiten mit den vielfach beschriebenen Entozoen in Carcinomzellen; besonders sind dies die mit Chromatinaustritt aus dem Kern in den Zellleib ver-

bundenen Formen, Sprossungen pyknotischer Kerne und ein Theil der Mitosendegenerationen; vor Allem sind es aber die in den Carcinomzellen eingeschlossenen Leukocyten, welche den Epithelkern ganz zur Seite schieben, und zu Verwechselungen der erwähnten Art führen können. Zelleinschlüsse, Leukocyten.

Auf die wirklichen in Carcinomzellen gefundenen Entozoen soll hier nicht näher eingegangen werden; es sei nur erwähnt, dass, sofern das Moment der Eigenbewegung der erwähnten Gebilde berücksichtigt werden soll, die Untersuchung auf einem erwärmten Objekttisch und im hängenden Tropfen vorgenommen werden muss. Aber auch dann sind Irrungen noch leicht möglich.

Diagnose des Carcinoms.

Handelt es sich um ein **ausgebildetes Carcinom,** so ist die Diagnose gewöhnlich auf den ersten Blick zu stellen. ausgebildetes Carcinom.

Auf dem Schnitte erkennt man sofort den sog. organoiden Charakter der Neubildung, d. h. in einem gefässführenden Bindegewebsstroma finden sich in unregelmässiger, meist rundlicher, länglicher oder verzweigter Form Querschnitte solider Stränge eingelagert, welche nur aus grossen, ohne Intercellularsubstanz neben einander liegenden polygonalen Zellen bestehen. Um diese Stränge herum ist gewöhnlich gleich einem dichten Mantel eine intensive kleinzellige Infiltration des Bindegewebes zu erkennen. Häufig ist schon mit freiem Auge auf einem gefärbten derartigen Schnitte der Unterschied zwischen dem intensiv gefärbten Infiltrationsmantel und den mehr opak erscheinenden Carcinomsträngen deutlich wahrnehmbar. Finden sich die soliden Zellstränge in reichlicher Anzahl über ein grösseres Gebiet hin zerstreut, so kann ein Zweifel nicht vorhanden sein; hiezu kommen noch die verschiedenen bereits erwähnten Befunde an den Carcinomzellen: organoider Charakter.

die ungleichmässige Grösse und die wechselnde Form (polygonal bis spindelig); Zellform.

die grosse Häufigkeit der Riesenzellen ist besonders bei den vom Plattenepithel ausgehenden Carcinomen sehr charakteristisch. Diese Riesenzellen zeigen entweder einen grossen Kern oder eine grössere Anzahl kleinerer Kerne. An vielen derselben lassen sich die erwähnten Proliferationsvorgänge erkennen; Riesenzellen.

die Häufigkeit der Mitosen und der Befund von multipolaren Mitosen in den Carcinomzellen lässt auf die Intensität der Epithelproliferation schliessen. Häufigkeit der Mitosen und Riesenmitosen.

Für ein sehr wichtiges diagnostisches Moment erachte ich ferner den Befund von Degenerationsvorgängen an den Kernen, wenn er sehr häufig vorhanden ist. Oft finden sich auch grössere mit zerfallenen Zellen, Detritusmassen und Leukocyten erfüllte Räume, meist im Centrum der Stränge. Degenerationsvorgänge.

Ferner muss noch der so häufige Befund von Krebsperlen erwähnt werden, wobei um einen colloid degenerirten Zellhaufen, zwiebelschalenartig abge- Krebsperlen.

plattete, spindelförmige Carcinomzellen herumliegen. Ein sicheres Zeichen für Carcinom ist aber dieser letztere Befund keineswegs, denn auch bei gutartigen Plattenepithelwucherungen werden solche Zellperlen häufig gefunden (z. B. in spitzen Condylomen).

Diagnose des beginnenden Carcinoms.

Soll die Diagnose eines noch **im Anfangsstadium befindlichen Carcinoms** gestellt werden, also zu einer Zeit, in der noch rechtzeitig ein radikaler Eingriff gemacht werden kann, so können verschiedene Momente hiebei ziemlich bedeutende Schwierigkeiten machen.

Verwechselung mit Erosionsheilung.

1. Kann ein Carcinomzapfen event. verwechselt werden mit einer interpapillären Einsenkung beim Epidermidalisirungsprozess einer Erosion oder eines Ektropiums.

Wie erwähnt kann hiebei das Plattenepithel ziemlich weit in eine Drüse auf der einen Seite vordringen, während auf der anderen Seite noch das reguläre Cylinderepithel erhalten ist. Auf einem Querschnitt der Drüse ist daher ein Theil noch von Cylinderepithel, der andere Theil von Plattenepithel ausgekleidet und somit könnte leicht an eine theilweise atypische i. e. haufenartige Proliferation des Drüsenepithels gedacht werden.

Von Wichtigkeit für die Entscheidung ist hiebei Folgendes: Während beim Erosionsheilungsprozess die Plattenepitheleinsenkungen nur im Bereich der Drüsenregion vorhanden sind, erstrecken sich dieselben bei Carcinom weit über letztere hinaus und durchsetzen als netzförmige Epithelstränge eventuell mit eingelagerten Perlkugeln das Gewebe. Ferner zeigt sich dass bei den carcinomatösen Einsenkungen die Stachel und Riffen der Zellen des Stratum Malpighi verloren gehen, dass die Grösse der einzelnen Zellen eine sehr verschiedene ist und dass meist reichlich Mitosen und auch Degenerationsvorgänge an den Kernen vorliegen. Meist ist auch bei noch nicht sehr weit vorgedrungenen carcinomatösen Epithelzapfen am umgebenden Bindegewebe schon eine starke kleinzellige Infiltration vorhanden.

Kurz wir sind nur dann berechtigt, von einem beginnenden Carcinom an derartigen Stellen zu sprechen, wenn sich atypische, solide Epithelstränge in einer kleinzelligen Infiltration, die speziell auf die direkte Umgebung dieser Stränge beschränkt ist, schon weit vom Drüsengebiet entfernt im Portiogewebe selbst vorfinden.

gutartige Drüsenhyperplasien u. malignes Adenom.

2. Können bedeutende Schwierigkeiten vorliegen in der Entscheidung, ob es sich um gutartige Drüsenhyperplasien oder um ein malignes Adenom resp. Carcinom handelt.

destruirendes Vordringen in das Nachbargewebe.

Charakteristisch für die Malignität ist auch hier wieder die Feststellung schrankenlosen, destruirenden Vordringens der drüsigen Gebilde in das Nachbargewebe. Hiebei ist allerdings zu erwähnen, dass auch bei gutartigen Drüsenhyperplasien nicht selten, besonders am Corpus uteri, stellenweise ein Vordringen von Drüsen in die Muskulatur des Uterus hinein zu beobachten ist, allein dabei lässt sich stets noch die Tunica propria der

Drüsen als wohl erhalten nachweisen, auch können stellenweise die stark vermehrten Drüsenschläuche mit nur sehr geringem Interglandulargewebe aneinanderliegen. Beim Fortschreiten eines malignen Adenoms in die Nachbarschaft ist dagegen die Tunica propria verschwunden; die stark erweiterten Drüsenschläuche liegen fast ohne interglanduläres Gewebe nebeneinander; in der Umgebung dieses in die Muskulatur des Uterus vorgedrungenen Drüsenconvolutes findet sich kleinzellige Infiltration. Erst wenn diese Momente zusammen vorliegen, lässt sich die Diagnose auf Malignität stellen; das von Vielen als Hauptsymptom angegebene Fehlen der Tunica propria könnte nämlich in einem kleinzellig infiltrirten Gewebe wohl kaum mit Sicherheit nachzuweisen sein.

Aber nur in den allerseltensten Fällen handelt es sich um maligne Adenome ohne jede Spur von atypischer, d. h. haufenartiger Epithelwucherung, die meisten von den Drüsen ausgehenden malignen Neubildungen sind Adenocarcinome, bei welchen ausser dem schrankenlosen Vordringen in die Umgebung das wichtigste diagnostische Merkmal die atypische Drüsenepithelwucherung ist, die stellenweise die Drüse zu einem ganz soliden Zapfen macht. Welche Art der Epithelproliferation hierunter zu verstehen ist, wurde früher genauer erörtert, hier sollen nur die Verwechslungen angegeben werden, die bei derartigen Diagnosen vorkommen können.

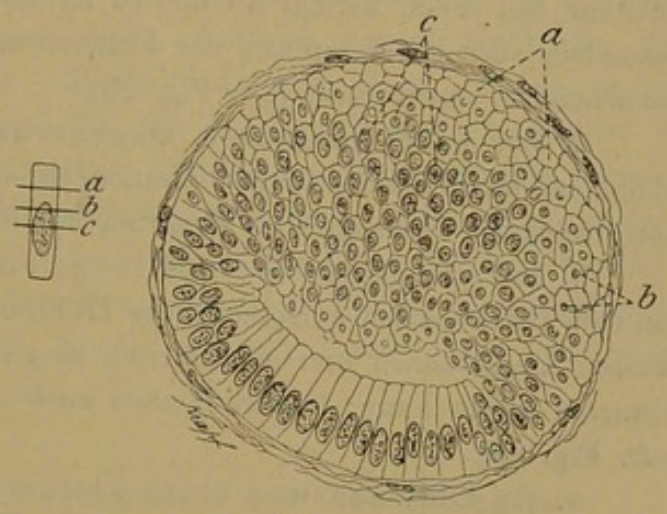

Fig. 68.

Schiefschnitt durch eine reguläre Drüse. (Eigenes Präparat.)

Im Gegensatz zu atypischer, haufenartiger Proliferation werden die Kernquerschnitte immer kleiner (*c* u. *b*), stellenweise ist nur der Zellleib ohne Kern getroffen (*a*). Die andere Drüsenwand ist senkrecht getroffen.

So kann ein solider Zellstrang auf einem Schnitte durch einen Schiefschnitt einer Drüse vorgetäuscht werden, indem an einer Stelle nur die gewölbte Drüsenwand flach angeschnitten, das Lumen der Drüse aber nicht eröffnet wird. Für einen solchen Schiefschnitt ist aber charakteristisch, dass die Querschnitte der Zellkerne gegen die Stelle zu, wo sie überhaupt aus dem Schnitte verschwinden, immer kleiner werden und schliesslich eine Strecke weit nur Theile von Zellen getroffen werden, in welchen vom Kern nichts mehr liegt (cfr. Fig. 68). Am Sichersten wird natürlich ein derartiger Zweifel durch Serienschnitte behoben.

Schiefschnitt durch Cylinderepithel kann atypische Wucherung vortäuschen.

Dass büschel- und quastenartige Epithelvorsprünge zunächst nicht als atypische Epithelwucherungen aufzufassen sind, liegt auf der Hand, da ja

hiebei stets noch die Flimmerntragende, secernirende Seite der Cylinderzelle erhalten ist.

Ausgangspunkt des Carcinoms.

Was die Diagnose des **Ausgangspunktes** der Carcinomentwickelung anlangt, so wird vielfach von einem sog. drüsigen Charakter des Carcinoms gesprochen, wenn im Centrum der Carcinomstränge **Hohlräume** sich befinden. Die Anwesenheit solcher besonders auf Querschnitten hervortretenden Hohlräume braucht aber keineswegs immer auf eine Entstehung des Carcinoms aus Drüsen hinzuweisen, sondern sie können auf verschiedene Weise entstanden sein:

sog. drüsiger Charakter des Carcinoms.

Hohlräume.

1. In Carcinomzellen selbst kann eine Vacuolenbildung eintreten und eine ziemlich bedeutende Ausdehnung annehmen (cfr. Fig. 64 u. 59).

2. Zwischen den Carcinomzellen können ohne besondere Begrenzung rundliche, mit Leukocyten gefüllte Hohlräume vorkommen, welche offenbar den schon normal ab und zu im cervicalen Deckepithel vorhandenen besonders aber bei Metaplasie des letzteren auch bei entzündlichen Vorgängen entstehenden, entsprechen (cfr. Fig. 23).

3. Bei carcinomatöser Degeneration der Drüsenepithelien bleibt bei unvollkommener Proliferation ein dem ursprünglichen Drüsenlumen entsprechender Hohlraum im Centrum des Stranges (cfr. Fig. 55).

4. Bei sekundärer Carcinominvasion in eine Drüse bleibt ebenfalls ein dem Drüsenlumen entsprechender Hohlraum, welcher die durch Carcinommassen abgehobenen und concentrisch eingeengten Drüsenepithelien noch im Centrum haben kann; letztere können auch abgeplattet und endothelartig sein (cfr. Fig. 48).

5. Bei Umwachsung eines kleinen Gefässes (entsprechend einem perivasculären Lymphraum) finden sich Endothelien als Begrenzung des Lumens im Carcinomstrange (cfr. Fig. 51).

6. Die Carcinomstränge können central eitrig oder fettig zerfallen; unter den Detritusmassen finden sich Leukocyten.

vorgetäuschte Hohlräume.

Hohlräume können ferner vorgetäuscht werden durch auf den Schnitten ausgefallene, vom Carcinom umwachsene, bindegewebige Stromabalken, ferner durch sehr starke kleinzellige Infiltration rundlicher, zwischen den carcinomatösen Massen befindlicher Bindegewebsstränge, die dann nur als Leukocytenansammlung imponiren und auch durch hyaline Degeneration solcher Bindegewebsstränge.

Der Ausgangspunkt eines Uteruscarcinoms ist manchmal auch bei genauester Untersuchung ganz verschiedenartiger Stücke des total entfernten Organes nicht mit Sicherheit zu erkennen. Jedenfalls ist es aber bei einer hierauf gerichteten Untersuchung nothwendig, einerseits grosse Uebersichtsschnitte von verschiedenen Stellen (mit Celloidinverfahren) zu machen, andererseits von genau ausgewählten Partien des Ueberganges von gesundem Gewebe in die Neubildung für den Mitosenbefund exakt fixirte Stückchen auf Serienschnitten (Paraffin) zu untersuchen. Dann ist es möglich, für die

grosse Schnitte.

Serienschnitte.

Art des Ueberganges einer Gewebsart in die maligne Neubildung im Mitosenbefund nach Quantität und Qualität (besonders bei Drüsenepithelien) entsprechende Illustration und Beweise zu erhalten und man wird in der Mehrzahl der Fälle durch diese allerdings mühsamen Untersuchungen zum Ziele kommen.

Stückchendiagnose.

Was die viel umstrittene **Stückchendiagnose** anlangt, ist zu erwähnen, dass der Befund an solchen Stückchen eben nur für das betreffende Stückchen beweisend sein kann, dass also z. B. ein negativer Befund keineswegs auch für die Umgebung etwas beweisen kann. Allerdings ist bei einigermassen weit vorgeschrittener carcinomatöser Erkrankung auch aus kleinen Stückchen mit Sicherheit eine Diagnose zu stellen, da ja die histologische Struktur, die eigene Zusammensetzung dabei ganz charakteristisch ist. Auch bei beginnendem Carcinom kann dies möglich sein, besonders wenn in dem betreffenden „Stückchen" so viel Nachbargewebe vorhanden ist, dass die vorher erwähnten nothwendigen Befunde daran erhoben werden können. Bleibt dann für einen speziell in mikroskopisch-gynäkologischer Diagnostik gut durchgebildeten Untersucher immer noch ein Zweifel, so muss natürlich eine grössere Probeexcision, welche die bisher erwähnte Art der Untersuchung ermöglicht, bezw. bald wieder eine Ausschabung gemacht werden. Jedenfalls ist es für derartige Diagnosen das Wichtigste, sowohl in die normalen und entzündlichen Veränderungen der betreffenden Theile als auch in die feineren Details der carcinomatösen Degeneration eingeweiht zu sein.

Carcinomatöse Degeneration von Neubildungen.

carc. Degeneration von Drüsenpolypen.

Was die nicht allzu seltene carcinomatöse Degeneration von Drüsenpolypen anlangt, sei erwähnt, dass es zumeist die cylindrische Deckepithelschichte derselben ist, die in gleicher Weise wie dies für das cervicale Deckepithel beschrieben ist, den Ausgangspunkt der malignen Degeneration bildet. In selteneren Fällen können aber auch die Epithelien der massenhaft neugebildeten Drüsen eine atypische Proliferation zeigen, ebenfalls in der bereits mehrfach angegebenen Weise.

carc. Degeneration von Myomen.

Die öfters vorkommende carcinomatöse Degeneration von Myomen kommt dadurch zu Stande, dass von der über dem Myom befindlichen Schleimhaut Drüsenwucherungen in Form langer, verzweigter Schläuche zunächst das Myom durchsetzen; lange Zeit können diese Drüsenschläuche ganz regulär typische Anordnung der Epithelien zeigen, plötzlich aber kann von diesen Schläuchen, mögen sie nun aus ihrem Zusammenhange mit der Schleimhaut später durch Bindegewebsstränge vollkommen abgetrennt sein oder noch in Verbindung mit derselben stehen, eine atypische Epithelwucherung beginnen, die in Form ganz oder zum Theil solider Stränge das Gewebe durchsetzt. Wenn auch die aus dem Zusammenhang

mit der Schleimhaut getrennt, event. im Centrum von Myomen gefundenen Drüsenpartien wohl in den meisten Fällen ursprünglich mit der Schleimhaut im Zusammenhang gestanden sind, so ist für manche derartige Befunde auch die Möglichkeit gegeben, dass Reste des Wolff'schen Ganges, welche ja in den seitlichen Theilen der Uteruswand öfters zu finden sind, event. eine Beziehung zu Myomen haben können und vielleicht auch den Ausgangspunkt für atypische carcinomatöse Wucherungen abgeben könnten.

b) Die malignen Neubildungen bindegewebigen Ursprungs.

am Uterus können entweder durch direkte Umwandlung der normalen bindegewebigen Bestandtheile der Uterusschleimhaut und der Uteruswand entstehen oder sie stellen eine maligne Degeneration von ursprünglich gutartigen Uterusneubildungen dar.

Sarkome.

Gewöhnlich werden alle diese am Uterus ziemlich seltenen Neubildungen als **Sarkome** bezeichnet.

Schleimhautsarkome.

Relativ am Häufigsten sind noch die von der Schleimhaut ausgehenden Sarkome sowohl an der Cervicalportion, als auch im Corpus uteri. Sie bilden weiche, polypöse oder unregelmässig warzige Tumoren, die auch mehr diffus die ganze Uterusschleimhaut einnehmen können, während die von der Uteruswand selbst ausgehenden Sarkome gewöhnlich grosse, rundliche Gebilde darstellen und nicht selten in Beziehung zu Fibromen und Myomen stehen.

Sarkome der Uteruswand.

Die Schleimhautsarkome können von den verschiedenen Elementen des Stratum proprium mucosae uteri ausgehen, von den Wandungen der Blutgefässe, von den Zellen des Stratum proprium, von den Wandelementen der Lymphbahnen. Ihrem Typus nach können sie sowohl Spindelzellen- als Rundzellensarkome sein; bei ersteren kommen mehrfach Riesenzellen vor, doch im Allgemeinen nicht so häufig als speziell bei den Uteruscarcinomen.

Die Diagnose wird hauptsächlich durch den Nachweis von Massen von Spindelzellen oder Rundzellen gestellt, welche meist eine, wenn auch stellenweise sehr geringe, faserige Intercellularsubstanz aufweisen und deren Uebergang in die Nachbargewebe ohne scharfe Grenze in immer spärlicher werdenden Einlagerungen von einzelnen Sarkomzellen in die Spalten des normalen Bindegewebes besteht. Nach meinen Erfahrungen scheint mir ein sehr wichtiges Moment in der Beziehung der neoplastischen Zellen zu den Gefässwandelementen gegeben. Es ist ja auch für die Sarkome im Allgemeinen charakteristisch, dass sie kein eigenes Gefässe führendes Bindegewebsstroma besitzen (sog. histoider Bau), in welches erst die Gebiete neoplastischer Zellen eingelagert sind, wie dies beim Carcinom der Fall ist, sondern dass die Gefässe mit ihrer Wand direkt in Beziehung zu den Neoplasmazellen treten. Bei Uterussarkomen habe ich mehrfach dieses Verhalten besonders deutlich ausgeprägt gefunden. Speziell an Stellen, an welchen die

Beziehung der Sarkomzellen zur Gefässwand.

Neubildung in ein mehr lockeres ödematöses Bindegewebe vordringt, ist ein förmlicher Mantel spindeliger Zellen concentrisch um die Quer- oder Schiefschnitte der kleinen Blutgefässe zu erkennen (cfr. Fig. 69). Die Längsachsen der meist spindeligen Zellen sind häufig radiär gegen das Gefässlumen

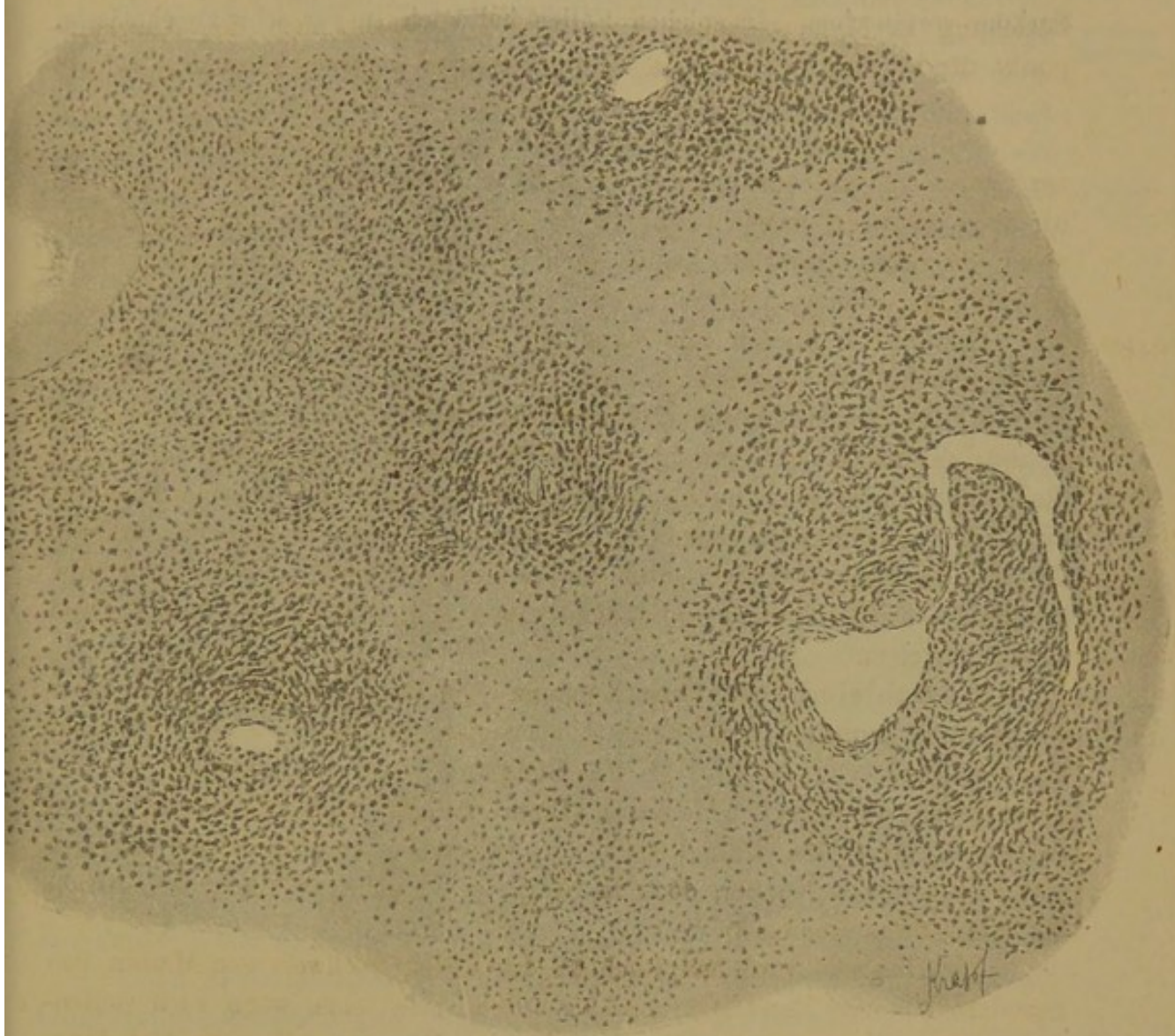

Fig. 69.

Sarcoma uteri. (Eigenes Präparat.)

Schnitt aus dem Grenzgebiet der Geschwulst; die von einem Mantel von Geschwulstzellen umgebenen Gefässe sind in dem zellenarmen Grundgewebe deutlich hervortretend. Ausgang der Geschwulstzellen vom Gefässperithel. Allmählicher Uebergang der Geschwulstzellen in das Bindegewebe.

gestellt, desgleichen die Theilungsachsen der reichlich in diesen Zellen zu findenden Mitosen. Die äussere Begrenzung eines solchen neoplastischen Zellmantels ist keine scharfe, sondern weist allmähliche unregelmässige Uebergänge in die Umgebung auf.

Was die Rundzellensarkome anlangt, ist zu bemerken, dass ohne makroskopischen Befund eines Tumors oder warzenartiger Prominenzen

in manchen Fällen die mikroskopische Untersuchung allein im Stiche lassen würde. Besonders gilt dies für das sog. diffuse Schleimhautsarkom des Uteruskörpers. Interstitielle Schleimhauthyperplasie mit bedeutender Vermehrung der Stratum-proprium-Zellen, welche die Drüsentheile vollkommen verdrängen, kann, in kleinen Stückchen untersucht, leicht ein diffuses Sarkom vortäuschen. In solchen Fällen halte ich es für sehr zweckmässig,

Fig. 70.

Sarcoma uteri. (Eigenes Präparat.)

Von demselben Tumor wie Fig. 69. Stärkere Vergrösserung. Die spindeligen Sarkomzellen enthalten reichliche Mitosen.

makroskop. Befund von Tumorenbildung wichtig.

den Uterus auf langsame unblutige Weise zu dilatiren, um durch Austastung der Uterushöhle mit dem Finger eventuelle unregelmässige Tumorenbildungen nachzuweisen, falls nicht schon der makroskopische Befund an den durch Ausschabung gewonnenen sehr reichlichen, weichen Gewebsmassen diese Momente erkennen lässt. Meiner Erfahrung nach giebt auch ein quantitativ sehr grosser Mitosenbefund hiebei wichtige diagnostische Anhaltspunkte. Beim Schleimhautsarkom gehen die drüsigen Apparate der Schleimhaut fast vollkommen verloren und es erhält sich nur

das Deckepithel, das aber dann aus sehr veränderten, verschieden grossen, flachen bis rundlich polygonalen Epithelzellen besteht. Das Wichtigste bleibt der Nachweis destruirenden Vordringens der Rundzellenansammlungen in die Uterusmuscularis, was allerdings auf mikroskopischem Wege nur an grossen, auch einen Theil der Uteruswand treffenden Schnitten möglich ist.

Ganz eigenartige Formen der Schleimhautsarkome, besonders der Cervix, stellen die hydatidenmolenähnlichen sog. traubigen Sarkome dar. In Folge von hydropischer Anschwellung der Papillen erhalten manche ohnedies polypöse, sarkomatöse Neubildungen ein molenähnliches Aussehen. In derartigen Tumoren finden sich auch, allerdings nur sehr selten, Kombinationen mit Leio- und Rhabdomyom, welch letztere, meist bei jugendlichen Individuen vorkommend einen ganz ausserordentlich bösartigen Charakter aufweisen. Die einzelnen beerenartigen Gebilde sind mit einem meist flachen Epithel umgeben, darunter ein hydropisch auseinandergedrängtes Fasernetz, das gegen den oft sehr dünnen Stiel der Beere zu in ein sarkomatöses Gewebe übergeht.

traubige Sarkome.

Rhabdomyom.

In den erwähnten Sarkomarten wird auch ab und zu Knorpelneubildung beobachtet. Der Gefässreichthum der Sarkome kann ein so bedeutender sein, dass man von teleangiektatischen Sarkomen sprechen kann, ferner von Cylindromen, wenn die Gefässwände hyalin degenerirt sind.

An dieser Stelle muss ich noch einen Tumor erwähnen, welcher genetisch zu den Sarkomen gerechnet werden muss, weil er von den Endothelien der Lymphbahnen ausgeht: das Endothelioma lymphaticum, der aber die grösste Aehnlichkeit mit einem Adenocarcinom aufweist und sich durch seinen alveolären Charakter, der allerdings auch lymphatischen Endotheliomen anderer Organe entspricht, von den übrigen Uterussarkomen deutlich unterscheidet. Hätte ich nicht in dem betreffenden Falle die Entstehung aus den Lymphbahnendothelien der Schleimhaut nachweisen können, hätte man den Tumor seiner organoiden Struktur nach als Carcinom bezeichnen müssen.

Endothelioma lymphaticum.

Unter **sarkomatöser Degeneration** anderer Tumoren oder als **Kombinationsgeschwülste** sind folgende Tumoren zu erwähnen:

1. Kann das Zwischengewebe von Drüsenpolypen eine von Blutgefässwandendothelien ausgehende sarkomatöse Degeneration aufweisen (Adenosarkome), ausserdem noch z. Th. myxomatös degeneriren (Adenomyxosarkom).

Adenosarkom. Adenomyxosarkom.

2. Kann das Zwischengewebe bei Carcinomen ebenfalls sarkomatös degeneriren (Carcinoma sarcomatosum; dieser Name ist also keineswegs zu gebrauchen etwa für Carcinome, welche stellenweise eine spindelige Zellform aufweisen, wie dies mehrfach fälschlich geschehen ist).

Carcinoma sarcomatosum.

3. Die sarkomatöse Degeneration der Myome geht von den Gefässe führenden, zwischen den Muskelbündeln gelegenen Bindegewebszügen aus und kann manchmal auch im Centrum der Myome beginnen;

Myosarkom.

auch scheint eine direkte Umwandlung der Myomzellen in Sarkomelemente vorzukommen. Diagnostisch bestehen gegenüber den typischen Bindegewebs- und Muskelzellen für die Feststellung der grosskernigen, spindeligen, nahe aneinander liegenden Sarkomzellen keine Schwierigkeiten; Degenerationen der Myome in Rundzellensarkome sind äusserst selten.

Syncytioma malignum, Carcinoma syncytiale, Deciduosarkom.

Manchmal entwickeln sich im Anschlusse an die Veränderungen der Schleimhaut, wie sie bei Gravidität und im Puerperium vor sich gehen, Geschwülste, welche einen ausgesprochenen malignen, destruirenden Charakter haben und rasch durch Metastasenbildung (bes. in den Lungengefässen) zum Tode führen, wenn nicht sehr frühzeitig der Uterus total exstirpirt wird. Da diese Tumoren der Hauptsache nach aus Deciduazellen ähnlichen Gebilden bestehen, hat man sie früher als maligne Deciduome oder Deciduosarkome bezeichnet. Nun sollen aber die Geschwulstelemente nach neueren Untersuchungen durch atypische Wucherung von Syncytiumpartien entstanden sein, z. Th. soll sich auch die Langhanssche Schicht (Ektoderm) der Chorionzotten dabei betheiligen. Somit werden neuerdings diese Tumoren mit dem Namen Syncytioma malignum, Carcinoma syncytiale benannt. In den Anfangsstadien dieser meist polypösen Tumoren finden sich Wucherungsvorgänge an allen Bestandtheilen der Decidua, so dass dieselben zunächst als Hyperplasien der Decidua aufzufassen sind.

Mikroskopisch findet man grosse spindelige bis polygonale Zellen, z. Th. Riesenzellen, ferner auch netzartig ausgebreitete Protoplasmastränge, in welche die Kerne ohne bes. Zellgrenzen eingelagert sind und welche ab und zu Vacuolen enthalten. Dazwischen sind reichliche Bluträume vorhanden; eine sehr starke kleinzellige Infiltration ist gewöhnlich in der Umgebung der neoplastischen Stränge und oft auch in denselben selbst zu erkennen. In den Metastasen finden sich ganz analog gebaute zellige Elemente.

Anamnese und Digitalaustastung.

Für die Diagnose sind genaue, eine eventuelle Gravidität betreffende, anamnestische Erhebungen von Wichtigkeit, desgleichen eine nach unblutiger Dilatation des Uterus vorzunehmende Digitalaustastung, wobei die in die Uterushöhle hereinragenden Tumorenbildungen einerseits und event. sich leicht abbröckelnde, destruirte Partien der Uteruswand selbst andererseits genauer zu berücksichtigen sind.

Das Wichtigste bleibt natürlich die mikroskopische Untersuchung, um eine möglichst frühzeitige Diagnose stellen zu können.

Der Nachweis grosser deciduaähnlicher Zellen, die unregelmässig in bindegewebiges Stroma eingelagert sind und deutlicher färbbare Kerne als bei der gewöhnlichen Decidua zeigen, event. gewucherter Drüsenpartien oder chorialer Elemente, wie die erwähnten Protoplasmastränge wird besonders

längere Zeit nach einem Partus oder Abortus bereits den Verdacht einer malignen Neubildung erwecken; dass es sich aber wirklich um eine destruirende Neubildung handelt, wird erst dann sicher bewiesen, wenn

Fig. 71.

Syncytioma malignum des Uterus. (Eigenes Präparat.)

Deciduaähnliche Zellen durchsetzen das Uterusgewebe. (In einer Lungenmetastase waren vollkommen gleichartig gebaute Zellgruppen.)

ausser der angegebenen charakteristischen histologischen Struktur noch ein Eindringen der erwähnten Partien in die Uteruswand mikroskopisch zu erkennen ist, d. h. diese atypischen Zellwucherungen inmitten der event. kleinzellig infiltrirten Muscularis des Uterus gefunden werden.

V. Tuben.

Entwickelung.

Entwickelung. Die Tuben entwickeln sich aus den nicht mit einander verschmelzenden, kranialen Abschnitten der Müller'schen Gänge, deren oberstes Ende der späteren abdominalen Tubenöffnung entspricht. Mit den Wulstungen des Cölomepithels am kranialen Ende der lateralen Urnierenseite, welche der Einstülpung des zum Müller'schen Gang caudalwärts unter dem Cölomepithel weiterwachsenden Epithelrohres vorangehen, entsteht auch ein leistenförmiger Vorsprung, der über das kraniale Ende der Urniere hinweg zur Keimdrüsen- (Ovarium-) anlage zieht, welche an der medialen Seite der Urniere gelegen ist. Diese Epithelleiste stellt somit eine direkte Verbindung zwischen Ovarium und Ostium abdominale der Tube her; sie ist die spätere Fimbria ovarica. Die eigentlichen Tubenfimbrien entstehen erst später durch selbstständige Wulstungen des Cölomepithels.

Mit der in der zweiten Hälfte der Schwangerschaft eintretenden Rückbildung der Urniere rückt das Ovarium und die Tube gegen das Becken herab und so kommt die starke Schlängelung der Tube in dieser Zeit zu Stande. Gegen die Zeit der Pubertät zu verschwindet die Schlängelung wieder und macht einem mehr gestreckten Verlauf Platz.

Anatomie.

Anatomie. Die Tube ist aussen von Peritoneum überzogen, unter dem sich eine Subserosa, dann eine Längs- und Ringmuskelschicht befindet; hierauf sitzt die Tubenschleimhaut. Diese besteht aus einem mässig entwickelten Stratum proprium, das seiner Struktur nach demjenigen der Uterusmucosa gleicht, in welches reichliche, in ihrer Richtung der Längsachse der Tube entsprechende mit einschichtigem, flimmerndem Cylinderepithel ausgekleidete Falten eingelagert sind. Am Ostium uterinum zeigen sich nur 4—5 gegen das Lumen zu vorspringende Falten, nach dem abdominalen Ende zu vervielfältigen sich aber diese Falten ausserordentlich durch enorme Entwickelung von Nebenfalten, die einander anliegend das ganze Lumen der Tube erfüllen. Letztere können auf mikroskopischen Schnitten leicht Drüsen vortäuschen. Drüsen sind in der Tubenschleimhaut nicht vorhanden. Die Flimmerung des Cylinderepithels der Tube ist eine vom abdominalen Ende gegen das uterine Ostium zu gerichtete, wie dies leicht und constant durch Untersuchung von Schleimhautstücken frisch exstirpirter Tuben in erwärmter physiologischer Kochsalzlösung nachzuweisen ist.

Tubenschleimhaut drüsenlos.

Die Fimbrien sind an ihrer Aussenseite von dem einfachen flachen peritonealen Endothel, an ihrer Innenfläche vom einschichtigen flimmernden Cylinderepithel, wie die übrige Tubenschleimhaut, überzogen. Das Cylinderepithel entspricht seiner Form nach demjenigen des Corpus uteri.

Während der **Menstruation** findet sich die Tube hyperämischer und durch die dabei vorhandene Auflockerung verdickt; bei einigermassen normalen

Tuben kommt aber ein Blutaustritt aus der Schleimhaut meist nicht zu Stande, wie dies ja bei Cöliotomien, welche während der Menstruationszeit ausgeführt werden, häufig nachzuweisen ist. Sind aber Atresien der Genitalien vorhanden oder ist die Blutausscheidung aus dem Uterus verhindert, indem der Uterus erkrankt oder exstirpirt ist, so kann es zu Blutaustritten aus der Tubenschleimhaut kommen, die im letzteren Falle als vikariirende Tubenmenstruation zu bezeichnen wäre. Die histologischen Veränderungen der Tubenschleimhaut hiebei sind die gleichen wie bei der Uterusschleimhaut bei der Menstruation, nur von viel geringerer Intensität. Tubenmenstruation.

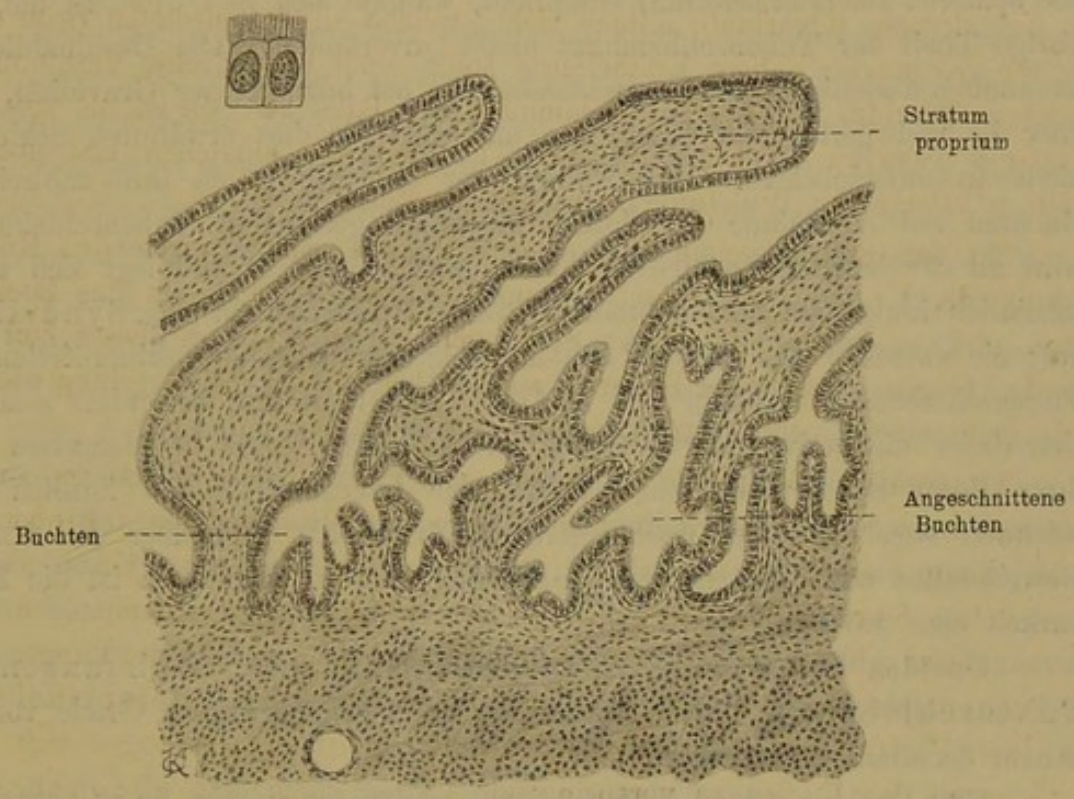

Fig. 72.
Tubenschleimhaut mit reichlichen Falten und Buchten.
(Eigenes Präparat.)

Graviditas tubaria.

Das befruchtete Ei kann an verschiedenen Stellen der Tube einen für seine Weiterentwickelung geeigneten Boden finden; man kann daher folgende Arten der Tubargravidität unterscheiden. Sitzt das Ei in der noch innerhalb der Uterusmuskulatur verlaufenden Partie der Tube, so bezeichnet man den Vorgang als Graviditas interstitialis (das Ligamentum rotundum liegt hiebei stets lateralwärts vom Fruchtsack); ein Theil des Eies kann sich dabei in die Uterushöhle hinein entwickeln (Graviditas tubouterina); sitzt das Ei im mittleren Theil der Tube, so spricht man von Graviditas tubaria propria, sitzt es dagegen im ampullären Theil, was zumeist der Fall ist, so

nennt man die Schwangerschaft Graviditas ampullaris. Bei letzterer kann ein Theil des Eies in die Bauchhöhle ragen: Graviditas tubo-abdominalis. Die Schwangerschaft in einer Ovarialtube bezeichnet man als Graviditas tubo-ovarialis. Auch auf der Fimbria ovarica oder in einer accessorischen Tube kann sich das befruchtete Ei festsetzen und weiter entwickeln.

Veränderungen der Tubenschleimhaut bei Tubargravidität.

Tubendecidua.

Nur der Theil der Tubenschleimhaut, welcher der Eiansatzstelle (also der späteren Decidua serotina) entspricht, wandelt sich in Decidua um, der übrige Theil der Tubenschleimhaut bleibt unverändert. Die Deciduabildung ist analog derjenigen der Uterusschleimhaut bei intrauteriner Gravidität, tritt aber in viel geringerem Grade auf und sind die dort erwähnten Schichten nicht zu unterscheiden. Das Epithel der ohnedies durch ihre zahlreichen Buchten zur Aufnahme der Zotten besonders geeigneten Tubenschleimhaut wird an der betr. Stelle niedrig, später ganz abgeflacht und legt sich wahrscheinlich innig dem Zottenepithel als zweite Epithelschicht (sog. Syncytium) auf; die zwischen den Epithelbuchten gelegenen Stratum-proprium-Zellen der Tubenschleimhaut wandeln sich in Deciduazellen um; besonders scheinen sich dabei die perivasculären Zellen zu betheiligen. Die Deciduazellen sind ihrer Form nach vollkommen denen der Uterusschleimhaut ähnlich und zeichnen sich wie diese durch geringe Färbbarkeit gegenüber den übrigen Gewebszellen aus, nur in der Umgebung der sog. Haftzotten ist die Färbbarkeit eine grössere.

Um den Eisack herum finden sich ziemlich starke Wulstungen der Tubenschleimhaut, aber mit meist nur in sehr geringem Grade vorhandenem decidualem Charakter.

Eine Decidua reflexa scheint meistens vorhanden zu sein, sie ist aber durch ihre Verklebung mit der Decidua vera gewöhnlich schwer kenntlich.

Der peritoneale Ueberzug der Tube zeigt gewöhnlich starke Auflagerungen von Fibrinmassen, an einzelnen Stellen finden sich aber auch Wucherungsvorgänge des Peritonealepithels, wie sie auch bei Abdominalgravidität vorkommen; es entstehen deciduaähnliche grosse Zellen mit eingelagerten kleinen Gefässen und Hohlräumen, die mit Cylinderepithel ausgekleidet sind.

Diagnose.

Häufig handelt es sich um die Untersuchung von grösseren durch Cöliotomie gewonnenen Blutcoagulis behufs Stellung der Diagnose der Tubar- resp. Extrauteringravidität. Wie schon bei der intrauterinen Gravidität angegeben, kann hiebei nur der **Nachweis von fötalen Theilen, also besonders der Chorionzotten** beweisend erscheinen.

Nachweis der Chorionzotten.

Zu dieser Untersuchung wählt man zweckmässig diejenige Stelle, wo das Coagulum der Tubenwand ansitzt, aber auch im ganzen Coa-

gulum zerstreut können sich die Zotten finden; manchmal erscheinen sie schon makroskopisch als hellere, oft glasig durchscheinende Stellen.

Die Chorionzotten sind widerstandsfähiger als die Deciduazellen und sind häufig noch zu finden, wenn letztere bereits ganz verschwunden sind.

Fertigt man nun Schnitte durch die Tubenwand zugleich mit einem Theil des aufsitzenden Blutcoagulums an, so finden sich der Tubenwand entsprechend bindegewebige Faserzüge, in welchen event. in Gruppen zusammengelagert Deciduazellen gelegen sind; hierauf kommen, dem Blutcoagulum entsprechend, Fibrinmassen mit Leukocyten, in welche Chorionzotten, meist einzelne Querschnitte derselben an verschiedenen Stellen verstreut und event. auch abgesprengte Deciduazellen eingelagert sind. Die Zotten bestehen aus myxomatösem Gewebe, das von einem doppelten flachen Cylinderepithel, dem (inneren) eigentlichen Zottenepithel, und dem äusseren, wahrscheinlich von dem Tubenepithel abstammenden Syncytium umschlossen ist. Bei der Nekrose der Zotten verschwindet anscheinend die äussere Epithelschicht früher, als die innere, fötale Epithelschicht. Um die Zotten herum findet sich ein derberer Fibrinring, der auch nach Zugrundegehen der Zotten erhalten bleibt. Zur Färbung und Kennbarmachung des Fibrins eignen sich besonders Doppelfärbungen mit Hämatoxylin-Eosin, Hämatoxylin-Orange oder Bismarckbraun oder auch Anilinwassergentianaviolettlösung (entfärben mit Jodjodkalilösung: Weigert-Fibrinfärbung). Im Allgemeinen ist hiefür Celloidineinbettung vorzuziehen, weil sich die Blutcoagula bei der Paraffineinbettung schwer schneiden lassen, und mit Celloidin auch grössere Stücke des Präparates geschnitten werden können.

Die bei der Tubar- und Extrauteringravidität gleichzeitig im Uterus entstehende Decidua und deren Untersuchung wurde früher besprochen. (pg. 50.)

Cirkulationsstörungen der Tube.

Ausser der bei der Menstruation vorhandenen Hyperämie event. Hämorrhagie kommt es auch bei akuten Infektionskrankheiten, schweren Herzfehlern zu stärkeren Blutungen in die Schleimhaut und Tubenwand, die zur vollkommenen hämorrhagischen Nekrose des Gewebes führen können.

Bei Gynatresien können die am abdominalen Ende verschlossenen Tuben bis zu kindskopfgrossen Tumoren durch Blut ausgedehnt sein (Hämatosalpinx). Das Epithel der Schleimhaut erhält sich lange intakt. Durch den Druck des Inhaltes wird die Tubenschleimhaut entfaltet und das Cylinderepithel manchmal abgeflacht. Durch Stauungsvorgänge in der Wand kann es schliesslich auch zur (hämorrhagischen) Nekrose der Wand und Ruptur der Hämatosalpinx kommen.

Die **Tubenentzündung** (Salpingitis) kann getrennt werden in eine Entzündung der Schleimhaut (Endosalpingitis) und eine Entzündung der Tubenwand (Salpingitis). Eine scharfe Trennung der katarrhalischen Endosalpingitis. Salpingitis.

und eiterigen Salpingitis ist vom histologischen Standpunkt aus unzweckmässig, da zwischen beiden Entzündungen nur graduelle Unterschiede bestehen; allerdings kommt es gerade bei der eiterigen Entzündung der Tube, indem der Inhalt derselben schwer nach Aussen gelangen kann, leicht zu Retention des Eiters (Pyosalpinx) und event. zu multiplen Abscessen in der Tubenwand, was der eiterigen Entzündung der Tube gewisse makroskopische Eigenheiten verleiht. (Beim Uterus, dessen Schleimhaut so grosse Analogien mit der Tubenschleimhaut bietet, kommt es bei den gleichen einwirkenden schädlichen Momenten meist nur dann zu einer Pyometra u. s. w., wenn durch entzündliche, besonders aber neoplastische Prozesse ein Verschluss des Cervicalkanales eingetreten ist, z. B. Pyometra bei obturirendem Cervixcarcinom.)

Pyosalpinx.

In den ersten akuten Stadien der sog. katarrhalischen Entzündung zeigt die gequollene, hyperämische Schleimhaut mikroskopisch zunächst nur Veränderungen in den bindegewebigen Theilen der Schleimhautfalten; diese enthalten stark dilatirte Blut- und Lymphbahnen und Leukocyteninfiltration, so dass die einzelnen verdickten Schleimhautfalten eng aneinander liegen. Die Leukocyteninfiltration bedingt besonders an den Spitzen der Falten Verdickungen, so dass das darüber liegende Cylinderepithel durch Druck und Zug abgeflacht sein kann.

Die Leukocyten finden sich auf der Durchwanderung durch das Bindegewebe und Epithel und im Lumen der Tube dem Sekret reichlich beigemengt.

Bleibt dieser Zustand längere Zeit bestehen, d. h. kommt er in ein chronisches Stadium, so stösst sich an den infiltrirten Kanten das Cylinderepithel vollkommen ab und kann es zu bindegewebigen Verwachsungen einzelner Schleimhautfalten unter einander kommen, so dass die in der Tiefe liegenden, noch mit Cylinderepithel ausgekleideten Buchten in Hohlräume umgewandelt werden. Durch Sekretretention in letzteren bilden sich rundliche, follikelähnliche Cysten, deren Entstehung aber, wie aus Vorstehendem ersichtlich, mit der Existenz von Drüsen nichts zu thun hat; der Prozess wird daher zweckmässig Endosalpingitis pseudofollicularis genannt (Fig. 73).

Die cystischen Abschnürungen können in die Muscularis hinein und bis an den serösen Ueberzug heran verschoben sein, so dass der Durchschnitt einer solchen Tubenpartie ein siebförmiges Bild zeigt. Durch reichliche Einlagerung solcher Hohlräume kommt es zu einer kugeligen Verdickung der betreffenden Stelle; besonders häufig tritt diese Verdickung am Isthmus der Tube auf: Salpingitis isthmica nodosa cystica (cfr. Fig. 74). Ich fand hiebei meist Netzverwachsungen an dieser Stelle, was darauf hinweist, dass die bis an die Serosa gedrängten Hohlräume auch nach Aussen durchbrechen können, womit dann lokale Entzündung der Serosa und Verwachsung des event. anliegenden Netzes verbunden ist. Das Cylinderepithel der Cystchen ist flimmerlos (cfr. pag. 130).

Salpingitis isthmica nodosa cystica.

Je nachdem das eitererregende Agens intensiv einwirkt, kommt es zu grösseren oder geringeren Eiteransammlungen im Lumen der Tube (Pyosalpinx), die dann vor Allem bei Verschluss des abdominalen Tubenendes zu einem wurstförmigen, gewundenen Gebilde verändert sein kann. Der Verschluss des Fimbrienendes erfolgt gewöhnlich dadurch, dass sich durch Austritt eitererregender Mikroorganismen aus dem Ostium abdominale in der Umgebung des letzteren eine lokale Entzündung mit Exsudation bildet; die

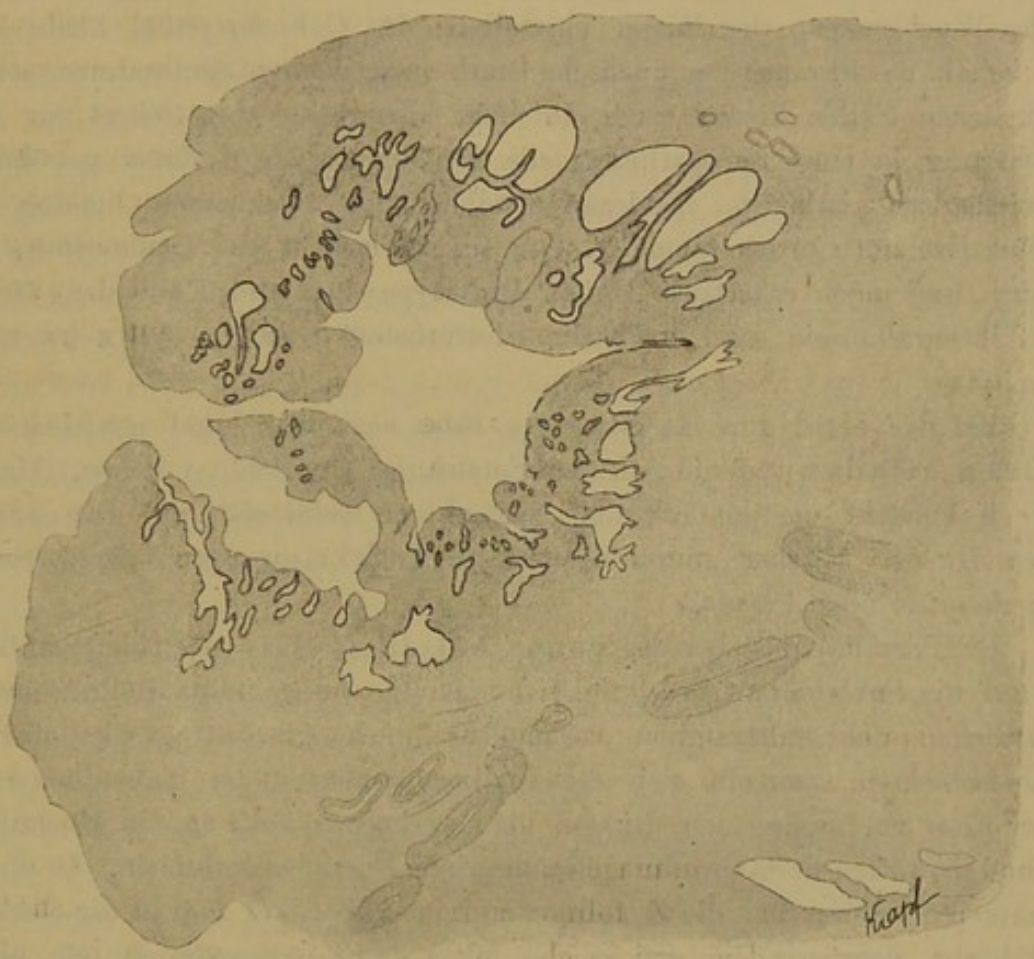

Fig. 73.

Endosalpingitis pseudofollicularis. (Eigenes Präparat.)

Die gegen das Lumen der Tube zu ragenden Theile der Papillen sind kleinzellig infiltrirt, zeigen meist keinen Epithelbelag und sind mit einander verwachsen; die hiedurch abgeschlossenen tieferen Theile der Buchten sind durch Sekretretention zu cystischen Räumen verändert.

Serosaflächen der Fimbrien verwachsen dann untereinander und mit dem anliegenden Organtheil (meist hinterer Beckenwand oder Ovarium) und so kommt es, dass die Fimbrienenden, d. h. die mit Cylinderepithel versehenen Theile derselben bei verschlossenen Tuben stets concentrisch nach Innen gekehrt sind und sich z. B. beim Aufschneiden einer dilatirten, verschlossenen Tube in sternförmiger Anordnung an der Innenfläche derselben vorfinden. Auch kann ein Verschluss des abdominalen Tubenendes in der Weise zu Stande kommen, dass die Fimbrien in ein frisches Corpus

luteum hineingleiten und sekundär dort verwachsen; ein Umstand, der ebenfalls zur Bildung von Tuboovarialcysten führen kann. Bildet sich weiterhin die eiterige Entzündung zurück und ist dann nur mehr eine seröse Sekretion vorhanden, so kommt eine sog. Sactosalpinx serosa oder Hydrosalpinx zu Stande, die sich aber auch ohne vorangegangene eiterige Entzündung bei Tubenverschluss durch Pelveoperitonitis oder bei congenitaler Atresie entwickeln kann; hiebei kann die Tubenschleimhaut so entfaltet werden, dass die einzelnen Schleimhautfalten auf den Querschnitten nur als kleine Wucherungen der Wand imponiren; das Cylinderepithel bleibt hoch und behält die Flimmerung auch bei stark ausgedehnter Sactosalpinx serosa. In manchen Fällen kommt auch ein mehr hämorrhagisches Sekret zur Aufspeicherung in einer Sactosalpinx; die Schleimhaut zeigt dabei gewöhnlich hämorrhagisch imbibirte Bindegewebszellen und Leukocyten (analog den Luteïnzellen am Corpus luteum). Der Inhalt besteht aus Leukocyten, zerfallenen und noch erhaltenen rothen Blutkörperchen und Epithelien, ferner aus Fibringerinnseln und gelöstem Blutfarbstoff (Sactosalpinx haemorrhagica).

Hydrosalpinx (Sactosalpinx serosa).

Sactosalpinx hämorrhagica.

Bei der eiterigen Salpingitis lässt sich manchmal aus dem anatomischen Verhalten auf die Art der Entstehung ein Schluss ziehen. Hauptsächlich entsteht die mit Eiterung verbundene Salpingitis auf gonorrhoischer Basis, seltener durch septische Infektion durch Streptococcen nach Abortus oder Partus.

Salpingitis purul. gonorrhoic.

S. septic.

Die Veränderung bei der gonorrhoischen Salpingitis ist anfangs nur auf die Schleimhaut beschränkt; es ist eine hochgradige Infiltration der sämmtlichen Schleimhautfalten vorhanden; nach Abstossung der obersten Epithelschichten sammeln sich die Leukocytenmassen im Tubenlumen als dicker Eiter an. Später erst dringen die Gonococcen auch in die Muskulatur ein und bewirken dort ebenfalls circumscripte Eiteransammlungen. In diesem subakuten Stadium sind die Gonococcen im Tubeneiter und in der Schleimhaut leicht, schwierig dagegen in der Muskulatur nachzuweisen (cfr. oben).

gonorrh. Salpingitis.

Bei der septischen Salpingitis findet sich anfangs eine enorme, durch Lymphbahndilatation und Gefässerweiterung bedingte kolbige Verdickung der Schleimhautfalten. Das oberflächliche Epithel wird bald abgestossen; rasch dringen auch die Leukocyteninfiltrationen in die Muskulatur ein; nicht selten kommt es auch zu vollkommenem Schwund und eiteriger Einschmelzung der Schleimhaut, an deren Stelle sich dann diphtheritische Membranen (im anatomischen Sinne) vorfinden. Im Eiter, in der entzündeten Schleimhaut und Muscularis finden sich Streptococcen, event. Staphylococcen (cfr. oben).

septische Salpingitis.

Bei der chronischen eiterigen Salpingitis sind besondere Unterschiede bezüglich ihres ursprünglich septischen oder gonorrhoischen Charakters nicht mehr nachzuweisen; Coccen sind meist nicht mehr zu finden; die Gonococcen scheinen am schnellsten zu Grunde zu gehen. Das Epithel kann

hiebei stellenweise gut erhalten sein; an einzelnen Stellen sind stärker prominente Falten mit einander verklebt und führen zu fächerigen Abtheilungen in der Tube, an anderen Stellen sind nekrotische Veränderungen vorhanden. Die Muskulatur der Tube ist meist stark verdickt, in derselben können sich einzelne Abscesse befinden. Bei Verschluss des Tubenendes können sich grosse Eitermassen ansammeln (Sactosalpinx purulenta). Die Schleimhaut ist zum Theil mechanisch auseinander gedrängt, zum grossen Theil nekrotisch verändert.

Ausser den Gono-, Strepto- und Staphylococcen kommen noch für die Entstehung einer Salpingitis die Pneumococcen und das Bacterium coli commune in Betracht.

Bei Pneumococcen-Salpingitis kommen die verschiedensten Veränderungen in der Tube zu Stande; meist nur an der einen Tube. Pneumococcen-salpingitis.

Das Bacterium coli commune kommt erst sekundär in eine bereits erkrankte Tube, wenn diese durch starke Verwachsungen mit dem Darme fest adhärent ist. Colibacillen-salpingitis.

Die Tubentuberkulose ist eine ziemlich häufige Erkrankung. Es kommt zu käsiger Einschmelzung der Tubenschleimhautfalten, an deren Stelle dann nur niedrige, netzförmig verzweigte Vorsprünge zu erkennen sind. Nach Verschluss des abdominalen Tubenendes kann es zu enormen Dilatationen der Tube kommen. Besonders im abdominalen Theil der Tube und auf der Serosa finden sich miliare Knötchen. In der Tiefe der Schleimhaut können mit Epithel ausgekleidete Hohlräume noch erhalten sein. Vielfach finden sich Tuberkelknötchen, welche sich durch ihren Reichthum an Riesenzellen und epitheloiden Zellen auszeichnen; in den Riesenzellen und in deren Nähe sind manchmal Tuberkelbacillen nachzuweisen. Tubentuberkulose. Riesenzellen. Tuberkelbacillen.

Die in der Nähe von Tuberkelknötchen gelegenen Cylinderepithelstrecken sind häufig gequollen, gewuchert oder in Riesenzellen umgewandelt. Auch in der Muscularis finden sich Tuberkelknötchen.

Auf die seltenen Syphilome der Tube, sowie auf Aktinomykose soll nicht näher eingegangen werden.

Hyperplasieen.

Wie im Uterus kommen auch an der Tube, wohl zumeist im Anschluss an chronisch entzündliche Vorgänge, Wucherungen an der Schleimhaut und auch im Bereich der eigentlichen Tubenwand zu Stande.

An der **Schleimhaut** können papillär polypöse Wucherungen bei stärkerer Proliferation im Bindegewebe resp. Stratum proprium der Schleimhaut ein mehr kolbiges Aussehen verleihen; bei stärkerer Epithelproliferation finden sich feine leistenförmige, meist verzweigte oder auch quastenartige Vorsprünge gegen das Lumen der Tube zu, die event. nur sehr wenig Bindegewebe enthalten. Auch bei der vorher erwähnten Endosalpingitis pseudo-

follicularis kommt es häufig zu Epithelproliferationen, die abgesehen von der Sekretretention zur Vergrösserung und zum Vordringen der cystischen Räume in die Tubenwand hinein (cfr. Salpingitis nodosa cystica) beitragen (cfr. Fig. 74).

Salpingitis isthmica nodosa cystica.

In der **Tubenwand** kommt es ebenfalls zu hyperplastischen Veränderungen, die entweder in gleichmässiger bindegewebiger Verdickung der Wand oder in circumscripten, besonders am Isthmus der Tube vorkommenden knotigen Anschwellungen bestehen. Letztere Form möchte ich als Salpingitis isthmica nodosa fibrosa von der eben erwähnten Salpingitis

Salpingitis isthmica nodosa fibrosa.

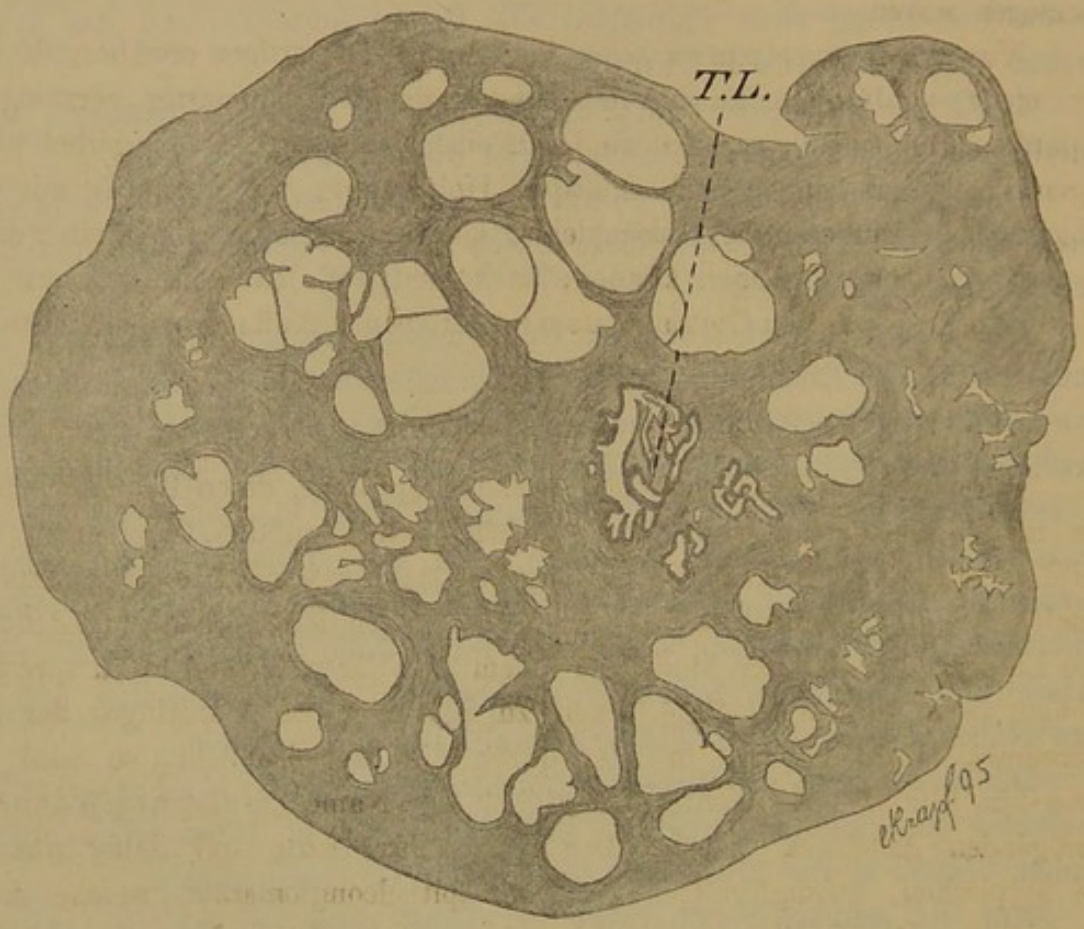

Fig. 74.

Salpingitis isthmica nodosa cystica. (Eigenes Präparat.)

Durchschnitt durch eine am uterinen Tubenende gelegene kugelige Verdickung der Tube. Im Centrum Tubenlumen (*T.L.*) mit Falten und regulärem Epithelbelag. Tubenwand ist durchsetzt von reichlichen cystischen Hohlräumen, die mit niedrigerem Cylinderepithel ohne Flimmern ausgekleidet sind.

isthmica nodosa cystica unterscheiden. (Vielleicht wäre das eine wahre Entzündung bezeichnende Wort Salpingitis bei beiden Formen besser durch den Ausdruck Hyperplasia salpingis zu ersetzen.)

Neubildungen.

Direkt im Anschlusse an die Hyperplasieen und genetisch wohl kaum von denselben zu trennen sind die Polypen und Papillome der Tube. Ob die bei Gelegenheit von Tubargravidität gefundenen polypösen

Polypen, Papillome.

Schleimhautwucherungen, die zum Theil auch decidualen Charakter tragen, primär entstanden und durch Verschluss des Tubenlumens die ektopische Gravidität veranlasst haben oder ob diese Polypen erst nach Implantation des Ovulums in der Tubenschleimhaut, ebenso wie die anderen im freien Tubentheil entstehenden Schleimhautwucherungen zu Stande kommen, muss unentschieden bleiben. In den über fingerstark verdickten Tuben, die einem myomatösen Uterus mit Portiocarcinom angehörten, den ich total exstirpirte, fand ich polypöse Schleimhautwucherungen, die nur aus verdicktem Bindegewebe bestanden und mit einschichtigem, enorm gefalteten Cylinderepithel überzogen waren.

Von den Papillomen seien hier nur die gutartigen erwähnt; die von der meist verdünnten Tubenwand entspringenden, baumartig verzweigten, schlanken Bindegewebspapillen sind mit einschichtigem Cylinderepithel überzogen; mehrfach finden sich multiple Hohlräume, die ebenfalls mit einschichtigem Cylinderepithel ausgekleidet sind und dem Papillom ein adenomatöses Aussehen verleihen können; so kommt auf den Schnitten ganz das Bild der beim papillären Ovarialkystom beschriebenen Auflagerungen zu Stande.

Carcinom der Tube.

Manche Autoren zählen auch letztere Papillome, deren Bau demjenigen des malignen Adenoms des Uterus gleicht, schon zu den Carcinomen; ich halte es aber für zweckmässig, so lange es sich um einschichtiges Epithel handelt, wenn auch noch so enorme Verzweigungen der Papillen und adenomatöse Bildungen vorhanden sind, von einem papillären Adenom zu sprechen. Kommt es in diesem Stadium schon zu destruirendem Vordringen der proliferirenden Epithelflächen in oder durch die Muskelschicht, so wird für diese nur klinisch erkennbare Bösartigkeit der Name „malignes Adenom" genügenden Ausdruck bieten. Der Name Carcinom soll daher nur für die atypischen, strangförmigen, soliden Epithelconglomerate, welche durch haufenartige Proliferation entstanden sind, angewendet werden.

Die bisher bekannten Fälle zeigen alle die Form des sog. Adenocarcinoms, indem einzelne Abschnitte papillärer Adenome durch haufenartige Proliferation in solide Epithelstränge verwandelt wurden, die dann im Bereiche der Schleimhaut und der Muscularis wurmartig durcheinander wuchsen und so auf Schnitten den Eindruck von abgeschlossenen Alveolen erwecken, welche aber thatsächlich sicher nicht vorhanden sind, da stets diese Epithelmassen mit dem Schleimhautepithel in Verbindung stehen. Bei den enormen Verzweigungen der Papillen ist um so mehr auf eine durch Schiefschnitte event. nur vorgetäuschte Mehrschichtigkeit des Cylinderepithels zu achten (cfr. Carcinom des Uterus und Fig. 68). Adenocarcinom.

Ich bin überzeugt, dass sich bei ausgedehnterer Untersuchung späterhin auch Fälle finden werden, in welchen sich auch ohne papilläres resp.

adenomatöses Vorstadium, allein durch Metaplasie des dem Lumen der Tube zunächst liegenden cylindrischen Deckepithels in Plattenepithel ein Carcinom (wie aus dem Deckepithel des Uterus) entwickelt.

Aus Vorstehendem ergibt sich für die Tube oft eine innige Beziehung zwischen chronischen Entzündungen, Hyperplasieen und Neoplasmen.

sekundäre Tubencarcinome.

Die sekundären Tubencarcinome zeigen den Typus des primären Tumors (Uterus, Ovarium, Peritoneum etc.).

Bei den seltenen, im Anschluss an Tubengravidität auftretenden Geschwülsten, die als maligne Deciduome oder serotinochoriale Epitheliome bezeichnet wurden, muss man im speziellen Falle trachten, festzustellen, ob die deciduaähnlichen Zellen der Decidua, dem Syncytium oder fötalen Theilen ihren Ursprung verdanken.

Sarkome.

Von Sarkomen sind bisher nur Rundzellensarkome beobachtet worden.

Myome, Fibromyome.

Eben so grosse Seltenheiten wie letztere sind Myome und Fibromyome der Tubenwand.

VI. Ovarium.

Entwickelung des Ovariums. An den medialen Seiten der Urnieren entstehen längliche Wulstungen des Cölomepithels die sog. Keimepithelwülste, in welche das Bindegewebe der Urnieren hineinwächst. Es sind dies die ersten Anlagen der Keimdrüsen (Ovarium). Später, wenn die Urnieren sich zurückbilden, tritt allmählich das inzwischen weiter ausgebildete Ovarium in das kleine Becken herab. Da das Cölomepithel (spätere Peritoneum) an dieser Stelle selbst sich in Keimepithel umwandelt, hat das spätere Ovarium keinen eigenen Peritonealüberzug. Eigentliches Peritoneum findet sich erst am Hilus des Ovarium (Mesovarium). Indem sich bei der Entstehung des Ovariums einerseits vom Cölomepithel (Keimepithel) schlauchförmige Epithelbildungen gegen das Bindegewebe der Urnieren einsenken und andererseits wieder das Bindegewebe denselben entgegenwächst, bildet sich der sog. Durchwachsungsprozess zwischen Keimepithel und Bindegewebe aus. Durch Abschnürung der hineingewucherten Schläuche und theilweise Umbildung der Epithelzellen derselben entstehen die Follikel.

Das Keimepithel zeigt hiebei kubische bis cylindrische Zellen, überzieht die Oberfläche des Ovariums und sendet schlauchförmige Bildungen in das Bindegewebe hinein: die sog. Pflüger'schen Schläuche. Die Epithelien derselben lassen bald Differenzirungen erkennen; ein Theil der Zellen behält zunächst die ursprüngliche Form bei, während andere grösser werden, sich abrunden und zu den Eiern werden. Die indifferent gebliebenen, das Ei umgebenden Zellen sind die Follikelzellen. Diese Differenzirung in Ei- und Follikel-Epithel kann auch schon im Keimepithel selbst erfolgen. Die grösseren runden Zellen werden als Primordialeier bezeichnet. Die

Umbildung einzelner der in Keimepithel verwandelten Cölomepithelien zu Ureiern kann auch an der Ovarialoberfläche und an anderen Stellen (z. B. auch an der lateralen Urnierenseite über dem Müller'schen Gang, wie ich nachgewiesen habe) im fötalen Leben auftreten.

Die Pflüger'schen Schläuche werden vom Bindegewebe durchbrochen und in ungleichwerthige Abtheilungen zerlegt; so entstehen getrennte Epithel-

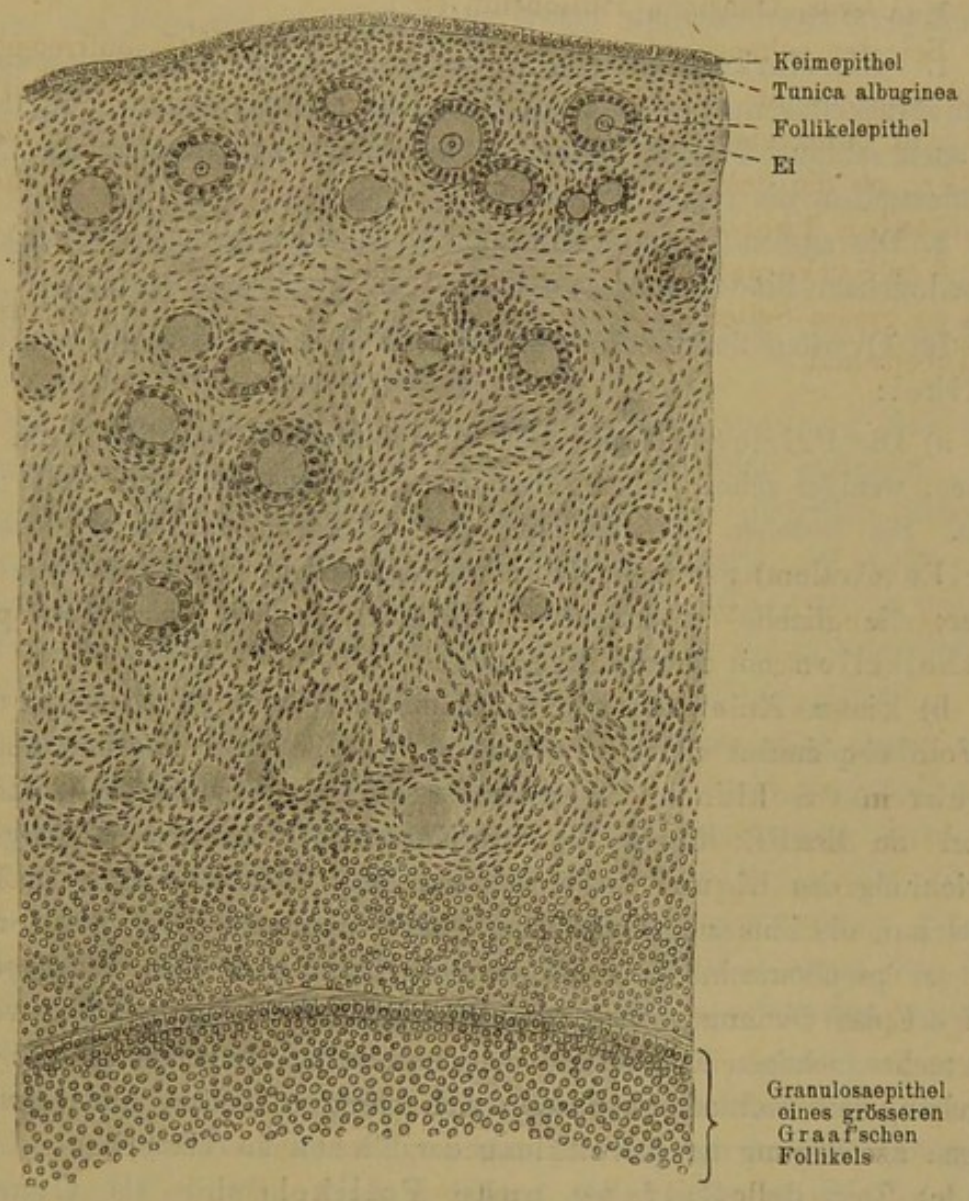

Fig. 75.
Ovarium. (Nach Böhm-Davidoff.)

nester, die keinen Zusammenhang mehr mit dem Keimepithel besitzen und im Bindegewebe eingebettet sind.

Es lassen sich bei der Follikelentwickelung unterscheiden: Follikelentwickelung.

1. Pflüger'sche Schläuche.
2. Typische Primordialfollikel mit nur einem Ei.
3. Atypische, d. h. mehrere, 2—3 Eier enthaltende Follikel.

4. Sogenannte Eiballenfollikel, wobei eine grössere Zahl von Follikeln in einer einzigen bindegewebigen Hülle eingeschlossen sind.

5. Eiballenfollikel in Form eines länglichen Schlauches.

Anatomie.

Anatomie. Das Ovarium des geschlechtsreifen Weibes zeigt eine Länge von 3—5 cm, eine Höhe von circa 2 cm und eine Dicke von $^1/_2$—$1\,^1/_2$ cm.

Man unterscheidet an demselben:

Markschicht.

1. Die **Markschicht** (Zona vasculosa), welche aus Bindegewebe und glatten Muskelfasern besteht und zahlreiche Gefässe enthält. In derselben sind auch schlauchförmige, epitheliale Bildungen enthalten, welche Urnierenreste darstellen, die sog. Markstränge.

Rindenschicht.

2. Die aussen gelegene **Rindenschicht** (Zona parenchymatosa), welche aus zellreichem Bindegewebe besteht und die Follikel enthält.

Im Ovarium finden sich verschiedene Entwicklungsformen der Follikel:

a) Die Primordialfollikel sind besonders reichlich beim Neugeborenen, weniger schon in der Pubertätszeit und späterhin gar nicht mehr zu finden. Sie bestehen aus der circa 50—60 μ im Durchmesser zeigenden Eizelle (Ovulum) mit dem Kern (Keimbläschen) von circa 30 μ Durchmesser; die Eizelle ist umgeben von einer Schicht länglich platter Epithelzellen mit flachen Kernen.

b) Die wachsenden Follikel finden sich in verschiedenen Grössen. Die Follikelepithelien haben eine kubische Gestalt angenommen, liegen in mehreren Schichten übereinander und umgeben zunächst als dicker Mantel die Eizelle. Gegen die Ovarialoberfläche zu tritt als Beginn der Entwicklung des Liquor folliculi eine sog. Vacuolenbildung im Follikelepithel auf, die immer grössere Dimensionen annimmt. Der Liquor folliculi ist pseudomucinhaltig, nimmt den Raum über dem basal gelegenen Theil des das Ovulum enthaltenden Follikelepithels ein und wird von einer meist mehrschichtigen Epithelreihe oben und seitlich umgeben. In der direkten Umgebung des Follikels entwickeln sich stärkere Gefäss- und Lymphbahnanlagen als Beginn der Entwicklung der Theca folliculi.

c) Der der Reifung nahe Follikel wird als Graaf'scher Follikel bezeichnet.

Graaf'scher Follikel.

Am **Graaf'schen Follikel** unterscheiden wir:

Theca folliculi.

1. Die Theca folliculi, welche aus Bindegewebe besteht und sich trennen lässt:

Tunica fibrosa.

a) in die sog. Tunica fibrosa: äussere, derbere, fibröse Schicht.

Tunica propria.

b) Tunica propria: innere, weiche, zellen- und gefässreiche Schicht.

Follikelepithel.

2. Das Follikelepithel (Membrana granulosa) besteht aus einer zwei- oder mehrfachen Epithelschicht mit dem Cumulus oder Discus

proligerus, welcher das von dem sog. Eiepithel (Corona radiata) umschlossene Ei enthält.

3. Das Ei (circa 160 μ Durchmesser); an demselben ist eine Zona pellucida, eine dicke, radiär streifige Membran (Cuticularbildung des Eiepithels) vorhanden, welche den Dotter[1]) (Zellleib) umschliesst, ein excentrisch gelegenes Keimbläschen[2]) (Zellkern) und ein Keimfleck (Kernkörperchen). Die Entwicklung der Primordialfollikel zu Graaf'schen Follikeln kann schon vor der Pubertätszeit, selbst bei Föten eintreten; bei Neugeborenen habe ich sie mehrmals beobachtet. Ei. Zona pellucida. Dotter. Keimbläschen.

Unter dem Keimepithel des Ovariums befindet sich die oberste, mehr homogene und derbe Schicht der Rinde, die als Albuginea bezeichnet wird.

Die Albuginea zeigt drei Schichten, die durch verschiedene Richtungen des Faserverlaufes gekennzeichnet sind. Das Bindegewebe ist in der Marksubstanz langfaserig, in der Rindensubstanz kurzfaserig, in der Follikelzone sehr zellenreich. Muskelzellen finden sich nur in der Marksubstanz als die Gefässe begleitende Bündel. Albuginea.

Das Platzen des Follikels und die Ausstossung des Eies nach aussen kann auch unabhängig von der Menstruation auftreten.

Dass das Platzen des Follikels nur durch eine plötzliche Steigerung des intrafolliculären Druckes zu Stande kommt, ist nicht wahrscheinlich; es tritt vielmehr eine starke Wucherung der tunica propria der Theca folliculi auf, welche den Follikel gegen die Ovarialoberfläche zu vorschiebt, wo dann an der dünnsten Stelle der Einriss erfolgt.

Der entleerte Inhalt des Graaf'schen Follikels wird durch einen Bluterguss ersetzt (corpus luteum). Die dicke Schicht deciduaähnlicher Zellen, welche nun an der Innenfläche des Corpus luteum auftritt, ist wahrscheinlich durch eine Wucherung des Follikelepithels (Fig. 76) entstanden, in welches von der Theca her Gefässe hineinsprossen. Einzelne Autoren nehmen jedoch an, dass diese Zellen durch Wucherung der Zellen der Tunica propria der Theca folliculi entstanden sind, also bindegewebigen Ursprungs sind. Corpus luteum. Follikelepithelwucherung.

Weiterhin faltet sich diese Zellmasse krausenförmig und fällt schliesslich unter gleichzeitiger Organisation des anliegenden Blutergusses der Verfettung und Resorption anheim. Durch die Verfettung ist die gelbe

---

[1]) Der Dotter besteht aus einem protoplasmatischen Theile, der feine Fädchen und Netze zeigt, die besonders an der Peripherie des Eies und in der Umgebung des Keimbläschens dichter angeordnet sind. Darin befinden sich verschieden grosse, stark lichtbrechende, meist kugelige Körperchen, die in der Regel von der Osmiumsäure nur gebräunt werden, mitunter echte Fettreaktion zeigen.

[2]) Das Keimbläschen hat eine doppelt contourirte Membran; im Innern ist einfaches Liningerüst mit wenig Chromatin und ein bis zwei, aus Chromatin bestehenden (unechten), relativ grossen Nucleolen (Keimflecken), in Letzteren der Nucleolinus (Vacuole?).

Farbe des Corpus luteum bedingt; lange Zeit bleibt an der Stelle desselben ein helles, durchscheinendes Bindegewebe zurück (Corpus albicans), das langsam in eine Narbe übergeht.

Corpus albicans.

Ist das Ei befruchtet worden, so erreichen die eben erwähnten Vorgänge durch die vermehrte Congestion zum Genitaltractus eine bedeutendere Ausdehnung; es bildet sich ein sog. Corpus luteum verum, welches je nach der Stärke des Blutergusses einen Durchmesser von 10 bis 20 mm erreicht, erst gegen die Mitte der Schwangerschaft in Rückbildung tritt, meist aber noch am Ende derselben eine beträchtliche Grösse besitzt.

Corpus luteum verum.

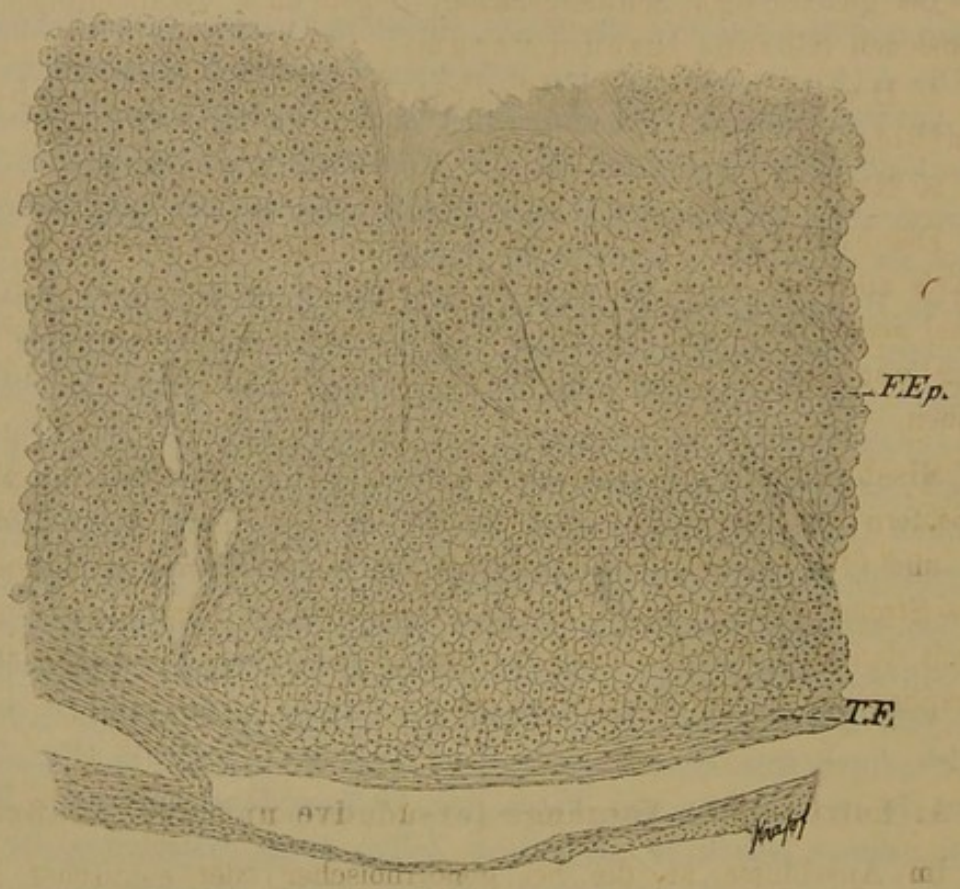

Fig. 76.
Wucherung des Follikelepithels nach Platzen des Follikels. (Eigenes Präparat.)

Im anderen Falle bildet sich nur ein kleiner gelber Körper (Corpus luteum spurium), der auch einige Monate bestehen kann. Die innere Lage der Theca folliculi enthält Zellen, welche sich mit Pigment füllen (Luteïnzellen) und mit die gelbe Farbe des Gewebes verursachen. Allmählich faltet sich die innere Wand des Corpus luteum und der degenerirte centrale Theil wird schliesslich von den Zellen der Wandschicht und den Gefässen durchbrochen und resorbirt. Nun tritt die Narbenbildung des Corpus luteum selbst ein.

Corpus luteum spurium.

Luteïnzellen.

Fassen wir die **physiologischen Vorgänge** am Ovarium zusammen, so finden wir

1. Anwachsen der Primordialfollikel zu Graaf'schen Follikeln.

2. Reifen resp. Platzen des Graaf'schen Follikels.

3. Corpus-luteum-Bildung durch Bluterguss und Zellwucherung.

a) Das Follikelepithel proliferirt anfangs; später tritt krausenartige Fältelung und fettige Degeneration des Follikelepithels auf.

b) Die Theca folliculi zeigt pigmentführende Zellen (Luteïnzellen) in der Tunica propria; der ursprüngliche Bluterguss organisirt sich.

Bei gleichzeitiger Schwangerschaft zeigen diese Veränderungen grössere Dimensionen (Corpus luteum verum).

4. Hyaline Quellung des restirenden Bindegewebes (Corpus albicans). Corpus albicans.

5. Narbe.

Die Follikelrückbildung, Atresie, kann in jedem Stadium des Follikels eintreten, auch bei noch im Keimepithel befindlichen Ureiern. Beim Follikel zeigt zuerst das Ei Chromatolyse, dann das Follikelepithel: hyaline Verquellung der Zellkörper, Quellung der Zona pellucida und Faltung derselben.

Missbildungen des Ovariums können uns in histologischer Beziehung nur insofern interessiren, als bei Hypoplasieen trotz mangelnder Bildung von Eiern und Graaf'schen Follikeln doch ein Einwachsen von Keimepithelien in das Stroma erfolgen kann, so dass mikroskopisch eine gewisse Aehnlichkeit mit den Hoden entstehen kann, was besonders bei der Beurtheilung von Hermaphroditen zu berücksichtigen ist. Missbildungen. Hermaphroditen.

A. Entzündliche Vorgänge (exsudative und degenerative).

Im Anschlusse an die bei gonorrhoischer oder septischer Infektion zunächst auftretende Hyperämie kommt Exsudation in's Gewebe zu Stande, die anfangs serös, dann immer mehr mit Leukocyten vermengt, schliesslich eiterig wird, wobei sich häufig der Eiter in den Follikeln ansammelt und die sog. Follikelabscesse bildet, ausserdem aber als Infiltration entlang den Lymphbahnen vorhanden ist. Da sich bei akuten Infektionskrankheiten diese Vorgänge besonders in den Follikeln abspielen und hier mit degenerativen Veränderungen besonders der Granulosazellen (trübe Schwellung, fettige Degeneration, körniger Zerfall) verbunden sind, hat man diese Form die degenerative follikuläre Oophoritis (parenchymatosa) genannt. folliculäre Oophoritis (parenchymatosa).

Von einer produktiven Entzündung lässt sich nur bei der fibrösen Hyperplasie bei chronischer Entzündung sprechen, die dann stets mit degenerativen Veränderungen, event. vollkommenem Schwund der Follikel und

kleincystische Degeneration.

kleinzelligen Infiltrationen verbunden ist; ob die sog. kleincystische Degeneration immer auf entzündlicher Basis entsteht, ist fraglich.

Als **progressive Ernährungsstörungen** sind wohl die Veränderungen der Ovarien

a) bei Fibromyomen

zu bezeichnen.

interstitielle Oophoritis.

Das oft kleinzellig infiltrirte, interstitielle Gewebe wuchert bedeutend, die Gefässe sind vermehrt, die Wand derselben verdickt und hyalin degenerirt. Es finden sich aber auch massenhaft erbsen- bis bohnengrosse Follikel und kirsch- bis taubeneigrosse Cysten. Es scheint eine Art von Follikelhypertrophie einzutreten, Primordialfollikel sind fast nicht mehr zu finden.

b) Bei Osteomalacie

zeigt sich nur Follikularhypertrophie, resp. anscheinend eine sehr rasche Reifung der Follikel.

Tuberkulose des Ovariums.

Von den **infektiösen Granulomen** hat nur die Tuberkulose des Ovariums Interesse, die meist kombinirt mit Tuben- und Uterus-, event. auch mit Peritonealtuberkulose vorkommt.

Entweder sind miliare, central verkäsende Knötchen vorhanden oder käsige grössere Infiltrate, welche das ganze Ovarium einnehmen können und bis Hühnereigrösse und darüber erreichen können. Mehrfach handelt es sich auch um käsige Infiltration in der Wand von Ovarialcysten.

Riesenzellen.

Mikroskopisch ist auch hier wieder der Befund von Riesenzellen und kleinzelliger Infiltration, sowie der Nachweis der Tuberkelbacillen für die Diagnose massgebend.

B. Hyperplastische und neoplastische Veränderungen des Ovariums.

Auch hier finden sich wie bei der Uterusschleimhaut Epithelhyperplasieen, die von den Einen als Neubildungen, von den Anderen als Ernährungsstörungen aufgefasst werden.

Hydrops folliculi.

Von den meisten Autoren wird der sog. Hydrops folliculi (als einfache Retentionscyste) vom Kystom (als Drüsenneubildung, Adenom) scharf getrennt und der Befund von Eiern in ersterem als etwas Charakteristisches bezeichnet. Für letzteres wird fast allgemein als hauptsächlichster Ausgangspunkt das Keimepithel als persistirender oder neugebildeter Pflügerscher Schlauch, der abgeschnürt ist, angenommen.

Der Hydrops folliculi scheint aber doch nicht immer als Retentionscyste aufzufassen zu sein; denn dann müsste doch wohl das Epithel eine mehr passive Rolle spielen, wie dies an wirklichen Retentionscysten der Fall ist — aber keineswegs finden wir hiebei Abflachung und Auseinanderdehnung; im Gegentheil eine Epithelzelle steht dicht an die andere angepresst, es

hat somit eine starke Epithelvermehrung stattgefunden und es scheint mir nicht zu fern zu liegen, anzunehmen, dass auf diese flächenhafte Proliferation secernirender Cylinderzellen sowohl die Vergrösserung des Follikels, als auch die vermehrte Flüssigkeitsansammlung, der sog. Hydrops, zu beziehen ist.

Vielleicht hat die entzündliche Verdichtung der Umgebung des Follikels zur Zeit der Reife wohl das Platzen verhindert, aber die bis zur Reife bei dem intensiven Wachsthum vorhandene starke Proliferation des Follikelepithels hat dadurch keine Störung erhalten, da hiebei keineswegs, wie dies beim Follikelplatzen der Fall ist, eine Abtrennung der Epithelzellen von ihrer Basis durch einen Bluterguss erfolgt.

Wenn es daher a priori wahrscheinlich ist, dass dieser Proliferationsprozess in seinem Weiterschreiten zu Kystombildung führen kann, so spricht noch mehr für letzteres die Thatsache, dass man in den kleineren Cysten bei multiloculären, glandulären Kystomen häufig Eier nachweisen kann und somit ihre Beziehung zu den Follikeln gekennzeichnet ist. In grösseren Cysten ist ja der Nachweis der Eier schon aus technischen Gründen unmöglich; auch hat in den grösseren Cysten die Epithelneubildung den Charakter der adenomatösen Neubildung ganz angenommen.

Normaler Weise findet eine Neubildung von Pflüger'schen Schläuchen beim erwachsenen Weibe nicht mehr statt.

Dass pathologischer Weise auch noch späterhin

1. schlauchförmige Keimepitheleinsenkungen vorkommen können, kann auch ich wenigstens für einige mit geringer Cystenbildung verbundene Oberflächenpapillome bestätigen. Es kann auch zuerst in Flimmerepithel verwandeltes Keimepithel sich einsenken, sich abschnüren und zur Cystenbildung veranlassen. Die Epithelschläuche dagegen welche neben der Cystenwand bei Kystomen zu finden sind, sind wohl zumeist als drüsige Einwucherung des proliferirenden Cystenepithels in die bindegewebige Cystenwand aufzufassen; sie sind auf Serienschnitten bis zur Cyste hin zu verfolgen und haben somit nichts mit Pflügerschen Schläuchen zu thun. Ausserdem kommen *schlauchförmige Keimepitheleinsenkungen.*

2. Einziehungen des Keimepithels durch darunter liegende Narben zu Stande, die gelegentlich auch zu einer Cystenbildung veranlassen können. *Einziehungen des Keimepithels durch Narben.*

Nachdem nun die Keimepitheleinstülpungen und Einziehungen nur in untergeordneter Weise als Ausgangspunkt für die cystösen Bildungen zu betrachten sind, kann die Entstehung der letzteren aus dem **Follikelepithel** in der Weise angenommen werden, dass der Epithelwucherungsprozess, welcher sich an den einzelnen Follikeln monatlich bis zur Reifung wiederholt, einerseits in intensiverer Weise sich vollzieht, andererseits aber an einer vielleicht durch chronische Entzündungsprozesse derberen, bindegewebigen Umgebung so viel Widerstand findet, dass ein Platzen des Follikels nicht ein- *Follikelepithel.*

treten kann und somit dem Epithelwucherungsprozess kein Einhalt gethan wird. Die fortschreitende Epithelwucherung bedingt nun nach einzelnen weniger derben Partien des umgebenden Stromas zu kugelige Ausbuchtungen in Form cystös degenerirender Drüsen; an Stellen, an welchen zwei in gleicher Weise veränderte Follikel aneinander stossen, kommt Usur der Zwischenwand zu Stande, der Inhalt beider confluirt und so kann es schon ziemlich frühzeitig zu ganz unregelmässigen, durch vorspringende Leisten getheilten Cystenbildungen kommen. Fernerhin bewirkt die immer fortschreitende cystische Drüsenausstülpung, sowie das stetige Confluiren aneinander grenzender Cysten den typischen Charakter der glandulären Kystome. Die hiebei vorhandene abnorme, zunächst noch flächenhafte Cylinderepithelproliferation kann sich in anderer Weise durch epitheliale Vorstülpungen, sog. papilläre Wucherungen, gegen das Innere des Hohlraumes zu kennzeichnen. Ob hiebei eine sehr derbe Umgebung der flächenhaft wuchernden Cylinderepithelien keinen anderen Ausweg zur Ausbreitung lässt oder ob lokal besser ernährte Partien der Follikelwand die stärkere Wucherung an einzelnen Stellen bedingen, ist schwer zu entscheiden; in stark verwachsenen, entzündlich veränderten sog. Adnexentumoren habe ich mehrfach in noch nicht sehr grossen cystischen Follikeln schon papilläre Epithelwucherungen nachweisen können.

glandulärc Kystome.

papilläre Kystome.

Speziell an diesen papillären Wucherungen kann es dann durch Uebergang der flächenhaften in die haufenartige Epithelwucherung zu den beim Carcinom zu besprechenden Veränderungen kommen.

papilläres Carcinom.

Epitheliale Geschwulstbildungen des Ovariums.

Vom histologischen Standpunkt aus erscheint es zweckmässig, auf die Veränderungen

1. des Keimepithels,
2. des Follikelepithels,
3. des Markstrangepithels

näher einzugehen. Hiebei müssen allerdings mehrfach innig mit den Epithelveränderungen in Zusammenhang stehende Bindegewebsveränderungen erwähnt werden.

1. Das Keimepithel.

A. Das reguläre kubische bis polyedrische Keimepithel kann schlauchförmige oder unregelmässig gestaltete Einsenkungen in das Ovarialgewebe bilden; die Epithelform ist an diesen Einsenkungen meist regulär cylindrisch. Es wurden diese Einsenkungen als später entstandene Pflüger'sche Schläuche aufgefasst, sicher mit Unrecht, da es sich hier um eine pathologische Epithelneubildung handelt, die mit Vorstadien eines regulären Follikels nichts zu thun hat. Dass gerade Schlauchformen hiebei

Einsenkungen.

vorherrschen, scheint auf eine aus dem Embryonalleben überkommene Prädisposition des zu Keimepithel umgewandelten Coelomepithels (Keimdrüse und Müller'sche Gänge) zu derartigen Bildungen hinzuweisen.

In manchen Fällen scheinen, wie bereits erwähnt, in Vernarbung begriffene Corpora lutea zunächst sekundär das Keimepithel in den Bereich des Stromas zu ziehen und erst in den dislocirten, event. abgeschnürten Keimepithelstrecken tritt dann weitere Zellvermehrung ein.

Fig. 76a.
Oberflächenpapillom. (Eigenes Präparat.)

B. Das Keimepithel kann aber auch in gleicher Weise schlauch- resp. handschuhfingerförmige Ausstülpungen an der Ovarialoberfläche zeigen; manchmal spielen hiebei auch Stromawucherungen eine Rolle, meist jedoch in untergeordneter Weise. Ausstülpungen.

Diese Vorgänge werden als **Oberflächenpapillom** des Ovariums bezeichnet und stellen eine besondere, ziemlich seltene Ovarialneubildung dar. Vielfach zeigen die Epithelvorstülpungen strahlenpilzförmige oder auch medusenhauptähnliche Formen; an einem dickeren Hauptstamm setzen sich büschelförmig die fühlhörnerähnlichen Ausläufer an (Fig. 76 a). Diese papillären Wucher- Oberflächenpapillom.

ungen gehen dann weit über die Grenzen des Ovariums weiter auf die seröse Oberfläche des Uterus, der Tube, des Ligamentum latum, kurz auf parietale und viscerale Peritonealflächen über, so dass überall auf der Oberfläche der Därme verstreut die gleichen Gebilde gefunden werden können. Das Sekret dieser Epithelien ergiesst sich in die Bauchhöhle und erzeugt dort eine meist sehr bedeutende Flüssigkeitsansammlung. Das Epithel ist hiebei gewöhnlich etwas höher als das normale Keimepithel, manchmal berühren sich die Spitzen und es entstehen dadurch kleine Cystchen. Sehr häufig treten Psammomkörner (Kalkkörner) in diesen papillären Gebilden auf und zwar so reichlich, dass die Geschwulst schon beim Durchschneiden knirscht. Ausser den unregelmässigen Epithelwucherungen nach Aussen kommen auch gleichzeitig die erwähnten Einwucherungen in das Gewebe des Ovariums zu Stande, die an einzelnen Stellen zu kleinen Cysten führen können, deren Wandbekleidung dann meistens wiederum die gleichen papillären warzigen Epithelwucherungen aufweist. Doch ist für das eigentliche Oberflächenpapillom nur geringfügige Cystenbildung charakteristisch.

freie Flüssigkeit in der Bauchhöhle.

Auf die in der Innenfläche multiloculärer Cysten zu Stande kommenden papillären Auflagerungen soll später eingegangen werden.

Umwandlung des Keimepithels in Flimmerepithel.

C. Das Keimepithel kann sich in flimmerndes Epithel umwandeln, was speziell bei den sich einsenkenden Partien desselben, welche Cysten mit papillären Wucherungen bilden, mehrfach der Fall sein soll.

Auch wurde in einzelnen Fällen bei multiloculärem Kystom des einen Ovariums am anderen, makroskopisch kaum veränderten Ovarium der Keimepithelüberzug flimmernd gefunden.

Primordialeier im Keimepithel.

D. Das Keimepithel kann ferner Primordialeierbildung auch ohne besondere Einstülpung zeigen. Von Acconci wurde bei einem Oberflächenpapillom diese Beobachtung gemacht, auch ich habe bei einem fast ganz analogen Falle reichliche Ureierbildung im wuchernden Keimepithel gefunden.

2. Das Follikelepithel.

1. Die einfachen Follikelcysten entstehen, wie erwähnt, indem die bis zur sogen. Reifung des Follikels bestehende Neubildung secernirender Epithelzellen durch Verhinderung des Platzens des Follikels unter weiterem Fortschreiten den Follikel in eine zuweilen ziemlich grosse Cyste mit einem dem früheren Liquor folliculi entsprechenden, pseudomucinhaltigen, flüssigen Inhalt verwandelt. Ist die Cyste noch klein, so ist gewöhnlich die Eizelle, meist mit einigen Zellen des Discus proligerus in derselben nachzuweisen. (Man eröffnet zu diesem Zwecke mit einem feinen Messer das Cystchen und fängt den herausspritzenden Inhalt in einer Uhrschale auf. Mit einer Lupe findet man das Eichen mit einigen Zellen der Corona radiata und kann es dann in physiologischer Kochsalzlösung noch der Untersuchung mit stärkeren Vergrösserungen unterziehen.) Dieser Zu-

Nachweis des Ovulums.

stand wird von Einigen als Hydrops folliculi bezeichnet, von Anderen wird dieser Name erst dann gebraucht, wenn das Follikelepithel bereits degenerirt und abgestossen ist, somit die Flüssigkeit nur mehr von der Theca folliculi umschlossen wird. Hydrops folliculi.

Die Follikelcysten kommen meist multipel vor, weil eben das aetiologische Moment, das gewöhnlich in abnormer Derbheit der Albuginea bei chronischer Oophoritis oder adhäsiver Perioophoritis gegeben ist, gewöhnlich grössere Bezirke des Ovariums oder auch das ganze Ovarium betrifft.

Die Innenfläche ist von einem einschichtigen Epithel aus-

Fig. 77.
Corpusluteumcyste. (Eigenes Präparat.)
In der Wand: Capillares Maschenwerk (*C.M.*); *T.f.*: Tunica fibrosa des Follikels.

gekleidet, das nur in sehr seltenen Fällen an grösseren Cysten durch Inhaltsdruck abgeflacht sein kann.

Die Wand lässt manchmal noch die zwei Schichten der Theca folliculi erkennen.

Der Inhalt ist dünn, serös, gewöhnlich nicht fadenziehend und arm an körperlichen Bestandtheilen.

Mit der **Rückbildung des Graaf'schen Follikels** kann eine weitere cystöse Veränderung im Ovarium in Zusammenhang stehen, nämlich die

Corpus-luteumcyste.

Corpus-luteum-Cysten.

Wohl ist es zumeist ein Corpus luteum verum, das sich in eine Cyste umwandelt; durch einen sehr bedeutenden Bluterguss in ein Corpus luteum kann die normale Rückbildung desselben ausbleiben und nach der Resorption des Blutes eine Cyste entstehen.

Die Ausdehnung dieser Cysten ist gewöhnlich nicht bedeutend, kann aber Kindskopfgrösse erreichen. Die Innenfläche der Cyste hat ein gefälteltes Aussehen, gerippt oder zottenartig besonders nach Entleerung des Inhaltes. Die innerste Schichte entspricht der gelben Schicht des Corpus luteum, die durch Druck verdünnt und entfaltet ist; sie besteht aus den verfetteten früheren Follikelepithelien und liegt als weissgraue, zum Theil abziehbare, Membran der Innenseite der Wand auf.

Epithelausklei dung fehlt.

Ein Epithelbelag ist nicht vorhanden. An der Innenwand befindet sich (entsprechend der Tunica propria der Theca folliculi)

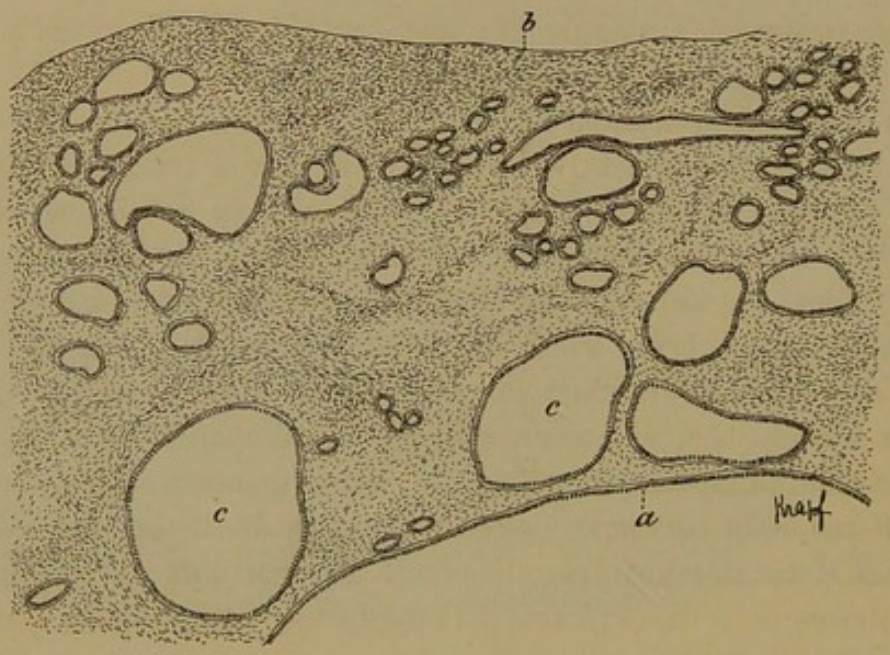

Fig. 77a.

Glanduläres Cystadenom des Ovariums. (Nach Schmaus).
Cystenwand: *a*: Innenseite; *b*: Aussenseite; *c*: kleine Cysten.

a) ein capillares Maschenwerk, welches durch seine Vorsprünge die Fältelung bedingt; dazwischen

b) die Luteïnzellen; grosse kugelige Zellen mit meist excentrisch gelagertem Kern und feinkörnigem Protoplasma; das Pigment ist zart bis grobschollig in den Zellen, aber auch neben denselben angesammelt und bedingt die schmutzig orangegelbe bis ocker- oder rostgelbe Färbung der Innenfläche. Hierauf folgt nach Aussen die Tunica fibrosa der Theca folliculi. Der Inhalt zeigt meist rahmig-syrupöse Consistenz und hat eine hämorrhagische oder schmutzig ockergelbe, braune Farbe. Mikroskopisch finden sich in demselben Blutfarbstoffreste, Detritusmassen mit Fettkörnchen und Leukocyten.

2. Die **multiloculären Kystome** sollen hier besprochen werden, da ihre Entstehung doch wohl in den meisten Fällen auf das Follikelepithel zurückzuführen ist, wenn auch für manche der Ursprung vom Keimepithel nicht von der Hand zu weisen ist.

a) Die **glandulären** oder **Adenokystome.** Als Anfangsstadien dieser Bildungen sind Follikelcysten zu erachten, welche in ihrer Innenfläche grübchenartige Einsenkungen zeigen, die drüsenschlauchähnlichen Epitheleinsenkungen entsprechen. Durch Abschnürung dieser Einstülpungen kommen, ganz nach Art der Follikelentstehung, Cysten, die sogen. Tochtercysten, zu Stande; zum grossen Theil bleibt aber der drüsige Charakter der Epitheleinsenkungen noch erhalten, wodurch die Bezeichnung Kystoma proliferum glandulare entstand (cfr. Fig. 77 a). Indem sich diese neugebildeten Cysten rasch vergrössern und mit ihren Seitenwänden aneinander zu liegen kommen, können sie unter Usur der Zwischenwand mit einander confluiren, wobei die Reste der letzteren als vorspringende Leisten zu erkennen sind. multiloculäre glanduläre Kystome.

Durch stete neue Ausstülpungen und Cystenentwickelung entstehen die enormen Formen dieser häufigen Ovarialtumoren.

Beim glandulären Kystom ist das Epithel der Cysten einschichtig, cylindrisch. Häufig findet sich Becherzellenbildung und colloide Degeneration der Zellen, indem eine oder mehrere hellere Kugeln in den Zellen auftreten; in den meisten Fällen handelt es sich aber hiebei um einen Sekretionsvorgang, indem die Colloidmasse (Pseudomucin) nur den gegen den Hohlraum der Cyste zugekehrten Theil der Epithelzelle erfüllt und stetig abgeschieden wird, wobei die Epithelzelle selbst keine Alteration erleidet.

Auch hier können, abgesehen von den erwähnten Leisten, gegen das Lumen der Cyste zu niedere Vorsprünge zu Stande kommen, indem die enorme Epithelproliferation in manchen Cysten nur auf diese Weise sich Platz verschaffen kann. In einzelnen glandulären Kystomen soll auch Flimmerepithel vorkommen, das auf eine Umwandlung des Follikel- oder Keimepithels zurückgeführt wurde; jedenfalls ist es in multiloculären Kystomen von ausserordentlicher Seltenheit und hiebei die Möglichkeit eines Ausgangspunktes vom Markstrangepithel nicht so leicht mit Sicherheit von der Hand zu weisen.

Wie erwähnt, können die Cysten die kleinsten bis grössten Dimensionen aufweisen; häufig können in enormer Masse aneinander gelagerte kleinste Cystchen beim Durchschneiden des Tumors eine solide Beschaffenheit desselben vortäuschen.

Der Inhalt (spez. Gew. 1010—1030) zeigt die verschiedenste Consistenz: dünnflüssig (in grösseren Cysten) oder fadenziehend, auch starr, gallertig besonders in kleineren Cysten, nie serös, immer schleimig. Diese Verschiedenheiten hängen vom Gehalt der Cyste an Pseudomucin ab. Das Pseudomucin fehlt: in Flimmerepithelkystomen (auch in papillären Inhalt. Pseudomucin.

und papillär-carcinomatösen Flimmerkystomen), in Parovarialcysten, in cystischen Teratomen; ist stets vorhanden: in glandul. Kystomen, zuweilen im Ascites. Das Pseudomucin kann sowohl durch Zellensekretion (Ps. *α:* gewöhnliches und Ps. *β:* colloides) als durch Zelldegeneration (Ps. *γ:* leichtlöslich) entstehen.

Die Farbe des Inhaltes kann klar, glasig, trüb, rothbraun bis schwarz sein.

An morphotischen Bestandtheilen finden sich degenerirte Epithelien und Leukocyten, ferner manchmal Cholestearinkrystalle.

Als eine ziemlich seltene Unterart der multiloculären glandulären Kystome, die auch histologisch wie diese geartet sind, seien hier die traubenförmigen, vergrösserten Blasenmolen ähnlichen, sogen. **polypösen**

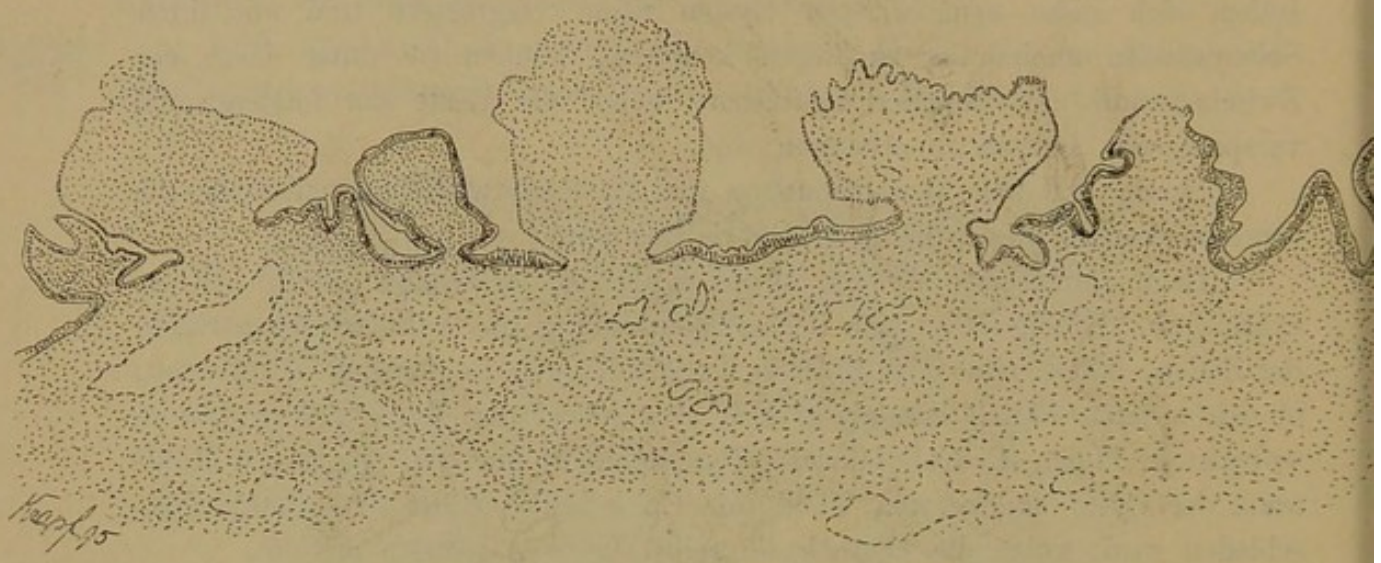

Fig. 78.

Papilläre Auflagerungen auf der Innenfläche eines Ovarialkystoms. (Eig. Präp.)
Bindegewebswucherungen schieben das Epithel vor sich her; je weiter es vorgeschoben wird, desto abgeflachter wird es.

polypöse Myxoidkystome.

Myxoidkystome erwähnt; die durchscheinenden, in ihrer Grösse sehr verschiedenen Cysten sitzen an dünnen Stielen dem Ovarium auf, so dass ein Convolut von kleinen, aber auch riesigen gegeneinander verschieblichen Cysten das Abdomen ausfüllt.

mikroskop. Diagnose.

Mikroskopische Schnitte durch glanduläre Kystome zeigen demnach als charakteristische Befunde: 1. der Tumoroberfläche entsprechend das zumeist abgeflachte Keimepithel; 2. ein bindegewebiges, an manchen Stellen sehr derbfaseriges, meist nicht sehr gefässreiches Stromanetz, in welches 3. die von einschichtigem, secernirenden Cylinderepithel ausgekleideten Cysten eingelagert sind, welche vielfach leistenförmige Vorsprünge als Residuen alter Zwischenwände erkennen lassen. Die ersten Anfänge der Tochtercystenbildung lassen sich an einigen verdickten Stellen der Wandung als die erwähnten drüsenförmigen Epithelausstülpungen auffinden.

b) Die **papillären Kystome** unterscheiden sich von den glandulären nur dadurch, dass sie warzige, blumenkohlartige Wucherungen an der Innenfläche einiger Cysten zeigen, welche kleinere Cysten ganz ausfüllen können, auch die Cystenwand durchwuchern und so an die äussere Oberfläche der Cysten gelangen können; letzteres kann auch dadurch zu Stande kommen, dass die ursprünglich an der Innenfläche befindlichen papillären Wucherungen durch Platzen der betreffenden Cyste später nach Aussen kommen. In einzelnen Fällen ist auch gleichzeitig eine primär von dem multiloc. papilläre Kystome.

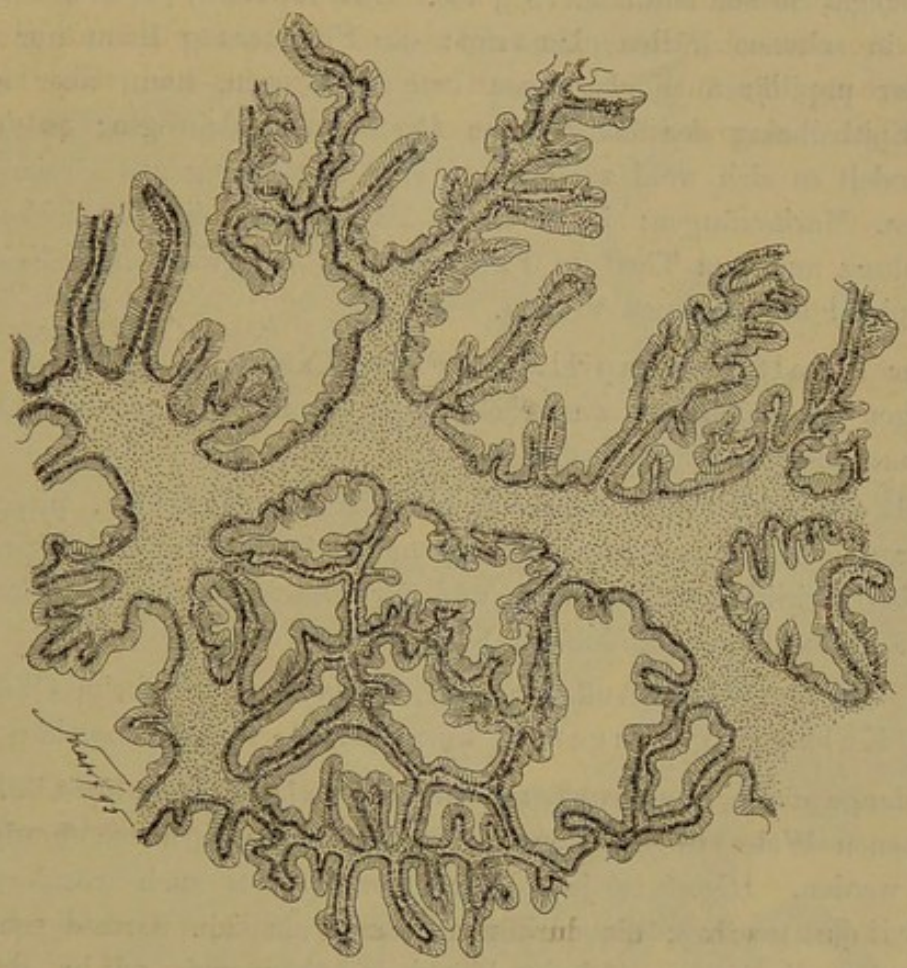

Fig. 79.
Papilläre Auflagerung auf der Innenfläche eines Kystoms. (Eig. Präparat).
Wucherung des Epithels tritt in den Vordergrund; Bindegewebe vielfach nur nachgezogen.

Keimepithel der Oberfläche des Kystoms ausgehende papilläre Wucherung, nach Art der Oberflächenpapillome, zu erkennen.

Histologisch lassen sich zwei Typen unterscheiden:

α) Papilläre Wucherungen von mehr rundlich kolbigem Bau, bei denen die Bindegewebswucherung des Cystenstromas die Hauptrolle spielt, das Cystenepithel also nur sekundär in die Höhle vorgeschoben wird; hiebei wird es umsomehr abgeflacht, je weiter es durch die vorwachsenden Bindegewebspapillen auseinander gedehnt wird, was an nebenstehender Figur (78) deutlich zu ersehen ist.

β) Wucherungen, wobei das Bindegewebe eine mehr passive Rolle spielt, indem es durch die enorme Proliferation des Cystenepithels gegen das Lumen der Cysten zu nur nachgezogen erscheint; an vielen Stellen sind auch nur reine Epithelvorsprünge vorhanden, die in Quasten- oder Büschelform auftreten, wobei das Bindegewebe überhaupt nicht betheiligt ist; an diesen Stellen zeigen auch die Epithelien meist eine lange keulenförmige Gestalt. Im Ganzen stellen die sogen. papillären Wucherungen dieser Art zottige, enorm verzweigte epitheliale Bildungen dar, welche nur ein sehr zartes bindegewebiges Stroma enthalten (Fig 79). Das Epithel ist einschichtig und nur in seltenen Fällen flimmernd; die Flimmerung kann nur auf das Gebiet der papillären Wucherungen beschränkt sein, kann aber auf dem ganzen Epithelbelag der betreffenden Cyste vorhanden sein; in letzterem Falle handelt es sich wohl zumeist um eine Entstehung aus Urnierenresten, den sogen. Marksträngen; in ersterem Falle muss die Möglichkeit einer Entwickelung aus zum Theil in Flimmerepithel umgewandeltem Keim- oder Follikelepithel angenommen werden.

Inhalt.

Der Inhalt der papillären Flimmercysten besonders der einkammerigen ist gewöhnlich wasserhell, klar dünnflüssig, wie bei den später zu erwähnenden Parovarialcysten.

Bei den gewöhnlichen, nicht Flimmern tragenden, papillären Wucherungen in multiloculären Kystomen ist der Inhalt schleimig, von dünner bis dicklichster Consistenz und der verschiedenartigsten Farbe, wie bei den multiloculären glandulären Kystomen.

In den papillären Auflagerungen finden sich wie beim Oberflächenpapillom Kalkablagerungen in Form der sogen. Psammomkörner.

Diagnose benigner Vegetationen.

Solange diese Wucherungen noch einschichtiges Epithel in der beschriebenen Weise tragen, können sie im Allgemeinen als **benigne** bezeichnet werden. Hiebei ist jedoch zu betonen, dass auch trotzdem Metastasenbildungen vorkommen können, dann nämlich, wenn die papillären Wucherungen die Cystenwand durchbrochen haben und frei in die Bauchhöhle zu liegen kommen; bei der zarten Beschaffenheit der Zottenstämmchen kommt es leicht zu Abbröckelungen einzelner Partikel derselben, die dann an den verschiedensten Stellen der Serosa der Därme etc. sich anheften. Da dann das Sekret dieser Zellen (wie beim Oberflächenpapillom) in die Bauchhöhle gelangt, entwickelt sich bald eine grössere Flüssigkeitsansammlung in der Bauchhöhle, die unrichtig als Ascites bezeichnet wird. Dass es sich hiebei mehr um Sekretion der immer wieder neu disseminirten Cylinderepithelzöttchen handelt, geht daraus hervor, dass in manchen Fällen nur durch die Entfernung des Haupttumors bald ein Verschwinden der Flüssigkeit eintritt, da keine neuen Epithelmassen mehr ausgesäet werden. Die auf der Serosa bereits verstreuten Epithelien scheinen bald zu Grunde zu gehen. Bei dieser Erkrankung leidet auch das Allgemeinbefinden der Patien-

tinnen trotz der oft sehr bedeutenden Flüssigkeitsansammlung im Abdomen lange Zeit hindurch sehr wenig.

Auch bei sehr intensivem Proliferationsprozess des Epithels an den papillären Vegetationen bleibt die Zellvermehrung eine flächenhafte, d. h. es werden bei der auf mitotische Weise erfolgenden Zelltheilung stets zwei neben einander liegende, secernirende Tochterzellen gebildet (die Theilungsachse der Mitose steht also parallel zur Basis der Zellen). Allerdings bleiben

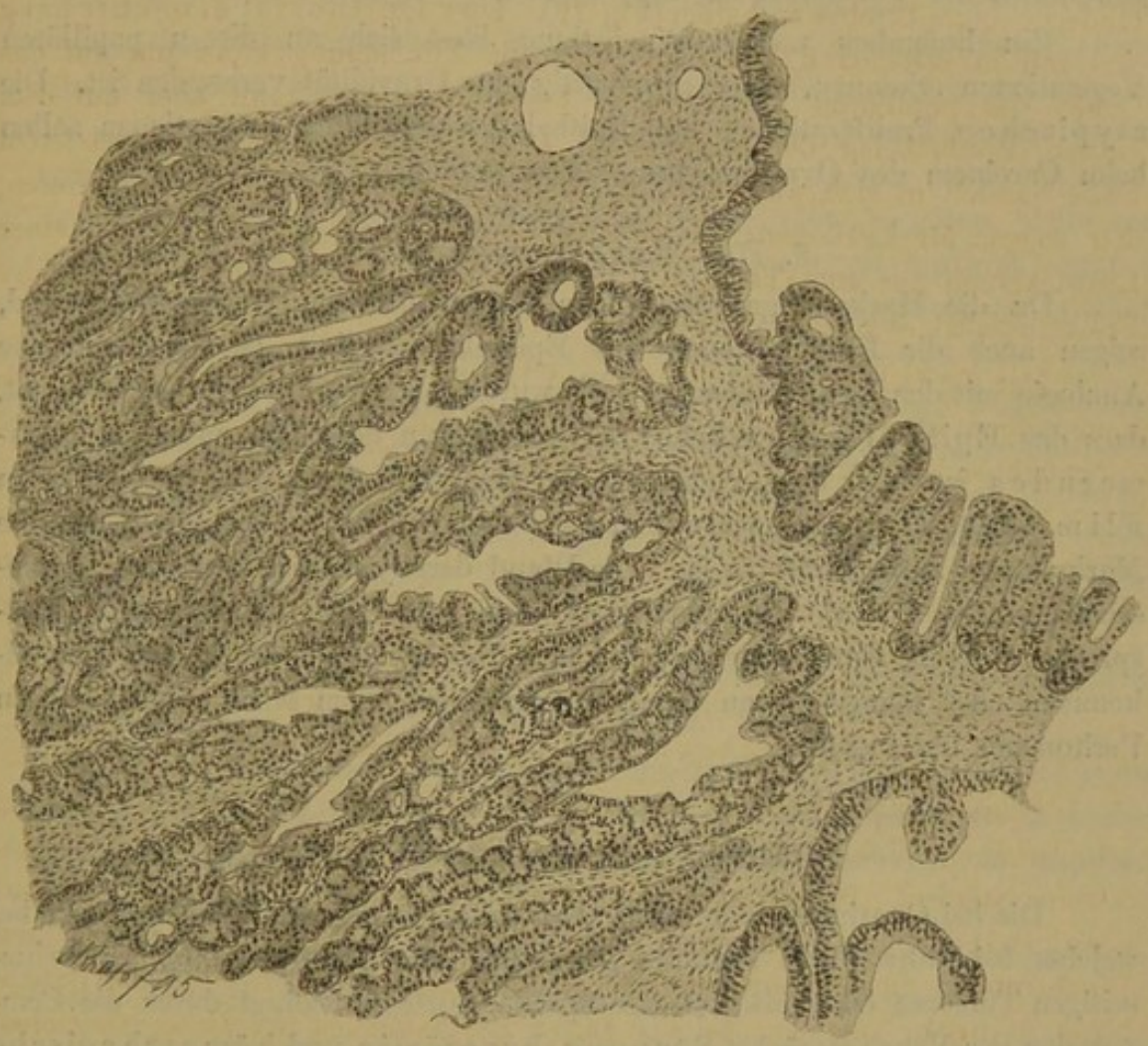

Fig. 80.

Papilläre Auflagerung. (Eigenes Präparat.)

Enorme, rein epitheliale Wucherung; Wulstung des Epithels mit Bildung kleiner Hohlräume. Vorstadium zum Carcinom.

die Kerne der Zellen an manchen Stellen nicht immer in einer Ebene, sondern weichen förmlich einander aus, die Zellen werden länger und es kann ein sogen. mehrzeiliges Cylinderepithel entstehen, wie dies früher bei der Schleimhaut der Cervix uteri beschrieben wurde. Besonders ist dies der Fall an Stellen, an welchen büschel- und quastenartige Vorsprünge des Epithels vorhanden sind. Sehr häufig findet aber auch die enorme Epithelproliferation ihren Ausdruck in halskrausenartiger Wulstung des Epithel- mehrzeiliges Cylinderepithel.

stratums. Die Vorsprünge des letzteren können sich mit ihren Spitzen vereinigen und somit Hohlräume einschliessen, so dass in den papillären Vegetationen selbst wieder Cystchen entstehen können; alle diese Vorgänge sind auf Fig. 80, welche einen Theil einer papillären Auflagerung darstellt, deutlich zu erkennen. Auch hier können Schiefschnitte stellenweise atypische haufenartige Epithelproliferation vortäuschen. Gerade diese mit Hohlraumbildung im Epithel verbundenen Epithelproliferationen bilden aber gewöhnlich die Vorstadien zur atypischen Proliferation.

Ein besonders rasches Wachsthum lässt sich an diesen papillären Vegetationen erkennen, wenn gleichzeitig eine Gravidität vorhanden ist. Die atypischen Proliferationen am Epithel der papillären Vegetationen sollen beim Carcinom des Ovariums besprochen werden.

3. Das Markstrangepithel.

Da die Markstränge ebenso wie das Parovarium Urnierenreste sind, zeigen auch die Proliferationen des Epithels derselben eine vollkommene Analogie mit den Parovarialcysten. Es wurde schon vorher mehrfach erwähnt, dass das Epithel der cystischen Veränderungen derselben meist ein flimmerndes ist und dass vielleicht die Mehrzahl der sogen. papillären Flimmerkystome des Ovariums (besonders der uniloculären) auf die Markstränge zurückzuführen ist. Die Wand der Cysten ist sehr dünn, durchscheinend, der Inhalt derselben stets klar, wasserhell, dünnflüssig. Entsprechend ihrem Entstehungsorte in der Nähe des Hilus ovarii sind sie vollkommen oder wenigstens an ihrem unteren Theile vom leicht verschieblichen Peritoneum überzogen.

Flimmerung.

Veränderungen der Ovarialcysten.

Stieltorsion.

Die bei Ovarialtumoren nicht allzu selten eintretende **Stieldrehung**, bei welcher bei linksseitigen Tumoren gewöhnlich eine rechtsgedrehte, bei rechtsseitigen Tumoren eine linksgedrehte Spirale entsteht, bedingt durch die Compression der Venen zunächst Stauungshyperämie und hämorrhagische Gewebsinfiltrationen. Im Anschlusse hieran treten Prozesse regressiver Art auf, die sich besonders durch Gewebszerfall, Epithelnekrosen, manchmal auch durch Kalkablagerungen kennzeichnen. Aus dem alten Blutfarbstoff bildet sich Pigment, welches die Wand ockergelb bis braunschwarz verfärbt. Das Gewebe ist hiebei von Leukocyten durchsetzt, welche aber auch bald wie die Gewebszellen zerfallen, so dass an vielen Stellen Detritusmassen und unregelmässige Chromatinpartikel gefunden werden. Am Epithel und auch an Bindegewebszellen finden sich vor dem eigentlichen Zerfall die schon früher erwähnten Degenerationsformen der Kerne (wie sie auch in ganz analoger Weise experimentell z. B. in den Nierenepithelien durch Unterbindung einer Nierenarterie erzeugt

werden können). Der Inhalt ist meist wässerig, hämorrhagisch und roth bis braunschwarz verfärbt.

Diese regressiven Vorgänge sind jedoch nicht von langer Dauer, indem gewöhnlich schon bald an der Oberfläche des so veränderten Tumors starke Verwachsungen mit den umgebenden Organen besonders mit der Darmserosa eintreten. Die Entstehung dieser Verwachsungen ist wohl so zu denken, dass die beim Gewebszerfall entstehenden chemischen, proteïnartigen Substanzen chemotactisch Leukocyten aus den anliegenden Organtheilen anlocken; das hiebei entstehende Exsudat organisirt sich durch Hereinsprossen von Gefässen aus den gesunden Organtheilen und es bilden sich intensive Verwachsungen aus. Der Gefässreichthum dieser Verwachsungen ist ein sehr grosser; so wird dem Tumor, allerdings von anderer Seite, wieder so viel Blut zugeführt, dass die Cirkulation in demselben erhalten bleibt resp. wieder neu zu Stande kommen kann, und manchmal tritt hiedurch sogar ein ganz intensives, schnelles Wachsthum am Tumor ein, trotzdem der wirkliche Stiel durch die Torsion event. vollkommen abgetrennt ist. regressive Metamorphose.

Als weitere **sekundäre Veränderung** ist die **fettige Degeneration** der Epithelien und Leukocyten, besonders derjenigen, welche im Cysteninhalt abgelagert sind, zu erwähnen; in den betreffenden Zellen finden sich kleinere oder grössere, glänzende Kugeln, die sich mit Osmiumsäure schwarz färben. Sehr häufig findet sich in den bisher erwähnten Ovarialtumoren die **Verkalkung:** Fettige Degeneration.

1. Verkalkungen in der Cystenwand in Form von Kalknadeln oder Kalkplatten der verschiedensten Grösse, Verkalkung.

2. in Form concentrisch geschichteter, kugeliger Kalkkörner, welche ein hyalines Gerüste zeigen und den Psammomkörnern in Gehirngeschwülsten gleichen; sie kommen, wie erwähnt, besonders in papillären Vegetationen vor.

Ferner finden sich ab und zu krümliche Kalkmassen im Cysteninhalt, die wohl verkalkten abgestossenen Epithelien entsprechen.

Die **colloide Degeneration** der Cylinderepithelien wurde früher schon erwähnt und soll genauer noch beim colloiden Fibroadenom und beim Adenocarcinom besprochen werden. colloide Degeneration.

Tritt ein Platzen der Cysten ein, so kann sich der schleimige Inhalt diffus auf das viscerale und parietale Blatt des Peritoneums in Form myxomatöser Knötchen vertheilen und festsetzen; diese Veränderung wird als Peritonitis pseudomyxomatosa bezeichnet. Durch Einwucherung von Gefässsprossen können sich diese Knötchen lange Zeit erhalten. Cystenruptur. Peritonitis pseudomyxomatosa.

Die tuberkulöse Infiltration der Cystenwand wurde früher besprochen.

Das Carcinom des Ovariums

wird zweckmässig an dieser Stelle besprochen, da die meisten Ovarialcarcinome nur eine quantitativ und qualitativ gesteigerte Intensität der im Vorstehenden beschriebenen Epithelwucherungsvorgänge darstellen. Das Carcinom des Ovariums tritt

A. in Form einer sekundären Umwandlung der Kystomwand (Cystocarcinom),

B. in selteneren Fällen als solide atypische Wucherung des Keimepithels oder Follikelepithels (event. auch des im Corpus luteum noch vorhandenen Follikelepithels, der Zona granulosa) auf.

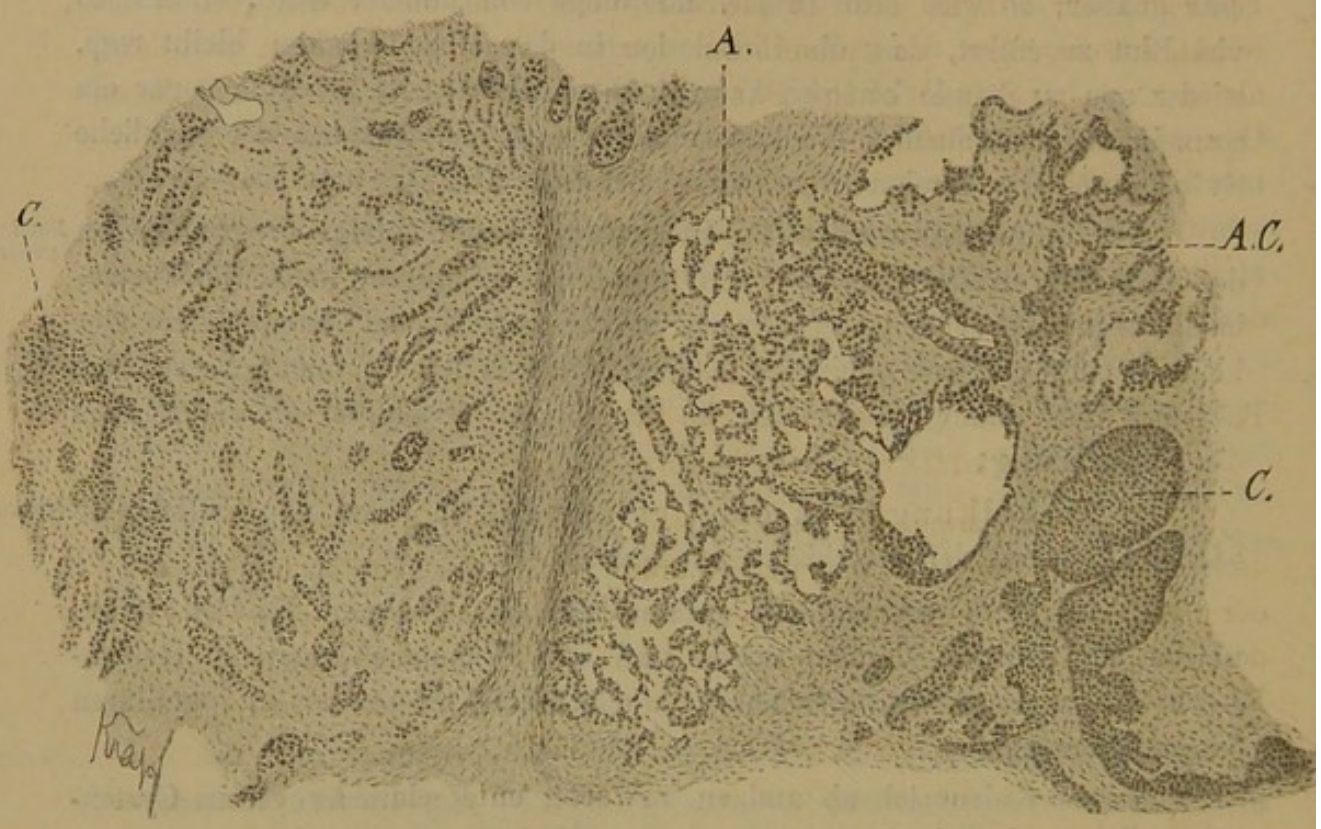

Fig. 81.

Adenocarcinoma ovarii. (Eigenes Präparat.)

A.: noch adenomatöse Partien; *A.C.*: Adenocarcinom; *C.*: solide Epithelstränge.

A. Die carcinomatöse Veränderung der Kystomwand kommt dadurch zu Stande, dass

a) an einzelnen Stellen eines bisher glandulären Kystoms atypische, haufenartige Proliferationen des Cystenepithels auftreten, die zum Theil gegen das Cystenlumen vorragen, zum Theil in Form solider Epithelstränge das bindegewebige Stroma durchsetzen, die Kystomwand durchbrechen und an der Oberfläche derselben als flachwarzige Prominenzen zu erkennen sind; von hier aus findet dann die Propagation auf das Peritoneum der angrenzenden Nachbarorgane statt oder

es bilden sich weiter entfernt auf dem Wege der Lymphbahnen verschleppte Epithelconglomerate zu neuen proliferirenden Knötchen aus.

Die häufigste Art ist jedoch

b) die atypische haufenartige Wucherung des Epithels der papillären Vegetationen der Innenfläche. Die Vorstadien hiezu bestehen in den vorher beschriebenen Faltungen und Einsenkungen des Epithels mit Bildung kleiner Hohlräume oder sogen. geschichteten Cylinderepithels, wie sie in Figur 80 wiedergegeben sind. Allmählich entstehen hieraus solide atypische Epithelmassen, in denen häufig noch die kleinen Hohlräume, die ursprünglich durch Verklebung der Spitzen der büschel- oder leistenförmigen Epithelvorsprünge entstanden waren, zu erkennen sind. Diese atypischen Epithelmassen dringen dann in gleicher Weise, wie dies vorher (bei a) erwähnt, sowohl gegen das Cystenlumen, letzteres event. vollkommen anfüllend, als in das bindegewebige Stroma der Umgebung vor. Bei diesen Ovarialcarcinomen bleibt der adenocarcinomatöse Charakter gewöhnlich lange Zeit erhalten, d. h. man findet bei klinisch schon weit vorgeschrittenen Formen neben den soliden Epithelmassen noch drüsenschlauchähnliche Epithelanordnungen und sogar in den Metastasen kann dies noch der Fall sein (cfr. Fig. 81).

B. Das durch atypische solide Wucherung des Keimepithels und Follikelepithels entstandene Carcinom.

Bei diesen Formen des Carcinoms erscheint das ganze Ovarium in einen derben, mit kleinen Höckern und Warzen versehenen Tumor umgewandelt, der bis mannskopfgross werden kann und häufig noch annähernd die Form des Ovariums beibehält; manchmal sind auch nur ein oder einzelne krebsige Knoten im Ovarium vorhanden, die dann dem Ovarium eine unregelmässig verzogene Form verleihen. Auf der Schnittfläche zeigen sich in ein weissglänzendes Stroma die strangförmigen, netzartig unter einander verbundenen, markähnlichen Carcinommassen eingelagert.

In einem Theil der Fälle lässt sich erkennen, dass das Keimepithel den Ausgangspunkt bildet, indem es einerseits theilweise solide und sich verzweigende Epithelfortsätze in das Ovarialstroma sendet, andererseits unregelmässige, solide warzige Epithelvorsprünge an der Oberfläche zeigt. Mehrfach wird aber eine Uebergangsform zum Carcinom durch das bereits erwähnte Oberflächenpapillom gebildet, das ganz analog der besprochenen carcinomatösen Umwandlung der papillären Vegetationen in Kystomen atypische (carcinomatöse) Epithelmassen produziren kann.

In einem anderen Theile der Fälle lässt sich noch der Ausgang vom Follikelepithel erkennen, indem an demselben in gleicher Weise wie bei der carcinomatösen Umwandlung der Kystome (cfr. A, a.) atypische in das Stroma vordringende Epithelproliferationen auftreten. Auch die Zona granu-

losa des Corpus luteum soll durch Wucherung den Ausgangspunkt für das Carcinom in manchen Fällen darstellen. Es ist dies umso leichter verständlich, als nach Platzen des Follikels ohnedies zunächst eine Wucherung des Epithels eintritt.

Meist finden sich auch beim sogen. soliden Carcinom kleinere Hohlräume, die ursprünglich auf Follikel oder spätere drüsenähnliche Keimepitheleinstülpungen zurückzuführen sind.

Diagnose. Die Diagnose des ausgesprochenen Carcinoms ist leicht zu stellen, indem gewöhnlich ganz charakteristische, scharf abgegrenzte Stränge von poly-

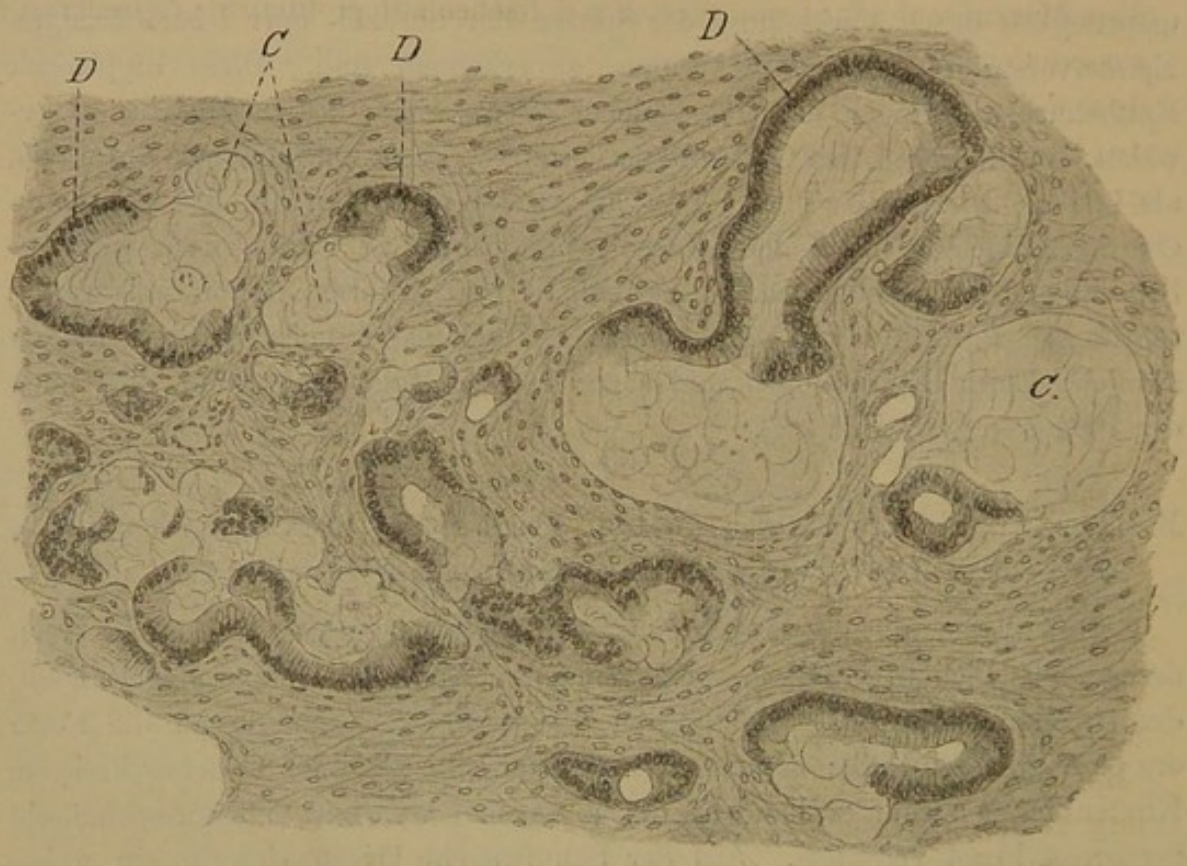

Fig. 82.

Adenofibroma ovarii colloides. (Eigenes Präparat.)

Von den drüsigen Gebilden (*D*) sind nur mehr Reste vorhanden, da ein Theil der Drüsenepithelien colloid (*C*) degenerirt ist.

gonalen, epithelialen Zellen, die ohne Intercellularsubstanz aneinander liegen, in ein bindegewebiges, meist nur stellenweise kleinzellig infiltrirtes Stroma eingelagert sind. In gleicher Weise, wie dies für das Uteruscarcinom beschrieben wurde, sind auch hier bei entsprechender Vorbehandlung der Präparate die auf mitotischem Wege sich vollziehenden Proliferationsvorgänge in den Carcinomzellen, ferner die Degenerationsformen der letzteren zu erkennen.

Schiefschnitte. Bei den adenocarcinomatösen Formen ist wieder (wie beim Uterus) darauf zu achten, dass nicht Schiefschnitte von drüsigen Einsenkungen für atypische Proliferationen gehalten werden; bei den vielfachen Buchten und Faltungen des Epithels bei papillären Wucherungen ist diese Möglichkeit

vorhanden. Wichtig für die Entscheidung ist wieder die genaue Beachtung der Form und Grösse der Zell- und Kerndurchschnitte besonders an der Grenze des Anschnittes einer gewölbten Cylinderepithelpartie, ferner in schwierigen Fällen die Anfertigung von Serienschnitten. (cfr. Fig. 68.)

Speziell für das Ovarium ist jedoch zu betonen, dass auch der klinische Befund für die Diagnose der Malignität in Betracht gezogen werden muss. Es kann vorkommen, dass in einem Falle von weit verbreiteter Propagation des Neoplasmas auf die Umgebung und ausgedehnter Metastasenbildung sich mikroskopisch noch keine atypische Epithelwucherung vorfindet. Allerdings ist diese Metastasenbildung von typisch i. e. flächenhaft proliferirten Cylinderzellen ausserordentlich selten, in den meisten Fällen deckt sich der Begriff der Malignität eines Ovarialtumors mit dem Befund atypischer i. e. haufenartiger Epithelwucherungsvorgänge.

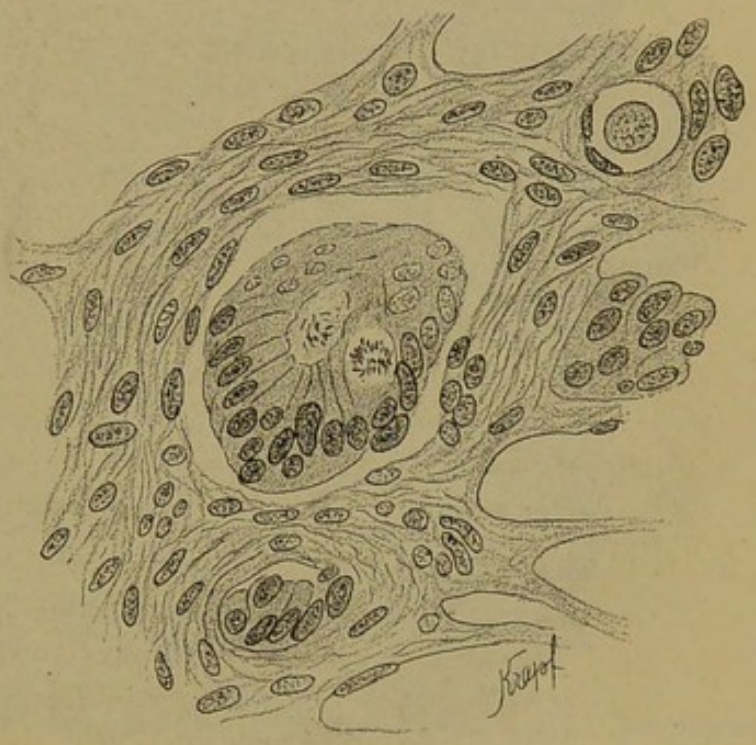

Fig. 83.

Adenofibroma colloides ovarii. (Eigenes Präparat.)

Die eine Hälfte der Drüse ist bereits colloid degenerirt, direkt neben der colloiden Degeneration ist eine Drüsenepithelzelle in Mitose.

colloides Fibroadenocarcinom.

Eine eigenthümliche Art des Adenocarcinoms am Ovarium ist die des **colloiden Fibroadenocarcinoms** (cfr. Fig. 82, 83, 84). Bei der enormen Bindegewebsentwickelung ist hiebei schwer zu entscheiden, ob das Fibrom oder das Adenocarcinom das Primäre ist. Die epithelialen Elemente sind in drüsiger und auch atypisch strangförmiger Anordnung vorhanden; die neugebildeten Epithelzellen gehen aber bald in colloider Degeneration zu Grunde und so finden sich die Epithelreste inmitten colloider Massen, die durch Epitheldegeneration entstanden sind (Fig. 82, 83, 84); direkt neben letzterer findet sich aber reichlich Epithelproliferation, so zeigt Figur 83 einen proliferirenden Epithelstrang, in welchem eine in Mitose befindliche Epithelzelle direkt neben colloid degenerirten Epithelien vorhanden ist.

Das Stroma der Ovarialcarcinome kann myxomatös degeneriren, nur äusserst selten findet sich eine sarkomatöse Degeneration desselben.

Die **Metastasenbildung** erfolgt zumeist auf dem Lymphwege in den verschiedensten Organen (auch im Ovarium, in Tuben und Uterus); abge- Metastasen.

bröckelte Geschwulstpartikel können sich am parietalen oder visceralen Blatt des Peritoneums, ferner auf der Tuben- oder Uterusschleimhaut implantiren und dort weiter wachsen. (Fig. 85.)

Primäre Ovarialcarcinome können schon in jugendlichem Alter auftreten.

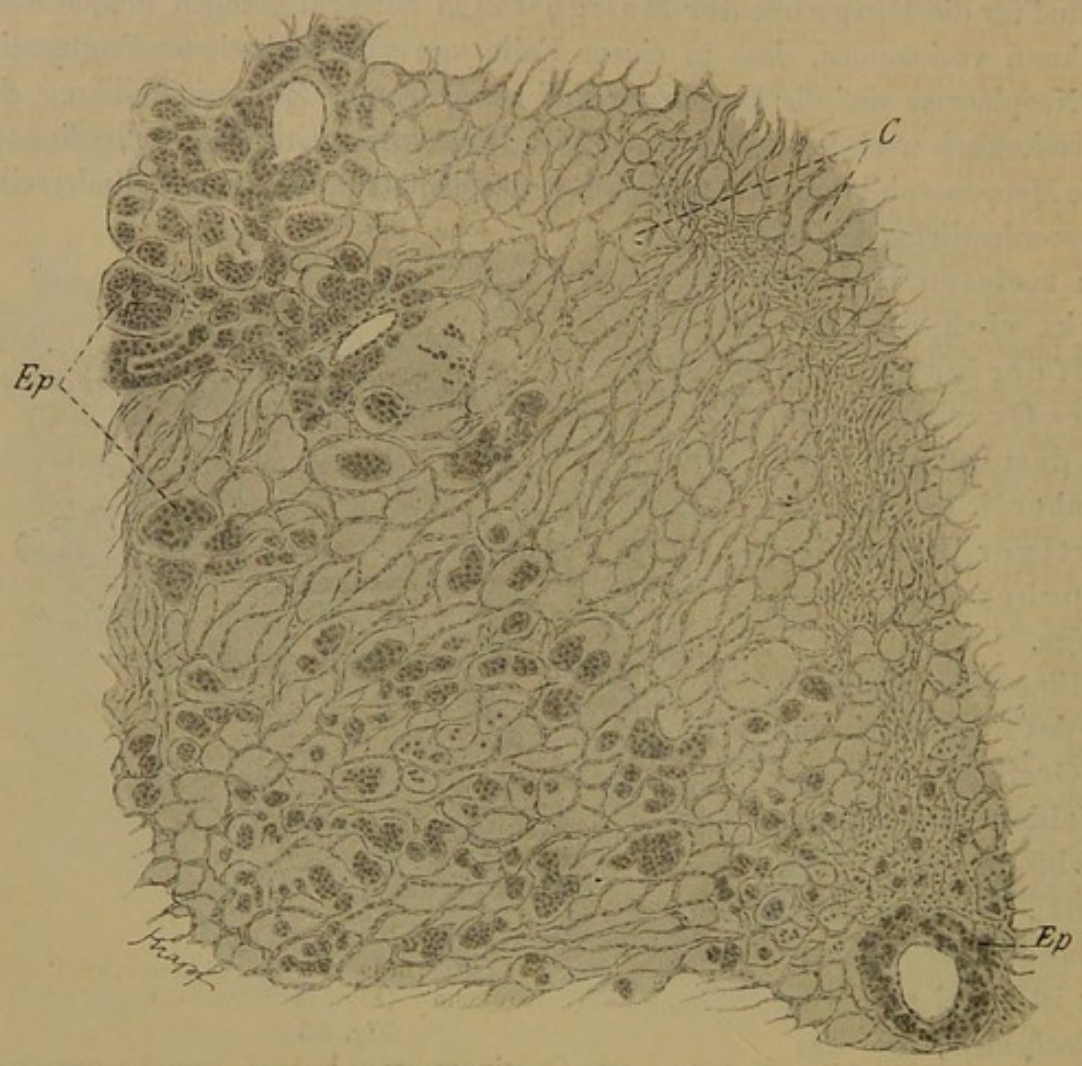

Fig. 84.

Von demselben Tumor. (Eigenes Präparat.)

In den Bindegewebsmaschen sind zumeist nur colloide Massen (*C*) an Stelle der früheren Epithelien. In der Umgebung der Blutgefässe haben sich die Epithelien (*Ep*) noch am längsten erhalten. Um die Epithelreste herum colloide Massen.

Sekundäre Carcinome.

Das Ovarium kann auch der Sitz **sekundärer Carcinome** sein; für diese ist charakteristisch, dass sie den Typus des primären Carcinoms des betreffenden Organes tragen, z. B. melanotisches oder Gallertcarcinom besonders bei Darmcarcinom, dass sie im Centrum des Ovariums und gleichzeitig auch in der Umgebung desselben als multiple Knoten auftreten (oberflächliche Knoten sind nur bei allgemeinem Peritonealcarcinom vorhanden) und gewöhnlich doppelseitig sind.

doppelseitig.

Neoplasmen der Bindegewebsreihe.

1. Die **Fibrome** des Ovariums sind Geschwülste, welche im Allgemeinen die äussere Form des Ovariums beibehalten, auch wenn sie enorm gross sind; sie können entstehen 1. aus Corpora fibrosa, d. h. den narbigen Resten früherer Follikel oder 2. aus Corpora lutea durch Wucherungsvorgänge an der Theca; die hieraus entstehenden Fibrome bleiben meist klein und zeigen eine derbe, stark gefaltete Rinde, welche einen weicheren Kern umgibt. Ausserdem kommen 3. warzige fibröse Papillome an der Oberfläche des Ovariums vor. Fibrome.

Histologisch bestehen diese Tumoren aus einem zellenarmen, aber faserreichen Bindegewebe, das nur wenige Gefässe einschliesst.

Als Kombinationen sind zu erwähnen das **Adenofibrom,** wobei in das Fibrom reichlich drüsige Gebilde eingelagert sind, welche auch durch cystische Degeneration zur Bildung von Hohlräumen mit Cylinderepithelauskleidung veranlassen können: Cystadenofibrom. Das Adenofibrom ist wohl als Vorstadium für das beim Carcinom erwähnte Fibroadenocarcinom (event. colloides) zu betrachten. Die Hohlräume anderer Cystenfibrome sind wegen ihrer Endothelauskleidung als Lymphcysten aufzufassen. Adenofibrom. Cystadenofibrom.

Fig. 85.
Carcinommetastase im Omentum majus (bei Ovarialcarcinom). (Eigenes Präparat.)

2. Die **Myome;** sie kommen fast nur als Fibromyome zur Beobachtung. Der Ausgangspunkt der Myome ist auf die glatten Muskelfasern der Gefässwände zurückzuführen. Myome.

3. Das **Sarkom** kommt am Ovarium als solider oder cystischer Tumor vor, kann aber auch als sekundäre Degeneration in der Wand eines multiloculären oder Dermoidkystoms auftreten. Sarkome.

Man findet rundzellige, in den meisten Fällen jedoch spindelzellige Sarkome. Als Ausgangspunkt für die meisten derartigen Tumoren möchte ich die Wandelemente mittlerer und kleinster Blutgefässe (Perithel und Endothel), ferner der Lymphbahnen (Endothel) bezeichnen und somit als Eintheilung folgende Hauptgruppen unterscheiden:

1. Perithelioma,
2. Endothelioma (intra) vasculare,
3. Endothelioma lymphaticum.

Bei den von den Blutgefässen ausgehenden Sarkomen (cfr. Fig. 86 u. 87) fällt schon makroskopisch der Reichthum an Blutgefässen auf, an vielen Stellen sind längsspaltenartige Blutlacunen vorhanden, wodurch ein blätterartiges Aussehen der dazwischen gelegenen Geschwulstmassen entstehen kann. Bei schwacher Vergrösserung erkennt man in einzelnen Fällen auf den Schnitten, besonders an den Stellen des Uebergangs des neoplastischen

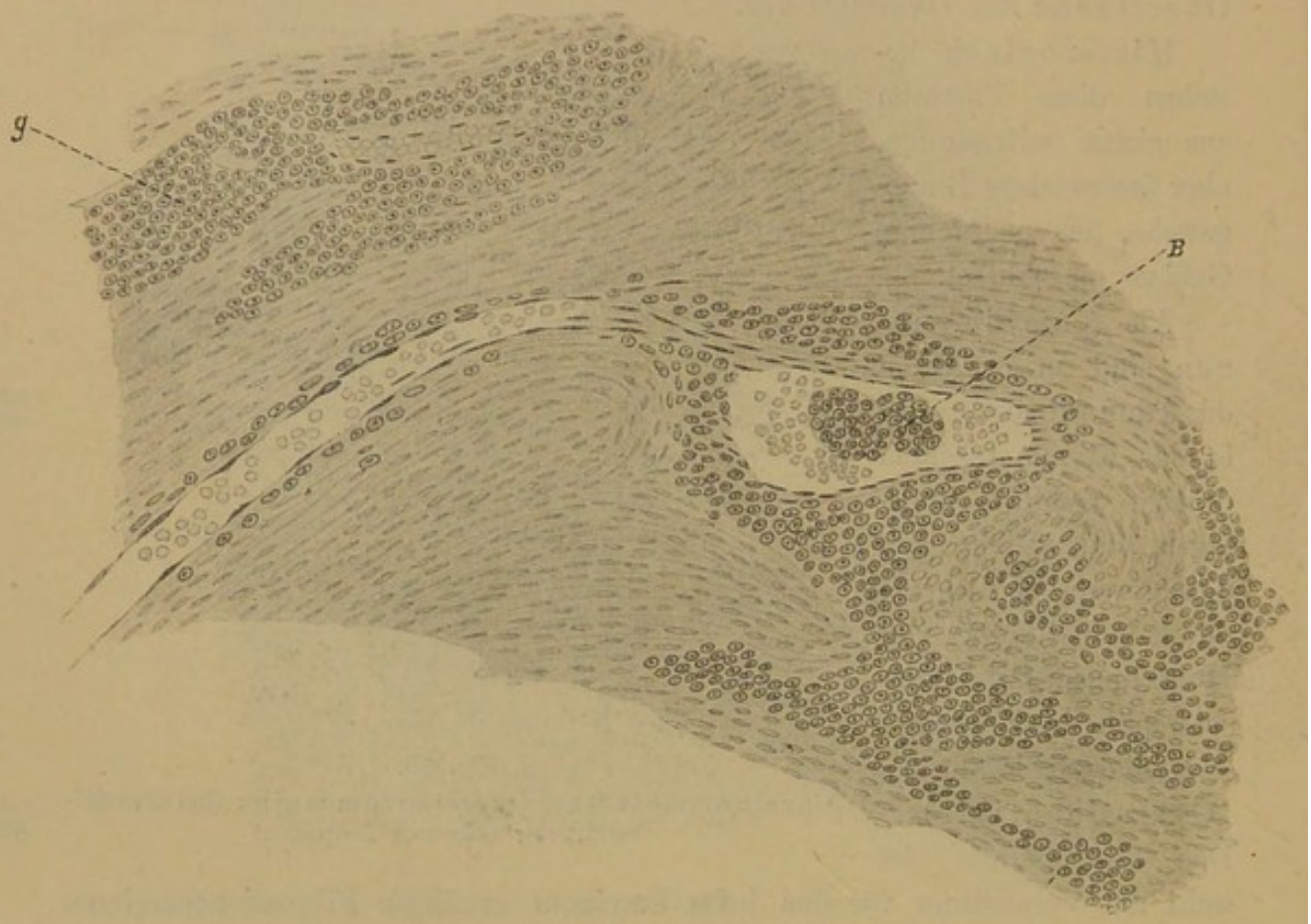

Fig. 86.

Ovarialsarkom. Peritheliom. (Eigenes Präparat.)

G: Blutgefäss mit veränderter Adventitia; *B*: Ballen abgesprengter neoplastischer Zellen in Mitte des Querschnittes eines Blutgefässes.

Gewebes in das umgebende Bindegewebe, wie in letzteres Gefässsprossen vordringen, die einen förmlichen Mantel von Zellen um sich haben, welche als gewucherte Perithelien aufzufassen sind (Fig. 87). In den eigentlichen Geschwulstpartien finden sich die Gefässe verschiedener Grösse direkt in die Geschwulstmassen eingelagert; an ihre aus Endothelien bestehende Wandung schliessen sich direkt die Geschwulstzellen an. Auch angiomähnliche Stellen, an welchen Gefässwand an Gefässwand fast ohne dazwischen gelagerte Geschwulstmassen liegt, finden sich besonders in der Nähe der grösseren Blutlacunen.

Am Ovarium tritt aber auch die Sarkomentwickelung nicht selten in einer Art auf, welche grosse Aehnlichkeit mit dem Carcinom hat; es ist dies das Alveolärsarkom, wobei die Sarkomzellen in Form von Strängen in einem gefässführenden Stroma eingelagert sind; der Ausgangspunkt der Geschwulstzellen ist auch hier meist endo- oder perithelialer Natur; die gewucherten Endothelien der Lymphbahnen selbst können die erwähnten Stränge liefern und im Centrum das dem ursprünglichen Lymphgefäss entsprechende Lumen noch zeigen; aber auch ein Vordringen der neoplastischen Zellen in die Gewebsspalten kann vorhanden sein. Im Gegensatz zum Carcinom gehen Alveolärsarkom.

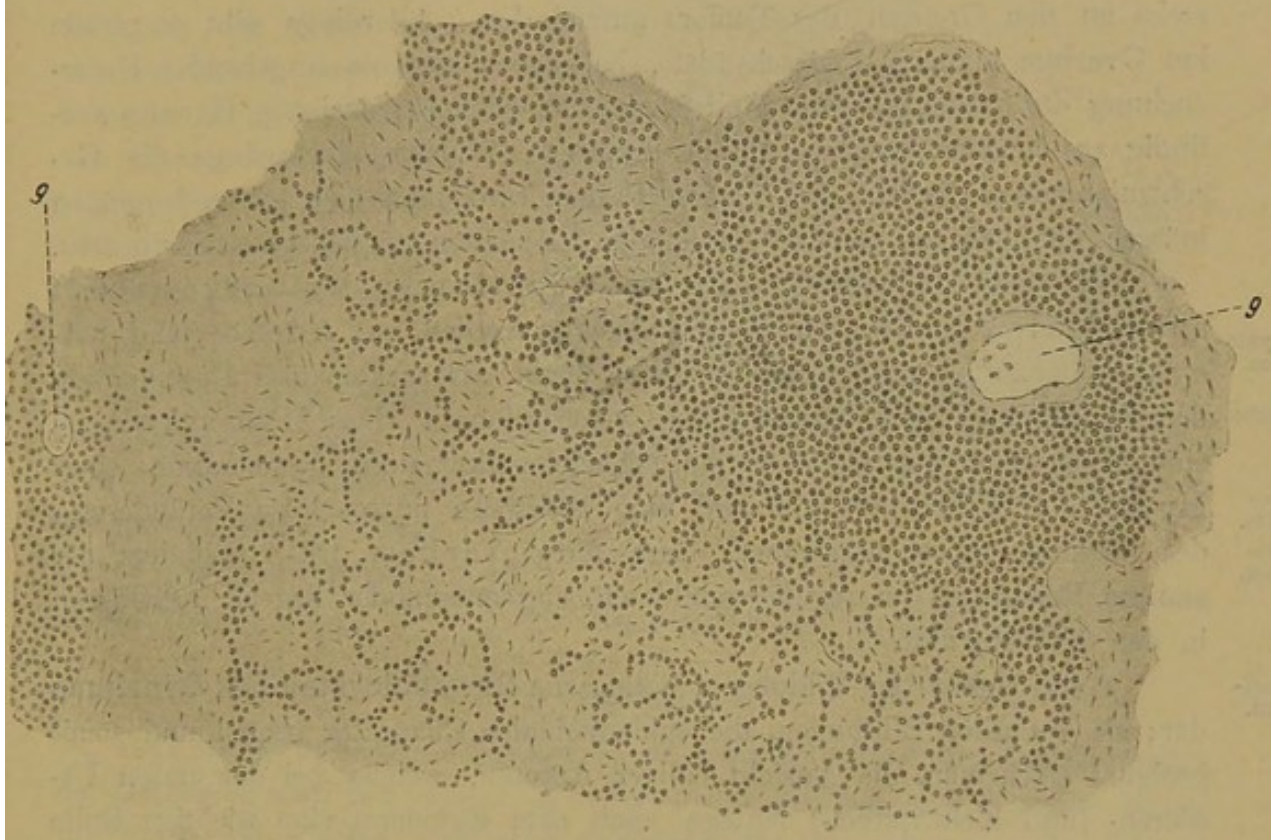

Fig. 87.
Ovarialsarkom. Peritheliom. (Eigenes Präparat.)
Neoplastisch gewucherte Perithelien um Gefässe (g), deren Intima intakt ist.

diese Stränge meist schliesslich in Zellreihen über und zeigen dann ganz allmähliche Uebergänge in das Bindegewebe, so dass eine förmliche Vermischung von Geschwulstzellen und Bindegewebe eintritt (cfr. Fig. 87). Auch Rundzellensarkome können alveoläre Struktur zeigen.

Die cystischen Hohlräume in den Sarkomen zeigen dünnflüssigen, meist hämorrhagischen Inhalt und sind mit Endothel ausgekleidet, soferne sie nicht Kystompartien entsprechen, deren Wandung erst sekundär sarkomatös degenerirt ist.

Für die **Diagnose** ist die Beziehung der Gefässwandelemente zu den neoplastischen Zellen von Bedeutung, ferner die allmählichen Ueber- Diagnose.

gänge der Geschwulstzellen in die bindegewebige Umgebung; die Zellform an und für sich hat für die Diagnose nur wenig Bedeutung, denn die Form hängt meist von mechanischen Momenten, Druck oder Zug ab und in gleicher Weise können bei Carcinom- und Sarkomzellen polygonale bis ganz flachspindelige Formen vorkommen; auch der für die Carcinome als charakteristisch angenommene sogen. alveoläre Bau kann, wie eben erwähnt, auch bei Ovarialsarkomen vorhanden sein; für die Diagnose des Ausgangspunktes der Neubildung sind daher nur Stellen massgebend, an welchen verschiedene Stadien des Ueberganges resp. der direkten Umwandlung einer Gewebsart in das Neoplasma zu erkennen sind. Diese Stellen sind meist an den Grenzen des Tumors aufzufinden. Allerdings gibt es gerade am Ovarium manchmal Geschwülste, bei denen es trotz eingehender Untersuchung der verschiedensten Stellen nicht möglich ist, dasjenige Gewebe ausfindig zu machen, welches durch atypische Wucherungsvorgänge die Geschwulstmassen liefert. In solchen Fällen wird man sich event. begnügen müssen, den Ausgang von den epithelialen Elementen möglichst auszuschliessen.

Mehrfach sind am Ovarium Kombinationen des Sarkoms mit epithelialen Neubildungen beobachtet worden, so: Adeno-, Adenocysto-Sarkome oder Carcinosarkome event. als sarkomatöse Degeneration der Wand eines Cystadenoms oder Cystocarcinoms. Das Myosarkom ist eine meist von den Gefässen ausgehende sarkomatöse Degeneration eines Myoms, als Myxosarkom wird eine theilweise myxomatöse Veränderung des Sarkomgewebes bezeichnet, beim Angiosarkom tritt besonders der enorme Reichthum an regulär gebildeten, eng aneinander liegenden Gefässen in den Vordergrund.

Adenocystosarkom. Myosarkom. Myxosarkom. Angiosarkom.

Ganz eigenartige Bildungen stellen die **Dermoidcysten des Ovariums** dar; sie enthalten Bildungen, die epidermoidalen Charakter tragen und somit geeignet erscheinen, die Ansicht einiger Autoren, welche bei der ersten Urnieren- (und Keimepithel-) Anlage auch dem Ektoderm eine wichtige Rolle zuerkennen, zu stützen. Für die Entstehung dieser Bildungen ist also anzunehmen, dass entweder

Dermoidcysten.

1. ektodermale Keime im Ovarium seit der ersten Entwickelung des Ovariums erhalten geblieben sind und später plötzlich sich in jene eigenartigen Bildungen umwandeln oder dass

2. die Keimepithelien selbst, die als virtuelle Eizellen aufzufassen sind, späterhin eine Art parthenogenetischer Entwickelung zeigen. Sehr häufig entstehen auch Dermoidkystome als Umbildung einzelner Abtheilungen multiloculärer Adenokystome.

Ihrer Gestaltung nach lassen sich unterscheiden

1. Dermoide.

a) Atheromcysten oder epidermoidale Cysten, welche von geschichtetem event. verhorntem Plattenepithel ausgekleidet sind, das

direkt auf einfachem Bindegewebe aufsitzt; der grützbreiähnliche bröckelige Inhalt besteht nur aus abgestossenen verhornten Epithelien.

b) die reinen Dermoidcysten; sie sind ausgekleidet von einer wirklichen auf einer Cutis aufsitzenden Epidermis mit den gewöhnlichen Attributen der äusseren Haut wie Papillen, Haaren, Talgdrüsen und Knäueldrüsen, Haarbalgmuskeln und reichlich Fettgewebe. Die Haare entspringen in grösseren und kleineren Büscheln, sind gewöhnlich von blonder Farbe und können eine Länge von über 1 m erreichen; die Talgdrüsen zeichnen sich durch ihre enorme Grösse aus und kommen auch unabhängig von Haaren vor. Die Papillen der Cutis können fehlen, die Epidermis zeigt meist kein Stratum lucidum und granulosum.

Der Inhalt besteht der Hauptsache nach aus Talg, der zumeist bei Körpertemperatur flüssig ist und Cholestearinkrystalle enthält.

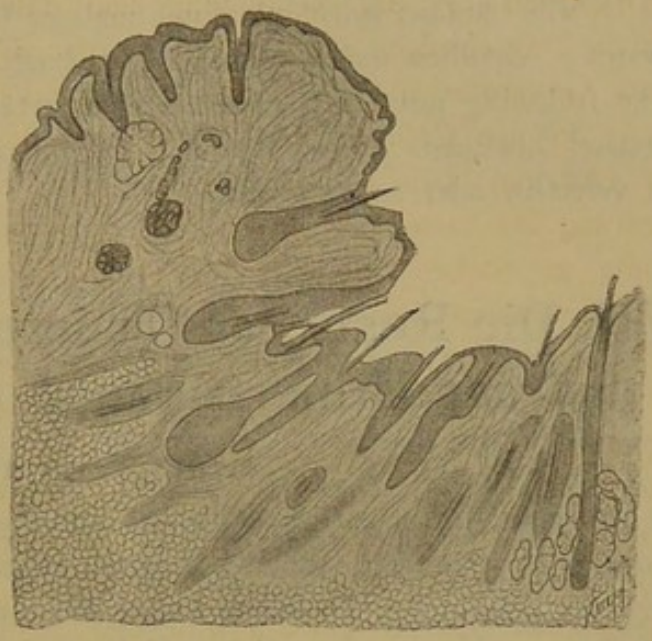

Fig. 88.
Aus einem Dermoidkystom. Haut mit Haaren und Drüsen etc. (Eigenes Präparat.)

2. Teratome.

a) Die einfachen Teratome; sie enthalten ausser den Bestandtheilen der Dermoide noch Knochen, Knorpel und Zähne. Die Knochen zeigen die Form von Platten, aber auch kieferähnliche Formationen. Die Zähne sind regulär gebildet und sollen den Zähnen derjenigen Seite entsprechen, auf welcher das Teratom sich befindet; an vielen fehlt der Schmelz; häufig lässt sich ein regulärer Zahnwechsel beobachten. Die Zahl derselben kann enorm werden; in einem Teratome wurden 300 Zähne gefunden.

b) Zusammengesetzte Teratome; sie enthalten ausser den bisher erwähnten Bildungen ganze Organe oder Theile derselben. So wurde eine ganze Mamma, Speicheldrüse, Finger mit Nägeln, augenähnliche Bildungen, Schleimhäute mit einfachem oder flimmerndem Cylinderepithel und Drüsen, glatte und quergestreifte Muskulatur, Nerven und Gehirnsubstanz gefunden.

Der Inhalt der Teratome zeigt ausser den bei den Dermoiden erwähnten Bestandtheilen noch event. die Sekrete der betreffenden neugebildeten Organe.

Vielfach entstehen in diesen Geschwülsten wieder Cysten dadurch, dass die Ausführungsgänge neugebildeter Drüsen sich verstopfen.

maligne Degeneration.

Die maligne Degeneration der Dermoidkystome kann durch atypische Wucherung

1. der epithelialen Elemente (besonders des Plattenepithels) in Carcinomentwickelung (sehr selten),

2. durch Veränderung des Bindegewebes, welche zumeist von den Lymphbahn- oder Blutcapillarendothelien ausgeht, in Sarkombildung bestehen.

intensive Verwachsungen.

Viel häufiger jedoch als durch maligne Degeneration wirken die Dermoidkystome schädlich auf ihre Umgebung durch die ihnen eigene Tendenz, schon sehr frühzeitig mit den Nachbarorganen intensiv zu verwachsen und in letztere, besonders Blase, Rectum, Vagina, durchzubrechen und event. zu vereitern oder zu verjauchen.

VII. Die Reste der Urniere (Wolff'scher Körper) und der Urnierengänge (Wolff'sche Gänge).

1. Das Parovarium

ist der Rest der eigentlichen Urniere und besteht aus einer Reihe annähernd parallel zu einander verlaufender, mit cylindrischem Flimmerepithel ausgekleideter Schläuche. Dieselben liegen zwischen den beiden Peritonealblättern des Ligamentum latum zwischen Tube und Ovarium.

Parovarialcysten.

Sehr häufig finden sich cystöse Bildungen im Parovarium. Die Parovarialcysten, die auch eine enorme Grösse erreichen können, fast stets aber einkammerig sind, zeichnen sich makroskopisch durch ihren vom verschieblichen, glatten Peritoneum gebildeten Ueberzug aus, unter dem ein deutliches Gefässnetz vorhanden ist, ferner durch ihre dünne, durchscheinende Wand und durch ihren Inhalt. Derselbe ist stets wasserhell, dünnflüssig, nie schleimig.

Flimmerepithel.

Mikroskopisch findet sich eine von Flimmerepithel gebildete Auskleidung der Cysteninnenfläche. Nicht selten zeigen sich an letzterer auch papilläre Excrescenzen, die mit einschichtigem, flimmernden Cylinderepithel bekleidet sind. Der diagnostisch wichtige Nachweis der Flimmerepithelien geschieht am besten in der Weise, dass man direkt nach der Operation mit dem Skalpell von der Innenfläche der Cyste Partikelchen abschabt und in der betreffenden Cystenflüssigkeit oder in erwärmter physiologischer Kochsalzlösung untersucht; mit starker Vergrösserung ist die Flimmerbewegung leicht wahrzunehmen. Die papillären Excrescenzen in Parovarialcysten scheinen selten in Carcinomentwickelung überzugehen.

2. Die Markstränge des Ovariums.

Zur Zeit des Durchwachsungsprozesses zwischen Keimepithel und Bindesubstanz wachsen vom Wolff'schen Körper Epithelsprossen in den sich ent-

wickelnden Eierstock hinein. Sie verbinden sich an der Basis des Ovariums zu einem Netzwerk, wachsen den Pflüger'schen Schläuchen entgegen und nehmen an der Zusammensetzung der späteren Marksubstanz Theil als Markstränge. Sie bleiben in der Nähe der Follikel meist solide, während sie nach der Urniere zu eine Höhlung bekommen, welche von cylindrischen flimmernden Epithelien umgeben ist.

Von den cystischen Geschwülsten, die von den Marksträngen ausgehen, ist bei den Ovarialkystomen die Rede gewesen; wahrscheinlich liefern die Markstränge für die meisten Flimmerepithelkystome und auch papillären Flimmerkystome des Ovariums den Ausgangspunkt; fast immer ist auch der Inhalt der letzteren wasserhell und dünnflüssig, wie bei den Parovarialcysten. papilläre Flimmerkystome.

3. Die Gärtner'schen Kanäle

sind die manchmal in den Seitenkanten des Uterus, in dessen Wand, ferner in der seitlichen und vorderen Vaginalwand vorhandenen Ueberreste der Wolff'schen Gänge. Selten haben sich die letzteren bis zum Introitus vaginae (Gegend des Hymens) erhalten und es mag sein, dass häufig die Skene'schen Urethraldrüsen für die Ausführungsgänge der Gärtner'schen Kanäle gehalten worden sind. Aus den in der Uteruswand befindlichen Wolff'schen Gängen können grosse Cysten entstehen, die nach Wandbeschaffenheit und Inhalt vollkommen den Parovarialcysten gleichen, sich aber dadurch auszeichnen, dass sie an der einen Seite ausserordentlich innig mit der Seitenkante des Uterus zusammenhängen; die letztere wird förmlich durch die Cyste auseinandergedrängt; es ist nicht möglich, die Cyste aus der Uteruswand auszuschälen[1]). Manche in Uterusmyomen vorhandenen epithelialen Bildungen sind auf die Gärtner'schen Gänge zurückzuführen.

Die in der Vagina befindlichen Cysten des Wolff'schen Ganges (cfr. Vagina) zeichnen sich histologisch vor den übrigen Vaginalcysten durch ihre Flimmerepithelauskleidung und ihren wasserhellen, dünnflüssigen Inhalt aus. Auch unten in der Vagina, in der Nähe des Hymens können derartige Cysten vorhanden sein.

[1]) In zwei Fällen musste ich z. B. den Uterus mitexstirpiren, in anderen den betreffenden Theil der Cyste zurücklassen. Auch habe ich in einem Falle neben einer parovarialen Cyste in der einen Uteruskante den Wolff'schen Gang als zwei Finger dickes, wurstartiges, cystisches Gebilde mit wasserhellem Inhalt bis in die Gegend der Cervix verfolgen können.

Die Redaktion des von **Prof. Dr. R. Frommel** (Erlangen) herausgegebenen **Jahresberichts** richtet an die Herren Fachgenossen und Forscher, welche zu dessen Gebiete Gehöriges und Verwandtes publiziren, die ergebene Bitte, sie durch rasche Uebersendung von Separat-Abdrucken ihrer Veröffentlichungen sowie durch einschlagende Mittheilungen baldigst und ausgiebigst unterstützen zu wollen.

Arbeiten gynäkologischen Inhalts bittet man Herrn **Prof. Dr. J. Veit,** Leiden (Holland), Universitäts-Frauenklinik, Arbeiten geburtshilflichen Inhalts Herrn **Prof. Dr. E. Bumm** in Basel zuzusenden.

Sach-Register.

D.

E.

F.

G.

H.

J.

K.

L.

M.

U.

V.

W.

X.

Z.

Verlag von J. F. Bergmann in Wiesbaden.

Soeben erschien:

HANDBUCH DER GYNÄKOLOGIE.

Bearbeitet von

E. Bumm, Basel, A. Döderlein, Leipzig, H. Fritsch, Bonn, K. Gebhard, Berlin, O. Küstner, Breslau, H. Löhlein, Giessen, W. Nagel, Berlin, R. Olshausen, Berlin, J. Pfannenstiel, Breslau, A. von Rosthorn, Prag, R. Schaeffer, Berlin, J. Veit, Leiden, F. Viertel, Breslau. G. Winter, Berlin.

In drei Bänden herausgegeben

von

J. Veit,

Leiden.

I. Band.

Inhaltsverzeichnis.

Der II. Band befindet sich unter der Presse und erscheint Ende des Jahres 1896, der dritte (Schluss) Band Anfang des Jahres 1897.