

**Grundriss der Entwicklungsgeschichte des Menschen und der Säugethiere
: für Studirende und Ärzte / von Oscar Schultze ; bearbeitet unter
Zugrundelegung der 2. Aufl. des Grundrisses der Entwicklungsgeschichte
von A. Koelliker.**

Contributors

Schultze, Oskar, 1859-1920.
Kölliker, Albert, 1817-1905.
Royal College of Physicians of Edinburgh

Publication/Creation

Leipzig : W. Engelmann, 1897.

Persistent URL

<https://wellcomecollection.org/works/jc5t24zc>

Provider

Royal College of Physicians Edinburgh

License and attribution

This material has been provided by This material has been provided by the Royal College of Physicians of Edinburgh. The original may be consulted at the Royal College of Physicians of Edinburgh. where the originals may be consulted.

This work has been identified as being free of known restrictions under copyright law, including all related and neighbouring rights and is being made available under the Creative Commons, Public Domain Mark.

You can copy, modify, distribute and perform the work, even for commercial purposes, without asking permission.




Wellcome Collection
183 Euston Road
London NW1 2BE UK
T +44 (0)20 7611 8722
E library@wellcomecollection.org
<https://wellcomecollection.org>



Feb. 29

R39384






CHARTER

ARTICLE OF ASSOCIATION OF THE

COMPANY




INCORPORATED

IN THE STATE OF



GRUNDRISS
DER
ENTWICKLUNGSGESCHICHTE DES MENSCHEN
UND DER
SÄUGETHIERE



FÜR STUDIRENDE UND ÄRZTE

VON

DR. MED. OSCAR SCHULTZE

A. O. PROFESSOR DER ANATOMIE AN DER UNIVERSITÄT WÜRZBURG

BEARBEITET UNTER ZUGRUNDELEGUNG DER 2. AUFLAGE DES GRUNDRISSES DER ENTWICK-
LUNGSGESCHICHTE VON A. KOELLIKER

MIT 391 ABBILDUNGEN IM TEXT UND 6 TAFELN

LEIPZIG
VERLAG VON WILHELM ENGELMANN

1897.

Alle Rechte, besonders das der Uebersetzung, vorbehalten.

Vorwort.

Als mir von Herrn Geheimrath von Koelliker das Anerbieten gemacht wurde, eine Neubearbeitung seines Grundrisses der Entwicklungsgeschichte des Menschen herauszugeben, willigte ich gern ein. Erschien es doch als eine ehrenvolle Aufgabe, zu dem Fortleben des durch unermüdlichen Eifer gewonnenen, klassischen Buches beitragen zu können. Allerdings war es mir klar, dass nach Verstreichen eines vollen Dezenniums seit Erscheinen der letzten Auflage bei der durch rege Arbeit gewonnenen Erweiterung unseres Gesichtskreises und dem stetigen Anwachsen der Litteratur die Aufgabe keine leichte sei. Auch konnte das Vorhandensein einer Reihe inzwischen erschienener, neuer Lehrbücher der Embryologie Bedenken erregen. Gleichwohl nahm ich die Arbeit freudig in Angriff, um so mehr als mir, der ich selbst im Besitze einer sehr reichhaltigen Sammlung verschiedenster Säugerembryonen in Schnittserien war, ein im letzten Dezennium angehäuftes und zum grossen Theil schon zur Untersuchung fertiges Material von Herrn Geheimrath von Koelliker in freundlichster Weise zur Verwerthung überlassen wurde. Nach Verabredung mit dem Autor und der Verlagsbuchhandlung wurden mir Text und Abbildungen des Grundrisses zur freien Benutzung anheimgegeben.

Bei der Neubearbeitung traten mit bestimmter Absicht die menschliche Embryologie und diejenige der Säuger in den Vordergrund. Es geschah dies besonders deshalb, weil wir in dem weitverbreiteten Lehrbuche von O. Hertwig und anderen ein die Vergleichung und die Theorie reichlich befriedigendes Werk besitzen und ich im Allgemeinen weniger für den Fachmann als für den Mediziner zu schreiben beabsichtigte. Den gelegentlichen Bedürfnissen des letzteren, sich über Fragen der menschlichen Embryologie zu orientiren, wollte ich möglichst gerecht werden oder, mit anderen Worten, einen Grundriss der Entwicklungsgeschichte für den Arzt schreiben, wie dies meiner Auffassung von der Bedeutung des

dem Mediziner zu ertheilenden anatomischen Unterrichtes überhaupt entspricht, denn dem Anatomen muss ja in erster Linie die Ausbildung des praktischen Arztes am Herzen liegen.

Gleichwohl wird, glaube ich, auch der Embryologe Neues finden, da ich manches bisher Unbekannte hinzugefügt und fast das ganze Gebiet an eigenem Material durcharbeiten konnte.

Der erste, allgemeine Theil des Koelliker'schen Grundrisses erforderte meiner Absicht gemäss eine totale Umarbeitung, da die Embryologie des Hühnchens zu Gunsten der durch zahlreiche neue Arbeiten so sehr erweiterten Entwicklungsgeschichte der Säuger und des Menschen ganz wegfallen sollte. Ein umfassender Theil über die Eihüllen der Säugethiere, denen ich ein besonderes Studium widmete, konnte als neu eingereiht werden. Den Wünschen des Arztes bei Altersbestimmungen junger Embryonen wird hoffentlich mit der gegebenen Schilderung menschlicher Fruchtblasen aus den ersten Monaten Genüge geleistet.

Der zweite Theil, die Entwicklung der Organe behandelnd, wird gegenüber der Koelliker'schen Ausgabe, abgesehen von der vorwiegenden Berücksichtigung des Menschen, weniger verändert erscheinen, als der erste; doch sollen in ihm im Anschluss an die normalen Entwicklungsvorgänge vornehmlich auch die häufigsten dem Arzt begegnenden, angeborenen Missbildungen Berücksichtigung finden. Der Fachmann wird auch in diesem Theile finden, dass ich, soviel mir dies bisher möglich war, eigene und neue Resultate erstrebte.

In einem Anhang finden sich einige Bemerkungen zur Präparation und Konservirung der Embryonen, Fruchtblasen und Früchte der Säuger zur Sprache.

Indem ich auch an dieser Stelle Herrn Geheimrath A. von Koelliker für sein so freundliches Entgegenkommen meinen wärmsten und ehrfurchtsvollsten Dank ausspreche, danke ich auch dem Herrn Verleger besonders für die unbegrenzte Freiheit in der Ausstattung, Herrn L. Stierhof, der durch eine sehr grosse Anzahl neuer, zum Theil schwierig herzustellender Zeichnungen mit kunstfertigster Hand meine Bestrebungen förderte, und nicht minder der auf der Höhe der modernen Technik stehenden Firma des Herrn Kommerzienrates H. Stürtz.

Würzburg, den 20. Januar 1896.

O. Schultze.

I n h a l t.

	Seite
Einleitung.	1
Erster Hauptabschnitt.	
Von der Entwicklung der Leibesform und den Embryonalhüllen.	
1. Die ersten Entwicklungsvorgänge.	
Bau der Geschlechtszellen, Befruchtung und Furchung	11
Befruchtung	13
Furchung	20
2. Die Bildung der Keimschichten (Keimblätter).	
Der Gastrulationsvorgang	23
3. Weitere Umbildungen der Embryonalanlage, Flächenbilder und Durchschnitte	
	41
4. Die vollständige Ausbildung der Leibesform bei Säugethieren.	
a) Aeussere Gestaltung	52
b) Innere Gestaltung	56
c) Bildung des Gesichts	56
5. Embryonalhüllen und Placenta der Säugethiere.	
I. Allgemeines	62
II. Spezielle Darstellung	69
Monotremata	69
Marsupialia	70
Perissodactyla	73
Cetacea	76
Prosimiae	77
Artiodactyla	77
Carnivora	83
Insectivora	89
Pinnipedia	91
Sirenia	91
Proboscidea	92
Rodentia	93
Edentata	114
Chiroptera	115
Affen	119

	Seite
6. Die Entwicklung des Menschen im ersten Monate der Schwangerschaft	122
7. Die weitere Entwicklung des Menschen bis zur Geburt	132
8. Embryonalhüllen und Anhangsorgane des menschlichen Embryo	144
I. Die fötalen Hüllen und Anhänge.	
a) Das Chorion	146
b) Das Amnion	150
c) Der Dottersack	151
d) Der Nabelstrang	154
II. Die mütterlichen Hüllen und die Placenta.	
1. <i>Decidua vera</i>	159
2. <i>Decidua capsularis s. reflexa</i>	162
3. Placenta	
a) Die Placenta des reifen Kindes	165
b) Bemerkungen über die Entwicklung der Placenta und einige Anomalieen derselben	176

Zweiter Hauptabschnitt.

Von der Entwicklung der Organe und Systeme.

1. Die Entwicklung des Knochensystems.	
I. Das Rumpfskelett.	182
II. Das Kopfskelett	197
III. Das Extremitätenskelett	222
2. Die Entwicklung des Nervensystems.	
I. Das Gehirn	231
II. Das Rückenmark	261
III. Das periphere Nervensystem	267
IV. Das sympathische Nervensystem	274
3. Die Entwicklung der Sinnesorgane.	
I. Das Auge	278
II. Das Gehörorgan	303
III. Das Geruchsorgan	321
4. Die Entwicklung der äusseren Haut.	
I. Der ektoblastische Theil der Haut	330
II. Der mesoblastische Theil der Haut	341
5. Die Entwicklung des Muskelsystems	344
6. Die Entwicklung des Darmsystems.	
I. Allgemeines	348
II. Der Darmkanal	351
III. Zunge, Zähne, Speicheldrüsen und Tonsillen	353
IV. Schlundkopf, Schlund, Magen und Netze	360
V. Dünndarm und Dickdarm	365
VI. Die Entwicklung der Schichten der Darmwand	369
VII. Lunge mit Kehlkopf und Luftröhre, Schilddrüse und Thymus	372
VIII. Leber, Pankreas und Milz	381

	Seite
7. Die Entwicklung des Gefäßsystems.	
I. Die Entwicklung des Herzens	387
II. Die Entwicklung des Blutgefäßsystems; Allgemeines	400
III. Arteriensystem	402
IV. Venensystem	404
V. Kreislauf des Fötus	409
8. Die Entwicklung der Harn- und Geschlechtsorgane.	
I. Urniere und Niere	412
II. Die Geschlechtsdrüsen	424
III. Die Ausführungsgänge der Geschlechtsdrüsen	432
IV. Die Bildung des Dammes und der äusseren Genitalien	442
V. <i>Descensus testiculorum et ovariorum</i>	445
VI. Einiges über Missbildungen des Urogenitalapparates	448
Anhang.	
Einige technische Bemerkungen	454
Sachregister	461

1. The first part of the work is devoted to a general survey of the subject matter. It is divided into two main sections: the first section deals with the history of the subject, and the second section deals with the present state of the subject. The first section is further divided into three parts: the first part deals with the history of the subject from its origin to the present time, the second part deals with the history of the subject from its origin to the present time, and the third part deals with the history of the subject from its origin to the present time.

2. The second part of the work is devoted to a detailed study of the subject matter. It is divided into two main sections: the first section deals with the history of the subject, and the second section deals with the present state of the subject. The first section is further divided into three parts: the first part deals with the history of the subject from its origin to the present time, the second part deals with the history of the subject from its origin to the present time, and the third part deals with the history of the subject from its origin to the present time.

3. The third part of the work is devoted to a detailed study of the subject matter. It is divided into two main sections: the first section deals with the history of the subject, and the second section deals with the present state of the subject. The first section is further divided into three parts: the first part deals with the history of the subject from its origin to the present time, the second part deals with the history of the subject from its origin to the present time, and the third part deals with the history of the subject from its origin to the present time.



Einleitung.

Aufgabe der Entwicklungsgeschichte. Kurzer Abriss der Geschichte dieser Wissenschaft. Litteratur.

Die Aufgabe der Entwicklungsgeschichte des Menschen oder der Anthropogenie besteht zunächst in der Beschreibung derjenigen Vorgänge, welche das in dem Eierstock des Weibes entstandene menschliche Ei von dem Augenblicke seiner Befruchtung an innerhalb des Mutterleibes durchläuft bis zu der Stunde, in welcher das reife Kind das Licht der Welt erblickt. Neben dieser rein beschreibenden Aufgabe oder der Morphologie des Embryo kommt als eine weitere hinzu die Darstellung von den Lebenserscheinungen der sich entwickelnden Frucht oder die Physiologie des Embryo. Sie begreift auch in sich die Erkenntniss der Ursachen des stetigen Formenwechsels des Embryo d. h. der Kräfte, welche den in beständiger Bewegung seiner Formelemente begriffenen werdenden Organismus beherrschen. Diesen Theil der Physiologie des Embryo hat man als causale Morphologie oder als Entwicklungsmechanik bezeichnet, obwohl die Ursachen der organischen Gestaltung bei weitem nicht durchweg als mechanisch im physikalischen Sinne aufzufassen sind.

Für den vorliegenden Zweck handelt es sich in erster Linie um den morphologischen Theil der Entwicklungsgeschichte, also um die Beschreibung der mannigfachen Veränderungen, welche der aus dem Ei hervorgehende Embryo bis zu dem Ende der Schwangerschaft durchläuft. Da zeigt es sich denn, dass unsere Kenntnisse vielfach ausserordentlich lückenhaft sind, und zwar ist dies besonders in den ersten Stadien der menschlichen Entwicklung der Fall. Leuchtet es doch leicht ein, dass noch kein Mensch die bei dem Befruchtungs-

vorgang des menschlichen Eies in dem Eileiter des Weibes sich abspielenden Vorgänge hat mit dem Mikroskope untersuchen können. Thatsächlich beginnen unsere Kenntnisse von der Entwicklung des Menschen erst mit der 2.—3. Woche der Schwangerschaft, und gehören diesem Stadium entstammende, zur Untersuchung gelangende Früchte in gut erhaltenem Zustande immer noch zu den grössten Seltenheiten. Verschieden ist die Art und Weise, wie solche und die viel leichter zugänglichen älteren Embryonen in die Hand des Fachmannes gelangen. Sehr selten findet man in der Gebärmutter der Leichen geeignete Präparate; häufiger kommt der Frauenarzt mit Rücksicht auf den Gesundheitszustand der Frau nach stattgefundener Conception in die Lage, die Schwangerschaft auf künstliche Weise zu unterbrechen und dem Uterus die Frucht zu entnehmen. Das meiste Material jedoch entstammt den sogenannten spontanen Frühgeburten, die von den ersten Wochen der Schwangerschaft an so häufig sind, dass an den grössten Frauenkliniken jährlich viele Hunderte solcher Frühgeburten zur Beobachtung kommen. Allerdings muss hierbei wieder berücksichtigt werden, dass unter diesen sogenannten Abortiveiern immer sehr viele, vielleicht der grösste Theil, abnorm entwickelt und dazu noch schlecht konservirt sind, weshalb dieselben relativ selten Schlüsse auf normale Gestaltungsvorgänge ermöglichen. Und wie viele für den Embryologen überaus werthvolle Präparate schwinden tagtäglich zwischen den Falten blutrockener Frauenhemden dahin, sei es zum Glück, sei es zum Unglück der Zeugenden, — jedenfalls zum grossen Nachtheile der Wissenschaft!

Ueberall da nun, wo uns die Kenntniss der Vorgänge bei dem Menschen noch fehlt, müssen wir die Lücken aus dem uns leichter zugänglichen und dem Experiment unterworfenen thierischen Material, und zwar speziell aus solchem von Säugethieren, ergänzen, die ja in ihrem Bauplan vollkommen mit dem Menschen übereinstimmen.

Neben den oben erwähnten Aufgaben der Entwicklungsgeschichte besteht endlich noch eine weitere: Die Erkenntniss der Herkunft des Menschen auf der Erde überhaupt oder der Stammesgeschichte des Menschen, welche als Phylogenie (*φύλον* Stamm) der Entwicklung des einzelnen Menschen, der Ontogenie, gegenübersteht. Auf diese langsam der Aufklärung entgegengehende Phylogenie des Menschen hier näher einzugehen, liegt nicht in unserer Absicht, doch erscheint es naheliegend zur Einführung in die Ontogenie wenigstens mit einigen Worten die Frage nach der Herkunft des Menschen überhaupt zu berühren.

Es ist jedem Gebildeten bekannt, dass heute die besonders durch Charles Darwin ausgebaute Descendenzlehre das geistige Eigenthum aller vorurtheilsfreien Beobachter ist. Wir werden zu der Anschauung gezwungen, dass die heute lebenden höheren organischen Individuen bis hinauf zum Menschen von tiefer stehenden einfacheren Formen abstammen und dass sich auf unabsehbare Zeit hin fortwährend, gleichzeitig mit den Veränderungen auf der Erdoberfläche, eine Umwandlung der diese belebenden Individuen vollzieht. Wie die Form jedes organischen Einzelindividuums, welchem durch die chemisch-physikalische Beschaffenheit der Eizelle ein bestimmter Entwicklungsgang vorgezeichnet ist, durch den Einfluss des umgebenden Mediums in beständiger Bewegung und Veränderung begriffen ist, so ist auch gleichsam die Form organischer Individuengruppen — der Arten — unter äusseren Einwirkungen einem beständigen Wechsel unterworfen.

Während die allmähliche Entwicklung und Vervollkommnung der Organismen von einfachsten Formen an auf Grund eines erdrückenden Beweismateriales eine unanfechtbare Thatsache ist, steht es anders mit der Erklärung der Ursachen der Descendenz.

Die Auffassung von Darwin, dass die Abänderungen der Arten durch eine im Kampfe um das Dasein der Individuen sich vollziehende natürliche Auswahl — Selektion — erklärt werde, kann auf die Dauer den Forschergeist nicht befriedigen. Auch die für die Umbildung der Arten wesentlichen Faktoren der Variabilität, der Vererbung und Anpassung bieten noch keine exakte Erklärung. Sie bleibt der Zukunft vorbehalten.

Nun aber fragen wir noch weiter: Woher stammten denn die einfacher gebauten, als Stammformen zu betrachtenden Organismen, die wir zur Zeit früherer Entwicklungsperioden unseres Erdballes als die einzigen Lebewesen bezeichnen müssen? Waren diese „von Ewigkeit her“ vorhanden oder sind auch diese erst zu einer bestimmten Erdperiode aufgetreten, vor welcher kein organisches Leben auf der Erde vorhanden war? In dieser Beziehung sind die meisten Forscher der Ueberzeugung, dass unsere Erde, welche nach der Kant-Laplace'schen Theorie, wie alle Planeten, ein abgelöster Theil unserer Sonne ist, dermal einst in feurig-flüssigem Zustand sich befand und in dem kalten Weltenraum einer fortschreitenden Abkühlung anheimfiel. Nun erst und in der Folgezeit waren die Bedingungen erfüllt, welche die Entstehung jener einfach gebauten Organismen aus den organogenen Elementen C, O, H, N und

S ermöglichten: „Die Urzeugung leugnen, heisst das Wunder verkünden.“ (C. v. Nägeli.)

Die Entwicklungsgeschichte ist eine Wissenschaft der neueren Zeit, denn wenn auch das Alterthum embryologischer Kenntnisse nicht ganz entbehrte und namentlich Aristoteles, dieser grösste Naturforscher der alten Kulturvölker, eine Menge feiner Beobachtungen über die Zeugung und Entwicklung der Thiere uns überliefert hat, so treten doch zusammenhängende, vollständigere Darstellungen erst im Mittelalter auf. Die bedeutendsten unter diesen im 17. Jahrhundert sind die Arbeiten von Fallopi (1600) und M. Malpighi (1687) über das Hühnchen, neben denen noch A. Spigelius (1631), C. Needham (1667) und Ruysch in Betreff des Menschen und der Säugethiere, Harvey (1652; *Omne vivum ex ovo*), Regner de Graaf († 1673; Follikel im Eierstock), Swammerdam († 1685; Furchung beim Frosche) und Leeuwenhoek (1690; Samenkörperchen) zu nennen sind.

Das 18. Jahrhundert hat neben Albinus (*Icones ossium foetus*) und A. v. Haller (Entw. der Knochen und des Herzens) einen Mann erzeugt, von dem wir mit Recht die wissenschaftliche Embryologie datieren, Kaspar Friedrich Wolff (geb. 1733 in Berlin, gest. 1794 als Akademiker in Petersburg). In seinen zwei Hauptarbeiten: *Theoria generationis* 1759 und *De formatione intestinorum* 1768 und 1769, hat Wolff nicht nur bedeutungsvolle allgemeine Betrachtungen angestellt (Vertheidigung der Epigenese gegenüber der Evolutionstheorie u. s. w.) und die Entwicklung des Hühnchens in einer Weise bearbeitet, wie dies noch nicht geschehen war, sondern auch zum ersten Male ein zusammengesetztes Organ, wie den Darmkanal, auf eine einfache blattförmige Anlage zurückgeführt, was ihn schliesslich zu der Vermuthung brachte, dass alle Hauptssysteme des Körpers aus einfachen blattförmigen Anlagen hervorgehen. Durch diese wenigstens einem Theile nach durch Thatfachen begründete Hypothese ist Wolff der erste Vorfechter der sogenannten Blättertheorie geworden, welche dann durch Pander und v. Baer ihre wissenschaftliche Begründung und durch Reichert und Remak ihre weitere Ausbildung fand.

Mit dem Namen Blättertheorie bezeichnet man die Lehre, der zufolge alle Hauptssysteme des Körpers aus einfachen blattförmigen Anlagen hervorgehen, welche aus dem befruchteten Eie sich bilden. Da der Hühnerembryo, der von altersher der Ausgangspunkt der embryologischen Untersuchungen war, leicht nachweisbarer Weise

an der Stelle des Hahnentrittes aus dem scheibenförmigen Keime hervorgeht und zur Zeit, in der die ersten Gefässe sichtbar werden, noch bestimmter die Form einer rundlichen Platte besitzt, so lag es sehr nahe, blattförmige Bildungen als Ausgangspunkt für die Gestaltung des embryonalen Leibes aufzustellen. Ganz andere Schwierigkeiten machte dagegen der Nachweis, einmal, wie die einfache blattförmige Anlage zu den späteren Organen und Systemen sich gestaltet, und zweitens, dass dieselbe aus mehreren Schichten von typischer Bedeutung, den sogenannten Keimblättern, besteht. In letzter Beziehung gelang Christian Pander hier in Würzburg unter der Leitung Döllinger's in seiner Dissertation (*Hist. metamorphoseos, quam ovum incubatum prioribus quinque diebus subit, Wirceburgi* 1817) und in seinem Beitr. zur Entwicklungsgeschichte des Hühnchens im Eie (Würzburg 1817) zuerst der Nachweis von drei Keimblättern, die er von aussen nach innen das seröse Blatt, die Gefässschicht und das Schleimblatt nannte, und Karl Ernst v. Baer, ebenfalls einem Schüler Döllingers und theilweisen Zeugen der Pander'schen Untersuchungen, war es dann vorbehalten, die Keimblätter noch genauer zu bestimmen und namentlich auch deren Umgestaltungen in ein bestimmtes Licht zu setzen (Ueber Entwicklungsgeschichte der Thiere, Beobachtung und Reflexion, Theil I 1828, Theil II 1837).

Durch dieses Werk ist v. Baer in der glänzendsten Weise in die Fussstapfen Wolff's und Pander's getreten, und darf dasselbe sowohl wegen des Reichthums und der Vortrefflichkeit der Thatsachen, als auch der Gediegenheit und Grösse der allgemeinen Betrachtungen halber unbedingt als das beste bezeichnet werden, was die embryologische Litteratur aller Zeiten und Völker aufzuweisen hat.

Die Leistungen Baers im Einzelnen so namhaft zu machen, wie sie es verdienen, ist hier ganz unmöglich, und beschränke ich mich auf folgendes. Das Thatsächliche anlangend, so geben seine Arbeiten einmal die erste vollständige und bis ins einzelne durchgeführte Untersuchung über die Entwicklung des Hühnchens und stellen zweitens auch diejenige der übrigen Wirbelthiere in einer Weise dar, wie sie noch nicht dagewesen war, so dass er als der eigentliche Schöpfer der vergleichenden Embryologie zu betrachten ist. Wollte man v. Baer's Entdeckungen besonders hervorheben, so müsste man System für System, Organ um Organ aufzählen, indem sein Scharfblick und seine Ausdauer überall Neues zu Tage förderte, und begnüge ich mich daher damit, als wichtigste Funde die des wahren Ovulum der Säugethiere (*De Ori*

mammal. et hominis genesi, Lipsiae 1827), der *Chorda dorsalis* und der Entwicklung des Amnion und der serösen Hülle zu erwähnen. Ebenso gross wie in der Beobachtung war v. Baer auch in seinen Reflexionen, und gebe ich in folgendem eine kurze Skizze seiner theoretischen Auffassungen.

Nach v. Baer ist der Keim in der ersten Zeit wohl an seinen Oberflächen von verschiedener Beschaffenheit, aussen glatt, innen mehr körnig, aber nicht in Schichten spaltbar und namentlich in seinem Innern nicht differenzirt. Später erst macht sich eine Trennung in zwei Lagen bemerklich, eine animale und vegetative, in der Art, dass erst die Oberflächen sich sondern und dann auch die anfangs indifferente Mitte in eine obere und untere Lamelle sich spaltet, so dass dann jede Hauptlage aus zwei Schichten besteht, die animale aus der Hautschicht und der Fleischschicht und die vegetative aus der Gefässschicht und der Schleimschicht. Aus diesen Schichten entwickeln sich dann in zweiter Linie, was v. Baer Fundamentalorgane nennt (Bd. I Scholion III S. 153 und Scholion IV S. 160; Bd. II S. 67 u. fg.), welche nach ihm die Form von Röhren haben. So bildet die Hautschicht die Hautröhre und die Röhre des centralen Nervensystems, von welch' letzterer v. Baer zwar die allererste Entwicklung nicht verfolgt hat, aber doch aus guten Gründen in sehr bemerkenswerther Weise ihr Hervorgehen aus den mittleren Theilen der Hautschicht annimmt (I S. 154, 165, 166; II S. 68 Anm.). Aus der Fleischschicht entsteht die Doppelröhre des Knochen- und Muskelsystems mit der unpaaren knöchernen Achse; die Gefäss- und Schleimschicht endlich formen einmal in Verbindung mit einander die Röhre des Darmkanals und ausserdem die erstere allein die freilich verwachsende Röhre des Gekröses. Aus diesen wenigen fundamentalen Röhren entwickeln sich dann zugleich mit histologischen Sonderungen und morphologischen Differenzirungen in der äusseren Gestalt alle späteren Organe des Körpers, in welcher Beziehung besonders hervorgehoben zu werden verdient, dass v. Baer die Sinnesorgane zur Nervenröhre, dann die Speicheldrüsen, Leber, Pankreas, Lungen zur Darmröhre, endlich das Herz, das dem Gekröse homolog gesetzt wird, die Nebennieren, Schilddrüse, Thymus, Milz, Wolff'schen Körper, die echten Nieren und die Geschlechtsdrüsen, wenigstens bei den Vögeln, zum Gefässblatte stellt und von demselben ableitet.

Nachdem so die Entwicklungsgeschichte des Hühnchens im zweiten und dritten Dezennium unseres Jahrhunderts ihre erste wissenschaftliche Begründung und eine mustergültige Vollendung im Einzelnen

gefunden hatte, wurde sie endlich, im Zusammenhange mit den Entdeckungen Schwann's über die elementare Zusammensetzung der Thiere, in das Stadium geführt, in dem sie jetzt noch sich befindet, in welchem das Bestreben der Forscher darauf hinausgeht, die Keimblätter und Fundamentalorgane v. Baer's auf ihre histologischen Elemente zurückzuführen und den Nachweis ihres Zusammenhanges mit der Eizelle zu liefern, mit einem Worte, die ganze Entwicklungsgeschichte histologisch zu begründen. Da die wichtigsten, hier in Betracht kommenden Momente in diesem Werke ausführlich zur Besprechung kommen werden, so soll hier nur noch in Kürze über die Hauptgesichtspunkte gehandelt werden, die bei den embryologischen Untersuchungen unserer Tage sich als massgebend erwiesen haben.

Erstens die Zurückführung der Keimblätter auf die Eizelle anlangend, so hat sich ergeben, dass die letztere, nach einer eigenthümlichen Vereinigung des männlichen befruchtenden Elementes oder der Samenfäden mit Theilen des Eies, durch fortgesetzte Zellenbildung, die meist als Zellentheilung in Gestalt der sogenannten Furchung auftritt, eine grosse Zahl von hüllenlosen kernhaltigen Elementen erzeugt. Diese bilden durch besondere Anordnung die Keimblätter und liefern in ununterbrochener Formfolge, ohne dass durch selbstständige Zellenbildung andere Elemente dazu kämen, alle späteren Elementartheile des fertigen Geschöpfes.

Zweitens wurde die Entstehung der Keimblätter selbst und ihre Umbildung in die späteren Organe der Gegenstand vieler und sorgfältiger Untersuchungen, unter denen vor allen die von Remak lange Zeit hindurch die massgebenden waren. Nach Remak (Unters. üb. d. Entw. d. Wirbelthiere 1850—55) besteht die Keimhaut des Hühnchens am gelegten Ei aus zwei Schichten, zu denen dann noch ein mittleres Blatt hinzukommt, welches von dem ursprünglichen unteren Blatte sich abzweigt. Aus diesen drei Keimblättern entstehen alle Organe und Systeme des Körpers, und zwar liefert das äussere oder sensorielle Keimblatt die Epidermis und das centrale Nervensystem, ausserdem die Linse im Auge, das Epithel der Gehörblase, die zelligen Elemente aller Hautdrüsen, die nervösen Apparate des Auges sammt der Aderhaut und den nervösen Theil des Geruchsorganes. Aus dem mittleren oder motorisch-germinativen Blatte entstehen das Knochen- und Muskelsystem, sowie die peripherischen Nerven, ferner alle bindegewebigen Theile und Gefässe mit Ausnahme derer des centralen Nervensystems, die sogenannten Blutgefässdrüsen, die Urnieren und die Geschlechtsdrüsen. Aus dem inneren Keimblatte

endlich oder dem Darmdrüsenblatte lässt Remak das gesammte Darmepithel hervorgehen, ferner die Epithelien aller Darmdrüsen (Lungen, Leber, Pankreas etc.) sowie der Nieren. — Somit besteht nach Remak im Allgemeinen der Keim aus zwei epithelialen Blättern und einer Bindegewebe (Knorpel, Knochen), Gefässe, Muskeln und Nerven enthaltenden mittleren Lage, die in Verbindung mit den beiden andern Lagen die Haut und die Schleimhäute und alle Drüsen liefert, eine Aufstellung, bei welcher allerdings einige Ausnahmen das Gesamtbild trüben, wie die, dass das äussere Keimblatt auch die Gefässe der nervösen Centralorgane und der Aderhaut liefern soll und das mittlere Keimblatt Nerven und Drüsenepithelien (Urnieren, Sexualdrüsen). Nichtsdestoweniger wurde die Remak'sche Keimblättertheorie allgemein mit grossem Enthusiasmus aufgenommen, und mit Recht, denn sie verbreitete zuerst ein helleres Licht über den Bau und die Verwerthung der Keimblätter und die histologischen Beziehungen derselben zu den Organen und Systemen des fertigen Organismus.

Die Remak'sche Keimblättertheorie ist bis heute in vielen Hauptpunkten grundlegend geblieben, doch ist durch die hochgradige Förderung unserer Kenntnisse auf dem Gebiete der vergleichenden Embryologie im Allgemeinen auch speziell die Lehre von den Keimblättern in ein anderes Licht gesetzt worden, und, wie die Fortschritte in der vergleichenden Anatomie immer mehr dem Verständnisse der Anatomie des Menschen zu Gute kommen, so gestaltete sich auch die vergleichende Embryologie in der jüngsten Zeit zu einer unentbehrlichen, werthvollen und belebenden Quelle für das Verständniss der Entwicklungsgeschichte der Einzelzweige, indem sie zugleich mit der vergleichenden Anatomie eine Hauptgrundlage für phylogenetische Ableitungen bildet.

Ohne hier die zahlreichen Ergebnisse der Forscher der Jetztzeit namhaft machen zu wollen, begnüge ich mich mit einer Zusammenstellung der wichtigsten älteren und vornehmlich der neueren Hauptwerke und Lehrbücher:

Hunter, *Anatomia uteri humani gravidi*. London 1775.

Baer, K. E. v., *Ueber Entwicklungsgeschichte der Thiere*. Beobachtung und Reflexion. Königsberg 1828 u. 1837. Schlussheft, herausgegeb. von L. Stieda. 1888.

Valentin, *Handbuch der Entwicklungsgeschichte des Menschen*. Berlin 1835.

Bischoff, *Entwicklungsgeschichte des Menschen*. Leipzig 1842. Mehrere Monographien über Entwicklung des Hundes, Rehes, Meerschweinchens und Kaninchens.

Coste, *Histoire générale et particulière du développement des corps organisés*. Paris 1847—1860, Pl. I—XII.

Remak, Untersuchungen über die Entwicklung der Wirbelthiere. Berlin 1850—55.

Rathke, H., Entwicklungsgeschichte der Wirbelthiere. Leipzig 1861.

Kölliker, A., Entwicklungsgeschichte des Menschen und der höheren Thiere. 1. Aufl. Leipzig 1861. 2. Aufl. 1879. Französ. Uebersetzung 1882.

— Grundriss der Entwicklungsgeschichte des Menschen und der höheren Thiere. 1. Aufl. Leipzig 1880. 2. Aufl. 1884.

Schenk, Lehrbuch der vergl. Embryologie der Wirbelthiere. Wien 1874.

Foster, M. und Balfour, F., The elements of embryology. Part I. (Hühnchen). London 1874, auch in Uebersetzung durch Kleinenberg-Leipzig 1876.

His, W., Unsere Körperform und das physiologische Problem ihrer Entstehung. Leipzig 1875.

— Anatomie menschlicher Embryonen. Text und Atlas. Leipzig 1880, 1882 und 1885.

Romiti, Lezioni di Embryogenia umana e comparata dei vertebrati. P. I. Embr. generale. Siena 1881, 1882, 1888.

Balfour, F. M., Comparative Embryology. Vol. I. London 1880. Vol. II. 1881. Deutsch von B. Vetter. Jena 1880 u. 1881.

Hoffmann, C. K., Grondtrekken der vergeljkende Ontwikkelingsgeschiedenis van de gewervelde Dieren. Leiden 1884.

Preyer, W., Spezielle Physiologie des Embryo. Leipzig 1885.

Duval, M., Atlas d'embryologie. Paris 1888.

Selenka, E., Studien zur Entwicklungsgeschichte der Thiere. Fünf Hefte. Wiesbaden 1883—1891.

Bonnet, A., Grundriss der Entwicklungsgeschichte der Haussäugethiere. Berlin 1891.

Korschelt u. Heider, Lehrbuch der vergleichenden Entwicklungsgeschichte der wirbellosen Thiere. Spezieller Theil. Jena 1890—1893.

Schäfer, Embryology. Quain's elements of anatomy. London 1890.

Prenant, Éléments d'embryologie de l'homme et des vertébrés. Paris 1891.

Minot, Ch. S., Human embryology. Boston 1892. Dasselbe deutsch von S. Kaestner. Leipzig 1894.

Hertwig, O., Lehrbuch der Entwicklungsgeschichte des Menschen und der Wirbelthiere. 5. Aufl. Jena 1896.

Bergh, R., Allgemeine Embryologie. Wiesbaden 1894.

Erster Hauptabschnitt.

Von der Entwicklung der Leibesform und den Embryonalhüllen.

1. Die ersten Entwicklungsvorgänge.

Bau der Geschlechtszellen, Befruchtung und Furchung.

Die Entwicklung des Menschen beginnt mit dem Augenblicke der Befruchtung d. h. mit dem Zeitpunkte, in welchem die weibliche Keimzelle, das Ei (*Ovulum*), mit der männlichen Keimzelle, dem Samenkörperchen (*Spermatozoon*) sich vereinigt und so die mit dem Tode des Organismus erlöschende Fähigkeit erwirbt auf dem Wege der Zellentheilung das kunstvolle Gebäude unseres Körpers zu errichten und zu erhalten.

Die Befruchtung bietet die einzige Möglichkeit zur Erzeugung des Menschen, wie der Wirbelthiere überhaupt. Angaben, welche dahin lauten, dass wenigstens bis zu einem gewissen Grade auch ohne Befruchtung d. h. auf sogenanntem parthenogenetischem Wege (wie bei manchen wirbellosen Thieren) eine Entwicklung bei Wirbelthieren vorkomme, beruhen auf Irrthümern.

Für das Verständniss der Befruchtung ist die Beschreibung der weiblichen und der männlichen Keimzelle unerlässlich.

Die weibliche Keimzelle oder Eizelle ist von kugelförmiger Gestalt, besitzt einen Durchmesser von 0,15—0,2 mm und besteht aus dem Eikörper (Dotter), dem Eikern (Keimbläschen) und der Eihaut (*Zona pellucida*, Abb. 1). Der Eikörper stimmt im Allgemeinen in seinem Baue mit demjenigen des Zellkörpers überhaupt

überein, lässt jedoch in Folge von Aufnahme des als Dotterkörner bezeichneten Nährmaterials eine gewisse Schichtung erkennen (Nagel). Die äusserste Lage ist eine schmale helle Randzone von fast homogener Beschaffenheit. Dieser schliesst sich weiter innen eine breitere feingranulirte Zone an, in welcher kleine und spärliche Dotterkörner auftreten; die letzteren sind in der dritten breiten Zone, der Zone der Dotterkörner sehr dicht gelagert, von theils feinerer theils gröberer Beschaffenheit und fettähnlichem Glanz. Die Dotterkörner werden auch als Deutoplasma (E. van Beneden) dem Protoplasma der Eizelle gegenübergestellt. Der Eikern (Keimbläs-

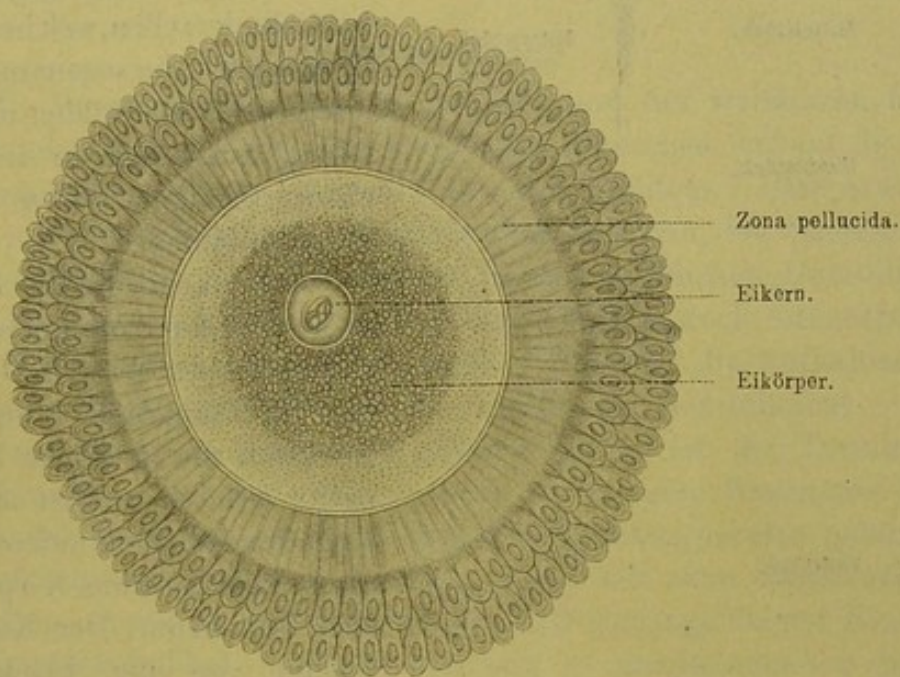


Abb. 1. Menschliches Ei aus dem Eierstock. (Nach Nagel.)

chen, *Vesicula germinativa*) hat eine excentrische Lage, ist meist kugelförmig, hell und doppeltkonturirt. Er schliesst den Keimfleck (*Macula germinativa*) ein. An gehärteten Präparaten lässt das Keimbläschen ein deutliches Kerngerüst erkennen. Im frischen Zustande werden an dem Keimfleck amöboide Bewegungen beobachtet, welche bei Körpertemperatur mehrere Stunden lang andauern (Waldeyer, Nagel) und als vitale Vorgänge, nicht als Leichenerscheinungen aufzufassen sind. Die Eihaut (*Zona pellucida*) misst 0,02 bis 0,025 mm und ist durch eine zierliche radiäre Streifung ausgezeichnet; diese ist auf zahlreiche die Zona durchziehende Poren-

kanälchen zurückzuführen. Eine bei anderen Eiern vorkommende besondere Eintrittspforte für das Spermatozoon (*Micropyle*) fehlt dem menschlichen Ei. Die Zona erscheint von dem Eikörper durch einen feinen Spalt (perivitelliner Spaltraum) getrennt. Sie wird von den meisten Autoren als ein Ausscheidungsprodukt des Ei in dem Eierstock umhüllenden Eiepithels betrachtet. Eine bei manchen Säugethieren im Reifezustand beobachtete unter der Zona gelegene Dotterhaut (*Membrana vitellina*) fehlt dem mensch-

lichen Ei. Der Zona aufgelagert finden wir an reifen Eierstockseiern zwei bis drei Reihen regelmässig angeordneter Cylinderzellen, welche strahlig gruppiert, die sogenannte *Corona radiata* bilden und mit feinen Ausläufern in die Zona einzudringen scheinen (siehe die Abbildung).

Die männliche Keimzelle oder das Spermatozoon (Samenkörperchen, Abb. 2 a) hat in Anpassung an ihre Funktion die deutliche Zellenatur verloren und ist als eine umgewandelte Zelle aufzufassen. Sie besteht aus dem Kopf und dem Schwanz. Der Kopf erscheint von der Fläche betrachtet oval mit etwas verschmälertem Vorderende und zeigt im Bereiche der vorderen Hälfte eine weniger licht-

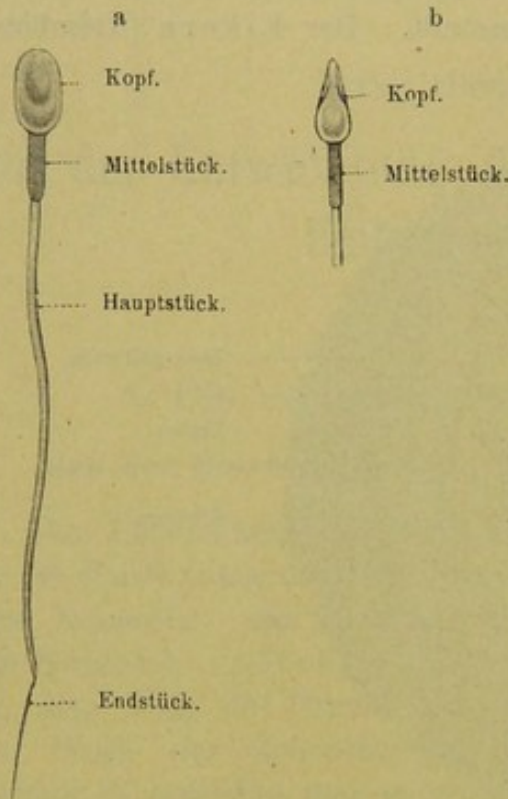


Abb. 2. Spermatozoon des Menschen. (Nach Retzius.) a) mit Flächenansicht des Kopfes; b) Kopf in Seitenansicht mit Mittelstück und einem Theil des Hauptstückes des Schwanzes.

brechende und durchsichtige Stelle, deren Bedeutung aus der Seitenansicht des Kopfes erkannt wird (Abb. 2 b). Diese ist birnförmig, und ergiebt sich, dass die vordere Hälfte des Kopfes abgeplattet und an den beiden Flächen löffelförmig ausgehöhlt ist. Der Schwanz besteht aus drei Theilen, dem Mittelstück, Hauptstück und dem Endstück. Das Mittelstück hat eine cylindrische Gestalt und stimmt an Länge annähernd mit derjenigen des Kopfes überein. Es ist glatt, gerade gestreckt und scharf gegen den Kopf abgesetzt. Das Hauptstück des Schwanzes stellt einen langen

cylindrischen Faden dar, der sich nach hinten allmählich verschmälert und ungefähr halb so breit ist, wie das Verbindungsstück. An dem hintersten Ende ist dieser Faden von dem Endstück des Schwanzes abgegrenzt. Dieses stellt das eigentliche Schwanzende dar, läuft in eine ausserordentlich feine Spitze aus und ist als das freiliegende Ende eines den ganzen Schwanz durchziehenden Fadens (Achsenfaden) aufzufassen. Im Bereiche des Mittelstückes und des Hauptstückes ist dieser (in der Figur nicht sichtbare) Achsenfaden von einer zarten Hülle umgeben. Ein sogenannter Spiralsaum, wie er an manchen anderen Spermatozoen zur Beobachtung kommt, fehlt den Samenelementen des Menschen im ausgebildeten Zustande. Die Gesamtlänge des menschlichen Samenkörperchens beträgt 0,05—0,06 mm.

Die Befruchtung

d. h. die Verschmelzung der männlichen und der weiblichen Keimzelle zu der ersten Zelle des werdenden Menschen erfolgt in dem als Ampulle bezeichneten oberen Theile des Eileiters. Hier erwarten die in mehr oder minder grossem Vorrath zwischen den Schleimhautfalten geborgenen, von dem Manne in den weiblichen Genitalkanal eingespritzten Samenkörperchen das aus dem Eierstock entleerte und in die *Tuba uterina* aufgenommene Ei. Während die Aufnahme des männlichen Zeugungsstoffes in den weiblichen Genitalkanal — die Conception — zu jeder Zeit erfolgen kann, ist der Termin der Befruchtung — der Imprägnation — an eine bestimmte Zeitperiode der Funktion des weiblichen Geschlechtsapparates gebunden. Die Befruchtung fällt also durchaus nicht mit dem Begattungsakt zusammen. Auch ist der Austritt des befruchtungsfähigen Eies aus dem Eierstocksfollikel — die Ovulation — unabhängig von der geschlechtlichen Vereinigung der Individuen; er erfolgt vielmehr bei dem geschlechtsreifen Weibe normalerweise in regelmässigen vierwöchentlichen Perioden* und ist von der als Menstruation bezeichneten Blutung aus den Genitalien begleitet. Letzteres gilt jedoch nicht unbedingt, vielmehr sind gelegentlich frisch geplatzte Follikel zu allen Zeiten zwischen zwei Menstruationsperioden bei Laparotomirten beobachtet, in welchen Fällen also der Austritt des Eies nicht unter Blutung aus den äusseren Genitalien erfolgt war. Da aber solche Fälle zu den Seltenheiten gehören, so wird die Zeit des Austritts des Eies aus dem Follikel in der Praxis nach der Menstruationsperiode bestimmt. Was die genaueren Beziehungen der Ovulation zur Blutung angeht, so kann der Eiaustritt dem Beginne der Blutung 2—3 Tage oder kürzere Zeit vorhergehen oder er findet während

der Periode selbst statt, sodass der mögliche Termin des Eiaustrittes innerhalb eines Zeitraumes von nahezu einer Woche gelegen ist. Das aus dem Ovarium in die gleichseitige Tuba aufgenommene Ei muss, wenn es entwicklungsfähig werden soll, in der Ampulle des Eileiters den von dem Manne eingespritzten Samen bereits vorfinden. Dieser erhält sich in den Falten der Ampulle jedenfalls tage- vielleicht sogar wochenlang lebend und erwartet das Ei, welches nach der Entleerung aus dem Follikel sehr bald zu Grunde geht, falls keine Befruchtung eintritt. Die Lebensfähigkeit des reifen unbefruchteten Eies ist demnach eine viel geringere, als die der männlichen Geschlechtszellen und erlischt jedenfalls mit dem Eintritt des Eies in den Uterus, vielleicht auch schon beim Uebergange aus der Ampulle in den Isthmus der Tube.

Die Feststellung des Befruchtungstermines und damit des Alters des Embryo hat dem Gesagten zufolge von der Anschauung auszugehen, dass dasjenige Ei das befruchtete ist, welches der letzten Cohabitation folgenden Ovulationsperiode entstammt. Die Befruchtung eines vor dem Eintritt der menstruellen Blutung aus einem geplatzten Follikel von der Tube aufgenommenen Eies hat auf eine nicht ganz aufgeklärte Weise das Ausbleiben der erwarteten Menstruation zur Folge, so dass für diesen Fall die in der Praxis übliche Bestimmung des Befruchtungstermins nach der Zeit der zuletzt ausgebliebenen Menstruation bzw. 2—3 Tage vor der letzteren vollberechtigt erscheint. Tritt jedoch das Ei während der menstruellen Blutung aus dem Ovarium, so hat die in der Tube eintretende Befruchtung keinerlei Einfluss mehr auf den Ablauf der Menstruation. Sonach ergibt sich, dass wir nicht im Stande und berechtigt sind, den Termin der Befruchtung für alle Fälle auf die Zeit der ersten ausgebliebenen Menstruation zurückzuführen, da auch das bei der zuletzt aufgetretenen Menstruation in die Tube gelangte Ei das befruchtete sein kann. Nimmt man hinzu, dass, wie oben erwähnt, die Ovulation ausnahmsweise auch zu jeder Zeit innerhalb der intermenstruellen Wochen, also ohne begleitende Menstruation erfolgen kann und ferner Menstruation ohne Ovulation mit Sicherheit beobachtet ist, so gewinnt man die Ueberzeugung, dass wir nicht in der Lage sind, die Zeit des Befruchtungstermines, das Alter des Embryo und den Geburtseintritt in für alle Fälle gültiger Genauigkeit festzustellen. Hieraus folgt für den Arzt, dass er sich von vornherein in seinen Aussagen über einen bevorstehenden Geburtseintritt so einrichtet, dass er gegen den späteren Vorwurf „er habe sich verrechnet“, gesichert ist.

Die bei der Begattung aus der Harnröhre des Mannes entleerte stark alkalische Samenflüssigkeit, deren Masse zwischen 0,75 und 6 ccm schwankt, besteht aus den unzählbaren Samenkörperchen und dem Sekrete der Drüsen der Samenleiterampulle, der Samenblasen, der Cowper'schen Drüsen und der Prostata, unter denen das Sekret der nicht als *Receptaculum seminis* aufzufassenden Samenblasen die Hauptmasse ausmacht. Die Entleerung aus dem Gliede geschieht nach Reizung der sensiblen Nervenendigungen auf reflektorischem Wege hauptsächlich durch die Wirkung des *M. ischio-* und *bulbocavernosus* und findet nahe am *Orificium uteri externum* statt. Von hier aus gelangen die Spermatozoen durch Eigenbewegung in den Uterus, darauf in die Eileiter, in deren Ampullen sie sich ansammeln. Das Ei tritt aus dem geplatzten Follikel an die Oberfläche des Ovariums, wo es bei normaler Gestaltung und Funktion der zahlreichen muskulösen Fimbrien des *Ostium abdominale tubae* durch die Thätigkeit des die Fimbrien bekleidenden Flimmerepithels in den Eileiter übergeführt wird. Aus dem Eileiter wird alsdann das befruchtete Ei durch die nach aussen gerichtete Flimmerbewegung in den Uterus geleitet.

Durch Störungen des das Ei aus dem Eierstock bis in den Uterus befördernden Mechanismus können mannigfache, gelegentlich das Leben der Frau in hohem Grade gefährdende Erscheinungen verursacht werden. Bleibt das Ei nach dem Platzen des Follikels in dem letzteren zurück, so kann es hier durch ein aus der Bauchhöhlenöffnung der Tube auf den Eierstock gelangtes und in den geplatzten Follikel eingedrungenes Spermatozoon befruchtet werden. So kommt es zu den Ovarialschwangerschaften, bei welchen das Kind sich innerhalb des Eierstocks entwickelt. In anderen Fällen wird das Ei nach normaler Entleerung aus dem Follikel nicht von der Tube aufgenommen, bleibt vielmehr in der Bauchhöhle liegen und geht hier zu Grunde — wohl in den meisten Fällen — oder kann auch hier befruchtet werden und zur Entstehung einer Abdominalschwangerschaft führen. Zurückbleiben des befruchteten Eies in der Tube schliesslich bildet die Ursache der Tubenschwangerschaft.

In der Regel wird das aus dem Eierstock entleerte Ei von der Tube derselben Seite aufgenommen. Nur in seltenen Ausnahmefällen wandert, z. B. bei pathologischem Verschluss des gleichseitigen *Ostium abdominale tubae*, das Ei innerhalb der Bauchhöhle in die anderseitige Tube. Man spricht dann von äusserer Ueberwanderung des Eies. Im Gegensatz hierzu steht die sehr seltene innere Ueberwanderung des Eies, bei welcher das Ei durch die gleich-

seitige Tube in den Uterus gelangt, dann aber in die Tube der anderen Seite überwandert, um sich hier weiter zu entwickeln. Diese Fälle sind insofern besonders auffallend, als das aus dem Uterus in die anderseitige Tube überwandernde Ei der normalen Flimmerströmung innerhalb des Eileiters entgegen bewegt wird.

Die bei der Befruchtung des Säugethiereies in der Tuba uterina des Weibes sich abspielenden Vorgänge sind uns aus Beobachtungen an den der Tube entnommenen Eiern des Kaninchens, des Meerschweinchens, der Fledermäuse und der weissen Maus bekannt. Genauere Kenntnisse besitzen wir von dem gleichen Vorgange an den dem Untersucher bedeutend leichter zugänglichen Eiern wirbelloser Thiere. Auf Grund unserer, wenn auch weniger eingehenden Kenntnisse der Befruchtung des Säugethiereies hat sich ergeben, dass der Vorgang hier der Hauptsache nach in derselben Weise verläuft, wie bei den Wirbellosen. Da eine eingehende Darstellung der Befruchtung hier eben so wenig beabsichtigt ist, als eine Erörterung mancher zwar interessanten, aber im Ganzen verfrühten Theorien über die wesentlichsten bei der Befruchtung in Aktion tretenden Substanzen, über Vererbung u. a., so begnügen wir uns hier mit der Darstellung des Vorganges, wie er nach den genauen Untersuchungen von Sobotta bei der Maus verläuft.

Die aus den Follikeln entleerten Eier der weissen Maus — übrigens die kleinsten aller bekannten Säugethiereier (Durchmesser 0,06 mm) — gelangen in einen den Eierstock umgebenden, auch bei vielen anderen Säugern vorhandenen abgekapselten Raum, den Periovarialraum. Er ist zur Brunstzeit reichlich mit heller Flüssigkeit erfüllt, welche sammt dem Ei unter Kontraktion und Erschlaffung der Tube von dieser aufgesaugt zu werden scheint. In der Tube erfolgt die Befruchtung.

Bei dem Uebergang in die Tube verschwindet die Membran des Keimbläschens, und die färbbare Substanz des letzteren beginnt, wie bei den sich zur Mitose vorbereitenden Kernen, in die Knäuelform überzugehen. Diese ist das Anfangsstadium mitotischer (karyokinetischer) Vorgänge in der Eizelle, deren Resultat die Bildung und Ausstossung von zwei kleinen für den weiteren Verlauf der Entwicklung bedeutungslosen Zellen, der sogenannten Richtungskörperchen (Polzellen) ist. Die Theilung der Eizelle zur Bildung der Richtungskörperchen unterscheidet sich am auffallendsten von der gewöhnlichen Mitose dadurch, dass die Theilprodukte von ungleicher Grösse sind. Bei der Maus wird nach Sobotta auffallender Weise in der Regel nur ein — und zwar ein sehr grosses — solches Körperchen gebildet,

während es bei fast allen übrigen Eiern (mit Ausnahme der sich parthenogenetisch entwickelnden) zur Bildung zweier Richtungskörper kommt.

Die Knäueelform des Keimbläschens geht nun zunächst in eine unter der Oberfläche des Eies gelegene spindelförmige Bildung, die sogenannte Richtungsspindel über (Abb. 3), deren im Aequator der Spindel angehäuften chromatischen Substanz sich in kurze Stäbchen (Chromosomen) umbildet und die sogenannte Aequatorialplatte darstellt. Eine bei anderen mitotischen Theilungsvorgängen auftretende Polstrahlung fehlt dieser Spindel ebenso, wie dieselbe der Centrosomen entbehrt. Es tritt nun eine Theilung der Chromosomen und Bildung von zwei nach den Polen der Spindel auseinander rückenden Gruppen ein, wobei die Spindel selbst aus ihrer ursprünglichen tangentialen Stellung in eine radiäre übergeht (Abb. 4). Die nach aussen liegende Gruppe der Chromosomen wird darauf mit einer kleinen Masse von Eisubstanz als Richtungskörperchen abgeschnürt. Kommt es zur Bildung von zwei Richtungskörperchen (Abb. 5), so ist das erste bereits im Ovarium gebildet worden.

Das Spermatozoon dringt in senkrechter oder schiefer Richtung durch die *Zona pellucida* und legt sich, nach Auflösung des Schwanzes in dem Eikörper, mit seiner Längsachse parallel der Eioberfläche (Abb. 4). Aus dem Mittelstück wird wahrscheinlich das Centrosoma, welches die der Befruchtung folgende erste Theilung der Eizelle einleitet. Der Kopf quillt auf und gestaltet sich zu dem männlichen Vorkern (Spermakern, Abb. 5.) Aus dem nicht in die Bildung der Richtungskörperchen aufgegangenen Rest des Keimbläschens wird der weibliche Vorkern (häufig auch als Eikern bezeichnet). Die beiden Kerne nehmen erheblich an Grösse und färbbarer Substanz zu, letztere wandelt sich in einen einzigen vielfach gewundenen Chromatinfaden um. Während beide Kerne nach dem Centrum des Eies aufeinanderzuwandern, gewinnen sie ein völlig gleiches Aussehen und sind nicht mehr zu unterscheiden (Abb. 6). Nach Verlust der Kernmembran zerfällt der Chromatinfaden jedes Kernes in eine Anzahl schleifenartiger Stücke. Dann tritt zwischen den beiden Kernen nach Theilung des ursprünglich einfachen Centrosoma, in derselben Weise wie bei der Mitose, eine kleine Centralspindel — die erste Spur der sogenannten Furchungsspindel — auf (Abb. 7). In dem Aequator dieser an Grösse stetig zunehmenden Spindel ordnen sich die Schleifen in der für die Karyokinese typischen Weise an (Abb. 8), es erfolgt die Längstheilung der von den beiden Kernen herrührenden Chromatinschleifen, und diese weichen alsdann

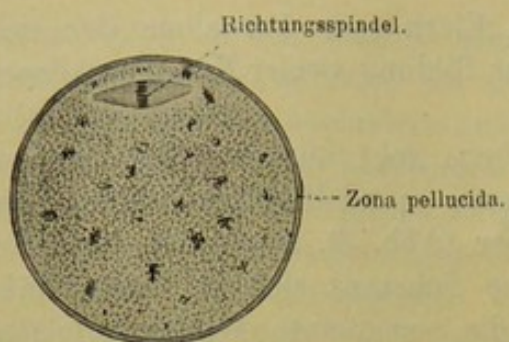


Abb. 3.

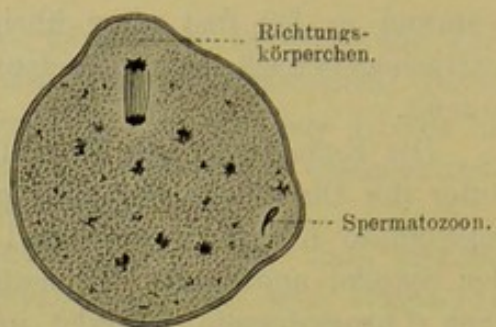


Abb. 4.

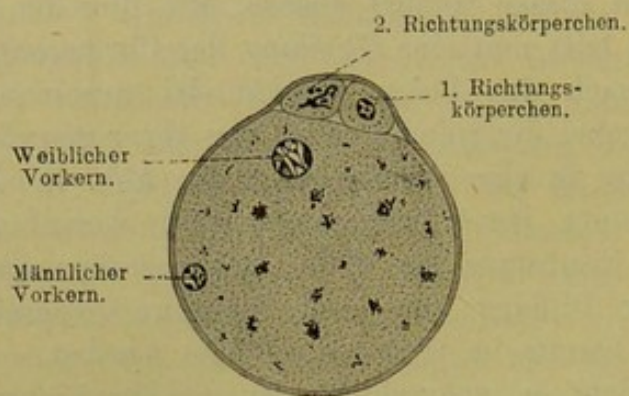


Abb. 5.

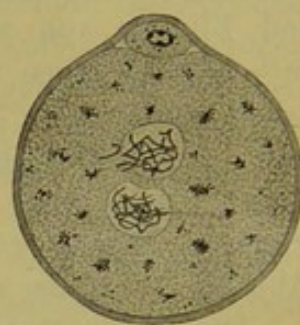


Abb. 6.

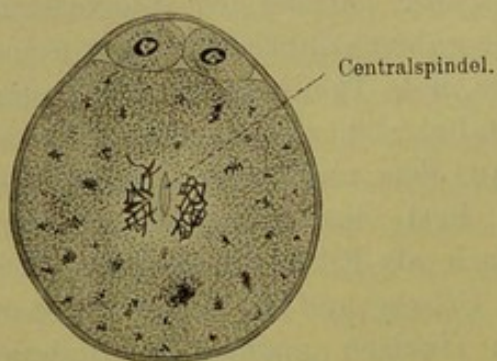


Abb. 7.

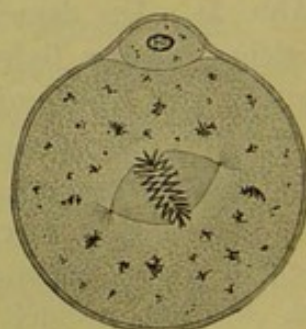

Abb. 8.

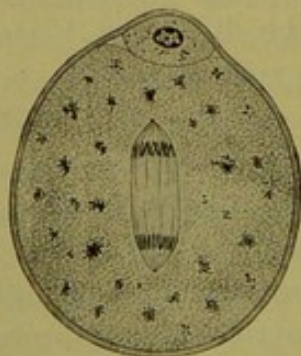


Abb. 9.

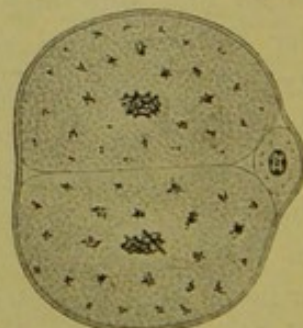


Abb. 10.

Abb. 3—10. Die Befruchtung des Eies der Maus. (Nach Sobotta.)

nach den Polen der Spindel auseinander, um die Bildung der beiden ersten Furchungskerne einzuleiten (Abb. 9). Die erste Theilung der befruchteten Eizelle erfolgt der allgemeinen Regel entsprechend senkrecht auf die Achse der Spindel (Abb. 10). Jeder der beiden ersten Kerne erhält auf diese Weise gleich viel männliche und weibliche Chromatinsubstanz. Es sei erwähnt, dass man auf diese Thatsache hin vielfach die Kerne und in diesen wieder die Chromatinsubstanz als die wesentlichsten, zugleich die Vererbung allein vermittelnden Theile betrachtet — doch das ist vorübergehend. Man klammert sich in grober Vorstellung an das, was man sieht, ohne zu bedenken, dass man unendlich viel mehr nicht sieht.

Die Befruchtung ist nur dann eine normale, wenn ein einziger männlicher Vorkern mit dem weiblichen in Kopulation tritt. Gleichwohl muss für manche (vornehmlich für besonders dotterreiche) Eier (Selachier, Reptilien, manche Amphibien, Rückert, Oppel, R. Fick) das Eindringen mehrerer oder sogar vieler Spermatozoen in die Eisubstanz als ein häufiges oder gar regelmässiges Vorkommniss bezeichnet werden. In diesen Fällen kann man von einer physiologischen Polyspermie sprechen. Es ist aber auch hier immer nur ein einziges Spermatozoon, welches zu einem kopulierenden männlichen Vorkern wird, während die übrigen zu besonderen im Dotter der genannten Eier gelegenen Zellen (Merocyten, Rückert) werden, denen eine Rolle bei der Bildung der Bindesubstanzen und des Blutes zufällt. In anderen Fällen dagegen (z. B. bei den Eiern der Seeigel) führt ein abnormes Eindringen mehrerer Spermatozoen oder die pathologische Polyspermie eine Störung des normalen Befruchtungsvorganges herbei, welche die Entstehung missgebildeter Individuen zur Folge hat. Die Ursache dieser Form der Polyspermie liegt in abnormer Beschaffenheit der Eisubstanz, wie solche z. B. durch Anwendung von Giften und narkotisirenden Mitteln (Chinin, Chloralhydrat, Morphinum) hervorgerufen wird. (O. u. R. Hertwig).

Durch die das Wesen der Befruchtung kennzeichnende Verschmelzung der weiblichen und der männlichen Keimzelle hat die erstere die Fähigkeit erworben, auf dem Wege der Zelltheilung unzählige Zellen zu erzeugen, deren Gesammtheit schliesslich das kunstvolle Gebäude unseres Organismus ausmacht. Alle Zellen unseres Körpers stammen von der befruchteten Eizelle ab. (A. Kölliker, R. Virchow). Auf der fortgesetzten Theilung der Eizelle und auf dem Wachsthum der einzelnen Zellen selbst beruht im wesentlichen die Massenzunahme des sich entwickelnden Embryo und des Menschen nach der Geburt bis zum ausgewachsenen Zustande. Doch ver-

fallen beständig, auch schon im frühen embryonalen Leben zahlreiche Zellen dem Tode, für welche die übrigen Elementarorganismen bis zu einem gewissen Grade stetigen Ersatz durch Theilung zu liefern befähigt sind (physiologische Regeneration).

Die in ihrer Gesamtheit als

Furchung

bezeichneten, die Entwicklung einleitenden Theilungsvorgänge der Eier sind bei zahlreichen Säugethieren an dem Eileiter entnommenen Eiern beobachtet. Bei dem Hund theilt sich die befruchtete Eizelle zuerst unter dem Auftreten einer rings herum gehenden Furche in zwei Halbkugeln (Abb. 11), von denen jede einen Kern enthält. Die beiden neuen Zellen — „Furchungskugeln“ — theilen

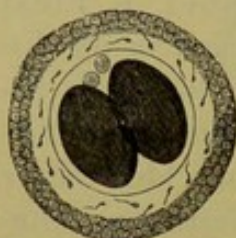

Abb. 11.

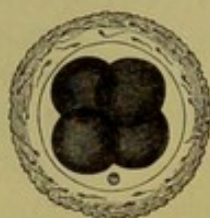


Abb. 12.

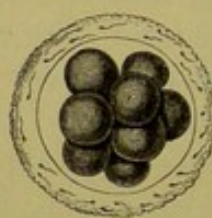


Abb. 13.

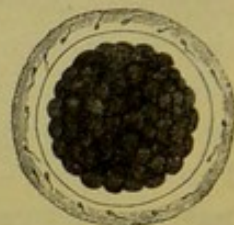

Abb. 14.

Abb. 11—14. Eier des Hundes aus dem Eileiter, umgeben von der *Zona pellucida*, auf welcher bei allen Eiern Samenkörperchen haften. (Nach Bischoff.) — Abb. 11. Ei mit zwei Furchungskugeln und den beiden Richtungskörperchen. Die Zona ist noch von den Zellen der *Membrana granulosa* umgeben. — Abb. 12. Ei mit vier Furchungskugeln und nur einem sichtbaren Richtungskörperchen innerhalb der Zona. — Abb. 13. Ei mit acht Kugeln. — Abb. 14. Ei mit zahlreichen kleineren Kugeln.

sich wieder in je zwei durch Furchen, die die erste unter rechtem Winkel schneiden, so dass vier Kugeln entstehen (Abb. 12), welche bald einfach aneinander liegen, sodass sie zusammen eine Kugel bilden, bald zwei und zwei zusammen kreuzweise gestellt sind. Durch weitere Theilungen dieser vier Zellen bilden sich acht, die schon ganz unregelmässig liegen (Abb. 13), dann 16, 32, 64, die immer kleiner und kleiner werden (Abb. 14) und so fort, bis endlich eine grössere Zahl kleinerer Kugeln da ist. Im Einzelnen verläuft der Furchungsvorgang nicht bei allen Säugethieren in der genannten typischen Weise, und sind besonders in den ersten Stadien der Furchung mannigfache Verschiedenheiten bezüglich der Zahl und der Grösse der einzelnen Zellen beobachtet.

Das ursprüngliche Ei, das in den ersten Stadien dieses sogenannten „Furchungsprozesses“ eine ganz höckerige Oberfläche darbot,

sodass es mit einer Brombeere oder Maulbeere verglichen werden konnte, weshalb man auch von einem Morula-Stadium spricht, bietet schliesslich wieder eine glatte Oberfläche dar. Jetzt kann man das Ei auf den ersten Blick von einem nicht gefurchten nicht unterscheiden, doch erkennt man bei genauerer Untersuchung die kleinsten Furchungskugeln leicht, deren Grösse zwischen 20 und 55 μ beträgt. Während dieser Theilungsvorgänge hat sich in vielen Fällen, z. B. beim Kaninchen, als Ausscheidungsprodukt der Zellen des Eileiters auf die *Zona pellucida* eine durchsichtige Schleim- oder Gallerthülle abgelagert.

Der Zweck der Furchung ist der, für die in Entwicklung begriffenen Organismen die ersten Bauelemente zu liefern. Diese sind alle von nahezu gleichartigem Bau und besitzen in ihrer Struktur keinerlei Beziehung zu bestimmten Organen des späteren Organismus, wie man sich dies früher vorstellte, indem man bereits in dem Ei gleichsam in schlummerndem Zustande, etwa wie in der Knospe die Blüthe, die Organanlagen vorgebildet annahm. Man glaubte, dass durch die Entwicklung die in dem Ei gleichsam eingewickelten Anlagen zur „Auswicklung“, Evolution, kämen. Dass diese Auffassung unrichtig ist, hat sich mit Hilfe des Experimentes nachweisen lassen. Es hat

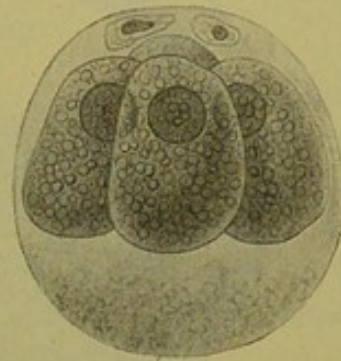


Abb. 15. In vier Zellen getheiltes Ei aus dem Uterus des Opossum (*Didelphys virginiana*). Man sieht auch die beiden Richtungskörperchen. (Nach Selenka.)

sich ergeben, dass es zur Erzielung normaler Embryonen gleichgültig ist, ob die ersten Zellen diese oder jene Lagebeziehung zu einander haben (Driesch). Man hat durch äussere Eingriffe die Furchungskugeln gleichsam durcheinander gewürfelt und trotzdem normale Embryonen erhalten. Man hat den kugeligen Haufen der Furchungszellen in zwei Haufen getheilt und aus jedem Haufen einen Embryo von halber Grösse gezüchtet (Driesch u. a.), ähnlich wie man durch Theilung eines für den Bau eines Hauses bestimmten Steinhaufens in zwei Haufen das Material für zwei Häuser von halber Grösse gewinnen kann. Man hat aus jeder der Zellen eines mehrfach gefurchten Eies durch Isolation der Zellen einen ganzen, entsprechend kleinen Embryo gezüchtet. Von einer Vorbildung der Organanlagen in den einzelnen Zellen im Sinne der sogenannten Evolutionstheorie kann sonach keine Rede sein. Die Eisubstanz ist vielmehr während der Furchung einer Mutterlauge vergleichbar, aus der sich unter geeigneten Bedingungen ein Krystallkörper gewinnen

lässt, unter anderen Bedingungen jedoch viele von gleicher Form, aber von geringerer Grösse.

Während der beschriebenen Theilungserscheinungen des Eies bildet sich im Inneren desselben excentrisch, durch intercelluläre Flüssigkeitsansammlung hervorgerufen, ein anfangs spaltförmiger Raum, der sich unter Zunahme der abgeschiedenen klaren Flüssigkeitsmenge mehr und mehr erweitert. Es entsteht so in dem Ei eine Höhle, die den Namen Furchungshöhle führt. Da sie nicht in dem Centrum des Eies aufgetreten ist, besitzt ihre aus den Furchungs-

Furchungshöhle.

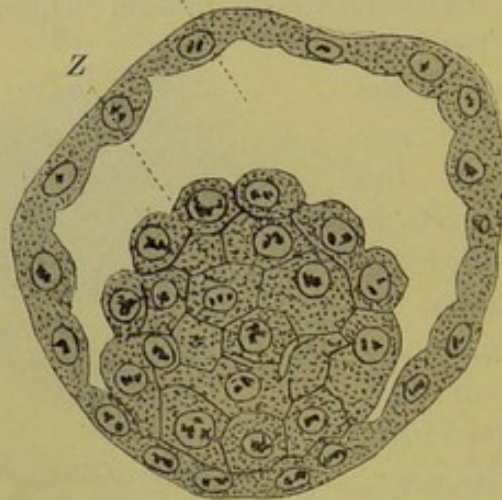


Abb. 16. Durchschnitt durch das in Furchung begriffene Ei des Kaninchens (Blastula). *Zona pellucida* und Gallerthülle sind nicht berücksichtigt. (Nach Assheton.)

kugeln bestehende Wand eine verschiedenartige Dicke, wie dies aus einem Querschnitt deutlich hervorgeht (Abb. 16). An diesem sieht man die im Durchschnitt halbmondförmig erscheinende Furchungshöhle. Sie wird einseitig von einer einfachen Zellschicht begrenzt, während an der gegenüberliegenden Seite die übrige Zellmasse einen

kugelförmig in das Innere der Höhle vorspringenden Zellhaufen (Z) darstellt. Ein ähnliches am Ende der Furchung erreichtes Entwicklungsstadium findet sich, wenn auch in verschiedenartiger Gestalt, während der Entwicklung aller mehrzelligen Thiere wieder und wird als Blastula oder Keimblase¹⁾ bezeichnet.

Bei dem Kaninchen und, wie wir wissen, auch bei vielen anderen Säugethieren läuft die Furchung in dem Eileiter ab, und wird während dieses Vorganges das Ei durch die uterinwärts gerichtete, von den Epithelien erzeugte Flimmerbewegung dem *Ostium uterinum* der Tube immer mehr genähert. Wir dürfen annehmen, dass auch das menschliche Ei, von welchem noch Niemand dies frühe Entwicklungsstadium beobachtet hat, während seiner Wanderung durch den Eileiter die Furchung durchmacht und als Blastula in den Uterus tritt.

¹⁾ Die vielfach gebräuchliche Anwendung des Wortes Keimblase auf der Blastula folgende Stadien ist aus vergleichend-embryologischen Gründen und mit Rücksicht auf eine klare Nomenklatur unstatthaft.

2. Die Bildung der Keimschichten (Keimblätter).

Der Gastrulationsvorgang.

Aus dem engen Eileiter in dem weiteren Hohlraume des Uterus angelangt, dehnt sich die Keimblase unter fortwährender Zunahme der in der Furchungshöhle befindlichen Flüssigkeit mehr und mehr aus. Hierbei wird der einschichtige Theil der Keimblasenwand abgeplattet und stellt schliesslich eine aus platten Zellen bestehende, die Innenfläche der *Zona pellucida* bekleidende einschichtige Zelltapete dar. Dieser finden wir an einer Stelle innen angelagert den ursprünglich dickeren Theil der Keimblasenwand, der immer noch buckelförmig in den centralen Hohlraum hineinragt (s. Abb. 17) und nun, da er nicht zur Herstellung der einschichtigen Keimblasenwand verbraucht wurde, den Namen „Furchungskugelrest“ führt. Um diese Zeit ist die Keimblase des Kaninchens genau kugelförmig, während sie bei anderen Nagethieren eine cylindrische, bei Raubthieren mehr citronenförmige Form annimmt.

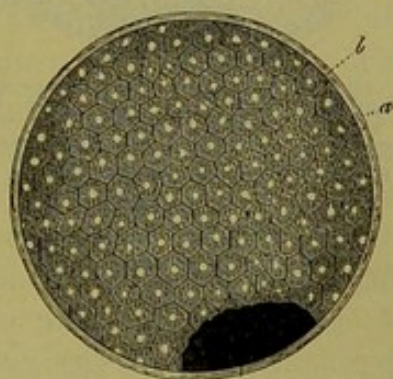


Abb. 17. Blastula des Kaninchens aus dem Uterus. *a* *Zona pellucida*, *b* einschichtige Wand, *c* Furchungskugelrest, der innen der Keimblasenwand anliegt. (Nach Bischoff.)

Wir verfolgen nun zunächst die weitere Entwicklung des Kaninchens, über welche wir die genauesten Kenntnisse besitzen. Hat die Keimblase durch die im Innern immer zunehmende Flüssigkeitsansammlung eine Grösse von 0,5 mm erreicht (am 5. Tage nach der Befruchtung), so stellt sie eine von der *Zona pellucida* und dem Rest der allmählich verschwindenden Gallerthülle umgebene Hohlkugel dar, deren aus platten Zellen gebildeten Wand einseitig der gleichfalls

abgeplattete Furchungskugelrest anliegt. Betrachtet man eine solche, im frischen Zustande wie ein winziger Thautropfen erscheinende ganz durchsichtige Keimblase bei starker Lupenvergrößerung, so bemerkt man von aussen leicht die Stelle, an welcher sich innen der Furchungskugelrest befindet; sie erscheint, da sie, aus mehreren Zellenlagen bestehend, weniger durchsichtig ist, als die ganze übrige Keimblase, als ein grauer rundlicher Fleck und stellt die wichtige Stelle dar, an welcher im weiteren Verlauf der Entwicklung der Embryo sich bildet. Diese Stelle heisst deshalb

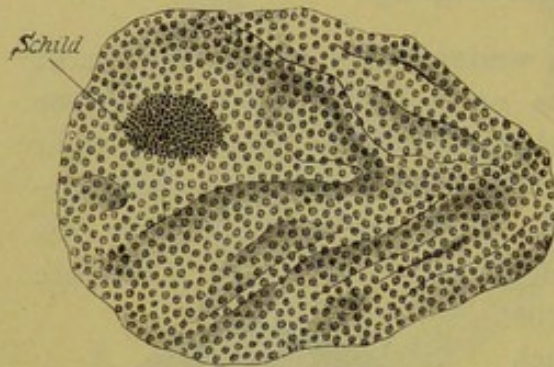


Abb. 18. Keimblase mit Embryonalschild vom Schafe. 13 Tage nach der Begattung. Vergr. 34:1. Auf der Oberfläche sind durch die Behandlung Falten entstanden. (Nach Bonnet.)

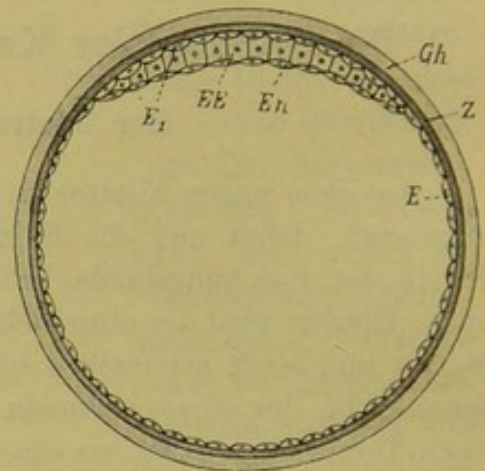


Abb. 19. Schematischer Durchschnitt einer Keimblase vom Kaninchen am 6. Tage nach der Befruchtung. Gh Gallerthülle (bereits gegen früher sehr dünn geworden). Z Zona pellucida. E₁ Ektoblast des Furchungskugelrestes (Rauber'sche Deckschicht). E Ektoblast der Keimblase. EE Ektoblast der Embryonalanlage. En Entoblastanlage.

Embryonalfleck (Embryonalschild, Schild) oder *Area embryonalis*. (Abb. 18.)

Untersucht man mikroskopische Durchschnitte von Keimblasen vom Kaninchen mit mehreren Millimetern Durchmesser, so findet man die Wand im Bereich der *Area embryonalis* aus drei Lagen bestehend (s. das Schema Abb. 19). Die äusserste, an die Zona (Z) angrenzende Zellschicht (E₁) geht kontinuierlich in die dünne Wand der Keimblase (E) über. Mit Rücksicht auf weitere Entwicklungsvorgänge unterscheiden wir schon jetzt die mit E bezeichnete, die *Zona pellucida* innen auskleidende Zellenlage als den Aussenkeim oder den Ektoblast¹⁾ der Keimblase, der sich ohne Unterbrechung in

¹⁾ ἡ βλάστη, ὁ βλαστός der Keim.

die Lage E_1 oder den Ektoblast des Furchungskugelrestes fortsetzt. Dieser wird auch als Rauber'sche Schicht bezeichnet. Die aus kubischen Elementen zusammengesetzte mittlere Lage der *Area embryonalis* (EE) stellt den Ektoblast der Embryonalanlage, die darunter gelegene Schicht (En) die erste Anlage des Innenkeims oder Entoblast dar.

Dem Stadium der Blastula folgt bei allen mehrzelligen Thieren (Metazoen) eine als Gastrula (E. Haeckel) bezeichnete Entwicklungsform, und wenn auch die Gastrula des Säugethieres im Laufe der Stammesentwicklung gegenüber den tiefer stehenden einfachen Formen manche Veränderungen erfahren hat, so lässt sie sich doch aus der Blastula in einer mit den Vorgängen bei niederen Typen der Hauptsache nach übereinstimmenden Weise ableiten, worauf wir weiter unten zurückkommen.

Die Umwandlung der Blastula in die Gastrula vollzieht sich in dem einfachsten und vielleicht — ob sicher, das kann niemand wissen — ursprünglichsten Falle in der Weise, dass die Hohlkugel der Blastula an einer Stelle der Oberfläche eine Einstülpung erfährt, welche so weit geht, bis der eingestülpte Theil die Innenfläche der Aussenwand erreicht und die Furchungshöhle verdrängt hat. (Vergl. Abb. 35 und 36.) So entsteht eine doppelwandige Blase, welche sich durch den in den Urdarm führenden Urmund nach aussen öffnet und aus dem äusseren Blatte (Ektoblast) und dem inneren Blatte, dem Entoblast, besteht. In dieser einfachen Weise verläuft der Vorgang jedoch nur in wenigen Fällen. Er hat vielmehr mit der fortschreitenden Stammesentwicklung mannigfache Variationen erfahren. Meistens wird der Vorgang unter anderem dadurch kompliziert, dass mit der Ausbildung des Entoblastes auch schon diejenige der dritten Keimschicht des Mittelkeimes oder Mesoblast erkennbar wird. Als solchen bezeichnen wir die gesammte zwischen den beiden Grenzblättern (Ekto- und Entoblast) auftretende Zellenmasse ohne Rücksicht auf ihre epitheliale oder nicht epitheliale sogenannte mesenchymatöse Beschaffenheit¹⁾.

Eine genauere Prüfung des Gastrulationsvorganges in der gesammten Thierreihe führt uns zu folgender Auffassung:

Das Stadium der Gastrula läuft zunächst auf die Ausbildung des Innenkeimes, alsdann auf diejenige des Mittelkeimes und eines

¹⁾ Die scharfe Gegenüberstellung von Mesoderm und Mesenchym wird durch genaue mikroskopische Untersuchung nicht gerechtfertigt.

embryonalen Achsengebildes, der *Chorda dorsalis* hinaus; in der Entwicklung dieser beiden Keimschichten haben wir das Typische dessen

zu erblicken, was wir unter Gastrulation verstehen. Hiernach müssen wir auch dasjenige Entwicklungsstadium, in welchem wir bei dem Säugethier das Auftreten des inneren, des mittleren Keimes und der Chorda beobachten, als Gastrula betrachten.

Die Gastrulation des Kanincheneies beginnt mit der Bildung des Entoblast. In Abb. 20 ist der Vorgang an einem schematischen Durchschnitt dargestellt. Die in Abb. 19 im Bereiche der *Area embryonalis* bereits sichtbare erste Anlage (*En*) hat sich in

Abb. 20. Schema der Entoblastbildung des Kaninchens. *Ek* Ektoblast der Embryonalanlage. *E* Ektoblast der Keimblase. *En* Entoblast. *XX* dessen freier Rand. *Gh* und *Z* wie in Abb. 19.

Abb. 20 an der Innenfläche des Ektoblast der Keimblase bis zu den mit *XX* bezeichneten Stellen ausgebreitet, so dass die frühere

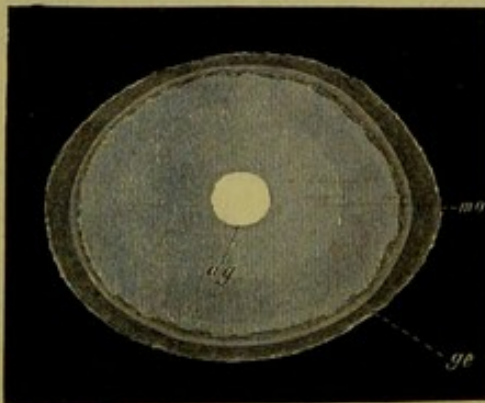


Abb. 21. Gastrula des Kaninchens aus dem Uterus von 7 Tagen und 3,47 mm Länge von oben gesehen. *mo* Zona pellucida mit dem Rest der Gallertschicht, eine äussere Eihaut darstellend und von der Gastrula künstlich abgehoben. *ag* Embryonalfleck. *ge* Grenze des Entoblast oder die Linie, bis zu welcher die Gastrula doppeltblättrig ist. Vergr. fast 10mal. (Nach Kolliker.)


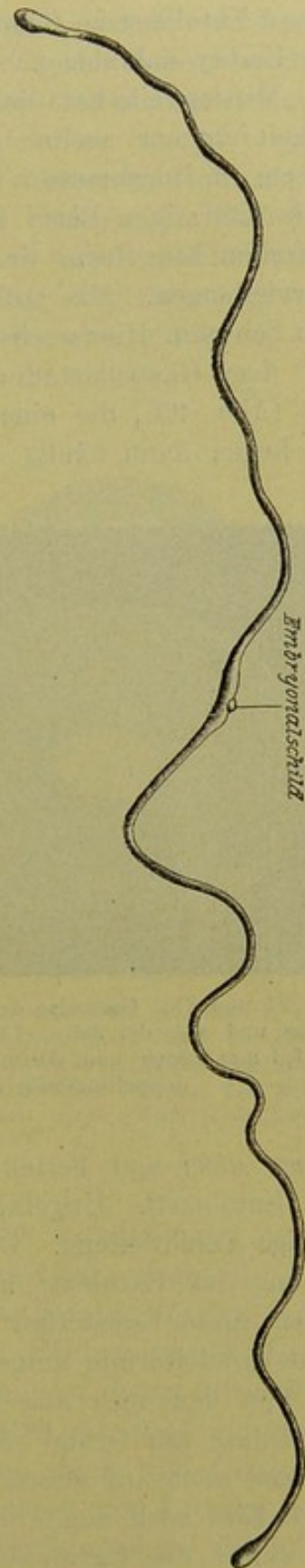


Abb. 22. Dasselbe in der Seitenansicht dargestellt, mit Weglassung der äusseren Eihaut. Buchstaben wie vorhin. Vergr. fast 10 mal. (Nach Kolliker.)

Blastula nun zunächst in dem an den Embryonalfleck angrenzenden Bezirk doppeltblättrig geworden ist und aus Ento- und Ektoblast

besteht. Später wächst der Entoblast immer weiter fast bis zu der dem Embryonalschild gegenüberliegenden Stelle an der Innenfläche des Ektoblast aus. Die einschichtige Blastula ist so zu der doppelschichtigen Gastrula geworden. Betrachtet man die dem Uterus entnommene frische und durchsichtige Gastrula des Kaninchens, so bemerkt man, abgesehen von dem weissgrau erscheinenden Embryonalfleck bei einem der schematischen Figur entsprechenden Stadium ungefähr im Aequator der Gastrula die Grenzlinie (*ge* in Abb. 22), bis zu welcher der Entoblast an der Innenseite des äusseren Blattes vorgedrungen ist.

Während der Ausbildung des Entoblast hat sich im Bereiche der *Area embryonalis* eine geringe Veränderung vollzogen. Indem nämlich die platten Zellen des Ektoblast des Furchungskugelrestes (Abb. 19 *E₁*) allmählich verschwinden, indem sie zwischen die Zellen des Ektoblast der Embryonalanlage hineinrücken, wird der gesamte Ektoblast zu einer allenthalben einschichtigen Lage (Abb. 20 *Ek*), sodass wir jetzt nur noch den aus meist höheren Zellen gebildeten Ektoblast der Embryonalanlage und den die direkte Fortsetzung des letzteren bildenden Ektoblast der Keimblase zu unterscheiden haben. Der Ektoblast des Furchungskugelrestes stellt somit eine vergängliche, ziemlich bedeutungslose¹⁾ und bei vielen Säugern ganz fehlende Zellschicht dar; er führt auch den Namen des primi-



¹⁾ Bei einigen Nagern hat man ihm früher eine grössere Bedeutung zugeschrieben, was heute jedoch keine Gültigkeit mehr hat. Auch hat man irrtümlicherweise und gegen die Angaben Rauber's die Rauber'sche Schicht als eine die ganze Zona innen auskleidende Lage beschrieben.

Abb. 23. Gastrula des Schafes. 12 Tage $2\frac{1}{4}$ Std. nach der Begattung. Nat. Gr. (Nach Bonnet.)

tiven Ektoblast im Gegensatz zum bleibenden Ektoblast (Ektoblast der Embryonalanlage).

Mittlerweile hat die im Innern der Blase abgeschiedene Flüssigkeit immer mehr zugenommen und die Gastrula zu einer 0,5 cm im Durchmesser messenden, meist kugelförmigen, gelegentlich auch eiförmigen Blase ausgedehnt. Von dieser für das Kaninchen typischen Kugelform finden sich innerhalb der Säuger mannigfache Abweichungen. Die auffallendste treffen wir bei Wiederkäuern und dem Schwein. Hier wachsen die anfangs auch kugelförmigen Blastulae auf dem Gastrulastadium zu sehr langen fadenförmigen Gebilden aus (Abb. 23), die eine Länge von 50 cm und darüber erreichen. Sie liegen dann häufig in mannigfachen Windungen innerhalb des

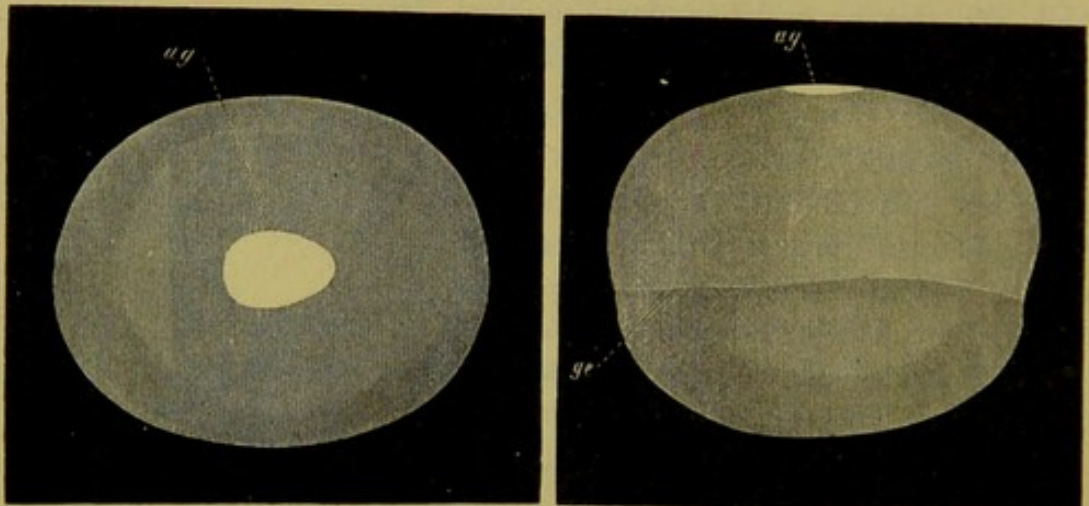


Abb. 24 und 25. Gastrulae des Kaninchens von 7 Tagen ohne äussere Eihaut von der Fläche und von der Seite. Länge 4,4 mm. *ag* Embryonalfleck (*Area embryonalis*) von 1,3 mm Länge und 0,8 mm Breite; *ge* Stelle, bis zu welcher die Keimblase doppeltblättrig ist. Vergr. 10 mal. (Nach Kölliker.)

Cavum uteri und bestehen durchweg aus zwei Keimblättern (Ekto- und Entoblast). Ungefähr in der Mitte findet sich eine spindelförmige Anschwellung. Diese trägt die durch eine beträchtliche Verdickung des Ektoblast ausgezeichnete *Area embryonalis*. Auch die Enden dieser sonderbar erscheinenden Gastrulae sind gewöhnlich leicht spindelförmig aufgetrieben.

Von den sich anschliessenden Vorgängen besitzen wir genaue Kenntnisse auf Grund von Untersuchungen bei vielen Säugethieren, während auch auf diesem Stadium über die Entwicklung des menschlichen Eies noch nichts bekannt geworden ist. Im Folgenden legen wir weiter die Entwicklungsvorgänge bei dem Kaninchen der Beschreibung zu Grunde.

Der bisher kreisrunde Embryonalfleck nimmt alsbald eine birnförmige Gestalt an (Abb. 24). Sobald dies deutlich geworden, hat die Area eine bilateral-symmetrische Form angenommen, d. h. es existirt nur eine Linie, durch welche sie in zwei symmetrische Hälften getheilt werden kann. Wir vermögen nun, ohne dass bereits eine Spur von Organanlagen des Embryo zu bemerken ist, wie der weitere Verlauf der Entwicklung deutlich machen wird, bereits die Stelle der späteren Kopf- und Schwanzgegend zu erkennen. Die erstere fällt in den Bereich des stumpfen, die

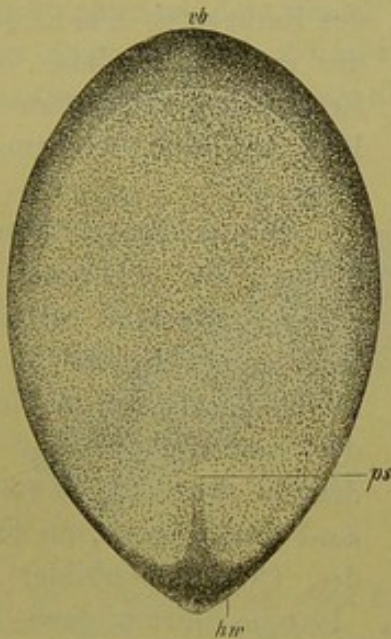


Abb. 26. *Area embryonalis* (Embryonal-fleck) von 1,79 : 1,25 mm einer Kaninchen-gastrula von 5 : 4 mm und 6 Tagen und 18½ Stdn. mit Endwulst (*hw*) und kurzem Primitivstreifen *ps*. 33 mal vergr. (Nach Kölliker.)

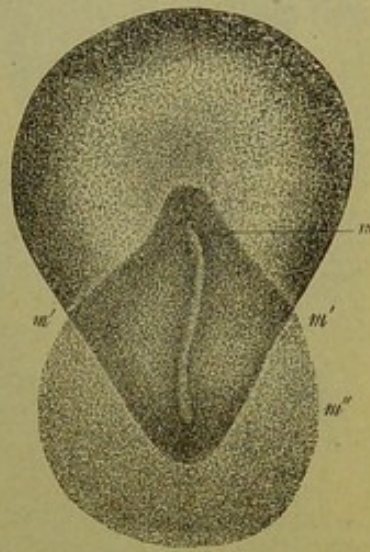


Abb. 27. *Area* eines Kaninchens von 1,65 : 1,22 mm von 6 Tagen 20½ Std. mit Primitivstreifen, Primitivrinne, Endwulst und frühem Stadium des Mesoblast. 28mal vergr. (Nach Kölliker.)

letztere in denjenigen des spitzen Endes der birnförmigen Area. Die Längsachse der Area d. h. die Verbindungslinie des stumpfen und des spitzen Poles ist gleich der späteren Längsachse des Körpers, und da die Aussenfläche der Area dem späteren Rücken des Embryo entspricht, so unterrichtet man sich bereits jetzt leicht über das spätere „Rechts“ und „Links“. Es sei hier erwähnt, dass die Entwicklungsgeschichte anderer Thiere bereits auf einem viel früheren Stadium die Erkennung der späteren Hauptachsen des Embryo ermöglicht. So fällt bei dem Frosch die erste Theilungsebene des Eies (erste Furchungsebene) mit der späteren Medianebene des Körpers

zusammen und theilt also das Ei von vorneherein in das für die rechte und die linke Hälfte des Embryo bestimmte Material (Pflüger, Roux). Auch während der ganzen Furchung hat das Ei des Frosches, wie ich zeigte, einen der späteren Symmetrieebene entsprechenden bilateral-symmetrischen Bau. Bei manchen Eiern (z. B. Cephalopoden), erlaubt es sogar schon die Form des Eierstockseies, vor der Befruchtung die späteren Hauptebenen

des Embryo vorherzusagen, so dass in diesen Fällen die Möglichkeit des frühzeitigen Erkennens der späteren Lage des Embryo in dem Ei durch uns unbekannte Bau- bzw. Ernährungsverhältnisse des Eies in dem Ovarium bedingt ist.

Wir schliessen nun zunächst die während des ersten Auftretens von Mesoblast und Chorda im Bereiche des Embryonalflecks der Gastrula sichtbar werdenden Oberflächenveränderungen an, um darauf die Oberflächenbilder mit

Durchschnittsbildern von entsprechenden gehärteten Präparaten zu vergleichen. An dem hintersten (also nach dem oben gesagten) spitzeren Ende der oval gewordenen Area bildet sich eine Verdickung aus, der Endwulst (Abb. 26 *hw*). Dieser verlängert sich allmählich nach vorn in einen in der späteren

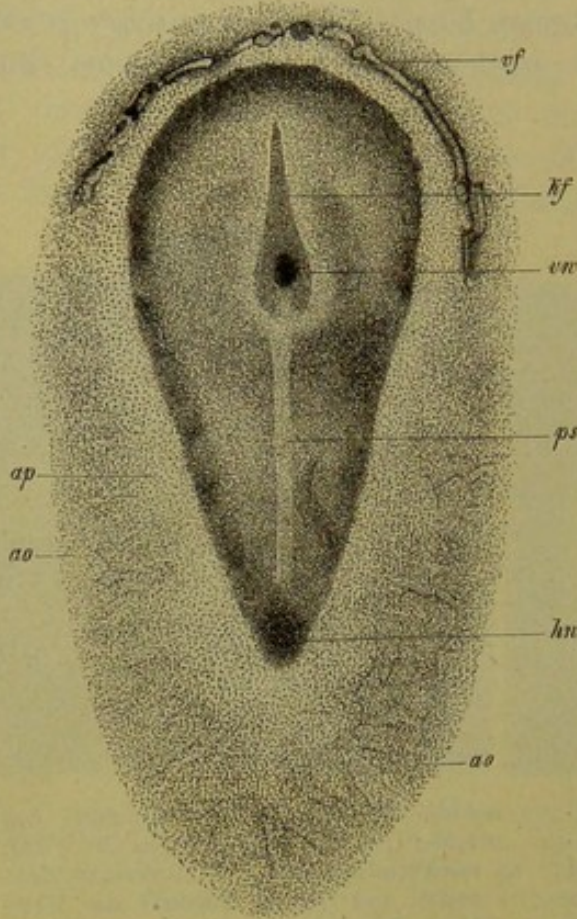


Abb. 28. Embryonalanlage eines Kaninchens von 7 Tagen und 14 Stdn. mit Primitivstreifen *ps* und Kopffortsatz *kf*. *ao* Area opaca mit mittlerem Keimblatte den Embryo rings umgebend. *ap* Area pellucida. *vw* vorderer Wulst (Hensen'scher Knoten). *hw* hinterer Wulst oder Endwulst. Grösse der Area 1,94 : 1,05 mm. (Nach Kolliker.)

Längsachse des Embryo verlaufenden kegelförmigen Anhang (*ps*) die erste Spur des Primitivstreifens. Letzterer wächst in gerader Richtung nach vorn weiter aus und zeigt bei vollendeter Ausbildung eine im Flächenbild wie ein heller Streif erscheinende Rinne, die Primitivrinne (Abb. 27). Sie wird von zwei niedrigen Falten, den Primitivfalten, begrenzt. In der Umgebung der Rinne

tritt eine nicht immer deutlich hervortretende dunklere Zone auf (m' m'), welche, an dem vorderen Ende der Rinne schmal, nach hinten über das spitze Ende der Area herausragend, sich bedeutend verbreitert und eine stumpf abgerundete, doch weniger scharfe Begrenzung (m'') besitzt, als dies in der Figur hervortritt. An dem vordersten Ende des Primitivstreifens bemerkt man einen bald mehr, bald weniger deutlich erkennbaren, dunklen Punkt (Abb. 28 *vw*) den Primitivknoten (Hensen'scher Knoten); von diesem geht alsbald nach vorn ein allmählich bis fast zum Rande der Area sich ausdehnder dunkler Streifen, der Kopffortsatz des Primitivstreifens (Abb. 28 *kf*). In der nächsten Umgebung der sich nun sehr scharf abgrenzenden Area erscheint eine als heller Fruchthof, *Area pellucida* (*ap*), bezeichnete Zone, die nach aussen allmählich in den dunklen Frucht-

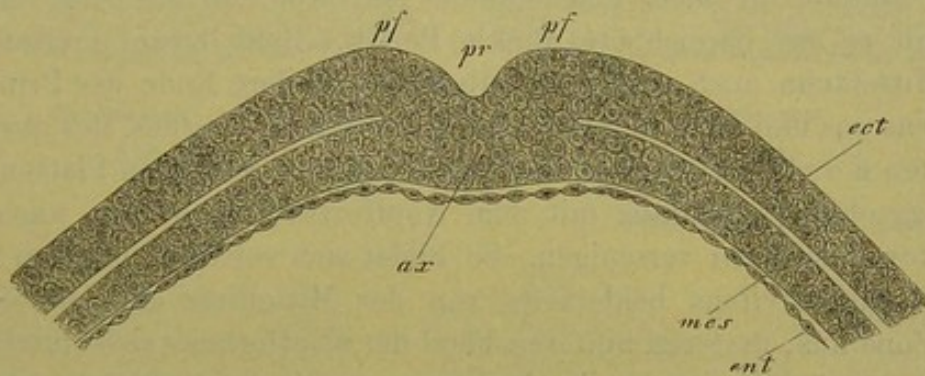


Abb. 29. Primitivstreifen eines Kaninchenembryo von 8 Tagen und 9 Stunden, quer durchschnitten. Vergr. 220 mal. *ax* Primitivstreifen (Achsenplatte). *pr* Primitivrinne. *pf* Primitivfalten. *ect* Ektoblast. *mes* Mesoblast. *ent* Entoblast. (Nach Kölliker).

hof *Area opaca* (*ao*) übergeht. Abb. 28 zeigt ferner noch eine den vorderen Rand der Area umrahmende bogenförmige Leiste (*vf*), deren Aussehen ein sehr wechselndes ist. Sie ist ohne besondere Bedeutung für die weitere Entwicklung und bedingt durch Verdickungen im Bereich des Entoblast (E. van Beneden).

Eine geringe Abweichung von dem beschriebenen Entwicklungsmodus des Oberflächenbildes findet sich bei manchen Wiederkäuern. So ist für das Schaf nachgewiesen, dass innerhalb der Area der Primitivknoten zuerst auftritt und von diesem aus der Primitivstreifen nach dem hinteren Ende der Area auswächst, also in umgekehrter Richtung, als bei den meisten übrigen Säugern (Bonnet). Auch bei dem Kaninchen findet man gelegentlich Areae, bei denen ein Knoten, aber kein Primitivstreifen im Flächenbilde sichtbar ist.

Untersucht man die beschriebenen Entwicklungsvorgänge an Schnitten, die man senkrecht auf die Oberfläche und quer zum Verlauf des Primitivstreifens anlegt, so zeigt sich folgendes: Der Ektoblast der Embryonalanlage besitzt am Boden der Primitivrinne (Abb. 29) eine Verdickung — eben jenen im Flächenbild als dunkle Linie erscheinenden Primitivstreifen —, von welcher aus nach beiden Seiten eine Zellplatte zwischen Ekto- und Entoblast hineingewachsen ist. Diese stellt die erste Anlage des Mittelkeimes oder des Mesoblast dar. Während der Entoblast ohne irgend welche Veränderungen unter dem Primitivstreifen hinwegzieht, erscheint der Ektoblast und speziell der Primitivstreifen als die Bildungsstätte des Mittelkeimes. Dieser wächst nun, indem er sich zunächst nach den Seiten und nach hinten ausbreitet, mit freiem Rande zwischen die beiden primären Blätter über den Bereich der Area hinaus; in dem Flächenbilde der Abb. 27 erscheint er als der mit *m' m''* bezeichnete dunkle Bezirk. Bald darauf breitet sich der Mittelkeim auch nach vorn über das vordere Ende des Primitivstreifens aus und zwar in Gestalt eines medianen Streifens, des oben erwähnten Kopffortsatzes, und zwei stärkeren seitlichen Platten, die anfangs ohne Verbindung mit dem Kopffortsatz nach vorn wachsend sich vor demselben vereinigen. So bildet sich vor dem vorderen Ende des Primitivstreifens beiderseits von der Mittellinie eine mesoblastfreie Zone aus, in deren hinteren Theil der Kopffortsatz sich einschiebt. Dieser verwächst dann in der Richtung von vorn nach hinten mit dem darunter liegenden Entoblast; gegen den Ektoblast bleibt jedoch eine scharfe Grenze bestehen. In dem Kopffortsatz erkennen wir die erste Spur des als *Chorda dorsalis* bezeichneten embryonalen Achsengebildes.

Von besonderem Interesse erscheinen die im Bereiche des Primitivknotens und des Kopffortsatzes sich anschliessenden Entwicklungsvorgänge, denn sie sind für das Verständniss der Gastrulation des Säugethiereies von grundlegender Bedeutung.

Innerhalb des anfangs massiven Kopffortsatzes tritt nämlich ein Kanal (Kupffer'scher Kanal, Urdarm) auf (Abb. 30), der hinten auf dem Primitivknoten eine äussere Mündung hat und sich unmittelbar in die Primitivrinne fortsetzt. Er führt gewöhnlich den Namen *Chordakanal*¹⁾. Die innere nach der ursprünglichen Furchungshöhle gerichtete Wand dieses Kanales bricht nun durch (Abb. 31 und 32)

1) Die Identifizierung dieses Kanales mit dem bei niederen Wirbelthieren vorkommenden sogenannten *Canalis neurentericus* erscheint mir nicht berechtigt.

und da der Kanal auch eine äussere Oeffnung besitzt, so ist hierdurch die fast ganz von Entoblast umschlossene, ursprüngliche Furchungshöhle nach aussen eröffnet. In die am Primitivknoten gelegene äussere Mündung drängt sich eine Zeit lang eine pfropfartige Zellmasse hinein (Abb. 34), die für das Verständniss des Gastrulationsvorganges eine gewisse Bedeutung hat. Sie wird von zwei wulstförmigen Lippen umfasst. Die Eröffnung des in dem Kopffortsatz gelegenen Chordakanales nach innen steht in nächster Beziehung zur weiteren Entwicklung der *Chorda dorsalis*. Diese wird nämlich mit der Eröffnung in den Entoblast aufgenommen (Abb. 32 und 33) und stellt nun eine in der Area gelegene seitlich unmittelbar in den

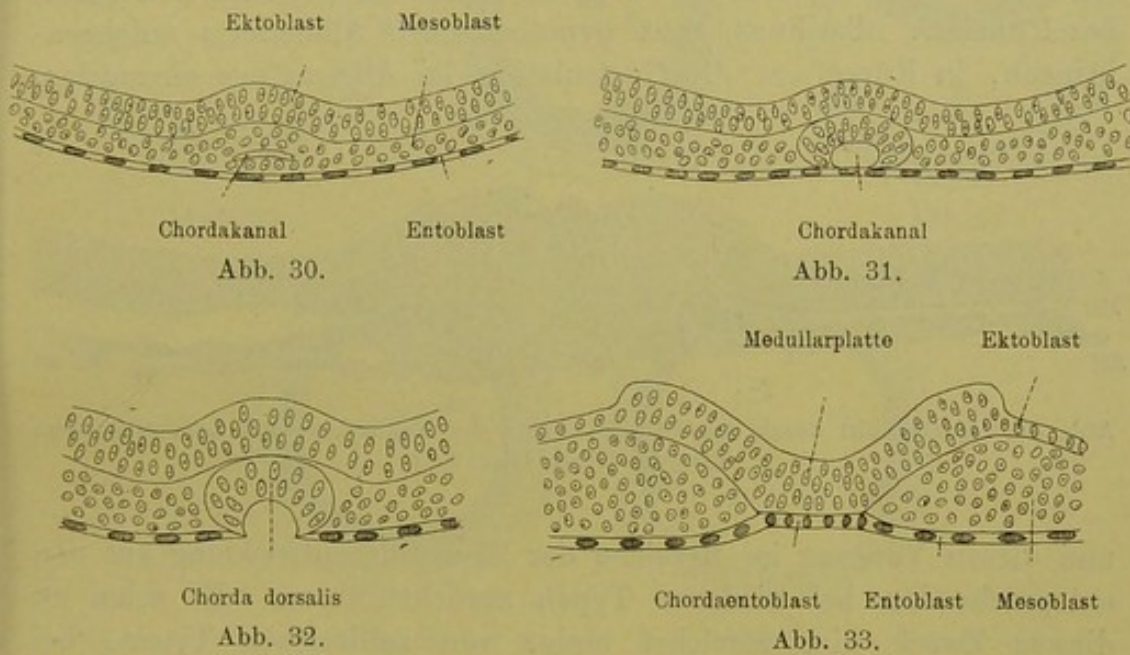


Abb. 30—33. Schematische Darstellung der Eröffnung des Chordakanales nach innen und der Einschaltung der Chorda in den Entoblast. Unter Zugrundelegung der Abbildungen von Strahl.

Entoblast übergehende Platte dar (Chordaentoblast); später jedoch wird die Chorda wieder aus dem inneren Blatt ausgeschaltet. Nach hinten von dem Primitivknoten erfolgt die Chordabildung auf Kosten des sich später mehr und mehr zurückbildenden Primitivstreifens, wobei die Chorda auch noch zeitweise in den Entoblast eingeschaltet wird.

Von dem beschriebenen Entwicklungsmodus des mittleren Keimblattes finden wir innerhalb der Säugethiere insofern Abweichungen, als auch eine Betheiligung des Entoblast an der Bildung des Mittelkeimes z. B. beim Schaf mit Sicherheit nachgewiesen ist (Bonnet). Hier tritt neben dem von dem Primitivstreifen ausgehenden axialen

Bildungsherd des Mesoblast noch ein peripherer ausserhalb der Area gelegener auf, welcher von einer ringförmig verdickten Stelle des Entoblast, dem Entoblastwall, sich ableitet. Die beiden Anlagen verschmelzen sehr bald zu einer einheitlichen Schicht. Für jetzt ist uns die Bedeutung des peripheren Mesoblastantheiles bei dem Schafe nicht genügend klar. Auch bei der Waldspitzmaus (*Sorex vulgaris*) ist eine den Vorgängen beim Schaf ähnliche Betheiligung des Entoblast an der Bildung des Mesoblast nachgewiesen (Hubrecht).

Nachdem wir die Entwicklung des Innen- und des Mittelkeimes der Säugethiere an dem Beispiel der Kaninchengastrula kennen gelernt haben, empfiehlt es sich bei dem Interesse, welches die Embryologen der Ableitung aller Metazoen von einer als Gastraea (Haeckel) bezeichneten, allerdings ganz hypothetischen Ahnenform entgegenbringen, in Kürze auf die Gastrulation im Allgemeinen einzugehen

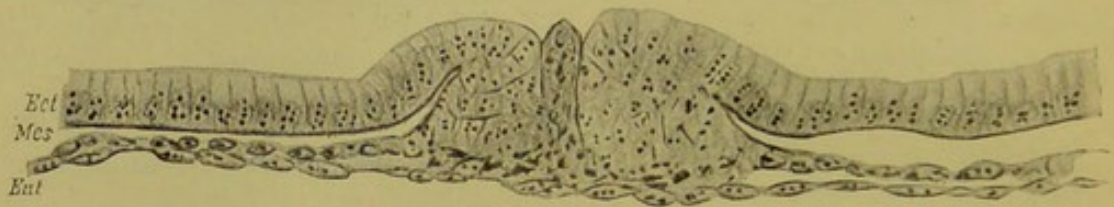

Abb. 34. Querschnitt durch den Primitivknoten des Kaninchens mit hervorragendem Pfropf. (Nach Carius.)

und diesen Vorgang im Bereiche der Säugethierentwicklung auf den entsprechenden bei niederen Typen zurückzuführen. Es seien zu diesem Zweck hier zunächst einige von zahlreichen Typen, bei welchen die Entoblastbildung auftritt, unter Verweisung auf die Schemata (Abb. 35—39) erörtert. In dem bereits erwähnten möglicherweise ursprünglichsten Falle, den wir bei vielen Wirbellosen und bei dem Lanzettfischchen, *Amphioxus* (H a t s c h e k) antreffen (Abb. 35—36), bildet sich an einer Stelle der Keimblase (Abb. 35) eine Einstülpung aus, durch welche die Furchungshöhle (*fh*) allmählich auf einen engen Spaltraum zurückgebildet wird (Abb. 36). Die Blase, nun als Gastrula bezeichnet, ist so doppeltblättrig und besteht aus dem äusseren Ektoblast (*Ek*) und dem inneren Entoblast (*En*). Der Hohlraum der Gastrula ist der Urdarm (*ud*); an der Stelle der Einstülpung, dem Urmund, gehen die beiden Keimblätter unmittelbar ineinander über.

In einem anderen Falle (Abb. 37 und 38), den wir unter den Wirbellosen bei Coelenteraten, unter den Säugern bei dem Igel finden (Hubrecht), geht die Bildung des Urdarmes und des Ento-

blast nicht durch Einstülpung vor sich; der Urdarm tritt vielmehr in einer dem Furchungskugelrest entsprechenden und die Furchungshöhle mehr oder weniger ausfüllenden Zellenmasse durch intercelluläre Spaltraumbildung — sogenannte Dehiscenz — auf. Er erweitert sich mehr und mehr, und legt sich seine zum Entoblast werdende Wand unter Verdrängung der Furchungshöhle schliesslich der Innenfläche des Ektoblast innig an. Wir finden also Ento-

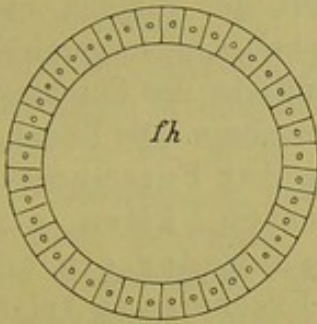


Abb. 35.

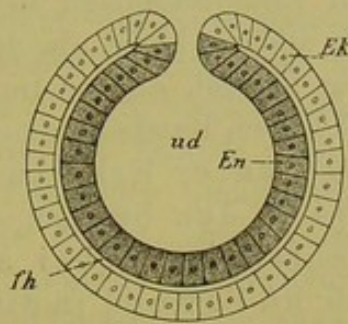


Abb. 36.

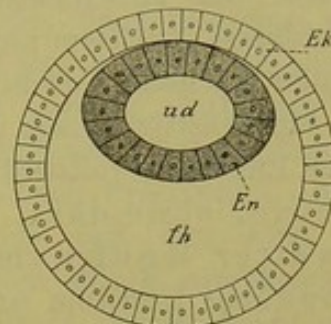


Abb. 37.

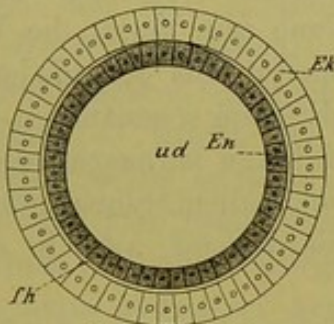


Abb. 38.

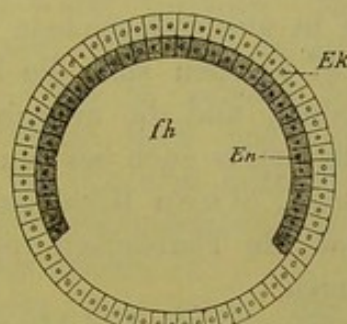


Abb. 39.

Abb. 35—39. Schemata verschiedener Typen der Entoblastbildung. *fh* Furchungshöhle. *ud* Urdarm. *Ek* Ektoblast. *En* Entoblast.

blastbildung bei Vorhandensein eines Urdarmes, aber fehlendem Urmund.

Die Thatsache, dass in dem einen Falle ein Entwicklungsvorgang sich durch Einstülpung vollzieht und dadurch der entstehende Hohlraum von vorneherein mit der Aussenwelt zusammenhängt, während in dem zweiten Falle der gleiche Hohlraum durch Dehiscenz sich bildet und erst später nach aussen durchbricht (s. u.), hat für den mit Entwicklungsvorgängen Vertrauten nichts Auffallendes; dieselbe Thatsache wird von dem vergleichenden Embryologen häufig beobachtet.

Wir werden es deshalb nicht wunderbar finden, dass auch bei dem hier angeführten dritten Typus der Entoblastbildung (Abb. 39),

den wir bei den meisten Säugethieren antreffen, von einer Einstülpung zur Zeit der Entoblastbildung nichts beobachtet wird. Ebenso wenig aber ist die Entstehung des Urdarmes nach dem zweiten Typus durch Dehiscenz möglich, da die Entoblastanlage von vorneherein nur aus einer einzigen Zellenlage besteht (s. Abb. 19), und eine eintretende Dehiscenz in der einschichtigen Zellenlage nothwendig zu einer Kontinuitätstrennung des Entoblast führen müsste. Es bleibt daher der einschichtigen Entoblastanlage behufs der Bildung des Entoblast gleichsam nichts anderes übrig, als, der bestimmt vorgezeichneten Wachstumsrichtung folgend, an der Innenfläche des Ektoblast in einschichtiger Lage mit freiem Rande herumzuwachsen. Die Bildung des Entoblast vollzieht sich unter Erhaltung der Furchungshöhle, ohne dass, wie in den beiden ersten Fällen, ein zweiter Hohlraum entsteht, wobei also weder ein besonderer Urdarm noch ein Urmund in die Erscheinung tritt.

Mit dieser kurzen Schilderung möchte ich dem Leser auch klar machen, dass, obgleich es das höchste Bestreben des vergleichenden Embryologen in morphologischem Sinne sein muss, die Wege ebnen zu helfen, auf welchen sich die höheren aus den niederen Formen entwickelt haben, und die ursprünglichsten sogenannten palingenetischen Vorgänge stets auch bei den Höheren herauszufinden, man sich doch hüten muss, einen Bildungsmodus allenthalben gewahrt wissen zu wollen und, die Thatsachen vergewaltigend, alles in ein Schema hineinzuzwängen.

Mit der begonnenen Entoblastbildung liegt uns der Vorgang der Gastrulation des Säugethiereies in seiner ersten Phase vor, der sich alsbald eine zweite, diejenige der Bildung des Mesoblast und eines ganz minimalen für die Bildung des Entoblast bedeutungslosen und verspätet auftretenden Urdarmes anschliesst. Es ist hier in vergleichender Beziehung zu beachten, dass in dem Auftreten der drei als Ento-, Mesoblast- und Urdarmbildung bezeichneten Vorgänge bei den einzelnen Formen mannigfache zeitliche Verschiebungen beobachtet werden, indem z. B. die erste Anlage des Mittelkeimes bald erst nach dem Auftreten des Innenkeimes bald schon gleichzeitig mit dem letzteren sich vollziehen kann. Ein entsprechendes Verhalten beobachten wir bezüglich des Auftretens des Urdarmes. Dasselbe fällt einmal mit der ausschliesslichen Bildung des Entoblast, ein anderes Mal mit derjenigen von Ento- und Mesoblast zusammen; in noch anderen Fällen (bei den meisten Säugethieren) kommt es erst nach vorgeschrittener Bildung des Entoblast

zur Entwicklung des Urdarmes, der erst mit der Entstehung des Mesoblast in die Erscheinung tritt. Dieser minimale Urdarm ist die oben beschriebene Primitivrinne mit dem Chordakanal. Von ihr aus bildet sich der Mesoblast.

Der Leser beachte hier die Thatsache solcher zeitlichen Verschiebungen gleicher Vorgänge, welche sowohl in der Phylogenese, als in der Ontogenese öfters zur Beobachtung kommen.

Unter Berücksichtigung der voranstehenden Bemerkungen ist es nicht schwer, den Ablauf der Gastrulation des Säugethiereies zu verstehen, und soll derselbe im Folgenden auf den gleichen Vorgang bei einem Amphibienei (Frosch) zurückgeführt werden. Auf Tafel I Abb. I—IV sehen wir auf Grund einer genauen Untersuchung der Gastrulation des Froscheies unmittelbar nach Präparaten entworfene Schemata; sie dienen zum Vergleich mit den Abb. 1 bis 4 derselben Tafel, welche die Gastrulation des Kanincheneies wiedergeben. Alle Abbildungen entsprechen direkt zur Beobachtung kommenden Stadien. Es ist hier zu bemerken, dass die Gastrulation des Froscheies auf eine zweifache Weise verläuft. In dem einen Falle wird die Furchungshöhle durch den Urdarm allmählich verdrängt, in dem anderen dagegen — wie es scheint besonders bei grösseren Eiern — bricht der Urdarm nach der Furchungshöhle durch und wird so die letztere in den Urdarm miteinbezogen. Der letztere Fall wird hier zum Vergleich herangezogen. Zwischen beiden Fällen existiren übrigens Uebergangsformen.

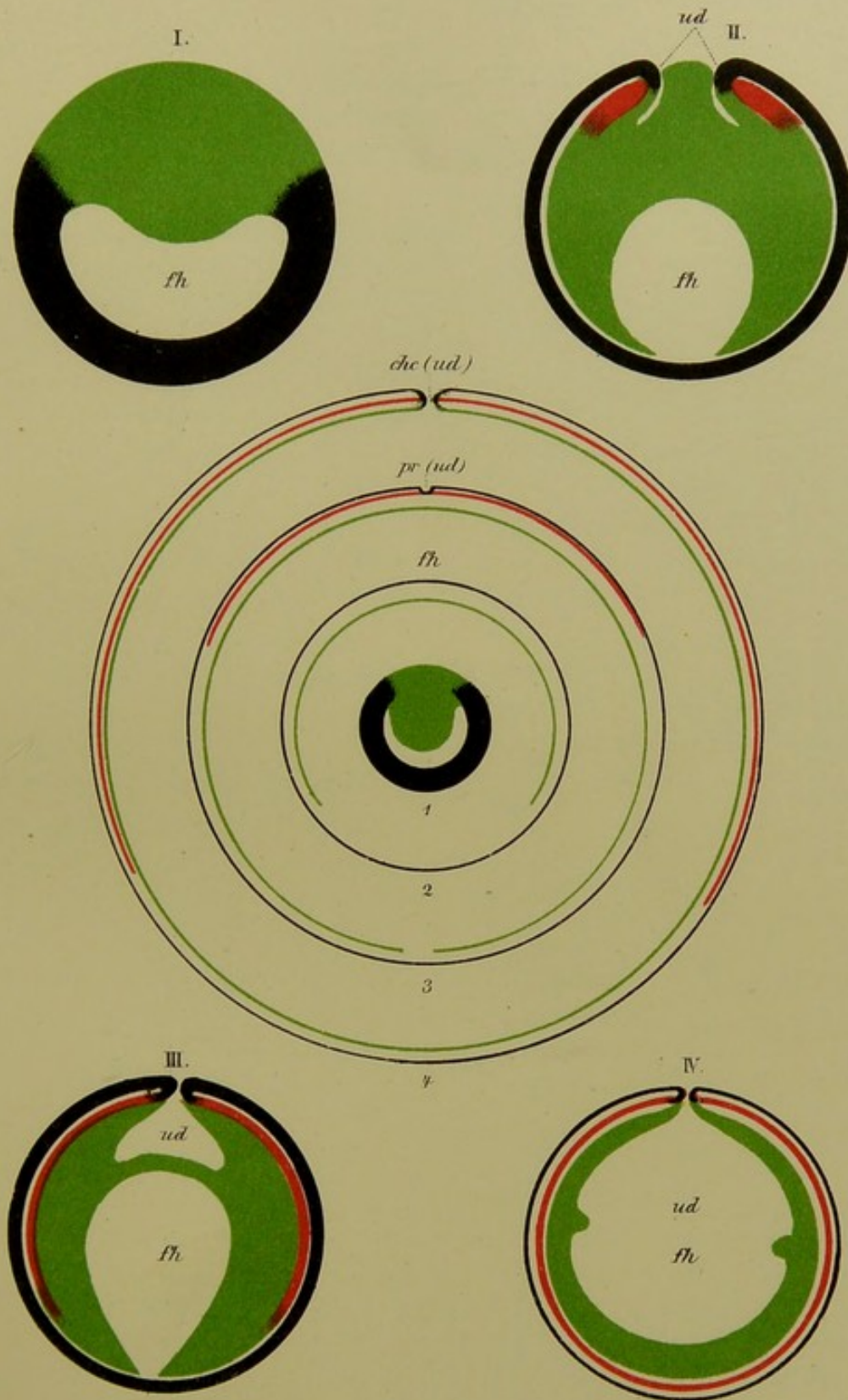
Im Anschluss hieran sei bemerkt, dass jedem, der eine exakte embryologische Arbeit an grossem Material ausgeführt, solche für das Verständniss unter Umständen sehr wichtige individuelle Variationen bekannt werden.

Die Abbildungen I und 1 geben das Blastulastadium mit der Furchungshöhle (*fh*) wieder. Der dünnere schwarze Theil der Wandung ist als Anlage des Ektoblast, der grün gehaltene Theil im Wesentlichen als Entoblast (Furchungskugelrest), bei dem Froscheie gewöhnlich wegen des reichlichen Dottergehaltes als Dotterzellenmasse oder Dotterentoblast bezeichnet, aufzufassen. Die sich anschliessenden Stadien II und 2 haben zunächst das Uebereinstimmende, dass die Dotterzellenmasse bzw. der Entoblast an der Innenfläche des Ektoblast mit freiem Rande herumgewachsen ist. Diese Stelle ist bei äusserer Betrachtung der Gastrula in beiden Fällen gleich auffallend, indem sie bei dem Kaninchen durch die Linie *ge* in Abb. 22 und 25, bei dem Froschei in Form einer von mir als Gastrulafurche bezeichneten, (in dem Schema nicht berücksichtigten)

kreisförmigen Rinne auftritt. Die Unterschiede der beiden Stadien II und 2 bestehen darin, dass bei der Amphibiengastrula ein durch einen sogenannten Dotterpfropf (vergl. Abb. 34 vom Kaninchen) fast verschlossener spaltförmiger Urdarm (*ud*), sowie die erste Spur des (rothgehaltenen) Mesoblast bereits sichtbar sind, während bei der Gastrula des Säugethieres weder von einem Urdarm noch von einer Mesoblastanlage schon eine Spur bemerkbar wird. Dieses Verhalten erklärt sich aus den oben erwähnten zeitlichen Verschiebungen homologer Vorgänge. Nahezu vollkommene Uebereinstimmung finden wir in den sich anschliessenden Stadien III und IV einer- und 3 und 4 andererseits. Es ergibt sich ohne weiteres, dass der Urdarm (*ud*) der Abb. III der Primitivrinne (*pr*) in dem Bilde 3 zu homologisiren ist, und kann man aus der Amphibiengastrula, wenn man sich, wie dies mit den That-sachen übereinstimmt, die Furchungshöhle (*fh*) im Schema III ausserordentlich ausgedehnt vorstellt, ohne weiteres die Gastrula des Säugethieres ableiten. Da die Primitivrinne als minimaler Urdarm aufzufassen ist, so erkennen wir, dass die Entwicklung des Mittelkeimes in beiden Fällen von der Wand des Urdarmes ausgegangen ist. In den Schemata IV und 4 ist in Folge der zunehmenden Erweiterung des Urdarmes die in III und 3 von Entoblast gebildete untere Wand des Urdarmes durchbrochen worden, d. h. von dem vorderen Ende des Urdarmes (*pr*) der Säugethiergastrula hat sich die oben als Chordakanal bezeichnete Verlängerung in den Kopffortsatz gebildet, welche schliesslich in die enorm erweiterte ursprüngliche Furchungshöhle sich geöffnet hat (s. S. 32 u. 33). Die letztere und der Urdarm sind zu einer einfachen Höhle verschmolzen, d. h. es ist die Furchungshöhle nun in die Wand des Urdarmes miteinbezogen worden. Auch bei den Reptilien und Vögeln verläuft der Vorgang in einer im Wesentlichen entsprechenden Weise. Wir erkennen also, dass die Entwicklung des Mesoblast, ebenso wie bei den Amphibien, auch bei den Säugern sich von der Wand des Urdarmes bzw. der äusseren Mündung desselben, dem Urmunde aus vollzieht und erblicken hierin eine volle Uebereinstimmung mit dem allgemein gültigen Verhalten.

Aus meiner unmittelbar aus den That-sachen hervorgehenden Auffassung ergibt sich, dass die Ableitung des Mesoblast von zwei neben dem Chordaentoblast gelegenen, von der ursprünglichen Blastulahöhle ausgehenden, streifenförmigen Einstülpungen oder Wucherungen unrichtig ist, denn:

1. Nicht die ursprüngliche Furchungshöhle, sondern die Primitivrinne (mit dem ihre Verlängerung bildenden Chordakanal) ist dem Urdarm homolog.



Schemata zur Gastrulation bei den Amphibien und Säugern.
I-IV. Frosch. 1-4 Kaninchen.
Ektoblast schwarz, Mesoblast rot, Entoblast grün.



2. Der Mesoblast ist schon vor dem Auftreten des Chordaentoblast weit entwickelt.

Die weitere Entwicklung der drei Schichten des Keimes lässt eine für die betreffende Thierklasse konstante Beziehung jeder einzelnen Schicht zu bestimmten Organen oder Organtheilen erkennen. So entstehen bei dem Menschen und den Säugern aus dem Ektoblast die Epidermis mit den Hautdrüsen und Horngebilden, die Hauptmasse des Nervensystems und die Sinnesepithelien der Sinnesorgane. Der Entoblast liefert ausschliesslich epitheliale Theile: das Epithel des *Tractus intestinalis* mit den Epithelzellen aller in denselben mündenden Drüsen, einschliesslich des Respirationsapparates. Demgegenüber erreicht der Mittelkeim eine ganz ausserordentliche Massenentfaltung. Auf ihn sind alle übrigen Organe und Organtheile zurückzuführen, vor allem also Skelett, Muskulatur, Cutis, das ganze Gefässsystem, die bindegewebigen und muskulösen Theile des *Tractus intestinalis* und der in ihn mündenden Drüsen, fast das gesammte Urogenitalsystem und die Auskleidung der grossen Körperhöhlen. Indem die Zellen des Mittelkeimes zum grossen Theil die Fähigkeit ausgiebiger Eigenbewegung besitzen, dringen sie als sogenannte Mesenchymzellen in zahlreiche epitheliale, von den beiden Grenzblättern stammende Organe ein und durchwachsen dieselben, um ihnen eine feste Stütze abzugeben und eine Quelle der Ernährung zu werden.

3. Weitere Umbildungen der Embryonalanlage.

Flächenbilder und Durchschnitte.

1. Flächenbilder.

Nachdem der Primitivstreifen einige Zeit bestanden hat, entsteht vor ihm eine in der Längsrichtung verlaufende Furche, die Rückenfurche (Abb. 40 *rf*) oder Medullarrinne. Sie wird von zwei vorn

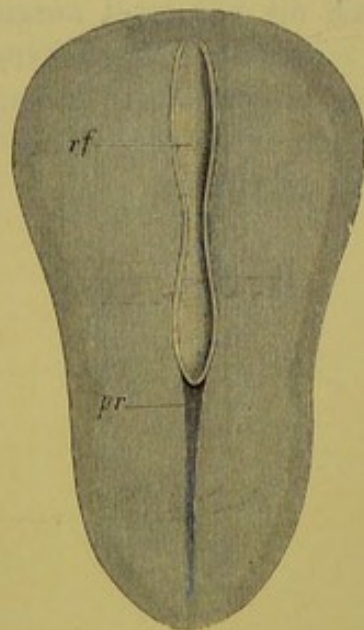


Abb. 40. Embryonalanlage des Kaninchens von 8 Tagen und 4 Stunden, 20mal vergr. *rf* Rückenfurche; *pr* Primitivstreifen. (Nach Kölliker.)

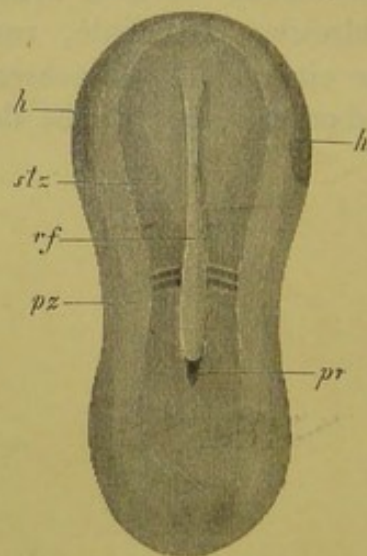


Abb. 41. Eine etwas weiter entwickelte Embryonalanlage, 20 mal vergr. *rf* Rückenfurche. *pr* Rest des Primitivstreifens. *stz* Stammzone mit 2 Ursegmenten. *pz* Parietalzone. *h* Stelle für die Herzanlagen. (Nach Kölliker.)

und hinten bogenförmig in einander übergehenden Wülsten, den Rücken- oder Medullarwülsten begrenzt. Gleichzeitig nimmt die Embryonalanlage an Länge zu, während der Primitivstreifen allmählich relativ und absolut von vorn nach hinten abnimmt und undeut-

lich wird. Indem darauf die Embryonalanlage in die Form einer Schuhsohle übergeht, treten in ihr zunächst vorn zwei Zonen auf (Abb. 41), die innere Stammzone (*stz*) und die äussere Parietalzone (*pz*). In derselben Abbildung bemerkt man auch zu beiden Seiten der Rückenfurche zwei rechteckige dunkler erscheinende Streifen im Bereiche der Stammzone: die ersten Ursegmente (Urwirbel, Somiten), und vorne innerhalb des Randes der Parietalzone kann auf diesem Stadium die erste Spur der ursprünglich doppelten Herzanlagen (*h*) undeutlich erkannt werden, doch treten dieselben erst weiterhin recht hervor. Die ursprünglich vollkommene Trennung von zwei später verwachsenden Herzanlagen ist gewiss eine auf den ersten Blick sehr auffallende entwicklungsgeschichtliche Thatsache. Bei dem in Abb. 42 abgebildeten Embryo fällt der Unterschied der Stammzone und Parietalzone noch mehr in die Augen. Die Zahl der Ursegmente hat sich nach hinten fortschreitend auf fünf vermehrt. Gleichzeitig ist auf Kosten des nunmehr ganz kurzen Primitivstreifens die Rückenfurche länger geworden und reicht jetzt bis zum vordersten Ende der Stammzone. In Abb. 42 sind auch die an die Embryonalanlage angrenzenden Theile der Fruchtblase¹⁾ mit berücksichtigt. Die erstere muss man sich natürlich immer als einen Theil der Wand der innerhalb des Uterus gelegenen hohlkugelförmigen Fruchtblase vorstellen. Sie ist, worauf wir später wieder zurückkommen, zum Zwecke der Ernährung des Embryo nun schon an bestimmten Stellen der Aussenfläche in ausgiebiger Weise mit der Uterinschleimhaut verwachsen und hat durch weitere Zunahme der in ihrem Hohlraum abgeschiedenen eiweissreichen Flüssigkeit einen Durchmesser von ca. 1 cm erreicht. Hierdurch ist auch die Wand des Uterus an den die Blasen einschliessenden Stellen kugelförmig ausgedehnt und verdünnt.

In der Umgebung des Embryo tritt der schon früher ange-deutete helle Fruchthof (*Area pellucida*) schärfer hervor in Form eines vorne schmalen, nach hinten sich verbreiternden hellen Saumes, der dadurch bedingt erscheint, dass in der nächsten Nähe der Embryo-

¹⁾ Die Anwendung des in der neuen anatomischen Nomenklatur für das Eierstocksei bestimmten Wortes Ovulum auf die späteren Entwicklungsstadien widerspricht dem Streben nach klarer Terminologie und sollte ganz vermieden werden. Das Ovulum ist eine Zelle. Es wird befruchtet und wandelt sich durch die Furchung in die Keimblase, Blastula, um. Aus ihr entsteht die Gastrula. Diese wird zur Fruchtblase, in deren Wand sich die alsbald von der Wand umhüllte Frucht, der Embryo, bildet. Die Fruchtblase wird von der durch die Uterinschleimhaut gelieferten Fruchtkapsel umschlossen.

nalanlage das äussere Keimblatt dünner ist, als weiter aussen, wo die grössere Dicke des äusseren Blattes gleichzeitig mit dem Auftreten reichlicher Blutgefässe den dunklen Fruchthof (*Area opaca*) verursacht. Die Gefässanlagen erscheinen als netzartig angeordnete Stränge und geben dem dunklen Fruchthof bei weiterer Ausbildung

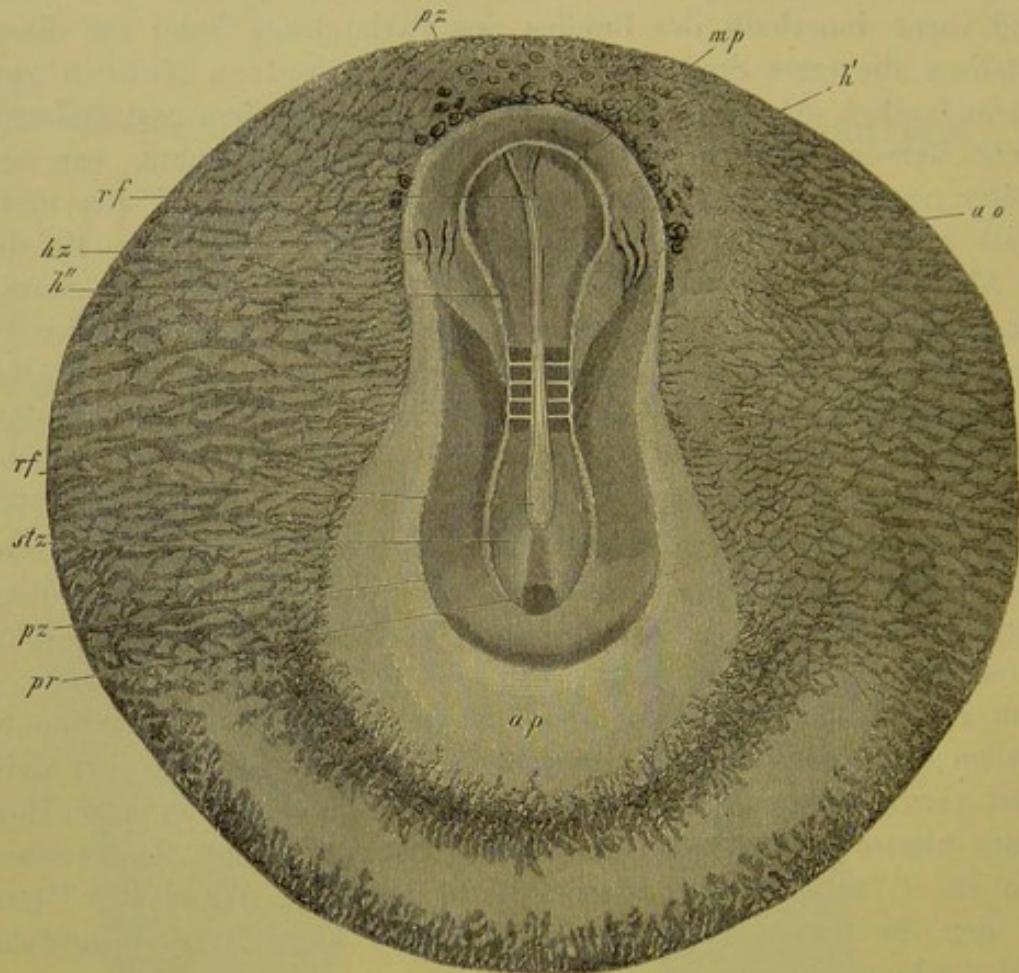


Abb. 42. *Area opaca (vasculosa)* und Embryonalanlage des Kaninchens von 8 Tagen und 9 Stunden mit 5 Urwirbeln. Länge des Embryo 3,13 mm. Vergr. nahezu 18mal. *ao* *Area vasculosa* s. *opaca*; *ap* *Area pellucida*; *mp* Medullarplatte am Kopfe; *h'* Gegend des späteren Vorderhirnes; *h''* Gegend des späteren Mittelhirnes; *rf* Rückenfurche; *hz* Herzanlage; *stz* Stammzone; *pz* Parietalzone; *pr* Primitivstreifen. (Nach Kolliker.)

den Namen Gefässhof (*Area vasculosa*), auf dessen Entwicklung und Bedeutung wir weiter unten ausführlicher zurückkommen.

Einen weiter vorgerückten Embryo mit acht deutlichen Ursegmenten zeigt die Abb. 43, an dem vor allem die Herzanlagen eine weitere Entwicklung erfahren haben. Die beiden Herzhälften erscheinen vorn und seitlich wie zwei henkelartige Ansätze, deren laterale Begrenzungen um 1,31 mm von einander abstehen. An jeder Anlage unterscheidet man jetzt deutlich den eigentlichen Herzschlauch (*h*) und

eine Spaltlücke oder Höhle, die das Herz umschliesst (*ph*), die Halshöhle oder Parietalhöhle. Am Herzschnauche erkennt man hinten die aus dem hellen Fruchthofe kommende *Vena omphalo-mesenterica* (*vo*), dann einen spindelförmigen mittleren Theil (*h*), die Kammer, endlich einen vorderen, medianwärts gebogenen Abschnitt *a*, das Aortenende mit dem Anfange der Aorta.

In zweiter Linie verdient bei diesem Embryo die Rückenfurche alle Beachtung. Sie ist nicht in ihrer ganzen Länge gleich weit; sie zeigt vielmehr vorn am Kopfe ganz deutlich drei Abtheilungen. Von diesen ist die hinterste (*hh*), dem späteren Hinterhirne entsprechende, die längste, kürzer sind die Anlagen des Mittelhirnes (*mh*) und des Vorderhirnes (*vh*), von welchen das letztere zwei seitliche Ausbuchtungen, die Augenblasen (*ab*) erkennen lässt.

2. Durchschnitte.

Während der bisher beschriebenen äusserlich sichtbaren Umbildungen der Embryonalanlage vollziehen sich natürlich verschiedenartige innere Massenverschiebungen. Diese sind ja gleichsam die Ursache der stetigen Variation des Flächenbildes. Ehe wir die letztere weiter verfolgen, gehen wir auf die inneren Differenzierungen ein, welche die Embryonalanlage an Durchschnitten der bisher beschriebenen Flächenbilder erkennen lässt.

Der Schnitt Abb. 44 geht quer zur Rückenfurche in der Richtung der in Abb. 42 mit *hz* bezeichneten Linie hindurch. Der Ektoblast ist im Bereiche der Stammzone zur Medullarplatte verdickt. Seitlich ist an der Stelle der Herzanlagen (*hz*) in dem Mesoblast ein Hohlraum,

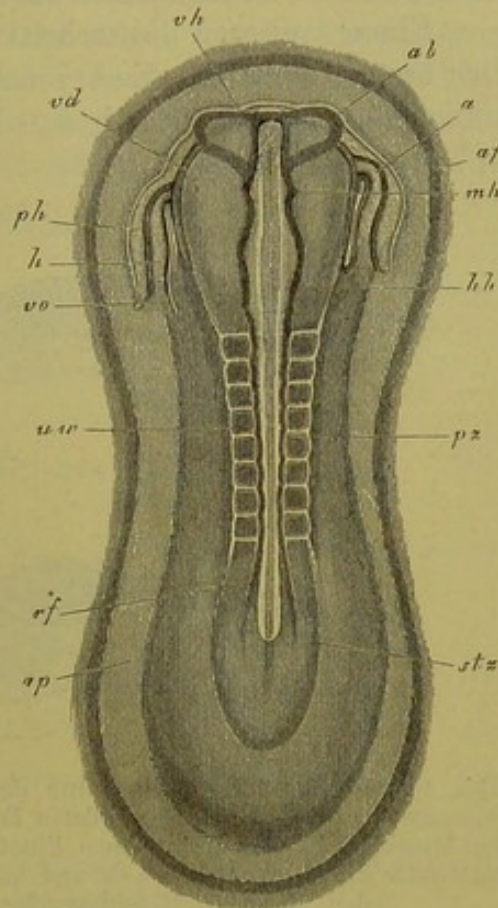


Abb. 43. Heller Fruchthof und Embryonalanlage eines Kaninchenembryo von 8 Tagen und 14 Stunden und 3,65 mm Länge nach Erhärtung in Osmiumsäure. Vergr. 24 mal. *ap* Area pellucida; *stz* Stammzone; *pz* Parietalzone; *rf* Rückenfurche; *uw* Urwirbel; *hh* Hinterhirn; *mh* Mittelhirn; *vh* Vorderhirn; *ab* Anlage der Augenblasen; *h* Herzkammer; *vo* *Vena omphalo-mesenterica*; *a* Aortenende des Herzens; *ph* Parietalhöhle oder Halshöhle; *vd* durchschimmernder Rand der vorderen Darnipforte. (Nach Kölliker.)

die erste Spur der Parietalhöhle, aufgetreten. So zerfällt der Mesoblast in den an den Ektoblast angrenzenden parietalen Mesoblast und den dem Entoblast anliegenden visceralen Mesoblast.

In Abb. 45 ist die Gegend der Ursegmente getroffen, und bemerkt man, dass deren Bildungsstätte in dem Mesoblast liegt, der sich unmittelbar neben der Mittellinie beiderseits zu allmählich eine würfelförmige Form annehmenden Massen bedeutend zu verdicken beginnt.

Einen weiteren Fortschritt zeigen die Querschnitte 46 und 47. Der erstere trifft die Embryonalanlage Abb. 43 in der Richtung der Linie *mh*. Der Herzschlauch ist beiderseits in Form eines sehr

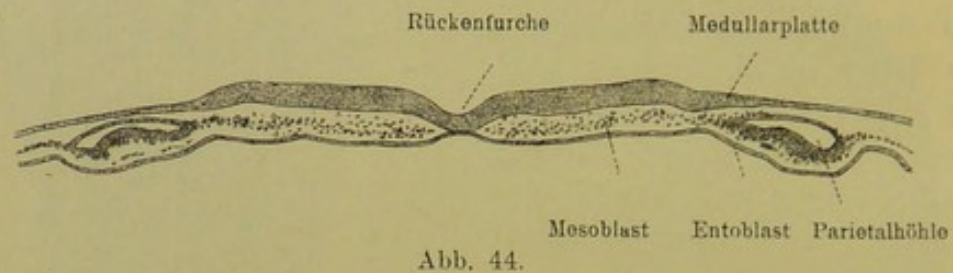


Abb. 44.

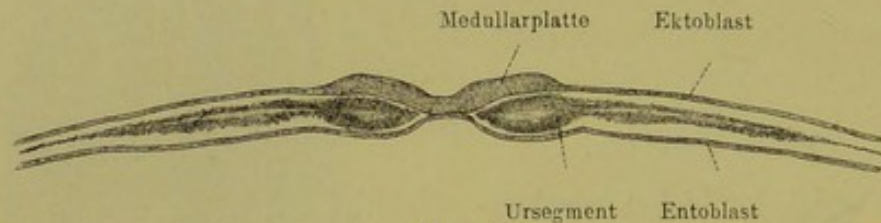


Abb. 45.

Abb. 44 und 45. Zwei Querschnitte durch die Gegend der Herzanlagen und der Ursegmente der in Abb. 42 abgebildeten Embryonalanlage. Durch die Parietalhöhle wird der Mesoblast in eine äussere dem Ektoblast anliegende Schicht, den parietalen Mesoblast oder die Somatopleura und in eine innere an den Entoblast grenzende Lage, den visceralen Mesoblast oder die Splanchnopleura getrennt.

zartwandigen Epithelrohres aufgetreten und von dem angrenzenden visceralen Mesoblast rinnenförmig umschlossen worden. Auch sieht man unter der Medullarplatte, welche die nun tiefer gewordene Medullarrinne begrenzt, dem Entoblast angelagert die Querschnitte der, wie das Herz, anfangs paarigen Aorta.

In Abb. 47 ist die Embryonalanlage in der Urwirbelgegend durchschnitten, und zeigt der Schnitt gegenüber dem der Abb. 45 die Ursegmente deutlicher ausgebildet und mit einem centralen Hohlraum versehen. In dem Mesoblast ist seitlich ein schmaler Spalt sichtbar. Er ist die Fortsetzung der Parietalhöhle nach hinten und wird mit dieser zusammen als Coelom, der anfangs gemeinsame Brust- und Bauchhöhlenraum, bezeichnet. Dieser Spalt hat sich von vorne nach

hinten ausgedehnt. Die Aorten treten deutlich hervor, ebenso seitlich die Dottervenen, *Venae omphalo-mesentericae*.

Durch fortdauernde Flüssigkeitsansammlung hat sich die Fruchtblase des Kaninchens mittlerweile auf über 1 cm im Durchmesser erweitert, und beginnen nun an der bisher in der Wand der Fruchtblase flach ausgebreiteten Embryonalanlage sehr wichtige Vorgänge sich abzuspielen, die auf die Bildung des Medullarrohres, des Darmrohres, die Verschmelzung der beiden Herzanlagen und die Entwicklung der seitlichen und ventralen Leibeswand hinauslaufen. Indem sich die Medullarwülste immer mehr erheben (vgl. Abb. 45—47), sich dann in der Mittellinie berühren und schliesslich verwachsen, wird die

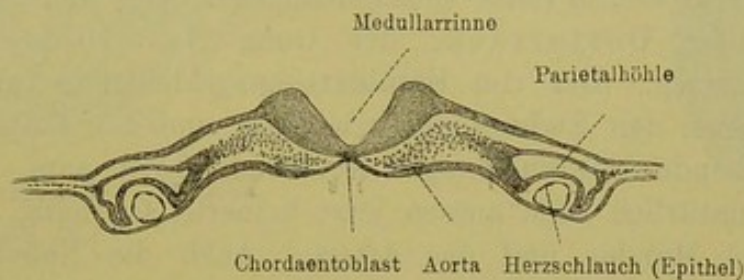


Abb. 46.

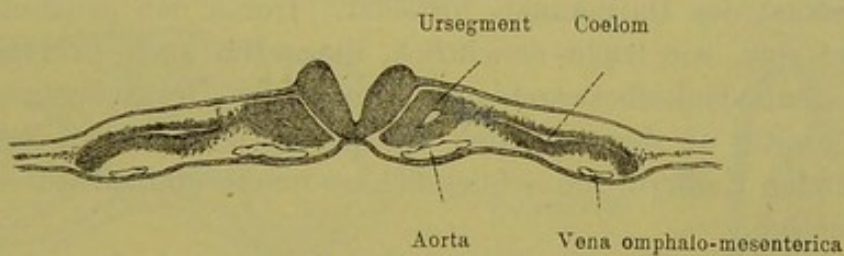


Abb. 47.

Abb. 46 und 47. Querschnitte durch die Embryonalanlage der Abb. 43 in der Richtung der in dieser Figur mit *mh* und *uw* bezeichneten Linien.

Medullarrinne zu dem Medullarrohr, der Anlage von Hirn und Rückenmark umgestaltet (Abb. 50—52). Die ganze Embryonalanlage beginnt gleichzeitig sich von dem übrigen Theil der Fruchtblase mehr und mehr abzuschneiden. Während anfangs die dorsale, seitliche und ventrale Leibeswand in einer Ebene gelegen sind, bildet sich rings an der Grenze von Stamm- und Parietalzone des Keimes eine nach aussen konvexe Falte, die Keimfalte (His). Durch den vorderen Theil derselben, die vordere Keimfalte, hebt sich die Anlage des Kopfes von der Fruchtblase ab; die seitlichen Keimfalten bilden die Anlage der Seitenwand des Körpers und gehen ohne scharfe Grenze in die hintere Keimfalte über. Da, wo die Keimfalte sich in den ausserembryonalen Theil der Fruchtblase fortsetzt, liegt die nach aussen konkave Grenzrinne (His).

Diesen Vorgang, welcher die Grundlage für das Verständniss der ganzen weiteren Entwicklung bildet, muss sich der Leser vor allem klar machen. Man kann sich denselben in einfacher Weise zunächst so vorstellen, dass aus der ursprünglich zartwandigen Hohlkugel durch eine ringförmige Einschnürung allmählich ein Gebilde von Sanduhrform geworden ist, doch erscheinen in unserem Falle die beiden schliesslich durch eine schmale Brücke verbundenen Theile der eingeschnürten Fruchtblase von ganz ungleicher Grösse, und hat der dem Embryo vergleichbare Theil eine länglich abgeplattete Form. Die kleine auf solche Weise abgeschnürte Embryonalanlage wird so zu dem Embryo, der durch einen engen, später an dem Nabel herausführenden Gang mit einer grösseren Blase zusammenhängt. Die Blase heisst Nabelblase oder Dottersack, der Gang Nabelblasengang oder Dottergang. Der von Entoblast ausgekleidete, auf diese Weise entstandene, den Embryo durchziehende und der Form des Embryo entsprechende röhrenförmige Hohlraum wird zum Darmkanal. Er hat natürlich nach aussen jetzt keinerlei Oeffnung, entbehrt also noch des Mundes und des Afters. Auch die Nabelblase ist von Entoblast ausgekleidet, der sich an dem Nabel kontinuierlich in den Entoblast des Darmkanals fortsetzt. Durch den genannten Vorgang bildet sich, wie leicht ersichtlich, die, wenn auch primitive seitliche und ventrale Leibeswand aus. Die beiden Herzanlagen nähern sich gleichzeitig an der ventralen Fläche des sich von der Nabelblase abhebenden Embryo, um schliesslich zu einem einfachen Herzen zu verschmelzen.

Die Abb. 48—56 dienen zur Erläuterung der genannten Entwicklungsprozesse. Die Sonderung des Embryo von dem übrigen Theil der Fruchtblase beginnt vorn, sodass der Kopf bereits über die Fruchtblase erhoben erscheint, ehe der Abschnürungsvorgang am Schwanze bemerkbar wird. Schneidet man auf diesem Stadium den Embryo von der Fruchtblase ab, und betrachtet ihn von der Entoblastseite aus, so erhält man ein Bild wie Abbildung 48, die einen Kaninchenembryo von 8 Tagen und 18 Stunden bei 24facher Vergrösserung wiedergibt. Man blickt in der Höhe des mit 52 bezeichneten Pfeiles in den sich kopfwärts ausdehnenden, aber blind endigenden Vorderdarm an der vorderen Darmpforte hinein. Zum Vergleiche dient der schematische Medianschnitt eines gleichen Embryo (Abb. 53), in welchem man den schon abgehobenen Kopf und die Ausdehnung des Darmes mit der vorderen Darmpforte bemerkt. Der Embryo kann auf diesem Stadium als pantoffelförmig bezeichnet werden; der Eingang für die Fusspitze entspricht der

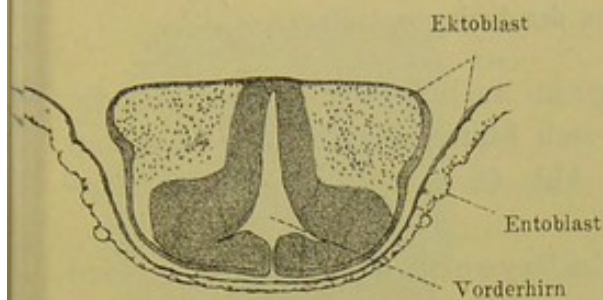


Abb. 49.

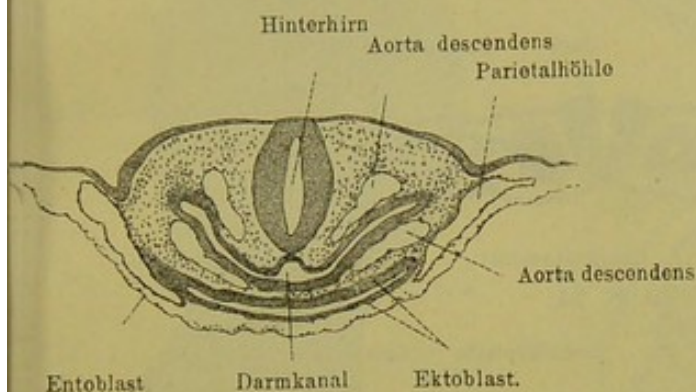


Abb. 50.

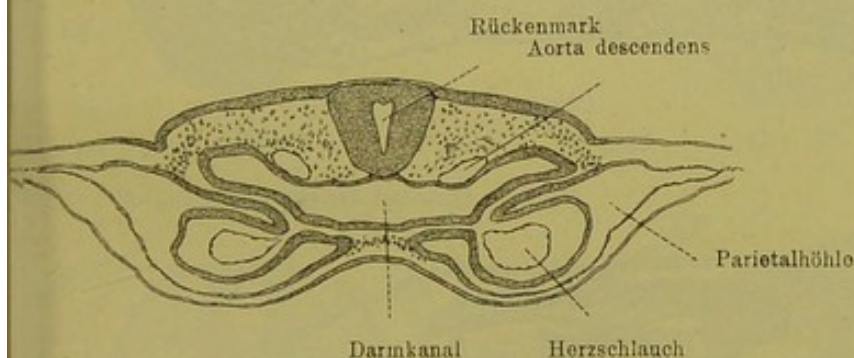


Abb. 51.

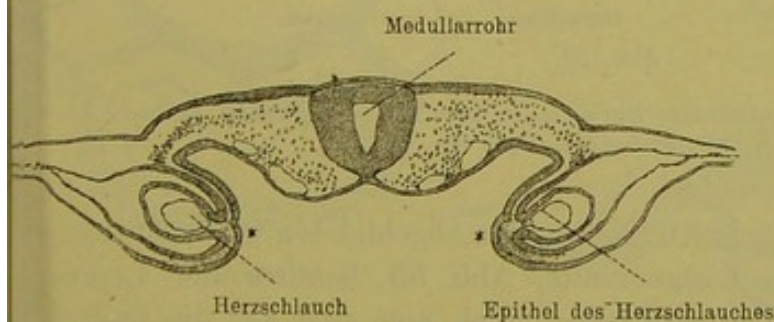


Abb. 52.

Hintere Amnionfalte

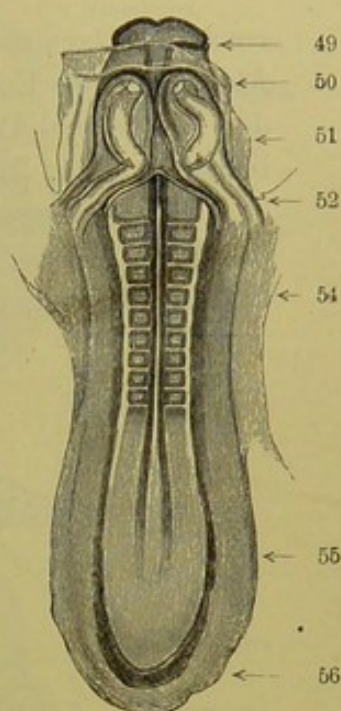


Abb. 48.

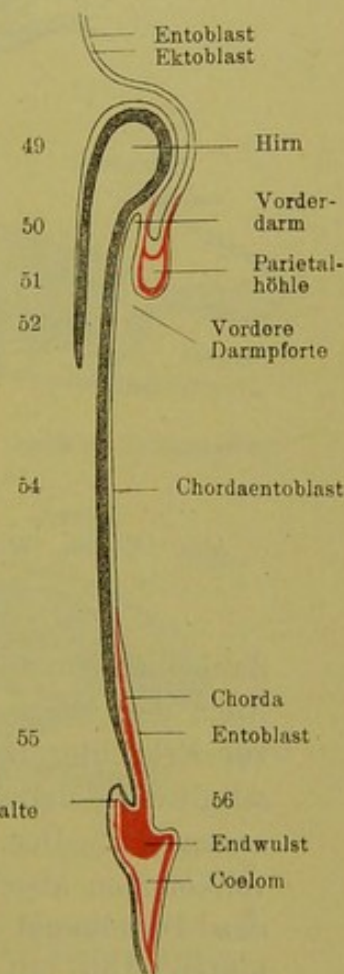


Abb. 53.

Abb. 48. Kaninchenembryo von 8 Tagen 18 Stunden von der Bauchseite gesehen. (nach Kölliker.) Abb. 49-52. Querschnitte durch einen Embryo wie Abb. 48. Die Schnittrichtung ist in Abb. 48 durch Pfeile und die entsprechenden Zahlen angegeben. Abb. 53. Schematischer Medianschnitt des Embryos der Abb. 48. Mesoblast roth.

vorderen Darmpforte. Als bald beginnt auch hinten und seitlich die Abhebung des Embryo, und öffnet sich hinten der Hinterdarm an der hinteren Darmpforte. (In Abb. 48 bereits angedeutet, deutlicher in Abb. 57 *hd*).

Die innere Struktur der Embryonalanlage Abb. 48 wird durch die Betrachtung der Abbildungen 49–56 deutlich. Die neben Abbild. 48 angebrachten Zahlen und Pfeile beziehen sich auf die

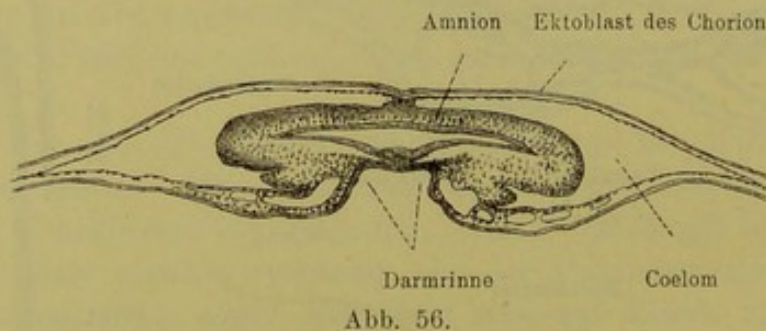
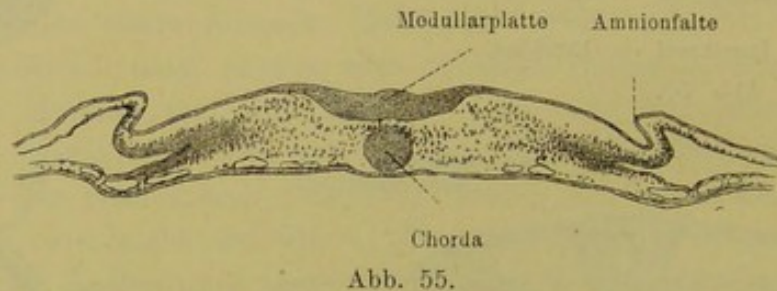
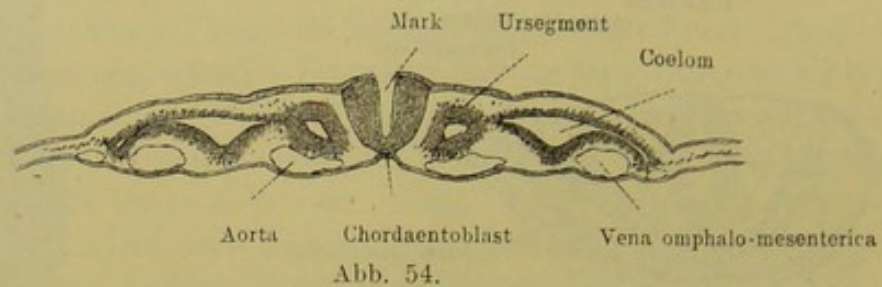


Abb. 54–56. Weitere Querschnitte durch einen der Abb. 48 gleichen Embryo. Schnitttrichtung s. Abb. 48.

Zahlenbezeichnung und Schnitttrichtung der abgebildeten Querschnitte. Auch den schematischen Längsschnitt, Abb. 53, benutze der Leser zur Erleichterung des Verständnisses; auch hier sind auf die Querschnitte bezügliche Zahlen in den entsprechenden Schnittgegenden angegeben. Der Kopf hat sich von dem Ektoblast der Fruchtblase vollkommen abgehoben (Abb. 49). Die nächsten Durchschnitte haben den Darmkanal getroffen, der in Abbild. 52 und ebenso ganz hinten (Abb. 56) noch rinnenförmig ist. Die mit ** bezeichneten

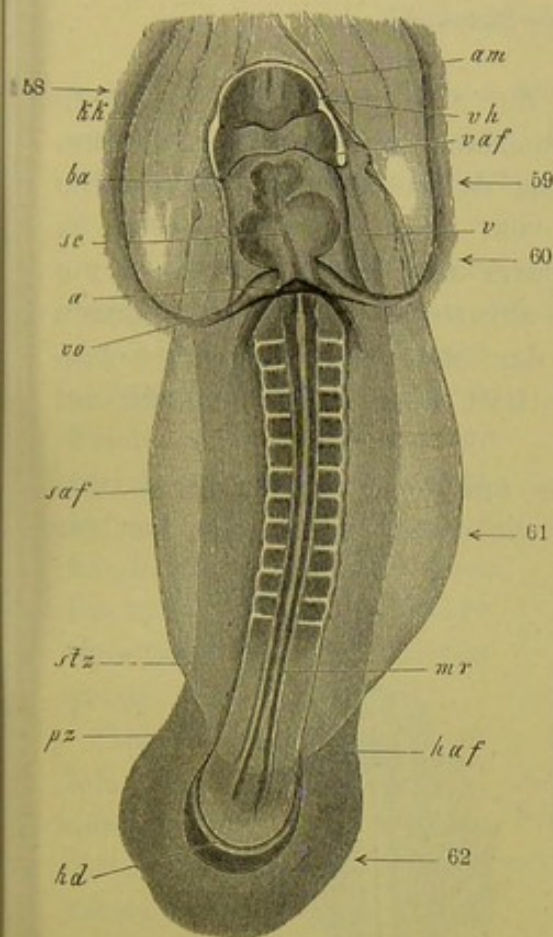


Abb. 57.

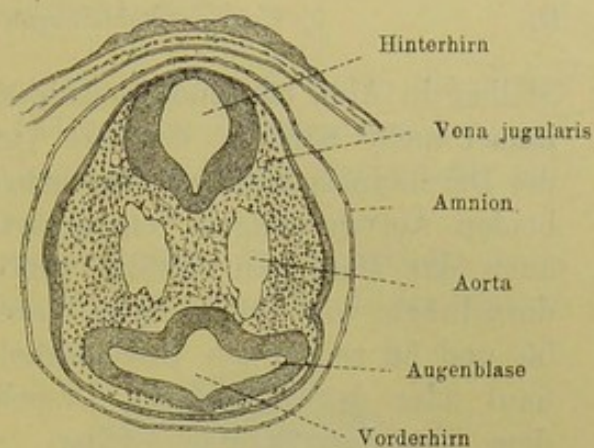


Abb. 58.

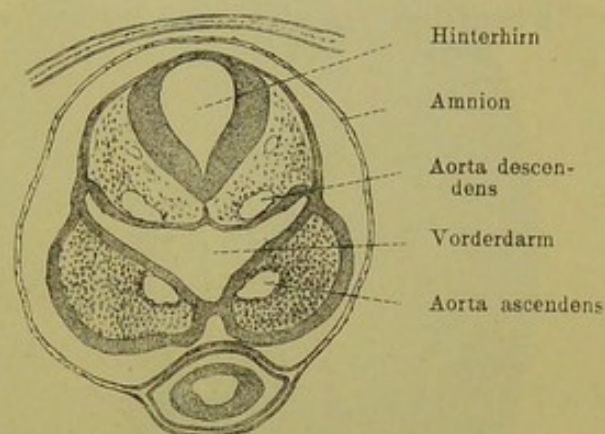


Abb. 59.

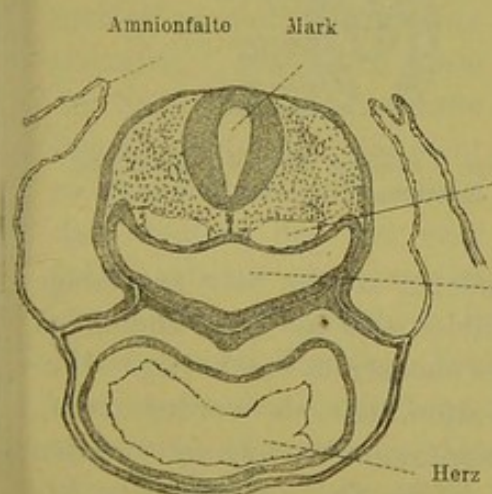


Abb. 60.

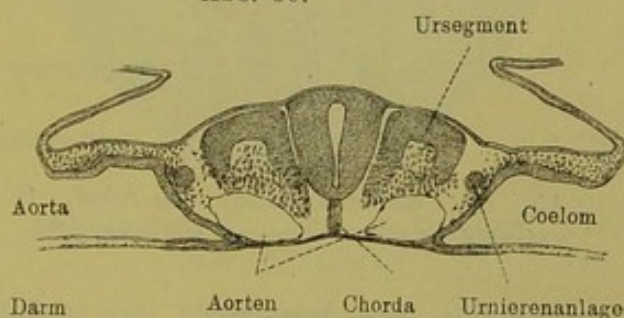


Abb. 61.

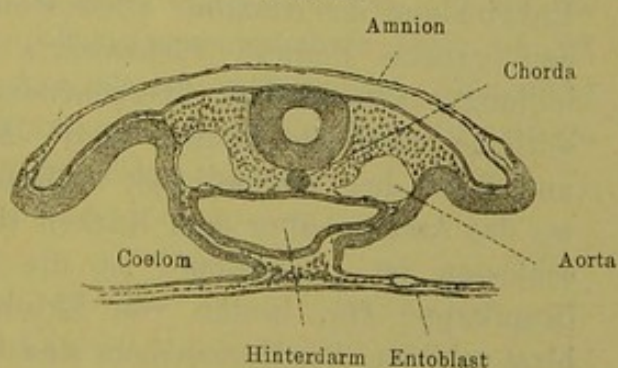


Abb. 62.

Abb. 57. Kaninchenembryo von 9 Tagen und 2 Stunden von der Bauchseite, 19mal vergr. *kk* Kopfkappe; *am* Amnion; *vaf* vordere, *saf* seitliche, *haf* hintere Amnionfalte; *vh* Vorderhirn; *v* Herzkammer; *ba* Bulbus aortae; *a* Vorhof; *vo* Vena omphalomesenterica; *se* Septum cordis; *mr* Medullarrohr; *stz* Stammzone; *pz* Parietalzone; *hd* hintere Darmpforte. (Nach Kölliker.)

Abb. 58—62. Querschnitte eines der Abb. 57 gleichen Embryo.

Stellen in Abb. 52 sind diejenigen, die sich im weiteren Verlaufe immer mehr nähern, bis ihre Verwachsung zum ventralen Schluss des Darmkanals und der Verschmelzung der Herzanlagen führt. Die beiden Aorten steigen ventralwärts vom Darm aufwärts — wie ja auch das Herz ventralwärts vom Darm zu liegen kommt —, um dorsalwärts vom Darm nach hinten abzustei-gen. Die Abbildungen 55 und 56 zeigen als Besonderheit das erste Auftreten der Schafhaut oder des Amnion. Dasselbe tritt aber deutlicher erst auf dem folgenden Stadium hervor.

Der Embryo der Abb. 57 besass ein Alter von 9 Tagen und 2 Stunden (Vergrößerung 19) und ist wie der vorhergehende von der

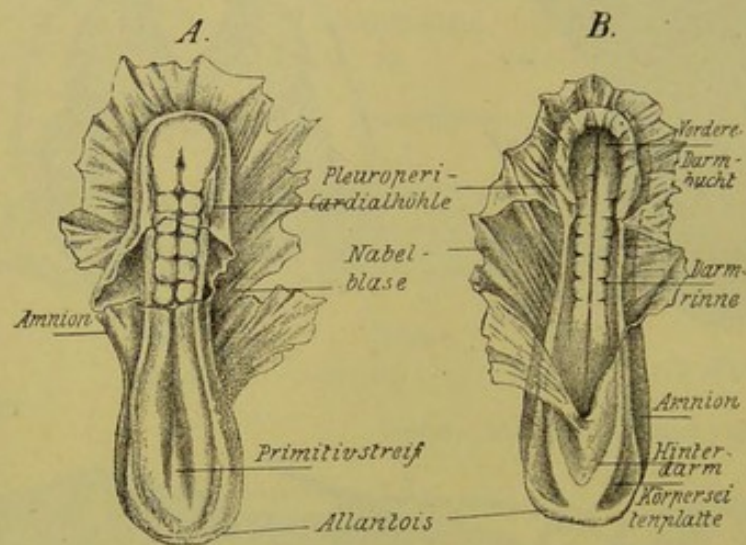


Abb. 63. Embryonalanlage vom Schaf. 16 Tage 6 Stunden nach der Begattung. Vergrößerung 12/1. A Rückenansicht. B Bauchansicht. (Nach Bonnet.)

Bauchseite her dargestellt. Am auffallendsten ist die hier ausgiebige Entwicklung des Amnion. Diese Haut bildet sich als eine allmählich den ganzen Embryo rückenwärts überwachsene sackartige Umhüllung aus ineinander übergehenden Falten, die als vordere (*vaf*), seitliche (*saf*) und hintere (*haf*) Amnionfalten bezeichnet werden und über dem Rücken sich schliessen (s. die Querschnitte 58—62), wo das Amnion über dem Rücken theils noch offen, theils schon geschlossen ist. Am Kopfe ist die Falte von Ekto- und Entoblast (Kopfkappe *kk*), hinten von Ektoblast und dem parietalen Mesoblast gebildet. Die Herzanlagen sind bei diesem Embryo vereinigt, doch war noch ein feines, alsbald vergehendes Septum (*sc*) sichtbar, das dem entsprechenden Durchschnitte Abb. 60 allerdings bereits fehlte. An dem Herzen ist vorn schon der *Bulbus aortae* (*ba*), der Ven-

trikel (*v*) und das Atrium (*a*) ausgebildet; hinten treten die *Venae omphalo-mesentericae* (*vo*) aus. Im Uebrigen sind Stammzone (*stz*) und Parietalzone (*pz*), Medullarrinne (*mr*) und hintere Darmpforte (*hd*) sichtbar.

Die Querschnitte zeigen, abgesehen von der Amnionbildung, nicht viel neues. In Abb. 58 ist das Hirn zweimal getroffen, da der Embryo sich allmählich in der Längsrichtung über die ventrale Fläche zu krümmen beginnt und hier bereits eine deutliche Kopfkrümmung vorhanden war. Auch tritt schon die erste Anlage des Exkretionssystems, die Urnierenanlage hervor (Abb. 61).

Am Schlusse dieses Kapitels gebe ich noch Abbildungen von zwei vergrößerten Embryonal-Anlagen verschiedener Säuger, um zu zeigen, dass die beschriebenen Vorgänge im Allgemeinen in derselben Weise ablaufen. Bei dem von der Nabelblase abgetrennten Schafembryo (Abb. 63) sieht man in der Rückenansicht das Amnion, das hier sehr früh auftritt und bereits

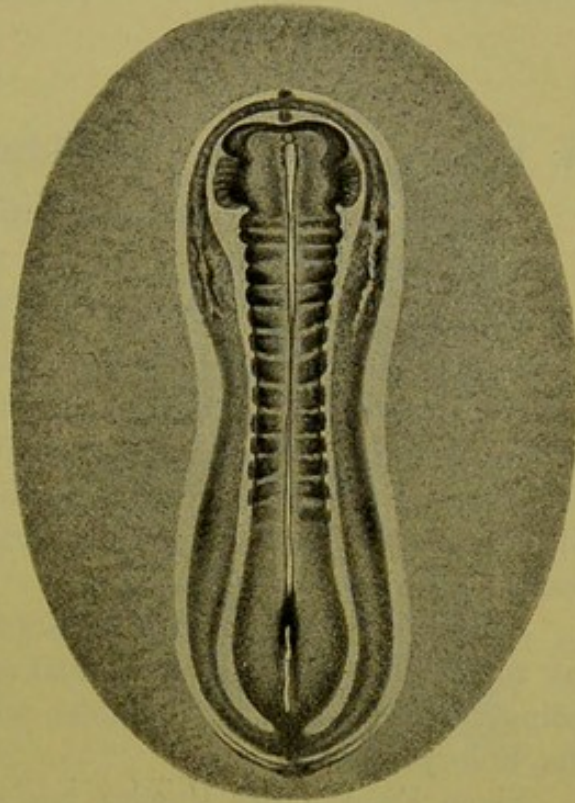


Abb. 64. Embryonalanlage vom Opossum.
(Nach Selenka.)

geschlossen war, doch in der Abbildung einen Riss hat. *B* ist die Bauchansicht desselben Embryo. Der Opossumembryo (Abb. 64) ist demjenigen des Kaninchens der Abb. 43 gut vergleichbar. Man suche und finde: Stammzone, Parietalzone, Rückenrinne, Primitivstreifen, *Area pellucida*, *Area opaca* und die Herzanlagen.

4. Die vollständige Ausbildung der Leibesform bei Säugethieren.

a) Aeussere Gestaltung.

An die im vorigen Abschnitt beschriebenen Umbildungen der Embryonalanlage schliessen sich diejenigen Vorgänge an, welche den Embryo derart formen, dass die definitive Leibesform bereits deutlich erkennbar wird. Es handelt sich in diesem Kapitel nur darum, einen allgemeinen Einblick in die sich immer mehr komplizirenden Gestaltungsprozesse zu gewinnen.

Zunächst entwickelt sich der Kopf mächtig und immer mächtiger, was vor allem durch die Grösse und rasche Entwicklung des Gehirnes bedingt wird, und zugleich bilden sich mehrfache Krümmungen an dem Embryo aus.

Einen Embryo des Hundes aus dem Anfange dieser Zeit zeigt die Abb. 65, an dem man eine vordere und eine hintere Kopfkrümmung mit dem Scheitel- und Nackenhöcker deutlich erkennt, während das hintere Leibesende noch ganz gerade ist. Der Scheitelhöcker liegt in der Gegend des Mittelhirnes (*c*), der Nackenhöcker entspricht dem in der Abbildung am weitesten nach oben gelegenen Punkte des Embryo. Die übrigen Gestaltungen betrachte der Leser einstweilen mit Hilfe der Figurenerklärung. Eine weitere Stufe stellt Abb. 66 von einem Kaninchenembryo dar, indem hier auch eine Schwanzkrümmung sehr gut ausgeprägt erscheint, wogegen die hintere Kopfkrümmung oder die Nackenkrümmung lange nicht so ausgebildet ist, wie bei dem abgebildeten Hundeembryo. Das Maximum dieser Krümmungen zeigen die Abb. 67 und 68 von Fledermausembryonen, und stellt namentlich Abb. 67 den höchsten Grad der Krümmungen dar, der überhaupt erreicht wird. Die Gesamtkrümmung ist so, dass das vordere und hintere Leibesende

einander sehr nahe liegen und eine ziemlich geschlossene Bucht umfassen, aus welcher der Stiel des Dottersackes nach der einen und der Strang der Nabelgefässe nach der anderen Seite heraustreten. Diese stark entwickelten Krümmungen erklären es, dass die Durchschnitte solcher Embryonen häufig ein sehr eigenthümliches Aussehen darbieten. Ein Schnitt in der Richtung der in Abb. 67 mit Linsengrube bezeichneten Linie würde z. B. das längs der ganzen Kon-

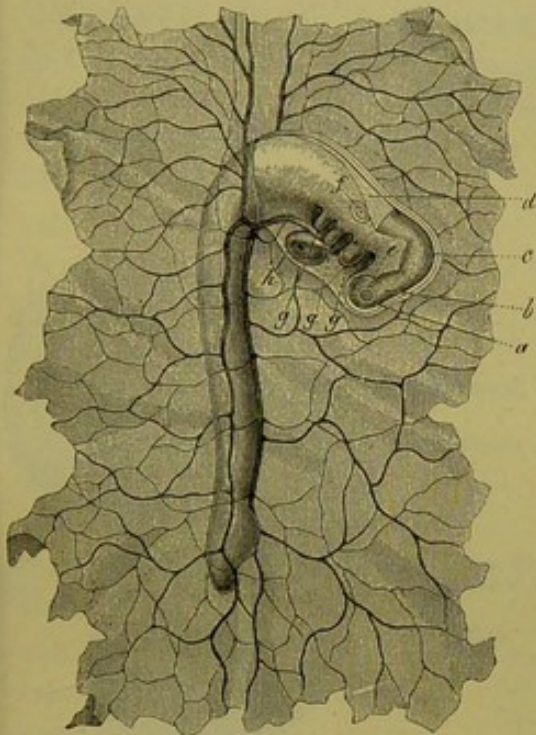


Abb. 65.

Abb. 65. Embryo eines Hundes mit vollkommen gebildetem, aber dicht anliegendem Amnion, mit angrenzenden Theilen des Dottersackes in der Seitenansicht, etwa 10mal vergr. (Nach Bischoff.) Der Embryo ist mit seinem Kopfe in den gefässreichen Dottersack eingestülpt, d. h. in einer Einsenkung desselben gelegen. *a* Vorderhirn; *b* Zwischenhirn; *c* Mittelhirn; *d* dritte primitive Hirnblase; *e* Auge; *f* Gehörbläschen; *ggg* Kiemenbogen; *h* Herz.

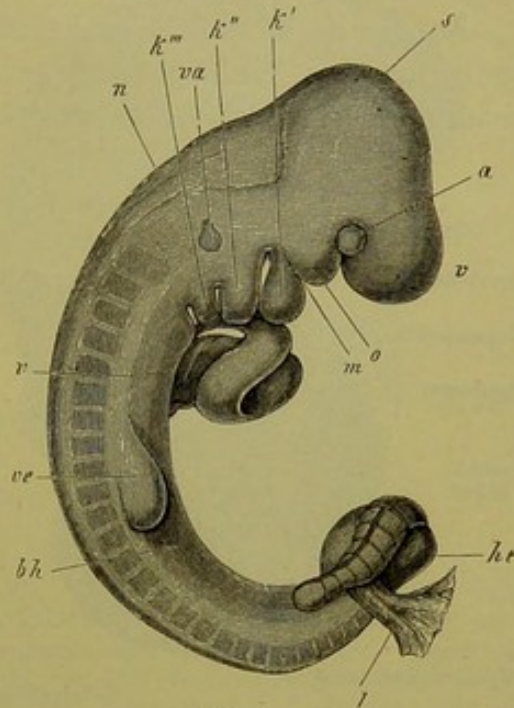


Abb. 66.

Abb. 66. Kaninchenembryo von 10 Tagen nach Entfernung des Amnion, der Allantois und der Fruchtblase und mit blossgelegtem Herzen, 12mal vergr. (Nach Kölliker.) *v* Vorderkopf; *a* Auge; *s* Scheitelhöcker mit dem Mittelhirn; *k'* *k''* *k'''* erster, zweiter, dritter Kiemenbogen; *o* Oberkieferfortsatz des ersten Kiemenbogens. Von Kiemenfurchen sind drei sichtbar. Die vierte, ebenfalls vorhandene war mit der Lupe nicht zu erkennen; *v* Herzkammer, davor der *Bulbus aortae*, dahinter das Atrium; *ve* vordere Extremität; *he* hintere Extremität; *m* Mundgegend; *va* Gehörorgan; *bh* primitive Bauchhaut; *n* Nackenhöcker, Gegend des vierten Hirnventrikels.]

vexität des Embryo verlaufende Nervenrohr dreimal durchkreuzen oder mit anderen Worten drei Querschnitte durch die Kopfgegend, den Rumpf und den Schwanz liefern.

Etwas weniger entwickelt, d. h. schon zurückgebildet, erscheinen diese Krümmungen bei dem Fledermausembryo der Abb. 68 und dem älteren Rindsembryo der Abb. 69, jedoch immer noch deutlich genug.

Der Leser vergleiche hier einmal die auf demselben Entwicklungsstadium stehenden Embryonen von der Fledermaus und vom Rind (Abb. 67 und 69), um sich zu überzeugen, wie verkehrt es ist, zu behaupten, dass die Embryonen der Säuger in frühem Stadium alle gleiches Aussehen haben. Der Fachmann kennt sie alle auseinander.

Zu der Kopf- und Schwanzkrümmung gesellt sich nun noch eine Drehung des Embryo um seine Längsachse, die in einer bestimmten Zeit sehr ausgeprägt ist. Sie heisst Spiralkrümmung.

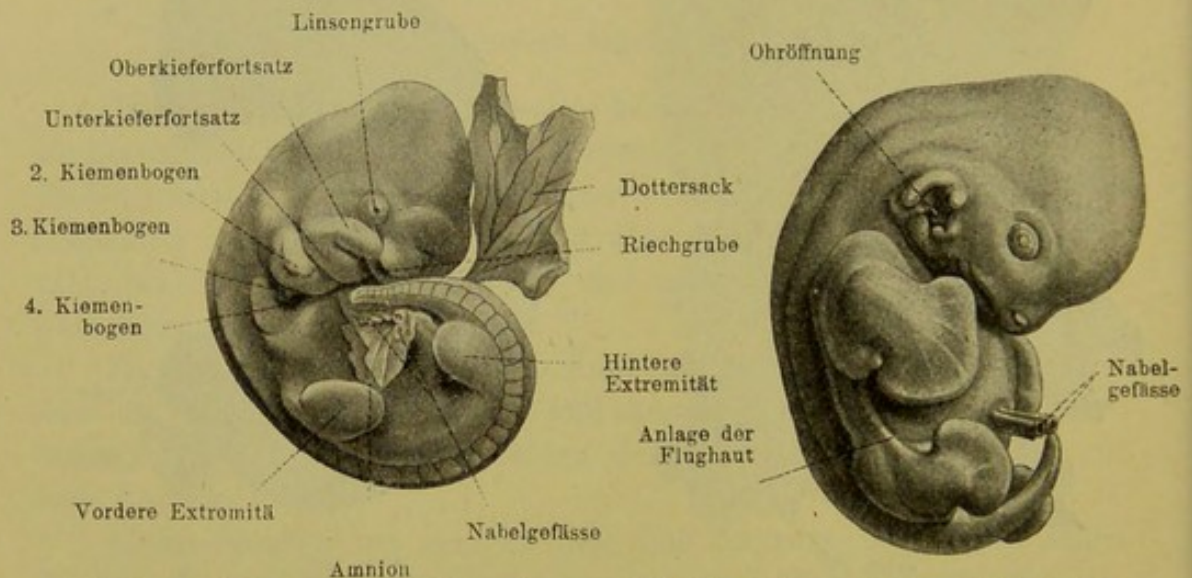


Abb. 67. Embryo von *Vespertilio murinus*.
mit erster Anlage der Extremitäten.
Vergrößerung 8/1.

Abb. 68. Embryo von *Vespertilio murinus*.
Etwas älter, als der in Abb. 67.
Vergrößerung 7/1.

Spiral-, Kopf- und Schwanzkrümmung erhalten sich, nachdem sie vollkommen ausgebildet sind, noch eine gewisse Zeit, dann aber streckt sich der Embryo wieder, verliert zuerst die spiralige Drehung und endlich auch die um die Querachse, obschon die letztere noch lange Zeit angedeutet bleibt.

Was nun die Ursache dieser Krümmungen im Allgemeinen anlangt, so werden dieselben unstreitig dadurch bedingt, dass der Rücken und vor allem das centrale Nervensystem, von denen wir schon früher gesehen haben, dass sie vor allen anderen Theilen sich anlegen und weiterbilden, mehr als die Theile der Bauchseite wachsen, wodurch der Embryo nothwendigerweise nach dem Rücken zu konvex wird. Später rücken dann diese Theile im Wachsthum langsamer

vor und beginnen die Organe der Ventralseite sich zu entwickeln, worauf dann der Embryo gewissermassen sich aufrollt.

Während die beschriebenen Veränderungen in der Stellung des Leibes vor sich gehen, treten an der ventralen Seite des Kopfes und der späteren Halsgegend die als Kiemenbogen und Kiemenfurchen bezeichneten ausserordentlich charakteristischen Bildungen auf, durch welche die Säugerembryonen, wie diejenigen der höheren Wirbelthiere überhaupt, ihre Abstammung von niederen Wirbelthieren so deutlich erscheinen lassen (s. Abb. 65 bis 67). Die Kiemenbogen sind vier paarige wulstförmige Verdickungen der Wandung des Vorderdarmes, die durch äusserlich sichtbare Furchen, die Kiemenfurchen, getrennt sind. Sie nehmen caudalwärts an Grösse ab, und sind besonders der dritte und vierte Bogen wegen ihrer tiefen Lage nur schwer, oft gar nicht bei äusserer Betrachtung zu erkennen. Der erste begrenzt die mittlerweile entstandene Mundöffnung (s. u.) und zerfällt in den Oberkieferfortsatz, welcher an die untere Fläche des Vorderkopfes sich anlegt und in den Unterkieferfortsatz, der einen provisorischen Unterkiefer darstellt, jedoch anfangs vorn kolbig angeschwollen endet und mit dem der anderen Seite nicht zusammenhängt.

An den Embryonen Abb. 66—69 bemerkt man allgemein die erste Spur der vorderen und hinteren Extremität in Gestalt zweier stummelförmiger Anhänge, an denen in Abb. 68 bereits eine beginnende Gliederung und die Anlage der unverhältnissmässig gross erscheinenden Hand mit Fingeranlagen und des Fusses auftreten.

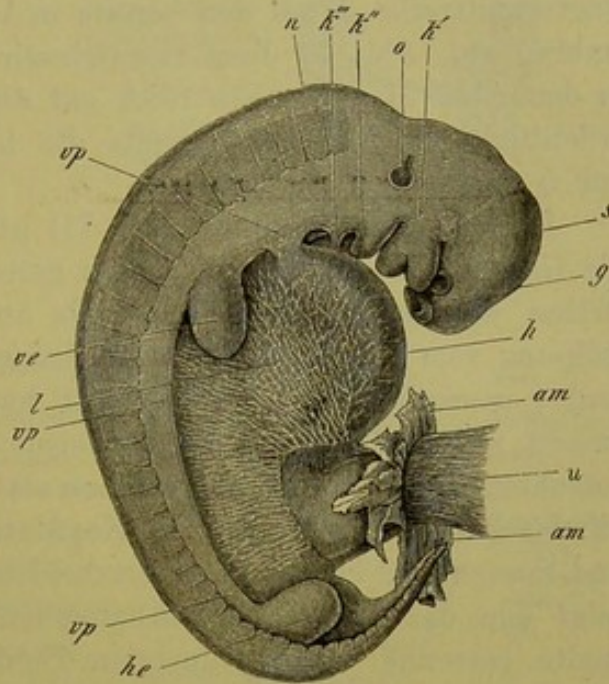


Abb. 69. Embryo eines Rindes, 5mal vergr. (Nach Kolliker.) *g* Geruchsgrübchen; *k'* erster Kiemenbogen mit dem Ober- und Unterkieferfortsatz; vor dem ersteren das Auge; *k''* *k'''* zweiter und dritter Kiemenbogen. Zwischen den drei Kiemenbogen zwei Kiemenfurchen sichtbar, während der Mund zwischen den zwei Fortsätzen des ersten Bogens liegt. *s* Scheitelhöcker; *n* Nackenhöcker; *o* durchsimmerndes Gehörbläschen mit einem oberen Anhang (*recessus vestibuli*); *vp* Visceralplatten oder Bauchplatten; *ve* vordere Extremität; *l* Lebergegend; *am* Reste des Amnion; *u* Nabelstrang. Die Bauchwand dieses Embryo besteht noch grösstentheils aus der ursprünglichen Bauchhaut (*Membrana reuniens inferior*), in welcher zierliche Gefässramifikationen sich finden.

b) Innere Gestaltung.

Gleichzeitig mit den bisher kurz beschriebenen Entwicklungsvorgängen schreitet naturgemäss die innere Differenzirung des Embryo gleichmässig fort. Um dem Leser eine Vorstellung von diesen inneren Gestaltungen zu ermöglichen, bilde ich in den Abb. 70—75 eine Querschnittreihe durch den bereits in Abb. 67 sichtbaren Fledermaus-embryo ab. Abb. 70 dient zur Orientirung über die Schnittrichtung in den Abb. 71—75. Ein Blick auf die letzteren lehrt, wie ausserordentlich vorgeschritten bereits die innere Organbildung bei dem nur 5 mm langen Embryo ist.

In dem ersten Schnitt (Abb. 71) ist vorn das Vorderhirn, hinten die Gegend der *Medulla oblongata* getroffen. Ersteres zeigt den zur Retina werdenden Augenbecher als Ausstülpung, welcher als Einstülpung vom Ektoblast die erste Anlage der Krystall-Linse (Linsen-grube) gegenüberliegt. Der Schnitt hat drei Kiemenbogen mit von aussen zwischen je zwei Kiemenbogen eindringenden Kiemenfurchen getroffen. Den letzteren entsprechen als Schlundtaschen bezeichnete blindsackartige Fortsätze des Kopfdarmes. * Auch manche Gefässe und Nerven sind bereits zu unterscheiden. Der zweite Schnitt (Abb. 72) zeigt den das Vorderhirn enthaltenden Kopftheil durch die Mundspalte getrennt von den dorsalen Theilen; auch der vierte Kiemenbogen ist nun getroffen. Einzelheiten erklärt die Abbildungsbezeichnung. Ein weiterer Schnitt (Abb. 73) trifft ganz vorn am Kopfe die Anlage des Geruchsorganes, die sogenannte Geruchsgrube; ferner das Herz, die Luftröhre und den engen Schlund, das Rückenmark und die Schwanzspitze. In Abb. 74 fallen die als plumpe Anhänge erscheinenden vorderen Extremitätenanlagen, der sympathische Grenzstrang und die Leber besonders auf, während in dem Schnitt Abb. 75, in der Gegend der hinteren Extremität, das Rückenmark zweimal getroffen ist. Den vorläufigen Einblick vervollständige der Leser durch ein genaues Studium der Durchschnitte, indem er sich bemüht, durch die Beziehung derselben auf die Abb. 70 und 67 ein Bild von der inneren Struktur des Embryo zu gewinnen.

c) Bildung des Gesichtes.

Wir haben früher (S. 45) die Abhebung des Kopfes unter Bildung der vorderen Keimfalte kennen gelernt und gesehen, wie der Kopf des Embryo anfangs hauptsächlich durch die Hirnerweiterung des Medullarrohres auffällt. Dieselbe wird von dem Ektoblast und spärlichem Mesoblast bedeckt (vergl. den schematischen Längsschnitt Abb. 53).

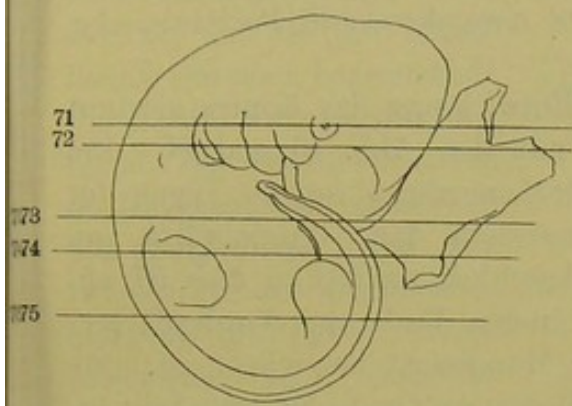


Abb. 70.

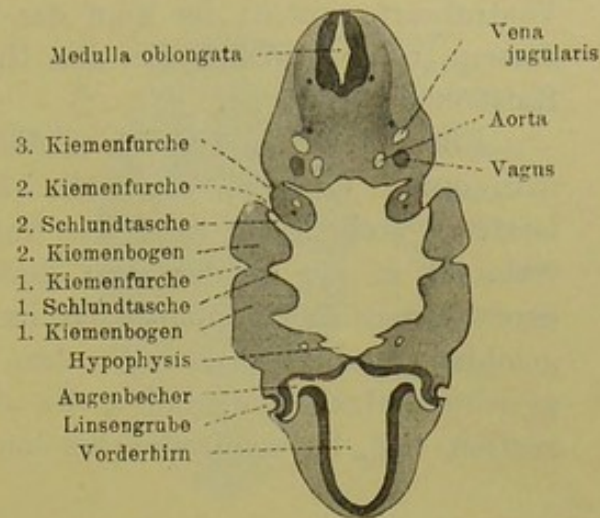


Abb. 71.

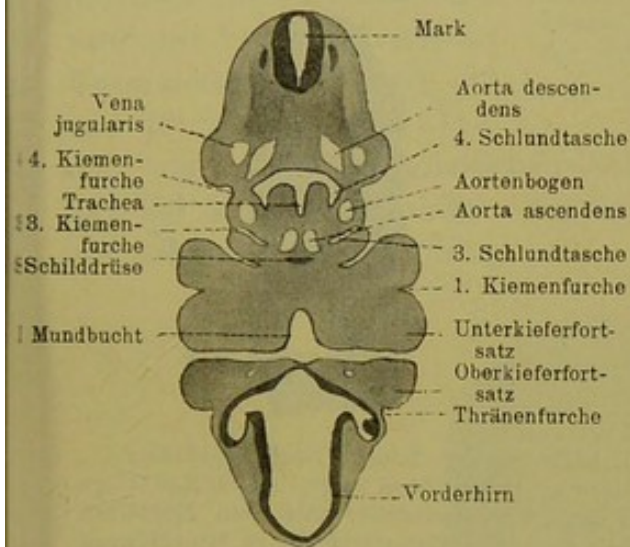


Abb. 72.

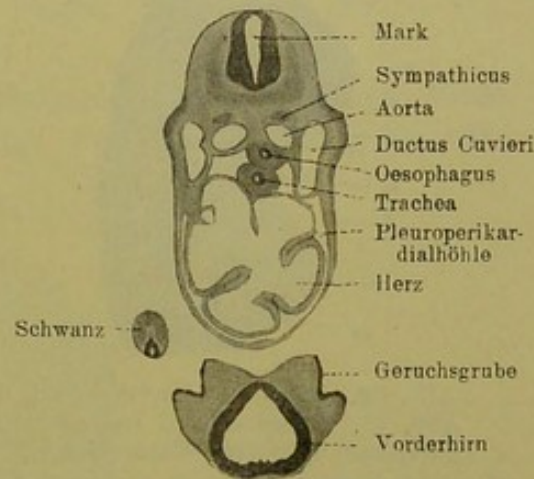


Abb. 73.

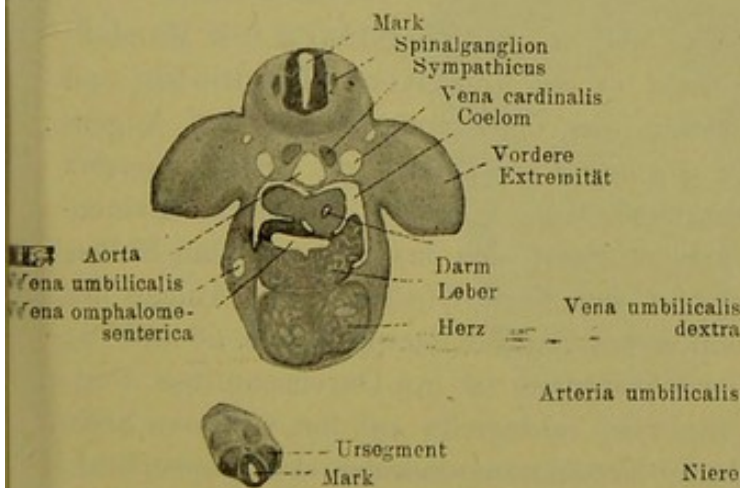


Abb. 74.

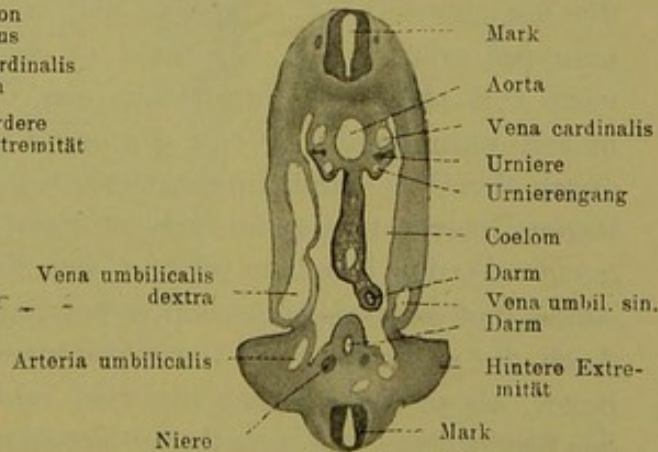


Abb. 75.

Abb. 71—75. Querschnitte des Embryo von *Vespertilio murinus* Abb. 67. Vergr. 16/1.

Ventralwärts enthält der Kopf das blinde Ende des Vorderdarmes, in dessen vorderer Wand die das Herz einschliessende Parietal- oder Halshöhle gelegen ist.

Einen weiteren Einblick in die Entwicklung des Kopfes gewinnt man durch Vergleich der Abb. 57 mit den Abb. 76 und 77. Die letzteren stellen den Kopf des Kaninchenembryo von 10 Tagen der Abb. 66 in der Vorder- und Seitenansicht dar. Caudalwärts von dem Vorderhirn ist unmittelbar im Anschluss an das in Abb. 57 abgebildete Stadium eine nach dem blinden Ende des Vorderdarmes gerichtete Grube entstanden, die als Mundbucht bezeichnet ist. Sie vertieft sich, bis schliesslich die den Boden der Grube bildende Schicht,

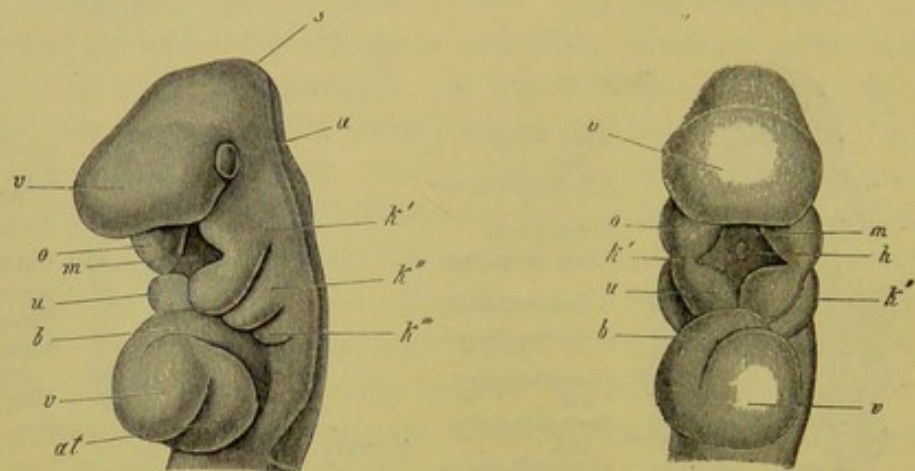


Abb. 76. Kopf des Embryo Abb. 66, halb von der Seite. (Nach Kölliker.)

Abb. 77. Derselbe Kopf von vorn und unten. Beide 12mal vergr. (Nach Kölliker.)
 v Vorderkopf mit dem Vorderhirn; a Auge; s Scheitelhöcker mit dem Mittelhirn;
 k' erster Kiemenbogen, o, u dessen Ober- und Unterkieferfortsatz; m Mundöffnung;
 h Hypophysistasche; k'' k''' 2., 3. Kiemenbogen; b *Bulbus aortae*; v Kammer; at Vorhof des Herzens.

die Rachenhaut, einreisst und so der Vorderdarm die Mundöffnung (m) erlangt hat. Sie führt in die primitive Mundhöhle und wird von oben her durch den das Vorderhirn (v) mit den Augenblasen enthaltenden Stirnwulst, seitlich und unten dagegen durch den Ober- und Unterkieferfortsatz (o und u) des ersten Kiemenbogens begrenzt. Caudalwärts schliesst sich das Herz mit dem *Bulbus aortae* (b), der Kammer (v) und dem Vorhof (at) an. Die Anlage des Auges und das Gehörbläschen treten deutlich hervor (s. Abb. 66 und 76). Auch die erste Spur des Geruchsorganes ist (an Durchschnitten deutlicher, als an dem ganzen Embryo) beiderseits auf dem vorderen Ende des Stirnwulstes als eine flache Ektoblastverdickung, das Nasenfeld, aufgetreten. Dieses wandelt sich weiterhin zu der Riechgrube um (Abb. 78) in Form einer sich mehr und mehr vertiefenden länglichen

Ektoblasteinstülpung, die sich bis auf die die Mundbucht von oben begrenzende Fläche des Stirnwulstes ausdehnt. Der lateralwärts von der Nasengrube gelegene Theil des Stirnwulstes heisst nun lateraler, der medialwärts gelegene medialer Stirnfortsatz, auch lateraler und medialer Nasenfortsatz.

Die Mundöffnung verengert sich unter gleichzeitiger medianer Verschmelzung der Unterkieferbogen (Abb. 78 und 79) zur Mundspalte, und von den sich allmählich abflachenden Kiemenfurchen bleibt nur der hintere Abschnitt der ersten Furche bestehen. Er wird zur äusseren Ohröffnung.

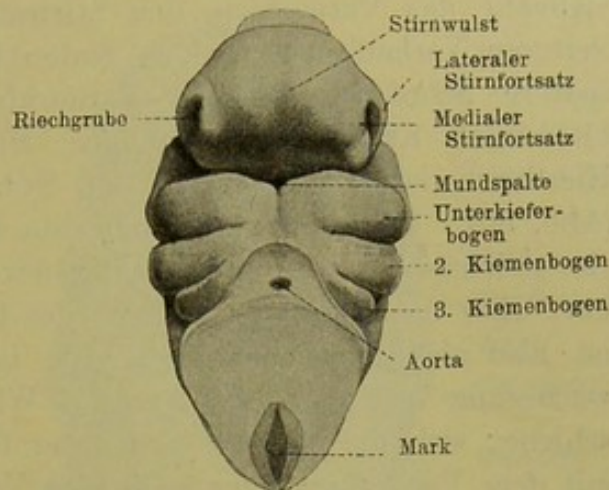


Abb. 78. Kopf eines Schweinsembryo von 1 cm Länge von vorn gesehen. Die Aorta ist durch die Dekapitation dicht oberhalb des Bulbus getroffen. Vergrößerung 10/1.

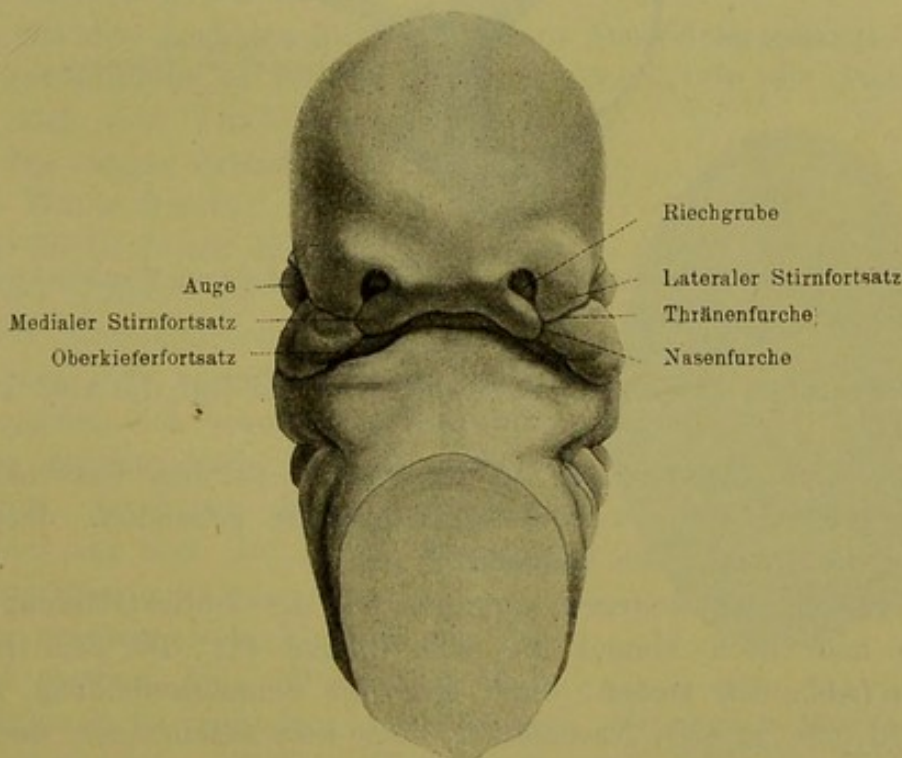


Abb. 79. Kopf eines Hundeembryo von 30 Tagen von vorn gesehen. Vergrößerung 10/1.

Während in dem Stadium der Abb. 76, 77 und 78 von einer Anlage des Gesichtes noch kaum gesprochen werden kann,

vielmehr das Vorderhirn den Stirnwulst ausfüllt, drängt sich im weiteren Verlaufe von beiden Seiten her in der Richtung auf die spätere Schnauze zwischen Vorderhirn und dem dasselbe überkleidenden Ektoblast (Stirnhäute *His*) reichlicher Mesoblast ein. Hierdurch ist das Auftreten der Schnauzenfalte (*His*) bedingt (Abb. 80). Während diese weiterhin immer mehr hervortritt, wird sie gleichzeitig zur Bildungsstätte der Knochen, Knorpel, Muskeln, kurz aller mesoblastischen Theile des Gesichtes. Die Schnauzenfalte ist also nichts, als der nach vorn in Folge reichlicher Mesoblastwucherung verlängerte Stirnwulst. Während ihrer Ausbildung verschieben sich die Nasengruben unter fortwährender, die Verbindung mit dem Vorderhirn unterhaltender Vertiefung immer mehr medialwärts, bis schliesslich als relativ kleiner Rest der äusseren Oeffnung

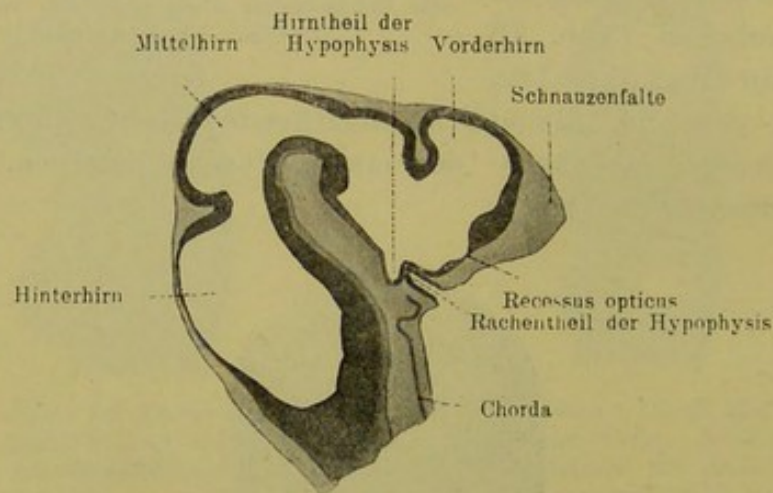


Abb. 80. Medianschnitt des Kopfes eines 5 mm langen Embryo von *Vespertilio murinus*. Vergrößerung 16/1.

der Nasengruben die Nasenlöcher erscheinen (vgl. die Abb. 78, 79 und 81).

Ueber die Umwandlung der Nasengrube zu dem Geruchsorgan wird unten in dem zweiten Hauptabschnitt gehandelt. Dasselbe gilt von der Bildung des Gaumens.

Bezüglich der weiteren Vorgänge bei der Gesichtsbildung vergleiche man noch einmal die Abb. 79 und 81. Bei dem Hundembryo (Abb. 79) stehen, ohne dass die Schnauzenbildung sichtbar wird, die grossen Nasenlöcher noch weit auseinander, und von ihnen zieht nach der Mundspalte eine bei den Embryonen der einzelnen Säugergruppen sehr verschieden deutlich ausgeprägte Furche, die Nasenfurche. Sie verläuft in der Richtung der ursprünglichen Ausdehnung der länglichen Nasengrube um den

späteren Lippenrand herum bis zu dem vordersten Theile des Daches der primitiven Mundhöhle. In ihrem Bereiche sind der laterale und mediale Stirnfortsatz miteinander verwachsen. In die Nasenfurche führt von dem leicht hervortretenden Auge aus die Thränenfurche. Bei dem Schweineembryo der Abb. 81 ist die Schnauzenbildung eingetreten, die Nasenlöcher sind genähert und relativ verengert, ebenso treten die verwachsenen Unterkieferfortsätze als Unterkiefer hervor. Die Oberlippe ist durch Verwachsung des von der lateralen Seite vorgeschobenen Oberkieferfortsatzes mit dem medialen Stirnfortsatz zur Ausbildung gelangt. Auch die Thränenfurche ist verschwunden. Sie gelangt in die Tiefe und bildet sich zum Thrännennasengang um. Die Augen treten noch lidlos als starke Wülste hervor.

Mit Rücksicht auf die definitive Gestaltung des Embryo ist es nicht möglich, hier die mannigfachen Variationen der Form bei den einzelnen Säugerklassen durchzugehen. Ich verweise in dieser Beziehung auf eine Reihe von im nächsten Abschnitt gegebenen Abbildungen und gehe hier nur noch auf einige besonders charakteristische Formen ein.

Der nebenstehende Embryo von *Vespertilio murinus* Abb. 82) aus der Mitte der Tragezeit ist besonders ausgezeichnet durch die schon stattliche Entwicklung der Flughaut und der Haut zwischen Hinterextremitäten und Schwanz, hinter welchen er sich gleichsam versteckt. Die erste Anlage der Flughaut war bereits in Abb. 68 bemerkbar. Auf noch

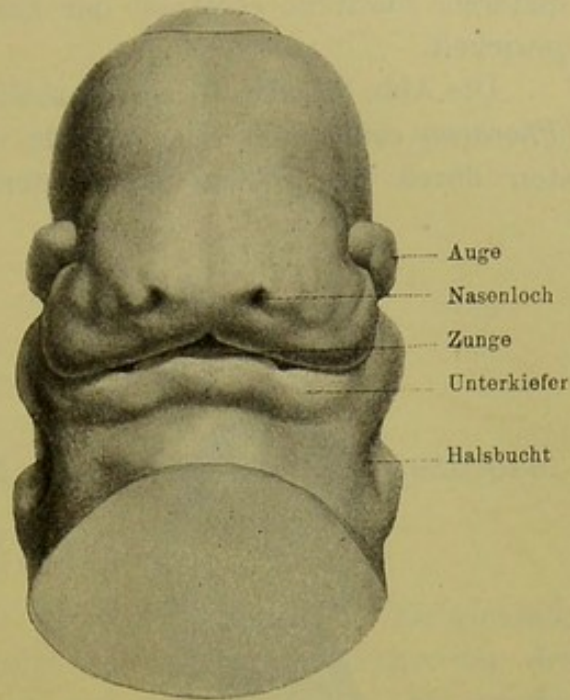


Abb. 81. Kopf eines 1,7 cm langen Schweineembryo von vorn. Vergrößerung 8/1.

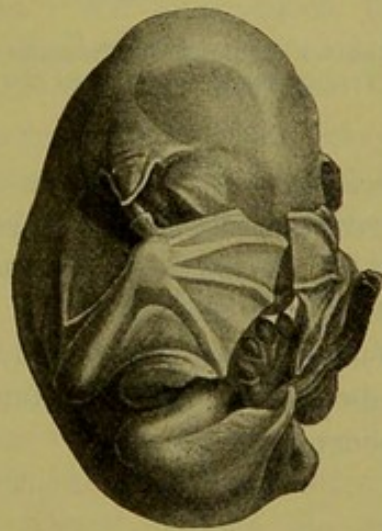


Abb. 82. Embryo von *Vespertilio murinus* aus der Mitte der Trächtigkeitsperiode. Vergr. 4/1.

späterem Stadium erscheint der Embryo wie in seine Flughaut eingewickelt.

Die Abb. 83 und 84 zeigen schliesslich zwei Cetaceen-Embryonen (*Phocaena communis*). Der jüngere unterscheidet sich am auffallendsten durch das Fehlen der hinteren Extremität von einem ähn-

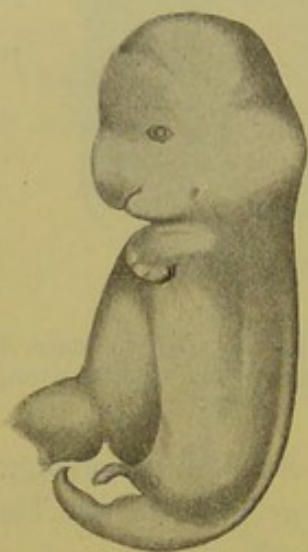

Abb. 83. Embryo von *Phocaena communis*.
Vergrösserung 3/1. (Nach Guldberg.)

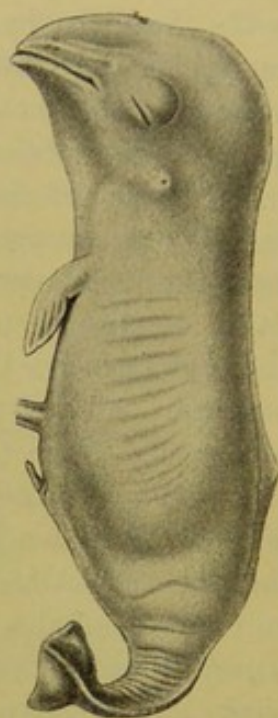


Abb. 84. Aelterer Embryo von *Phocaena communis*.
Natürliche Grösse. (Nach Kükenthal.)

lichen Stadium anderer Säugerembryonen; der Geschlechtshöcker tritt unterhalb des dicken Nabelstranges stark hervor. Der ältere (Abb. 84) hat schon das typische fischähnliche und spindelförmige Aussehen des Zahnwales gewonnen. Der Kopf ist, ebensowenig wie der Schwanz, scharf von dem Rumpfe abgegrenzt. Die Lidspalte ist geschlossen; die Ohröffnung hinter dem Auge (auch in Abb. 83 angedeutet) bemerkbar.

5. Embryonalhüllen und Placenta der Säugethiere.

I. Allgemeines.

Von grosser Bedeutung für das Verständniss der Entwicklung besonders in physiologischer Beziehung ist das Verhalten der den Embryo umgebenden Hüllbildungen und Anhangsorgane. Sie werden theils von dem Ei oder dem Embryo gebildet und als solche auch als fötale Hüllen bezeichnet, theils stammen sie von dem mütterlichen Organismus ab und heissen dann mütterliche Hüllen. Fötale Hüllen sind die *Zona pellucida*, die Gallertschicht, das Amnion und das Chorion; die von der Uterinschleimhaut gelieferte mütterliche Hülle wird als *Decidua* bezeichnet. Wir gebrauchen für beiderlei Hüllen den zusammenfassenden Namen *Embryonalhüllen*.

Die Embryonalhüllen dienen einmal als Schutzorgane des Embryo gegen äussere Insulte, vor allem aber stellen sie die bei den einzelnen Säugethierordnungen — abgesehen von den eierlegenden tiefstehenden Monotremen — verschieden innige Verbindung zwischen Mutter und Frucht her und vermitteln so die auf Kosten der Mutter intrauterin sich vollziehenden Ernährungs- und Athmungsvorgänge des Embryo, denn dieser findet in dem winzig kleinen Ei nicht, wie dies z. B. bei den grossen dotterreichen Eiern der Vögel und Reptilien der Fall, die für seine Entwicklung nöthigen ernährenden Stoffe bereits vor. Endlich dienen die Hüllen als eine Kapsel, welche die den Embryo unmittelbar umgebende Flüssigkeit umschliesst. In der letzteren schwebt der Embryo, wie der Dotter des Hühnereies im Eiweiss und kann sich so in der für jede normale Entwicklung unbedingt erforderlichen Gleichgewichtslage erhalten. Diese ist, wie ich zeigte, für das Zustandekommen der normalen thierischen Gestaltung ebenso unbedingt nöthig, wie für die normale Entwicklung der Pflanze. Sie

ermöglicht die Freiheit der Entwicklung, deren Störung zu körperlichen und geistigen Abnormitäten führt.

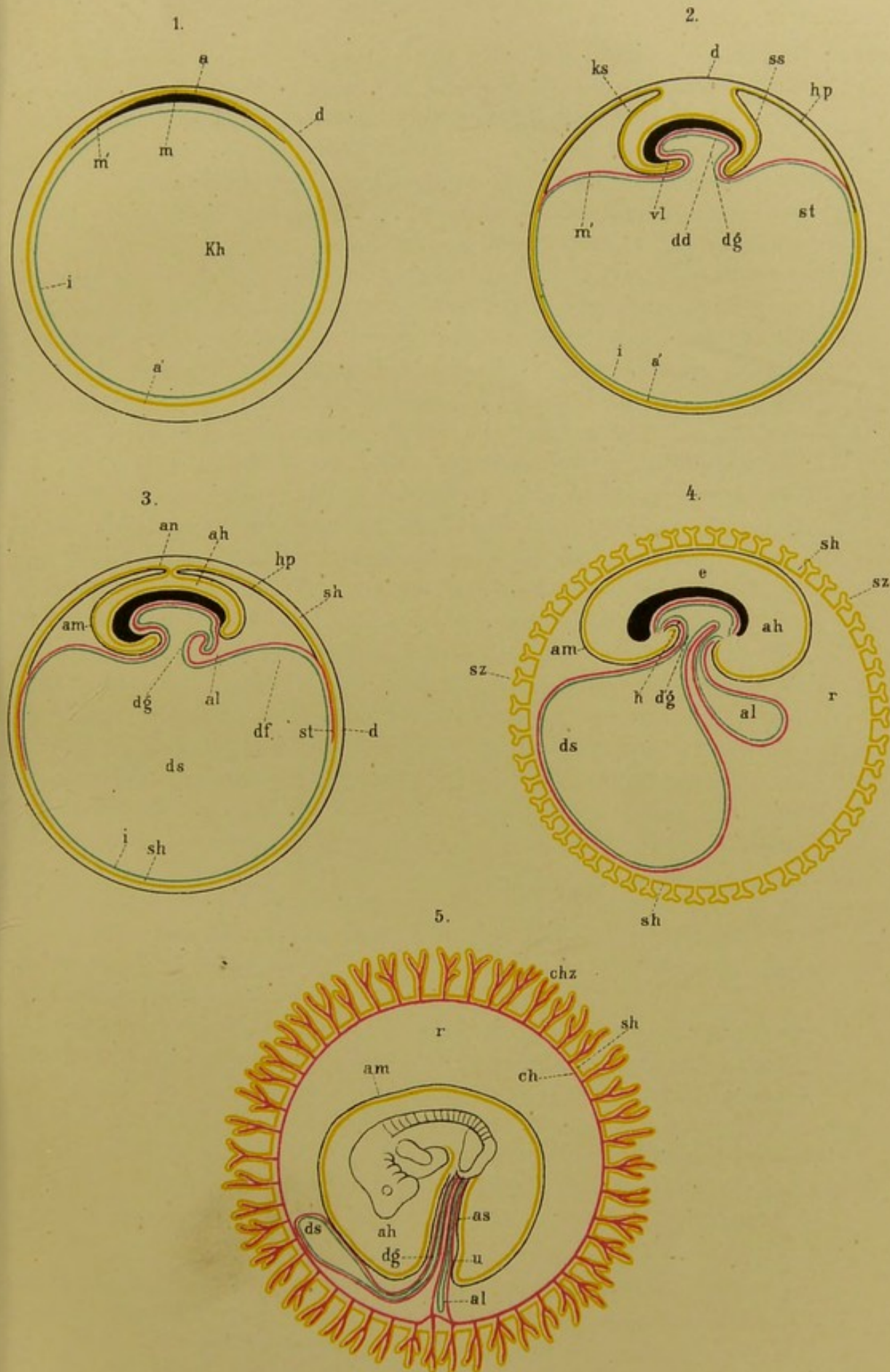
Die von dem Eierstock her dem Ei aufliegende *Zona pellucida* besteht nur kurze Zeit fort, beim Kaninchen ist sie noch an Fruchtblasen von mehreren Millimetern im Durchmesser als zarte Schicht nachweisbar. Auch die manchen Eiern (Kaninchen, Pferd, Beutelhüthiere, Maulwurf u. a.) im Eileiter zur Zeit der Furchung aufgelagerte, als Schutzorgan dienende Gallertschicht hat nur kurzen Bestand.

Sehr früh tritt das Amnion¹⁾ auf. Es wurde schon oben auf S. 50 erwähnt. Es bildet ein zartes, stets gefässloses und durchsichtiges, von Ektoblast und Hautplatte gebildetes Häutchen, das am Nabel auf den Embryo übergeht. In dem von dem Amnion umschlossenen Sack findet sich verschieden reichliche Flüssigkeit, der *Liquor amnii*, in welcher der Embryo frei beweglich ist. Die Abscheidung dieser im Wesentlichen als ein mütterliches Bluttranssudat aufzufassenden Flüssigkeit steigert sich bis zur Mitte der Trächtigkeit, um dann wieder abzunehmen. Im Bereiche des Kopfes besteht das Amnion in manchen Fällen (z. B. Kaninchen) anfangs aus Ekto-

Tafel II. Fünf schematische Abbildungen zur Darstellung der Entwicklung der fötalen Hüllen, in denen allen mit Ausnahme der letzten der Embryo im Längsschnitte dargestellt ist. (Nach Kölliker.) 1. Fruchtblase mit *Zona pellucida*, Keimhöhle, Fruchthof- und Embryonalanlage. 2. Fruchtblase mit in Bildung begriffenem Dottersack und Amnion. 3. Fruchtblase mit sich schliessendem Amnion und hervorsprossender Allantois. 4. Fruchtblase mit zottentragendem Chorion, grösserer Allantois, Embryo mit Mund- und Anusöffnung. 5. Fruchtblase, bei der die Gefässschicht der Allantois sich rings an das Chorion angelegt hat und in die Zotten desselben hineingewachsen ist. Nabelstrang angelegt. Dottersack verkümmert, Amnionhöhle im Zunehmen begriffen. Ektoblast gelb, visceraler Mesoblast und Gefässschicht der Allantois und des Dottersackes roth, Entoblast grün; schwarz ist die *Zona pellucida* in Abb. 1—3, ferner in Abb. 1 das ganze mittlere Keimblatt, in Abb. 2, 3 und 4 die Hautplatte (parietaler Mesoblast) des Amnion und in Abb. 2 bis 5 der Mesoblast im Bereiche des Embryo mit Ausnahme der Darmfaserplatte und des Herzens.

a Stelle der der Embryonalanlage angehörenden Verdickung in der Wand der Keimblase; ah Amnionhöhle; al Allantois; am Amnion; an Naht des Amnion; as Amnionscheide des Nabelstranges; ch Gefässschicht der Allantois; chz gefässhaltige Chorionzotten; d *Zona pellucida*; dd vom Entoblast ausgekleidete Darmanlage, entstanden aus einem Theile von i, dem inneren Blatte der Fruchtblase (späteren Epithel des Dottersackes); dg Dottergang; e Embryo; h Herzgegend; kh Höhle der Fruchtblase, die später zu ds, der Höhle des Dottersackes wird; ks Kopfscheide des Amnion; m der Embryonalanlage angehörende Verdickung im mittleren Blatte der Fruchtblase m', das anfänglich nur so weit reicht, als der Fruchthof; r ursprünglicher Raum zwischen Amnion und Chorion (Exocoelom); sh Chorion noch ohne Zotten (seröse Hülle); ss Schwanzscheide des Amnion; st Gegend des *Sinus terminalis*; u Urachus (Allantoisstiel); vl vordere Leibeswand in der Herzgegend. — In Abb. 2 und 3 ist der Deutlichkeit wegen das Amnion zu weit absteheud gezeichnet. Ebenso ist die Herzhöhle überall zu klein gezeichnet und auch sonst manches, wie besonders der Leib des Embryo, mit Ausnahme der Abb. 5 nur schematisch versinnlicht.

1) ὁ ἀμνίος, τὸ ἀμνίον (der Amnios oder das Amnion), die Schafhaut, weil diese Haut beim Opfern trächtiger Schafe zuerst beobachtet wurde.





und Entoblast und wird dann als Proamnion bezeichnet. Später dringen auch hier der anfangs fehlende Mesoblast und das Coelom ein, worauf Entoblast und visceraler Mesoblast (Darmfaserplatte) sich aus dem Proamnion zurückziehen.

Nach aussen von dem Amnion liegt das Chorion¹⁾. Auch dieses besteht aus zwei Schichten, einer äusseren, ektoblastischen und einer inneren mesoblastischen. Seine Bildung steht in unmittelbarer Beziehung zu derjenigen des Amnion und wird durch Tafel II erläutert. Auf dieser stellt Abb. 1 eine von der *Zona pellucida* (*d*) umschlossene Fruchtblase dar, an welcher in der Gegend der Embryonalanlage (*a*) auch ein mittleres Keimblatt (*m*) sich findet, welches mit einem dünneren Theile *m*¹ über den Bereich des Embryo hinaus reicht und eine *Area opaca s. vasculosa* (s. oben S. 42) erzeugt. In Abb. 2 ist der Embryo schon entwickelter mit von dem grünen Entoblast ausgekleidetem Vorder- und Hinterdarm. Der Darm geht an dem Dottergang (*dg*) in den grossen Dottersack über. Nunmehr haben sich die Amnionfalten *ks* und *ss* über den Embryo erhoben (vergl. oben Abb. 60). Sie bestehen aus dem gelb gehaltenen Ektoblast und dem parietalen Mesoblast (Hautplatte *hp*). In Abb. 3 haben sich die Amnionfalten bis zur Verschmelzung in der Amnionnaht genähert. Sobald das Amnion geschlossen ist, wird die äusserste Schicht der Fruchtblase, soweit sie nicht mit dem Dottersack zusammenhängt, von einem Häutchen gebildet, das sich vom Amnion an dem sogenannten Amnionnabel ablöst und (umgekehrt wie das Amnion) innen von Mesoblast (Hautplatte *hp*) und aussen von Ektoblast gebildet ist. Dieses Häutchen ist das Chorion (*sh*). Es wird anfangs, d. i. bevor es die Gefässe entwickelt, auch als „seröse Hülle“ bezeichnet. Auch führt es den Namen amniogenes Chorion (Bonnet). Zwischen Amnion und Chorion erhält sich vor der vollständigen Ablösung des Chorion gelegentlich (z. B. bei Wiederkäuern) noch eine Zeit lang eine als Amniosnabelstrang bezeichnete Verbindung.

An dem Dottergang hängt der Embryo mit dem Dottersack oder der Nabelblase zusammen. Der roth gehaltene viscerele Mesoblast Abb. 2 *m*¹ ist durch einen weiten Hohlraum, das Exocoelom (ausserhalb des Embryo gelegenes Coelom), das unmittelbar mit dem embryonalen Coelom zusammenhängt, von der Hautplatte getrennt.

Der viscerele Mesoblast bildet reichliche Gefässe und erzeugt den Kreislauf des Dottersackes oder Dotterkreislauf, der bald in

¹⁾ τὸ χορίον heisst einfach „Haut“, die Uebersetzung „Zottenhaut“ und damit die Beschränkung des Wortes Chorion auf das zottentragende Stadium entspricht nicht der Bedeutung des Wortes.

höherem, bald in geringerem Maasse zur Ernährung des Embryo dient. Er hat bei niederen Wirbelthieren eine grosse Bedeutung, indem er die Aufnahme des reichlichen in dem Dottersacke vorhandenen Dottermaterials in den Embryo vermittelt. Bei den niedersten eierlegenden Säugern (Monotremata), die noch relativ grosse dotterreiche Eier besitzen, ist er von grosser Bedeutung für Athmung und Ernährung. Bei den Beutelhieren ist er sogar das einzige Athmungs- und Ernährungsorgan des Embryo bis zur Aufnahme in den Beutel. Aber auch bei höheren Säugern bleibt der Dotterkreislauf in manchen Fällen während des ganzen embryonalen Lebens bestehen, indem er (z. B. bei Nagern) als gefässreiches Häutchen nach Resorption des Chorion die äusserste Schicht der Fruchtblase bildet und in unmittelbarem Kontakt mit der gefässreichen Uterinschleimhaut den Stoffaustausch zwischen Mutterthier und Frucht unterstützt. Er hat hier im Laufe der Stammesentwicklung insofern einen Funktionswechsel erfahren, als er bei den Reptilien, wie bei den Vögeln, aus dem an seiner Innenfläche gelegenen Entoblast den Dotter resorbirend, nunmehr an seiner Aussenfläche die Stoffaufnahme aus der Uterinschleimhaut vermittelt. Seine aus dem Embryo kommenden Arterien führen venöses Blut, wie die Nabelarterien, und kehrt das Blut, wie durch die *Venae umbilicales* aus der Placenta, als arterielles Blut durch die *Venae omphalo-mesentericae* zum Embryo zurück. In vielen Fällen erfolgt frühzeitig eine Rückbildung des Dottersackes, doch ist es eine falsche und vielfach verbreitete Auffassung, dass der Dottersack bei den Säugern in Folge des Verlustes des Nahrungsdotters der Eier allgemein funktionslos geworden sei.

Im Anfangsstadium der Entwicklung ermöglicht der Dotterkreislauf allein die Ernährung des Embryo. Sehr bald aber tritt neben ihm die für die embryonale Stoffaufnahme viel wichtigere Allantois (*ἀλλᾶς* Wurst, *ἀλλάντοις* wurstähnliche Haut) oder der Harnsack auf.

Die erste Spur der Allantois des Embryo ist in Abb. 3 (*al*) schematisch angegeben. Der Hinterdarm hat eine kleine blindsackförmige, vom Entoblast ausgekleidete Ausstülpung entwickelt, die in das Exocoelom hineinragt und eine mesoblastische, von der Darmfaserplatte gebildete, gefässbildende Hülle besitzt. In dem Schema der Abb. 4 ist die in den drei ersten Abbildungen durch eine schwarze Linie noch angedeutete *Zona pellucida* geschwunden. Das Chorion hat eine grosse Anzahl zottenartiger hohler Anhänge — Chorionzotten gebildet. Indem nun der Dottersack unter fortwährender relativer Grössenabnahme (Abb. 4 und 5) eine allmähliche Rückbildung erfährt, erfolgt eine Grössenzunahme und reichliche Gefäss-

entwicklung von den Nabelgefässen des Embryo aus auf der Allantois. Letztere erreicht bald die Innenfläche des Chorion und wächst mit ihrem mesoblastischen gefässreichen Gewebe in die Chorionzotten hinein. Man spricht nun auch von einem Allantoischorion. Die Zotten gewinnen eine bald mehr bald weniger ausgiebige Verbindung mit der gefässreichen Uterinschleimhaut und ermöglichen so den Stoffaustausch zwischen Mutter und Frucht, ohne dass aber jemals eine direkte Gefässverbindung und ein kontinuierlicher Blutübergang von der Mutter zur Frucht stattfände.

In den meisten Fällen entwickelt sich die genannte Beziehung zwischen den Allantoisgefässen und denjenigen der Uterinschleimhaut an einzelnen bevorzugten Stellen der Chorionoberfläche in besonders starker und inniger Weise. An diesen Stellen kommt es dann unter inniger Durchwachsung des Allantoischorion und der Uterinschleimhaut und häufig unter theilweisem Schwund des Bindegewebes und der Drüsen zur Ausbildung eines kompakten, sehr verschieden gestalteten und blutreichen Ernährungsorganes des Embryo, das den Namen Placenta führt. Der vom Entoblast gebildete Hohlraum (*al*) bleibt hinter dem Wachsthum des gefässführenden Theiles zurück (Abb. 5). Er dient als Harnsack, indem er die Ausführungsgänge des Harnapparates aufnimmt und erfährt eine ausserordentlich verschiedene, oft kolossale (Hufthiere), oft minimale Ausbildung (manche Nagethiere).

Später dehnt sich das Amnion immer mehr aus und legt sich dicht der Innenfläche des Chorion an. Es umschliesst dann den Stiel des Dottersackes (*dg*) sowohl als den der Allantois (Urachus *u*) mit den Nabelgefässen und bildet mit diesen den vom Embryo zum Allantoischorion verlaufenden Nabelstrang (Abb. 5; *as* Amnion-scheide des Nabelstranges).

Bei der Geburt wird, wenn die Verbindung der Fruchtblase mit der Uterinschleimhaut sich zu einer innigen gestaltet hatte, ein Theil der mütterlichen Schleimhaut als mütterliche Decidua (hinfällige Haut) mit ausgestossen. Diejenigen Säuger, bei denen dies der Fall ist, werden als *Mammalia deciduata* den übrigen, *Mammalia indeciduata*, gegenübergestellt. Zu letzteren gehören die Beutel- und Hufthiere. Da jedoch auch für diese nachgewiesen ist, dass ein Theil der mütterlichen Schleimhaut, wenn auch nur das Epithel, bei der Geburt mit abgestossen wird (Turner), so ist die genannte Eintheilung zum mindesten so aufzufassen, dass die Trennung keine scharfe ist.

In manchen Fällen bildet die Uterinschleimhaut, indem sie sich

kurz nach der Aufnahme des Eies in den Uterus faltenartig um das Ei erhebt und sich über demselben schliesst, eine Art Kammer um das Ei, die im Laufe der späteren Entwicklung oder erst mit der Geburt verloren geht. Sie heisst *Decidua capsularis* (*Dec. reflexa*). Ausser bei dem Menschen und den Affen finden wir die *Decidua capsularis* bei den Fledermäusen, manchen Nagern und anderen Ordnungen, doch sind hier noch manche Untersuchungen erforderlich. Die vergleichende Betrachtung ergiebt, dass sich eine *D. capsularis* überall da ausbildet, wo ein für die Befriedigung des hochgradigen Sauerstoffbedürfnisses der Keim- oder Fruchtblase ungünstiges Missverhältniss zwischen der Grösse der Keimblase und dem *Cavum uteri* besteht. Die schon vom ersten Beginn der Entwicklung an unbedingt nöthige, reichliche Sauerstoffzufuhr zu dem Ei erfolgt aus den Kapillaren der Uterusschleimhaut, und erfordert die Sauerstoffaufnahme, ebenso wie die Kohlensäureabgabe, ein unmittelbares Kontaktverhältniss zwischen Schleimhaut und Ei. Dies wird in vielen Fällen dadurch erreicht, dass das Ei schnell an Volumen zunehmend das *Cavum uteri* ausfüllt (z. B. Kaninchen), oder sich vielfach faltend (z. B. die lange Fruchtblase der Wiederkäuer) den Buchten der Uterinschleimhaut anpasst. Bleibt jedoch das Ei von vorneherein klein (z. B. Nager mit Blätterumkehr), so befindet es sich, aus der engen *Tuba uterina* in dem weiten Uterus angelangt, nicht in dem für seine Fortentwicklung nöthigen, unmittelbaren Kontakt mit der ernährenden Fläche. Dann erzeugt gleichsam das chemische Bedürfniss des Eies eine *Decidua capsularis*. In der letzteren erblicken wir also nach meiner Auffassung eine in Folge des Missverhältnisses zwischen Eivolumen und *Cavum uteri* erworbene Einrichtung.

Am Schlusse dieses allgemeinen Theiles ist zu bemerken, dass im Einzelnen von dem hier angegebenen Verhalten mannigfache Abweichungen vorkommen, worüber das Nähere in dem folgenden speziellen Theile und bei den Embryonalhüllen des Menschen nachzusehen ist. Auch ist zu beachten, dass während der Entwicklung mit den sich stetig ändernden physiologischen Bedürfnissen des Embryo auch der morphologische Charakter der Hüllen und Anhangsorgane wechselt. Die in der folgenden speziellen Darstellung gegebenen Tafelschemata haben deshalb immer nur für ein bestimmtes Stadium der Hüllen Geltung.

II. Spezielle Darstellung.

Ueber die Embryonalhüllen der eierlegenden

Kloakenthiere (Monotremata)

sind wir durch neue Untersuchungen von Semon unterrichtet. Die in die Tube aufgenommenen dotterreichen und kugelförmigen Eier messen ca. 4 mm, sind also bei weitem grösser, als die aller übrigen Säugethiere. Sie besitzen eine zarte Dotterhaut und auf dem braungelben Dotter, wie die Vögel- und Reptilieneier eine weissliche Keimscheibe, auf welche die Furchung beschränkt ist (partielle Furchung). Auch durch dieses Verhalten offenbaren die Monotremen die Verwandtschaft der Säuger mit den Reptilien. Auf das Ei lagert sich im Eileiter eine dünne Eiweisschicht und dann eine aus Keratin (R. Neumeister) bestehende, nur 0,012 mm messende Eischale ab.

Während ihrer Wanderung nach aussen wachsen Ei und Eischale beträchtlich, und sind die Eier bei der Uebernahme in die an der Bauchseite der Mutter befindliche Hauttasche von ovaler Form und messen 16 : 18 mm.

Das Amnion (s. Tafel III Schema 1 *am* nach Semon) zeigt insofern einen primitiven Zustand, als es dauernd durch eine über die Rückengegend des Embryo in sagittaler Richtung laufende Verbindungsplatte mit centralem kanalartigen Hohlraum (Amnionkanal), ähnlich dem Amniosnabelstrang der Wiederkäuer (s. S. 78) mit dem Chorion (*ch*) vereinigt bleibt und also keine völlige Ablösung von letzterem erfährt. Ein anfangs gebildetes, den Kopf bis zur Wurzel der vorderen Extremität einschliessendes Proamnion (S. 65) wird nach Ausdehnung des Mesoblast und des Exocoelomes in die Vordergegend in ein echtes Amnion umgewandelt.

Die oben genannte Verbindungsplatte zwischen Amnion und Chorion trennt dorsalwärts vom Embryo die Allantois (*all*) von dem Dottersack. Beide Bildungen lagern sich, ähnlich wie zwei Schalen einen Kern umschliessen, um den vom Amnion umhüllten Embryo, und zwar liegt die Allantois rechts, der Dottersack links. Mit der Grössenzunahme des Eies und des Embryo wachsen beide bis zur Geburt. Beide fungiren bei reichlichem Gefässgehalt und in naher Berührung mit der Innenfläche der porösen Eischale als Athmungsorgane. Der Dottersack dient daneben als Ernährungs- bzw. Dotterorgan, indem sein hohes Epithel dicht von Dotterkörnern erfüllt ist, welche einer allmählichen Aufsaugung durch

das Gefässsystem des Dottersackes unterliegen. Der letztere erhält aus der *Aorta abdominalis* zwei paarige, nebeneinander verlaufende Arterien, welche ihn umkreisen und ihr Blut schliesslich in eine aus zwei Hauptstämmen entstehende Dottervene ergiessen.

Während der Dottersack keine sehr feste Verwachsung mit dem Chorion eingeht, ist dies in hohem Grade bei der Allantois der Fall. In der Verwachsungsfläche breitet sich ein sehr dichtes Maschenwerk weiter Kapillaren aus, die ganz an die charakteristischen Kapillaren der Allantois des Hühnchens erinnern. Die Verbreitung der Hauptstämme der Gefässe — zweier Arterien und zweier Venen — geschieht an der embryonalwärts gerichteten Fläche der Allantois, wobei die Arterien von den Venen begleitet werden.

Wenn der reife Embryo die Eischale gesprengt hat, trocknen Allantois und Dottersack ein und hängen noch eine Zeit lang an dem Nabel heraus. Der Dottersack wird aber nicht wie bei Vögeln und Reptilien in den Körper allmählich aufgenommen, sondern geht verloren.

Die Embryonalhüllen der

Beutelthiere (Marsupialia)

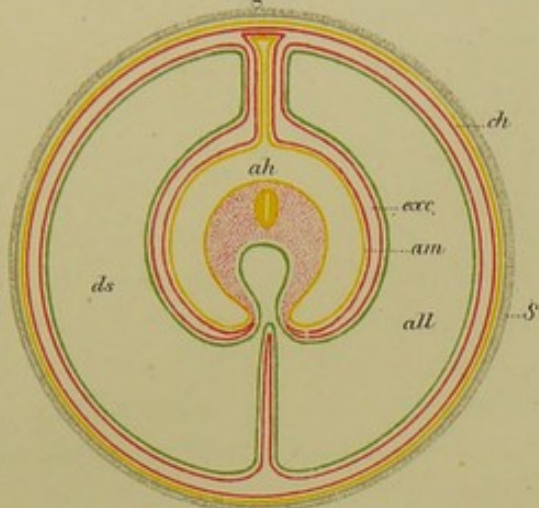
haben wir durch die Untersuchungen von Selenka, besonders bei dem Opossum (*Didelphys virginiana*) genauer kennen gelernt.

Die Eier sind nicht grösser und dotterreicher, als die der übrigen Säuger und messen ca. 0,1 mm im Durchmesser. Das in Furchung stehende Ei besitzt keine *Zona pellucida* mehr, jedoch eine unregelmässig konzentrisch geschichtete, in dem Eileiter abgelagerte Gallert-hülle von ungefähr dem vierfachen Eidurchmesser. Dieser liegt aussen eine als Granulosamembran bezeichnete, anfangs kernhaltige, später homogene Hülle auf, die in ihrer Herkunft unklar ist. Die Gallerthülle schwindet mit der zunehmenden Ausdehnung der Gastrula mehr und mehr und zwar zuerst über der Embryonalanlage (am dritten Tage). Am fünften Tage ist keine Spur derselben mehr vorhanden. Auch die Granulosamembran, die im Bereiche des Fruchthofes am 3.—4. Tage locker mit der Uterinschleimhaut verklebt, ist ein vergängliches Gebilde und am Ende des sechsten Tages gänzlich resorbiert.

Der Dottersack (Tafel III Schema 2 *ds* nach Selenka) ist ausserordentlich gross und bleibt mit der Aussenwand der

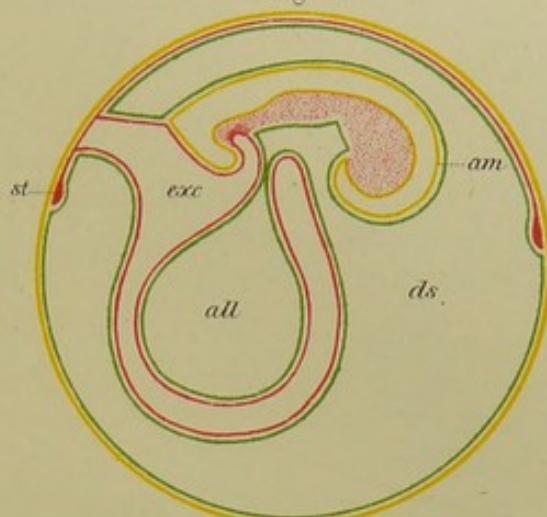
Erklärung zu Tafel III. *ah* Amnionhöhle; *all* Allantois; *am* Amnion; *ch* Chorion; *cot* Cotyledo; *ds* Dottersack; *exc* Exocoelom; *st* Sinus terminalis.

Fig. 1.



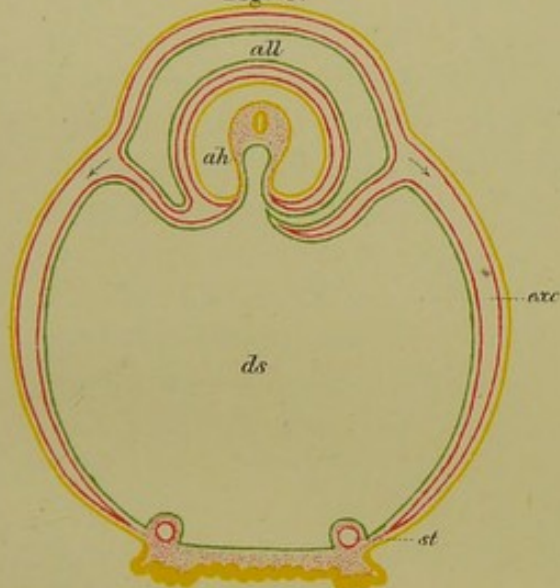
Echidna.

Fig. 2.



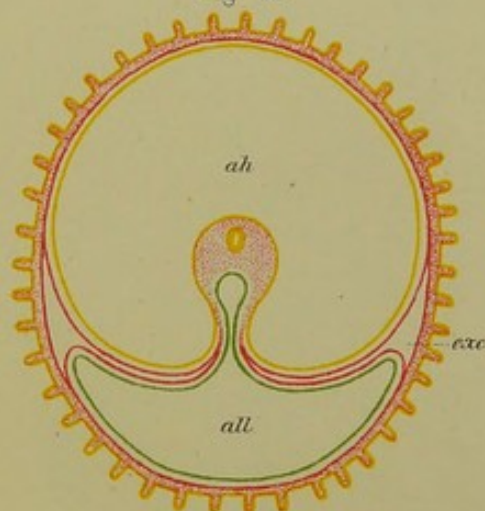
Opossum.

Fig. 3.



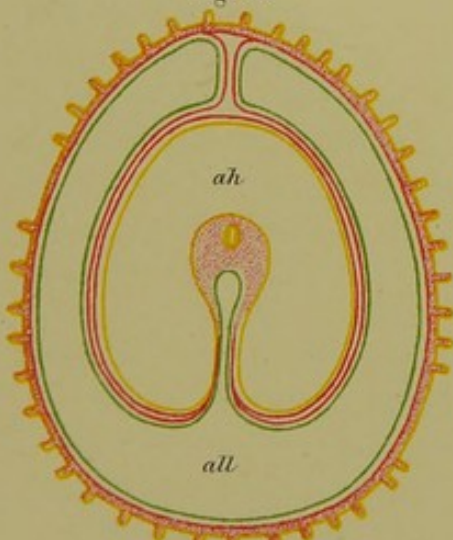
Pferd.

Fig. 4.



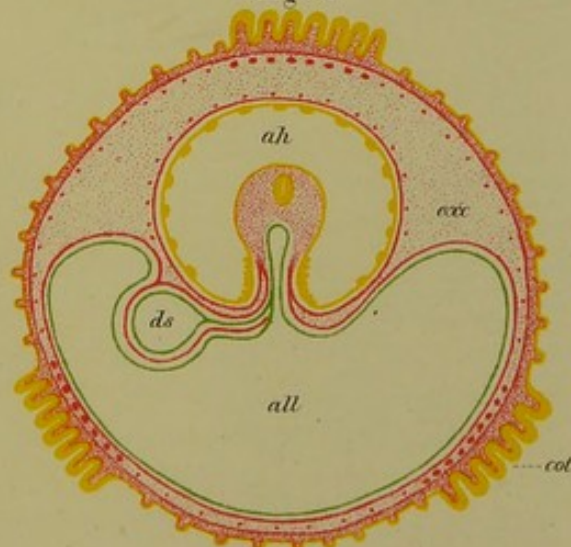
Schwertfisch.

Fig. 5.



Maki.

Fig. 6.



Schaf.

Schemata der Embryonalhüllen der Säugetiere.



Fruchtblase, dem Chorion, bis zur Geburt verbunden. Demgemäss bleibt auch der mit dem *Sinus terminalis* (*st*) abschliessende Gefässhof dem Ektoblast des Chorion angelagert, ohne, wie sonst, durch das (hier klein bleibende) Exocoelom abgetrennt zu werden. Auf diese Weise erhält sich eine sehr innige Beziehung zwischen den Gefässen des Dotterkreislaufes und der Uterinschleimhaut während der ganzen Trächtigkeitsdauer. Der Dottersack ist demgemäss sowohl Athmungsorgan, als Ernährungsorgan. Er hat also, da das Ei nicht dotterreicher ist, als das der übrigen Säuger, mit dem Eintritt des intrauterinen Lebens bei den Beutlern insofern einen Funktionswechsel erfahren, als er die Aufsaugung von Nährmaterial aus den Kapillaren der Uterinschleimhaut übernimmt.

Eine Verwachsung des Chorions mit der Uterinschleimhaut findet zwar zu keiner Zeit statt, doch tritt eine eigenthümliche unzertrennliche Verlöthung der einzelnen Fruchtblasen an ihren Berührungsflächen ein. Die Kapseln verwachsen so zu einem einheitlichen Körper, und findet die Verwachsung ausserhalb des Bereiches des Gefässhofes statt. Das Chorion verbindet sich nur ganz locker durch sich in dicht gestellte Krypten der Uterinschleimhaut einsenkende Zottenbildungen mit der letzteren. Im Bereich des Gefässhofes wird so in Folge der Oberflächenvergrösserung und gleichzeitiger Vermehrung der Gefässe der Gasaustausch zwischen den fötalen und den mütterlichen Kapillaren gesteigert. Man spricht so von einer Dottersack- oder Nabelblasenplacenta.

Im Gegensatz zu dem die ganze Fötalzeit hindurch bestehenden

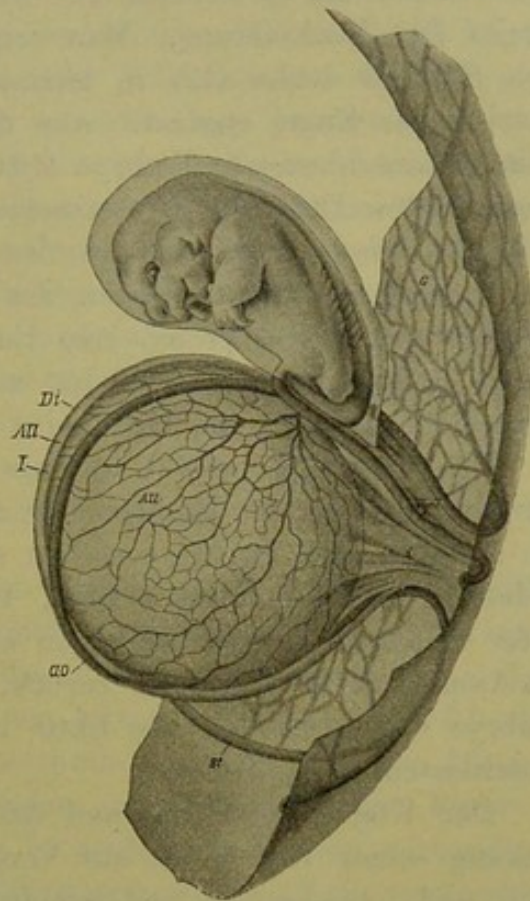


Abb. 85. Embryo von *Didelphys virginiana* im Amnion. (Nach Selenka.) Das Chorion ist grösstentheils entfernt. *All* Allantois; *ao* Aorta; *G* Gefässhof; *Di* der durch die Allantois ausgestülpte Theil des Dottersackes; *I* Exocoelom; *i* Haftstiel; *Vom* Dottervenen.

Dotterkreislaufe kommt es nicht zur Ausbildung eines Placentarkreislaufes, indem die Allantois als ein rudimentäres Organ klein bleibt und nur als Harnsack, nicht aber als Athmungs- und Ernährungsorgan fungirt. Sie erreicht niemals die Innenfläche des Chorion, senkt sich vielmehr in eine Nische des Dottersackes ein (s. Schema 2). Auch beginnt kurz vor der Geburt bereits ihre Rückbildung. Man vergleiche nun das Schema mit der Abb. 85 und denke sich in letzterer das nur theilweise erhaltene Chorion zur Kugel ergänzt. Aus dem hinteren Ende des von dem Amnion umschlossenen Embryo tritt die Aorta (*ao*), welche auf dem eingestülpten Theil des Dottersackes (*Di*) gelegen über die Allantois (*All*) zum *Sinus terminalis* (*st*) des Dotterkreislaufes zieht. Anderseits gehen aus den Gefässen des Dottersackes die beiden *Venae omphalo-mesentericae* (*Vom*) zum Embryo zurück. Die Allantois ist relativ gefässarm und erscheint mit dem Embryo durch den das Exocoelom enthaltenden Haftstiel an dem Chorion befestigt.

Das Amnion besteht anfangs als Proamnion im Bereiche des vorderen Drittels des Embryo nur aus Ekto- und Entoblast, während die hinteren zwei Drittel von dem aus Ektoblast und Hautplatte gebildeten Amnion umfasst werden. Indem darauf der Embryo immer tiefer in den Dottersack zu liegen kommt, zieht sich der hintere Theil des Amnion mehr und mehr zurück, sodass schliesslich fast der ganze Embryo von einem nur aus Ekto- und Entoblast gebildeten Amnion umschlossen ist (s. Schema).

Der Uterus zeigt während der Trächtigkeitsperiode eine Verdickung seiner Wand, die auf Vergrösserung der Drüsen, erhöhten Blut- und Lymphgehalt und reichlichere Falten- und Nischenbildung zurückzuführen ist. Das Epithel scheint keinerlei Veränderungen zu erfahren, und die Aussackungen des Chorion lassen sich ohne jeden Widerstand aus den Krypten der Schleimhaut herausheben.

Die Ernährung des Embryo geschieht anfangs durch wasserhelle Lymphe, welche den Uterus prall erfüllt und die Fruchtblasen umgibt. Nach Einsenkung der Chorionauswüchse in die Schleimhaut findet man zwischen beiden eine von zelligen Gebilden ganz freie helle, lymphartige Ernährungsflüssigkeit, die Uterinmilch, welche das Chorion umspült und theils aus dem Sekret der Uterindrüsen, theils aus dem diffundirenden Serum der Blut- und Lymphbahnen des Uterus stammt.

Die Jungen werden bei den Beutelhieren in einem sehr mangelhaften Entwicklungszustand geboren und gelangen als sogenannte Beuteljunge in den als Marsupium bezeichneten, in der Inguinalgegend

gelegenen Beutel. In diesem läuft die weitere Entwicklung der sich an den Zitzen der Milchdrüsen festsaugenden Föten ab. Bei der Geburt besitzen die Jungen eine noch vollkommen funktionierende Urniere, noch keine Niere und nicht funktionsfähige Sinnesorgane. Am fünften Tage nach der Begattung beginnt erst bei dem Opossum die Furchung. Schon 48 Stunden nach Beginn der Furchung ist der Primitivstreif angelegt, und die Geburt erfolgt am Ende des 12. Tages nach der Begattung, sodass die Zeit der Trächtigkeit — vom Beginne der Furchung an gerechnet — nur ca. acht Tage beträgt.

Hervorzuheben ist, dass der beschriebene Typus nicht für alle Beutler Geltung hat, indem bei *Phascolarctus* die allerdings auch klein bleibende Allantois die Innenfläche des Chorion erreicht und mit ihr verwächst. Durch hinzukommende reichliche Vaskularisation übernimmt aber hier die Allantois neben dem Dottersack die Rolle eines Athmungsorganes (Semon).

Unter den

Einhufern (Perissodactyla)

besitzen wir vom Pferd eine Reihe von Stadien, welche uns einen Einblick in die Gestaltung der Embryonalhüllen ermöglichen. Nach P. Martin hat die 21 Tage alte Fruchtblase des Pferdes, deren Gestalt mit der des Hühnereies übereinstimmt, einen Längsdurchmesser von 3,5 cm und ist von einer lamellosen Gallerthülle umschlossen. Die Längsachse des wenige Ursegmente zeigenden, schuhsohlenförmigen Embryo liegt quer zur langen Eiachse. Es ist noch kein Amnion vorhanden.

Am 28. Tage liegen die kugelförmigen, schon 4,2 cm messenden Fruchtblasen bei noch vollkommen glatter Oberfläche frei im Uterus (Bonnet). An dem einen Pole besteht eine kuppelförmige Vorwölbung, unter welcher im Innern sich der Embryo findet (Abb. 86 und 87 und Tafel III Schema 3 nach Bonnet). Der Kuppel gegenüber, an dem „Gegenpol“, bemerkt man ein ovales, von einem ringförmigen Wulst umgebenes Feld, das Nabelblasenfeld, in dessen Bereich das Epithel des Chorion eine Wucherung erfahren hat. Innerhalb des Wulstes läuft ein ringförmiges Gefäss, der *Sinus terminalis* des Dotterkreislaufes (*st*). Das Gesamtverhalten ergibt sich aus dem Schema. Der von dem Amnion umschlossene Embryo liegt an der Basis der Kuppel und besitzt einen sehr grossen Dottersack. Letzterer ist im Bereiche der äusserlich als ovales Feld erscheinenden Stelle durch verdickten Mesoblast fest mit dem Chorion verwachsen. Dieses „Omphalochorion“ war wahrscheinlich früher über einen grösseren

Bezirk der unteren Eihälfte ausgedehnt und diente zur Zeit der noch fehlenden Allantois als Dottersackplacenta.

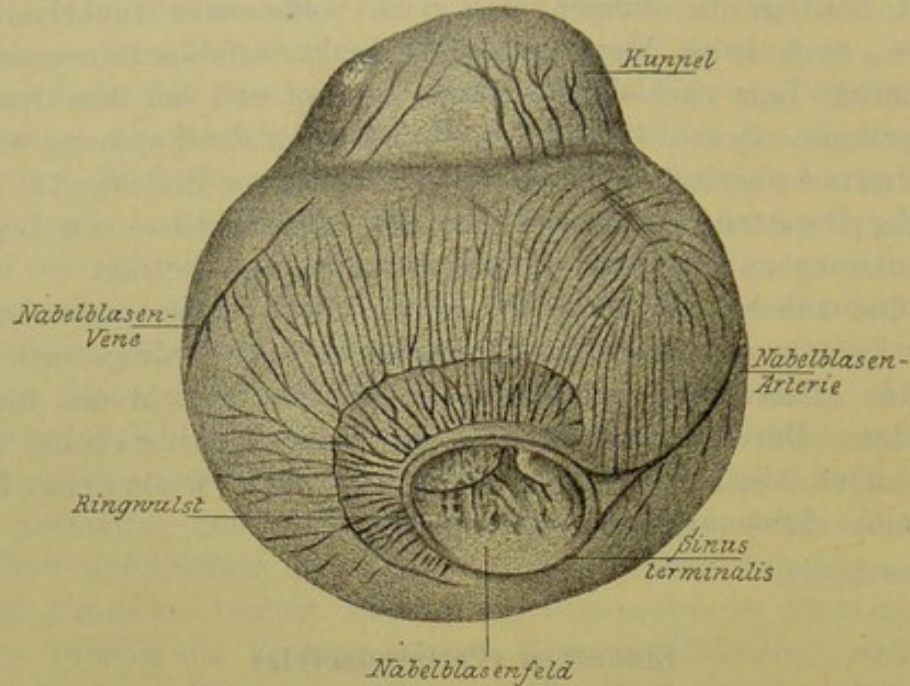


Abb. 86. Fruchtblase des Pferdes von 28 Tagen nach der Begattung; etwas vergrößert. (Nach Bonnet.)

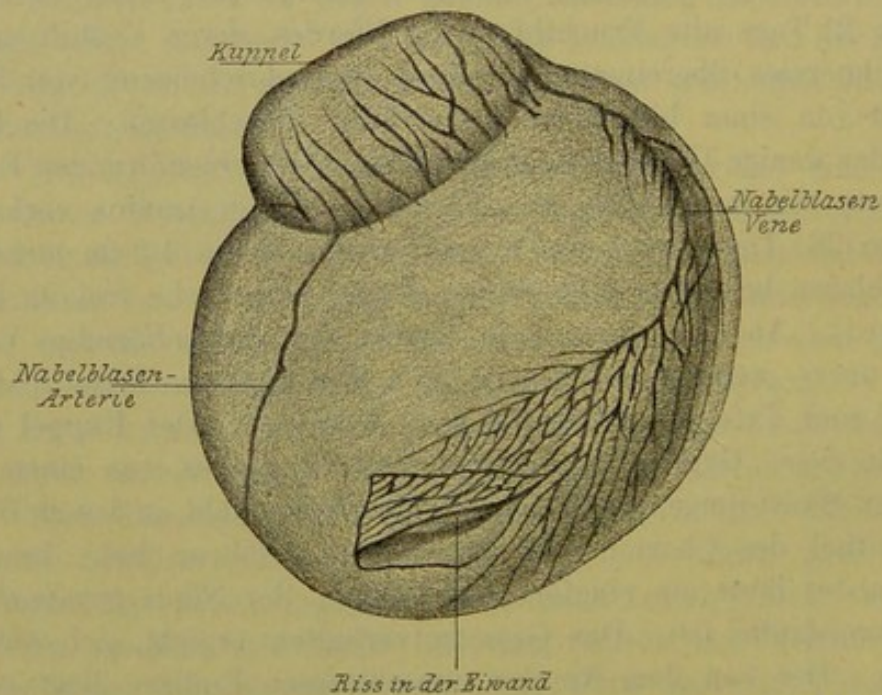


Abb. 87. Dieselbe Fruchtblase von der anderen Seite. (Nach Bonnet.)

Die Allantois hat, über die rechte Seite des Embryo in die Kuppel vordringend, Amnion und Embryo umwachsen und wächst weiterhin in der Richtung der Pfeile in das Exocoelom zwischen Chorion und Dotter-

spärliche leukocytenhaltige Uterinmilch, und kommt es zu keiner festen Verbindung zwischen Fruchtblase und Uterinschleimhaut.

Innerhalb der Allantoisflüssigkeit findet man verschieden gestaltete, bräunlich-grüne, längliche bis zu 15 cm lange Bildungen. Schon von Aristoteles als Hippomanes bezeichnet, entstehen sie als Wucherungen der Allantois oder des Allantoischorions.

Das Amnion erhält durch die Verwachsung mit der Allantois von dieser reichliche Gefässe und trägt an der Innenfläche knotige Epithelwucherungen.

Die Tragezeit der Stute beträgt 12 Monate; gewöhnlich wird eins, selten werden zwei Junge geboren.

Die Fruchtblase der

Wale (Cetacea)

ist meist in dem linken Horn des Uterus gelegen, reicht jedoch mit einem Theil in das rechte Horn bis zur abdominalen Tubenöffnung.

In vorgerückter Ausbildung ist das Chorion an der ganzen Oberfläche mit Falten und Zotten besetzt, die in entsprechende Gruben der Uterinschleimhaut hineinragen, und besteht, wie bei den Perissodactylen, eine *Placenta diffusa*. Nur die Enden der länglichen Fruchtblase bleiben manchmal frei von Zotten, ebenso der dem *Ostium uterinum internum* angelagerte Teil (*Orca gladiator* nach Turner) (Tafel III Schema 4). Bei dem Delphin sind auch die Kapselenden mit Zotten besetzt (Chabry).

Die Allantois breitet sich an der der Bauchseite des Embryo gegenüber liegenden Chorioninnenfläche aus, jedoch mit ihrem, den Hohlraum umschliessenden entoblastischen Theil meist nur über eine relativ kleine Strecke, während der mesoblastische, die Nabelgefässe führende Theil, wie oben gesagt, an der ganzen Innenfläche des Chorion die Zotten vaskularisirt. In der Allantoishöhle scheinen an das Hippomanes des Pferdes erinnernde Körper bei dem Delphin vorzukommen. Hier füllt die Allantois das eine, das Amnion mit dem Embryo das andere Horn aus.

Die Amnionhöhle ist sehr weit, und verklebt das Amnion in grosser Ausdehnung mit der Innenfläche des Chorion wie mit einem Theil der Allantois durch zartes Gewebe. Bis in die Kapselenden dringt das Amnion jedoch meist nicht vor.

Der Nabelstrang enthält zwei Arterien und zwei Venen, von denen je eine an der der Bauchseite gegenüber liegenden Chorionfläche nach den Kapselenden zieht. Die Aussenfläche des Stranges

bez. seine Amnionbekleidung ist mit zahlreichen, häufig bräunlichen Karunkeln besetzt.

Der Dottersack verschwindet sehr früh und ist bei 7 mm langen Embryonen von *Phocaena communis* als ein kleines dem proximalen Ende des Nabelstranges angelagertes Bläschen zu erkennen (Guldberg). Es spielt demgemäss der Dotterkreislauf, wie bei den Wiederkäuern, nur eine untergeordnete Rolle.

Die Dauer der Gravidität beträgt im Allgemeinen 10 Monate; es wird stets ein Junges geboren. *Phocaena communis* paart sich im Sommer oder Herbst und gebärt nach 9–10 monatlicher Trächtigkeit in den Monaten März bis Juli ein 0,7–0,88 m langes Junges (Grieg).

Die Eihäute und Placenta der

Halbaffen (Prosimiae)

bedürfen, ebenso wie die Embryologie dieser interessanten Gruppe, einer eingehenden Untersuchung, wenn wir auch Turner und Milne-Edwards schon manche Angaben verdanken.

Das Chorion scheint zeitweise fast ganz von Zotten besetzt zu sein, so dass man von einer *Placenta diffusa* sprechen kann (Tafel III, Schema 5 nach Turner). Es können jedoch bestimmte Stellen ganz zottenfrei bleiben; später kommt es nach Milne-Edwards zur Ausbildung einer glockenförmigen Placenta (*Placenta en cloche*). Das Chorion erstreckt sich in das nicht gravide Uterushorn mit einem Fortsatz hinein.

Die Allantois füllt das Chorion ganz aus, mit Ausnahme des in das nicht gravide Horn hineinragenden Fortsatzes. Oberhalb des Rückens des Embryo schlägt sich die Allantois auf das Amnion um und verwächst mit der ganzen Aussenfläche des letzteren.

Der grosse Dottersack erhält sich bei *Tamandua* sehr lange.

Bezüglich des Vorkommens einer *Decidua reflexa* fehlen sichere Angaben.

Die Prosimier sind unipar; die Trächtigkeitsdauer ist unbekannt.

Von den

Paarhufern (Artiodactyla)

behandeln wir zunächst die Wiederkäuer.

Die Eier gelangen von der *Zona pellucida* umhüllt in den Eileiter, entbehren der Gallerthülle und verlieren die Zona nach Ablauf der Furchung. Mit dem Uebergang in das Gastrulastadium beginnt das

kugelförmige Ei in die längliche und schliesslich fadenförmige Gestalt (s. o. Abb. 23) überzugehen. Wir verdanken besonders Bonnet eingehende Untersuchungen über das Schaf.

Amnion und Exocoelom entstehen ausserordentlich früh, und ist ersteres beim Schaf bereits am 15.—16. Tag noch vor Bildung der Ursegmente geschlossen. Dabei kommt es nicht zur Bildung eines Proamnion, sondern das Amnion besteht von vorneherein auch in der Kopfgegend aus Ektoblast und parietalem Mesoblast. Charakteristisch ist beim Schafembryo

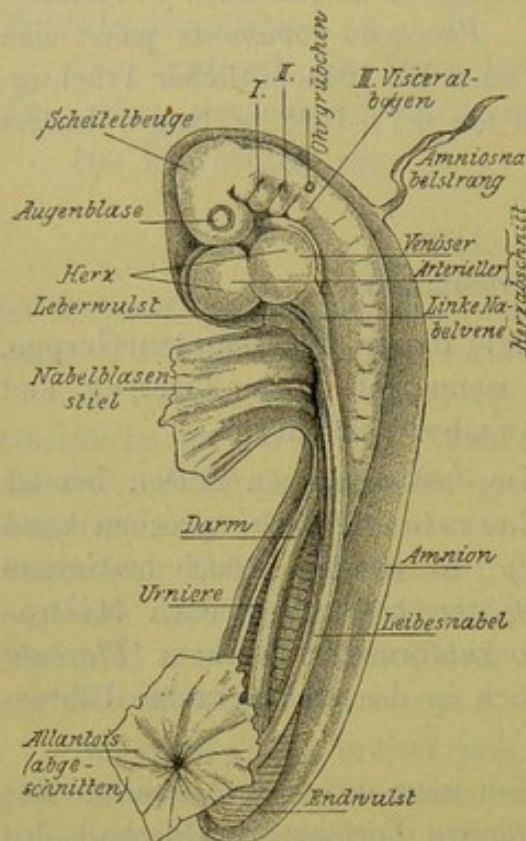


Abb. 89. Schafembryo von 8 Tagen und 8 Stunden. Vergr. 12/1. (Nach Bonnet.)

die Ausbildung eines auch bei Reptilien vorkommenden bis zu 9 mm langen Amniosnabelstranges, welcher bis zum 18. Tag noch dorsalwärts vom Embryo als ein cylindrischer Strang (Abb. 89) die Verbindung des Amnions mit dem Chorion unterhält. Allmählich verschwindet er spurlos, indem mit der zunehmenden Erweiterung der Amnionhöhle seine Substanz in diejenige des Amnion miteinbezogen wird. Gegen Ende der Trächtigkeit verwachsen unter Schwund der Allantoishöhle Amnion und Chorion miteinander.

Gemäss der spindelförmigen Gestalt der Fruchtblase hat auch der Dottersack, nachdem er durch das sich mehr und mehr aus-

dehnende Exocoelom völlig von dem Chorion getrennt ist, die Form einer langgestreckten Spindel, die bis in die Fruchtblasenenden hineinragt, niemals aber, wie man früher angenommen hat, die Enden durchwächst. Am 18. Tage tritt in den Gefässen des Dottersackkreislaufer das erste rothe Blut auf. Die *Area vasculosa* entwickelt keinen *Sinus terminalis*, sondern an ihrem Rande finden nur kapillare Uebergänge statt. Die Rückbildung des Dottersackes beginnt beim Schaf unter Verengung des Stieles und Schrumpfung von den Enden aus schon am 19. Tage. Nur in dem mittleren an den Gang anstossenden Theil erhält sich das Lumen länger, und bettet sich dieser Theil in eine in der Nähe des distalen Endes des Nabelstrangs gelegene

Furche der Allantois ein (Tafel III, Schema 6). Bei der Geburt findet sich meist keine Spur des Dottersackes mehr.

Das Chorion entwickelt unmittelbar nach seiner Ablösung von Amnion und Dottersack an seiner ganzen Oberfläche, von dem Amnios-

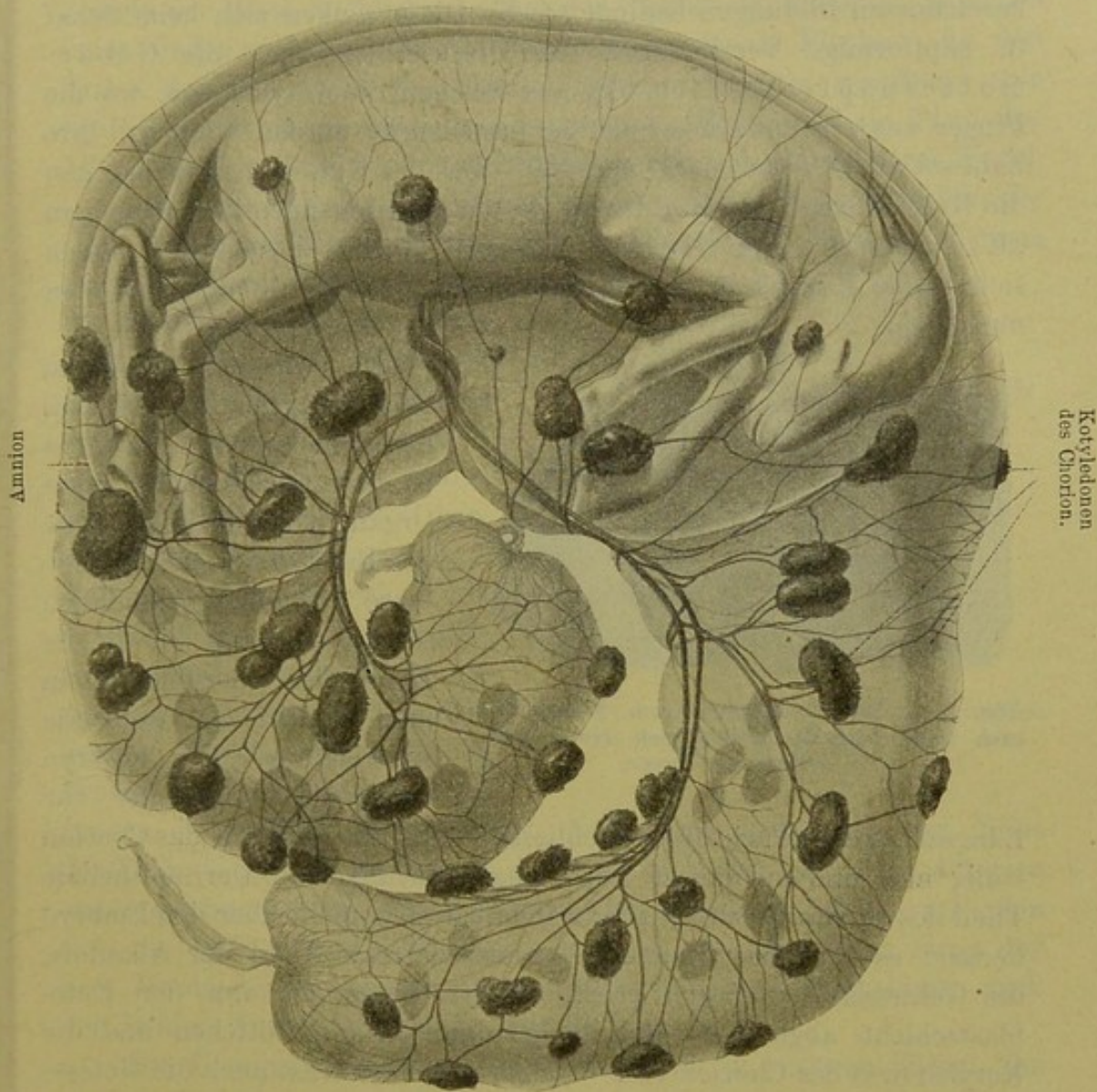


Abb. 90. Fruchtblase mit Frucht vom Schaf. Der Fötus war vom Kopf bis zum Steiss 36 cm lang. $\frac{1}{3}$ natürlicher Grösse.

navelstränge aus beginnend, kleine solide Epithelzöttchen, die sich in alle Vertiefungen der Uterinschleimhaut einsenken und eine festere Verbindung der Fruchtblase mit der Schleimbaut verursachen. Hierzu tritt (beim Schaf am 28. Tage in erster Anlage bei einer Länge der Fruchtblasen von ca. 50 cm) in gewissen Entfernungen

eine grosse Anzahl linsengrosser weisser Flecken, die aus allmählich immer höher werdenden Fältchengruppen bestehen. Der stark verdickte ektoblastische Ueberzug ist mit zahlreichen Fetttröpfchen, stäbchenförmigen Krystallen (Uterinstäbchen) und homogenen Körpern angefüllt, wodurch die weisse Farbe der als Kotyledonen (Abb. 90) bezeichneten Bildungen bedingt wird. Diese senken sich beim Schaf in napfförmige Vertiefungen der Uterusschleimhaut, die Gebärmutternäpfe, ein (Abb. 91), aus welchen die Kotyledonen, wie die Finger aus einem Handschuh, herausgedrückt werden können. Ihre Zahl schwankt zwischen 80 und 120. Bei der Kuh umfassen dagegen die Kotyledonen napfförmig die die Zotten aufnehmenden knopfförmigen „Karunkeln“ der Uterinschleimhaut. Auch bei dem Reh finden sich flache Karunkeln und Kotyledonen. Letztere in der Zahl von nur 3—5.

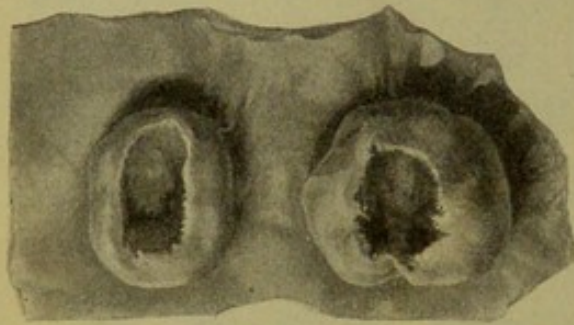


Abb. 91. Gebärmutternäpfe vom Schafembryo nach Entfernung der Kotyledonen der Abb. 90. $\frac{2}{3}$ natürlicher Grösse.

Die aus dem Enddarm beim Schaf (am 16.—17. Tag) herauswachsende Allantois ist anfangs als sichelförmiges Organ quer zur Längsachse des Embryo und der Fruchtblase gestellt. Allmählich wächst sie dann bis in die Zipfel des Chorions hinein und erreicht eine kolossale Entwicklung. Der Embryo stellt sich dann quer zur

Längsachse der Fruchtblase. Schliesslich füllt die Allantois das Chorion völlig aus und verwächst mit dessen Innenfläche. Der epitheliale Theil des Harnsackes reicht jedoch dorsalwärts nicht über den Embryo hinaus; es wird hier vielmehr der mesodermale Theil der Allantois, die Gefässschicht, durch reichliches Gallertgewebe von der Entoblastschicht abgehoben und dringt dann in die Zöttchen und die Kotyledonen des Chorion ein. Gleichzeitig verwächst auch die Gefässschicht mit dem Amnion. So kommt es zu einem die ganze Fruchtblase als äusserste Schicht umhüllenden Allantoischorion, das mit reichlicher Flüssigkeit sich erfüllt und dessen Kapillargebiet hauptsächlich in den Kotyledonen gelegen, den Sauerstoffaustausch zwischen Mutter und Frucht vermittelt. Die Kotyledonen bilden in ihrer Gesamtheit eine *Placenta multiplex*.

Zwischen den Kotyledonen endigen in dem Chorion zahlreiche *Vasa nutrientia*.

Die der Gestaltung des trächtigen Uterushornes angepasste, stark gekrümmte Fruchtblase (Abb. 90) liegt mit ihrer Konvexität an der antimesometralen Seite. Der Embryo liegt dem einen Ende der Blase näher als dem anderen; letzteres ragt in das nicht trächtige Horn des *Uterus bicornis* hinein. Die Kotyledonen sind an den Zipfeln der Blase reichlicher, als in der Gegend des Embryo; zwischen ihnen finden sich auf dem Chorion zahllose blasse Flecke. An den Enden der Blase wird das Chorion schon frühzeitig resorbirt; sein Epithel verfettet als bräunliche Schmiere. Der epitheliale Theil der Allantois liegt dann frei als mehr oder weniger eingetrockneter Zipfel.

Der Nabelstrang enthält zwei *Arteriae* und zwei *Venae umbilicales* (Abb. 92), sowie den Stiel der Allantois (Urachus). Nur auf frühem Entwicklungsstadium ist noch der Dottergang mit den *Vasa omphalo-mesenterica* vorhanden. Der Dotterkreislauf bildet sich also sehr früh zurück und hat bald eine ganz untergeordnete Bedeutung. Die Oberfläche des Nabelstranges d. i. das denselben überkleidende Amnion, ist auf vorgeschrittenem Stadium ebenso wie die Amnioninnenfläche mit reichlichen Zotten und flachen Prominenzen — Epithelwucherungen — bedeckt. Die beiden Nabelvenen gehen in der Nähe des Embryo in dem Strange in die einfache Vene über. Die Arterien anastomosiren an dem chorionwärts gelegenen Ende. Hier vertheilen sich die Gefäße so, dass je eine Arterie und eine Vene längs der dem Mesometrium zugewendeten Konkavität der Fruchtblase nach den beiden Zipfeln zustreben (Abb. 90).

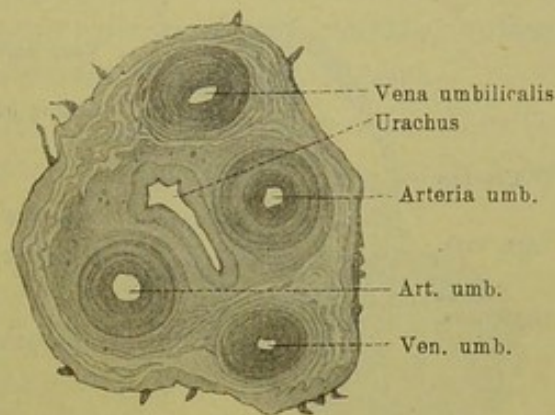


Abb. 92. Querschnitt des Nabelstrangs eines 20 cm langen Schafembryo. Vergr. 6/1.

Die Uterinschleimhaut scheidet hier, wie in anderen Fällen, die als Uterinmilch bezeichnete, ihrer morphologischen und chemischen Zusammensetzung nach an die Milch erinnernde Flüssigkeit aus, die zur Ernährung des Embryo verwendet wird. Anfangs enthält diese seröse Flüssigkeit zahlreiche fettig degenerirende Leukocyten, welche das Epithel durchwandert haben. Auch mischen sich fettig zerfallende Uterusepithelien bei (Bonnet).

Das Ei des Rehes erleidet nach Bischoff nach Ablauf der Furchung (im Juli und August) einen mehrmonatlichen Stillstand der

Entwicklung, und werden die Rehkälber (eins oder zwei) erst im April des folgenden Jahres geboren. Neue Untersuchungen über diesen eigenthümlichen Stillstand in der Entwicklung sind sehr erwünscht.

Die Tragezeit beträgt bei der Kuh 10, bei dem Schaf und der Ziege 5 Monate.

Die Zahl der Jungen ist beim Rind und Schaf 1–2, bei der Ziege gewöhnlich 2, selten mehr.

Die Embryonalhüllen des Schweines bieten auf den Anfangsstadien keine wesentlichen Unterschiede von denjenigen der Wiederkäuer. Die Länge der Fruchtblasen ist hier eine ganz ausserordentliche und steigert sich bis zu 1,50 m (Keibel). Demgemäss liegen die Fruchtblasen in dem viel kürzeren Uterus in zahlreichen Quer-

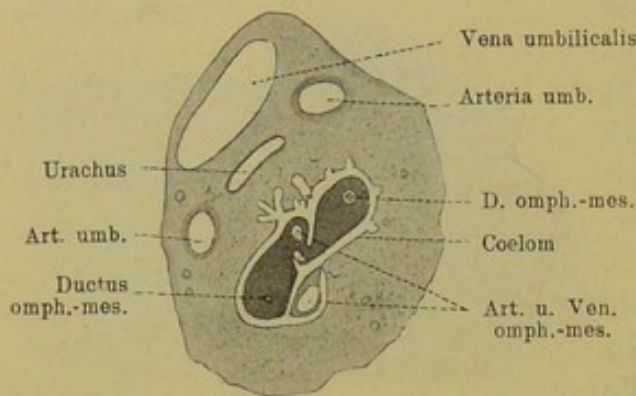


Abb. 93. Nabelstrang des 0,5 cm langen Schweins-embryo.

falten angeordnet, die nach Herauspräpariren sich leicht ausgleichen. Mit der durch Zunahme der Allantoisflüssigkeit bedingten Ausdehnung nimmt die Länge bald wieder ab, indem gleichzeitig von den Enden der Blasen aus eine Eintrocknung der anfangs blasig aufgetriebenen Enden zu braunen, gefässlosen und

trockenen Strängen, wie bei den Wiederkäuern eintritt.

Das ganze Chorion ist gefässhaltig mit Ausnahme der an die eintrocknenden Enden angrenzenden Stellen, an denen die Allantoiszipfel freiliegen, und tritt im Gegensatz zu den Wiederkäuern keine Bildung von Kotyledonen ein. Die Oberfläche des Chorion bildet vielmehr eine Menge in quer gestellte Reihen angeordneter gefässhaltiger sehr niedriger Zotten, welche sich in die Furchen und Gruben der Uterusschleimhaut einfügen. Eine besondere Eigenthümlichkeit der sich so entwickelnden *Placenta diffusa* besteht in dem Auftreten von zahllosen, 1–3 mm grossen gefässarmen, weissgrau erscheinenden Erhabenheiten, *Areolae*, um welche sich die Zottenreihen radiär gruppieren. Sie greifen in entsprechende Vertiefungen der Uterinschleimhaut ein, an welchen sich die Uterinmilch anhäuft.

Der Dottersack bildet sich sehr früh zurück, indem er zu einem stark gefalteten, kompakt erscheinenden und an eine Drüse erinnernden röthlich-gelblichen Gebilde wird, das sich nach Durch-

schneiden entfalten lässt und in einen langen dünnen Faden ausläuft (bei Embryonen von 3 cm). Dementsprechend zeigt der Nabelstrang nur auf frühem Stadium die Dottergefäße (Abb. 93).

Die Tragzeit des Schweines beträgt 4 Monate. Die Zahl der Jungen schwankt zwischen 8 und 14. Wie bei allen Multiparen gelegentlich, gehen beim Schwein ziemlich häufig intrauterin Embryonen im Kampfe ums Dasein unter fettigem Zerfall und Entartung der Häute zu Grunde.

Unter den Eiern der

Fleischfresser (Carnivoren)

entbehren die dem Eileiter entnommenen Eier des Hundes und der Katze der Gallertschicht und sind nur von der *Zona pellucida*, anfangs auch noch von den Zellen des *Cumulus oophorus* bekleidet.

Acht bis zehn Tage nach der Ovulation gelangen die Eier des Hundes in den Uterus (bei der Katze etwas früher). Bald nach dieser Zeit stellen die Eier der Katze ca. 20 mm lange, eiförmige und der Zona entbehrende, zweiblättrige Gebilde dar. In gleicher Entfernung von den beiden Fruchtblasenenden bildet sich die *Area embryonalis* mit senkrecht zur Längsachse des Eies gerichtetem Primitivstreifen. Die Verbindungslinie der Area mit dem gegenüberstehenden Punkte der Eioberfläche steht senkrecht auf dem durch die Eienden gelegten „Aequator“. Indem die Enden auswachsen, wird die Fruchtblase citronenförmig (Abb. 94). Der Ektoblast verdickt sich frühzeitig in einer breiten nur die Blasenenden und die Area mit ihrer nächsten Umgebung freilassenden gürtelförmigen Zone, in deren Bereich es zur Bildung von Zöttchen kommt; erst dann beginnt die Bildung des Amnion und Proamnion. Die Fruchtblase geht darauf in Tonnenform über, indem ihre zugespitzten zottenfreien Enden sich abflachen.



Abb. 94. ca. 3 Wochen alte Fruchtblase der Katze in natürlicher Grösse. (Nach Bonnet.)

Der Dottersack wird durch das Exocoelom nicht vollständig von dem Chorion abgetrennt, bleibt vielmehr an einer als Omphalochorion aufzufassenden Stelle durch ungespaltenen Mesoblast mit dem Ektoblast der Fruchtblase verbunden (Tafel IV, Schema 1). Er erhält sich mit seinem Kreislauf bis zum Ende der Tragzeit als ein zweizipfelig mit seinen Enden in die Enden der Fruchtblase zwischen Allantois und Chorion hineinragender Sack (Abb. 96).

Der Kreislauf des Dottersackes entwickelt, wie bei den Wiederkäuern, niemals einen *Sinus terminalis*. Die Dotterarterien und die beiden Dottervenen sind nur in der Nähe des Embryonalkörpers zu unterscheiden; im Uebrigen findet sich eine dichte Gefässausbreitung, an der zu- und abführende Stämmchen nicht mehr zu unterscheiden sind. Die Endstücke der Fruchtblase sind mesoblast- und demgemäss auch gefässfrei. Der anfangs quergerichtete Embryo stellt sich frühzeitig in die Längsachse der Fruchtblase ein.

Die Allantois tritt als hohles Bläschen aus dem Hinterende des Embryo und verwächst vom 26. Tage an von der rechten Seite her über dem von dem Amnion umschlossenen Embryo nur im Bereiche der zottentragenden Gürtelzone mit dem Chorion (am 25. Tage beim

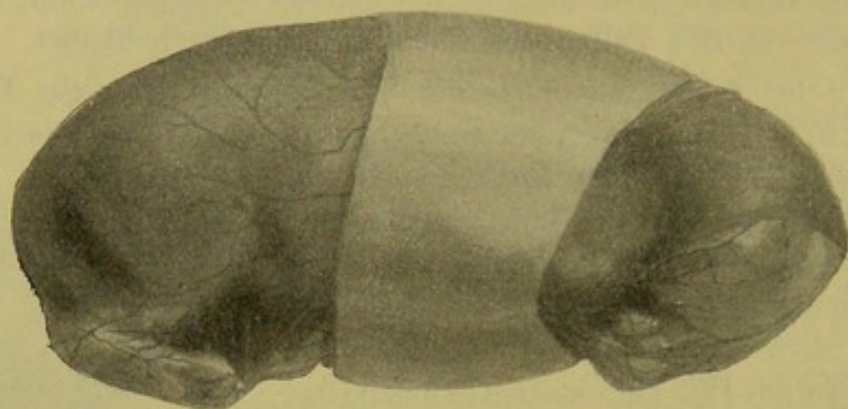


Abb. 95. Fast ausgetragene Fruchtblase der Katze mit an den Enden durchschimmernden Theilen des Embryo. Placenta zonaria. Gefässe des ausser dem Bereiche der Placenta gelegenen Chorion (*Vasa nutrientia chorii*).

Hund), abgesehen von der Gegend des Omphalochorion. Sie umhüllt somit Amnion und Dottersack (Tafel IV, Schema 1). Im Verhältniss zur gesammten Oberfläche der Fruchtblase nimmt die Gürtelzone im Laufe der Entwicklung bedeutend ab (vergl. Abb. 94 und Abb. 95). Sie bildet die (ringförmige) *Placenta zonaria* der Raubthiere. Sie ist bei dem fast ausgetragenen Kätzchen an der der Bauchseite entsprechenden Gegend schmaler, als gegenüber (Schema 95). An letzterer Stelle findet sich eine kleine längliche und durchsichtige, ca. 1 cm lange, wie eine Lücke erscheinende Grube.

Das Chorion erscheint bei dem Kätzchen im Uebrigen mit Ausnahme der durchsichtigen Kapselenden grünlichbraun in Folge von reichlich abgelagertem körnigem Farbstoff. Spärliche Aeste der Nabelgefässe versorgen den nicht placentaren Theil des Chorion (*Vasa nutrientia* des Chorion). Von innen betrachtet erscheint die Placenta kleinlappig, (Abb. 96), und hebt sich ihr Rand etwas von dem Chorion ab.

Der Nabelstrang des in Abb. 96 abgebildeten Kätzchens zeigt, nahe an dem Nabel durchschnitten, die Querschnitte der beiden Nabelarterien, der Nabelvene und des Urachus, sowie die Querschnitte der zum Dottersack laufenden *Vasa omphalo-mesenterica*.

Bei dem Hunde besitzt der Uterus zur Brunstzeit zwei Formen von Drüsen, die sich bei dem Einwachsen der Zotten in die Schleim-

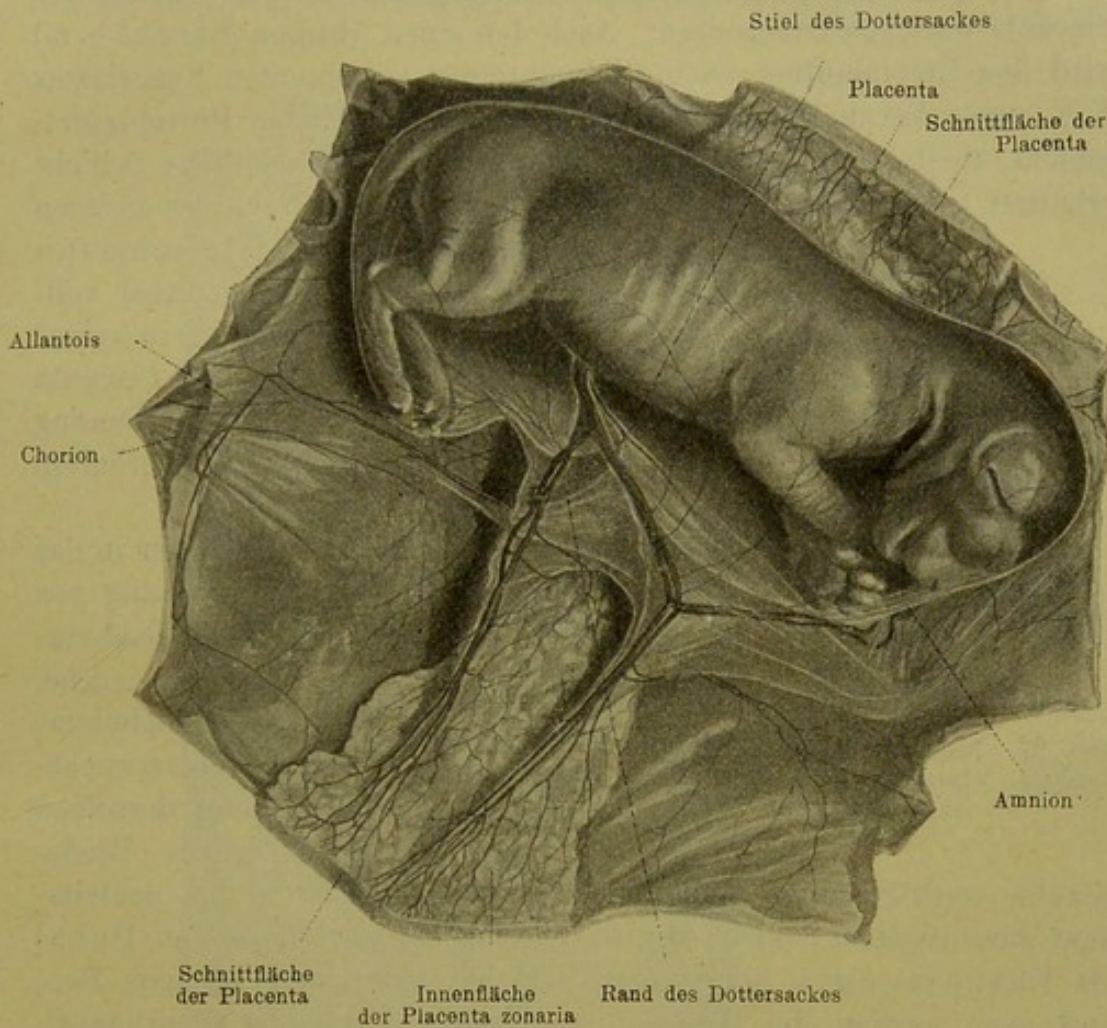


Abb. 96. Die Fruchtblase der Abb. 95 von der dorsalen Seite des Embryo aus der Länge nach aufgeschnitten und von innen gesehen. Das Amnion liegt dorsalwärts dem Fötus dicht auf.

haut verschieden verhalten. Die kürzeren, als Bischoff'sche Krypten bezeichneten Drüsen werden vor dem Einwachsen der Zotten durch einen Epithelpfropf verschlossen. In die grossen Drüsen wachsen hohle Zotten (Primärzotten) theils direkt, theils nach vorherigem epithelialeem Verschluss hinein (20. Tag); in letzterem Falle stülpen die Zotten eine dünne Epithelschicht der Schleimhaut mit in die Drüse ein. Ueber den verschlossenen Krypten dringen kleinere Zotten

(Sekundärzotten) in die Schleimhaut ein (20. Tag). Schliesslich finden sich noch kleinste Ektoblastwucherungen (Tertiärzotten) (24. Tag), die ohne Beziehung zu Drüsen die Verwachsung der Fruchtblase an den zwischen den Drüsenmündungen gelegenen Strecken vermitteln (Strahl und Lüsebrink). Die tieferen Theile der langen Drüsen werden stark erweitert und bilden eine spongiöse Schicht.

Bezüglich der Betheiligung des Uterinepithels an dem Aufbau der Placenta bestehen Differenzen. Nach den einen Autoren (Strahl u. a.) wird das Uterinepithel nach Bildung eines sogenannten Syncytiums d. h. einer kernhaltigen, der Zellgrenzen entbehrenden Protoplasmaschicht, theils, wenigstens in den Anfangsstadien, als deutliche Schicht erhalten, theils in den Chorionektoblast eingelagert. Nach der anderen

Auffassung (Duval, Fleischmann u. a.) geht das Uterinepithel vollständig zu Grunde und ist in keiner Weise an dem Aufbau der Placenta betheiligt. Die letzte Auffassung scheint mir dem wahren Verhalten zu entsprechen.

Die Zottenbildung fällt nur in das erste Stadium der Verwachsung von Ektoblast und Uterus; sehr bald verschwinden die Zotten als solche, indem innerhalb der Schleimhaut unter fortgesetzter Ektoblastwucherung eine Verschmelzung derselben zu einer das mütterliche Binde-

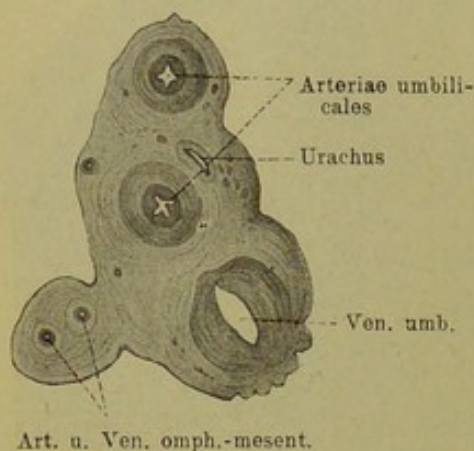


Abb. 97. Nabelstrang des fast ausge-
tragenen Kätzchens nahe am Nabel
durchschnitten.

gewebe verdrängenden und nur von den Kapillaren der Schleimhaut durchzogenen Schicht zur Ausbildung kommt. Diese von Duval als Ektoplacenta bezeichnete Schicht zeigt einen lappigen Bau, und zwar werden die Grenzen der Lobuli durch die ursprünglich hohlen, später von dem Allantoisbindegewebe ausgefüllten Zotten bedingt. Der epitheliale Theil der Placenta ist auch hier, wie in den übrigen sich anschliessenden Schemata der Placenta, mit Rücksicht darauf, dass der Ektoblast der Fruchtblase nach meiner Auffassung jedenfalls den Hauptteil bildet, mit gelb, wie der Ektoblast überhaupt, angegeben. Abb. 98 zeigt einen Theil eines Placentarlobulus vom Hund, der durch ein Bindegewebsseptum von dem nur zum Theil sichtbaren angrenzenden Läppchen getrennt ist. Das Läppchen besteht aus der lamellös spongiösen epithelialen Substanz (Placentar-labyrinth, *lamelles labyrinthiques* Duval). Innerhalb der im Durch-

schnitt tubulös erscheinenden, mit dunklen Kernen versehenen Lamellen laufen die mütterlichen Kapillaren. Die Maschen des labyrinthischen Lamellensystems enthalten das fötale Bindegewebe mit den Gefässen. Die Stoffe wandern von der Mutter zur Frucht durch das Gefäßepithel (Endothel) der mütterlichen Kapillaren, die epitheliale nach Duval als Ektoplacenta bezeichnete Schicht, durch das fötale Bindegewebe und das Gefäßepithel der fötalen Kapillaren.

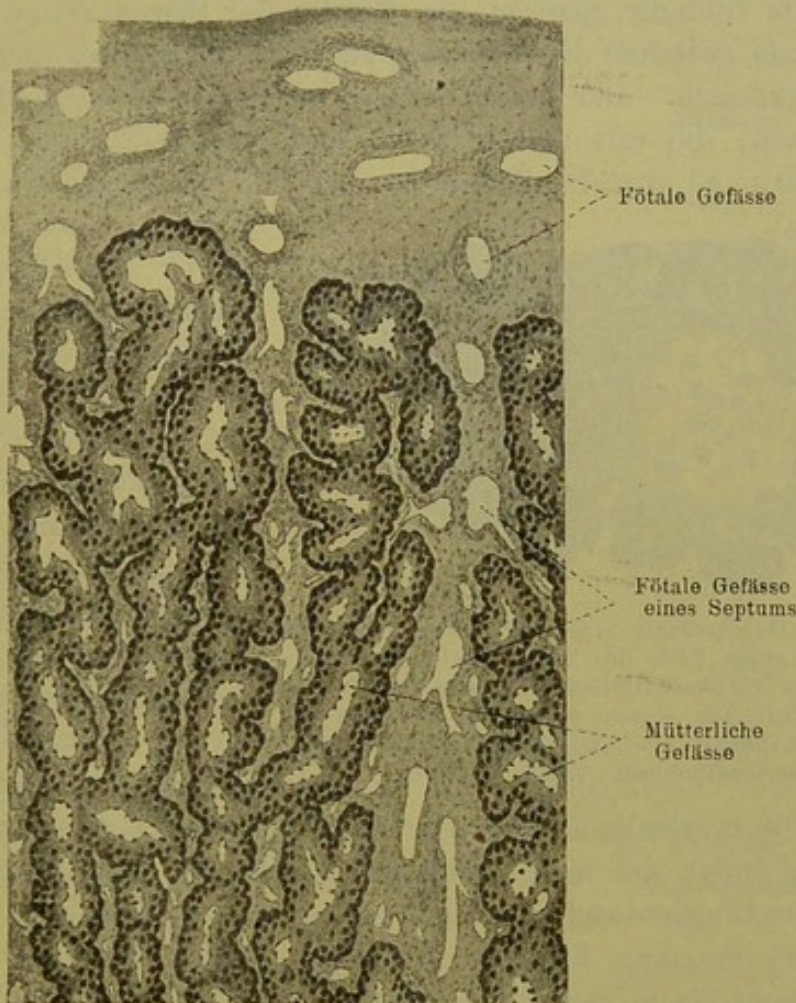


Abb. 98. Senkrechter Schnitt aus der Placenta des Hundeembryo von 45 Tagen. Vergr. 75/1. (Nach Duval.) Die fötale Fläche ist nach oben gerichtet, die uterine ist nicht mehr im Schnitt sichtbar.

Weiterhin wird das fötale Bindegewebe unter zunehmender Gefäßbildung im Chorion mehr und mehr verdrängt und durchwachsen, dann dringen die fötalen Kapillaren (Abb. 99, B) unter Verlust ihrer Wand in die Ektoplacentalamellen vor, so dass schliesslich an vielen Stellen die mütterlichen Kapillaren (C), deren Epithel sich bis zum

Ende der Trächtigkeit erhält, nur durch eine dünne vom Chorionektoblast gebildete Plasmaschicht getrennt sind. Den stetig wachsenden Bedürfnissen des Embryo Rechnung tragend, hat sich also hier, wie sich dies allgemein als natürliches Gesetz ergibt, die für die Diffusion der Stoffe von der Mutter zur Frucht bestimmte Schicht mehr und mehr verdünnt.

Die eigenthümliche, als grüner Saum der Hundeplacenta bezeichnete Bildung umgibt die Ränder der Placenta und ist nach Strahl als zwischen dem Chorion und der Uteruswand extravasirtes Blut aufzufassen. Der Saum besteht aus einer grossen Menge von Hohlräumen, die mit mütterlichem Blute angefüllt sind. Letzteres ist nach Duval von den Zellen der Ektoplacentarmasse umschlossen,

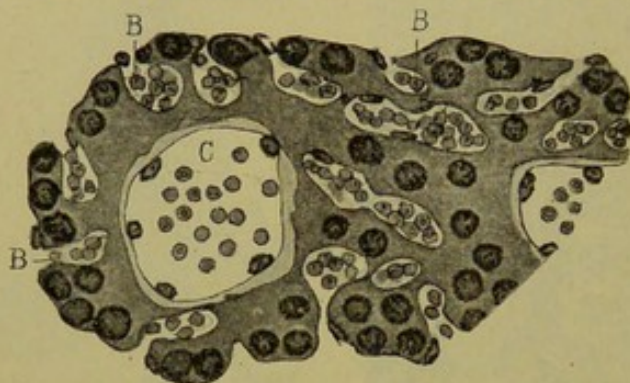


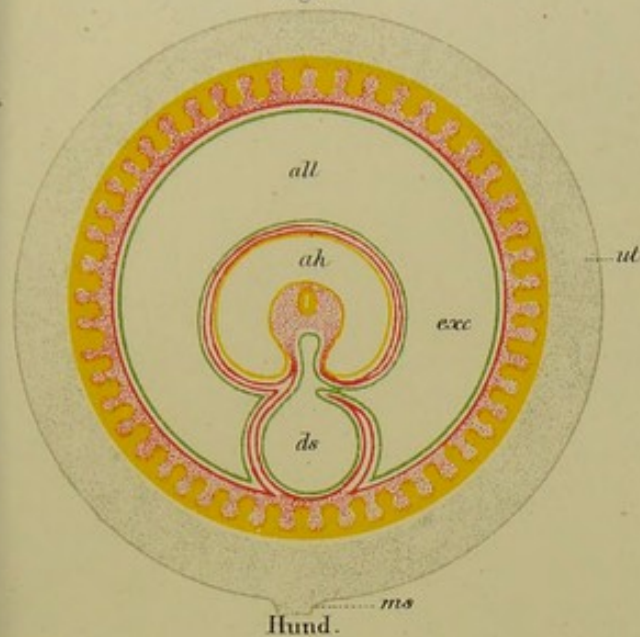
Abb. 99. Durchschnitt einer Ektoplacentarlamelle vom Hund gegen Ende der Trächtigkeit. *C* Mütterliches Gefäss; *B* fötale Blutbahnen. Beiderlei Gefässe mit Blutzellen. Die grossen schwarzen Kerne in der Ektoplacentarlamelle sind die Kerne des gewucherten Chorionektoblast. (Nach Duval.)

liegt also nach ihm innerhalb des Chorionektoblastes. Jeder einzelne Hohlraum ist einem Placentarlobulus gleichwerthig. In ihn öffnet sich ein mütterliches Gefäss, dessen Epithel bei dem Uebergange verloren geht. Das Blut wandelt sich in eine grünliche strukturlose Masse um, in welcher in der zweiten Hälfte der Tragzeit zahlreiche grün-

lichgelbe Blutkrystalle auftreten (Strahl). Entsprechende, nur kleinere Bildungen finden sich in den centralen Theilen des Placentargürtels als sogenannte Choriontaschen. Auch bei anderen Raubthieren (Mardern, Fischotter) kommen ähnliche Bildungen vor. Der von Bischoff zuerst beschriebene, mit Blutextravasat gefüllte Beutel an der Innenfläche der Placenta der Fischotter liegt an der breitesten Stelle der Placenta antimesometral. Bei mir vorliegenden Embryonen aus der Mitte der Tragezeit (6 cm lang) ist der Beutel 2,5 cm lang und 1 cm breit. Mit seinem stumpf abgerundeten Ende ragt er in den Hohlraum der Allantois hinein. Die Blutmasse erstreckt sich durch die Placenta bis zur Muskelhaut des Uterus. Hierher gehört

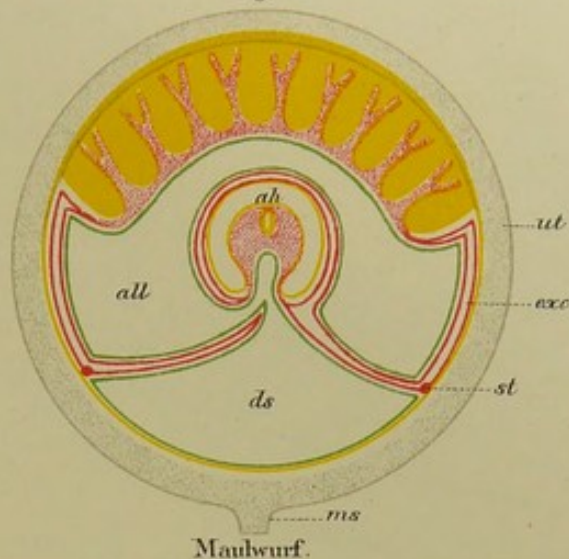
Erklärung zu Tafel IV. *ah* Amnionhöhle; *all* Allantois; *am* Amnion; *cu* Cavum uteri; *dc* Decidua capsularis; *dom* Ductus omphalo-mesentericus; *ds* Dottersack; *ex* Exocoelom; *st* Sinus terminalis; *ms* Mesometrium; *ut* Uterus.

Fig. 7.



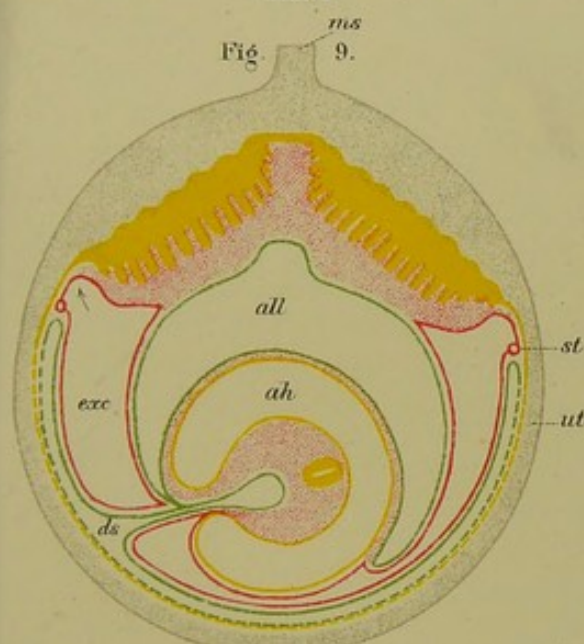
Hund.

Fig. 8.



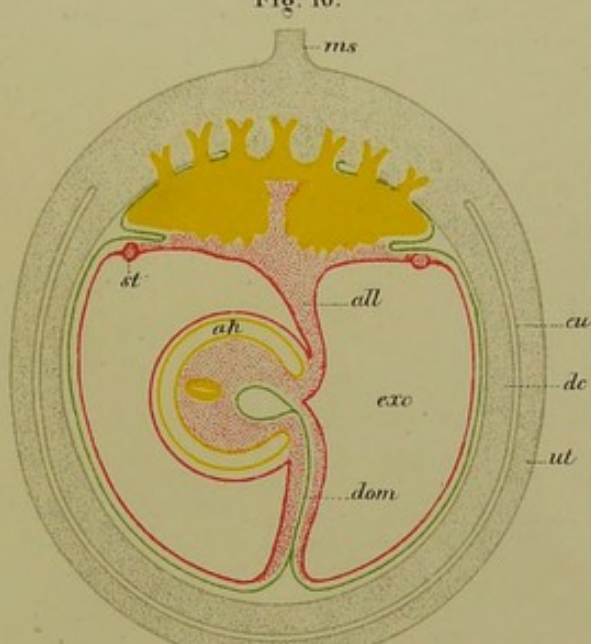
Maulwurf.

Fig. 9.



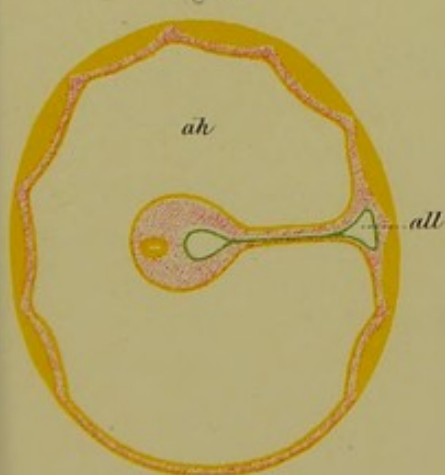
Kaninchen.

Fig. 10.



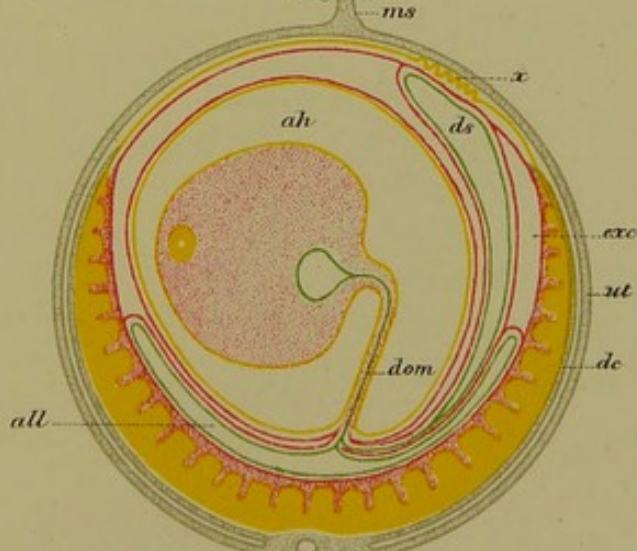
Meerschweinchen.

Fig. 11.



Edentata.

Fig. 12.



Fledermaus.

Schemata der Embryonalhüllen der Säugetiere.

Verlag v. W. H. Engelmann in Leipzig.

Kgl. Univers.-Druckerei v. H. Stötz, Würzburg.



wohl auch der an der antimesometralen Seite der Eikammer des Frettchens (*Putorius furo*) gelegene, von Strahl beschriebene, mit mütterlichem Blutextravasat gefüllte Beutel.

Die Tragezeit beträgt für den Hund 58—62 Tage, für die Katze im Mittel 65 Tage. Bei der Geburt erfolgt die Ablösung der Placenta im Bereich der spongiösen Schicht, sodass ein Theil der Drüsen zurückbleibt. Sowohl von diesen erfolgt die Regeneration des verloren gegangenen Epithels im Bereich der Placentarstelle, als auch von dem ausserhalb der Placentarstelle gelegenen Uterinepithel, das durch einen enormen Fettgehalt ausgezeichnet ist, doch dauert die Herstellung des ursprünglichen Zustandes länger als ein Vierteljahr. Das Fett verschwindet aus den Zellen zum Theil unter Abstossung der ganzen Zellen erst um die 17.—19. Woche nach dem Werfen vollständig, und sind dann auch die Drüsen und Krypten vollkommen regenerirt. Um diese Zeit beginnt die neue Brunstperiode (Strahl).

Die Placentarbildung bei der Katze bietet zwar im Einzelnen manche Unterschiede von der des Hundes, doch können wir von einer ausführlichen Beschreibung hier absehen. Die fertige Placenta zeigt ein spongiöses Lamellensystem, mit vorwiegend vertikalem, d. h. von der uterinen zur fötalen Fläche gerichtetem Verlauf.

Die Angaben über eine rudimentäre *Decidua capsularis* der Carnivoren (und der falschen Placenta Fleischmann's) bedürfen erneuter Untersuchungen.

Auf dem Furchungsstadium besitzen unter den

Insektenfressern (Insectivora)

die Eier von Talpa eine der *Zona pellucida* aufgelagerte, dünne Gallertschicht, die sehr bald vergeht, während die Zona sich bis zum Gastrulastadium erhält (Heape).

In der Beschreibung der Embryonalhüllen folgen wir der Darstellung, welche Strahl von Talpa gegeben hat. Die Embryonalanlage tritt auf der Fruchtblase an der antimesometralen Gegend auf, an welcher sich eine typische *Placenta discoidea* entwickelt. Hier bildet sich eine erhebliche, aus zwei ursprünglichen Leisten hervorgehende Schleimhautwucherung, der Placentarwulst, der mit einem scharfen freien Rand gegen die mesometrale Seite der Eikammer vorspringt, ohne dass es jedoch zur Ausbildung einer *Decidua capsularis* kommt. Auf dem Wulste münden die Uterindrüsen (Placentardrüsen) aus.

Nach Ausbildung des Amnion und dessen Ablösung vom Chorion beginnt letzteres zuerst mit dem Rande des Placentarwulstes zu verkleben. In diesen senken sich vom Ektoblast des Chorion ausgehende kleine Zotten ein. Sie stülpen das Uterusepithel unter Abplattung in die Schleimhaut ein, treten jedoch niemals in die Mündungen der Drüsen. Bald darauf findet dieselbe Verlöthung auch in dem übrigen Bereiche des Placentarwulstes statt, und verwächst dann der ganze Chorionektoblast auch an der mesometralen Seite mit dem Epithel des Uterus. Die Chorionzotten dringen nun immer tiefer in den Placentarwulst ein, verästeln sich reichlich und gelangen, schliesslich die Hauptmasse der Placenta bildend, bis zur Muskelhaut, indem die Drüsen mehr und mehr verdrängt werden. Zwischen den Zotten treten in dem Bindegewebe der ursprünglichen Schleimhaut zahlreiche vielkernige und grosse Zellen auf.

Bei Flächenbetrachtung der Placenta von innen her bemerkt man eine Menge kleiner buckelförmiger, mit freiem Auge noch sichtbarer Prominenzen, die sogenannten Chorionblasen. Sie entsprechen in ihrer Lage den Mündungen der Drüsen, an welchen das angehäuften Sekret das Chorion nach innen vorwölbt. Gegen Ende der Trächtigkeit sind viele dieser Bläschen mit Blutextravasat gefüllt. Gleichzeitig zerfällt die Placenta in einzelne Theile (Kotyledonen).

Ihre vollständige Ausbildung erhält die Placenta durch ihre Beziehungen zur Allantois. Diese wächst (Tafel IV, Schema 2) an der linken Seite des Embryo aus dem Darm hervor, gelangt zunächst zu dem Centrum des Placentarwulstes und breitet sich, das Amnion umwachsend, mehr und mehr nicht nur über das ganze Placentargebiet, sondern auch noch über die angrenzenden Theile der Uteruswand an der Innenfläche des Chorion aus. Hierdurch wird der an der mesometralen Seite liegende Dottersack immer mehr eingeengt. Während der Ausbreitung der Allantois an der Innenfläche des Chorion und der Verwachsung beider zum Allantoischorion dringen die Gefässe des letzteren in die Ektoblastzotten der Placenta ein.

Der Dottersack (Nabelblase) löst sich nicht von dem Ektoblast ab, indem der Mesoblast sich gar nicht an der äussern Wand des Sackes ausbreitet und hier also auch kein den Dottersack von dem Chorion abspaltendes Exocoelom auftritt. Das die Nabelblase mit dem Chorion verbindende „Omphalochorion“ besteht also nur aus Ekto- und Entoblast. Der embryonalwärts gelegene Theil des Dottersackes, welcher durch die zunehmende Ausdehnung der Allantois mehr und mehr dem Omphalochorion genähert wird, besitzt in seiner mesoblastischen Hülle eine reichliche Gefässausbreitung, die bis

zum Ende der Embryonalentwicklung in Thätigkeit bleibt. Es ist ein typischer Randsinus vorhanden; die Gefäßvertheilung verhält sich wie bei dem Kaninchen (s. u.).

Während nach Strahl bei *Talpa* das Epithel des Uterus sich bei der Bildung der Placenta erhält, geht dasselbe nach Vernhout durch Zerfall zu Grunde. Dasselbe ist nach Hubrecht auch bei *Erinaceus* der Fall. Hier wird das Ei von einer vollständigen *Decidua capsularis* umhüllt. Der verdickte Ektoblast des Chorion wird nach demselben Autor von reichlichen Lakunen durchsetzt, in welche das mütterliche Blut eindringt. Der Dotterkreislauf besteht auch bei *Erinaceus* bis zur Geburt; seine Gefäße verhalten sich wie die von *Talpa*. Die Placenta bildet sich (wie bei *Talpa*) an der antimesometralen Seite. Auch hier ist ein typisches Proamnion vorhanden. Zum Zwecke einer einheitlichen Auffassung der Placenta der Insectivoren bedarf es weiterer Untersuchungen, besonders bleiben die Differenzen bezüglich der Betheiligung des Uterinepithels an der Placenta bestehen, wenn es auch mit Rücksicht auf das sonstige Verhalten wahrscheinlich ist, dass das Epithel zu Grunde geht.

Die

Robben (Pinnipedia)

besitzen, wie die ihnen nahe verwandten Carnivoren, eine *Placenta zonaria*. Bei dem grauen Seehund (*Halichoerus gryphus*) füllt die Allantois, wenn der Embryo eine Länge von 20 Zoll erreicht hat, den Chorionsack ganz aus mit Ausnahme einer kleinen Stelle an der Placenta, der Bauchseite des Embryo gegenüber. Hier haftet der Dottersack (vergl. das Schema bei den Carnivoren) der Placenta an. Auch das Amnion wird von der Allantois umwachsen. Der Dottersack läuft in zwei hornartige Anhänge aus. In dem Nabelstrange liegen zwei Arterien und eine Vene. Die gröberen Gefäßäste laufen in Falten der Allantois eingeschlossen zur Placenta (Turner).

Die Tragezeit des in der Einzahl gebornen Jungen beträgt im Mittel 9 Monate. Die Zeit der Geburt ist bei den einzelnen Vertretern sehr verschieden. Typisch ist das auffallend langhaarige, sammtweiche Haarkleid des Fötus, das entweder schon im Uterus oder erst nach der Geburt durch das kurzhaarige ersetzt wird.

Unter den

Seekühen (Sirenia)

besitzt *Halicore dugong* eine *Placenta zonaria* (Turner). Die cylindrische Fruchtblase eines 160 cm langen Fötus zeigt, wie die der Wiederkäuer, eine dem Rücken des Embryo entsprechende kon-

vexe Krümmung. Die Placenta liegt nicht genau in der Mitte der Blase, sondern ist dem den Schwanz des Embryo enthaltenden Ende mehr genähert. An der Konvexität der Blase ist sie dünner und breiter, an der Konkavität dicker und schmaler. Hier treten die Nabelgefäße ein und aus. Diese gehen aber auch auf den ekto-placentaren Theil des Chorion über.

Der Nabelstrang enthält an seinem distalen Ende vier Arterien und vier Venen.

Auf frühem Entwicklungsstadium sind nur die den Polen entsprechenden Theile des Chorion zottenfrei, sodass man von einer diffusen Placenta sprechen kann (Harting). Wie bei den Carnivoren (vergleiche auch Mensch) wird aber der Zottenbezirk im Verlaufe der Entwicklung kleiner und auf die *Placenta zonaria* beschränkt, indem die zottenfreien Pole gleichsam im Wachsthum voraneilen.

Der Dottersack verschwindet schon früh, und tritt die Allantois an der ganzen Innenfläche mit dem Chorion in Verbindung mit Ausnahme einer im Bereiche der Placenta gelegenen kleinen Stelle, an welcher das Amnion mit dem Chorion verwachsen bleibt. Auch verbindet sich die Allantois mit der Aussenfläche des Amnion durch lockeres Gewebe.

Die Seekühe sind unipar, die Tragezeit ist unbekannt.

Die Fruchtblase der

Elephanten (Proboscidea)

stellt einen länglichen Sack dar. Quer zur Längsachse verläuft, dem einen Ende des Sackes etwas näher als dem anderen, die *Placenta zonaria* in Form eines Gürtels, wie bei den Carnivoren. Ausserdem finden sich aber an der Aussenfläche des vollkommen vaskularisirten Chorion über die Fruchtblase zerstreut zahlreiche Kotyledonen (an den Eihäuten des ausgetragenen Elephantenfötus ca. 250), und trägt jedes Fruchtblasenende noch ein besonderes Zottenfeld.

Die Allantois ist demgemäss an der ganzen Innenfläche des Chorion herumgewachsen und hat sich auch der Aussenfläche des Amnion fest angelagert. Letzteres geht von dem distalen Ende des Nabelstranges noch eine Strecke weit auf die fötale Fläche der Placenta über.

Zur Zeit der Geburt ist von dem Dottersack keine Spur mehr vorhanden.

Der Nabelstrang enthält zwei Arterien und eine Vene. Die Gefäße theilen sich bereits vor dem Herantreten an die Placenta in eine Anzahl Aeste.

Die Tragezeit beträgt 20—21 Monate, das Neugeborene wiegt ca. 100 kg (Owen, Chapman).

Bei den

Nagethieren (Rodentia)

sind die Embryonalhüllen und die Placentarbildung in Folge der leichten Zugänglichkeit des Materiales am eingehendsten untersucht worden. Gleichwohl herrscht bezüglich der Placenta auch hier noch keine völlige Uebereinstimmung der Autoren. Da die Bildung der Placenta unter allen Säugern bei den Nagern (besonders bei dem Kaninchen) mehrfach zu genaueren Forschungen Veranlassung gegeben hat, werden wir hier eine ausführliche Beschreibung der Placenta des Kaninchens unten folgen lassen.

Bei der Beschreibung der Embryonalhüllen des Kaninchens gehen wir aus von der Gastrula. Sie wird (s. o. Abb. 19 u. 21) von der *Zona pellucida* und einer dieser aussen aufgelagerten Gallertschicht umhüllt. Beide sind als dünne Lagen gelegentlich noch mit Beginn der Primitivstreifenbildung nachweisbar, meist jedoch um diese Zeit schon resorbiert. Niemals dienen diese accessorischen, d. h. nicht von dem Ei gebildeten Embryonalhüllen zur Verlöthung der Fruchtblase mit der Schleimhaut des Uterus. Die Oberfläche bleibt stets glatt und entwickelt niemals (von früheren Autoren beschriebene) Zotten.

Das Amnion tritt in erster Anlage bei Embryonen von 8—9 Ursegmenten gleichzeitig am vorderen und hinteren Embryonalende auf (s. Abb. 53), doch eilt sofort die Bildung in der Kopfgegend derjenigen an dem hinteren Ende bedeutend voraus. Wie oben (S. 64) beschrieben, fehlt auf frühem Stadium vor dem Kopf der Mesoblast, und in Folge dessen erheben sich hier Ekto- und Entoblast als sogenannte Kopfscheide des Amnion. Das Vorderende des Embryo wird gleichsam in den Hohlraum der Fruchtblase eingestülpt; man sieht es deshalb nach Eröffnung der Fruchtblase in diese hineinragen. Erst wenn der Mesoblast im weiteren Verlaufe sich auch auf die Vorderkopfgegend ausgebreitet und ein Exocoelom entwickelt hat, zieht die vordere Körperhälfte sich wieder aus dem Dottersack zurück. So lange das Amnion nur aus Ekto- und Entoblast besteht, spricht man von einem Proamnion. Es steht am 10.—12. Tage auf der Höhe seiner Entwicklung; am 15. Tage ist es vom Mesoblast durchwachsen.

Nach Schluss des Amnion ist dorsalwärts vom Embryo ein Chorion als äussere Wand des Exocoeloms gebildet (s. Tafel IV, Schema 3). Das letztere breitet sich ebensowenig wie das mittlere Keimblatt über die ganze Fruchtblase aus. Es erfolgt also keine

Abtrennung des Dottersackes von dem Ektoblast. Die äussere Wand des Dottersackes verwächst frühzeitig mit der Schleimhaut des Uterus und geht einer völligen Resorption entgegen, indem gleichzeitig die ursprüngliche Lichtung auf einen engen Spaltraum (in Tafel IV, Schema 3 punktirt angegeben) beschränkt wird. Auch dieser verschwindet schliesslich, und liegt dann die an das Exocoelom angrenzende Wand des Dottersackes unmittelbar der Uterinschleimhaut an. Eröffnet man die Eikammer von der antiplacentaren Seite aus, so stösst man nach Entfernung der Uterinwand auf das die ganze Fruchtblase ausser dem Bereich der Placentarstelle umschliessende, der

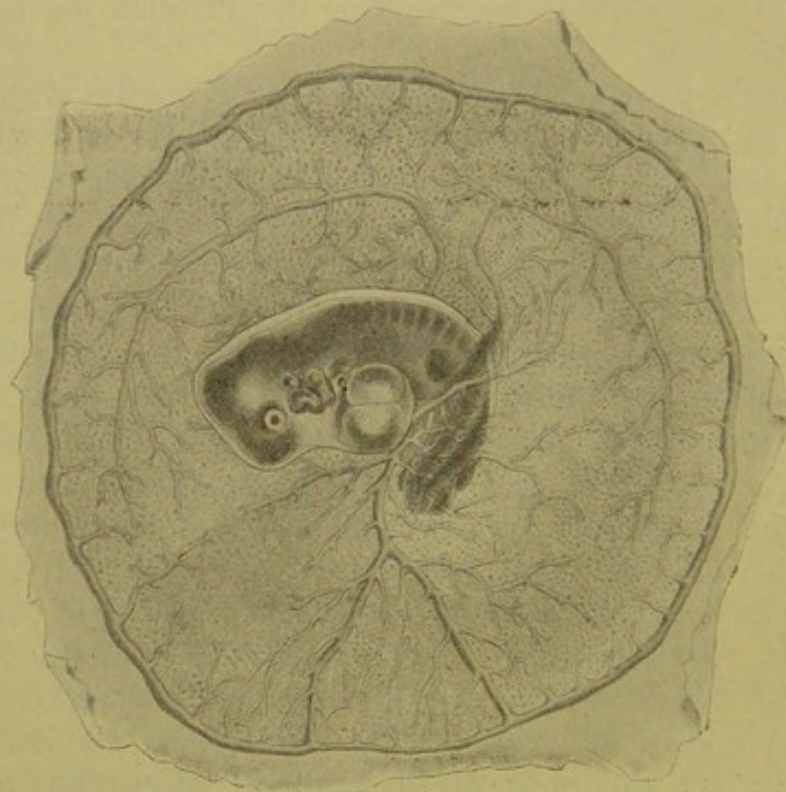


Abb. 100. Kaninchenembryo von 11 Tagen mit den Dottergefässen (*Area vasculosa*).
(Nach E. van Beneden.)

Uterinschleimhaut dicht angelagerte Gefässgebiet des Dotterkreislaufes. Dasselbe hat hier einen wichtigen Antheil an der Athmung und Stoffaufnahme aus den mütterlichen Gefässen.

Die Atrophie der Aussenwand des Dottersackes beginnt schon am 10. Tag. Am 15. Tag ist die Einstülpung der an das Exocoelom angrenzenden Wand vollendet, und liegt diese Wand schon am 17. Tag nach vollzogener Resorption der Aussenwand unmittelbar der Uterinschleimhaut an. Der Entoblast bildet also nun in einem grossen Bezirke die äusserste Schicht der Fruchtblase.

Der Dotterkreislauf tritt schon sehr frühzeitig — lange vor der Invagination des Dottersackes — auf. Ueber seine erste Entwicklung wird bei der Entwicklung der Blutgefäße genauer berichtet. Von einem Embryo von 11 Tagen finden wir ihn in der nebenstehenden Figur abgebildet. Der Embryo ist mit dem angrenzenden Theil des Dottersackes abgetrennt und von der Innenfläche der Fruchtblase aus betrachtet zu denken. Der vordere von dem Proamnion umhüllte Theil stülpt sich also gegen den Beobachter vor. Das ganze ist von dem dünnen Entoblast gedeckt zu denken. Unterhalb des grossen Herzens sieht man eine *Arteria omphalo-mesenterica* austreten, die sich, bald in zwei Aeste getheilt, in den Randsinus, *Sinus terminalis* fortsetzt. Dieser stellt also eine arterielle Blutbahn dar. Aus ihm sowohl als aus der Arterie selbst gehen zahlreiche Aeste in ein in die Zeichnung nicht aufgenommenes Kapillargebiet über. Die aus diesem kommenden Venenästchen setzen sich schliesslich in zwei in der hinteren Gegend des Gefässhofes beginnende Hauptvenen fort, welche, bogenförmig nach vorn ziehend, zum Embryo zurücklaufen. Die Arterien führen venöses, die Venen arterielles Blut, das den in dem Kapillargebiet des Gefässhofes aus den dicht angelagert zu denkenden mütterlichen Kapillaren aufgenommenen Sauerstoff zu dem Embryo leitet. Später geht der Stamm der Arterie direkt (ohne Theilung) in den Randsinus, indem der eine Ast derselben eine Rückbildung erfährt und die Arterie zur direkten bogenförmigen Fortsetzung des Randgefässes wird. Nun tritt auch eine innigere Verbindung mit der Uterinschleimhaut ein, indem der die Aussenschicht der Fruchtblase bildende Entoblast sich in die Schleimhaut einsenkende Zotten bildet, welche von den Dottersackgefässen aus vaskularisirt werden. So tritt der Dotterkreislauf in eine besonders nahe Beziehung zu dem mütterlichen Kreislauf.

Die Allantois ist in erster Anlage als ein solider, im Flächenbild halbmondförmiger Mesoblastwulst an dem hinteren Körperende bei Embryonen von 9 Ursegmenten sichtbar. Sie erhält relativ spät eine entoblastische Ausstülpung, wächst in das Exocoelom hinein und erreicht am 10. Tage an der Placentarstelle die Innenfläche des Chorion. Ihr weiteres Verhalten sei unter Verweisung auf das Schema (Tafel IV) etwas genauer berücksichtigt. Es sind die Hüllen dargestellt, wie wir sie etwa am 17. Tage der Trächtigkeit finden. Der Embryo wendet seine rechte Seite nach der dem Mesometrium (*ms*) zugewandten Placentarstelle, ist von dem Amnion umschlossen und durch die Amnionhöhle (*ah*) und die Allantoishöhle (*all*) von der Placenta getrennt. Die Allantois hat fast das ganze Amnion um-

wachsen und ist durch ein weites Exocoelom (*exc*) von dem als spaltförmiger Hohlraum noch angedeuteten Dottersack (*ds*) getrennt. Die Aussenwand des Dottersackes, ursprünglich aus Ekto- und Entoblast bestehend, ist um diese Zeit schon atrophirt. Die aus Entoblast und visceralem Mesoblast bestehende eingestülpte Wand des Dottersackes ist die Trägerin des Dotterkreislaufes, der in geringer Entfernung von dem Placentarrande mit dem *Sinus terminalis* (*st*) sein

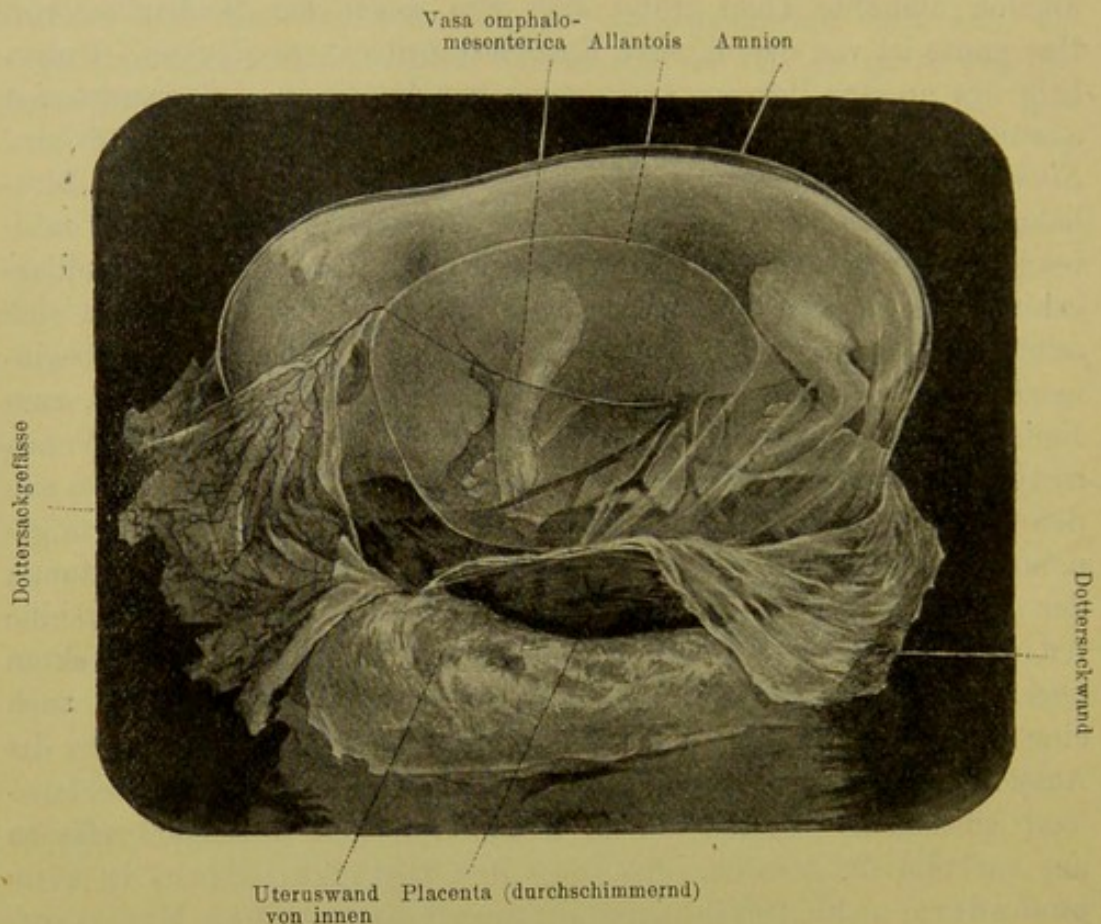


Abb. 101. Kaninchenembryo von ca. 20 Tagen mit den Hüllen. Die den Embryo mit Amnion und Allantois umhüllende Dottersackwand ist aufgeschnitten und zurückgeklappt.

Ende findet. Der Mesoblast der Allantois hat sich nach Verwachsung mit demjenigen des Chorion zu einer starken Masse, dem bindegewebigen fötalen Placentartheil entwickelt, welcher in den epithelialen (gelb gehaltenen) Theil zahlreiche, wie Zotten erscheinende Vorsprünge bildet.

In der letzten Woche der Trächtigkeit ist der Hohlraum der Allantois über dem Rücken des Embryo durch Verwachsung der einander gegenüberliegenden Entoblastflächen geschlossen; das Amnion ist völlig umwachsen. Zwischen ihm und der Allantois verläuft die

Arteria omphalo-mesenterica mit ihrer Vene, nachdem sie den kurzen Nabelstrang verlassen (Abb. 101), zum Dottersack. Der *Sinus terminalis* ist sehr schwach und undeutlich geworden und liegt unmittelbar dem Placentarrand an, doch hat sich der schmale (im Schema zwischen *st* und Placentarrand gelegene) Theil des Chorion unter den Rand der Aussenfläche der Placenta verlagert, indem das Exocoelom sich zwischen Placentarrand und Uteruswand ausgedehnt hat. In dem erwähnten, die Placenta ringförmig umgebenden Chorionsaum verlaufen reichliche Anastomosen der Dottersack- und der Placentargefässe. Der Saum ist auch mit zierlichen nach aussen gerichteten Zöttchen besetzt.

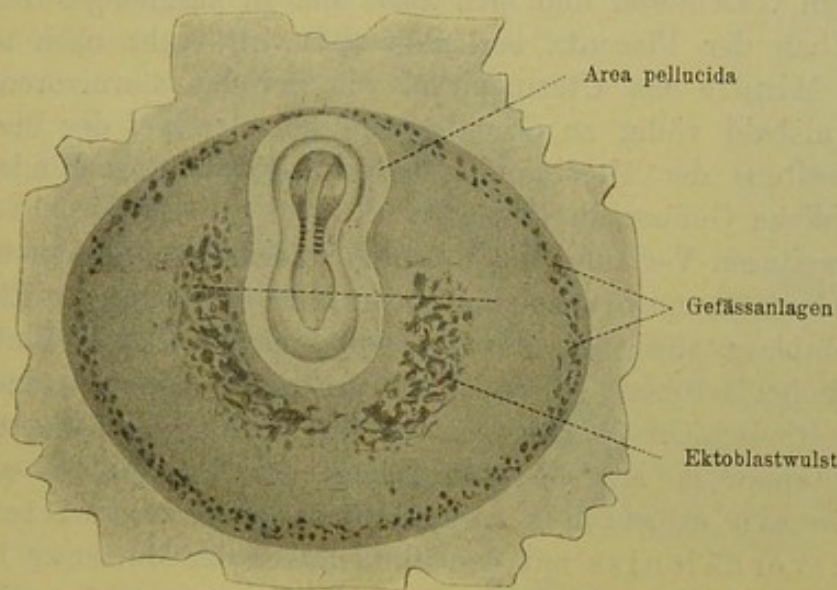


Abb. 102. Kaninchenembryo von 8 Tagen mit hellem und dunklem Fruchthof. Die nicht bezeichnete durch den hinteren Theil der Embryonalanlage gehende Linie zeigt die Schnitttrichtung der Abb. 103 an.

Die Placenta des Kaninchens ist vornehmlich von Van Beneden, Duval, Minot und Strahl untersucht, ohne dass eine völlige Uebereinstimmung bisher erzielt wurde. Sie entwickelt sich an der mesometralen Seite des Uterus auf zwei am 7. Tage deutlichen, ovalen Erhabenheiten, die als mütterliche Kotyledonen bezeichnet werden und durch einen in der Längsachse des Uterus laufenden *Sulcus intercotyledonaris* getrennt sind. Sie bilden die Grundlage der *Placenta discoidea biloba* und werden einfach Placentarwulst genannt. Die Verdickung ist bedingt durch Wucherung der Drüsen und Vermehrung des Bindegewebes und der Gefässe. Letztere sind in den tieferen Schichten von reichlichen Adventitialzellen (Decidualzellen) umhüllt. Die anfangs völlig frei in

dem Uteruslumen gelegenen Fruchtblasen beginnen vom 7. Tage an im Bereiche der beiden Erhabenheiten des Placentarwulstes festzuwachsen. Der Ektoblast bildet innerhalb der *Area opaca* des Embryo (Abb. 102) zwei sichelförmige, im Flächenbilde dunkel erscheinende Erhabenheiten, die den hinteren Theil des Embryo umgeben und zusammen eine hufeisenförmige Gestalt haben. Diese Ektoblastwülste sind die erste Anlage des fötalen Placentartheiles. Ueber die Art und Weise der Verwachsung bestehen Meinungsverschiedenheiten, welche für die Auffassung des Baues der Placenta überhaupt von Wichtigkeit sind. Während nach der einen Auffassung das den Ektoblastwülsten anliegende Uterinepithel stark wuchert, die Drüsenmündungen verschliesst und sich auch hier in ausgiebiger Weise an dem Aufbau der Placenta betheiligt (Strahl), geht nach anderen (Duval, Minot) das Uterinepithel wie bei den Carnivoren (nach Duval) alsbald völlig zu Grunde, und kommen bei der Placentarbildung seitens der Uterinschleimhaut nur spärliches Bindegewebe und reichliche Gefässe in Betracht.

Im weiteren Verlaufe findet behufs ausgiebigen Stoffaustausches zwischen Mutter und Frucht eine innige Durchwachsung des Ektoblast der Fruchtblase, sowie des darunter gelegenen, reichliche Blutgefässe entwickelnden Mesoblast einerseits und der ursprünglich von einer deutlichen Epithelschicht überzogenen Uterinschleimhaut anderseits statt, deren Hauptzweck ist, die Blutgefässe der Fruchtblase und der Frucht in ein möglichst ausgedehntes und unmittelbares Kontaktverhältniss mit den Blutgefässen der Mutter zu bringen. Für die Umgestaltung der Schleimhaut des Uterus erwächst aus dieser Forderung die Nothwendigkeit einmal der Rückbildung aller den erforderlichen Stoffaustausch erschwerenden Elementartheile, d. h. vor allem des Bindegewebes und der Drüsen, zum Theil jedenfalls auch des Oberflächenepithels (wenn nicht des gesammten), zum andern der Herstellung einer möglichst grossen die Stoffabgabe seitens der Mutter ermöglichenden Fläche, d. h. der mächtigen Ausbildung der mütterlichen Blutgefässe. Dieses allgemein gültige Prinzip der Placentarbildung möge sich der Leser als für die Ernährungsart des Embryo ausserordentlich wichtig hier recht deutlich machen.

Indem wir die Frage von der Betheiligung des Uterinepithels an der Bildung der Placenta bei den erwähnten Meinungsverschiedenheiten als eine unentschiedene offen lassen, steht nach den vorliegenden Untersuchungen und dem, was ich selbst bezüglich der Entwicklung der Nagerplacenta feststellen konnte, soviel fest, dass die Betheiligung des Ektoblast an der Bildung der Placenta sicher eine viel grössere

ist, als diejenige des Uterinepithels. In diesem Sinne ist, wie bereits erwähnt (S. 86), die ektoblastische Betheiligung an der Placentarbildung aufzufassen, wie ich sie in den Schemata auf Tafel IV zum Ausdruck gebracht habe.

In der nachfolgenden Beschreibung der Kaninchen- und Nagerplacenta folgen wir den ausführlichen Angaben von Duval, die mir am meisten mit den Thatsachen übereinzustimmen scheinen.

Die Abb. 103 zeigt das Verhalten der Fruchtblase zu dem Placentarwulst zur Zeit der beginnenden Verwachsung, doch sind nur die eine Hälfte und von der anderen nur ein Theil berücksichtigt. Der die Medullarrinne enthaltende Durchschnitt des Embryo liegt gegenüber dem Sulcus, der die nur zum Theil dargestellten Kotyledonen trennt. An diesen sieht man die Drüsen, deren Epithel in das Uterusepithel kontinuierlich übergeht. Nur da, wo der Ektoblast beiderseits die Wülste bildet, ist das Epithel der Schleimhaut als solches nicht mehr nachweisbar, und hat der Ektoblast sich in die offenen Drüsenmündungen eingesenkt. Hier besteht eine wesentliche Differenz in den Angaben von Duval und Strahl, indem nach letzterem, dessen Abbildungen ich übrigens nach eigenen Präparaten bestätigen kann, die von Duval nur als Ektoblastwucherung — Ekto-placenta — bezeichnete (wenn auch zweifach geschichtete) Lage an vielen Stellen aus einer fötalen ektoblastischen und aus einer mütterlichen epithelialen Schicht sich aufbaut. Die letztere stellt nach Strahl das gewucherte Uterinepithel dar, welches im weiteren Verlauf die Drüsen-

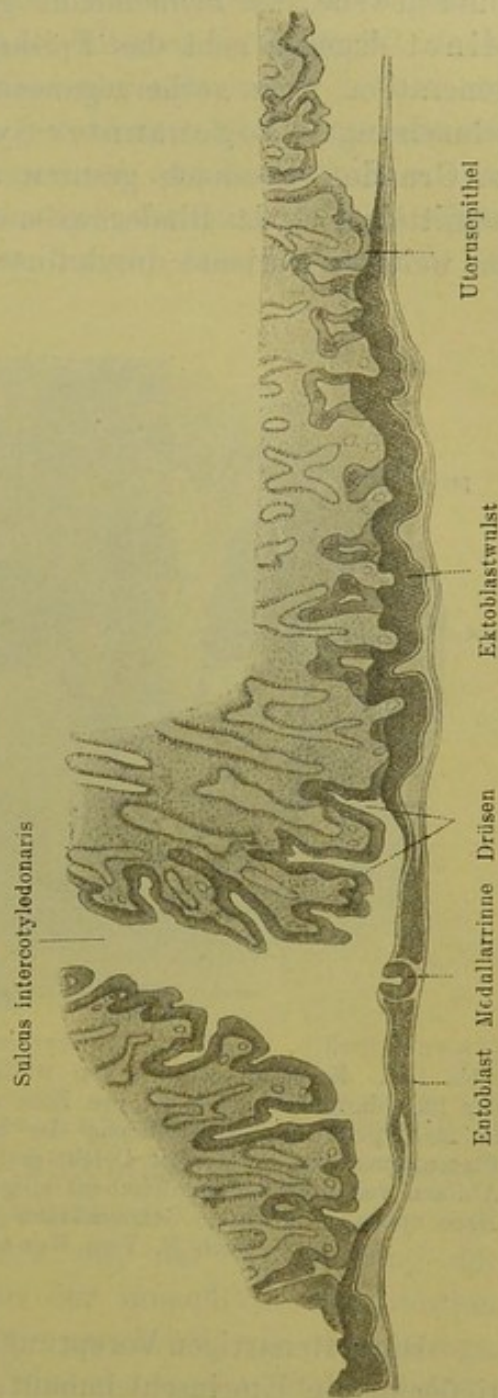


Abb. 103. Querschnitt der Embryonalanlage der Abb. 102 mit einem Theile der angrenzenden Uteruswandung.
(Nach Duval.)

mündungen verschliesst, sodass bei dem Einwachsen der Ektoblastzapfen diese stets durch eine mütterliche Epithelschicht von dem Bindegewebe der Schleimhaut getrennt bleiben. Nach Duval und Minot dagegen geht das Epithel der oberen Drüsentheile unter Degeneration nach vorhergegangener Kernvermehrung und Zellenverschmelzung — sogenannter Syncytiumbildung — alsbald völlig zu Grunde. Hiernach grenzen also die Sprossen der Ektoplacenta unmittelbar an das Bindegewebe der Schleimhaut, und, indem letzteres im weiteren Verlaufe durch fortwährende Vermehrung der Blutgefässe

verdrängt wird, tritt die Ektoplacenta in unmittelbare Berührung mit den mütterlichen Gefässen.

Versucht man nun (auf dem Stadium der eingetretenen Ursegmentbildung) die zarte Fruchtblase in toto aus dem Uterus herauszupräpariren, so misslingt dies in Folge der bestehenden Verwachsung regelmässig. Bei gewaltsamer Ablösung der an den Embryo angrenzenden Bezirke bleibt in allen Fällen ein grosser Theil des Ektoblastwulstes auf der Uteruswand zurück (Abb. 104).

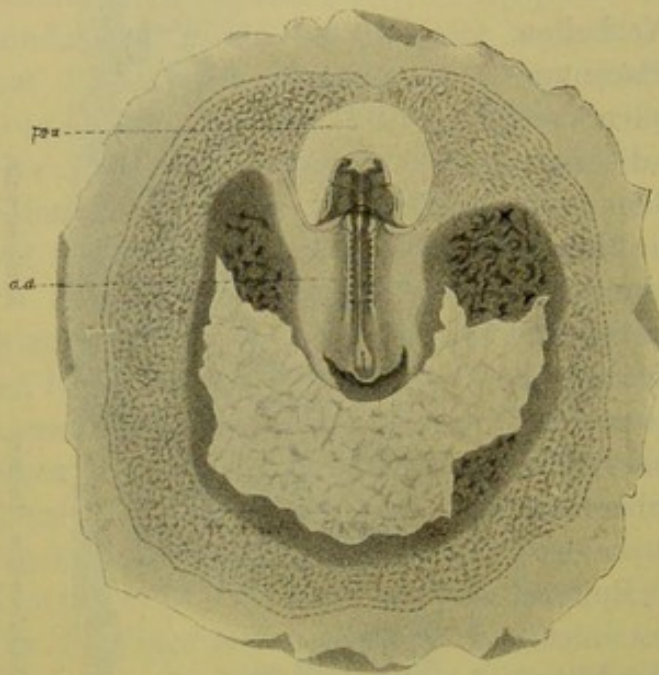


Abb. 104. Kaninchenembryo von 9 Ursegmenten von der Ektoblastfläche gesehen. *pra* Zone des Proamnion; *aa* *Area pellucida*. Im Bereiche der hufeisenförmigen Placentarzone ist ein grosser Defekt des Ektoblast beim Ablösen von der Uterusschleimhaut aufgetreten. In der *Area opaca* netzförmige Gefässanlagen des Dotterkreislaufes. (Nach E. Van Beneden.)

Die zottenartigen Vorsprünge der Ektoplacenta wachsen nun immer tiefer in die Uterinschleimhaut, und dringen auch an der ursprünglich freien Fläche der Schleimhaut reichliche Ektoblastsprossen in letztere hinein, wie denn das anfängliche Hineinwachsen in die Drüsenmündungen jeder prinzipiellen Bedeutung entbehrt. Indem die einwachsenden Ektoplacentarmassen die Kapillaren völlig umwachsen und diese ihrerseits unter beständiger Neubildung die Ektoplacenta durchdringen, kommt eine Formation zur Ausbildung, die man sich

am besten klar macht, wenn man sich als einzigen Rest der Uterinschleimhaut ein ausserordentlich dichtes, übrigens an der aussen gelegenen, d. h. nach der Muscularis des Uterus hingewendeten Fläche, sowie an der Innenfläche sinusartig erweitertes Gefässgerüst denkt (gleichsam ein Korrosionspräparat der sehr gefässreich gewordenen Schleimhaut), dessen Maschen von der gewucherten Ektoplacentarmasse ausgefüllt sind. Von Zottenbildungen ist auf diesem Stadium also keine Rede mehr. Die Beziehungen der mütterlichen Gefässe zu dieser Ektoplacenta sind sogar so innige, dass die ersteren als

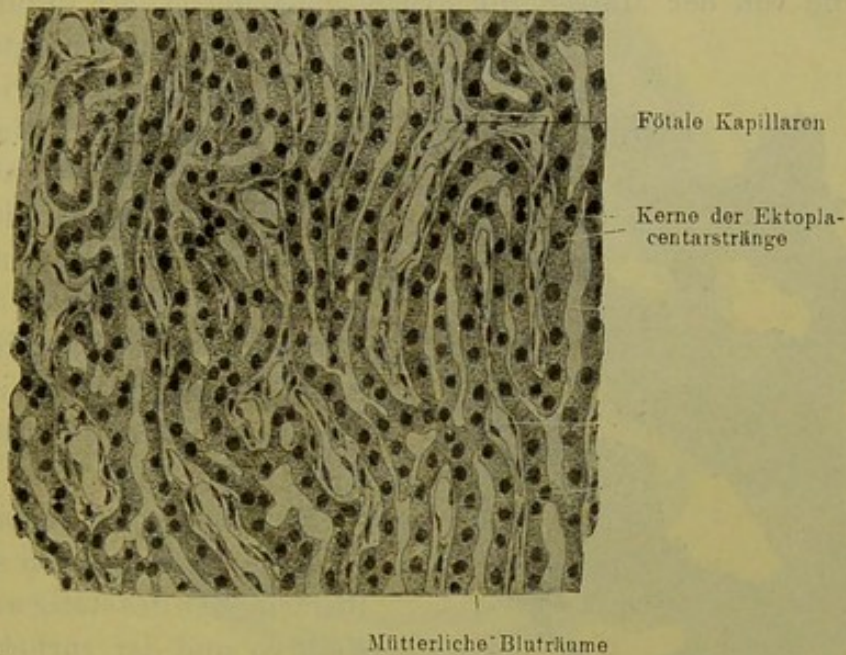


Abb. 105. Aus der Placenta des Kaninchenembryo von 13 Tagen. (Nach Duval.)

einfach bluthaltige Lakunen bald das Gefässepithel (Endothel) völlig verlieren und die fötale Ektoblastwucherung direkt den mütterlichen Blutstrom begrenzt.

Inzwischen ist auch die Allantois mit der Verzweigung der Nabelgefässe durch das Exocoelom bis zur Innenfläche des Chorion der Placentargegend vorgedrungen. Sie verwächst, wie oben gesagt, mit dem Mesoblast des Chorion, und dringen nun die fötalen Gefässe in die gleichsam einen Ausguss zwischen den mütterlichen Bluträumen darstellenden, einen tubulösen Bau annehmenden Ektoplacentarmassen hinein und durchwachsen sie dann, von spärlichem Bindegewebe begleitet, derart, dass sie, überall die centralen Theile der Ekto-placentarstränge einhaltend, schliesslich mit dem sie einhüllenden Bindegewebe allenthalben durch eine einfache Zellenlage ektoblastischer

Herkunft von den gerüstförmig angeordneten mütterlichen Bluträumen getrennt sind. Diesen Bau kann man sich durch einen Vergleich mit dem Bau der Marksubstanz der Niere klar machen, und thatsächlich erinnert das Bild eines Flachschnittes der Placenta aus der 2.—3. Woche der Trächtigkeit in hohem Grade an den Bau der Niere. Die Lumina der Harnkanälchen würden den mütterlichen Bluträumen entsprechen, die Epithelien der Kanälchen der Ekto-placenta und die die Drüsenkanälchen umspinnenden Kapillaren mit ihrem Bindegewebe den gleichen fötalen Bildungen.

Die Abbildung 105 veranschaulicht diese Verhältnisse. Es ist klar, dass die von der Mutter zur Frucht und umgekehrt diffundirenden

Stoffe die Ekto-placentarschicht, also das gewucherte Chorionepithel, das spärliche fötale Bindegewebe und das fötale Gefäseepithel durchdringen müssen. Der mit dem Bau der menschlichen Placenta bereits vertraute Leser suche nach der prinzipiellen Uebereinstimmung im Bau derselben mit dem Bau der Kaninchenplacenta, worüber unten mehr folgt.

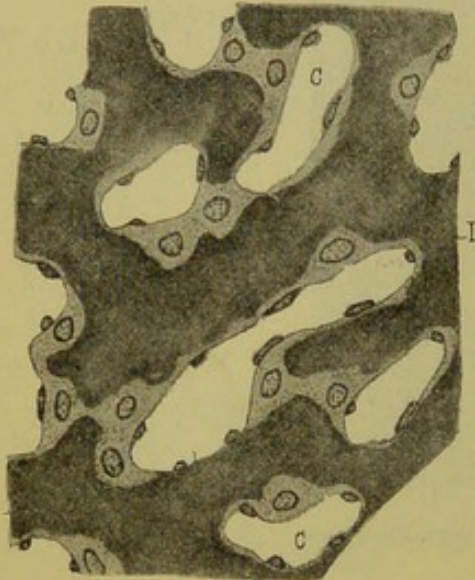


Abb. 106. Aus der Placenta des Kaninchens von 28 Tagen. Injektion der mütterlichen Blutbahn. (Nach Duval.) Vergr. 470/1. C fötale Gefässe; I Injektionsmasse in der mütterlichen Blutbahn.

Die endgültige Ausbildung der Placenta bezweckt, den steigenden Bedürfnissen des stetig wachsenden Embryo und der zurücktretenden Bedeutung des Dotterkreislaufes entsprechend, wie allgemein, eine sich immer inniger gestaltende Beziehung des mütterlichen und des fötalen Blutstromes. So sehen wir, wie unter Erweiterung der mütter-

lichen Blutbahn die sie begrenzende kernhaltige Protoplasmaschicht — das Syncytium — mehr und mehr verdrängt bez. auf einen grösseren Flächenraum vertheilt wird. Die Zellen rücken auseinander und kleiden nicht mehr als zusammenhängende Wandschicht die mütterliche Blutbahn aus. Dementsprechend erweitern und vermehren sich auch die fötalen Gefässe, das Bindegewebe verschwindet, und wird in der letzten Woche der Trächtigkeit ein Bild wie Abb. 106 erzielt. Die dunkel gehaltene mütterliche Blutbahn war injicirt worden. Die fötalen Gefässe erscheinen leer und von platten Zellen begrenzt.

Von den mit runden Kernen versehenen Zellen der Ekto-placenta sind durch die starke Erweiterung der mütterlichen Bahn nur noch wenige vorhanden, und ist an vielen Stellen das fötale Gefäßepithel die einzige Schicht, welche die beiden Blutbahnen trennt. So ist das für die Stoffabgabe seitens der Mutter günstigste Verhältniss erzielt. Man sieht aus solchem Bilde leicht ein, dass es in physiologischer Beziehung ziemlich gleich-

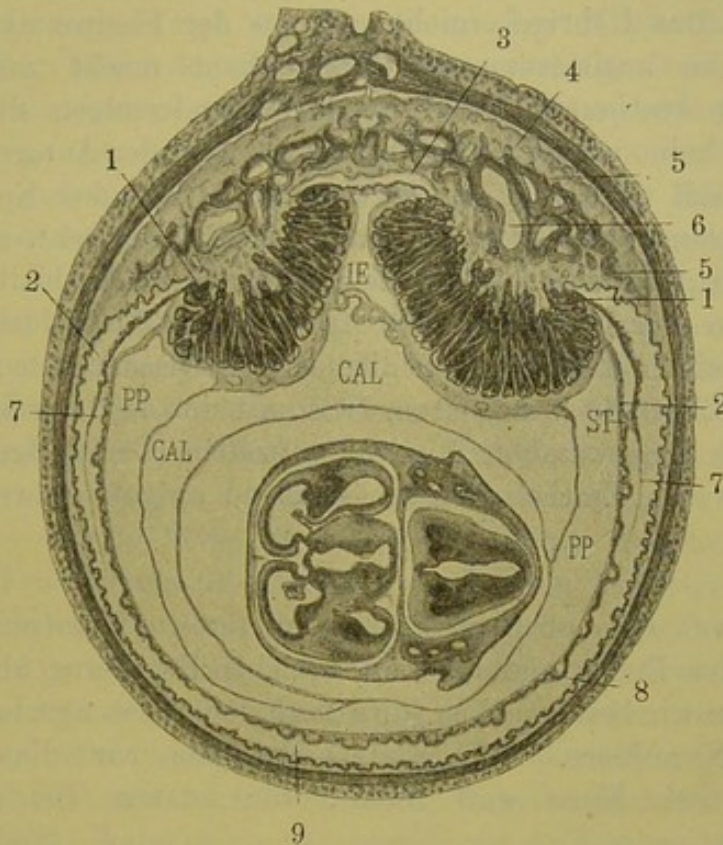


Abb. 107. Querschnitt des Kaninchenuterus mit Embryo, Embryonalhüllen und Placenta von 17 Tagen. Vergrößerung 3/1. (Nach Duval.) *IE* Interektoplacentaler Raum (*Sulcus intercotyledonaris*); *CAL* Allantoishohlraum; *PP* Exocoelom; *ST* Sinus terminalis. Zwischen 1 und 2 der zwischen Placenta und Dottersack gelegene Choriontheil; 3 unter der Placenta frei bleibender Raum; 4 und 5 gewucherte Uterinschleimhaut; 6 mütterlicher Blutsinus; 7 Reste der Aussenschicht des Dottersackes; 8 gefäßhaltige Innenschicht des Dottersackes; 9 Spalt zwischen letzterer und der Uterus-schleimhaut.

gültig sein dürfte, ob die spärlichen zwischen fötale Kapillaren und mütterlichen Blutstrom eingeschalteten grosskernigen Zellen einzig und allein von dem Ektoblast des Chorion oder zum Theil auch von dem sich erhaltenden Uterinepithel abstammen.

Weiteres über den gröberen Bau der *Placenta biloba* ergibt sich noch aus der Abb. 107 und ihrer Erklärung. Man sieht, dass die Placenta durch Bindegewebszüge, die als helle Linien auftreten, in

einzelne, dunkel gehaltene säulenförmige Theile eingetheilt erscheint, die im Allgemeinen senkrecht zur Oberfläche verlaufen. Nach aussen von den beiden dunkel gehaltenen Placentarmassen, die durch den interektoplacentaren Raum (*JE*) getrennt sind, bemerkt man in der Uterinschleimhaut weite Räume (6). Sie stellen mütterliche von reichlichen Adventitialzellen ausgekleidete Blutsinus dar. Die Ausdehnung der Allantois (*CAL*) des Exocoeloms (*PP*), sowie das Verhalten des Dottersackes vergleiche man mit dem auf Tafel IV gegebenen Schema 3. Das Uebrige ergibt sich aus der Figurenerklärung.

Auch die antimesometrale Schleimhaut macht zur Zeit der Trächtigkeit bestimmte tiefgreifende Veränderungen durch, über welche noch keine völlige Uebereinstimmung bei den Autoren herrscht. Während nach der einen Auffassung auch hier das Epithel unter Kernvermehrung und Syncytiumbildung zu Grunde geht, aber bereits bis zum 15. Tage wieder regenerirt ist (Duval), bleibt es nach der anderen Deutung (Strahl) trotz Syncytiumbildung erhalten. In der Schleimhaut treten auffallende als Riesenzellen bezeichnete einkernige Elemente auf, deren Herkunft insofern streitig ist, als sie theils als umgewandelte Bindegewebszellen (Decidualzellen), theils (Minot) als von Epithelzellen abstammend aufgefasst werden.

Einen von dem oben beschriebenen, für die Leporiden typischen Verhalten der Embryonalhüllen in mancher Beziehung abweichenden Typus finden wir bei den Muriden und den Subungulaten innerhalb der Nagethiere. Für erstere besitzen wir die genauesten Kenntnisse bei Maus und Ratte, für letztere bei dem Meerschweinchen.

Die Embryonalhüllen der genannten beiden Gruppen werden in eingreifender Weise durch den als Umkehr der Keimblätter bei diesen Thieren bekannten, interessanten Vorgang beeinflusst. Die Schilderung desselben unter Verweisung auf Tafel V hat zweckmässig die Beschreibung der Embryonalhüllen einzuleiten. Die Tafel V verdeutlicht die Bildung von Amnion, Chorion und Dottersack bei den Leporiden in den Schemata I—V. Diesen ist in den Schemata 1—5 das entsprechende Verhalten bei den die Blätterumkehrung zeigenden Typen gegenübergestellt. Das Verständniss der Schemata I—V ergibt sich aus der bisherigen Schilderung der Entwicklung des Kaninchens, sowie aus der beigelegten Tafelerklärung.

Die Thatsache der sogenannten Blätterumkehrung wurde durch Th. Bischoff während seiner klassischen Untersuchungen

über die Entwicklung der Säuger bei dem Meerschweinchen entdeckt und durch spätere Untersuchungen vornehmlich von Selenka und Kupffer dem Verständniss bedeutend näher geführt.

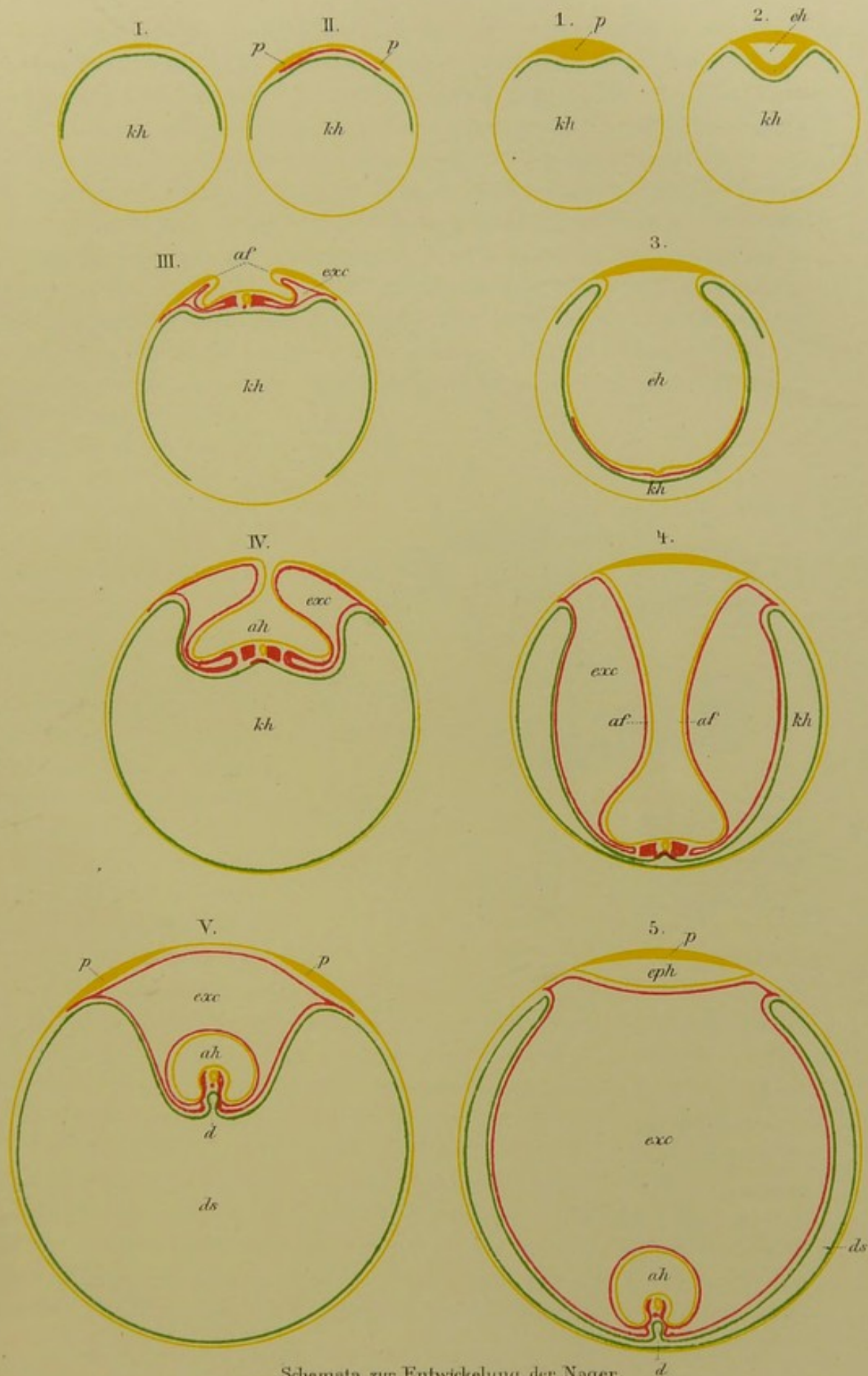
Während die Fruchtblase des Kaninchens in der oben beschriebenen Weise durch die hufeisenförmige Ektoblastwucherung ausserhalb der Embryonalanlage nach deren Auftreten mit der Uterinschleimhaut behufs Bildung der Placenta verwächst, erfolgt diese Verwachsung bei den Nagern mit Blätterumkehr vor Auftreten der Embryonalanlage im Bereiche der *Area embryonalis* selbst. Hier bildet der Ektoblast eine mächtige (von Selenka als „Träger“ bezeichnete) Wucherung, die Ekto-placentaranlage (Tafel V 1 p). In ihr tritt durch Dehiscenz ein anfangs enger, bald jedoch ausserordentlich an Weite zunehmender Hohlraum, die Ektoblasthöhle (*eh*) auf. Sie engt durch ihre Ausdehnung die Keimhöhle (*kh*), d. h. den aus der Vereinigung der Urdarmhöhle (des Chordakanals) mit der Furchungshöhle hervorgegangenen Hohlraum, zu einem spaltförmigen Raume ein, der aussen von Ektoblast umgeben ist und innen eine (wie beim Kaninchen) sich von dem freien Rande aus mehr und mehr vervollständigende Entoblastschicht besitzt. Da nun früher oder später — beim Meerschweinchen schon auf dem Stadium 3 — die im Wesentlichen aus Ektoblast bestehende äussere Wand der Fruchtblase (abgesehen von der als Ekto-placenta aufzufassenden Verdickung des Ektoblast) vergeht, so bildet der Entoblast dann die äussere, der Ektoblast die innere Wand einer Höhle, die scheinbar der Keimhöhle des Kaninchens entspricht, in Wahrheit aber eine andre Bildung, die Ektoblasthöhle (*eh*) darstellt. Indem Bischoff, wie leicht erklärlich, dieselbe thatsächlich für die Keimhöhle hielt, kam er zu der paradoxen Auffassung, dass in der Fruchtblase des Meerschweinchen im Gegensatz zu allem, was ihn die Entwicklung der Säuger sonst gelehrt hatte, der Entoblast aussen, der Ektoblast innen sich bilde. Der von Ektoblast zunächst umschlossene Hohlraum, die Ektoblasthöhle, ist jedoch eine für die Entwicklung der Nager mit Blätterumkehr eigenartige Bildung. Sie entsteht, wie gesagt, durch Spaltung innerhalb der Ekto-placentaranlage. Die weiteren Stadien (4 und 5) sind durch das Auftreten des Mesoblast und des Exocoelomes verständlich. Der bereits in dem Schema 3 in erster Anlage sichtbare (roth dargestellte) Mesoblast wächst, wie allgemein, zwischen das äussere und innere Blatt hinein und entwickelt ein weites Exocoelom (*exc.*). Das letztere tritt durch die Bildung der Amnionfalten (*af*) stark hervor; diese engen die Ektoblasthöhle zu einer im Durchschnitt bisquit-

förmigen Höhle (Schema 4) ein und theilen sie unter beständiger Ausdehnung des Exocoeloms in zwei Hohlräume (Schema 5) die Amnionhöhle (*ah*) und die Ektoplacentalhöhle (*eph*). Die letztere ist eine für die Nager mit Blätterinversion typische Höhle. Gleichzeitig wird die Keimhöhle unter Ausbildung des Darmes in den letzteren (*d*) und den Dottersack (*ds*) getrennt. Dies tritt jedoch nur bei den Muriden ein, da mit der frühen Resorption der Aussenwand der Fruchtblase bei dem Meerschweinchen die Bildung eines eigentlichen Dottersacks in Wegfall kommt (s. S. 112).

Der ganze Vorgang hat nichts Befremdendes mehr, wenn wir uns erinnern (s. S. 14), dass auch beim Kaninchen (Tafel IV Abb. 3) auf spätem Entwicklungsstadium die Aussenwand des Dottersacks vergeht und also auch hier der Entoblast die äussere Wand der Fruchtblase bildet. In dieser Hinsicht vergleiche der Leser auch die Schemata vom Kaninchen und Meerschweinchen (Taf. IV, Abb. 3 und 4). Bei letzterem ist die äussere Wand des Dottersacks früh resorbiert worden, und grenzt also der Entoblast unmittelbar an die Uterusschleimhaut an.

Als Ursache der Blätterumkehrung wurde zunächst das Einwachsen der als Träger bezeichneten Ektoblastmasse angesehen, welche den Entoblast gleichsam nach innen vorwärts schieben sollte. Wenn auch in einigen Fällen die Befunde eine solche Auffassung beinahe aufdrängen, so reicht die Massenentwicklung der Ektoblastwucherung doch in vielen Fällen bei weitem nicht aus, um jene Erklärung als eine allgemeingültige zu betrachten. Ohne auf diese und auf andere Hypothesen hier näher einzugehen, scheint mir die einfachste Erklärung folgende zu sein. Die oben erwähnte Verwachsung der Fruchtblase mit der Uteruswand an der für die Embryonalanlage ausersehenen Stelle, steht zu allem, was die Entwicklung der übrigen Säuger lehrt, in direktem Gegensatz. Denn wir sehen allgemein, dass da, wo sich überhaupt eine Verwachsung der Fruchtblase mit der Wand des Uterus ausbildet, diese Verwachsung ausserhalb der Embryonalanlage erfolgt. Wie könnte man sich auch die Entwicklung mit den Faltenbildungen im Ektoblast (Amnion, Medullarrohr u. a.) überhaupt vorstellen, wenn die freie Ausbildung dieser Vorgänge durch eine Verwachsung mit der Uterinwand an der denkbar

Erklärung zu Tafel V. Schematische Darstellung der Bildung des Amnion, des Dottersacks und der Blätterumkehr bei den Nagern. Abb. I—V Kaninchen (ohne Blätterumkehr). Abb. 1—5 Nager mit Blätterumkehr. *af* Amnionfalten; *ah* Amnionhöhle; *d* Darm; *ds* Dottersack; *eh* Ektoblasthöhle; *eph* Ektoplacentalhöhle; *ex* Exocoelom, *kh* Keimhöhle; *p* Stelle der Placentarbildung. Ektoblast gelb, Mesoblast roth, Entoblast grün.



Schemata zur Entwicklung der Nager.
I-V Kaninchen. 1-5 Meerschweinchen. (Blätterumkehr.)



ungünstigsten Stelle gehindert würde? Es muss also eine nachträgliche Ablösung der Embryonalanlage erfolgen. Ich fasse demnach die sogenannte Umkehr der Keimblätter als eine durch die an der Stelle der *Area embryonalis* stattfindende Verwachsung der Fruchtblase mit der Schleimhaut des Uterus erworbene und bedingte Einrichtung auf. Durch jene Verwachsung würde die für die normale Entwicklung aller Lebewesen als Naturgesetz erscheinende Freiheit der Entwicklung gehemmt werden. Hierzu kommt, dass die Fruchtblasen der betreffenden Nager anfangs durch ihre ausserordentliche Kleinheit von allen anderen Säugern abweichen und die durch Bildung einer *Decidua capsularis* (s. u.) gesteigerte Beschränkung des Wachstums nach aussen durch einen nach innen gerichteten

Einstülpungsvorgang ausgeglichen wird.

Die Nager mit Blätterumkehrung sind nämlich vor den Leporiden durch das zeitweilige Vorhandensein einer besonderen, von der Uterinschleimhaut gelieferten Umhüllung, die den Namen *Decidua capsularis* führt, ausgezeichnet. Die cylindrische Fruchtblase wird sehr früh in einen von der antimesometralen Seite des

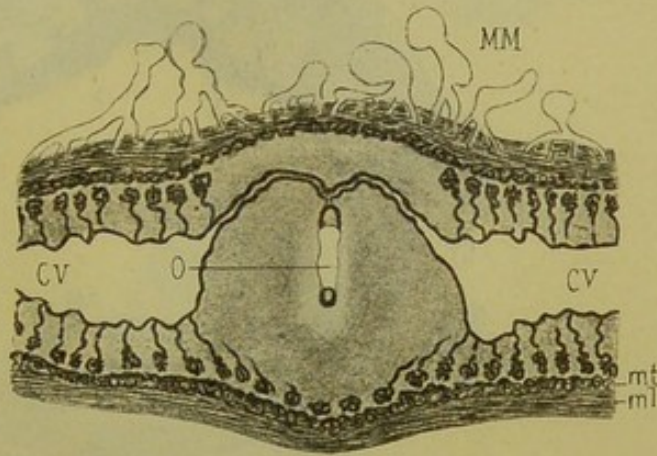


Abb. 108. Cylindrische Fruchtblase des Meerschwein-
chens (O) vom 9. Tag von der gewulsteten, ausser dem
Bereiche des Wulstes drüsenreichen Uterusschleimhaut
umschlossen. CV Höhle des Uterus; MM mesometrale
Seite; ml Längsmuskelschicht; mt Ringmuskelschicht.
(Nach Duval.)

Uterus ausgehenden Schleimhautwulst eingebettet (Abb. 108). Dieser schliesst sich über der Fruchtblase und verwächst mit der mesometralen Seite der Schleimhaut (MM), von der er in Abb. 108 nur noch durch einen schmalen Spalt, die bedeutend verengerte Uterushöhle, getrennt ist. Das Uteruslumen wird dann zeitweise nach beiden Seiten hin verschlossen. Darauf verwächst diese *Decidua capsularis* mit der Schleimhaut an der mesometralen Seite und löst sich bald darauf von der antimesometralen Seite ganz ab (Abb. 109). Indem die Fruchtblase wieder Kugelform annimmt und sich in Folge der starken Entwicklung des Exocoeloms ausdehnt (PP), wird sie von einer sich allmählich mehr und mehr verdünnenden, dann gefässlosen und demnach schliesslich voll-

ständiger Resorption verfallenden Kapsel (*CD*) mütterlichen Schleimhautgewebes umhüllt¹⁾.

Im Einzelnen bestehen zwischen den Muriden und Subungulaten folgende Unterschiede:

Bei der Maus und der Ratte findet man am 5. Tage runde Keimblasen mit äusserer Ektoblast- und innerer Entoblastanlage (Abb. 110 A). Die erstere verdickt sich sehr früh (110, B) und bildet den als Träger (Selenka) oder Ektoplacental-Konus (Duval) bezeichneten, in die Furchungshöhle hineinwachsenden Zapfen,

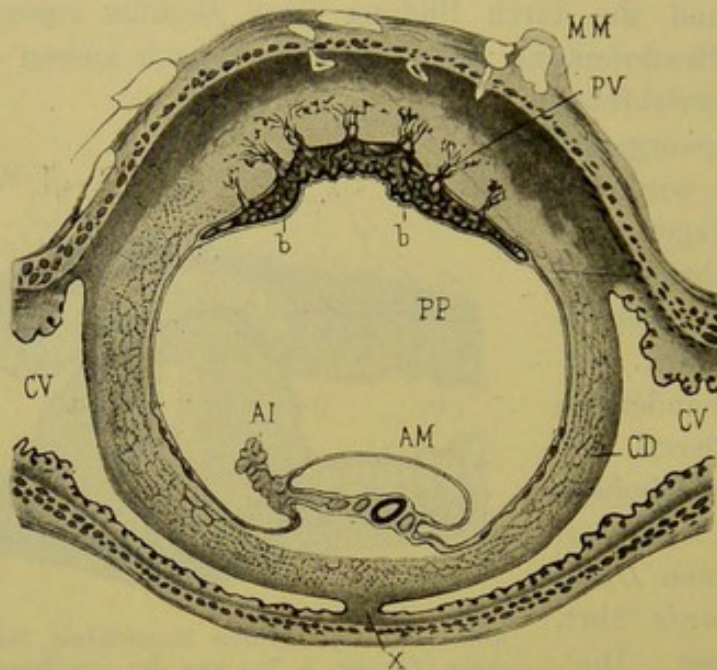


Abb. 109. Fruchtblase des Meerschweinchens von 14 Tagen in der *Decidua capsularis* (*CD*). Diese hängt nur noch an einer Stelle *x* an ihrer Ausgangsstelle fest. *AI* Allantois; *AM* Amnion; *PP* Exocoelom; *CV* Uterushöhle; *bb* Placenta; *PV* deren Fortsätze in die Schleimhaut. Vergrößerung 6/1. (Nach Duval.)

an dessen Innenfläche sich die Entoblastzellen in einfacher Schicht ausbreiten, um schliesslich den ganzen Ektoblast innen auszukleiden. Die Gastrula wird oval, dann cylindrisch und liegt derart in dem Decidualsack, dass der Ektoplacental-konus nach der mesometralen Seite hingewandt ist, an welcher er später zur Bildung der Placenta festwächst. Während dessen geht das Uterinepithel überall da, wo der Ektoblast ihm angelagert ist, zu Grunde (6. und 7. Tag). Am

¹⁾ Bezüglich der Erklärung der auffallenden Thatsache des Fehlens und des Vorhandenseins der Fruchtkapsel bei so nah verwandten Gruppen wie der Leporiden und Muriden vergl. oben S. 68.

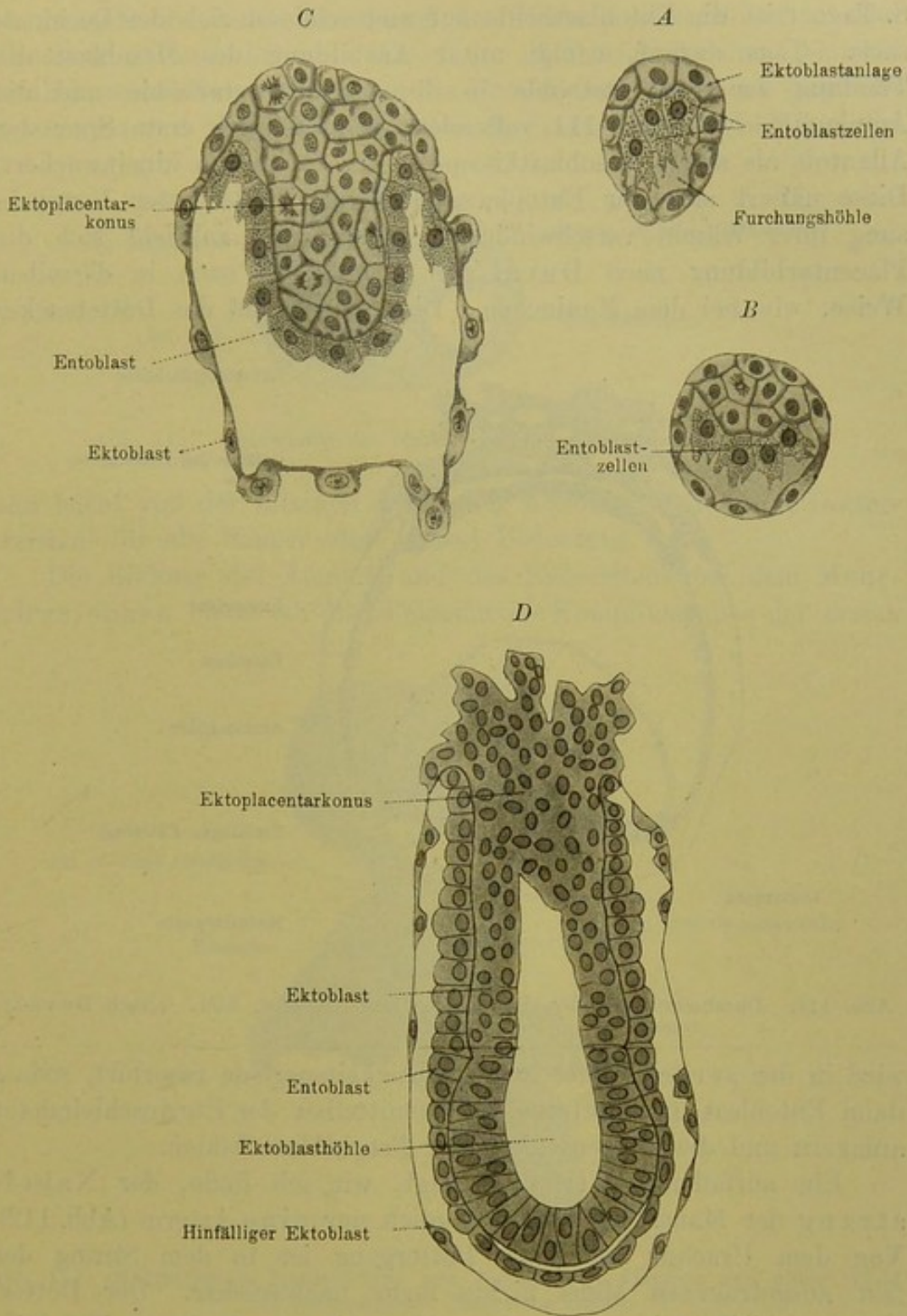


Abb. 110. Erste Entwicklung der Maus. Schnittbilder. *A* Blastula, 5 Tage nach der Begattung; *B* Blastula, etwas weiter vorgeschritten; *C* Gastrula, 7 Tage nach Begattung. Vergrößerung 350/1. *D* Gastrula mit gebildeter Ektoblasthöhle. Vergl. auch die Schemata 1 und 2 auf Tafel V. *A*, *B* und *C* nach Duval, *D* nach Selenka.

8. Tage tritt die Ektoblasthöhle auf und schliesst sich der Decidualsack. Tags darauf erfolgt unter Ausbildung des Mesoblast die Theilung der Ektoblasthöhle in die Ektoplacentalhöhle und die Amnionhöhle (in Abb. 111 vollendet), während die erste Spur der Allantois als solide Mesoblastknospe in das Exocoelom hineinwuchert. Diese nähert sich der Ektoplacenta, deren Höhle unter Verwachsung ihrer Wände verschwindet (10. Tag), und vollzieht sich die Placentarbildung nach Duval der Hauptsache nach in derselben Weise, wie bei dem Kaninchen. Die Aussenwand des Dottersackes

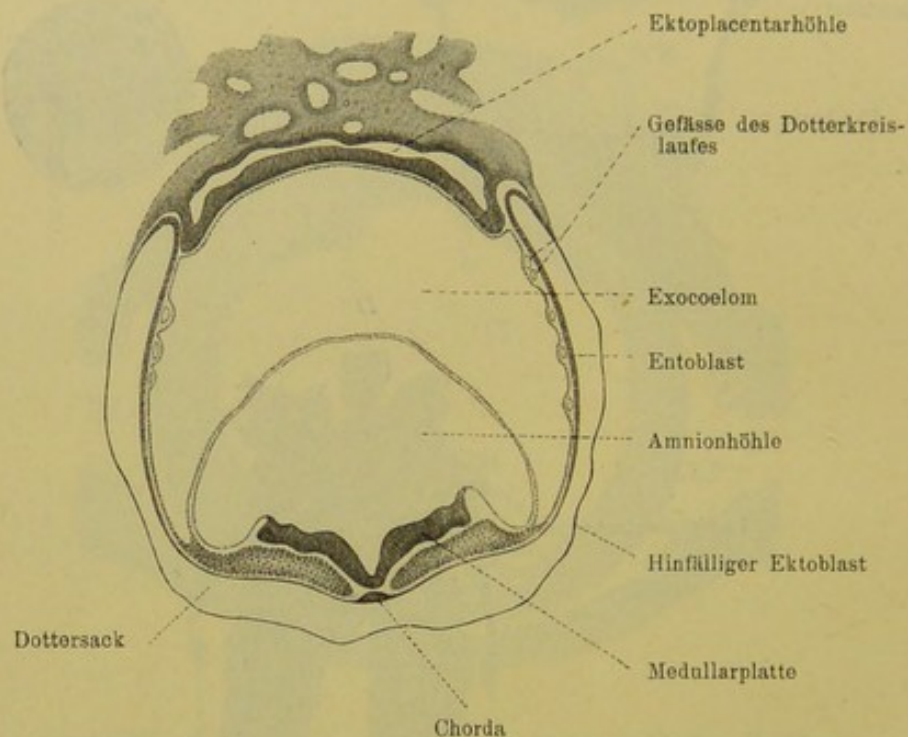


Abb. 111. Durchschnitt der Fruchtblase der Ratte. Vergr. 54/1. (Nach Duval.)

wird in der zweiten Hälfte der Trächtigkeitsperiode resorbirt, sodass dann Entoblast und Dottergefässe unmittelbar der Uterinschleimhaut anlagern und die Aussenschicht der Fruchtblase bilden.

Ein auffallendes Verhalten zeigt, wie ich finde, der Nabelstrang der Maus. Er besitzt nämlich nur eine Arterie (Abb. 112). Von dem Urachus und dem Dottergang ist in dem Strang der fast ausgetragenen Maus nichts mehr nachweisbar. Der Dotterkreislauf bleibt, wie bei den Leporiden, bis zum Ende der Trächtigkeit erhalten. Innerhalb des Embryo läuft die einzige *Arteria umbilicalis* vom Nabel aus an der rechten Seite zur *Arteria iliaca communis dextra*.

Die Betrachtung des Querschnittes des Nabelstranges der Abb. 112

ist geeignet die hohe Bedeutung des Dotterkreislaufes neben dem Placentarkreislauf bis zum Ende der Trächtigkeit ohne weiteres deutlich zu machen, indem man die Durchmesser der *Vasa omphalo-mesenterica* mit denjenigen der Nabelgefässe vergleicht. Hier wird

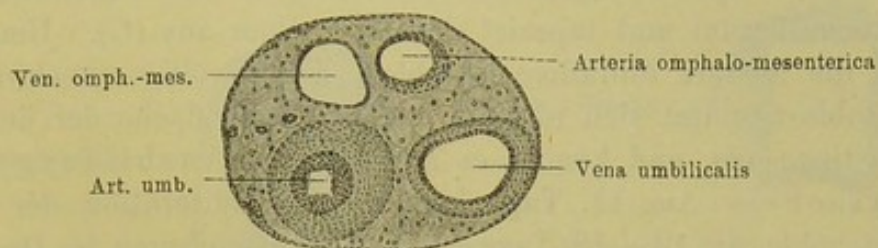


Abb. 112. Querschnitt des Nabelstranges der ausgetragenen Maus.

man leicht von der falschen Auffassung abkommen, dass der Dotterkreislauf für alle Säuger ohne grosse Bedeutung sei.

Die Bildung des Amnion und des Exocoeloms bei dem Meerschweinchen bietet ein durch eigenartige Komplikationen der ersten

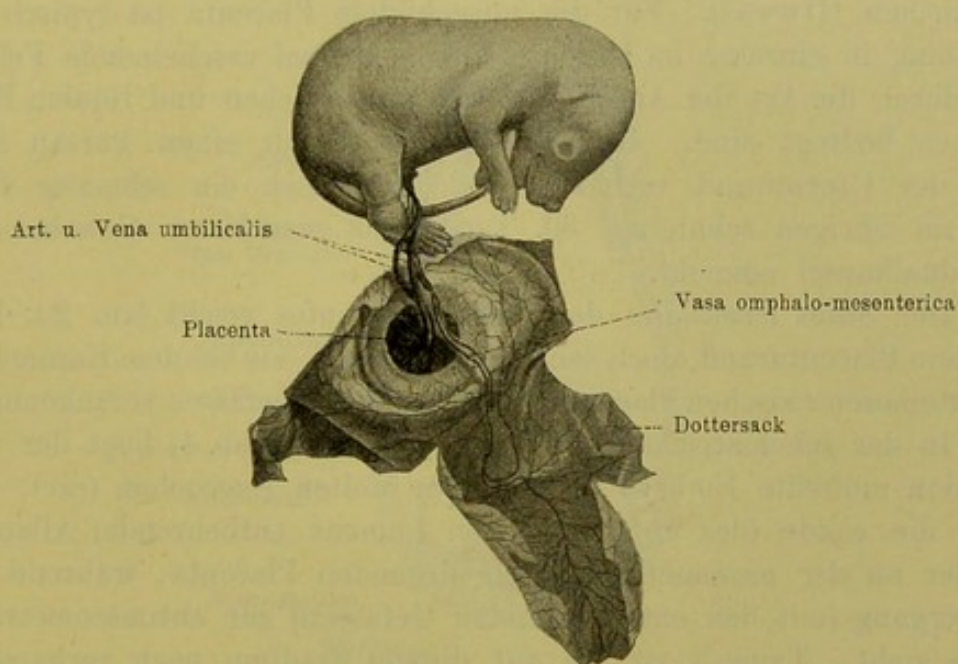


Abb. 113. Ausgetragener Mäuseembryo mit Nabelstrang, Placenta und einem Theil des Dottersackes. Natürliche Grösse.

Entwicklung modifizirtes Verhalten. Indem nämlich der Ekto-placentarkonus zum Unterschied von den übrigen Nagern schon vor dem Auftreten eines centralen Hohlraumes bei ausserordentlich starker Entwicklung durch Einschnürung (Abb. 114 A) sich in eine innere

und äussere Portion theilt, in welchen beiden die von vorne herein getrennten Hohlräume (Ekto- und Entoblastzellen) zur Ausbildung kommen, wird der zu dem sehr weiten Exocoelom werdende Hohlraum anfangs nur von Ekto- und Entoblastzellen begrenzt (*B*). Später wächst der Mesoblast an der Innenwand des Hohlraumes herum und tapeziert das Exocoelom aus (*C*). Um diese Zeit ist die äussere hinfallige Ekto- und Entoblastschicht völlig verschwunden. Der Entoblast breitet sich niemals über die Innenfläche der äusseren Ekto- und Entoblastlage aus, und kommt es also nie zur Ausbildung eines Dottersackes. Am 11. Tage beginnt die Obliteration der Ekto- und Entoblastlage, am 12.—13. Tage erfolgt die Verwachsung des Decidualsackes mit der mesometralen Seite, während am 15. Tag die *Dec. capsularis* von ihrer Ausgangsstelle an der antimesometralen Seite wieder abgelöst ist. Am 17. Tag ist die Ekto- und Entoblastlage von der Allantois erreicht. Diese bleibt stets rein mesoblastisch und enthält nie ein ausserembryonales entoblastisches Lumen.

Die Gefässe der Allantois dringen am 18. Tage in die Ekto- und Entoblastlage, deren Umwandlung im Prinzip dieselbe ist, wie bei dem Kaninchen (Duval). Für die ausgebildete Placenta ist typisch die Theilung in einzelne im Durchschnitt polygonal erscheinende Felder, die durch die Art der Anordnung der mütterlichen und fötalen Blutbahnen bedingt sind. Die Placenta ist durch einen kurzen Stiel mit der Uterinwand verbunden, welchen noch ein schmaler Ring des im übrigen schon am 30. Tage ganz resorbirten Gewebes der Decidualkapsel umgiebt.

Der *Sinus terminalis* des Dotterkreislaufes reicht (am 20. Tag) bis zum Placentarand, doch scheinen hier nicht, wie bei dem Kaninchen, Anastomosen zwischen Placentar- und Dottersackgefässen vorzukommen.

In der schematischen Abbildung (Tafel IV, Abb. 4) liegt der vom Amnion umhüllte Embryo in dem sehr weiten Exocoelom (*exc*), und geht die solide (des entoblastischen Lumens entbehrende) Allantois zu der an der mesometralen Seite liegenden Placenta, während der Dottergang (mit den entsprechenden Gefässen) zur antimesometralen Seite zieht. Typisch ist die auf diesem Stadium noch vorhandene *Decidua capsularis*, sowie das Uebergehen des Entoblast auf die Aussenfläche der Placenta.

Die Trächtigkeitsdauer beträgt bei dem Kaninchen 28 Tage, die Zahl der Jungen 3—10. Das Meerschweinchen trägt 9 Wochen, die Maus 21 Tage.

Nach der Geburt ist die Schleimhaut mit Ausnahme der Placentargegend unversehrt.

Die Regeneration der Uterinschleimhaut an der Placentarstelle erfolgt bei dem Kaninchen ausserordentlich schnell, indem (wie bei der Ueberhäutung von Wundflächen der äusseren Haut) von dem

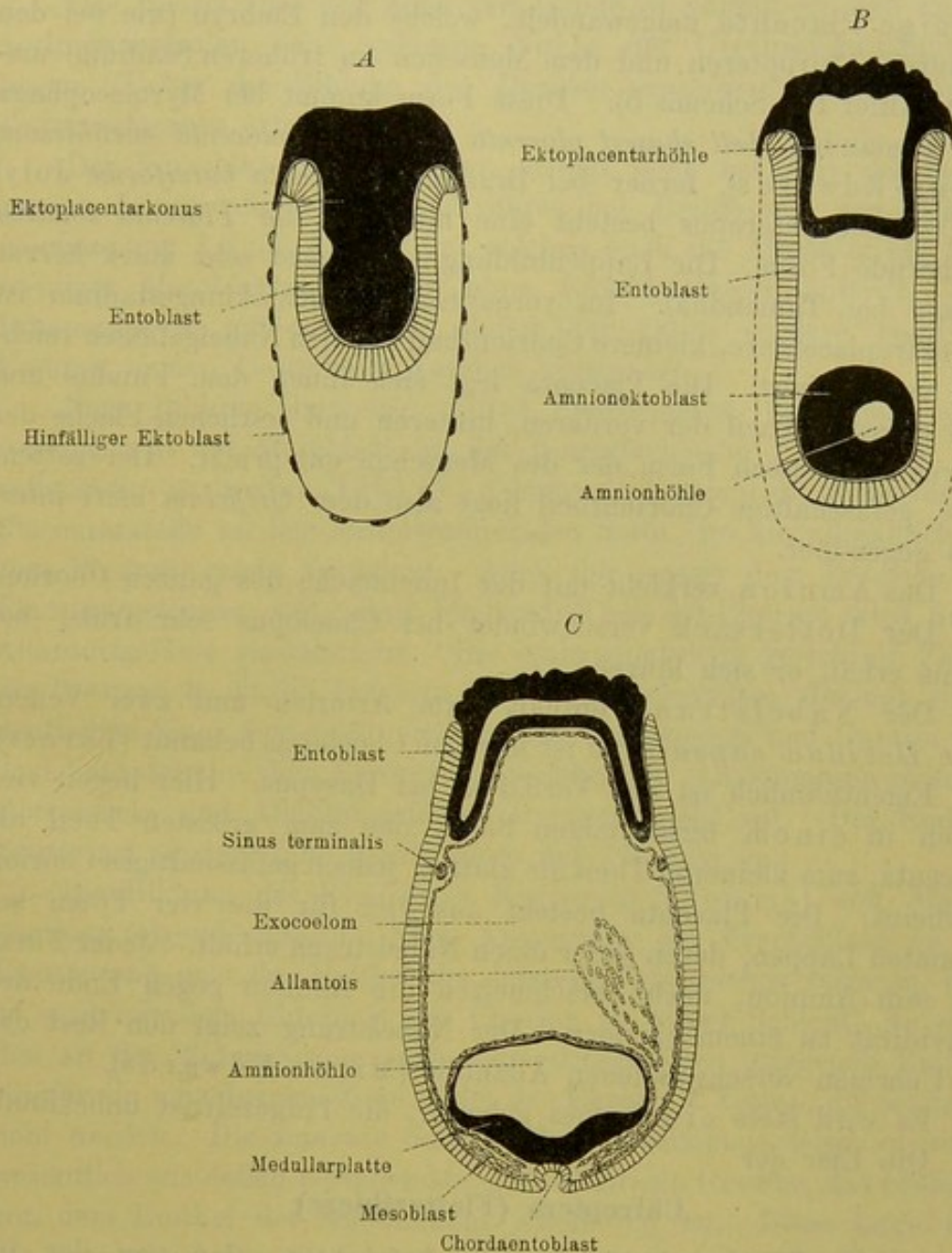


Abb. 114. Schematische Darstellung der Blätterumkehr und ersten Entwicklung des Meerschweinchens. (Nach Duval).

Rande des Epitheldefektes aus unter Auftreten reichlicher Mitosen eine in wenigen Tagen vollendete Neubildung von Epithel eintritt. Von ihr aus bilden sich durch Epitheleinsenkungen neue Drüsen (Strahl).

Bei den

Zahnarmen (Edentata)

wird in vielen Fällen der grösste Theil des Chorion in eine glockenförmige Placenta umgewandelt, welche den Embryo (wie bei den Lemuren, Chiropteren und dem Menschen im früheren Stadium) umfasst (Tafel IV, Schema 5). Diese Form kommt bei *Myrmecophaga* und *Tamandua* (*bell shaped placenta* Turner), (*placenta envahissant* Milne-Edwards), ferner bei *Bradypus* (*placenta bursiforme* Joly) vor. Bei *Orycteropus* besteht eine mehr an die *Placenta zonaria* erinnernde Form. Die Lappenbildung tritt meist sehr stark hervor (ausser bei *Tamandua*). Im vorgerückten Entwicklungsstadium ist der extraplacentare, kleinere Choriontheil von den Nabelgefässen reichlich vascularisirt. Die Placenta legt sich innen dem Fundus und dem grössten Theil der vorderen, hinteren und seitlichen Fläche des Uterus an, dessen Form der des Menschen entspricht. Der zottenfreie, gefässhaltige Choriontheil liegt also dem *Orificium uteri internum* gegenüber.

Das Amnion verklebt mit der Innenfläche des ganzen Chorion.

Der Dottersack verschwindet bei *Choelopus* sehr früh, bei *Manis* erhält er sich länger.

Der Nabelstrang enthält zwei Arterien und zwei Venen. Eine *Decidua capsularis* ist nur von *Choelopus* bekannt (Turner).

Eigenthümlich ist das Verhalten bei *Dasypus*. Hier liegen vier Föten in einem birnförmigen Sack, der zum grössten Theil als Placenta, zum kleineren Theil als glattes, jedoch gefässhaltiges Chorion erscheint. Die Placenta besteht aus vier für die vier Föten bestimmten Lappen, deren jeder einen Nabelstrang erhält. Jeder Fötus hat sein Amnion, doch verschmelzen die Amnien gegen Ende der Gravidität zu einem einzigen. Der Nabelstrang zeigt den Rest der im Uebrigen verschwundenen Allantois (Milne-Edwards).

Es wird stets ein Junges geboren; die Tragezeit ist unbekannt.

Die Eier der

Chiroptera (Flatterthiere)

werden im Winter durch Sperma befruchtet, das von der im Herbst erfolgenden Kopulation an bis zum Frühjahr den ganzen Uterus anfüllt; aber erst im April beginnt die Furchung (E. Van Beneden). Wir finden hier eine ähnliche Verzögerung der Entwicklung, wie sie durch Bischoff für das Reh bewiesen und von Strahl für den Dachs wahrscheinlich gemacht ist. Bei *Myotis murinus* scheint die Kopulation erst im Frühjahr statt-

zufinden (Frommel). Unsere Kenntnisse von den Embryonalhüllen und der Placenta verdanken wir hauptsächlich E. Van Beneden und Frommel.

Das relativ früh die Zona verlierende Ei kommt in eine an der antimesometralen Seite gelegene Nische der Uterinschleimhaut zu liegen. Ueber die Bildung der *Decidua capsularis* sind besondere Untersuchungen erforderlich.

Der Verschluss des Amnion erfolgt noch zur Zeit des in der ganzen Länge offenen Medullarrohres bei Embryonen von *Myotis murinus* von 1,6 mm Länge, bei welchen auch die Allantois als birnförmiger Mesoblastwulst noch ohne Entoblastlumen auftritt. Das Proamnion ist gut entwickelt, indem der ganze vordere Theil des Embryo in den Dottersack Anfangs hineinragt.

Nach Bildung eines sehr weiten Exocoelomes, das jedoch ebensowenig wie der Mesoblast an der Innenfläche der Fruchtblase sich vollständig ausbreitet (Tafel IV, Schema 6), erreicht die Allantois die Placentarstelle an der antimesometralen Seite, wo sie allmählich bis zum Placentarrande vordringt. Auch der ausser dem Bereiche der Placenta gelegene, stets glatt bleibende Theil des Chorion wird durch Allantoisgefässe vascularisirt. Die embryonalwärts gerichtete Fläche des Dottersacks ist die Trägerin der Dottersackgefässe, die mit einem deutlichen *Sinus terminalis* endigen und im Grossen und Ganzen sich dem Verhalten bei dem Kaninchen anschliessen. Anastomosen zwischen Dottersack- und Allantoisgefässen kommen nicht vor. Der Embryo kehrt fast immer seine rechte Seite der Placenta zu.

Die Bildung der Placenta beschreibt Frommel von *Myotis murinus* folgendermassen: Nach Anlagerung der Fruchtblase an die Uteruswand geht das Epithel der letzteren als solches verloren, d. h. es wird mit dem Ektoblast des Chorion zu einer Schicht. In einer den an der drüsenarmen antimesometralen Seite gelegenen Embryo ringförmig umgebenden Zone bildet der Ektoblast Zotten, die sekundär hohl werden. Die innerste Schicht der Schleimhaut wird zu einem wesentlich aus Zellen bestehenden, gefässhaltigen Gewebe, das vielleicht von dem Epithel der Schleimhaut abzuleiten ist. Diese Lage wird als Decidualschicht bezeichnet. In ihr verschwinden die Zellgrenzen und treten Zellstränge auf, welche mütterliches Blut enthalten. Darauf dringt das Allantoisbindegewebe mit den fötalen Gefässen in die in der Decidualschicht gelegenen hohlen Ektoblastzotten ein, und letztere entwickeln reichliche Verästelungen. Die Decidualschicht wird mit der Muscularis des Uterus durch eine zartstreifige Faserschicht verbunden. — Der Bau der Placenta erinnert sehr an die Verhält-

nisse des tubulösen Baues bei dem Kaninchen; typische Zotten scheinen nur anfangs gebildet zu werden. Aehnlich, wie bei dem Kaninchen erweitern sich die mütterlichen Gefässe an der Innen- und Aussenfläche der Placenta zu sinusartigen Räumen. Die äusseren Räume verschmelzen zu einer ausgedehnten Blutlakune, in deren Aussenwand eine Blutneubildung statthaben soll. Die Zottenenden gelangen nicht bis in diese Lakunen. Die Lakunen nehmen später dadurch, dass von ihrer zelligen Wand aus eine Durchwachsung stattfindet, einen spongiösen Charakter an.

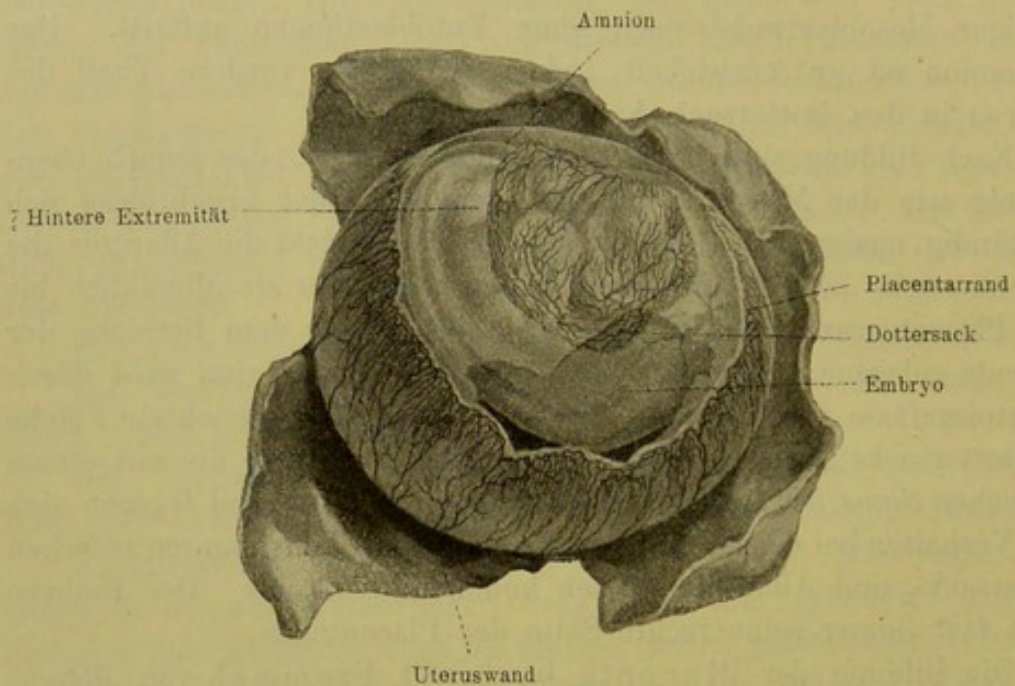


Abb. 115. Von der mesometralen Seite aus geöffnete Uteruskammer von *Vespertilio murinus*. Die Uteruswand ist zurückgeschlagen, und haftet der von der schüsselförmigen Placenta umgebene Embryo mit seinen Hüllen nur an der antimesometralen Seite (vergl. Tafel IV, Abb. 6). Aus dem ektoplacentaren Chorion wurde ein Stück ausgeschnitten. Lupenvergrößerung.

Nach E. Van Beneden geht bei *Vespertilio murinus* das Uterin-epithel völlig zu Grunde und ist ebensowenig wie die Uterindrüsen an der Placentarbildung betheiligt. Die Blutströmung geht von dem Centrum der Placenta nach der Peripherie, und liegen die Arterien an der fötalen, die Venen an der mütterlichen Seite der Placenta. Die mütterliche Blutbahn entbehrt der eigenen Endothelwand.

Erst erneute, zur Zeit von Duval in Angriff genommene Untersuchung wird die Uebereinstimmung des Baues der Chiropterenplacenta mit dem allgemein gültigen Verhalten nachweisen können.

Da ich vor Kurzem Gelegenheit hatte, die Embryonalhüllen von

Vespertilio murinus an reichlichem Material zu untersuchen, gebe ich hier eine von einigen Abbildungen begleitete Beschreibung.

Eröffnet man die fast immer im rechten Uterushorn befindlichen Anschwellungen von der mesometralen Seite aus, so kann man auf mittlerem Entwicklungsstadium die Uteruswand ohne Verletzung der Fruchtblase bis zur antimesometralen Seite in Lappen zurücklegen, und haftet die Blase nur hier an einer schmalen linearen Zone der Uterin-

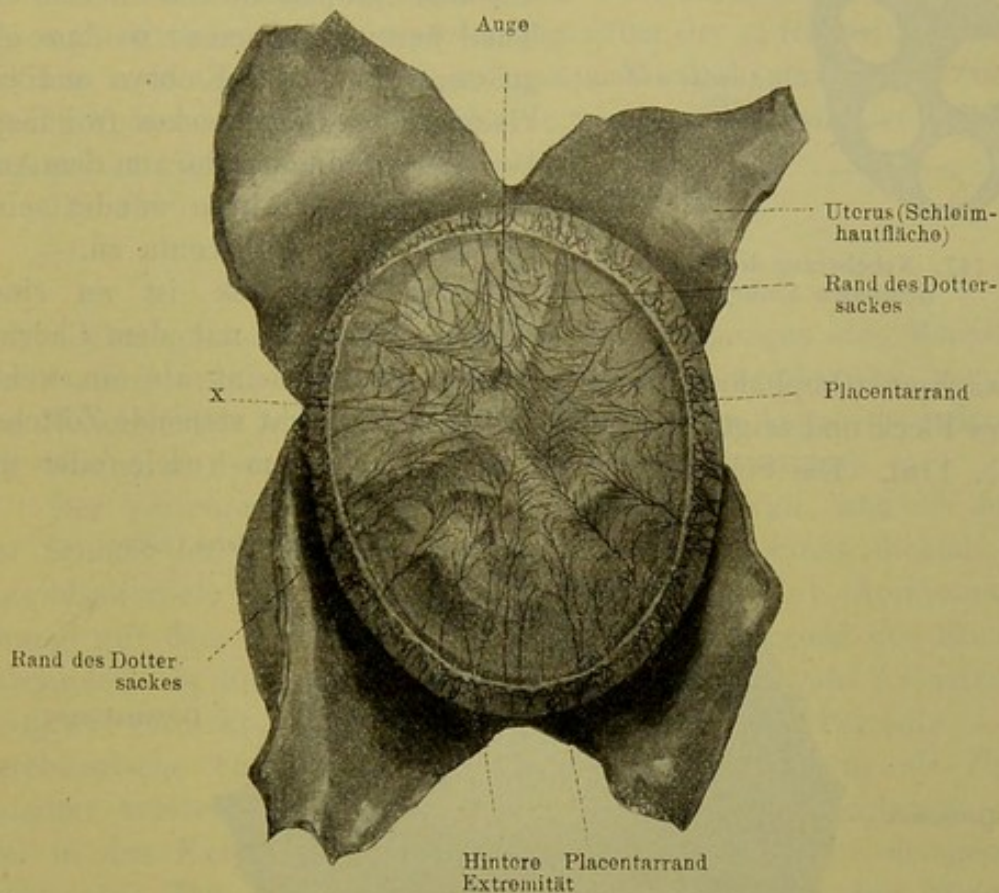


Abb. 116. Uteruskammer mit weiter entwickeltem Embryo von *Vespertilio murinus*. Eröffnet wie in Abb. 115. Der Embryo schimmert durch das nunmehr von den Nabelgefäßen aus vascularisirte, ektoplacentare Chorion hindurch. Der Dottersack bedeckt die Kopfgegend, seine Gefäße sind nicht berücksichtigt. Vergrößerung 4/1.

schleimhaut an, in deren Bereich die Gefäße von der Mutter zur Placenta gehen. Der Embryo liegt in der napfförmigen Placenta, die von einer zarten, auf Schnitten nachweisbaren und bis zum Placentarrande reichenden *Decidua capsularis* bedeckt ist (Tafel IV, Schema 6). Sie lässt die an dem glatten oder leicht wellenförmigen Rande der Placenta schlingenförmig in einander übergehenden Gefäße hindurchschimmern (Abb. 115). Der extraplacentare Theil des Chorion ist anfangs gefäßlos, später breiten sich aber die *Vasa umbilicalia*, von dem placentaren Ende des Nabelstrangs an der Innenfläche der

Placenta verlaufend, auch in diesem zarten Theil des Chorion aus und laufen radiär angeordnet (ähnlich den Gefässen in der *Tunica vasculosa lentis* s. u.) nach dem mesometralen Pole der Fruchtblase.

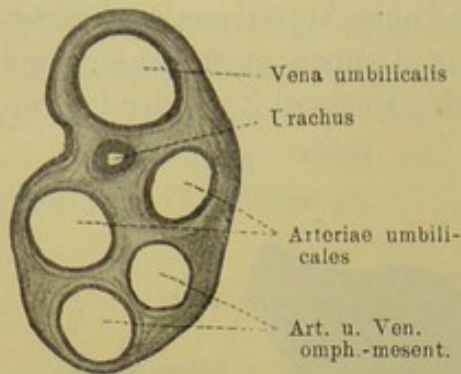


Abb. 117. Nabelstrang des in Abb. 116 sichtbaren Embryo.

(Abb. 116). Unter diesem Theil des Chorion liegt der sich später mehr und mehr faltende, zierlich vascularisirte Dottersack. In Abb. 115 ist aus dem ektoplacentaren Chorion ein Theil herausgenommen, so dass ein grösserer Theil des Embryo und ein kleinerer des Dottersackes frei liegt. Der durchschimmernde, von dem Amnion umhüllte Embryo wendet seine rechte Seite der Placenta zu.

Der Dottersack ist an einer kleinen Stelle (*x*) mit dem Chorion verwachsen (Omphalochorion). Diese Stelle erscheint als ein weisslicher Fleck und zeigt bei Lupenvergrösserung dicht stehende Zöttchen (Abb. 118). Die Schnitte lehren, dass es sich um hohle oder ge-

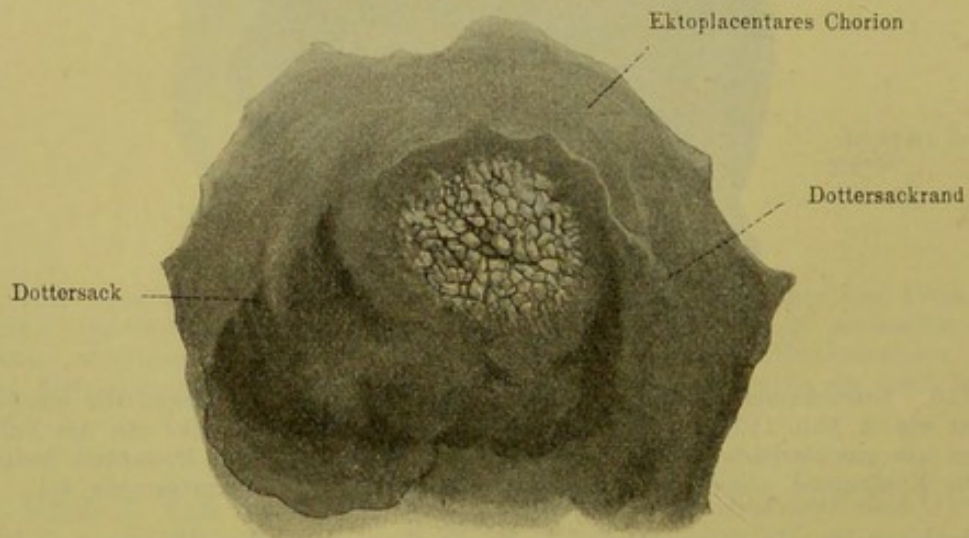


Abb. 118. Die auf Tafel IV Abb. 6 und in Abb. 116 mit *x* bezeichnete Verwachsungsstelle des Chorion mit dem Dottersack (Omphalochorion) im Flächenbild. Starke Lupenvergrösserung.

fässarme Zotten handelt. Immerhin kann man den Namen Dottersackplacenta anwenden.

Bei dem fliegenden Hund findet sich nach Selenka eine flaschenförmige *Decidua capsularis*, die sich später „wieder zurückklappt“. Die Placenta liegt hier an der mesometralen Seite; die Insertion des

Nabelstrangs ist excentrisch. Er enthält bei dem fast ausgetragenen Fötus neben den Nabelgefässen wegen des langen Bestehens des Dotterkreislaufes noch die *Vasa omphalomesenterica*.

Ueber die Tragezeit fehlen genaue Angaben. Die Weibchen leben bei den einheimischen Fledermäusen im Frühjahr zur Zeit der Trächtigkeit, die mit Ende Mai abgelaufen ist, von den Männchen getrennt, oft schaarenweise zusammen.

Die relativ grosse Bedeutung des Dotterkreislaufes bei den im System hochstehenden Chiropteren gegenüber der so frühzeitigen Rückbildung z. B. bei den tiefer stehenden Wiederkäuern mahnt neben vielem Anderen zur Vorsicht in der Verwerthung embryonaler Anhangsorgane für phylogenetische Schlüsse.

Die Embryonalhüllen und Placenta der

Affen

zeigen eine grosse Uebereinstimmung mit denjenigen des Menschen. Da letztere weiter unten eingehend geschildert werden, sei hier nur das Wesentlichste hervorgehoben. Neben älteren Angaben verdanken wir besonders neueren von Selenka unsere Kenntnisse.

Der Verschluss des Amnion erfolgt sehr früh, nämlich schon vor Schluss des Medullarrohres; es bleibt durch einen dicken, aus mesoblastischem Gewebe bestehenden Amnionstiel (Amniosnabelstrang) mit dem Chorion in der hinteren Körpergegend des Embryo verbunden. In diesem Stiel, dessen Mesoblast sich zum Allantoishöcker verdickt, wachsen die Nabelgefässe zur Placenta. Der entoblastische Theil der Allantois, die ihre Bedeutung als Harnbehälter verloren hat, bleibt ein kurzer und enger Schlauch; eine frei in das Exocoelom hineinragende Allantois kommt demgemäss nicht vor. Der Amnionstiel heisst nach Aufnahme der Allantois Haftstiel (Selenka) (Abb. 119 HS). Er gelangt von dem hinteren Körperende auf die Bauchseite des Embryo und wird nun Bauchstiel (His) genannt. Aus ihm geht schliesslich der Nabelstrang hervor, der von dem Amnion völlig umhüllt wird.

Der wenig gefässhaltige Dottersack (*D*) bleibt sehr rudimentär. Anfangs ragt er nach sehr frühzeitiger Lostrennung vom Chorion in das sehr weite Exocoelom (*Ex*) hinein. Mit der Ausweitung des Amnion kommt er später als gestieltes Bläschen zwischen dieses und das Chorion zu liegen und ist meist bei Föten von einigen Centimetern Länge bereits resorbirt.

Das Chorion entwickelt ausserordentlich früh die zur Verbindung mit der Uterinschleimhaut bestimmten Zotten. Sie treten bei

den Affen der alten Welt mit Ausnahme der Anthropoiden an zwei gegenüberliegenden Stellen des Chorion auf, an welchen sich bald die typische *Placenta duplex* entwickelt. Die eine Placenta liegt dorsal, die andere ventral (Abb. 120). Den zottentragenden Stellen des Chorion entsprechen drüsenreiche Gegenden der Uterinschleimhaut (Haftflecke), in deren Drüsen die Zotten einwachsen. Bald entsteht die dorsale, bald die

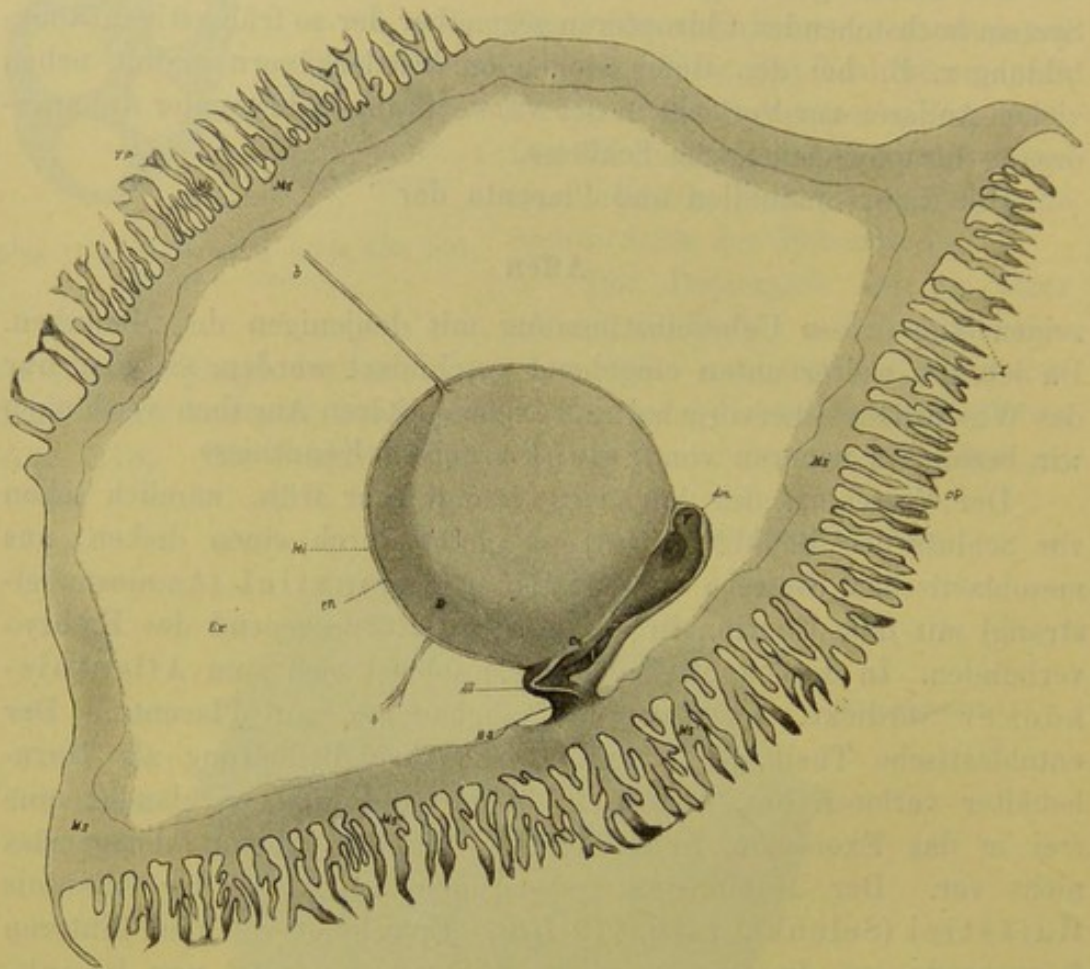


Abb. 119. Fruchtblase vom Javaaffen (*Cercopithecus cynomolgus*). Idealer Längsschnitt mit plastisch gezeichnetem Embryo. *All* Allantoiskanal (hell); *Am* Amnion; *bb* Haftstränge zwischen Dottersack (*D*) und Chorion; *DP* dorsale, *VP* ventrale Placenta; *Ex* Exocoelom; *HS* Haftstiel; *MS* Mesoblastgewebe; *Z* Chorionzotten; *Mi* Mesoblast; *en* Entoblast des Dottersackes. (Nach Selenka.) Vergrößerung 10/1.

ventrale Placenta zuerst; bald ist jene, bald diese grösser. Beide Placenten sind durch einen gefäßhaltigen, glatten Choriontheil verbunden. Der Nabelstrang verläuft in der Regel zu der grösseren Placenta. Selten fehlt die Ventroplacenta. Bei den niederen Affen kommt es nach Selenka zur Ausbildung einer kraterartigen *Decidua capsularis*.

Bei den Anthropoiden bildet sich wie bei dem Menschen eine *Placenta discoidea simplex*. Hier wird die Fruchtblase in eine Bucht der Uterinschleimhaut, deren Hohlraum sich von dem *Carum uteri* völlig abschliesst, aufgenommen. Wir finden sonach eine vollständige *Decidua capsularis*, die mit der Schleimhaut verlöthet.

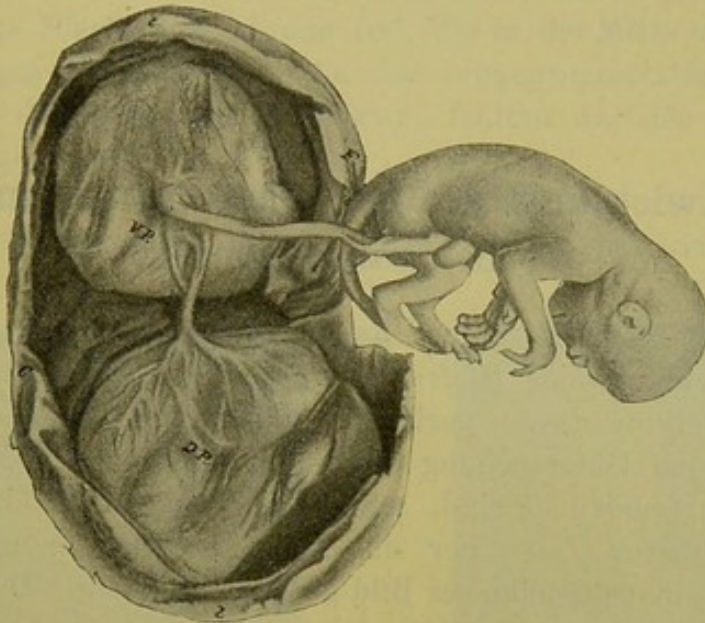


Abb. 120. $\frac{2}{3}$ Aufgeschnittene Fruchtblase von *Semnopithecus maurus*, Lutung von Java. $\frac{2}{3}$ natürlicher Grösse. Der Embryo ist nach Eröffnung von Chorion und Amnion herausgehoben. *VP* ventrale, *DP* dorsale Placenta. (Die Gegenden *l*, *l*, *F* und *C* lagen der linken Seite, dem Fundus und dem *Cervix uteri* an). (Nach Selenka).

In den späteren Perioden der Trächtigkeit verwächst das Amnion mit dem Chorion und das letztere, soweit es nicht schon in die Placentarbildung aufging, mit der Uterinschleimhaut.

Der Bau der Placenta dürfte in allen Hauptpunkten mit demjenigen bei dem Menschen (s. u.) übereinstimmen. Er ist besonders von Waldeyer eingehend beschrieben.

Die Affen sind unipar; selten kommen Zwillinge zur Geburt.

6. Die Entwicklung des Menschen im ersten Monate der Schwangerschaft.

Der Umstand, dass unsere Kenntnisse von der ersten Entwicklung des Säugethiereies (Befruchtung, Furchung und Gastrulation) nur durch Tödtung des zu vorher bestimmter Zeit befruchteten Versuchsthieres und Untersuchung des Inhaltes des noch lebenswarmen Genitalkanals ermöglicht sind, schliesst es von vornherein aus, dass wir in absehbarer Zeit über die frühesten Stadien menschlicher Entwicklung ein vollkommenes Bild gewinnen werden. Dazu kommt, dass, selbst wenn durch Zufälle (plötzlichen Tod, Operationen u. a.) geeignetes Material ein oder das andere Mal vorhanden sein kann, dieses nur unter besonders günstigen Umständen in die Hände eines alles vollständig verwerthenden Fachmannes gelangt.

So erklärt es sich dann, dass wir über die Entwicklung des Menschen in der ersten Woche der Schwangerschaft gänzlich im Dunkel sind; doch unterliegt es keinem Zweifel, dass bei der Uebereinstimmung des gröberen Baues des menschlichen Eies mit dem des Säugereies, das in der Ampulle der Tube befruchtete Ei während seines Durchgangs durch den engen Theil des Eileiters einer totalen Furchung unterliegt, die zu der Bildung einer Blastula und Gastrula mit *Area embryonalis* führt.

Aus der zweiten Woche der Schwangerschaft sind schon eine Reihe von Fruchtblasen beschrieben worden, welche zeigen, dass die Entwicklung des Menschen auf diesem frühen Stadium manche Besonderheiten erkennen lässt.

Die jüngste bis jetzt beobachtete Fruchtblase ist höchst wahrscheinlich immer noch die im Jahre 1873 von Reichert in dem Uterus einer jugendlichen Selbstmörderin aufgefundene, deren Alter auf 12—13 Tage zu veranschlagen ist. Sie bestand aus einem blasen-

förmigen Gebilde von Linsenform von 5,5 : 3,3 mm, das etwa 4 mal vergrößert in Abb. 121 von der Fläche und in Abb. 122 von der Seite dargestellt ist. Die Randzone dieses Bläschens trug einen reichen Besatz von Zöttchen, von denen die entwickeltsten 0,2 mm massen und auch zum Theil kurze Nebenästchen trugen. Von hier aus zogen sich die Zöttchen mit abnehmender Grösse eine Strecke weit auf die Uterinfläche des Bläschens fort, liessen jedoch hier eine kreisförmige Fläche von 2,5 mm frei, die in der Mitte einen ebenfalls kreisförmigen Fleck zeigte. An der entgegengesetzten Fläche des Bläschens, die etwas gewölbter war, fehlten dagegen die Zöttchen ganz und gar.

Nirgends, weder äusserlich noch im Innern, war die geringste Spur einer embryonalen Bildung, etwa einer Primitivrinne oder der

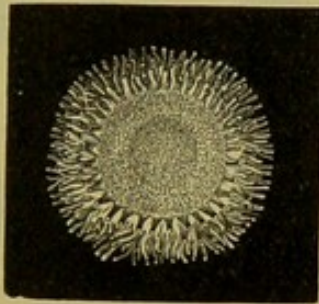


Abb. 121.

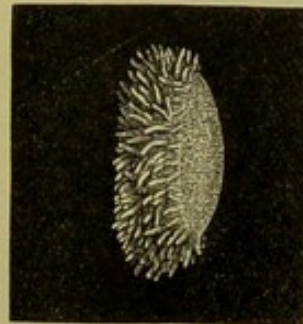

Abb. 122.

Abb. 121 und 122. Menschliche Fruchtblase von 12—13 Tagen, von der Fläche und von der Seite etwa 4 mal vergr. (Nach Reichert). An der Flächenansicht ist das zu sehen, was Reichert für den Embryonalfleck gehalten hat.

Rückenfurche oder gar eines deutlichen Embryo mit einem Gefässhofe zu entdecken. Vielmehr bestand die Fruchtblase einfach aus einer zarten Membran von epithelialer Beschaffenheit, von welcher die ebenso beschaffenen Zöttchen ausgingen. Nur in der Gegend des trüben Fleckes an der Uterinfläche fand sich innen eine dünne Schicht kleinerer feinkörniger, kernhaltiger und polyedrischer Zellen. Von einer *Zona pellucida* war nichts mehr zu sehen. Dagegen war das Innere mit faserig-häutigen Bildungen erfüllt, die jedenfalls zum Theil als Gerinnungsprodukte aufzufassen sind. Das vorliegende Objekt wurde von seinem Finder derart gedeutet, dass der trübe Fleck als *Area embryonalis* anzusehen sei. Wenn diese Deutung die richtige ist, worüber wir etwas Bestimmtes auszusagen nicht im Stande sind, so erscheint im Vergleich mit unseren Kenntnissen von der ersten Entwicklung der Säuger das der Bildung

eines Chorion vorausgehende ausserordentlich frühe Auftreten der Zotten an der menschlichen Fruchtblase vor allem bemerkenswerth. Die Zotten dürften als wahrscheinlich hohle Ektoblastwucherungen zu deuten sein, in denen noch keine Mesoblastschicht aufgetreten war. Andererseits ist es jedoch sehr wohl möglich, dass von der Embryonalanlage aus auf dem vorliegenden Stadium bereits der Mesoblast an der Innenfläche des Ektoblast herumgewachsen, die Amnionbildung unter Auftreten des Exocoelomes eingetreten und das Chorion gebildet war. Doch dürfte dann das Chorion noch in ausgiebiger Weise mit dem den Innenraum der

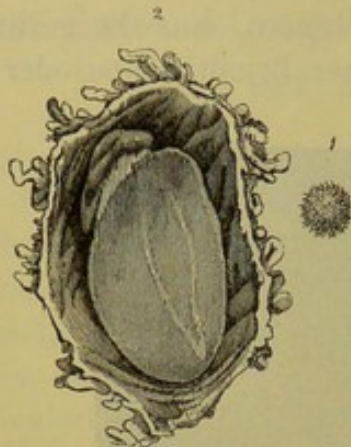


Abb. 123.



Abb. 124.

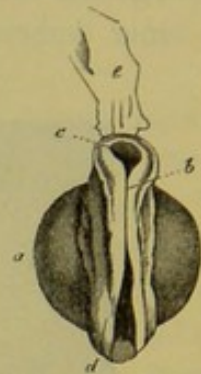


Abb. 125.

Abb. 123. Menschliche Fruchtblase von 12—13 Tagen, nach Thomson. 1. Nicht geöffnet in natürlicher Grösse, 2. geöffnet und vergrössert.

Abb. 124. Menschliche Fruchtblase von 15 Tagen, nach Thomson, in natürlicher Grösse geöffnet, um den grossen Innenraum und den kleinen Embryo zu zeigen.

Abb. 125. Embryo dieser Blase vergrössert. *a* Dottersack; *b* Nackengegend, wo die Rückenfurche schon geschlossen ist; *c* Kopftheil des Embryo mit noch offener Rückenfurche; *d* hinteres Ende, wo dasselbe der Fall ist; *e* hautartiger Anhang, vielleicht ein Theil des Amnion.

Blase auskleidenden Entoblast verbunden gewesen sein. Von einem Dottersack war natürlich noch nicht die Rede. Diese Auffassung gewinnt an Wahrscheinlichkeit, wenn wir die von Spee (s. u.) beschriebene ausserordentlich frühe Bildung des Amnion bei dem menschlichen Embryo in Betracht ziehen.

Ausser der von Reichert beschriebenen Fruchtblase ist uns noch eine ganze Anzahl bekannt geworden, die wir als der zweiten Hälfte bezw. dem Ende der zweiten Woche angehörig ansehen müssen. Hierher gehören die Fruchtblasen von Wharton-Jones, Breuss, Keibel, Spee, His, Allen Thomson, Schwabe, Beigel und Löwe, Kollmann, Ahlfeld und Mall. In vielen dieser Fälle war entweder in der zottenbesetzten Blase keine Embryonalanlage auffindbar, oder

sie war in Folge von Maceration oder pathologischen Störungen nicht zu verwerten. Jedoch lieferte dieses, wenn auch noch spärliche Material eine Menge wichtigster Thatsachen, welche uns einen vorläufig befriedigenden Einblick in die ersten Entwicklungsvorgänge unseres Organismus gestatten.

Mit ziemlicher Gewissheit dürfen wir nach dem vorliegenden Material annehmen, dass die anfangs nur mit einem Gürtel unverästelter Zotten umgebene Fruchtblase sehr bald auch auf dem der Embryonalanlage entsprechenden Pol — Embryonapol — Zotten entwickelt und dass schliesslich, nachdem die Zottenbildung sich auch auf den Gegenpol ausgebreitet hat, die ganze Fruchtblase von nunmehr verästelten Zotten bedeckt ist, wobei jedoch die Zottenbildung an dem Embryonapol am stärksten auftritt.

Ein ganz von Zotten umhülltes Fruchtbläschen war eines der klassischen, schon vor über 50 Jahren von Allen Thomson beschriebenen Objekte

(Abb. 123). Im Innern fand sich ein wahrscheinlich abnorm ausgedehnter Dottersack, von welchem sich ein vielleicht als Embryo zu deutender länglicher Wulst abhob. Jedenfalls ist dieses Objekt keiner klaren Deutung zugänglich.

Von demselben Autor rührt das in Abb. 124 und 125 abgebildete Embryonalgebilde her. Die ganz mit verästelten Zotten besetzte Chorionblase ist in Abb. 124 eröffnet dargestellt. Sie war auffallend weit und liess innen angelagert den kleinen Embryo mit winzigem Dottersack erkennen. Wenn der Embryo auch wenig gut konservirt und am hinteren Ende verletzt war, so ist doch das uns aus der Säugethierentwicklung

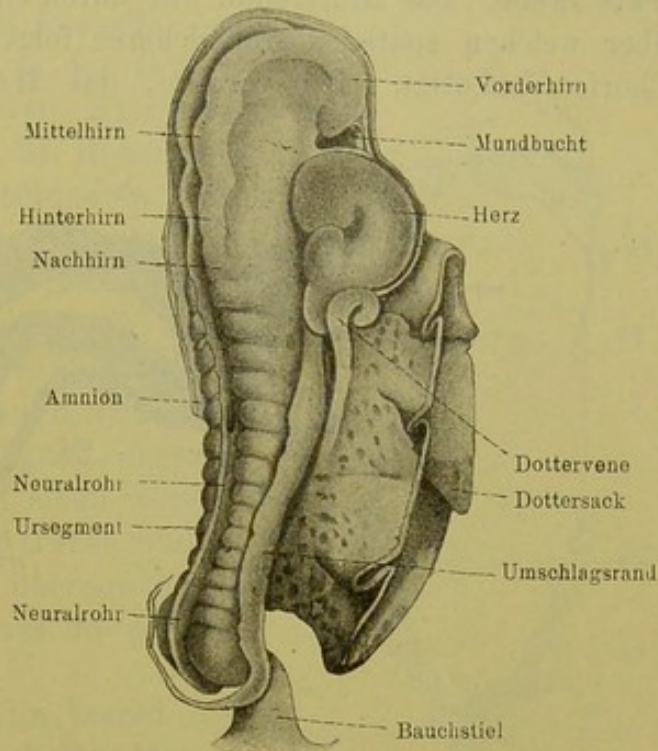


Abb. 126. Menschlicher Embryo von 13—14 Tagen mit 13 Ursegmenten von der rechten Seite gesehen. Länge 2,4 mm. Vergrösserung 30/1. (Nach Kollmann).

bekannte Stadium der Rückenwülste unverkennbar (Abb. 125). Der Embryo hatte eine Länge von 2,5 mm.

Viel deutlicher erscheint freilich der im Jahre 1887 von J. Kollmann beschriebene, vorzüglich erhaltene Embryo desselben Stadiums (Abb. 126). Der Embryo überragte mit seinem vorderen und hinteren Ende den Dottersack, dessen Durchmesser 3 mm betrug und der schon reichliche Blutgefässe enthielt. In der Abbildung ist der faltige Dottersack grösstentheils abgeschnitten zu denken. Das Amnion war geschlossen, zeigte aber über dem Rücken des Embryo eine defekte Stelle. Das Hinterende war durch einen Stil, den Bauchstiel, über welchen später ausführlicheres folgt, an der Innenfläche des Chorion befestigt. Der vordere, das Herz enthaltende Theil des

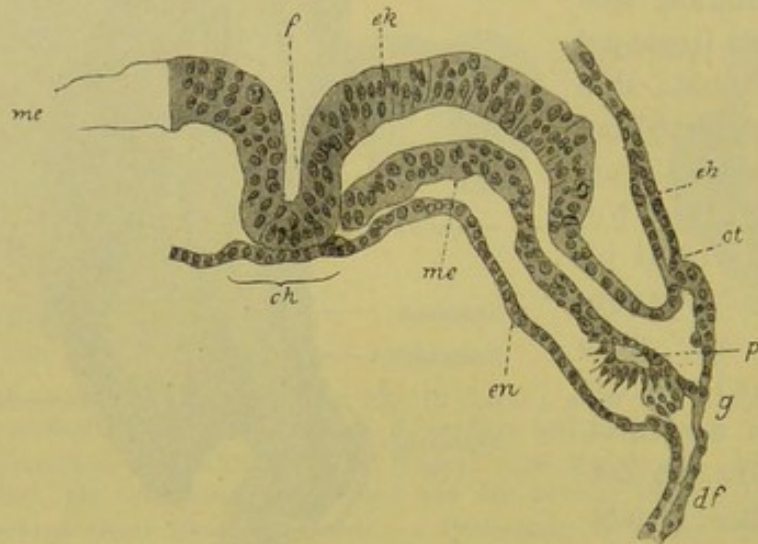


Abb. 127. Querschnitt einer menschlichen Embryonalanlage der zweiten Woche. (Nach Spee). *ek* Ektoblast; *f* Medullarfurche; *me* Mesoblast; *en* Entoblast; *ch* Chorda-entoblast; *ct* Hautplatte (Cutisblatt); *df* Darmfaserplatte; *p* Coelomanlage (Pericardhöhle); *g* Grenze des periembryonalen Mesodermispaltes (Exocoeloms).

Embryo erschien durch starke Entwicklung der Hirnanlage verdickt. An diesen als Kopf aufzufassenden Theil schloss sich der Körper mit 13 Ursegmenten an. Das Medullarrohr (Neuralrohr) war vorne noch offen, hinten dagegen war bereits der Schluss eingetreten. Typisch ist die auch an ähnlichen Fällen bekannte konkave Einbiegung der Rückengegend. An der ventralen Seite des Vorderkopfes fand sich eine muldenförmige Mundbucht, die von oben durch den überhängenden, das Ende des Vorderhirnes einschliessenden Stirnwulst begrenzt wird. Das Herz erschien in Form eines stark gewundenen Schlauches, in welchen hinten die Dottervenen eintraten.

Gute Abbildungen von Durchschnitten eines menschlichen Embryo mit Medullarplatte verdanken wir dem Grafen Spee (Abb. 127 und 128). Die den Embryo bergende Fruchtblase war ringsum dicht mit Zotten besetzt. Nach Eröffnung des Chorion fand sich die Embryonalanlage auf dem Dottersack mit Primitivrinne und bereits geschlossenem Amnion. Das Hinterende war wie gewöhnlich breit am Chorion innen fixirt. Die Embryonalanlage bestand bei einem längsten Durchmesser von 2 mm vorn aus der Medullarplatte, hinten war noch in Rückbildung stehender Primitivstreifen vorhanden. Die Medullarplatte wurde von einer medianen Längsfurche durchzogen (Abb. 127 f). Ein am Hinterende der Medullarfurche gelegenes, in den Dottersack führendes Loch deutete Spee als *Canalis neurentericus*, d. h. als Homologon eines bei niederen Wirbelthieren vorhandenen Kanals, welcher zeitweise das Ende des Medullarrohres mit dem Urdarm verbindet. Von Ursegmenten war noch nichts vorhanden. Die beiden Querschnittabbildungen bestätigen die aus den Flächenbildern gewonnene Ueberzeugung, dass die menschliche Entwicklung in allem Wesentlichen mit den beschriebenen frühen Stadien der Säugethierentwicklung übereinstimmt. Im Uebrigen verweise ich auf die Erklärung der Abbildungen.

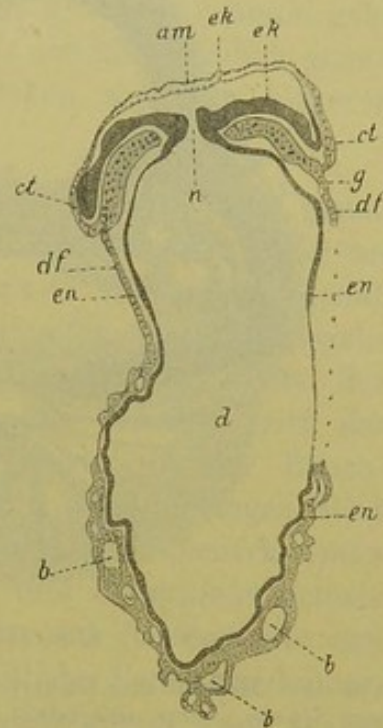


Abb. 128. Querschnitt derselben Anlage wie in Abb. 127, weiter hinten geführt. (Nach Spee). am Amnion; n *Canalis neurentericus*; b Blutgefässe; d Dottersack. Die übrigen Bezeichnungen wie in Abb. 127.

In der dritten Woche besitzt der Embryo einen weiten, ungestielten Dottersack, es fehlen aber noch die Extremitätenanlagen. Einen solchen Embryo kennen wir schon lange durch Coste, und hat dann vor allem His mehrere solche genau beschrieben. Die Fruchtblase von Coste, die unten (Abb. 140) in toto aufgeschnitten abgebildet ist, wurde auf 15–18 Tage geschätzt. Sie war 13,2 mm gross und rings mit kürzeren, leicht ästigen Zöttchen besetzt. Im Innern befand sich ein ziemlich grosser Raum und an einer Stelle der Embryo mit Amnion und Dottersack durch einen Bauchstiel an das Chorion befestigt (Abb. 129). Der Embryo von 4,4 mm Länge war leicht nach dem Rücken zu gekrümmt mit abgeschnürtem vorderem und hinterem Ende, von denen jedoch ersteres, wenigstens in

dem eigentlichen Kopftheile, nur wenig verdickt sich zeigte, wogegen die Gegend, wo das S-förmige Herz seine Lage hatte, stärker vortrat und der massigste Theil des Embryo war. Am Herzen selbst erkennt man die es umschliessende Parietalhöhle und den *Bulbus aortae* (Abbildung 130 b), dagegen sind die Vorkammern und Kammern (bei c) noch kaum von einander zu unterscheiden. Am Kopfe zeigen sich Andeutungen von Kiemenbogen und Kiemenspalten

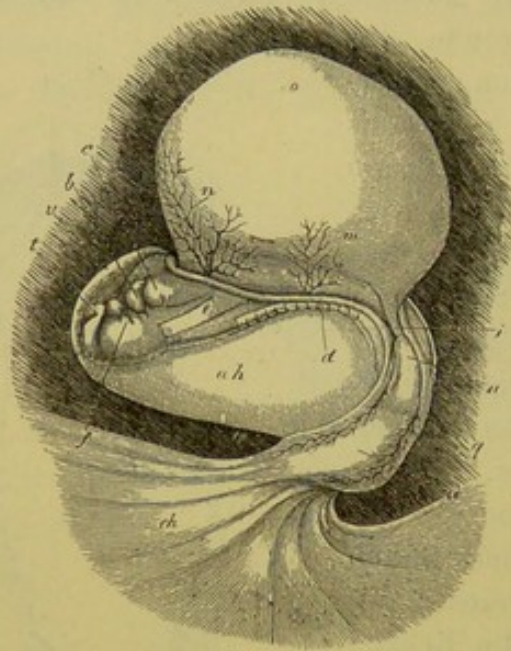


Abb. 129.

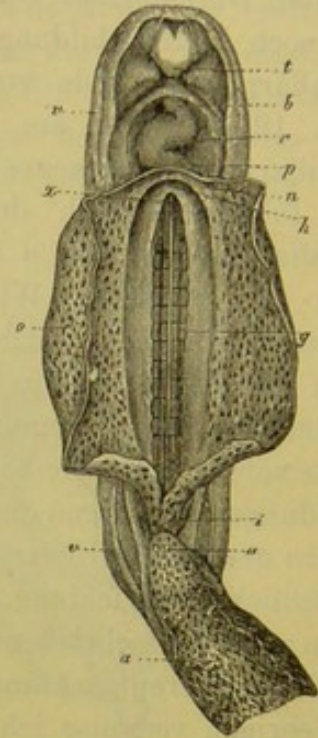


Abb. 130.

Abb. 129. Menschlicher Embryo mit Dottersack, Amnion und Bauchstiel von 15–18 Tagen, nach Coste, vergr. dargestellt. *b* Aorta; *c* Herz; *d* Rand der weiten Bauchöffnung; *e* Oesophagus; *f* Kiemenbogen; *i* Hinterdarm; *m* *Arteria omphalo-mesenterica*; *n* *Vena omphalo-mesenterica*; *o* Dottersack, dessen Gefässe nicht ausgezeichnet sind; *u* Stiel der Allantois (*Urachus*); *a* Bauchstiel mit deutlichen Gefässen zum Chorion *ch* gehend; *v* Amnion; *ah* Amnionhöhle.

Abb. 130. Derselbe Embryo von vorn stärker vergrössert, mit geöffnetem und grössten-theils entferntem Dottersacke. *a* Bauchstiel; *u* Urachus; *i* Hinterdarm; *v* Amnion; *o* Dottersack oder Nabelblase; *g* primitive Aorten, unter den Urwirbeln gelegen; die weisse Linie ist die Trennungslinie zwischen beiden Gefässen; *x* Ausmündung des Vorderdarmes in den Dottersack; *h* Stelle, wo die *Vena umbilicalis* und die *Venae omphalo-mesentericae* *n* zusammentreffen, um ins Herz einzumünden; *p* Perikardialhöhle; *c* Herz; *b* Aorta; *t* Stirnwulst.

(Abb. 129 f). Bei der Ansicht von der Bauchseite her (Abb. 130) sieht man ferner am Kopfe vor den ersten Kiemenbogen, die ziemlich deutlich sind, einen konischen unpaaren Fortsatz ganz nach vorn zu, den schon bei dem Embryo der Abb. 125 deutlichen Stirnwulst (*t*) und zwischen diesem und den vordersten Kiemenbogen eine Grube,

die Anlage der Mundbucht. Der Bauch des Embryo ist weit offen, und steht der ungestielte, 2,75 mm grosse Dottersack (in Abb. 130 geöffnet dargestellt) in grosser Ausdehnung in offener Verbindung mit dem Darne. Am hinteren Leibesende findet sich ein von Coste als Allantois (*a*) gedeutetes Gebilde in Form eines Stranges, der durch einen breiten Stiel, den Urachus (*u*), mit dem Embryo verbunden ist. Man erkennt deutlich die erste Spur der Nabelgefässe. Auf dem Dottersack liegen zwei *Arteriae omphalo-mesentericae* rechts und links ziemlich in der Mitte, von denen in der Abbildung nur die eine sichtbar ist (Abb. 128 *m*) und zwei *Venae omphalo-mesentericae* mehr nach vorn (ebenfalls nur eine sichtbar, *n*). Das Amnion geht von den Rändern der grossen Bauchhöhle aus, umhüllt ziemlich genau die untere Seite des Kopfes, steht aber am Rücken, sowie am hinteren Leibesende, weit ab.

Aus dem Ende der 3. Woche stammt der von His genau beschriebene Embryo Abb. 131. Der Embryo beginnt sich zu krümmen, und ist besonders der Scheitelhöcker (Mittelhirngegend), aber auch der dorsal von dem stark gekrümmten Herzen gelegene Nackenhöcker bereits deutlich erkennbar. Von der Mitte der ventralen Seite geht der weite Dottergang ab. Hinten tritt der Schwanzstummel hervor und neben ihm verläuft der Bauchstiel zum Chorion. Das Amnion ist bis auf einen geringen Rest abgenommen. Unterhalb des starken Stirnwulstes bemerkt man die von diesem, sowie von dem Oberkiefer- und Unterkieferfortsatz begrenzte Mundbucht. Das Gebiet der Stammzone (Ursegmente und Medullarrohr) ist deutlich von der in die seitliche Leibeswand übergegangenen Parietalzone getrennt. Die letztere bietet zwei später immer mehr verschmelzende longitudinale Zonen, von denen die erstere als konvexe Leiste an die Stammzone angrenzt und die erste Anlage der Extremitäten, sowie vorne drei Kiemenfurchen trägt (Wolff'sche Leiste, Extremitätenleiste His). An diese Zone schliesst sich nach vorn der in das Amnion übergehende, dünne, in der Abbildung dunklere Theil der Bauchwand an, der als *Membrana reuniens inferior* bezeichnet wird und Herz, Leber und einen Theil des Darmes zudeckt. Im Uebrigen sei auf die Figuren-erklärung verwiesen.

Bei den Embryonen der 4. Woche (Abb. 132 und 133) sind Kopf-, Nacken- und Rückenkrümmung zur höchsten Ausbildung gekommen. An dem Stirnwulst sind die Riechfelder (Riechgruben) ausgebildet, und die Kiemenfurchen bilden sich nach und nach auf

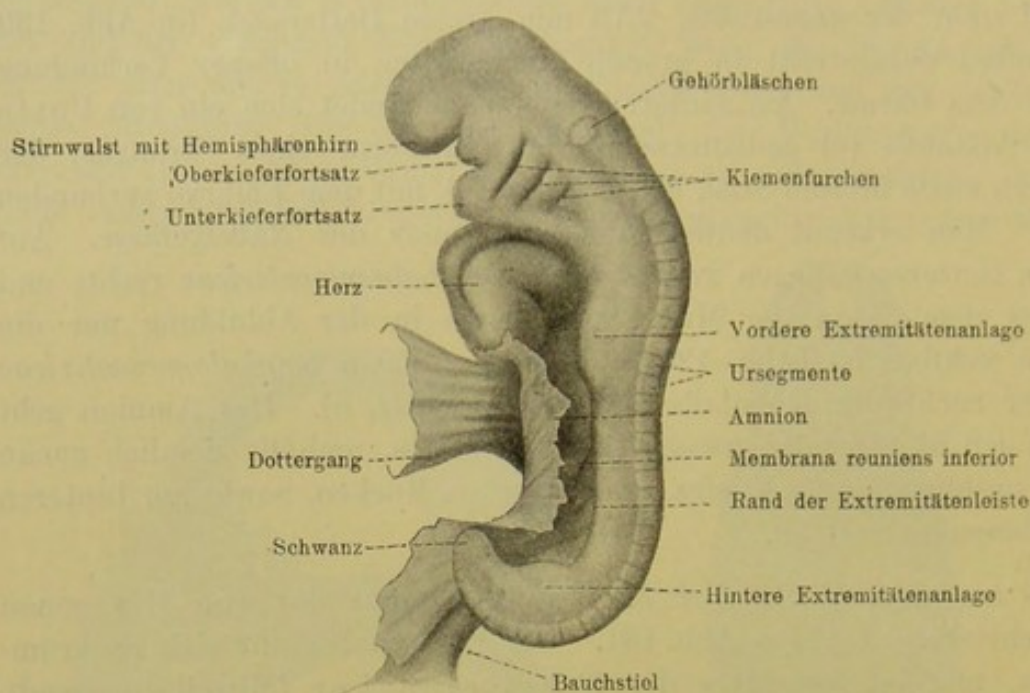


Abb. 131. Menschlicher Embryo vom Ende der 3. Woche. (Nach His.) Vergrößerung 15/1.

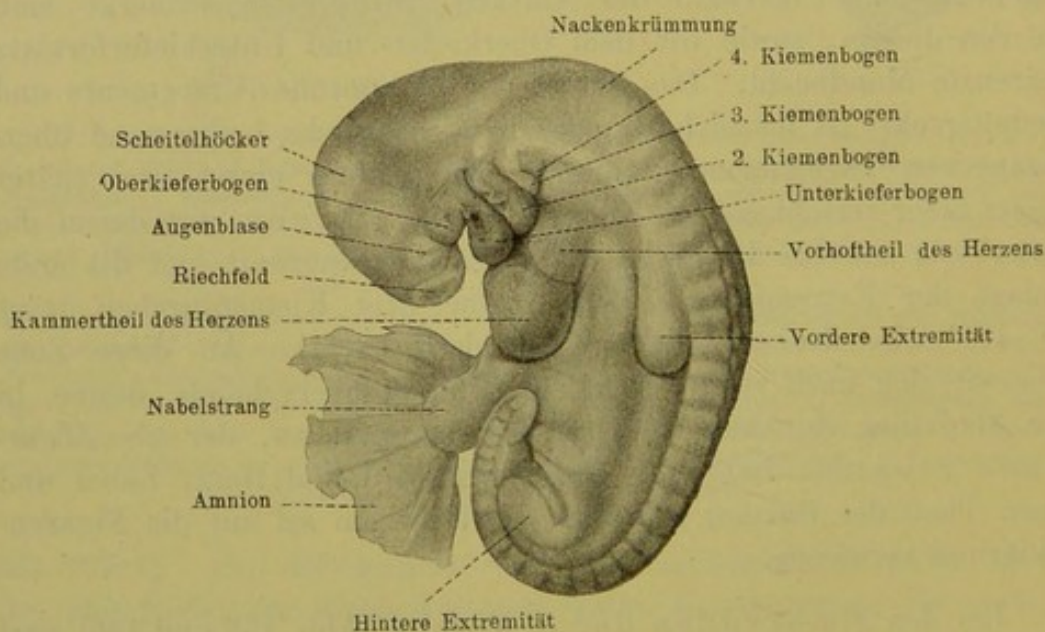


Abb. 132. Menschlicher Embryo der 4. Woche. (Nach His.) Vergrößerung 10/1.

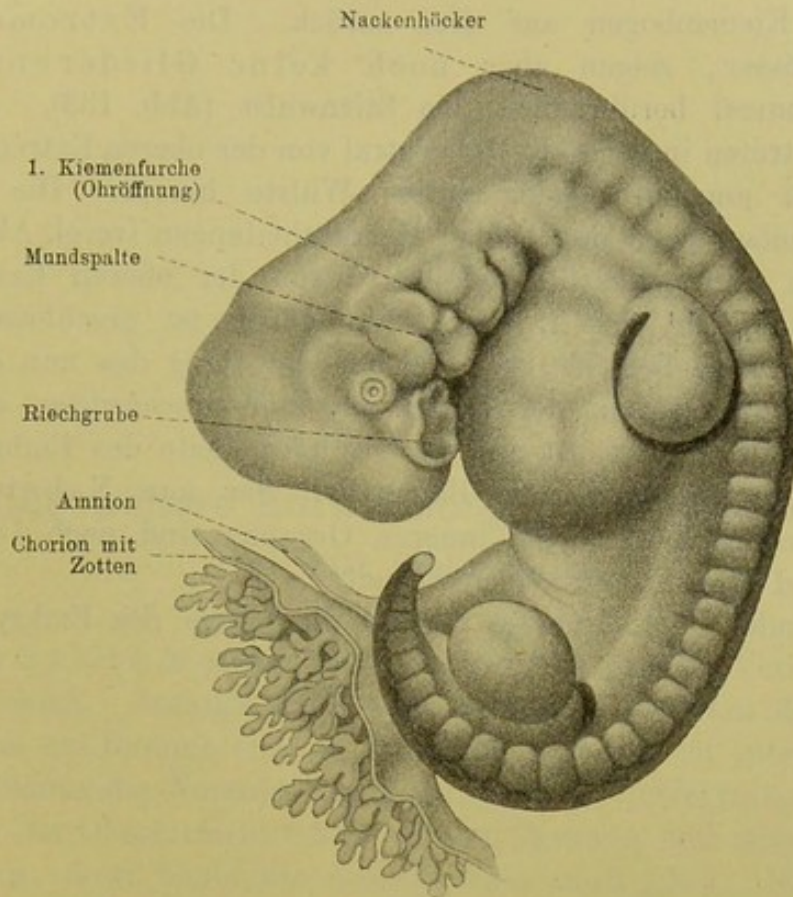


Abb. 133. Menschlicher Embryo der 4. Woche. Etwas weiter entwickelt als der von Abb. 132. (Nach His.) Vergrößerung 10/1.

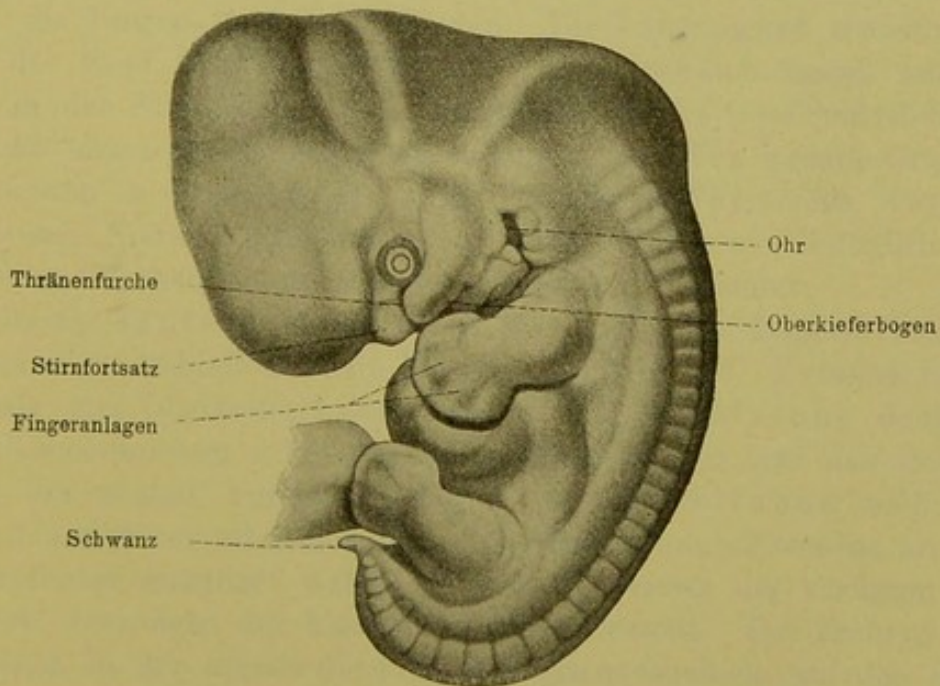


Abb. 134. Menschlicher Embryo der 5. Woche. (Nach His.) Vergrößerung 10/1.

zwei, die Kiemenbogen auf drei zurück. Die Extremitäten werden grösser, zeigen aber noch keine Gliederung, der Schwanzstummel berührt fast den Stirnwulst (Abb. 133). An der Bauchseite treten in der Abb. 133 ventral von der oberen Extremitätenanlage drei ungefähr gleich grosse Wülste hervor. Die beiden ventralen entsprechen den beiden Herzabtheilungen (vergl. Abb. 132), die dorsale und zugleich caudalwärts von der oberen Extremität gelegene entspricht der Leber. Der Darm ist geschlossen und bildet eine kleine Schleife, von welcher der Gang des nun deutlich gestielten Dottersackes, der *Ductus omphalo-mesentericus*, ausgeht. Der Dottersack liegt meist auf der rechten Seite des Embryo und die Schwanzspitze links vom Bauchstiel, der nun Nabelstrang genannt werden kann. Von inneren Organen sind noch Urnieren, Lungen und Magen deutlich entwickelt.

Am Ende des 1. Monats beträgt die Länge des Embryo 7 bis 10 mm.

7. Die weitere Entwicklung des Menschen bis zur Geburt.

Der zweite Monat ist durch wichtige äussere Veränderungen ausgezeichnet. Anfangs noch stark gekrümmt, beginnt der Embryo vor allem am Rumpfe sich zu strecken. Das Gesicht entwickelt sich durch Bildung der Nasenfurche, Vortreten des Stirnfortsatzes und Verwachsen der Oberkieferfortsätze mit den äusseren und inneren Nasenfortsätzen, doch bleibt die äussere Nase noch platt. Die Kiemenfurchen und die hinteren Kiemenbogen vergehen, doch erhält sich der dorsale Theil der ersten Furche als Anlage der äusseren Ohrmündung. Die Extremitäten gliedern sich deutlich, und erscheinen auch die Finger- und Zehenanlagen. Die Lebergegend schwillt an, und der Kopf tritt stärker hervor. Der Schwanzstummel wandelt sich in den Steisshöcker um. Es erscheinen die Geschlechtsöffnung und die ersten Spuren der äusseren Genitalien. Von inneren Organen zeigen sich in diesem Monat Zunge, Kehlkopf, Thyreoidea, Thymus, Pankreas, Nieren, Nebennieren, Geschlechtsdrüsen. Bezüglich der einzelnen Wochen dieses Monats ergibt sich folgendes:

In der fünften Woche (Abb. 134) treten die äussere Nase als selbständiges Gebilde und die Nasenfurchen auf. Zwischen Stirnfortsatz und Oberkieferbogen wird die Thränenfurche deutlich. Die Kiemenfurchen schliessen sich allmählich bis auf das dorsale Ende der ersten Furche, das sich zur Ohröffnung umbildet. Hand und Fuss wie auch Knie und Ellenbogen werden an den Extremitäten sichtbar, wobei die Drei-Gliederung der vorderen Extremität derjenigen der hinteren etwas vorseilt. Der Embryo legt die Hand, an der bereits die Fingeranlagen erscheinen, auf den stark vorspringenden Leberwulst. Er erreicht eine Länge bis 1,5 cm.

In der sechsten Woche streckt sich der Embryo immer mehr und gewinnt allmählich seine menschliche Gestalt (Abb. 135). Die Grösse des Kopfes ist nun sehr auffallend. Nach vorn vom Nackenhöcker, ungefähr in der Höhe der äusseren Ohröffnung ist die Nackengrube (His) stark ausgeprägt. An Hand und Fuss werden die Finger- und Zehenanlagen, die durch starke Schwimmhäute verbunden sind, sehr deutlich. Die Nasenfurche verwächst, und die Mundöffnung gestaltet sich zu einer grossen queren Spalte. Die Genitalwülste treten auf, die Kiemenbogen sind ganz verschwunden, und wird im Allgemeinen das Bestreben nach gleichmässiger Abrundung der Körperform immer mehr bemerkbar.

In der 7. und 8. Woche wächst der Embryo bis zu 20 mm und streckt sich mehr. An den Extremitäten prägen sich Ellenbogen und Knie immer deutlicher aus, die Finger trennen sich, ebenso die Zehenanlagen. Die Ohrmuschel tritt auf und lässt alle wesentlichen Theile erkennen, die Augenlider umgeben von oben und unten als niedrige Falten das Auge, an dem das Pigment des späteren *Corpus ciliare* mit blossen Auge von aussen zu sehen ist. Das Gesicht ist ausgebildet, aber die Nase noch kaum vorspringend, die Lippen treten wenig hervor, der Gaumen ist noch gespalten. Der Kopf kommt bei dem kolossalen Wachsthum des Gehirns dem Rumpf an Grösse gleich. Eine vordere Halswand fehlt noch, da das Kinn auf der Brust aufliegt.

Embryonen des 3. Monates (Abb. 136—138) charakterisiren sich durch die gute Ausbildung der Extremitäten, vor allem von Hand und Fuss, an denen das Nagelbett deutlich zu werden beginnt. Der Kopf streckt sich, und tritt die vordere Halswand hervor, sodass die Schulter bald nicht mehr dem Unterkiefer anliegt, wie am Anfange dieses Monates. Am Auge schliessen sich schon in der ersten Hälfte dieses Monats die Lider (Abb. 138). Brust und Bauch ragen weniger hervor, als früher. Die Kloakenmündung trennt sich in der 9. und 10. Woche in Geschlechts- und Darmöffnung, und sind in der zweiten Hälfte dieses Monates die äusseren Geschlechtsorgane deutlich als männliche oder weibliche zu erkennen.

Im 4. Monate zeigt der Embryo in seinem Aeusseren wesentlich dieselben Verhältnisse, wie im 3. Monate, nur dass alle Theile grösser werden. An den männlichen Geschlechtsorganen erscheint die erste Spur des Präputium in Form eines ringförmigen Wulstes hinter der Glans; bei weiblichen Embryonen treten die grossen Schamlippen mehr hervor und nehmen die Clitoris zwischen sich.

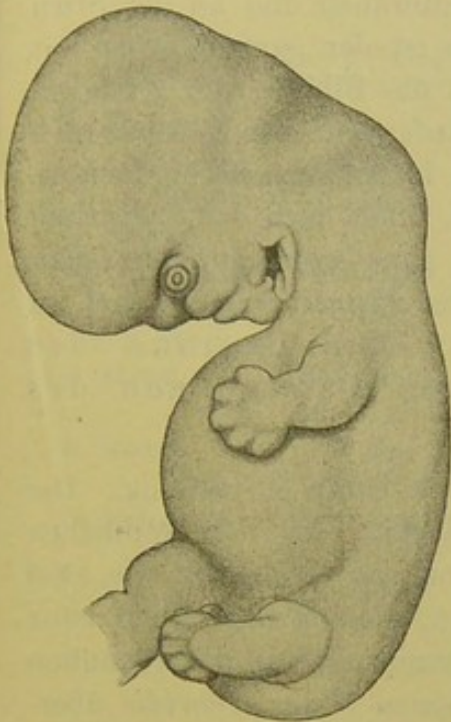


Abb. 135.

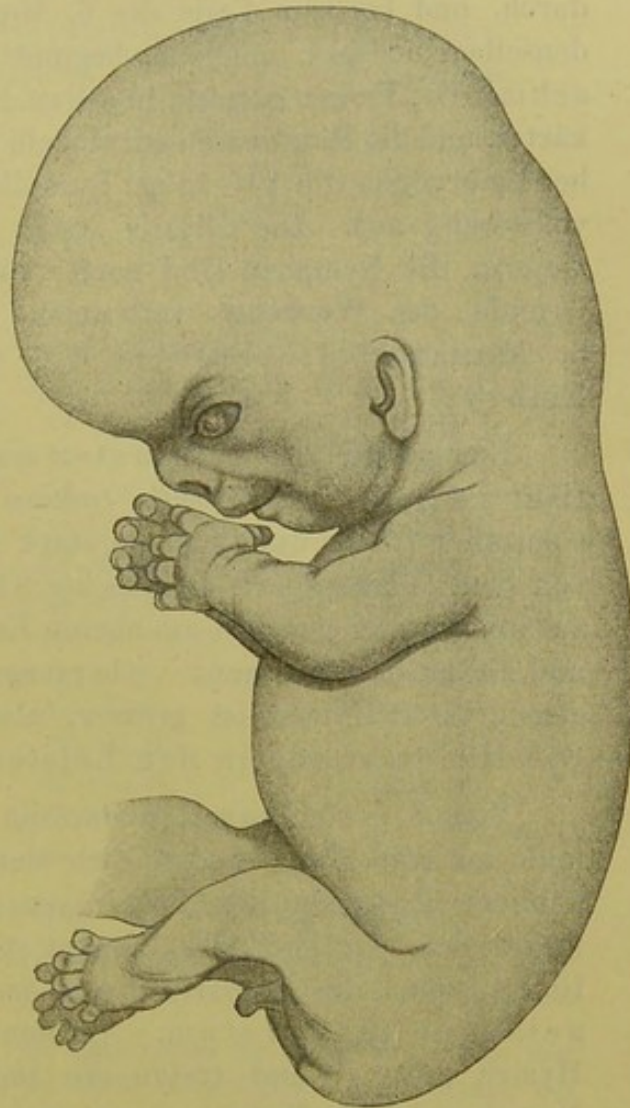

Abb. 136.

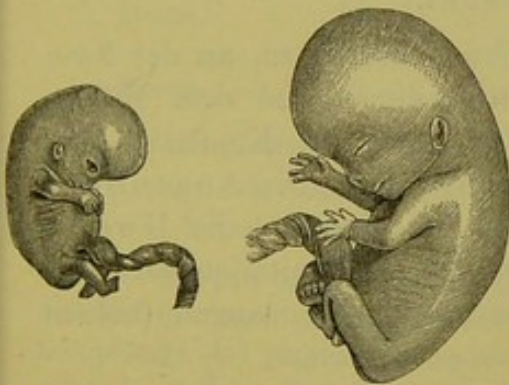


Abb. 137.

Abb. 138.

Abb. 135. Menschlicher Embryo der 6. Woche. (Nach His.) Vergrößerung 4/1.

Abb. 136. Menschlicher Embryo der 9. Woche. (Nach His.) Vergrößerung 4/1.

Abb. 137. Menschlicher Embryo der 9. Woche. (Nach Kölliker.) Natürliche Grösse. Ein Vergleich der natürlichen Grössenverhältnisse von Embryonen des gleichen Alters z. B. der beiden Embryonen der 9. Woche (Abb. 136 und 137) ergibt ohne weiteres, dass bereits für die Embryonen dieselben Grössenunterschiede bei gleichem Alter existiren wie für die Erwachsenen. Die Länge ist also kein genaues Mittel zur Bestimmung des Alters der Embryonen.

Abb. 138. Menschlicher Embryo der 10. Woche. (Nach Kölliker.) Natürliche Grösse.

In dem 5. und 6. Monate ist das Auffallendste die Entwicklung der Haut. Die Wollhaare, Lanugo, brechen gegen das Ende des 5. Monates zuerst an den Augenbrauen und an der Stirn durch, und bis zum Ende des 6. Monates ist der ganze Körper mit denselben bedeckt. Zugleich beginnt auch die Bildung der Fruchtschmiere, *Vernix caseosa*, in schwachen Anfängen. Die Nägel werden härter, und die Hautdrüsen entwickeln sich. Im Anfange des 5. Monates, bei Embryonen von 10—11 cm Rumpflänge, bildet sich das Präputium vollständig aus. Die Clitoris steckt nun ganz zwischen den *Labia majora*, die Nymphen sind noch klein, der Hymen schmal, tief im Grunde des Vorhofes verborgen. Mit dem Beginne des 6. Monates erscheinen die ersten Bewegungen des Embryo.

Embryonen des 7. Monates sind noch kaum lebensfähig. Die Haut ist roth, mit *Vernix caseosa* bedeckt. An den weiblichen Genitalien treten die Nymphen stark hervor und erscheinen wie zwei von den *Labia majora* unbedeckte Klappen, die von einer Kommissur zur anderen reichen und am oberen Ende unmittelbar in das Frenulum und Präputium der ganz verborgenen kleinen *Glans clitoridis* übergehen. Der Hymen ist grösser, aber noch im Vorhofe verborgen. Die Hoden treten in den Leistenkanal.

Vom 8.—10. Monat nimmt die *Vernix caseosa* zu, an der Nase und um den Mund finden sich den Komedonen und dem Milium ähnliche Zustände der Talgdrüsen (Küstner), das Kopfhaar vermehrt sich, ein Theil der Lanugo stösst sich ab. Die Augenlider lösen sich, die Pupillarhaut (s. u.) schwindet, die Hoden gelangen ins Scrotum. An den weiblichen Genitalien wird der Hymen grösser, und treten die immer noch sehr langen (hohen) Nymphen in die Tiefe.

Der Kopf, anfangs unverhältnissmässig gross, bleibt vom 3. Monate an bis zum Ende der Fötalzeit und noch über diese hinaus scheinbar im Wachsthum hinter dem übrigen Körper zurück. Dieser Anschein beruht darauf, dass das anfangs gering entwickelte Beckenende des Stammes immer mehr heranwächst (Merkel). Am Kopfe selbst ist vom Beginne seiner Ausbildung an bis zum Zustand des Erwachsenen eine relative Zunahme des Gesichtsschädels auf Kosten des Hirnthheiles am meisten auffallend.

Tabelle
über Grösse und Gewicht der einzelnen Embryonen in verschiedenen
Altern¹⁾.

	Rumpflänge	Gesamtlänge	Gewicht
	in Centimetern.		in Grammen.
1. Monat.			
3. Woche	0,45		
4. Woche	0,8—1,1		
2. Monat.			
5. Woche	0,85—1,28		
6. Woche	1,3—1,7		
7. 8. Woche	1,6—2,1		
3. Monat.	2,1—6,8	6—11 Ecker. 7—9 Hecker.	11 Hecker. 3—13 Kölliker.
4. Monat.	6,9—9,0	14—16 E. 10—17 H.	57 H. 25—50 K.
5. Monat.	9,7—14,7	19—28 E. 18—27 H.	284 H. 72—256 K.
6. Monat.	15,0—18,7	26—37 E. 28—34 H.	634 H. 265—489 K.
7. Monat.	18,0—22,8	35—38 H. E.	1218 H. 517—860 K.
8. Monat.	24—27,5	41—42 E. 39—41 H.	1569 H.
9. Monat.	27—30	42—45 H. 42—44 E.	1971 H.
10. Monat.	30—37	45—47 H.	2334 H.

Beschaffenheit des reifen Fötus und des Neugeborenen.

1. Skelett. Zur Zeit der Geburt sind von ganzen Knochen noch knorpelig der 2.—4. Steissbeinwirbel, seltener auch der erste, alle Stücke des Carpus, die

¹⁾ Obschon es gebräuchlich ist, bei Embryonen die gesammte Länge vom Scheitel bis zur Sohle anzugeben, so ist doch unzweifelhaft die Messung der Rumpflänge (bei jüngsten Embryonen die Messung der entferntesten Körperpunkte) richtiger, weil bei Embryonen des 1. und 2. Monates nur diese sich messen lässt und auch im 3. und 4. Monate die Beine nicht leicht gestreckt werden können. Es sind übrigens auch die Gesamtlängen nach Ecker und Hecker beigegeben. Die Gewichte sind nach Hecker (Mittelzahlen der Gewichte frischer Fötus) und Beobachtungen Kölliker's (Bestimmungen an Spirituspräparaten) mitgetheilt, und erklären sich die bedeutenden Unterschiede der beiderlei Bestimmungen zum Theil aus den Verschiedenheiten des Beobachtungsmateriales (Embryonen nehmen in Spiritus, je nach der Stärke desselben, um 3—5% im Mittel, 1—14% in den Extremen ab), zum Theil aus den abweichenden Schätzungen des Alters. In dieser Beziehung fehlen übrigens genaue, auf sicheres statistisches Material gegründete Angaben ganz und gar. Die besten Kriterien sind gewisse Entwicklungszustände, wie das erste Hervorsprossen der Haare, die Bedeckung des ganzen Körpers mit Wollhaaren u. s. w., die bei den einzelnen Monaten nach sorgfältiger Prüfung zu Grunde gelegt wurden.

Patella, die Fusswurzelstücke mit Ausnahme des Calcaneus und Talus und manchmal auch des Cuboideum. Ferner fehlen Neben- und Epiphysenkerne am ganzen Skelette mit einziger Ausnahme des unteren Epiphysenkernes im Femur, der in der grossen Mehrzahl der Fälle vor der Geburt sich bildet und im Mittel 0,5 cm misst. Häufig hat auch die Tibia in der oberen Epiphyse einen Ossifikationspunkt, selten der Humerus oben (Toldt). Bei den Knochen, die aus mehreren Hauptabschnitten sich bilden, wie den Wirbeln, gewissen Schädelknochen, dem Brustbeine, sind zur Zeit der Geburt einmal gewisse Gegenden noch knorpelig, wie die *Lamina perpendicularis* des Siebbeines, der *Processus xiphoideus* des Sternum und der *Arcus anterior atlantis*, und zweitens die bereits verknöcherten Theile noch alle unvereinigt, mit Ausnahme des Keilbeines, bei dem nur noch die *Alae magnae* getrennt sind, und des Brustbeines, bei dem inkonstante Verschmelzungen der Kerne des Körpers vorkommen.

Von sonstigen Eigenthümlichkeiten des Skelettes des Neugeborenen erwähne ich den Mangel einer bestimmten Form oder Krümmung der Wirbelsäule, die geringe Weite der Brusthöhle und der Beckenhöhle, welche letztere bei beiden Geschlechtern sich gleich verhält, das Ueberwiegen des Schädels über das Gesicht, die geringe Ausbildung (*Cellulae ethmoidales*, *Sinus maxillaris*) oder den Mangel (*Sinus frontalis*, *sphenoidalis*) der Nebenhöhlen der Nase, den unvollkommenen Zustand des Felsenbeines (*Annulus tympanicus*, Mangel des *Processus mastoideus*, unvollkommene Ausbildung der Hauptkanäle), die besondere Gestaltung der Kiefer an ihren Rändern und im Innern, die Grösse der Orbita, die gute Ausbildung des Labyrinthes im Ohre.

2. Nervensystem und Sinnesorgane. Das Rückenmark hat seine Spitze im 3. Lendenwirbel, und reicht auch der Sack der Dura im Kreuzbeine bis zum 4. Wirbel.

Das Gehirn ist so entwickelt, dass es alle Hauptwindungen und auch viele Nebenwindungen zeigt und schwer zu sagen ist, inwieweit es etwa noch von dem des Erwachsenen verschieden ist. Die Hirnhöhlen sind relativ weit, die Adergeflechte gross. Gewicht des Gehirns 385 g.

Das Auge ist beim Neugeborenen relativ gross und beträgt dem Gewichte nach etwa $\frac{1}{3}$ — $\frac{1}{4}$ desjenigen des Erwachsenen. Die Sclera ist dünn, die Hornhaut dicker als beim Erwachsenen, die Aderhaut sehr dünn und ohne *Lamina fusca*. In der Pupille können Reste der *Membrana pupillaris* vorkommen. An der Netzhaut fehlt der gelbe Fleck. Die Linse besitzt gewölbtere Flächen als später, der Linsenstern ist dreistrahlig.

Vom Geruchsorgane erwähne ich nur die Enge der Nasenhöhle und vor allem ihren geringen vertikalen Durchmesser, ferner die deutliche Ausprägung des *Organon Jacobsonii* und des *Canalis incisivus*.

Beim Gehörorgane verdient die Kürze des Gehörganges und die fast horizontale Stellung des Trommelfelles Beachtung, ferner die Enge der Höhlen im mittleren Ohre, die erst nach der Geburt durch Schwinden der Gallertschicht der Mucosa sich erweitern. Das knöcherne Labyrinth und die *Ossicula auditus* sind der Grösse nach vollkommen ausgebildet.

Die Haut des Neugeborenen ist meist von einer dicken Lage *Vernix caseosa* bedeckt und röther als später. Die Komedonen und Milium ähnlichen Bildungen im Gesichte sind noch vorhanden. Von Hautorganen erwähne ich nur die Milchdrüsen beider Geschlechter, die bei allen grösseren Neugeborenen von 3,5—4,0 Kilo und darüber als heller oder dunkler rothe Organe scharf gegen

das umliegende Gewebe sich abgrenzen. Die Warze ist entweder noch nicht gebildet oder nur sehr schwach angedeutet und die spätere Areola ungefärbt. Die Nägel, besonders der Finger, haben einen mehr oder weniger langen freien Rand, der, wenn gut ausgebildet, dem Nagel des 6. Monates entspricht und später sich abstösst.

3. Muskelsystem. Ich hebe hier vor allem die noch unvollkommene Ausbildung der vorderen Bauchwand hervor, indem die *Recti* über dem Nabel 1—2 cm und mehr von einander abstehen. Als fernere Eigenthümlichkeiten, die jedoch durchaus nicht immer zutreffen, werden angegeben: die Stärke der *Inscriptiones der Recti abdominis*, der Mangel einer Zwischensehne am Omo-hyoideus, die relative Grösse der Pyramidales.

Die *Ossa sesamoidea* sind angelegt, aber noch knorpelig.

4. Darmsystem. a) Darmkanal. Die Lippen zeigen eine scharfe Grenzlinie zwischen der Schleimhaut und der äusseren Haut und am Saume der ersteren mehrere Reihen hervorragender Papillen, die am Mundwinkel am dichtesten stehen (Klein), Verhältnisse, die schon bei älteren Embryonen sichtbar sind. Am Zahnfleische finden sich in der Gegend der späteren Eckzähne eigenthümliche platte, dreieckige, jedoch nicht immer gut entwickelte Fortsätze der Mukosa (Robin und Magitot), die vielleicht beim Saugen mithelfen und um den 3.—4. Monat undeutlich werden. Die Kiefer enthalten alle 20 Milchzähne und den ersten grossen bleibenden Backzahn in Ossifikation begriffen. Von den bleibenden Zähnen sind die Säckchen der Schneidezähne und Eckzähne meist beim Neugeborenen zu erkennen, die andern nicht, mit welchem Ausspruche über das erste Auftreten der Anlagen dieser Säckchen nichts ausgesagt sein soll.

Die Zunge zeigt die *Papillae vallatae* auffallend deutlich und lässt häufig auch die *Papilla foliata* als ein gut abgegrenztes Gebilde erkennen. Die *Papillae filiformes* sind klein, die *fungiformes* gut ausgebildet und besonders an der Zungenspitze mächtig entwickelt. Am Rande der Zunge erscheinen die späteren Querleisten als zierliche Reihen kleiner Papillen, die noch auf die untere Fläche übergehen und dann scharf sich abgrenzen. Am Boden der Mundhöhle ist der Kamm, der die Ausmündungen der kleineren Speicheldrüsen trägt (*Crista salivalis inferior* Kölliker), ungemein entwickelt, weniger derjenige der Zungendrüse an der Zunge (*Crista salivalis superior*). Die *Glandulae sublinguales* bedingen einen starken Wulst am Boden der Mundhöhle. Am harten Gaumen finden sich am vorderen Theile gut entwickelte Querfalten und eine deutliche Gaumenpapille (Gegenbaur).

Die Tonsillen erscheinen meist in Form senkrecht stehender Taschen mit zahlreichen Oeffnungen in der Tiefe, die von vorn her wie durch eine Falte theilweise bedeckt werden. Der weiche Gaumen steht mehr horizontal, und zeigt die Zäpfchenspitze meist noch eine deutliche Spaltung. Die Tubenmündung ist mehr spaltenförmig und etwas tiefer gelegen als der Boden der Nasenhöhle (Kunkel). Das Schlundkopfgewölbe ist wenig gewölbt und die *Recessus pharyngis* kaum angedeutet, dagegen die *Tonsilla pharyngea* in Gestalt einer Gruppe sagittal stehender, bogenförmig gekrümmter Spalten und die Balgdrüsen der Zungenwurzel gut entwickelt.

Am Magen fällt die geringe Entwicklung des Blindsackes auf, die jedoch mannigfach variirt.

Der Dünndarm misst beim Neugeborenen 2,93 m, der Dickdarm 0,448 m; Verhältniss $6\frac{1}{2} : 1$. Die *Plicae circulares* sind niedrig. Die *Valvula coli* ist nichts

als das in Form einer kurzen Röhre in den Dickdarm vortretende Ileum. Das Coecum steht hoch, in gewissen Fällen selbst noch im rechten Hypochondrium, ist klein, mehr kegelförmig und geht unmittelbar in den langen Wurmfortsatz über, an dem die Klappe fehlt. Dickdarm im oberen Theile häufig nicht viel weiter als der Dünndarm, im unteren Abschnitte durch Meconium ausgedehnt. Haustra und *Taeniae coli* von aussen sichtbar. Innen fehlen gut ausgebildete *Plicae semilunares*, dagegen finden sich viele zum Theil netzförmig verbundene Längsfalten. Mastdarm weit, meist mit zwei oder drei gut ausgesprochenen, je den halben Umfang des Darmes einnehmenden Ringfalten in 3–4 cm Entfernung vom Anus und einer Verdickung der Ringmuskulatur an dieser Stelle. Unterhalb dieser Falten findet man oft vier stärkere und vier schwächere Längsfalten, die in die schon deutlichen *Columnae rectales* auslaufen.

Das Bauchfell zeigt den Netzbeutel weit offen, und lässt sich das *Omentum majus* in seiner ganzen Ausdehnung nach unten bis in seine äussersten Ränder aufblasen. *Omentum majus* und *Colon transversum* sind so verbunden, dass man in der Mehrzahl der Fälle deutlich erkennt, dass das Netz vor dem Colon vorbeigeht.

b) Respirationsorgane. Der Kehlkopf ist auffallend durch die Kürze der Stimmbänder und der *Plicae ary-epiglotticae*, sowie durch die Kleinheit und die starke Krümmung des Kehldeckels. Die Morgagnischen Taschen sind vorhanden und 1–2 mm tief. Zwischen den Taschenbändern und dem Kehldeckel stehen auf einem besonderen, weit am Kehldeckel heraufreichenden, leicht vertieften Felde zahlreiche kleine Längsfalten.

Die Luftröhre ist vor dem Athmen platt gedrückt und selbst vorn etwas vertieft. Die hintere Wand ist äusserst schmal, und bilden die Knorpel fast vollständige Ringe. Bei den Lungen verdient Beachtung ihre Lage im hinteren Abschnitte des Thoraxraumes, so dass das Herz und die Thymus vorn ganz frei liegen und die Lungen diese Organe nur seitlich berühren. Doch sind die beiden Pleurahöhlen schon jetzt in viel grösserer Ausdehnung angelegt, und schieben sich die Lungen, sowie das erste Athmen eintritt, einfach vor und decken das Herz je länger je mehr. Vor dem Athmen sind die Lungen röthlich und von der Konsistenz der Thymus, der sie auch durch die deutliche Sonderung der Läppchen zweiter und dritter Ordnung gleichen. Mit dem Athmen wird die Farbe heller und die Konsistenz schwammig. Die Bronchien des reifen Fötus sind eng und enthalten Schleim und die Pleurahöhlen etwas Serum. Gewicht des Organes bei Todtgeborenen 40 g, bei Neugeborenen, die geathmet haben, 70 g. Verhältniss des Lungengewichtes zum Körpergewichte im Allgemeinen, Ausnahmen abgerechnet, bei Todtgeburten 1:67–70, nach geschehener Athmung 1:32–41. Der Thoraxraum ist beim reifen Fötus kurz, und steht der höchste Theil des Zwerchfelles rechts in der Höhe des Ansatzes der 4. Rippe ans Brustbein, links etwas tiefer, dem 4. Interkostalraume gleich.

Die Grösse der Thymus beim Neugeborenen ist bekannt, doch schwankt sie innerhalb sehr bedeutender Grenzen von 5–25 g und beträgt im Mittel 13,7 g. Die grösste Thymus, die Kölliker beim Neugeborenen sah, ging links bis über die Lungenspitze, die sie von ihrer Stelle verdrängte, und hatte den linken Phrenicus vor sich. Farbe etwas heller als die der Lunge des reifen Fötus. Beachtung verdient ausserdem, dass die oberen Hörner des Organes häufig bis an die Schilddrüse heranreichen und selbst noch etwas hinter derselben heraufragen, ferner dass dieselben von der Hauptmasse des Organes getrennte,

nur durch Bindegewebe mit ihr verbundene Theile (Nebenthymus?) darstellen können.

Die Schilddrüse ist braunroth, unverhältnissmässig gross und 6,5 g schwer. Die Leber des Neugeborenen ist dunkel braunroth und relativ viel grösser als später, was sich vor allem in der grossen Ausdehnung des linken Lappens ausspricht, der bis über die Magengegend und die Milz herüberraagt und mit dem *Lig. triangulare sinistrum* selbst an der linken *Pars costalis diaphragmatis* festsitzen kann. Ferner ragt die Leber erheblich (um 2,5 bis 4,0 cm) über die Rippenknorpel hervor und kann selbst bis in die Nähe des Nabels oder sogar etwas unter denselben herabgehen. Endlich ist das Organ auch dicker und an der oberen Seite, wegen der stärkeren Wölbung des Diaphragma, konvexer. Mit dem Eintreten des Athmens erfährt die Leber eine rasche Verminderung an Grösse und Gewicht, was daher rührt, dass nun auf einmal der Blutzufuss von Seiten der Umbilikalvene wegfällt. Gewicht 77—123 g.

Die Gallenblase ragt gewöhnlich nicht über den Rand der Leber vor. In einem Falle trat ihr Grund an der konvexen Leberfläche in einer kreisförmigen Lücke der Lebersubstanz zu Tage.

Vom Pankreas und der Milz ist kaum etwas Besonderes zu melden, als dass ersteres bald graugelb, bald röthlich gefärbt und wegen der Zartheit der Netze und des *Mesocolon transversum* leichter sichtbar ist. Gewicht des Pankreas 3,2 g, der Milz 11,1 g.

5. Gefässsystem. Das Herz des reifen Fötus ist im Mittel 24 g schwer und zeichnet sich durch die stärkere Entwicklung der rechten Kammer aus, deren Muskulatur derjenigen des linken Herzens nahezu gleichkommt und die meist auch an der Bildung der Herzspitze sich betheiligt. Im Innern findet sich das *Foramen ovale*, eine grosse *Valvula foraminis ovalis* und *Valvula venae cavae* (Eustachii). Kapazität der linken Kammer 6—7 ccm, der rechten 8—10 ccm (Hiffelsheim und Robin).

Der Herzbeutel ist mit dem Diaphragma lockerer verwachsen, als später.

Die Lungenarterien sind eng (4,0 mm), der *Ductus arteriosus* (Botalli) weit (6,8 mm).

Die Nabelarterien erscheinen als unmittelbare Fortsetzungen der *Art. hypogastricae* und sind weiter als die *Iliacae externae*. Es messen in mm: Aorta über der Theilung 6,0—7,0; *Iliaca communis* 4,0—5,0; Umbilicalis 3,0—4,5; *Iliaca externa* 2,5—3,0. Die *Vena umbilicalis* giebt, bevor sie den *Sulcus transversus hepatis* erreicht, eine Zahl Aeste an den linken und den viereckigen Lappen ab und verjüngt sich daher in der linken Leberfurche auffallend. Der *Ductus venosus* misst in mm 2,7—5,0, die *Vena portae* 3,3 bis 5,1, die Umbilicalis an der Leber 6,8—10,0, der rechte Ast derselben 4,0 bis 5,5, die Cava an der Leber 4,3—7,0 mm.

6. Geschlechts- und Harnorgane. Die Nieren des reifen Fötus zeichnen sich durch ihre relativ bedeutende Grösse und durch ihre höckerige Oberfläche aus, welche mehr oder weniger deutlich die früheren Lappen erkennen lässt. Beachtenswert ist auch ihre tiefere Lage, so dass sie unterhalb der 12. Rippe stehen und den Hüftbeinkamm und selbst den Beckeneingang erreichen können. Von den inneren Verhältnissen ist zu erwähnen die geringe Mächtigkeit der Rindensubstanz und der fast ausnahmslose Mangel an Harnsäureablagerungen in den Papillen (Harnsäureinfarkt) bei Neugeborenen, wogegen dieselben zwischen dem 2.—8. Tage nach der Geburt in mindestens $\frac{2}{3}$ aller Fälle sich finden.

Gewicht einer Niere 6—10—15 g; Verhältniss zum Körpergewicht beim

Neugeborenen 1 : 82—100, beim Erwachsenen 1 : 225. Dicke der Rindensubstanz 1,80 mm, der Pyramiden 8,31 mm. Farbe der Niere hellroth, der Pyramiden dunkelroth, der Rinde gelblichroth.

Die Harnblase ist meist spindelförmig und entsendet den Urachus vom Scheitel selbst und, allmählich sich verengernd, die Harnröhre vom unteren Ende aus, so dass um diese Zeit wohl von einem Halse, nicht aber von einem Grunde die Rede sein kann; doch giebt es Fälle, in denen die hintere Wand schon mehr ausgebuchtet ist, als die vordere Wand und der Urachus etwas unter dem Scheitel abgeht. Die Länge des Organes beträgt über 6,3 cm, von denen der grösste Theil über der Symphyse im Bereiche der Bauchhöhle seine Lage hat. Die Mündung des Urachus ist manchmal noch als feinste Oeffnung, manchmal in Gestalt eines kleinen vorspringenden Röhrchens, andere Male gar nicht sichtbar. Die Mucosa bildet oben Längsfalten, unten mehr unregelmässige Faltenbildungen. Das Trigonum ist undeutlich.

Die Nebennieren sind immer noch unverhältnissmässig gross, ebenso gross oder nicht viel kleiner als beim Erwachsenen, 4—7 g schwer. Ihr Verhältniss zur Niere ist 1 : 3—4 (beim Erwachsenen 1 : 14—30). Die Marksubstanz ist rothbraun, die Rinde gelbweiss. Beide Organe und vor allem die rechte Nebenniere besitzen an ihrer vorderen Fläche eine mehr oder weniger vollständige Bekleidung vom Peritoneum.

Von den weiblichen Geschlechtsorganen sei zunächst der hohe Stand des *Fundus uteri*, der die Symphyse erheblich überragt, und die Lage der Eierstöcke in der *Fossa iliaca* im Bereiche des grossen Beckens erwähnt, womit auch die horizontale Lage der *Lig. rotunda* zusammenhängt. Die Eierstöcke sind lang und schmal und schief quergestellt. Die Tuben umgreifen dieselben und zeigen sowohl die Fimbrien als die Ampulle. Der Nebeneierstock ist klein.

Die im Mittel 2,6—3,6 cm lange Gebärmutter, die übrigens in allen Durchmesser mehr variirt als irgend ein anderes Organ, steht mehr nach vorn und ist in einzelnen Fällen S-förmig, so dass der obere Theil leicht nach vorn umgebogen ist oder selbst leicht anteflektirt (s. die Angaben und Abbildungen Köllikers in der Festschrift für Henle 1882). Sie besteht zu $\frac{2}{3}$ oder $\frac{3}{4}$ aus dem Halse, und ist der obere Theil des Organes noch ganz unentwickelt. Ersterer, im Querschnitte cylindrisch, hat dicke Wände, während letzterer viel dünnwandiger und von vorn nach hinten abgeplattet oder im Querschnitte dreieckig mit hinterer mittlerer Kante gefunden wird. Der Fundus ist ziemlich scharf, manchmal mit einer leichten Einbiegung. Die *Portio vaginalis* ist gross, bis zu 0,6—1,0 cm lang, ihre vordere Lippe ist ebenso lang oder länger als die hintere Lippe. Oberfläche der Lippen meist mit Falten besetzt. Muttermund unregelmässig zackig. Höhle der Cervix mit zwei ungemein entwickelten *Plicae palmatae*, von denen aus zarte divergirende Längsfältchen in die kurze Höhle des Körpers und Grundes übergehen. In der Höhle der Cervix reichlicher glasartiger Schleim. Das Bauchfell überzieht an der vorderen Seite auch einen guten Theil der Cervix und ragt hinten oft bis gegen die Mitte der Scheide herab. Am Leistenkanale ist die Ausstülpung desselben, der *Processus vaginalis* in der Regel geschlossen.

Die Scheide ist lang und weit, oben gerade und am unteren Viertel in einem rechten Winkel geknickt. Ihre innere Oberfläche ist über und über mit Falten besetzt und ausserdem mit einem vorderen und hinteren Längswulste versehen, neben welchen auch zwei schwächere seitliche vorkommen können. Fehlen

diese, so laufen die andern unten in je zwei Falten aus, die auch sonst manchmal vorhanden sind.

Der Hymen ist deutlich die in das Vestibulum vortretende Scheidenwand, deren Länge hinten grösser ist als vorn.

Von den äusseren Genitalien ist erwähnenswerth die Länge der Nymphen, die häufig von einer Kommissur zur andern sich erstrecken, und die im Verhältniss zur Mitte des Fötallebens geringere Entwicklung der Clitoris. Präputium und *Glans clitoris* sind verklebt. Die *Glandulae vestibulares majores* (Bartholini) sind gut ausgebildet und ihr Gang weit. Bei entwickelteren Neugeborenen ist der ganze Vorhof mit mannigfachen Falten und Krypten besetzt, unter denen oft zwei grosse zu beiden Seiten der Urethralmündung ihre Lage haben.

Von den männlichen Geschlechtsorganen sind die Hoden absolut grösser als die Eierstöcke und haben ihren Descensus meist vollendet; Hodenparenchym blutreich, oft dunkelroth. Der Scheidenkanal ist, wenn die Hoden im Scrotum liegen, meist noch offen, doch kann er auch am Abdominalende zu oder an beiden Enden offen und in der Mitte geschlossen sein.

Die Samenbläschen sind klein und von einfachem Baue, die Prostata ziemlich gut entwickelt mit deutlichem Samenhügel, die *Glandulae bulbourethrales* (Cowperi) etwa 3 mm gross. Die *Corpora cavernosa* sind blutreich und ihre Muskeln gut ausgebildet. Glans und Präputium werden immer in grösserer oder geringerer Ausdehnung verklebt gefunden, und fallen bei weit nach vorn reichender Verklebung die Lippen der Urethralmündung durch ihre rothe Farbe auf.

Das Peritoneum steigt auch im männlichen Becken scheinbar tiefer herab als später und bekleidet die Samenbläschen und häufig auch die Prostata zum Theil. Hierbei stehen die *Plicae rectouterinae* (Douglasii) am Beckeneingange und bilden eine einzige stark gebogene Falte (*Plica recto-vesicalis*, Henle). Der Douglas'sche Raum ist somit sehr tief und in der Regel leer, doch sah ich in einem Falle Dünndarmschlingen in demselben.

Das Gewicht des reifen Kindes zeigt Unterschiede bei Knaben und Mädchen. Letztere sind durchschnittlich etwas leichter. Als Mittelzahl gilt für Knaben 3350 g, für Mädchen 3200 g. Die Abweichungen von diesem Durchschnittsgewicht bewegen sich zwischen 1500 und 5000 g. Das Gewicht des Kindes steigt im Allgemeinen von Geburt zu Geburt um 100—150 g, doch hört diese Gewichtszunahme ungefähr von der 6. Geburt an auf. Auch die Grösse, das Gewicht und das Alter der Mutter zeigen bestimmte Beziehungen zu dem Gewicht des reifen Kindes. Zwischen dem 25. und 30. Jahre ist das Gewicht am grössten; vorher und nachher geringer.

Die Länge des Neugeborenen beträgt durchschnittlich 50 cm vom Fuss bis zum Scheitel. Sie gilt als ein zuverlässigeres Kriterium für die Reife des Kindes, als das Gewicht. Das Gewicht und die Grösse der Placenta stehen in direktem Verhältniss zu dem Gewicht und der Grösse der Frucht.

8. Embryonalhüllen und Anhangsorgane des menschlichen Embryo¹⁾.

Die Hüllen und Anhänge des Embryo sind, wie oben mitgetheilt, theils von dem Ei oder dem Embryo gebildet oder von dem Uterus der Mutter erzeugt und werden demgemäss in fötale und mütterliche Hüllen bezw. Anhänge eingetheilt. Zu den ersteren gehört das Chorion, das Amnion, der Dottersack oder das Nabelbläschen und der aus dem Bauchstiel hervorgehende Nabelstrang, zu den letzteren die aus der Uterinschleimhaut entstehende, wahre hinfällige Haut, *Decidua vera*, sammt dem von derselben Schleimhaut gelieferten Theil der Placenta oder die *Placenta uterina*, sowie die *Decidua capsularis s. reflexa*.

Bevor wir in die genauere Beschreibung der fötalen und mütterlichen Embryonalhüllen eintreten, empfiehlt es sich, zur vorläufigen Orientirung eine kurze Uebersicht über die Hüllen aus der Mitte der Schwangerschaft zu geben, an der Hand der schematischen Zeichnung, Abb. 139. Oeffnet man einen Uterus im 5. oder 6. Schwangerschaftsmonate, so findet man in seiner Höhle eine umfangreiche Blase, die mit einer Seite an der Wand des Uterus fest sitzt und die Höhlung ziemlich erfüllt. Diese Blase, welche den Embryo sammt seinen Hüllen enthält, ist in dem schematischen Durchschnitte bei *dr* dargestellt. Sie ist die um die genannte Zeit eine dünne durchscheinende Membran darstellende *Decidua capsularis* und geht da, wo die von ihr umschlossene Fruchtblase fest sitzt, einfach in die innere Auskleidung des Uterus über und hängt mit dieser zusammen.

¹⁾ Es empfiehlt sich hier zunächst den obigen allgemeinen Theil über die Embryonalhüllen der Säugethiere (S. 61 bis S. 68) wieder durchzulesen.

Die Höhle des Uterus selbst ist in dieser Periode von dieser Blase schon ganz eingenommen, im 2. und 3. Monate jedoch findet sich zwischen beiden Theilen ein mit Schleim angefüllter Zwischenraum. Von den Einmündungsstellen der Tuben sind entweder beide oder bloss eine offen, je nach dem Sitze der Fruchtblase; das *Orificium uteri internum* ist ebenfalls offen, der *Canalis cervicis* dagegen durch einen Schleimpfropf, eine Ausscheidung der Gruben der *Plicae palmatae*, verlegt. Die Schleimhaut des Uterus (*dv*) ist in der ganzen Höhle des Körpers des Organes von erheblicher Dicke und eigenthümlicher Beschaffenheit und führt, weil sie bei der Geburt zum grössten Theil mit ausgestossen wird, den Namen *Decidua vera*, wahre hinfällige Haut. Beide *Membrae deciduae* setzen sich auch auf den Theil des Uterus fort, an dem die Fruchtblase durch das Chorion festgewachsen ist, und bilden hier den Mutterkuchen, *Placenta uterina* oder die *Decidua basalis serotina* (Abb. 139 *pl u*), die in noch zu schildernder Weise mit der *Placenta foetalis*, dem Fruchtkuchen, zusammenhängt und mit ihr die Gesamtplacenta oder den Mutterkuchen im weiteren Sinne, gewöhnlich einfach Placenta genannt, bildet.

Untersucht man das Innere der Fruchtblase, so findet man zunächst dicht anliegend an der *Decidua capsularis* und an der *Placenta uterina* das Chorion, das eine vollkommene Blase bildet. Das Chorion zerfällt in zwei Theile, einen Theil, der mit sehr dichten, reich verästelten, baumförmigen Zotten besetzt ist, die *Placenta foetalis* oder das *Chorion frondosum* (*chf*), und durch diese Zotten aufs innigste mit der *Placenta uterina* zusammenhängt, und einen zweiten Theil, das glatte Chorion, *Chorion laeve* (*chl*), das glatt zu sein scheint, bei genauerer Betrachtung dagegen auch kleine Zotten zeigt, die jedoch

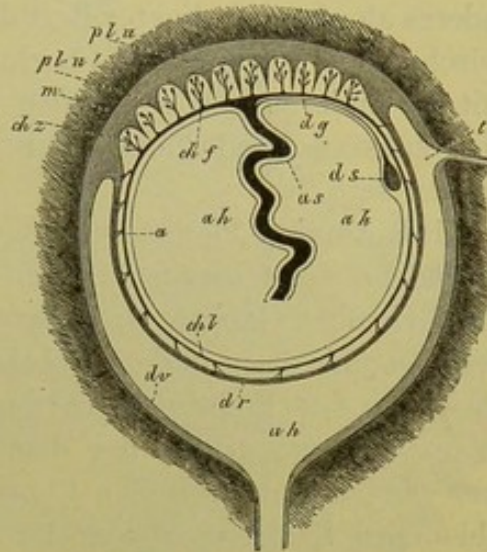


Abb. 139. Embryonalhüllen des Menschen *in situ*, schematisch dargestellt. *m* Muscularis des Uterus, nicht ausgezeichnet; *dv* *Decidua vera*; *pl u* *Placenta uterina*, äussere Schicht; *pl u'* innere Lage derselben mit Fortsätzen zwischen die Chorionzotten *chz* hinein; *dr* *Decidua capsularis*; *chl* *Chorion laeve*; *chf* *Chorion frondosum*, mit den Zotten *chz* die *Placenta foetalis* darstellend; *a* Amnion; *ah* Amnionhöhle; *as* Amnionscheide für den Nabelstrang; *dg* Dottergang; *ds* Dottersack; *t* Ostium uterinum einer Tuba; *uh* Höhle des Uterus, zu geräumig dargestellt.

mit Ausnahme des Placentarrandes in ziemlich weiten Abständen stehen, wenig verästelt sind und daher auf den ersten Blick dem Auge sich entziehen. Diese Zöttchen haften an und in der *Decidua capsularis* und verbinden diese und das Chorion wie kleine faserige Fäden.

Auf das Chorion folgt das Amnion oder die Schafhaut, jedoch befindet sich zwischen beiden Gebilden eine gallertartige Lage, die an Spirituspräparaten wie eine weisse Haut erscheint, die sogenannte *Membrana intermedia*. Sie ist in den einen Fällen nichts anderes als ein eingedickter Rest der ursprünglich in bedeutender Menge zwischen dem Amnion und Chorion befindlichen eiweisshaltigen Flüssigkeit, in anderen Fällen dagegen besitzt sie die Natur von gallertiger Binde substanz und kann dann in sehr verschiedener Menge vorhanden sein.

Das Amnion kleidet zusammen mit der Gallerte die ganze innere Oberfläche des Chorion aus und setzt sich an der Placenta auf den schon ziemlich langen Nabelstrang fort, um so eine Scheide für dieses Gebilde darzustellen, und endigt dann am Nabel in Verbindung mit der Haut des Embryo. An der Insertionsstelle des Nabelstranges an der Placenta tritt unter dem Amnion der Dottergang (*dg*) hervor. Er verläuft zwischen Chorion und Amnion weiter, um in verschiedener Entfernung von der Insertion des Nabelstranges in den Dottersack oder das Nabelbläschen (*ds*) einzumünden. Die grosse vom Amnion umschlossene Höhle ist mit dem Fruchtwasser (*Liquor amnii*) erfüllt, in welchem der Embryo auf frühem Stadium schwebt und auch später noch fast frei gelegen ist.

Wir gehen nun zu einer speziellen Beschreibung der Embryonalhüllen über.

I. Die fötalen Hüllen und Anhänge.

a) Das Chorion.

Die Bildung des Chorion steht, wie oben beschrieben, in nächster Beziehung zu der Entwicklung des Amnion. Da letzteres sich bei dem menschlichen Embryo schon ausserordentlich früh bildet (Abb. 128), so gilt dasselbe auch von dem Chorion. Gleichzeitig kommt es aber auf dem Chorion des Menschen im Vergleich zu dem Verhalten bei den Säugethieren zu einer schon sehr frühen Ausbildung von Zotten. Die uns bekannten jüngsten menschlichen Fruchtblasen besaßen bereits einen dichten Besatz von noch unverästelten Zotten. Sie scheinen zunächst (in der zweiten Hälfte der

zweiten Woche) nur einen äquatorialen Gürtel zu bilden, wie das z. B. in dem Reichert'schen Fall (s. o. S. 123). hervortrat. Sehr bald darauf breiten sich die Zotten auf der ganzen Oberfläche des Chorion aus und nehmen zugleich ein verästeltes Aussehen an. Hierbei scheint von vorneherein derjenige Theil des Chorion, welcher der Stelle der

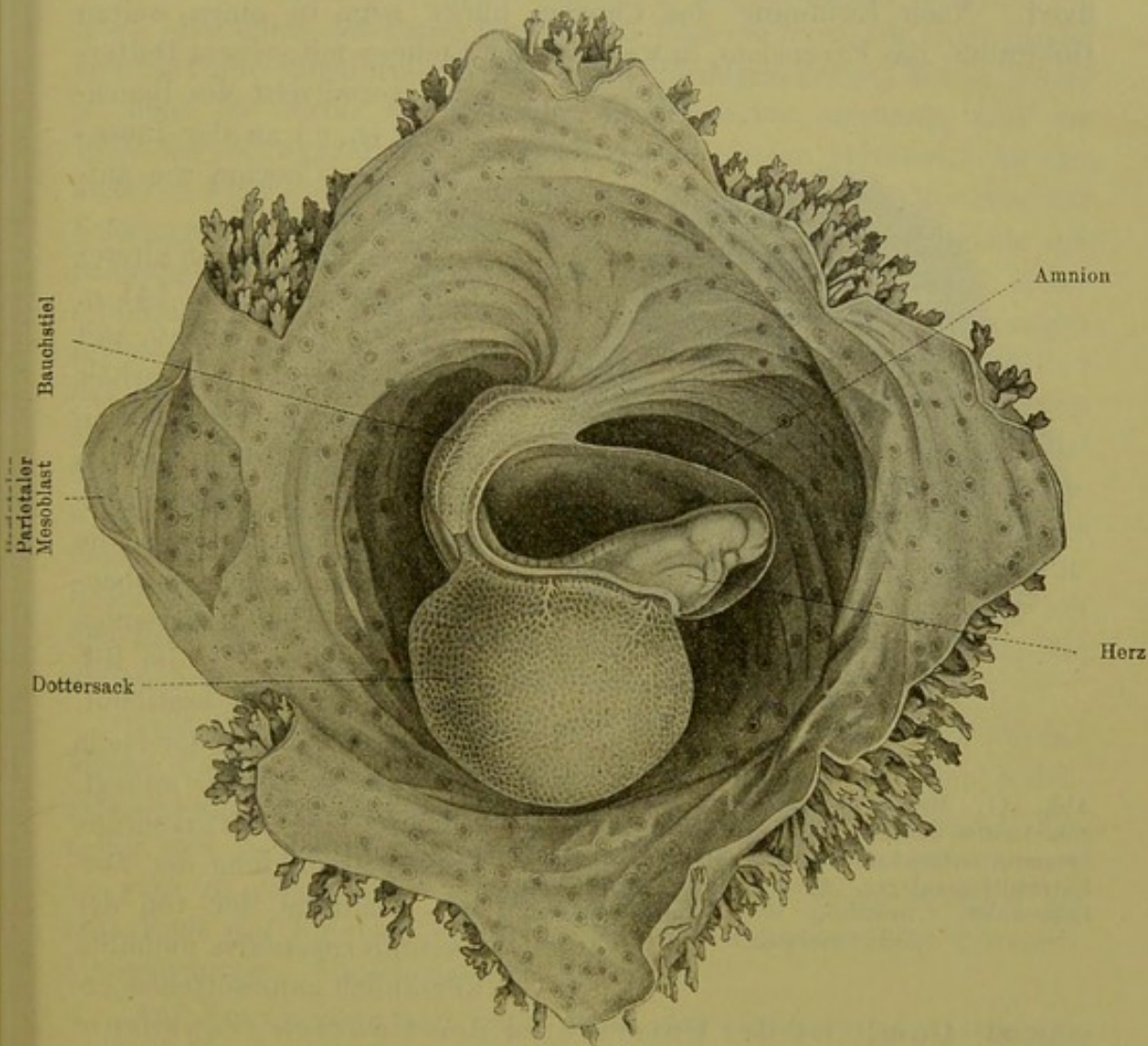


Abb. 140. Geöffnete Fruchtblase des Menschen von 15—18 Tagen. (Nach Coste.)
Vergl. Abb. 129, wo das Chorion fortgelassen ist.

späteren *Placenta uterina* zugewendet ist — nämlich die spätere *Placenta foetalis* oder das *Chorion frondosum* — durch Bildung von grösseren und reichlicheren Zotten ausgezeichnet zu werden. Ganz mit Zotten besetzt war schon die Aussenfläche des Chorion des klassischen Embryo von Coste aus dem Anfang der dritten Woche. Er ist mit den fötalen Hüllen in Abb. 140 dargestellt. Das

Chorion ist aufgeschnitten und zeigt innen an der sogenannten *Membrana chorii* die punktförmigen Ursprungsstellen der Zotten, die zum Theil den Rand des Chorion überragen. Der Embryo besitzt einen grossen, gefässhaltigen und vollkommen vom Chorion getrennten Dottersack, ist vom Amnion bereits umhüllt und zugleich mit diesem und dem hinteren Embryonalende an der Innenfläche des Chorion fixirt. Nach Eröffnung des Chorion blickt man in einen weiten Hohlraum, das Exocoelom, in welchem der Embryo mit seinem Dotter-

sack vermittelst des Bauchstieles (s. u.) an der Innenfläche des Chorion wie aufgehängt erscheint.

Auch das Chorion älterer Embryonen (s. Abb. 141 u. 142) ist noch dicht mit Zotten besetzt, und erhält sich dieser Zustand bis in die zweite Hälfte des zweiten Monats hinein. Nunmehr beginnt an dem Chorion die Ausbildung der beiden oben genannten Theile: derjenige Theil, welcher für die Bildung der Placenta bestimmt, der Uterinwand an der Stelle der *Decidua basalis* anliegt, erfährt eine fortdauernde weitere Ausbildung der Zotten, während der von der *Decidua capsularis* umhüllte allmählich ganz zottenlos er-

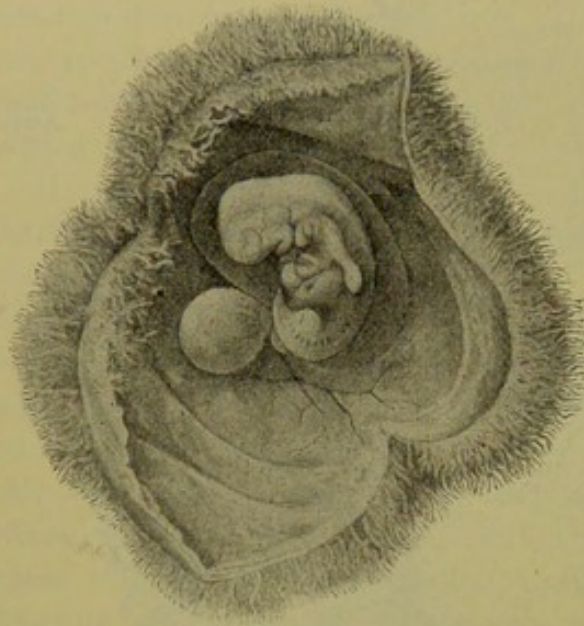


Abb. 141. Menschlicher Embryo der 4. Woche vom Amnion umhüllt, mit Dottersack und Chorion. Letzteres aufgeschnitten. Der Embryo zeigt die Extremitätenanlagen, Kiemenbögen, Herz- und Leberwulst, Ursegmente und Schwanzstummel. Vergrösserung 2/1.

scheint. Damit ist der Unterschied des *Chorion frondosum* und des *Chorion laeve* aufgetreten. Es bleibt zu entscheiden, ob bei diesem Vorgang die Zotten des Chorion im Bereich des glatten Theiles wirklich degenerieren, oder ob nicht vielmehr auch der grösste Theil des ursprünglich von der *Decidua capsularis* umhüllten zottentragenden Chorion allmählich in den Bereich der *Placenta foetalis* mit einbezogen wird und der glatte Theil des Chorion im Wesentlichen eine Neubildung ist.

Die *Placenta foetalis* aus praktischen Gründen für später aufsparend, gedenken wir hier nur des *Chorion laeve* oder des ausser

dem Bereich der Placenta gelegenen Chorion. Es ist eine dünne, weissliche, durchscheinende, bindegewebige Haut ohne Blutgefässe, die durch spärliche, wenig verästelte, kürzere oder längere Zöttchen, deren Menge in der Nähe des Placentarrandes am bedeutendsten ist und die natürlich auch gefässlos sind, mit der *Decidua capsularis* verbunden erscheint, jedoch ziemlich gut von derselben sich trennen lässt. Bezüglich des Baues besteht das *Chorion laeve* aus einer Binde-substanz mit sternförmigen und spindelförmigen Zellen, die je länger je mehr die Natur des faserigen Bindegewebes annimmt und am Ende der Schwangerschaft wirklich diesen Namen verdient. An der äusseren Fläche der Haut befindet sich in den mittleren Monaten der Schwangerschaft ein Pflasterepithel, welches auch noch am Ende der Schwangerschaft vorhanden ist und in den meisten Fällen eine mehrschichtige Lage darstellt, deren Zellen gewöhnlich einen mehr oder weniger reichlichen Fettgehalt aufweisen. Mehrschichtig ist auch nach Kölliker das Epithel auf den Zöttchen des *Chorion laeve*, und zwar stellenweise so verdickt, dass es aus vielen Lagen von Zellen besteht. Mit der *Decidua capsularis* ist übrigens das Epithel des *Chorion laeve* so innig verbunden, dass selbst auf feinen Durchschnitten die Grenzen derselben nicht immer mit Sicherheit wahrnehmbar sind. Um so deutlicher ist es an Flächenansichten, und verdient mit Hinsicht auf das Epithel der Zotten des *Chorion frondosum* Erwähnung, dass die Zellen hier äusserst scharf gezeichnet sind.

Das *Chorion laeve* besitzt nach Hyrtl bis zum 5.—6. Monat eigene *Vasa nutrientia*, die, wie bei vielen Säugern, von den Nabelgefässen stammen und geradlinig über den Placentarrand einige Centimeter weit in das Chorion vordringen. Vom 6. Monate an scheinen sie ganz zu verschwinden, während sie sich bei vielen Säugern bis zum Ende der Fötalzeit erhalten. Für den Menschen sind genauere Untersuchungen wünschenswerth.

Auf das Chorion folgt nach innen das sogenannte Gallertgewebe, das unmöglich auf den Namen einer Haut Anspruch machen kann und am Besten als Theil des Chorion aufgefasst wird. Wenn es in einigermaßen grösserer Menge vorhanden ist, so zeigt es die Organisation des gallertigen Bindegewebes und besteht aus mannigfach gestalteten sternförmigen Zellen mit gallertartiger Zwischensubstanz und auch aus vereinzelt Faserbündeln und amöboiden Zellen (Winkler).

b) Das Amnion

wurde in seiner ersten Entstehung bereits oben (S. 127) berücksichtigt. Es ist in Abb. 140 und 141 wohl entwickelt und durch das weite Exocoelom von dem Chorion getrennt. Auch bei dem menschlichen Embryo der Abb. 142 ist es innerhalb der aufgeschnittenen Fruchtblase deutlich erkennbar. Hier ist ausser dem Chorion auch das Amnion aufgeschnitten und zurückgelegt, sodass der Embryo mit Ausnahme eines kleinen Theiles des Schädels unbedeckt ist, während das Amnion bei den Embryonen Abb. 140 und 141 als geschlossener Sack den Embryo umhüllt. Der dicke, einige Windungen beschreibende Nabelstrang entsendet seine Gefässe in das Chorion. Von dieser

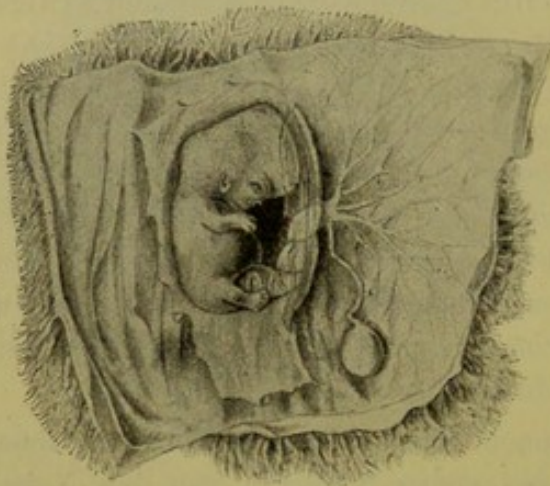


Abb. 142. Menschlicher Embryo der 8. Woche in natürlicher Grösse, durch den Nabelstrang an der Innenfläche des am Rande die Zotten zeigenden, aufgeschnittenen Chorion fixirt. Auch das Amnion ist aufgeschnitten. Rechts unten die gestielte Nabelblase. Nach einer von Herrn Geheimrath von Kölliker überlassenen Zeichnung.

Stelle geht (in der Figur nach abwärts) der lange Stiel des zierlichen Nabelbläschens ab.

Im weiteren Verlaufe dehnt sich das Amnion immer mehr aus, sodass unter allmählicher Verdrängung des Exocoelomes das Chorion an seiner Innenfläche in unmittelbare Berührung mit der Aussenfläche des Amnion tritt, was zu Anfang des dritten Monats erreicht ist (Abb. 144). Das Amnion bleibt aber bis zum Ende der Schwangerschaft von dem Chorion abziehbar.

An der der Höhlung zugewendeten Seite zeigt das Amnion ein Epithel, das am Nabelstrange geschichtet (mit 2—5 Lagen), in

den übrigen Gegenden einfach ist und hier meist durch deutliche Inter-cellularbrücken verbundene Pflasterzellen, zum Theil auch Cylinderzellen besitzt. Der übrige Theil der Haut besteht aus einer dünnen Lage Bindesubstanz, die wesentlich ebenso sich verhält, wie die des Chorion, und am fötalen Ende des Nabelstranges, d. h. 7—9 mm vom Nabel entfernt, unmittelbar in die Cutis des Embryo sich fortsetzt. An der Uebergangsstelle des Amnion auf den Nabelstrang finden sich in wechselnder Menge die sogenannten Karunkeln, einfache Epithelwucherungen mit verhornten oberen Zellen von kegel-

förmiger oder platter Gestalt bis zu 2 und 3 mm Breite (vergl. z. B. das Verhalten bei Wiederkäuern).

Die Höhle des Amnion enthält den *Liquor amnii* oder das Fruchtwasser, welches, was seine Menge anlangt, bei verschiedenen Individuen und in verschiedenen Zeiten der Schwangerschaft sich verschieden verhält. Der *Liquor amnii* oder das Fruchtwasser ist im 5. und 6. Monat am reichlichsten und kann bis zu 2 Liter betragen, gegen Ende der Schwangerschaft nimmt er wieder ab und ist meist nur noch bis etwa 1 Liter vorhanden, doch variirt auch jetzt noch die Menge in ziemlich weiten Grenzen. Das Fruchtwasser reagirt alkalisch und verhält sich im Allgemeinen wie ein verdünntes Blutserum mit 1% fester Theile beim reifen Embryo, wogegen es in früheren Monaten etwas konzentrierter ist. Von organischen Stoffen hat man immer Eiweiss (ohne Fibringehalt Gusserow) gefunden, ausserdem Harnstoff (0,026—0,059%, namentlich am Ende der Gravidität) und Traubenzucker besonders bei Herbivoren. Unter abnormen Verhältnissen nimmt der *Liquor amnii* ausserordentlich (bis zu 10 Liter) zu. Man nennt das Hydramnion.

Das Fruchtwasser wird von der Haut des Embryo absorbirt und auch in reichlicher Menge von dem Embryo verschluckt. Es dient so zur Befriedigung seines in dem heissen Uterus natürlich hochgradigen Wasserbedürfnisses und bewahrt ihn vor schädlichem Wasserverlust. In geringem Grade dient es auch zu seiner Ernährung. Ferner schützt es den Embryo vor äusseren Insulten und giebt ihm, der anfangs in dem Fruchtwasser schwebt, die für seine normale Entwicklung nöthige Möglichkeit freier Bewegung und Gestaltung. Wird die letztere z. B. durch Verwachsungen des Embryo mit dem Amnion gestört, so führt dies zu mannigfachen Missbildungen.

Das Fruchtwasser kann nicht aus den Nieren des Embryo stammen, also kein embryonaler Harn sein, da der Embryo erst in dem letzten Stadium der Schwangerschaft Urin entleert. Vor allen Dingen experimentelle Untersuchungen (von Zuntz u. a.) haben bewiesen, dass jedenfalls der weitaus grösste Theil des *Liquor amnii* aus den Kapillaren der Uterinschleimhaut durch diese, das Chorion und das Amnion hindurch an seinen Bestimmungsort als ein mütterliches Transsudat gelangt.

c) Der Dottersack¹⁾ oder das Nabelbläschen, Vesicula umbilicalis, löst sich bei dem menschlichen Embryo schon sehr früh ganz von der Innenfläche des Chorion los, indem der Mesoblast sehr bald an

¹⁾ Ueber die Bildung des Dottersackes im Allgemeinen vergl. noch einmal oben S. 45 u. 46.

der Innenfläche des Ektoblast und der Aussenfläche des Entoblast herumwächst und die Ausbreitung des Exocoeloms zur Lösung des Dottersackes von dem Chorion führt. In der That ist der Dottersack mit Gefässanlagen schon an den jüngsten uns gut bekannt gewordenen Embryonen ausgebildet (Abb. 140). Er steht in weiter offener Verbindung mit dem des Mundes und Afters noch entbehrenden Darmkanal des bereits vollständig vom Amnion umschlossenen Embryo (Abb. 128). Die innere Auskleidung ist natürlich der Entoblast, dem sich aussen der viscerele Mesoblast (Splanchnopleura) auflagert (Abb. 143). Der letztere ist reich an Blutgefässanlagen der *Vasa omphalo-mesenterica*. Mit der Bildung der seitlichen und vorderen Leibeswand wird die Verbindung des Dottersackes mit dem Darm immer enger, und gestaltet sich der Dottersack zu einem an dem

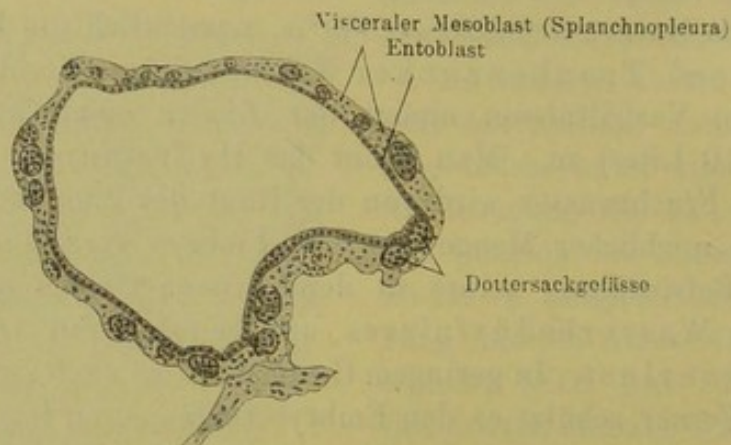


Abb. 143. Querschnitt durch den Dottersack eines menschlichen Embryo aus der 3. Woche. (Nach Keibel.)

Nabel mit dem Embryo durch einen anfangs hohlen Stiel, den *Ductus omphalo-mesentericus*, zusammenhängenden, in dem Exocoelom zwischen Amnion und Chorion gelegenen gefässhaltigen Bläschen um (Abb. 141). Er wird nun gewöhnlich Nabelbläschen genannt. Mit der Ausbildung des von dem Amnion umschlossenen Nabelstranges (s. u.) wird der Stiel in den letzteren aufgenommen, und findet sich das Bläschen dann als ein langgestieltes Gebilde im 2. Embryonalmonate (Abb. 142) in typischer Ausbildung. Es hat nun einen Durchmesser von 5—10 mm erreicht. Dann macht sein Wachsthum keine nennenswerthen Fortschritte mehr. Im 4. und 5. Monate ist es noch ein ganz deutliches rundliches Gebilde, das 7—11 mm im Durchmesser besitzt und zwischen Amnion und Chorion in der Gegend der Placenta, jedoch meist ziemlich entfernt von der Insertionsstelle des Nabelstranges gegen den Rand der Placenta oder ausserhalb derselben seine Lage

hat. Dieses Bläschen, welches im Inneren auf frühen Stadien oft einen dickflüssigen, später einen dünnflüssigen klaren Inhalt besitzt, besteht nun aus einer bindegewebigen Hülle und einem deutlichen Pflasterepithel mit fettähnlichen Einschlüssen, zeigt häufig noch Blutgefässe und bemerkenswerther Weise an seiner inneren Oberfläche kleine gefässhaltige Zotten, die an die gefässhaltigen Vorsprünge des Dottersackes tiefer stehender Wirbelthiere erinnern, ohne deren Bedeutung zu besitzen. In dem Stiel, welcher den Dottergang enthält

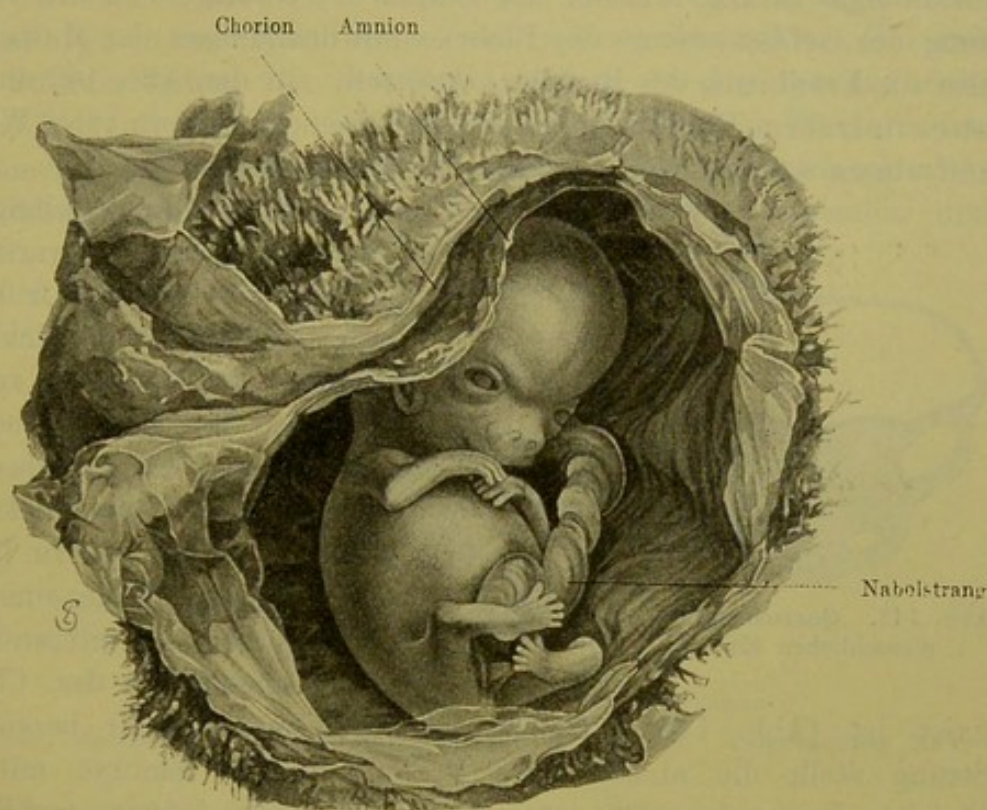


Abb. 144. Menschlicher Embryo vom Beginn des 3. Monates im Amnion und Chorion. Vergrößerung 2/1.

und das Nabelbläschen mit dem Nabelstrang verbindet, verlaufen die einer fortschreitenden Rückbildung unterliegenden *Vasa omphalomesenterica* zum Embryo.

Am Ende des Fötallebens ist das Nabelbläschen, wie B. S. Schultze ausführlich nachwies, immer noch vorhanden. Es liegt in der gallertigen embryonalen Bindesubstanz zwischen Chorion und Amnion und haftet beim Ablösen des Amnion meist dessen Aussentfläche an. Unter 50 Fällen findet man es nur einmal im Bereiche der Placenta, meist verschieden weit vom Rande der Placenta entfernt, öfters auch an dem der Placenta gegenüber liegenden Pol der Fruchtblase. Der

Durchmesser schwankt zwischen 3 und 10 mm. Den Inhalt bilden eine fettähnliche feinkörnige Substanz und kohlensaure Salze. Auch der *Ductus omphalo-mesentericus* ist entweder mit freiem Auge oder mikroskopisch bis zur Insertionsstelle der Nabelschnur noch nachweisbar.

d) Der Nabelstrang, Funiculus umbilicalis

ist der von dem Nabel des Embryo zum Chorion bezw. zur Placenta verlaufende Strang, welcher als Träger der Nabelgefäße die Verbindung des Gefäßsystemes des Embryo mit demjenigen der Mutter und also die Ernährung des Embryo vermittelt. In den Abb. 142 und 144 ist er in frühem Entwicklungsstadium bei einem Embryo von 8 Wochen und einem solchen vom Beginne des 3. Monats sichtbar.

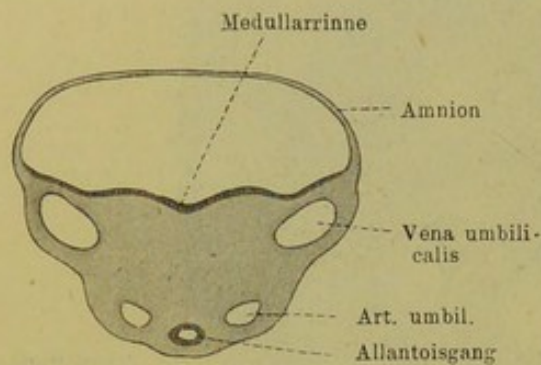


Abb. 145. Querschnitt des Bauchstieles vom menschlichen Embryo. (Nach His.)

Um die Entwicklung des Nabelstranges zu verstehen, müssen wir auf die frühesten uns bekannten Entwicklungsstadien des Menschen zurückgreifen. Wir hatten oben gesehen, dass nach Schluss des Amnion und Bildung des Dottersackes der Embryo zu Beginn der 3. Woche durch eine Fortsetzung seines Hinterendes an der Innenfläche des Chorion

fixirt ist (Abb. 140). Dieser als Bauchstiel (His) bezeichnete Strang stellt die unmittelbare Verbindung des Embryo mit dem Chorion dar und enthält zwei *Venae* und zwei *Arteriae umbilicales*. Abb. 145 zeigt einen schematisirten Querschnitt desselben. Er trifft den Bauchstiel und das Amnion ungefähr in der Richtung der verlängert zu denkenden Verweisungslineie des parietalen Mesoblast in Abb. 140. Der dorsale Theil ist von dem Amnion bedeckt und trägt als Fortsetzung der Medullarrinne eine niedrige mediane Furche; in dem ventralen Theile finden sich die Querschnitte des epithelialen Theiles der Allantois, der Allantoisgang und die Nabelgefäße. Wenn uns auch die Entwicklungsstadien dieses den menschlichen Embryo und den der Primaten (s. oben Abb. 118) charakterisirenden Gebildes fehlen, so ergibt sich auf Grund unserer Kenntnisse von der Entwicklung der Säugethiere doch eine sehr einfache Erklärung dieses Bauchstieles. Indem sich nämlich die vordere und die seitlichen Amnionfalten über den Rücken der Embryonal-

anlage erheben, eine hintere Amnionfalte aber nur in ganz geringer Entwicklung auftritt, erfolgt der Schluss des Amnionsackes dorsal von dem Hinterende des Embryo. Dieser Verschluss führt bekanntlich (s. o.) bei den meisten Säugern zu einer vollkommenen Trennung des Amnion von dem Chorion. Indem aber bei dem menschlichen Embryo nach Verlöthung des Ektoblast der Amnionfalten dieser sich von dem Chorion löst, unterbleibt die Trennung des Amnionmesoblast von dem Chorionmesoblast und bleibt sonach zwischen Amnion und Chorion am Hinterende des Embryo eine stielartige mesoblastische Verbindung bestehen, die sich unter Vaskularisation von den Nabelgefäßen des Embryo aus mehr und mehr verdickt und, den Allantoiskanal von dem Enddarm her aufnehmend, sich zum Bauchstiel umbildet. Es kommt sonach nicht zur Bildung einer frei in das Exocoelom hineinwachsenden und

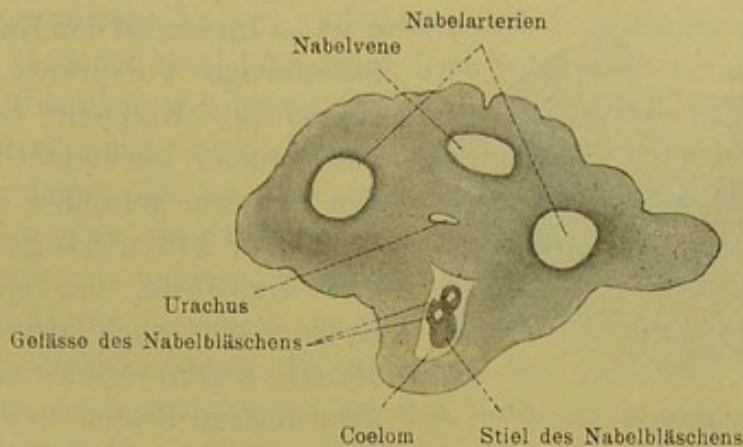


Abb. 146. Querschnitt des Nabelstranges aus dem 2. Monat. Vergrößerung 30/1.

sekundär mit dem Chorion verwachsenden Allantoisanlage, sondern die Nabelgefäße benutzen am Hinterende des Embryo die bereits vorhandene Mesoblastverbindung mit dem Chorion, um dieses zu erreichen. So erklärt sich in einfacher Weise die Ableitung des Bauchstieles aus einem die Verbindung mit dem Chorion unterhaltenden Amniosnabelstrang (s. S. 78 und Abb. 89).

Die Umwandlung des Bauchstieles in den Nabelstrang vollzieht sich, während das Beckenende frei hervorstößt, so, dass die lateralen Theile sich ebenso ventralwärts umbiegen und zu einem Rohre schliessen, wie dies bei dem Verschluss der Darmrinne geschieht, wobei auch das Amnion ventralwärts den Bauchstiel völlig umwächst. Der mittlerweile entstandene Stiel des Nabelbläschens wird mit einem Theile des umgebenden Exocoeloms so in den Nabelstrang mit einbezogen (Abb. 146).

Kurz nach seiner Entstehung besteht der Nabelstrang aus folgenden Theilen:

1. Die Scheide vom Amnion, die sich nur an der Ansatzstelle des Stranges am Chorion auf eine kurze Strecke ablösen lässt, dann aber sofort in ihrer Bindegewebslage mit dem Bindegewebe des Stranges untrennbar verschmilzt.

2. Die zwei *Arteriae umbilicales*. Diese Gefässe, die nur in seltenen Fällen in der Einzahl vorkommen (vergl. das konstante Verhalten bei der Maus S. 110), erweitern sich vom Fötus nach der Placenta zu und zeigen fast ausnahmslos in der Gegend der Insertion eine meist einfache starke Anastomose.

3. Die *Vena umbilicalis*. Diese Vene, aus der Vereinigung der ursprünglich doppelten und sich manchmal doppelt erhaltenden

Vene hervorgegangen, ist dünnwandiger als die Arterien und besitzt im Innern an den Knickungen faltenartige Vorsprünge, welche Hyrtl als „Klappen“ bezeichnet und weniger entwickelt auch an den Arterien gefunden hat.

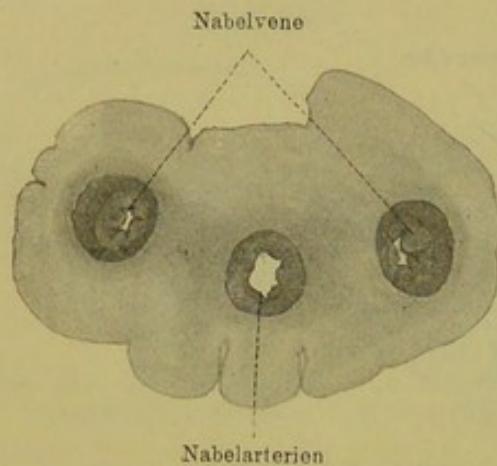


Abb. 147. Querschnitt des Nabelstranges vom Neugeborenen.

4. Der Allantoisgang oder der Urachus, ein epithelialer Kanal, der nach dem zweiten Monate schon verschwindet, sich aber auch in Resten noch bis zur Geburt erhalten kann. Diese Reste bestehen in einem meist central zwischen den Gefässen gelegenen

Strange von 0,076—0,114 mm Breite, der ganz und gar aus epithelartigen Zellen zusammengesetzt ist und in grösserer oder geringerer Ausdehnung in allen Gegenden des Nabelstranges vorkommen kann.

5. Die *Vasa omphalo-mesenterica* und der *Ductus omphalo-mesentericus* in einer Fortsetzung des Coeloms gelegen. Sie verschwinden unter Obliteration des Coelomes sehr bald und finden sich in Resten nur selten im reifen Nabelstrange.

Demgemäss enthält der Nabelstrang des reifen Kindes in der Regel nur noch drei Hauptgebilde, nämlich die beiden Nabelarterien und die Nabelvene.

Alle genannten Theile werden durch ein zum Theil weiches und gallertiges, zum Theil festeres Bindegewebe zusammengehalten, das unter dem Namen der Wharton'schen Sulze bekannt ist und bei

genauerer Untersuchung eine ziemlich konstante Vertheilung der weicheren und festeren Theile zeigt. Die letzteren bilden 1. eine dünne oberflächliche Lage unter dem Epithel, 2. eine Scheide um jedes der drei Gefässe und 3. eine Art Centralstrang, welcher mit drei Ausläufern zwischen den Gefässen auch gegen die Oberfläche sich erstreckt und hier in drei verbreiterte Massen gallertartiger Substanz ausläuft, welche an der Oberfläche des Nabelstranges in Form von drei weisslichen Streifen sichtbar sind. Die mehr gallertartigen Theile des Nabelstranges bestehen 1. aus den drei oberflächlichen Gallertsträngen an den Enden des centralen Stranges, 2. aus einer oberflächlichen Lage unter der dünnen Rindenschicht und 3. aus inneren Zwischenlagen zwischen den Gefässscheiden und dem Centralstrange von wechselnder Entwicklung, welche Lagen alle ohne scharfe Grenzen in die festeren Theile übergehen. Die Wharton'sche Sulze besteht in ihren weicheren Theilen, ähnlich dem Unterhautbindegewebe von Embryonen, aus einem Netzgewebe von weichen Fasern und dazwischen befindlicher gallertartiger Substanz. Genauer bezeichnet, zeigt diese Sulze stärkere und schwächere Züge von Fibrillen, die, meist in der Längsrichtung verlaufend, netzförmig untereinander sich vereinen und Maschen verschiedener Grösse bilden, in denen eine weiche, schleimartige, helle Substanz enthalten ist. In den oben namhaft gemachten festeren Theilen ist dieses Gewebe dichter mit engeren Maschen, stärkeren Bündeln und weniger Zwischensubstanz, lockerer in den dazwischen gelegenen Theilen. Was dieses Schleimgewebe (Virchow) oder gallertige Bindegewebe (Kölliker) noch auszeichnet, ist das Vorkommen zahlreicher, mannigfaltig gestalteter, grosser, meist spindel- und sternförmiger Zellen, zum Theil auch runder Elemente mit amöboider Bewegung. In Nabelsträngen ausgetragener Placenten enthält es auch elastische Fasern.

Von den Gefässen des Nabelstranges ist hinsichtlich des Baues zu erwähnen, dass sie eine ungemein entwickelte Muskelhaut mit Längs- und Querfasern haben und auch sehr kontraktile sind. Ausser den grösseren Gefässen enthält der Nabelstrang keine Blutgefässe, und ebenso sind auch in ihm noch keine Lymphgefässe nachzuweisen gewesen. Dagegen hat Köster durch Einstich sogenannte Saftkanäle injiziert, welche reichlich anastomosirend die ganze Wharton'sche Sulze durchziehen und deren Wandungen von den oben erwähnten verlängerten Zellen gebildet werden sollen, die Köster als Homologa der Gefässepithelien ansieht.

Die Länge des Nabelstranges beträgt in der Mitte der Schwangerschaft 13—21 cm, die Dicke 9—11 mm. Beim ausgetragenen Embryo misst er im Mittel 48—60 cm, und sind als Extreme auf der einen

Seite 12—20 cm, auf der andern 1,67 m beobachtet. Die Dicke ist 11—13 mm. Fast immer ist er spiralig gedreht in der Art, dass einmal der ganze Strang eine Drehung zeigt und zweitens im Innern die Arterien um die weniger gedrehte Vene herumlaufen, oder umgekehrt, so dass bis zu 36 und 40 Spiraltouren im Ganzen herauskommen. Diese Drehung, die nach der Mitte des 2. Monates beginnt und in den meisten Fällen vom Embryo aus von links nach rechts gegen die Placenta verläuft, hat Anlass zu ziemlich langwierigen Diskussionen über die ihr zu Grunde liegenden Ursachen gegeben. Sehr wahrscheinlich ist es, dass durch ein in Spiralen fortschreitendes Wachsthum der Nabelgefässe, ähnlich wie bei Ranken, die Drehung des Stranges zu Stande kommt, welche dann auch den Embryo zu Drehungen veranlasst, denen er, weil er frei im Fruchtwasser schwimmt, keinen grösseren Widerstand entgegenzusetzen vermag. Dadurch wird auch die Scheide des Nabelstranges, jedoch nicht nothwendig ebenso stark wie die Gefässe, gewunden.

Mit der Placenta verbindet sich der Nabelstrang selten genau central, in der Regel jedoch nahe der Mitte, doch sind Ausnahmen hiervon und ein sonstiges abweichendes Verhalten nicht selten. In seltenen Fällen spaltet sich der Nabelstrang vor seiner Insertion und geht mit zwei Aesten an die Placenta heran (*Insertio furcata*, Hyrtl); jeder Ast führt dann einen Theilast der Vene und eine Arterie, was auch bei velamentöser Insertion gefunden wird (Kölliker), oder es verbindet sich ein einfacher Strang stark excentrisch, ja selbst am Rande mit dem Mutterkuchen (*Insertio excentrica, marginalis*). Ja es kann selbst vorkommen, dass der Nabelstrang gar nicht an die Placenta, sondern an den zottenfreien Theil des Chorion sich inserirt und von hier aus seine Gefässe weiter gegen die Placenta hinsendet (*Insertio velamentosa*). Die Insertion kann hierbei sogar an dem zottenfreien Pol der Fruchtblase, der Placentarstelle gegenüber liegen. Am Nabelstrange selbst finden sich als Abweichungen knotenartige Verdickungen und verdünnte Stellen, schleifenförmige Hervortreibungen der Gefässe und Verknäuelungen derselben und wirkliche, durch Verschlingung der ganzen Nabelschnur während der Schwangerschaft oder bei der Geburt entstandene Knoten, und was seine Lage anlangt, so zeigen sich die verschiedenartigsten Beziehungen zum Embryo, namentlich auch in einzelnen Fällen Umschlingungen desselben um Hals, Rumpf und Extremitäten.

II. Die mütterlichen Hüllen und die Placenta.

1. Decidua vera.

Von den mütterlichen Eihüllen kleidet die *Decidua vera* nicht bloss die gesammte Höhle des eigentlichen Uteruskörpers aus, soweit diese nicht von der Placenta eingenommen wird, sondern sie geht an den Oeffnungen des Uterus auch in die Schleimhäute der Cervix und der Eileiter über, in welcher Beziehung jedoch zu bemerken ist, dass an letzteren der Uebergang ganz allmählich sich vollzieht, wogegen am *Orificium uteri internum* die *Decidua vera* meist ziemlich scharf gegen die Cervix abgesetzt und mit einem ganz unregelmässig zackigen wulstigen Rande aufhört, der selbst etwas von der Uteruswand sich abheben kann und dann wie eine gesonderte Mündung der Decidua erscheint (der Decidualring der Geburtshelfer). Ihrer Natur nach ist die *Decidua vera* nichts anderes als die umgewandelte Schleimhaut des Uterus.

Im ersten Monat erreicht die Schleimhaut eine Dicke bis zu 1 cm, wobei die Dickenzunahme theils auf eine starke Wucherung des Bindegewebes, besonders in den beiden oberen Dritteln der Schleimhaut, theils auf eine Verlängerung und Erweiterung der Drüsen zurückzuführen ist. Die Gefässe sind bedeutend ausgedehnt und gehen zum Theil in weite sinusartige Räume über.

Der zweite Monat bringt keine wesentlichen Veränderungen in der Dicke der Schleimhaut; das Epithel plattet sich ab, nach Minot geht es schon zu Grunde. In den oberen Schichten des zellenreichen Bindegewebes beginnen die die Gefässe umgebenden Adventitialzellen sich zu den typischen Decidualzellen umzuwandeln. Diese Zellen sind schön und gross (bis zu 30—40 μ), mit scharfen Konturen, wie wenn sie eine besondere Membran besässen, und mit deutlichen Kernen und Kernkörperchen. Anfangs die einzigen zelligen Elemente des Decidualgewebes, wandelt sich später ein guter Theil der Decidualzellen in Spindel- oder Faserzellen um, welche man schon am Ende des ersten Monates neben denselben findet, und zwar sind es vor allem die Zellen der tieferen Schichten der Decidua, die diese Umwandlung erleiden, während die Elemente der oberflächlichen Lagen vorwiegend rund bleiben. Die genannten Faserzellen sind ausgeprägte spindelförmige Zellen von verschiedener Form und Grösse, alle mit deutlichen, rundlichen oder länglichrunden Kernen, neben denen nach und nach auch eine mehr oder weniger deutlich faserige Grundsubstanz auftritt.

Im dritten Monat beginnt die Dicke der Schleimhaut abzunehmen und beträgt 4—7 mm, sodass um diese Zeit ungefähr $\frac{1}{4}$ — $\frac{1}{3}$ der Dicke der Gesamtwand des Uterus auf ihre Rechnung kommt. Die Fruchtkapsel füllt das *Cavum uteri* noch nicht ganz aus, es bleibt vielmehr zwischen ihr und der *Decidua vera* noch ein mit schleimiger Flüssigkeit angefüllter Raum. Das Oberflächenepithel ist degenerirt, und geht der Zerfall der Zellen auch auf die äusseren Drüsentheile über.

Die *Decidua vera* des vierten Monats ist nur noch 1—3 mm dick, aber nichtsdestoweniger noch sehr gefässreich, und bemerkt man an ihrer inneren Oberfläche bei frischen Objekten eine grosse Menge von Gefässverästelungen und unter diesen besonders weite Venensinus, die am Rande der Placenta, da, wo die *Decidua vera* in die *Decidua capsularis* übergeht, am entwickeltsten sind und durch zahlreiche Anastomosen wie einen ringförmigen Sinus, den Randsinus der Placenta, bilden, aber auch an den übrigen Gegenden nicht fehlen.

Im fünften Monate verklebt die sich immer mehr abplattende *Decidua vera* mit der Reflexa.

In Betreff der nicht unwichtigen Frage, ob die *Decidua vera* Uterindrüsen besitze, haben die Bemühungen zahlreicher Forscher folgendes ergeben:

1. Die Uterindrüsen erleiden in den ersten Monaten der Schwangerschaft eine ungemeine Vergrösserung und werden einerseits sehr lang und schlängeln sich, anderseits erweitern sie sich auch und werden buchtig. An einem *Uterus gravidus* der ersten Woche fand Kölliker auch, dass die Enden der Uterindrüsen tief in die Muscularis eindringen, was in Rücksicht auf die Regeneration der Mucosa nach der Geburt alle Beachtung verdient.

2. An dieser Zunahme betheiligen sich ursprünglich alle Theile der Drüsen gleichmässig, bald jedoch beschränkt sich die Vergrösserung mehr auf die mittleren und oberen Theile, während die blinden Enden nur wenig zunehmen. In diesem Stadium, das im 2. Monate beginnt und bis zum 5. und 6. Monate anhält, wird die Oberfläche der Decidua durch die kolossal erweiterten Drüsenmündungen siebförmig, ebenso die folgenden Lagen bis zu einer gewissen Tiefe porös, während die mittleren und unteren Lagen bis nahe an die Muskellage heran ein ausgesprochen spongiöses Ansehen gewinnen. In der oberen oder Zellenschicht (kompakte Lage) sind es besonders die oben geschilderten Decidualzellen, die, lebhaft sich vermehrend und auch sich vergrössernd, die grosse Flächenzunahme der Haut besorgen,

und weniger die Drüsen, welche dadurch auch in weitere Abstände voneinander zu stehen kommen. In der spongiösen Lage dagegen sind es umgekehrt die Drüsen, die ungemein sich vergrössern, und fehlt ein mit gleicher Energie wachsendes Element in der Zwischensubstanz, in der die Spindelzellen vorwiegen.

3. In den letzten Monaten der Schwangerschaft, sobald einmal die Vera mit der Capsularis verklebt ist und beide Häute zusammen immer dünner werden, verstreichen nicht nur die Drüsenkanäle und Räume in der Zellschicht der Vera immer mehr, sondern es verödet auch der obere Theil derselben in der spongiösen Lage, so dass nur noch der tiefere Theil dieser Schicht in seinen früheren Verhältnissen sich erhält. Die blinden Drüsenenden sind in dieser Zeit immer noch in früherer Weise vorhanden.

4. Die umgewandelten Drüsen zeigen in allen Stadien der Schwangerschaft noch in einzelnen Theilen Epithel, und lässt sich als Gesetz aufstellen, dass dasselbe von der Oberfläche gegen die Tiefe schwindet. Die Drüsenräume der Decidua werden an gut erhaltenen Präparaten stets leer gefunden und führen wohl im Leben Flüssigkeit, über deren Natur keine Thatsachen Aufschluss geben. Etwas der sogenannten Uterinmilch Aehnliches (s. o. S. 81) ist bisher bei dem Menschen nicht konstatiert.

Die Schleimhaut der Cervix wird nicht in die Bildung der typischen Decidua miteinbezogen. Zwar erfahren die Drüsen eine Dilatation, doch kommt es nicht zur Bildung der Decidualzellen. Der Cervixkanal erhält sich der Regel nach vollkommen bis zum Ende der Schwangerschaft; gelegentlich wird er allerdings um diese Zeit stark verkürzt oder verstrichen, d. h. in das *Cavum uteri* miteinbezogen gefunden. In diesen Fällen handelt es sich jedoch stets um Folgezustände vorzeitiger Uteruskontraktionen (Hofmeier). Gegen Ende der Gravidität tritt unter allmählich zunehmender Verkürzung der *Portio vaginalis* ein Klaffen des *Orificium uteri externum* ein.

Der als unteres Uterinsegment bezeichnete, durch die lockere Vereinigung der Muskelblätter besonders charakterisirte Abschnitt des schwangeren Uterus verhält sich bei der Geburt passiv. Dieser Theil gehört, wie Hofmeier nachwies, zum Corpus und nicht zur *Cervix uteri*; er umfasst den Theil zwischen innerem Muttermund und der Stelle, an welcher das Peritoneum sich fest mit dem Uterus verbindet. Nach Zweifel jedoch ist das „untere Uterinsegment“ identisch mit dem Cervikalkanal und fällt der bei dem Geburtseintritt häufig zu beobachtende „Kontraktionsring“ in die Höhe des inneren

Muttermundes. Hier liegt manchmal, also nicht konstant, eine besonders starke *Vena coronaria* in der Muskulatur.

2. Decidua capsularis.

Die Bildung der *Decidua capsularis* erfolgt schon auf sehr frühem Stadium der Entwicklung, wahrscheinlich in der ersten Woche. Dies

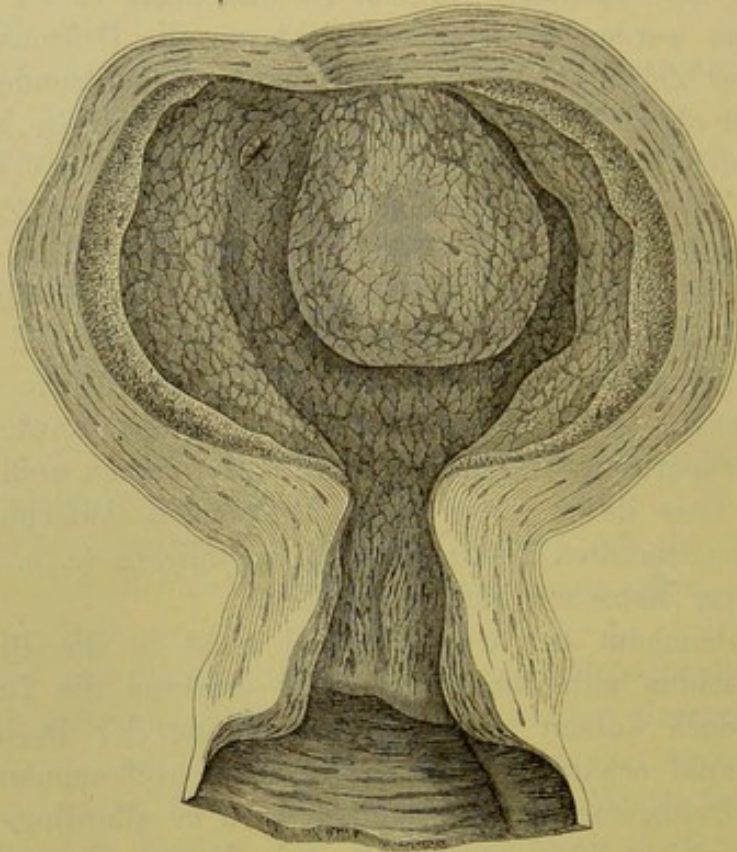


Abb. 148. Schwangerer Uterus von etwa 40 Tagen, um die Hälfte verkleinert. (Nach Coste.) Der Uterus ist von vorn geöffnet, und sieht man an seiner hinteren Wand und am Grunde die das Ei umschliessende Decidualkapsel und an der Seite derselben eine Tubamündung. Die *Decidua capsularis* ist mit Gefässen besät, die mit denen der *Decidua vera* zusammenhängen, mit Ausnahme einer Stelle, an der die Narbe sich findet.

geht einmal aus der Thatsache hervor, dass sämtliche uns bekannten Fruchtkapseln frühesten Entwicklungsstadiums bereits in eine vollständige Decidualkapsel eingeschlossen waren. Ferner spricht die ausserordentlich frühe Bildung der *Decidua capsularis* bei vielen Säugern für ein ähnliches Verhalten bei dem Menschen. Wenn uns auch über die Art und Weise der Bildung keine näheren Kenntnisse zu Gebote stehen, so dürfen wir doch annehmen, dass die Uterinschleimhaut sich über die kleine Fruchtblase wallartig erhebt und an dem der Anlagerungsstelle an die Uteruswand gegenüberliegenden

Pol sich ringförmig schliesst. Diese Verschlussstelle ist bei Fruchtkapseln der dritten Woche als eine durchsichtigere gefässlose Stelle der *Decidua capsularis* bekannt und wird als Narbe der Fruchtkapsel bezeichnet. Um diese Zeit zeigt sich die *Dec. capsularis* an ihrer Umschlagsstelle in die *Dec. vera* am dicksten und nimmt nach der Narbe hin gleichmässig an Dicke ab. In der Gegend ihrer

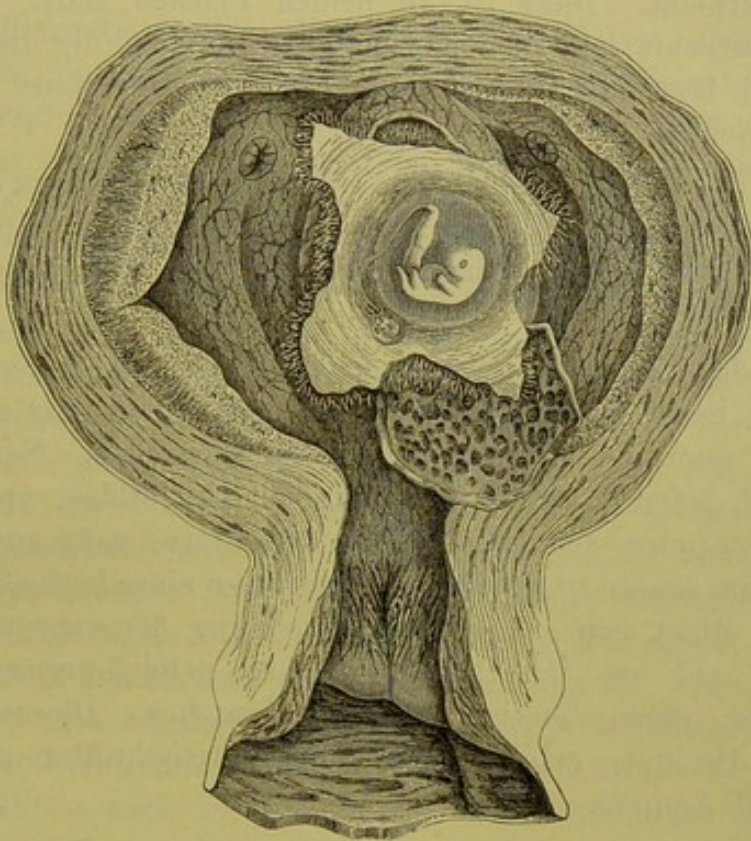


Abb. 149. Der Uterus der Abb. 148 mit geöffnetem Sacke der *Decidua capsularis* Vergr. $\frac{1}{2}$ mal. (Nach Coste.) Ein Lappen der *Decidua capsularis* ist nach unten geschlagen und zeigt eine grubige innere Oberfläche, in welcher Chorionzotten stecken. Ähnliche und tiefere Gruben zeigte auch die Placentarstelle, nachdem das Ei herausgenommen war. Das Chorion ist durch einen Kreuzschnitt geöffnet, so dass der Embryo mit seinem Amnion, dem Nabelstrang und dem Dottersack zwischen Amnion und Chorion sichtbar wird.

grössten Dicke bemerkt man deutlich erweiterte Drüsenmündungen. Die Drüsen finden sich aber auch bis zum oberen Pole in der ganzen Ausdehnung der *Dec. capsularis*.

Im zweiten Monate haben sich in dem zellen- und gefässreichen Bindegewebe bereits reichliche Decidualzellen, vornehmlich in den äusseren Schichten entwickelt. Die Fruchtblase lässt sich meist noch leicht aus ihrer Decidualkapsel herausnehmen.

Während des dritten Monates wird mit der gesteigerten Ausdehnung der Fruchtblase eine zunehmende Verdünnung der Fruchtkapsel bemerkbar. Ihre Innenfläche ist bereits fest mit dem Chorion verbunden und hat ein bienenwabenähnliches Aussehen.

Im vierten Monate sind im Bereiche der der *Decidua basalis* (*s. serotina*) gegenüberliegenden Hälfte der Fruchtkapsel Amnion, Chorion und *Dec. capsularis* zu einer einzigen durchsichtigen Membran verklebt. Diese ist an beiden Flächen glatt. Die *Dec. capsularis* entbehrt nun in dem genannten Bereiche der Drüsen und Gefässe und lässt sich nur sehr schwer und stückweise von dem Chorion abziehen.

Der fünfte Monat führt zur Verklebung der *Decidua capsularis* mit der *Decidua vera*. Beiden fehlt nun das Epithel. Drüsenreste finden sich nur an der Umbiegungsstelle der *Dec. capsularis* in die *Vera*.

Gegen das Ende der Schwangerschaft, vom sechsten Monate an, werden beide Deciduae so verdünnt gefunden, dass sie an der Nachgeburt nur eine einzige dünne Haut darstellen. Natürlich ist hiermit auch jeder Zwischenraum zwischen Fruchtblase und Uteruswand verschwunden und füllt erstere den Uterus ganz aus. Untersucht man von aussen nach innen die Schichten eines hochschwangeren Uterus, so stösst man nach Durchschneidung der sehr verdünnten Muskelhaut auf ein $\frac{1}{2}$ —1 mm dickes, gelblichweisses, aussen schwammiges, innen faserig blättriges Häutchen. Dieses wird von den beiden Deciduae gebildet und führt durchschnitten gleich zum Chorion und Amnion.

Hervorzuheben ist, dass schon in früherer Zeit ein vollständiger Schwund der *Decidua capsularis* in den späteren Schwangerschaftsmonaten behauptet wurde. Diese Frage hat durch neue Untersuchungen von Minot wieder an Interesse gewonnen. Nach diesem Forscher verfällt die Reflexa schon vom zweiten Monate an einer fibrinös-hyalinen Degeneration mit nachfolgender Resorption, und ist im 6. und 7. Monat nichts mehr von der Reflexa vorhanden. Diese Angaben verdienen jedenfalls alle Beachtung und haben zunächst mit Rücksicht auf den allgemein verbreiteten Untergang mütterlichen Gewebes zur Zeit der Schwangerschaft nichts Befremdendes. Vor allem aber ist zu beachten, dass die *Decidua capsularis* mit der zunehmenden Ausdehnung der Fruchtblase und der Verödung ihrer Gefässe ihre Bestimmung als ernährende Schicht mütterlichen Gewebes erfüllt hat.

3. Placenta.

a) Die Placenta des reifen Kindes.

Die Placenta, d. h. *Placenta uterina* und *Placenta foetalis* zusammen, ist ein sehr weiches und blutreiches Gebilde von Scheiben- oder Kuchenform, in der Mitte der Schwangerschaft von 10—13 cm Durchmesser, am Ende derselben von 16—21 cm Grösse und etwa 3—4 cm Dicke.

Die **Placenta foetalis** wird, wie schon früher angegeben, von dem Theile des Chorion gebildet, der im Bereiche der *Decidua basalis* ursprünglich der Uteruswand zugewendet ist. An dieser Stelle zeigt sich bald eine ungemeine Entwicklung der Chorionzotten (*Chorion frondosum* S. 145); hier allein breiten sich jetzt die sogenannten Placentargefässe, die *Arteriae* und die *Vena umbilicalis*, aus. Die an der fötalen, vom Amnion bekleideten Seite des Fruchtkuchens gelegene Membran des Chorion ist eine ziemlich feste, glatte, weisslich durchscheinende Haut, an welche der Nabelstrang sich ansetzt und in welcher die grösseren, an der fötalen Seite vorspringenden Verästelungen der Umbilikalgefässe liegen, um dann von hier aus in die Stämme der Chorionzotten einzutreten. Diese Stämme gehen von der *Membrana chorii* (s. S. 148) ab und bilden durch ihre zahlreichen Verästelungen eine ziemlich dichte und zusammenhängende, frisch röthliche Masse, die bei weitem die Hauptmasse der ganzen Placenta bildet und für sich allein, getrennt von der *Placenta uterina*, nach aussen eine hügelige, gelappte Oberfläche darbieten würde. Die Stämme der Chorionbäumchen sind an verschiedenen Placenten der Zahl und Dicke nach so verschieden, dass sich kaum etwas Allgemeines über sie sagen lässt, und dasselbe gilt auch von ihren Verästelungen, die an jedem Bäumchen ungemein zahlreich sind, ferner nach allen Richtungen abgehen und schon in der nächsten Nähe der *Membrana chorii* beginnen. Die gröberen Zweige gehen entweder durch wiederholte Zweitheilungen aus den Aesten erster Ordnung hervor, oder sie treten unter rechten Winkeln von den Stämmen und grossen Aesten ab, und Aehnliches findet sich auch bei den feineren Verästelungen. Sehr bezeichnend sind übrigens für diese letzteren viele von den feineren Aestchen und Zweigeln unter rechten Winkeln abgehende kurze, einfache oder wenig getheilte Ausläufer, so dass manche Zweige in grosser Ausdehnung nur von solchen besetzt sind. Die letzten Enden der Bäumchen zerfallen in freie Ausläufer und in solche, welche in die *Placenta uterina* sich einsenken. Die freien Ausläufer finden sich in allen Höhen der Placenta

und sind der Gestalt nach fadenförmig, walzenförmig, birnförmig und selbst keulenförmig, ferner entweder gerade oder geknickt und gebogen, endlich gestielt oder unmittelbar aus den letzten Aesten hervorgehend. Die Menge dieser Ausläufer, deren Breite 57—114 μ beträgt, ist so ungemein gross und ihr Ineinandergreifen so mannigfaltig, dass sie für sich allein fast das ganze innere Gewebe der Placenta erzeugen und auf jeden Fall nur enge spaltenförmige Lücken zwischen sich lassen.

Eine zweite Art von Ausläufern ist von Langhans und anderen genau beschrieben worden. Sie wurden von Kölliker Haftwurzeln genannt und sind feinere und gröbere Ausläufer der Stämme der Chorionbäumchen in einer Dicke bis zu 1 mm, welche ungetheilt oder einige Male verästelt bis zur *Placenta uterina* reichen und dann in diese sich einsenken, um, frei von Epithel, mit dem Gewebe derselben so innig sich zu vereinen, dass selbst ein starker Zug die Verbindung nicht löst. Am zahlreichsten sind die Haftwurzeln an den Scheidewänden mütterlichen Gewebes, die tief zwischen die Gruppen von Zotten, die sogenannten Kotyledonen, sich einsenken, woselbst viele derselben ganz wagerecht verlaufen, und am dicksten und noch immer zahlreich genug finden sie sich in den mittleren Theilen der Kotyledonen, wo sie wie senkrechte Pfeiler zwischen den Stämmen der Chorionbäumchen und der mütterlichen Placenta ausgebreitet sind. Alle als Haftwurzeln endenden Aeste der Chorionbäumchen geben übrigens in ihrem ganzen Verlaufe feinere Zweige ab, die in gewöhnlicher Weise sich verzweigen und frei enden.

Bezüglich des Baues verhält sich der Placentartheil des Chorion im Wesentlichen ebenso wie das übrige Chorion und besteht aus einer äusseren, alle Theile überziehenden Epithellage und einer inneren, dem Embryo zugewendeten bindegewebigen Haut. Dieselben Bestandtheile setzen auch die Chorionbäumchen zusammen, und zwar besteht jedes derselben in allen seinen Theilen aus einer inneren bindegewebigen Achse und einem äusseren Epithel.

Das Epithel der Chorionzotten besteht während der ersten Monate aus zwei deutlich zu unterscheidenden Schichten. Die äussere, unmittelbar an die mütterliche Blutbahn grenzende Schicht entbehrt der Zellgrenzen, zeigt kleine Kerne und erscheint wie ein zusammenhängender, dunkler, protoplasmatischer Ueberzug, Syncytium. Die innere, der bindegewebigen Achse der Zotten aufgelagerte Schicht dagegen besteht aus deutlich abgegrenzten hellen Zellen mit grösseren Kernen, Zellschicht (Langhans). In späteren Monaten ist eine Zellschicht nicht mehr deutlich. Die Zotten tragen nun einen kern-

haltigen protoplasmatischen Ueberzug, der im Allgemeinen eine Reihe von rundlichen Kernen führt. Der epitheliale Belag der Zotten zeigt nun Wucherungen von sehr verschiedener Form und Grösse, die vor allem an den letzten Ausläufern der Bäumchen endständig oder seitenständig, aber auch an den sie tragenden Zweigeln sich finden. Sie führen nach Kölliker den Namen Epithelialsprossen (Proliferationsinseln, Minot). Diese Sprossen, meist von Warzen-, Walzen- oder Keulenform, bestehen aus feinkörnigem Protoplasma mit einer bald grösseren, bald geringeren Anzahl von Kernen, die haufenweise beisammen liegend das Innere einnehmen, so dass auf den ersten Blick klar wird, dass diese Fortsätze des Epithels nicht aus getrennten Zellen bestehen.

Die Herkunft des Syncytiums ist strittig. Während die einen Autoren das Syncytium als von dem Uterinepithel abstammend auffassen, ist es nach den anderen Forschern ebenso wie die Zellschicht fötalen Ursprunges. Ich schliesse mich namentlich auf Grund der eingehenden Untersuchungen Duval's bei Nagethieren und Carnivoren, aus denen sich der frühzeitige Zerfall des Uterinepithels ergibt, der zweiten genannten Auffassung an. Eine vollkommene Aufklärung bleibt aber abzuwarten.

Den Zotten aufliegend findet man eine als kanalisirtes Fibrin bezeichnete, sehr verschieden stark entwickelte Masse. Sie ist eine homogene, stark färbbare und von zahlreichen Kanälchen durchzogene Substanz. Nach Minot geht sie aus einem Zerfall des Syncytiums hervor.

Das Bindegewebe der Zottenbäumchen ist in den Stämmen derselben derber, fester, mehr fibrillär, in den feineren Verästelungen weicher und selbst gallertartig. In allen Theilen enthält es eine gewisse Menge spindelförmiger, auch wohl sternförmiger Zellen, von denen die letzteren besonders in den weicheren Theilen sich finden und hier oft zierliche Netze mit mehr homogener Zwischensubstanz bilden.

In jedes Chorionbäumchen tritt ein Ast der einen oder der andern *Arteria umbilicalis* herein, und aus jeder Zotte kommt eine Vene heraus, die in eine Wurzel der *Vena umbilicalis* übergeht, und diese Gefässe verästeln sich nun bis in die letzten Ausläufer hinein. Arterien und Venen gehen in diesen durch Haarröhrchen einfach schlingenförmig oder unter Bildung einiger Anastomosen in einander über, und ausserdem finden sich auch in den Stämmen zahlreiche Kapillarnetze (Abb. 150). Aus dem Gesagten folgt, dass das Gefässsystem des Embryo, insoweit es in die Placenta eingeht, ein vollkommen

geschlossenes ist; auch verdient Beachtung, dass in den letzten Enden der Chorionbäumchen die Gefässe eine sehr oberflächliche Lage haben und dicht unter dem Epithel liegen.

Die *Placenta uterina* ist viel schwieriger als die *Placenta foetalis* zu erforschen. Betrachtet man eine in regelrechter Weise vom Uterus gelöste Placenta von ihrer konvexen oder Uterinfläche, so findet man, dass sie an dieser Fläche in eine gewisse Anzahl von unregelmässigen, rundlich-polygonalen Abtheilungen oder Lappen, die sogenannten *Kotyledonen* der Placenta, zerfällt. Diese *Kotyledonen* werden von den Zotten des Chorion gebildet, die gruppenweise dadurch zusammengehalten werden, dass der mütterliche Antheil der Placenta in bestimmter Weise von der Uterinseite her sie umgiebt und zwischen sie eindringt (Abb. 139 *plu'*, Abb. 151, *Septum*). Es liegen nämlich an der Uterinseite einer natürlich losgelösten Placenta die Chorionzotten nicht frei, vielmehr sind sie immer von einem Theile der mütterlichen Placenta bedeckt, der jedoch kaum mehr als 0,5—1,0 mm Dicke hat und, wenn er gut erhalten ist, als eine zusammenhängende Haut erscheint, die den fötalen Theil der Placenta bedeckt und am Rande in die *Vera* und *Capsularis* sich fortsetzt.

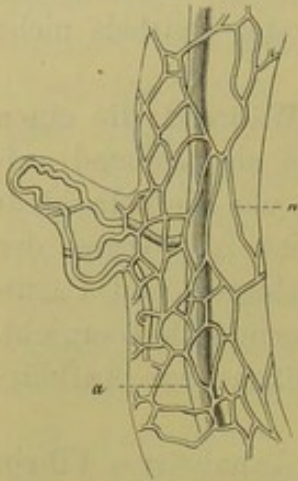


Abb. 150. Ein Theil eines injicirten Aestchens einer Chorionzotte. Nach Ecker *Icon. phys. Erklärung zu Tafel XXVIII.* *a* Hauptgefässstamm; *n* Kapillaren des oberflächlichen Netzes. Die Vene ist nicht dargestellt.

Diese Haut, die Kolliker mit ihren Fortsetzungen in die Placenta hinein *Pars caduca placentae uterinae* oder *Decidua placentalis* genannt hat (Abb. 151), ist nur der innerste Theil

der eigentlichen *Placenta uterina*, während der äussere mächtigere Theil dieser Lage, der die *Pars non caduca s. fixa placentae uterinae* (Kolliker) (Abb. 151) heisst, bei der Lösung der Placenta beim Gebäraakte auf der Muskelhaut sitzen bleibt. Diese beiden Lagen zusammen entsprechen der *Decidua vera* und zeigen auch ursprünglich dieselben Strukturverhältnisse wie diese, namentlich auch Drüsen. Später jedoch und zwar schon gegen die Mitte des Fötallebens verkümmern unter gleichzeitiger mächtiger Entwicklung der Blutgefässe an dieser Stelle die schlauchförmigen Drüsen, so dass zuletzt wesentlich nur eine weiche, gefässreiche Bindesubstanz zurückbleibt. Nichtsdestoweniger kann man auch noch an der *Placenta uterina* aus der zweiten Hälfte der Schwangerschaft ein *Stratum spongiosum* als Homologon der Drüsenlage der *Vera* und ein *Stratum cellulosum*

unterscheiden. Von einer auf erweiterte Drüsenenden zurückzuführenden spongiösen Schicht, die vielfach als für die Lösung der Placenta be-

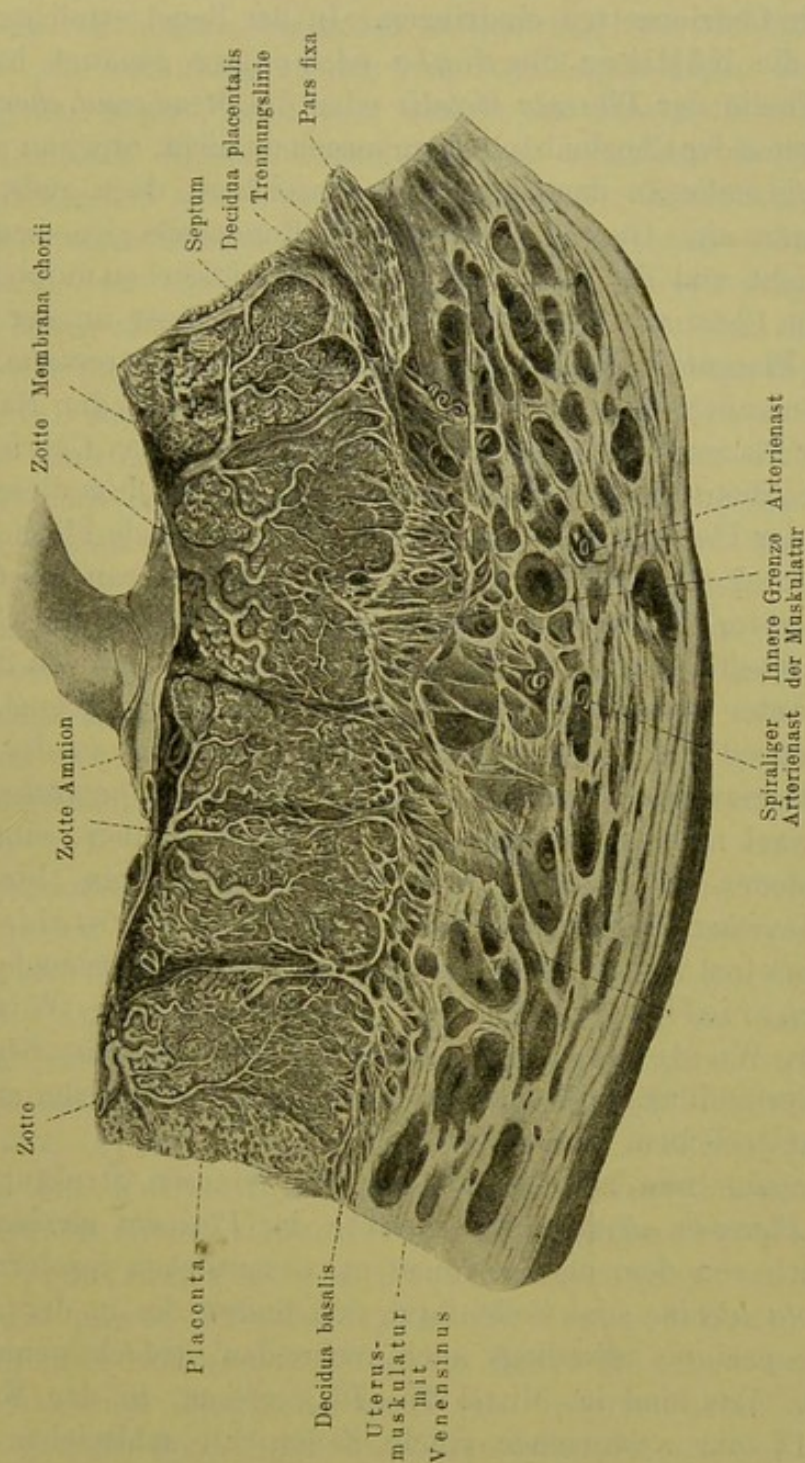


Abb. 151. Durchschnitt des Uterus und der Placenta mit Stumpf des Nabelstranges von einer in der 30. Woche der Schwangerschaft verunglückten Frau. (Nach Ecker *Icon. phys.*)

deutungsvoll angesehen wird, ist am Ende der Schwangerschaft nichts mehr zu bemerken.

Die *Decidua placentalis* erstreckt sich mit stärkeren und

schwächeren Fortsätzen zwischen die Kotyledonen hinein und bildet Scheidewände zwischen denselben, welche alle untereinander zusammenhängen und mehr oder weniger tief in die *Placenta foetalis* oder zwischen die Chorionzotten eindringen. In der Regel erreichen diese Fortsätze, die Köl liker die *Septa placentae* genannt hat, die innersten Theile der *Placenta foetalis* oder die *Membrana chorii*, von der die Stämme der Chorionbäumchen ausgehen, nicht, obschon manche derselben bis nahe an das Chorion heranreichen; doch giebt es in jeder Placenta eine Gegend und zwar die Randtheile, wo dies regelrecht geschieht und die Septa den ganzen Fruchtkuchen durchdringen und bis zum Chorion sich erstrecken, wo sie in einer an der fötalen Fläche der Placenta befindlichen Lage der *Decidua placentalis* enden. Löst man nämlich an einer frischen Nachgeburt in der Nähe des Randes der Placenta und gegen diese fortschreitend das *Chorion laeve* von den Deciduae ab, so überzeugt man sich leicht, dass diese Häute am Rande der Placenta auch auf die fötale subchoriale Fläche dieser übergehen, und gelingt es, wenn man auch die Membran des *Chorion frondosum* unter sorgfältigem Abschneiden der Stämme der Chorionbäumchen abhebt, eine mütterliche Haut auf eine Strecke von 2—3 cm und mehr unter dem Rande zu verfolgen. Genauer bezeichnet, gehen von der Gegend des Randsinus der Placenta aus, der an der Grenze der *Decidua vera* und *capsularis* und der *Decidua placentalis* seinen Sitz hat, zwei mütterliche Lagen auf die Placenta über, einmal die die Kotyledonen der Placenta bekleidende, den inneren, hinfälligen Theil der *Decidua basalis* darstellende *Decidua placentalis* (Basalplatte, Winkler) und dann die unter dem Chorion hinziehende *Decidua subchorialis* (Taf. VI, Abb. 1), (Schlussplatte, Winkler; Schlussring, Waldeyer). Beide Lagen stehen durch die *Septa placentae* in Verbindung, und sind daher hier die Kotyledonen ganz und gar von mütterlichem Gewebe umgeben.

Ich komme nun zur Betrachtung der feineren Strukturverhältnisse der *Placenta uterina*. Das Gewebe der *Placenta uterina* unterscheidet sich von dem der Deciduae im wesentlichen insofern als in der *Placenta uterina* eine Zellenform sich findet, die in der *Decidua vera* und *capsularis* allerdings auch vorhanden, jedoch weniger verbreitet ist. Das sind im Mittel 37—76 μ grosse, in den Extremen bis zu 0,13 mm ansteigende runde Zellen mit zahlreichen runden Kernen von 15—19 μ . Diese Riesenzellen oder vielkernigen Zellen finden sich vor allem in der *Decidua placentalis* und in den Septa, fehlen jedoch auch in den äusseren Schichten nicht, in denen jedoch lange, breite Spindelzellen zum Teil mit mehrfachen Kernen

und kleinere, runde Zellen vorwiegen, von denen eine kleinste Art als farblose Blutzellen angesprochen werden darf. Den Rest des Gewebes bildet eine bald spärlicher, bald reichlicher vorkommende Zwischensubstanz, in älteren Placenten stellenweise von deutlich fibrillärer Natur, wie vor allem in den innersten Lagen gegen die Zotten zu und in den Septis, wo dieses Gewebe die Riesenzellen in grösseren und kleineren Nestern enthält, jedoch allerdings in verschiedenen Placenten einen sehr verschiedenen Grad der Entwicklung zeigt.

Sehr eigenthümlich ist das Verhalten der Gefässe der *Placenta uterina*. An einer injizirten oder sonst einfach präparirten Placenta lassen sich von der Seite des Uterus her ohne Schwierigkeit zahlreiche (auch schon innerhalb der Muskulatur) spiralig gewundene Arterien nachweisen, welche in den äusseren Theil der *Placenta uterina* eindringen und noch leichter überzeugt man sich, dass diese Schicht auch eine übergrosse Menge weiter und vielfach verbundener Venen enthält. Geht man weiter nach innen und untersucht man den Theil der mütterlichen Placenta, welcher bei der Geburt abgestossen wird, so zeigt sich, dass an der Uterinfläche dieser *Decidua placentalis* Fortsetzungen der genannten Arterienstämmchen liegen, die immer noch stark gewunden und getragen von dem Gewebe der Decidua ins Innere dringen. Diese Gefässe sind jedoch nicht die unveränderten Fortsetzungen der Arterien der Muscularis, vielmehr ergiebt sich mit Hilfe des Mikroskopes leicht, dass sie ausser einer Endothellage kaum mehr eine besondere Wand besitzen, indem nach aussen sich unmittelbar die Decidualzellen auflagern. Muskelfasern und elastische Elemente fehlen meist ganz. Aus diesem Grunde sind die Arterien auch nur sehr schwer weiter ins Innere zu verfolgen. Vorsichtige (von der *Arteria uterina* aus gemachte) Injektionen aber sowohl, als Untersuchungen lückenloser Schnittserien stellen fest, dass die Arterien nach wenigen Verästelungen von den Septa der Kotyledonen aus in buchtige Räume, die sogenannten intervillösen Räume, ausmünden, die zwischen den Verästelungen der Chorionbäumchen sich befinden und die ganze *Placenta foetalis* durchziehen. Auch die Venen münden unmittelbar in diese Räume aus. Diese seit lange bekannte Thatsache wurde im letzten Jahrzehnt wieder in Frage gestellt, doch durch die Untersuchungen von Waldeyer u. a. von Neuem in dem alten Sinne endgültig entschieden (vergl. die Schemata auf Tafel VI).

Die Venen gehen aus einem ausgedehnten Geflecht der Muscularis (s. Abb. 151) hervor und rücken ohne Windungen in langsam

aufsteigendem Verlaufe zur *Decidua placentalis* vor. Nach aussen an ihre Endothelschicht grenzen beim Uebergang in die intervillösen Räume weniger zahlreiche Decidualzellen (Waldeyer) als bei den Arterien, dann folgt gleich die Muscularis des Uterus. In die Venenmündungen ragen die Zotten oft weit hinein.

Bei dem Uebergange der Gefässe in die mütterlichen Bluträume verlieren erstere ihre epitheliale Wand nicht sofort; diese breitet sich vielmehr als ein zartes Häutchen auf der die intervillösen Räume begrenzenden Decidualschicht aus (Waldeyer), ist jedoch da, wo die Zotten in diese eingefügt sind, auf den letzteren nicht mehr zu erkennen, vielmehr mit der enormen Erweiterung der intervillösen Blutbahn (s. u. S. 178) allmählich verloren gegangen.

In neuerer Zeit konnte Bumm (und darauf G. Klein) ein für die Cirkulation des mütterlichen Blutes in der Placenta wichtiges Verhalten der mütterlichen Arterien und Venen — der sogenannten uteroplacentaren Gefässe — feststellen. Wird die frisch ausgestossene reife Placenta mit Wasser an der Uterinfläche abgespült, so lässt sich nachweisen, dass auf der Mitte der Kötyledonen meist 1—2 grosse kollabirte abgerissene mütterliche Venen, mehr am Rande dagegen 3—5 der oben erwähnten spiralig gewundenen, etwas engeren Arterienstümpfchen (von 0,2—0,3 mm Durchmesser) gelegen sind. So erscheint bis zu einem gewissen Grade jeder von der Umgebung durch die *Septa placentae* wenn auch unvollständig getrennte Kötyledo als ein eigener Gefässbezirk, in welchen das Blut vom Rande her radiär in die intervillösen Räume gelangt, um vom Centrum aus abzufließen. Da aber die Septa in der Regel nicht die *Membrana chorii* erreichen, so findet unter der letzteren ein kontinuierlicher Zusammenhang aller intervillösen Räume statt (subchoriales venöses Lakunennetz s. S. 173).

Um die Placenta herum, zum Theil noch in ihrem Bereiche, zum Theil schon in der *Decidua vera* findet sich eine Art weiten Randgefässes, der sogenannte Venensinus der Placenta oder der ringförmige Sinus, der an der einen Seite viele Venenwurzeln aus der Placenta bezieht, auf der andern Seite durch zahlreiche Abzugskanäle zu den Venen des tieferen Theiles der Vera und der Muscularis führt. Genauer betrachtet ist dieser ringförmige Sinus nicht ein einziges zusammenhängendes Gefäss, vielmehr besteht er

Erklärung zu Tafel VI Placenta des Menschen. 1. Schema nach Hofmeier. 2. Injektionspräparat der Placenta und des Uterus in situ. Fötale Gefässe (F) roth, mütterliche Gefässe (G) blau. M *Membrana chorii*; P Placenta; U Uterus; Z Zottenursprung; D *Decidua serotina*. Nach einem vorzüglichen Präparat von Tafani.

Fig. 1.

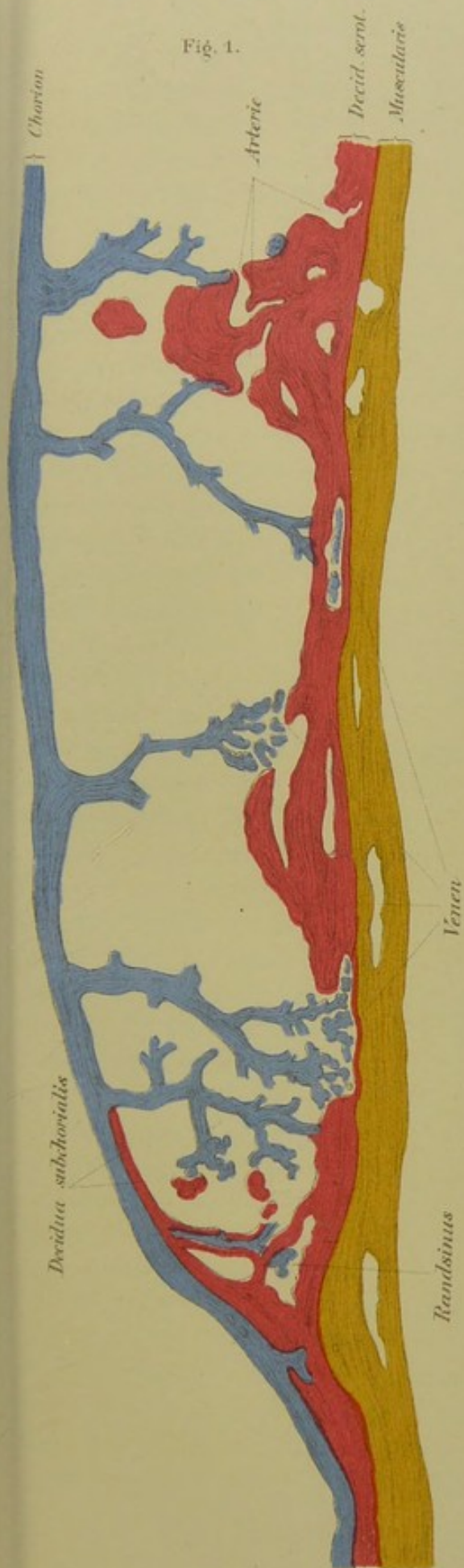
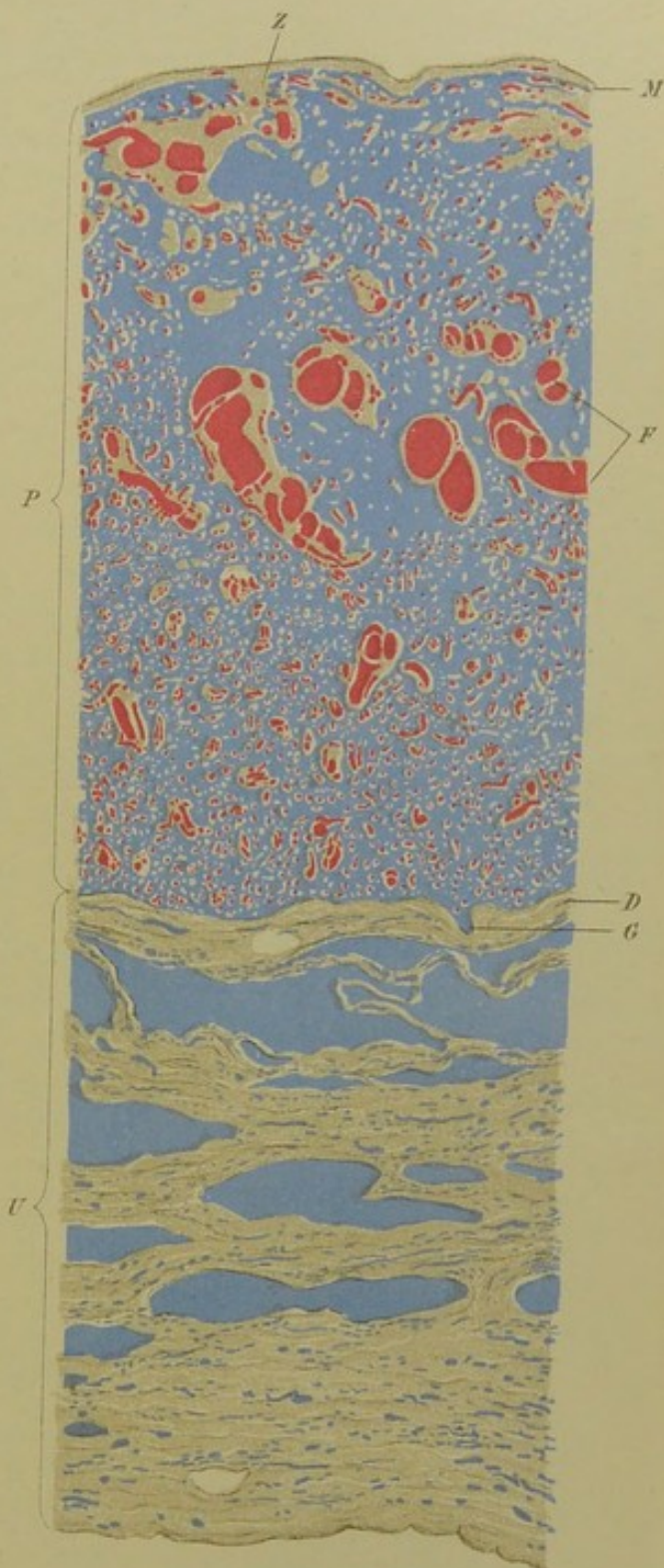


Fig. 2.



Placenta des Menschen.

Verlag v. W. H. Engelmann in Leipzig.

Die Placenta des Menschen v. O. Schultze, W. Engelmann.



aus Anastomosen der aus dem Innern der Placenta herauskommenden Venen, die gewöhnlich da und dort unterbrochen sind, so dass selten ein vollständiger Kreis vorhanden ist. Der Wurzeln, welche von Seiten der Placenta in den Ringsinus einmünden, sind zweierlei.

Die einen kommen aus den am Rande befindlichen Septa und lassen sich innerhalb dieser oft auf lange Strecken zwischen die Kotyledonen hinein verfolgen, wobei sich zeigt, dass sie eine grosse Anzahl Emissarien aus den benachbarten Kotyledonen aufnehmen, deren Mündungen ihrer Wand ein siebförmig durchlöchertes Aussehen geben. Schliesslich laufen auch diese Venen mit ihren Enden frei in die Maschenräume in den Kotyledonen aus, wobei das mütterliche Gewebe, das sie bisher begrenzte, sich verliert. In ähnlicher Weise verhalten sich auch eine gewisse Anzahl von Venen, die von der konvexen Seite der Placenta herkommen und von hier aus in die Septa hinein in die Tiefe treten.

Eine zweite Art der in den Ringsinus einmündenden Wurzeln mündet dicht am Chorion in dieses Gefäss ein und kommt aus einem reichen Lakunensystem, welches an der fötalen Seite der Placenta dicht unter dem Chorion und der *Decidua subchorialis*, soweit diese noch vorhanden ist, seinen Sitz hat und die ganze Placenta überzieht. Oeffnet man den Ringsinus von der Aussenseite, so sieht man, dass ein Theil desselben wie von den Kotyledonen des Placentarrandes überwölbt ist, so dass die dem Chorion zugewendete Randfläche der Placenta noch von der Wand des Ringsinus überzogen ist. In dieser Gegend findet sich nun eine grosse Menge Löcher und Spalten, und wenn man durch dieselben eindringt, so gelangt man unter die *Decidua subchorialis* und weiter gegen die Mitte der Placenta unmittelbar unter das Chorion in weite anastomosirende Räume, die die Stämme der Chorionbäumchen umgeben und wie gesagt unter dem ganzen Chorion sich hindurch erstrecken. Dieses subchoriale, venöse Lakunennetz, das von der Randvene aus mit Leichtigkeit sich aufblasen und injizieren lässt, ist nichts anderes als der weitere Theil der intervillösen Räume unmittelbar unter dem Chorion.

Dem Gesagten zufolge ist im mütterlichen Theile der menschlichen Placenta von Kapillargefässen keine Spur zu sehen, und hängen Arterien und Venen einzig und allein durch das System der intervillösen Räume zusammen, welche von den fötalen Chorionzotten der *Membrana chorii* und der *Decidua basalis* begrenzt

werden. Demnach umspült das Blut der Mutter in der Placenta unmittelbar die embryonalen Zotten und ist, ohne von besonderen Wandungen umschlossen zu sein, nur durch das Zottenepithel und deren Bindegewebsschicht von den fötalen Blutgefäßen getrennt. Eine Mischung des mütterlichen und des fötalen Blutes findet natürlich zu keiner Zeit statt.

Die Placenta besitzt auch eigene *Vasa nutrientia*. Sie sind feine Aeste der Nabelgefäße, die sich in der *Membrana chorii* ausbreiten und nicht bis in die Zotten gelangen (Hyrtl).

Der Sitz der Placenta findet sich gewöhnlich am Grunde des Uterus, bald mehr an der vorderen, bald mehr an der hinteren Wand, jedoch selten genau in der Mitte, sondern meist mehr auf einer Seite, so dass die eine oder andere Eileitermündung verlegt ist. Es kann jedoch der Mutterkuchen auch mehr gegen die Cervix rücken und ganz seitlich sitzen, ja er hat manchmal seine Lage selbst ganz unten, so dass er über das *Orificium uteri internum* herüberwuchert und dieses verstopft (*Placenta praevia* s. u. S. 180), welches Vorkommen sehr gefährlich ist. Gleich beim Beginne des Gebärraktes wird in diesen Fällen mit der Eröffnung des Muttermundes die Placenta immer mehr vom Uterus getrennt, was beim Wegfalle einer dauernden Kontraktion, die sonst auf die Lösung der Placenta folgt, natürlich schon beim Beginne der Geburt furchtbare Blutungen bedingt, während in gewöhnlichen Fällen das Bersten der dem *Orificium uteri* anliegenden, ganz gefässlosen Embryonalhüllen durchaus ohne Nachtheil eintritt.

Werfen wir nun noch einen Blick auf das Verhalten der Embryonalhüllen bei der Geburt und die Wiederherstellung eines normalen Zustandes der Uterusschleimhaut. Unmittelbar nach der Geburt stossen sich die Embryonalhüllen mit der Placenta ab, und zeigt in regelrechten Fällen die sogenannte Nachgeburt (*Secundinae*) die ganze fötale Placenta und von der mütterlichen Placenta den innersten Theil, die oben beschriebene *Decidua placentalis* (vergl. die Trennungslinie in Abb. 151). Man findet ferner die beiden verwachsenen Deciduae und das Chorion und Amnion meist ziemlich gut erhalten in Verbindung mit der Placenta in der Form eines Sackes, der natürlich an einer Stelle, die, je nach dem Sitze der Placenta, derselben näher oder ferner liegt, eingerissen ist. Die *Decidua vera* und *placentalis* der Nachgeburt bestehen, wie schon aus den früheren Schilderungen hervorgeht, nicht aus der ganzen Schleimhaut des Uterus, vielmehr löst sich die Schleimhaut meistens

an der Grenze der Zellschicht und der schwammigen Lage ab, so dass bald etwas von der letzteren an der Nachgeburt sich findet, bald nicht.

Nach der Geburt stossen sich dann während des blutig-serösen Ausflusses aus dem Uterus (Lochien) immer noch vorzüglich von der Placentarstelle, die durch ihre unebene, zackige, zerrissene Oberfläche und die von Thromben erfüllten abgerissenen grossen Venen sich auszeichnet, aber auch von den übrigen Gegenden Theile der Uterinschleimhaut ab. So löst sich nach und nach fast der ganze schwammige Theil der Schleimhaut, der die erweiterten, des Epithels mehr oder weniger entbehrenden Drüsenräume enthält, ab, und erhalten sich nur die tiefsten, an die Muscularis angrenzenden Lagen der Mucosa, in denen die wenig veränderten Drüsenenden sich finden, die, wie wir oben sahen, auch in die Muscularis eindringen, und von diesen aus regenerirt sich dann die Mucosa in Zeit von 3—5 Wochen, mit Inbegriff der Placentarstelle. Hierbei scheint von dem Epithel der Drüsenreste aus das Oberflächenepithel sich zu erzeugen durch Vorgänge, die noch nicht hinreichend verfolgt sind.

Bei Zwillingschwangerschaften zeigen die Embryonalhüllen und die Placenten ein sehr verschiedenes Verhalten, und sind folgende Fälle zu unterscheiden.

1. Es finden sich zwei ganz getrennte Fruchtblasen mit zwei Placenten und zwei *Deciduae capsulares*.

Diese Form erklärt sich am leichtesten, wenn man annimmt, dass zwei Eier durch verschiedene oder auch dieselbe Tube in den Uterus eintraten und in einer gewissen Entfernung voneinander sich einpflanzten. In zwei Fällen, die Kölliker genau untersuchte, zeigte der eine zwei ganz getrennte, aber zum Theil verklebte *Deciduae capsulares*, der andere zwei an der Berührungsstelle der Fruchtblasen dergestalt verwachsene Fruchtkapseln, dass dieselben nur eine einzige sehr dünne Lage darstellten, in die von beiden Seiten her die Zotten der zwei glatten Theile des Chorion sich einsenkten. Ausserdem war die eine Placenta an der einen Hälfte eine *Pl. marginata* (s. S. 181).

2. Zwei ganz getrennte Fruchtblasen besitzen nur eine Fruchtkapsel.

In diesem Falle, der häufiger ist als der vorige (Hyrtl), sind die Placenten verwachsen, aber die Umbilikalgefässe getrennt. Das Chorion ist doppelt, aber an der Berührungsstelle verwachsen und nicht in zwei Lamellen trennbar (Hyrtl). Dieser Fall setzt voraus, dass zwei Eier nahe beisammen im Uterus sich fixirten, was am leichtesten geschehen wird, wenn die Eier durch einen und denselben Eileiter eintreten, mögen sie nun aus einem Follikel stammen oder nicht.

3. Es finden sich zwei Amnion, zwei Nabelschnüre, eine Placenta, ein Chorion, eine Fruchtkapsel.

Nach Hyrtl häufiger als 1 und 2, nach Späth seltener. Die fötalen Gefässe der beiden Nabelschnüre anastomosiren immer auf der Placenta (daher bei Zwillingen immer auch der periphere Theil der Nabelschnur des Erstgeborenen zu unterbinden ist) und sind die Zwillinge eines Geschlechtes. Die Erklärung dieser Fälle ist noch zweifelhaft. Entweder waren anfangs zwei getrennte Chorion

da, wie bei 2, die dann nachträglich an der Berührungsstelle schwanden (Bischoff), oder es war der Ausgangspunkt ein Ei mit doppeltem Dotter, wie sie Barry und Wh. Jones gesehen haben wollen, ebenso Bischoff wenigstens in Andeutung, oder vielleicht ein Ei mit zwei Keimbläschen, wie Kölliker sie beim Menschen gesehen (Gewebel., 5. Aufl., Fig. 400 D). Aus solchen Eiern könnten möglicher Weise zwei Keimblasen und zwei Chorion innerhalb einer *Zona pellucida* entstehen, und müsste dann noch eine Verschmelzung der beiden Chorion angenommen werden. Noch zuzugender aber scheint Kölliker die Vorstellung, dass in diesen Fällen die Entwicklung mit zwei Fruchthöfen in einer gewissen Entfernung voneinander auf einer Fruchtblase begann. Dies gäbe zwei Amnion, aber nur ein Chorion, und würde dann nothwendig eine Verschmelzung der beiden Allantois und ihrer Gefässe bei ihrer Ausbreitung innen an dem Chorion eintreten müssen. Der Dottersack müsste einfach sein mit zwei Dottergängen. Solche Früchte mit einem Dottersack, zwei Dottergängen, zwei Amnion und zwei Allantois haben Kölliker u. a. beim Hühnchen und Dr. M. Braun bei Eidechsen gesehen, und Panum beschreibt wenigstens getrennte Fruchthöfe auf einem Dotter.

4. Wie bei 3, nur ist auch das Amnion einfach.

Ein sehr seltener Fall, der nur eine Fruchtblase mit zwei getrennten Embryonen auf einem Fruchthofe als Ausgangspunkt gehabt haben kann, wie sie C. F. Wolff, Allen Thomson u. a. vom Hühnchen beschrieben haben, und der den nächsten Uebergang zu den Doppelmissbildungen darstellt.

Bei Drillingen hat man den Fall 3 mit einem Chorion gesehen, aber auch getrennte Chorion (Nr. 2), ja selbst getrennte Fruchtkapseln (Nr. 1). In einem Falle war eine Fruchtblase selbständig, die andern beiden nach dem Typus 3 vereinigt. Von Fünflingen ist ein Fall bekannt, in dem drei Embryonen eine Placenta und ein Amnion hatten und die andern zwei sich ebenso verhielten.

Ueber eine Geburt von Sechslingen machte Vassali eine Mittheilung. Er extrahirte einer im 4. Monate schwangeren Frau von hochschwangerem Habitus 6 Föten, von denen 4 männlich und zwei weiblich waren. Die Placenta war allen gemeinsam.

Ein Denkstein in Hameln a. d. Weser berichtet sogar, wie Barfurth mittheilte, über eine Geburt von Siebenlingen im Jahre 1600 n. Chr.

b) Bemerkungen über die Entwicklung der Placenta und einige Anomalieen derselben.

Der Art und Weise der Vertheilung der Zotten auf dem Chorion der jüngsten uns bekannten menschlichen Embryonen und der Beziehung der Allantois zum Chorion wurde oben gedacht (S. 146 u. f.). Es ergab sich, dass die anfangs ganz mit Zotten besetzte Fruchtblase ihre Saugfüßchen in die gefässreiche Fruchtkapsel erstreckt und dass mit der zunehmenden Ausdehnung der Fruchtblase die gleichfalls ausgedehnte Fruchtkapsel, der Nährboden der Fruchtblase, mehr und mehr verödet. Die natürliche Folge ist die Rückbildung des in den Nährboden eingepflanzten Wurzelgebietes im Bereiche der *Decidua capsularis*. Die Verödung der Zotten erfolgt von dem der *Decidua basalis* gegenüber liegenden freien Pole der Fruchtkapsel aus, von

wo aus auch die mütterlichen Gefässe zu schwinden beginnen dürften. So wird die anfangs als *Placenta diffusa* aufzufassende Ernährungsfläche, die sich bei den Hufthieren und anderen zeitlebens erhält, auf die gefässreiche Gegend der *Decidua basalis* beschränkt und das Chorion zu dem für die Ernährung nunmehr bedeutungslosen Theil, dem *Chorion laeve*, und dem *Chorion frondosum* umgestaltet. Hierbei wird der relative Verlust an Flächenausdehnung des Nährbodens durch eine entsprechende Dickenzunahme im Bereiche der *Placenta uterina* ausgeglichen. Das Gebiet der *Decidua capsularis* wird nun ganz allmählich vom Rande der Placenta aus mehr und mehr als Mutterboden der Placenta ausgeschaltet.

Die Placenta ist, solange sie noch auf der *Decidua capsularis* in ihren Randtheilen aufliegt, von napfförmiger Gestalt (vergl. Tafel V Abb. 6 von *Vespertilio murinus*).

Mit der zunehmenden Entwicklung der Chorionzotten erfolgt gleichzeitig ein immer innigeres Durchwachsen seitens der Decidua mit Ausbildung der Septen und Kotyledonen, und erscheint unter fortdauernder Rückbildung der *Decidua capsularis* auch der auf der letzteren gelegene Randtheil der Placenta immer kleiner, während die basale Verwachsungsfläche wohl wesentlich durch interstitielles Wachsthum sich andauernd vergrössert. Aus dem ursprünglich bestehenden, ganz allmählichen Uebergang des Placentarrandes in die Embryonalhüllen wird gegen Ende der Schwangerschaft immer mehr eine scharfe und wulstförmige Abgrenzung.

Das Epithel der *Decidua basalis* degenerirt schon vom Beginne des 2. Monats an; allmählich werden auch die Drüsen mit von dem Zerfall des Epithels betroffen. Schliesslich verschwinden die Drüsen in der Serotina im Gegensatz zu dem Verhalten in der Vera (s. S. 161) vollständig.

Am schwierigsten ist die Beantwortung der Frage, wie es dazu kommt, dass das mütterliche Placentargewebe, das doch unzweifelhaft ursprünglich ein geschlossenes Gefässsystem mit Kapillaren besitzt, später jene eigenthümliche Anordnung darbietet, die oben beschrieben wurde, wonach sowohl Arterien als Venen schliesslich in die wandungslosen, intervillösen Räume auslaufen.

In dieser Beziehung ermöglichen neuere Angaben über die Entwicklung der Placenta des Menschen, sowie die Verwerthung der oben von der Säugerplacenta angegebenen Befunde eine, wie mir scheint, befriedigende Aufklärung.

Aus den früheren Angaben ergibt sich, dass, wie bei den placentalen Säugern, so auch bei dem Menschen, die gesammten in der

Decidua basalis sich abspielenden Vorgänge darauf hinauslaufen, die einem möglichst innigen Kontaktverhältniss der mütterlichen Gefässe mit denen des Fötus hinderlich entgegenstehenden Bestandtheile der Schleimhaut zum Zerfall und zur Resorption zu bringen. Das sind die Epithelien und die Drüsen. Sie vergehen in erster Linie auf Kosten der Blutgefässe, die einer enormen, den Bedürfnissen des wachsenden Embryo entsprechend, stetig gesteigerten Massenzunahme unterliegen. Mit ihnen wuchert, soweit es sich um die Umgebung der grösseren Gefässe (Arterien und Venen) handelt, auch das umhüllende Bindegewebe, das in den *Septa placentae* dem entstehenden Organe die nöthige Stütze abgeben muss.

In derselben Weise nun, wie es nach der obigen, den Angaben von Duval entnommenen Beschreibung der Säugerplacenta gleichsam zu einer immer saubereren Korrosion der mütterlichen Blutbahn unter gleichzeitiger Erweiterung derselben kommt, werden auch in der *Placenta uterina* des Menschen Epithelien und Drüsen als funktionell störende Substanzen zum Schwunde gebracht und erfährt die Blutbahn gleichzeitig eine enorme Erweiterung, um so dem Embryo eine möglichst grosse Resorptionsfläche zu bieten. Dieses auch in der Entwicklung von mütterlichen Blutsinus in der Säugerplacenta gelegentlich schon zum Ausdruck kommende Bestreben erreicht in der Bildung der Blutsinus und intervillösen Räume der Placenta des höchststehenden Säugers, des Menschen, seinen Höhepunkt. Die Erweiterung der Blutbahn betrifft hier in überwiegender Weise das ursprüngliche Kapillargerüst, das zu den intervillösen Räumen umgestaltet wird. Dies ergibt sich meiner Auffassung nach deutlich nicht nur aus dem vollständigen Fehlen der Kapillaren in der *Placenta materna*, sondern auch aus den neueren Angaben der Autoren, besonders denjenigen Keibel's, der den Endothelbelag der in die intervillösen Räume mündenden Gefässe kontinuierlich auf die Zotten und die *Membrana chorii* übergehen sah (s. Abb. 152). Dieser Endothelbelag geht aber sehr früh schon bei der zunehmenden Erweiterung der intervillösen Räume verloren. Gleichzeitig wird der anfangs doppelte ektoblastische Epithelbelag der Zotten zu einer einschichtigen Lamelle abgeplattet und so die der Diffusion mütterlicher Stoffe in das fötale Kapillargebiet dienende Schicht, wie bei der Säugerplacenta (s. o. S. 102), den wachsenden Bedürfnissen des Fötus entsprechend immer dünner gestaltet.

In der ausgebildeten Placenta des Menschen wird der nicht von Endothelzellen begrenzte mütterliche Blutstrom von den mit eigenen Wandungen versehenen Kapillaren des Fötus nur durch eine fötale

ektodermale, doppelschichtige Epithellage und spärliches intravillöses Bindegewebe getrennt. Das gleiche Verhalten finden wir in der Placenta des Kaninchens, wie dies die Abb. 105 vom Kaninchen ohne weiteres lehrt. Auch hier wird die mütterliche Blutbahn unmittelbar von einer fötalen (ektodermalen) Zellschicht begrenzt, deren Zellgrenzen ebensowenig deutlich hervortreten, wie in dem Syncytium der Chorionzotten des Menschen. Ein Unterschied besteht nur insofern, als das fötale Gewebe bei dem Menschen in Zottenform, bei dem Kaninchen in Form von spongiös angeordneten Lamellen auftritt und bei letzterem gegen Ende der Trächtigkeit

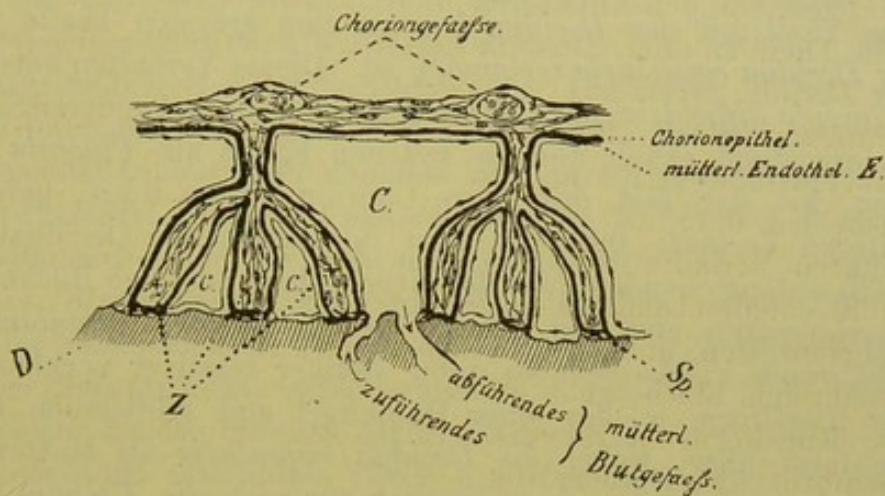


Abb. 152. Schema zur Placentarbildung des Menschen, dem Verhalten in der 4. Woche entsprechend. C Erweiterte mütterliche Kapillaren; Z Zotten; D Decidua; Sp Spitzen der Zotten. (Nach Keibel.)

sogar der Chorionektoblast und das fötale Bindegewebe an vielen Stellen gänzlich schwinden, sodass nunmehr nur das fötale Gefäßepithel noch die beiden Blutbahnen trennt.

Da also bei dem Kaninchen die direkte Herkunft der mütterlichen Bluträume in der Placenta aus den Kapillaren der Uterinschleimhaut verfolgt ist, indem die anfangs noch ein Epithel besitzenden Gefäße dasselbe später mit der zunehmenden enormen Ausdehnung der Blutbahn verlieren, weil die Theilungsfähigkeit der Wandzellen gleichsam nicht mehr hinreicht, eine Wand zu bilden, werden wir für den Menschen mit grosser Wahrscheinlichkeit unter Hinzuziehung der oben angegebenen Gründe denselben Bildungsmodus als gültig aufstellen können. Hierzu kommt dann noch der Befund Duval's bei den Carnivoren (s. S. 87), in deren *Placenta zonaria* sich während der ganzen Trächtigkeit die epitheliale Gefässwand der mütterlichen Blutbahn erhält, wie dies auch bei den tiefer

stehenden Placentarformen (*Placenta diffusa*, *Placenta multiplex*) der Fall ist.

Es finden sich gelegentlich Formen der Placenta, die von der normalen Scheibenform in verschiedener Weise abweichen. Wenn diese Variationen auch eine bestimmte Klassifikation zulassen, so ist doch im Auge zu behalten, dass sie im Allgemeinen grossem Wechsel unterworfen und durch mancherlei Uebergangsformen verbunden sind. Fast alle Anomalieen sind als Folgezustände von Entwicklungsstörungen der Placenta aufzufassen. Um sie zu erklären, muss man berücksichtigen, dass das Chorion auf frühem Stadium einen nahezu vollständigen, von den Allantoisgefässen versorgten Zottenbesatz trägt, der zum Theil mit der *Decidua basalis*, zum grössten Theile jedoch mit der *Decidua capsularis* verbunden ist. Dieses Verhalten entspricht einer *Placenta diffusa*, wie sie sich bei dem Schweine und anderen Säugern als Dauerzustand erhält und in seltenen Fällen als *Placenta membranacea*, bei der fast das ganze Chorion Zotten trägt, persistirt. Im weiteren Verlaufe tritt von dem der Narbe der Decidualkapsel (s. S. 163) entsprechenden Pole der Fruchtblase aus eine Rückbildung der Chorionzotten und der Gefässe in der *Decidua capsularis* ein. Die ernährende Fläche geht so unter stetiger relativer Verkleinerung aus der Kugelform in die einer Halbkugel und schliesslich in die Scheibenform über, wobei die *Decidua capsularis* als Mutterboden immer mehr zurücktritt, bis schliesslich nur noch die *Decidua basalis* den Stoffaustausch vermittelt. Man ist gewohnt, erst jetzt von einer Placenta bei dem Menschen zu sprechen, obwohl, wie aus allem Gesagten hervorgeht, vom vergleichenden Standpunkte aus die Stadien einer *Placenta diffusa*, *bursiformis* und *discoidea* durchlaufen werden. Dieser Entwicklungsgang der Placenta oder die definitive Ausbildung des scharf getrennten *Chorion laeve* und *frondosum* kann die mannigfachsten Störungen erfahren, für welche in den meisten Fällen abnorme Beschaffenheit der Uterinschleimhaut als Ursache herangezogen werden dürfte, indem die Chorionzotten mit den Nabelgefässen sich gleichsam da einnisten, wo die mütterliche Schleimhaut die günstigsten Ernährungsbedingungen bietet oder, wenn die *Decidua basalis* den fötalen Bedürfnissen nicht genügt, in dauernde Beziehungen zur *Decidua capsularis* treten. Die wichtigste und zugleich gefährlichste auf solche Weise entstehende Anomalie ist die *Placenta praevia* (s. o. S. 174), von der Hofmeier den Nachweis führte, dass sie aussen von Reflexa bedeckt ist (wie das Mittelstadium der Chiropterenplacenta). Häufig sind die von Hyrtl als *Placentae succenturiatae* bezeichneten Nebenplacenten. Sie sind als einzelne unvollkommen zurück-

gebildete Stellen des ursprünglich relativ grösseren Placentargebietes aufzufassen. Meist sind sie dem Rande der Placenta genähert und mit diesem durch Placentargewebe verbunden; in anderen Fällen besteht nur die im *Chorion laeve* verlaufende Gefässverbindung mit der Hauptplacenta. Ihre Zahl geht bis zu sechs; selten sitzen sie der Placenta gegenüber, also in der Gegend der ursprünglichen Narbe der Decidualreflexa. Die Grösse variirt ausserordentlich. Beträgt sie unter 0,5 cm, so spricht man von *Placentulae succenturiatae* (Hyrtl), die im Allgemeinen von Linsengrösse sind und oft erst erkannt werden, wenn man das *Chorion laeve* gegen das Licht hält. Erreicht die Nebenplacenta die Grösse der Hauptplacenta, so entsteht die *Placenta bipartita* (s. *dimidiata*, s. *duplex*). Sie ist selten (bei den Affen der alten Welt konstant, s. Abb. 120) und zeigt meist velamentöse Insertion des Nabelstranges. Die beiden Hälften sind entweder durch eine Brücke verbunden oder nicht. Bei sehr breiter Brücke zwischen den beiden Hälften spricht man von der geigen- oder bisquitförmigen Placenta, *Placenta panduraeformis*. Hierher gehören auch die seltenen Formen der *Placenta tripartita* und *Placenta reniformis*, deren Namen sich von selbst erklären. Geht die Vermehrung der Nebenplacenten so weit, dass gleichsam auch die Hauptplacenta zu einer Nebenplacenta wird, so kommt es zur *Placenta multiloba*, bei welcher die den Grenzen der Kotyledonen in der normalen Placenta entsprechenden zottenlosen Theile der *Membrana chorii* bedeutend erweitert und die Kotyledonen auseinandergerückt sind. Zwischen den Kotyledonen treten dann die *Vasa nutrientia* des Chorion sehr deutlich hervor. Dieses Verhalten erinnert an die *Placenta multiplex* der Wiederkäuer, obwohl hier der Bau ein einfacherer ist.

Bei der *Placenta marginata* (Köl liker) geht das *Chorion laeve* nicht von dem Placentarrande aus, sondern von deren Fläche, vom Rande entfernt. Sie kommt, wie es scheint, dadurch zu Stande, dass die verdickte Capsularis am Rande der Placenta nach innen in die Eihöhle eine Falte vordrängt, deren in die Placenta übergehende Platte vom Rande der Placenta aus mit dieser verwächst (G. Klein).

Zweiter Hauptabschnitt.

Von der Entwicklung der Organe und Systeme.

1. Die Entwicklung des Knochensystems.

Das Knochensystem entwickelt sich aus dem mittleren Keimblatte verhältnissmässig spät, indem seine ersten Spuren nicht vor dem Ende des zweiten Fötalmonates erscheinen; dagegen treten gewisse Vorläufer desselben, wie die *Chorda dorsalis* und die Ursegmente, wie wir oben gesehen, schon in den allerersten Zeiten der Organbildung auf, und ebenso erscheinen auch zahlreiche knorpelige Gebilde vor der Verknöcherung. Es lassen sich drei Skelettformen aufstellen, das häutige, das knorpelige und das knöcherne Skelett, von welchen das erstere das am wenigsten ausgedehnte und am mindesten scharf begrenzte ist. Zum häutigen Skelette zählen die *Chorda dorsalis*, die häutige Wirbelsäule und der häutige Schädel, zum Knorpelskelette alle ossifizierenden Knorpel und gewisse bleibende und vergängliche Knorpelgebilde, zum knöchernen Skelette endlich alle Knochen und die bekannten Knorpel.

I. Das Rumpfskelett.

Wie in der Stammesentwicklung, so tritt auch in der Ontogenese als erste Spur eines axialen Stützgebildes die schon sehr früh sichtbare Rückensaite oder *Chorda dorsalis* (s. S. 32) auf. Sie ist uns bereits häufig begegnet (s. Abb. 55, 61, 80 u. a.). In der Längsrichtung des Embryo ventral von dem Neuralrohre verlaufend, endigt sie in dem Vorderkopf mit hakenförmiger Umbiegung (s. Abb. 167). Sie ist bei den höheren Wirbelthieren und dem Menschen ein grösstentheils ver-

gänglicher Vorläufer des Achsenskelettes. Ihre Lage bestimmt gleichsam von vornherein die durch die späteren Wirbelkörper verlaufende Längsachse (s. Abb. 159).

Die Bildungsherde für das Rumpfskelett liegen in den schon frühzeitig dem Neuralrohr als würfelförmige Mesoblastmassen beiderseits reihenförmig angelagerten Ursegmenten. Anfangs von gleichartigem Bau, erfährt der ventrale und mediale Theil der Ursegmente durch Auflockerung und Ausbreitung der Elemente eine typische Umwandlung, die schon in Abb. 153 in ihrem Beginn bemerkbar ist, jedoch in dem Stadium der Abb. 154 ihren Höhepunkt erreicht hat. Jedes ursprüngliche Ursegment hat sich nun in zwei, durch ihren Bau deutlich unterschiedene Theile gesondert: 1. Den die Anlage des Rumpfskelettes enthaltenden, locker gefügten Theil, das Sklerotom, der

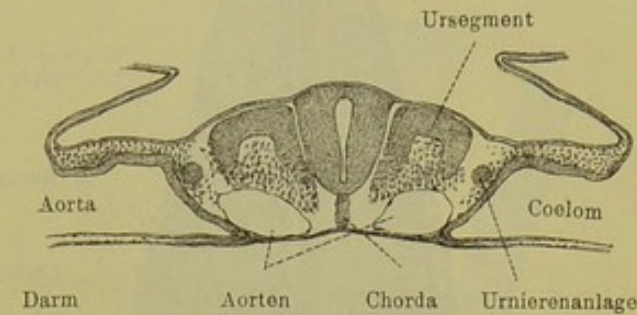


Abb. 153. Querschnitt eines Kaninchenembryo von 9 Tagen und 2 Stunden.

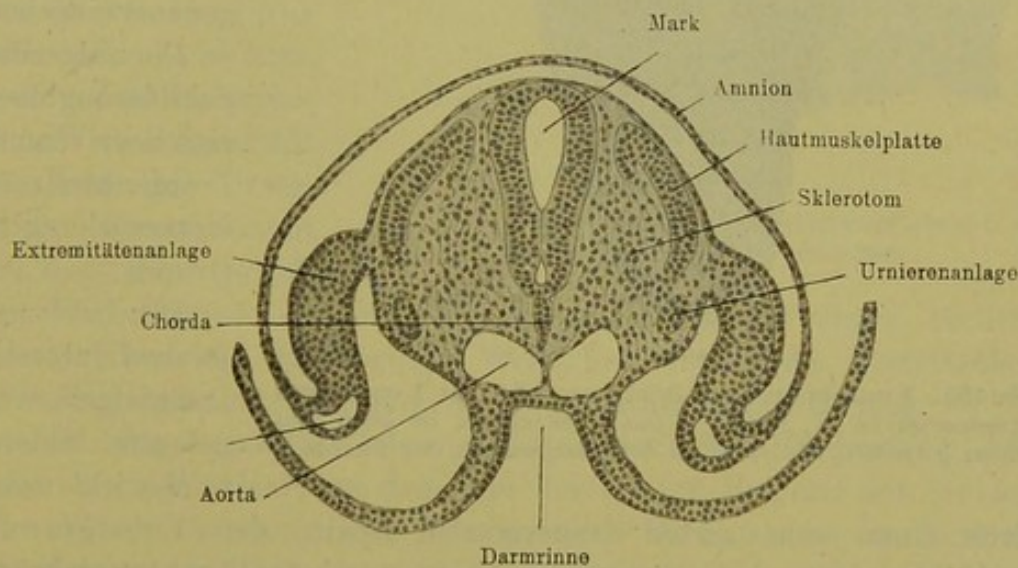


Abb. 154. Querschnitt der hinteren Hälfte eines Kaninchenembryo von 9–10 Tagen.

allmählich dorsalwärts das Neuralrohr und ventralwärts die Chorda umwächst und 2. den nicht wesentlich im Bau veränderten dorsalen Theil, der mit Rücksicht auf seine spätere Bestimmung den Namen Hautmuskelpatte führt.

Die weitere Entwicklung führt zunächst zu einer Verschmelzung des unmittelbar an die Chorda angrenzenden Sklerotomgewebes in longitudinaler Richtung, sodass die Chorda nun von sehr locker ge-

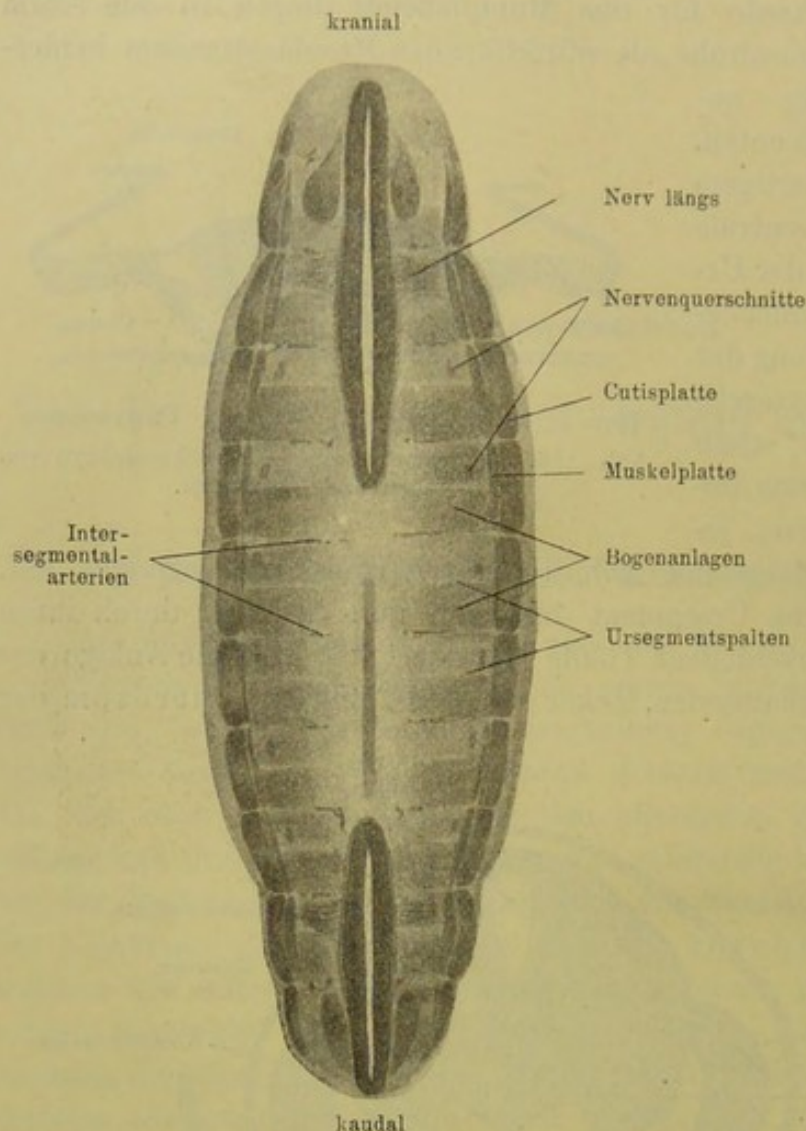


Abb. 155. Frontalschnitt der Rückengegend eines 1 cm langen Schweusembryo (3. Woche). Das Rückenmark ist oben und unten getroffen; in der Mitte der Längsschnitt der Chorda.

durch einen sehr zarten transversalen Spalt, den Ursegmentspalt, in einen, den segmentalen Nerven enthaltenden, kranialwärts gerichteten und einen dichter gefügten kaudalen Bezirk getheilt. Dieser Theil des Ursegmentes ist die erste Anlage des segmentalen Rumpfskelettes. Wir nennen ihn die Bogenanlage.

Vergleichen wir hier, um uns diese für das Verständniss des Aufbaues des Wirbelthierkörpers allgemein wichtigen Verhältnisse klar zu machen, noch die Abb. 156 mit der Abb. 155. Wir haben

gefügemursegmentirtem (in der Abbildung 155 hell erscheinenden)

Mesoblast umgeben ist, dessen ursprünglich segmentaler Bau nur noch durch die

Intersegmentalgefäße angedeutet ist. Jede Hautmuskelpatte zerfällt nunmehr in die Cutisplatte und die Muskelplatte, auf die wir erst später genauer eingehen.

Der folgenden Schilderung liegt eine neue von mir vorgenommene Untersuchung zu Grunde.

Der zwischen je zwei Intersegmentalgefäßen gelegene Sklerotombezirk wird

einen ausser dem Bereich der Chorda geführten Sagittalschnitt vor uns, in dem die Aorta getroffen erscheint. Die durch die Ursegmente bedingte Urgliederung des Embryo wird noch durch die in diesem Schnitt nicht sehr scharf hervortretenden Cutisplatten und die Intersegmentalarterien angezeigt, während die Ursegmentspalten jeden Sklerotombezirk in zwei Hälften zerlegen, von denen der kraniale den segmentalen Nerven einschliesst, während der kaudale die Bogenanlage darstellt.

Die Bogenanlagen breiten sich darauf in ventraler Richtung um die Chorda aus und bilden, diese umhüllend, den primitiven Wirbelkörper (Abb. 157). Es ist klar, dass die Zahl der primitiven Wirbelkörper mit der Zahl der Ursegmente übereinstimmt und dass jeder primi-

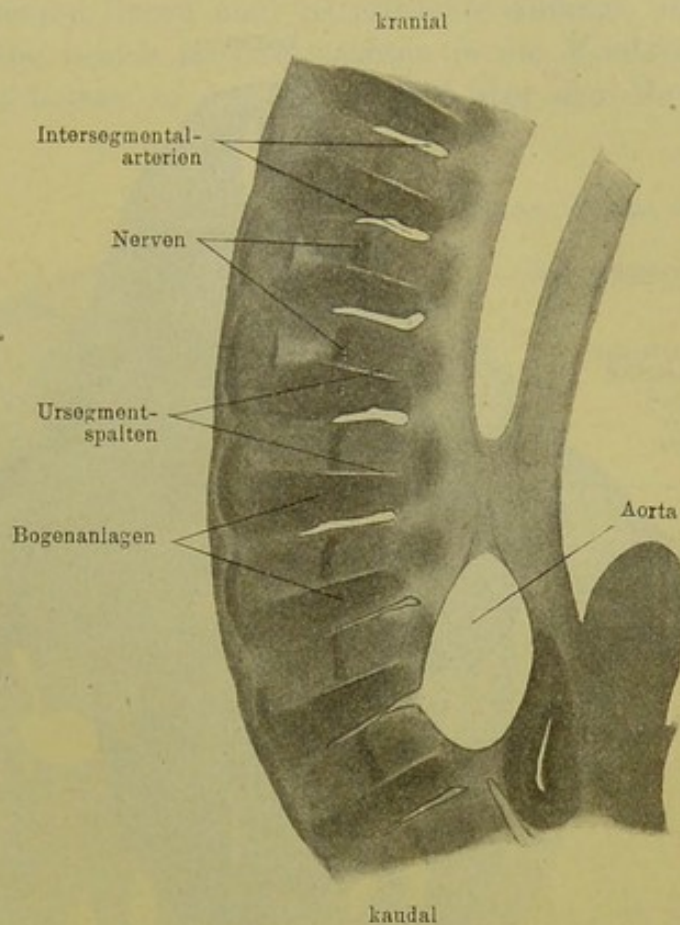


Abb. 156. Sagittalschnitt der Dorsalgegend eines 5 mm langen Embryo der Fledermaus.

tive Wirbelkörper aus zwei (je einem linken und einem rechten) Sklerotombezirken hervorging. Weiterhin wächst die Skelettanlage auch in ventraler Richtung in die seitliche Leibeswand. — So entsteht das typische Achsenskelettsegment der Embryonen, der primitive Wirbel, an dem nun der obere Bogen, der primitive Wirbelkörper und der untere Bogen, der im Bereiche des Thorax die Rippen erzeugt, zu unterscheiden sind (Abb. 158). Die oberen Bogen werden durch eine zarte Brücke, die Membrana reunions, superior, verbunden. Die primitiven Wirbelkörper werden central von der Chorda durchzogen, auf der sie gleichsam hintereinander aufgereiht sind. Das Gewebe des primitiven Wirbels besteht aus relativ kleinen, stark tingirbaren, dicht zusammengelagerten Bindegewebszellen; histologisch wird es als Vorknorpelgewebe bezeichnet.

Da um diese Zeit die Anlage des Achsenskelettes noch einen weichen bindegewebigen Bau besitzt, kann man dieses Stadium passend als das des häutigen Achsenskeletts bezeichnen. Es besteht aus den häutigen primitiven Wirbeln, deren jeder direkt aus einem

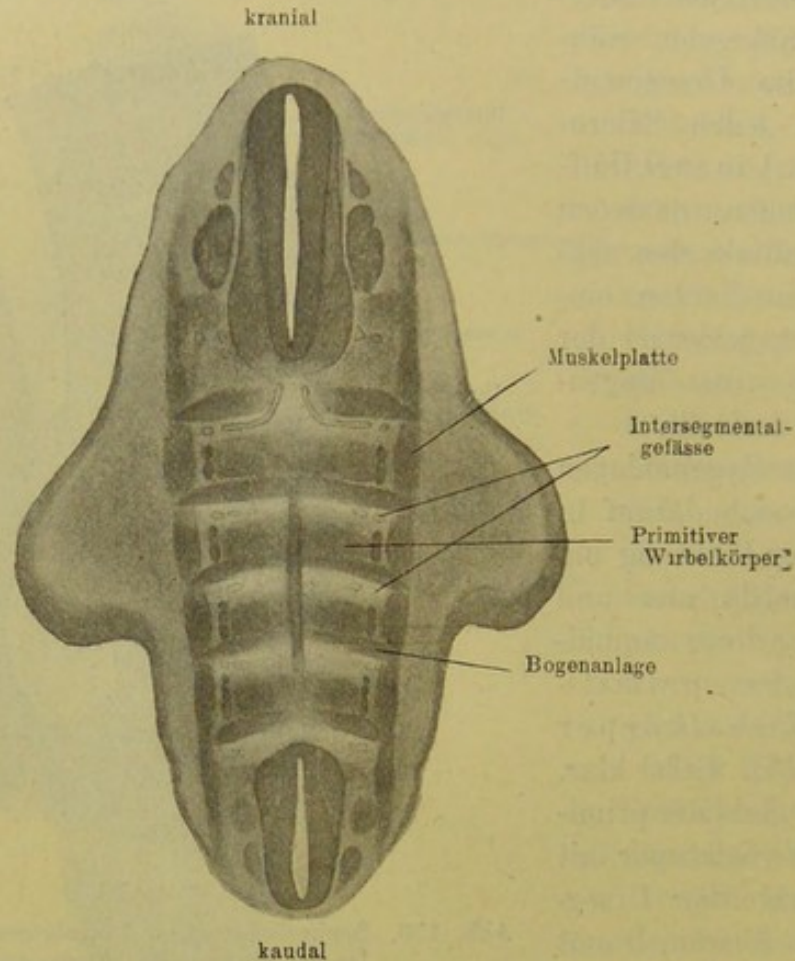


Abb. 157. Frontalschnitt der unteren Dorsalgegend eines 7 mm langen Embryo der Fledermaus (*Vespertilio murinus*).

Ursegment hervorgegangen ist. Die Chorda erhält um diese Zeit eine zarte strukturlose Hülle, die Chordascheide. Die weitere Differenzierung ist neben der Massenzunahme gekennzeichnet durch die sich gleichzeitig vollziehende Umwandlung des weichen Zustandes in den festeren. Das Vorknorpelgewebe wird in Knorpel umgewandelt, es verknorpelt. Die Verknorpelung des primitiven Wirbels geht von bestimmten Punkten oder Verknorpelungscentren aus; von diesen liegen je einer in dem oberen Bogen, zwei in dem primitiven Wirbelkörper und je einer in den unteren Bogen. Von diesen Punkten aus wird allmählich der ganze primitive Wirbel in ein hyalines Knorpelstück umgewandelt. Der Vorgang vollzieht

sich im Wesentlichen in dorso-ventraler Richtung. Indem die unteren Bogen im Bereiche des Thorax bis zur ventralen Mittellinie zu den häutigen Rippen auswachsen, erfolgt gleichzeitig weiter dorsal in dem bereits fertigen Vorknorpelgewebe die ventral fortschreitende Verknorpelung. Die oberen Bogen sind naturgemäss anfangs über dem Marke geöffnet. Die beiden Hälften wachsen in die *Membrana reuniens superior* und schliessen so den Wirbelkanal über dem Mark.

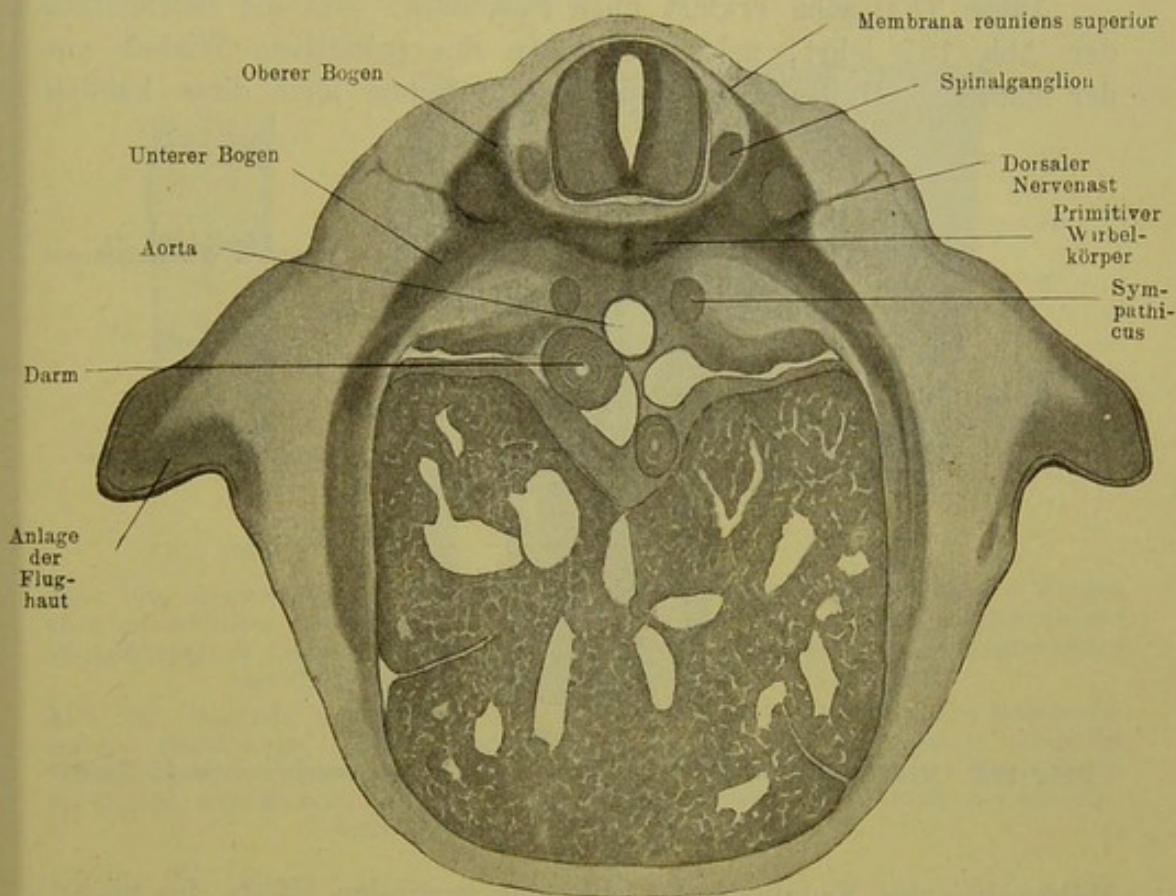


Abb. 158. Querschnitt durch die Lebergegend eines Embryo von *Vespertilio murinus*. Die sehr grosse Leber füllt die ganze Bauchhöhle in diesem Querschnitte aus.

Nach dem Gesagten könnte man vermuthen, dass der primitive Wirbel, wie ihn die Abb. 158 zeigt, nach Umwandlung in hyalinen Knorpel der Verknöcherung anheimfällt und so in einfacher Weise der bleibende Wirbel aus dem primitiven hervorgeht. Die Entwicklung schlägt jedoch hier, wie in anderen Fällen, nicht den denkbar einfachsten Weg ein.

Für oberen und unteren Bogen findet allerdings eine direkte Umwandlung in die bleibenden Theile statt; im Bereiche der primi-

tiven Wirbelkörper tritt jedoch eine Neugliederung ein, derart dass die kaudale Hälfte jedes primitiven Wirbelkörpers stets mit der kranialen Hälfte des nächstfolgenden zur Bildung eines bleibenden Wirbelkörpers sich vereinigt. Die Grenzbezirke der primitiven Wirbelkörper kommen sonach in die Centren der bleibenden Wirbelkörper zu liegen, und die Gegend der *Fibrocartilaginee intervertebrales* entspricht den Centren der primitiven Wirbelkörper.

Diese Thatsache erklärt auch Folgendes: Wie die Betrachtung der Abb. 157 lehrt, geht der Bogen des primitiven Wirbels von der kaudalen Hälfte des Körpers aus. Indem aber diese kaudale

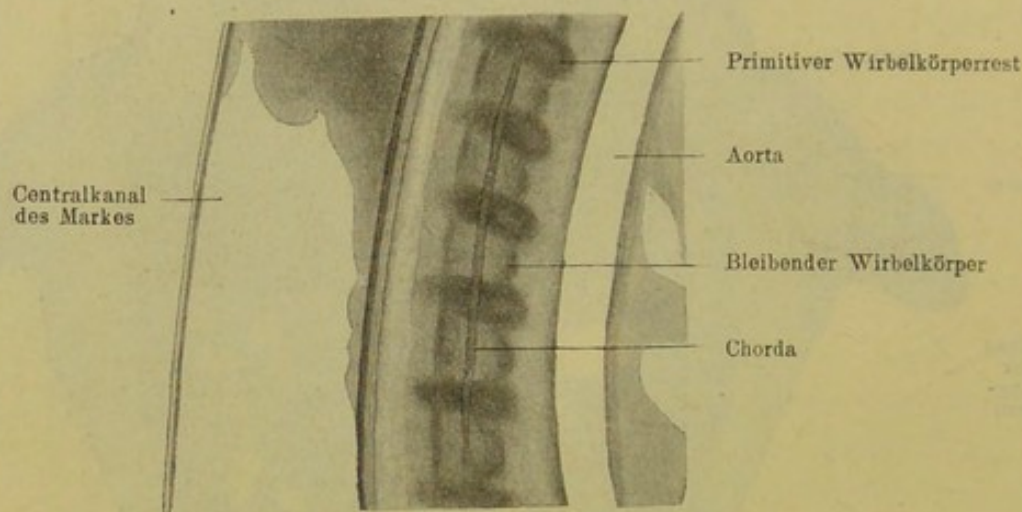


Abb. 159. Medianschnitt der Dorsalgegend eines Kaninchenembryo von 15 Tagen und 6 Stunden.

Hälfte bei der Neugliederung mit der kranialen Hälfte des nächstfolgenden primitiven Wirbels zur Bildung des bleibenden Wirbelkörpers verwächst, wird es klar, dass nunmehr der Wirbelbogen von der kranialen Hälfte des bleibenden Wirbels ausgehen muss.

Die Verknorpelung des primitiven Wirbelkörpers erfolgt von der kranialen und der kaudalen Fläche aus unter gleichzeitiger Vergrößerung des primitiven Wirbelkörpers, sodass sehr bald die Flächen benachbarter Wirbel sich berühren und verschmelzen und so jede Grenze der ursprünglichen primitiven Wirbelkörper vergeht. Im Centrum des primitiven Körpers erhält sich das Vorknorpelgewebe am längsten und deutet so als primitiver Wirbelkörperrest (Abb. 159) die spätere Zwischenwirbelscheibe an. Die Umwandlung des Vorknorpels in

hyalinen Knorpel geht aber alsbald auch auf den primitiven Wirbelkörperrest über, sodass auf bestimmtem, allerdings schnell vorübergehendem Stadium die Wirbelkörpersäule aus einem hyalinen Knorpelstab besteht. Dann gehen die knorpeligen Wirbelkörper im Bereiche der erst später als Bindegewebsknorpel deutlich werdenden *Fibrocartilagine intervertebrales* kontinuierlich in einander über. Hierzu vergleiche der Leser die Abb. 162. In der Gegend der späteren Zwischenwirbelbänder liegen die eiförmigen Höhlen der Wirbelkörper-

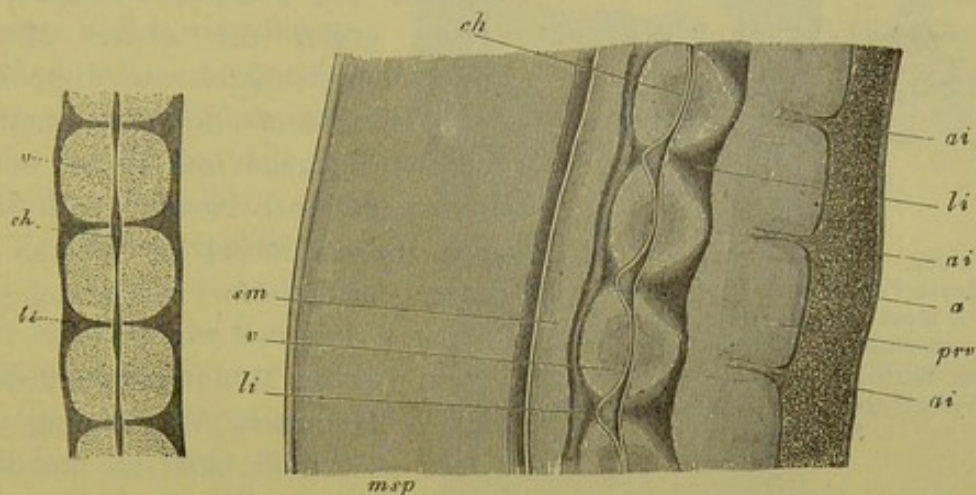


Abb. 160.

Abb. 161.

Abb. 160. Senkrechter frontaler Längsschnitt durch einige Brustwirbel eines 8 Wochen alten menschlichen Embryo in der Gegend der Chordaresten, vergrößert. *v* knorpeliger Wirbelkörper; *li* *Ligamentum intervertebrale* (*Fibrocartilago interv.*); *ch* Anschwellung der Chorda zwischen zwei Wirbeln. (Nach Kölliker.)

Abb. 161. Sagittaler Längsschnitt durch 4 Lendenwirbel eines 16 Tage alten Kaninchenembryo, 26mal vergr. *a* *Aorta abdominalis*; *ai* *Arteriae intervertebrales*; *v* knorpelige Wirbelkörper; *li* *Lig. intervertebralia* mit den Chordaverbreiterungen; *ch* dünne Theile der Chorda; *msp* *Medulla spinalis*; *sm* submedullares gallertartiges Gewebe; *prv* prävertebrale Binde substanz. (Nach Kölliker.)

säule, die (geschrumpften) Chordaanschwellungen (s. auch Abb. 163). Die übrige Chorda ist noch als hellerer axialer Streif sichtbar, während im Centrum des Wirbelkörpers bereits die zu dem nächsten Stadium der Entwicklung führende Verkalkung begonnen hat.

Die Verknorpelung der Wirbelsäule beginnt beim Menschen im Anfange des zweiten Monates, und ist schon in der 6.—7. Woche eine vollständige Säule von knorpeligen Körpern mit dünnen häutigen Zwischenwirbelscheiben vorhanden. Hierbei bleibt die Chorda anfänglich noch erhalten, beginnt jedoch schon jetzt im Innern der Wirbelkörper zu verkümmern, während sie in den Zwischenbändern und den angrenzenden Theilen der knorpeligen Wirbel gut entwickelt ist, so dass sie nun auf Längsschnitten das perlschnurartige Ansehen

zeigt, das Abb. 160 und 161 wiedergeben. In den Wirbelbogen schreitet die Verknorpelung langsam weiter, und sind in der achten Woche die Bogen nicht mehr ausgeprägt, als Abb. 162 zeigt, so dass das Rückenmark und die zwei Reihen Spinalganglien neben demselben um diese Zeit einfach von der *Membrana reuniens superior* bedeckt sind, welche als direkte Fortsetzung des Perichondrium der Wirbelbogen erscheint. Im dritten Monate wachsen die knorpeligen Bogen, die

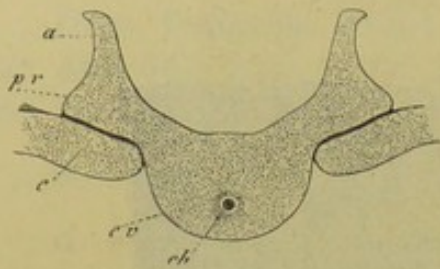


Abb. 162. Querschnitt durch einen Brustwirbel und zwei Rippenköpfchen eines 8 Wochen alten menschlichen Embryo, vergrößert. *ch* Chorda; *cv* knorpeliger Wirbelkörper; *pr* Querfortsatz; *a* Wirbelbogen; *c* Rippe. (Nach Kölliker.)

dem Gesagten zufolge mit dem Wirbelkörper ein Stück ausmachen, weiter gegen die obere Mittellinie, doch ist auch um diese Zeit der Wirbelkanal in der Lumbal- und Sakralgegend und ebenso in der Halsgegend noch ziemlich weit offen (Abb. 162), während am Rücken die Bogen schon zur Berührung gekommen sind.

Im vierten Monate kommt dann die vollkommene Vereinigung der Bogen zu Stande, und ist um diese

Zeit der knorpelige Wirbel, dessen Ossifikation freilich schon begonnen hat, vollkommen ausgebildet und im Wesentlichen mit allen den Theilen versehen, die der spätere knöcherne Wirbel besitzt.

Die Verknöcherung der Wirbelsäule beginnt am Ende des zweiten Monates, und zwar ossifizieren die Wirbel im Allgemeinen von drei Punkten aus, je einem in den Bogen und einem im Körper, von denen die ersteren (Abb. 163 u. Abb. 164 u. 165) früher entstehen (in der siebten Woche) als der letztere. Der Knochenpunkt in dem Körper bildet sich in den letzten Rückenwirbeln zuerst, um von da nach beiden Seiten fortzuschreiten, und tritt zuerst dorsal von der *Chorda dorsalis* auf, um dann bald die Chorda zu umschliessen. Gleichzeitig mit diesem Ossifikationspunkte bemerkt man auch Blutgefässe im Knorpel, welche vom Perichondrium aus eindringen und sich schon vor der Verknöcherung bilden. Sehr bald wird durch den grösser werdenden Ossifikationspunkt die Chorda ganz verdrängt, so dass man im Innern der Wirbelkörper später nichts mehr als einen Kalk- und Knochenpunkt oder durch Auflösung von jungem Knochengewebe gebildete Markräume findet.

Ähnliche Knochenpunkte treten früher als in den Wirbelkörpern in den Bogen auf und zwar an der Stelle, wo der Bogen mit dem Körper zusammenhängt, und von diesen drei Knochenpunkten aus

entwickelt sich dann die Hauptmasse des Wirbels. Ziemlich rasch wuchern nämlich diese Ossifikationspunkte weiter, erreichen im vierten oder fünften Monate die Oberfläche des Knorpels und kommen auch einander immer näher. So entstehen schliesslich knöcherne Wirbel, welche aus drei Stücken zusammengesetzt sind, einem Körper, der etwas kleiner ist als das, was in der Osteologie Wirbelkörper heisst, und zwei Bogenstücken, welche ausser den Quer- und Gelenkfortsätzen auch die Seitentheile der Wirbelkörper bilden, die die Rippengelenkflächen tragen. Bogen und Körper sind durch dünne Knorpelplatten verbunden, und zwischen den Bogen selbst befindet sich eine dickere Knorpelmasse, welche nach und nach in einen knorpeligen Dorn auswächst. Dieser mittlere Knorpel der Bogen ist in der primitiven Anlage der Wirbel nicht mit enthalten und entsteht nicht durch histologische Umwandlung der *Membrana reuniens superior* in Knorpel, sondern durch Wachsthum und spätere

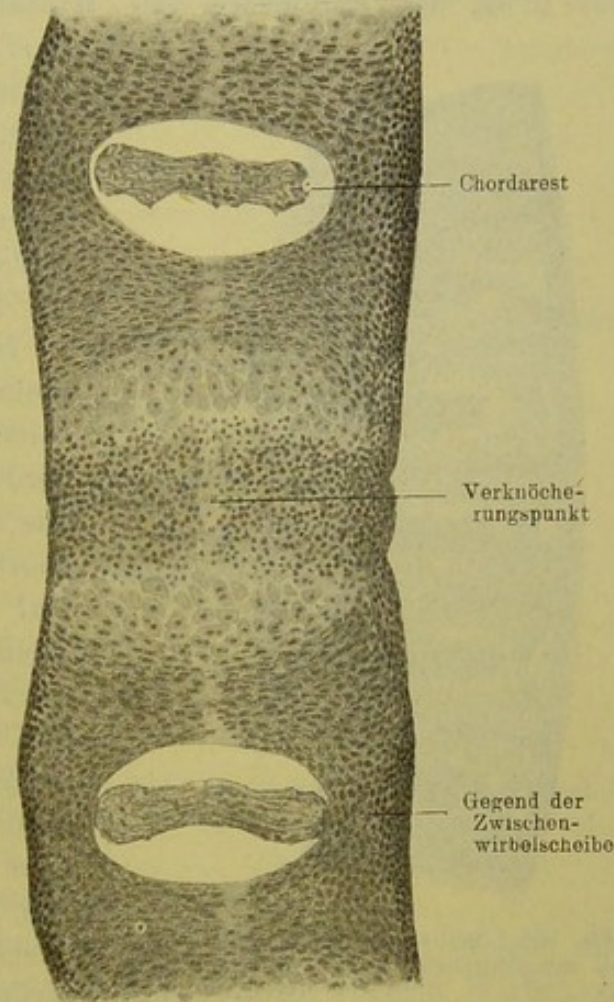


Abb. 163. Medianschnitt der Wirbelkörpersäule der neugeborenen Maus.

Verschmelzung der ursprünglichen knorpeligen Bogenhälften. — Die Vereinigung der drei Theile des knöchernen Wirbels beginnt an den Bogen während des ersten Lebensjahres, so dass man im zweiten Jahre die knöchernen Bogen in der Bildung begriffen findet. Etwas später, zwischen dem dritten und achten Jahre, vereinigt sich dann auch der Körper mit dem Bogen.

Zu den drei Knochenpunkten nun, welche die Hauptmasse der Wirbel darstellen, gesellen sich in späteren Jahren noch viele accessorische. Sie finden sich 1. an den Spitzen aller Dornfortsätze,

2. an den Spitzen aller Querfortsätze, in beiden Fällen einfach oder doppelt, 3. an den *Processus mamillares* der Lendenwirbel, 4. einzelt an den Gelenkfortsätzen, 5. als Rippen homologe Theile an den ventralen Schenkeln der Querfortsätze der Halswirbel in einzelnen Fällen und zwar vor allem am 7., aber auch am 2., 5. und 6. Wirbel, und 6. an den Endflächen der Wirbelkörper in Gestalt der sog.

Epiphysenplatten. Alle diese Kerne erscheinen im Allgemeinen spät, vom 8. bis zum 15. Jahre nach Schwegel, und verschmelzen erst um das 25. Jahr bei der Vollendung des Wachstums mit der Hauptmasse der Wirbel.

In gewisser Weise abweichend gestaltet sich die Entwicklung der beiden ersten Halswirbel. Der vordere Bogen des Atlas geht aus einem von Froriep als hypochordale Spange bezeichneten, ventral von der Chorda gelegenen Theil hervor, der sich frühzeitig mit dem dorsalen Bogen verbindet. Die Spange ist nach Froriep auch bei den übrigen Halswirbeln in der Anlage vorhanden, erfährt aber eine frühzeitige Rückbildung. Der Atlaskörper ist, wie Rathke zuerst zeigte, in dem Zahn des Epistropheus zu suchen. Der Atlas

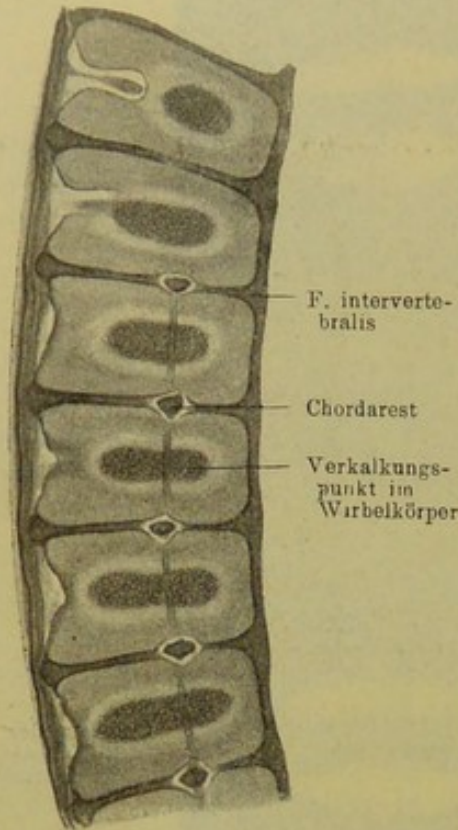


Abb. 164. Sagittalschnitt der Wirbelsäule des menschlichen Embryo vom 3. Monat.

verknöchert von drei Punkten aus, von denen zwei die Stelle der Bogen einnehmen und ebenso früh wie bei den andern Wirbeln entstehen, der dritte im ersten Jahre im *Arcus anterior* auftritt. Die knöchernen Bogen vereinigen sich im dritten Jahre, und bildet sich vorher manchmal ein besonderer Kern im Dorne. Ihre Verschmelzung mit dem vorderen Stücke fällt dagegen ins 5.—6. Jahr.

Der Epistropheus hat die drei Kerne der anderen Wirbel und ausserdem noch einen vierten im Zahne, der den Haupttheil des Wirbelkörpers des Atlas darstellt (Abb. 165). Die Kerne im Körper und im Zahne entstehen im vierten und fünften Fötalmonate und verschmelzen erst im sechsten und siebten Jahre vollständig auch im Innern, wobei es zur Bildung einer unvollkommenen Ossifikation im

Zwischenknorpel kommen kann, welche, wie ein ähnlicher nicht beständiger Kern in der bis zum sechsten Jahre knorpelig bleibenden Spitze des Zahnes, den Epiphysenplatten der anderen Wirbel sich vergleichen lässt.

Bei den in der Maximalzahl von sechs auftretenden Steissbeinwirbeln entwickeln sich die Bogentheile entweder gar nicht oder nur sehr unvollkommen. Dagegen enthalten die Wirbelkörper, mit Ausnahme des 35. Wirbels (Rosenberg), wenn sie ausgebildet sind, in ihrem Innern, ebenso wie die anderen Wirbelkörper, anfangs noch die *Chorda dorsalis*. Jeder Steissbeinwirbel hat nur einen Knochenkern, der im ersten Wirbel meist noch vor der Geburt, im zweiten zwischen dem fünften und zehnten Jahre, im dritten etwas früher und im vierten nach der Pubertät entsteht. Die Verschmelzung der drei unteren Wirbel untereinander fällt in das dritte oder vierte Dezennium und die Verbindung dieser mit dem ersten Wirbel und dem Sacrum in noch spätere Zeiten.

Das Kreuzbein entwickelt sich aus fünf Wirbeln, welche alle aus denselben drei Stücken hervorgehen, wie die übrigen Wirbel, zu denen dann bei den ersten drei oder (Quain, Gegenbaur) vier Wirbeln im 6.—8. Fötalmonate noch accessorische, Rippen homologe Stücke hinzukommen, die am ventralen Theile des seitlichen breiten Anhanges ihren Sitz haben. Die Vereinigung der drei Haupttheile dieser Wirbel findet von unten nach oben fortschreitend im 2.—6. Jahre statt und etwas später die der seitlichen Kerne der oberen Wirbel, von denen ebenfalls die unteren am frühesten verschmelzen.

Die Verschmelzung aller Kreuzbeinwirbel untereinander, die anfangs durch dünne Fibrocartilagines geschieden sind, beginnt im 18. Jahre von unten nach oben fortschreitend, so dass die Vereinigung der ersten zwei Wirbel meist erst nach dem 25. Jahre statt hat. Vorher erhalten jedoch alle Kreuzbeinwirbel nach der Pubertät

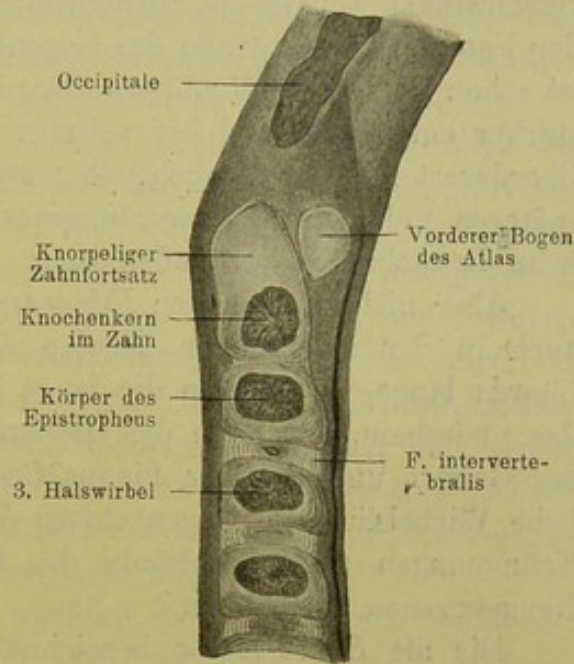


Abb. 165. Sagittalschnitt der Halswirbelsäule des menschlichen Embryo vom 8. Monat.

knöcherne Epiphysenscheiben wie die anderen Wirbel, zu welchen Knochenkernen sich dann noch im 18.—20. Jahre je zwei seitliche Platten, eine obere an der *Facies auricularis* und eine untere neben den zwei letzten Wirbeln gesellen, die um das 25. Jahr mit dem Hauptknochen sich verbinden.

Nun noch einige Bemerkungen über die *Fibrocartilagines intervertebrales*. Während in den Körpern der Wirbel die Chorda sehr früh verschwindet, sobald die Ossifikationspunkte auftreten, findet sich in den Faserknorpeln gerade das Gegentheil. Wie oben bemerkt wurde, ist schon im zweiten Monat die Chorda in den Zwischenwirbelbändern stärker entwickelt, und bei weiterer Verfolgung zeigt sich, dass dieser Chordarest mit der Wirbelsäule fortwuchert und den Haupttheil der späteren Pulpa der *Fibrocartilagines intervertebrales* bildet und noch beim Erwachsenen vorhanden ist.

Aber nicht nur in den *Fibrocartilagines intervertebrales*, sondern auch in den knorpeligen Theilen der Wirbelsäule erhält sich die Chorda lange, und zeigen die lange knorpelig bleibenden Theile, wie das Steissbein, der Zahn des Drehers und die Schädelbasis, noch bei der Geburt und darüber hinaus Chordareste. Die für die menschliche Wirbelsäule im Gegensatz zu der der übrigen Säuger typischen Krümmungen der Wirbelsäule des Erwachsenen sind bereits beim Neugeborenen vorhanden.

Die als *Spina bifida* bezeichneten Spaltbildungen im Bereiche des dorsalen Theiles der Wirbelsäule treten vornehmlich in der Cervikal-, besonders aber in der Lenden- und Kreuzbeingegend auf. Durch einen wechselnd grossen medianen Spalt im Bereiche der Wirbelbögen dringt eine verschiedenartige Geschwulstbildung, die auch einen Theil des Rückenmarks einschliessen kann bis unter die Rückenhaut vor. Wenn man im Auge behält, dass sich die Umwachsung des ursprünglich ganz oberflächlichen Neuralrohres durch die sich später auflagernden Theile in ventro-dorsaler Richtung vollzieht — im Gegensatz zu der in dorso-ventraler Richtung vor sich gehenden Umwachsung des vegetativen Rohres mit seinen Anhangsdrüsen — so muss man die *Spina bifida* als aus mangelhafter dorsaler Umwachsung des Neuralrohres hervorgegangen deuten, in ähnlicher Weise, wie die *Fissura sterni* und die Bauchspalte (s. u.) als mangelhafter ventraler Verschluss der das Darmrohr im weiteren Sinne bilateral umwachsenden Theile aufzufassen ist. Das ursächliche Moment der auf diese Weise morphologisch erklärbaren Missbildung bleibt im dunkeln. Durch die Defektbildung in den Wirbelbögen und den aufgelagerten Theilen stülpen sich in vielen Fällen hernienartig die

Rückenmarkshäute aus, und in dem Bruchsack sammelt sich mehr oder weniger reichliche Cerebrospinalflüssigkeit an.

Die Rippen entstehen durch ventral gerichtetes Auswachsen der unteren Bogen des primitiven Wirbels und sind, wie diese, segmentale Bildungen. Jede Rippe ist also auf den kaudalen Theil eines Ursegmentes zurückzuführen. Gleichzeitig mit dem ventral gerichteten Wachsthum findet die von den Muskelplatten aus sich bildende und ventral vorwachsende Interkostalmuskulatur ihre Befestigung an den Rippen. Jedes Muskelsegment (Myomer) mit der kaudalwärts sich anschliessenden Rippe geht aus einem Ursegment hervor.

Die Verknorpelung der anfangs häutigen Rippe erfolgt wie die des ganzen Rumpfskeletts und wie das Wachsthum der Muskeln und Nerven in dorso-ventraler, vielleicht ursprünglich terripetaler Richtung. Die knorpelige Rippe ist eine Zeit lang ein Knorpelstück mit dem knorpeligen Wirbel; die Gelenke treten erst später durch reichliche Ansammlung von Interzellularflüssigkeit auf, wie denn fast alle Hohlräume unseres Körpers in letzter Instanz auf Interzellularlücken zurückführbar sind. Die Rippen verknöchern sehr früh, schon am Ende des zweiten Monats, jede mit einem dorsalen Knochenkerne, der sich rasch nach beiden Seiten ausbreitet, so dass dieselben schon im dritten Monate eine erhebliche Länge haben.

Wie andere Röhrenknochen wachsen dann die Rippen theils auf Kosten des Knorpelrestes — von dem ein Theil zu den bleibenden Rippenknorpeln sich gestaltet — theils vom Perichondrium aus weiter, bis endlich in später Zeit (vom 8.—14. Jahre nach Schwegel) in den Knorpeln der Köpfchen und Höcker Epiphysenkerne sich bilden, die zwischen dem 14.—18.—25. Jahre mit der Diaphyse verschmelzen.

Nach den Untersuchungen von E. Rosenberg entwickeln beim menschlichen Embryo auch die Lendenwirbel knorpelige Rippenrudimente, die später mit dem Querfortsatze verschmelzen und in den vorderen Teil desselben übergehen. Die beim Menschen nicht selten vorkommende 13. Rippe am 20. Wirbel ist eine weitere Entwicklung der ersten dieser Lumbalrippen.

Das Brustbein entsteht nach Rathkes Entdeckung durch die Verwachsung zweier Knorpelstreifen, die mit den vorderen Enden der wahren Rippen zusammenhängen. Die vorderen Enden der knorpeligen Brustbeinrippen verschmelzen, nachdem sie die Seitentheile der vorderen Brustwand erreicht haben, zu einer in der Längsrichtung verlaufenden paarigen Knorpelleiste, der „Sternal-leiste“ von Ruge, worauf dann die Leisten beider Seiten von dem

proximalen nach dem distalen Ende fortschreitend einander entgegenwachsen und verschmelzen, während zugleich zum Theil vor, zum Theil nach der Verschmelzung die Rippen von den Sternalleisten sich abgrenzen. Ist dies geschehen, so verbinden sich dann

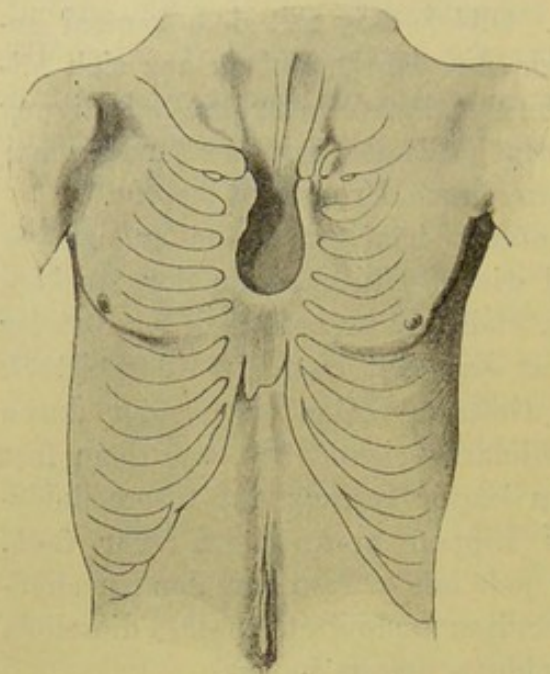


Abb. 166. Fissura sterni im oberen Theile.
Ueber dem Nabel eine Bauchspalte.
(Nach Obermeier.)

noch die distalen Enden der Sternalleisten, die genetisch zu den vordersten falschen Rippen in Beziehung zu stehen scheinen (Ruge), untereinander und bilden den *Processus xiphoideus*. Am knorpeligen Brustbeine entstehen dann später quere Trennungslinien, die dasselbe in drei Stücke zerfallen, und am Körper sind von Hoffmann und zum Theil auch von Ruge weitere solche Trennungslinien oder Andeutungen von solchen auch zwischen dem 2., dem 5. und 6. Rippenpaare gesehen worden, Beweise einer Zusammensetzung des Organes aus hintereinanderliegenden Metameren, wie solche bei den Edentaten und anderen deutlich sich erhalten haben (Hoffmann). Diese Entwicklungsweise des Brustbeines aus zwei Hälften erklärt jene bekannten Missbildungen, welche man mit dem Namen der Brustbeinspalten (*Fissurae sterni*) bezeichnet (Abb. 166). Es sind dies Fälle, in denen die Brustbeinhälften nicht ganz zur Vereinigung gelangen, sondern grössere oder kleinere Lücken als Ueberreste der ursprünglichen grossen Lücke zwischen den Rippen vorkommen und in der Mitte der Brust nur die Haut als Bedeckung sich findet, durch welche hindurch oft die Pulsationen des Herzens unmittelbar gesehen werden können. Das Herz kann auch in der Spalte oder gar ausserhalb derselben gefunden werden (*Ectopia cordis*). Auch kann die Spalte mit einer Bauchspalte verbunden sein, wie solche auch in dem Fall der Abbildung 166 in geringem Grade bestanden hat. Am *Processus xiphoideus* sind die Lücke in der Mitte und das gabelig getheilte Ende ebenso wie kleine Lücken in dem *Corpus sterni* auf die ursprüngliche Trennung zurückzuführen.

Ueber dem *Manubrium sterni* hat Ruge bei menschlichen Em-

bryonen zwei kleine Knorpelstücke (Suprasternalstücke) gefunden, die später untereinander und mit dem Manubrium verschmelzen und vielleicht mit einer untersten Halsrippe genetisch zusammengehören. Eine andere Bildung ist eine Knorpelplatte, die am Sternalteil des Sternokostalgelenkes sich entwickelt, bei Embryonen von 10—12 cm Länge am ausgebildetsten ist und dem Episternum der Säuger entspricht. Ruge deutet überhaupt alle intersternoklavikularen Bildungen als Episternum und wären somit die Zwischenscheibe und die beiden Gelenkhöhlen dieser Gegend als episternal anzusehen.

Die Verknöcherung des knorpeligen Brustbeines beginnt ziemlich spät, d. h. vom 6. Fötalmonate an, indem sich meist ein Knochenpunkt im Manubrium, eine gewisse wechselnde Zahl von solchen (4—13 nach Schwegel), die häufig paarweise in 3—4 Querreihen stehen, im Körper und dann gewöhnlich noch ein Punkt im späteren *Processus ensiformis* bildet. Später beim reifen Embryo und im ersten Jahre verschmelzen die einzelnen Punkte des Körpers zu drei bis vier grösseren Stücken, welche vom vierten Jahre an auch noch von unten nach oben so miteinander sich verbinden, dass der Knochen nur noch die bekannten drei Stücke zeigt, deren weitere Verhältnisse uns nicht berühren. In der Anordnung der Knochenpunkte hat sich der ursprünglich gegliederte Bau des Sternums bei dem Menschen noch un- deutlich erhalten.

II. Das Kopfskelett.

Der Schädel durchläuft wie die Wirbelsäule drei Zustände, den häutigen, knorpeligen und knöchernen, von denen wir die beiden ersten die Primordialschädel heissen. Ferner ist hervorzuheben, dass auch der Schädel wie das Rumpfskelett aus einem Blasteme hervorgeht, welches zu den Seiten und am vorderen Ende der Chorda sich findet. Das sind die Urwirbelplatten des Kopfes.

a) Der häutige Schädel.

Wir hatten gesehen, wie durch Faltung der Keimhaut an dem Vorderende der Embryonalanlage der das Vorderhirn enthaltende Kopf sich abhebt (vergl. die schematische Abb. 53). Dann heisst der vorderste Theil des embryonalen Kopfes, der ganz von dem Vorderhirn ausgefüllt ist, Stirnwulst (s. Abb. 76—78 u. S. 58). Einen Längsschnitt dieses Stadiums giebt die Abb. 167. Man sieht, wie die *Chorda dorsalis* das blinde, noch durch die Rachen-

haut verschlossene, vordere Ende des Darmrohres (die sogenannte Seessel'sche Tasche) umgreift und an dem Ansätze der Rachenhaut

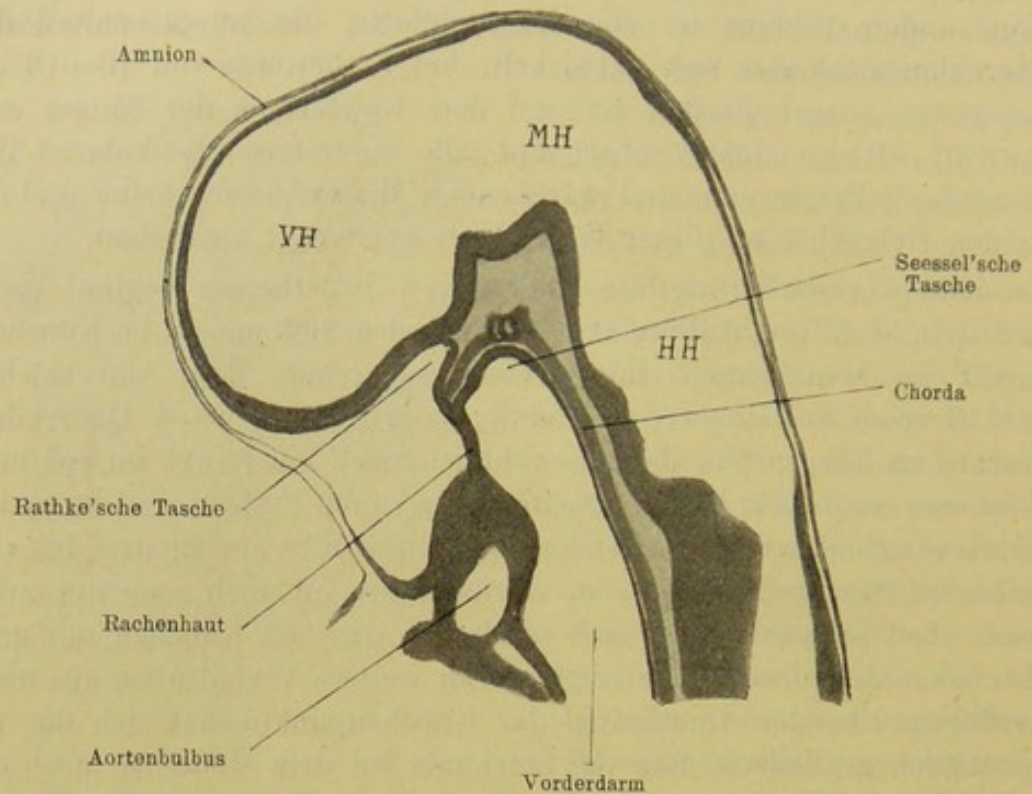


Abb. 167. Medianschnitt des Kopfes eines Kaninchenembryo von 9 Tagen. *VH* Vorderhirn; *MH* Mittelhirn; *HH* Hinterhirn.

ihr Ende findet, ohne also bis in den vordersten Theil des Kopfes zu reichen. In der Mittellinie wird an der freien Fläche das Hirn-

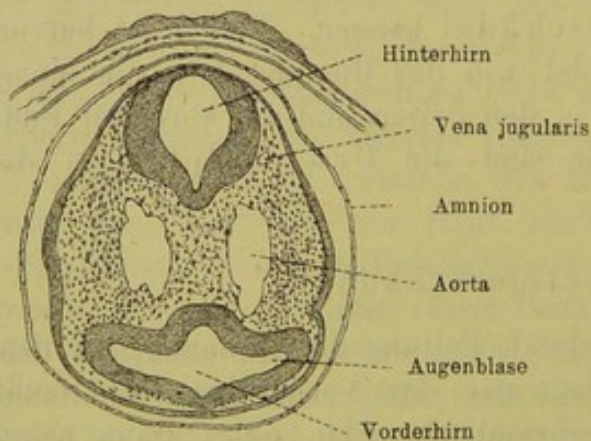


Abb. 168. Querschnitt des Kopfes eines Kaninchenembryo von 9 Tagen 2 Stunden (vgl. S. 49).

ist als erste Spur des häutigen Schädels in Form eines locker gefügten Bindegewebszellennetzes, in dem die oberen Enden der

rohr nur von Ektoblast bedeckt, doch enthält auf diesem Stadium der Kopf schon reichlichen Mesoblast. In dieser Beziehung ist die Abb. 167 mit der Abb. 168 zu vergleichen. Die letztere stellt einen Querschnitt des Kopfes, eines gleichfalls 9tägigen Kaninchenembryo in der Richtung der in Abb. 167 mit „Amnion“ bezeichneten Linie dar. Der Mesoblast

ist als erste Spur des häutigen Schädels in Form eines locker gefügten Bindegewebszellennetzes, in dem die oberen Enden der

den Vorderdarm umgreifenden Aortenbogen getroffen sind, gut entwickelt. Zwischen den Aorten liegt ein auch im Medianschnitt sichtbarer, zwischen Vorderhirn und Hinterhirn sich einschiebender Keil von Mesoblast, (s. auch Abb. 167), der vordere Schädelbalken. Immerhin ist um diese Zeit das den primitiven Schädel darstellende

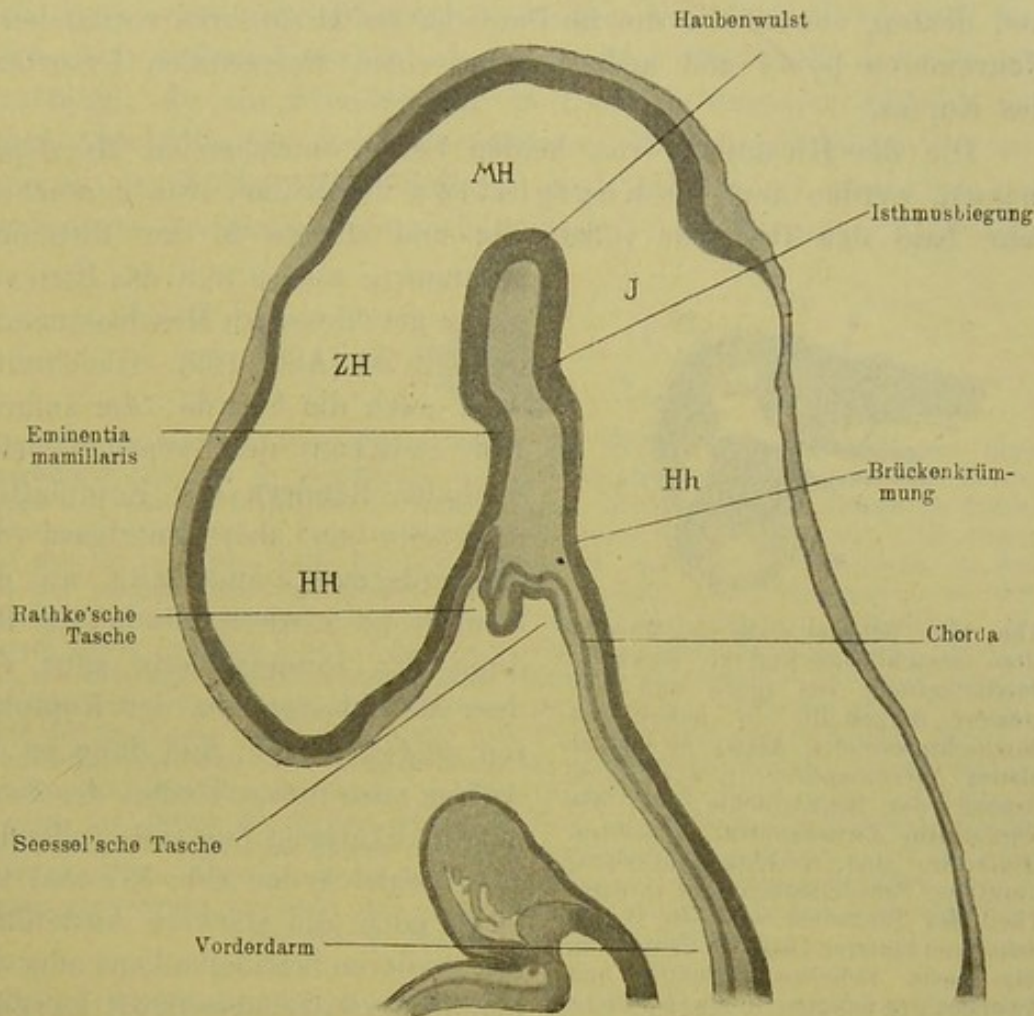


Abb. 169. Medianschnitt des Kopfes eines Kaninchenembryo von 10 Tagen und 12 Stunden. *HH* Hemisphärenhirn; *ZH* Zwischenhirn; *MH* Mittelhirn; *J* Isthmus; *Hh* Hinterhirn.

Gewebe noch so unbedeutend, dass die einzelnen Theile des Hirns bei dem unversehrten Embryo mehr oder weniger deutlich von aussen sichtbar durchschimmern (s. Abb. 335). Als wesentlicher Unterschied gegenüber der häutigen Rumpfskelettanlage erscheint die Thatsache, dass der häutige Schädel keine Segmentierung besitzt und dadurch direkte Beziehungen der Schädelknochen zu Ursegmenten, wie wir sie bei den Knochen des Rumpfskelettes finden, ausgeschlossen sind.

Im Bereiche des Hinterkopfes lassen sich allerdings nach vorn bis zur Gegend des Ohrbläschens reichende Ursegmente nachweisen. Sie

wurden in der Dreizahl von Froriep bei Wiederkäuferembryonen gefunden. Es existirt jedoch keine direkte Beziehung derselben zur Bildung der Schädelknochen, sie tauchen vielmehr nur vorübergehend auf, um dann ohne dauernd segmentirte Nachkommen zu verschwinden. In vergleichender Beziehung sind sie hochinteressant und deuten, ebenso wie die im Bereiche des Hirnrohres vorhandenen Neuromeren (s. u.) und anderes, auf einen segmentalen Urzustand des Kopfes.

Die die Hirnanlage von beiden Seiten umziehenden Mesoblastmassen, werden auch als Kopfplatten bezeichnet. Sie umwachsen sehr bald das Hirnrohr vollständig und stossen in der Mittellinie

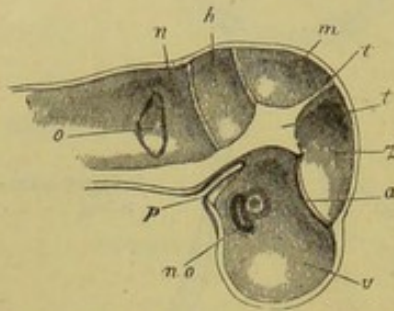


Abb. 170. Schädel eines vier Wochen alten menschlichen Embryo, senkrecht durchschnitten, von innen und vergrößert dargestellt. *a* unbestimmt durchschimmerndes Auge; *no* hohler platter *Nervus opticus*; *v*, *z*, *m*, *h*, *n*, Gruben der Schädelhöhle, die das Vorderhirn, Zwischenhirn, Mittelhirn, Hinterhirn und Nachhirn enthalten; *t* mittlerer Schädelbalken oder vorderer Theil des *Tentorium cerebelli*; *t'* seitlicher und hinterer Theil des *Tentorium*, jetzt noch zwischen Mittelhirn und Zwischenhirn gelegen; *p* Rathke'sche Tasche; *o* primitives Gehörbläschen durchschimmernd. (Nach Kölliker.)

zusammen, sodass nun das Hirn von einem geschlossenen Mesoblastmantel umhüllt ist (Abb. 169). Gleichzeitig wird auch die Chorda, die anfangs frei zwischen den verschmälerten medialen Rändern der Kopfplatten, einerseits an den Entoblast des Vorderdarmes, andererseits an das Neuralrohr anstiess, wie bei der Bildung des Rumpfskeletts ganz von dem Mesoblastgewebe der Kopfplatten eingeschlossen, und dann ist die Anlage auch dieses Theiles des Schädels in häutigem Zustande vollendet. Ein Vergleich der Abb. 167 und 169 lehrt noch die stärkere Ausbildung des vorderen Schädelbalkens oder der primitiven Sattellehne (Kölliker), das Verschwinden der Rachenhaut und die stärkere Ausbildung der Hirn-

krümmung. Auf die Hirntheile wird erst später eingegangen.

Die weiteren Veränderungen des häutigen Schädels betreffen in erster Linie seinen vordersten chordafreien Abschnitt, der zugleich mit dem Auftreten der Schädelkrümmungen nach und nach immer mehr an Masse zunimmt und schliesslich zu dem ganzen Theile sich gestaltet, der dem vorderen Keilbeine und der Nasengegend entspricht, welchen wir als Spheno-ethmoidaltheil oder als prächordalen Abschnitt bezeichnen wollen. Im Gegensatz hierzu steht der hintere chordahaltige Theil, der spheno-occipitaler oder chordaler Abschnitt genannt wird.

Ein dem Stadium der Abb. 169 entsprechendes Stadium des menschlichen Embryo zeigt noch Abb. 170, in welcher alles, was vor dem Buchstaben *p* gelegen ist, den sich immer mehr vergrößernden spheno-ethmoidalen Theil darstellt. Zugleich ergiebt diese Figur, dass, gleichzeitig mit der Ausdehnung der Schädelbasis nach vorn, auch der vordere Schädelbalken *t* mächtig sich erhebt, während zugleich noch andere Fortsätze an der inneren Oberfläche des Schädels dazutreten, die die Schädelhöhle in Unterabtheilungen für die einzelnen Abschnitte des Gehirnes sondern. In diesem Stadium ist nun übrigens der Spheno-ethmoidaltheil noch sehr dünn und auch mit dem Spheno-occipitaltheil der Schädelbasis scheinbar ausser aller Ver-

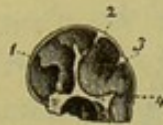

Abb. 171. Senkrechter Durchschnitt durch den Schädel eines acht Wochen alten menschlichen Embryo in natürlicher Grösse. Die Schädelbasis erhebt sich in der Gegend der späteren Sattelrinne in einen grossen, mittleren, am Ursprunge im Innern knorpeligen, sonst häutigen Fortsatz, den mittleren Schädelbalken Rathkes. Von diesem zieht sich bis zu 2 eine Falte der harten Hirnhaut, das *Tentorium cerebelli*, zu dem auch der häutige Theil des erwähnten Fortsatzes gehört. Die kleine Grube vor dem *Tentorium* unmittelbar über dem Fortsatze ist für das Mittelhirn (Vierhügel), die grössere Grube zwischen 2 und 3 für das Cerebellum. Bei 3 ist eine Falte der Hirnhaut, die zwischen Cerebellum und *Medulla oblongata* sich einsenkt, für welche letztere die Grube hinter dieser Falte bei 4 bestimmt ist. In diese erhebt sich noch eine kleine Kante der Basis, die unmittelbar hinter dem Pons liegt und dem hintersten Theil der Schädelbasis entspricht. Der grössere Raum der Schädelhöhle vor dem grossen Basilarfortsatze wird nochmals durch eine seitliche Hirnhautfalte bei 1 in zwei Räume geschieden, von denen der vordere das grosse Hirn, der hintere den Sehhügel mit den entsprechenden Basaltheilen (*Tuber cinereum*, *Hypophysis* etc.) enthält. Der vorderste höhere Theil der Schädelbasis ist das Siebbein und der Nasentheil derselben. — Zur besseren Orientirung vergleiche man die spätere Zeichnung des Gehirnes eines Embryo aus dem 3. Monate. (Nach Köl liker.)

bindung, was daher rührt, dass um diese Zeit eine bereits in anderen Abbildungen sichtbare Ausstülpung der Schlundhöhle (bei *p*) durch die Schädelbasis statthat, welche zur Bildung eines Theiles der Hypophysis in Beziehung steht. Doch sind diese Verhältnisse nur von kurzer Dauer, indem die Lücke in der *Basis cranii* rasch sich schliesst und der vor derselben gelegene Theil bald mächtig sich verdickt und auch, beim Menschen langsamer, bei Thieren rascher, sich verlängert. Abb. 171 zeigt von einem acht Wochen alten menschlichen Embryo den Spheno-ethmoidaltheil bereits recht gut entwickelt und in ununterbrochener Verbindung mit dem hinteren Theile der Schädelbasis, an welcher ausser dem stark entwickelten vorderen Schädelbalken noch ein von Köl liker vor Jahren beschriebener und als hinterer Schädelbalken bezeichneter Fortsatz sichtbar ist.

Deutlicher sind diese Verhältnisse an dem Schädel eines Thieres, bei welchem der aus der Schnauzenfalte (s. S. 60 u. Abb. 80) hervorgegangene Ethmoidaltheil der Basis deutlich als Schnauze hervortritt.

Der bisher beschriebene häutige Primordialschädel wird nur zum Theil zur Bildung des späteren Schädels

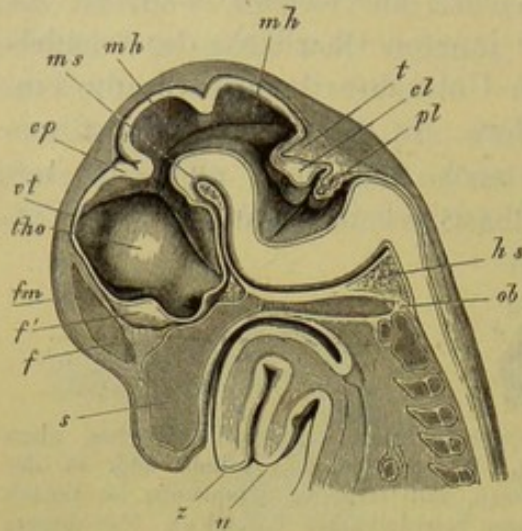


Abb. 172. Kopf eines Schafembryo von 3,6 cm Länge (Kopflänge 1,46 cm), sagittal in der Medianebene durchschnitten, 3mal vergr. u Unterkiefer; z Zunge; s Septum narium; ob Occipitale basilare; tho Thalamus opticus; vt Decke des Ventriculus tertius; cp Commissura posterior; mh Mittelhirn mit einer zufällig entstandenen Falte; ms der mittlere Schädelbalken v. Rathke (vorderer Schädelbalken, Kölliker); hs hinterer Schädelbalken; f Falx cerebri; f' Schlussplatte des Vorderhirnes; fm in der Verlängerung dieser Linie das Foramen inter-ventriculare (Monroi), von welchem aus eine Rinne rückwärts und abwärts zum Sehnerven zieht, der hohl ist; t Tentorium cerebelli; cl Cerebellum; pl Plexus chorioideus ventriculi IV. (Nach Kölliker.)

verwendet. Abgesehen nämlich von einer Schicht, die zu den äusseren Bedeckungen und den Deckknochen des späteren knöchernen Schädels sich gestaltet und jetzt noch nicht deutlich unterscheidbar ist, enthält das häutige Cranium auch die Anlagen aller Hirnhäute in sich, und sind namentlich die an demselben beschriebenen Fortsätze nach innen nichts als vergängliche oder bleibende Theile der *Dura* und *Pia mater*. Auch kann man schon in diesem Stadium an vielen Stellen den Antheil der einen und der anderen Bildungen ganz deutlich unterscheiden, vor allem an der Schädelbasis, wo die *Meninx vasculosa* durch eine kolossale Entwicklung sich auszeichnet. Der vordere und der hintere Schädelbalken bestehen in ihrer ganzen Dicke aus einem lockeren gefässreichen Gallertgewebe, das später fast ganz *Pia mater* wird, und

ein ähnliches Gewebe zieht sich auch von einem Balken zum anderen längs der Schädelbasis hin und erstreckt sich abwärts vom hinteren Balken bei Säugethieren längs der ganzen hinteren Fläche der Wirbelsäule herab. In diesem Gallertgewebe der Schädelbasis verlaufen die *Arteria basilaris* und ihre Aeste, und durchläuft dieses Gefäss den vorderen Schädelbalken in seiner ganzen Höhe und theilt sich erst an dessen oberem Rande in seine Aeste.

Sieht man von diesen Theilen ab, die zu den Hirnhäuten und zur äusseren Haut sich gestalten, so bleibt als häutiges Cranium immer noch eine ganz geschlossene Kapsel übrig, die, abgesehen von

den Durchtrittsstellen der Nerven und Gefässe, nur an einer Stelle eine vorübergehende Unterbrechung oder Lücke zeigt, da nämlich, wo der vordere Lappen des Hirnanhanges als eine Ausstülpung aus der Schlundhöhle sich bildet, welche Gegend der späteren *Sella turcica* entspricht. Es schliesst sich jedoch auch diese Gegend bald wieder, und kann daher nur vorübergehend von einer Unvollständigkeit des häutigen Cranium die Rede sein. Ebenso wenig wie diese erste Schädelanlage erhebliche Lücken darbietet, zeigt sie auch auffallende Verschiedenheiten mit Hinsicht auf die Dicke ihrer einzelnen Gegenden mit Ausnahme dessen, dass der Spheno-occipitaltheil der Basis der dickste Theil des Ganzen ist. Es ist jedoch noch zu bemerken, dass im Anfange in keiner Weise sich unterscheiden lässt, wieviel auf Rechnung der Hirnhäute, wieviel auf die eigentliche Anlage des Schädels kommt.

b) Der knorpelige Schädel.

Die Verknorpelung des Schädels beginnt beim Menschen im zweiten Monate und führt bald einen bedeutenden Theil des häutigen Cranium in einen festeren Zustand über, während der übrige Theil häutig bleibt (Abb. 179). Zu diesem letzteren gehört das ganze Schädeldach und ein erheblicher Theil der Seitentheile, während die Basis fast ganz knorpelig wird. Genauer bezeichnet wird ganz und gar knorpelig das spätere Hinterhauptbein, die *Pars petrosa* und *mastoidea* des Felsenbeines, das Keilbein mit den grossen und kleinen Flügeln, das Siebbein und die äussere Nase, doch verdienen folgende Punkte als von den Verhältnissen der späteren Zeit abweichend besondere Erwähnung. Erstens ist, gewisse kleine Knorpel am unteren Rande des *Septum narium* ausgenommen (s. unten), die ganze Knorpelmasse zusammenhängend, so dass, wenn man von gewissen Theilen der Schädelbasis absieht, die später noch berührt werden sollen, keinerlei Grenzen entsprechend den späteren Trennungen

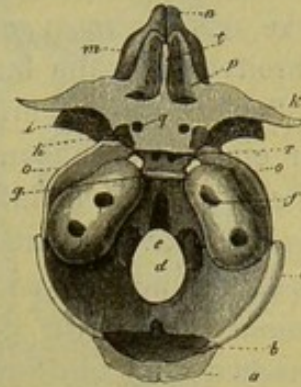


Abb. 173. Primordialschädel eines drei Monate alten menschlichen Embryo von oben. *a* obere Hälfte der *Squama occipitalis*; *b* untere Hälfte derselben; *c* knorpelige Parietalplatte; *d* *Pars lateralis ossis occipitalis*; *e* *Pars basilaris*; *f* *Pars petrosa* mit dem *Porus acusticus internus*; *g* Sattellehne, davor zwei Kerne des hinteren Keilbeinkörpers; *h* Kerne in den *Processus clinoidei anteriores*; *i* grössten-theils knöcherne *Ala magna*; *k* *Ala parva*; *l* *Crista galli*; *m* Labyrinth des Siebbeines; *n* knorpelige Nase; *o* Knorpelstreif zwischen der Parietalplatte und dem Keilbein; *p* Frontalplatte oder knorpeliger Verbindungsstreif zwischen der *Ala parva* und den *Lamina cribrosa* (*Commissura orbito-ethmoidea*, Decker); *q* *Foramen opticum*; *r* hinteres Keilbein mit zwei Knochenkernen.
(Nach Kölliker.)

der Knochen sich finden und z. B. auch die knorpelige Nase (Septum und Nasenflügelknorpel) mit den entsprechenden Theilen des knorpeligen Siebbeines unmittelbar verbunden sind und ebenso die *Cartilago petrosa* mit der knorpeligen Schädelbasis und den knorpeligen Seitentheilen. Zweitens ist der knorpelige Schädel ausgedehnter als die entsprechenden gleichgenannten knöchernen Theile. Es hängen nämlich erstens die Labyrinth des Siebknorpels mit den *Alae parvae* und dem vorderen Keilbeine durch die Frontalplatte (Orbitalplatte) (Abb. 179 p) zusammen, so jedoch, dass zwischen beiden Theilen eine Lücke, das *Foramen spheno-frontale* (Spöndli), übrig bleibt. Zweitens verbreitert sich die knorpelige *Pars mastoidea* so weit nach oben in die Parietalgegend hinein, dass füglich von einem Parietalknorpel oder einer knorpeligen Parietalplatte gesprochen werden kann (Abb. 173 c). Endlich hängt diese Parietalplatte auch lateralwärts von der *Cartilago petrosa* mit der *Ala magna* und dem hinteren Keilbeinkörper zusammen, so dass auch eine Art rudimentärer knorpeliger *Squama temporalis* hergestellt wird. Viel vollständiger als beim Menschen sind die knorpeligen Cranien gewisser Säugethiere, wie sie in einer sorgfältigen Arbeit von Decker beschrieben sind.

Die erste Entstehung des knorpeligen Cranium oder Chondrocranium hat Kölliker bei Kaninchenembryonen genau untersucht. Die Verknorpelung beginnt am 14. und 15. Tage des Fötallebens, und ist am 16. Tage der knorpelige Primordialschädel bereits fast ganz angelegt. Die Knorpelbildung beginnt an der gesamten Schädelbasis und den unteren Seitentheilen des Schädels, sowie ferner im *Septum narium* und den Seitentheilen der Ethmoidal- und Nasengegend gleichzeitig, und entsteht somit das Chondrocranium ziemlich auf einmal und fast wie aus einem Gusse. Als selbständig auftretende Bildungen des Chondrocranium erscheinen der Steigbügel, der Amboss und der Hammer mit dem Meckel'schen Knorpel.

Ferner ist in hohem Grade beachtenswerth, dass Froriep (s. S. 200) ein der von ihm nachgewiesenen Segmentirung in dem Mesoblast der Occipitalgegend entsprechendes Auftreten von Knorpelcentren kennen lehrte, wodurch der kaudale Theil der Occipitalregion als spinaler Schädeltheil genetisch in gewisser Weise mit der Wirbelsäule übereinstimmt.

Das einmal angelegte knorpelige Primordialcranium wächst nicht nur nach allen Richtungen, sondern ändert auch seine Form, setzt neue Theile an und verliert andere. An der Schädelbasis zeigt sich besonders eine einfache Vergrößerung der einmal angelegten Theile, die im Längen- und Höhenwachsthume der Nasenscheidewand und in

der Vergrößerung der *Cartilago petrosa* ihren deutlichsten Ausdruck findet. Doch zeigen sich auch hier neue Theile, wie vor allem die Sattellehne, die bei der ersten Verknorpelung kaum angelegt ist. Auffallender sind die Veränderungen der seitlichen Knorpeltheile, von denen die Labyrinth des Siebbeines und die seitlichen Nasengegenden die weitgehendsten Umbildungen zeigen (Abb. 174). Diese bestehen in lokalen

Wucherungen, in Folge welcher die Muscheln entstehen und die Nebenhöhlen der Nase. Erstere treten ganz bestimmt als lokale, in bestimmten Richtungen vor sich gehende Wucherungen der knorpeligen Seitenwand der Nase auf, mit denen die Schleimhaut stets gleichen Schritt hält. Von den Nebenhöhlen der Nase hat Dursy zuerst gezeigt, dass sie alle in erster Linie als von Knorpel umgebene Ausbuchtungen der

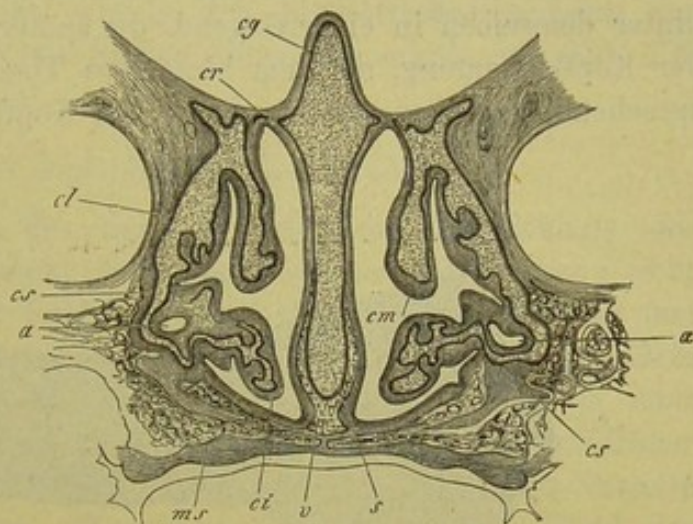


Abb. 174. Frontalschnitt durch die Nasenhöhlen eines menschlichen Embryo von fünf Monaten in der Gegend des *Sinus maxillaris*. Zur Seite die Augenhöhlen, unten die Mundhöhle. Vergr. 4mal. *cg* Crista galli; *cr* Foramina cribrosa; *cl* seitliche Nasenknorpel; *cs* Knorpel des *Sinus maxillaris*; *a* *Sinus maxillaris* (*Antrum Highmori*); *em* *Concha media*; *ci* *Concha inferior*; *ms* *Maxilla (superior)*; *s* *Septum cartilagineum*. (Nach Kölliker.)

Schleimhaut entstehen und anfangs knöcherner Hüllen ganz entbehren. So stellen die primitiven *Sinus sphenoidales* anfangs nichts anderes dar als die hintersten Enden der Labyrinth des Ethmoidalknorpels und liegen einfach neben dem knorpeligen vorderen Keilbeinkörper, ohne die geringsten Beziehungen zu demselben zu zeigen. In derselben Weise besitzen die Knorpelkapseln des *Sinus maxillaris* anfangs keine Berührungspunkte mit dem Oberkiefer u. s. w.

Als weitere Beispiele von Umgestaltungen des Chondrocranium hebe ich hervor, dass in der Hinterhaupts- und Parietalgegend der Knorpel anfangs nicht über die unteren Seitentheile hervorragt und erst später langsam gegen die obere Mittellinie heranwächst, so dass beim *Occipitale* schliesslich auch eine Vereinigung der Gelenktheile durch eine *Squama cartilaginea* und weiter vorn knorpelige Parietalplatten ähnlich wie beim Schweine sich bilden. Diese letztgenannten Vorgänge erscheinen von besonderem Interesse, weil sie eine Ueber-

einstimmung in der Entwicklung eines Schädeltheils mit der der Wirbel zeigen. Diese bilden ja bei der ersten Knorpelanlage auch gleich mit dem Körper einen Theil der Bogen, setzen jedoch den Schlusstheil dieser mit den Dornen erst später an.

Es erübrigt nun noch, das Verhalten der *Chorda dorsalis* in der Schädelbasis zu schildern. Wie wir schon oben sahen, reicht die Chorda niemals bis zum vordersten Schädelende, endet vielmehr etwas hinter demselben in einer Gegend, die später, noch vor dem Eintritte der Kopfkrümmung, als dem hintersten Theile des Vorderhirnes entsprechend, zu erkennen ist. Sowie die Kopfkrümmung sich einstellt,

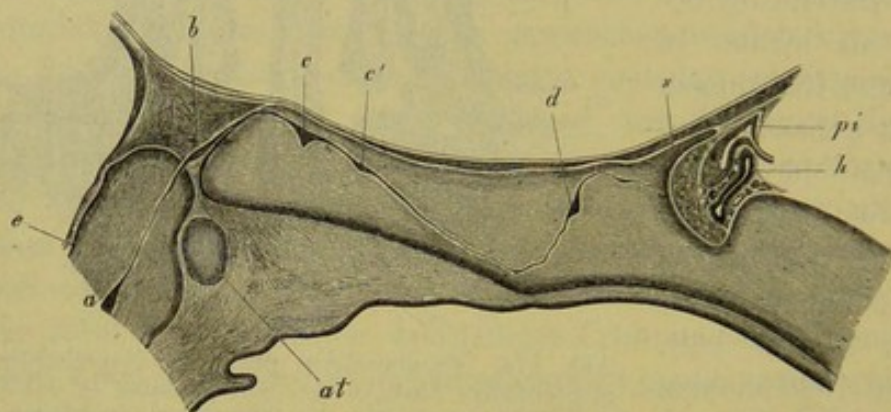


Abb. 175. Sagittaler Schnitt durch den hinteren Theil der Schädelbasis eines Schweineembryo von 3,2 cm, 13,3 mal vergr. *e* Zahn des Epistropheus; *at* Atlas; *a* Anschwellung der Chorda zwischen dem Körper und dem Zahne des Epistropheus; *b* Anschwellung der Chorda im *Ligam. apicis dentis* (*suspensorium dentis*) *c* Anschwellung der Chorda im hinteren Theile des *Occipitale basilare*; *c'* kleine Chordaverbreiterung davor; *h* Hypophysis mit einer Höhle und einigen Läppchen, darunter Gefäßgeflechte; *pi* *Processus infundibuli* des Gehirnes; *s* Sattellehne. (Nach Kolliker.)

krümmt sich die Chorda mit dem ganzen Kopfe und endet, das blinde Ende des Vorderdarmes umkreisend, am Ektoblast der Schädelbasis unmittelbar über der Stelle, wo später die Rachenhaut durchbricht, und hinter dem Punkte, wo der Ektoblast die oben schon berührte Hypophysisausstülpung (Rathke'sche Tasche) bildet (Abb. 167 u. 169). Aus dem Körper des Epistropheus gelangt die Chorda in den (als Körper des Atlas (S. 192) aufzufassenden) Zahn, dann in das *Ligamentum suspensorium dentis* und von hier aus von oben her in den Spheno-occipitalknorpel. In diesem verläuft sie erst bogenförmig ventralwärts und kann selbst, wie beim Kaninchen, den Fledermäusen und dem Menschen, aus dem Knorpel heraus in das Perichondrium treten, um dann zuletzt wieder gegen die *Sella turcica* aufwärts zu steigen und hier zu enden.

Bei einem Embryo von 8 Wochen trat die Chorda aus dem Perichondrium unter der Sattellehne ganz steil aufsteigend in den Keilbeinknorpel bis zum dorsalen Viertel desselben, bildete eine Anschwellung und endete mit zwei Ausläufern, von denen der kürzere nach vorn ging, ohne den Sattel zu erreichen, der andere steil abwärts verlief und im Perichondrium der Schädelbasis des Sattels endete. Beachtung verdient, dass die Schädelchorda später eigenthümliche Anschwellungen zeigt, wie in den Intervertebralgenden der Wirbelsäule, und an gewissen Stellen lange sich erhält, wie Abb. 175 dies zum Theil versinnlicht.

c) Der knöcherne Schädel.

Die Verknöcherung des Schädels oder die Entwicklung des bleibenden Schädels vollzieht sich folgendermassen: Erstens geht ein Theil des knorpeligen Schädels unmittelbar in Knochen über und zwar in derselben Weise wie überall da, wo knorpelig vorgebildete Theile ossifiziren, Bildungen, die Kolliker die primären oder primordialen Knochen genannt hat, nicht weil sie immer früher als die anderen entstehen, sondern weil sie dem primordialen Skelette ihren Ursprung verdanken. Zweitens erhält sich ein Theil des Primordialcranium im Knorpelzustande und bildet die auch beim Erwachsenen vorkommenden knorpeligen Theile. Drittens verschwindet ein nicht gerade bedeutender Theil des primordialen Knorpels wieder. Viertens endlich bilden sich an der Aussenseite des knorpelig häutigen Cranium besondere Deck- oder Belegknochen, wie man dieselben nennen kann, die später zum Theil untereinander und mit denjenigen Knochen verschmelzen, welche aus dem Primordialschädel selbst hervorgehen.

1. Betrachten wir zunächst die Veränderungen des eigentlichen primordialen Knorpels, so finden wir, dass aus ihm fast das ganze Hinterhauptbein, das hintere und vordere Keilbein und das Siebbein samt den unteren Muscheln hervorgehen. Dazu kommen dann noch die *Pars petrosa* und *mastoidea* des Schläfenbeines, deren Entwicklung jedoch erst später beim Gehörorgane vollständig besprochen werden kann.

Im Einzelnen gilt Folgendes: Das Hinterhauptbein verknöchert im Anfange des 3. Monates und zwar mit einem Knochenpunkte in der *Pars basilaris* Abb. 177 c, je einem in den *Portes laterales* (d) und zwei bald verschmelzenden in der knorpeligen *Squama* (b). Zu diesen Knochenkernen gesellt sich dann noch ein anderes, aus zwei Kernen entstehendes Stück (a), welches ausserhalb des Chondrocraniums als Deckknochen sich aus einem oder aus zwei Ossifikationspunkten entwickelt und den oberen Theil der Schuppe bildet. (Abb. 176.) Es verschmilzt später mit dem unteren

primordialen Schuppenstück vollständig, so jedoch, dass eine Fissur rechts und links am Rande der *Squama* in der Höhe der *Protuberantia externa* längere Zeit hindurch die Vereinigungsstelle andeutet und noch bei Neugeborenen sichtbar ist. Die im Knorpel entstandenen vier Knochenkerne kommen in der zweiten Hälfte des Embryonallebens unter allmählicher Verdrängung des Knorpels einander immer näher, sind jedoch noch bei Neugeborenen durch dünne Knorpelreste getrennt. Ihre endliche Vereinigung zu einem Knochen beginnt im ersten oder zweiten Jahre zwischen dem Gelenktheile und dem Schuppentheile, wo sie von aussen nach innen (gegen das *For. occipitale magnum*) fortschreitet. Später erst, im dritten und vierten Jahre, verbinden sich auch, und zwar vom *Foramen magnum*

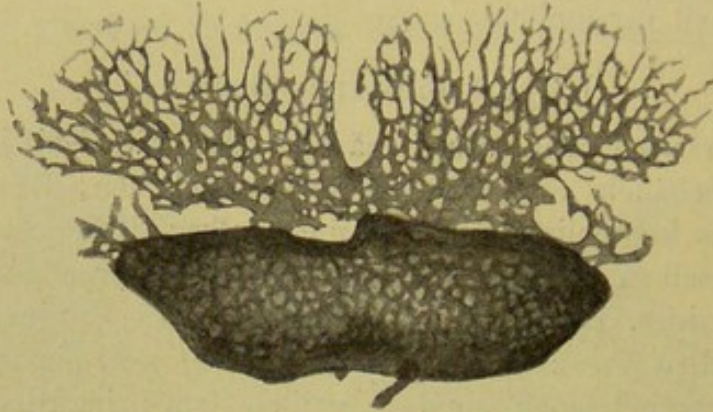


Abb. 176. Hinterhauptschuppe des 4monatlichen menschlichen Embryo mit dem kompakten unteren (knorpelig vorgebildeten) und dem oberen als Deckknochen entwickelten Theil. Vergr. 5/1.

aus, die Gelenktheile und die *Pars basilaris*, so dass im 5. oder 6. Jahre alle Theile zu einem Knochen verschmolzen sind.

Das Keilbein entsteht aus zwei Haupttheilen, die sich bei den meisten Säugern zeitlebens als hinteres Keilbein und als vorderes Keilbein getrennt erhalten, bei dem neugeborenen Menschen aber schon fast völlig verwachsen sind. Das hintere Keilbein (*Os sphenoidale posterius*) (Abb. 173r) entwickelt sich im 3. Monate a) aus zwei Knochenkernen in der Gegend des Türkensattels, die bald zu einem Kern verschmelzen (Abb. 177), b) aus zwei seitlichen Punkten in der Gegend des *Sulcus caroticus* und der *Lingula*, c) aus zwei Knochenkernen in der *Ala magna* (Abb. 177i), welche auch die *Lamina lateralis processus pterygoidei* liefern, endlich d) aus zwei Ossifikationspunkten an der Stelle der nach Kölliker nicht knorpelig vorgebildeten inneren Lamelle der Flügelfortsätze, welche aus dem Oberkieferfortsatze des ersten Kiemenbogens hervorzugehen scheinen. In der zweiten Hälfte des Fötallebens vereinen sich 1. die mediale Lamelle des Flügelfortsatzes mit der an der *Ala magna* sitzenden lateralen Lamelle und 2. der Körper und die seitlichen Kerne. Ebenso verbindet sich noch vor der Geburt das hintere Keilbein mit dem vorderen, so dass bei Neugeborenen nur noch die *Alae magnae*, an denen die Flügelfortsätze haften, als getrennte Stücke sich finden, welche jedoch bereits im Laufe des ersten Jahres mit dem Reste verwachsen. Bemerkenswerth ist übrigens, dass bei der Geburt noch der grösste Theil der Sattellehne knorpelig ist und dass der Knorpel auch noch über den *Clivus* bis zur *Synchondrosis spheno-occipitalis* sich hinzieht (Virchow). Diese Synchondrose erhält sich bei manchen Individuen zeitlebens, in der Regel jedoch vergeht sie vom 13. Jahre an von innen nach aussen,

so dass bei Vollendung des Wachsthumes das Hinterhaupts- und das Keilbein synostosirt sind. Das vordere Keilbein, *Os sphenoidale anterius*, entsteht ebenfalls im dritten Monate aus zwei Knochenkernen in den *Alae parvae* nach aussen vom *Foramen opticum* (Abb. 177 k), dazu kommen etwas später zwei Kerne im Körper (Abb. 177 z), welche vier Kerne nach dem 6. Monate untereinander und vor der Geburt auch mit dem hinteren Keilbeine verschmelzen. Nach Virchow's Untersuchungen ist jedoch um diese Zeit der intersphenoidale Knorpel noch keineswegs verschwunden, vielmehr an der unteren Seite noch in erheblichem Grade erhalten und mit dem knorpeligen *Rostrum sphenoidale* in Verbindung, welches seinerseits ununterbrochen mit dem knorpeligen *Septum narium* zusammenhängt.

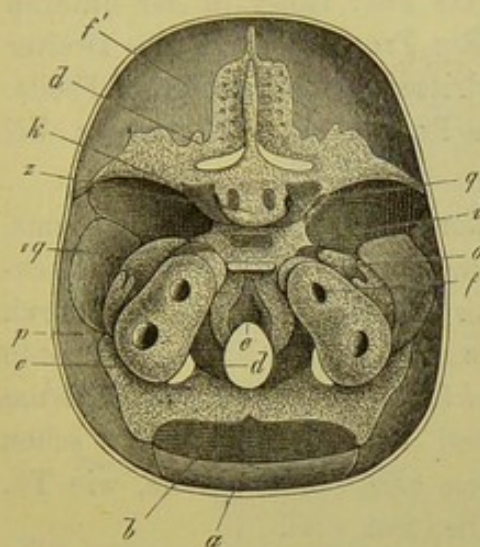


Abb. 177.

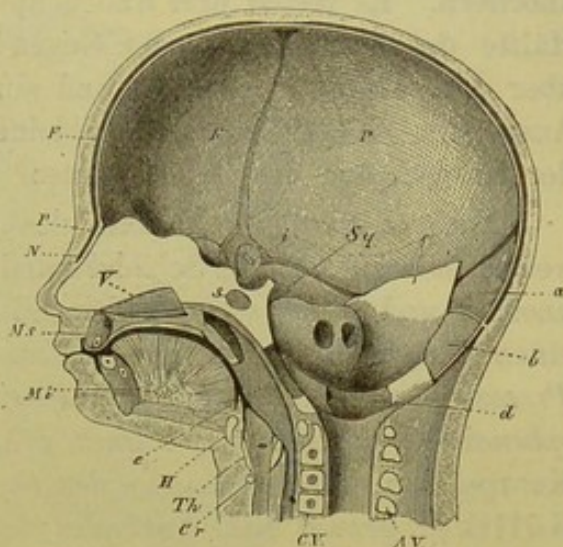


Abb. 178.

Abb. 177. Schädelbasis eines fünf Monate alten Embryo von innen. a obere Hälfte der *Squama occipitalis*; b untere Hälfte derselben; c Parietalplatte; d *Pars lateralis ossis occipitalis*; e *Pars basilaris*; f *Pars petrosa* mit dem *Porus acusticus internus*; k *Ala parva* mit Kernen in den *Processus clinoides anteriores*; i grösstentheils knöcherne *Ala magna*; o Knorpelstreifen zwischen der Parietalplatte und dem Keilbeine; d Frontalplatte oder Verbindungsstreifen zwischen der *Ala parva* und der *Lamina cribrosa*; q *Foramen opticum*; z Kerne des vorderen Keilbeinkörpers; p' Scheitelbein; f' Stirnbein. (Nach Kölliker.)

Abb. 178. Senkrechter Durchschnitt durch den Kopf eines vier Monate alten Embryo. N Nasenbein mit P, dem Perioste unter demselben; F Stirnbein; p Scheitelbein; Sq Schuppe des Schläfenbeines; Ms Oberkiefer; Mi Unterkiefer; V Pflugschar; s Kern im hinteren Keilbeinkörper; H Zungenbeinkörper; Th Schildknorpel; Cr Ringknorpel; CV Wirbelkörper mit Kernen; AV Wirbelbogen; a obere Hälfte der *Squama occipitalis*; b untere Hälfte derselben; c Parietalplatte; d *Pars lateralis ossis occipitalis*; e *Pars basilaris*; darüber die *Pars petrosa* mit dem *Porus acusticus internus*; i grösstentheils knöcherne *Ala magna*. (Nach Kölliker.)

Dieser Theil der Synchondrose vergeht auch nur langsam, so dass noch im 13. Jahre Reste derselben mitten im Knochen vorkommen können. Das sehr zierliche knorpelige Siebbein, dessen Labyrinth allerdings den knöchernen wenig gleichen, aus ungerollten Knorpellamellen bestehen und auch die untere Muschel in sich begreifen, verknöchert in der Mitte des Fötallebens zuerst in der *Lamina papyracea* und dann in den Muscheln. Bei der Geburt besteht der Knochen aus den zwei Labyrinth und den zwei davon getrennten unteren Muscheln, während der Rest noch knorpelig ist. Im ersten Jahre beginnt die Ossifikation

in der *Lamina perpendicularis* und *Crista galli*, während die Verknöcherung von den Labyrinth aus auch auf die *Lamina cribrosa* fortschreitet. Endlich im 5. und 6. Jahre verschmelzen die drei Stücke untereinander, wobei jedoch zu bemerken ist, dass ein Theil des Knorpels, der unter den Nasenbeinen liegt, durch Resorption verloren geht.

Von den vier das Schläfenbein bildenden Theilen (*Os petrosum, squamosum, tympanicum et styloideum*) sind nur das *Os petrosum* und der Griffelfortsatz (s. S. 222.) Primordialknochen; *Os squamosum et tympanicum* sind Deckknochen. Das *Os petrosum* beginnt im 5. Monat zu verknöchern. Es treten drei Knochenpunkte auf: Einer in der unteren Hälfte des Knochens in der Gegend des Promontorium, ein zweiter über dem oberen Bogengang und ein dritter in dem hinteren Theile. Ausserdem treten noch einige kleinere Punkte auf. Weiteres s. bei der Entwicklung des Gehörorgans.

2. Zu denjenigen Theilen des knorpeligen Primordialcraniums, welche sich am fertigen Schädel erhalten, gehören die äusseren Nasenknorpel und der Nasenscheidewandknorpel. Der letztere ist durch einen langen, vom Vomer umfassten Fortsatz, den sogenannten *Processus sphenoidalis septi cartilaginei* (Kölliker) mit dem *Rostrum sphenoidale* verbunden. Ferner erhalten sich die Jacobson'schen Knorpel am unteren Rande des *Septum cartilagineum*, die, wie Th. Kölliker gezeigt hat, Ausläufer des Septum sind.

3. Theile des Chondrocranium, die im Laufe der Entwicklung schwinden, sind folgende: 1. Die Knorpellage unter den Nasenbeinen, 2. die Frontalplatte, Spöndli (Orbitalplatte, Dursy), 3. die Parietalplatte, 4. die Verbindung dieser mit der *Ala magna*, 5. die Knorpelkapseln der *Sinus sphenoidales, maxillares, frontales*, 6. Theile der Muscheln vor der Ossifikation derselben, 7. die *Cartilago Meckelii* zum grössten Theil, 8. ein Theil des zweiten Kiemenbogens, der zum *Lig. stylohyoideum* sich gestaltet.

4. Zu den Deck- und Belegknochen des Schädels gehören ausser den schon erwähnten inneren Lamellen der *Processus pterygoidei*, die übrigens nach Hannover ein knorpeliges Vorstadium haben, und den oberen Theilen der Schuppe des Hinterhauptbeines noch die Scheitelbeine, Stirnbeine und Nasenbeine, die Schuppe des Schläfenbeines und der Paukenring, *Annulus tympanicus*, aus welchem der äussere Gehörgang entsteht, endlich die Thränenbeine, das Pflugscharbein und die Zwischenkiefer. Alle diese Deckknochen gehören der Haut des Kopfes oder der Schleimhaut des Anfangsdarmes an, und sind in eine Kategorie mit dem Hautskelette anderer Wirbelthiere zu stellen. Keiner von den Deck- oder Belegknochen ist knorpelig

vorgebildet, und findet sich kein knorpeliges Stirnbein oder ein knorpeliges Scheitelbein, wie man z. B. bei jungen Embryonen ein knorpeliges Hinterhauptsbein oder ein knorpeliges Keilbein wahrnimmt. Die Deckknochen sind aber auch nicht im weichen oder häutigen Zustande präformirt, sondern entwickeln sich von kleinen Anfängen aus in einer weichen, allerdings meist hautartigen, aber morphologisch nicht bestimmten, d. h. nicht deutlich begrenzten Grundlage.

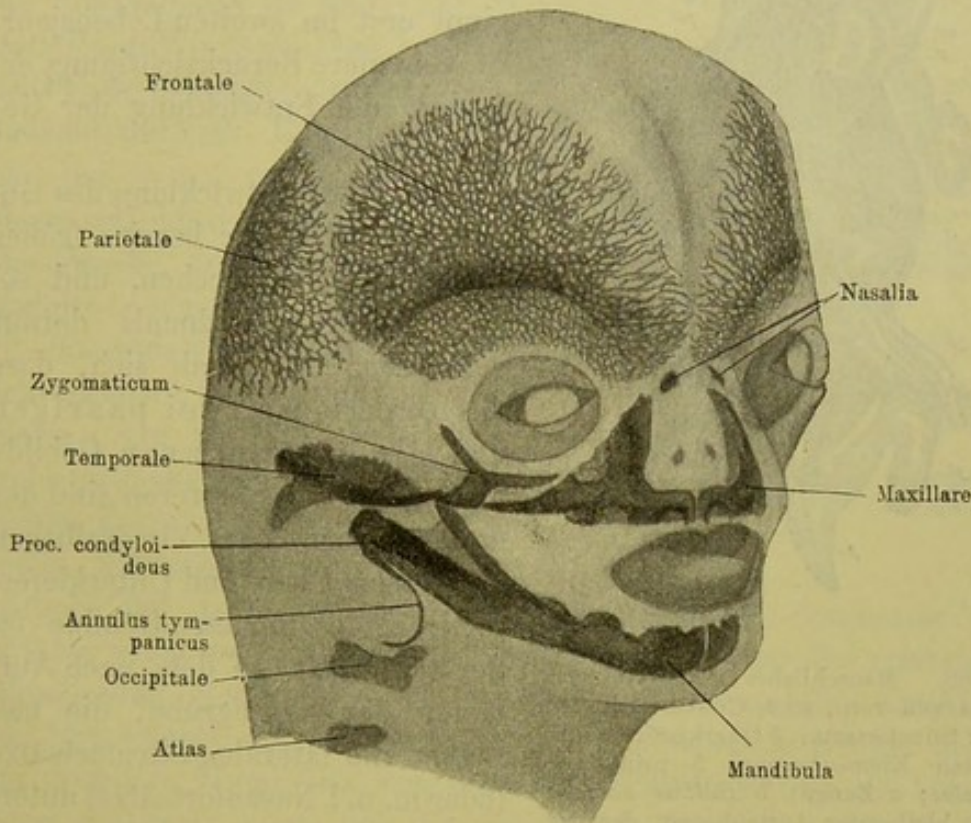


Abb. 179. Knöchernes Kopfskelett des menschlichen Embryo vom Ende des 3. Monates. Kali-Glycerinpräparat. Vergrößerung 4/1. Hinterhauptschuppe nicht dargestellt.

Das Scheitelbein ossifiziert nach Toldt von zwei übereinander liegenden Punkten aus, die sich später zum *Tuber parietale* vereinen, und ist anfangs im vertikalen Durchmesser länger als im horizontalen. Selten erhält sich eine den ursprünglichen beiden Ossifikationspunkten entsprechende Trennung der Knochen in zwei übereinanderliegenden Hälften.

Das Stirnbein bildet sich aus zwei lange Zeit getrennt bleibenden Hälften, deren Trennung sich häufig, besonders bei Europäern, noch in der *Sutura frontalis* zeitlebens erhält. Jede Hälfte entsteht aus einem Ossifikationspunkt, und begrenzen die beiden Hälften mit den

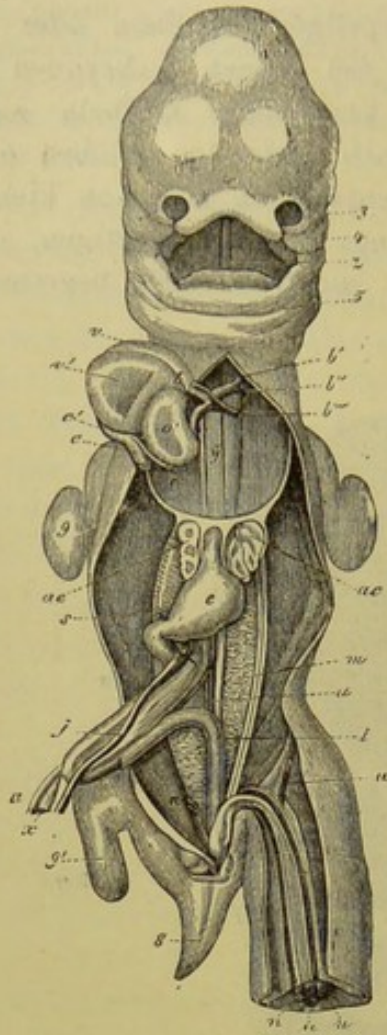


Abb. 180. Menschlicher Embryo von 35 Tagen von vorn, nach Coste. 3 linker lateraler Stirnfortsatz; 4 Oberkieferfortsatz des ersten Kiemenbogens; 5 primitiver Unterkiefer; z Zunge; b *Bulbus aortae*; b' erster bleibender Aortenbogen, der zur *Aorta ascendens* wird; b'' zweiter Aortenbogen, der den *Arcus aortae* giebt; b''' dritter Aortenbogen oder *Ductus arteriosus (Botalli)*; y die beiden Fäden rechts und links von diesem Buchstaben sind die eben sich entwickelnden Lungenarterien; c' gemeinsamer Venensinus des Herzens; c Stamm der *Cava superior* und *Azygos dextra*; c'' Stamm der *Cava sup.* und *Azygos sinistra*; o linkes Herzrohr; v rechte, v' linke Kammer; ae Lungen; e Magen; j *Vena omphalo-mesenterica sinistra*; s Fortsetzung derselben hinter dem Pylorus, die später Stamm der Pfortader wird; x Dottergang; a *Art. omphalo-mesenterica dextra*; m Wolffscher Körper; i Enddarm; n *Arteria umbilicalis*; u *Vena umbilicalis*; 8 Schwanz; 9 vordere, 9' hintere Extremität. Die Leber ist entfernt.

oberen Enden ihrer medialen Ränder die grosse oder Stirnfontanelle. Am Ende des 3. Monats sind die beiden Theile noch vollkommen von einander isolirt (s. Abb. 179). Orbitaltheil und Frontaltheil sind anfangs nur durch eine schwache Crista getrennt. Die Verwachsung der beiden Stirnhälften, beginnt erst im zweiten Lebensjahr.

Genauere Berücksichtigung erfordert die Entwicklung der Gesichtsknochen.

Die erste Entwicklung des Gesichtes hatten wir bereits früher (S. 56 u. f.) besprochen, und sei hier zunächst nochmals darauf verwiesen. Es ergab sich, dass das Gesicht aus zwei paarigen und einem unpaaren Gebilde hervorgeht. Die ersteren sind der erste Kiemen- oder Visceralbogen mit seinem Ober- und Unterkieferfortsatz, das unpaare Gebilde ist der Stirnwulst, an dem nach Auftreten der Nasengrube, die medialen und lateralen Stirnfortsätze (oder m. u. l. Nasenfortsätze) unterschieden werden. Der Leser vergleiche noch einmal die Abbildungen 76—79 mit der nebenstehenden eines menschlichen Embryo vom Beginn des 2. Monats. Bei diesem menschlichen Embryo bildet der Mund, der im geöffneten Zustande dargestellt ist, eine grosse Querspalte, welche die schon gebildete Zunge (z) erkennen lässt. Begrenzt wird sie kaudal durch die vereinigten Unterkieferfortsätze des ersten Kiemenbogens

(5), die einen primitiven Unterkiefer darstellen, während vor der Mundspalte seitlich die Oberkieferfortsätze desselben Kiemenbogens (4) und in der Mitte die in der Abbildung nicht bezeichneten medialen Stirnfortsätze einen fast zusammenhängenden Oberkiefertheil bilden. Der mittlere, seitlich von den Nasenlöchern begrenzte Theil des ursprünglichen Stirnwulstes wird auch einfach der „Stirnfortsatz“ genannt. Er erscheint als eine kurze und breite Verlängerung der Stirn; eine Betrachtung desselben von unten und auf Durchschnitten zeigt jedoch, dass er die Verlängerung nicht bloss des Schädeldaches, sondern auch der Schädelbasis ist und mit einem Worte das vordere Ende des gesamten Schädels darstellt. Er enthält das immer mehr an Masse zunehmende Mesoblastgewebe der Schnauzenfalte (s. oben Abb. 180).

Es ergibt sich ohne Schwierigkeit die Art und Weise, wie der Hauptsache nach aus diesem einfachen Zustand der bleibende hervorgeht. Der

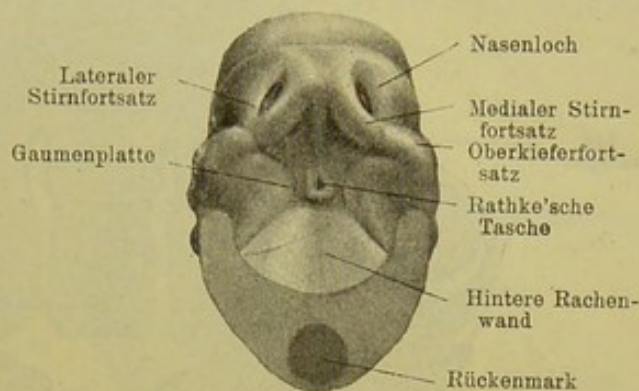


Abb. 181. Schädelbasis und Oberkiefergegend des Kopfes eines Kaninchenembryo von 13 Tagen. Vergrößerung 8/1.

seitlich und vorn von den beiden Nasenlöchern begrenzte Stirnfortsatz muss zur Nasenscheidewand werden, wobei die relative Versmälerung gleichzeitig mit der immer zunehmenden Annäherung der Nasenlöcher am auffallendsten ist. Gleichzeitig wächst aber die die primitive Mundhöhle von oben begrenzende Fläche des Stirnfortsatzes senkrecht gegen den die Anlage der Zunge enthaltenden Boden der primitiven Mundhöhle in Form einer median stehenden Platte vor. Dies ist die Anlage des *Septum narium*, das also auch als mediane Wucherung der Schädelbasis aufgefasst werden kann. In Abb. 181 ist es bereits als schwach vorspringende, nach der Rathke'schen Tasche hin gerichtete Leiste sichtbar. Deutlicher tritt es in dem Querschnitt des Kopfes eines menschlichen Embryo der 8. Woche (Abb. 182) hervor.

Der Bildung des Oberkiefers bez. der primitiven Oberlippe wurde oben (S. 60 u. 61) bereits kurz gedacht. Wir sahen, wie die die obere Begrenzung der weiten Mundspalte durchziehende, von der Nasengrube ausgehende Nasenfurche, durch welche der mediale Stirnfortsatz von dem lateralen Stirnfortsatz und von dem Oberkieferfortsatz

(s. Abb. 79) oberflächlich getrennt sind, allmählich verschwindet und die primitive Oberlippe ohne Einbeziehung des lateralen Nasenfortsatzes zu Stande kommt. Während dieser Vorgänge hat sich bereits die wichtige Bildung des Gaumens eingeleitet. Das früheste Stadium ist in Abb. 181 erkennbar. Es treten nämlich, von der oberen Wand der primitiven Mundhöhle beiderseits von der Rathke'schen Tasche ausgehend, zwei flache medialwärts immer stärker vorspringende

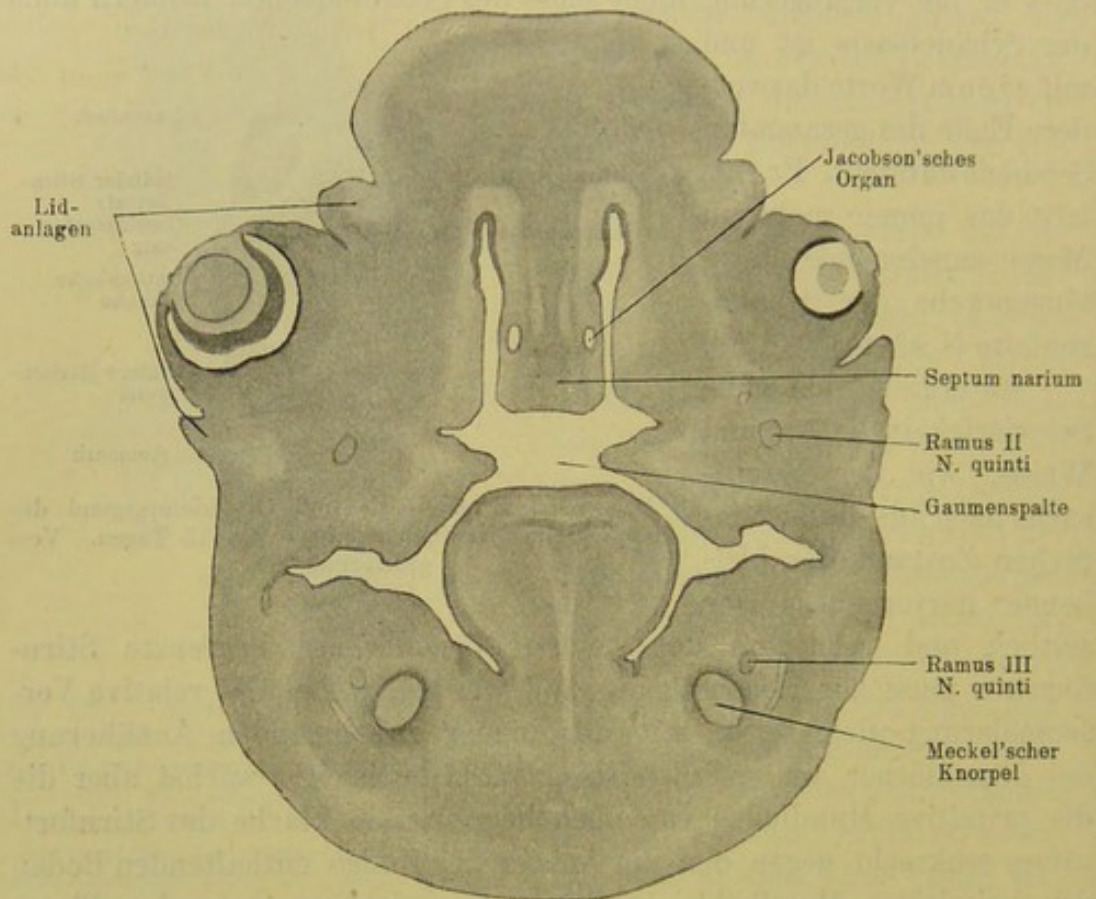


Abb. 182. Frontalschnitt des Kopfes des menschlichen Embryo 8. Woche im Stadium der Gaumenbildung.

Wülste auf, die sich zu nach der Mittellinie vorwachsenden Platten, den Gaumenplatten, ausbilden. Sie begrenzen eine anfangs weite, dann immer enger werdende Spalte, die Gaumenspalte (Abb. 182). Die Gaumenplatten verschmelzen, nachdem sie sich bis zur Berührung genähert, von vorn nach hinten miteinander und liefern so das als Gaumen bezeichnete horizontale Septum, durch welches die primitive Mundhöhle in die natürlich relativ kleinere bleibende Mundhöhle und die Nasenhöhle getrennt wird. Es ist ohne weiteres

klar, dass die durch Einstülpung von aussen gebildeten Nasengruben, die zu den Nasenlöchern werden und anfangs an dem Dach der primitiven Mundhöhle keinerlei (innere) Oeffnung besitzen, behufs Herstellung der bleibenden Verhältnisse erst eine solche Oeffnung entwickeln müssen. Sie geschieht durch Durchbruch der sich immer mehr vertiefenden Nasengrube in die primitive Mundhöhle. In dieser Beziehung muss auf die Beschreibung der Entwicklungsvorgänge des Geruchsorganes, wie sie sich nach den neuen Untersuchungen als richtig ergeben hat, verwiesen werden.

Während die Gaumenplatten sich in der Mittellinie zur Bildung des Gaumens vereinen, verwächst mit der Medianlinie der oberen Fläche des Gaumens, d. i. mit der Gaumen-
naht, der in das *Septum narium* umgewandelte Stirnfortsatz in der Richtung von vorn nach hinten, wodurch die Nasenhöhle zu einem paarigen Hohlraum sich gestaltet. Ganz vorn wird ein Theil des *Septum narium* in die Bildung des Gaumens miteinbezogen. Er enthält die Zwischenkieferanlage. Sie ist in Abb. 183 sichtbar; hier sind die Gaumenplatten in der Mitte verschmolzen, während hinten noch eine grosse Gaumenspalte besteht.

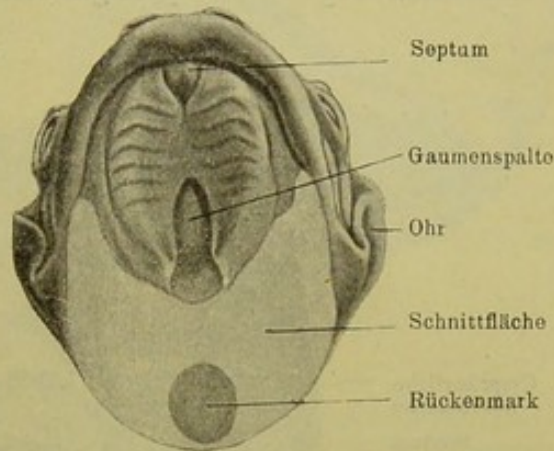


Abb. 183. Gaumenausicht des Kopfes eines Fötus von *Vespertilio murinus*.

Fehlerhafte Entwicklung der zuletzt geschilderten Vorgänge führt zu sehr verschiedengradigen, im Bereiche der Mundöffnung und des Gaumens auftretenden Missbildungen. Hier sei im Hinblick auf die Abb. 184 nur eines Falles gedacht.

Man sieht in den geöffneten Mund des Kindes, dessen Gaumen eine weit klaffende von den nicht zur Vereinigung gekommenen Gaumenplatten begrenzte Gaumenspalte (Wolfsrachen) zeigt. Im Grunde der Spalte ist der untere Rand des frei endigenden *Septum narium* sichtbar. Das rechte Nasenloch ist normal. Von ihm läuft nach abwärts eine narbenähnliche Furche in der Richtung der ursprünglichen Nasenfurche. Hier ist die ursprüngliche Grenze zwischen Oberkieferfortsatz und Stirnfortsatz erkennbar geblieben. Letzterer ist mangelhaft entwickelt, sodass der rechte Defekt in der Oberlippe einen Theil des am Septum haftenden Zwischenkiefers erkennen lässt. Das linke Nasenloch ist abnorm weit, und nur durch eine dünne

Oberlippenbrücke von der Mundöffnung getrennt. Durch dieses Nasenloch würde man mit der Sonde ohne weiteres zwischen linker Gaumenplatte und Septum in die Mundhöhle gelangen. Der normale Durchbruch der Nasengrube in die Mundhöhle war also eingetreten. An der linken Seite ist der Wolfsrachen mit einer sogenannten Kieferspalte (s. u.) kombiniert.

Die nicht seltenen Fälle von einer Spaltung oder Verdoppelung der Uvula sind auf nicht ganz vollkommene Verschmelzung der Gaumenplatten zurückzuführen.

Häufig sind in gewissem Gegensatz zu dem angeführten Falle Gaumen, Septum und Kiefer normal gebildet; dagegen ist die Lippe in der Richtung der ursprünglichen Nasenfurche gespalten (Lippen-

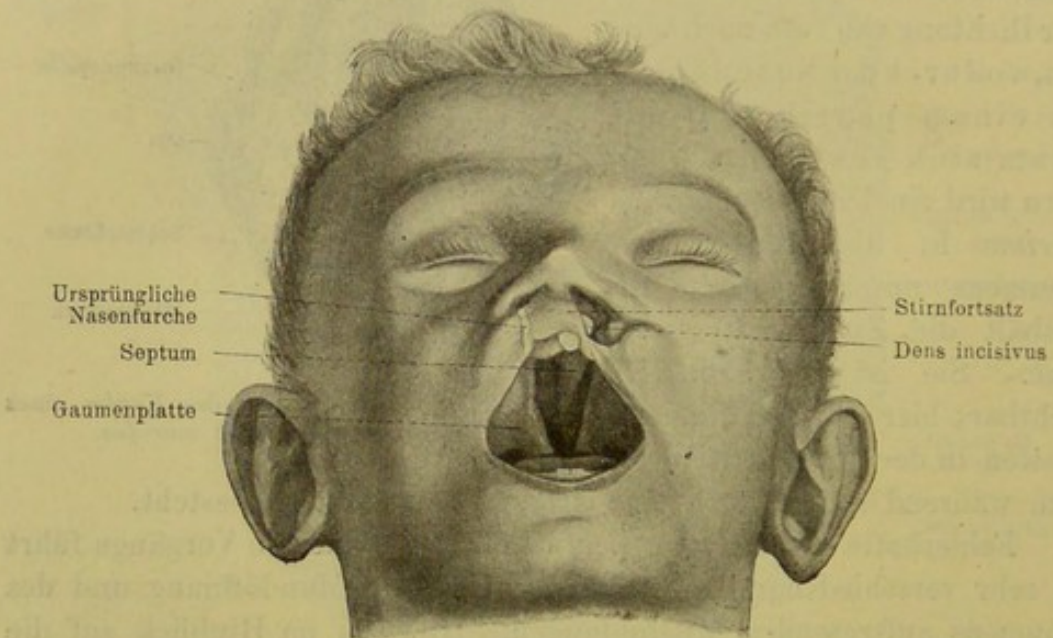
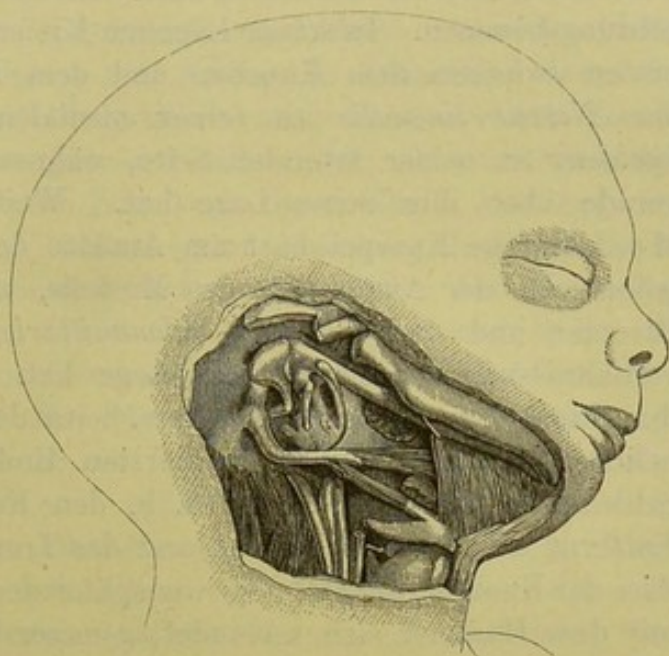


Abb. 184. Kopf eines mehrere Wochen alten Kindes mit Gaumenspalte.

spalte, Hasenscharte). Es liegt dann also eine mangelhafte Verwachsung des medialen Stirnfortsatzes mit dem Oberkieferfortsatz, bez. eine mangelhafte Ausgleichung der Nasenfurche vor.

Wir gehen nun zu der speziellen Entwicklung der Gesichtsknochen über. Sie bilden sich theils in dem Mesoblast des Ober- und Unterkieferfortsatzes des ersten Kiemenbogens, und sind als solche Theile des zur Begrenzung des Anfangstheiles des Darmrohres dienenden sogenannten Visceralskelettes, theils von dem vordersten Ende des Schädels aus.

Der aus der Verwachsung der beiden Unterkieferfortsätze des ersten Kiemenbogens gebildete embryonale Unterkiefer (s. S. 61) entwickelt in seinem Inneren einen ursprünglich für alle Kiemenbogen typischen Knorpelstreifen, während das dorsale Ende des ersten Kiemenbogens und sein Oberkieferfortsatz anfänglich noch weich bleiben und erst später Deckknochen erzeugen. So zerfällt dieser Bogen in zwei Haupttheile, von denen der erstere den sogenannten Meckel'schen Knorpel, den knorpeligen Amboss und den Hammer, der andere eine Reihe Gesichtsknochen liefert.



Der Meckel'sche Knorpel. Der von Reichert gemachten Entdeckung von der Entwicklung der beiden genannten Gehörknöchelchen aus dem Unterkieferfortsatze des ersten Kiemenbogens ging die Beobachtung eines Knorpelstreifens (durch J. F. Meckel) voran, welcher bei Embryonen vom Hammer aus an den Unterkiefer sich erstreckt. Abb. 185 zeigt diesen Meckel'schen

Abb. 185. Kopf und Hals eines menschlichen Embryo aus dem 5. Monate (von circa 18 Wochen) vergrößert. Der Unterkiefer ist etwas gehoben, um den Meckel'schen Knorpel zu zeigen, der zum Hammer führt. Aussen an demselben liegt der *Nervus mylohyoideus*, innen davon der Querschnitt des *Pterygoideus internus* und des *M. mylohyoideus*. Das Trommelfell ist entfernt und der *Annulus tympanicus* sichtbar, der mit seinem breiten vorderen Ende den Meckel'schen Knorpel deckt und dicht hinter sich den Eingang in die *Tuba auditiva* (*Eustachii*) zeigt. Ausserdem sieht man Amboss und Steigbügel samt dem *Promontorium*, dahinter die knorpelige *Pars mastoidea* mit dem *Proc. mastoideus* und dem langen gebogenen *Proc. styloideus*, zwischen beiden das *Foramen stylo-mastoideum*; ferner den *M. styloglossus*, darunter das *Lig. stylohyoideum* zum *Cornu minus ossis hyoidei*, dessen *Cornu majus* auch deutlich ist, und den abgeschnittenen *M. stylohyoideus*. Am Halse sind blossgelegt der *N. hypoglossus*, die *Carotis*, der *Vagus*, einige Muskeln und der Kehlkopf zum Theil. (Nach Kolliker.)

Fortsatz oder Knorpel von einem 4½ Monate alten menschlichen Embryo (s. auch Abb. 182). Er tritt als ein ziemlich starker cylindrischer Knorpelstrang oben und vorn aus der noch sehr engen Paukenhöhle hervor, gedeckt von dem verbreiterten Ende des vorderen Schenkels des um diese Zeit noch sehr zarten knöchernen *Annulus tympanicus*. Median-

wärts von der *Parotis* und der *Carotis externa* gelegen, wendet er sich gleich an die innere Seite des Unterkiefers und verläuft hier in einer bei drei- und viermonatlichen Embryonen sehr stark ausgeprägten Furche nach vorn, bis nahe an die vorderen Enden beider Unterkieferhälften, wo die beiden Knorpel schliesslich bis zur Berührung kommen. In seiner Lage am Kiefer befindet sich der Knorpel hinten zwischen dem Knochen und dem *Pterygoideus internus* mit dem *Nervus lingualis* an seiner medialen und dem *Nervus mylohyoideus* an seiner lateralen Seite, während der *Maxillaris inferior* gerade über ihm seine Lage hat. Weiter nach vorn liegt der Meckel'sche Knorpel hart am Ansätze des *Musculus mylohyoideus*, jedoch an der Aussenseite des Muskels, so dass er hier nur vom Biventer und der *Glandula submaxillaris* verdeckt wird und eine verhältnissmässig oberflächliche Lage hat. Ganz vorn endlich tritt der Knorpel an die mediale (obere) Seite des *Musc. mylohyoideus* und befindet sich mit seinem vordersten Ende unmittelbar unter der Schleimhaut der Mundhöhle, d. h. den Keimen der Schneidezähne. Entfernt man den Paukenring und das Trommelfell, so gewahrt man, dass der Knorpel, ungefähr so wie später der *Processus anterior (Folii)*, mit dem Hammer sich verbindet, genauer bezeichnet vom Kopfe desselben abgeht und mit ihm eins ist.

Der Meckel'sche Knorpel ist kein ganz vergängliches Gebilde. Beim Menschen liegen die vorderen Enden dieser Knorpel dicht bei einander in der Gegend der späteren *Sutura maxillaris*, sind jedoch in der Regel nicht untereinander verbunden. Mit der Entwicklung des Unterkiefers halten die Knorpel noch eine Zeit lang Schritt, verkümmern dann aber vom 6. Monate an in dem grössten Theile ihres Verlaufes mit einziger Ausnahme ihres vordersten Endes, welches schon sehr früh (im 3. Monate) sich verbreitert und verknöchernd mit dem vordersten Theile des Unterkiefers verschmilzt und spurlos in demselben aufgeht. Ausserdem erhält sich auch noch ein Rest des Knorpels in dem der Mundhöhle zugewendeten Theile der Symphyse bis nach der Geburt, ohne mit dem Unterkiefer zu verschmelzen, welches Knorpelstück im ersten Jahre bei der Vereinigung der beiden Unterkieferhälften entweder mit dem Knochen verschmilzt oder vergeht. Aus dem hintersten Ende des Meckel'schen Knorpels, von der *Lingula* am *Foramen mandibulare* bis zur *Fissura petrotympanica*, gestaltet sich, indem der Knorpel vergeht, das *Ligamentum sphenomandibulare (laterale internum)*, das somit mit Recht als ein für das Gelenk unwichtiges Band angesehen wird.

Hammer und Amboss. Der Knorpel des Unterkieferbogens

sondert sich (beim Menschen in der 3. und 4. Woche) zuerst in zwei Abschnitte, ein kleineres hinteres (*Palatoquadratum* der vergleichenden Anatomen) und ein grösseres vorderes Stück (*Mandibulare*), und dann nehmen das erstere und der hintere Theil des letzteren nach und nach die Formen des Ambosses und des Hammers an, so jedoch, dass der letztere mit dem vorderen Knorpelstücke verbunden bleibt. Zugleich drängen sich Hammer und Amboss in einen Theil der ersten Kiemenspalte (die spätere Paukenhöhle) ein, ohne wirklich in die Höhlung derselben zu gelangen, und setzen sich mit dem Steigbügel in Verbindung. Die weiteren Schicksale dieser Theile sind folgende:

Hammer und Amboss, anfangs ganz knorpelig, beginnen im 4. oder 5. Monate zu verknöchern und zeigen hierbei das Eigenthümliche, dass sie in erster Linie vom Perioste aus ossifiziren. Im 6. Monate sind beide Knöchelchen scheinbar ganz ausgebildet, doch ist um diese Zeit weder die äussere periostale Knochenlage ringsherum vorhanden, noch auch der innere Knorpel ganz geschwunden. Ja es behält der Hammer auch später noch sowohl an seiner Oberfläche als im Innern (am *Processus lateralis brevis* und am *Manubrium*) Knorpelreste und verknöchert eigentlich nie vollständig. Der *Processus longus s. anterior* entsteht als ein Deckknochen eines dünnen Knorpelstreifens, welcher den hintersten Theil des Meckel'schen Knorpels mit dem Hammer verbindet. Ueber den Steigbügel s. S. 222.

An der Aussenseite des Meckel'schen Fortsatzes bildet sich der Unterkiefer, und steht dieser Knochen wesentlich in demselben Verhältnisse zu ihm wie die Deckknochen am Schädel zum Primordialcranium. Von einem kleinen unscheinbaren Knorpelstreifchen an, das schon in der zweiten Hälfte des zweiten Monates mit der Clavicula als erste Spur des Knochenskelettes überhaupt auftritt, wird er bald zu einem länglichen, halb rinnenförmigen, an der Aussenseite des Meckel'schen Fortsatzes gelegenen paarigen Scherbchen und wird schon im Anfange des dritten Monates grösser als dieser, während zugleich seine verschiedenen Fortsätze sich zu entwickeln beginnen und der Knochen allmählich rinnenförmig sich gestaltet. Der Unterkiefer ist somit nicht knorpelig angelegt, wohl aber entwickelt er schon sehr früh am hinteren Ende einen Knorpelansatz, der bald den ganzen Angulus und Kondylus bildet und auch weit ins Innere sich erstreckt.

Die beiden Hälften des Unterkiefers (s. die Trennungslinie in Abb. 179), die bei vielen Säugern zeitlebens getrennt bleiben, sind bei dem Menschen noch bei der Geburt sichtbar und verwachsen im Laufe des ersten Jahres durch Verknöcherung.

Im Oberkieferfortsatze des ersten Kiemenbogens entwickeln sich die Flügelbeine (*Lamina medialis processus pterygoidei*), die Gaumenbeine und der Oberkiefer, die alle einer knorpeligen Anlage ermangeln und die Bedeutung von Belegknochen haben. Zwei dieser Knochen bilden sich an der medialen Seite des Primordialcranium, einer an seiner lateralen Fläche. Der Oberkiefer entsteht an der Aussenseite des Nasenflügelknorpels und unterhalb desselben und vertritt so die Stelle eines Deckknochens dieses Knorpels. Verschieden hiervon liegt das Gaumenbein bei seinem ersten Auftreten an der medialen Seite des seitlichen Nasenknorpels zwischen diesem und der knorpeligen unteren Muschel. Dies gilt jedoch nur für die vorderen Theile dieses Knochens, indem er weiter hinten an der unteren und Aussenseite des Nasenknorpels seine Lage hat. Eine ähnliche Lage hat auch das Flügelbein an der medialen Seite des knorpeligen *Processus pterygoideus* (*Lamina lateralis proc. pterygoidei*), und weisen diese Verhältnisse darauf hin, dass die letzten beiden Knochen „Schleimhautknochen“ sind.

Die genannten Knochen treten alle am Ende des zweiten Monates auf und zwar das Pterygoideum und Palatinum mit einem Kerne. Beim Oberkiefer werden mehrere Kerne beschrieben, die jedoch neuer Untersuchung bedürfen. Sie verschmelzen sehr früh (im 3.—4. Fötalmonate).

Auch das Wangenbein geht aus dem Oberkieferfortsatze des ersten Kiemenbogens hervor, ebenso wie der Oberkiefer. Seine Verknöcherung geschieht von drei Kernen aus.

Zur Vervollständigung der gegebenen Schilderung sind nun endlich noch diejenigen Gesichtsknochen zu erwähnen, die ganz unzweifelhaft als Belegknochen des vordersten Theiles des Schädels sich entwickeln. Es sind dies die Nasenbeine, die Thränenbeine, die Pflugschar und die Zwischenkiefer. Die Nasenbeine und Thränenbeine, die im Anfange des dritten Monats verknöchern, sind echte Belegknochen des knorpeligen Siebbeines. Die nämliche Stellung hat auch der Vomer zur Nasenscheidewand, der im Anfang des dritten Monates aus zwei Hälften entsteht und lange Zeit hindurch die Form eines zusammengebogenen Plättchens mit einer Rinne an seiner oberen Seite hat.

Die Zwischenkiefer hat Th. Kölliker zuerst mit Bestimmtheit beim Menschen nachgewiesen als zwei kleine, in der 8.—9. Woche auftretende Knöchelchen, die sehr bald mit dem Oberkiefer verschmelzen. Bei der doppelten Hasenscharte mit Wolfsrachen bleibt die Verbindung der Oberkiefer und Zwischenkiefer aus, und spricht

das selbständige Auftreten von Knochenstücken, welche Schneidezähne tragen, in dem von der Nasenscheidewand getragenen Stummel, wie leicht ersichtlich, entschieden zu Gunsten der Annahme einer selbständigen Entstehung des *Os incisivum*, welches diesem zufolge am vordersten Ende des *Septum narium* ungefähr dieselbe Stellung einnehmen würde wie weiter hinten der Vomer.

Zum Schlusse sei noch eine kurze sich aus dem Gesagten ergebende Eintheilung der Kopfknochen ihrer Entwicklung nach angeführt:

Primordialknochen d. h. knorpelig vorgebildete Knochen sind: 1. das Hinterhauptbein mit Ausnahme des oberen Theiles der Schuppe (*Os interparietale*); 2. das Keilbein mit Ausnahme der *Lamina medialis processus pterygoidei*; 3. das Siebbein; 4. die unteren Muscheln; 5. die *Pars petrosa* und *mastoidea* des Schläfenbeins.

Deck- oder Belegknochen sind: 1. der obere Theil der Hinterhauptschuppe; 2. das Scheitelbein; 3. das Stirnbein; 4. die Nasenbeine; 5. die Schuppe des Schläfenbeins; 6. der Paukenring; 7. die Thränenbeine; 8. das Pflugscharbein; 9. der Zwischenkiefer; 10. die Gaumenbeine; 11. die Jochbeine; 12. die innere Lamelle des Flügelfortsatzes; 13. der Oberkiefer; 14. der Unterkiefer.

Mit der Entwicklung des Kopfskeletts innig verbunden ist, wie bereits erwähnt, die Bildung des aus den Kiemenbögen hervorgehenden Visceralskelettes, desjenigen Skelettes, das, bei niederen Wirbelthieren stattlicher entwickelt, bei den Säugern und dem Menschen eine Reduktion erfahren hat. Zu dem Visceralskelett gehören alle innerhalb der den Schlund umgebenden Visceralbögen entwickelten Hartgebilde, und wurde schon genauer besprochen, in welcher Weise aus dem ersten Visceralbogen die unter 11—14 aufgezählten Gesichtsknochen (Gaumenbein, Jochbein, innere Lamelle des Flügelfortsatzes, Ober- und Unterkiefer) als Belegknochen entstehen. Auch ergab sich, dass in dem ersten Kiemenbogen der Hammer und der Amboss als knorpelig vorgebildete Knochen auftreten.

Der zweite Kiemenbogen zeigt, sobald in ihm Skelettgebilde erkennbar werden, auf jeder Seite einen einzigen langen schlanken Knorpelstab, der von der knorpeligen Gehörkapsel vor- und medianwärts vom Zitzenfortsatz unmittelbar hinter der Paukenhöhle und den Gehörknöchelchen und lateralwärts von denselben und dem *Nervus facialis* ausgeht und bis in die vordere Halsgegend und zum Körper des Zungenbeines sich erstreckt. Dieser Zungenbeinknorpel ist mit dem knorpeligen Felsenbeine ohne Spur einer Grenzlinie verschmolzen und eins, dagegen hängen die beiden Knorpel

vorn am Halse nie miteinander zusammen, setzen sich vielmehr, wie es scheint, gleich nach ihrem Entstehen sofort mit den Seitentheilen des dem dritten Kiemenbogen entstammenden Zungenbeinkörpers in Verbindung. Hier gliedern sich dann zwei kleinere Stücke auf jeder Seite ab, während das Hauptstück mit dem Schädel verbunden bleibt. Aus dem (unteren) ventralen Ende geht das kleine Zungenbeinhorn, aus dem oberen (dorsalen) der *Processus styloideus* durch direkte Verknöcherung hervor. Die zwischen beiden gelegene Strecke wird in der Regel zu dem *Ligamentum stylohyoideum*, bleibt seltener knorpelig oder verknöchert sogar und kann noch die ursprünglichen Verhältnisse widerspiegeln.

Der Steigbügel hat wahrscheinlich einen zweifachen Ursprung, indem seine Platte aus der knorpeligen Wand der Labyrinthkapsel direkt hervorgeht, während die Crura aus dem angelagerten Hinterende des Zungenbeinknorpels stammen und mit der Platte verschmelzen. Die Oeffnung in dem Steigbügel wird frühzeitig von einem kleinen später vergehenden Arterienast (nach Kolliker aus der *Art. styломastoides*) durchsetzt (*Art. perforans stapediae*). Im vierten Monate ist er ganz knorpelig, im fünften beginnt die Verknöcherung.

Der dritte Kiemenbogen entwickelt nur in seinen vorderen vereinigten Theilen Knorpel. Er tritt als ein unpaares, zum Zungenbeinkörper werdendes Gebilde, die Copula, und als paarige Streifen auf, die, mit der Copula sich vereinigend, die grossen Hörner liefern. Die Ossifikation des Zungenbeines beginnt gegen das Ende des Fötallebens in den grossen Hörnern, und entwickelt sich der Knochen mit Inbegriff der aus dem zweiten Bogen stammenden kleinen Hörner aus fünf Stücken, die häufig alle unverschmolzen sich erhalten.

III. Das Extremitätenskelett.

Des ersten Auftretens der Extremitäten wurde bereits mehrfach bei Säuger- und menschlichen Embryonen gedacht, und sei hier zunächst das wesentliche wiederholt.

Bei dem menschlichen Embryo der dritten Woche (Abb. 186) tritt die Anlage der Extremitäten als knopfförmige Wucherung des Mesoblast der Wolff'schen oder Extremitätenleiste (s. S. 129) auf. Die weiterhin stummelartig hervorstachsenden Anlagen (s. Abb. 132 u. 133) besitzen eine ektoblastische Bedeckung, die sich in nichts von dem allgemeinen Ektoblast unterscheidet; nur zeigt der Ektoblast an dem freien Ende der Anlage eine kleine in ihrer vergleichend-anatomischen Bedeutung unaufgeklärte, später vergehende bis kugelförmige Verdickung.

Sie erinnert dem Bau nach, am deutlichsten bei Embryonen von Fledermäusen, an Hautsinnesorgane niederer Wirbelthiere. An dem Querschnitt erscheinen die Extremitätenanlagen wie zwei plumpe An-

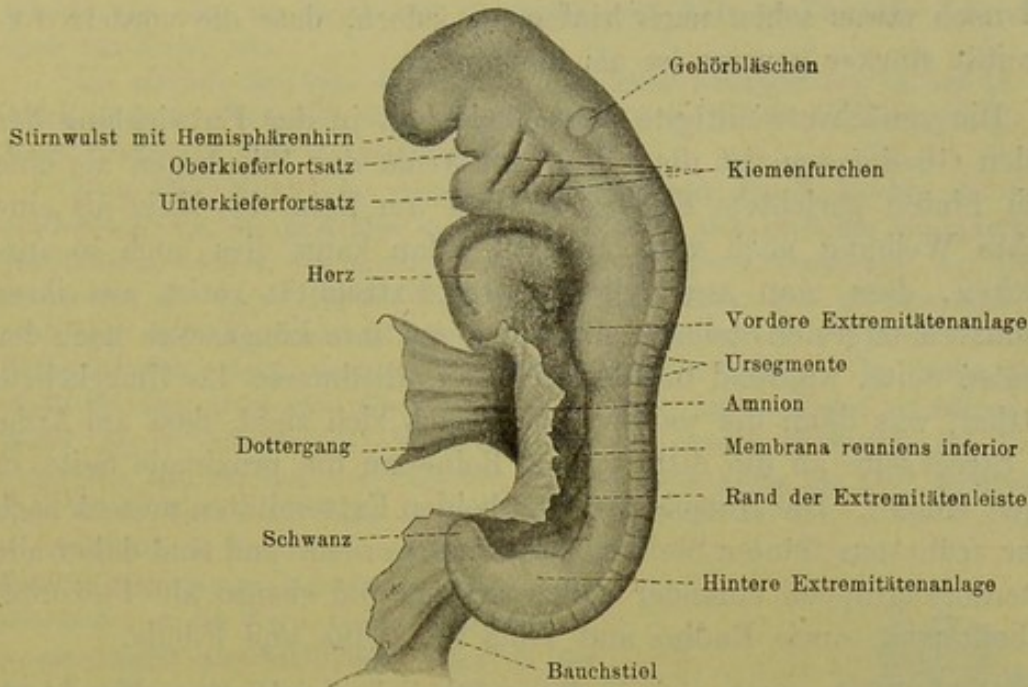


Abb. 186. Menschlicher Embryo vom Ende der 3. Woche. (Nach His.) Vergrößerung 15/1.

hänge, in denen noch keine Differenzirung bestimmter Anlagen erkennbar ist (Abb. 187).

In der fünften Woche tritt an den Extremitäten die erste Gliederung auf. Man kann nun Ober- und Unterarm — Ober- und Unterschenkel, sowie die flossenartig breiten Hand- und Fussanlagen erkennen. Auch wird an der Hand, die, wie die ganze vordere Extremität von vorn herein der hinteren ein wenig in der Entwicklung voraneilt, die erste Spur einer Theilung in fünf Strahlen bemerkbar (Abb. 134). Die weitere Entwicklung der Extremitäten ergibt sich, der groben Gestaltung nach, ohne weiteres aus den Abbildungen auf S. 135.

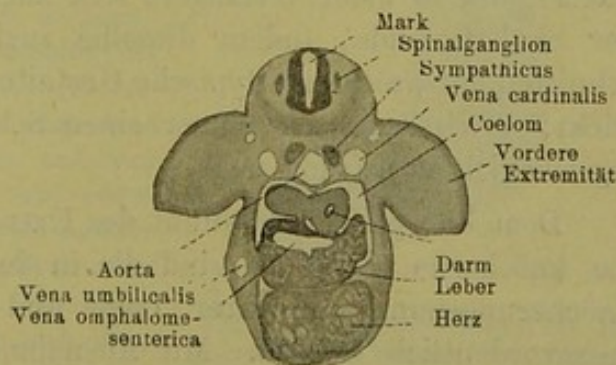


Abb. 187. Querschnitt eines Embryo von *Vespertilio murinus* in der Gegend der vorderen Extremitätenanlage. Vergl. S. 57.

Die Extremitätenstummel wenden, wie spätere Zustände lehren, ihre Streckseite dorsalwärts und die spätere Radial- (Tibial-) seite kopfwärts. Mit zunehmendem Wachstume legen sich die Glieder immer mehr ventralwärts dem Leibe an und stellen sich auch nach und nach etwas schief nach hinten, so jedoch, dass die vordere Extremität stärker geneigt ist als die hintere.

Die zunächst wichtigste Verschiedenheit in der Entwicklung der beiden Gliedmassen ist die, dass am Arme der Ellenbogen als eine nach hinten gerichtete Konvexität und am Bein das Knie als eine leichte Wölbung nach vorn auftritt. Man kann dies auch so ausdrücken, dass man sagt, die vordere Extremität rotirt aus ihrer primitiven lateralen Stellung allmählich um ihre Längsachse nach der distalen Seite, während bei der hinteren Gliedmasse das Umgekehrte statthat, was dann die weitere Folge nach sich zieht, dass am Arme die Streckseite an die distale, am Beine an die proximale Seite zu liegen kommt. Die Homologien der beiden Extremitäten müssen nach ihrer frühesten fötalen Stellung bestimmt werden, und sind daher alle Extensorengruppen einander gleichwerthig, und ebenso alle Flexorenabtheilungen, sowie Radius und Tibia und Ulna und Fibula.

Bald differenziren sich in der anfänglich gleichartigen Mesoblastmasse der Anlage vom Rumpfe gegen die Peripherie zu Knorpel um Knorpel, Gelenkanlage nach Gelenkanlage, so dass jeder Knorpel vom ersten Anfange an selbständig und ohne Zusammenhang mit den Nachbarknorpeln sich anlegt, zugleich aber auch von seinem ersten Entstehen an mit seinen Nachbarn durch die allmählich deutlich werdenden Gelenkanlagen vereinigt ist. Je mehr die Extremität wächst, um so mehr verlängert sich auch in ihrem Innern die Anlage der Skelettgebilde, indem dieselbe zugleich die den einzelnen Abschnitten entsprechende typische Gestaltung annimmt, und gleichzeitig rückt, gewissermassen immer einen Schritt später, auch die histologische Differenzirung nach.

Dem knorpeligen Stadium des Extremitätenskeletts folgt alsbald das knöcherne nach, und sind die, in dem Knorpel auftretenden Verknöcherungspunkte in ihrer Lage und zeitlichen Aufeinanderfolge ausserordentlich typisch. Mit Ausnahme der Clavicula, die ausserordentlich früh verknöchert (s. u.) und aus einem Blastem hervorgeht, das zwischen Knorpel und zelliger Bindesubstanz die Mitte hält, sind sämtliche Knochen des Gliedmassenskeletts knorpelig präformirt, also sogenannte Primordialknochen. Im Einzelnen gilt folgendes:

Die *Clavicula* ist mit dem Unterkiefer der erste Knochen, der beim Menschen ossifiziert, und zwar in der 7. Woche. Sie erreicht rasch eine bedeutende Grösse, so dass sie im 3. Monat bereits 8—9 mm Länge besitzt.

Die Knochenbildung im Bereich der *Clavicula* beginnt nach Gegenbaur ungefähr in der Mitte zwischen der Stelle des späteren Sternum und Acromion und wächst von hier aus durch erst knorpelige und dann ossifizierende Anlagerung nach den Enden aus.

Die sternale Epiphyse der *Clavicula* entwickelt zwischen dem 15. und 18.—20. Jahre einen Knochenkern in sich, der erst am Ende der Wachstumsperiode (22. bis 25. Jahr) mit dem Hauptstücke verwächst.

Das Schulterblatt verknöchert im Anfange des 3. Monats mit einem mittleren Kerne, der bald über den ganzen Knorpel sich ausdehnt mit Ausnahme des hinteren Randes, des unteren Winkels, des *Processus coracoideus*, der *Cavitas glenoidalis*, der *Spina scapulae* (Knorpelbelag sehr dünn) und des *Acromion*, die noch beim Neugeborenen knorpelig sind und wie Epiphysen und Diaphysen eines Röhrenknochens beim weiteren Wachstum sich betheiligen. Im ersten Jahre erhält der *Proc. coracoideus* einen besonderen Kern. Andere Kerne erscheinen erst später, so im 10. oder 11. Jahre ein Kern am oberen Abschnitte der *Cavitas glenoidalis*, und zur Zeit der Pubertät: 1. zwei neue Kerne im *Proc. coracoideus*, einer an der Spitze und einer an der Basis nach hinten zu, 2. zwei bis drei Kerne im *Acromion*, 3. ein dünner scheibenförmiger Kern in der ganzen Ausdehnung der *Cavitas glenoidalis*, 4. ein Kern im unteren Winkel, 5. ein langer streifenförmiger Kern in der ganzen Länge der Basis und 6. ein nicht beständig vorhandener Kern in der *Spina*. Von allen diesen Nebenkernen verwächst zuerst der Hauptkern des Rabenschnabelfortsatzes mit dem Knochen (nach dem 16.—17. Jahre), und bis zum 22.—25. Jahre hat der Knochen in der Regel alle Kerne in sich aufgenommen.

Das Oberarmbein ossifiziert in der 8. Woche in der Diaphyse. Bei der Geburt sind, seltene Ausnahmen abgerechnet, die die proximale Epiphyse betreffen, die beiden Epiphysen noch vollkommen knorpelig, die Diaphyse verknöchert. Im ersten Jahre bilden sich dann zuerst zwei Kerne in den Epiphysen, und zwar einer in der proximalen Epiphyse und etwas später einer in dem *Capitulum*. Bald nachher (im 2. Jahre) erscheint ein Kern im *Tuberculum majus* und etwas später einer im *Tuberculum minus*. Zu diesen Kernen gesellen sich dann noch solche in den Epicondylen (5.—10. Jahr), von denen der im *Epicondylus medialis* vor dem andern auftritt, und in der *Trochlea* (12. Jahr, nach Schwegel im 2.—5. Jahr), von welchen Nebenkernen die oberen früher als die unteren mit dem Hauptepiphysenkern sich verbinden. Zwischen dem 16. und 20. Jahre verwachsen die Epiphysen.

O. Schultze, Entwicklungsgeschichte.

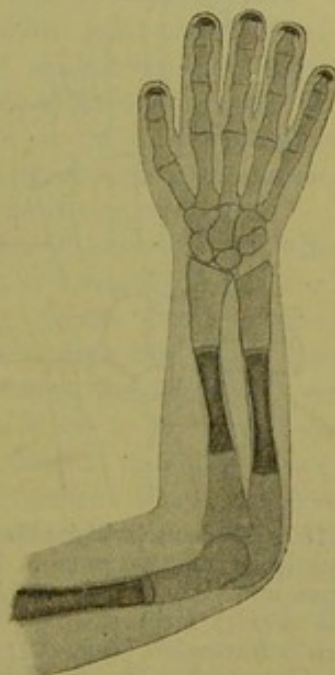


Abb. 188. Vordere Gliedmasse des menschlichen Embryo vom Anfang des 3. Monats. Die bereits knöchernen Theile sind dunkel, die noch knorpeligen heller. Kaliglyceerinpräparat

mit der Diaphyse, und zwar die untere früher als die obere. Im Laufe der Entwicklung erleidet der Humerus die an dem fertigen Knochen erkennbare Torsion um eine Längsachse. Der Torsionswinkel beträgt ca. 35°.

Bei den Vorderarmknochen beginnt die Verknöcherung der Diaphyse am Ende des 2. Fötalmonats, doch bleiben die Epiphysen auch nach der Geburt noch lange knorpelig. Bei beiden Knochen erscheinen die unteren Epiphysenkerne vor den oberen, und zwar beim Radius früher (im 5. Jahre) als bei der Ulna (im 6. Jahre). Der obere Kern tritt im Radius im 5.—7. Jahre einfach, in der Ulna, an der Endplatte des Olekranon, doppelt auf, und zwar ein medialer grösserer Kern im 11. Jahre und ein lateraler kleinerer im 14. Jahre. Nebenkerne, die zum Teil nicht beständig sind, kommen vor in der *Tuberositas radii*, im *Proc. coronoideus ulnae*, zwischen Olekranon und Diaphyse (Schwegel, von Uffelmann geleugnet), in den Griffelfortsätzen von Radius und Ulna. Epiphysen und Diaphysen verschmelzen an den oberen Enden dieser Knochen um das 16. Jahr, an den unteren Enden im 19.—20. Jahre.

Die knorpeligen Handwurzelstücke werden schon im 2. Fötalmonat deutlich und bleiben in der Regel knorpelig bis zur Geburt. Die Verknöcherung findet bei allen mit einem Kerne statt (nach Rambaud und Renault beim *Naviculare* mit zwei Kernen), und zwar in folgender Reihenfolge und Zeit: 1. *Capitatum*

(1. Jahr), 2. *Hamatum* (1. Jahr), 3. *Triquetrum* (3. Jahr), 4. *Multangulum majus* (5. Jahr), 5. *Lunatum* (5. Jahr), 6. *Naviculare* (6. und 7. Jahr), 7. *Multangulum minus* (7.—8. Jahr), 8. *Pisiforme* (12. Jahr).

Sehr beachtenswerth erscheint die Entdeckung eines 9. Handwurzelknorpels bei jungen Embryonen durch Henke und Reyher und E. Rosenberg, welcher dem bleibenden *Centrale* des *Carpus* einiger Säuger, der Reptilien und Amphibien entspricht. Nach E. Rosenberg erscheint das *Centrale* bei Embryonen des 2. Monats, sobald die übrigen Handwurzelknorpel deutlich sind, und erhält sich bis in den Anfang des 3. Monats, zu welcher Zeit es sich noch in einer Extremität von 0,85 cm Gesamtlänge vorfand. Von da an schwindet das *Centrale* von der Volarseite nach dem Handrücken zu und ist bereits bei einer Länge von Vorderarm und Hand von 1,5 cm nicht mehr da.

Das normale Vorkommen eines embryonalen *Centrale* ist von Kölliker bei vier 2—3 monatlichen Embryonen (Abb. 189) und von Leboucq an 68 Händen von 45 Embryonen des 2.—5. Monats bestätigt worden. Abweichend von Rosenberg und

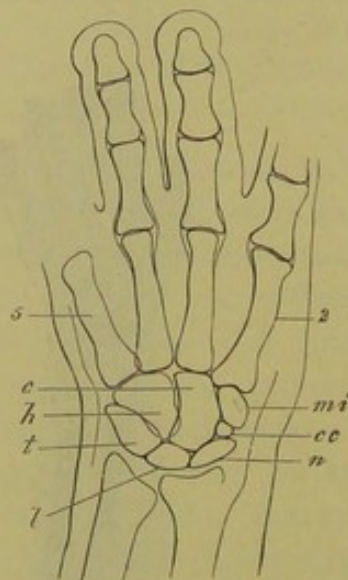


Abb. 189. Flächenschnitt der Hand eines menschlichen Embryo vom 3. Monate. Daumen und *Carpale primum* (*Multangulum majus*) nicht sichtbar. Vergr. 10mal. *n* *Naviculare* (*Radiale*); *l* *Lunatum* (*Intermedium*); *t* *Triquetrum* (*Ulnare*); *cc* *Centrale carpi*; *mi* *Multangulum minus* (*Carpale secundum*); *c* *Capitatum* (*Carpale tertium*); *h* *Hamatum* (*Carpale quartum*); 2 zweiter *Metacarpus*; 5 fünfter *Metacarpus*. (Nach Kölliker.)

Kölliker behauptet Leboucq, dass das *Centrale* nicht schwindet, sondern von der *Vola* gegen das *Dorsum manus* mit dem *Radiale* (*Naviculare*) ver-

schmelze und am distalen Ende dieses Knochens oft noch in deutlichen Spuren zu erkennen sei, wie denn auch seit Gruber's Untersuchungen schon ziemlich viele Fälle eines *Centrale* bei Erwachsenen bekannt geworden sind. Beim Orang, der normal ein *Centrale* besitzt, sah L. eine Verschmelzung desselben mit dem *Radiale*. Andere Säuger, wie Hund und Katze, *Vespertilio murinus*, *Sorex*, *Halma-turus*, *Didelphys*, besitzen als Embryonen *Centralia*, die später mit dem *Radio-intermedium* oder *Radiale* verschmelzen.

Die Verknöcherung der *Ossa metacarpi* beginnt schon um die Mitte des 3. Monats in der Diaphyse. Die Ossifikation beginnt gewöhnlich an dem 2. Metacarpus, dann folgt der 3. und darauf fast gleichzeitig der 1., 4. und 5.

An den Phalangen beginnt die Verknöcherung um die Mitte des 2. Monats, wie ich finde, etwas vor dem Beginn der Ossifikation der Metacarpen und zwar sind es die Endphalangen, an denen von allen Theilen der Hand meistens zuerst die Verknöcherung einsetzt mit typisch gestalteter, schaufelartiger, periostaler Knochenablagerung an der Spitze (Abb. 188). Den Endphalangen folgt nach der Verknöcherung der Metacarpen die erste Phalangenreihe und zwar in folgender Reihenfolge: Mittelfinger, 2. Finger, 4. Finger, Daumen und zuletzt der 5. Finger. Wenn die fünf ersten Phalangen in der Diaphyse den ersten Knochenring zeigen, beginnt die Verkalkung der zweiten Phalangenreihe, von dem Mittelfinger ausgehend. Es ist jedoch zu beachten, dass mannigfache Abweichungen von der gewöhnlichen Reihenfolge vorkommen. Von der Knochenbildung im 5. Monat giebt die Abb. 190 eine gute Vorstellung.

Bei der Geburt sind Metacarpen und Phalangen fast ganz verknöchert, besitzen jedoch alle je eine grosse knorpelige Epiphyse, welche bei allen Phalangen und dem Metacarpus I das proximale, bei den anderen Metacarpusknochen das distale Ende einnimmt. In dieser Epiphyse entstehen in den Metacarpusknochen vom zweiten, in den Phalangen vom dritten Jahre an früher oder später besondere Kerne, welche erst nach der Pubertät mit den Diaphysen sich verbinden.

Das Becken bildet sich aus den paarigen Hüftbeinknorpeln. Jeder Knorpel besteht aus einem breiten oberen Teil, dem knorpeligen Darmbein und einer das *Foramen obturatum* umfassenden Knorpelspange, der Anlage von Scham- und Sitzbein. Beide Spangen stossen in der Symphyse zusammen. Die Verknöcherung beginnt mit drei Kernen, einem im Darmbeine in der Mitte des 3. Monats, einem (selten zwei) im absteigenden Aste des Sitzbeines im 4. bis 5. Monat und einem (selten zwei) im horizontalen Schambeinaste im 5.—7. Monat. Beim Neugeborenen sind noch knorpelig der Darmbeinkamm, der ganze Pfannenrand und die Pfanne, in deren Tiefe jedoch die drei Knochenkerne durch Knorpel getrennt der Oberfläche nahe stehen, ferner der absteigende Schambein- und der aufsteigende Sitzbeinast, der Sitzbeinhöcker und der Sitzbeinstachel. Zwischen dem 6.—12.—14. Jahre entstehen nach Schwegel drei Epiphysenkerne da, wo die drei Knochen im *Acetabulum* zusammenstossen, *Epiphyses acetabuli*. Um dieselbe Zeit wie diese Kerne entsteht auch ein Epiphysenkern an der *Facies auricularis* des *Os ilium* und am Symphysenende des *Os pubis* (Schwegel) und Nebenknochenpunkte in der *Spina iliaca anterior inferior*, der *Crista iliaca*, dem *Tuber ischiadicum* und der *Spina ischiadica*, dem *Tuberculum pubicum*, der *Eminentia iliopectinea* und dem Grunde der Pfanne (*Apophyses juncturae*, Schwegel). Von allen diesen Knochenpunkten vereinigen sich zuerst vom 7. oder 8. Jahre an die den *Arcus pubis* begrenzenden Teile der Schambeine und Sitzbeine, dagegen sind die drei Hauptstücke sammt ihren im 14.—18. Jahre mit den betreffenden Diaphysen verschmelzenden Epiphysen

in der Pfanne bis zur Pubertätszeit durch einen Y-förmigen Knorpel geschieden, und tritt die Verschmelzung dieser Theile im 17. oder 18. Jahre ein, nachdem im Grunde der Pfanne vorher oft ein einziger Knochenkern entstanden ist, auf den der Name *Os acetabuli* am besten passen würde. Die Nebenkern verschmelzen erst gegen das Ende der Wachstumsperiode mit dem übrigen Knochen.

Der Oberschenkel erhält seinen Diaphysenkern am Ende des 2. Monats und verknöchert bald in seiner Diaphyse in grosser Ausdehnung. Am Ende der

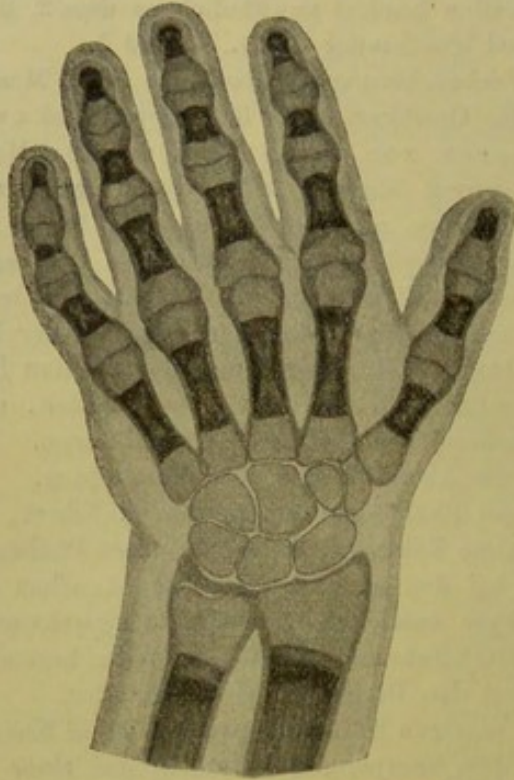


Abb. 190.

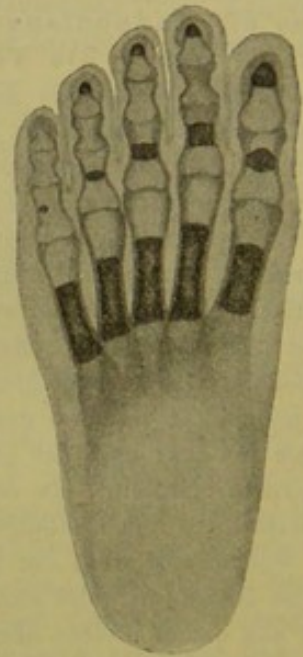

Abb. 191.

Abb. 190 und 191. Hand und Fuss eines 5 monatlichen menschlichen Embryo. Die verknöcherten Theile des Skeletts sind dunkel, die noch knorpeligen heller. Kali-glycerinpräparat.

Föetalperiode zeigt sich ein Kern in der unteren Epiphyse. Er wird mit Recht als ein Zeichen der Reife des Kindes betrachtet. Bald nach der Geburt erscheint einer im Kopfe. Dazu kommen dann noch im 3.—11. Jahre ein Kern im *Trochanter major* und im 13.—14. Jahre einer im *Trochanter minor*. In umgekehrter Reihenfolge verschmelzen dann diese Kerne mit der Diaphyse zwischen dem 17. und 24. Jahre, und somit der *Trochanter minor* zuerst, zuletzt die untere Epiphyse.

Die Unterschenkelknochen verknöchern von der Mitte aus wie der Femur am Ende des 2. Monats. Bei der Geburt sind beide Enden noch knorpelig, erhalten jedoch ihre Kerne, von denen die proximalen zuerst auftreten, im 1.—3. Jahre, so dass die der *Fibula* um ein Jahr und mehr später auftreten als die der *Tibia*. Um das 18.—20. Jahr, wohl auch später, vereinen sich die Epiphysen mit den Diaphysen und zwar die unteren zuerst. Nebenkern können vorkommen in der *Tuberositas tibiae* und in den *Malleoli* (Schwegel). Die Kniescheibe ist schon

im 2. Monat als Knorpel sichtbar, erhält jedoch ihren Kern nicht vor dem 1.—3. Jahre.

Von den Fusswurzelknochen verknöchern vor der Geburt meist nur der *Calcaneus* (6. Monat), *Talus* (7. Monat), schliesslich auch das *Cuboideum*. Im ersten Jahre ossifiziren das *Naviculare* und *Cuneiforme* I., das *Cuneiforme* II. im 3. und das III. im 4. Jahre. Der *Calcaneus* erhält zwischen dem 6. und 10. Jahre einen Nebenkern oben am Fersenhöcker, der nach der Pubertät mit dem Hauptknochen verschmilzt.

Mittelfussknochen und Zehenglieder (s. Abb. 191) verhalten sich im Allgemeinen wie die der Hand, nur dass ihre Kerne und die Verschmelzungen derselben im Allgemeinen etwas später auftreten als an der Hand und dass die Endphalangen den Metatarsen nicht in der Verknöcherung etwas voraneilen. Auch schreitet die Verknöcherung von der medialen Seite nach der lateralen fort, sodass die Verknöcherung an den Endphalangen und den Metatarsen der grossen Zehe beginnt.

Die Entstehung der Gelenke. Alle Theile des Skelettes sind ursprünglich gleichsam durch *Syndesmosis* verbunden, wenn man einen Zustand so nennen darf, in welchem weiche, noch indifferente Zellenmassen die Bindeglieder darstellen. Diese Zellenmassen sind, wie schon angegeben, gleich bei der ersten Anlage des Extremitätenskelettes gegeben und anfänglich von den Elementen nicht zu unterscheiden, die die Knorpel liefern. Sowie dann aber diese Hartgebilde deutlich zu werden beginnen, fangen auch die Zwischenglieder an einen bestimmten Charakter anzunehmen.

Anfänglich zeigen die Zwischenglieder in ihrer ganzen Breite so ziemlich dieselbe Dicke, und zugleich überragen sie die Knorpelenden an gewissen Stellen, wie z. B. an den Finger- und Zehengelenken, so dass sie wie grosse „Zwischenscheiben“ erscheinen. Nach und nach verändern sich jedoch die Gelenkanlagen so, dass sie an ihren Randtheilen sich verdicken und in der Mitte je zwischen den beiden Knorpeln dünner werden, was am Ende so weit geht, dass in der Gelenkgegend dicke Ringwülste um die Knorpelenden erscheinen, welche letzteren mittlerweile einander ganz nahe gerückt sind. Gleichzeitig hiermit wandeln sich die Gelenkstellen in ihren äusseren Theilen je länger um so deutlicher in Fasergewebe um, worauf dann in einem gewissen Stadium auch die Gelenkhöhle in Form einer engen Spalte erscheint. Diese dürfte in letzter Instanz auf Interellularlücken zurückzuführen sein.

Das Zwischengewebe zwischen den sich berührenden knorpeligen Gelenkenden schwindet in manchen Fällen so vollständig, dass die benachbarten Knorpelenden ohne jede Grenze in einander übergehen und ein einziges hyalines Knorpelstück bilden, wie dies z. B. an der Verbindung der Rippen mit den Wirbelkörpern zu beobachten ist. Hier tritt dann die Gelenkhöhle als einfacher sich mehr und mehr,

vergrößernder Spalt in dem hyalinen Knorpel auf, der als Gelenknorpel bestehen bleibt. Natürlich muss dann von vorneherein jedes Perichondrium auf dem Gelenkende fehlen. In anderen Fällen tritt die Spaltbildung innerhalb des noch indifferenten Zwischengewebes auf, dass dann erst seine Umwandlung in hyalinen Knorpel erfährt.

Die Zwischenknorpel mancher Gelenke gehen direkt aus den indifferenten Zwischenscheiben hervor, an deren Flächen die gleichsam doppelte Gelenkhöhle auftritt.

Die Gelenkkapsel und die Kapselbänder sind direkte Umwandlungsprodukte des umgebenden Bindegewebes.

Die typische Gestaltung der Gelenkflächen ist ein durch Vererbung bedingter Vorgang und keineswegs durch Muskelwirkung und gegenseitiges Abschleifen der anfangs gleichartigen Gelenkenden bedingt, wie man wohl geglaubt hat. Die Summe von Muskelwirkungen und Bewegungen des Embryo in den ersten Monaten, die die sämtlichen Gelenkflächen des Körpers bilden müssten, würde weit über die gewöhnlichen Vorstellungen von menschlicher Beweglichkeit hinausgehen — der Fötus verhält sich aber bis zur vollendeten Ausbildung der Gelenkflächen (bis zum 4. Monat) sozusagen ganz ruhig. Dies ändert nichts an der zweifellosen Thatsache, dass postembryonal die Gelenkflächen durch Muskelwirkung in bestimmter Weise eine Beeinflussung ihrer Gestalt erleiden können.

2. Die Entwicklung des Nervensystems.

I. Das Gehirn.

Das centrale Nervensystem tritt, wie oben beschrieben (s. S. 40 u. f.), im Bereiche der Stammzone der Embryonalanlage als eine lange, mässig breite Platte, die Medullarplatte, eine Verdickung des Ektoblast, auf, welche mit dem Hornblatte ununterbrochen zusammenhängt und nach und nach zu einem Halbkanale sich umwandelt, dessen nach der Rückseite offene Rinne die Rückenfurche und dessen Begrenzungsränder die Rückenwülste heissen. Der allmähliche Verschluss dieser Rinne am Rumpfe und am Kopfe und die Bildung eines zusammenhängenden Medullarrohres sind ebenfalls schon besprochen. Auch wurde erwähnt, dass noch vor Schluss des Medullarrohres an der Medullarrinne im Bereiche des Kopfes eine Gliederung in drei Abschnitte eintritt, die als Vorderhirn, Mittelhirn und Hinterhirn bezeichnet werden (s. Abb. 43). Mit dem Schluss des Hirnrohres beginnt die sich in einer ventralwärts gerichteten Biegung des Vorderendes ausdrückende Kopfkrümmung, die sich allmählich immer stärker gestaltet.

An den Medianschnitten treten die einzelnen Abschnitte nicht so scharf gesondert hervor, wie an dem unversehrten Embryo, doch zeigt der Schnitt des Kopfes eines Kaninchenembryo vom Ende des 8. Tages die an der ventralen Seite von einander abgegrenzten als Vorderhirn, Mittelhirn und Hinterhirn bezeichneten Theile ganz deutlich (Abb. 192). Das Hinterhirn geht ohne scharfe Grenze in den Rückenmarkstheil des Medullarrohres über, dessen Lumen in der Abb. 192 nicht mehr getroffen ist. Der Schnitt zeigt ferner die den Kopf umschliessende Falte des Proamnion, den vorn durch die Anlage der Rachenhaut verschlossenen Munddarm, in dessen vorderer

Wand das voluminöse, aus der Vereinigung der beiden Herzanlagen hervorgegangene Herz liegt. Ein schon weiteres Stadium finden wir in Abb. 193. Das Vorderhirn hat sich mächtiger entfaltet und füllt den vordersten Theil des Kopfes, den Stirnwulst, vollkommen aus.

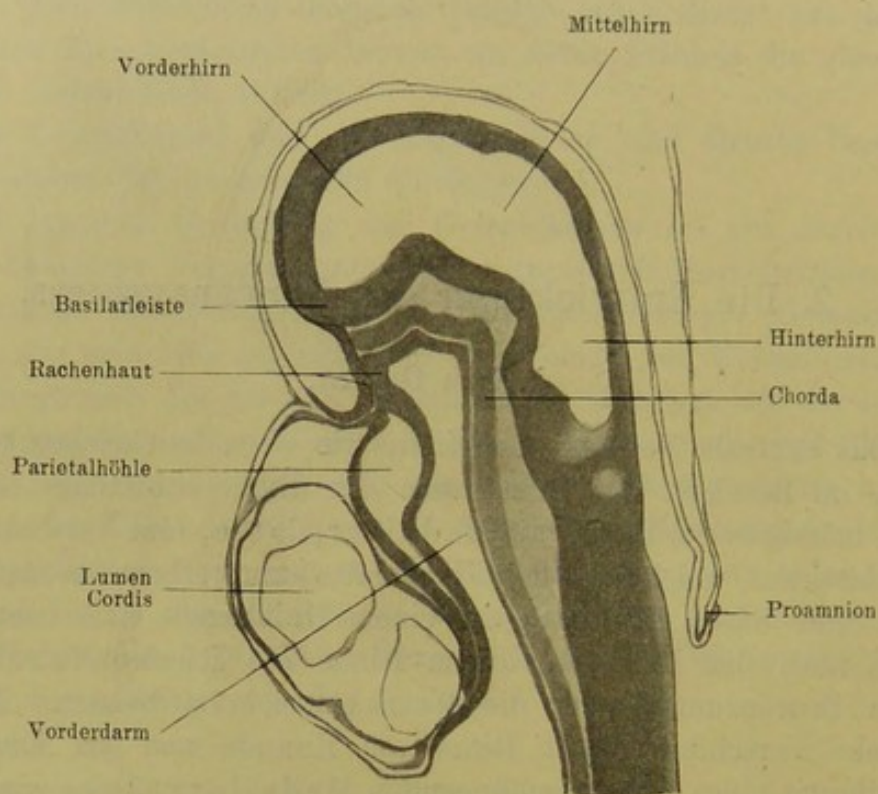


Abb. 192. Medianschnitt des Kopfes eines Kaninchenembryo vom Ende des 8. Tages.

Ein Vergleich der Abb. 192 und 193 lehrt, wie durch die ventralwärts gerichtete Massenzunahme des Vorderhirns an dessen unterer Fläche die erste Anlage der *Hypophysis cerebri* als eine ektoblastische Einstülpung, die den Namen Rathke'sche Tasche führt, zu Stande kommt. Zwischen sie und das als Seessel'sche Tasche bezeichnete blinde Vorderende des Darmkanals schiebt sich das Ende der bogenförmig verlaufenden *Chorda dorsalis* ein. Die Rachenhaut hat sich bedeutend verdünnt. Ueber der Konvexität der Krümmung des Vorderendes der Chorda hat sich der als vorderer Schädelbalken oder primitive Sattel lehne bezeichnete Mesoblastkeil (s. S. 199) zwischen Vorder- und Hinterhirn an der Basis des Mittelhirns eingedrängt, dessen Entwicklung aus einem Vergleich der Abb. 192 u. 193 anschaulich wird. Denkt man sich die primitive Sattel lehne entfernt, so zeigt an dieser Stelle das Hirnrohr eine immer tiefer werdende

Spalte, die Sattelspalte, deren Boden von dem Mittelhirn gebildet wird.

Ein Totalbild des Centralnervensystems eines menschlichen Embryo vom Ende der dritten Woche (vergl. Abb. 131) gibt die Abb. 194. Man

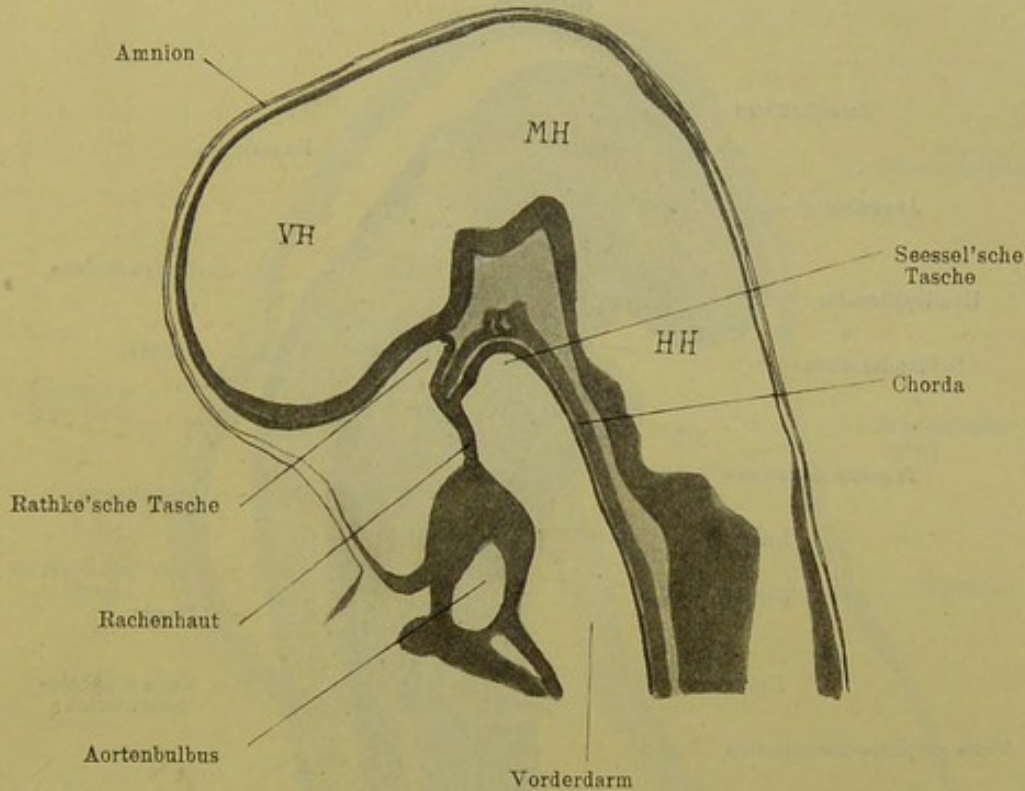


Abb. 193. Medianschnitt des Kopfes eines Kaninchenembryo von 9 Tagen. *VH* Vorderhirn; *MH* Mittelhirn; *HH* Hinterhirn.

sieht, welch' grosse Masse auf diesem Stadium die Anlage des Nervensystems darstellt, indem ungefähr die Hälfte der ganzen Körpersubstanz auf das Nervensystem kommt; eine Thatsache, deren Bedeutung dem Verständniss näher rückt, wenn man bedenkt, dass dieses kolossale Nervenrohr das Keimmateriel für fast alle übrigen Nervelemente unseres Körpers darstellt, die von diesem Medullarrohr in letzter Instanz abstammen und auswachsen. Der Leser mache sich bei dieser Gelegenheit aus diesem embryonalen Bild wieder das Grundprinzip des Körperbaues mit dem dorsal gelegenen Nervenrohr (animales oder neurales Rohr) und dem ventral verlaufenden Darmrohr (vegetatives oder viscerales Rohr) recht klar.

In weiterer Entwicklung verändert sich zuerst das Vorderhirn. Es trägt schon sehr früh (Abb. 43) zwei seitliche Ausbuchtungen, die Augenblasen (ab). Dann wächst der zwischen den Augenblasen gelegene Theil nach vorn und oben aus und kommen so die Augen-

blasen etwas nach hinten und unten zu liegen. Indem nun diese Vorgänge immer mehr an Ausdehnung gewinnen und zugleich die primitiven Augenblasen vom Vorderhirne sich abschnüren und mit einem Stiele, der Anlage des Optikus, sich versehen, sondert sich

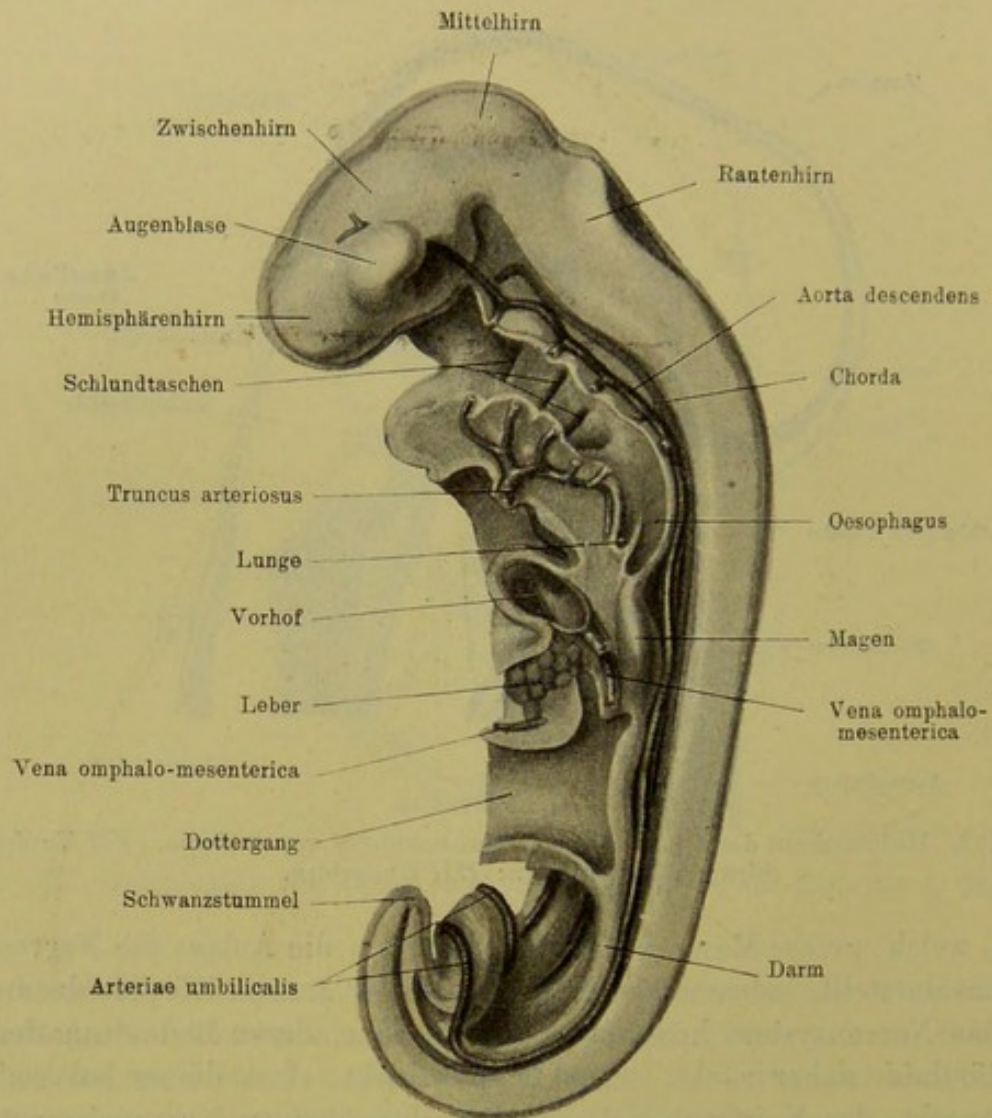


Abb. 194. Menschlicher Embryo der 3. Woche. Die linke Leibeswand ist entfernt, sodass Neuralrohr und Darmrohr frei-liegen. Von der Wand des letzteren ist im Bereiche des Vorderdarms und des noch sehr weiten Dotterganges die linke Hälfte abgetragen. (Nach His' Modell.)

endlich das Vorderhirn in zwei Abschnitte, in einen vorderen, das Hemisphärenhirn (HH in Abb. 195) vor und über den Augenblasen, und einen hinteren, das Zwischenhirn (ZH), mit dessen unterer Seite die Augenblasen in Verbindung stehen.

Eine Sonderung in zwei Theile macht sich auch an der dritten Hirnblase in einer gewissen Weise geltend, doch werden diese Ab-

schnitte, die Hinterhirn und Nachhirn heissen, erst später recht deutlich.

Die genannten Haupttheile des fötalen Hirns wandeln sich kurz gesagt, in folgender Weise um: Das Hemisphärenhirn wird

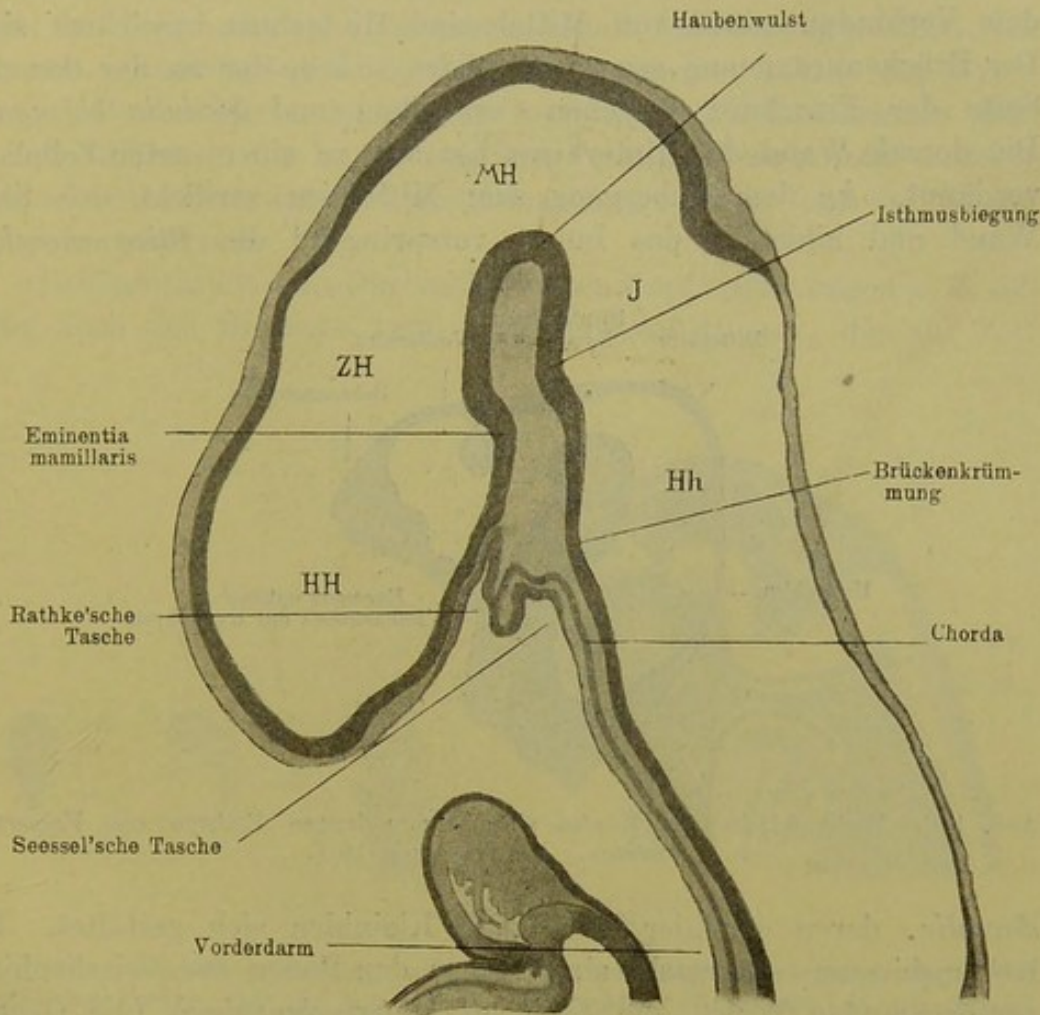


Abb. 195. Medianschnitt des Kopfes eines Kaninchenembryo von 10 Tagen und 12 Stunden. HH Hemisphärenhirn; ZH Zwischenhirn; MH Mittelhirn; J Isthmus; Hh Hinterhirn.

zum grossen Gehirn mit Inbegriff der *Corpora striata*, des *Corpus callosum* und des *Fornix*. Aus dem Zwischenhirn entwickeln sich die Sehhügel und die Theile am Boden des dritten Ventrikels. Das Mittelhirn, anfangs ein grosser Abschnitt, tritt später ganz zurück und gestaltet sich zu den Vierhügeln und den *Pedunculi cerebri*. Das Hinterhirn giebt die Varolsbrücke und das Cerebellum und das Nachhirn das verlängerte Mark.

Bei dem Kaninchenembryo von 10 Tagen und 12 Stunden (Abb. 195) hat sich die Sattelspalte so vertieft, dass der Boden des

Hinterhirns den des Vorderhirns fast berührt. Zugleich zeigt der Boden des Hinterhirns die ersten Anlagen von zwei konvexen Ausbiegungen, die als Brückenkrümmung, entsprechend der späteren *Pons Varoli*, und als Isthmuskrümmung an dem Isthmus d. h. dem Verbindungsstück von Mittel- und Hinterhirn bezeichnet sind. Der Brückenkrümmung gegenüber bildet sich später an der dorsalen Seite der Einschnitt zwischen Cerebellum und *Medulla oblongata*. Die dorsale Wand des Hinterhirns hat sich zu einer zarten Zellplatte verdünnt. An dem Uebergang zum Mittelhirn verdickt sich diese Wand und bildet in das Innere vorspringend die *Plica encephali*

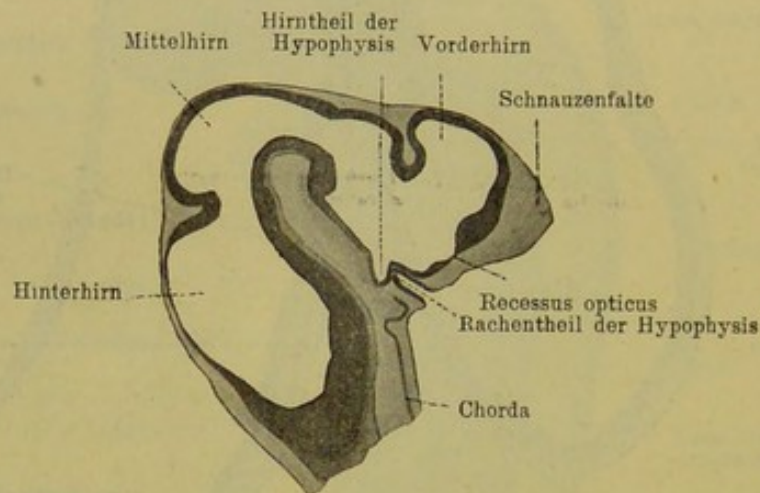


Abb. 196. Medianschnitt des Kopfes eines 5 mm langen Embryo von *Vespertilio murinus*. Vergrößerung 16/1.

dorsalis, deren caudaler Theil zum Kleinhirn sich gestaltet. Die Isthmusbiegung verursacht einen gegen den Boden des Zwischenhirns vorspringenden Wulst, die *Eminentia interpeduncularis* (die Gegend des späteren *Ganglion interpedunculare*). An dieser Stelle liegt die caudale Mittelhirngrenze. Ihr gegenüber bildet der Boden des Zwischenhirns die *Eminentia mamillaris*.

Etwas weiter vorgeschritten zeigt sich die Entwicklung des Gehirns in Abb. 196. Hier ist das Hemisphärenhirn (in der Abb. mit Vorderhirn bezeichnet) dorsal deutlich von dem Zwischenhirn zu unterscheiden, das wiederum eine schwache Grenze gegen das Mittelhirn zeigt. Die *Plica encephali dorsalis* zwischen Mittel- und Hinterhirn ist tiefer geworden und besonders an der die Mundbucht begrenzenden Endfläche sind verschiedene Theile mit Bezug auf die späteren Hirntheile bestimmt erkennbar. Die vor dem *Recessus opticus*, d. i. der Verbindungsstrecke des Hirns mit der Augenanlage, gelegene starke Verdickung der Wand des Rohres enthält schon jetzt

die Anlage der *Commissura anterior*, während in der hinteren Wand des Recessus schon die ersten Fasern des *Chiasma nervorum opticorum* zu dieser Zeit auftreten. Noch weiter nach hinten hat der Boden des Zwischenhirns eine der Rathke'schen Tasche oder dem Rachen-theil der Hypophysis entgegenwachsende Ausstülpung gebildet, den *Recessus infundibuli* oder die Anlage des nervösen Theiles der Hypophysis. Diese Stelle entspricht der ursprünglichen Basilarleiste (His) (s. Abb. 192) d. h. der Kante zwischen ventraler Fläche und vorderer Endfläche des Hirnrohres. Unmittelbar hinter dieser folgt die Gegend des *Tuber cinereum*.

Gleichzeitig mit den oben beschriebenen Kopfkrümmungen (s. S. 52) bildet auch das Hirnrohr typische Krümmungen, die zur Zeit

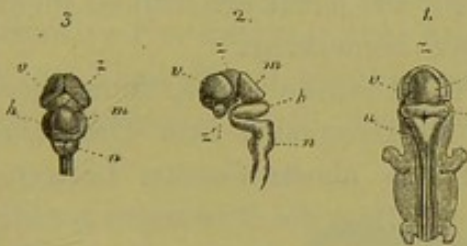


Abb. 197. Centralnervensystem eines menschlichen Embryo von 17,6 mm Länge (7. Woche). 1. Ansicht des Embryo von hinten mit blossgelegtem Hirn und Mark und den neben demselben gelegenen Spinalganglien. 2. Ansicht des Gehirnes und oberen Theiles des Rückenmarkes von der Seite. 3. Ansicht des Gehirnes von oben. *v* Hemisphärenhirn; *z* Zwischenhirn; *m* Mittelhirn; *h* Hinterhirn; *n* Nachhirn; *z'* vorderes unteres Ende des Zwischenhirnes, wo später das *Tuber cinereum* liegt. Die rundliche Stelle davor ist der Sehnerv. (Nach Kölliker.)

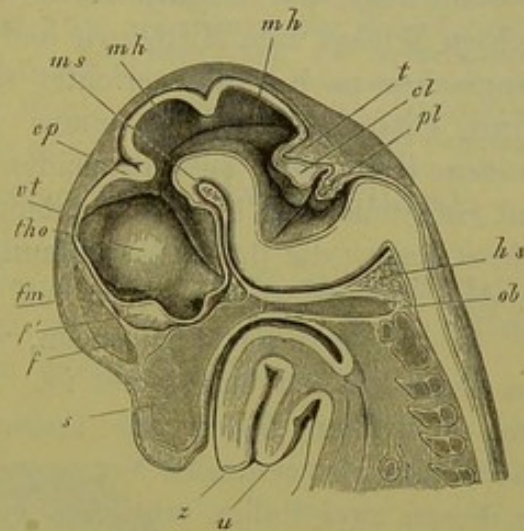


Abb. 198. Kopf eines Schafembryo von 3,6 cm Länge (Kopflänge 1,46 cm), sagittal in der Medianebene durchschnitten, 3mal vergr. *u* Unterkiefer; *z* Zunge; *s* Septum narium; *ob* Occipitale basilar; *tho* Thalamus opticus; *vt* Decke des *Ventriculus tertius*; *cp* *Commissura posterior*; *mh* Mittelhirn mit einer zufällig entstandenen Falte; *ms* der mittlere Schädelbalken v. Rathke (vorderer Schädelbalken, Kölliker); *hs* hinterer Schädelbalken; *f* *Falx cerebri*; *f'* Schlussplatte des Vorderhirnes; *fm* in der Verlängerung dieser Linie das *Foramen inter-ventriculare* (Monroi), von welchem aus eine Rinne rückwärts und abwärts zum Sehnerven zieht, der hohl ist; *t* *Tentorium cerebelli*; *cl* *Cerebellum*; *pl* *Plexus chorioideus ventriculi IV.* (Nach Kölliker.)

der hochgradigsten Krümmung des Embryo ihren Höhepunkt erreicht haben.

Verfolgt man die Längsachse des Gehirnes um diese Zeit, so ergibt sich eine erste Krümmung am Uebergange des Rückenmarkes in die *Medulla oblongata*, die Nackenkrümmung des Gehirnes, welche viel stärker ausgeprägt ist als die entsprechende Krümmung des Kopfes. Eine zweite noch beträchtlichere Biegung findet sich am Hinterhirne, da, wo Hinterhirn und Nachhirn ineinander übergehen, und zwar genau in der Gegend, wo später die Varolsbrücke entsteht. Das ist die bereits erwähnte und in Abb. 195 zuerst ange-deutete Brückenkrümmung. Der vordere Schenkel dieser Krümmung führt bis zum Mittelhirn, welches in dieser Zeit den erhabendsten Theil des ganzen Gehirnes darstellt (Abb. 197 u. 198). Am Mittelhirn beginnt dann eine letzte oder die Scheitelkrümmung, indem Zwischenhirn und Hemisphärenhirn wiederum nahezu unter einem rechten Winkel zum Mittelhirn und Hinterhirn gestellt und mit ihrer Längsachse nach unten gerichtet sind. Diese Krümmungen des Gehirnes entsprechen bis zu einem gewissen Grade den Krümmungen an dem Kopfe der entsprechenden Embryonen, indem der Nacken- und Scheitelhöcker über den entsprechenden Krümmungen des Hirnrohres liegen; die Brückenkrümmung wird, wie leicht ersichtlich, nicht an dem unversehrten Embryo von aussen bemerkbar.

Es ist nicht leicht zu sagen, was die Ursache der Krümmungen des centralen Nervensystemes ist. Sie erklären sich zum Theil aus dem in frühen Zeiten alle andern Theile übertreffenden Längenwachsthume des centralen Nervensystemes. Dass die Biegungen gerade an diesen zwei Stellen eintreten, erklärt Rathke aus dem Umstande, dass die Achse des Skelettes an der Grenze zwischen Wirbelsäule und Schädel und an der Schädelbasis, da, wo die Chorda aufhört, am nachgiebigsten ist. Wird nun auch in dieser Weise die Krümmung von Kopf und Hirn im Allgemeinen ganz gut erklärt, so genügt das doch nicht, um die eigenthümliche Gestalt des letzteren im Einzelnen begreiflich zu machen. Ein besonderes Moment bei der Gestaltung des Gehirnes findet Kölliker in dem Auftreten der Hirnhautfortsätze, die oben als vorderer und hinterer Schädelbalken bezeichnet wurden. Von diesen sehr früh auftretenden Fortsätzen setzt offenbar der vordere der einfachen Biegung des Hirnrohres nach der ventralen Seite ein Hinderniss und bewirkt eine viel stärkere Knickung desselben, als sie der Schädel erleidet, während der hintere Balken durch Hebung des unteren Endes des Hinterhirnes die rechtwinkelige Knickung dieses Abschnittes vervollständigen hilft.

Wir wenden uns nun zur spezielleren Entwicklung der einzelnen Theile des Gehirnes und besprechen nach einander die Bildung des

Hemisphärenhirns, des Zwischenhirns, des Mittelhirns, des Hinterhirns und des Nachhirns.

1. Das Hemisphärenhirn. Mit der Abgrenzung gegen das Vorderhirn beginnen die Seitentheile des Hemisphärenhirns sich nach oben und hinten auszubuchten und scheiden sich durch eine starke Einbiegung vom Zwischenhirn (Abb. 199). Diese Ausbuchtungen sind die Anlagen der Hemisphären des Grosshirns. Zwischen beiden entsteht dorsalwärts naturgemäss eine Längsfurche, die erste Spur der grossen Gehirnspalte, in welche ein von der Schädelwand ausgehender sagittaler Fortsatz, die primitive grosse Sichel, hineinragt. Die Höhle dieser Hemisphärenblasen (*hh*) ist die erste Spur der Seitenventrikel und mündet durch je eine grosse Oeffnung (*m*), das primitive *Foramen interventriculare* (*Monroi*), in einen mittleren Theil des Hemisphärenhirnes und durch diesen in die Höhle des Zwischenhirnes (*t*), den späteren dritten Ventrikel, ein.

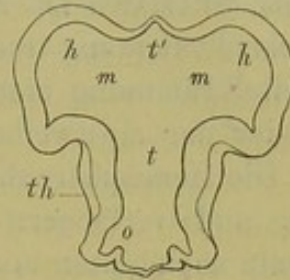


Abb. 199. Horizontalschnitt durch das Vorderhirn und Zwischenhirn eines 15 mm langen Schafembryo. Vergr. 15 mal. *h* Hemisphären des Vorderhirnes; *m* Gegend des späteren *Foramen interventriculare* (*Monroi*); *t* mittlerer Theil des Vorderhirnes; *th* *Thalamus opticus*; *o* Ausbuchtung, die tiefer zum Opticus führt; *t* Höhlung des Zwischenhirnes (*Ventriculus tertitus*). (Nach Köl liker.)

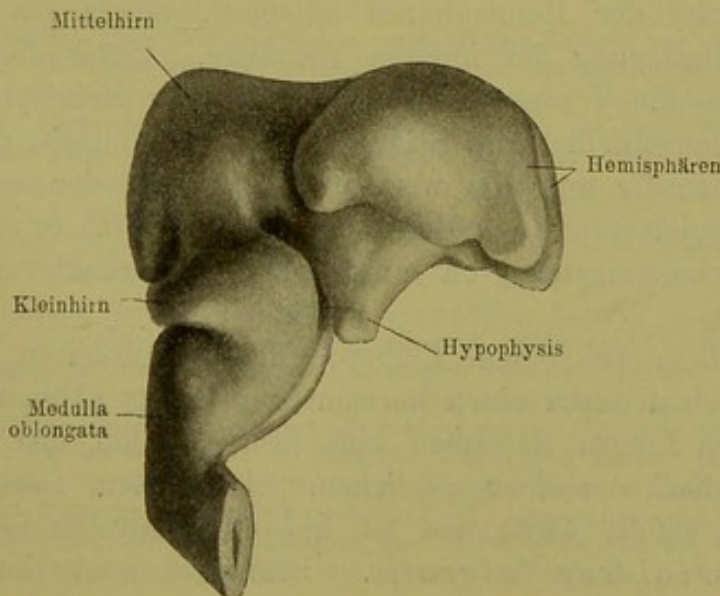


Abb. 200. Gehirn eines Schweineembryo von 2 cm Grösse. Nach einem mit der Born'schen Plattenmodellirmethode gewonnenen Wachsmmodell.

In primitiver Ausbildung sind die Hemisphärenanlagen in der nach einem Wachsmmodell angefertigten Zeichnung des Gehirnes eines

ca. 2 cm langen Schweineembryo zu erkennen. Die Hemisphären haben mit ihrem hinteren Theil das Zwischenhirn überlagert, das grosse Mittelhirn ist aber noch völlig unbedeckt. Die Nacken- und Brückenkrümmung treten noch deutlich hervor, dagegen ist von einer Scheitelkrümmung nichts mehr bemerkbar. Die Kleinhirnanlage sei hier nur einstweilen beachtet.

Die Hemisphärenblasen liegen nur kurze Zeit vor dem Zwischenhirn, und verlängern sich bei dem Menschen schon im zweiten Monate nach hinten und aussen, umwachsen bogenförmig das Zwischenhirn und bilden erst den Unterlappen und dann auch den Hinterlappen. Im dritten Monate ist der aus dem Zwischenhirn hervorgegangene *Thalamus opticus* von den mächtig heranwachsenden Hemisphären schon ganz überlagert, dagegen bleibt der Vierhügel oder das Mittelhirn noch längere Zeit frei (Abb. 201 u. 202), wird jedoch im fünften Monate ebenfalls überragt, so jedoch, dass er in der Ansicht von hinten anfangs noch sichtbar ist und erst im sechsten Monate ganz sich verbirgt, um welche Zeit das grosse Gehirn über das Cerebellum hinausreicht und zwar mehr, als dies später der Fall ist. So wird das Hemisphärenhirn, indem es die übrigen Theile überwächst, zum Hirnmantel gegenüber dem umwachsenen Hirnstamm.

Indem ich nun die genauere Schilderung der Veränderungen der äusseren Fläche der Hemisphären aufspare, wende ich mich zur schwierigen Darlegung der inneren Vorgänge. Unter diesen fallen in erster Linie die Verengerungen der Höhle der Hemisphärenblase, d. h. der Seitenventrikel, die Bildung des Streifenhügels, des *Plexus chorioideus lateralis* und die weitere Entwicklung der sogenannten grossen Hemisphärenspalte in die Augen, und erscheint es zur Schilderung am zweckmässigsten, von einem etwas vorgerückteren Stadium auszugehen.

Oeffnet man bei einem Embryo von drei Monaten die Hemisphären von oben durch einen horizontalen Schnitt (Abb. 203, 1), so findet man im Innern derselben eine grosse Höhle, den Seitenventrikel, der jedoch von einer röthlichen, gekräuselten, faltigen Masse nahezu ganz erfüllt wird; das ist der unverhältnissmässig grosse *Plexus chorioideus lateralis*. Schneidet man ihn von der medialen Wand der Hemisphärenblase, von welcher er ausgeht, ab, so findet man unter ihm eine längliche kolbenförmige Erhabenheit, das *Corpus striatum (est)*, welches, nach aussen und vor dem Zwischenhirne oder Sehhügel (*tho*) befindlich, tief unter demselben liegt und durch eine tiefe enge Spalte von ihm getrennt erscheint,

in Wahrheit aber doch in seinen hinteren zwei Dritttheilen mit dem Thalamus verschmolzen ist. Eine noch engere, aber weniger tiefe Spalte scheidet den Streifenhügel auch von der äusseren Wand der

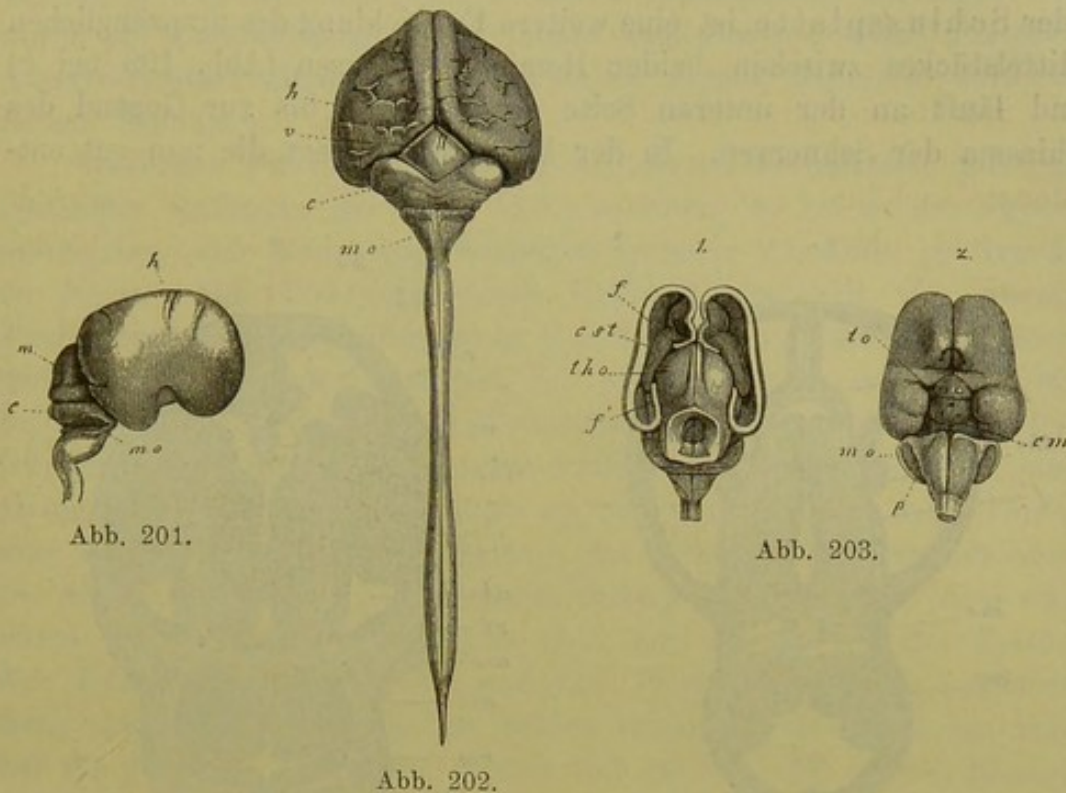


Abb. 201.

Abb. 203.

Abb. 202.

Abb. 201. Gehirn eines dreimonatlichen menschlichen Embryo von der Seite in natürlicher Grösse. *h* Hemisphäre des grossen Hirnes, an der schon alle Lappen und breit und kurz auch die *Fossa cerebri lateralis* (*Sylvii*) deutlich sind; *m* Mittelhirn; *c* Cerebellum; *mo* Rest der *Membrana obturatoria ventriculi IV*, die als bogenförmige Leiste vom kleinen Hirn auf die *Medulla oblongata* übergeht. (Nach Köl liker.)

Abb. 202. Gehirn und Mark eines vier Monate alten Embryo des Menschen in natürlicher Grösse. *h* Hemisphären des grossen Hirnes; *v* Vierhügel; *c* kleines Gehirn, dessen scheinbar hinterste Windung nichts anderes ist als die *Membrana obturatoria ventriculi*; *mo* verlängertes Mark. (Nach Köl liker.)

Abb. 203. Gehirn eines dreimonatlichen menschlichen Embryo in natürlicher Grösse. 1. Von oben, mit abgetragenen Hemisphären und geöffnetem Mittelhirne. *f* vorderer Theil des abgeschnittenen Randbogens des grossen Hirnes; *f'* hinterer Theil des Randbogens, der einen Vorsprung nach innen, das Ammonshorn, bedingt; *est* *Corpus striatum*, davor eine starke, nach innen vortretende Einbiegung der Hemisphärenwand, die später vergeht; *tho* *Thalamus opticus*. 2. Dasselbe Gehirn von unten. *to* *Tractus opticus*, noch querstehend; *cm* *Corpora mamillaria*, eine einfache Masse bildend; *p* *Pons* (*Varoli*); *mo* Rest der *Membrana obturatoria ventriculi IV*. Ausserdem sieht man noch das *Tuber cinereum* und die abgeschnittenen zwei *Nervi optici* und am Vorderlappen die beiden *Bulbi* und *Tractus olfactorii*. (Nach Köl liker.)

Hemisphärenblase, die hier etwas dicker ist als an den benachbarten Stellen und sowohl nach aussen als nach innen leicht konvex vorspringt. Die Hemisphärenblasen sind in diesem Stadium an der ganzen oberen Seite und vorn durch eine tiefe Spalte, die Mantel-

spalte, von einander geschieden und ganz ohne alle Verbindung, wogegen sie vorn und nach unten zu zwar durch eine Fortsetzung der eben erwähnten Spalte getrennt erscheinen, jedoch im Grunde der Spalte untereinander zusammenhängen. Diese Verbindungsplatte oder Schlussplatte ist eine weitere Entwicklung des ursprünglichen Mittelstückes zwischen beiden Hemisphärenblasen (Abb. 199 bei *t'*) und läuft an der unteren Seite des Gehirnes bis zur Gegend des Chiasma der Sehnerven. In der Mantelspalte liegt die nun gut ent-

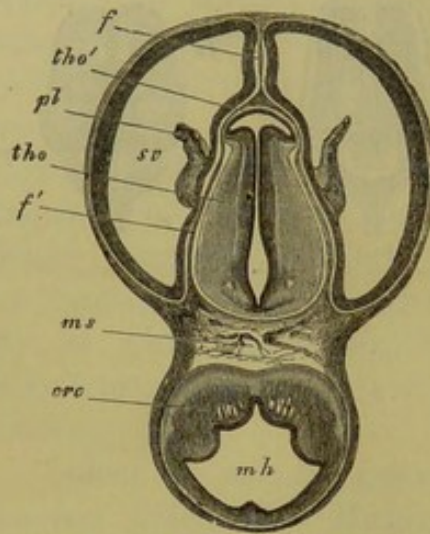


Abb. 204.

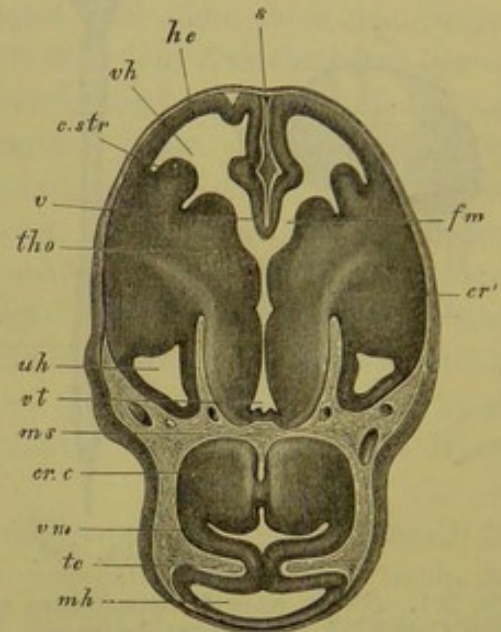


Abb. 205.

Abb. 204. Horizontalschnitt des Schädels und Gehirnes eines Kaninchenembryo von 16 Tagen über dem Streifenhügel durch den seitlichen Ventrikel, 10 mal vergr. *mh* Mittelhirn; *ms* mittlerer Schädelbalken; *tho* Zwischenhirn oder *Thalamus opticus* mit dem 3. Ventrikel; *tho'* vordere Wand des *Thalamus opticus* oder Deckplatte desselben; *sv* Höhle der Hemisphären oder seitlicher Ventrikel; *pl* *Plexus chorioideus lateralis*; *f* *Falz cerebri primitiva* und *Pia*; *f'* Fortsetzung dieser Theile zwischen Sehhügel und Hemisphäre bis zum mittleren Schädelbalken; *erc* *Pedunculus (Crus) cerebri*.

(Nach Kölliker.)

Abb. 205. Horizontalschnitt durch das Gehirn und den Schädel desselben Kaninchens wie Abb. 204 in der Gegend der *Corpora striata*. Vergr. fast 40mal. *hc* Hemisphäre des Gehirnes; *vh* Vorderhirn; *v* Schlussplatte der Hemisphären; *fm* *Foramina intervenricularia*; *cstr* *Corpus striatum*; *tho* *Thalamus opticus*; *cr'* Ausstrahlung des Hirnstieles in diese beiden Theile; *vt* *Ventriculus III*; *uh* Unterhorn; *ms* mittlerer Schädelbalken; *erc* Hirnstiel; *vm* *Velum medullare superius*; *tc* *Tentorium cerebelli*, dahinter der hinterste Theil des Mittelhirnes. Zur richtigen Auffassung dieses Schnittes vergleiche man den Sagittalschnitt Abb. 198. (Nach Kölliker.)

wickelte primitive Sichel, welche jedoch um diese Zeit beim Mangel eines Balkens und des Gewölbes bis zur Oberfläche des Sehhügels reicht und zum Theil zwischen diesem und den Hemisphären zur Schädelbasis herabzieht (Abb. 204), zum Theil in das Binde-

gewebe der *Tela chorioidea superior* und der seitlichen Adergeflechte sich fortsetzt, wie dies später genauer auseinandergesetzt werden wird. Die Höhle der Hemisphären zwischen dem vorderen Ende des Sehhügels und der Schlussplatte beider Hemisphären verbindet sich durch ein spaltenförmiges, aber immer noch ziemlich weites *Foramen interventriculare* (*Monroi*) mit dem engen dritten Ventrikel zwischen beiden Sehhügeln.

Versuchen wir nun die eben geschilderten Verhältnisse aus den einfachen Anfängen der Abb. 199 abzuleiten, so ist es am zweckmässigsten, eine Reihe von Schnitten früherer Zustände zu Grunde zu legen. Abb. 204 zeigt einen Horizontalabschnitt der oberen Theile beider Hemisphären eines Kaninchenembryo über den Adergeflechten. Von den letzteren ist jedoch der oberste Theil, ob schon nicht angeschnitten, bei *pl* sichtbar. Die grossen Seitenventrikel (*sv*) im Innern der Hirnblasen sind deutlich. Ihre Wandungen sind an der lateralen Seite stärker als an der medialen, die dem *Thalamus opticus* zugewendet erscheint. An diesem (*th o*) erkennt man die dicken Seitentheile, den engen dritten Ventrikel und vorn eine dünne Decke oder Deckplatte *th o'*, aus der später das Epithel der *Tela chorioidea superior* und des *Plexus chorioideus ventriculi tertii* sich gestalten. Zwischen beiden Hemisphären dringt von vorn her die primitive Falx *f* ein, spaltet sich am Sehhügel in zwei Blätter, die rechts und links vom *Thalamus* zwischen ihm und den Hemisphären rückwärts laufen und mit den seitlichen Theilen des mittleren Schädelbalkens *ms* sich verbinden.

Ein zweiter tieferer, durch dasselbe Gehirn gelegter Schnitt (Abb. 205) zeigt in bemerkenswerther Weise abgeänderte Verhältnisse. Vorderhirn und Zwischenhirn bilden hier eine einzige zusammenhängende Masse, und sieht man nicht nur den vorn zweigetheilten Streifenhügel (*estr*) mit dem *Thalamus* (*th o*) in breiter Verbindung, sondern es strahlt auch bei *cr'* die Faserung des Hirnstieles aus dem einen dieser Ganglien in das andere aus, und ist die Verbindung des Streifenhügels mit der äusseren Wand der Hemisphäre zu erkennen. Ferner hängen die Hemisphären vorn durch die Schlussplatte *v* im Grunde der von der Sichel *s* ausgefüllten vorderen Spalte miteinander zusammen, wogegen hinten noch ein Rest der zwei seitlichen Platten der Sichel sichtbar ist, die den *Thalamus* und die hinteren Theile der Grosshirnblasen (*uh*) scheiden. Der dritte Ventrikel (*vt*) ist vorn durch zwei *Foramina interventricularia* (*fm*) mit den Höhlen der Hemisphären verbunden, von denen hier nur bei *vh* der vorderste und bei *uh* der hinterste Theil sichtbar ist.

Der Frontalschnitt (Abb. 206) zeigt den vor den Hauptmassen des Zwischenhirnes gelegenen Theil des Hemisphärenhirnes eines Schafembryo von 27 mm aus der Gegend des *Foramen interventriculare*. Die grossen, mit einer Furche versehenen Kolben der Streifenhügel (*st*) bilden theils den Boden des seitlichen Ventrikels (*l*), theils begrenzen sie gemeinschaftlich mit den vordersten Theilen

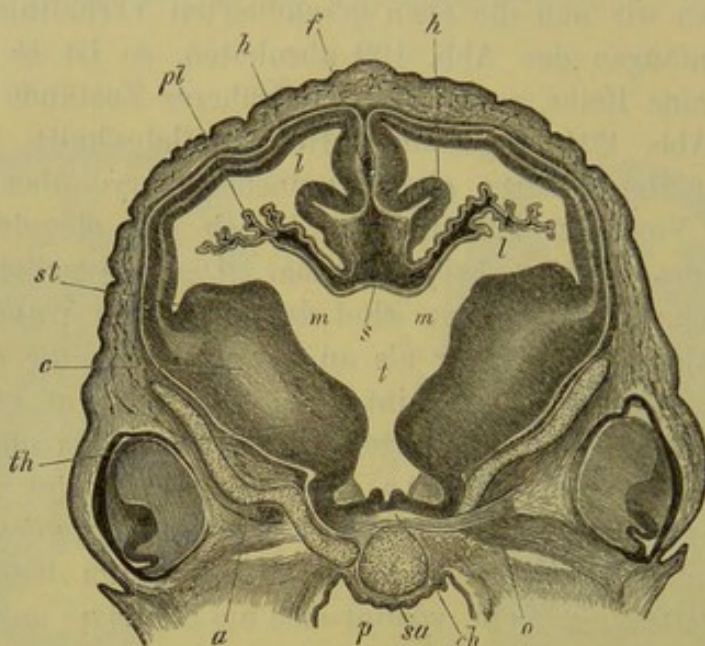


Abb. 206. Frontalschnitt durch das Gehirn eines Schafembryo von 2,7 cm Länge. Vergr. 10mal. *st* Corpus striatum; *m* Foramina interventricularia (Monroi); *t* Ventriculus III; *pl* Plexus lateralis; *l* Ventriculus lateralis; *s* Schlussplatte der Hemisphären, hier Verbindungsplatte der beiden *Plexus laterales* und Fortsetzung der Deckplatte des Ventrikels; *f* grosse Hirnspalte mit der primitiven Sichel; *th* tiefster, vorderster Theil des *Thalamus opticus*; *ch* Chiasma; *o* Opticus; *c* Hirnstielfaserung; *h* Hemisphären mit einer in den Seitenventrikel vorspringenden Windung an ihrer medialen Wand; *p* Pharynx; *sa* Sphenoidale antierius; *a* Ala parva. (Nach Kölliker.)

der Sehhügel (*th*) den Mittelraum des eigentlichen Vorderhirnes, der nach unten zu in den vordersten, vor dem Chiasma gelegenen Theil des dritten Ventrikels (*t*) übergeht. Als Decke des Mittelraumes des Vorderhirnes dient wie beim Erwachsenen der vorderste Theil der *Tela chorioidea superior* (*s*), die seitlich jederseits in den *Plexus chorioideus lateralis* übergeht. Die bindegewebigen Theile dieser zwei Gebilde sind Fortsetzungen der primitiven Sichel, die nicht nur bei *f* in die grosse Längsspalte des Gehirnes eintritt, sondern auch beim Mangel eines Balkens und Gewölbes bis auf die Vereinigungslamelle der beiden Hemisphären und ihren Uebergang in die Deckplatte des dritten Ventrikels (*s*) dringt und mit der letzteren zusammen die *Tela superior* erzeugt. Ein anderer Theil der

Sichelanlage dringt unterhalb einer neu entstandenen Windung *h* (Ammonswindung, Mihalkovics) an der medialen Wand der Hemisphäre in den *Plexus lateralis* ein, dessen Zellenüberzug, wie leicht verständlich, nichts anderes als eine Fortsetzung der Wand des Vorderhirnes ist. Und zwar setzt sich die mediale Wand der Hemisphäre in die obere Begrenzung des Plexus fort, während die untere Zellen-

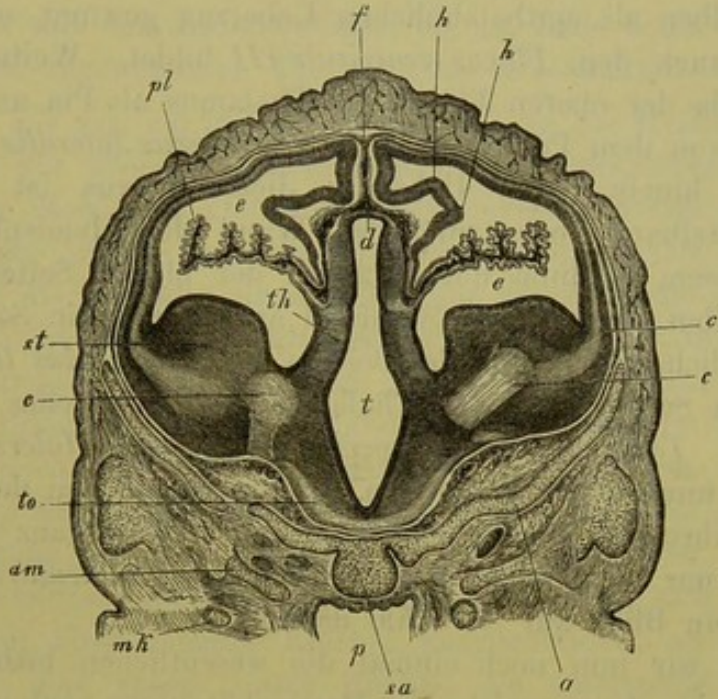


Abb. 207. Frontalschnitt durch das Gehirn des Schafembryo der Abb. 206, drei Schnitte weiter hinten. Seitlich sieht man noch eine Spur der Pigmentschicht des Auges. *Thalamus* und *Corpus striatum* sind in der Tiefe verschmolzen, und begrenzt der unterste Theil der lateralen Oberfläche des *Thalamus* den *Ventriculus lateralis*, welche Gegend später zum lateralen Abschnitte der oberen Fläche des *Thalamus* wird, oder zur Zone zwischen der *Stria cornea* und der Anheftungsstelle des *Plexus lateralis*. *to* *Tractus opticus*; *t* *Ventriculus III*; *d* Deckplatte desselben; *th* *Thalamus opticus*; *st* *Corpus striatum*; *c* Hirnstielfaserung; *c'* Ausstrahlung derselben in die laterale Wand der Hemisphären; *e* seitlicher Ventrikel mit dem *Plexus lateralis* *pl*; *h* in den *Ventriculus lateralis* vorspringende Windung; *f* primitive Sichel; *am* *Ala magna*; *a* *Ala parva*; *sa* *Sphenoidale anterius*; *p* *Pharynx*; *mk* *Meckel'scher Knorpel*. (Nach Kolliker.)

lage desselben in die Vereinigungslamelle beider Hemisphären übergeht. Diesem zufolge hat der ganze Plexus einen Überzug von der Medullarplatte, und ist die Stelle, wo er scheinbar in den Seitenventrikel eindringt, keine Spalte der Hemisphäre, sondern nur eine Einbuchtung der medialen Wand derselben.

In Abb. 207 ist bei demselben Schafembryo die Stelle gewählt, wo Sehhügel und Streifenhügel verschmolzen sind, und ist dieser Schnitt vortrefflich geeignet, erkennen zu lassen, wie die späteren

Verhältnisse der *Plexus laterales* aus den primitiven hervorgehen. Man denke sich nämlich den tiefen breiten Theil der Falx *f* durch den in der Gegend der Windung *h* aus der Hemisphärenwand hervorgewachsenen Balken und das aus dieser Wand selbst entstandene Gewölbe von dem oberen Theile, der zur bleibenden Sichel wird, getrennt, so stellt dieser untere Theil die *Tela chorioidea superior* dar, welche da, wo sie über dem dritten Ventrikel liegt, die Deckplatte desselben als epithelähnlichen Ueberzug gewinnt und mit ihr zusammen auch den *Plexus ventriculi III* bildet. Weiter seitwärts sitzt die Tela der oberen Fläche des Thalamus als Pia auf und zieht sich dann von dem Punkte an, wo der *Plexus lateralis* abgeht, in das Innere hinein. Der Ueberzug dieses Plexus ist auch jetzt noch unmittelbare Fortsetzung der Wand der Hemisphäre, doch geht in diesem Stadium nur noch an der oberen Seite die ganze Wand auf den Plexus über, während an der unteren Seite nur das bereits deutliche Ependyma des Bodens des *Ventriculus lateralis* und der unteren Seitenhälfte des Thalamus es ist, welches diese Rolle übernimmt. *Tela chorioidea superior* und *Plexus lateralis* hängen somit wohl unmittelbar zusammen, doch sind die von der Medullarplatte herrührenden Belege beider an dieser Stelle ganz und gar getrennt und nur im Bereiche des *Foramen interventriculare* in Verbindung, wie ein Blick auf Abb. 206 darthut.

Fassen wir nun noch einmal die wesentlichen bisherigen Veränderungen ins Auge, welche das Hemisphärenhirn nach seiner ersten Bildung erleidet, so sind es folgende.

Erstens entwickelt dieser Theil des Hirnes schon in früher Zeit auf jeder Seite einen selbständigen hohlen Fortsatz, der neben und über dem Zwischenhirne nach hinten und unten wuchert und niemals mit dem der andern Seite in direkte Verbindung gelangt. Während dies geschieht, trennt sich der mittlere Theil des Hemisphärenhirnes durch eine longitudinale, von der primitiven Sichel eingenommene Spalte immer schärfer in zwei Hälften, welche jedoch im Grunde der Spalte durch eine mittlere Schluss- oder Verbindungsplatte vereinigt bleiben, die vor dem Thalamus beginnt und bis zum Boden des dritten Ventrikels herabläuft.

Zweitens ist von besonderer Wichtigkeit die Verdickung der Wandungen der Hemisphärenblasen, welche am Boden derselben beginnt und zur Entwicklung des bald mächtig werdenden Streifenhügels führt. Ausserdem tritt auch schon in früher Zeit, vom *Corpus striatum* ausgehend, eine langsame Verdickung der lateralen Wand der Hemisphären auf. Gleichzeitig werden andere Theile der Wandung

unter bedeutender Verdünnung zu einfachen Epithelschichten (auf der *Tela chorioidea* und den Plexus) umgewandelt.

Drittens geht mit der Entwicklung der Grosshirnganglien auch eine Verschmelzung derselben mit dem Sehhügel Hand in Hand. Während anfangs die Hemisphärenblase nur mit dem vordersten Theile des hinter ihr liegenden Abschnittes in Verbindung ist, vereinen sich später die Bodentheile derselben nach hinten fortschreitend immer mehr mit dem Zwischenhirne, bis am Ende beide Ganglien mit den einander zugewendeten Theilen ganz verschmolzen sind.

Indem wir uns zur definitiven Ausbildung des Hemisphärenhirns wenden, ist vor allem zu beachten, dass die Hemisphären des grossen Hirnes beim Menschen und den Säugethieren während einer langen Zeit in keiner andern Verbindung untereinander stehen, als vorn im Grunde der Mantelspalte durch die schon beschriebene Schlussplatte (Fig 205 v). Sie ist die unmittelbare Fortsetzung der Deckplatte des dritten Ventrikels, erscheint jedoch von dem Augenblicke an als eine besondere Bildung, wo die genannte Deckplatte zum Epithel der *Tela chorioidea superior* sich ausbildet. Am oberen Ende dieser Schlussplatte dicht hinter dem *Foramen interventriculare* beginnt auch die Einsenkung der *Pia* in die Höhle der Hemisphären, welche den *Plexus chorioideus lateralis* erzeugt. Denkt man sich nun diesen mit dem ihn überziehenden Epithel weggenommen, so erhält jede Hemisphäre eine grosse quere Spalte, die Querspalte des Hirns, *Fissura cerebri transversa*. Sie entsteht natürlich an der Stelle der bei unverletztem Gehirn an der medialen Seite sichtbaren, durch die Aderhauteinstülpung bedingten *Fissura chorioidea*.

Diese Spalte wird vorn begrenzt durch die Schlussplatte der Hemisphären, unten vom Sehhügel und oben durch den unmittelbar über dem *Plexus chorioideus lateralis* gelegenen Theil der Hemisphäreninnenwand, der durch eine Furche (Bogenfurche, Ammonsfurche, *Fissura hippocampi*) von den oberen Theilen dieser Wand geschieden ist und den sogenannten Randbogen (Abb. 208 rb) darstellt.

Dieser ist eine zarte bogenförmige Windung und verläuft anfänglich wie der hintere Theil der Querfurche fast ganz gerade nach hinten, krümmt sich dann aber mit der Entwicklung des Unterlappens bogenförmig nach unten und zerfällt zugleich durch eine nach und nach von vorn nach hinten in ihm sich entwickelnde Längsfurche in zwei Bogen, einen unteren, die Querspalte begrenzenden, und einen oberen, von denen der erstere oder der untere Randbogen in die Schlussplatte der Hemisphären sich fortsetzt.

Die Schlussplatte und der Randbogen stehen in genauester Beziehung zur Bildung des *Fornix*, des Balkens und des *Septum pellucidum*.

Aus der Schlussplatte entsteht, indem sie nach vorn zu sich verdickt und senkrecht aufsteigende Fasern entwickelt, die von beiden

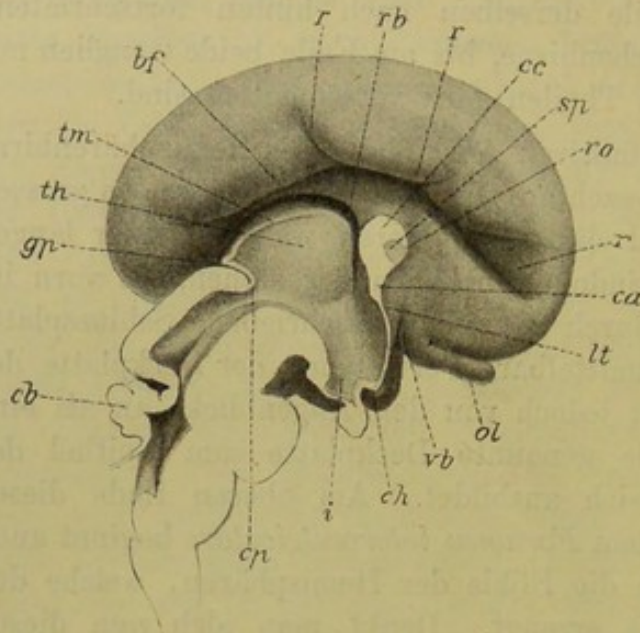


Abb. 208. Medianschnitt des Hirnes eines 4monatlichen menschlichen Embryo. (Nach Marchand.) *cb* Cerebellum; *gp* Glandula pinealis; *th* Thalamus; *tm* Taenia medullaris; *bf* Bogenfurche, oberer Theil; *rr* Radiärfurchen; *rb* Randbogen; *cc* Corpus callosum; *sp* Septum pellucidum; *ro* Rostrum; *ca* Commissura anterior; *lt* Lamina terminalis; *ol* Lobus olfactorius; *vb* vordere Bogenfurche; *ch* Chiasma; *i* Infundibulum; *cp* Commissura posterior.

Seiten her sich aneinander legen, der vordere und mittlere Theil des Gewölbes, während aus dem unteren Randbogen die *Crura posteriora fornicis* am Ammonshorn sich entwickeln. Der Balken, in der ersten Anlage im dritten Monate sichtbar, und das *Septum pellucidum* entstehen dadurch, dass vor der Schlussplatte und vor dem Monroi'schen Loche die medianen Wandungen der beiden Hemisphären in einer gewissen Ausdehnung verwachsen (Abb. 208). Quere, aus beiden Hemisphären

hervortretende Fasermassen vereinen sich zum Balken, während unterhalb desselben die Verwachsung nur in einer schmalen Zone eintritt, die vom vorderen Ende des Balkens bis zur *Lamina terminalis* oder dem Ende der Schlussplatte reicht. Das zwischen dieser Linie, die als dem *Rostrum* des späteren Balkens entsprechend schon jetzt so heissen kann, dem Balken und der Schlussplatte der Hemisphären gelegene dreieckige Feld wird das *Septum pellucidum*, dessen Ventriculus wahrscheinlich ein sekundär entstandener Spaltraum ist.

Indem der Balken, an dem sehr bald Knie und Wulst unterscheidbar werden, rückwärts sich ausdehnt, schiebt er sich gewissermaassen immer mehr in den Randbogen ein, welchem Vorgange die Bildung der von Schmidt gesehenen Furche vorangeht, die bald, wie der Randbogen selbst, bis zur Spitze des Unterlappens (zum

Uncus) sich erstreckt. Aus dem unteren Theile des Randbogens wird, wie wir schon wissen, der hintere Theil des *Fornix* von den Säulchen an, und erübrigt nur noch, die Schicksale des oberen Randbogens zu erwähnen. Er kommt, sobald der Balken vorgetreten ist, an die obere Seite desselben zu liegen und wandelt sich später in die *Striae longitudinales* (*Lancisi et obtectae*) des Balkens und in die *Fascia dentata* des Ammonshornes um, welche letztere beim Menschen schon im fünften Monate deutlich wird.

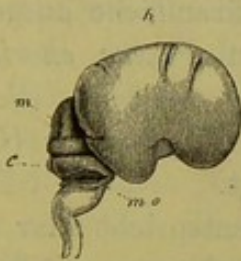


Abb. 209.

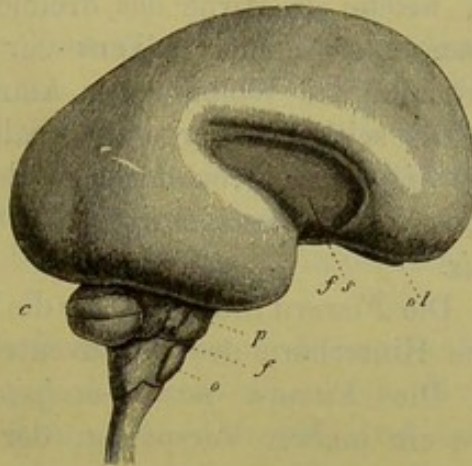


Abb. 210.

Abb. 209. Gehirn eines dreimonatlichen menschlichen Embryo von der Seite in natürlicher Grösse. *h* Hemisphäre des grossen Hirns, an der schon alle Lappen, zwei primitive Furchen und breit und kurz auch die *Fossa Sylvii* deutlich ist; *m* Mittelhirn; *c* *Cerebellum*; *mo* Rest der *Membrana obturatoria ventriculi IV*, die als bogenförmige Leiste vom kleinen Hirn auf die *Medulla oblongata* übergeht. (Nach Kölliker.)

Abb. 210. Gehirn eines sechsmonatlichen menschlichen Embryo in natürlicher Grösse. *ol* *Bulbus olfactorius*; *fs* *Fossa Sylvii*; *c* *Cerebellum*; *p* *Pons* (*Varolii*); *f* *Flocculus*; *o* *Oliva*. (Nach Kölliker.)

Die vordere Kommissur wurde in ihrer ersten Anlage bereits als eine sehr früh auftretende Verdickung der *Lamina terminalis* erwähnt (S. 237). Sie ist also nicht aus einer nachträglichen Verwachsung der Hemisphären hervorgegangen.

Die *Commissura mollis* entsteht durch eine sekundäre Verwachsung der *Thalami optici* nach His am Ende des zweiten Monates, nach Marchand erst später.

Die Entwicklung der Windungen und Furchen der Hemisphären. Die an der anfangs vollkommen glatten Oberfläche der Hemisphärenanlage (Abb. 210) auftretenden Furchen können in Total- und Rindenfurchen eingetheilt werden. Während den ersteren in die Seitenventrikel hineinragende Wulstbildungen an der

Innenfläche der Hemisphärenwand entsprechen, sind die letzteren auf die Oberfläche beschränkt.

Die Totalfurchen (*Fissura cerebri*) treten im zweiten und dritten Monate auf. Es sind folgende:

1. Die *Fissura lateralis* (Sylvii) (fs i. Abb. 210), der an der Innenfläche die Wucherung des *Corpus striatum* entspricht. Anfangs sehr breit und seicht verengt sie sich mehr und mehr und nimmt so in ihre Tiefe die Insula auf.

2. Die Bogenfurchen oder Ammonsfurche (*Fissura hippocampi*), welche im Hirne des dreimonatlichen Fötus von der Gegend des eben entstehenden Balkens zur Spitze des Unterlappens reicht und inwendig die Wölbung des Ammonshornes bedingt.

3. Die seitliche Adergeflechtspalte, *Fissura chorioidea*, unter der *Fissura hippocampi* von der medialen Hemisphärenfläche ausgehend. Sie bedeckt in einschichtiger Epithellage den *Plexus chorioideus lateralis*.

4. Die *Fissura calcarina*, die die Wölbung des Vogelspornes (*Calcar avis*) im Hinterhorn des Seitenventrikels erzeugt.

5. Die *Fissura parieto-occipitalis*; ihr entspricht nur beim Embryo ein innerer Vorsprung, der beim Erwachsenen wieder verschwunden ist.

Die Rindenfurchen (Sulci) und die Gyri der Oberfläche treten nicht vor Ende des fünften oder dem sechsten Monate auf und beruhen wohl auf einem schnelleren Flächenwachsthum der grauen Rindenschicht gegenüber dem Marklager.

Im neunten Monat sind alle Hauptfurchen der Oberfläche des Gehirns vorhanden, und hält es beim Neugeborenen schwer zu sagen, ob sein Gehirn hinter dem des Erwachsenen an Windungen zurücksteht oder nicht, vor allem, wenn man erwägt, wie viel Schwankungen bei diesem sich finden.

Die *Lobi olfactorii* (Abb. 208) entstehen durch Auswachsen der vorderen unteren Wand der Hemisphären und enthalten anfänglich eine von dem Vorderhorn des Seitenventrikels ausgehende Höhle, die bei vielen Säugern mit grossen Riechlappen zeitlebens sich erhält. Später verschwindet die Höhle bei dem Menschen, und wird der ganze Lappen zu dem unscheinbaren *Tractus* und *Bulbus olfactorius* sammt den Wurzeln des letzteren.

2. Das Zwischenhirn. Anfänglich wie die übrigen Theile des Gehirnes dünnwandig verdickt sich auch das Zwischenhirn bald in seinen Seitentheilen und lässt sich dann passend in einen Sehhügel- und einen Trichtertheil sondern.

Der Sehhügeltheil nimmt die oberen und vorderen Seitentheile ein und gewinnt rasch eine sehr erhebliche Dicke (Abb. 204), so dass die ursprüngliche breite Höhle dieses Hirnabschnittes (Abb. 199) zu einer engen senkrechten Spalte, dem dritten Ventrikel, sich gestaltet. Den Umfang dieser Verdickung und somit auch die Gestalt des eben entstandenen Sehhügels, dem diese entspricht, ersieht man am besten aus Längsschnitten (Abb. 198). Aus solchen ergibt sich, dass die Sehhügelregion die vorderen und oberen Theile des Zwischenhirnes einnimmt und durch eine Furche von der Trichterregion des Zwischenhirnes geschieden ist.

Nach oben wird der dritte Ventrikel durch die Deckplatte geschlossen, deren Verhältnisse aus den Abb. 204, 206 u. 207 hinreichend deutlich werden. Sie beginnt als unmittelbare Fortsetzung der Decke des Vierhügels und zeigt hier bald eine Verdickung, die nach und nach die Form eines kleinen Umschlages annimmt (Abb. 198) und die erste Spur der hinteren Kommissur darstellt.

Weiter nach vorn wird die Deckplatte des dritten Ventrikels immer schmaler (Fig. 207), um jedoch, dicht über dem Monroischen Loche, wiederum sich zu verbreitern (Abb. 204) und dann unmittelbar in die Schlussplatte oder Vereinigungsplatte der Hemisphären sich fortzusetzen (Fig. 204, 205 v). Diesen Uebergang stellt Fig. 198 am klarsten dar, indem hier die Deckplatte des dritten Ventrikels *cp* und *vt* längs des Randes der Sichel *f* in ihrer Fortsetzung in die Schlussplatte der Hemisphären *f'* in ihrer ganzen Ausdehnung dargestellt ist.

Die Trichterregion des Zwischenhirnes zerfällt in einen hinteren und einen unteren Abschnitt. Der erstere geht aus dem Boden des Mittelhirnes hervor und steigt an der vorderen Seite des mittleren Schädelbalkens bei jungen Embryonen (Abb. 198) ganz steil herab bis zum Infundibulum und zur Gegend des Sattels. Hier biegt die Trichterregion unter rechtem Winkel um, zeigt bald darauf seitlich eine Oeffnung, den Anfang des *Nervus opticus* (*Recessus opticus*) und endet vor dieser Stelle blind, durch die *Lamina terminalis* geschlossen, welche, in Fig. 198 unter dem Buchstaben *f* gelegen, als das Ende der Schlussplatte der Hemisphären angesehen werden kann. Der Boden der Trichterregion ist nur hinten vor der Spitze des mittleren Schädelbalkens dick, welche Gegend noch an der Bildung der Hirnstiele sich betheiligt, weiter vorn dagegen ist die Trichterregion unten nur durch eine dünne Lamelle geschlossen, die die Grundplatte heissen kann und in früherer Zeit, ohne

weitere Differenzirungen zu zeigen, in die *Lamina terminalis* übergeht. Bald jedoch entwickelt sich in ihr in der Gegend zwischen beiden Sehnerven (Sehnervenplatte, Mihalkovics) das Chiasma und ein Theil des *Tractus opticus*, ferner am Infundibulum eine stärkere Hervorwölbung, das *Tuber cinereum*, und hinter diesem eine unpaare Wucherung, die Anlage der *Corpora mamillaria* (Fig. 203, 2), während zugleich die dicke Hirnstielanlage seitlich etwas mehr hervortritt und paarig wird, von welchem Zeitpunkte an der Boden der Trichterregion nicht mehr weit von den bleibenden Verhältnissen verschieden ist.

Die untere Trichterregion ist das eigentliche Ende des primitiven Gehirnes oder des ursprünglichen Vorderhirnes, und betrachte ich an ihr als den vordersten Theil nicht die Gegend des Trichters, sondern die der Sehnervenursprünge sammt der vor diesen gelegenen *Lamina terminalis*, weil am primitiven Gehirn die hohlen Sehnerven oder die Abgangstellen der primitiven Augenblasen die allervordersten Theile einnehmen.

Es erübrigt nun noch, von dem Hirnanhange und der Zirbel im einzelnen zu handeln.

Der Hirnanhang, *Hypophysis cerebri*, ist ein Gebilde, das nur in seinem hinteren, kleineren Lappen ursprünglich dem centralen Nervensysteme angehört, während der grössere vordere Lappen von dem Ektoblast aus sich entwickelt, und zwar von der vor der Rachenhaut sich (beim Menschen in der dritten Woche) anlegenden Rathke'schen oder Hypophysentasche (Abb. 193, 195 u. a.). Sie schnürt sich später, in den Bereich der primitiven Mundhöhle gelangt, im Zusammenhang mit der Entwicklung der knorpeligen Schädelbasis von der primitiven Mundhöhle ab und kommt in die Schädelhöhle zu liegen, wo sie dann weiter durch schlauchartige Verästelungen in ein zusammengesetztes drüsenartiges und blutgefässreiches Organ, den grösseren Lappen des Hirnanhanges, sich umbildet. Umgekehrt entwickelt sich der hintere Lappen der Hypophysis aus einem hohlen Fortsatze der Trichterregion des Zwischenhirnes, welcher primitive Trichter (*Recessus infundibuli*) später an seinem unteren Ende solid wird und zu indifferentem, wahrscheinlich nicht nervösem, zum Theil drüsenähnlichem Gewebe, sich gestaltet und nur im bleibenden Infundibulum hohl und nervös sich erhält.

Die Zirbel (*Corpus pineale*), das rückgebildete Parietalorgan der Reptilien, erscheint in erster Anlage bei dem menschlichen Embryo der fünften Woche als eine nach vorn gerichtete Ausstülpung der Decke des Zwischenhirns (*Processus pinealis*) an der Grenze gegen

das Mittelhirn. Der kleine Blindsack treibt anfangs hohle, dann solid werdende Sprossen, die sich abschnüren und durch Aufnahme von Leukocyten zu den follikelähnlichen Bildungen der Zirbel sich umgestalten. Gleichzeitig legt sich die Zirbel nach hinten auf das Mittelhirn um. Da das Organ bei manchen Reptilien zu einem bis unter die Haut des Scheitels gelangenden, gestielten Gebilde mit augenähnlicher Struktur (Parietalauge) wird, halten manche es bei dem Menschen für ein verkümmertes drittes Auge.

3. Das Mittelhirn erleidet keine so bedeutenden Veränderungen wie die bisher beschriebenen Hirntheile. Ursprünglich ein grosser, ganz frei gelegener Hirntheil (Fig. 197, 200) wird es, wie schon früher angegeben, allmählich vom grossen Hirn bedeckt, während es zugleich im Wachsthum weniger fortschreitet und nach und nach zu einem untergeordneten Gebilde zurücksinkt (Fig. 202). Zugleich verengert sich auch die Höhle der Blase, vor allem durch Wucherung ihrer anfangs dünnen oberen zu den Vierhügeln werdenden Wand, während die untere, der Spitze des mittleren Schädelbalkens anliegende, zu den Hirnstielen und der *Substantia perforata posterior* sich gestaltende Wand schon früh sehr dick erscheint (Fig. 204), so dass am Ende nur noch der *Aqueductus cerebri (Sylvii)* als Rest der Höhle übrig bleibt.

Die Vierhügel sind schon im fünften Monate mit zwei Furchen versehen (Abb. 211), doch ist die Längsfurche nur zwischen dem vorderen Hügelpaare da, und die schief gelagerte Querfurche erreicht die obere Mittellinie nicht. Im sechsten Monate rücken diese Furchen weiter, erreichen jedoch erst im siebenten Monate ihre volle Ausbildung. In diesen Zeiten ist der steile und hohe Absturz der hinteren Hügel gegen die *Brachia conjunctiva (cerebelli)* auffallend. Sehr bemerkenswerth ist auch die frühe starke Entwicklung der *Corpora geniculata*.

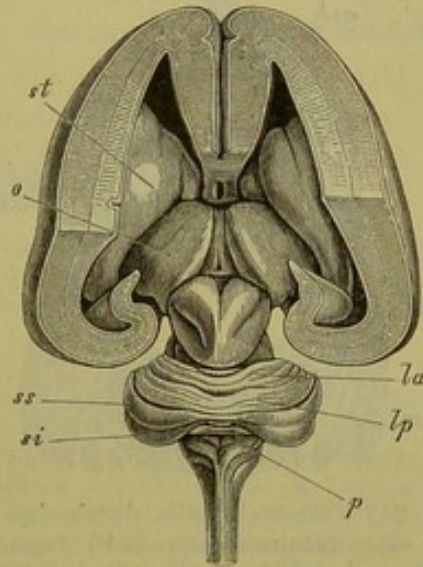


Abb. 211. Gehirn eines menschlichen Embryo von 5 Monaten mit blossgelegten Ganglien nach Wegnahme des Balkens, Fornix und Plexus lateralis sammt Tela chorioidea sup. und Zirbel. *st* Corpus striatum; *o* Thalamus opticus; *la* Lobulus (lunatus) anterior; *lp* Lob. (lunatus) posterior; *ss* Lobulus semilunaris superior; *si* Lobulus semilunaris inferior; *p* Pyramis. Natürliche Grösse. (Nach Kölliker.)

4. Das Hinterhirn liefert, wie oben gesagt, das Cerebellum und die Brücke.

Das *Cerebellum* entwickelt sich als eine Verdickung der Decke der vordersten Theile des Hinterhirnes, welche bald die Gestalt einer querstehenden Platte und in der Seitenansicht die einer Umknickung des Hinterhirnes annimmt (Fig. 201), während Längsschnitte (Fig. 208) darthun, dass das Organ zwar keine Spur einer Höhlung besitzt, wohl aber an der ventralen Seite in eigenthümlicher Weise eingebogen ist.

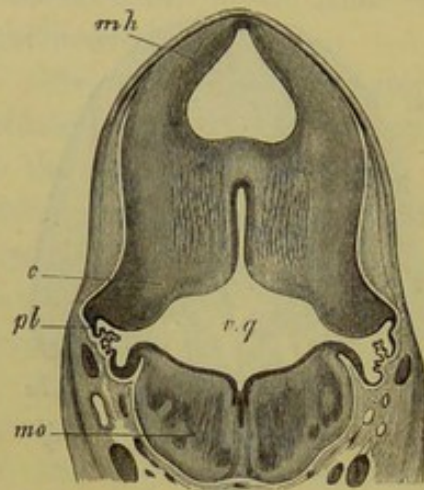


Abb. 212. Frontalschnitt durch das Gehirn eines Kaninchens von 16 Tagen in der Gegend des vierten Ventrikels. Vergr. 10mal. *mo* Medulla oblongata; *v. q* Ventriculus quartus; *c* Cerebellum; *pl* Plexus chorioideus ventriculi IV; *mh* Mittelhirn mit noch grosser Höhle. (Nach Kölliker.)

ventriculi quarti genannt hat. Ursprünglich besitzt das Hinterhirn eine dorsale Wand, welche, obschon viel dünner als die Seitenwände und auch als die vordere Wand, doch aus mehreren Zellschichten besteht. Sehr bald verdünnt sich jedoch diese Wand in der auffälligsten Weise an gewissen Stellen, während sie an anderen dicker sich erhält, und zugleich erleidet sie auch besondere Faltungen, indem von aussen her die sich entwickelnde *Pia mater* das Medullarrohr vor sich her gegen die Höhle zu drängt, welche Adergeflechtfalten dann später zu den Adergeflechten des vierten Ventrikels sich gestalten, während ihr Ueberzug von dem Medullarrohr zum Ependyma wird. Frühere Stadien dieser Umgestaltung geben Abb. 198 im Längsschnitte und Fig. 212 im Querschnitte, spätere Fig. 213, welche den vorderen Theil der *Membrana obturatoria* wie aus zwei Windungen gebildet erscheinen lässt, die man den *Gyrus chorioideus anterior* und *posterior* nennen kann, und Fig. 217,

Nach vorn steht das kleine Hirn durch eine dünne Lamelle mit dem Mittelhirn in Verbindung, welche, vor der Anlage des Tentorium gelegen, als Fortsetzung des tiefsten vordersten Theiles des Organes erscheint und die Anlage des *Velum medullare superius* ist.

Die eigenthümlichsten Verhältnisse zeigt das kleine Gehirn nach hinten, indem es hier an die schon früh stark verdünnte Decke (Abb. 195) des vierten Ventrikels oder des Hinterhirnes im engeren Sinne angrenzt, die Kölliker *Membrana obturatoria*

welche die Ausgangsstellen der *Membrana obturatoria* am Cerebellum und an der *Medulla oblongata* zeigt.

In Betreff der späteren Umgestaltungen der *Membrana obturatoria* ist so viel sicher, dass aus ihrem dünnsten mittleren Theile die *Tela chorioidea inferior* und das Adergeflecht des vierten Ventrikels sich entwickelt. Dagegen gehen ihre Randtheile überall in Nervengewebe über, und liefern die an das Cerebellum angrenzenden Theile derselben (die vordere Lamelle der Adergeflechtfalte oder der *Gyrus chorioideus anterior*) die *Vela medullaria inferiora*, die *Pedunculi flocculorum* und die Flocke, während aus den an die *Medulla oblongata*

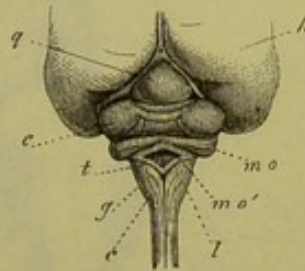


Abb. 213. Ansicht des hinteren Theiles des Gehirnes eines vier Monate alten, 10,5 cm langen menschlichen Embryo in natürlicher Grösse. *h* Hemisphäre des grossen Gehirnes; *q* noch einfacher Vierhügel, vor dem das abgeschnittene *Tentorium cerebelli* sichtbar ist; *e* kleines Gehirn, und zwar bezeichnet der Buchstabe die vereinigten *Lobi semilunares*, die am Wurme durch eine einfache Querwindung zusammenhängen, welche die vereinten *Laminae transversales superiores* und *inferiores* darstellt. Die vor dieser Windung liegende Furche ist die einzige, die sonst noch am *Vermis superior* sich findet, und scheidet seitlich in etwas die vereinigten *Semilunares* und den späteren *Quadrangularis*. Hinter der einfachen *Lamina transversalis* liegt die *Pyramis*, die an den Hemisphären den *Lobus inferior* als einen kleinen Anhang zeigt, und hinter der *Pyramis* erscheint noch ein ganz schwacher Streifen der *Uvula*; *mo* *Membrana obturatoria ventriculi IV*, einen zweibäuchigen Lappen (*Gyrus chorioideus anterior et posterior*) darstellend. Die quere Furche zwischen diesen Lappen bezeichnet die Stelle, durch welche die *Pia mater* eindringt und in den *Plexus chorioideus IV* übergeht; *mo'* mittlerer brückenartiger Theil der Deckmembran; *t* hinterer Theil derselben, der zur *Ligula Sinus rhomboidei* wird; *g* *Funiculus gracilis*; *c* *Fun. cuneatus*; *l* *Fun. lateralis*. (Nach Kölliker.)

anstossenden Theilen der *Obex* am *Calamus scriptorius* und die *Ligula* am Rande des *Sinus rhomboidalis* hervorgeht.

Bei Neugeborenen misst das kleine Gehirn 4,7—5,0 cm in der Breite und weicht in seinen Formverhältnissen nicht wesentlich von denen des Erwachsenen ab. Auch die Zahl der Windungen ist annähernd die gleiche, und nimmt die Bildung derselben in den letzten Fötalmonaten einen raschen Fortgang, indem noch im siebenten Monate die Windungen der Zahl nach nur etwa ein Drittel von dem zeigen, was die des Neugeborenen betragen.

Die Brücke tritt im dritten Monate als ganz schmale und dünne Querfaserung am vordersten Theile der *Medulla oblongata* auf,

wird jedoch schon in diesem Monate und zwar gleichzeitig mit der Entwicklung der Lappen des *Cerebellum* deutlicher und grösser, mass bei einem Embryo, dessen *Cerebrum* 27 mm lang war, 4 mm in der Länge und sprang um 1,7 mm über das Niveau der *Medulla oblongata* vor. Von da an wächst dieser Hirntheil rasch und nimmt bald seine typische Gestalt an, nur dass das *Brachium cerebelli ad pontem* natürlich anfangs mehr bloss liegt als später. Charakteristisch für das fötale Gehirn ist auch der Uebergang eines Theiles des

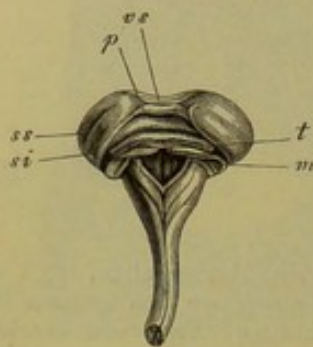


Abb. 214.

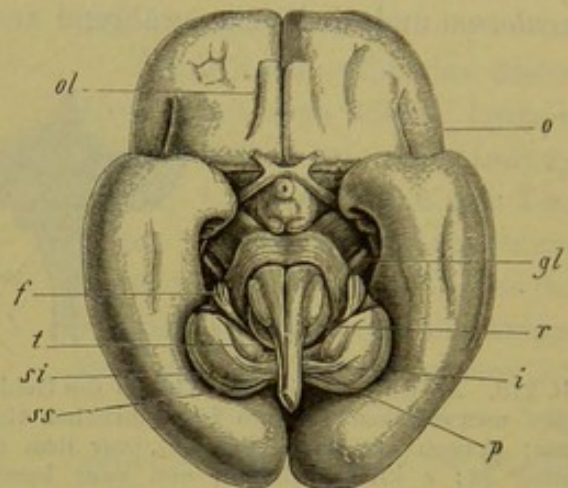


Abb. 215.

Abb. 214. Gehirn und *Medulla oblongata* eines Embryo von fünf Monaten. Breite des *Cerebellum* 28 mm. *ss* *Semilunaris superior*; *si* *Semilunaris inferior*, beide durch eine einfache Querwindung (*Lam. transversalis*) verbunden; *vs* hinterster Theil des *Vermis superior*; *p* *Pyramis*, seitlich in den wenig entwickelten *Lobus inferior* auslaufend; *t* erste Andeutung der Tonsillen mit der *Uvula* in der Mitte; *m* *Velum medullare inferius* mit dem Nodulus in der Mitte. (Nach Kölliker.)

Abb. 215. Gehirn eines menschlichen Embryo des sechsten Monates in natürlicher Grösse. *ol* *Olfactorius*; *o* Klappdeckel; *gl* *Corpus geniculatum laterale*; *f* *Flocculus*; *t* *Tonsillae* mit der *Uvula* zwischen denselben; *i* *Lobus inferior*; *p* *Pyramis*; *si* *Semilunaris inferior*; *ss* *Semilunaris superior*; *r* *Corpus restiforme*. (Nach Kölliker.)

Funiculus lateralis des *Corpus restiforme* auf und in die seitlichen Theile der Brücke medianwärts von der Flocke, und hat es oft den Anschein, als ob die betreffenden longitudinalen Fasern medianwärts in die Brückenfaserung sich umbögen. Dieses Bündel, das Kölliker *Fasciculus connectens* genannt hat, kommt nach Kölliker auch sehr häufig bei Erwachsenen vor und hängt zum Theil mit den *Striae medullares*, zum Theil mit dem *Corpus restiforme* zusammen (s. Henle, Anatomie, III, 180).

5. Das Nachhirn. An der aus dem Nachhirn hervorgehenden *Medulla oblongata* ist eine der bemerkenswerthesten Erscheinungen ihre bedeutende Grösse in früheren Zeiten, die schon bei

zweimonatlichen Embryonen auftritt (Fig. 197) und später noch auffallender wird, und zwar ist es nicht nur die Breite, sondern auch die Dicke, durch welche dieser Hirntheil sich auszeichnet.

Von den Strängen des verlängerten Markes treten die Oliven im dritten Monate auf und früher, als die Pyramiden deutlich werden. Anfangs dicht neben einer seichten Medianfurche gelegen, werden sie im sechsten Monate durch die zwischen ihnen erscheinenden Pyramiden nach und nach zur Seite gedrängt und nehmen bald zusammen mit den letztgenannten Strängen ihre typische Stellung und Form an. An den Pyramiden liegt die Kreuzung ganz oberflächlich, und Pyramiden und Oliven sind von äusserst deutlichen oberflächlichen Querfasern bedeckt, die auch im Grunde der tiefer werdenden vorderen Furche erscheinen und oft hinten unmittelbar vor der Dekussationsstelle einen queren Absatz bilden. Diese Querfasern sind oft an den vordersten Theilen der Pyramiden (*Proponticulus*, Arnold) und am hinteren Theile der Oliven (*Fibrae arcuatae posteriores*) stärker entwickelt.

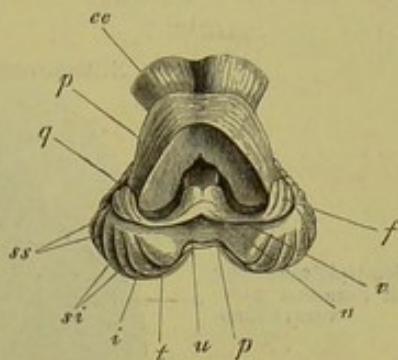


Abb. 216. Untere Fläche des kleinen Gehirnes eines menschlichen Embryo gegen Ende des sechsten Monates nach Wegnahme der *Medulla oblongata* und eines Theiles des *Pons p* zur Demonstration des *Nodulus n*, der *Vela medullaria inferiora v* und der Flocken *f. u* *Uvula*; *t* *Tonsille*; *p* *Pyramis*; *i* *Lobus inferior*; *si* *Semilunaris inferior*; *ss* *Semilunaris superior*, beide mit je zwei Windungen; *q* *Quadrangularis*; *cc* *Pedunculus cerebri*. (Nach Kölliker.)

Die Stränge des *Corpus restiforme* entwickeln sich im vierten Monate. Am *Funiculus gracilis* ist von Anfang an die starke Entwicklung der *Clava* auffallend, die im fünften Monate häufig ganz quer steht und fast unter rechtem Winkel in den zarten Strang sich umbiegt, der lange durch eine auffallende Zartheit (geringe Breite) sich auszeichnet. Der Keilstrang verdient beim Fötus mit vollem Recht diesen Namen und beginnt spitz, ohne weiter an der *Medulla oblongata* herunterzulaufen, in der Höhe des hinteren Endes der Olive neben dem obersten Theile des zarten Stranges *sensu strictiori*, wird dann aber im weiteren Verlaufe gegen das *Cerebellum* und den *Pons* zu ebenso breit und noch breiter als der *Funiculus lateralis*. Erst im sechsten Monate verliert dieser Strang sein hinteres spitzes Ende und zieht sich neben dem *F. gracilis* weiter herab. Von diesem Augenblicke an wird erst der *Funiculus lateralis* deutlich.

Im Anschluss an die beschriebenen Entwicklungsvorgänge sei noch der interessanten Thatsache gedacht, dass das Medullarrohr im Bereiche des Kopfes bei dem menschlichen und Säugerembryo wie bei vielen anderen eine deutliche Segmentirung erkennen lässt, wie sie von anderen Wirbelthieren auch vom ganzen Medullarrohr bekannt ist. Diese Segmente scheinen, da Mesoblastsegmente nur mehr in der kaudalen Occipitalgegend des Kopfes nachweisbar sind, die deut-

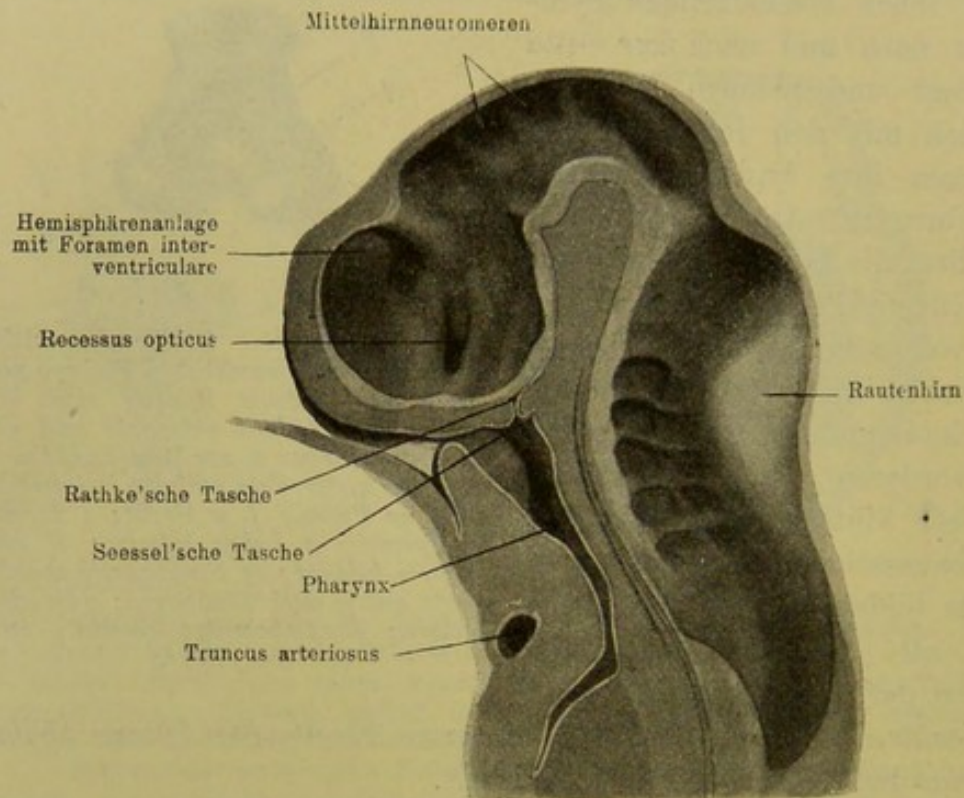


Abb. 217. Medianer Durchschnitt des Kopfes eines Schweineembryo von 1,0 cm, von der Schnittfläche aus gesehen.

lichsten Zeugen für die ursprünglich segmentale Struktur des Kopfes zu sein. Die Beziehungen dieser als bläschenförmige Erweiterungen bez. Ausstülpungen des Rohres aufzufassenden sogenannten Neuromeren zu den Kopfnerven ist dunkel. Am Mittelhirn, an dem ich 2–3 Neuromeren bei den Säugerembryonen finde, und am Rautenhirn mit 5 Neuromeren (Abb. 217) werden bei Betrachtung der Innenfläche die einzelnen Neuromeren durch quere nach innen vorspringende Leisten getrennt. Den Leisten an der Innenfläche entsprechen aussen seichte Einschnürungen (Abb. 218 u. 219).

Immerhin ist zu bemerken, dass, solange unsere Kenntniss von der Entwicklung der Kopfnerven noch nicht als befriedigend bezeichnet

werden kann, ein sicheres Urtheil nicht zu fällen ist, dass aber diese Neuromeren aller Beachtung werth sind. Der Längsschnitt zeigt, dass im Bereiche der Neuromeren an der Innenfläche die Mitosen besonders reichlich sind, dass es sich ferner nicht um einfache Einschnürungen handelt, sondern dass auch eine bestimmte Abgrenzung

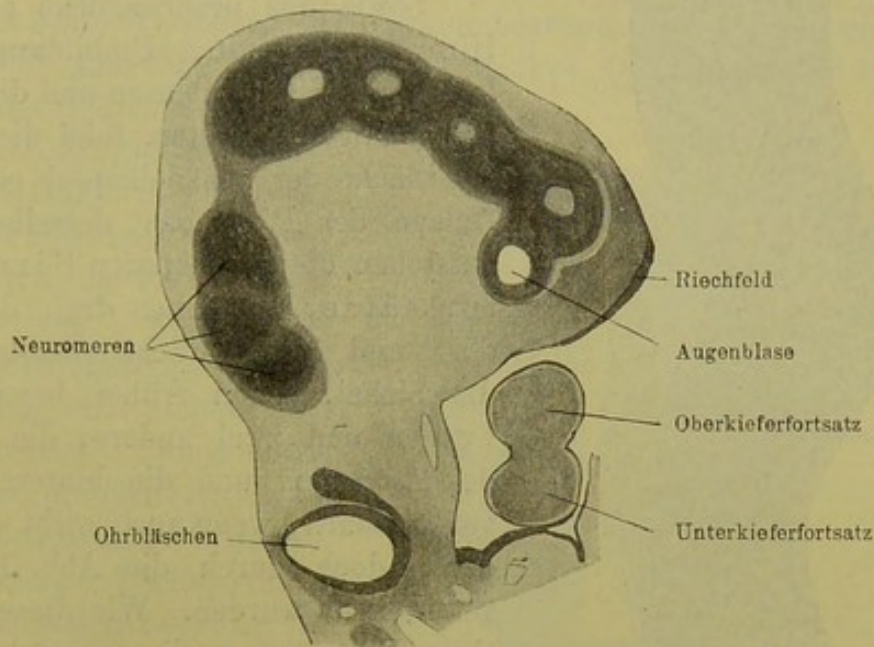


Abb. 218. Sagittalschnitt des Kopfes eines 5 mm langen Schweineembryo mit Neuromeren am Mittelhirn, sie sind nicht bezeichnet.

und Struktur der Neuromeren erkennbar ist. Bei dem menschlichen Embryo der 3. Woche sind die Neuromeren des Hirnrohres von Broman nachgewiesen.

Die Hirnhäute entstehen alle aus dem mittleren Keimblatte, d. h. aus dem Theile des Mesoblast, der die Schädelkapsel selbst erzeugt, und sind anfänglich von derselben nicht geschieden. Noch vor der Entstehung des knorpeligen Primordialschädels jedoch bildet sich die innerste Lage der häutigen Schädelkapsel in eine weiche einfache oder gallertige Bindesubstanz um, in der zahlreiche Gefässe sich entwickeln. Sie stellt die erste Anlage der Gefässhaut des Gehirnes dar. Sowie die Verknorpelung eintritt, gesellt sich zu dieser Schicht noch eine äussere, mehr faserige und festere Lage, welche die nicht getrennte Knorpelhaut und harte Hirnhaut darstellt, jedoch von der Anlage der *Pia* anfänglich ebensowenig scharf gesondert erscheint, wie die ursprüngliche häutige Schädelkapsel. Erst später und vor allem

von der Zeit der Verknöcherung an grenzen sich die beiden Häute immer besser von einander ab, so dass vom dritten Monate an eine Unterscheidung derselben keine Schwierigkeit mehr macht. Die *Arachnoidea* ist als eine Abzweigung der *Pia* aufzufassen und wird erst in den letzten Monaten des embryonalen Lebens deutlicher.

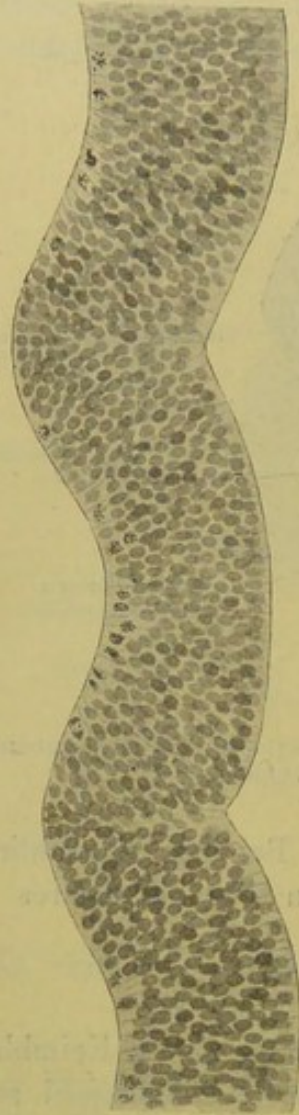


Abb. 219. Neuromeren-Durchschnitt des Hinterhirns eines Embryo von *Vespertilio*. Die Innenfläche ist nach links gerichtet.

Sowie das ursprüngliche einfache Hirnrohr die ersten Umbildungen erleidet und die Hirnblasen und die Hirnkrümmungen auftreten, folgt die innere Oberfläche der Schädelkapsel oder die Anlage der *Pia mater* derselben und entstehen die sogenannten Hirnhautfortsätze, von denen drei, der vordere und hintere Schädelbalken und die Sichel, schon früher beschrieben wurden und zwei andere, die Anlage des *Tentorium* und die hintere Adergeflechtfalte, wenn auch nicht geschildert, doch durch die Abb. 198 t, pl versinnlicht wurden. Wie diese primitiven Fortsätze nach und nach in die bleibenden übergehen, kann, ohne tiefer einzugehen, im Einzelnen nicht dargelegt werden.

Die genannten Umbildungen vollziehen sich im vierten Monate, und sind am Ende dieses Monats Sichel, *Tentorium* und *Pia* ganz ausgebildet.

Von den *Plexus chorioidei* und den *Telae chorioideae* war in den früheren Schilderungen schon so oft die Rede, dass ich hier nur noch einmal hervorheben will, dass das Epithel aller dieser Theile auf die embryonale

Medullarplatte zurückzuführen ist und mit den entschieden nervösen angrenzenden Theilen, d. h. dem Ependym derselben, unmittelbar zusammenhängt. Diesem zufolge ist beim Embryo keine Hirnhöhle jemals offen oder gespalten, und ist demnach das sogenannte *Foramen Magendii* am vierten Ventrikel als später erworben oder als ein Kunstprodukt zu betrachten.

II. Das Rückenmark.

Nachdem sich das Medullarrohr geschlossen und von dem Hornblatt abgeschnürt hat, verdickt es sich bald in seiner lateralen Wand durch reichliche Vermehrung der zelligen Elemente. Die Vermehrung findet vornehmlich an der Innenfläche des Rohres statt, die den eine sagittale Spalte darstellenden Hohlraum begrenzt. Dieser wird, wie leicht ersichtlich, zum *Canalis centralis* des Markes. Die dorsale und ventrale

Wand des Rohres erscheinen dünn (Abb. 220) und bilden die (dorsale) Deck- und die (ventrale) Schlussplatte. Weiterhin tritt in der anfangs gleichartigen Zellenmasse eine Differenzirung derart ein, dass eine innere den Centralkanal umgebende Schichte, die Innenplatte (His), sich von einer äusseren Lage sondert. Letztere führt den Namen Mantelschicht (His). Sie stellt die Anlage der grauen Substanz des Markes dar, während die Innenplatte der Mutterboden

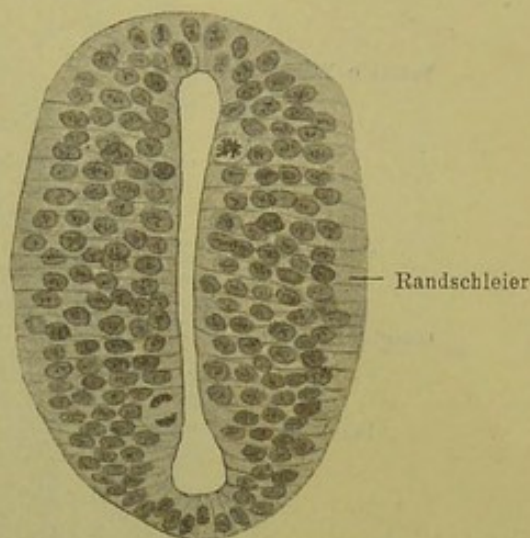


Abb. 220. Querschnitt des Medullarrohres eines Kaninchenembryo von 8 Tagen 22 Stunden.

des indifferenten Stützgewebes ist. Die Zellen der Innenplatte werden zu den Spongioblasten, die nach aussen durch die Mantelschicht zu den Gliafasern werdende Fortsätze entsenden und an der Oberfläche des Markes eine dünne zellenfreie Schicht, den Randschleier, erzeugen. Im Gegensatz zu den Spongioblasten stellen die Zellen der Mantelschicht die Jugendformen der Nervenzellen dar und führen den Namen Neuroblasten. Ihre Fortsätze dringen zunächst in den Randschleier ein und bilden die erste Anlage der weissen Rückenmarksubstanz, die aus ausserordentlich feinen in den Randschleier eingelagerten grösstentheils in der Längsrichtung verlaufenden marklosen Nervenfasern besteht. In der Abb. 221 erscheinen sie, im Querschnitt getroffen, als feine den Randschleier erfüllende Pünktchen. In derselben Abbildung ist die Abgrenzung der Mantel- und Innenschicht deutlich, auch sind bereits die Wurzeln der Nerven und die in der Schlussplatte entwickelte *Commissura anterior* sichtbar, deren Fasern bis in die dorsalen Theile des Markes hineinreichen.

Nachdem so die Haupttheile des Markes in der Anlage gebildet sind, ist es nicht schwer, von der definitiven Ausbildung eine Vorstellung zu gewinnen. Da die Massenzunahme sich vornehmlich in den Seitentheilen vollzieht, während die in der Mittellinie gelegene Deck- und Schlussplatte nur geringes Wachstum zeigt, wird der

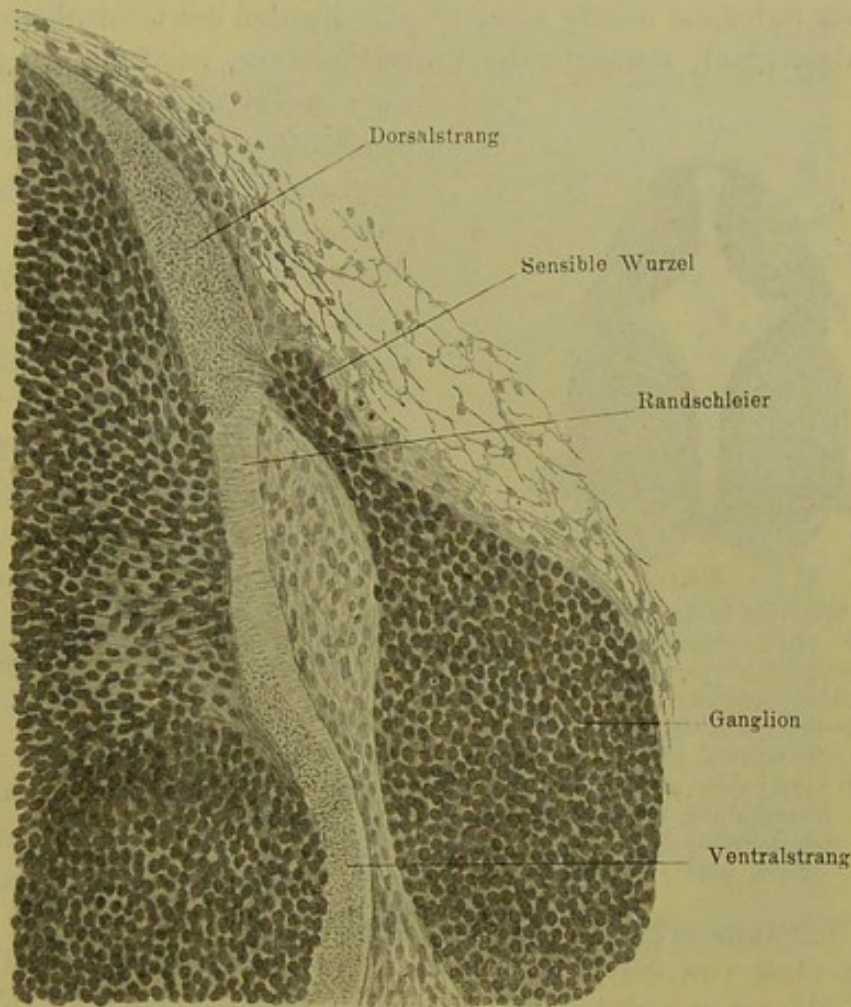


Abb. 222. Querschnitt aus dem Rückenmark eines Schweineembryo von 1,6 cm Länge mit angrenzendem Theil des *Ganglion spinale*.

Centralkanal mit der ursprünglichen Deck- und Bodenplatte durch mediane Vereinigung bez. Aneinanderlagerung der gewucherten Seitentheile immer mehr in die Tiefe verlagert und geht gleichzeitig in seine definitive Form über. Die im Bereiche des *Septum posterius* verwachsenen und an der *Fissura anterior* durch Bindesubstanz getrennten Flächen lagen also ursprünglich im Bereiche der Aussenfläche des Markes. Diese Vorgänge werden aus einem Vergleiche der Abb. 223 u. 224 verständlich. Hinteres Septum und vordere Fissur

mit der darin gelagerten *Arteria spinalis anterior* (Abb. 224) sind bereits erkennbar, und ist das ganze Mark von einem besonders vorn und seitlich bereits ziemlich breiten, in einzelne Bündel zerklüfteten Mantel noch markloser Nerven umhüllt. Die ursprüngliche Innenplatte hat gegenüber früheren Stadien bedeutend an Mächtigkeit abgenommen und gestaltet sich unter Abgabe reichlicher Stützzellen an die graue und weisse Substanz immer mehr zu dem Epithel des Centralkanals um. Die Mantelschicht, nunmehr die graue Substanz, zeigt allerdings noch

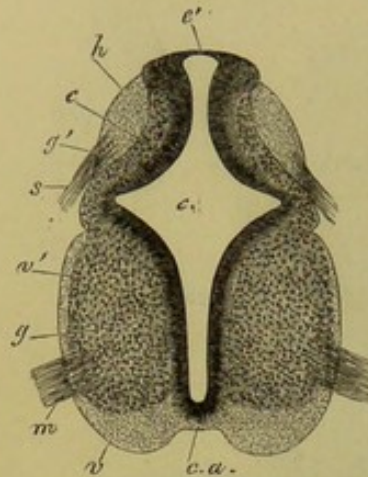


Abb. 223. Querschnitt des Halsmarkes eines 6 Wochen alten menschlichen Embryo. Vergrößerung 50/1. c Centralkanal; e Innenplatte (Epithel des Centralkanals). g und g' Mantelschicht; v Ventralstrang; h Dorsalstrang; ca Commissura alba; m motorische, s sensible Wurzel; v' Seitenstrang; e' dünner Theil der Auskleidung des Centralkanals in der dorsalen Mittellinie.

(Nach Kölliker.)

nicht die typische Figur des Querschnittes, doch ist bereits in der Gegend des späteren Vorderhorns eine grössere Zellgruppe, die zu den motorischen Vorderhornzellen wird, differenzirt. Im Übrigen ist die vornehmlich aus Zellen bestehende graue Masse von in verschiedener Richtung verlaufenden marklosen Fasern durchzogen. Auch die *Substantia gelatinosa* des Hinterhorns ist in der ganz aus sehr kleinen Zellen (Neuroblasten und Spongioblasten) bestehenden Anlage erkennbar. Um diese Zeit sind von der Innenplatte aus die Spongioblasten bereits in dem ganzen Marke vertheilt, und enthält also auch die Anlage der

weissen Substanz schon reichliche Spongioblasten (Gliazellen).

Das eben von dem Fledermausembryo beschriebene Stadium ist bei dem Menschen am Anfang des dritten Monates erreicht (Abb. 225). Im sechsten Monate sind alle Bahnen der weissen Substanz angelegt. Nun hat auch das Rückenmark seine definitive Gestaltung nahezu erreicht, wie sich aus dem nach der Golgi'schen Methode behandelten Querschnitt des Markes eines sechsmonatlichen Embryo (Abb. 226) ergibt, in dem der dichte Filz markloser Fasern der grauen Substanz zur Anschauung kommt. Gegenüber dem Verhalten bei dem Erwachsenen fällt hier allerdings die verhältnissmässig starke Entwicklung der Hinterhörner mit reichlicher *Substantia gelatinosa* auf, die von zahlreichen Nervenfasern (sensiblen Collateralen) durchzogen ist.

Im fünften Monate beginnt die Entwicklung des Nervenmarkes in den bisher marklosen Bahnen und zwar im Allgemeinen in der

Reihenfolge, in der die marklosen Bahnen als solche auftraten, so-
dass zuerst die Markscheiden der Grundbündel der Vorder- und
Hinterstränge, zuletzt die der Pyramidenbahnen — erst am Ende des
neunten Embryonalmonates — gebildet werden, eine Thatsache, die mit

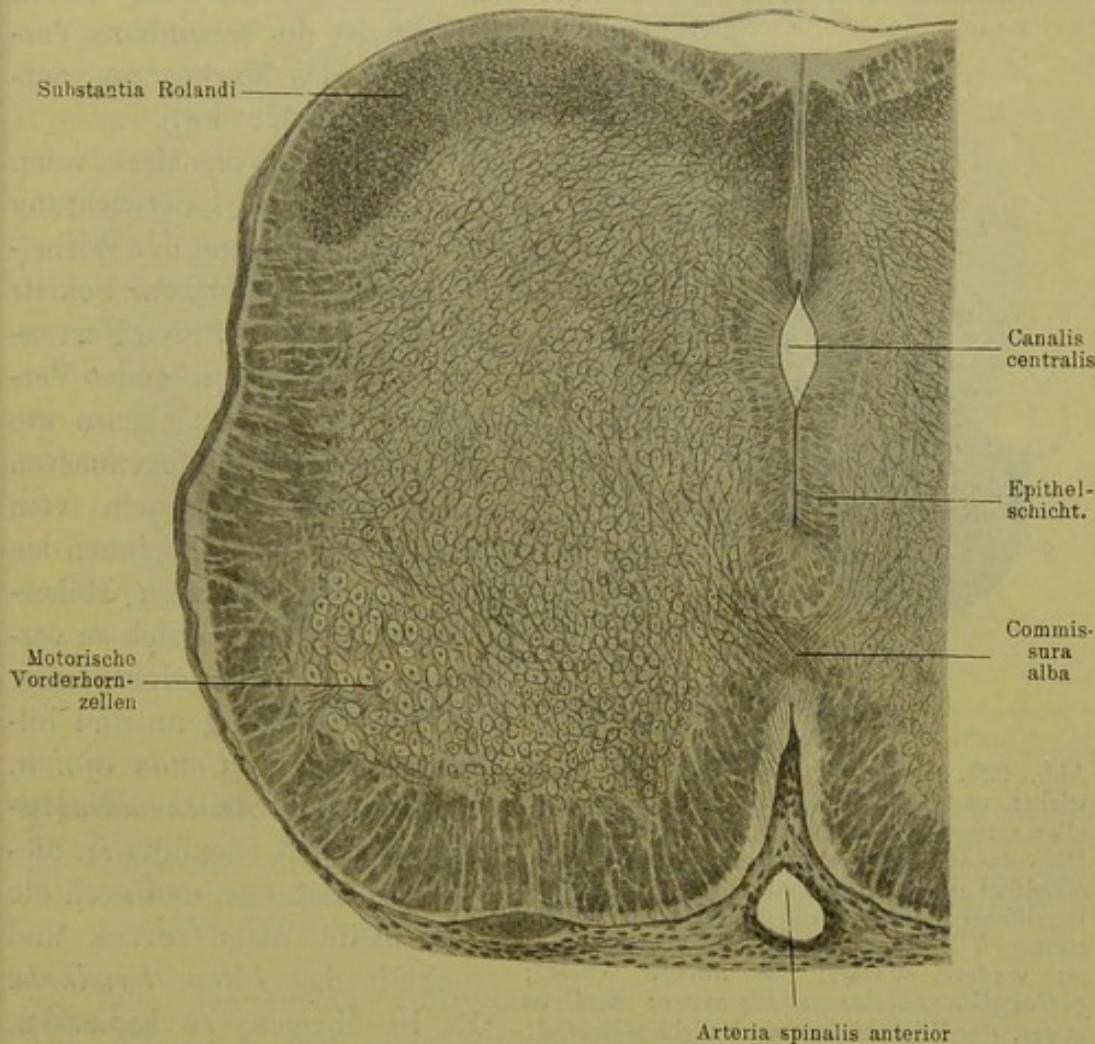


Abb. 224. Rückenmarksquerschnitt eines Embryo von *Vespertilio murinus* aus der Mitte der Tragezeit.

grossen Erfolge von Flechsig zur Erforschung der Bahnen verwerthet worden ist.

Das Medullarrohr des menschlichen Embryo reicht anfangs bis zum Ende der Schwanzwirbelsäule. In weiterer Entwicklung wächst das Mark noch eine Zeit lang gleichmässig mit der Wirbelsäule fort, wie sich bei ein-, zwei- und dreimonatlichen Embryonen leicht nachweisen lässt (Abb. 227). Vom vierten Monate an tritt dann aber eine raschere Entwicklung der Wirbelsäule ein. Dadurch ändert das

Mark nach und nach seine Stellung zu den unteren Wirbeln und rückt scheinbar herauf (*Ascensus medullae spinalis*). Es reicht übrigens das Mark im sechsten Monate noch bis an den Sakralkanal, und selbst am Ende des Embryonallebens steht seine Spitze immer noch im dritten Lendenwirbel, woraus zu ersehen ist, dass die bleibenden Verhältnisse erst nach der Geburt ganz sich ausbilden. Im vierten

Monat ist die scheinbare Verkürzung des Markes am auffallendsten (Merkel).

Während so das Mark, wenn auch in der Längsrichtung wachsend, doch mit der Wirbelsäule nicht gleichen Schritt hält, zeigen die unteren Nervenwurzeln ein abweichendes Verhalten. Anfänglich ebenso wie die Hals- und Rückenerven unter rechten Winkeln vom Marke abgehend, beginnen sie mit dem scheinbaren Höhersteigen des Markes sich zu verlängern, nehmen eine immer schiefere Richtung an und bilden endlich die *Cauda equina*. Die *Dura* und *Arachnoidea* theiligen sich ebenfalls an diesem Wachstume, und auch die *Pia* bleibt nicht zurück und umhüllt das *Filum terminale*. Es ist übrigens zu bemerken, dass das letztere beim Menschen theilweise und bei den Thieren, bei denen es in seiner ganzen

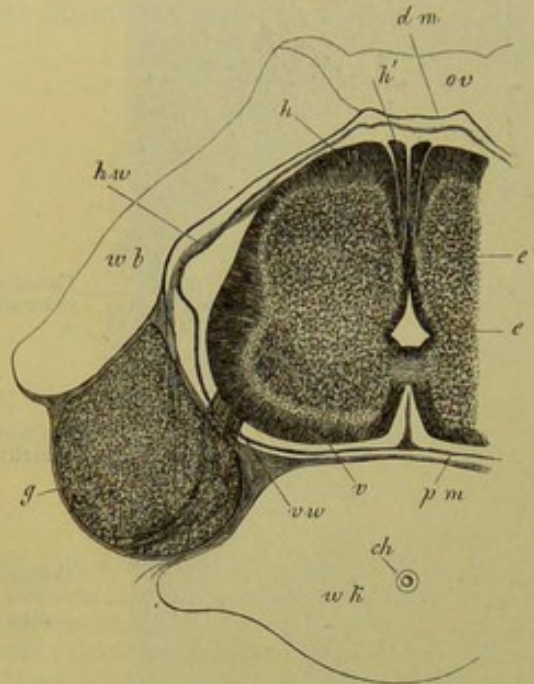


Abb. 225. Querschnitt durch einen Halswirbel und das Mark eines 9–10 Wochen alten menschlichen Embryo, 35mal vergrößert. Höhe des Markes 1,5 mm, Breite 2,0–2,25 mm. *e* Epithel des Centralkanals; *e'* in Obliteration begriffener hinterer Theil desselben; *v* Vorderstrang; *h* Hinterstrang; *h'* Golp'scher Strang; *vw* vordere Wurzel; *hw* hintere Wurzel; *g* Ganglion spinale; *pm* Pia mater; *dm* Dura mater, der Wirbelanlage noch dicht anliegend; *wk* Wirbelkörper; *ch* Chordarest; *wb* Wirbelbogen knorpelig; *ov* Rest der *Membrana reuniens superior*. (Nach Kölliker.)

Länge eine Verlängerung des *Canalis centralis* enthält, ganz und gar als eine Fortsetzung des Rückenmarkes zu betrachten ist, und dass somit die vorhin gemachte Angabe, dass das Mark vom vierten Monate an in seinem Wachstume mit der Wirbelsäule nicht mehr Schritt halte, dahin näher zu bestimmen ist, dass es von dieser Zeit an mit dem Theile, der die Rückenmarksnerven abgibt, allerdings zurückbleibt, dagegen aus seinem untersten Ende eine rudimentäre Bildung entwickelt, die gleichmässig mit der Wirbelsäule sich verlängert.

Die beiden Anschwellungen des Rückenmarkes sind schon im zweiten Monate beim Menschen angedeutet und vom dritten Monate an sehr bestimmt ausgeprägt (Abb. 227).

Die Häute des Rückenmarkes entstehen wie die des Gehirns aus dem umgebenden Mesoblast. Die ersten Blutgefässe sind bereits

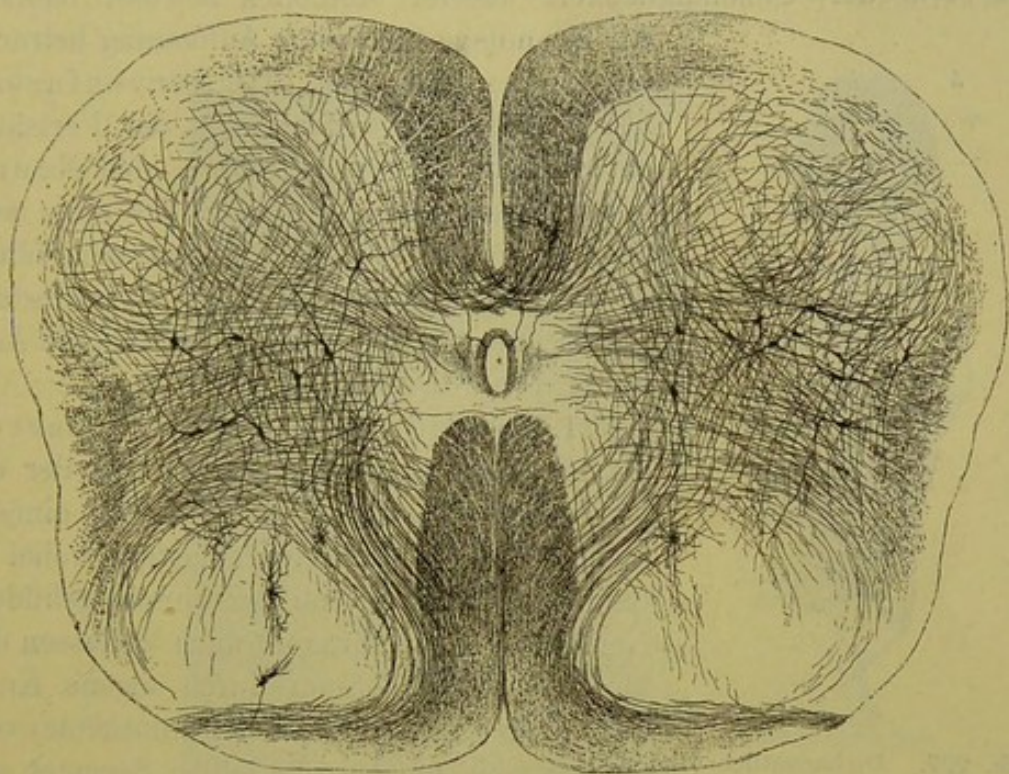


Abb. 226. Querschnitt des Lendenmarkes eines menschlichen Embryo von 6 Monaten. Von Strängen sind gut entwickelt die ventralen und dorsalen, weniger die lateralen. Die weissgelassene Zone der Seitentheile enthielt zahllose radiär gestellte Gliazellen. Im Vorderhorn sind durch den Faserverlauf zwei Nester von motorischen nicht gefärbten Zellen dargestellt. Methode von Golgi. (Nach Kölliker.)

zur Zeit des ersten Auftretens der Vorderstränge (Stadium der Abb. 221) von dem umgebenden Mesoblast in das Mark hineingewachsen.

III. Das peripherische Nervensystem.

Die Entwicklung der peripheren Nerven gehört zu den schwierigsten Gebieten der Embryologie. Wir stehen zur Zeit in einem Stadium, in dem die Resultate von vielen auf diesem Gebiete beschäftigten Autoren zum Theil sehr widersprechende sind. Es ist deshalb nicht möglich, eine Auffassung wiederzugeben, die als allgemeingültig betrachtet werden kann. Zu der Schwierigkeit der Untersuchung der ausserordentlich zarten ersten Nervenbahnen des Embryo kommt hinzu,

dass die bei den einzelnen Thiergruppen thatsächlich sehr verschiedenen Bilder eine allgemeine Deutung erschweren. Mögen wir auch heute, um unser gegenwärtiges Wissen in bestimmte Form zu kleiden, scheinbar ganz befriedigende Anschauungen vertreten finden, so müssen wir doch wie überall so besonders auf diesem Gebiete uns stets der Unzulänglichkeit unserer Methoden bewusst bleiben.

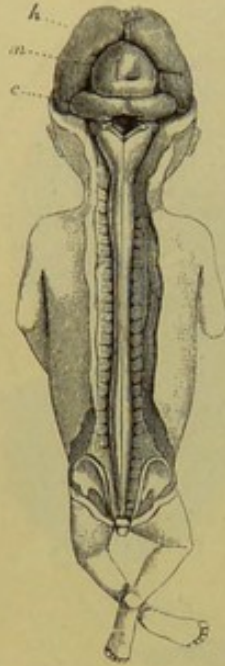


Abb. 227. Dreimonatlicher menschlicher Embryo in natürlicher Grösse mit blossgelegtem Gehirn und Marke. *h* Hemisphären des grossen Hirnes; *m* Mittelhirn; *c* kleines Hirn. An der *Medulla oblongata* sieht man einen Rest der *Membrana obturatoria ventriculi quarti*. (Nach Kölliker.)

Als Grundlage für unsere Auffassung betrachten wir den Satz, dass alle Nervenfasern als Ausläufer von anfangs der Fortsätze entbehrenden Nervenzellen, den Neuroblasten entstehen, ein Satz, der ohne weiteres auf die histologische Thatsache führt, dass alle Nervenfasern des Erwachsenen nichts anderes als kürzere oder längere Ausläufer von Nervenzellen sind.

1. Die motorischen Spinalnerven entstehen als segmentale Ausläufer der die Vorderhornanlage des Rückenmarkes einnehmenden motorischen Neuroblasten, wobei es dahingestellt bleibt, ob der einmal gebildete Nervenfortsatz (Neuraxon) nach Verlassen des Markes sich gleichsam durch eigene Kraft (mit einer sogenannten Wachthumskeule) verlängert, bis er das demselben Segment angehörige Myotom erreicht, oder ob dies Auswachsen des Nervenfortsatzes als das Resultat einer in dem zwischen Neuralrohr und Myotom gelegenen Mesoblastgewebe des Ursegmentes ablaufenden lokalen Differenzierung einer von vornherein die Verbindung von Myotom und Mark vermittelnden Sub-

stanz zu betrachten ist.

Jedenfalls sehen wir schon sehr früh, dass aus der noch kaum in Innenplatte und Mantelschicht differenzirten Markanlage zu jedem Myotom ein starkes kegelförmiges Bündel nach dem Myotome konvergirender markloser Fasern verläuft (Abb. 228). Es nimmt den kranialwärts gelegenen Theil des aus der Differenzirung des betreffenden Ursegmentes entstandenen Sklerotoms (s. S. 183) ein, während der kaudale Theil zur segmentalen Rumpfskelettanlage sich gestaltet. Eine Auswanderung von Zellen aus dem Medullarrohre in den Nerven kommt, soviel ich sehe, bei Säugern nicht vor, und sind die

alsbald in dem Nerven sichtbar werdenden Kerne als die ersten unmittelbar aus dem Mesoblast aufgenommenen Neurilemmkerne der noch marklosen Fasern aufzufassen.

Nachdem so in sehr früher Zeit jedes Myotom durch seinen Nerven mit dem Marke verbunden ist, erfolgt das weitere Wachsthum des Nerven mit der von dem Myotome ge-

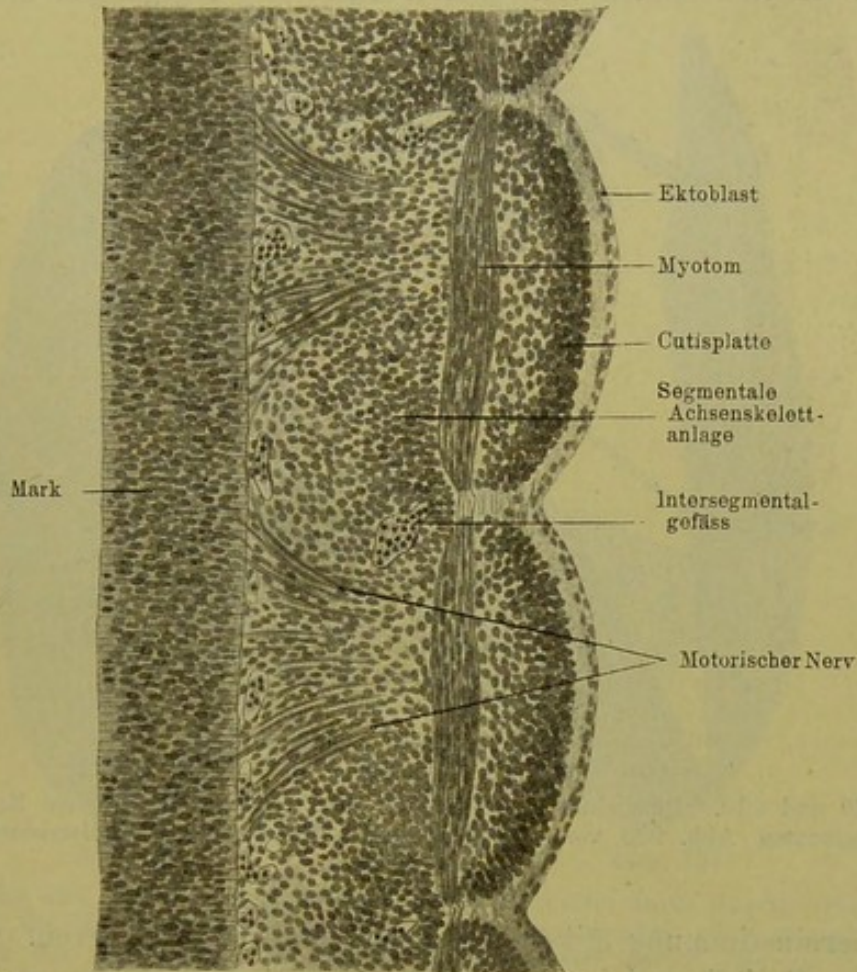


Abb. 228. Längsschnitt aus der Dorsalgegend eines 1 cm langen Schweineembryo. Vom Medullarrohr ist nur eine Längshälfte dargestellt.

lieferten Muskulatur als ein einheitliches Ganzes. Zugleich mit der zunehmenden Verästelung der peripheren Ausbreitung des Nerven und das Auswachsen des Endapparates — eben des Muskels — schreitet auch die Entwicklung des Wurzelgebietes des Ganzen in dem Neuralrohre durch Entwicklung zahlloser Dendriten fort, und kann man das gemeinsame Wachsthum einer motorischen Nerveneinheit (Neuron) und des zugehörigen Muskelantheiles der Entwicklung eines

Baumes vergleichen, wobei die Ausbreitung der Dendriten in dem Mark dem Wachstume der Wurzel, der Nervenfortsatz dem Stamm, die Hauptäste der sich im Muskel bekanntlich reichlich findenden Theilungen der Faser und die Endäste den motorischen Endplatten und den damit verbundenen Muskelfasern entsprechen.

Von den motorischen Kopfnerven sind der *Oculomotorius*, *Trochlearis*, *Abducens*, *Hypoglossus* und *Accessorius* aus besonderen Kernen entstammenden ventralen Wurzeln hervorgegangen und somit

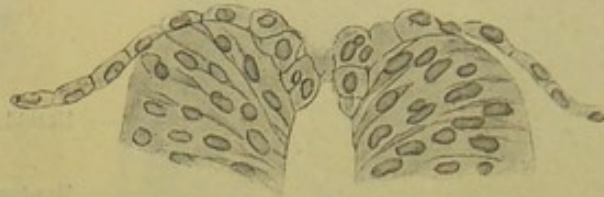


Abb. 229.

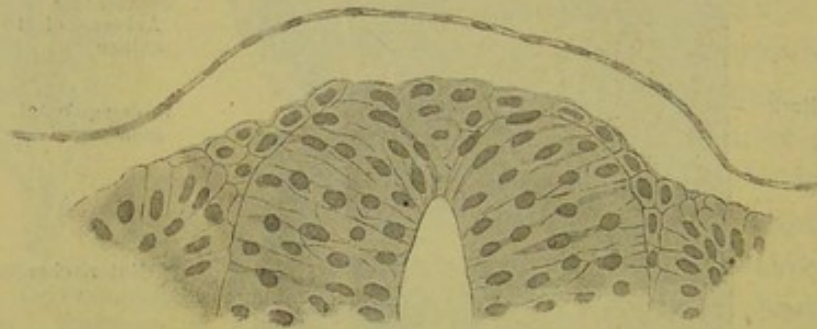

Abb. 230.

Abb. 229 und 230. Querschnitt der Ganglienanlage eines menschlichen Embryo mit 13 Ursegmenten Abb. 229 vor, Abb. 230 nach Schluss des Medullarrohres. (Nach v. Lenhossék.)

in Uebereinstimmung mit den spinalen motorischen Nerven. Dagegen stammen Facialis und der motorische Theil des Trigeminus aus dorsalen Wurzeln. Der Hypoglossus besitzt ursprünglich eine Anzahl mit Ganglion versehener dorsaler Wurzelbündel, die sich beim Menschen zurückbilden, bei vielen Säugern aber zeitlebens erhalten (Froriep).

2. Die sensiblen Nerven. Berücksichtigen wir die That-
sache, dass die Zellen der sensiblen Nervenfasern in den Spinal- und Kopf-
ganglien gelegen sind, so erscheint es zur Darlegung der
Entwicklung der genannten Fasern unumgänglich nöthig von der Ent-
wicklung der Ganglien auszugehen.

Das erste Auftreten der Spinalganglienanlage zeigt der menschliche Embryo mit 13 Ursegmenten (von Lenhossék [Abb. 229 u. 230]).

Noch vor Schluss der Medullarrinne findet man an den späteren Verwachsungsrändern der Rinne beiderseits eine aus etwas grösseren, runden Zellen gebildete Ektoblastleiste (Abb. 229), die Ganglienleiste. Die beiden Leisten verschmelzen mit Schluss des Rohres, werden als Schlussstück in das Medullarrohr aufgenommen und bilden dann in der Medianlinie eine mit dem Medullarrohr verbundene Leiste. Diese trennt sich wieder in der Mittellinie, und wandern die Zellen beiderseits neben

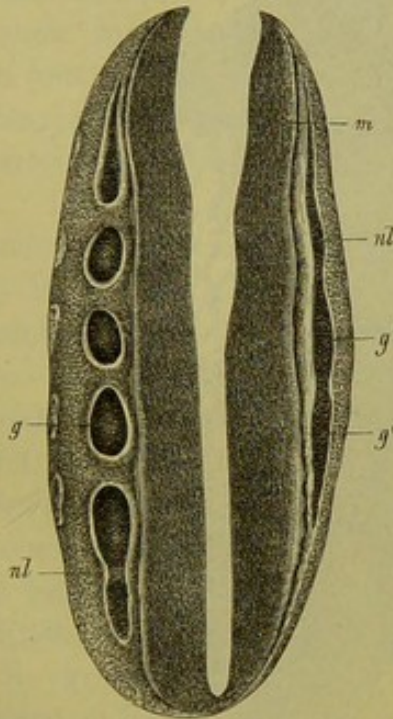


Abb. 231.

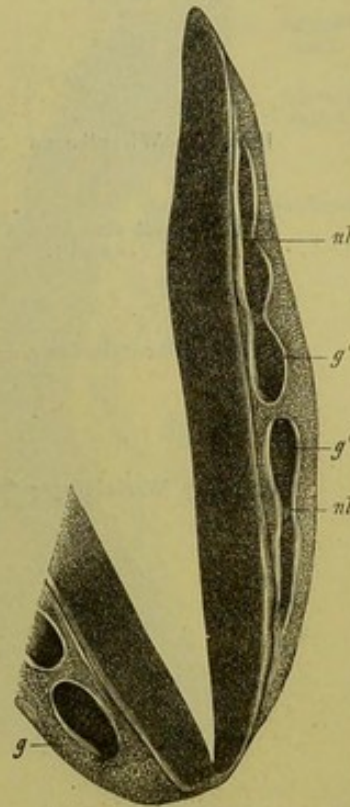


Abb. 232.

Abb. 231 und 232. Zwei aufeinanderfolgende Frontalschnitte durch den hinteren Theil des Markes, die Nervenleiste und zum Theil die Spinalganglien eines menschlichen Embryo von 8,5 mm Länge. A. oberflächlicher, B. der darauf folgende Schnitt. *m* Rückenmark; *nl* Nervenleiste; *g'* den Ganglien angehörende Anschwellungen desselben; *g* die Ganglien selbst. (Nach Kölliker.)

dem Medullarrohr ventralwärts (Abb. 230). Sie stellen nun je einen an der Stelle der Spinalganglien gelegenen, dem Neuralrohr angelagerten Längsstrang dar. Dieser entwickelt alsdann der Ursegmentirung an Zahl entsprechende Anschwellungen, die Anlagen der einzelnen Ganglien, die durch kurze Zellstränge mit dem Medullarrohr in Verbindung bleiben, während die zwischen den Ganglien gelegenen Strecken der ursprünglichen Ganglienleiste (Abb. 231) vergehen. Die Ganglien sind anfangs durch ihre ausserordentliche Grösse ausgezeichnet, sodass sie

die ganze Breite eines Segmentes ausfüllen und eine Kette dicht nebeneinanderliegender Zellgruppen bilden.

Anfangs reicht die Ganglienleiste kopfwärts nur bis zur Gegend des Hinterhirns. Dann verlängert sie sich nach vorn und gibt in derselben Weise, wie im Bereiche des Rückenmarkes, am Kopfe den sensiblen Ganglien den Ursprung und zwar entwickeln sich so zunächst

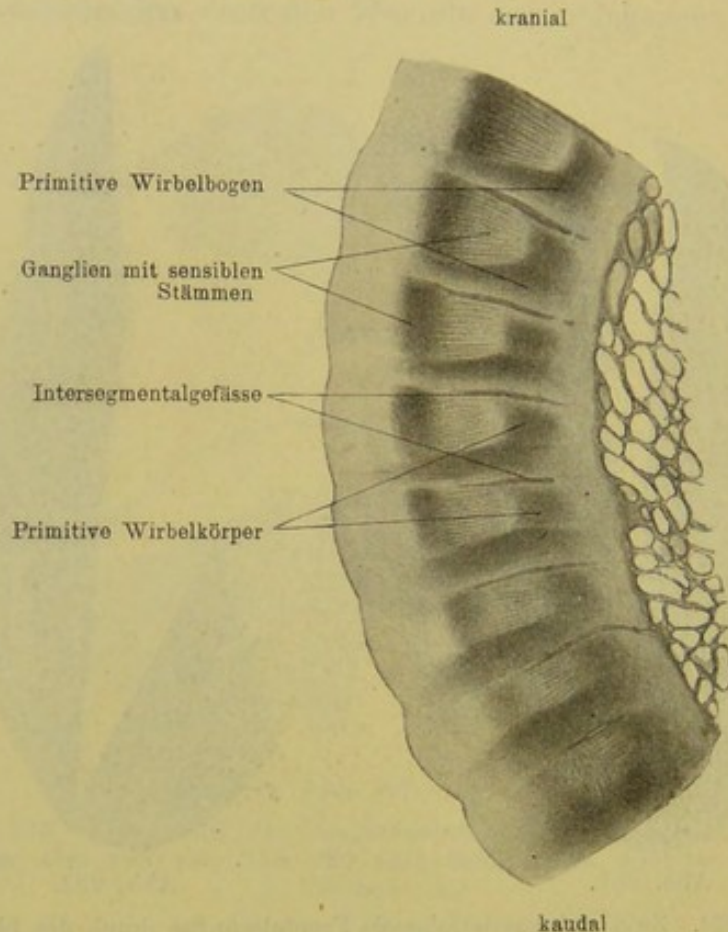


Abb. 233. Sagittalschnitt der Dorsalgegend vom Schweineembryo der 3. Woche. Rechts ist ein Theil der Urnierenkanälchen angelagert.

vier grosse Ganglien, das Trigeminalganglion, das Acusticusfacialisganglion, das Glossopharyngeusganglion und das Vagusganglion.

Die Zellen der Spinalganglien sind die Bildungsstätten der sensiblen Nervenfasern, und zwar sendet jede Spinalganglienzelle unter allmählicher Annahme einer bipolaren Form einen Fortsatz nach dem Rückenmark, einen zweiten zur Peripherie. Die Summe der ersteren wird zur hinteren Wurzel, die der letzteren zu dem sensiblen Nervenanteil, der sich bald darauf mit der motorischen Wurzel zu dem gemischten Spinalnerven vereinigt.

Die aus der Ganglienleiste hervorgegangenen Ganglien behalten, wie erwähnt, mit dem Medullarrohr eine durch Zellen vermittelte Verbindung, und indem die Ganglien allmählich ventralwärts rücken, wird diese Verbindung in einen längeren Stiel ausgezogen, der das Ganglion an dem Medullarrohre gleichsam fixirt (Abb. 234). Die sensiblen Wurzelfasern wachsen von den alsbald das typische Aussehen der Ganglienzellen gewinnenden Elementen in diesen Stiel hinein, der ihnen, wie auch in anderen Fällen von Nervenentwicklung, gleichsam als vorgezeichnete Bahn dient. In Abb. 234 sieht man aus dem Stiel in das Mark die ersten Bündelchen markloser Fasern eingedrungen. Sie bilden, sich umbiegend, die erste Anlage des Hinterstranges und senden weiterhin in die graue Substanz ihre Endbäumchen.

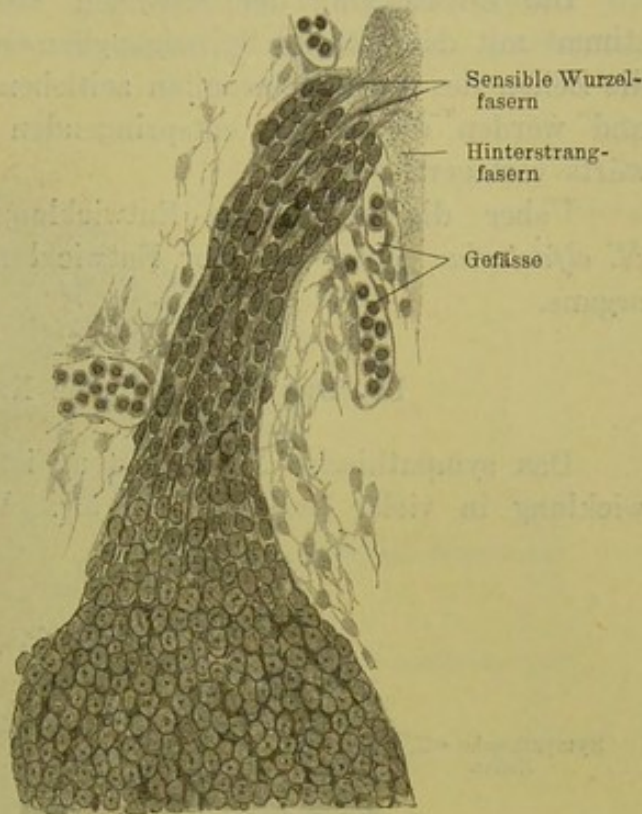


Abb. 234. Dorsaler Theil eines Spinalganglion mit sensibler Wurzel und angrenzendem Theil des Markes von einem 1 cm langen Schweineembryo.

Die grossen bläschenförmigen Kerne der Ganglienzellen zeigen alle Uebergangsformen zu den Kernen der die sensiblen Wurzelfasern enthaltenden, stielartigen Verbindung mit dem Mark, eben der sensiblen Wurzel, und da die Zellen der letzteren zu indifferenten Zellen sich umwandeln, so ergiebt sich aus der Entwicklung der Spinalganglien, dass, ebenso wie die ektoblastische Anlage des Medullarrohres sich in Nervenzellen (Neuroblasten) und Gliazellen (Spongioblasten) frühzeitig differenzirt, ein solcher Vorgang auch in den ursprünglich gleichartigen ektoblastischen Zellen der Ganglienanlage stattfindet. Hierdurch schliesst sich das System der sensiblen Ganglien unmittelbar an das Centralnervensystem an, doch ist hiermit natürlich nicht gesagt, dass nicht später noch zahlreiche indifferente Zellen in die Ganglien- und Wurzelanlage einwandern.

Die Spinalganglienzelle geht allmählich aus der bipolaren Form, die für die niedersten Wirbelthiere zeitlebens sich erhält, in die bleibende unipolare über, indem die beiden anfangs an gegenüberliegenden Punkten des Zellkörpers abgehenden Fortsätze gleichsam über die Oberfläche der Zelle wandernd an ihrem Ursprung zur Vereinigung kommen.

Die Entwicklung der sensiblen Fasern aus den Kopfganglien stimmt mit dem für die Spinalganglien Gesagten überein, nur bleiben die Zellen des Acusticusganglion zeitlebens in dem bipolaren Zustand, und werden die dorsal entspringenden Nerven allmählich ventralwärts verlagert.

Ueber die eigenartige Entwicklung des *N. opticus* und des *N. olfactorius* siehe bei der Entwicklung der betreffenden Sinnesorgane.

IV. Das sympathische Nervensystem.

Das sympathische Nervensystem ist uns bezüglich seiner Entwicklung in vieler Beziehung unklar. Wie alle nervösen Elemente,

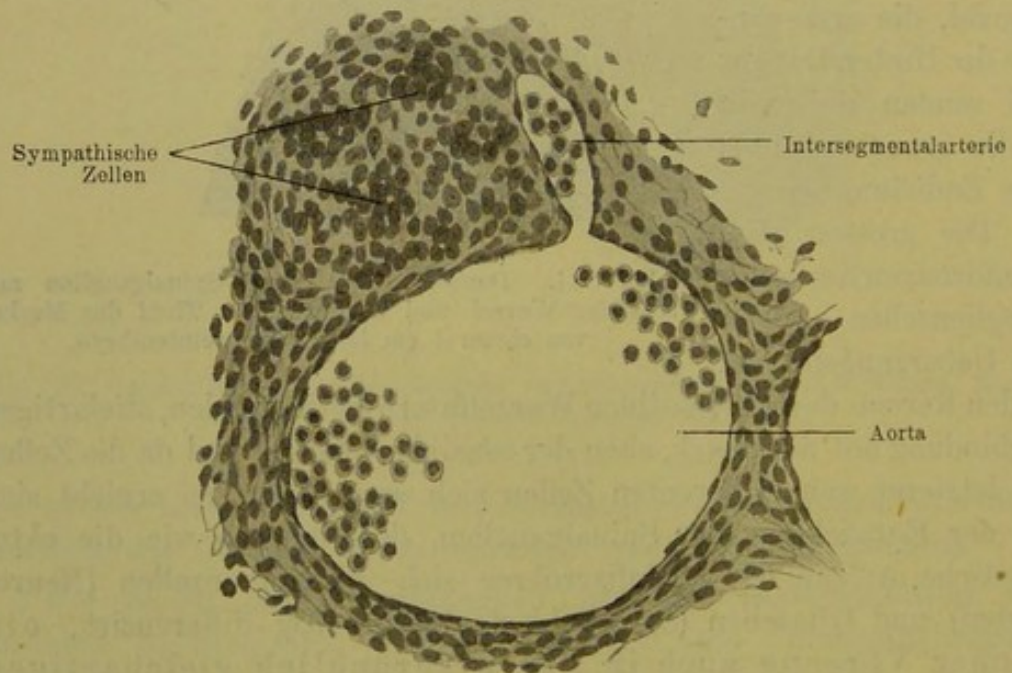


Abb. 235. Querschnitt der Anlage des sympathischen Grenzstranges von dem *Vespertilio*embryo der Abb. 67.

so müssen nach den Anschauungen der heutigen Embryologen auch diejenigen des Sympathicus ektoblastischer Herkunft sein, und zwar

ist die Auffassung mehr angenehm, als sicher nachgewiesen, dass die hinteren Wurzeln bez. Spinalganglienanlagen Zellen abgeben, die ventralwärts in dem Mesoblast vordringend die Anlagen der Ganglien des Grenzstranges darstellen, die sich dann sekundär durch Faserbildung in Verbindung setzen und weiterhin Zellen und Fasern an die verschiedenen späteren Fundorte abgeben und aussenden.

Meine Befunde, besonders an Embryonen von Fledermäusen, die sich durch einen verblüffenden Grenzstrang auszeichnen, gewonnen,

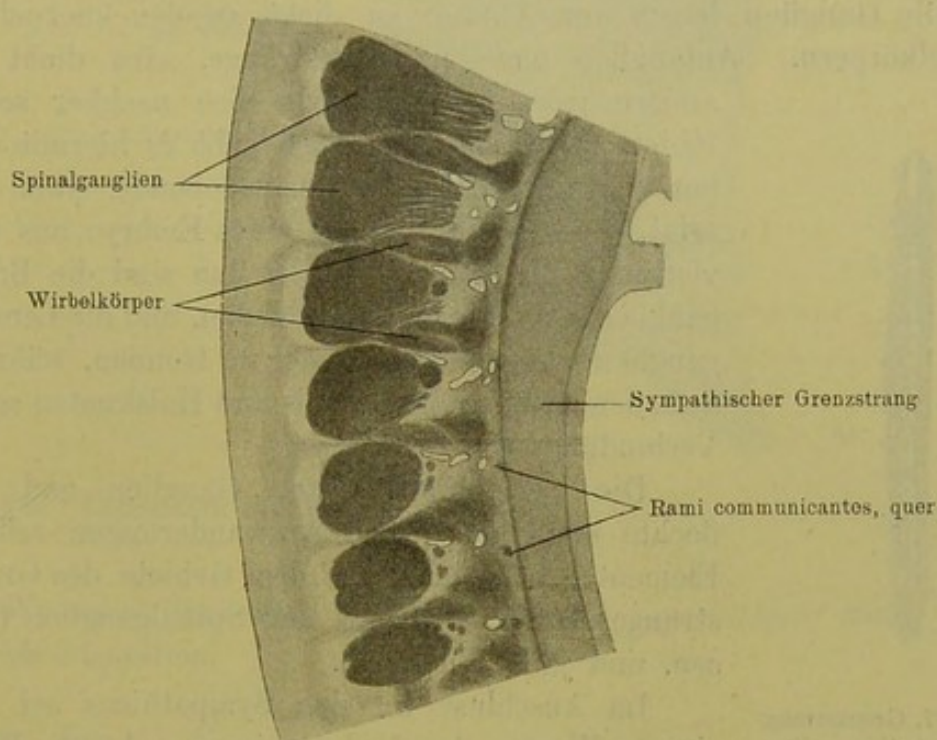


Abb. 236. Längsschnitt der Sympathicusanlage und der Spinalganglien eines 8 mm langen Embryo von *Vespertilio murinus*.

zeigen mir, im Wesentlichen in Uebereinstimmung mit Paterson, einstweilen nur, dass die erste Spur sympathischer Elemente als ein dorsolateral von den Aorten beiderseits in den Winkeln zwischen Aorta und Intersegmentalarterien verlaufender unsegmentirter Strang auftritt. Ich kann das erste Auftreten der Zellen, die durchaus keine scharfe Abgrenzung gegenüber den umgebenden Mesoblastzellen zeigen, nur so bezeichnen: sie tauchen im Mesoblast auf, ohne an diesen oder jüngeren Stadien auch von anderen Säugern irgendwelche Anhaltspunkte gefunden zu haben dafür, dass die Zellen von den

Spinalganglien ausgewandert seien. Die beiderseitige Anlage ist unsegmentirt und gewinnt durch schnelle Massenzunahme bald das Aussehen eines aus grosskernigen Zellen bestehenden Stranges. Mit diesem treten dann die segmentalen *Rami communicantes* sekundär in Verbindung. Sekundär ist auch die Segmentirung des Stranges in die Ganglien, wobei die Kommissuren zu Nervenfasern werden.

Beim menschlichen Embryo treten zuerst (am Ende des 1. Monates) das obere und untere Halsganglion, dann die Brustganglien auf. Von den oberen Halsganglien aus breitet sich das Wachsthum in den Kopf aus.

Die Ganglien liegen von Anfang an dicht an den knorpeligen Wirbelkörpern. Anfänglich ohne Zwischenstränge, eins dicht am andern gelegen, entwickeln sich nachher solche Fäden zwischen ihnen, doch geht es hiermit sehr langsam vorwärts, wie nachstehende Abb. 237 zeigt, die den Grenzstrang eines Embryo aus dem vierten Monate darstellt. In ihm sind die Brustganglien noch gar nicht geschieden, und die Lendenganglien fangen eben an sich zu trennen, während auffallenderweise die Sakral- und Halsknoten schon Verbindungsstränge besitzen.



Abb. 237. Grenzstrang des *Sympathicus* eines viermonatlichen Embryo von 10,5 cm Länge in natürlicher Grösse. 1, 2, 3. *Ganglia cervicalia*; 4. letztes *Ganglion thoracicum*; c *Ganglia lumbalia*; 5. *Ganglia sacralia*; e *Ganglion coccygeum*; sp *Splanchnicus major*. (Nach Kölliker.)

Die peripheren Aeste, Ganglien und Geflechte entstehen durch Auswanderungen zelliger Elemente (Zellströme) aus dem Gebiete des Grenzstranges sowie der Kopf- und Spinalganglien (Hissen. und jun., Kupffer).

Im Anschluss an den Sympathicus sei mit einigen Worten der Nebenniere gedacht. Während über die Abkunft der Marksubstanz von dem Sympathicus im Allgemeinen Uebereinstimmung besteht, leiten viele Autoren die Rindensubstanz der Nebenniere von der Urniere ab, andere halten sie für bindegewebigen Ursprungs. Bei den Vespertilionen entsteht die ganze Nebenniere als eine Wucherung des noch unsegmentirten sympathischen Stranges, die anfangs sich in nichts von dem Sympathicus unterscheidet, bald aber eine (in Abb. 238 bereits begonnene) Differenzirung der Elemente der in der Abbildung dunkel gehaltenen Rindensubstanz erfährt. Der kaudale Theil hängt auf diesem Stadium, wie die Schnittserien lehren, noch breit und unmittelbar mit dem Sympathicus zusammen,

und sehe ich, was diesen Fall angeht, nichts, was der Auffassung der Nebenniere als eines modifizierten sympathischen Ganglions im Wege stünde.

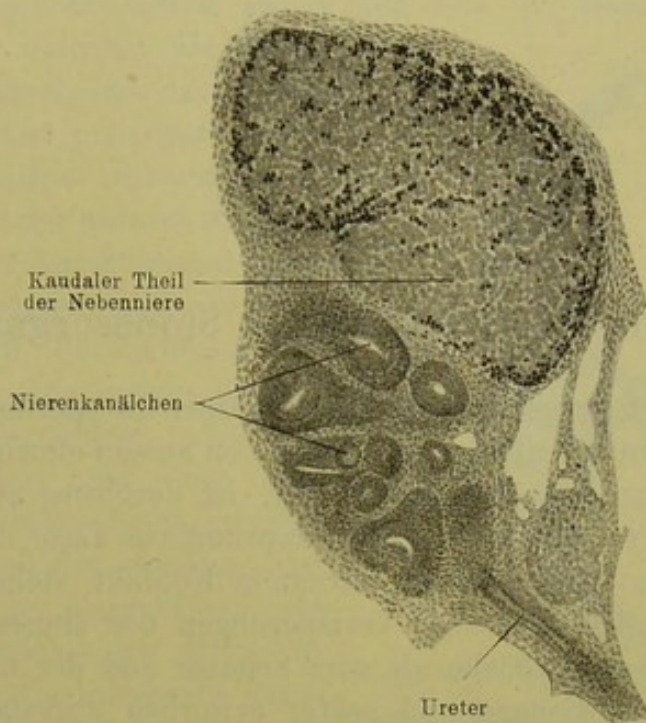


Abb. 238. Längsschnitt von Niere und Nebenniere eines Embryo von *Vespertilio* aus der Mitte der Tragzeit.

Weiteres über die Nebenniere siehe unter dem Harn- und Geschlechtssystem.

3. Die Entwicklung der Sinnesorgane.

Das an den ausgebildeten Sinnesorganen die spezifische Funktion bestimmende Sinnesepithel, welches die von aussen einwirkenden Reize dem Centralorgan zu übermitteln hat, ist durchweg aus dem Ektoblast des Embryo entwickelt. Die ursprüngliche Lage dieses Epithels in der mit der Aussenwelt in direktem Kontakt stehenden Schicht erscheint natürlich, und sind Verlagerungen der sinnesempfindenden Zellen unter die Oberfläche als zum Schutze und der höheren Funktion des Organes dienend und später erworben aufzufassen. Neben dem Ektoblast nimmt der Mesoblast vor allem als Stütz- und Ernährungsschicht der Sinnesorgane hervorragenden Antheil an der Entwicklung.

I. Das Auge.

a) Erste Entwicklung des Auges, Anlage seiner Haupttheile.

Die Entwicklung des Auges beginnt mit dem Auftreten zweier seitlicher Ausstülpungen des Vorderhirnes, der Augenblasen, von denen früher schon die Rede war (s. S. 43 und Abb. 43, 58, 194 u. a.). Sie sind bei dem menschlichen Embryo der dritten Woche wohl entwickelt und stellen zwei hohle Ausstülpungen des Vorderhirnes dar. An einem Durchschnitt durch das Vorderhirn sieht man demnach die Augenblasen (ab in Abb. 239) in breiter Verbindung mit dem Vorderhirn, dessen Wand sich unmittelbar in die der Augenblasen fortsetzt. Diese ist natürlich wie das Vorderhirn selbst eine ektoblastische Bildung.

Die Augenblase schnürt sich allmählich mehr vom Vorderhirne ab, so dass sie einen Stiel bekommt. Er heisst primitiver Op-

ticus, denn er ist die Bahn, in welcher später die Fasern des *Nervus opticus* sich entwickeln, und zugleich rückt die ganze Augenanlage nach und nach an die untere Seite des Vorderhirnes in die Gegend, die später Zwischenhirn heisst.

Die Augenblasenstiele gehen nun von der Basis des Zwischenhirnes aus, während die Blasen selbst so gelagert sind, dass sie mit der oberen und proximalen Seite dem Vorderhirne zugewendet erscheinen, mit der unteren dagegen, sowie mit der dem Stiele entgegengesetzten (distalen) Polfläche gegen die äusseren Bedeckungen gerichtet sind. Die äussere Bedeckung der Augenblase wird von dem Ektoblast und einer ganz dünnen Mesoblastschicht gebildet.

In Betreff der weiteren Veränderungen der Augenblasen gebe ich nun zunächst zur Erleichterung des Verständnisses der etwas schwierigen Verhältnisse folgende Uebersicht. Die Augenblase wird nicht als solche zum späteren *Bulbus*, vielmehr entsteht dieser

1. aus der nur zur Retina (*Pars optica, ciliaris et iridica*)

und dem Pigmentepithel werdenden Augenblase,

2. aus einer die Blase gleichsam einstülpenden Wucherung des Mesoblast, aus welcher der Glaskörper und die *Tunica vasculosa lentis* sich bildet, sowie aus einem ektoblastischen Gebilde, der Linse,

3. aus einer vom mittleren Keimblatte oder den sogenannten Kopfplatten abstammenden äusseren Umhüllung, welche die *Sclera* und *Cornea* sammt der Aderhaut und Iris erzeugt. Sobald nämlich die Augenblase ihre bleibende Stellung eingenommen hat, wird sie durch eine Wucherung des Ektoblast, die zur Linse sich abschnürt, von aussen scheinbar so eingestülpt, dass ihre äussere Wand an die innere Wand sich anlegt, wodurch die Blase als solche ganz verschwindet und nun ein doppeltblättriges becherförmiges Gebilde, den Augenbecher, darstellt, der mit seinem vorderen Rande die Linse umfasst (Abb. 240). Gleichzeitig mit diesem

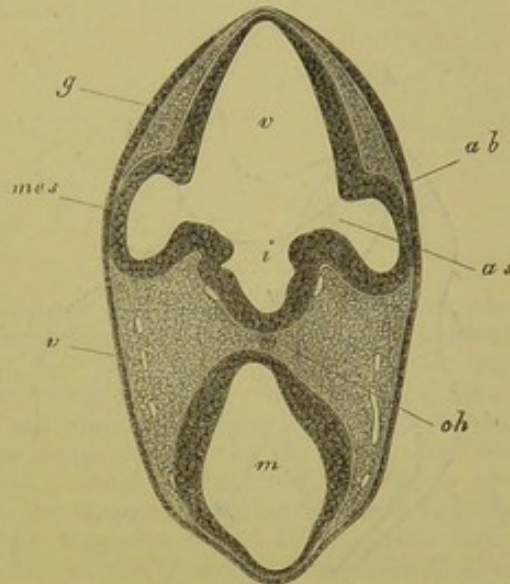


Abb. 239. Schnitt durch den Vorderkopf eines Kaninchens von 10 Tagen. Vergr. 40mal. *ab* Augenblasen (0,26 mm hoch); *as* Augenblasenstiel (Lumen 83 μ weit); *v* Vorderhirn; *m* Mittelhirn; *i* Infundibulum; *ch* durchscheinende Chorda; *v* Venen; *g* verdickter Ektoblast in der Gegend der späteren Geruchsgrübchen; *mes* Mesoblast.

(Nach Kölliker.)

Wachsthumsvorgang und unmittelbar nachher wuchert aber auch der an den Ektoblast angrenzende Mesoblast medianwärts von der Linse und unterhalb derselben gegen die Augenblasen und ihren Stiel oder den späteren Sehnerven und treibt gleichsam die untere Wand der Blase gegen die obere. Hierdurch entsteht unter und hinter der Linse ein besonderer Raum, der die neue Wucherung oder die Anlage des Glaskörpers enthält,

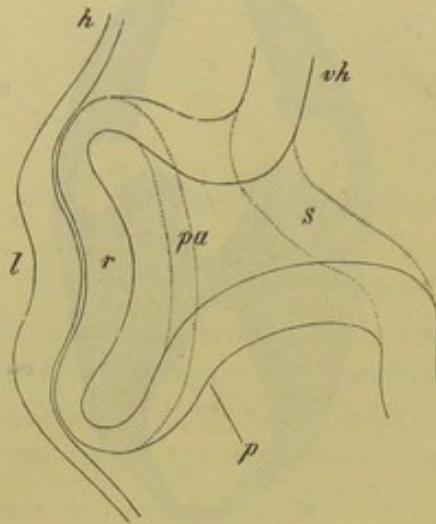


Abb. 240. Frontalschnitt durch die Anlage des Auges eines Hühnerembryo vom Ende des zweiten Tages, so dass der Stiel der primären Augenblase sichtbar ist. Mit punktirten Linien sind die Konturen eines Schnittes angegeben, der neben dem Augenstiele durchgehen würde. Vergr. etwa 100mal. *vh* Höhle des Vorderhirnes; *s* Stiel der Augenblase; *pa* Augenblase, vorn schon etwas eingestülpt; *r* vordere Wand derselben, die später zur Retina wird; *p* hintere Wand derselben, Anlage des *Pigmentum nigrum*; *h* Ektoblast vor der Augenblase; *l* Linsenanlage, eine verdickte Stelle des Ektoblast mit einer Grube, der Linsen-grube. (Nach Kolliker.)

und gewinnt so die Augenblase eine eigenthümliche Haubenform, welche Abb. 241 deutlich macht. Der Augenblasenstiel wird in Folge dieser Wucherung bei Säugethieren von einem hohlen Cylinder, der er bis dahin war, zu einem abgeplatteten Gebilde, und schliesslich biegt er sich in dem an den Augenbecher angrenzenden Theil noch so um, dass er nach der Ventralseite zu eine Halbrinne erhält, während zugleich der frühere innere Hohlraum immer mehr schwindet. Denkt man sich Linsen- und Glaskörperanlage, sowie die Einstülpung in den Stiel der primitiven Augenblase weg, so würde die letztere nun wie ein gestielter doppelblättriger Becher erscheinen, an dessen einer Seite eine breite Spalte sich fände. Die Höhlung, zu der die erwähnte Spalte führt, ist natürlich nicht die ursprüngliche Höhlung der primitiven Blase, die mit der Hirnhöhle in Verbindung steht, sondern ein neues, an der Aussenseite der ursprünglichen Blase entstandenes *Cavum*, für welches nun auch ein neuer Name, die von dem Augenbecher umfasste Höhle des Augapfels, nöthig wird.

Die Spalte des Augenbechers und des Augenblasenstieles heisst die fötale Augenspalte. Sie verwächst alsbald, und erscheint dann die vorhin erwähnte Wucherung des Mesoblast als isolirtes *Corpus vitreum* und als bindegewebige Achse mit den *Vasa centralia* im Sehnerven. Aus dem den Augenbecher und die Linsenanlage umhüllenden

Mesoblast entstehen nach und nach die Aderhaut mit der Iris und die Sklera mit der Cornea, während die Lider aus Falten der äusseren Haut hervorgehen.

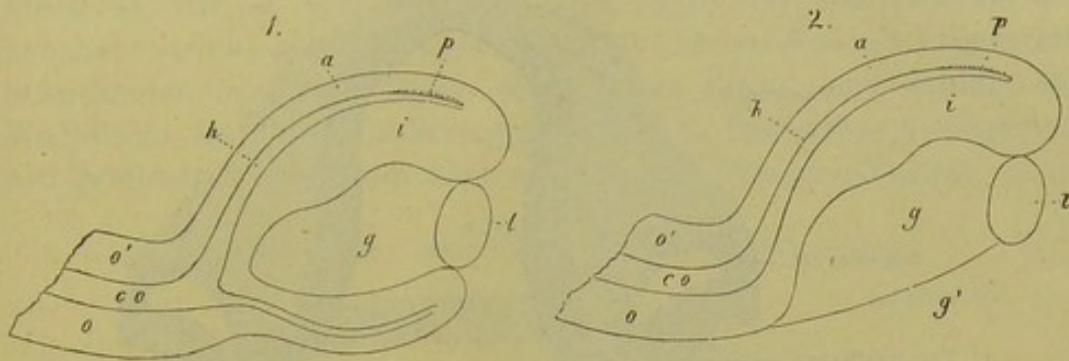


Abb. 241. Senkrechter Längsschnitt durch das Auge eines vier Wochen alten menschlichen Fötus in zwei Ansichten, die durch verschiedene Einstellung gewonnen wurden. 1. Ansicht der Schnittfläche selbst, die neben dem Eintritte des Sehnerven und der Augenspalte angelegt wurde. 2. Scheinbare Schnittfläche in der Gegend der Augenspalte. *o* untere Wand des platten, aber noch mit einer Höhlung *co* versehenen *Nervus opticus*, die in 2 mit *i*, der inneren Lamelle des Augenbechers oder der Retina, in Verbindung steht, in 1 dagegen mit der äusseren Lamelle *a* desselben verbunden erscheint; *o'* obere Wand des Sehnerven; *p* Stelle der äusseren Lamelle des Augenbechers, wo die Bildung des schwarzen Pigmentes schon begonnen hat; *l* Linse, deren Höhlung nicht dargestellt ist; *g* Glaskörper; *g'* Stelle, wo der Glaskörper durch die Augenspalte mit der in das Auge eindringenden Mesoblastlage zusammenhängt. Vergr. 100. (Nach Kolliker.)

b) Linse und Glaskörper.

Die Entwicklung der Linse beginnt mit einer Verdickung des die Augenblase deckenden Ektoblast. Der verdickte Ektoblast stülpt sich darauf nach innen ein und erzeugt das mit der Lupe deutlich sichtbare Linsengrübchen (Abb. 67, 71, 242). In der Abb. 242 ist das Grübchen auf beiden Seiten im Schnitt getroffen worden; man sieht wie es von dem dem Augenbecher angelagerten, verdickten Ektoblast gebildet wird. Bei dem Menschen fällt dieses Stadium in die dritte Woche. In der vierten Woche schnürt sich die Linsengrube von dem angrenzenden Ektoblast ab und liegt nun als Linsensäckchen, eine dickwandige Hohlkugel, unter dem Ektoblast. Von diesem wird es bald vollständig durch Mesoblast getrennt, der sich zwischen Linse und Ektoblast eindringt und am Aequator der Linse mit dem spärlichen, von vorneherein zwischen Linsenanlage und Augenblase gelegenen und jetzt in den Augenbecher aufgenommenen Mesoblast zusammenhängt. In weiterer Entwicklung wuchern die Zellen der inneren Wand des Linsensäckchens, und nimmt die Linse die Form an, welche Abb. 243 wiedergibt. Noch später zeigt die Linse die Verhältnisse der Abb. 244. Es bilden sich nämlich die Zellen

der inneren Wand der hohlen Linse alle zu Fasern um in der Art, dass die mittleren Zellen am raschesten, die seitlichen

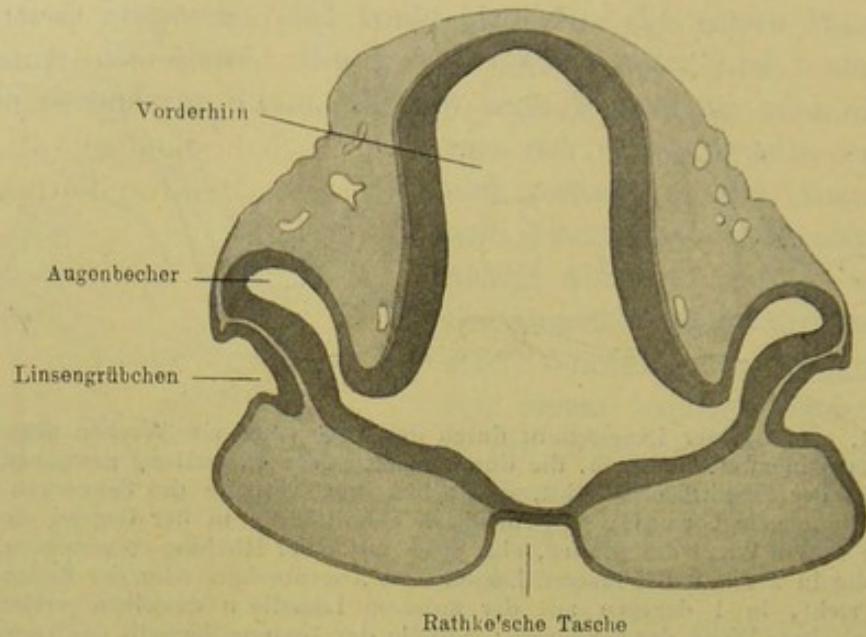


Abb. 242. Querschnitt des Vorderhirnes mit Augenanlagen eines 8 mm langen Schafembryo.

weniger schnell wachsen, wodurch bewirkt wird, dass die ganze innere Wand des Linsensäckchens in Gestalt einer kugeligen Warze sich

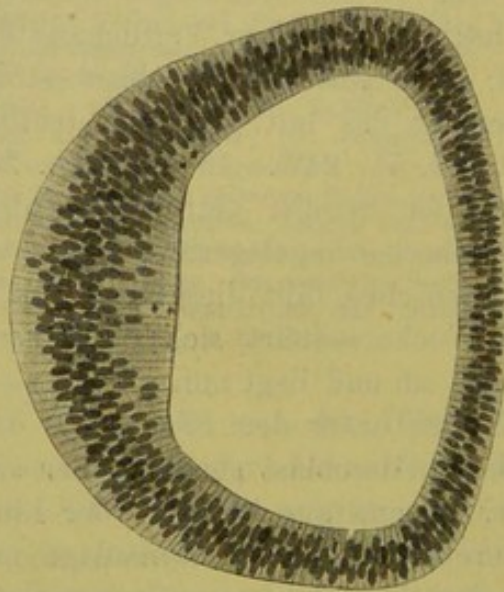


Abb. 243. Augenlinse des 30 Tage alten Hundeembryo (vergl. Abb. 79).

erhebt, welche immer mehr in die Höhle der Blase vorspringt und schliesslich dicht an die vordere Wand heranrückt, so dass dann die Höhle bis auf eine schmale Spalte verschwunden ist. Das ist beim menschlichen Embryo in der 8. Woche der Fall. Hierbei zeigen die Linsenfasern ganz bestimmte Anordnungen, und zwar verlaufen die in der Achse gelegenen Fasern ganz gerade nach vorn, während die seitlichen immer mehr sich krümmen in der Art, dass sie ihre Konkavität dem Aequator der Linse zuwenden (Abb. 244). Diese Bogenfasern werden gegen den Linsenrand immer kürzer und gehen dann ganz allmählich wesent-

erhebt, welche immer mehr in die Höhle der Blase vorspringt und schliesslich dicht an die vordere Wand heranrückt, so dass dann die Höhle bis auf eine schmale Spalte verschwunden ist. Das ist beim menschlichen Embryo in der 8. Woche der Fall. Hierbei zeigen die Linsenfasern ganz bestimmte Anordnungen, und zwar verlaufen die in der Achse gelegenen Fasern ganz gerade nach vorn, während die seitlichen immer mehr sich krümmen in der Art, dass sie ihre Konkavität dem Aequator der

lich in derselben Weise in die Zellen der vorderen Wand des Linsensäckchens über, wie bei dem Erwachsenen. Später ändert sich natürlich die Verlaufsrichtung in die nach aussen konvexe um, wie sich dies schon an der in Abb. 244 sichtbaren Linse von dem Centrum aus anbahnt. Die so gebildete Linse gestaltet sich zu dem als Linsenkern bezeichneten centralen Theile der fertigen Linse, und erfolgt das Wachsthum der Linse im Wesentlichen durch beständige Auflagerung neu gebildeter Fasern von dem mit einem dichten Kapillarnetz (s. u.)

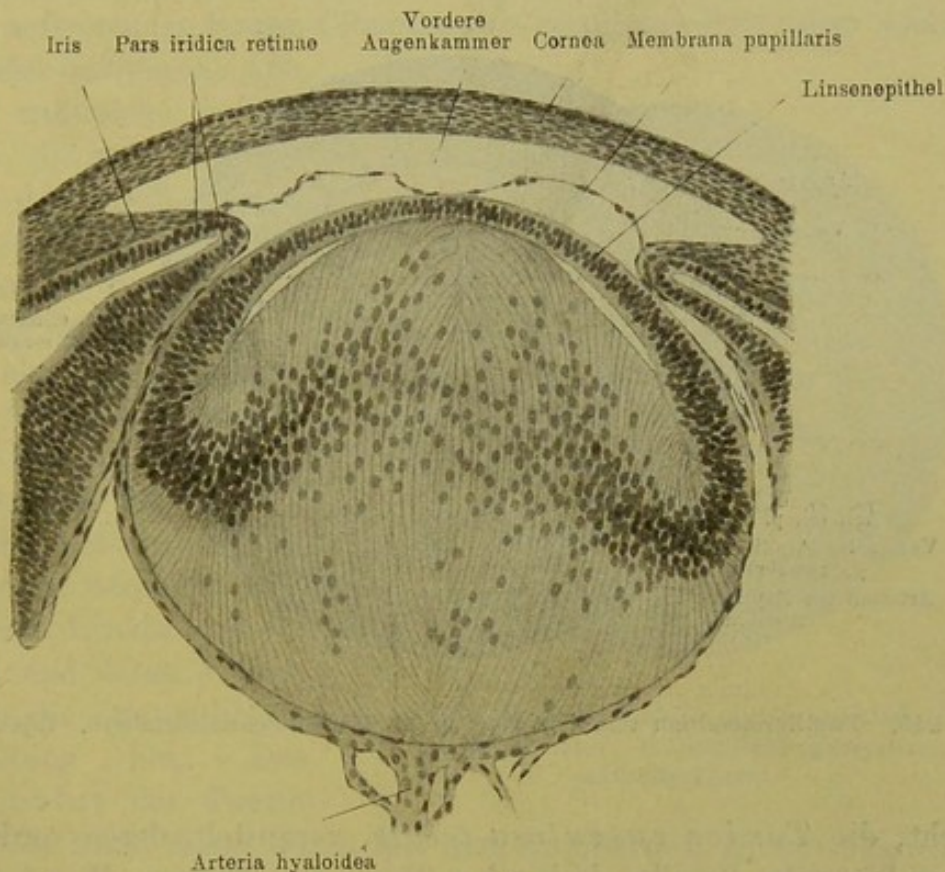


Abb. 244. Meridionalschnitt des vorderen Bulbustheiles des fast ausgetragenen Mäuseembryo. Die *Membrana pupillaris* ist durch einen bei der Präparation entstandenen Spalt von der vorderen Linsenfläche abgehoben. Der Rand des Augenbechers beginnt sich bereits zur *Pars iridica retinae* umzubilden. Der bindegewebige Theil der Iris ist noch sehr schmal, die Pupille daher noch sehr gross.

umgebenen Aequator aus. Hierbei treten die bekannten, beim Embryo immer sehr regelmässigen dreistrahligten Linsensterne als Ausgangsbez. Endpunkt der Linsenfasern auf. Die Linse des älteren menschlichen Fötus vom fünften Monate an und die des Neugeborenen haben einen dreistrahligten Linsenstern. Die Linsenkapsel misst beim Neugeborenen an ihrer vorderen Wand $7,6 - 8,1 \mu$.

Die äussere (dem Ektoblast zugewendete) Wand des Linsensäckchens wird zu einem flachen einschichtigen Epithel, dem Linsenepithel.

Die embryonale Linse wird schon früh von einer homogenen Hülle, der Linsenkapsel, die sich im Laufe der Entwicklung immer mehr verdickt, umgeben. Sie ist wahrscheinlich ein Ausscheidungsprodukt der Linsenzellen, also eine Cuticularbildung, doch wird sie von manchen auch als von dem umgebenden Mesoblast gebildet aufgefasst.

Die Ernährung und das Wachsthum der embryonalen Linse wird durch eine der Linsenkapsel aufgelagerte gefäßreiche Mesoblast-

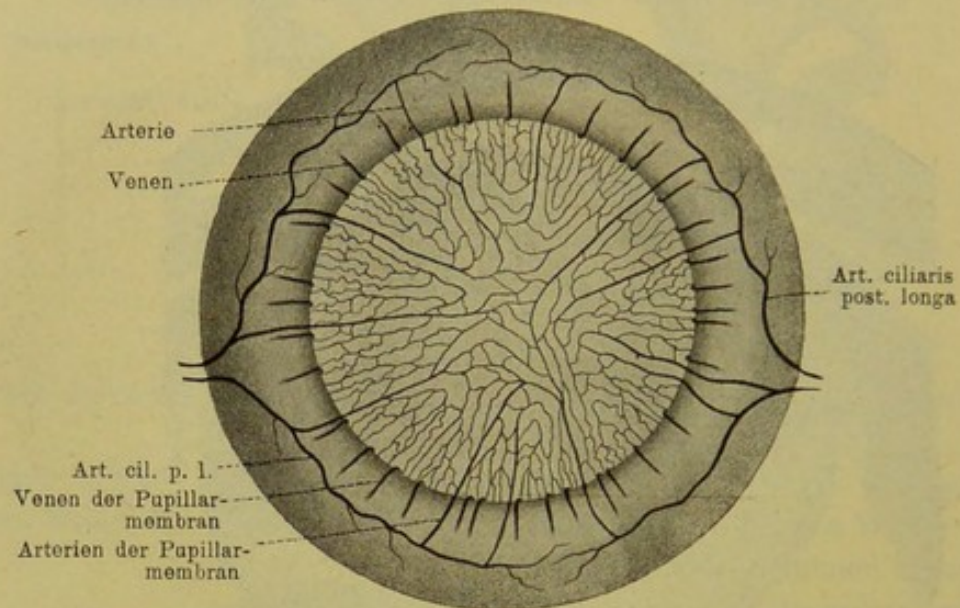


Abb. 245. Pupillarmembran und Iris vom 11 cm langen Schweinsembryo. Injektionspräparat.

schicht, die *Tunica vasculosa lentis*, vermittelt, deren vorderer, die embryonale Pupille deckender Theil den Namen *Membrana pupillaris*, Pupillarmembran, führt. Wie oben beschrieben, hängt das den Augenbecher füllende Bindegewebe, das mit der Linsen- und Glaskörperentwicklung als embryonaler Glaskörper in den Augenbecher aufgenommen wird, am Rand des Augenbechers (Abb. 249 bei i) mit dem zwischen Linse und Ektoblast gelegenen Mesoblast und an der fötalen Augenspalte mit dem den Augenbecher umgebenden Mittelkeimgewebe — der embryonalen Binde substanz — zusammen.

Die *Tunica vasculosa lentis* erhält ihre arteriellen Zuflüsse aus zwei Quellen. Zunächst gelangt mit der Bildung der fötalen Augenspalte die *Arteria hyaloidea*, welche später in den Endtheil des Sehnerven aufgenommen und zur *Arteria centralis retinae* wird, in den

Augenbecher, durchzieht diesen in der Richtung zur Mitte der hinteren Linsenfläche (Abb. 248) und löst sich hier in zahlreiche radiäre Aeste auf, die zum Aequator der Linse verlaufen und hier in ein zierliches Kapillarnetz übergehen. Dieselbe Arterie verästelt sich aber auch im Glaskörper (s. u.), und gelangen zu einer gewissen Zeit auch im Aequator der Linse ihre Aeste in die *Tunica vasculosa lentis*. Ausserdem erhält der als *Membrana pupillaris* bezeichnete vorderste Theil der gefässhaltigen Linsenhaut aus einem arteriellen, durch die schon früh auftretenden langen Ciliararterien gespeisten Ring (dem späteren *Circulus iridis major* Abb.

245) zahlreiche radiäre Aeste, die nach dem Centrum der Pupille verlaufend sich auflösen und rückwärts zum Linsenäquator reichliche Aestchen abgeben. Diese treten, wie die Aeste der *Art. hyaloidea*, in das äquatoriale Kapillarnetz ein, das natürlich für die von dem Aequator ausgehende Ernährung der Linse und deren Wachstum die wesentlichste Bedeutung hat. Das Venenblut der *Tunica*

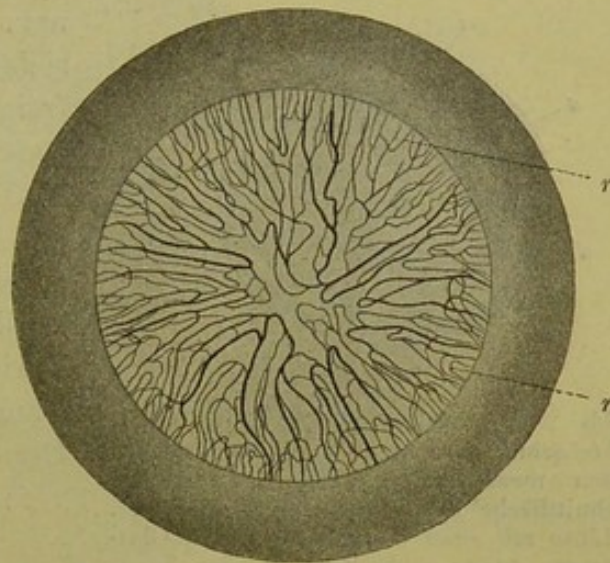


Abb. 246. Pupillarmembran vom menschlichen Embryo des 8. Monates rr Randschlingensystem. Injektionspräparat.

vasculosa lentis fliesst durch aus dem Kapillarnetz entstehende, nach vorn um den Irisrand umbiegende und in die Irisvenen mündende Aeste ab (Abb. 245).

Die gefässhaltige Umhüllung der Linse hat die Aufmerksamkeit der Anatomen und Aerzte schon lange auf sich gezogen. Es ist besonders die Pupillarmembran gewesen, welche das Interesse deshalb erregte, weil sie in gewissen Fällen beim neugeborenen Kinde noch existirt und die sogenannte angeborene Verschlussung der Pupille (*Atresia pupillae congenita*) bewirkt. Die praktische Seite dieser Angelegenheit führte dann zu einer genaueren Untersuchung der Pupillarhaut, sowie überhaupt der ganzen gefässhaltigen Kapsel. Sie erhält ihre Gefässe schon im zweiten Monate des Embryonallebens und zeigt dieselben von da an bis zum sechsten und siebenten Monate aufs zierlichste entwickelt. Von da an beginnt der Schwund

derselben und in der *Membrana pupillaris* auch eine Resorption der sie tragenden bindegewebigen Haut. Doch ist der Fall nicht so selten, wo noch bei dem Erwachsenen bindegewebige Reste als sogenannte persistirende Pupillarmembran gefunden werden. In der Regel ist beim Neugeborenen von der ganzen Bildung entweder gar nichts mehr vorhanden, oder es sind nur am Rande der Iris befindliche Reste von Gefässen vorzufinden.

Die Rückbildung der Gefässe beginnt von dem Centrum der Membran aus, die anfangs ein über die ganze vordere Fläche ausgebreitetes gleichmässiges Gefäss-

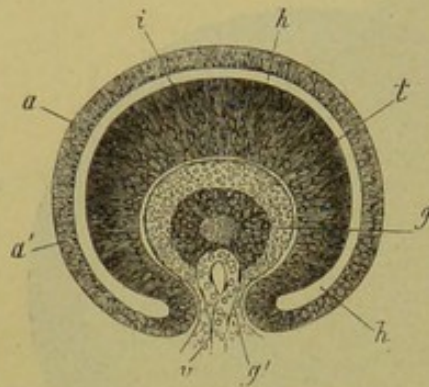


Abb. 247. Vordere Hälfte eines frontal durchschnittenen Auges eines vier Wochen alten menschlichen Embryo, von der Schnittfläche aus gesehen, 100mal vergr. *l* Linse mit einer centralen Höhle; *g* Glaskörper, durch einen Stiel *g'*, der durch die Augenspalte hindurchdringt, mit der Haut unterhalb des Auges verbunden; *v* Gefässschlinge, die in diesem Stiele in das Innere des Glaskörpers eindringt und hinter der Linse liegt; *i* innere Lamelle des Augenbechers oder Retina; *a* äussere Lamelle desselben, die bei *a'* schon Pigment in ihren Zellen enthält und zur Pigmentlage der *Chorioidea* sich gestaltet; *h* Zwischenraum zwischen beiden Lamellen oder Rest der Höhle der primitiven Augenblase. (Nach Kölliker.)

blast. Anfänglich erscheint dieser Fortsatz in Gestalt einer kurzen und schmalen Leiste, welche unmittelbar hinter und unter der Linse die untere Wand der Blase gegen die obere drängt, bald aber wuchert dieser Fortsatz, mit Ausnahme seiner Abgangsstelle vom Mesoblast, zu einem massigeren Gebilde heran, welches im Allgemeinen die Form einer mehr oder weniger dicken, vorn und unten offenen Kugelschale besitzt, mit anderen Worten, in seiner Gestalt derjenigen der Höhlung des Augenbechers entspricht, wenn man den Raum abzieht, den die Linse erfüllt. Mit dem äusseren Mesoblast hängt der Glaskörper so

gebildet. Die in Abb. 246 sichtbare Schlingenbildung mit freigelassenem vorderem Pol in der Pupillarmembran des menschlichen Embryo vom 8. Monat ist bereits als beginnende Rückbildungerscheinung aufzufassen. In der Abbildung ist ausserdem noch das Vorhandensein eines besonderen Randschlingensystems bemerkbar. Die weitere Rückbildung erfolgt vom Centrum gegen die Peripherie.

Zu derselben Zeit, in welcher die Linse sich anlegt, erscheinen auch, wie bereits erwähnt, die ersten Spuren des Glaskörpers. Während nämlich von vorn her die Linse sich gegen die primitive Augenblase heranbildet, geschieht dies, wie oben bereits erwähnt, gleichzeitig auch von unten her durch einen Fortsatz des Mesoblast.

lange zusammen, als der enge Zugang zur Höhlung des Augenbechers, der die fötale Augenspalte heisst, offen ist. Sobald jedoch diese sich geschlossen hat, erscheint der Augenbecher als ein Kelch, der in seinem Innern den Glaskörper und an seiner Mündung die Linse enthält.

Gleichzeitig mit dem Mesoblast wächst durch die fötale Augenspalte auch ein arterielles Gefäss, die bereits erwähnte *Arteria hyaloidea*.

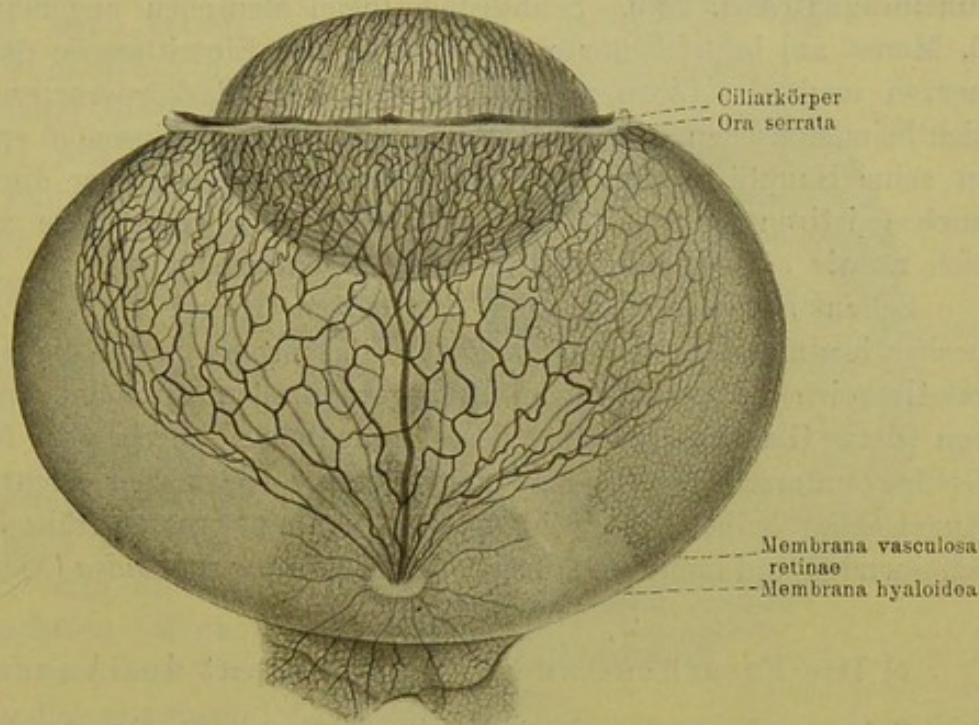


Abb. 248. Augengefässe des Schweinsembryo von 11 cm Länge. Ansicht von oben. Die sämtlichen Augenhäute sind bis auf einen Theil des Ciliarkörpers und der Retina in der Gegend der *Ora serrata* entfernt. Die Stelle des Opticuseintrittes mit der *Arteria hyaloidea* und den in ihrer Umgebung eintretenden Glaskörperarterien ist noch von einem Theil der theils freiliegenden, theils durch den Glaskörper hindurch sichtbaren und bereits vom Rande der Papille aus vaskularisirten Retina umgeben. Rechts liegt dem Glaskörper die Anlage der *Membrana vasculosa retinae* noch zum Theil als feinmaschiges Netzwerk auf, ist aber im Uebrigen von dem Glaskörper entfernt. Das arterielle Gefässnetz des Glaskörpers ist mehr in das Innere gerückt. Vergr. 15/1. Nach einem frischen Injektionspräparat.

loidea in den Augenbecher hinein, anfangs nur in Form einer weiten Gefässschlinge (Abb. 247), die sehr bald mit der Massenzunahme der Glaskörperanlage zahlreiche Aeste treibt und mit ihrem Hauptstamm die hintere Linsenfläche zur Versorgung der *Tunica vasculosa lentis* erreicht.

Die Glaskörpergefässe sind, da sie alle aus der *Arteria hyaloidea* stammen, ausschliesslich Arterien, die ein in vielen Fällen (Schwein,

Rind) anfangs auf die Oberfläche beschränktes, der Innenfläche des Augenbechers angelagertes und die Linse im Aequator erreichendes Gefässnetz darstellen, das sich bald gleichsam in die inneren Schichten des Glaskörpers zurückzieht (Abb. 248).

Hierbei bemerkt man häufig (beim menschlichen Embryo im 3. Monat), wie die äusseren Gefässe obliteriren und sich in feine später ganz vergehende Bindegewebsstränge umwandeln, die oft auch wie feine Spitzen in die peripheren Theile des Glaskörpers hineinragen (Abb. 253). Schliesslich (beim Menschen ungefähr vom 5. Monat an) besteht nur noch der von der Eintrittsstelle des Sehnerven nach der Linse ziehende Stamm der Glaskörperarterie, der sich beim Menschen bereits, bevor er den hinteren Linsenpol erreicht, in seine Hauptäste theilt. Venen fehlen dem Glaskörper durchaus; auch existiren keinerlei Beziehungen der Glaskörpergefässe zu den sich relativ spät entwickelnden Netzhautgefässen (s. u.).

Schon mit dem Auftreten der ersten Gefässe in dem Augenbecher beginnt die Ausscheidung der Glaskörpergallerte, die anfangs relativ reich an sternförmigen Bindegewebszellen erscheint und sich von dem Glaskörpergewebe des Erwachsenen durch ihr festes Gefüge unterscheidet, sodass der entleerte Glaskörper leicht seine Kugelgestalt beibehält. Er ist umhüllt von einer zarten frühzeitig erscheinenden und homogenen Haut, der *Membrana hyaloidea* (Abb. 248).

c) Die Faserhaut und die Gefässhaut des Auges.

Gehen wir von dem in Abb. 249 sichtbaren Stadium aus, so ist leicht zu bemerken, dass abgesehen von der enormen Grösse der Linse, der Dicke des später zur Retina werdenden Augenbechers und dem spärlichen Glaskörper (g) vor allem in dem den Augenbecher und die Linse umgebenden Mesoblast noch keine Differenzierung eingetreten und auch von einer vorderen Kammer mit Cornea und Iris noch kaum eine Spur vorhanden ist.

Die Hornhaut. Bald nach der Abschürung des Linsensäckchens von dem Ektoblast finden wir das erstere nur durch eine ganz dünne Lage von Mesoblastzellen von dem Ektoblast getrennt. Die Lage ist die gemeinsame Anlage des bindegewebigen Theiles der Cornea und der *Membrana pupillaris*. Sie nimmt rasch an Masse zu (Abb. 249), vielleicht unter Mitbetheiligung einwandernder Zellen vom Rande her, und scheidet sich dann in zwei Lagen (Abb. 249), von denen die eine ganz dünne und gefässreiche die Pupillarahaut (mp) und die andere die bleibende Hornhaut ist (c), und noch

später tritt dann zwischen diesen beiden Schichten eine Spaltlücke mit epithelialer (endothelialer) Auskleidung, die vordere Augenkammer, auf, die somit wie ein seröser Spaltraum entsteht und zu der Zeit deutlich wird, in der die ersten Spuren der Iris erscheinen.

Das hintere Epithel (Endothel) der Hornhaut geht direkt aus den den serösen Spalt begrenzenden Mesoblastzellen hervor, welche polygonale und platte Form annehmen. Das Epithel der Aussenfläche ist natürlich umgewandelter Ektoblast.

Bei dem menschlichen Embryo von vier Wochen mit offener Linsengrube ist die Cornea noch gar nicht angelegt und bei einem gleichalterigen mit eben abgeschnürter Linse wenigstens in der Mitte noch nicht vorhanden. Ein Embryo der sechsten Woche zeigt diese Haut 12 bis 15 μ dick mit einem Epithel von 16 μ , und bei einem solchen von acht Wochen ist die Cornea in Pupillarmembran und eine ohne Epithel 16–22 μ dicke *Cornea propria* geschieden und die vordere Augen-

kammer angelegt. *Cornea* und *Sclera* sind anfänglich vollkommen gleich beschaffen, und wird erstere nicht vor dem Ende des dritten oder dem Anfange des vierten Monates durchsichtig. Um diese Zeit ist auch die Hornhaut stark gewölbt, was später nach und nach sich verliert, und was ihre Dicke anlangt, so ist dieselbe erheblich grösser als bei der *Sclera* und findet sich auch noch bei Neugeborenen so, bei denen sie, wie längst bekannt (Petit)

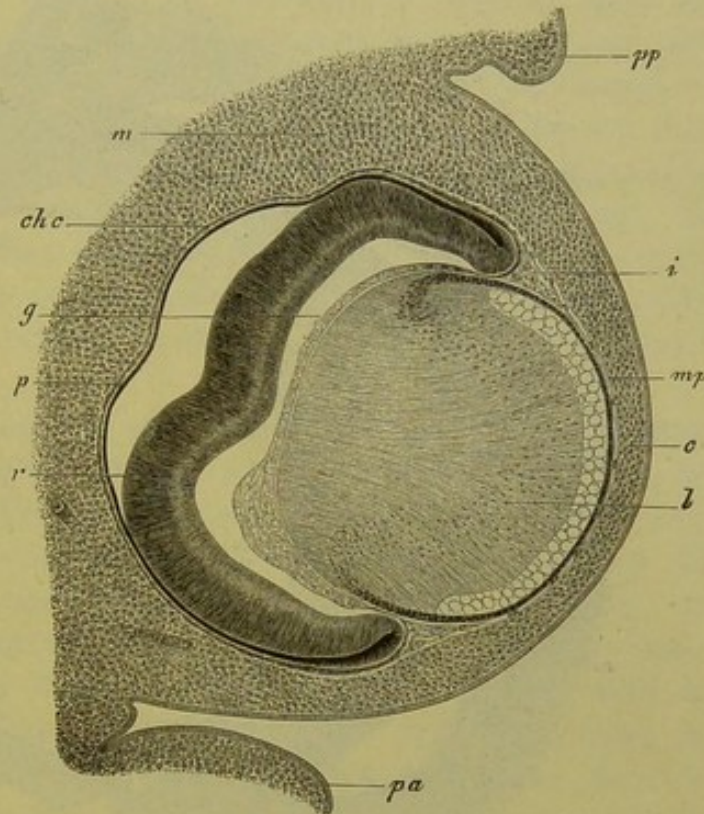


Abb. 249. Horizontalschnitt durch das Auge eines Rinds-embryo von 23 mm. Vergr. etwa 42mal. *pp* hinteres unteres Augenlid; *pa* vorderes oberes Augenlid; *m* Mesoblast um das Auge herum noch ohne Differenzirung; *c* Anlage der Hornhaut sammt deren Epithel; *mp* *Membrana pupillaris*; *i* Irisanlage; *chc* Choriocapillarisanlage; *g* Glaskörper; *p* *Pigmentum nigrum* oder proximale Lamelle des Augenbechers; *r* distale Lamelle desselben, die zur Netzhaut wird. (Nach Köl liker.)

selbst dicker ist als beim Erwachsenen. Die Descemet'sche Haut ist bei zwei- bis dreimonatlichen Embryonen erkennbar. Bei Neugeborenen ist ihre Dicke 3,8—4,3 μ .

Die *Sclera* entwickelt sich beim Menschen wie bei Säugern um die sechste Woche und scheidet sich erst im dritten bis vierten Monate von der Aderhaut. Lange Zeit hindurch zeigt diese Haut

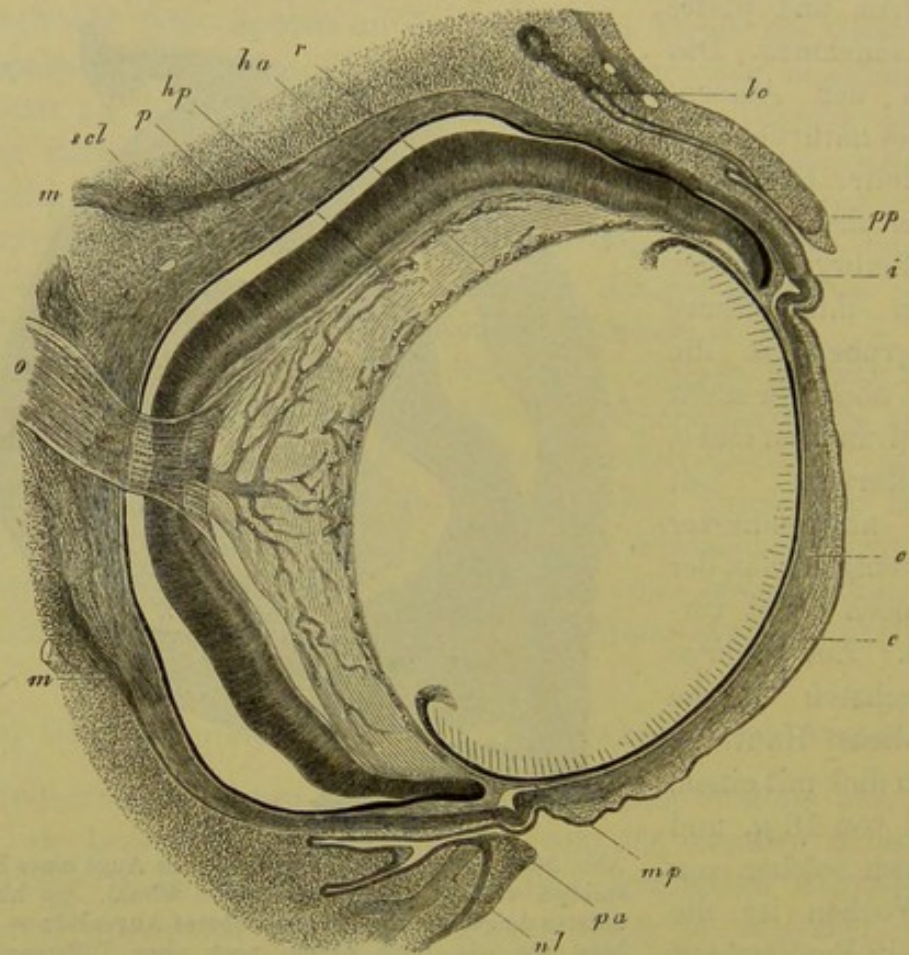


Abb. 250. Horizontalschnitt durch das Auge eines Rindsembryo von 3,5 cm. Vergr. etwa 30mal. *o* Opticus (die Punkte und Striche bedeuten die Kerne der Stützsubstanz); *ha* Vasa hyaloidea anteriora s. capsularia; *hp* Vasa hyaloidea propria s. posteriora; *p* Pigmentum nigrum; *r* Retina mit der Ausbreitung des Opticus an ihrer inneren Oberfläche; *m* Musculi recti; *scl* Sclera; *lc* Anlage der Thränendrüse; *pp* hintere Augenlidkommissur; *pa* vordere Augenlidkommissur; *nl* Ductus lacrymalis; *mp* Membrana pupillaris; *i* Iris; *c* Cornea, tiefe Lage (sklerale Schicht); *c'* Cornea, oberflächliche kutane Lage mit dem Epithel. Die Falte einwärts der Commissura medialis der Lider ist die *Plica semilunaris* (*Membrana nictitans*). (Nach Köl liker.)

keine scharfen Begrenzungen nach aussen (Abb. 249), was daher rührt, dass ihr Dickenwachsthum durch äussere Auflagerungen zu Stande kommt, die in einer mittleren Ringzone beginnen und von da nach vorn und hinten weiterschreiten. Doch ist die *Sclera* am Ende

der Föetalperiode in der Nähe der *Cornea* noch auffallend dünn (Abb. 250), ebenso in der Nähe des Sehnerven besonders nach hinten und lateralwärts an einer Stelle, welche nach Ammon schon im dritten Monate deutlich ist und die sogenannte *Protuberantia scleralis* bildet.

Die Gefäßshaut des Auges ist in ihrem bindegewebigen Theile eine Abzweigung der primitiven Faserhaut oder der mesoblastischen Hülle des Auges und entsteht zu der Zeit, in welcher auch die Gefäße des Glaskörpers und der Linsenkapsel sich bilden, und zwar legt sich zuerst und schon in der vierten Woche die *Choriocapillaris* an in Gestalt einer dünnen gefäßhaltigen Schicht, welche den eben gebildeten Augenbecher umhüllt und von Anfang an mit der Anlage der Pupillarhaut und auch mit dem Glaskörper zusammenhängt. Sie bildet einen Theil der oben besprochenen gefäßhaltigen Hülle, welche die Linse und auch den gesammten Augenbecher umschliesst, jedoch ihr Blut nicht aus der *Arteria hyaloidea*, sondern aus den *Arteriae ciliares* bezieht.

Die Iris bildet sich als eine Wucherung der gefäßführenden Lage, die zwar anfänglich ebenso wie die ganze Schicht von der Anlage der Sclera und Cornea nicht scharf sich abgrenzt (Abb. 249), später jedoch, sobald die vordere Augenkammer entstanden ist, im Winkel derselben einen Ringwulst bildet (Abb. 250, 258), der einerseits unmerklich in die *Membrana pupillaris* übergeht, anderseits aber auch in die äussere Gefäßshaut sich fortsetzt und zugleich zwischen Linse und Augenbecher mit dem Glaskörper zusammenhängt. Dieser Ringwulst ist die erste Andeutung der Iris, die somit nicht als eine freie Platte von der Gefäßshaut nach vorn vorwächst, sondern von Hause aus mit der Pupillarhaut verbunden ist und anfangs nur wie eine Verdickung derselben erscheint. Im weiteren Verlaufe wächst nun die Irisanlage nach vorn und nimmt bald die Form einer ringförmigen Platte an. Dabei folgt ihr auch der Rand des Augenbeckers mit seinen beiden Schichten, welche gleichzeitig sich verdünnen und einen doppelschichtigen Zellenbelag der Iris, die *Pars iridica retinae*, darstellen (Abb. 244).

Das Pigment der *Pars iridica* ist die ursprüngliche direkte Fortsetzung des aus dem Aussenblatte des Bechers entstehenden Retinalpigments, doch breitet sich das Pigment weiterhin um den Rand des Augenbeckers auf das innere Blatt aus, das sich alsdann so innig dem Aussenblatt anlegt, dass die Pigmentschicht als eine einfache Lage erscheint.

Das *Corpus ciliare* tritt geraume Zeit nach dem ersten

Erscheinen der Iris auf. Seine Bildung beruht auf einer Wucherung der *Tunica vasculosa* dicht hinter der Iris, an welcher auch der Augenbecher Antheil nimmt, indem er mit seinen beiden Lamellen, von denen jedoch die innere sich nicht pigmentirt, entsprechend den gefäßhaltigen Fortsätzen der *Tunica vasculosa* ebenfalls sich faltet. Hierdurch sondert sich am *Corpus ciliare* die Aderhaut ziemlich früh von der Sclera, während eine solche Trennung im hinteren Abschnitte der Haut nur sehr langsam sich entwickelt. Das *Corpus ciliare* und die Iris bilden sich bei dem menschlichen Embryo am Ende des zweiten und im Anfange des dritten Monates, und ist letztere Haut wenigstens in ihrem bindegewebigen Theile anfangs nicht gefärbt. Bei einem Embryo von $3\frac{1}{2}$ Monaten ist die Iris nicht breiter als 0,021 mm, hellbraun, die *Processus ciliares* dagegen schon recht gut ausgebildet, von tiefschwarzem Pigment bedeckt und ausserdem von einer hellen Zellschicht (*Pars ciliaris retinae*) von 0,035 mm Dicke überzogen, die scheinbar aus 4—5 Zellenreihen besteht. Dann folgt eine sehr deutliche *Limitans* und nach innen davon eine feinfaserige *Zonula*. Im fünften Monate misst die Iris 0,058 mm, die *Corona ciliaris* von der *Ora serrata* an 0,50—0,57 mm, die Höhe der *Processus ciliares* 0,12—0,18 mm und deren Breite 0,10—0,12 mm, die *Pars ciliaris retinae*, die jetzt einschichtig mit verlängerten Zellen erscheint, 0,016 mm. Das Pigment ist an der *Corona ciliaris* schwärzer als an der Iris und hinter der *Ora serrata* und am dunkelsten auf den Ciliarfortsätzen. Am Ende der Schwangerschaft ist die Aderhaut noch ganz dünn, aber deutlich als besondere Membran zu erkennen, obschon sie des äusseren Pigmentes noch ganz entbehrt.

Eine bemerkenswerthe und vielbesprochene Erscheinung ist die sogenannte Chorioidealspalte. Es zeigt nämlich die Chorioidea bei jungen Embryonen aller Wirbelthiere und auch des Menschen an der unteren inneren Seite einen eigenthümlichen, nicht pigmentirten Streifen, welcher vom Pupillarrande bis zum Opticuseintritte verläuft und beim Menschen in der 6.—7. Woche schwindet. Dieser Streifen ist, wie Kölliker nachgewiesen hat, nichts anderes als eine nach dem Schlusse der Augenblasenspalte noch eine Zeitlang bestehende Lücke der Pigmentschicht, welche später vergeht. Das heisst, es bleibt nach dem Verwachsen der Spalte, wobei die beiden Lamellen der Augenblase ebenso verwachsen wie das Medullarrohr und das Hornblatt beim Schlusse der Rückenfurche, die Nahtstelle des äusseren Blattes noch eine Zeitlang ohne Pigment. Diesem zufolge besitzt die Chorioidea selbst keine Spalte, sondern nur die Retina und die

Pigmentschicht, und kann die pathologische Spaltbildung der Aderhaut (*Coloboma chorioideae*) nur insofern aus fötalen Bildungen erklärt werden, als ein nicht stattfindender Verschluss der fötalen Augenspalte auch eine mangelhafte Ausbildung der Aderhaut nach sich ziehen kann. In ähnlicher Weise können auch Irisspalten (*Coloboma iridis*) entstehen, wogegen die Irisspalte bei regelrecht stattgehabtem Verschlusse der Augenspalte eine ganz und gar pathologische Bildung ist und in der Entwicklungsgeschichte der Theile keine Erklärung findet.

d) Die Netzhaut.

Die Netzhaut ist ein umgewandelter Theil des embryonalen Gehirnröhres und geht einschliesslich des Pigmentepithels, wie schon wieder-

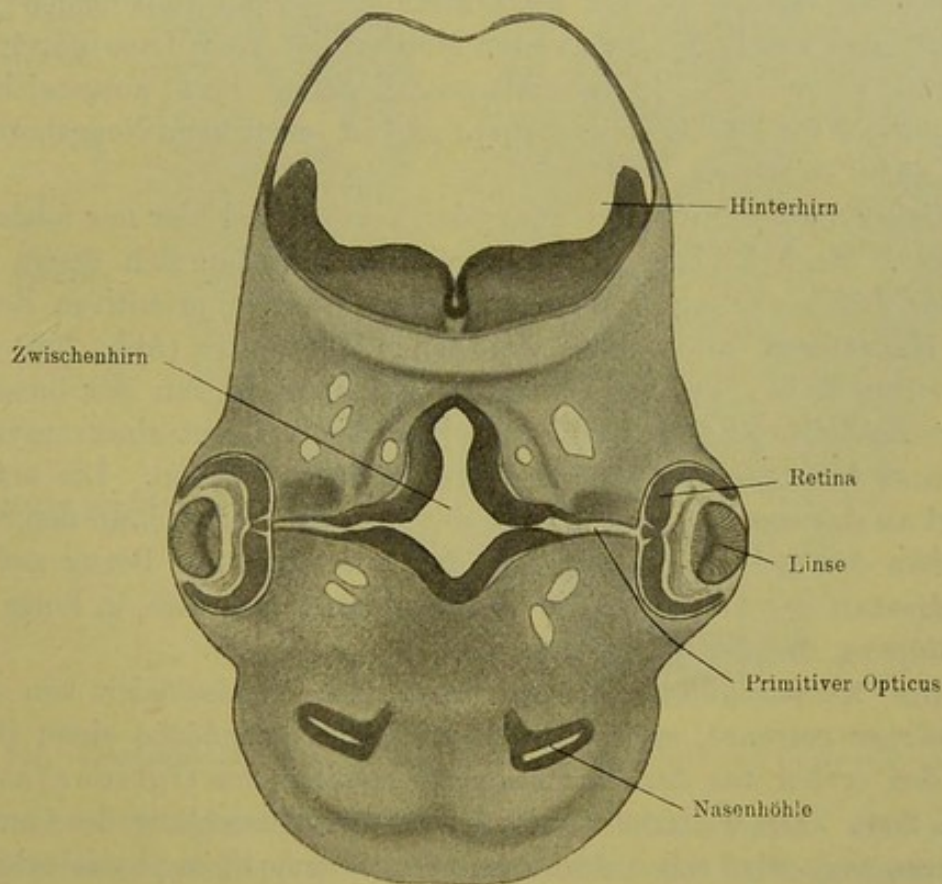


Abb. 251. Horizontalschnitt des Kopfes des Kaninchenembryo von 14 Tagen mit den Augenanlagen.

holt hervorgehoben wurde, aus der Augenblase bez. dem Augenbecher hervor, der durch seinen Stiel, den primitiven hohlen Opticus, mit dem Zwischenhirne zusammenhängt (Abb. 251). Das dicke Innen-

blatt des Bechers bildet die *Pars optica retinae*, die an der *Ora serrata* ihr Ende findet, und die dickere Lamelle der doppelschichtigen *Pars ciliaris* und *iridica retinae*, während aus dem Aussenblatt das Pigmentepithel der *Pars optica* und die äussere Zellschicht der *Pars ciliaris et iridica* entstehen. Hierbei fällt vor allem die schon gleich bei der Bildung des Augenbechers beginnende Verdünnung des Aussen- und die Verdickung des Innenblattes auf, das ähnlich dem Medullarrohr an der dem spaltförmigen Lumen des Bechers abgewandten Fläche eine an den Randschleier erinnernde blasse, fast kernlose Lage entwickelt (Abb. 252). Das Pigment tritt schon sehr früh (Abb. 252) in Form von dunkelbraunen Körnchen in den Zellen des Aussenblattes auf. Bei dem menschlichen Embryo bildet sich das Pigment von dem Augenblicke an, wo sich die Linse vom Ektoblast abschnürt und zwar zuerst in den vordersten Theilen des Augenbechers. Um die sechste Woche ist die Pigmentschicht schon vollkommen entwickelt, und am Ende des zweiten Monates ist diese Lage durch ungemaine Dicke (16—48 μ) und geschichteten Bau ausgezeichnet. Der gelbe Fleck fehlt beim Embryo und ist selbst beim Neugeborenen noch nicht sichtbar.

Ueber die feinere Entwicklung der Netzhaut sei hier nur folgendes bemerkt. Nach Bildung des Randschleiers machen sich genau wie bei der Differenzirung des Medullarrohres in der primitiven Retina zwei Hauptlagen bemerklich, von denen die innere (Abb. 255) sich durch ihre helle, weniger färbbare Beschaffenheit von der äusseren unterscheidet. Man kann dann wie bei dem Centralnervensystem von einer Innenplatte und einer Mantelschicht sprechen. Die erstere grenzt an das ursprüngliche Lumen des Neuralrohres d. i. an den Spalt zwischen den beiden Blättern des Augenbechers; mit Bezug auf die Kugelgestalt des Auges liegt diese Innenplatte, natürlich in Folge der Einstülpung des Bechers, aussen.

Die Mantelschicht, anfangs durch den Randschleier von dem Glaskörper getrennt, erhält alsbald an ihrer Innenfläche einen Belag von den ersten aus der Mantelschicht stammenden Opticusfasern (Abb. 254). Ein weiterer Vergleich mit der Entwicklung des Centralnervensystems wird schon durch die verschiedenartigen physiologischen Leistungen der Vergleichsobjekte von der Hand gewiesen und ist auch morphologisch nicht möglich. Das geht schon daraus hervor, dass die der Lage nach der Innenplatte des Neuralrohres entsprechende Aussenschicht der Retina als Anlage der Körnerschichten und der Stäbchen und Zapfen neben Stützelementen vor allem in ein Neuroepithel — die Schicht der Stäbchen- und Zapfensehzellen — um-

gewandelt wird, während bei dem Centralorgan die Innenplatte den Bildungsheerd der indifferenten Gliazellen darstellt. Das genannte Stadium findet sich bei dem menschlichen Embryo von 4 cm Länge. Aus der Mantelschicht bilden sich die innere granulirte und die Ganglienzellenschicht. Am Ende des 6. Monats sind die Haupt-

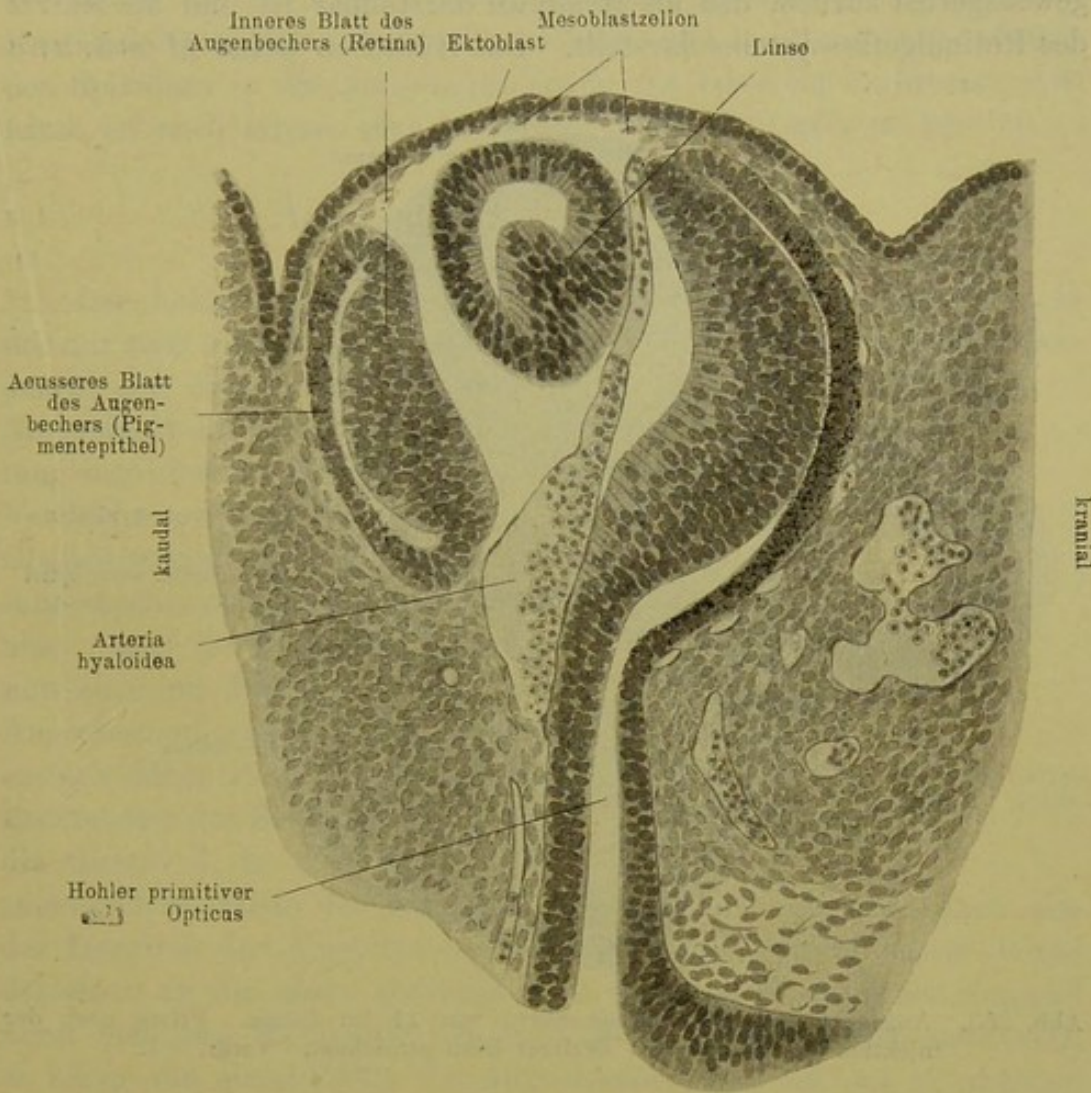


Abb. 252. Frontalschnitt des Auges eines 7 mm langen Embryo von *Vespertilio murinus*.

schichten der menschlichen Retina ausgebildet. Später erst treten die Stäbchen und Zapfen auf. Sie entstehen aus halbkugeligen Fortsätzen der Stäbchen und Zapfensehzellen, die über die anfangs die alleinige äussere Begrenzung darstellende *Limitans externa* in die Pigmentschicht eindringen und zuerst die Innen- dann die Aussen- glieder bilden.

Die Netzhaut ist wie das Centralnervensystem anfangs gefässlos, und wachsen alle Netzhautgefässe von der dem Glaskörper zuge-

wendeten Fläche in die embryonale Netzhaut hinein. Sie stehen aber in keiner Beziehung zu den *Vasa hyaloidea*, die spurlos vergehen, sind vielmehr eine ganz eigenartige Bildung. Präparirt man von dem Bulbus eines Säugerembryo (z. B. Schwein von ca. 10 cm Länge) die Augenhäute ab, so bleibt auf dem Glaskörper ein sehr zartes Bindegewebsgerüst zurück, das als Membran darstellbar ist und die Matrix des Retinalgefäßsystems darstellt. Das Häutchen heisst *Membrana*

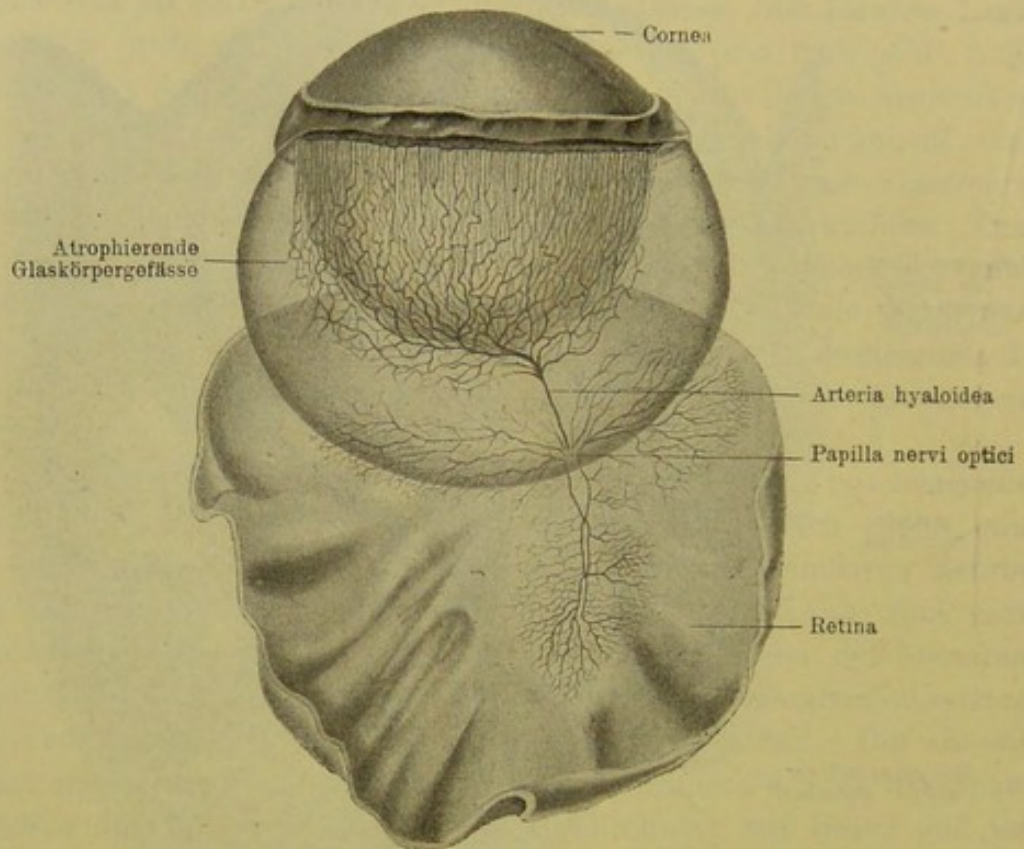


Abb. 253. Augenpräparat eines Rindsembryo von 11 cm Länge. Frisch nach der Injektion der Gefäße mit Berliner Blau gezeichnet. Vergr. 8/1.

vasculosa retinae. Die Bälkchen des Netzwerkes werden nun von den Gefäßen am Opticuseintritt aus vascularisirt, wobei die *Membrana vasculosa*, in dem Maasse als die Vascularisation vordringt, mit der Innenfläche der Netzhaut verwächst und ihre Gefäßsprossen in die Membran hineinsendet. Die Gefäße wachsen am Opticuseintritt zunächst von den Ciliargefäßen in die Netzhaut, erhalten aber früher oder später ihr Blut aus der, mittlererweile als *Arteria centralis retinae* in den Sehnerven aufgenommenen, ursprünglich nur dem Glaskörper dienenden *Arteria hyaloidea*. Bei der Geburt ist die Netzhaut meist ganz vascularisirt (bei den Carnivoren noch nicht voll-

ständig). Bei dem menschlichen Embryo ist die Netzhaut schon im 6. Monate fast ganz gefässhaltig. In dem der Abb. 253 zu Grunde liegenden Bulbus eines Rindsembryo von 11 cm war die Sclera mit der Aderhaut bis zum *Corpus ciliare* abpräparirt und die Netzhaut zurückgeschlagen. Man sieht die charakteristische kleeblattförmige Anordnung der ersten von der *Papilla nervi optici* ausgehenden Netzhautgefässe. Die Glaskörpergefässe sind in Rückbildung und ragen mit fein endigenden Spitzchen in die peripheren Theile des Glaskörpers hinein. Die Linse ist noch relativ sehr gross und dicht mit Gefässen besetzt.

e) Der Sehnerv.

Der hohle Augenblasenstiel steht während der kurzen Zeit, in der nur eine schwache Linseneinstülpung, aber noch keine Glaskörperanlage sich findet, nur mit dem Aussenblatt des in erster Entwicklung begriffenen Augenbechers in Verbindung. Sowie dann aber die Glaskörperbildung beginnt und der Augenbecher entstanden ist, findet man, dass der Augenblasenstiel nun auch mit dem Innenblatt des Augenbechers verbunden ist, was einfach daher rührt, dass bei der Entstehung des Bechers nicht nur die distale d. h. dem Ektoblast

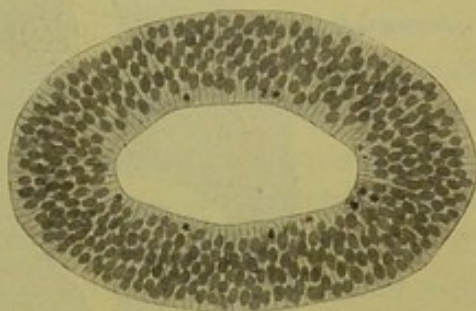


Abb. 254. Primitiver Opticus eines Schweinsembryo von 1 cm Länge. Querschnitt.

zugewendete Hälfte der Blase an die proximale, sondern auch von der Insertion des Augenblasenstieles an nach vorn die untere Wand derselben an die obere gedrängt wird. Den so entstandenen Zustand kann man mit Lieberkühn auch so beschreiben, dass man sagt, es hänge die obere Hälfte des Augenblasenstieles mit der proximalen und dessen untere Hälfte mit der distalen Lamelle des Augenbechers zusammen. Um diese Zeit dürfen also Bilder wie das in Abb. 251 rechts nicht zu der Täuschung veranlassen, dass das innere Blatt des Bechers in keinem direkten Zusammenhang mit dem Stiele stehe. Es liegt dieser Schein nur an der horizontalen Schnittrichtung, und würde das gleiche Bild an dem Auge der Abb. 252, an dem man deutlich den direkten Uebergang auch des inneren Blattes in den hohlen Opticus sieht, entstehen, wenn die Schnittrichtung horizontal d. h. z. B. in der Verlängerung der rechten der beiden von dem Worte „Mesoblastzellen“ ausgehenden Verweisungslinie das Auge träfe.

Während der Entstehung des Augenbechers wird auch der Augenblasenstiel oder der primitive Opticus in einer gewissen Ausdehnung eingestülpt und dessen untere Wand an die obere gedrängt, so dass das Ganze eine nach unten offene doppelblättrige Rinne bildet. Das eingestülpte untere Blatt dieses umgestalteten Augen-

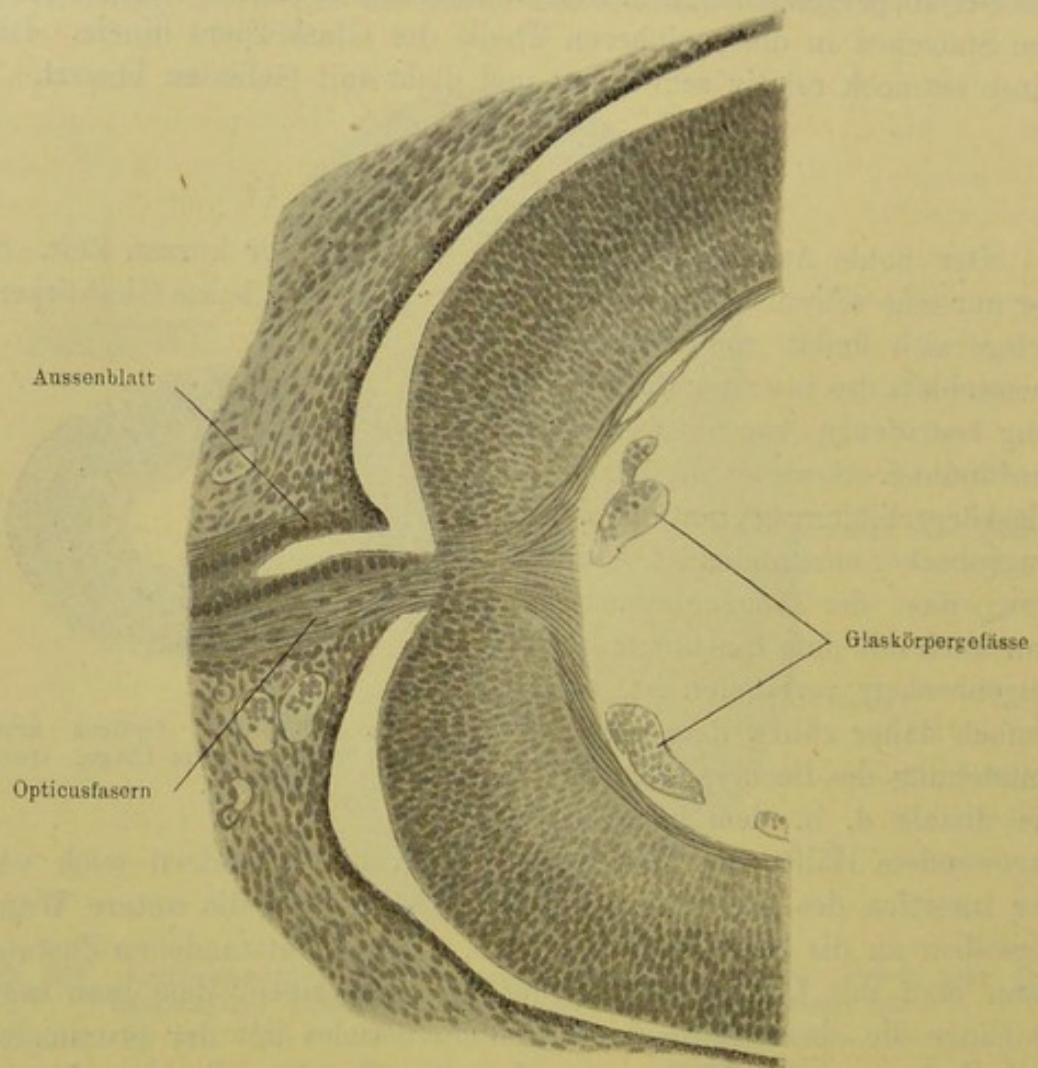


Abb. 255. Frontalschnitt des Opticuseintrittes mit Retina eines Embryo von *Vespertilio murinus*.

blasenstieles steht mit dem eingestülpten Innenblatte der Augenblase in Verbindung (Abb. 252), das obere mit dem proximalen pigmentierten Blatte, und die anfänglich noch vorhandene Höhlung des primitiven Opticus mündet in den Rest der Höhlung der Augenblase. Hervorgerufen wird diese Einstülpung durch den gleichzeitig mit der Glaskörperbildung auch hier in Form eines kurzen Blattes ein-

wuchernden Mesoblast, in welchem die spätere *Arteria centralis retinae* sich bildet.

In weiterer Umwandlung wird der primitive Opticus, der von Anfang an den Bau der Medullarplatte der Hirnwand und der Augenblase besitzt und somit aus scheinbar geschichteten, radiär gestellten Zellen besteht, sowohl in seinem eingestülpten als in dem nicht eingestülpten längeren Theile durch Wucherungen seiner Wände solid, und gleichzeitig hiermit verbindet sich auch der Theil des Opticus, der bisher mit dem Pigmentblatte vereint war, nachdem die Höhle der primitiven Augenblase ganz geschwunden ist und die Pigmentbildung am Opticus sich begrenzt hat, mit der Anlage der Retina, so dass nunmehr der ganze Nerv mit der distalen Wand der Augenblase zusammenhängt. Während dies geschieht, treten zugleich auch die Sehnervenfasern auf.

Die Nervenfasern wachsen als Axone der in der Netzhaut gelegenen grossen Ganglienzellen der gleichbenannten Schicht, wie sich unschwer feststellen lässt, von der Netzhaut in das Gehirn, wobei der hohle Opticusstiel als Bahn benutzt wird und mit seinen zu den Gliazellen des fertigen Opticus sich umgestaltenden Elementen zwischen die Fasern aufgenommen wird. Die ersten Fasern treten an der Peripherie des eingestülpten Stieltheiles auf, wie dies aus Abb. 256 ersichtlich, in welcher der im Ganzen noch zellige Nerventheil einen peripheren Mantel von marklosen Fasern erhalten hat, der in der linken Hälfte der Figur oberflächlich, rechts dagegen in seiner Längsachse getroffen ist. Im weiteren Verlaufe wird dieser Mantel bei noch hohlem Opticus immer dicker (Abb. 257) wobei die Zellen des primitiven Opticus sich in die Länge strecken und zu den Gliazellen sich umgestalten, während das Lumen von einer wie ein einschichtiges Epithel erscheinenden Zellenlage ausgekleidet ist.

Bald geht auch die Faserbildung auf das Aussenblatt des primitiven Opticus über (Abb. 255), und wird schliesslich das ursprüngliche Lumen bis zu dem Uebergang des Aussenblattes in das Pigmentepithel obliterirt. Die endliche Verschlussstelle des Stielhohlraumes liegt demnach nicht auf der *Papilla nervi optici*, sondern an dem oberen, d. h. kranialen Uebergang in das Pigmentepithel, das natürlich mit der vollständigen Umwandlung des epithelialen Opticus in den faserigen Nerven den Zusammenhang mit dem Nerven verliert. Der *Nervus opticus* entwickelt weiterhin eine mässig dicke äussere Hülle von konzentrisch gelagerten platten Mesoblastzellen mit Zwischensubstanz und im Innern radiär gestellte zellige Elemente, welche so untereinander verbunden sind, dass sie ein zartes Fächerwerk bilden,

dessen Lücken der Länge nach verlaufen. In den Lücken dieses Fachwerkes stecken erstens eine grosse Anzahl kleiner, $7-15\mu$ dicker Bündel feinsten kern- und zellenloser Opticusfasern und zweitens zahlreiche, in Längsreihen angeordnete Zellen (die Gliazellen), die mit

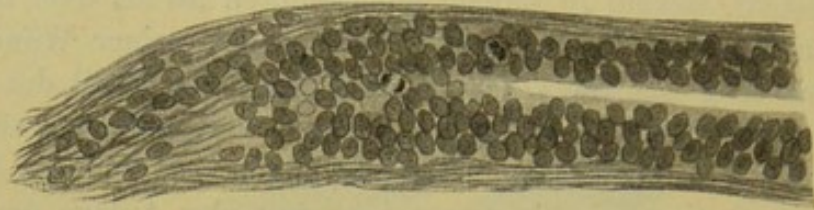


Abb. 256. Längsschnitt des *Nervus opticus* eines 11 mm langen Mäuseembryo.

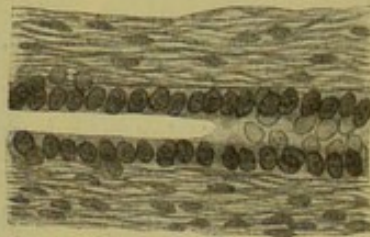


Abb. 257. Längsschnitt des Opticus eines Embryo von *Vespertilio murinus*.

den radiär gestellten Elementen sich durchflechten und das Gerüst vervollständigen helfen, welches die Nervenfasern trägt. Mit diesem Baue gelangt der *Nervus opticus* an den *Bulbus*, dringt durch die Pigmentschicht durch bis an die innere Oberfläche der Retina und strahlt von hier aus in die Netzhaut aus, indem an der Eintrittsstelle in der Regel eine leicht trichterförmige Vertiefung vorhanden ist. An dieser Eintrittsstelle gehen alle zelligen Elemente der Stützsubstanz des Nerven bis zur inneren, an die *Limitans* angrenzenden Oberfläche desselben und verbreiten sich von hier aus noch etwas über den Bereich des Durchmessers des Opticus, um dann ganz und gar zu verschwinden. Somit bleibt zur Ausstrahlung in die Netzhaut nichts übrig als die Bündel kernloser feinsten Fäserchen, und solche ziehen an der Aussenseite des Glaskörpers und der *Membrana hyaloidea* als oberflächlichste Lage der Netzhaut weiter bis zur *Ora serrata*.

f) Die Nebenorgane des Auges.

Die Augenlider entwickeln sich, nachdem die Hornhaut sich gebildet hat, aus Falten der den Augapfel umgebenden Haut und

zwar ungefähr in der Gegend des Aequators des *Bulbus* oder selbst hinter demselben (Abb. 249, 250, 258). Anfänglich aus gleichartigem Mesoblastgewebe mit einem Ektoblastüberzuge bestehend, sondern sie sich langsam in eine mittlere festere und zwei oberflächliche lockere Lagen, von denen jene später die *Pars palpebralis musculi orbicularis* und den *Tarsus* in sich erzeugt, während die anderen zur Haut und Bindehaut sich gestalten. Verfolgt man die Bindehaut der Augen-

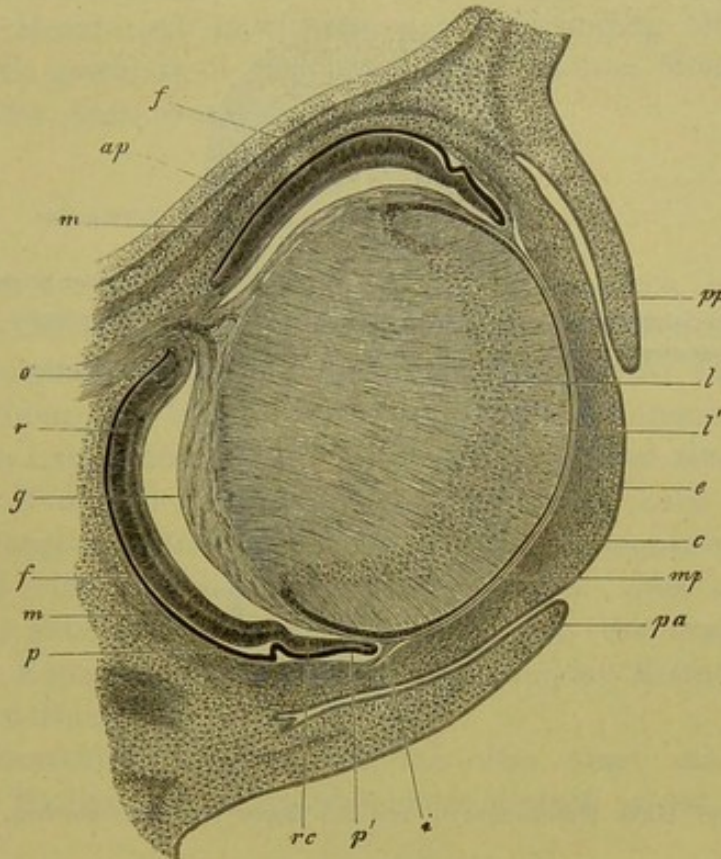


Abb. 258. Horizontalschnitt durch das Auge eines 18 Tage alten Kaninchens. Vergr. 30mal. *o* Opticus; *ap* *Ala parva*; *m*, *m* *Musculi recti*; *p* *Pigmentum nigrum*; *r* *Retina*; *f* Anlage der *Sclera* und *Chorioidea*; *rc* *Pars ciliaris retinae*; *p'* vorderer Rand des Augenbeckens oder Anlage des *Irispigmentes*; *g* *Glaskörper*, durch Schrumpfen von der *Retina* abgehoben, ausser hinten, wo die *Art. capsularis* als Fortsetzung der *Art. centralis retinae* erscheint; *i* *Iris*; *mp* *Membrana pupillaris*; *c* *Cornea* mit Epithel *e*; *pa* *Palpebra superior*; *pp* *Palpebra inferior*; *l* *Linse*, 1,45 mm breit; *l'* *Linsenepithel*. (Nach Kölliker.)

lider auf den Augapfel, so findet man, dass sie in eine lockere Mesoblastschicht übergeht, die den vordersten Theil der *Sclera* bekleidet und dann unmittelbar in die oberflächlichsten Hornhautschichten sich fortsetzt.

In einem gewissen Zeitpunkte des embryonalen Lebens schliesst sich, beim Menschen im dritten Monate, die Augenlidspalte und tritt

hierbei eine wirkliche Verwachsung der Epithelien beider Augenliränder ein. Während dieser Verwachsung, die von den Winkeln nach der Mitte hin erfolgt, entwickeln sich von der Nahtstelle aus in typischer Weise die Augenwimpern und die Meibom'schen Drüsen, und bedingt möglicherweise das Hervortreten der Haare aus ihren Bälgen und des Sekretes der genannten Drüsen die spätere Lösung der Lider, die beim Menschen vor der Geburt eintritt.

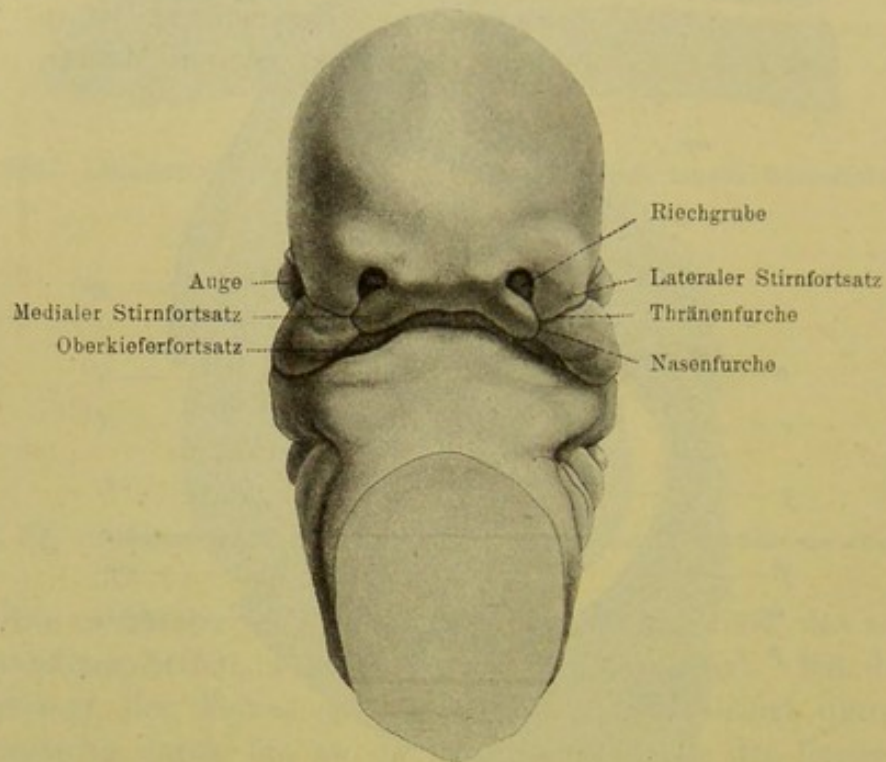


Abb. 259. Kopf eines Hundsembryo von 30 Tagen von vorn gesehen. Vergr. 10/1.

Die Meibom'schen Drüsen sind, wie alle Hautdrüsen, aus Wucherungen des *Stratum Malpighii* der Epidermis entstanden.

Die Thränendrüsen entstehen nach Art der Speicheldrüsen als anfänglich solide Wucherungen des Epithels des *Fornix conjunctivae*. Beim Menschen fällt ihre Bildung in den dritten Monat, um welche Zeit ihre anscheinend soliden Endigungen bis zu 0,4 mm messen und bereits eine sehr deutliche mesodermatische Hülle haben.

Der Thränennasenkanal entsteht in der Verlaufsrichtung der zwischen lateralem Stirnfortsatz und Oberkieferfortsatz gelegenen Thränenfurche (s. S. 61 u. Abb. 259). In ihrem Bereich wuchert das Epithel leistenförmig in die Tiefe und schnürt sich mit Ausnahme der Endstücke an dem Auge und der primitiven Mundhöhlenfläche von der Oberfläche ab. Der anfangs solide Epithelstrang wird dann

kanalisirt, und brechen die Oeffnungen einerseits nach Bildung der Lider in den so entstandenen Konjunktivalsack, andererseits nach Bildung des Gaumens in die Nasenhöhle durch. In welcher Weise der Kanal an dem Konjunktivalsack die doppelte Mündung durch die beiden Thränenröhrchen gewinnt, ist nicht ganz aufgeklärt. Der Thränensack entsteht durch eine Erweiterung an dem oberen Ende des Ganges.

Beim Menschen ist der ganze thränenabführende Apparat bereits im zweiten Monate gut entwickelt, der Thränengang ist im vierten Monate stark geschlängelt und besitzt vom zweiten Monate an eine Menge blinder Aussackungen.

II. Das Gehörorgan.

Wie bei der Bildung des Auges, so treten auch bei der Entwicklung des Gehörapparates verschiedenen Keimschichten entstammende Elemente zusammen. Der funktionell wichtigste nervöse Theil ist auch hier eine Bildung des Ektoblast. Dieser liefert das gesammte Epithel des häutigen Labyrinthes oder des inneren Ohres, und sind nach dem, was aus der Bildung des Nervensystems bekannt ist, auch der Hörnerv und sein Ganglion ektoblastischer Herkunft. Alle anderen Theile des Labyrinthes sind mesoblastische Auflagerungen. Das mittlere und äussere Ohr entwickeln sich unter Betheiligung der ersten Schlundtasche und Kiemenfurche sowie der angrenzenden Kiemenbogen und der äusseren Haut.

Die Entwicklung beginnt wie bei dem Auge mit den ektoblastischen Theilen; wir betrachten diese deshalb zuerst.

A. Das innere Ohr.

a) Das häutige Labyrinth.

Die Entwicklung des inneren Ohres, wie des Gehörorganes überhaupt, erinnert in gewisser Weise an die Bildung der Augenlinse. Sie beginnt mit einer Verdickung des dem Seitentheile des Hinterhirns aufliegenden Ektoblast beim Menschen schon zu Beginn der dritten Woche. Der Verdickung folgt eine Einstülpung, die zur Bildung der Gehörgrube führt (Abb. 260). Diese schnürt sich, noch kurze Zeit mit der Aussenfläche durch einen Stiel verbunden, alsbald ab und liegt dann als ein mit Flüssigkeit (Endolymph) gefülltes Bläschen, das schon mehrfach in den Abbildungen sichtbar war (vergl. Abb. 65, 66 und 69) neben dem Hinterhirn dorsal von den Kiemenbögen. Bei

dem menschlichen Embryo ist dieses Stadium am Ende der dritten Woche erreicht (Abb. 261). Das Gehörbläschen liegt ohne jeden Zusammenhang

mit dem Ektoblast unter der äusseren Bedeckung und wird alsbald ganz vom Mesoblast umschlossen. Es misst in der Höhe 0,4 mm, und beträgt seine Wanddicke 20–45 μ .

Bei dem 8 mm langen Schafembryo (Abb. 262) stellen die Gehörblasen neben dem Hinterhirn, an dem in Rücksicht auf das oben (S. 258) Gesagte die sehr deutlichen durch helle Linien getrennten

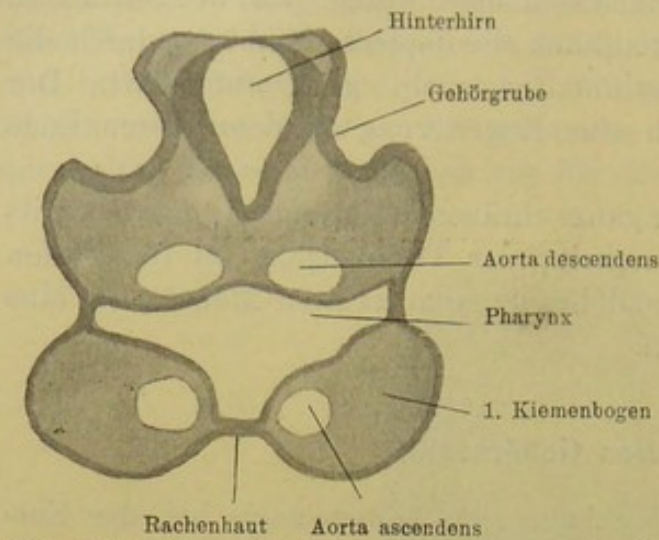


Abb. 260. Querschnitt der Hinterhirngegend mit Gehörgrübchen des Kaninchenembryo von 9 Tagen.

Neuromeren wieder beachtet werden mögen, gelegene ansehnliche Blasen dar, denen nach vorn, d. h. nach dem Mittelhirn zu, jederseits

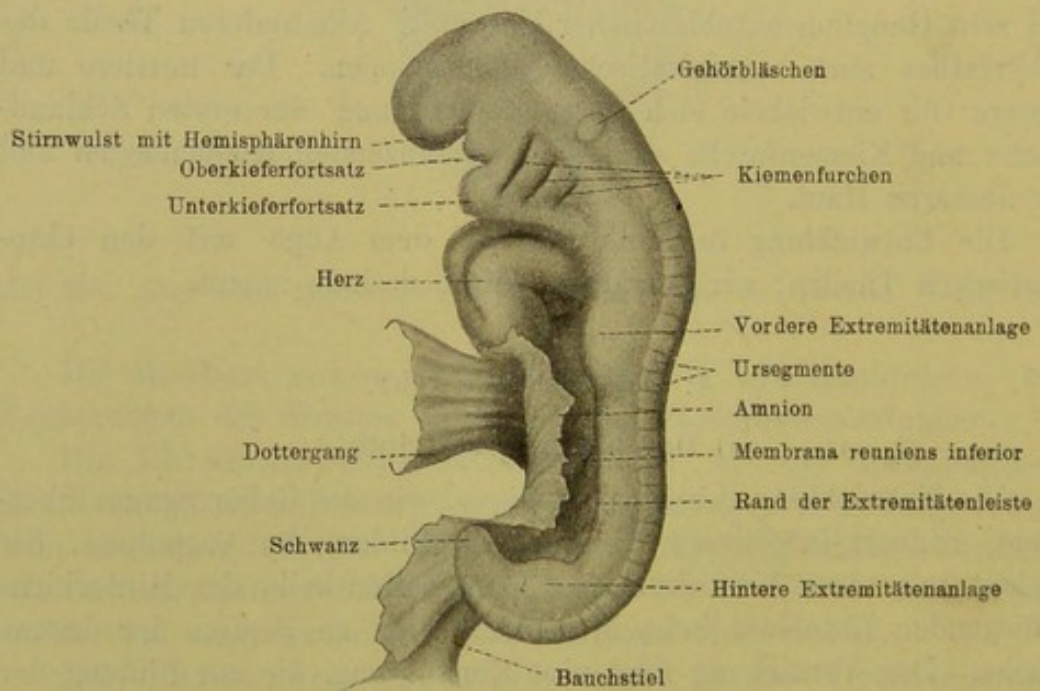


Abb. 261. Menschlicher Embryo vom Ende der 3. Woche. (Nach His.) Vergrößerung 15/1.

eine in der Abbildung dunkle Zellenmasse angelagert ist, das *Ganglion acusticum*. Sehr schön ist hier auch der vorn aus dem

Hinterhirn entspringende *Nervus quintus* mit seinem in diesem Stadium kolossalen Ganglion.

Die erste Veränderung, welche das Bläschen nach seiner Schliessung erleidet, ist die, dass es eine deutlich birn- oder keulenförmige Ge-

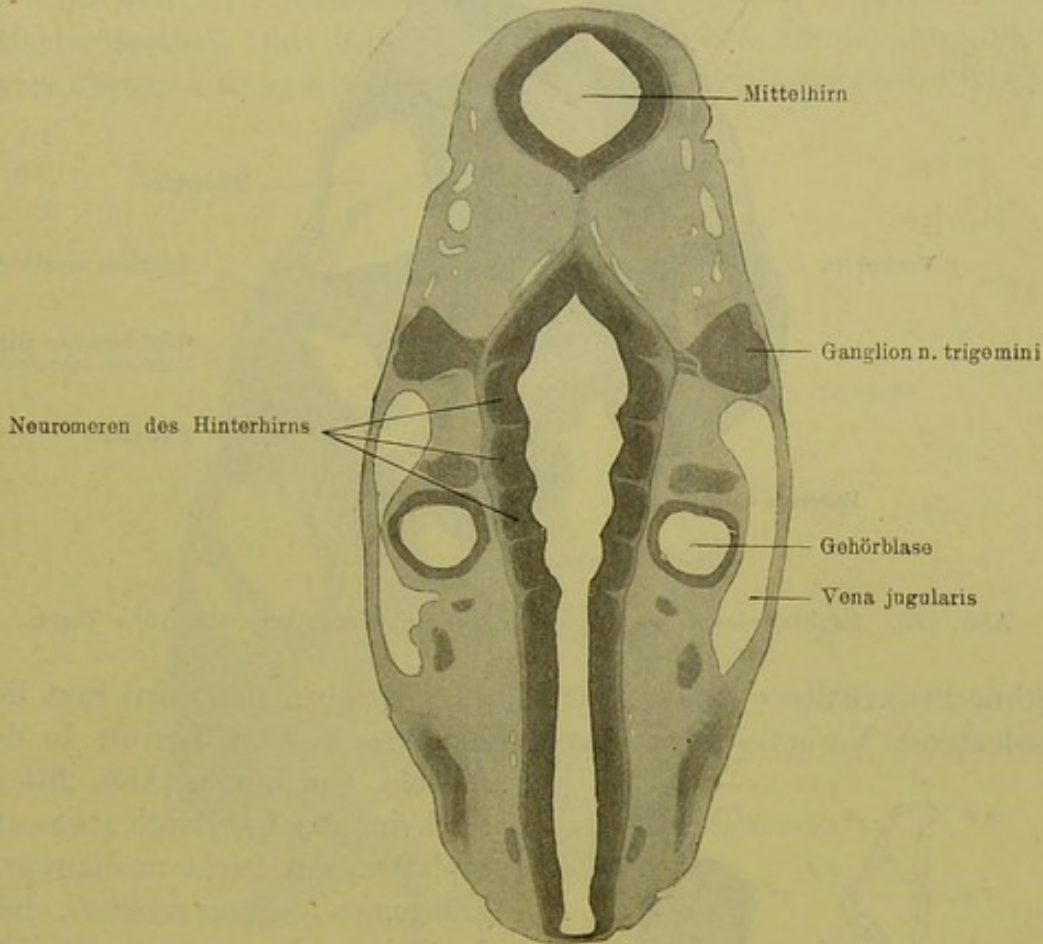


Abb. 262. Kopfdurchschnitt eines 8 mm langen Schafembryo.

stalt annimmt und dann in zwei Theile, einen ventralen, mehr rundlichen und einen dorsalen, länglichen Abschnitt, der wie ein Anhang des ersteren erscheint, sich scheidet (Abb. 264). Der letztere ist der sogenannte Anhang des Labyrinthes (*Recessus labyrinthi s. vestibuli*), während aus dem anderen Theile der Schneckenkanal, der *Sacculus*, *Utriculus* und die *Ductus semicirculares* sich hervorbilden.

Bei einem vier Wochen alten menschlichen Embryo sind diese Bildungen schon ganz deutlich. Abb. 264 B zeigt die Labyrinthanlage der rechten Seite von aussen. Der nicht in die Bildung des *Recessus vestibuli s. labyrinthi* aufgenommene Theil des Gehörbläschens zeigt bei *cs* eine rundliche Aussackung, die Anlage des lateralen

halbkreisförmigen Kanales, die in dieser Ansicht ohne scharfe Grenzen in den unteren Theil des Gehörbläschens, der die Anlage des

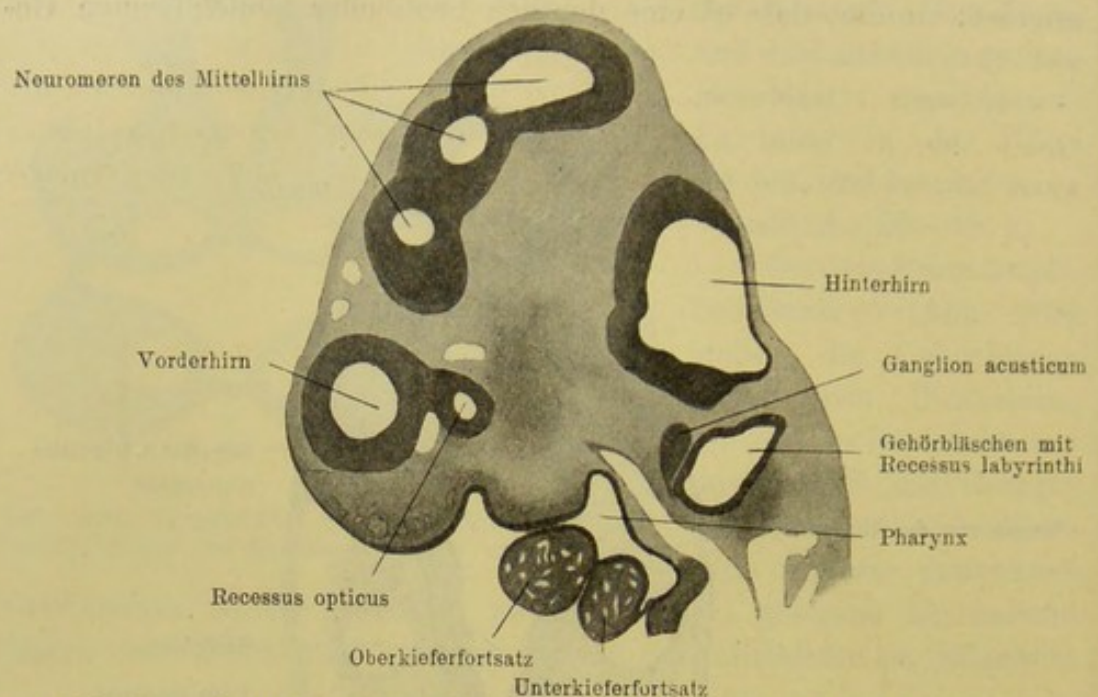


Abb. 263. Sagittalschnitt des Kopfes eines Kaninchenembryo von 10 $\frac{1}{2}$ Tagen.

Schneckenkanales *c* zeigt, übergeht. Nach oben und vorn ragt der bedeutende Vorhofsanhang oder der *Recessus vestibuli* hervor. In der

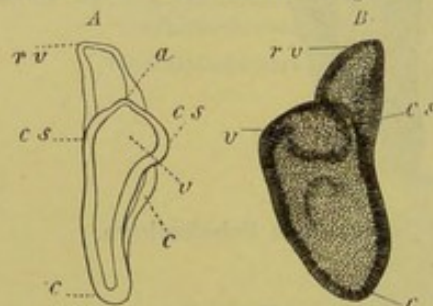


Abb. 264. Primitives Gehörbläschen eines vier Wochen alten menschlichen Embryo von der rechten Seite, durch Präparation isolirt und vergrößert dargestellt, *A* von hinten, *B* von der Seite und von aussen, *v* primitives Vorhofssäckchen; *rv* *Recessus vestibuli sive labyrinthi*; *cs, cs* Anlagen des äusseren halbkreisförmigen Kanales und des *Sacculus*; *cc* Spitze und vorderer oberer Theil der Schneckenanlage; *a* obere Ausbuchtung am *Vestibulum*, Anlage des oberen *Duct. semicircularis*. Länge des *Recessus vestibuli* 0,29 mm, Breite am breitesten Theile ebensoviel; Länge des *Vestibulum primitivum* sammt *Cochlea* 0,81 mm. (Nach Köl liker.)

Ansicht von hinten (Abb. 264 *A*) erscheint das Labyrinth etwas abgeplattet, mit leicht medianwärts gebogenem *Recessus vestibuli*, einer deutlicher abgesetzten, mit dem Ende lateralwärts gekrümmten Schneckenkanalanlage *c*, und zwei Anlagen halbkreisförmiger Kanäle. Die Ausbuchtung bei *a* gehört wohl dem oberen halbkreisförmigen Kanale an, die laterale Ausbuchtung *cs* ist wohl der *Ductus semicircularis lateralis* in erster Anlage und die mediale Hervorwölbung *cs* der *Sacculus*. Von vorn endlich ist die Gestalt im Wesentlichen ebenso, nur erscheint die Schnecke breiter.

Einen Durchschnitt durch ein solches Stadium zeigt die Abb. 265 von dem Mäuseembryo, bei dem sich der *Recessus vestibuli* deutlich durch eine laterale Furche von dem übrigen Theile der Anlage abgrenzt und im Uebrigen die verschiedenartige Dicke der Wand auffällt.

In weiterer Entwicklung werden vor allem die halbkreisförmigen Gänge deutlich. Ihre Bildung beruht auf breiten, faltenartigen, halbkreisförmigen Auswüchsen der Wand an den bereits bekannten Anlage-

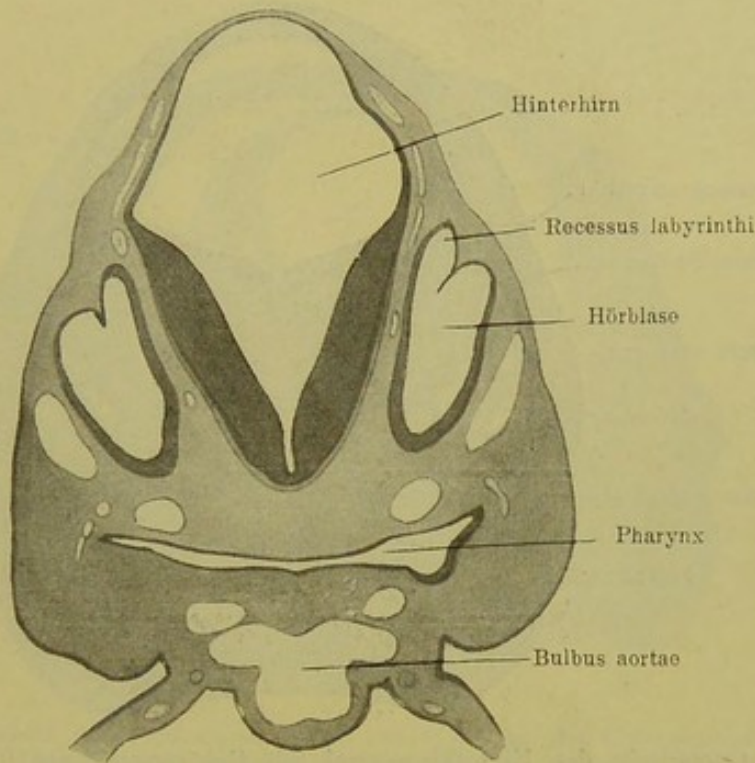


Abb. 265. Querschnitt der Hinterhirnregion mit Gehörorgan eines Mäuseembryo von 0,6 cm Länge.

stellen, die später in ihren mittleren Theilen mit ihren epithelialen Flächen verkleben und am Rande sich zur Bildung der Kanäle ausweiten. Der umgebende Mesoblast bricht dann an der Stelle der Verklebung der Flächen durch und bilden sich so halbkreisförmige Kanäle, die an zwei Stellen mit dem Hohlraum des ursprünglichen Bläschens in Kommunikation bleiben, von denen die eine sich zur Ampulle erweitert.

In diese Verhältnisse gewährt die Abb. 266 einen gewissen Einblick. Der *Recessus labyrinthi* hat sich bedeutend verlängert unter gleichzeitiger Verengerung seines Lumens; lateral von ihm ist die Anlage des oberen Bogenganges getroffen; sie ist als der Durchschnitt

der erwähnten taschenförmigen Aussackung der Bläschenwand aufzufassen, in deren mittlerem Theil noch keine Verklebung und noch kein späterer Durchbruch der Epithelflächen erfolgt sind. Die Anlage des in der Entwicklung etwas später auftretenden äusseren Bogengangs ist gleichfalls zu erkennen. Der Theil des Säckchens, welcher sich an die Bogengänge anschliesst, ist die Anlage des Utriculus. Er ist an der medialen Fläche durch eine von verdicktem Epithel ausgekleidete, nach innen in die Labyrinthanlage vorspringende, später immer tiefer

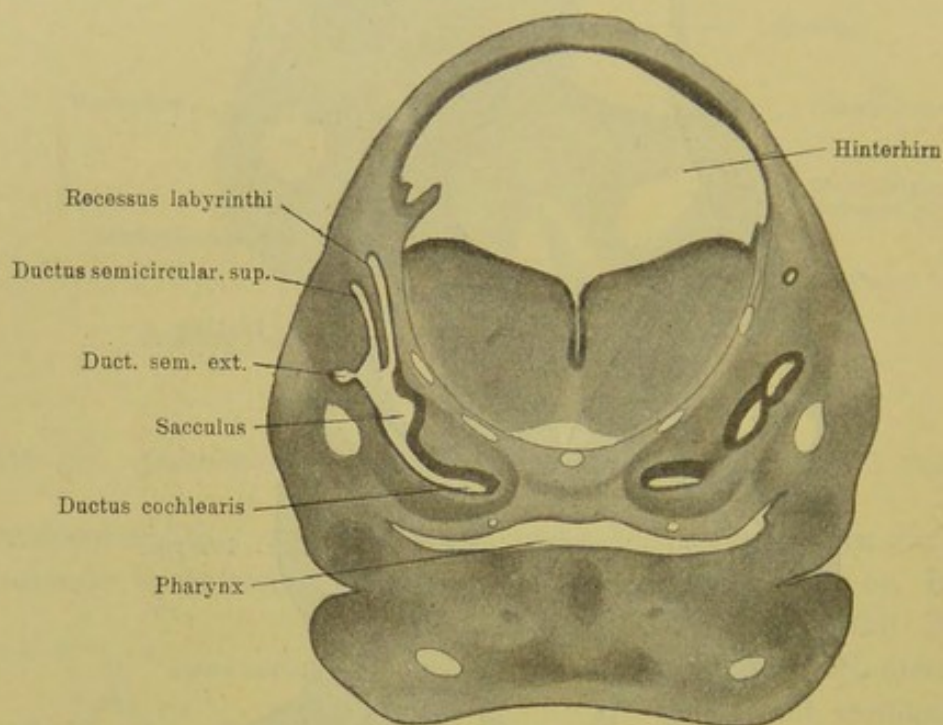


Abb. 266. Querschnitt der Hinterhirngegend mit Gehörorgan eines 0,9 cm langen Mäuseembryo.

eindringende Falte von dem übrigen weiten Theile, dem bereits sichtbaren Sacculus, getrennt.

Es sei noch bemerkt, dass die beiden vertikalen Bogengänge aus einer gemeinsamen scheibenartigen Ausstülpung hervorgehen (R. Krause), in deren Bereich sich an zwei Stellen die Epithelblätter zur Verklebung aneinander lagern und durchbrochen werden, sodass dann an drei Stellen diese beiden Bogengänge mit dem Utriculus kommunizieren. Der zwischen den beiden Verklebungsstellen gelegene, mit dem Labyrinth in Verbindung bleibende Theil wird zu dem gemeinsamen Mündungsstück der beiden vertikalen Gänge in das Labyrinth, während an den beiden anderen Stellen sich je eine Ampulle bildet.

In Abb. 266 ist ferner der Durchschnitt des medialwärts gekrümmten Schneckenganges zu sehen, dessen konkave Begrenzung ein sehr dickes Epithel besitzt und das in der Abbildung nicht sichtbare *Ganglion acusticum* aufgenommen hat. Auch beginnt bereits das umgebende Bindegewebe sich zu einer Kapselanlage um den Schneckenkanal zu verdichten.

Die weiteren Veränderungen des Labyrinthes eines Schweins-embryo von 3 cm lassen sich in der Abb. 267 verfolgen. Hier ist

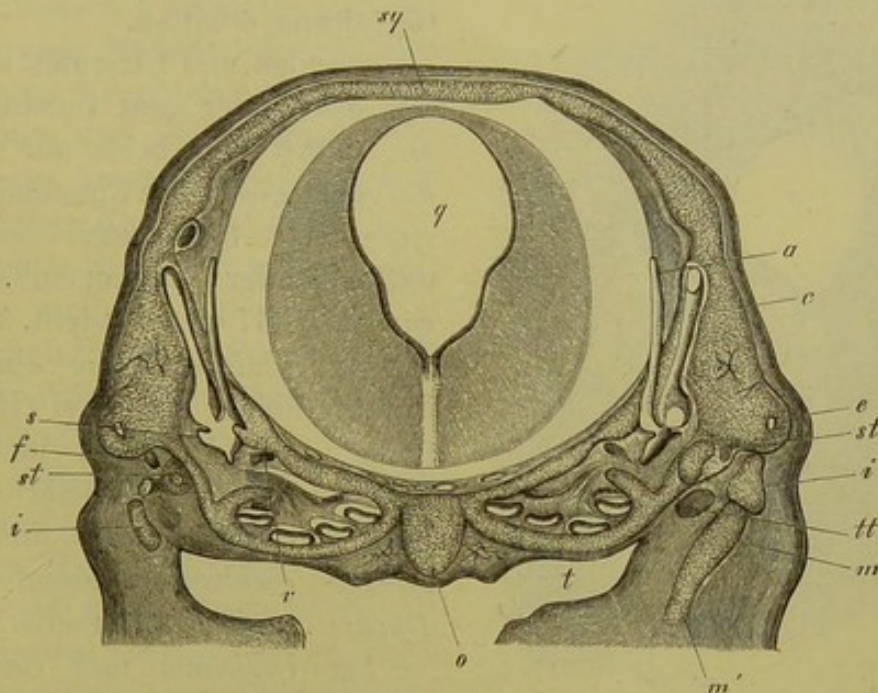


Abb. 267. Schädel eines Schweinsembryo von 3 cm in der Gehörgegend horizontal durchschnitten, 10mal vergr. o Occipitale basilare, zu beiden Seiten die Cochlea; t Tuba; m Malleus; m' Cartilago Meckelii; i Incus; st Stapes; tt Tensor tympani; v Nervus vestibuli? N. facialis? q Ventriculus IV; c Duct. semicircularis superior; a Aquaeductus vestibuli; s. Sacculus; e Duct. semicircularis lateralis; f Facialis; sq Squama cartilaginea. Auf der linken Seite ist der Sinus petrosus superior quer getroffen sichtbar. In der Cartilago petrosa sind auf beiden Seiten Blutgefäße dargestellt. (Nach Köl liker.)

erstens der *Aquaeductus vestibuli* a auf beiden Seiten in seiner ganzen Länge sichtbar und die eigenthümliche Lagerung des oberen Endes desselben, das bis zum *Sinus petrosus superior* hinaufreicht, ausserhalb der nun vorhandenen *Cartilago petrosa* in der Anlage der *Dura mater* drin nicht zu verkennen. Zweitens übersieht man sehr gut die Einmündung des *Aquaeductus* in den *Sacculus* s. Am *Sacculus* s ist auf beiden Seiten das der Schnecke zugewendete Ende spitz ausgezogen. Es stellt den Anfang des sich später so scharf absetzenden *Ductus reuniens* dar. Der *Ductus superior* c und *externus* e sind bereits

gut ausgebildet. Der Schneckenkanal ist, seinem schon gewundenen Verlauf entsprechend, mehrfach getroffen.

In der achten Woche hat beim menschlichen Embryo der Schnecken- gang schon eine ganze Windung, deren Ende nicht in derselben Ebene liegt wie der Anfang, und in der elften bis zwölften Woche ist das

Rohr vollkommen ausgebildet. So hat, von weiteren Einzelheiten abgesehen, das anfangs einfache Bläschen nun annähernd die definitive Gestaltung erhalten.

Sacculus und Utriculus schnüren sich später ganz voneinander ab, derart dass beide nur durch die gabelig getheilte Einmündungsstelle des *Aquaeductus vestibuli* untereinander zusammenhängen, wie Abb. 267 dies darstellt. Somit zerfällt schliesslich die einfache Labyrinthblase in zwei Haupttheile, den Utriculus und die halbkreisförmigen Kanäle einerseits und den Sacculus und den *Ductus cochlearis* sammt dem *Ductus reuniens* anderseits.

Am *Utriculus* und *Sacculus* erscheinen die *Maculae acusticae* schon sehr früh, ebenso die Gehörhaare, die gallertige *Membrana tectoria* und die auf und in ihr liegenden *Otolithen*. Die *Otolithen* treten als ganz kleine punktförmige Körper auf und verharren lange Zeit in dieser Form bis sie endlich an Grösse zunehmen und allmählich eine krystallinische Form gewinnen.

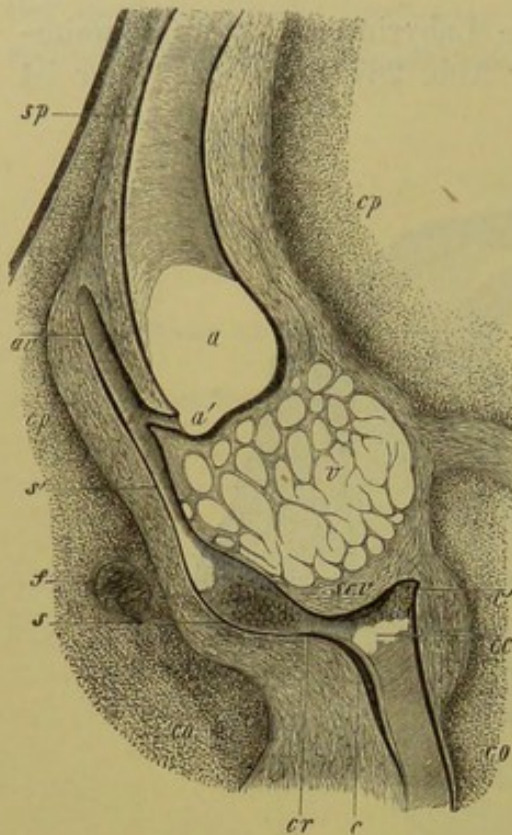


Abb. 268. Frontalschnitt durch einen Theil des Labyrinthes eines Schweineembryo von 9 cm, 13mal vergr. *a* *Alveus communis*; *av* *Aquaeductus vestibuli* (unterer Theil); *a'* Schenkel desselben zum *Alveus communis*; *s'* Schenkel desselben zum *Sacculus* *s*; *sp* *Ductus semicircularis superior*; *cr* *Ductus reuniens*; *v* Vorhofsraum mit Gallertgewebe erfüllt; *sc* *v* Anfang der *Scala vestibuli*; *cc* *Ductus cochlearis*; *c* Anfang des Corti'schen Organes mit der Corti'schen Membran; *c'* Blindsack am Anfange des *Duct. cochlearis*; *cp* *Cartilago petrosa* oberer Theil; *co* Anfang der knorpeligen Schnecke; *f* *Facialis*. (Nach Kolliker.)

Ampullen und halbkreisförmige Kanäle unterscheiden sich schon sehr früh von einander. An den letzteren erkennt man bei älteren Embryonen an der konkaven Seite höhere Cylinderzellen und auch an der gegenüberstehenden Wand etwas dickere Pflasterzellen als an den Seitenwänden (Abb. 269).

b) Das knöcherne Labyrinth.

Das häutige Labyrinth ist anfangs in allen seinen Theilen von einer zarten bindegewebigen Membran und dann von einer äusseren, dickeren und festeren Masse umgeben, welche den Seitentheilen der Schädelbasis angehörend (siehe oben) später die Natur eines Knorpels annimmt und zur *Pars petrosa ossis temporum* sich gestaltet.

Aus dem Gesagten wird ersichtlich, dass die epitheliale Blase des primitiven Labyrinthes genau in derselben Weise wie das ebenfalls vom äusseren Keimblatte sich abschnürende Medullarrohr von dem mittleren Keimblatte eine bindegewebige und gefässhaltige Hülle und eine äussere festere, später knorpelige Kapsel erhält. Ja es lässt sich die Vergleichung noch weiter treiben. Vollkommen in derselben Weise wie das Medullarrohr liegt auch die epitheliale Labyrinthblase anfänglich nur locker in ihren Hüllen und schält sich verhältnissmässig leicht aus denselben heraus. Später verbindet sie sich fester mit dem inneren Theile der wuchernden bindegewebigen Hülle, während ihr äusserer Theil als inneres *Perichondrium* des knorpeligen Labyrinthes erscheint, und zuletzt endlich bildet sich zwischen diesen beiden Blättern der bindegewebigen Hülle ein Zwischenraum, der mit der Perilymphe sich füllt, so dass dann das spätere häutige Labyrinth fast frei in einem Raume enthalten ist, der der Lücke zwischen *Dura* und *Pia mater* verglichen werden kann.

Die Art und Weise, wie dieser Raum sich bildet, stimmt mit denjenigen vieler anderer Hohlraumbildungen (Unterarachnoidealraum, Gelenkhöhlen, Höhlen der Schleimbeutel, Sehnenscheiden) überein. Wie diese, so ist der perilymphatische Raum als aus erweiterten und zusammengefloßenen Intercellularräumen entstanden zu betrachten. Mit dem Wachstume des epithelialen Theiles des Labyrinthes wuchert auch seine bindegewebige Hülle und gewinnt bald eine beträchtliche Dicke. Zugleich scheidet sie sich in drei Lagen, zwei festere und dünnere aussen und innen und eine mittlere weichere Masse, die, vor allen an Umfang

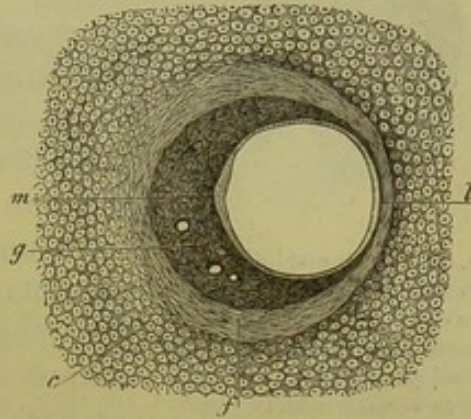


Abb. 269. Querschnitt durch den *Ductus semicircularis lateralis* eines Kaninchenembryo von 24 Tagen, 41,5mal vergr. *m* *Raphe tubuli membranacei*, Hasse; *l* gegenüberstehende höhere Pflasterzellen; *g* Gallertgewebe um den *Tubulus membranaceus*, das später schwindet; *f* Periost des späteren Knochens; *c* *Cartilago petrosa*. (Nach Kölliker.)

zunehmend, bald die andern an Mächtigkeit weit übertrifft. Diese Lage besteht aus gallertigem Bindegewebe, d. h. aus einem Netzwerk von sternförmigen anastomosierenden Zellen mit rundlichen, von Flüssigkeit erfüllten Maschen. Zur besseren Versinnlichung dieser Verhältnisse kann Abb. 270 dienen, welche den Querschnitt des oberen halbkreisförmigen Kanales eines sechsmonatlichen menschlichen Embryo sammt dem umgebenden Knorpel darstellt. *a* ist die bindegewebige Hülle des

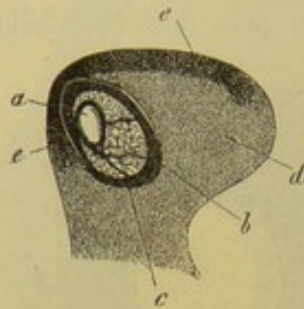


Abb. 270. Querschnitt des oberen halbkreisförmigen Kanals eines sechs Monate alten menschlichen Embryo, vergr. *a* bindegewebige Hülle des *Ductus semicircularis* (*membranaceus*), dessen Epithel nicht erhalten ist; *b* Periost des im Knorpel ausgegrabenen Kanals; *c* Gallertgewebe zwischen beiden; *d* Knorpel mit Verkalkung bei *e*. (Nach Köl liker.)

Tubulus membranaceus, dessen Epithel an diesem Präparate ausgefallen war, *b* das Periost des Kanals im Knorpel und die mächtige helle Schicht *c* das Gallertgewebe. Aus diesem Gallertgewebe nun bildet sich nach und nach der Hohlraum, der später den häutigen halbkreisförmigen Kanal umgiebt in der Art, dass die Maschen desselben nach und nach grösser werden und endlich zusammenfliessen, wobei das Zellennetz theils gesprengt, theils nach beiden Seiten an die betreffenden Wandungen angepresst wird, wo es noch beim Erwachsenen in sehr deutlichen Ueberresten zu erkennen ist.

Die Schnecke erfordert eine eingehendere Besprechung. Die knorpelige Umhüllung der Schnecke ist bei dem menschlichen Embryo in der achten Woche von aussen gesehen eine kleine linsenförmige Kapsel, die durch ein dünneres Knorpelblatt mit der Mitte der knorpeligen Schädelbasis zusammenhängt und nach unten leicht konvex vorspringt, während sie nach oben zum Theil schwach vertieft ist und hier durch eine Oeffnung den Hörnerven aufnimmt. Im dritten Monat wird das ganze knorpelige Labyrinth massiger und zeigt am Ende desselben schon eine bedeutende rundliche Auftreibung da, wo die Schnecke sitzt, die nun auch nach oben vortritt.

Um die inneren Veränderungen der Schnecke richtig aufzufassen, gehen wir von der in Abb. 271 wiedergegebenen Schnecke eines acht Wochen alten menschlichen Embryo aus. Hier zeigt das knorpelige Labyrinth in der Gegend der Schnecke eine einfache Höhle, deren Innenwand noch in keiner Weise die Gestalt des kaum mehr als eine Windung beschreibenden Schneckenkanales wiedergiebt, sondern ohne alle Vorsprünge ist. Erfüllt wird diese Höhle erstens von dem Epithelialrohre des Schneckenkanales, das jetzt noch im Querschnitte

fast ganz rund und im Verhältnisse zur ganzen Schnecke auch sehr weit ist und an der oberen Seite, wo später die *Scala tympani* liegt, eine viel grössere Dicke besitzt, und zweitens von einer bindegewebigen Lage, die als Umhüllung des Schneckenkanales und als Träger des Schneckenerven erscheint, dessen grosses *Ganglion* schon in die Aushöhlung der ersten Windung sich erstreckt. Eine solche Schnecke hat mithin weder Treppen noch ein Spiralblatt und auch keine knorpelige, spiralig gewundene Hülle. Fragt man, wie diese Schnecke aus dem früheren Zustand hervorgegangen ist, so ist die Antwort nicht schwer. Vor allem ist zu berücksichtigen, dass der Säugethierschnecke schon von der ersten Zeit ihrer Bildung an der *Nervus cochleae* mit einem grossen *Ganglion*, dem *Ganglion spirale*, dicht anliegt. Wenn nun der Schneckenkanal anfängt spiralig auszuwachsen, folgt das *Ganglion* demselben genau und zieht sich strangförmig aus, und während dies geschieht, beginnt auch eine histologische Differenzirung der anfangs gleichartigen und weichen Kapsel um die Schnecke, so dass sie sich in eine äussere festere Knorpellage und eine innere weich bleibende bindegewebige Umhüllung des epithelialen Schneckenkanales und des *Nervus cochleae* sammt seinem *Ganglion* scheidet, und dann ist der Zustand gegeben, den Abb. 271 darstellt.

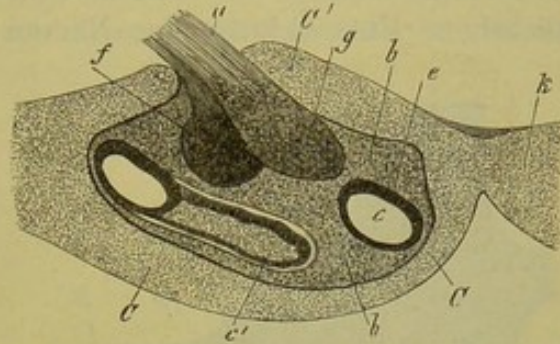


Abb. 271. Querschnitt durch die Schnecke eines acht Wochen alten menschlichen Embryo, vergr. dargestellt. CC unterer, C' oberer Theil der knorpeligen Kapsel der Schnecke; k ein Theil des knorpeligen Körpers des Keilbeines mit der Schnecke unmittelbar verbunden; a *Acusticus*; g *Ganglion* desselben; e verdickter Theil des Epithels des Schneckenkanals c; bb bindegewebige Ausfüllungsmasse im Innern der knorpeligen Schnecke; f *Facialis*; c Ende des *Canalis cochlearis*.

(Nach Kölliker.)

Die Umwandlung der eben geschilderten einfachen Schnecke zu den späteren Formen lässt sich kaum errathen, und zeigt dieser Fall deutlich, wie schwer es ist, den Entwicklungsgang eines Organes *a priori* zu konstruiren. Und doch sind, wenn man die Natur einmal befragt hat, die Verhältnisse einfach, und wird es an der Hand der Abb. 272 nicht schwer fallen, das Weitere zu begreifen. Diese Schnecke eines Kalbsembryo von 8,4 cm Länge, die schon ihre volle Zahl von Windungen besitzt, zeigt für's erste, dass, während der epitheliale Schneckenkanal seine volle Länge erreicht, auch das knorpelige Schneckengehäuse mitwächst und zwar so, dass seine innere Höhle

zwar immer noch einfach bleibt, aber doch schon an der Aussenfläche eine spiralförmige Furche ausgegraben zeigt, die auf dem Durchschnitte durch Vorsprünge (*vv*) bezeichnet wird. Weiter ist dann besonders die ungewöhnliche Zunahme des inneren Bindegewebes bemerkenswerth, in Folge deren der epitheliale Schneckenkanal (*a*), der immer an der Peripherie des Binnenraumes der knorpeligen Kapsel bleibt, einen verhältnissmässig viel kleineren Raum einnimmt als früher, obschon seine absolute Grösse nicht abgenommen hat. Diese Zunahme hängt zusammen mit der mächtigen Entwicklung der Nerven und Blutgefässe des Organes.

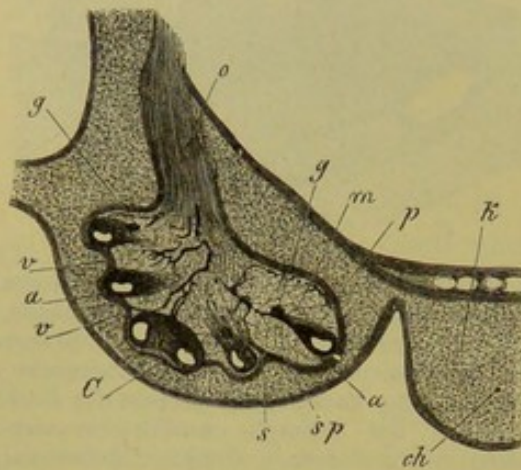


Abb. 272. Frontaler Schnitt durch die Schnecke eines 8,4 cm langen Kalbsembryo, vergr. dargestellt. *C* knorpelige Kapsel der Schnecke; *v* Vorsprünge derselben nach innen, die eine spiralförmige Furche begrenzen; *k* knorpeliger Keilbeinkörper, mit *C* direkt zusammenhängend; *o* Acusticus; *g* Ganglion spirale desselben, bei drei Querschnitten von Windungen erkennbar; *a* epithelialer Schneckenkanal mit seiner Faserhülle; *sp* Andeutung der *Lamina spiralis*, ein derberer Bindegewebszug mit Nerven und Gefässen; *s* Andeutung einer häutigen Scheidewand zwischen zwei Windungen; *p* inneres Perichondrium der knorpeligen Schnecke; *m* Gallertgewebe zwischen demselben und dem Schneckenkanale und der *Lamina spiralis*, Vorläufer der *Scalae*; *ch* Chorda. (Nach Kölliker.)

Letztere finden sich nun in grosser Menge vom inneren Gehörgänge her eintretend und verbreiten sich sowohl im Innern als auch in einer Art *Perichondrium*, das die gesamte Höhle der knorpeligen Kapsel als eine zusammenhängende Schicht auskleidet. Der Schneckenerv dringt ebenfalls weit ins Innere hinein und zeigt nun sein *Ganglion spirale* in einen langgezogenen, annähernd cylindrischen Strang umgewandelt, der wie der Schneckenkanal gewunden ist und in Abb. 272 bei *gg* im Querschnitte gesehen wird. Eine genaue Untersuchung dieser Schnecke lässt nun ferner noch erkennen, dass in ihr auch die Spindel, das Spiralblatt, die Treppen und die bindegewebige Auskleidung derselben wenigstens in den ersten Spuren angedeutet sind. Man findet

nämlich, dass das innere Bindegewebe der Schnecke, das in Abb. 271 noch eine zusammenhängende und gleichartige Masse darstellte, nun in folgende Theile sich geschieden hat: 1. eine in der Gegend der späteren Spindel gelegene Achse, welche die grösseren Gefässe und Nervenstämme enthält; 2. eine Umhüllung des Schneckenkanales selbst (*a*), welche in allen Windungen der Schnecke deutlich ausgeprägt ist; 3. dichtere, plattenartige Züge *sp*, die von der Achse der Schnecke

gegen den Schneckenkanal verlaufen, Gefässe und das *Ganglion spirale* enthalten und von denen der in der ersten halben Windung enthaltene Zug schon so entwickelt ist, dass er deutlich als Anlage des Spiralblattes erscheint; 4. eine äussere, am Knorpel anliegende Membran (*p*), das innere *Perichondrium* der Schnecke, die Andeutungen von Scheidewänden (*s*) zwischen die einzelnen Windungen des Schneckenkanales in der Richtung gegen die Achse der Schnecke entsendet, und 5. endlich eine gallertige Substanz (*m*), die jedoch nur in der ersten halben Windung deutlich ist, die um den Schneckenkanal und die Anlage des Spiralblattes sich gebildet hat und die erste Anlage der Treppen bezeichnet. Diese Gallertschubstanz bietet genau denselben Bau dar wie diejenige des Vorhofes und der halbkreisförmigen Kanäle und führt ebenfalls wie dort einzelne Blutgefässe. Da, wo diese Substanz vorhanden ist, lässt sich auch der Gegensatz zwischen dem *Modiolus* und den äusseren Theilen am deutlichsten erkennen, doch ist auch an den anderen Gegenden die Achse des Organes durch ihren Reichthum an Gefässen und Nervenzügen vor den anderen Theilen ausgezeichnet.

Die Verhältnisse des Schneckenkanales selbst lassen sich nur an stärker vergrösserten Präparaten erkennen und lege ich daher noch Abb. 273 vor. Sie zeigt, dass das Epithel des Schneckenkanales an der Seite der Schneckenbasis viel dicker ist als an der anderen, sowie dass dasselbe dort eine grössere und zwei kleinere Aufwulstungen darbietet (*e, e, e*). Besonders auffallend ist das Vorkommen einer hellen

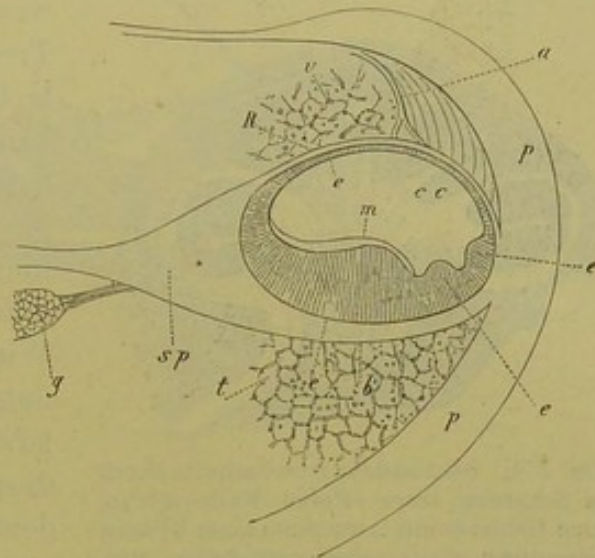


Abb. 273. Ein Stück der ersten Schneckenwindung von einem 8,4 cm langen Kalbsembryo im Querschnitte, 100mal vergrössert dargestellt (vergl. Abb. 272, die von demselben Embryo stammt). *p, p* inneres *Perichondrium* der Knorpelkapsel der Schnecke; *t* Gallertgewebe, an der Stelle der späteren *Scala tympani* nicht ausgezeichnet; *v* ein Theil desselben Gewebes, das die *Scala vestibuli* erfüllt; *g* *Ganglion spirale*, nicht ganz ausgezeichnet, mit einem davon ausgehenden Nervenstämmchen; *sp* Anlage der *Lamina spiralis ossea*; *b* *Membrana basilaris* oder untere bindegewebige Wand des Schneckenkanales *cc*; *R* obere bindegewebige Wand desselben oder Anlage der *Membrana vestibularis* (*Reissneri*); *a* ein zu dieser gehendes Gefäss, in dessen Gegend das *Perichondrium* viel dicker ist; *e, e, e* dünnes Epithel des Schneckenkanales an der Reissner'schen Membran; *e, e, e* Epithelialwülste auf der *Membrana basilaris*; *m* Corti'sche Membran, auf dem grösseren Wulste aufliegend. (Nach Kölliker.)

strukturlosen Schicht (*m*) auf dem grösseren Epithelialwulste, die sich leicht isolirt und von der Fläche als eine feinstreifige Membran ergibt. Sie ist die Corti'sche Membran, welche mithin, da sie innerhalb des epithelialen Schneckenkanales sich entwickelt, die Bedeutung einer Zellenausscheidung oder einer Kutikularbildung besitzt. Das Epithel des Schneckenkanales besteht übrigens in diesem Stadium bei Kalbsembryonen an der dünneren Seite aus pflasterförmigen niedrigen, an der anderen aus langen cylindrischen Zellen.

Ist nun einmal die Entwicklung der Schnecke so weit klar, so sind die letzten Stadien nicht schwer zu begreifen. Das nächste,

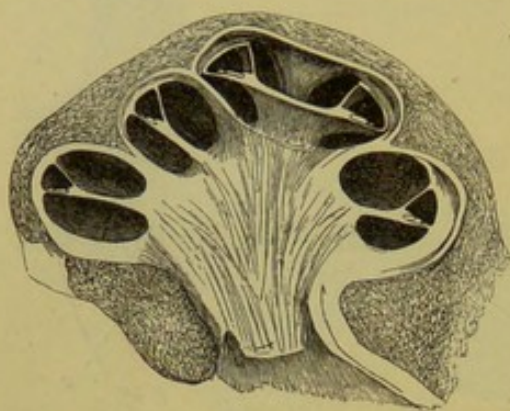


Abb. 274. Senkrechter Durchschnitt durch die Schnecke eines älteren Kalbsembryo, deren Gehäuse mit Ausnahme einer kleinen knorpeligen Stelle schon verknöchert war, während die Spindel und Spirallamelle noch häutig waren. In allen Windungen ist der *Canalis cochlearis* sichtbar, dessen Höhe 0,56 mm, die Breite 0,59 mm betrug, wobei zu bemerken, dass die scheinbar grössere Breite desselben in der Kuppel daher rührt, dass der Schnitt hier seitlich neben dem Spindelblatte vorbeiging. Vergr. 6mal. Breite der Schnecke an der Basis 8,26 mm, Höhe derselben 4,95 mm.

(Nach Kolliker.)

was geschieht, ist die Bildung der Treppen. Zuerst entstehen im Gallertgewebe um den Schneckenkanal grössere Hohlräume, welche bald zusammenfliessen und dann das Netzwerk sternförmiger Zellen immer mehr gegen das *Perichondrium*, die häutigen *Septa* der Windungen, das Spindelblatt und den *Modiolus* drängen, welche letzten drei Theile zugleich mit diesen Vorgängen auch erst recht deutlich werden (Abb. 274). Zugleich wächst auch der Knorpel der äusseren Kapsel etwas weiter in die Scheidewände der Windungen in der Richtung gegen die Spindel vor. Jedoch sind nie, auch im sechsten Monate nicht, zu welcher Zeit die Ossifikation der Schnecke beim Menschen gut im Gange ist, die knorpeligen *Septa* ent-

wickelter oder gar in der Mitte vereinigt. Der Schneckenkanal nimmt mit dem Wachstume der Schnecke und der Ausbildung der Treppen nicht auch gleichmässig an Weite zu und erscheint daher relativ um so kleiner, je mehr das Organ seiner letzten Ausbildung sich nähert. Die bemerkenswertheste Umwandlung in seinem Bereiche ist die, dass die bindegewebige Hülle des Schneckenkanales an seiner inneren, mit der *Lamina spiralis* verbundenen Wand, die schon vorher auffallend verdickt war, zu den Zähnen der ersten Reihe hervowuchert, die beim Menschen schon im vierten Monate deutlich sind (Abb. 275 c').

Um dieselbe Zeit werden auch die *Lamina spiralis membranacea* im engeren Sinne (*M. basilaris Claudius*) und das *Ligamentum spirale* mit der

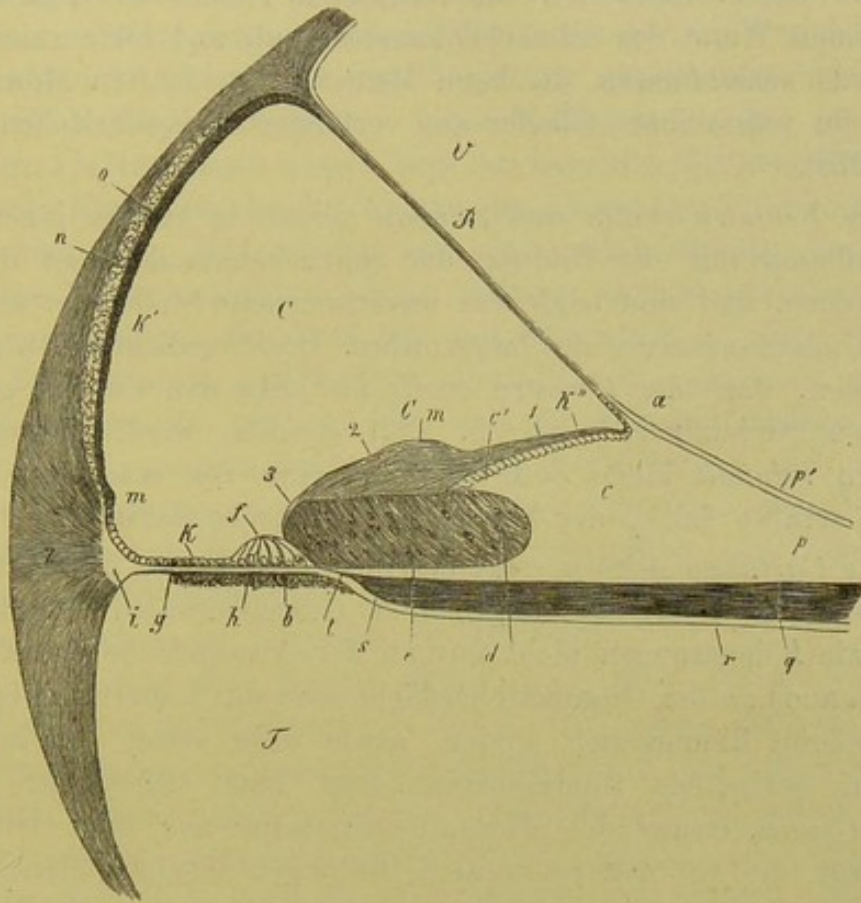


Abb. 275. *Ductus cochlearis* mit den angrenzenden Theilen von der in Abb. 274 dargestellten Schnecke, 100 mal vergr. C *Ductus cochlearis*; V *Scala vestibuli*; T *Scala tympani*; R *Membrana vestibularis* (Reissner'sche Haut); a Anfang derselben an einem Vorsprunge der *Habenula sulcata* oder des *Labium vestibulare sulci spiralis* c; b Bindesubstanzschicht mit dem *Vas spirale internum* unten an der *Membrana basilaris*; c *Crista acustica* mit den Gehörschnecken; d *Sulcus spiralis* mit dickem Epithel, das bis zum Corti'schen, hier noch nicht ausgebildeten Organe f sich erstreckt; e *Habenula perforata* oder *Labium tympanicum sulci spiralis*; Cm Corti'sche Haut. 1. innerer dünnerer Theil derselben; 2. dicker mittlerer Theil; 3. dünneres vorderes Ende; g *Zona pectinata*; h *Habenula tecta* (*Habenula arcuata Deiters*); k Epithel der *Zona pectinata*, k' der äusseren Wand des *Ductus cochlearis*, k'' der *Habenula sulcata*, zum Theil in den Furchen derselben gelegen und auf die Reissner'sche Haut übergehend; l *Lig. spirale*; i heller Verbindungstheil desselben mit der *Zona pectinata*; m Vorsprung des *Lig. spirale* nach innen; n knorpelartige Platte; o *Stria vascularis*; p Periost der *Lamina spiralis*, später in der Tiefe verknöchern; p' helle äusserste Schicht desselben, auf die Reissner'sche Haut und das Periost der *Scala vestibuli* übergehend (ein Epithel auf der Seite der *Scala vestibuli* wurde in diesem Falle nicht gesehen); q ein Bündel des Schneckenervens; s Stelle, wo die dunkelrandigen Fasern aufhören; t blasse Fortsetzungen derselben in den Kanälen der *Habenula perforata*; r Periost der *Lamina spiralis* auf der Seite der *Scala tympani*, in einen Theil der tympanalen Wand des *Canalis cochlearis* sich fortsetzend. (Nach Kölliker.)

Stria vascularis sichtbar. Ueber die Bildung der so zusammengesetzten Apparate in der Gegend der Nervenendigungen der Schnecke ergaben

schon vor Jahren Köllikers Untersuchungen das wichtige Resultat, dass dieselben alle, mit alleinigem Ausschlusse der Enden der Acusticusfasern selbst, Produktionen des verdickten Theiles des Epithels der tympanalen Wand des Schneckenkanales sind, und bilden sich selbst die Corti'schen Fasern, die beim Menschen im fünften Monate auftreten, in jedem ihrer Glieder aus verlängerten Epithelzellen hervor (Abb. 275).

Die *Fenestra ovalis* und *rotunda* stehen in keinem inneren Zusammenhange mit der Bildung des Schneckenkanales und der Vorhofsäckchen, und sind beide nur unverknorpelte Stellen der ursprünglichen Umhüllungsmasse des Labyrinthes. Doch verdient hervorgehoben zu werden, dass die *Fenestra ovalis* nie ohne den sie fast ganz erfüllenden Steigbügel (vergl. S. 222) gesehen wird, wogegen die *Fenestra rotunda* lange Zeit hindurch eine von mächtigen Weichtheilen erfüllte Lücke der knorpeligen Schnecke darstellt.

Die *Cartilago petrosa* zeigt bei ihrer Ossifikation das Auffallende, dass neben Knorpelverkalkungen und endochondralen Ossifikationen periostale Ablagerungen nicht nur an der Aussenfläche des Knorpels, sondern auch an der Gesamtoberfläche aller das Labyrinth begrenzenden inneren Räume sich finden, sowie dass selbst die in diesen Räumen enthaltene Binde substanz zum Theil (*Modiolus*, *Lamina spiralis ossea*, Grund des *Meatus acusticus internus*) einer Ossifikation unterliegt, die mit den periostalen Bildungen zusammenhängt.

In ihrem gröberen Verhalten zeigt die Verknöcherung der *Cartilago petrosa* beim Menschen und bei Säugethieren das Uebereinstimmende, dass sie mit einer grösseren Zahl von Knochenpunkten auftritt, welche jedoch keine grössere Selbständigkeit besitzen, vielmehr schon vor dem Ende des embryonalen Lebens miteinander verschmelzen. Die knöcherne Pyramide vereint sich dann noch vor der Geburt mit der *Pars mastoidea*, in welcher selbständig zwei Knochenpunkte auftreten.

B. Das mittlere und das äussere Ohr.

Die Bildung des mittleren und äusseren Ohres steht in nächster Beziehung zur ersten Kiemenfurche und ersten Schlundtasche. In dieser Hinsicht ist zunächst das oben (S. 55 u. 56) Gesagte zu vergleichen. Ferner ergab sich schon, dass der dorsale Theil der ersten Kiemenfurche als einziger, sich normaler Weise erhaltender Theil sämtlicher Kiemenfurchen zur äusseren Ohröffnung umgestaltet wird (vergl. die Abbildungen auf S. 130 u. 131). Dringt man auf

den Stadien der letztgenannten Abbildungen durch diese erste Kiemenfurche oder die Ohröffnung von aussen ein, so gelangt man auf die diese Furche von der innen anliegenden Schlundtasche trennende sogenannte Schlussplatte, eine zarte Haut, die nur aus dem von aussen eingestülpten Ektoblast und dem von innen angelagerten Epithel der ersten Schlundtasche besteht. Diese Membran ist die Anlage des Trommelfelles, nach aussen liegt im Bereiche des dorsalen Theiles der ersten Kiemenfurche die Anlage des äusseren Gehörganges, nach innen das Mittelohr mit der seine direkte Fortsetzung bildenden *Tuba auditiva*, deren späteres *Ostium pharyngeum*, wie leicht verständlich, den Rest der ursprünglichen Ausgangsstelle der ersten Schlundtasche am Pharynx darstellt. Es entwickeln sich also auf diese Weise das mittlere Ohr und der äussere Gehörgang unter Wahrung der ursprünglichen einfachen Verhältnisse, und erscheint nur die Einlagerung der Gehörknöchelchen bez. aller in der Paukenhöhle befindlichen Theile zunächst unverständlich. Die Ohrmuschel entsteht aus Wulstbildungen an der äusseren Ohröffnung.

Im Einzelnen ist folgendes zu bemerken:

Zur Bildung des Mittelohres und der *Tuba auditiva* wächst die erste Schlundtasche in einen nach aussen oben und hinten gerichteten Fortsatz aus, der sich wesentlich zur Paukenhöhle gestaltet. Er heisst *Canalis tubo-tympanicus*. Während dies geschieht, bildet auch der anfangs ganz seichte *Meatus externus*, der nicht allein durch Wucherungen seiner äusseren Umgebungen sich vertieft, einen ähnlichen, entgegengesetzt gerichteten hohlen Fortsatz, und so entwickeln sich dann Verhältnisse, wie sie Abb. 276 wiedergiebt. An diesem Frontalschnitte sieht man den *Meatus externus* horizontal bis fast zur Hälfte der nach aussen verlängerten ersten Schlundtasche eindringen, deren oberer, über dem Hammer *m* gelegener Theil den *Canalis tubo-tympanicus* darstellt. Der ganze sogenannte *Canalis pharyngo-tympanicus* oder die spätere *Tuba* und *Cavitas tympani* ist in diesem Stadium schon sehr eng und zwar am engsten in dem Abschnitte, der später zur Paukenhöhle wird, es vergrössert sich jedoch nach und nach sein tympanaler Theil in der sagittalen Richtung und gestaltet sich zu einem seitlich plattgedrückten Hohlraume, während die spätere *Tuba* mehr kanalartig bleibt. Dagegen verengern sich die Höhlungen dieser Räume in der Richtung von aussen nach innen je länger je mehr, und nähern sich deren Wandungen bald so, dass sie sich berühren und das Lumen ganz oder nahezu ganz schwindet. Die Ausbildung dieser Verhältnisse hängt mit der Entwicklung eines eigenthümlichen gallertigen Bindegewebes zusammen, welches bei

Embryonen bis zur Geburt die Paukenhöhle und *Tuba* verschliesst und auch die Gehörknöchelchen umhüllt und erst mit dem Eintritte der geathmeten Luft in die *Tuba* und Paukenhöhle einer gewöhnlichen Schleimhaut Platz macht. Dann gewinnt die Paukenhöhle

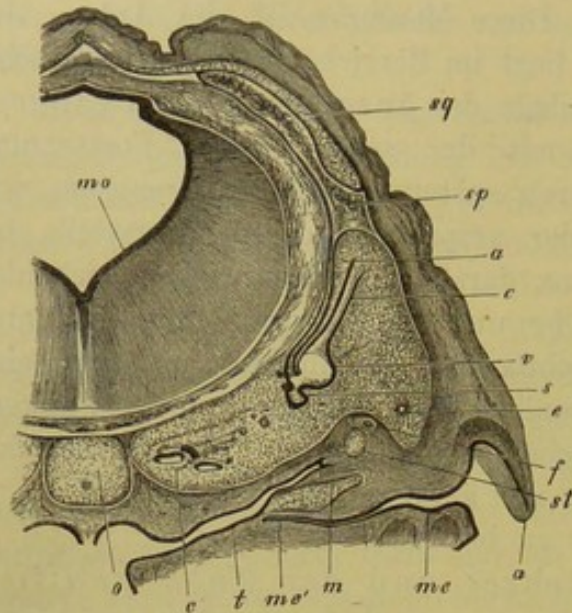


Abb. 276. Schädel eines Schafembryo von 27 mm in der Gegend des Gehörorganes frontal durchschnitten und 10,5 mal vergr. *mo* Hinterhirn; *o* Occipitalknorpel mit Chorda; *c* Cochlea; *t* Tuba; *me* Meatus acusticus externus; *me'* Ende desselben; *m* Malleus mit Trommelfell; *c* Canalis semicircularis superior; *e* C. semicircularis externus; *s* Sacculus; *st* Stapes; *f* Nervus facialis; *a* Auricula; *v* Alveus communis; *a* Aqueductus vestibuli (die Verweisungslineie ist etwas zu kurz ausgefallen); *sp* Sinus petrosus superior; *sq* Squama cartilaginea. (Nach Köl liker.)

sowohl an ihrer medialen Seite als nach oben und hinten an Umfang und kommen die *Ossicula* scheinbar in ihr Inneres zu liegen obschon sie ja allerwärts von der Schleimhaut bekleidet und von aussen in sie eingeschoben sind, in ähnlicher Weise, wie der Darmkanal und viele andere Organe in die Bauchhöhle gelangen.

Die *Tuba* ist bei jungen Embryonen kurz und hoch und bleibt während der ganzen Embryonalzeit im Verhältnisse zur Höhe kurz. Eigenthümlich sind auch ihre grosse Paukenhöhlenmündung und das wenig vortretende enge *Ostium pharyngeum*, das lange Zeit hindurch dicht über der Wurzel des weichen Gaumens steht, so-

wie ihre mehr horizontale Lage. Der Knorpel der *Tuba* erscheint im vierten Monate als ein oben und medianwärts gelagertes Plättchen hyalinen Knorpels.

Von den *Cellulae mastoideae* findet sich beim Neugeborenen nur die Hauptzelle (*Antrum Valsalvae*) in schwacher Andeutung und bilden sich die übrigen Räume erst zur Pubertätszeit weiter aus.

Das Trommelfell, anfangs in der Anlage nur als Verschlussplatte zwischen erster Kiemenfurche und erster Schlundtasche vorhanden, verdickt sich bald ausserordentlich durch zwischen die beiden Epithelblätter eindringenden Mesoblast. Es wird zu einer dicken bindegewebigen Platte, in welche die benachbarten Theile des ersten und zweiten Kiemenbogens miteinbezogen werden. Am Rande ent-

hält diese Platte die Gehörknöchelchen, die Anlage des *M. tensor tympani* und die *Chorda tympani*. Die definitive Gestaltung geht Hand in Hand mit der Erweiterung der Paukenhöhle und der durch den Schwund des Gallertgewebes (s. oben) herbeigeführten Aufnahme der genannten Gebilde in die Paukenhöhle. Der untere Theil der Membran bildet sich schon vor der Geburt weiter aus, wogegen der obere Abschnitt (*Pars flaccida*) erst mit der letzten Entwicklung der Paukenhöhle nach der Geburt ganz deutlich wird. Bei menschlichen Embryonen steht das Trommelfell nahezu horizontal, und ist noch am Ende der Fötalperiode diese Lage sehr ausgesprochen.

Die *Membrana tympani secundaria*, die das runde Fenster schliesst, ist schon bei jüngeren Embryonen zu erkennen und stellt eine nicht verknorpelte Stelle der *Cartilago petrosa* dar.

Die Bildung der Gehörknöchelchen wurde bereits oben (s. S. 219 und 222) besprochen.

C. Das äussere Ohr.

Der äussere Gehörgang entsteht in seinem knorpeligen Theile durch eine Wucherung der knorpeligen Ohrmuschel, unter Mitbetheiligung eines selbständig auftretenden Knorpelstückchens, wogegen der *Meatus osseus*, unter Antheilnahme der Schuppe und des Zitzentheiles, wesentlich aus einer Umbildung des schon früher erwähnten *Annulus tympanicus* in die Röhrenform hervorgeht, bei welcher an seiner vorderen unteren Wand anfänglich eine Lücke auftritt (im zweiten Jahre), die früher oder später, im ersten oder zweiten Dezennium, sich schliesst. Der äussere Gehörgang besitzt bei Embryonen des Menschen und von Säugern keine Lichtung (Abb. 275 bei *me'*), und ebenso ist auch die äussere Ohröffnung geschlossen, und zwar an beiden Orten durch die stark gewucherte Epidermis.

Die Ohrmuschel entwickelt sich aus einer Anzahl schon sehr früh auftretender, die äussere Oeffnung umgebender Wülste, die zugleich zur Vertiefung der primitiven Gehörganganlage beitragen. Die Verhältnisse sind bei menschlichen Embryonen von His genauer untersucht. Aus den Abbildungen 134—136 ist ersichtlich, dass die Bildung sich im zweiten Monat vollzieht und mit Anfang des dritten Monats den Haupttheilen nach vollendet ist.

III. Das Geruchsorgan.

Der ersten Anlage des Geruchsorganes wurde bereits früher mehrfach gedacht. Sie tritt an dem die primitive Mundhöhle überragenden

Stirnwulst beiderseits als eine ovale facettenartige Verdickung des Ektoblast, das Nasen- oder Riechfeld, auf. Bei dem menschlichen Embryo ist das Riechfeld in der vierten Woche bei einer Länge von ca. 6 mm bemerkbar (s. Abb. 132). Der Querschnitt eines jungen

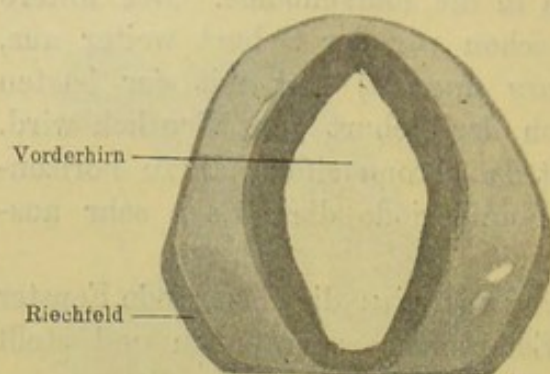


Abb. 277. Querschnitt des Vorderkopfes eines Embryo von *Vespertilio murinus*.

(S. 59) erwähnt, dass nach ihrem Auftreten die Begrenzungen der Grube als lateraler und medialer Stirnfortsatz bezeichnet werden (s. Abb. 278). Sie gehen mit der nach innen sich verengernden Riechgrube auch auf die von dem Stirnwulst gebildete obere Wand der primitiven

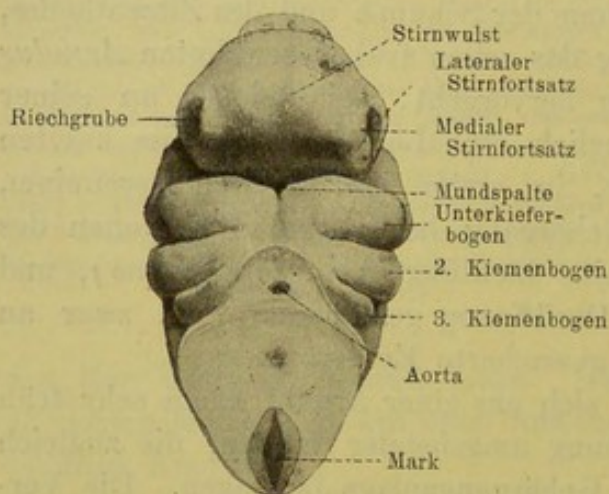


Abb. 278. Kopf eines Schweinsembryo von 1 cm.

Embryo von *Vespertilio murinus* (Abb. 277) zeigt deutlich die flache Ektoblastverdickung im Bereiche des Feldes. Weiterhin vertieft sich das Riechfeld beiderseits zu einer länglichen Grube, die von zwei wulstigen Rändern umfasst wird. Sie heisst die Riechgrube (Nasengrube, Geruchsgrübchen), und wurde bereits oben

Mundhöhle über. Während alsdann sich der zur Bildung der Schnauzenfalte (s. o. S. 60) bestimmte Mesoblast zwischen Vorderhirn und Ektoblast einschiebt, vertieft sich von aussen die Riechgrube immer mehr. Dann legen sich mit Ausnahme ihres oberen und zugleich vordersten Endes, das zu dem späteren Nasenloch sich gestaltet, die Ränder der länglichen Grube aneinander und verwachsen mit den epithe-

lialen Flächen, sodass man nun von dem primitiven Nasenloch aus in einen in der Basis des Stirnwulstes gelegenen, in dem Dach der primitiven Mundhöhle blind endigenden Kanal gelangt. Er heisst primitive Nasenhöhle. Das blinde Ende sowohl als der ganze kurze Kanal sind nun durch eine längliche Epithelialbrücke von dem Ektoblast geschieden, die das Epithel des Kanales direkt mit dem

Ektoblast verbindet. In ihrer Verlaufsrichtung erhält sich an der Ektoblastfläche eine bei den einzelnen Säugern sehr verschieden deutliche Furche, die Nasenfurche (deutlich z. B. bei dem Hundembryo der Abb. 79).

Während dieser Vorgänge ist auch der Oberkieferfortsatz des ersten Kiemenbogens medialwärts vorgewachsen und hat den unteren Theil des die Nasenfurche begrenzenden lateralen Stirnfortsatzes in sein Gebiet mit einbezogen, so dass der laterale Stirnfortsatz dadurch von der sich mittlerweile abhebenden Oberlippenbildung ausgeschlossen erscheint (Abb. 279). An der primitiven Schädelbasis wachsen bereits die Gaumenplatten (s. S. 214) hervor. Die Nasenfurche tritt nur sehr schwach bei dem Kaninchenembryo auf, doch ist sie in der Abbildung als eine dunklere Linie (die Trennungslinie von Oberkieferfortsatz und medialem Stirnfortsatz), die über die primitive Oberlippe nach

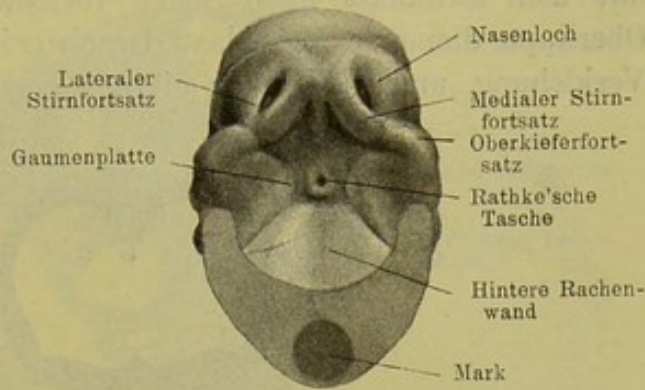


Abb. 279. Schädelbasis und Oberlippenbildung eines Kaninchenembryo von 13 Tagen. Vergrößerung 8/1.

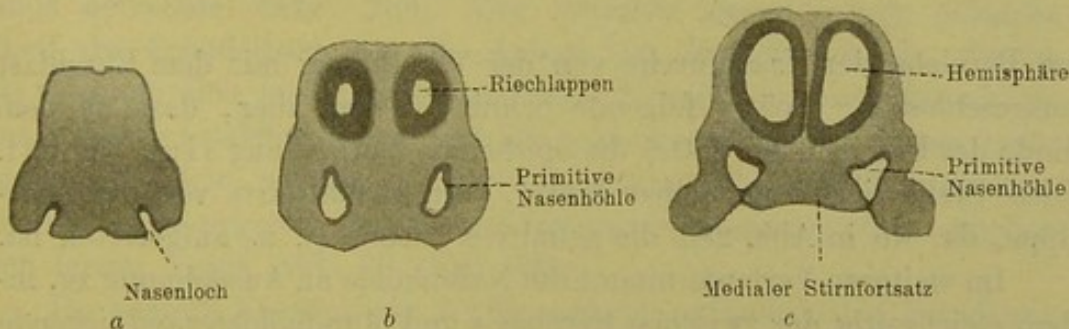


Abb. 280. Drei Schnitte aus einer Serie des Vorderkopfes eines Embryo von *Vespertilio murinus*. Vergr. 14/1.

dem Dach der primitiven Mundhöhle verläuft, zu erkennen. Denkt man sich in das schlitzförmige Nasenloch eine Sonde in die blind endigende primitive Nasenhöhle eingeführt, so würde man unter die Oberlippenanlage gelangen und in der Gegend des Endes der Nasenfurche von oben an das Dach der primitiven Mundhöhle stossen.

Die während der Oberlippenbildung ablaufenden Veränderungen in der weiteren Entwicklung der Nasenhöhle ergeben sich zunächst

am besten aus der Betrachtung der drei aufeinander folgenden Frontalschnitte durch den Kopf eines Embryo von *Vespertilio murinus*. Im Schnitt *a* sind die Nasenlöcher getroffen; der weiter nach innen gelegene nächste Schnitt *b* hat ausser den vom Vorderhirn nach vorn ausgehenden *Lobi olfactorii* die primitive Nasenhöhle angeschnitten, doch ist die ursprüngliche epitheliale Verbindung ihrer Auskleidung mit dem Ektoblast nicht mehr vorhanden. Der zur Bildung der Oberlippe dienende Mesoblast durchbricht nämlich die epitheliale Verklebung, und wird so in dieser Gegend die primitive Nasenhöhle

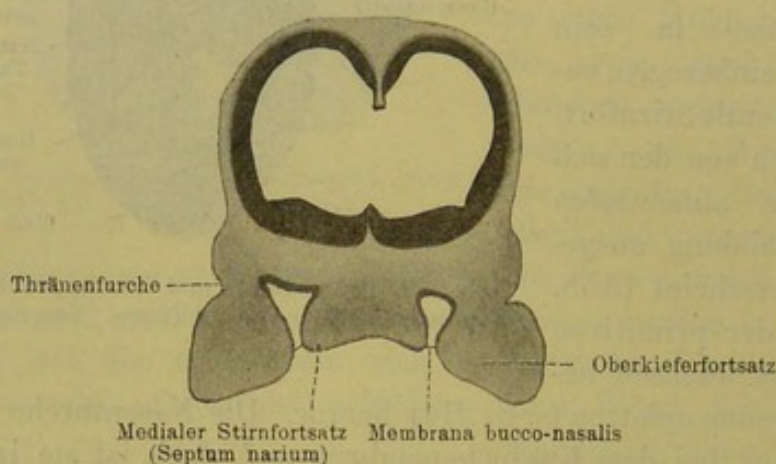


Abb. 281. Frontalschnitt des Kopfes eines 9 mm langen Kaninchenembryo von 13 Tagen (wie Abb. 279). Der Schnitt trifft den Kopf in der Richtung der in Abb. 279 bei „Oberkieferfortsatz“ stehenden verlängert zu denkenden Verweisungslinie senkrecht zur Papierfläche. Vergr. 14/1.

im Bereiche der Nasenfurche von der Verbindung mit dem Ektoblast ausgeschlossen. Später folgende Schnitte zeigen aber, dass an dem Ende des Kanals (Abb. 280 *c*) die epitheliale Verbindung sich erhält. Diese Stelle liegt unmittelbar hinter, d. h. kaudalwärts von der Oberlippe, da, wo in Abb. 283 die primitive Choane (s. u.) aufgetreten ist.

Im weiteren Verlaufe nimmt die Nasenhöhle an Ausdehnung zu, indem gleichzeitig der zwischen Hirnbasis und Mundhöhlenwand liegende Mesoblast immer mehr an Masse gewinnt. Besonders erweitert sich das an das Dach der primitiven Mundhöhle anstossende blinde Ende der Nasenhöhle. Hierdurch wird die das Epithel der primitiven Mund- und Nasenhöhle hier noch verbindende Epithellamelle mehr und mehr zu einer zarten Membran, der Schlussmembran der Nasenhöhle (*Membrana bucco-nasalis* Hochstetter) reduziert (vergl. Abb. 280 *c* und Abb. 281), sodass nun jede Nasenhöhle nur durch eine zarte Membran von der Mundhöhle getrennt ist. Betrachtet man an gut konservierten Embryonen in diesem Stadium das Dach

der primitiven Mundhöhle, so schimmert bei geeigneter Beleuchtung beiderseits von den Nasenlöchern her das Licht durch die *Membrana bucco-nasalis* hindurch. Durch zunehmende Erweiterung der Nasenhöhle nimmt auch die Membran an Ausdehnung zu (Abb. 282), bis sie schliesslich einreisst

und vergeht. Nun ist die primitive Nasenhöhle nach der primitiven Mundhöhle hin beiderseits geöffnet. Die Oeffnung heisst primitive Choane. Diese Choanen, die, da ja auch noch kein Gaumen gebildet ist, natürlich ganz andere Bildungen als die späteren Choanen sind, bemerkt man leicht, wenn man den Unterkiefer des Embryo entfernt und die Decke der primitiven Mund-

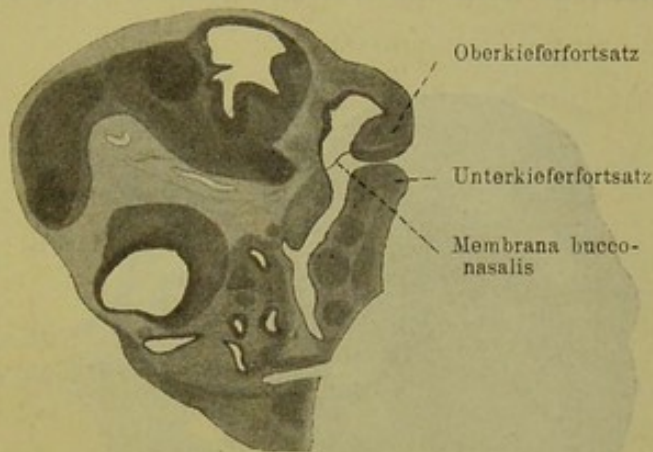


Abb. 282. Sagittalschnitt des Kopfes eines Embryo von *Vespertilio murinus* von 8 mm Länge. Vorn ist das Vorderhirn, hinten das Hinterhirn, beide mit Lumen, ventral vom Hinterhirn das häutige Labyrinth getroffen. Die *Membrana bucconasalis* trennt die Nasen- von der Mundhöhle. Das Nasenloch liegt nicht in der Schnittfläche. Vergr. 12/1.

höhle betrachtet (Abb. 283). Der zwischen den Choanen gelegene Theil der Schädelbasis ist die Anlage des *Septum narium*. Indem die Choanen sich nun nach hinten unter Erweiterung der Nasenhöhle immer mehr ausdehnen und zugleich nach der Mittellinie immer mehr zusammenrücken, werden sie zu zwei langen sagittal gestellten Spalten, die das in die primitive Mundhöhle frei hineinragende Septum zwischen sich fassen (vergl. Abb. 281 und 282).

Die weitere Entwicklung der Nasenhöhle steht in naher Beziehung zur Bildung des Gaumens. Schon oben (vergl. S. 214) wurde besprochen, wie durch die mediane Verschmelzung der Gaumenplatten schliesslich eine Trennung der primitiven Mundhöhle in zwei Räume zu Stande kommt, von denen der obere respiratorische, der Nasenrachengang, (*Ductus naso-pharyngeus* Kölliker) in den Bereich der primitiven Nasenhöhle miteinbezogen wird und mit dieser die bleibende Nasenhöhle liefert, während der untere, digestive zur bleibenden Mundhöhle sich umwandelt. Die Nasenhöhle wird dadurch, dass der untere Rand des anfangs frei in die Mundhöhle hineinragenden Septum mit der oberen Fläche der Gaumenplatten in der Medianlinie verwächst, zu

einem paarigen Hohlraum. Da die Gaumenplatten hinten einen freien Rand haben, kann man naturgemäss nach Bildung des Gaumens um diesen Rand herum von der Mundhöhle aus durch die nun gebildeten Choanen in die Nasenhöhle gelangen.

Die Nasengaumengänge (*Ductus nasopalatini*) im *Canalis incisivus* oder die Stenson'schen Gänge, die bei manchen Säugern sich finden, sind ein Rest der ursprünglichen Verbindung zwischen der Mundhöhle und dem unteren respiratorischen Abschnitte der Nasenhöhle. Bei dem Menschen persistiren sie nur in verschiedenartigen Resten, und auch bei Embryonen werden sie nie von einer grösseren Weite gefunden.

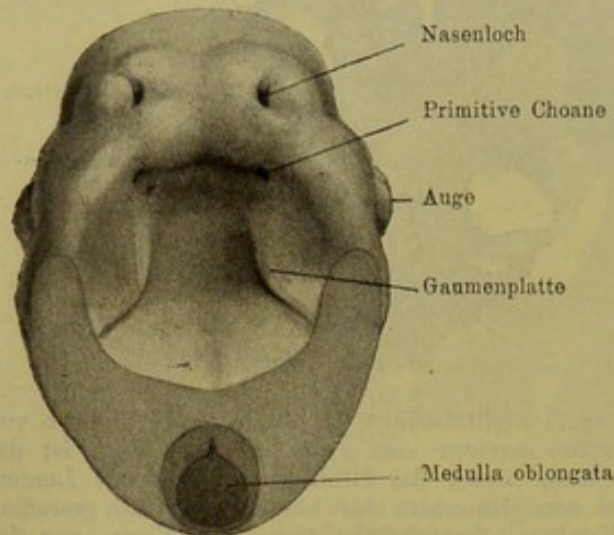


Abb. 283. Kopf eines Schweinsembryo von 1,6 cm Länge nach Entfernung des Unterkiefers von der Mundhöhle aus gesehen. Vergr. 8/1.

In dem Septum entwickelt sich die knorpelige Nasenscheidewand des Primordialschädels, an welcher später als Deckknochen der Vomer und

die Zwischenkiefer sich ausbilden (s. S. 220) und aus den im Zusammenhange mit dem oberen Rande des *Septum* verknorpelnden lateralen Stirnfortsätzen gestalten sich die Siebbeinlabyrinth und die seitlichen Theile der äusseren Nase, an denen als Belegknochen die Thränen- und Nasenbeine entstehen. Die Muscheln treten schon im zweiten Monate als knorpelige Auswüchse der Seitentheile der knorpeligen Nase auf, mit deren Weiterwuchern das Epithel der Nasenhöhle immer gleichen Schritt hält. Im 2.—3. Monate ist das Labyrinth schon in allen seinen wesentlichen Theilen zierlich ausgeprägt, immerhin fehlen noch alle Nebenhöhlen. Diese bilden sich schon am knorpeligen Nasengerüste aus und sind alle in erster Linie von Knorpel umgebene Ausbuchtungen der Nasenschleimhaut, die keinerlei Beziehungen zu den benachbarten Knochen zeigen. Eine Zeitlang wachsen dann die knorpeligen Kapseln der betreffenden Höhlen zusammen mit der Schleimhaut weiter, während zugleich die benachbarten Belegknochen eine äussere Hülle um dieselben bilden, zuletzt aber schwinden die Knorpelkapseln, ohne zu verknöchern, und

werden von nun an die Nebenhöhlen der Nase von den betreffenden Belegknochen unmittelbar begrenzt, an denen dann zur Aufnahme der immer weiter wuchernden Schleimhautaussackungen ebenfalls Höhlungen sich ausbilden, die nach Kolliker in derselben Weise entstehen wie alle Resorptionslücken von Knochen. Am frühesten fällt die Bildung der *Sinus sphenoidales* und des *Antrum Highmori*, die schon beim 3–4 Monate alten Fötus in der ersten Anlage begriffen sind (von Mihalkovics) und von denen erstere bei der Geburt schon ganz gut ausgeprägt sind, wogegen die volle Ausbildung der Highmorschöhle erst nach Durchbruch der Milchzähne eintritt. Die *Sinus ethmoidales* und *frontales* sind auch bereits früh (7. Monat) in der ersten Anlage nachweisbar, erreichen aber erst zur Pubertätszeit eine grössere Ausdehnung und ihre endliche Ausbildung in einer noch späteren Zeit.

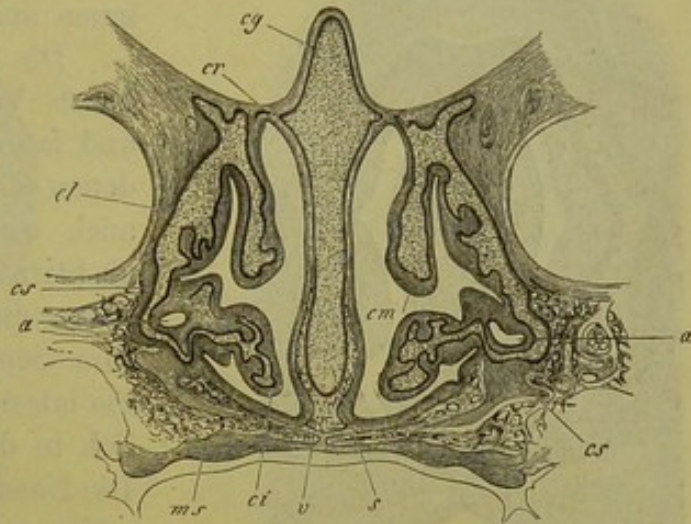


Abb. 284. Frontalschnitt durch die Nasenhöhlen eines menschlichen Embryo von fünf Monaten in der Gegend des *Sinus maxillaris* (Highmori). Zur Seite die Augenhöhlen, unten die Mundhöhle. Vergr. 4mal. *cg* Crista galli; *cr* Foramina cribrosa; *cl* seitliche Nasenknorpel; *cs* knorrelige Wand des *Sinus maxillaris* *a*; *cm* Concha media; *ci* Concha inferior; *ms* Maxilla superior; *s* Septum cartilagineum; *v* Vomer. (Nach Kolliker.)

Eine besondere, mit den Geruchsorganen in Verbindung stehende Bildung sind die Jacobson'schen Organe, welche bei Säugern als zwei von Knorpelkapseln gestützte und in die Stenson'schen Gänge einmündende Röhren am Boden der Nasenhöhle neben der Scheidewand ihre Lage haben und von Kolliker auch beim Erwachsenen als Rudimente aufgefunden worden sind. Sie erhalten einen eignen Zweig der Riechnerven und besitzen bei vielen Säugern zeitlebens typisches Riechepithel. Sie entstehen als Ausstülpungen der medialen Wand der Riechgrube schon sehr früh; bei dem menschlichen Embryo schon in der 4. Woche.

Der *Nervus olfactorius*. Die *Fila olfactoria* wachsen aus dem Epithel der Riechgrube, dessen Zellen sich früh in die zu den Riechzellen werdenden Neuroblasten und in die Stützzellen sondern, nach dem Riechlappen hin (Disse). Die Neuroblasten senden ihren

Nervenfortsatz, die Riechnervenfaser, also in centripetaler Richtung, aus, und endigt jede Faser mit ihrem Telodendrion frei in dem Riechlappen. Die zwischen den Riechnervenfaser gelegenen Zellen sind (wie die Gliazellen des Opticus) ektoblastischer Herkunft und wandern

gleichsam als Leitungsbahn für die Fasern mit diesen aus dem Epithel der Riechgrube nach innen aus.

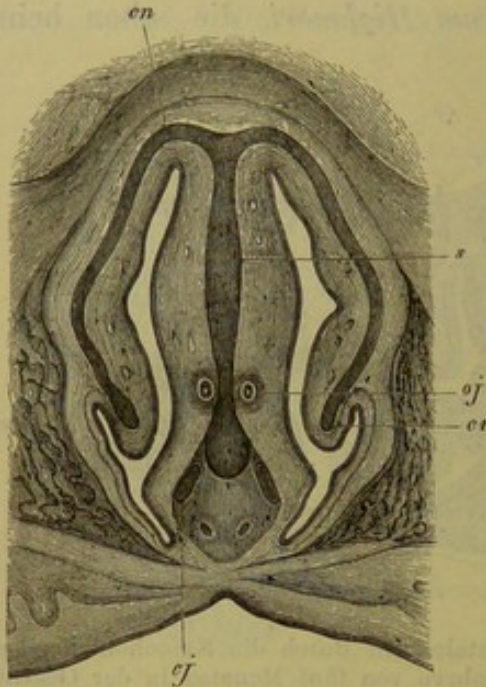


Abb. 285. Frontalschnitt durch die Nasenhöhle eines viermonatlichen menschlichen Embryo, 8mal vergr. *s* Septum narium cartilagineum; *en* Cartilago lateralis narium; *ci* Cartilago conchae inferioris; *cj* Pflugscharknorpel (*Cartilago Jacobsonii*); *oj* Organon Jacobsonii. (Nach Kölliker.)

gleichsam einsinkt. Bei dem ca. 5 Wochen alten Embryo beträgt die Entfernung der beiden Nasenlöcher voneinander 1,7 mm, bei dem 7 Wochen alten Embryo 1,2 mm (His) und wird mit zunehmendem Wachsthum relativ immer geringer.

Nachdem wir mit Hilfe der Darstellungen auf S. 60 und 61 einen Einblick in die Entwicklungsvorgänge des Gesichtes, sowie der Mund- und Nasenhöhle gewonnen und auch einen Theil der durch Störungen des normalen Entwicklungsganges bedingten Missbildungen kennen gelernt haben, sei unter Hinweis auf die Abb. 286 u. 287 noch der hochgradigsten Missbildung im Bereiche des Gesichtes gedacht, der sogenannten Gesichtsspalte. In dem ersten der beiden Fälle (Abb. 286) zeigt das Gesicht eine von dem unteren rechten Augenlid ausgehende schief einwärts zum Mund verlaufende, theils vernarbt erscheinende Spaltbildung. Die Spalte ist im Wesentlichen als Colobom

Die äussere Nase entsteht durch Verwachsen der medialen und lateralen Stirnfortsätze, von denen die ersteren — zusammen auch wie oben erwähnt einfach als Stirnfortsatz bezeichnet — sich immer mehr verschmälern und sich zum Septum gestalten, während die lateralen Fortsätze hauptsächlich in die Nasenflügel übergehen. Die Nasenlöcher rücken dabei einander immer näher und nehmen allmählich eine mehr horizontale Stellung an. In der 5. Woche (Abb. 134) ist der Stirnfortsatz als Anlage der Stumpfnase bereits von dem übrigen Theil des Stirnwulstes winklig abgesetzt, indem das Mittelstück des Stirnwulstes

des unteren Lides auf das letztere und als Lippenspalte auf die Oberlippe beschränkt. Abgesehen von einigen weniger auffallenden Abnormitäten am Kiefer war die Patientin völlig normal. Demgegenüber sehen wir in dem zweiten Fall eine in gleicher Richtung verlaufende aber viel bedeutendere und total entstellende Spalte eines einige Tage alten Kindes. Die Spalte beginnt etwas links von der Mitte der Oberlippe, betrifft sämtliche Weichtheile der Wange, schliesst ein

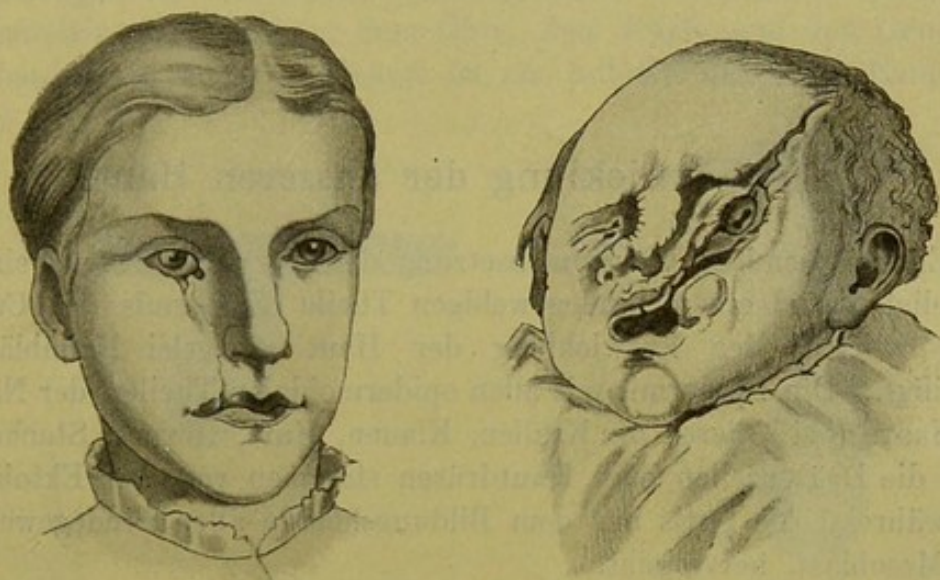


Abb. 286. Rechtsseitige Gesichtsspalte eines 13jährigen Mädchens. (Nach Kraske.)
Abb. 287. Linksseitige grosse Gesichtsspalte von einem lebenden Kinde. (Nach Hasselmann.)

nicht normal gestaltetes Auge ein und geht noch über das Auge in die seitliche Stirngegend hoch hinauf. Der Knochen war nicht erheblich von der Spaltbildung befallen, indem der *Processus alveolaris* des Unterkiefers und der obere Augenbrauenbogen nur leicht eingekerbt erschienen.

Ein Vergleich dieser Missbildungen mit den beschriebenen Entwicklungsvorgängen (speziell mit der Abbildung 259) lehrt, dass die Spaltbildung in beiden Fällen in der Richtung der Thränenfurche (Augennasenrinne) verläuft. Wir haben, wie leicht verständlich, solche Vorkommnisse auf eine mangelhafte Vereinigung des Oberkieferfortsatzes einerseits mit den beiden Stirnfortsätzen andererseits zurückzuführen. Häufig sind derartige Gesichtsspalten mit Kieferspalte und Wolfsrachen kombinirt. In dem Falle 286 ist intrauterin in der anfangs nicht ganz ausgeglichenen Augennasenrinne später ein theilweiser Verschluss eingetreten, worauf die Narbenbildung hindeutet.

4. Die Entwicklung der äusseren Haut.

Entsprechend der Zusammensetzung der äusseren Haut aus einem epithelialen und einem bindegewebigen Theile (Epidermis und Cutis) sehen wir an der Entwicklung der Haut zweierlei Keimblätter betheiligt. Die Epidermis mit allen epidermoidalen Theilen der Nägel und Haare (bei Thieren die Krallen, Klauen, Hufe, Hörner, Stacheln), sowie die Drüsenzellen aller Hautdrüsen stammen von dem Ektoblast her, während die Cutis aus dem Bildungsheerde allen Bindegewebes, dem Mesoblast, hervorgeht.

I. Der ektoblastische Theil der Haut.

Die Oberhaut des Menschen besteht im ersten und im Anfange des zweiten Monates aus einer einfachen Lage sehr zierlicher, zart

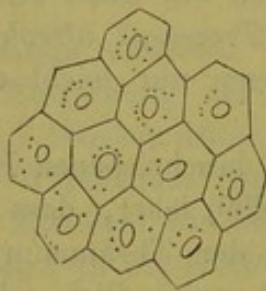


Abb. 288. Zellen der obersten Epidermislage eines zwei-monatlichen menschlichen Embryo, 350mal vergrössert. (Nach Kolliker.)

konturirter polygonaler Zellen von $27-45 \mu$ Durchmesser. Unter ihnen zeigen sich in einfacher zusammenhängender Schicht kleinere Zellen von $6,8$ bis $9,0 \mu$ als erste Andeutung der Keimschicht. In weiterer Entwicklung verdickt sich die Epidermis des Embryo ziemlich rasch, indem sich durch Wucherung der kleinen Elemente bald mehrfache Zellenlagen bilden, die Keimschicht an Stärke gewinnt und die Hornschicht durch Uebergang der kleinen Zellen in grössere Schüppchen sich verdickt.

Schon sehr früh tritt eine Abstossung zu Grunde gehender Zellen an der Oberfläche ein. Die Zellen werden bei den Embryonen mancher Säuger als zusammenhängende Mantelschicht abgelöst, die den Namen

Epitrichium führt, weil sie die Lage deckt, in welcher bald darauf die ersten Haaranlagen erscheinen. Vom fünften Monate an werden diese Abschuppungen an der Oberfläche besonders augenfällig, und findet man im sechsten Monate die Embryonen über und über von einer klebrigen, etwas Fett enthaltenden Masse, der sogenannten „Fruchtschmiere“, *Smegma embryonum*, oder dem „Käsefirniss“, *Vernix caseosa*, bedeckt, welche an bestimmten Lokalitäten, namentlich an den Beugeseiten der Gelenke (Achsel, Knie, Weichen), der Sohle, dem Handteller, dem Rücken, dem Ohre, dem Kopfe und den Genitalien in besonderer Menge angehäuft ist und mikroskopisch aus Epidermis-

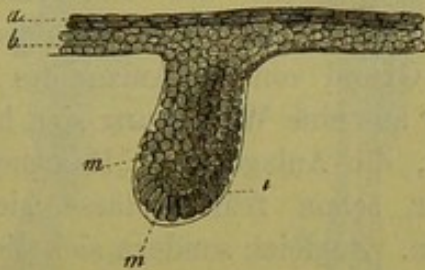


Abb. 289.

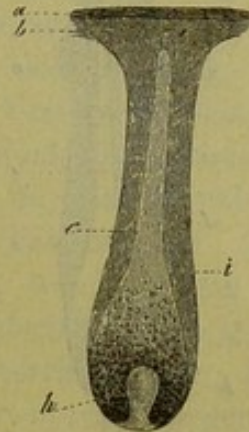


Abb. 290.

Abb. 289. Haaranlage von der Stirn eines 16 Wochen alten menschlichen Embryo, 350mal vergr. *a* Hornschicht der Oberhaut; *b* Keimschicht derselben; *i* strukturlose Haut aussen um die Haaranlage herum, die sich zwischen Keimschicht und *Corium* fortzieht; *m* rundliche, zum Theil längliche Zellen, welche die Haaranlage zusammensetzen. (Nach Kölliker.)

Abb. 290. Anlage eines Augenbrauenhaares von 0,49 mm, 50mal vergr., deren innere Zellen einen Kegel bilden, noch ohne deutliches Haar, aber mit angedeuteter Papille. *a* Hornschicht der Oberhaut; *b* Keimschicht derselben; *c* äussere Wurzelscheide des späteren Balges; *i* strukturlose Haut aussen an derselben; *h* *Papilla pili*. (Nach Kölliker.)

schüppchen und dem Sekrete der um diese Zeit in physiologische Aktion tretenden Talgdrüsen, vielleicht auch der Schweissdrüsen, besteht. Diese Masse bleibt dann bis gegen Ende der Geburt. Bei Neugeborenen findet man sie in einer sehr wechselnden Menge vor, und sind diese manchmal von dieser Schmiere ganz überzogen, welche auch den Gebärakt zu erleichtern im Stande ist. Die während des Embryonallebens abgelösten Theile des *Smegma* kommen natürlich in das Amnionwasser zu liegen und können dann aus diesem in den Darmkanal und schliesslich in das *Meconium* des Embryo übergehen.

Die Haare entwickeln sich am Ende des dritten Monates und zwar in der Weise, dass die Keimschicht der Oberhaut kleine

zapfenförmige Wucherungen nach innen bildet, die sogenannten „Haarkeime“ oder, genauer bezeichnet, die Anlagen der Haare und der Wurzelscheiden. Diese beim Menschen sicherlich nicht hohlen Wucherungen der Epidermis (Abb. 289) erhalten von der *Cutis* eine Umhüllung, welche anfänglich nicht gerade als etwas Selbständiges auftritt, vielmehr erscheint, wie in allen diesen Fällen, die Epidermiswucherung als das Wesentliche und Bestimmende, und tritt die Um-

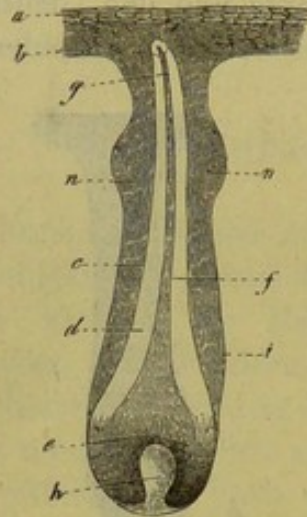


Abb. 291. Haaranlage von den Augenbrauen mit einem längeren, aber noch nicht durchgebrochenen Haare von 0,63 mm Länge. Die innere Wurzelscheide überragt oben die Haarspitze in etwas, und seitlich am Halse des Balges zeigen sich in Gestalt zweier warzenförmiger Auswüchse der äusseren Wurzelscheide die ersten Anlagen der Talgdrüsen. (Nach Kölliker.)

hüllung durch die gefässhaltigen Theile erst später mehr hervor und stellt dann den der *Cutis* angehörigen Theil des Haarbalges dar. Im weiteren Verlaufe nun gestalten sich die Wucherungen der Keimschicht der Epidermis zu langen flaschenförmigen Gebilden, in deren Grund von der Anlage des Haarbalges aus eine Wucherung sich hineinbildet, die Anlage der „Haarpapille“, in der schon früh Gefässe sichtbar werden. Zugleich sondern sich die Epidermiszellen der Haaranlage im Grunde derselben in zwei Schichten, eine innere, in welcher die Elemente eine mehr gestreckte Form annehmen, die Anlage des Haares und der inneren Wurzelscheide, und eine äussere, deren Zellen mit den Zellen der Keimschicht in Verbindung bleiben und die äussere Wurzelscheide darstellen (Abb. 290). Endlich trennt sich die innere Lage, während sie

sich verlängert, nochmals in zwei, das Haar und die innere Wurzelscheide (Abb. 291). Somit bildet sich das Haar mit seinen Scheiden einfach durch Differenzirung der Zellen der primitiven soliden Epidermisanlage und erscheint schon in frühester Zeit als ein ganzes kleines Härchen mit Wurzel, Schaft und Spitze, welches jedoch zuerst nicht hervorragt, sondern von beiden Lagen der Oberhaut bedeckt ist. Darauf beginnen die Härchen zu wuchern und brechen bald durch. Dieses Durchbrechen der Haare beginnt am Ende des fünften Monates am Kopfe und in der Augenbrauengegend und endet in der 23.—25. Woche an den Extremitäten. Die eben hervorgebrochenen Haare haben eine sehr regelmässige Stellung, wie dies namentlich von Eschricht vor Jahren genauer verfolgt und

durch Abbildungen versinnlicht worden ist. Es konvergiren nämlich dieselben nach gewissen Linien hin und divergiren von gewissen Punkten oder Linien aus, so dass sie eigenthümliche federartige Zeichnungen, Wirbel, Kreuze u. s. w. bilden, deren ausführliche Schilderung jedoch nicht im Bereiche unserer Aufgabe liegt.

Die embryonalen Haare (Wollhaare, *Lanugo*) bilden einen gegenüber den späteren Verhältnissen dichten Pelz bis gegen das Ende des Embryonallebens. Doch finden sich in dieser Beziehung grosse

Verschiedenheiten. Schon während des Embryonallebens fällt auch ein Theil der Haare aus, kommt in das Amnionwasser, wird unter Umständen vom Fötus verschluckt und findet sich dann im Darmkanale und den Fäkalmassen (*Meconium*), welche gleich nach der Geburt zuweilen in ziemlich beträchtlicher Menge entleert werden. Gegen Ende der Fötalzeit oder erst nach der Geburt fällt die *Lanugo* aus und bilden sich neue Haare an der Stelle der verlorenen. Es kommt jedoch bekanntlich nicht mehr zur Ausbildung eines der ursprünglichen *Lanugo* an Dichte gleichenden Haarkleides. Denn der Mensch wird, wie es in den letzten Phasen seiner Stammesgeschichte der Fall war, so auch am Schlusse seiner Ontogenie immer „nackter“.

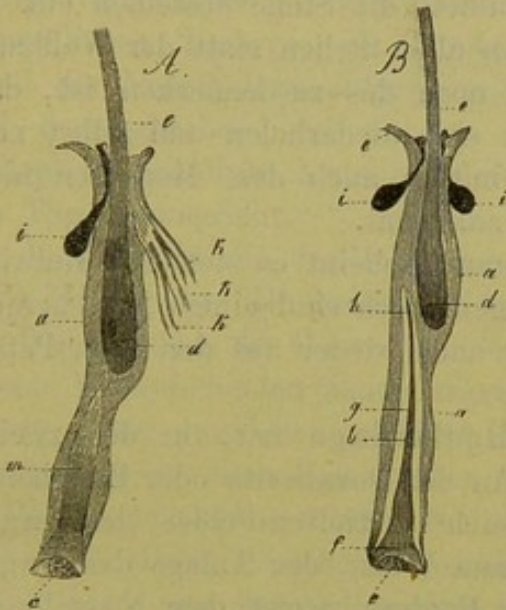


Abb. 292. Ausgezogene Augenwimpern eines einjährigen Kindes, 20mal vergr. A. Eine solche mit einem Fortsatze der Zwiebel oder äusseren Wurzelscheide von 0,56 mm, in welchem die zentralen Zellen länglich sind (ihr Pigment ist nicht wiedergegeben) und als ein deutlicher Kegel von den äusseren sich abgrenzen. B. Augenwimper, in deren Fortsatz von 0,67 mm Länge der innere Kegel in ein Haar und eine innere Wurzelscheide umgebildet ist. Das alte Haar ist höher heraufgerückt und besitzt ebensowenig wie in A eine innere Wurzelscheide. a äussere, b innere Wurzelscheide des jungen Haares, c Grube für die Haarpapille, d Zwiebel, e Schaft des alten Haares, f Zwiebel, g Schaft, h Spitze des jungen Haares, i Talgdrüsen, k drei Schweisskanäle, die in A in den oberen Theil des Haarbalges einmünden, l Uebergang der äusseren Wurzelscheide in die Keimschicht der Oberhaut. (Nach Kölliker.)

Die Neubildung geht von der äusseren Wurzelscheide der Haarbälge der Wollhaare aus, welche nichts als das *Stratum germinativum* des Haarbalges ist, und entwickelt die Wurzelscheide ganz nach dem Typus der embryonalen Haarsäckchen in sich ein neues Haar sammt einer inneren Wurzelscheide, welches dann allmählich neben dem Wollhaare in die

Höhe wächst und endlich zu derselben Oeffnung herauskommt (Abb. 292). Während dies geschieht, wird die Ernährung des Wollhaares dadurch gestört, dass es durch den an seiner Basis gebildeten Fortsatz seiner Scheiden von seinem Ernährungsorgane, der gefässhaltigen Haar-papille, abgehoben wird, in Folge dessen dann seine untersten Zellen verhornen, während sie in der Zwiebel lebenskräftiger Haare ganz weich sind. Ist die alte Haarzwiebel verkümmert und das Wollhaar immer mehr nach aussen geschoben, so fällt das alte Haar endlich aus, und nimmt das sekundär gebildete die Stelle desselben ein. In dieser Weise entstehen offenbar an allen Stellen statt der Wollhaare die bleibenden Haare, wobei nur noch das zu bemerken ist, dass solche Neubildungsvorgänge öfters sich wiederholen und selbst noch beim Erwachsenen sich finden, mithin auch dem Menschen nicht bloss ein einmaliger Haarwechsel zukommt.

Bei der Bildung des Ersatzhaares scheint es stets zur Entwicklung einer neuen Papille zu kommen, doch sind einige Forscher der Ansicht, dass sich das neue Haar auch wieder auf der alten Papille bilden könne.

Die erste Andeutung der Nagelanlage tritt in der zweiten Hälfte des dritten Monates auf. An der Dorsalseite oder Endphalanx kommt es zur Ausbildung eines leicht vertieften Feldes, des Nagelfeldes. Es ist umgeben von einem Wulst, der Anlage des Nagelwalles, der sich vorn zu einem Epidermiswulst dem Nagelsaum verdickt. Nach der volaren Seite hin ist dieser durch eine Furche, die Grenzfurche, von der Fingerbeere getrennt.

Die Verhornung oder die Bildung des eigentlichen Nagels beginnt am Ende des dritten Monates, wo die äusseren Zellen der zum *Stratum Malpighii* werdenden Schicht im Bereiche der Nagelfeldes in ihrem Inneren Eleidinkörner entwickeln, die ja überall als Vorboten der Verhornung auftreten. Diese Zellen verhornen alsdann, und ist demgemäss diese erste Anlage des Nagels aussen von einem auf diesem Stadium bereits mehrfach geschichteten *Stratum corneum* bedeckt. Es heisst *Eponychium*. Von der Anlagestelle schreitet die Verhornung dann in den Nagelwall fort, und verdickt sich dann auch der Nagel bald durch Zutritt neuer Elemente von derselben Lage aus, so dass er in der 20. Woche sammt seinem *Stratum germinativum* bereits 54 μ misst, und wächst zugleich auch an den Seiten und an der Wurzel in die Breite und Länge. Immerhin bleibt er bis zum Ende des fünften Monates unter der Hornschicht der Oberhaut und ohne freien Rand, welcher letztere erst nach der Hälfte des sechsten Monates erscheint, sodass im siebenten Monate der Nagel, die grössere

Weichheit und den Umfang abgerechnet, in nichts Wesentlichem vom fertigen Nagel abweicht. Bei Neugeborenen sind die Nägel am Körper 0,68–0,74 mm dick und durch ihren weit vorstehenden, dünnen, bis zu 3–4 mm langen freien Rand bemerkenswerth, der nichts Anderes als der im Laufe der Entwicklung nach vorn geschobene Nagel einer früheren Periode (ungefähr des sechsten Monates) ist und bald nach der Geburt sich abstösst. In vergleichender Beziehung ist interessant, dass der wieder verschwindende Nagelsaum des menschlichen Embryo als ventraler Theil der Nagelanlage aufzufassen ist und dem gleichen, bei Säugern als Sohlenhorn zeitlebens bestehen bleibenden Theile entspricht.

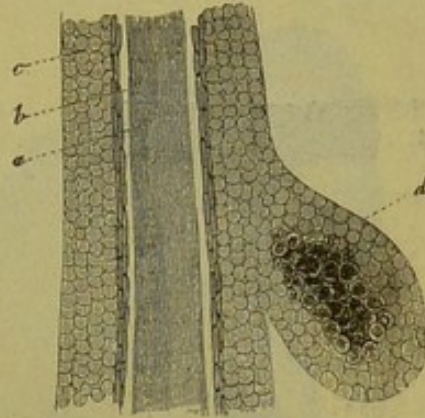


Abb. 293. Zur Entwicklung der Talgdrüsen von einem sechsmonatlichen Fötus, ungefähr 250mal vergr. *a* Haar, *b* innere Wurzelscheide, hier mehr der Hornschicht der Oberhaut gleich, *c* äussere Wurzelscheide, *d* Talgdrüsenanlage. (Nach Köl liker.)

Von den Drüsen der Haut sind die Talgdrüsen an den meisten Gegen den Wucherungen der Haarbälge, deren äussere Wurzelscheiden kleine, warzenförmige, ganz aus Zellen gebildete Hervorragungen zu einer Zeit treiben, wo die Haare schon etwas entwickelter sind (Abb. 291). Diese Auswüchse gestalten sich zu birn- und flaschenförmigen Gebilden, in welchen dann auch eine Höhle dadurch entsteht, dass die innersten Zellen dieser Anlagen eine Fettmetamorphose erleiden. Dieses Fett wird dann als erstes Sekret oder Hauttalg in die Haarbälge, deren Haare mittlerweile durchgebrochen sind, entleert. Die weitere Entwicklung der Talgdrüsen ist leicht zu begreifen. Die Zellenmasse derselben wuchert durch solide Sprossenbildung weiter, wodurch die Drüse verästelt traubenförmig wird, und in diesen Knospen geht dann die Bildung von Höhlungen genau ebenso vor sich wie in den ersten Anlagen.

Wo die Talgdrüsen selbständig vorkommen, wie z. B. an der *Glans penis*, entwickeln sich dieselben nach dem nämlichen Typus, aber direkt von der Epidermis aus.

Die Schweißdrüsen entwickeln sich genau nach dem Typus der Talgdrüsen. Ihre ersten Anlagen, die im fünften Fötalmonate erscheinen, gleichen denen der Haarbälge sehr und sind nichts als solide flaschenförmige Auswüchse (Abb. 294) des *Stratum germinativum* der Oberhaut, die in die Cutis sich hineinstrecken und von einer dünnen Hülle der letzteren umgeben sind. Dann werden diese Auswüchse

länger und gestalten sich im sechsten Monate zu leicht gewundenen schwächtigen Anhängen, deren Enden kolbig verbreitert sind, bestehen jedoch immer noch durch und durch aus kleinen rundlichen Zellen. Erst im siebenten Monate zeigen die Drüsen im Innern einen Kanal, dessen Entstehung wahrscheinlich mit dem Auftreten von Flüssigkeit zwischen den centralen Zellen der Drüsenanlagen zusammenhängt, bei welchem Vorgange vielleicht auch ein Theil dieser Zellen sich auflöst

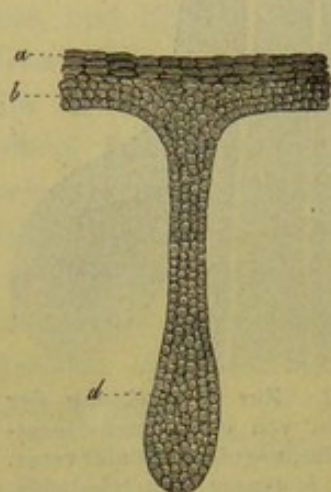


Abb. 294.

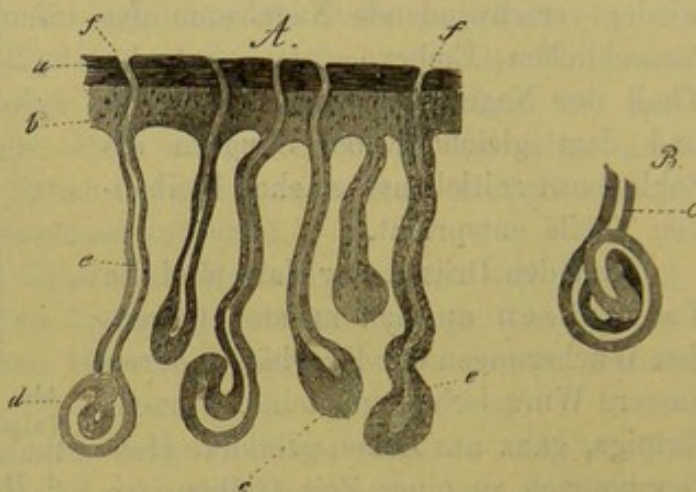


Abb. 295.

Abb. 294. Schweissdrüsenanlage von einem fünfmonatlichen menschlichen Embryo, bei 350maliger Vergr. *a* Hornschicht der Oberhaut, *b* Keimschicht, *c* Corium, *d* Drüsenanlage ohne Lumen, aus kleinen runden Zellen bestehend. (Nach Kölliker.)

Abb. 295. A Schweissdrüsenanlagen aus dem siebenten Monate, 5mal vergr. Die Buchstaben *abd* wie bei Abb. 294. Das Lumen *c* ist durchweg vorhanden, nur reicht es nicht ganz bis ans Ende der dickeren Theile der Drüsenanlagen, die zu den Drüsenknäueln sich gestalten. Fortsetzung der Kanäle in die Oberhaut hinein und Schweissporen *f* sind da. B. Ein Knäuel einer Schweissdrüse aus dem achten Monate. (Nach Kölliker.)

in derselben Weise, wie dies bei der Bildung der Höhlungen in den Talgdrüsen gefunden wird. Um dieselbe Zeit, wo die *Lumina* auftreten, zeigen auch die Enden der Drüsenanlagen ein vermehrtes Wachsthum, verdicken sich und krümmen sich retortenförmig, sodass jetzt auch die Anlagen der späteren Drüsenknäuel zu erkennen sind (Abb. 295). Während dies geschieht, brechen dann auch die Höhlen nach aussen durch und entstehen die Oeffnungen der Schweisskanäle, ein Vorgang, der durch Fortsetzung der Lückenbildung auf das *Stratum germinativum* der Oberhaut und Abschuppung der Hornschicht sich erklären lässt. In den letzten Monaten der Schwangerschaft bilden sich dann die Drüsen vollständig aus, sodass sie bei Neugeborenen, abgesehen von der Grösse, in nichts von denen des Erwachsenen sich unterscheiden.

Wie die Talg- und Schweissdrüsen, so sind auch die Milchdrüsen aus Wucherungen der fötalen Epidermis hervorgegangen. Bei denjenigen Säugern, welche durch das Vorhandensein von vielen getrennten Drüsenkomplexen ausgezeichnet sind, (z. B. Schwein, Nagethiere, Carnivoren) tritt die erste Anlage als eine von der Wurzel der vorderen zu der der hinteren Extremitätenanlage reichende, etwas

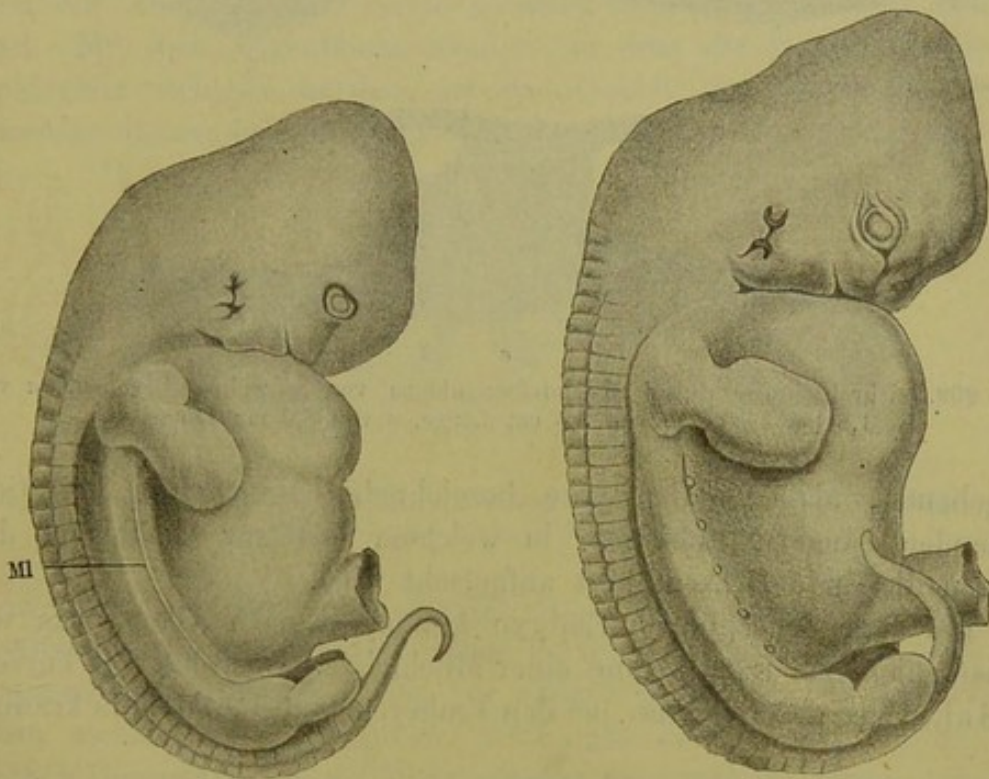


Abb. 296.

Abb. 297.

Abb. 296. Schweinsembryo von 1,5 cm Länge mit der Milchleiste.

Abb. 297. Schweinsembryo von 1,9 cm Länge mit den aus der Milchleiste hervorgegangenen primitiven Zitzen.

prominirende Epithelleiste, die Milchleiste (Abb. 296 *Ml*) auf. Im Querschnitt fällt sie durch ihre dorsale Lage auf. In dieser Leiste bilden sich ähnlich wie bei Anlage der Schmelzorgane in der Schmelzleiste als Anlagen der einzelnen Drüsen lokale Verdickungen, die bedeutend über die Aussenfläche hinausragen (Abb. 298 *a*) und als primitive Zitzen bezeichnet werden. Bald darauf vergehen die zwischen den primitiven Zitzen gelegenen Strecken der Milchleiste, sodass nun die Anlagen getrennt hintereinander liegen (Abb. 297). Indem dann die primitive Zitze sich immer mehr abflacht, wuchert die Anlage in den unterliegenden Mesoblast (Abb. 298 *b*), und tritt schliesslich nicht nur eine vollkommene Abflachung ein (*c*), sondern

die Mitte der Anlage sinkt sogar ein wenig unter das Niveau der Epidermis (Abb. 299) und erinnert so an einen von einem Walle

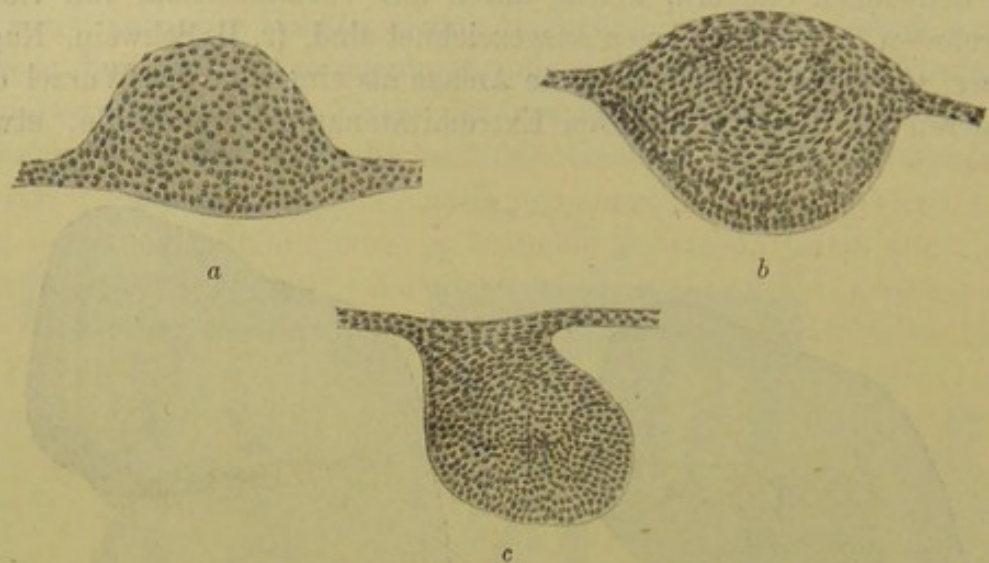


Abb. 298. Durchschnitte durch Milchdrüsenanlagen von Schweinsembryonen. *a* von 1,8 cm Länge, *b* von 2,3 cm Länge, *c* von 3,0 cm Länge.

umgebenen, als Mammartasche bezeichneten Hautbezirk bei tiefstehenden Säugern (Echidna), in welchem das zur Ernährung der Jungen dienende Drüsensekret aufgelegt wird.

Bei dem menschlichen Embryo kommt es nach Allem, was wir wissen, nicht zur Entwicklung einer Milchleiste. Doch hat vor kurzem H. Schmidt gezeigt, dass bei den Embryonen des 2. Monats kranial-

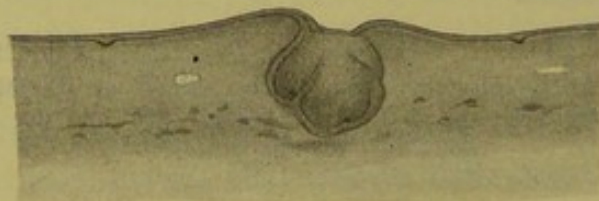

Abb. 299. Querschnitt der Milchdrüsenanlage mit Warzenhof und beginnender Warzenbildung vom menschlichen Embryo des 4. Monates.

und kaudalwärts von der einfachen Normalanlage noch mehrfache, meist der Rückbildung anheimfallende Drüsenanlagen wie es scheint regelmässig vorkommen. Ihr Vorhandensein erklärt das nicht so seltene Vorkommen überzähliger Brustdrüsen und Warzen bei dem Menschen, das als Polymastie und Hyperthelie ($\theta\eta\lambda\acute{\eta}$ Warze) bezeichnet wird.

Das Stadium der primitiven Zitze fällt für den menschlichen Embryo in die 4. Woche; im zweiten Monat flacht sich die Anlage ab, und findet sich im dritten Monate das Stadium wie in Abb. 298 *c*

Im vierten Monate treten wichtige Veränderungen ein. Die an den Embryonen mit freiem Auge leicht erkennbare Anlage ist von einem flachen Wall umgeben, der nach aussen allmählich in einen kreisrunden Hof übergeht. Dieser stellt jetzt schon die erste Anlage des Warzenhofes oder der *Areola mammae* dar. Er begrenzt sich nach aussen deutlich durch die um diese Zeit aufgetretenen ersten Haaranlagen, die als kleine Wucherungen der Epidermis auf dem der Abb. 299 zu Grunde gelegten Schnitt beiderseits sichtbar sind. Mit dem Augenblicke nämlich, in dem die Haarkeime in der Epidermis sichtbar werden, ist das Gebiet der haarfreien *Areola mammae* bestimmt. Der Warzenhof entsteht also keineswegs, wie

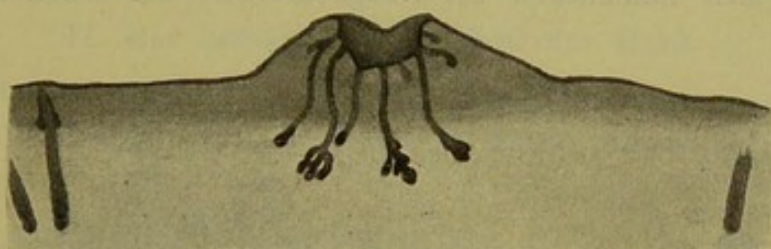

Abb. 300. Querschnitt der Milchdrüsenanlage mit Warzenhof und Brustwarze eines menschlichen Embryo des 8. Monats.

man wohl liest, erst nach der Geburt. Ebenso wenig aber auch die Brustwarze. Denn der die Anlage umgebende Cutiswall ist, wie die Untersuchung zahlreicher und vor allem gut konservirter Embryonen lehrt, nichts als die Anlage der jetzt noch relativ sehr breiten und flachen Brustwarze, deren Mitte jene bereits erwähnte kleine, taschenförmige Einsenkung besitzt. Die Drüsenanlage selbst zeigt im vierten Monate (Abb. 299) bereits eine Gliederung in einzelne Lappen.

Ein späteres Stadium von dem menschlichen Fötus des achten Monates ist in Abb. 300 dargestellt. Die übrigens bei weitem nicht immer so deutliche Warze hat sich mehr erhoben und schärfer von der Areola abgegrenzt, deren äussere Grenze wieder durch die nun tief eingedrungenen Haarbalganlagen bestimmt ist¹⁾. Die einzelnen Lappen sind zu langen Sprossen ausgewachsen, die bereits sich zu verästeln beginnen und mit ihrer Mündung sich nach der Spitze der Warze konzentriren. Abb. 301 zeigt noch ein Totalbild einer isolirten Anlage aus dem siebenten Monate, an der die Lappenbildung ungefähr die Mitte zwischen den Stadien der Abb. 299

¹⁾ Anmerkung. Die verbreitete Anschauung der Warzenbildung des Menschen durch Erhebung des sogenannten Drüsenfeldes stimmt nicht mit den Thatsachen überein.

u. 300 hält. Bei dem Neugeborenen bildet die Drüsenanlage eine zierliche Rosette mit kürzeren einfachen und längeren, leicht ästigen Anhängen. Eine einfachere solche Milchdrüse ist in Abb. 302 nach Langer dargestellt, doch sind die Drüsen der Neugeborenen meist zusammengesetzter, 0,5—1,0 cm gross und mit einzelnen, 1—2mal gabelig getheilten Ausläufern versehen, die an den Enden 1—5 rundliche Knospen tragen. Jeder der in Abb. 302 gezeichneten Ausläufer ist die Anlage eines ganzen Milchdrüsenlappens, doch erreichen dieselben bekanntlich erst spät ihre volle Ausbildung (Langer, Th. Kölliker).

Der Gang der Entwicklung ist übrigens wie bei den Talgdrüsen, und lässt sich namentlich bei Neugeborenen, bei denen die Milch-

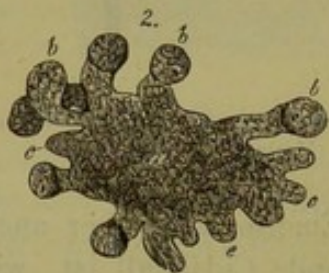


Abb. 301.

Abb. 301. Zur Entwicklung der Milchdrüse. 2. Milchdrüse eines siebenmonatlichen weiblichen Fötus von oben. *a* Centralmasse der Drüse mit grösseren (*b*) und kleineren (*c*) soliden Auswüchsen, den Anlagen der grossen Drüsenlappen. (Nach Kölliker.)

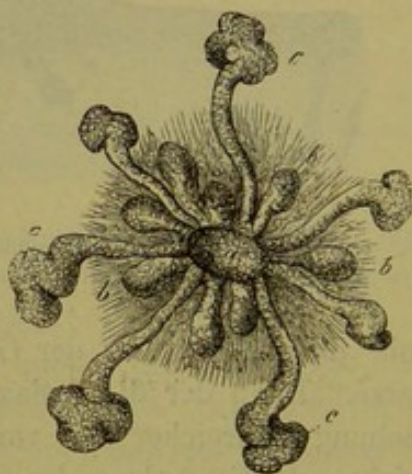


Abb. 302.

Abb. 302. Milchdrüsenanlage eines Neugeborenen. *a* Centralmasse der Drüse, um welche sich kleinere (*b*) und grössere Knospen finden, letztere mit noch solidem kolbenförmigen Ende *c*. — (Nach Langer.)

drüse in eine Periode lebhafter Entwicklung eintritt, leicht nachweisen, dass die Bildung der Höhlungen in den Drüsenanlagen, die ebenso wie die Oeffnungen an der Warze um diese Zeit auftreten, mit der Bildung fetthaltiger Zellen im Innern derselben zusammenhängt. Diese Zellen sammt etwas Flüssigkeit stellen die sogenannte „Milch der Neugeborenen“ dar. Bekanntermassen tritt bei Neugeborenen beider Geschlechter eine Anschwellung der Brustdrüsen ein, und kann man durch Komprimirung derselben ein milchartiges Sekret auspressen, welches nach der Analyse von Schlossberger so ziemlich mit der Milch übereinstimmt. Diese Erscheinung wäre ganz räthsel-

haft, könnte man nicht nachweisen, dass dieselbe mit der Entwicklung der Hohlräume in den Anlagen der Drüsenabtheilungen zusammenhängt. Die eben erwähnte raschere Entwicklung der Milchdrüsen nach der Geburt, die einen vermehrten Blutandrang im Gefolge hat, erklärt dann auch die häufigen Fälle von Entzündungen des Organes bei Neugeborenen oder Kindern der ersten Wochen, die von kolossalen Ektasien der Drüsenräume begleitet sind (Th. Kölliker). Die weitere Entwicklung der Milchdrüse in der nachembryonalen Zeit scheint mehr durch Wucherung hohler Endbläschen als durch Bildung anfangs solider Knospen vor sich zu gehen (Barfurth), doch sind in dieser Beziehung noch weitere Untersuchungen nötig.

II. Der mesoblastische Theil der Haut.

Nachdem das Ursegment unter Auflockerung seiner medialen und ventralen Theile in das Sklerotom und die an die embryonale Epi-

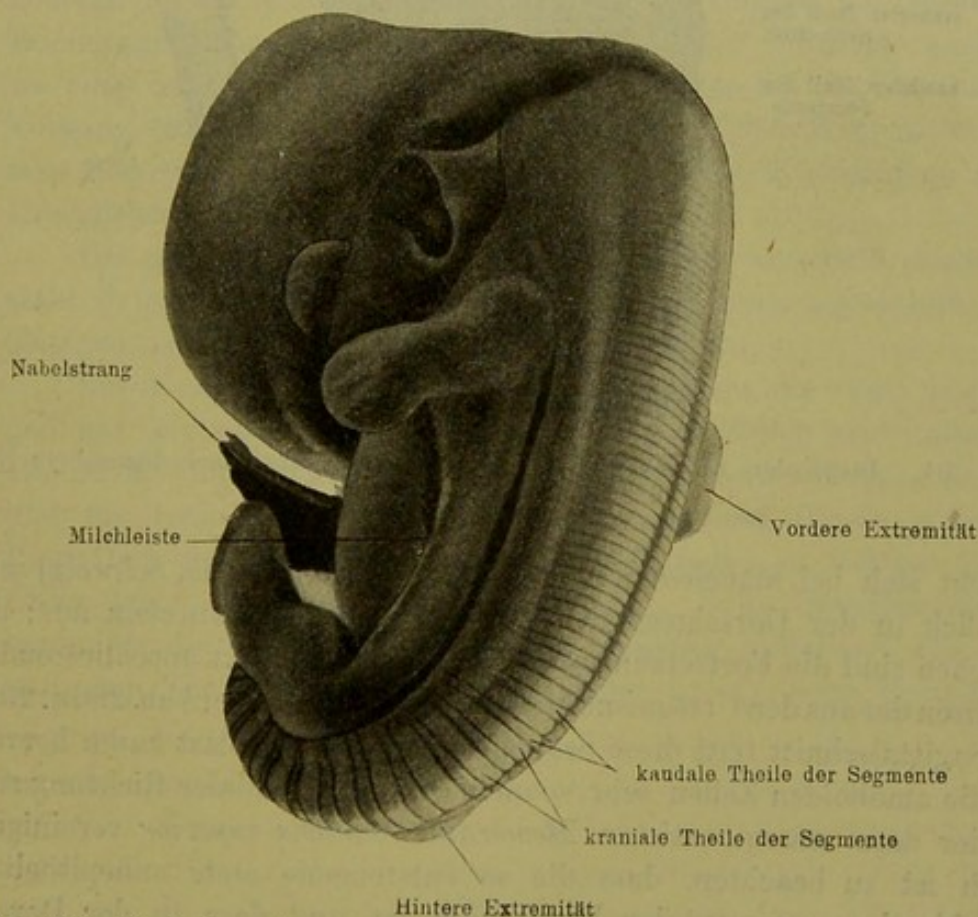


Abb. 303. Kaninchenembryo von 14 Tagen mit der Segmentirung der Dorsalgegend.

dermis angrenzende Hautmuskelpatte umgebildet ist, zerfällt bald darauf die Hautmuskelpatte in die mediale Muskelpatte oder

das Myotom, und die laterale Cutisplatte (s. oben S. 184). Bald wird dann das ganze Neuralrohr von dem wuchernden Sklerotomgewebe umhüllt. Dorsal breiten sich die von je einem rechten und linken Ursegment kommenden Sklerotomströme über das Neuralrohr aus, vereinigen sich in der Mittellinie und bilden so die als *Membrana reuniens superior* oder obere Vereinigungshaut bezeichnete, mesoblastische Decke des Medullarrohrs. Ihre segmentale Herkunft

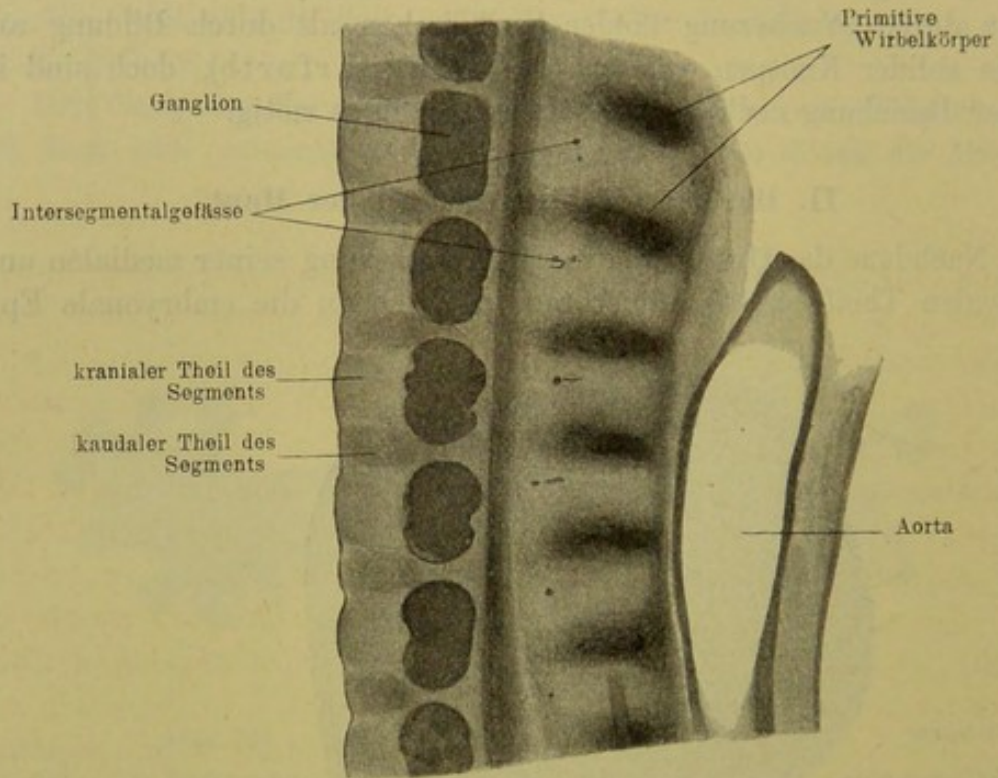


Abb. 304. Diagonaler Längsschnitt der Dorsalgegend eines Kaninchenembryo von 14 Tagen (vergl. Abb. 303).

spricht sich bei manchen Embryonen (Kaninchen, Maus, Schwein) sehr deutlich in der Dorsalgegend durch quere Epidermisfurchen aus; die Furchen sind die Fortsetzungen der sich ventral direkt anschliessenden Grenzen der aus den Ursegmenten stammenden Myotome (Abb. 296 u. 297). Im Sagittalschnitt tritt diese Segmentirung im Mesoblast kaum hervor, da die amöboiden Zellen sehr schnell in kraniokaudaler Richtung sich zu der dann unsegmentirten *Membrana reuniens superior* vereinigen. Doch ist zu beachten, dass die so entstehende erste subepitheliale Mesoblastlage segmentalen Ursprunges ist und dass in der Dorsalgegend also vorübergehend subepitheliale Segmente sich finden.

Die Entwicklung des primitiven Wirbels aus den Sklerotomen wurde oben (s. S. 185) ausführlich beschrieben. Die primitiven Bogen

erreichen weiterhin dorsalwärts sich ausbreitend die Epidermisanlage und führen so zu einer im Sagittalschnitt nach guter Konservierung sehr deutlichen Theilung jedes subepithelialen Segmentes in einen dichteren kaudalen Bezirk, der die Verlängerung des primitiven Wirbelbogens darstellt, und einen lockergefügten kranialen Abschnitt (Abb. 304).

Der kaudale Abschnitt ist anfangs schmaler, als der kraniale, doch gleicht sich der Unterschied sehr bald aus. Bei dem Embryo der Abb. 303 ist kopfwärts die letztgenannte subepitheliale Segmentirung, durch welche jeder einem Ursegment entsprechende Bezirk in der dorsalen Mittellinie in zwei Segmente getheilt ist, bereits eine gleichmässige geworden.

In diesen interessanten Vorgängen finden wir einen sehr bald wieder verschwindenden Zustand einer Segmentirung der Körperbedeckung, die sich bei anderen Wirbelthieren (z. B. Reptilien) zu einem Dauerzustande ausbildet, und haben wir hierin, wie in so vielen anderen Fällen, ein durch die Vererbung bedingtes, vorübergehendes Wiederauftauchen eines Zustandes vor uns, der bei niederen Formen als eine typische Gestaltung dauernd vorhanden ist. Der beschriebene Vorgang leitet nach meiner Ueberzeugung auf den Weg, auf welchem man die Segmentirung des Hautskelettes vieler Wirbelthiere auf die Ursegmentirung zurückführen wird.

Die genannte Segmentirung verschwindet also bald wieder und stellt dann das allenthalben dem Ektoblast innen angelagerte Mesoblastgewebe den Mutterboden für die Cutis dar.

Bei 4–5 Wochen alten Embryonen besteht die Cutis noch ganz und gar aus rundlichen und spindelförmigen Zellen und misst bloss 13–22 μ . Im vierten Monate entstehen die ersten Fettträubchen und die Leistchen an der *Vola manus* und *Planta pedis*. Die Papillen sieht man erst im sechsten Monate, zu welcher Zeit die *Cutis* schon 1 mm und darüber misst. Beim Neugeborenen ist besonders die Stärke des *Panniculus adiposus* auffallend, der relativ und zum Theil selbst absolut mächtiger ist als beim Erwachsenen.

5. Die Entwicklung des Muskelsystems.

Der ersten Anlage der quergestreiften Muskulatur wurde bereits mehrfach gedacht (s. S. 184). Wir sahen, dass der dorsolaterale Theil des Ursegmentes schon früh in die an den Ektoblast angrenzende Cutisplatte und die Muskelplatte zerfällt. Anfangs, d. h. in dem Stadium der Abb. 305 geht jede Muskelplatte an dem Rand kontinuierlich in die Cutisplatte über und besteht aus einer Lage kubischer Elemente. Diese wachsen darauf zu langen, längsgestellten Spindelzellen aus, die nach der Auflösung und der in der Längsrichtung erfolgenden Verschmelzung der Cutisplatten die segmentale Anlage eines grossen Theiles der Muskulatur oder die Myotome darstellen (Abb. 306 und 228). Jedes Myotom ist schon frühzeitig mit dem zugehörigen segmentalen motorischen Nerven vereint. Die aus dem kaudalen Theil des Sklerotomes hervorgegangenen Bogen wachsen dann sowohl dorsal (obere Bogen), als ventral im Bereiche des Thorax (Rippen) zwischen die Myotome hinein (Abb. 157, 307) und geben diesen die erste Insertion. Die Myotome dehnen sich gleichzeitig ventral in die primitive Bauchwand zur Anlage der ventralen Hals-, Brust- und Bauchmuskulatur und dorsal aus, wo sie die Anlagen der langen Rückenmuskulatur liefern. Der einzelne Muskel wächst in der Richtung seiner Nervenausbreitung weiter (Nussbaum).

Bei niederen Wirbelthieren (z. B. Selachiern) dringt die ventrale Kante des Myotomes als „Muskelknospe“ in die Leibeswand und die Extremitätenanlage vor. Aehnliches beobachtet man auch bei den Säugern, z. B. ist die noch epithelial gebaute Kante des Myotomes bei Embryonen von *Vespertilio* des Stadiums Abb. 70 (in dem Schnitte Abb. 75) bis in die Urnierengegend in der Leibeswand vorgedrungen; doch löst sich im Allgemeinen bald früher bald später die Myotomkante sowohl dorsal als ventral auf, und ist es dann ausserordentlich

schwer zu entscheiden, ob die weiterhin sich differenzirenden Muskelzellen nur von dem Myotom oder auch durch lokale Differenzirung aus dem Mesoblast (der Somatopleura) hervorgehen (Fischel). Jedenfalls erfolgt die Entwicklung in segmentaler Gliederung und in Abhängigkeit von den Myotomen. Das lässt sich bei den Säugerembryonen noch bis in die späte embryonale Zeit hinein erkennen. Bei hand-

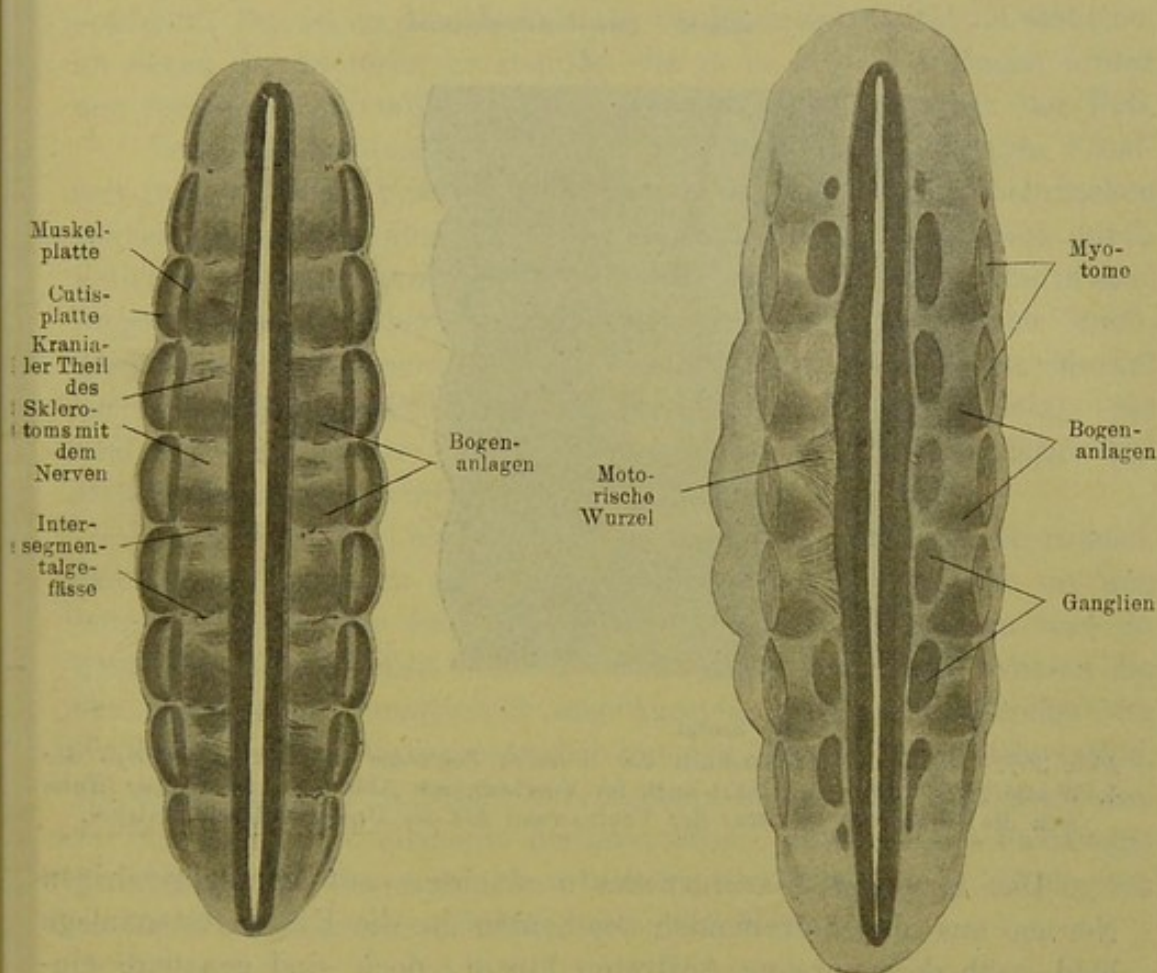


Abb. 305. Frontalschnitt der Dorsalgegend des Schweinsembryo der 3. Woche.

Abb. 306. Frontalschnitt der Dorsalgegend eines etwas älteren Embryo vom Schweine.

langen Schafembryonen finde ich entsprechend dem bleibenden Verhalten bei niederen Wirbelthieren die Myomeren des *M. transversus abdominis* in der ganzen Bauchwand ausgebildet. Bei Schweinsembryonen von 8 cm Länge finde ich in der muskulösen Bauchwand beiderseits mindestens neun Myomeren. Zwischen ihnen laufen die ventralen Enden der Segmentalnerven, begleitet von segmentalen, aus der *Arteria epigastrica inferior* entspringenden Arterien, die den *Arteriae intercostales anteriores* entsprechen. Der segmentale Charakter

der Bauchmuskulatur erhält sich dauernd in Resten in Form der *Inscriptiones tendineae* des *M. rectus* und gelegentlich im *M. obliquus internus*.

Die Kopfmuskulatur des Menschen und der Säuger entsteht, da die in der Occipitalgegend vorhandenen drei Myotome sich zurückbilden und also vorübergehend auftauchende Bildungen sind, in loco aus mesoblastischen Zellen.

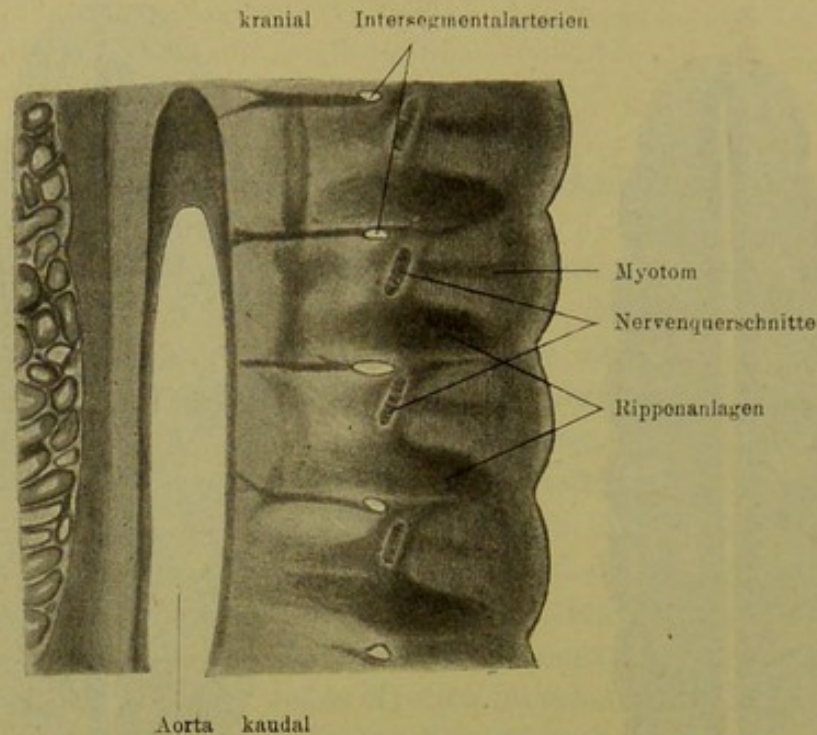


Abb. 307. Diagonaler Längsschnitt der dorsalen Segmente des Schweinsembryo der 4. Woche. Die Abbildung lehrt auch im Vergleich mit Abb. 155, in welcher Weise sich die segmentale Struktur der Thoraxwand aus der Ursegmentierung herleitet.

Die Extremitätenmuskeln wachsen mit den zugehörigen Nerven aus den betreffenden Segmenten in die Extremitätenanlage bald nach deren erstem Auftreten hinein, doch sind genauere einwandfreie Angaben über diesen schwierigen Punkt zur Zeit nicht möglich, umsomehr, da unsere Vorstellungen über das „Hineinwachsen“ eines Theiles in eine indifferente Anlage noch keineswegs geklärt sind.

Eine ganze Anzahl Muskeln entstehen wohl jedenfalls ohne direkten Zusammenhang mit den Myotomen aus der Somatopleura. Hierher gehören die bei dem Menschen auf geringe Reste reduzierten Hautmuskeln (*Platysma*, Gesichtsmuskeln, Kaumuskeln, *Epicranium*, äussere Ohrmuskeln) und die Muskeln am Beckenausgang *Ischiocavernosus*, *Transversi perinaei*, *Levator ani* und *Sphincter externus*. Aber auch die *Splanchnopleura* ist an der Bildung quergestreifter Muskeln theiligt (Muskulatur des Oesophagus, des Herzens).

Histologisches. Die spindelförmigen, anfangs einkernigen Muskelzellen werden unter Zunahme des Längenwachstums mehrkernig, und tritt dann die fibrilläre Struktur der Fasern zuerst (im zweiten Fötalmonat) als Mantelschicht auf. Die Kerne liegen dann im Centrum der vielkernigen Zellen innerhalb des noch nicht fibrillären centralen Theiles. Allmählich wird die Faser ganz fibrillär und damit querstreifig, die Kerne rücken an die Peripherie, und das Sarkolemma erscheint. Das ist an den Muskeln der vorderen Extremität im sechsten, an denen der hinteren Extremität, die ja in allen Vorgängen hinter der vorderen Extremität zurückbleibt, im siebenten Monat der Fall.

Vom dritten Monate an finden sich während der ganzen Fötalzeit in dem Muskel Faserbildungen, in denen die Kerne in mehrfachen Reihen angeordnet sind. Es sind das Muskelfasern, die sich durch Längstheilung vermehren, und geht immer eine Kernreihe in eine junge Muskelfaser über (Felix). Man nennt diese von einer bindegewebigen Hülle umschlossenen, auch nach der Fötalzeit im Muskel sich findenden Faserbildungen Muskelknospen (Muskelspindeln). Sie sind die Vermehrungs- und Regenerationsorgane der Muskulatur und als solche reichlich innervirt.

Die glatte Muskulatur hat keinerlei Beziehung zu den Myotomen. Ihre Zellen entstehen in dem Mesoblast, dessen Elemente an den betreffenden Stellen eine spindelförmige Gestalt annehmen und zu kontraktile Faserzellen werden. Eine Ausnahmestellung nehmen die den Drüsenzellen unmittelbar angelagerten glatten Muskelzellen der Knäueldrüsen ein, die, ursprünglich mit den Drüsenzellen gleichwerthig, wie diese aus dem Ektoblast hervorgehen, eines von vielen Beispielen für die noch nicht allerseits berücksichtigte, auch für die Pathologie bedeutungsvolle Thatsache, dass verschiedene Keimblätter histologisch und funktionell gleiche Endprodukte liefern können.

6. Die Entwicklung des Darmsystems.

I. Allgemeines.

Zu dem Darmsystem im weiteren Sinne gehören der vom Munde bis zum After reichende Darmkanal mit den Zähnen und seinem gesammten Drüsenapparat, ferner die Thymus, die Schilddrüse, sowie der Kehlkopf und die Lungen.

Die erste Entwicklung des Darmrohres geht, wie oben (s. S. 45—47) besprochen wurde, durch die Abschnürung der Embryonalanlage von der Fruchtblase vor sich. Das so gebildete den Embryo durchziehende Darmrohr besitzt naturgemäss weder eine Mund- noch eine Afteröffnung und hängt durch den Dotter- oder Nabelblasengang (*Ductus omphalo-entericus*, Taf. II, Abb. 2, *dg*) mit der anfangs grossen Nabelblase zusammen. Seine innere Wandschicht ist von dem Ekto-blast gebildet; diesem lagert sich aussen der viscerele Mesoblast (die *Splanchnopleura*) auf.

Zur Zeit wenn Mund- und Afteröffnung gebildet sind (s. u.), hat der Vorderdarm im Bereich der Schlundbogen die als Schlundtaschen bezeichneten Ausstülpungen gebildet (s. S. 56 u. Abb. 71 u. 72), deren bei dem menschlichen Embryo vier zur Ausbildung kommen (Abb. 194, in der die vierte sichtbar, aber nicht bezeichnet ist). Ihnen wachsen von aussen die Kiemenfurchen (Abb. 261) entgegen, doch kommt es nicht, wie bei niederen Wirbelthieren, zu einem Durchbruch nach innen. Der Darm des Embryo hängt durch den sehr weiten *Ductus omphalo-entericus* mit der Nabelblase zusammen, die Hälfte seiner Wand ist bei dem Embryo der Abb. 194 ebenso wie die Hälfte der Wand des Vorderdarmes bis zu dem bereits als spindelförmige Erweiterung sichtbaren Magen abgetragen.

Auch sind bereits die Lunge und die Leber angelegt. Erstere bildet einen kleinen von dem Vorderdarm ausgehenden ventral-

gerichteten Blindsack. Die Leberanlage besteht aus einem an der Abgangsstelle des Dotterganges sichtbaren kranialwärts gerichteten Gang, der in eine traubig erscheinende kompakte Zellenmasse übergeht. Das hintere Ende des Darmrohres erstreckt sich bis in die Spitze des als Schwanzdarm bezeichneten Schwanzstummels hinein.

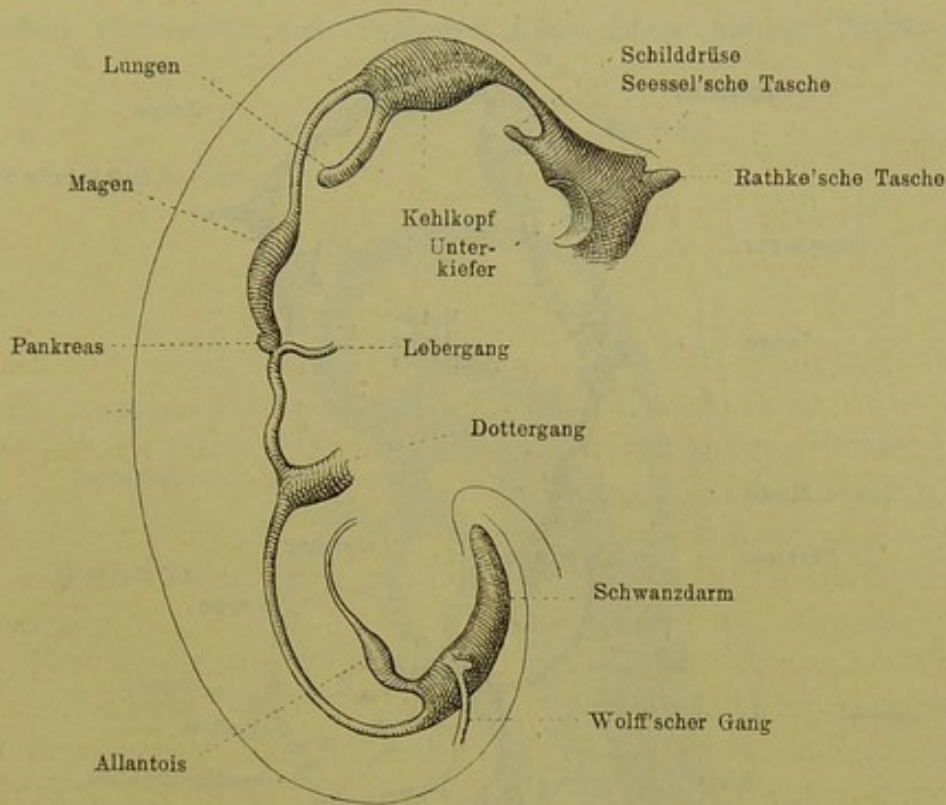


Abb. 308. Eingeweiderohr des menschlichen Embryo der 4. Woche. (Nach His.)

Ausserdem entsendet der Enddarm den die Nabelarterien begleitenden Allantoisgang (Abb. 194).

Weiterhin führt die Konstruktion aus den Schnittbildern des Darmrohres des menschlichen Embryo der vierten Woche (vergl. Abb. 132) nach His zu der Abbildung 308. Wie der Embryo selbst, so ist auch das Eingeweiderohr stark gekrümmt. Der Dottergang hat sich stark verengt. Die Lungenanlage ist erheblich verlängert; unterhalb des Magens ist als kleine Knospe die Anlage des Pankreas gegenüber dem Lebergang aufgetreten. Der Schwanzdarm ist noch stattlich entwickelt. Der Theil des Darmrohres, der den in der Nähe seines Ursprungs spindelförmig erweiterten Allantoisgang und den Urnierengang oder Wolff'schen Gang aufnimmt, heisst nun Kloake. Ganz vorn ist auch die unpaare Schilddrüsenanlage in Form eines kurzen Blindsäckchens aufgetreten. Auch die Kehlkopf-

anlage beginnt sich durch eine Längsfurche an der ventralen Seite des Vorderdarmes abzuschneiden.

Noch weiteren Einblick giebt dann das Konstruktionsbild von dem Embryo der 5. Woche (Abb. 309, vergl. Abb. 134). An dem respiratorischen Theil lassen sich nun bereits Kehlkopf, Trachea und

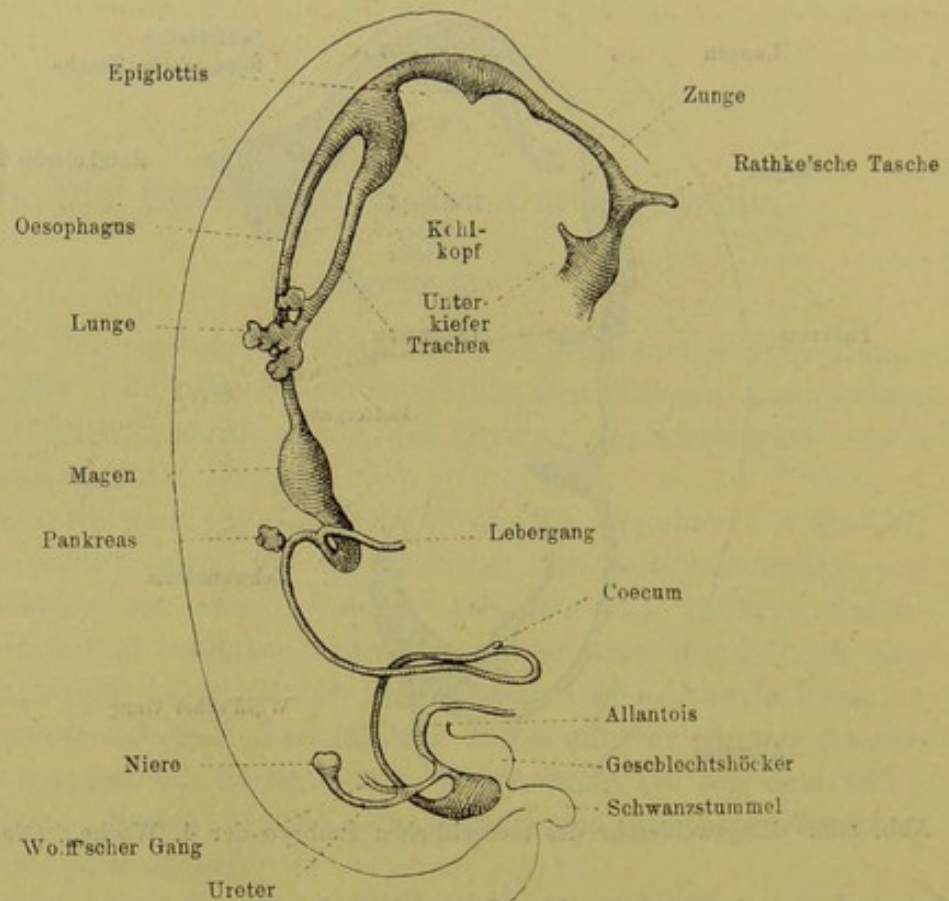


Abb. 309. Eingeweiderohr des menschlichen Embryo der 5. Woche. (Nach His.)

Lunge unterscheiden. Lebergang und Pankreas sind an dem späteren Duodenaltheil sichtbar. Er ist dorsalwärts gekrümmt, während der sich anschliessende Theil des Rohres eine grössere ventral gerichtete Schlinge bildet. Die Stelle ihres Scheitels bezeichnet noch die Abgangsstelle des nunmehr verschwundenen Dotterganges. Auch ist die erste Anlage des Blinddarmes bereits erkennbar. Der Schwanzdarm ist fast ganz zurückgebildet. Von dem Wolff'schen Gange aus ist die bereits in der vierten Woche sichtbare doppelte Nierenanlage dorsalwärts emporgewachsen (in der Zeichnung ist nur ein Wolff'scher Gang mit der entsprechenden Nierenanlage wie auch nur eine Lungenanlage berücksichtigt).

II. Der Darmkanal.

a) Mund- und Afteröffnung.

Die Bildung der Mundöffnung des anfangs vorn und hinten geschlossenen Darmrohres vollzieht sich folgendermassen:

Indem das vordere Kopfende mit dem es anfangs ganz ausfüllenden Vorderhirn sich von der Fruchtblase abhebt, bildet sich

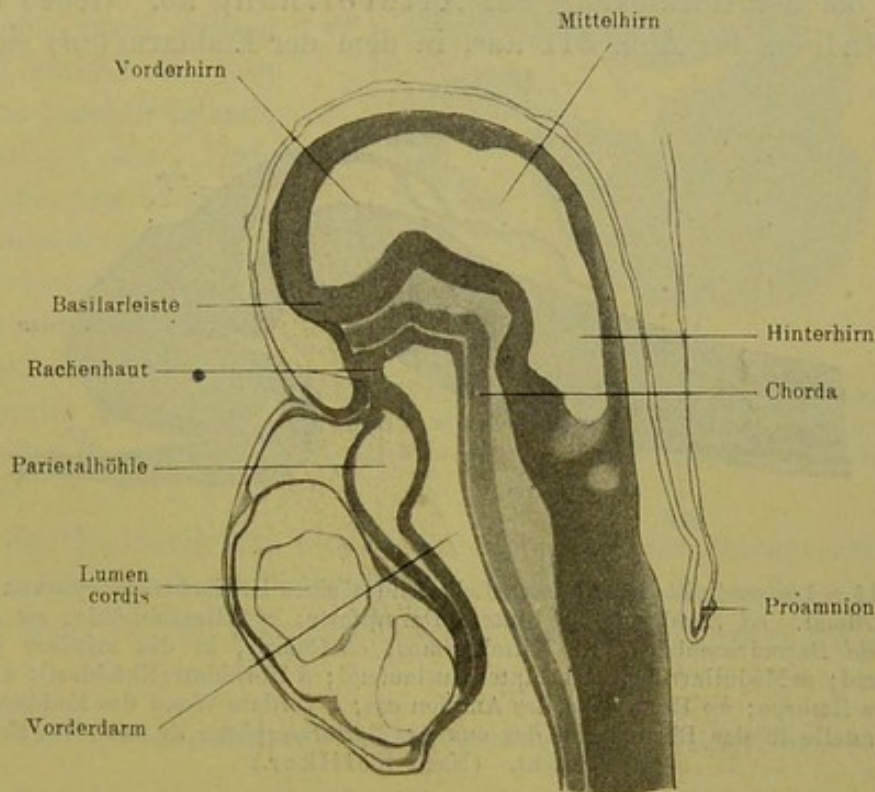


Abb. 310. Medianschnitt des Kopfes eines Kaninchenembryo vom Ende des 8. Tages.

unter der Basis des Vorderhirns eine anfangs flache Grube, die Mundbucht, aus. Sie wächst von aussen dem innen gegenüberliegenden Vorderende des Darmrohres entgegen. In ihrem Bereiche fehlt der Mesoblast, und wird die diese Grube von dem Darmrohr trennende Platte nur aus Ento- und Ektoblast gebildet. Sie heisst die Rachenhaut. (Abb. 310). Indem nun weiterhin das Vorderhirn mit dem Stirnwulst immer weiter ventralwärts vorwächst, vertieft sich die Mundbucht mehr und mehr; dabei wird die Rachenhaut dünner und grösser (Abb. 193) und reisst schliesslich ein, um bald ganz zu verschwinden (Abb. 195). Mit diesem Vorgang steht in naher Beziehung die Bildung der Rathke'schen Tasche (s. oben S. 232), hinter deren

Eingang noch längere Zeit nach Durchbruch der Rachenhaut ein querer Wulst sich erhält, der die ursprüngliche Ansatzstelle der Rachenhaut bezeichnet (Abb. 279 u. Abb. 195).

Die weitere Entwicklung des Mundes ergibt sich aus der oben gegebenen Schilderung der Bildung des Gesichtes. Ueber die Bildung der Mundhöhle und deren Abgliederung von der Nasenhöhle sei gleichfalls auf das oben bei dem Geruchsorgan Gesagte verwiesen.

Ganz ähnlich wie bei der Bildung des Mundes laufen die Vorgänge bei der Entwicklung der Afteröffnung ab. Gehen wir von dem Stadium der Abb. 311 aus, in dem der Enddarm (*ed*) sich eben

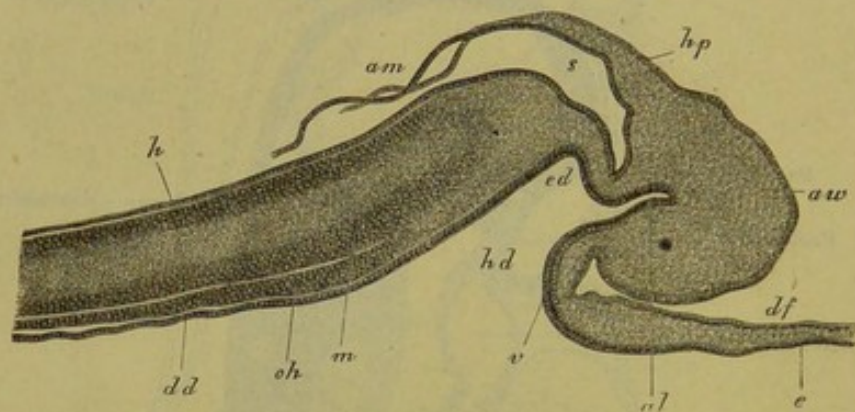


Abb. 311. Längsschnitt des hinteren Leibesendes eines Kaninchenembryo von 9 Tagen. Vergr. 76mal. *ed* Enddarm; *hd* hintere Darmforte; *al* Allantoishöhle; *aw* Allantoiswulst; *dd* Darmdrüsenblatt des Mitteldarmes; *ch* Chorda, in das mittlere Keimblatt auslaufend; *m* Medullarrohr, nach hinten auslaufend; *h* Hornblatt (Ektoblast); *s* Schwanzende des Embryo; *hp* Hautplatte des Amnion *am*; *v* vordere Wand des Enddarmes, Umbiegungsstelle in das Blastoderm, das aus der Darmfaserplatte *df* und dem Entoderm *e* besteht. (Nach Kölliker.)

angelegt hat. Ihm gegenüber bildet der Ektoblast vor der Abgangsstelle des Amnion eine Grube, die Aftergrube. Dorsal von dem Enddarm liegt die Anlage des Schwanzes (*s*), in dessen Bereich die kranialwärts deutlich abgegrenzten Theile, die Chorda und das Medullarrohr wie auch die Urwirbelplatten in ein einheitliches Gewebe, den Rest des Primitivstreifens, übergehen. Das Hinterende der Embryonalanlage zeigt eine dicke Mesoblastwucherung, den Allantoiswulst (*aw*), in welche von dem Enddarme aus bereits die erste Anlage des epithelialen Theiles der Allantois hineingewachsen ist. Auf einem weiteren Stadium (Abb. 312) hat sich der Enddarm verlängert, und ist das hintere Körperende (*s*) durch die ventrale Umbiegung mehr hervorgetreten, der Allantoiswulst auch mehr ventralwärts verlagert.

Der Enddarm wird an der ventralen Seite von einer nur aus Ekto- und Entoblast gebildeten Platte, der After- oder Cloakenmembran begrenzt. Diese Membran, in ihrer Struktur der Rachenhaut vergleichbar, wird allmählich dünner und bricht schliesslich durch, so dass dann nach Bildung des Dammes der Enddarm seine hintere Oeffnung, den After, entwickelt hat. Der Schwanz wächst währenddessen nach hinten aus und enthält eine Zeit lang eine blind endigende Fortsetzung des Enddarmes, die eine beträchtliche Länge erreicht. Das ist der Schwanzdarm (*Pars caudalis intestini* Kölliker), der sich aber, wie oben bereits besprochen, bald wieder ganz zurückbildet.

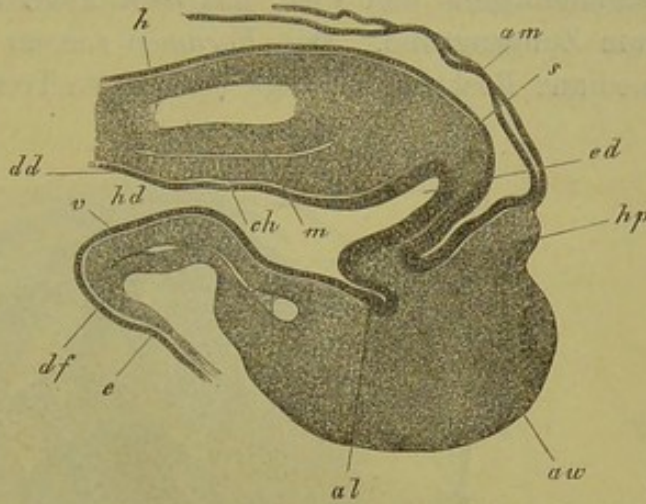


Abb. 312. Längsschnitt des hinteren Leibesendes eines Kaninchenembryo von 9 Tagen. Vergr. 78mal. Buchstaben wie in Abb. 311. (Nach Kölliker.)

In den Enddarm (die Cloake) mündet auch der Harngeschlechtsapparat. Ueber die durch die Bildung des Dammes bedingte Trennung der Aftermündung von der Harngeschlechtsmündung wird später gehandelt.

III. Zunge, Zähne, Speicheldrüsen und Tonsillen.

Die Zunge entsteht aus einer doppelten Anlage (His). Betrachtet man bei dem menschlichen Embryo der dritten Woche nach Entfernung der hinteren Wand des Vorderdarmes die Innenfläche der vorderen Wand, so sieht man hier, wo die vorderen Enden der Schlundbogen nicht in ganzer Ausdehnung bis zur Mittellinie verwachsen, in der Höhe der ersten Schlundtasche einen medianen unpaaren Wulst, das *Tuberculum impar*. Es stellt die unpaare und erste Anlage der Zunge dar.

Sie bildet, nach vorn frei über die Unterkieferbogen vorwachsend, die Spitze und den Körper der Zunge bis etwas über die Gegend der *Papillae circumvallatae* nach hinten hinaus. Hierzu kommt eine zweite paarige Anlage. Sie entsteht aus den anfangs in der vorderen Mittellinie getrennten, die primitive Mundhöhle vorn begrenzenden Enden des zweiten und dritten Schlundbogens. Die

getrennten Anlagen vereinigen sich in der Mittellinie zu einem nach vorn konkav umrandeten Wulst, der den hinteren Rand des *Tuberculum impar* umfasst und von diesem durch die ventralwärts verlängerte erste Schlundtasche abgegrenzt wird. Dann hebt sich die hintere Anlage seitlich über das Niveau des zweiten und dritten Schlundbogens und wird, mit dem *Tuberculum impar* verschmelzend, zum Zungengrund. Das *Foramen coecum* ist der bestehen bleibende mediane Rest der anfangs V förmigen Trennungslinie der beiden An-

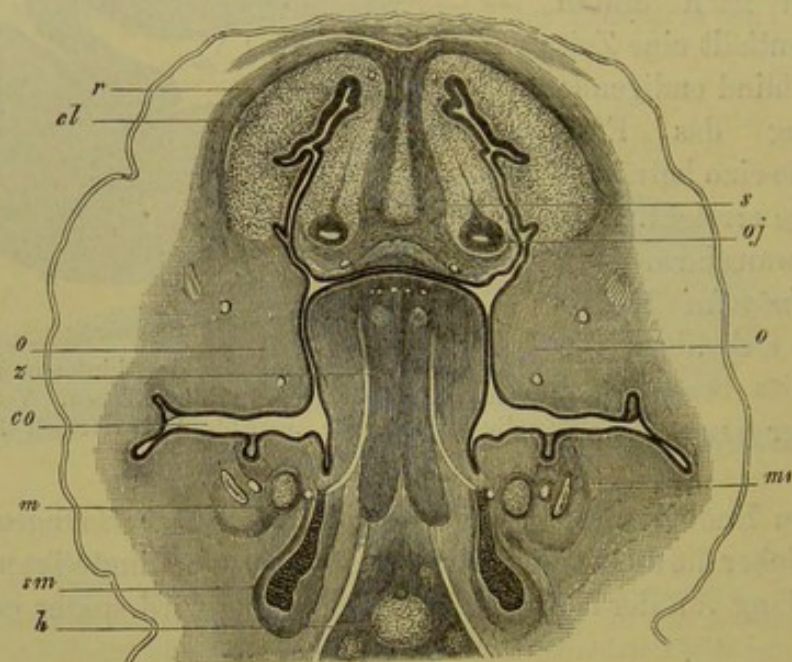


Abb. 313. Querschnitt durch den Kopf eines Kaninchenembryo von 15 Tagen, 23mal vergr. o Oberkieferfortsätze der ersten Kiemenbogen, resp. Gaumenplatten derselben; z Zunge; m *Cartilago Meckelii*; sm *Glandula submaxillaris*; mi *Mandibula*; h Zungenbein (knorpelig); s *Septum narium*; cl *Cartilago lateralis nasi*; oj *Organum Jacobsonii*; r Riechepithel; co *Cavum oris*, in dessen Wandungen vier Zahnkeime sichtbar sind. (Nach Kölliker.)

lagen. Diese Trennungslinie fällt nicht mit den *Papillae vallatae* zusammen, sondern liegt da, wo der papillenträgende Zungenrücken in die Gegend der Zungenbälge übergeht.

Im zweiten Monat (bei einem ca. 2 cm langen Embryo) ist die Zunge deutlich ausgebildet.

Sie wird bald gross und breit und füllt nicht nur die ganze primitive Mundhöhle vor der Bildung des Gaumens aus (Abb. 313), sondern tritt auch bald etwas zur Mundöffnung hervor. Später mit der Entwicklung des Gaumens tritt sie zurück und zeigt dann bald die bleibenden Verhältnisse. Die Papillen beginnen im dritten Monate

sich zu entwickeln, und erscheinen zuerst die *P. conicae* und *vallatae*.

Die Entwicklung der zwanzig Milchzähne beginnt im zweiten Monate des Fötallebens mit der Bildung eines besonderen epithelialen Organes, des „Schmelzkeimes“. Er stellt einen platten Fortsatz der tiefsten Lagen des Mundhöhlenepithels dar, der seine Flächen

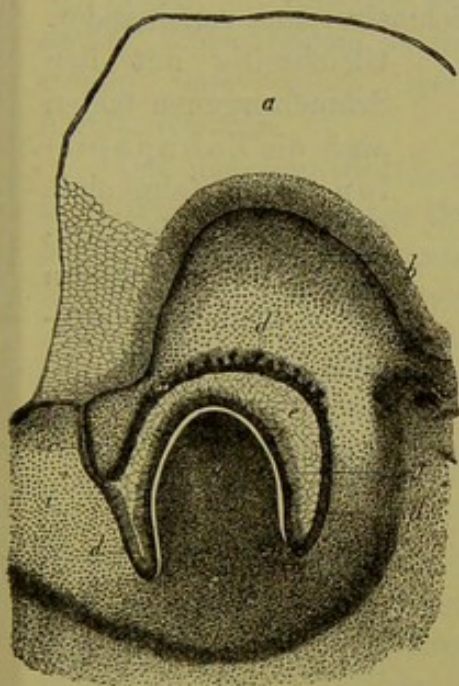


Abb. 314.

Abb. 314. Ein Stückchen des Gaumens eines Kalbsembryo mit dem rechten Zahnwalle. *a* Zahnwall, wesentlich aus einer Verdickung des Epithels bestehend; *b* tiefste Lagen des Epithels; *c* Rest des Schmelzkeimes mit dem Schmelzorgane *d*, *e*, *f* verbunden; *d* äussere Epithelschicht des Schmelzorganes; *d'* Epithelialsprossen desselben; *e* gallertiges Epithel des Schmelzorganes; *f* inneres Epithel des Schmelzorganes oder Schmelzmembran, welche den Schmelz ablagert; *g* Zahnkeim; *h* erste Andeutung der festeren Bindegewebslage des Zahnsäckchens; *i* äusserste Theile der Schleimhaut, die zum Theil in die innere weiche Bindegewebsschicht des Zahnsäckchens sich umwandeln. Vergr. 23.
(Nach Köl liker.)

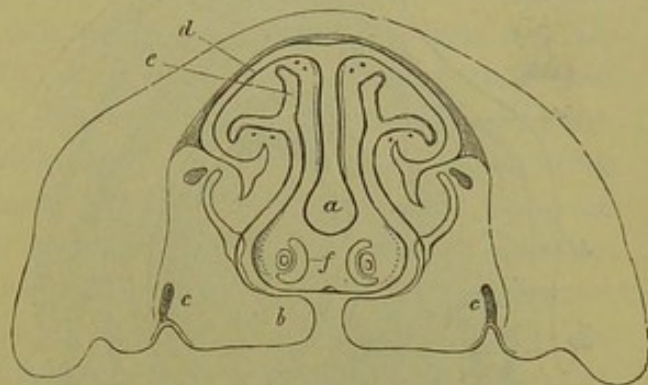


Abb. 315.

Abb. 315. Senkrechter Schnitt durch den Gesichtstheil eines jungen Kalbsembryo mit Gaumenspalte, mit Weglassung des Unterkiefers und der Zunge. Ger. Verg. *a* knorpelige Nasenscheidewand; *b* Gaumenfortsätze des Oberkiefers mit der Gaumenspalte; *c* die jungen Schmelzkeime der Backzähne des Oberkiefers; *d* knorpelige Decke der Nasenhöhle *e*; *f* Jacobson'sche Organe samt dem sie begrenzenden Knorpel. (Nach Köl liker.)

lateral- und medialwärts wendet, im Oberkiefer wie im Unterkiefer einen einzigen zusammenhängenden Bogen bildet (Th. Köl liker) und (Abb. 315) anfänglich überall gleichmässig dünn ist und nicht erkennen lässt, wo die einzelnen Zahnsäckchen sich entwickeln. Später bilden sich in der tieferen Hälfte desselben einzelne Stellen, ent-

sprechend der Zahl der Zähne, eigenthümlich um und gestalten sich zu den einzelnen Schmelzorganen. Diese Umwandlung beruht auf Folgendem. Erstens und vor allem verdickt sich der Schmelzkeim an diesen Stellen und wird erst kolben- und dann kappenförmig. Zweitens wandeln sich die inneren Zellen der Schmelzorgananlagen in ein Gallertgewebe mit sternförmigen anastomosirenden Zellen und einer hellen weichen Zwischensubstanz, die sogenannte Schmelzpulpa, um, und drittens lösen sich die einzelnen Schmelzorgane voneinander.

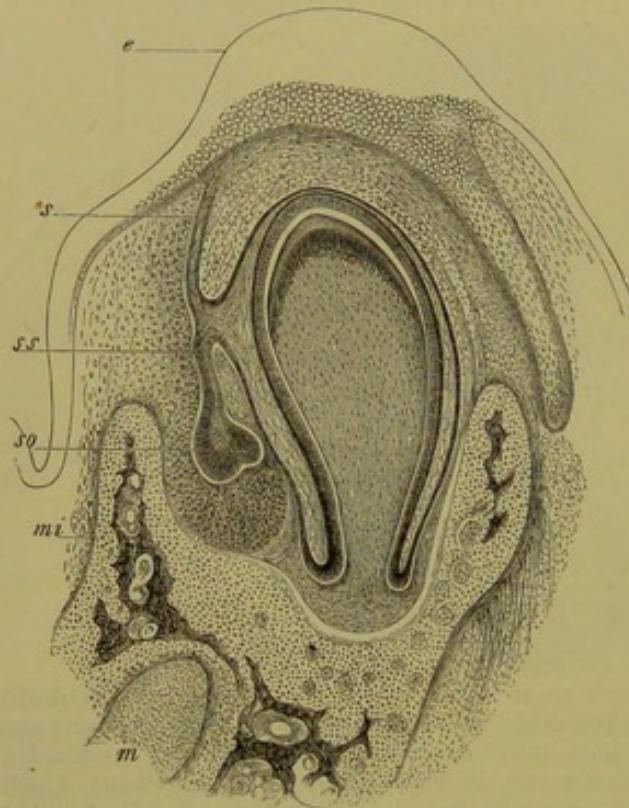


Abb. 316. Querschnitt durch den Unterkiefer und ein Milchzahnsäckchen des Embryo einer Katze, nach einem Präparate von Stieda. Vergr. 40. *e* Epithelialwulst des Kiefferrandes; *ss* sekundärer Schmelzkeim mit *so*, dem sekundären Schmelzorgane des bleibenden Zahnes als Wucherung von *s*, dem primären Schmelzkeime; *mi* Mandibula; *m* Cartilago Meckelii. (Nach Kölliker.)

Gleichzeitig mit den Schmelzorganen treten auch die Zahnpapillen oder Zahnkeime (*Papillae s. Pulpae dentium*) als Wucherungen der angrenzenden *Mucosa* auf, treiben die tiefe Wand der Schmelzorgane an die oberflächliche und bewirken deren Umwandlung in die Form einer Kappe (Abb. 314). Es erscheint nun der Theil des Schmelzorganes, der die Papille überzieht, oder die Schmelzmembran (*Membrana adamantinae*, Abb. 314 *f*), die aus schönen cylindrischen Zellen besteht, wie ein Epithel der Zahnpapille. Die Zahnpapillen gleichen in der Form den späteren

Zähnen und sind entweder einfach oder der Gestaltung der Zahnkronen entsprechend mit mehrfachen Höckern versehen. Im Innern führen sie reichliche Gefässe und Nerven und an ihrer Oberfläche eine Lage cylindrischer Zahnbildungszellen (*Odontoblasten*), ähnlich den *Osteoblasten*, die *in toto* die Elfenbeinhaut, *Membrana eboris*, bilden.

Erst nachdem Zahnkeime und Schmelzorgane vollkommen angelegt sind, zeigen sich die ersten Spuren der Zahnsäckchen dadurch,

dass ein Theil des umgebenden Bindegewebes sich verdichtet (Abb. 316), und bestehen die Säckchen aus zwei Theilen, nämlich aus einer dünnen festen Wand und einem inneren, mehr lockeren Gewebe, das in seiner Dichtigkeit an die Gallerte des Schmelzorganes erinnert, jedoch den Bau gewöhnlichen, lockeren embryonalen Bindegewebes besitzt. Diese Lage und die Zahnpapille, die offenbar gleichwerthig sind, sind auch die Träger der feineren Verästelungen der Gefässe der Zahnsäckchen, deren Endschlingen allerwärts im Umkreise des Schmelzorganes stehen, ohne jedoch, wie leicht begreiflich, irgendwo in dasselbe hineinzureichen.

Der das Schmelzorgan mit dem Mundhöhlenepithel verbindende Stiel besteht noch lange fort und hat die wichtige Funktion, die Anlagen der Schmelzorgane für die bleibenden Zähne zu bilden, indem ein besonderer Fortsatz den sekundären Schmelzkeim entwickelt (Abb. 316). Er findet sich immer in der Höhe der betreffenden Schmelzorgane und an der medialen Seite derselben, geht nahe an der Verbindung des Restes der Schmelzkeime mit diesen ab und hat genau den Bau der tieferen Theile des ursprünglichen Schmelzkeimes. Die Umwandlung dieser Bildungen und der umgebenden Theile der Mucosa in die bleibenden Zahnsäckchen geht genau ebenso vor sich wie bei den Schmelzkeimen der Milchzähne, mit dem Unterschiede jedoch, dass die sekundären Schmelzkeime untereinander nicht zusammenhängen und jeder Keim nur mit seinem Säckchen in Verbindung steht.

Im siebenten Monate sind alle Milchzähne in Verkalkung begriffen. Die Verkalkung beginnt an der Spitze der Zahnpulpa mit der Bildung von kleinen Scherbchen von Zahnbein, die bei den Backzähnen anfänglich, entsprechend den Hügeln des Keimes, mehrfach sind, jedoch bald miteinander verschmelzen. Gleich nach dem Auftreten eines Zahnbeinscherbchens entsteht auch von dem Schmelzorgane aus eine dünne Lage von Schmelz, die mit dem Zahnbeine verschmilzt und so die erste Anlage der Zahnkrone bildet. Weiter dehnt sich das Zahnbeinscherbchen über die Pulpa aus und wird dicker, so dass es bald wie eine Mütze auf dem Keime sitzt (Abb. 316, 317) und diesen schliesslich ähnlich einer Kapsel ganz und eng umfasst; zugleich folgt auch die Schmelzablagerung nach, so dass sie bald von der Gesamtoberfläche der Schmelzhaut ausgeht und immer mächtiger wird. So bildet sich schliesslich der ganze Schmelz um die Elfenbeinlage der Krone, während das Schmelzorgan und die Zahnpulpa relativ immer mehr an Masse abnehmen, bis jenes nur noch ein dünnes Häutchen ist und letztere den Verhältnissen, die sie im fertigen Zahne zeigt, sich

nähert. Vom Cemente und der Zahnwurzel ist aber noch immer nichts da. Sie entstehen erst, wenn die Krone ziemlich fertig ist und der Zahn zum Durchbruche sich anschickt. Um diese Zeit wächst der Zahnkeim stark in die Länge, während das Schmelzorgan verkümmert, und lagert sich auf seinen neu hervorsprossenden Theilen nun das Elfenbein der Wurzel ab. Der so in die Höhe

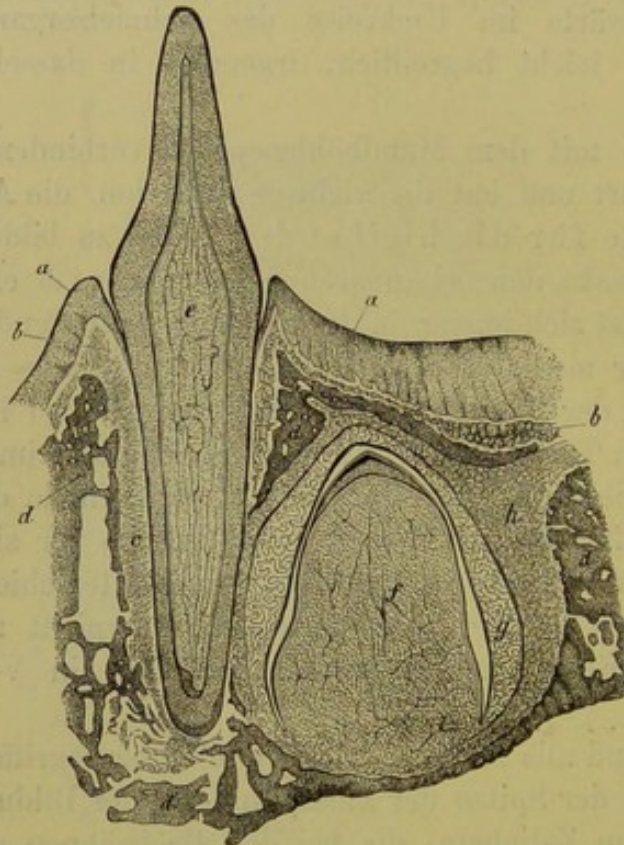


Abb. 317. Senkrechter Schnitt durch einen Theil des Kiefers und einen Milchschnidezahn sammt dem Ersatzzahn einer jungen Katze. Nach einem Präparate von Thiersch. Vergr. 14. *a* Epithel des Zahnfleisches; *b* Bindegewebslage des Zahnfleisches übergehend in *c*, das Periost der Alveole; *d* knöcherne Alveolen beider Zähne; *e* Pulpa des Milchzahnes, *f* Pulpa des Ersatzzahnes, beide mit zahlreichen Gefässen und den Elfenbeinzellen an der Oberfläche, die nur als gestreifter Saum sichtbar sind; *g* Schmelzorgan des Ersatzzahnes, eine kleine Kappe von Schmelz und Elfenbein bedeckend, zwischen welchen Lagen eine zufällige Lücke sich befindet; *h* Bindesubstanz um den Ersatzzahn, kein scharf begrenztes Säckchen darstellend. (Nach Kölliker.)

getriebene Zahn beginnt gegen die obere Wand des Zahnsäckchens und das mit demselben verwachsene feste Zahnfleisch zu drängen, bricht allmählich durch dieselben, in denen auch selbständig ein Schwinden eintritt, hindurch und kommt schliesslich zu Tage. Nun zieht sich das Zahnfleisch um ihn zusammen, während der nicht durchbrochene Theil des Zahnsäckchens eng an die Wurzel sich anlegt und zum Perioste der Alveole wird. Seine Vollendung erhält der Milchzahn, der nach dem Durchbruche immer noch eine weite Höhle mit grosser Mündung am Wurzelende besitzt, dadurch, dass 1. noch der Rest der Wurzel angesetzt wird, wodurch bald die Krone in normaler

Länge hervortritt, 2. die Zahnhöhle und der Zahnkanal durch fortgesetzte Ablagerungen aus der Zahnpulpa immer mehr sich verengern und der Zahnkeim entsprechend sich verkleinert und dadurch, dass 3. aus einer vom Zahnsäckchen, das nun mit dem Perioste der Alveole ver-

schmilzt, geschehenden Ablagerung, die schon vor dem Durchbruche beginnt, das Cement um die Wurzel sich anlegt. An Zähnen mit mehreren Wurzeln wird der anfangs einfache Keim bei seiner Verlängerung da, wo er fest sitzt, gespalten und entwickelt dann um jede Abtheilung herum eine Wurzel. — Der Durchbruch der Milchzähne geschieht in folgender Reihenfolge: Innere Schneidezähne des Unterkiefers im 6.—8. Monate, innere Schneidezähne des Oberkiefers einige Wochen später, äussere Schneidezähne im 7.—9. Monate, die des Unterkiefers zuerst, vordere Backzähne im 12.—14. Monate, die des Unterkiefers zuerst, Eckzähne im 15.—20. Monate, zweite Backzähne zwischen dem 20. und 30. Monate.

Die bleibenden Zähne entwickeln sich genau in derselben Weise wie die Milchzähne. Ihre Ossifikation beginnt etwas vor der Geburt in den ersten grossen Backzähnen, schreitet im ersten, zweiten und dritten Jahre auf die Schneidezähne, Eckzähne und kleinen Backzähne fort, so dass im sechsten und siebenten Jahre zu gleicher Zeit 48 Zähne in beiden Kiefern enthalten sind, nämlich 20 Milchzähne und alle bleibenden, mit Ausnahme der Weisheitszähne. Beim Zahnwechsel werden die knöchernen Scheidewände, welche die Alveolen der bleibenden von denen der Milchzähne trennen, aufgesaugt, wie dies Abb. 317 im ersten Entstehen zeigt, und zugleich schwinden die Wurzeln der letzteren von unten her in Folge eines Resorptionsvorganges, der nach Kölliker's Untersuchungen sich genau so gestaltet, wie bei der typischen Knochenresorption, und unter Bildung von Howship'schen Grübchen und Ostoklasten abläuft. So kommen die bleibenden Zähne, deren Wurzeln mittlerweile sich verlängern, gerade unter die lose gewordenen Kronen der Milchzähne, die endlich, wenn erstere noch mehr hervortreten, ausfallen und ihnen den Platz einräumen. Das Hervorbrechen der bleibenden Zähne geschieht in folgender Ordnung: erster grosser Backzahn im siebenten Jahre, innerer Schneidezahn im achten Jahre, seitlicher Schneidezahn im neunten Jahre, erster kleiner Backzahn im zehnten Jahre, zweiter kleiner Backzahn im elften Jahre, Eckzahn im zwölften Jahre, zweiter grosser Backzahn im dreizehnten Jahre, dritter Backzahn zwischen dem 17. bis 19. Jahre.

Das Zahnfleisch des Fötus und besonders des Neugeborenen ist vor dem Durchbruche der Milchzähne weisslich und sehr fest, fast von der Dichtigkeit eines Knorpels und besteht aus den gewöhnlichen Schleimhautelementen, jedoch mit einer bedeutenden Beimengung eines mehr sehnigen Gewebes, in dem grössere und kleinere Nester

von theilweise verhorntem Epithel sich finden, die nichts als Reste der embryonalen Schmelzkeime sind.

Die Speicheldrüsen entwickeln sich nach dem Typus der schon früher besprochenen Thränendrüsen und sind anfangs cylindrische, am Ende leicht verbreiterte, solide Sprossen der tieferen Epithelialschichten der Mundhöhle, welche von einer Mesoblastschicht, einer Fortsetzung der Mukosa, umgeben sind (Abb. 313, *sm*). Die erste Anlage der *Gl. submaxillaris* fällt nach Chievitz in die sechste Woche. Sie geht von der den Zungenrand umgebenden Furche aus, die sich von hinten nach vorn schliesst und dadurch zum Gang der Drüsen wird (His). Die *Gl. sublingualis* und die Parotis treten in der achten Woche auf, letztere etwas früher als erstere. Die Parotis entwickelt sich von der den Unter- und Oberkiefer trennenden Furche aus. In der zehnten Woche besitzen die Submaxillaris und die Parotis schon einen langen hohlen Gang, während die Drüsenschläuche noch solid sind. Die typische Form der Drüsen ist schon in der zwölften Woche erreicht.

Die Schleimdrüsen der Lippen, der Zunge, des Gaumens u. s. w. werden in einer viel späteren Zeit angelegt als die Speicheldrüsen und zwar erst im vierten Monate; abgesehen hiervon stimmen dieselben aber vollkommen mit den grösseren Drüsen der Mundhöhle überein.

Die Tonsillen entwickeln sich von dem Epithel der zweiten Schlundtasche aus und stellen bei einem 16 Wochen alten Fötus nach Stöhr einen mit hohlen Nebenästen und soliden Endknospen versehenen platten Hohlraum dar. Bald darauf werden die Endknospen hohl unter Verhornung ihrer centralen Zellen, und wird das Epithel vom fünften Monate an von reichlichen Leukocyten durchsetzt. Dann vergrössert sich die ganze Anlage unter Umbildung des umgebenden fibrillären Bindegewebes in adenoides Gewebe, in welchem die ersten Follikel erst nach der Geburt deutlich werden. Die Sprossenbildung dauert bis in das erste Jahr fort.

IV. Schlundkopf, Schlund, Magen und Netze.

Der Schlundkopf (Pharynx) entsteht aus dem vorderen die Schlundtaschen tragenden Theil des primitiven Darmrohres. Die vier Schlundtaschen (Abb. 194, 71 und 72) nehmen kaudalwärts an Länge ab und fassen die an der Aussenfläche des Embryo sichtbaren und in die Lichtung des Darmrohres vorspringenden Kiemenbogen zwischen sich. Anfangs in einer Fläche neben einander angeordnet, (Abb. 131 und 132) überwachsen bald der erste und zweite Bogen

die beiden folgenden derart, dass sie sich von aussen über dieselben gleichsam herüberschieben. Hierdurch kommen der dritte und vierte Bogen in die Tiefe einer äusserlich sichtbaren Bucht, der Halsbucht oder des *Sinus cervicalis* zu liegen. In ihrem Bereiche sind die beiderseitigen vierten Kiemenbogen fast bis zur Berührung innen

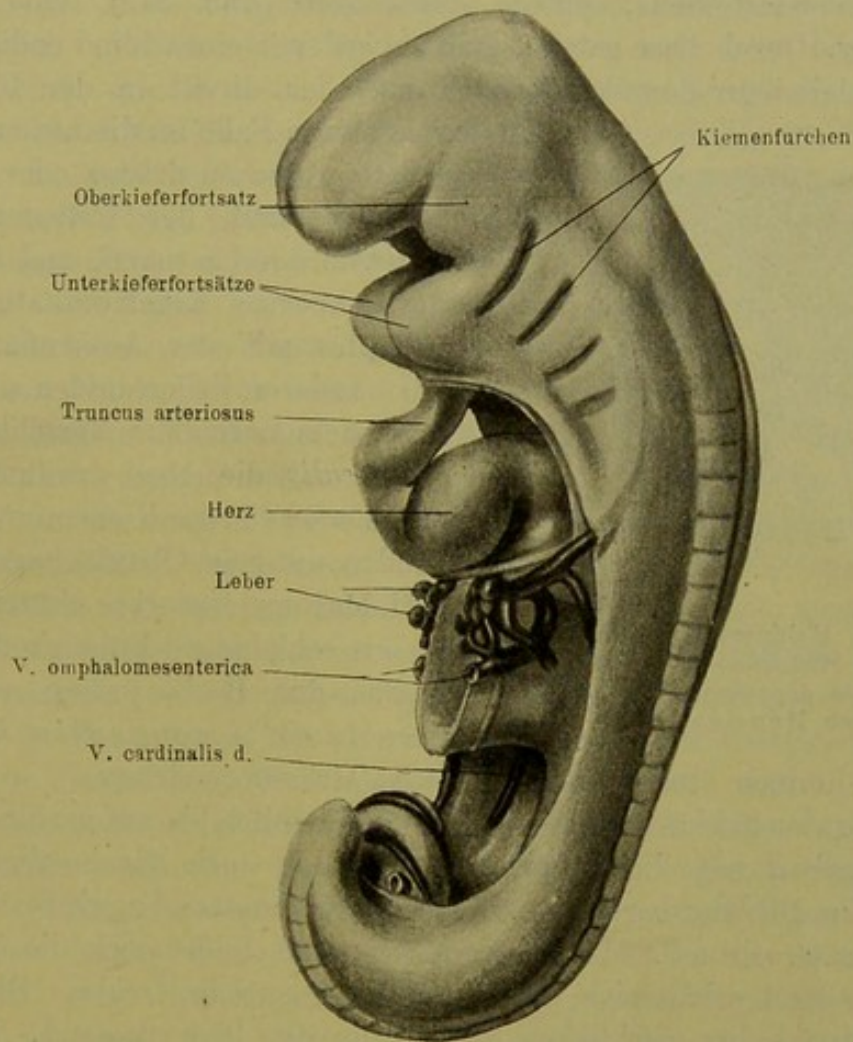


Abb. 318. Menschlicher Embryo der 3. Woche nach Entfernung der seitlichen und vorderen Bauchwand. Nach His' Modell.

genähert und wird so das Lumen des Rohres am Uebergang des Schlundkopfes in den Schlund bedeutend verengt. Vom Grunde des *Sinus cervicalis* gelangt man in zwei Buchten, die dritte und die vierte Kiemenfurche. Allmählich schliesst sich der *Sinus cervicalis*, nachdem seine Ränder sich bis zur Verschmelzung entgegen gewachsen sind. Dann bleiben anfangs die in den Sinus einmündenden Kiemenfurchen unter dem äusserlich schon geschlossenen Sinus als kleine unter der

Oberfläche gelegene Hohlräume noch geöffnet, bis auch diese völlig obliteriren.

In der Gegend des *Sinus cervicalis* kommt es nicht so selten in Folge mangelhaften Verschlusses zu angeborenen Missbildungen. Das sind zunächst die Halskiemenfisteln oder Halsfisteln. Man findet dann meist etwas über dem Sternoclaviculargelenk am Innenrand des Sternocleidomastoideus, selten weiter oben (Abb. 319), eine kleine Oeffnung. Durch diese gelangt man entweder in einen blind endigenden, mit Schleimhaut ausgekleideten Kanal oder direkt in den Pharynx.

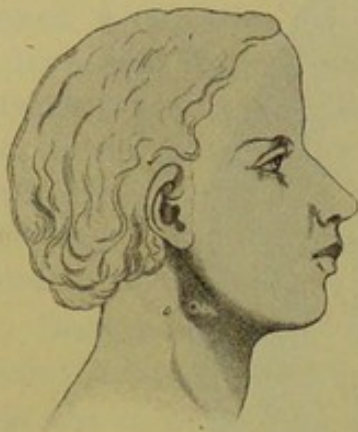

Abb. 319. Halskiemenfistel eines 7jährigen Mädchens. Die Fistel war doppelseitig.
(Nach Heusinger.)

In dem letzteren Falle ist die normale Verschlussplatte zwischen dritter oder vierter Schlundtasche und der entsprechenden Kiemenfurche durchgerissen, und hat sich so eine abnorme Kommunikation des Schlundkopfes mit der Aussenfläche gebildet. In anderen Fällen bilden sich nach oberflächlichem normalem Verschluss des *Sinus cervicalis* die oben erwähnten von der dritten oder vierten Kiemenfurche herstammenden, unter der Oberfläche gelegenen kleinen Hohlräume, anstatt zu obliteriren, zu grossen mit schleimiger Flüssigkeit erfüllten Blasen, den Halscysten oder der *Hydrocoele colli congenita* um; die

Cysten können eine ausserordentliche Grösse erreichen.

Die vier Schlundtaschen vergehen allmählich bis auf geringe Reste; einige geben mit ihrem epithelialen Theile auch für bestimmte Organe den Bildungsherd ab. Die erste Schlundtasche wird zur *Tuba auditiva* (s. oben S. 314); aus der zweiten bildet sich die Tonsille, und als Rest erhält sich die Rosenmüller'sche Grube. Die dritte hinterlässt keine merklichen Spuren an der Pharynxwand, während die vierte zum Theil in den *Sinus pyriformis* übergeht. Ausserdem bildet sich von der dritten Schlundtasche aus die Thymus-, (s. S. 378), von der vierten die paarige Schilddrüsenanlage (s. S. 378).

Der Schlund (Oesophagus) ist ursprünglich nur das kurze Stück zwischen Schlundkopf und Magen (Abb. 194), verlängert sich aber bald zu einem in der fünften Woche (Abb. 309) schon ziemlich langen Rohr, dessen Lumen im Querschnitt in Folge von vier nach innen vorspringenden Längsfalten die Form eines deutschen 'eisernen Kreuzes' hat. Die Muskelschichten sind bereits im vierten Monat gut entwickelt. Das Epithel ist ein Flimmerepithel, das sich streckenweise

noch beim Neugeborenen findet. Beim acht Wochen alten Embryo ist die Höhle der Speiseröhre zum Theil durch das Epithel verschlossen und hat stellenweise zwei bis drei Lumina.

Der Magen geht aus einer bereits in der dritten Woche sichtbaren spindelförmigen Erweiterung des Darmrohres hervor (Abb. 194), die sich dicht oberhalb der Abgangsstelle des um diese Zeit noch sehr weiten *Ductus omphaloentericus* ausbildet und genau längs gerichtet ist. Auffallend ist die anfangs relativ hohe Lage hinter dem Vorhofstheil des Herzens. Unter zunehmender Erweiterung seines Lumens rückt der Magen gleichsam durch die Verlängerung des Oesophagus kaudalwärts und kommt hinter die Leberanlage zu liegen. Die typische Form bildet sich sehr schnell aus und ist bereits beim sechswöchentlichen Embryo vorhanden.

An dem Magen ist frühzeitig, wie an dem ganzen sich kaudalwärts anschliessenden Darm, eine sich zum Gekröse umgestaltende Platte entwickelt, durch welche der Magen an die in Entstehung begriffene hintere Bauchwand in der Aortengegend fixirt wird. Indem sich nämlich die Darmrinne schliesst (Abb. 154), nähern sich die ventral an die noch nicht vereinigten Aorten angrenzenden Winkel des Cölomes mehr und mehr, bis sie nur noch durch eine dünne ventralwärts sich verlängernde Mesoblastlamelle getrennt sind. Diese Lamelle verbindet nun die inzwischen durch Verschmelzung der anfangs paarigen Aorten unpaar gewordene Aorta mit der dorsalen Fläche des Darmrohres. Sie wird bei dem Magen zum *Mesogastrium*, bei dem Darm zum *Mesenterium*. Bald darauf dreht sich der Magen so, dass seine linke Fläche nach vorn und seine rechte Seite mehr nach hinten zu liegen kommt, nimmt zugleich eine etwas schiefe Stellung an und beginnt an seinem ursprünglich nach hinten gelegenen Rande die erste Andeutung des Fundus hervorzutreiben. Abb. 320 zeigt den Magen eines jungen menschlichen Embryo aus diesem Stadium. Die schon sichtbare grosse Krümmung ist der Theil des Organes, welcher ursprünglich nach hinten gegen die Wirbelsäule gerichtet war und von welchem das *Mesogastrium* ausging. Dieses Magen-gekröse, obschon in der Abbildung nicht dargestellt, ist noch vorhanden, erscheint aber jetzt nicht mehr als eine senkrechte, hinter dem Magen gelegene Platte mit einer rechten und linken Fläche, vielmehr ist es in Folge der Achsendrehung des Magens nach unten und links ausgezogen, so dass es seine Flächen nun vorzüglich nach der Ventral- und Dorsalseite wendet und mit dem Magen zusammen einen spaltenförmigen Raum, die *Bursa omentalis* begrenzt, die durch eine in der Gegend der kleinen Krümmung gelegene Spalte in

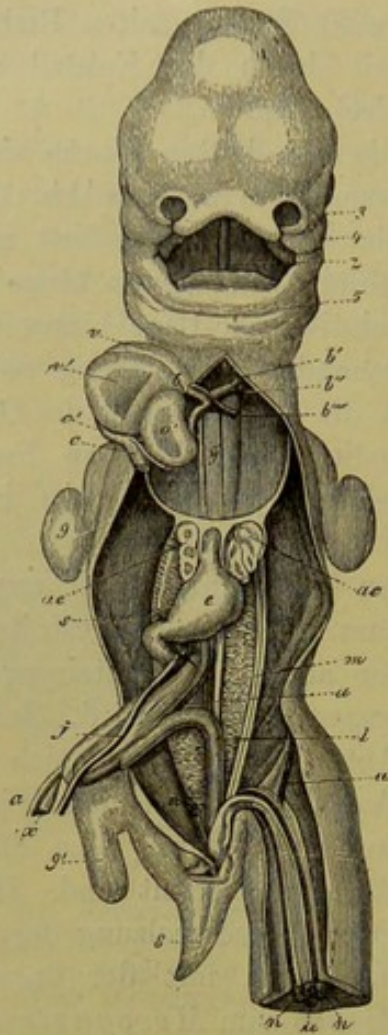


Abb. 320. Menschlicher Embryo von 35 Tagen von vorn, nach Coste. 3 linker lateraler Stirnfortsatz; 4 Oberkieferfortsatz des ersten Kiemenbogens; 5 primitiver Unterkiefer; *z* Zunge; *b* *Bulbus aortae*; *b'* erster bleibender Aortenbogen, der zur *Aorta ascendens* wird; *b''* zweiter Aortenbogen, der den *Arcus aortae* giebt; *b'''* dritter Aortenbogen oder *Ductus arteriosus (Botalli)*; *y* die beiden Fäden rechts und links von diesem Buchstaben sind die eben sich entwickelnden Lungenarterien; *c'* gemeinsamer Venensinus des Herzens; *c* Stamm der *Cava superior* und *Azygos dextra*; *c''* Stamm der *Cava sup.* und *Azygos sinistra*; *o'* linkes Herzrohr; *v* rechte, *v'* linke Kammer; *ae* Lungen; *e* Magen; *j* *Vena omphalo-mesenterica sinistra*; *s* Fortsetzung derselben hinter dem Pylorus, die später Stamm der Pfortader wird; *x* Dottergang; *a* *Art. omphalo-mesenterica dextra*; *m* Wolffscher Körper; *i* Euddarm; *n* *Arteria umbilicalis*; *u* *Vena umbilicalis*; 8 Schwanz; 9 vordere, 9' hintere Extremität. Die Leber ist entfernt.

die Bauchhöhle sich öffnet. Diese kleine Kurvatur, ist der anfängliche vordere Rand des Magens, der mit der Drehung desselben nach oben und rechts zu liegen kommt. Sie ist übrigens nicht frei, wie die Abbildung glauben machen könnte, vielmehr geht von derselben aus eine kurze Platte zu der in der Entwicklung schon sehr vorgeschrittenen, aber nicht dargestellten Leber. Diese Platte ist die Anlage des kleinen Netzes. Dorsal von ihr befindet sich der Eingang in den vorhin genannten Raum hinter dem Magen oder die *Bursa omentalis*.

Die genannte Platte erstreckt sich vom rechten Rande der Speiseröhre, der ganzen kleinen Kurvatur und dem oberen Theile des *Duodenum* zur *Porta hepatis*, zum ganzen hinteren Theile des *Sulcus longitudinalis sinister*, in dem der *Ductus venosus* liegt, und auch zum *Diaphragma* zwischen der Speiseröhre und der genannten Furche und stellt ein eigentliches Lebergekröse dar. Der Raum hinter dieser Platte würde, wenn die Leber frei wäre, unter dem rechten Leberlappen durch eine grosse Spalte ausmünden, da jedoch dieses Organ im Bereiche der hinteren Hohlvene an der hinteren Bauchwand festsetzt und durch das *Lig. coronarium* am Zwerchfelle anhaftet, so bleibt nur die als Winslow'sches Loch bekannte Lücke, die dann zugleich auch den Eingang zum Netzbeutel darstellt.

Das grosse Netz geht, wie oben gesagt, anfangs als *Mesogastrium* von der grossen Kurvatur hinter dem Magen direkt zur Mittellinie der hinteren Bauchwand. Bald aber wuchert es in der Gegend der Kurvatur in eine freie Falte vor, die schon im zweiten Monate deutlich ist und im dritten Monate schon um die halbe Breite des Magens vorragt (Abb. 322). Anfänglich hat dieses eigentliche *Omentum majus* mit dem *Colon* gar nichts zu thun, sowie aber dieses so sich entwickelt hat, wie Abb. 322 darstellt, deckt das grosse Netz das *Colon transversum*, ohne jedoch mit ihm sich zu verbinden. Dann aber verwächst die hintere Platte des grossen Netzes mit der oberen Lamelle des *Mesocolon* und mit dem *Colon transversum* selbst.

Der embryonale Netzbeutel reicht, wie aus dem Gesagten hinreichend klar ist, ursprünglich bis in das untere Ende des grossen Netzes, ein Verhalten, das noch beim Neugeborenen leicht sich nachweisen lässt. Später verwachsen, wie bekannt, beide Netzplatten in grösserer oder geringerer Ausdehnung miteinander, doch findet man auch beim Erwachsenen dieselben nicht gerade selten noch vollkommen getrennt. Im Magen beginnt die Bildung der Drüsen im vierten Monate; die Drüsen sind im fünften Monate schon ganz gut ausgebildet und 0,13—0,22 mm lang.

V. Dünndarm und Dickdarm.

Der an den Magen sich anschliessende Theil des Darmkanales verläuft, durch ein kurzes Mesenterium an die dorsale Rumpfwand fixirt, anfangs als ein gerades Rohr bis zum Anus und steht ventral durch den Dottergang in offener Verbindung mit der Nabelblase.

Ein erstes, auf den Magen folgendes kleines Stück des Darmes entwickelt an seinem Anfange ein mit dem *Mesogastrium* verbundenes kurzes dickes Gekröse, behält dagegen mit seinem Ende seine ursprüngliche Lage vor der Wirbelsäule mit der Aenderung jedoch, dass dieser Abschnitt oder das *Duodenum* im Zusammenhang mit der Schiefriechung des Magens ebenfalls eine mehr quere Stellung einnimmt, dann auf eine kurze Strecke abwärts läuft und endlich mit einer rechtwinkligen Knickung in den übrigen Mitteldarm übergeht (Abb. 320). Der übrige grössere Abschnitt des Mitteldarmes oder der Darm im engeren Sinne bildet sehr früh eine weit in die Bauchhöhle vorspringende Schleife mit nach vorn gerichteter Konvexität und besitzt demgemäss ein sehr langes Gekröse. Ist diese Schleife, von deren Winkel der Dottergang ausgeht, nur einigermaßen entwickelt, so tritt sie mit ihrem Scheitel in den Nabelstrang ein,

während zugleich ihre beiden Schenkel, die wir als proximalen und distalen bezeichnen wollen, sich nahe aneinander legen. Dieser Zustand, den Abb. 320 versinnlicht, in welcher die Darmschleife aus dem Nabelstrange herausgezogen und auf die rechte Seite gelegt ist, tritt beim Menschen im Anfange des zweiten Monates ein, und bleibt dieser physiologische Nabelbruch, wie man ihn nennt, bis in den Anfang des dritten Monates bestehen, in welchem erst mit der Verengung des Nabels und der vollkommenen Verschliessung des Bauches der Darm wieder in die Unterleibshöhle zurücktritt. Mit dem Darm setzt sich natürlich auch die Leibeshöhle eine Strecke weit in den Nabelstrang fort.

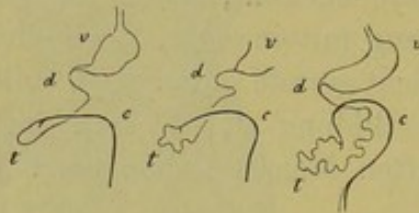


Abb. 321.

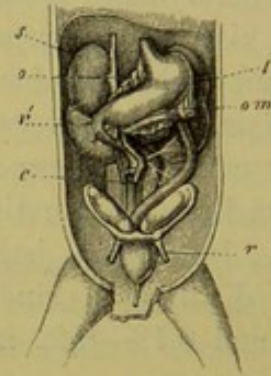


Abb. 322.

Abb. 321. Drei halbschematische Abbildungen zur Darstellung der Drehung des Dickdarmes um den Dünndarm. v Magen; d Duodenum; t Dünndarm; c Dickdarm. (Nach Kölliker.)

Abb. 322. Ein Theil der Baueingeweide eines dreimonatlichen weiblichen menschlichen Embryo, vergr. s Nebenniere; o kleines Netz; r' Niere; l Milz; om grosses Netz; c Coecum; r Lig. teres uteri. Ausserdem sieht man Blase, Urachus, Ovarium, Tuba, Uterusanlage, Magen, Duodenum, Colon. (Nach Kölliker.)

Weiterhin tritt an dem distalen Schenkel der Schleife eine kleine Anschwellung in geringer Entfernung von dem Schleifenwinkel auf, die bald einen kleinen stumpfen Anhang treibt, der in Abb. 320 dargestellt, jedoch nicht weiter bezeichnet ist. In Abb. 309 ist er besser sichtbar. Dieser Anhang ist die Anlage des Coecum mit dem *Processus vermiformis*, und ergiebt sich mit seinem Erscheinen deutlich, dass auch von diesem Schenkel der Schleife noch ein Theil zur Bildung des Dünndarmes verwendet wird, sowie dass der Dottergang oder der *Ductus omphalo-entericus*, der, solange er erhalten ist, vom Scheitel der Schleife abgeht, mit dem Theile des Dünndarmes verbunden ist, der später als *Pleum* erscheint. Kurze Zeit, nachdem diese Trennung von Dünndarm und Dickdarm deutlich geworden ist (in der sechsten Woche), beginnt eine Drehung der

beiden Schenkel der Darmschleife umeinander, so dass der distale Schenkel erst nach links und dann über den andern und nach rechts zu liegen kommt. Von diesen Verhältnissen giebt die halbschematische Abb. 321 eine Anschauung. Zugleich mit dieser Drehung treten auch in der siebenten Woche die ersten Windungen am Dünndarme auf. Sie beginnen am Ende desselben und auf der Höhe der Schleife und nehmen bald so zu, dass schon in der achten Woche ein kleiner, rundlicher Knäuel von fünf bis sechs Windungen im Nabelstrange liegt. Im dritten Monate bilden sich die besprochene Drehung und die Windungen noch mehr aus, während zugleich der Dickdarm sich verlängert und der Darm wieder ganz in die Unterleibshöhle zurücktritt. Der Dickdarm bildet nun eine grosse Schleife, die bis an den Magen reicht und dort vom grossen Netze (Abb. 322 *om*) bedeckt ist. An der Schleife unterscheidet man ein gut ausgeprägtes *Colon descendens*, das vom Magen fast bis zum Ovarium reicht, die Anlage des *Colon sigmoideum* an der medialen Seite der Geschlechtsdrüse, ein kurzes *Colon transversum*, das kaum über die Mittellinie reicht, und ein kleines, wie das spätere *Colon ascendens* gebogenes Stück, dessen *Coecum* (*c*) fast genau in der Mittellinie steht. Von diesen Theilen verdanken das *Colon transversum* und *Colon ascendens* ihre Entwicklung dem distalen Schenkel der primitiven Darmschleife; die Biegung, mit welcher derselbe in Abb. 320 in das gerade Darmstück *i* übergeht, ist später die *Flexura coli sinistra*, und aus dem Stücke *i* wird das *Colon descendens* und *Colon sigmoideum*. Das *Mesocolon*, das überall gut entwickelt ist, hat sich in Folge der Drehung der ursprünglichen Darmschleife über das Ende des Duodenum gelegt, mit dem es dann später verwächst. Der Dünndarm liegt nun mit schon zahlreicheren Windungen theils in der Konkavität des Dickdarmbogens, theils ventralwärts von demselben und nach rechts vom *Colon ascendens*.

Sind einmal diese Verhältnisse begriffen, so bietet das Weitere keine Schwierigkeiten mehr. Durch fortgesetztes Längenwachsthum rückt der Dickdarm immer mehr an seine spätere Stelle, doch dauert es lange, bis das *Colon ascendens* vollkommen ausgebildet ist. Will man die Verhältnisse ganz genau bezeichnen, so hat man zu sagen, dass im vierten und fünften Monate das *Colon ascendens* noch ganz fehlt, indem um diese Zeit das *Coecum* im rechten *Hypochondrium* unter der Leber seine Lage hat und unmittelbar in den Quergrümdarm übergeht. Es wird nämlich das scheinbare *Colon ascendens* des dritten Monates später zur Vervollständigung des *Colon transversum* benutzt, und rückt das *Colon* erst vom sechsten

Monate an gegen die *Fossa iliaca dextra* herab. Die *Haustra* und *Taeniae coli* werden im sechsten Monate deutlich; das *Colon descendens* büsst mit dem Wachstume der Theile das vollständigere Gekröse, das es ursprünglich besitzt, dadurch ein, dass dieses nicht in gleichem Masse wie die übrigen Theile wächst. Dieses Darmstück ist übrigens anfänglich sehr kurz und wird von dem grossen *Colon sigmoideum* bei weitem übertroffen. *Caecum* und *Processus vermiformis* stellen lange Zeit einen einzigen, verhältnissmässig grossen, blinden Anhang des Darmes dar, dessen Ende erst spät zurückbleibt und dann zum wurmförmigen Anhange sich gestaltet.

Viel häufiger als in der Dorsalgegend (s. S. 194) wird an der ventralen Seite der normale Verschluss gestört, und kommt es so zu

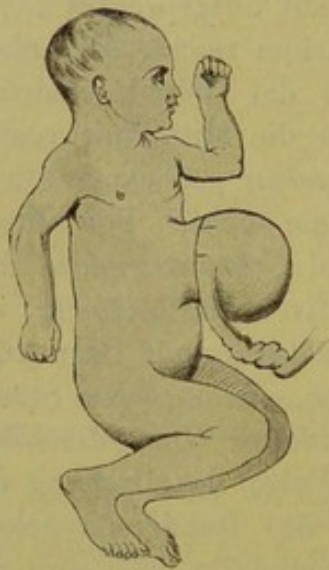


Abb. 323. Kind mit Nabelschnurbruch. (Nach Neugebauer.)

den verschiedensten Missbildungen. Hier findet sich nicht nur ursprünglich eine weite offene Verbindung des embryonalen Darmes mit dem Dottersack, sondern es wird auch die anfangs dünnhäutige, nur aus Ektoblast und *Splanchnopleura* bestehende primäre Bauchwand erst allmählich durch ventral gerichtetes Wachsthum der Muskulatur unter konzentrisch um den Nabel sich vollziehender Verkleinerung des häutigen Theiles in ihre definitive Form übergeführt. An der ventralen Seite treten nach Bildung des Nabelstranges durch den sogenannten Nabelring in den Nabelstrang nicht nur die Nabelgefässe, der Urachus und der Dottergang mit seinen Gefässen, sondern es setzt sich auch das Coelom eine Strecke weit in den Nabelstrang fort

(z. B. Abb. 146). Es enthält, wie oben gesagt, zeitweise einen Theil des Darmkanales als sogenannten physiologischen Nabelbruch. Bildet sich dieser nicht normalerweise zurück und bleibt der normale Verschluss des Nabelringes aus, so kann das neugeborene Kind einen Theil der Baueingeweide (Darm, einen Theil der Leber, seltener Milz, Magen) im Anfang der Nabelschnur tragen. Das nennt man einen Nabelschnurbruch. Er tritt in sehr verschiedenen Graden auf und kann die Hauptmasse der Baueingeweide enthalten.

In der Nähe des Endes des Ileum findet sich gelegentlich als ein kurzer Blindsack meist dem Mesenterialansatz des Darmes gegenüber ein Rest des im Laufe der Entwicklung abnorm erweiterten

Anfangsstücke des Dotterganges. Er stellt das *Diverticulum ilei* s. Meckelii dar und ist also auf abnormen Schluss des sogenannten Darmnabels zurückzuführen. Ein Offenbleiben des Darmrohres, verursacht durch ausgebliebenen Verschluss der Darmrinne, scheint niemals vorzukommen, denn auch bei der bei Säugern selten vorkommenden, beim Menschen nicht beobachteten Missbildung des *Schistosoma reflexum*, bei der in Folge nicht eingetretenen Verschlusses des Leibesnabels die Bauch- und Brustdecken über dem Rücken zurückgeschlagen sind und von der ventralen Seite alle Eingeweide blossliegen, ist das Darmrohr geschlossen.

VI. Die Entwicklung der Schichten der Darmwand.

Das Epithel des Darmrohres stammt vom Entoblast und ist anfänglich zur Zeit der ersten Anlage des Darmes überall ein Pflasterepithel. Später wandelt es sich im Vorderdarme und im Enddarme in ein einfaches Cylinderepithel um, aus welchem dann eine geschichtete Lage hervorgeht, die mehrschichtiges Cylinderepithel heissen kann. Aus dieser entwickeln sich schliesslich die bleibenden Zustände.

Die übrigen Wandungen des Darmkanales entstehen alle aus der *Splanchnopleura* (Darmfaserplatte).

Die Papillen und Zotten des Darmes sind einfach Wucherungen der *Mucosa* und des Epithels. Von diesen bleibenden Zotten hat man die vorübergehenden Wucherungen der *Mucosa* zu unterscheiden, die im Magen und Dickdarme im Zusammenhange mit der Bildung der Drüsen auftreten und zur Entstehung von vergänglichen Zotten führen, die anfangs täuschend denen des Dünndarmes und des Pylorustheiles des Magens gleichen. Im weiteren Verlaufe vereinen sich jedoch allmählich die Basaltheile dieser Zotten der Faserhaut durch niedrige Fältchen, so dass kleine Grübchen entstehen, von denen jedes eine hohle Ausbuchtung des Epithels oder ein Drüseneinde aufnimmt. Später erheben sich diese Verbindungsfältchen oder Leistchen immer mehr und erreichen die halbe Höhe der Zotten, so dass nun die Oberfläche der Faserhaut wie eine Bienenwabe aussieht, von deren Zellenrändern fadenförmige Fortsätze ausgehen würden. Zuletzt endlich gelangen die Verbindungsfalten bis zur Spitze der Zotten, und nimmt dann mit dem Verschwinden der letzteren die gesammte Schleimhautoberfläche das Aussehen einer Bienenwabe an, in deren Fächern die nunmehr vollständig angelegten Drüsen stecken.

Mit dieser Schilderung der Umgestaltung der Schleimhautoberfläche von Magen und Dickdarm ist auch zugleich die Bildungsweise

der Magen- und Dickdarmdrüsen in ihren Hauptzügen geschildert. Die beiderlei Drüsen entstehen von Hause aus als hohle Cylinderchen, und ist der erste Schritt zu ihrer Bildung das Auftreten von vielen dichtstehenden Erhebungen des Epithels im Zusammenhange mit der Bildung der Zotten der Faserhaut. Im Dickdarme wird dann einfach nach und nach der zwischen mehreren Zotten befindliche Raum

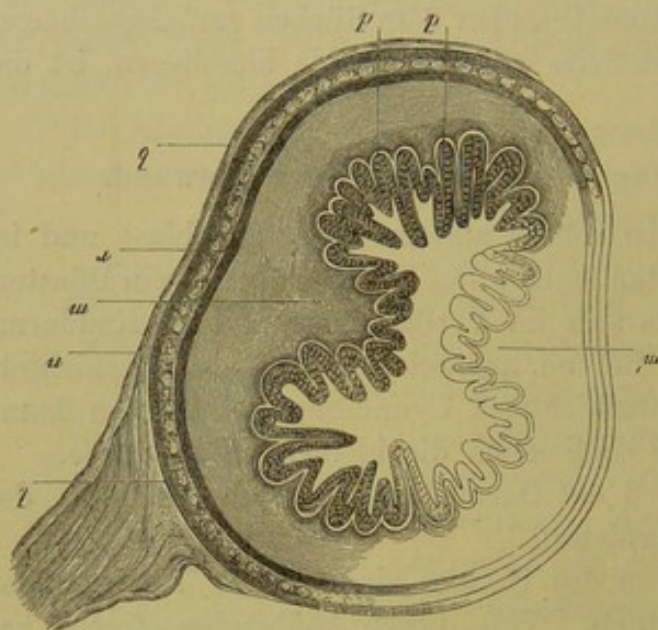


Abb. 324. Querschnitt des Mastdarmes eines menschlichen Embryo des vierten Monates, 35 mal vergr. *b* Peritoneum; *l* Längsmuskeln; *n* Zwischenlage (nervöser Plexus?); *r* Ringmuskeln; *m* und *m'* Leisten der *Mucosa*; *d* Drüsenanlagen. (Nach Kölliker.)

dadurch in einen Drüsenschlauch umgewandelt, dass von der Basis der Zotten aus Epithel und Schleimhaut mit Falten vorwuchern, bis endlich die Falten die Spitzen der Zotten erreicht haben, womit dann die Drüsenmündungen und zugleich eine glatte Oberfläche der Schleimhaut gegeben ist. Im Magen sind die Verhältnisse überall da die gleichen, wo derselbe einfache Drüsen enthält. Wo dagegen verästelte Tubuli sich finden, bilden sich zwischen den wei-

ter abstehenden primitiven Zotten ausser den Verbindungsfalten noch im Grunde einer jeden Grube Nebenfältchen (und kleinere Grübchen), welche nicht bis zur Oberfläche der Schleimhaut heraufwachsen wie die andern und später in die von ihnen umschlossenen kleineren Grübchen die Enden der zusammengesetzten Drüsen aufnehmen, während deren einfache Anfänge in den von den Hauptfalten und Zotten umgebenen grösseren Fächern liegen.

Im Dünndarme sind die Vorgänge bei der Bildung der Drüsen scheinbar nicht so auffallend, weil die Zotten während der Bildung der Drüsen nicht schwinden, sondern sogar noch länger werden. Geht man jedoch den Erscheinungen näher nach, so ergiebt sich, dass auch hier die Drüsen und der drüsenhaltige Theil der *Mucosa* zwischen den Zotten ebenso entsteht wie an den andern Orten, mit dem Unterschiede jedoch, dass in den Vertiefungen zwischen den Zotten die

Faserlage der *Mucosa* von Anfang an netzförmig verbundene Fältchen liefert und das Epithel von Hause aus in die so entstehenden Grübchen kurze Hohlsprossen hineintreibt. Grübchen und Epithelialsprossen wachsen dann, wie es scheint, miteinander und mit den Zotten fort, doch wäre es auch möglich, dass früher oder später die epithelialen Schläuche auch in die Tiefe wucherten, um so mehr, als bei den Brunner'schen Drüsen ein solcher Vorgang wirklich sich beobachten lässt, indem diese Drüsen anfangs weit von den tiefsten Lagen der *Mucosa* abstehen, welche sie später ganz durchsetzen.

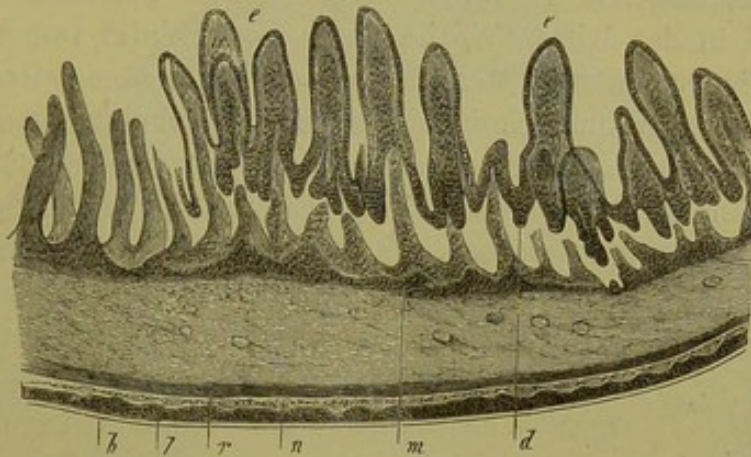


Abb. 325. Querschnitt des Dünndarmes eines menschlichen Embryo des sechsten Monates. Vergr. 35mal. *l* Längsmuskeln; *n* Zwischenschicht (*Plexus myentericus*); *r* Ringmuskeln; *m* *Mucosa propria* mit Zotten; *e* Zottenepithel abgehoben; *b* Bauchfell; *d* *Glandulae intestinales*. (Nach Kölliker.)

Am Ende des zweiten und im dritten Monate treten die Darmzotten anfangs vereinzelt und bald sehr zahlreich auf und messen in der neunten bis zehnten Woche 0,09–0,13 mm, während das Epithel 18 μ dick ist. In der dreizehnten Woche zeigt sich auch von den *Glandulae intestinales* die erste Spur in Gestalt kleiner warzenförmiger, hohler Auswüchse des Epithels von 45–90 μ Länge, die in Vertiefungen der Faserhaut zwischen den Zotten derselben ihre Lage haben. Im sechsten Monate messen die Zotten 0,45–0,68 mm und die Drüsen 0,090–0,135 mm.

Im Dickdarme und Mastdarme entwickeln sich beim Menschen die oben besprochenen vorübergehenden Zotten und die Drüsen vom vierten Fötalmonate an und erreichen bis zum siebenten und achten Monate ihre vollständige Ausbildung.

Die Peyer'schen Haufen treten im sechsten Monate auf. Im siebenten Monate sind sie ganz deutlich, haben Follikel von 0,31 bis

0,36 mm, die ziemlich weit voneinander abstehen und im Grunde ansehnlicher, von dichtstehenden Zotten umgebener Vertiefungen ihre Lage haben.

VII. Lunge mit Kehlkopf und Luftröhre, Schilddrüse und Thymus.

Die erste Anlage des Respirationsapparates erscheint bei dem menschlichen Embryo in der dritten Woche. Während der obere Theil des Vorderdarmes, der sich zum Schlundkopfe ausbildet, einen in seiner Hauptausdehnung quer (frontal) gerichteten Spaltraum darstellt, ist der folgende Theil ein mehr sagittal gestellter Hohlraum. Dieser wird in der dritten Woche durch zwei kaudal von der dritten Schlundtasche beginnende Mesoblastleisten von beiden Seiten her eingeengt, sodass er im Querschnitt bisquitförmig erscheint. Das Darmrohr besteht hier nun gleichsam aus zwei an den spaltförmigen Rändern verbundenen Rinnen. Der dorsale Theil ist die Anlage der Speiseröhre, der ventrale liefert die Luftwege, die also um diese Zeit durch eine lange schlitzförmige Verbindung mit der Anlage der Speiseröhre in Ver-

bindung stehen. Das kaudale Ende des respiratorischen Theiles entwickelt in der dritten Woche eine hohle, blind endigende, ventral gerichtete Ausstülpung (Abb. 308). Sie liegt hinter dem Vorhof des Herzens und ist die unpaare Anlage beider Lungen und der Luftröhre. Von ihr aus schnürt sich kranialwärts fortschreitend die durch ein hohes Epithel ausgezeichnete respiratorische Rinne immer mehr von dem Speiserohr ab, bis auf das obere Ende, wo sich die Kommunikation mit dem Darmrohr an der Stelle des späteren Kehlkopfeinganges erhält. Der obere Theil der so in einen Kanal umgewandelten Rinne wird zum Kehlkopf, der übrige Theil wird in die Trachea miteinbezogen.

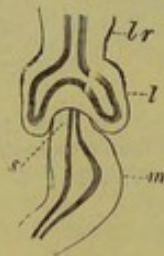


Abb. 326. Lungen und Magen eines vier Wochen alten menschlichen Embryo, etwa 12mal vergr. *lr* Luftröhre, von der Speiseröhre noch nicht vollkommen abgeschnürt; *l* Lungen 0,72 : 0,40 mm gross, mit ihrem Ende dorsalwärts um die Speiseröhre herumgelegt; *s* Speiseröhre; *m* Magen. (Nach Kölliker.)

Am Ende des ersten Monats ist die Trennung von Oesophagus und Trachea vollendet (Abb. 309).

In der vierten Woche theilt sich schon die unpaare blind endigende Anlage in zwei Schenkel, die Anlagen der beiden Stammbronchen und Lungen, die sich dorsalwärts umbiegen und hufeisenförmig den Oesophagus umgreifen (in Abb. 309 ist nur die rechte Anlage gezeichnet). Die Anlagen wachsen nun, von der *Splanchno-*

pleura umhüllt, in das Coelom immer mehr hinein, und vollzieht sich die weitere Entwicklung unter ausgedehnter Sprossenbildung von der anfangs einfachen Anlage aus.

Die weitere Entwicklung ist beim Menschen ebenso wie bei Thieren im Ganzen leicht zu verfolgen, und lässt sich im Allgemeinen sagen, dass, während die Faserschicht fortwuchert, das innere Epithelialrohr hohle Aussackungen oder Knospen erzeugt, welche, rasch sich vermehrend,

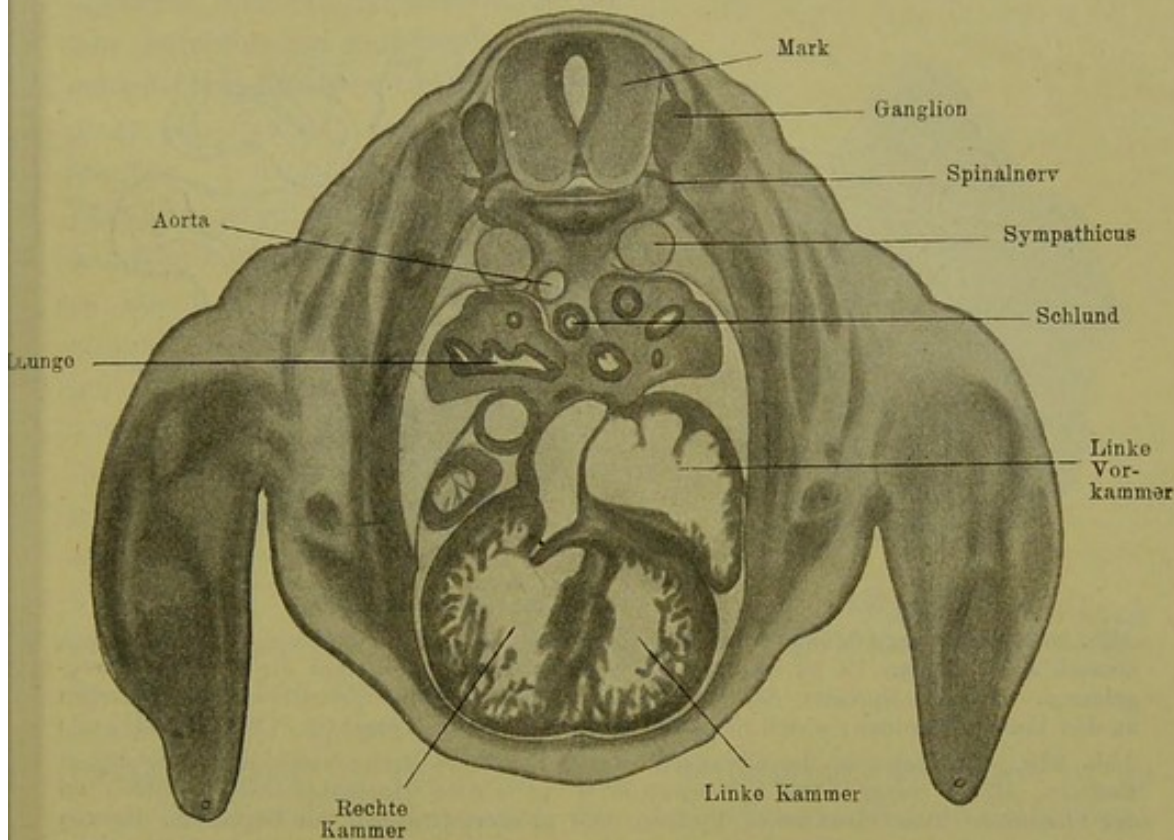


Abb. 327. Querschnitt der Herz- und Lungengegend eines Embryo von *Vespertilio murinus*.

bald in jeder Lunge ein ganzes Bäumchen von hohlen Kanälen mit kolbig angeschwollenen Enden erzeugen, von welchen aus dann durch Bildung immer neuer und zahlreicherer hohler Knospen endlich das ganze respiratorische Höhlensystem geliefert wird.

Die beiden Anlagen sind von vorneherein asymmetrisch, indem die rechte etwas voluminöser erscheint als die linke. Diese Asymmetrie ist schon in einer unsymmetrischen, etwas nach rechts gerichteten Lage der unpaaren Anlage angedeutet und gleichsam begründet. Jede sackförmige Anlage treibt noch in der vierten Woche knospenförmige Ausbuchtungen, und zwar entstehen links zunächst zwei, rechts drei solcher Wucherungen. Die linken sind die Anlagen der beiden

linken, die rechten diejenigen der drei rechten Lappen. Die Lappen treten dann auch sehr bald äusserlich durch Furchen in der *Splanchnopleura* deutlich getrennt auf, und kann man schon beim 5—6 wöchentlichen Embryo die zierlichen Lünglein als deutlich typisch gelappt herauspräpariren. Die Abb. 327 zeigt die Lungen eines Fledermaus-embryo dieses primitiven Stadiums mit den Durchschnitten des ersten Kanalsystems. Die Kanäle sind von einer hohen Epithelschicht ausgekleidet.

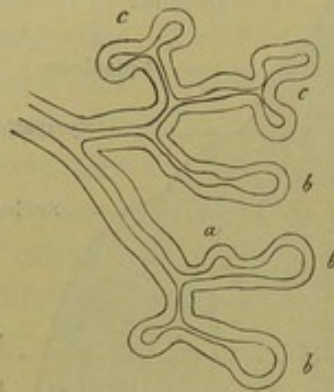


Abb. 328.

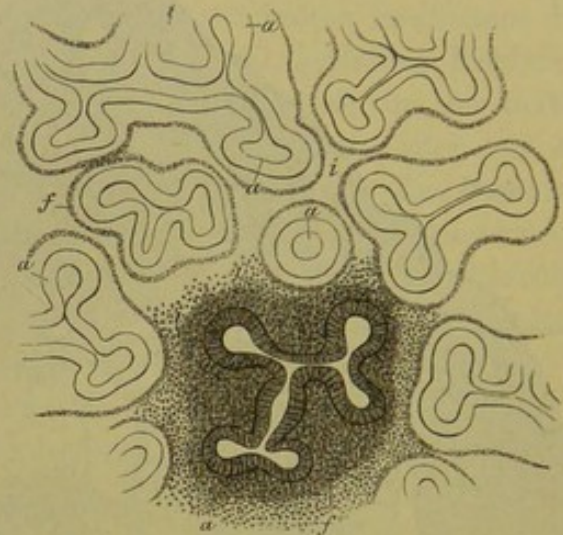


Abb. 329.

Abb. 328. Endverzweigung eines Bronchialastes aus der Lunge eines dreimonatlichen menschlichen Fötus. Es ist nur das Epithelialrohr dargestellt und die Faserhülle weggelassen. *a* hohle Sprossen der feinsten Bronchialästchen; *b* primitive Drüsenbläschen an den Enden derselben; *c* sich theilende Drüsenbläschen. Vergr. 50. (Nach Kölliker.)

Abb. 329. Ein Segment der Oberfläche der Lunge eines dreimonatlichen menschlichen Embryo, 50mal vergr. Die Epithelialröhren primitiver Drüsenbläschen *a* bilden an der Oberfläche zum Theil schon kleinere und grössere Gruppen wie Läppchen, die von einer gemeinschaftlichen Faserhülle *f* umgeben werden, die jedoch gegen das interstitielle Gewebe *i* nicht scharf abgesetzt ist. (Nach Kölliker.)

Die weitere Verästelung des Röhrensystems ist wesentlich dichotomisch, und bilden die Enden mässig kolbige Anschwellungen von 0,3—0,4 mm, die man als primäre Drüsenbläschen bezeichnen kann. Sie nehmen die Oberfläche der Lappen ein.

Diese Verhältnisse, die Abb. 328 und 329 aus dem dritten Monate darstellen, finden sich unter fortgesetzter Theilung der Bronchien und Vermehrung der Drüsenbläschen auch im vierten und fünften Monate, nur dass die Drüsenbläschen allmählich auf 0,27—0,10 mm sich verkleinern.

Um diese Zeit erscheinen auch die Bläschen alle zu vieleckigen Läppchen von 0,54—1,08 mm vereint, welche wieder kleinere

Häufchen von Bläschen unterscheiden lassen (Abb. 330), und treten vom vierten Monate an sowohl in der Luftröhre als in allen Bronchien Flimmerhaare auf dem Epithel auf.

Bis jetzt folgte die Lunge ganz dem Typus einer gewöhnlichen traubenförmigen Drüse; auf einem gewissen Stadium angelangt, ändert sich jedoch dieser Typus, und entstehen die eigenthümlichen kleinsten Lungenläppchen mit den innig vereinten und wie in einen gemeinschaftlichen Hohlraum einmündenden Drüsenbläschen, den Alveolen, dadurch, dass ein Bronchialende mit den betreffenden endständigen Drüsenbläschen Knospen treibt, die nicht mehr (wie früher) voneinander sich trennen und zu neuen gestielten Bläschen werden, sondern alle miteinander verbunden bleiben und später in einen gemeinsamen Binnenraum einmünden. Diese Bildung der Alveolen und kleinsten Läppchen, im sechsten Monate beginnend, kommt erst in den letzten Monaten der Schwangerschaft zu ihrer Vollendung, denn während die Alveolen beim reifen Fötus kaum mehr betragen als im sechsten Monate ($56-67\ \mu$) und selbst in Lungen von Neugeborenen, die schon geathmet haben, nur $68-135\ \mu$

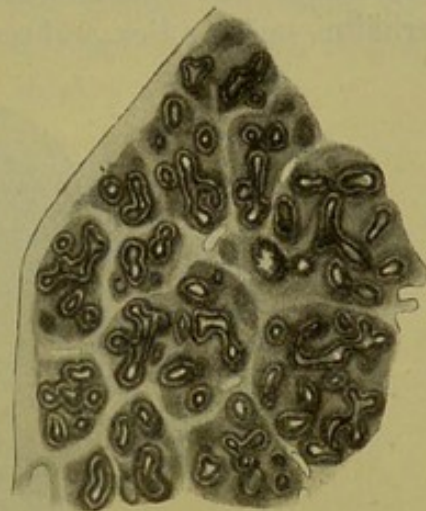


Abb. 330. Querschnitt aus der Lunge eines 4 monatlichen menschlichen Embryo.

messen, nehmen die Läppchen selbst sehr bedeutend an Grösse zu, so dass die sekundären Läppchen, die bei sechsmonatlichen Embryonen nur $0,56-0,23\ \text{mm}$ Durchmesser besitzen, bei Neugeborenen schon $4,5-9,0\ \text{mm}$ und mehr betragen. Wie das Wachsthum der Lunge nach der Geburt sich verhält, ist noch nicht untersucht; da jedoch die Alveolen des Erwachsenen einen drei- bis viermal grösseren Durchmesser besitzen als die des reifen Embryo, so darf wohl angenommen werden, dass in der nachembryonalen Zeit keine neuen Alveolen mehr entstehen, vielmehr die ganze Volumenzunahme des Organes bis zur vollen Ausbildung des Körpers einzig und allein auf Rechnung des Wachsthumes der schon vorhandenen Elemente zu setzen ist. Alle nicht epithelialen Theile der Lungen, einschliesslich der Pleura, sind Differenzirungen der mesoblastischen *Splanchnopleura*.

Der Kehlkopf, über dessen erste Entwicklung oben berichtet wurde, tritt am Ende der 6. Woche schon verhältnissmässig stark

hervor, und wird sein Eingang von einem als *Furcula* (His) bezeichneten nach vorn konvexen Wulst begrenzt, der die Anlage der Epiglottis und der aryepiglottischen Falten bildet. Nach hinten liegen zwei stärkere Aufwulstungen (*Crista terminalis* His), in denen sich die Aryknorpel bilden, während die Schildknorpel aus dem 4. Schlundbogen hervorgehen.

In der achten bis neunten Woche beginnt der Kehlkopf zu verknorpeln und seine vier Hauptknorpel deutlich zu zeigen, von denen auch die grösseren uranfänglich aus je einem Stücke bestehen. Ringknorpel und Giessbeckenknorpel sind übrigens in frühen Zeiten unverhältnissmässig dick, während der Schildknorpel erst später sich mehr

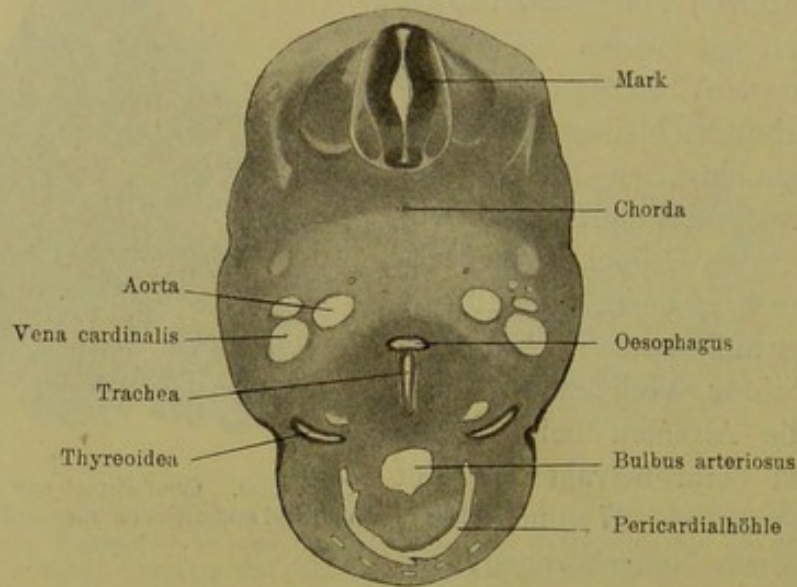


Abb. 331. Querschnitt eines 1,0 cm langen Schafembryo von ca. 24 Tagen.

ausbildet. Der Kehldeckel ist noch im dritten Monate eine einfache Querleiste und erhebt sich erst später langsam zu seiner ihm eigenthümlichen Gestalt. Die Kehlkopfstaschen und Bänder im Innern des Kehlkopfes sah Kölliker schon im vierten Monate. Zu einer gewissen Zeit verklebt bei Thieren die Kehlkopfhöhle durch Aneinanderlagerung der betreffenden Epithelschichten (Roth), eine Angabe, von deren Richtigkeit sich zu überzeugen nicht schwer ist und die auch für den Menschen gilt.

Die Schilddrüse entsteht durch frühzeitige Verschmelzung einer unpaaren und einer paarigen Anlage.

Die Bildung der unpaaren Anlage steht in naher Beziehung zur Entwicklung der Zunge. Sie geht aus einer zwischen dem *Tuberculum impar*, d. h. der Anlage des Zungenkörpers (s. o. S. 353) und der die Anlage des Zungengrundes bildenden vorderen Verbindungsbrücke des zweiten und dritten Schlundbogens gelegenen, blind

endigenden Bucht an dem Boden der primitiven Mundhöhle hervor. Die Bucht vertieft sich, je mehr die Zunge sich von dem Boden der Mundhöhle erhebt, und die Zungenanlagen verwachsen und wird zu einer zweitheiligen, bis unter die Zungenbeingegend ragenden Epithelblase. Sie behält durch einen als *Ductus thyreoglossus* (His) bezeichneten Gang die Verbindung mit der Oberfläche nur bis in die fünfte embryonale Woche; dann geht jede Verbindung mit dem Epithel der Mundhöhle verloren. Das *Foramen coecum* des Zungengrundes bezeichnet noch bei dem Erwachsenen die Stelle der ursprünglichen Mündung des genannten Ganges, und nicht selten gelangt man beim Erwachsenen von dem Foramen aus noch in einen 1—2,5 cm langen, blind endigenden Kanal (*Ductus lingualis* His).

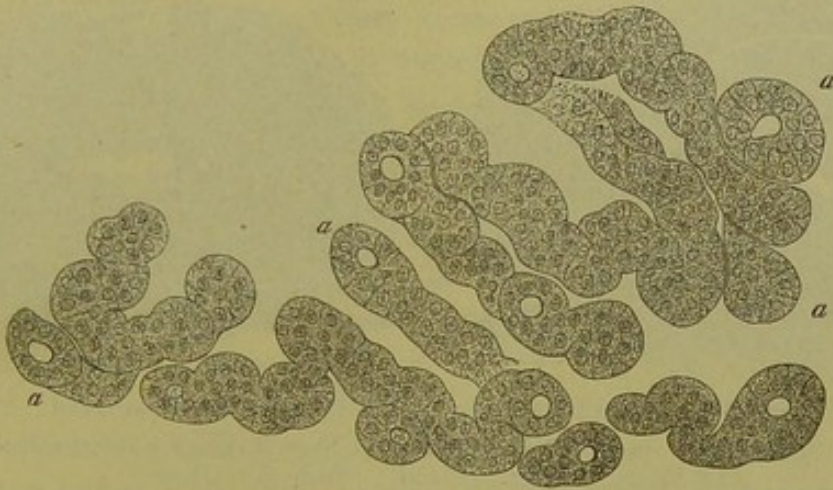

Abb. 332. Querschnitt eines Seitenlappens der Schilddrüse eines Kaninchenembryo von 16 Tagen. Vergr. 190:1. a in Abschnürung begriffene Enden der Drüsenschläuche. (Nach Kölliker.)

Die paarige Schilddrüsenanlage schnürt sich beiderseits als ein Säckchen von dem Epithel der vierten Schlundtasche ab (Abb. 331). Anfangs weit lateral gelegen, rücken die Anlagen ventral und medianwärts immer mehr vor und kommen in nahe Berührung mit der medianen unpaaren Anlage. Die Seitentheile überwiegen bei dem menschlichen Embryo den mittleren bedeutend. Die Vereinigung der drei Anlagen, von denen die mittlere im Wesentlichen den Isthmus der Drüse bildet, sich aber oft in grösserer Ausdehnung als *Lobus pyramidalis* der Schilddrüse nach oben verlängert findet, vollzieht sich ungefähr in der siebenten Woche. Am Ende des zweiten Monates ist die Schilddrüsenanlage durch epitheliale Sprossenbildung, bindegewebige Durchwachsung und Vaskularisation zu einem aus netzartig verbundenen epithelialen Strängen gebildeten Organ geworden.

Im dritten Monate bilden sich in den Zellsträngen des Balkengerüsts kanalartige Hohlräume aus, und schnüren sich unter von Stelle zu Stelle eintretender Erweiterung des Lumens und Wucherung der Wand die Zellstränge rosenkranzartig ein. Dann zerfallen sie in zahlreiche hohle Bläschen, die Follikel der Schilddrüse. Bei älteren Föten, Neugeborenen und Kindern von drei Jahren kommen neben Follikeln immer noch netzförmig verbundene Schläuche vor. Später tritt die kolloide Substanz in den Bläschen auf.

Von der mittleren Anlage bez. dem mittleren Horn erhalten sich gelegentlich als Reste die accessorischen Schilddrüsen sowie die *Glandula supra- und praehyoidea*.

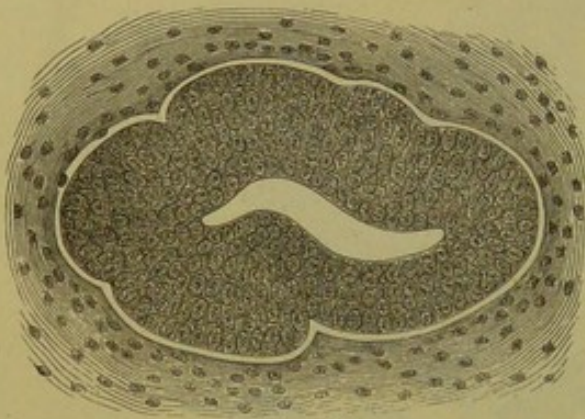


Abb. 333.

Abb. 333. Querschnitt durch einen Theil der *Thymus* eines Kaninchenembryo von 14 Tagen. Vergr. 315mal. (Nach Kölliker.)

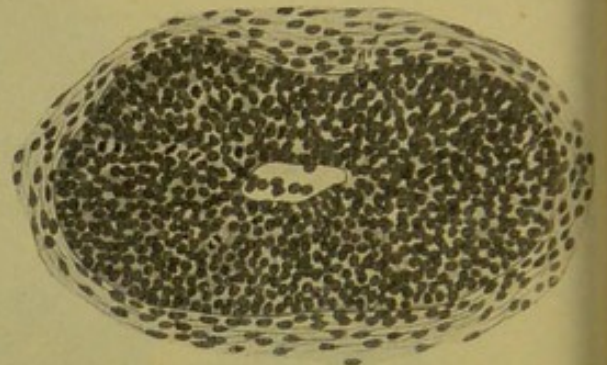


Abb. 334.

Abb. 334. Querschnitt des noch einfachen Thymusschlauches eines Embryo von *Vespertilio murinus*. Das Lumen ist nahezu ganz durch Thymuszellen verdrängt.

Die *Thymus* ist ursprünglich ein durchaus epitheliales Organ und entsteht, ähnlich wie die seitlichen Schilddrüsenanlagen aus dem Epithel der vierten Schlundtasche, als ein paariges Gebilde durch Abschnürung aus dem Epithel der dritten Schlundtasche. Die beiden epithelialen Schläuche rücken ventralwärts vor, um sich schliesslich zu einem scheinbar einfachen Organ zu vereinigen.

Der anfangs mehrschichtige epitheliale Schlauch der sonach des Ausführungsganges entbehrenden Drüse (Abb. 333) erfährt tiefgreifende und in ihrer Art vielleicht einzig dastehende Umwandlungen. Das epitheliale Organ wandelt sich direkt in ein sogenanntes lymphoides Organ um.

Bei *Vespertilio* und soviel ich sehe allgemein verliert die Wand noch zur Zeit der einfach schlauchförmigen Anlage den epithelialen Charakter, und spielen sich an den Epithelzellen reichliche Mitosen

ab, sodass die Wand alsbald von dicht gehäuften, reichliche Teilungen zeigenden Zellen mit runden Kernen gebildet wird (Abb. 334). Hierbei bleibt die Abgrenzung des Organes gegen das umgebende, längliche Kerne enthaltende Bindegewebe scharf und deutlich, sodass die Annahme einer Einwanderung von Zellen z. B. von Lymphzellen von aussen in das Epithel als gezwungen und durch nichts gestützt erscheinen muss. Durch die Dickenzunahme der Wand wird das Lumen immer mehr eingeengt und gelangen bei der gesteigerten Zellproduktion von Seiten der ursprünglichen Epithelzellen auch reichliche Zellen direkt in das Lumen. Während diese in dem Epithel stattfindende Zellvermehrung rapide Fortschritte macht, wächst der Schlauch nach dem Typus einer alveolären Drüse aus, indem nach allen Seiten reichliche Knospen aus ihm hervorsprossen. Die gesammte Drüse stimmt nun in der Form mit einer verästelten alveolären Drüse (z. B. einer *Glandula tarsalis*) überein; doch endigt ihr Gang blind und sind die Alveolen, wie auch der Gang, bis auf geringe Reste des Lumens der Hauptmasse nach aus dem kleinzelligen typischen Thymusgewebe gebildet (Abb. 336). In diesem finden sich schon jetzt die als Hassal'sche Körperchen bekannten, verhornten Epithelkugeln. Die Abgrenzung des Organes gegen das Bindegewebe bleibt immer eine scharfe und sind alle Thymuszellen dieses Stadiums in loco entstanden, nicht von aussen eingewandert.

Die Drüsenfollikel werden von vorneherein am reichlichsten am kaudalen Ende gebildet, während das kraniale, auch bei der ausgebildeten Drüse mehr oder weniger strangförmige Ende sich in einen einfachen Streifen verjüngt (Abb. 335).

Dieser alveoläre Bildungstypus schreitet weiter fort, und wird durch dichtere Anlagerungen der immer zahlreicher hervorsprossenden soliden Follikel das trennende Bindegewebe auf dünne Septen beschränkt. So werden Gruppen von Follikeln zu Läppchen des Organes vereinigt. Die Achse der Drüse, aus dem ursprünglich einfachen Kanal hervorgegangen, ist von früher Zeit an lockerer gefügt als die ansitzenden Follikel.

Ganz und gar den ursprünglich epithelialen Charakter verliert das Organ schliesslich noch dadurch, dass im Inneren der Follikel auf bisher unaufgeklärte Weise reichliches retikuläres Bindegewebe und zahlreiche Blutgefässe auftreten.

Was den Menschen anlangt, so hat Kölliker die *Thymus* in der siebenten Woche im kaudalen Theile schon gelappt, im kranialen, am Halse bis zur *Thyreoidea* hin gelegenen Abschnitte einfach gefunden. Bei einem Embryo von zehn Wochen waren beide Thymus zusammen

im kaudalen Theile dreieckig, 1,98 mm lang, 2,4 mm breit und gingen kranialwärts in zwei 1,44 mm lange, 0,36 mm, am Ende nur 0,09 bis 0,045 mm breite Hörner aus. Jedes dieser Hörner bestand wesentlich aus einem einfachen, mit Zellen gefüllten Cylinder mit einer zarten, scheinbar strukturlosen Hülle von 2μ und einer stärkeren Bindegewebsschicht, doch war ihr kraniales und kaudales Ende nicht

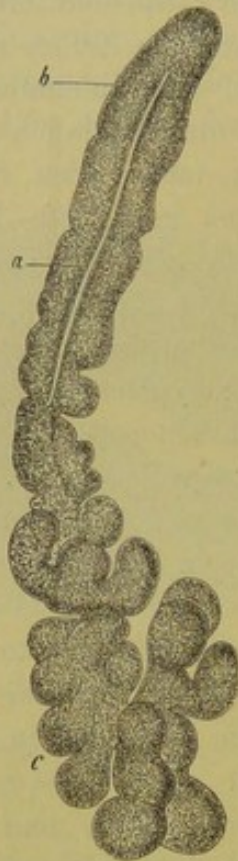

Abb. 335.

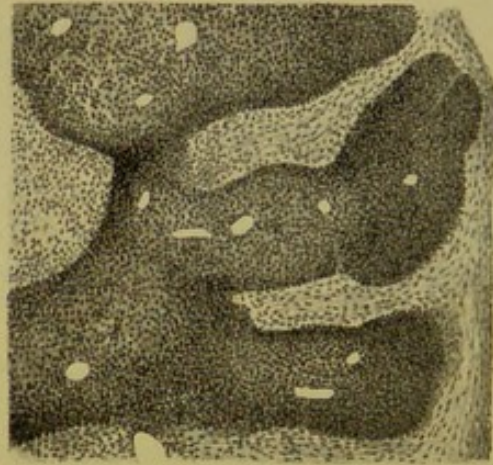


Abb. 336.

Abb. 335. *Thymus* eines Kaninchenembryo von 16 Tagen, vergr. *a* Thymuskanal; *b* kraniales, *c* kaudales Ende des Organes. (Nach Kölliker.)

Abb. 336. Aus der *Thymus* eines 10 cm langen Rindsembryo. Die hell gelassenen Lücken sind Reste des ursprünglichen Drüsenkanals, die zum grossen Theil mit verhornenden Epithelresten angefüllt waren.

ganz gleich, indem ersteres nur leicht gewunden und zum Theil an den Rändern etwas buchtig war, während das andere stark buchtig und mit vereinzelt oder haufenweise beisammenstehenden Auswüchsen von $45-68\mu$ besetzt erschien, die zum Theil eine innere Höhlung zeigten. Der dickere Brusttheil des Organes war mit Läppchen von $0,18-0,22$ mm versehen, an denen wiederum einfachere Drüsenfollikel sassen. In der zwölften Woche war die

Thymus nicht viel grösser, aber auch an den Hörnern mit Läppchen von 0,27—0,54 mm besetzt.

Das auf diese Weise durch direkte Umwandlung der epithelialen Anlage gebildete bindegewebige zweilappige Organ hört bald nach der Geburt auf, an Masse zuzunehmen, ändert aber mit dem Längenwachsthum des Körpers insofern seine Gestalt, als die beiden Lappen sich mehr in der Längsrichtung ausdehnen. Zugleich verfettet die Drüse, und kann man sich auch bei dem Erwachsenen, worauf Waldeyer zuerst aufmerksam gemacht hat, noch leicht nicht nur von dem Vorhandensein des verfetteten Organes, sondern auch noch von der typischen Gestalt der beiden Hälften überzeugen.

Es ist, nachdem Kölliker schon vor langer Zeit die Art der Umwandlung des epithelialen Organes in ein bindegewebiges sozusagen klar ausgesprochen hat, nunmehr Zeit, dass man sich, frei von Vorurtheilen und Schematismus bezüglich der Leistungsfähigkeit und Bedeutung der Keimblätter, nicht verhehlt, dass hier epitheliale Zellen von noch hochgradiger Differenzirungsfähigkeit die von uns als Bindegewebszellen betrachteten Elemente bilden, und dass epitheliale Drüsenschläuche direkt zu „Lymphfollikeln“ werden.

VIII. Leber, Pankreas, Milz.

Die Leberanlage fand His bei dem menschlichen Embryo in der dritten Woche (3 mm) als einen dicht oberhalb des Ursprunges des *Ductus omphaloentericus* aus dem ventralen Theil der Darmwand hervorgehenden, kranial gerichteten Spross. Er war von einem Haufen epithelialer Zellen umgeben, die die erste Anlage der Leberzellsubstanz darstellten. Bei einem Embryo von 5 mm war die Leber schon als gut begrenztes höckeriges Organ vorhanden (Abb. 194). Nach Felix tritt ausser dem kranial gerichteten Lebergang in der dritten Woche noch ein kaudal verlaufender auf, in dem die Anlage der Gallenblase zu suchen ist.

Bei dem Kaninchen erscheint am zehnten Tage ein links gerichteter primitiver Lebergang, zu dem dann einen Tag später noch ein rechter hinzukommt. Die Gänge sind von einer dicken wulstförmigen Zellmasse der *Splanchnopleura*, dem Leberwulst, umhüllt (Abb. 337).

Gleichzeitig mit der Bildung des rechten Leberganges erscheinen beim Kaninchen auch die ersten soliden Lebercylinder (Remak) an dem linken Gange, d. h. kurze solide Epithelialsprossen desselben, und zugleich bilden sich von den anliegenden *Venae omphalo-mesentericae* aus zahlreiche Gefässsprossen in den grösser werdenden

Leberwulst hinein. Gefässe und Epithelsprossen durchwachsen sich gegenseitig, und entsteht alsbald das typische Aussehen der jungen embryonalen Leber: ein Gerüst netzartig verbundener Epithelstränge (Trabekel), dessen Lücken ganz von den relativ weiten, von platten Epithelien begrenzten Gefässen (intertrabekularen Gefässen) ausgefüllt sind (Abb. 338). Am elften Tage gestaltet sich die Leber rasch weiter um und entwickelt zwei Lappen, die zusammen bogenförmig

den Darm umfassen und mit scharfen Kanten gegen die Wirbelsäule gerichtet sind. In dem grösseren rechten Lappen wird die Mitte von der mächtigen *Vena omphalo-mesenterica* eingenommen.

Am zwölften Tage hat sich die Abgangsstelle der beiden primitiven Lebergänge zu einem längeren Kanale von 85 μ Breite ausgezogen, der die Gallenblase abgibt und netzförmig anastomosierende Lebercylinder entsendet. Am vierzehnten Tage zeigt der jetzt schon lange *Ductus choledochus* nahe am *Duodenum* eine spindelförmige Erweiterung.

Seine Verbindung mit dem *Ductus cysticus* und sein Uebergang in einen bald sich theilenden *Ductus hepaticus* sind sehr deutlich, ebenso die Verbindung der *D. hepatici* mit

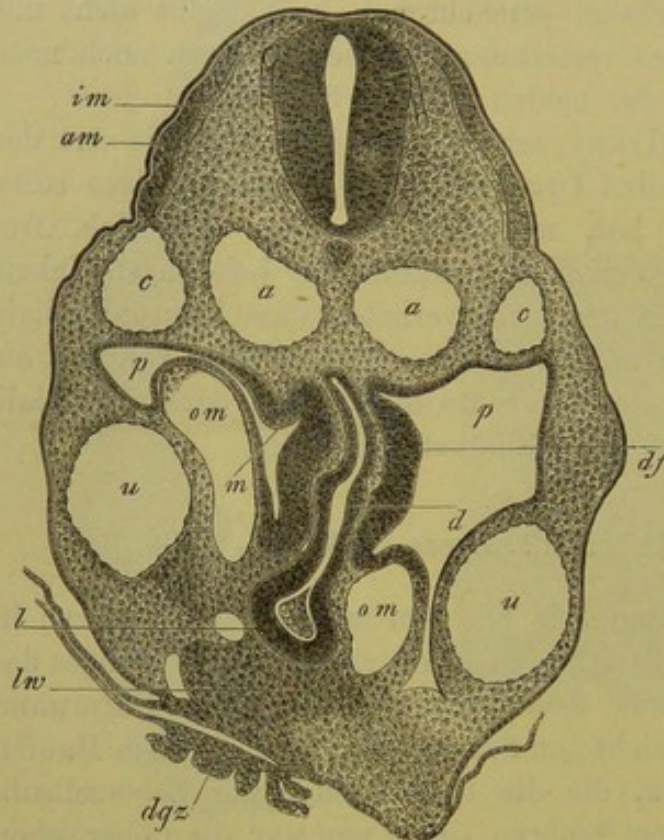


Abb. 337. Querschnitt durch den Rumpf eines Kaninchenembryo von 10 Tagen, in der Gegend der Leber und der vorderen Darmpforte, 57mal vergr. a Aorta; c *Vena cardinalis*; u *Venae umbilicales*; om *Venae omphalo-mesentericae*; p Bauchhöhle; d *Duodenum*; l Leberanlage; lw Leberwulst; dgz Dottergangzotten; am Cutisplatte, im Muskelplatte; df Darmfaserplatte am *Duodenum* sehr dick und zwischen ihr und dem Epithel die in Bildung begriffene *Mucosa*. (Nach Kölliker.)

den soliden Lebercylindern, welche alle aus mehrfachen Zellenreihen (meist zwei bis vier) bestehen.

Schon in der vierten Woche zeigt die Leber des Menschen die Grösse, die in Abb. 339 dargestellt ist. Während des zweiten Monats wächst nun die Leber rasch zu einem kolossalen Organe heran, das

am Ende dieses und im dritten Monate (Abb. 340), fast die ganze Unterleibshöhle ausfüllt und mit seinen unteren Enden die *Regiones hypogastricae* erreicht, so dass nur ein kleiner Raum hinter ihm und in dem Einschnitte zwischen seinen beiden Lappen frei bleibt, in welchem Dünndarmschlingen und um diese Zeit auch der *Processus vermiformis* mit dem *Coecum* wahrgenommen werden. Diese un-gemeine Grösse (vergl. auch Abb. 158) ist nun auch für die ganze spätere Periode des Embryonallebens charakteristisch, immerhin ist zu bemerken, dass die Leber allerdings in der zweiten Hälfte der Schwangerschaft nach und nach etwas zurückbleibt, d. h. nicht in

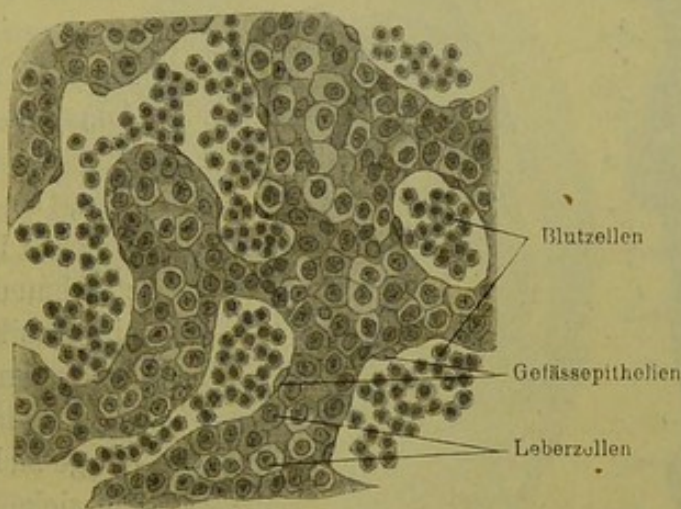


Abb. 338. Schnitt aus der Leber eines 30tägigen Hundeembryo.

demselben Verhältnisse wächst wie die übrigen Theile, was namentlich vom linken Lappen gilt, der nun allmählich kleiner wird als der rechte. Nichtsdestoweniger ist die Leber noch am Ende der Schwangerschaft relativ viel grösser als beim Erwachsenen. Bei der Geburt ist die Masse der Leber im Verhältniss zum Körpergewicht noch doppelt so gross, als beim Erwachsenen.

Die Lebercylinder erhalten sich während der ganzen Fötalzeit und sind selbst in der nachembryonalen Periode noch lange (beim Menschen bis zum fünften Jahre (Toldt und Zuckerkandl) anzutreffen. In dieser Zeit vermehrt sich das Netz derselben offenbar wie bei ihrer ersten Entstehung durch fortgesetzte Sprossenbildungen, deren genauere Verhältnisse übrigens noch zu ermitteln sind. Schliesslich gehen alle Cylinder in die einfachen späteren Leberzellenbalken über, wobei man an eine Dehnung derselben und Richtung ihrer Zellen und an eine Spaltung der Cylinder denken kann. Auch können

später einfache Zellenreihen als Sprossen der mehrreihigen Cylinder entstehen. Gleichzeitig mit allen diesen Veränderungen wuchern dann natürlich auch die Gefässe mit.

Da ursprünglich alle Lebercylinder anastomosiren, beim Erwachsenen dagegen ausser an gewissen Orten, wie in der *Porta hepatis*, wo der *Ductus hepaticus dexter et sinister* die bekannten feinen Anastomosen bilden, bei den *Vasa aberrantia* und den *Ductus interlobulares*, Anastomosen der Gallengänge nicht vorkommen, so bleibt nichts anderes übrig, als anzunehmen, dass später ein Theil der Lebercylinder im Bereiche der sich bildenden Gallengänge sich nicht weiter entwickelt und schliesslich durch Resorption verloren geht.

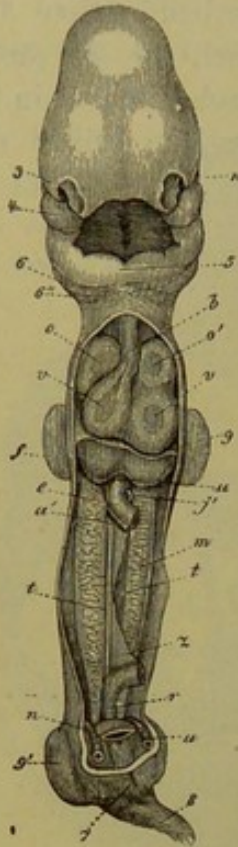


Abb. 339.

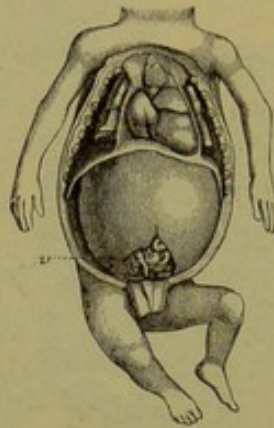


Abb. 340.

Abb. 339. Menschlicher Embryo von 25–28 Tagen nach Coste, gestreckt und von vorn dargestellt nach Entfernung der vorderen Brust- und Bauchwand und eines Theiles des Darmes. *n* Auge; 3 lateraler Stirnfortsatz; 4 Oberkieferfortsatz; 5 vereinigte Unterkieferfortsätze des ersten Kiemenbogens oder primitiver Unterkiefer; 6 zweiter, 6'' dritter Kiemenbogen; *b* *Bulbus aortae*; *o*, *o'* Herzohren; *v*, *v* rechte und linke Kammer; *u* *Vena umbilicalis*; *f* Leber; *e* Darm; *a'* *Arteria omphalo-mesenterica*; *j'* *Vena omphalo-mesenterica*; *m* Wolffsche Körper; *t* Geschlechtsleiste; *z* *Mesenterium*; *r* Enddarm; *n* *Arteria umbilicalis*; 7 Kloakenmembran; 8 Schwanz; 9 vordere, 9' hintere Extremität.

Abb. 340. Brust- und Baueingeweide eines zwölf Wochen alten Embryo in natürlicher Grösse. *v* *Coccum* mit dem *Proc. vermiformis*, dicht an der Leber und fast in der Mittellinie gelegen. (Nach Kölliker.)

Die Gallenkapillaren sind durch intercellulare Spaltbildung entstanden. Die Gallenblase ist beim Menschen schon im zweiten Monate vorhanden. Sie überragt beim Fötus nie den scharfen Rand der Leber und zeigt die Falten ihrer Schleimhaut schon im fünften Monate.

Die Gallensekretion tritt zwar schon im dritten Monate auf, erreicht aber während der Fötalzeit keine grössere Intensität. Im

dritten bis fünften Monate findet sich eine gallenähnliche Masse im Dünndarm, in der zweiten Hälfte der Schwangerschaft trifft man diese auch im Dickdarm und zuletzt auch im Mastdarm, und nennt man den grünlich braunen oder braunschwarzen Darminhalt dieser Zeit, der aus verschlucktem *Liquor Amnii* mit Wollhaaren, Epidermisschüppchen und Hauttalg, dann aus Galle, Schleim, abgelösten Epithelien und Cholestearinkrystallen besteht, *Meconium* oder Kindspech.

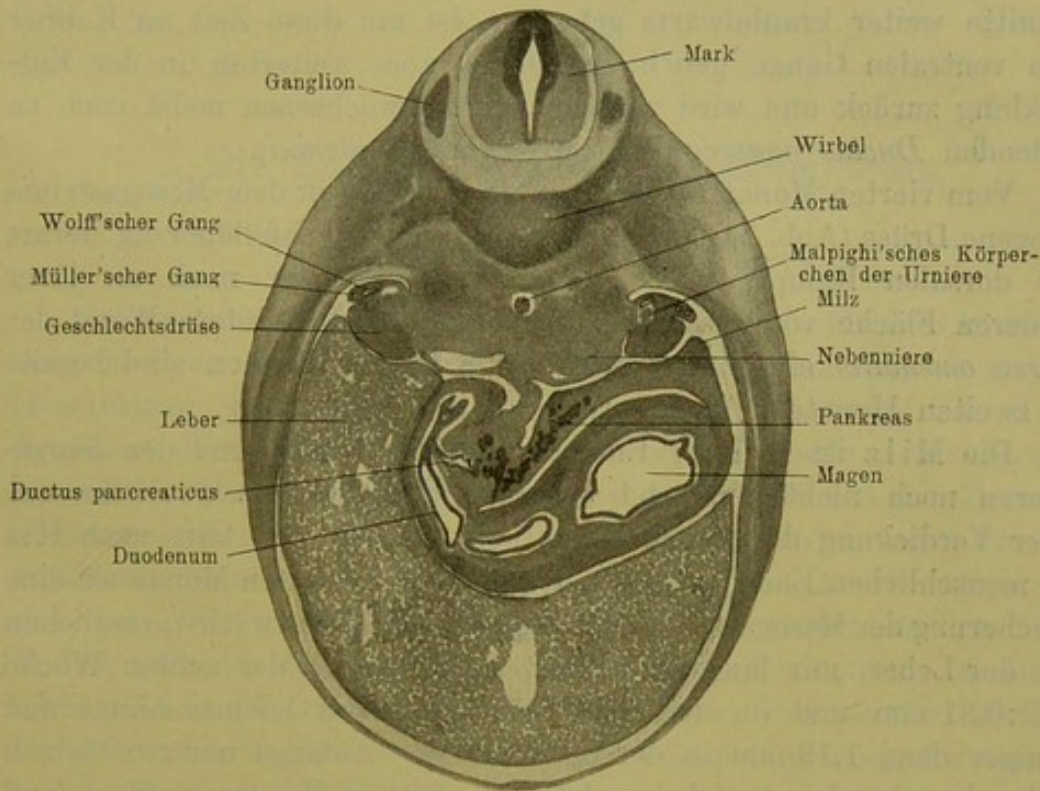


Abb. 341. Querschnitt der Magengegend eines menschlichen Embryo von 13 mm Länge.

Die Gallenblase zeigt bis zum fünften oder sechsten Monate nur etwas Schleim als Inhalt, von da an meist hellgelbe Galle.

Neben der mässigen Gallensekretion spielt die Leber des Embryo eine wesentliche Rolle bei der Bereitung des Blutes, worüber das folgende Kapitel zu vergleichen ist.

Das Pankreas entsteht aus einer paarigen Anlage durch Sprossenbildung aus der Wand des Anfangstheiles des Dünndarmes. Die Anlagen sind ursprünglich getrennt und werden ihrer Lage nach als dorsale und ventrale bezeichnet. In der fünften Embryonalwoche sind beide Anlagen mit den ersten Drüsenbläschen besetzt, und zwar ist die dorsale, näher am Pylorus einmündende Anlage die grössere, während die kleinere ventrale gemeinsam mit dem *Ductus*

choledochus ausmündet. In der folgenden Woche vereinigen sich beide Anlagen zu der in dem Mesogastrium gelegenen einfachen Drüse. Diese liegt nach der Drehung des Magens (s. o. S. 363) mit dem Mesogastrium dorsal vom Magen. In der Abbildung 341 ist der aus der ventralen Anlage stammende *Ductus pancreaticus* kurz nach seiner in diesem Schnitt nicht sichtbaren Vereinigung mit dem *Ductus choledochus* sichtbar. Der die Hauptmasse der Drüse liefernde dorsale Gang, in dem abgebildeten Stadium einige Schnitte weiter kranialwärts getroffen, ist um diese Zeit an Kaliber dem ventralen Gange gleich; er bleibt aber weiterhin in der Entwicklung zurück und wird zu dem beim Erwachsenen meist noch zu findenden *Ductus pancreaticus accessorius* (*Santorini*).

Vom vierten Monat an legt sich die anfangs in dem Mesogastrium gelegene Drüse (Abb. 341) mit ihrem dorsalen Bauchfellüberzug derart der dorsalen Rumpfwand an, dass sie, bald nur noch an ihrer vorderen Fläche von Bauchfell überzogen, in die hintere Wand der *Bursa omentalis* eingebettet wird. Die Drüsenbläschen sind bereits im zweiten Monate hohl geworden.

Die Milz ist in ihrer Entwicklung bei Mensch und den Säugethieren noch nicht genügend bekannt, doch geht sie zweifellos aus einer Verdickung des Peritonealepithels hervor. Sie tritt nach His bei menschlichen Embryonen von 7 mm noch im ersten Monat als eine Wucherung des Mesogastriums auf (vgl. Abb. 341). Sie wächst, verglichen mit der Leber, nur langsam hervor, sodass sie in der achten Woche 0,62:0,31 mm und im dritten Monate nur etwa 1,7 mm Länge und weniger denn 1,13 mm in der Breite misst. Anfangs nur aus kleinen Zellen bestehend, entwickeln sich im dritten Monate Gefäße und Fasern in dem bald sehr blutreich werdenden Organe. Die Malpighischen Körperchen treten erst in der zweiten Hälfte der Fötalperiode auf.

7. Die Entwicklung des Gefässsystems.

I. Die Entwicklung des Herzens.

In dem dritten Abschnitt (S. 40—51) wurde bereits die erste Entwicklung des Herzens besprochen. Wir sahen, dass die anfangs doppelten Herzanlagen gleichzeitig mit dem ventralen Verschluss des Kopfdarmes zu dem einfachen Herzen verschmelzen. Es ist als ein gerader Schlauch in der ventralen Darmwand gelegen und von der Parietalhöhle umschlossen. Sein vorderer als *Bulbus aortae* oder *Truncus arteriosus* bezeichneter Theil geht in die beiden Aorten über, die sich, bogenförmig den Darm umgreifend, nach hinten wenden. Der Bulbus geht in den arteriellen oder Ventrikeltheil über; an diesen schliesst sich der venöse oder Vorhofstheil, in welchen die aus dem Dotterkreislauf (s. S. 65) kommenden paarigen *Venae omphalo-mesentericae* einmünden (Abb. 57).

Die Herzwand besteht um diese Zeit aus zwei Lamellen, dem inneren epithelialen Rohr, gewöhnlich Endothelschlauch genannt, und der von der *Splanchnopleura* (Darmfaserplatte) gebildeten äusseren Herzhaut, die im Wesentlichen die Muskelschicht des Herzens zu bilden bestimmt ist.

Der anfangs gerade Herzschauch krümmt sich alsbald s-förmig und fällt durch seine ausserordentliche Grösse auf (Abb. 131, 318). Bei dem Embryo von *Vespertilio murinus* (Abb. 342) erscheint das Herz als ein mächtiger querer Wulst, dem bei der um diese Zeit stärkeren Krümmung des Embryo der Stirnwulst mit dem Hemisphärenhirn direkt aufliegt.

An dem Herzen des menschlichen Embryo lassen sich um diese Zeit äusserlich schon verschiedene Theile unterscheiden (Abb. 343 und 344). In der Ansicht von vorn sieht man rechts den *Truncus*

s. *Bulbus arteriosus*, der eine typische nach rechts offene Knickung besitzt. Er geht in den Kammertheil (*Ventriculus*) über. Dieser besteht aus einem langen, queren Mittelstück und dem links gelegenen

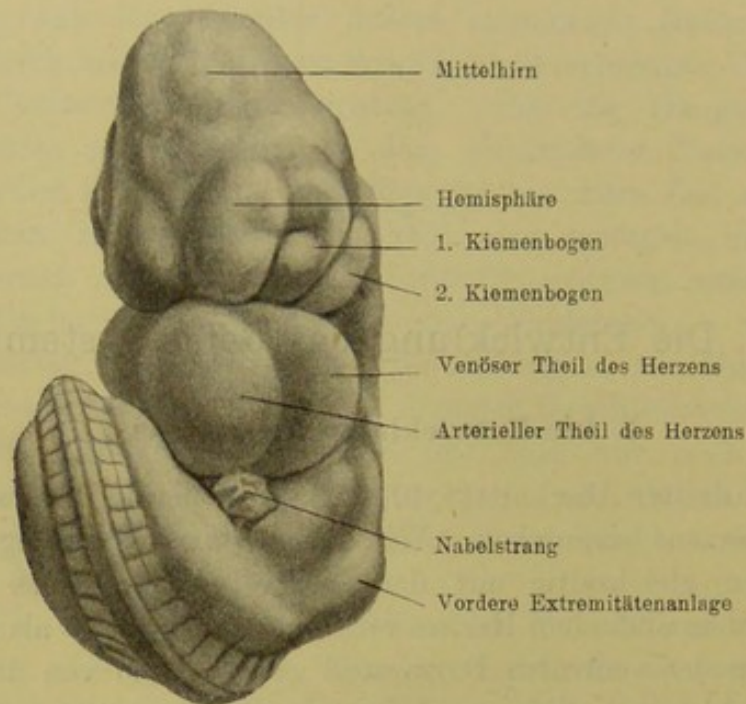


Abb. 342. Embryo von *Vespertilio murinus* von $3\frac{1}{2}$ mm Länge, von der ventralen Seite aus gesehen. Vergr. 20/1.

Endtheil. Der Endtheil setzt sich nach hinten in den etwas nach rechts gerichteten Vorkammertheil fort, von dem er durch eine Furche abgegrenzt ist. Das im Bereich dieser Furche gelegene

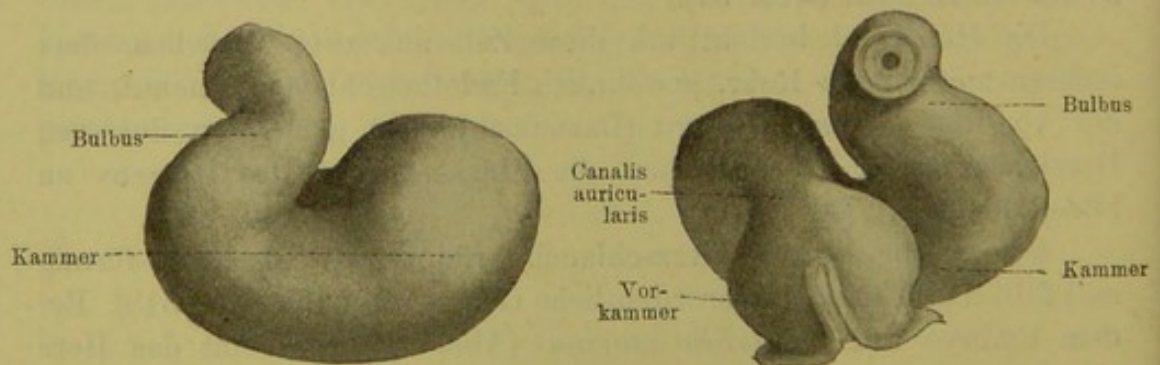


Abb. 343.

Abb. 344.

Abb. 343. Herz des 3wöchentlichen menschlichen Embryo von vorn gesehen. Länge des Embryo 4,2 mm. (Nach His' Modell.)

Abb. 344. Dasselbe Herz wie Abb. 343 von hinten gesehen.

Verbindungsstück von Kammer und Vorkammertheil heisst Ohrkanal, *Canalis auricularis*. Da der Kammertheil den *Bulbus*

arteriosus entsendet, wird er auch arterieller Theil genannt, im Gegensatz zu dem venösen oder Vorkammertheil, der mit den Venen verbunden ist. Die Form des Ventrikeltheiles ist auf diesem Stadium die eines kranialwärts offenen Hufeisens, das in normaler Lage derart von der Medianebene getheilt wird, dass die eine Hälfte mit dem *Truncus arteriosus* in die rechte, die andere in die linke Körperhälfte fällt.

Weiterhin nähern sich die Schenkel des hufeisenförmigen Kammertheiles derart, dass sie durch eine anfangs mehr horizontale, dann vertikal werdende Furche, den *Sulcus interventricularis* (den späteren *Sulcus longitudinalis* Abb. 345 und 346) voneinander getrennt erscheinen, wobei zugleich der an den Bulbus sich anschliessende Theil

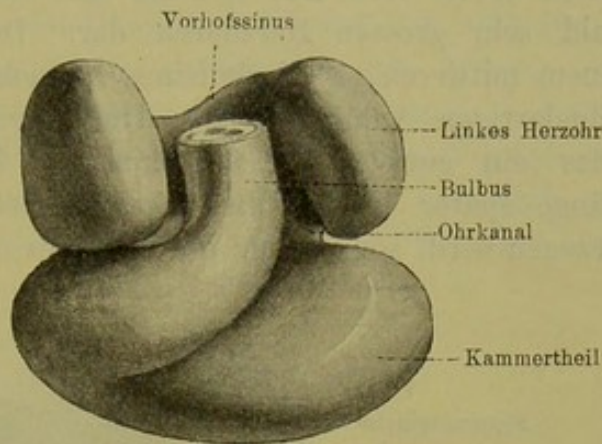


Abb. 345. Herz eines 4,3 mm langen menschlichen Embryo (4. Woche) von vorn gesehen. (Nach His' Modell.)

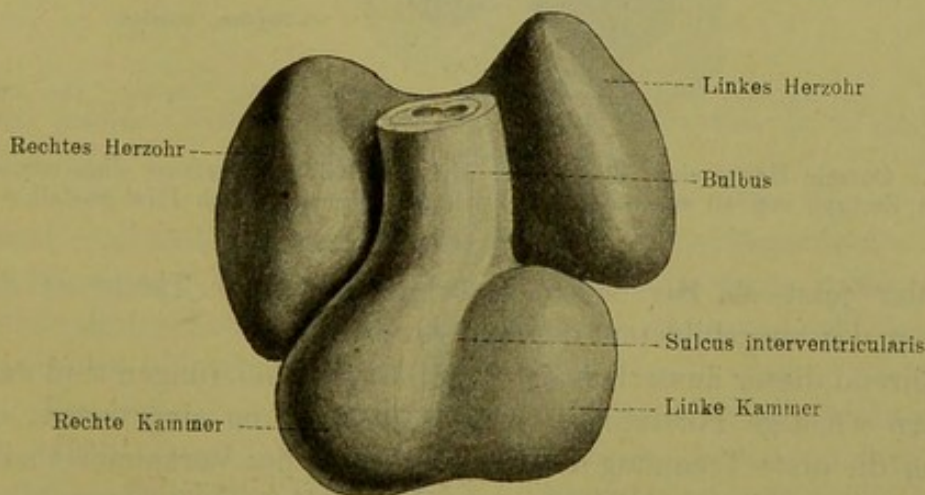


Abb. 346. Herz eines 5wöchentlichen menschlichen Embryo, von vorn gesehen. (Nach His' Modell.)

mehr nach vorn und medianwärts, der linke Theil der Kammer mehr nach hinten zu liegen kommt. Der venöse Theil legt sich während dieser Veränderungen, hinter dem Bulbus in die Mittellinie rückend, diesem von hinten an, sodass der Ohrkanal hinter das untere Bulbusende zu liegen kommt.

An dem venösen Theil sind nun zwei den Bulbus von hinten und von beiden Seiten umgreifende, in Abb. 345 bereits sehr stark entwickelte Ausbuchtungen entstanden. Sie sind in erster Anlage schon in der Abb. 344 sichtbar und stellen die Anlagen der beiden bald sehr grossen Herzohren dar. Der Vorhof besteht nun aus einem mittleren als Vorhofsinus bezeichneten Theil und den beiden flügelartigen Anhängen, den Herzohren. Es ist hier zu beachten, dass ein guter Theil der hier als Herzohren bezeichneten Anhänge später in den Bereich der betreffenden Vorkammern einbezogen wird, sodass nur die vorderen den Bulbus umgreifenden End-

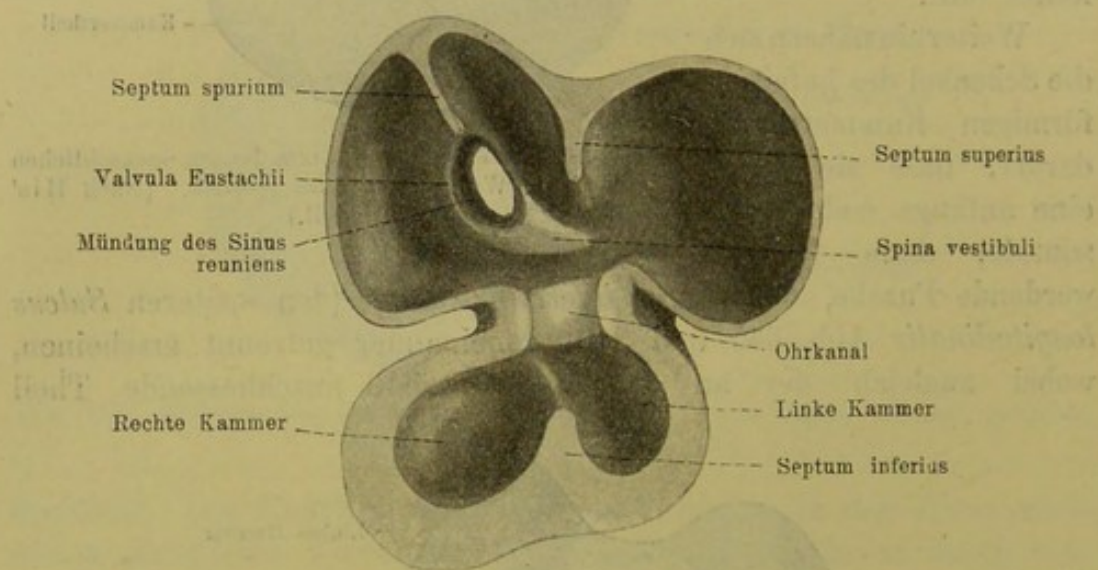


Abb. 347. Dorsale Hälfte eines in frontaler Richtung halbirtten Herzens eines menschlichen Embryo von 10 mm Länge. Ansicht von innen.* (Nach His' Modell.)

stücke der jetzt als Herzohren bezeichneten grossen Theile zu den Herzohren des ausgebildeten Herzens werden.

Während dieser äusserlich sichtbaren Gestaltänderungen sind auch im Innern wichtige Fortschritte in der Entwicklung eingetreten, die vor allem die erste Trennung des Kammer- und des Vorkammertheiles in die rechten und linken Hälften einleiten. Zur Erläuterung dient zunächst die Abb. 347. Sie ist einem Herzen entnommen, das in der Entwicklung zwischen den Stadien der Abb. 345 und 346 sich befand. Man denke sich das Herz in frontaler Richtung, d. h. mit Bezug auf Abbildung 346 in einer der Papierfläche parallelen Ebene dorsal von dem Bulbus durchschnitten und die dorsale Hälfte von innen betrachtet. Der den Uebergang des Ventrikels in den Vorhofstheil bildende *Canalis auricularis* ist zu einem relativ engen cylind-

rischen Rohr geworden. Man sieht die Innenflächen der beiden Vorhöfe bzw. der sehr weiten Herzohren, deren rechtes die ursprüngliche venöse Mündung des *Sinus reuniens* (s. u.) enthält.

In dem schon jetzt relativ dickwandigen und fast in der ganzen Dicke aus schwammig angeordneten Muskelbalken bestehenden Ventrikeltheil bemerkt man eine von der Innenfläche in das Lumen vorspringende Leiste, das *Septum ventriculorum* oder *Septum inferius*. Es leitet die Trennung in die beiden Ventrikel ein und entspricht dem äusserlich sichtbaren *Sulcus interventricularis*, der nun auch auf die hintere Herzfläche übergegangen ist. Es ist dorsal mit dem Ohr-

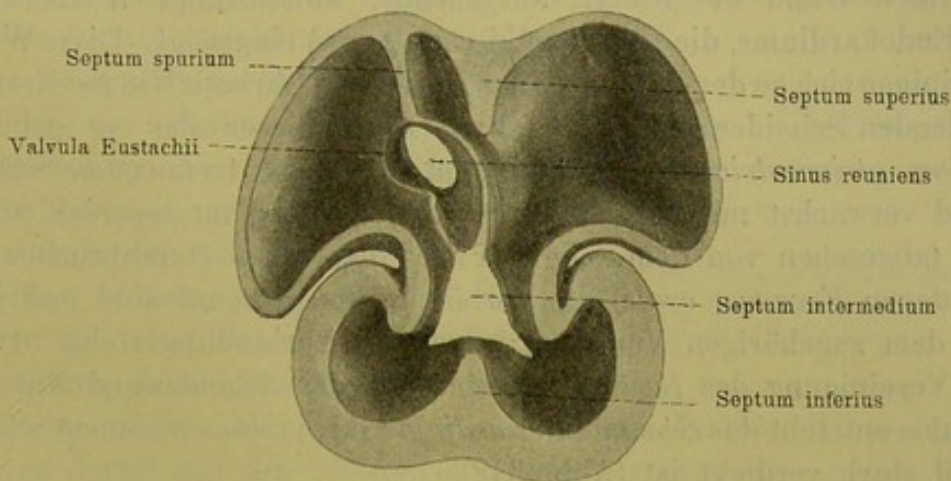


Abb. 348. Dorsale Hälfte des Herzens eines menschlichen Embryo der 5. Woche von innen gesehen. Nach His' Modell. Das *Septum intermedium* ist in der Abbildung zu hell geworden.

kanal verbunden, läuft ventralwärts in den Beginn des *Truncus arteriosus* und besitzt nach dem Ohrkanal hin einen konkaven Rand. Ueber diesem kommunizieren die beiden im übrigen durch das Septum getrennten Ventrikel noch mit einander.

Um diese Zeit ist auch schon die Trennung der beiden Vorhöfe in vollem Gange. Sie beginnt sogar schon etwas vor dem Anfang der Scheidung des Ventrikeltheiles. Von der oberen Wand des Vorhoftheiles wächst ein Septum in der Richtung auf den Ohrkanal, das *Septum superius* von His (*Septum primum* Born). Sein freier Rand ist nach dem Ventrikel hin konkav, und unter ihm besteht jetzt noch die einzige Verbindung der beiden Vorhöfe. Das *Septum superius* ist so gelagert, dass die ursprünglich einzige venöse Mündung (*Sinus reuniens*) ganz in den rechten Vorhof zu liegen kommt. Es ist jedoch zu beachten, dass um diese Zeit der linke Vorhof schon durch ein

einfaches Gefäß, die unpaare Lungenvene, eine von den Lungen kommende Gefäßbahn besitzt. Diese Vene entsteht aus vier Aesten, den späteren vier Lungenvenen. In dem oberen Theil des aus dem *Septum superius* sich bildenden *Septum atriorum* entsteht frühzeitig in Folge eines sich allmählich vollziehenden Durchbruches das *Foramen ovale*, und während dieser Zeit verbindet sich der untere Rand des *Septum superius* mit einer in dem Ohrkanal aufgetretenen Scheidewand. Der *Canalis auricularis* wird von aussen gleichsam in den Ventrikeltheil eingestülpt (Abb. 348), sodass die Uebergangsstelle der Vorhöfe in die Ventrikel trichterförmig in den Ventrikeltheil hineinragt. Zugleich wird der Kanal durch zwei von der dorsalen und der ventralen Wand des Kanals ausgehende, wulstförmige Wucherungen des Endokardiums, die Endokardkissen (Born) eingeengt. Diese Wülste vereinigen sich zu der erwähnten das Lumen des Ohrkanals in zwei Lumina theilenden Scheidewand. Der obere Rand dieser das so gebildete *Ostium atrioventriculare dextrum* und *sinistrum* trennenden Scheidewand verwächst mit dem unteren Rand des *Septum superius*, sodass nun (abgesehen von dem sekundär in Folge eines Durchbruches entstandenen *Foramen ovale*) die Vorhöfe völlig getrennt sind und jeder mit dem zugehörigen Ventrikel in offener Verbindung steht. Durch die Vereinigung des *Septum superius* mit der Scheidewand des Ohrkanals entsteht das *Septum intermedium* (His), das in seinem unteren Theil stark verdickt ist (Abb. 348).

Die rechte und linke Hälfte des embryonalen Herzens kommunizieren also jetzt noch oberhalb des freien Randes des *Septum inferius* im Ventrikeltheil durch das sogenannte *Foramen interventriculare* miteinander. Dieser Rand verwächst nun mit dem unteren Rand des *Septum intermedium* mit Ausnahme der Stelle, die sich mit dem Aortenseptum verbindet (s. u.). So wird die Trennung der Ventrikel vollendet. Während dieses Vorganges vollzieht sich aber auch schon die Theilung des *Truncus arteriosus* in die Aorta und die *Arteria pulmonalis*, von denen die erstere dem linken, die letztere dem rechten Ventrikel zugetheilt wird. Anderenfalls würde ja, da der rechte Ventrikeltheil von Anfang an mit dem arteriellen Abflussrohr allein verbunden ist, nach der Trennung der beiden Ventrikel der linke keinen Abflussweg besitzen.

Die noch erforderliche Verbindung des linken Ventrikels mit dem arteriellen System vollzieht sich auf folgende Weise. Der Hohlraum des *Truncus arteriosus* wird durch zwei von der Wand des *Truncus* ausgehende einander gegenüber liegende Längswülste eingeengt, sodass der Querschnitt ein bisquittförmiges Aussehen gewinnt.

Die Längswülste nähern sich bis zur Berührung und Verschmelzung, wodurch das Lumen des Truncus ein doppeltes wird. Die die beiden Lumina trennende Scheidewand wächst von oben nach unten zum Herzen vor und geht nach dem Ventrikel hin aus einer anfangs sagittalen Richtung in eine quere über, sodass so die Lumina hintereinander zu liegen kommen. Das vordere, die *Arteria pulmonalis*, bewahrt die ursprüngliche Verbindung mit dem rechten Ventrikeltheil, das hintere, die Aorta gelangt in Verbindung mit dem linken Ventrikel, indem das untere Ende des medialen Schenkels des Bulbusseptums in den oberen Rand des Septum inferius übergeht, und bei der sich vollziehenden Trennung der beiden Ventrikel das *Foramen interventriculare* in den Bereich des linken Ventrikels an dem *Ostium aorticum* fällt.

Die Semilunarklappenbildung steht in unmittelbarer Beziehung zur Theilung des *Bulbus arteriosus*. Zu den beiden die Theilung vermittelnden Längswülsten, deren untere Enden sich an der Stelle der späteren Ostien frontal gegenüber stehen, kommen noch eine vordere und eine hintere Wulstbildung als gallertig-bindegewebige Endokard-

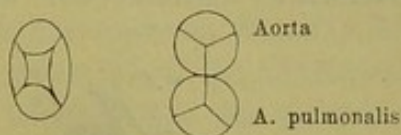


Abb. 349. Schema zur Entwicklung der Semilunarklappen.
(Nach Gegenbaur.)

wucherung. Diese vier Verdickungen werden bei der Theilung des Truncus derart auf die Semilunarklappen vertheilt, dass unter Spaltung der beiden lateralen Anlagen das definitive Verhältniss so zu Stande kommt, dass die vordere Klappenanlage mit den vorderen Theilen der beiden lateralen zu den drei Semilunares der *A. pulmonalis*, die hintere mit den hinteren (dorsalen) Theilen der lateralen Anlagen zu den Aortaklappen umgebildet werden. Das ist bereits in der siebenten Woche zu erkennen. So erklärt sich die typische Stellung der Semilunarklappen im ausgebildeten Herzen.

Die Atrioventrikularklappen entstehen aus dem wulstförmig in den Ohrkanal vorspringenden, aus gallertigem Bindegewebe bestehenden Theil der Herzwand. An die Anlagen der Klappen setzen sich anfangs weder Muskelfasern noch *Chordae tendineae* an, vielmehr stehen die Klappen nur an ihrem festgewachsenen Rande mit der Muskelwand der Kammer und Vorkammer in Verbindung, zwischen welchen anfänglich keine Trennung besteht. Indem nun die Muskelwand der Kammer sich verdickt, spalten sich nach und nach an ihrer inneren Oberfläche einzelne Muskelbalken ab, so dass sie einerseits mit der Klappenbasis, anderseits mit tieferen, der Spitze näheren Theilen der Wand in Verbindung bleiben. Hierauf geht der

gallertige, mit der Muskulatur nicht verbundene Theil der Klappe bis auf seine Randtheile ein, welche dann, stärker vortretend, die bleibende Klappe bilden und die mit ihnen verbundenen Muskelbalken mitnehmen, an denen dann noch aus besonderen, zwischen den Muskelfasern befindlichen Elementen die Sehnenfäden sich entwickeln, von denen es nun begreiflich wird, dass sie oft Muskelfasern enthalten. Beim Menschen bilden sich die zipfelförmigen Klappen erst im dritten Monate bestimmter aus.

Die Mündung des *Sinus reuniens* erscheint anfangs (Abb. 347) wie in das Lumen des rechten Vorhofes eingestülpt. So erscheint sie von zwei vorspringenden Platten begrenzt, die sich nach oben zu einer als *Septum spurium* bezeichneten Platte vereinigen. Die rechte Platte wird in ihrem oberen und Haupttheile zur *Valvula Eustachii*, während der untere in die gelegentlich ja auch am aus-

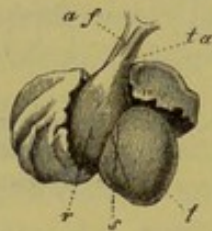

Abb. 350.

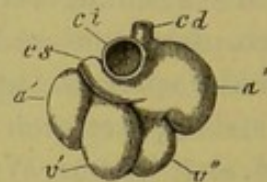


Abb. 351.

Abb. 350. Herz eines etwa sechs Wochen alten menschlichen Embryo von 3,3 mm Länge, 4mal vergr., nach Ecker. *t* linke, *r* rechte Kammer; *ta* *Truncus arteriosus*, mit einer Furche bei *af*, die die Trennungsstelle der Aorta und Pulmonalis andeutet. Ausserdem sieht man die beiden grossen Herzhöhlen.

Abb. 351. Herz eines acht Wochen alten menschlichen Embryo von 4,3 mm Länge, etwa 3mal vergr., von hinten. *a'* linkes, *a'''* rechtes Herzohr; *v'* linke, *v'''* rechte Kammer; *cd* *Cava superior dextra*; *cs* *Cava superior sinistra*; *ci* *Cava inferior*. (Nach Kölliker.)

gebildeten Herzen noch in die Eustachi'sche Klappe übergehende *Valvula sinus coronarii* (*Thebesii*) sich umwandelt. Die linke, den Sinus an dem Eintritt in den Vorhof begrenzende Falte vergeht, wie es scheint, vollständig. Auch das *Septum spurium* verschwindet in der zweiten Hälfte der Schwangerschaft. Ueber die Theilung der einfachen Mündung in die drei späteren (*Vena cava sup.* und *inferior*, *Sinus coronarius*) ist bei der Entwicklung des Venensystems nachzusehen.

Aus der oben erwähnten, anfangs einfachen Mündung der vier Pulmonalvenen in den linken Vorhof wird dadurch die vierfache Mündung erzielt, dass das gemeinsame ursprüngliche Endstück ganz in den Bereich des Vorhofes mit einbezogen wird.

Weitere Veränderungen des menschlichen Herzens, die zwischen die vierte bis achte Woche fallen, sind folgende. Zuerst und vor allem wird die rechte Kammer kolbenförmig und grösser, während die linke Kammer etwas an Rundung verliert, ohne dass die Gesamtverhältnisse sich ändern, was zu der Form führt, die Abb. 350 darstellt. Dann verlängern sich die beiden Kammern noch mehr und spitzen sich zu, während zugleich der Venentheil des Herzens und besonders die Herzohren ihre ganz unverhältnissmässige Grösse bewahren. Abb. 350 zeigt das Herz eines etwa sechs Wochen alten Embryo von vorn und Abb. 351 das Herz eines Fötus aus der achten Woche von der hinteren Seite, und überzeugt man sich an beiden Figuren leicht von der Grösse der Herzohren, von denen das rechte jetzt schon entschieden das grössere ist. In der Ansicht von hinten befinden sich übrigens die Herzohren einfach neben und über den Kammern, in der anderen Ansicht dagegen erkennt man, wie dieselben einen guten Theil der Kammern decken. Es ist jedoch zu bemerken, dass in Abb. 350 die *Auriculae* nicht ganz in ihrer natürlichen Lage, sondern etwas abgehoben gezeichnet sind. Venenmündungen sind jetzt ganz bestimmt drei vorhanden, von denen die der linken *Cava superior* durch ihre Lage alle Beachtung verdient.

Die rechte Kammer wächst bald so heran, dass sie die linke an Grösse erreicht oder selbst etwas übertrifft, doch findet man beide Kammern gegen das Ende des Fötallebens wieder ziemlich gleich gross und zusammen einen hübschen Kegel darstellend, indem der rechte Rand des Herzens wegen der grösseren Dicke der rechten Kammer jetzt noch abgerundet ist. Die Vorhöfe und Herzohren behalten lange Zeit ihre bedeutende Grösse. Die Herzohren sind selbst noch beim reifen Embryo (Abb. 358) verhältnissmässig grösser als später.

Die relative Grösse des Herzens nimmt von der vierten Woche bis zum Ende der Fötalzeit und noch darüber hinaus beständig ab. Bei einem vier Wochen alten Embryo verhält sich das Herz nach Kölliker zum Körper wie ungefähr 1:12; im zweiten und dritten Monate berechnet Meckel das Verhältniss wie 1:50 und beim reifen Fötus wie 1:120.

Die Kammerwandungen bleiben auch im dritten und vierten Monate noch unverhältnissmässig dick, werden dann aber im Verhältnisse zu den Herzhöhlen in der zweiten Hälfte der Schwangerschaft wieder dünner. Die rechte Kammer, obschon im Anfang dünnwandiger als die linke, erreicht bald dieselbe Stärke wie diese und

bleibt dann auch während des ganzen Restes der Embryonalzeit so. Von der feineren Struktur der Herzmuskulatur bemerke ich nur folgendes. Der zierliche kavernöse oder schwammige Bau, der im zweiten Monate dem Herzfleische in seiner ganzen Dicke zukommt, ist kein länger andauernder Zustand, vielmehr wird im dritten und vierten Monate allmählich, von aussen nach innen fortschreitend, die Herzwand kompakter, bis am Ende der schwammige Bau auf die innersten Lagen allein beschränkt ist.

Zum Schlusse nun noch einige Bemerkungen über die Lage des Herzens. Unmittelbar nach seiner Entstehung liegt das Herz entschieden im Bereiche des Kopfes, wie aus vielen früheren Abbildungen entnommen werden kann (Abb. 126, 130 u. a.). Zur Zeit, in welcher die Kopfkrümmungen am ausgesprochensten sind, liegt das Herz mit dem Ventrikeltheil unter dem Vorderkopf (Abb. 132), und steigt die Aorta dorsalwärts längs der Kiemenbogen herauf, um in der Gegend des dritten Bogens in ihre Aeste zu zerfallen. Mit der grösseren Entwicklung des Kopfes und Halses rückt nun aber das Herz scheinbar immer weiter caudalwärts, sodass es nach und nach in die Halsgegend zu liegen kommt. Hier treffen wir auch noch theilweise das Herz des vier Wochen alten menschlichen Embryo. Allein bald nimmt es mit der grösseren Ausbildung der Halsgegend seine Stellung ganz und gar in der Brusthöhle ein, deren volle Breite und Tiefe es während des ganzen zweiten Monats erfüllt bei gerade stehender Längsachse (Abb. 339). Erst von der achten Woche an beginnen die Lungen, die bisher weiter gegen das Becken zu und an der Dorsal-seite der Leber lagen, neben dem Herzen sich zu erheben, um bald ihre typische Stellung einzunehmen, und während dies geschieht, stellt sich auch das Herz mit der Spitze mehr nach links (Abb. 340). Dann erfährt es keine erheblichen Lageveränderungen mehr.

Herzbeutel, Pleurahöhle und Bauchhöhle. Der die anfangs getrennten Herzanlagen einschliessende paarige Theil des Cöloms führt, wie oben (S. 43, 44 u. f.) gesagt, den Namen Parietalhöhle. Mit der Verschmelzung der Herzanlagen zu dem einfachen Herzen werden auch die Parietalhöhlen zu einem gemeinsamen Raume, den man jetzt passend die Herzbeutelbrusthöhle nennt, da er die gemeinsame Anlage für die Herzbeutelhöhle und die Pleurahöhlen darstellt. Die Herzbeutelbrusthöhle hängt unmittelbar mit dem allgemeinen Cölom zusammen.

An der ventralen Seite tritt bei der Verschmelzung der Herzanlagen nach der Vereinigung der Endothelröhren alsbald die völlige Verschmelzung der äusseren Herzhaut (der Splanchnopleuren) ein,

worauf hier die beiden Parietalhöhlen ventral zu einem gemeinsamen Raume werden. Dorsal erhält sich eine kurze Zeit ein sogenanntes Herzgekröse, *Mesocardium*, das jedoch bald im Bereiche des Ventrikeltheiles verschwindet und sich nur am *Bulbus arteriosus* und im Bereich des Vorkammertheiles erhält, wo es die Verbindung mit dem Vorderdarm herstellt (Abb. 352). Die Abb. 352 zeigt so recht die enorme Grösse des Herzens um diese Zeit und den entsprechenden Umfang der Herzbeutelbrusthöhle.

Die Abtrennung der Pleurahöhlen von der Herzbeutelbrusthöhle und der Bauchhöhle ist eingeleitet durch eine quere Platte, die von

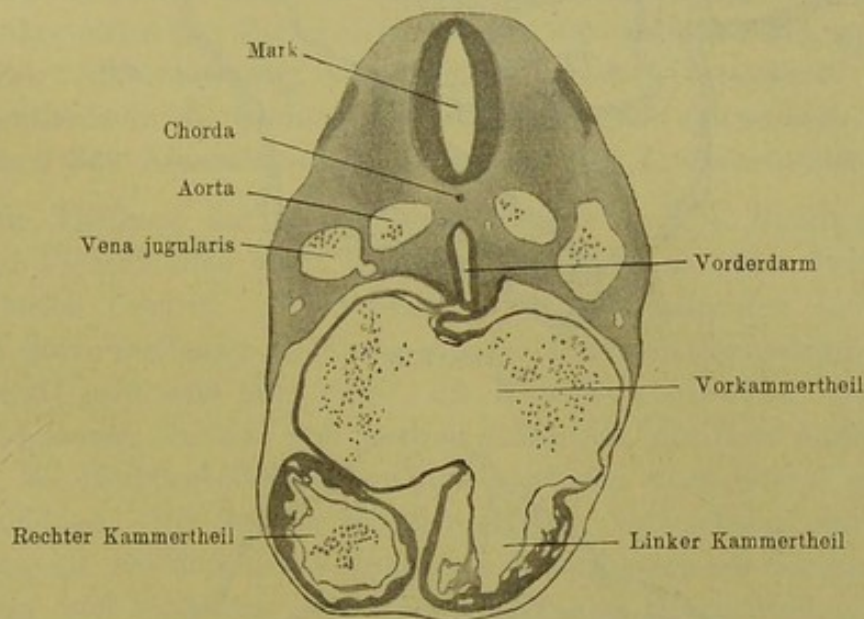


Abb. 352. Querschnitt durch die Herzgegend eines Kaninchenembryo von 10 Tagen.

der ventralen und seitlichen Leibeswand ausgehend die *Venae omphalomesentericae* zum Herzen leitet und die beiden seitlichen Leibeswände unter sich und mit der ventralen Wand verbindet. Sie heisst *Septum transversum* (His). Die seitlichen Theile wurden früher von Kölliker *Mesocardium laterale* genannt. Das *Septum transversum* besitzt dorsal neben dem *Sinus venosus* beiderseits einen freien Rand. Dorsal von ihm besteht die Verbindung der Herzbeutelbrusthöhle mit der Bauchhöhle durch zwei kanalartige Räume fort. Sie führen den Namen *Recessus parietales* (His). Sie erscheinen im Schnitt leicht als gegen die Herzbeutelbrusthöhle vollkommen abgeschlossene Räume und wurden von Kölliker als hintere Parietalhöhlen bezeichnet. In diese engen Uebergangsräume der noch gemeinsamen Herzbeutelbrusthöhle und der Bauchhöhle, welche den Vorderdarm seitlich

unmittelbar begrenzen, wachsen von dem Darne aus die Lungenanlagen hinein, und können insofern diese *Recessus parietales* schon jetzt als die Anlagen der Pleurahöhlen betrachtet werden.

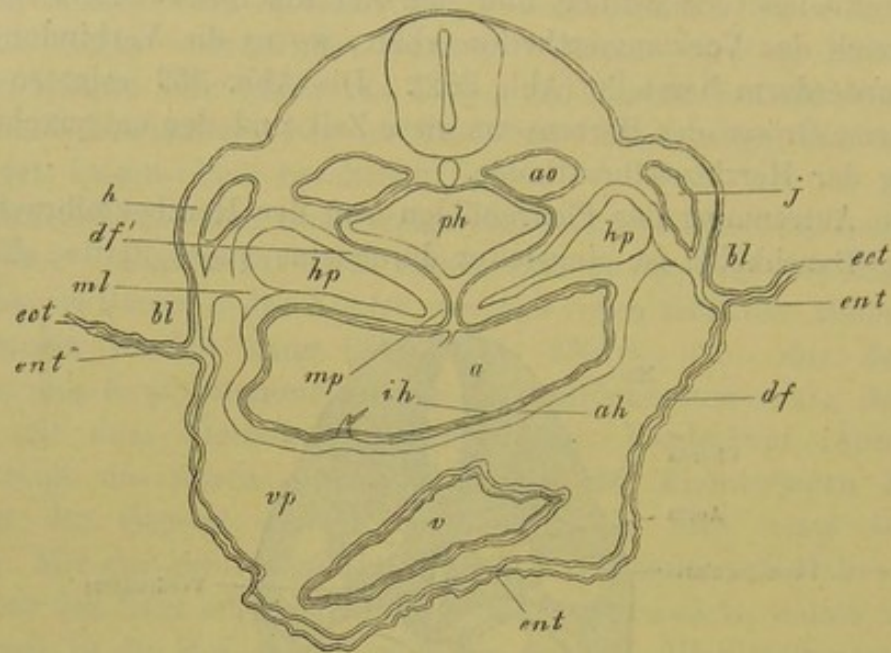


Abb. 353.

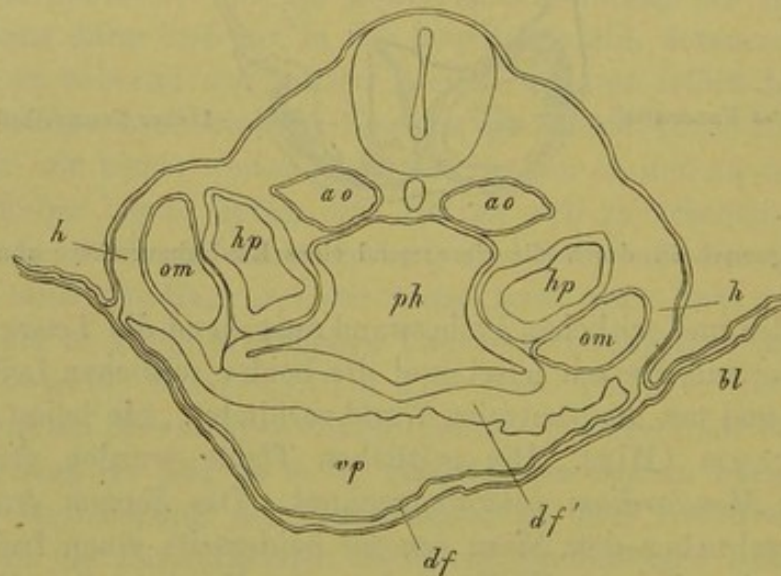


Abb. 354.

Abb. 353. Querschnitt durch die Herzgegend eines Kaninchenembryo von 10 Tagen. *hp* hintere, *vp* vordere Parietalhöhle; *a* Vorhof; *v* Ventrikel; *bl* Blastoderm; *j* Vena jugularis; *om* Vena omphalo-mesenterica; *ao* Aorta descendens; *ph* Pharynx; *h* Hautfaserplatte; *mp* Mesocardium (posterius), *ih* innere Herzhaut; *ah* äussere Herzhaut; *ect* Ektoblast; *ent* Entoblast; *df* Darmfaserplatte der ventralen Wand der Parietalhöhle; *ml* Mesocardium laterale; *df'* Darmfaserplatte des Pharynx.

Abb. 354. Querschnitt durch den hintersten Theil der Parietalhöhle desselben Embryo. Vergr. 80mal. (Nach Kölliker.)

Ausser den *Venae omphalomesentericae* findet man sehr bald in dem *Septum transversum* die sämmtlichen übrigen zu dem *Sinus reuniens* sich vereinigenden, zum Vorhof ziehenden Venen, d. h. die Nabel- und Dottervenen und die aus der Vereinigung der paarigen *Venae jugulares* und der *Venae cardinales* entstehenden *Ductus Cuvieri* (s. u. S. 405).

Durch Aufnahme der von dem Darm hereinwachsenden Leberanlage verdickt sich das Septum bedeutend, und kann man nun einen kranialen, die Venen enthaltenden Theil von dem kaudalen, in welchem die Leberanlage die Hauptmasse bildet, unterscheiden. Der erste stellt die Anlage des ventralen Theiles des Zwerchfelles, das primäre Zwerchfell, dar, der andere Theil wurde von Kölliker als Leberwulst, von His als Vorleber bezeichnet. Er geht grösstentheils in die Bildung der Leber ein, doch entwickeln sich aus ihm auch das *Ligamentum suspensorium* und *L. coronarium hepatis*.

Die Theilung der Herzbeutelbrusthöhle in die Herzbeutelhöhle und die Pleurahöhlen steht in naher Beziehung zu einer Verlagerung der *Ductus Cuvieri*. Diese bilden, von der lateralen Leibeswand aus in dorso-medianer Richtung in die Herzbeutelbrusthöhle hineinwachsend, jederseits eine Falte, die Herzbeutel Falte. Sie trennt einen unpaaren, ventral und median gelegenen, das Herz enthaltenden Raum, die Herzbeutelhöhle, von den paarigen, dorsolateral gelegenen Pleurahöhlen. Die beiden Herzbeutel Falten verwachsen, dorsalwärts vordringend, mit dem den Vorderdarm einschliessenden dorsalen Mesokardium und schliessen so Pleurahöhlen und Herzbeutelhöhle völlig gegen einander ab. Gleichzeitig mit dem Wachsthum der Herzbeutel Falten gelangt die aus dem rechten *Ductus Cuvieri* sich bildende *Vena cava superior* aus der lateralen Leibeswand nach innen und hinten in ihre bleibende Lage. Im weiteren Verlaufe dehnen sich die anfangs sehr engen Pleurahöhlen gleichsam auf Kosten der Herzbeutelhöhle unter gleichzeitiger Massenzunahme der Lungen immer mehr aus.

Der vollständige Abschluss der Pleurahöhlen gegen die Bauchhöhle kommt relativ spät, beim Menschen gegen Ende des zweiten Monats, zu Stande. Nach Ravn bildet sich von der dorsalen Leibeswand aus eine zwischen Lunge und Urniere quer vorwachsende Falte, die die kreisförmige Kommunikationsöffnung immer mehr einengt und so mit dem ventralen Theil des *Septum transversum* verwächst. So entsteht das Zwerchfell aus zwei verschiedenen mit einander verwachsenden Anlagen.

Die gelegentlich vorkommende mangelhafte oder gänzlich ausbleibende Vereinigung der beiden Zwerchfellanlagen führt zu einer bleibenden Kommunikation zwischen Brust- und Bauchhöhle, der angeborenen Zwerchfellspalte. Dringen durch sie Baueingeweide (meist Dünndarm und Milz) in die Brusthöhle, so besteht die angeborene Zwerchfellhernie. Sie tritt in sehr verschiedenem Grade auf, ist meist linksseitig und häufig mit anderen Missbildungen, die selbst bei der Bildung der Spalte mit ein ursächliches Moment abgeben, wie mit *Fissura sterni* und Wirbelspalte, verbunden.

Das definitive Verhältniss der drei in dem Thorax gelegenen grossen Hohlräume wird endlich dadurch erreicht, dass die Pleurahöhlen sich in ventraler Richtung immer mehr ausdehnen. Dadurch wird die breite Verbindung des Herzbeutels mit der vorderen Thoraxwand immer mehr eingeschränkt. Schliesslich berühren sich die Pleurahöhlen nahezu in der ventralen Mittellinie und wird gleichzeitig die grosse Verwachsungsfläche des Herzbeutels mit der oberen Zwerchfellfläche reduziert. An der unteren Zwerchfellfläche wird die anfangs ganz in das *Septum transversum* eingelagerte Leber durch einwachsendes Bauchfell unter Erhaltung der Verbindung in dem *Ligamentum suspensorium* an der konvexen Fläche frei, mit Ausnahme der zum *Ligamentum coronarium* sich gestaltenden Gegend.

II. Die Entwicklung des Blutgefässsystems.

Indem ich von einem frühen Stadium der Entwicklung ausgehe, verweise ich den Leser zunächst auf S. 42, wo über das erste Auftreten der Blutgefässe ausserhalb des Embryo in der *Area vasculosa* kurz berichtet wurde. Die ersten Spuren dieser Gefässe treten schon auf dem Primitivstreifenstadium vor Ausbildung der Urwirbel auf. Es sind rundliche, längliche und verästelte Stellen, die durch Verdickungen in dem Mesoblast, wie Querschnittehren, bedingt sind und sehr bald zu den netzartig angeordneten soliden Strängen (s. Abb. 42) sich vereinigen. An zerstreuten Stellen entwickeln die Zellen dieses Balkennetzes Blutfarbstoff, und erscheinen solche Stellen im Flächenbilde bei schwacher Vergrösserung betrachtet als röthliche Flecken, die sogenannten Blutpunkte oder Blutinseln. In dem Balkennetze treten durch Vereinigung von erweiterten Intercellularräumen Lumina als erste Spuren der eine seröse Flüssigkeit enthaltenden Gefässlumina auf. Um diese Zeit hat sich der Vorgang der Gefässbildung innerhalb des Mesoblast durch die *Area pellucida* hindurch bis in den Embryo hinein erstreckt, und ist die Verbindung

mit dem noch als Doppelherz vorhandenen centralen Pumpwerk zu Stande gekommen.

Indem man gewöhnlich sagt, „die Gefäße wachsen aus dem Fruchthof in den Embryo hinein“, hat man sich diese Gefäßausbreitung in bestimmter Richtung meiner Auffassung nach nicht als ein mit einer fortschreitenden Verschiebung der Theile verbundenes Wachsthum, sondern als eine in loco wellenähnlich sich ausbreitende Differenzirung aufzufassen.

So bildet sich der erste durch Blutgefäße vermittelte Ernährungsapparat des Embryo, der schon oben (S. 65) besprochene Dotterkreislauf (Dottersackkreislauf, Nabelblasenkreislauf). Die Cirkulation in diesem Kreislauf beginnt, sobald das Herz in offene Verbindung mit den Gefäßen des Fruchthofes getreten ist. Anfangs strömt in den Gefäßen eine zellenfreie, seröse und farblose Flüssigkeit und dauert dieser Zustand z. B. beim Schaf 2—3 Tage (nach Bonnet). Allmählich spült der cirkulierende Strom von den Blutinseln die hämoglobinhaltigen Blutzellen ab, bis schliesslich alle Zellen der Blutinseln als rothe kernhaltige Blutzellen in den Strom aufgenommen sind. Die Gefäße sind nun einfache, aus platten Zellen in einschichtiger Lage gebildete Röhren; die Wandungszellen, die wir Gefäßepithelien nennen, sind die ursprünglich peripheren Zellen der früheren soliden Stränge.

Die Anordnung der Gefäße in diesem Dotterkreislauf ist für die Säuger und den Menschen in dem ersten Haupttheil ausführlich berücksichtigt worden. Zur Orientirung möge vornehmlich die Darstellung bei dem Kaninchen (S. 95) wieder nachgesehen werden.

An die Stelle des Dotterkreislaufes tritt früher oder später, — darüber ist das bei den einzelnen Säugethierklassen Gesagte zu vergleichen — der Allantois- oder Placentarkreislauf. Er ist oben (S. 66 u. a.) auch schon genauer behandelt. Die Arterien der *Allantois* sind ursprünglich einfach die Enden der primitiven Aorten. Sind diese verschmolzen und ist die *Aorta abdominalis* aus ihnen entstanden, so erscheinen die Arterien der *Allantois*, die jetzt zur *Placenta* gehen und *A. umbilicales* heissen, einfach als die Theilungsäste der Aorta, in derselben Weise wie beim Erwachsenen die *Iliacae communes*, und diese geben dann schwache Aestchen zu den hervorsprossenden unteren Extremitäten und den Beckeneingeweiden ab. Mit der Zeit werden nun freilich diese Repräsentanten der *Arteria iliaca externa* und *hypogastrica* stärker, da aber auch die *Arteriae umbilicales* während der ganzen Fötalperiode fortwachsen, so erscheinen diese Arterien auch beim reifen Embryo immer noch als die eigentlichen Endäste der *Aorta*, ein Verhältniss, das erst nach

der Geburt mit der Obliteration der Nabelarterien und ihrer Umwandlung in die *Ligamenta umbilicalia lateralia* sich ändert.

III. Arteriensystem.

Der aus dem einfach schlauchförmigen Herzen kranialwärts abgehende *Truncus arteriosus* (s. S. 337) spaltet sich in die beiden *Arcus aortae*, die in der Wand der Kopfdarmhöhle bogenförmig nach der Gegend der späteren Schädelbasis und dann längs dieser konvergierend nach hinten laufen, um anfänglich getrennt voneinander als doppelte *Aortae descendentes* zu enden und später untereinander zur unpaaren *Aorta* zu verschmelzen (siehe unten). Sowie die Kiemenbogen hervortreten, zeigt sich, dass der Anfang der Aortenbogen in dem ersten Kiemenbogen liegt, sowie dass auch für die folgenden Kiemenbogen neue Aortenbogen hervortreten. Diese entstehen in der Richtung der punktirten Linien der Abb. 355,1, mithin hinter dem ersten Bogen oder, wenn man lieber will, als Queranastomosen seiner beiden Schenkel. So bilden sich bald fünf Aortenbogen aus (Abb. 194). Der vierte und fünfte Bogen entstehen als Queranastomosen zwischen dem *Truncus arteriosus* selbst und dem hinteren Theile des ursprünglichen ersten Aortenbogens, und liegen der vierte im vierten Kiemenbogen und der fünfte caudal von der vierten Kiemenfurche. Es entsprechen sich mithin die Kiemenbogen und Aortenbogen ganz, mit der einzigen Ausnahme, dass bei den höheren Wirbelthieren kein fünfter Kiemenbogen sich entwickelt, und es ist klar, dass die Aortenbogen eine Wiederholung des ersten Entwicklungszustandes der Kiemengefäße der niederen Wirbelthiere sind. Da jedoch bei den höheren Thieren keine Kiemen sich ausbilden, so vergeht ein Theil der Aortenbogen wieder und findet auch der Abschnitt derselben, der sich erhält, eine ganz eigenthümliche Verwendung.

Bei dem menschlichen Embryo der dritten Woche (Abb. 194) verläuft von dem dorsalen Ende des ersten Bogens ein Ast zur Basis des Zwischenhirns und gelangt dorsal von der Augenblase nach aufwärts. Er ist die Anlage der *Carotis interna* mit der *Arteria ophthalmica*. Von dem fünften Bogen ausgehend, bemerkt man ventral von der Lungenanlage die erste Spur der späteren *Arteria pulmonalis*.

Die Beziehungen der Aortenbogen zu den bleibenden Gefäßen gestalten sich in folgender Weise: Die beiden ersten Bogen vergehen, doch erhalten sich die dorsalen und ventralen Theile des ersten und zweiten

Bogens in der *Carotis interna* c'' und *Carotis externa* c' . Von den drei letzten Bogen wird der vorderste (der dritte der ganzen Reihe) zum Anfange der *Carotis interna*, während die *Carotis communis* c aus dem ventralen Stamm zwischen drittem und viertem Bogen sich entwickelt. Der zweite bleibende Aortenbogen (der vierte der ganzen Reihe) setzt sich auf beiden Seiten, nach der Trennung des *Truncus*

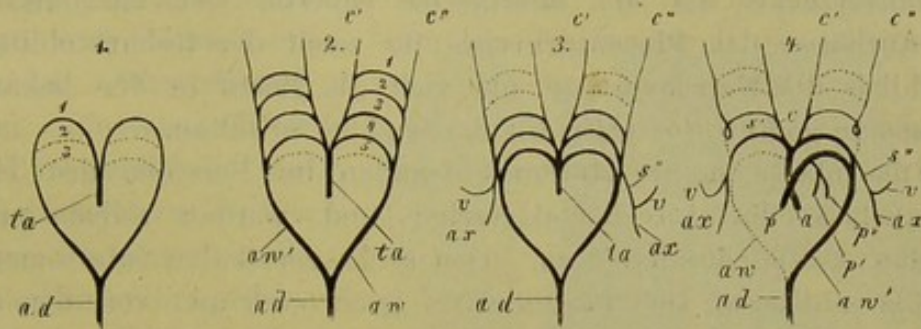


Abb. 355. Schema zur Darstellung der Entwicklung der grossen Arterien mit Zugrundelegung der von Rathke gegebenen Abbildungen. 1. *Truncus arteriosus* mit ein Paar Aortenbogen und Andeutung der Stellen, wo das zweite und dritte Paar sich bildet. 2. *Truncus arteriosus* mit vier Aortenbogen und Andeutung der Stelle des fünften. 3. *Truncus arteriosus* mit den drei hinteren Paaren von Aortenbogen, aus denen die bleibenden Gefässe sich entwickeln, und Darstellung der obliterirten zwei vorderen Bogen. 4. Bleibende Arterien in primitiver Form und Darstellung der obliterirenden Theile der Aortenbogen. ta *Truncus arteriosus*; 1—5 erster bis fünfter Aortenbogen; a Aorta; p Pulmonalisstamm; p' p'' Aeste zur Lunge; aw' bleibende Wurzel der *Aorta thoracica* ad ; aw obliterirende Wurzel derselben; s' s'' *Subclaviae*; v *Vertebralis*; ax *Axillaris*; c *Carotis communis*; c' *Carotis externa*; c'' *Carotis interna*.

arteriosus in *Aorta* und *Art. pulmonalis*, mit der *Aorta* in Verbindung und wird links zum bleibenden *Arcus aortae*, rechts zur *Arteria anonyma* und zum Anfange der *Subclavia dextra* s' . Die dorsale Verbindung zwischen dem ersten und zweiten bleibenden Bogen (dem dritten und vierten ursprünglichen Bogen) vergeht. Der dritte bleibende Bogen (der fünfte der ursprünglichen Reihe) vergeht rechts vollständig, links tritt er mit der *Pulmonalis* in Zusammenhang und bleibt auch während des ganzen Fötallebens durch den *Ductus Botalli* mit dem bleibenden *Arcus aortae* in Verbindung, so dass das Blut der rechten Kammer in die *Aorta descendens* sich entleert. Die Verbindung zwischen dem zweiten und dritten Bogen rechts erhält sich als Fortsetzung der *Subclavia* in die *Axillaris* ax und giebt die *Vertebralis* v ab, dagegen vergeht die Fortsetzung des dritten rechten Bogens zur ursprünglichen unpaaren *Aorta* (aw), so dass später die *Aorta descendens* nur mit den Gefässen der linken Seite in Verbindung steht. Die *Subclavia* der linken Seite s' endlich entsteht aus dem Ende des zweiten bleibenden Aortenbogens der linken Seite.

Die Nabelarterien entsenden nach dem Auftreten der hinteren Extremitätenanlagen in diese als Anlagen der *Art. iliaca communes* kleine Aeste, und verlängert sich der Aortenstamm in die Kaudalgegend bez. in die Schwanzanlage als *Arteria caudalis* (*A. sacralis media*). Die linke *Arteria omphalo-mesenterica* bildet sich sehr bald zurück; die rechte entsendet einen kleinen Ast, der schliesslich mit dem Stamm der *Art. omph. mesenterica dextra* nach Rückbildung des Dottersackes als *Art. mesenterica superior* sich darstellt. Mit dem Aufhören des Placentarkreislaufes nach der Geburt obliteriren allmählich die Nabelarterien, um sich als Reste in den bekannten *Ligamenta umbilicalia lateralia* dauernd zu erhalten.

Die Intersegmentalarterien entsenden im Bereiche des Thorax ventralwärts die Interkostalarterien und werden selbst zu den dorsalen Aesten der letzteren. Den sechs cervikalen Intersegmentalarterien schliessen sich kranialwärts noch zwei an, von denen die erstere wieder vergeht, während die zweite zur *Arteria vertebralis cephalica* (His) wird. Sie verläuft zum Mittelhirn, um sich mit der *Carotis interna* zu verbinden. Diese Arterie setzt sich nach abwärts in eine Reihe querer Anastomosen der Cervikalarterien fort zur Bildung der *Arteria vertebralis* im Bereiche der Halswirbelsäule.

Histologisches. Dem anfänglich die einzige Wand der Arterie bildenden, epithelialen Rohr lagern sich allmählich dichter gefügte Mesoblastelemente auf. Im dritten Monate zeigt sich die *T. elastica intima* bei grösseren Arterien. In demselben Monat ordnen sich die zur *T. media* werdenden Elemente konzentrisch, und lässt sich auch schon (bei der Aorta und Carotis) die *T. adventitia* unterscheiden. Die Unterschiede in dem Bau der einzelnen Arterien beginnen im vierten Monate aufzutreten (A. Aschoff).

IV. Venensystem.

Die ersten Venen, die bei der Entwicklung auftreten, sind, wie schon bekannt, die zwei *Venae omphalo-mesentericae*, die nicht dem Leibe des Embryo selbst, sondern dem Fruchthofe angehören und durch je ein kurzes Stämmchen in das Venenende des Herzens einmünden (Abb. 43, 57). Mit der Ausbreitung der Gefässe des Fruchthofes über die ganze Fruchtblase und der Bildung des Dottersackes wandeln sich diese Gefässe in die des Dottersackes um. Die Nabelblasenvenen führen, wie oben gesagt (s. S. 66), sauerstoffreiches Blut in den *Sinus venosus* des Herzens. In denselben Sinus gelangt aber auch das Körperven Blut schon frühzeitig durch die zwei Paar Venen-

stämme, die als *Venae jugulares* aus dem vorderen und als *Venae cardinales* aus dem hinteren Körpertheil das Blut sammeln und sich vor der Mündung in den *Sinus venosus* zum *Ductus Cuvieri* vereinigen.

Mit der Rückbildung der Nabelblase und der Ausbildung der Allantois gewinnen allmählich die das an Nährstoffen reiche Nabelvenenblut zum Herzen führenden beiden *Venae umbilicales* über die Nabelblasenvenen die Oberhand. Soweit ist also das venöse System bilateral symmetrisch angelegt, und handelt es sich im Wesentlichen darum, in welcher Weise dieser ursprüngliche Zustand des Systems in den bleibenden asymmetrischen übergeführt wird.

Nach Verlust der Nabelblase nehmen die *Venae omphalo-mesentericae* nur noch das dem Darmrohr entstammende Venenblut auf. Inzwischen ist die Leberanlage in der Umgebung des Endtheiles der Nabelblasenvenen aufgetreten, und bilden sich von den letztgenannten Venen die *Venae hepaticae advehentes* in die Leber hinein, während die

Venae hepaticae revehentes das Blut aus der Leber in den Endtheil der Nabelblasenvenen leiten. Die letzteren werden darauf zu einem unpaaren Stamm, dessen zwischen den Abgangsstellen der zu- und abführenden Lebervenen gelegenes Stück verödet, sodass nun das gesammte Blut der Nabelblasenvene die Leber durchfließt, bevor es zum Herzen gelangt.

Mit dem Wachsthum der Leber treten weiterhin die Nabelvenen in nahe Beziehung zu der bald zu dem imposantesten Organ der Bauchhöhle werdenden Drüse. Die rechte Nabelvene bleibt nun in der Entwicklung zurück und wird zu einer unbedeutenden Vene der Bauchwand, während die linke an die untere Leberfläche gelangt und nach Verbindung mit den zuführenden Lebervenen einen grossen Theil

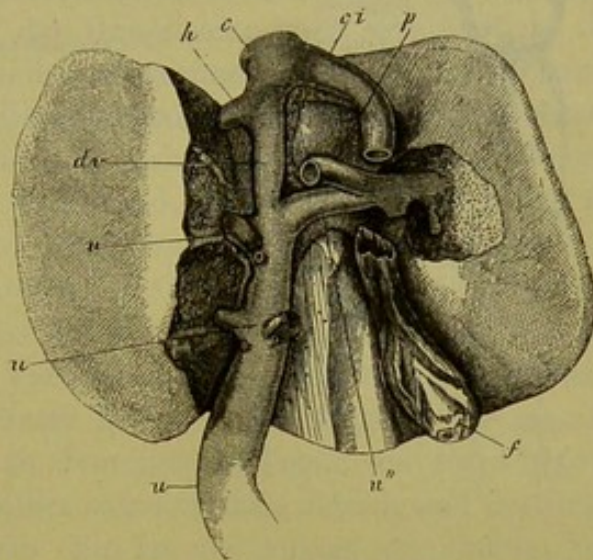


Abb. 356. Leber eines reifen Fötus, $\frac{5}{6}$ der natürlichen Grösse, von unten. Der obere Theil des Spigel'schen Lappens, die die linke Furche begrenzenden Theile und ein Theil des rechten Lappens sind entfernt. *u* Stamm der Umbilicalis; *u'* Hauptast derselben zum linken Lappen; *u''* Ast derselben zum rechten Lappen; *u'''* kleinere Aeste zum linken Lappen und zum *Lobus quadratus*; *dv* *Ductus venosus Arantii*; *p* *Vena portae*; *ci* *Cava inferior* an der Leber; *c* Stamm derselben über der Leber; *h* linke Lebervene; *f* Gallenblase. (Nach Kölliker.)

ihres Blutes durch die Leber sendet. In ihrer Verlängerung bildet sich aus anfangs unscheinbaren Anastomosen der *Ductus venosus Arantii*, der mit den *Venae hepaticae revehentes* zur sich mittlererweile erst entwickelnden *Vena cava inferior* tritt.

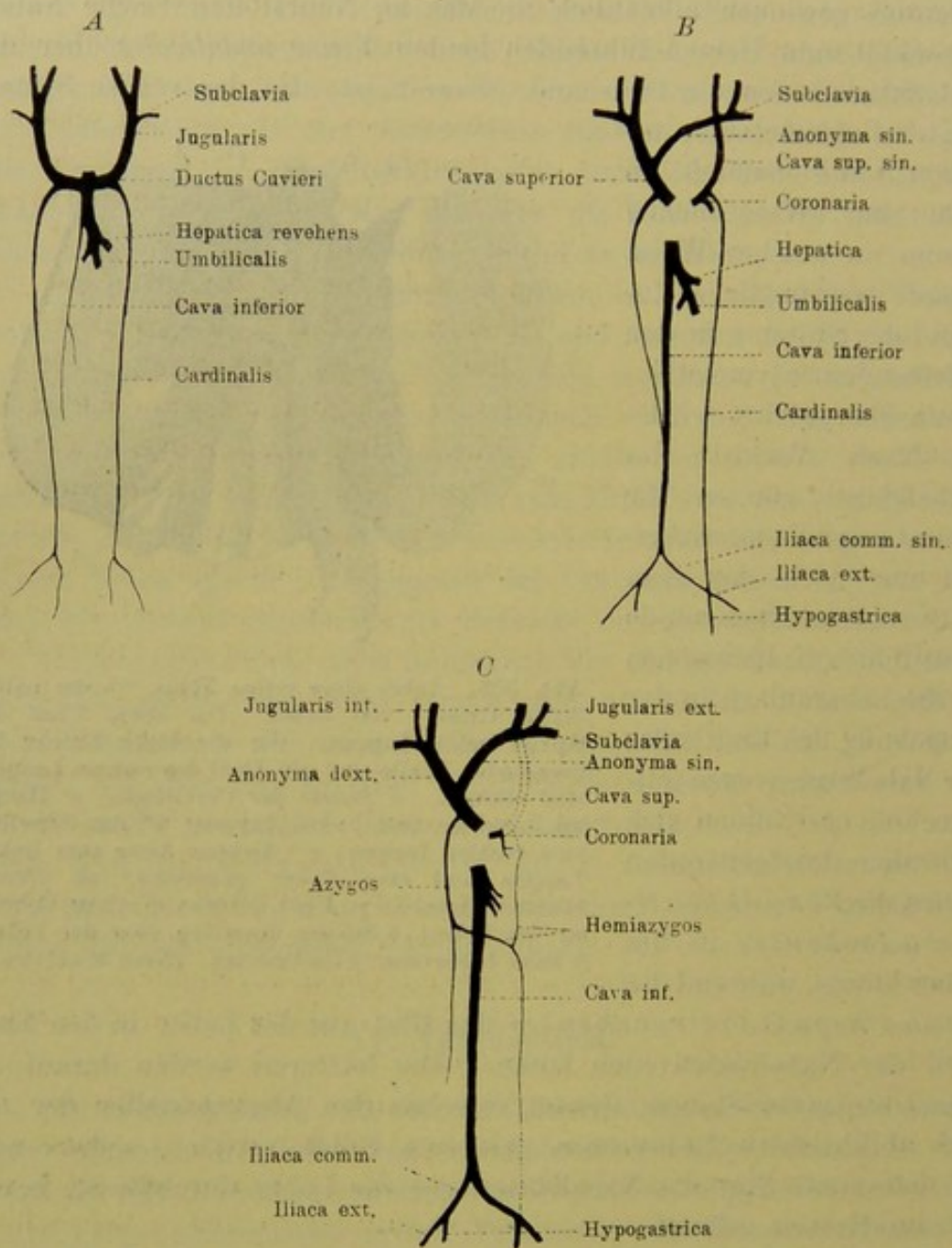


Abb. 357. Schema zur Entwicklung des Hohlvenensystems. (Nach O. Hertwig, etwas vereinfacht).

So wird die Leber während ihrer Entwicklung anfangs von dem Blute der Nabelblase und des Darmkanals, dann von dem der Allantois und des Darmrohres gespeist.

Die Pfortader geht aus dem unpaar gewordenen Stamm der *Vena omphalo-mesenterica* hervor, der in die rechte zuführende Lebervene mündet (Abb. 356). Sie nimmt da, wo die Nabelblase sich länger erhält, das Blut der Nabelblase und vor allem durch eine *Vena mesenterica* das Blut des Darmkanales auf. Mit der Rückbildung der Nabelvenen nach der Geburt vergeht natürlich auch deren Verbindung mit der Pfortader.

Die Entwicklung des Hohlvenensystems wird aus den schematischen Abbildungen 357 A—C der Hauptsache nach verständlich. Die *Vena cava inferior* entsteht bei den Säugethieren nach Hochstetter als ein schwaches, aus dem vereinigten Stamme des *Ductus venosus Arantii* und der Lebervene hervorgehendes, rechts neben der Aorta gelegenes und in der Urnierengegend beginnendes Gefäß, das vorn in den *Sinus venosus* einmündet (Abb. 357, A). Sie gewinnt allmählich an Stärke und über die Kardinalvenen die Oberhand, indem sie deren Blut aufnimmt. Zunächst tritt das kaudale Ende des anfangs schwachen Gefäßes in anastomotische Verbindung mit der rechten Kardinalvene (B), die dadurch von dieser Stelle — der Gegend der einmündenden *Venae renales* — aus zu dem unteren Theile der *Cava inferior* wird. In der Beckengegend bildet sich zwischen diesem und der linken Kardinalvene eine Anastomose. Sie ist die Anlage der linken *Vena iliaca communis*, und wird durch sie auch das Blut der linken Beckenhälfte und der linken hinteren Extremität immer mehr in die Bahn der *Cava inferior* geleitet. Dabei erfährt der untere Theil der linken Kardinalvene eine Rückbildung (in C punktirt), während zwischen dem oberen und der rechten Kardinalvene eine quere Anastomose auftritt. So werden aus den ursprünglichen Kardinalvenen die relativ schwachen *Venae hemiazygos* und *azygos* mit ihrer typischen, vor der Brustwirbelsäule gelegenen Verbindung. Die Befunde Hochstetters wurden der Hauptsache nach von Zumstein für den menschlichen Embryo bestätigt.

Die *Ductus Cuvieri* werden nach der mit dem Auftreten der oberen Extremitäten verbundenen Entwicklung der *Art. subclaviae* zu den anfangs paarigen oberen Hohlvenen. Von diesen setzt sich die linke durch eine quere Anastomose mit der rechten in Verbindung. Die Anastomose wird zur *Vena anonyma sinistra*. Dann schwindet der Stamm der *Cava superior* bis auf den sich erhaltenden Endtheil, der zum *Sinus coronarius cordis* wird (in C punktirt).

Der Entwicklung der Blutzellen, des histogenetischen Tummelplatzes der Anatomen, Pathologen u. a., wurde bereits oben (s. S. 400) kurz gedacht. Es ergab sich, dass die aus den Blutinseln hervor-

gehenden ersten roten Blutzellen im Bereiche des Fruchthofes, also extraembryonal, entstehen. Mit der meist bald erfolgenden Rückbildung des Dotterkreislaufes tritt das Bedürfniss nach anderen Bildungsstätten für die zelligen Elemente des Blutes ein. Diese Stätten liegen intraembryonal und zwar vor allem in der Leber und der Milz. In diesen Organen werden aus Bildungszellen, die als Erythroblasten und Leukoblasten bezeichnet sind, sowohl rothe als auch in geringerer Menge farblose Blutzellen gebildet.

Eine wesentliche Rolle bei der Bildung der rothen Blutzellen fällt der Leber des Embryo zu. In ihren Zellbalken treten frühzeitig isolirte Herde von hämoglobinhaltigen Zellen auf (Saxer), die mit den intertrabekulären Gefässen in Verbindung stehen und nach O. van der Stricht einem intratrabekulären Kapillarsystem angehören, dem die Funktion der Blutbereitung zufällt (hämatopoëtisches Kapillarsystem). Aus ihm gelangen die jungen noch kernhaltigen Zellen in den Blutstrom. Woher die zu den Blutzellen werdenden Elemente stammen, ist unklar. Die Kerne der Blutzellen werden nach der durch von Rindfleisch begründeten Lehre aus den Zellen ausgestossen, nach anderen Autoren jedoch schwinden sie in den Zellen allmählich durch Resorption. Umstritten ist auch die Herkunft, Bedeutung und das Schicksal der für die embryonale Leber, wie für die Bildungsheerde des Blutes überhaupt charakteristischen Riesenzellen. Auch ist nicht erwiesen, ob die farblosen Zellen aus in bestimmter Weise von den Erythroblasten verschiedenen Zellen (Leukoblasten) hervorgehen, oder ob die beiden Zellformen des Blutes aus einer Form entstehen. Das letztere ist wohl wahrscheinlicher. Der Milz fällt neben der Bildung farbloser Zellen auch die von farbigen Blutzellen zu. Dasselbe gilt für die embryonalen Lymphdrüsen (Saxer). Auch im subcutanen Bindegewebe findet nach Saxer die Bildung von Blutzellen statt.

Bei dem menschlichen Embryo sind die Blutzellen im ersten Monate alle kernhaltig, in der zweiten Hälfte des zweiten Monats treten die kernlosen Elemente auf, die im dritten Monate schon die Hauptmasse der Blutkörperchen bilden. Von dem Lymphgefäßsystem erscheinen zuerst die subcutanen Lymphgefässe beim menschlichen Embryo von 2—3 cm Länge, dann die tieferen. Die ersten Anlagen der Lymphknoten (in der *Regio inguinalis* und *lumbalis*) gehen aus Anhäufungen von Leukocyten hervor, die aus den Gefässen in lymphatische Geflechte und verdichtetes Bindegewebe bei Embryonen von 3 cm (Gulland) auswandern. Das umgebende Bindegewebe verdichtet sich und bildet die Kapsel des Lymphknotens. Die Histogenese des lymphadenoiden Gewebes ist, wie dessen Bau im ausgebildeten Zustand, strittig.

Doch gewinnt die von Stöhr vertretene Auffassung an Boden, dass das adenoide Gewebe aus einer durch reichliche Infiltration mit Lymphzellen zu Stande kommenden Auffaserung zellenreichen fibrillären Bindegewebes entsteht.

V. Kreislauf des Fötus.

Der Cirkulation des Blutes in dem Dotterkreislauf und dem Allantois- oder Placentarkreislauf wurde bereits an vielen Stellen gedacht. Hier sei nur noch eine kurze Darstellung des Placentarkreislaufes angeschlossen, wie er vom Anfange des dritten Monates bis zum Ende des Fötal-lebens gefunden wird. Das Eigenthümliche dieses Kreislaufes, verglichen mit dem Kreislaufe der nachembryonalen Zeit, liegt darin, dass bei ihm ein zweiter Kreislauf, analog dem Lungen- oder kleinen Kreislaufe, fehlt, und dass somit alle vier Abtheilungen des Herzens für den Körperkreislauf nutzbar gemacht werden. Um dieses bei der stattfindenden gleichmässigen Ausbildung aller Abschnitte des Herzens zu ermöglichen, mussten Einrichtungen getroffen werden, um erstens auch dem linken Herzen, dem von den Lungen her eine kaum nennenswerthe Blutmenge zukommt, eine gehörige Zufuhr zu verschaffen, und zweitens das Blut des rechten Herzens in die Körpergefässe abzuleiten. Zur Verwirklichung dieser Bedingungen finden wir nun beim Fötus erstens eine Oeffnung in der Scheidewand der Vor-kammern, das *Foramen ovale* (s. S. 392), und eine Klappeneinrichtung an der *Cava inferior*, die das Blut dieses Gefässes vorwiegend in den linken Vorhof überführt, und zweitens eine Verbindung der *Arteria pulmonalis* mit der *Aorta descendens* durch den sogenannten *Ductus arteriosus Botalli* (358, da), welcher den Abfluss des Blutes der rechten Kammer mit Ausnahme des wenigen, was zu den Lungen geht, in die Körperarterien und zwar der hinteren Rumpfhälfte ermöglicht. Aus diesem Verhalten der Arterie des rechten Herzens ergibt sich nun auch, dass die Leistungen desselben für die Gesamtcirkulation ebenso gross sind wie die der linken Kammer, und erklärt sich so die gleiche Muskelstärke der Kammern beim Fötus.

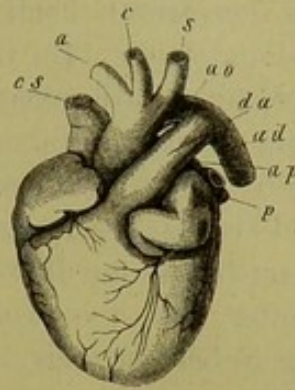


Abb. 358. Herz eines reifen Embryo, etwa um die Hälfte verkleinert, von vorn und etwas von links her. *cs* Cava superior; *a* Anonyma; *c* Carotis sinistra; *s* Subclavia sinistra; *ao* Ende des Arcus aortae; *da* Ductus arteriosus Botalli; *ad* Aorta thoracica; *ap* linke Pulmonalis, *p* linke Venae pulmonales.

Fernere Eigenthümlichkeiten der fötalen Cirkulation liegen nun in dem Umstande, dass der Embryo im Mutterkuchen ein ausserhalb seines Leibes befindliches Organ besitzt, das die Rolle eines Ernährungsorganes im weiteren Sinne spielt. Soll der Fötus wachsen und gedeihen, so ist eine ununterbrochene freie Verbindung mit der *Placenta*, eine beständige Wechselwirkung des fötalen und mütterlichen Blutes in derselben nöthig. Diese Beziehungen nun werden unterhalten durch die zwei mächtigen *Arteriae umbilicales*, die das Fötalblut in die *Placenta* hineinsenden, und durch die *Vena umbilicalis*, die von derselben wieder in den Embryo geht. Diese Vene giebt ihr meistes Blut in die Leber und stellt so gewissermassen eine fötale Pfortader dar, während ein geringerer Theil desselben durch den *Ductus venosus* direkt ins Herz abfließt. Da der Fötus kein eigentliches Athmungsorgan besitzt und auch die Funktionen seiner Organe lange nicht dieselben sind wie beim Erwachsenen, so mangelt ihm auch jene Verschiedenheit des Blutes in verschiedenen Bezirken, die wir mit dem Namen arteriell und venös bezeichnen. Nichtsdestoweniger würde man sehr irren, wenn man das Blut des Fötus als überall gleich beschaffen ansehen wollte. Die hier vorkommenden Extreme sind einerseits das Blut der Nabelvene, das als das zur Unterhaltung des Wachsthumes tauglichste erscheint, und anderseits das Blut der Körpervenen, von welchem das Entgegengesetzte zu sagen ist, und können wir diese beiden Blutarten, ohne jedoch auf diese Benennung ein zu grosses Gewicht zu legen, immerhin als Arterien- und Venenblut des Embryo bezeichnen. Verfolgen wir nun, wie bei der geschilderten Einrichtung des Herzens und der grossen Arterien die Vertheilung der beiden Blutarten sich vollzieht, so finden wir, dass mit einziger Ausnahme der Leber, und selbst dieser nicht ganz, wenn man das Blut der kleinen *Arteria hepatica* und der *Vena portae* mit berücksichtigt, kein Theil des Körpers reines Arterien- oder Umbilikalvenenblut erhält. Denn das Blut der Nabelvene kommt nur gemengt mit dem Venenblute der unteren Hohlvene und der Pfortader ins Herz. Aber auch das so gemischte Blut kommt nicht allen Theilen des Körpers ganz gleichmässig zu statten, vielmehr finden wir, dass dasselbe, weil es durch das Foramen ovale fast ganz in die linke Vorkammer übergeht, vorzugsweise durch die grossen Aeste der *Aorta* dem Kopfe und den oberen Extremitäten zu gute kommt. Der Rumpf und die unteren Extremitäten erhalten durch die *Art. pulmonalis* das rein venöse Blut der oberen Hohlvene und dann von gemischtem Blute erstens das wenige, was von der unteren Hohlvene nicht in die linke Kammer übergeht, und zweitens das, was durch das Ende des Bogens der *Aorta* vom Blute

des linken Herzens für die *Aorta descendens* übrigbleibt. Somit ist die obere Körperhälfte mit Bezug auf ihre Ernährung besser daran als die untere, und erklärt man auch hieraus, dass dieselbe in den früheren Perioden in der Entwicklung stets voran ist. Später gestalten sich nun freilich die Verhältnisse allmählich etwas günstiger für die unteren Körpertheile, dadurch, dass einmal das *Foramen ovale* langsam enger wird und so immer mehr Blut der *Cava inferior* für die rechte Kammer übrigbleibt, und zweitens durch Erweiterung des Endes des eigentlichen *Arcus aortae* und Verengerung des *Ductus Botalli*. Letztere ist durch die Zunahme der Blutzufuhr zu den Lungen verursacht.

Die Umwandlung des fötalen Kreislaufes in den bleibenden geschieht nach der Geburt fast mit einem Schlage. Die Umbilikalvene und die Nabelarterien obliteriren, wohl vorzüglich durch Bildung von Blutpfropfen in denselben, was vielleicht auch vom *Ductus venosus* gilt. Was dagegen den *Ductus Botalli* und das *Foramen ovale* anlangt, so sind es hier besondere Wachsthumspänomene, die Köl liker an ersterem Kanale als eine Wucherung der Arterienhaut nachgewiesen hat. Sie führen zugleich mit der Aenderung des Blutlaufes, den die Athmung bedingt, den Verschluss herbei. Der *Ductus Botalli* schliesst sich übrigens viel rascher als das *Foramen ovale*, das, wie bekannt, auch sehr häufig zeitlebens wegsam bleibt, so jedoch, dass, vermöge der Lage und Grösse der *Valvula foraminis ovalis*, sein Offenstehen bis zu einem gewissen Grade keinen Nachtheil bringt.

8. Die Entwicklung der Harn- und Geschlechtsorgane.

Obwohl die Entwicklungsgeschichte die innige Zusammengehörigkeit der Harn- und Geschlechtsorgane in deutlichster Weise vor Augen führt, ist aus praktischen Gründen doch eine gesonderte Besprechung der beiderlei Organe geboten.

I. Urniere und Niere.

Bei dem Säugethierembryo finden wir zwei harnbereitende Drüsen. Man nennt sie die Urniere (*Mesonephros*, Wolff'scher Körper), deren Ausführungsgang, der Urnierengang, anfangs in den als Cloake bezeichneten Endtheil des Darmrohres und später in den sogenannten *Sinus urogenitalis* mündet, und die bleibende Niere (*Metanephros*, Nachniere). Diese entsteht aus dem Ausführungsgang der Urniere, und ergeben sich somit die beiden harnbereitenden Drüsen als Theile eines und desselben Systems.

Hierzu kommt noch ein funktionell bedeutungslos gewordenes Rudiment eines dritten und phylogenetisch ältesten Exkretionsorganes, der Vorniere (*Pronephros*). Bei manchen niederen Wirbelthieren zeit lebens bestehend, hat dieses Organ im Laufe der Phylogenie eine zunehmende Rückbildung erfahren und ist bei den Säugerembryonen nur noch in einem minimalen, schnell wieder verschwindenden Reste nachweisbar. Demgegenüber stellt die Urniere der Säuger ein wichtiges embryonales Exkretionsorgan dar, das, bei den amnionlosen Wirbelthieren zur bleibenden Niere werdend, bei den Säugern theils vergeht, theils in den Dienst des Geschlechtsapparates tritt.

a) Die Urniere.

Die Entwicklung der Urniere steht in naher Beziehung zur Abschnürung der hinteren Ursegmente von den lateralen unsegment-

tirten Theilen des Mesoblast. Diese werden mit dem sich bildenden Ursegment durch die als intermediäre Zellenmasse bezeichnete schmale Platte verbunden. Sie ist der Bildungsheerd für die Urniere und wird deshalb auch Urnierenblastem genannt (Abb. 359).

Das erste in meinem Besitze befindliche Stadium des embryonalen Exkretionsapparates bei dem Kaninchen zeigt ein Embryo von $8\frac{1}{2}$ Tagen mit 8 Ursegmenten. Im Bereiche des 7. und 8. Segmentes erscheint das nun von dem Ursegment gelöste Urnierenblastem als ein im Querschnitt knopfförmiger, unter dem an dieser Stelle stark

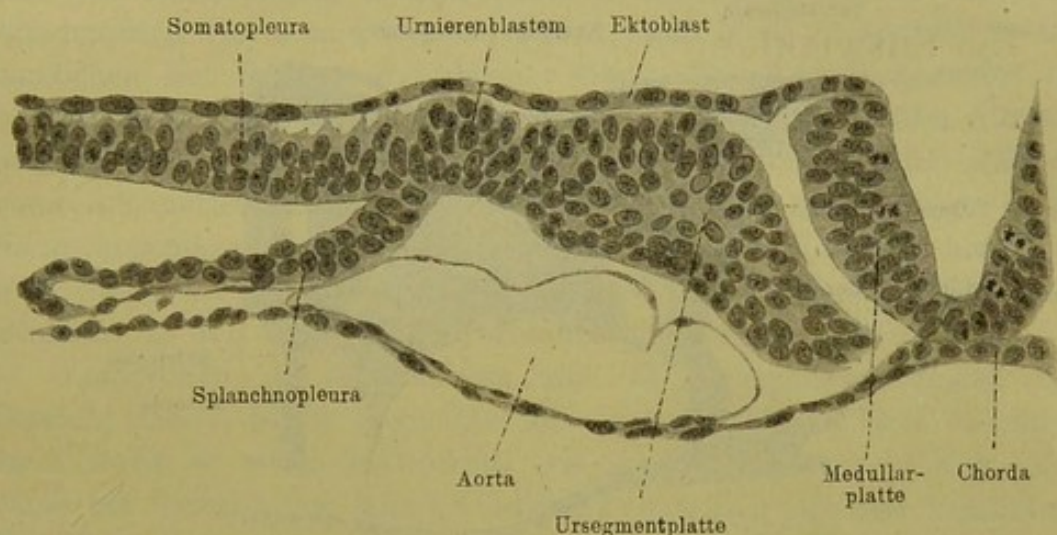


Abb. 359. Querschnitt eines Kaninchenembryo von 8 Tagen 21 Stunden, kaudal von dem letzten Ursegment.

verdünnten Ektoblast gelagerter und mit den Seitenplatten verbundener, unsegmentirter Strang. Er ist durch eine dorsale und eine ventrale Furche von den Seitenplatten abgegrenzt und erstreckt sich kaudalwärts noch etwa zwei Ursegmentbreiten in den unsegmentirten Mesoblast, wo er das Bild der Abb. 359 gewährt. In den vordersten Theil der Anlage setzt sich das Cölom unmittelbar mit einer feinen, platten Spalte fort.

Bei einem etwas älteren Embryo mit 10 Ursegmenten (8 Tage 21 Stunden) ist ein wesentlicher Fortschritt zu bemerken. Das Urnierenblastem stellt in dem vordersten Theile nicht mehr einen mit den Seitenplatten verbundenen Längsstrang dar, sondern gegenüber dem 7., 8. und 9. Segment ist das Blastem noch mit den Seitenplatten verbunden, und besitzt jede Verbindung einen feinen, von dem Cölom ausgehenden Spalt, während die zwischen diesen Verbindungen, also intersegmental gelegenen Theile des Urnierenblastemes sich von den Seitenplatten abgeschnürt haben und als solider Strang sich schliess-

lich kaudalwärts in den Bereich des unsegmentirten Mesoblast fortsetzen. Die Anlage des Exkretionsapparates verhält sich also im Bereiche des 7.—9. Segmentes nun derart zu den Seitenplatten, dass, den Segmenten entsprechend, drei trichterförmige Verbindungen mit dem Cölom sich entwickelt haben bez. bestehen bleiben, während zwischen den Segmenten das Urnierenblastem als solider Zellstrang die Verbindung mit den Seitenplatten löste. Die ganze Anlage besteht also jetzt jederseits aus einem hinten in die intermediäre Zellenmasse übergehenden Zellstrang, der im Bereich des 7.—9. Segmentes

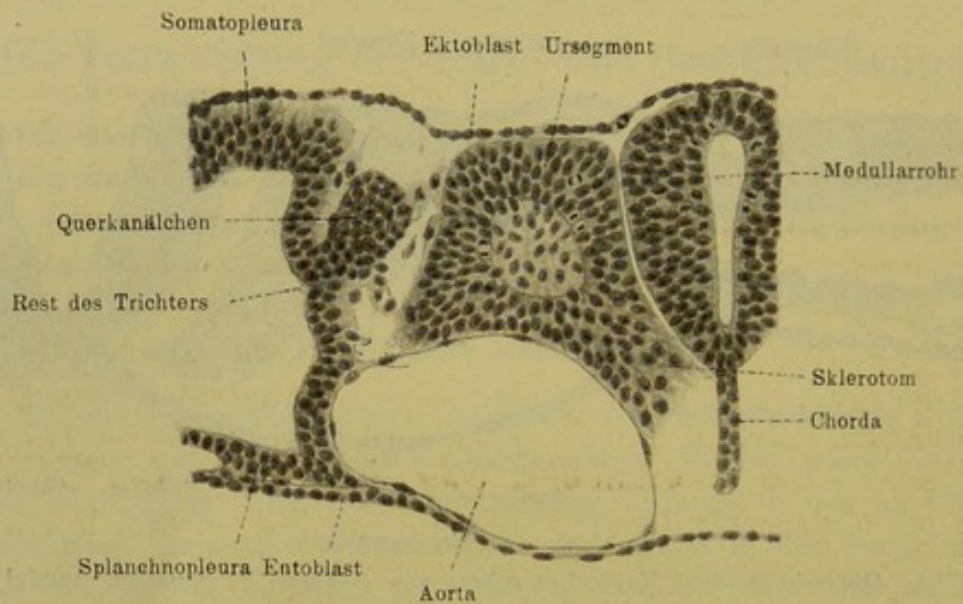


Abb. 360. Querschnitt eines Kaninchenembryo von 8 Tagen 23 Stunden.

drei trichterförmige in das Cölom geöffnete Querkanälchen trägt. Der die Querkanälchen verbindende Strang ist die Anlage des Urnierenanges oder Wolff'schen Ganges.

Der Urnierenang schnürt sich im weiteren Verlaufe kaudalwärts fortschreitend von dem Urnierenblastem als solider Zellstrang ab und lagert sich mit seinem hinteren in einen dünnen Zellfaden auslaufenden Ende streckenweise dem Ektoblast innig an, ja er erscheint (z. B. schon bei Embryonen von 15 Ursegmenten) in manchen Schnitten mit dem Ektoblast innig verschmolzen. Hierbei ist es nicht ausgeschlossen, dass der weiterhin mit freiem Ende nach hinten bis zur Mündung in die Cloake auswachsende Strang aus dem Ektoblast einzelne Zellen in sich aufnimmt. Diese sekundäre Erscheinung erlaubt aber nicht, für den Gang in seinem kaudalen Theile eine ektoblastische Herkunft zu behaupten: die streckenweise und vorübergehende Einlagerung in das äussere Blatt ist vielmehr von untergeordneter Bedeutung, die allerdings phylogenetisch insofern von

besonderem Interesse ist, als die ursprüngliche Mündung des Ganges wohl auf der äusseren Körperfläche statt hat.

Während der Bildung des Urnierenganges hat auch der übrige Theil des exkretorischen Apparates weitere Fortschritte in der Entwicklung gemacht. Die hier ablaufenden Vorgänge bedürfen für die Säuger dringend einer sorgfältigen neuen Untersuchung. Nach der verbreiteten Auffassung bilden sich nach Abschnürung des Urnierenganges aus dem Urnierenblastem segmentale, anfangs mit dem Cölom in Verbindung stehende Bläschen, die Urnierenbläschen, die sich dem Urnierengang anlagern, sich in ihn öffnen und so die nach Abschnürung von dem Cölom an einem Ende blind endigenden Querkanälchen der Urniere darstellen. Ohne diesen Bildungsmodus in Abrede stellen zu wollen, der nach nicht allzu eingehender Untersuchung eine befriedigende Erklärung der gewonnenen Bilder zulässt, muss ich doch hervorheben, dass die Prüfung guter Serien von Kaninchenembryonen von 13 Ursegmenten und darüber manches zeigt, was mit der Anlage getrennter Urnierenbläschen, die erst sekundär in den Urnierengang durchbrechen, nicht vereinbar ist.

Embryonen des Kaninchens mit 13 Ursegmenten zeigen im Bereiche des 7. bis 9. Segmentes die oben erwähnten drei Trichter nicht mehr so schön entwickelt, wie vordem, und macht sich hier schon ein beginnender Rückbildungsvorgang an dem kranialen Theile des Apparates geltend, der im weiteren Verlaufe noch deutlicher wird (s. u.). Weiter kaudalwärts wird der nun als Urnierengang zu deutende Strang, der vorne die trichterförmigen Mündungen besass, mächtiger und hängt auch hier im Bereiche mehrerer Segmente noch durch kurze Zellstränge mit den Seitenplatten bez. der die Verbindung von *Somatopleura* und *Splanchnopleura* herstellenden Mittelplatte zusammen. Diese Stränge, oft durch einen freien Kanal (Urnierentrichter) mit dem Cölom verbunden, sind die Anlagen der Urnierenbläschen und Querkanälchen. In Abbildung 360 ist ein solcher getroffen, der ohne Grenze in den Querschnitt des Ganges übergeht, der Trichter ist hier allerdings schon in Rückbildung, da die Kanälchen sich bald vom Cölom völlig abschnüren. Die Verfolgung der Serienschnitte ergiebt, dass zwischen je zwei solchen Querkanälchen der noch solide Gang frei verläuft, wie in Abb. 153 und 154. Sonach erhält man hier ganz ähnliche Bilder, wie sie oben für die Gegend des 7. bis 9. Segmentes beschrieben wurden, und ist die Auffassung mindestens weiterer Prüfung werth, dass Urnierengang und Urnierenkanälchen der Säuger wie aus einem Gusse unter gleichzeitiger lateraler Abgrenzung der Ursegmente entstehen. Die Sache wird

dadurch komplizierter, dass weiter hinten die Abschnürung des Ganges vorausseilt, doch hängen auch hier die Anlagen der Querkänälehen alle durch einen Längsstrang zusammen, der weiter vorn mit der Ganganlage direkt zusammenhängt.

Die vorderen Kanälehen und Trichter (im Bereiche des 7. bis 9. Segmentes) fallen einer totalen Rückbildung anheim, doch bleibt das vordere Ende des Urnierenganges (nunmehr ohne trichterförmige Oeffnung) noch eine zeitlang mit dem Peritonealepithel verbunden.

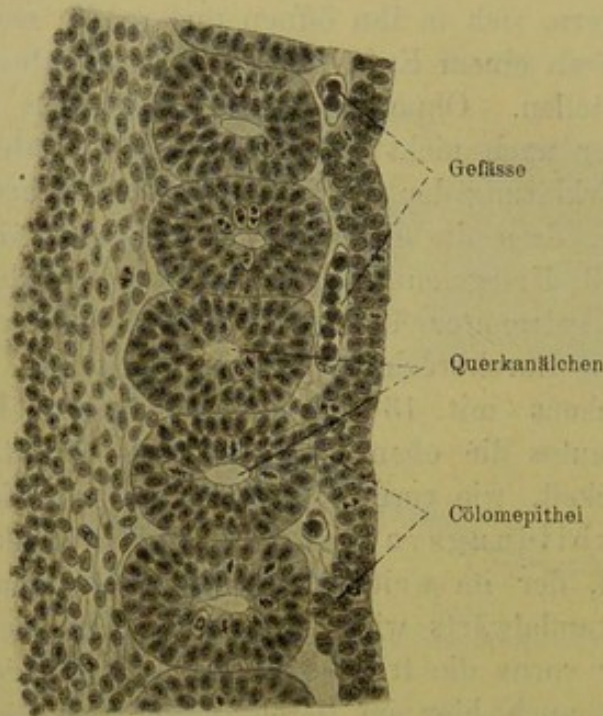


Abb. 361. Längsschnitt aus der Urniere eines Kaninchenembryo von $10\frac{1}{2}$ Tagen.

So erstreckt sich z. B. noch bei Kaninchenembryonen von $11\frac{1}{2}$ Tagen das in der Gegend der Lungenanlage am Cölomepithel beginnende, vordere Ende des Wolff'schen Ganges als gerader, nun mit Lumen versehener Kanal durch ca. 30 Schnitte kaudalwärts, bevor die nun schon stattlicher ausgebildete Urniere beginnt. Der vorderste minimale Theil des exkretorischen Apparates, welcher der geschilderten schnellen Rückbildung anheimfällt, entspricht der Vorniere (*Pronephros*) der niederen Wirbelthiere, die bei den

Amnioten jede Bedeutung verloren hat, deren vorübergehendes rudimentäres Auftreten aber gewiss von allgemeinem Interesse ist. Der vorderste Theil des Ganges kann deshalb als Vornierengang bezeichnet werden. Als Vornierenreste deute ich auch bei Embryonen von Fledermäusen mit eben hervortretender Extremitätenanlage vorhandene, epitheliale Bläschen in der Höhe der Lungenanlage, die in dem Mesoblast ventral von der *Vena cardinalis* liegen.

Die weitere Entwicklung der Urniere führt zur deutlichen Ausbildung der gemeinhin als Urnierenbläschen bezeichneten, in segmentaler Reihenfolge aus dem Cölomepithel entstandenen Gebilde, und lässt sich nicht leugnen, dass Bilder, wie sie die Abbildung wiedergibt, ohne weiteres den Eindruck von geschlossenen Bläschen erwecken.

Diese Auffassung trifft auch insofern vollkommen zu, als jede segmentale Anlage des Querkänälchens eine bläschenförmige Erweiterung mit Lumen entwickelt hat. Prüft man jedoch die Serie der Schnitte genau, so kann man auch jetzt, wie in früherem Stadium, sich überzeugen, dass das Epithel jedes „Urnierenbläschens“ durch eine relativ feine und kurze Epithelbrücke unmittelbar in das Epithel des eben kanalisirten Ganges übergeht. Berücksichtige ich diesen Befund und das, was die jüngeren Stadien zeigen, so muss ich wieder

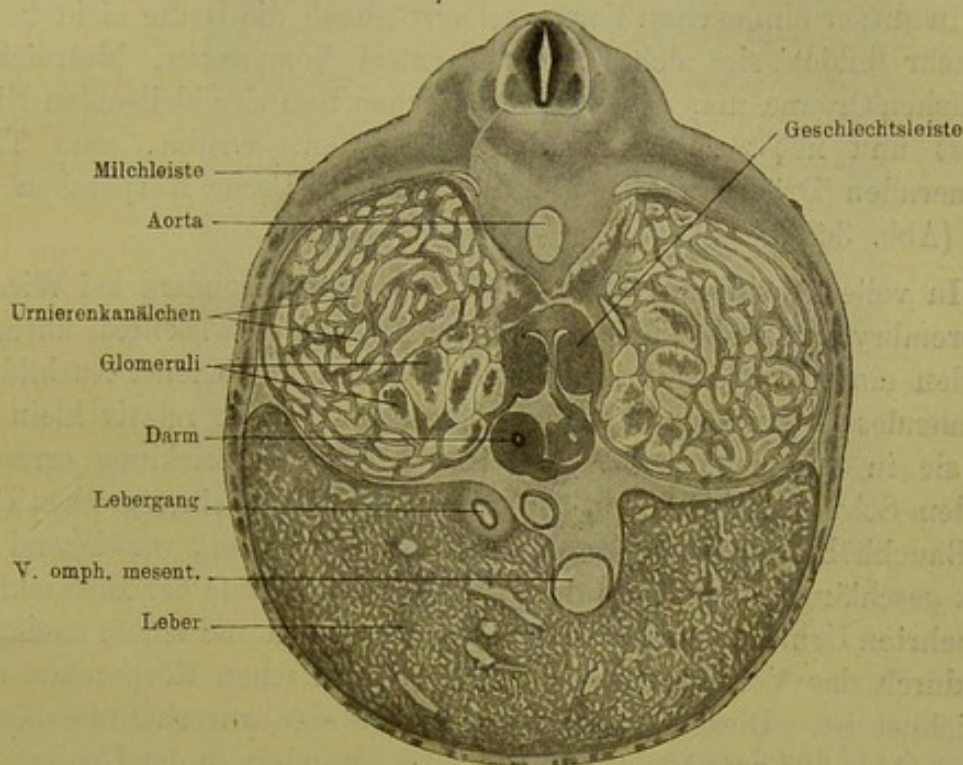


Abb. 362. Querschnitt des Schweinsembryo von ca. 1,5 cm (vergl. Abb. 373) in der Gegend der Urniere.

darauf zurückkommen, dass eine isolirte Anlage der Querkänälchen für die Säuger nicht erwiesen ist, und dass die sekundäre Verschmelzung der Urnierenbläschen mit dem Gang nur auf die Lichtung beider, nicht aber auf deren Wandung, sich beziehen kann. Bei dem 10tägigen Kaninchenembryo ist auch das Cölomepithel noch durch schmale Epithelbrücken mit den Querkänälchen verbunden, doch erfolgt hier alsbald die definitive Abschnürung. In der Abb. 361, in welcher der Gang nicht getroffen ist, sind zwei Stellen im Cölomepithel bezeichnet, an denen die ursprüngliche Verbindung mit den anliegenden Querkänälchen stattfand.

Mit dem weiteren Wachsthum werden die „Urnierenbläschen“, indem ihr Lumen mit dem des Ganges allenthalben in Kommunikation tritt, zu deutlichen Querkanälchen, und erscheint die Urniere dann als eine zierliche, kammförmige Drüse. Sie erstreckt sich von der Lebergegend bis zum caudalen Ende der Abdominalhöhle und besteht aus dem lateralen Gange und den zahlreichen Querkanälchen, die sehr bald an Zahl die der Segmente übertreffen, indem sich, wie es scheint durch Sprossenbildung, von dem Gange aus noch neue Querkanälchen hinzubilden.

In dieser einfachsten Form verharret jedoch die Drüse nicht lange, vielmehr bildet sie sich bald zu einem kompakten, blutreichen, röthlichen Organe um, das den wesentlichen Bau der bleibenden Niere besitzt und nebst zahlreichen geschlängelten, weiten, zum Theil flimmernden Drüsenkanälchen echte Malpighi'sche Körperchen besitzt (Abb. 362).

In voller Ausbildung stellt die Urniere ein besonders bei Wiederkäuerembryonen und bei dem Schwein stattlich entwickeltes, übrigens bei den einzelnen Säugethierklassen zu sehr verschiedener Ausbildung kommendes Organ dar. Bei dem Menschen, wo sie relativ klein ist, hat sie in der siebenten Woche ihre höchste Entwicklung erreicht. Bei dem Schwein (Abb. 362 u. 373) nimmt das Organ einen grossen Theil der Bauchhöhle ein und besteht aus einem lateralen, vorwiegend die stark geschlängelten und die durch Theilung im Laufe der Entwicklung vermehrten Urnierenkanälchen enthaltenden Theil und einem medialen, der durch das Vorhandensein der Malpighi'schen Körperchen ausgezeichnet ist. Diese erreichen zum Theil eine unverhältnissmässige Grösse (Abb. 383 vom Menschen), und sind besonders in der Urniere der Wiederkäuer wahre Riesenglomeruli zu finden.

Bei dem menschlichen Embryo fand His das erste Stadium der Urniere in einem 2,4 mm langen Embryo in Gestalt der zu beiden Seiten des Darmgekröses liegenden „Urnierenleiste“. In voller Ausbildung zeigt sich die Urniere mit Querkanälchen und Glomeruli bei Embryonen von 12 mm (Nagel). Auch die menschliche Urniere besitzt sehr grosse Malpighi'sche Körperchen (s. o.). Die Urnieren reichen weit in der Bauchhöhle bis zum Zwerchfell hinauf. Der Urnierengang mündet bei 3 mm langen Embryonen noch nicht in die Kloake (Janosik). Die Rückbildung der Urniere beginnt bei Embryonen von ca. 2,0 cm Länge und erfolgt in kraniokaudaler Richtung; doch erhalten sich einzelne Glomeruli in dem kaudalen Theil der Urniere noch bis in den fünften Monat.

b) Die Niere.

Die Niere entsteht als ein hohler Spross des Wolff'schen Ganges dicht über seiner Einmündung in die Kloake, und zeigt Abb. 364 eine sehr junge Nierenanlage des Kaninchens.

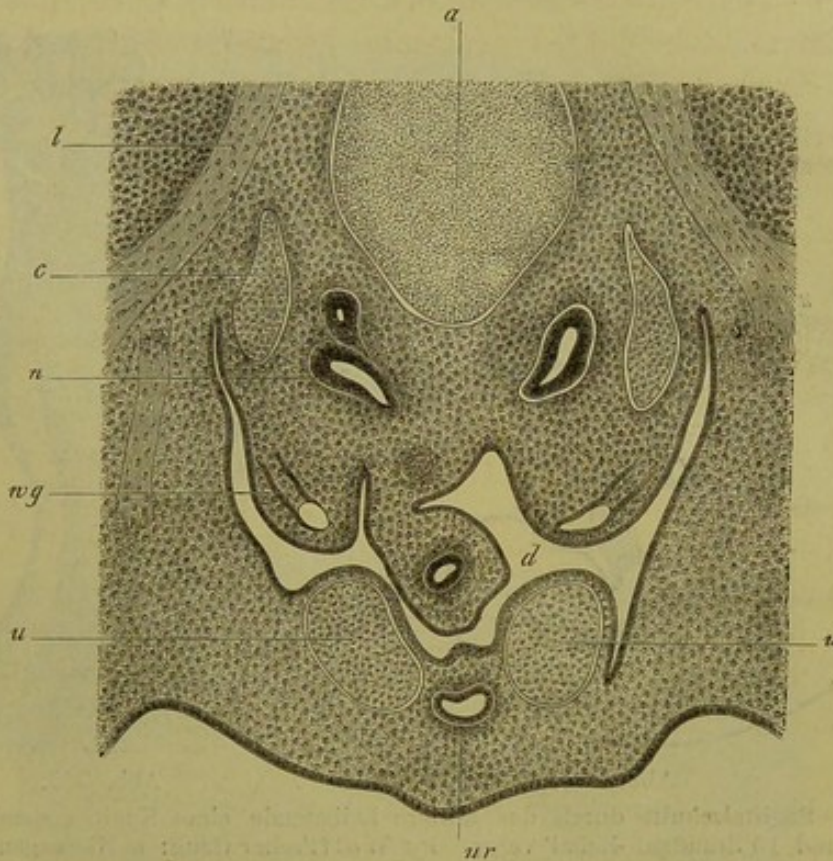


Abb. 363. Theil eines Querschnittes durch das hintere Rumpfende eines Kaninchenembryo von 14 Tagen, 49mal vergr. *a* Aorta; *c* Vena cardinalis; *n* Theil der Nierenanlage auf der einen Seite mit zwei Ampullen; *wg* Wolff'scher Gang, jetzt noch ohne Müller'schen Gang in der *Plica urogenitalis* gelegen; *l* Lumbalnerv; *u* Arteriae umbilicales; *ur* Urachus; *d* Dickdarm. (Nach Kölliker.)

In weiterer Entwicklung wächst der Nierengang oder die Nierenanlage in die Länge, zerfällt bald in eigentliche Niere und in Ureter, und rückt erstere immer mehr an dem Wolff'schen Gange in die Höhe, bis sie hinter den kaudalen Theil der Urniere zu liegen kommt, von wo aus sie schliesslich so weit heraufrückt, dass sie am Ende dem kranialen Theile der Wolff'schen Körper gleichsteht. Gleichzeitig mit diesem Vorgange ändern sich auch die Beziehungen des Ureters zum Wolff'schen Gange, und trennen sich zuletzt beide Gänge von einander, wobei der Ureter vor den Wolff'schen Gang zu liegen kommt. Der primitive Nierengang selbst treibt in weiterer Entwicklung zuerst einige wenige (Abb. 365) und dann immer mehr

hohle Sprossen, deren Durchschnitt in der Abb. 238 von dem Fledermausembryo und in der Abb. 383 von dem menschlichen Embryo der achten bis neunten Woche zu sehen sind. Bald treten auch an den Enden der Sprossen die Malpighi'schen Körperchen auf. Hierbei schlängeln sich die hohlen Endsprossen, indem sie weiter wuchern,

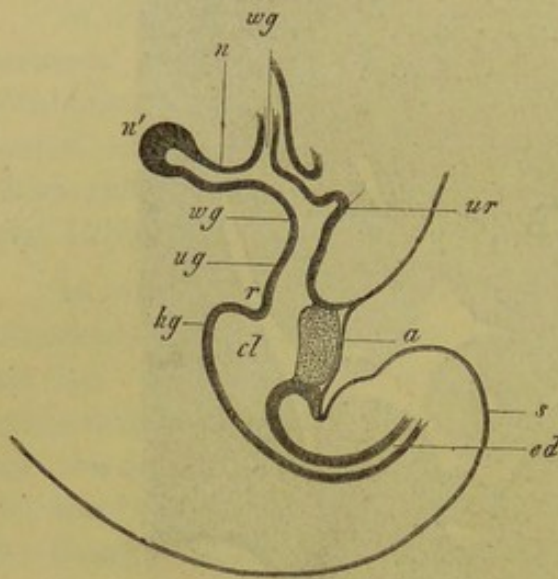


Abb. 364.

Abb. 364. Sagittalschnitt durch das hintere Leibesende eines Kaninchenembryo von 11 Tagen und 10 Stunden, 45mal vergr. wg Wolffscher Gang; n Nierengang; n' Anlage der Niere; ug Sinus urogenitalis; ur Urachus; cl Kloake; hg Gegend, wo in der Medianebene der Hinterdarm in die Kloake mündet; ed postanaler Theil des Enddarmes (Schwanzdarm); a Kloakenmembran; s Schwanz; r Perinealfalte.

(Nach Kölliker.)

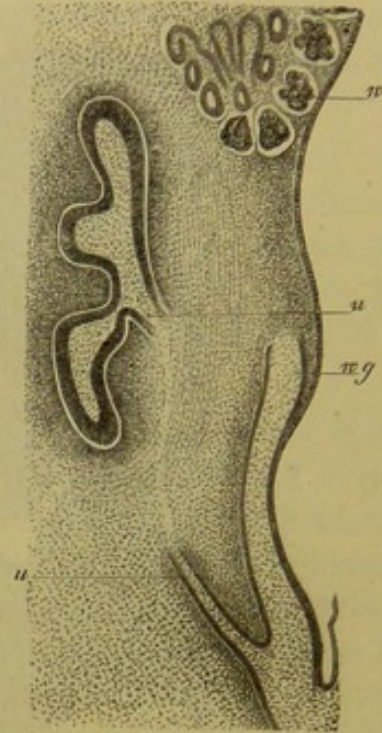


Abb. 365.

Abb. 365. Sagittalschnitt durch die Nierengegend eines Kaninchenembryo von 14 Tagen. Vergr. 60mal. u Ureter, 2 mal getroffen, oben mit den ersten Sprossen; wg Wolffscher Gang, der mit dem Ureter zusammen in einen weiteren Kanal ausmündet, der, wie andere Schnitte lehren, schon am 12. Tage als seitlicher Anhang der Kloake erscheint und als letztes Ende des Wolffschen Ganges anzusehen ist; w kaudaler Theil der Urniere. Breite des Wolffschen Ganges 57—70 μ , des Ureters 22—28 μ , des beiden gemeinschaftlichen Raumes 0,14 mm. (Nach Kölliker.)

S-förmig, und zugleich sammelt sich um diese Schlängelungen die mesoblastische Umhüllung der Niere in so reichlichem Maasse an, dass das Ganze bei kleinen Vergrößerungen wie ein birnförmiger, ovaler oder mehr kugliger Körper erscheint (Nierenknospe) (Abb. 366 m). An jeder Sprosse nun wird die Endwindung dadurch zum Malpighi'schen Körperchen, dass sie nach und nach zu einer gekrümmten Platte von der Form einer Kugelschale sich ausbildet und

den Theil der zelligen Scheide, der an ihre Konkavität angrenzt und der zugleich mitwuchert und zu einem kugeligen Gebilde sich umwandelt, umwächst. Ein derartig umgebildetes Harnkanälchen, wie es Abb. 367 in den ersten Stadien darstellt, lässt sich mit einem tief ausgehöhlten doppeltblättrigen Löffel vergleichen, der eine sehr platte,

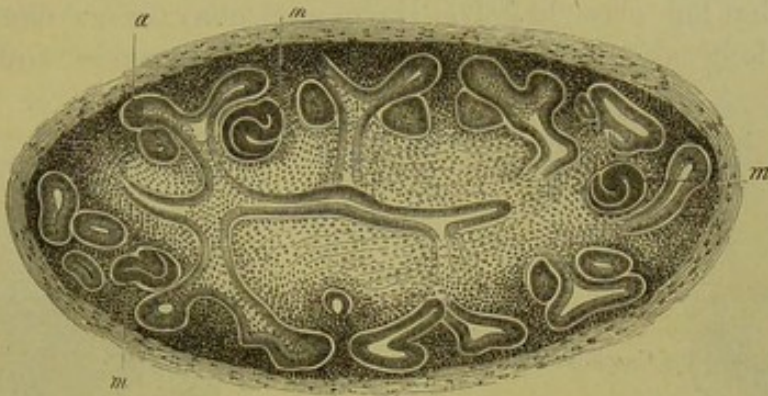


Abb. 366.

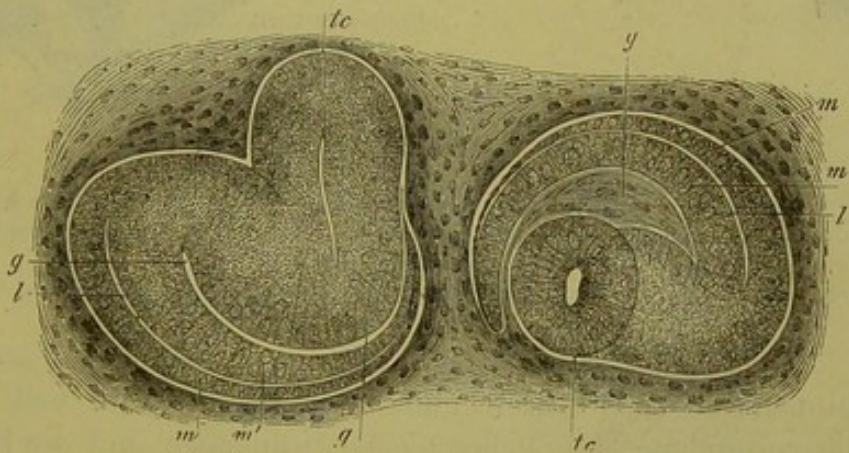


Abb. 367.

Abb. 366. Sagittalschnitt der Niere eines Kaninchenembryo von 16 Tagen. Vergr. 63mal. *a* hohle Endsprossen des Ureters oder Ampullen; *m* Anlagen der Malpighi'schen Körperchen. Länge der Niere 1,16 mm, Breite 0,54 mm; Breite der Ampullen 48–59 μ . (Nach Kölliker.)

Abb. 367. Zwei Nierensprossen eines Kaninchenembryo von 1,7 cm Länge (16.–17. Tag), 400mal vergr. *tc* Harnkanälchen, das von einer Ampulle aus zur Nierensprosse geht (späterer Stiel des M.schen Körperchens); *l*, *m*, *m'* Anlage des Malpighi'schen Körperchens; *l* Höhlung dieser Anlage; *m* Anlage des Epithels der Müller'schen Kapsel; *m'* Anlage des Epithels auf dem Glomerulus; *gg* Bindesubstanzlage, die später zum Glomerulus wird, an der linken Sprosse irrtümlich als Spalte dargestellt. (Nach Kölliker.)

spaltförmige Höhle enthält und dessen Stiel, anfangs tief in die Höhle eingedrückt, später mit dem Rande derselben sich verbindet, oder auch (Toldt) mit einer gestielten Kautschukblase, deren eine Wand an die andere angeedrückt ist.

Die Malpighi'schen Körperchen erhalten ihre Vollendung dadurch, dass das Harnkanälchen die in seiner Aushöhlung liegende Glomerulusanlage, die früh Blutgefäße enthält, immer mehr umwächst, so dass am Ende nur noch die Zutrittsstelle der Gefäße offen bleibt, während anderseits der Stiel passiv vom Rande an die Seite der Kugelschale rückt und schliesslich den dem Eintritte der Gefäße gegenüberliegenden Pol erreicht. Die Harnkanälchen, die zu den eben angelegten Glomeruli führen, sind anfänglich ungemein einfach, bald

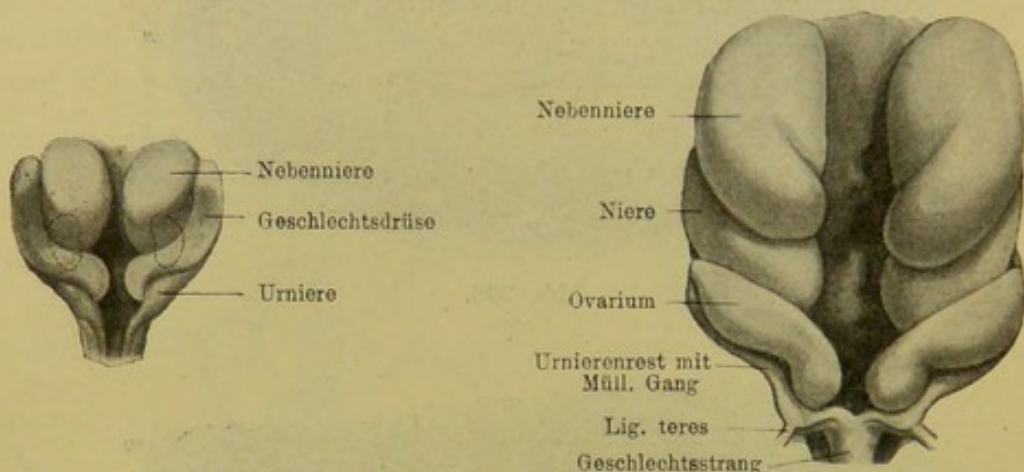


Abb. 368.

Abb. 369.

Abb. 368. Urogenitalapparat des menschlichen Embryo der 8. Woche. Die hinter der Nebenniere und Geschlechtsdrüse gelegene, noch sehr kleine Niere ist punktiert gezeichnet. Vergr. 6 : 1.

Abb. 369. Urogenitalapparat des weiblichen menschlichen Embryo des 3. Monates. Vergr. 6 : 1.

aber beginnen sie zu wachsen und sich zu schlängeln und liefern später die gewundenen Kanälchen beider Ordnungen und die Henle'schen Schleifen. Je mehr Harnkanälchen, Malpighi'sche Körperchen und gewundene Kanälchen entstehen, um so dicker wird die Rindenschicht. Zugleich nimmt aber auch die Zahl der Sammelröhren je länger je mehr zu und zwar dadurch, dass immer mehr peripherische Theile in deren Bereich gezogen werden. Es gehen nämlich die Harnkanälchen, die Malpighi'sche Körperchen liefern, lange Zeit hindurch mit ihren Anfängen in Sammelröhren über, und so entsteht nach und nach die Marksubstanz des Organes, deren volle Ausbildung in eine spätere embryonale Zeit fällt. Es ist hier zu bemerken, dass nach einer von der beschriebenen abweichenden und von bedeutenden Autoren vertretenen Auffassung aus der Verzweigung des Ureter durch Sprossenbildung nur die *Ductus papillares* und Sammelröhren hervorgehen, während der übrige Theil des Kanalsystems, der im Wesentlichen der

Rindensubstanz der Niere entspricht, aus einem die von dem Ureter ausgehenden Anlagen umhüllenden mesoblastischen Gewebe, dem sogenannten „Nierenblastem“ entstehen soll. Dieser letzte Theil würde sich dann sekundär mit dem ersten in Verbindung setzen. Es erscheint mir jedoch diese Auffassung nicht genügend gestützt, und besteht meiner Meinung nach kein Grund, die ältere Anschauung umzustossen, besonders da diese vornehmlich durch Toldt begründete Ansicht in neuerer Zeit durch Nagel für den Menschen bestätigt wurde.

Betreffs der Niere des menschlichen Embryo gilt folgendes: In der vierten Woche befand sich bei einem Embryo von 8 mm Länge die Niere in demselben primitiven Stadium, wie Abb. 364 von einem Kaninchenembryo zeigt (s. auch die Abb. 308 u. 309).

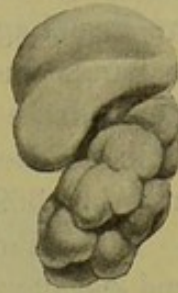

Abb. 370. Gelappte Niere und Nebenniere des menschlichen Embryo des 8. Monates.

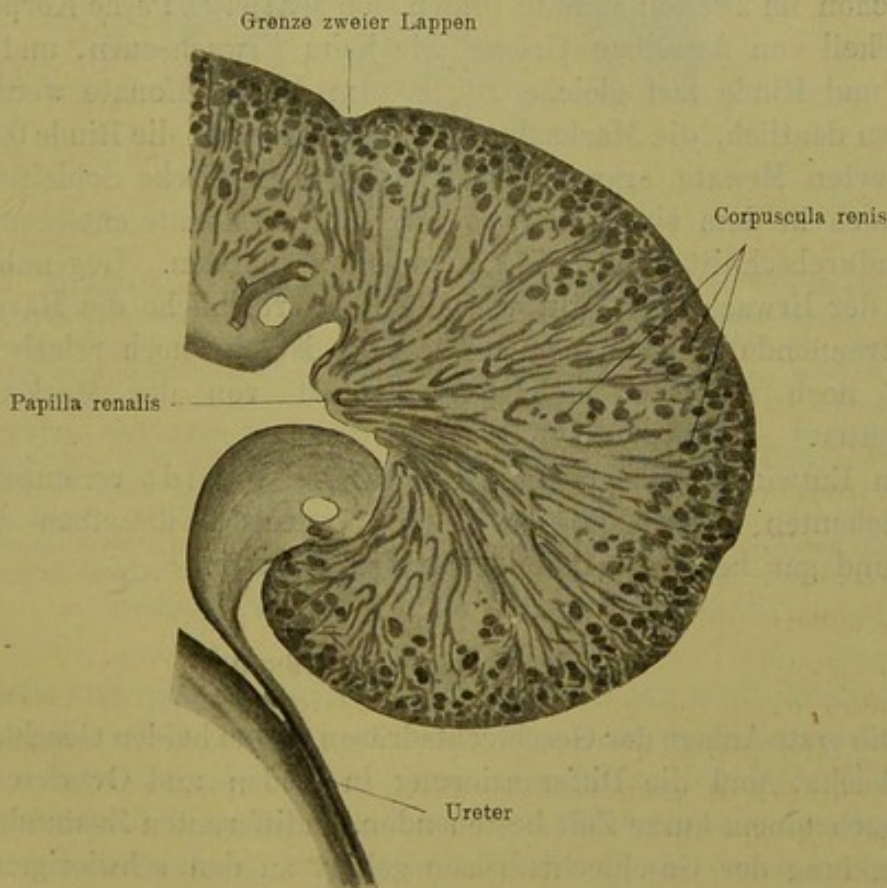


Abb. 371. Nierendurchschnitt vom menschlichen Embryo des 5. Monates.

Der einfache Nierenkanal sammt seiner Mesodermhülle war 0,46 mm lang und am Ende 0,21 mm breit, während das Epithelrohr am Ende

0,10 mm Breite besass. Der Kanal ging aus dem unteren Ende des Wolff'schen Ganges hervor. Bei einem zweiten Embryo zwischen der sechsten und siebenten Woche war die Niere 1,83 mm gross, bohnenförmig und platt und hatte hinter dem unteren Theile der Urniere ihre Lage. In der achten Woche betrug die Niere 2,5 mm in der Länge und lag noch hinter der grossen Nebenniere und der Geschlechtsdrüse (Abb. 368), wogegen im dritten Monate die Niere unterhalb der Nebenniere an der hinteren Bauchwand zum Vorschein kommt (Abb. 369) und von nun an rascher wächst als die Nebenniere. Die schon im zweiten Monate auftretenden Lappchen bleiben während der ganzen Embryonalperiode bestehen und bilden sich immer deutlicher aus (Abb. 370), um nach der Geburt rasch mit einander zu verschmelzen.

Die innere Ausbildung der fötalen menschlichen Niere hat Toldt verfolgt und derjenigen der Säuger gleich gefunden, weshalb ich nur folgendes hervorhebe.

Schon im zweiten Monate finden sich Malpighi'sche Körperchen, zum Theil von derselben Grösse wie beim Erwachsenen, und haben Mark und Rinde fast gleiche Dicke. Im dritten Monate werden die Papillen deutlich, die Marksubstanz misst 1,54 mm, die Rinde 0,82 mm. Im vierten Monate erkennt man zuerst Henle'sche Schleifen. Sie sind auch in dem einem Embryo vom fünften Monate entstammenden Nierendurchschnitt (Abb. 371) reichlich vorhanden. Gegenüber der Niere der Erwachsenen fällt vor allem das reichliche die Harnkanälchen trennende Bindegewebe auf. Auch ist die noch relativ dünne Rinde noch nicht so scharf abgegrenzt von der Marksubstanz wie später.

In Entwicklung begriffene Glomeruli fand Toldt vereinzelt noch am siebenten Tage nach der Geburt, vermisste dieselben dagegen ganz und gar bei einem Kinde von drei Monaten.

II. Die Geschlechtsdrüsen.

Die erste Anlage der Geschlechtsdrüsen ist bei beiden Geschlechtern die gleiche, und die Differenzierung in Hoden und Ovarien erfolgt erst nach einer kurzen Zeit bestehenden, indifferenten Zustande. Die Entwicklung der Geschlechtsdrüsen gehört zu den schwierigsten und noch keineswegs genügend aufgeklärten Gebieten embryologischer Forschung.

Die indifferente Anlage von Hoden und Ovarien liegt in dem Waldeyer'schen Keimepithel, d. h. dem an dem medialen Rande

der Urniere gelegenen Peritonealepithel, das eine lineare Wucherung erfährt und sich zu der Geschlechtsleiste (Abb. 373 und 362) umbildet. Gleichzeitig mit der Vermehrung der Keimepithelzellen vergrössern sich eine Anzahl derselben und werden zu den Urkeimzellen (Geschlechtszellen), die in der Abb. 374 zur Zeit des ersten

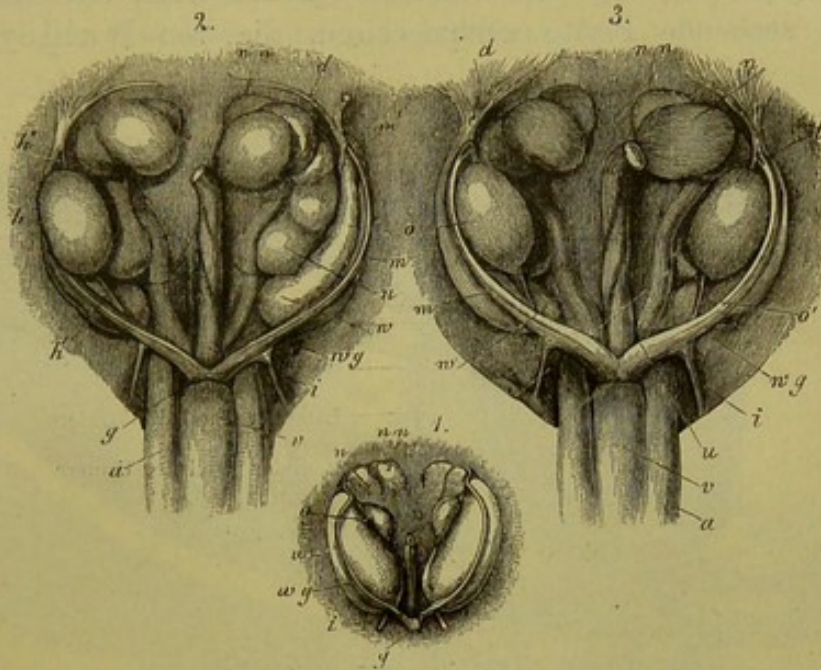


Abb. 372 Geschlechts- und Harnorgane von Rindsembryonen. 1. Von einem 3,5 cm langen weiblichen Embryo, einmal vergrössert. *w* Urniere; *wg* Uterengang mit dem Müller'schen Gange; *i* Leistenband der Urniere (Lig. teres); *o* Eierstock mit einer oberen und unteren Bauchfellfalte; *n* Niere; *nn* Nebennieren; *g* Geschlechtsstrang, gebildet aus den vereinigten Uteren- und Müller'schen Gängen. 2. Von einem 6,0 cm langen männlichen Embryo, nicht ganz 3mal vergr. Der eine Hoden ist entfernt. Buchstaben wie bei 1, ausserdem *m* Müller'scher Gang; *m'* oberes Ende desselben; *h* Hoden; *h'* unteres Hodenband; *d* Zwerchfellsband des Wolff'schen Körpers; *a* Nabelarterie; *v* Blase. 3. Von einem 6,0 cm langen weiblichen Embryo, nicht ganz 3mal vergr. Buchstaben wie bei 1. und 2., ausserdem *t* Oeffnung am oberen Ende des Müller'schen Ganges; *o'* unteres Eierstocksband; *u* verdickter Theil des Müller'schen Ganges, Anlage des Uterushornes. (Nach Kölliker.)

Auftretens und ganz vereinzelt zu sehen sind; doch sind, da die Zellen selbst um diese Zeit nur schwer abzugrenzen sind, die Urkeimzellen nur an der Grösse der zugehörigen Kerne erkennbar. Die laterale Grenze der Geschlechtsleiste gegen die Urniere ist häufig durch eine deutliche Furche gekennzeichnet, in anderen Fällen (z. B. beim Kaninchen) fehlt auf der Aussenfläche der Urniere anfangs jede Grenzlinie.

Die Anlagen der beiderlei Geschlechtsdrüsen wachsen rasch und treten ebenso wie die Urnieren immer mehr vor, so dass sie scheinbar in die Bauchhöhle zu liegen kommen; zugleich erhalten beide

Organe eine Art Gekröse, das auch von den Urnieren noch nicht erwähnt wurde. An diesen Organen ist es breit und niedrig, etwa wie das *Mesocolon ascendens*, dagegen stellt es an ihrem oberen Ende eine kleine freie, zum *Diaphragma* verlaufende bogenförmige Falte mit zwei oder selbst drei Ausläufern dar, die das Zwerchfellsband der Urniere heisst (Abb. 372, d), und ist auch an dem Theile des Ausführungsganges, der kaudal von der Drüse liegt, als eine kleine senkrecht stehende Platte nachzuweisen, die von Waldeyer den

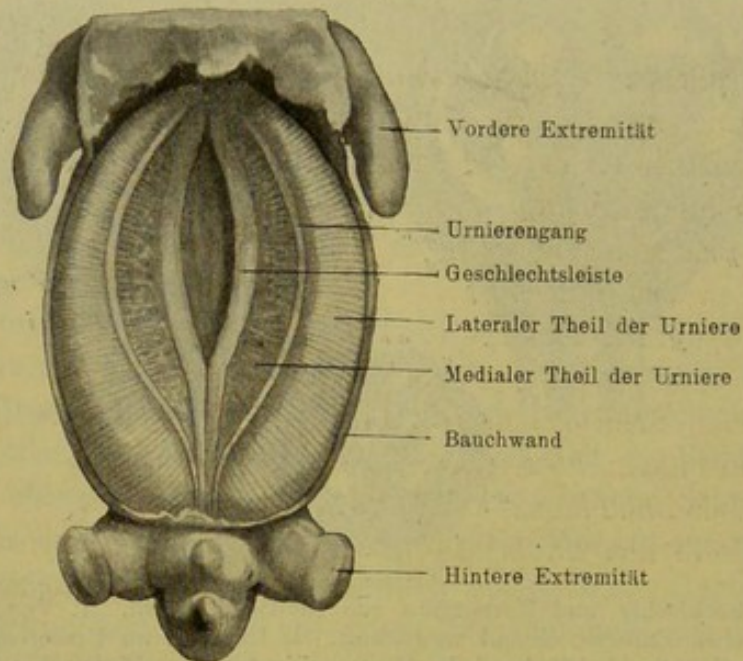


Abb. 373. Urniere und Geschlechtsleiste eines ca. 1,5 cm langen Schweinsembryo. Vergr. 6 : 1.

Namen *Plica urogenitalis* erhielt. Ferner geht vom Urnierengang genau am unteren Ende der Drüse eine Bauchfelfalte zur Leisten- gegend, welche Kölliker das Leistenband der Urniere genannt hat (Abb. 372, i), ein Gebilde, das wir später unter den Namen *Gubernaculum Hunteri* (Leitband) und *Ligamentum teres uteri* treffen werden. Die Geschlechtsdrüsen besitzen, sobald sie eine nur etwas bedeutendere Entwicklung erlangt haben, eine kleine Bauchfelfalte, die sie mit der Urniere verbindet, die je nach dem Geschlechte Hoden- oder Eierstockgekröse, *Mesorchium* oder *Mesovarium*, heisst.

Das Ovarium geht aus der von Keimepithelzellen und Urkeim- zellen gebildeten indifferenten Anlage in der Weise hervor, dass unter beständiger Massenzunahme der Anlage, durch Vergrösserung und Vermehrung der nun als Ureier zu bezeichnenden Geschlechtszellen eine bindegewebige Durchwachsung und Gefässbildung in dem jungen

Organ Platz greift. Die Bindegewebszüge umwachsen Gruppen von Ureiern und bilden die sogenannten Eiballen, wobei der Vermehrungsprozess von dem Keimepithel her immer fort dauert. Weiterhin werden einzelne Ureier von Keimepithelzellen umwachsen und umhüllt. Die letzteren werden so zu dem anfangs einschichtigen Follikelepithel des nun fertig gebildeten Primärfollikels. Ueber die weitere Ausbildung des Primärfollikels zu dem Graaf'schen Follikel sind die Lehrbücher der Histologie nachzusehen.

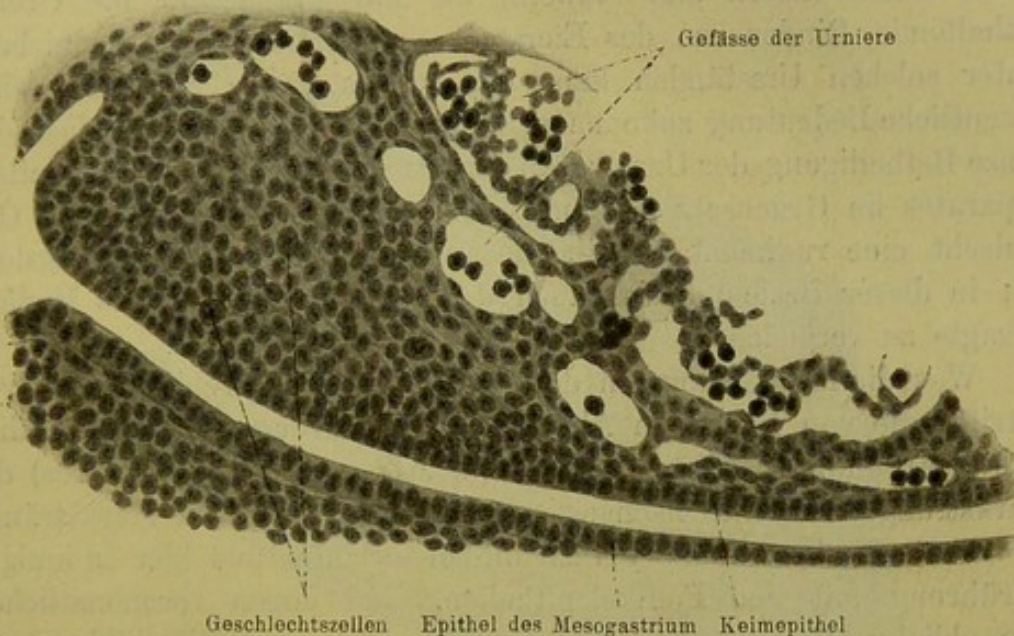


Abb. 374. Querschnitt der linken indifferenten Geschlechtsdrüsenanlage des Kaninchembryo von 1,0 cm Länge.

In späterer embryonaler und nachembryonaler Zeit ist die Eibildung insofern etwas anders, als nunmehr von dem Keimepithel zapfen- und schlauchartige Gebilde (Pflüger'sche Schläuche) in die Tiefe wachsen, in denen einzelne Zellen zu Ureiern, andere zu Follikelepithelien werden. Aber auch nunmehr ist das Keimepithel die Bildungsstätte für Eier und Follikelepithel.

Eine gewisse, wenn auch nach meinen Beobachtungen untergeordnete Bedeutung für die Entwicklung des Eierstockes liegt in der (bei der Genese des Hodens sehr wichtigen) Betheiligung der Urniere. Es ist seit lange bekannt, dass die als Urnierenrest sich noch bei dem Erwachsenen findenden Epoophoronschläuche bei den Embryonen mancher Säuger sich in den *Hilus ovarii* und in die Marksubstanz fortsetzen und hier die sogenannten Markstränge bilden. Es ist auch zweifellos, dass diese nach der Bildung der Ureier

auftretenden Stränge sich (z. B. bei Carnivoren) bis in die Rindensubstanz des jungen Eierstockes ausbreiten können und hier bei ihrem Einwachsen Ureier follikelepithelähnlich umhüllen, wie dies noch jüngst von Bühler beschrieben wurde. Man erhält auf solche Weise Bilder, die zu der Auffassung geführt haben, dass das Follikelepithel von der Urniere in den Eierstock einwachse und nicht ein Produkt des Keimepithels sei. Dass diese Ansicht nicht richtig ist, geht daraus hervor, dass 1. bei vielen Säugern die Herkunft des Follikelepithels von dem Keimepithel zweifellos nachgewiesen und 2. bei manchen Säugern (z. B. Wiederkäuern und Schwein) die Markstränge die die Ureier enthaltende Rindenzone des Eierstockes überhaupt nicht erreichen. Unter solchen Umständen kann den Marksträngen unmöglich eine wesentliche Bedeutung zukommen, und bin ich der Ansicht, dass die ganze Betheiligung der Urniere an dem Aufbau des weiblichen Genitalapparates im Gegensatz zu dem Verhalten bei dem männlichen Geschlecht eine rudimentär bleibende und deshalb fast bedeutungslose ist; in dieser Beziehung ist auch das bei der Bildung des Hodens Gesagte zu vergleichen.

Was die Markstränge in dem Ovarium des menschlichen Embryo betrifft, die von Nagel in Abrede gestellt wurden, so haben früher Kölliker und neuerdings Bühler (beim neunmonatlichen Fötus) die Markstränge zweifellos nachgewiesen. Letzterer sah die Markstränge bis in die Rindenzone der Primärfollikel verlaufen und hier in inniger Berührung mit den Follikelepithelien. Bei einem viermonatlichen menschlichen Embryo, bei dem es noch nicht zur Follikelbildung um die sich reichlich durch Mitose vermehrenden Ureier gekommen war, fand ich von dem Mesovarium aus die Kanäle des späteren Epophoron bis in die Marksubstanz des Eierstockes reichend, wo sie blind endigten.

Weniger aufgeklärt als die Entwicklung des Eierstockes ist die des Hodens, und ist besonders die Herkunft der gewundenen Samenkanälchen ein viel umstrittenes und bis heute nicht aufgeklärtes Gebiet embryologischer Forschung. Es steht fest, dass nach kurzem Bestehen der indifferenten, aus gewuchertem Keimepithel und Urkeimzellen bestehenden Anlage in dieser allmählich immer deutlicher umgrenzte und schärfer hervortretende Zellenstränge erscheinen; das ist nach Nagel bei dem menschlichen Embryo von 18—20 mm der Fall. Die Stränge nehmen die Urkeimzellen in sich auf, zeigen bald reichliche Theilungen und Verästelungen und kennzeichnen die in solcher Weise umgebildete Anlage als Hoden mit den ersten gewundenen, allerdings noch des Lumens entbehrenden Samenkanälchen. In der

Abb. 375 sind diese Anlagen zur Zeit des ersten Auftretens dargestellt. Das bezeichnete Samenkanälchen erscheint grösstentheils scharf umgrenzt, andere treten weniger scharf hervor, und liegen einige Urkeimzellen, die man nun Ursamenzellen nennt, innerhalb der Kanälchenanlagen, andere noch frei in dem indifferenten Gewebe. Weiterhin werden nun die gewundenen Samenkanälchen immer deutlicher, und verliert vor allem auch das reichlich von Bindegewebe und Gefässen durchwachsene Hodengewebe im Gegensatz

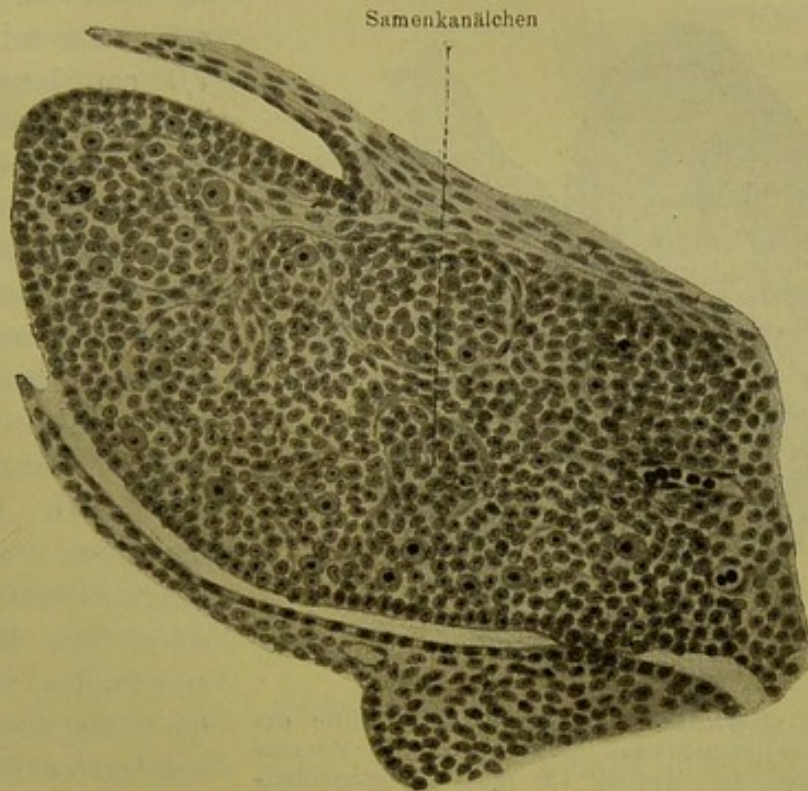


Abb. 375. Querschnitt der Hodenanlage eines 10 mm langen Embryo von *Vespertilio murinus*. Starke Vergr.

zu dem jungen Ovarium die Beziehung zum Keimepithel, indem unter Umwandlung des letzteren zu einem einfachen Plattenepithel das periphere Bindegewebe sich zu einer relativ dicken *Tunica albuginea* (Abb. 376) verdichtet. Zwischen den Kanälchen treten frühzeitig die interstitiellen oder Leydig'schen Zellen auf. Bei Betrachtung mit mässiger Vergrösserung ist in dem so ausgebildeten Hoden die relative Dicke der Samenkanälchen am charakteristischsten, die immer noch eines deutlichen Lumens entbehren, während im Gegensatz zu dem Verhalten in späterer Zeit bei Anwendung stärkerer Systeme in den Kanälchen meist in dem Querschnitt vereinzelt liegende, grosse und in ihrem Aussehen ganz mit Ureiern übereinstimmende Zellen am

meisten auffallen. Das sind die von dem Keimepithel abstammenden, ursprünglichen Urkeimzellen, die nach unserer jetzigen Auffassung später die Spermatozoen zu bilden bestimmt sind und jetzt, wie oben gesagt, als Ursamenzellen bezeichnet werden. Eier und Spermatozoen stammen sonach in letzter Instanz aus einer Quelle, dem Keimepithel, und sind als umgewandelte Cölomepithelien zu deuten.

Die Ursamenzellen verlieren bald ihre ursprüngliche Grösse und ihr auffallendes Wesen. Bei 3,5 cm langen Schweinsembryonen treten

sie noch deutlich hervor, während sie bei 7,0 cm langen Embryonen nicht mehr ohne weiteres von den übrigen Epithelien des Kanälchens zu unterscheiden sind. Auch bei einem 8 cm langen Rindsembryo und einem 5,5 cm langen Schafembryo, bei welchem letzterem besonders reichliche interstitielle Zellen zwischen den Kanälchen sich fanden, vermochte ich in den noch soliden, von zarter *Membrana propria* umschlossenen Kanälchenanlagen die „Ursamenzellen“ nicht mehr von den übrigen

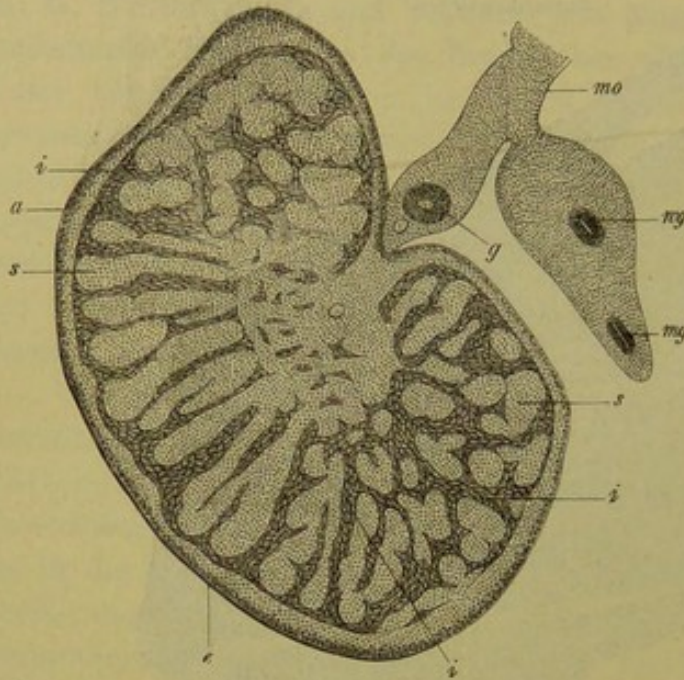


Abb. 376. Querschnitt aus der unteren Hälfte des Hodens eines menschlichen Embryo von $3\frac{1}{2}$ Monaten vergr. Länge des Hodens 1,8 mm. *i* interstitielle Zellen; *a* Albuginea; *e* Epithel; *s* Samenkanälchen; *g* Gefäss; *mo* Mesorchium; *wg* Wolff'scher; *mg* Müller'scher Gang an der lateralen Seite des Hodens.

(Nach Kolliker.)

Elementen zu unterscheiden. Bei dem menschlichen Embryo von 12 cm sind in den Hodenkanälchen die grösseren Ursamenzellen noch vorhanden (Nagel).

Die Herkunft der samenbereitenden Kanälchen ist, wie oben bereits erwähnt, der vielumstrittene Punkt in der Genese des Hodens. Es bestehen im Wesentlichen zwei Auffassungen. Nach der einen Ansicht, die für den menschlichen Embryo besonders durch Nagel vertreten wird, sind die *Tubuli seminiferi* Produkte des gewucherten Keimepithels, das durch umwachsendes Bindegewebe in zahlreiche Stränge umgebildet und von dem Zusammenhang mit der Oberflächen-

schicht des Epithels ausgeschlossen wird. Die andere Meinung geht dahin, dass die samenbereitenden Kanälchen aus der Urniere als sogenannte Geschlechtsstränge in die indifferente Geschlechtsdrüsenanlage hineinwachsen. Die Herkunft des ausführenden Apparates (Nebenhoden, *Rete testis* und *Tubuli recti*) von dem kranialen, sogenannten Sexualtheil der Urniere ist, ebenso wie die direkte Umwandlung des Urnierenganges in den Samenleiter, festgestellt und nicht bestritten. Diejenigen Autoren, welche die Samenkanälchen von dem Keimepithel ableiten,

lassen diese sekundär mit dem von den gewucherten Urnierkanälchen stammenden Ausführungsapparat in Kommunikation treten, während nach der gegenüber stehenden Auffassung der ganze Drüsenapparat als einheitliche Bildung der Urniere entstammt. Wenn wir auch diese Frage zur Zeit noch als eine offene bezeichnen müssen, so halte ich doch die Lehre von der einheitlichen Entstehung des männlichen Drüsenapparates, nach welcher auch die Samenkanälchen Produkte der Urniere sind, für die wahrscheinlichere. Mir scheint es zur Zeit, als ob durch die an sich natürlich unerklärte, verschiedengradige Beteiligung der Urniere an dem Aufbau der männlichen und weiblichen Geschlechtsdrüsen, wie des Genitalapparates überhaupt, in erster Linie der Moment der geschlechtlichen Differenzierung bei den höheren Wirbelthieren morphologisch fixiert ist. Die Beteiligung der Urniere an dem Aufbau der weiblichen Keimdrüse bleibt unter Bildung der bei den einzelnen Formen sehr verschieden weit in das Eierstocksgewebe vordringenden Geschlechtsstränge (Markstränge)

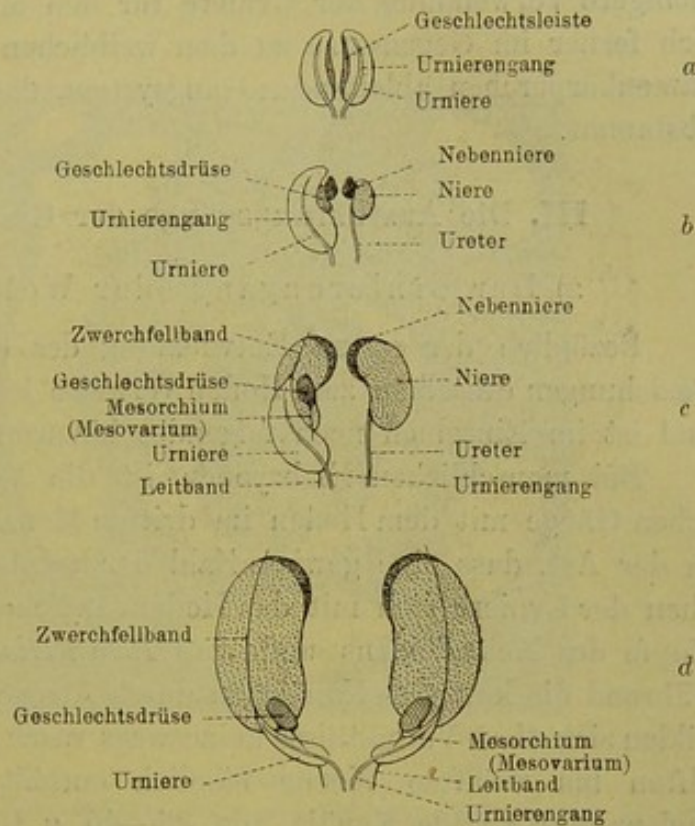


Abb. 377. Schemata zur Entwicklung des Urogenitalapparates in vier aufeinander folgenden Stadien. In *b* ist links die Urniere mit ihrem Gang, in *c* an derselben Seite Urniere mit Gang und Geschlechtsdrüse fortgelassen. Der Müller'sche Gang ist nicht berücksichtigt.

eine durchaus rudimentäre. Auch tritt, wie wir unten sehen, für die weiblichen Geschlechtsprodukte in Anpassung an ihre Bestimmung ein anderer ausführender Apparat auf. Bei dem männlichen Geschlecht dagegen wird, wie mir scheint, durch die viel ausgiebigere Betheiligung und Durchwachsung der indifferenten Anlage von seiten der Geschlechtsstränge der Uterine die weitere Entwicklung der in die Stränge aufgenommenen Urkeimzellen in eine andere Bahn geleitet, als dies in dem Eierstock der Fall ist. Die ausgiebigere Verwendung der Uterine für den männlichen Apparat zeigt sich ferner im Gegensatze zu dem weiblichen Geschlecht an dem die Samenkörperchen ableitenden Gangsystem, das ganz von der Uterine abstammt.

III. Die Ausführungsgänge der Geschlechtsdrüsen.

a) Der Uterienangang oder Wolff'sche Gang.

Bezüglich der ersten Entwicklung des Uterienanges und der Beziehungen desselben zum Hoden verweise ich auf das oben Gesagte, und ist im Einzelnen noch folgendes hinzuzufügen:

Bei menschlichen Embryonen ist die Verbindung der Wolff'schen Gänge mit dem Hoden im dritten Monate ausgebildet und zwar in der Art, dass eine gewisse Zahl der kranialwärts gelegenen Kanälchen der Uterine sich mit den Hodenkanälchen vereinigt hat und zum Kopfe des Nebenhodens und zum *Rete testis* (*Halleri*) sich gestaltet, während die kaudalen Kanälchen durch Atrophie verloren gehen; doch bilden sich diese Verhältnisse keineswegs rasch aus. Bei Embryonen der elften bis zwölften Woche nämlich enthält der Kopf des Nebenhodens nur gerade Kanäle von 36—45 μ Durchmesser, und findet sich von dem Körper und der *Cauda* der *Epididymis* noch keine Spur, vielmehr kommt vom Nebenhodenkopfe, gerade wie früher von der Uterine, ein gerader Kanal von 0,45 mm Breite, der den *Ductus deferens* und den Nebenhodenkanal zugleich darstellt. Im vierten und fünften Monate bilden sich an den mit dem Hoden verbundenen Kanälchen der Uterine die Windungen aus, durch welche dieselben zu den *Coni vasculosi* sich gestalten, und legt sich in dieser Zeit auch der übrige Theil des Nebenhodens an. Die Zahl der mit dem Hoden sich vereinigenden Kanäle der Uterine ist übrigens sehr wechselnd, da, wie bekannt, die Zahl der *Coni vasculosi* nichts weniger als beständig ist, und ebenso scheint auch das Schicksal der übrigen Kanälchen der Uterine mannigfachen Abänderungen ausgesetzt zu sein. Die *Ductuli aberrantes* des Nebenhodens sind als nicht untergegangene Kanälchen

der Urniere, die jedoch keine Verbindung mit der Geschlechtsdrüse eingegangen sind, zu deuten. Ebenso ist die Paradidymis (das Giralaldès'sche Organ) am oberen Pol des Hodens im Anfang des Samenstranges ein Urnierenrest, der die Verbindung mit dem Hoden und dem Urnierengang eingebüsst hat.

Es ergibt sich mithin, dass der Kopf des Nebenhodens aus der Urniere selbst, der übrige Theil des Nebenhodens und der Samenleiter aus dem Wolff'schen Gange hervorgehen.

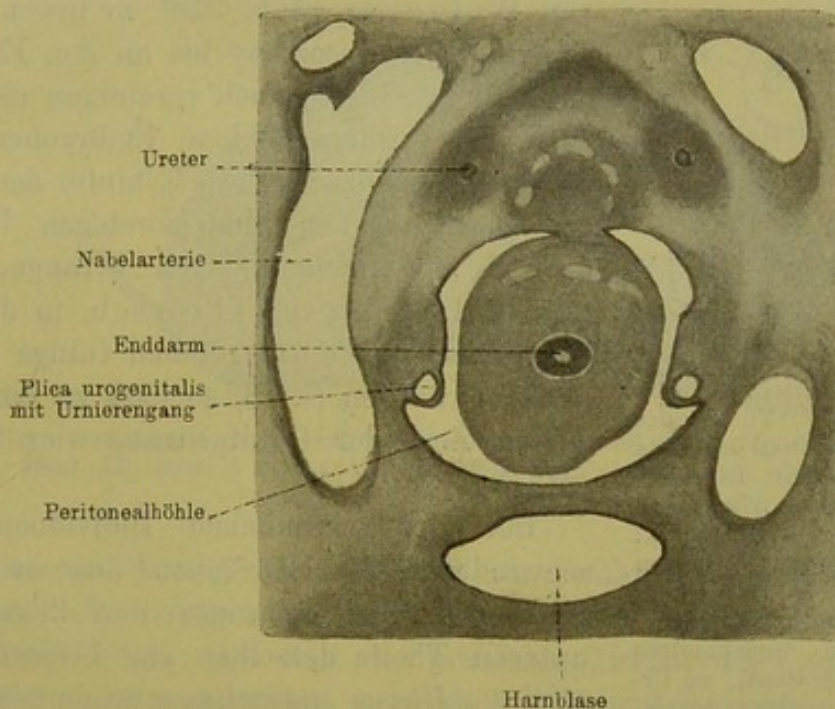


Abb. 378. Querschnitt der Kaudalgegend eines menschlichen Embryo von 13 mm grösster Länge.

Das kaudale Ende des nach hinten auswachsenden Urnierenganges hat bei menschlichen Embryonen von ca. 3 mm Länge die Kloake erreicht, wo der Gang beiderseits an der ventralen Seite nahe der Kloakenmembran ausmündet. Während aus dem unteren Ende des Ganges kurz vor seiner Einmündung die Nieren- und Ureterenanlage hervorsprosst, verschiebt sich die Mündungsstelle beiderseits mehr dorsalwärts. Mit der Trennung der Kloake in den dorsalen Mastdarm und den ventralen zur Harnblase und zum *Sinus urogenitalis* (s. u.) werdenden Theil, wird das untere, die Ureteranlage aufnehmende Endstück des Wolff'schen Ganges in den Bereich der Harnblasenanlage mit einbezogen, sodass nun Wolff'scher Gang und Ureter getrennt und dicht neben einander einmünden. Allmählich

rückt dann die Mündung der Ureteren kranialwärts, diejenige der zu den *Ductus deferentes* gewordenen Urnierengänge mehr kaudalwärts. Dies kommt dadurch zu Stande, dass der zwischen den anfangs nahe bei einander liegenden Mündungen der beiden Gänge liegende Theil der Harnblase ein stärkeres Wachsthum in kranio-kaudaler Richtung erfährt, als die umliegenden Theile und sich unter gleichzeitigem Breitenwachsthum zu dem *Trigonum vesicae* (Lieutaudi) gestaltet.

Der Wolff'sche Gang kommt von dem kaudalen Ende der Urniere an im Laufe der Entwicklung in eine in die Peritonealhöhle vorspringende Falte, die *Plica urogenitalis* von Waldeyer (Abb. 378) zu liegen.

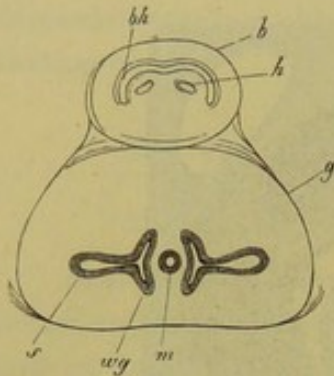


Abb. 379. Querschnitt durch den unteren Theil des Genitalstranges und der Blase des männlichen Rindsembryo der Abb. 372, etwa 18mal vergr. *b* Harnblase; *bh* halbmondförmiges Lumen derselben; *h* Harnleiter; *g* Genitalstrang; *m* Müller'sche Gänge verschmolzen (*Uterus masculinus*); *wg* Urnierengänge oder Samenleiter; *s* Anlagen der Drüsen der Samenleiter oder der Prostata. (Nach Kölliker.)

Die Gänge laufen gesondert bis an den Eingang des Beckens, hier jedoch vereinigen sie sich, zuerst bei menschlichen Embryonen von 20 mm Länge (nach Nagel), hinter der Blase mit ihren starken bindegewebigen Umhüllungen zu einem einzigen Strange, dem Genitalstrang von Thiersch, in den alsbald auch die Müller'schen Gänge aufgenommen werden (s. u.), so dass zu einer gewissen Zeit der Genitalstrang vier Kanäle enthält.

Bei den männlichen Individuen verschwinden die Müller'schen Gänge im oberen Ende des Genitalstranges und fließen im unteren Theile desselben zur *Vesicula prostatica* (*Uterus masculinus*) zusammen, und während dies geschieht, weiten sich die Urnierengänge, die immer getrennt bleiben, aus und werden so zu den *Ductus deferentes*.

Diese sind jedoch anfangs nicht von einander gesondert, sondern stellen zwei in dem einfachen Genitalstrange enthaltene Epithelialröhren dar, wie dies Abb. 379 von dem in Abb. 372 dargestellten männlichen Rindsembryo zeigt. Erst später scheiden sich diese Röhren, stärker wachsend, nach und nach in zwei besondere Gänge, indem jedes Epithelialrohr sich einen Theil des ursprünglichen Genitalstranges aneignet. Diese Entwicklung der Samenleiter ist deswegen bemerkenswerth, weil sie, wie später gezeigt werden wird, eine ursprüngliche Uebereinstimmung in dem Verhalten der Ausführungsgänge der Urnieren und der Müller'schen Gänge bei beiden Geschlechtern darthut, denn auch beim weiblichen Geschlechte findet

sich ein Genitalstrang von demselben Baue, allein hier theilt er sich nur in den seltensten Fällen (bei Thieren mit doppeltem Uterus und doppelter Scheide) in zwei Stränge, sondern bleibt meist einfach bestehen, so jedoch, dass in ihm allerdings nicht die Urnierengänge, sondern gerade umgekehrt die Müller'schen Kanäle sich erhalten (s. u.).

Die Samenbläschen sind einfach Auswüchse der untersten Enden der Samenleiter. Sie bilden sich im dritten Monate und sind noch am Ende desselben einfache birnförmige hohle Anhänge des Samenleiters von kaum mehr als 1 mm Länge.

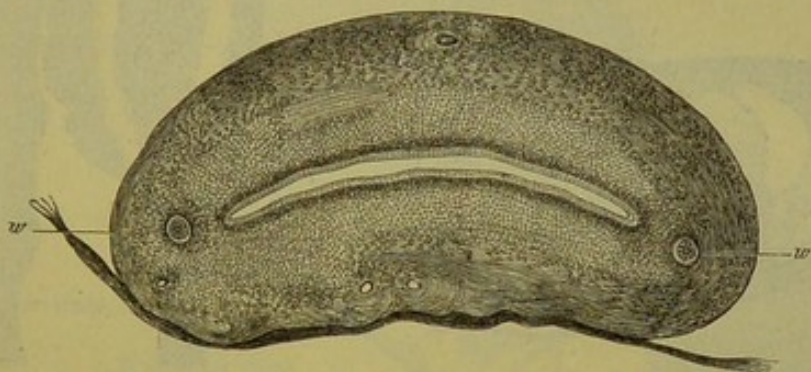


Abb. 380. Querschnitt durch den Uterus eines 7monatlichen menschlichen Embryo (Vergr. Okul. III, Syst. 4 v. Hartnack) nach einer von Beigel stammenden Zeichnung. *ww* Wolff'sche Gänge.

Bei den weiblichen Individuen erfahren Urnierengang und Urniere, wie bereits oben gesagt, von einem gewissen Zeitpunkt an eine Rückbildung. Als Rest des kranialen Theiles der Urniere erhält sich der aus der Anatomie bekannte, in dem *Ligamentum latum* gelegene Nebeneierstock (Parovarium, Epoophoron) der von Neugeborenen schon lange bekannt ist und von Kobelt auch bei dem erwachsenen Weibe als beständig und als Analogon des Nebenhodens nachgewiesen wurde. Der als Paroophoron bezeichnete, von dem kaudalen Theil der Urniere stammende Rest ist nach Tourneux als keineswegs regelmässiges Vorkommniss zu betrachten. Die Urnierengänge erhalten sich bei manchen weiblichen Säugethieren (Schweinen, Wiederkäuern) als sogenannte Gartner'sche Gänge. Die Zeit des Verschwindens dieser Gänge bei dem menschlichen weiblichen Embryo ist individuell sehr verschieden. Die Rückbildung beginnt im 4. Monate und kann schon zu Beginn des 5. Monats (abgesehen von dem zum Epoophoron gehörigen Theil) vollendet sein, doch erhalten sich Reste der Gänge häufig bis in die spätere embryonale Zeit (Abb. 380) und sogar bis über die Geburt hinaus.

b) Der Müller'sche Gang.

Der schon mehrfach erwähnte, zum Ausführungsapparate der weiblichen Keimdrüse werdende Müller'sche Gang tritt zur Zeit des noch nicht erkennbaren Geschlechts bedeutend später als der Urnierengang auf, wenn die Urniere schon ihre volle Entwicklung erreicht hat. Das die ventrale Fläche der Urniere bedeckende Peritonealepithel verdickt sich frühzeitig im Bereiche des kranialen Theiles an dem lateralen Rande der Drüse zu einem Cylinderepithel und

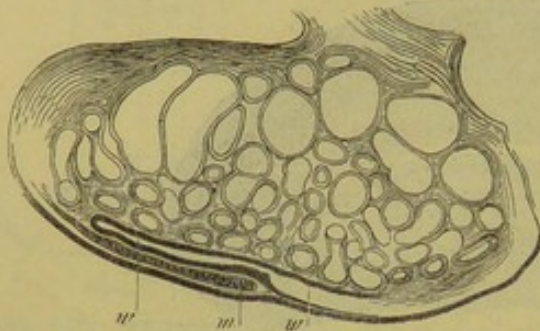


Abb. 381.

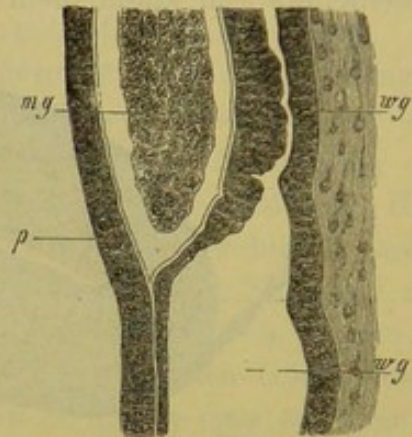


Abb. 382.

Abb. 381. Querschnitt des Wolff'schen Körpers eines Kaninchenembryo von 1,7 cm, nicht weit vom unteren Ende, 30mal vergrößert. *w* Wolff'scher Gang; *m* Ende des Müller'schen Ganges.

Abb. 382. Die Endigungsstelle des Müller'schen Ganges der Abb. 381, 270mal vergr. *w* Wolff'scher Gang über und an der Endigungsstelle des Müller'schen Ganges *mg* mit einem Lumen von 26 μ bis zu 3,8 μ und einer Wand von 7,6–18,0 μ ; *wg'* Wolff'scher Gang unterhalb dieser Stelle 38–41 μ weit.

bildet so die Tubenleiste. Ihr kraniales Ende stülpt sich trichterförmig ein, und wächst die Fortsetzung des am Ende geschlossenen Trichters in der Richtung der Tubenleiste und von dieser bedeckt frei nach hinten, im Anfangstheil als Kanal, im Endtheil als solider Strang, der sich der lateralen und ventralen Wand des Uterenganges anlegt (Abb. 381), mit diesem in die *Plica urogenitalis*, schliesslich in den Genitalstrang gelangt und endlich in den *Sinus urogenitalis* ausmündet. Der Gang besitzt also von vorneherein eine trichterförmige Bauchhöhlenöffnung, von der das Wachsthum des Ganges ausgegangen ist.

Die Müller'schen Gänge bilden sich in ihrem oberen Theil zu den Eileitern (*Tubae uterinae*) um, und wird die trichterförmige Oeffnung zu dem *Ostium abdominale*, während der untere Theil durch Verschmelzung der beider-

seitigen Gänge zu dem Uterus und der Vagina sich umwandelt.

Was diese Vorgänge bei dem menschlichen Embryo anlangt, so hat His die Tubenleiste an dem Wolff'schen Körper bei Embryonen von 7 mm Länge beobachtet. Bei Embryonen von 12 mm Länge fand Nagel den Müller'schen Gang eben gebildet in Gestalt eines mit *Ostium abdominale* versehenen Trichters, dessen blindes Ende kaudalwärts gerichtet sich dem Wolff'schen Gange lateral anlegte.

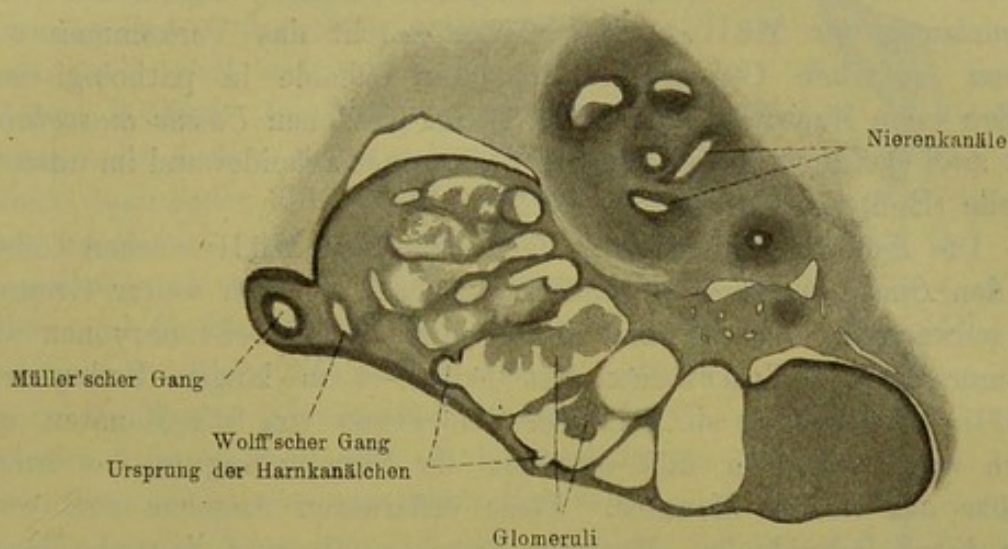


Abb. 383. Querschnitt der Urnieren- und Nierengegend des menschlichen Embryo der 8.—9. Woche. Nicht bezeichnet sind die dem medialen (im Bilde rechten) Rande der Urniere angelagerte Geschlechtsdrüse und der dorsal von ihr liegende Ureter.

Bei Embryonen von 20 mm Länge ist der Gang weiter nach hinten gewachsen, besitzt im vorderen Theil ein deutliches von Cylinderzellen ausgekleidetes Lumen und endigt, nun in die *Plica urogenitalis* gelangt, dicht an dem Wolff'schen Gange als solider Zellstrang. Meine Abbildung von dem menschlichen Embryo der 8.—9. Woche (383) zeigt den wohl entwickelten Gang lateral von dem Wolff'schen Gang und mit diesem den lateralen Rand der durch sehr grosse Malpighi'sche Körperchen mit abgehenden Harnkanälchen ausgezeichneten rechten Urniere. Bei diesem Embryo lag das kaudale, fadenförmige Ende des Ganges am Ende der Urniere in einer Furche der ventralen Fläche des Urnierenganges. Kranial begann der Gang mit offenem Trichter neben dem Ende der Geschlechtsleiste. Auch bei dem menschlichen Embryo der Abbildung 341 ist neben dem Wolff'schen Gang der Müller'sche Gang sichtbar. Bei diesem Embryo, von dem auch die Abbildung (S. 383) herrührt, endigt der

Müller'sche Gang dem Urnierengang angelagert und blind, bevor der letztere die *Plica urogenitalis* erreicht.

Nach der Vereinigung der *Plicae urogenitales* zu dem Genitalstrang und der Aufnahme der Müller'schen Gänge in den letzteren verschmelzen die Müller'schen Gänge (nach Dohrn in der letzten Hälfte des zweiten Monates) derart, dass die Vereinigung zuerst in den mittleren Theilen des Genitalstranges sich vollzieht und von hier sich in kränialer und kaudaler Richtung fortpflanzt. Die Verschmelzung tritt gewöhnlich ein, ehe die Gänge den *Sinus urogenitalis* erreicht haben. Die in der Mitte des Urogenitalstranges beginnende Verschmelzung der Müller'schen Gänge macht das Vorkommen von einem einfachen Uterus mit doppelter Scheide in pathologischen Fällen beim Menschen, sowie von einem einfachen *Uterus masculinus* mit zwei Oeffnungen (Delphin) oder mit einer Scheidewand im unteren Theile (Esel) begreiflich.

Die Zeit der Einmündung der vereinigten Müller'schen Gänge in den *Sinus urogenitalis* scheint innerhalb ziemlich weiter Grenzen zu schwanken. Nagel fand die Mündung schon bei Embryonen von 25 mm Länge, Tourneux erst bei 3—4 cm langen Embryonen, Köl liker vermisste sie noch bei Embryonen von 3½ Monaten und nach van Ackeren fällt die Zeit der Einmündung in die zweite Hälfte des vierten Monates. Diese differenten Angaben sind wohl nur durch individuelle, allerdings in weiten Grenzen liegende Variationen zu erklären.

Die Müller'schen Gänge gelangen bei ihrem kaudalen Auswachsen aus ihrer anfangs lateralen Lage, um die ventrale Seite der Wolff'schen Gänge herumlaufend, an die mediale Seite der letzteren, sodass schliesslich in dem Genitalstrang die vereinigten Müller'schen Gänge zwischen den kaudalen Enden der Wolff'schen Gänge liegen (vgl. Abb. 380).

Im Laufe der weiteren Entwicklung verkürzt sich der als *Sinus urogenitalis* bezeichnete Kanal bei dem Weibe scheinbar immer mehr, während zugleich die angrenzenden Theile des Harnapparates zur *Urethra* und die Müller'schen Gänge zur Scheide und zum Uterus sich ausbilden, und so wird es dann zuwege gebracht, dass am Ende Harn- und weiblicher Geschlechtsapparat nur an den allerletzten Enden in dem sogenannten Vorhofe der Scheide miteinander verbunden sind. Die besagte Verkürzung ist übrigens nur als eine scheinbare aufzufassen und kommt dadurch zu Stande, dass der ursprüngliche *Sinus urogenitalis* weniger wächst als die übrigen Theile und so am Ende nur als ein kurzer Raum erscheint. Dass dem wirk-

lich so ist, lässt sich für den Menschen leicht beweisen. Bei einem dreimonatlichen menschlichen Embryo (Fig. 384, 1) misst der *Sinus urogenitalis* 2,3 mm in der Länge und erscheint als ein weiterer, die Harnblase und Harnröhre — die übrigens jetzt noch nicht als ein besonderer Theil zu unterscheiden ist — unmittelbar fortsetzender Kanal, in dessen Anfang die engere Scheide, die sammt Uterus nur 3 mm lang ist, auf einer kleinen Erhöhung ausmündet. Beim vier Monate alten Embryo (Fig. 384, 2) ist das Verhalten der beiden Kanäle zu einander noch ganz dasselbe, Uterus und Scheide messen aber nun schon 6 mm, während der *Sinus urogenitalis* sich kaum vergrößert hat und nicht mehr als 2,5 mm beträgt. Im fünften und sechsten Monate erst ändert sich das Verhältniss der Kanäle zueinander, die Scheide wird weiter, und erscheint von nun an der *Sinus urogenitalis* als direkte Verlängerung derselben und die Harnröhre, die mittlererweile auch von der Blase sich abgegrenzt hat, als ein in die Vagina einmündender Kanal. Im sechsten Monate (Fig. 384, 3) beträgt der *Sinus urogenitalis*, der nun schon *Vestibulum vaginae* heissen kann, nur 3,5 mm, während die Vagina schon 11 mm und der Uterus 7 mm misst. Diese Zahlen genügen, um zu zeigen, dass der ursprüngliche *Sinus urogenitalis* nicht nur nicht schwindet, sondern sogar auch mit wächst; da aber die Scheide und der untere Theil der primitiven Harnblase, die zur Harnröhre wird, viel stärker wachsen, so erscheint derselbe später als ein untergeordneter Theil. Da ferner die Scheide später mehr sich ausweitete als die Harnröhre, so wird der *Sinus urogenitalis*, der anfänglich die unmittelbare Fortsetzung der Harnblase war, zuletzt wie zum Ende der Scheide, in das die Harnröhre einmündet.

Uterus und Vagina entstehen aus dem kaudalen Theil der Müller'schen Gänge, die von der Stelle der späteren *Ostia uterina* der Tuben an miteinander zu dem unpaaren Theil des Ausführungsapparates verschmelzen. Dieser Theil lässt nach Nagel schon bei seiner Entstehung einen kranialen, mit Lumen versehenen und von

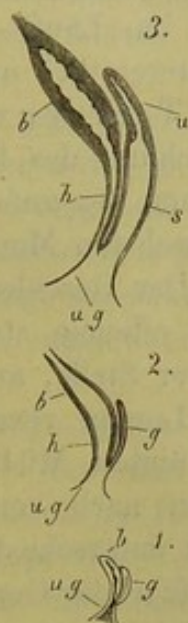


Abb. 384. *Sinus urogenitalis* und *Adnexa* von menschlichen Embryonen in natürlicher Grösse. 1. Von einem dreimonatlichen, 2. von einem viermonatlichen, 3. von einem sechs Monate alten Embryo. *b* Blase; *h* Harnröhre; *ug* *Sinus urogenitalis*; *g* Genitalkanal, Anlage von Scheide und Uterus; *s* Scheide; *u* Uterus.

Cylinderepithel ausgekleideten längeren Abschnitt und einen kaudalen, soliden, mit protoplasmareichen polyedrischen Epithelien ausgefüllten, viel kürzeren Strang unterscheiden. Letzterer geht in das Epithel des *Sinus urogenitalis* über und zwar an der Stelle des späteren *Ostium vestibulare* der Scheide, wo also von vorneherein und noch längere Zeit keine offene Mündung besteht. Gegenüber dieser Auffassung berichten Tourneux und Legay, dass anfangs die vereinigten Müller'schen Gänge in der ganzen Länge von Cylinder-epithel ausgekleidet seien und dass das Epithel des unteren Theiles erst im Laufe des dritten Monates sich in ein mehrschichtiges Pflasterepithel umwandle. Nach der älteren Auffassung, die auch von Tourneux und Legay vertreten wird, ist der epitheliale Verschluss des kaudalen Theiles die Folge einer sekundären Verklebung des anfangs offenen Kanales, die nach R. Geigel im vierten bis sechsten Monat besteht.

Der Geschlechtsstrang erfährt frühzeitig eine Knickung mit nach vorn offenem stumpfem Winkel. Die Knickung liegt nach Nagel an der Stelle, an welcher im Inneren der Uebergang des kranialen, mit Lumen versehenen Theiles in den kaudalen, soliden Theil der vereinigten Müller'schen Gänge statthat. Der letztere ist durch seinen nach vorn und unten gerichteten Verlauf von dem oberen Theil unterschieden. Indem nun nach Nagel dieser Knickungswinkel ungefähr der Gegend des äusseren Muttermundes entspricht, wird der mit Lumen versehene kraniale Theil der vereinigten Müller'schen Gänge zum Uterus, der solide kaudale, von vorneherein von dem kranialen unterschiedene Abschnitt aber zur Vagina. Die Abgrenzung der beiden Theile wird durch die Bildung der Portio mit dem *Fornix vaginae* deutlicher. Von dem letzteren entsteht gewöhnlich der hintere (dorsale) Theil zuerst. Das Epithel bildet dicht unterhalb der Uebergangsstelle in die Cylinderzellen des Uterus eine dorsal gerichtete sichelförmige Einwucherung in die mesoblastische Wand des Geschlechtsstranges, wodurch die hintere Lippe der Portio entsteht (bei Embryonen von 10—14 cm Länge), und indem sich vorn und seitlich der gleiche Vorgang vollzieht, bildet sich die vordere Lippe. Das Scheidengewölbe mit der Portio ist bei Embryonen von 17 cm Länge nach Nagel vorhanden.

Der Cervix ist früh von dem *Corpus uteri* durch Verdickung seines Epithels zu kennen. Die *Plicae palmatae* treten in der zweiten Hälfte des vierten Monates zunächst als zwei von der hinteren und vorderen Wand des Cervikalkanals ausgehende lineare Erhebungen auf, von denen im fünften Monat seitlich Verästelungen ausgehen

(van Ackeren). Im fünften Monate ist die Wand des Uterus noch kaum dicker als die der Scheide. Im sechsten Monate beginnen die Wandungen des Uterus vom *Cervix* (Länge des *Cervix* 7,25 mm, des Körpers 1,25 mm, R. Geigel) aus sich zu verdicken, und diese Zunahme schreitet dann bis zum Ende der Schwangerschaft fort, so jedoch, dass, wie längst bekannt, um diese Zeit der *Cervix*, der etwa $\frac{2}{3}$ der Länge des ganzen Organes ausmacht, viel dicker ist als der Körper und der Grund. Dieser gegenüber dem ausgebildeten Uterus als Missverhältniss zu bezeichnende, für den Neugeborenen typische Zustand erhält sich selten zeitlebens als *Uterus foetalis* oder *infantilis*.

Durch Zerfall der centralen Zellen der anfangs ganz von Epithelien ausgefüllten Vagina tritt das Lumen in dieser auf. Im Bereiche des späteren freien Randes des Hymen bleibt es eng, und ragt der Rand des *Ostium vestibulare* wulstförmig in das *Vestibulum vaginae* hinein, sodass das bei Embryonen von 7—10 cm Länge entstehende Hymen als der in den Scheidenvorhof vortretende, umgewandelte unterste Theil der Scheidenwand aufzufassen ist.

Bei dem Manne vergehen die Müller'schen Gänge bis auf die aus der menschlichen Anatomie bekannten Reste. Als Rudiment des kranialen Endes wird gewöhnlich die ungestielte Hydatide am Hoden (oder Nebenhoden oder in der Furche zwischen Kopf des Nebenhodens und Hoden) betrachtet. Ferner erhalten sich die kaudalen verschmolzenen Enden der Müller'schen Gänge als verschieden ausgebildete *Vesicula prostatica*, deren Mündung in den *Canalis urogenitalis* also dem *Ostium vestibulare* der Vagina entspricht.

Von den mannigfachen Hemmungsbildungen im Bereiche des ausführenden Apparates beruhen die Verdoppelungen normalerweise unpaarer Theile des Kanalsystems auf verschiedengradiger mangelhafter Vereinigung der Müller'schen Gänge (*Uterus bicornis*, *duplex* mit oder ohne *Vagina duplex*, letztere allein bestehend u. a.). Gänzlicher Mangel oder Fehlen des kaudalen Theiles der Vagina ist auf Hemmung des kaudalen Wachsthums der vereinigten Müller'schen Gänge zurückzuführen, welche den *Sinus urogenitalis* nicht erreicht haben. Bei angeborenem Verschluss der Scheide (*Atresia vaginae*) ist der normale Durchbruch der vereinigten Müller'schen Gänge in den *Sinus urogenitalis* unterblieben. Ist der Kanal im Bereiche der Vagina unterbrochen, so kann dies auf Resten des ursprünglichen epithelialen Verschlusses der in normaler Weise vereinigten Müller'schen Gänge oder auf der im Bereiche der Unterbrechungsstelle überhaupt ausgebliebenen Verschmelzung und darauf folgender Rück-

bildung des Gangsystems beruhen. Dann fehlt der mittlere Theil der Scheide ganz, während im ersten Fall der Kanal nur verschlossen ist. Rückbildung des kranialen Theiles der Gänge verursacht den angeborenen Mangel des Uterus. Der verschiedene Grad einseitiger Rückbildung des Müller'schen Ganges führt zu den Erscheinungen des *Uterus unicornis* und der *Vagina unilateralis*.

IV. Die Bildung des Dammes und der äusseren Genitalien.

Die Kenntniss der hier in Betracht kommenden Vorgänge ist in den letzten Jahren besonders durch die Arbeiten von Keibel, Nagel, Reichel, Retterer und Tournoux gefördert worden.

An dem hinteren Körperende münden frühzeitig Darm, Allantois¹⁾ und Urnierengänge in einen gemeinsamen Raum, die Kloake, aus. Er wird durch die dünne nur aus Ekto- und Entoblast bestehende Kloakenmembran nach aussen verschlossen. Im Gegensatz zu einem späteren von der Ektoblastseite her gebildeten Kloakenantheil nennen wir jenen Raum die entodermale Kloake. In den Schwanzstummel verlängert sich die Kloake als blind endigender Schwanzdarm (Abb. 307). Die Kloakenmembran ist um diese Zeit kranialwärts weit ausgedehnt und reicht bis zur Abgangsstelle des Nabelstranges. Bald darauf tritt jedoch eine relative Verkürzung der Kloakenmembran von dem kranialen Ende aus ein, indem sich von den Seiten her reichlicher Mesoblast zwischen die beiden Grenzblätter einschiebt und so das kraniale Ende der Membran unter festerer Gestaltung der kaudal von der Nabelstranginsertion gelegenen Stelle der Bauchwand kaudalwärts verschoben scheint.

Die seitlichen Begrenzungsränder der Kloakenmembran erheben sich weiterhin wulstförmig und gehen dann kranialwärts in einen kleinen Höcker, den Geschlechtshöcker über. Hierdurch kommt die Kloakenmembran in die Tiefe einer Grube, der sogenannten Aftergrube oder der ektodermalen Kloake, zu liegen. Ihre seitlichen Begrenzungsflächen legen sich dann bis zur epithelialen Verschmelzung aneinander. So entsteht das mediane Kloakenseptum, doch bleibt eine von dem Geschlechtshöcker ausgehende, kaudal verlaufende Furche, die Geschlechtsfurche (Urogenitalfurche), die sich in der Tiefe durch die ektodermale Kloakenplatte (Born) mit der Kloakenmembran verbindet, bestehen. Die Ränder der Geschlechtsfurche

¹⁾ Anmerkung. Die auf Seite 112 gemachte Angabe, dass die Allantois des Meerschweinchens des entoblastischen Lumens ermangle, muss ich hier insofern berichtigen, als ein solches von Keibel nachgewiesen ist.

heissen Geschlechtshöcker. Sie werden zugleich mit dem Geschlechtshöcker von den Geschlechtswülsten ringförmig umfasst.

Gleichzeitig mit den zuletzt angeführten äusserlich sich abspielenden Vorgängen zeigen sich auch im Inneren im Bereich der

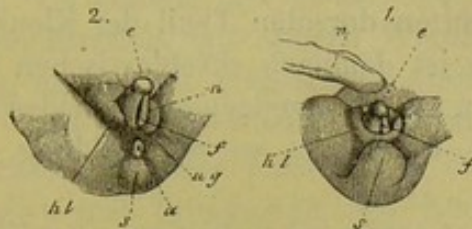


Abb. 385.

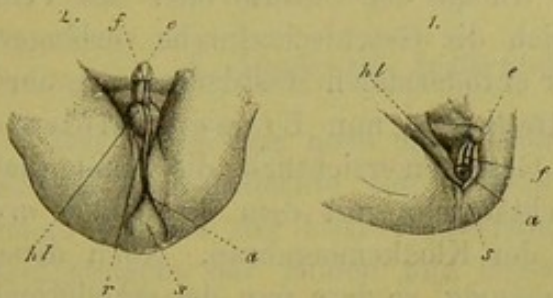


Abb. 386.

Abb. 385. Zur Bildung der äusseren Genitalien des Menschen, nach Ecker. 1. Unteres Leibesende eines Embryo der 8. Woche, 2mal vergr. *e* Glans oder Spitze des Genitalhöckers; *f* Geschlechtshöcker; *hl* Geschlechtswülste; *s* schwanzartiges Leibesende; *n* Nabelstrang. 2. Von einem 3 cm langen, etwa zehn Wochen alten weiblichen Embryo. *a* After; *ug* Oeffnung des Sinus urogenitalis; *n* Geschlechtshöcker (Ränder der Geschlechtshöcker), die zu den Labia minora werden.

Die übrigen Buchstaben wie bei 1.

Abb. 386. Zur Entwicklung der äusseren Genitalien, nach Ecker. 1. Von einem 3,5 cm langen Embryo, 2mal vergr., ein Stadium darstellend, das dem der Abb. 385, 2 vorangeht, bei dem das Geschlecht noch nicht entschieden ist. 2. Von einem männlichen Embryo von 5 cm vom Ende des dritten Monates. Buchstaben wie bei Abb. 385. Bei 2. ist die Genitalfurche geschlossen in der Naht *r* des Penis, Scrotum und Perineum.

Kloake wichtige Fortschritte. Nach Bildung der Nierenanlage von dem kaudalen Ende des Wolff'schen Ganges aus und der Trennung der Ureterenmündung von der des Urnierenganges (s. o. S. 419) kommt es zu der Theilung der entodermalen Kloake in ein dorsales, zum grössten Theil des Mastdarmes werdendes und in ein ventrales, zur Harnblase und dem die Müller'schen und Wolff'schen Gänge aufnehmenden sogenannten entodermalen Sinus urogenitalis sich gestaltendes Rohr, d. h. zur Bildung des Dammes. Sie vollzieht sich durch Herabwachsen einer bindegewebigen Scheidewand von dem Winkel aus, in welchem sich Darm und Allantois zur Kloake vereinigen. Die Scheidewand geht nach beiden Seiten in je eine Falte (Rathke'sche Falte) über, die unter gegenseitiger Verwachsung gleichzeitig mit

ihr die Kloake bis zur Innenfläche der Kloakenmembran in frontaler Richtung in die beiden genannten Theile zerlegt.

Von der Kloakenmembran pflanzt sich der Theilungsvorgang der entodermalen Kloake auch nach aussen auf die ektodermale Kloakenplatte fort. Sie wird so in einen dorsalen, anfangs soliden, dann aber von der inneren Lichtung des Mastdarmes aus bis nach aussen durchgängig werdenden Theil und in einen ventralen zerlegt. Die Scheide-

wand erreicht schliesslich den Grund der von dem Geschlechtshöcker ausgehenden Furche und theilt diese gleichzeitig mit dem nun äusserlich sichtbar werdenden, anfangs sehr schmalen Damm in die dorsale Afteröffnung und die vordere, bei beiden Geschlechtern noch gleichartig erscheinende Harngeschlechtsöffnung. Das auf solche Weise aus dem anfangs soliden, dann ausgehöhlten dorsalen Theil der Kloakenplatte hervorgehende Mastdarmende ist demnach ektoblastischen Ursprunges. Der herabwachsenden, den Damm erzeugenden Scheidewand folgt innen das Peritoneum, und kommt es so zur Bildung des Douglas'schen Raumes.

Der Geschlechtshöcker hat sich unterdessen bedeutend vergrössert und stellt die noch indifferente Anlage der Clitoris oder des Penis dar. Mit seiner Zunahme hat sich die Geschlechtsfurche verlängert. Der ventral nach Abtrennung der ektodermalen Mastdarmanlage übrig bleibende Theil der Kloakenplatte heisst nun Urogenitalplatte. Sie verbindet, wie aus dem oben Gesagten ersichtlich, die ektodermale Epithelauskleidung der Geschlechtsfurche mit dem den *Sinus urogenitalis* verschliessenden Theil der Kloakenmembran. Auch dieser epitheliale Verschluss wird durchgängig, so dass nun der entodermale Theil des *Sinus urogenitalis* sich in die Geschlechtsfurche öffnet.

Bei dem Weibe bleibt nun die in den *Sinus urogenitalis* führende Geschlechtsfurche in ganzer Länge von dem Damm bis zum Geschlechtshöcker geöffnet. Letzterer wird zur Clitoris, die Geschlechtswülste wandeln sich zu den kleinen Schamlippen um, während die Geschlechtswülste die *Labia majora* bilden. Der zwischen den kleinen Schamlippen gelegene äussere Theil des *Sinus urogenitalis* ist natürlicherweise ektoblastischen Ursprunges. Indem das untere die Mündung der Ureteren aufnehmende Ende der Harnblase sich zur Urethra verlängert, die zur Vagina gewordenen kaudalen Enden der Müller'schen Gänge sich unter Bildung des *Septum urethro-vaginale* sich im Verhältniss zur Urethra bedeutend ausdehnen und die Urnierengänge sich zurückbilden, kommt es zu den bleibenden Verhältnissen.

Bei dem Manne verwachsen (im Beginn des vierten Monates) unter zunehmender Verlängerung des zum Penis werdenden Geschlechtshöckers die Ränder der Geschlechtsfurche vom Damm aus nach vorn an der Unterseite der Penisanlage mit Ausnahme des an der Spitze des Penis gelegenen Endes, und wird so der *Sinus urogenitalis* zu dem langen *Canalis urogenitalis*, der also (mit Ausnahme des obersten Endes) ektoblastischer Herkunft ist. Die Geschlechtswülste vereinigen sich in der Mittellinie und bilden das Scrotum mit der die Verwachsung dauernd ausdrückenden Raphe.

Die Prostata entsteht aus anfangs soliden Epithelwucherungen der Urethralwand um die Mitte des dritten Monates. Im vierten Monat beginnt die Verzweigung der Sprossen, und tritt in den Gängen ein Lumen auf (Tourneux). Die Prostata ist anfänglich nichts als eine Verdickung der Stelle, wo Harnröhre und Genitalstrang zusammentreffen, mit andern Worten, des Anfanges des *Sinus urogenitalis*, an der die ringförmige Anordnung der Fasern äusserst deutlich ist. Die Cowper'schen Drüsen treten (wie die entsprechenden Bartholini'schen Drüsen bei dem Weibe) in erster Anlage nach Nagel und Tourneux bei Embryonen von 4 cm Länge auf als Epitheleinstülpungen des *Sinus urogenitalis*.

V. Descensus testiculorum et ovariorum.

Wir haben nun noch eines Phänomens zu gedenken, das beim männlichen Geschlechte viel ausgeprägter sich findet als beim weiblichen, nämlich der Lageveränderung der Geschlechtsdrüse oder des Herabsteigens der Hoden und Eierstöcke, *Descensus testiculorum et ovariorum*. Hoden und Eierstöcke liegen anfangs in der Bauchhöhle an der ventralen und medialen Seite der Urnieren neben den Lendenwirbeln (Abb. 372), und verlaufen um diese Zeit auch ihre Gefässe einfach quer von der *Aorta* aus und zur *Vena cava* hinüber. Im weiteren Verlaufe nun rücken die Hoden allmählich abwärts, so dass sie im dritten Monate schon die Stellung einnehmen, die Abb. 387 zeigt. Für die weitere Schilderung des *Descensus* ist es nun nöthig, zunächst von zwei besonderen Gebilden zu handeln, die zum Theil schon besprochen wurden, nämlich dem *Gubernaculum Hunteri* und dem *Processus vaginalis peritonei*. Das *Gubernaculum Hunteri* ist ein Gebilde, das ursprünglich dem Wolff'schen Körper angehört (s. Abb. 372) und als Leistenband desselben von seinem Ausführungsgange gerade abwärts zur Leistengegend sich erstreckt. Sowie der Hoden entstanden und etwas mehr entwickelt ist, besitzt derselbe, wie schon oben angegeben wurde, einen Bauchfellüberzug und ein niedriges Gekröse, *Mesorchium*, und von diesem aus zieht sich dann eine Verlängerung theils aufwärts (Abb. 372), theils abwärts bis zu der Stelle des Urnierenganges, an die sein Leistenband sich anheftet. Mit dem Schwinden und der Metamorphose des Wolff'schen Körpers und dem Grösserwerden des Hodens vergehen die beiden Falten des Hodens und kommt derselbe dicht an den Wolff'schen Gang, jetzt den *Ductus deferens*, zu liegen, und von diesem Momente an erscheint das Leistenband der Urnieren als ein zum männlichen Geschlechts-

apparate gehöriger Theil und heisst jetzt *Gubernaculum Hunteri*. Untersucht man nun dasselbe im dritten bis sechsten Monate ge-

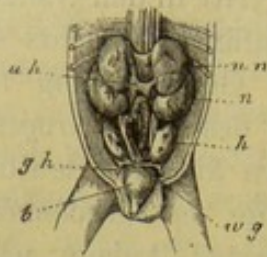


Abb. 387. Harn und Geschlechtsorgane eines menschlichen Embryo von drei Monaten in natürlicher Grösse. *nn* Nebennieren; *uh* Cava inferior; *n* Niere; *h* Hoden; *gh* *Gubernaculum Hunteri*; *b* Harnblase. Ausserdem sind der Mastdarm, die Ureteren und Samenleiter (*wg*) zu sehen. Hinter dem Mastdarme und zwischen den Nieren und Hoden ist eine längliche Masse, durch welche die *Art. mesenterica inferior* hervorkommt, die vielleicht zum *Sympathicus* gehört.

nauer, so ergibt sich, dass es aus einem faserigen, 3—8 mm langen, 2—4 mm breiten Strange, dem eigentlichen *Gubernaculum*, und zweitens aus einer es von vorn und von den Seiten her umgebenden Bauchfellspalte wie einem Gekröse besteht. Beide Theile gehen bis zur Leistengegend herab und verlieren sich hier in dem sogenannten Scheidenfortsatze des Bauchfelles, *Processus vaginalis peritonei*. Dieser ist eine Ausstülpung des Bauchfelles, welche schon im Anfange des dritten Monates ganz selbständig entsteht und allmählich zu einem die Bauchwand durchsetzenden und bis ins *Scrotum* sich erstreckenden Peritonealkanale sich gestaltet. Durch die Entwicklung dieser Ausstülpung des Bauchfelles wird somit vor dem Durchtritte des Hodens der Leistenkanal gebildet, und gleichzeitig entwickelt sich auch das scheinbar im *Processus vaginalis*, aber doch

ausserhalb seiner Bauchfellauskleidung gelegene Hunter'sche Leitband bis ins *Scrotum* hinab, wo seine Fasern sich verlieren. Sind die Theile

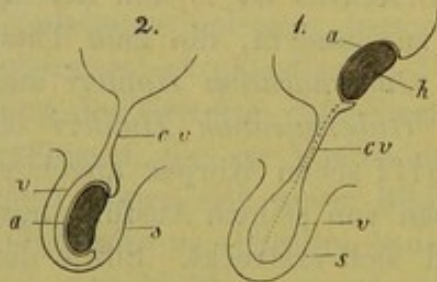


Abb. 388. Schema zur Erläuterung des *Descensus testicularum*. 1. Der Hoden am Eingange des Leistenkanales; 2. der Hoden im *Scrotum*; *h* Hoden; *a* Peritonealüberzug desselben. *cv* Scheidenkanal mit der Erweiterung *v* im *Scrotum* *s*, die später äussere Lamelle der *Vaginalis propria* wird.

so vorgebildet, so rückt nun der Hoden mit seinem Bauchfellüberzuge bis an den Eingang des *Processus vaginalis*, in den er früher oder später, meist im siebenten Monate einzutreten beginnt, worauf er dann, allmählich in demselben vorrückend, bald ganz in ihm sich verliert, um endlich aus dem Leistenkanale, in dem er zuerst seine Lage hat, in das *Scrotum* hinabzusteigen. Da nun, wie schon bemerkt, der Hoden seinen Bauchfellüberzug schon in den Scheidenkanal mitbringt, so

erscheint letzterer, sobald der Hoden ins *Scrotum* herabgestiegen ist, in demselben Verhältnisse zu ihm wie beim Erwachsenen das parietale Blatt der *Tunica vaginalis propria*, während die ursprüngliche Bauch-

fellbekleidung der Drüse das viscerele Blatt derselben Haut darstellt, wie aus nebenstehendem Schema Abb. 388 hinreichend deutlich werden wird. Dasselbe lehrt zugleich auch, dass die Höhle der *Vaginalis propria* unmittelbar nach vollendetem *Descensus* durch einen Kanal, der immer noch der Scheidenkanal heissen kann, mit der Bauchhöhle in Verbindung steht. Die Zeit der Vollendung des *Descensus* ist eine verschiedene, doch findet man in der Regel noch vor dem Ende des Embryonallebens beide Hoden im *Scrotum*, in andern Fällen vollendet sich der *Descensus* erst nach der Geburt. Nicht selten ist es, dass beide Seiten einige Verschiedenheiten zeigen, und in Ausnahmefällen bleibt der eine oder der andere Hoden im Leistenkanale oder selbst in der Bauchhöhle liegen. Das nennt man *Kryptorchidismus*. Sind die Hoden regelrecht herabgestiegen, so findet man bei Neugeborenen den Scheidenkanal noch offen, doch schliesst sich derselbe bald nach der Geburt, wobei jedoch ebenfalls sehr häufig Unregelmässigkeiten sich ergeben, so dass der Kanal auf grössere oder kleinere Strecken, in seltenen Fällen selbst ganz sich offen erhält (Ursache angeborener Leistenbrüche). Schliesst sich derselbe regelrecht, so bleibt nicht selten ein Strang, das sogenannte *Ligamentum vaginale*, als Rest zurück.

Die *Vaginalis propria* ist somit eine direkte Fortsetzung des Bauchfelles. Die *Vaginalis communis* stammt vorzüglich von der *Fascia transversa* her (Bramann), die bei der Bildung des Scheidenfortsatzes des Bauchfelles sich mit auszieht und mit welcher auch einige Fasern der platten Bauchmuskeln herauswuchern, die auf das *Gubernaculum Hunteri* übergehen und später den *Cremaster* bilden.

Der beschriebene Ortswechsel des Hodens ist weniger durch Zug des *Gubernaculum* verursacht, als vielmehr als eine, auch an anderen Organen, obgleich weniger auffallend, zu beobachtende, durch Wachstumsdifferenzen zwischen dem verlagerten Organ und den umgebenden Theilen bedingte Erscheinung zu deuten.

Aehnlich wie bei dem Hoden, erfahren auch die Eierstöcke einen allerdings weniger in die Augen springenden Ortswechsel, den *Descensus ovariorum*. Auch die Eierstöcke liegen anfänglich an derselben Stelle, wie die Hoden (Abb. 372), und besitzen dieselben Beziehungen zum Bauchfelle. Namentlich findet sich auch hier schon zur Blüthezeit der Wolff'schen Körper am Urnierengange ein dem *Gubernaculum Hunteri* entsprechender Strang (das oben beschriebene Leistenband der Uteriere), der später zum *Ligamentum uteri rotundum* wird. Mit dem Vergehen der Wolff'schen Körper nun rücken die

Eierstöcke ebenfalls gegen die Leistenegend herab, indem sie sich zugleich schief stellen, und wird dabei die Bauchfellbekleidung der Urnieren zum *Lig. uteri latum* oder eigentlich zuerst nur zur *Ala vesperilionis*, während das Leistenband von dem schwindenden Urnierengange an den Müller'schen Gang zu liegen kommt. Hier sitzt dasselbe

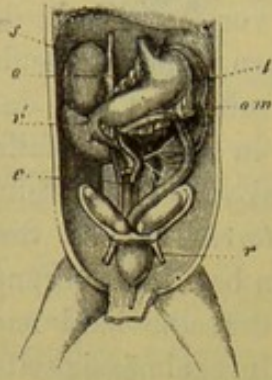


Abb. 389. Ein Theil der Baucheingeweide eines dreimonatlichen weiblichen menschlichen Embryo, vergr. *s* Nebenniere; *o* kleines Netz; *r'* Niere; *l* Milz; *om* grosses Netz; *c* Coecum; *r* *Lig. teres uteri*. Ausserdem sieht man Blase, *Urachus*, *Ovarium*, *Tuba*, Uterusanlage, Magen, *Duodenum*, *Colon*. (Nach Köl liker.)

gerade an der Stelle, wo die Tuba in den Uterus übergeht, und dies ist auch der Ort, von dem später das *Ligamentum rotundum* ausgeht. Dieses Band zeigt beim Weibe dieselben Beziehungen zum Leistenkanale wie beim Manne, und bildet sich bemerkenswertherweise auch hier in der Regel (unter 46 Fällen 28 mal, Niemann) ein *Processus vaginalis* (der auch der Kanal von Nuck heisst), der dann aber später spurlos schwindet, während bekanntlich das *Ligamentum uteri rotundum* in einer Lage sich erhält, die der ursprünglichen des *Gubernaculum Hunteri* vollkommen entspricht.

Die Eierstöcke treten in sehr seltenen Fällen, ebenso wie die Hoden, in den Leistenkanal und können selbst bis in die grossen Schamlippen herausrücken, womit dann, da diese dem *Scrotum* entsprechen, in dieser

Beziehung eine vollkommene Uebereinstimmung beider Geschlechter hergestellt ist.

VI. Einiges über Missbildungen des Urogenitalapparates.

Die Thatsache der indifferenten Anlage von Hoden und Eierstock und des ursprünglichen Vorhandenseins der Wolff'schen Körper und Gänge, sowie der Müller'schen Gänge bei beiden Geschlechtern zeigt, dass bei dem männlichen Typus Theile in der Anlage vorhanden sind, aus denen möglicherweise Eileiter, Uterus und Scheide sich entwickeln könnten, und dass ebenso der weibliche Fötus Gebilde besitzt, die ein nebenhodenartiges Organ und einen Samenleiter liefern könnten. Ferner wäre es möglich, dass bei einem und demselben Individuum die eine Geschlechtsdrüse zum Hoden und die andere zum Eierstock sich gestaltete. In der That sehen wir auch, dass der Mann in seiner *Vesicula prostatica* (*Uterus masculinus*) wenigstens einen rudimentären weiblichen Geschlechtskanal und das Weib im Nebeneierstock ein

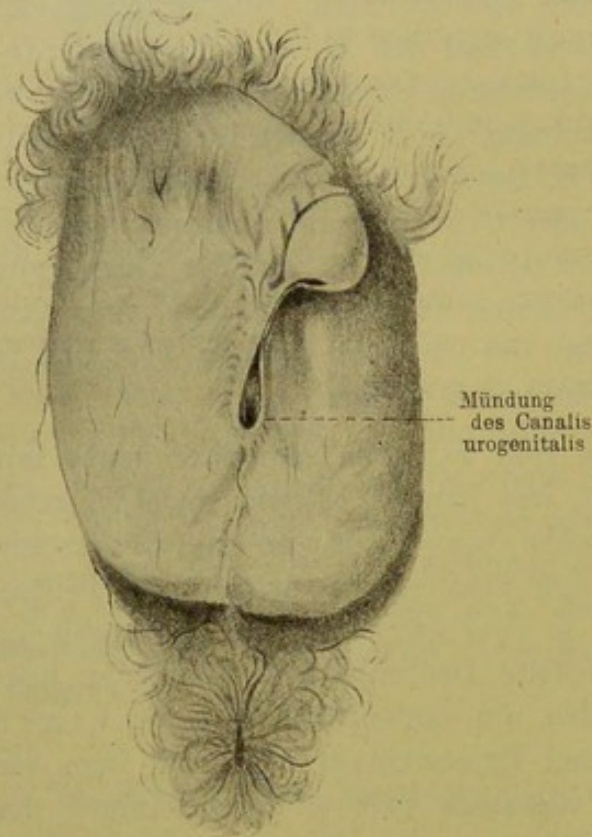
Homologen des Nebenhodens und dass gewisse weibliche Thiere in den Gartner'schen Gängen auch sich erhaltende Wolff'sche Gänge besitzen.

In abnormen Fällen sehen wir aber auch, dass die Differenzirung der Geschlechtsdrüsenanlage und die definitive Ausbildung bez. Rückbildung des Ausführungsapparates, sowie die Entwicklung der äusseren Geschlechtsorgane in Folge der ursprünglich gleichartigen Anlage sich derart abweichend gestalten, dass es oft schwer fällt, das Geschlecht des betreffenden Individuums zu bestimmen. In solchen Fällen spricht man allgemein von Hermaphroditen oder Zwittern. Man unterscheidet den *Hermaphroditismus verus* und den *H. spurius* (*Pseudohermaphroditismus*). Bei dem ersteren handelt es sich um beiderlei Geschlechtsdrüsen in einem Individuum. Diese können 1. als beiderseits je ein Hoden und ein Ovarium (*H. verus bilateralis*), 2. als einerseits eine Geschlechtsdrüse (Hoden oder Ovarium) und andererseits Hoden und Ovarium (*H. verus unilateralis*) oder 3. als auf der einen Seite ein Hoden auf der andren ein Ovarium auftreten (*H. verus lateralis*). In dem ersten Falle würden also vier, in dem zweiten drei und in dem dritten zwei Geschlechtsdrüsen sich finden.

Die beiden ersten Formen sind bei dem Menschen nicht mit genügender Sicherheit beobachtet, und handelt es sich, soviel ich sehe, in allen diesen für den Menschen sowohl als für die Säuger beschriebenen Fällen niemals um eine Theilung der ursprünglich beiderseits einfachen Geschlechtsleiste in zwei getrennte und in verschiedenen geschlechtlicher Richtung entwickelte Drüsenkörper. Vielmehr liegt zunächst in den meisten Fällen ein einheitlicher aus der einen Geschlechtsleiste hervorgegangener Drüsenkörper vor, von dem ein Theil in seinem Bau mit dem Eierstock (wie es scheint immer der kraniale), ein anderer (der kaudale) mit dem Hoden übereinstimmt. Doch kommt es in diesen Fällen, in denen man passend von einer Zwitterdrüse reden kann, nie zur Ausbildung reifer Eier oder Samenkörperchen. In einigen Fällen finden wir allerdings in der That jeder- oder einerseits zwei getrennte Drüsenkörper. Doch scheint es mir, als ob diese nicht auf eine Theilung der Geschlechtsleiste zurückführbar sind. Es dürfte vielmehr der eine Drüsenkörper auf die Geschlechtsleiste, der andre auf einen in abnormen Entwicklungszustand gerathenen Rest der Urniere zu beziehen sein.

Der *Hermaphroditismus verus lateralis* ist bei dem Menschen öfters beobachtet. Er ist meist mit Missbildungen des Ausführungsapparates verbunden.

Der *Pseudohermaphroditismus* (Scheinzwitterbildung) wird je nach der Art der mit den zugehörigen Ausführungsgängen versehenen Geschlechtsdrüsen als männlicher oder weiblicher bezeichnet. Er tritt unter ausserordentlich verschiedenen Formen auf und beruht als *Pseudohermaphroditismus masculinus internus* auf der verschieden-gradigen Persistenz der Müller'schen Gänge, die zu einem abnormen *Uterus masculinus* führt, als *Pseudohermaphroditismus masculinus completus s. externus et internus* auf Vorhandensein von



Mündung
des Canalis
urogenitalis

Abb. 390. Hypospadiе eines 22jährigen Mannes.
(Nach W. Gruber.)

Uterus und Tuben neben weiblichem Typus der äusseren Organe und als *Pseudohermaphroditismus masculinus internus* auf weiblichem Typus der äusseren Genitalien. Die viel seltenere Scheinzwitterbildung bei weiblichen Geschlechtsdrüsen mit Tuben, Uterus und Vagina zeigt Persistenz der Wolff'schen Gänge als *Ps. femininus internus*, Wolff'sche Gänge neben äusserlich männlichen Organen als *Ps. f. internus et externus* und männliche äussere Organe als *Ps. f. externus*.

Mit der pseudohermaphroditischen Ausbildung der Genitalien ist gewöhnlich der ganze Habitus der Individuen nach dem anderen Geschlechte hin entwickelt.

Der *Pseudohermaphroditismus masculinus externus*, bei dem es sich also um männliche Individuen mit den weiblichen ähnlichen äusseren Genitalien handelt, führt uns ohne scharfe Grenze zu der bei männlichen Personen relativ häufigen als Hypospadiе bezeichneten Missbildung. Wie bei jenem, so handelt es sich auch bei dieser Hemmungsbildung um eine durch sehr verschiedengradiges Offenbleiben der Geschlechtsfurche und mangelhafte Vereinigung der Geschlechtswand zum *Canalis urogenitalis* bedingte Störung. Die Hypospadiе tritt unter sehr verschiedenen Bildern auf.

Bei der Hypospadie der Eichel mündet die Harnröhre an der Unterseite der *Corona glandis*. Der Verschluss der Geschlechtsfurche ist bis zu dieser Stelle erfolgt, während nach vorn von der oft sehr engen Oeffnung aus eine meistens als Rest des vorderen Theiles der Geschlechtsfurche bis zur Spitze der Glans mehr oder weniger ausgebildete Rinne verläuft. Hochgradigere Formen sind die Hypospadie des Penis und die des Skrotum, bei welchen die Harnröhrenöffnung weiter rückwärts an der Basis des Penis oder noch weiter hinten auf dem Scrotum (Abb. 390) sich findet oder gar das ganze Scrotum gespalten ist. Auch diese erklären sich leicht theils aus mangelhaftem Verschluss der Geschlechtsfurche, theils aus gleichzeitig unterbliebener Verwachsung der Geschlechtswülste zum Scrotum. Nach vorne von der abnormen Mündung ist die Geschlechtsfurche häufig im Laufe der Entwicklung durch Abflachung ganz geschwunden. Häufig ist mit der Hypospadie eine leicht verständliche mangelhafte Entwicklung des Penis verbunden (Abb. 390).

Erinnern wir uns der Thatsache, dass in der normalen Vereinigung des theils in dorsaler, vorwiegend aber in ventraler Richtung bilateral symmetrisch vorwachsenden Baumaterialies sozusagen die Generalidee des Entwicklungsplanes unseres Körpers gelegen ist, so werden wir, ebenso wie die *Spina bifida*, die *Fissura sterni* und viele andere Hemmungsbildungen im Bereiche der dorsalen und ventralen Mittellinie, auch die Hypospadie in ihren verschiedenen Graden auf eine durch abnorme Beschaffenheit der Geschlechtsprodukte oder durch intrauterine Einflüsse bedingte Störung jenes in diesem Buche mehrfach betonten Grundprinzipes des Strebens nach dorsaler und ventraler Konkrescenz des symmetrischen Materialies dem Verständnisse näher bringen. Bei solchem Denken können uns auch die zum Schlusse noch zu erwähnenden häufigen Spaltbildungen in der unteren Bauchgegend, die in dem Gebiete vom Nabel bis zur Spitze des Penis in sehr mannigfacher Form in die Erscheinung treten, von vorneherein verständlich erscheinen. Hierher gehören vornehmlich die als Bauch-Blasen-Schambeinspalte, als Blasenspalte und als Epispadie benannten Hemmungsbildungen.

Bei der Bauch-Blasen-Schambeinspalte ist die Bauchgegend von dem Nabel an abwärts gespalten, und liegt in der Oeffnung die rothe und feuchte Schleimhaut der Harnblase mit den häufig sichtbaren Ureterenmündungen frei. Dazu ist das Becken in der Symphyse nicht geschlossen, und die Spaltbildung setzt sich auf die Gegend der sehr mangelhaft entwickelten äusseren Genitalien fort. Auch kann zugleich in Folge ausbleibender Vereinigung der Rathke'schen Falten

(s. S. 443) die Kloake persistiren. In geringerem Grade tritt die Spaltung als Blasenspalte auf. Die Schambeinfuge hat sich normal geschlossen, der Geschlechtshöcker ist gebildet, ohne dass jedoch eine normale Ausbildung äusserer Generationsorgane erzielt wurde. Vielmehr setzt sich die Spalte auf den Penis oder die Clitoris fort. In der über der Symphyse gelegenen Bauchspalte liegt die Schleimhautfläche der Blase frei, meist nach aussen vorgestülpt (*Ektopia vesicae*), und geht der Rand der Schleimhautfläche, wie bei der Blasen-Schambeinspalte direkt in die

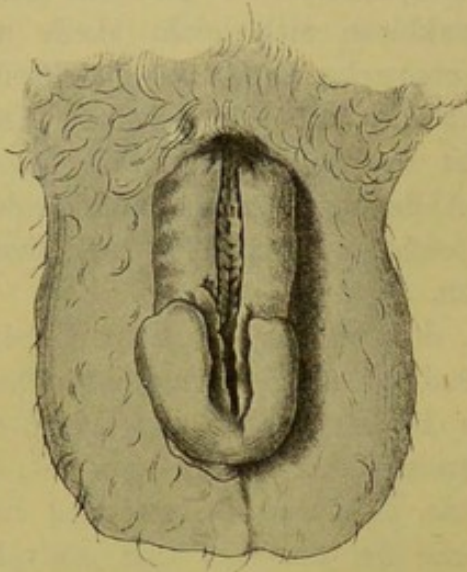


Abb. 391. Epispadie mit mangelhaft entwickeltem Penis. (Nach Bergh.)

äussere Haut über. Bei der fast nur beim männlichen Geschlechte sich findenden Epispadie (Abb. 391) betrifft die Spaltung die obere Fläche des Penis (Geschlechtshöckers), und mündet der *Sinus urogenitalis* an der dorsalen Peniswurzel.

Abgesehen von der oben angegebenen Allgemeinbegründung der in der ventralen Mittellinie vorkommenden Spaltbildungen handelt es sich natürlich wie bei den anderen Einzelfällen auch bei den letztgenannten Missbildungen womöglich noch um eine aus der Entwicklung der betreffenden Organe sich ergebende spezielle Er-

klärung. Der neuerdings gemachte Versuch, die genannten Missbildungen auf theilweises oder vollkommenes Ausbleiben der Verschmelzung „der Ränder der Primitivrinne zum Primitivstreifen“ in dem hinter der Aftermembran gelegenen Abschnitt und damit auf den sogenannten Urmund zurückzuführen, entbehrt für den Menschen und die Säugethiere jeder thatsächlichen Unterlage. Denn wenn auch die Primitivrinne in gewisser Weise dem Urmund der niederen Wirbelthiere homolog ist, so zeigt die Entwicklung des Menschen und der Säugethiere doch nichts von einer Verschmelzung der Ränder der Primitivrinne oder der Bildung des Primitivstreifens aus symmetrischen Hälften. Immerhin könnte man auch hier, wenn die ontogenetische Erklärung im Stich lassen sollte, zur Phylogenese seine Zuflucht nehmen und auf die Verhältnisse bei den niederen Wirbelthieren zurückgehen. Dass diese für eine verständnissvolle Beurtheilung der Entwicklungsstörungen, ebenso wie für die der normalen Entwicklung, zu berücksichtigen, nöthig und förderlich ist, darüber ist heute kein

Embryologe im Zweifel. Wenn wir jedoch die bei der Bildung des Dammes gemachten Angaben ins Auge fassen, so erinnern wir uns, dass zu einer gewissen Zeit die Kloakenmembran als dünne epitheliale, nur aus Entoblast und Ektoblast bestehende Verschlussplatte der Kloake von dem Nabel bis zur späteren Anusöffnung reicht. Sie bildet also in ihrem kranialen Theil die Anlage der vorderen häutigen Wand der aus der Kloake hervorgehenden Blase, der Harnröhre und des *Sinus urogenitalis*. Erfolgt nun bei mangelhafter Ausbildung des Geschlechtshöckers (und damit der Kloakenplatte) bei gestörter Entwicklung des Dammes (in manchen Fällen) schliesslich der Durchbruch des Darmes bezw. der Kloake nach aussen, so ist es nicht schwer verständlich, dass bei noch epithelialem Verschluss der Kloake bis zum Nabel hinauf sich die Eröffnung der zarten Membran bis zu diesem hinauf erstreckt, sobald durch mangelhafte Ausbildung der mesoblastischen festeren Theile der ganzen Gegend die mediane mesoblastische Durchwachsung sich gleichsam verspätet. So muss es zur Bauch-Blasen-Schambeinspalte kommen. Als geringere Grade der genannten Störung können uns so auch die Blasenspalte und schliesslich die Epispadie bei einigem Nachdenken verständlich werden.

A n h a n g.

Einige technische Bemerkungen.

Der angehende Embryologe mache es sich zunächst zur Hauptaufgabe, mit einem für Alles offenen Auge eine gründliche praktische Kenntniss der modernen Technik zu verbinden. Nur der gute Techniker und saubere Arbeiter vermag zu beurtheilen, was an dem untersuchten Objekt natürliche Struktur, was durch Reagentieneinwirkung oder durch Ungeschicklichkeit verursachte Entstellung des normalen Baues ist. Nur in solcher Befähigung entgeht er der für den schlechten Techniker schon oft verhängnissvoll gewordenen Gefahr, durch eigene Unfähigkeit entstandene Entstellungen normaler Entwicklungsvorgänge als natürliches Verhalten zu deuten und zu beschreiben.

Eine andere Gefahr, vor der sich der junge Forscher hüten möge, liegt in der durch aufgestellte Theorien von oft bestechender Art und das an und für sich sehr berechtigte Streben nach einheitlicher Deutung erzeugten Voreingenommenheit für ein bestimmtes, als Folge der unternommenen Untersuchung erwünschtes Ergebniss. Der richtige Weg ist auch hier das (vielleicht manchmal unbewusst störend beeinflusste) Streben nach strenger Objektivität und Kritik, nach der einfachen Konstatierung des thatsächlichen Verhaltens, aus der bei genügendem Vorrath an Thatsachen die Deutung und allgemeine Schlüsse sich nachträglich von selbst ergeben.

Die folgenden Bemerkungen sollen, wie aus der Uebersicht hervorgeht, nur einige kurze Angaben und Winke enthalten. Die embryologischen Untersuchungsmethoden decken sich zum Theil mit den histologischen und können daher wie diese weniger aus

Lehrbüchern als durch sesshafte Arbeit unter Aufsicht eines erfahrenen Histologen oder Embryologen erlernt werden. Jeder, der embryologische Arbeiten unternimmt, sollte vorher die moderne histologische Technik zu beherrschen gelernt haben.

Ein anderer Theil der embryologischen Technik ist jedoch eigenartig und wie der erste am zweckmässigsten und besten im Laboratorium zu erlernen. Hierher gehört z. B. vor allem die für die richtige körperliche Vorstellung der Formenbildung in vielen Fällen unbedingt nöthige Anfertigung von Wachsmodellen, die nach der von Born begründeten Plattenmodellirmethode (vergl. z. B. Abb. 200) fast jedem zu erlernen möglich ist.

Ich will hier nur im Anschluss an die gegebenen Abbildungen, soweit mir dies wünschenswerth erscheint, einige Angaben anschliessen. Sie mögen demjenigen Leser, der bei diesem oder jenem Präparat vielleicht etwas näheres über die Herstellung zu erfahren wünscht, als Hinweis dienen.

Abb. 1. Die reifen Eierstockseier werden, nachdem man den Follikel aus dem Ovarium vorsichtig mit der Scheere ausgeschnitten, auf dem Objektträger mit feinem Messer so ausgeschnitten, dass der Liquor und mit ihm fast immer das Ei nicht in die Höhe spritzt, sondern auf das Glas ausläuft, und frisch im Liquor dann mit Zusatz von aufhellenden und den Kern deutlich machenden Flüssigkeiten, eventuell mit Farbstoffen behandelt.

Abb. 2. Menschliche Spermatozoen findet man im Nebenhoden oder Samenleiter von Leichen, am besten von Hingerichteten, oder man erhält sie vom Kliniker, der sie hie und da von Personen gewinnt, die an Samenfluss leiden.

Abb. 3—10. Die Befruchtungsstadien der Maus sind nach Fixirung der Tuben mit den frisch befruchteten Eiern und Mikrotomieren der Eileiter gewonnen. Näheres über die Technik und besonders über den Befruchtungstermin u. s. w. ist in der Arbeit von Sobotta (Arch. f. mikr. Anatomie Bd. 45) zu finden. Beim Kaninchen und grösseren Haussäugethieren verfährt man auf die für die folgende Abbildung angegebene Methode im Laufe des ersten Tages nach der Begattung.

Abb. 11—14. Am leichtesten gewinnt man Säugethiereier in Furchung aus dem Eileiter des Kaninchens im Laufe des zweiten Tages nach der Begattung, die man nach vorheriger Isolirung von Männchen und Weibchen selbst beobachtet oder von einem zuverlässigen Diener beobachten lässt. Den mit einem ca. 0,5 cm langen Stück des Uterus von letzterem abgetrennten und vorsichtig frei

präparierten Eileiter spritzt man von dem Uterinende her mit 0,6% wässriger Kochsalzlösung aus. Man bedient sich dazu einer subcutanen Injektionsspritze mit stumpfer Kanüle und spritzt viermal in vier vorher bereit gestellte saubere Schalen je 1 ccm der Flüssigkeit durch den Eileiter nicht zu schnell in die Schalen. Diese sollen nicht mehr als 4 cm Durchmesser und concaven Boden haben. Meist findet man beim Durchsuchen der Schalen mit schwacher Vergrößerung unter dem Mikroskop in den ersten Schalen die Eier, doch muss man alle Schalen genau untersuchen. Man kann nun die einmal gefundenen zugleich mit viel Epithelfetzen in der Schale liegenden Eier mit freiem Auge eben noch erkennen lernen. Dann überträgt man sie mit fein zugespitzten, wie einen Spatel zu brauchenden Schnitzeln schwarzen Papieres aus der Schale auf den Objektträger in Kochsalz (Deckglas zu stützen!) und frisch untersuchen oder in der Schale fixiren, färben etc. und schliesslich in Lack einbetten. Freilich will das gelernt sein und, wenn man von sechs gefundenen Eiern keines dabei verliert, darf man zufrieden sein. Natürlich lassen sich die Eier auch schneiden, was mit dem Eileiter oder für sich nach den für derartig kleine Objekte in der histologischen Technik erlernten Regeln geschieht.

Abb. 17, 21, 22, 24 u. 25. Keimblasen und Gastrulae sind wieder am leichtesten vom Kaninchen zu erhalten. Zu den angegebenen Zeiten werden die Thiere mit Chloroform getödtet und die ganzen Uteri mit einem Theil der Vagina und den Eierstöcken herausgeschnitten. Dann präparirt man auf einem Teller die Uterushörner, an denen man Eileiter und Eierstöcke abschneidet, schnell durch Abtrennung des Mesometrium frei. Darauf wird jedes Horn in eine vorher gerichtete flache Präparationsschale mit schwarzem Wachsboden, die nun mit bereit stehender 0,6%iger, auf Körpertemperatur erwärmter Kochsalzlösung gefüllt wird, übertragen. Die Enden der Hörner werden mit Nadeln fixirt und der Uterus an der Ansatzlinie des Mesometrium vorsichtig mit zwei Pincetten eröffnet. Die Keimblasen bilden noch keine Anschwellung des Uterus; man muss sie im Augenblick der Eröffnung oder, wenn sie aus dem Uterus auf den schwarzen Boden der Schale gefallen sind, erkennen und mit einem kleinen Löffel herausfischen. Sie werden, wie es für möglichst alle embryologischen Objekte gilt, erst frisch in einer Schale an allen Seiten untersucht, gezeichnet und dann fixirt, in der Fixirungsflüssigkeit wieder untersucht und weiterbehandelt. Will man sie prall erhalten, so ist bei dem Wechseln der Flüssigkeiten am besten der Dialysator von F. E. Schulze zu verwenden. Die grösseren Gastrulae, die sich schon

äusserlich am Uterus als Anschwellungen in ihrer Lage zu erkennen geben, werden durch schichtenweises Ablösen der Uteruswand (erst die Muskelhaut, dann die Schleimhaut) gewonnen. Dem Anfänger platzen manche, und wer es so weit bringt, eine Gastrula mit bereits deutlichem Primitivstreifen in toto herauszupräpariren, der darf sich als nicht sehr ungeschickt betrachten.

Abb. 28, 40—43. Von dem Stadium der Abbildung 28 an beginnt schon die Verwachsung der Fruchtblase mit der Uterinwand, und kann man nun zur Untersuchung der ganzen Embryonen nur diese allein mit einem Theil der angrenzenden Keimblätter nach Eröffnung der Uteruskammern gewinnen. Ich habe es als praktisch erprobt, die Eröffnung der Fruchtkapseln nicht sofort nach dem Tode vorzunehmen, sondern die einzelnen durch Querschnitte getrennten Kapseln zuerst für $\frac{1}{4}$ bis $\frac{1}{2}$ Stunde in eine schnell härtende Flüssigkeit (z. B. Flemming'sche Lösung, starke Mischung) einzulegen. Hierdurch wird die Fruchtkapsel schnell oberflächlich gehärtet und kollabirt nicht mehr beim Aufschneiden. Die bei dem Kaninchen fast regelmässig die Embryonalanlage enthaltende mesometrale Hälfte wird von der antimesometralen Halbkugel in Kochsalzlösung mit feiner Scheere getrennt. So kann man das Innere der mit der Fruchtkapsel eröffneten Fruchtblase übersehen, die Embryonalanlage leichter von der Schleimhaut lösen und nun auf leicht konkavem Spatel in die Fixierungsflüssigkeit übertragen. Die Erfahrung lehrt, dass die $\frac{1}{4}$ bis $\frac{1}{2}$ Stunde post mortem vorgenommene Fixirung in diesem Falle in keiner Weise hinter der unmittelbar nach dem Tode des Mutterthieres vorgenommenen in ihren Resultaten zurücksteht.

Abb. 29 und Schnittpräparate früher Stadien überhaupt bis zu Abb. 57. Jeder Embryologe — abgesehen von den Schreibtisch-Embryologen — hat durch seine Erfahrung für dies Objekt die eine, für jenes die andere Fixierungsflüssigkeit erprobt, und die Zahl der guten Fixierungsmittel ist gross. Deshalb wäre es unrichtig, in wenigen bestimmten Flüssigkeiten alles Heil für die in Rede stehenden Fälle finden zu wollen. Jeder Mikroskopiker hat heute eine Fülle von Reagentien in seinem Arbeitszimmer, aus der er nach Belieben auswählt und die er nach Wunsch und jeweiligem Bedürfniss kombinirt. Für die genannten Stadien habe ich mit gutem Erfolge angewandt: 1. Salpetersäure 3% $\frac{1}{2}$ —1 Stunde, Alkohol 70% (zweimal wechseln) 24 Stunden, dann Färbung u. s. w.; 2. Pikrinschwefelsäure 3—6 Stunden, Alkohol 60% 24 Stunden, 70% 24 Stunden, 80% bis der Alkohol farblos ist, Färbung etc.; 3. Chromessigsäure, die in Wasser extrahirt wird; 4. Chromosmiumessigsäure Flemming's in

verschiedenem Maasse mit Wasser verdünnt oder mit Zusatz von Pikrinschwefelsäure zur besseren Färbbarkeit; in letzterem Falle kann die Säure mit Alkohol ausgezogen werden. Auch die vorzüglichen Fixierungsflüssigkeiten C. Rabl's sind zu empfehlen. Für gewöhnlich kommt man mit Boraxkarmin, Alaunkarmin und Delafield'schem Hämatoxylin zur Färbung in toto, die in den meisten Fällen der Färbung auf dem Objektträger vorzuziehen ist, aus.

Abb. 67, 68, 78, 79, 181, 217, 283, 303 und zahlreiche andere. Ueberall wo es sich um gute Konservierung der Form handelt, spielt bekanntlich die unschätzbare Chromsäure die erste Rolle. Will man die Embryonen später schneiden, so verbindet man mit der Chromsäure solche Säuren, die die Färbung in toto begünstigen, also: Essigsäure, Osmiumessigsäure, Pikrinsäure, Pikrinschwefelsäure. Man untersucht die so fixirten Embryonen am besten in der Säure oder indem man sie aus dieser in Wasser überträgt, bevor sie gefärbt sind, weil in Folge der mit der Färbung verbundenen Reagentienwirkungen öfters wenn auch nicht erheblich die normale Plastik durch Fältchenbildungen u. dergl. gestört wird.

Abb. 90. Zur Präparation und Konservierung grösserer Fruchtblasen. Es handelt sich auch hier darum, nach Lösung des Uterus von dem Mesometrium entweder die Serosa mit der Muskulatur und der Schleimhaut zusammen oder beide getrennt bis zum Chorion abzupräpariren. Die jungen Fruchtblasen vom Kalb, Schaf und Schwein erfordern naturgemäss mehr Vorsicht als die älteren, und wird die Präparation am besten unter Kochsalzlösung vorgenommen. Bei dem Kalb muss man nach Auftreten der Kotyledonen diese einzeln aus den Karunkeln herauspressen, bei dem Schaf verfährt man ähnlich an den Gebärmutternäpfen. Als bestes Konservierungsmittel habe ich bis jetzt das herrliche Formol in 3%iger Lösung erprobt.

Abb. 100. Der Dotterkreislauf mit Pulsation des Herzens ist an einem derartigen Präparat noch zu beobachten, wenn man vorsichtig in warmer Kochsalzlösung präparirt hat. Doch empfiehlt es sich mehr, zur Demonstration der Herzpulsationen den Embryo noch mit der Uterinwand verbunden zu lassen. — Bei der Beobachtung des Allantoiskreislaufes junger Embryonen im eröffneten Uterus beachte man die hellrothe Farbe des Blutes in den Venae, die dunkle Farbe in den *Arteriae umbilicales* und die in warmer Kochsalzlösung lang anhaltende Pulsation der Nabelarterien.

Abb. 103. Zum Schneiden des Embryo mit der Uterinwand empfiehlt sich die Härtung in Flemming'scher Lösung oder in Pikrinschwefelsäure. Nach der Härtung wird die Fruchtkapsel halbirt,

das Gerinnsel ausgespült, um zum Schneiden richtig orientiren zu können.

Abb. 107. Will man solche ganze Durchschnitte gewinnen, so schneidet man mit dem Rasiermesser an der in toto gehärteten Fruchtkapsel gegenüberliegende Kuppen ab, sodass das Ganze die Form eines breiten Ringes gewinnt, der die Einbettung und Erhaltung der Form ermöglicht.

Abb. 115 u. 116. Man schneidet nach Unterbindung der grossen zur antimesometralen Seite laufenden Gefässe den trächtigen Uterus aus dem Mutterthier und überträgt ihn sofort in eine starke Chromsäuremischung (z. B. Flemming's Flüssigkeit), damit das Blut besonders in der antimesometral verlaufenden grossen Vene möglichst schnell gerinnt. Nach einer Viertelstunde kann man von der mesometralen Seite aus in Kochsalzlösung Muskulatur und Schleimhaut in vier Zipfeln (s. Abb.) mit der Scheere zurückpräpariren und sieht so ohne nennenswerthen Blutverlust des Uterus die zierliche, natürliche Gefässinjektion.

Abb. 176. Die Isolation embryonaler Knochen gelingt am schnellsten durch Einlegen der ganzen Embryonen oder der betreffenden Theile in Kalilauge. Sehr bald — besonders bei Anwendung des Thermostaten — hellt sich das Gewebe so auf, dass die Knochen sichtbar werden, schliesslich tritt Zerfall bis auf die Knochen ein.

Abb. 179, 188, 190, 191. Im Gegensatz zu dem unter Abb. 176 angegebenen Verfahren, das vergängliche Präparate liefert, erhält man Dauerpräparate durchsichtiger Embryonen, wenn man zur Herstellung vorher mit Alkohol behandelte Objekte wählt. Ich habe diese Methode neuerdings besonders auszubilden mich bemüht, weil sie in der That das eleganteste und beste Mittel zum Studium der makroskopischen und mit der Lupe zu verfolgenden Vorgänge bei der Knochenbildung ist und oft die mühsame Serienmethode überflüssig macht. Die in Alkohol — Säuren sind natürlich bei der Härtung zu vermeiden, Präparate aus Pikrinschwefelsäure z. B. sind unbrauchbar — gehärteten Embryonen werden direkt in wässrige Lösung von Kali causticum von 3—5% übertragen. Bei grösseren Embryonen entfernt man durch die grosse Fontanelle das Hirn mit Pincette und kleinem Löffel und von der Bauchhöhle aus nach einem Medianschnitt die Bauch- und Brusteingeweide. Sind die Embryonen durchsichtig, was je nach ihrer Grösse, der Dauer der Alkoholhärtung, die mindestens acht Tage betragen soll und der Konzentration der Kalilösung verschieden lange dauert, so können sie in Glycerin mit Formolzusatz (Wasser 100, Glycerin 30, Formol (35%) 2) konservirt werden.

Abb. 217. Derartige Präparate, die sich mit freier Hand nicht gewinnen lassen, stellt man so her: Der Embryo wird eingebettet, genau orientiert und in Paraffin geschnitten. Ist man in der Medianebene, der man gegebenen Falles bei nicht genau gelungener Orientierung durch Korrektur der Einstellung während des Schneidens näher zu kommen sucht, angelangt, so schneidet man das Objekt von dem Objekthalter ab und löst das Paraffin in Oel, überträgt in Alkohol und erfreut sich eines wohl gelungenen und sehr instruktiven Bildes.

Abb. 245, 246 und andere Injektionspräparate. Die Injektion der fötalen Augengefäße gelingt relativ leicht. Die Embryonen lässt man 1—3 Stunden nach Durchschneidung des Nabelstranges in Amnion- bzw. Allantoisflüssigkeit liegen, damit sie sich gut ausbluten. Von einer Nabelstrangarterie aus wird am besten kalt flüssige Farblösung (z. B. Berliner Blau) injiziert, wobei die anderen Nabelstranggefäße gleichfalls unterbunden sind. Die injizierten Bulbi werden gleich nach der Injektion enukleiert und in 5—10% Kochsalzlösung weiter präpariert. In der Lösung, die man wechselt, halten sich die Präparate, ohne dass die Farbe aus den Gefäßen austritt, 1—2 Tage. Einigermassen konservieren kann man sie in verdünntem Glycerin mit geringem Formolzusatz.

Sachregister.

- | | | |
|--|--|-----------------------------------|
| Abdominalschwangerschaft 15. | Aquaeductus vestibuli 309. | Balken 248. |
| Adergeflechtfalten 254. | Area embryonalis 24, 26, 28, 83, 122, 123. | Bartholini'sche Drüsen 445. |
| Aderhaut 288, 291. | Area opaca 31, 42. | Basilarleiste 237. |
| Aeussere Haut 330. | Area pellucida 31, 41. | Bauch-Blasen-Schambeinspalte 451. |
| Aeussere Nase 328. | Area vasculosa 42, 65, 78. | Bauchstiel 119, 126, 154. |
| Aeusserer Gehörgang 319, 321. | Areolae chorii 82. | Becken 227. |
| Aeusseres Ohr 318, 321. | Areola mammae 339. | Befruchtung 13. |
| Affen 119. | Arteria centralis retinae 284, 296. | Belegknochen 207, 221. |
| After 353. | Arteria hyaloidea 284, 287. | Blätterumkehr 104. |
| Aftermembran 353. | Art. perforans stapedis 222. | Blasenspalte 451. |
| Afteröffnung 352. | Arteria pulmonalis 393, 402. | Blastula 22, 41. |
| Allantois 65, 69, 72, 74, 76, 77, 80, 84, 90, 91, 92, 95, 112. | Arteriae umbilicales 66, 81, 156. | Bleibender Ektoblast 27. |
| Allantoischorion 75, 80. | Arteriensystem 401. | Bleibende Mundhöhle 325. |
| Allantoisgang 154, 156. | Artiodactyla 77. | Bleibende Nasenhöhle 325. |
| Allantoisgefässe 66. | Ascensus medullae spinalis 266. | Bleibende Zähne 359. |
| Allantoiswulst 352. | Atlas 192. | Blinddarm 350. |
| Amboss 217, 218. | Atresia pupillae congenita 285. | Bogenanlage 184. |
| Ammonsfurche 247, 250. | Atresia vaginae 441. | Bogenfurche 247, 250. |
| Amniogenes Chorion 65. | Atrioventricularklappen 393. | Blutgefässe 42, 400. |
| Amnion 49, 63, 64, 69, 72, 76, 78, 93, 114, 119, 124, 144, 146, 150. | Auge 278. | Blutpunkte 400. |
| Amnionkanal 69. | Augenbecher 56, 279. | Blutzellen 407. |
| Amnionstiel 119. | Augenblasen 43, 233, 276. | Brachia conjunctiva 253. |
| Amniosnabelstrang 78, 119. | Augenlider 134, 136, 300. | Brücke 255. |
| Ampullen 307. | Augenspalte 280, 287. | Brückenkrümmung 236, 238. |
| Annulus tympanicus 210, 217, 321. | Augenwimpern 302. | Brunner'sche Drüsen 371. |
| Antrum Highmori 327. | | Brustbein 195. |
| | | Brustwarze 339. |
| | | Bulbus aortae 128. |
| | | Bulbus olfactorius 250. |
| | | Bursa omentalis 363. |

- Canalis auricularis 388.
 Canalis incisivus 326.
 Canalis neurentericus 32, 127.
 Canalis pharyngo-tympanicus 319.
 Canalis tubo-tympanicus 319.
 Canalis urogenitalis 444.
 Carnivora 83.
 Carotis communis 403.
 Carotis externa 403.
 Carotis interna 402.
 Carpus 226.
 Cartilago Meckelii 210.
 Cauda equina 266.
 Cellulae mastoideae 320.
 Centrale carpi 226.
 Centralkanal 261.
 Cerebellum 254.
 Cetacea 76.
 Chiasma 252.
 Chiroptera 114.
 Chorda dorsalis 26, 32, 182, 186, 189, 191, 197, 206.
 Chordaentoblast 32.
 Chordakanal 32.
 Chordascheide 188.
 Chorda tympani 321.
 Choriocapillaris 291.
 Chorioidea 288, 291.
 Chorioidealspalte 292.
 Chorion 63, 65, 69, 71, 72, 76, 77, 79, 84, 92, 93, 114, 119, 144, 146.
 Chorionblasen 90.
 Chorion frondosum 145, 148.
 Chorion laeve 145, 148.
 Chorionzotten 66, 71, 75, 76, 77, 79, 85, 86, 123, 125, 146, 165.
 Circulus iridis major 285.
 Clavicula 225.
 Clitoris 134, 136.
 Cloakenmembran 353.
 Coecum 366, 368.
 Coelom 44.
 Coloboma chorioideae 293.
 Coloboma iridis 293.
 Colon 367.
 Commissura anterior des Gehirns 237, 249.
 Commissura anterior des Markes 261.
 Commissura mollis 249.
 Conception 13.
 Cornea 289.
 Corona ciliaris 292.
 Corona radiata 12.
 Corpora geniculata 253.
 Corpora mamillaria 252.
 Corpus callosum 248.
 Corpus ciliare 291.
 Corpus restiforme 257.
 Corpus striatum 240, 243.
 Cowper'sche Drüsen 445.
 Cutis 341.
 Cutispapillen 343.
 Cutisplatte 184, 342.
 Dammbildung 442.
 Darmfaserplatte 65.
 Darmkanal 46, 351.
 Darmöffnung 134.
 Darmsystem 348.
 Darmzotten 370.
 Decidua 63, 67.
 Decidua basalis 145.
 Decidua capsularis (reflexa) 67, 77, 89, 91, 107, 112, 115, 117, 120, 121, 144, 162.
 Decidua placentalis 168, 169, 170.
 Decidua serotina s. D. basalis.
 Decidua subchorialis 170.
 Decidua vera 144, 145, 159.
 Deckknochen 207, 221.
 Deckplatte des Gehirns 243, 251.
 Deckplatte des Markes 261.
 Descensus ovariorum 447.
 Descensus testiculorum 445.
 Dickdarmdrüsen 370.
 Didelphys virginiana 71.
 Diverticulum ilei 369.
 Dotter 10.
 Dottergang 46, 65, 132.
 Dotterhaut 12.
 Dotterkreislauf 65, 81, 95, 112, 401.
 Dottersack 46, 69, 70, 73, 77, 78, 82, 83, 90, 91, 92, 94, 114, 115, 118, 119, 144, 151.
 Dottersackplacenta 71, 74, 118.
 Drillinge 176.
 Ductuli aberrantes 432.
 Ductus arteriosus Botalli 403, 409.
 Ductus choledochus 382.
 Ductus cochlearis 309.
 Ductus Cuvieri 399, 405, 407.
 Ductus cysticus 382.
 Ductus deferens 432, 434.
 Ductus hepaticus 382.
 Ductus lingualis 377.
 Ductus nasopalatini 326.
 Ductus naso-pharyngeus 325.
 Ductus omphalo-entericus 132, 156, 348, 363, 366, s. auch Dottergang.
 Ductus reuniens 309.
 Ductus semicirculares 305, 306, 308, 309.
 Ductus thyreoglossus 377.
 Ductus venosus Arantii 406, 407.
 Dünndarm 365.
 Dunkler Fruchthof 31, 42.
 Duodenum s. Dünndarm.
 Edentata 114.
 Eihaut 10.
 Eikern 10.
 Eikörper 10.
 Eischale 69.
 Eiweisschicht 69.
 Eizelle 10.
 Ektoblast 24.
 Ektopia cordis 196.

- Ekto-placenta 86, 99.
 Ekto-placentarkonus 108.
 Embryonal-fleck 24.
 Embryonal-hüllen 63.
 Embryonal-schild 24.
 Eminentia interpeduncularis 236.
 Endwulst 30.
 Epididymis 432, 433.
 Epiphysenplatten 192.
 Epispadie 451.
 Epistropheus 192.
 Eponychium 334.
 Epoophoron 435.
 Evolution 21.
 Exocoelom 65, 78, 148.
 Extremitäten-leiste 129, 222.
 Extremitäten-muskeln 346.
 Extremitäten-skelett 222.

 Fasciculus connectens 256.
 Faserhaut des Auges 288.
 Femur 228.
 Fenestra ovalis 318.
 Fenestra rotunda 318.
 Fibrocartilagineae inter-vertebrales 188, 194.
 Fibula 228.
 Fila olfactoria 327.
 Filum terminale 266.
 Fingeranlagen 134.
 Fissura calcarina 250.
 Fissura chorioidea 247, 250.
 Fissura hippocampi 247, 250.
 Fissura lateralis (Sylvii) 250.
 Fissura parieto-occipitalis 250.
 Fissura sterni 196.
 Flügelbeine 220.
 Fötale Hüllen 63, 144.
 Foramen coecum 354, 376.
 Foramen interventriculare 239, 243, 397.
 Foramen Magendii 260.
 Foramen ovale 392.

 Foramen sphenio-frontale 204.
 Foramen Winslowii 364.
 Fornix 248.
 Funiculus gracilis 257.
 Funiculus lateralis 257.
 Fruchtblase 41.
 Fruchtkapsel 41.
 Fruchtschmiere 136, 331.
 Fruchtwasser s. Liquor amnii.
 Fünflinge 176.
 Furchung 20.
 Furchungshöhle 22, 37.
 Furchungskugelrest 23.
 Furcula 376.
 Fusswurzelknochen 229.

 Gallenblase 384.
 Gallensekretion 384.
 Gallerthülle 70.
 Gallertschicht 63, 64.
 Ganglien 271.
 Ganglienleiste 271.
 Ganglion acusticum 304.
 Ganglion spinale 313.
 Gartner'sche Gänge 435, 449.
 Gastraea 34.
 Gastrulationsvorgang 23.
 Gaumen 214.
 Gaumenbeine 220.
 Gaumennaht 214.
 Gaumenplatte 214.
 Gaumenspalte 214.
 Gebärmutternäpfe 80.
 Gefässhof 42.
 Gehirn 231.
 Gehörbläschen 58, 304.
 Gehörgrube 303.
 Gehörorgan 303.
 Gekröse des Darms 363.
 Gelber Fleck 294.
 Gelenke 229.
 Genitalstrang 434, 438.
 Geruchsgrube 56.
 Geruchsorgan 321.
 Geschlechtshöcker 442.
 Geschlechtsfalte 443.
 Geschlechtsfurche 442.
 Geschlechtshöcker 442.
 Geschlechtsleiste 425.
 Geschlechtsöffnung 134.
 Geschlechtswülste 443.
 Geschlechtszellen 10.
 Gesicht 59, 134, 212.
 Gesichtsknochen 216.
 Gesichtsspalte 328.
 Gewicht des Neugeborenen 143.
 Glandulae intestinales 371.
 Glandula praehyoidea 378.
 Glandula sublingualis 360.
 Glandula submaxillaris 360.
 Glandula suprahyoidea 378.
 Glans clitoridis 136.
 Glaskörper 280, 281, 286.
 Glatte Muskulatur 347.
 Granulosamembran 70.
 Grenzrinne 45.
 Grosse Gehirnschale 239.
 Grosse Schamlippen 134, 136.
 Grosshirnhemisphären 239.
 Gubernaculum Hunteri 426, 445.

 Haare 331.
 Haftstiel 72, 119.
 Haftwurzeln 166.
 Hals 134.
 Halsbucht 361.
 Halscysten 362.
 Halsfisteln 362.
 Hammer 217, 218.
 Handwurzelknochen 226.
 Harnblase 443.
 Hasenscharte 216.
 Hassal'sche Körperchen 379.
 Häutiges Achsenskelett 186.
 Häutiges Labyrinth 303.
 Haustra coli 368.
 Hautmuskeln 346.
 Hautmuskelplatte 183.
 Hautplatte 65.

- Heller Fruchthof 31.
 Hemisphärenhirn 235, 236, 239.
 Hermaphroditismus 449.
 Herz 46, 50, 58, 126, 387.
 Herzanlage 41.
 Herzbeutel 396.
 Herzbeutelbrusthöhle 396.
 Herzbeutelfalte 399.
 Herzkammer 43.
 Herzohren 390, 395.
 Herzschlauch 42, 44.
 Hinterdarm 48.
 Hintere Amnionfalten 50.
 Hintere Kommissur 251.
 Hintere Darmpforte 48.
 Hintere Extremität 55, 129, 132.
 Hintere Keimfalte 45.
 Hintere Kopfkrümmung 52.
 Hinterer Schädelbalken 201.
 Hinterhauptbein 207.
 Hinterhirn 43, 231, 235, 254.
 Hinterstranggrundbündel 261.
 Hippomanes 76.
 Hirnhäute 202, 259.
 Hirnmantel 240.
 Hirnstamm 240.
 Hirnstiele 253.
 Hirnwindungen 249.
 Hoden 136, 428.
 Hornhaut 288.
 Humerus 225.
 Hydramnion 151.
 Hydrocele colli 362.
 Hymen 136.
 Hypophysis 232, 252.
 Hypospadie 450.

 Jacobson'sche Organe 327.
 Ileum 366.
 Imprägnation 13.
 Innenplatte des Markes 261.
 Inneres Ohr 303.
 Insectivora 89.
 Insertio excentrica 158.
 Insertio furcata 158.
 Insertio marginalis 158.
 Insertio velamentosa 158.
 Insula 250.
 Intersegmentalgefäße 184.
 Iris 291.
 Isthmuskrümmung 236.

 Karunkeln 80.
 Kehlkopf 350, 372, 375.
 Keilbein 208.
 Keilstrang 257.
 Keimbläschen 10.
 Keimblase 22, 41.
 Keimepithel 424.
 Keimfalte 45.
 Keimfleck 11.
 Kiemenbogen 55, 221, 222.
 Kiemenfurchen 55, 348.
 Kindspech 385.
 Kleinhirnanlage 240.
 Kloake 349, 442.
 Kloakenmembran 442.
 Kloakenseptum 442.
 Knöcherner Schädel 207.
 Knöchernes Labyrinth 311.
 Knorpeliger Schädel 203.
 Kopf 45, 57, 58.
 Kopffortsatz 31, 32.
 Kopfkappe 50.
 Kopfkrümmung 51.
 Kopfmuskulatur 346.
 Kopfplatten 200.
 Kopfskelett 197.
 Kotyledonen 80.
 Kotyledonen der Placenta 168.
 Kreislauf des Fötus 409.
 Kreuzbein 193.
 Kryptorchidismus 447.

 Labia majora 444.
 Labia minora 444.
 Lamina spiralis 317.
 Lamina terminalis 251, 252.
 Langhans'sche Zellschicht 166.
 Lanugo 136.
 Lanugo 333.
 Lateraler Nasenfortsatz 59.
 Lateraler Stirnfortsatz 59.
 Leber 56, 132, 348, 381.
 Lebercylinder 383.
 Leberwulst 381, 399.
 Leistenband der Urniere 426.
 Ligamentum coronarium 399.
 Ligamentum spirale 317.
 Ligamentum stylo-hyoideum 210, 222.
 Ligamentum suspensorium dentis 206.
 Ligamentum suspensorium hepatis 399.
 Ligamentum teres uteri 426, 447.
 Ligamentum umbilicale laterale 402.
 Ligamentum vaginale 447.
 Limitans externa 295.
 Linse 281.
 Linsenepithel 283.
 Linsengrube 56, 281.
 Linsenkapsel 284.
 Linsensäckchen 281.
 Lippenspalte 216.
 Liquor amnii 64, 146, 151.
 Lobi olfactorii 250.
 Lobus pyramidalis 378.
 Lunge 348, 372.
 Lymphgefäßsystem 409.

 Maculae acusticae 310.
 Macula lutea 294.
 Männlicher Vorkern 17.
 Magen 348, 363.
 Magendrüsen 370.
 Mammalia deciduata 67.
 Mammalia indeciduata 67.
 Mantelschicht 261.
 Marsupialia 70.
 Marsupium 72.
 Meckel'scher Knorpel 210, 217.
 Meconium 331, 333, 385.

- Medialer Nasenfortsatz 59.
 Medialer Stirnfortsatz 59.
 Medulla oblongata 256.
 Medullarplatte 43.
 Medullarrinne 40, 231.
 Medullarrohr 45, 126.
 Medullarwülste 40.
 Meibom'sche Drüsen 302.
 Membrana adamantina 356.
 Membrana bucco-nasalis 324.
 Membrana chorii 148, 165.
 Membrana eboris 356.
 Membrana hyaloidea 288.
 Membrana intermedia 146.
 Membrana obturatoria ventric. IV. 254.
 Membrana pupillaris 284, 285, 291.
 Membrana reuniens inferior 129.
 Membrana reuniens superior 185, 187, 342.
 Membrana tectoria 310.
 Membrana tympani 319, 320.
 Membrana tympani secundaria 321.
 Membrana vasculosa retinae 296.
 Menstruation 13.
 Mesenterium 363.
 Mesoblast 25, 32.
 Mesocardium 397.
 Mesocardium laterale 397.
 Mesocolon 367.
 Mesogastrium 363.
 Mesonephros 412.
 Mesorchium 426.
 Mesovarium 426.
 Metacarpus 227.
 Metanephros 412.
 Metatarsus 229.
 Micropyle 12.
 Milchdrüsen 337.
 Milchleiste 337.
 Milchzähne 355.
 Milz 386.
 Mittelhirn 43, 231, 235, 253.
 Mittleres Ohr 318.
 Modiolus 315.
 Monotremata 65, 69.
 Motorische Nerven 268.
 Müller'scher Gang 436.
 Mütterliche Hüllen 63, 144.
 Mundbucht 58, 126.
 Mundöffnung 351.
 Mundspalte 59.
 Musculus tensor tympani 321.
 Muskelfaser 347.
 Muskelplatte 184, 341, 345.
 Muskelsystem 344.
 Myomeren 345.
 Myotom 345.
 Nabel 46.
 Nabelblase s. Dottersack.
 Nabelblasenfeld 73.
 Nabelblasengang 46.
 Nabelblasenplacenta 71.
 Nabelbruch 366, 368.
 Nabelstrang 67, 76, 81, 85, 92, 110, 114, 118, 119, 132, 144, 154.
 Nachgeburt 174.
 Nachhirn 235, 256.
 Nackengrube 134.
 Nackenhöcker 52, 129, 134.
 Nackenkrümmung des Gehirns 238.
 Nagel 334.
 Nagelfeld 334.
 Nagelsaum 334.
 Nagelwall 334.
 Nasenbeine 220.
 Nasenfeld 58.
 Nasenfurche 60, 133, 323.
 Nasengaumengänge 326.
 Nasenknorpel 210.
 Nasenlöcher 60.
 Nebenniere 276.
 Nervenmark 264.
 Nervus cochleae 313.
 Nervus olfactorius 327.
 Nervus opticus 297.
 Netzhaut 293.
 Netzhautgefäße 295, 296.
 Neugeborener 137 u. ff.
 Neuroblasten 261.
 Neuromeren 258.
 Niere 419.
 Nierenanlage 350.
 Nymphen 136.
 Oberarmbein 225.
 Oberer Bogen 185.
 Oberhaut 330.
 Oberkiefer 220.
 Oberkieferfortsatz 55.
 Oberlippe 61.
 Oberschenkelbein 228.
 Occipitalsegmente 199.
 Opticusfasern 294, 299.
 Odontoblasten 356.
 Oesophagus 362.
 Ohrkanal 388.
 Ohrmuschel 134, 321.
 Ohröffnung 59, 133.
 Oliven 257.
 Omentum majus 363, 374.
 Omentum minus 364.
 Omphalochorion 73.
 Orca gladiator 76.
 Ostium pharyngeum tubae 319.
 Otolithen 310.
 Ovarialschwangerschaft 15.
 Ovarium 426.
 Ovulation 13.
 Ovulum 11, 41.
 Pancreas 349, 385.
 Paradidymis 433.
 Parietaler Mesoblast 44.
 Parietalhöhle 43, 44.
 Parietalzone 41.
 Paroophoron 485.
 Parotis 360.
 Pars caudalis intestini 353.
 Pars ciliaris retinae 292, 294.
 Pars flaccida membranae tympani 321.
 Pars iridica retinae 291, 294.

- Pars optica retinae 293.
 Pars petrosa ossis temporum 311.
 Pedunculi flocculorum 255.
 Periphere Nerven 267.
 Perissodactyla 73.
 Peyer'sche Haufen 371.
 Pferd 73.
 Pfortader 407.
 Phalangen 227, 229.
 Pharynx 360.
 Phocaena communis 77.
 Pia mater 202.
 Pinnipedia 91.
 Placenta 67, 87, 88, 165.
 Placenta reniformis 181.
 Placenta bipartita 181.
 Placenta buriformis 114, 180.
 Placenta diffusa 75, 76, 77, 82, 177.
 Placenta dimidiata 181.
 Placenta discoidea 89, 97.
 Placenta duplex 120, 181.
 Placenta foetalis 145, 165.
 Placenta marginata 181.
 Placenta membranacea 180.
 Placenta multiloba 181.
 Placenta multiplex 80, 181.
 Placenta panduraeformis 181.
 Placenta praevia 180.
 Placentae succenturiatae 180.
 Placenta tripartita 181.
 Placenta uterina 144, 145, 168.
 Placenta zonaria 84, 91, 92, 114.
 Placentakreislauf 401.
 Placentulae succenturiatae 181.
 Pleurahöhlen 396.
 Plexus chorioidei 260.
 Plexus chorioideus lateralis 240, 244, 245.
 Plexus chorioideus ventriculi tertii 243, 246.
 Plica encephalidorsalis 236.
 Plicae palmatae 440.
 Plicae urogenitales 434, 426, 438.
 Polymastie 338.
 Polyspermie 19.
 Polythelie 338.
 Polzellen 16.
 Pons Varoli 255.
 Praeputium 134.
 Primärfollikel 427.
 Primitive Choane 324, 325.
 Primitive Mundhöhle 58.
 Primitive Nasenhöhle 322.
 Primitive Oberlippe 213.
 Primitiver Ektoblast 27.
 Primitiver Opticus 278.
 Primitive Siegel 242.
 Primitiver Wirbel 185.
 Primitiver Wirbelkörper 185.
 Primitive Zitzen 337.
 Primitivfalten 30.
 Primitivknoten 31.
 Primitivrinne 30, 38.
 Primitivstreifen 30.
 Primordialknochen 207, 221.
 Primordialschädel 197.
 Proamnion 65, 72, 93.
 Proboscidea 92.
 Processus ciliares 292.
 Processus pinealis 253.
 Processus pterygoidei 210.
 Processus styloideus 222.
 Processus vaginalis 445.
 Processus vermiformis 366, 368.
 Pronephros 412.
 Prostata 445.
 Pupillarhaut 136.
 Putorius furo 89.
 Pyramiden 257.
 Rachenhaut 58, 351.
 Radius 226.
 Randbogen 247.
 Randschleier 261.
 Rathke'sche Falten 443, 451.
 Rathke'sche Tasche 198, 199, 213, 232, 351.
 Recessus infundibuli 237, 252.
 Recessus labyrinthi 305, 306.
 Recessus opticus 236, 251.
 Recessus parietales 397.
 Recessus vestibuli 305, 306.
 Retina 293.
 Richtungskörperchen 16.
 Richtungsspindel 17.
 Riechfeld 58, 129, 322.
 Riechgrube 58, 129, 322.
 Rindenfurchen 249.
 Rippen 185, 195.
 Rodentia 93.
 Rückenfurchen 40, 43, 231.
 Rückenmark 56.
 Rückenwülste 40, 231.
 Rumpfskelett 182.
 Sacculus 305, 306, 308, 309.
 Samenbläschen 435.
 Samenkörperchen 12.
 Sattelspalte 233.
 Scala tympani 313.
 Scala vestibuli 313.
 Scapula 225.
 Scheitelbein 211.
 Scheitelhöcker 52, 129.
 Scheitelkrümmung d. Hirns 238.
 Schild 24.
 Schilddrüse 376, 349.
 Schläfenbein 210.
 Schleimdrüsen der Lippen 360.
 Schlüsselbein 225.
 Schlund 362.
 Schlundkopf 360.
 Schlundtaschen 56.
 Schlundtaschen 348.
 Schlussplatte des Gehirns 242, 248.
 Schlussplatte des Markes 261.
 Schmelzkeim 355.
 Schmelzmembran 356.
 Schmelzorgane 356.
 Schnauzenfalte 60.

- Schnecke 312.
 Schneckenkanal 309.
 Schulterblatt 225.
 Schwanzdarm 349.
 Schwanzkrümmung 52.
 Schwanzstummel 129.
 Schweissdrüsen 335.
 Sclera 289, 290.
 Sechslinge 176.
 Seessel'sche Tasche 198, 232.
 Sehhügelteil des Zwischenhirns 251.
 Sehnerv 297.
 Seitenventrikel 239, 243.
 Seitliche Amnionfalten 50.
 Seitliche Keimfalte 45.
 Sekundärer Schmelzkeim 356.
 Semilunarklappen 393.
 Sensible Nerven 270.
 Septum atriorum 392.
 Septum inferius 391.
 Septum intermedium 392.
 Septum narium 215, 325.
 Septum pellucidum 248.
 Septa placentae 170.
 Septum spurium 394.
 Septum superius 391.
 Septum transversum 397.
 Septum ventriculorum 391.
 Seröse Hülle 65.
 Siebbein 209.
 Siebenlinge 176.
 Sinus cervicalis 361.
 Sinus ethmoidales 327.
 Sinus frontales 327.
 Sinus maxillaris 205.
 Sinus reuniens 391, 394.
 Sinus sphenoidales 205, 327.
 Sinus terminalis 71, 72, 84.
 Sinus urogenitalis 433, 438.
 Sirenia 91.
 Sklerotom 183.
 Smegma embryonum 331.
 Somatopleura 44.
 Somiten 41, 44.
 Speicheldrüsen 360.
 Spermatozoon 12.
 Spheno-ethmoidaltheil des Schädels 200.
 Spheno-occipitaltheil des Schädels 200.
 Splanchnopleura 44.
 Spina bifida 194.
 Spongioblasten 261.
 Stammzone 41.
 Steigbügel 222.
 Steissbeinwirbel 193.
 Steisshöcker 133.
 Stenson'sche Gänge 326, 327.
 Sternalleiste 195.
 Stirnbein 211.
 Stirnfortsatz 213.
 Stirnhaube 60.
 Stirnwulst 58, 126, 129, 197.
 Stria vascularis 317.
 Subclavia 403.
 Subepidermoidale Segmente 343.
 Substantia gelatinosa 264.
 Substantia perforata posterior 253.
 Sulcus interventricularis 389.
 Sutura frontalis 211.
 Syncytium 86, 100, 166.
 Sympathicus 56, 274.
 Taeniae coli 368.
 Talgdrüsen 335.
 Tarsus 229.
 Tela chorioidea inferior 255.
 Tela chorioidea superior 243, 244.
 Telae chorioidae 260.
 Tentorium 260.
 Thalamus opticus 240, 243.
 Thränenbeine 220.
 Thränenrüsen 302.
 Thränenfurche 61, 133.
 Thränennasenkanal 61, 302.
 Thymus 378.
 Tibia 228.
 Tonsillen 360.
 Totalfurchen 249.
 Trachea 372.
 Tractus olfactorius 250.
 Trichterteil des Zwischenhirns 251.
 Trigonum vesicae 434.
 Trommelfell 319, 320.
 Truncus arteriosus 387, 392, 402.
 Tuba auditiva 319.
 Tubae uterinae 436.
 Tubenleiste 436.
 Tubenschwangerschaft 15.
 Tuberculum impar 353, 376.
 Tunica vasculosa lentis 284, 285, 287.
 Ueberwanderung d. Eies 15.
 Ulna 226.
 Unterer Bogen 185.
 Unterer Randbogen 247.
 Unterkiefer 61, 219.
 Unterkieferfortsatz 55.
 Unterschenkelknochen 228.
 Urachus s. Allantoisgang.
 Urdarm 25, 34.
 Ureier 426.
 Ureter 419.
 Urethra 438, 4.
 Urkeimzellen 425.
 Urmund 25, 34.
 Urniere 412.
 Urnierenbläschen 415.
 Urnierenblastem 413.
 Urnierengang 414, 432.
 Urogenitalplatte 444.
 Ursamenzellen 428.
 Ursegmente 41, 44.
 Urwirbel s. Ursegmente.
 Urwirbelplatten 197.
 Uterinmilch 72, 81, 161.
 Uterus 437, 439.
 Uterus bicornis 441.
 Uterus duplex 441.
 Uterus infantilis 441.
 Uterus masculinus 434.
 Uterus unicornis 442.
 Utriculus 305, 308.

- Vagina 437, 439.
 Vagina duplex 441.
 Vagina unilateralis 442.
 Valvula Eustachii 394.
 Valvula Thebesii 394.
 Vasa nutrientia chorii 84.
 Vasa omphalo-mesenterica 81, 85, 129, 156.
 Velum medullare inferius 255.
 Velum medullare superius 254.
 Vena azygos 407.
 Vena hemiazygos 407.
 Vena portae 407.
 Venae hepaticae advehentes 405.
 Venae hepaticae revehentes 405.
 Venae omphalo-mesentericae 43, 45, 51, 381, 387.
 Venae umbilicales 66, 81, 156.
 Venensystem 404.
 Verbindungsplatte 242.
 Verknöcherung der Wirbelsäule 190.
 Vernix caseosa 136, 331.
 Vesicula prostatica 434.
 Vesicula umbilicalis s. Dottersack.
 Vestibulum vaginae 439.
 Vierhügel 253.
 Visceraler Mesoblast 44.
 Visceralskelett 221.
 Vomer 220.
 Vorderdarm 46.
 Vordere Amnionfalten 50.
 Vordere Augenkammer 289.
 Vordere Darmpforte 46.
 Vordere Extremität 55, 129, 132.
 Vordere Keimfalte 45.
 Vordere Kommissur 237, 249.
 Vordere Kopfkrümmung 52.
 Vorderer Schädelbalken 199, 232.
 Vorderhirn 43, 58, 231, 233.
 Vorderstranggrundbündel 261.
 Vorknorpelgewebe 185.
 Vorleber 399.
 Vorniere 412, 415, 416.
 Vornierengang 316.
 Wangenbein 220.
 Warzenhof 339.
 Wharton'sche Sulze 156.
 Weiblicher Vorkern 17.
 Wolff'sche Leiste 129.
 Wolff'scher Gang 414, 432.
 Zahnpapille 356.
 Zehenanlagen 134.
 Zirbel 252.
 Zona pellucida 10, 63, 64, 77, 83, 89, 93.
 Zunge 353.
 Zungenbeinknorpel 221.
 Zwerchfell 399.
 Zwerchfellhernien 400.
 Zwerchfellsband der Urniere 426.
 Zwerchfellspalte 400.
 Zwillingsschwangerschaften 175.
 Zwischenhirn 234, 235, 250.
 Zwischenkiefer 220.





