

Etude sur le coeur senile : lésions du coeur, consécutives à l'athérome des coronaires / par Ernesto Odriozola.

Contributors

Odriozola Ernesto, 1862-1921.
Royal College of Physicians of Edinburgh

Publication/Creation

Paris : G. Steinheil, 1888.

Persistent URL

<https://wellcomecollection.org/works/b9gth6cs>

Provider

Royal College of Physicians Edinburgh

License and attribution


This material has been provided by This material has been provided by the Royal College of Physicians of Edinburgh. The original may be consulted at the Royal College of Physicians of Edinburgh. where the originals may be consulted.

This work has been identified as being free of known restrictions under copyright law, including all related and neighbouring rights and is being made available under the Creative Commons, Public Domain Mark.

You can copy, modify, distribute and perform the work, even for commercial purposes, without asking permission.




Wellcome Collection
183 Euston Road
London NW1 2BE UK
T +44 (0)20 7611 8722
E library@wellcomecollection.org
<https://wellcomecollection.org>



~~Y 2. 44.~~
Cb 3. 47


R32000







Digitized by the Internet Archive
in 2015

<https://archive.org/details/b21729062>





ÉTUDE SUR LE COEUR SÉNILE



2/44

ÉTUDE

SUR

LE CŒUR SÉNILE


LÉSIONS DU CŒUR

CONSÉCUTIVES A L'ATHÉROME DES CORONAIRES

PAR

Le Dr ERNESTO ODRIOZOLA

Membre correspondant de la Société Anatomique de Paris,
Membre correspondant de la Société Clinique de Paris



PARIS

G. STEINHEIL, ÉDITEUR

2, RUE CASIMIR-DELAVIGNE, 2

—
1888

1875

THE UNIVERSITY OF CHICAGO

LIBRARY

PHYSICS DEPARTMENT

PHYSICS DEPARTMENT

CHICAGO, ILL.

1875

PHYSICS DEPARTMENT

INTRODUCTION

Le sujet que nous nous sommes proposé est des plus vastes, puisqu'il embrasse la presque totalité de l'anatomie pathologique du cœur sénile. Il nous a tenté néanmoins parce que, d'une part, nous avons eu l'occasion d'examiner plusieurs exemples remarquables d'athérome des coronaires et que, d'autre part, il nous a paru utile d'affirmer énergiquement la systématisation vasculaire des différents désordres matériels que nous allons étudier.

Le rôle des vaisseaux coronaires dans la pathologie du cœur est trop souvent encore dédaigné, sinon méconnu. Le nombre considérable de faits favorables à la doctrine que nous soutenons constituait, à nos yeux du moins, un argument éloquent et même irréfutable. C'est la raison pour laquelle nous sommes entré dans des détails un peu longs peut-être; ce sera également notre excuse.

Nous adressons tous nos remerciements à notre président de thèse, M. le P^r Cornil, qui a bien voulu mettre à notre disposition pour le présent travail les ressources du laboratoire d'anatomie pathologique de la Faculté. N'oublions pas non plus M. le D^r Brault, chef du laboratoire, médecin des hôpitaux, et MM. Toupet et Nicolle, préparateurs, qui nous ont confié les pièces les plus importantes de leurs collections microscopiques. Enfin, nous remercions tout particulièrement notre maître et ami, M. le D^r Letulle, médecin des hôpitaux, qui nous a inspiré le sujet de ce travail et nous a aidé de ses bons conseils.

INTRODUCTION

The following is a preliminary report on the progress of the work done during the past year. It is intended to give a general idea of the nature and scope of the research, and to indicate the results obtained to date. The work has been carried out in accordance with the programme of research approved by the Committee on the subject of the history of the language of the people of the region.

The first part of the work has been devoted to a study of the historical sources, and to a collection of the material which is available. This has included a search of the archives of the various institutions, and a visit to the libraries of the principal universities. The results of this work have been published in the form of a list of references, which will be found at the end of this report.

The second part of the work has been devoted to a study of the language itself, and to a collection of the material which is available. This has included a search of the archives of the various institutions, and a visit to the libraries of the principal universities. The results of this work have been published in the form of a list of references, which will be found at the end of this report.

The third part of the work has been devoted to a study of the language itself, and to a collection of the material which is available. This has included a search of the archives of the various institutions, and a visit to the libraries of the principal universities. The results of this work have been published in the form of a list of references, which will be found at the end of this report.

PREMIÈRE PARTIE

CONSIDÉRATIONS GÉNÉRALES SUR LE CŒUR
ET SES VAISSEAUX NOURRICIERS

PREMIERE PARTIE

LE DROIT

CONSTITUTIONNEL

ET ADMINISTRATIF

LES ARTÈRES CORONAIRES

LES ARTÈRES CORONAIRES

LES ARTÈRES CORONAIRES

§ I. *Remarques sur l'anatomie et la physiologie des artères coronaires.* — Si nous ouvrons au commencement de ce travail un court paragraphe sur l'anatomie et la physiologie des artères coronaires, c'est que nous voulons insister sur quelques détails trop souvent laissés dans l'ombre et qui nous paraissent être d'une très grande utilité pour l'explication des lésions anatomo-pathologiques que nous allons étudier.

Il faut d'abord rappeler que les artères coronaires, au nombre de deux, naissent de l'aorte à son origine et au niveau de sa paroi antérieure, la coronaire droite *un peu plus bas* que la gauche. Ces détails auront, comme nous le verrons plus loin, un véritable intérêt quand il s'agira d'expliquer le mécanisme des lésions chroniques des artères cardiaques.

C'est par deux troncs, d'ordinaire, que naissent ces deux vaisseaux. Toutefois, il existe des cas, moins rares peut-être qu'on ne le croit, où leur origine se fait par un tronc unique. Nous rappellerons à cet égard la célèbre observation de Hodgson (1) dans laquelle une femme âgée, sujette à des syncopes fréquentes et à des vertiges, éprouva tout à coup « une attaque dont elle mourut, avant qu'on eût pu lui porter des secours ». Dans ce cas, l'autopsie permit de constater, outre une atrophie extraordinaire du cœur dont le tissu musculaire était brun pâle, une dégénérescence calcaire avec rétrécissement extrême des deux artères coronaires *qui provenaient d'un seul tronc*.

Jusqu'à ces derniers temps il était de notion classique que l'origine des coronaires, lorsqu'elle n'est pas unique, est simplement double. Sans doute Cruveilhier (2) avait noté que l'on voit parfois l'une des coronaires présenter deux ou plusieurs orifices distincts, mais cet éminent anatomiste considérait cette disposition comme une simple anomalie et disait qu'en pareil cas il n'y a qu'une division précoce et que le mode de distribution de l'ar-

(1) Hodgson, Traité des malad. des art. et vein., traduit. Breschet, 1819, obs. VI, p. 43.

(2) Cruveilhier, Anat. descriptive, t. II.

tère n'est en rien modifié. Tout récemment, le Dr Budor (1) reprenait la question sous l'inspiration de son maître, le Dr Tapret et il arrivait aux conclusions suivantes :

Bien que la multiplicité des orifices d'une ou des deux coronaires soit souvent le fait d'un défaut de convergence, il arrive parfois qu'une artère distincte correspond à un orifice distinct. Il y aurait donc, dans un certain nombre de cas, des artères coronaires supplémentaires. M. Budor a examiné 38 cœurs à ce point de vue et il a vu 10 fois les coronaires présenter des orifices multiples (7 fois la coronaire droite, 2 fois la coronaire gauche, 1 fois les deux coronaires).

Le nombre des orifices supplémentaires était 7 fois unique, 2 fois double (coronaire postérieure), 1 fois triple (coronaire postérieure).

Nous ne saurions trop insister sur la proportion considérable qui résulte de ce chiffre et sur la prédilection de cette disposition anatomique pour la coronaire droite ou postérieure.

Quant au trajet et à l'étendue des vaisseaux nés de ces orifices supplémentaires, il résulte des descriptions de M. Budor que ces artères supplémentaires se ramifiaient tantôt dans la base du ventricule correspondant, tantôt dans une étendue considérable de la paroi ventriculaire.

On comprend que M. Budor insiste sur la suppléance possible exercée par une artère supplémentaire dans les cas de lésions du tronc principal. Il rapporte d'ailleurs plusieurs observations du Dr Tapret confirmatives de ses idées théoriques.

Un autre point d'anatomie diversement établi par les auteurs consiste dans la richesse des anastomoses reliant la coronaire droite à la coronaire gauche. Pour certains auteurs, Swann, Conheim, chacune des branches de l'artère coronaire est une artère terminale, chaque rameau se rendant isolément à un territoire indépendant. Pour d'autres anatomistes, au contraire, parmi lesquels on peut citer Sappey, Wikham Legg, West, les deux artères coronaires s'anastomoseraient largement. Pour M. Sappey (2), par exemple, deux cercles artériels réciproquement perpendiculaires résulteraient de cette double anastomose : « 1° Un cercle vertical « ou ventriculaire représentant une sorte de méridien ; 2° un

(1) Budor, Oblitérations des artères cardiaques et lésions du myocarde, thèse Paris, janvier 1888.

(2) Sappey, Traité d'anatomie descriptive, t. II, p. 538.

« cercle horizontal ou auriculo-ventriculaire que Haller com-
« parait à un équateur. »

Wikham Legg (1) a constaté qu'en injectant la branche principale d'une artère coronaire, l'autre se remplit immédiatement et que ces deux troncs communiquent, non comme beaucoup d'auteurs l'ont soutenu par les branches du sillon horizontal, mais par les branches des ventricules et de la pointe.

Il résulte de ces considérations anatomiques, sur lesquelles nous ne voulons pas insister, que l'on peut considérer les deux artères coronaires comme *une* artère terminale comparable, par exemple, à l'artère splénique. Toutefois, il existe, à la base du cœur une anastomose qui fait communiquer une branche ascendante antérieure de la coronaire ramifiée sur l'aorte avec l'artère bronchique gauche dont les ramuscules se répandent non seulement sur l'aorte mais aussi sur l'artère pulmonaire, les veines pulmonaires et l'*oreillette gauche*.

On comprend par ce qui précède comment, lors des lésions même considérables subies par les troncs des coronaires, l'intégrité des parois des oreillettes peut être indéfiniment respectée. Si l'on ne tenait pas compte, en effet, de cette richesse circulatoire anastomotique des parois auriculaires et si l'on n'envisageait que la disproportion extrême existant entre les branches ascendantes et les branches descendantes des deux troncs coronaires, on courrait risque de formuler des conclusions erronées.

Si, en effet, comme nous l'enseigne l'anatomie générale, la richesse artérielle d'un organe est en raison directe de l'importance de ses fonctions, la vascularité puissante du cœur et plus particulièrement des parois ventriculaires est l'indice révélateur du labeur énorme qui lui est imposé. Il suffit de comparer l'ensemble des branches descendantes ou inférieures (branches ventriculaires) des artères coronaires, à leurs branches ascendantes pour être éclairé sur l'importance fonctionnelle des oreillettes et des ventricules. On peut donc dire, en se plaçant à ce point de vue un peu restreint, que les artères coronaires, anastomotiques pour leurs branches ascendantes, ne sont guère terminales que pour leurs branches descendantes.

L'étude anatomo-pathologique que nous ferons plus loin, basée non seulement sur nos recherches, mais encore sur l'ensemble de travaux qui nous ont précédé, met en lumière ce fait que les

(1) Wikham Legg, *The Lancet*, 1883.

lésions spontanées des branches descendantes de la coronaire antérieure sont de beaucoup les plus fréquentes et, en tout cas, d'ordinaire les plus anciennes. L'anatomie nous fournit quelques détails fort utiles pour l'explication de ces faits; elle met en relief un point qui peut paraître paradoxal au premier abord : le calibre de l'artère coronaire antérieure, c'est-à-dire du vaisseau nourricier destiné au segment le plus important du myocarde, au ventricule gauche, est moindre que celui de la coronaire droite.

Plusieurs explications qui se complètent l'une par l'autre, peuvent être fournies de ce phénomène : l'artère coronaire gauche ou antérieure n'est, à proprement parler, que l'artère nourricière de la face antérieure, de la pointe et du bord gauche du ventricule gauche ainsi que de la cloison interventriculaire à laquelle elle envoie une branche spéciale, l'artère de la cloison. Il faut y ajouter une portion plus ou moins restreinte de la face antérieure du ventricule droit dans la zone avoisinant le sillon interventriculaire antérieur. L'artère coronaire droite au contraire nourrit : 1° la presque totalité du ventricule droit; 2° la face postérieure du ventricule gauche, et 3° les oreillettes presque en entier. Il n'y a donc pas lieu de s'étonner si le calibre et la capacité de la coronaire droite sont notablement plus considérables que ceux de la coronaire gauche.

Quant à la *capacité* de ces artères proportionnellement à la masse musculaire qu'elles nourrissent, tous les auteurs semblent admettre une disposition toute particulière et que l'on ne retrouve dans aucun muscle strié du corps humain. A ce point de vue, on pourrait dire, sans paradoxe, que la vascularité du cœur est exagérée; mais l'on sait à quels besoins urgents cette disposition anatomique répond. Nous verrons bientôt que ce qui fait la force musculaire du cœur est, par là même, la source de sa faiblesse.

L'étude physiologique des artères coronaires ne nous arrêtera pas longtemps. On peut la résumer en quelques lignes : de toutes les artères musculaires du corps humain ce sont celles qui travaillent le plus, puisqu'elles doivent répondre chaque jour aux nécessités des *cent et quelques mille* contractions quotidiennes du cœur. En outre, de toutes les artères viscérales, les coronaires sont sans contredit celles qui sont exposées aux déplacements mécaniques les plus nombreux, le mouvement de rotation du cœur sur son axe ne pouvant s'effectuer sans un déplacement proportionnel des premiers centimètres des troncs coronaires.

Rappelons encore que les physiologistes se sont efforcés depuis longtemps déjà de déterminer les effets de la compression ou de la dilatation d'une ou des deux coronaires. Les expériences de von Bezold, Panum, et les tentatives plus récentes du P^r Germain Sée (1) et de ses élèves Bochefontaine et Roussy, celles de Conheim (2) ont bien démontré l'importance considérable de l'intégrité des artères coronaires, principalement de la gauche, pour le bon fonctionnement des contractions cardiaques.

§ II. *Anatomie et physiologie pathologiques des lésions chroniques des coronaires.* — L'anatomie pathologique des coronaires, que nous allons tracer rapidement dans ses grandes lignes, exige avant tout que l'on fasse une distinction formelle entre l'origine de ces vaisseaux, leurs troncs et leurs ramifications. Comme on le sait, des lésions peuvent se localiser uniquement au point d'origine d'une ou des deux coronaires, entamer l'intégrité des parois vasculaires sur une étendue plus ou moins vaste, ou encore ne frapper que sur un nombre plus ou moins restreint des vaisseaux artériels les plus ténus. Par contre, la totalité de l'arbre artériel peut être plus ou moins simultanément atteinte. Ceci dit, il faut cependant se bien rappeler que les lésions chroniques artérielles (l'artério-sclérose, l'athérome, la dégénérescence calcaire) affectent une prédilection marquée non seulement pour le tronc de l'une ou de l'autre artère coronaire, mais encore et surtout pour les branches descendantes antérieures, principalement de la coronaire gauche ou antérieure. Nous verrons plus loin les explications pathogéniques que l'on peut fournir de ces différentes localisations.

Passons rapidement en revue les diverses lésions chroniques décrites sur les coronaires et attribuables pour la plupart à l'artério-sclérose. Commençons par le *rétrécissement* des coronaires. Lorsqu'il siège à l'origine même du vaisseau, le rétrécissement de l'une ou de l'autre coronaire peut être variable, aller jusqu'à la disparition presque absolue de l'orifice. Cette lésion, très commune dans l'aortite en plaques, aortite aiguë des auteurs, aortite palustre de Lancereaux (3), a une évolution généralement rapide et, paradoxe apparent, elle peut coïncider avec une augmentation de volume du cœur gauche; c'est ce que l'on voyait dans

(1) Germain Sée, *Bull. Acad. sciences*, 1881.

(2) Conheim, *Arch. Virchow*, 1881.

(3) Lancereaux, *Anat. pathol.*, t. II, p. 847.

une belle observation de M. Lancereaux (1). Nul doute pour nous que dans des cas analogues, l'hypertrophie du cœur gauche ne soit plus ancienne que les lésions des coronaires.

Dans toutes ces observations, la sténose de l'orifice de la coronaire doit être considérée comme une lésion secondaire aux altérations aortiques. L'artère coronaire souffre peu dans ces cas pour son propre compte. Une remarquable observation de Hodgson (la huitième de son traité) (2) correspond à ces cas : il existait une calcification extrême de l'aorte autour de l'orifice des coronaires et le ventricule gauche s'était rompu.

La sténose du tronc des coronaires est plus fréquente peut-être encore que le rétrécissement de leur origine. Nous en rapportons pour notre part quatre exemples caractéristiques (obs. I, II, V, VII). Un détail qui ne manque pas d'importance et que nous retrouvons cité dans une foule d'observations, c'est la localisation des lésions athéromateuses ou calcaires à deux ou trois centimètres de l'origine des artères coronaires. Il y a à ce niveau, incontestablement, un *point d'appel* pour la dégénérescence scléro-athéromateuse des vaisseaux. Ce point faible correspond à la base même des ventricules, de chaque côté de l'origine apparente de l'artère pulmonaire et nous pouvons ajouter déjà que cette région de la base du cœur est une *région de frottement*.

D'autres fois la sténose porte sur des rameaux plus petits et va souvent jusqu'à l'oblitération complète; la thrombose artérielle retentit plus directement sur la structure du myocarde et s'accompagne habituellement alors de foyers de ramollissement ou d'infarctus.

L'*obstruction* complète d'un département plus ou moins étendu d'une coronaire se rattache le plus habituellement à ce que l'on a coutume de désigner sous le nom d'endartérite chronique avec athérome ou calcification. Cette ischémie totale retentit d'une manière variable sur la substance musculaire du cœur, selon que l'obstruction s'est faite lente ou rapide. Nous retrouverons un grand nombre de ces faits dans les différents chapitres qui vont suivre (voy. *Dégénérescence graisseuse, Sclérose, Ruptures du cœur*). Il est cependant d'autres observations dans lesquelles l'oblitération de deux coronaires était presque complète et en face desquelles on en est réduit à se demander comment la survie a

(1) Lancereaux et Lackerbauer, Atlas d'anat. pathol., p. 256, pl. XXV.

(2) *Loc. cit.*, p. 42.

pu se prolonger aussi longtemps. Le cas de M. Butte (1), élève du D^r Quinquaud, est des plus instructifs à cet égard. Le sujet, âgé de 75 ans, habituellement très bien portant, mourut subitement un matin. Le cœur peu surchargé de graisse pesait 495 grammes. Les deux artères coronaires étaient très athéromateuses et considérablement rétrécies, au point qu'une fine aiguille introduite dans la coronaire antérieure était totalement arrêtée à une distance de trois centimètres et demi. Une observation de Wislizenius (2) ne diffère de la précédente que par la longue durée des symptômes, l'existence d'une angine de poitrine et le siège de l'obstruction de la coronaire gauche calcifiée (l'obstruction se trouvait exactement au point où la branche ventriculaire se détache du tronc de la coronaire).

Les observations d'obstruction d'une coronaire par embolie sont aussi exceptionnellement rares que la thrombose artérielle en est fréquente. Tous les auteurs citent l'observation historique due à Virchow d'un sculpteur mort subitement dans un accès d'angine de poitrine et succombant à une embolie de la coronaire antérieure. Il faut remarquer, en effet, avec Lancereaux, que le petit calibre des vaisseaux coronaires et leur origine dans le sinus de Valsalva les prédisposent peu aux embolies.

Si l'épaississement chronique de l'endartère est la lésion la plus habituelle, il ne faut pas oublier que dans un certain nombre de circonstances les altérations des parois vasculaires sont quelquefois essentiellement caractérisées par une dilatation de la cavité avec *amincissement des parois*. L'observation de Malmsten (3) que nous consignons plus loin, au chapitre des ruptures du cœur, s'accompagnait en quelques points de ces lésions atrophiques.

La *dilatation* des artères coronaires avait déjà été signalée au commencement du siècle par Bertin (4) qui observa un cas de dilatation extrême de la coronaire gauche (elle était le double de la coronaire droite) dans un cas d'hypertrophie du ventricule gauche. Laënnec admettait également cette dilatation simple dans la dilatation du cœur avec ou sans hypertrophie. Aran (5) croit que la dilatation et l'hypertrophie (?) des coronaires peuvent être la conséquence de la dilatation et de l'hypertrophie du

(1) Butte, *Bull. Soc. anat. Paris*, 1882.

(2) Wislizenius, *Saint-Louis médical*, 1880, t. XXXVIII, p. 507.

(3) Malmsten, *Gaz. hebd. méd. et chir.*, 1863.

(4) Bertin, *Malad. du cœur et des gros vaisseaux*, 1824, p. 414.

(5) Aran, *Archiv. gén. méd.*, 1847, vol. XIV, p. 195.

cœur. Littré (1) avance que « dans l'hypertrophie du cœur les « artères coronaires participent à l'*excès de nutrition* ». Il faut dire qu'antérieurement à ces auteurs, vers la fin du siècle précédent, on avait noté la dilatation des coronaires, mais en la rapprochant d'altérations matérielles dégénératives. C'est ainsi que Fanton (2) rapporte avoir trouvé sur le cadavre d'un militaire les vaisseaux coronaires considérablement turgescents et recouvrant un cœur volumineux, dur et parsemé de taches blanches. De même pour Verbrugge (3) qui parle de la dilatation des coronaires et de leur *rupture* mais n'en cite pas d'exemple. Matanus (4) s'occupe également de la dilatation des coronaires et parle de leurs anévrysmes qu'il considère au point de vue théorique.

Il faut remarquer que l'atrophie du myocarde, si fréquente chez le vieillard à la suite de l'athérome des coronaires jointe à l'allongement athéromateux des vaisseaux, donne lieu souvent à un aspect sinueux des vaisseaux coronaires, état qu'il ne faut pas confondre avec l'ectasie des vaisseaux coronaires, mais qui peut l'accompagner. L'observation de Malmsten est des plus curieuses à cet égard.

Quant à l'*anévrisme* des artères coronaires, on n'en connaît aujourd'hui encore que trois observations devenues classiques : le cas de Peste (5), dans lequel l'anévrysme de la coronaire gauche siégeait au niveau de sa bifurcation ; l'observation de Peacock (6), où l'anévrysme de la coronaire gauche siégeait à la base du ventricule, et enfin le fait de Heuse (7), dans lequel une rupture d'un infarctus du cœur permit de constater un anévrysme de l'artère coronaire droite.

Malgré les nombreuses lésions dégénératives des vaisseaux coronaires, les cas de rupture artérielle sont des plus rares. On en cite seulement quatre ou cinq exemples : c'est ainsi que Kramer (8) rapporte l'histoire d'une femme de 78 ans morte subi-

(1) Littré, Dict. en 30 vol., art. *Cœur*.

(2) Fanton, Obs. anat. méd., Obs. VII, § 2, p. 20, Venetiis, 1773.

(3) Dissertatio anat. chirurg. des anevrysmate. — Verbrugge (in Scriptum de anevrysmate collectio). Argentorati, 1785, p. 415, al. 2.

(4) Matanus. Scriptor. latin. de anev. collectio, §§ 7, 10, 12, 14 et 19.

(5) Peste, Observation de rupture d'un anévrysme de l'artère coronaire coïncidant avec une rupture du cœur, *Arch. gén. méd.*, 1842, p. 472.

(6) Peacock, Observation d'un anévrysme de l'art. coron. gauche du cœur, *Arch. gén. méd.*, 1848, t. XVI, p. 233.

(7) Heuse, Note et réflexions sur un cas de kystes apoplectiques développés dans les parois du cœur et d'anévrysmes des art. coron., *Bull. Acad. roy. Belgique*, 1856, t. XV, p. 492.

(8) Kramer, cité par Aran, *loc. cit.*

tement par suite de la rupture d'une coronaire. De même pour Daniel Fischer (1) qui, chez un soldat mort subitement, trouva à la base du cœur une rupture d'une des branches de la coronaire. La troisième observation est due à Bourgon (2) et a trait à un ancien militaire rhumatisant alcoolique, mort subitement après un certain nombre de phases douloureuses. A l'origine de la coronaire droite existait un sac anévrysmatique athéromateux qui s'était rompu dans le péricarde. Quant au cas de Merat (3) la preuve est moins facile à faire, car il existait une poche du volume d'une petite noix logée dans la paroi de l'oreillette droite hypertrophiée. Enfin, nous citerons, en terminant, la curieuse observation de Bois de Loury (4) dans laquelle l'artère coronaire droite au milieu du sillon auriculo-ventriculaire s'était rompue en même temps que la paroi cardiaque.

Nous renvoyons le lecteur au chapitre *Ruptures du cœur* pour l'étude des infarctus et de l'apoplexie.

La *physiologie pathologique* de toutes ces lésions mérite de nous arrêter quelques instants. Demandons-nous pour commencer s'il n'y a point des conditions physiologiques proprement dites capables de favoriser lentement l'évolution des différents processus dégénératifs qui frappent les artères coronaires et, par conséquent, le cœur à une époque si souvent peu avancée de la vie.

Il faut noter en première ligne que la proximité extrême du cœur expose les artères coronaires à subir les premières les *modifications de la pression* sanguine intra-aortique qui, à l'état normal, et à plus forte raison dans les conditions pathologiques, se produisent incessamment. Il est certain qu'il y a là des conditions éminemment défavorables contre lesquelles les vaisseaux artériels du cœur, à peu près privés d'anastomoses, ne peuvent que mal lutter, malgré l'étonnante richesse du réseau capillaire qui leur fait suite.

Une autre conséquence, non moins directe, de la naissance des coronaires à l'origine même de l'aorte, réside dans ce fait que ces deux vaisseaux sont destinés à supporter, plus immédiatement peut-être que les autres branches nées de la crosse, *les chocs de l'ondée sanguine* lancée par la systole ventriculaire. Rind-

(1) Fischer, cité par Aran, *loc. cit.*

(2) Bourgon, *Biblioth. méd.*, t. XXXVIII, 1812.

(3) Merat, *Dict. sc. méd.*, t. V.

(4) Bois de Loury, *Gaz. méd. et chir.*, 1859, p. 777.

fleisch (1) dessine en effet de la façon suivante la ligne suivant laquelle le choc du sang aortique vient heurter la paroi convexe de la crosse, de l'aorte, « par suite de la direction spiralée du « courant aortique : c'est une spirale qui commence au *pourtour* « *antérieur* du bulbe aortique, se dirige à droite sur la portion « ascendante, passe sur la convexité de l'aorte contre l'origine « du tronc innominé et de là suit le contour postérieur et interne « de l'aorte descendante. » Cette ligne spirale est celle qui marque pour ainsi dire les régions vouées à l'anévrysme aortique. Or, preuve évidente à nos yeux que la région d'origine des deux coronaires correspond bien à l'origine de cette ligne spirale, le premier point désigné par Rindfleisch comme région de prédilection des anévrysmes correspond exactement à l'origine de la paroi antérieure de l'aorte : « Le premier anévrysme de l'aorte, « dit-il, se développe directement contre le tronc de l'artère pulmo- « naire située en avant. » Il est donc rationnel d'accepter que les deux artères coronaires situées de chaque côté de cette région vouée à l'ectasie anévrysmale, souffrent pour leur part des chocs répétés du sang.

Il est un autre détail anatomo-physiologique qui nous paraît contribuer à l'explication de la fréquence absolue et relative des lésions chroniques du tronc des coronaires à une certaine distance de leur origine, c'est la disposition affectée par le tronc de l'artère pulmonaire à l'égard des deux artères cardiaques. Le tronc de l'artère pulmonaire s'appuie, en effet, dès son origine, sur le tronc des deux coronaires et plus particulièrement sur le tronc de la coronaire gauche. La coronaire droite étant plus en contact avec l'union de l'infundibulum et de l'artère pulmonaire, il en résulte, à l'état normal, une *compression* relative des artères cardiaques par la large colonne sanguine poussée d'une manière intermittente dans l'artère pulmonaire. Si l'on ajoute à cette disposition anatomique les mouvements de torsion subis par la base du cœur au niveau de l'attache de ses gros vaisseaux, on comprendra sans peine comment les premiers centimètres du tronc de chaque coronaire, comprimés à la fois et mobilisés au niveau du passage de l'artère pulmonaire, doivent souffrir de tant de chocs et de frottements le jour où l'usure de la vie cellulaire commence à mal nourrir les vaisseaux.


Un dernier détail appartenant à la physiologie même du cœur

(1) Rindfleisch, Traité histol. path., traduct. Gross et Schmitt, 1888, p. 253.

contribue, croyons-nous, à favoriser les diverses dégénérescences si fréquemment observées sur les artères coronaires. On pourrait considérer comme un paradoxe de dire que la fréquence même et l'énergie des contractions du myocarde prédisposent ses artères nourricières à l'athérome; cette remarque est cependant l'expression exacte de la vérité. Il y a longtemps que tous les anatomo-pathologistes ont été frappés de la fréquence très grande de l'athérome de la coronaire comparée à l'état des artères nourricières des autres muscles striés. D'autre part, l'anatomie pathologique est riche d'exemples de dégénérescences consécutives au travail exagéré de tel ou tel organe, de tel ou tel tissu. Il nous semble qu'il en est de même pour les vaisseaux coronaires.

Que l'on compare en effet le travail mécanique du cœur au travail produit par l'homme dans une journée moyenne, et l'on arrivera à une proportion véritablement extraordinaire. Si l'on admet, par exemple, que le ventricule gauche envoie, à chaque contraction systolique, 180 grammes de sang dans l'aorte et que l'on se rappelle que la pression aortique est de 20 centimètres de mercure (1), on démontre que l'effet utile du ventricule gauche est de 46.656 kilogrammètres, tandis que le travail du ventricule droit peut être évalué au tiers, c'est-à-dire à 15.552 kilogrammètres. Le total du travail quotidien du cœur est de 62.208 kilogrammètres par jour. Or, on admet que le travail mécanique de l'homme ne dépasse guère, par journée de 8 heures, 300.000 kilogrammètres; aussi a-t-on le droit de dire que le cœur produit par jour une énorme quantité de travail, puisqu'il accomplit le cinquième environ du travail mécanique total de l'organisme (Beaunis). Ces chiffres expliquent mieux que tout autre raisonnement l'extrême importance des coronaires, et par conséquent le travail exagéré imposé aux artères nourricières du muscle cardiaque. Ils permettent de comprendre en même temps la prédilection véritable de l'athérome pour l'artère coronaire gauche.

(1) Beaunis, Physiologie humaine, t. II, p. 1016, 2^e édit.



LE MYOCARDE

LE MYOGBARDE

LE MYOCARDE

§ I. *Remarques sur l'anatomie et la physiologie du myocarde.* — Depuis les remarquables travaux du P^r Ranvier sur la structure microscopique et la physiologie du myocarde (1), l'anatomie pathologique de ce muscle si spécial a fait des progrès considérables. Nous allons rappeler en quelques lignes les détails anatomiques les plus importants pour l'étude que nous nous sommes imposée dans les pages suivantes.

Le squelette conjonctif du cœur, charpente fondamentale du myocarde, est bien connu depuis les travaux de Robin (2), Pelvet (3), Letulle (4) et surtout Ranvier. On connaît bien aujourd'hui, en effet, la disposition du tissu conjonctif interstitiel du cœur en grands espaces interstitiels, moyens espaces périfasciculaires et petits espaces interfasciculaires. On sait, en outre, que le tissu conjonctif se dispose autour des faisceaux musculaires primitifs (cellules myocardiques) qu'il isole souvent deux par deux, trois par trois, en formant de *minces membranes connectives* (Ranvier), aspect que nous désignerons dorénavant sous le nom de *logettes périmusculaires*. La réunion d'un certain nombre de ces logettes forme les faisceaux secondaires du cœur, qui, contenus dans une même enveloppe conjonctive, sont néanmoins ramifiés en réseaux. Le groupement des faisceaux secondaires en faisceaux de troisième, de quatrième ordre, etc., est toujours réglé par des cloisonnements fibreux (Ranvier).

Sauf ces tractus fibreux, le tissu conjonctif du cœur est toujours constitué par une trame délicate.

Le tissu conjonctif forme encore autour des réseaux capillaires du cœur de minces trabécules péricapillaires, moins régulières et moins systématisées que les membranes constituant les logettes périmusculaires. Pour Ranvier, c'est lorsque les capillaires traversent les *fentes de Henle* qu'ils sont accompagnés par des traînées de cellules plasmatiques les entourant et s'appuyant sur leurs parois; cette disposition répondrait au périthélium d'Eberth. Nous désignerons sous le nom de *logettes ou travées périca-*

(1) Ranvier, *Leçons d'anatomie générale* (1877-78), G.-B. Baillière, 1880, et *Leçons d'anatomie générale sur le système musculaire*, Delahaye, 1880.

(2) Robin, *Tissu musculaire*, *Dict. encycl. de sc. méd.*

(3) Pelvet, *Anévrysmes du cœur*, thèse de Paris, 1867.

(4) Letulle, *Hypertrophies cardiaques secondaires*, 1879.

pillaires ces minces réseaux conjonctifs et leurs cellules fixes.

Il suffit de se rappeler que, suivant l'expression de Ranvier, le cœur des mammifères n'est qu'une *vaste éponge lymphatique*, pour comprendre toute l'importance qui s'attache à l'étude du tissu musculaire du cœur. On sait que les fentes de Henle sont formées par la réunion de membranes ou logettes périmusculaires, et que ces fentes, tapissées d'après Eberth par un endothélium particulier, sont remplies par la lymphe et constituent les premières voies lymphatiques lacunaires du cœur. Aussi, le P^r Ranvier a-t-il pu dire que le tissu conjonctif du cœur n'est qu'une séreuse cloisonnée, disposition éminemment favorable à l'élimination rapide de tous les déchets de la vie du myocarde.

Quant aux cellules musculaires du cœur, leur structure est trop connue pour que nous y insistions ici. Qu'il nous suffise de rappeler que ces cellules courtes, dépourvues de sarcolemme, munies d'un noyau central, réunies entre elles par un ciment qui assure leur cohésion, baignent littéralement dans des espaces lymphatiques qui leur apportent les éléments nutritifs nécessaires à leur fonction, en même temps qu'ils doivent entraîner rapidement tous les produits impropres à leur vie cellulaire : « Pour recevoir ces déchets, les fentes lymphatiques sont largement ouvertes autour des fibres musculaires qu'elles enveloppent; et les matériaux de la désassimilation s'y précipitent, dans chaque période de repos, comme dans les bouches béantes d'un égout. » (Ranvier.)

Nous n'insisterons pas non plus sur la vascularité si riche des faisceaux musculaires; nous nous contenterons de rappeler que les mailles capillaires sont allongées et parallèles aux cellules musculaires, qu'elles sont réunies entre elles par des anastomoses transversales, et que leur écartement est moins considérable dans le cœur que dans les autres muscles striés. Les capillaires périfasciculaires sont très flexueux et présentent même d'après Ranvier une disposition hélicine. Leur passage dans les fentes de Henle les condamne à baigner au milieu de la lymphe dans laquelle ils laissent transsuder les sucs nutritifs. Toutefois, ils ne sont pas uniquement confinés à ces espaces et il n'est pas rare de voir deux cellules musculaires transversalement coupées n'être séparées que par la lumière d'un vaisseau capillaire. Les artérioles, qui suivent habituellement dans les parois du cœur les espaces interstitiels grands ou moyens, affectent souvent, non seulement dans les piliers auriculo-ventriculaires, mais encore dans les

colonnes charnues, une disposition centrale par rapport aux faisceaux secondaires ou tertiaires. Ce détail anatomique a une certaine importance, comme nous le verrons plus loin, car il a certainement contribué à établir, histologiquement parlant, les doctrines de la sclérose dystrophique du cœur (voy. chap. *Sclérose*).

Nous ne dirons rien du système veineux du cœur non plus que du système nerveux intramyocardique, nos recherches n'ayant pas porté particulièrement sur ces points.

Quant à la physiologie du myocarde proprement dit, voici les quelques points qui nous intéressent : les efforts combinés des innombrables cellules musculaires qui les constituent produisent des contractions violentes, brusques et répétées suivant un rythme normalement régulier. Pour que ces contractions puissent ainsi s'effectuer un nombre considérable de fois par jour, il faut de toute nécessité, une distribution large et régulière de l'ondée sanguine artérielle. Il faut, en outre, que la composition chimique du liquide rénovateur du muscle n'apporte dans l'intimité des cellules myocardiques aucune substance nuisible. Enfin, troisième condition physiologique importante, il faut que tous les produits de la désassimilation du muscle soient rapidement chassés de la cellule musculaire. On ne saurait nier, à ce point de vue, le rôle actif dévolu aux vaisseaux artériels qui, par leur diastole, contribuent à la propulsion de la lymphe dans les gros canaux blancs voisins, leurs satellites habituels ; mais on doit encore accorder un rôle aux contractions mêmes du myocarde tout entier, dont les mailles spongieuses lymphatiques sont étroitement exprimées lors de chaque systole.

Toute cause qui troublera profondément et d'une manière progressive l'un quelconque des éléments anatomiques ou physiologiques du cœur causera, inévitablement, une perturbation grave dans son fonctionnement si simple à la fois et si compliqué.

§ II. *Remarques sur l'anatomie et la physiologie pathologiques des lésions chroniques du myocarde secondaires aux altérations des coronaires. Le cœur sénile.* — Lorsque l'on jette un coup d'œil sur l'ensemble des lésions chroniques du cœur consécutives à l'artério-sclérose des coronaires, on comprend sans peine que la dénutrition progressive soit l'élément pathogénique qui domine, presque à lui seul, l'étude du cœur sénile. Le cœur du vieillard, en effet (et l'on sait à quelles époques

variées de la vie peut commencer la vieillesse), peut souffrir dans sa nutrition pour deux raisons également graves et habituellement combinées : par *ischémie* artérielle, c'est-à-dire par défaut de quantité, par *dyscrasie* sanguine, ou autrement dit par défaut de qualité du liquide nourricier. Ces deux facteurs réunis accumuleront leurs efforts et produiront les désordres les plus variés dans la structure des parois cardiaques. Leur action nuisible s'exerce d'ailleurs dans tout l'organisme du vieillard et assure ainsi le processus de mort progressive que l'on a coutume de désigner sous le nom d'involution sénile. Au niveau du cœur l'ischémie et la dyscrasie sanguine trouvent un terrain admirablement préparé, grâce à ce travail exagéré, incessant, fatal, auquel est condamné l'organe. Nous avons vu plus haut les efforts considérables que le muscle cardiaque doit produire à tout instant. Il en résulte, au bout d'un temps variable, que le cœur doit être un des organes qui, ayant le plus travaillé, est également des plus usés. Cette *usure du cœur* se manifeste d'une manière saisissante par plusieurs signes dont nous rappellerons les plus connus. Le cœur use ses enveloppes, à force de frottements répétés : on sait en effet combien il est fréquent de trouver à l'autopsie d'un cœur athéromateux un épaissement lactescent du péricarde viscéral. Les plaques laiteuses du cœur, dont l'étude à ce point de vue a été si soigneusement faite par le Pr Peter (1), révèlent les régions de frottements exagérés à la surface de l'organe.

Le cœur use encore son endocarde, de préférence au niveau des régions normalement rétrécies qui constituent ses orifices. Frottant plus violemment contre les sinuosités que le cœur gauche lui trace, l'ondée sanguine favorise plus habituellement l'usure des orifices mitral et aortique : la sclérose, et plus tard la dégénérescence athéromateuse et calcaire, proclament très souvent la sénilité du cœur.

Le myocarde lui-même, la partie fondamentale du cœur, s'use à son tour : il accumule des débris pigmentaires au centre de ses cellules myocardiques ; il trouble la composition chimique de leur protoplasma et de leurs fibrilles striées primitives. Aussi la sécheresse, la friabilité plus grande, l'atrophie granuleuse, granulo-pigmentaire, hyaline, et même les dégénérescences graisseuse, amyloïde et calcaire sont-elles autant de lésions microscopiques qui viennent, tôt ou tard, bouleverser la structure du cœur.

(1) Peter, Clinique médicale, t. II et Traité des maladies du cœur.

Ce n'est pas encore tout ; on peut dire que le cœur use encore toutes les autres parties constitutives de ses tissus : son squelette conjonctif s'altère également. Il a lutté trop longtemps contre toute sorte de causes irritantes pour n'être pas affecté. D'autant plus que toutes les voies lymphatiques du cœur, gorgées de substances chimiques nuisibles et soumises aux conséquences d'une stase prolongée de cause sanguine, modifient leur structure, s'épaississent, font une véritable sclérose lymphatique qui contribue à son tour aux désordres nutritifs du cœur.

Est-il enfin besoin de rappeler ici que les vaisseaux nourriciers du cœur : artères, artérioles et capillaires ont subi eux aussi, pour leur part et à des degrés divers, les modifications organiques régressives qui sont l'apanage de l'usure et de la sénilité. Nous avons vu ailleurs que bien souvent les lésions dégénératives du système artério-capillaire du cœur sont plus précoces et plus étendues que dans tout autre organe ; nous en connaissons également les causes déterminantes, physiologiques, auxquelles nous pourrions en ajouter peut-être beaucoup d'autres, depuis les causes morales auxquelles le P^r Peter fait jouer un si grand rôle dans les maladies du cœur, jusqu'aux intoxications, comme le plomb, l'alcool, le mercure et aux maladies infectieuses (paludisme, syphilis, fièvre typhoïde, fièvres éruptives) (1).

Puisque nous esquissons ici la pathologie générale du cœur sénile, montrons en quelques mots les conséquences de cette usure du cœur. On peut dire, d'une manière générale, que les conséquences des lésions des coronaires sont au nombre de deux, l'*atrophie* ou pour mieux dire les diverses variétés d'atrophie du cœur, et la *surcharge adipeuse* de l'organe. Ces deux ordres de dégérescences, ischémiques et dyscrasiques au premier chef, ont pour résultat ultime deux sortes de désordres graves : la *dilatation* des cavités du cœur et leur *rupture*. Disons en quelques mots l'évolution de ces deux états organopathiques.

L'*atrophie* est un terme générique dans lequel il faut distinguer, en principe, deux degrés : l'atrophie élémentaire et l'atrophie totale ou organique. L'atrophie des éléments ne nous arrêtera pas longtemps ici : elle est simple, granuleuse, granulo-pigmentaire, peut-être même grasseuse ; elle peut être circonscrite à certaines régions de la paroi cardiaque, aux piliers valvulaires, etc., ou au contraire diffuse. Elle joue un rôle capital dans l'impotence fonc-

(1) Voy. le chapitre *Sclérose*, p. 175.

tionnelle du muscle cardiaque et dans une foule de lésions circonscrites, microscopiques (depuis la myomalacie du cœur, la stase veineuse intrapariétale jusqu'à la sclérose et la dégénérescence adipeuse interstitielle). Nous renvoyons aux différents chapitres consacrés, dans la seconde partie, à l'étude de ces diverses lésions.

Ce qui nous intéresse pour le moment, c'est l'atrophie totale de l'organe dont les corrélations avec l'athérome des coronaires sont connues depuis longtemps. Hogdson, Stokes et une foule d'auteurs contemporains ont insisté sur cette coïncidence. Toutefois on peut faire une remarque ici même, remarque qui pourrait paraître un paradoxe si on ne la faisait pas suivre d'un éclaircissement : il est fréquent de voir à l'autopsie d'individus ayant succombé avec des lésions chroniques avancées des coronaires, l'atrophie manifeste du myocarde avec dilatation du cœur s'accompagner d'une augmentation du poids et du volume du cœur. Nous pourrions citer un nombre considérable d'exemples consignés dans les différents chapitres qui vont suivre ; mais nous nous contenterons d'en rappeler deux : 1° une observation de Blachez (1) provenant d'une femme de 76 ans dont le cœur ramolli et atrophié était volumineux et dilaté, *enfoui dans la graisse* ; 2° le second exemple d'atrophie du cœur avec dilatation et augmentation du poids se trouve dans l'observation I, qu'on peut lire à la fin de ce présent chapitre.

En même temps que l'atrophie on constate d'ordinaire une *friabilité* plus ou moins considérable du cœur. Hogdson rapporte des cas où la consistance des parois cardiaques était tellement amoindrie que le doigt les traversait sans effort. Jenner, Parry, Baillie, Peacock, Malmsten, Heuse, Laveran, Lancereaux, que nous citerons plus loin, sont tous d'accord sur ce fait que, par suite d'une dégénérescence athéromateuse considérable des coronaires, la désorganisation et la friabilité du cœur peuvent devenir extrêmes. C'est à la description de ces lésions histologiques que Ziegler, Rindfleisch et la plupart des auteurs allemands donnent aujourd'hui le nom de *myomalacie* du cœur et c'est à juste titre que l'on a pu comparer cet état des parois cardiaques au ramollissement ischémique du cerveau (voy. notre obs. III).

Les considérations qui précèdent nous permettent d'insister sur la nécessité d'un examen détaillé du cœur et d'une appré-

(1) Blachez, *Bull. Soc. méd. des hôp.*, 1877, p. 171.

ciation exacte non seulement de son volume mais aussi de son poids, un cœur en voie d'atrophie et largement dilaté pouvant peser plus que la normale. On ne saurait oublier qu'il existe un certain nombre de lésions qui contribuent à créer une pseudo-hypertrophie du cœur qu'il ne faut jamais confondre avec les cas avérés, nombreux et déconcertants, d'hypertrophie vraie coïncidant avec un athérome plus ou moins considérable des artères coronaires.

Chaque observation d'hypertrophie vraie accompagnée d'artério-sclérose des coronaires, constitue un problème dont la solution est assez souvent facile. Il faut partir de cette donnée fondamentale que, dans l'artério-sclérose généralisée compliquée ou non de néphrite interstitielle, l'hypertrophie secondaire du cœur gauche est la règle. Mais quand l'autopsie démontre la coexistence d'athérome avec rétrécissement plus ou moins considérable ou même avec obstruction d'un département plus ou moins étendu des artères coronaires, il est nécessaire de faire une enquête qui portera sur plusieurs points et tout particulièrement sur l'âge du sujet, l'état du système artériel et l'état du rein. Si, comme dans une très belle observation de Laveran et Tautain (1), où le cœur pesait 930 grammes, le sujet était encore jeune (47 ans), et si l'état pathologique des coronaires (obstruction) était assez circonscrit l'explication est facile : la thrombose artérielle cardiaque est un accident, tout au plus une complication qui n'a joué qu'un rôle secondaire au point de vue des altérations régressives de l'organe. La même explication peut être donnée pour notre observation II, consignée à la fin de ce chapitre. Toutefois, il faut l'avouer, bien des cas sont plus ardues ; nous pouvons citer l'observation de Butte : le sujet, âgé de 75 ans, mort subitement, avait un cœur de 485 grammes, bien que les deux artères coronaires fussent considérablement rétrécies.

Un fait reste irréfutable, c'est le suivant, que nous mettrons en lumière dans une autre partie de ce travail : tant que l'âge du patient le comporte et tant que le permet l'intégrité plus ou moins étendue de certains départements vasculaires du cœur, la fibre musculaire encore intacte lutte et atteint, par ses efforts répétés, une hypertrophie quelquefois considérable démontrée histologiquement (Letulle). C'est là une *hypertrophie compensatrice* au sens absolu du mot, que l'on retrouve aussi vraie, aussi isolée

(1) Laveran et Tautain, *Bull. Soc. méd. des hôp.*, 1877, p. 311.

dans les zones périscléreuses que dans la région périatrophique du cœur sénile (voy. obs. IV).

Nous ne voulons pas, dans ce chapitre de généralités, insister trop longuement sur les différentes lésions consécutives à l'athérome des coronaires. Nous avons déjà parlé de l'épaississement scléreux du péricarde, de la sclérose de l'endocarde dont les points faibles (orifices, valvules et piliers) sont parfaitement connus. On verra plus loin l'intérêt qui s'attache aux épaisissements partiels des parois ventriculaires, épaisissements qui se trouvent non seulement dans les anévrysmes, mais encore dans la sclérose proprement dite par flots disséminés. Nous ne dirons rien non plus des coagulations intracardiaques, végétations globuleuses et kystes fibrineux du cœur fréquemment observés dans le cœur sénile (1).

Pour ce qui est des altérations du myocarde, nous venons de passer en revue les atrophies et les dégénérescences. Nous consacrerons, dans la seconde partie de ce travail, une étude plus complète aux lésions les plus intéressantes, à la dégénérescence graisseuse, à la sclérose, aux anévrysmes et à l'aboutissant possible de toutes ces lésions dégénératives, c'est-à-dire aux ruptures du cœur.

Il ne reste encore à dire que quelques mots des différentes lésions d'origine vasculaire appartenant au présent chapitre, consacré aux généralités : la stase sanguine et la stase lymphatique.

Les *infarctus* du cœur sont rares, comme on le verra au chapitre des ruptures du cœur, et, chose remarquable, il est assez fréquent d'en compter plusieurs sur le même cœur dans les cas exceptionnels où on les observe. Dans l'observation de Butte, par exemple, deux infarctus occupaient la paroi antérieure du ventricule gauche. Il existait cinq infarctus dans le cas de Heuse (3 sur le ventricule gauche, 2 sur le ventricule droit).

La *stase lymphatique*, à laquelle on fait jouer depuis quelque temps un rôle important dans la genèse des lésions dégénératives du cœur (Letulle) et dont nous rapportons plus loin un remarquable exemple (obs. I, pl. II, fig. 5), est encore peu étudiée. Rindfleisch (2) en étudiant la nécrose ischémique du myocarde isole une première forme de myomalacie, dans laquelle, dit-il, on trouve souvent rien autre qu'une tuméfaction granuleuse des

(1) Letulle, Végétations globuleuses du cœur, *Bull. Soc. anat.*, 1882.

(2) Rindfleisch, *loc. cit.*, p. 268.

fibres musculaires dont la striation s'efface et disparaît même. Sur les bords de ces foyers, qui ont 3 ou 4 millimètres de diamètre, on aperçoit, même dans les cas récents, de grandes masses de cellules migratrices sorties des vaisseaux dilatés.

M. Letulle considère ces lésions, qu'il a retrouvées même dans des points où les fibres musculaires n'étaient pas nécrosées, comme la preuve de la stase lymphatique interstitielle. Il refuse à ces altérations une nature inflammatoire et les considère comme un des éléments de la dénutrition des cellules musculaires anémiées (voy. *Sclérose du cœur*).

La *dégénérescence calcaire* du cœur, remarquablement étudiée par MM. A. Robin et Juhel-Renoy (1) et Conzette (2), n'est, à proprement parler, qu'une complication ultime de la sclérose du cœur. Elle est toujours consécutive à l'endartérite chronique oblitérante des vaisseaux nourriciers de la région. Comme le disent fort justement ces auteurs, c'est une manière de finir de la sclérose cardiaque. Lancereaux (3), qui décrit cette lésion sous le nom de calciose cardiaque, accepte l'opinion de Heschl (1860) d'après laquelle les cylindres musculaires primitifs seraient le siège de dépôts de carbonate de chaux. Rindfleisch fournit l'explication biologique de la calcification de la membrane interne du cœur, « un ralentissement, allant jusqu'à l'arrêt » à peu près complet des courants nutritifs dans les parenchymes, y joue le rôle principal. »

En terminant, rappelons que les divisions systématiques imposées pour les besoins de la description, sont loin de correspondre, dans un grand nombre de cas, à la réalité des faits. Que de fois, en effet, ne trouve-t-on pas sur le même cœur les lésions dégénératives les plus disparates, on pourrait presque dire les plus opposées ? Souvent l'atrophie partielle ou totale des couches musculaires coïncide avec la surcharge graisseuse sous-épicardique et interstitielle ; souvent aussi une atrophie plus ou moins considérable, mais localisée, accompagne une hypertrophie générale ou partielle. De même pour la sclérose, les anévrysmes et la myomalacie. Autant de *lésions combinées* qui s'associent et, relevant toutes (sauf l'hypertrophie) d'une même cause, convergent toutes vers un même but, l'impotence fonctionnelle et la déchéance organique définitives du cœur.

(1) Robin et Juhel-Renoy, *Arch. gén. méd.*, 1885 et *Bull. Soc. méd. hôp.*, 1885.

(2) Conzette, *Bull. Soc. anat.*, 1885, p. 359.

(3) Lancereaux, *loc. cit.*

On doit enfin remarquer qu'il y a dans le cœur non seulement des *régions de moindre résistance*, les valvules, les piliers, la pointe gauche et le bord droit, mais encore que les diverses dégénérescences qui affectent l'organe ont des *localisations* de prédilection. Pour ne citer que deux exemples, on sait que les ruptures se produisent très souvent au dépens du ventricule gauche, parois et piliers (1), que la sclérose se spécialise de préférence dans l'étendue du ventricule gauche et de la paroi interventriculaire, et qu'enfin la graisse interstitielle affectionne tout particulièrement le cœur droit.

On peut se demander pourquoi, lorsque les lésions des coronaires sont également étendues, le cœur droit se surcharge de graisse alors que le cœur gauche devient scléreux (voy. notre obs. V). M. Letulle nous a proposé l'explication suivante : Ce cœur droit, travaillant moins que le cœur gauche, son fonctionnement devient plus rapidement insuffisant, et le ventricule droit se surcharge de graisse plus vite que le gauche parce que, normalement, *il est déclive* par rapport aux autres parties constituantes du cœur ; aussi la stase lymphatique y atteint-elle d'emblée son maximum. Cette explication anatomique et physiologique n'en demeure pas moins une hypothèse.

Dans ces généralités sur la pathologie du cœur sénile nous avons négligé à dessein l'*étiologie* des artérites et la *symptomatologie* générale du cœur sénile qui ne diffèrent pour ainsi dire jamais du moment où l'athérome des coronaires existe. Nous retrouverons ces deux chapitres dans l'étude détaillée que nous ferons plus loin des différentes manifestations organopathiques secondaires à l'artério-sclérose des coronaires.

(1) Hestres, thèse de Le Piez, 1873, p. 85.

OBSERVATIONS

OBS. I. — *Angine de poitrine. Mort subite. Dégénérescences diverses du cœur. Rétrécissement de l'artère coronaire antérieure (1). Examen microscopique inédit communiqué par M. Letulle.*

Nous résumons, dans ses parties les plus essentielles, la communication faite par M. Leudet, interne à cette époque dans le service de M. R. Moutard-Martin.

Leg..., 46 ans, couturière, entre le 16 avril 1886 à l'hôpital Tenon. Elle ne se dit malade que depuis trois ou quatre mois. Elle éprouve par moments une sensation de poids sur la poitrine, de gêne respiratoire avec palpitations. Elle est même obligée de temps à autre de s'aliter pendant quelques jours pour calmer ses accès d'oppression.

Au moment de son entrée, orthopnée, cyanose avec refroidissement des extrémités, congestion pulmonaire étendue. Le pouls est petit, régulier, un peu fréquent, 82. Il n'y a point d'albumine dans les urines.

Le lendemain, la malade étant un peu soulagée on peut écouter les bruits du cœur qui paraissent normaux.

L'amélioration continue les jours suivants, les râles disparaissent et l'on note la disproportion qui existe entre la faiblesse et la petitesse du pouls et les battements du cœur qui semblent normaux et passablement énergiques. Aussi croit-on pouvoir diagnostiquer une myocardite chronique.

Au bout de huit jours de séjour à l'hôpital, l'amélioration était devenue telle que la malade pouvait se lever et songeait à quitter le service, lorsque, dans l'après-midi du huitième jour, la malade s'assoupit tout d'un coup dans son lit et meurt dans quelques instants.

A l'autopsie, l'encéphale, les poumons, les reins et le foie paraissent normaux.

Le cœur offre des lésions très marquées : son poids est de 375 grammes, ses parois sont surchargées de graisse et paraissent un peu épaissies, surtout au niveau du ventricule gauche.

La valvule mitrale est le siège de la myocardite végétante fibreuse ancienne. L'aorte est légèrement athéromateuse, mais ses valvules sont intactes.

L'artère coronaire antérieure présente un rétrécissement très considérable de sa membrane interne. Au bout du sillon interventriculaire, ce vaisseau est rétréci à un très haut degré et entouré d'une zone d'aspect fibreux. Cette altération est rendue appréciable à l'extérieur du cœur par une teinte plus blanchâtre de l'épicarde correspondant au point où l'artère se dirige en bas pour suivre le sillon interventriculaire.

La coronaire postérieure est intacte.

Le myocarde est mou, décoloré; on y voit à l'œil nu des traînées de substance adipeuse.

L'examen microscopique a été pratiqué au laboratoire du P^r Cornil par M. Letulle, qui nous a remis la note suivante :

Le cœur qui fait l'objet de la présente observation est atteint dans toute son étendue et plus particulièrement peut-être au niveau du ventricule

(1) L'observation clinique et les lésions microscopiques ont été publiées dans les *Bulletins de la Société anatomique* pour avril 1887, p. 324.

gauche des dégénérescences diverses du myocarde que nous pouvons, pour plus de méthode, énumérer de la façon suivante :

1° *Dégénérescence adipeuse* (adipose interstitielle).

2° *Atrophie granulo-pigmentaire* des cellules musculaires sans dégénérescence graisseuse.

3° *Ilots ou plaques atrophiques disséminées* qu'il faut bien distinguer de la sclérose atrophique ou sclérose dure interstitielle.

4° *Sclérose artério-capillaire* se présentant sous ses deux variétés de sclérose molle et sclérose dure.

Passons rapidement en revue ces diverses lésions :

1° L'adipose interstitielle déjà visible à l'œil nu est considérable, disséminée dans toute l'étendue de l'épaisseur du cœur. Le processus qui produit la surcharge adipeuse des cellules fixes du tissu conjonctif interstitiel est peut-être le même que celui qui donne lieu simultanément et dans les mêmes régions à l'atrophie granuleuse et granulo-pigmentaire des cellules myocardiques. On voit, en effet, sur toutes les coupes, de longues traînées de cellules adipeuses couchées au milieu des travées conjonctives vides de faisceaux musculaires. Cette disposition se retrouve identiquement la même jusqu'au-dessous de l'endocarde et l'adipose interstitielle va, dans certains points, jusqu'à remplacer totalement la couche musculaire sous-endocardique si fréquemment respectée dans la plupart des cas même avancés de cœur sénile.

Par contre, les cellules musculaires conservées ou déjà même en voie d'atrophie sont indemnes de toute transformation graisseuse. L'acide osmique colore seulement d'une façon marquée en brun foncé les granulations pigmentaires accumulées autour de la région du noyau musculaire.

2° L'atrophie granulo-pigmentaire ne présente ici rien de bien spécial; elle est extrêmement avancée au niveau des régions atrophiques que nous allons étudier. Il faut remarquer cependant qu'au niveau des bandes adipeuses interstitielles si développées on ne trouve ordinairement plus trace de la présence de cellules musculaires préexistantes; contraste frappant avec l'aspect qu'offriront les plaques atrophiques dont nous abordons la description.

3° Les ilots que nous décrivons ici sous le nom de plaques atrophiques disséminées, ne ressemblent ni aux infarctus du cœur, car ils sont mous et le sang qu'ils contiennent n'a point fait irruption hors des vaisseaux ni à la myomalacie si bien décrite par Ziegler et dans laquelle la totalité des parties constituantes de la région sont atteintes de ramollissement ischémique et de fonte granuleuse.

Il est vrai que ces plaques atrophiques accompagnent très souvent les plaques de sclérose proprement dite; mais il n'y a là rien de constant, rien d'absolu et l'aspect des lésions est trop dissemblable pour ne pas mériter une courte description particulière.

Lorsque le couteau d'autopsie tombe au hasard sur ces placards souvent visibles à l'œil nu, il est facile de les reconnaître à leur ton gris rougeâtre, à leur mollesse, à leur laxité et à la dépression qu'ils forment sur la coupe, occupant de préférence (de même que la sclérose interstitielle) la pointe des ventricules, la cloison interventriculaire et les colonnes charnues.

Au microscope, ce qui frappe tout d'abord c'est la disparition des fibres musculaires, disparition effectuée sur une large surface. Il est facile de constater que le tissu conjonctif interstitiel n'est pour rien dans ce processus atrophique, car, même à un examen superficiel on ne voit rien qui ressemble à ces travées fibroïdes denses et feutrées ou même lâches et lamelleuses qui, dans la cirrhose cardiaque cloisonnent les faisceaux musculaires en les enserrant dans leurs replis vivement colorés.

Ici, au contraire, les travées conjonctives sont affaissées, laissent entre elles d'énormes intervalles vides à travers lesquels la lumière se joue. Dans ces intervalles on ne voit que des vaisseaux capillaires ou veineux considérablement dilatés et des petits blocs pigmentaires, derniers restes des cellules musculaires détruites. En outre, les noyaux des cellules fixes et ceux de l'endothélium des capillaires apparaissent vivement colorés et souvent accompagnés d'un assez grand nombre de cellules lymphatiques flottant dans le liquide qui baignait ces espaces.

Souvent dans le voisinage de ces régions atrophiques on trouve encore, baignant dans les espaces périfasciculaires élargis, des bordures irrégulières de cellules musculaires encore intactes, parfois même hypertrophiées et dont le noyau central est d'ordinaire tuméfié, plus ou moins déformé.

4° Quelques plaques de sclérose, molle ou dure suivant les régions, suivant peut-être aussi l'âge des lésions se montrent disséminées dans toute l'étendue du ventricule gauche. Toutefois il est évident que sur ce cœur, ce sont les lésions dégénératrices autres que la sclérose qui semblent dominer.

Les artérioles sont toutes ou presque toutes atteintes d'endartérite chronique. Quant aux autres altérations des fibres musculaires, nous pouvons signaler la striation longitudinale exagérée, la dissociation des fibres musculaires de Renaut et Landouzy et enfin une altération d'origine lymphatique (stase lymphatique interstitielle) constituée par une tuméfaction, un boursofflement globuleux du noyau central avec désintégration progressive des fibrilles primitives.

Nous avons étudié ailleurs le mécanisme qui préside aux altérations causées par la stase lymphatique interstitielle (1).

Obs. II (inédite). — *Néphrite chronique. Hypertrophie du cœur avec bruit de galop. Mort subite. Communiquée par M. le Dr Letulle.*

Un malade de 45 ans, entré à l'Hôtel-Dieu annexe pour être soigné d'une anasarque symptomatique, d'une néphrite chronique, succombait brusquement quelques jours après son entrée. On crut pouvoir mettre sur le compte de l'urémie cette syncope accidentelle et l'autopsie sembla d'abord confirmer cette opinion. Il existait en effet une néphrite chronique diffuse étendue aux deux reins et s'accompagnant de sclérose évidente des branches de l'artère rénale. On ne trouvait aucune autre lésion et le cœur fut examiné avec soin.

Il était considérablement hypertrophié, pesant 450 grammes. L'hypertrophie s'était faite presque exclusivement aux dépens du ventricule gauche ; il n'y avait point de lésions valvulaires, si ce n'est un léger épaississement des valvules aortiques. La crosse de l'aorte un peu dilatée était semée de plaques athéromateuses non calcifiées. A l'œil nu, le myocarde paraissait simplement hypertrophié, ne présentant qu'en quelques points de minces travées fibreuses accompagnant manifestement les vaisseaux.

Pour acquit de conscience, on ouvrit les deux coronaires et la surprise fut grande de voir la coronaire gauche presque complètement oblitérée à deux centimètres environ de son origine (voy. pl. I, fig. 2). Il s'était fait un rétrécissement concentrique progressif de la lumière du vaisseau, tel que le centre de l'artère coronaire admettait à peine la tête d'une épingle. L'artère coronaire droite était athéromateuse.

L'examen microscopique de ce cœur montre une surcharge pigmentaire assez étendue, non seulement dans les cellules musculaires du ventricule gauche mais encore dans les faisceaux des oreillettes et du ventricule droit.

(1) *Bull. Soc. méd. hôp. Paris*, 10 juin 1887.

La sclérose est surtout périvasculaire. L'intégrité relative de la musculature du cœur gauche semble résulter des larges anastomoses existant normalement entre les rameaux des deux coronaires. Elle démontre, en outre, à ce qu'il nous semble, que les altérations athéromateuses et calcaires de la coronaire gauche sont d'un âge relativement récent puisqu'elles n'ont pu, de toute évidence, se produire qu'après le processus hypernutritif qui a présidé à l'augmentation de volume du cœur gauche.

Il n'existe ni dégénérescence amyloïde ni dégénérescence graisseuse.

Obs. III (inédite). — *Alcoolisme chronique. Delirium tremens. Mort. Dilatation du cœur. Adipose interstitielle. Dilatation avec athérome considérable des deux artères coronaires.*

Ger... (Jean-Baptiste), âgé de 56 ans, entre le 4 mars 1888 à l'hôpital Tenon, salle Lorain, n° 27, service de M. Letulle. Il est atteint de délire alcoolique avec fièvre modérée et tremblement considérable généralisé aux quatre membres, sans autres manifestations importantes qu'une congestion hypostatique bilatérale modérée.

Le malade meurt subitement dans la nuit qui suit son entrée.

A l'autopsie, le *foie*, très gras, pèse 2,080 grammes, il est mou et ne paraît pas sclérosé. La *rate*, molle et diffluent, pèse 440 grammes. Les *reins*, congestionnés, présentent quelques dépressions cicatricielles à leur surface. Les artères rénales sont scléreuses; le rein gauche, plus pâle que le droit, pèse 330 grammes; le rein droit pèse 358 grammes. Les *poumons* présentent une congestion hypostatique légère; il existe un emphysème marginal assez étendu. Le *cœur*, d'une mollesse extrême, très dilaté, est surchargé de graisse: il pèse 398 grammes. Il existe une dilatation considérable des quatre cavités. Le myocarde ne présente pas d'îlots scléreux appréciables. Les valvules ne sont pas altérées. Les deux artères coronaires présentent des lésions athéromateuses très manifestes: les lésions commencent à un centimètre de leur embouchure.

DEUXIÈME PARTIE

ÉTUDE SPÉCIALE SUR QUELQUES LÉSIONS DU CŒUR
CONSÉCUTIVES
A L'ARTÉRIO-SCLÉROSE DES CORONAIRES

DEPARTMENT OF THE ARMY

OFFICE OF THE ADJUTANT GENERAL
WASHINGTON, D. C.

DÉGÉNÉRESCENCES GRAISSEUSES DU CŒUR

UNIVERSITY OF TORONTO LIBRARY

DÉGÉNÉRESCENCES GRAISSEUSES DU CŒUR

*Surcharge adipeuse interstitielle et infiltration graisseuse musculaire
(adipose et stéatose du cœur).*

SOMMAIRE

L'importance pathogénique des lésions chroniques des coronaires, encore inconnue à l'époque de Laënnec et de Cruveilhier, est mise en lumière par Quain (1850). — Scepticisme de Stokes à cet égard. — La plupart des auteurs contemporains acceptent au contraire et développent l'opinion de Quain, mais confondent l'infiltration adipeuse interstitielle et la dégénérescence graisseuse des fibres musculaires proprement dites.

Caractères différentiels de l'adipose interstitielle et de la dégénérescence graisseuse musculaire. Description magistrale donnée par Laënnec des lésions macroscopiques. Rareté de la dégénérescence graisseuse des cellules myocardiques dans toutes les affections chroniques du cœur. Examen histologique; causes d'erreur pouvant faire croire à la dégénérescence graisseuse alors qu'il s'agit d'une adipose interstitielle.

La surcharge adipeuse interstitielle accompagne fréquemment la myomalacie et la sclérose du cœur.

Etiologie. Fréquence de l'athérome des coronaires dans la surcharge graisseuse et dans la stéatose cardiaques. L'ischémie artério-capillaire et la stase lymphatique consécutive expliquent le dépôt de la graisse dans les cellules fixes du tissu conjonctif interstitiel.

Action pathogénique de la graisse accumulée dans les espaces interstitiels: elle gêne les échanges nutritifs, entrave les contractions musculaires et contribue peut-être à la dissociation des cellules musculaires.

Esquisse symptomatique. Stokes propose la formule clinique de la dégénérescence graisseuse du cœur. La symptomatologie correspond à peu près uniquement à la seconde des deux variétés admises par Stokes, c'est-à-dire au cœur sénile ou athéromateux. Description de Friedreich qui accepte la fréquence de l'angine de poitrine, de la mort subite et de la rupture du cœur. Opinion du Pr Jaccoud.

§ I. *Etiologie. Anatomie pathologique.* — A l'époque où Laënnec consacrait, dans son immortel traité de l'auscultation médiate (1), un remarquable chapitre à la surcharge et à la dégénération graisseuse du cœur, l'importance des altérations des vaisseaux nourriciers du cœur était presque encore inconnue. La traduction du traité des maladies des artères de Hodgson par Breschet venait à peine de paraître. Cependant déjà Laënnec, après Corvisart, semblait accorder, avec quelques réserves, aux « exemples déjà nombreux de cœurs surchargés de graisse d'une « manière extraordinaire », une importance pathogénique assez

(1) Laënnec, Traité de l'auscultation médiate et des maladies des poumons et du cœur, 1826.

grande. Il acceptait qu'une « accumulation énorme de graisse autour « du cœur » peut quelquefois être la cause d'accidents plus ou moins graves et même de la mort subite. Il décrivait la *dégénération* graisseuse du cœur qu'il s'efforçait d'opposer à sa surcharge adipeuse; il disait n'avoir rencontré cette altération que dans une très petite partie du cœur et seulement vers la pointe; elle lui paraissait *procéder de dehors en dedans*, et il ne l'avait jamais vue déterminer une rupture du cœur, non plus d'ailleurs que la surcharge graisseuse. Il rappelait cependant, à propos de la cardite et des ruptures du cœur, la belle observation de Grateloup publiée par Bertin, dans laquelle une rupture du cœur avait eu lieu sans cause appréciable et où le « cœur était prodigieusement chargé de graisse ».

Nous voyons dès cette époque s'esquisser, pour ainsi dire, la surcharge graisseuse du cœur et ses conséquences anatomo-pathologiques et cliniques, la rupture de l'organe et la mort subite. Nous discuterons plus loin la dégénérescence graisseuse du muscle cardiaque admise par Laënnec.

Cruveilhier admit que les ruptures du ventricule droit pouvaient être le résultat de la transformation adipeuse du tissu du cœur; malheureusement cet auteur, non plus que les précédents, ne parle des rapports qui peuvent exister entre cette altération graisseuse et les lésions chroniques des vaisseaux nourriciers du cœur.

Quain (1), au contraire, signale la fréquence des lésions chroniques et en particulier de l'obstruction des artères coronaires dans les cas où le cœur est atteint de dégénérescence graisseuse. Mais il faut croire que ces rapports pathogéniques concordaient peu avec les idées régnantes lorsque parut son mémoire, puisque Stokes (2), tout en le citant, fait remarquer qu'on rencontre la dégénérescence graisseuse du cœur sans ossification des artères coronaires, et inversement une ossification assez considérable des artères coronaires sans dégénérescence graisseuse. Aussi dans le chapitre que l'illustre médecin de Dublin consacre à la dégénérescence graisseuse du cœur, la première place est accordée aux nombreuses affections ou maladies dans lesquelles Williams, Rokitansky, Ormerod, ont rencontré la dégénérescence graisseuse (péricardite, endocardite, delirium tremens, paraplégie, hydro-

(1) Quain, *Medico surgical Transactions*, 1850, p. 154.

(2) Stokes, *Traité des maladies du cœur et de l'aorte*, traduit par Sénac, 1864, p. 322.

pisie, hydrothorax, bronchite, marasme, épistaxis, hémorrhagie par insertion vicieuse du placenta, phtisie aiguë et chronique, maladies valvulaires, encéphalite, maladies rénales, pneumonies, apoplexie, fièvres).

Sans vouloir faire le procès de cet admirable chapitre consacré par Stokes à la dégénérescence graisseuse du cœur, nous avons le droit, il nous semble, de rappeler que cette entité clinique et anatomo-pathologique ne repose que sur huit observations; or les huit malades étaient âgés de 60, 68, 90, 70, 60, 50, 68 et 50 ans. Trois des observations (XXVII, XXVIII et XXIX), dans lesquelles il est regrettable qu'on n'ait pas fait mention de l'état des coronaires, s'accompagnaient de lésions athéromateuses ou calcaires d'autres artères du corps (aorte, artères encéphaliques et les plus grosses artères périphériques). Une fois même (obs. XXIX, femme de 90 ans) la face antérieure du ventricule gauche s'était rompue. Des cinq autres observations, l'une (obs. XXXII), terminée par mort subite, s'accompagnait de lésions de l'orifice aortique; les quatre autres (dont trois sont suivies d'autopsie) sont muettes sur l'état des autres organes et, en particulier, sur l'état du système artériel.

Et cependant Stokes admet que la rupture du cœur est produite le plus ordinairement par la dégénérescence graisseuse de cet organe.

Nous n'avons pas l'intention de faire l'*historique* complet de la dégénérescence graisseuse du cœur. Nous nous contenterons de rappeler que, depuis Stokes, un grand nombre d'auteurs ont admis parmi les causes les plus importantes de la dégénérescence graisseuse chronique du muscle cardiaque les lésions chroniques progressives des artères coronaires, embrassant sous cette étiologie commune aussi bien la surcharge graisseuse ou *adipose* du cœur, que sa *stéatose* ou infiltration graisseuse des fibres musculaires. Friedreich accepte avec Quain et Markham l'influence de l'athérome des coronaires sur cette lésion du cœur. Pour lui, la surcharge graisseuse et la dégénérescence produisent également l'asystolie, la syncope et les ruptures du cœur.

Niemeyer (1) compte également l'ossification des coronaires parmi les causes de cette dégénérescence. De même Lancereaux (2), qui distingue expressément l'adipose cardiaque (obésité ou lipomatose du cœur) de la stéatose ou dégénérescence mus-

(1) Niemeyer, Pathologie interne.

(2) Lancereaux, *loc. cit.*

culaire proprement dite, place en première ligne parmi les causes locales de la stéatose le rétrécissement et les oblitérations des artères coronaires.

Pelvet (1) décrivait déjà les anévrysmes du cœur consécutifs à la dégénérescence graisseuse du cœur et acceptait que la profondeur et la rapidité de la dégénérescence sont en rapport avec le degré d'oblitération du vaisseau. Il rapportait, entre autres observations, un cas dû à M. le Pr Potain (2) dans lequel l'oblitération de l'artère coronaire droite s'était compliquée de gangrène partielle du cœur.

Rindfleisch (3) décrivant l'atrophie jaune des fibres musculaires du cœur, admet quatre variétés dont la dernière se présente de la façon suivante : « L'atrophie jaune peut produire un foyer
« graisseux ramolli, considérable, atteignant jusqu'à la grosseur
« d'une noisette, situé ordinairement au milieu des parties musculaires du ventricule gauche, vers la pointe. La passivité et
« la grande friabilité du parenchyme ainsi dégénéré amènent
« généralement une rupture du cœur, qui se distingue des autres
« formes de rupture, parce qu'elle survient consécutivement à
« une dissociation, couche par couche et très lente, des éléments musculaires. La cause de cet état si grave peut toujours être
« attribuée à une dégénérescence athéromateuse des artères coronaires, avec oblitération par thrombose d'une de leurs ramifications principales. »

En France, tous les auteurs classiques, Jaccoud, Peter, Germain Sée, C. Paul, acceptent l'influence pathogénique des altérations chroniques des coronaires (athérome, incrustation calcaire, obturation) sur l'atrophie et la dégénérescence graisseuse des cellules musculaires.

Il semble donc bien établi que l'ischémie chronique progressive du myocarde produit dans l'intimité de la structure des cellules musculaires des altérations régressives, atrophiques au premier chef, dont les deux plus importantes seraient l'*atrophie granulo-pigmentaire* et l'atrophie ou *dégénérescence granulo-graisseuse*. En outre, on doit rappeler, avec tous les auteurs, que la surcharge graisseuse du cœur est une des lésions les plus fréquemment

(1) Pelvet, Anévrysmes du cœur, *loc. cit.*, p. 118.

(2) Potain, obs. XXV, Anévrysme de la pointe du cœur et de la cloison; dégénérescence graisseuse, gangrène, perforation de la cloison, ossification et oblitération de l'artère coronaire droite (communiquée à M. Pelvet par M. Thierry). *Loc. cit.*, p. 122.

(3) Rindfleisch, *loc. cit.*

observées dans le cours de l'involution ou cachexie sénile. Il y a même, selon la remarque ingénieuse du P^r Jaccoud, souvent dans ces cas d'obésité cardiaque du vieillard « un fait local qui contraste d'étrange sorte avec l'émaciation générale ».

En effet, la surcharge graisseuse du cœur est une des *lésions anatomo-pathologiques* les plus fréquentes, sinon les plus facilement appréciables, lors de l'autopsie d'un cœur sénile ; et quand ce cœur est plus ou moins visiblement atteint de lésions athéromateuses de ses vaisseaux nourriciers, il est bien difficile de ne pas rattacher l'une à l'autre ces deux séries d'altérations. L'explication fournie par tous les auteurs à propos de la stéatose des fibres musculaires par ischémie artérielle peut et doit même être vraie pour l'accumulation de graisse dans les cellules fixes du tissu conjonctif interstitiel et sous-épicardique. C'est ce que nous espérons démontrer par la suite.

Rappelons d'abord les caractères généraux de la surcharge graisseuse ou *adipose interstitielle* et sous-épicardique du cœur. Laënnec, qu'on ne saurait trop citer lorsqu'il s'agit de lésions macroscopiques, en donne une description à peu près parfaite : la graisse déposée entre la substance musculaire du cœur et la lame du péricarde s'accumule principalement « à l'endroit de la réunion des oreillettes et des ventricules, le long des troncs des vaisseaux coronaires et des deux bords du cœur, à sa pointe et à l'origine de l'aorte et de l'artère pulmonaire. Quelquefois la face postérieure ou correspondant au ventricule droit en est également recouverte dans presque toute son étendue ; rarement, au contraire, la surface du ventricule gauche en présente une certaine quantité vers son milieu.

« Plus un cœur est surchargé de graisse, et moins, en général, ses parois ont d'épaisseur ; quelquefois même cette épaisseur est réduite à presque rien en quelques points, et surtout à la pointe des ventricules et à la paroi postérieure du ventricule droit. Si l'on examine ces parties en dedans des ventricules, elles présentent l'aspect naturel ; mais si on les incise de dehors en dedans, on arrive à cette cavité sans avoir, pour ainsi dire, rencontré de substance musculaire ; et les colonnes charnues des ventricules, ainsi que leurs piliers, paraissent n'être liés ensemble que par la membrane interne des ventricules. »

Laënnec ajoute, quelques lignes plus loin, qu'il semblerait assez naturel de penser qu'une semblable disposition dût occasionner fréquemment la rupture du cœur. « On ne conçoit pas

« que des parois aussi minces puissent résister à la pression du sang :
« cependant je n'ai jamais vu l'accident dont il s'agit arriver par
« cette cause. »

Il n'y a rien à ajouter à cette description macroscopique encore complétée par la remarque faite par l'auteur, que quelquefois des lames de graisse s'insinuent assez profondément entre les faisceaux charnus. Laënnec avait donc vu, et bien vu, que l'infiltration adipeuse sous-épicaudique peut se propager le long des espaces conjonctifs interstitiels du cœur et atteindre jusqu'à la face profonde de l'endocarde. Le seul côté qui reste en suspens à ses yeux, c'est la genèse de ces lésions dégénératives ; et encore, on peut le dire, Laënnec a soupçonné, sinon pressenti, le mécanisme qui préside à cette substitution graisseuse du muscle cardiaque : « Il « est plus que probable qu'à raison de la *pression*, ou par une « *aberration inconnue de la nutrition*, la substance musculaire « du cœur a perdu en proportion de ce que la graisse qui l'enve- « loppe a gagné. » Nous verrons plus loin que la pathogénie de la surcharge graisseuse du cœur peut se résumer en cette phrase de Laënnec, complétée par la connaissance du rôle des altérations athéromateuses protopathiques des coronaires.

Lancereaux remarque judicieusement que l'accumulation de la graisse ne se produit pas indistinctement sur tous les points du cœur. Il note que le siège de prédilection est la base des ventricules et le sillon antérieur ; c'est là le premier degré. Puis les amas adipeux forment à la base des ventricules une véritable couronne graisseuse ; le bord droit du cœur est envahi. L'auteur remarque que la face postérieure du cœur est moins surchargée, le long de l'artère coronaire, que la face antérieure. « Enfin, « dit-il, dans quelques cas le cœur tout entier est pour ainsi dire « enveloppé de pelotons graisseux. » Il décrit ensuite l'infiltration adipeuse interstitielle, montre la substance musculaire comprimée par les dépôts graisseux, amincie, friable et jaunâtre.

L'anatomie pathologique microscopique permet de confirmer l'idée qu'avait Laënnec d'une compression des fibres musculaires par la graisse. « Les fibres musculaires, rarement saines, offrent « là, surtout où la graisse est abondante, une striation peu nette ; « ou bien elles sont *atrophées*, infiltrées de granulations jaunâtres « et grisâtres. » (Lancereaux.)

Cette description microscopique, nous la retrouvons dans toutes les observations où l'examen des cœurs dégénérés, rompus ou non, a été fait avec soin. Il ne s'agit pas là, on le voit, d'une

dégénérescence graisseuse de la fibre musculaire en voie d'atrophie, mais bien d'une dégénérescence granulo-pigmentaire, lésion si commune dans le cœur sénile athéromateux.

Les difficultés commencent, en réalité, lorsqu'il s'agit d'établir la fréquence et l'étendue de la *dégénérescence graisseuse proprement dite des faisceaux musculaires* du cœur. Si l'on s'en rapportait à tout ce qui a été écrit par les auteurs classiques depuis Laënnec jusqu'aux traités d'anatomie pathologique les plus récents, cette lésion, l'infiltration graisseuse et surtout granulo-graisseuse de la cellule musculaire, serait on ne peut plus fréquente dans les cas qui ont trait à notre sujet. Les nombreuses observations que nous avons relevées à propos de la rupture du cœur sont des plus explicites à cet égard. Toutefois, les recherches contemporaines paraissent démontrer la rareté assez grande de l'infiltration graisseuse des cellules myocardiques dans les cas d'affection chronique du cœur, que ces affections soient ou non d'origine valvulaire. La plupart des examens les plus récents faits en particulier au laboratoire du P^r Cornil (1) et portant sur différentes variétés de cœurs séniles imposent une certaine réserve. Depuis le jour où la technique histologique a fait un large emploi de l'acide osmique, le diagnostic anatomique de l'infiltration granuleuse, granulo-pigmentaire et de la dégénérescence graisseuse s'est trouvé singulièrement facilité. Il nous semble que le domaine de la dégénérescence graisseuse des cellules myocardiques s'en trouve de plus en plus diminué.

D'ailleurs, une cause d'erreur, parmi tant d'autres, nous a maintes fois été signalée par M. Letulle, à propos des examens microscopiques des diverses observations qu'il nous a communiquées. Il nous a fait remarquer, en effet, que sur les coupes transversales des cellules musculaires montées dans le baume du Canada ou dans la glycérine et colorées au picro-carmin ou à l'hématoxyline, on voit assez souvent l'aspect suivant : un certain nombre des cellules musculaires faisant partie d'un faisceau secondaire semblent comme percées à leur centre; on pourrait considérer les espaces clairs, vides, arrondis qui segmentent le champ musculaire, comme autant d'amas graisseux infiltrés dans l'intervalle des fibrilles musculaires, alors qu'il s'agit uniquement de régions dans lesquelles des amas granuleux ou pigmentaires existaient, qui ont été chassés par la technique.

(1) Voy. *passim* aux chapitres *Sclérose*, *Ruptures*, *Dégénérescence amyloïde*, *Calcification*, les observations de Brault, Letulle, Juhel-Renoy, Nicolle, etc.

Une autre cause d'erreur est la suivante : on voit souvent, sur les coupes de ces cœurs séniles, des travées de cellules adipeuses, infiltrées dans l'épaisseur des parois musculaires *jusqu'au-dessous de l'endocarde* lui-même. On comprend sans peine que quelques histologistes non prévenus aient pu considérer ces traînées adipeuses comme des faisceaux musculaires atteints par une dégénérescence graisseuse très avancée ; d'autant mieux que dans cette atrophie progressive de la musculature cardiaque marchant parallèlement avec l'adipose interstitielle, les cellules musculaires disparaissent fréquemment par larges amas, sans laisser pour ainsi dire aucune trace. Seuls, quelques flots pigmentaires couchés parallèlement à la surface de la coupe indiquent encore, de place en place, les points où vivaient les cellules musculaires (Letulle).

En résumé, la dégénérescence graisseuse de la fibre musculaire paraît aussi rare dans le cœur sénile atteint d'athérome des coronaires, que l'infiltration adipeuse ou dégénérescence graisseuse des cellules du tissu conjonctif interstitiel y est fréquente. Au point de vue microscopique, cette surcharge adipeuse interstitielle s'allie fréquemment avec le ramollissement ou myomalacie du cœur et avec la sclérose du myocarde, dans les proportions les plus diverses, aussi bien d'un cœur à l'autre que pour les différentes régions d'un même cœur.

L'*étiologie* de la dégénérescence graisseuse du cœur, quelle que soit sa localisation, dans les cellules musculaires ou conjonctives, est, dans le cas actuel, toujours la même ; c'est une lésion régressive ou de dénutrition, liée intimement à l'ischémie progressive des vaisseaux nourriciers de l'organe. La fréquence sur les cœurs de vieillards, est extrême, alors même qu'on ne prendrait pour exemple que les cas de surcharge graisseuse du cœur trouvée à l'autopsie de vieillards maigres et cachectiques. Nous avons cru intéressant de relever dans les diverses observations recueillies pour notre thèse, les cas où les altérations des coronaires avaient été notées en même temps que les diverses autres lésions du cœur. Nous sommes arrivé ainsi à trouver que, en *même temps que la surcharge graisseuse*, il y avait des *lésions des artères coronaires* :

Dans 40 cas de rupture du cœur.....	27 fois.
3 cas de sclérose cardiaque.....	3 fois.
3 cas de dégénérescence amyloïde.....	1 fois.
5 cas de thrombose coronaire.....	5 fois.
8 cas d'anévrysme pariétal.....	5 fois.

Toutes ces observations démontrent surabondamment la fréquente coïncidence de la dégénérescence graisseuse avec les autres lésions chroniques du cœur et des artères coronaires (1).

La genèse de la lésion graisseuse interstitielle ou musculaire du cœur se trouve explicitement indiquée par Lancereaux lorsqu'il décrit l'adipose et la stéatose cardiaques en tête de son chapitre consacré aux hypoplasies du cœur. L'élément pathogénique par excellence chez le vieillard n'est-il pas en effet l'ischémie artériocapillaire dont le résultat constant et progressif est de diminuer l'activité des échanges dans l'intimité des tissus? « Dès lors, on « conçoit que, l'oxydation et la combustion étant diminuées, la « graisse se dépose au sein de certains éléments et en particulier « dans les fibres musculaires du cœur. » (Lancereaux.) Qu'on ajoute à cette phrase la part qui revient aux cellules fixes du tissu conjonctif interstitiel dans cette stéatose élémentaire et l'on aura, croyons-nous, l'idée pathogénique la plus complète de la maladie. Il faut terminer cependant par quelques réflexions qui compléteront l'étude du mécanisme de cette dégénérescence. Outre l'ischémie artériocapillaire, en effet, qui produit une diminution de pression et de consistance dans l'intimité des parois musculaires du cœur, on doit faire intervenir la gêne mécanique imposée à la circulation lymphatique de l'organe.

Le rôle qui revient à cette stase lymphatique intracardiaque est peut-être considérable pour ce qui a trait à la surcharge graisseuse interstitielle du cœur. Que l'on remarque en effet l'ordre de progression de l'infiltration adipeuse, et que l'on n'oublie pas que cette dégénérescence du tissu conjonctif a une évolution lente mais continue, et l'on comprendra mieux sans doute le processus des lésions. C'est par les couches sous-épicaudiques, dans les régions des gros troncs lymphatiques superficiels du cœur que commence la surcharge adipeuse, c'est-à-dire dans les points les plus directement affectés par le contact des gros troncs artériels athéromateux. Il ne faut pas oublier, en outre, que ces régions-là même sont peut-être, de toutes, les régions du cœur les moins bien nourries, en tout cas les plus sujettes à souffrir de la gêne circulatoire de cause artérielle. Les grands espaces lymphatiques superficiels du myocarde sont, comme on peut le voir dans un autre chapitre de notre travail, des points de convergence destinés à

(1) Il faut ajouter aux chiffres précédents 7 observations de dégénérescence graisseuse du cœur accompagnées de lésions des coronaires et terminées par rupture du cœur.

l'embranchement des gros canaux lymphatiques, à leur sortie du myocarde. On comprend l'importance et les conséquences immédiates de la stase lymphatique non seulement dans ces régions (voy. pl. II, fig. 5), mais encore dans l'intimité même du muscle cardiaque.

La surcharge graisseuse des cellules du tissu conjonctif est, partout où on la rencontre, l'indice révélateur d'un trouble profond apporté dans la nutrition intime du tissu auquel appartiennent ces cellules conjonctives. Ce qui est vrai pour tous les autres organes, l'est à plus forte raison pour ce muscle si spécial, irrigué seulement par une double artère terminale (Letulle). Or, l'ischémie artérielle et la stase lymphatique accumulant sans cesse de la graisse (1) dans les espaces conjonctifs interstitiels du cœur, il ne tarde pas à se produire un cercle vicieux : la stase lymphatique augmente la surcharge graisseuse ; cette dernière ralentit de plus en plus la circulation de la lymphe dans les différents espaces interstitiels du myocarde. La graisse interstitielle non seulement entrave les contractions des faisceaux musculaires voisins dissociés et déviés par les amas adipeux, mais elle gêne encore le débit de la lymphe et retarde même le débit du sang.

Là est, selon toute probabilité, l'explication de la surcharge adipeuse indéfiniment progressive du cœur, et là est la cause de la substitution graisseuse interstitielle de ces différentes couches musculaires.

La graisse, tassée dans ses travées conjonctives épaissies ou accumulée au milieu des flots atrophiques en voie de ramollissement agit encore par compression sur les couches musculaires voisines ; elle dissocie, fragmente, écrase les cellules musculaires qu'elle a cernées. Ainsi se trouve réalisée la conception de Laënnec acceptée depuis, d'une manière un peu théorique, par tous les auteurs qui ont traité le même sujet. Nous ne saurions trop rappeler, en terminant, qu'il est bon de faire certaines réserves à ce sujet ; rien ne démontre en effet l'inanité de l'opinion inverse par laquelle le tissu adipeux est considéré comme un tissu de remplissage formé secondairement à l'atrophie ischémique des faisceaux musculaires. Il est bien admissible que les deux opinions théoriques ont chacune leur part de vérité ; aussi avons-nous cru bon de montrer tout d'abord le mécanisme de la formation adipeuse dans les cellules conjonctives, ce qui nous permet d'accepter, dans ce

(1) Voy. Ziegler, *loc. cit.*, t. II, p. 51, à propos du rôle de la lymphe dans l'infiltration adipeuse périartérielle.

qu'elles ont de vrai, les différentes opinions jalouses d'expliquer le rôle pathogénique de la graisse infiltrée entre les enveloppes du cœur sénile.

§ II. *Aperçu symptomatique.* — Stokes, en s'efforçant d'isoler la dégénérescence graisseuse du cœur et de la différencier des autres lésions chroniques non valvulaires de cet organe, voulut aussi lui attribuer une formule clinique. Il accumula, un peu arbitrairement peut-être, signes et symptômes dont le résumé suivant, qui est de lui-même, mérite d'être rapporté :

- 1° Attaques répétées de syncope ou de pseudo-apoplexie ;
- 2° Lenteur, faiblesse, irrégularité permanente du pouls ;
- 3° Impulsion cardiaque faible, avec bruit de souffle accompagnant ou remplaçant le premier bruit du cœur ;
- 4° Murmure sur le trajet de l'aorte sans caractères de régurgitation ; le deuxième bruit reste intact ;
- 5° Les deux bruits du cœur manquent et sont remplacés par un murmure soufflant.

On devrait ajouter, pour être complet, le phénomène respiratoire décrit depuis Stokes sous le nom de respiration de Cheyne-Stokes (ou de Stokes et Friedreich) (1). Il est vrai que ce signe, de l'aveu de tous les auteurs, n'a rien de pathognomonique pour ce qui est de l'état du cœur et correspond uniquement à des troubles fonctionnels des centres respiratoires du bulbe.

Toutefois, il est digne de remarquer que Stokes reconnaît à la dégénérescence graisseuse deux variétés bien distinctes en clinique, et bien intéressantes pour ce qui a trait en particulier à notre présente étude : pour lui, en effet, la dégénérescence graisseuse peut être simple ou *compliquée* d'une affection valvulaire ou aortique. Or, pour ce qui est de la première variété, la dégénérescence *simple*, « elle ne donne lieu, que nous sachions, à « aucun signe particulier, et il serait difficile, pour ne pas dire « impossible, de distinguer ses symptômes de ceux qui sont « produits par une débilitation simple de l'organe. » (Stokes.) Le précédent résumé a trait, par conséquent, à peu près spécialement à la seconde variété. C'est bien ainsi que le donne à entendre Stokes quand il dit : « Lorsque la dégénérescence graisseuse se complique d'une altération des valvules aortiques, le « diagnostic offre peu de difficultés, car il existe alors un ensemble

(1) Voy. Jaccoud, Traité de pathologie interne, 7^e édit., 1883, t. II, p. 107.

« de signes et de symptômes qui ne se rencontre, à notre connaissance, dans aucune autre circonstance. » Et quelques lignes plus loin, l'auteur ajoute que l'on trouve souvent l'aorte ascendante tapissée de plaques athéromateuses. Aux lésions athéromateuses de l'orifice aortique et de la crosse reviennent de droit le bruit de souffle systolique et le murmure se prolongeant sur le trajet de l'aorte.

Il faut avouer que le résumé symptomatique de Stokes cadre bien avec les lésions chroniques, progressives d'un cœur athéromateux : la faiblesse des contractions cardiaques, la disparition rapide des deux bruits valvulaires révèlent la déchéance organique du myocarde. Cependant la nature même des lésions régressives subies par le muscle cardiaque est d'un diagnostic malaisé, et le clinicien peut hésiter entre la surcharge adipeuse, l'atrophie granuleuse, granulo-graisseuse, pigmentaire des faisceaux musculaires et enfin la myomalacie du cœur.

Telle est l'opinion de Friedreich dont la symptomatologie (maladie graisseuse du cœur) s'est enrichie de certains signes que nous aurons encore à citer dans presque tous les chapitres de notre thèse :

1° La sensation, éprouvée par le malade, de respiration courte et pénible, surtout dans les mouvements violents du corps.

2° Angoisse, oppression sans signes pulmonaires et « sans qu'extérieurement il soit possible de reconnaître une accélération particulière ou une difficulté des mouvements respiratoires ».

3° Accès de vertige, sensation de syncope, attaques pseudo-apoplectiques de Stokes, se transformant souvent en coma mortel.

4° Pâleur, coloration livide de la face, hypothermie, sueurs abondantes.

5° Matité précordiale augmentée.

6° Pouls lent, permanent ou variable.


7° Un dernier signe, que nous tenons à citer textuellement parce qu'il est un argument en faveur de notre thèse, est le suivant : « Parfois aussi l'on observe des accès de pression sourde ou de douleur dans la région cardiaque, douleur qui quelquefois irradie dans toute la poitrine et dans le bras gauche, et présente, en se combinant avec l'anxiété, la dyspnée et des sensations de syncope, le tableau de l'angine de poitrine. » (Friedreich.)

Rappelons en terminant que Friedreich repousse l'opinion des auteurs qui, comme Canton et Quain, Richardson et Reid, voulaient considérer l'arc sénile de la cornée comme un signe pathognomonique de la dégénérescence graisseuse du cœur. Et cependant on ne peut mettre en doute qu'il ne s'agisse là d'un des nombreux éléments de la sénilité et de l'athérome vasculaire.

Un dernier détail à relever dans Friedreich au point de vue de la marche de la maladie, c'est la fréquence de la *mort subite*, laquelle, dit-il, est dans le cœur gras un phénomène ordinaire. Il rappelle à cet égard que Quain, sur 83 cas, observa 54 fois la mort subite, 28 fois par rupture, 26 fois par syncope.

Nous ne saurions mieux finir ce court aperçu symptomatique qu'en disant, avec le P^r Jaccoud, que la symptomatologie de la dégénérescence graisseuse n'a rien de caractéristique en dehors de la lenteur du pouls et de la respiration de Cheyne-Stokes, signes qui n'ont pourtant rien de pathognomonique : « En résumé, le diagnostic ne peut être tenté que par exclusion, c'est-à-dire, que si chez un individu présentant les symptômes d'impuissance cardiaque ou une asystolie confirmée, on ne trouve ni lésions valvulaires, ni péricardite chronique, ni dilatation, on pourra songer, avec quelque vraisemblance, à l'atrophie ou à la dégénérescence du cœur. Cette présomption sera plus légitime encore si, dans les conditions indiquées, on constate une *athéromasie artérielle* forte et étendue. »

En résumé, la presque totalité des auteurs classiques, à commencer par Stokes lui-même, sont d'accord pour admettre le rôle important dévolu à l'athérome artériel dans les dégénérescences graisseuses du cœur, non seulement quant à la pathogénie des lésions, mais encore pour ce qui a trait à l'évolution symptomatique.



SCLÉROSE DU CŒUR

SCLÉROSE DU CŒUR

SCLÉROSE DU CŒUR

Scléroses dystrophiques. Scléroses inflammatoires. Scléroses mixtes. Myocardite scléreuse hypertrophique. Cirrhose hypertrophique du cœur. Artério-sclérose du cœur. Cirrhose cardiaque. Dégénérescence fibreuse du cœur. Sclérose du cœur d'origine vasculaire. Sclérose artério-capillaire du cœur.

I. — Considérations historiques.

SOMMAIRE

La sclérose du myocarde est une étude presque uniquement contemporaine ; elle rentre, au lendemain des travaux mémorables de Bright, dans l'étude des lésions chroniques du rein, du cœur, des artères et de l'action réciproque de ces diverses altérations.

Dans le présent mémoire deux questions historiques demandent à être résolues : *A.* l'importance des lésions vasculaires constatées dans la néphrite chronique, et *B.* la critique des travaux contemporains consacrés aux scléroses cardiaques d'origine vasculaire.

A. Dès 1852, Georges Johnson remarque l'épaississement du système artériel dans la néphrite interstitielle. Dickinson, Beale, Lancereaux confirment ces recherches. Gull et Sutton, dans leur étude sur la *fibrose artério-capillaire* élargissent le problème en montrant que les lésions scléreuses peuvent être généralisées dans la néphrite interstitielle. Opinions de Ewald, Charcot, Senator qui ne font jouer qu'un rôle secondaire aux lésions cardiovasculaires dans la néphrite interstitielle. Opinion adverse de Cornil et Brault qui acceptent l'origine artérielle de la cirrhose rénale ou néphrite interstitielle proprement dite : nature dégénérative de la sclérose artério-capillaire qui atrophie l'appareil glomérulaire.

B. L'étude de la sclérose cardiaque dans ses rapports avec les lésions des coronaires ne commence, à proprement parler, qu'avec Pelvet (1867). En même temps les histologistes approfondissaient la connaissance de l'athérome artériel. L'analyse histologique de la sclérose du myocarde commence en 1879 par le travail de Letulle qui isole une cirrhose périvasculaire qu'il oppose à la cirrhose périfasciculaire. Debove et Letulle décrivent la sclérose périartérielle du myocarde dans la néphrite interstitielle. Hippolyte Martin propose sa théorie pathogénique des scléroses dystrophiques viscérales secondaires à l'athérome artériel ; idée doctrinale de cet auteur au sujet de l'athérome artériel (endartérite oblitérante des *vasa-vasorum*) ; son opinion au sujet de la sclérose dystrophique du cœur ; le tissu conjonctif est un tissu parasite qui s'*hypertrophie* dans la sclérose dystrophique. Objections à la doctrine de H. Martin.

Rigal et Jubel-Renoy remettent en honneur la périartérite scléreuse dont ils font l'élément pathogénique de la myocardite scléreuse hypertrophique ; critique de leurs observations : la nature *inflammatoire* de la myocardite scléreuse hypertrophique n'est rien moins que démontrée. Analyse critique de la thèse de M. Jubel-Renoy et des travaux allemands et russes les plus récents. Pour Huber, la sclérose du myocarde par îlots disséminés est une sclérose de cicatrice secondaire à des infarctus thrombotiques. Ziegler après

Böttger, Friedreich et Weigert, rattache à l'ischémie des coronaires la sclérose du cœur aussi bien que la myomalacie et la dégénérescence graisseuse.

Duplaix démontre que la sclérose du cœur est toujours d'origine artérielle (endopériartérite) et qu'elle n'est pas de nature inflammatoire. Leyden étudie complètement la sclérose des coronaires et répartit en quatre groupes l'anatomie pathologique et la symptomatologie du cœur artériel.

Analyse des travaux de Byron-Bramwell, de Landouzy et Siredey, de Huchard, de Hoffmann, de Demange, de Haushalter. Exposé critique du travail de M. Weber sur l'artério-sclérose du cœur (scléroses dystrophique, inflammatoire et mixte).

Quand on recherche les origines de la question qui va nous occuper dans le présent chapitre, on s'aperçoit bien vite qu'en dehors d'un certain nombre d'observations de cardite fibreuse et d'anévrysmes pariétaux du cœur, trop incomplètes pour être discutées, l'histoire de la sclérose du myocarde ne commence à se faire jour qu'à une époque très rapprochée de nous ; elle se lie intimement avec celle des néphrites chroniques dont aujourd'hui encore elle ne peut guère être séparée. En effet, au lendemain des admirables travaux de Richard Bright (1) qui, du premier coup, avait compris l'importance des affections chroniques du rein et leur corrélation avec les états organopathiques du cœur et du système artériel général, trois grands problèmes s'offrirent aux recherches médicales :

1° La distinction des différents types de lésions chroniques affectant le rein, lésions que les successeurs de Bright désigneront en bloc sous le nom de néphrites chroniques.

2° L'action réciproque du rein malade sur le cœur et du cœur sur le rein.

3° Le rôle des lésions vasculaires dans le complexe anatomo-pathologique des néphrites chroniques et du cœur rénal.

Nous n'avons à nous occuper ici que de deux questions subsidiaires, mais qui touchent cependant, par plusieurs côtés, à chacun des problèmes qui précèdent : il s'agit tout d'abord de rechercher l'importance accordée par les auteurs aux lésions artérielles chroniques développées chez les malades atteints de néphrite interstitielle avec hypertrophie cardiaque ; c'est là le premier tableau du court aperçu historique que nous voulons esquisser ici. Il nous sera plus facile ensuite de faire l'exposé cri-

(1) Bright, *Guy's hosp. Reports*, 1836, n 2, p. 338 et 380.

tique des diverses opinions qui se sont succédé depuis bientôt vingt ans à propos de la sclérose cardiaque de cause vasculaire.

A. *Importance des lésions vasculaires constatées dans la néphrite chronique.* — La néphrite interstitielle ne commence, comme on sait, à être nettement isolée qu'après les recherches de Barterls et de Charcot. Jusque-là elle n'avait pas été suffisamment différenciée des autres maladies chroniques du rein. Cependant certains observateurs, après Bright, avaient déjà signalé la coexistence d'altérations rénales et de lésions artérielles généralisées à tout l'organisme.

Dès 1852, George Johnson (1) met sur le compte de l'hypertrophie des tuniques musculaires l'épaississement du système artériel observé par lui. L'année suivante, Wilks (2) remarque que l'existence de lésions artérielles dans les formes chroniques de la maladie de Bright est un fait bien connu. Dickinson (3) établit de son côté la fréquence de ces lésions en donnant la proportion de 52 0/0. Le Dr Beale (4) confirme l'observation de Johnson au moins pour ce qui est de la fréquence des altérations artérielles du rein; mais il rejette l'hypertrophie de la couche musculaire et ne veut voir dans ces lésions artérielles qu'un épaississement de la tunique externe des artères : c'est la première notion de la périartérite chronique.

L'année suivante, M. Lancereaux (5) défend l'idée de la multiplicité des formes de la néphrite interstitielle et accepte l'origine vasculaire d'une de ces variétés, celle « survenant dans les cas d'athérome de l'aorte et chez les vieillards où les parois des artères rénales sont épaissies » et, plus loin, il ajoute : « Le cœur, dans la plupart des cas de néphrite interstitielle, est hypertrophié, du moins toutes les fois que le système vasculaire du rein prend part à l'altération. » Le savant médecin de la Pitié défendait la même idée cinq ans plus tard dans deux articles consacrés à la pathologie du rein (6).

Il faut arriver au très remarquable mémoire de Gull et Sutton (7)

(1) George Johnson, *Kidney diseases*, 1852, p. 78, 109, etc.

(2) Wilks, *Guy's hospital Reports*, 1853.

(3) Dickinson, *On the diseases of the Kidney, etc.*, in *Med. chir. Transact.*, t. XLIII, p. 225; t. XLIV, p. 169.

(4) Beale, *Kidney diseases, urinary deposits and calculous disorders*, London, 1869.

(5) Lancereaux et Lakerbauer, *Atlas d'anatomie pathologique*, texte p. 328, 1870.

(6) Lancereaux, *Dict. encycl. des sc. méd.*, le *Rein*, 1875 et *Malad. de Bright*, même dict., 1876.

(7) Gull et Sutton, *Med. chir. Transact.*, vol. LV, 1872, p. 273.

sur la *fibrose artério-capillaire*, pour voir entrer dans une phase vraiment scientifique la question qui nous intéresse. Nous rappellerons en quelques mots les idées doctrinales de ces auteurs, dont voici les conclusions les plus importantes :

Les lésions primordiales, protopathiques de la maladie de Bright sont caractérisées, avant toute autre chose, par des altérations diffuses des artérioles et des capillaires ;

Ces lésions consistent en une *transformation hyalino-fibroïde* des parois vasculaires ;

Ces modifications pathologiques s'accompagnent de l'atrophie des tissus adjacents ;

Elles commencent très probablement d'ordinaire par le rein, mais il est bien évident que leur début peut se faire de même dans l'intérieur d'autres organes ;

Cet état morbide fait partie des lésions de la sénilité ; néanmoins il se rattache probablement à une étiologie spéciale qui n'est pas encore déterminée.

Ces quelques conclusions ne peuvent donner qu'une idée très pâle de l'importance du mémoire sur « *la maladie de Bright chronique avec rein contracté* ». Les détails dans lesquels entrent Gull et Sutton pour prouver que les altérations du petit rein granuleux sont dues au développement d'une substance *fibroïde* ou *hyalino-fibroïde* formée dans les espaces intertubulaires et englobant les vaisseaux, méritent d'être lus avec soin. Ils donnent bien à penser que cette substance fibroïde n'est autre que du tissu scléreux qui, sur les artérioles et les capillaires des autres parties du corps, immobilise et épaissit les canaux vasculaires. A part le terme précis qui leur manque et la technique histologique défectueuse (1) qui les gêne, Gull et Sutton ont décrit d'une manière saisissante ce qu'on appelle aujourd'hui l'artério-sclérose ; les deux planches qui terminent leur travail en donneraient la preuve, s'il était nécessaire. Ils ont mis en relief la plus grande proportion de tissu scléreux, ou fibroïde, formé dans l'épaisseur des artérioles de moyen calibre et dans les capillaires ; ils ont montré le rétrécissement progressif de la lumière vasculaire pouvant aller jusqu'à l'obstruction complète ; ils ont étudié, détruisant ainsi l'explication théorique de John-

(1) Voici textuellement la phrase dans laquelle Gull et Sutton indiquent les procédés techniques employés par eux : « Quelques coupes furent faites sans aucun procédé durcissant, d'autres après congélation ; quelques coupes furent faiblement colorées par une solution faible de nitrate d'argent, d'autres par le carmin et d'autres laissées telles quelles. »

son, les altérations régressives et la disparition possible des fibres musculaires lisses. Bref, malgré les objections nombreuses de détail, bien méritées peut-être, qui ont accueilli la publication de ce mémoire (dont le grand défaut est d'avoir trop déplacé la question pathogénique du mal de Bright), un enseignement se dégage des soixante observations qui ont servi de base aux recherches de Gull et Sutton : 1° l'extrême fréquence des lésions artérielles généralisées dans la néphrite chronique, ou pour mieux dire dans la cirrhose artérielle du rein ; 2° enfin, ce qui nous intéresse tout spécialement, la coïncidence possible des lésions scléreuses périvasculaires du rein et du cœur (1).

On ne comprend donc pas le reproche fait à ces auteurs par M. Ewald, lequel, après de nombreuses recherches entreprises par lui-même sur l'état du système vasculaire dans la néphrite interstitielle, estime que Gull et Sutton ont pris pour une altération pathologique certaines dispositions normales de la gaine lymphatique des vaisseaux de la pie-mère choisis par ces auteurs pour leur étude détaillée. Ewald décrit, à son tour, les lésions des vaisseaux capillaires de la pie-mère, choisissant ceux dont les dimensions varient de 10 à 30 μ , et voici sa conclusion : les parois vasculaires augmentent d'épaisseur (2) ; cet épaississement serait produit par l'adventice et la membrane interne, mais surtout par une hypertrophie des fibres musculaires. Il y aurait donc là, à proprement parler, une véritable sclérose avec hypertrophie musculaire, comme le remarquait le professeur Charcot dans ses leçons de 1880. Aussi, bien que Ewald s'efforce de différencier de l'athérome ces lésions artérielles, on ne peut

(1) L'examen comparatif des soixante observations de Gull et Sutton fournit des données intéressantes pour notre thèse. Les 35 premières observations ont trait à des malades atteints de lésions artérielles évidentes. Deux fois seulement l'âge des malades n'est pas indiqué ; sur les 33 cas qui restent, 28 fois les sujets avaient dépassé 40 ans, 4 malades avaient de 30 à 40 ans, un seul n'avait que 9 ans.

Dans tous les cas le cœur gauche était dilaté et hypertrophié, une fois (obs. II) il était rompu. Quant à l'athérome proprement dit, ses lésions sont assez fréquemment indiquées, soit qu'elles atteignent les valvules même du cœur, soit qu'elles portent plus spécialement sur un département artériel viscéral quelconque (artères périphériques, aorte, artères cérébrales).

Il n'est pas jusqu'aux lésions des viscères autres que les reins qui ne soient assez fréquemment indiquées : la sclérose de la rate, par exemple, la cirrhose du foie, l'emphysème pulmonaire.

Sur 15 cœurs pesés avec soin, 2 seuls n'atteignaient pas 400 grammes (315, 330 grammes) ; 6 cœurs pesaient de 4 à 500 grammes ; 3 cœurs atteignaient de 5 à 600 grammes ; 2 cœurs pesaient 610, 640. Enfin, un cas atteignait 780 et un autre 840 grammes.

(2) A l'état normal, la lumière de ces vaisseaux serait à la paroi dans la proportion de 1 à 0,1 ou 0,2. Chez les individus atteints de néphrite interstitielle, le rapport de la lumière vasculaire à la paroi serait de 1 à 0,5 ou 0,6 (cité par Charcot, *Maladies de Bright*, leçons de 1880, in *Revue de méd.*, 1881, p. 600).

s'empêcher d'y voir la démonstration de l'existence possible, dans tout l'organisme, de lésions scléro-vasculaires nullement inflammatoires.

Il faut bien le remarquer, en effet, plus l'étude microscopique fine des lésions artérielles rénales et cardiaques fera des progrès, et plus, comme nous le verrons, la connaissance approfondie de l'artério-sclérose, de la cirrhose rénale et de la sclérose cardiaque s'éloignera de la conception pathogénique ancienne, c'est-à-dire de la nature *inflammatoire* de toutes ces altérations chroniques (1).

En 1880, le P^r Charcot (2) reprend l'étude des néphrites chroniques basée sur des documents nouveaux anatomo-pathologiques et expérimentaux ; il proclame l'origine épithéliale de la cirrhose rénale, théorie déjà émise par lui dans un travail fait en commun avec A. Gombault à propos des lésions saturnines du rein ; il rejette absolument l'influence pathogénique des lésions artérielles qui, « dans la cirrhose rénale de l'homme, à une période avancée, « peuvent faire complètement défaut. » Pour lui, dans la sclérose rénale, le processus de végétation conjonctive n'a pas son point de départ au contact des artéioles rénales : « ce sont les canalicules urinifères qui forment en quelque sorte le support de la « végétation conjonctive. » Abordant la physiologie pathologique de la néphrite interstitielle, le P^r Charcot reconnaît avec les différents auteurs que nous avons cités plus haut l'extrême fréquence de lésions artérielles généralisées coïncidant avec une hypertrophie cardiaque presque constante. Il accepte avec MM. Debove et Letulle les lésions scléreuses interstitielles du cœur rénal hypertrophique. Enfin, pour M. Charcot l'hypertrophie du cœur et l'épaississement hypertrophique des artéioles générales seraient, tous deux, « des lésions de compensation, « d'adaptation ». Le savant professeur semble admettre ainsi, en partie du moins, l'opinion de Senator qui considère les altérations vasculaires comme secondaires à l'hypertrophie cardiaque, consécutive elle-même à la lésion rénale. En terminant, M. Charcot montre que la plupart des théories proposées pour expliquer la triade anatomo-pathologique (cirrhose rénale, hypertrophie cardiaque, lésions artérielles) « semblent pécher par la base devant

(1) Brault et Letulle, Mémoire (inédit) sur la sclérose du cœur.

(2) Charcot, Maladie de Bright et néphrite interstitielle, cours d'anatomie pathologique de la Faculté, leçons de juin et juillet 1880, résumées par E. Brossard, *Revue de médecine*, 1881, p. 418.

« certains faits qui établissent, ainsi que Gull, Sutton, Debove
« l'ont fait voir, que les lésions cardiaques ou vasculaires peuvent
« être très prononcées alors que les lésions rénales sont encore
« à peine accentuées ». Aussi s'efforce-t-il de concilier les faits
avec la théorie et propose-t-il d'admettre que « la lésion rénale
« scléreuse est précédée de longue date par une lésion *purement*
« *fonctionnelle* affectant, bien entendu le rein et ayant pour effet
« de limiter son énergie sécrétoire ». Dans cette hypothèse les
produits d'excrétion rénale retenus ou éliminés imparfaitement
agiraient, comme à *petits coups*, sur le système circulatoire et
produiraient « l'excitation cardiaque et vasculaire qui conduit à
« la longue à l'*hypertrophie* bien avant l'établissement définitif
« des altérations rénales ».

M. Brault (1) accepte au contraire l'origine artérielle de la
néphrite interstitielle et apporte à l'appui de cette idée doctrinale
des preuves anatomo-pathologiques précises qu'il développe
dans sa thèse et dans une revue importante sur les formes
anatomo-pathologiques du mal de Bright. Pour cet auteur, la
néphrite interstitielle pure doit être conservée à titre d'espèce
distincte et est *toujours* d'origine vasculaire. La conception
pathogénique de cette cirrhose vasculaire du rein et les lésions
qui la caractérisent sont parfaitement résumées dans les pages
suivantes que nous empruntons à son mémoire de 1882 :

« Si donc nous examinons un rein correspondant à une de ces
« formes où la maladie est terminée brusquement, inopinément,
« soit par une hémorrhagie cérébrale, soit par une urémie fou-
« droyante, soit par des complications cardiaques rapides, nous
« trouvons des organes où la cirrhose est très avancée, où
« l'endartérite est énorme et occupe les gros troncs artériels
« aussi bien que les vaisseaux de petit calibre, où les granula-
« tions de Bright sont très marquées, et où les cellules de revê-
« tement des tubes contournés sont arrivées à la suite de
« transformations successives à l'état de cellules plates quasi-
« indifférentes.

« De plus, les glomérules apparaissent comme de petites sphères
« de tissu conjonctif compacte, réfringentes et ratatinées.

« La sclérose artérielle dans tous les organes où elle se développe
« le fait avec une très grande lenteur, les lésions se disposent

(1) Brault, Contribution à l'étude des néphrites, thèse Paris, 1881 et Formes anatomo-pathologiques du mal de Bright, *Arch. gén. de méd.*, octobre 1882.

« autour des vaisseaux, ou aux extrémités des plus fins ramuscules
« et dans tout le territoire qu'ils desservent. L'épaississement des
« travées de tissu conjonctif se fait par l'adjonction à la masse
« principale des tissus qui l'avoisinent immédiatement. *Ce*
« *phénomène, auquel on donne le nom d'inflammation chro-*
« *nique*, est bien différent de celui que les histologistes désignent
« sous le nom d'inflammation aiguë.

« Dans le premier, en effet, les cellules du tissu sain sont
« envahies peu à peu par la sclérose, elles sont transformées
« *in situ* en cellules de tissu conjonctif parfait, elles sont trans-
« formées une à une; il n'y a pas, dans les cas les plus francs
« tout au moins, de zone d'éléments embryonnaires interposée
« entre la partie sclérosée et la partie saine.

« En appliquant ces principes généraux à la sclérose rénale,
« on s'explique que tous les éléments et en particulier les glomé-
« rules soient envahis par le même procédé.

« Il n'existe donc pas dans leur intérieur ces inflammations
« tumultueuses que nous avons décrites dans les néphrites aiguës
« ou subaiguës, et qui évoluent en quelques semaines ou quelques
« mois. »

En 1884, le P^r Cornil et M. Brault (1) apportent dans leurs *Etudes sur la pathologie du rein* des documents nouveaux et une méthode analytique perfectionnée. Leur division des néphrites en néphrites diffuses et néphrites systématiques leur permet de tracer le tableau le plus complet de la cirrhose vasculaire du rein ou néphrite interstitielle proprement dite. Cette cirrhose rénale, systématique au même titre que la néphrite saturnine expérimentale, se développe toujours suivant un ordre artério-capillaire des plus caractéristiques. Pour ces auteurs, la lésion primordiale de la néphrite interstitielle c'est l'endartérite, « la lumière des artéριοles non dans tous les points mais dans
« beaucoup, est notablement rétrécie; l'épaississement de l'en-
« dartère est considérable. Dans les artéριοles qui servent de
« pédicule à un glomérule fibreux l'oblitération est à peu près
« complète. » Il est intéressant de rappeler rapidement ici le processus qui préside à l'atrophie du glomérule; nous en tirerons profit au point de vue de la nature même des lésions scléro-vasculaires. L'atrophie des glomérules peut être complète et totale; dans ce cas, les glomérules dégénérés ne contiennent

(1) Cornil et Brault, *Etudes sur la pathologie du rein*, 1884, p. 189.

aucun élément cellulaire : « le tissu conjonctif qui s'est substitué
« à eux est d'une densité extrême; il est homogène, et contient
« quelquefois des trousseaux déliés de fibres élastiques plusieurs
« fois contournés sur eux-mêmes et entremêlés aux faisceaux
« fibreux. La capsule de Bowmann est immédiatement appli-
« quée sur le glomérule, ne laissant entre elle et les vaisseaux
« aucun espace vide. » Il faut noter encore qu'au niveau des
glomérules les moins altérés on ne trouve jamais trace de mul-
tiplication de cellules de la capsule de Bowmann, caractère
différentiel très important qui sépare d'une manière bien nette
la cirrhose vasculaire du rein de toutes les néphrites, « aussi,
« croyons-nous, que presque toujours, dans cette espèce particu-
« lière de cirrhose rénale, l'atrophie des glomérules se fait très
« lentement et *sans phénomènes inflammatoires proprement*
« *dits*. Les anses du glomérule s'épaississent, un *tissu fibroïde*
« *se substitue aux anses vasculaires* et le champ de la circula-
« tion se limite de plus en plus. »

L'antériorité des lésions artérielles paraît indiscutable à MM. Cornil et Brault; d'ailleurs l'endartérite avec dégénérescence athéromateuse ou calcaire peut affecter une étendue plus ou moins considérable du système artériel du rein. Elle s'accompagne d'un épaississement de la membrane moyenne qui est en même temps sclérosée; quant à la périartérite elle est irrégulièrement distribuée et variable d'étendue suivant qu'elle avoisine ou non une plaque de sclérose interstitielle. Tous ces détails un peu longs, peut-être, vont avoir une importance capitale quand il s'agira d'étudier les lésions de la sclérose vasculaire du cœur. Nous verrons, en effet, que, de même que pour la cirrhose vasculaire du rein, « la lésion primordiale, prédomi-
« nante porte sur le système artériel. Elle se traduit par un
« épaississement progressif de la membrane interne des artères
« pouvant aller jusqu'à l'obstruction complète. » De même encore que pour les artères rénales, nous démontrerons que les lésions des artères coronaires ne portent pas seulement sur les vaisseaux de moyen volume, mais également sur les capillaires et que « tous les vaisseaux ne sont pas pris en même temps,
« mais successivement et à des degrés divers ». (Cornil et Brault.) L'identité des lésions scléreuses se poursuivra, comme nous le ferons voir, jusque dans les plus petits détails.

B. *Résumé critique des travaux contemporains ayant trait*

aux scléroses cardiaques d'origine vasculaire. — Nous ne voulons pas revenir ici sur les considérations générales que nous avons esquissées au début de cette thèse à propos de l'athérome des coronaires dans ses rapports avec les lésions chroniques du cœur. Seule, la sclérose du myocarde nous intéresse pour le moment et nous ne voulons rechercher que les corrélations qu'elle peut affecter avec les lésions chroniques des vaisseaux nourriciers du cœur. On peut dire, sans crainte d'exagération, que ce côté du problème, à peine entrevu par les auteurs du commencement du siècle (Kreysig, Corvisart, Buns, Cruveilhier, Andral, Bristove), ne commence réellement à attirer l'attention des observateurs que lors de l'apparition du remarquable travail de Pelvet (1) sur les anévrysmes du cœur. D'ailleurs, comme le remarque judicieusement le D^r Weber dans l'historique très complet qui ouvre son travail sur l'artério-sclérose du cœur (2), l'étude histologique plus approfondie de l'anatomie pathologique du système artériel attirait vers la même époque l'attention sur les lésions viscérales consécutives.

Pelvet (3) rapporte, parmi plusieurs autres observations, deux cas d'anévrysmes du cœur dans lesquels existaient en même temps qu'un anévrysme fibreux de la pointe du ventricule gauche une calcification extrême des artères coronaires et principalement de la coronaire antérieure. Dans le premier cas même l'artère coronaire gauche contenait « à la partie terminale, au « niveau de la tumeur un caillot fibrineux ancien qui l'oblitére « en entier ». Malheureusement l'auteur ne veut voir dans les altérations des coronaires que l'on rencontre souvent, d'après lui, dans ce qu'il appelle les anévrysmes par transformation fibreuse, pas autre chose qu'une lésion consécutive à l'anévrysme. « Elles finissent, comme le péricarde par être envahies par la « transformation et passent à l'état cartilagineux et même cal- « caire. Il en résulte, dans la nutrition du cœur, une nouvelle « gêne qui se traduit par une dégénérescence graisseuse de la « fibre musculaire. » Or, comme quelques pages plus loin Pelvet met sur le compte du rétrécissement progressif des coronaires la dégénérescence graisseuse du cœur pouvant aller jusqu'à la formation d'anévrysmes du cœur (anévrysmes par dégénérescence graisseuse), et que, d'autre part, dans les huit

(1) Pelvet, Anévrysmes du cœur, thèse de Paris, 1867.

(2) Weber, Artério-sclérose du cœur, thèse de Paris, 1887, p. 19.

(3) Pelvet, *loc. cit.*, obs. XVII et XIX, p. 107 et 112.

observations d'anévrysme fibreux où l'ossification des artères coronaires a été indiquée (1) la dégénérescence graisseuse n'avait pas encore paru dans quelques-unes, il commet la pétition de principe suivante : « Cela suffit, dit-il, pour montrer qu'elle » (l'ossification des coronaires) n'est ici qu'un résultat et que « ces faits ne peuvent être assimilés, par conséquent, aux anévrysmes qui succèdent à la transformation graisseuse. » Il est inutile d'insister sur ce qu'a de défectueux un pareil raisonnement. Il aurait fallu démontrer tout d'abord que le rétrécissement des coronaires produit *toujours* la dégénérescence graisseuse et, en outre, que la même lésion *ne peut pas* déterminer l'anévrysme fibreux du cœur. Nous renvoyons du reste au chapitre consacré à la dégénérescence graisseuse du cœur pour plus amples détails (voy. pag. 37).

Malgré tout l'intérêt qui s'attachait à l'étude de l'hypertrophie cardiaque liée, comme l'avaient montré les belles recherches de Traube (2), à l'évolution de la néphrite interstitielle, et malgré toutes les discussions théoriques qui suivirent, ce n'est qu'à partir du jour où Gull et Sutton (3) eurent publié leur remarquable mémoire qu'on étudia avec plus de soin les lésions histologiques du muscle cardiaque et de son tissu conjonctif interstitiel. En même temps l'étude histologique des artérites chroniques et de l'athérome était perfectionnée, grâce aux travaux de Cornil et Ranvier, Friedlander, Lancereaux, Köster. Peu à peu se formait dans le monde scientifique une conception pathogénique plus nette des altérations viscérales d'origine ischémique et en particulier, ce qui nous intéresse davantage, des scléroses organiques secondaires aux lésions vasculaires (scléroses organiques d'origine artérielle).

En 1879, dans sa thèse inaugurale, M. Letulle (4) consacre au tissu conjonctif interstitiel du cœur dans les hypertrophies cardiaques un long chapitre. Il étudie non seulement la sclérose interstitielle diffuse consécutive aux affections valvulaires, mais encore la *sclérose par îlots disséminés* et montre que cette sclérose se rattache souvent d'une manière incontestable aux lésions vasculaires concomitantes. L'examen histologique qu'il en donne (p. 77 et suivantes) et qu'il accompagne de figures explicatives

(1) Ces 8 cas relevés par Pelvet appartiennent à Cruveilhier, Bordet, Bagshawe, Skrzeczka, Thurnam, Cholmeley, Vulpian, Meuriot.

(2) Traube, Ueber den Zusammenhang von Herz und Nieren Krankh., 1856.

(3) *Loc. cit.*, 1872.

(4) Letulle, Recherches sur les hypertrophies cardiaques secondaires, 1879.

lui permet de décrire une *cirrhose périvasculaire*, qu'il oppose à une *cirrhose périfasciculaire* dont l'origine lui paraît encore être souvent vasculaire, mais développée au dépens des capillaires. « Dans le cas de cirrhose périvasculaire, dit-il, c'est toujours autour des artères de moyen et petit calibre, exceptionnellement autour des grosses artères, que le tissu fibreux s'est accumulé; la plaque de sclérose s'étale dans une étendue variable rayonnant d'une façon tout à fait irrégulière, dissociant les faisceaux secondaires du voisinage et s'infiltrant toujours entre un certain nombre de faisceaux primitifs qu'elle isole et qu'elle atrophie.

« L'artère ainsi englobée est comme sculptée au milieu de la cirrhose, on comprend aisément combien la circulation doit s'y effectuer mal.

« Le tissu fibreux qui forme ces bandes est facilement reconnaissable à sa coloration rose vif par le picro-carmin; son homogénéité apparente explique sa grande densité. Les noyaux peu nombreux, de formes variées qui le parcourent en tous sens indiquent son ancienneté. Ces noyaux, peu volumineux (3 à 6 μ), sont ronds, fusiformes, étoilés, très rouges, ils limitent encore sur quelques points des espaces et des vaisseaux lymphatiques dont un grand nombre sont écrasés, aplatis par le tissu de néoformation, mais cependant perméables encore pour la plupart. Nous n'avons pas à rechercher ici la cause probable de cette sclérose périvasculaire; disons seulement que d'ordinaire les vaisseaux cardiaques sont altérés, atteints d'endartérite chronique et jouent par suite au milieu du tissu conjonctif qui les entoure, le rôle de corps étrangers. »

Quelques mois plus tard, MM. Debove et Letulle (1) reprenaient en détail l'anatomie pathologique de l'hypertrophie cardiaque accompagnant la néphrite interstitielle et de la sclérose myocardique concomitante. Ils démontraient que les lésions rénales et myocardiques relèvent, au même titre, d'un état pathologique général, d'une sorte de « diathèse fibreuse ». Enfin, si ces auteurs ont trop insisté peut-être sur l'importance de la sclérose périartérielle et sur l'antériorité de la périartérite fibreuse, il faut reconnaître qu'on leur doit la preuve de l'origine vasculaire des lésions conjonctives du *cœur rénal* et la conception

(1) Debove et Letulle, Recherches anatomiques et cliniques sur l'hypertrophie cardiaque de la néphrite interstitielle, *Arch. gén. de méd.*, mars 1880.

pathogénique de la sclérose interstitielle du cœur considérée comme une des causes de l'hypertrophie cardiaque.

La même année, Leyden (1) reprenait la description des atrophies rénales d'origine artérielle et insistait sur les altérations identiques des artères coronaires.

Toutefois, il faut reconnaître que c'est aux mémoires successifs de Hippolyte Martin (2) que la question des scléroses viscérales doit le grand retentissement et les multiples travaux de ces dernières années. Rappelons en quelques mots les théories pathogéniques défendues par cet auteur pour expliquer l'athérome artériel et les scléroses dystrophiques des différents tissus ou organes. On peut résumer dans les quatre propositions suivantes la doctrine brillamment soutenue par cet éminent anatomo-pathologiste :

1° L'athérome artériel est la conséquence d'une endartérite oblitérante progressive des vasa-vasorum nourriciers de la paroi artérielle athéromateuse (3).

2° Ainsi compris, l'athérome est une lésion *dystrophique* qui « doit cesser de se produire au niveau des artères dépourvues de vasa-vasorum, spécialement destinés à leur usage ».

3° Toutes les scléroses viscérales consécutives à l'athérome ou à l'endartérite oblitérante progressive sont des *scléroses dystrophiques*, c'est-à-dire causées par « la diminution progressive dans l'apport des matériaux nutritifs destinés à tel ou tel viscère ».

4° Le mécanisme qui préside à l'évolution de ces scléroses dystrophiques est double : les *éléments nobles* ou fonctionnels sont rapidement atteints dans leur vitalité, « deviennent d'abord *indifférents*, c'est-à-dire d'ordre inférieur, puis ensuite peuvent « tôt ou tard disparaître entièrement ». Pendant ce temps, le *tissu conjonctif* subirait un travail d'ordre inverse : « Une nutrition imparfaite *excite sa vitalité*; il absorbe alors presque tous les matériaux nutritifs disponibles et s'hypertrophie lentement, « si lentement qu'il n'y a pas alors, en réalité, de *période embryonnaire* ou de transition, et les éléments du tissu conjonctif adulte s'ajoutent, pour ainsi dire, un à un aux éléments similaires préexistants. » L'auteur compare le tissu

(1) Leyden, *Zeitsch. f. klin. Med.*, 1880, II, p. 1.

(2) Hippolyte Martin, Recherches sur la nature et la pathogénie des lésions viscérales consécutives à l'endartérite oblitérante et progressive (sclérose dystrophique), *Rev. de méd.*, 1881, p. 369 et 1886, p. 2.

(3) Considérations générales sur la pathogénie des scléroses dystrophiques, etc., 2^e mémoire, p. 10.

conjonctif fondamental des organes à une sorte d'élément parasite.

Ces idées doctrinales, M. H. Martin les applique à l'étude détaillée de toutes les scléroses artérielles localisées ou prédominantes sur les différents viscères ou tissus du corps humain. Il étudie tout particulièrement les scléroses cardiaques (1) d'origine vasculaire et met en relief l'importance de la *dégénérescence athéro-scléreuse, athéro-calcaire* des artères nourricières du cœur. Il s'efforce de démontrer que le processus scléreux suit dans le cœur, comme dans le rein et dans l'aorte, une marche absolument comparable sinon identique, « loin de débiter dans « les gros tractus conjonctifs autour des vaisseaux, il se localise « tout d'abord au centre des groupes des faisceaux musculaires « que circonscrivent ces tractus, toujours loin, en un mot, des « centres nourriciers, là où, consécutivement, la disette des suc « nutritifs se fait le plus vivement sentir. » C'est dire que pour M. H. Martin la sclérose périartérielle ne joue dans le cœur qu'un rôle très secondaire. « La sclérose dystrophique consécutive à « l'endartérite progressive ne débute pas autour des vaisseaux, « mais, tout au contraire, le plus loin possible des centres vascu- « laires. »

Ce n'est pas ici le lieu de discuter la pathogénie de l'athérome artériel, malgré les corrélations intimes qui rattachent, ainsi qu'on peut le voir à chaque page du présent travail, les lésions chroniques progressives des artères coronaires à la cirrhose cardiaque.

Il nous sera bien permis cependant de formuler quelques objections à cette théorie par trop exclusive. Admettons tout d'abord l'existence *constante* d'une *endartériolite oblitérante progressive* des vasa-vasorum nourriciers de chaque département artériel envahi par la dégénérescence athéromateuse; n'est-on pas en droit de demander à la théorie nouvelle la preuve décisive de l'antériorité des lésions des vaisseaux nourriciers? Est-il nécessaire, en effet, de rappeler l'influence pathogénique de la distension incessante des parois artérielles admise par Rindfleisch comme un des éléments les plus importants de l'usure cardio-vasculaire? La théorie de Rindfleisch, tout en acceptant une « métamorphose « progressive qui part des vasa-vasorum excités par la distension « et qui explique l'hyperémie de l'adventice et la sclérose de la

(1) H. Martin, Scléroses cardiaques, *Rev. de méd.*, 1883.

« tunique interne », ne fait jouer aux vaisseaux nourriciers qu'un rôle secondaire et accorde à la dilatation excessive des canaux artériels une importance prépondérante et primordiale.

D'autres objections, d'ordre anatomique, s'offrent encore : comment admettre, par exemple, l'importance nutritive considérable accordée par M. H. Martin aux vasa-vasorum des artères, quand on sait avec tous les histologistes, que dans l'aorte elle-même, chez l'homme, les vaisseaux nourriciers ne dépassent pas la tunique adventice ? Qu'on n'objecte pas la pauvreté de l'aorte en muscles lisses ; nous rappellerions que les artères les plus richement musclées n'ont plus de vaisseaux au niveau des parties profondes de leur tunique moyenne (1).

La conception pathogénique de M. H. Martin le conduisait tout récemment à préciser exactement « le point de l'arbre circulatoire « où s'arrête la dégénérescence athéromateuse », ou pour parler plus exactement la sclérose dystrophique artérielle, l'athérome et la calcification n'étant qu'une des phases terminales de la lésion. Il fixait en effet aux artérioles *dépourvues de vasa-vasorum* (2) cette limite, distinction trop artificielle que M. H. Martin lui-même s'empresse d'abandonner (3). « Si cette petite artère (dé-
« pourvue de vaisseaux nourriciers) est mise accidentellement
« au rang des artères dont les parois sont normalement plus
« épaisses ; si, en un mot l'*endartérite* augmente notablement
« l'épaisseur de sa tunique interne, la diffusion des suc nutri-
« tifs devient insuffisante et des vasa-vasorum seraient néces-
« saires. Ils ne se forment pas, le plus souvent du moins.

« Dès lors ce vaisseau se trouve dans la situation d'une artère
« dont les vasa-vasorum sont en tout ou en partie oblitérés. Il
« devient athéromateux... » Voilà donc un fait qui condamne, malgré son ingénieuse explication, la théorie pathogénique de M. H. Martin en démontrant, de l'aveu même de l'auteur, que des vaisseaux artériels dépourvus de vasa-vasorum peuvent subir, pour leur propre compte, la dégénérescence scléro-athéromateuse.

L'athérome, ou pour mieux dire la sclérose artério-capillaire, est donc une lésion dystrophique, si tant est qu'il s'agisse là de *dystrophie*, capable de se produire dans toute l'étendue de l'appareil cardio-vasculaire ; c'est ce que nous essaierons de démon-

(1) Kölliker, *Eléments d'histologie humaine*, traduction française, 1858, p. 754.

(2) D'après Kölliker, c'est à partir de un millimètre de diamètre ou mieux un peu au-dessous que les artérioles perdraient leurs vaisseaux nourriciers.

(3) Mémoire de 1886, note de la page 11.

trer plus loin avec MM. Brault et Letulle. Remarquons seulement ici qu'il est plus simple d'accepter qu'une même cause peut produire, dans toute l'étendue du système vasculaire, aussi bien au niveau de la membrane interne de l'aorte que de l'endartère des artérioles nourricières et même des capillaires les plus ténus, une altération lente et chronique, univoque, qui aura partout pour conséquence des désordres identiques mais variables d'intensité.

Passons au *mécanisme des scléroses dystrophiques* de M. H. Martin. Peut-on dire que les éléments nobles, hautement différenciés, qui constituent la substance propre des organes atteints, passent toujours, dès qu'ils sont frappés dans leur vitalité, par un premier stade *d'état indifférent* « d'ordre inférieur », comme le dit l'éminent observateur dont nous nous occupons ici ? Pour ce qui est des cellules musculaires du cœur, cette affirmation nous paraît hasardée : les altérations régressives, les dégénérescences diverses des parties constituantes de la cellule musculaire commencent aussitôt que débute l'ischémie. Quant au processus qui conduit à la sclérose interstitielle du tissu conjonctif du cœur, nous avouons qu'il nous paraît fort discutable : la nutrition imparfaite, souvent même absolument défectueuse des parois cardiaques modifie, trouble plus ou moins profondément la nutrition de l'organe, mais ne peut pas *exciter la vitalité* d'un quelconque de ses éléments cellulaires.

D'ailleurs, comme le dit fort bien M. Martin, ce tissu conjonctif qui paraît s'hypertrophier lentement, ne présente pas de période embryonnaire dans son évolution scléreuse, et c'est un tissu conjonctif, soi-disant adulte, qui s'ajouterait aux éléments fondamentaux. Qu'on se reporte avec nous aux descriptions magistrales de Cornil et Brault concernant la cirrhose artérielle du rein et l'on entreverra l'idée doctrinale beaucoup plus simple qui nous semble éclairer tous ces processus de sclérogenèse viscérale.

La périartérite scléreuse, à peu près sacrifiée par M. H. Martin, prend par contre une importance beaucoup plus considérable dans un mémoire très intéressant de MM. Rigal et Juhel-Renoy (1) sur la *myocardite scléreuse hypertrophique* ou *cirrhose cardiaque hypertrophique*. Ces auteurs se basant sur deux observations tracent un tableau clinique très complet de la cirrhose hypertrophique du cœur, indépendante de toute lésion val-

(1) Rigal et Juhel-Renoy, De la myocardite scléreuse hypertrophique, *Arch. gén. de méd.*, 1881, t. II, p. 129 et 313.

vulaire. En outre, ils croient pouvoir isoler, « détacher de l'histoire de l'athérome généralisé et de la néphrite interstitielle « une part plus ou moins grande où seront casés les faits d'hypertrophie cardiaque primitive ou dont la cause restera indéterminée. » Pour ces auteurs, en effet, la pathogénie de ces cas de sclérose primitive du cœur avec hypertrophie résiderait dans l'influence des *diathèses* et des *intoxications* : « On doit « admettre que les causes qui amènent la sclérose du myocarde « sont les diathèses et les intoxications (tabagisme, goutte, rhumatisme, alcoolisme, saturnisme?). »

Or, la lecture attentive des deux observations qui servent de base à cette théorie pathogénique ne laisse pas de suggérer quelques hésitations. S'il est possible, en effet, que le cœur soumis longtemps aux différentes diathèses ou intoxications précitées parvienne à s'hypertrophier primitivement, et si « c'est peut-être la première manifestation de cette *diathèse fibreuse* », si, en un mot, cette hypertrophie scléreuse primitive peut évoluer assez rapidement jusqu'à l'asystolie « avant que le réseau artériel et capillaire soit atteint et en dehors de la néphrite interstitielle », encore faut-il que les observations qui défendent cette hypothèse admissible soient irréprochables. Ce n'est pas absolument le cas ici : la première observation, en effet, offre tout d'abord une extrême disproportion entre le rein gauche petit (125 grammes), légèrement dur au doigt, et le droit, qui pèse 280 grammes ; l'examen microscopique des reins ne portait que sur de petits cubes durcis à l'acide osmique ; en outre, « en quelques rares endroits les artères semblent être le siège d'une faible *périartérite* », douteuse, à la vérité, pour le P^r Cornil à qui les auteurs soumièrent une préparation. D'autres détails encore attirent l'attention : le foie, par exemple, qui présente « des adhérences *considérables* de la capsule de Glisson, plissée, d'aspect cicatriciel ». Ajoutons à ces détails une consistance dure à la coupe que les auteurs considèrent comme celle de la cirrhose cardiaque commune. Si l'on note encore le volume considérable de la rate, sa consistance ferme et « ses vaisseaux *très dilatés* à l'œil nu », on regrettera l'absence de détails microscopiques plus circonstanciés. Que dire de la seconde observation dans laquelle l'aorte, considérablement dilatée (puisqu'elle mesure, à 2 centimètres au-dessus des valvules, 10 1/2 centimètres de circonférence), est notée comme très athéromateuse en même temps que le rein est atteint de lésions multiples ? « Epaissement très notable de l'enve-

« loppe du glomérule, atrophie partielle de ces glomérules et, en
« certains endroits, dégénérescence fibreuse complète dudit glo-
« mérule; autour des tubes de Henle un peu d'épaississement
« conjonctif. »

Admettons donc l'influence des diathèses et intoxications sur le développement de la myocardite scléreuse hypertrophique de Rigal et Juhel-Renoy; nous n'en devons pas moins reconnaître que le mécanisme qui préside d'une part à la transformation scléreuse du tissu conjonctif du cœur, et d'autre part à l'hypertrophie indiscutable de son tissu musculaire, ne différerait pas des conditions habituelles puisque, sur *deux* malades, l'un était certainement atteint d'artério-sclérose (l'aortite en fait foi) et que l'autre présentait *peut-être* des lésions scléreuses du foie et des reins.

La description de la cirrhose périartérielle donnée par MM. Rigal et Juhel-Renoy est bien résumée dans les lignes suivantes qui appartiennent à la première observation: « Le centre
« de l'îlot est formé par une petite artère entourée de tissu con-
« jonctif, lequel semble rayonner d'une façon diffuse vers la péri-
« phérie, dissociant ainsi le groupe des faisceaux musculaires. De
« loin en loin apparaissent, comme perdus au milieu du tissu
« conjonctif, de rares faisceaux musculaires, les uns en apparence
« intacts, ceux qui sont le plus éloignés du vaisseau. A mesure
« qu'on se rapproche de ces derniers, il est facile de suivre les
« degrés, les étapes, parcourus par l'affection. C'est d'abord une
« atrophie minime, puis considérable, ne laissant plus voir qu'un
« faisceau, quelquefois la moitié d'un seul faisceau, et aboutissant
« comme phase ultime à la destruction absolue; l'élément mus-
« culaire a disparu et, à sa place, se trouve le tissu de nouvelle
« formation, *tissu conjonctif embryonnaire, puis adulte*. Ce
processus atrophique qui a conséquemment, comme le disent ces auteurs, droit de cité dans la classe des scléroses, mais dont la résultante ultime est une hypertrophie, s'accompagne *toujours* de lésions artérielles. La tunique externe a doublé de volume (périartérite) et l'endartère est le siège de petites végétations situées entre la partie interne du vaisseau et la membrane élastique interne, *de telle sorte que la lumière du vaisseau n'existe plus*.

En résumé, la myocardite scléreuse de Rigal et Juhel-Renoy est systématisée autour des vaisseaux coronaires altérés et si, comme dans la seconde observation, au centre des îlots scléreux on ne trouve plus que « du tissu embryonnaire conjonctif qui
« en certains endroits *revêt l'aspect du tissu dit muqueux* »,

on peut affirmer que le mécanisme des lésions est celui d'une sclérose périvasculaire d'origine artérielle. Quant à la nature *inflammatoire* de cette sclérose hypertrophique, nous nous refusons à trouver, dans ce mémoire si remarquablement fait, des détails suffisants pour entraîner la conviction. Les planches qui accompagnent la thèse inaugurale de M. Juhel-Renoy (1) ne font que corroborer cette opinion et nous ne voyons pas là la justification d'une distinction que certains auteurs contemporains s'efforcent d'établir entre les scléroses dystrophiques de H. Martin et une sclérose inflammatoire (la myocardite scléreuse hypertrophique de Rigal et Juhel-Renoy).

Notre avis est d'autant plus admissible que le Dr Juhel-Renoy, dans son étude sur la *sclérose du myocarde* parue quelques mois après le précédent mémoire, déclare, à plusieurs reprises, que les lésions scléreuses du myocarde sont *consécutives* et concentriques à l'endopériartérite chronique et qu'elles sont *dégénératives*.

Dans ce travail important, M. Juhel-Renoy reprend l'étude de la sclérose p'riartérielle. Il reconnaît que la myocardite chronique scléreuse hypertrophique est *fréquemment liée à la néphrite interstitielle* et montre que dès son début la sclérose en flots a comme centre, pour chaque foyer naissant, une artériole malade. La presque totalité des observations qui terminent en effet cette thèse s'accompagnent de lésions artérielles généralisées plus ou moins évidentes (2). Enfin, après avoir décrit sous

(1) Juhel-Renoy, Myocardite scléreuse hypertrophique primitive, etc, thèse de Paris, 1882.

(2) Dix-neuf observations accompagnent la thèse de M. Juhel-Renoy. On peut les grouper en trois catégories : 1° celles qu'il faut rejeter à cause de la pénurie de détails; 2° celles où l'athérome est explicitement indiqué; 3° celles enfin qui sont discutables et dans lesquelles l'état antérieur du sujet permet d'accepter ou de refuser la coexistence de lésions artérielles. Ce groupement nous donne le tableau suivant :

1° Obs. négligeables.....	4
2° Obs. accompagnées d'athérome.....	8
3° Obs. discutables.....	7

19

Les 4 observations que l'on doit rejeter (obs. VI, VII, VIII et IX) sont trop incomplètes pour pouvoir entrer en ligne de compte.

Sur les 15 observations qui restent, 8, c'est-à-dire plus de la moitié s'accompagnaient indiscutablement de lésions artérielles chroniques, athérome, dégénérescence calcaire. Pour ce groupe d'observations, il n'y a donc pas d'hésitation possible (obs. II, IV, XI, XII, XIII, XIV, XV et XVII); la myocardite scléreuse hypertrophique n'est là qu'un des éléments pathologiques secondaires à l'artério-sclérose plus ou moins généralisée.

Les difficultés commencent lorsqu'il s'agit de cataloguer les 7 observations du 3° groupe rangées par nous sous la rubrique d'observations discutables (obs. I, III, V, X, XVI, XVIII et XIX); cependant nous pouvons les diviser en plusieurs catégories assez distinctes que nous résumerons de la façon suivante :

le nom de *cirrhose insulaire à marche centripète* la sclérose progressive du myocarde et l'atrophie partielle ou générale des éléments musculaires voisins, il hésite devant l'explication théorique de l'hypertrophie compensatrice des fibres musculaires respectées. « Le fait certain est que l'élément musculaire disparaît « par places, qu'il s'atrophie. D'autre part, il est non moins évident « que le cœur est hypertrophié : les mensurations, les pesées le « prouvent ; il y a donc entre ces deux termes opposés, atrophie « et hypertrophie, un lien qui les réunit. » Puis, dans une seconde partie, M. Juhel-Renoy abordant la pathogénie de l'asystolie, terme ultime de toutes les affections cardiaques, valvulaires ou non, met en lumière, ainsi que l'avait déjà fait M. Letulle (1), l'influence pathogénique de la cirrhose cardiaque sur la production et la marche de l'asystolie.

Vers la même époque, la question des altérations du myocarde consécutives aux lésions chroniques des coronaires était étudiée en Allemagne et en Russie. Samuelson (2), Huber (3), Popoff (4) décrivent tour à tour l'athérome et l'ossification des coronaires et démontrent à l'aide d'observations que la myomalacie, les infarctus du cœur, les anévrysmes pariétaux, la sclérose musculaire avec ou sans hypertrophie des parois cardiaques en sont les conséquences ordinaires. Pour ce qui est de la sclérose en particulier, Huber avance que les îlots de tissu fibreux sont des cicatrices d'infarctus musculaires consécutifs à la thrombose de rameaux artériels. Cette sclérose secondaire ou cicatricielle serait précédée par l'atrophie des fibres musculaires (perte de la striation).

La cirrhose hypertrophique du cœur se rattachait, croyons-nous, à :

Sur 7 cas	{	lésions des artères coronaires et de la valvule mitrale (obs. I)	1 cas
		néphrite interstitielle (obs. XVIII, XIX)	2 cas
		alcoolisme chronique (obs. X)	1 cas
		saturnisme chronique (obs. XVI)	1 cas
		diabète (obs. V)	1 cas
		cause indéterminée (obs. III)	1 cas
			7 cas

Ce qui revient à dire que sur 7 cas de myocardite scléreuse dite hypertrophique, dans lesquels l'état du système artériel périphérique n'a d'ailleurs malheureusement pas été noté, 6 fois les lésions interstitielles du cœur se rattachaient manifestement à un état morbide ordinairement accompagné d'artério-sclérose. Et encore dans cette observation unique les branches artérielles du pilier de la valvule mitrale, la seule portion du cœur examinée, étaient atteintes d'endartérite oblitérante extrêmement avancée (p. 96).

(1) Letulle, *loc. cit.*, p. 90 et suiv.

(2) Samuelson, *Über den Einfluss der Coronar-Arterien Verschlussung auf die Herzaction. Zeitsch. f. klin. Med.* 1881.

(3) Huber, *Ueber den Einfluss der Kranzarterienkrankungen auf das Herz und die chronische Myocarditis. Virchow's Arch.*, Bd. 89, 1882.

(4) Popoff, *Wratch*, 1882, p. 28 (Myocardite et ossification des coronaires).

tion, surcharge pigmentaire et transformation hyaline), bientôt suivie de la formation d'un tissu conjonctif nouveau richement vascularisé. Cette nécrose moléculaire des cellules musculaires causée par l'ischémie artérielle, provoquerait à son tour un développement exagéré du tissu conjonctif fondamental. Quant à l'hypertrophie du ventricule gauche et aux autres modifications de la capacité cardiaque, c'est à l'artério-sclérose généralisée et à la néphrite interstitielle qu'il faudrait en demander la pathogénie.

Ziegler (1) consacre un article important aux dégénérescences cardiaques secondaires à l'artério-sclérose des coronaires. Il rattache également à l'ischémie du cœur les ruptures, la myomalacie, les *callosités*, les anévrysmes et la dégénérescence graisseuse. Il insiste sur la cause déterminante habituelle de la localisation prédominante au ventricule gauche des lésions scléreuses du myocarde et montre que c'est parce que les branches descendantes des coronaires sont le siège de prédilection des lésions athéromateuses. La plupart des anatomo-pathologistes allemands professaient d'ailleurs la même doctrine à propos du ramollissement et de la dégénérescence graisseuse du cœur (Böttger (2), Friedreich (3), Weigert (4), etc.). Weigert avait déjà expliqué par une oblitération brusque des rameaux athéromateux la formation des foyers de nécrose ou infarctus, et par une obstruction plus lente l'atrophie des faisceaux musculaires et la formation des scléroses ou callosités du tissu conjonctif interstitiel.

En France, Duplaix (5) étudiant avec soin les diverses localisations organiques de l'artério-sclérose et ses différentes causes donne une bonne description de la sclérose du cœur. Il montre à l'aide de nombreuses observations que, quelle que soit l'étiologie, la sclérose du cœur est toujours d'origine artérielle, secondaire à l'endopériartérite ou à la mésartérite chronique et, fait capital à nos yeux, que ces *lésions scléreuses ne sont pas de nature inflammatoire*. « Il nous semble, en effet, qu'à côté des scléroses inflammatoires il faut placer un groupe qui comprenne ces dernières (les « scléroses dystrophiques de H. Martin), et dans lesquelles on peut « ranger celles qui résultent de la stase sanguine... Quelle que « soit la cause à laquelle nous ayons affaire, il y a toujours un « fait qui domine tous les autres, l'altération du sang et surtout

(1) Ziegler, Anatomie pathologique générale et spéciale, 1881.

(2) Böttger, *Arch. d. Heilk.*, IV, 1863.

(3) Friedreich, *Handbuch der spec. Pathol. v. Virchow.*, V. Bd., 1867.

(4) Weigert, *Virchow's Arch.*, 79. Bd.

(5) Duplaix, Contribution à l'étude de la sclérose, thèse de Paris, 1883.

« la diminution de sa puissance nutritive. » Quant aux altérations vasculaires, Duplaix qui a décrit, conformément à l'enseignement du P^r Damaschino (1), la transformation fibreuse des trois tuniques des artères et leur infiltration graisseuse (acide osmique), refuse de leur reconnaître une nature inflammatoire : « Les éléments propres des parois vasculaires subissent la même « influence de dénutrition que les éléments des autres tissus. Ils « se modifient et présentent, comme les autres, la transformation « conjonctive. »

Leyden (2) en 1884, dans un travail sur la sclérose des artères coronaires et les lésions qui en dépendent, étudie comparative-ment l'anatomie pathologique et la symptomatologie du cœur artériel. Il établit quatre groupes bien distincts au point de vue des altérations du myocarde consécutives à l'artério-sclérose de ses artères nourricières, groupes auxquels correspondraient également quatre formes symptomatiques :

Dans la première forme, les lésions artérielles très étendues coïncident avec une intégrité à peu près parfaite du myocarde. La mort subite est, dans ce cas, possible par suite de l'obstruction des troncs artériels : la paralysie du cœur se produit avant que des modifications matérielles aient eu le temps de se manifester dans la structure du cœur.

La deuxième forme est caractérisée par le développement rapide de thrombus artériels dont la conséquence est la formation de foyers de ramollissement ou d'infarctus hémorragiques, autant de lésions bien décrites par Ziegler sous le terme de myomalacie du cœur.

La troisième forme comprend les sténoses et les oblitérations lentes et progressives des canaux artériels qui ont pour conséquence la dégénérescence scléreuse du myocarde ou myocardite fibreuse. Cette sclérose du myocarde ne serait qu'un degré plus avancé de la forme précédente : les foyers de myomalacie se transformeraient lentement en tissu de cicatrice. Quand ces foyers fibreux cicatriciels sont nombreux, étendus, la résistance et l'élasticité du cœur sont amoindries, et les lésions fibreuses peuvent avoir pour conséquence la dilatation et l'hypertrophie des parois cardiaques. Leyden décrit trois formes anatomiques de

(1) Damaschino, Leçons (inédites) sur les maladies du cœur et des vaisseaux, cours de la Faculté, 1884.

(2) Leyden, Sclerose der Coronar-Arterien und davon abhängige Krankheitszustände, *Zeitschr. f. klin. Med.*, Bd VII, Hft 5 et 6, 1884.

myocardite fibreuse : la myocardite par îlots disséminés, la myocardite diffuse constituée par des foyers plus grands et confluent, la myocardite anévrysmatique qui donne lieu aux anévrysmes pariétaux des ventricules.

Une quatrième forme, dans laquelle se combinent toutes les lésions précédentes, se caractérise par l'association de thromboses lentes et d'obstructions artérielles rapides ou aiguës. Le myocarde, de même, est atteint simultanément d'îlots scléreux et de foyers d'infarctus.

Il est bon de noter que, contrairement à la plupart des auteurs allemands qui considèrent la dégénérescence graisseuse des cellules musculaires comme la conséquence habituelle de l'athérome des coronaires, Leyden n'aurait vu qu'une seule fois des traces de dégénérescence graisseuse, tandis que l'atrophie pigmentaire de ces mêmes cellules était à peu près la règle dans tous les cas observés par lui. De même pour la dilatation du cœur avec hypertrophie, à peu près constante dans ces observations.

Le travail de Leyden a une valeur considérable et doit faire époque dans l'histoire de la sclérose du cœur.

La même année, Byron-Bramwell (1) s'occupe de la dégénérescence fibreuse du cœur et décrit sous ce terme toutes les myocardites chroniques, particulièrement l'endopérimyocardite rhumatismale et la myocardite syphilitique. Il accepte avec tous les auteurs contemporains la grande fréquence de la cirrhose du cœur liée à la néphrite interstitielle, et met sur le compte de l'alcoolisme chronique un grand nombre de ces lésions dégénératives. Il accepte cependant l'existence d'une *cirrhose cardiaque d'origine veineuse* secondaire, selon lui, aux affections de l'orifice mitral. Enfin, cet auteur signale une hypergénèse élastique développée au milieu des plaques fibroïdes du myocarde dans les cas de myocardite syphilitique. Ce n'est malheureusement qu'à propos de cette dernière lésion que Byron-Bramwell parle de l'endartérite oblitérante.

En 1885, MM. Landouzy et A. Siredey démontrent à l'aide d'observations remarquables, dans un mémoire complété deux ans plus tard (2), le rôle pathogénique important des maladies infec-

(1) Byron-Bramwell, Diseases of the heart and thoracic aorta. Edinburgh, 1884, p. 568.

(2) Landouzy et Siredey, Contribution à l'histoire de l'artérite typhoïdique, *Revue de médecine*, 1885. *Id.*, 2^e mémoire, localisations angiocardiaques, typhoïdiques ; leurs conséquences immédiates, prochaines et éloignées, *Revue de médecine*, 1887.

tieuses, causes fréquentes d'artério-sclérose et de dystrophie. Ces auteurs confirment par leurs faits cliniques et anatomo-pathologiques (fièvre typhoïde, scarlatine et variole) l'idée émise déjà par le P^r Brouardel (1) à propos des lésions artérielles de la variole et de l'infection purulente (2). On sait d'ailleurs que Noël Guéneau de Mussy (3) admettait la même opinion à propos de l'influence pathogénique du rhumatisme articulaire aigu, cause fréquente, selon lui, de l'athérome artériel.

M. Huchard (4) la même année s'efforce d'appliquer à la clinique les données fournies par la pathogénie et l'anatomie pathologique de l'artério-sclérose.

Depuis cette époque, les mémoires ayant trait à l'artério-sclérose du cœur se succèdent nombreux chaque année. C'est ainsi que pour la seule année 1886, nous relevons parmi les plus importants, le travail de Hoffmann (5), les leçons de Demange (6), consacrées à l'étude clinique et à l'anatomie pathologique de la vieillesse, et les recherches de Haushalter sur le cœur sénile (7).

Hoffmann démontre la dépendance des îlots de sclérose myocardique par rapport aux altérations chroniques des branches artérielles; la formation du tissu scléreux est consécutive à l'atrophie et à la disparition des faisceaux musculaires.

Demange consacre aux lésions artérielles athéromateuses des vieillards, et au cœur sénile, de longs développements. Il prouve à l'aide d'observations minutieuses l'extrême fréquence, chez le vieillard, de l'athérome des coronaires; l'endopériartérite chronique peut occuper toutes les régions des vaisseaux nourriciers du cœur. L'auteur retrouve sur tous les cœurs de vieillards la sclérose périvasculaire dont il donne une bonne description. Pour lui, les fibres musculaires, dissociées par les travées conjonctives interstitielles, subissent soit l'atrophie scléreuse, soit la dégénérescence granuleuse ou granulo-graisseuse; quelques-unes enfin s'hypertrophient.

M. Haushalter, élève de Demange, étudie les lésions du cœur

(1) Brouardel, Etude sur la variole; lésions valvulaires (cœur, aorte), *Arch. gén. méd.*, décembre 1874, p. 641.

(2) Brouardel, Endartérite dans l'infection purulente et la variole, *Mém. de la Soc. de biologie*, séance du 26 février 1874, p. 129.

(3) Noël Guéneau de Mussy, Etudes cliniques sur les indurations des artères, *Arch. gén. de méd.*, août, septembre 1872.

(4) Huchard, De l'artério-sclérose, *France médicale*, 1885, 2 et 4 juin.

(5) Hoffmann, Anatomie pathologique du cœur dans la sclérose des coronaires, Saint-Petersbourg, 1886.

(6) Demange, Etude clinique et anatomo-pathologique sur la vieillesse, 1886.

(7) Haushalter, Recherches sur le cœur sénile, 1886.

sénile et trouve 23 fois sur 23 observations des altérations des artères coronaires. Pour ce qui est de la sclérose du myocarde, cet auteur remarque que les piliers de la mitrale sont souvent, sur plus de la moitié de leur surface de section « transformées en « une masse de tissu conjonctif pur, très serré, composé de fibres « connectives enchevêtrées en tous sens ». Il retrouve au sein de ces masses fibreuses quelquefois les vestiges de vaisseaux atteints d'endarterite. Les travées fibreuses irradiant hors de ces masses scléreuses vont se subdivisant en tous sens et dissocient les fibres musculaires en les isolant par groupes de 2, 3 ou 4 fibres. Cette disposition des plaques fibreuses en larges amas, constatée par l'auteur au niveau des piliers de la mitrale, n'a pas été retrouvée dans l'épaisseur des parois du cœur. Quant aux lésions histologiques subies par la cellule musculaire, M. Haushalter déclare avoir trouvé toujours, chez le vieillard, la dégénérescence granulo-graisseuse à des degrés divers, associée d'ailleurs assez souvent à la dégénérescence granuleuse. Il accepte d'une manière théorique l'hypertrophie de certaines fibres musculaires, conformément à l'opinion de M. Letulle qui « fonde son assertion sur ce « fait, qu'à côté de fibres musculaires atrophiées ou de diamètre « normal, on en voit d'autres beaucoup plus volumineuses (1) ». L'auteur termine en montrant que les altérations dégénératives des fibres musculaires ne sont point sous la dépendance immédiate et directe de la sclérose du cœur.

M. Weber, élève de M. Huchard (2), réunit dans sa thèse inaugurale (3) les idées doctrinales de son maître et étudie avec soin les différentes scléroses du myocarde. Acceptant la coïncidence presque absolue des lésions scléro-athéromateuses des coronaires et de la sclérose cardiaque, M. Weber croit pouvoir diviser en trois formes anatomiques les scléroses du cœur : 1° la

(1) M. Haushalter croit qu'il est difficile d'apprécier le degré d'hypertrophie d'une fibre musculaire, « une même coupe pouvant porter sur des fibres au moment où elles reçoivent ou au moment où elles envoient une anastomose, ou même sur une anastomose elle-même. » Nous avons pu maintes fois, pendant la rédaction de notre mémoire, constater avec M. Letulle combien est facile la mensuration des fibres musculaires du cœur. Les seules précautions à prendre consistent à ne mesurer, sur les différentes coupes préparées toujours d'une manière identique, que les cellules musculaires munies d'un noyau bien coloré et sectionnées bien transversalement ou couchées horizontalement sur le champ de la préparation. L'évaluation des diamètres et le choix des grosses, moyennes et petites cellules myocardiques permet d'établir une mensuration approximative des faisceaux cardiaques. La valeur de ce procédé est indiscutable.

(2) Huchard et Weber, Contribution à l'étude anatomo-pathologique de la sclérose du myocarde consécutive à la sclérose des coronaires, *Bull. Soc. anat. Paris*, juin 1887.

(3) Weber, Contribution à l'étude anatomo-pathologique de l'artério-sclérose du cœur (scléroses du myocarde), thèse de Paris, 1887.

sclérose dite dystrophique, consécutive à l'endartérite; 2° la sclérose dite inflammatoire, consécutive à la périartérite; 3° enfin, la sclérose mixte dans laquelle ces deux formes se retrouvent et marchent de pair.

La sclérose *dystrophique*, conforme aux descriptions microscopiques de H. Martin, la plus fréquente et la plus importante des trois scléroses admises par M. Weber, se présente sous forme de foyers. Au centre de ce foyer, « c'est-à-dire à l'endroit « où la lésion est la plus ancienne, on trouve des éléments fibril-
« laires sectionnés en travers, dont le volume est quelquefois
« considérable, ils donnent même parfois l'aspect d'une coupe
« de tendon. » Plus on s'éloigne du centre du foyer de sclérose dystrophique et plus diminue le diamètre des éléments fibrillaires. La périphérie du foyer scléreux serait représentée par un « tissu
« conjonctif jeune dans lequel prédominent les éléments cellu-
« laires et les noyaux entremêlés de nombreux débris de fibres
« musculaires ». Les foyers, d'abord isolés, se rejoignent peu à peu par leurs extrémités « et finissent par envelopper complète-
« ment un ou plusieurs groupes de fibres musculaires ». Ainsi se forment des îlots musculaires isolés au milieu des plaques scléreuses, îlots dont le centre serait toujours occupé par une artéριοle atteinte d'endartérite oblitérante progressive. L'auteur suppose que les lésions commencent au niveau des capillaires et des veinules dilatés. « C'est là, en effet, que les troubles de nutrition
« se feront sentir en premier lieu toutes les fois qu'il y a endar-
« térite oblitérante. »

La sclérose *inflammatoire* ou *périvasculaire* très peu étendue lorsqu'elle est isolée, consiste, au début, en un épaississement considérable de la tunique externe, laquelle, plus tard, envoie autour d'elle des prolongements. « Ces prolongements sont
« guidés pour ainsi dire par les interstices ou espaces conjonctifs
« normaux, et déterminent des altérations notables sur les fibres
« musculaires voisines de ces espaces. » La constitution de cette sclérose est la suivante : on verrait naître de la tunique externe de l'artère des petites fibres ondulées plus ou moins serrées les unes contre les autres et séparées par de gros noyaux de forme variée. Ces noyaux sont surtout abondants à la périphérie de la zone scléreuse, « les uns ont l'aspect de leucocytes, les autres
« celui de gros noyaux musculaires; d'autres encore sont à
« peine colorés par le carmin et ont un contour régulièrement
« arrondi. » L'auteur ajoute qu'il est facile de voir qu'il s'agit là

plutôt d'une véritable périartérite que d'une sclérose proprement dite (?), et il ajoute que, sur quelques artères la membrane interne est légèrement enflammée.

Quant à la sclérose *mixte* c'est la « réunion sur une même coupe des deux formes anatomiques précédentes ». La périartérite siègerait principalement sur les artérioles d'un certain calibre et se développerait le long des espaces conjonctifs normaux.

Comme on le voit par les citations un peu longues que nous venons de faire, la distinction établie par M. Weber entre la périartérite chronique et la sclérose dystrophique paraîtra bien peu précise. En effet, la seule différence résiderait dans le siège même des zones de sclérose, car les lésions histologiques se ressemblent singulièrement, quoi qu'en dise M. Weber, dans ses propres descriptions. La seconde partie de la thèse de M. Weber, consacrée à l'étude des altérations de la fibre musculaire, abonde en détails intéressants concernant l'atrophie, l'hypertrophie, la transformation vitreuse ou hyaline des cellules musculaires.

Ce travail consciencieux s'accompagne d'un grand nombre d'observations recueillies avec soin, dans lesquelles l'artério-sclérose est pour ainsi dire constante (1), et où la sclérose dite inflammatoire ou périvasculaire, et la sclérose dite dystrophique, paraissent bien n'être que des localisations un peu spéciales d'un seul et même processus. Il est seulement regrettable que les examens microscopiques faits par l'auteur n'aient porté que sur les piliers de la valvule mitrale.

L'an dernier M. Letulle (2) étudiait à nouveau quelques détails du cœur sénile, et décrivait avec M. R. Moutard-Martin (3) l'altération amyloïde associée à la sclérose du cœur. Un mémoire

(1) Le travail de M. Weber est basé sur 17 observations dont 10 inédites et 7 empruntées à Hoffmann, Leyden et Huber; 4 de ces malades n'avaient que de 30 à 40 ans; des 6 autres, 2 avaient de 40 à 50 ans, 1 avait 50 ans, 2 avaient 60 ans et 1 seul plus de 80 ans. Le poids du cœur manquait malheureusement dans 6 observations, malgré les indications d'hypertrophie considérable avec dilatation qui les accompagnent nous ne pouvons tenir compte que des chiffres explicitement indiqués (obs. II, VI, VII et X); le poids variait de 450, 502 à 870 et à 1,000 grammes.

Dans les 10 cas, il existait des altérations souvent considérables des artères coronaires pouvant aller jusqu'à l'oblitération complète d'une artère avec ou sans rétrécissement de l'autre (voy. par exemple obs. III, IV, VI). Quant aux reins: sur 9 cas notés la néphrite interstitielle existait 5 fois, 3 fois l'état des reins était discutable, la lésion pouvant se rattacher à l'asystolie, 1 fois seulement (obs. IX) on avait noté l'intégrité des glandes rénales.

Tous ces détails prouvent l'identité des observations recueillies par M. Weber et de celles consignées par les autres auteurs.

(2) Letulle, *Bull. Soc. méd. des hôp. Paris*, 10 juin 1887.

(3) Letulle et Moutard-Martin, *Bull. Soc. anat. Paris*, 1887, p. 348 et 235.

intéressant de M. Nicolle (1) était consacré tout récemment à la même question.

Enfin, M. Budor (2) vient de consacrer sa thèse à l'oblitération des artères cardiaques et aux lésions consécutives du myocarde. Nous avons eu l'occasion de nous occuper de ce travail très important au point de vue de la vascularisation du cœur.

Ajoutons en terminant, pour être complet, qu'au commencement de cette année même M. Letulle (3) dans un mémoire fait en collaboration avec M. Nicolle vient de reprendre la question des scléroses cardiaques d'origine vasculaire au point de vue du tissu élastique.

(1) Nicolle, Dégénérescence amyloïde et sclérose cardiaques, *Bull. Soc. anat.*, 1887, p. 651.

(2) Budor, Oblitérations des artères cardiaques et lésions du myocarde, thèse de Paris, 1888.

(3) Letulle et Nicolle, Le tissu élastique du cœur dans les scléroses cardiaques d'origine vasculaire, *Bull. Soc. anat. Paris*, 1888.

II. — Anatomie pathologique.

SOMMAIRE

La sclérose du myocarde doit être étudiée successivement dans ses deux localisations prédominantes : 1° autour des artères (sclérose périartérielle); 2° dans le tissu musculaire proprement dit (sclérose interstitielle).

1° *Sclérose périartérielle.* — Identité des lésions scléreuses décrites sous les noms de périartérite, mésartérite et endartérite. L'artério-sclérose n'est pas circonscrite aux vaisseaux munis de vasa-vasorum; elle atteint également les vaisseaux capillaires (*sclérose artério-capillaire*).

Les troubles nutritifs qui produisent la sclérose artério-capillaire relèvent d'un processus pathogénique commun, l'irritation. Causes variables et diverses de l'irritation vasculaire. Mécanisme de cette irritation chronique : il est double, chimique et mécanique. Application de ces idées à la pathogénie de la sclérose de l'endartère (endartérite chronique progressive). Mêmes remarques à propos de la membrane moyenne.

Le périartère est prédisposé par sa structure fibroïde et par sa nutrition pauvre aux lésions dégénératives scléreuses. D'ailleurs les vasa-vasorum de l'artère qui se ramifient dans cette tunique externe, peuvent y souffrir pour leur propre compte. Hypergenèse du système élastique périartériel.

La sclérose du périartère se ramifie souvent dans les couches musculaires voisines. Mécanisme de cette sclérose progressive qui n'a rien d'inflammatoire.

Pathogénie de la sclérose périartérielle (périartérite scléreuse). Trois conditions anatomo-physiologiques contribuent à la dégénérescence scléreuse du tissu conjonctif périartériel : 1° sa vascularité pauvre; 2° sa richesse en canaux lymphatiques; 3° sa grande laxité et les frottements vasculaires auxquels il est incessamment soumis.

2° *Sclérose interstitielle.* — Autant la sclérose périartérielle est systématisée, autant la sclérose interstitielle est irrégulière, disséminée dans l'épaisseur du myocarde. Brault et Letulle démontrent que ce désordre n'est qu'apparent et que cette dernière sclérose est également systématisée au niveau des vaisseaux capillaires. Aperçu anatomique éclairant la structure microscopique du cœur. Membranes connectives périfasciculaires (logettes périmusculaires), espaces lymphatiques péricapillaires (logettes péricapillaires).

Nombre, étendue, consistance variables des plaques scléreuses.

Description histologique des plaques scléreuses :

a) *Tissu conjonctif.* Ne se présente jamais à l'état de tissu jeune. Les travées conjonctives fibroïdes qui le constituent sont parallèles aux faisceaux musculaires qu'elles ont remplacés. Aspect homogène, non fibrillaire de chaque travée scléreuse, leur pauvreté cellulaire. Etat passif des cellules musculaires dans le processus de sclérogenèse. Hypergenèse élastique des îlots scléreux.

b) *Vaisseaux et nerfs.* Disparition progressive de vaisseaux capillaires épaissis, lentement oblitérés; ectasie de certains capillaires sanguins conservés. Formation hypothétique de nouveaux vaisseaux capillaires dans les plaques sclérosées.

c) *Tissu musculaire.* Il souffre le premier des troubles ischémiques du cœur : lésions dégénératives et hypertrophie vraie des cellules musculaires du cœur. L'hypertrophie musculaire périsccléreuse est en rapport avec l'intégrité des capillaires voisins.

d) *Endocarde.* Sclérose et hypergenèse élastique des régions correspondant à la sclérose musculaire.

e) *Epicarde.* Epaissement scléreux fréquent (plaques laiteuses).

Après l'étude critique que nous venons de faire des différents travaux ayant trait à la sclérose du myocarde, il est bon, croyons-nous, d'aborder le problème avec de nouveaux matériaux. Nos observations suivies d'examen microscopique et les nombreuses coupes qui nous ont été confiées par MM. Brault et Letulle nous permettent de tracer à larges traits le présent chapitre. Nous utiliserons en outre les nombreuses pièces anatomiques et les documents inédits réunis dans le laboratoire de M. le P^r Cornil et mis généreusement par lui à notre disposition.

Suivons, pour plus de précision, comme le recommandent MM. Brault et Letulle dans leur mémoire (1), l'ordre pathogénique qui préside à l'évolution des lésions vasculaires et à la sclérose musculaire consécutive. Un premier point indiscutable, c'est que les lésions du muscle cardiaque sont secondaires aux altérations vasculaires de l'organe, que ces dernières aient débuté au niveau des gros troncs artériels, des branches de moyen volume ou même des vaisseaux capillaires. Lorsque les lésions sont bien manifestement prédominantes autour des grosses artères, toute discussion est impossible, aujourd'hui du moins; car on se rappelle que Stokes (2), pour ne citer que lui, se demandait encore, à propos de la dégénérescence graisseuse du cœur, « si l'affection des artères » ne fait pas seulement partie de ces séries des modifications de « tissus qui ont amené la maladie graisseuse du cœur. » Par contre, lorsque les lésions vasculaires frappent plus spécialement ou même d'une manière rigoureusement systématique les artérioles de certaines régions du ventricule gauche, l'hésitation, même après un examen microscopique attentif, serait peut-être permise si l'on ne tenait grand compte de la distribution comparative des altérations vasculaires et des plaques scléreuses myocardiques. A plus forte raison, le doute est-il explicable, lorsque la coupe d'un fragment du myocarde étant donnée, l'œil n'aperçoit que des travées scléreuses disséminées dans le myocarde sans lésions bien manifestes des artérioles avoisinantes. Dans ce dernier cas, seul l'examen méthodique de la région sclérosée permettra de démontrer victorieusement l'*origine capillaire* de la sclérose interstitielle.

Ceci dit, divisons l'étude de la sclérose cardiaque en deux chapitres distincts et qui en faciliteront la description, car

(1) Brault et Letulle, Sclérose du cœur.

(2) Stokes, Traité des maladies du cœur et de l'aorte, traduction Sénac. Paris, 1864, p. 323.

ils correspondent à certaines formes anatomo-pathologiques : 1° *la sclérose périartérielle* (périartérite scléreuse des auteurs) ; 2° *la sclérose interstitielle* proprement dite.

1° *De la sclérose périartérielle.* — Sans vouloir entrer ici dans la discussion approfondie de l'étiologie des artérites chroniques, nous pouvons rappeler que la plupart des auteurs contemporains n'opposent plus systématiquement l'endartérite chronique à la périartérite. Nous pouvons admettre comme démontrée l'identité des lésions chroniques fibroïdes, c'est-à-dire scléreuses, décrites sous le nom d'endartérite, mésartérite et de périartérite (Brault et Letulle) : il s'agit là de mêmes lésions ayant une même origine, distinctes seulement par la diversité des couches qu'elles atteignent et par leur prédominance plus ou moins grande au niveau de l'une ou de l'autre des trois tuniques artérielles. En un mot, la sclérose conjonctive atteint, d'une manière successive ou simultanée, l'endartère, la membrane moyenne et le périartère, suivant un ordre assez habituellement centrifuge. La dégénérescence athéromateuse ou calcaire n'est qu'un événement ultime et banal surajouté au processus de sclérogenèse. Ainsi comprise, l'artérite chronique des auteurs ou artério-sclérose n'est, à proprement parler, qu'une lésion trophique ayant sa place dans la conception générale des *scléroses secondaires aux troubles prolongés de la nutrition*.

Nous ne voulons pas insister ici sur les causes et sur le mécanisme de cette sclérose progressive du système vasculaire sanguin. Nous devons dire cependant que ces causes ne sont pas rigoureusement circonscrites aux seuls vaisseaux munis de vasa-vasorum, ce qui permet de repousser l'explication théorique donnée par M. H. Martin à propos de l'athérome et de l'endartérite chronique. La *sclérose artério-capillaire* consiste donc en troubles nutritifs chroniques et progressifs portant principalement sur les éléments du tissu conjonctif qui forme les tuniques vasculaires. Ces troubles nutritifs peuvent se caractériser par un mot, banal peut-être, mais correspondant à une série de désordres pathologiques indiscutables, *l'irritation*. Les causes de cette irritation des parois vasculaires sont les unes bien connues, on pourrait dire expérimentales, les autres d'ordre biologique, constituées par des substances chimiques dont l'étude commence à peine. Parmi les premières nous citerons le plomb, l'alcool, le mercure, l'acide urique, le sucre peut-être, etc. Des autres nous ne dirons qu'un mot : tous les produits de désassimilation du corps humain,

tous les déchets de la vie, alcaloïdes toxiques et reliquats organiques incomplètement comburés, ou mal éliminés à travers les émonctoires, peuvent et doivent même jouer à la longue un rôle pathogénique irritant au premier chef pour l'appareil circulatoire.

Le mécanisme de cette irritation chronique des parois vasculaires est double. L'endartère et ses espaces lymphatiques interstitiels puisent les matériaux nuisibles, soit dans le plasma épanché hors des vasa-vasorum de la tunique moyenne, soit dans le sang qui baigne incessamment leur surface ; c'est le côté chimique du problème qui demeure également le même quand il s'agit des deux autres membranes, vascularisées celles-là, le mésartère et le périartère. Les nombreux produits irritants impropres à la vie cellulaire, véhiculés pendant un temps prolongé au milieu du liquide sanguin, altéreront plus ou moins vite la vitalité et la structure des vaisseaux.

Toutefois, l'irritation des parois vasculaires se manifeste encore par un second procédé, tout mécanique celui-ci, par des *frottements répétés*, frottements de l'ondée sanguine à l'intérieur du vaisseau et frottements du vaisseau lui-même contre les parties environnantes pendant ses mouvements successifs d'expansion et de systole. On sait le rôle important que fait jouer, dans la pathogénie de l'athérome, Rindfleisch (1) à la *dilatation mécanique* subie par les artères sous l'influence d'une pression sanguine exagérée, si habituelle chez l'homme à partir de trente ans. L'athérome artériel est donc bien, à ce point de vue, une des nombreuses « infirmités et misères qui résultent de l'usure et du travail » (Rindfleisch).

En résumé, irritation chimique et irritation mécanique, telles sont les deux données fondamentales qui expliquent l'étiologie et la pathogénie de l'artério-sclérose. Il nous reste à suivre le processus anatomo-pathologique qui altère progressivement la structure des différentes parois vasculaires. Commençons par l'endartère et résumons ici les lésions de la sclérose de cette membrane, il n'y a point de vaisseaux sanguins dans cette région : tout se passe dans l'intimité d'un tissu conjonctif isolé au-dessous d'une couche endothéliale unique. Les cellules fixes de ce tissu sont, à l'état normal, intimement appliquées sur des travées d'autant plus dures et d'autant plus épaisses que

(1) Rindfleisch, Histologie pathologique, 1838, p. 244.

l'artère est d'un calibre plus considérable. Sous l'influence de l'irritation dégénérative dont nous avons parlé, il se produit dans cette membrane une tuméfaction avec rétrécissement de la lumière du vaisseau. Les cellules fixes et l'endothélium ont-elles proliféré? Y a-t-il une véritable multiplication de tous ces éléments? Tout ce que l'on peut dire, c'est que dans les cas, encore assez rares, où l'examen microscopique peut être fait de bonne heure, on voit d'une manière indiscutable un nombre très peu considérable de noyaux disséminés dans l'épaisseur de l'endartère gonflé. Ce n'est pas ici le lieu de discuter la part qui revient aux cellules lymphatiques des espaces voisins et aux leucocytes circulant avec le sang dans la cavité vasculaire. Ce que l'on peut affirmer, c'est que, dans cette tuméfaction progressive de l'endartère chroniquement irrité, le plus grand rôle appartient aux travées conjonctives gonflées et ayant perdu leur vague striation longitudinale. Il paraît bien admissible que les cellules fixes fondamentales de cette couche endartérielle ont assuré soit par une sécrétion de matériaux chimiques, soit par une action de présence difficile à spécifier, cette tuméfaction, ce gonflement des travées conjonctives intermédiaires. Quel que soit le molimen qui préside à cette altération lente et progressive de l'endartère, qu'il s'agisse d'une dégénérescence grasseuse primitive des cellules fixes les plus profondes (Cornil et Ranvier), d'une régression granuleuse primitive des fibres musculaires lisses de la tunique moyenne (Thoma), etc., la lésion, capitale par ses conséquences, c'est cet épaissement de volume de l'endartère et le rétrécissement consécutif de la lumière vasculaire. Ce qui est bien certain, c'est que le tissu tuméfié se durcit, se condense peu à peu davantage. Bientôt, de plus en plus mal nourri, il procède vers l'une des deux dégénérescences suivantes, trop souvent combinées : la dégénérescence grasseuse des cellules fixes (athérome) et la calcification de la substance intermédiaire.

Les mêmes altérations frappent conjointement ou d'une manière successive, mais suivant des proportions et dans un ordre souvent variable, la tunique musculaire et la membrane externe ou périartère.

Les lésions de la *membrane moyenne* sont indiscutables et caractérisées par la disparition progressive des fibres musculaires, l'induration scléreuse progressive des travées conjonctives, induration déjà notée par Ranvier pour les vieilles artères du type musculaire, et enfin par les altérations régressives des vaisseaux

capillaires. Toutes ces lésions sont peut-être de nature irritative mais ne paraissent pas d'ordre inflammatoire. Il s'agit bien plutôt, à proprement parler, d'une lésion dégénérative à évolution lente mais progressive, en tous points semblable aux altérations qui frappent la membrane interne.

Quant au *périartère*, la sclérose s'y produit d'autant plus facilement et d'une manière plus exubérante que les travées conjunctivo-élastiques y sont déjà, à l'état normal (1), plus dures, plus denses, plus fibreuses en un mot que dans le tissu conjonctif interstitiel des autres organes. En outre, cette couche, sorte de manchon élastique et vasculaire destiné à assurer la nutrition et la souplesse du canal qu'il englobe, est, à vrai dire, assez mal nourrie par elle-même. En tout cas, les vaisseaux nourriciers qui la traversent (ses vasa-vasorum, auxquels H. Martin, Rindfleisch et tant d'autres auteurs veulent faire jouer un rôle si important dans l'athérome), sont précisément appelés à subir les mêmes souffrances, les mêmes troubles de nutrition que ceux infligés au canal artériel sous-jacent (Brault et Letulle). On ne saurait trop le répéter, les lésions nutritives de l'endartère, des artères ou artérioles ne sont pas toujours d'une époque postérieure à celle qui frappe les vasa-vasorum; souvent au contraire la contemporanéité des mêmes altérations paraît évidente pour l'artère et ses vaisseaux nourriciers; enfin il n'est pas rare de rencontrer (voy. pl. IV, fig. 2) une sclérose artérielle extrême, fort ancienne, compliquée par exemple de calcification, coïncidant néanmoins avec une intégrité presque parfaite ou même absolue des vaisseaux nourriciers de l'artère malade.

Un dernier point, en terminant cette étude de la sclérose périartérielle, sera la constatation de l'hypergenèse des fibres élastiques de la zone périvasculaire. Il est bon de rappeler que le P^r Ranvier (2) avait noté que, à mesure que l'homme avance en âge « les éléments connectifs et élastiques de la tunique moyenne des artères à type musculaire sont d'autant plus volumineux et plus abondants ». Il ajoute qu'il n'est pas rare de trouver, chez les vieillards, dans la

(1) Tous les anatomistes acceptent en effet avec Kölliker (*loc. cit.*, p. 102) que le tissu conjonctif des vaisseaux sanguins et lymphatiques et particulièrement la tunique adventice des artères et de l'endocardé lui-même est rigide, « assez analogue à celui des membranes fibreuses » et qu'il est associé à des réseaux de fibres élastiques. Kölliker ajoute encore que la tunique externe de certains petits vaisseaux sanguins ne renferme ni faisceaux de tissu conjonctif ni fibrilles distinctes et paraît plutôt homogène.

(2) Ranvier, *Traité technique d'histologie*, p. 571.

fémorale et l'humérale, un développement si considérable des éléments connectifs qu'ils sont devenus beaucoup plus importants que les éléments musculaires : « en même temps, la « tunique interne a subi une hypertrophie notable qui s'est pro-
« duite d'une façon irrégulière; de sorte que cette tunique sur
« une coupe longitudinale, par exemple, présente une épaisseur
« très variable suivant les points que l'on examine. » L'hyper-
genèse élastique dont nous nous occupons affecte non seulement
la membrane moyenne et le périartère, mais encore, comme nous
l'avons vu, le tissu conjonctif périphérique dans l'épaisseur
duquel des amas énormes de fibres et de grains élastiques s'accu-
mulent lentement (Letulle et Nicolle).

Nous ne voulons pas décrire à nouveau tous les détails de la
sclérose périartérielle. Tous les auteurs contemporains étudient
ces travées fibroïdes périvasculaires formant comme un manchon
scléreux et envoyant souvent autour d'elles des expansions rayon-
nant d'une façon tout à fait irrégulière. Les figures explicatives
des mémoires de MM. Letulle, Juhel-Renoy, Duplaix, etc., et les
nôtres même sont toutes semblables entre elles à ce point de vue :
leur identité est donc indiscutable. Les bandes de tissu fibroïde se
condensent autour des artères malades, sur une étendue plus ou
moins considérable (voy. fig. 1 *p p'* et fig. 6 *d*).

Tant que la sclérose périartérielle reste circonscrite et ne forme
qu'un manchon peu étendu, elle ne joue qu'un rôle effacé dans
la pathogénie des lésions dégénératives; mais le problème devient
plus complexe lorsque les travées scléreuses entament progressi-
vement les faisceaux musculaires et les cellules contractiles qui
qui leur font bordure. L'explication de la progression de cette
sclérose nous paraît des plus faciles : il n'est point nécessaire
d'admettre, ce qui a été fait d'une manière souvent trop hypo-
thétique, un processus inflammatoire, une prolifération embryon-
naire s'étendant de plus en plus excentriquement à mesure que
la plaque scléreuse progresse. Il suffit de reconnaître que les
vaisseaux capillaires de la région subissent, pour leur part, les
désordres anatomiques propres à la sclérose artério-capillaire.

En résumé, la sclérose périartérielle (sclérose dite inflamma-
toire des auteurs) est essentiellement constituée par un épais-
sissement fibroïde du tissu conjonctif dense et résistant, qui est, à
l'état normal, l'élément fondamental de la couche adventice des
artères. Lorsque la sclérose s'étale et tend à diffuser excentrique-
ment par rapport à l'artère qu'elle entoure il faut invoquer le

même mécanisme que celui que nous établirons lors de la description de la sclérose interstitielle proprement dite. En outre, les lésions histologiques du tissu scléreux sont identiquement les mêmes, quelle que soit la localisation de cette sclérose dégénérative; nous les étudierons plus loin. Elles n'ont rien d'inflammatoire.

Quelques réflexions nous arrêteront cependant à propos de la *pathogénie de la sclérose périartérielle*; elles justifieront la fréquence et l'intérêt de ces lésions.

Trois conditions anatomo-physiologiques semblent agir sur le tissu conjonctif périartériel en contribuant à sa dégénérescence scléreuse. Nous les présenterons sous la forme des trois propositions suivantes :

a) A l'état normal, le tissu conjonctif des grands espaces du cœur paraît être d'une assez grande pauvreté en vaisseaux sanguins.

b) Les espaces interstitiels périvasculaires du cœur sont les grandes voies destinées au parcours de la lymphe.

c) Le tissu conjonctif de ces mêmes espaces (grands et moyens espaces) offre une grande laxité bien en rapport avec les mouvements d'expansion et de retrait alternatifs des gros canaux contractiles.

Nous ne voulons pas longuement développer ici ces trois propositions. Qu'il nous suffise de dire à propos de la première, par exemple, que le tissu interstitiel du cœur présente une structure éminemment lymphatique, comme l'a bien démontré le professeur Ranvier (1), et par conséquent peu vasculaire; il n'a besoin pour sa vitalité que d'un nombre restreint de capillaires sanguins; pauvreté vasculaire remarquable si on la compare à la richesse circulatoire du tissu musculaire voisin. On ne formulerait donc pas un paradoxe inacceptable en disant que, dans l'artério-sclérose, les vasa-vasorum des artères du cœur et les capillaires des espaces interstitiels, loin de causer par leur ischémie des troubles nutritifs dans le vaisseau qu'ils entourent, sont les premiers à souffrir de l'ischémie artérielle et doivent altérer la structure de la gangue conjonctive qu'ils nourrissent. Cette notion pathogénique représente, pour ainsi dire, une théorie inverse de celle de M. H. Martin.

Il est également inutile d'insister sur la seconde proposition

(1) Ranvier, Leçons d'anatomie générale sur le système musculaire, p. 294 et 319.

formulée plus haut : le tissu conjonctif interstitiel est bien, pour le cœur au moins, la grande voie des vaisseaux lymphatiques de l'organe. Nous n'avons pas à rappeler ici l'opinion de Ranvier à propos de l'extrême richesse du cœur en canaux lymphatiques (fentes de Henle). D'ailleurs l'injection des lymphatiques du cœur démontre le parcours parallèle, mais en sens inverse, des vaisseaux artériels et lymphatiques. Pendant l'ischémie progressive du cœur, causée par l'athérome des coronaires, la lymphe stagne et s'altère comme le sang dans les parois du cœur et cette stase lymphatique est, comme l'a démontré M. Letulle, la source de certains troubles fonctionnels des plus rapides. Elle s'accroît encore de la perte d'élasticité des vaisseaux artériels chargés, ainsi que les muscles, de faire progresser la lymphe pendant leurs mouvements alternatifs d'expansion et de systole.

Quant à la laxité, à la souplesse et à la mobilité du tissu conjonctivo-élastique périartériel elles sont singulièrement troublées dès que l'artério-sclérose envahit les coronaires. Cette lésion artérielle, en supprimant l'élasticité du vaisseau et en modifiant l'expansion de l'artère, transforme le canal en un tube dur, flexueux et surtout rigide. Les mouvements de l'artère ainsi lésée déterminent dans les couches conjonctives périartérielles des secousses, des frottements (1) irréguliers : conditions défectueuses au point de vue de la nutrition du périartère et des couches conjonctives voisines, source en un mot d'une irritation pathogénique qui donne à penser que l'artère athéromateuse est devenue pour les parties environnantes un véritable corps étranger.

On a vu d'ailleurs, dans une autre partie de ce travail, le rôle important que peut jouer, dans la pathogénie de certaines lésions du cœur sénile, cette notion de l'usure des parois cardiaques par frottement (voy. p. 10). Il nous paraît donc rationnel d'admettre que, quand elle est secondaire aux lésions athéromateuses, la sclérose périartérielle relève également, pour une certaine part, d'une induration mécanique du tissu conjonctif fondamental.

2° *Sclérose interstitielle proprement dite* (sclérose dystrophique de H. Martin). — Autant la sclérose périartérielle est systé-

(1) Outre les frottements intrinsèques subis par le périartère dans l'athérome des coronaires (danse des artères coronaires) on doit encore tenir compte des chocs transmis à la paroi du cœur par : 1° la brusque réplétion diastolique des cavités ventriculaires; 2° le frottement imposé à la paroi antérieure du cœur pendant la systole ventriculaire (voy. *Anatomie pathologique générale*). Ces notions contribuent pour leur part à expliquer la prédilection manifeste de l'artério-sclérose pour les rameaux descendants de la coronaire antérieure.

matisée autour des canaux vasculaires du cœur, autant la sclérose interstitielle est irrégulièrement distribuée, disséminée comme au hasard dans l'épaisseur des couches musculaires. En effet, la lésion qui va nous occuper ne répond plus à une distribution topographique régulière, marquée d'avance par une disposition anatomique normale. Si la sclérose périartérielle est, comme son nom l'indique, manifestement secondaire aux altérations dégénératives des canaux vasculaires, pour la sclérose interstitielle, au contraire, la loi qui préside à son évolution paraît tout d'abord inappréciable, désordonnée. Sans doute, M. H. Martin et à sa suite M. Weber ont bien montré que, *pour les piliers de la valvule mitrale*, l'endartérite oblitérante et progressive des vaisseaux nourriciers, anémie et entrave dans chaque territoire vasculaire la nutrition des zones musculaires les plus éloignées. Cette disposition anatomique spéciale par laquelle l'artériole nourricière d'un gros faisceau musculaire en occupe précisément le centre n'existe pas, croyons-nous, dans les parois même des cavités cardiaques, sauf peut-être pour un grand nombre, sinon pour la totalité des colonnes charnues. Il en résulte que ce point de repère artériel fait totalement défaut lorsqu'il s'agit d'étudier les plaques scléreuses des parois du cœur. Nous espérons démontrer avec MM. Brault et Letulle que ces plaques même de sclérose diffuse ont, elles aussi, une orientation précise et un point de départ vasculaire représenté par les capillaires de la région; si bien que l'on pourrait sans exagération opposer à la sclérose périartérielle une sclérose péri-capillaire ou périmusculaire également systématique.

Avant d'aborder l'étude détaillée de ces lésions il est bon de signaler certaines indications anatomiques indispensables. Tout d'abord, on sait que les cellules musculaires du cœur, dépourvues de périnysium, sont entourées, ainsi que l'a montré Ranvier, par de minces membranes connectives qui enveloppent deux par deux ou trois par trois les faisceaux primitifs du cœur (logettes périmusculaires). En outre, ces membranes en se réunissant, limitent des fentes, fentes de Henle, qui sont les premiers canaux d'origine de la lymphe. D'autre part, les capillaires sanguins forment autour des faisceaux musculaires des mailles allongées parallèles à ces faisceaux et réunies entre elles par des branches anastomatiques transversales; chaque maille embrasse d'ordinaire plusieurs faisceaux contrairement à ce qui se passe pour tous les muscles striés. En outre, fait capital au point de

vue de la pathogénie, les capillaires sanguins « au lieu d'être « entourés de tissu conjonctif qui solidifie leurs parois, sont « plongés ici au milieu d'espaces lymphatiques... A la surface « des vaisseaux sanguins, il existe une couche de cellules plates « qui peut être considérée comme une portion de l'endothélium « de l'espace lymphatique » (Ranvier). Le savant professeur du Collège de France ajoute qu'on doit chercher l'origine des vaisseaux lymphatiques du cœur dans les mailles du réseau conjonctif de l'organe. Toutes ces dispositions anatomiques devaient être rappelées au début de ce chapitre; elles éclaireront mieux l'anatomie pathologique et faciliteront l'étude de la pathogénie de la sclérose.

En somme, la structure intime du myocarde se résume dans les données suivantes : deux ou trois cellules musculaires sont entourées : 1° par une mince membrane conjonctive pourvue de cellules plasmatiques, et 2° par un réseau capillaire. Chaque capillaire sanguin flotte lui-même au milieu d'un espace lymphatique (espace péricapillaire) et est tapissé à sa surface par des cellules endothéliales (périthélium d'Eberth). On peut donc dire que les deux éléments constitutifs importants du cœur, la cellule musculaire et le capillaire sanguin fonctionnent normalement; chacun pour sa part, dans une *logette de tissu lymphatique* (*logette périmusculaire*, *logette péricapillaire*), origine même des vaisseaux lymphatiques du cœur. Nous verrons que cette disposition joue un rôle dans la formation des travées scléreuses interstitielles.

Quelle que soit l'étendue des plaques scléreuses, et quel que soit leur nombre, elles peuvent occuper toutes les régions de la paroi cardiaque, détail qui ne manque pas d'importance si l'on se rappelle la richesse vasculaire énorme du cœur, surtout à sa surface ventriculaire et au niveau de sa base. Nous ne reprendrons pas ici tous les détails qui ont été donnés par les auteurs contemporains au sujet de la situation, du nombre, de l'étendue, de la forme, etc., etc., des plaques scléreuses interstitielles (plaques dystrophiques), nous nous contenterons de renvoyer au chapitre historique que nous avons consacré à cette question, nous réservant de n'insister que sur les quelques détails importants au point de vue de notre thèse.

La *fréquence* des plaques scléreuses au niveau du ventricule gauche et de la paroi interventriculaire, leur prédilection manifeste pour le segment inférieur du ventricule gauche (région de

la pointe) s'explique, comme pour les autres lésions dégénératives du myocarde, par la prédilection de l'artério-sclérose pour la coronaire antérieure et ses rameaux les plus inférieurs. Ce n'est pas à dire pour cela que d'autres régions que le ventricule gauche ne puissent être atteintes : notre observation recueillie par nous dans le service de M. Letulle, à l'hôpital Broussais, montre précisément une dégénérescence scléreuse de la partie inférieure du ventricule droit (voy. pl. I, fig. 1). Ici, les lésions scléreuses affectaient la presque totalité de l'épaisseur de la paroi ventriculaire dont l'affaiblissement progressif avait favorisé la formation d'un kyste fibrineux.

Un détail intéressant que l'on rencontre à peu près constamment lorsqu'une plaque de sclérose plus ou moins étendue confine à la surface de l'épicarde ou de l'endocarde, c'est la conservation très fréquente d'une mince bordure musculaire sous-jacente à la membrane séreuse et dans laquelle l'intégrité des fibres musculaires peut être complète, indéfinie. M. Letulle a pu constater, dans plusieurs de ces cas, l'hypertrophie évidente d'un certain nombre de ces cellules musculaires et de leur noyau.

La *consistance* de ces plaques mérite de nous arrêter quelques instants : lorsqu'il s'agit de larges et d'épaisses travées scléreuses occupant soit un pilier ventriculaire, soit une partie étendue de la pointe de façon à former le début d'un anévrysme partiel, la grande consistance des zones scléreuses est habituelle ; elles sont dures, rigides, fibroïdes ou même cartilaginiformes. De même pour certaines plaques scléreuses totalement enchatonnées au milieu des couches musculaires du ventricule. Toutefois, il n'en est pas toujours ainsi, et l'on est souvent frappé de voir, au moment de l'autopsie, le couteau passer à travers des plaques plus ou moins étalées, blanches également, mais molles et lâches : il n'y a là rien qui rappelle le durillon, la *callosité* des auteurs contemporains. Evidemment, c'est bien encore d'une plaque scléreuse qu'il s'agit, puisque le tissu n'est ni friable ni ramolli, mais ce n'est plus une sclérose dure, calleuse, fibroïde ; c'est une sclérose *molle* dont nous aurons à chercher les corrélations qui la réunissent à la précédente.

Etudions rapidement les lésions histologiques qui caractérisent la sclérose dure ou calleuse. Pour plus de précision, nous passerons successivement en revue : a) le *tissu conjonctif interstitiel* ; b) les *vaisseaux et nerfs de la région* ; c) le *tissu musculaire* ; d) l'*endocarde*, et e) l'*épicarde*.

a) *Tissu conjonctif*. — Lorsqu'on examine une plaque de sclérose dure isolée au milieu du tissu musculaire encore sain, on est frappé de constater que les travées conjonctives accolées, tassées les unes contre les autres, qui constituent cette zone scléreuse ne présentent jamais les caractères d'un tissu conjonctif de récente formation. C'est toujours, au contraire, un tissu fibreux, pauvre en éléments cellulaires et, comme nous le verrons bientôt, en état de nutrition insuffisante, qui se présente sous les coupes. Dans les cas rares, à la vérité, où quelques points de la plaque scléreuse se montrent riches en éléments nucléaires, on peut alors, très ordinairement, reconnaître qu'il s'agit bien plutôt de phénomènes passifs, de stase lymphatique, que d'un processus inflammatoire (Letulle).

Les travées conjonctives fibroïdes qui constituent par leuraccolement la plaque scléreuse intramyocardique s'offrent, sur les coupes, suivant deux aspects différents : tantôt parallèlement couchées, tantôt coupées transversalement, elles sont toujours orientées selon la direction affectée jadis par les faisceaux musculaires de la région. Ce parallélisme, persistant jusqu'à la période la plus avancée des lésions dégénératives qui nous occupent, indique clairement l'origine et le mode de formation des travées scléreuses : c'est aux dépens des membranes connectives périmusculaires et des fibrilles conjonctives péricapillaires, et aussi aux dépens des parois capillaires, que le processus de sclérogenèse a pu se produire. En effet, sur une coupe passant transversalement par une plaque scléreuse et sectionnant perpendiculairement à leur axe les cellules musculaires voisines encore indemnes, on voit les travées scléreuses se dessiner sous forme de blocs rouges, d'intensité variable après l'action du picrocarmin. Ces blocs, arrondis ou plus souvent polyédriques par pression réciproque, ne sont séparés les uns des autres que par quelques rares cellules fixes dont les noyaux plus ou moins vivement colorés sont aplatis, comme tassés. Sur ces mêmes préparations on peut constater déjà, à l'aide de méthodes colorantes appropriées, *l'aspect homogène*, non fibrillaire, parfois même vitreux de chaque travée ou colonnette scléreuse, qui paraît comme boursouflée lorsque les lésions sont encore peu avancées. Cette apparence homogène, qui peut aller même jusqu'à l'aspect hyalin, est plus évidente encore sur les coupes longitudinales : là, les travées conjonctives sclérosées, loin d'offrir cet aspect finement fibrillaire, onduleux du tissu conjonctif adulte, apparaissent

au contraire rigides, parallèles les unes aux autres, de plus en plus pâles à mesure que les lésions vieillissent ; il est impossible de les décomposer en fibrilles ténues. Les cellules plasmiques qui les bordent encore sont de plus en plus minces, allongées, et leur noyau tend à disparaître d'autant plus vite qu'il est souvent entouré par des amas de pigment jaunâtre, résidu de l'hémoglobine des faisceaux musculaires détruits. Il faut, en effet, rappeler avec tous les auteurs que cette évolution scléreuse interstitielle marche toujours parallèlement avec la destruction moléculaire, l'atrophie granulo-pigmentaire des faisceaux musculaires préexistants.

La difficulté du problème pathogénique réside dans ce fait que, dès le début, c'est-à-dire sitôt que l'examen microscopique permet de constater l'existence d'une plaque scléreuse, les perturbations de la structure normale sont déjà profondes. En d'autres termes, la sclérose interstitielle s'accompagne toujours de lésions conjonctives et vasculaires si graves qu'il est difficile de dire, du premier coup, quel a été le point de départ du processus. Ce que l'on peut affirmer tout d'abord, c'est la non participation évidente de la substance musculaire à la sclérogenèse ; ce qui paraît également indubitable, c'est l'état de souffrance passive de la fibre musculaire dans les modifications dégénératives qu'aura à subir la gangue connective qui l'entoure. De deux choses l'une, en effet, ou bien les faisceaux musculaires inclus au milieu des travées scléreuses (ce qui se voit dans un certain nombre de cas) y sont conservés encore intacts, et très ordinairement alors des vaisseaux capillaires perméables ou même dilatés les accompagnent à une distance plus ou moins rapprochée, ou bien il ne reste plus que quelques amas granulo-pigmentaires dépourvus de noyaux et couchés dans les fentes intertrabéculaires suivant l'orientation des fibres musculaires voisines. Ces amas pigmentaires, d'apparence souvent fusiforme, restes de ce qui fut l'élément noble de la région, disparaîtront à leur tour ; ils seront résorbés par les cellules lymphatiques qui circulent encore un certain temps dans les espaces conjonctifs intrascléreux où elles apportent peut-être, conjointement avec les quelques capillaires sanguins perméables, les éléments d'une nutrition de plus en plus défectueuse.

Une bonne preuve des perturbations nutritives que subit le cœur dans ces scléroses d'origine vasculaire réside dans le développement exagéré du tissu élastique fondamental. MM. Letulle et

Nicollé ont, en effet, démontré que le tissu élastique forme des flots ou travées disséminées dans l'épaisseur même des plaques de sclérose. « De ces flots élastiques, disent ces auteurs, les uns sont « nettement formés aux dépens des couches élastiques périarté-
« rielles épaissies et condensées, les autres ont une origine mani-
« festement indépendante de toute systématisation artérielle ou
« veineuse. Dans ce dernier cas les travées élastiques réunies en
« amas isolés vers le bord des plaques scléreuses, suivent la
« direction des travées fibreuses voisines, » travées fibreuses qui ne sont que le reliquat des espaces interstitiels péri et interfasciculaires. Il existe par conséquent une hypergenèse du tissu élastique fondamental, hypergenèse souvent extrême et continuant à se faire suivant la direction fondamentale des fibres musculaires de la région. Nous voyons là un nouvel argument contraire à la doctrine d'un processus inflammatoire.

b) Vaisseaux et nerfs. — Recherchons maintenant l'état des vaisseaux. Nous n'entendons parler que des petits vaisseaux sanguins et lymphatiques, de ce que l'on appelle les capillaires proprement dits, c'est-à-dire non munis de fibres musculaires. Les capillaires sanguins se montrent sous deux aspects bien différents selon les cas : ici (et ce que nous allons dire est surtout vrai pour les plaques de sclérose peu calleuses, demi-molles, que nous étudierons plus loin), les capillaires sont largement dilatés ; là, au contraire écrasés, comprimés, en voie de disparition manifeste. Ces deux aspects, bien différents, s'expliquent néanmoins d'une manière assez simple. Pour le dernier de ces deux états, le mécanisme de la disparition des vaisseaux capillaires est facile à comprendre et rentre dans les données communes et banales de l'anatomie pathologique ; tout tissu de sclérose tend, en effet, d'une manière constante vers la dessiccation et la rétraction des éléments fibroïdes qui le constituent. Quant à l'ectasie de certains vaisseaux capillaires, ectasie qui peut atteindre des chiffres considérables, les raisons de sa formation découlent de ce fait que la circulation sanguine est forcément entravée, stagnante au niveau de la plaque scléreuse. Il en résulte que, surtout au niveau des plaques scléreuses peu denses, la pression sanguine mal répartie dans la région, dilate au maximum les vaisseaux encore perméables et pénètre de moins en moins dans les capillaires sanguins sculptés au milieu de tractus fibroïdes n'ayant ni souplesse ni laxité.

Un dernier problème est de savoir si des vaisseaux de nouvelle

formation se développent dans l'épaisseur même des travées scléreuses. On voit assez fréquemment sur les coupes, des rameaux vasculaires capillaires irrégulièrement distribués et paraissant néoformés. Ce que l'on peut toutefois affirmer, c'est que ces vaisseaux sinueux, néoformés (?), ne se rompent pour ainsi dire jamais et disparaissent toujours d'eux-mêmes lorsque les plaques fibroïdes sont envahies par une dégénérescence ultime (calcification, dégénérescence amyloïde, etc.).

Pour ce qui est des nerfs, nous avouons ne les avoir jamais bien observés dans l'intimité même du myocarde. La technique qui permettrait de les étudier demande une précision et des soins minutieux.

c) *Tissu musculaire.* — Le tissu musculaire est, comme nous l'avons vu plus haut, toujours largement lésé. Il ne faut pas oublier, en effet, que les lésions qui font le sujet de notre travail sont des altérations ischémiques et même anémiques au premier chef. On sait, d'autre part, que dans tout organe dont la circulation est entravée, ce sont les éléments nobles les plus hautement différenciés qui doivent être les premiers à souffrir de l'absence ou même de l'insuffisance des sucs nourriciers. Le cœur ne peut qu'obéir à cette loi. Aussi voit-on si fréquemment chez le vieillard les cellules musculaires du cœur s'atrophier, devenir granuleuses, se surcharger de pigment, et disparaître enfin. L'examen comparatif et détaillé, suivi pas à pas, des nombreuses pièces recueillies pour le présent travail, nous permet de conclure à la priorité constante des lésions régressives des cellules musculaires dans les îlots de sclérose interstitielle. Toutefois, ce qui peut sembler être au premier abord un paradoxe, il n'est pas rare de trouver, englobées en pleine sclérose, des cellules musculaires dont l'intégrité anatomique et fonctionnelle est bien démontrée par l'énergique action des réactifs colorants, la présence d'un noyau volumineux, et même parfois le volume exubérant de la masse cellulaire (hypertrophie vraie). Dans ce cas, on peut démontrer à peu près sûrement l'intégrité d'un ou plusieurs capillaires sanguins logés dans le voisinage. L'hypertrophie réelle de ces fibres musculaires a été démontrée par des mensurations précises. Cette résistance même des éléments nobles si voisins de la région qui dégénère, plaide en faveur de la systématisation capillaire et conjonctive de la sclérose interstitielle. Ce que nous venons de dire au sujet des lésions primordiales des

fibres musculaires n'empêche pas la possibilité et la fréquence relative des lésions musculaires secondaires à la sclérose. L'écrasement et la dissociation des cellules musculaires englobées au milieu des travées fibreuses peuvent être constatés sur un certain nombre de coupes. Toutefois, ces altérations deutéropathiques, sur lesquelles M. Weber insiste dans sa thèse, nous ont toujours paru des plus rares dans tous les cas que nous avons examinés.

d) Endocardie. — Il est inutile de rappeler ici que nous voulons seulement étudier les altérations endocardiques liées bien manifestement au processus de sclérogenèse d'origine artérielle. Lorsque les plaques de sclérose se forment dans le voisinage de l'endocardie, on voit d'ordinaire alors, en même temps que l'atrophie et la rétraction des couches musculaires se produisent, la membrane endocardique s'épaissir sur une étendue correspondant assez exactement à la sclérose myocardique; l'endocardie prend une couleur blanchâtre, nacré, aspect très communément observé dans les cavités du cœur gauche à l'autopsie des vieillards athéromateux.

Cette sclérose de l'endocardie, remarquable par le fait même de l'augmentation parfois extrême de l'épaisseur de la membrane interne du cœur, contribue, pour sa part, à aplanir la paroi du ventricule; elle se joint, dans ce but, à l'atrophie si fréquente des colonnes charnues de différents ordres qui hérissent la cavité du ventricule gauche. L'examen microscopique démontre, comme l'ont prouvé les recherches de MM. Letulle et Nicolle, que l'épaississement de la membrane endocardique tient non seulement à une accumulation anormale de travées conjonctives devenues fibroïdes et pauvres en cellules plasmatiques, mais encore, et d'une manière extrêmement prédominante, à l'hypergenèse des réseaux élastiques normaux de l'endocardie et de la membrane élastique sous-endocardique. Si l'on se rappelle que l'endocardie, dans ces régions scléro-atrophiques peut atteindre une épaisseur cinq ou six fois plus grande qu'à l'état normal, on comprendra sans peine quelle résistance offrent à la pression sanguine intraventriculaire ces zones atrophiées de la paroi ventriculaire. On s'expliquera de même la très grande rareté des anévrysmes pariétaux du cœur, l'ectasie partielle de la paroi ne pouvant s'effectuer, lors d'artério-sclérose du cœur, que si la presque totalité, peut-être même l'absolue totalité des fibres musculaires de la région, ont largement disparu. Plus tard, quand les lésions dégénéra-

tives terminales viendront infiltrer de sels calcaires les ilots scléreux, l'endocarde scléreux subira à son tour les désordres ultimes auxquels il est condamné. Les belles observations de M. A. Robin (1) nous paraissent rentrer dans cette catégorie de faits.

e) Epicarde. — L'épicarde présente, d'ordinaire, peu d'intérêt dans l'ordre de lésions qui nous occupe en ce moment. Il est fréquent de voir la couche sous-épicardique distendue par des amas adipeux accumulés dans les régions de prédilection, surtout au niveau du cœur droit (voy. *Dégénérescence graisseuse du cœur*, p. 38). Parfois il arrive que l'épicarde semble notablement épaissi, tantôt sous forme de plaques dites laiteuses, tantôt d'une manière plus diffuse et surtout au voisinage des sillons cardiaques. Dans cet épaississement de l'épicarde, le rôle joué par le tissu élastique semble bien moins prédominant que dans l'endocarde. D'ailleurs il faut remarquer que les plaques scléreuses du myocarde atteignent rarement la surface extérieure du cœur. Notre figure 1, planche I, est un remarquable exemple d'une sclérose musculaire sous-épicardique.

Nous ne voulons rien dire, en terminant, des lésions inflammatoires du péricarde, antérieures ou postérieures à l'artério-sclérose du cœur; il nous suffira de signaler, en passant, leur assez grande fréquence.

(1) A. Robin, *Dégénérescence calcaire du cœur*, *Bull. Soc. méd. hôp.*, 1885.

III. — Pathogénie. Aperçu symptomatique.

SOMMAIRE

Pathogénie. Est éclairée par l'étude des plaques de sclérose *molle*. Constitution de cette dernière. Epaissement des parois des anciennes logettes périmusculaires et péricapillaires. Atrophie scléreuse de certains capillaires. Dilatation de certains autres. Fonte granulo-pigmentaire des cellules musculaires striées. Lésion fréquente de l'artériole nourricière voisine. Diagnostic différentiel de la sclérose molle et de la myomalacie. Combinaison fréquente de la sclérose molle et de la sclérose dure.

La sclérose molle (avec œdème lymphatique) n'est probablement que la première étape de la sclérose dure (callosités).

Aperçu symptomatique. La sclérose du cœur n'a point de symptomatologie propre. Toutefois les recherches contemporaines ont démontré que le cœur scléreux et *hypertrophié* de la néphrite interstitielle donne une symptomatologie souvent identique à celle des affections valvulaires non compensées. Cardiopathies artérielles de Huchard. En résumé, les symptômes du cœur scléreux se perdent dans les différents types cliniques réalisés par la sclérose artério-capillaire.

§ I. Pathogénie de la sclérose interstitielle du myocarde.

— Si l'on voulait établir d'une manière un peu plus précise qu'on ne l'a fait jusqu'à ce jour la pathogénie de la sclérose interstitielle du cœur, ce n'est pas dans ces plaques dures, sèches, déjà profondément dégénérées, qu'il faudrait aller chercher la clef du problème, mais bien dans un autre ordre de lésions microscopiques concomitantes. En effet, il n'est pas de cœur atteint de sclérose myocardique avec lésions des coronaires qui ne rassemble, dans l'intimité de ses parois, les plaques scléreuses dures dont nous venons de parler, en même temps que d'autres lésions scléreuses bien différentes des premières par leur mollesse, leur flaccidité et l'état lâche des travées conjonctives qui les composent. Certaines particularités de structure différencient profondément cette sclérose *molle* de la sclérose dure; mais d'autres caractères les rapprochent singulièrement (Letulle).

Les plaques de *sclérose molle* sont lâches, constituées par des trabécules conjonctives qui se sont transformées en travées fibroïdes, scléreuses, mais restent encore distantes les unes des autres et maintiennent ainsi les limites des anciennes logettes périmusculaires et péricapillaires. On voit encore des cellules fixes accolées à la surface de ces bandes fibroïdes vivement colorées. Souvent même, dans les fentes et mailles arrondies limitées par ces travées, on compte un certain nombre d'éléments cellulaires qui rappellent, par leurs dimensions, les cellules lympho-

tiques et sont assez fréquemment chargés de masses pigmentaires. Souvent aussi des blocs de pigment flottent dans la lumière de ces grandes mailles scléreuses, dernières traces des faisceaux musculaires résorbés. Le tissu élastique qui accompagne les travées fibreuses n'y est encore qu'à peine développé. Les vaisseaux sanguins montrent certaines dispositions des plus remarquables ; ceux d'entre eux qui sont encore perméables serpentent le long des mailles et souvent même y paraissent dilatés. Plus fréquemment un grand nombre de capillaires a déjà commencé à subir la dégénérescence scléreuse ou fibroïde : la paroi, bien reconnaissable encore sur une coupe transversale, apparaît plus épaisse, brillante, homogène, rétrécissant la lumière vasculaire au niveau de laquelle on peut apercevoir encore un noyau caractéristique de l'endothélium. Puis arrive un moment où l'oblitération est presque complète et où le capillaire dégénéré n'est plus représenté que par un bloc fortement coloré. Dans ce bloc la lumière vasculaire n'est plus qu'un point sombre au niveau duquel on peut reconnaître encore quelquefois un noyau ou un ancien caillot en voie de régression.

Le contraste est d'autant plus frappant que les capillaires sanguins respectés et les veinules de la région sont dilatés, gorgés de sang. Mais que l'on recherche l'artériole nourricière correspondant à cet îlot de sclérose molle, et l'on trouvera le plus souvent, soit au centre même de l'îlot, soit dans son voisinage, une artériole plus ou moins considérablement rétrécie par la sclérose, ou même oblitérée par un caillot récent.

Lorsque les choses se passent ainsi, l'hésitation n'est guère possible, la cause artérielle de la sclérose molle étant évidente. Il suffit d'accepter que la sclérose molle peut, en vieillissant, se rétracter, chasser les liquides interstitiels qui la baignaient au début, se dessécher en un mot, subissant ainsi le premier degré de dénutrition progressive qui doit la conduire, suivant les cas, à la callosité dure et à la calcification, ou à l'adipose interstitielle. Le problème paraît plus complexe, et cependant la solution est la même, lorsque les artères nourricières de la région sclérosée et molle ne paraissent pas ou presque pas atteintes. Dans ce cas, l'état pathologique des capillaires sanguins de la région malade doit porter, à lui seul, le poids de l'explication pathogénique.

Les détails que nous venons de fournir concernant la genèse de la sclérose dure sont confirmés, pour un grand nombre de points, par l'examen attentif des nombreuses préparations microscopiques

mises à notre disposition par MM. Brault et Letulle (1). Notre figure 1, planche I est précisément un exemple des plus remarquables de la combinaison, en des points très rapprochés, de la sclérose molle et de la sclérose dure. Il est bon de remarquer que ces plaques de sclérose molle ne doivent aucunement être confondues avec la *myomalacie* microscopique du cœur, la mollesse de ces plaques scléreuses ne s'accompagnant ni de friabilité, ni d'épanchement sanguin, ni de rupture des parois. Dans l'observation à laquelle nous faisons allusion, la presque totalité de la pointe du ventricule droit était, comme on peut le voir, transformée en flots de sclérose molle et ne menaçait en aucune façon de se rompre.

Autre fait important, la sclérose molle et la sclérose dure se combinent souvent, s'engrènent l'une dans l'autre. Comme cette dernière par son état homogène, sa pauvreté cellulaire, sa coloration différente, semble avoir atteint un degré plus élevé dans la dégénérescence, il est logique d'en inférer que la sclérose molle avec son œdème et ses stases lymphatiques n'est peut-être que la première phase des altérations régressives causées par l'ischémie artérielle du cœur. Dans cette hypothèse, elle serait également la première étape de la sclérose calleuse.

§ II. *Aperçu symptomatique.* — Existe-t-il une symptomatologie propre à la dégénérescence scléreuse des parois cardiaques? A cette question ainsi posée on peut répondre que les lésions chroniques du muscle cardiaque qui accompagnent toujours le développement des plaques scléreuses peuvent et doivent même revendiquer une large part dans tous les symptômes que les auteurs contemporains attribuent à la sclérose artérielle du cœur.

C'est ainsi que l'angine de poitrine et la syncope ou la mort subite, accidents si fréquemment observés dans les faits qui ont trait à notre étude, appartiennent bien plus justement aux lésions des vaisseaux coronaires proprement dits qu'aux altérations myocardiques consécutives. Cela est si vrai que selon la localisation plus ou moins précise, selon l'étendue des lésions ischémiques du cœur, tel malade succombera rapidement à la rupture des parois cardiaques, tel autre souffrira longuement d'accès d'angine de poitrine, alors que chez un troisième patient la mort survenant

(1) Nous adressons également nos remerciements à M. le D^r Toupet et à M. Nicolle, préparateurs du laboratoire d'anatomie pathologique de M. le P^r Cornil.

accidentellement, comme dans une de nos observations (à la suite d'une hernie étranglée par exemple), les lésions scléreuses du cœur les plus considérables constatées à l'autopsie, n'auront donné lieu à aucun phénomène symptomatique. On peut donc dire qu'à proprement parler, la sclérose du myocarde n'a pas de symptomatologie propre, sauf, cela va sans dire, pour les cas d'anévrysmes pariétaux dont nous verrons plus loin la symptomatologie.

Ceci dit, il est bon, croyons-nous, de résumer ici les travaux contemporains pour ce qui a trait à l'artério-sclérose du cœur. Les travaux de MM. Debove et Letulle (1), Perrineau (2), Lécorché (3), Germain Sée (4) ont démontré d'une manière indiscutable que le cœur scléreux et hypertrophié de la néphrite interstitielle donne lieu très fréquemment à une symptomatologie tout à fait comparable à celle des affections valvulaires non compensées; les palpitations, les irrégularités et les intermittences du cœur, l'œdème et la congestion pulmonaire, la dyspnée, le foie cardiaque, l'oligurie et l'albuminurie se groupent entre eux et donnent lieu à des types cliniques les plus variés. De même pour la myocardite scléreuse hypertrophique, si bien décrite au point de vue clinique par MM. Rigal et Juhel-Renoy, et qui relève indiscutablement, en partie du moins, de la sclérose du myocarde. Ici également on retrouve : les palpitations douloureuses si finement étudiées par le P^r Germain Sée, la dyspnée, la douleur précordiale dont le P^r Peter a démontré et la fréquence et les localisations, l'arythmie exceptionnellement rare, la tachycardie, la dilatation du cœur, les poussées successives de congestion pulmonaire, l'œdème pulmonaire, l'ascite, la polyurie nocturne.

Dans un travail récent, M. Huchard (5) s'est efforcé de compléter ses idées doctrinales concernant les cardiopathies artérielles et leur curabilité (6) par une étude clinique de l'artério-sclérose du cœur. Acceptant comme démontrées les trois formes dystrophiques périartérielles et mixtes décrites par son élève, M. Weber, il reconnaît que « dans l'état actuel de la science, il est difficile encore, pour ne pas dire impossible, d'assigner à chacune de ces

(1) Debove et Letulle, *loc. cit.*

(2) Perrineau, Contribution à l'étude de la dyspnée urémique, thèse de Paris, 1879.

(3) Lécorché, Traité des maladies des reins, 1875.

(4) G. Sée, Traité des maladies du cœur.

(5) Huchard, Contribution à l'étude clinique de l'artério-sclérose du cœur, *Bull. Soc. méd. des hôp.*, 25 décembre 1887.

(6) Huchard, Les cardiopathies artérielles et leur curabilité, congrès de Nancy, 1887.

trois variétés anatomiques une symptomatologie distincte ». Tout au plus pourrait-on, d'après cet auteur, dire que la sclérose dystrophique (causée par l'endartérite oblitérante) s'accompagne plus fréquemment d'angine de poitrine, que la mort rapide ou subite y est moins rare, ainsi que les attaques d'asystolie précoce.

Les caractères généraux de ce que M. Huchard appelle les cardiopathies artérielles seraient les suivants : dès le début, on pourrait constater *l'augmentation de la tension artérielle* « qui, « au lieu d'être considérée comme un effet du développement de « l'artério-sclérose généralisée, en est certainement *la cause* ; « cette hypertension artérielle a pour origine un état spasmodique « plus ou moins généralisé, plus ou moins permanent du système « vasculaire ». Un autre signe important, c'est le retentissement diastolique de l'aorte, retentissement *en coup de marteau* siégeant à la base du cœur à droite du sternum et que M. Huchard veut distinguer du retentissement métallique aortique noté par Traube dans la néphrite interstitielle, ainsi que du bruit clangoreux décrit par Guéneau de Mussy dans la dilatation de l'aorte.

Un autre des caractères généraux de l'artério-sclérose du cœur réside dans l'apparition soudaine d'attaques asystoliques, et souvent aussi dans des accidents complexes où l'asystolie et l'urémie semblent se combiner. Il en est de même d'ailleurs pour les accidents cérébraux, lesquels seraient « plus précoces dans les cardio-
« pathies artérielles que dans les affections valvulaires ». Ajoutons, en terminant, que des troubles vaso-moteurs si fréquents dans la néphrite chronique, comme l'a démontré le P^r Dieulafoy, existeraient également au début dans le cours de l'artério-sclérose. Ils donneraient lieu à la syncope locale ou asphyxie des extrémités, et à des troubles de la coloration de la face.

M. Huchard décrit trois périodes qui embrassent la marche de l'artério-sclérose du cœur : la première, *préartérielle*, est caractérisée par l'augmentation permanente de la tension vasculaire *sans lésion* des vaisseaux. Toutefois, l'auteur reconnaît qu'il existe déjà à cette période une dilatation légère de l'aorte, symptôme et non pas maladie, « témoignage précoce de l'hypertension « artérielle et de résistances périphériques ».

La seconde période, que l'auteur dénomme *cardio-artérielle*, serait caractérisée par une endartérite chronique que nous pourrions appeler centripète, puisqu'elle débute par les artères périphériques pour gagner les artères viscérales et le myocarde. Dans

cette période, l'élévation de la tension artérielle persiste encore.

Dans la troisième période, ou *mitro-artérielle*, la scène change, les cavités cardiaques et les orifices auriculo-ventriculaires se dilatent; enfin, et surtout, la tension artérielle diminue. D'après M. Huchard, le malade ne doit plus être considéré comme un artério-scléreux, mais bien comme un cardiaque asystolique et traité comme tel.

Dans cette étude très soignée, M. Huchard décrit encore la marche de la maladie et isole cinq formes ou types cliniques qu'il désigne sous les noms suivants : types *pulmonaire*, *douloureux*, *arythmique*, *tachycardique* et *asystolique*. Passons rapidement en revue les caractères de ces différentes formes cliniques.

Le type *pulmonaire* est caractérisé par une dyspnée intense d'ordinaire paroxystique, nocturne et souvent quotidienne. Il s'agit, de l'aveu même de l'auteur, d'une variété d'asthme cardiaque avec sensation de poids, de compression thoracique, de pesanteur épigastrique sans albuminurie. Dans d'autres cas, la dyspnée est une dyspnée d'effort, c'est-à-dire d'une oppression ne survenant qu'à l'occasion d'un effort quelconque. Il existe une autre variété du type pulmonaire consistant en accès de congestion pulmonaire rapide, aiguë, fébrile ou non, et plus ou moins dyspnéique. MM. Rigal et Juhel-Renoy avaient déjà étudié cette dernière variété à propos de la myocardite scléreuse hypertrophique et avaient montré la brusquerie, la mobilité et l'unilatéralité de ces poussées congestives. M. Rigal a même observé plusieurs fois la forme récidivante.

Le type *douloureux*, c'est l'angine de poitrine avec ses variétés de siège et d'intensité si nombreuses et si bizarres. Nous n'avons pas à décrire ici la symptomatologie de l'angor pectoris bien connue jusque dans ses plus petits détails; nous rappellerons seulement que la douleur peut avoir l'intensité et la violence de l'angine de poitrine la plus effrayante, comme elle peut aussi bien se résumer dans une sensation de poids, de barre, d'angoisse précordiale ou épigastrique, venant par accès ou s'établissant en permanence.

Le type *arythmique* serait un des plus fréquents et des moins bien connus, malgré les travaux récents du P^r Germain Sée. L'arythmie peut survenir tout à coup sous forme de véritables accès, ou bien s'établir d'une façon permanente.

Le type *tachycardique*, assez fréquent, quoique non signalé jusqu'à ce jour au dire de M. Huchard, est tantôt permanent,

tantôt accidentel. Il s'accompagne parfois d'arythmie ou de palpitations douloureuses.

Le type *asystolique* se caractérise par des attaques brusques, inopinées, d'allure aiguë et d'une assez grande fréquence. Cette asystolie inattendue peut être parfois foudroyante ou bien s'accompagner d'œdème et d'anasarque. D'autres fois, l'asystolie reste purement limitée et circonscrite au cœur lui-même. M. Huchard distingue deux formes dans ce type asystolique : dans la première, la faiblesse vasculaire et l'impotence fonctionnelle du myocarde déterminent une véritable asthénie cardio-vasculaire; dans le second cas, le spasme du système artériel condamne le cœur à un excès de travail dont il n'est plus capable, véritable dilatation aiguë du cœur. Ces accès de dilatation aiguë du cœur sont, aux yeux de cet auteur, une des preuves les plus convaincantes de l'artério-sclérose du cœur.

En terminant ce remarquable travail, M. Huchard insiste sur deux caractères importants de l'artério-sclérose du cœur : 1° le développement hâtif, à une époque rapprochée du début, de lésions scléreuses simultanées d'autres organes ou tissus (foie, rein, cerveau, aorte); 2° l'importance pathogénique des causes occasionnelles dans la détermination de l'asystolie aiguë, émotion, bronchite légère, troubles digestifs, surmenage, grippe, etc.

Comme on vient de le voir par cette analyse un peu longue, la symptomatologie de l'artério-sclérose du cœur est encore diffuse et complexe malgré les louables efforts tentés par M. Huchard pour déblayer le terrain. La part qui doit revenir dans toute cette symptomatologie à la sclérose proprement dite est trop discutable pour nous permettre d'accepter sans hésitation les idées de M. Huchard.

Nos réserves seront d'autant mieux justifiées que M. Huchard lui-même reconnaît (1) « qu'on observe fréquemment, et à une « époque rapprochée du début de ces maladies, des lésions « simultanées du cœur et du foie, du cœur et du rein, du cœur « et du cerveau, du cœur et de l'aorte, etc., et qu'on a affaire « de bonne heure à des cardio-hépatiques, à des cardio-rénaux, à « des cardio-cérébraux et le plus souvent à des cardio-aortiques ». Il faut donc avouer, simplement, que la symptomatologie du cœur scléreux se perd, le plus souvent du moins, dans l'ensemble symptomatique offert par les différents malades atteints de *sclérose artério-capillaire*.

(1) Huchard, *loc. cit.*, p. 339.

OBSERVATIONS DE SCLÉROSE DU CŒUR

OBS. IV (inédite). — *Tuberculose pulmonaire. Dilatation bronchique. Asystolie chronique. Ramollissement cérébral par thrombose de la sylvienne droite. Kyste fibrineux du ventricule droit. Sclérose atrophique du cœur par îlots disséminés. Endartérite chronique, diffuse des artères coronaires. Thrombose de l'artère pulmonaire.*

La nommée Clav... (Virginie), âgée de 39 ans, cuisinière, était entrée au commencement de décembre 1886 à l'hôpital Broussais et occupait le n° 8 de la salle Axenfeld. Soignée depuis de longs mois dans divers services hospitaliers, cette malade avait été reléguée dans les salles de M. le Dr Letulle comme atteinte de tuberculose pulmonaire chronique très avancée. Cette femme, triste, parlant peu, s'était mise à vivre, dès son entrée, très à l'écart, et ne communiquait guère avec ses compagnes.

Pendant tout le mois de décembre et la première quinzaine de janvier, la malade eut à plusieurs reprises des accès violents de dyspnée qui s'accompagnaient d'un notable degré de cyanose et d'un œdème des membres inférieurs persistant quelques jours. L'auscultation attentive des poumons confirma le diagnostic de tuberculose cavitaire étendue à presque toute la hauteur du poumon gauche, moins avancée du côté droit, où la matité et le souffle occupaient le tiers supérieur du thorax.

Le 21 février, la malade, qui était depuis quatre jours en état d'asystolie, paraît manifestement atteinte d'une hémiparésie gauche complète au membre supérieur, incomplète au membre inférieur. La face est légèrement affaissée du côté gauche et il existe une déviation conjugagée de la face et des yeux, énergiquement contractée du côté droit. La malade peut tirer la langue qui se déviait à gauche. Il existe une prostration extrême, et l'on ne peut obtenir aucune réponse de la patiente. Il existe en même temps qu'une cyanose très notable un œdème considérable, surtout marqué sur le côté gauche du corps.

Le pouls est petit, précipité mais régulier. On trouve une faible quantité d'albumine dans l'urine.

Les jours suivants l'oppression devient extrême, l'anasarque augmente et un nystagmus horizontal apparaît. Cependant la malade, deux jours après le début de l'attaque, pouvait répondre assez bien aux différentes questions.

Cet état persiste jusqu'au 25, aggravé par une congestion intense des deux poumons. Le 26, l'agitation, le subdélirium apparaissent la nuit, la parole s'embarrasse; la déviation conjugagée persiste. La malade prouve encore par ses gestes qu'elle comprend les questions, mais ne peut plus parler. Elle meurt le 28 février après quarante-huit heures de coma.

Autopsie. — Nous passons rapidement, malgré le grand intérêt qu'elles présentent, sur les altérations trouvées dans les poumons. Nous nous contentons de dire que le poumon gauche était atteint d'énormes dilatations bronchiques formant au sommet, en particulier, une grande caverne anfractueuse, vide de pus et dont les parois lisses, d'un noir bleuâtre, étaient indemnes de toute lésion tuberculeuse, ainsi que l'a prouvé la recherche infructueuse de bacilles. Le poumon droit, au contraire, était atteint d'une pneumonie caséuse fort étendue du lobe supérieur. Toutefois, cette broncho-pneumonie formée par des îlots confluent commençant à se ramollir au centre et contenant des bacilles de Koch, respectait le sommet proprement dit, scléreux, et atteint d'une légère dilatation des bronches. L'examen micros-

copique a démontré en outre qu'un certain nombre de rameaux importants de l'artère pulmonaire appartenant à ce noyau supérieur étaient atteints d'artérite chronique ancienne de nature également bacillaire.

Le foie gras et congestionné a un aspect muscade. La rate, qui pèse 140 grammes est parsemée d'infarctus de dimension variable, tous grisâtres. La séreuse péritonéale qui la recouvre est semée d'un grand nombre de lésions paraissant tuberculeuses.

Chaque rein pèse 135 grammes. Tous deux contiennent un assez grand nombre d'infarctus peu volumineux. Leur surface est sillonnée de cicatrices anciennes.

On trouve dans l'encéphale, en même temps qu'une congestion manifeste de tout le lobe sphéno-temporal, une oblitération de la sylvienne droite qui siège exactement à l'origine de cette artère. Toutes les régions irriguées par elle sont ramollies. Le caillot qui oblitère l'origine de l'artère est très adhérent, grisâtre et ne rappelle en aucune façon un caillot embolique. Il n'y a point de bacille tuberculeux au niveau de cette lésion artérielle.

Le cœur pèse 280 grammes. Les cavités droites sont manifestement dilatées et leurs parois semblent hypertrophiées. A la pointe du ventricule droit on trouve adhérents à l'endocarde épaissi sur quelques points, deux kystes fibrineux, anciens, grisâtres. Ces caillots sont ramollis à leur centre et contiennent un liquide brun grisâtre.

L'épaisseur de la paroi du ventricule au niveau du segment inférieur du ventricule droit est extrêmement diminuée, car à ce niveau la couche musculaire a presque totalement disparu (voy. pl. I, fig. 1) et la graisse sous-épicaudique n'a pas plus d'un millimètre d'épaisseur. A l'œil nu la partie du myocarde sous-jacente au caillot semble profondément altérée.

Dans le reste du ventricule droit, au contraire, il existe un notable épaississement, et les couches musculaires qui constituent les piliers, la base du ventricule et en particulier l'infundibulum de l'artère pulmonaire, sont manifestement hypertrophiées.

L'orifice tricuspide paraît sain. Mais l'artère pulmonaire est partiellement oblitérée par un caillot fibrino-cruorique évidemment formé avant la mort et adhérent assez intimement à l'artère au niveau de ses bifurcations. Ce caillot se prolonge loin dans les rameaux artériels du poumon droit, en sorte que l'on peut se demander si la thrombose du tronc de l'artère pulmonaire n'est point secondaire à l'artérite chronique décrite plus haut dans les branches de l'artère en contact avec les lésions tuberculeuses du poumon droit.

Le cœur gauche montre un ventricule gauche petit, ferme, mort en systole. Les orifices du cœur gauche sont sains, l'aorte montre au-dessus des valvules sigmoïdes deux ou trois petites taches athéromateuses récentes.

Au milieu de la cloison interventriculaire, en plein tissu musculaire et sur une hauteur de plusieurs centimètres, on trouve disséminées des lésions qui donnent au myocarde sclérosé un aspect moucheté. On croit reconnaître, en effet, au milieu d'un tissu pâle deux sortes d'îlots : les uns charnus, de couleur jaunâtre, mollasses ; les autres d'un brun rougeâtre foncé qui semble dissocier les précédents. L'examen histologique démontre qu'il s'agit d'îlots atrophiques remarquables par leurs ectasies vasculaires disséminées autour de travées scléreuses molles.

Les troncs des artères coronaires perméables paraissent sains. Le microscope montre que les rameaux plus ténus des artérioles qui correspondent à la pointe du ventricule droit et au septum ventriculaire sont atteintes d'endarterite chronique progressive.

Cette endartérite, source de tous les désordres signalés plus haut dans l'intimité du muscle cardiaque, est surtout remarquable par : 1° l'épaississement considérable des travées conjonctives sous-endothéliales, épaississe-

ment allant sur de nombreux points jusqu'à l'oblitération presque complète de la lumière vasculaire; 2° la pauvreté cellulaire de ces vastes surfaces conjonctives sous-endothéliales; 3° la sclérose concentrique périartérielle, isolée et tout à fait semblable à la sclérose endartérielle.

Quant aux lésions du myocarde, elles ne diffèrent pas, malgré leur vaste étendue, des lésions scléreuses molles et dures que nous avons décrites dans les observations qui accompagnent les différents chapitres du présent mémoire. Nous renvoyons pour les détails à l'explication des planches, p. 241, la fig. 1 représentant la partie inférieure du ventricule droit.

Obs. V. — A l'autopsie d'un vieillard de 72 ans trouvé mort dans le jardin de l'hospice, le cœur, examiné avec soin, montra les lésions suivantes : peu volumineux, pesant 300 grammes, cet organe apparaît surchargé de graisse au niveau du ventricule droit ; cette surcharge adipeuse est considérable au niveau du sillon interauriculo-ventriculaire droit. A la hauteur de l'origine apparente de l'aorte, la couche adipeuse mesure plus d'un centimètre et demi ; ce repli adipeux cache le tronc de la coronaire droite considérablement athéromateuse. La graisse est moins abondante au niveau du sillon auriculo-ventriculaire gauche : elle redevient plus épaisse tout le long du bord droit du cœur, elle fait presque complètement défaut sur le bord gauche. Sur une coupe sectionnant le cœur droit parallèlement à son bord externe on constate à l'œil nu que la graisse s'infiltré largement dans l'épaisseur du myocarde, il en est de même d'ailleurs pour toute la surface du ventricule droit.

Les orifices du cœur sont normaux. Seules les valvules sigmoïdes aortiques sont un peu épaissies au niveau de leur bord adhérent et de leur nodule.

Le myocarde du ventricule gauche est considérablement altéré, scléreux. Les plaques scléreuses sont extrêmement rapprochées, confluentes dans la moitié inférieure du ventricule gauche et plus particulièrement au niveau de la paroi antérieure et de la cloison interventriculaire. On remarque en outre que les deux piliers de la mitrale sont sillonnés de travées fibreuses blanchâtres disséminées dans toute leur hauteur.

Ce cœur ayant servi aux démonstrations pratiques faites dans le laboratoire d'anatomie pathologique de la Faculté, sous la direction de M. le P^r Cornil, M. Letulle put, grâce à l'amabilité de M. Gombault, en faire l'étude complète. Il disséqua les deux artères coronaires et démontra que ses vaisseaux étaient atteints de lésions athéromateuses très avancées, d'autant plus remarquables qu'elles paraissaient saines à leur origine et dans une étendue de 2 centimètres environ. A partir de cet endroit la coronaire droite considérablement dilatée sur une étendue de 2 centimètres est atteinte de lésions athéromateuses très profondes, de telle sorte que sa lumière est rétrécie sur plusieurs points. Les différentes branches qui en partent sont scléreuses mais non encore calcifiées. La coronaire gauche, beaucoup plus malade, paraît totalement oblitérée sur une étendue d'un centimètre et demi environ, en un point qui correspond exactement à l'origine apparente de l'artère pulmonaire. Les lésions athéromateuses et calcaires suivent la branche horizontale qui contourne la base du ventricule gauche, si bien qu'on peut se demander comment le myocarde gauche vivait encore avec de pareilles oblitérations presque complètes de ses troncs nourriciers.

L'endocarde du ventricule gauche est considérablement épaissi, lactescent dans toute la hauteur de la paroi interventriculaire et sur toute la pointe du ventricule. L'examen histologique démontrera que cet épaississement blanchâtre de l'endocarde est dû presque complètement à une hypergénèse considérable du tissu élastique.

A la pointe même on trouve immédiatement au-dessous de l'endocarde, au milieu d'un tissu musculaire fibreux en même temps qu'atteint d'adipose interstitielle une lésion remarquable constituée par une petite tumeur sous-endocardique de la grosseur d'une noisette, rougeâtre, et qui ressemble à un anévrysme au début.

Le péricarde, très épaissi dans toute la hauteur des ventricules, présente au niveau de la pointe et de la face antérieure du ventricule droit des adhérences celluleuses anciennes.

L'examen histologique montre :

1° Il existe une adipose interstitielle très étendue sur toute la surface du ventricule droit. Les travées graisseuses fusent en quelques points jusqu'au dessous de l'endocarde ventriculaire.


2° Les cellules musculaires atteintes dans presque toute l'étendue du cœur de dégénérescence granulo-pigmentaire *ne sont pas graisseuses*.

3° La sclérose interstitielle, très étendue, sectionne les faisceaux musculaires dans tous les sens et dissocie les différentes parties constitutives du myocarde.

4° De l'endocarde très épais et gorgé de fibrilles élastiques se détachent des travées fibroïdes qui dissocient les couches musculaires sous-endocardiques.

5° Toutes ces zones scléreuses périartérielles, aussi bien que périfasciculaires, sont remarquables par leur pauvreté cellulaire, leurs nombreux vaisseaux artériels et veineux dilatés, et par la coexistence sur un grand nombre de points, d'îlots de sclérose lâche, *sclérose molle*.

6° Les artérioles de la région sont pour la plupart rétrécies, athéromateuses. Il existe une hypergénèse élastique considérable, prédominante et souvent même circonscrite au niveau des plaques de sclérose dure, sclérose calleuse. (La présente observation est une de celles qui ont servi à la rédaction de la note publiée par MM. Letulle et Nicolle sur l'état du tissu élastique dans la sclérose du cœur d'origine vasculaire.)



ANÉVRYSMES DU CŒUR

ANÉVRYSMES DU CŒUR

ANÉVRYSMES DU CŒUR

SOMMAIRE

L'anévrisme pariétal n'est qu'une forme avancée de la sclérose artériocapillaire du cœur. Aperçu historique. Étiologie. Influence de l'âge avancé. Fréquence des lésions coronaires et des altérations du système artériel général. L'anévrisme existe rarement isolé et accompagne le plus souvent d'autres lésions, dues à la sclérose artériocapillaire des différents organes.

Prédilection pour le ventricule gauche. Etat du péricarde. Rôle pathogénique, discutable de la symphyse péricardique. Etat du myocarde. Sclérose élasticogène. Rupture de l'anévrisme. Etat de l'endocarde. Examen des trois théories pathogéniques.

Esquisse symptomatique. Les signes de l'anévrisme peuvent manquer totalement. Quand ils existent ils sont des plus variés. Fréquence de l'angine de poitrine. Signes d'auscultation. Valeur séméiologique du souffle diastolique.

Les anévrysmes pariétaux du cœur constituent aujourd'hui encore une affection des plus rares ; ce sont, à proprement parler, des complications anatomo-pathologiques, souvent latentes, d'une maladie chronique, la sclérose du muscle cardiaque. Comme tel, l'anévrisme du cœur n'est que trop souvent une surprise d'autopsie. D'ailleurs, cette altération ne paraît, dans un grand nombre de cas, jouer qu'un rôle tout à fait effacé dans la symptomatologie.

Wikham Legg (1), dans un chapitre historique consacré à cette affection, démontre que, dès 1757, Galeati publiait un cas d'anévrisme probablement rompu. Il signale également qu'au mois d'avril de la même année, Hunter trouva un anévrisme de la pointe du ventricule gauche chez un homme mort subitement.

Bientôt, surtout en Angleterre, l'anévrisme du cœur fut soumis à l'étude ; Thurnam, Quain Wilks, Peacock, Wardell, Cruveilhier en France, Hüber en Allemagne, ainsi que Ziegler et Beck, etc., apportèrent des statistiques et étudièrent tous les détails afférents à la question. La prédilection de l'anévrisme pour le ventricule gauche, l'âge mûr des sujets et plus tard les différents détails de structure microscopique, complétèrent peu à peu et successivement les données fondamentales du problème.

Depuis quelque temps, le rôle des artères coronaires dans la

(1) Wikham Legg, *Med. Times*, 1883, t. II, p. 193.

pathogénie des anévrysmes du cœur commence à prendre une prépondérance indiscutable. Karl Hüber, encouragé par les belles expériences physiologiques de Germain Sée, Bochefontaine, Roussy, Conheim, rapporta 18 cas de dégénérescence fibreuse des parois du cœur recueillis à l'Institut pathologique de Leipzig et dans lesquels il existait constamment un athérome avancé des artères coronaires. Wikham Legg reconnaît que les artères coronaires sont fréquemment malades chez les personnes âgées ; il rappelle qu'au musée de l'hôpital Saint-Bartholomé il existe six exemples d'anévrysme du cœur et qu'un seul de ces cas s'accompagne de lésions des artères coronaires.

Les histologistes se mirent également d'accord au point de vue de la nature des lésions que Rindfleisch résume ainsi : L'anévrysme se caractérise par l'hyperplasie du tissu conjonctif interstitiel, par la disparition des fibres musculaires, d'où la transformation du myocarde en une masse dure et sèche, d'un blanc luisant. Parrot note l'hypergenèse du tissu élastique dans les parois de l'anévrysme.

En France, depuis Cruveilhier, de nombreux observateurs ont apporté leur concours à l'étude de cette question : Charcot, Vulpian, Potain, Mercier, Fredet, Meuriot, Ollivier. Mais c'est surtout le travail de Pelvet qui, déjà vieux de vingt ans, fait encore date et semble commencer l'ère microscopique de l'histoire des anévrysmes du cœur. C'est lui qui nous servira de guide dans l'étude qui va suivre.

L'étiologie des anévrysmes pariétaux du cœur commence donc, comme on peut le voir par ce qui précède, à être singulièrement simplifiée. Nous allons essayer de démontrer en nous basant sur une statistique de 50 observations empruntées aux différents auteurs, que la sclérose artério-capillaire du cœur est la cause la plus habituelle de la formation d'ectasies partielles des parois cardiaques, tandis que la symphyse partielle du cœur et à plus forte raison l'endocardite chronique pariétale ne peuvent véritablement réclamer à leur actif qu'un nombre infiniment restreint d'observations.

Pour arriver à cette démonstration nous employerons ici le même procédé qui nous a servi et que nous utiliserons encore dans les différents chapitres de notre thèse : nous mettrons en parallèle d'un côté les faits dans lesquels l'état pathologique des coronaires et de leurs branches a été explicitement indiqué, de l'autre les observations, trop rares, où l'intégrité des artères coro-

naires a été notée. Si donc nous divisons ainsi nos 50 observations, nous arrivons aux chiffres suivants :

Sur 50 cas, l'état des coronaires est indiqué 25 fois :

Les coronaires étaient	{	<i>malades</i>	23 fois
		<i>saines</i>	2 fois

Encore doit-on remarquer que dans l'un de ces deux cas où les coronaires étaient normales, une fois, dans l'observation de Fredet (1) l'aorte était athéromateuse, calcifiée. Il ne reste donc qu'un cas sur 25, dans lequel l'intégrité de l'arbre artériel était absolue, c'est la très remarquable observation publiée tout récemment par M. le D^r Rendu (2) et dans laquelle l'ectasie paraît bien avoir été secondaire à une péricardite chronique adhésive.

Il est sans doute regrettable de trouver une aussi grande proportion d'observations muettes (25 cas sur 50) au sujet de la question si intéressante de l'état des coronaires dans les anévrysmes du cœur. Toutefois, ces 25 observations contiennent, pour la plupart, un assez grand nombre de détails que nous croyons utile de résumer ici :

Sur 25 cas ne mentionnant pas l'état des coronaires :

L'aorte était athéromateuse.....	19 fois
Le ramollissement cérébral existait.....	1 fois
Le foie et la rate étaient séleux.....	1 fois
Le rein était cicatriciel et le cœur rompu.....	1 fois
	<hr/>
	22 cas

Ce qui donne une proportion considérable en faveur des altérations du système artériel, l'infractus du rein, le ramollissement cérébral et la rupture du cœur étant des lésions qui se rattachent à peu près incontestablement, à partir d'un certain âge, aux altérations chroniques du système vasculaire. Quant aux trois dernières observations qui complètent le chiffre total de notre statistique, les deux premières (Debove, Sanders) fournissent trop peu de détails pour pouvoir entrer en ligne de compte ; la dernière publiée par Bourneville pourrait, faute de documents suffisants, venir à l'appui de l'opinion de M. Rendu puisqu'elle s'accompagnait d'adhérences péricardiques généralisées.

Joignons donc sans hésiter aux 23 faits positifs d'athérome des coronaires les 20 faits d'athérome aortiques relevés par nous

(1) Fredet, in *Pelvet*, Anévrysmes du cœur, p. 110, obs. XVIII.

(2) Rendu, *Bull. Soc. méd. des hôp.*, 1887.

et dans lesquels une seule fois l'état des coronaires avait été indiqué comme normal : nous arriverons ainsi au chiffre de 43 cas sur 50 observations d'anévrysme du cœur où il existait un état pathologique du système artériel facilement visible à l'œil nu. Ajoutons-y pour être complet le cas indiscutable de ramollissement cérébral (obs. III de Thurnam) et le cas d'infarctus ancien du rein avec rupture du cœur (obs. de Wardell) et nous pourrons ainsi démontrer par des chiffres, 45 fois sur 50, la justesse de la proposition suivante :

Le développement de l'ectasie pariétale et chronique du cœur se produit, dans la très grande majorité des cas, sur des sujets atteints de sclérose artério-capillaire du cœur ou d'autres organes; ce qui nous permet de conclure, grâce à nos recherches antérieures sur la sclérose du cœur, que :

La sclérose artério-capillaire du myocarde est le plus important sinon l'unique élément pathogénique des anévrysmes pariétaux du cœur.

Quelques mots au sujet de l'étiologie générale nous aideront à démontrer les corrélations qui unissent les anévrysmes du cœur aux affections chroniques du système artériel. Tout d'abord examinons l'âge des malades. Comme on peut le voir dans le tableau qui accompagne ce chapitre, sur 35 cas dans lesquels l'âge des sujets a été indiqué, la grande majorité des observations a trait à des individus âgés :

Sur 35 cas.

28 malades avaient plus de 50 ans.
7 — — — de 36 à 50 ans.

Les détails suivants montreront plus clairement encore que l'anévrysme primitivement chronique du cœur est une lésion de l'âge mur et de la vieillesse.

Les 35 malades avaient	}	de 36 ans	1 cas	} 7 cas
		de 40 à 50 ans	6 cas	
		de 50 à 56 ans	11 cas	} 28 cas
		de 60 à 70 ans	6 cas	
		de 70 à 80 ans	8 cas	
		de 80 ans et au-dessus	3 cas	

Quant au *sexe*, qui a été noté dans notre tableau 42 fois sur 50, nous relevons 32 hommes et 10 femmes, proportion considérable en faveur de l'homme qui, comme on le sait, est d'ordinaire plus fréquemment et plus vite atteint d'artério-sclérose que la femme.

Nous ferons la même remarque d'ailleurs à propos des ruptures du cœur.

Nous n'avons pas plus l'intention d'étudier dans tous ses détails l'*anatomie pathologique* des anévrysmes du cœur que nous n'avons voulu nous arrêter à la discussion des différentes théories pathogéniques. Nous résumerons seulement dans ce qu'ils ont de plus important les détails anatomo-pathologiques qui nous intéressent.

Commençons tout d'abord par le *siège* exact des anévrysmes pariétaux. Sur 50 observations, 49 fois la poche s'était formée aux dépens du ventricule gauche et une fois aux dépens de l'oreillette gauche. Dans un cas de Quain (1) l'anévrysme formait un sac s'ouvrant à l'union du septum interventriculaire avec la paroi postérieure du ventricule gauche. Ce sac, gros comme une noix, communiquait à travers la cloison interventriculaire avec une seconde poche située dans la paroi du ventricule droit. Cette seconde poche, logée immédiatement au-dessous de l'orifice tricuspide, faisait saillie à la surface du ventricule droit. Nous ne faisons que signaler en passant les trois observations anciennes bien connues de l'oreillette gauche (cas de Chassaignac, de Fenwich et Peacock) et nous pouvons conclure de tout ce qui précède à l'extrême prédilection des anévrysmes pariétaux pour le ventricule gauche, nouvel argument en faveur des corrélations qui unissent l'ectasie scléreuse du myocarde aux lésions chroniques de ses vaisseaux nourriciers.

Le *volume* varie entre celui d'une noix, d'un œuf de poule et d'une petite orange, c'est-à-dire dans des proportions assez peu considérables.

La *forme* est toujours arrondie, hémisphérique ou globuleuse. Quant au *nombre*, l'anévrysme est presque toujours unique; trois fois cependant dans nos 50 observations (cas de Little, de Quain, de Lejard) il existait deux anévrysmes sur le même cœur.

L'état du *péricarde* n'est que rarement indiqué dans le plus grand nombre des observations consignées dans notre tableau, ce qui donne à penser que les lésions de l'enveloppe séreuse du cœur sont d'ordinaire peu considérables et souvent même nulles; cependant plusieurs auteurs, Décornière entre autres et Bordet ont remarqué un épaissement plus ou moins considérable du péricarde viscéral au niveau de la tumeur. Meuriot signale la

(1) Quain, cas de Rae. *Transact. of the pathol. Soc. of London*, 1856, vol. VII, p. 96.

rougeur et la vascularisation de l'épicarde dans la région qui recouvre l'ectasie ventriculaire, c'est-à-dire au niveau de la pointe. Enfin surtout, ce sont les adhérences plus ou moins considérables et anciennes que nous trouvons notées spécialement dans huit cas (Vulpian, Sainton, Bourneville, Jacquet, Southey, Sharkey, Bristowe, Peacock, Rendu). Dans cette dernière observation communiquée tout récemment par M. Rendu, elles étaient telles que l'auteur n'hésita pas à leur faire jouer un rôle pathogénique primordial. « Il existe, dit-il, des adhérences péricardiques fibreuses très résistantes, sur une zone circonscrite à peu près grande comme la paume de la main, ayant 7 centimètres de longueur sur 5 centimètres de largeur, qui correspond à la partie moyenne du ventricule gauche, un peu au-dessus de sa pointe. Ces adhérences s'étendent sur tout cet espace et présentent uniformément une épaisseur de plus d'un centimètre ; il faut les disséquer pour mettre à nu la surface ventriculaire. Il s'agit là, évidemment, d'une péricardite proliférante circonscrite de date très ancienne. »

Il est de règle, d'ailleurs, que quand la poche anévrysmale fibroïde, calcifiée ou non, a détruit la totalité des couches musculaires, le péricarde sclérosé et épaissi se trouve plus ou moins intimement confondu avec l'endocarde et le myocarde dégénérés.

C'est ce qui résulte d'ailleurs, pour la membrane interne du cœur, de la lecture du tableau statistique annexé au présent chapitre. Lorsque l'épaississement de l'endocarde est bien indiqué, très souvent alors cet épaississement ainsi que les adhérences péricardiques sont consécutifs à la transformation fibreuse de l'endocarde.

L'état du myocarde est également bien caractéristique ; par ordre de fréquence, la sclérose des couches musculaires représente parmi les lésions chroniques qui s'associent à l'ectasie anévrysmale l'altération la plus fréquente, on pourrait presque dire la plus constante. Toutefois, il faut se rappeler que Pelvet décrit des anévrysmes du cœur par transformation graisseuse du myocarde, anévrysmes graisseux dont il fait une lésion toujours secondaire à l'athérome des artères coronaires. Nous discuterons plus loin l'opinion de cet auteur concernant les anévrysmes fibreux qu'il considère comme toujours secondaires à une endocardite chronique.

Rappelons que trois fois au moins l'anévrysmes s'était compliqué de la rupture de la paroi du cœur (Meade, Bagshawe et Wardell). Parfois enfin les plaques scléreuses du muscle cardiaque étaient en voie de calcification.

Avant d'esquisser l'étude de l'anatomie pathologique microscopique, il nous paraît bon de compléter l'histoire des lésions microscopiques trouvées à l'autopsie d'individus ayant succombé aux anévrysmes du cœur. Nous ne ferons que signaler en passant la fréquence de l'athérome de l'aorte et des différents rameaux qui en naissent; mais, en outre, détail qui complétera l'idée pathogénique que nous nous faisons des anévrysmes du cœur, il est utile de rappeler la très grande fréquence de l'athérome valvulaire concomitant. Les valvules sigmoïdes et les valvules mitrales sont souvent désignées comme atteintes de sclérose ou d'athérome ou même de calcification; plus rarement les mêmes lésions envahissent les tricuspides.

Enfin, l'état des viscères mérite d'être rappelé; très fréquemment l'anévrysme du cœur s'accompagne de reins atrophiques, scléreux avec athéromes des artères rénales, c'est-à-dire de néphrite interstitielle vraie, de cirrhose artérielle du rein; de même pour le foie et la rate, moins fréquemment étudiés peut-être, tandis que l'encéphale est assez souvent noté comme siège d'un ou plusieurs foyers de ramollissement.

Disons quelques mots concernant la structure histologique de ces poches anévrysmales. Pelvet a fait le premier un examen complet de trois anévrysmes mis à sa disposition par Vulpian, Meuriot et Fredet. Cet auteur croit que dans cette affection dont la marche est essentiellement chronique, la trame celluleuse du cœur augmente peu à peu, envahit l'élément musculaire, l'étouffe et le fait disparaître en partie. L'hypergenèse du tissu conjonctif serait dû à la prolifération de ces éléments nutritifs. Il s'agirait donc, en un mot, d'une hyperplasie conjonctive dont le premier degré serait caractérisé par l'accumulation en un point donné de cellules conjonctives. Cette description de Pelvet se complète par ce qu'il appelle la tendance de l'anévrysme à la guérison. Nous croyons bien faire en rapportant ici les détails de cette seconde période de la transformation fibreuse anévrysmatique du cœur.

« Plus tard, dit-il, de nouvelles modifications surviennent dans
« les tissus, lorsque l'anévrysme tend à guérir; l'observation de
« M. Fredet en offre un exemple remarquable. On voit le tissu
« diminuer peu à peu et être remplacé à la longue par du
« tissu élastique, dont la force et la résistance sont plus grandes.
« Ce tissu forme des mailles plus ou moins lâches, dans les cou-
« ches moyennes, tandis qu'à la surface interne il se condense
« rapidement de manière à former de véritables lames élastiques

Numéros	AUTEURS	Sexe	Âge	SIÈGE	VOLUME	FORME	Nombre	ÉTAT DU PÉRICARDE	ÉTAT de l'endocarde	ÉTAT DU MYOCARDE	ÉTAT DES VALVULES et du Système Artériel	ÉTAT des Coronaires	ÉTAT DES VISCÈRES
I.	Meuriot.	Homme.	52	Int. gauche.	Orange moyenne.	Arrondie.	1	Vascularisé au niveau de la tumeur.		Surcharge graisseuse.	Artères périphér. ossifiées, valv. aortiq. et mitrale athéromateuses.	Ossification.	
II.	Vulpian.	Femme.	82	—		Bifurquée, allongée.	1	Adhérences.	Épaissi.		Aorte athéromateuse.	Ossification.	
III.	Mende.	Homme.	88	—			1			Rupture du cœur, surcharge graisseuse.	Aorte athéromateuse.	?	
IV.	Lejard.	»	?	—			2		Très épais.	Surcharge graisseuse.		Athérome.	
V.	Sainton.	»	?	—			1	Adhérences anciennes.	cartilagin.		Athérome artériel et de l'aorte.	?	
VI.	Landonzy.	»	60	—	Pomme d'Apl.	Globuleuse	1			Scierose.	Insuffisance de la valvule mitrale.	?	
VII.	Debove.	»	?	—			1					?	
VIII.	Hallepeau.	Femme.	80	—			1		Épaissi.	Scierose.	Valvules sigmoïdes scléroseuses, athérome de l'aorte	?	Ramollissement cérébral.
IX.	Fletcher.	Homme.	44	—			1			Surcharge graisseuse.		Athérome.	
X.	Thierry.	Femme.	59	—			1			Surcharge graisseuse.	Valvule mitrale calcifiée, aorte athéromateuse.	Athérome.	
XI.	Hanot.	Homme.	54	—			1			Surcharge graisseuse.	Aorte athéromateuse, thrombose femorale.	?	
XII.	Posner.	Femme.	68	—			1			Myocardite.		Scierose.	
XIII.	Décornière.	Homme.	76	—	Œuf de poule.		1	Plaques lacteuses, épaissies.		Surcharge graisseuse.	Valvules aortiq. et mitrale inchassées.	Rétréciss ^{mt} .	
XIV.	Const. Paul.	»	49	—	Œuf de poule.		1				Athérome artériel.	?	
XV.	Netter.	»	53	—			1			Scierose.	Athérome artériel.	Athérome.	
XVI.	Sanders.	»	54	—	Noix.		1	Épaississement.		Scierose.		?	
XVII.	Bourneville.	?	?	—			1	Adhérences.		Myocardite.		?	
XVIII.	Wardell.	Homme.	?	—			1			Rupture du cœur.		?	
XIX.	Cruveilhier.	»	77	—	Noix.		1				Valvule mitrale calcifiée.	Athérome.	
XX.	Jacquet.	»	76	—			1	Adhérences anciennes.	Très épais.		Valvules athéromateuses.	Athérome.	Reins petits.
XXI.	Vidal.	Femme.	vieille	—			1				Aorte athéromateuse.	?	
XXII.	Bordet.	Homme.	56	—			1	Épaissi.		Surcharge graisseuse.		Ossifiées.	
XXIII.	Rendu.	»	44	—			1	Adhérences.			Aorte normale.	Saines.	

« dans lesquelles le tissu élastique a disparu. Dans les couches
« moyennes les deux tissus sont mélangés en proportion à peu
« près égale, et çà et là se voient encore des cellules de
« prolifération réunies par groupes. »

L'observation de Fredet mentionne l'intégrité des coronaires, il est vrai, mais il s'agissait d'une femme de quatre-vingts ans, athéromateuse de l'aorte et des valvules cardiaques. Qu'on se reporte au chapitre que nous avons consacré à la sclérose du myocarde et au tissu élastique, et l'on reconnaîtra que, sauf l'ectasie partielle du ventricule, cette observation de cœur sénile ressemble bien à toutes les lésions que nous avons décrites en étudiant la sclérogenèse liée à l'ischémie des parois cardiaques (sclérose artériocapillaire du cœur). Il n'est pas jusqu'à l'intégrité de quelques fibres musculaires incluses dans les travées fibreuses qui n'ait été également signalée de part et d'autre. De même pour la *transformation graisseuse* des fibres musculaires admise par Bristowe, Cholmeley, Skrzeczka, que Pelvet n'a pu rencontrer, à l'instar de Bagshawe, Robin, Vulpian. Malheureusement les recherches de Pelvet sont entachées d'erreur, car cet auteur consciencieux parle encore du sarcolemme des faisceaux myocardiens et en décrit les lésions.

Dans une remarquable observation qui parut deux ans plus tard, M. Hallopeau (1) publia un examen histologique détaillé et montra que la paroi de l'anévrysme très amincie était constituée par l'endocarde épaissi, que le myocarde ne contenait presque plus d'éléments musculaires, et qu'enfin le tissu fibreux qui remplaçait le muscle était constitué par des faisceaux conjonctifs, des corps fusiformes et des fibres élastiques. Les fibres musculaires voisines subissaient l'atrophie granulo-graisseuse.

Il n'y a donc, en résumé, aucune différence sensible entre les lésions histologiques qui existent au niveau d'une plaque de sclérose interstitielle, telle que nous l'avons décrite (voy. p. 89), et les altérations régressives qui s'accumulent entre les travées fibreuses de l'anévrysme pariétal. Aussi pourrions-nous logiquement conclure de l'identité des lésions microscopiques à l'identité des causes, c'est-à-dire aux troubles communs de l'appareil circulatoire et des vaisseaux nourriciers des muscles.

Le contenu de ces poches anévrysmatiques est généralement constitué par des caillots anciens, stratifiés qui peuvent quelque-

(1) Hallopeau, *Bull. Soc. anat.*, 1869, p. 120.

fois, comme dans l'observation de M. Constantin Paul (1), subir une dégénérescence calcaire et former alors de véritables corps étrangers plus ou moins enkystés, plus ou moins enchatonnés. D'après Rindfleisch, l'anévrysme du cœur contiendrait souvent des caillots et d'autant plus sûrement que le collet de la poche est plus marqué. Pour ce même auteur, la guérison spontanée est possible, surtout lorsque la cavité peut se combler par un double mécanisme : la végétation de tissu conjonctif à l'intérieur du sac et la réplétion de la poche par des caillots.

Ce mode de terminaison est, il faut l'avouer, des plus rares. La rupture y est également exceptionnelle et ne se produit que lorsque les parois de la tumeur sont extrêmement amincies.

La *pathogénie*, bien éclairée sur certains points de détail, laisse encore à désirer au point de vue du mécanisme exact qui préside à la formation même de l'anévrysme. En effet, tout le monde accepte que la pression sanguine intraventriculaire doit forcer peu à peu et distendre le point le plus affaibli de la paroi ventriculaire ; c'est l'ancienne opinion de Thurnam adaptée aux notions physiologiques contemporaines. Tous les auteurs signalent encore la stase sanguine et la possibilité de thromboses intracardiaques se logeant dans la concavité de la poche anévrysmatique. On admet aussi le danger d'embolies artérielles périphériques et la menace de mort subite ou rapide par syncope ou angine de poitrine. Les divergences s'accusent dans les opinions théoriques lorsqu'il faut attribuer au péricarde, à l'endocarde ou au myocarde, le rôle pathogénique prépondérant.

Thurnam, un des premiers auteurs qui aient étudié à fond les anévrysmes du cœur, avait parfaitement mis en lumière la fréquente coïncidence des adhérences péricardiques et de l'anévrysme ventriculaire ; l'une de ces observations même a trait à un cœur entouré d'une symphyse cardiaque générale.

Pelvet dit, à son tour : « La péricardite pourrait être invoquée
« comme cause première de l'anévrysme, car elle entraîne sou-
« vent une inflammation superficielle de la couche musculaire sous-
« jacente, et il se pourrait que dans certains cas l'inflammation
« s'étendît plus profondément. Mais, je dois le dire, je ne connais
« aucun fait qui vienne démontrer la réalité de cette hypothèse. »

M. Rendu, dans un mémoire très important paru il y a quelques semaines (2), rapporte une très remarquable observation

(1) Constantin Paul, *Soc. méd. hôp.*, 1884.

(2) Rendu, *Bull. Soc. méd. hôp.*, 1887, p. 455.

d'anévrysme siégeant sur la face antérieure du ventricule gauche et adhérent au péricarde pariétal par une symphyse partielle dont nous avons donné plus haut les détails. A ce propos, ce savant médecin s'efforce de remettre en honneur le rôle capital de la péricardite dans le mécanisme de l'ectasie partielle du cœur. Il s'appuie, pour défendre cette théorie, sur la statistique des cas publiés par Pelvet, qui, dit-il, « fournit des arguments contre sa « manière de voir, car, parmi les faits qu'il cite, *quarante-cinq* « *fois* il existait simultanément de la myocardite et de la péri- « cardite, et son observation XIX, notamment, concerne un cas « de Vulpian très démonstratif à cet égard... »

Il y a, ce nous semble, quelques réserves à faire à propos de cette partie de l'argumentation de M. Rendu ; nous relevons tout d'abord une faute d'impression dans le chiffre de *quarante-cinq cas* empruntés à Pelvet, la totalité des observations rapportées par cet auteur ne dépassant pas le chiffre 35 à 37 (1). En outre le cas de Vulpian qui paraît très démonstratif à M. Rendu ne laisse pas de soulever quelque hésitation dans l'esprit du lecteur. Ce regretté maître dit, en effet : « Le cœur est adhérent au « péricarde *dans une grande partie de son étendue*. L'adhérence « est complète du niveau de la face antérieure du bord latéral « gauche et d'une partie de la face postérieure du cœur. L'adhé- « rence a lieu par un tissu cellulaire fin assez résistant, mais « cédant cependant et se déchirant sous la pression des doigts. « Dans les points où il n'y a pas d'adhérence, les deux feuillets « sont revêtus d'une couche pseudo-membraneuse très adhérente « hérissée de saillies papilliformes, peut-être quelques-unes sont- « elles le résultat de la rupture de brides étendues entre les deux « feuillets... » Or, il est bon de faire remarquer que l'anévrysme siégeait à *la pointe* du ventricule gauche et par conséquent que dans cette observation les adhérences péricardiques, contrairement à ce que croit M. Rendu, n'étaient pas circonscrites et n'occupaient pas exactement la même étendue que l'anévrysme pariétal.

Deux autres observations, l'une publiée par Sainton (2), et l'autre par Jacquet (3), se rapprochent beaucoup plus de l'interprétation théorique proposée par M. Rendu. Dans la discussion qui suivit la présentation de la pièce anatomique faite par

(1) Voy. Pelvet, p. 83, 85 et 141.

(2) Sainton, *Bull. Soc. anat.*, 1879, p. 409.

(3) Jacquet, *Bull. Soc. anat.*, 1883, p. 238.

Jacquet, l'argumentation mit en lumière ce fait que les trois théories pathogéniques qui tentent d'expliquer la formation des anévrysmes pariétaux pouvaient simultanément compter à leur actif cette remarquable observation. M. Letulle fit noter l'existence d'un athérome considérable des artères coronaires et M. le P^r Cornil (1), tout en insistant sur l'endocardite chronique et l'atrophie du myocarde estimait que la séreuse avait pu jouer un rôle dans la pathogénie de l'anévrysme ventriculaire. En terminant, M. Rendu accepte, avec un éclectisme éclairé les trois modes pathogéniques suivants : 1° la myocardite scléreuse primitive liée aux lésions chroniques des coronaires ; 2° l'endocardite chronique ; 3° la péricardite adhésive primitive. Cette dernière lui paraît être, dans un certain nombre de cas, le point de départ de l'altération musculaire en entravant mécaniquement la contraction ventriculaire et en invitant chroniquement les tissus sous-jacents. Ces conditions se trouveraient souvent réalisées dans le cas d'adhérences partielles limitées à une seule face du cœur assez résistantes aussi pour s'opposer efficacement à la locomotion de l'organe.

La seconde théorie pathogénique se base sur l'extension au tissu conjonctif interstitiel d'une endocardite chronique, circonscrite.

Dès 1866, Rindfleisch reprenant de la sorte l'idée doctrinale défendue par Olivier d'Angers, Forget, Mercier, Peacock, enseignait que la sclérose périétale sous-jacente à l'endocarde ectasié doit être regardée « comme une extension de l'endocardite chronique au tissu conjonctif sous-endocardique et intermusculaire, « car le myocarde n'est pas toujours détruit en entier, mais alors « ce sont les couches externes et non les couches internes qui « persistent encore ».

Pelvet se rattache entièrement à la doctrine de l'endocardite chronique, « le muscle étant pris consécutivement ainsi que le « péricarde ». Parmi les arguments invoqués par cet auteur, il y en a quelques-uns qui ont une réelle valeur ; dans les cas où, par exemple, l'endocarde est profondément altéré, fort épaissi, dur, blanchâtre, quelquefois même ulcéré, déchiré en divers endroits.

La coïncidence fréquente d'une endocardite valvulaire ou même pariétale, indices irrécusables d'une inflammation antérieure,

(1) Cornil, *Bull. Soc. anat.*, 1882, p. 269.

ne saurait être niée. Pour Pelvet donc, la transformation fibreuse des parois n'est ni le résultat d'une rupture, ni l'effet d'une cause mécanique quelconque, mais bien « la suite d'une inflammation chronique de la membrane interne du cœur qui s'est « étendue au muscle sous-jacent ».

Reste la théorie pathogénique qui accepte l'influence de la myocardite scléreuse ou sclérose artériocapillaire du cœur. Cette idée doctrinale, qui nous paraît aujourd'hui beaucoup plus simple, commence avec Cruveilhier qui sépare nettement l'anévrysme circonscrit et lui reconnaît deux formes, le circonferentiel et le kysteux, ce dernier muni d'un collet. La cause de l'anévrysme consiste dans la *transformation fibreuse* des parois du cœur. Cette transformation fibreuse n'est nullement la conséquence obligée de l'inflammation du tissu du cœur, mais bien d'un mode d'irritation qu'il a cru devoir appeler *irritation de transformation* : comme le dit fort bien Pelvet, l'inflammation serait dans ce cas consécutive à la dilatation du cœur au lieu d'en être la cause ; en un mot, la transformation fibreuse serait le résultat d'une action mécanique.

Dès 1843, d'ailleurs, le Dr David Craigie (1) considérait déjà la transformation fibreuse comme la principale cause de ce qu'il appelait l'anévrysme faux consécutif du cœur.

Bien longtemps avant lui, en 1829, Reynaud (2) avait rapporté un cas d'anévrysme multiloculaire dans lequel il met en cause l'endocarde devenu opaque, blanchâtre, ayant subi en un mot une sorte de transformation artérielle.

Nous avons vu précédemment qu'un grand nombre d'auteurs attribuaient à des lésions inflammatoires, aiguës, subaiguës ou chroniques, l'aspect fibroïde offert par les parois du muscle cardiaque atteint d'anévrysme. Aujourd'hui la presque totalité des auteurs contemporains, tout en admettant la légitimité de l'état scléreux du cœur anévrysmatique diffèrent au sujet du mécanisme de cette sclérose. L'induration fibreuse du myocarde est-elle d'ordre inflammatoire, est-ce une myocardite ? est-elle de nature dégénérative, produite par un processus ischémique artériel ? Tout d'abord, on peut rejeter d'une manière absolue, pour ce qui est du myocarde proprement dit, l'opinion des auteurs, de Thurnam en particulier, qui veulent regarder la compression

(1) Craigie, *Edinb. med. and surg. Journ.*, avril 1843.

(2) Reynaud, *Journ. hebdom. de méd.*, 1829, t. II, p. 363.

exercée par les caillots intraventriculaires comme la cause de la sclérose myocardique. On doit, d'autre part, faire les plus expresses réserves à propos de l'idée théorique défendue par Peacock (1), Forget (2), Mercier (3), Pelvet (4) qui considèrent la sclérose myocardique comme une inflammation propagée de l'endocarde aux couches musculaires sous-jacentes ; nous en avons donné précédemment les raisons.

Il ne reste plus guère en présence que deux opinions possibles : ou bien la sclérose du myocarde est une lésion inflammatoire jadis aiguë devenue chronique et secondaire ou non à une endocardite ou à une péricardite, ou bien le processus de sclérogénèse qui se passe dans l'intimité du myocarde est primitif protopathique, souvent progressif, et il faut en chercher la cause. On a vu, par tout ce qui précède, combien la sclérose inflammatoire du myocarde est rare dans les régions éloignées des appareils valvulaires et tendineux, c'est-à-dire des orifices du cœur. D'autre part, l'anatomie pathologique a démontré l'extrême rareté des lésions inflammatoires endomyocarditiques au niveau des anévrysmes pariétaux du cœur.

On arrive ainsi forcément à rechercher dans le myocarde lui-même la cause de sa sclérose dégénérative, et l'on revient, en les modifiant avec les données scientifiques actuelles, aux opinions anciennes de la transformation fibreuse de Craigie, à l'induration fibreuse de Hartmann (5), à la cirrhose du cœur, de Bristowe (6). Quant à préciser bien exactement la nature des lésions intimes subies par le muscle cardiaque, c'est ce que ne pouvait guère faire Bristowe et ses contemporains. Il est cependant intéressant de rappeler en quelques mots les notions histologiques de cette époque, notions qui, tout incomplètes qu'elles soient, nous semblent pouvoir éclairer certains détails, aujourd'hui encore fort obscurs. Pour Bristowe, « l'altération paraît consister en un dépôt de *lymphe* au milieu des fibres musculaires ; « cette lymphe se convertit en tissu fibreux qui comprime et « remplace le muscle. » C'est en comparant l'aspect de ces lésions à la cirrhose du foie que Bristowe propose pour le cœur le nom

(1) Peacock, *Edinb. med. and surg. Journal*, oct. 1846.

(2) Forget, Recherches cliniques sur l'anévrysme partiel du cœur, *Gaz. méd.*, 1853.

(3) Mercier, *Gaz. méd.*, 1857.

(4) Pelvet, *loc. cit.*

(5) Hartmann, thèse de Strasbourg, 1846.

(6) Bristowe, *Transact. of path. Soc. London*, 1854.

de cirrhose du cœur. Pour Quain (1), la cirrhose serait le résultat de l'organisation d'un dépôt fibrineux ou albumineux. Pelvet accepte encore pour les anévrysmes du cœur un développement progressif du tissu connectif interstitiel, causé par la prolifération des cellules fondamentales.

« Sous l'influence de l'*irritation progressive* ou d'une autre cause dont la conséquence est d'affaiblir l'activité fonctionnelle du muscle on voit la trame celluleuse du cœur augmenter peu à peu, envahir l'élément musculaire, l'étouffer et le faire disparaître en partie. »

Mais « il n'y a pas formation d'un tissu nouveau, il y a hyperplasie de l'ancien (2) ». Pelvet pense en outre que l'anévrysme en vieillissant, se gorge de tissu élastique à mesure que les cellules conjonctives diminuent de nombre.

Les recherches contemporaines de Lancereaux (3), de Ziegler (4), de Weigert (5), de Hüber (6), de Leyden (7), de Beck (8), à propos des ruptures et des anévrysmes du cœur sont venues démontrer, à ce qu'il nous paraît, que les altérations si constantes des artères coronaires et de leurs branches les plus ténues jouent un rôle pathogénique considérable, primordial, dans la détermination des lésions qui nous occupent. Nous n'avons donc pas à reprendre ici l'étude détaillée de la sclérose du myocarde, laquelle, pour le plus grand nombre des observations publiées, ne diffère pas des autres formes plus discrètes de l'état que nous avons décrit dans le chapitre précédent sous le nom de sclérose artério-capillaire.

Esquisse symptomatique. — La symptomatologie des anévrysmes du cœur est aujourd'hui encore extrêmement vague : elle est souvent même nulle, de l'aveu de tous les auteurs. Quant il existe quelque symptôme, il est fréquent de voir noter par l'observateur que le tableau clinique de la maladie a toujours été celui d'une affection chronique du cœur.

Quoi qu'il en soit, admettons avec Pelvet que les symptômes se groupent en deux ordres, troubles fonctionnels et signes locaux que nous pouvons passer immédiatement en revue. Le début de

(1) Quain, *Transact. path. Soc. London*, vol. III, 1850.

(2) Pelvet, *loc. cit.*, 89.

(3) Lancereaux, *loc. cit.*

(4) Ziegler, *Deutsch. Arch. f. klin. Med.*, XXV, 1880.

(5) Weigert, *Virch. Arch.*, 79, Bd., 1880.

(6) Hüber, *Virch. Arch.*, 89, Bd.

(7) Leyden, *Zeitschrift der klin. Mediz.*, Band. VI. Helf. 2, 1884.

(8) Beck, *Zur Kenntniss der Entstehung der Herzruptur und der chronischen partiellen Herzaneurysma*. Tübingen. 1886.

l'affection est, dans la plus grande majorité des cas, absolument silencieux; quelques auteurs citent, il est vrai, des cas où un traumatisme sur la région précordiale ou bien certains phénomènes apparaissant brusquement semblent avoir été le signal du début de la maladie (Zannini, Jenner, Aran, Cruveilhier). Cependant ce n'est qu'à la période d'état, quand la tumeur anévrysmale est déjà formée, que la symptomatologie s'esquisse et permet quelquefois de soupçonner le diagnostic.

Parmi les troubles fonctionnels mis sur le compte de l'ectasie partielle du cœur, il faut noter tout d'abord avec tous les auteurs contemporains les troubles respiratoires « qui paraissent en général les premiers et qui sont les plus prononcés » (Pelvet). Il n'est pas rare de voir la dyspnée apparaître sous forme d'accès asthmatiques ou pseudo-asthmatiques qui peuvent se renouveler pendant plusieurs années. Ces accès, que nous trouvons assez fréquemment notés dans les observations de notre tableau (Vidal, Bordet, Jacquet, Quain), s'accompagnent souvent de vertiges ou d'étourdissements et même de défaillances et de syncopes. Lorsque tous ces phénomènes se répètent à intervalles plus ou moins éloignés, on croit alors bien souvent avoir affaire à l'asthme. Souvent les accès de dyspnée se rapprochent, l'oppression devient habituelle et empêche le malade de faire le moindre effort, l'orthopnée devient souvent la règle, et la mort peut survenir dans l'un de ces accès : c'est ce qui arriva dans les cas de Cruveilhier, Jacquet, Vidal, Bordet, Quain.

Bien souvent également l'asystolie commence à s'établir en même temps que la dyspnée; le malade prend la position assise, il devient anxieux et éprouve le sentiment de la mort prochaine.

Parmi les troubles fonctionnels, il y a encore la douleur précordiale avec ses irradiations plus ou moins éloignées. Pelvet en a relevé dix observations; et dans tous les cas, cette douleur était identique à l'angine de poitrine. Nous avons trop fréquemment insisté sur ce signe révélateur de l'état organopathique des artères nourriciers du cœur pour y revenir à propos des anévrysmes du cœur.

Pelvet, que l'on peut suivre pas à pas dans son étude très bien faite, remarque la fréquence des altérations des coronaires; 5 fois sur 10 dans ses observations, les coronaires étaient plus ou moins ossifiées; dans l'examen des 5 autres cas l'état des coronaires avait été négligé.

Enfin un dernier caractère intéressant consiste dans l'état du pouls : un grand nombre d'observations signalent la petitesse, la rapidité, l'inégalité des pulsations radiales, caractère que l'on doit opposer à l'extrême étendue des battements précordiaux et à l'énergie des contractions cardiaques.

Les signes physiques ne tiennent pas toutes les espérances qu'on pouvait fonder sur eux. L'examen de la région précordiale à la vue ne fournit pour ainsi dire pas de renseignements; quelquefois on a noté une voussure précordiale, mais elle manque souvent. Le rythme des contractions cardiaques serait quelquefois profondément modifié; il y a longtemps que Breschet décrivait une dépression épigastrique se produisant à chaque contraction du cœur et étant le résultat de l'adhérence de la tumeur au péricarde.

La matité précordiale a été fréquemment signalée comme exagérée; aussi a-t-on pu la prendre pour une péricardite, une dilatation du cœur ou même une hypertrophie simple. La forme de la matité n'a pas de valeur diagnostique positive (Pelvet).

L'auscultation montre souvent des bruits du cœur sourds. Les bruits du cœur sont souvent précipités, tumultueux, « tout synchronisme entre eux et le pouls radial disparaît. » D'autres fois, les bruits du cœur sont sourds, profonds, obscurs et ne s'entendent qu'à peine.

Voyons ce que l'on sait des bruits anormaux surajoutés. Le Pr Potain (1), il y a vingt-six ans, a signalé un dédoublement du second bruit: ce retard dans la contraction d'une paroi ventriculaire s'explique sans doute par la lenteur plus grande de la systole ventriculaire gauche. Gendrin avait noté dans 4 cas un signe auquel il attachait une grande valeur: il s'agissait d'un murmure double à temps séparés, composé d'un murmure sec, sibilant et soufflant, commençant avec la systole et cessant tout d'un coup immédiatement après le choc systolique, et d'un murmure diastolique très court, sibilant, sec et rugueux, succédant au premier après un intervalle de silence. Pelvet fait remarquer toutefois que ce bruit de souffle est très rare. Cependant une observation récente de M. Constantin Paul publiée dans le *Bulletin de la Société médicale des hôpitaux*, paraît se rattacher à la variété clinique décrite par Gendrin: chez cet homme athéromateux âgé de 49 ans il existait un *souffle systolique de la pointe*

(1) Potain, *Bull. Soc. anat.*, 1862, p. 120.

se prolongeant franchement pendant la diastole : l'anévrysme siégeait à la face postérieure du ventricule gauche, adhérait au diaphragme et perforait le péricarde.

Pelvet signale encore d'autres bruits anormaux, tels que le bruit de cloche, le retentissement métallique, le bruit de bombe (Potain) qui n'offrent rien de caractéristique.

M. Rendu, dans une observation récente, décrit un bruit de galop qui lui paraît caractéristique de l'auscultation de son malade. Ce bruit de galop différerait des autres par son *rythme* d'abord; au lieu d'être présystolique, il s'entendait pendant la diastole au milieu du grand silence et restait diastolique malgré la fréquence considérable du pouls; par son *timbre*, ce bruit diastolique était éclatant; par son *siège*, car son maximum s'entendait au-dessus de la pointe du cœur et se propageait vers l'appendice xiphoïde.

Comment se termine la symptomatologie de l'anévrysme? par la mort, comme chacun sait; mais le mécanisme de la mort mérite encore d'être surveillé. Tantôt, en effet, c'est une rupture spontanée du cœur qui se fait, soit dans le péricarde, soit au niveau de la plèvre; tantôt c'est encore la mort subite ou rapide, mais par une syncope mortelle; tantôt enfin la mort est lente et progressive, par cachexie cardiaque et l'anévrysme ne joue qu'un rôle tout à fait accessoire dans l'évolution progressive des lésions chroniques du myocarde. Il faut reconnaître que la mort subite est une des terminaisons les plus fréquentes des anévrysmes du cœur, puisque sur 50 observations prises au hasard 11 fois au moins c'est la mort subite qui termina la scène morbide. Remarquons seulement en terminant que tous ou presque tous les cas de mort subite par syncope ou par angine de poitrine s'accompagnaient des altérations des artères coronaires (Pomer, Cruveilhier, Jaquet, Cholmeley, Bordet, Bagshawe, Peacock et Meuriot); ce qui ne fait que corroborer dans un sens éminemment favorable les idées doctrinales qui nous ont servi de guide dans la rédaction des différents chapitres de ce travail.

Obs. VI. Communiquée par le Dr Lejard, ancien interne des hôpitaux (1).

Double anévrysme pariétal du ventricule gauche.

L'auteur présente deux anévrysmes pariétaux développés sur le même cœur. Ce cœur était très hypertrophié. Les deux artères coronaires sont fortement athéromateuses. La coronaire gauche présentait une oblitération

(1) Le résumé de cette observation a été consigné dans les *Bulletins de la Soc. anat. de Paris*, 1884, p. 153.

complète de sa branche descendante. Le premier anévrysme siégeait au niveau du segment inférieur du ventricule gauche, un peu au-dessus de la pointe; la seconde poche s'était formée sur la paroi postérieure du ventricule gauche. Le rameau coronaire qui lui appartenait était devenu athéromateux. L'endocarde qui tapissait l'anévrysme antérieur était très épais, d'une consistance cartilagineuse. Pendant la vie on avait constaté l'albuminurie; les reins étaient graisseux, assez gros. Il n'y eut jamais d'accès d'angine de poitrine.

DÉGÉNÉRESCENCE AMYLOÏDE DU CŒUR

MEMORANDUM FOR THE RECORD

DÉGÉNÉRESCENCE AMYLOÏDE DU CŒUR

SOMMAIRE

Son étude commence avec le mémoire de Heschl (1870) qui admet l'origine exsudative, nullement cellulaire, des dépôts amyloïdes périmusculaires. Recherches de Lancereaux, Laboulbène, Kyber, Ziegler qui ne tiennent pas compte de l'état pathologique antérieur du système artériel du cœur. Laboulbène accepte la formation de matière amyloïde dans la cellule musculaire.

Recherches récentes sur la dégénérescence amyloïde du cœur. Ses rapports avec la sclérose du myocarde et les lésions des coronaires. Brault et Letulle démontrent la dégénérescence amyloïde des cellules myocardiques. Observations de R. Moutard-Martin, Letulle, Brault, Nicolle.

Esquisse nosographique. Coexistence de la dégénérescence scléreuse et de la dégénérescence amyloïde. Sclérose pseudo-hypertrophique du cœur. Aspect macroscopique d'un cœur amyloïde.

Le microscope permet de distinguer deux variétés, souvent combinées sur le même organe : forme artérielle, forme intrafasciculaire ou musculaire. Distribution régionale de l'amyloïde périmusculaire. Description régionale de l'amyloïde de la cellule musculaire. Esquisse pathogénique : l'ischémie artérielle et la sclérose artério-capillaire favorisent la formation de dépôts amyloïdes dans l'intimité du myocarde.

La dégénérescence amyloïde du cœur signalée depuis 1856 par Virchow ne commence à être étudiée avec quelques détails qu'au moment où Heschl (1) consacra un mémoire important à cette altération. Cet auteur fit remarquer en effet que souvent à l'autopsie d'individus ayant succombé avec une dégénérescence amyloïde de plusieurs organes abdominaux, on trouve au cœur une consistance indurée et un aspect cireux tout particuliers : on ne pouvait encore que soupçonner la transformation amyloïde du cœur sans la démontrer positivement lorsque, à cette époque, le Dr Breus, assistant du Pr Heschl, rendit évidente, d'une manière indiscutable, la dégénérescence amyloïde d'un cœur provenant d'une malade de la clinique de Billroth ayant succombé à une ancienne carie vertébrale. Le rein, le foie, la rate étaient amyloïdes ; mais en outre Heschl employant l'encre violette de Leonhardt parvint à déceler la matière amyloïde, non seulement dans les vaisseaux, mais encore dans le tissu conjonctif interstitiel périmusculaire du cœur. Dans ce cas la matière amyloïde formait une nappe homogène interposée aux

(1) Heschl, Amyloïden Entartung des Herzmuskels, *Wiener medicinische Wochenschrift*, n° 2, 1870.

faisceaux primitifs du cœur, lesquels demeuraient intacts. Dans les régions où les altérations dégénératives étaient encore peu avancées, les blocs amyloïdes constituaient à ces faisceaux primitifs une *enveloppe ténue*. Or, le faisceau primitif manquant ici de sarcolemme, on est obligé d'admettre, selon Heschl, que les dépôts de matière amyloïde sont des néoplasies d'origine exsudative et nullement cellulaire. Il faut ajouter incidemment que Heschl était en désaccord profond, dès cette époque, avec Rindfleisch au sujet de la provenance des amas amyloïdes du foie, Rindfleisch pensant que les cellules hépatiques sécrètent la substance dégénérative, opinion trop exclusive que Heschl se refusait à admettre.

Lancereaux (1) décrit sous le nom de *leucomatose* cardiaque l'aspect macroscopique du cœur amyloïde : l'organe est *plus volumineux que normalement*, d'un gris jaunâtre, d'un aspect cireux. Sa consistance est onctueuse et ferme.

Le Pr Laboulbène (2) remarque que cette lésion cardiaque est encore à l'étude. Il rappelle que l'amyloïde peut frapper toutes les régions du cœur, mais principalement les ventricules. Les parties altérées ont un aspect lardacé, cireux, demi-transparent ; en outre, fait capital à nos yeux, la matière amyloïde se dépose dans « les fibrilles elles-mêmes », c'est-à-dire dans l'épaisseur des faisceaux primitifs. Pour M. Laboulbène comme pour tous les autres auteurs, la dégénérescence amyloïde n'est point isolée, elle existe en même temps dans les viscères habituellement atteints.

Aucun des auteurs que nous venons de citer n'établit le moindre rapport entre le dépôt de matière amyloïde dans un organe et l'état de la circulation. Par contre, la localisation possible des lésions aux parois vasculaires, aux fibres conjonctives et aux cellules musculaires est déjà bien et dûment indiquée.

Avec Ziegler (3), Wild (4), Soyka, Kyber, l'étude de l'état amyloïde du cœur se complète : on apprend à reconnaître l'infiltration amyloïde de l'endocarde et de l'épicarde ; on constate la combinaison fréquente d'une modification dégénérative appelée transformation hyaline du tissu conjonctif interstitiel

(1) Lancereaux, *loc. cit.*, p. 108.

(2) Laboulbène, *loc. cit.*, p. 562.

(3) Ziegler, *loc. cit.*, t. II, p. 26.

(4) Wild, Beitrag. zur Kenntniss der amyloiden und der hyalinen Degeneration des Bindegewebes, in Beitr. z. path. Anat. von Ziegler u. Nauverck, I. Jena 1885.

avec l'infiltration amyloïde de ce même tissu. Toutefois, la transformation amyloïde de la cellule musculaire paraît de moins en moins acceptée, en même temps que les auteurs passent sous silence l'état des vaisseaux nourriciers de l'organe.

L'an dernier, M. Letulle (1) reprenait cette étude à l'occasion d'une remarquable observation communiquée par le D^r R. Moutard-Martin (2) à la Société médicale des hôpitaux de Paris; il rapportait en outre une observation inédite de dégénérescence amyloïde du cœur recueillie par M. Brault, dans laquelle il croyait pouvoir démontrer, comme pour le cas précédent, la dégénérescence amyloïde proprement dite des cellules musculaires du cœur (3).

M. Nicolle (4) rapportait tout récemment une nouvelle observation de cœur amyloïde dans laquelle la sclérose du myocarde, l'endartérite et les dépôts amyloïdes s'étaient associés, combinés dans des proportions variables selon les régions. Il en était de même d'ailleurs pour les deux observations précédentes dont nous donnons le résumé à la fin de ce chapitre.

C'est avec ces trois observations, dont nous avons entre les mains les principaux éléments et en particulier les coupes microscopiques, que nous allons esquisser l'étude (5) de la dégénérescence amyloïde du cœur secondaire aux lésions chroniques des coronaires.

Dans les trois cas il s'agissait de malades atteints d'artériosclérose généralisée et de lésions rénales secondaires (cirrhose artérielle du rein) plus ou moins évidentes. Les lésions des artères coronaires, considérables dans l'observation de M. Moutard-Martin au point que l'artère gauche était presque complètement oblitérée à 3 centimètres de son origine et largement rétrécie sur un parcours de plusieurs centimètres (pl. II, fig. 4), occupaient surtout les petits rameaux dans l'observation de M. Nicolle. La sclérose du myocarde était avancée dans la dernière observation, moindre dans le cas de M. Brault, plus isolée encore dans l'observation de M. Letulle et prédominante au niveau des piliers de la valvule mitrale (voy. pl. III, fig. 6). Le poids du cœur, considéra-

(1) Letulle, *loc. cit.*, juin 1887.

(2) Moutard-Martin et Letulle, *loc. cit.*, mai 1887.

(3) Letulle, Notes sur la dégénérescence amyloïde des cellules musculaires du cœur, *Bull. Soc. anat.*, 1887, p. 352.

(4) Nicolle, Dégénérescence amyloïde et sclérose cardiaques, *Bull. Soc. anat.*, 1887, p. 651.

(5) Nous adressons tous nos remerciements à M. le D^r Ribail, ancien interne des hôpitaux de Paris, qui a bien voulu nous confier des coupes provenant du cœur amyloïde observé par M. Brault.

blement augmenté de volume et de consistance dans les trois observations, a donné, dans la première et la troisième, les chiffres de 460 et 525 grammes. (Sclérose pseudo-hypertrophique du cœur.)

Ces indications générales étant fournies, étudions en détail les altérations amyloïdes.

A l'œil nu, la surface de section des parois du cœur donne déjà, selon la remarque de M. Letulle, après quelques heures de séjour dans l'alcool, un aspect finement moucheté, comme tigré (pl. I, fig. 3), qui n'est pas ordinaire et est bien différent des plaques blanchâtres caractéristiques de la sclérose en îlots disséminés : « Ici, ce ne sont plus ces travées gris blanchâtres, irrégulières, « inégales s'infiltrant au milieu des blocs musculaires d'un brun « rouge. On dirait un pointillé assez uniforme, d'un gris de fer « légèrement opalescent, devenant par le séjour dans l'alcool plus « foncé à mesure que le muscle pâlit davantage. » Il en résulte qu'au premier coup d'œil l'infiltration amyloïde paraît assez régulièrement disséminée dans la totalité des couches musculaires. Les îlots amyloïdes se combinent d'ailleurs souvent avec les îlots de sclérose.

Sur les coupes sectionnant d'une manière transversale les faisceaux musculaires, on aperçoit, avant toute coloration, les îlots amyloïdes qui se présentent comme de larges taches incolores disséminées, quoique régulièrement espacées, au milieu des couches musculaires. L'emploi des réactifs colorants (picro-carmin, safranine, solution iodo-iodurée, violet de Paris, éosine même) permet de distinguer deux variétés d'infiltration amyloïde du cœur souvent combinées entre elles sur le même cœur : la première variété ou *forme artérielle* correspond plus spécialement à la dégénérescence amyloïde des vaisseaux artériels du cœur (pl. IV, fig. 9) ; dans cette forme les blocs amyloïdes affectent une systématisation interstitielle prédominante et respectent plus ou moins longtemps l'intégrité des faisceaux musculaires. Dans la seconde variété la dégénérescence amyloïde atteint de préférence, par îlots *intra-fasciculaires*, les capillaires inter et périmusculaires ainsi que, comme M. Letulle croit l'avoir démontré, les cellules musculaires elles-mêmes.

C'est dans ce dernier cas que les amas amyloïdes se distribuent assez régulièrement dans l'intérieur des faisceaux musculaires de second et de troisième ordre. Ces plaques amyloïdes mesurent souvent 100 à 250 μ , et à leur niveau la plus grande partie, sou-

vent même la totalité des fibres musculaires, semblent avoir disparu. On peut constater en même temps que les faisceaux musculaires voisins sont refoulés excentriquement par la matière amyloïde (pl. III, fig. 6). Sur les coupes parallèles aux faisceaux musculaires, les amas amyloïdes ont une disposition assez régulièrement ellipsoïde. Ils agissent de deux façons bien distinctes sur les cellules musculaires : 1° en écrasant et atrophiant celles qui ont été englobées dans les mailles formées par la matière amyloïde ; 2° en repoussant excentriquement et par conséquent en déviant de leur direction normale les faisceaux musculaires adjacents aux blocs amyloïdes.

M. Letulle a constaté en outre que dans la *forme musculaire* proprement dite de l'infiltration amyloïde, le dépôt de la matière albuminoïde commence régulièrement par la partie la plus centrale des îlots ou amas musculaires décrits en anatomie sous le nom de faisceaux tertiaires (pl. III, fig. 6 et pl. IV, fig. 9 *m'*).

L'explication de cette distribution régionale de la dégénérescence amyloïde du cœur est facile pour peu que l'on se rappelle que l'irrigation sanguine de chaque faisceau tertiaire est assurée à la périphérie par des ramifications artérielles de plus en plus ténues, tandis que le centre n'est guère nourri que par des vaisseaux capillaires : au point de vue de la nutrition musculaire, par conséquent, le centre de chacun de ces îlots est peut-être à un moment donné la région la moins richement oxygénée. En outre c'est également dans ces régions centrales des îlots tertiaires que les troubles de la circulation lymphatique sont les plus retentissants (fentes de Henle), quand un obstacle quelconque entrave le débit de sang artériel ou veineux.

La matière amyloïde se dépose non seulement dans l'épaisseur des parois des artérioles en infiltrant le tissu conjonctif et les fibres musculaires lisses, mais encore dans les parois des capillaires sanguins et dans les travées du tissu conjonctif interstitiel. Pour cette dernière localisation, il y a des cas plus ou moins nombreux où le dépôt de substance réfringente paraît bien s'être fait, suivant la remarque de M. Nicolle, dans l'épaisseur de la logette périmusculaire ou même de la logette périvasculaire.

Le côté un peu délicat du problème consiste dans la participation directe ou indirecte des cellules musculaires aux processus dégénératifs qui nous occupent ici. MM. Brault et Letulle, se basant sur l'étude attentive de leurs deux observations, croient pouvoir décrire la transformation amyloïde de la cellule muscu-

laire proprement dite : « Le segment cardiaque, dit M. Brault, « reste strié pendant longtemps, son noyau demeure visible. Au « bout d'un certain temps toute la substance disparaît et se trouve « remplacée par un fuseau amyloïde. » Sur les coupes de M. Letulle et sur celles du Dr Ribail (ces dernières provenaient du cœur examiné par M. Brault), on peut voir au milieu des faisceaux sectionnés transversalement, à côté de fibres musculaires normales, des blocs de matière amyloïde ayant souvent les dimensions, la forme arrondie, et occupant la place des cellules musculaires disparues (voy. pl. III, fig. 8 p). « En d'autres régions, « dit M. Letulle, on aperçoit une cellule musculaire transversalement coupée et constituée par une couche périphérique, sorte « d'enveloppe de matière amyloïde, formant un cylindre complet concentrique au bloc de substance musculaire encore « intacte ou du moins non encore envahie par la dégénérescence (voy. pl. IV, fig. 10 p, v et fig. 11 a, p, p). » Cette dégénérescence de la cellule musculaire striée du cœur mérite d'être comparée à l'infiltration amyloïde des muscles lisses des vaisseaux et des organes de la vie organique. Au centre des blocs amyloïdes, dans les régions les plus anciennement atteintes par l'infiltration, les masses réfringentes de la substance amyloïde décrivent encore leurs sinuosités, leurs arabesques, mais donnent l'impression de gros plis de matière brillante, comme vitreuse; ces plis fortement tassés les uns contre les autres ont étouffé tour à tour tous les éléments intermédiaires. Le tissu conjonctif avoisinant est fortement sclérosé et l'hypergénèse élastique fait toujours défaut (1) au niveau des blocs amyloïdes (Letulle).

Quelle relation y a-t-il entre la sclérose du myocarde et l'infiltration amyloïde? On se rappelle que les Allemands ont déjà signalé la concomitance de l'altération hyaline du tissu conjonctif avec l'infiltration amyloïde de ce même tissu. Il paraît judicieux d'admettre que la substance amyloïde vient secondairement se déposer dans les mailles du tissu scléreux. Le Pr Cornil (2) insiste sur ce fait qu'il existe des cas de sclérose du myocarde dans lesquels la dégénérescence amyloïde est moins nette, moins tranchée que dans les formes classiques. Pour ce savant anatomopathologiste il y aurait donc des formes intermédiaires entre la

(1) Letulle, *Bull. Soc. anat.*, 1888.

(2) Cornil, *Bull. Soc. anat. Paris*, 1837, p. 659.

scélérose simple du myocarde et la scélérose avec dégénérescence amyloïde.

Les conditions pathologiques qui favorisent le développement de la dégénérescence amyloïde dans ces cœurs scéléreux ont pour base l'ischémie habituelle sinon constante du cœur atteint de scélérose artério-capillaire. Il suffit de se rappeler en effet avec Rindfleisch (1) que « dans tous les cas de dégénérescence amyloïde, « la masse sanguine est réduite à la moitié et à moins encore, de « la moyenne normale ». Nos trois observations réalisent au maximum la condition pathogénique la plus importante capable d'expliquer le dépôt de matière amyloïde dans les tissus, c'est-à-dire l'ischémie chronique et progressive de l'organe, conséquence de l'athéromasie des coronaires. Il faut ajouter que la néphrite interstitielle, qui semble exister fréquemment dans ces cas, favorise encore, par l'adultération du sang qu'elle produit, les lésions histochimiques qui ont pour résultat la formation de dépôts amyloïdes dans l'intimité des tissus.

(1) Rindfleisch, *Elém. de pathologie*, 1886, traduction Schmitt, p. 118.

TROIS OBSERVATIONS DE DÉGÉNÉRESCENCE AMYLOÏDE DU CŒUR

Obs. VII (1). — Le nommé Huch..., journalier, âgé de 72 ans, entre le 4 février à l'hôpital Tenon, salle Axenfeld, n° 26, dans le service du Dr Moutard-Martin. Ce vieillard, bien conservé, qui n'a jamais eu ni syphilis ni rhumatisme, ne présente dans ses antécédents pathologiques qu'une entorse, il y a quelques années et, tout récemment, une luxation de l'épaule.

Il y a deux mois, après une journée de grande fatigue, cet homme fut pris d'un accès d'oppression violente qui ne tarda pas à s'accompagner d'œdème des membres inférieurs. Le malade ne se décida à entrer à l'hôpital que le 8 janvier dernier et n'y séjourna que dix jours, au bout desquels l'accès d'asystolie était calmé. Comme il était, en outre, porteur d'une hydrocèle vaginale, il passa en chirurgie, fut opéré et guéri. Toutefois, l'asystolie reparaisait peu de jours après l'intervention chirurgicale et le malade était transféré le 4 février dans la salle Axenfeld.

C'est là qu'on le trouve avec un œdème considérable du segment sous-diaphragmatique du corps. Les battements du cœur sont précipités, un peu sourds, arythmiques. Souffle systolique léger à la pointe. Congestion pulmonaire avec râles nombreux dans toute l'étendue des deux poumons, les sommets sont intacts. Urines rares, sédimenteuses, sans sucre ni albumine.

L'examen méthodique et l'étude comparative de tous les phénomènes font penser à une néphrite chronique avec cœur rénal secondairement forcé; aussi soumet-on le malade à l'action de la digitale et du chiendent.

Dès le quatrième jour, l'œdème diminue et le pouls se ralentit. Régime lacté. Le cinquième jour, le pouls tombe même à 45 pulsations par minute. La digitale est supprimée et remplacée par 250 grammes de café.

Pendant les deux semaines qui suivirent, l'amélioration légère que l'on avait obtenue céda devant des accès répétés de dyspnée avec orthopnée et cyanose qui se terminèrent le 23 février par un coma profond entrecoupé de violents accès de suffocation.

A l'autopsie, on constate une énorme infiltration de sérosité dans le tissu cellulaire; de légers épanchements séreux se sont formés dans les cavités pleurales, péricardique et péritonéale. Il existe une congestion énorme des poumons, surtout à droite, et la plèvre de ce côté est sillonnée de nombreuses adhérences.

Les reins sont parsemés à leur surface d'une multitude de petits kystes miliaires; les artères rénales sont fortement athéromateuses, la capsule se décortique facilement.

Le foie est un peu dur, non volumineux. La rate est très dure.

Le cœur pèse 460 grammes; l'augmentation de volume porte plus spécialement sur le cœur gauche, dont le ventricule ne mesure pas moins de deux centimètres d'épaisseur. Les valvules sigmoïdes de l'aorte sont suffisantes et légèrement athéromateuses. La valvule mitrale est aussi infiltrée de quelques plaques calcifiées. Mais ce sont surtout les artères coronaires qui sont le plus largement atteintes de cette dégénérescence athéromateuse. La coronaire gauche, en particulier, perméable à son origine et indemne dans les deux premiers centimètres de son parcours, se rétrécit tout à coup en s'infiltrant de masses calcaires qui s'étendent sur ses deux branches de bifurcation sur un parcours de plusieurs centimètres. Au niveau de cette infiltration calcaire

(1) Moutard-Martin et Letulle, *Bull. Soc. anat. Paris*, 1887, p. 348.

des parois de la coronaire, la sténose du vaisseau est considérable, on peut donc conclure à l'ischémie extrême de toute la région du cœur irriguée par la coronaire gauche. Les mêmes lésions, mais moins profondément calcifiées, existent sur la coronaire droite, débutant, comme à gauche, à plusieurs millimètres de l'origine de l'artère.

Léger athérome de la crosse aortique respectant les orifices des deux coronaires.

Or, le muscle cardiaque était considérablement augmenté d'épaisseur. Le poids de l'organe, la dureté et l'épaisseur de ses parois peu surchargées de graisse sous-épicardique, permettaient au premier abord de penser à une hypertrophie réelle du myocarde, secondaire à la néphrite chronique interstitielle (cirrhose artérielle du rein) constatée à l'autopsie.

Il n'en subsistait pas moins un contraste frappant entre le degré extrême de sténose des deux artères nourricières de l'organe, condamné depuis longtemps à une ischémie progressive, et son apparente hypertrophie. L'examen microscopique, en montrant une infiltration amyloïde disséminée dans toute l'étendue des parois cardiaques, fournit la seule explication satisfaisante : il permit de refuser à ce cœur énorme la qualité de cœur hypertrophié qu'en bonne logique on ne pouvait lui accorder. Ainsi se trouve parfaitement expliquée la déchéance fonctionnelle très rapide d'un gros cœur paraissant encore bien musclé.

Obs. VIII (1). — X..., âgée de 52 ans, antérieurement soignée à l'Hôtel-Dieu annexe, actuellement couchée à Beaujon, salle Sainte-Claire, n° 35 (service de M. Guyot, suppléé par M. Tapret).

Cette femme, qui a été examinée à plusieurs reprises par un grand nombre de candidats au Bureau central, présente un œdème considérable, beaucoup d'albumine dans les urines qui sont rares et enfumées. Elle a des vomissements fréquents, de la diarrhée, des crises dyspnéiques avec cyanose.

Au début, la malade urinait beaucoup, elle avait des poussées de bronchite (bronchite à répétition).

A l'auscultation du cœur, on percevait un bruit de galop. La malade était pâle et sèche, et ce n'est que vers la fin de la maladie que l'œdème prit un grand développement. La malade mourut à la fin de septembre 1883.

A l'autopsie on trouve un cœur volumineux, hypertrophié et dilaté, dur et comme parcheminé. Les reins étaient de moyen volume, légèrement granuleux. Dans les antécédents de la malade on n'avait relevé ni syphilis, ni impaludisme, ni suppuration antérieure.

Examen histologique : *Néphrite chronique amyloïde. Dégénérescence amyloïde très avancée du cœur (oreillettes et ventricules)*. Une des particularités les plus intéressantes de cette autopsie est la dégénérescence amyloïde du cœur. Cette dégénérescence est extrêmement accentuée. La substance amyloïde apparaît sous forme des blocs volumineux, occupant surtout les grands espaces intermusculaires. Ces blocs se continuent avec des languettes plus minces qui pénètrent entre les fibres musculaires.

Dans d'autres points, la dégénérescence amyloïde dessine une sorte de réticulum à mailles très serrées, englobant des faisceaux peu volumineux de fibres musculaires ; elle rappelle alors l'aspect si fréquemment observé dans la dégénérescence amyloïde du foie. D'ailleurs, elle ne porte pas, comme on pourrait le croire, à un examen superficiel, exclusivement sur les capillaires intermusculaires et les vaisseaux des grands espaces ; elle envahit également le tissu conjonctif inter et intrafasciculaire et les fibres musculaires dont elle amène la transformation lente.

(1) Brault, *Bull. Soc. anat. Paris*, 1887, p. 352.

On peut s'assurer de cette modification de la fibre musculaire par des coupes faites en long et en travers. Le segment cardiaque reste strié pendant longtemps, son noyau reste visible. Au bout d'un certain temps, toute la substance disparaît et se trouve remplacée par un fuseau amyloïde.

En dehors de cette transformation, les fibres musculaires renfermaient une quantité exagérée de matière pigmentaire; il n'y avait pas trace de dégénérescence graisseuse. Entre les vaisseaux, il existait une sclérose interstitielle assez avancée.

Sur les préparations examinées, il est impossible de dire par où a débuté, dans le segment cardiaque, la dégénérescence amyloïde. Est-ce par la substance musculaire proprement dite (les fibrilles striées primitives), ou par les expansions protoplasmiques admises par certains auteurs et qui séparent, à l'état normal, les fibrilles élémentaires les unes des autres?

La dégénérescence amyloïde avait envahi toute la paroi ventriculaire des deux cœurs ainsi que les deux oreillettes.

Les reins étaient amyloïdes.

Obs. IX (1) (résumée). — *Ramollissement cérébral. Dégénérescence amyloïde. Sclérose cardiaque.* — Ass..., 78 ans, observé en mai 1886 à l'infirmerie des Ménages dans le service de M. Albert Robin, est atteint d'hémiplégie droite avec aphasie; cécité verbale, sans surdité verbale, aphasie motrice. Athérome artériel. Le malade meurt de broncho-pneumonie.

A l'autopsie outre les lésions pulmonaires que nous passons sous silence l'on trouve :

Le foie d'un volume ordinaire mais un peu induré. La rate ayant augmenté de consistance et dessinant nettement ses travées conjonctives. Les reins un peu atrophiés, présentant des dépressions à leur surface et quelques kystes sur les coupes.

Le cœur, 525 grammes, régulièrement hypertrophié; les ventricules gardant leurs rapports ordinaires. Taches laiteuses épicaudiques; surcharge graisseuse de moyenne intensité. Enorme calcification de la moitié postérieure de l'anneau mitral, légère insuffisance des valvules aortiques athéromateuses. L'orifice de la coronaire droite est notablement rétréci par l'athérome. Athérome de l'aorte thoracique.

Examen histologique du cœur; plaques scléreuses nacrées, irrégulières et îlots amyloïdes. Les îlots amyloïdes respectent l'endocarde et sont toujours séparés des vaisseaux myocardiques (piliers ventriculaires) par une région scléreuse et généralement par une quantité variable de tissu myocardique. Endartérite presque généralisée sans dégénérescence amyloïde.

Les faisceaux tertiaires sont pris de préférence.

Disposition variable de la substance amyloïde qui forme tantôt un collier très réfringent autour d'un ou de deux éléments musculaires, tantôt un petit réseau insulaire dissociant une partie du tissu cardiaque que l'on voit disparaître du centre à la périphérie par atrophie progressive. Dans cet îlot les mailles du réseau amyloïde affectent la forme de cercles péricellulaires.

Quant aux grands îlots, ils ne diffèrent des précédents que par la plus grande atrophie des éléments étouffés; ce sont toujours des mailles qui, quelle que soit leur épaisseur, quelle que soit l'étroitesse des espaces limités, laissent toujours dans ceux-ci un contenu quelconque *qui n'est point amyloïde*. Fait important, dans tous ces îlots, se rencontrent des noyaux arrondis et allongés, facilement reconnaissables.

Notons encore la rareté extrême des apparences pouvant faire admettre la dégénérescence amyloïde d'une cellule musculaire.

(1) Nicolle, *Bull. Soc. anat. Paris*, 1887, p. 651.

Quels sont les rapports des parties amyloïdes et des parties sclérosées? On passe toujours du tissu scléreux à l'amyloïde sans autres modifications que la réfringence et l'élection chimique des deux substances; même manière d'étouffer les fibres et les capillaires, même noyau au sein des deux tissus.

Dans le ventricule droit la sclérose est très modérée et cède le pas à l'amyloïde, mais les rapports des deux lésions sont les mêmes et l'endartérite s'y montre toujours trop fréquente.

Pour ce qui est du développement de la matière amyloïde dans le muscle cardiaque, on peut se poser quelques questions: s'agit-il d'une substance sécrétée par la fibre cardiaque elle-même? s'agit-il au contraire d'une production aux dépens de la paroi des capillaires et du tissu conjonctif interfasciculaire? enfin, peut-on concevoir la transformation de la sclérose en amyloïde comme phénomène primitif? Cette dernière hypothèse doit être écartée, puisqu'il n'y a aucune corrélation forcée entre la présence et la topographie des deux lésions. Mais nous croyons que la dégénérescence amyloïde peut envahir secondairement le tissu conjonctif scléreux, comme elle envahit primitivement ce tissu à l'état sain.

Faint, illegible text at the top of the page, possibly bleed-through from the reverse side.

RUPTURES DU CŒUR

RUPTURES DU CŒUR

RUPTURES DU CŒUR

De toutes les lésions consécutives à l'ischémie artérielle du cœur, les ruptures des parois auriculaires ou ventriculaires sont peut-être les plus anciennement connues, en tout cas les plus soigneusement étudiées. A ce titre, elles méritent les détails circonstanciés dans lesquels nous allons entrer. Elles constituent, en effet, le chapitre le plus important, nous pouvons dire le plus décisif, de la thèse que nous nous sommes proposé de défendre.

Nous étudierons successivement les causes de la rupture du cœur, sa pathogénie, le mécanisme qui lui donne naissance, les lésions macroscopiques et microscopiques qui l'accompagnent, et enfin la symptomatologie qui permet de la reconnaître ou tout au moins de la soupçonner.

RUPTURES DU COEUR

Le cœur est un muscle qui se contracte et se relâche de façon rythmique pour pomper le sang. Cette contraction est contrôlée par le système nerveux autonome. Les ruptures du cœur sont des événements graves qui peuvent entraîner la mort. Elles sont causées par une variété de facteurs, y compris les maladies cardiovasculaires, les traumatismes et les anomalies congénitales. Les symptômes varient en fonction de la cause et de la gravité de la lésion. Les patients atteints de ruptures du cœur doivent être traités rapidement pour éviter des complications graves.

I. — Étiologie.

SOMMAIRE

Etiologie. Fréquence des lésions des artères coronaires dans les ruptures du cœur. Statistique d'Elleaume, de Barth, d'Odriozola. Influence de l'âge. Tableau de cent dix observations de ruptures du cœur.

Pathogénie. Fréquence de la rupture du ventricule gauche. Prédilection de la rupture pour les régions inférieures du ventricule. Coïncidence de la rupture et de la dégénérescence graisseuse ainsi que de la myomalacie. Rôle des infarctus et de l'apoplexie. Importance pathogénique des lésions dégénératives du myocarde.

Mécanisme de la rupture. Détermination du sens de la rupture. Rôle des contractions du myocarde. Recherches sur la durée de production de la déchirure. Etude de l'agent anatomique de la rupture.

Sur 176 cas de ruptures du cœur que nous avons pu recueillir (1) dans les différents auteurs ou qui nous ont été communiqués, nous avons pu relever 83 observations dans lesquelles les altérations des artères nourricières de l'organe étaient certaines, ce qui donne une proportion d'à peu près 50 0/0 en faveur de la thèse que nous soutenons.

A cet égard, il nous a semblé intéressant de comparer entre elles les trois statistiques suivantes, dont les indications sont des plus précises.

En 1857, le D^r Elleaume (2) rapporte 47 observations réparties par lui-même en huit groupes un peu artificiels :

1 ^o Ruptures avec apoplexie du cœur.....	12 cas
2 ^o Ruptures avec dégénérescence graisseuse du cœur.....	10 cas
3 ^o Ruptures avec anévrysme du cœur.....	10 cas
4 ^o Ruptures avec ramollissement sénile du cœur.....	8 cas
5 ^o Ruptures avec cardite.....	3 cas
6 ^o Ruptures avec abcès du cœur.....	2 cas
7 ^o Ruptures avec anévrysme de l'artère coronaire.....	1 cas
8 ^o Ruptures avec tumeur stéatomateuse comprimant les nerfs vagues.....	1 cas

L'auteur déclare que l'*apoplexie* et le *ramollissement sénile* sont toujours causés par l'athérome des artères coronaires, ce qui, ajouté à l'observation célèbre d'anévrysme de l'artère coronaire,

(1) Ce chiffre total est composé, comme on le verra plus loin, de
47 cas dus au D^r Elleaume.
19 — D^r Barth.
110 relevés dans notre tableau A.

(2) Elleaume, thèse de Paris, 1857, Ruptures du cœur.

nous donne 21 observations indiscutablement dignes d'entrer dans la statistique générale des 83 faits dont nous parlons plus haut.

Il nous paraît juste de rejeter, parmi les 26 observations qui restent, les 2 abcès du cœur. Or, il est important de remarquer que la cardite, l'anévrysme pariétal et la dégénérescence graisseuse du cœur se partagent 23 des faits discutables au point de vue qui nous occupe d'une manière spéciale. Les développements que nous consacrons d'autre part à ces altérations anatomiques du cœur et à leurs rapports avec les lésions chroniques des coronaires sont suffisamment démonstratifs et prouvent la corrélation étroite qui unit l'athérome des coronaires aussi bien à l'apoplexie et au ramollissement de l'organe qu'à ses anévrysmes, à sa sclérose et à sa dégénérescence adipeuse.

Toutefois, afin de ne point fausser les statistiques relevées par nous, nous préférons conserver cette distinction en faits *avérés* et faits *discutables*, qui nous permet de grouper d'une façon plus satisfaisante la plupart des observations anciennes.

Le second travail important est dû au Dr Barth (1) et date de 1871. Se basant sur 24 observations publiées dans les *Bulletins de la Société anatomique de Paris*, M. Barth étudie avec un soin minutieux et avec une grande précision l'anatomie pathologique des ruptures spontanées du cœur et tente une esquisse symptomatique.

Sur ces 24 cas, 12 se rattachent manifestement à un état pathologique des artères coronaires. Mais il nous faut distraire de ces 12 observations qui nous intéressent, 5 faits qui figurent déjà dans le tableau statistique précédent; il ne reste donc qu'un total de 7 observations indiscutables qu'il faut joindre aux 21 cas précédents (voy. le tableau, p. 154).

Parmi les 12 autres cas signalés par M. Barth et dans lesquels le rôle pathogénique des coronaires ne peut pas être démontré d'une manière absolue, nous trouvons :

1° Les valvules sigmoïdes ossifiées.....	2 cas
2° L'origine de l'aorte calcifiée.....	2 cas
3° Les artères encéphaliques athéromateuses.....	1 cas

Ce qui revient à dire que 5 fois sur 12 le système artériel du reste de l'organisme était atteint de lésions athéromateuses

(1) Barth, Rupture spontanée du cœur, *Arch. gén. de médecine*, janvier, février, mars 1871.

disséminées, argument important en faveur de l'origine vasculaire de la rupture du cœur.

Dans les 7 observations qui restent encore et où l'on ne parle malheureusement ni des artères coronaires, ni du reste du système artériel, il y a encore deux indications importantes à relever :

1° L'âge des sujets, qui a varié entre 52, 75, 76, 78, 79 et 84 ans ;

2° La *surcharge graisseuse* du cœur, qui est notée comme considérable chez les plus âgés de ces malades. Dans un dernier cas, où l'auteur avait été frappé de l'état d'*obésité* de la malade, il n'est pas fait mention de la surcharge graisseuse du cœur (femme de 76 ans).

Nous avons pu réunir et étudier comparativement 110 observations que nous avons dû, comme pour les mémoires des auteurs précédents, diviser en deux groupes :

Le premier renferme toutes les observations dans lesquelles des altérations certaines des artères du cœur ont été notées ; le second a reçu les faits dans lesquels ces lésions des coronaires étaient probables ou discutables.

De cette façon, nous avons obtenu :

Observations confirmatives	55
Observations discutables	55

Encore y a-t-il, parmi ces derniers faits, des détails et des indices à peu près probants qui font d'autant plus regretter le silence gardé par les auteurs au sujet de coronaires : c'est ainsi que nous relevons (voy. tableau A, p. 156) :

L'athérome de l'aorte	13 fois
La surcharge graisseuse du cœur	17 fois
La myocardite scléreuse (1) des vieillards	4 fois
Le ramollissement cérébral	2 fois
Les lésions scléreuses du rein	5 fois

Si l'on compare les trois statistiques que nous venons de résumer, on est frappé de la proportion croissante en faveur de la

(1) On remarquera dans le même tableau que le ramollissement de la paroi du cœur rompu existait dans 19 cas où l'état des coronaires n'était pas noté.

fréquence des lésions des coronaires dans la rupture du cœur. Nous pouvons grouper ces résultats comme suit :

AUTEURS	TOTAL DES CAS	LÉSIONS DES CORONAIRES
Elleaume (1857)	47	21 fois.
Barth (1871).....	48	7 fois.
Odriozola (1888)	110	55 fois.

L'explication de ce fait nous paraît simple : dès 1871, M. Barth regrettait la négligence avec laquelle l'examen du cœur et de ses vaisseaux avait été pratiqué. Depuis cette époque, au contraire, la plupart des observateurs ont mis plus de soin dans cette étude : la multiplicité des détails accumulés dans les observations en fait foi.

Nous verrons bientôt, à propos de l'étude des lésions, quelles sont les différentes altérations subies par les artères coronaires dans le cas de rupture du myocarde. Pour le moment, passons en revue les diverses conditions étiologiques générales établies par les auteurs.

Tout d'abord la question de l'âge des malades mérite de nous arrêter. Tous les auteurs sont d'accord pour reconnaître que la plus grande fréquence de cet accident appartient à la vieillesse. Les chiffres indiqués par Lebert (1) se trouvent confirmés par toutes les statistiques ultérieures : sur 11 cas relevés par cet auteur, on voit la rupture se présenter :

Au-dessous de 60 ans	2 fois
De 60 à 70 ans.....	1 fois
Au-dessus de 70 ans	8 fois

En réunissant nos observations, dans lesquelles l'âge des malades était noté, aux 22 cas de Barth, nous avons obtenu, sur 115 observations, les chiffres suivants :

De 25 à 30 ans.....	2 fois
De 30 à 40 ans.....	3 fois
De 40 à 50 ans	4 fois
De 50 à 60 ans	12 fois
De 60 à 70 ans	36 fois
De 70 à 80 ans	45 fois
Au-dessus de 80 ans	13 fois

(1) Lebert, Atlas d'anatomie pathologique, Paris, 1857.

Ces chiffres, qui concordent exactement, démontrent que la rupture spontanée du cœur, exceptionnellement rare dans l'âge adulte (nous n'avons trouvé que 5 malades de 25 à 40 ans et 4 seulement de 40 à 50 ans), devient de plus en plus fréquente à mesure qu'on s'éloigne (1) de la 60^e année, si bien que c'est au-dessus de 70 ans et particulièrement de 70 à 80, que l'on observe le plus grand nombre de cas. Cette remarque a été déjà faite d'une manière explicite par M. Lancereaux (2).

Quant au *sexe*, Lebert et la plupart des auteurs qui l'ont suivi, avaient déjà remarqué que l'apparente prédilection des ruptures pour le sexe féminin tenait d'une manière spéciale à ce que la plupart des observations publiées provenaient de l'hospice de la Salpêtrière. Aussi pourrait-on opposer (3) à la statistique de Barth, qui donne la proportion de 7 hommes contre 17 femmes (sur 24 cas), notre statistique portant sur 109 cas et dans laquelle nous avons obtenu :

Hommes.....	66 fois
Femmes.....	43 fois

Si l'on tient compte de ce fait que la plupart des observations de rupture du cœur complétées par l'autopsie sont publiées, on aura le droit d'estimer que la *fréquence* de cette grave lésion est peut-être moins grande qu'elle ne le paraît au premier abord. Il ne se passe pour ainsi dire pas d'année sans que les *Bulletins de la Société anatomique de Paris* n'en contiennent un ou plusieurs exemples. Plusieurs motifs justifient, sans doute, l'intérêt toujours grand offert par ces observations : la rapidité quelquefois foudroyante des accidents terminaux, leur développement ordinairement soudain sur des vieillards athéromateux, mais presque toujours jusque-là bien portants ; enfin, croyons-nous, la rareté réelle de pareils cas dans les services hospitaliers ordinaires (4), voilà autant de motifs suffisants pour justifier les réserves que nous faisons au sujet de la fréquence de cette maladie (5).

(1) Les deux statistiques qui nous ont servi, celle de Barth et la nôtre, démontrent surabondamment que la rupture du cœur est bien une lésion de la vieillesse, puisque au-dessous de 50 ans nous n'avons pu réunir que 9 cas, alors qu'au-dessus de 60 ans nous trouvons 94 cas : cet écart considérable constitue un argument irréfutable.

(2) Lancereaux, *loc. cit.*

(3) La somme des cas de Barth et des nôtres est de 133. La proportion serait : hommes 73, femmes 60.

(4) La presque totalité des observations publiées en France provient des hospices affectés à la vieillesse.

(5) Les observations XXX, XXXI et XXXII nous ont été communiquées par MM. Albert Robin et Nicolle et doivent figurer dans un mémoire encore inédit sur les ruptures du cœur.

TABLEAU A. — Tableau statistique des observations ne figurant pas dans les mémoires d'Elleau et Barth.

Numéros	AUTEURS	Sexe	Age	SIÈGE DE LA RUPTURE	NOMBRE ET ÉTENDUE de la rupture	ÉTAT DES CORONAIRES	ÉTAT DU SYSTÈME ARTÉRIEL	ÉTAT DU MYOCARDE ET DES VALVULES	INDICATIONS Particulières
I.	Hazon.	Homme.	60	Ventricule droit.	1	Enorme hypertrophie du cœur et ramollissement du myocarde.
II.	Malmsten.	»	66	Ventricule gauche.	1 1 cent.	Thrombose.	Ramollissement du myocarde.
III.	Soulter.	Femme.	82	—	1 1 »	Athérome.	Aorte athéromateuse.	Hypertrophie, surcharge graisseuse et ramollissement du myocarde.
IV.	Vulpian.	»	75	—	1	Athérome.	Ramollissement du myocarde.	Ramollissement cérébral.
V.	Colin et Tachard.	Homme.	72	—	1 6 à 8 mill.	Athérome.	Aorte athéromateuse.	Surcharge graisseuse abondante.
VI.	Lionville.	Femme.	83	—	1 1 cent.	Athérome.	Artères cérébrales et carotides athéromateuses.	Reins nœudés.
VII.	Décornière.	»	69	—	1 2 »	Concrétions calcaires.	Surcharge graisseuse considérable.
VIII.	Joffroy.	»	89	—	2	Calcification.	Artères athéromateuses.	Altération graisseuse très manifeste.
IX.	Troisier.	Homme.	89	—	1 3 à 4 mill.	Athérome.	Cœur hypertrophié.	Ramollissement du myocarde.
X.	Troisier.	»	70	—	1 12 à 13 mill.	Athérome.
XI.	Le Picz.	»	81	—	1 2 cent.	Athérome.	Athérome de l'aorte et des valvules.	Ramollissement du myocarde et surcharge graisseuse.
XII.	Féréol et Cauchois.	»	78	—	1 2 1/2 cent.	Athérome.	Artères cérébrales athéromateuses.	Surcharge graisseuse.
XIII.	Labarraque.	Femme.	71	—	1	Athérome.	Aorte athéromateuse.	Surcharge graisseuse notable.
XIV.	Dransart.	»	70	—	1	Athérome.	Surcharge graisseuse.
XV.	Dolériz.	Homme.	75	—	1 2 1/2 à 3 c.	Thrombose.	Lésions cérébrales disséminées.
XVI.	Ménard.	Femme.	61	—	1	Thrombose.	Athérome de l'aorte et des rénales.
XVII.	Berne.	Homme.	78	—	2	Athérome.	Surcharge graisseuse.
XVIII.	Klippel.	Femme.	59	—	1 2 cent.	Athérome.	Artères cérébrales athéromateuses.	Surcharge graisseuse.	Hémiplégie.
XIX.	Klippel.	»	77	—	1 5 mill.	Athérome.	Athérome de l'aorte et des artères.	Ramollissement du myocarde.
XX.	Corley.	Homme.	70	—	1 13 mill.	Aorte athéromateuse.	Surcharge graisseuse.
XXI.	Champell.	Femme.	78	Ventr. gauc. et droit.	2 16 mill.	Athérome.	Dégénérescence graisseuse du myocarde.
XXII.	Brault et Lévêque.	Homme.	88	Ventricule gauche.	1 1 cent.	Athérome.	Aorte athéromateuse.	Reins petits, durs, pâtes à la coupe.
XXIII.	Robin.	»	?	—	?
XXIV.	Robin.	Femme.	?	—	2
XXV.	Robin.	»	?	—	—
XXVI.	Wardel.	Homme.	Age	—	1	Ramollissement du myocarde.

XXVII.	Duffey.	Homme.	65	Oreillette droite.	1	2 cent.	Athérome.	Hypertrophie du cœur, surcharge graisseuse.
XXVIII.	Hertz.	Femme.	83	Ventricule gauche.	1	3 cent.	Athérome.	Athérome de l'aorte et des artères.	Hypertrophie notable, surcharge graisseuse
XXIX.	Fränkel.	Homme.	30	—	1	2 cent.	Thrombose.	Surcharge graisseuse.
XXX.	Nicolle (1).	Femme.	76	—	1	2 cent.	Athérome.	Aorte athéromateuse.	Surcharge graisseuse.
XXXI.	Nicolle (2).	Homme.	84	—	1	1 cent.	Athérome.	Aorte très athéromateuse.	Surcharge graisseuse.
XXXII.	Nicolle (3).	»	79	—	1	2 cent.	Athérome considérable.	Athérome de l'aorte et des cérébrales.	Surcharge graisseuse énorme.
XXXIII.	Levi Moore.	»	?	—	1	—
XXXIV.	Beckett.	»	50	Oreillette droite.	1	—	Valvules du cœur presque complètement ossifiées.
XXXV.	Lausing.	»	74	Ventricule droit.	1	—	Athérome.	Hypertrophie du cœur, surcharge graisseuse.
XXXVI.	Barton.	»	?	Ventricule gauche.	1	—	Myocardie pâle, friable.
XXXVII.	Fergusson.	»	?	—	1	2 cent.	Myocardite généralisée.
XXXVIII.	Nason.	»	72	—	3	—	Ossification.
XXXIX.	Maade.	»	88	—	1	2 cent.	Aorte et valvules ossifiées.	Surcharge graisseuse, ramollissement du myocarde.
XL.	Baly.	Femme.	52	—	1	27 mill.	Athérome.	Artères cérébrales athéromateuses.	Surcharge graisseuse.
XLI.	Hallopeau.	Homme.	62	—	1	1 1/2 cent.	Surcharge graisseuse, myocarde ramolli, friable.
XLII.	Magnan et Bouchereau.	Femme.	60	—	1	—	Aorte athéromateuse.
XLIII.	Bourneville.	»	86	—	1	1 cent.	Athérome.	Surcharge graisseuse.
XLIV.	Naret.	»	78	—	1	—	Aorte dilatée.	Insuffisance des valvules sigmoïdes.
XLV.	J. Besnier.	Homme.	63	Ventricule droit.	1	10 à 12 mill.	Anévrisme aortique rompu.	Hypertrophie du cœur, mollesse extrême, teinte feuille morte.
XLVI.	Hills.	»	61	Ventricule gauche.	1	2 cent.	Athérome.	Surcharge graisseuse.
XLVII.	Davis.	Femme.	64	Ventricule droit.	1	13 mill.	Athérome.	Aorte athéromateuse et valvules aortiques insuffisantes.	Hypertrophie considérable, insuffisance aortique.
XLVIII.	Holmes Coote.	»	82	Ventricule gauche.	1	—	Dégénérescence graisseuse.
XLIX.	Quain.	Homme.	76	—	1	27 mill.	Surcharge graisseuse.
L.	Roper.	Femme.	60	—	1	—	Athérome.	Myocardie pâle et mou.
LI.	Moxon.	Homme.	?	—	1	2 cent.	Athérome et calcification.
LII.	Blandford.	»	71	Ventricule droit.	1	—
LIII.	Clayton.	Femme.	61	Oreillette gauche.	1	—	Aorte athéromateuse.
LIV.	Bary.	»	72	Ventricule gauche.	1	27 mill.
LV.	(Medical Times, 1861).	Homme.	30-40	Oreillette droite.	1	—

Rein atrophié.

Sclérose artérielle du rein

Infarctus du rein, cirrhose hépatique.

Reins atrophies.

Hémiplégie.

Hémiplégie.

Hémiplégie.

Apoplexie cérébrale.

Alcoolisme chronique.

TABLEAU A. (Suite.)

Numéros	AUTEURS	Sexe	Age	SIÈGE DE LA RUPTURE	NOMBRE ÉTENDUE de la rupture	ÉTAT DES CORONAIRES	ÉTAT DU SYSTÈME ARTÉRIEL	ÉTAT DU MYOCARDE ET DES VALVULES	INDICATIONS Particulières
LVI.	Hawtrej Benson.	Homme.	64	Ventricule gauche.	1 2 cent.	Aorte athéromateuse.	Ramollissement extrême du myocarde.	
LVII.	Little.	»	65	— —	1 7 mill.	Athérome.	Surcharge graisseuse abondante, valvules athéromateuses.	
LVIII.	Townsend.	»	65	Oreillette droite.	1				
LIX.	Coupland.	»	65	Ventricule gauche.	1 13 mill.	Athérome.	Aorte athéromateuse.	Surcharge graisseuse considérable, ramollissement du myocarde, valvules aortiques athéromateuses.	
LX.	Jeffery.	»	28	Oreillette droite.	1				
LXI.	Smith.	»	?	Ventricule droit.	1				
LXII.	Wilks.	Femme.	63	Ventricule gauche.	1 16 mill.	Calcification.	Surcharge graisseuse, ramollissement du myocarde.	
LXIII.	Watson.	»	71	— —	1 27 mill.	Surcharge graisseuse, ramollissement du myocarde.	
LXIV.	Draper.	»	64	— —	1 13 mill.	Athérome.	Aorte athéromateuse.	Ramollissement du myocarde.	
LXV.	Barclay.	»	47	Ventricule droit.	3	Complet ramollissement du myocarde.	Reins petits, granuleux.
LXVI.	Davezac.	Homme.	71	Ventricule gauche.	1 15 mill.	Thrombose.	Aorte athéromateuse.	Valvules épaissies sur leurs bords.	Reins ratatinés et bosselés.
LXVII.	Page.	»	66	Ventricule droit.	2	Myocarde ramolli, dépôts calcaires dans la tricuspidale.	Capsule des reins adhérente.
LXVIII.	Clark.	Femme.	60	— —	1		
LXIX.	Stevenson.	Homme.	65	Ventricule gauche et droit.	4 1 cent.	Athérome.	Aorte athéromateuse.	Surcharge graisseuse considérable, ramollissement du myocarde, valvule mitrale épaisse.	
LXX.	Wiltshire.	Femme.	52	Ventricule gauche.	2		Reins petits, granuleux.
LXXI.	Thompson.	Homme.	55	— —	1 7 mill.	Myocarde très ramolli.	
LXXII.	Bois de Loury.	Femme.	60	Sillon auriculo-ventriculaire.	2	Artère coronaire rompue.	Ramollissement du myocarde, valvule tricuspidale ossifiée.	
LXXIII.	Lowe (1).	»	66	Ventricule gauche.	1 2 cent.	Aorte athéromateuse.	Surcharge graisseuse abondante, ramollissement du myocarde.	
LXXIV.	Lowe (2).	Homme.	65	Ventricule droit.	2 7 mill.		
LXXV.	Bagshawe.	»	?	Ventricule gauche.	1 27 mill.	Athérome.	Aorte athéromateuse.	Surcharge graisseuse, valvules athéromateuses.	Reins petits, granuleux capsule adhérente.
LXXVI.	Hughes.	»	?	Ventricule droit.	1 13 mill.	Myocarde extrêmement ramolli, valvules pulmonaires et tricuspidales insuffisantes.	
LXXVII.	Van Ghesen.	»	65	— —	1 27 mill.	Surcharge graisseuse.	
LXXVIII.	Stroud.	»	29	Oreillette droite.		
LXXIX.	Green (1).	»	77	Ventricule droit.	1	Athérome.	Ramollissement du myocarde, dépôts calcaires des valvules aortiques.	
LXXX.	Green (2).	»	66	Ventricule gauche.	1	Athérome.	Aorte et cérébrales athéromateuses.	Hypertrophie considérable, valvules aortiques et mitrale athéromateuses.	
LXXXI.	Grant.	»	50	— —	1		

LXXXII.	Phillips.	Femme.	70	Ventricule droit.	1	27 mill.						Arès séiiles très marqués
LXXXIII.	Hooper.	»	?	Ventricule gauche.	1		Athérome.					Valvules trienspide et mitrale très considérablement épaissies. Surcharge graisseuse.
LXXXIV.	Beck.	Homme.	71	—	1							Surcharge graisseuse considérable, ramollissement très marqué du myocarde. Surcharge graisseuse considérable.
LXXXV.	Mathews.	»	?	—	1							Reins petits, lobulés.
LXXXVI.	Mollère.	Femme.	54	—	1	2 cent.	Thrombose.					
LXXXVII.	Stokes.	»	90	—	1							Ramollissement du myocarde, surcharge graisseuse.
LXXXVIII.	Winsor.	Homme.	62	—	1		Thrombose.					Valvules aortiques athéromateuses.
LXXXIX.	Foot.	»	66	—	1							Dégénérescence graisseuse du myocarde.
XC.	Vedé.	Femme.	?	Oreillette droite.	1							Valvules aortiques crétaées.
XCI.	Macleod.	Homme.	58	Ventricule gauche.	1		Athérome.					Surcharge graisseuse, valvules aortiques et mitrale athéromateuses.
XCII.	Ashburner.	»	?	Ventricule gauche et droit.	4							Ramollissement du myocarde.
XCIII.	May.	»	61	Ventricule gauche.	2							Surcharge graisseuse.
XCIV.	Steven.	»	60	—	1	27 mill.	Calcification.					Surcharge graisseuse, ramollissement du myocarde.
XCV.	Pollock.	Femme.	66	—	1	27 mill.						Surcharge graisseuse.
XCVI.	Hershel.	»	30	Oreillette droite.	1	7 mill.						Plaques de dégénérescence graisseuse du myocarde.
XCVII.	Dunlop.	»	65	Ventricule gauche.	2							Myocarde ramolli, dégénérescence graisseuse.
XCVIII.	Ielowiecs.	»	70	—	1	27 mill.	Thrombose, calcification.					Ramollissement considérable du myocarde.
XCIX.	Tenison.	Homme.	35	Oreillette droite.	2							
C.	Handford.	»	40	Oreillette gauche.	1							
CI.	Trier.	»	64	Ventricule gauche.	2	5 et 1 1/2 c.	Athérome.					Surcharge graisseuse, valvules aortiques et mitrale épaissies.
CII.	Baldwin.	»	54	—	1	21 mill.						Surcharge graisseuse.
CIII.	Rochoux.	Femme.	71	—	1	6 mill.	Calcification.					Ramollissement du myocarde, valvules sigmoïdes ossifiées.
CIV.	Hadden.	Homme.	50	—	1	2 cent.						Surcharge graisseuse.
CV.	Beck (1).	?	?	—	1							
CVI.	Beck (2).	Femme.	60	—	1	3 cent.	Sclérose.					
CVII.	Beck (3).	Homme.	?	—	1	1/2 cent.	Thrombose et sclérose.					
CVIII.	Nichols (1).	Homme.	74	—	1		Thrombose et sclérose.					
CIX.	Nichols (2).	»	43	Ventricule droit.	1							Ramollissement du myocarde.
CX.	Macandrew.	»	70	Ventricule gauche.	2	13 mill.						Valvule mitrale épaissie.

II. — Pathogénie.

§ I. La *genèse* de la rupture du cœur constitue une question encore discutée par la plupart des auteurs qui, se plaçant au point de vue un peu étroit de telle ou telle observation recueillie par eux, hésitent à embrasser dans leur ensemble la totalité des faits publiés. La délimitation exacte de notre sujet nous autorise à étudier le groupe des observations de rupture du cœur dans lesquelles les altérations des coronaires étaient certaines ou très probables. Nous avons vu plus haut, à propos de l'étiologie, les raisons qui nous permettaient de soupçonner, dans un grand nombre d'observations trop incomplètes, l'existence de lésions artérielles méconnues ou passées sous silence.

Actuellement, dans cette étude pathogénique que nous entreprenons, nous devons nous demander pourquoi le cœur se rompt aussi souvent chez le vieillard. Nous ne discuterons pas un instant l'hypothèse émise par Portal, Fischer, Rostan, etc., à propos de certaines observations dans lesquelles la rupture du cœur se serait produite sur un organe sain. Nous basant sur les statistiques contemporaines bien établies, nous pouvons dire : la rupture du cœur chez le vieillard affecte une prédilection extrême pour le ventricule gauche ; et, bien que les chiffres n'aient qu'une valeur très relative, nous ne pouvons pas nous empêcher de signaler la proportion considérable relevée dans nos tableaux.

Sur 110 observations, 83 fois le ventricule gauche a été atteint. Si l'on veut une proportion plus considérable encore et en rapport avec la cause anatomique véritable et efficiente de la rupture du cœur, qu'on établisse la proportion qui existe entre la localisation de cette lésion aux ventricules et la même altération atteignant les oreillettes ; on obtiendra les chiffres suivants :

Sur 112 ruptures :

Les ventricules étaient rompus.....	101 fois
Les oreillettes.....	11 fois

Or, contraste frappant, ce sont les parties du cœur les plus épaisses à l'état normal, les mieux résistantes, qui sont le plus fréquemment rompues dans l'athérome des artères coronaires.

Si l'on décompose, d'autre part, pour le ventricule gauche, les

différentes localisations de la rupture, on obtient des indications intéressantes au point de vue de la pathogénie.

La *pointe* du cœur (sommet du cœur) et la *partie moyenne* des ventricules sont beaucoup plus fréquemment atteintes que leur base; les chiffres suivants en font foi : 71 observations (voy. tableau B, p. 173) indiquent le siège de la rupture du cœur par rapport à l'orientation de cet organe et montrent que

Sur 71 cas, la déchirure siégeait :

Au sommet (ou près du sommet)	33 fois
A la partie moyenne.	28 fois
A la base (ou près de la base).	10 fois

On peut donc dire que la déchirure est rare au niveau de la base du ventricule et à peu près aussi fréquente à la partie moyenne qu'au sommet; en d'autres termes, les ruptures du ventricule affectent à peu près spécialement les deux tiers inférieurs de ses parois.

S'il n'en était pas ainsi, et si, comme certains auteurs l'ont prétendu, le siège de prédilection de la rupture était la pointe du cœur, on pourrait croire que certaines conditions anatomiques toutes spéciales à cette région expliquent la fréquence de cette localisation. Il est incontestable que la minceur plus grande des couches musculaires au niveau de la pointe du cœur jointe à une richesse vasculaire moins considérable (puisque les ramifications artérielles semblent s'y terminer) constitue des conditions de moindre résistance éminemment favorables à la déchirure de la poche contractile. Cependant il suffit de comparer la mince épaisseur des oreillettes du cœur aux dimensions de la paroi ventriculaire pour comprendre que les raisons anatomiques invoquées plus haut ne peuvent pas, par elles seules, donner la clef du problème. Il y a d'autres raisons anatomiques et anatomo-pathologiques qui expliquent suffisamment, à notre avis, l'extrême rareté des ruptures des oreillettes et la fréquence énorme des déchirures des parois ventriculaires.

Voyons d'abord certaines conditions anatomo-pathologiques, et commençons par la *surcharge graisseuse* du cœur. Cette lésion, si fréquemment notée dans la plupart des observations de rupture du cœur qu'elle est considérée par différents auteurs comme la cause même de la rupture, est également fréquente dans l'athéromasie des coronaires. Notre tableau A (pag.156) relève 30 observations dans lesquelles la surcharge graisseuse et l'athérome des coronaires coexistaient sur le même cœur rompu. Toutefois cette

infiltration graisseuse sous-épicaudique et interstitielle du myocarde se localise de préférence et souvent d'une manière hâtive à la surface et dans les parois du cœur droit. Or, c'est le cœur droit qui se rompt le moins fréquemment des deux (sur 110 cas, le cœur droit n'était rompu que 27 fois, c'est-à-dire à peu près 1 fois sur 4). Il est bon d'ajouter que, sur le cœur gauche, la région de prédilection pour la surcharge graisseuse est précisément la pointe et le sillon antérieur, régions fréquemment atteintes par la déchirure musculaire. Nous verrons bientôt que l'infiltration graisseuse interstitielle joue, au point de vue histologique, un rôle intéressant dans la genèse des lésions dégénératives qui préparent la dilacération des faisceaux musculaires.

L'amincissement de la paroi ventriculaire avec friabilité, sécheresse, décoloration de la substance charnue, a-t-elle un rôle pathogénique? Cela revient à demander si l'atrophie des parois musculaires du cœur a quelque importance dans la localisation de la rupture. Ainsi posée, la question n'a pas besoin de réponse. Toutefois, il faut se demander de quelle sorte d'atrophie l'on veut parler. L'atrophie simple, atrophie molle, friable, causée, comme le microscope le démontre, par un processus dégénératif variable selon les cas, favorise indubitablement l'irruption du sang à travers les parois cardiaques. Encore faut-il savoir quelle est la cause et quel est le mécanisme de ces différents processus atrophiques : l'histologie répondra en montrant l'ischémie progressive du myocarde par lésions artérielles disséminées. Quant à l'atrophie dure, scléreuse, des parois cardiaques même compliquée d'ectasie anévrysmatique plus ou moins considérable, elle est bien exceptionnellement la cause de la rupture, ainsi que nous l'avons vu précédemment : les îlots scléreux du cœur ne favorisent pas la déchirure de l'organe. Rappelons, cependant, le rôle pathogénique accordé par M. A. Robin à la myocardite scléreuse, laquelle préparerait, dans un grand nombre de cas, la rupture par désintégration des cellules musculaires (désintégration de Renaut et Landouzy).

Nous dirons absolument le contraire à propos des deux lésions suivantes : le *ramollissement* du cœur ou *myomalacie* et l'*apoplexie* du myocarde. Sur 34 cas signalés (voy. tableau A, p. 156) de rupture du cœur coïncidant avec un ramollissement de ses parois, 15 fois l'athérome des coronaires était nettement indiqué, 19 fois l'état des coronaires était passé sous silence. Parmi ces 19 dernières observations, 5 fois les auteurs notent un athérome

aortique considérable allant même jusqu'à la rupture d'un anévrysmes de la crosse (J. Besnier). Des 14 autres cas, les uns sont trop insuffisamment détaillés (6 cas), les autres s'accompagnent de diverses lésions se rattachant plus ou moins directement à l'athérome artériel (1). Le rôle des lésions artérielles des coronaires dans le mécanisme du ramollissement est tellement évident que déjà le Dr Elleaume considérait comme indiscutablement de cause artérielle toutes les ruptures du cœur s'accompagnant de ramollissement. Tous les auteurs qui l'ont suivi abondent dans le même sens.

Les mêmes arguments pourraient être invoqués à propos de l'*apoplexie* du cœur et des *infarctus hémorragiques* de cet organe. A côté de quelques rares observations indiscutables d'embolie d'une artère coronaire, la presque totalité des cas d'apoplexie cardiaque relèvent de la thrombose; et cette thrombose est consécutive elle-même à une altération chronique de l'endartère développée sur un rameau plus ou moins volumineux.

On arrive ainsi, d'une manière inévitable, à une notion pathogénique plus complète, dans laquelle la série des diverses lésions que nous venons de signaler se trouve groupée, classée par ordre d'importance, sous un chef unique, les lésions progressives de l'artère coronaire. C'est dire que la rupture du cœur n'est que l'expression ultime d'un trouble nutritif de l'organe, que ce trouble ait, au point où se fait la rupture, une origine récente, comme la myomalacie, l'infarctus sanguin, ou qu'il soit déjà plus ancien, d'ordre progressif, comme l'atrophie dégénérative du cœur ou son infiltration graisseuse interstitielle. A toutes ces lésions si dissemblables en apparence, mais si fréquemment groupées en même temps sur le même organe, il faut une cause déterminante primordiale, commune, et pour ainsi dire banale. Nous espérons démontrer que cette cause, peu rare si l'on en croit les observateurs qui nous ont précédé, est toujours la même et qu'elle est peut-être d'une constance absolue.

Aujourd'hui, les idées théoriques qui voulaient rapporter à un travail inflammatoire tous les foyers de ramollissement de l'endocarde ou du myocarde, sont à peu près complètement abandonnées : la cardite est une maladie aiguë, infectieuse ou non, qui rentre dans un tout autre cadre que celui qui nous occupe. Tout

(1) La surcharge adipeuse ou la dégénérescence graisseuse existait dans 5 cas; l'arc sénile des cornées dans 1 cas; des dépôts calcaires dans la tricuspide avec néphrite chronique dans 1 cas.

au plus pourrait-on parler, à ce propos, de la myocardite chronique; mais les recherches contemporaines ont démontré que la myocardite chronique, quand elle n'est pas scléreuse, conduit à l'asystolie et non à la rupture du cœur. Nous sommes donc bien loin de l'opinion de Soulier qui rapportait à une inflammation le ramollissement partiel du cœur hypertrophié et surchargé de graisse dont il observait la déchirure spontanée.

Il est plus difficile de refuser un rôle pathogénique aux différentes *lésions musculaires* chroniques qui précèdent indiscutablement la formation des foyers de rupture. L'atrophie jaune du myocarde décrite par Rindfleisch (1), la dégénérescence granulo-circuse des fibres musculaires observée par Vulpian, Hayem, Troisier (2), l'atrophie granuleuse indiquée par Malmsten (3), la désintégration des fibres selon les raies d'Eberth vue par A. Robin (4) et jointe à la sclérose du myocarde, voilà autant d'altérations anatomiques du tissu musculaire du cœur considérées tour à tour comme la cause de la rupture. Pour nous, ces causes sont secondaires et ne constituent qu'un des éléments multiples qui président au mécanisme de la déchirure du cœur; ce sont autant de conséquences des troubles nombreux et variés causés par la nutrition insuffisante des parois cardiaques.

En effet, un nombre considérable d'observateurs consciencieux acceptent que la véritable cause de la rupture du cœur réside dans les troubles circulatoires subis par son système artériel. Portal, à propos de ses célèbres observations, attribue déjà à la gêne circulatoire du cœur le mécanisme de la rupture; il est vrai qu'il s'agissait de rétrécissement de l'aorte et de la pulmonaire, et que l'auteur était obligé d'admettre une dilatation des artères coronaires consécutive à la stase sanguine des parois cardiaques. En 1871, M. Barth, regrettant que l'examen des artères coronaires ait été généralement trop négligé, considère les altérations vasculaires du cœur comme la cause immédiate: « 1° des hémorrhagies interstitielles par le fait de la rupture des parois artérielles devenues fragiles et inextensibles; 2° des atrophies locales par défaut de nutrition; 3° et au moins en partie de la dégénérescence des fibres musculaires. » Il est difficile d'indiquer d'une manière plus circonstanciée la hiérarchie des désordres qui

(1) Rindfleisch, *Histologie pathologique*, 2^e édit., 1888, p. 264.

(2) Troisier, *Bull. Soc. anat. Paris*, 1869, p. 268.

(3) Malmsten, *Gaz. hebd. méd. et chir.*, 1861, p. 612.

(4) A. Robin, *Sur les ruptures du cœur*, *Bull. Soc. méd. des hôp.*, 1885.

président à la rupture du cœur. D'ailleurs, dès 1857, le Dr Elleaume attribuait à l'ossification des artères coronaires l'apoplexie et la dégénérescence graisseuse du cœur, lésions qui, avec l'anévrisme vrai et le ramollissement sénile, constituaient à ses yeux les quatre états organiques qui dominent l'étiologie des ruptures du cœur.

Depuis lors tous les auteurs ont plus ou moins entièrement accepté cette interprétation pathogénique. Nous citerons en particulier les travaux de Le Piez, Colin, Dransart, Duffey, Hertz, Fränkel, Ziegler, Beck, etc., etc.

Nous dirons plus loin les différentes opinions de la plupart des auteurs à propos du mécanisme de la rupture.

Les preuves les plus convaincantes que l'on puisse donner en faveur du rôle capital dévolu aux altérations athéromateuses des artères coronaires et de leurs branches sont les suivantes : outre l'extrême fréquence de ces lésions artérielles dans les cas de rupture, fréquence que nous pouvons chiffrer à l'aide de toutes nos observations, par 83 fois sur 175 cas, il y a encore certains cas anatomo-pathologiques très convaincants. On a vu, par exemple, des lésions du myocarde circonscrites à un petit département irrigué par un mince rameau artériel atteint d'endartérite chronique, donner naissance à une rupture complète de la paroi ventriculaire ; le reste du cœur était ou paraissait à peu près complètement sain.

Un autre argument que l'on peut considérer comme une preuve à l'appui de la théorie artérielle de la rupture du cœur, réside dans la constatation, chez le même individu, de lésions viscérales diverses et variées, mais relevant toutes d'une même cause vasculaire, l'athérome. On peut voir, sur nos tableaux, des malades succomber à la rupture du cœur après avoir été atteints de lésions cérébrales en foyers (6 cas). D'autres meurent avec des reins atrophiés, scléreux (sclérose artérielle du rein, 12 cas) ; d'autres avec des infarctus du rein, avec la cirrhose du foie, etc. N'est-il pas juste d'attribuer à la cause unique de tant de désordres, à l'athérome ou à l'artério-sclérose, toute cette série de lésions myocardiques dont l'évolution et le mécanisme ne diffèrent en aucune façon de ceux invoqués pour les autres tissus et pour les autres organes du même sujet ?

§ II. *Mécanisme de la rupture.* — Quatre questions se posent, à propos du mécanisme de la rupture, que nous allons passer rapidement en revue :

1° Peut-on déterminer *le sens de la rupture* quant à son trajet à travers les parois cardiaques ?

2° Quel est le rôle des *contractions* du myocarde dans le mécanisme de la rupture ?

3° Peut-on fixer la *durée de production* de la rupture ?

4° Quel est l'*agent anatomique* de la rupture ?

1° *Le sens de la rupture.* — Il est des cas où la réponse à cette question est facile ; ceux, par exemple, dans lesquels il existe des fissures musculaires corticales sous-épicardiques n'atteignant pas la totalité de l'épaisseur du myocarde. D'ordinaire, cependant, ces fissures, ruptures corticales incomplètes, accompagnent une ou plusieurs déchirures totales, ce qui ne veut pas dire que ces dernières reconnaissent forcément le même mécanisme que les fissures incomplètes. D'après M. Barth, le point de la surface interne ou externe du cœur par où commence la rupture, « doit varier « selon la nature et le siège de la lésion qui en est la cause prochaine, selon, par exemple, qu'une hémorragie interstitielle « laisse en dehors d'elle ou en dedans la plus grande épaisseur du « plan charnu, selon qu'un travail ulcératif a pour point de départ « le péricarde viscéral ou la membrane interne du ventricule. »

Il faut avouer que les différents modes de rupture esquissés par M. Barth ne correspondent guère, si nous nous en rapportons au nombre considérable d'observations relevées par nous à cet égard, au mode de formation habituel des ruptures totales du cœur. Sans doute, comme on peut le voir dans quelques observations, un foyer d'apoplexie musculaire précède parfois et dirige la déchirure musculaire. Les cas de Heuse (1), de Dransart (2), de Laboulbène et Labarraque (3), de Little (4), sont des plus remarquables à ce point de vue. Il faut ajouter aussitôt qu'elles sont également des exemples d'une forme rare. Dans le cas de Heuse, en effet, il s'agissait d'un jeune homme de 21 ans, vieux paludéen, qui succomba à la rupture d'une hémorragie développée dans l'épaisseur du cœur et communiquant directement avec les rameaux d'une artère coronaire. Pour l'observation de Dransart, qui appartient plus directement à notre sujet puisqu'il s'agissait d'un vieillard de 70 ans atteint de thrombose d'une coronaire

(1) Heuse, *Bull. Acad. roy. de Belgique*, t. XV, p. 492, 1856.

(2) Dransart, *Bull. Soc. anat. Paris*, 1873, p. 332.

(3) Laboulbène et Labarraque, *Bull. Soc. anat. Paris*, 1871, p. 339.

(4) Little, *Dublin Journ. of med. science*, 1846, p. 471.

calcifiée, le mécanisme de la rupture est bien celui-ci : déchirure d'un infarctus hémorrhagique récent du cœur. Ce mécanisme et celui invoqué par quelques observateurs, qui attribuent à une ulcération de l'endocarde l'origine de l'irruption du sang à travers les parois ventriculaires, sont indiscutablement les plus rares. Si nous nous en rapportons à la presque totalité des faits recueillis par nous pour la rédaction du présent chapitre, nous croyons pouvoir résumer comme suit le mécanisme habituel de la rupture des cœurs athéromateux. L'ischémie progressive de la paroi cardiaque prépare lentement le muscle à une atrophie dégénérative, dont les expressions histologiques diffèrent suivant les cas et selon la région même examinée.

Pendant quelque temps l'endocarde, moins mal nourri que le muscle sous-jacent, résiste à la pression sanguine, s'épaissit, se sclérose suivant un mécanisme tout à fait particulier (hypergenèse élastique) que l'on trouvera décrit dans un autre chapitre (voy. pag. 94). Souvent la faiblesse progressive de la paroi du cœur favorisera, ici la formation de concrétions sanguines intracardiales, de kystes fibrineux du cœur, là, la transformation fibroïde, scléreuse du tissu conjonctif interstitiel (voy. pl. I, fig. 1); ailleurs, c'est la surcharge graisseuse interstitielle qui accumulera, comme on le voit si fréquemment à la pointe du ventricule gauche, les cellules adipeuses entre les faisceaux musculaires dissociés; ailleurs encore, ce sont les fibres musculaires elles-mêmes, les faisceaux primitifs, qui se segmentent par suite de leurs altérations régressives et des troubles nutritifs subis par leur ciment intercellulaire; parfois enfin, l'intégrité des couches musculaires, déjà si compromise par toute la série précédente de lésions microscopiques, se trouve brusquement troublée par une hémorrhagie interstitielle, résultat de la rupture de quelques vaisseaux capillaires dégénérés.

A ce moment, interviennent deux facteurs, qui vont assurer la déchirure complète soudaine ou progressive de la paroi : la *pression du sang* dans la cavité cardiaque et la *contraction* même du myocarde.

On ne saurait nier en effet que le choc imprimé à la paroi cardiaque par l'ondée sanguine au moment de la diastole doive être un des éléments traumatiques répétés les plus favorables à la dilacération d'un tissu friable et ramolli; et cela est d'autant plus vrai que la myomalacie du cœur est plus étendue et plus ancienne. Le même raisonnement peut s'appliquer sans hésitation

à l'action exercée par le myocarde pendant sa systole; les faisceaux musculaires encore contractiles, les moins altérés, alors même qu'ils recouvriraient largement la région musculaire en voie de ramollissement, doivent se rompre au niveau du foyer malade sous-jacent qui ne leur offre plus la résistance et la surface accoutumées. Encore doit-on remarquer ici combien est mince et souvent friable aussi la couche musculaire corticale ou sous-endocardique à peu près intacte dans certains cas de myomalacie circonscrite. Bien plus souvent le ramollissement musculaire est diffus et la théorie de la rupture par contraction musculaire ne joue qu'un rôle peu accusé sinon tout à fait nul.

2° *Le rôle de la contraction musculaire* paraît donc variable et en rapport avec l'état d'intégrité ou de désorganisation des couches musculaires corticales. Lebert rappelle que l'on a invoqué en faveur de la déchirure systolique l'état *lisse* des bords de la rupture, tandis que les bords déchiquetés ou en zigzag correspondraient aux ruptures survenues pendant la diastole. On peut être, à l'exemple de la plupart des auteurs, éclectique à cet égard et dire avec M. Barth que « on peut admettre que la déchirure s'opère pendant la diastole, au moment de la plus grande distension du ventricule, ou soutenir plutôt qu'elle s'accomplit au commencement de la systole, à l'instant où le cœur déploie la plus grande énergie pour projeter le sang à travers l'orifice aortique. » Cet auteur compétent accepte surtout la dernière interprétation pour le cas où des lésions de l'orifice aortique ou de l'aorte elle-même apportaient un nouvel élément à la gêne des efforts musculaires du cœur.

On peut donc conclure en disant que si les couches musculaires du cœur jouent un rôle actif dans le mécanisme de la rupture, c'est bien moins par l'énergie de leurs contractions, que par l'affaiblissement progressif et l'insuffisance de leurs efforts. Cet affaiblissement des différentes couches du myocarde s'explique surabondamment, soit que l'ischémie artérielle par flots disséminés (plaques atrophiques), soit que la stase veineuse ou lymphatique, soit enfin que les infiltrations sanguines viennent en tels ou tels endroits s'associer et se combiner avec la sclérose interstitielle ou les différents processus dégénératifs.

3° Une question, plus intéressante que la précédente, parce qu'elle a un retentissement évident sur l'évolution des symptômes cliniques, c'est la *durée de la production* de la rupture. En d'autres termes, la rupture du cœur se fait-elle toujours d'emblée

et, selon l'expression imagée de Barth, la paroi ventriculaire éclate-t-elle *d'un seul coup*, ou bien la dilacération des différentes couches du cœur est-elle progressive, a-t-elle lieu en *plusieurs temps*? Si l'on veut s'en tenir aux simples constatations anatomiques et réserver l'interprétation, un peu aléatoire, tirée des faits cliniques, on doit dire : que quelques rares observations d'infarctus interstitiels ou de foyers de ramollissement partiel ou encore de fissures borgnes externes apportent des preuves indiscutables et suffisantes en faveur de la possibilité d'une déchirure progressive de la paroi cardiaque. Les observations de Malmsten (1), de Laboulbène et Labarraque (2) et surtout le mémoire très remarquable de A. Robin méritent d'être rappelés à ce sujet. De même pour les observations de Simon (3), de Denouh (4).

D'autres raisons anatomiques ont été invoquées en faveur de la rupture progressive. Sans parler de l'état de ramollissement, de friabilité, de dilacération plus ou moins diffuse des parois cardiaques, lésions qui ne sont, à n'en pas douter, jamais instantanées, on a cité, comme dans la belle observation de Lancereaux (5), l'existence de couches lamelleuses de fibrine adhérant à la surface épicaudique. Si hâtive que soit la réaction irritative produite par la séreuse épicaudique dès la première irruption sanguine qui se fait à sa surface, on ne peut se refuser à admettre un certain temps écoulé avant l'énorme épanchement sanguin terminal.

4° Enfin, l'*agent anatomique* de la rupture, c'est, outre les cellules musculaires friables, altérées et même partiellement décollées les unes des autres (lésions du ciment intercellulaire), c'est aussi, comme l'ont bien indiqué Cornil et Ranvier (6), l'infiltration sanguine interstitielle « si la mort n'est pas instantanée, « le sang s'infiltré en écartant les faisceaux musculaires et en « donnant lieu à une hémorrhagie interstitielle diffuse. Si la « déchirure ne va pas jusqu'au péricarde, il se fait un anévrysme « diffus d'abord qui peut ensuite se circonscire; mais le plus « souvent la déchirure se poursuit jusque dans le péricarde. » Cette infiltration de sang autour des faisceaux musculaires déjà altérés aggrave d'autant plus les conditions défectueuses de la

(1) *Loc. cit.*

(2) *Loc. cit.*

(3) Simon, *Bull. Soc. anat. Paris*, 1846, p. 79.

(4) Denouh, *Bull. Soc. anat. Paris*, 1851, p. 385.

(5) Lancereaux, *Bull. Soc. anat. Paris*, 1858, p. 363.

(6) Cornil et Ranvier, *Manuel d'hist. path.*, t. I, p. 562.

nutrition des éléments contractiles. Aussi la résistance de la paroi cardiaque, déjà affaiblie par l'adipose interstitielle extrême si fréquente dans ces cœurs athéromateux, devient-elle presque nulle : les contractions totales du cœur et la pression sanguine intraventriculaire auront bientôt raison de cette barrière presque totalement annihilée.

L'étude du mécanisme ne serait pas complète si nous n'ajoutions, en terminant, quelques remarques concernant les *causes occasionnelles* de la rupture. Tantôt, en effet, ces causes occasionnelles sont, pour ainsi dire, nulles ; c'est à propos d'un léger mouvement, comme l'acte de se retourner dans son lit, que le malade est pris des phénomènes plus ou moins caractéristiques et révélateurs de la déchirure. Tantôt la cause occasionnelle est plus évidente. Quelle qu'elle soit, elle se résume, comme le dit si bien le P^r Peter, dans ce fait, la *mise en action énergique* du cœur, mais du cœur primitivement altéré. Ainsi s'expliquent les cas, maintes fois signalés, où la déchirure du myocarde se produit après un repas copieux, à la suite d'une vive contrariété, pendant l'effort pour monter au lit, pendant l'action de porter un lourd fardeau, et plus fréquemment peut-être pendant l'effort pour aller à la garde-robe. D'autres auteurs signalent encore la toux, le vomissement, le coït, une attaque d'épilepsie, l'action de rire, d'uriner, etc. Enfin, Walshe incrimine l'immersion subite dans un bain froid (1). Toutes ces causes agissent suivant un même mécanisme, la contraction violente du cœur, qui cède en son point de moindre résistance, c'est-à-dire là où les altérations régressives de la paroi sont les plus anciennes ou les plus étendues.

(1) On pourrait peut-être conclure de même pour certaines observations de ruptures accidentelles du cœur survenant chez le vieillard *après un traumatisme*, chute d'un lieu élevé, pression violente du thorax, etc.

III. — Anatomie pathologique.

SOMMAIRE

1° Etude des lésions macroscopiques. Siège de la rupture, *a*) par rapport aux cavités du cœur, *b*) par rapport à l'orientation du cœur. Nombre des ruptures observées sur le même cœur. Direction de la déchirure. Dimension de la plaie du cœur. Forme, trajet et orifices de la rupture.

Etat du myocarde. Etat de l'endocarde. Volume et poids du cœur, état du péricarde : hémopéricarde. Etat des coronaires. Cavités du cœur, orifices et valvules.

2° Examen microscopique. Aperçu historique : Stokes, Niemeyer, Quain, Parrot, Laboulbène, Peter, Ziegler, Beck. Etude des fibres musculaires. Etat du tissu conjonctif, des nerfs de l'endocarde et de l'épicarde.

1° *Lésions macroscopiques.*

L'étude anatomo-pathologique des ruptures du cœur exige une division méthodique à cause des multiples points de détail qu'elle comporte.

Nous étudierons successivement l'anatomie macroscopique de la rupture tant au point de vue du *siège*, du *nombre*, de la *direction*, des *dimensions* des déchirures myocardiques qu'au point de vue de leur *trajet*, de leur *forme* et de leurs *orifices*.

Siège de la rupture.

Le siège de la rupture d'un point quelconque de la paroi du cœur a fourni à un grand nombre d'auteurs l'occasion de dresser des statistiques ; il nous paraît intéressant d'en comparer les plus importantes à la statistique que nous avons établie dans le tableau B, page 173.

La statistique de Hayden (1) porte sur 17 cas et donne la proportion suivante :

Paroi antérieure du ventricule gauche.....	8 fois.
Paroi postérieure du ventricule gauche.....	6 fois.
Paroi antérieure du ventricule droit.....	1 fois.
Cloison interventriculaire.....	2 fois.

La statistique de Glüge (2) porte sur 52 cas :

Ventricule gauche.....	37 fois.
Ventricule droit.....	8 fois.

(1) Hayden, *Diseases of the heart and aorta*, Dublin, 1875.

(2) Glüge, cité par Dunlop, *Edinburgh med. Journ.*, 1866, 2^e partie, p. 998.

Oreillette gauche.....	3 fois.
Oreillette droite.....	2 fois.

D'après Duffey (1), toutes les statistiques démontreraient que le siège de la rupture est, pour

Le ventricule gauche.....	75 0/0.
Le ventricule droit.....	12 0/0.
L'oreillette gauche.....	2 à 3 0/0.
L'oreillette droite.....	6 0/0.

Il faut remarquer que cette statistique pour cent n'est pas encore bien complète puisqu'elle ne donne, au total, qu'une proportion de 96 0/0.

La statistique de Gowers (2) se rapproche davantage de l'exactitude désirable, car elle donne un total de 99 0/0. La voici :

Ventricule gauche.....	75 0/0.
Ventricule droit.....	12 0/0.
Oreillette droite.....	6 0/0.
Oreillette gauche.....	3 0/0.
Septum.....	3 0/0.

La statistique de Quain (3) porte sur 100 cas et donne la proportion suivante :

Paroi antérieure du ventricule gauche.....	45 fois.
Paroi postérieure du ventricule gauche.....	31 fois.
Paroi antérieure du ventricule droit.....	9 fois.
Paroi postérieure du ventricule droit.....	4 fois.
Oreillette droite.....	7 fois.
Oreillette gauche.....	2 fois.
Septum.....	4 fois.

Le mémoire si important de Barth établit également la statistique du siège des ruptures, mais avec une méthode plus précise et plus complète. Cet auteur étudie la situation de la rupture, 1° par rapport aux différentes cavités du cœur, 2° par rapport à l'orientation du cœur.

1° Par rapport aux cavités du cœur, les 24 observations de Barth se disposent de la façon suivante : elles occupaient, comme le tableau ci-joint le montre :

(1) Duffey, *Dublin Jour. of medical science*, 1881. t. LXXII, p. 84.

(2) Gowers, *A systeme of medicine*. Edited by J. Russel Reynolds. M. D., London, 1877, vol. IV, p. 787.

(3) Quain, *The Lancet*, 1872, vol. I, p. 460.

Sur 21 cas explicites,

Le ventricule gauche	{	face antérieure.....	10 fois.
		face postérieure.....	7 fois.
		bord gauche.....	4 fois.
		pointe.....	0

2° Quant à l'orientation du cœur, le siège des ruptures était dans 24 cas :

Au sommet (ou près du sommet).....	8 fois.
A la partie moyenne.....	12 fois.
A la base (ou près de la base).....	4 fois.

Nous avons dressé comparativement aux deux indications précédentes la statistique des 110 observations explicites relevées dans le tableau A, page 156.

Elles nous ont donné le résultat suivant :

TABLEAU B.

1° Par rapport aux *différentes cavités* du cœur, les ruptures occupaient.

Le ventricule gauche	{	face antérieure.....	56 fois.
		face postérieure.....	13 —
		bord gauche.....	6 —
		pointe.....	9 —
		sans désignation.....	12 —
Le ventricule droit.....	{	face antérieure.....	3 fois.
		face postérieure.....	3 —
		pointe.....	2 —
		bord droit.....	0 —
		sans désignation.....	14 —
Sillon auriculo-ventriculaire.....		sans désignation.....	2 fois.
L'oreillette droite.....	{	face supérieure.....	3 fois.
		face postérieure.....	1 —
		sans désignation.....	6 —
L'oreillette gauche.....	{	face antérieure.....	0 fois.
		face postérieure.....	0 —
		sans désignation.....	2 —

Notons ici que le total des cas de rupture localisée au ventricule gauche représente à lui seul plus des quatre cinquièmes du chiffre total des cas observés. En voici la preuve :

Ventricule gauche.....	83
Ventricule droit.....	18
Oreillette droite.....	9
Oreillette gauche.....	2
Sillon auriculo-ventriculaire.....	1

Nous verrons plus loin que cette fréquence extrême en faveur du ventricule gauche et plus exactement encore en faveur des ventricules par rapport aux oreillettes (1) s'explique aisément. Les conditions de fonctionnement et de nutrition dans lesquelles le ventricule gauche se trouve placé l'exposent d'une manière plus fréquente aux dégénérescences musculaires d'origine artérielle.

2° Par rapport à l'*orientation* du cœur 71 fois, dans notre tableau A on a noté la situation de la rupture par rapport à l'orientation du cœur. La proportion établie sur cette base nous donne :

La rupture siégeait	{	au sommet (ou près du sommet) .	33 fois.
		à la partie moyenne	28 fois.
		à la base (ou près de la base) ..	10 fois.

Nous devons faire remarquer que le nombre total des ruptures détaillées de notre tableau B dépasse le chiffre total des observations (132 ruptures pour 110 observations). La cause de ce désaccord provient de ce que 13 observations comportaient chacune deux déchirures; deux en offraient 3, et deux en avaient au moins 4 (obs. LXIX et XCII).

Le nombre de ruptures observées sur le même cœur mérite de nous arrêter quelques instants. Sans vouloir remonter aux observations les plus anciennes et en particulier aux faits de Portal (2), Andral (3), Rullier (4), Blaud (5) qui comptaient plusieurs déchirures, nous pouvons signaler plusieurs cas assez

(1) Le groupement des ruptures à ce point de vue donne pour notre tableau :

Ventricule droit et gauche.....	101
Oreillettes.....	11

(2) Portal, Sur des morts subites, *Mém. de l'Acad. roy. des sciences*, 1784.

(3) Andral, *Arch. gén. méd.*, 1824, t. IV, p. 616.

(4) Rullier, *Bull. Acad. roy. des sciences*, 6 avril 1824.

(5) Blaud, *Biblioth. méd.*, t. LXVIII, p. 364, 1820.

curieux : la quatrième observation d'Elleaume qui montre trois ruptures sur le même cœur, deux sur le ventricule gauche et une sur la face antérieure du ventricule droit. On ne saurait trop insister à ce propos, sur l'altération extrême de l'artère nourricière spéciale à ces régions ; en effet, il est dit que la coronaire gauche et ses branches étaient complètement ossifiées (1).

TABLEAU C. — Siège de la rupture.

	STATISTIQUE DE BARTH	STATISTIQUE D'ODRIOZOLA	
<i>1° Par rapport aux cavités du cœur.</i>			
Ventricule gauche	{ face antérieure.....	10 fois	56 fois
	{ face postérieure.....	7 —	13 —
	{ bord gauche.....	4 —	6 —
	{ pointe.....	0 —	9 —
	{ sans désignation....	0 —	12 —
Ventricule droit	{ face antérieure.....	0 fois	3 fois
	{ face postérieure.....	0 —	3 —
	{ pointe	0 —	2 —
	{ bord droit.....	0 —	0 —
	{ sans désignation....	0 —	14 —
Sillon auriculo-ventriculaire.	sans désignation....	0 fois	2 fois
L'oreillette gauche.....	{ face antérieure	0 fois	0 fois
	{ face postérieure.....	0 —	0 —
	{ sans désignation....	0 —	2 —
L'oreillette droite.....	{ face supérieure	0 fois	3 fois
	{ face postérieure.....	0 —	4 —
	{ sans désignation....	0 —	6 —
		21 fois	132 fois
<i>2° Par rapport à l'orientation du cœur.</i>			
Au sommet (ou près du sommet).....	8 fois	33 fois	
A la partie moyenne	12 —	28 —	
A la base (ou près de la base).....	4 —	10 —	
	24 fois	71 fois	

En parcourant notre tableau A on verra, en outre, 13 observations avec 2 déchirures ; l'une d'entre elles, l'obs. XXI, présente ce détail intéressant que chaque ventricule avait sa rupture. On

(1) La première déchirure siégeait à la pointe près de la cloison ; la seconde, sur la face antérieure du ventricule gauche, à sa base, tout près de l'auricule ; la troisième, sur la face antérieure du ventricule droit, près de sa base.

voit donc en résumé que les déchirures multiples sont relativement rares (18 fois sur 110 cas).

La *direction* de la déchirure sur laquelle M. Barth insistait déjà est trop souvent notée d'une manière vague et peu explicite dans les observations. Le peu d'exactitude des indications fournies cause un certain embarras quand on cherche à savoir quelle est la direction la plus habituelle des ruptures pour chaque région du cœur. Il en est de même d'ailleurs pour la forme habituelle de ces lésions.

Parmi les 110 observations de notre tableau, 33 fois seulement la *direction* de la déchirure a été indiquée d'une façon assez nette pour nous permettre d'en tenir compte. Si nous divisons les ruptures des ventricules en obliques, verticales et transversales par rapport à l'axe du cœur, nous les voyons décomposées de la façon suivante : la rupture était

Oblique.....	}	en bas et à gauche	7 fois.
		en bas et à droite	4 fois.
		sans désignation.....	3 fois.
Verticale.....			16 fois.
Transversale.....			3 fois.
			33 fois.

ce qui nous donne la proportion de ruptures obliques 14 fois contre 16 déchirures verticales et 3 transversales. Quant aux rapports pouvant exister entre la direction de la rupture et son siège sur la paroi ventriculaire, nous ne pouvons tirer des déductions importantes vu le petit nombre de cas mis à notre disposition. Nous pouvons dire seulement que les foyers de rupture dont la prédilection pour la face antérieure du cœur est si évidente, peuvent y affecter toutes les directions.

Les *dimensions* de la rupture ont toujours attiré l'attention des observateurs : Barth rappelle que sur 20 cas, 4 fois la déchirure atteignait 3 centimètres à la surface extérieure du cœur; 4 fois ne dépassait pas 2 centimètres à 2 1/2; 4 fois elle avait 1 centimètre; 5 fois, enfin, elle ne formait qu'une solution de continuité de quelques millimètres seulement.

Dans 60 des observations consignées dans notre tableau A, les dimensions de la rupture ont été relevées avec soin. La plus petite dimension notée a été 3 à 4 millimètres; la plus grande (obs. CI, cas de Panum) était de 5 centimètres. Le chiffre moyen oscille entre 1 et 3 centimètres, ainsi que le tableau suivant en fait foi.

Les *dimensions* de la rupture étaient :

	Barth (20 cas).	Odriozola (60 cas).
Au-dessous de 1 centimètre.....	5 cas.	9 cas.
De 1 à 2 centimètres.....	10 cas.	19 cas.
De 2 à 3 centimètres.....	5 cas.	31 cas.
Au-dessus de 3 centimètres.....	0 cas.	1 cas.
	20 cas.	60 cas.

Par conséquent, 80 observations réunies donnent des chiffres approximatifs assez intéressants et montrent que, dans les quatre cinquièmes des cas (65 sur 80), la déchirure avait de 1 à 3 centimètres. Si l'on fait d'autre part l'addition comparative des petites et des grandes déchirures, on voit que

14 fois la rupture n'atteignait pas 1 centimètre ;
66 fois, elle avait de 1 centimètre à plus de 30 millimètres,

ce qui revient à dire que les ruptures du cœur affectent ordinairement des dimensions assez considérables et que la cause qui leur donne naissance, quelle qu'elle soit, agit toujours sur une assez grande étendue de la surface du muscle cardiaque. L'anatomie pathologique microscopique nous indiquera d'ailleurs bientôt le mécanisme intime de cet accident.

Quant à la *largeur* de la déchirure superficielle, c'est-à-dire de l'orifice extérieur du trajet, les chiffres sont moins explicitement notés dans les observations. D'ordinaire, ainsi que tous les auteurs l'ont déjà remarqué, la largeur de la déchirure est indiquée comme peu considérable, les lèvres en sont fréquemment rapprochées l'une de l'autre ou ne présentent qu'un écartement de quelques millimètres.

Trois de nos observations (obs. XIII, XIV, CIII) s'accompagnent d'indications plus précises : la première attribue 5 millimètres, la seconde 7 à 10 millimètres et la troisième 3 millimètres environ, à la largeur de la plaie du cœur. On comprend que cette notion de la largeur soit d'une bien moins grande importance que les autres caractères indiqués précédemment.

Forme de la rupture. — La forme de la rupture diffère sensiblement suivant les dimensions de cette déchirure, son siège exact, l'état antérieur du myocarde altéré. Une petite déchirure peut être une fente linéaire, ténue, ou un orifice arrondi, recouvert et souvent comblé par les caillots sanguins. Lorsque les dimensions sont plus grandes, la forme de la rupture varie encore ; tantôt c'est une fente, une éraillure rappelant une perte de

substance étroite ; tantôt l'image de l'orifice extérieur est sinueuse, en S, en V, en Y, en H, en forme d'étoile, en forme cruciale (Bois de Loury) (1) ; tantôt plus rarement, il s'agit d'un orifice arrondi, béant. On a noté assez souvent que l'orifice de la rupture était bifide inférieurement, et même inégalement déchiqueté ; parfois, enfin, les bords de la déchirure sont échan-crés, irrégulièrement anfractueux, autant d'aspects qui modifieront, on le conçoit, la forme de la rupture du cœur.

Les *orifices* de la déchirure sont habituellement comblés par des caillots cruoriques récents. Souvent les lèvres de l'ouverture extérieure ne sont que légèrement écartées ou même sont rapprochées ; mais toujours facilement reconnaissables une fois que les caillots sanguins qui les entourent ont été chassés par le lavage. L'orifice interne ou profond peut être assez difficile à trouver, dissimulé qu'il est assez fréquemment au-dessous des colonnes charnues ou des piliers valvulaires.

Quels sont les rapports et les dimensions comparatives des deux orifices ? Tantôt l'orifice profond correspond assez exactement, et d'une manière directe à l'ouverture extérieure ; parfois, lorsque le trajet intrapariétal est oblique ou sinueux, les deux orifices ne se correspondent pas et leurs dimensions diffèrent ainsi que leur forme (2). Barth dans 9 observations indiquant les dimensions de la déchirure cavitaire comparativement à celles de l'orifice extérieur, notait que « 4 fois la solution de continuité « était moindre à l'intérieur ; dans un cas, elle est notée de même « grandeur à l'extérieur et à l'intérieur du ventricule ; 4 fois, au « contraire, elle était plus grande à la surface interne ». A l'appui de ces remarques, nous pouvons rappeler l'observation de Duffey, dans laquelle l'orifice interne était plus large que l'externe. Il est vrai que dans le cas de Soulier (voy. tableau A), l'orifice extérieur avait des dimensions plus considérables que l'orifice interne. La presque totalité des auteurs restent muets à propos de cette comparaison. Moins heureux que M. Barth, nous n'avons trouvé bien indiquées que dans 8 observations les dimensions comparatives des deux orifices de la déchirure :

- 4 fois l'orifice externe était plus grand que l'interne.
- 3 fois l'orifice interne l'emportait sur l'externe.
- 1 fois les deux orifices étaient signalés comme égaux.

(1) Bois de Loury, *Gaz. méd. et chir.*, 1859, p. 777.

(2) L'observation de Trier (cas de Banum) est des plus remarquables à cet égard. *New-York med. Journ.*, 1885, t. XLII, p. 619.

Les *bords* de la rupture sont très habituellement, comme le remarque déjà M. Barth et contrairement à l'opinion de Lebert, irréguliers, déchiquetés, en zigzag, rappelant assez bien l'aspect des bords d'une plaie contuse ; ils sont exceptionnellement nets, comme taillés par un instrument coupant. A leur niveau, la substance musculaire est d'ordinaire ecchymosée, infiltrée de sang ; toujours ou presque toujours ramollie, sauf peut-être dans certains cas où la déchirure s'est produite au niveau de la partie saillante d'un foyer d'apoplexie sanguine plus ou moins récent. La règle presque absolue est de voir le tissu musculaire adjacent au foyer des ruptures ramolli, friable, jaune pâle, quelquefois au contraire sclérosé.

Le *trajet* de la déchirure est tantôt direct, c'est-à-dire que les deux orifices interne et externe se correspondent en ligne droite ; tantôt oblique, sinueux, bifide inférieurement, etc., etc. Mais outre ce caractère propre au trajet intrapariétal considéré en lui-même, il est encore un caractère propre à la direction du trajet par rapport à la paroi elle-même : c'est ainsi que la rupture passait transversalement perpendiculaire à l'axe de la paroi ventriculaire, ou bien traversait obliquement en décollant à différentes hauteurs les couches musculaires de la paroi. De même encore le trajet peut être complet ou incomplet et dans ce dernier cas, qui peut avoir été aussi rapidement mortel qu'une rupture totale, on a véritablement affaire à une fissure borgne externe. Les fissures internes du cœur, c'est-à-dire les déchirures intracavitaires appartiennent à l'étude des anévrysmes du cœur et ne doivent pas nous occuper ici. Les fissures incomplètes dont nous parlons accompagnent assez souvent les déchirures totales du cœur (voy. obs. XII, XIV, LVII, LXX, LXXII). Il semble bien qu'il s'agit de déchirures en voie de formation n'ayant pas pu se compléter faute de temps. Elles présentent encore ce détail intéressant d'avoir tantôt respecté la couche cellulo-adipeuse sous-épicardique et l'épicarde lui-même, tantôt d'avoir forcé ces barrières graisseuse et élastique, grâce à une quantité de sang plus ou moins considérable épanché au milieu de la graisse.

Quant à la *longueur du trajet* de la rupture à travers la paroi du cœur, c'est là une indication trop rarement spécifiée dans les observations. Une des observations de Troisier donne le chiffre de 2 centimètres pour le trajet intrapariétal de la rupture.

Etat du myocarde. — Nous devons rappeler ici que le myo-

carde, dans ces cas d'effraction du sang à travers les parois du cœur, est toujours plus ou moins altéré. Disons sans plus tarder que, de toutes les lésions nombreuses et variées signalées par les auteurs le ramollissement et la surcharge graisseuse du muscle cardiaque sont le plus fréquemment notés. La friabilité, la mollesse, la flaccidité, l'amincissement des parois avec myomalacie plus ou moins étendue, tels sont les termes habituellement employés pour désigner la désorganisation évidente subie par le cœur depuis un temps plus ou moins long. Nous verrons bientôt à quelles lésions histologiques correspondent ces modifications dans la consistance et le volume du muscle cardiaque. Il faut y ajouter les foyers d'apoplexie souvent considérables, les ecchymoses et les infiltrations sanguines diffuses.

Un détail assez curieux sur lequel les auteurs n'insistent peut-être pas assez consiste dans l'existence d'érosions musculaires, d'éraillures superficielles, corticales, sous-épicardiques, respectant plus ou moins l'intégrité de l'enveloppe du cœur. L'observation de Féréol et Cauchois, par exemple, montre outre la rupture totale, trois érosions parallèles au sillon antérieur du cœur et à la grande déchirure; ces lésions superficielles mesurent 2 à 3 centimètres de long sur 2 à 3 millimètres de large, « leur fond inégal, « rouge grisâtre repose sur le tissu du cœur, dépouillé à ce « niveau du péricarde viscéral ».

Dans une observation du Dr Troisier (obs. IX) on voyait au-dessus de deux fissures myocardiques une déchirure sous-épicardique qui respectait l'intégrité de l'épicarde. De même dans une observation de Laboulbène et Labarraque, remarquable par le siège de la rupture au centre d'une ecchymose voisine de la pointe du cœur, plusieurs autres foyers d'apoplexie corticale se retrouvaient disséminés à la surface du ventricule. La multiplicité de ces éraillures musculaires donne à penser que dans un grand nombre de faits le mécanisme de la déchirure du cœur est à la fois plus simple et plus précis que ne le laissent entendre les différents auteurs.

La coloration de ce myocarde rompu est d'ordinaire pâlie, variant du jaune bois au grisâtre, au gris blanchâtre, au blanc jaunâtre maculé de rouge.

La consistance du muscle est tantôt d'une sécheresse ou d'une friabilité remarquable, tantôt d'une mollesse et d'une flaccidité extrêmes.

Ces différents aspects tiennent indubitablement, outre l'atro-

phie généralement avancée des faisceaux musculaires, à la proportion plus ou moins considérable de graisse infiltrée dans les interstices et dans le tissu conjonctif du cœur ; car la sclérose du myocarde a été exceptionnellement notée lorsque la rupture s'est produite sans avoir été précédée de la formation d'un anévrysme pariétal. La surcharge graisseuse est d'une fréquence telle que Barth, 18 fois sur 24 la signale comme formant à la surface du cœur, dans ses parois ou même jusqu'au-dessous de l'endocarde, des amas épais, considérables, disséminés, etc. Il en est de même d'ailleurs pour notre statistique qui, 46 fois au moins note la dégénérescence ou la surcharge graisseuse du myocarde comme un des éléments les plus importants, nous devrions peut-être dire les plus constants de l'athérome artériel du cœur (1). Nous ne saurions trop insister, en effet, sur cette loi pathogénique qui préside aux diverses dégénérescences d'un muscle condamné à une nutrition insuffisante : le muscle cardiaque mal nourri par la faute de ses artères coronaires altérées se laisse envahir par les cellules adipeuses qui infiltrent bientôt la totalité de son tissu conjonctif interstitiel. Cette altération dégénérative graisseuse, en dissociant les faisceaux musculaires, enlève aux parois du cœur les moyens de résistance effective contre la pression du sang. On a vu dans un chapitre précédent, combien l'infiltration graisseuse interstitielle proprement dite s'associe rarement, pour le cœur gauche du moins, avec la sclérose interstitielle. C'est dire que la résistance du ventricule gauche aux causes de rupture est moindre, toutes choses égales d'ailleurs, que celles d'autres parties du cœur, moins riches cependant en tissu musculaire (les oreillettes) mais mieux défendues par leur structure élastique.

Nous avons vu, lors de l'étude pathogénique et du mécanisme de la rupture, l'importance et la fréquence des foyers d'apoplexie musculaire et des infiltrations sanguines interstitielles. Il semble bien, en effet, que l'irruption d'une certaine quantité de sang dans la trame interstitielle du cœur préside et favorise fréquemment la rupture totale de la paroi musculaire. Il n'en est pas moins vrai que l'apoplexie du cœur n'est qu'un des éléments de la déchirure de cet organe ; la barrière offerte par l'endocarde ou par l'épicarde est bien minime et fort insuffisante quand un infarctus du muscle s'est produit non loin de ces membranes.

(1) La note statistique jointe à celle de Barth (134 cas) donne une proportion de 64 cas de lésions graisseuses, c'est-à-dire à peu près 1 fois sur 2 déchirures spontanées du cœur.

Un dernier détail d'anatomie macroscopique, et qui mérite d'être signalé, est l'*amincissement* de la paroi du cœur au voisinage de la partie rompue. Cet amincissement, c'est l'*atrophie partielle* de l'organe qui peut parfaitement s'accompagner en d'autres régions de la même paroi, d'épaississement de volume et d'augmentation dans la consistance. Il est bon de distinguer, dans ces cœurs athéromateux, l'atrophie apparente, absolue d'une partie ou de la totalité des couches musculaires, et l'atrophie, vraie encore, mais dissimulée par une surcharge graisseuse, sous-épicardique interstitielle ou généralisée de la paroi musculaire. Dans ce dernier cas, en effet, à un examen superficiel, la paroi peut paraître non seulement normale comme épaisseur, mais même hypertrophiée ; il s'agit alors d'une pseudo-hypertrophie musculaire qui, comme nous l'avons dit ailleurs, doit s'accompagner pendant la vie de troubles fonctionnels absolument identiques à ceux si bien décrits dans la maladie paralysie pseudo-hypertrophique et portant sur les muscles périphériques. Pour nous donc, l'amincissement des parois du cœur n'est qu'un détail, secondaire dans l'espèce : un ventricule d'une épaisseur encore considérable peut se rompre, par suite de l'adipose interstitielle, plus aisément qu'un autre cœur dont le ventricule est extrêmement aminci, mais extrêmement résistant par suite d'une sclérose étendue de la paroi (anévrisme pariétal).

Quant à l'atrophie scléreuse des parois cardiaques, nous devons faire remarquer que cette lésion n'est qu'exceptionnellement notée dans les observations qui font la base du présent chapitre. Ce que nous disons est vrai, non seulement pour les plaques scléreuses disséminées dans l'épaisseur du cœur, mais encore et surtout pour les régions scléreuses ectasiées, conséquence si fréquente de l'athérome des coronaires. Les anévrysmes pariétaux du cœur se rompent rarement, ainsi que nous le disons dans le chapitre consacré à cette lésion et l'extrême rareté de cette rupture tient aux conditions d'anatomie microscopique que nous rappelons ici : l'ectasie partielle du cœur, quand elle n'est pas secondaire à une ulcération endocardique, s'accompagne toujours d'un épaississement considérable de l'endocarde (endocardite chronique) et d'un travail irritatif de l'épicarde se généralisant assez souvent au péricarde pariétal (péricardite chronique, symphyse cardiaque). Voilà autant d'éléments de résistance et de barrières opposées à l'irruption du sang hors des cavités ventriculaires.

Trois de nos observations (obs. Bagshawe, Wardel et Meade), ont trait à des anévrysmes pariétaux rompus dans le péricarde; toutefois, le cas de Meade est surtout un cas de dégénérescence graisseuse du cœur : « La partie inférieure du ventricule dans lequel s'était produite la rupture était dilatée en forme de « poche. » Mais il semble bien qu'il n'y avait en aucun point la moindre trace de transformation fibreuse du myocarde.

Etat de l'endocarde. — Voilà un détail anatomo-pathologique qui a été toujours trop régulièrement laissé dans l'ombre. Quelques indications sont fournies par Barth, grâce aux observations déjà anciennes relevées par lui dans les *Bulletins de la Société anatomique de Paris*. Depuis lors, il n'y a guère que la belle observation de Malmsten qui ait apporté quelques documents sur ce point. Dans son cas, en effet, l'endocarde du ventricule gauche, rompu, était tapissé de couches fibrineuses ayant à peu près 1 pouce 1/2 d'épaisseur, d'un jaune rougeâtre, et se mouvant exactement sur les colonnes charnues de leurs interstices. Ces caillots fibrineux anciens étaient tellement adhérents à l'endocarde, qu'il était impossible de dire au juste où commençait la séreuse endocardique, et où étaient les limites des dépôts fibrineux. Ces dépôts dans leurs parties les plus internes étaient, ici, fermes et résistants; là, avaient un aspect puriforme et paraissaient se continuer insensiblement avec la paroi cardiaque. On peut conclure de cette description que la séreuse endocardique était à ce niveau profondément altérée. L'examen histologique fait malheureusement défaut.

Volume et poids du cœur. — Il est extrêmement difficile de fournir sur le volume et poids des cœurs atteints de rupture, des indications assez précises. La plupart des observateurs restent muets à cet égard; on se contente de dire que le cœur est d'un volume normal ou bien qu'il est augmenté d'épaisseur par une surcharge graisseuse; quelquefois enfin, le ventricule gauche est signalé comme hypertrophié avec ou sans dilatation (1). Très rarement la pesée du cœur, ce renseignement complémentaire indispensable, est donnée. Nous pouvons cependant dire d'une manière générale, que le *volume* du cœur, pris en masse, est d'ordinaire augmenté. Cette augmentation de

(1) La dilatation était très notable dans les observations de Green (79), Hughes (76).

volume tient le plus souvent à la dilatation des cavités du cœur, que cette dilatation s'accompagne d'un amincissement des couches musculaires ou que bien plus fréquemment elle se complique d'une surcharge adipeuse considérable. L'hypertrophie vraie, musculaire des parois semble être assez rare ; nous l'avons trouvée indiquée dans 9 observations (Hazon, Soulier, Troisième, Hertz, Duffey, Barclay, Green, Mathews, Macandrew). Par contre, dans notre observation XXXII, où le poids du cœur a été de 410 grammes, l'augmentation du poids tenait moins à l'hypertrophie du muscle qu'à la surcharge adipeuse extrême des parois cardiaques.

On ne saurait trop regretter l'absence de documents plus explicites, le poids exact de l'organe malade, comparé aux lésions macroscopiques et histologiques de ses parois, pourra seul permettre d'établir sur des bases inébranlables des notions aussi importantes.

Les 9 observations suivantes donnent le poids du cœur :

Barclay.....	240 grammes.	
Little	345	—
Winsor.....	400	—
Robin et Nicolle	410	—
Macandrew	450	—
Steven	472	—
Green.....	600	—
Lansing	746	— (2 livres).
Page.....	765	— (25 1/2 onces).
Davis	900	— (30 onces).

Etat du péricarde. — Tous les auteurs insistent sur l'aspect caractéristique offert par le péricarde au moment de l'ouverture de la cavité thoracique (1). On peut dire que le plus ordinairement cet aspect est pathognomonique : la poche péricardique apparaît avec une coloration foncée variant du bleu violacé au gris noirâtre ; elle refoule à droite et à gauche la partie avoisinante des poumons. L'hémopéricarde est plus ou moins considérable et la quantité de sang contenu dans la cavité séreuse varie beaucoup suivant les observations. Cependant il est rare qu'elle soit moindre de 100 grammes ; c'est ainsi que sur 9 cas rapportés par M. Barth, la plus petite quantité de sang était de 200 grammes, la plus grande de 500. Le Piez avance que la plus

(1) L'Atlas d'anatomie pathologique de Cruveilhier, t. I, 20^e liv., pl. II, contient un bel exemple de cet aspect du péricarde.

petite quantité de sang épanché dans le péricarde atteint au minimum 125 grammes. Dans 37 de nos observations le poids du sang, caillots et sérum compris, a été bien indiqué; il a varié dans les proportions suivantes :

HÉMOPÉRICARDE. — *Quantité de sang épanché.*

	Barth.	Odrizo'a.
Au-dessous de 100 grammes	»	2
De 100 à 200 grammes	»	4
De 200 à 300 --	2	9
De 300 à 400 —	4	9
De 400 à 500 —	2	3
De 500 à 600 —	1	10
	9	37

Quant aux chiffres considérables évalués à deux litres, comme dans l'observation de Danner (1) et dans d'autres cas où l'on parle de plusieurs verres de sang, de plusieurs palettes, nous devons rester sur une prudente réserve en nous rappelant que les épanchements inflammatoires du péricarde n'atteignent guère plus d'un kilogramme.

D'autres observateurs se sont contentés d'estimer, non plus le poids, mais l'épaisseur du sang coagulé après son épanchement dans le péricarde. Une pareille approximation ne peut donner que des indications fort incomplètes. Une très remarquable observation des D^{rs} Colin et Tachard attribue 15 millimètres à la couche de sang déposée autour du cœur; de même Féréol et Cauchois rapportent dans leur observation que le péricarde était distendu par un caillot de 20 à 25 millimètres.

Il est inutile de dire que la quantité de sang épanché dans le péricarde doit varier notablement selon l'étendue de la déchirure du cœur, son mode de formation brusque ou rapide et la rapidité plus ou moins grande de la mort.

Quelques auteurs ont pu se demander s'il existe quelque relation entre la quantité de sang épanché et l'étendue de la rupture. Le Piez, contrairement à Elleaume, admet que la quantité de l'épanchement varie en raison directe de l'étendue de la rupture. L'examen de 22 de nos observations montre, à cet égard, deux détails intéressants : 1° un épanchement considérable peut coïncider avec une grande aussi bien qu'avec une petite déchi-

(1) Danner, *Bull. Soc. anat. Paris*, 1856, p. 201.

rure; 2° une faible quantité de sang peut s'être fait jour à travers une large plaie du cœur; s'il nous fallait conclure nous nous rapprocherions donc plutôt de l'opinion d'Elleaume. Le court tableau suivant indique suffisamment ce résultat :

TABLEAU D.

Rapport entre la quantité de sang épanché dans le péricarde et les dimensions de la rupture.

AUTEURS	QUANTITÉ DE SANG	DIMENSIONS de la RUPTURE
Troisier.....	540 grammes	3 à 4 millim.
Stevenson (4 rupt.)	500 —	13 millim.
Meade.....	500 —	20 —
Hertz.....	500 —	30 —
Trier (2 rupt.).....	500 —	50 millim. et 15 millim.
Steven.....	480 —	27 millim.
Draper.....	420 —	13 —
Coupland.....	420 —	13 —
Liouville.....	370 —	10 —
Rochoux.....	360 —	7 —
Hawtrey Benson.....	360 —	20 —
Pollock.....	360 —	27 —
Quain.....	360 —	27 —
Hallopeau.....	350 —	15 —
Troisier.....	350 —	12 à 13 millim.
Macandrew (2 rupt.)	280 —	13 millim.
Bourneville.....	240 —	10 —
Lowe (obs. I ^{re}).....	240 —	20 —
Bagshawe.....	240 —	27 —
J. Besnier.....	200 —	10 à 12 millim.
Bois de Loury (2 rupt.).....	200 —	10 à 15 —
Davis.....	60 —	13 millim.

Le sang est d'ordinaire presque totalement ou totalement coagulé; souvent aussi il est déjà, au moment de l'autopsie, composé de caillots et de sérosité d'une coloration variable suivant les cas.

Etat des coronaires. — Nous avons vu précédemment que l'état pathologique des coronaires était nettement indiqué dans 55 de nos 110 observations. Ces lésions chroniques consistent dans ce processus dégénératif décrit sous le nom d'artério-sclérose, d'athérome, de calcification des parois vasculaires. Il est intéressant d'étudier comparativement les cas où les deux artères ou leurs branches ont été signalées comme atteintes d'athérome; on voit ainsi que les lésions portaient plus ou moins simultanément sur

Les deux coronaires.....	34 fois.
La coronaire gauche seule.....	18 fois.
La coronaire droite seule.....	3 fois.

Ce qui donne un total de 52 fois sur 55 pour la coronaire gauche et de 37 sur 55 pour la coronaire droite. Le désaccord, au point de vue de la prédilection des graves lésions athéromateuses en faveur de la coronaire antérieure ou gauche, s'accroît davantage quand on cherche la fréquence de la thrombose artérielle dans ces cas; on trouve ainsi que la thrombose artérielle existait, dans 24 cas, sur

La coronaire gauche.....	22 fois.
La coronaire droite.....	3 fois (1).

Or, il est logique d'admettre que, toutes choses égales d'ailleurs, l'artère coronaire gauche est atteinte d'athérome plus fréquemment et en tout cas plus vite que la coronaire droite ou postérieure : l'oblitération si fréquente du premier de ces vaisseaux par thrombose, accident ultime de la dégénérescence athéromateuse, est la preuve la plus convaincante que l'on en puisse donner.

Les différentes indications qui précèdent concernant l'état des coronaires dans la rupture du cœur concordent bien avec l'opinion de la plupart des auteurs contemporains; elles confirment en particulier l'assertion émise par Lancereaux qui annonce comme la plus commune des causes de rupture du cœur l'oblitération de la coronaire : « L'artérite et toutes les dégénérescences « des artères coronaires, dit-il, sont les causes ordinaires de la « thrombose de ces vaisseaux et des ruptures spontanées du « cœur. Celles-ci, pour se produire n'exigent pas toujours une « oblitération complète; il suffit parfois d'un simple rétrécisse- « ment ou d'une dilatation suivie de désordres nutritifs. »

Si les lésions artérielles ont été fréquemment étudiées d'une manière minutieuse, il n'en est plus de même pour l'état des branches de la veine coronaire au sujet de laquelle la presque totalité des auteurs restent muets dans les longues autopsies rapportées. Dans un cas de Klippel cette lacune fut comblée : il s'agissait d'une rupture de la pointe du cœur causée par une thrombose de la branche avoisinante de la coronaire antérieure (obs. XIX).

(1) Dans une observation de Davezac (obs. LXVI), les deux coronaires étaient thrombosées. *Journ. de méd. de Bordeaux*, 1885-86, p. 286.

L'auteur ajoute qu'au niveau de la pointe du cœur, c'est-à-dire dans le voisinage de la déchirure, les veines étaient dilatées et pleines de sang coagulé.

Cavités du cœur, orifices et valvules. — Les cavités du cœur contiennent très fréquemment, surtout celle qui correspond à la rupture, des caillots sanguins anciens, adhérents à l'endocarde, plus ou moins stratifiés, parfois même transformés à leur centre en kystes fibrineux. La fibrine est souvent déposée sous forme de couches stratifiées; elle est grisâtre, décolorée, par suite des altérations régressives qu'elle a dû subir. On a noté également dans quelques cas l'existence de végétations globuleuses du cœur. Toutes ces lésions démontrent la difficulté déjà ancienne de la circulation du sang dans les cavités cardiaques, par conséquent la paresse et l'insuffisance des contractions musculaires.

Quant à l'état des orifices et de leurs valvules, nous devons faire remarquer que dans 22 observations de notre tableau A leurs diverses altérations ont été signalées. Ces lésions variaient d'un épaissement plus ou moins considérable à une transformation athéromateuse ou calcaire d'une étendue variable. Toutefois il est intéressant de relever ce fait que dans 4 observations de rupture du ventricule droit (1) la valvule tricuspide était malade, une fois insuffisante, une fois épaissie et deux fois rompue.

Dans quelques cas, on note en passant la calcification de l'anneau mitral, lésion assez fréquente, comme on sait, dans le cœur sénile.

2° *Examen microscopique.*

L'examen microscopique de la rupture du cœur a été fait dans un nombre considérable de cas, malheureusement les recherches histologiques se sont trop longtemps circonscrites autour d'un seul point : l'existence et l'étendue de la dégénérescence graisseuse du muscle cardiaque. Les notions d'histologie normale encore incomplètes, favorisées par certaines idées préconçues à propos de la dégénérescence graisseuse primitive des cellules musculaires, expliquent à nos yeux l'insuffisance réelle des documents utilisables pour la rédaction du présent chapitre.

Sans doute, comme nous allons le voir bientôt, un grand

(1) Obs. de Page, Hughes, Phillips. La quatrième est celle de Bois de Loury où la rupture occupait le sillon auriculo-ventriculaire droit à sa partie postérieure; en ce point la coronaire droite était rompue.

nombre d'observateurs signalent et décrivent la dégénérescence graisseuse des fibres musculaires, lésion que la presque totalité des auteurs considèrent comme la cause anatomique de la déchirure des parois cardiaques. Or, les travaux contemporains semblent bien avoir démontré l'extrême rareté de l'atrophie graisseuse, de la transformation adipeuse des cellules musculaires au cours des affections chroniques valvulaires ou autres du cœur. Il serait donc logique de conclure que la presque totalité des observations de cœur rompu par dégénérescence graisseuse de cet organe, a trait à l'infiltration graisseuse du tissu conjonctif, à la *surcharge graisseuse* interstitielle et non à la dégénérescence graisseuse des cellules musculaires proprement dites. C'est, en effet, à cette conclusion que nous arriverons à la fin de ce chapitre.

Mais tout d'abord il est nécessaire de passer rapidement en revue les principaux auteurs qui se sont occupés de cette question. Stokes (1) qui admet comme cause prédisposante de la rupture du cœur les abcès, les épanchements apoplectiques du myocarde, ses anévrysmes pariétaux et sa dégénérescence graisseuse, reconnaît en somme que la lésion du cœur, cause de la rupture, est l'*atrophie* du myocarde *avec ou sans dégénérescence graisseuse*.

Pour Niemeyer (2), la dégénérescence graisseuse est la cause la plus fréquente de la rupture spontanée du cœur; plus rarement le cœur se rompt par suite de myocardite, d'abcès, d'anévrysmes aigus ou chroniques. Dans le cas de dégénérescence graisseuse, la déchirure est irrégulière; ses parois lisses dans les couches extérieures sont, dans les parties profondes, déchiquetées, comme lacérées, et le tissu musculaire y apparaît broyé, d'ordinaire infiltré de sang, comme le trajet de la rupture.

Quain (3), dont la compétence a été acceptée par tous les auteurs, a trouvé, sur 100 cas, 77 fois la dégénérescence graisseuse telle qu'elle est décrite dans les examens histologiques de tous les auteurs anglais, c'est-à-dire, caractérisée par la dégénérescence graisseuse proprement dite des cellules musculaires associée à l'infiltration adipeuse interstitielle et sous-épicaudique. On sait, d'autre part, le rôle important que cet illustre observateur fait jouer aux lésions chroniques des artères coronaires dans la

(1) Stokes, *loc. cit.*, p. 478.

(2) Niemeyer, *Pathologie interne*, t. I, p. 420, 8^e édit., 1872.

(3) Quain, *loc. cit.*

pathogénie des dégénérescences chroniques du myocarde (1).

Dans son remarquable article sur la pathologie générale du cœur (2), le regretté Parrot, traitant des ruptures spontanées du cœur rappelle que, de l'avis unanime des observateurs, la rupture semble être préparée par une altération préalable du myocarde, altération qui diminue sa cohésion et sa résistance. Il ajoute que « la plus fréquente est la *stéatose parenchymateuse*, bien que, depuis quelque temps, on ait cherché, non sans raison, à amoindrir son importance au profit du *ramollissement* partiel qui suit l'infarctus sanguin provoqué par la *thrombose* ou l'*embolie* ». Cet auteur reconnaît que le ramollissement du cœur se trouve être l'origine d'un grand nombre de ruptures, mais il n'en reste pas moins convaincu que la dégénérescence graisseuse du muscle est la lésion la plus commune. Il déclare d'ailleurs que la rupture du cœur est un accident du cœur sénile.

Le P^r Laboulbène (3) affirme que la rupture spontanée est toujours précédée d'une dégénérescence des fibres musculaires ou tout au moins d'une surcharge graisseuse interstitielle du cœur. Il ajoute que les lésions chroniques des coronaires sont l'une des plus puissantes causes de rupture.

Pour le P^r Peter (4), la surcharge graisseuse interstitielle et la dégénérescence graisseuse du myocarde se rencontrent dans presque tous les cas de rupture. Toutefois la déchirure du cœur ne se rencontre pour ainsi dire jamais dans les cas où la dégénérescence graisseuse vraie est uniformément distribuée (péricardite, endocardite, fièvres graves); elle est au contraire d'une fréquence extrême quand cette dégénérescence est inégale, distribuée à certains territoires vasculaires, c'est-à-dire dans la surcharge graisseuse interstitielle et dans les oblitérations des coronaires, en un mot dans le cœur sénile. M. Peter admet en outre la rupture possible dans le cas de myocardite chronique fibreuse : la déchirure ne se produit presque jamais alors sans un mécanisme intermédiaire, l'anévrysme partiel du cœur. Le ramollissement partiel du cœur par dégénérescence granuleuse, granulo-graisseuse ou par surcharge adipeuse interstitielle est donc aux yeux de cet au-

(1) Outre les 77 cas de dégénérescence graisseuse, Quain notait encore 6 cas de ramollissement des parois cardiaques, un anévrysme rompu et enfin la rupture d'un abcès.

(2) Dict. encyclop. Sc. méd., 1^{re} série, t. XVIII, 1876, p. 470.

(3) Laboulbène, Nouveaux éléments d'anatomie pathologique descriptive et histologique, 1879, p. 568.

(4) *Loc. cit.*, p. 257.

teur la condition pathogénique par excellence de la rupture spontanée du cœur.

Dans son traité récent, Ziegler (1) consacre à la rupture du cœur des détails intéressants. C'est dans le chapitre de la myomalacie du cœur que se trouve étudiée la rupture de cet organe. L'origine ischémique artérielle de ces lésions lui semble indiscutable. « Les causes les plus fréquentes de cette anémie progressive du cœur sont, dit-il, la sclérose, l'athérome, la dégénérescence calcaire et la thrombose des coronaires et de leurs branches, plus rarement leurs obstructions emboliques. » L'auteur étudie ensuite l'anatomie pathologique des foyers de ramollissement du myocarde dont il montre la fréquente localisation au voisinage de la pointe du ventricule gauche. « Lorsque le foyer de ramollissement a une certaine étendue et qu'il envahit la totalité ou la presque totalité de la paroi musculaire, il se produit alors une rupture du cœur et un épanchement de sang dans le péricarde. Les modifications de structure sur lesquelles se basent les différences d'aspect des foyers de rupture sont en partie de nature régressive, en partie de nature progressive. L'ischémie produit tout d'abord la destruction d'un grand nombre de cellules musculaires de la région ; puis les fibres musculaires, dans leurs différents stades de destruction, forment des foyers d'apparence jaunâtre. Tout d'abord un état trouble, ou encore une dégénérescence homogène et ultérieurement une fragmentation des cellules musculaires se produisent, de sorte que ces éléments se détruisent en se rompant et se réduisent finalement en un détritit granuleux. Des gouttelettes graisseuses s'y déposent également. Dans les petits foyers les lésions peuvent se circonscrire à cette destruction des fibres musculaires, mais dans d'autres cas le tissu conjonctif interstitiel subit aussi des altérations ; la preuve évidente en est que, en certains endroits leurs noyaux ne se colorent plus par le réactif et que des granulations se déposent sur les fibrilles incolores du tissu conjonctif. Dans certains cas une hémorrhagie s'est ajoutée à ce processus de destruction, et l'on trouve des globules sanguins infiltrés dans le tissu conjonctif et dans les filots des faisceaux musculaires détruits ; ces globules sanguins sont tantôt encore normaux, tantôt également en voie de destruction. Plus tard le tissu pathologique contient des

(1) *Loc. cit.*, p. 27, t. II, Myomalacie du cœur, 1887.

« granulations pigmentaires. La substance musculaire du cœur
« voisine du foyer de rupture est infiltrée de sang.

« Lorsque la destruction du tissu est arrivée à un certain degré,
« commence alors un processus de réparation. Les détritissont
« résorbés et disparaissent; un tissu de cicatrice remplit les
« vides. Pendant ces modifications, des cellules rondes sortent
« des vaisseaux et une réaction inflammatoire se produit, consé-
« quence de la nécrose. Les détritissont emportés en grande partie
« par les cellules migratrices ou bien simplement résorbés ou
« encore dissous. Plus tard, du tissu embryonnaire riche en
« vaisseaux et du tissu conjonctif se forment autour du foyer :
« mais l'on n'y voit jamais reparaître des cellules muscu-
« laires... »

Si nous avons cité aussi longuement les opinions de Ziegler concernant les ruptures du cœur dans leurs rapports avec le ramollissement myomalacique, c'est que nous y trouvons la démonstration à peu près complète des différents processus dégénératifs subis par les cœurs séniles avant leur rupture. Quelques réserves sont à faire néanmoins au point de vue histologique à propos de la présence de cellules lymphatiques ou embryonnaires dans les flots de ramollissement atrophique, et aussi à propos de l'époque d'apparition de granulations pigmentaires dans ces mêmes régions.

Beck (1), élève de Ziegler, défend la même opinion, qu'il appuie sur l'autorité de Eichhorst, Bamberger, Förster, Böttger, Rokitsansky, Friedreich, Schrötter, Weigert, Leyden et Posner.

Toutes ces indications historiques les plus intéressantes étant passées en revue, étudions maintenant en détail les différentes parties constituantes de l'organe rompu, telles qu'elles ont été indiquées dans les observations isolées figurant dans notre tableau A. Tout d'abord, commençons par les *fibres musculaires*, parties élémentaires dont les lésions méritent la plus grande attention.

La dégénérescence graisseuse a été signalée par un nombre incalculable d'observateurs : nous pouvons citer Malmsten, Soulier, Colin, Vulpian, Liouville, Féréol et Cauchois, Duffey, Troisier, Hertz et Fränkel, Hayem, Beck, Little, Hawtrey Benson, etc., etc. Cependant, même dans certains examens histologiques déjà anciens, on trouve la trace de quelques hésitations au

(1) Zur Kenntniss der Entstehung der Herzruptur und des chronischen partiellen Herzaneurysma, Tübingen, 1886.

sujet du siège exact des amas graisseux observés dans l'épaisseur du myocarde. L'observation de Malmsten, par exemple, porte que les fibres musculaires, au niveau de la rupture, sont *détruites et remplacées* par des détritits granuleux avec des granulations graisseuses. Le cas de Soulier, dont l'examen microscopique avait été pratiqué par Vulpian et Charcot, note l'altération graisseuse des fibres musculaires, avec ce détail très important à nos yeux, que quelques-unes d'entre elles ne *contiennent plus que des globules graisseux*. La plupart des autres cellules musculaires avaient en outre, comme nous le dirons plus loin, subi la dégénérescence granulo-pigmentaire. De même pour le cas de Colin et Tachard (1867), qui, à côté de quelques cellules musculaires totalement graisseuses, décrivent une infiltration interstitielle de gouttelettes de graisse comprimant les faisceaux musculaires jusqu'à les rendre variqueux. Dans l'observation de Décornière, où l'infiltration graisseuse interstitielle est extrême, on note au voisinage de la rupture la pâleur extrême des cellules musculaires qui semblent interrompues, les *intervalles étant occupés par des granulations graisseuses accolées*. N'est-ce pas l'indication la plus précise démontrant le mécanisme de la substitution des cellules musculaires par la graisse interstitielle? Et l'ébauche de ce mécanisme n'est-elle pas indiquée dans les cas de Malmsten, de Soulier et de Colin? Bientôt, en effet, à mesure que les recherches histologiques deviendront plus précises, la dégénérescence graisseuse de la cellule musculaire elle-même sera remplacée, dans les observations ultérieures, par la notification de transformation granuleuse, d'atrophie granuleuse ou granulo-graisseuse. C'est ainsi que Liouville (1868), parlant de l'état des fibres musculaires les plus altérées autour du foyer de rupture, dit que la texture normale des cellules musculaires y a totalement disparu et est remplacée par des amas innombrables de granulations *graisseuses* que l'on retrouve d'ailleurs en amas dans les espaces interstitiels voisins. De même, le D^r Le Piez signale dans les fibres musculaires dégénérées, l'accumulation d'une grande quantité de granulations graisseuses et de granulations d'un jaune ocreux, lésion bien connue aujourd'hui sous le nom de dégénérescence ou *atrophie granulo-pigmentaire*, et dans laquelle les réactifs appropriés histochimiques démontrent l'absence constante de toute matière graisseuse.

Il résulte, en outre, de nos recherches comparatives, que plus les observations se rapprochent de l'époque actuelle, et moins

fréquemment est notée la dégénérescence graisseuse vraie des cellules musculaires. Ce que nous disons pour la rupture du cœur, est également vrai, comme on peut le voir ailleurs, toutes les fois qu'il s'agit du cœur sénile (voy. *Dégénérescence graisseuse*).

Dès 1870, le Pr Cornil (obs. de Féréol et Cauchois) signale l'énorme dégénérescence pigmentaire et granuleuse du muscle au voisinage de la rupture. Le tissu étudié à ce niveau n'a plus l'apparence musculaire; il est tout entier formé par des granulations de 1 μ , les unes d'apparence graisseuse, les autres de nature protéique. Duffey observe également la dégénérescence pigmentaire et granuleuse, qu'il intitule encore graisseuse.

Les observations les plus récentes, comme celles de Brault et Lévêque, Albert Robin et Nicolle sont bien explicites à cet égard; elles montrent l'absence habituelle, sinon constante, de la dégénérescence graisseuse des cellules musculaires opposée à la surcharge adipeuse interstitielle, souvent extrême. Elles établissent, en outre, la valeur pathogénique des autres processus dégénératifs subis par la cellule musculaire. Certains cas, déjà anciens, dans lesquels l'examen microscopique fut complet, sont, pour ainsi dire, aussi démonstratifs que possible à ce point de vue. L'observation de Hallopeau, par exemple, complétée par l'examen microscopique fait par Henocque, donne les détails suivants: il existe un développement considérable de graisse interstitielle. Près de la rupture les faisceaux sont séparés par traînées de tissu cellulo-adipeux. Au niveau de la rupture on trouve à peine quelques fibres musculaires rétrécies, variqueuses, pâles et devenues finement *granuleuses* (1).

De ces processus atrophiques, les uns, comme l'*atrophie granuleuse* et l'*atrophie pigmentaire*, sont extrêmement fréquents, les cas de Doléris, Troisier, Lévêque et Brault en font foi; d'autres sont plus rares, tel est l'état vitreux de la fibre musculaire signalé par Doléris; telle encore, la *dégénérescence cireuse*, donnant lieu à un gonflement d'un aspect analogue à celui décrit par Zenker et que Vulpian et Hayem crurent trouver sur un petit nombre de cellules cardiaques dans une observation de Troisier.

Il n'est pas jusqu'à l'*atrophie simple*, constatée ou non par des mensurations précises et pouvant aller jusqu'à la disparition

(1) Hallopeau, *Bull. Soc. anat.*, 1866.

presque complète de la cellule musculaire, qui n'ait été signalée.

D'autres altérations histologiques sont encore attribuées aux fibres musculaires; tout d'abord, les modifications de leur striation longitudinale et transversale : dans le cas de Féréol, par exemple, M. Cornil note une diminution de la striation pour les cellules voisines de la rupture. D'autres fois, comme dans les cas de Laboulbène et Labarraque, de Soulier, les fibres musculaires semblent avoir perdu totalement leur aspect strié. Parfois enfin (cas de Brault), c'est l'inverse que l'on observe, c'est-à-dire l'exagération de la striation longitudinale et transversale.

On a rarement indiqué l'état des *noyaux* musculaires. Dans un cas de Troisier, cependant, les noyaux des cellules musculaires infiltrées de graisse et de pigment auraient été multipliés. Quant au *ciment* intercellulaire, il n'y a que peu de temps qu'on en observe les modifications : les anciens observateurs insistaient bien sur la friabilité et la désintégration des faisceaux musculaires. Ce n'est que depuis que l'on connaît bien la texture microscopique des faisceaux primitifs et l'accollement bout à bout des cellules musculaires, qu'on s'explique mieux les causes et l'importance de la désintégration, de la fragmentation des fibres musculaires. Ce qui est vrai pour les affections cardiaques autres, arrivées à la période asystolique (Renaut et Landouzy) (1), l'est à plus forte raison aussi pour la rupture sénile du cœur : A. Robin et Brault l'ont parfaitement indiqué, ce dernier surtout en décrivant une altération profonde du ciment intersegmentaire (Lévêque). La fragmentation peut être plus complète encore et les fibres musculaires peuvent être réduites, comme on le voit d'après l'observation de Vulpian, Hayem et Troisier, en débris plus ou moins allongés, irréguliers; les uns adhèrent encore à la fibre musculaire et se continuent avec elle, les autres libres, encore plus ou moins striés ayant subi l'atrophie granuleuse ou granulo-graisseuse. La dernière expression de cet état atrophique est l'état de pulvérulence qui nous paraît mal concorder avec la soi-disant dégénérescence grasseuse.

Nous n'insisterons pas en terminant sur les modifications de la coloration des fibres musculaires, état qui est pour ainsi dire du ressort de l'anatomie macroscopique. Nous regretterons seulement que les *mesurations histologiques* des fibres musculaires voisines de la rupture n'aient pas été faites avec toute la méthode et

(1) Renaut et Landouzy, Mém. de la Soc. de biologie, 1877.

la rigueur si désirables. Colin et Tachard notent bien un aspect variqueux des fibres musculaires comprimées par la graisse; de même Liouville montre les fibres musculaires voisines de la déchirure courtes et rompues, offrant par places des dilatations et des rétrécissements, d'où un aspect bombé, moniliforme des plus curieux. Mais tous ces détails ne remplacent pas les chiffres micrométriques dont la valeur serait indiscutable.

Autant les détails histologiques sont nombreux et circonstanciés, quoique discutables, quand il s'agit des fibres musculaires, autant les observations sont peu précises, souvent même muettes quand on cherche l'état du *tissu conjonctif* interstitiel dans les ruptures spontanées du cœur. Il est vrai de dire que les *infarctus* et les *hémorragies interstitielles* signalées dans un assez grand nombre de cas, indiquent bien un état pathologique des espaces intermusculaires, mais les notions histologiques les plus délicates font à peu près défaut (obs. Malmsten, Liouville, Féréol et Cauchois). Dans un cas (Laboulbène et Labarraque), un noyau interstitiel, reliquat probable d'un ancien infarctus, fut examiné avec soin. Il était constitué par de la fibrine presque pure qui enveloppait quelques globules sanguins altérés; aussi les auteurs concluaient-ils à une rupture interstitielle ancienne, guérie. La présence de matières grasses infiltrées sous forme de gouttelettes graisseuses ou d'amas de corps granuleux est parfois indiquée dans des observations déjà anciennes. Le cas de Colin et Tachard signale de nombreuses gouttelettes de graisse irrégulièrement disséminées dans les espaces intermusculaires. Liouville note également autour des fibres musculaires altérées des amas de granulations dont le volume et la composition sont tout à fait analogues à ceux des corpuscules de Glüge. Le Piez montre, dans les régions où les fibres musculaires ont disparu par places, régions qui semblent bien correspondre aux plaques ou flots atrophiques que nous avons étudiées dans une autre partie, une grande quantité de granulations graisseuses et de granulations pigmentaires, jaune d'ocre, infiltrées et disséminées. Enfin Laboulbène et Labarraque rappellent que les fibres musculaires atteintes de dégénérescence granuleuse sont séparées les unes des autres par des boyaux de gouttelettes graisseuses.

On comprend sans peine que les espaces plasmatiques du tissu conjonctif interstitiel soient gorgés de tous les débris granuleux et granulo-graisseux qui sont les véritables déchets de la dénutrition progressive subie par les différentes parties constitutives

du cœur. Il faut donc placer à côté de la surcharge adipeuse des cellules plasmatiques du tissu conjonctif, l'infiltration de matières ou détritiques granulo-graisseux, pigmentaires, protéiques et même graisseux : les voies lymphatiques engorgées et stagnantes peuvent conserver un temps indéfini tous ces produits de décomposition hostiles à la vie musculaire.

Voilà pourquoi on peut trouver notée la présence de corps granuleux (Vulpian, Liouville), de pigment (Hayem, Troisier, Le Piez), etc. Quant à l'état inflammatoire du tissu conjonctif, processus actif accepté pour quelques cas, il semble bien réellement exister, si l'on en juge d'après les examens microscopiques (Vulpian, Charcot, Hayem, Troisier, Soulier). Mais s'agit-il là d'un processus irritatif simple ou de lésions inflammatoires subaiguës, ou plutôt d'un travail de sclérose lente et chronique? C'est ce que des observations ultérieures plus explicites pourront dire : Dans le cas de Soulier, par exemple, où l'état sénile du cœur était indiscutable, ainsi qu'en font foi les lésions extrêmement avancées des artères coronaires et l'atrophie granulo-pigmentaire des fibres musculaires, on trouvait des éléments fusiformes, plus abondants qu'à l'état normal et un nombre assez considérable de cellules plasmatiques et de noyaux embryoplastiques. L'auteur ajoute qu'il y avait là certainement les traces d'un processus de production conjonctive en activité, d'autant plus remarquable que les vaisseaux de ces régions n'étaient point altérés.

Parfois même, comme dans l'observation de Troisier où les artères coronaires étaient lésées, les fragments de fibres musculaires dissociées, quoique atteints de dégénérescence granulo-graisseuse, contiendraient des noyaux musculaires en voie de segmentation. En outre, dans les espaces plasmatiques, on trouverait des *corps myoplastiques*, les uns arrondis, les autres allongés, avec un renflement médian, au niveau duquel existent un à trois noyaux (Hayem). Ces corps sont constitués par une masse de protoplasma granuleuse et striée; chaque noyau possède un nucléole.

La sclérose vraie, dégénérative, existe indubitablement dans un certain nombre d'observations : elle a été mise en lumière sous le nom de myocardite scléreuse péri-artérielle par M. A. Robin dans le mémoire important que nous avons maintes fois cité. Les vaisseaux de ces régions dégénérées et rompues ont été rarement bien étudiés; nous venons de voir cependant que dans le cas de Soulier ils paraissaient sains. Il n'en était pas de même

dans l'observation de Liouville, dans laquelle il est dit que les vaisseaux de la région étaient couverts de granulations graisseuses et que leur enveloppe externe était farcie d'amas de granulations graisseuses, sous forme de corps de Glüge, contenues dans des cellules; les noyaux de ces cellules étaient très visibles et atteints de dégénérescence graisseuse. Dans la lumière vasculaire existait un grand nombre de globules blancs unis aux hématies. Les nerfs examinés dans un cas étaient sains (cas de Soulier).

L'endocarde a été rarement étudié au point de vue microscopique. Dans l'observation de Lévêque, M. Brault signale un épaissement assez considérable : de la partie profonde de la séreuse se détachaient des bandes fibreuses qui allaient sillonner irrégulièrement les couches musculaires de la paroi myocardique.

Les indications microscopiques au sujet de l'épicarde nous font absolument défaut. Les plaques laiteuses de l'épicarde, si fréquentes sur les cœurs séniles, ont été étudiées précédemment (voy. *Anatomie pathologique du cœur sénile*, p. 21).

IV. — Symptomatologie.

SOMMAIRE

L'angine de poitrine et la mort subite ne résument pas, à elles deux, les signes de la rupture du cœur.

Caractères cliniques variés et complexes. Prodromes de la rupture. Observations de Quinquaud, Albert Robin.

Signes de la rupture confirmée. Remarques de Barth, Le Piez, A. Robin. Valeur de la douleur, ses rapports avec le siège de la rupture, avec l'état des coronaires.

Phénomènes nerveux. Troubles circulatoires. Signes physiques : la percussion du cœur peut donner des renseignements.

Troubles fonctionnels de l'appareil respiratoire, de l'appareil digestif. Phénomènes généraux.

Marche, durée, terminaison. Formes foudroyante, rapide, prolongée. Mécanisme de la mort.

Si l'on ne tenait compte que de la rapidité souvent foudroyante de l'évolution de l'accident si grave que nous étudions ici, on pourrait croire que l'angine de poitrine et la mort subite résument, à elles deux, toute la symptomatologie de la rupture du cœur. Bien au contraire, l'observation démontre que les ruptures du cœur ont en clinique les caractères les plus variés et même les plus complexes. Comme nous le verrons plus loin, leur marche et leur durée sont souvent bien différentes d'un cas à un autre ; et il n'est pas jusqu'aux phénomènes prodromiques de la rupture qui n'affectent les physionomies cliniques les plus diverses. On s'en rend compte aisément en dépouillant les observations un peu détaillées publiées sur ce sujet.

Pour les *prodromes*, par exemple, il faut bien distinguer les phénomènes ayant une valeur pronostique réelle des autres signes appartenant à des lésions chroniques d'autres organes que le cœur. C'est ainsi que les accès d'angine de poitrine répétés, subintrants même, survenant chez un individu déjà sujet à cet accident redoutable, peuvent, quelquefois, être considérés comme de véritables accidents prémonitoires de la rupture du cœur (obs. de Malmsten et deuxième cas de Green).

D'autres fois, c'est par une syncope survenant quelques jours avant le début de la maladie (Doléris), ou par un accès de vertige précédant de quarante-huit heures la syncope mortelle (Van Giessen), que s'annoncera le travail morbide, cause de la mort prochaine. Ailleurs, comme dans l'observation de Berne, une hématé-

mèse apparaissant trois ou quatre jours avant la rupture pourra être considérée comme un phénomène prodromique. Parfois enfin, l'accident prémonitoire sera assez rapproché de la syncope mortelle pour constituer, à lui seul, tout l'ensemble symptomatique de la rupture du cœur : ainsi, dans l'observation de Fergusson, un accès de dyspnée soudaine eut lieu deux heures avant la mort subite.

Dans une remarquable observation publiée par Champeil (1), le D^r Quinquaud, dans le service duquel la malade était morte subitement, insistait sur la fréquence des prodromes de la rupture du cœur; il faisait remarquer que cette femme, âgée de 78 ans, était malade depuis cinq jours lorsqu'elle succomba et que « pendant les deux derniers jours, elle avait beaucoup souffert au creux épigastrique ». M. Quinquaud ajoutait qu'il avait observé à l'hospice des Ménages plusieurs autres cas de mort subite par rupture du cœur et que jamais il n'avait vu la syncope terminale survenir en plein état de santé. Toujours, au contraire, les sujets avaient été malades pendant un certain temps. Se basant sur ces faits, M. Quinquaud concluait que la rupture du cœur se produit non d'un seul coup, mais en plusieurs fois et qu'elle met un certain temps à se compléter.

Reprenant cette question des prodromes de la rupture à l'aide d'observations nouvelles, M. Robin (2), dans son remarquable mémoire sur la rupture du cœur, commence par rechercher la fréquence de ces prodromes : sur 27 observations recueillies dans les auteurs et assez complètes pour que l'état antérieur ait été noté, on en compte 17, dit-il, soit 62 0/0, dans lesquelles les sujets ont été frappés dans un état de santé plus ou moins parfait; aucun signe objectif ou subjectif n'avait pu faire soupçonner préalablement l'existence d'une affection cardiaque. Sur les 10 autres malades :

5 avaient...	Dyspnée habituelle.
3 —	Palpitations et dyspnée.
2 —	Douleur vague dans la région du cœur.
1 éprouvait.	Elancements cardiaques, étourdissements et vertiges.

Cet auteur rapporte ensuite l'histoire de trois malades chez lesquels existaient quelques symptômes prémonitoires que l'on pourrait facilement constater dans presque tous les cas.

(1) Champeil, *Bull. Soc. anat. Paris*, 1884.

(2) Robin, *loc. cit.*

Cette *période prémonitoire* de la rupture serait marquée par « un accès douloureux qui offre une grande analogie avec l'accès d'angine de poitrine : douleur subite, précordiale ou sous-claviculaire, variant de la simple pesanteur à la sensation la plus déchirante, irradiant dans l'épaule et le bras gauche avec les caractères de l'engourdissement ». Telle serait la physionomie habituelle des prodromes de la rupture à laquelle viennent se surajouter « parfois des symptômes accessoires comme la *dyspnée*, l'*oppression*, l'*accès de suffocation*, l'*angoisse*, la sensation de *rupture cardiaque*, l'engourdissement douloureux des membres inférieurs ». Plus rarement, l'accès initial semble réduit à un *engourdissement* du bras gauche et même du bras droit.

Cet accès initial, sorte de période prémonitoire, aurait, comme nous le verrons bientôt, une importance considérable au point de vue de la marche de la rupture : à cet accès initial, en effet, correspondrait la première solution de continuité, autrement dit le début de la rupture des parois cardiaques. Pour M. A. Robin, donc, tant que l'effraction des parois cardiaques n'est pas complète, c'est-à-dire tant que la dissociation du muscle cardiaque par le sang qui s'infiltré n'a pas rompu la barrière épicaudique, la première phase persiste et souvent même fait place à une sorte d'atténuation des symptômes douloureux ; c'est cette période que nous décrirons plus loin sous le nom de *phase d'accalmie*, dont l'existence n'est pas absolument constante.

Toutefois, avant d'en arriver là, la symptomalogie de la rupture demande à être tracée dans ses caractères principaux ; c'est ce que nous allons essayer de faire, après quoi il nous sera plus facile d'étudier la marche, la durée, les formes cliniques des ruptures du cœur.

Tous les auteurs admettent que la rupture une fois constituée se caractérise par un certain nombre de symptômes plus ou moins constants. M. Barth, qui les considère comme l'*expression fonctionnelle* de la déchirure des parois du cœur, les groupe de la façon suivante : « Une *syncope* que n'explique aucune circonstance extérieure ou une *grande dyspnée* avec *imminence de suffocation*, un sentiment d'*angoisse profonde*, d'*extrême anxiété*, et par-dessus tout une *sensation douloureuse très vive, très violente* à la partie inférieure gauche du sternum et de la région mammaire ; irradiant quelquefois vers le cou ou se propageant dans les bras correspondants. »

Nous commencerons le tableau de la rupture confirmée par les troubles du système nerveux.

La *douleur* est un des symptômes sur lequel insistent le plus volontiers la totalité des auteurs et, d'autre part, il est bien rare que les observations publiées ne mentionnent pas avec détails les caractères de localisation et d'intensité offerts par ce symptôme.

On peut se faire une idée de la *fréquence* de la douleur en parcourant les différentes observations consignées dans les mémoires ayant trait à la rupture du cœur (Barth, Le Piez, A. Robin), ou en analysant les diverses observations qui ont servi de base au présent chapitre. Les deux exemples suivants donneront une idée suffisante de la fréquence de la douleur considérée comme phénomène prodromique ou initial de la rupture du cœur : dans les 24 observations sur lesquelles repose son mémoire, M. Barth en relevait déjà 7 dans lesquelles existait une douleur *précordiale* ou *épigastrique* offrant, d'une manière plus ou moins nette les caractères de l'angor pectoris, ce qui représenterait environ le tiers des cas. Il nous a paru intéressant de faire le même travail à propos des 110 observations de rupture du cœur consignées dans notre tableau A, et nous avons trouvé les chiffres suivants :

Dans 50 cas, les symptômes sont rapportés d'une manière trop concise le plus souvent, mais avec leurs caractères les plus dominants. Or, 25 fois sur ces 50 cas, la rupture du cœur s'était accompagnée à un moment donné d'une douleur angineuse, proportion considérable puisqu'elle atteint la moitié des cas.

Les *caractères* de la douleur sont des plus variables ; il suffit de parcourir quelques observations prises au hasard pour comprendre combien est impossible la description méthodique et précise de ce symptôme redoutable. D'une manière générale on peut dire que, quelle que soit son époque d'apparition, c'est-à-dire qu'elle se montre soit au moment de l'éclosion des prodromes de la rupture, soit pendant l'évolution de la période confirmée, la douleur offre d'ordinaire le caractère d'être angoissante, souvent constrictive, toujours ou presque toujours aiguë, déchirante ; en un mot, c'est la physionomie de l'angor pectoris avec ses variétés de forme, d'intensité, et même de siège, si bien connues.

Le D^r Le Piez esquisse en quelques lignes la douleur de la rupture qu'il présente comme une douleur intense, subite, déchirante, siégeant au niveau du sternum, avec ou sans irradiations

vers le cou et le bras gauche. Il insiste sur ce détail que cette douleur angineuse survient quelquefois brusquement au milieu de la plus parfaite santé.

Nous croyons devoir faire observer que l'intensité de la douleur peut varier non seulement d'un patient à un autre, mais d'un moment à l'autre sur le même patient. Il ne faut pas croire que cette douleur soit forcément un accès violent d'angine de poitrine; il existe des cas, peu nombreux à la vérité, où l'on n'observait qu'une douleur vague, indéterminée, occupant tantôt la région précordiale, tantôt l'épigastre. Ces douleurs peuvent irradier vers l'épaule gauche et le membre supérieur du même côté complétant, pour ainsi dire, le tableau symptomatique de l'angine de poitrine. D'autres fois la douleur se propage à la base du thorax vers les hypochondres ou vers la région lombaire, comme il arrive assez souvent dans les cas d'angine de poitrine vraie pouvant aller jusqu'à causer la mort sans rupture du cœur (1).

La douleur peut être aiguë, atroce, s'accompagnant d'une formidable anxiété respiratoire et pouvant aller jusqu'à la syncope mortelle. Nous verrons plus loin, en étudiant la marche de la maladie, que les différents caractères de la douleur ont pu servir à certains auteurs pour soupçonner et même reconnaître le développement de lésions matérielles entamant l'intégrité de la musculature du cœur (rupture soudaine, rupture progressive).

En résumé, le grand caractère de la douleur révélatrice de la rupture, c'est d'être un accès d'angine de poitrine, d'une durée habituellement courte, mais d'un pronostic toujours fatal.

Voyons maintenant quelles sont les corrélations qui rattachent la rupture du cœur à l'accès douloureux précordial. Il serait facile de dire que le muscle cardiaque étant sensible, manifeste sa souffrance sitôt qu'il est entamé par une déchirure spontanée quelconque; encore pourrait-il se faire qu'on cherchât à établir une distinction à ce point de vue, entre les ruptures spontanées de cause interne et celles produites tout d'abord à la surface du cœur. Il est plus intéressant, pour le moment, d'essayer d'établir les deux données suivantes :

1° Quel rapport existe-t-il entre l'accès angineux et le siège de la rupture?

2° Quel rapport y a-t-il entre l'accès angineux et l'état des artères coronaires?

(1) Consulter Huchard, *Rev. méd.*, avril, juin, août, septembre 1883, et *passim*. *Bull. et mém. de la Soc. méd. des hôp. de Paris*.

1° Sur le premier point, nous avons borné nos recherches à l'examen détaillé de nos observations du tableau A. Sur les 25 cas de rupture du cœur qui avaient été précédés ou accompagnés d'accès d'angine de poitrine, le *siège* de la rupture était

Dans 25 cas d'angine de poitrine

Le ventricule gauche s'était rompu..... 21 fois.
Le ventricule droit s'était rompu..... 5 fois (1).

Ces deux chiffres ont, déjà par eux-mêmes, une réelle importance, car ils démontrent l'extrême prédilection de la rupture du cœur pour le ventricule gauche et donnent à penser qu'il peut exister quelque corrélation entre la rupture ou sa cause et le symptôme angine de poitrine.

Mais si l'on examine de plus près encore ces 25 cas de rupture compliquée d'angine de poitrine, et si l'on établit la topographie de ces ruptures, on arrive à des résultats encore plus saisissants :

Topographie de la rupture (25 cas).

	Sur le ventricule gauche.	Sur le ventricule droit.
La rupture siégeait	Face antérieure.....	Face antérieure..
	Pointe.....	Près de la pointe.
	Face postérieure....	Non désignée....
	21	5

Il résulte de ce tableau, auquel il ne faut accorder qu'une valeur tout à fait relative, que quand l'angine de poitrine apparaît chez un sujet dont le cœur va se rompre ou vient de se rompre, 14 fois sur 25 c'est à la face antérieure du cœur que la déchirure se produit. Comme, d'autre part, la déchirure peut occuper également la face postérieure, le bord gauche ou la pointe, il est sage d'ajouter que le siège de la rupture n'est sans doute qu'un des éléments de minime importance dans l'ensemble des causes déterminantes de l'accès douloureux terminal. On peut toutefois noter encore en passant que la rupture de la base du cœur et en particulier des oreillettes ne semble pas s'accompagner, si nous en jugeons par notre statistique, d'accès angineux.

Si donc le siège de la rupture elle-même, c'est-à-dire la distension des couches musculaires par le sang qui s'infiltre, n'est pas la cause unique, la vraie cause, de l'accès angineux terminal, y

(1) Une observation (cas de Stevenson) portait au moins 4 ruptures disséminées sur les deux ventricules. *Edinburg med. Journ.*, 1876, 1^{re} partie, p. 216.

a-t-il d'autres éléments pathogéniques dignes d'entrer en ligne de compte? L'état pathologique des vaisseaux nourriciers du cœur, cause de l'ischémie progressive de cet organe, joue aux yeux de certains auteurs un rôle trop important et trop bien connu dans le mécanisme de l'angine de poitrine pour qu'il soit même utile de le rappeler ici : la théorie ischémique artérielle de l'angor pectoris, si brillamment défendue jadis en Angleterre, compte aujourd'hui (1) de trop nombreux partisans et est trop classique pour être défendue. Il nous suffira de dire, désireux que nous sommes d'éclairer toutes les phases du problème que nous nous sommes imposé, que les chiffres ont ici encore une fois leur éloquence. Barth observait dans 24 cas 7 fois la douleur de l'angine de poitrine; sur ces 7 cas, 2 fois les artères coronaires étaient calcifiées, 3 fois l'aorte était athéromateuse et 2 fois le cœur était surchargé de graisse, autant de lésions ayant une même valeur diagnostique et indiquant la dégénérescence progressive du muscle cardiaque par suite des lésions de ses vaisseaux nourriciers.

Nos 25 observations déjà signalées plus haut, dans lesquelles avait existé une douleur angineuse, apportent une proportion plus considérable encore en faveur de l'état pathologique des coronaires et de ses conséquences.

Sur 25 cas d'angine de poitrine, en effet,

Les artères coronaires étaient altérées.....	14 fois.
L'état des coronaires n'était pas noté.....	11 fois.

Sur ces 11 derniers cas, on voyait :

(Corley, Bary, May, Nichols). Athérome de l'aorte.....	4 fois.
(Page). La tricuspide calcifiée, une néphrite.....	1 fois.
(Quain). Une hémiplegie, la surcharge graisseuse du cœur.	1 fois.
(Dunlop, Baldwin). La surcharge graisseuse du cœur.....	2 fois.

Aucun renseignement n'est fourni dans les trois dernières observations (2).

A ce tableau nous n'ajouterons aucun commentaire; il nous suffira de compléter ces renseignements par l'indication suivante: l'athérome des coronaires dans les 14 cas précédents était souvent considérable, rétrécissant d'une manière parfois extrême la lumière de la branche destinée aux régions myocardiques rompues; enfin, 6 fois il existait une oblitération complète par thrombose de la branche nourricière de ces mêmes régions ramollies et déchirées.

(1) Voy. Germain Sée, Huchard, *loc. cit.*

(2) Cas de Blandford, Barton, Levi Moore; seule la première observation indique l'âge avancé du patient (71 ans).

Le *mécanisme de la douleur* est donc, quoi qu'on en ait dit, complexe et difficilement saisissable. La difficulté du problème s'accroît encore quand on se rappelle que ce symptôme manque absolument dans un certain nombre de cas. Comme nous l'avons vu plus haut, sur 50 cas, la douleur qui existait 25 fois fit défaut dans 25 observations. Cette remarque nous permet donc de dire que la douleur angineuse n'est pas un symptôme nécessaire, inévitable de la rupture du cœur.

Il est bon d'ajouter que dans un certain nombre de faits la rapidité des accidents mortels, la sidération subite des patients, l'état syncopal, ont pu être cause du silence gardé par les auteurs à propos de la douleur. Peut-être même est-il arrivé quelquefois que, pour les mêmes motifs, les malades n'ont pas pu exprimer les impressions douloureuses qu'ils ressentaient.

Quoi qu'il en soit, la symptomatologie de la rupture du cœur offre, dès le début de l'accident, maints autres phénomènes également intéressants à rapporter. C'est ainsi que dans un certain nombre de circonstances, le tableau symptomatique se résume en une *syncope* plus ou moins prolongée ou en une série d'attaques syncopales rapprochées ou subintrantes (Barth, Le Piez). Les observations qui servent de base au présent chapitre mentionnent la syncope ou l'état syncopal 4 fois. D'autres phénomènes nerveux, tels que le vertige subit (Van Giessen), les étourdissements (Vulpian, Besnier), les mouvements convulsifs de la face et des extrémités (Friedreich), l'attaque apoplectique (Vulpian) ont été parfois indiqués. Dans un cas même, publié par Doléris, et provenant du service du P^r Bouchard (1), on vit un état de subdelirium, allant bientôt jusqu'au délire, persister pendant deux jours jusqu'au moment de la mort subite. Il est vrai que dans ce dernier cas des phénomènes inflammatoires compliquèrent l'hémopéricarde.

L'*angoisse* profonde et l'extrême *anxiété* indiquées dans un grand nombre d'observations, ont été bien mises en lumière par Barth qui les range parmi les phénomènes les plus caractéristiques de la déchirure des parois du cœur. De même pour Le Piez qui, dans sa description générale de la rupture, écrit que la face est anxieuse, rouge, couverte de sueurs ou au contraire très pâle avec les lèvres cyanosées.

L'*appareil circulatoire* fournit des indications précieuses. On

(1) *Bull. Soc. anat.*, 1876, p. 424.

note parfois, dès le début, le *refroidissement des extrémités* qui, avec la pâleur de la face, l'état syncopal et la *petitesse* du pouls, constitue un ensemble symptomatique saisissant, mais banal, puisqu'il est commun à tous les cas d'hémorrhagie interne.

Le *pouls* est loin d'offrir toujours les mêmes caractères; d'ordinaire il est remarquable par sa *petitesse*, parfois par sa mollesse extrême; il arrive même que le pouls est tellement faible que le doigt éprouve une grande peine à le trouver. Dans une observation de Macleod (1), le pouls radial droit était à peine perceptible, tandis que le gauche était très faible, mais bien distinct. La *fréquence* du pouls serait, si nous nous en rapportons aux nombreuses observations publiées, normale ou plus souvent exagérée mais jamais le pouls ne serait ralenti. Le rythme des pulsations est conservé régulier dans un certain nombre de faits; plus fréquemment peut-être le pouls devient *irrégulier*, *inégal* ou même *intermittent*. On peut dire, d'une manière générale, que les trois caractères habituels du pouls dans la rupture du cœur sont la *petitesse*, la *précipitation* et l'*irrégularité*.

D'autres signes physiques sont fournis par l'inspection de la région précordiale : à la vue, on n'observe d'habitude rien d'anormal; peut-être, dans quelques cas où le malade aurait été observé peu de temps avant la rupture, aura-t-on pu noter l'affaiblissement ou même la disparition de l'impulsion précordiale. On comprend combien ce signe doit être rare, étant donné en outre la fréquence d'un emphysème pulmonaire, la surcharge graisseuse des parois thoraciques, des sujets âgés frappés d'ordinaire par la rupture du cœur.

La palpation, pour les mêmes motifs, ne donne, même pendant le développement de l'hémopéricarde, aucun renseignement bien caractéristique; tout au plus note-t-on la faiblesse, l'irrégularité, l'éloignement des battements cardiaques.

Par contre, la percussion peut donner des renseignements plus précis. La plupart des auteurs insistent sur les observations assez rares dans lesquelles on pouvait constater l'augmentation soudaine de la matité précordiale. Cette matité précordiale exagérée, dont la forme triangulaire à base inférieure accompagne l'affaiblissement, sinon la disparition de l'impulsion cardiaque, ne peut guère appartenir qu'à un épanchement intrapéricardique. De

(1) Macleod, *British med. Journ.*, 1881, vol. II, p. 4051. Ce caractère différent du pouls radial droit et du gauche est un signe bien connu de l'athéromasie artérielle.

là à diagnostiquer l'hémopéricarde, il y a qu'un pas, pour les cas exceptionnellement favorables où la mort n'est survenue que tardivement (voy. obs. de Doléris, de Berne).

L'auscultation du cœur n'est que trop souvent négative, en ce sens que la dyspnée fréquente et l'angoisse respiratoire ajoutée à l'emphysème antérieur contribuent à voiler les signes stéthoscopiques donnés par le cœur. Toutefois un grand nombre d'observateurs indiquent clairement des modifications importantes survenues dans l'intensité, le rythme, le timbre des bruits du cœur. Parfois l'oreille entend des battements énergiques, précipités, irréguliers, mais généralement sourds. Plus fréquemment les bruits du cœur sont faibles, comme lointains, mal frappés, ou même indistincts; souvent alors le rythme du cœur est très irrégulier. Dans quelques cas exceptionnels les bruits du cœur, loin d'être précipités sont ralentis (Le Piez); plus rarement encore peut-être on a pu constater, en même temps qu'un pouls régulier, un état normal des bruits du cœur (Le Piez, Dunlop). Quelques rares observateurs ont eu l'occasion d'ausculter le cœur au moment même où se produisait la syncope révélatrice de la déchirure. La très belle observation de MM. Robin et Nicolle que nous résumons plus loin (obs. XXX) est curieuse à cet égard : l'auscultation du cœur faite sur-le-champ montra des bruits très faibles espacés par de longs intervalles. « On entend un ou deux sourds
« battements du cœur qui semblent comme entravés dans leur
« jeu et avortés aussitôt produits. Le pouls a disparu, une pâleur
« extrême envahit les téguments et la mort n'est complète qu'au
« bout de quelques minutes. »

L'appareil circulatoire donne encore lieu à d'autres symptômes, à des symptômes fonctionnels dont la valeur diagnostique est beaucoup plus aléatoire : les palpitations, par exemple, peuvent exister pendant la phase d'état de la rupture, mais il est bien difficile de savoir par l'observation clinique si c'est pendant la déchirure du muscle ou pendant l'épanchement de sang intrapéricardique que se produisirent les palpitations consignées dans un certain nombre de faits (1). Quant à l'ensemble symptomatique désigné en clinique sous le terme d'asystolie, c'est un syndrome rarement complet, si nous nous en rapportons toutefois aux observations consignées ici même. Nous n'allons pas cependant jusqu'à dire que la rupture spontanée n'atteint que des

(1) Voy. obs. de Clapton, Védié, May, Bagshawe.

cœurs séniles encore solidement musclés, les pages consacrées par nous à l'anatomie pathologique seraient les premières à nous démentir. Il ne demeure pas moins établi que c'est exceptionnellement dans le cours de l'asystolie chronique ou aiguë qu'a lieu la rupture spontanée du cœur.

Signalons enfin, avant de quitter l'appareil circulatoire, deux symptômes, l'épistaxis et le refroidissement des extrémités. Dans le cas de Berne (1), des épistaxis eurent lieu ainsi que des hématomèses, au début, semble-t-il, de la rupture.

L'appareil respiratoire est souvent touché l'un des premiers et réagit en donnant lieu à des troubles fonctionnels variés : l'anxiété respiratoire, l'oppression, la suffocation même, en un mot toutes les formes de la dyspnée peuvent se succéder sur le même sujet. Les troubles respiratoires peuvent s'élever depuis un certain degré de respiration difficile, de malaise respiratoire, jusqu'à l'oppression la plus violente, l'orthopnée et la suffocation. Ces accidents dyspnéiques seront, suivant les cas, continus, régulièrement progressifs jusqu'à la mort, ou bien irréguliers, sous forme d'accès souvent douloureux pouvant occasionner la terminaison fatale. La fréquence des symptômes respiratoires est considérable ; quelquefois, d'après les auteurs, la dyspnée peut rester légère et ne jouer aucun rôle dans la pathogénie des accidents terminaux (obs. de Le Piez, Quain).

L'appareil digestif ne reste pas muet : les vomissements ont été assez fréquemment observés au début de la rupture, soit qu'il s'agisse d'un vomissement accidentel, unique, coïncidant avec le début de la déchirure ou de l'irruption sanguine intrapéricardique, soit que les vomissements aient été répétés à plusieurs reprises comme on le voit dans l'observation de Barton (2). Parfois c'est une véritable hématomèse qui se produit (Berne). Il existe, en outre, un certain nombre d'observations dans lesquelles une douleur épigastrique, d'une intensité variable, occupa la scène morbide. Cette douleur, tantôt vague, tantôt aiguë, irradiait plusieurs fois hors de la région épigastrique, gagnant les régions hypochondriaques, la base du thorax, la région lombaire. Il paraît de toute évidence qu'il s'agissait, dans ce dernier cas, d'accès d'angor pectoris à forme gastralgique, sur lesquels M. Huchard rappelait récemment l'attention des cliniciens.

(1) Berne, Soc. anat., 1879 (homme 78 ans).

(2) Barton, *Philadelphia med. Times*, 1881-82, t. XII, p. 574. Un accès d'angine de poitrine à forme épigastralgique paraît avoir coïncidé avec ces vomissements.

Les *phénomènes généraux* qui accompagnent le début de la rupture sont souvent portés d'emblée à leur maximum et varient suivant les sujets; tantôt le malade éprouve une soudaine faiblesse, il est défaillant, en imminence de syncope, et ces défaillances et ces faiblesses peuvent se reproduire fréquentes, subintrantes même, jusqu'à la syncope mortelle. Tantôt le malade s'affaisse sidéré, dans un état de prostration complète, progressive, qui ne tarde pas à s'accompagner soit de sueurs profuses (Coulpland), soit d'un refroidissement extrême des téguments et d'une pâleur livide de la peau. Bientôt alors le sujet tombe dans un état de collapsus avec perte du pouls, algidité qui ne se prolonge guère au delà de quelques minutes et se termine également par la mort, sans avoir présenté cette phase d'amélioration si fréquemment mentionnée par les auteurs. Dans quelques cas, tout à fait exceptionnels, les phénomènes généraux s'accompagnaient de fièvre. En pareille occurrence ce n'est pas à la rupture proprement dite qu'il faut demander la raison de cet état fébrile : dans l'observation de Doléris, par exemple, il est plus que probable que la fièvre modérée signalée par l'auteur se rattachait au développement de la péricardite.

Marche, durée, terminaison. — Au point de vue de la marche qu'affecte la symptomatologie de la rupture du cœur, on peut admettre avec quelques auteurs trois formes bien distinctes : une forme foudroyante ou *syncopale*, une forme *rapide*, une forme *progressive* ou prolongée.

La forme foudroyante ou syncopale est peut-être la plus fréquente de toutes : 12 des 24 observations de Barth rentraient dans ce cadre. Il est inutile de dire qu'il faut bien distinguer cette forme syncopale de la terminaison par syncope mortelle, cette dernière terminaison pouvant survenir dans n'importe quelle autre forme clinique de rupture du cœur; c'est même ainsi, par la mort subite que se termine la presque totalité des observations de rupture du cœur.

La forme *rapide* embrasse les observations dans lesquelles, comme le dit fort bien M. Barth, la rupture paraît s'être faite d'une manière moins *soudaine*, plus graduelle, si l'on en juge par le temps qui a séparé le phénomène initial signalant le commencement de la déchirure du cœur et la terminaison fatale. Dans ces cas la mort peut ne survenir qu'au bout d'une heure et demie, sept heures, huit heures après le début des accidents.

La forme *progressive*, qu'on pourrait appeler aussi prolongée, est plus intéressante peut-être que les deux précédentes, pour plusieurs raisons. Il semble que dans ces cas où la mort met dix, vingt heures, plusieurs jours, avant de survenir, la rupture se fasse en plusieurs fois (Barth), « à en juger par le développement « d'accidents formidables, caractéristiques, qui s'amendent et « laissent après eux un calme plus ou moins sensible. »

Les caractères de cette forme prolongée ne sont pas toujours univoques; on peut même dire qu'ils diffèrent souvent pour chaque observation. Toutefois, il faut reconnaître que la forme régulièrement progressive, continue, est bien rare, dans laquelle les différents caractères symptomatiques du début persistent sans grandes modifications jusqu'au moment de la syncope terminale. Tout au contraire, les cas où la symptomatologie procède par accès, douloureux ou non, sont assez fréquents: Barth en rapporte pour sa part huit beaux exemples. Souvent alors, la symptomatologie de la rupture se déroule pour ainsi dire en deux temps, en deux crises de douleur, d'angoisse ou de suffocation, etc., séparées l'une de l'autre par une *phase d'accalmie* étudiée avec le plus grand soin par M. A. Robin: « Après cette première atteinte, « dit-il, il y a une sorte d'atténuation des symptômes doulou- « reux, mais ce qui est tout à fait particulier et différencie ceci « de l'angine de poitrine ordinaire, c'est que, la période aiguë une « fois passée, *ils ne disparaissent pas*, mais persistent sous une « forme plus ou moins atténuée jusqu'à l'accès terminal. Une se- « conde particularité consiste dans le réveil de la douleur par « les mouvements de l'épaule et du bras continuant même après « la cessation de l'accès initial et donnant l'impression d'une algie « rhumatoïde. »

L'auteur attribue cet accès angineux au fait même de la rupture. Il pense que quand s'opère la première solution de continuité, le sang du ventricule pénètre dans les interstices de la déchirure; puis, bientôt l'effort de la systole ventriculaire et la tension sanguine aidant, la paroi musculaire tend à se laisser de plus en plus dissocier. « Ce sont là, dit-il, des conditions *permanentes* « auxquelles répond un état symptomatique permanent dont « la douleur et, pourrait-on dire, l'accès angineux atténué mais « prolongé, sont l'élément prédominant. A chaque pas en avant « fait un peu brusquement dans la rupture, répond une poussée « douloureuse qui reproduit avec plus ou moins d'intensité l'ac- « cès primitif et vient exacerber la douleur due à la dissociation

« cardiaque originelle. » Nous n'avons rien à ajouter à ces délicates réflexions qui fournissent une explication théorique des plus satisfaisantes; elle serait même indiscutable si la douleur précordiale avait existé, sous une forme même atténuée, dans toutes les observations publiées jusqu'à ce jour.

La durée de cet accident toujours mortel a fixé l'attention de tous les observateurs. Elle peut être des plus variables, oscillant si l'on s'en rapporte aux chiffres publiés, de quelques secondes à plusieurs jours, cinq, onze jours même. M. Barth cite 20 heures, 40 heures, 48 heures, 3 jours, 5 et 11 jours. Quain sur une statistique de 100 cas a relevé 1 cas de 8 jours, 1 de 6 jours, 1 de 3 jours et enfin 5 de plus de 48 heures. Il estime que ces différences tiennent en partie aux dimensions, en partie au siège de la déchirure du muscle cardiaque. Des trois observations de M. A. Robin, l'une survécut 2 jours, l'autre 3 jours, la dernière un nombre de jours indéterminé.

Il est nécessaire, à ce qu'il nous semble, de n'accepter qu'avec une grande réserve toutes les observations, déjà anciennes, dans lesquelles la survie se serait prolongée au delà de cinq et dix jours: on est toujours en droit de se demander, en face de ces cas extraordinaires, si les auteurs n'ont pas mis à leur insu sur le compte d'une rupture seulement encore imminente, les troubles fonctionnels propres aux lésions chroniques du cœur et de ses artères nourricières. A ce point de vue, les signes prodromiques et les phénomènes prémonitoires de la rupture mériteraient d'être bien étudiés dans les observations ultérieures; qu'il nous suffise de rappeler que *toute rupture du cœur n'est pas fatalement douloureuse*, et, d'autre part, que l'angine de poitrine est une des complications fréquentes et redoutables des lésions chroniques, scléreuses ou autres, du cœur sénile.

La *terminaison* est la mort. Elle ne nous arrêtera pas longtemps. Nous rappellerons seulement que la mort *subite* termine avec une fréquence extrême la symptomatologie du cœur rompu. Dans quelques circonstances cependant la mort n'est que rapide, comparable à celle des asystoliques, ou encore à celle de l'hémorrhagie interne. Elle survient alors au milieu d'un état lipothymique ou syncopal subintrant. Lorsque la mort est brusque, c'est le plus ordinairement sans un cri, sans la moindre plainte qu'elle a lieu. Quelques malades cependant, au dire de M. Barth, succombent en poussant un cri de douleur, « signe expressif de la « déchirure du cœur ». Lorsque la mort est rapide, progressive,

elle peut mettre jusqu'à plusieurs jours à se compléter : une intéressante observation de Fränkel (1) montre un malade qui mit deux jours à mourir.

Le seul point intéressant au sujet de cette terminaison, est le *mécanisme de la mort*. M. Barth, se demandant quelle est la cause de la mort et d'une mort si soudaine, affirme que ce n'est pas, comme on pourrait le penser, la perte de sang qui s'écoule hors du cœur. La preuve indirecte qu'il en donne, c'est que dans la plupart des plaies du cœur par instrument tranchant, on voit des hémorragies beaucoup plus considérables, bien supportées par des blessés dont l'existence peut se prolonger un certain nombre de jours (2). Au contraire, l'accumulation du sang dans le sac péricardique le distend, dans ces ruptures spontanées du cœur, et cela, instantanément, jusqu'à la dernière limite d'extensibilité. La compression du cœur est soudaine, sa paralysie en est la conséquence et suspend immédiatement la circulation générale. On peut invoquer à l'appui de cette manière de voir une foule de faits physiologiques ayant trait à des épanchements péricardiques expérimentaux (3). Une autre série de preuves indirectes est fournie par quelques observations dans lesquelles l'hémopéricarde consécutif à la rupture du cœur demeura peu considérable et permit une survie de quelques heures, grâce à la formation d'un caillot dans le trajet de la déchirure musculaire (obs. de Duffey, de Fränkel).

Mais que dire, par contre, des cas où la mort subite arrête brusquement la formation d'un épanchement de sang dans le péricarde, et dans lesquels on ne trouve à l'autopsie qu'une soixantaine de grammes de sang? Il faut bien admettre alors que l'arrêt brusque des contractions cardiaques est la conséquence soit d'une anémie cérébrale soudaine, soit d'une sidération nerveuse qui a frappé tout à coup un des différents centres annexés à l'organe central de la circulation. La difficulté de l'explication pathogénique est la même pour ces derniers cas que pour ceux de mort subite dans l'angine de poitrine (4). Il nous paraît logique de penser qu'il s'agit dans ces deux circonstances d'une

(1) Fränkel, *Arch. gén. méd.*, 1885, t. XV, p. 479.

(2) Legouest, *Traité de chirurgie d'armée*, 1872, p. 327.

(3) François Franck, *C. R. Acad. sciences*, 1877, Compression du cœur.

(4) Voy. G. Sée, Bochefontaine et Roussy. Arrêt rapide des contractions rythmiques des ventricules cardiaques sous l'influence de l'occlusion des artères coronaires, *Acad. des sciences, comptes rendus*, 10 janvier 1881, et Germain Sée et Gley. Expériences sur les mouvements rythmiques du cœur, mars 1887.

syncope mortelle pour la détermination de laquelle un accès d'angor pectoris, un épanchement péricardique et même une déchirure totale du cœur, ne jouent, à proprement parler, qu'un rôle absolument accessoire : c'est en lui-même, dans l'insuffisance de la rénovation de son sang artériel, que le cœur trouve la cause prochaine de l'arrêt de ses contractions.

CONCLUSIONS

CONCLUSIONS

The first of these is the fact that the
the second is the fact that the
the third is the fact that the

CONCLUSIONS

CONCLUSIONS

I. Les lésions chroniques des vaisseaux nourriciers du cœur sont la cause habituelle des diverses altérations matérielles de cet organe groupées sous le terme générique de *cœur sénile*.

II. De ces troubles matériels les uns sont constitués par différents *processus dégénératifs* (atrophie, dégénérescences granuleuse, granulo-pigmentaire, hyaline, graisseuse, scléreuse, amyloïde), ce sont les plus fréquents; les autres, fort différents, consistent en une *hypertrophie* ou une *hypergenèse* de certains éléments fondamentaux (hypertrophie musculaire, surcharge adipeuse interstitielle, hypergenèse élastique).

III. La genèse de l'*hypertrophie vraie* du myocarde est toujours complexe, surtout lorsqu'elle s'accompagne d'un athérome considérable des artères coronaires. Un fait domine tous les autres : l'hypertrophie des cellules musculaires n'est possible que grâce à l'intégrité à peu près parfaite des capillaires sanguins adjacents.

IV. Dans les *dégénérescences graisseuses* du cœur, la surcharge adipeuse des éléments conjonctifs interstitiels est aussi fréquente qu'est rare la stéatose ou dégénérescence graisseuse proprement dite des fibres musculaires.

V. La surcharge adipeuse est une des dégénérescences les plus fréquentes et les plus remarquables : en agissant par sa masse et son volume, en dissociant les faisceaux musculaires et en entravant le débit du sang dans les capillaires, elle trouble la nutrition et entrave les fonctions du muscle cardiaque.

VI. La stase lymphatique consécutive à l'ischémie des vaisseaux nourriciers du cœur est peut-être l'élément pathogénique le plus important de la *dégénérescence adipeuse* des cellules fixes du tissu conjonctif.

VII. L'étude historique et critique de l'athérome artériel, de la néphrite interstitielle et de la sclérose du cœur, démontre que

la cirrhose du cœur et la cirrhose artérielle du rein ne sont que deux localisations d'un même processus dégénératif que l'on peut désigner sous le nom de *sclérose artério-capillaire*.

VIII. Ainsi comprise la *sclérose du myocarde*, quelles que soient ses systématisations apparentes, est une lésion univoque, toujours identique à elle-même, et caractérisée par une dégénérescence fibroïde des travées et membranes conjonctives fondamentales.

IX. La part qui revient aux *capillaires sanguins* dans le processus de sclérogenèse interstitielle doit être beaucoup plus large qu'on ne l'a faite jusqu'à ce jour : la sclérose primitive des capillaires sanguins périmusculaires donne la clef de plusieurs problèmes microscopiques jusqu'alors pendants ; elle permet de rejeter du cadre nosographique la sclérose dite inflammatoire et la sclérose mixte des auteurs contemporains ; elle simplifie et complète la sclérose dite dystrophique.

X. Les *anévrismes du cœur* ne sont qu'une complication tardive et rare de la sclérose artério-capillaire du myocarde ; ils s'accompagnent très ordinairement, eux aussi, d'athérome plus ou moins considérable des grosses branches des artères coronaires.

XI. La *dégénérescence amyloïde* du cœur, complication rare de la sclérose du myocarde, ne semble guère se développer que sur des cœurs extrêmement ischémiés et sur des sujets atteints de néphrite interstitielle.

XII. La dégénérescence amyloïde du cœur, tout en donnant lieu à une apparente hypertrophie de l'organe, aggrave les troubles fonctionnels et précipite l'atrophie dégénérative des faisceaux musculaires.

XIII. La matière amyloïde se dépose dans les fibrilles et membranes du tissu conjonctif, dans les parois vasculaires et même dans les cellules musculaires striées du myocarde.

XIV. Les *ruptures* du cœur représentent la complication ultime, l'évolution terminale des diverses lésions dégénératives de la paroi du myocarde. Leur siège de prédilection est le ventri-

cule gauche ; il en est de même, d'ailleurs, pour la sclérose et pour les anévrysmes.

XV. Le mécanisme des lésions qui préparent la déchirure spontanée du cœur est ici, comme pour tout ce qui précède, toujours le même : c'est l'ischémie progressive artério-capillaire, surtout fréquente dans les régions irriguées par les branches descendantes de la coronaire antérieure. La myomalacie histologique et l'adipose interstitielle complètent lentement le terrain de la rupture. Les ruptures du cœur secondaires aux infarctus récents sont beaucoup plus rares.

XVI. La symptomatologie de la rupture du cœur ne présente rien de pathognomonique, l'angine de poitrine, la syncope, la mort subite ne relevant en réalité, dans la grande majorité des cas, que de l'état organopathique des artères coronaires. Seule, peut-être, la phase d'accalmie, signalée par les auteurs contemporains comme intermédiaire entre le début et la terminaison toujours mortelle de la rupture, aurait une valeur diagnostique importante, dans les cas encore rares où elle a été observée.

... les ... de ...

XI. La ... de ...

... de ...

... de ...

... de ...

... de ...

... de ...

... de ...

... de ...

... de ...

... de ...

... de ...

INDEX BIBLIOGRAPHIQUE

INDEX BIBLIOGRAPHIQUE

INDEX BIBLIOGRAPHIQUE

INDEX BIBLIOGRAPHIQUE

PREMIÈRE PARTIE

- Andral. — Clinique médicale, 1829, t. III.
Aran. — *Arch. gén. méd.*, 1847, vol. XIV, p. 195.
- Beaunis. — Physiologie, 1881.
Bernheim. — Thèse Strasbourg, 1867 (Myoc. aiguë).
Bertin. — Malad. cœur et gros vaisseaux, 1824.
Blachez. — *Bull. Soc. méd. des hôp.*, 1877.
Butte. — *Bull. Soc. anat. Paris*, 1882.
- Castel (Du). — *Arch. gén. méd.*, 1880.
Cruveilhier. — Anat. pathol., Traité et Atlas.
Colin. — *Gaz. hôp.*, 1867.
Conzette. — *Bull. Soc. anat. Paris*, 1885, p. 359.
Cornil et Ranvier. — Anat. path., 1881.
Corvisart. — Essai sur les malad. cœur et gros vaisseaux, 1806.
- Demange. — Étude sur la vieillesse, 1886.
- Forget. — Précis théorique et prat. malad. cœur.
- Hallopeau. — Pathologie générale, 2^e édit., 1887.
Hardrich. — *Med. Record.*, 1880, t. XVIII, p. 552.
Haushalter. — Cœur sénile, 1886.
Heuse. — *Bull. Acad. roy. Belgique*, t. XV, 1856.
Hodgson. — Trait. mal. art. et veines, trad. Breschet, 1819.
Hope. — A treatise of the diseases of the heart, 1839.
- Jenner. — Cité par Parry.
Joffroy. — *Bull. Soc. anat.*, 1869, p. 314.
- Kreysig. — Die Krankheiten des Herzens systematisch bearbeitet und durch eigene Beobachtungen erläutert, Berlin, 1814-1817.
- Laënnec. — Tr. de l'auscult., édit. de la Faculté, 1879.
Laboulbène. — Anat. path., 1879.
Lancereaux. — Trait. anat. pathol., 1879-81, Atlas.

- Laveran. — *Bull. Soc. méd. des hôp.*, 1877.
Letulle. — Hypertrophies card. second., thèse Paris, 1879.
Lévy (Emile). — Thèse Nancy, 1875 (Cœur forcé).
Littre. — *Dict. en 30 vol.*, art. *Cœur*.
Longet. — Physiologie.
- Malmsten. — *Gaz. hebd. méd. et chir.*, 1863.
- Parry. — An inquiry into the symptoms and causes of the syncope angina, commonly called angina pectoris, illustrated by dissections, Bath., 1799.
Peacock. — *Arch. gén. méd.*, 1848, t. XVI.
Pelvet. — Anévrysmes du cœur, 1867.
Peste. — *Arch. gén. méd.*, 1842.
Pinel. — *Dict. en 60 vol.*, Paris, 1821, Sternalgie.
Pitres. — Thèse concours, 1878.
- Ranvier. — Leçons d'anatomie générale (1877-78), G.-B. Baillière 1880. Leçons d'anatomie générale sur le système musculaire, Delahaye, 1880.
Rindfleisch. — *Hist. path.*, 1888 ; *Elém. path.*, 1886.
Robin (A.). — *Bull. Soc. méd. hôp.*, 1885.
Robin (A.) et Juhel-Renoy. — *Arch. gén. méd.*, 1885, t. CLII.
- Sappey. — Anatomie descriptive, 1879.
Sénac. — *Trait. de la struct. du cœur*, 1749.
Skoda. — *Trait. de percus. et auscult.*
Stokes. — *Malad. du cœur et aorte*, trad. Sénac, 1864.
- Tautain. — Lésions des art. coron., thèse Paris, 1878.
- Virchow. — *Traité des tumeurs et Pathologie cellulaire (Union médicale)*, 1866, p. 417).
- Wislizenius. — *Saint-Louis méd.*, 1880, t. XXXVIII, p. 507.
- Ziegler. — *Lehrbuch der allgemeinen und speciellen Pathologischen Anatomie für Aerste und Studirende*, Iena, 1887.
- Consultez en outre les traités suivants :
- Germain Sée. — *Maladies du cœur*.
Peter. — *Maladies du cœur*.
C. Paul. — *Maladies du cœur*.
Friedreich. — *Maladies du cœur*.
Jaccoud. — *Pathologie interne*, 7^e édit., 1883.

Grisolle. — Pathologie interne.

Byron-Bramwell. — Diseases of the heart and thoracic aorta, Edinb., 1884.

Revue des Sciences médicales du P^r Hayem.

Bulletin de la Société anatomique de Paris.

Revue de médecine.

Archives générales de médecine.

Dictionnaire encyclopédique.

Dictionnaire de médecine et chirurgie.

Articles *Cœur, Rein, Sclérose.*

DEUXIÈME PARTIE

I. — Dégénérescences graisseuses du cœur.

A

Aran. — De l'atrophie graisseuse du cœur, *Rev. méd. chirurg. de Paris*, août 1855.

B

Barlow. — On fatty degeneration, London, 1853.

Begbie (James). — On fatty degeneration of the heart, *Monthly Journ. of med. science*, march 1851.

Bellingham. — A treatise on diseases of the heart, Dublin, 1857, p. 476.

Blachez. — Stéatose, thèse de concours, Paris, 1866 et *Gaz. des hôp.*, 1868.

Bruzelius und Blix. — Fall af allmän Fett degeneration af hjärt-muskeln und papillär insufficiens, *Hygiea Svenska*, 1873.

C

Cauton. — *The Lancet*, mai 1850; *Med. Times and Gaz.*, janvier 1852.

Cholmeley. — Dégénération grais. du cœur avec ossification des artères coronaires, London pathol. Soc. 1849.

Cohn. — *Gunsburg's Zeitschr.*, V. Bd., 1854, S. 461.

Cornil. — Lenteur des pulsations cardiaques, syncopes, irrégularités de la respiration, cachexie sénile liée à une dégénérescence graisseuse du muscle cardiaque et du pancréas, *Gaz. des hôp.*, 1875.

Cornil et Ranvier. — Traité d'histologie pathologique, 1881.

Crocq. — Congestion rachidienne, stéatose du cœur, etc., *Presse méd. belge*, 1875.

Curschmann. — Zur Lehre vom Fettherz, *Virchow's Arch.*, 1873.

D

- Danner. — De l'arc sénile et de ses rapports avec la dégénérescence graisseuse du cœur, *Arch. gén. de méd.*, 1856.
Dauphin. — Stéatose du cœur, etc., *Presse méd. belge*, 1875.
Duménil et Ponchet. — Altérat. graisseuse du foie et du cœur, *Gaz. hebd. méd. et chir.*, 1862, p. 23.

F

- Flint. — Fatty degeneration of the heart, *Philad. med. Times*, 1877.
Fothergill. — Some conditions which simulate organic disease of the heart, *Edinb. med. Journ.*, 1878.
Fraenkel. — Versuch einer physiologischen Theorie der Fettentartung des Herzmuskels, *Charité Annalen*, 1877, et Zur Lehre vom « Weakened Heart », *Berlin klin. Wochen.*, 1880.
Franz. — Plötzlicher Tod nach der Geburt in Folge von Fettherz und Anämie, *Memorabilien*, 1874.
Friedreich. — Maladies du cœur, 1873.

G

- Galignani. — Paralisi cardiaca e polmonare da occlusione di una arteria coronaria, *Ann. univ. di med.*, 1877.
Gambarini. — *Annali universali di medic.*, Luglio, agosto et settembre 1838.
Goodwin. — Fatty degeneration of the heart, *Philadelphia med. and surg. Report*, 1871.
Gordon. — *The Dublin hosp. Gaz.*, n° 8, mai 1855.
Gowers. — *Reynold's system of medicine*, IV, London, 1877.

H

- Handfield Jones. — *The Lancet*, 1878.
Hasse. — Anat. Beschreibung der Krankheiten der Circulations u. Respirations Organe, Leipzig, 1841, S. 213.
Hayne. — *The Lancet*, 1875.
Hoskins. — *Assoc. med. Journ.*, märz 1853.

J

- Jaccoud. — *Traité de pathologie interne*, 1883, t. II, p. 101.

K

- Kastan. — De degeneratione cordis adiposa, *Berolini*, 1867.
Kennedy. — *Edinburgh med. Journ.*, n° 49, july 1859; *Arch. gén. méd.*, mai 1860.

- Kennedy. — Heart fatty, *Dublin Journ. of med. sc.*, 1880, v. LXIX, p. 293.
Klopstech. — Coradiposum, Berolini, 1874.
Kynberg. — Fettdegeneration af hjert, Akad. af haudl. Helsingfors, 1869.

L

- Laboulbène. — *Traité d'anatomie pathologique*, 1879.
Lancereaux. — *Traité d'anatomie pathologique*, 1879-1881.
Leyden. — Ueber Fettherz, *Berlin klin. Wochen.*, 1878.
Lucas. — *The Lancet*, 1878.
Lucken. — Die pathologischen Neubildungen des myocardium, *Henle's und Pfeufer's Zeitschr.*, 1865.

M

- Malmsten. — Fall af fettjaria, *Hygiea*, 1874.
Markham. — *Med. Times and Gaz.*, 9 april 1859.
M'Dowel. — *The Dublin hosp. Gaz.*, n^o 7, mai 1855.

O

- Ormerod. — *Lond. med. Gaz.*, nov. 1849.

P

- Paget. — *Lond. med. Gaz.*, 1847, vol. II, p. 229.
Paul (Constantin). — *Maladies du cœur*, 2^e édit., 1877.
Payne. — Two cases of sudden death, *Brit. med. Journ.*, 1870.
Pepper. — *Med. and Surg. Reporter*, 1874.
Peter. — *Maladies du cœur*, 1883.
Piotrowsky. — De la dégén. grais. du cœur, thèse Paris, 1865.
Ponfick. — Ueber Fettherz, *Berlin klin. Wochen.*, 1872.

Q

- Quain. — On fatty diseases of the heart, London, 1851; *London med. Gaz.*, march 1850; *The Lancet*, 1872.

R

- Renaut et Landouzy. — *Mém. Soc. biologie*, 1877.
Richardson. — *Dublin Journ. of med. sc.*, 1852; *Med. Times and Gaz.*, 1852.

S

- Sée (Germain). — *Maladies du cœur*.
Sick. — Ueber acute Fettdegeneration innerer Organe bei Pocken. *Würtemb. med. Corresp. Blatt.*, 1869.

Smith. — Contribution to pathological anatomy, *Dublin Journ. of med. sc.*, vol. IX, 1836, p. 411.

Stokes. — The diseases of the heart and aorta, Dublin, 1854, p. 302.

V

Virchow. — *Traité des tumeurs et Pathologie cellulaire.*

W

Wagner. — Die Fettmetamorphose des Herzfleisches, Leipzig, 1864.

Weber. — Zur Lehre von der fettigen Entartung des Herzens, *Virchow Archiv*, XII, 1857, p. 327.

Wietfeld. — Ein Fall von fettiger Degeneration der Herzmusculatur, *Berlin klin. Wochen.*, 1879.

Windscheid. — De cordis adisposa degeneratione, *Gryphiae*, 1855.

Z

Zunker. — Ein Fall von Dilatation und Fettmetamorphose des Herzens in Folge Ueberanstrengung durch schwere Arbeit., *Berlin klin. Wochen.*, 1887.

II. — **Sclérose du cœur.**

Böttger. — *Arch. d. Heilk.*, IV, 1863.

Brault et Letulle. — Sclérose du cœur, 1888.

Brouardel. — *Arch. gén. méd.*, 1874 et *Soc. biol.*, 1874.

Budor. — Thèse de Paris, 1888.

Byron-Bramwell. — Diseases of the heart and thoracic aorta, Edinburgh, 1884, p. 568.

Debove et Letulle. — *Arch. gén. méd.*, mars 1880.

Demange. — Etude clinique et anatomo-pathol. sur la vieillesse, 1886.

Duplaix. — Thèse Paris, 1883.

Friedreich. — Handbuch der spec. Pathol. v. Virchow, V Bd., 1867.

Gull et Sutton. — *Medico chirurg. Transact.*, vol. LV, 1872, p. 273.

Haushalter. — Recherches sur le cœur sénile, 1886.

Hoffmann. — Anat. path. du cœur dans la sclérose des coron., Saint-Pétersbourg, 1886.

Huber. — *Archiv. d. Virchow*, Bd. t. XXXIX, 1882.

Huchard. — *France méd.*, 1885.

Huchard et Weber. — *Bull. Soc. anat. Paris*, 1887.

Juhel-Renoy. — Myocardite scléreuse hypertrophique, thèse Paris, 1882.

Landouzy et Siredey. — *Rev. méd.*, 1885 et 1887.

Letulle. — Recherches sur les hypertrophies cardiaques secondaires, 1879.

Letulle. — *Bull. Soc. méd. hôp. Paris*, 1887.

Letulle et Moutard-Martin. — *Bull. Soc. anat. Paris*, 1887.

Letulle et Nicolle. — *Bull. Soc. anat. Paris*, 1888.

Leyden. — *Zeitsch. of klin. Med.*, 1880, II, p. 1 et 1884.

Martin (Hippolyte). — *Rev. méd.*, 1881, 1883, 1886.

Nicolle. — *Bull. Soc. anat. Paris*, 1887.

Noël Guéneau de Mussy. — *Arch. gén. méd.*, 1872.

Pelvet. — Anévrysmes du cœur, thèse Paris, 1867.

Popoff. — *Wratch*, 1882, p. 28.

Rigal et Juhel-Renoy. — *Arch. gén. méd.*, 1881, t. II, p. 129, 313.

Rindfleisch. — *Histol. path.*, 1888.

Samuelson. — *Zeitsch. f. klin. Med.*, 1881.

Sée (Germain). — Maladies du cœur.

Stokes. — Tr. mal. cœur et aorte, traduction Sénac, Paris, 1864.

Traube. — Ueber den Zusammenhang von Herz und Nieren Krankh. 1886.

Weber. — Artério-sclérose du cœur, thèse de Paris, 1887.

Weigert. — *Virchow's Arch.*, LXXIX Bd.

Ziegler. — Anatomie pathologique générale et spéciale, 1881.

III. — Anévrysmes du cœur.

A

Abernethy. — *Med. chir. Trans.*, vol. I, p. 32, 1809.

Adams. — *Dublin hosp. reports*, 1827, vol. IV, p. 353.

Andral. — Clinique médicale, t. V, p. 483.

Andrew. — *Transact. path. Soc. London*, 1865, t. XVI, p. 91.

Aran. — *Union médicale*, 1857, p. 480.

Arnott. — *Transact. path. Soc. London*, 1868, vol. XIX, p. 149.

Avery. — *Transact. pathol. Soc. London*, t. I, p. 72.

B

Bagshawe. — *Transact. path. Soc. London*, 1865, p. 122.

Baillie. — *Path. anat.*, 1793.

- Baron. — *Bull. Soc. anat. Paris*, 1837, p. 226.
Beauchamp. — *Rec. Per. de la Soc. de méd.*, t. V, 1799, *Arch. gén. méd.*, t. XXI, p. 336.
Beauvais. — *Bull. Soc. anat. Paris*, 1847, p. 172.
Bellingham. — *Dublin Med. press.*, mai 1850, p. 323.
Bérard. — Thèse Paris, 1826.
Bérard (jeune). — *Bull. Soc. anat. Paris*, 1827, p. 33.
Bielt et Breschet. — *Répertoire d'anatomie et de physiologie*, 1827, t. III, p. 99 (Hist. de la maladie de Talma).
Bignardi. — *Annali univers. di med.*, jan. 1829.
Bordet. — *Bull. Soc. anat. Paris*, 1836, p. 270.
Bouillaud. — *Traité malad. cœur*, t. II, p. 32 et 33.
Bourdet. — *Bull. Soc. anat. Paris*, 1838, p. 131.
Bourneville. — *Bull. Soc. anat.*, 1860, p. 50.
Brookes. — *Cat. Mus.*, 1830, p. 45.
Burns. — *Diseases of heart*, 1809, p. 35.
Buxton Shillitoe. — *Transact. path. Soc. London*, 1857, p. 80.

C

- Canella. — *Giornale dei progr. di med.*, mars 1844; *Arch. gén. méd.*, 1844, p. 220.
Canton. — *Transact. of path. Soc. London*, t. XII, 1861, p. 69.
Caron. — *Bull. Soc. anat. Paris*, 1855, p. 85; *Mém. Soc. biolog.*, 1853, p. 7.
Carrier. — *Journal l'Expérience*, 1839, t. III, p. 177.
Chambert. — *Bull. Soc. anat. Paris*, 1838, p. 4.
Charcot. — *Bull. Soc. biol.*, 1854 : a, p. 306; b, p. 310. Thèse d'agrégation de Martineau, 1866, fig. 2.
Chassaingnac. — *Bull. Soc. anat.*, 1836, p. 11.
Chassinat. — Thèse de Paris, 1835.
Choisy. — Thèse de Paris, 1834, p. 60.
Cholmeley. — *Transact. of path. Soc. London*, t. VI, p. 146.
Cooper. — *Lect. on Surg.*, by Tyrrel, t. II, 1824, p. 27.
Corvisart. — *Malad. cœur*, 1818, p. 286.
Craigie. — *Edinb. med. and surg. Journ.*, 1843, p. 463.
Cruveilhier. — *Traité anatom. pathol.*, t. II.

D

- Dance. — *Répert. anat. et physiolog. path.*, t. III, p. 194.
Davies. — *Diseases of lungs and heart*, 1835, p. 402.
Debove. — *Bull. Soc. anat. Paris*, 1873, p. 351.
Décornière. — *Bull. Soc. anat. Paris*, 1868, p. 479.
Dionis. — *Anat. de l'homme*, 1716, p. 713.

E

Elliotson. — Diseases of heart, 1830, p. 28; *Med. chir. Review*, 1828, vol. XII, p. 174.

F

Fenwick. — *The Lancet*, 1846, p. 94.
Fletcher. — *Provinc. med. and surg. Journ.*, 1849, p. 606.
Fletcher et Quain. — *Med. chir. Transact.*, 1850.
Forget. — *Gaz. méd. Paris*, 1853, p. 208.
Fredet et Pelvet. — Anévrysmes du cœur, obs. XVIII.

G

Galeati. — Comment. Bonon, 1757, t. IV, p. 26.
Guéneau de Mussy. — *Bull. Soc. anat. Paris*, 1836, p. 109.

H

Halliday-Douglas. — *Monthly Journ.*, fév. 1849. Edinburgh.
Hallopeau. — *Bull. Soc. anat.*, 1869, p. 120.
Hanot. — *Bull. Soc. anat.*, 1873, p. 369.
Hare. — *Transact. path. Soc. London*, 1865, p. 80.
Hartmann. — Thèse Strasbourg, 1846.
Hérard. — *Bull. Soc. anat.*, 1865, p. 379.
Hermann. — Thèse Strasbourg, 1864.
Herpin. — *Bull. Soc. anat.*, 1837, p. 49.

J

Jaccoud et Pelvet. — Anévr. cœur, obs. XII, p. 69.
Jaquet. — *Bull. Soc. anat. Paris*, 1883, p. 268.
Jenner. — *Lond. med. Gaz.*, 1848; *Arch. gén. méd.*, 1849, p. 337.
Johnson. — *Med. chir. Review*, 1827, t. X, p. 466.

L

Lacanal. — *Bull. Soc. anat. Paris*, 1844, p. 167.
Laënnec. — Auscultation médiate, t. II, p. 547.
Landouzy. — *Bull. Soc. anat.*, 1873, p. 484.
Latham. — Clin. méd., 1846, t. II, p. 149.
Latham et Quain. — *Med. chir. Transact.*, 1850.
Lejard. — *Bull. Soc. anat. Paris*, 1884, p. 153.
Leudet. — *Gaz. méd. Paris*, 1853, p. 382; mém. Soc. biol., 1853, p. 105.
Little. — *Lond. med. Gaz.*, fév. 1848; *Arch. gén. méd.*, 1849, p. 338.

- Lobstein. — *Traité anat. path.*, 1833, t. II, p. 501.
Loeschner (Prague). — *Viertelj. f. d. prakt. Heilk.*, 1856; *Arch. gén. méd.*, 1857, p. 79.
Lombard. — *Rev. méd. française*, 1836, t. III, p. 348.

M

- Meade. — *Lond. méd. Gaz.*, nov. 1846; *Arch. gén. méd.*, 1848, t. XVI.
Maisonneuve. — *Bull. Soc. anat. Paris*, 1833, p. 4.
Mercier. — *Gaz. méd.*, 1857, p. 505.
Meuriot et Pelvet. — *Anévr. cœur*, obs. XVII, p. 107.
Moricheau-Beauchamp. — *Rec. périod. de la Soc. méd. Paris*, an VII, t. V, p. 292.
Murchinson. — *Transact. path. Soc. Lond.*, 1872, t. XXIII, p. 54.

N

- Netter. — *Bull. Soc. anat. Paris*, 1879.

P

- Pâris et Pelvet. — *Anévr. cœur*, obs. XI, p. 71.
Paul (Constantin). — *Bull. Soc. méd. hôp.*, 1884.
Peacock. — *Edinb. med. surg. Journ.*, oct. 1846; *Transact. path. Soc. Lond.*, 1854, t. V, p. 96; *Transact. path. Soc.*, 1854, t. V, p. 96, et 1846, 1847, 1861.
Pelvet. — *Anévrismes du cœur*, thèse de Paris, 1867.
Percy Kidd. — *Transact. path. Soc. London*, 1885, vol. XXXVI, p. 127.
Peste. — *Arch. gén. méd.*, 1843, p. 472.
Petigny. — *Journ. hebdom. de méd.*, t. III, 1833.
Pozner. — *Semaine médicale*, 1885, p. 79.
Potain et Pelvet. — *Anév. cœur*, obs. XXV, p. 122.
Pâris et Pelvet. — *Anév. cœur*, obs. XI, p. 71.

Q

- Quain. — *Transact. path. Soc. Lond.*, 1850, vol. III, p. 80.

R

- Rendu. — *Bull. Soc. méd. hôp. Paris*, 1887, p. 455.
Rokitansky. — *Handbuch der patholog. anatom.*, Bd. II, p. 453.

S

- Sainton. — *Bull. Soc. anat. Paris*, 1872, p. 409.
Sanders. — *Edinb. med. Journ.*, 1869, p. 673.

- Sharkey. — *Transact. path. Soc. London*, 1885, vol. XXXVI, p. 133.
Skrzezcka. — *Virchow's Archiv*, Bd. XI, 1857, p. 176.
Stallard. — Pelvet (Anév. cœur), p. 85.
Southey. — *Transact. path. Soc. London*, vol. XXVI, 1875, p. 43.

T

- Testa. — *Malattie del cuore*, 1823.
Thurnam. — *Med. chir. transact.*
Tod. — *Lond. med. Gaz.*, août 1846.
Tripe. — *The Lancet*, nov. 1844.

V

- Vidal. — *Bull. Soc. anat. Paris*, 1830, p. 125.

W

- Walter. — *Observ. anat. Berol*, 1775, p. 65.
Wardell. — *Brit. med. Journ.* 1880, t. I, p. 617.
Wikham Legg. — *Med. Times*, 1883, t. II, p. 199.
Wilks. — *Med. Times and Gaz.*, 1856, t. II, p. 79.; *Transact. of path. Soc.*, 1856, 1859.

IV. — **Dégénérescence amyloïde.**

- Heschl. — *Gaz. de méd.*, 1875, p. 54,
Laboulbène. — *Anat. path.*, 1879, p. 562.
Lancereaux. — *Leucomatose cardiaque*, *Traité anat. path.*, 1879-81.
Letulle et Moutard-Martin. — *Bull. Soc. anat. Paris*, 1887, p. 235 et 348, et *Bull. Soc. méd. hôp.*, 1887.
Nicolle. — *Dégénérescence amyloïde et sclérose cardiaque*, *Bull. Soc. anat. Paris*, p. 651.
Rindfleisch. — *Elém. de pathologie*, 1886, p. 119.

V. — **Ruptures spontanées du cœur**

A

- Adams (Robert). — *Cases of diseases of the heart.*, *Dublin hosp. Reports*, vol. IV, p. 414.
Andral. — *Arch. gén. de méd.*, 1824, t. IV, p. 616.

- Aran. — *Arch. gén. de méd.*, 1847, t. XIV, p. 195, et 1849, t. XIX, p. 46 et 302.
Archambault. — *Bull. Soc. anat. Paris*, 1864, p. 504.
Ashburner. — *London medical and physical Journ.*, 1822, t. XLVIII, p. 470.

B

- Bagshawe. — *Transact. of the path. Soc. of London*, 1865, p. 122.
Balardini. — *Ann. d'Omodei*, 1829.
Baldwin. — *British med. Journ.*, 1884, t. I, p. 12.
Baly. — *Medical Times*, 1852, t. IV, p. 95.
Barclay. — *The Lancet*, 1866, t. II, p. 65.
Barth. — *Arch. gén. de méd.*, janvier, février, mars 1871.
Barton. — *Philadelphia med. Times*, 1881-82, t. XII, p. 574.
Bary. — *British medico-chirurgical Review*, 1870, t. XLVI, p. 540.
Beck (J.-T.). — *The Lancet*, 1871, t. II, p. 803.
Beck. — *Zur Kenntniss der Entstehung der Herzruptur und des chronischen partiellen Herzaneurysma*, 1886, Tübingen.
Beckett. — *Philadelphia med. Times*, 1873-74, t. IV, p. 364.
Bérard. — *Rupt. de l'oreillette gauche*, thèse de Paris, 1826.
Bergeon. — *Bull. Soc. anat. Paris*, 1832, p. 126.
Berne. — *Bull. Soc. anat. Paris*, 1879, p. 450.
Bertherand. — *Gaz. méd. d'Algérie*, 1856.
Bertin. — *Traité de malad. du cœur, etc.*, p. 52.
Bertin. — *Bull. Soc. anat. Paris*, 1858, p. 219.
Besnier (J.). — *Bull. Soc. anat. Paris*, 1873, p. 235.
Biffi. — *Arch. ital. delle malad. nervose*, 1869.
Blache. — *Malad. cœur chez les enfants*, thèse de Paris, 1869, p. 183.
Blaud. — *Biblioth. méd.*, t. LXVIII, 1820, p. 364 et 1828, t. I.
Blandfort. — *Med. Times*, 1867, t. I, p. 26.
Boettger. — *Ueber die spontanen Rupturen des Herzens*, *Arch. der Heilkunde*, 1864, t. IV, p. 502, et *Gaz. méd. de Paris*, 1864, p. 655.
Boiret. — *Zodiac. med. gall.*, ann. II, p. 156.
Bois de Loury. — *Gaz. de méd. et chir.*, 1859, p. 777.
Bonnet. — *Sepulchretum, etc.*, t. III, p. 375.
Bouillaud. — *Malad. du cœur*, t. II, p. 624.
Bourneville. — *Bull. Soc. anat. Paris*, 1867, p. 353.
Brault et Lévêque. — *Bull. Soc. anat. Paris*, 1884.
Buckingham. — *Bost. med. and surg. Journ.*, 1868.
Byron-Bramwell. — *Diseases of the heart and thoracic aorta*, Edinburgh, 1884, p. 652.

C

- Campbell. — *Bull. Soc. anat. Paris*, 1847, p. 156.
Carrier. — *Journ. universel des sciences méd.*, t. XXXV.
Champeil. — *Bull. Soc. anat. Paris*, 1884.
Chrastina. — Beitrag zur Cardiorhexis. In *Oesterr. Zeitschr. für prakt. Heilk.*, t. III, p. 21, 1857.
Clapton. — *Med. Times*, 1870, t. I, p. 105.
Clark. — *Transact. of the path. Soc. of London*, 1874, p. 48.
Cloquet (H.). — *Bull. de la Fac. de méd. de Paris*, t. III, p. 219.
Colin et Tachard. — *Gaz. méd. des hôp.*, 1867, p. 411.
Corley. — *Dublin Journ. of med. science*, 1881, t. LXXII, p. 82.
Cornil et Ranvier. — *Histol. pathol.*, 1881, t. I, p. 562.
Corvisart. — Essai sur les malad. et les lésions organ. du cœur et des gros vaisseaux, 4^{me} classe, art. 2, De la rupt. du cœur.
Coupland. — *The Lancet*, 1883, t. II, p. 939.
Cruveilhier. — *Anat. path.*, t. III, p. 142; IV, p. 227.
Cuq. — Thèse de Strasbourg, 1867, n° 979.

D

- Danner. — *Bull. Soc. anat. Paris*, 1856, p. 201.
Davezac. — *Journ. de méd. de Bordeaux*, 1885-86, p. 286.
Davis. — *Med. Times London*, 1860, t. I, p. 407.
Décornière. — *Bull. Soc. anat. Paris*, 1868, p. 478.
Dehenne. — Rec. de mém. de méd. milit., 1878.
Denouh. — Thèse de Paris, 1852, et *Bull. Soc. anat. Paris*, 1851, p. 385.
Desmarets. — Mém. de méd. chir. et pharm. milit., 1856, série 2, t. XVIII, p. 313.
Dezeimeris. — *Arch. gén. de méd.*, 1834, t. V, p. 501.
Dodeuil. — *Bull. Soc. anat. Paris*, 1863, p. 124.
Doléris. — *Bull. Soc. anat. Paris*, 1886, p. 424.
Dransart. — *Bull. Soc. anat. Paris*, 1873, p. 332.
Drapper. — *Boston med. and surgic. Journ.*, 1882, p. 420.
Dubreuil. — *Journal de Montpellier*, 1842.
Duffey. — *Dublin Journ. of med. science*, 1881, t. LXXII, p. 84.
Dunlop. — *Edinburg med. Jour.*, 1886, 2^e partie, p. 228.
Durand-Fardel. — *Bull. Soc. anat.*, 1838, p. 307, et 1839, p. 196 et 330.

E

- Eichorst. — *Lehrb. der spez. Path. und Therapie*, 1885.
Elleaume. — Thèse de Paris, 1857.

F

- Féréol et Cauchois. — *Gaz. des hôp.*, 1870, p. 134-138.
Fergusson. — *Philadelphia med. Times*, 1883-84, t. XIII, p. 115.
Fine. — Recueil des actes de la Soc. de santé de Lyon, 1798, p. 200.
Fleury. — *Bull. de la Fac. de méd. de Paris*, t. I, p. 171.
Fond-Réaulx. — *Bull. Soc. anat. Paris*, 1865, p. 308.
Foot. — *Med. Press*, 1866, t. XLI, p. 362.
Förster. — *Handb. der path. Anatomie*, 1863.
Fränkel. — *Arch. gén. méd.*, 1885, t. XV, p. 479.
Frank. — *Praxeos medicæ universæ precepta*, t. X., Leipzig, 1824,
in-8°, § 54. De rupt. cordis.
Friedreich. — *Malad. du cœur*, 1873.

G

- Gachet. — *Bull. Soc. anat. Paris*, 1832, p. 91.
Gamagec. — *Rupt. of the heart by external violence*, London, 1856.
Garnier. — *Bull. Soc. anat. Paris*, 1857, p. 6.
Grant. — *British med. Journ.*, 1886, t. I, p. 541.
Green. — *The Lancet*, 1884, t. II, p. 317 (2 obs.).
Gregorie. — *Memorabilien*, 1870.
Guéneau de Mussy. — *Arch. gén. méd.*, t. XXII et XXVI.

H

- Hadden. — *British med. Journ.*, 1883, t. II, p. 921.
Hallopeau. — *Bull. Soc. anat. Paris*, 1866, p. 379.
Handford. — *British med. Journ.*, 1879, t. II, p. 991.
Hawtrey-Benson. — *Dublin Journ. of. med. science*, 1870, p. 208.
Hazon. — *Ancien Journ. de méd. chir. pharm.*, 1758, p. 516.
Hershell. — *British med. Journ.*, 1880, t. II, p. 923.
Hertz. — *Arch. gén. de méd.*, 1885, t. XV, p. 479.
Hestres-Le Piez. — *Thèse de Paris*, 1873, p. 85.
Heuse. — *Bull. Acad. roy. de Belgique*, 1856, t. XV, p. 492.
Hills. — *Med. Times*, London, 1857, t. I, p. 471.
Hodgson. — *Malad. des artères et des veines*, traduction Breschet,
t. I, p. 45.
Holmes Coote. — *Med. Times*, 1862, t. II, p. 20.
Hooper. — *Transact. of the pathological Soc. of London*, 1868,
p. 186.
Höring. — *Wurtemb. corresp. Blatt*, 1864.
Hufeland. — *Journ. der Praktischen Heilkunde*, t. XIV, n° 2, p. 200.
Hughes. — *The Lancet*, 1872, t. II, p. 41.

J

- Jaccoud. — *Pathologie interne*, 1883, t. II, p. 109.
Jeffery. — *London med. Gaz.*, 1840, p. 464.
Joffroy. — *Bull. Soc. anat. Paris*, 1869, p. 49.
Josias et Bétrémieux. — *Bull. Soc. anat. Paris*, 1883, p. 237.

K

- Klippel. — *Bull. Soc. anat. Paris*, 1881, p. 476.

L

- Laboulbène. — *Anat. pathol.*, 1879.
Laboulbène et Labarraque. — *Mém. de la Soc. de biologie*, 1871, et
Bull. Soc. anat. Paris, 1871, p. 339.
Lacanal. — *Bull. Soc. anat. Paris*, 1843, p. 231.
Lacaze-Duthiers. — *Bull. Soc. anat. Paris*, 1847, p. 291.
Lacrousille. — *Bull. Soc. anat. Paris*, 1864, p. 502.
Laënnec. — *Traité de l'auscultation*.
Lancereaux. — *Traité d'anatomie pathologique*, 1879-81, p. 820, et
Bull. Soc. anat. Paris, 1858, p. 363.
Langlade. — *Ancien Journ. de méd.*, 1791.
Lansing. — *Philadelphia med. Times*, 1872-74, t. IV, p. 364.
Larcher. — *Bull. Soc. anat. Paris*, 1864, p. 2.
Latour (d'Orléans). — *Hist. phil. et méd. des causes essent. imméd.*
ou proch. des hémorr., t. I, p. 175, Paris, 1818.
Le Piez. — *Thèse de Paris*, 1873.
Lévêque et Brault. — *Bull. Soc. anat. Paris*, 1884.
Levi Moore. — *Philadelphia med. Times*, 1873-74, t. IV, p. 364.
Lewis. — *New-York med. Record*, 1867.
Liouville. — *Mém. et compt. rend. Soc. de biologie*, 1868, p. 123.
Little. — *Dublin Journ. of med. science*, 1846, p. 471.
Lobstein. — *Anat. pathol*, t. II.
Lowe. — *The Lancet*, 1862, t. II, p. 255 et 1872, t. II, p. 524.
Ludwig. — *Adversaria medico practica*, t. I, p. 134.
Lund. — *Norsk. Magaz. for Laegvidsk*, 1870.

M

- Macandrew. — *British med. Journ.*, 1886, t. I, p. 297.
Macleod. — *British med. Journ.*, 1881, t. II, p. 1051.
Magnan et Bouchereau. — *Mém. Soc. biologie*, 1867, t. XIX, p. 82.
Malmsten. — *Gaz. hebd. de méd. et chir.*, 1861, p. 612.
Maret. — *Bull. Soc. anat. Paris*, 1860, p. 553.

- Marquis. — *Bull. Soc. anat. Paris*, 1844, p. 172.
Martini. — *Medizinische Beobachtungen Hufeland's Journ. der praktischen Heilkunde*, avril 1833, et Kleinert, *Allgemeines Repertorium*, etc., janvier 1834.
Mascarel. — *Bull. Soc. anat. Paris*, 1839, p. 258.
Mathews. — *The Lancet*, 1871, t. II, p. 803.
May. — *British med. Journ.*, 1869.
Meade. — *Med. Times London*, 1846, t. XIV, p. 198.
Medical Times, 1861, t. I, p. 612.
Ménard. — *Bull. Soc. anat. Paris*, 1878.
Meyer. — *S. Louis med. and surg. Journ.*, 1871.
Mollière. — Comptes rendus des séances de la Soc. des sciences méd. de Lyon, 1881, t. XXI, p. 48.
Montault. — *Bull. Soc. anat. Paris*, 1829, p. 46.
Morand. — Sur quelques accidents remarquables dans les organes de la circulation du sang, Mém. de l'Acad. roy. des sciences, 1732.
Morgagni. — De sed. et caus. morb. Epist. xxvii, art. 1-10; Epist. lxiv, art. 14-17.
Moutard-Martin. — *Bull. Soc. anat.*, 1843, p. 263.
Moxon. — *Med. Times*, 1866, t. I, p. 323.
Mummssen. — Diss. de corde rupt., Leipzig; 1764, in-4°, fig.

N

- Naret. — *Bull. Soc. anat. Paris*, 1860, p. 355.
Nason. — *Med. Times*, 1844, p. 436.
Nicholls. — *Philosophical Transact.*, 1762, art. 51.
Niemeyer. — Pathologie interne, 1873.

O

- Ollivier. — Dictionnaire en 30 vol., t. VIII, p. 343.
Olmi. — Mem. di una morte repentina, cagionata dalla rottura de cuore; Florence, 1803, in-4°, 23 pages.
Orsolato. — *Annali univers. med.*, Gennajo, 1860, t. CLXXI, p. 195.
Otto. — Lehrbuch der path. Anatomie, Berlin, 1830.

P

- Page. — *The Lancet*, 1866, t. II, p. 65.
Pergami. — Ulcera perforante del setto del cuore, *Ann. univ. di med.*, 1876.
Peste. — *Arch. gén. de méd.*, 1842, t. II, p. 472.
Peter. — Maladies du cœur.
Phillips. — *The Lancet*, 1877, t. II, p. 148.

- Pigeaux. — *Traité pratique des maladies du cœur*, Paris, 1839, in-8°, p. 281-301 (les rupt. du cœur).
- Piorry. — *Tr. de méd.*, t. II, section des cardiopathies, § 1593-1612 (cardioclases).
- Plouquet (Guil. God). — *Nov. act. Acad. nat. curios.*, t. VI, p. 212.
- Pohl. — *De ruptura cordis*, Leipzig, 1808, in-8°.
- Pollock. — *Transact. of the patholog. Soc. of London*, 1864, p. 84.
- Portal. — *Mém. Acad. roy. des sciences*, 1770, p. 51; *idem*, 1784.
- Prevost. — *Bull. Soc. anat. Paris*, 1865, p. 33.

Q

- Quain. — *Med. Times London*, 1861, t. I, p. 238; *The Lancet*, 1872, t. I, p. 460.

R

- Raynaud. — *Dict. méd. et chir.*, t. VIII, p. 543.
- Robin (A.). — *Bull. Soc. méd. des hôp.*, 1885.
- Roché. — *Journ. des Connais. méd. chir.*, 1845, t. I, p. 241 (2 obs.).
- Rochoux. — *Thèse de Paris*, 1822.
- Rokitanski. — *Pathol. anatomie*, t. II.
- Roper. — *Med. Times*, 1864, t. I, p. 576.
- Rostan. — *Nouv. Journ. de méd.*, 1820, t. VII, p. 265.
- Rust. — *Magazine, etc.*, t. XVI, p. 92.

S

- Salzmann. — *Diss. de subitanea morte a sanguine in pericardium effuso*, Strasbourg, 1731; *Recus. in Haller Coll. Disput. ad. prax. med.*, t. II.
- Sanson. — *Thèse de Paris*, 1827, n° 259.
- Schaeffer. — *Die Zeit. und Volkskrankheiten*, in *Hufeland's Journal*, etc., 1811, août.
- Schmucker. — *Gemischte chirurgische Schriften*, t. III, p. 294, éd. 1784.
- Sénac. — *Tr. de la struct. du cœur, de son act. et de ses malad.*, Paris, 1783, 2 vol. in-4°, liv. VI, ch. VII, § 2.
- Sherman. — *New-York med. Rec.*, 1871.
- Simon. — *Bull. Soc. anat. Paris*, 1846, p. 79.
- Smith. — *Lond. med. Gaz.*, 1840, p. 559.
- Soulier. — *Mém. et comptes rendus Soc. biologie*, 1862, p. 144.
- Steven. — *Glasgow med. Journ.*, 1884, t. XXII, p. 413.
- Stevenson. — *Edinburg. med. Journ.*, 1876, 1^{re} partie, p. 216.

Stokes. — *Malad. cœur et aorte*, [traduct. Sénac, Paris, 1864, p. 312.

Stroud. — *London med. Gaz.*, 1840, p. 904.

T

Taylor. — *Arch. génér. de méd.*, 1844.

Tenison. — *British med. Journ.*, 1879, t. I, p. 586.

Tergmalm. — *Dissert. de rupt. cordis*. Upsal, 1785.

Thompson. — *The Lancet*, 1871, t. II, p. 635.

Thurnam. — *Med. chir. transact. of London*, t. XXI, 1838 (7 obs.).

Townsend. — *Dublin Journ. of med. science*, vol. I, p. 164, 1832.

Trier. — *New-York med. Journ.*, 1885, t. XLII, p. 619 (cas de Panum).

Troisier. — *Bull. Soc. anat. Paris*, 1869, p. 164 et 268.

Turel. — *Gaz. méd. de Lyon*, 1867.

V

Van Giesen. — *New-York med. Journ.*, 1876, t. XXVI, p. 176.

Védié. — *Gaz. des hôp.*, 1871, p. 145.

Vulpian. — *Union médicale*, 1866, p. 417.

W

Watson. — *The Lancet*, 1872, t. II, p. 659.

Wilks. — *Transact. of the pathol. Soc. of London*, 1864, p. 91.

Wiltshire. — *Transact. of the pathol. Soc. of London*, 1870, p. 97.

Winsor. — *Boston med. and surg. Journ.*, 1880, p. 398.

Worbe. — *Bull. de la Soc. de médecine*, t. IV, p. 146.

Wynn Westcott. — *Brit. med. Journ.*, 1872.

Y

Yelowlees. — *Glasgow med. Journ.*, 1884, t. XXII, p. 413.

Z

Zecchinelli. — *Sulla rotura del cuore*. In *Nuovi Saggi della Caesar. Acad. di sc. di Padova*. Padoue, 1825, in-4°, t. II.

Ziegler. — *Lehrbuch der allgemeinen und speciellen pathologischen Anatomie für Aerzte und Studirende*. Iena, 1887, vol. II, p. 27.

EXPLICATION DES PLANCHES

PLANCHE I

Fig. 1. — Figure d'ensemble destinée à montrer l'état de la paroi ventriculaire d'un cœur droit dans un cas d'artérite oblitérante des coronaires. (Obj. 00, oc. I Verick. Voy. obs. IV.)

A. Myocarde.

B. Epicarde et couche adipeuse sous-épicardique.

C. Fragment d'un kyste fibrineux greffé sur l'endocarde épaissi de la partie inférieure du ventricule droit.

a. Faisceaux musculaires encore intacts disposés en séries striées.

a'. Faisceaux musculaires dissociés et formant en plusieurs points des surfaces externe et interne du myocarde, une bordure qui indique les dernières limites de la paroi musculaire.

a''. Ilots musculaires perdus au milieu des plaques atrophiques du cœur.

b. Cellules adipeuses accumulées en excès dans la couche sous-épicardique.

v. Veine.

p. Artère à peu près complètement oblitérée.

p'. Artère totalement oblitérée et entourée d'une zone conjonctive épaissie.

t. Plaque atrophique dépourvue totalement de faisceaux musculaires et dans laquelle le tissu conjonctif forme des travées lâches nullement condensées.

v'. Veinules du myocarde dilatées dont les parois sont épaissies.

E. Endocarde considérablement épaissi, comme on peut s'en rendre compte en examinant le point *e*, où l'endocarde est normal.

f. Traînées pigmentaires assez régulièrement parallèles à la surface endocardique et accumulées dans les espaces conjonctifs périvasculaires de l'endocarde chroniquement enflammé.

m. Nodule calcaire logé dans l'endocarde et développé dans un vaisseau de nouvelle formation.

Fig. 2. — Vue d'une artère coronaire gauche atteinte d'athérome et presque totalement oblitérée. (Dans un cas d'artérite chronique généralisée terminée par urémie.)

a. Artère coronaire calcifiée.

b. Deux de ses branches également atteintes d'endartérite chronique.

- c. Epicarde et couche cellulo-adipeuse sous-épicardique.
- m. Fragment du myocarde épaissi.
- t. Espace conjonctif périvasculaire (grand espace) sclérosé et montrant la coupe de vaisseaux athéromateux.

Fig. 3. — Paroi d'un ventricule gauche dans un cas de rétrécissement considérable des artères coronaires calcifiées. (Cœur amyloïde.)

Le muscle cardiaque après séjour prolongé dans l'alcool apparaît comme tigré, parsemé d'îlots gris noirâtre.

Chacun de ces îlots est un foyer de *dégénérescence amyloïde*.

L'infiltration amyloïde apparaît assez régulièrement disséminée dans la totalité des couches musculaires.

PLANCHE II

Fig. 4. — Artère coronaire considérablement rétrécie par endartérite chronique et calcification secondaire (dans un cas de dégénérescence amyloïde du cœur).

C. Tissu conjonctif périvasculaire montrant en c des vasa-vasorum nullement oblitérés.

T. Tunique musculaire.

E. Membrane élastique interne.

M. Endartère considérablement épaissi, comme on peut en juger par l'examen du point m où la membrane interne est encore à peu près normale.

f. Foyer athéromateux contenant dans son intérieur, outre une grande quantité de cristaux graisseux, des amas pigmentaires et un assez grand nombre de leucocytes.

s. Portion de la paroi du foyer athéromateux dans laquelle l'endartère a subi une dégénérescence hyaline.

Fig. 5. — Fragment de la paroi ventriculaire d'un cœur gauche dans un cas d'oblitération presque complète de l'artère coronaire. (Préparation faite au carmin aluné.)

E. Partie de la couche celluleuse sous-épicardique atteignant à la surface du myocarde.

M. Myocarde.

a. Cellules adipeuses.

k. Coupe d'un vaisseau lymphatique débouchant au niveau de p.

p. Espace conjonctif périfasciculaire occupé par le vaisseau lymphatique l (grand espace périfasciculaire).

s. Amas de cellules lymphatiques accumulées dans l'espace conjonctif décrit plus haut et fusant entre les faisceaux musculaires voisins (œdème lymphatique interstitiel du cœur).

c. Noyaux musculaires dont l'étude est faite (*fig. 7*).

PLANCHE III

Fig. 6. — Dégénérescence amyloïde du cœur. Coupe d'un pilier ventriculaire gauche (forme musculaire proprement dite).

e. Endocarde légèrement épaissi.

m. Faisceaux musculaires ayant conservé leur disposition normale.

a. Faisceaux musculaires dissociés par les amas de matière amyloïde développés pour la plupart au centre des faisceaux tertiaires de la région.

f. Ilots amyloïdes. On peut remarquer à ce faible grossissement que les fibres musculaires font totalement défaut dans l'intérieur des blocs amyloïdes.

v. Artères atteintes d'endartérite chronique.

d. Tissu conjonctif interstitiel épaissi non seulement autour des artères, mais encore dans des régions dépourvues de gros vaisseaux. (Préparation faite au micro-carmin, obj. 0. oc. I.)

Fig. 7. — Œdème lymphatique interstitiel du cœur. (Même préparation que la fig. 5.)

m. Faisceaux musculaires vus de champ et avoisinant un grand espace conjonctif interfasciculaire.

n. Noyaux musculaires tuméfiés, arrondis, déformés par suite de troubles circulatoires lymphatiques du voisinage (stase lymphatique).

p. Noyaux allongés appartenant à l'endothélium des capillaires périmusculaires et aux cellules plasmatiques interstitielles.

l. Cellules lymphatiques accumulées dans l'espace conjonctif déjà décrit. Leur grand nombre, leur volume variable, leur propagation dans les fentes conjonctives inter et périfasciculaires, indiquent un processus irritatif surajouté aux troubles circulatoires d'ordre purement mécanique.

Fig. 8. — Dégénérescence amyloïde du cœur (forme vasculaire proprement dite). (Préparation faite au violet de Paris, obj. 2, oc. I.)

m. Fibres musculaires coupées transversalement.

t. Tissu conjonctif interstitiel formant en *t*.

t'. Un grand espace interstitiel du cœur et en *t'*.

t''. Un moyen espace interstitiel du cœur.

Ces deux espaces contiennent de volumineux blocs amyloïdes déposés dans l'épaisseur des parois artérielles.

a. Amas amyloïdes dans l'intérieur desquels on reconnaît encore la trace de la lumière des vaisseaux oblitérés.

v. Veinule d'un grand espace dont la paroi commence à subir la dégénérescence amyloïde.

f. Faisceau tertiaire du cœur partiellement dissocié par des masses amyloïdes. Une partie de la matière amyloïde est manifestement disposée autour des faisceaux musculaires primitifs et semble bien relever de l'infiltration amyloïde des capillaires sanguins périmusculaires.

Une autre partie, comme on le voit en *p*, paraît appartenir plus spécialement à la dégénérescence amyloïde des faisceaux musculaires primitifs.

p. Bloc amyloïde occupant la place et offrant les dimensions et la forme d'un faisceau musculaire coupé transversalement.

s. Traînées amyloïdes situées dans l'épaisseur d'un faisceau tertiaire du cœur et appartenant à la dégénérescence des vaisseaux capillaires.

PLANCHE IV

Fig. 9. — Dégénérescence amyloïde du cœur. Coupe du ventricule gauche.

Forme vasculaire proprement dite. (Obj. 0, oc. II.)

Coupe d'ensemble destinée à montrer la participation presque exclusive des vaisseaux sanguins à la dégénérescence amyloïde.

t. Travées conjonctives interstitielles montrant un épaissement notable, scléreux en l'absence même de blocs amyloïdes.

v. Une artère de moyen volume entièrement transformée en matière amyloïde.

m. Fibres musculaires groupées en faisceaux secondaires et tertiaires.

m'. Faisceaux musculaires repoussés et écrasés par les blocs amyloïdes interstitiels.

p. Veinules commençant à subir la dégénérescence amyloïde.

s. Infiltrat amyloïde ayant presque complètement détruit un faisceau musculaire tertiaire. Les lésions marchent manifestement du centre du faisceau à la périphérie.

Fig. 10. — Dégénérescence amyloïde de la fibre musculaire.

Coloration à la safranine.

t. Tissu conjonctif interstitiel épais.

m. Fibre musculaire coupée transversalement.

m'. Fibre musculaire offrant à son centre un espace clair occupé par des amas pigmentaires chassés par la technique.

a. Traînée amyloïde périmusculaire n'occupant qu'une partie de la circonférence d'un faisceau musculaire et paraissant bien manifestement développé aux dépens d'un capillaire sanguin.

s. Bloc amyloïde dont les sinuosités brillantes paraissent bien appartenir à un capillaire sanguin dégénéré.

v. Fibre musculaire totalement entourée par une couronne amyloïde complète, concentrique au faisceau primitif et distincte des blocs amyloïdes voisins.

p. Une fibre musculaire isolée au milieu du tissu conjonctif et paraissant subir par elle-même la transformation amyloïde. La couche de substance amyloïde qui l'entoure est absolument distincte de toutes les masses voisines.

Fig. 11. — Dégénérescence amyloïde de la fibre musculaire. (Coloration au bleu de Paris.)

m. Fibre musculaire coupée transversalement.

s. Sinuosités formées par la matière amyloïde aux dépens des capillaires sanguins.

a. Fibre musculaire enserrée par la matière amyloïde et en voie d'atrophie.

p. Fibre musculaire totalement entourée par un cercle concentrique de matière amyloïde intimement adhérent à la substance musculaire en voie d'atrophie.

Faint, illegible text, possibly bleed-through from the reverse side of the page.

Fig. 3

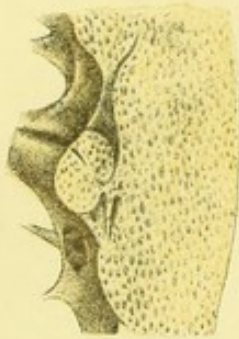


Fig. 1

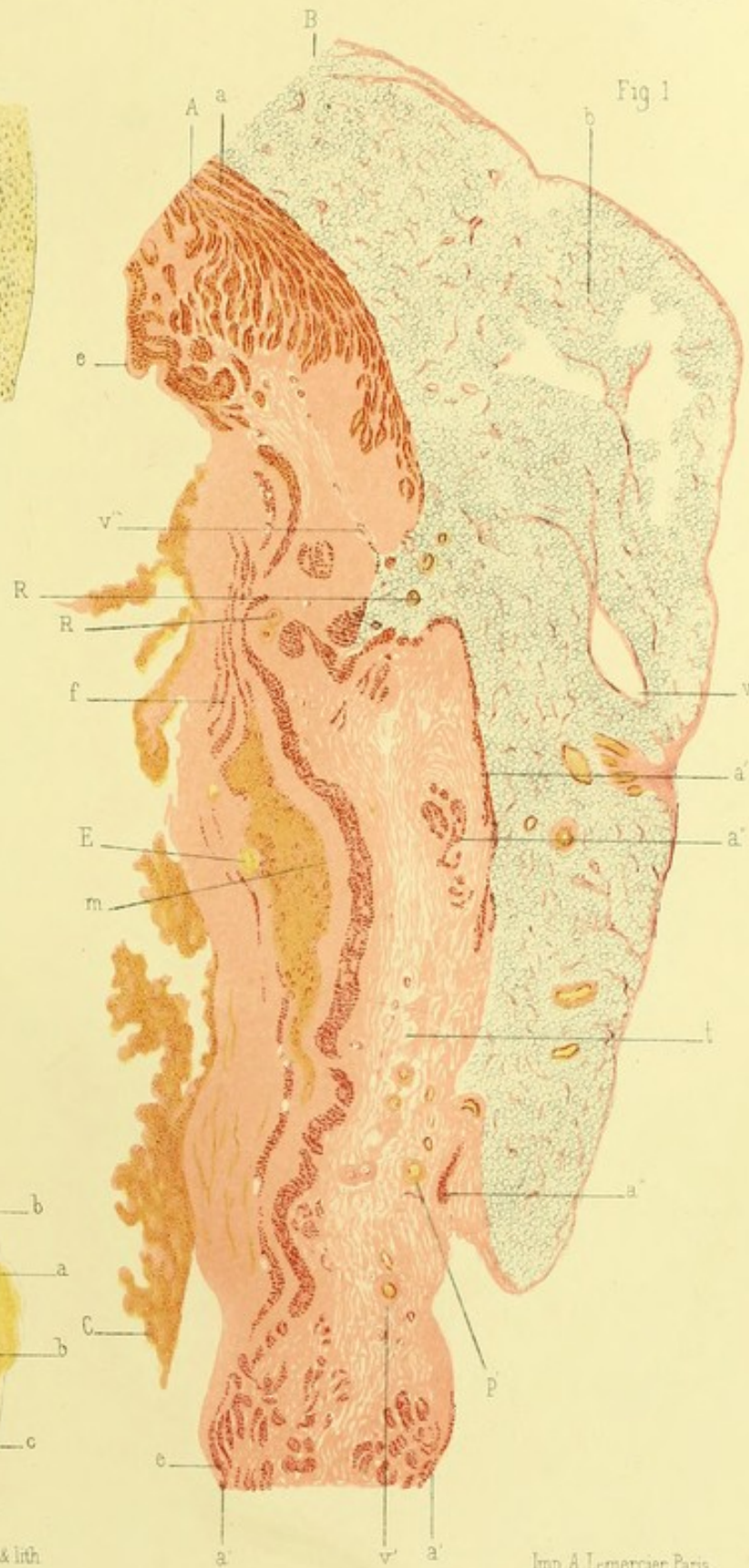
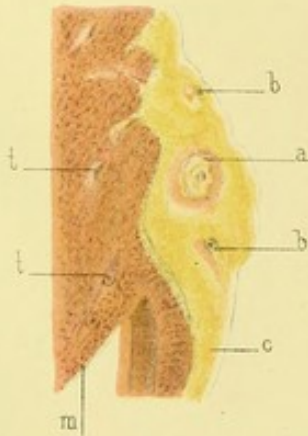



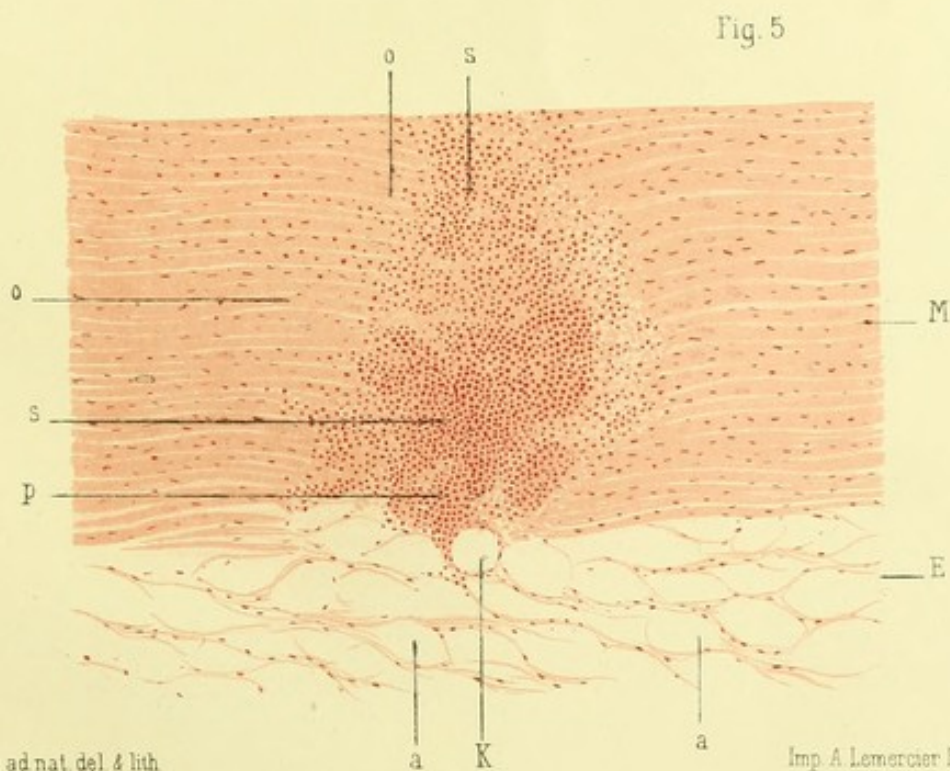
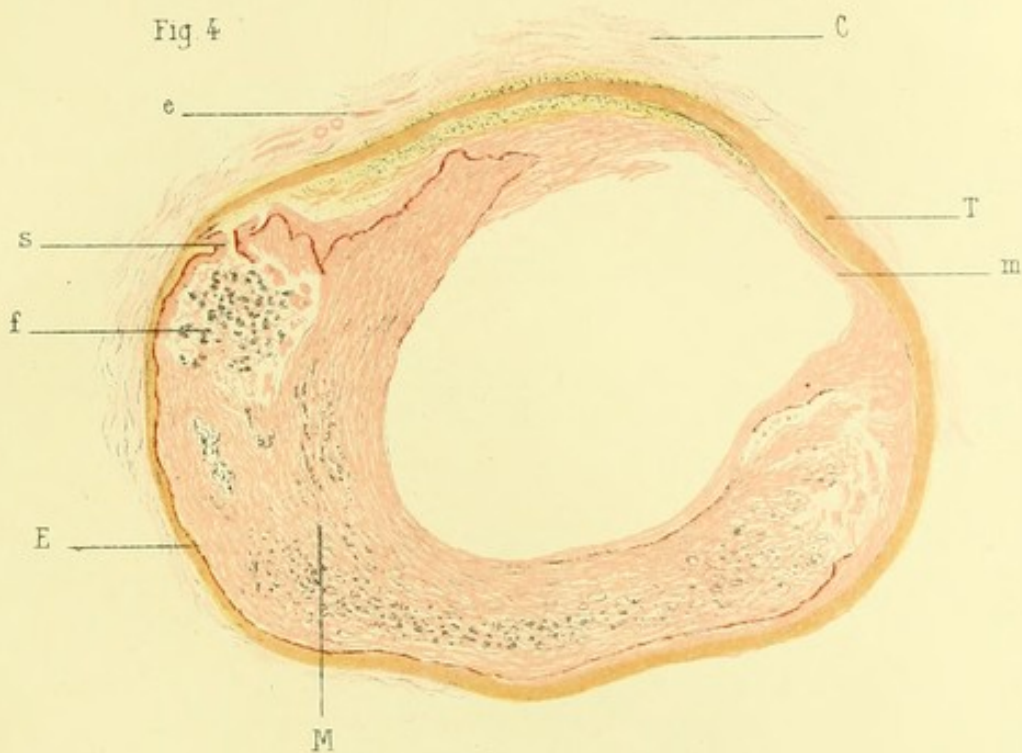
Fig. 2



Karmanski ad nat. del. & lith.


Imp. A. Lemercier Paris

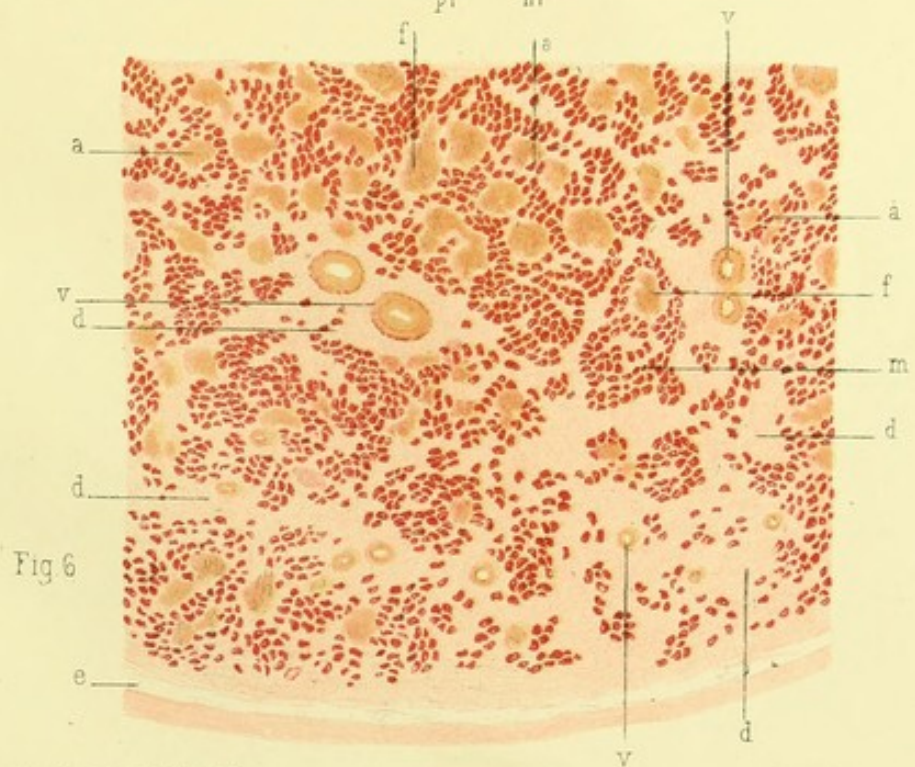
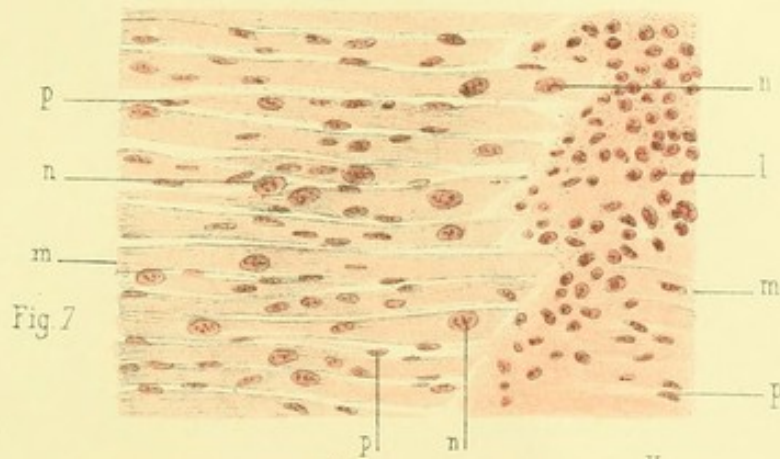
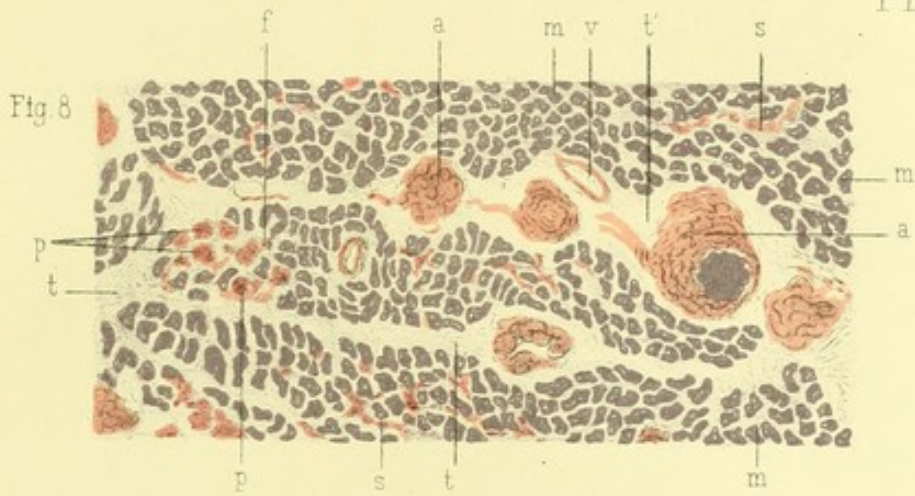




Karmanski ad nat. del. 4 lith.

Imp. A. Lemercier Paris








Fig 9

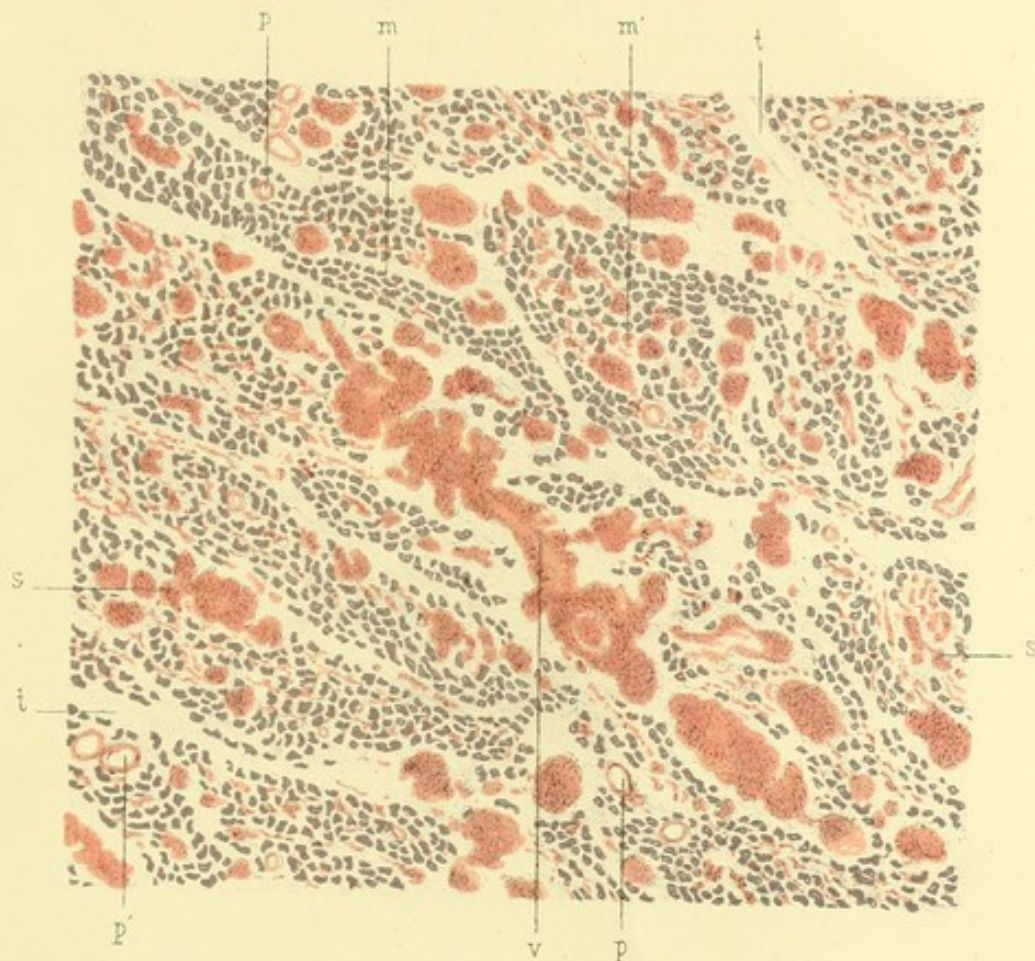


Fig. 10

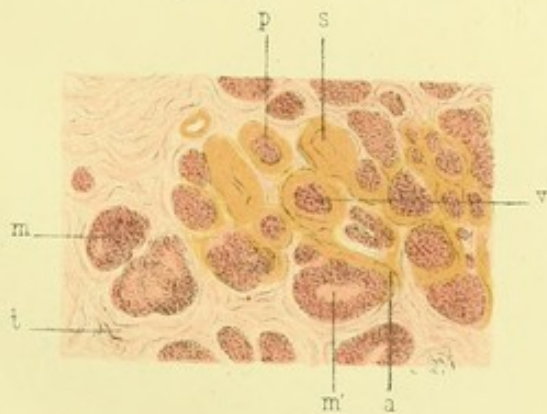
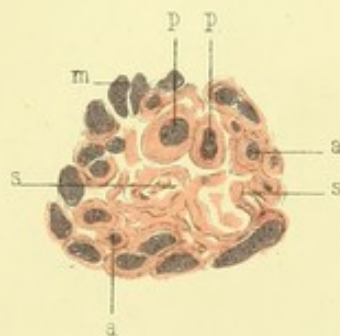


Fig. 11



Karmanski ad nat. del. & lith.

Imp. A. Lemercier Paris




TABLE DES MATIÈRES

	Pages.
INTRODUCTION.....	v

PREMIÈRE PARTIE

CONSIDÉRATIONS GÉNÉRALES SUR LE CŒUR ET SES VAISSEAUX NOURRICIERS.	1
Les artères coronaires.....	3
Le myocarde.....	17

DEUXIÈME PARTIE

ÉTUDE SPÉCIALE SUR QUELQUES LÉSIONS DU CŒUR CONSÉCUTIVES A L'ARTÉRIO-SCLÉROSE DES CORONAIRES.....	33
Dégénérescences graisseuses du cœur.....	35
Sclérose du myocarde.....	51
Anévrysmes du cœur.....	111
Dégénérescence amyloïde du cœur.....	133
Ruptures du cœur.....	147
CONCLUSIONS.....	215
INDEX BIBLIOGRAPHIQUE.....	221
EXPLICATION DES PLANCHES.....	241

TABLE DES MATIÈRES

Introduction

PREMIÈRE PARTIE

CHAPITRE I. —

CHAPITRE II. —

CHAPITRE III. —

CHAPITRE IV. —

CHAPITRE V. —

CHAPITRE VI. —

CHAPITRE VII. —

CHAPITRE VIII. —

CHAPITRE IX. —

CHAPITRE X. —

CHAPITRE XI. —

CHAPITRE XII. —

CHAPITRE XIII. —

CHAPITRE XIV. —

CHAPITRE XV. —

CHAPITRE XVI. —

CHAPITRE XVII. —

CHAPITRE XVIII. —

CHAPITRE XIX. —

CHAPITRE XX. —

CHAPITRE XXI. —

CHAPITRE XXII. —

CHAPITRE XXIII. —

CHAPITRE XXIV. —

CHAPITRE XXV. —

CHAPITRE XXVI. —

CHAPITRE XXVII. —

CHAPITRE XXVIII. —

CHAPITRE XXIX. —

CHAPITRE XXX. —

