

Etude sur l'ulcère simple du duodénum / par Henri Collin.

Contributors

Collin Henri.
Royal College of Physicians of Edinburgh

Publication/Creation

Paris : G. Steinheil, 1894.

Persistent URL

<https://wellcomecollection.org/works/tkxn2wjg>

Provider

Royal College of Physicians Edinburgh

License and attribution

This material has been provided by This material has been provided by the Royal College of Physicians of Edinburgh. The original may be consulted at the Royal College of Physicians of Edinburgh. where the originals may be consulted.

This work has been identified as being free of known restrictions under copyright law, including all related and neighbouring rights and is being made available under the Creative Commons, Public Domain Mark.

You can copy, modify, distribute and perform the work, even for commercial purposes, without asking permission.



Wellcome Collection
183 Euston Road
London NW1 2BE UK
T +44 (0)20 7611 8722
E library@wellcomecollection.org
<https://wellcomecollection.org>



ÉTUDE

SUR

L'ULCÈRE SIMPLE DU DUODÉNUM

PAR

Le Docteur Henri COLLIN

Licencié ès sciences naturelles
Ancien externe des hôpitaux de Paris



PARIS

G. STEINHEIL, ÉDITEUR

2, RUE CASIMIR-DELAVIGNE, 2

—
1894

R51337

ÉTUDE

SUR

L'ULCÈRE SIMPLE DU DUODÉNUM

AVANT-PROPOS

Trois cas d'ulcère simple du duodénum, reconnus à l'autopsie, se sont produits, à l'hôpital Saint-Antoine, dans le courant de l'année 1893 ; nous avons eu la bonne fortune d'en recueillir les pièces anatomiques.

L'examen de ces pièces a été, pour nous, le point de départ de recherches anatomo-pathologiques, qui forment, avec l'analyse d'observations publiées antérieurement, le sujet de la présente étude.

C'est sous la direction savante de M. le D^r Letulle que nous avons pu, tant à l'amphithéâtre qu'au laboratoire, travailler la question et l'approfondir. M. le professeur Dieulafoy, MM. les D^{rs} Brissaud, A. Robin, Charrin, Merklen, Landrieux et Deffaux ont bien voulu nous fournir de précieux documents, qui nous ont permis de compléter cette thèse par des faits cliniques inédits.

Le plan de notre étude est divisé en huit parties :

Dans la première sont exposés : 1^o les caractères généraux d'anatomie pathologique ; dans la deuxième, l'histologie pathologique des lésions, précédée d'un court aperçu sur la structure normale du duodénum.

La troisième se rapporte à l'étiologie et à la pathogénie ; la quatrième aux faits cliniques ; la cinquième à la symptomatologie ; la sixième au diagnostic ; la septième au traitement, et la huitième aux observations des dix dernières années, diagnostiquées à l'*amphithéâtre*.

CHAPITRE PREMIER

Caractères généraux.

Si l'ulcère gastrique occupe de préférence (42 p. 100) la paroi postérieure et la petite courbure de l'estomac au voisinage du pylore, celui du duodénum siège, dans la grande majorité des cas (92 p. 100), près de la valvule pylorique, dans cette portion de l'intestin considérée par Trier comme un organe de transition entre l'estomac et l'intestin grêle. Étant donnée la complète analogie de ces deux lésions ulcéraives, nous pourrions enregistrer dans un même chapitre leurs caractères anatomo-pathologiques sous la dénomination d'ulcères parapyloriques. Il nous serait facile de procéder de même pour les ulcères simples du cardia et ceux de la portion sus-gastrique œsophagienne. Ce sont des régions préorificielles qui ont des fonctions physiologiques adéquates et qui peuvent, par conséquent, être atteintes de lésions pathologiques comparables, sinon identiques (1).

Quoique plusieurs auteurs (2) soient venus démontrer l'existence possible de cette affection dans l'intestin grêle et même dans le gros intestin, le duodénum est, après l'estomac, celles de toutes les parties du tube digestif où l'ulcus simplex se développe le plus souvent. C'est cette localisation ulcéraive dans la portion initiale du duodénum qui donne à la maladie un caractère assez spécial.

SIÈGE. — Oppenheimer, dans sa dissertation (3), sur un ensemble de 81 ulcères du duodénum, en cite 69 de la portion horizontale supérieure, 8 de la portion descendante, 4 de la portion horizontale inférieure. Nos 5 cas personnels et les 257 observations relevées par nous dans les différents auteurs, nous fournissent des preuves nombreuses du siège fixe de l'ulcère au voisinage du pylore :

(1) M. Letulle. *Conférences pratiques d'anatomie pathologiques* (sous presse). Paris, E. Carré, 1894.

(2) Wagner et Müller l'ont rencontré dans le commencement du jéjunum ; Niemeyer et Parenski dans la partie inférieure du jéjunum ; Müller et Lespia u dans la partie inférieure de l'iléon ; Friedreich, Aufrecht, Chvostek dans le cæcum ; Claussets et Lebert dans le côlon (v. CHVOSTEK. *Med. Jahrbuch.*, 1883, p. 3).

(3) Oppenheimer. Th. Würzburg, 1891, p. 34.

242 fois la lésion occupait la portion horizontale supérieure, 14 la portion descendante, 6 la portion horizontale inférieure (3 cas portion préaortique, 3 cas portion ascendante). Quant à la topographie de l'ulcère par rapport aux parois : Morot et Teillais l'ont rencontré aussi fréquemment sur l'antérieure que sur la postérieure. La statistique de Krauss donne 15 ulcères sur la face antérieure et 6 sur la postérieure ; celle de Allouche 14 de la paroi antérieure, 5 de la postérieure et 2 du bord supérieur. La nôtre s'appuie sur l'analyse de 127 faits où le siège est précisé : 71 de la paroi antérieure, contre 45 de la postérieure, 10 du bord supérieur et 1 seul du bord inférieur (1).

Il est bon de remarquer que le tableau I détermine le siège de l'ulcère : 1° par rapport aux portions, c'est-à-dire selon la proximité centimétrique de la région pylorique ; 2° par rapport à la topographie circonférentielle.

TABLEAU I. — Siège de l'ulcère (2).

SELON LA PROXIMITÉ DE LA RÉGION PYLORIQUE		PAR RAPPORT AUX PAROIS
Portion init ^{le} , 4 cent. (242 cas).	2 fois à cheval s ^r le pylore.	68 fois paroi antérieure.
	4 — entamant le —	3 — — antéro-supérieure.
	74 — tangent au —	39 — — postérieure.
	162 — de 2 c. à 4 c. du —	6 — — postéro-supér ^{re} .
		2 — — — infér ^{re} .
		10 — bord supérieur.
		1 — bord inférieur.
		123 — non indiqué.
Portion descendante, 10 cent. 1/2 (14 cas).	1 fois à cheval sur la limite des deux premières por- tions.	5 fois paroi interne.
	1 fois à 5 c. du pylore.	2 — — postérieure.
	1 — à 7 c. —	1 — — externe.
	1 — à 10 c. —	7 — — ?
	8 — de 12 à 14 c. —	
	2 — ?	
Portion pré-aortique, 9 cent. 1/2 (3 cas).	1 fois à 19 c. 5 du pylore.	1 fois paroi antéro-supérieure.
	2 — à ? —	2 — — ?
Portion ascendante, 7 cent. (3 cas).	2 fois à 27 c. du pylore.	2 fois paroi antéro-supérieure.
	1 — à 31 c. —	1 — — postéro-supér ^{re} .

(1) Voir notre obs. n° 18.

(2) C'est à l'important mémoire de M. Jonnesco que nous empruntons les mensurations de chaque portion duodénale. (*Anatomie topogr. du duodénum*, 1889.)

Tirons de ce qui précède quelques faits intéressants : deux fois (1) l'ulcère était à cheval sur le pylore : Müller rapporte, à ce propos, l'observation d'une jeune femme, dyspeptique depuis trois ans, morte avec les signes de l'épuisement (?), qui présenta à l'autopsie cinq ulcères gastriques dont un seul avait sa moitié inférieure dans le duodénum, tous avaient leurs bords cicatrisés ; dans quatre cas (2), il entamait le versant duodénal de la valvule pylorique ; dans deux, décrits par Coats (obs. 21, 22), il s'agit d'un ulcère quadrilatère, perforant, avec fond constitué par le tissu pancréatique et une artère (?) ulcérés sur les bords ; Rokitansky publie une observation de deux ulcères, l'un gastrique, l'autre duodénal, qui, primitivement séparés l'un de l'autre par le pylore, élargirent leur base et établirent une communication anormale de l'estomac et du duodénum.

Nous relatons 14 autopsies (3) d'ulcères simples dans la portion descendante : une fois (Swenson, obs. 26) il était à cheval sur la limite des portions horizontale supérieure et descendante ; et contrairement à l'assertion émise (4) par MM. Debove et J. Renault, deux fois seulement l'ulcère peptique de la deuxième portion coïncidait avec des ulcères de la première. Dans l'un de ces cas exceptionnels, Dudensing mentionne une cicatrice d'ulcère rond avec petite ouverture dans le canal pancréatique. Située à l'opposé de l'ampoule de Vater, elle était accompagnée de quatre autres ulcères voisins du pylore, non perforants. Dans l'autre (Clark), il s'agissait d'un ulcère cicatriciel de la portion descendante coïncidant avec un autre ulcère perforant distant du pylore de 13 millim. ; paroi postérieure.

Les onze autres exemples (1) ne méritent point d'être détaillés : perforants pour la plupart (7 cas), ils occupent de préférence la partie postéro-interne de la circonférence duodénale au voisinage des canaux pancréatique et cholédoque.

L'ulcère duodénal se rencontre exceptionnellement dans la portion horizontale inférieure en tant qu'ulcère rond.

(1) Krauss. *Das perforirende Geschwür in duodenum*. Berlin, 1865, p. 78 (obs. de Brinton, Müller).

(2) Voir nos observations 21 et 22, et notre observation 54, due à M. Letulle.

(3) Bardeleben, Berens, Castiaux, Clark, Dudensing, Foerster, Herzfelder, Krauss, Kurz, Robinson, Sevestre, Sullivan, Swenson (*Hygiea*, Stockholm, I, p. 342-351).

(4) *Ulcère de l'estomac*, etc..., Paris, Rueff, 1892, p. 228.

Les six exemples que j'en ai trouvés sont, pour la portion préaortique : un cas de perforation du duodénum ouverte dans l'aorte abdominale dû à (Stich (1); celui d'une large ulcération perforante, publiée par Abercrombie (2); enfin l'observation de Warfwinge (3) relative à une femme de 45 ans, morte de pyléphlébite suppurative consécutivement à un ulcère rond de la paroi antéro-supérieure de la portion horizontale inférieure; pour la portion ascendante, ceux de Haman (4) (rupture d'ulcère duodéal chez un enfant de 10 ans), de Wait (5) distants du pylore de 27 millim.; celui de Grünfeld (obs. I) où un ulcère de l'angle jéjuno-duodéal (paroi postéro-supérieure), à bords calleux, s'ouvrit dans l'aorte à la hauteur de la première vertèbre lombaire.

NOMBRE. — Le plus souvent, 83,6 p. 100, il n'y a qu'une perte de substance, de là la dénomination d'ulcère solitaire! Mais il n'est pas rare d'en trouver plusieurs, puisque sur 233 observations où la notification en est faite, nous relevons 195 fois l'ulcère unique. Dans les 36 autres, 26 fois il y avait 2 ulcères, 3 fois 3 ulcères, 4 fois 4 ulcères, et 5 fois plus de 4 ulcères. Le tableau II indique exactement leur topographie régionale.

TABLEAU II. — Nombre des ulcères.

NOMBRE	PORTION INITIALE	PORTION DESCENDANTE	PORTION PRÉAORTIQUE	PORTION ASCENDANTE	TOTAL
Un	177	12	3	3	195
Deux.....	25	1	—	—	26
Trois.....	3	—	—	—	3
Quatre	4	—	—	—	4
Cinq et au delà.	5	—	—	—	5
Total.....	214	13	3	3	233

(1) *Deutsch. Archiv f. klin. Med.*, 1874, XIII, p. 191-196.

(2) *Edinb. med. Journ.*, 1835, p. 363.

(3) *Schmidt's Jahrb.* Bd 195, S. 130.

(4) *Med. News*, Philadelphie, 1891, p. 131.

(5) *Boston med. and surg. J.*, 1841, XXIV, p. 237.

Sur ces 233 cas, 214 fois l'ulcère simple occupait la première portion duodénale. Il est intéressant de noter que, toutes les fois où les ulcères sont multiples, ils n'intéressent que la portion initiale du duodénum.

Presque toujours dans le cas de plusieurs ulcères, ils sont tangents (1) ou empiètent les uns sur les autres (2); ils intéressent tantôt la paroi antérieure, tantôt la paroi postérieure, quelquefois l'une et l'autre (3). Ailleurs ils constituent un anneau complet (Limbeck); ou, disposés par paires, deux sur la paroi antérieure, deux sur la postérieure, ils se font vis-à-vis (4).

Multiples, on les trouve le plus souvent à différents stades de leur développement: Förster (5), Billroth (6), Thompson (1), Haldane (4), Krauss (5) et Hlava signalent une observation d'ulcère perforant à côté de plusieurs ulcérations superficielles. Dudensing et Oppenheimer, etc... une cicatrice d'ulcère simple accompagnée d'ulcères superficiels.

FORME. — Un des caractères les plus saillants des ulcères simples (Cruveilhier) ou peptiques (Leube) en général et de l'ulcère duodénal en particulier, est leur forme arrondie. De là le nom d'ulcère rond (Rokitansky).

TABLEAU III. — **Forme.**

FORME DE L'ULCÈRE	PORTION INITIALE	PORTION DESCENDANTE	PORTION PRÉAORTIQUE	PORTION ASCENDANTE	TOTAL
Ronde.....	129 fois	6 fois	2 fois	2 fois	139
Ovale.....	25 —	1 —	—	—	26
Annulaire.....	3 —	—	—	—	3
Polygonale.....	4 —	—	—	—	4
Indéterminée..	81 —	7 —	1 —	1 —	90 —
Total.....	242	14	3	3	262

(1) Thompson. *Schmidts Jahrb.* Bd. 162, p. 28.

(2) *Schmidts Jahrb.* Bd 28, p. 194.

(3) Ebstein. *Wiener med. Presse*, 1866.

(4) Haldane. *Edinb. med. Journ.*, VIII, 1862, p. 274.

(5) Krauss. *Loc cit.*, p. 49.

(6) *Wiener med. Jahrb.*, 1883, p. 17.

Sur 172 observations où la forme est signalée, nous notons 139 ulcères à forme arrondie (67 p. 100).

Les autres formes, plus ou moins nettement indiquées, sont : forme en entonnoir, 24 cas, qui doivent évidemment se rapprocher du type arrondi ; forme ovale, 26 cas ; mais trois fois l'ulcère formait, dans la première portion du duodénum, un anneau entier, avec ou sans rupture complète de l'intestin (1) ; enfin 3 cas à forme quadrilatère (2), et un cas à forme triangulaire (3).

DIMENSIONS. — Les comparaisons les plus diverses ont été fournies en vue de déterminer les dimensions des ulcères. Nous nous sommes efforcé de ramener en millimètres la plupart de ces indications ; nous conserverons d'ailleurs les expressions employées dans les différentes notifications afin que le lecteur puisse lui-même s'y reconnaître.

Les plus petites ulcérations (mesurées évidemment au niveau de la muqueuse) ne sont jamais inférieures à 2 millim. ; quant aux plus grandes, elles ne dépassent guère 27 et 35 millim.

DIRECTION. — La direction de l'ulcère devrait être définie : 1° par rapport à l'axe intestinal ; et 2° par rapport aux parois. Ces détails sont malheureusement à peine esquissés. Sept fois nous relevons une direction générale suivant l'insertion épiploïque, c'est-à-dire suivant l'axe de l'intestin. Dans nos cinq observations personnelles, les lésions sont perpendiculaires aux parois ; le cas de Vermorel nous montre un ulcère simple dont le bord inférieur est abrupt, taillé à pic, le supérieur au contraire en pente douce, et l'axe du tronc de cône non perpendiculaire mais oblique à la paroi duodénale.

PAROIS ET BORDS. — Au début, la lésion n'intéresse que la muqueuse ; plus tard, elle atteint successivement les diverses tuniques de l'intestin. Or, la muqueuse a subi une perte de substance plus grande que la séreuse et que la musculuse, qui est elle-même plus largement ulcérée que la séreuse, d'où aspect conique, infundibuliforme de l'ulcère et disposition des parois tantôt en escalier (17 cas), tantôt en pente douce (3 cas).

Dans les cas récents avec ulcération de moyenne étendue, ces faits

(1) Obs. 2 et 56, et *Bull. Soc. anat.*, 1835, p. 9.

(2) Obs. 20, 21 et 51.

(3) Obs. 45.

sont très facilement appréciables. Il en est tout autrement lorsqu'il s'agit de grands ulcères : la muqueuse se rétracte, vient au contact de la séreuse, les bords et les parois s'unissent, se confondent et revêtent une des formes polygonales ou irrégulières décrites précédemment (Cave, Brissaud, Le Renard).

Les caractères macroscopiques des bords de l'ulcère sont décrits 143 fois par les auteurs. La forme diffère suivant les cas : le plus souvent on les trouve taillés à pic, tranchants ou découpés à l'emporte-pièce (53 fois) ; tantôt ils sont unis et lisses (7 fois), tantôt gonflés (21 fois). Une restriction mérite d'être faite : si épaissis que soient les bords de l'ulcère, on ne les voit pas être le siège d'une tuméfaction, d'une hypertrophie plus ou moins considérable avec saillie énorme dans la cavité de l'intestin. Quand les lésions de l'ulcère simple sont anciennes, les bords en sont durs et calleux (9 fois) et cet épaissement se fait toujours aux dépens des couches sous-muqueuses, et musculuses hypertrophiées, sclérosées, sans que la muqueuse y prenne part.

Ils'en faut que les bords se continuent toujours d'une façon régulière avec les tissus sous-jacents : on les rencontre décollés (2 fois) ; ramollis (3 fois), irréguliers (6 fois) ; parfois ils sont cicatrisés (8 fois) ou en voie de cicatrisation (9 fois) ; enfin, la dégénérescence cancéreuse peut les avoir atteints (4 fois).

FOND. — Le fond de l'ulcère peptique est généralement creux, de profondeur variable suivant les cas ; allant de la muqueuse jusqu'au péritoine et le respectant plus ou moins.

Ce n'est plus une simple lésion érosive, comparable à celle que détermine l'alcoolisme chronique au niveau de la muqueuse gastrique. La principale raison pour laquelle il ne présente pas cette forme en cupule, tient à ce qu'on se trouve rarement en face d'un ulcère qui commence (1). Tous les intermédiaires sont donc possibles entre l'ulcère taillé à pic que nous avons décrit tout d'abord et les ulcérations qui représentent les points de destruction maxima de la gastrite ulcéreuse (2).

En général lisse, le fond est parfaitement détergé sans bourgeons

(1) Hlava, Dudensing et notre obs. 53.

(2) Mathieu. *Traité de médecine* ; Charcot-Bouchard, t. III, p. 339.

charnus, rappelant ainsi les plaies atoniques d'un ulcère chronique variqueux.

D'autres fois il est inégal, granuleux, recouvert de débris de tissus nécrosés (1) ou des débris alimentaires formant une couche pultacée jaune grisâtre.

Dans une observation de Lambert (2) où la perte de substance ne dépassait pas la musculuse, on voyait très nettement les faisceaux musculaires comme disséqués avec soin ; ce qui permit à l'auteur de comparer l'aspect du fond aux colonnes charnues du cœur.

Habituellement de couleur pâle, nous avons trouvé cependant le fond pigmenté (obs. 54), jaune soufre clair (obs. 43), revêtu d'une couche brunâtre et hémorrhagique (obs. 44, 54).

Dans les quelques cas d'ulcères non perforants (41 observations) dont la couche profonde est spécifiée, nous trouvons :

10	fois	fond	constitué	par	la	sous-muqueuse.
2	—	—	—	—	—	musculaire.
9	—	—	—	—	—	séreuse.
<hr/>						
21	cas.					

L'autodigestion poursuivant sa marche désorganisatrice, la séreuse est atteinte et détruite. Si une inflammation plastique ne la préserve pas en déterminant une péritonite enkystée, ou des adhérences avec les organes voisins, les symptômes de la péritonite suraiguë éclatent brusquement.

HÉMORRHAGIES. — Dans les cas d'ulcères superficiels, la perte de substance atteint successivement les capillaires, les petits vaisseaux de la muqueuse ; puis, son travail destructif gagnant peu à peu en profondeur, elle intéresse les artères et les veines de la sous-muqueuse. Elle peut arriver enfin aux gros vaisseaux, en donnant naissance à des hémorrhagies abondantes, quelquefois même foudroyantes.

Les vaisseaux le plus souvent sectionnés, sont par ordre de fréquence : l'artère pancréatico-duodénale 12 fois (3), l'artère gastro-épiploïque droite 3 fois.

Libermann présente en 1875, à la Société médicale des hôpitaux

(1) Hlava. *Cas. lék. cesk.*, 1882, n° 30; Merkel et Ebstein. *Wiener med. Presse*, 1866, n° 12, 13, 30, 31; et notre obs. 53.

(2) *Gaz. des hôp.* Paris, 1840, 379.

(3) Obs. 2, 3, 9, 30, 31 et autres.

de Paris (1), une observation de mort subite, survenue une demi-heure après la thoracentèse, à la suite d'une hémorrhagie de l'artère gastro-épiploïque droite causée par un ulcère perforant duodénal, resté latent pendant la vie; Bodinier (2) et Barrier (3) en rapportent deux autres cas.

Dans ceux de Stich (4) et de Grünfeld (obs. 1), l'aorte abdominale était intéressée. Dans la thèse de C. Broussais (5), on voit l'artère hépatique communiquer avec une ulcération intestinale commençant à se cicatriser. Wunderlich (6), Allchin (obs. 11) mentionnent deux observations où l'artère pancréatique était ouverte au fond de l'ulcère.

Les veines avoisinantes peuvent également être atteintes. C'est ainsi que Rayer (7), Habershon (8) rapportent des faits où l'extension de la lésion ulcérate atteignant la veine porte, causa une hémorrhagie mortelle. Plus récemment, nous trouvons l'observation de Warfwinge (9) dans laquelle un ulcère simple de la portion horizontale inférieure conduisait dans une perforation (de 2 millim. de diamètre) de la veine mésentérique supérieure.

Plusieurs fois, différents vaisseaux, et en particulier l'artère gastro-duodénale, ont été rencontrés intacts au fond ou sur les parois de l'ulcère (Dudensing). Enfin treize fois le vaisseau n'était point spécifié. La plupart des ulcères hémorrhagiques dont nous venons de parler, étaient en même temps perforants.

PERFORATIONS. — Il n'est pas nécessaire, pour que l'ulcère s'étende en profondeur, que son diamètre soit grand. Aussi en avons-nous rencontré de petits et de très profonds, d'étendus et de superficiels, quoique cependant il soit rare de trouver (obs. 16) un vaste ulcère qui ne soit pas en même temps perforant.

La perforation du duodénum est une complication fréquente de l'ulcère; elle s'observe, selon Chvostek, 27 fois sur 63 (42,8 p. 100).

D'après nos 262 observations, 181 fois (69 p. 100), la couche

(1) *Bull. Soc. méd. hôp. Paris*, 1875, 2^e s., XII, 132-136.

(2) *Bull. Soc. anat. Paris*, 1843, p. 262.

(3) Krauss, p. 76.

(4) *Deutsch. Arch. f. klin. Med.*, Leipz., 1874, XIII, 191-196.

(5) *Th. Paris*, 1825, n^o 59.

(6) *Handbuch der Pathologie und Therapie*. Bd III, p. 175.

(7) *Archiv. gén. méd.*, t. VII, 1825, p. 161.

(8) *Tr. Path. Soc. Lond.*, 1876, 155.

(9) *Schmidt's Jahrb.* Bd 195, p. 130.

séreuse était lésée, et sur 175 cas d'ulcère siégeant dans la portion initiale du duodénum, la perforation se produisit :

A la face antérieure.....	68 fois.
A la face antérieure, partie supérieure.....	1 »
A la face postérieure.....	31 »
A la face postérieure, partie supérieure.....	3 »
A la face postérieure, partie inférieure.....	1 »
Au bord supérieur.....	6 »
Au bord inférieur.....	1 »
Siège non spécifié.....	64 »
	<hr/>
	172 cas.

Étant donné ce que nous savions déjà de la topographie de l'ulcère par le tableau I (voir p. 8), nous devions nous attendre à rencontrer de préférence la perforation à la face antérieure (59,6 p. 100).

Laissons de côté les neuf observations qui complètent le chiffre total de notre statistique, elles ont trait aux trois dernières portions du duodénum, et sont trop peu nombreuses pour entrer en ligne de compte.

La perforation, vue par sa face péritonéale, se présente sous l'aspect d'un orifice d'une forme générale assez régulièrement arrondie, parallèlement dirigée à l'insertion épiploïque et d'un diamètre qui varie entre 2 et 5 millim. Les bords en sont nets, taillés à pic. Lorsqu'ils adhèrent à un organe voisin par une inflammation plastique, la péritonite se trouve momentanément conjurée. C'est le pancréas qui, le plus souvent (27 fois), joue le rôle d'organe tampon. Il se peut que l'adhérence soit partielle et que l'ulcère empiète par un de ses bords dans la cavité péritonéale (1).

Maintes fois, le processus autodigestif érode ou entame plus ou moins le pancréas, le foie, la vésicule biliaire. Wunderlich a publié une observation dans laquelle un ulcère récent, tangent au pylore, du diamètre d'un groschen (19 millim.), conduisait dans une cavité, de la grosseur d'une demi-noix, constituée par le tissu pancréatique. Stampacchia (obs. 49), Oppenheimer (2), Blood (3), Greenwood, Zahn (4) mentionnent des faits analogues.

(1) Clark. *Brit. med. Journ.*, 1867, I, 687; et Greenwood. *Lancet*, 1881, 21 August.

(2) Oppenheimer. Th. citée, p. 63.

(3) *Boston M. J. S. J.*, 1878, p. 402-404.

(4) *Revue médicale de la Suisse romande*, 1882, p. 144.

Si la perte de substance est ancienne, le fond se recouvre d'une couche de tissu fibreux, le pancréas s'enflamme et se transforme en une masse lardacée (1).

Plus rarement, c'est le foie qui barre le chemin à la perforation. Nous avons pu en déterminer six cas dans la littérature : obs. de Walhmann (2), Keyl (3), Herzfelder (4), Pfuhl (5), Rayer (6) et notre observation 2.

Cinq fois [obs. de Long (7), Krauss (7), Elsässer (7) et nos observations 5 et 45] le duodénum et la vésicule biliaire étaient adhérents l'un à l'autre. Moins fréquemment (3 fois) l'empiétement du processus ulcératif créait une fistule cholécysto-duodénale : obs. de Hoffmann (8), de Gross (9) et notre observation 18.

D'autres fois, la perforation est précédée d'une péritonite circonscrite adhésive, qui exceptionnellement reste fibrineuse. En général, en même temps que des flocons fibrineux et des pseudo-membranes plus ou moins épaisses enkystant les organes de la région pylorique, de l'hypochondre droit, on trouve toujours une certaine quantité de pus épanché. Notre ami, M. Meunier, communiqua, le 21 juillet 1893, à la Société anatomique (obs. 56), un cas d'ulcère annulaire du duodénum avec poche sous-hépatique formée : en haut par la face inférieure du lobe carré ; en avant par la vésicule biliaire ; en bas par le mésocôlon transverse très épaissi ; en arrière par un fond de fausses membranes péritonitiques ; toutes les parois de cette poche étaient fermées et renforcées par des adhérences fibreuses qui l'isolaient par-

(1) Vidal, in Krauss. *Loc. cit.*, p. 52.

(2) *Wien. med. Wochenschr.*, 1858, p. 688-690.

(3) Krauss, p. 65.

(4) *Schmidt's Jahrbuch*. Bd 92, S. 50.

(5) *Berl. klin. Wochenschr.*, 1877.

(6) *Archiv. gén. méd.*, 1825, VII, p. 160-174. Observation d'ulcère du duodénum perforant, compliqué d'une excavation de la face inférieure du lobe gauche hépatique avec deux ouvertures dans les branches de la veine porte.

(7) Krauss, p. 36, 45 et 56.

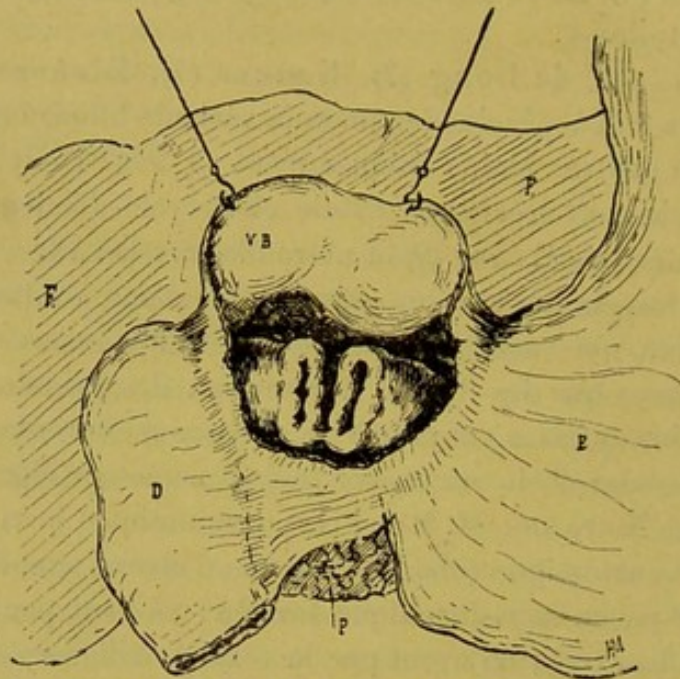
(8) *Schmidt's Jahrb.*, Bd 139, S. 293.

Le cas communiqué par Hoffmann concerne une femme de 63 ans : ulcère duodénal de la première portion, péritonite consécutive et occlusion du canal cholédoque ; engorgement et dilatation des voies biliaires ; hépatite ; fistule cholécysto-duodénale et écoulement de la bile dans l'intestin ; abcès hépatique évolue vers la région iléo-cæcale et ouverture dans le cæcum.

(9) Krauss, p. 37.

faitement de la grande cavité. Elle contenait un liquide louche, environ 200 gr., mêlé de parcelles alimentaires.

Ces *abcès enkystés sous-hépatiques*, sont relativement peu fréquents. Il en est de même des collections purulentes qui siègent entre le foie, qui est abaissé, et le diaphragme, qui se trouve refoulé dans



Ulcère circulaire du duodénum. H. MEUNIER. *Bull. Soc. anat.*, juillet 1893, p. 488.

la cavité thoracique. Leyden (1) les baptisa du nom de *pyopneumothorax subphrenicus*. Pfuhl, Falkenstein (2), Pusinelli, Limbeck, Chauffard (3) et Mason en rapportent plusieurs observations.

Dans certaines circonstances, la péritonite pseudo-membraneuse non perforante se fait jour spontanément à l'extérieur dans un point plus ou moins distant du siège de la perforation.

On peut citer comme exemples de cette évacuation spontanée du pus : les cas de Gross et de Förster résumés par Krauss (p. 33 et 37). Dans l'un, la fistule communiqua avec l'extérieur par une ouverture située entre la septième et la huitième côte ; elle figurait un

(1) *Zeitschrift für. klin. Med.*, 1880, Bd I, S. 328.

(2) Th. Oppenheimer, p. 67.

(3) *Gaz. des hôp.*, Paris, 1871, p. 373.

canal de 3 pouces et demi (67 millim.) qui donnait issue aux aliments et à la boisson. La mort était survenue un mois après la perforation au dehors. Dans l'autre, il s'agissait d'un homme de 19 ans, mort en quelques jours de péritonite aiguë généralisée et présentant à l'autopsie deux ulcères du duodénum, tangents au pylore, perforants : l'un situé sur la face antérieure s'était ouvert dans la cavité abdominale ; l'autre siégeant sur la postérieure communiquait avec une cavité formée aux dépens du tissu rétro-péritonéal en pleine suppuration. Le pus avait fusé le long des vaisseaux, jusqu'au cou, où la peau était d'une couleur foncée et le tissu cellulaire emphysémateux.

Luneau, en 1870, présentait à la Société anatomique une observation de fistule duodénale avec orifice cutané en boutonnière, oblique, et d'une longueur de 3 centim. répondant à la région qu'on décrit comme étant celle de la vésicule biliaire. Un peu plus haut, une nouvelle ouverture cutanée faisait communiquer, avec l'extérieur la loge sus-diaphragmatique. Plus récemment, M. Bucquoy (1) observa cette même terminaison chez l'une de ses malades : fistule stercorale ouverte au niveau de l'ombilic un mois après le début des accidents.

Nous avons étudié comment l'inflammation pratique de la séreuse pouvait obturer la perforation, l'immobiliser en déterminant des adhérences avec les organes avoisinants. Nous venons de voir que les fausses membranes fibrineuses en se stratifiant permettent parfois l'enkystement spontané de la perforation duodénale et retardent ainsi la terminaison mortelle.

125 fois, la perforation n'ayant pas été précédée d'une péritonite partielle adhésive, le contenu intestinal s'échappa librement dans la cavité péritonéale ; une péritonite suraiguë, rapidement généralisée, en fut la conséquence.

A l'autopsie, les lésions qui frappent les yeux sont celles des séreuses. Elles varient d'intensité avec la durée de la maladie.

D'une manière générale, on trouve (27 fois) dans l'abdomen un épanchement séro-purulent avec gaz d'odeur fétide. Le péritoine, rouge, injecté, est revêtu çà et là de fausses membranes, en quantité plus ou moins considérable, qui agglutinent les glandes intestinales.

(1) Bucquoy, *Archiv. gén. de méd.*, 1887, p. 418.

Puis, dans l'hypochondre droit, au voisinage du pylore, les lésions péritoniques sont plus avancées et moins récentes (1).

Nous avons dit que les lésions prédominent à la région sous-hépatique, à l'hypochondre droit. Quelquefois celui-ci est presque seul atteint (2). Nous mentionnons, à la fin de ce travail, l'observation du Dr Brissaud, où, une collection fusiforme s'étendant de la fosse iliaque droite à la face inférieure du foie, refoulait toute la masse intestinale vers la ligne médiane. Le diagnostic d'appendicite perforante fut porté. On intervint chirurgicalement, mais sans résultat : l'appendice était intact.

Bryant rapporte une autre observation de perforation duodénale ayant simulé une appendicite. Outre l'abcès périoduodéal, formant le foyer principal, et contenant un pus stercoral, bilieux, on constata une péritonite généralisée avec sérosité purulente.

C'est là ce qui se passe le plus souvent. Néanmoins dans l'observation de Bardleben, malgré la présence de matières alimentaires dans la cavité péritonéale, on n'a pas découvert les moindres traces d'une péritonite.

Quelques auteurs (Elsässer, Powell, Förster) signalent la présence de lombrics pelotonnés au voisinage de la perforation.

CICATRISATION. — Cliniquement, un ulcère simple guérit, mais anatomo-pathologiquement parlant, il n'en est pas toujours ainsi. Du tissu fibreux infiltre la paroi duodénale et la perte de substance fermée par le travail de réparation est immobilisée pour un temps indéterminé. Toutefois, cette cicatrice, bien qu'on ait vu des cas de récurrence indiscutable (Planchard, Lenepveu), peut être la source d'une guérison sans entrave.

Dans quelle proportion l'ulcère duodéal est-il curable ? Nous ne nous croyons point autorisé à donner la solution de ce problème.

Krauss note 2 fois sur 80 cas, la guérison par cicatrisation de l'ulcère (2,5 p. 100). Notre statistique (262 observations) diffère sensiblement de la précédente, puisqu'elle relate 23 cicatrices (8,7 p. 100) et 5 ulcères commençant à se cicatrifier. La réparation paraît plus fréquente, si l'on tenait compte de ces ulcérations superficielles, qui, en se cicatrisant, laissent des traces peu apparentes et qu'il faut

(1) Obs. 11, 12, 17, 20, 22, 27, 30, 45, 46, 47, 54, 57.

(2) Obs. 51, 52.

rechercher avec soin dans les plis de la muqueuse. L'aspect de la cicatrice varie avec les dimensions et la profondeur de la perte de substance dont elle est le résultat : tantôt lisse, de coloration blanche ou pigmentée (Poisson), superficielle et arrondie; tantôt tomenteuse (Krauss, p. 21), étoilée avec irradiations plus ou moins étendues (Förster) qui déterminent une diminution de calibre du duodénum. l'immobilisent par des adhérences avec les organes avoisinants et amènent comme conséquence ultime le rétrécissement du pylore avec ectasie gastrique. La guérison de l'ulcère peut être aussi la cause d'autres modifications dignes d'intérêt, telles que : la sténose ou l'occlusion (avec ou sans dilatation) du canal cholédoque et des voies biliaires; la thrombose possible de la veine porte par ligature cicatricielle, etc.

Voici d'ailleurs ce que nous apprend l'analyse de nos 262 observations :

TABLEAU IV. — **Modifications produites sur l'estomac ou le duodénum par la cicatrisation de l'ulcère.**

Ectasie gastrique (avec ulcère cicatriciel).....	{	tangent au pylore.....	5 fois.
		à 27 mill. du pylore.....	1 fois.
		à 30 et 35 mill. du pylore.....	2 fois.
Ectasie gastrique (avec ulcère commençant à se cicatriser)	{	tangent au pylore.....	7 fois.
		à 10 mill. du pylore.....	1 fois.
		à 13 mill. 5 du pylore....	1 fois.
		à 54 mill. du pylore.....	1 fois.
Dilatation duodénale (avec ulcère cicatriciel)...	{	tangent au pylore.....	2 fois.
		à 27 cent. du pylore.....	1 fois.
		à 31 cent. du pylore.....	1 fois.
Rétrécissement duodéal (avec ulcère cicatriciel).	{	tangent au pylore.....	1 fois.
		à 13 mill. 5 du pylore....	1 fois.
		à 40 mill. du pylore....	1 fois.
Cicatrice duodénale ayant ulcéré et oblitéré après cicatrisation le canal cholédoque.....	}	3 fois.
Cicatrice duodénale. Dilatation généralisée des canaux cholédoque et hépatique jusqu'au voisinage de la surface du foie....	}	2 fois.
Sténose des canaux cholédoque et pancréatique par ulcère cicatriciel.....	}	2 fois.
Thrombose et ligature de la veine porte par bride cicatricielle.....	}	1 fois.

LÉSIONS DE VOISINAGE. — Enfin, pour terminer le chapitre de l'anatomie pathologique macroscopique, il nous faut signaler l'état de la mu-

queuse duodénale à distance de l'ulcère et les autres désordres viscéraux que l'on constate assez fréquemment.

A en juger par les classiques, il semble que le processus soit entièrement localisé au point même de la perte de substance. Toutefois cette intégrité n'est qu'apparente, et si, dans la majorité des observations, la muqueuse duodénale paraît intacte, nous avons rencontré, tant au niveau du duodénum que sur les autres points de l'appareil digestif, des lésions qui méritent d'arrêter notre attention.

Duodénum. — On observe assez fréquemment des congestions, des exulcérations de la muqueuse avec tuméfaction des glandes de Brünner surtout dans la première portion du duodénum. En voici quelques exemples (1) :

Obs. — KRANNHALS (obs. 41). — Femme 73 ans, morte de pleurésie ; ulcère de la portion initiale du duodénum avec ecchymoses dans le premier tiers.

Obs. — LOCKWOOD (obs. 46). — Homme 28 ans ; laparotomie, ulcère perforant, tangent au pylore avec fluxion de la muqueuse duodénale.

Obs. — POTAIN. — Femme 48 ans ; ulcère non perforant, tangent au pylore ; dans le premier tiers du duodénum la muqueuse présente une saillie exagérée des glandes de Brünner, qui, au voisinage de l'ulcération, forment des plaques rosées.

Estomac. — Les lésions stomacales qui peuvent accompagner l'ulcère chronique duodénal sont aussi nombreuses que variées ; elles constituent même un élément très important dans le tableau symptomatique de la maladie. L'étude anatomique signale, dans 43 observations, la présence de lésions stomacales, qui sont :

9 fois des ecchymoses prépyloriques (2).

3 fois des ecchymoses au niveau du grand cul-de-sac (3).

3 fois l'état catarrhal de la muqueuse gastrique au voisinage du pylore (4).

2 fois des érosions hémorragiques (5).

2 fois l'état catarrhal du cardia (6).

9 fois gastrite chronique (7).

(1) *Obs.* Dudensing, Klinger, Lambert, Ory, Rayer, Sargent, Starcke.

(2) *Obs.* Boucher, Broussais, Krannhals, Martira, Mayne, Merkel, Roberts, Starcke, Vermorel (obs. 58).

(3) *Obs.* Liljebjorn, Vallon, Leube (obs. 13).

(4) *Obs.* Loomis, Zacchi (obs. 27).

(5) *Obs.* Clarke, Krannhals (obs. 42).

(6) O s. Gérard, Henrot et Pellet.

(7) *Obs.* Capitan, Duchek, Graves, Herzfelder, Krannhals (obs. 44), Ollive (obs. 9), Pepper (obs. 31), Sevestre, Stampacchia (obs. 49).

Les ulcères et cicatrices sont, au contraire, plus fréquents; presque toujours prépyloriques, ils sont le plus souvent uniques: Finlayson, Engel, Feierabend, Oppenheimer relatent un cas d'ulcère gastrique prépylorique; Pfuhl, une cicatrice de la petite courbure accompagnée de plusieurs ulcères en voie de guérison; Cave, deux ulcères duodénaux, tangents au pylore coïncidant avec un ulcère du cardia; Moore, Oppenheimer, trois ulcères gastriques près du pylore avec un ulcère duodéal prépylorique; Krauss, cinq ulcères gastriques en voie de cicatrisation, dont l'un avait sa moitié inférieure dans le duodénum; Duchek, Wagner, une cicatrice près du pylore; Chvostek, un ulcère cicatriciel du cardia et du commencement de l'œsophage.

Intestin. — Dans quelques cas rares, l'intestin grêle, le gros intestin sont intéressés: hypertrophie des follicules de la muqueuse dans la totalité de l'intestin grêle avec hémorragies punctiformes (obs. 44); ulcères tuberculeux du jéjunum et de l'iléon (1); entérite aiguë du gros intestin (obs. 39); ulcérations du côlon (obs. 1); catarrhe chronique du gros intestin (Chvostek); perforation de l'appendice (Powel); hypertrophie des follicules clos du côlon (Krauss).

Il est regrettable que les détails ne soient pas plus abondants. La discussion de ces observations ne serait pas stérile.

Pour l'œsophage, Zahn fait mention d'un ulcère distant de 15 millim. du pylore chez un homme de 46 ans, mort avec les symptômes d'une anémie pernicieuse et portant un deuxième ulcère annulaire de la portion cardiaque de l'œsophage.

LÉSIONS DUES A DES MALADIES CONCOMITANTES. — Ainsi que cela ressort de ce que nous avons déjà brièvement exposé, d'autres lésions peuvent coexister avec l'ulcère duodéal. Il ne s'agit plus alors d'altérations constantes et caractéristiques, portant sur un organe, un appareil déterminé, mais bien de lésions multiples trouvées à l'autopsie de malades atteints d'ulcère du duodénum. Nous n'avons pas à décrire, d'une façon complète l'anatomie pathologique de ces lésions. Notre but, dans cette courte énumération, sera d'apporter quelque appoint (?) à la question étiologique que nous aborderons bientôt.

a) *Maladies infectieuses.* — L'origine infectieuse de certains

(1) Krauss, p. 48 et notre observation 24.

ulcères de l'appareil gastro-duodénal, a été mise en relief par notre excellent maître, M. Letulle.

Dans notre statistique, nous notons pour les voies respiratoires : la pneumonie 4 fois (1), la tuberculose pulmonaire 13 fois ; pour l'appareil digestif : la stomatite ulcéreuse, la parotidite, l'entérite, la tuberculose intestinale, l'abcès de la marge de l'anus. Enfin : l'érysipèle, le choléra, la dysenterie, la méningo-encéphalite aiguë (3 cas), la métrô-péritonite puerpérale, la blennorrhagie, la syphilis, la gangrène de la verge, l'arthrite suppurée du genou, le pemphigus, la septicémie, le rhumatisme articulaire aigu sont signalés dans un certain nombre d'observations.

b) *Appareil circulatoire.* — Le cœur a été trouvé normal dans 90 p. 100 des cas ; dans deux cas il était pâle, atteint de myocardite interstitielle. On a signalé la sténose et l'insuffisance mitrale une fois. D'autres auteurs ont vu des végétations sur les valvules mitrale et aortique.

L'artère aorte est souvent atteinte d'athérome (8 fois).

On a relevé la thrombose des veines et artères au voisinage de la perforation (veine porte, artère hépatique, artère pancréatico-duodénale), de la veine cave inférieure, des veines iliaques primitives, des veines hypogastriques, des veines des ligaments larges et des veines fémorales.

c) *Foie.* — Le foie est généralement sain. La cirrhose atrophique a été observée 7 fois (2), mais peut-être s'explique-t-elle par l'abus fréquent de l'alcool.

Signalons en terminant deux cas de trichinose (Ebstein, Klob) et deux cas de lithiase biliaire (Reinhold, Roberts), compliquées d'ulcère duodénal ; dans l'une de ces dernières observations, la lésion ulcéreuse siégeait immédiatement au-dessous du pylore avec fistule cholécysto-duodénale vis-à-vis de l'ulcère.

(1) Obs. Dieulafoy, Krauss, Oppenheimer.

(2) Obs. Billroth, Förster, Murchison, Oppenheimer, Vermorel, Wagner.

CHAPITRE II

Caractères histologiques

1^o APERÇU SUR L'HISTOLOGIE NORMALE DU DUODÉNUM

Avant d'étudier les lésions histologiques, il est utile de donner un aperçu de la structure normale du duodénum. Nous prendrons les deux exemples suivants :

I. **Duodénum d'un enfant nouveau-né.** — Sur un duodénum d'enfant nouveau-né syphilitique, mort en naissant, on remarque :

a) Que la muqueuse duodénale, au niveau du pylore est essentiellement composée par la couche des glandes de Lieberkühn qui repose pendant un court espace sur un lit de glandes de Brünner. Bientôt, c'est-à-dire à 1 centim. plus loin (pl. I, fig. 1), les glandes de Brünner deviennent très rares; leurs acini sont peu nombreux, assez largement espacés. Plus bas, au niveau de la région des valvules conniventes, les glandes de Brünner, très espacées, se logent au-dessous des reliefs normaux de la muqueuse. Les régions intermédiaires aux valvules conniventes en sont à peu près totalement dépourvues.

b) Les glandes de Lieberkühn diffèrent notablement des glandes muqueuses de l'estomac (région pylorique). Bien qu'un certain nombre de leurs épithéliums canaliculaires soit muqueux, leur forme générale est plus cubique, moins allongée. Les épithéliums des culs-de-sac ont un noyau paraissant plus volumineux, plus oblong que celui des culs-de-sac des glandes pyloriques.

La lumière des culs-de-sac glandulaires est aussi plus large et le protoplasma de leurs épithéliums paraît moins granuleux, plus dense, plus brillant que celui des culs-de-sac des glandes gastriques.

Les colorations histo-chimiques donnent les renseignements suivants :

Traités par l'éosine-hématoxyline et l'aurantia, les épithéliums des culs-de-sac des glandes pyloriques sont d'un rose brillant, contrastant vivement avec le violet de leur noyau; leurs limites sont très accusées. Les épithéliums des glandes de Lieberkühn apparaissent d'un marron rouge, plus terne, beaucoup moins brillant; tandis que ceux des glandes de Brünner, d'un rose pâle, presque incolore sur certains points, se rapprochent davantage des culs-de-sac des glandes pyloriques. En outre, les noyaux des glandes de Lieberkühn sont plus tassés, plus denses que ceux des glandes pyloriques.

Cette teinte sombre des glandes de Lieberkühn se retrouve dans toute l'étendue du duodénum et permet de différencier aisément leurs culs-de-sac de ceux des glandes de Brünner (pl. I, fig. 1, l, l).

Les coupes au picro-carmin accusent davantage encore ces différences, en ce que le protoplasma des épithéliums de Lieberkühn est vivement colorable par le picro-carmin, tandis que les épithéliums pyloriques ne prennent qu'une teinte jaune rosé discrète sous l'influence du même réactif. Les glandes de Brünner ont un épithélium presque incolore.

c) Le *tissu conjonctif interstitiel* de la muqueuse duodénale est très vasculaire, irrigué par un grand nombre de vaisseaux capillaires formant un double réseau longitudinal et transversal, bien appréciable sur les coupes. Il s'agit d'un tissu conjonctif assez lâche, très riche en cellules connectives. Il forme dans les intervalles des glandes de Lieberkühn des traînées assez minces, perpendiculaires à la muqueuse. Ces cloisons interstitielles, s'épaississent de place en place, pour accompagner dans leur trajet intramuqueux les canaux excréteurs des glandes de Brünner.

D'une manière générale, on peut dire que les cloisons interglandulaires (séparant les glandes de Lieberkühn) n'atteignent jamais l'épaisseur d'une glande de Lieberkühn; souvent même elles ne mesurent guère plus de 10 μ ; les glandes de Brünner mesurent 35 μ de diamètre. Leurs culs-de-sac atteignent 60 et 75 μ .

Sur les coupes parallèles à la surface de la muqueuse duodénale, on voit ce tissu interstitiel former de véritables alvéoles contenant dans leur intérieur chacun un tube glandulaire ou un cul-de-sac de Lieberkühn; quelquefois cependant, deux culs-de-sac sont logés dans un seul alvéole.

Il est facile d'établir que les cloisons interstitielles sont d'autant plus minces, qu'on s'enfonce plus profondément dans la muqueuse. Souvent, alors, la cloison interstitielle séparant deux culs-de-sac, contient un ou plusieurs capillaires et ne mesurent que 7μ d'épaisseur.

d) Le *tissu réticulé* est extrêmement rare au niveau de la muqueuse duodénale; c'est ainsi que sur un trajet d'au moins 15 millim., par conséquent dans la portion qui commence au pylore et se prolonge jusqu'à la tête du pancréas, on ne rencontre sur une coupe donnée aucun îlot folliculaire bien formé. Tout au plus, de place en place, surtout au niveau des replis de la muqueuse, voit-on le tissu conjonctif sous-muqueux parsemé de quelques cellules lymphatiques, un peu plus abondantes que dans le reste de la sous-muqueuse. En aucun point, on n'aperçoit trace de ces gros follicules lymphatiques que nous rencontrerons chez l'adulte.

e) La *muscularis mucosæ* qui sépare à l'état normal la muqueuse de la sous-muqueuse est d'une minceur extrême; elle se confond en partie avec les faisceaux profonds du tissu interstitiel de la muqueuse. Toutefois on la reconnaît, même à un faible grossissement: à une bande, parallèle à la surface, qu'elle trace au-dessous des culs-de-sac de Lieberkühn; à la direction générale de ses noyaux également parallèle à la surface; enfin, à un certain nombre de fibres musculaires lisses, bien reconnaissables grâce à leurs gros noyaux allongés, et à la couleur spécifique de leur protoplasma (picro-carmin) (*m m*).

f) Le *tissu sous-muqueux* est lâche, parsemé d'énormes vaisseaux veineux et de petites artérioles; en un mot, richement irrigué. De place en place, on voit les couches musculaires, largement perforées par un gros tronc veineux ou par une artère, cesser brusquement pour lui donner passage.

Les mailles du tissu conjonctif sous-muqueux sont assez lâches, discrètement semées d'éléments cellulaires.

Quelquefois, surtout au niveau du relief de la villosité, on voit deux ou trois énormes lacs veineux (pl. I, fig. 1, *v*), gorgés de sang, occupant la presque totalité de la saillie connective formant le squelette de villosité. Souvent même, on peut suivre, depuis la couche musculaire jusqu'à la partie la plus saillante de la muqueuse, un gros tronc veineux perpendiculaire à la surface de la muqueuse.

g) La *couche musculieuse* est composée de deux séries de fibres musculaires régulièrement perpendiculaires l'une par rapport à l'autre ; la couche la plus profonde semblant dirigée perpendiculairement à l'axe ; la couche superficielle formant une bande parallèle à l'axe.

Entre les deux couches suscitées se trouvent, de place en place, des organes particuliers : plexus nerveux en communication plus ou moins directe avec les nerfs sous jacents aux couches musculieuses. Ces troncs nerveux sont surtout visibles au niveau du pancréas, dans le tissu cellulaire qui sépare la glande pancréatique de l'intestin.

Au niveau de l'ampoule de Vater, les couches musculieuses s'écartent et se disposent concentriquement aux deux canaux, de Virsung et cholédoque ; elles forment ainsi deux anneaux incomplets, très facilement reconnaissables, surtout épais à leur partie profonde, c'est-à-dire contre la tête du pancréas.

Les faisceaux ne tardent point d'ailleurs à se réunir au-dessous de l'ampoule pour leur topographie normale.

Les vaisseaux lymphatiques du duodénum paraissent très rares, ou du moins ne se reconnaissent qu'à quelques fentes remplies de cellules lymphatiques et distribuées de place en place dans le tissu conjonctif sous-muqueux.

II. Duodénum de l'adulte. — Chez l'adulte, la muqueuse duodénale présente souvent des lésions interstitielles très étendues. C'est ainsi, qu'en examinant un certain nombre de duodénums pris au hasard, et provenant de sujets morts d'affections diverses, nous avons pu constater (pl. I, fig. 2), à de fréquentes reprises, les altérations suivantes :

a) Les *glandes de Lieberkühn* (l, l, fig. 2) offrent fréquemment des dilatations partielles de leurs canaux excréteurs et même de leurs culs-de-sac ; lésions de minime importance que nous retrouverons à chaque pas sur les coupes de duodénum atteint d'ulcère.

b) Le *tissu interstitiel interglandulaire* est fréquemment infiltré par petits ilots d'éléments lymphatiques siégeant plus ou moins près de la *muscularis mucosæ*.

c) Les *glandes de Brünner* forment des acini, souvent séparés les uns des autres par de larges coulées d'éléments lymphatiques, l'épithélium des acini demeurant normal. Parfois même (t, pl. I, fig. 2) les

éléments lymphatiques sont accumulés en telle abondance au niveau d'une glande de Brünner, que les acini sont comme effacés, écrasés par le travail subaigu interstitiel de la sous-muqueuse.

d) La *muscularis mucosæ* est large, onduleuse; les faisceaux musculaires sont souvent dissociés par les amas lymphatiques.

e) Enfin, la *couche sous-muqueuse* (*s, m*) est beaucoup plus dense, plus tassée que chez l'enfant. Elle apparaît sillonnée par de larges lacis veineux plus ou moins parallèles à la surface de la muqueuse.

On remarquera que nous ne décrivons pas dans cette esquisse le tissu réticulé interstitiel de la muqueuse et de la sous-muqueuse sur lequel nous aurons l'occasion de revenir fréquemment à propos des duodénums pathologiques.

Il nous semble, en effet, que ces amas lymphoïdes sont tous d'origine inflammatoire, puisque absents sur le nouveau-né, nous ne les rencontrons qu'irrégulièrement disséminés sur le duodénum d'adulte et d'autant plus nombreux dans l'épaisseur de la muqueuse qu'il s'agit de lésions inflammatoires plus largement destructives. La fig. 3 de la pl. I et la figure 3 de la pl. II indiquent suffisamment les caractères de ces îlots de cellules lymphatiques.

Nous pouvons conclure, qu'à l'état normal ou du moins que sur les duodénums non ulcérés et paraissant sains, les îlots lymphatiques interstitiels décrits par les auteurs font habituellement défaut au niveau de la muqueuse. Leur présence dans la sous-muqueuse révèle, croyons-nous, l'existence de lésions inflammatoires.

La musculature n'offre aucun caractère particulier, sauf au niveau des canaux cholédoque et pancréatique.

2° HISTOLOGIE PATHOLOGIQUE

Pour étudier avec méthode l'histologie des lésions ulcéraives du duodénum il nous paraît bon de prendre pour type, tout d'abord, une lésion aiguë destructive comme celle que nous rapportons dans l'observation 59.

Nous ne voulons pas dire par là que tout ulcère du duodénum commence nécessairement par une ulcération hémorragique semblable à celle que nous allons décrire.

A. ULCÉRATIONS AIGUES DU DUODÉNUM. — Si l'on examine une ulcé-

ration récente comme celle que l'on peut trouver à la suite d'une maladie infectieuse telle que la pneumonie, on voit que la muqueuse abrasée peut avoir perdu la presque totalité des glandes de Lieberkühn. Sur les bords de l'ulcération, quelques culs-de-sac des glandes de Lieberkühn apparaissent dilatés, leurs épithéliums sont pour la plupart desquamés ; ceux qui persistent en place sont aplatis et prennent une forme plus ou moins régulièrement cubique.

Les glandes de Brünner, détruites lorsque l'ulcération siège non loin du pylore, ont leurs acini dilatés quatre à cinq fois plus larges que normalement et entourés par des foyers hémorragiques sous-muqueux qui infiltrent largement les couches voisines de l'ulcération. Les épithéliums des acini sont aplatis, leurs noyaux quoique vivement colorés semblent plus petits que normalement et le protoplasma de la cellule est devenu très granuleux. Les cavités dilatées des acini sont remplies d'amas mucoïdes, incolores, granuleux, produits de sécrétion épithéliale retenue dans l'intérieur des cavités glandulaires probablement oblitérées.

Lorsque l'ulcération a été déterminée par un foyer hémorragique, ou lorsqu'elle s'accompagne d'hémorragies sous-muqueuses secondaires, on trouve des infiltrations sanguines, souvent très étendues, dans l'intérieur de la couche sous-muqueuse.

Le foyer hémorragique peut, comme dans l'observation 59, s'étaler sur une longueur d'au moins 2 centim., doubler la couche sous-muqueuse au fond de l'ulcération, et s'infiltrer non seulement au-dessous de la couche des glandes de Brünner, mais même dans les interstices des lobules et des acini glandulaires. A ce niveau les veinules sous-muqueuses sont gorgées de sang ; la fibrine épanchée dans le foyer dissocie les mailles du tissu conjonctif et maintient béantes les cavités vasculaires. Cette fibrine, habituellement fibrillaire, forme cependant, de place en place, des blocs fibrineux opaques et denses. Un grand nombre de leucocytes accompagnent les exsudats fibrino-hémorragiques.

Les couches musculaires de l'intestin, respectées par l'hémorragie, sont d'ordinaire intactes.

En dehors de l'ulcération la muqueuse duodénale qu'il faut toujours examiner avec soin dans toute l'étendue de l'organe, est habituellement plus ou moins altérée.

C'est ainsi que les glandes de Lieberkühlin apparaissent souvent largement espacées par suite d'un épaissement subaigu du tissu interstitiel, les épithéliums allongés, comme cylindriques, montrent parfois leur protoplasma peu granuleux.

Le tissu interstitiel, surtout au niveau de la muscularis mucosæ, est, de place en place, infiltré par des îlots de cellules lymphatiques; îlots lymphoïdes ou îlots inflammatoires qui présentent une tendance manifeste à se loger dans l'écartement des glandes de Brünner. Ces infiltrations lymphatiques ont donc une prédilection marquée pour le tissu sous-muqueux.

Il ne s'agit cependant point, autant qu'on en peut juger, d'abcès microscopiques; car le squelette conjonctif, les vaisseaux adjacents et les culs-de-sac des glandes de Brünner, entremêlés avec ces amas leucocytiques, n'ont point réagi d'une manière très aiguë. Toutefois quand on considère les départements lymphatiques sous-muqueux normaux (malgré la pénurie de ces îlots chez l'enfant) on peut dire que ces régions sont le siège d'un certain état inflammatoire et la preuve en est donnée par les prolongements irréguliers, fusiformes, qu'elles lancent dans les espaces interstitiels adjacents (*t*, pl. I, fig. 2).

En règle générale, ces lésions interstitielles ne montent jamais le long des glandes de Lieberkühn et n'atteignent nulle part la surface de la muqueuse duodénale.

Les recherches microbiques et les différentes colorations appropriées montrent qu'il ne s'agit jamais alors de lésions tuberculeuses. Parfois on a pu trouver des amas zoogléiques, le bacterium coli, peut-être même le pneumocoque.

B. ULCÈRES CHRONIQUES. — Les lésions histologiques de l'ulcère chronique du duodénum rappellent singulièrement celles de l'ulcère simple de l'estomac.

Examiné à un faible grossissement (pl. I, fig. 3), l'ulcère tangent au pylore se montre sous forme d'une perte de substance dont les bords verticaux, taillés à pic, pénètrent plus ou moins profondément à travers la couche des glandes de Brünner et abrasent les couches musculaires. Souvent même le fond de l'ulcère, ne contenant plus aucune trace de fibres musculaires, est uniquement représenté par un tissu fibroïde infiltré d'éléments lymphatiques et parsemé de gros vaisseaux artériels ou veineux appartenant manifestement aux tissus

périduodénaux. Il n'est point rare de voir les bords de l'ulcère légèrement arrondis, surplomber la cavité de la perte de substance.

Bords de l'ulcère. — A un plus fort grossissement, on remarque : que les bords sont constitués par un tissu fibroïde en voie de nécrose évidente, que le tissu ulcéré forme une sorte de bordure assez épaisse vaguement teintée par l'éosine-hématoxyline dans laquelle la plupart des éléments cellulaires sont difficilement colorés. Il faut tenir compte sans doute des altérations chimiques produites après la mort, tant à la surface de l'ulcère que sur toute la muqueuse duodénale. Cependant, comme le montre la pl. II, fig. 3, l'état cadavérique ne suffit pas pour expliquer un tel aspect : un véritable sillon d'élimination s'est formé au-dessous de cette couche nécrosée et est représenté par une bande crès apparente d'éléments nucléaires vivement colorés (*e*, pl. II, fig. 3).

Dans l'épaisseur de ce tissu cortical qui borde ainsi l'ulcère et même dans sa partie profonde, on reconnaît différents éléments nécrosés : tantôt des fragments de glande de Brünner avec transformation hyaline, tantôt des globes vasculaires thrombosés, devenus brillants et qui, entourés par un certain nombre de noyaux lymphatiques, rappellent des cellules géantes.

Plus en dehors, au-dessous de cette zone marginale, apparaissent des éléments glandulaires non détruits. Au niveau de la muqueuse, ce sont les glandes de Lieberkühn tassées ou dilatées, ou séparées les unes des autres par des îlots embryonnaires (*i*, pl. II, fig. 3). La *muscularis mucosæ* disparaît dans le tissu marginal.

Les glandes de Brünner sont écrasées et leurs lobules semblent réduits en masse. Souvent les acini sont déformés, dilatés et les épithéliums détruits ou en voie de destruction ; les noyaux ont pâli et le protoplasma cellulaire s'effondre dans le tissu inflammatoire. Les acini un peu plus éloignés sont mieux conservés, très dilatés, mais entourés par une quantité souvent considérable d'éléments embryonnaires qui vont jusqu'à les disséquer et les isoler les uns des autres par une inflammation interstitielle subaiguë très évidente sur certaines coupes.

La sous-muqueuse reste à peu près intacte jusqu'à une certaine distance du bord de l'ulcère. A ce niveau, elle prend l'aspect d'un tissu conjonctif enflammé, ses vaisseaux sont dilatés et les mailles interstitielles sont remplies d'éléments embryonnaires.

Les couches musculuses sont dissociées dans une très petite étendue par des lésions inflammatoires embryonnaires assez discrètes ; si bien qu'on peut dire que les lésions irritatives retentissent très peu sur les bords de l'ulcère.

Fond de l'ulcère. — Le fond de l'ulcère est quelquefois légèrement décollé (*u*, pl. II, fig. 3), il repose sur un tissu fibroïde plus ou moins épais (pl. II, fig. 1). Il est formé par des fibrilles conjonctives tassées, infiltrées d'éléments embryonnaires d'une abondance discrète ; de place en place, il montre encore quelques faisceaux musculaires lisses (*f*, pl. II, fig. 1) et les vaisseaux qu'il contient sont gorgés de sang même au voisinage de la surface. Quelquefois on trouve des vaisseaux assez volumineux et thrombosés dans la couche la plus superficielle de la plaie (*b*, pl. II, fig. 1). Enfin, lorsque l'ulcération a été très profonde, il n'est pas rare de rencontrer à la périphérie de l'ulcère d'énormes vaisseaux veineux (*n*, pl. II, fig. 1) largement perméables, qui auraient donné lieu à d'abondantes hémorragies si la survie avait été suffisante. Les artérioles sont rares dans ce tissu inflammatoire (*a*, pl. II, fig. 1).

On peut rencontrer non loin du fond de l'ulcère des organes étrangers à la structure du duodénum et nous avons trouvé dans un cas (obs. 53) un gros ganglion enflammé adjacent au tissu cicatriciel du fond de la plaie.

Le duodénum loin de l'ulcère, dans tous les cas que nous avons pu examiner, est toujours plus ou moins malade ; il en est de même de la muqueuse gastrique.

La muqueuse duodénale est infiltrée sur une grande étendue d'îlots lymphatiques embryonnaires qui nous paraissent être la preuve de lésions inflammatoires interstitielles (*e*, pl. I, fig. 3). Tantôt ces îlots lymphatiques forment des traînées opaques qui s'accumulent de préférence le long des canaux excréteurs des glandes de Brünner (*b*, pl. III, fig. 1), tantôt (*e*, pl. III, fig. 1) ils forment de simples amas angulaires logés immédiatement au-dessous de la *muscularis mucosæ*.

Mais ce sont les glandes de Lieberkühn qui présentent le maximum d'altération. Elles forment, dans la muqueuse, des sinuosités dilatées contenant dans leur intérieur un épithélium modifié dans sa structure : les noyaux sont très colorés ou très pâles et le protoplasma (pl. III, fig. 2) est en voie de régression granuleuse manifeste (*g*, pl. III, fig. 2).

Souvent l'épithélium est atteint d'un état vacuolaire; enfin il n'est pas rare de voir les épithéliums subir une transformation muqueuse dans presque toute la hauteur de la glande de Lieberkühn. Dans ce cas les canaux glandulaires rappellent singulièrement l'aspect des glandes muqueuses de la région pylorique.

Les glandes de Brünner sont habituellement intactes à une certaine distance de l'ulcération. Très fréquemment, c'est autour de ces glandes de Brünner et en particulier autour du canal excréteur que s'accumulent les îlots lymphatiques décrits plus haut à propos des lésions interstitielles. Il est à remarquer que ces îlots leucocytiques sont développés tantôt au-dessus, tantôt au-dessous de la muscularis mucosæ.

Peut-on regarder ces lésions interstitielles folliculaires plus ou moins lymphoïdes comme l'élément primordial, le point de départ de l'ulcération duodénale? En d'autres termes, l'inflammation interstitielle subaiguë péricanaliculaire est-elle le premier degré du travail ulcératif?

Dans l'état actuel, la question nous paraît insoluble. Cependant, par analogie avec ce qui se passe pour certaines lésions de la muqueuse gastrique, on peut dire que cette hypothèse n'offre rien de subversif.

CHAPITRE III

Étiologie.

L'ulcère du duodénum est une affection rarement observée, si nous en jugeons d'après les lectures que la présente thèse nous a imposées.

Fréquence. — Ainsi Klinger, en 1861, dans un intervalle de dix années, récoltait un ensemble de 13 cas, dont 3 lui étaient personnels.

Deux ans plus tard, Trier ajoutait aux faits déjà publiés, 24 observations recueillies pour la plupart à l'hôpital de Copenhague, du 1^{er} avril 1842 au 1^{er} janvier 1863.

Grünfeld, en 1883, sur 1150 autopsies de malades morts d'affections diverses, trouvait 4 cas d'ulcère duodéal ou une moyenne de 1 p. 300.

D'autres statistiques plus nombreuses fournissent quelques points plus précis sur la fréquence relative de l'ulcère de l'estomac et de l'ulcère du duodénum.

Trier, en 1864, additionnant les observations de Rokitansky, de Jaksch, de Müller et y joignant les siennes, arrive à un total de 261 ulcères, dans lesquels, 28 fois (10,7 p. 100) l'ulcère siégeait dans le duodénum.

Starke, sur 34 ulcères, note 3 fois l'ulcère duodéal (8,8 p. 100).

Grünfeld et Willigk donnent des résultats qui diffèrent sensiblement des deux précédents : l'un, arrive à un total de 128 cas, dans lesquels 4 fois le duodénum est le siège de l'ulcère (3,2 p. 100) ; l'autre, sur 232 ulcères, en trouve 6 dans le duodénum (2,58 p. 100).

Réunissant à la fois les faits de Trier, de Stark, de Grünfeld et de Willigk, nous trouvons que sur 655 autopsies de malades atteints d'ulcère simple, ils ont rencontré 41 fois (6,25 p. 100) l'ulcère duodéal, soit seul, soit associé à celui de la muqueuse gastrique.

Il résulte de tous ces chiffres : que l'ulcère du duodénum est 15 fois moins fréquent que l'ulcère de l'estomac, et que si Brinton, sur 100 ouvertures de cadavres a pu trouver une moyenne de 5 cas, pour 100 d'ulcères de l'estomac, ce qui paraît une proportion extraordinaire, on ne rencontrera guère plus d'un ulcère du duodénum pour 300 autopsies.

Age. — Relativement moins rare dans l'enfance que l'ulcère gastrique, l'ulcère du duodénum, comme celui de l'estomac se rencontre à tout âge. De 30 à 60 ans, ce qui donne comme âge moyen 42 ans et deux tiers d'après Trier ; de 30 à 40 ans d'après Krauss, Chvostek et Krannhals ; de 21 à 60 ans d'après Oppenheimer. C'est donc principalement une maladie de l'âge adulte. Toutes les statistiques *anatomopathologiques* concordent sur ce détail.

TABLEAU V

AGE DE	KRAUSS 1865	CHVOSTEK 1883	OPPENHEIMER 1891	NOTRE STATISTIQUE 1894	NOTRE STATISTIQUE 1894 (2)
1 jour à 10 ans.	1	4	15	20 ⁽¹⁾	42
11 ans à 20 ans.	5	4	3	14	24
21 — à 30 —	7	6	8	39	43
31 — à 40 —	12	9	16	51	52
41 — à 50 —	9	2	12	45	46
51 — à 60 —	7	8	18	39	41
61 — à 70 —	4	4	6	16	18
71 — à 80 —	2	2	7	10	10
81 — à 90 —	0	0	1	2	2
91 — à 100 —	0	1	1	1	1
	47	40	87	237	279

On voit, par le tableau V, que notre relevé donne au-dessous de 30 ans à peu près la même proportion d'ulcères du duodénum que

- (1) 17 cas d'ulcères simples du duodénum chez des nouveau-nés morts de melæna.
 (2) Avec 38 cas d'ulcère duodénal chez les brûlés ; 3 cas chez les érysipélateux, etc.

celui de Oppenheimer, 31 p. 100, au lieu de 30 p. 100. Entre 30 et 60, le chiffre monte à 57 p. 100; de 60 à 80 il tombe à 10,9 p. 100. Au delà de 80, l'affection peut être considérée comme une rareté. Le maximum de fréquence paraît être de 30 à 40 ans. « Mais comme dans tous les cas, il s'agit de trouvailles anatomiques, et qu'en dehors de cela on se trouve très souvent en présence d'ulcères cicatrisés ou guéris, dont la genèse peut remonter à une dizaine d'années, on s'aperçoit que les statistiques anatomiques ne répondent pas à la réalité clinique » (1).

Dans l'enfance proprement dite, l'ulcère simple est une rareté. C'est peut-être vrai pour l'estomac, mais non pour le duodénum. Notre statistique, sur 20 cas d'ulcère infantile (8,9 p. 100), donne les chiffres suivants : 17 au-dessous d'un an ; 3 entre 1 et 10 ans. Les cas les plus précoces sont ceux observés chez les nouveau-nés morts de melæna. Dans ces 20 observations, il s'agit d'une perte de substance, présentant tous les caractères de l'ulcère simple des adultes. De forme arrondie ou ovalaire, d'un diamètre qui varie entre 5 et 13 millimètres, elle entame la paroi duodénale plus ou moins profondément et siège dans la portion horizontale supérieure, 62 fois pour 100 d'après Oppenheimer. Cette proportion ne paraît pas exagérée, si l'on tient compte des petites pertes de substance qui échappent ordinairement à un examen superficiel.

Zerschwitz, en 1888, publie un cas de melæna et d'ulcère duodénal chez un nouveau-né, mort trois jours après la naissance ; à un centimètre au-dessus de la papille du canal cholédoque, ulcère de forme ovalaire, mesurant 13 millim. et 7^{mm},5 ; artère entamée au niveau de la couche musculaire. La même année, Hensch relèvera un cas identique. Dusser, dans sa thèse inaugurale de 1890, mentionne quatre observations d'ulcère duodénal chez le nouveau-né. Bourrus et Walton rapportent un exemple d'hémorragie intestinale chez un nouveau-né, mort trente-six heures après la naissance : ulcère rond, à environ 1 centim. du pylore, de 6 millim. de diamètre et perforant complètement le duodénum ; aucune autre ulcération de l'appareil digestif. Enfin, Oppenheimer résume (p. 69, 70) une quinzaine d'observations de melæna néonatorum avec ulcère duodénal.

(1) Eichhorst. *Traité de path. interne et de thérapeutique*. Trad. française. Paris, 1880, t. II, p. 242.

Arrêtons cette liste déjà longue, et ajoutons cependant que Krannhals en a rencontré un, chez un enfant de 5 ans (obs. 39), Haman (obs. 38) chez un garçon de 10 ans; Clark, Gibert, Balfour, Loomis, etc... chez des sujets de 10, 17, 18, 19 et 20 ans; Krannhals chez une femme de 79 ans (obs. 41), Merkel chez une femme de 94 ans; ces deux derniers cas sont de véritables exceptions.

Pourquoi l'ulcère simple duodénal est-il à ce point fréquent dans la première enfance et chez l'adulte? Il est difficile de rien dire de précis à cet égard pour ce dernier. Chez l'enfant, physiologiquement, il y a, peu après la naissance, lorsque la fonction respiratoire s'établit, une hyperhémie très marquée de la muqueuse intestinale dans tout le domaine de la veine porte (Kundrat). Cette fluxion atteint son maximum, lorsqu'il y a gêne dans la petite circulation, ou quand il y a respiration prématurée. Dès lors, il peut se produire une hémorragie artérielle qui, interrompant la circulation à ce niveau et étant soumise à l'action du suc gastrique, donne lieu à un ulcère aigu.

Sexe. — La fréquence toute spéciale de l'ulcère duodénal chez l'homme paraît évidente d'après les statistiques :

TABLEAU VI

				HOMMES	FEMMES	RAPPORTS
TRIER.....	sur 54	cas	trouve..	45	9	5 : 1
KRAUSS.....	sur 64	—	—	58	6	10 : 1
GRUNFELD....	sur 4	—	—	3	1	3 : 1
ALLONCLE....	sur 44	—	—	42	2	21 : 1
CHVOSTEK....	sur 61	—	—	44	17	3 : 1
KRANNHALS..	sur 6	—	—	3	3	1 : 1
OPPENHEIMER	sur 79	—	—	56	23	2 : 1

En additionnant ces diverses statistiques, on trouve la proportion de 80 p. 100 pour les hommes et de 19 p. 100 pour les femmes.

Notre statistique fournit à peu près la même proportion. Sur 257 cas d'ulcère simple, il y a 205 hommes, soit 79 p. 100, et 52 femmes, soit 20 p. 100.

Nous pouvons donc conclure hardiment que l'ulcère du duodénum est plus fréquent chez l'homme, dans le rapport de 3,9 à 1.

Quelle est la cause de cette prédilection pour le sexe masculin? On chercherait en vain des arguments plus ou moins spécieux pour l'expliquer.

Il n'y a rien d'étonnant à ce que l'étiologie de l'ulcère demeure encore stationnaire. La plupart des observations ne restent-elles point muettes, et sur les antécédents du malade et sur les phénomènes qui ont précédé l'apparition des accidents ultimes?

Tous les auteurs accusent l'*alcoolisme* (1), signalent des coïncidences pathologiques : comme la coexistence fréquente de la *tuberculose pulmonaire* (2) et de l'ulcère simple, de la *chlorose* (3) et de l'ulcère rond, etc. Il y a loin de la simple constatation d'une association pathologique à la preuve d'un rapport étiologique.

L'ensemble de nos recherches nous paraît démontrer que l'ulcère chronique peut être secondaire à des ulcérations aiguës.

Certains auteurs même font rentrer dans l'ulcère du duodénum les accidents aigus hémorragiques constatés chez le nouveau-né et consécutifs à l'accouchement, aussi bien d'ailleurs que les ulcérations produites par les maladies infectieuses.

Pathogénie. — Peut-on aller plus avant dans la connaissance des causes et de la nature de l'ulcère chronique? On l'a essayé, mais jusqu'ici l'accord n'est pas fait sur cette question.

L'ulcère chronique étant considéré par les auteurs classiques comme un ulcère peptique, tout le problème à résoudre consiste à savoir si l'excès de la sécrétion gastrique suffit pour provoquer l'évolution de la maladie (Bouveret), ou s'il est nécessaire qu'un nouveau facteur intervienne (Mathieu).

Comme condition pathogénique s'ajoutant à l'excès de la sécrétion gastrique, on a invoqué pour expliquer l'ulcère simple de l'estomac : la théorie de l'érosion et de l'infarctus hémorragique (Rokitansky), la théorie de l'embolie et de la thrombose artérielle (Panum), la théorie de la diminution de l'alcalinité du sang (Pavy), la théorie de l'altération du sang (Quincke et Dœttwyler), la théorie infectieuse (Letulle, Charrin).

Krannhals définit la production de l'ulcère par une duodénite à tendance ulcéreuse (six observations avec examen histologique). Nous-même rapportons quatre cas où l'ulcère duodénal était accompagné de lésions inflammatoires diffuses des muqueuses gastrique et duodénale.

(1) 19 fois, dont 2 avec cirrhose hépatique (Murchison, Vermorel).

(2) 15 fois tuberculose pulmonaire; 4 fois tuberculose intestinale.

(3) Une fois.

Pour notre maître, M. Letulle, « la doctrine infectieuse ou parasitaire de l'ulcère simple coordonnerait d'une manière saisissante les différentes théories qui se disputent encore de nos jours l'honneur d'expliquer le mécanisme de l'ulcère : les embolies septiques, l'artérite infectieuse, dont la variole serait sans doute un bel exemple, les stases veineuses, d'origine cardiopathique ou autre, la gangrène, l'ischémie, l'hyperhémie et l'inflammation; toutes ces causes auraient tour à tour droit de domicile, suivant les cas et suivant les espèces de microbes. Enfin, tranchant sur le tout, l'autodigestion gastrique, c'est-à-dire la corrosion des parties de la muqueuse condamnées à l'élimination, attribuerait définitivement à l'acide chlorhydrique et à la pepsine l'action destructive que tant d'auteurs lui refusent encore ».

« Toutes les lésions de la muqueuse sur lesquelles ont été basées les premières théories, l'érosion hémorragique, l'infarctus hémorragique, l'infarctus embolique, la contusion, la brûlure, etc., sont assurément insuffisantes à donner naissance à l'ulcère, aussi longtemps que la sécrétion garde l'allure périodique et les proportions de l'état physiologique. Il est facile de concevoir qu'elles vont devenir efficaces, si la sécrétion est exagérée et si la plaie est exposée au contact prolongé de liquides gastriques contenant de l'acide chlorhydrique à l'état libre. Cependant l'observation prouve que ces lésions sont rares. Les lésions secondaires de l'hypersecretion sont, au contraire, beaucoup plus communes. En sorte que l'excès de la sécrétion réunit ordinairement les deux conditions pathogéniques de l'ulcère » (Bouveret).

Les différentes théories sont admissibles, puisqu'on arrive toujours à invoquer l'action du suc gastrique normal ou hyperacide (1) pour expliquer la plupart des conditions dans lesquelles prend naissance l'ulcère; elle ne les explique pas tous. En effet, plus les observations se multiplient, et plus on peut se convaincre que l'ulcère simple n'est pas une maladie univoque, une entité morbide aussi nettement caractérisée que le pensaient les auteurs qui ont suivi Cruveilhier.

L'ulcère simple de l'estomac et du duodénum peut exister chez des malades qui n'ont jamais été hyperchlorhydriques (M. Robin), ou même qui ont été toujours hypopeptiques (M. Hayem).

(1) M. Robin incrimine l'hyperacidité organique, M. Debove le suc pancréatique.

CHAPITRE IV

Faits cliniques.

I^{re} OBSERVATION CLINIQUE (inédite).

Ulcère simple du duodénum chez un malade atteint de dilatation de l'estomac. Hémorrhagie intestinale. Péritonite légère. Guérison. (Observation recueillie par M. le Dr MERKLEN, médecin de l'hôpital Saint-Antoine, et que nous devons à son obligeance.)

M. H..., âgé de 26 ans, de santé délicate et sujet à des tics nerveux pendant son enfance, est pris, dans le courant du mois d'octobre 1891, de douleurs d'estomac assez intenses, survenant dans l'intervalle des repas et non immédiatement après. Ces douleurs siègent plus spécialement vers la région pylorique. Elles ont apparu à la suite des grandes manœuvres d'automne, pendant lesquelles M. X..., habituellement sobre, a fait usage de liqueurs et en même temps d'aliments de mauvaise qualité et fortement épicés. Dès le premier examen, je constate une dilatation considérable de l'estomac, celui-ci descendant jusqu'à une ligne horizontale passant par l'ombilic, mais aucune douleur à la pression. Le malade est mis au régime habituel des dilatés (diminution des liquides, bière de malt avec deux tiers d'eau d'Alet comme boisson aux repas, quelques gouttes de teinture de noix vomique et de badiane avant le repas, petites doses de charbon et de salicylate de bismuth après). Sous l'influence de ce régime, les douleurs cessent immédiatement et pendant les deux mois qui suivent, le malade, quoique pâle et fatigué, ne se plaint pas de son estomac.

Le 1^{er} janvier 1892, M. X... est atteint dans l'après-midi de fièvre, céphalalgie et courbature ; la fièvre dure trente six heures et est rapportée à la grippe. Comme traitement, 50 centigr. de sulfate de quinine par jour ; le troisième jour, après disparition de la fièvre, deux cuillerées à café de magnésie calcinée qui provoquent plusieurs garde-robes. Dans la soirée, alors que tout semblait terminé, le malade éprouve un nouveau besoin d'aller à la garde-robe, et voulant se lever, il a été pris d'un état syncopal ; peu après, il rend par le rectum du sang rouge foncé en grande abondance ; puis survient une seconde garde-robe sanguinolente. Traitement immédiat : glace sur le ventre, injection sous-

cutanée d'ergotine. M. Millard veut bien voir le malade en consultation le même soir et pense comme moi à un ulcère simple de l'estomac.

Dans la nuit, surviennent de violentes douleurs ayant leur siège principal dans la région pylorique, mais s'irradiant dans tout le ventre. Le lendemain matin, le ventre est en bateau, le malade ne peut uriner, il existe une légère fièvre, 38°5; pas de vomissements, le facies est un peu grippé, mais le pouls est bon à 96° environ. Nous redoutons avec M. Millard une péritonite, peut-être une perforation, et nous basant sur le siège de la douleur et l'absence de vomissements, nous penchons pour un ulcère simple du duodénum. Toutefois l'état général du malade est bon, et quoique réservé le pronostic n'est pas désespéré. Continuation de la glace sur le ventre, injections sous-cutanées de morphine, petits morceaux de glace à sucer. Le soir, continuation de la fièvre; pas d'urine depuis vingt-quatre heures; le cathétérisme montre qu'il y avait simplement rétention et non anurie; les mictions spontanées ne reviennent qu'au bout de quelques jours.

Les accidents fébriles et douloureux durent en s'atténuant pendant une semaine. Le malade est soutenu par des gorgées de lait glacé dont on augmente progressivement les doses. Au bout de six ou sept jours, on provoque par un lavement une première garde-robe, mélange de sang noir ancien et de lait bien digéré. A partir de ce moment, tout danger est considéré comme écarté, mais le régime lacté strict est ordonné pour plusieurs mois.

Avec l'alimentation par le lait, la dilatation de l'estomac reparaît, de temps en temps le malade accuse quelques douleurs dans la région pylorique, surtout après de premiers essais d'aliments autres que le lait faits avec modération au bout de deux à trois mois. Aussi le régime lacté intégral n'est-il abandonné qu'après cinq à six mois, et aujourd'hui encore, après dix-sept mois, le malade ne prend-t-il d'autre boisson que le lait. Sa santé générale est maintenant excellente et l'on ne constate plus aucun signe de dilatation de l'estomac. Le diagnostic d'ulcère simple du duodénum a été confirmé par MM. Bouchard et Hayem.

II^e OBSERVATION CLINIQUE (inédite).

Ulcère simple du duodénum. Entérorrhagies sans troubles gastriques. Guérison (?).

(Observation due à l'obligeance de M. le Dr CHARRIN, médecin des hôpitaux, professeur agrégé à la Faculté de médecine.)

Marie D..., âgée de 37 ans, domestique, entre à la Charité, salle Cruveilhier, le 8 avril 1893, dans le service du professeur Bouchard.

Rien de spécial à relever dans ses antécédents héréditaires.

Dans l'enfance, de 12 à 15 ans, la malade fut atteinte de migraines fréquentes avec épistaxis et douleurs dans les jambes. Pas d'autres antécédents morbides qu'une rougeole à l'âge de 8 ans.

Le début de la maladie avait été brusque, et remontait à deux mois environ. Le 14 février 1893, M. D..., ressentait pour la première fois, dans l'hypochondre droit, au niveau de la région pylorique, une douleur intense. En même temps

apparaissaient des coliques avec sueurs froides, suivies de selles fétides abondantes, recouvertes d'un enduit goudronneux, au dire de la malade. Cette diarrhée, mise sur le compte d'une indigestion, était survenue trois heures après le repas du soir.

Elle reprit son travail le lendemain matin, très faible, il est vrai, se plaignant toujours de sa douleur.

Le 7 avril 1893, rechute. Nouvelle entérorrhagie, assez abondante pour permettre son passage à l'hôpital.

Quand nous la reçûmes à la consultation, on ne constata qu'une anémie poussée à l'extrême et une douleur non continue, siégeant au-dessous de la face inférieure du foie, exagérée par la palpation la plus superficielle, avec exacerbation après les repas. La malade accuse également un point douloureux dans la région lombaire droite, plus violent que le point sous-hépatique.

L'appétit est conservé. Les digestions sont faciles, sans ballonnement stomacal et sans nausées. M. D... supporte très bien le vinaigre et les aliments épicés. Les selles sont régulières, il n'y a ni constipation, ni diarrhée. Urines normales. Pas d'hémorroïdes.

Un examen minutieux ne dénote rien du côté des poumons, du foie, de l'estomac et de la rate.

En revanche, leucorrhée et long retard dans l'apparition des règles et quelques-uns des stigmates de la neurasthénie ; céphalalgie en casque, avec la douleur lombaire droite (?) mentionnée plus haut.

Le pouls est à 110 ; le thermomètre marque 37°,9 et le stéthoscope appliqué au-dessus du milieu de la clavicule permet de constater un bruit de diable intense.

M. le professeur Bouchard porte le diagnostic d'ulcère du duodénum le 9 avril, à la visite du matin.

La malade est soumise au régime lacté, aux pilules d'iodoforme ainsi qu'aux alcalins.

Quatre jours se passent dans d'excellentes conditions.

Le 13. Vers 4 heures de l'après-midi, exacerbation de la céphalalgie avec hématomèse et selle noire, fétide, très abondante, dont la quantité ne fut point évaluée. Le melæna continue les 14, 15, 16, 17, malgré le régime lacté exclusif, la glace et l'ergotine. Suppression des pilules d'iodoforme, prescription de naphthol associé aux alcalins.

Une amélioration assez rapide se produit en quelques jours ; l'appétit est aussi bon que possible et la malade réclame le régime hospitalier. Persistance de la céphalalgie et de la douleur. Constipation.

Le 22. La malade se promène dans la salle, mange de la viande, des pommes de terre et de la salade.

Le 23 (38°,2). Diarrhée de cause alimentaire sans melæna. Apparition des règles.

Le 26 (37°,8). La céphalalgie et la douleur sous-hépatique redoublent d'intensité. La malade vomit sa soupe à 11 h. 1/2 du matin. On la met à la teinture de noix vomique, à la liqueur de Fowler et aux bains sulfureux.

Le 27 (37°₂). La céphalalgie a diminué d'intensité, la température redevient normale.

Tout se passe alors d'une façon régulière et la malade demande à quitter l'hôpital en nous promettant de revenir.

Le 15 mai. Exeat.

Il serait difficile de trouver une description plus exacte et plus complète des symptômes de l'ulcère duodénal, type clinique, tel que l'a créé M. Bucquoy.

Que remarque-t-on, en effet, dans cette observation ?

Une domestique, anémiée, atteinte de neurasthénie et ne semblant point dyspeptique, est prise brusquement, le 14 février 1893, d'une douleur localisée à la région sous-hépatique, apparaissant quelques heures après le repas avec déjections alvines, fétides et très probablement hémorrhagiques.

Pas d'interruption dans son service et cessation des phénomènes morbides le soir même.

Six semaines plus tard, première rechute : nouvelle entérorrhagie sans troubles gastriques, ni vomissements.

Enfin, le lendemain 13 avril, sous nos yeux, deuxième rechute, débutant cette fois par une hématomèse qui ne récidive pas, et par du melæna qui se renouvelle cinq jours consécutifs.

La conservation de l'appétit, la remarquable tolérance gastrique après ces deux crises, mettent l'estomac hors de cause, en tant que lésion ulcératrice.

Si cette observation, rédigée au jour le jour, par notre ami M. Monod, interne des hôpitaux, ne mentionne aucun phénomène morbide du côté de l'estomac, cela ne signifie pas que la muqueuse gastrique soit indemne. Il eût fallu suivre la malade pendant fort longtemps pour bien connaître et apprécier les moindres détails pathologiques qui se passent dans cet organe.

Elle sort le 15 mai ; on ne l'a point revue.

Pour combien de temps cet ulcère est-il immobilisé ? Devons-nous considérer cette guérison comme définitive ? Nous ne sommes pas en droit de répondre à ces deux questions.

Quant à l'hématomèse, survenue lors de la deuxième rechute, peut-elle ébranler le diagnostic de M. Bouchard ? Évidemment non. L'observation 4 de l'important mémoire de M. Bucquoy, le cas

de Vilcoq, ceux de Ollive, de Gaube et beaucoup d'autres en sont la preuve.

III^e OBSERVATION CLINIQUE (inédite).

Ulcère simple du duodénum. Hémorragies répétées et incoercibles. Transfusion du sang. Mort. (Observation recueillie par M. le D^r LANDRIEUX, médecin de l'hôpital Lariboisière.)

Dans le courant de l'année 1889, M. A..., âgé de 42 ans, banquier, à qui je donne mes soins depuis plusieurs années, vient me consulter pour des troubles dyspeptiques.

Antérieurement sa santé générale était excellente, à l'exception de migraines, qui, survenant une fois ou deux par mois, étaient calmées assez rapidement par l'usage à doses modérées, de l'antipyrine et de la quinine associées. Ses antécédents héréditaires sont excellents; sa mère cependant était atteinte de bronchite chronique.

La profession de M. A... nécessite des repas pris à la même heure, il est vrai, mais très rapidement et suivis immédiatement d'une dépense cérébrale exagérée.

Lorsqu'il vient me consulter, il se plaint surtout d'une excessive lenteur dans les digestions, de borborygmes extrêmement pénibles, et enfin d'une sensation douloureuse de brûlure à la région péri-ombilicale, surtout à droite. Les garde-robes ne présentent rien de particulier; elles sont plutôt bilieuses et molles.

Je soumets M. A... à un régime sévère, lui défendant le vin, les liqueurs, les aliments de digestion pénible, lui ordonnant l'usage presque exclusif du lait pendant les repas. Enfin, comme médication, je conseille, outre l'usage de l'eau de Vals, des cachets composés (naphtol, craie préparée, charbon). J'ordonne enfin une série de révulsifs à la région douloureuse; vésicatoires et pointes de feu sur le côté droit de l'épigastre.

Les troubles dyspeptiques, malgré un régime sévère, ne se modifient pas; les douleurs persistent, et la morphine conseillée à l'intérieur sous forme de solution assez concentrée, ne calme pas les douleurs.

L'examen du malade ne révèle aucune lésion appréciable: pas de dilatation de l'estomac; le foie est normal; une douleur vive est provoquée par la pression dans la région péri-ombilicale. Les urines sont normales.

Le malade maigrit, conséquence de son alimentation insuffisante.

Je conseille au malade d'aller faire une saison à Pougues, avec toutes les précautions que devra lui conseiller son médecin traitant.

Les eaux de Pougues sont mal supportées: les douleurs sont beaucoup plus vives deux ou trois heures après l'ingestion des aliments. Enfin, le quinzième jour du traitement, survient une selle sanguinolente abondante (melæna).

Le malade, à son retour à Paris, est profondément amaigri, le teint pâle,

exsangue, et, malgré une médication énergique et un régime des plus sévères, les selles sanguinolentes se renouvellent presque chaque jour. De temps à autre, apparaissait une légère hématomèse à la suite de nausées incessantes.

Les syncopes deviennent fréquentes, et d'un commun accord avec mon distingué confrère, M. le Dr Hutinel, nous prions M. le Dr Prengrueber, chirurgien des hôpitaux, de faire la transfusion du sang. Malgré le succès complet de cette opération, qui, pendant quarante-huit heures, fait disparaître l'état syncopal, les nausées et le mal de tête dû à l'anémie cérébrale, les hémorragies intestinales reparaissent et le malade succombe, trois jours après la transfusion.

L'absence de tumeur, l'âge du malade, le fait important que les digestions stomacales semblaient se faire normalement, la fréquence du melæna, permettent d'affirmer le diagnostic d'ulcère du duodénum.

IV^e OBSERVATION CLINIQUE (inédite).

Entérorrhagies répétées; ulcère simple du duodénum. (Observation recueillie par M. le Dr DEFFAUX, ancien interne des hôpitaux de Paris.)

M^{me} A... est d'un tempérament lymphatique, mais ne présente rien de spécial à signaler dans ses antécédents.

A l'âge de 25 ans, peu de temps après son deuxième accouchement, surviennent des coliques hépatiques qui suivirent leur marche habituelle (traitement approprié, complété par trois saisons à Vichy).

Depuis lors, M^{me} A... n'a eu qu'une très légère manifestation de lithiase biliaire.

Il y a huit ans environ, pendant un séjour à la campagne, M^{me} A... est prise brusquement de malaise accompagné de pâleur et de défaillance. Presque aussitôt elle rendit des selles sanglantes, assez abondantes qui se répétèrent le lendemain, mais en quantité moindre. Ces phénomènes ne furent accompagnés, ni de vomissements ni de douleurs dans l'abdomen.

Par le traitement (repos au lit, glace à l'intérieur et à l'extérieur; potion au perchlorure de fer) l'état s'améliore lentement, et bien que la quantité de sang rendue n'ait pas été très considérable, M^{me} A... ne peut se lever qu'au bout de six semaines.

La santé se rétablit complètement. La malade ne signale toujours rien du côté de l'estomac, ni du foie.

Mais au bout de cinq ans, en décembre 1890, une hémorragie intestinale, peu abondante, se montre de nouveau avec le même cortège de symptômes.

Le melæna ne se répète ni le lendemain, ni les jours suivants.

Le sang n'avait pas été rendu immédiatement et présentait la couleur de marc de café délayé.

Cette fois, le rétablissement est assez prompt; cependant la malade, plus anémiée, présente un état légèrement cachectique et une teinte subictérique des téguments.

Nouvelle rechute au bout de six mois. Dans l'intervalle qui s'était écoulé entre les deux crises, M^{me} A... n'avait rien remarqué de spécial dans son état général; ses digestions se faisaient assez bien et sans douleur. Toutefois on déterminait, dans un point qu'on croyait correspondre à la vésicule biliaire, une légère douleur à la pression. Cela ne paraissait pas étonnant, étant donné que M^{me} A... avait été atteinte antérieurement de lithiase biliaire; on attribuait à la même cause la teinte légère subictérique. Après un nouvel examen plus approfondi, on put faire, pour la première fois, le diagnostic d'ulcération au niveau de la première portion du duodénum; c'est qu'alors, la douleur à la pression, en dehors du muscle droit et au-dessous du bord inférieur du foie, était très nette.

On soumit M^{me} A... à un régime lacté exclusif, et on appliqua deux cautères à demeure sur le point douloureux; on entretint les cautères pendant six semaines, et le régime lacté fut rigoureusement suivi pendant de longs mois. Ce n'est qu'au bout d'un très long temps qu'on permit du poisson et des viandes blanches.

L'état s'améliore toujours très lentement, cependant M^{me} A... augmente de poids, de plusieurs kilogrammes en peu de mois et reprend petit à petit ses occupations habituelles.

En juin dernier (1893), c'est-à-dire deux ans environ après la troisième crise, nouvelle entérorrhagie précédée, comme toujours, des mêmes phénomènes (pâleur, défaillance, refroidissement, petitesse du pouls). Il n'y avait eu aucun écart de régime qui puisse donner l'explication de la rechute.

Cette fois, les selles noirâtres, caractéristiques, n'apparurent que le lendemain; le melæna continua pendant huit jours. On n'observa ni vomissements, ni douleurs spontanées ou provoquées; l'ingestion des liquides provoquait seulement un peu de gêne stomacale.

Glace, ergotine, repos absolu.

Constipation opiniâtre.

M^{me} A... se rétablit encore très lentement; les entérorrhagies répétées lui avaient fait perdre une grande quantité de sang.

Après un séjour à la campagne et à la mer, M^{me} A... vient de rentrer à Paris. Sa santé est bonne (octobre 1893).

V^e OBSERVATION CLINIQUE (inédite).

Ulcère simple du duodénum chez un malade atteint de dilatation de l'estomac, Hémorragies intestinales. Anachlorhydrie avec fermentations secondaires. Guérison. (Observation recueillie par M. le D^r LEREDDE, ancien interne de M. ALBERT ROBIN.)

Jean M..., 48 ans, infirmier, entre le 2 mars 1892 à la Pitié, salle Piorry, n^o 17, service de M. Albert Robin.

En 1880, nous dit-on, il a été traité par M. Millard pour un ulcère gastrique

(hématémèses, points xiphoïdien et rachidien) traité par le lavage, dilatation de l'estomac.

Il y a deux mois, il est pris brusquement de faiblesse, de vertiges ; des matières noires, sanguinolentes et très fétides sont rendues en grande quantité dans les garde-robes.

Pas de vomissements, et rien de particulier du côté de l'estomac.

Quatre jours avant son entrée, nouvelle rechute : melæna (une cuvette).

Actuellement, le malade est très pâle et offre les signes d'une anémie des plus accusées. Bruit de souffle doux, systolique, avec maximum au niveau de l'orifice pulmonaire. Bruit de diable dans les vaisseaux du cou.

L'exploration de l'abdomen éveille une douleur très vive dans un point déterminé, au-dessous du bord inférieur du foie, sur le bord externe du muscle grand droit de l'abdomen ; cette douleur devient continue et spontanée pendant la nuit, elle empêche le sommeil.

Appétit conservé. Alternatives de diarrhée et de constipation.

L'examen du suc gastrique indique de l'anachlorhydrie avec fermentations secondaires.

Suc gastrique peu coloré, filtrant assez facilement ; acide au tournesol, ne colorant pas le papier Congo.

Pas d'HCl libre, beaucoup d'acide lactique ; une notable quantité d'acide butyrique.

4 gr. 55 d'acide lactique par litre.

1 gr. 05 — butyrique —

3 gr. 80 d'HCl combinéaux matières organiques, 2 gr. 60.

aux matières inorganiques, 1 gr. 20.

Pas de mucine, traces d'albumine.

Traces de syntonine, assez forte quantité de propeptone, peu de peptone.

Les matières amylacées et féculentes sont assez bien digérées, on les trouve à l'état d'érythro dextrine.

Pour M. Albert Robin il s'agit d'un ulcère duodéal :

1° A cause du siège maximum de la douleur en un point qui semble correspondre à la portion initiale du duodénum ;

2° A cause du caractère intermittent des accidents à longue échéance ;

3° A cause des melæna sans crise douloureuse, sans paroxysme gastrique.

Le régime carné, la bière, le fluorure d'ammonium et le naphthol triomphèrent assez facilement de ces accidents.

Il quitte l'hôpital le 12 avril. Nous l'avons revu au mois de mai 1893 ; depuis un an sa santé était bonne.

CHAPITRE V

Symptomatologie.

L'histoire clinique de l'ulcère du duodénum, décrite par M. Bucquoy en 1887, me paraît devoir être maintenue. Il est très probable qu'elle répond à la réalité des faits, dans un certain nombre de cas, c'est-à-dire, tant que la duodénite ulcéreuse n'a pas atteint ou franchi la couche péritonéale.

La symptomatologie de cette maladie est remplie de lacunes ; si nous cherchons des signes positifs, le plus souvent ils nous font défaut, le diagnostic reste enveloppé d'obscurités et ne se fait souvent qu'à l'autopsie. La raison en est que la lésion intestinale reste souvent latente, et que, s'il existe quelque symptôme qui lui soit particulièrement imputable, ce sont souvent des troubles digestifs passagers et d'un caractère banal, des douleurs vagues, également sans signification, mais rien qui vienne en révéler l'existence. Dans le cas même où éclatent des symptômes plus accusés et parfois d'une gravité extrême, ce ne sont pas encore les symptômes d'une ulcération duodénale, mais ceux d'une perforation ou d'une péritonite, conséquence et terminaison de la lésion intestinale.

La vérité est que l'ulcère du duodénum a fréquemment, dans son début et dans sa marche, un caractère insidieux, et ne donne lieu à aucun symptôme appréciable. Krauss évalue à un cinquième des cas ceux dans lesquels l'ulcère duodénal ne s'est révélé par aucun symptôme. Sur les treize cas de Klinger, douze fois on ne songea à une affection grave des voies digestives que lorsque des symptômes importants, une péritonite ou une hémorragie eurent éveillé l'attention.

Même lorsque la maladie ne reste pas absolument latente, faute de signes précis, elle n'est qu'exceptionnellement soupçonnée (Bucquoy).

Il est bon d'observer que pour les faits cliniques où le diagnostic d'ulcère duodénal a été porté, ceux de M. Bucquoy, de Gaube, de Vilcoq, de Leube, de Osler et les nôtres, nous n'avons pas de sanction anatomique.

Nous n'adopterons point ici la division de Trier, qui distinguait deux formes cliniques de l'ulcère du duodénum : l'une chronique, l'autre aiguë.

Nous ne nous attacherons à décrire que les cas où la symptomatologie attire l'attention du médecin, sur la possibilité d'une lésion ulcéreuse duodénale, dégagée de toute complication. Les signes de la perforation et de la péritonite qui en sont la conséquence ne seront pas décrits ici.

Dans les cinq faits cliniques, rapportés par M. Bucquoy et dans trois des nôtres, le premier phénomène qui ouvrit la scène, fut l'hémorragie intestinale.

Hémorragie intestinale. — Elle s'observe dans une proportion qu'il est impossible de déterminer ; car, si elle est passée sous silence, dans un grand nombre d'observations, cela tient à ce que, en pareille matière, les renseignements fournis par les malades, surtout par ceux appartenant à la classe pauvre, sont sujets à caution. Ils ne peuvent, le plus souvent, pour des raisons faciles à comprendre, se rendre compte de la nature de leurs selles, et une entérorrhagie, si elle est légère, leur échappe facilement. Parfois ils ne la signalent que lorsqu'on les interroge avec insistance.

C'est probablement pour cela que la gastrorrhagie est indiquée comme le premier symptôme par beaucoup de malades.

Toutefois, si l'on se rappelle que la lésion ulcéreuse siège 92 fois p. 100 dans la portion initiale du duodénum, on ne s'étonnera pas que la plupart des auteurs aient signalé la coexistence fréquente des gastrorrhagies et des entérorrhagies dans le cours de la maladie qui nous occupe.

Au début, tant que la perte de substance est superficielle, l'hémorragie est insignifiante et passe inaperçue. Mais, plus tard, il y aura toujours un moment où la grande hémorragie tendra à se produire ; et cela arrivera, quand le processus destructeur entamera la couche musculaire et qu'un vaisseau de gros calibre aura été intéressé, sans que des coagulations suffisantes aient eu le temps de se former à l'intérieur. Tout jusqu'à l'accident, parfois foudroyant, peut se borner à quelques melæna ; nous devons donc savoir les dépister. Dans les cas douteux, l'examen microscopique des matières noirâtres rendues dans les garde-robes, y révélera l'existence de nombreux globules

sanguins altérés (obs. 48, 49). Le procédé d'Almén et celui de MM. Korczynski et Jaworski permettent de déceler mieux encore la présence d'une minime quantité de sang dans les selles (Bouvet).

Habituellement, l'entérorrhagie se présente sous forme de melæna : deux à trois heures après le repas, le malade se sent mal à l'aise, il est pris d'obnubilation de la vue, de vertiges; il éprouve le besoin d'aller à la selle et rend, par le bas, en plus ou moins grande quantité, du sang noir avec caillots, mélangé parfois de sang d'un rouge assez vif. A ce moment, il perd connaissance; et cette syncope peut être accompagnée de mouvements convulsifs (Stampacchia).

Le melæna, quand il est abondant, continue pendant plusieurs jours; et à mesure que les entérorrhagies s'éloignent, les selles, de coloration plus noirâtre, d'odeur fétide, collent et adhèrent au vase.

Ce qui caractérise encore le melæna, et ce qui différenciera souvent l'ulcère duodénal d'un simple embarras gastrique, c'est la pâleur, l'extrême anémie et l'intensité de l'affaiblissement général qui persisteront toujours fort longtemps après que l'hémorrhagie sera éteinte. Dans notre quatrième observation clinique, la malade ne put reprendre ses occupations habituelles qu'au bout de plusieurs mois.

Douleur. — Le second symptôme de l'ulcère simple duodénal, sur lequel M. Bucquoy a insisté, est la douleur. Elle est surtout remarquable par son irrégularité. Certains malades éprouvent, en effet, des sensations assez vives qu'ils comparent, tantôt à des coups de canif qui se succèdent (V^e obs. clin.); tantôt à une brûlure qui ronge (III^e obs. clin.).

En général, c'est plutôt une sensation de pesanteur, de gêne, rarement contenue, spontanée ou provoquée seulement à la pression (IV^e obs. clin.). Elle s'amende, disparaît; puis tout à coup rentre en scène sous forme de coliques plus ou moins intenses, survenant après le repas, tantôt à l'occasion d'un changement de régime (obs. 20), d'un mouvement (obs. 49), etc.

Quel que soit le degré d'intensité de la douleur (III^e obs. clin.), la crise est le plus souvent de courte durée.

La douleur, dans la majorité des cas, présente un lieu d'élection. Dans toutes nos observations cliniques, il existait un point fixe où elle se faisait plus vivement sentir; et la pression exercée sur ce point, exaspérait les souffrances. Il nous a semblé que ce lieu électif

répondait à l'hypochondre droit, en dehors de la ligne parasternale, au-dessous du bord inférieur hépatique ; par conséquent, en un point qui paraît correspondre à la portion initiale du duodénum, siège habituel de l'ulcération.

Dans nos cinq observations cliniques, le point maximum était : la région pylorique ; l'hypochondre droit, région pylorique ; la région péri-ombilicale à droite ; l'hypochondre droit, portion sous-hépatique, en dehors du muscle droit ; le bord externe du muscle grand droit de l'abdomen.

Ces douleurs ont d'ailleurs pour caractère constant d'irradier plus ou moins loin : vers l'épigastre, l'épaule gauche (Bucquoy), entre les deux épaules (Woochward) ; quelquefois même dans tout le ventre, ce qui simule à s'y méprendre, la perforation intestinale.

Exceptionnellement, la douleur siège dans les deux hypochondres ou seulement dans l'hypochondre gauche (Lockwood).

Quelquefois, on voit se développer un ensemble symptomatique alarmant où la *dyspnée paroxystique* domine (Potain, Mayne, Shattuck).

Dyspnée paroxystique. — L'observation de Mayne simulait une *péricardite* : le malade avait de la dyspnée, une petite toux quinteuse avec orthopnée. La face anxieuse, il restait dans son lit, appuyé sur ses coudes ; le moindre changement de position occasionnait une sensation effroyable de suffocation et l'aspect était celui d'une personne arrivée à une période avancée de la péricardite aiguë. L'examen physique ne justifia point cette appréhension. Mort en vingt heures de péritonite par perforation. A l'autopsie : ulcère perforant du duodénum, tangent au pylore.

La malade de M. Potain présentait de la dyspnée paroxystique, avec palpitations et petitesse du pouls. Pas de sanction anatomique.

M. Bucquoy regarde ces phénomènes réflexes, comme le résultat du retentissement à distance de l'inflammation de la couche péritonéale. Pour M. le professeur Potain, l'imminence de la perforation n'est pas nécessaire pour que ces accidents se produisent ; des lésions très légères de la muqueuse gastro-intestinale suffisent pour leur donner lieu. Aussi devons-nous tenir peu compte de l'intensité des phénomènes réflexes pour apprécier le degré de pénétration des lésions ulcératives.

Douleur spinale. — Sans qu'il y ait autre chose, anatomo-pathologiquement parlant, qu'un ulcère du duodénum, les symptômes d'irritation réflexe peuvent quelquefois déterminer une douleur spinale, qui se comporte absolument comme le point rachidien dans l'ulcère gastrique (Krauss, Lambert, obs. 25, obs. 49, et II^e obs. clin.).

L'observation suivante (obs. 25) en est la preuve : un homme de 37 ans entre à Cochin, se plaignant de douleurs très vives au niveau de la vésicule biliaire. Ces douleurs, dit-il, le traversent comme une flèche d'avant en arrière et il accuse nettement un point douloureux spinal ; il raconte de plus qu'il a été traité quatre ans auparavant par M. Bucquoy pour un ulcère de l'estomac. Il est pris subitement d'accidents péritonéaux. A l'autopsie, la muqueuse gastrique était saine ; par contre, immédiatement au-dessous du pylore existait une perforation ancienne, avec bords cicatrisés.

L'époque de l'apparition ou de la disparition de la douleur, deux ou quatre heures après les repas, est justifiée par les preuves cliniques et anatomiques (II^e obs. clin., obs. 14, Arnold, Blood, Franck, Graves, Knecht, Krauss, Mayer, Wunderlich, etc...).

M. Bernheim (de Nancy) met en doute la valeur réelle de la douleur, dite caractéristique, de l'ulcère rond. Il se demande jusqu'à quel point l'imagination du médecin et du malade n'est pas pour quelque chose dans la spécification et la localisation si précise de cette douleur rongearite ou brûlante correspondant à la peau de l'abdomen ou du dos ?

Troubles digestifs. — Les troubles digestifs dans l'ulcère simple du duodénum sont constitués par un ensemble de symptômes à peu près constants, quelque différent que soit le siège de la lésion ulcérate.

Mais leur ordre d'apparition, leur degré d'intensité, leur évolution différent tellement qu'un tableau clinique, forcément incomplet, ne serait rien moins que caractéristique.

L'ulcère simple procédant de l'excès de sécrétion gastrique, ce tableau des troubles fonctionnels de l'appareil digestif rappellerait celui de l'hyperchlorhydrie pour l'ulcère en pleine activité, celui du catarrhe muqueux pour l'ulcère chronique.

Pour M. Bucquoy, les troubles digestifs seraient moins accusés

que dans l'ulcère de l'estomac. Chez des malades atteints de melæna avec hématomèse, conservation de l'appétit pendant la durée de la crise et tolérance complète pour les aliments épicés (II^e obs. clinique), il a pu soupçonner le siège duodénal de l'ulcère. Se basant d'autre part sur l'absence de tout phénomène gastrique, M. Bucquoy considère cet ensemble symptomatique comme un bon caractère différentiel ?

Chimisme gastrique. — *L'hyperchlorhydrie* est le fait habituel dans l'ulcère de l'estomac ; presque tous les auteurs sont d'accord sur ce point.

Dans l'ulcère du duodénum, il semble établi par quelques analyses que nous a communiquées notre maître M. Albert Robin, que l'acidité totale du suc gastrique est en général plus grande qu'à l'état normal ; cette hyperacidité n'est pas due à l'HCl libre qui fait défaut, mais à la présence des fermentations acides (acide lactique, acide butyrique).

Les trois analyses de M. Albert Robin se répartissent entre deux hommes et une femme.

Voici d'abord le cas dans lequel la fermentation acide anormale était le plus prononcée.

I^{re} ANALYSE. — M^{me} M..., 28 ans. Douleurs stomacales depuis six mois, après les repas ; vomissements alimentaires. Melæna, hématomèse.

Liquide peu abondant, assez coloré, filtrant assez facilement ; acide au tournesol, ne colorant pas le papier congo.

Pas d'HCl libre.

4 gr. 375 par litre d'HCl combiné { aux mat. org. 3,25
aux mat. inorg. 1,25

8 gr. 55 d'acide lactique par litre.

Pas de mucine, pas d'albumine. Pas de syntonine, beaucoup de propeptone, peu de peptone.

Les matières amylacées et féculentes sont bien digérées ; on les trouve à l'état d'achroo-dextrine.

Au bout de quatre mois de traitement, il reste un état gastrique ne différant guère du précédent. Pas d'HCl libre, disparition partielle des fermentations anormales.

II^e ANALYSE. — Homme, 48 ans. Pas de troubles gastriques. Appétit conservé. Douleur abdominale localisée sur le bord externe du muscle grand droit. Melæna par crises intermittentes.

Liquide peu abondant, peu coloré, filtrant assez facilement; acide au tournesol, ne colorant pas le papier congo.

Pas d'HCl libre.

3 gr. 80 par litre d'HCl combiné { aux mat. org. 2,60
aux mat. inorg. 1,20

Pas de mucine, pas d'albumine. Traces de syntonine, assez forte quantité de propeptone, peu de peptone.

Les matières amylacées et féculentes sont assez bien digérées; on les trouve à l'état d'érythro-dextrine.

III^e ANALYSE. — Homme de 40 ans. Alcoolique. Très anémié. Douleurs à droite de la ligne médiane depuis un mois et demi. Pas de vomissements; ni hématuries. Tolérance gastrique. Estomac dilaté. Melæna.

40 c.c. d'un liquide presque incolore, fluide, filtrant assez facilement; peu acide au tournesol, ne colorant pas le papier congo.

Pas d'HCl libre.

4 gr. 05 par litre d'HCl combiné { aux mat. org. 1,90
aux mat. inorg. 2,15

2 gr. 20 d'acide lactique par litre.

Traces de mucine, pas d'albumine. Traces de syntonine; beaucoup de propeptone, pas de peptone.

Ictère. — L'ictère qu'on observe assez rarement (9 fois) parmi les symptômes de l'ulcère simple du duodénum, paraît être en rapport avec les troubles dyspeptiques. Quoique Dreschfeld y ait trouvé une base de diagnostic pour déterminer le siège de l'ulcère, nous avons pu noter quatre observations (obs. 23, Hensch, Krauss, Mayer) où la perte de substance siégeait dans la portion initiale, et cela sans qu'il y eût aucune autre lésion concomitante.

Si l'ulcère se localise à la portion descendante, il y a oblitération cicatricielle du canal cholédoque (Dreschfeld, Fenwick, Herzfelder, Klinger, Krannhals, Trier). « Il serait fort embarrassant de reconnaître la cause de l'ictère chronique qui en est la conséquence, si l'on n'avait pour se guider les antécédents du malade, les crises douloureuses, les vomissements, les melæna. Mais dans ces cas il manquera toujours la coloration des selles et surtout l'énorme hypertrophie du foie et de la rate, tous signes caractéristiques de la cirrhose hypertrophique avec ictère chronique » (M. Hanot).

Phénomènes généraux. — Les phénomènes généraux qui accompagnent l'ulcère duodénal sont en rapport avec l'intensité des douleurs et l'abondance des hémorragies. Le malade accuse une sensation de

courbature générale et de brisement des membres; le tégument externe présente une décoloration très prononcée, parfois une couleur bronzée comme dans la *maladie d'Addison* (obs. 22).

L'*amaigrissement* est très marqué (Osler) ou au contraire et le plus souvent l'embonpoint est conservé; ce qui rend le diagnostic différentiel avec le *cancer du duodénum* bien plus facile. Les œdèmes (paupières et malléoles) sans albuminurie sont des manifestations assez fréquentes au cours de l'ulcère simple du duodénum.

Il n'y a généralement pas de *fièvre*, cependant, lorsque l'anémie est devenue extrême, le thermomètre monte à 39° et plus (Stampacchia). Le pouls, mou, dépressible, varie parallèlement à la température.

Les *palpitations* sont communes. La matité cardiaque, chez quelques malades, est accrue en haut et à gauche du sternum. Par l'auscultation, on reconnaît tantôt les signes stéthoscopiques cardiovasculaires de la chlorose, tantôt la présence d'un souffle doux systolique de la pointe propagé à l'aisselle avec accentuation du deuxième bruit au niveau de l'aire pulmonaire (Asls, Markœ). Ord signale en outre : la coexistence d'un bruit de frottement à la partie supérieure de la matité précordiale et la brusquerie du choc du cœur à gauche. Ces signes, qui sembleraient indiquer une endopéricardite, ne correspondent à aucune lésion. L'auteur admet un trouble fonctionnel du pneumogastrique cardiaque et gastrique donnant lieu à la dilatation du cœur gauche, aussi bien qu'à de l'accroissement de tension de l'artère pulmonaire.

Urologie. — L'urine, d'ordinaire limpide, est d'une couleur jaune sombre; parfois, elle prend la teinte lactescente, comme dans la maladie de Reichmann. Sa densité est augmentée par suite de l'hémorrhagie abondante qui a déterminé une diminution de l'excrétion urinaire ne portant que sur l'eau et non sur les matériaux solides.

L'augmentation du taux de l'urée est une des manifestations de l'ulcère duodéal (37 gr. en 24 heures). Cette azoturie peut être attribuée, soit à une alimentation très riche en substances azotées, soit à une désassimilation exagérée. Or, si chez ces malades l'amaigrissement n'est pas la règle, c'est que la conservation de l'appétit, la tolérance gastrique sont capables de compenser l'azoturie. Dès

qu'à l'ulcère du duodénum se joignent des troubles digestifs, ou une maladie intercurrente, on voit poindre la consommation.

Le coefficient d'oxydation, le rapport de l'acide phosphorique à l'azote total sont au-dessous de la normale. La proportion d'acide phosphorique est sensiblement accrue ; celle de la chaux est variable, soit augmentée, soit diminuée.

Aux principes normaux de l'urine s'ajoutent quelquefois de l'albumine et des sédiments (cristaux d'oxalate de chaux), jamais de sucre. L'urohématine, attribuée à la destruction exagérée des hématies, augmente ; l'indican se montre.

I^{re} ANALYSE D'URINES. — Un homme de 30 ans, atteint d'ulcère du duodénum, a subitement une hémorrhagie énorme qui se traduit par une énorme hématé-mèse et d'abondantes selles sanglantes ; M. Albert Robin n'évalue pas à moins de deux litres la quantité perdue. *L'urine des vingt-quatre heures* qui ont suivi l'hémorrhagie, présentait les caractères suivants :

Quantité.....	800 c.c.
Densité.....	1032
Couleur.....	jaune assez foncé
Réaction.....	acide
Matériaux solides.....	62 gr. 38
Matériaux organiques.....	51 » 20
Matériaux salins.....	11 » 27
Azote total.....	21 » 839
Azote de l'urée.....	17 » 483
Urée.....	37 » 520
Matières extractives.....	13 » 68
Acide phosphorique.....	0 » 88
Urohématine.....	normale
Indican.....	très notable
Albumine.....	0
Sucre.....	0
Coefficient d'oxydation.....	80 p. 100
Ph ² O ⁵ : Az. total.....	4 p. 100
Mat. salins : Mat. solides.....	18,1 p. 100

II. — M^{me} X..., âgée de 40 ans. Ulcère du duodénum. Examen de l'urine peu de temps après (dans les premières heures) une hémorrhagie intestinale qui a plongé subitement le malade dans un état d'anémie profond :

Quantité.....	900 gr.
Densité.....	1020
Azote de l'urée.....	7,465

Azote total.....	10,148
Urée.....	36,06
Albumine.....	0
Urohématine.....	diminuée
Indican.....	traces
Mat. extractives azotées.....	7,542
Coefficient d'oxydation.....	73,5 p. 100

III. — M^{me} X..., âgée de 22 ans. Urine examinée le surlendemain d'une hémorrhagie intestinale consécutive à une ulcération duodénale. Il n'y a pas eu d'alimentation depuis l'hémorrhagie, la malade est dans un état d'anémie aiguë très profond.

Quantité.....	1000 gr.
Densité.....	1022
Aspect.....	louche
Odeur.....	normale
Réaction.....	acide
Coloration.....	jaune foncé
Sédiments.....	flocons blancs grisâtres
dans lesquels on trouve au microscope :	
cellules vaginales, globules blancs,	
fines gouttelettes graisseuses, urates	
pulvérulents, amas de pigment noir,	
cristaux d'oxalate de chaux.	
Urée.....	32,7
Chlorures.....	80
Acide phosphorique.....	4 gr.
Albumine.....	traces
Urohématine.....	considérable
Indican.....	évident
Chaux.....	très augmentée

Palper. — S'il s'agit d'un ulcère de vieille date, les bords en sont durs et calleux (hypertrophie des couches sous-muqueuse et musculéuse), les organes adjacents qui barrent le chemin à la perforation s'enflamment et ce processus inflammatoire se traduit au doigt qui explore par une induration. Sur quelques points, cette hypertrophie s'accompagne en outre de fausses membranes péritonéales développées en regard de l'ulcère, ce qui peut tout à fait donner lieu aux signes physiques du cancer du pylore. [Coats (1), Lambert (2), Lock-

(1) *Glasgow Med. J.*, 1888, 517-521.

(2) *Gaz. des hôp.*, Paris, 1840, 379.

wood (1), Meunier (2), Roper (3), Stampacchia (4), Vidal (5) Wunderlich (6).]

Notre ami M. Meunier a publié une observation d'ulcère annulaire du duodénum chez un homme de 61 ans qui présentait un état général et des signes locaux qui firent admettre presque sans discussion le diagnostic de cancer pylorique :

Facies cachectique ; amaigrissement notable du tronc et des membres (poids : 50 kilogr.) ; abdomen saillant, distendu par l'estomac considérablement dilaté et rempli de liquide ; dans la région pylorique, sous le rebord costal, tuméfaction rénitente ; peu douloureuse, simulant parfaitement le néoplasme supposé ; constipation opiniâtre ; vomissements abondants, survenant tous les deux jours environ et contenant des parcelles alimentaires ingérées depuis quelques jours. Un lavage d'estomac, fait prudemment, amena un certain soulagement en arrêtant les vomissements ; le malade ne se plaignait du reste pas de douleurs vives ; il paraissait surtout découragé, apathique, résigné.

Le 5 juillet, l'affaiblissement était extrême, sans qu'il y ait eu de nouveau symptôme fonctionnel ; mais en découvrant le malade, on s'aperçut qu'il avait un début de *phlegmatia alba dolens* de la jambe droite, ce qui parut une nouvelle confirmation du diagnostic. Mort le 8, dans le marasme.

Toutefois le cancer du duodénum, près du pylore, peut se développer à la suite d'un ulcère simple en voie de cicatrisation. Nous avons pu réunir quatre observations où les auteurs indiquent nettement la superposition du cancer sur l'ulcère duodénal. Eichhorst (7), Ewald (8), Mackenzie (9), Schrötter (10).

M. Zenker (11) va beaucoup plus loin pour ce qui concerne l'estomac ; il pense que la plupart des cancers gastriques sont précédés d'un ulcère. La disparition plus ou moins brusque de l'acide chlorhydrique dans le cours de la maladie pouvant marquer le moment précis où le cancer de l'estomac remplace l'ulcère simple.

(1) *Lancet*, London, 1891, II, 1164.

(2) *Soc. Anat.*, Paris, 21 juill. 1893.

(3) *Lancet*, London, 1893, I, 1193.

(4) *Bull. d. clin.*, Milano, 1892, IX, 193-207.

(5) Krauss, p. 52.

(6) Krauss, p. 45.

(7) Eichhorst. *Schmidt's Jahrb*, Bd 22, S. 23.

(8) Ewald. *Berl. klin. Woch.*, 1886, p. 527.

(9) Mackenzie. *Saint-Thomas's Hosp. Rep.*, 1892, XX, p. 341.

(10) Schrötter. *Aerztl. Ber. d. k. k. allg. Krankenh. zu Wien.*, 1887, p. 27.

(11) Zenker. *Berl. klin. Woch.*, 1882.

Dans un cas d'Ewald, il s'agissait d'un ulcère rond du duodénum guéri radicalement ; au niveau du fond cicatriciel, commençait à se développer un carcinome. De plus, il existait une atrophie de la muqueuse gastrique coexistant avec une suppression de la sécrétion d'acide chlorhydrique, beaucoup d'acide lactique, un peu de peptone, pas de propeptone.

Marche.

De deux malades atteints d'ulcère simple du duodénum, l'un meurt presque subitement par hémorrhagie ou par péritonite, sans avoir présenté antérieurement aucun symptôme révélateur (obs. 3, etc...) ; tandis que l'autre dont la vie est en danger depuis un certain nombre d'années, qui a eu à différentes reprises des alternatives de rémission et d'aggravation des accès douloureux avec ou sans hémorrhagies, voit brusquement les symptômes disparaître et croit à la guérison complète : voilà ce que l'on peut observer.

La caractéristique de cette affection, type clinique, c'est d'être une maladie chronique à poussées successives, paroxystiques.

Les deux observations suivantes, que nous empruntons à Krauss et au D^r Deffaux, donneront une idée suffisante de cette forme ordinaire de l'ulcère chronique.

Dans l'une, un homme de 19 ans, vigoureux et bien portant, souffre depuis 1855 de pesanteur dans la région de l'estomac, de temps en temps pendant le repas. Cet état dure de huit à quatorze jours ; puis survient une période d'accalmie d'un mois environ. Constipation habituelle.

L'automne de 1857 il est pris, quelques heures après son repas de midi, de douleurs très vives dans l'hypochondre droit. Pas de melæna.

En avril 1858, nouvelle crise douloureuse trois heures après le repas ; déjections alvines fétides, très probablement hémorrhagiques. L'appétit est toujours normal et l'état général excellent.

Seize jours avant sa mort, nouvel accès : douleur localisée à l'épigastre ? vomissements alimentaires suivis d'hématémèse. Depuis lors, tous les jours, quelques heures après le repas, violentes attaques douloureuses.

Le quatorzième jour, vers 4 heures de l'après-midi, symptômes de la péritonite par perforation. Mort en quarante heures. A l'autopsie : muqueuse gastrique saine, un ulcère duodénal près du pylore.

Dans la deuxième (*IV^e obs. clin.*), il s'agit d'une jeune femme que le D^r Deffaux soigne depuis huit ans et qui éprouva à quatre reprises différentes (*en juillet 1885, en décembre 1890, en mai 1891 et en juin 1893*) une crise douloureuse avec melæna. Chaque accès se reproduisit sous le même type, et ce type fut celui de l'attaque initiale : malaise subit avec pâleur et défaillance, presque aussitôt melæna abondant qui récidive plusieurs jours consécutifs, mais en quantité moindre ; affaiblissement général demandant plusieurs mois de repos. A l'heure actuelle, disparition complète des selles hémorrhagiques.

Durée.

L'ulcère du duodénum se développe, dans la majorité des cas, d'une façon lente et insidieuse, et il nous est à peu près impossible de préciser l'époque à laquelle il a commencé. Il n'est pas moins difficile de déterminer l'époque de la guérison, car il n'est pas rare que les symptômes de l'hypersécrétion gastrique persistent longtemps après la réparation. Aussi sommes-nous dans l'impossibilité d'assigner à la durée totale de la maladie une limite même approximative.

La durée de chaque crise et le degré de fréquence de leurs retours ne sauraient être fixés, car ce sont encore des éléments essentiellement variables.

Toutefois, dans l'ulcère chronique, l'accès varie en une et quatre heures ; la répétition plus ou moins fréquente des accès est sous la dépendance directe du retour des causes déterminantes : écart de régime, suspension du traitement, mouvements, etc.

Terminaison.

L'ulcère simple du duodénum se termine de deux façons : par la guérison, mais plus fréquemment par la mort.

Il guérit par un procédé qui n'est point banal.

L'anatomie pathologique nous a appris que du tissu fibreux infiltre la paroi intestinale et ferme la perte de substance. L'épithélium se régénère en recouvrant la plaie et la guérison est définitive.

Mais très souvent, il n'en est pas ainsi ; la guérison de l'ulcère simple n'est plutôt qu'un état stationnaire de la plaie se traduisant en clinique par la suspension des phénomènes douloureux et des melæna. On trouve des cas à l'autopsie où la mort a été accidentelle. Le malade, préalablement considéré comme guéri, présente néanmoins un ulcère taillé à pic, parfaitement cicatrisé et qui travaille encore pour s'ulcérer. Un jour, il se fera peut-être un nouveau processus ulcératif qui viendra perforer complètement la paroi duodénale chroniquement enflammée et créer une péritonite suraiguë rapidement mortelle.

En résumé, *l'ulcère chronique du duodénum guéri est rare au sens anatomo-pathologique du mot aussi bien qu'au sens clinique, et l'ulcère non cicatrisé est fréquent.*

Lorsque les accidents entraînent la mort du patient, on peut observer une marche extrêmement rapide, foudroyante. C'est le cas dans l'observation de Loomis où un jeune homme de 20 ans, dyspeptique, meurt subitement en chemin de fer. A l'autopsie médico-légale, on constata la présence d'un ulcère perforant du duodénum, tangent au pylore.

On peut dire, en abandonnant les types cliniques sans sanction anatomique, que la forme perforante avec péritonite généralisée fatalement mortelle est de beaucoup la terminaison la plus fréquente.

Dans notre statistique qui comprend 262 observations avec autopsies, nous relevons 175 cas se terminant par perforation. La mort est parfois suraiguë, trois heures après le début des accidents dans le cas de Murchison. Plus habituellement, la péritonite générale ne conduit à la mort qu'après quarante-huit heures ; il est rare qu'elle dépasse cinq à six jours.

Les autres modes de terminaison étaient :

Par hémorrhagies.....	9 fois
Par anémie.....	5 —
Par marasme.....	7 —
Par ulcère gastrique.....	3 —

Par maladies intercurrentes :

Dilatation de l'estomac.....	2 fois
Dysenterie.....	2 —
Congestion du foie.....	1 —

Cirrhose hépatique.....	2 fois
Cancer hépatique.....	1 —
Pyléphlébite suppurative.....	1 —
Pneumonie.....	7 —
Tuberculose pulmonaire.....	15 —
Bronchite.....	5 —
Œdème pulmonaire.....	2 —
Emphysème pulmonaire.....	3 —
Méningite tuberculeuse.....	1 —
Carcinome de la moelle.....	2 —
Fistule cutanée.....	2 —

CHAPITRE VI

Diagnostic.

Le tableau symptomatique que nous venons d'esquisser est forcément un peu théorique. Il ne faut pas espérer en effet qu'on le rencontrera habituellement aussi complet.

Le diagnostic de l'ulcère simple duodénal peut être très difficile, parfois même impossible, et les formes cliniques sous lesquelles il se présente au médecin sont très diverses.

Signalons d'abord les cas latents, sur lesquels on ne saurait trop insister, étant donnés leur nombre et la nécessité qu'ils imposent de procéder toujours à un examen complet du patient. La preuve en est fournie par les autopsies; rien n'est fréquent comme de trouver à la nécropsie d'un malade qui a succombé à une péritonite par perforation (135 cas) ou à une maladie autre que l'ulcère simple, soit quelque ulcération superficielle de la muqueuse, soit même une perte de substance en forme d'entonnoir.

A un moment quelconque de la vie, ces malades porteurs de pareilles altérations ont-ils présenté des signes qui auraient permis d'établir le diagnostic ?

Nous ne craignons point d'éveiller un espoir que l'avenir ne pourra que satisfaire; si l'ulcère simple diagnostiqué à l'amphithéâtre et auquel nous accordons un pronostic si grave, n'est pas la forme la plus commune, il doit exister un nombre considérable d'ulcères guéris et curables dont l'évolution ne progresse plus, cesse avant que nos moyens d'investigation nous permettent de les soupçonner.

Quelques faits (Bouveret, Leube, Krannhals, Osler, Stampacchia) nous portent à penser que l'examen méthodique des selles, du suc gastrique, du sang et des urines, pratiqué avec grand soin, permettront de dépister ces nombreux cas, à forme légère, passés

inaperçus jusqu'à l'apparition des accidents qui les terminent brusquement.

Si la terminaison est, comme il arrive le plus souvent, une perforation suivie de péritonite suraiguë, il faudra : 1° reconnaître la perforation; 2° s'informer de tous les signes permettant de déterminer la nature de celle-ci.

Les symptômes de la péritonite par ulcère perforant du duodénum peuvent simuler le choléra (Heckford, Keyl); la colique de plomb (Foquier, Vallon); l'empoisonnement (Barrier, Henrot et Pellot); l'étranglement interne (Dutil); la hernie étranglée (Labbé); la péricardite (Mayne, Shattuck); la rétention d'urine (Clark, Pollak, Capitan).

La péritonite par perforation duodénale se distinguera par : l'instantanéité de son début, quelques heures après le repas, chez des sujets en apparence bien portants; l'intensité de la douleur dans un point limité de l'abdomen et sa généralisation rapide.

Est-il possible de préciser le siège de la perforation? Tout en reconnaissant que nous ne possédons à ce sujet que des données très restreintes, il est certains renseignements, suffisamment établis, qui nous permettront de répondre en partie à cette question.

Dreschfeld a insisté, le premier, sur un bon signe. C'est la douleur aiguë, localisée à la fosse iliaque droite, avec sensibilité de la paroi abdominale dans cette région. Dès lors, on sera enclin à croire à une appendicite subaiguë perforante. Nous-même rapportons deux observations (obs. 51, 52) où le premier symptôme accusé a été la douleur dans la fosse iliaque droite. Le diagnostic d'appendicite fut porté dans les deux cas et l'on intervint chirurgicalement.

Dans l'observation de Bryant, une large incision pratiquée dans la région iliaque droite donna issue à une grande quantité de liquide verdâtre; on ne put découvrir l'appendice vermiculaire. La coloration du liquide qui s'était échappé de la cavité abdominale fit penser à une perforation de la vésicule biliaire. Drainage. L'autopsie prouva qu'il s'agissait d'un ulcère perforant du duodénum.

Le malade de M. Brissaud fut opéré par M. Monod dans les mêmes conditions. Incision latérale dans la fosse iliaque droite. Drainage de la poche fécale. Mort. Appendice intact; perforation duodénale tangente au pylore.

La plupart des cas latents (sans symptomatologie ou avec symptômes atypiques) se rapportent à des ulcérations non caractéristiques, accompagnées de lésions du tube digestif, du foie, du poumon, etc...

C'est ainsi que dans le cas I du mémoire de Osler, la perte de substance mesurant 20 millim. de diamètre, était due à la rupture d'un kyste des glandes de Brünner. Il existait en outre des ulcérations du cæcum, de l'iléon, du côlon. Dans le cas II, il s'agissait d'un ulcère du duodénum avec ulcérations confluentes du cæcum et du côlon, de nature tuberculeuse. D'où grande difficulté pour tirer des conclusions cliniques avec des observations semblables.

A côté de ces formes soudaines, qui frappent sans signes avertisseurs, sans prodromes, il est des cas plus nombreux, moins connus où l'ulcère duodénal se traduit par des symptômes spéciaux qui annoncent sa présence, et réclament une thérapeutique efficace et urgente.

Ces symptômes diffèrent avec le siège de l'ulcère.

A. Si la perte de substance est proche du pylore, le diagnostic est d'une difficulté si grande, qu'il est peu de médecins, parmi ceux dont la pratique est déjà longue, qui n'aient trouvé à l'autopsie un ulcère de l'estomac, alors qu'ils s'attendaient à rencontrer un ulcère du duodénum, et *vice versa*.

D'ailleurs, aucune des observations cliniques, publiées jusqu'à ce jour, n'ont eu leur sanction anatomique.

Ce sont ces faits, à allure bénigne, que M. Bucquoy a eus en vue dans son remarquable travail et dont il a cherché à éclairer la symptomatologie. D'après le médecin de l'Hôtel-Dieu, on ne saurait douter de l'existence de l'ulcère duodénal, lorsque les symptômes cardinaux en sont réunis chez le même malade; c'est-à-dire :

1° Des hémorragies intestinales, à début brusque, éclatant au milieu d'une santé parfaite en apparence, se répétant pendant plusieurs jours avec plus ou moins d'intensité, et entraînant une anémie profonde. L'hématéèse pouvant précéder ou accompagner les melæna;

2° La douleur à droite de la ligne médiane, dans une zone correspondant à la face inférieure du foie, entre le rebord des fausses côtes et la crête iliaque, survenant ordinairement trois ou quatre heures après l'ingestion des aliments;

3° L'absence de tout phénomène gastrique, le prompt retour de l'appétit après la crise et l'alimentation rapidement réparatrice pendant la convalescence.

L'hémorragie intestinale, symptôme cardinal de l'ulcère simple

du duodénum, est un phénomène à peu près constant. Lorsque l'on a éliminé les *hémorroïdes*, la *dysenterie ulcéreuse*, les *affections tuberculeuses*, le *cancer*, la *cirrhose atrophique*, les *varices de l'œsophage et du duodénum*, les *hémorragies essentielles*, alors il ne reste plus que l'*ulcère gastrique*. Dans ce dernier, l'hémorragie se traduit parfois par du *melæna* peu abondant, plus fréquemment par un vomissement de sang accompagné des signes ordinaires de l'hémorragie interne. Dans l'*ulcère duodénal*, l'hématémèse est souvent rare, modérée ; le *melæna* se renouvelle avec plus ou moins d'abondance et devient le symptôme prédominant.

Après la crise hémorragique, le malade peut, en quelques semaines, s'il est convenablement traité, recouvrer la santé. C'est même un bon caractère pour différencier la *gastrorrhagie* de l'*ulcère* de celle du *cancer de l'estomac*.

Quand la *douleur*, d'un caractère chronique et intermittent, est le seul symptôme, on peut la confondre avec la *gastralgie* et l'*entéralgie*. Fréquentes chez les femmes, elles sont associées aux affections utérines, à l'anémie, à la chlorose. Pour éviter cette erreur, il suffira de se rappeler que la douleur de l'*ulcère duodénal* est en relation avec l'alimentation, et qu'elle est d'ordinaire augmentée par la pression.

La douleur de l'*indigestion intestinale chronique*, avec borborismes et diarrhées, n'est pas aussi intense, aussi circonscrite que celle de l'*ulcère duodénal*. Les *coliques hépatique* et *néphrétique* seront facilement reconnaissables grâce à l'histoire de la maladie, aux caractères de la douleur, au siège, etc... Enfin les autres lésions, comme : les cancers mésentérique, hépatique, rénal ont leurs symptômes spéciaux.

Voici les signes attribués, par M. Bouveret, à l'*ulcère du pylore et de la région pylorique de l'estomac* : « retard du paroxysme gastralgique qui ne survient que deux à trois heures après le repas, fréquents accès de péristaltisme pendant la période digestive, maximum de la douleur plutôt à droite de la ligne médiane, irradiation douloureuse dans l'hypochondre et dans l'épaule du côté droit, diminution de la douleur dans le décubitus latéral gauche, aggravation dans le décubitus inverse ».

Toutefois, quand un malade, homme ou femme, âgé de 20 à 40 ans, souffre de douleurs violentes localisées au-dessous du bord

inférieur du foie, à droite de la ligne parasternale ; quand ces douleurs apparaissent de deux à quatre heures après les repas et durent d'une à quatre heures, en diminuant graduellement ; quand enfin elles sont plus fortes et plus prolongées la nuit (Stampacchia, Krauss, Chvostek), il y a de fortes présomptions pour que la douleur soit symptomatique d'un ulcère simple duodénal. L'absence d'indigestion gastrique et d'aucune lésion organique, la marche chronique avec rémissions et exacerbations pendant un an et plus, l'amélioration par la diète liquide et l'aggravation par les écarts de régime confirmeront encore le diagnostic.

B. Si l'ulcère est situé au niveau de l'ouverture du cholédoque, il détermine une douleur localisée, apparaissant toujours un certain nombre d'heures après l'ingestion des aliments ; il existe en outre des hématomèses, du melæna et une jaunisse d'intensité et de durée variables. L'ictère persiste si l'ulcère se cicatrise.

Herzfelder fait mention d'un homme de 46 ans, atteint de crampes d'estomac depuis cinq années. Trois ans après le début de l'affection, apparition d'éruclations acides accompagnées de douleurs fréquentes, la nuit, dans la région épigastrique.

Conservation de l'appétit. Il y a six mois, rechute avec fièvre et jaunisse. Aggravation de l'ictère, tuméfaction de la vésicule biliaire et du foie ; éruclations fétides ; sang dans les selles et dans les vomissements. Collapsus. Mort. A l'autopsie : ulcère cicatriciel fermant le canal cholédoque.

C. Enfin, si l'ulcère est situé au delà du cholédoque, le diagnostic différentiel d'avec la sténose pylorique, après cicatrisation de l'ulcère, peut être fait. Il y a alors dilatation stomacale et duodénale (Boas). En pareil cas, le contenu de l'estomac est toujours alcalin et mélangé de bile ainsi que de ferment pancréatique (Dreschfeld).

CHAPITRE VII

Pronostic et traitement.

L'ulcère simple du duodénum ne se révélant le plus souvent par aucun signe manifeste, il sera toujours sage de réserver le pronostic, et le praticien devra baser sa conduite sur cette considération. Toutefois, il ne faudra pas l'exagérer, car il est bien démontré aujourd'hui que l'ulcère gastro-duodéal est susceptible de guérir.

Tous nos efforts devront donc tendre à prolonger les trêves, à immobiliser le processus ulcératif et même à le transformer en une guérison durable et définitive par un tissu cicatriciel.

La thérapeutique de l'ulcère duodéal a été faite moins avec l'observation directe des faits que d'après des analogies.

Pour MM. Debove et Renault, le traitement médical *rigoureusement indiqué* est l'emploi des alcalins aux mêmes doses et de la même manière que dans l'ulcère de l'estomac. « Il est indispensable de neutraliser tout le suc gastrique au fur et à mesure de sa sécrétion si l'on veut éviter l'irritation de la plaie intestinale et en permettre la cicatrisation (Debove et Renault).

Ce n'est pas cependant toujours l'hyperchlorhydrie qu'il faut combattre, c'est parfois l'hypochlorhydrie.

Parmi les différents cas d'ulcère du duodénum examinés par M. Albert Robin, il s'en trouve trois dans lesquels l'examen du suc gastrique révéla une diminution considérable de l'acide chlorhydrique avec des fermentations lactiques secondaires très intenses, au point que dans un cas on dosa jusqu'à 8 gr. 5 d'acide lactique.

M. Albert Robin considère l'ulcère du duodénum, par opposition à l'ulcère de l'estomac, comme l'ulcère dû aux acides organiques; l'ulcère gastrique dépendant le plus souvent des excès de l'acide chlorhydrique.

Le traitement de l'ulcère duodénal différera donc absolument du traitement de l'ulcère stomacal.

Il faut dans l'ulcère duodénal réveiller la fonction chlorhydrique, tandis que dans l'ulcère de l'estomac, il faut chercher à la restreindre.

Exalter la fonction chlorhydrique et restreindre les ferments organiques, telles sont les deux indications majeures du traitement de l'ulcère du duodénum.

M. Albert Robin n'hésite pas à envoyer ces malades à Vichy, dont la cure est souvent contre-indiquée pour les malades atteints d'ulcère rond stomacal.

TRAITEMENT DE VICHY. — Une heure et demie avant chaque repas, absorption graduelle de petites quantités d'eau de l'Hôpital par doses de 60 gr. toutes les vingt minutes jusqu'à 180 gr. L'eau de Vichy employée dans ces conditions active la production de l'acide chlorhydrique qui agit comme antiseptique stomacal.

Parmi les antiseptiques directs, M. Albert Robin donne la préférence au *fluorure d'ammonium*, en solution à 1 gr. p. 300 gr. d'eau. Une cuillerée à café à la fin de chaque repas avec six gouttes de l'élixir suivant :

Teinture d'ipéca.....	2 gr.
Teinture de fève de Saint-Ignace.....	6 »
Teinture de badiane.....	6 »
Mêler et filtrer.	

ALIMENTATION. — « Tandis que l'état de l'estomac, dans l'ulcère simple de ce viscère, exige pendant longtemps les précautions les plus minutieuses et le régime le plus sévère, il faut savoir qu'à la suite des accidents produits par l'ulcère duodénal, cette rigueur dans le régime est beaucoup moins nécessaire et pourrait n'être pas sans inconvénient. Le malade ne tarde pas à se plaindre que le régime lacté est insuffisant; il a un appétit de convalescent qui réclame une alimentation plus réconfortante. On devra céder dans une juste mesure à ce désir et permettre successivement et progressivement des potages variés, des œufs, des viandes blanches et même du vin » (Bucquoy).

S'il s'agit d'un ulcère en activité le traitement médical peut suffire pour en obtenir la cicatrisation.

L'intervention chirurgicale n'est véritablement opportune que dans le cas d'un ulcère cicatriciel ayant amené des troubles fonctionnels graves. On aura recours à l'anastomose gastro-intestinale (1) qui assurera définitivement les fonctions digestives et deviendra une opération curative (M. Doyen).

M. Lange (2) a publié une observation de *pyloroplastie* pratiquée pour un ulcère cicatriciel du duodénum. Guérison.

Le traitement chirurgical de la péritonite générale par perforation (Bryant, Lockwood) consiste à ouvrir largement l'abdomen, à laver le péritoine, à réséquer du même coup, s'il y a lieu, la partie malade et à pratiquer l'affrontement et la suture des lèvres de la plaie (3).

Cette opération n'a pas encore été appliquée à la péritonite par perforation du duodénum.

(1) Lire Doyen. *Sem. médicale*, 1893, p. 151. — Gross. *Sem. médicale*, 1893, p. 401. — Jalaguier. *Traité de chirurgie*, t. VI, p. 425. — M. Moullin. *Lancet*, 19 août, 1893, p. 428. — Romme. *Gaz. hebd. de méd. et de chir.*, 25 novembre 1893, p. 555.

(2) Lange. *Annales of surgery*, 1893, II, p. 36.

(3) Kriege. *Berl. klin. Woch.*, 1892, nos 49 et 50. — *Mercredi méd.*, janvier 1893.

The first part of the book is devoted to a general introduction to the subject of the history of the world, and to a description of the various methods which have been employed by historians in the collection and arrangement of their materials. The second part is devoted to a detailed account of the progress of the human mind from the earliest times to the present day, and to a description of the various stages of civilization which have been attained by different nations and peoples. The third part is devoted to a description of the various forms of government which have been established in different parts of the world, and to a description of the various systems of law which have been adopted by different nations and peoples. The fourth part is devoted to a description of the various forms of religion which have been established in different parts of the world, and to a description of the various systems of morality which have been adopted by different nations and peoples. The fifth part is devoted to a description of the various forms of art and science which have been established in different parts of the world, and to a description of the various systems of philosophy which have been adopted by different nations and peoples.

The sixth part is devoted to a description of the various forms of literature which have been established in different parts of the world, and to a description of the various systems of education which have been adopted by different nations and peoples. The seventh part is devoted to a description of the various forms of music and drama which have been established in different parts of the world, and to a description of the various systems of architecture which have been adopted by different nations and peoples. The eighth part is devoted to a description of the various forms of painting and sculpture which have been established in different parts of the world, and to a description of the various systems of agriculture and husbandry which have been adopted by different nations and peoples. The ninth part is devoted to a description of the various forms of commerce and industry which have been established in different parts of the world, and to a description of the various systems of navigation and shipping which have been adopted by different nations and peoples. The tenth part is devoted to a description of the various forms of war and peace which have been established in different parts of the world, and to a description of the various systems of diplomacy and international law which have been adopted by different nations and peoples.

CONCLUSIONS

I. — L'ulcère du duodénum est une lésion relativement fréquente, puisque 262 cas avec autopsie en ont été publiés depuis l'an 1825.

II. — Son siège de prédilection est près du pylore; 92 fois sur 100 l'ulcère se localise dans les quatre premiers centimètres du duodénum.

III. — Il est le plus habituellement unique (83,6 p. 100) et arrondi (62 p. 100).

IV. — Parmi les complications, la perforation est de beaucoup la plus commune (69 p. 100). L'ulcère perforant siège deux fois plus souvent à la face antérieure qu'à la postérieure (61,2 p. 100).

V. — Les ulcérations des gros vaisseaux adjacents à l'organe sont rares (13 p. 100).

VI. — Au point de vue histologique, l'ulcère simple est un ulcère atonique évoluant sans grande réaction des tissus; c'est un ulcère térébrant qu'on a pu comparer au mal perforant.

VII. — Dans le cas d'ulcère confirmé, l'analyse des lésions histologiques ne permet pas d'en fixer le processus pathogénique. Toutefois les lésions inflammatoires diffuses subaiguës de l'estomac et du duodénum sont la règle. Elles prédominent autour des canaux excréteurs des glandes de Brünner.

VIII. — Les ulcérations aiguës sont peut-être plus instructives à cet égard; quelle que soit leur origine (maladies infectieuses, brûlures, perturbations vasculaires, etc...), elles sont pour ainsi dire toujours hémorragiques et paraissent pouvoir devenir l'origine d'un ulcère chronique.

IX. — L'influence du chimisme gastro-duodéal semble être l'élé-

ment pathogénique nécessaire à la chronicité des lésions (ulcères peptiques).

X. — Jusqu'à ce jour il n'existe pas une seule observation d'ulcère simple du duodénum diagnostiqué pendant la vie, éclairé par l'étude du chimisme gastrique et confirmé par l'autopsie.

XI. — Les symptômes attribués à l'ulcère simple du duodénum doivent être divisés en deux grands groupes :

1° Ceux offerts par les observations cliniques, sans sanction anatomique ;

2° Ceux relevés dans les observations publiées avec autopsie, ces derniers restant encore vagues et mal déterminés.

XII. — La durée de l'ulcère simple du duodénum est inconnue, l'origine des lésions passant inaperçue.

XIII. — La terminaison peut être la guérison (8,7 p. 100) par suite de la formation d'un tissu cicatriciel.

XIV. — Le traitement physiologique, basé sur les examens chimiques (*hyperchlorhydrie*, *hypopepsie*), ne diffère en aucune façon du traitement indiqué dans les différentes variétés de l'ulcère simple de l'estomac.

OBSERVATIONS ANATOMIQUES

DES DIX DERNIÈRES ANNÉES

OBSERVATION 1. — *Ulcère de l'angle jéjuno-duodénal, ouvert dans l'aorte au niveau de la première vertèbre lombaire.* Grünfeld. *Schmidt's Jahrb.*, Bd 198; S. 148 (1).

Un homme de 56 ans sort de l'hôpital où il a séjourné dix-neuf semaines pour une fracture du fémur. Admis de nouveau le 12 février 1883; il tousse et crache le sang.

Très amaigri depuis un an, il se plaint de fréquentes attaques de dyspnée dans la nuit.

Pas de fièvre. Constipation. Douleurs épigastriques au moment des repas. Sensation douloureuse à la pression, au niveau du cardia et le long du bord hépatique.

Le 26 février, subitement, hématemèse abondante. Vers le commencement de mars il se sent si bien, qu'il songe déjà à quitter le service.

Le 5 mars au matin, nouvelle hématemèse. Collapsus. Mort en vingt minutes.

AUTOPSIE. — Pâleur et dégénérescence graisseuse du cœur, calcification des artères coronaires. Bronchectasie, péribronchite; infiltration caséuse, cavernes; bords pulmonaires emphysémateux.

Muqueuse gastrique tuméfiée et imbibée de sang; sans ulcérations; caillots noirs.

Dans le duodénum, grande quantité de sang liquide, de couleur sombre avec quelques caillots. A l'angle jéjuno-duodénal, sur la paroi postéro-supérieure, on remarque un vaste (?) ulcère avec bords calleux, arrondis, perforant la séreuse.

Au niveau de l'aorte, sans trace de formation d'anévrysme, un autre ulcère, cratériforme, de la dimension d'un haricot, communique avec l'ulcère duodénal à la hauteur de la première vertèbre lombaire. Entre la perforation duodénale et l'aorte existe une grosse cavité, constituée aux dépens du tissu conjonctif, dont les parois sont recouvertes par de solides caillots organisés; tandis que l'excavation elle-même est remplie de sang. Une fine sonde conduit directe-

(1) Grünfeld rapporte très sommairement trois autres cas d'ulcère simple du duodénum; dans l'un, il s'agit d'un ulcère perforant, adhérent à l'épiploon, situé sur la paroi postérieure de la première portion (femme de 73 ans morte par marasme); dans les deux autres (hommes de 65 et 72 ans morts par marasme) même siège que précédemment, sans perforation.

ment dans l'aorte. La perte de substance aortique a la forme d'un tronc de cône; le diamètre de l'ulcération est très faible pour les tuniques musculaire et adventice.

Le reste du duodénum est très ectasié.

Muqueuse de l'intestin grêle pâle dans tout le reste de son étendue; sans lésions ulcérationnelles. Par contre, une paire d'ulcères superficiels, avec bords décollés, irréguliers dans le gros intestin.

OBSERVATION 2. — *Pyopneumothorax et ulcère du duodénum.* **Limbeck.**
Prager med. Wochens., 1883, S. 338-247.

Le 9 novembre 1882, une femme de 31 ans entre à la clinique. Elle fut prise subitement, il y a trois ans, d'hémoptysie; en même temps apparurent la toux, des crachats muco-purulents, des sueurs nocturnes.

N'a jamais souffert de l'estomac. Pas d'hématémèses.

A l'examen, on trouve: un foie considérablement augmenté, palpable, sans hypermégalie. Signes d'un pneumothorax libre, non douteux, et traces de tuberculose au sommet.

Le 10 novembre, selle sanglante qui se répète le 12.

Le 18. Nouvelle entérorrhagie; mort le jour même avec collapsus.

AUTOPSIE. — Tuberculose pulmonaire aux sommets droit et gauche. Pneumothorax et pleurésie suppurative droite.

Foie un peu hypertrophié. Estomac dilaté.

Dans la première portion, un ulcus simplex, occupant toute la circonférence avec deux pertes de substance: l'une sur la paroi antérieure, large de 3^{cm},5 et recouverte par la surface inférieure du lobe droit hépatique; l'autre au niveau du bord inférieur duodénal, accolée au mésocôlon transverse. L'artère pancréatico-duodénale est ouverte et dans le voisinage on remarque des vaisseaux artériels et veineux nettement thrombosés.

OBSERVATIONS 3 et 4 (résumées). — **Moore (N).** *Tr. Path. Soc. Lond.*, 1882-1883, XXXIV, 99.

I° Un homme de 34 ans entre à l'hôpital à 11 heures du matin. Le même jour à 10 heures, il avait été pris tout à coup d'un vomissement de sang.

A 2 h. 30, nouvelle hématémèse et le soir melæna très copieux. Collapsus et mort dans la nuit.

AUTOPSIE. — Ulcère duodénal tangent au pylore, à bords nettement découpés; son diamètre mesure un demi-pouce (13^{mm},5). Base adhère au pancréas. Deux ouvertures dans l'artère pancréatico-duodénale.

II° Homme de 49 ans, mort de bronchite. Troubles gastriques (?) depuis trois mois sans qu'on puisse soupçonner l'ulcère.

AUTOPSIE. — Ulcère perforant à bords taillés à pic, situé tout contre le pylore. Base adhère au pancréas. Adhérences péritonéales. Trois petits ulcères de l'estomac près du duodénum.

OBSERVATION 5. — **Fraser (D.)**. *Glasgow M. J.*, 1884, XXI, 135.

M. Fraser présente à la Société anatomique de Glasgow un cas d'ulcère simple du duodénum chez un dyspeptique, mort de syncope.

La perte de substance, du diamètre du doigt, irrégulièrement arrondie, siège très près du pylore; elle repose sur la vésicule biliaire.

La valvule pylorique, considérablement épaissie, permet le passage d'un crayon. Ectasie gastrique.

OBSERVATION 6. — **Streeter**. *Med. Rec., N.-Y.*, 1884, XXV, 67.

Femme de 44 ans, jouissant d'une bonne santé, est prise subitement de vomissements d'abord alimentaires, puis sanglants. Mort en vingt-quatre heures.

AUTOPSIE. — Duodénum épaissi et très rétréci, dans son premier tiers; montrant trois cicatrices plissées et entourées d'adhérences péritonéales (signes évidents de lésions anciennes). A la partie inférieure du premier tiers, ulcère de la dimension « of a dime » (?) communiquant avec la cavité péritonéale.

OBSERVATIONS 7 et 8. — **Cave**. *Lancet*, Lond., 1886, I, 250.

I^o Femme, 56 ans. Il y a quatre ans, attaque d'hématémèse, sans rechute, dont elle guérit en deux mois.

Depuis cette époque, elle est sujette à des crises gastriques avec vomissements. Ces derniers surviennent vers le milieu de la nuit et n'ont aucun rapport avec l'alimentation. Constipation habituelle.

Admise à l'hôpital dans le collapsus, avec signes évidents de péritonite par perforation. Mort deux heures après l'entrée.

AUTOPSIE. — Péritonite généralisée avec épanchement et fausses membranes. Dans la première portion du duodénum, juste au-dessous du pylore, deux ulcères: l'un non perforé, à bords épaissis, du diamètre d'une demi-couronne (32^{mm}); l'autre perforant, plus près de la valvule pylorique, de la dimension de « six pences » (19 millim.). Le long de la petite courbure de l'estomac, plus près de l'œsophage que du pylore, un autre ulcère rond.

Pas de sang dans l'intestin.

II^o Femme, 45 ans. Antécédents nuls. Constipation habituelle. Il y a huit jours, elle est prise subitement d'une douleur abdominale vague, avec malaise général. Syncope brusque l'avant-veille de son admission à l'hôpital; vomissements, rétention d'urine.

Elle entre dans le collapsus, avec douleur dans l'hypochondre droit. Les vomissements ont cessé. Mort dans l'après-midi.

AUTOPSIE. — Péritonite généralisée. Perforation arrondie de la paroi antérieure, première portion du duodénum. L'ulcère est éloigné d'un demi-pouce (13^{mm},5) du pylore. Diamètre d'une pièce de 50 centimes (18^{mm}).

Rien dans le tube digestif. Athérome aortique.

OBSERVATION 9. — *Ulcère du duodénum; diagnostic d'ulcère de l'estomac porté pendant la vie; gastrorrhagie et hématomèse. Mort. Autopsie. Olive (G.). Gaz., méd. de Nantes, 1886, IV, p. 31.*

Le 25 novembre 1885, un homme de 43 ans entre à l'Hôtel-Dieu pour s'y faire traiter de troubles dyspeptiques. Le malade en souffrait depuis près de dix ans.

Son père a 77 ans, la mère est morte de variole, un frère a succombé à la tuberculose. Marié, il a eu huit enfants. Il y a six ans, il a eu une pleurésie à gauche dont on trouve encore des traces : diminution de la sonorité, frottements très légers, mais l'auscultation des sommets n'indique aucun symptôme de tuberculose.

Il est dans un état d'amaigrissement excessif, le teint pâle, mais n'est point cachectique. Depuis neuf ans, il vomit, mais malgré tout le soin que nous mettons à interroger notre malade, il n'accuse jamais d'hématomèse, ni de méléna, jamais de vomissements noirs. Les vomissements ont toujours été des vomissements alimentaires. Ordinairement constipé, il a quelquefois un peu de diarrhée.

La palpation de l'estomac ne fait découvrir aucune tumeur, ne détermine point de douleurs. Il n'y a pas de douleurs spontanées. La palpation de l'abdomen ne fournit encore aucun renseignement malgré la facilité avec laquelle on peut déprimer la paroi.

Le jour de son entrée, le malade n'a pas d'œdème aux jambes, mais quelque temps auparavant il avait eu, pendant une semaine, un peu d'infiltration des malléoles. Rien au cœur.

Pendant plusieurs jours, nous tenons notre malade en observation, jusqu'à ce qu'il se produise un vomissement de matières alimentaires, qui ne fut remarquable que par l'abondance des matières vomies.

C'est devant cette manifestation que nous résolûmes de procéder au lavage de l'estomac. Disons toutefois qu'il n'y avait aucun signe de dilatation de cet organe.

Le 1^{er} décembre, nous introduisons le tube de Faucher. A peine le tube a-t-il atteint le milieu de l'œsophage, que le malade est pris de vomissements noirâtres, extrêmement abondants. Nous parvenons toutefois dans l'estomac, et le liquide que nous y introduisons ne revient pas par le siphon. Les matières vomies examinées nous montrent clairement que le malade a eu une gastrorrhagie, qui, fâcheuse coïncidence, a dû se produire quelque temps avant notre intervention. Dans ces matières, on trouve des caillots noirâtres, et l'un d'eux s'était engagé dans le tube, empêchant le retour du liquide. Dans la nuit du 1^{er} au 2 décembre, les vomissements ont continué avec une abondance extrême, et il y a eu de plus plusieurs selles noirâtres et liquides.

La quantité de liquide rendu, tant par les vomissements que par les selles, était au moins de deux litres.

Nous tenons à faire ressortir qu'à aucun moment il n'y a eu rejet de sang rouge.

Notre intervention qui, je le répète, a si fâcheusement coïncidé avec la gastrorrhagie, nous a permis d'affirmer l'existence de l'ulcère et de mettre immédiatement le malade au régime lacté exclusif.

Les vomissements ne se reproduisent plus, mais le 6 décembre il y a encore une selle noire et liquide assez abondante. Mais la débilité de notre malade est telle qu'il succombe le 8 décembre à 8 heures du matin.

AUTOPSIE. — Elle donne les résultats suivants : l'estomac a la forme d'un sablier, il est petit et les parois en paraissent excessivement épaisses. Une incision est faite, dans toute la longueur de la paroi antérieure, et laisse écouler le contenu liquide et noir de l'estomac. Nous ne trouvons aucune altération de la muqueuse, mais immédiatement après la valvule pylorique, existe dans le duodénum un ulcère de la dimension d'une pièce de 1 franc (23^{mm}), très profond et présentant à son centre les ouvertures béantes de l'artère pancréatico-duodénale. L'intestin est d'un calibre assez petit et en deux points présentant des invaginations qui paraissent récentes.

A la base du poumon gauche, quelques fausses membranes. Pas de tubercules.

RÉFLEXIONS. — En somme, voilà un ulcère qui est pour ainsi dire resté latent jusqu'à la veille de la mort de notre malade.

Notre intervention n'a pu être nuisible, puisqu'elle n'a pas amené l'évacuation de sang rouge, et de plus l'ulcère ne pouvait être atteint par l'extrémité de la sonde. Quoi qu'il en soit, il y a là une coïncidence qui doit nous engager à la prudence, pour ne pas voir se produire des incidents qu'on ne manquerait pas d'attribuer à notre intervention.

OBSERVATION 10 (résumée). — **Allehin**. *Trans. Path. Soc. Lond.*, 1887, XXXVIII, 144.

Homme de 43 ans, ayant habité plusieurs années l'Inde et la Chine. Alcoolique.

Il y a deux ans, melæna, sans hématomèse.

Le 30 mars 1887. Hématomèse très abondante, sans cause connue. Syncope.

Le 1^{er} avril. Melæna très abondant, sans nouvelle hématomèse. Coma et mort en trente-six heures.

AUTOPSIE. — Pas de signes de péritonite. Ulcère du duodénum à un pouce (27 millim.) du pylore avec fond constitué par le pancréas et artère pancréatique érodée.

OBSERVATION 11 (résumée). — *Ulcère simple du duodénum ; perforation et péritonite rapidement mortelle ayant simulé l'étranglement interne*. **A. Dutil**. *Bull. Soc. anat.*, 1887, p. 478.

Le nommé G..., âgé de 33 ans, charretier, entre à l'hôpital le 13 juin 1887, à 8 heures du soir.

La santé de cet homme a toujours été parfaite. Une fièvre typhoïde légère qu'il eut vers l'âge de 17 ans, constitue tout son passé morbide. Alcoolique, il n'a jamais rien éprouvé du côté de l'appareil digestif.

Cet homme n'est malade que depuis quelques heures. Dans l'après-midi du même jour (13 juin), deux heures environ après le déjeuner, cet homme avait senti, disait-il, « sa digestion s'arrêter » ; quelques instants après, il eut des nausées, puis des vomissements, et il rendit tout son déjeuner. Après quoi, se sentant soulagé, n'ayant alors aucune douleur de ventre, il se remit à son travail, pensant qu'il avait eu une indigestion, son repas du matin ayant été un peu plus copieux que d'habitude.

Mais, le soir, vers 7 heures, au moment où il se baissait pour aller à la selle, il fut pris brusquement de coliques violentes généralisées à tout l'abdomen. En même temps reparurent des vomissements répétés et presque incessants cette fois. Les douleurs abdominales étaient si intenses qu'il se roulait sur le sol en poussant des cris.

A la visite du soir, vers 9 heures, cet homme n'avait vomi qu'une fois depuis son entrée. Les matières rejetées par ce vomissement étaient liquides, bilieuses, sans odeur spéciale, les coliques étaient atroces. Le ventre partout sonore, fortement ballonné, n'était que médiocrement sensible à la pression. Nulle part, on ne sentait de tumeur ni d'induration. Constipation absolue ; ni selles, ni émission de gaz par l'anus depuis le début des accidents ; le toucher rectal ne révélait rien d'anormal. Pas de hernies.

Durant la nuit, coliques et vomissements persistèrent malgré l'emploi de la morphine.

Le lendemain, la sensibilité douloureuse à la pression se montrait partout égale, sans prédominance bien nette à tel ou tel point de l'abdomen ; la sonorité, franchement tympanique, dans la zone ombilicale, était un peu moindre sur les bords.

En raison du météorisme partiel de l'abdomen, de son peu de sensibilité, de la constipation absolue, de la suppression des urines, on diagnostique un étranglement interne portant vraisemblablement sur l'intestin grêle.

A une heure après midi, soit dix-huit heures après le début des accidents, le malade succombe tout à coup.

AUTOPSIE. — Les anses intestinales, le grand épiploon présentent des signes non équivoques d'inflammation.

Après avoir détaché les adhérences qui relient la petite tubérosité de l'estomac, et le côlon transverse, on aperçoit, en soulevant l'estomac et abaissant le paquet intestinal, le duodénum ; ce dernier est entouré par un exsudat franchement purulent ; il présente, immédiatement au-dessous du pylore, et sur sa face antérieure, une petite perforation environ du diamètre d'une lentille.

Épanchement des matières fécales dans la grande cavité du péritoine de chaque côté du mésentère et aussi dans l'arrière-cavité des épiploons.

Intégrité absolue de la muqueuse gastrique ; la perforation du duodénum répond au fond même d'une ulcération ayant à peu près le diamètre d'une pièce de un franc. Elle est située sur la face antérieure de la première portion du

duodénum, immédiatement au-dessous du pylore. Nettement arrondie, en forme d'entonnoir; ses bords sont taillés à pic et un peu épaissis. Pas d'autres lésions dans le tube digestif.

En résumé, ulcère *latent* du duodénum, perforation et péritonite suraiguë se manifestant par des signes très analogues à ceux de l'étranglement interne; telle a été sans aucun doute la filiation des lésions auxquelles a succombé ce malade.

OBSERVATION 12. — **Finlayson**. *Glasgow. Med. Journal*, 1887, XXVIII, 299.

M. Finlayson présente un cas d'ulcère perforant de la portion pylorique du duodénum. Les caractères anatomiques et l'histoire clinique nous manquent. A la partie gastrique du pylore, deuxième ulcère rond. Épaissies masses inflammatoires autour de l'estomac, au voisinage de l'ulcération.

OBSERVATION 13. — *Ulcère perforant du duodénum*. **Leube**, 1887. Thèse OPPENHEIMER, p. 66.

Homme de 61 ans, qui présentait les signes d'un ulcère gastrique : douleurs épigastriques, vomissements, hématomèse. Constipation, 0,16 p. 100 d'acide chlorhydrique. Mort avec les symptômes d'une péritonite par perforation.

AUTOPSIE. — Ulcère simple de la portion initiale du duodénum (?).

OBSERVATIONS 14, 15 et 16. — *Trois cas d'ulcère duodénal*. **Littlejohn**. *Edinb. M. J.*, 1887, XXXIII, 350.

I° (incomplet). Homme dyspeptique; douleurs épigastriques trois heures après les repas. A l'autopsie, perforation du duodénum juste au-dessous de l'estomac.

II° Jeune homme mort subitement dans le collapsus, après avoir éprouvé de violentes douleurs abdominales.

Alcoolique, il avait eu antérieurement une attaque de dysenterie au Soudan.

A l'AUTOPSIE on trouve un ulcère du duodénum dont le siège n'est point précisé.

III° Homme alcoolique, traité pour une attaque de delirium tremens au Royal Infirmary. Quelques jours plus tard, il est pris subitement de vomissements incoercibles. Mort très rapide qui fit penser à un empoisonnement.

A l'AUTOPSIE, pas de poison dans l'estomac. Ulcère du duodénum, de la grandeur d'un florin (30 millim.). Non perforant.

OBSERVATION 17 (résumée). — *Un cas de pseudo-pyopneumothorax avec ulcère duodénal*. **Pusinelli**. *Berl. klin. Woch.*, May 1887, 362-364.

Il s'agit d'un homme de 33 ans, dont les antécédents ne présentent rien de bien spécial.

Sa santé était bonne habituellement, lorsque le 21 mars 1887, il tombe d'une

échelle sur l'abdomen, et garde le lit pendant quelques jours, après quoi il reprend son travail bien que souffrant encore dans le ventre.

A partir de ce moment, son état devient plus grave, de jour en jour; les douleurs abdominales durent jour et nuit, redoublent d'intensité après les repas; l'ingestion d'aliments provoque chaque fois l'apparition de vomissements non sanglants mais colorés par de la bile. En même temps, le malade était frappé de la coloration noir foncé et de l'odeur infecte de ses selles.

A son entrée, ce qui étonne surtout, c'est son facies péritonitique. En outre on constate, du côté droit, tous les signes d'un pyopneumothorax. Il meurt après dix jours d'hôpital, dans le collapsus. Chaque jour il avait eu de la diarrhée, des vomissements non sanglants après chaque repas et des accès violents de fièvre.

AUTOPSIE. — On trouve, entre le foie et le diaphragme, un « pyopneumothorax subphrenicus Leyden »; cette cavité communiquait en avant avec le duodénum, par une ouverture béante, de 6 centim. de large et tangente au pylore.

Muqueuse gastrique saine. Le duodénum est ouvert et la perte de substance se présente sous la forme arrondie, avec bords tuméfiés et absence de tissu cicatriciel.

Le duodénum est fixé en arrière au foie par quelques adhérences qui se laissent détacher assez facilement.

Réflexions. — Pour Pusinelli, il s'agissait d'un malade porteur d'un ulcère duodénal latent, lié aux organes voisins par des adhérences qui se rompirent dans sa chute.

OBSERVATION 18 (résumée). — *Abcès hépatique secondaire à un ulcère duodénal.*
Reinhold. *Münch. Med. Woch.*, 1887, 678-681.

Femme de 35 ans, entrée à l'hôpital le 24 juillet 1886 et morte le 12 août 1886.

Antécédents. — En 1880, attaque d'obstruction intestinale; en 1882, pendant six jours, douleurs vives dans la région épigastrique avec vomissements fréquents, bilieux.

Le 19 juillet 1886, la malade avait été prise de frissons, de céphalalgie, de douleurs dans la région de l'estomac. Puis elle avait ressenti une sensation de fièvre accompagnée de vomissements. Constipation, éructations et anorexie.

Tout mouvement, quel qu'il soit, provoquait l'apparition d'une douleur, qui, d'abord localisée à l'hypochondre droit, s'irradiait jusqu'à l'os iliaque.

Actuellement, 24 juillet 1886. — Non amaigri, pas d'ictère. Pouls 132 et température, 40°,2.

Petits râles aux deux bases des poumons en arrière. Cœur sain.

Abdomen météorisé avec veines sous-cutanées dilatées.

Foie hypertrophié. — Sur la ligne mamillaire et parasternale droit, il dépasse l'arc costal d'une largeur de main; sur la ligne médiane, il s'arrête à deux doigts de l'ombilic, enfin à gauche il atteint l'arc costal gauche et s'insinue jusqu'à la ligne parasternale. Grande sensibilité à la pression au niveau du lobe gauche (un peu à droite jusqu'à la ligne mamillaire). Impossible de sentir des irrégularités de consistance, ni ressauts: nulle part bruit de frottement.

Rate. — Dans la région axillaire gauche, la matité de la rate atteint 8 centim.

Urines. — Albumine, cylindres hyalins.

Les jours suivants, la courbe thermométrique oscille entre 36°,4 et 40°,5. Frissons, vomissements bilieux. Pouls ne descend pas au-dessous de 100.

Le 29. Coloration ictérique des sclérotiques.

Le 31. La superficie hépatique augmente. A l'épigastre, et à droite de la ligne médiane, se montre une forte voussure locale. Grande sensibilité en ce point seulement. Ictère augmente. Albuminurie.

Le 5 août. Voussure proémine. Peau ni rouge, ni œdémateuse. Fluctuation évidente dans la profondeur. Jambe gauche enfle.

Incision exploratrice par Kraske. Mise à nu du foie et ponction avec seringue de Pravaz; pus. On préfère attendre, pour pratiquer l'incision définitive, l'établissement des adhérences.

Le 9. La limite inférieure du foie est remontée. On pense que l'abcès s'est ouvert en un point quelconque. Pas de pus dans les selles.

Le 10. Pas d'adhérences. Suture du foie à la paroi abdominale. Impossible de trouver le pus. Mort le 12 août.

AUTOPSIE. — Aucun signe de péritonite.

Petite excroissance récente à la valvule mitrale.

Rate grosse, molle, anémiée.

Reins. — Couche corticale élargie, pâle.

Dans l'intestin grêle et dans le gros intestin, grande quantité de sang coagulé. Muqueuse imbibée de sang.

Immédiatement au-dessous du pylore, un ulcère rond de 3 centim. de diamètre, situé à la fois sur les parois antérieure et postérieure. Sur une étendue d'une pièce de 20 pfennigs (?) le fond de l'ulcère est constitué par le pancréas. Pas de trace de communication de la perte de substance ni avec la cavité abdominale, ni avec le foie. Fistule cholécysto-duodénale vis-à-vis de l'ulcère.

Vésicule biliaire dilatée, parois hypertrophiées. Canal cystique rétréci à son embouchure. Canal cholédoque élargi dans sa partie inférieure.

Foie. — Haut de 25 centim., long de 27 centim.; nulle part adhérent. Immédiatement derrière la vésicule biliaire un gros abcès hépatique. Lobe gauche paraît intact; le gauche est farci d'abcès colorés par la bile. L'un d'eux s'adosse à la vésicule biliaire.

Estomac plein de sang.

Vaisseaux. — Veine cave inférieure thrombosée au-dessous du foie; veine iliaque primitive droite thrombosée; veines hypogastriques, veines du ligament large, veines fémorales thrombosées.

OBSERVATION 19. — *Ulcère perforant du duodénum.* **Bradbury.** *Brit. M. J.*, 1888, t. II, 1396.

Fille de 20 ans, morte, peu de temps après son entrée à l'hôpital, de péritonite par perforation.

Le matin de l'admission : symptômes d'anémie ; vomissements et constipation.

AUTOPSIE. — Ulcère rond, typique à un demi-pouce du pylore, paroi antérieure du duodénum. Péritonite.

OBSERVATION 20 (résumée). — *Note sur un cas d'ulcère simple du duodénum.*
Cléroux (L. J. V.). *Union médicale du Canada.* Montréal, 1888, n. s., II, 281-283.

Le malade qui fait l'objet de cette observation est âgé de 35 ans.

A 8 ans, il a eu une variole confluyente, et à 12 ans une maladie d'intestins qui se traduisit par de violentes douleurs à l'abdomen durant toute une nuit et nécessita les soins d'un médecin. Cette dernière maladie dura plusieurs jours. Depuis, il a eu, à la suite de refroidissements, plusieurs attaques de douleurs intestinales.

Chaque année, depuis l'âge de 25 ans, il a présenté des accès de coliques violentes, survenant après des changements dans son régime alimentaire, particulièrement durant un séjour de quelques jours qu'il faisait chaque été à la campagne.

Cet homme se nourrissait abondamment de viande, mais ne faisait pas usage d'alcool. La digestion était accompagnée d'un peu de flatulence, quelquefois de diarrhée, et jamais de vomissements. Pas de brûlure ; pas de syphilis ; en un mot, aucun antécédent héréditaire morbide.

Le 18 novembre dernier, à 4 heures du matin, après un souper copieux et une nuit de bon sommeil, le malade est pris soudainement de douleurs atroces dans l'abdomen.

A son entrée, on constate qu'il est très souffrant d'une douleur aiguë dans l'hypochondre droit, s'irradiant dans l'hypochondre gauche et dans tout l'abdomen. La pression continue procure du soulagement.

Trois onces d'huile de ricin sont ingérées, puis une dose de cascara sagrada, puis un grand lavement ; le tout sans effet.

Au toucher rectal, on ne constate aucune obstruction.

Température rectale est à 99° F., le pouls à 90. Après un deuxième lavement, je prescris la morphine (un demi-gramme toutes les heures).

Forte tension des parois abdominales ; de la sonorité normale et de la sensibilité au niveau des régions épigastrique, lombaire gauche et droite. De plus, la pression exercée sur cette dernière région ainsi que les mouvements du malade occasionnent les paroxysmes douloureux du début.

Le 22. Apparition des symptômes de la péritonite par perforation ; mort, laquelle est précédée d'une journée par des vomissements fécaloïdes.

AUTOPSIE. — En ouvrant l'abdomen, on voit un liquide, tenant en suspension des matières fécaloïdes, s'écouler avec abondance dans la région lombaire droite, par une petite ouverture siégeant au duodénum. D'anciennes adhérences unissent par brides l'estomac et quelques anses intestinales aux parois de l'abdomen.

Comme il était facile de le prévoir, le péritoine tapissant les parois abdominales au niveau des régions épigastrique et hypochondriaques droite et gauche, l'estomac, le foie et les anses intestinales contenues dans ces régions, est recouvert d'une couche fibrineuse, épaisse, laiteuse. On ne peut, à l'œil nu, constater la présence du pus. Le reste du péritoine est congestionné et ne contient aucun exsudat fibrineux, ni séreux, si ce n'est le liquide qui s'est échappé par la petite ouverture du duodénum.

L'examen de la muqueuse de l'estomac et du duodénum ne laisse voir d'anormal que l'ulcère ayant amené la perforation de l'intestin. Cet ulcère, parfaitement rond, à bords taillés à pic, de couleur bleu noirâtre et d'un diamètre de trois lignes (6 millim.), est situé dans la partie supérieure et horizontale du duodénum, à 1 pouce et demi (40 millim.) du pylore. Autour de cet ulcère se trouve un léger gonflement de la muqueuse, avec induration, de la grandeur d'une pièce de 25 centimes (?). Le cours de l'intestin est libre dans toute son étendue.

OBSERVATIONS 21 et 22. — *Deux cas d'ulcère perforant du duodénum. Coats. Glasgow M. J., 1888, XXIX, 517-521.*

Les caractères anatomo-pathologiques sont identiques dans les deux cas : ulcère quadrilataire, d'environ 25 millim. de diamètre, à bords nets, situé dans la première portion du duodénum, intéressant en partie le pylore ; le fond de l'ulcère est constitué par le tissu pancréatique ; une artère mise à nu dans la profondeur présente l'aspect d'une gouttière par suite de la destruction de la paroi. Mort due à des hémorragies répétées.

I^{er} CAS. — ANTÉCÉDENTS ET SYMPTÔMES. — Homme, 27 ans. Pendant deux ans, attaques intermittentes (deux par an) ; malaise, douleur non localisée, vomissements. La dernière crise dure environ six mois.

Le 16 juillet 1887, syncope suivie de grande prostration ; le 17, melæna, anémie avec souffle cardiaque.

Amélioration et disparition des symptômes cardiaques.

Vers le commencement de septembre, les douleurs et les vomissements se montrent de nouveau ainsi que le souffle. L'état s'aggrave jusqu'à la mort.

AUTOPSIE. — Grande quantité de sang altéré dans le gros intestin ; moins dans l'intestin grêle et point dans l'estomac.

II^e CAS (D^r GAIRDNER). — Homme de 36 ans, ciseleur, entre à l'hôpital le 16 décembre 1886. Malade depuis trois ans ; symptômes très nets de la dilatation de l'estomac, avec ulcération probable du pylore ou des parties voisines ; mais étant données la longue durée des symptômes et une légère attaque d'hématémèse remontant à quinze ans, on pense à un ulcère chronique, partiellement cicatrisé et probablement simple.

Traité par les lavages de l'estomac, le symptôme douleur s'améliore.

Pas de sang dans les matières vomies, pendant les six premières semaines de son séjour à l'hôpital. Pendant cette période, le malade gagne du poids ; à ce moment, les lavages ramènent du sang, et la douleur gastrique augmente

notablement. Une semaine après, 1,100 gr. de sang pur sont vomis spontanément. Cette hématomèse, rapprochée de celle qui date de quinze ans, avec l'intervalle de bonne santé relative, semble rendre très plausible le diagnostic d'ulcère gastrique simple chronique, près de l'extrémité pylorique, et sur la paroi postérieure.

Dès lors, le malade perd du terrain. Il se plaint beaucoup de douleurs gastriques, surtout la nuit. Les lavages de l'estomac ne donnent plus de sang jusqu'au 30 mars ; le 2 avril : grande perte de sang, par haut et par bas, sueurs froides et évanouissement. La faiblesse et l'émaciation augmentent progressivement, et la pigmentation particulière de la peau fait penser à la maladie d'Addison. Les 13 et 14 avril, vomissements sanguins abondants. Mort le 14.

AUTOPSIE. — Masse dure sous le pylore, adhérente au pancréas, qui paraît également atteint, car on ne peut le détacher du duodénum sans le déchirer. Cette masse est due à un processus inflammatoire ancien.

OBSERVATION 23 (résumée). — *Ulcères simples du duodénum.* Emmert. *Weekly M. Rev.*, St-Louis, 1888, XVIII, 480-483.

Homme, 55 ans. Depuis une quinzaine d'années environ, le malade est sujet à de fréquents troubles digestifs : vomissements et ictère. Mort subitement dans le collapsus. Symptômes de péritonite.

AUTOPSIE. — Péritonite. Ulcère de la circonférence postérieure de la portion horizontale du duodénum accompagné d'un deuxième ulcère rond, tangent au pylore et d'un diamètre de 1 centim. Ce dernier seul était perforant.

OBSERVATION 24 (résumée). — *Tuberculose pulmonaire compliquée d'ulcère du duodénum.* Pepper et Griffith. *Americ. Journ. of Med. Sc.*, 1888, p. 34.

Homme, 30 ans. Bonne santé jusqu'en 1884. A cette époque, après quatre jours de constipation, il est atteint de violentes coliques extrêmement douloureuses et de fièvre. Guérison au bout de quatre semaines. Depuis lors, il eut des digestions pénibles, des vomissements fréquents. Accidents de tuberculose pulmonaire. Mort.

AUTOPSIE. — Pyopneumothorax à droite. Orifice pylorique enflammé et épaissi, pouvant admettre à peine l'index. Juste au-dessous, ulcère de 2 centim. de diamètre (3/4 de pouce) situé sur la circonférence postérieure avec artère non ulcérée dans le fond. Muqueuse duodénale saine dans le reste de son étendue. Nombreux ulcères de l'iléon et du jéjunum ; ceux de l'iléon avaient leurs bords farcis de bacilles de Koch. L'ulcère duodénal renfermait dans son fond et sur ses bords des nids de microcoques, mais pas de bacilles tuberculeux.

OBSERVATION 25. — *Perforation ancienne du duodénum avec adhérences et rupture récente dans la cavité péritonéale.* Planchard. *Bull. Soc. anat.*, 1888, p. 46.

Homme, 37 ans. Mort en trente-six heures avec tous les symptômes d'une péri-

tonite aiguë. Il avait été pris subitement de ces accidents péritonéaux, et comme M. Dujardin-Beaumetz connaissait le malade pour l'avoir déjà soigné dans le service, on avait fait le diagnostic de péritonite par perforation. Il y avait trois mois, en effet, cet homme était entré à l'hôpital, se plaignant de douleurs très vives au niveau du pylore et de la vésicule biliaire. Les douleurs, disait-il, le traversaient comme une flèche d'avant en arrière et il accusait un point douloureux au niveau de la colonne vertébrale. Il racontait de plus qu'il avait déjà été soigné quatre ans auparavant dans le service de M. Bucquoy pour un *ulcère de l'estomac*. A cette époque, il avait les mêmes douleurs, mais, de plus, il vomissait du sang et rendait du sang presque pur dans les selles. En raison de ces antécédents, nous avons fait également le diagnostic d'ulcère de l'estomac, bien qu'il n'eût plus de vomissements ni de melæna. Cependant, le siège de sa douleur et les selles sanglantes antérieures nous faisaient demander si l'ulcère ne siégeait pas dans le duodénum. Sous l'influence du régime lacté et de quelques piqûres de morphine, son état s'améliora rapidement et il put reprendre ses travaux. Aussi, lorsqu'il revint, il y a quelques jours, avec une péritonite suraiguë, on pensa immédiatement à une perforation de l'estomac ou de l'intestin.

AUTOPSIE. — Elle a confirmé notre diagnostic, mais elle nous a montré une perforation ancienne, dont les bords étaient cicatrisés. A l'ouverture de l'abdomen, on voyait immédiatement une péritonite généralisée, avec des exsudats agglutinant les anses intestinales les unes contre les autres. Il y avait de plus, surtout au niveau du foie et de l'estomac, une grande quantité de matières à demi digérées, qui empêchaient de trouver la perforation. Il n'y avait absolument rien dans l'estomac ; mais immédiatement après le pylore, sur la paroi antérieure de la première portion du duodénum, nous trouvions une perforation admettant facilement un doigt dans son ouverture. C'est une perforation ancienne, car les bords de la muqueuse sont cicatrisés. Vue par la face interne, la perforation a l'aspect d'une fente, d'une boutonnière. Si, au contraire, on regarde la face péritonéale, on voit une perforation circulaire de la grandeur d'une pièce de 50 centimes (18^{mm}), dont le fond est formé par deux lèvres constituées par la muqueuse. A ce niveau, il y a des fausses membranes dues à des adhérences. Les bords de l'ulcération ne sont pas indurés.

OBSERVATION 26 (résumée). — *Cas d'ulcère duodénal avec oblitération des canaux cholédoque, cystique, hépatique et de Wirsung. Swensson (I.) och C. Wallis. Hygiea, Stockholm, 1888, I, 342-351.*

Un homme de 43 ans souffrait depuis dix mois d'ictère, d'amaigrissement, d'*épistaxis*. Vésicule biliaire palpable. Opération sans narcose. Recherche et découverte facile de la première anse jéjunale qui est amenée dans la plaie ; la vésicule biliaire fortement distendue est vidée par une ponction et suturée à l'anse intestinale. Ouverture au thermocautère du jéjunum et de la vésicule biliaire quelques jours plus tard.

Mort trois jours après la laparotomie.

AUTOPSIE. — Elle releva une ulcération commençant dans la portion horizontale supérieure du duodénum et atteignant sa portion perpendiculaire.

Bords et base de l'ulcère, calleux, composés de tissu conjonctif avec absence d'éléments épithéliaux. Le tissu conjonctif s'étendait jusqu'à la Porta hepatis. Canal cholédoque introuvable. Canaux cystique et hépatique extrêmement dilatés, ne communiquant point et se terminant en culs-de-sac. Foie un peu atrophié; en certains points augmentation du tissu interacineux avec infiltration de cellules rondes. Canal de Wirsung dilaté également et se terminant en cul-de-sac dans le tissu conjonctif calleux, derrière l'ulcération.

OBSERVATION 27 (résumée). — *Ulcère perforant du duodénum. Péritonite suraiguë. Luigi Zacchi. Lo Sperimentale, 1888, LXII, 289-293.*

Homme, 24 ans. Il y a trois mois, attaque de rhumatisme polyarticulaire; guérison sans lésions cardiaques.

Le 29 avril, entré à l'infirmerie de la prison de Florence, se plaignant de douleurs dans la région de l'estomac, de fièvre et d'anorexie. Dans la nuit, on porte le diagnostic de péritonite par perforation.

Mort le 30 avril à 2 heures de l'après-midi, trente heures après le début de l'affection.

AUTOPSIE. — Le péritoine est rosé avec arborescences vasculaires très nettes; et la partie correspondant à la portion transversale supérieure du duodénum est tapissée d'une légère couche de fibrine, se laissant facilement détacher. Dans les anses intestinales, présence d'un liquide rose clair ayant en grande partie les caractères du sang; ce liquide est plus abondant dans la partie renfermée dans le bassin.

Dans l'estomac, on trouve un demi-verre de sang, de couleur rouge sombre. La muqueuse gastrique, particulièrement dans sa moitié droite, vers l'orifice pylorique, présente un état catarrhal avec une érosion mesurant un centim. environ.

Ulcère rond, perforant, un peu plus petit qu'une pièce de 5 centimes avec bords taillés à pic, sur la circonférence antérieure de la portion horizontale supérieure du duodénum et très près du pylore. Tout autour la muqueuse est tuméfiée.

OBSERVATION 28 (résumée). — *Ulcère du duodénum, origine d'un abcès périhépatique contenant de l'air et simulant le pneumothorax; adhérence du poumon droit au diaphragme. Épanchement pleural. Mason. Boston M. and S. Journ., 1889, 449.*

Homme, 55 ans. Accidents gastriques remontant à quinze mois. Douleur extrêmement vive à l'épigastre et dans le côté droit. Pas de vomissements, pas de melæna. Selles normales. Fièvre modérée. Collapsus; mort.

AUTOPSIE. — Péritoine lisse, pâle et brillant; le foie et le diaphragme sont

unis par des adhérences récentes. En les rompant, on arrive sur la convexité du foie, un peu en arrière, dans une cavité plate, contenant plusieurs onces de pus louable, formant une couche épaisse entre le foie et le diaphragme.

Dans le duodénum, en haut et latéralement, on trouve une perte de substance circulaire intéressant toute la paroi, à bords unis et non infiltrés. Diamètre un centimètre et demi; distance du pylore, 15 millim. Cet ulcère s'ouvre dans un trajet fistuleux, suivant la face inférieure du foie, entre la vésicule biliaire et la fissure longitudinale, jusqu'au bord antérieur, d'où on peut le suivre jusqu'à la face supérieure à son embouchure dans la cavité de l'abcès. L'adhérence récente de la vésicule, du duodénum et du foie empêchent la communication avec la cavité péritonéale sous-jacente au foie. Distance de l'ulcère au bord du foie, 3 centim.

Conduits biliaires perméables; vésicule vide; parenchyme hépatique normal.

Cavité pleurale droite contient deux verres de liquide séro-fibrineux; adhérences récentes du poumon au diaphragme; pas de perforation du diaphragme.

OBSERVATIONS 29 et 30 (résumées). — *Deux cas d'ulcère simple du duodénum.*

Pepper (W). *J. Am. M. Ass.*, Chicago, 1889, XII, 721-724.

I° *Symptômes obscurs avant la péritonite par perforation.* — Homme, 43 ans. Souffre depuis six ans d'indigestions et de douleurs dans le côté droit de l'abdomen, sans que sa santé générale ait été beaucoup touchée. Pas d'antécédents, ni brulûres, jamais de jaunisse. Urines normales.

Le 12 février, à la suite d'une promenade à cheval, il est saisi brusquement d'une douleur atroce dans la région épigastrique. Presque aussitôt, collapsus et signes de péritonite généralisée mortelle.

AUTOPSIE. — Ulcère rond, perforant, de la paroi antérieure du duodénum à 27 millim. du pylore; d'un diamètre de 10 millim., à bords taillés à l'emporte-pièce. Pas d'ulcère gastrique.

II° *Symptômes de l'ulcère de l'estomac. Transfusion. Mort par anémie.* — Homme, 32 ans, fait appeler le médecin à la suite d'une hématomèse très abondante. Très robuste, il est alcoolique. Pas d'antécédents. Cinq ans avant l'apparition de l'hématomèse, il avait souffert de la région épigastrique, d'une façon très irrégulière, mais fréquemment. Le lait pris au moment de ces crises gastralgiques, les calmait temporairement. Une année plus tard, il est pris de vomissements alimentaires fréquents, jamais sanglants jusqu'au jour où le malade fait appeler Pepper. Récidive de l'hématomèse. Le surlendemain, hématomèse et méléna, suivis de collapsus. Transfusion. Mort par anémie.

AUTOPSIE. — Aortite. Reins kystiques. Foie gras. Estomac dilaté, muqueuse épaisse, gastrite chronique, sans ulcères ni cicatrices d'ulcères.

Duodénum fixé au foie et à la vésicule biliaire par des adhérences très anciennes. Sur sa face antérieure, à 1 pouce et demi du pylore, large ulcère rond, à bords irréguliers, de 2 pouces de diamètre. Le tissu ambiant est épaissi et fibreux. Au centre de l'ulcère, l'artère pancréatico-duodénale est érodée et remplie

par un thrombus. Dans le gros intestin on trouve encore une grande quantité de sang.

Les médecins qui avaient soigné le malade avaient tous diagnostiqué : *ulcère de l'estomac*.

OBSERVATION 31. — *Ulcère duodénal; hématomèses, melæna; mort. Pepper (W.). Med. and Surg. Reporter, Philad., 1889, 471-474.*

Athlète, 55 ans, alcoolique. Depuis huit ans, se plaint de douleurs épigastriques survenant par crises et de plus en plus fréquentes. La pression sur le point gastralgique faisait immédiatement disparaître la douleur. Diagnostic : gastralgies. Apparition des vomissements alimentaires. Grande amélioration par le régime lacté.

Quinze jours avant sa mort, hématomèse, collapsus. Diagnostic : ulcère de l'estomac. Traitement : pilules de nitrate d'argent et d'opium ; lait, eau de chaux.

Le lendemain nouvelle hématomèse, collapsus : éther, digitale, morphine, champagne sont employés sans succès.

Profondément anémié ; transfusion sérum artificiel.

Melæna après un lavement. Mort de collapsus avec température très élevée (102°, 5 F.)

AUTOPSIE. — Athérome aortique. Gastrite chronique évidente, mais sans ulcère.

Duodénum très dilaté, sa circonférence atteignant 8 pouces (21 centim. 5). A 27 millim. environ du pylore, ulcération et rupture de l'artère pancréatico-duodénale.

OBSERVATION 32. — *Ulcération du duodénum. Sabrazès. Bull. Soc. anat., Bordeaux, 1889, p. 38.*

Femme morte à Pellegrin de péritonite par perforation. Elle n'avait jamais eu d'hémorrhagie. Ulcère rond, perforant, du duodénum dans sa première portion. Aorte très athéromateuse.

OBSERVATION 33. — *Un cas d'ulcère duodénal. Woodward (C. E.) Therap. Gaz., Détroit, 1889, V, 18.*

Femme, 52 ans ; pas d'antécédents héréditaires.

En juin 1887, attaque de choléra, dont elle guérit en quelques jours. Mais elle reste, depuis cette époque, sujette à des douleurs d'estomac ; éructations, constipation et fréquentes nausées.

Janvier 1888 : douleur vive entre les deux épaules. T. 103°, 4 F. ; p. 130 ; constipation. Guérison en quelques jours, mais la douleur du dos persiste, l'électricité finit par en avoir raison.

Le 30 août 1888, T. 102° F. ; P. 140. Tympanisme, abdomen douloureux et sensibilité du côté gauche. Diarrhée.

Le 31, selles sanglantes, tenesme, jusqu'au 4 septembre.

11 septembre. Accidents cardiaques (?), nausées, vomissements bilieux; constipation, abdomen non douloureux. Très anémiée. Lavements nutritifs. Mort le 16 septembre.

AUTOPSIE. — Péritoine sain. Pas de sang dans l'intestin grêle. Duodénum adhérent au foie. Ulcère duodénal circonférence postérieure, à 3 centim. du pylore, d'un diamètre de 1 centim. à bords déchiquetés. Perforant. Calculs biliaires et pancréatiques.

Foie, rate, poumons, reins anémiés.

Thorax n'a pas été ouvert.

OBSERVATION 34. — *Double ulcère perforant du duodénum.* **Biggs.** *New-York M. J.*, 1890, 77.

Malade homme, admis à Bellevue hospital, avec le diagnostic de neurasthénie articulaire et démence. Entré avec des symptômes peu graves, il tombe bientôt dans le coma et meurt en dix sept heures.

AUTOPSIE. — Péritonite généralisée avec exsudat séro-purulent abondant et exsudat fibrineux.

Double ulcère duodénal présentant les caractères du « peptic ulcers », de 2 centim. de diamètre.

Thrombose de l'aorte abdominale.

Myocardite interstitielle et pachyméningite hémorragique.

OBSERVATIONS 35 et 36. — *Deux cas de péritonite par perforation.* **Murray.** *Trans. of the pathol. Soc. of Lond.*, 1890, p. 104.

I^o Homme, 28 ans. Pas d'antécédents. Bien portant. Début brusque, une demi-heure après le repas. Mort de péritonite aiguë en six jours.

AUTOPSIE. — Ulcère duodénal, rond, perforant, de 10 millim. de diamètre, siégeant sur la circonférence antérieure, à 13^{mm},5 du pylore.

II^o Homme de 42 ans. Mort en deux jours avec signes de péritonite ayant éclaté brusquement après dîner.

AUTOPSIE. — Ulcère rond du duodénum, perforant, de 9 millim. de diamètre situé sur la circonférence antérieure, à 13^{mm},5 du pylore.

OBSERVATION 37. — *Ulcère perforant du duodénum.* **Myers.** *Brit. M. J. Lond.*, 1890, I, 893 et *Tr. Path. Soc. Lond.*, 1889-1890, XLI, 101-104.

A..., grenadier de la garde, 27 ans. Très bonne constitution. Pas d'antécédents.

Symptômes. — 1^{er} jour. Douleur de ventre subite, attribuée à un effort. Le côté gauche de l'abdomen paraît plus gros que le droit.

2^e jour, matin. Douleur abdominale (on ne précise pas); abdomen gonflé

et tendu. Température normale; pouls très faible, 120 à 130. Langue propre, vomissements verdâtres assez abondants. N'a pas uriné depuis la veille.

Sondé : un demi-litre d'urine très colorée. N'a pas eu de selles depuis la veille; anneaux inguinaux et cruraux libres.

Pendant la journée, vomissements fréquents, et bientôt collapsus. Entre 6 et 7 heures, le pouls se sent à peine et ne peut pas se compter. Peau froide et visqueuse; les matières vomies sont brunâtres; l'abdomen est beaucoup plus tendu, très sensible, sonore sur la ligne médiane; matité sur les côtés. Délire intermittent. T. 36°,5 (97°,4 F). N'urine pas; cathétérisme; quelques gouttes d'urine. Mort à 11 h. 45 du soir.

AUTOPSIE. — Péritonite aiguë généralisée. Ulcère perforant de la face antérieure du duodénum immédiatement au-dessous du pylore. Pas d'ulcère stomacal.

OBSERVATION 38. — *Rupture d'un ulcère duodénal chez un enfant de 10 ans.*
Haman. *Med. News.* Phila., 1891, 131.

D. M..., 10 ans, tombe en jouant. Entre à l'hôpital dans l'espace d'une demi-heure, légèrement étourdi. T. 38°,8 (101°,4 F); p. 110, abdomen un peu ballonné et sensible.

Quatre heures après, il devient pâle; pouls imperceptible, tympanisme et sensibilité augmentés, respiration courte. Vomissements répétés, ni sanglants ni fécaloïdes. Mort trois heures après les premiers symptômes de collapsus.

NÉCROPSIE. — Rupture d'un ulcère du duodénum, situé à 10 pouces (27 centim.) du pylore. Pas de sang, pas d'autres ulcérations intestinales. Les glandes mésentériques sont d'un volume anormal. Tous les viscères sont sains. Il n'y avait jamais eu de symptômes intestinaux.

OBSERVATIONS 39, 40, 41, 42, 43, 44. — *Six cas d'ulcère duodénal, provenant de l'hôpital de Riga.* **Krannhals (II)** *Saint-Petersb. med. Wochenschr.*, 1891, VIII, 327.

1° Le 27 juillet 1890, W. T..., âgé de 5 ans, entre à l'hôpital pour un abcès des parties molles de la cuisse, apparu il y a six semaines. Incision, évacuation d'une grande quantité de pus. Aucune manifestation gastrique dans le cours de sa maladie et dans ses antécédents. Cicatrisation et guérison rapide de la plaie.

C'est alors qu'apparurent en ville de nombreux cas de dysenterie.

1^{er} août. L'enfant est atteint de diarrhée.

Le 7. Sang et glaires dans les selles.

Le 8. Trente selles avec sang et glaires.

Le 10. Vomissements de masses sanguinolentes; ventre ballonné.

Le 11. Pour la première fois dans les selles, à côté des matières muco-hémorragiques, on constate la présence de caillots rendus avec fortes coliques. Quarante à cinquante selles en vingt-quatre heures.

État persistant jusqu'au 17 août avec collapsus qui va en augmentant. Mort.

AUTOPSIE. — Plaie de la cuisse bien guérie. Parties molles et os normaux. Dans la cavité péritonéale, quelques centimètres cubes de sérum rosé légèrement visqueux. Muqueuse de l'intestin grêle normale jusqu'à 30 centim. au delà de la valvule de Bauhin; épaissement minime des plaques de Peyer.

Depuis le cæcum jusqu'à l'anus, lésions d'entérite aiguë. Muqueuse teintée en rose jaune pâle, parsemée de petites ulcérations de 2 à 3 millim. de diamètre, qui s'élargissent de plus en plus à mesure qu'on descend le côlon; confluentes, elles dessinent des figures géographiques. Dans le côlon descendant, on trouve à peine quelques petits îlots de muqueuse saine. Paroi intestinale un peu épaissie, mais non rigide.

Cà et là, à la surface des ulcérations, revêtement fibrineux, gris clair et fortement adhérent.

A côté de ces lésions dysentériques, deux ulcères dans la première portion du duodénum, circonférence supérieure; l'un perforé, à 7 millim. de l'anneau pylorique par son bord gauche, rond, à bords lisses avec gradins. Mesurant 10 millim. dans l'axe du canal et 8 millim. dans l'axe perpendiculaire. L'ouverture perforante est adhérente en partie au lobe gauche hépatique.

Aucun signe de péritonite par perforation. Impossible de découvrir, au fond de l'ulcère, la lumière du vaisseau (?).

Le deuxième ulcère, tangent au premier, de même forme, non perforant, avec fond constitué par la sous-muqueuse, mesure 12 et 10 millim. de diamètre.

Pas d'autre perte de substance dans l'intestin grêle.

Estomac, œsophage sains.

Rien dans les autres organes.

II^e Homme de 41 ans, entre le 7 novembre 1888, meurt le 19 décembre 1888.

Phtisique, bacilles nombreux dans les crachats.

Parfois mauvais goût dans la bouche, pas de vomissements; anorexie; soif non augmentée, selles rares et solides. Pas de gastralgies.

AUTOPSIE. — Tuberculose pulmonaire au stade d'induration. Pas d'artériosclérose.

Œsophage normal. Estomac un peu dilaté. Pas de sclérose pylorique. Muqueuse gris jaune sans cicatrices. Ulcère rond, typique, près du pylore, paroi supérieure, de forme ovale. Mesure 20 millim. et 12 millim. de diamètre. Pas d'autre ulcération dans le reste du tube digestif.

III^e Femme de 79 ans. Entrée le 9 juillet, morte le 31 août 1890.

Marasme sénile. Démence sénile. Exsudat pleurétique à droite.

AUTOPSIE. — Épanchement pleurétique franc à droite. Médiastinite, péricardite.

Dans cette cavité péritonéale, environ 500 c. c. d'exsudat séro-purulent, non fétide; revêtement fibrino-purulent entre les anses intestinales. Œsophage normal.

Dans l'estomac, un peu de contenu muqueux de couleur brune. Muqueuse lisse, sans plis, avec de nombreuses petites ecchymoses. Pylore un peu rétréci, étroit, sans cicatrice.

Ulcère rond de la partie supérieure de la première portion du duodénum, sur la circonférence postérieure. Mesure 15 millim. et 20 millim. de diamètre. Le bord qui fait face au pylore est éloigné de 5 millim. du versant valvulaire. Bords taillés à pic, parois en gradins. Au centre, une perforation de 5 millim.

Quelques ecchymoses à la partie supérieure de la portion initiale du duodénum.

Artériosclérose ; myocardite chronique, infarctus hémorragique récent dans la rate et un ancien. Poumon gauche présente également un infarctus récent.

Reins petits, artérioscléreux avec quelques infarctus anciens.

IV^e Femme, 60 ans. Entrée le 23 novembre 1890, morte le 13 décembre. Dégénérescence du myocarde ; dilatation du cœur. Diarrhée non hémorragique. A part un foie gros, rien à signaler du côté des organes abdominaux.

Le 30 novembre, diarrhées, à la suite d'une grosse faute de régime, qui persistent jusqu'à la mort. L'observation ne relate rien sur la constitution des selles.

AUTOPSIE. — Artériosclérose, hypertrophie et dégénérescence du cœur, myocardite chronique.

Œsophage normal, muqueuse gris foncé.

Estomac. Pas d'ulcère, pas de cicatrice ; muqueuse avec de nombreux plis, de couleur gris clair.

Dans le duodénum, mucus teinté en rouge sombre ; muqueuse tuméfiée, de couleur rouge brun foncé, imbibée d'hémoglobine. En descendant le canal intestinal, la muqueuse devient de plus en plus pâle et reprend sa coloration normale au niveau de l'iléon. A 2 centim. 5 du pylore, sur la circonférence postérieure de la première portion du duodénum, un ulcère rond, de 1 centim. 5 de diamètre, cupuliforme, à bords taillés à pic, un peu tuméfiés et durs. Trois centimètres plus loin, un deuxième ulcère, respectant la sous-muqueuse et mesurant 12 millim. dans le sens vertical, 10 millim. dans le sens horizontal.

V^e Homme, 26 ans. — Entré le 12 mars 1891, mort le 15 mars. Méningite tuberculeuse ; dans ses antécédents, on ne mentionne aucun symptôme qui puisse faire penser à l'ulcère.

Pendant son court séjour à l'hôpital, ni hématomèse ni melæna.

AUTOPSIE. — Œsophage : pas de cicatrice, pas d'ulcère ; muqueuse normale, imbibée d'hémoglobine et revêtue d'un enduit muqueux, sanguinolent et fortement adhérent (globules sanguins rouges, englobés dans de la fibrine).

Dans l'estomac, quelques masses visqueuses brunes ; muqueuse de la portion pylorique, recouverte d'un mucus brun foncé, adhérent et fortement riche en globules rouges sanguins. Muqueuse gastrique, lisse ; aucun ulcère, aucune cicatrice.

Dans la portion initiale du duodénum, sur la circonférence postérieure, partie supérieure, un ulcère de forme elliptique, dont le bord gauche est éloigné du pylore de 6 millim. Dimensions : axe frontal, 20 millim., axe sagittal, 15 millim. Fond de l'ulcère moins elliptique (10/12^{mm}), un peu excentrique vers la droite.

Bords et fond de l'ulcère colorés en jaune soufre clair ; muqueuse duodénale de couleur gris clair, avec mucus sanguinolent et très adhérent.

Dans le reste de l'intestin grêle, de nombreuses masses colorées en brun noir.

Pas de manifestations tuberculeuses de l'intestin.

Méningite tuberculeuse. Phtisie pulmonaire.

Pas d'artériosclérose.

VI^e Femme, 70 ans. Entrée le 9 avril 1891, morte le 13 avril.

Pneumonie fibrineuse droite.

Pas d'hématémèse, pas de gastralgie.

AUTOPSIE. — Œsophage normal.

Estomac. Parois épaissies, muqueuse lisse, de couleur gris pâle ; aucun ulcère, aucune cicatrice.

Sur la circonférence postérieure de la première portion du duodénum, un ulcère rond, récent, distant de 1 centim. du pylore, par son bord gauche. Cupuliforme, il mesure 11 millim. de diamètre.

Le fond coloré en brun sombre paraît situé dans la sous-muqueuse.

Dans la partie supérieure de l'intestin grêle, les matières fécales sont claires ; plus bas, elles prennent une teinte brune, mais non nettement hémorragique.

Épaississement des follicules de la muqueuse dans la totalité de l'intestin grêle et en particulier au niveau des côlons ascendant et transverse. Muqueuse œdématiée, de couleur rosée ; pas de perte de substance, mais de petites hémorragies punctiformes par-ci par-là.

Au microscope, réplétion des vaisseaux de la muqueuse, sans infiltration dans la sous-muqueuse. Dans le côlon descendant, ces particularités n'existent plus ; la muqueuse de l'S iliaque présente l'aspect normal.

OBSERVATION 45. — *Un cas d'ulcère perforant du duodénum. Le Renard.* Th. Paris, 1890-1891, p. 62.

A..., 31 ans, tailleur de pierre, entre à l'hôpital le 23 août à 11 heures du matin. Il se plaint de douleurs vives dans l'abdomen.

Le matin, en allant à son travail, il avait pris du café avec un petit verre de rhum ; quelques instants après, il ressentit une douleur suraiguë dans la région épigastrique, s'irradiant vers les flancs à gauche et surtout à droite. Le malade souffrait tellement qu'en passant devant l'Hôtel-Dieu, il se résolut à entrer pour demander un soulagement à sa douleur.

Symptômes de péritonite par perforation. Le lendemain, la femme A... raconte que son mari était souffrant depuis quelque temps, que notamment il lui arrivait souvent d'éprouver après les repas une sensation de faim qu'il devait immédiatement satisfaire.

M. Gaucher porte le diagnostic de perforation stomacale par ulcération, et le malade meurt le 24 août à 1 heure, soit trente heures après le début des accidents.

AUTOPSIE. — On n'aperçoit de traces de péritonite ni sur le grand épiploon, ni sur les anses intestinales superficielles. Mais en soulevant le paquet intes-

tinal, on voit s'écouler sur les parties déclives latérales un liquide louche séropurulent, en quantité à peu près égale à un litre et demi. Du côté droit, sur le péritoine diaphragmatique et hépatique, et descendant jusque dans la fosse iliaque, on trouve enfin de la péritonite avec exsudat léger. En soulevant le foie, on constate que sur la face inférieure de cet organe le péritoine est également enflammé et alors sur la face antérieure de la première portion du duodénum, à un centimètre et demi du pylore, apparaît une perforation régulièrement arrondie, comme taillée à l'emporte-pièce, de 3 millim. de diamètre environ. Elle se trouve en rapport avec le fond de la vésicule biliaire. Par la perforation, on voit s'écouler un liquide jaunâtre qui n'est autre que la bile versée dans la deuxième portion du duodénum et qui s'est mélangée au contenu intestinal.

L'estomac ne présente rien d'anormal. Du côté de la muqueuse duodénale, la perte de substance est plus considérable que du côté du péritoine. Les bords ne sont pas taillés à pic, mais vont en diminuant d'épaisseur des bords de l'ulcération jusqu'à ceux de la perforation, ce qui donne à l'ulcération un aspect infundibuliforme. Celle-ci, dans sa forme générale, représente un rectangle assez régulier d'un centimètre de côté. Les tissus avoisinants sont sains, de consistance normale, on ne voit aucune autre ulcération, la muqueuse n'est nullement enflammée, aucun vaisseau n'est lésé. Pas de trace de sang ni dans le péritoine, ni dans le tube digestif. Les autres organes sont sains.

Sur une coupe perpendiculaire, à la surface du duodénum, on s'aperçoit que la muqueuse est décollée jusqu'à une certaine profondeur, sur tout le pourtour de l'ulcère. A l'examen microscopique, on voit que ce décollement est dû à la disparition du tissu conjonctif sous-muqueux. Tout autour de l'ulcération, ce tissu a énormément proliféré et enserme les culs-de-sac glandulaires d'un réseau qui s'introduit parfois entre les cellules des glandes. Celles-ci sont atrophiées, ainsi que la couche musculuse disjointe par les prolongements qu'y envoient le tissu conjonctif sous-muqueux et le tissu conjonctif sous-péritonéal.

Il semblerait, en considérant ainsi l'ulcération duodénale, qu'on se trouve en présence de la cavité d'un abcès qui se serait ouvert dans l'intestin, et sur laquelle aurait agi le suc gastrique.

OBSERVATIONS 46 et 47. — *Deux cas d'ulcère perforant du duodénum. Laparotomie. Lockwood. Lancet, Lond., 1891, II, 1164.*

1^o Homme, 28 ans, admis le 2 juillet 1888. Pas d'antécédents. Quatre jours avant son entrée à l'hôpital, il ressentit subitement, en prenant une tasse de thé, une douleur violente dans le côté gauche.

Le docteur Rout pense à une attaque de colique; mais, le jour suivant, on constatait une tumeur bien délimitée, à droite de l'ombilic; constipation. L'abdomen commence à se distendre, et la tumeur devient moins perceptible.

Vers la fin du deuxième jour, vomissements verdâtres, puis fécaloïdes. Jamais de sang, soit dans les vomissements, soit dans les selles.

Au troisième jour, le diagnostic d'obstruction intestinale complète est affirmé.

Température normale, 130 pulsations; l'expression du visage était anxieuse et l'abdomen énormément ballonné.

Laparotomie. — Incision de la ligne blanche. Péritonite purulente généralisée. Petit bassin rempli de pus.

La totalité de l'intestin est examinée avec grand soin, sans qu'on puisse découvrir la perforation. L'intestin distendu est incisé sur une petite étendue et suturé par la méthode de Lambert.

Suture de l'incision abdominale et drainage suivant la méthode habituelle. Bien que le patient ne souffrît pas davantage, il mourut sept jours après l'opération.

AUTOPSIE. — Péritonite infectieuse généralisée, avec foyer principal sous-hépatique.

Sur la face antérieure du duodénum, petite ouverture ovale qui donne issue au contenu intestinal. Bords nets et muqueuse avoisinante mince, congestionnée. D'un petit diamètre, il siège près du pylore.

II^e Homme de 41 ans. Il y a un an, douleur intestinale survenue brusquement et constipation.

La maladie actuelle a débuté subitement : c'est en travaillant qu'il fut pris d'une violente douleur dans l'abdomen, suivie de constipation absolue et de vomissements alimentaires, puis fécaloïdes. Pas d'hématémèse, pas de melæna. Ventre tendu, dur et très douloureux. Sonorité tympanique en tous points, sauf aux flancs. Rectum, orifices herniaires sont libres.

Pouls rapide (120); T. 99°, 2 F.

M. Lockwood diagnostique *peritonite infectieuse diffuse*, probable.

Laparotomie. — Incision ordinaire. On trouve la péritonite infectieuse diffuse, mais on ne peut découvrir aucune lésion justifiant la péritonite. Lavage.

Suture et drainage, avec la conviction qu'il n'y avait pas d'obstruction mécanique.

Mort dix jours après.

AUTOPSIE (D^r GALLOWAY). — Péritonite généralisée prédominante dans la région sous hépatique.

Ulcère rond, à bords tranchants, situé à la partie postérieure de la portion initiale du duodénum, à 27 millim. du pylore. Il mesurait 13 millim. 5 de diamètre du côté de la muqueuse; un peu moins du côté péritonéal.

La perte de substance donnait issue au contenu du duodénum quand on soulevait l'intestin.

OBSERVATION 48. — *Un cas d'ulcère perforant du duodénum.* Jollye. *Brit. M. J.*, Lond., 1892, I, 67.

Femme, 25 ans. Bonne santé habituelle, sauf de légères indigestions assez fréquentes. Chlorotique.

Le 16 mars 1890, après le thé, douleurs violentes dans l'abdomen. Retour de ces douleurs à plusieurs reprises et enfin vomissements alimentaires, puis bilieux le 19 mai après le thé.

Quand on la vit pour la première fois le 20 mai, elle était couchée dans son lit, les yeux abattus, les genoux et les cuisses fléchies, se plaignant d'une vive douleur abdominale et de nausées. L'abdomen était tendu et tympanique en tous ses points; la douleur s'accusait surtout au-dessus et au-dessous de l'ombilic.

Diagnostic. — Péritonite infectieuse, due probablement à un ulcère perforant de l'estomac. Il fut sursis à toute opération, étant donné l'état général de la malade.

Mort à 5 heures du soir, le 21 mai.

AUTOPSIE. — A l'ouverture de l'abdomen, échappée de gaz infects. Péritonite purulente généralisée. Intestin non distendu.

Estomac normal et muqueuse saine. Sur la face antérieure du duodénum, environ un tiers ou un pouce au-dessous du pylore, une perforation de la grosseur d'un pois cassé, à bords tranchants. Du côté de la muqueuse, l'ulcère était deux fois plus étendu.

OBSERVATION 49. — *Ulcère perforant du duodénum. Stampacchia (R.). Boll. d. clin. Milano, 1892, IX, 193-207.*

Femme, 31 ans. Entre le 2 septembre 1890, meurt le 14 décembre de la même année.

Antécédents. — La malade interrogée n'accuse comme antécédents que deux attaques de rhumatisme articulaire, de moyenne intensité, sans complications cardiaques. Elle est accouchée deux fois : deux garçons morts de maladies aiguës. Le mari est mort de tuberculose pulmonaire, et le père a succombé à une cardiopathie.

La maladie actuelle remonte à trois ans. Elle a débuté par des troubles gastro-intestinaux : inappétence, dégoût pour la viande, digestions pénibles, flatulence ; faiblesses, constipation alternant avec de la diarrhée. Douleurs abdominales non localisées, revenant par crises et accompagnées d'un besoin urgent d'aller à la selle ; point douloureux intense dans la région dorsale. Vomissements rares, spontanés avec douleur à l'épigastre. Pas d'hématémèse.

Sous l'influence d'un régime approprié, les souffrances diminuent, les vomissements disparaissent et les digestions s'effectuent normalement ; l'appétit revient.

Trois mois plus tard, rechute : les mêmes symptômes avec plus d'intensité. Toutefois la malade continue à travailler jusqu'en mai 1890, ayant quelquefois des périodes de plusieurs jours bonnes.

C'est alors que survint subitement une douleur atroce dans le dos, vers les dernières vertèbres dorsales. La douleur plus forte pendant la nuit, diminuait avec le repos, s'exagérait avec chaque mouvement de la colonne vertébrale et augmentait progressivement malgré l'emploi de la morphine. Pas d'hématémèse, pas de fièvre. La faiblesse générale arrive à un tel point, qu'elle se décide à entrer à l'hôpital.

En mai 1890, la malade se plaint de douleurs abdominales, intermittentes et sous forme de coliques; inappétence, nausées, débilité.

Le foie et la rate semblent sains. Rien aux poumons. A la base du cœur et au second temps on perçoit un léger souffle anémique, avec bruit de diable sur les vaisseaux du cou. 96 pulsations à la minute.

Pas de vomissements, et rien de particulier du côté de l'estomac.

Le 18 septembre, des matières molles, noirâtres furent rendues en grande quantité dans les garde-robes; l'examen microscopique y révéla l'existence de nombreux globules sanguins altérés.

Le melæna continue pendant trois jours consécutifs, mais les hémorragies deviennent moins abondantes. Puis la malade eut de longues périodes de constipation, suivies de diarrhée et pendant lesquelles l'abdomen était météorisé, douloureux à la pression dans l'hypochondre droit. Par les purgatifs, évacuation de scybales, de couleur grisâtre et entourées d'une couche de muco-pus. On rechercha les bacilles tuberculeux dans les fèces, mais on n'en trouva point.

L'appétit était normal. La malade ne se contentait pas du lait qui lui était prescrit; elle réclamait des aliments solides que son estomac acceptait et semblait bien digérer.

Bientôt les aliments ordinaires produisirent une sensation de poids sur l'estomac; la malade eut des nausées, de la soif, du pyrosis, des éructations acides et de la constipation.

En outre, la malade se plaignait d'une douleur très vive dans le dos, au niveau de la huitième vertèbre dorsale, douleur qui durait plusieurs heures de suite, puis cessait; revenait à intervalles plus ou moins longs et s'exaspérait presque constamment la nuit. Pendant ces crises, elle était très agitée, avec sueurs froides, céphalalgie et crampes dans les mollets.

Trace très faible de muco-pus dans les urines, mais absence de cylindres rénaux et de cristaux de toute sorte.

Cet état de choses demeure stationnaire pendant un mois environ; puis l'aspect clinique se modifie et mérite d'être rapporté plus longuement.

Le 2 octobre. T. 38°. Céphalalgie intense, coliques, douleurs à la pression dans les deux hypochondres; grande prostration; point douloureux lombaire, constipation depuis quatre jours.

On lui administre 30 centigr. de calomel, et un lavement. Deux heures après, évacuation de matières dures, de couleur noire, le liquide qui accompagne ces scybales est coloré en rouge noirâtre.

Dans la nuit, seconde évacuation, beaucoup plus abondante, de consistance molle et de couleur vert brun. L'examen microscopique ne décèle ni bacilles tuberculeux, ni œufs d'helminthes.

Le 3. T. 37°,8. Persistance de la céphalalgie; douleurs lombaires calmées. Lavement.

Le 4, matin 37°,4, soir 37°,9. Trois évacuations diarrhéiques noires. Grand abattement. Pouls petit et fréquent. Extrémités froides.

Le 5, matin 37°, soir 37°,5. Vers 6 heures du matin, la malade a vomi des matières rouge noirâtre, semblables à celles émises par l'anus les jours précédents. Grande faiblesse.

A 8 et 10 heures du matin, deux autres vomissements : liquide jaunâtre et lait caillé. La tropéoline et le violet de méthyle montrent d'une façon manifeste la présence de l'acide chlorhydrique libre.

Vomissements alimentaires jusqu'à 3 heures de l'après-midi. Bouillon glacé et amélioration de l'état général. Les vomissements n'ont pas été précédés de douleurs à l'épigastre, mais d'une sensation de poids à l'estomac, de nausées, d'éruclations, suivis de légères coliques qu'une vessie de glace sur le ventre calma.

Le 6, matin 37°, soir 36°. Pas de vomissements ; pas de selles. Céphalalgie. Douleur lombaire.

Les 7, 8 et 9, température oscille entre 37°,4 et 38°. Coliques, constipation. Céphalalgie moindre. Purgatif.

Les 10, 11, matin 37°, soir 37°,5. Trois selles avec scybales, de couleur rouge sombre, entourées de mucus. Grande prostration.

Les 12 et 13, matin 37°, 36°,8 soir 37°,4, 37°. Deux évacuations diarrhéiques, de couleur chocolat.

Du 14 au 22. T. 37°, à 38°,5. Douleurs dorsales plus vives le matin que dans le jour. Évacuations presque toujours diarrhéiques, matières grises.

Du 23 au 28. T. 37° à 37°,7. Violentes coliques, ventre météorisé. Lavements. Selles jaunâtres, fétides.

Les 29 et 30. T. 37°,5. Violente douleur dorsale ; deux vomissements après avoir bu du lait aigri. Hoquet pendant deux jours. Les substances vomies contiennent du lait caillé, du mucus, et un liquide coloré en jaune par la bile. Acide chlorhydrique libre.

Le 31. T. 37°,7. Rien.

Le 1^{er} novembre. T. 38°,1. Pendant la nuit, coliques avec une évacuation de matières dures, argileuses, sans sang.

Du 1^{er} au 26. Légers troubles gastriques, pas de vomissements, ni douleurs à l'estomac, ni diarrhée. Deux selles hémorrhagiques. Les températures oscillent entre 37°,1 le matin et 38°,1 le soir. Sort de l'hôpital.

Le 11 décembre, elle revient à l'hôpital. Anémie extrême. Lipothymie. Pendant son absence elle avait pris des aliments solides, bu du vin, ce qui amena des coliques, du melæna et une syncope avec mouvements convulsifs.

Le 12. T. 37°,5. Douleurs pongitives et constrictives à la région dorsale inférieure et lombaire. Intermittentes, elles se présentent à de courts intervalles, tantôt en un point, tantôt en un autre de la région susdite, mais se localisant de préférence sur la colonne vertébrale avec irradiations sur les parties latérales du thorax. La pression ne les modifie pas. Trois selles hémorrhagiques.

Le 13 décembre. T. 36°,9, 37°,6. Persistance de la diarrhée et des douleurs dorsales.

Le 14. Les douleurs lombaires augmentent d'acuité et ne sont point calmées par la morphine. Vomissement.

Vers une heure de l'après-midi, syncope ; malgré l'usage des excitants, des linges chauds et autres remèdes, *cesso di vivere*.

AUTOPSIE. — Méninges très anémiées. Grande quantité de sérum dans les

espaces sous-arachnoïdiens. Cerveau anémié. La consistance du cervelet est un peu amoindrie.

Petite quantité de sérum dans les cavités pleurales. Poumons anémiés ; lobes inférieurs œdématisés.

Augmentation du liquide péricardique et du tissu graisseux sous-péricardique. Hypertrophie des parois du ventricule gauche avec léger degré de dégénérescence adipeuse. Appareil valvulaire sain. Commencement d'athérome à la crosse aortique.

Estomac dilaté, situé presque verticalement et déplacé vers l'hypochondre gauche.

Le côlon est aussi un peu dilaté ; son angle hépatique occupe presque tout l'hypochondre droit et couvre la superficie du foie.

La muqueuse gastrique est fort pâle. Revêtue d'une couche visqueuse de mucus gris ; ses parois sont épaissies et sclérosées, avec prédominance au niveau de l'orifice pylorique qui, par suite, est très rétréci.

Inmédiatement au-dessous de cet orifice, on rencontre un ulcère en voie de cicatrisation, de la grosseur d'un sou, de forme elliptique, avec bords taillés à pic et une ouverture plus large que le fond qui est couvert d'une sorte de détritüs grisâtre. Cet ulcère est entouré d'un cercle calleux, assez saillant, qui se réunit en haut à l'anneau pylorique et en bas à la paroi du duodénum. De là résulte une rétraction des tissus, déterminant un rétrécissement du pylore. Situé sur la paroi postérieure du duodénum, il est creusé dans la tête du pancréas, à laquelle il est fortement adhérent. Muqueuse duodénale vivement injectée et tapissée d'une couche de mucus blanchâtre.

Dans tout le reste de l'intestin, on ne rencontre ni ulcère ni cicatrice. Lobe gauche hépatique atrophié. Foie anémié, avec dégénérescence graisseuse au début.

Rate. — Splénite interstitielle au début.

Reins. — Le droit est atrophié. Capsule mince, se détachant aisément. Pâles et anémiques si ce n'est à la périphérie où il existe une légère stase veineuse. On distingue nettement les étoiles de Verheyen.

L'examen histologique a montré que la muqueuse (glandes, tissu sous-muqueux, couches musculaires) a été détruite par la marche envahissante de l'ulcération et remplacée par un tissu conjonctif hyperplasique et épaissi qui n'est que la cicatrice fibreuse d'une lésion déjà vieille. Les parois de l'ulcère sont constituées exclusivement de ce tissu dans lequel on ne trouve aucun vestige des éléments normaux.

Au fond de l'ulcère, il faut distinguer trois plans : un superficiel en voie de destruction moléculaire, un deuxième assez mince où le tissu connectif est jeune et riche en éléments cellulaires ; enfin un dernier où le même tissu est plus dense, plus épais et presque exclusivement fibreux.

A la périphérie de l'ulcération, on ne voit pas la disposition en escalier, mais il faut cependant distinguer deux zones. Une interne, où les éléments normaux ont été entièrement transformés et remplacés par du tissu fibreux, qui là est plus épais qu'au fond de l'ulcère, et une externe, où les parties détruites sont semées au milieu des régions relativement saines.

Dans cette zone se voient les glandules de Brünner, hypertrophiées ; leurs conduits excréteurs ont été détruits par une érosion très superficielle de la muqueuse.

Les cellules épithéliales des acini glandulaires sont intactes et le tissu conjonctif qui sépare ces glandes, est plus épais et plus riche en cellules qu'à l'état normal ; il envoie, vers la surface libre, des prolongements en forme de villosités. Le plan qui limite la perte de substance est formé d'éléments normaux : faisceaux de fibres infiltrés de granulations graisseuses et en voie de destruction.

Enfin, tant au fond qu'à la périphérie de l'ulcère, on rencontre des artérioles, des capillaires qui présentent un épaississement régulier de leurs parois et un rétrécissement de leur calibre.

L'estomac, principalement dans la région pylorique présente les signes habituels d'un catarrhe avec hypertrophie des parois, c'est-à-dire : notable épaississement de la muqueuse et du tissu connectif sous-muqueux, exfoliation de l'épithélium, dilatation des vaisseaux, hyperplasie glandulaire, infiltration du tissu conjonctif interglandulaire, et hypertrophie de la tunique musculaire.

Enfin, sur les coupes des divers organes : partie ulcérée du duodénum, tête du pancréas, lobes pulmonaires, rate, foie, etc..., j'ai recherché les bacilles de la tuberculose, de la syphilis et des autres micro-organismes par diverses méthodes : celles de Gram, de Koch-Ehrlich, de Lustgarten, de Schrön, de Kühne. Résultats négatifs.

OBSERVATION 50. — *Ulcère perforant du duodénum.* **White (J.-C.)**. *Brit. M. J.*, Lond., 1892, I, 1359.

Homme, 42 ans. Soldat dans un régiment des Indes. Entre à l'hôpital pour une douleur abdominale avec malaise général. Pouls, 135. T., 96°. F. Abdomen distendu et douloureux à la pression. Pas de hernies ; mictions faciles. Constipation absolue ; pas de vomissements.

Il meurt dans cet état trente-six heures après son entrée. Il avait vomi une seule fois.

Le diagnostic porté fut : péritonite aiguë par perforation.

AUTOPSIE. — Péritonite purulente aiguë. Pas d'obstruction intestinale. Petite perforation circulaire du duodénum avec ecchymose de la muqueuse autour de l'ulcère.

OBSERVATION 51 (inédite), 1893. — (Observation due à l'obligeance de M. **Brissaud**, médecin de l'hôpital Saint-Antoine.)

Homme, 35 ans, alcoolique. Le 12 décembre 1893, en revenant de son travail, G... est pris brusquement d'une crise violente de coliques ; rentré chez lui, il vomit à plusieurs reprises et se trouve mal. Les douleurs abdominales persistent toute la nuit. Nausées, pas de vomissements, mais une nouvelle syncope.

Le 13. Il est admis d'urgence dans le service du Dr Brissaud.

Le soir, le malade se trouvait dans l'état suivant :

Le facies était grippé, les yeux excavés ; le malade, au moment des paroxysmes douloureux, se cramponnant à la tête de son lit, fléchissait et étendait alternativement ses membres inférieurs ; la constipation était absolue. Le ventre partout sonore, excepté dans la région proche de la fosse iliaque droite ; fortement ballonné dans la région ombilicale, et très tendu dans les flancs ; la pression uniformément douloureuse avec prédominance nette dans la région ilio-inguinale droite. On ne sentait pas de tumeur, pas d'empatement.

Le pouls était petit, serré, battait 104 fois à la minute.

La température axillaire était de 37°,9.

On diagnostique une appendicite suraiguë perforante.

Dans la nuit, les coliques persistent malgré l'emploi de la morphine et le lendemain, à 10 heures, le Dr Monod l'opérait.

Opération. — Incision latérale dans la fosse iliaque. Issue d'une grande quantité de matières fécales. Appendice ne peut être retrouvé. Drainage. Le malade meurt le soir même.

AUTOPSIE, pratiquée par le Dr MACAIGNE. — 1° Péritonite généralisée. 2° A droite, une collection fusiforme s'étendant de la fosse iliaque à la face inférieure du foie, refoulait toute la masse intestinale vers la ligne médiane. Cette poche, à parois fibrineuses, contenait des matières fécales qui d'abord localisées dans la fosse iliaque droite se généralisèrent secondairement dans le péritoine. L'appendice intact est perdu au milieu d'une masse épaisse et résistante d'adhérences plastiques.

L'examen du tube digestif montra qu'il s'agissait d'un ulcère simple de duodénum.

L'ulcère siège exactement en dehors de la valvule pylorique, sa forme est trapézoïde. La petite base (6 millim.) et la grande base (14 millim.), séparées l'une de l'autre par 9 millim. d'intervalle, sont toutes deux perpendiculairement dirigées par rapport à l'axe du canal intestinal.

Situés sur la face antérieure du duodénum, à 8 millim. du bord adhérent de l'épiploon gastro-hépatique et à 5 millim. de l'insertion du grand épiploon, ses bords sont, vus par la face muqueuse, arrondis.

Nous ne savons absolument rien des autres organes !

Notre examen histologique. — Les altérations cadavériques ont détruit une grande partie des éléments cellulaires de la muqueuse duodénale. Cependant, on peut encore reconnaître, sur certains points, la muqueuse et les culs-de-sac des glandes, séparés par un grand nombre d'éléments embryonnaires, surtout au voisinage de l'ulcère perforant.

La couche musculuse du duodénum paraît très épaissie non loin de la perte de substance et les fibres musculaires semblent saines.

Sur les bords de l'ulcère, le tissu conjonctif interstitiel est, par flots, largement infiltré d'éléments embryonnaires. De grosses veinules avoisinent l'ulcération.

Les glandes de Brünner sont profondément désorganisées au niveau de la plaie ; mais non loin de l'ulcère, elles reprennent leurs caractères normaux, séparées, de place en place, par d'énormes placards embryonnaires qui s'infiltrèrent jusqu'au niveau de la sous-muqueuse.

Une des parois de la perforation montre nettement :

1° La muqueuse duodénale très bien conservée, farcie d'éléments embryonnaires, disposés par flots folliculaires ;

2° Les glandes de Lieberkühn bouleversées dans leur forme par une sclérose évidente de la muqueuse duodénale ;

3° Ces glandes de Brünner, petites, tassées, atrophiées en certains points, sont,

au contraire, dilatées en d'autres. Le tout comme sculpté au milieu d'un tissu fibroïde dense.

Sur la muqueuse gastrique, au voisinage du pylore, en retrouve un grand nombre de lésions interstitielles ; mais il est difficile d'établir l'état des épithéliums glandulaires. Les quelques culs-de-sac bien conservés, montrent un épithélium granuleux, clair, n'offrant aucun des caractères attribués à des épithéliums peptiques.

Plus loin la muqueuse gastrique montre un nombre considérable de follicules lymphatiques interstitiels, fortement épaissis, remontant souvent jusqu'à la surface de la muqueuse le long des espaces interglandulaires.

Les fibres musculaires de l'estomac et du duodénum, saines au niveau du pylore, sont largement dissociées par des travées fibreuses. On trouve, au voisinage d'une grosse veine, un énorme vaisseau lymphatique gorgé d'éléments cellulaires.

Il existe donc, à ce niveau, un certain degré de gastrite interstitielle qui semble bien associée avec les lésions ulcératives qui leur sont voisines.

OBSERVATION 52. — *Perforation du duodénum ayant simulé une appendicite.*
Bryant. *Semaine médicale*, 1893, p. 335.

Bryant a relaté le cas d'un homme de 27 ans, vigoureux mais entaché d'alcoolisme, qui fut brusquement pris dans la rue de violentes douleurs abdominales. Un médecin constata l'empâtement dans la fosse iliaque droite et une accélération considérable du pouls, la température étant normale. Trois jours après, le malade entra au Bellevue Hospital. Le ventre était ballonné, le pouls battait 140 et la température était de 38°.

Une large incision, pratiquée aussitôt à la région iliaque droite, donna issue à une grande quantité de liquide verdâtre. En explorant avec la main la cavité abdominale, on ne put trouver de l'appendice vermiculaire. La vésicule biliaire ne put non plus être découverte, la moitié droite de l'abdomen était remplie d'adhérences qui se continuaient sur toute l'étendue de la face inférieure du foie.

La coloration du liquide qui s'était échappé de la cavité abdominale fit supposer, dans ce cas, une perforation de la vésicule biliaire.

On ferma l'abdomen et on introduisit un drain à travers une large incision pratiquée vers la partie externe de la région lombaire.

Le malade succombe trente-six heures après l'opération.

AUTOPSIE. — Il s'agissait de perforation du duodénum.

OBSERVATION 53 (inédite). — *Ulcère rond du duodénum révélé à l'autopsie chez un tuberculeux atteint de kyste hydatique du foie.* (Observation communiquée par M. **Letulle**, médecin de l'hôpital Saint-Antoine.)

Homme, 47 ans, cuisinier. Rien de particulier à signaler dans ses antécédents héréditaires.

Il y a un an environ, le malade s'aperçoit que son ventre grossit ; il éprouve de la peine pour se lever et s'habiller. Cette gêne augmentant d'une manière progressive, il vient consulter à Saint-Antoine M. Hayem, qui porte le diagnostic de kyste hydatique du foie.

On le ponctionne. Il se remet rapidement et sort de l'hôpital très amélioré.

Depuis six ou sept mois il maigrit énormément ; en même temps apparaissent de la toux, des crachats abondants et des sueurs nocturnes profuses.

Ni hémoptysies, ni hématomésés. Par contre, il prétend avoir eu, à deux reprises, en décembre 1892, des garde-robes sanglantes.

Le malade à son entrée est extrêmement cachectisé ; il a l'aspect du tuberculeux à la dernière période. Couché sur le côté droit, il est constamment secoué par une toux coqueluchoïde, qui amène des crachats nettement nummulaires, mais non striés de sang.

Au-dessous du rebord des fausses côtes droites, on remarque une cicatrice étoilée, très apparente.

Ventre ni tendu ni ballonné. Aucune douleur à la palpation, si ce n'est au niveau de la cicatrice où il ressent un point douloureux continu, qui s'exagère parfois. En ce même point il semble qu'une légère voussure soit perceptible. Pas de frémissement hydatique.

Les lésions pulmonaires sont moins avancées que ne le ferait supposer l'aspect cachectique du malade : quelques râles caverneux au sommet droit et de nombreux craquements humides disséminés dans les deux poumons.

Inappétence. Régime lacté.

Mort le 24 avril 1893.

AUTOPSIE. — Le foie présente un kyste hydatique gros comme le poing, logé à l'union du lobe droit et du lobe gauche. Il contient beaucoup de vésicules filles pellucides. On trouve, sur la paroi antérieure du kyste, un point où les lésions semblent être d'origine traumatique (trocart).

Le reste du foie est le siège d'une lésion scléreuse, qui donne à l'organe un aspect granuleux sur la coupe (hyperplasie nodulaire).

Estomac dilaté, présentant dans la grosse tubérosité une dépression en doigt de gant, au niveau de laquelle la muqueuse semble avoir cédé au centre d'un tissu de cicatrice, comme s'il s'agissait d'une vieille lésion inflammatoire guérie.

La région pylorique de l'estomac est, au contraire, relativement saine. Le pylore et le commencement du duodénum adhérent manifestement à la poche du kyste.

En ouvrant le duodénum, on trouve à 1 centim. du pylore, sur la paroi postérieure, un ulcère large comme une pièce de 50 centimes, arrondi, taillé à pic, dont le fond, pigmenté par places, présente une ou deux végétations vasculaires. Il est difficile de dire à l'œil s'il s'agit d'un ulcère en voie d'évolution.

Épiploïte chronique avec adhérences à la paroi postérieure.

Pas de lésions tuberculeuses à l'estomac.

Poumons congestionnés avec infiltration tuberculeuse. Noyaux péribronchiques.

Cœur, reins, rate normaux.

EXAMEN HISTOLOGIQUE. — 1° *Partie non ulcérée.* — Une de nos coupes, colorée par la méthode de Hayem, montre, au niveau des culs-de-sac des glandes de la région pylorique de l'estomac, un certain nombre de cellules peptiques; en outre les interstices sont farcis de corps hyalins de Cazin.

Sur la muqueuse gastrique avoisinant le pylore, la plupart des culs-de-sac sont remplis par des épithéliums granuleux, très clairs. A mesure qu'on se rapproche du pylore, un grand nombre de tubes glandulaires semblent se dilater et l'épithélium prend le type muqueux. Sur d'autres glandes voisines, les culs-de-sac contiennent des cellules manifestement peptiques. Ces cellules sont brillantes, anguleuses, colorées en jaune orangé par la méthode de l'aurantia et il paraît évident à un examen attentif que ces deux ordres de lésions, transformation muqueuse et évolution peptique, ne coïncident pas dans les mêmes glandes.

Sur le versant duodénal de la valvule pylorique, la muqueuse paraît atteinte de lésions plus compliquées :

a) *Le tissu conjonctivo-vasculaire interstitiel* est vivement enflammé sur un grand nombre de points, il sectionne en quelques endroits la muscularis mucosæ.

Les cellules conjonctives, s'accumulant sous forme d'amas triangulaires, produisent des sortes d'îlots, rappelant assez bien un département de tissu conjonctif végétant (tissu de granulations).

b) *Les épithéliums des culs-de-sac*, clairs et granuleux, prennent sur quelques points un aspect plus dense, plus brillant et se colorent assez vivement par le jaune orangé, sans cependant rappeler exactement l'aspect si caractéristique des épithéliums peptiques. Il s'agit probablement de lésions, puisque cet aspect n'est pas commun à tous les culs-de-sac des glandes de la muqueuse duodénale.

Une autre coupe (parties non ulcérées) traitée par l'hématoxyline et l'éosine nous fournit des détails concordant avec les précédents.

a) La muqueuse pylorique présente un grand nombre de *dilatations glandulaires* avec transformation muqueuse des épithéliums.

b) Là encore, existe un certain degré de *gastrite scléreuse interstitielle* qui, de place en place, semble couper les fonds des culs-de-sac glandulaires. Ces derniers sont, en effet, séparés par des placards fibroïdes, étalés, discrets. On voit, au milieu de ces travées fibreuses, un grand nombre de *corps hyalins de Cazin* (dégénérescence des cellules conjonctives). On ne trouve pas, sur les régions examinées, trace de cellules peptiques; mais un grand nombre de cellules glandulaires sont granuleuses, teintées en rose vif par l'éosine. C'est à peu près le même aspect que nous trouvons dans la muqueuse duodénale, très loin des lésions ulcéreuses.

c) Pour la muqueuse duodénale, le tissu conjonctif interstitiel semble vivement irrité. Un certain nombre de glandes sont dilatées et en voie de transformation muqueuse. Les épithéliums des culs-de-sac des glandes normales sont très nets, cubiques avec un noyau vivement coloré et un protoplasma granuleux.

2° *Partie ulcérée.* — La partie profonde de l'ulcère est occupée par un tissu

fibreux, pauvre en éléments cellulaires et dans l'intérieur duquel on distingue des masses allongées, vaguement colorées en rose par l'éosine, présentant quelques noyaux à leur surface. Il s'agit vraisemblablement de faisceaux musculaires, lisses, en voie de nécrose et disséqués par le tissu conjonctif fibreux avoisinant. Sur quelques points, ces lésions produisent de véritables *cellules géantes*, irrégulières, oblongues et peu nucléées. Ces cellules géantes ne contiennent pas de bacilles tuberculeux. Certains des blocs, décrits plus haut, sont probablement des masses fibrineuses, hyalines, reliquat de thrombose vasculaire produite au voisinage de l'inflammation ulcérate.

Sur quelques coupes bien colorées à l'hématoxyline, on constate une *dilatation kystique* d'un certain nombre de culs-de-sac terminaux des glandes de Brünner. C'est au contact du tissu scléreux de l'ulcère que ces dilatations sont le plus évidentes. Plus on descend vers le duodénum, plus s'accusent ces caractères. La vascularisation de la muqueuse est extrêmement riche et l'on y voit de place en place d'énormes vésicules gorgées de sang.

La *muscularis mucosæ*, très belle et très nette au niveau de la muqueuse gastrique, devient sinueuse et surtout très segmentée au niveau du versant duodénal. Cet aspect est dû à l'apparition des premières glandes de Brünner, qui, pour la plupart, au niveau de la saillie du pylore, dissèquent la *muscularis mucosæ* en un certain nombre de segments irréguliers et vaguement parallèles à la surface de l'estomac. Plus bas, au fond du repli de la valvule pylorique, la *muscularis mucosæ* se reforme, mais reste encore irrégulière, hachée ; si bien que la distinction entre les culs-de-sac des glandes de Brünner et les culs-de-sac des glandes de la muqueuse duodénale est souvent assez délicate.

De place en place, sur le duodénum, la *muscularis mucosæ* semble être occupée par les nodules embryonnaires dont il a été précédemment parlé. Un certain nombre de ces nodules sont à la fois muqueux et sous-muqueux, c'est-à-dire qu'ils s'infiltrent entre les culs-de-sacs des glandes de Brünner, peu profondément, il est vrai.

Vaisseaux. — Différents vaisseaux de la muqueuse, de la sous-muqueuse, de l'appareil de Brünner et de la couche musculieuse paraissent sains. Ils sont le centre d'appel d'éléments embryonnaires. Leur lumière est largement béante.

Nerfs sains.

La *couche musculieuse* semble saine. Les noyaux musculaires ne sont pas très nombreux et le *péritoine paraît intact*.

OBSERVATION 54 (inédite). — *Ulcère perforant du duodénum*. Observation communiquée par M. **Letulle**, médecin de l'hôpital Saint-Antoine.

Un homme de 50 ans est apporté à l'hôpital, se plaignant d'une douleur vive au niveau du creux épigastrique. Pas de vomissements. Pouls régulier, petit et précipité. Le ventre est plat et très dur. L'abdomen tout entier paraît douloureux à la palpation.

Le faciès est grippé, les yeux sont excavés. Le diagnostic de péritonite par

perforation est porté et l'on décide l'opération immédiate. Le malade meurt pendant qu'on le descend en chirurgie, chez M. Monod.

AUTOPSIE. — Péritonite aiguë généralisée, caractérisée par des fausses membranes très molles, peu nombreuses, minces, occupant toute l'étendue de la cavité abdominale et prédominant d'une manière très apparente au niveau de la face antérieure de l'estomac et du duodénum. Tous les autres organes sont sains.

L'ulcère siège exactement en dehors du pylore et empiète peut-être même sur la région pylorique. Il correspond à la partie antérieure et supérieure de l'origine du duodénum et le fond s'appuie sur le bord adhérent de l'épiploon gastro-hépatique extrêmement épaissi à ce niveau. C'est exactement en avant de cette insertion que la rupture s'est effectuée.

La forme générale de la perte de substance est irrégulièrement arrondie : le bord gastrique a une forme à peu près circulaire, le bord duodénal, au contraire, est presque droit ou même légèrement concave, surmonté qu'il est par un repli longitudinal de la muqueuse duodénale, repli qui est dirigé selon l'axe du canal intestinal et qui correspond exactement à l'épiploon gastro-hépatique induré.

Le contraste entre ces deux bords est d'autant plus marqué que le bord gastrique se continue presque directement avec la muqueuse, au moins vers sa partie moyenne. La rétraction cicatricielle qui s'est produite dans la région pylorique sous l'inflammation chronique, ulcéreuse, a fait qu'il existe une sorte de caverne au-dessous de cet orifice de l'ulcère. Caverne lisse, partiellement dérobée à droite par la muqueuse duodénale qui la surplombe, et en cache l'extrême limite gauche, en même temps que la partie supérieure. Enfin, c'est en haut, du fond de cette caverne duodénale et en avant que se trouve la perforation que l'on va décrire.

La perforation, vue par sa face péritonéale, se présente sous l'aspect d'un orifice ovalaire, dirigé parallèlement à l'insertion épiploïque, long de 5 millim. environ, haut de 2 millimètres et demi ; les bords en sont nets, taillés à pic. Le péritoine adjacent présente les traces d'une lésion inflammatoire aiguë (fausses membranes fibrineuses). La séreuse épiploïque est plissée, froncée concentriquement à la lésion, terminée par perforation.

Le reste du duodénum paraît sain à l'œil nu. L'origine du canal intestinal est très rétréci, plissé longitudinalement.

On peut affirmer, par l'examen de la pièce, en refermant la cavité gastrique, qu'il existait un rétrécissement pylorique très étroit. En effet, si l'on mesure la circonférence de l'orifice pylorique, immédiatement au-dessus de l'ulcération, on trouve (la pièce ayant séjourné un certain temps dans l'alcool et par conséquent s'étant rétractée) 22 millim. environ.

En suivant le péritoine périoduodénal, on rencontre, immédiatement en arrière de l'épiploon gastro-hépatique, un énorme ganglion très dur. Plus loin, vers la gauche, immédiatement en avant de la veine porte, se montre un autre ganglion de la grosseur d'une noisette, également très induré.

Les artères du tronc cœliaque sont normales.

EXAMEN HISTOLOGIQUE. — *Estomac.* — Les culs-de-sac des glandes gas-

triques avoisinant l'ulcération, colorées par la méthode de Hayem, contiennent un certain nombre de cellules peptiques.

Le tissu conjonctif interstitiel est, sur un grand nombre de points, largement infiltré d'éléments embryonnaires. Visibles à l'œil nu, ils indiquent un degré avancé de *gastrite interstitielle*.

Les culs-de-sac des glandes sont fréquemment dilatés et tapissés dans ce cas par un épithélium cubique, allongé, vivement coloré en rose par l'éosine.

Les lésions interstitielles embryonnaires sont si marquées sur certains points, qu'elles forment des traînées opaques, très épaisses, parallèles aux canaux glandulaires et beaucoup plus larges qu'eux. Il en résulte un aspect radié, perpendiculaire à la surface de la muqueuse, des plus caractéristiques.

Duodénum. — Du côté duodénal, les cellules des glandes de Liéberkühn sont pour la plupart détruites par les lésions cadavériques. Celles qui persistent sont disséquées sur un grand nombre de points par des lésions inflammatoires, interstitielles, embryonnaires.

Lésions interstitielles très accusées, formant des placards qui pénètrent assez profondément dans l'épaisseur des glandes de Brünner. Dans les endroits où les épithéliums sont encore visibles, on voit un grand nombre de culs-de-sac des glandes de Lieberkühn très dilatés.

Sous-muqueuse. — Les glandes de Brünner, qui occupent largement la région sous-muqueuse, sont, en maints endroits, le siège de lésions interstitielles peu avancées, mais très nettes. Les lobules glandulaires, non épargnés, apparaissent entourés d'un cercle plus ou moins épais d'éléments nucléaires vivement teintés en violet. Les épithéliums des acini participent aux altérations inflammatoires. Quelques culs-de-sac sont manifestement dilatés.

Le tissu conjonctif voisin de l'ulcère apparaît fibreux, dense, infiltré d'éléments embryonnaires très abondants.

La couche musculuse est largement entamée par la perte de substance qui repose directement sur un tissu fibroïde dense, entremêlé à un tissu cellulo-adipeux parsemé de longs vaisseaux artériels et veineux. Le fond de l'ulcère au voisinage de la perforation est représenté par un tissu cellulo-adipeux qui a la structure de l'épiploon.

Au milieu de travées musculaires, dissociées, on trouve plusieurs gros troncs nerveux qui paraissent peu lésés. Un d'eux cependant est partiellement entouré par une gangue conjonctive, richement nucléaire.

OBSERVATION 55. — *Ulçère annulaire du duodénum.* **Henri Meunier.**
Soc. anat., 21 juillet 1893.

Henri L..., journalier, âgé de 61 ans, entre dans le service du Dr Millard, pour des troubles dyspeptiques graves.

La maladie paraissait remonter à trois mois seulement; à cette époque, le malade a éprouvé des douleurs épigastriques, une perte absolue de l'appétit et a eu quelques vomissements; rien du reste de bien grave, puisqu'il a continué à vaquer à ses affaires.

Cependant les forces ont rapidement fléchi, et le malade, très affaibli par une intolérance stomacale presque absolue, fut obligé de prendre le lit.

Depuis un mois, il traînait ainsi, souffrant peu, mais ne pouvant s'alimenter et maigrissant à vue d'œil. Notons l'absence d'hémorragies et d'ictère.

A son entrée à l'hôpital (28 juin), il présentait un état général et des signes locaux qui firent admettre presque sans discussion le diagnostic de cancer pylorique :

Facies cachectique ; amaigrissement notable du tronc et des membres (poids : 30 kilogr.) ; abdomen saillant, distendu par l'estomac considérablement dilaté et rempli de liquide ; dans la région pylorique, sous le rebord costal, tuméfaction rénitente, peu douloureuse, simulant parfaitement le néoplasme supposé ; constipation opiniâtre ; vomissements abondants, survenant tous les deux jours environ et contenant des parcelles alimentaires ingérées depuis plusieurs jours. Un lavage d'estomac, fait prudemment, amena un certain soulagement en arrêtant les vomissements ; le malade ne se plaignait du reste pas de douleurs vives ; il paraissait surtout découragé, apathique, résigné.

Le 5 juillet, l'affaiblissement était extrême, sans qu'il y ait eu de nouveaux symptômes fonctionnels ; mais en découvrant le malade on s'aperçut qu'il avait un début de phlegmatia alba dolens de la jambe droite, ce qui parut une nouvelle confirmation du diagnostic.

Le 8 juillet, il mourait dans le marasme.

AUTOPSIE. — A l'ouverture de l'abdomen, on note une péritonite aiguë généralisée, de date récente au moins quant à sa généralisation, car l'exsudat est peu abondant et il n'y a pas de pus dans les parties intérieures de la cavité abdominale. Par contre, la région spléno-gastrique est baignée de pus et on trouve au-dessus du foie une grosse collection sous-phrénique complètement enkystée.

Quant à la région pylorique, voici les lésions qu'elle présente :

Après avoir décollé la paroi abdominale, qui adhère au bord inférieur du foie et au côlon transverse, on tombe sur une poche sous-hépatique, qui, ouverte, se montre formée : en haut par la face inférieure du lobe carré, en avant par la vésicule biliaire, en bas par le mésocôlon transverse très épaissi, en arrière par un fond de pseudo-membranes péritonitiques ; toutes les parois de cette poche sont fermées et renforcées par des adhérences fibreuses qui l'isolent parfaitement de la grande cavité. Elle contient un liquide louche, identique à celui du contenu stomacal, mêlé de parcelles alimentaires ; après l'avoir vidé (environ 200 gr.) on aperçoit au milieu de la cavité le duodénum complètement sectionné ; les deux bouts sont libres dans la cavité, sauf à leur extrémité inférieure où un étroit lambeau de musculature les réunit encore l'un à l'autre. La section porte sur la partie moyenne de la première portion, à 3 centim. du pylore ; elle est nette, comme s'il s'agissait d'une section faite aux ciseaux ; les bords sont arrondis et présentent un bourrelet circulaire formé par la muqueuse renversée ; ce bourrelet est mou, sans la moindre induration, et on ne trouve pas dans les parties voisines du duodénum la plus petite induration cancéreuse. L'estomac est considérablement dilaté, le pylore béant, sans lésions de ses parois.

La vésicule biliaire, dont les parois sont épaissies, contient de la bile et ne renferme aucun calcul.

Telle est la lésion étrange révélée à l'autopsie. On conçoit qu'elle ait pu en imposer pour le diagnostic ; mais ce qui ne la rend pas moins intéressante, c'est l'obscurité de sa pathogénie.

A ce point de vue, deux hypothèses seules me paraissent en présence (étant donnée l'absence du traumatisme abdominal).

1° Ou bien cette déchirure duodénale est la conséquence du passage d'un calcul biliaire tombé de la vésicule dans l'intestin.

2° Ou bien elle résulte d'un processus ulcératif simple, analogue à celui qui produit les perforations stomacales, avec cette particularité que l'ulcère primitif revêtait ici la disposition annulaire.

La première hypothèse me paraît difficile à admettre pour les raisons suivantes : elle n'est point déshabillée par la bile ; le malade n'a jamais eu d'ictère ; enfin l'effraction n'eût pu se faire sans de violentes coliques ou une hémorrhagie considérable.

Il paraît donc probable que la cause de cette section intestinale soit un ulcère annulaire du duodénum ; les observations ne sont pas rares où cette lésion a évolué d'une façon presque indolente ; il est étrange qu'une destruction aussi étendue se soit accomplie sans hémorrhagie, sans melæna.

OBSERVATION 56. — *Ulcère perforant du duodénum.* **Pye-Smith.** *Soc. pathol.,* Londres, 5 décembre 1893.

Un homme de 23 ans, n'ayant jamais présenté qu'un peu de dyspepsie, fut pris de vomissements de sang et d'une douleur abdominale intense, puis apparurent des symptômes de péritonite par perforation et le malade mourut.

AUTOPSIE. — Ulcère perforé du duodénum.

OBSERVATION 57. — *Ulcère perforant du duodénum.* **Roper.** *The Lancet,* London, 1893, I, 1193.

Homme, 65 ans. Bonne santé habituelle, sauf quelques accidents gastriques. Antécédents héréditaires : six oncles et tantes morts de cancer.

Le 27 octobre 1891. Douleurs épigastriques vagues, attribuées à une dyspepsie flatulente. Pas de douleur à la pression. Guérison rapide avec purgatif.

Le 25 janvier 1892. Nouvelles douleurs du côté gauche, avec localisation au-dessous du mamelon gauche. Ni hématomésés ni melæna.

Diagnostic : cancer de l'estomac.

Plusieurs crises douloureuses du 20 au 29 février. Mort en trente heures, avec douleur vive dans l'hypochondre droit, collapsus et signes évidents de perforation.

AUTOPSIE. — Perforation du duodénum, de la grandeur d'une pièce de « three pennies » (24 millim.) en haut et en arrière. Nombreuses adhérences inflammatoires. Signes de péritonite. Pas de cancer.

OBSERVATION 58. — *Ulcère simple du duodénum. Absence de symptômes. Perforation intestinale. Mort par péritonite aiguë. Autopsie. Vermorel et Marie. Bull. Soc. anat., 1893, p. 350.*

Un homme de 42 ans, peintre en bâtiments, entre à l'Hôtel-Dieu le mardi 16 mai, à 10 heures du soir. Rien à noter dans ses antécédents héréditaires et personnels. Il exerce sa profession depuis vingt-cinq ans.

Il n'a jamais eu d'accidents saturnins. Selles toujours régulières. Pas de constipation ; pas de douleurs abdominales, ni de selles sanglantes. Alcoolique depuis longtemps déjà. En somme, santé parfaite jusqu'à son entrée.

Quand il se présente à nous, il se plaint d'une douleur violente à l'abdomen survenue brusquement à 4 heures de l'après-midi. En raison de sa profession, du liseré saturnin qu'il porte aux gencives, de l'apparition brusque de la douleur, de l'état de parfaite santé quelques heures plus tôt, on porte le diagnostic de coliques de plomb.

Mercredi matin, à la visite, nous sommes en présence d'un homme robuste qui accuse un cercle douloureux autour de l'ombilic. Constipé depuis vingt-quatre heures, il a eu quelques vomissements bilieux la nuit précédente. La pression du ventre ne calme ni n'augmente la douleur.

Le foie paraît un peu gros. Les muscles abdominaux sont légèrement tendus. Pas de météorisme.

Cœur et poumons sains. Le pouls est à 80 pulsations ; il n'a pas la dureté que l'on remarque souvent dans les coliques de plomb. T. 37°.

Le malade assurant nettement que jusque-là il était très bien portant et que jamais il n'a eu à se plaindre de douleurs d'aucune sorte, on croit à une colique saturnine.

A la visite du soir, l'état du malade est des plus graves, trop avancé même pour que l'on puisse songer à une intervention chirurgicale. Les traits sont tirés, les yeux excavés, le pouls à 120, la température à 40°. Les vomissements ont continué pendant toute la journée : ils sont noirâtres avec légère odeur fécaloïde. Le diagnostic de péritonite aiguë s'impose. Deux heures après, le malade succombait.

AUTOPSIE. — Le corps présente un commencement de décomposition cadavérique. Emphysème du cou et des bourses ; abdomen énormément distendu.

A l'ouverture du ventre, il s'échappe une grande quantité de gaz fétides.

Les anses intestinales superficielles sont très congestionnées, recouvertes de fausses membranes blanchâtres, molles, créant des adhérences entre le péritoine viscéral et pariétal, et entre différentes anses intestinales elles-mêmes.

Les anses profondes sont beaucoup moins congestionnées que les superficielles.

A la partie de l'abdomen la plus déclive, existent deux à trois litres d'un liquide foncé roussâtre.

On recherche la cause de cette péritonite : l'appendice est intact ; pas de lésions inflammatoires dans le petit bassin ; rien au niveau du foie. Sur la première portion du duodénum, on découvre une petite perforation circulaire de 5 millim. de diamètre. En pressant sur l'intestin à ce niveau, on fait sourdre une assez grande quantité de liquide jaune foncé.

On retire la portion de l'intestin où siège la perforation, pour en examiner la face interne.

La perforation siège au centre d'une dépression commençant à environ 6 millim. du repli pylorique. Sa direction générale est parallèle à l'axe du duodénum. Occupant à peu près le milieu de la face antérieure duodénale, l'ulcère offre une forme assez régulièrement ovalaire, dirigée suivant l'axe de l'intestin. Le bord inférieur, taillé à pic, abrupt, est contourné par la muqueuse jusqu'au voisinage de la perforation ; le supérieur, au contraire, est en pente douce et la muqueuse forme un léger bourrelet au-dessus des couches musculaires.

La longueur de l'ulcération est de 13 millim. suivant le grand axe et de 5 millim. dans le petit axe (mesures prises après le passage au Müller et conservation dans l'alcool).

La perforation occupe le fond de l'ulcération. Plus rapprochée du bord inférieur qui la limite par en bas, elle reste distante du bord supérieur de 2 millim. environ.

Quand on examine la perte de substance par la face péritonéale, les bords en sont taillés à l'emporte-pièce et sa forme générale est assez régulièrement arrondie. A 13 millim. des insertions duodénales de l'épiploon gastro-hépatique, elle mesure 5 millim. (après l'alcool).

Lésions péritonitiques aiguës avec fausses membranes sur le péritoine voisin.

La muqueuse duodénale, dans le reste de son étendue, paraît saine à l'œil nu.

Estomac. — Toute la région pylorique est comme marbrée de taches noires, alternant avec des taches plus claires. La limite de cette zone noirâtre est festonnée. Le reste de la muqueuse gastrique présente un commencement de décomposition cadavérique.

Rate. — Pesant 275 gr., ferme à la coupe. La capsule est épaissie et présente des taches noirâtres.

Foie. — De 2 kilogr., dur, criant à la coupe et présentant partout des granulations cirrhotiques. Pas de calculs biliaires dans la vésicule.

Poumons. — Légèrement congestionnés, sans adhérences pleurales.

Cœur. — Flasque. Rien aux valvules. Pas d'athérome.

Reins. — De volume normal, se décortiquant facilement. Un peu de congestion à la surface.

Cerveau. — Un peu d'œdème de la pie-mère.

Notre examen histologique. — Au niveau de l'estomac, on peut établir l'exis-

tence d'une GASTRITE INTERSTITIELLE nodulaire, caractérisée par un nombre considérable de follicules lymphatiques très volumineux et rapprochés les uns des autres.

Duodénum. — Les altérations cadavériques ont détruit presque tous les culs-de-sac glandulaires de la muqueuse duodénale. Les glandes de Brünner, pour la plupart respectées, montrent leur épithélium très granuleux, vivement coloré par l'aurantia. Il offre sur un grand nombre de points les traces d'une transformation mucoïde. Quelques lobules sont constitués par des acini rétrécis, écrasés par du tissu scléreux. Il est à noter que ces acini, chroniquement enflammés, sont précisément les plus profondément engagés dans la couche cellulo-adipeuse sous-muqueuse.

Le tissu interstitiel de la muqueuse offre, de place en place, des flots embryonnaires (follicules lymphatiques des auteurs) qui s'enfoncent largement dans l'intervalle des glandes de Brünner.

Les vaisseaux et les nerfs de la région sous-muqueuse sont normaux. On note de grandes veines sous-muqueuses très larges. Couches musculuses normales.

Les tissus qui avoisinent la perforation ont subi des altérations cadavériques extrêmement étendues. La disparition du tissu musculaire et l'infiltration fibroïde sur les bords de l'ulcération sont l'indice d'une inflammation chronique très ancienne au voisinage de la perte de substance.

OBSERVATION 59. — *Pneumonie grippale. Mort. Ulcère du duodénum révélé à l'autopsie.* Observation due à l'obligeance de M. le professeur **Dieulafoy**, médecin de l'hôpital Necker.

Homme de 40 ans, cocher. Entre le 27 avril 1893 avec une pneumonie grippale gauche ; meurt le 9 mai

Pas d'hématémèse, pas de gastralgies.

AUTOPSIE. — Notre ami le Dr Journeault découvre sur la face postérieure de la portion initiale du duodénum, à un centimètre et demi du pylore, un ulcère superficiel, ovalaire, en forme de sablier. Cette perte de substance est plutôt une exulcération. Ses bords, non exubérants, sont polycycliques ou mieux légèrement sinueux ; son fond semble avoir presque totalement détruit l'épaisseur de la muqueuse. Pas de foyer hémorragique périphérique.

Estomac légèrement dilaté ; pas de cicatrice.

Poumons : droit sain ; hépatisation rouge de tout le gauche, sans tendance appréciable à la purulence.

Cœur sain ; valvules suffisantes.

Foie muscade. Périplénite. Reins sains. Cerveau (?)

Examen microscopique. — 1° DE L'ULCÈRE.

Glandes de Lieberkühn. — Quelques culs-de-sac qui ont été respectés par les

altérations cadavériques au voisinage de l'ulcération montrent une série d'altérations générales, caractérisées par :

Dilatation légère des culs-de-sac ; desquamation des épithéliums ; aplatissement et état cubique des cellules épithéliales demeurées en place ; allongement des noyaux.

Glandes de Brünner. — Les glandes de Brünner au voisinage de l'ulcère sont souvent dilatées ; leurs culs-de-sac paraissent quatre à cinq fois plus larges que normalement. Cette dilatation se retrouve jusqu'à l'extrême limite des foyers hémorragiques sous-muqueux. Les épithéliums sont aplatis, les noyaux sont encore vivement colorés et paraissent petits. Le protoplasma de ces épithéliums est très granuleux, les cavités dilatées contiennent des boules mucoïdes incolores, granuleuses, qui semblent bien être des produits de sécrétion épithéliale retenue dans la cavité.

Foyer hémorragique. — Le foyer hémorragique sous-muqueux s'étend sur une longueur d'au moins 2 centim. Il double le tissu sous-muqueux qui forme le fond de l'ulcération et s'infiltré très largement de part et d'autre, non seulement au-dessous des couches des glandes de Brünner, mais même dans les interstices des lobules glandulaires. Au niveau de ce foyer, les veinules sous-muqueuses sont légèrement distendues par le sang. La fibrine épanchée dans le foyer hémorragique, riche en globules blancs, dissocie les mailles du tissu conjonctif de façon à laisser béante la cavité des vaisseaux. Elle est formée presque uniquement par de la fibrine finement fibrillaire ; en quelques points cependant, de place en place, on rencontre des blocs fibrineux, opaques et denses.

Les couches musculaires sont respectées par l'hémorragie et paraissent intactes.

2° DE LA MUQUEUSE DUODÉNALE LOIN DE L'ULCÈRE.

Les *glandes de Lieberkühn* se montrent assez largement espacées, comme si des lésions inflammatoires interstitielles subaiguës les avaient éloignées les unes des autres. Les épithéliums de ces glandes sont presque cylindriques, allongés, avec un protoplasma peu granuleux et un noyau ovalaire vivement coloré.

De place en place, apparaissent quelques flots sous-muqueux de cellules lymphatiques accumulées presque toujours entre les *glandes de Brünner*, qui s'écartent de chaque côté.

La plupart de ces amas lymphatiques, ressemblant d'une manière saisissante à des follicules clos sous-muqueux, paraissent en voie d'irritation formative ; ils sont gorgés de cellules lymphatiques jeunes, très pauvres en protoplasma et munies d'un gros noyau très avide de carmin.

Il ne faut pas prendre ces flots lymphatiques pour des abcès microscopiques, car les travées de tissu conjonctif, les vaisseaux et même les culs-de-sac des glandes de Brünner entremêlés avec ces amas cellulaires ne paraissent guère touchés par des lésions irritatives. Ce qui donne à penser que ces régions lymphatiques sous-muqueuses sont le siège de lésions inflammatoires, ce sont leurs

prolongements irrégulièrement propagés dans les espaces conjonctifs interstitiels adjacents. D'une manière générale, on peut dire que ces lésions n'atteignent jamais la surface de la muqueuse duodénale.

RECHERCHES DES BACILLES. — I^o *Méthode de Weigert*. — Une coupe traitée par la méthode de Weigert montre au niveau de l'ulcération un certain nombre d'amas zoogléliques vivement colorés en violet, infiltrés dans le tissu sous-muqueux ulcéré.

En outre, par-ci par-là, dans les couches profondes de la musculuse se montrent quelques traînées de streptocoques dont les chaînettes n'ont guère plus de cinq microcoques. Quelques streptocoques, souvent accumulés en flots, se rencontrent d'ailleurs non loin de la surface de la plaie, dans la sous-muqueuse. Aucun d'eux ne pénètre dans le caillot.

Enfin, dans toutes les couches sous-jacentes à l'ulcération, quelques diplocoques assez minces, un peu allongés, mais non lancéolés et dépourvus d'enveloppe (pneumocoque ?).

Aucun microbe colorable par la méthode de Weigert ne se montre au milieu du foyer hémorragique sous-muqueux qui avoisine l'ulcération. Par contre, on voit un grand nombre de gros bacilles, longs, droits, quelquefois sinueux, souvent plus colorés à leurs extrémités qu'au centre, s'infiltrer en quantité considérable dans les espaces intermusculaires des couches musculuses et dans la couche sous-muqueuse immédiatement sous-jacente aux culs-de-sac terminaux des glandes de Brünner. Ces dernières elle-mêmes sont indemnes de microbes.

Un grand nombre de microcoques, en particulier de bacilles, quelques diplocoques, sont accumulés dans les parois des grosses veines sous-muqueuses.

Sur une coupe colorée au carmin et passée au Gram, on voit cinq diplocoques assez rapprochés les uns des autres et infiltrés dans le tissu sous-muqueux au voisinage de l'ulcération. Ces diplocoques, très bien colorés, sont plutôt allongés que ronds et presque anguleux. Bien que dépourvus de capsule d'enveloppe, ils ressemblent singulièrement à des pneumocoques.

II^o *Méthode de Nicolle*. — Un grand nombre de veines sous-muqueuses et interglandulaires remplies de sang contiennent, dans leurs parois et dans le caillot qui les remplit, des amas de longs bacilles souvent rangés par deux bout à bout, plus colorés à leurs extrémités et rappelant le *bacterium coli commune*.

La muqueuse duodénale non ulcérée est, également sur certains points, gorgée de ces mêmes microbes, dans toute son épaisseur. Au niveau de la perte de substance, les parties de la couche sous-muqueuse ulcérée ont conservé vivement la couleur bleue.


La surface de la plaie est farcie d'amas zoogléliques, formés par des microcoques ronds, en amas serrés. Une foule de leucocytes polynucléaires, accumulés au voisinage de l'ulcère, montrent leurs noyaux polymorphes, ramifiés, tandis que dans le caillot fibrineux déposé dans le tissu sous-muqueux, les noyaux sont rares, allongés et les microbes font défaut.

On ne trouve en aucun point de l'ulcération, pas plus qu'autour du caillot ou dans son intérieur, trace du *bacterium coli* décrit plus haut. Au contraire, dans

les couches intermusculaires et jusqu'au-dessous du péritoine, les colonies de ces bacilles apparaissent très abondantes. Très peu de cellules granuleuses d'Ehrlich dans l'intérieur du caillot proprement dit, une seule, entre autres, sur son bord, où elle apparaît ramifiée comme en voie de désintégration. Ces granulations s'infiltrèrent assez largement au loin suivant quatre directions à peu près perpendiculaires. S'agit-il d'un *clasmatocyte de Ranvier* en voie de destruction ?

Dans une veinule sous-jacente à l'ulcération, on aperçoit, au milieu des globules rouges, plusieurs éléments dont la nucléine est en voie de mitose évidente. Est-ce un endothélium vasculaire proliféré ?

Les *cellules d'Ehrlich* font totalement défaut au niveau de l'ulcération, ou du moins elles y sont très rares ; elles ne s'y montrent que sous forme de globules arrondis, très pauvres en granulations. C'est à peine si l'on aperçoit quelques cellules d'Ehrlich dans les couches musculuses.



INDEX BIBLIOGRAPHIQUE

Dans une étude de ce genre, qui porte sur un si grand nombre de sujets différents, l'indication bibliographique, même sommaire, ne peut être tentée. Il nous suffira d'indiquer ici les ouvrages cités, dont l'indication n'est pas mentionnée au cours de cette étude.

Anatomie pathologique (1).

- Abercrombie.** = *Edinbg. M. et S. J.*, 1835, p. 278.
Adams. = *Am. M. Times*, N.-Y., 1863, p. 101.
Allouche. = Thèse Paris, 1883, p. 20.
Arnold. = *Boston M. and S. J.*, 1878, p. 406-408.
Bailey. = *Med. Times*, Lond., 1846-47, p. 226.
Bainbridge. = *Lancet*, Lond., 1841-42, p. 56-59.
Balfour. = *Edinbg., M. J.*, 1874, p. 933.
Barclay. = *Lancet*, Lond., 1871, I, p. 377.
Bardleben. = *Archiv. f. path. Anat.*, Berlin, 1852, p. 251.
Berens. = *Phila. M. Times*, 1878, p. 322.
Bihroth. = *Wien. med. Wochenschr.*, 1867, p. 705.
Blood. = *Boston M. and S. J.*, 1878, p. 402.
Bouchaud. = *Bull. Soc. anat.*, Paris, 1862, p. 309.
Bodnier. = *Bull. Soc. anat.*, Paris, 1843, p. 262.
Boucher. = *Bull. Soc. anat.*, Paris, 1866, p. 487.
G. Broussais. = Thèse Paris, 1865, n° 59.
Capitan. = *Bull. Soc. anat.*, Paris, 1878, p. 170.
Castiaux. = *Bull. Soc. anat.*, Paris, 1869, p. 527.
Chauffard. = *Gaz. d. hôp.*, Paris, 1871, p. 373.
Chvostek. = *Med. Jahrbuch*, 1883, p. 158.
Clark. = *Brit. med. Jour.*, London, 1867, p. 661-731.
Clarke. = *Boston M. and S. J.*, 1881, p. 342.
Collins. = *Med. Rec.*, N.-Y., 1875, p. 677.
Concato. = *Gior. internaz. d. sc. med.*, Napoli, 1879, I, p. 914.
Duchek. = *Vrtjschr. f. d. prakt. Heilk.*, Prag, 1853, I, p. 61.
Dudensing. = *Archiv. d. Heilk.*, Leipz., 1869, I, p. 184.
Fenwick. = *St. George's Hosp. Rep.*, London, 1877, p. 367.
Fletscher. = *Assoc. M. J.*, London, 1854, II, p. 795.
Foerster. = *Wärzb. med. Zeitschr.*, 1861, II, p. 157-166.

(1) De 1883 à 1893, consulter nos 59 observations anatomiques.

- Foquier.** — *Experience*, Paris, 1843, p. 257.
Gérard — *J. gén. de méd., chir. et pharmacie*, Paris, 1804, p. 379.
Gibert. — *Bull. Acad. de méd.*, Paris, 1851-52, p. 640.
Greenwood. — *Lancet*, London, 21 August 1881.
Habershon. — *Tr. path. Soc. Lond.*, 1876, p. 155.
Heckford. — *Lancet*, London, 1866, II, p. 577.
Henrot et Pellot. — *Union méd. et scient. du nord-est*, Reims, 1877, p. 199.
Houston. — *Archiv. gén. Méd.*, t. XXVI, 1831, p. 415.
Hutchinson. — *Lancet*, London, 1875, I, p. 857.
Key. — *Förh. Svens. Läk. Sällsk. Sammak*, Stockholm, 1874, p. 300.
Klinger. — *Archiv. d. Heilk.*, Leipz., 1861, p. 460.
Knecht. — *Archiv. d. Heilk.*, Leipz., 1877, p. 191.
Krauss. — *Bibliothèque*, n° 90960, t. 312.
Lambert. — *Gaz. d. hop. Paris*, 1840, 379.
Lenepveu. — *Bull. Soc. anat.*, Paris, 1839, p. 7.
Libermann. — *Bull. et mém. Soc. méd. h.*, Paris, 1875, 2° S., p. 135.
Liljebjörn. — *Med. Ztg.*, Berlin, 1875, p. 143.
Little. — *Lancet*, London, 1845, II, p. 6.
Loomis. — *Med. Rec.*, N.-Y., 1879, p. 188.
Luneau. — *Bull. Soc. anat.*, Paris, 1870.
Martira. — *Dublin Journ.*, 1864, t. XXXVII, p. 221.
Merkel. — *Wiener med. Presse*, nos 30 et 31.
Morot. — Thèse Paris, 1865, p. 23.
Murchison. — *Lancet*, London, 1857, t. II, p. 421.
Murchison. — *Tr. Path. Soc. London*, 1868, p. 174.
Nick. — *Med. Cor. — Bl. Württemb. ärztl. Ver.*, Stuttg., 1856, p. 23.
Oppenheimer. — Thèse Würzburg, 1891, p. 62, 77.
Ormerod. — *Lancet*, London, 1846, II, p. 117.
Ory. — *Bull. Soc. anat.*, Paris, 1873, p. 180.
Osler. — *Montreal gen. Hosp. Path. Rep.*, 1877, I, p. 45.
Oulmont. — *Archiv. med.*, Strasb., 1836, p. 418, 428.
Peebles. — *Archiv. gén. méd.*, Paris, 3° S., IX, 1840, p. 84.
Petrequin. — *Archiv. gén. méd.*, Paris, 2° S., XII, 1836, p. 483.
Poisson. — *Bull. Soc. anat.*, Paris, 1855, p. 300.
Pollak. — *Weiss. med. Presse*, 1873, p. 519.
Potain. — *Bull. Soc. anat.*, Paris, 1861, p. 107.
Powell. — *N.-Orl. M. et S. J.*, 1854, p. 468.
Rayer. — *Archiv. gén. méd.*, Paris, 1^{er} S., VII, 1825, p. 161
Reigneir. — *Bull. Soc. anat.*, Paris, 1835, p. 9.
Robert. — *Bull. Soc. anat.*, Paris, 1828, p. 171.
Roberts. — *London M. Gaz.*, 1845, p. 1419, 1421.
Robinson. — *Tr. Path. Soc.*, London, 1868, p. 236.
Rogers. — *Lancet*, London, 1871, p. 159.
Sargent. — *Am. J. M. Sc.*, Phila., 1854, n. s., p. 116.
Shattuck. — *Gaz. hebdom. méd.*, Paris, 1855, p. 111.
Spitta. — *Brit. M. J.*, London, 1875, p. 422.
Starcke. — *Deutsch Archiv*, Berlin, 1870, p. 237, 249, 257, 267
Stich. — *Deutsch Archiv f. klin. Med.*, Leipz., 1871, p. 191.
Stilwell. — *Lancet*, London, 1846, t. II, p. 67.
Tarbell. — *Boston M. and S. J.*, 1875, p. 725, 727.

- Teillais.** — Thèse Paris, 1869, p. 38.
Vallon. — *Ztschr. d. K. K. Gesellsch. d. Aerzte zu Wien*, 1854, p. 337.
Wadham. — *Lancet*, London, 1871, t. I, p. 230.
Wagner. — *Arch. d. Heilk.*, Leipz., 1864, p. 372.
Wait. — *Boston M. et S. J.*, 1841, p. 237.
Walhmann. — *Wien. med. Wehnschr.*, 1858, p. 688.
Wilks. — *Guy's Hosp. Rep.*, London, 1856, p. 133, 136.
Woods. — *Med. Press. et Circul.*, London, 1878, p. 88.
Zahn. — *Schmidt's Jahrb.*, Bd. 144, p. 39.

Étiologie. — Pathogénie.

- Boas.** — Rétrécissements du duodénum. *Berl. klin. Wehnschr.*, 1891, p. 949.
Bouveret. — *Traité des maladies de l'estomac*, 1893.
Charrin et Gley. — Actions vaso-motrices des produits bactériens. *Archiv physiologie*, oct. 1890, janv. 1891.
Cheyrou-Lagrèze. — *Étude sur les ulcérations gastro-intestinales consécutives aux oblitérations artérielles*. Th. Paris, 1881.
Chvostek. — L'ulcère du duodénum. *Med. Jahrb.*, 1883, p. 1-58.
Curling. — Ulcérations du duodénum chez les brûlés. *Medico-chirurgical Transact.*, vol. XXX, 1842.
Dusser. — Thèse de Paris, 1889-1890, n° 57.
Eichhorst. — Ulcère rond du duodénum. *Traité de pathol. int. et de thérap.*, Steinheil, 1889, t. II, p. 242.
Galliard. — *Essai sur la pathogénie de l'ulcère simple dans l'estomac*. Th. Paris, 1882.
Grünfeld. — *Schmidt's Jahrb.*, Bd 198, p. 141.
Henoch. — Un cas d'ulcère duodénal chez un nouveau-né. *Berl. klin. Wehnschr.*, 1888, p. 334.
Klinger. — *Archiv f. phys. Heilk.*, t. II, p. 5, 1861.
Krannhals. — *St-Petersb. med. Wehnschr.*, 1891, p. 327.
Letulle. — *Origine infectieuse de certains ulcères simples de l'estomac et du duodénum*, 1888.
Leube. — *V. Ziemssen, spec. Path. und Ther.*, VII, 2, 300 und 311.
Lyon. — *Analyse du suc gastrique*. Th. Paris, 1890.
Matthes. — Recherches pathogéniques. *Beiträge und pathol. Anat. u. z. Allgem. Pathol.*, 1893, Bd XIII, 2 Hft, S. 309-365.
Müller. — L'ulcère rond gastrique et intestinal. *Biblioth. Collect.* in-8°, t. 186.
Paget. — Ulcère duodénal chez les brûlés. *Brit. M. J.*, London, 1890, p. 128.
Pavy. — *Schmidt's Jahrb.*, Bd 121, p. 154.
Petitbien. — *Des ulcérations intestinales dans l'érysipèle*. Th. Paris, 1883, n° 348.
Pilliet. — Étude histologique des érosions hémorragiques de la muqueuse de l'estomac. *Soc. biologie*, 22 juillet 1893.
Pilliet et Deny. — Érosions hémorragiques du duodénum. *Soc. biologie*, 22 juillet 1893.
Pomorski. — Étologie de l'ulcère duodénal chez les nouveau-nés. *Arch. f. Kinderheilk.* Bd 14, S. 165, 1892-93.
Rokitansky — *Jahrb. des. österr. Staates*, 1839, Bd 18, S. 184.

- Trésoret.** — *Des perforations intestinales considérées au point de vue de leur étiologie, de leur mécanisme, de leur anatomie pathologique.* Th. Paris, 1880.
Trier. — *Gaz. hebdom.*, 2^e s., t. I, p. 476.
Willigk. — *Schmidt's Jahrb.*, Bd 92, S. 287.
Zerschwitz. — Un cas de melæna neonatorum. *München med. Wchschr.*, 1888, p. 483, 504.

Symptômes.

- Ash.** — *Med. examen*, Philad., 1843, p. 169.
Bernheim. — *Bull. médical*, juill. 1890.
Bucquoy. — *Archiv. génér. de méd.*, Paris, 1887 (avril, mai, juin).
Gaube. — *Gaz. hebdom. de méd.*, Paris, 1888, p. 104.
Hanot. — *Cirrhose hypertrophique avec ictère chronique*, Rueff, 1892, p. 123.
Jaworski et Korczynski. — *Deutsch. med. Wchschr.*, 1887, p. 578.
Johnston. — *Americ. Journ. of med. sc.*, 1888, p. 43-55.
Leube. — *Handbuch. d. spec. Pathol. u. Therapie von v. Ziemssen*, 1876, p. 305.
Lockwood. — *Lancet*, Lond., 1891, II, p. 1164.
Markœ. — *Annalist. N.-Y.*, 1887, p. 88.
Mathieu. — *Traité de médecine*, t. III, p. 357.
Mayne. — *Archiv. de méd.*, 4^e série, t. 27, 1851, p. 456.
Ord. — *Brit. med. J.*, 1891, p. 1259.
Osler. — *Med. Rec.*, N.-Y., 1888, p. 606.
Potain. — *Union médicale*, 1889, p. 829-835.
Vilcoq. — *Arch. génér. de méd.*, 1887, t. II, p. 273.
Woochward. — *Therap. Gaz.*, Détroit, 1889, p. 18.

Diagnostic.

- Bryant.** — *Semaine médicale*, 1893, p. 335.
Debove et Renault. — *Ulcère de l'estomac*, Rueff, 1892, p. 253.
Dreschfeld. — *Brit. med. J.*, 1891, 1263.
Dutil. — *Bull. Soc. anat.*, 1887, p. 478.
Keyl. — Voir KRAUSS, p. 53.

EXPLICATION DES PLANCHES

EXPLICATION DES PLANCHES

PLANCHE I

FIGURE 1. — *Coupe d'un duodénum d'un enfant nouveau-né* (à 2 centimètres au-dessous du pylore). Grossissement : $\frac{24}{1}$.

- ll*, Glandes de Lieberkühn.
- b*, Une glande de Brünner.
- v*, Grosse veine sous-muqueuse, logée dans la saillie d'une villosité.
- a*, Artère sous-muqueuse.
- mm*, Muscularis mucosæ.
- s*, Couche sous-muqueuse.
- m*, Musculeuse.

FIGURE 2. — *Coupe d'un duodénum d'adulte* (mort de tuberculose pulmonaire), l'intestin paraissant sain à l'œil nu. Grossissement : $\frac{40}{1}$.

- l, l*, Glandes de Lieberkühn, dont un certain nombre sont largement dilatées.
- b*, Glandes de Brünner, entourées sur un grand nombre de points par des zones d'éléments lymphatiques tassés.
- t i*, Tissu interstitiel de la muqueuse duodénale.
- m m*, Muscularis mucosæ irrégulièrement déchiquetée par les acini des glandes de Brünner.
- tt*, Amas de cellules lymphatiques, au milieu desquelles il est impossible de trouver la gangue d'un tissu réticulé. Ces îlots lymphatiques semblent être de nature inflammatoire.
- s m*, Couche sous-muqueuse parsemée de faisceaux musculaires et de vaisseaux sanguins.
- v*, Vaisseaux veineux abondants.
- m*, Musculeuse.

FIGURE 3. — *Coupe vue à un faible grossissement* ($\frac{4}{1}$) *d'un ulcère simple du duodénum tangent au pylore.*

- g*, Muqueuse gastrique.
 - mm*, Muscularis mucosæ.
 - p*, Sphincter pylorique.
 - U*, L'ulcère duodénal.
 - d*, Muqueuse duodénale.
 - e, e*, Îlots lymphatiques inflammatoires disséminés dans l'épaisseur des muqueuses gastrique et duodénale.
 - b*, Glandes de Brünner formant une couche presque continue.
 - s*, Couche sous-muqueuse.
 - m*, Couches musculaires.
-

Fig. 1.

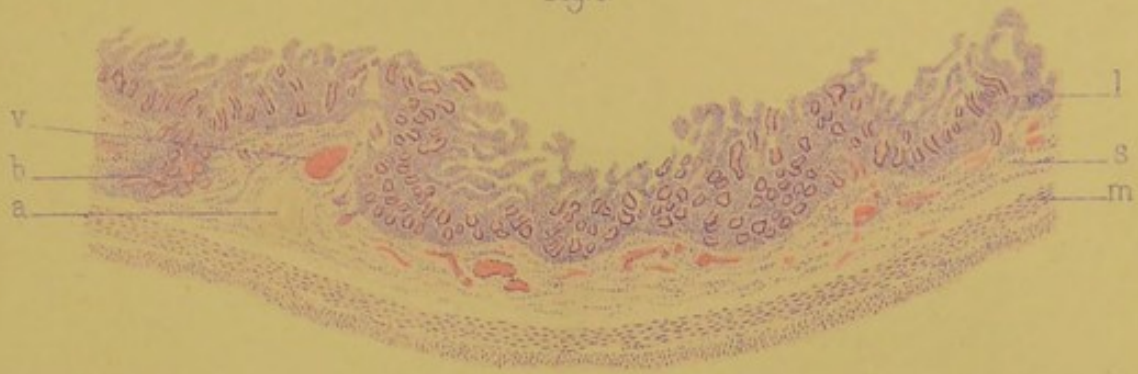


Fig. 2.

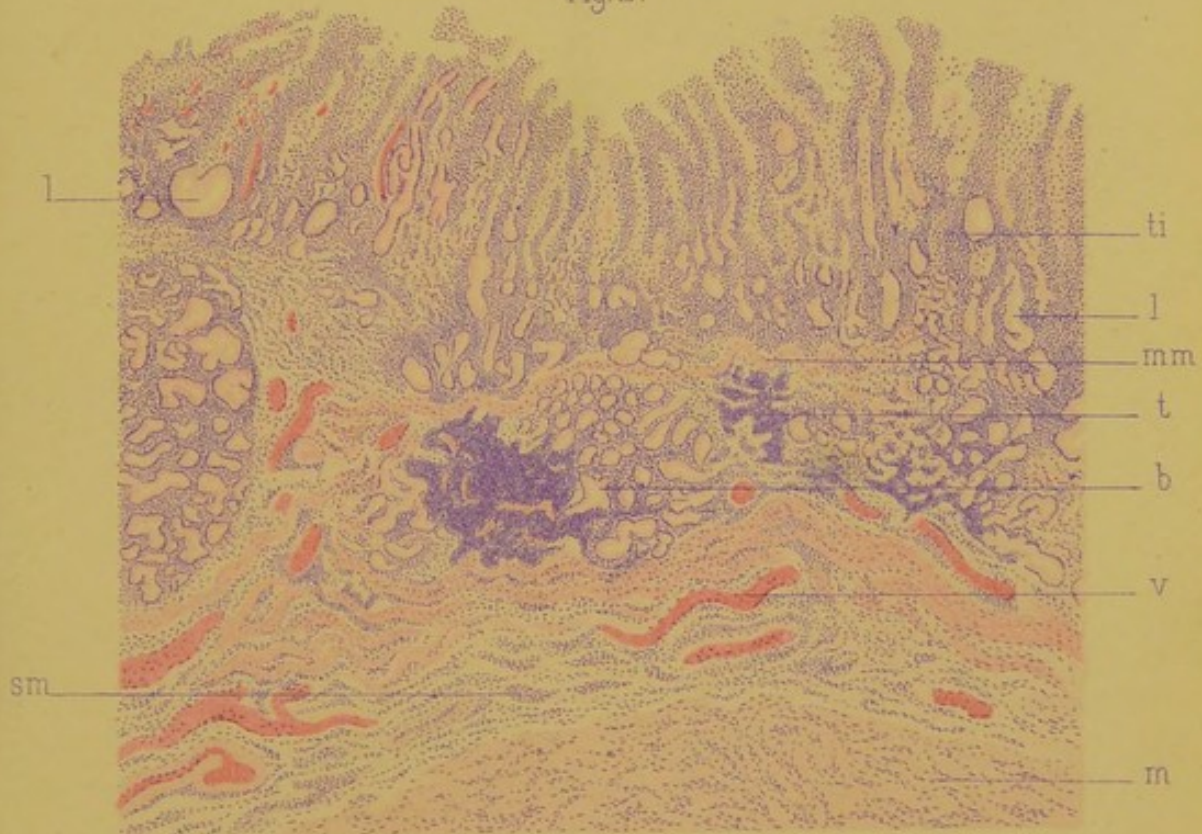
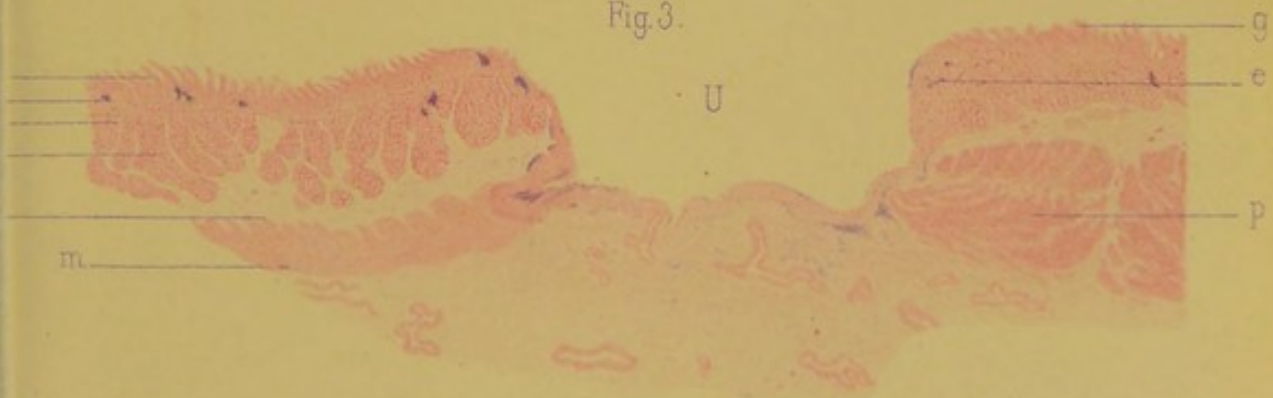


Fig. 3.



A. Karman'ski lith.

Imp^{ios} Lemercier, Paris.

G. Steinhell Editeur.






PLANCHE II

FIGURE 1. — *Fond de l'ulcère duodénal (grossissement: $\frac{50}{1}$) formé par un tissu fibreux chroniquement enflammé.*

- u*, Surface du fond de la plaie duodénale.
- t*, Tissu fibroïde parsemé d'éléments lymphatiques.
- m*, Quelques fibres musculaires, reliquat des couches musculuses du duodénum ulcérées.
- b*, Un vaisseau thrombosé tangent à la surface ulcéralive.
- v, v*, Vaisseaux capillaires dilatés disséminés dans le tissu inflammatoire et souvent voisins de la surface ulcérée.
- n*, Une grosse veine, perméable, tassée, voisine de la plaie.
- a*, Artériole épaissie.

FIGURE 2. — *Lésions gastriques glandulaires dans l'ulcère simple du duodénum. Quelques culs-de-sac des glandes gastriques pyloriques ayant subi l'altération peptique de certaines parties de leurs épithéliums glandulaires. Grossissement: $\frac{200}{1}$. (Coupe traitée par la méthode de l'aurantia.)*

- c*, Cul-de-sac glandulaire de la région pylorique dont les épithéliums ont perdu l'aspect muqueux.
- e*, Épithélium atypique, granuleux, cubique du cul-de-sac d'une glande pylorique.
- p, p*, Épithélium glandulaire devenu peptique (cellule bordante), révélant l'existence d'une gastrite parenchymateuse, au voisinage de l'ulcère duodénal.
- v*, Capillaire sanguin para-acineux.
- f*, Cellule fixe du tissu interstitiel.

FIGURE 3. — *Bord duodénal et fond d'un ulcère simple du duodénum tangent au pylore. Grossissement: $\frac{18}{1}$.*

- i*, Ilots inflammatoires (tissu lymphoïde des auteurs) infiltrés dans l'épaisseur de la muqueuse et de la sous-muqueuse.
- l*, Glandes de Lieberkühn, altérées, dilatées, sinueuses.
- m, m*, Muscularis mucosæ.
- b*, Glandes de Brünner.
- s, m*, Couche sous-muqueuse.
- u*, Bord de l'ulcère.
- e*, Amas embryonnaires formant comme un sillon d'élimination au-dessous de la couche nécrosée formant les bords et le fond de l'ulcère.
- h*, Surface nécrosée, infiltrée d'éléments lymphatiques composant la couche superficielle de l'ulcère.
- f*, Fond de l'ulcère.
- v*, Veine volumineuse voisine de la surface ulcéralive.
- m'' m'*, Couches musculuses du duodénum.
- p*, Couche péritonéale épaissie et tassée destinée à soutenir le fond de l'ulcéralion menaçant de se perforer.

Fig. 1.

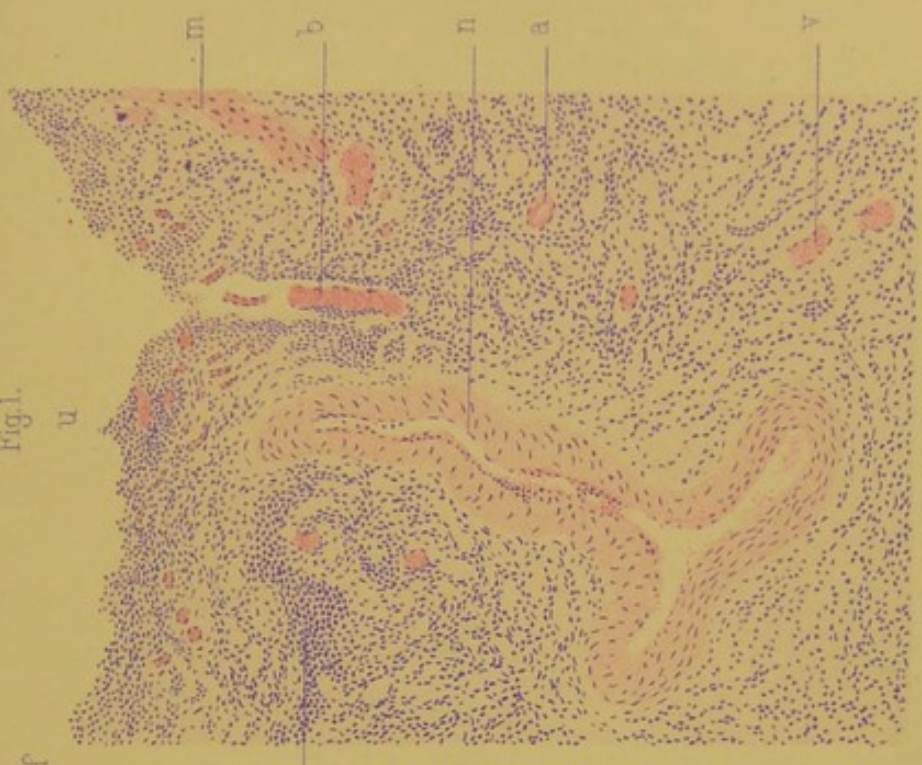
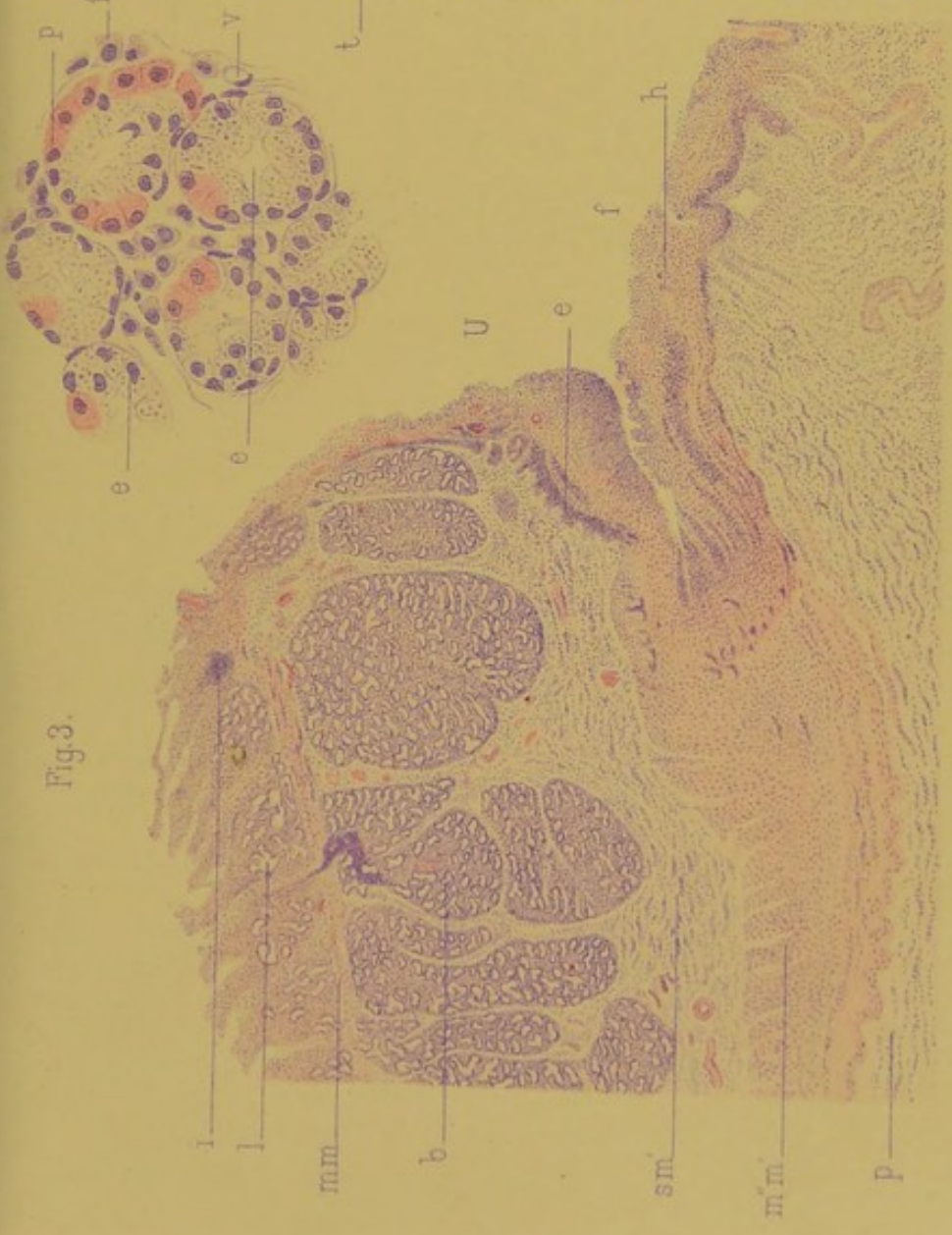

Fig. 3.



A. Karmanowski lith.

G. Steinheil Editeur.

Imp^{les} Lemercier, Paris.

PLANCHE III

FIGURE 1. — *Lésions du duodénum à distance de l'ulcère* (duodénite chronique interstitielle et glandulaire). Grossissement : $\frac{45}{1}$.

- i*, Saillies villoses de la muqueuse duodénale épaissie.
- l*, Glandes de Lieberkühn sinueuses, déformées.
- l'*, Une glande de Lieberkühn dilatée, dont l'épithélium a pris l'aspect muqueux.
- e*, Ilots inflammatoires interstitiels de la muqueuse groupés autour des canaux excréteurs des glandes de Brünner.
- e'*, Amas lymphatique angulaire logé au-dessus de la muscularis mucosæ, entre les culs-de-sac des glandes de Lieberkühn.
- m m*, Muscularis mucosæ.
- V*, Une veinule appartenant à la muqueuse proprement dite.
- br*, Glandes de Brünner sinueuses, souvent dilatées.

FIGURE 2. — *Dilatation des glandes de Lieberkühn, loin de l'ulcère duodénal*.
Grossissement : $\frac{250}{1}$.

- l, l'*, Tissu interstitiel infiltré d'éléments lymphatiques accumulés dans un espace interglandulaire (lésions inflammatoires subaiguës interstitielles).
- g, g'*, Culs-de-sac des glandes de Lieberkühn, dilatés, sinueux.
- e*, Épithéliums sombres, granuleux, normaux, bien délimités sur leurs bords.
- c*, Épithéliums en voie de désintégration granulo-vacuolaire.
- n*, Épithélium en voie de prolifération hypertrophique (trois noyaux).
- a*, Cavité glandulaire, dilatée, remplie de détritux élémentaires, d'épithéliums desquamés, et de masses hyalines colorées en rose par la méthode de l'éosine-aurantia.
- v*, Un gros capillaire dilaté périglandulaire.
- m, m*, Muscularis mucosæ normale.

Fig. 1.

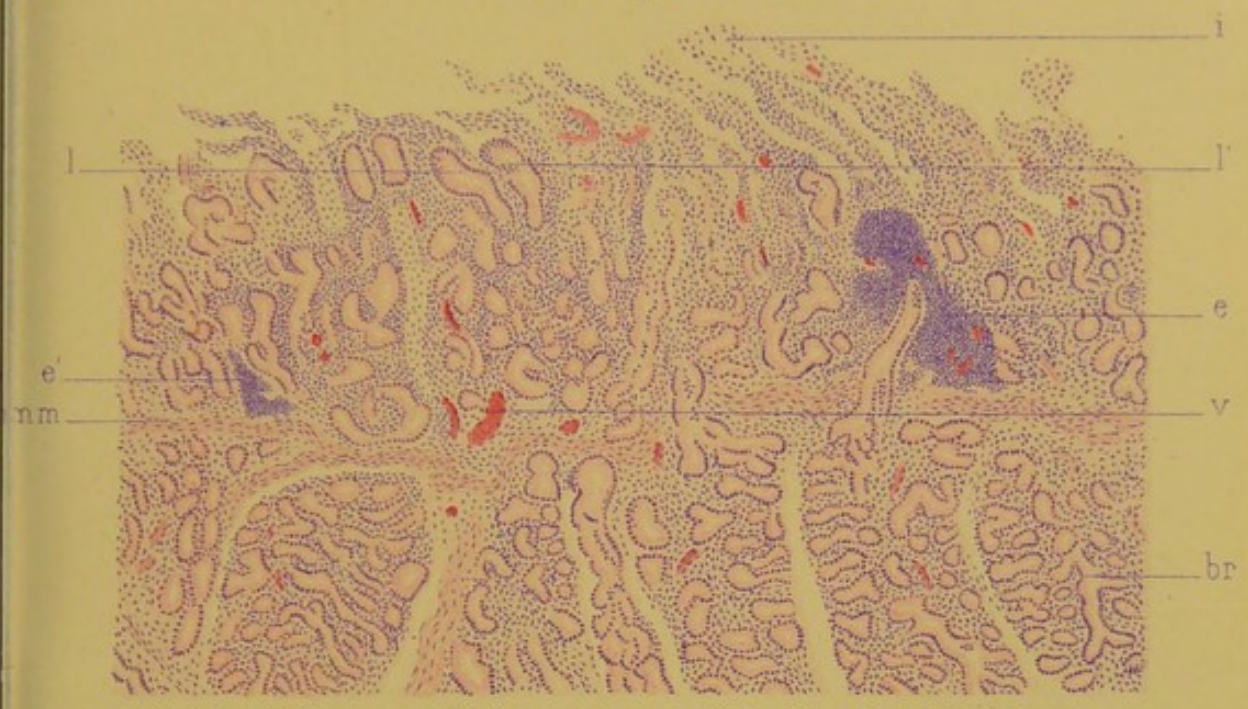
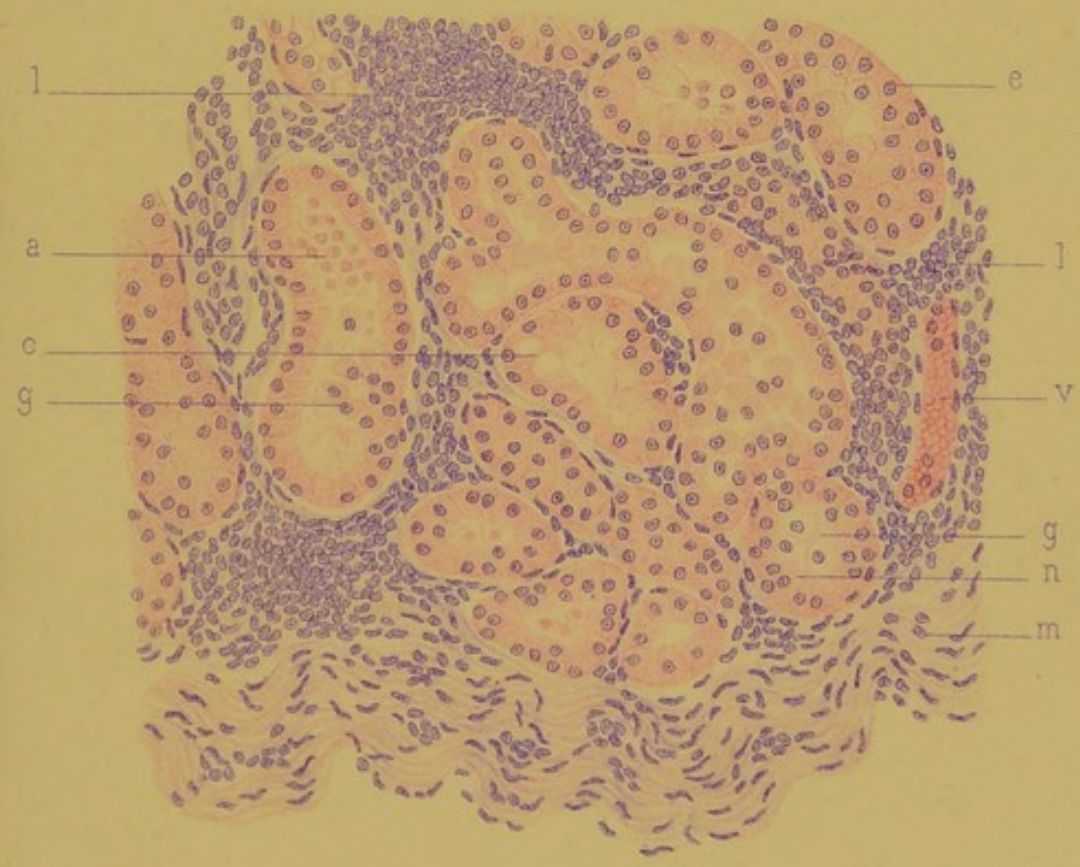


Fig. 2.



A. Karmanaki lith.

Imp^{ies} Lomercier, Paris.

A. Steinheil Editeur.

THE UNIVERSITY OF CHICAGO

PHYSICS DEPARTMENT

