

Emploi du forceps pour extraire la tete du foetus apres la sortie du tronc / par J. Grynfeltt.

Contributors

Grynfeltt J.
Royal College of Physicians of Edinburgh

Publication/Creation

Paris : A. Delahaye, 1874.

Persistent URL

<https://wellcomecollection.org/works/mfk2w5sx>

Provider

Royal College of Physicians Edinburgh

License and attribution

This material has been provided by This material has been provided by the Royal College of Physicians of Edinburgh. The original may be consulted at the Royal College of Physicians of Edinburgh. where the originals may be consulted.

This work has been identified as being free of known restrictions under copyright law, including all related and neighbouring rights and is being made available under the Creative Commons, Public Domain Mark.

You can copy, modify, distribute and perform the work, even for commercial purposes, without asking permission.

**wellcome
collection**

Wellcome Collection
183 Euston Road
London NW1 2BE UK
T +44 (0)20 7611 8722
E library@wellcomecollection.org
<https://wellcomecollection.org>

EMPLOI DU FORCEPS

POUR

EXTRAIRE LA TÊTE DU FŒTUS

APRÈS LA SORTIE DU TRONC.

EMPIRE DU FORCÉ

LA TOUTE LA TOUTE LA TOUTE

APRÈS LA SORTIE DU TRAVAIL

EMPLOI DU FORCEPS

POUR


EXTRAIRE LA TÊTE DU FŒTUS

APRÈS LA SORTIE DU TRONC

PAR

LE D^r J. GRYNFELTT

Professeur-Agrégé à la Faculté de médecine de Montpellier; Lauréat; ancien Aide d'Anatomie; ancien Prosecteur de cette Faculté; Membre titulaire de la Société de médecine et de chirurgie pratiques; ancien Interne des hôpitaux de la même ville, etc., etc.



PARIS

ADRIEN DELAHAYE, LIBRAIRE-ÉDITEUR

Place de l'École-de-Médecine

MONTPELLIER

C. COULET, LIBRAIRE-ÉDITEUR

LIBRAIRE DE LA FACULTÉ DE MÉDECINE, DE L'ACADÉMIE DES SCIENCES ET LETTRES

ET DE LA SOCIÉTÉ DES BIBLIOPHILES LANGUEDOCIENS

GRAND'RUE, 5

1874

EMPIRE DU FORCÉ

RELAIRE LA TÈTE DU FETUS

APRÈS LA CORNE EN TRONC

LE P. J. GAYRELL

... à la suite de ...
...
...

1918

...
...

...
...

...
...

...
...

R2036 2

EMPLOI DU FORCEPS

POUR EXTRAIRE LA TÊTE DU FOETUS APRÈS LA SORTIE DU TRONC.

Après un accouchement en présentation pelvienne, ou après une version podalique, la tête du fœtus peut être retenue dans les parties maternelles, et son extraction offrir de sérieuses difficultés. Dans la très-grande majorité des cas, les mains suffisent pour cette extraction ; mais il peut se faire, dans quelques cas exceptionnels, que des tentatives intelligentes bien dirigées, même réitérées, d'extraction manuelle, n'aboutissent pas, et qu'il faille recourir au forceps.

M^{me} Lachapelle¹ rejette à peu près complètement l'usage de cet instrument. Elle en a fait, dit-elle, plusieurs fois l'essai, et toujours sans véritable utilité. — Chailly² est également convaincu que « dans la plupart des cas où l'on s'est cru dans la nécessité d'avoir recours à cet instrument, si l'on s'était servi d'un bon procédé d'extraction, et si l'on avait employé une force suffisante, on aurait pu extraire la tête rien qu'avec les mains ». — Telle est aussi, si nos souvenirs sont bien exacts, l'opinion de M. le professeur Pajot.

Loin de nous la prétention de contredire la manière de voir de praticiens aussi expérimentés, et de vouloir ramener les accoucheurs de nos jours dans la voie inaugurée par Smellie³ vers le milieu du siècle dernier.

Bien que Baudelocque⁴ lui-même ait marché sur ses traces, et

¹ Lachapelle ; *Pratique des accouchements*, tom. I, pag. 77 et 78.

² Chailly ; *Traité théorique et pratique des accouchements*, 4^e édit., pag. 702.

³ Smellie ; *Traité de la théorie et Pratique des accouchements*, tom. IV, pag. 65 ; et Planche XXXV de la Traduction de Prévile. 1771.

⁴ Baudelocque ; *L'art des accouchements*, tom. II, pag. 199 et suiv.

que cette pratique ait été suivie par presque tous les accoucheurs de son temps élevés à son école, nous croyons, avec M^{me} Lachapelle, Chailly, Joulin ¹ et tous les accoucheurs modernes, qu'une manœuvre adroite exécutée avec les mains seules doit réussir dans le plus grand nombre des cas du genre de ceux qui doivent nous occuper dans ce travail. D'autant plus que nous reconnaissons, pour l'avoir essayée, que l'application du forceps n'est pas alors sans offrir de grandes difficultés, à cause de la présence à la vulve du tronc du fœtus, qui gêne beaucoup l'introduction des branches. Mais nous croyons aussi, avec Chailly ², Cazeaux ³, Tarnier ⁴, Barnes ⁵, qu'il est telles circonstances, dans les cas mêmes qui nous occupent, où le forceps est non-seulement utile, mais indispensable.

Le détroit inférieur peut être assez rétréci, ou bien les parties molles qui constituent le périnée et l'anneau vulvaire peuvent offrir une résistance assez grande pour que le forceps seul puisse triompher de ces obstacles sans compromettre fatalement la vie de l'enfant.

Sans doute les mains ont une prise très-solide sur la mâchoire inférieure, sur le cou et les épaules du fœtus pour opérer l'extraction de la tête, mais encore faut-il que cette extraction soit prompte, sans quoi la vie de l'enfant est perdue. Si l'on ne réussit pas dans quelques minutes et sans de trop grands efforts, la mort de l'enfant est pour ainsi dire la règle, soit par le fait de la compression trop prolongée du cordon ombilical, soit par le fait de tiraillements, de déchirures de la moelle épinière, ou de quelque luxation des vertèbres du cou. — A la vérité, il est des enfants qui résistent aux tractions les plus vigoureuses, les plus longues, aux torsions, aux compressions les plus énergiques; néanmoins ces manœuvres, si elles sont par trop brutales, produisent les

¹ Joulin; *Traité complet d'accouchements*, pag. 1043.

² Chailly; *op. cit.*, pag. 702.

³ Cazeaux; *Traité théorique et pratique des accouchements*, 6^e édit., pag. 844.

⁴ Tarnier; *Dictionnaire de Jaccoud*, Art. *Forceps*, tom. XV, pag. 392.

⁵ Barnes; *Leçons sur les opérations obstétricales*, trad. franç., pag. 55.

graves désordres que nous venons de signaler, et que Grenser¹ lui-même reproche à la *manœuvre* dite de la *Maternité de Prague*.

Suivant Barnes², « Busch (de Berlin) recommande chaudement l'emploi du forceps dans les cas dont il s'agit ici, et il lui attribue l'extraordinaire succès de la version dans sa pratique. Sur 44 cas de version, 3 enfants seulement, dit-il, sont morts du fait de l'opération. Feu le Dr Rigby et le Dr Meigs insistent aussi sur les avantages de cette opération ».

L'obligation de conserver la vie de l'enfant n'est pas, comme le dit Baudelocque³, le seul motif qui doive nous déterminer à faire usage du forceps dans les accouchements en question; il faut encore l'employer après la mort du produit si un obstacle quelconque, difficile à vaincre avec les mains seules, peut faire craindre la séparation de la tête d'avec le tronc sous l'influence de trop fortes tractions. On doit en effet, même sur un enfant mort, éviter avec soin la détroncation; car, sans parler de l'impression pénible qu'un tel accident ne manque jamais de produire sur les assistants, avec lesquels il faut bien aussi compter un peu, il est plus difficile d'extraire une tête quand elle est séparée du tronc que lorsqu'elle est encore réunie à cette partie du fœtus. — Si le forceps lui-même était impuissant à amener la tête au dehors, l'emploi du céphalotribe, sans décollation préalable, serait alors de mise.

Au demeurant, le but de ce travail n'est pas de chercher à démontrer la prééminence du forceps sur l'extraction manuelle dans le cas où, après l'expulsion du tronc du fœtus, la tête se trouve retenue dans les parties génitales de la parturiente; nous avons déjà dit quel était notre sentiment à cet égard. Nous désirons seulement mettre en évidence, en nous appuyant sur un fait que nous avons observé dans le service de la clinique d'accouchements à Montpellier, les avantages que présente, dans les cas

¹ Grenser, in Nægele; *Traité pratique des accouchements*; trad. Aubenas, pag. 317.

² Barnes; *op. cit.*, pag. 56.

³ Baudelocque; *loc. cit.*, pag. 201.

analogues, l'application du forceps faite sur le *plan dorsal* du fœtus, contrairement à la règle posée dans presque tous nos livres d'accouchements.

De plus, pour montrer les analogies et les différences qu'offre ce mode d'intervention avec ceux que peuvent nécessiter les divers cas de rétention de la tête après la sortie du tronc, nous ferons une étude d'ensemble de ces divers cas. — Ainsi nous pourrions peut-être arriver à quelques conclusions pratiques un peu différentes de celles formulées dans nos livres classiques. Si nous n'apprenons rien de nouveau à nos confrères familiarisés avec la pratique des accouchements, nous aurons peut-être cependant le mérite de porter un peu de lumière dans la manière dont il faut comprendre les divers modes d'application du forceps pour extraire la tête du fœtus lorsque le reste du corps est déjà à l'extérieur, et surtout de montrer le peu de valeur, au point de vue pratique, de la règle absolue qui veut qu'on introduise toujours les branches de l'instrument sur le *plan sternal* du fœtus.

Depuis Baudelocque, sauf Cazeaux¹ et M. Tarnier², qui admettent que lorsque l'occiput *défléchi* est logé dans la concavité du sacrum, «on peut être autorisé» à introduire le forceps suivant le *plan dorsal* du fœtus, tous les auteurs classiques français enseignent que *le forceps doit toujours être appliqué à la partie antérieure du produit, quelle que soit la position*. Et Chailly³ écrit cette règle en italiques. — Joulin⁴, à son tour, formule le même précepte.

Eh bien, suivant notre avis, cette formule générale est de tout point regrettable et ne peut qu'amener des mécomptes dans la pratique, dans certains cas donnés; nous comptons pouvoir le démontrer dans le courant de ce travail. Nous croyons fermement, au contraire, que dans le cas spécifié ci-dessus par Cazeaux, on est plus qu'autorisé à appliquer le forceps sur le *plan dorsal* du

¹ Cazeaux ; *op. cit.*, pag. 844.

² Tarnier ; *loc. cit.*, pag. 393.

³ Chailly ; *op. cit.*, pag. 702.

⁴ Joulin ; *op. cit.*, pag. 1044.

fœtus, mais qu'on doit nécessairement l'appliquer ainsi pour imiter le dégagement spontané. — *Ars imitatio naturæ*.

Faut-il pour cela que nous adoptions, sans restriction aucune, le précepte donné par les accoucheurs allemands ¹, à savoir : de relever toujours le tronc du fœtus vers le ventre de la mère, et d'appliquer le forceps toujours au-dessous de lui ? Nullement, et nous tâcherons de le prouver. — Entrons dans les détails.

L'arrêt de la tête fœtale après la sortie du tronc peut avoir lieu, soit au détroit supérieur, soit dans l'excavation ou au détroit inférieur.

Ces distinctions, admises par tous les auteurs depuis Baudelocque, s'imposent théoriquement d'elles-mêmes, et sur chacune d'elles chaque auteur a fait, on peut le dire, sa théorie. On a toutes les peines du monde à comprendre ces descriptions fantaisistes, et toutes ces opérations sont même irréalisables sur le fantôme, quand on veut en simuler exactement le *modus faciendi*. Pour nous, nous pensons, avec Joulin ², et nous reviendrons plus loin sur ce point, que la rareté des observations sur ce sujet n'a donné lieu jusqu'ici qu'à des hypothèses sur les rapports de la tête fœtale avec le détroit supérieur dans les conditions où nous nous sommes placé.

Occupons-nous d'abord des cas les moins rares, de ceux que nous avons pu nous-même observer, c'est-à-dire des cas où la tête du fœtus, après l'expulsion du tronc, est retenue au détroit inférieur ou dans l'excavation. Puis nous dirons notre sentiment sur les cas tout à fait exceptionnels, excessivement rares, où la tête, dans les mêmes conditions, se trouve arrêtée au détroit supérieur.

¹ Voir Scanzoni, *Précis théorique et pratique de l'art des accouchements*, trad. Picard, pag. 350; et Nægele; trad. Aubenas, pag. 296.

² Joulin; *op. cit.*, pag. 1043.

I.

Tête au détroit inférieur ou dans l'excavation.

A. POSITION OCCIPITO-PUBIENNE. — Elle est la plus commune, et rarement le forceps est indispensable. Sans insister ici sur tous les détails de l'extraction manuelle, bien connue de tous les accoucheurs, nous dirons que, en *relevant fortement* le tronc de l'enfant vers le ventre de la mère, tout en exerçant la manœuvre classique de l'extraction, le dégagement se fait en général avec la plus grande facilité.

La *manœuvre de la Maternité de Prague*, vantée par Scanzoni¹, et qui en définitive n'est que la manœuvre précédente outrée, si nous pouvons ainsi dire, peut être essayée, si l'autre ne réussit pas; mais elle peut être fatale à l'enfant. Elle consiste, lorsque la tête est encore élevée, à abaisser complètement le tronc du fœtus vers le périnée de la mère, puis à appliquer les doigts en crochets sur les épaules, et à tirer graduellement en arrière; enfin, pour compléter le dégagement, à élever brusquement le dos de l'enfant vers le ventre de la mère, tout en continuant à tirer avec force. — Mais ces tractions énergiques, non secondées par l'abaissement du maxillaire inférieur à l'aide de doigts introduits dans la bouche, ne sont pas innocentes; elles peuvent déterminer les graves désordres que nous avons déjà signalés du côté du centre médullaire. Aussi Holl, Hecker, Martin (d'Iéna), Grenser et d'autres² conseillent-ils de s'en méfier.

Quoi qu'il en soit, remarquons, la chose en vaut la peine, que le mécanisme de ce dégagement est le même que celui du dégagement de la tête en présentation crânienne quand le temps de rotation s'est effectué en avant, comme c'est la règle quand l'occiput est arrivé sous le pubis. — En effet, le centre du mouvement de dégagement de la *tête dernière* en position *occipito-pubienne* est la *région sous occipitale* du fœtus appliquée sous

¹ Scanzoni; *op. cit.*, pag. 315 et 316.

² Nægele; *op. cit.*, trad. Aubenas, pag. 317.

la symphyse pubienne, et les diamètres antéro-postérieurs offerts par cette tête, pendant son expulsion, au détroit inférieur, sont tous les *diamètres sous-occipitaux*, comme dans l'expulsion de la *tête première* en présentation crânienne, quand la rotation s'est faite normale, en avant. Seulement le dégagement, au lieu de s'opérer du vertex au menton, comme dans le cas de *tête première*, s'exécute ici, dans le cas de *tête dernière*, du menton au vertex, ce qui ne change rien en réalité au mécanisme, puisque ce sont toujours les mêmes *diamètres sous-occipitaux* qui passent au détroit inférieur, quoique dans un ordre inverse.

Comment donc intervenir avec le forceps, s'il faut y avoir recours? — *Ars imitatio naturæ*. Par ce précepte, que l'accoucheur ne doit jamais perdre de vue, sa conduite est toute tracée. L'application du forceps doit être faite de manière à abaisser la face, et à amener le menton le premier au-devant du périnée, puis successivement la bouche, le nez, le front, le bregma, et enfin le vertex. Ainsi sera imité le dégagement spontané. — Pour aller saisir la face, qui se trouve en arrière dans la concavité du sacrum, le mieux est assurément de *relever le tronc du fœtus* en avant vers le ventre de la parturiente, et de glisser l'instrument *au-dessous de lui*, sur son *plan antérieur* ou *sternal*. Cette direction donnée au corps de l'enfant n'est autre, au reste, que celle qu'il prend de lui-même quand le dégagement spontané a lieu, ou celle qu'il faut lui imposer quand on opère l'extraction avec les mains seules. Relever donc l'enfant pour glisser sous lui les branches du forceps, c'est déjà imiter un mouvement naturel.

Appliqué comme il vient d'être dit, le forceps est assurément on ne peut mieux disposé pour opérer le dégagement artificiel, et il suffit pour cela, une fois les branches articulées avec la précaution de ne pas pincer entre elles le cordon ombilical, de tirer en ayant soin de porter bien *en haut* les manches de l'instrument à l'effet de produire le dégagement tel que nous venons de le décrire ci-dessus, c'est-à-dire d'amener successivement *au-devant du périnée* le menton, la bouche, le nez, le front, bregma et enfin le vertex. (Voyez *fig. 1.*)

Si nous nous rappelons maintenant la manœuvre d'extraction

avec le forceps de la *tête première* en position *occipito-pubienne*, nous verrons qu'elle est absolument la même, que les tractions doivent être dirigées dans le même sens. — Ainsi : *tête première* ou *tête dernière* en *occipito-pubienne*, même évolution spontanée, même évolution artificielle, soit avec les mains, soit le forceps, la seconde image de la première.

Remarquons, en terminant ces considérations sur la position *occipito-pubienne* de la *tête dernière*, que dans l'espèce il y a concordance parfaite du principe des accoucheurs allemands, qui veulent qu'on applique *toujours* le forceps *au-dessous* du tronc de l'enfant au préalable redressé, et du principe des accoucheurs français, qui prescrivent l'application du même instrument toujours sur le *plan antérieur* ou *sternal*, quelle que soit la position.

B. POSITION OCCIPITO-SACRÉE.—Exceptionnellement, par anomalie, pour une raison ou pour une autre, que nous n'avons pas à rechercher ici, le cinquième temps d'un accouchement spontané par le siège, la rotation intérieure de la tête, se fait de façon que l'occiput est conduit dans la concavité du sacrum; ou bien, en pratiquant une version podalique, on n'a pas pu imprimer au fœtus le mouvement de rotation sur son axe à la faveur duquel on ramène le plus souvent le dos en avant et l'occiput derrière le pubis. Dans ces deux cas, la tête fœtale se trouve engagée dans l'excavation, la *face en avant* et l'*occiput* dans la *courbure du sacrum*.

Deux circonstances peuvent se présenter alors, et il est très-important de les distinguer, comme nous allons le voir : (a) ou bien la tête engagée est restée *fléchie* dans l'excavation, parce qu'on a eu garde de ne pas exercer de trop fortes tractions; (b) ou bien, malencontreusement ou par maladresse de l'accoucheur, la tête s'est *défléchie*.

a. *Tête fléchie.*— En cette occurrence, le menton appliqué sur la poitrine de l'enfant se trouve *derrière* ou *dessous* la symphyse pubienne, et tend à se dégager le premier à la *commisure antérieure de la vulve*, si les contractions sont bonnes et s'il n'existe aucune disproportion entre le volume de la tête fœtale et les par-

ties maternelles; en un mot, si l'expulsion peut se faire spontanément.

Après lui, apparaissent successivement, au même point de l'orifice vulvaire, la bouche, le nez, le front, le bregma et l'occiput en dernier lieu, tandis que pendant ce temps le tronc du fœtus qui est à l'extérieur se porte de lui-même, et d'une façon très-accusée, *vers le périnée* de la mère, c'est-à-dire *très par en bas*.

Favoriser ce dégagement naturel en abaissant la mâchoire inférieure à l'aide de deux doigts portés dans la bouche, pendant qu'avec l'autre main on tire sur le tronc en la portant *très-fortement en bas*, vers le dos de la mère (*mouvement de dos sur dos*, Pajot), en même temps qu'avec deux doigts portés dans la courbure du sacrum on refoule en haut l'occiput, telle est la conduite dictée par la nature à l'accoucheur qui sait la comprendre, et qui sait tenir compte de ses avertissements.

Que se passe-t-il dans ce dégagement? — Absolument les mêmes phénomènes que dans un dégagement de présentation crânienne en position occipito-postérieure secondaire, lorsque, le temps de rotation intérieure s'étant fait en arrière, la région sous-occipitale du fœtus prend un point d'appui sur le bord antérieur du périnée et devient le centre du dégagement des diamètres sous-occipitaux de la tête fœtale. En effet, on voit alors se dégager successivement, par un mouvement d'extension qui s'opère de haut en bas, l'occiput, puis le bregma, le front, le nez, la bouche et enfin le menton; et dans le cas de *tête dernière* en position également *occipito-postérieure*, on voit se dégager successivement, par un mouvement inverse (de flexion) effectué de haut en bas, le menton, la bouche, le nez, le front, le bregma et enfin l'occiput, c'est-à-dire *les mêmes diamètres sous-occipitaux*, bien que dans un ordre inverse. En définitive, le mécanisme reste le même, il se réalise seulement dans un sens différent. Ce sont *toujours les mêmes diamètres sous-occipitaux* de la tête qui passent successivement au détroit inférieur, quoique dans un ordre renversé.

Si l'excellente *manœuvre de dos sur dos* ne réussit pas, et s'il faut en venir à une application de forceps, comment introduire les branches de cet instrument? — Rappelons encore le prin-

cipe si sage, *Ars imitatio naturæ*, si fécond en applications pratiques, et nous saurons quelle conduite tenir.

Conséquemment, après avoir *abaissé fortement le tronc* du fœtus *au-devant du périnée*, entre les cuisses de la mère, comme cela a lieu dans le dégagement spontané, il faut, croyons-nous, conformément ici au précepte des accoucheurs français, introduire les branches du forceps *au-dessus du corps de l'enfant*, suivant le *plan sternal*. Ainsi appliqué, le forceps est on ne peut mieux disposé pour faire exécuter à la tête les mêmes mouvements qu'elle effectueraient si l'expulsion était spontanée, sans compter qu'il a prise sur une plus large étendue de la boîte crânienne. Nous allons, du reste, revenir sur ce dernier point. — Toujours est-il que nous pensons, dans l'espèce, devoir rejeter la méthode allemande, qui veut que le forceps soit appliqué *en dessous* du tronc du fœtus.

Une explication nous paraît nécessaire à cet égard. — Nous conviendrons d'abord, pour qu'on ne nous accuse pas de parti-pris, que l'application des cuillères du forceps en avant du corps du fœtus présente toujours des difficultés plus grandes que lorsqu'on veut les appliquer en arrière. En effet, que l'on réfléchisse à la meilleure manière, au procédé le plus pratique d'introduction des branches du forceps, et l'on verra bientôt, pour peu que l'on ait fait usage de cet instrument, que c'est la méthode de M^{me} Lachapelle¹, qui consiste, on le sait, à appliquer constamment chacune des cuillères au-devant du ligament sacro-sciatique, et à lui imprimer ensuite un mouvement de spire qui la conduise en avant et en haut sur les côtés de la tête fœtale. Là, effectivement, au-devant du ligament sacro-sciatique, le bassin est plus droit, et on trouve, grâce à la courbure du sacrum, plus d'espace pour la manœuvre. Par conséquent, il semble de prime abord qu'il faille, dans tous les cas de tête dernière dans l'excavation, donner la préférence à la pratique des Allemands, et glisser toujours le forceps en dessous du corps du fœtus relevé vers le ventre de la parturiente.

¹ Lachapelle ; *loc. cit.*, pag. 66 et 67.

Cependant, dans le cas dont il s'agit actuellement (*tête dernière fléchie en occipito-sacrée*), la méthode allemande n'est pas, ce nous semble, la plus rationnelle, si tant est qu'elle soit applicable. — Et voici pourquoi.

Si la tête est fortement *fléchie*, et le menton *dessous* la symphyse pubienne, le tronc de l'enfant est de lui-même fortement porté en arrière et met obstacle à l'introduction des branches du forceps au-dessous de lui. D'autre part, l'occiput se trouvant alors tout à fait au haut de l'excavation et porté autant que possible vers la paroi antérieure du bassin, il en résulte que la presque totalité de la tête fœtale, à cause même de cette flexion exagérée, se trouve également comme portée en avant derrière la symphyse, et qu'il est assez difficile de la bien saisir avec les cuillères de l'instrument placées *en arrière, au-dessous* du tronc pendant au dehors. Et pourtant Scanzoni¹, qui adopte complètement la manière d'agir de ses compatriotes, recommande expressément, avec raison selon nous (il sent bien la nécessité de ce précepte), de saisir la tête le plus près possible de la paroi antérieure du bassin. — L'application du forceps, faite comme le veulent les Allemands, serait-elle d'ailleurs facile dans le cas supposé, qu'on aurait de la peine très-certainement, à cause de la présence du bord antérieur du périnée, à diriger convenablement les tractions de façon à imiter le dégagement naturel. Cette raison nous paraît péremptoire.

Nous ne nierons pas que cette manière d'agir n'ait réussi dans quelques cas analogues, mais non tout à fait semblables à celui qui fait l'objet de cette discussion. — Quel est le moyen thérapeutique en général, quel qu'il soit, médical ou chirurgical, qui ne compte que des succès? Mais que cela prouve-t-il, sinon que quelquefois (nous allons dire souvent) les malades guérissent en dépit des remèdes et des médecins, de même qu'une femme peut être délivrée quelquefois par les manœuvres les plus irrationnelles, le plus mal conduites.

A la vérité, Chailly², dans le cas en question, veut, si l'on

¹ Scanzoni ; *op. cit.*, pag. 352.

² Chailly ; *op. cit.*, pag. 695.

éprouve trop de difficulté à extraire la tête avec les mains seules, en abaissant la mâchoire inférieure et tout le corps de l'enfant, que sans perdre de temps on relève vivement le tronc vers le ventre de la mère, de façon à défléchir la tête et à dégager l'occiput le premier à la fourchette, comme dans les cas que nous examinerons ultérieurement. — Cette manœuvre est-elle toujours possible? Il faut distinguer.

Faite avec les mains seules ou avec le forceps introduit, comme nous le dirons tout à l'heure dans le cas de *tête dernière défléchie*, en *dessous du tronc* de l'enfant, suivant son *plan dorsal*, cette manœuvre ne peut réussir, toutes proportions normales gardées entre la tête fœtale et les parties maternelles (et elle ne réussira pas à coup sûr s'il y a quelque disproportion nécessitant précisément l'emploi du forceps), cette manœuvre ne peut réussir, disons-nous, que si la tête de l'enfant n'est pas *complètement fléchie*, et surtout si le menton n'est pas encore descendu *au-dessous des pubis*.

Vouloir faire exécuter alors à la tête du fœtus un mouvement d'extension, quand déjà elle est retenue par quelque obstacle accusant un défaut de proportion entre son volume et les organes maternels, c'est comme si on voulait, dans un accouchement par le *vertex en position occipito-postérieure secondaire* dans le petit bassin, opérer avec le forceps une *extension* telle de la tête que le menton pût se dégager le premier sous les pubis, et donner lieu à un *accouchement par la face*. — Quoi qu'en ait dit M. Guillemot, cette mutation, ce changement de *présentation crânienne en présentation faciale* dans l'intérieur de l'excavation, n'est pas du tout facile (si tant est qu'il soit possible) avec un bassin normalement conformé et une tête fœtale de volume ordinaire, et encore moins quand il y a quelque disproportion entre le contenant et le contenu, pour si légère qu'elle soit. Il faudrait en effet, pour qu'il se réalisât, qu'à un moment donné l'*occipito-mentonnier*, qui mesure 13 cent. $\frac{1}{2}$, vint passer à travers le *diamètre antéro-postérieur de l'excavation*, qui n'a que 12 centim., sur un bassin dépourvu de parties molles, ce qui n'est pas possible, encore une fois, à *terme*, sans une ampli-

tude insolite de l'excavation, ou une petitesse extrême de la tête fœtale. Pour nous, nous n'avons jamais vu cette transformation de présentation se produire. — Eh bien ! pour le cas de *tête dernière*, que nous discutons en ce moment, existe la même impossibilité. Nous avons déjà dit, en effet, et suffisamment démontré, que le mécanisme de l'expulsion, dans ce dernier cas, était le même que pour une *présentation crânienne en position occipito-postérieure directe*.

Si, au contraire, — et voici maintenant pourquoi nous disions tout à l'heure qu'il fallait distinguer, — le *menton*, quoique la position de la *tête dernière* soit *occipito-sacrée*, n'est pas encore arrivé *au-dessous du pubis*, s'il est resté *derrière* la symphyse, il peut être refoulé, l'extension se produire, la manœuvre conseillée par Chailly réussir, et le forceps, appliqué comme le veulent Nægele et Scanzoni, donner un succès prompt et complet. C'est que la paroi antérieure du bassin, ou si l'on veut la face postérieure des pubis, présente un plan légèrement incliné *d'arrière en avant et de bas en haut*, sur lequel peut glisser, remonter le menton du fœtus, pour se porter tout à fait en haut, *au-dessus* du niveau du bord supérieur de la symphyse, et donner lieu au cas, qui va maintenant nous occuper, de la *tête dernière défléchie* en position *occipito-sacrée*.

Comme on le voit, cette distinction de la place occupée par le menton du fœtus, *derrière* ou *dessous* la symphyse, n'est pas sans importance et mérite d'être prise en sérieuse considération. M. le professeur Pajot¹, exposant les phénomènes mécaniques du travail dans les accouchements par le siège, établit très-nettement cette distinction, dont la valeur au point de vue pratique ne saurait être méconnue.

Nous ne pouvons savoir quel sera l'auteur de l'article **FORCEPS**, du *Dictionnaire encyclopédique des sciences médicales* ; mais si, — et pour notre part nous le désirons de tous nos vœux, — M. le professeur Pajot voulait bien se charger de l'écrire, il

¹ Pajot; *Dict. encyclop. des scienc. médic.*, Art. *Accouchement* (Phénomènes mécaniques), tom. I, pag. 400 et 401.

est probable (serait-ce téméraire de l'affirmer ?) qu'il tiendrait grand compte de tous ces détails minutieux en apparence, mais d'une utilité pratique incontestable. En parlant des anomalies du cinquième temps des accouchements par le siège, il accentue déjà leur importance quand il dit : « Elles retentissent sur la pratique des opérations, et leur mécanisme doit être parfaitement connu de l'accoucheur ».

De tout ce qui précède, nous pouvons conclure, en terminant nos considérations sur le mode d'emploi du forceps dans les cas de *tête dernière en position occipito-sacrée*, que cet instrument, dans la plupart des cas, doit être appliqué, en dépit de l'opinion des accoucheurs allemands, *au-dessus* du tronc de l'enfant, sur son *plan sternal*, ainsi que le conseillent les accoucheurs français. — Quant à la direction qu'il convient de donner aux tractions, une fois les branches de l'instrument articulées, elle nous est indiquée par le mécanisme de l'expulsion spontanée dans les cas semblables. Reportant nos souvenirs sur ce que nous avons dit plus haut à ce sujet, nous voyons que c'est *par en bas et en arrière* qu'il faut porter les manches du forceps, comme s'il s'agissait de dégager au niveau de la fourchette l'occiput de la *tête première en occipito-postérieure*, arrivé déjà au bord antérieur du périnée.

Ainsi : à un même mécanisme d'expulsion dans les deux cas correspond un même mode d'intervention avec les instruments. — Faisons remarquer cependant que dans le cas de *tête première*, avant d'abaisser les manches du forceps, il faut les porter en haut pendant qu'on tire en avant ; mais c'est pour amener d'abord l'occiput, qui a un long espace à parcourir, au niveau du bord antérieur du périnée, sur lequel doit ensuite s'opérer le dégagement par un mouvement d'extension par en bas.

b. *Tête défléchie*. — Le rapport de la *tête dernière défléchie en position occipito-sacrée* est pour nous une *position mento-pubienne*, et nous faisons de cette sous-division de la position occipito-sacrée une nouvelle grande division C que nous

appelons de son nom véritable, *mento-pubienne*. Les développements dans lesquels nous allons entrer justifieront pleinement, nous aimons à le croire, cette manière de voir, différente de celle de tous les auteurs classiques. Elle est, sans nul doute, beaucoup plus rationnelle, beaucoup plus philosophique (si l'on peut faire de la philosophie en obstétrique) que celle qu'on trouve exposée dans les livres. Dans l'espèce, en effet, nous pouvons constater tous les temps d'un *accouchement par la face*.

C. POSITION MENTO-PUBIENNE. — Lorsque, le tronc de l'enfant étant sorti, le dos reste en arrière, et que la tête, retenue dans l'excavation ou au détroit périnéal, a le *menton défléchi*, on ne peut plus considérer ces rapports, à moins de fermer les yeux à la lumière et de ne tenir aucun compte des analogies les plus légitimes, comme une position *occipito sacrée*. Le pivot autour duquel va s'exécuter le dégagement est la *région sous-mentale* du fœtus : c'est un accouchement en *présentation faciale, face en dessus*, qui va se réaliser. Le nom de *position mento-pubienne* convient donc beaucoup mieux à ce nouveau rapport, bien que les auteurs ne l'aient pas mis en évidence.

Effectivement, en cette occurrence, l'occiput, logé dans la concavité du sacrum, et plus bas, par rapport au périnée, que la saillie de menton qui se trouve au-dessus du pubis, et aussi éloigné que possible de la poitrine du fœtus, se dégage le premier à la vulve, au-devant de la fourchette, quand l'expulsion peut se faire spontanément ou qu'elle est opérée artificiellement. Puis sortent à la suite le bregma, le front, la face, et le menton le dernier, c'est-à-dire que se dégagent l'un après l'autre tous les *diamètres sous-mentaux*, comme dans un accouchement naturel par la face. La seule différence que l'on constate, c'est que ces divers diamètres apparaissent à la vulve dans un ordre inverse, de l'occiput au menton, au lieu de se montrer du menton à l'occiput. Mais dans ces deux cas le pivot de ce mouvement de dégagement reste le même : la *région sous-mentale* du fœtus appliquée sous la symphyse du pubis. En un mot, c'est un véritable accouchement

par la face qui se réalise; seulement la face reste en dessus et sort la dernière. Mais, encore une fois, le mécanisme n'est pas sensiblement modifié. Nous avons donc raison de donner aux rapports qu'affecte le fœtus, dans cette circonstance, avec le petit bassin, bien que le tronc soit dehors, le nom de *position mento-pubienne*.

Au surplus, et ceci n'a pas une moindre importance au point de vue pratique, pendant que s'opère le dégagement que nous venons de décrire, le ventre du fœtus se rapproche du ventre de la mère. C'est même à cette seule condition que peut se faire le dégagement spontané.

L'accoucheur doit donc, en pareille circonstance, relever fortement en haut le tronc du fœtus, et faire des tractions dans ce dernier sens avec plus ou moins de vigueur. Telle est l'excellente manœuvre de *ventre sur ventre*, recommandée pour ces cas par M. le professeur Pajot, et dont le succès est presque certain. Elle peut pourtant ne pas réussir, comme dans l'exemple que nous allons rapporter. Comment faut-il alors intervenir avec le forceps ?

La rareté de cas semblables, signalés déjà cependant, au dire de Cazeaux¹, par Leroux, Asdrubali, Michaelis, fait que les auteurs des *Traité d'accouchements* les plus répandus passent rapidement sur ces faits. Puisque nous avons eu la bonne fortune d'en observer un à la clinique d'accouchements de Montpellier pendant que nous étions interne de ce service, mettons-le à contribution pour en tirer quelques enseignements.

OBSERVATION.

Clotilde C. . . . , 26 ans, enceinte pour la première fois, bien portante, entre à la clinique d'accouchements (service de M. Dumas) le 8 juin 1863. Règles abondantes, un peu de leucorrhée habituellement.

Premières douleurs de l'enfantement le 6 juillet, à 4 heures du matin; elles sont d'abord rares et peu intenses.

A 8 heures du matin, elles augmentent sensiblement, et

¹ Cazeaux; *op. cit.*, pag. 460.

nous voyons la femme pour la première fois. Col ramolli et presque totalement effacé.

Midi : dilatation comme 1 franc. Sous l'influence d'une cause inconnue, la poche se rompt.

A 4 heures : douleurs vives et fréquentes. Agacement nerveux ; dilatation comme 2 francs. Aucune partie fœtale accessible par le toucher au détroit supérieur. Bain de une heure de durée ; il ne calme pas l'état d'excitation générale que développe cette dilatation pénible du col. — Potion éthérée et laudanisée.

A 6 heures : un autre bain que demande la parturiente elle-même.

A 1 heure du matin seulement (7 juillet maintenant), la dilatation est complète et l'engagement commence à se faire. La fesse antérieure (deuxième position du siège) est prise pour le sommet recouvert d'une bosse séro-sanguine.

Le diagnostic n'est bien établi que sur le lit de travail, à 3 heures. Les membres inférieurs sont complètement relevés sur le plan sternal du fœtus, et cette attitude gêne la rotation du dos en avant. Nous ne pouvons nous-même la favoriser autant que nous le voudrions. Ce n'est, en effet, que lorsque les genoux, relevés sur le ventre du fœtus, sont accessibles, que nous pouvons venir en aide à la nature pour l'accomplissement de ce mouvement, qui malheureusement ne peut s'effectuer. Au surplus, le cordon, protégé par les deux tuteurs que lui font les membres pelviens ainsi relevés, n'a pas subi de compression fâcheuse. Ses pulsations sont normales.

Tout en essayant de tourner le dos en avant, en imprimant au tronc du fœtus un mouvement de rotation de droite à gauche, nous nous gardons de faire de fortes tractions jusqu'à ce que nous ayons complètement étendu les bras, et que nous les ayons amenés au dehors. Le dos reste en arrière, et par conséquent l'occiput va occuper la concavité du sacrum. Nos tentatives pour ramener la face en arrière, suivant la pratique de M^{me} Lachapelle, restent infructueuses.

Quels que soient nos efforts d'extraction manuelle dirigés aussi méthodiquement que possible (*mouvement de dos sur dos* d'abord, puis de *ventre sur ventre*), nous ne pouvons réussir à dégager la tête. — Imbu des idées de Chailly sur l'emploi du forceps en une telle occurrence, nous essayons d'appliquer cet instrument sur le plan *sternal* de l'enfant, après en avoir abaissé autant que faire se pouvait le tronc. — Impossible même d'introduire la première branche. — Il va sans dire que l'enfant avait alors cessé de vivre.

M. le professeur Dumas, prévenu de l'embarras dans lequel nous laissait notre inexpérience à cette époque, arrive et fait l'application du forceps avec une facilité vraiment surprenante; mais il a soin de nous faire *relever fortement en haut, sur le ventre de la femme, le tronc de l'enfant, et de glisser les branches de l'instrument en arrière, au-dessous de lui sur son plan dorsal*, suivant la méthode des accoucheurs allemands, qui nous était alors inconnue. — La facilité avec laquelle fut faite cette application de forceps, et la rapidité de l'extraction de cette tête que nous n'avions pu ébranler, firent sur nous une impression telle, que nous n'en avons jamais plus perdu le souvenir. — Il était alors 5 heures et demie du matin. — Le placenta, qui avait eu le temps de se décoller, vint avec l'enfant.

Principaux diamètres de la tête du fœtus :

Occipito-mentonnier.....	13 centim. 1/2
Occipito-frontal.....	12 —
Sous-occipito-bregmatique...	9 —
Sous-mento-bregmatique.....	9 —
Bipariétal.....	9 —

Poids total de l'enfant: 3,450 gram.

Suite de couches normales. Sortie de la femme de l'hôpital le 16 juillet.

Revenons sur quelques points de ce drame tocologique.

Notons d'abord une circonstance malencontreuse, la rupture prématurée de l'œuf, alors que la dilatation n'avait pas plus d'étendue que la surface d'une pièce de 1 franc. Elle fut pour beaucoup dans l'erreur de diagnostic que nous fîmes. A ce moment, la dilatation était insuffisante pour permettre l'exploration facile de la région fœtale en rapport avec le détroit supérieur, qui du reste paraissait inoccupé, tellement élevée était cette partie du fœtus. Plus tard, quand la dilatation fut complète, et elle ne se compléta que tardivement (à 1 heure du matin), le gonflement œdémateux dont la partie fœtale engagée était devenue le siège vint encore embarrasser le diagnostic.

A la vérité, l'auscultation aurait dû nous mettre sur la voie d'un bon diagnostic. Comment se fait-il qu'il n'en soit tenu aucun compte dans l'histoire de notre accouchée? Nous ne pouvons nous l'expliquer aujourd'hui. Les bruits cardiaques fœtaux, à cause

même de la position dorso-postérieure droite (2^e du siège), n'étaient-ils pas perceptibles? Ce n'est pas impossible. Toujours est-il que nous ne les trouvons pas mentionnés sur la feuille d'observations, pas plus que les résultats de la palpation abdominale. Il est vrai que nous ne possédons pas cette finesse de tact qui permet à M. Mattei de « sentir la série des apophyses épineuses du fœtus¹ ».

Quant au défaut de rotation du dos de l'enfant en avant, il trouve une explication plausible, ce nous semble, dans le redressement des membres pelviens au-devant du tronc. On sait, en effet, que les phénomènes mécaniques d'un accouchement par le siège sont plus réguliers quand la présentation est complète que quand elle est décomplétée. — Ce que nous savons très-bien, en tout cas, c'est qu'il nous a été impossible de le déterminer, quelques efforts que nous ayons faits pour cela. Nous ne parvenions jamais qu'à tordre le torse de l'enfant, sans pouvoir le faire véritablement tourner; l'occiput n'était en rien influencé par nos tentatives de réduction, il est toujours resté obstinément en arrière.

Mais pourquoi le menton s'est-il défléchi? — C'est que, n'étant pas encore descendu *au-dessous* de la symphyse pubienne, au moment où, par des tractions un peu vives, nous tâchions de terminer l'accouchement pour soustraire l'enfant à une mort imminente par le fait de la compression du cordon ombilical, il a pu glisser en haut en arrière, sur le plan incliné de la face postérieure du pubis, circonstance dont nous avons déjà signalé la possibilité. Nous ferons d'ailleurs remarquer, avec Cazeaux, que l'extension de la tête est beaucoup plus fréquente lorsque l'occiput reste en arrière que lorsqu'il est dirigé en avant, et cela parce que, les tractions étant naturellement faites en bas et en avant, le col utérin, qui tend toujours à revenir sur lui-même et qui regarde un peu en arrière, accroche par sa lèvre antérieure le menton de l'enfant et détermine l'extension de la tête. Au surplus, l'insuccès de la manœuvre de *dos sur dos* nous ayant engagé à essayer

¹ Mattei: *Essai sur l'accouch. physiol.*, 1855, pag. 140.

de la manœuvre de *ventre sur ventre*, c'est cette dernière manœuvre qui a complété la déflexion.

Inutile de revenir maintenant sur les détails de l'application du forceps faite par M. le professeur Dumas. Le prompt succès qu'elle a eu parle assez haut en sa faveur. Par conséquent nous conseillerons toujours, pour les cas analogues à celui que nous venons de relater, d'imiter la conduite du professeur de Montpellier, celle que recommandent, pour tous les cas de *tête dernière*, les accoucheurs d'Outre-Rhin. Se conformer, en pareille occasion, à la règle générale formulée dans nos livres d'accouchements, c'est se créer, comme cela nous est arrivé, des difficultés pour ainsi dire insurmontables.

Qu'on veuille réfléchir, en effet, aux rapports qu'affectent alors la tête fœtale et le cou avec les parties génitales de la mère, et l'on verra tout de suite la peine que l'on doit avoir à introduire les branches du forceps au-devant du cou de l'enfant, et à atteindre avec les cuillères les côtés de la tête fortement portée en arrière dans la concavité du sacrum. — Au contraire, en relevant verticalement le tronc du fœtus au-devant de la vulve, on se donne beaucoup de place, relativement parlant, bien entendu, mais surtout la facilité de faire usage du mode d'introduction du forceps prôné par M^{me} Lachapelle, et dont nous avons déjà fait ressortir la grande utilité pratique. Au surplus, on peut alors saisir beaucoup plus commodément les côtés du crâne du fœtus, qui, à cause même de l'extension forcée de la tête, est, avons-nous dit, très-bas situé dans l'excavation.

Enfin, ainsi appliqué (voyez *fig. 3*), le forceps est on ne peut mieux disposé pour faire exécuter à la tête du fœtus le mouvement d'extension exagérée qui doit amener son dégagement à la vulve. Il suffit pour cela de porter les manches de l'instrument *par en haut* en même temps que l'on tire à soi. Ainsi, on imite le procédé que suit la nature quand, livrée à elle-même ou aidée par la manœuvre de *ventre sur ventre* faite convenablement, elle peut conduire à bien un tel accouchement : *Ars naturam imitatur*.

Il n'est donc pas « indifférent », comme le dit M. Tarnier ¹, de faire pénétrer les branches du forceps suivant le *plan sternal* ou suivant le *plan dorsal* du fœtus, quand on veut entraîner au dehors sa tête, en état de déflexion complète dans l'excavation (*position mento-pubienne*), après la sortie du tronc; et l'on est plus que « autorisé », pour nous servir de l'expression de Cazeaux : on doit dans ce cas appliquer le forceps sur le *plan dorsal* du fœtus, *en dessous* de lui, suivant le précepte donné par les accoucheurs allemands.

Au surplus, au temps où nous vivons, il n'est peut-être pas sans intérêt de rechercher si les Allemands ont été les premiers à établir en principe d'appliquer le forceps *en dessous* du corps du fœtus, quand l'occiput de la *tête dernière* occupe la concavité du sacrum. La lecture du livre de H.-F. Nægele pourrait le laisser croire. « L'accoucheur, dit-il, qui sait comment la nature expulse à travers le bassin la tête placée dans cette attitude, ne peut avoir la pensée d'appliquer l'instrument au-dessus du corps de l'enfant, ainsi qu'on l'enseignait encore naguère presque généralement. Dans ce cas, comme dans tous les autres, le forceps est introduit et articulé *au-dessous* du tronc ². » Pourtant déjà Baudelocque, dans une note très-explicite, donne le conseil, si l'on éprouve trop de difficultés à introduire les branches du forceps *au-dessus* du corps du fœtus, d'essayer de les porter *en dessous* en tenant le tronc élevé du côté du ventre de la mère ³. Et plus tard Gardien dit formellement : « *Je préfère, dans tous les cas, placer les branches en dessous de l'enfant, que l'on fait relever par un aide vers l'abdomen de sa mère* ⁴. » — *Et nunc erudiamur.*

D. POSITIONS OBLIQUES ET TRANSVERSALE. — Le tronc du fœtus étant au dehors, et la tête conservant encore une *position oblique* ou *transversale* dans l'excavation, quelle doit être la con-

¹ Tarnier ; *op. cit.*, pag. 393.

² Nægele ; *op. cit.*, pag. 296.

³ Baudelocque ; *loc. cit.*, pag. 204.

⁴ Gardien ; *Traité d'accouch.*, tom. II, pag. 593.

duite de l'accoucheur si l'application du forceps devient nécessaire?

Le placement des branches de l'instrument sur les côtés de la tête de l'enfant offre alors des difficultés très-grandes, et même insurmontables; aussi l'homme de l'art doit-il tenter de réduire avec les mains la position oblique ou transversale en position directe, et de préférence en position occipito-pubienne, qui est la plus avantageuse. Si le menton du fœtus est trop éloigné de la poitrine, ou, en d'autres termes, si l'état de déflexion plus ou moins marqué de la tête est gênant pour la manœuvre, il faut tout d'abord tâcher d'augmenter la flexion, de la compléter même, si faire se peut, à l'aide de la main qui, mise dans un état intermédiaire à la pronation et la supination, a la face palmaire tournée vers la face du fœtus, main portée sur cette région même du fœtus, et qui, à l'aide d'un ou de deux doigts introduits dans la bouche, peut opérer l'abaissement de la mâchoire inférieure et la flexion de la tête.

Cela fait, ou sans cette manœuvre préalable, qui peut ne pas être nécessaire, il faut ensuite, pour obtenir la réduction désirée de la position oblique ou transversale en occipito-pubienne, agir comme le conseille M^{me} Lachapelle¹, c'est-à-dire glisser dans la concavité du sacrum la main, dont la paume embrasse le plus commodément l'occiput de l'enfant, la porter sous la joue de ce dernier qui regarde en arrière, et introduire l'index et le médius dans la bouche afin d'attirer la face en arrière dans la concavité sacrée, et d'amener par cette manœuvre l'occiput en avant, derrière le pubis.

Ce mode d'intervention, recommandé par l'habile sage-femme qui a tant illustré l'École de la Maternité de Paris, est sans contredit excellent en pratique, quoi qu'en dise Joulin²; et sur trois fois que nous avons dû y recourir, il nous a donné deux succès. Une fois la face conduite dans la concavité sacrée, l'extraction manuelle simple est généralement des plus faciles, comme dans les deux cas auxquels nous faisons ici allusion. C'est donc à

¹ Lachapelle; *loc. cit.*, pag. 97.

² Joulin; *op. cit.*, pag. 1017.

cette manœuvre que doit d'abord songer l'accoucheur qui se trouve en présence d'un cas de ce genre.

Elle peut manquer son effet, comme sur la femme dont l'accouchement laborieux a été le motif ou le prétexte de ce travail. Que faire alors? Tant que la face du fœtus est en rapport avec l'une ou l'autre symphyse sacro-iliaque de la mère; autrement dit, tant que la position est *occipito-antérieure* gauche ou droite, ou même tant que la position est *transversale*, le mode d'intervention de M^{me} Lachapelle réussit presque à coup sûr. Mais quand la face du fœtus est en rapport avec l'une des deux cavités cotyloïdes de la mère; en d'autres termes, quand la position est *occipito-postérieure* droite ou gauche, il est beaucoup plus difficile de faire tourner en arrière cette partie du fœtus (la face), et de produire ainsi à l'aide des mains une position *occipito-pubienne*. Aussi croyons-nous que, sans perdre du temps, il convient, dans une telle conjoncture, de retirer la main introduite la première, de la remplacer par l'autre mieux appropriée à la circonstance, et par une manœuvre analogue à la précédente de tâcher d'entraîner l'occiput dans la concavité du sacrum, afin de *réduire la position oblique ou transversale en position occipito-postérieure directe*, et de pouvoir appliquer alors, si besoin est, le forceps comme il a été dit ci-dessus.

Peut-être que, en cas d'insuffisance des mains seules, on pourrait, dans le cas supposé, employer avec avantage une branche du forceps (celle paraissant le mieux disposée pour produire le mouvement désiré), maniée comme un levier, en laissant, bien entendu, la main conductrice en place pour protéger les parties molles de la mère, cette main devant servir de point d'appui et aider en même temps à la manœuvre en appuyant sur la cuillère de l'instrument appliqué sur la tête fœtale. Ne sait-on pas d'ailleurs, pour peu que l'on ait fait usage du forceps, que lorsqu'il n'existe pas de disproportion trop grande entre la tête fœtale et l'excavation pelvienne, il suffit d'introduire la première branche pour sentir la tête exécuter un mouvement de rotation qui la place dans le sens antéro-postérieur du petit bassin, comme dans l'accouchement physiologique?

Bien que nous n'ayons jamais eu recours encore à l'expédient que nous conseillons, nous croyons devoir le recommander, parce qu'il nous semble d'une application plus facile, pour les cas en question, que celle des deux branches du forceps, déjà si difficile même sur la tête première en position transversale, si l'on veut suivre toutes les règles prescrites par l'École française. Pour notre part, nous le disons ici avec franchise, nous estimons que toutes ces règles, excellentes en théorie, sont inexécutables et même dangereuses dans la pratique. Nous avons toujours appliqué jusqu'ici les cuillères du forceps sur les côtés du bassin, ou à peu près ; et nous n'avons pas encore eu à nous plaindre d'avoir agi de cette manière. — Au détroit supérieur, en agissant de la sorte, nous avons presque toujours mal saisi la tête, dans le sens d'un de ses diamètres obliques ; mais le moyen de faire autrement est encore à trouver.

Heureusement, dans les cas de position transversale dans l'excavation, en faisant une application oblique convenable, c'est-à-dire telle que la courbure pelvienne du forceps soit dirigée du côté de la partie fœtale qui doit être amenée sous le pubis, — et, chose bien digne de remarque, la main conductrice de chaque branche est pour ainsi dire conduite elle-même là où il faut par l'attitude de la tête, — heureusement, disons-nous, en faisant alors une application oblique convenable, la tête exécute elle-même entre les cuillères du forceps, en vertu de la loi d'accommodation d'après laquelle s'effectuent tous les phénomènes mécaniques de l'obstétrique, et sous la simple influence des premières tractions, la rotation qu'elle effectue d'ordinaire spontanément pendant son mouvement de descente à travers le bassin.

Par conséquent, si aucune des manœuvres indiquées pour transformer en une *position directe*, une *position oblique* ou *transversale*, de la *tête dernière*, ne pouvait réussir, et s'il fallait appliquer le forceps en l'état, comme cette application offrirait les plus grandes difficultés, si on voulait à tout prix saisir le diamètre bipariétal du fœtus, nous croyons qu'il faudrait *élever de préférence* ou *abaisser fortement* le tronc de l'enfant, selon qu'il serait plus commode d'agir de l'une ou de

l'autre manière, et introduire les branches comme pour une *position directe*. — Encore ici on serait peut-être assez heureux pour voir la rotation s'effectuer entre les cuillères et l'instrument.

En résumé, nous estimons, après les détails dans lesquels nous sommes entré, que l'accoucheur ayant à faire usage du forceps pour extraire la tête du fœtus retenue dans l'*excavation* ou au *détroit inférieur* après la sortie du tronc de l'enfant, doit se conformer aux règles suivantes, qui sont les conclusions légitimes de la discussion à laquelle nous venons de nous livrer.

α. Position occipito-pubienne. — *Relever* le tronc du fœtus autant que possible, appliquer les branches du forceps *au-dessous* de lui sur son *plan sternal*, et tirer ensuite *en avant* et de *bas en haut*, comme pour dégager l'occiput en pareille position d'une présentation crânienne. Dans les deux cas, nous l'avons démontré, les mêmes diamètres se présentent, bien que dans un ordre inverse aux diamètres antéro-postérieurs de l'*excavation* et du *détroit inférieur*. Dans les deux cas, même direction à donner aux tractions.

Concordance de la méthode française et de la méthode allemande.

β. Position occipito-sacrée. (Tête fléchie.) — *Abaisser* le tronc du fœtus autant que possible, appliquer les branches de l'instrument *au-dessus* de lui sur son *plan sternal*, et tirer ensuite *en avant*, mais *surtout en bas*, pour dégager la face la première à la commissure antérieure de la vulve; de même que, en *position occipito-sacrée*, le crâne venant le premier, il faut, quand l'occiput a atteint le bord antérieur du périnée, *tirer en avant*, mais *surtout en bas*. — Dans ces deux cas encore, nous l'avons démontré, les mêmes diamètres passent, bien que dans un ordre renversé, à travers les diamètres antéro-postérieurs du petit bassin et du *détroit périnéal*. Dans les deux cas, tractions dans le même sens.

Préférence donnée à la méthode française.

γ. Position mento-pubienne. (Occipito-sacré, tête défléchie.)

Excellence de la méthode allemande. — *Relever* le tronc du fœtus le plus possible, appliquer les branches du forceps *au-dessous* de lui sur son *plan dorsal*, et tirer ensuite *surtout par en haut* pour compléter la déflexion et dégager l'occiput le premier au-devant du périnée, puis le vertex, le bregma, le front et la face; en un mot, pour donner lieu à une sorte d'*accouchement par la face, face en dessus*. Au reste, encore mêmes diamètres au dégagement, *face première* ou *face dernière*. — Aussi encore même direction à donner aux tractions dans les deux cas.

δ. *Position transversale* ou *oblique*. — Réduire par la manœuvre de M^{me} Lachapelle en *occipito-pubienne*. Si c'est impossible de faire de la sorte, ramener toujours, par une manœuvre analogue ou à l'aide d'une seule branche du forceps, l'occiput en arrière, *en position directe*, et agir ensuite, suivant le cas, comme il a été dit ci-dessus.

Bref, comme le dit M. le professeur Pajot, les dégagements artificiels doivent se modeler exactement sur les dégagements spontanés.

II.

Tête au détroit supérieur.

Lorsque, le tronc de l'enfant étant sorti, la tête est retenue au détroit supérieur, les difficultés de l'application du forceps sont sans contredit beaucoup plus considérables, si tant est que cette opération soit possible. La présence des épaules à l'orifice vulvaire s'oppose à l'introduction facile, dans les voies génitales, de la main conductrice des branches de l'instrument, alors qu'il est si nécessaire, quand on doit porter les cuillères au-dessus du détroit abdominal, de l'introduire tout entière pour les appliquer convenablement.

Cette introduction de la main tout entière dans le conduit vulvo-utérin, quand il s'agit d'aller saisir avec le forceps la tête du fœtus au détroit supérieur en présentation céphalique, est pour nous une règle dont il ne faut jamais se départir. De ce précepte dépendent la sûreté et l'innocuité de l'opération. En le suivant,

on est toujours sûr de porter les cuillères assez haut pour bien saisir la tête, et la saisir solidement, en même temps que l'on évite non moins sûrement les lésions du col utérin et des culs-de-sac vaginaux.

C'est pour ne pas s'être conformé à ce précepte que dernièrement un de nos collègues et amis, qui avait bien voulu nous adjoindre à lui pour un accouchement difficile, n'a pu extraire avec le forceps la tête du fœtus, retenue au détroit supérieur par un rétrécissement rachitique du diamètre sacro-pubien. Deux fois le forceps glissa sans rien amener; une troisième fois il ne put être articulé. Après avoir mis la femme dans une attitude plus commode pour la manœuvre que celle dans laquelle elle était auparavant, nous pûmes, sans beaucoup de peine, grâce à l'introduction de toute la main pour conduire les branches de l'instrument, appliquer solidement le forceps et amener la tête au dehors. Le reste de l'extraction, le passage des épaules et même celui du ventre, ne furent pas aussi faciles. L'enfant, qui succomba pendant ce dernier temps de la manœuvre, était du reste énorme : il pesait 5,400 grammes ! poids tout à fait exceptionnel.

C'est Flamant¹, le premier, qui a fait de l'introduction de toute la main un précepte de rigueur pour l'application du forceps au détroit supérieur; et il a rendu un véritable service à la pratique. Il a même conseillé, longtemps avant F. Hatin, d'introduire dans quelques cas les deux branches de l'instrument avec la même main pour guide². — Cette idée, selon nous, est moins heureuse que la précédente, et nous sommes loin de partager pour ce mode opératoire, connu aujourd'hui sous le nom de procédé de F. Hatin, le même enthousiasme que Chailly³.

Pour nous, c'est l'introduction de toute la main dans les voies génitales de la femme qui donne à l'accoucheur la facilité d'appliquer sans danger le forceps au détroit supérieur.

¹ Flamant; *Mémoire pratique sur le forceps*, pag. 49. 1816.

² Flamant; *loc. cit.*, observations XVIII et XXX.

³ Chailly; *op. cit.*, pag. 652 et suiv.

Qu'on n'invoque pas la difficulté de cette introduction de la main tout entière, car l'étroitesse de la vulve n'est jamais un obstacle sérieux pour la pratique de la version podalique; il faudra bien d'ailleurs que bientôt passe la tête fœtale, et ce passage n'en sera alors que plus facile, la voie se trouvant préparée par l'intromission de la main. Au surplus, l'introduction des quatre derniers doigts seulement, prescrite par Baudelocque¹ et encore par la plupart des accoucheurs de nos jours, est plus douloureuse que l'introduction de toute la main, en ce sens que la région palmaire, qui correspond à l'anneau vulvaire pendant tout le temps de la manœuvre, est plus large que le poignet, qui s'y trouve engagé quand toute la main est portée dans le vagin. Dans ce dernier cas, une fois la main en place, la femme ne souffre pour ainsi dire plus, nous ne craignons pas de l'affirmer de par notre toute petite expérience. Dans les quelques applications du forceps au détroit supérieur que nous avons eu jusqu'ici l'occasion de faire, nous n'avons jamais agi différemment, suivant en cela les conseils de notre excellent maître, M. le professeur Dumas, et nous n'avons jamais eu à nous plaindre de cette conduite. — Quant au procédé de F. Hatin, nous le tenons, expérience faite, pour incommode et difficile, surtout quand l'angle sacro-vertébral est un tant soit peu proéminent.

Quoi qu'il en soit, revenons, il en est temps, à notre sujet, dont nous a écarté cette digression sur l'application du forceps au détroit supérieur dans les cas de *tête première*.

Les difficultés de cette opération ne sont rien, comparative-ment à celles qui surgissent quand le tronc, déjà sorti, obstrue l'entrée du conduit vulvo-utérin. Un accoucheur des plus habiles, Dewees, au dire de Cazeaux² et de M. Jacquemier³, a toujours échoué en pareille occurrence.

Suivant Nægele, « pour que le forceps puisse être appliqué

¹ Baudelocque; *loc. cit.*, pag. 165.

² Cazeaux; *op. cit.*, pag. 844.

³ Jacquemier; *Manuel des accouchements et des maladies des femmes grosses et accouchées*, tom. II, pag. 415. 1846.

après l'expulsion du tronc, il faut que les bras soient dégagés et que *la tête soit descendue entièrement ou en grande partie dans l'excavation*¹ ».

« Si l'on peut s'en servir au détroit supérieur, dit M. Jacquemier,² ce n'est guère qu'après la mort du fœtus, lorsque des tractions sur les épaules ont allongé le cou. »

Chailly³ est du même avis : « Cette application est-elle possible ? L'expérience prouve que cet instrument ne peut être, dans ce cas, d'aucune utilité : tant que l'enfant est vivant, et que par conséquent le cou n'a pas été allongé par les tractions, il n'y a jamais assez de place dans l'excavation pour que le forceps puisse être guidé jusqu'à la tête; et quand bien même chaque branche isolée pourrait être introduite, il serait impossible de les réunir, de les articuler. »

Que penser conséquemment de tous les préceptes donnés par Baudelocque⁴ et ses successeurs immédiats (Gardien⁵, Capuron⁶, M^{me} Boivin⁷...), pour cette application du forceps au détroit supérieur, préceptes dont le but est de placer dans tous les cas les cuillères de l'instrument sur les côtés de la tête du fœtus ?

Pour nous, nous estimons que tous ces préceptes ont été formulés *à priori* et nullement d'après les enseignements de la pratique. Toutes ces opérations, nous l'avons déjà dit, sont inexécutables même sur le fantôme, quand on veut en simuler très-exactement tous les temps.

Est-il bien vrai que Baudelocque, aussi heureux qu'habile, ait réussi dans des cas semblables, la tête en position transversale ou oblique, ce qui arrive le plus souvent alors, en se conformant à ces préceptes ? On le dit, et nous n'oserons pas le contredire formellement. Nous ferons simplement remarquer

¹ Nægele ; *op. cit.*, pag. 295.

² Jacquemier ; *loc. cit.*, pag. 415.

³ Chailly ; *op. cit.*, pag. 710.

⁴ Baudelocque ; *loc. cit.*, pag. 202-210.

⁵ Gardien ; *loc. cit.*, pag. 290-295.

⁶ Capuron ; *Cours théorique et pratique d'accouch.*, pag. 565-573. 1823.

⁷ Boivin ; *Mémorial de l'art des accouchements.* pag. 387-391. 1836.

que l'occasion d'avoir recours au forceps pour de pareils cas (tête au détroit supérieur après la sortie du corps) se présente très-rarement ; que M^{me} Boivin¹ avoue franchement n'avoir jamais vu d'application de forceps après l'expulsion du tronc de l'enfant, et que Baudelocque² lui-même dit n'avoir employé cet instrument qu'une vingtaine de fois au détroit supérieur sur la *tête première*.

Nous n'avons trouvé dans les auteurs qu'une seule observation détaillée d'application du forceps après la sortie du tronc, *la tête étant au-dessus du détroit abdominal*. C'est la xxvii^e du Mémoire de Flamant. Qu'on nous permette de la reproduire ici en entier.

OBSERVATION.

« 22 Février 1811. Barbe Heitz, âgée de 24 ans, jouissant d'une bonne santé et portant son premier enfant, depuis vingt-quatre heures en travail, était tourmentée par de vives douleurs et demandait à grands cris qu'on la délivrât. La tête était encore dans la première position au-dessus du détroit abdominal, après la rupture des membranes et l'évacuation des eaux. N'ayant pas le forceps sous la main, et les proportions entre le fœtus et le bassin me paraissant promettre un accouchement heureux en faisant une version par les fesses, j'introduis la main gauche entre l'utérus et la joue gauche du fœtus. En suivant le plan latéral gauche, je ramène le bras gauche sur la poitrine, et, arrivé aux fesses, je ne puis saisir que le pied gauche. En tirant ce pied, le fœtus se courbe sur le côté gauche, et, au lieu de réduire à la seconde position par les fesses, comme cela arrive ordinairement, le tronc du fœtus tourne sur lui-même, et, lorsque les fesses sont amenées au-dessus du détroit abdominal, le fœtus se trouve encore dans la première position par les fesses. En tirant sur le pied gauche seul, je fais descendre le tronc jusqu'aux épaules ; je tire le bras droit qui était en dessous le premier, puis le bras gauche. Mais la tête reste arrêtée au-dessus du détroit abdominal, l'occiput au-dessus de la partie interne de la cavité cotyloïde gauche. *Après quelques tractions sur le cou, le menton s'est engagé*. Deux doigts de la main gauche, introduits dans la bouche, n'ont pu faire descendre la tête, et les convul-

¹ Boivin ; *op. cit.*, pag. 387.

² Baudelocque ; *loc. cit.*, pag. 29.

sions du fœtus m'ont déterminé à appliquer le forceps, dont la branche femelle a été introduite la première à droite par-dessous la poitrine du fœtus, et poussée en avant, la branche mâle à gauche et en arrière : le tronc du fœtus confié à un aide, j'ai extrait un enfant mâle et à terme, mort pendant l'introduction des branches de l'instrument¹.»

Nous n'avons aucunement l'intention de soumettre ce fait à une critique de détail. Il pourrait néanmoins donner lieu à quelques réflexions d'où il ressortirait que même les plus grands accoucheurs sont quelquefois mal inspirés. — *Errare humanum est!* — Qu'il nous suffise, pour ce qui nous concerne, de faire remarquer *qu'après quelques tractions sur le cou, le menton s'est engagé*, et que les deux bras étaient à l'extérieur ; par conséquent la tête fœtale n'était plus véritablement au détroit supérieur, mais seulement au haut de l'excavation. Il n'est donc pas étonnant que le forceps ait pu être appliqué *obliquement* et sans trop de difficultés.

Deleurye² était, à coup sûr, beaucoup plus pratique que Baudelocque quand il conseillait, dans tous les cas de *tête dernière au détroit supérieur*, d'introduire les branches du forceps sur les côtés du bassin, sans s'occuper des rapports de la tête fœtale avec ce détroit supérieur. On ne peut faire autrement, croyons-nous, si tant est encore que l'on puisse parvenir à appliquer l'instrument.

Quoi qu'on en ait dit, *au détroit supérieur*, même sur la *tête première*, les *applications directes*, c'est-à-dire celles faites sur les côtés du bassin, sont les seules possibles dans la très-grande majorité des cas, pour ne pas dire toujours. Pour être appliqué au détroit supérieur, le forceps doit accommoder la courbure de ses bords à la courbure des voies génitales de la femme, à la courbe qui résulte de la combinaison des divers axes du détroit supérieur, de l'excavation et du détroit inférieur. « Vouloir articuler un forceps dont la concavité des bords ne regarde pas le

¹ Flamant ; *op. cit.*, pag. 103 et 104.

² Deleurye ; *Observations sur l'opération césarienne et sur l'usage du forceps, la tête arrêtée au détroit supérieur*, pag. 86 et suiv. 1779.

derrière des pubis quand la tête est au détroit supérieur, c'est vouloir accommoder, dit Chailly ¹ avec beaucoup de raison, une ligne droite inflexible dans un canal courbe, ce qui est impossible. » Pour nous, dans les cinq ou six applications de forceps ² que nous avons faites jusqu'ici au *détroit supérieur*, nous n'avons jamais opéré différemment. Cette manière de procéder, connue sous le nom de *méthode allemande*, est la seule pratique, la seule conseillée par Chailly, M. le professeur Pajot, Joulin, Tarnier....., et tous ceux qui ont eu à se mesurer avec les difficultés de la clinique.

Dans les cas qui font l'objet de notre étude, une telle application est-elle possible? Si non, quelle doit être la conduite de l'accoucheur en cette conjoncture?

Distinguons les cas où le bassin est normal et ceux où le bassin est vicié.

A. Bassin normal. — Pour que la tête du fœtus soit retenue au détroit supérieur dans un bassin normal, après un accouchement par le siège ou après une version podalique, il faut que des tractions énergiques inconsidérées et inopportunes aient été exercées sur les membres inférieurs. Encore même, en pareille

¹ Chailly ; *op. cit.*, pag. 649.

² Deux applications à Grabels, sur la même femme (viciation du diamètre sacro-pubien), avec le concours de M. le Dr David. Chaque fois tête fixée ; deux enfants vivants ; opération facile.

Deux à la clinique d'accouchements, pendant que je suppléais M. le professeur Dumas (1871-72). Une fois sur une tête mobile au-dessus d'un rétrécissement oblique ovalaire ; cas malheureux ; sera publié. — Une seconde fois sur une tête fixée par un rétrécissement rachitique du diamètre sacro-pubien, après tentatives trop tardives d'accouchement prématuré, commencées pourtant dès le jour de l'entrée de la femme à l'hôpital. Emploi de l'aide-forceps de Joulin ; enfant mort. Fistule vésico-vaginale opérée avec succès par M. le professeur Courty. — Sera publié.

Une application en ville, pour un rétrécissement analogue, sur une cliente de M^{me} Baumès, accoucheuse. Encore emploi de l'aide-forceps ; mort de l'enfant. Paralyse de longue durée du membre inférieur gauche, par contusion du nerf sciatique correspondant. — Sera également publié.

Enfin, ma dernière application de forceps *au détroit supérieur* est celle à laquelle j'ai déjà fait allusion quelques pages plus haut. — En tout, six.

occurrence, les diamètres longitudinaux de la tête fœtale, sous l'influence des contractions utérines seules et en vertu du principe d'accommodation¹ à la faveur duquel s'effectuent tous les phénomènes mécaniques de l'obstétrique, se mettent en rapport avec le diamètre transverse ou au moins avec un des diamètres obliques du détroit supérieur, et la tête, soit en état de déflexion (son plus grand diamètre, l'occipito-mentonnier, qui a 13 centimètres et demi, n'excède pas de beaucoup le diamètre transverse, qui a la même étendue ou à peu près), soit après l'abaissement préalable du menton, spontané le plus souvent, ou opéré à l'aide de deux doigts portés dans la bouche, finit par franchir le détroit supérieur et arrive dans l'excavation, sinon en totalité, au moins en grande partie, comme dans l'observation que nous avons empruntée à Flamant.

Alors, les tractions opérées sur le tronc sont contraires à la réussite de l'extraction. En appliquant le menton contre le rebord du détroit supérieur, elles font obstacle au mouvement d'accommodation et de flexion que les contractions utérines seules impriment à la tête fœtale pour faciliter l'évolution, et de plus elles gênent l'introduction de la main pour aller abaisser le menton.

Peut-on admettre dans les cas qui nous occupent, au détroit supérieur, les deux positions *occipito-pubienne* et *occipito-sacrée*, qui se produisent presque nécessairement comme positions secondaires dans l'excavation et au détroit inférieur, ainsi que chacun le sait?

Ces positions de la tête première au détroit supérieur étaient considérées par les anciens accoucheurs comme possibles ; mais

¹ « Quand un corps solide est contenu dans un autre, si le contenant est le siège d'alternatives de mouvements et de repos, si les surfaces sont glissantes et peu anguleuses, le contenu tendra sans cesse à accommoder sa forme et ses dimensions aux formes et à la capacité du contenant. »

Ce principe immuable de mécanique, érigé en loi par M. le professeur Pajot, régit tous les phénomènes mécaniques de l'obstétrique : présentations et positions dans les bassins normaux et viciés, évolutions diverses du fœtus à travers la filière pelvienne, et une multitude de mouvements dans les opérations tocologiques. (Pajot ; *loc. cit.*, pag. 384.)

elles ne peuvent exister en réalité dans un bassin normal, encore moins dans un bassin rétréci, ainsi que nous le verrons bientôt, sauf dans un seul cas, on ne peut plus rare, que nous spécifierons plus loin. M^{me} Lachapelle, avec beaucoup de raison, en a déjà fait depuis longtemps justice et a relevé avec une exquise courtoisie l'erreur de Baudelocque, partagée, on ne sait trop pourquoi, jusqu'à ces dernières années, par des accoucheurs d'ailleurs fort recommandables. Il suffit de se reporter au principe de mécanique que nous avons rappelé ci-dessus en note, pour voir immédiatement que ces positions *occipito-pubienne* et *occipito-sacrée* sont impossibles au détroit supérieur.

Comment admettre, l'utérus se contractant, et il se contracte toujours de loin en loin, vers la fin de la grossesse, bien avant le début du travail, comme pour essayer ses forces, excité qu'il est d'ailleurs par divers stimulus directs ou indirects; — en ces conditions, comment admettre qu'un corps orbe, comme le front ou la région occipitale d'un fœtus à terme, puisse rester en rapport avec le promontoire sans glisser à droite ou à gauche et venir confiner à l'une ou l'autre symphyse sacro-iliaque?

• Il faudrait ne tenir aucun compte de la présence des eaux de l'amnios, de l'état de lubrification des organes maternels et de la tête fœtale recouverte de cet enduit sébacé plus ou moins abondant qui fait que parfois les pieds glissent si facilement entre les doigts de l'accoucheur opérant une version podalique. Tant vaudrait vouloir équilibrer l'une sur l'autre deux billes d'ivoire. Jusqu'à nos jours, il faut bien le reconnaître, la plupart des livres d'accouchements ont été écrits sur de pures spéculations théoriques, et tous les auteurs semblent s'être copiés. Ils ont tous juré sur la parole du maître. Nous exceptons pourtant de ce nombre, et il le faut bien, les impérissables *Mémoires* de M^{me} Lachapelle, où sont accumulés de si grands trésors pratiques, et auxquels il faut toujours aller demander quelque enseignement quand on s'occupe de l'art des accouchements.

« Cette position (l'occipito-pubienne), dit cette femme illustre¹,

¹ Lachapelle ; *loc. cit.*, pag. 106.

ainsi que son opposée (occiput sur l'angle sacro-vertébral), a été conservée par Baudelocque, qui a cru la rencontrer quelquefois. S'il faut en dire mon avis, je crois que Baudelocque ne l'a conservée que par respect pour Solayrès. Il a cru faire beaucoup en la reconnaissant pour très-rare, et en la plaçant la troisième dans sa nomenclature. Pour moi, je n'ai jamais touché la tête dans cette direction longitudinale au *détroit supérieur*¹, ni même à une certaine hauteur de l'excavation du bassin..... Je regarde donc comme purement imaginaires la troisième et la sixième position de Baudelocque.»

Eh bien ! ce qui est impossible dans les cas où la tête vient la première, est tout aussi impossible lorsque cette partie du fœtus est la dernière à sortir après un accouchement par les fesses ou après une version podalique. Sous l'influence des contractions utérines et grâce à la lubrification des parties contenant et des parties contenues, en vertu du principe de mécanique sus-énoncé, les grands diamètres longitudinaux de la tête fœtale se mettent en rapport, soit avec le diamètre transverse, soit avec l'un des diamètres obliques du détroit supérieur et s'engagent sans trop de peine dans l'excavation, surtout si, la main de l'accoucheur intervenant, le menton est attiré en bas par un ou deux doigts portés dans la bouche.

On a dit que, spontanément ou après des tractions intempestives et trop énergiques, le menton pouvait s'accrocher au-dessus de la symphyse du pubis, et causer le renversement ou la déflexion de la tête. — C'est là une pure hypothèse. Aucun accoucheur expérimenté, de nos jours, dirons-nous avec Grenser², ne partage cette opinion des auteurs anciens. Déjà M^{me} Lachapelle, qui a toujours devancé son époque, avait écrit dans son quatrième Mémoire : « Toutes ces théories sont illusoires, et la pratique en aurait bientôt dégoûté, si on voulait les mettre à l'épreuve. Sans nul doute les pubis ne sont pas conformés de manière à accrocher

¹ Elle n'a rien rencontré de semblable dans plus de 40,000 (quarante mille !) accouchements faits par elle-même ou sous sa direction. Quelle statistique éloquente ! (*loc. cit.*, pag. 21 et 22.)

² Grenser, *in* Nægele ; *op. cit.*, pag. 311.

le menton, comme le répètent des centaines d'écrivains ; leur bord évasé, leur plan incliné en arrière et en haut, les tendons qui adhèrent à ce bord, en voilà bien assez pour démentir une pareille assertion ¹. »

Et pourtant Chailly ², dont le livre a une valeur pratique généralement incontestée et incontestable, selon nous, étudie l'accident de la rétention de la tête au détroit supérieur, le tronc déjà sorti, dans les deux positions *principales* (!) *occipito-pubienne* et *occipito-sacrée*. Il indique même la manœuvre qu'il convient d'employer pour chacun de ces deux cas : introduction de toute la main gauche dans la matrice au-dessous du tronc de l'enfant, pour aller accrocher le maxillaire inférieur avec l'index et le médus, et faire descendre le menton le premier, quand l'occiput est au-dessus du pubis ; et quand il est en arrière sur le promontoire, introduction de toute la main droite au-devant de cette saillie, afin de saisir l'occiput et de l'entraîner à gauche, tandis que par un mouvement d'élévation du poignet on tâche de fléchir la tête. Puis il complète sa manœuvre par celle de M^{me} Lachapelle, dont nous avons déjà parlé.

« Cette manœuvre, ajoute-t-il, est fort difficile à exécuter ; elle sera même impraticable si la main de l'opérateur est volumineuse. » Une *petite* main est aussi nécessaire pour la réussite dans le premier cas.

Plus pessimiste encore que Chailly sur ce point, nous croyons cette manœuvre impraticable, même par une main qui aurait toutes les qualités qu'exigeait Percy de celle d'un accoucheur. Introduire la main dans l'utérus directement en haut et en arrière, au-dessus du promontoire, quand le tronc d'un fœtus à terme occupe le conduit vulvo-utérin, et d'autant plus complètement que la tête est alors très-élevée, nous paraît une opération impossible.

Heureusement, — et nous sommes par là consolé de l'inapplicabilité de la manœuvre de Chailly, — que ces positions *occipito-*

¹ Lachapelle ; *op. cit.*, tom. II. pag. 80.

² Chailly ; *op. cit.*, pag. 707 et 708.

pubienne et *occipito-sacrée* ne peuvent se rencontrer au détroit supérieur; que dans tous les cas, en vertu du principe d'accommodation sus-énoncé, la tête fœtale prend une position oblique ou transversale pour franchir le détroit abdominal, et qu'alors il est autrement facile d'introduire la main sur les côtés du bassin, au-devant de l'un ou de l'autre des ligaments sacro-sciatiques suivant les cas, comme pour une application de forceps selon la règle de M^{me} Lachapelle; quitte ensuite à la porter un peu plus ou un peu moins en avant, pour aller accrocher le menton de l'enfant avec l'index ou le médius, fléchir la tête et la faire passer au détroit par un diamètre plus favorable. — Même sur une femme dont le bassin était notablement rétréci dans son diamètre sacro-pubien, cette manœuvre nous a réussi, ainsi qu'on le verra dans l'observation qu'on va lire bientôt. — Il va sans dire qu'une fois le menton accroché, la main restée libre doit tirer sur les épaules en embrassant le cou de l'enfant entre l'index et le médius appliqués en arrière, de manière que leurs extrémités appuient sur les régions sus-claviculaires.

Le conseil donné par Chailly pour les cas de *prétendue position occipito-sacrée* doit, à notre avis, paraître d'autant plus surprenant que cet accoucheur, d'ailleurs fort habile, combat très-justement avec force la manœuvre analogue que Baudelocque recommandait pour la conversion des *présentations faciales* en *présentations crâniennes*, manœuvre que M^{me} Lachapelle ne tarda pas à condamner après l'avoir essayée au début de sa pratique.

Une fois le menton abaissé et la *base du crâne engagée au haut de l'excavation* par les tractions exercées sur le cou de l'enfant, si l'extraction, par une des manœuvres précédemment indiquées, est impossible et s'il faut en venir à l'emploi du forceps, comment l'appliquer?

Quels que soient les inconvénients d'une application faite sur les deux extrémités d'un diamètre longitudinal ou oblique de la tête fœtale, comme il est impossible d'agir différemment quand la tête est si élevée, *il faut toujours faire relever fortement le corps de l'enfant vers le ventre de la mère*, appliquer toujours l'instru-

ment *au-dessous du tronc*, sur les côtés du bassin, et tirer ensuite dans la direction des axes pelviens, quitte à modifier à la fin de l'opération le sens des tractions pour faire évoluer la tête suivant le mécanisme imitant le mieux l'expulsion spontanée. Comme on le voit, nous conseillons dans ces cas de suivre en tout point la *méthode allemande*, qui est celle que recommandait Gardien, on se le rappelle. En arrière, au devant des ligaments sacrosciatiques, l'introduction des branches du forceps est toujours plus facile.

Si dans un bassin normal la tête du fœtus présente un volume au-dessus de la moyenne, l'engagement dans l'excavation est beaucoup plus difficile, impossible même, quelles que soient les tractions opérées sur le cou, après l'abaissement du menton : on se trouve alors en présence d'un cas de disproportion entre le fœtus et le bassin, comme si ce dernier était rétréci.

B. Bassin rétréci. — Il est rare que l'enfant survive aux manœuvres précédentes; le plus souvent même on applique le forceps sur un petit cadavre dont le cou, allongé par les tractions qu'il a subies, a permis au tronc de sortir et au forceps de pénétrer pour saisir la tête. Mais ce résultat fatal est bien plus certain encore si le bassin est vicié. Aussi, quelle ne doit pas être la circonspection de l'accoucheur avant de se décider à pratiquer la version podalique dans les cas de rétrécissement pelvien !

Pourtant ce mode d'intervention a été conseillé par M^{me} Lachapelle pour les rétrécissements modérés. En Angleterre, il jouit d'une grande faveur. Simpson (d'Edimbourg), Radfort (de Manchester), Barnes (de Londres)¹, en sont des partisans convaincus. En France, au contraire, nous donnons généralement la préférence au forceps, sauf dans les cas de bassin oblique-ovale, pour lesquels, de l'aveu de tout le monde, la version est plus avantageuse. Cazeaux pourtant, après l'examen approfondi des travaux publiés en Angleterre, était revenu aux idées de M^{me} Lachapelle,

¹ Barnes ; *op. cit.*, pag. 210 et suiv.; et Simpson ; *Clinique obstétricale et gynécologique*, trad. Chantreuil, pag. 363 et suiv. Paris, 1874.

et M. le professeur Dumas en est ici le défenseur. La version, nous le savons pertinemment, lui a donné de beaux succès.

Élevé dans ces principes, nous avons voulu les mettre en pratique dans un cas que nous allons rapporter, et nous n'avons pas eu à nous en louer. Est-ce à dire que nous condamnions, sans autre examen, la version pour tous les cas du genre de ceux qu'ont mentionnés les accoucheurs d'outre-Manche? Telle n'est pas notre pensée. Nous estimons que la clinique n'a pas encore prononcé en dernier ressort sur cette question, qui a été et qui est encore un objet de controverse. Ce n'est que lorsque des faits nombreux auront été amassés de toutes parts, colligés en séries intégrales et comparés ensemble, que la lumière sera faite sur la valeur respective du forceps et de la version dans les cas de rétrécissement pelvien. Au reste, ce n'est pas aujourd'hui que nous pouvons traiter cette question, qui ne peut jamais l'être d'une manière incidente.

Quelle que soit d'ailleurs l'École à laquelle on appartienne, il peut parfaitement arriver, après une version sur les pieds faite au-dessus d'un bassin cru normal, et pourtant vicié, ou pour cause de volume excessif de la tête du fœtus, que l'engagement de cette dernière au détroit supérieur, le tronc sorti, soit sinon impossible, du moins très-difficile. — Que faire? — La position de l'accoucheur, en cette triste conjoncture, est à coup sûr bien pénible, nous en savons quelque chose, et pourtant il faut prendre un parti.

Tentera-t-on, d'après le conseil de Chailly, l'une ou l'autre des deux manœuvres qu'il a indiquées pour les cas où le bassin est normal? Nullement.

Quoi qu'en ait dit cet auteur, d'ailleurs fort estimable¹, nous ne croyons pas qu'une tête de fœtus à terme plus ou moins défléchie au-dessus d'un bassin vicié par défaut d'étendue du diamètre sacro-pubien (viciation la plus commune), puisse s'arrêter *en position occipito-pubienne* ou *occipito-sacrée*. Les raisons qui nous ont fait rejeter l'existence de ces rapports dans un bassin normal

¹ Chailly; *op. cit.*, pag. 710.

nous empêchent à *fortiori* de les admettre dans les bassins rétrécis. La loi d'accommodation des parties fœtales à la forme et à la capacité du bassin de la mère reste immuable, si bien que les *positions transversales*, soit de la *tête première*, soit de la *tête dernière*, sont la *règle* dans tous les cas de viciation du diamètre sacro-pubien par défaut d'étendue. Au contraire, dans les *bassins transversalement rétrécis avec prédominance du diamètre antéro-postérieur*, les *positions directes occipito-pubienne* ou *occipito-sacrée* sont pour ainsi dire forcées ; mais, hâtons-nous de le dire, un tel vice de conformation est excessivement rare, et on n'en trouve que quatre ou cinq cas consignés dans les annales de la tocologie.

A l'appui de notre affirmation, nous dirons qu'en présence des élèves suivant nos cours nous avons plusieurs fois répété sur un bassin artificiellement vicié de Joulin, et avec un fœtus à terme, les expériences déjà faites par cet infatigable travailleur dont la science déplore la perte récente ; et constamment, comme lui, nous avons observé les phénomènes suivants :

Après la sortie du tronc, l'extrémité céphalique du fœtus arrivant au détroit supérieur, la tête se redressait légèrement, et le diamètre occipito-frontal se plaçait parallèlement au plan du détroit supérieur. Puis elle subissait dans tous les cas un mouvement de rotation qui mettait ce diamètre dans le sens du transverse du bassin, avec une déviation plus ou moins marquée vers l'un des obliques, suivant que le rétrécissement produit sur le fantôme était plus ou moins accusé. Nous avons eu beau modifier les rapports du fœtus engagé, toujours les phénomènes observés ont été les mêmes ; et certes nous étions dans des conditions moins favorables que sur le vivant, puisque ni le contenant ni le contenu ne se trouvaient lubrifiés, et que la tête fœtale ne recevait par en haut aucune impulsion comparable à l'action des contractions utérines. Jamais nous n'avons vu l'occiput ni le menton rester sur l'angle sacro-vertébral. Et si quelquefois le menton s'accrochait aux pubis, ce n'était que lorsque nous n'avions pas eu la précaution, pour représenter le segment inférieur des muscles droits de l'abdomen

et les aponévroses qui en dépendent, de faire placer verticalement la main d'un aide au-dessus de la symphyse pubienne.

Ce que nous avons constaté sur le fantôme, nous l'avons constamment observé sur la femme en travail, toutes les fois que nous nous sommes trouvé en présence d'un rétrécissement pelvien un peu marqué, et non-seulement dans les cas de *tête première*, mais aussi dans le cas de *tête dernière* que nous consignons ici.

OBSERVATION.

Il y a trois ans environ, nous fûmes appelé, en l'absence de notre collègue et ami M. Gayraud, aujourd'hui professeur à Quito (République de l'Équateur), auprès d'une de ses clientes demeurant rue Général-Vincent (plan Cabane). Il était minuit ou une heure du matin. — Cette femme, encore jeune, était enceinte pour la seconde fois. Sa première grossesse n'était pas arrivée à terme. L'expulsion hâtive du produit avait eu lieu, si nos souvenirs sont exacts sur ce point, dès les premiers mois de la gestation. — Au reste, les douleurs étaient assez fréquentes, assez vives et régulières.

Après nous être renseigné sur tout ce que l'accoucheur doit savoir dès sa première visite à une femme en travail (époque des dernières règles, des premiers mouvements du fœtus, de leur siège, des accidents de la grossesse...), nous examinons les membres inférieurs, dont la patiente accuse l'enflure, et nous trouvons les tibias sensiblement contournés en S. Nous apprîmes alors que cette femme avait marché tard et qu'elle avait été *nouée*, ainsi qu'elle le disait elle-même. — Nous soupçonnions déjà quelque mauvaise conformation du bassin.

Au toucher, le col est effacé, encore un peu épais et dilaté comme un franc. Oeuf intact, promontoire facilement accessible, à 8 centimètres et demi environ, autant que nous pouvons en juger par le doigt, sans double décimètre rapporteur. Aucune partie fœtale au détroit supérieur.

Le ventre nous paraît élargi, et en tout cas il ne nous est pas difficile de trouver par le palper abdominal la tête du fœtus dans la fosse iliaque gauche. — Bruits cardiaques très-distincts en bas et à gauche, au voisinage de la ligne médiane. — Nous avons donc affaire, selon toute probabilité, à une première position de l'épaule droite (céphalo-iliaque gauche, dorso-antérieure).

Nous fîmes part aussitôt de nos craintes au mari et à la mère de la patiente, leur disant que, n'étant pas personnellement connu d'eux et nous trouvant par occasion, en l'absence de M. Gayraud, auprès de la parturiente, ils pouvaient, s'ils le jugeaient convenable, nous adjoindre un confrère pour cet accouchement, dont le pronostic nous paraissait devoir être très-réservé. Ils nous répondirent que, puisque M. Gayraud nous avait désigné pour le remplacer, ils mettaient leur confiance en nous comme en lui.

Fort de cet assentiment, nous nous demandons ce qu'il convient de faire; nous avons, du reste, du temps devant nous: le col n'était pas préparé pour un accouchement rapide, et puis la présentation était vicieuse et l'engagement ne pouvait pas se faire de sitôt.

Notre première idée fut de tenter de réduire la présentation du tronc en une présentation céphalique à l'aide de manipulations extérieures (version par manœuvres externes) auxquelles nous avons déjà eu recours dans d'autres circonstances. — Nous aurions, sans nul doute, bien fait de suivre cette première inspiration. — Mais, au moment de commencer nos manipulations, les conseils donnés par M^{me} Lachapelle et les affirmations de Simpson nous reviennent en mémoire, et nous décidons de laisser marcher le travail, sans faire aucune tentative de réduction, jusqu'au moment où la dilatation complète du col nous permettrait de faire la version sur les pieds.

Les douleurs continuent bonnes, de plus en plus vives et de plus en plus fréquentes, avec une régularité véritablement type. A 7 heures du matin, la dilatation est complète.

La femme mise dans une attitude convenable en travers de son lit, nous portons toute la main droite dans le vagin; nous explorons encore les parties, nous reconnaissons sûrement la présentation de l'épaule, et du même coup nous rompons la poche des eaux et nous allons directement à la recherche des pieds du fœtus, au fond de la cavité utérine, suivant l'excellent précepte de P. Dubois. — Saisir ces appendices, les entraîner au détroit supérieur, puis à l'extérieur, tout cela fut l'affaire, nous pouvons le dire, d'un simple tour de main. — Les conditions étaient d'ailleurs des plus favorables pour l'exécution rapide de cette manœuvre. — Aussitôt l'ombilic du fœtus arrivé audehors, le cordon fut mis en sûreté au devant du ligament sacro-sciatique droit.

Grâce à la précaution que nous avons prise de faire comprimer le ventre de la patiente par une femme présente à l'accou-

chement, et grâce aussi à l'énergie des contractions utérines, ainsi qu'aux ménagements que nous mettions dans nos tractions pour l'extraction du tronc, un seul bras du fœtus, le gauche, qui était en avant et à droite, se redressa sur les côtés de la tête et nous donna de la peine à dégager. Nous parvînmes pourtant avec notre main gauche à le faire glisser derrière le trou sous-pubien droit, à amener le coude sous le pubis, et enfin à dégager l'avant-bras sur le côté droit de la vulve. — Ce dégagement opéré, le dos du fœtus, qui regardait presque directement en avant, tourna tout seul à gauche. Le diamètre bi-acromial, ou plus exactement le bi-huméral, car les épaules étaient dans l'excavation, occupait le coccy-pubien.

Les tractions faites sur les cuisses n'avançaient pas l'extraction. Nous comprîmes alors que la tête était retenue au détroit supérieur. — Aussitôt nous glissons à plat notre main gauche sur le plan sternal du fœtus jusque dans l'excavation, avec l'intention d'aller accrocher la mâchoire inférieure et de l'abaisser. — Impossible de l'atteindre. — Nous retirons cette main, et nous glissons de la même manière la droite sur le plan dorsal jusqu'à la nuque, sur laquelle nous appliquons nos doigts en fourche, de façon à pouvoir tirer sur le cou. — Nous sentons bien alors que la tête est en position transversale au détroit supérieur et qu'elle y est retenue par son diamètre bi-mastoïdien arrêté au sacro-pubien. — Nos premiers efforts restent encore impuissants. — L'enfant vivait encore, nous devons ménager nos tractions. — Nous réintroduisons notre main gauche dans le vagin, après avoir fait fortement incliner le tronc de l'enfant vers la cuisse gauche de la mère, et nous parvenons cette fois, non sans quelque difficulté, à accrocher le menton, qui confinait à l'extrémité droite du diamètre transverse du détroit supérieur. Nous pouvons l'entraîner sans peine dans l'excavation, et nous le maintenons accroché, pendant qu'avec la main droite nous disposons l'enfant à peu près à califourchon sur l'avant-bras de cette main laissée dans l'excavation, à l'exception du pouce. — Puis nous reportons les doigts de cette main droite libre au-dessus des épaules du fœtus, et nous tirons dès-lors sans trop ménager nos efforts et sans trop nous occuper de la vie du produit, car il fallait bien avant tout délivrer la mère.

Le dirons-nous! nous avons la perception des craquements qui se produisaient dans la région cervicale de ce pauvre petit être! — Mais pouvions-nous agir autrement dans cette triste et si pénible situation? — Nous n'avions pas notre forceps avec

nous. Et d'ailleurs nous eût-il été de quelque utilité avant les tractions opérées sur le cou ? Assurément non.

Enfin, le diamètre bi-pariétal finit par franchir le diamètre sacro-pubien rétréci, et une fois la tête descendue dans l'excavation nous pouvons l'extraire sans plus de difficultés. Il était temps.

L'enfant, dont la région cervicale jouissait d'une mobilité plus qu'ordinaire, tout à fait insolite, vivait encore ! Il fit quelques pénibles inspirations, mais il ne tarda pas à succomber. Délivrance naturelle.

Suites de couches normales. Deux jours après, M. Gayraud prit possession de sa malade, qui ne tarda pas, il nous l'apprit plus tard, à reprendre ses occupations habituelles.

Cette observation, selon nous, porte avec elle deux enseignements. D'abord la version sur les pieds, faite dans les cas de rétrécissement pelvien par viciation du diamètre sacro-pubien, peut être quelquefois accompagnée des graves accidents que nous venons de signaler, et il ne faut jamais l'entreprendre sans mûre réflexion ; — en second lieu, la tête retenue au détroit supérieur se met en rapport par ses longs diamètres avec le diamètre transverse, et nullement avec le diamètre antéro-postérieur, comme le veut Chailly. — On y trouve enfin la manœuvre qui nous paraît la plus rationnelle avant de faire usage du forceps, lequel ne peut être appliqué, du reste, qu'après l'allongement préalable du cou par des tractions faites sur les épaules, ainsi que nous l'avons dit précédemment quand nous nous sommes occupé des mêmes accidents dans les bassins normalement conformés.

Au cas où le bassin, trop étroit, ne pourrait donner passage au diamètre bipariétal, même sous l'influence de tractions énergiques pratiquées avec le forceps, devrait-on, comme on a conseillé de le faire, séparer d'un coup de ciseaux le tronc d'avec la tête, pour opérer ensuite plus à l'aise, a-t-on dit, soit avec le forceps seulement, soit avec le céphalotribe, soit avec le forceps après excérébration préalable ?

« Opérer dans ce cas la section du cou de l'enfant, dirons-nous avec Chailly¹, ce serait se priver de ce moyen de fixer la

¹ Chailly ; *op. cit.*, pag. 711.

tête, et se créer souvent de grandes difficultés résultant de la mobilité de celle-ci. »

Pratiquer la perforation du crâne entre les cuillères du forceps, en faisant pénétrer les ciseaux de Smellie ou le perforateur de M. Blot, à travers la voûte palatine, par la *région sus-hyoïdienne*, est ce que nous tenterions tout d'abord en pareille occurrence, pour n'avoir pas à réintroduire le forceps ou à appliquer le céphalotribe, dont le maniement n'est pas du tout facile dans les cas dont il est ici question. — Si pourtant nous éprouvions trop de difficultés à agir entre les branches du forceps mises en place, nous les retirerions, et, pendant qu'un aide tirant sur les membres inférieurs du fœtus assujétirait la tête, nous porterions le perforateur dans la bouche, conduit par les deux doigts médius et indicateur de la main gauche. Ce procédé, recommandé par Chailly, est sûr et d'une innocuité absolue pour la mère, s'il faut en croire cet habile accoucheur.

Si la décollation ne pouvait être évitée pour l'exécution des manœuvres destinées à extraire la tête, on pourrait avoir recours à l'artifice suivant, qui est d'une très-grande simplicité : Avant de donner le coup de ciseaux devant séparer la tête du tronc, porter le plus haut possible sur le cou du fœtus un nœud à double embrasse superposée, comme celui adopté par nos laboureurs pour fixer les guides des chevaux au manche de la charrue, puis sectionner le cou au-dessous de ce nœud vigoureusement serré. Fait avec une ficelle un peu forte, il ne pourra jamais lâcher ; il est d'une très-grande solidité, et il serre d'autant plus qu'on tire davantage sur ses chefs terminaux. Par ce petit moyen, un aide pourra toujours fixer au détroit supérieur la tête fœtale séparée du tronc, et l'accoucheur s'évitera les difficultés souvent très-grandes d'une application de forceps ou de céphalotribe sur la tête restée seule mobile ou mal fixée au détroit abdominal.

Nous pourrions, en terminant, discuter la valeur du *levier*, dont les accoucheurs belges et hollandais font tant d'éloges pour les cas tocologiques que nous avons étudiés dans ce travail ; nous

pourrions également rechercher les avantages du *rétroceps* du D^r Hamon, dans certains cas donnés du genre de ceux que nous avons examinés ; mais, comme nous n'avons aucune habitude de ces instruments, et que nos raisonnements ne seraient jamais que des raisonnements, nous préférons nous abstenir d'en parler.

EXPLICATION DE LA PLANCHE.

(Forceps sur la tête dernière.)

FIG. 1. Extraction avec le forceps de la *tête dernière* dans l'excavation en position *occipito-pubienne*.

FIG. 1'. Dégagement de la *tête première* également en position *occipito-pubienne*.

En comparant ces deux figures, on voit clairement que dans l'un et l'autre cas le centre du mouvement de dégagement est la *région sous-occipitale* du fœtus appliquée sous les pubis, et que dans l'un et l'autre cas les *mêmes diamètres sous-occipitaux* passent successivement au détroit inférieur, quoique dans un ordre renversé.

FIG. 2. Extraction avec le forceps de la *tête dernière* dans l'excavation en position *occipito-sacrée*. (*Tête fléchie*.)

FIG. 2'. Dégagement de la *tête première* dans la même situation. (*P. occipito-sacrée*.)

En comparant encore ces deux figures, il est facile de voir que le centre du dégagement est le même dans les deux cas, la *région sous-occipitale* du fœtus appuyée sur le lord antérieur du périnée, et que les *mêmes diamètres sous-occipitaux* traversent le détroit inférieur, seulement dans un ordre inverse.

FIG. 3. Application du forceps sur la *tête dernière* dans l'excavation en position *mento-pubienne*. (*P. occipito-sacrée, tête défléchie, des auteurs*.)

Les avantages de cette application faite sur le *plan dorsal* du fœtus sautent aux yeux par la seule inspection de ce schéma.

FIG. 3'. Dégagement de la *tête première* en position *mento-pubienne*. (*Présentation de la face*.)

Le rapprochement de ces deux figures démontre

de la manière la plus évidente combien il est rationnel d'appeler *position mento-pubienne* le rapport de la tête dernière défléchie en position *occipito-sacrée*.

Dans ces deux dégagements, le centre du mouvement est le même, la *région sous-mentale* du fœtus placée sous les pubis, et les *mêmes diamètres sous-mentaux* arrivent successivement au détroit inférieur, quoique dans un ordre inverse. Dans les deux cas, c'est un accouchement par la face qui se réalise : dans la fig. 3', *face en dessous* ; dans la fig. 3, *face en dessus*.

Nota. — La direction des flèches indique le sens dans lequel il convient de porter les manches du forceps pendant les tractions.

Extrait du MONTPELLIER MÉDICAL.

de la manière la plus délicate possible il est ration-
 nel de s'opposer à l'extension de la portée de
 la loi sur les sociétés par actions. Les sociétés
 de ce genre ont des avantages, de ce genre de
 sociétés est le moyen de réunir tous les capitaux
 placés sous les yeux et les mains d'un seul
 propriétaire, et ainsi d'assurer au débiteur
 quelque chose en ordre inverse. Dans les deux cas,
 c'est un avantage pour le débiteur qui se réalise : dans
 la loi de 1867, dans le cas de la loi de 1867.

Voilà — la direction des sociétés par actions dans lequel il convient
 de faire les choses en sorte pendant les premières années de la
 vie de la société.

Il est évident que les sociétés par actions ont des avantages
 et des inconvénients.

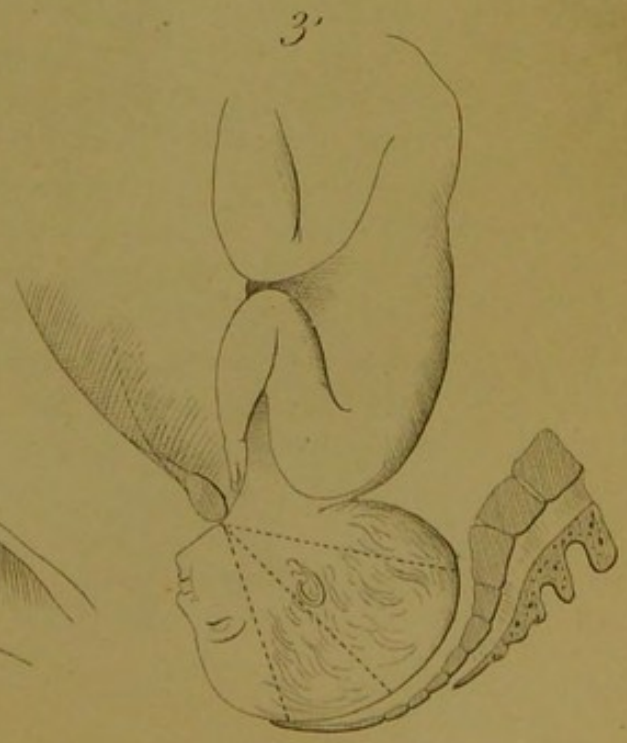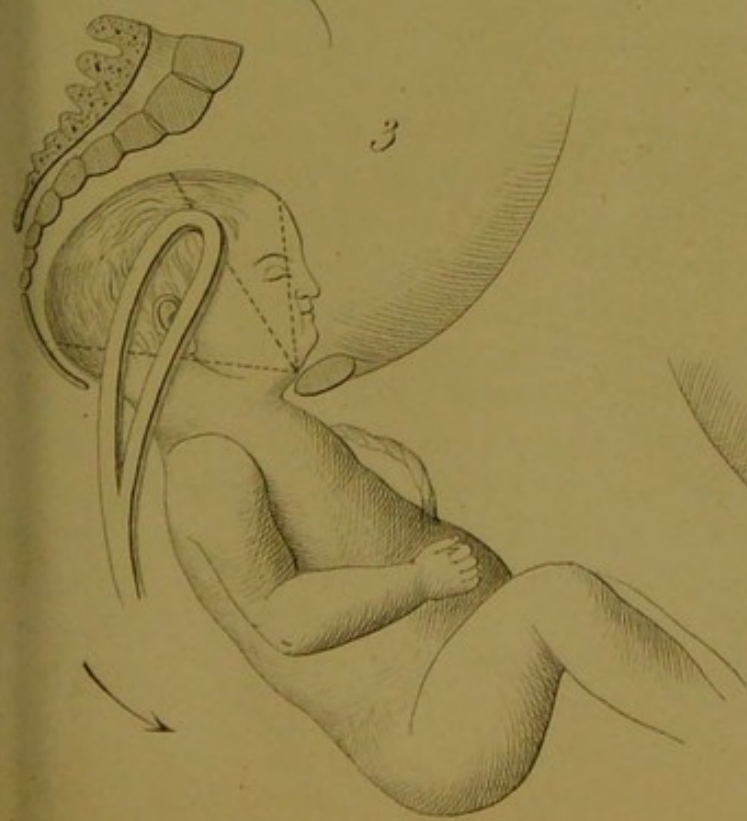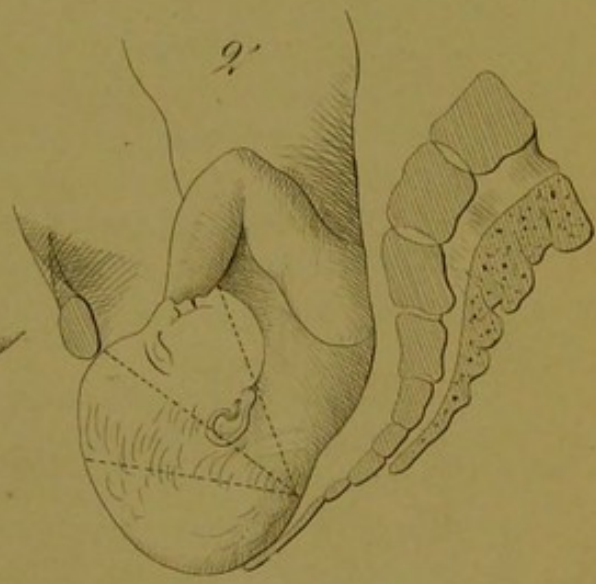
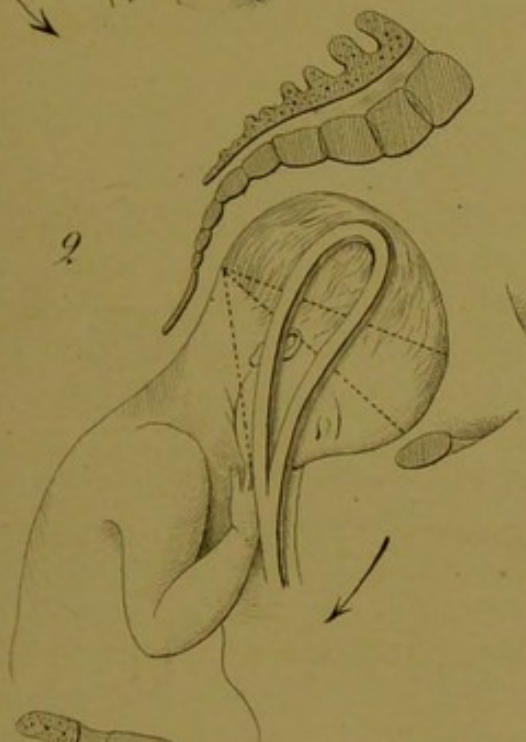
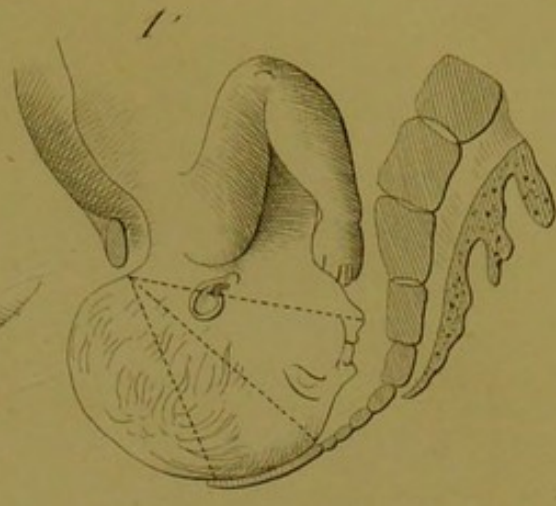
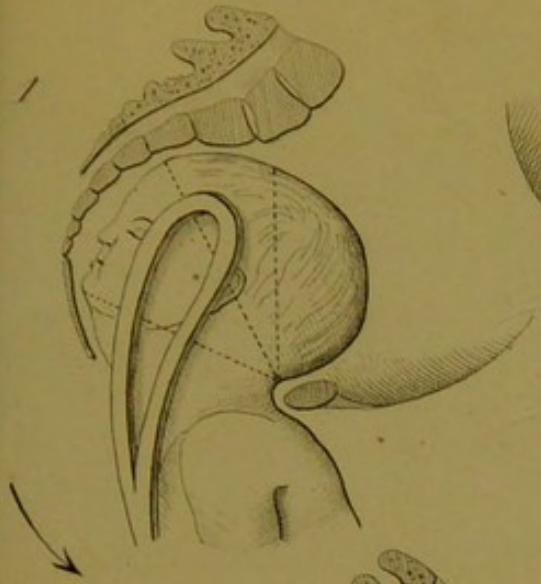
Les avantages de ces sociétés sont :
 1° Elles permettent de réunir tous les capitaux
 nécessaires à l'entreprise.
 2° Elles assurent au débiteur la possibilité
 de se faire payer par les actionnaires.


Les inconvénients de ces sociétés sont :
 1° Elles sont sujettes à des fluctuations de
 valeur.
 2° Elles sont sujettes à des abus de la part
 des administrateurs.

Il est donc évident que les sociétés par actions ont
 des avantages et des inconvénients. Il est donc
 rationnel de s'opposer à l'extension de la portée
 de la loi sur les sociétés par actions.

Il est évident que les sociétés par actions ont des
 avantages et des inconvénients. Il est donc
 rationnel de s'opposer à l'extension de la portée
 de la loi sur les sociétés par actions.

Il est évident que les sociétés par actions ont des
 avantages et des inconvénients. Il est donc
 rationnel de s'opposer à l'extension de la portée
 de la loi sur les sociétés par actions.





LETTRE

Du Dr **Eug. MARCHAL**, Chef de Clinique d'Accouchements à la Faculté de médecine de Nancy, au Dr **J. GRYNFELTT**, Professeur-Agrégé à la Faculté de médecine de Montpellier.

Nancy, le 19 septembre 1874.

MONSIEUR ET TRÈS-HONORÉ CONFRÈRE,

Je viens de lire avec un vif plaisir le travail que vous publiez dans les *Annales de Gynécologie* «Sur l'emploi du forceps pour extraire la tête du fœtus après la sortie du tronc». J'ai pensé que vous n'apprendriez pas sans intérêt que les idées que vous exposez avec tant de clarté sont professées depuis longtemps à Strasbourg par le professeur Stoltz, et ont été consignées dans la Thèse de Viton (6 février 1839) intitulée: «De l'emploi du forceps appliqué sur la tête du fœtus dans les présentations de l'extrémité pelvienne».

Sur un seul point il existe, non pas divergence, mais modification dans le procédé opératoire. Lorsqu'il s'agit des *positions occipito-sacrées, tête fléchie*, après avoir dit: «Pour imiter le mécanisme naturel, il faut que la direction des branches du forceps se rapproche de la ligne mento ou trachélo-bregmatique, de façon à entraîner le menton dans une forte flexion,.... le forceps doit être appliqué *en avant du plan sternal* du fœtus dont on doit incliner le tronc du côté du périnée;.... cette réclinaison devra être augmentée à mesure que la face se dégagera à la vulve», l'auteur ajoute: «La difficulté de récliner le tronc ne permet pas toujours d'appliquer le forceps dans la position indiquée, car l'instrument tend à se rapprocher du diamètre occipito-mentonnier, et à porter la tête dans l'extension; si, au contraire, on récline fortement les manches en arrière, l'extrémité des cuillers, pour peu qu'elle dépasse la tête, viendra arc-bouter contre la face postérieure de la symphyse et exposera à la lésion de la vessie et du vagin. En outre, la direction des forces se trouvera trop rapprochée du centre de rotation de la tête, et celle-ci se trouvera alors plutôt entraînée à la façon d'un mobile. *Ne serait-il pas permis dans ce cas de diriger la concavité de l'instrument en arrière?* La ligne de direction des forces se rapprocherait alors de la ligne mento-bregma-

tique; on opérerait plus facilement la flexion de la tête sans récliner le tronc et sans endommager le périnée. De plus, on éviterait les lésions de la vessie et de la paroi antérieure du vagin, puisque le forceps présenterait une surface convexe derrière la symphyse.»

J'ai pensé, Monsieur et très-honoré Confrère, qu'il vous serait agréable de vous savoir en aussi parfaite communauté d'idées avec mon excellent et vénérable Maître, comme de notre côté nous sommes heureux de voir Montpellier professer les mêmes doctrines obstétricales que notre regrettable Université de Strasbourg.

Veillez agréer.....

D^r EUG. MARCHAL.

Chef de Clinique à la Faculté de Nancy.

RÉPONSE du D^r J. GRYNFELTT.

Montpellier, le 23 septembre 1874,

MONSIEUR ET TRÈS-HONORÉ CONFRÈRE,

Je vous suis infiniment obligé de l'indication bibliographique que vous voulez bien spontanément me donner pour mon travail «Sur l'emploi du forceps pour extraire la tête du fœtus après la sortie du tronc»; mais je regrette vivement que ce travail ait déjà paru en entier dans le *Montpellier médical* (n^{os} de mai, juin et septembre). Aussi je m'empresse de répondre tout de suite à votre officieuse lettre du 19 courant; et, si vous le voulez bien, nous livrerons notre correspondance à la publicité.

Comme vous le dites justement, il m'est agréable, et mieux que cela, je suis fier, je le proclame hautement, de me trouver en aussi parfaite communauté d'idées avec l'excellent et vénérable professeur d'accouchements de Nancy. Parmi toutes les hautes personnalités obstétricales contemporaines, M. Stoltz occupe sans contredit une des premières places; et serait d'une insigne mauvaise foi celui qui se risquerait à contester les immenses services rendus par cet éminent professeur à la science et à l'art des accouchements. Nul, mieux que moi, ne rend plus respectueusement hommage à son profond savoir et à son expérience consommée. Les élèves qui ont suivi cette année même mon cours complémentaire d'opérations tocologiques pourraient en témoigner.

Je suis d'autant plus honoré d'avoir pensé, sans le savoir, comme cet illustre Maître, sur le point spécial d'obstétrique que vous me

signalez, que je citerai un autre Maître que j'estime et que j'aime, et dont l'opinion sur ce point diffère de celle du professeur Stoltz, d'ailleurs conforme à celle de presque tous les auteurs français, pour s'accorder avec la doctrine de Nægele et de tous les accoucheurs allemands : suivant mon Maître, M. le professeur Dumas, on doit *toujours* introduire le forceps *au-dessous* du corps de l'enfant.

Mais je ne voudrais pas laisser subsister dans votre esprit, si telle est votre pensée, que la Thèse du D^r Viton me fût connue avant la publication de mon travail.

Je crois avoir dans mon caractère, bien connu du reste des confrères que je fréquente, assez de franchise et de loyauté pour ne jamais donner comme miennes les idées d'autrui. Je suis même dans tous mes écrits prodigue de citations, parce que rien ne révolte plus mes sentiments que le plagiat scientifique. Je dis, d'ailleurs, dans mon travail : « si nous n'apprenons rien de nouveau à nos confrères familiarisés avec la pratique des accouchements..... ».

Au demeurant, sitôt votre lettre reçue, avec l'indication exacte que vous me donnez de l'époque de la soutenance de cette Thèse, je suis allé la chercher dans la collection de notre bibliothèque, et j'y ai trouvé l'original (à quelque chose près) des passages que vous en avez reproduits. Mais je ne tiens pas pour heureuse la modification dans le procédé opératoire que vous me signalez. Je doute même que sur ce point le D^r Viton ait été l'interprète fidèle de l'enseignement toujours si judicieux du professeur Stoltz. Cette idée lui est très-probablement personnelle, et je la discuterai tout à l'heure. Je veux auparavant établir dans les limites du possible — car après tout je ne puis forcer la conviction des malintentionnés — que la Thèse que vous m'indiquez ne m'est connue que d'hier.

Elle n'est pas de notre temps ; elle date d'une époque (6 février 1839) à laquelle je ne pensais pas à naître ; et j'estime bien que vous ne me supposez pas assez d'érudition pour connaître toutes les Thèses d'obstétrique soutenues depuis le commencement du siècle devant les trois Facultés de médecine de France. Encore si cette dissertation avait eu quelque retentissement ; mais elle n'est nulle part citée, ni même signalée dans aucun index bibliographique.

Raige-Delorme, dans sa bibliographie étendue du mot ACCOUCHEMENT, du *Diction. encyclop. des scien. méd.*, n'en fait aucune mention, et le professeur Stoltz lui-même, à l'article correspondant du *Nouv. Dictionn. de méd. et de chir. prat.*, n'en parle pas davantage, pas plus qu'à son article DYSTOCIE. Cette Thèse paraît également inconnue à M. Tarnier, l'auteur du remarquable article FORCEPS, du même ouvrage.

Joulin, dans son *Traité* classique, signale un travail du D^r Vogler: «De l'emploi du forceps après l'extraction du corps, la tête retenue», inséré dans le tom. XXVI de la *Neue Zeitschrift für Geburtshunde*, travail que j'aie regret de n'avoir pu me procurer, mais Joulin passe encore complètement sous silence la thèse du D^r Viton.

Enfin, Aubenas, «*l'agrégé spécial*» du professeur Stoltz à la regrettable Faculté de médecine de Strasbourg, que j'allais appeler, comme l'a fait M. le professeur Herrgott dans une lettre parue il y a deux ans dans la *Gazette médicale de Paris*, Aubenas, le traducteur et l'annotateur du livre de Nægele et Grenser, ne dit absolument rien non plus de la thèse de M. Viton. Afférente à notre sujet, on ne trouve de lui dans ce livre que la note suivante: «Les auteurs français prescrivent, d'après Baudelocque, d'appliquer *toujours* le forceps sur le *plan sternal* du fœtus. En suivant cette règle, il faudrait donc, lorsque l'occiput est en arrière, faire abaisser le tronc, au lieu de le relever, comme le veut Nægele. Cependant Velpeau et Cazeaux accordent que dans ce cas on serait autorisé à introduire les cuillers sur le *plan dorsal* du fœtus. Par cette concession, ils admettent implicitement le précepte énoncé plus haut, à savoir: qu'il faut *toujours* relever le tronc vers le ventre de la mère, et appliquer le forceps *au-dessous* de lui.» Ni le nom de M. Stoltz, ni celui de M. Viton ne sont prononcés. — Et maintenant, est-il bien étonnant que la thèse de M. Viton me fût inconnue, à moi élève de Montpellier? — Libre est chacun d'avoir son opinion à cet égard; quant à vous, Monsieur, j'aime à croire que vos doutes, si vous en aviez, sont actuellement dissipés.

Dans un autre ordre d'idées, après un accouchement podalique, la tête étant retenue *fléchie* en position *occipito-postérieure*, pourrait-on, avec M. Viton, si besoin était d'intervenir avec les fers, «déroger aux règles générales du forceps, et diriger la concavité de l'instrument en arrière»? Je ne le pense pas, et je répète que cette manière de voir (la phrase même de la thèse le donne à comprendre) n'est pas très-probablement celle du professeur Stoltz. Une pareille idée me paraît une grave hérésie en obstétrique.

Tous les auteurs, et surtout les praticiens, soutiennent énergiquement que la concavité des bords des cuillers du forceps doit *toujours* être tournée vers la demi-circonférence antérieure du bassin, soit directement, soit un peu à gauche ou un peu à droite, suivant les cas, et *jamais* (règle invariable, selon l'expression de Chailly) vers la demi-circonférence postérieure. «Telle est la seule loi, suivant M. Tarnier, qui ne doit jamais être transgressée, car elle est fondée sur la forme du forceps et sur les courbures qu'il présente

pour s'adapter à la forme du bassin.» On ne saurait mieux dire. — Pourrait-on mieux faire?

A la vérité, je n'ai pas essayé la manœuvre depuis hier que je connais le procédé opératoire de M. Viton, mais elle me paraît, tout bien considéré, d'une exécution extrêmement difficile, sinon impossible. Le D^r Viton aurait-il, depuis 1839, appliqué au moins une fois le forceps à sa manière? J'avoue qu'il serait très-intéressant pour moi de le savoir et de pouvoir lire l'observation clinique du cas. Il aura dû donner sans doute à la patiente l'attitude peu commode pour elle sur les coudes et les genoux des opérées de fistule vésico-vaginale de Bozeman, ou mieux peut-être l'attitude en décubitus latéral gauche qu'affectionnent, pour accoucher, les filles de la trop pudique (en ce moment-là) Albion.

M. Viton attribue pour principal avantage au procédé qu'il propose de ne pas nécessiter une réclinaison trop forte du tronc du fœtus vers le dos de la mère, et de ménager ainsi l'intégrité du périnée. Il eût dû ajouter au moins, ce me semble, que l'introduction des branches du forceps devait se faire alors *en arrière, au-dessous* du tronc du fœtus, condition absolument nécessaire pour que ce procédé, d'une exécution déjà si difficile, sinon impossible, soit applicable. Mais, sans compter que je comprends difficilement cette immunité absolue du périnée, je me demande s'il n'est pas plus avantageux, tout en veillant à la sûreté de cette cloison musculo-aponévrotique, d'opérer précisément cette réclinaison que redoute M. Viton et qui, à mon avis, image d'un mouvement naturel, ne peut que favoriser le dégagement de la tête fœtale par glissement de la face de haut en bas, derrière la symphyse pubienne. M. Viton oublie trop, je crois, dans cette circonstance, le principe qui doit être la devise de tout accoucheur : *Medicus naturæ minister et interpretæ....* Le grand mouvement de *dos sur dos*, recommandé, pour les cas dont il s'agit ici, par M. Pajot, n'est que l'application de ce principe; et l'excellent professeur de Paris ne craint pas d'imprimer cette réclinaison exagérée au tronc du fœtus.

D'un autre côté, M. Viton me paraît ne pas tenir en assez grand compte la puissance des tractions exercées *par en bas* avec le forceps, bien que cet instrument, dans le cas en discussion, appliqué parallèlement au diamètre occipito-mentonnier, ou plus exactement suivant une ligne intermédiaire à ce diamètre et au mentobregmatique, n'agisse pas aussi efficacement que s'il pouvait être porté plus en avant. On doit s'efforcer du reste de conduire le plus possible les cuillers dans ce dernier sens. Quant au dégagement de la tête à la manière d'un mobile, il peut, ce me semble, et il doit être évité, en faisant dominer dans les efforts d'extraction le

mouvement de réclinaison sur les tractions directes. Bien entendu qu'on a à faire soutenir soigneusement le périnée, et à modérer au besoin, à la dernière minute, les efforts d'extraction.

En employant le procédé Viton, si applicable il était, malgré le défaut d'accommodation de la courbure du forceps à la courbure pelvienne, éviterait-on, comme le pense notre honorable confrère du Jura, les lésions de la vessie et de la paroi antérieure du vagin, l'instrument venant alors présenter une surface convexe à la symphyse pubienne? Tel n'est pas mon avis. Dans les cas dont il est ici question (*position occipito-sacrée, tête fléchie*), introduit comme je l'ai conseillé dans mon mémoire, après du reste tous les accoucheurs de l'École française, c'est-à-dire *en avant* du fœtus, le forceps se place, je viens de le dire, suivant une ligne intermédiaire au diamètre occipito-mentonnier et au mento-bregmatique, et ses cuillers n'ont aucun rapport avec la demi-circonférence antérieure du bassin. Il faudrait, comme le fait au reste observer M. Viton, que leur extrémité vînt dépasser la tête du fœtus et heurter la face postérieure des pubis au dernier moment du dégagement. Mais un tel accident n'est guère à redouter, car je crois plutôt à la difficulté d'enfoncer suffisamment les branches de l'instrument dans tous les cas de tête dernière qui nous occupent, et surtout si l'on voulait mettre en usage le procédé de M. Viton, dans lequel l'extrémité des cuillers ne peut tarder à venir buter contre la première vertèbre sacrée.

De plus, en appliquant le forceps suivant ce dernier mode, les bords convexes des cuillers dirigés en avant peuvent bien, ce me semble, produire les désordres que son auteur prétend éviter. Effectivement, abstraction faite des lésions qui résultent du séjour trop longtemps prolongé de la tête fœtale dans les voies maternelles, et à ne considérer que celles directement produites par le forceps, ne les trouve-t-on pas généralement de préférence en arrière, sur les parties molles en rapport avec la demi-circonférence postérieure du bassin, c'est-à-dire là où correspondent dans toutes les applications du forceps les bords convexes de l'instrument, et où se fait plus particulièrement sentir l'action de ce puissant levier? Pareillement, suivant toute probabilité, elles se trouveraient en avant après une application malheureuse faite à la manière de M. Viton.

Au surplus, tous ces raisonnements, ainsi que le procédé que je critique, sont de pures théories; et, quoique plongé dans « le demi-sommeil que goûte depuis si longtemps la Faculté de Montpellier, au son monotone et tranquille de ses immuables doctrines, sous le charme de son climat enchanteur (Herrgott, *Gaz. méd. de Paris*, 1872, pag. 89) », je n'aime ni les théories, ni les raisonnements sans faits à l'appui, surtout en matière d'obstétrique.

Encore une remarque: je trouve dans la thèse de M. Viton que Michaelis, le premier, a conseillé, dans les cas *d'extension* de la tête après la sortie du tronc, d'introduire les branches du forceps suivant le *plan dorsal* du fœtus, et qu'il s'est acquis par là des droits incontestables à la gratitude des accoucheurs. Je ne sais si je me trompe, mais m'est avis que cette assertion consacre une erreur au détriment d'un accoucheur français. Je dis dans mon mémoire qu'au temps où nous vivons il n'est pas sans intérêt de savoir si les Allemands, toujours rapaces, ont été les premiers à donner le précepte d'appliquer le forceps *en dessous* du corps du fœtus quand l'occiput de la tête dernière occupe la concavité du sacrum, et j'ai montré que Gardien, bien avant Nægele et consorts, « préférait dans tous les cas placer les branches du forceps *au-dessous* de l'enfant relevé par un aide vers le ventre de la mère ». Il ne faut pas oublier, en effet, que le livre de Gardien date de 1807, tandis que les premiers travaux de Nægele le père n'ont paru qu'en 1812, et son *Traité d'accouchements*, dont J.-B. Pigné nous a donné la première traduction, en 1830 seulement. Quant à Michaelis, il est encore plus près de nous; il n'a publié qu'en 1833 son *Traité sur divers sujets de la science des accouchements* (*Abhandlungen aus dem Gebiete der Geburtshülfe*). Je suis donc autorisé, jusqu'à preuve du contraire, à accorder à Gardien la priorité du procédé opératoire dont M. Viton fait honneur à Michaelis.

Enfin, en terminant cette trop longue lettre, je veux vous remercier, cher Confrère, de m'avoir fourni l'occasion de lire l'excellente thèse du D^r Viton, qui, à part le procédé de l'auteur, porte, comme toutes les thèses obstétricales de Strasbourg, ainsi que le disait M. Mattei à l'Académie de médecine (séance du 30 janvier 1872), dans sa *Notice Historique sur la Faculté de médecine de Strasbourg, considérée surtout au point de vue de l'Obstétrique*, un cachet sérieux et pratique, les recommandant à l'attention des accoucheurs. On ne pouvait faire un plus bel éloge de l'éminent professeur d'accouchements de cette Faculté.

Veillez agréer.....

J. GRYNFELTT.

Extrait du MONTPELLIER MÉDICAL.

The first part of the report is devoted to a general survey of the situation in the country. It is followed by a detailed account of the work done during the year. The report concludes with a summary of the results and a list of recommendations.

The second part of the report is devoted to a detailed account of the work done during the year. It is followed by a summary of the results and a list of recommendations.

The third part of the report is devoted to a detailed account of the work done during the year. It is followed by a summary of the results and a list of recommendations.

DEUXIÈME LETTRE

Du Dr **Eug. MARCHAL**, Chef de Clinique d'Accouchements à la Faculté de médecine de Nancy, au Dr **J. GRYNFELTT**, Professeur-Agrégé à la Faculté de médecine de Montpellier.

Nancy, le 28 septembre 1874.

MONSIEUR ET TRÈS-HONORÉ CONFRÈRE,

Je regretterais beaucoup d'avoir cédé au premier mouvement qui, aussitôt après la lecture de votre excellent Mémoire, m'a dicté ma lettre du 19 courant, si vous me supposiez une arrière-pensée autre que le désir de vous faire connaître un travail dont les conclusions présentent tant d'analogie avec votre propre manière de voir. Il me semblait peu probable, en effet, que vous pussiez connaître une thèse qui n'est signalée ni par Aubenas, ni par les auteurs des articles d'obstétrique parus dans les nouveaux dictionnaires. Cet oubli des auteurs ne me semble pas justifié, car la thèse de Viton expose très-clairement le mécanisme de l'expulsion spontanée de la tête restée la dernière, et en fait ressortir les conséquences au point de vue opératoire.

Pas plus que vous, sans doute, je n'admets que « l'extraction manuelle doive être rejetée, à quelques rares exceptions près, pour être remplacée par l'application du forceps »; mais quand cette dernière est nécessaire, il ne me paraît pas qu'il y ait d'autre conduite à tenir que celle qui est formulée par notre confrère de Dôle, et que l'on peut résumer de la façon suivante:

1° Dans les positions *occipito-postérieures*, le mécanisme est le même que dans les présentations du sommet en position *occipito-pubienne*. Les diamètres qui s'engagent sont les mêmes, seulement leur engagement a lieu dans un ordre inverse. — Le forceps devra être appliqué sur le *plan sternal* du fœtus, dont le corps sera relevé contre le ventre de la femme. Les tractions, faites d'abord dans le sens de l'axe du détroit supérieur, seront dirigées ensuite dans celui de l'axe du détroit inférieur et de la vulve, absolument comme dans les *positions antérieures* de la présentation du sommet.

2° Dans les *positions occipito-postérieures, tête fléchie*, le

mécanisme ressemble, mais au rebours, à celui des *présentations du sommet en position occipito-postérieure* non réduite. Lorsque la flexion de la tête est portée à son plus haut degré, on voit se dégager tour à tour, sous l'arcade pubienne, le front, le bregma, la suture sagittale et l'occiput. — Le forceps doit être appliqué sur le *plan sternal* de l'enfant, dont le tronc sera de plus en plus récliné vers le périnée à mesure que le dégagement s'opérera. La tête décrit dans ce cas un mouvement de cercle dont la nuque appuyée sur le périnée est le centre.

3° Dans les *positions occipito-postérieures, tête étendue*, le menton est arrêté *au-dessus* de la symphyse pubienne¹, *derrière* laquelle le col est fortement pressé, l'occiput descend petit à petit, exécutant un mouvement en cercle ayant la partie antérieure du col comme centre. On voit apparaître en avant de la fourchette l'occiput, la fontanelle postérieure, la suture sagittale, le bregma, etc... Ce mécanisme est le même que celui des *présentations de la face en mento-pubienne*; mais le dégagement a lieu dans un ordre inverse. Le forceps sera appliqué sur le *plan dorsal* du fœtus, dont le tronc sera fortement relevé en avant. Les tractions, faites d'abord *en bas*, seront dirigées ensuite dans l'axe du détroit inférieur et de la vulve, en relevant fortement les manches de l'instrument.

Ces conclusions sont celles auxquelles vous êtes arrivé de votre côté, Monsieur et honoré Confrère; le seul point sur lequel vous combattez l'opinion de M. Viton est relatif au mode d'application du forceps dans les *positions occipito-postérieures, tête fléchie*. — Vous avez fait remarquer vous-même, et je l'admets volontiers, que la proposition d'appliquer le forceps, la *convexité regardant en avant*, est présentée sous forme dubitative, et appartient fort probablement à l'auteur de la thèse. Je ne sais pas quelle est à cet égard l'opinion de M. Stoltz, qui est absent depuis le commencement des vacances, et que je n'ai jamais consulté sur cette question. Quant à moi, je n'ai jamais eu l'occasion de mettre en pratique le procédé de Viton, dans une carrière déjà longue, car, moins heureux que vous, j'étais déjà grand garçon en 1839. Il me semble difficile cependant de rejeter *à priori* cette manœuvre qui s'exécute assez facilement sur le mannequin dans le décubitus dorsal.

Je n'ai pas besoin de vous dire que, Messin, chassé de mon pays par les Allemands, je suis moins désireux que personne de leur attribuer ce qui ne leur appartient pas. Malheureusement il ne

¹ Il eût été plus exact de dire : *derrière* la symphyse pubienne, *au-dessous* de laquelle... (Note du Dr Grynfeltt.)

m'est pas possible d'admettre que Gardien ait compris le mécanisme de l'expulsion spontanée, et par suite l'extraction artificielle de la *tête dernière en position occipito-postérieure et étendue (défléchie)*. Il conseille, il est vrai, pour faciliter l'application du forceps, de conduire les branches *au-dessous* du tronc, mais il procède à l'extraction de la façon suivante : « Lorsqu'on a dégagé une partie de l'occiput en relevant l'instrument....., on doit alors le renverser vers le périnée pour dégager la face de *dessous* l'arcade. Le doigt index de la main gauche, qui soutient cette cloison pour en prévenir la rupture, supporte l'effort que ferait le *cou* de l'enfant sur *cette partie qui devient le centre du mouvement qu'exécute la tête au moment où l'on renverse l'occiput.* » — Rien ne ressemble moins au mode de dégagement normal, tel qu'il est décrit par Michaëlis, par Nægele, par Paul Dubois, et dans lequel l'occiput exécute *un mouvement de cercle ayant pour centre la partie antérieure du col appuyée contre la partie postérieure de la symphyse.*

Le mode d'extraction qui est la conséquence de ce mécanisme n'est pas moins différent, puisque dans le procédé conseillé par Michaëlis, après que les tractions auront été dirigées en bas, l'accoucheur relèvera les manches de l'instrument, de manière à faire correspondre les tractions avec l'axe du détroit inférieur et de la vulve.

Du reste, les accoucheurs allemands modernes ne semblent pas disposés à revendiquer pour un des leurs les procédés, quels qu'ils soient, d'application du forceps sur la tête restée dernière. Car, sans parler de la *manœuvre de Prague*, le *Traité d'Obstétricie* de Schröder, qui passe pour jouir en ce moment du plus de crédit de l'autre côté du Rhin, rejette d'une façon absolue le forceps lorsque la tête est restée la dernière, pour s'en tenir à la *méthode de Smellie*, combinée dans les cas difficiles avec les pressions extérieures exercées sur la tête de l'enfant¹.

Pardonnez-moi, Monsieur et très-honoré Confrère, si je me suis laissé entraîner à vous entretenir aussi longuement d'un sujet qui m'a paru intéressant, et sur lequel tant de choses restent encore à dire.

Veillez agréer, avec l'expression de mes sentiments de haute estime, l'expression du plaisir bien sincère que m'a causé votre lettre.

Votre dévoué Confrère,

D^r Eug. MARCHAL.

¹ Le passage du livre de Nægele, que j'ai cité dans mon travail, peut donner à penser autrement. (Note du D^r Grynfeldt.)

RÉPONSE DU D^r GRYNFELTT.

—
Montpellier, le 24 octobre 1874.

MONSIEUR ET TRÈS-HONORÉ CONFRÈRE,

Nægele, vous le savez, c'est Ed.-C.-J. von Siebold qui nous l'apprend dans ses *Lettres obstétricales* (Trad. Morpain, avec notes par Stoltz), vivait surtout pour sa spécialité, et toutes ses préoccupations s'y rattachaient sans cesse. « Ainsi, dit Siebold (Lettre VI, pag. 69), me trouvant avec lui au théâtre de Manheim, où l'on jouait *Fidelio*, tandis que j'écoutais religieusement la voix magique de la célèbre Schœder-Devrient dans la scène du Cachot, moment où cette cantatrice entraînait tout son auditoire, Nægele, qui était assis à mes côtés, s'écria : Très-bien ! très-bien !..... Mais tout aussitôt il ajouta plus bas : Mon ami, croyez-vous véritablement que la tête de l'enfant puisse jamais, dans l'accouchement, se placer directement dans le diamètre antéro-postérieur de l'entrée du bassin ? »

Eh bien ! sans avoir la moindre velléité, loin de moi cette outrecuidance de me comparer à cet illustre tocologiste qui a tant fait pour l'art obstétrical, — je le reconnais hautement, parce que j'estime en toute franchise que la science et la vérité sont de tous les pays; et d'ailleurs *cuique suum*, — je me suis trouvé, durant les quinze ou vingt derniers jours qui viennent de s'écouler, dans une disposition d'esprit quelque peu analogue à celle qui était ordinaire chez Nægele. J'avais à faire une ovariectomie, et toutes mes pensées de tous les instants se portaient vers ce sujet délicat de pratique gynécologique. Malheureusement, je veux le dire tout de suite, mon opérée est morte de péritonite le cinquième jour de l'opération. Je vais d'ailleurs publier cette observation, pensant servir ainsi la science et la pratique.

Par surcroît, l'état de santé de M. le professeur Moutet m'a fait charger du service de notre clinique chirurgicale, et j'avou^e que pour un jeune chirurgien cette tâche est véritablement très-lourde.

De plus, je tenais, Monsieur, avant de répondre à votre dernière lettre, à avoir pris connaissance de l'excellente Thèse de M. H. Didier sur la *Cyphose angulaire sacro-vertébrale, et son influence sur la grossesse et l'accouchement*, que vous avez eu

l'extrême obligeance de m'envoyer, et dont je vous remercie très-sincèrement. J'ai lu avec d'autant plus de plaisir cette remarquable dissertation, que je possède dans mes notes l'histoire clinique et anatomo-pathologique d'un cas de bassin cyphotique du genre de ceux qu'a si bien décrits M. Didier.

Si je ne me trompe, mon observation est même plus intéressante que celles qui se trouvent consignées dans son travail, en ce sens que, indépendamment de la cyphose angulaire sacro-vertébrale, le processus carieux ou tuberculeux avait donné lieu à une sacro-coxalgie du côté gauche avec atrophie ou destruction des tubérosités osseuses concourant à la formation de l'articulation sacro-coxale correspondante, d'où la production d'une obliquité telle dans la conformation du détroit supérieur de ce bassin, que j'avais cru pouvoir le ranger dans la classe des bassins *obliques-ovales*. Dans une note, j'ai fait allusion à ce cas de tocologie dans mon dernier Mémoire, qui m'a valu l'honneur, que j'apprécie très-haut, d'entrer en relations scientifiques avec vous. Je me propose d'ailleurs de publier prochainement ce cas remarquable de dystocie, et je tiens à votre disposition cette intéressante observation clinique, avec la pièce pathologique qui s'y rapporte, au cas où vous désireriez en donner connaissance, pour avoir leur avis, à MM. les professeurs Stoltz et Herrgott. — Si je juge bien, ce fait serait, jusqu'à un certain point, confirmatif des opinions de Ed. Martin (d'Iéna) et Sim. Thomas (de Leyde), sur la pathogénie du bassin *oblique-ovale*.

Telles sont, Monsieur, les raisons majeures qui ont retardé ma réponse à votre dernière lettre. — Revenons maintenant, si vous le voulez bien, à notre discussion sur les divers modes d'application du forceps dans les cas de tête dernière, sujet qui vous « a paru intéressant, et sur lequel tant de choses restent à dire ».

Il vous semble difficile, dites-vous, de rejeter *à priori* le mode d'application du forceps proposé par M. Viton, qui s'exécute assez facilement sur le mannequin dans le décubitus dorsal. — Je ne nie pas la possibilité de cette manœuvre sur le fantôme..., qui n'a pas de *valve périnéale*, comme dirait Barnes; mais en serait-il de même sur une femme en travail? Là est la question; et j'hésite à la résoudre par l'affirmative. Je ne veux pas insister davantage aujourd'hui sur ce point de la question. Je crois avoir donné dans ma précédente lettre assez de raisons pour faire rejeter ce mode opératoire. Dans tous les cas, le décubitus latéral gauche faciliterait à coup sûr singulièrement la manœuvre et devrait être préféré au décubitus dorsal.

Encore une remarque cependant: je n'avais pas compris qu'en

agissant à la manière de M. Viton il fallût appliquer le forceps sur le *plan sternal* du fœtus, je croyais bien au contraire qu'il fallait l'introduire suivant le *plan dorsal*; car enfin, puisque M. Viton craint tant la réclinaison du corps de l'enfant vers le périnée de la mère, comment peut-il faire pénétrer les cuillers du forceps, la concavité de leurs bords *en arrière*, sans que les manches ne se portent fortement dans le même sens et n'exigent précisément l'exagération de la réclinaison du fœtus? Il me semble qu'en adoptant son procédé, cette réclinaison est fatale et forcée par la direction même que prennent les manches de l'instrument pendant l'opération,

Dans un autre ordre d'idées, je conviens avec vous, Monsieur et très-honoré Confrère, que Gardien, tout en conseillant d'appliquer *toujours* le forceps *au-dessous* du corps de l'enfant, appréciait très-mal son mode d'action dans les cas de *tête dernière* en position *mento-pubienne*. Il n'est pas moins vrai cependant qu'il avait reconnu, au point de vue pratique, les avantages ou plutôt la facilité de l'application ainsi faite. Et c'est bien une remarque en thérapie obstétricale dont nous devons, je crois, lui savoir gré; car, somme toute, bien avant que l'expérimentation physiologique fût venue nous apprendre le mode d'action de bon nombre de substances, d'ailleurs très-actives, de la matière médicale, les cliniciens employaient ces mêmes substances non sans discernement, de par leur propre expérience et d'après des indications non moins positives que celles que nous a révélées la pathologie expérimentale.

Du reste, dans le passage de Gardien que vous citez, j'ai souligné deux mots (*dessous* et *cou*) non soulignés par vous, et qui me paraissent établir positivement qu'en l'état il ne saurait y avoir *extension de la tête fœtale*, et par conséquent *position mento-pubienne*. En effet, si la face est DESSOUS l'arcade pubienne, et si au moment du dégagement le cou de l'enfant devient le centre d'un mouvement de pivot au-devant du périnée de la mère, la position est franchement *occipito-postérieure avec flexion de la tête*, à quelque profondeur qu'ait été entraînée, au bas de l'excavation, cette partie du fœtus par les premières tractions du forceps (voir mon Mémoire, et Pajot : *Dictionnaire encyclopédique*, article cité). Conséquemment, la manœuvre conseillée dans l'espèce par Gardien n'est pas aussi irrationnelle qu'elle le paraît au premier abord. Cet accoucheur ne distingue pas — en cela seulement il a tort — les cas où la tête est *fléchie*, de ceux où elle est *défléchie*; voilà tout. Mais il est positif qu'il veut, comme Nægele quelque

vingt ans plus tard, qu'on applique *toujours* le forceps *au-dessous* du corps de l'enfant.

Incontestablement c'est aux Nægele, aux Stoltz, aux Dubois, aux Michaelis..... que nous devons les connaissances si exactes que nous possédons aujourd'hui sur le mécanisme des divers accouchements; mais il ne faut pas méconnaître non plus que leurs travaux se trouvaient préparés par l'enseignement de Baudelocque (voir son *Traité d'accouchements*, tom. I, pag. 506 et suiv.), et celui de notre Solayrès de Rénhac son maître.

Pour ne parler, d'ailleurs, que du dégagement de la *tête dernière* en position *mento-pubienne*, je citerai le passage suivant du livre de Leroux (de Dijon) sur les *Pertes de sang...* paru en 1776: « Je laissai le menton sous le pubis, j'élevai en haut le corps de l'enfant en tirant à moi; la tête descendit à chaque douleur, et l'*occiput sortit le premier du vagin*» (pag. 155, en note). C'est bien là le *mouvement de ventre sur ventre* qu'on pourrait avec raison appeler *manœuvre de Leroux*, rééditée un peu plus tard par Asdrubali, comme aussi le *mouvement de dos sur dos* pourrait non moins justement s'appeler *manœuvre de Smellie*.

Le discrédit dans lequel est tombé aujourd'hui le forceps pour l'extraction de la tête dernière dans les accouchements podaliques n'est pas mérité, ce me semble. En dépit de l'opposition de M^{me} Lachapelle à l'emploi de cet instrument pour les cas de ce genre, j'ai cru, avec Chailly, Cazeaux, Nægele, Tarnier, Barnes..., sans méconnaître les avantages de l'extraction manuelle dans la plupart des cas, quand elle est suffisante, devoir en conseiller l'usage pour certains cas exceptionnels dont ne peuvent triompher les tractions manuelles les plus habilement conduites et les plus énergiques. Par conséquent, quelle que soit la faveur dont jouisse actuellement de l'autre côté du Rhin le *Traité d'Obstétricie* de Schröder, je ne puis me résoudre, avec cet auteur, à rejeter d'une façon absolue l'emploi du forceps pour l'extraction de la tête retenue dans les voies maternelles après l'expulsion du tronc.

Quant à la combinaison, avec les tractions manuelles convenablement dirigées, de pressions extérieures exercées à travers l'hypogastre de la mère sur la tête dernière dans l'excavation, je l'accepte de très-grand cœur, et je suis prêt à y recourir à la première occasion. Je suis trop satisfait des pareilles manœuvres faites pour opérer la délivrance suivant *la méthode dite*, à tort ou à raison, *de Crede*, peu nous importe en ce moment, pour que je puisse les repousser dans le but de faciliter l'éduction de la tête fœ-

tale après pour la sortie du tronc. Inutile que j'insiste ici sur les avantages de cette pratique aux divers points de vue du retrait facile du globe utérin, de la prophylaxie des hémorrhagies *post partum* et des accidents puerpéraux qui ont leur origine dans la plaie placentaire et l'état béant des vaisseaux utérins... Je tiens tant au retrait complet de l'organe gestateur sur lui-même après la délivrance, à la réduction aussi grande que possible de la plaie placentaire, à l'effacement non moins exact des canaux veineux de la matrice, que pour obtenir tout cela j'ai l'habitude, après tout accouchement, d'administrer 1 gram. d'ergot de seigle fraîchement pulvérisé. De la sorte, je fais, si je puis ainsi dire, un *pansement médial de la plaie utérine* (hémostasie et diminution des surfaces cruentées), à l'instar des chirurgiens de nos jours qui par des moyens plus directs, mais de même ordre, s'efforcent d'éviter les accidents si redoutables de la pyohémie.

Veillez, agréer, etc....

J. GRYNFELTT.

Extrait du MONTPELLIER MÉDICAL. — 1874.
