

**Die Anwendung der Galvanokaustik im Innern des Kehlkopfes und Schlundkopfes : nebst einer kurzen Anleitung zur Laryngoskopie und Rhinoskopie / von Rudolph Voltolini.**

**Contributors**

Voltolini Rudolph 1819-1889.  
Royal College of Physicians of Edinburgh

**Publication/Creation**

Wien : W. Braumuller, 1867.

**Persistent URL**

<https://wellcomecollection.org/works/gkk9dabq>

**Provider**

Royal College of Physicians Edinburgh

**License and attribution**


This material has been provided by This material has been provided by the Royal College of Physicians of Edinburgh. The original may be consulted at the Royal College of Physicians of Edinburgh. where the originals may be consulted.

This work has been identified as being free of known restrictions under copyright law, including all related and neighbouring rights and is being made available under the Creative Commons, Public Domain Mark.

You can copy, modify, distribute and perform the work, even for commercial purposes, without asking permission.



Wellcome Collection  
183 Euston Road  
London NW1 2BE UK  
T +44 (0)20 7611 8722  
E [library@wellcomecollection.org](mailto:library@wellcomecollection.org)  
<https://wellcomecollection.org>





DIE ANWENDUNG  
DER  
**GALVANOKAUSTIK**

IM  
INNERN DES KEHLKOPFES UND SCHLUNDKOPFES

NEBST EINER  
KURZEN ANLEITUNG ZUR LARYNGOSKOPIE UND RHINOSKOPIE.

VON  
Dr. RUDOLPH VOLTOLINI  
DOCENT AN DER UNIVERSITÄT ZU BRESLAU.

MIT 19 DEM TEXTE EINGEDRUCKTEN HOLZSCHNITTEN.

---

WIEN, 1867.  
WILHELM BRAUMÜLLER  
K. K. HOF- UND UNIVERSITÄTSBUCHHÄNDLER.

Der Verfasser behält sich das Recht der Uebersetzung in fremde Sprachen vor.

R34763

## VORWORT.

---

Die vorliegende Schrift verdankt ihren Ursprung der ersten erfolgreichen Anwendung der galvanokaustischen Schneideschlinge im Innern des Kehlkopfes in zwei Fällen und des Galvanokauters im cavum pharyngo-nasale unter Leitung des Rhinoskopes. Es hätte vielleicht genügt, diese Fälle in einigen Journal-Aufsätzen zu veröffentlichen, da mir jedoch über die Anwendung der Galvanokaustik überhaupt in den genannten Regionen, bereits eine ziemlich reiche Erfahrung zu Gebote steht, so hielt ich mich zu einer besonderen Schrift hierüber für berechtigt, um jetzt schon das ganze Operations-Verfahren in ein gewisses System zu bringen. Von der Beschreibung der Operationen im Innern des Kehlkopfes und Schlundkopfes ist beinahe unzertrennlich eine kurze Angabe über die laryngoskopische und rhinoskopische Untersuchung; ich habe deshalb eine solche meiner Schrift beigefügt. Ich hielt mich hierzu um so mehr für berechtigt, als ich diese Untersuchungs-Methoden bereits seit dem Jahre 1859 bis heute ununterbrochen geübt habe. Meine „kurze Anleitung“ wird und soll nicht die trefflichen monographischen Arbeiten von Czermak, Türck,

Semeleder, Störk, Lewin, v. Bruns, Moura, Mackenzie u. A. entbehrlich machen — im Gegentheil, wer sich eingehender mit diesem Gegenstande beschäftigen will, den verweise ich auf die genannten Schriften. Meine Anleitung soll nur den Anfänger zunächst auf das Wesentliche der Untersuchungs-Methoden aufmerksam machen, damit ihm überhaupt erst eine einfache Speculirung ermöglicht werde; jedoch hoffe ich auch für den Geübten noch einiges Brauchbare zu bringen, denn jeder Spezialist cultivirt besondere Seiten seines Faches.

Wer sich über die Anwendung der Galvanokaustik auf den übrigen Gebieten der Chirurgie unterrichten will, den verweise ich auf die Schrift von Middeldorpf: Die Galvanokaustik. Ein Beitrag zur operativen Medizin. Breslau 1854.

Breslau, im März 1866.

Dr. Voltolini.

# Inhalt.

	Seite
Vorwort . . . . .	III

## Erster Abschnitt.

### Die galvanokaustischen Apparate und Instrumente.

Die galvanokaustische Batterie und deren Zusammenstellung . . . . .	3
Die galvanokaustischen Operations-Instrumente, für den Kehlkopf . . .	8
Die beiden Handgriffe der Instrumente . . . . .	9
Die messerförmigen Galvanokautern . . . . .	10
Der stumpf-spitze Galvanokauter . . . . .	11
Die galvanokaustische Schneideschlinge . . . . .	12
Die galvanokaustische Kehlkopfs-Zange . . . . .	16
Instrumente für den Schlundkopf . . . . .	17

## Zweiter Abschnitt.

### Kurze Anleitung zur Laryngoskopie und Rhinoskopie.

Die Beleuchtung, Sonnenlicht . . . . .	19
Künstliche Beleuchtung . . . . .	21
Die Untersuchung des Kranken ohne Kehlkopfspiegel . . . . .	23
Der Kehlkopfspiegel . . . . .	25
Spiegelbild des Kehlkopfes . . . . .	26
Die Untersuchung mit dem Kehlkopfspiegel . . . . .	28
Die Rückwärtsneigung des Kehldeckels . . . . .	31
Das Kehldeckel-Stäbchen . . . . .	32
Die Kehldeckel-Krücke . . . . .	33
Der Zäpfchendecker . . . . .	34

	Seite
Die Rhinoskopie . . . . .	35
Der Zäpfchen-Heber . . . . .	39
Die Spatel-Oese . . . . .	40
Methode der Untersuchung, ohne Rhinoskop . . . . .	—
Mit dem Rhinoskope . . . . .	41
Die Selbstbeobachtung (Auto-Laryngoskopie und Rhinoskopie) . . .	45

### Dritter Abschnitt.

#### Krankheits-Fälle und galvanokaustische Operationen.

Laryngoskopische Fälle . . . . .	47
Operationen mit dem Galvanokauter Fall 1—7 und 10 . . . . .	—
Operationen mit der galvanokaustischen Schneideschlinge Fall 8 und 9 .	57
Rhinoskopische Fälle . . . . .	66

## Erster Abschnitt.

### Die galvanokaustischen Apparate und Instrumente.

---

Die Galvanokaustik hat noch nicht diejenige Verbreitung unter den Aerzten erlangt, die sie mit vollem Rechte verdient, obgleich doch schon eine bedeutende Anzahl angesehener Chirurgen ihre Vortrefflichkeit anerkannt hat. Es ist hier nicht der Ort, mich überhaupt über die Vorzüge der Galvanokaustik auf dem Gebiete der Chirurgie lang und breit auszulassen, ich bemerke nur kurz und gut, dass diese Art des Erglühens chirurgischer Instrumente auf keine andere Weise bis jetzt zu erzielen ist. Abgesehen davon, dass der Kranke glaubt, die Zeiten der Torturen vor sich heraufbeschworen, wenn er seine Aerzte mit Blasebalg und glühenden Kohlen die Instrumente bearbeiten sieht, die ihn von seinem Leiden befreien werden — oder auch nicht, so macht die Art des Erglühens bei der Galvanokaustik es überhaupt erst möglich, in manchen Organen die Glühhitze anzuwenden: das kalte Instrument erlangt fast augenblicklich die grösste Weissglühhitze und wird ebenso schnell wieder kalt. So wird durch diese Eigenschaft die Glühhitze erst fähig, im Kehlkopfe ihre Verwendung zu finden, diese bietet aber bei Krankheiten des Larynx und Pharynx ganz besondere Vortheile dar; denn sie ist nicht allein ein Mittel, welches am schnellsten und sichersten kranke Gebilde zerstört, sondern sie bewirkt dies auf eine weniger lästige Weise, als andere Kauterien. Wiederholt habe ich es erfahren, wenn ich Patienten mit verschiedenen Instrumenten und Mitteln im Innern des Kehlkopfes behandelt, wie etwa Messern, Höllenstein oder Galvanokaustik und ich es ihnen anheimstellte, welches von diesen sie ferner

wählen wollten — sie sich für die Galvanokaustik entschieden. Namentlich fürchten die Kranken sehr den Höllenstein in Substanz; es folgen Glottiskrampf, Erstickungsanfälle, lästiges Brennen und nicht selten unerträglicher Husten, der Tage lang anhält, und Letzteres ist doch bei Patienten nicht gleichgültig, deren Lungen nicht mehr intact sind. Fast alle diese üblen Nebenerscheinungen fallen bei der Galvanokaustik fort, der Schmerz ist — wie unglaublich es auch klingen möge — unbedeutend und vorübergehend, denn die Weissglühhitze verursacht weniger Schmerz als die Rothglühhitze; das so gefürchtete Glottisödem habe ich noch nie beobachtet, selbst beim directen Betupfen der wahren Stimmbänder. Vor scharfen Instrumenten hat diese Operations-Methode noch das voraus, dass keine Blutungen eintreten, die ich etwa gar nicht wegen ihrer Gefährlichkeit fürchte, sondern desshalb, weil man wenigstens zunächst nicht weiter operiren kann, denn das Operationsfeld ist mit Blut bedeckt, welches den freien Einblick verhindert und zum Husten reizt. Bei diesen Vorzügen eignet sich die Galvanokaustik dann auch in jenen traurigen Fällen, wo bei Tuberkulose der Lungen und des Kehlkopfes um die Geschwüre in Letzterem Wucherungen und Excrescenzen auftreten, so dass der Patient in Gefahr kommt, eher an Larynx-Verschluss zu sterben, bevor das Lungenleiden seinen lethalen Verlauf vollendet.

Der Instrumenten-Apparat wird sich noch sehr vervollkommen lassen, und von dieser Seite bietet die Galvanokaustik nicht allein keine Schwierigkeiten dar, sondern unerschöpfliche, durch nichts Anderes zu erreichende Hülfquellen für die Instrumenten-Technik. Dass trotz alledem die Galvanokaustik, wie überhaupt in der Chirurgie, so auch insbesondere bei den Krankheiten des Kehlkopfes noch nicht die verdiente allseitige Anerkennung unter den Aerzten gefunden — davon möchte es wohl drei Ursachen geben.

Die Einen haben sie überhaupt noch nicht angewendet, sie können also aus Erfahrung kein Urtheil fallen, und doch kommt in einer Erfahrungs-Wissenschaft, wie sie die Medizin ist, Alles auf den Versuch an; man kommt durch denselben zu Resultaten, von denen man a priori keine Ahnung hatte. Andere Aerzte haben sie zwar bereits angewendet, bedienen sich aber unzweckmässiger Batterien und schieben die ungenügenden Resultate, die sie erzielen, der Sache selbst, statt ihren unzweckmässigen Batterien zu. Noch Andere endlich bedienen sich zwar zweckmässiger Batterien, sind aber mit deren Einrichtung so wenig vertraut, dass sie kleine Hindernisse, die eintreten, für grosse halten und Lust und Liebe zur Sache verlieren.

Es erschien mir daher angemessen, ehe ich auf meinen eigentlichen Gegenstand selbst eingehe, Einiges über die Einrichtung der Batterie zu sagen und auf einige Kunstgriffe aufmerksam zu machen. Zugleich fühle ich mich verpflichtet, Herrn Prof. Middeldorpf hier öffentlich meinen Dank zu sagen für die Bereitwilligkeit, mit der er mir nicht bloß bei der Construction der Instrumente mit Rath beigestanden, sondern auch für die Hülfe, die er mir bei manchen Operationen geleistet.

Batterien, so wie sämtliche galvanokaustische Instrumente werden hier in Breslau von dem Universitäts-Instrumentenmacher Pischel, Weidenstrasse 5, gefertigt.

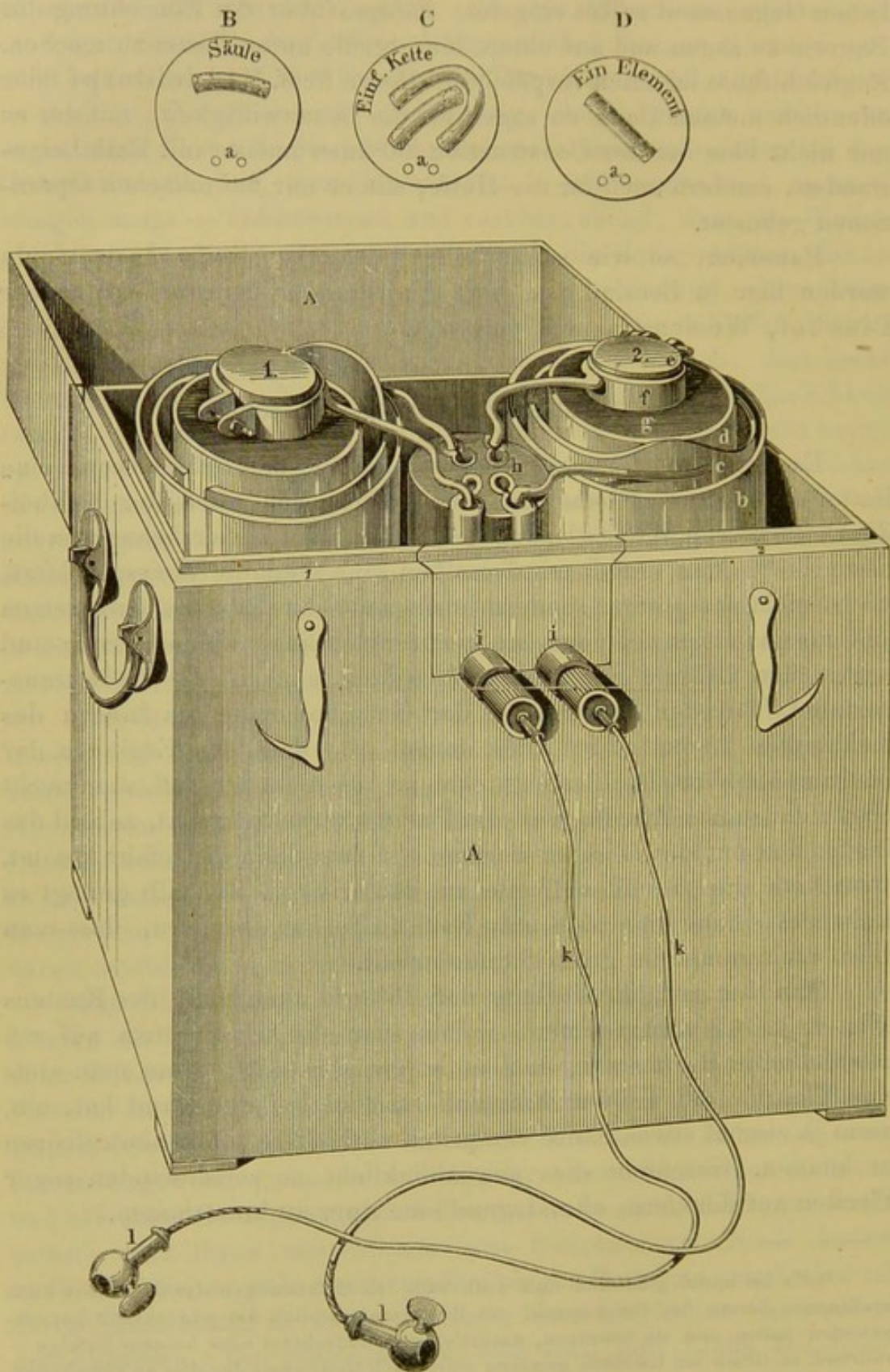
### Die galvanokaustische Batterie.

Es genügt für Operationen im Kehlkopfe und Schlundkopfe eine Batterie von zwei Elementen und bediene ich mich der Kohlen-Zinkbatterie von Middeldorpf, die von allen bisher bekannten die beste ist <sup>1)</sup>. Man erzielt mit derselben eine schnelle Weissglühhitze, sie ist nicht complicirt, sondern leicht und schnell zusammenzusetzen und auseinanderzunehmen; sie verbreitet keinen üblen Geruch und kostet ihre Füllung nur wenige Groschen; auch ist sie leicht transportabel. Bei der Anwendung der Galvanokaustik im Innern des Kehlkopfes kommt aber Alles darauf an, dass das Erglühen der Instrumente blitzschnell erfolgt, denn ist dies nicht der Fall, so erreicht man nicht seinen Zweck, weil der Patient zurückschreckt, sobald das Instrument anfängt heiss zu werden und man dann in Gefahr kommt, ohne Noth die gesunden Theile zu kauterisiren. Deshalb genügt es nicht bloß, dass man eine gute Batterie besitzt, sondern, dass man diese auch immer im guten Stande erhält.

Man thut gut, die Füllung der Batterie ausserhalb des Kastens (Fig. 1. A. A.) vorzunehmen, indem man die Gläser etwa auf ein gewöhnliches Brett stellt, und es ist zweckmässig, wenn man stets eine Flasche voll Liquor Ammonii caustici bei der Hand hat, um, wenn ja einmal etwas Säure verspritzt wird, diese sofort neutralisiren zu können. Geschieht dies augenblicklich, so verschwinden sogar Flecken auf Kleidern, ohne irgend eine Spur zu hinterlassen.

<sup>1)</sup> Es ist kaum glaublich und doch habe ich Erfahrungen darüber, dass auch intelligente Aerzte bei der Auswahl von Batterien ziemlich die schlechteste herausgefunden haben und sie benützen, natürlich mit schlechtem oder keinem Erfolge — während es ihnen ein Leichtes gewesen wäre, sich Gewissheit darüber zu verschaffen, dass die Middeldorpf'sche Batterie allen Anforderungen entspricht.

Fig. 1.



In das Glasgefäß *b* kommt verdünnte Schwefelsäure, d. h. 1 Pfd. Acidum sulphuricum rectificatum (das Pfd. zu 6 Sgr.) und 7 Pfd. Aqua destillata; es genügt übrigens auch vollständig Acidum sulphuricum crudum (das Pfd. zu 2 Sgr.) und Aqua communis. Um schwachen Platin-Draht, also etwa die galvanokaustische Schneideschlinge erglühen zu machen, genügt sogar eine gesättigte Auflösung von gewöhnlichem Kochsalz statt verdünnter Schwefelsäure. Hat man die erforderliche Quantität Säure in das Glasgefäß gegossen, so kann man sich die Stelle, wie weit jene reicht, mit Dinte bezeichnen, um in Zukunft sich Alles weitere Abmessen zu ersparen. Man setzt nun den Zinkeylinder *c* in dieses Glasgefäß und in diesen den Thoncylinder *d*, in welchen unverdünnte, rohe, nicht rauchende Salpetersäure gegossen wird (das Pfd. zu 3½ Sgr.). Es ist zweckmässig, jede der beiden Säuren in eine gewöhnliche Rheinweinflasche abzugießen; eine solche reicht gerade zur Füllung zweier Gefässe aus und erleichtert wegen ihres langen Halses das Eingiessen, so dass man sogar die Gefässe füllen kann, wenn diese schon in den Kasten eingesetzt sind und man dann nicht nöthig hat, beim etwaigen Zugiessen sie wieder herauszuheben. Man giesse stets lieber zuerst zu wenig als zu viel Säure ein, weil im letzteren Falle, die Säuren über- und zusammenfliessen und die Batterie unbrauchbar wird. In den gefüllten Thoncylinder *d* taucht man nun den Kohlencylinder *e*, an den man vorher den gut gereinigten messingenen Ring *f* (nicht übermässig fest) angeschraubt hat. Dieser Ring sitzt zugleich auf einem Glasdeckel *g*, welcher das Entweichen sich etwa entwickelnder salpetriger Säure und das Ueberfliessen der Salpetersäure verhindert, beim Heben der Batterie. Die so gefüllten Elemente setzt man nun in den Kasten, nachdem man vorher in die semmelförmigen Löcher des Wechselstockes *h* halbvoll Quecksilber gegossen hat. Man giesse ja nicht zu viel Quecksilber ein, weil dies sonst aus den einzelnen Löchern über- und zusammenfliesst und den galvanischen Strom in Unordnung bringt. Die Behälter des Kastens, in welche die Gefässe kommen, sind mit entsprechenden Nummern (1. 2.) versehen, wie die Kohlencylinder und ebenso sind die Verbindungsdrähte des Zinkeylinders und der messingenen Ringe mit entsprechenden Farben bezeichnet, wie die Löcher des Wechselstockes, so dass eine Verwechslung nicht möglich ist. Nachdem soweit Alles in Ordnung gestellt ist, setzt man die entsprechende Wechselscheibe ein, unter denen sich eine befindet (bezeichnet mit 1 Element Fig. 1. *D*), welche, das zweite Element ausschliessend, nur 1 Element zur Geltung kommen lässt. Eine andere Scheibe, die einfache Kette (*C*), aus

2 Elementen, dient zum Erglügen kürzerer und stärkerer Platinarmaturen, die Säule (*B*) zum Erglügen von Drähten. Stets müssen beim Aufsetzen der Wechselscheiben die zwei weissen Punkte *a* derselben nach vorn, d. i. nach den Zapfen des Kastens gerichtet stehen.

An die Zapfen *ii* des Kastens werden nun die Leitungsdrähte *kk* angeschraubt und man prüft sofort die richtige Zusammensetzung der Batterie dadurch, dass man die Enden *ll* der Leitungsdrähte, nachdem man die Wechselscheibe-Säule eingesetzt hat, mit einander berührt, wobei sogleich Funken sprühen müssen. Ist dies nicht der Fall, dann muss die Batterie nicht richtig zusammengestellt sein. Man findet dann den Sitz des Fehlers dadurch, dass man je eine Spitze einer gewöhnlichen Pinzette mit den sich entsprechenden Quecksilber-Näpfen oder den Elementen selbst in Berührung bringt, wobei sogleich ein Funke überspringen muss, wenn die Elemente in Ordnung sind. So kann man mit der Pinzette Schritt vor Schritt bis auf eine Linie Genauigkeit bestimmen, wo der Fehler liegt, welche Probe auch namentlich zuweilen an dem galvanokaustischen Instrumente selbst angestellt werden muss, wenn es bereits an die Leitungsdrähte angeschraubt ist. Wäre z. B. Staub oder Blut in die Stelle dieses Instrumentes gekommen, wo die Schliessung des galvanischen Stromes stattfindet, so würde die Leitung unterbrochen. Oder wären z. B. beide Leitungsdrähte an den Kasten angeschraubt, die Enden derselben aber hingen auf die Erde herab und berührten sich hier und der Operateur wollte nun das Operations-Instrument auf seine Wirkungsfähigkeit dadurch erproben, dass er die Zapfen desselben (Fig. 2. *a. a.*) auf die des Kastens aufsetzt, so würde er ebenfalls keine oder nur eine geringe galvanische Thätigkeit wahrnehmen, denn der Strom geht zwar immer auf dem kürzesten Wege weiter, aber er geht noch leichter der bessern Leitung nach und diese ist hier in den festgeschraubten Leitungsdrähten, die sich aber auf der Erde berühren und den Strom schon geschlossen haben. Das sind Dinge, die sich zwar schon aus einer oberflächlichen Kenntniss einer galvanischen Batterie ergeben, auf die man aber achten muss, sonst käme man in die Lage, die Batterie an den Verfertiger derselben zurückzuschicken, weil sie fehlerhaft sei; dieser setzt sie dann aber wieder richtig zusammen und findet keinen Fehler.

Die Leitungsdrähte sind bei Operationen im Kehlkopfe und Schlundkopfe auch noch insofern ein wichtiger Theil der Batterie, als sie die Handhabung des Operations-Instrumentes sehr erschweren oder gänzlich unmöglich machen können, wenn sie unzweckmässig

gearbeitet sind. Die bisher gebräuchlichen Leitungsdrähte waren nicht für den Kehlkopf berechnet und waren nur für andere Operationen ausreichend und zweckmässig, für unseren Zweck aber zu starr und zu schwer; sie belasteten das Instrument ausserordentlich, verhinderten durch ihre Starrheit dessen freie Bewegung und mussten deshalb bei sehr schwierigen Operationen im Kehlkopfe von einem Gehilfen getragen werden. Diesem Uebelstande ist auf das Beste abgeholfen: meine jetzigen Drähte sind nicht stärker als eine Rabenfeder und sind völlig biegsam und leicht, wie etwa ein Bindfaden von derselben Stärke. Dies wurde dadurch erzielt, dass ein solcher Leitungsdraht aus einem Bündel äusserst feiner Drähte von Kupfer verfertigt wurde; jeder einzelne Draht etwa von der Stärke eines seidenen Fadens oder auch noch schwächer. Ferner muss der ganze Leitungsdraht nicht von einer aus Seide gewirkten Scheide überzogen sein, diese macht ihn auch etwas unbeweglich und unbiegsam, sondern mit einem einfachen dünnen seidenen Bande, das zusammenge näht ist. Man kann dieses Bündel feiner Drähte auch aus chemisch reinem Silber fertigen lassen, dann erzielt man eine noch bessere Leitung.

Nimmt man nun die Batterie wieder auseinander, so thut man auch hier gut, jedes Element erst aus dem Kasten zu heben und ausserhalb desselben auseinander zu nehmen. Dann hebt man zunächst den Kohlencylinder heraus, nachdem man die Säure von ihm hat gut ablaufen lassen (den man aber ja nicht abwasche) und setzt ihn in einen Holzklotz, der eine entsprechende Vertiefung oder ein Loch enthält. Man schraubt sogleich jetzt den messingenen Ring vom Kohlencylinder und wäscht und reinigt ihn gut. Diesen Klotz mit den Kohlencylindern bewahrt man am besten in einem kalten Kamine auf, um jeden Geruch der Säure aus den Zimmern abzuleiten; stellt man ihn vor das Fenster, so bewahre man ihn vor dem Sonnenlichte, denn dieses entwickelt bekanntlich aus der Salpetersäure salpetrige Säure, die dann das ganze Fenster beschlägt.

Den Thoncyylinder lässt man in kaltem Wasser etwa 24 Stunden auswässern und dann wieder in der gewöhnlichen Stubenwärme trocknen; je trockner er geworden, desto brauchbarer ist er. Die Schwefelsäure lässt man in den Gläsern, da man sie meistens mehrmals benutzen kann und dann nur jedesmal soviel neue Säure zugiesst als verloren gegangen ist. Die Zinkeylinder wäscht man einfach mit Wasser ab.

Dass man die einzelnen Theile der Batterie gehörig rein halten muss, wenn man gute Erfolge erzielen will, versteht sich von selbst.

Man achte deshalb besonders auf den messingenen Ring am Kohlen-cylinder, schraube ihn sogleich nach dem Gebrauche der Batterie ab, wasche ihn sorgfältig und sollte sich schon etwas Oxydation an ihm gebildet haben, so reibt man diese mit hartem Papier, noch besser Schmiergel-Papier oder Leinwand ab, die man bei jedem Instrumentenmacher bekommt.

Auf die angegebene Weise kann man schnell und ohne viele Umstände die Batterie zusammensetzen und auseinandernehmen und sie beständig im guten, brauchbaren Zustande erhalten. Die Zinkcylinder sind mit Quecksilber amalgamirt und müssen, wenn sie schwarz oder blind werden, wieder weich und fett amalgamirt werden, was man selbst machen kann und zwar auf folgende Weise: In ein Porzellan-becken giesst man etwas verdünnte Schwefelsäure (von derselben Mischung etwa wie die in der Batterie) und Quecksilber, stellt den Zinkcylinder schräge in das Becken und schiebt mit einer langgestielten Bürste (etwa Stiefel- oder Flaschenbürste) Säure und Quecksilber auf den Cylinder, auf dem man sie, aussen und innen, gut herumreibt, bis sich das Quecksilber mit dem Zink verbunden hat. Noch besser ist es zum Amalgamiren sich eines Holztrogcs zu bedienen, welcher eine cylindrische Aushöhlung besitzt (Middeldorpf'scher Amalgamir-Trog), bei welchem das Quecksilber in immerwährender Berührung mit dem Zinkcylinder bleibt. — Die Zusammenstellung und das Auseinandernehmen der Batterie, sowie das Amalgamiren der Zinkcylinder erfordert so wenig besondere Kenntnisse und Umstände, dass dies Alles z. B. in der hiesigen chirurgischen Klinik bei Prof. Middeldorpf — die Krankenwärterin besorgt!

## **Die galvanokaustischen Operations-Instrumente.**

### **1. Für den Kehlkopf.**


Jedes Operations-Instrument, welches im Larynx agiren soll, muss so dünn wie möglich gearbeitet sein, um wenig Licht fortzunehmen; es muss ferner so wenig Acte als möglich zu seiner Handhabung erfordern, um durch unnöthige Verzögerung und Reizung im Innern des Larynx nicht zu Reflex-Bewegungen Veranlassung zu geben. Die Erfüllung dieser Bedingungen wird bei der Construction der galvanokaustischen Instrumente erschwert, einmal, weil wegen Isolirung des Stromes jedes Instrument gleichsam aus zweien bestehen, und dann, weil noch eine besondere Vorrichtung am Instrumente angebracht sein muss, welche den galvanischen Strom schliesst. Letzteres ist zwar nicht unbedingt nöthig, denn man kann

diese Schliessung einem Gehilfen übergeben, aber es ist doch meistens wünschenswerth, wenn sie auch der Operateur in seiner Hand hat. Ich glaube diese Construction der Instrumente auf die einfachste und beste Weise erzielt zu haben — wenigstens hat sie sich mir bis jetzt bewährt. Jeder Operateur kann sich übrigens die Instrumente nach seinem Belieben und Geschmack einrichten lassen, denn die galvanokaustischen Instrumente lassen sich in alle beliebigen Formen bringen, und von dieser Seite steht der Anwendung der Galvanokaustik keine Schwierigkeit entgegen.

Bei den Instrumenten mit den stärksten Platinarmaturen wird man immer eine Combination der Batterie wählen müssen, welche die kräftigste Wirkung hervorruft — denn schnelles Erglühen solcher Kehl-kopf-Instrumente bleibt stets die nothwendigste Bedingung. Um solche kräftige Wirkung zu erzielen, wird man daher bei den starken Armaturen gut thun, auch die Batterie jedesmal mit neuen Säuren zu füllen, während dies bei den schwachen Armaturen nicht nöthig ist.

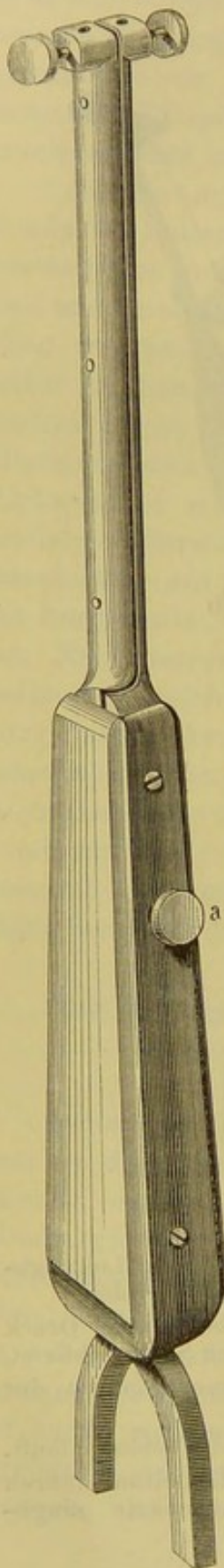
Um den Instrumenten-Apparat soviel als möglich zu vereinfachen, habe ich ihn so einrichten lassen, dass an ein und denselben Handgriff (Fig. 2) verschiedene Instrumente angeschraubt werden

Fig. 2.



- aa* Zapfen, an welche die Leitungsdrähte angeschraubt werden.
- b* Knopf, welcher bei einem Druck mit dem Finger den Strom schliesst.
- c* Hebel zum Zusammenschnüren der Schlinge.
- d* Rolle, um welche die Schlinge läuft.
- ee* Löcher, in welche die Leitungsröhren und andere Instrumente eingeschraubt werden.

Fig. 3.



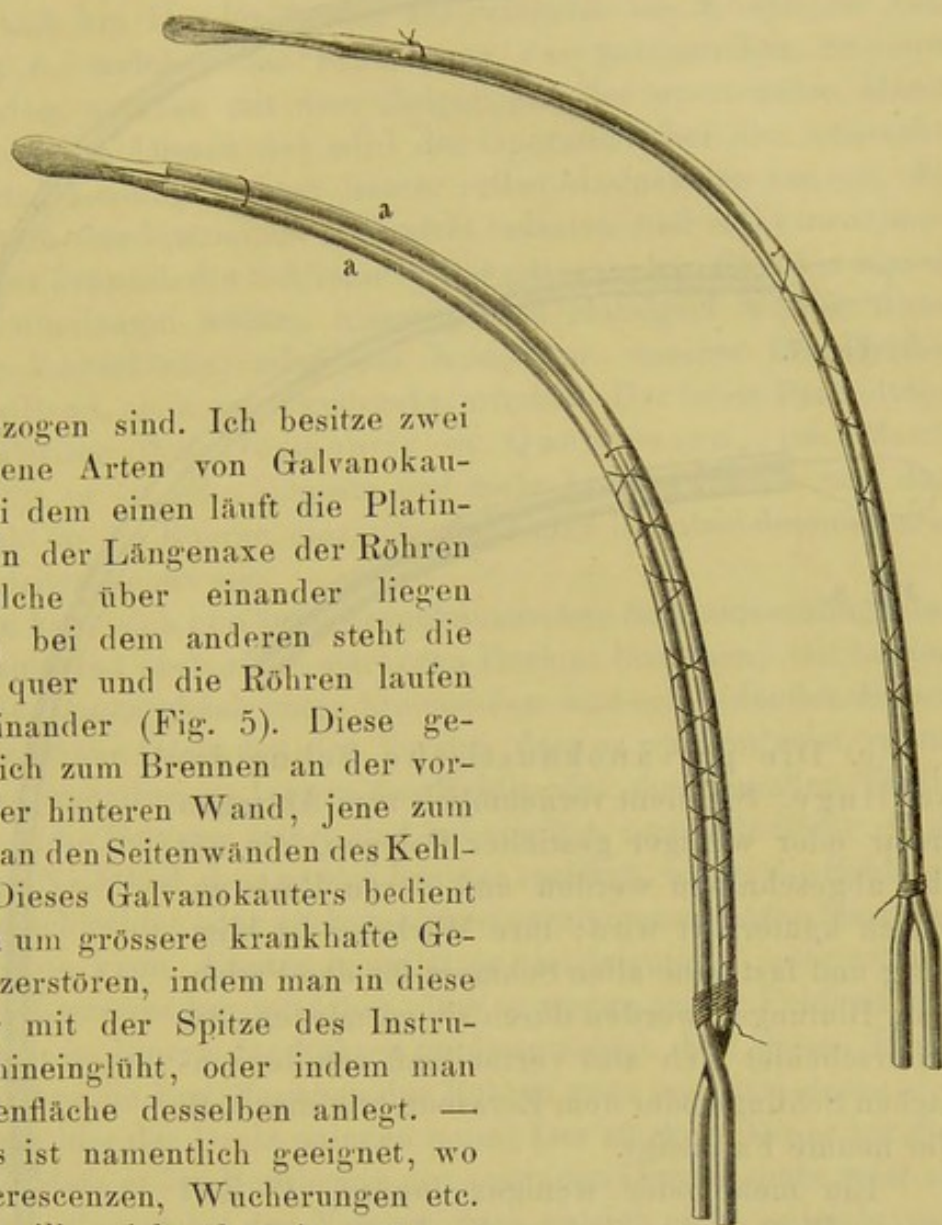
können. Wem dieser noch zu complicirt ist, kann für manche Instrumente den einfacheren Handgriff (Fig. 3) wählen.

a. Der messerförmige Galvanokauter. Er stellt gleichsam ein oben abgerundetes Messer dar, welches aus einer breiten Platinschlinge besteht. Die Kanten müssen gut abgerundet sein, wenn man ihn blos zum Brennen benützen will, weil er sonst beim Zurückziehen des Instrumentes leicht die Organe aufritzt, namentlich den Kehldeckel. Will man gleichzeitig mit ihm schneiden, dann muss er allerdings scharf sein. Weil diese Platinschlinge ziemlich breit und stark ist, so muss man auch eine Combination an der Batterie wählen, welche die stärkste Wirkung hervorbringt, und um die Leitung des Stromes noch zu verbessern, habe ich die beiden Leitungsröhren <sup>1)</sup> (Fig. 4. aa) von chemisch reinem Silber machen lassen; die Schlinge erglüht alsdann um  $\frac{1}{2}$ —1 Sekunde schneller als wenn die Röhren von Messing oder Kupfer verfertigt sind, bei denen sie etwa in 2 Sekunden erglüht. Die Länge der Leitungsröhren beträgt 6 Zoll und besitzen sie eine lange Krümmung, die man aber nach Erforderniss jeden Augenblick abändern kann. Die beiden Röhren laufen, wie alle anderen galvanokaustischen Instrumente, isolirt neben einander her, und wird irgendwo diese Isolation unterbrochen, so erfolgt kein Erglühen der Platin-Armatur. Diese Isolation ist erzielt durch dazwischen gelegtes feines Papier, welches mit Wasserglas befestigt ist, und werden die beiden Röhren durch Seidenfäden aneinander gehalten. Damit nun aber die untere Fläche der Röhre, welche über den Kehldeckel gleitet, diesen bei der Berührung nicht reize, so musste diese Fläche der Röhre ganz glatt sein, ohne alle Fäden u. dgl. Die Röhren sind deshalb hier und da von Löchern durchbohrt, durch welche die Seiden-

<sup>1)</sup> Es sind eigentlich keine Röhren, d. h. sie sind nicht hohl, jedoch mögen sie diesen Namen behalten, um zu keiner Verwechslung mit den eigentlichen Leitungsdrähten Fig. 1. kk Veranlassung zu geben.

Fig. 5.

Fig. 4.



fäden gezogen sind. Ich besitze zwei verschiedene Arten von Galvanokauteren: bei dem einen läuft die Platinschlinge in der Längsaxe der Röhren fort, welche über einander liegen (Fig. 4), bei dem anderen steht die Schlinge quer und die Röhren laufen neben einander (Fig. 5). Diese gebrauche ich zum Brennen an der vorderen oder hinteren Wand, jene zum Brennen an den Seitenwänden des Kehlkopfes. Dieses Galvanokauters bedient man sich um grössere krankhafte Gebilde zu zerstören, indem man in diese entweder mit der Spitze des Instrumentes hineinglüht, oder indem man die Seitenfläche desselben anlegt. — Letzteres ist namentlich geeignet, wo man Excrescenzen, Wucherungen etc. zerstören will, welche über eine grössere Fläche ausgedehnt sind.

b. Der spitze Galvanokauter. Wo man mehr auf einen bestimmten Punkt eines derberen, festeren, pathologischen Gebildes einwirken will, gebraucht man den spitzen Galvanokauter, dessen Spitze man nach Erfordern sich mehr spitz oder stumpf feilen kann. Er bietet noch den Vortheil dar, dass er viel mehr, blitzartig schnell erglüht als der messerförmige Galvanokauter, weil er von dünnerem Platindraht gefertigt ist; ferner laufen seine Röhren wie bei dem queren messerförmigen Galvanokauter neben einander, so dass sie besser zwischen Kehldeckel und hintere Pharynxwand hindurchgehen, als die über einander liegenden Röhren (Fig. 6.).

Fig. 6.



Fig. 7.

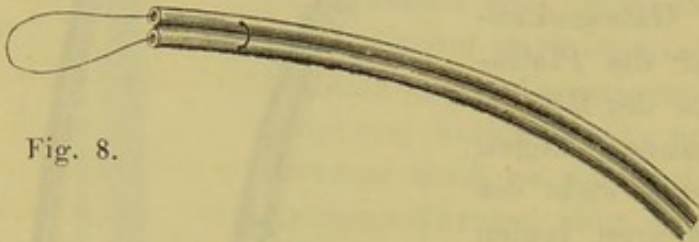
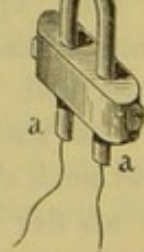


Fig. 8.

c. Die galvanokaustische Schneideschlinge. Sie dient vornehmlich zum Abtragen mehr oder weniger gestielter Polypen, die mit ihr abgeschnitten werden und deren Basis zugleich kauterisirt wird; ihre Wirkung ist blitzartig und fast ohne allen Schmerz für den Patienten; Blutungen werden durch sie vermieden. Sie unterscheidet sich also vortheilhaft von der einfachen Schlinge oder dem Ecraseur, wie dies z. B. der neunte Fall zeigt.

Ein mehr oder weniger dünner, 18 Zoll langer Platindraht wird in die Leitungsröhren, die hier natürlich hohl sind (Fig. 7), eingezogen und dann die beiden Anfangstheile der Röhren *aa* in die Löcher des Handgriffes (Fig. 2 *ee*) eingesetzt und angeschraubt, die beiden Enden des Drahtes um die elfenbeinerne Rolle geführt und in die Löcher des Hebels (Fig. 2 *c*) befestigt. Man hüte sich hierbei, dass die freien Enden des Drahtes am Hebel sich nicht berühren, weil sonst hier ein Erglühen erfolgt.

Um die eingezogene Schlinge oben wieder aus den Röhren herauszuziehen, bedient man sich einer einfachen Nadel oder eines



besonders dazu gefertigten Häkchens. Dicht vor dem Hebel Fig. 2 *c* befindet sich am Handgriffe des Instrumentes ein Knöpfchen von Elfenbein *b*, welches zur Schliessung des galvanischen Stromes dient, indem man es mit dem Zeigefinger der operirenden Hand abwärts drückt. Diesen Act wird der Operateur bei den nunmehr verbesserten Leitungsdrähten immer selbst übernehmen können, da diese Drähte das Instrument gar nicht belasten und nicht incommodiren. Wer dennoch die Schliessung des galvanischen Stromes einem Gehilfen überlassen wollte, müsste einen Handgriff wählen ohne Isolirungs-Vorrichtung, oder das Knöpfchen unseres Handgriffes durch ein Band, nach unten gedrückt, erhalten. Der beste Platindraht ist der Pariser (bei Desmontis et Quenuessen, rue Montmartre 56); er ist sehr biegsam und nicht brüchig. Bevor man den Platindraht in die Röhren einzieht, glühe man ihn aber dennoch erst in der Spiritusflamme aus.

Man kann sich nun zur galvanokaustischen Schneideschlinge des allerfeinsten und auch etwas stärkeren Drahtes bedienen; mit beiden erzielt man einen gleich guten brennenden und schneidenden Effect. Der ganz dünne Draht hat den Vorzug, dass er weniger reizt, wenn man etwa irgendwo im Innern des Kehlkopfes die gesunden Theile berührt — die Polypen selbst sind bekanntlich unempfindlich. Aber er hat den Nachtheil, dass er sich leichter verbiegt, wobei die Schlinge sich dann schlechter oder auch gar nicht zusammenschnüren lässt und sogar reissen kann. Ferner schmilzt er viel leichter — oder erglüht gar nicht. Letzteres kommt daher, dass er wegen seiner Feinheit sich nicht genau im Innern der Röhren an diese anlegt. Für diesen Draht müssen daher die Endöffnungen der Röhren ganz eng sein, damit sich wenigstens hier der Draht anlegen muss. Der stärkere Draht hat den Nachtheil, dass er bei Berührung der gesunden Organe mehr reizt als der dünne, aber er hat den Vorzug, dass er sich nicht so leicht verbiegt und deshalb bei gewaltsamen Operations-Versuchen verwendbar ist (cf. Fall 9). Welchen Draht zur Schlinge man nun aber auch verwenden möge, so beobachte man stets folgende Vorsichtsmassregeln: man versuche die Stärke der Batterie bei den verschiedenen Wechselscheiben, und zwar zunächst an der ausgezogenen Schlinge, ob sie schnell und nicht zu heftig erglüht; dann stelle man den Versuch bei eingezogener Schlinge an, denn da im letzteren Falle sie gleichsam nur einen glühenden Punkt darstellt, auf den sich alle Hitze concentrirt, so kann sie hierbei schmelzen, während bei der ausgezogenen Schlinge diese Gefahr noch nicht eintrat. Wie ich schon oben anführte, kann man bei der Schlinge dieselben Säuren mehrmals

gebrauchen, auch genügt statt der Schwefelsäure eine concentrirte Lösung von Kochsalz.

Die Platinschlingen sind nun freilich etwas theuer, eine vom feinsten Draht kostet etwa 12 Silbergroschen, von stärkerem 18 Sgr., und wenn man die angegebenen Vorsichtsmassregeln nicht beachtet, kann man in einer Sitzung mehrere verderben. Ich habe Versuche mit Schlingen von Eisen- und Kupferdraht angestellt; letzterer schmilzt leichter als Eisen, dieses leichter als Platin. Dennoch könnte man diese Metalle bei gehöriger Vorsicht anwenden, wenn nicht für den Kehlkopf der Platindraht einen unersetzlichen Vorzug besässe. (Silberdraht ist gar nicht zu gebrauchen, er schmilzt sofort). Kupfer und Eisen nämlich geben eine dunkle Schlinge und man verliert sie, in die Tiefe des Kehlkopfes eingeführt, aus den Augen, während man die Platinschlinge wegen ihrer weissen, blitzenden Farbe unablässig mit dem Auge verfolgen kann. Will man aber dennoch im Nothfalle Eisendraht benützen, so ziehe man ihn wenigstens sofort nach der Operation aus den Röhren heraus, denn er rostet, wird dadurch leitungsunfähig und verdirbt die Röhren, sitzt durch den Rost so fest in den letzteren, dass man ihn nicht wieder herausbekommt.

Auch bei der Schlinge benütze ich verschieden gestellte Röhren, theils über, theils neben einander laufende; bei den ersteren kommt die Schlinge parallel den Stimmbändern zu stehen und eignet sich zur Abtragung von Polypen an den Seitenwänden des Larynx; bei den letzteren steht die Schlinge quer und eignet sich zur Entfernung von Neubildungen auf der vorderen und hinteren Wand des Kehlkopfes (cf. Fall 8 und 9).

Das Instrument führt man in den Kehlkopf, indem man seinen Handgriff wie eine Schreibfeder hält. Man vermeide möglichst jede Berührung der gesunden Theile des Larynx, und wenn irgend thunlich, verfolge man den Act des Umlegens um den Polypen und dessen Zusammenschnürung mit dem Auge. Hat man die Schlinge glücklich um den Polypen herumgeführt, so drückt man mit dem Zeigefinger den Hebel (Fig. 2 c) langsam abwärts, wodurch man die Schlinge zusammenzieht. Zieht man sie schnell zusammen, so wird es bei kleinen, wenig gestielten Polypen fast immer begegnen, dass dieser aus der Schlinge herausgeschnellt wird. Hat man diese glücklich um den Polypen zusammengeschnürt, so übereile man sich nicht mit der Schliessung des galvanischen Stromes, denn die Schlinge kann nicht mehr abgleiten und eintretende Würgebewegungen haben nicht viel auf sich; sie können schon eine kurze Zeit ertragen werden. Die Schliessung des Stromes bewirkt man, indem man das Knöpfchen

(Fig. 2 b) vor dem Hebel niederdrückt oder diese auf Commando einen Gehilfen vollführen lässt, wenn man ein Instrument ohne Isolirungs-Vorrichtung wählt. Im letzteren Falle schraubt man einen Leitungsdraht von dem Zapfen des Kastens los und im bezeichneten Momente drückt der Gehilfe den Draht schnell an den Zapfen des Kastens.

Polypen auf der rechten Seitenwand des Kehlkopfes operiren sich leichter als solche auf der linken; denn im ersteren Falle liegen sie Einem gleichsam mehr in der Hand, das Instrument gelangt von der linken Seite des Patienten her nach dessen rechter Seite und verdeckt nicht das Gewächs. Beim Sitze von Polypen auf der linken Seitenwand muss man daher entweder mit der linken Hand operiren — was schwer gelingen würde — oder man muss die Schlinge etwas verbiegen, d. h. man muss sie etwas nach innen und nach der linken Seite des Patienten zu biegen; liesse man sie geradeaus stehen, so würde man mit ihr nicht durch die Stimmritze gelangen können, sondern das linke Stimmband unter einem fast rechten Winkel treffen, also die Schlinge an die Basis des Polypen nicht anbringen können.

Schliesst man den Strom, indem man glaubt, man habe die Schlinge um den Polypen zusammengeschnürt, dies aber nicht der Fall ist, so hat übrigens ein so momentanes Kauterisiren der gesunden Theile gar nichts auf sich, wie ich mich durch vielfache Versuche überzeugt habe. Gelingt es nach vielen vergeblichen Bemühungen nicht, das Umlegen der Schlinge mit dem Auge zu verfolgen, so kann man auch auf eine gewaltsame Weise zu Werke gehen (cf. Fall 9). Hierbei kommt es natürlich sehr auf den Sitz, die Grösse und Gestalt der Polypen an, ob solches Verfahren gelingt. Wenn es vom Patienten vertragen wird, mache man in allen Fällen die Schlinge etwas grösser als der Polyp ist, weil sie sich dann leichter umlegen lässt, obgleich man dann mit ihr freilich auch leichter irgendwo im Kehlkopfe anstösst und zu Reflexbewegungen Veranlassung gibt.

Da die Schlinge wegen der Feinheit des Drahtes am schnellsten von allen galvanokaustischen Instrumenten erglüht, so kann man sie auch noch zu anderen Zwecken als zum Abschnüren benützen, nämlich zum flüchtigen Betupfen kranker Gebilde (cf. Fall 6 und 10). Für solche Fälle gibt man der Schlinge eine beliebige Länge und Gestalt, z. B. eine stumpfherzförmige bei langen, schmalen, krankhaften Gebilden; eine mehr spitze wenn man nur auf einen Punkt einwirken will u. s. w. Die Schlinge erglüht blitzartig und ist ebenso schnell wieder kalt.

In manchen Fällen vertragen die Patienten das Umlegen der Schlinge um den Polypen, aber das langsame Zusammenschnüren durchaus nicht; schnürt man aber schnell zusammen, so wird der kleine Polyp aus der Schlinge herausgeschneilt. Dieser Uebelstand brachte mich auf den Gedanken, ein Instrument zu erfinden, durch welches eine Schlinge sich gleichsam im Momente der Berührung des Polypen bildet und zusammenschnürt. Dies glaubte ich durch

d. die galvanokaustische Zange zu erreichen (Fig. 9).

A geöffnete Zange ( $\frac{2}{3}$  natürlicher Grösse).

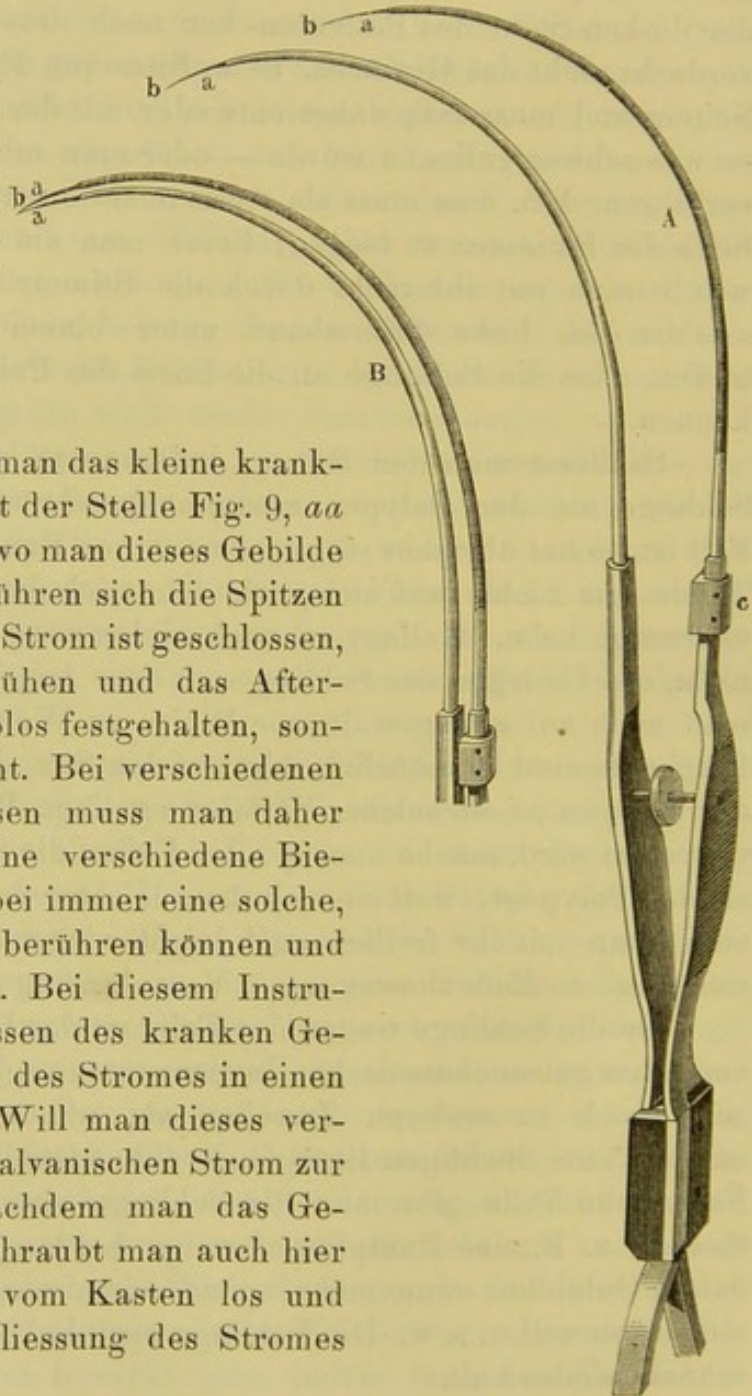
B geschlossene Zange.

aa Stelle des Platindrahtes, die man nach Umständen so biegen muss, dass sie das Aftergebilde erfasst, dabei aber die Spitzen bb sich doch berühren können.

c ein elfenbeinerner Bügel, welcher die seitliche Ausweichung der Branchen verhindert.

Mit dieser muss man das kleine krankhafte Gebilde etwa mit der Stelle Fig. 9, aa fassen; im Momente, wo man dieses Gebilde zusammendrückt, berühren sich die Spitzen des Instrumentes, der Strom ist geschlossen, die Platindrähte erglühen und das Aftergewächs wird nicht bloß festgehalten, sondern auch abgebrannt. Bei verschiedenen krankhaften Gewächsen muss man daher den Platindrähten eine verschiedene Biegung geben, aber dabei immer eine solche, dass die Spitzen sich berühren können und den Strom schliessen. Bei diesem Instrumente fällt also Erfassen des kranken Gebildes und Schliessen des Stromes in einen Moment zusammen. Will man dieses vermeiden und erst den galvanischen Strom zur Wirkung bringen, nachdem man das Gebilde erfasst hat, so schraubt man auch hier einen Leitungsdraht vom Kasten los und überlässt ihn zur Schliessung des Stromes einem Gehilfen.

Fig. 9.




## 2. Instrumente für den Schlundkopf.

Man kann sich auch für den Schlundkopf aller der genannten Instrumente bedienen, welche ich für den Kehlkopf angegeben, nur müssen sie dann eine andere Biegung bekommen. Ich habe mich aber bis jetzt vorzugsweise nur eines Instrumentes bedient, einer Art Kuppelbrenner, und nur einigemale den oben beschriebenen stumpfspitzen Galvanokauter versucht, nachdem ich ihm eine entsprechende Biegung gegeben.

Fig. 10.

Der Kuppelbrenner (Fig. 10) ist weiter nichts als ein messerförmiger Galvanokauter, den man durch Einwärtsbiegen kuppelförmig gestaltet. Je nachdem man an der linken oder rechten Seite des Pharynx brennen will, biegt man ihn nach rechts oder nach links; man rolle aber die Spitze des Instrumentes ziemlich stark einwärts, um nicht einen Haken zu bilden und im Schlundkopfe hängen zu bleiben. Da man mit diesem Instrumente unter Umständen bis an die obere Pharynxwand gehen muss, also hinter das Gaumensegel aufwärts, so legt sich dieses leicht an das Instrument an, sobald das Erglühen beginnt. Wenn man nun das Instrument lange einwirken lässt, so werden die Leitungsröhren auch etwas heiss, belästigen dadurch das Gaumensegel und man kann dann nicht mehr länger das Instrument liegen lassen. Um diesem Uebelstande zu begegnen, umwickle man die Leitungsröhren bis an die Platinarmatur dicht mit einem dünnen Seidenfaden, welcher die ausstrahlende Wärme des Instrumentes gut abhält.

Welches Instrument für das cavum pharyngo-nasale man aber auch wählen mag, stets muss man ihm eine kürzere Biegung geben als den Instrumenten für den Kehlkopf. Ist die Biegung zu lang, so bleibt man leicht, da sie unten sich gegen die Zunge stemmt, in jenem Cavo hängen, besonders wenn der Patient anfängt zurückzuschrecken oder



unruhig zu werden. Man erschwert sich aber dadurch nicht blos das Zurückziehen, sondern auch das Einführen des Instrumentes; desshalb mache man die Biegung desselben so kurz als möglich und erprobe sie vorher mit einer Sonde, welche man unter Leitung des Rhinoskopes bis zur oberen Pharynxwand führt.

Meines Wissens sind bis jetzt noch keine galvanokaustischen Instrumente vom Munde aus in das cavum pharyngo-nasale geführt worden, nämlich nicht unter Leitung des Spiegels, selbst nicht die galvanokaustische Schneideschlinge von der Nase aus. Man wird in Zukunft auch versuchen können, diese Schlinge vom Munde aus einzuführen, um die Nasenmuscheln mehr zu schonen, welche bei den bis jetzt gebräuchlichen Leitungsröhren sehr leiden. Uebrigens kann man die Leitungsröhren für den Durchgang durch die Nase viel dünner einrichten als sie bisher gebräuchlich waren. Wenn beide zusammen die Stärke eines dicken Ohrkatheters besitzen, lassen sie sich ohne Verletzung der Nasenmuscheln mit demselben Erfolge und zu denselben Zwecken viel leichter durch die Nase führen. Man kann hierzu die oben beschriebene galvanokaustische Schneideschlinge für den Kehlkopf auch für die Durchführung durch die Nase benützen, nur müssen dann deren Leitungsröhren unter Umständen ganz gerade verlaufen, ohne Krümmung; sie besitzen beide zusammen nur etwa die Stärke eines Ohrkatheters Nr. 6, und wenn man das Instrument wählt, an welchem die Röhren über einander verlaufen, so lassen sie sich auch durch einen engen Nasengang hindurchzwängen. Wo ein Polyp mehr vorn in der Nase sitzt, kann man aber sogar mit der oben beschriebenen Schlinge mit gebogenen Röhren viel leichter operiren, weil man sich nicht das Licht durch die Hand oder das Instrument verdeckt (cf. Fall 13).

Weitere Angaben über die Handhabung der einzelnen Instrumente unterlasse ich; sie wird aus den mitgetheilten Krankengeschichten am anschaulichsten.

---

## Zweiter Abschnitt.

### Kurze Anleitung zur Laryngoskopie und Rhinoskopie.

---

Es mag Mancher der Meinung sein, wenn er nur eine recht zweckmässige Anleitung zur Laryngoskopie und Rhinoskopie besässe, so würde er durch deren Studium es bald zu einer Meisterschaft in diesen Untersuchungsmethoden bringen. Ein solches Buch kann ich nicht schreiben. Was würde Jemandem das beste Werk über die Reitkunst nützen, wenn er sich dabei auf kein Pferd setzt: reiten kann er alsdann doch nicht lernen. So auch bei den genannten Speculirungs-Methoden; auch hier heisst es: „Uebung macht den Meister,“ das Studium von hierauf bezüglichen Schriften steht erst in zweiter Reihe. Allerdings, wenn sich Jemand übt, dann wird ihm ein praktisches Werk über Laryngoskopie und Rhinoskopie von grossem Nutzen sein, denn er hat nun nicht nöthig, gleichsam die ganze Geschichte derselben selbst durchzuleben und durchzuexperimentiren; er hat nur die Früchte mühsamer Thätigkeit Anderer zu sammeln. Von diesen Gesichtspunkten aus möge man die nachfolgenden Zeilen aufnehmen.

#### Die Beleuchtung.

##### Das Sonnenlicht.

Das Sonnenlicht ist durch kein anderes zu ersetzen, nicht blos wegen seiner Helligkeit, sondern besonders auch desshalb, weil es die Organe in ihrer natürlichen Farbe erscheinen lässt. Man kann sowohl bei directem als reflectirtem Sonnenlichte speculiren und operiren.

Das directe Sonnenlicht ist nur anwendbar bei tief stehender Sonne, also im Winter zu jeder Tageszeit, im Sommer des Morgens und Abends. Am Mittag im Sommer müsste der Kranke wegen des zu hohen Standes der Sonne im Zimmer auf der Erde sitzen oder im Freien den Kopf zu stark hinten überbeugen. Der Kranke sitzt je nach Umständen auf einem höheren oder niedrigeren Stuhle, mit dem Gesicht gegen die Sonne gewendet, schliesst die Augen oder man verdeckt sie ihm durch einen Mützenschirm oder den Schatten des Fensterkreuzes, lässt ihn den Mund weit öffnen und das Sonnenlicht direct in denselben hineinfallen. Die Sonne rückt zwar am Himmel weiter, aber dies geschieht doch so langsam, dass man dadurch in der Untersuchung auf keine Weise gestört wird, und dass man sich nicht etwa mit dem Patienten auf einer beständigen Wanderung befände. Ohnedies muss man jedem Patienten nach den einzelnen Untersuchungen Ruhe gönnen und den Spiegel auf's Neue erwärmen, während dessen der Patient anders gesetzt werden kann, wenn die Sonne auffallend weiter gerückt ist. Den Spiegel erwärmt man über der Spiritusflamme. So kann man bei directem Sonnenlicht nicht allein trefflich speculiren, sondern auch gleichzeitig die schwierigsten Operationen im Kehlkopfe vornehmen, und es ist durchaus irrig, wenn v. Bruns (die Laryngoskopie und die laryngoskopische Chirurgie. Tübingen 1865. S. 24) sagt, dass bei directem Sonnenlicht „eine ruhige allseitige Untersuchung und vollends ein sicher geleiteter chirurgischer Eingriff zur Unmöglichkeit wird.“ Der Operateur lasse nur stets, möge er mit der rechten oder linken Hand den Spiegel einführen, das Sonnenlicht neben seinem Kopfe, rechts, also zwischen dem Kopfe und der operirenden Hand vorbei in den Mund des Kranken fallen. Nicht allein ein gut sehender, sondern selbst ein kurzsichtiger Arzt wird dann ganz gut speculiren können, wie ich das einen solchen in meiner Gegenwart habe ausführen lassen. Ja ich habe sogar, während ich auf die angegebene Weise specularte, wiederholt noch gleichzeitig mehrere andere Collegen in den Kehlkopf blicken lassen. Nur aus einem anderen Grunde ist es manchmal vorzuziehen, bei künstlicher Beleuchtung zu operiren, nämlich: manche Kranke sitzen bei letzterer ruhiger und beruhigter, das starke Sonnenlicht hat gleichsam für sie etwas Aufregendes und es erfolgen bei Berührung der inneren Larynxwand leichter Reflexbewegungen.

Das reflectirte Sonnenlicht. Wie ich schon anführte, kann man bei sehr hohem Stande der Sonne das directe Sonnenlicht nicht gebrauchen, ebenso wenn es ganz schräge in das Zimmer fällt, also etwa nur in die Fensternische. Dann muss man es mit einem

Spiegel auffangen und nach dem Zimmer, resp. dem Kranken reflectiren. Ich nun wenigstens widerrathe hierbei jeden Augenspiegel, den man am eigenen Kopfe angebracht, weil man sich unnöthig die Sache erschwert und den Kranken leicht verbrennt, sondern man nehme im Nothfalle irgend einen Toiletten-Spiegel, wie man ihn in jeder Bauernwohnung findet, stellt diesen am Fenster auf oder lässt ihn durch einen Gehilfen halten und reflectirt mit diesem das Licht nach dem Kranken. Der Arzt sitzt hierbei ebenfalls vor dem Kranken, der Reflex-Spiegel befindet sich hinter dem Operateur und das Licht fällt auch hier zu seiner rechten Seite vorbei in den Mund des Kranken. Noch besser ist es, wenn man sich statt eines Planspiegels eines Hohlspiegels bedient, dessen Focus doch wenigstens zwei Fuss weit fällt. Man kann mit letzterem das Licht beliebig verstärken, denn je näher der Patient dem Focus rückt, desto heller bescheint ihn das Licht, man setze ihn aber nicht gerade in den Focus, weil er sonst verbrannt wird, sondern am besten etwas hinter denselben. Einen solchen Reflex- oder Sonnenspiegel habe ich in meiner Schrift (Zur fünfzigjährigen Jubelfeier der Universität Breslau 1862. Die Rhinoskopie und Pharyngoskopie) abgebildet. Er ist aus Neusilber, 7 Zoll im Durchmesser, von sehr geringer Concavität und vom Mechanikus Hauck in Wien (Wieden, Kettenbrückengasse Nr. 820) gefertigt. Der Spiegel ist nach allen Seiten drehbar und an einem etwa 6 Zoll langen Arme befestigt, damit man ihn im Nothfalle vor das Fenster stellen könne, wenn die Sonne ganz von der Seite das Fenster bescheint.

### Künstliche Beleuchtung.

Man kann nun aber nicht immer Sonnenlicht haben, künstliche Beleuchtung ist desshalb unentbehrlich; sie wurde zuerst von Czermak für die Laryngoskopie eingeführt und dadurch ein grosser Fortschritt angebahnt. Die Hydro-Oxygen-Gasflamme gibt wohl das hellste Licht, seine Darstellung ist aber umständlich und gefährlich; ihm zur Seite steht das Drumond'sche Licht, seine Darstellung aber ebenfalls für den täglichen Gebrauch zu umständlich. Ich habe das Magnesium-Licht zur Laryngoskopie versucht, es ist aber durchaus nicht so vortrefflich als es den Anschein hat: die beim Brennen sich beständig bildende Magnesia bleibt gleichsam als Kohle oder Asche am Drahte hängen und plötzlich wird das Licht schwach, fällt dann die Asche ab, so ist das Licht wieder eben so nitensiv; diese Abwechslung von hell und dunkel ist sehr störend,

abgesehen von den grossen Kosten, welche dieses Licht verursachen würde. Von verschiedenen Operateuren werden verschiedene Erleuchtungs-Apparate benützt — Jeder hat hier fast eine eigene Erfindung gemacht. Ich habe mich bis jetzt einer Photogenlampe bedient, an welcher eine biconvexe Linse angebracht ist, und bin mit dieser zufrieden gewesen. Gegenwärtig jedoch lasse ich eine Oellampe construiren, welche nach dem Principe des Apparates auf dem Leuchthurme zu Ostende gebaut wird; sie besteht nämlich aus einer Moderateurlampe mit 3 concentrisch in einander liegenden Dochten; das Licht fällt noch ausserdem durch eine Linse. Bei allen Erleuchtungs-Apparaten bedarf man noch eines Reflexspiegels, durch den das Licht in den Pharynx des Kranken geworfen wird; nur bei der Schusterkugel von Störck ist dieser entbehrlich, die Kugel muss jedoch dem Patienten zu nahe gerückt werden, so dass der Arzt mehr zur Seite des Patienten sitzt und dadurch beim Operiren eine etwas genirte Stellung einnimmt, während er bei anderen Erleuchtungs-Apparaten dem Kranken gegenüber sitzt. Der Reflexspiegel ist entweder an der Lampe selbst, drehbar, angebracht oder am Kopfe des Operateurs entweder mittelst des Kramer'schen Stirnbandes oder als Brille (Semeleder), oder er wird durch ein Mundstück mit den Zähnen festgehalten (Czermak). Für den Anfänger möchte es bequemer sein, sich einer Lampe zu bedienen, an welcher der Reflexspiegel befestigt ist, es gelingt ihm mit dieser am schnellsten, das Licht in den Mund des Kranken zu werfen; für den Geübteren halte ich es jedoch für vortheilhafter, den Spiegel am eigenen Kopfe zu befestigen, man kann dann während der Untersuchung jeden Augenblick dem Lichte eine beliebige Direction geben, und wenn der Kranke etwas rückt, ihm beliebig mit dem Spiegel folgen, was bei den Spiegeln nicht thunlich, welche an der Lampe befestigt sind. Ich bediene mich seit beinahe 7 Jahren des von Czermak angegebenen Augenspiegels mit Mundstück und führe mit ihm die schwierigsten Operationen aus; hin und wieder bediene ich mich auch der Semeleder'schen Brille. Den Spiegel an ein Stirnband zu befestigen möchte ich am wenigsten empfehlen, denn es ist gewiss nicht angenehm, sich mit einem Riemen stundenlang den Kopf zusammen zu schnüren oder dies bei jedem einzelnen Patienten auf's Neue vorzunehmen. Der Anfänger, wenn er sich solcher Spiegel bedient, die an seinem Kopfe befestigt sind, möge sich zuerst mit einer einfachen Lampe ohne alle Linsen einüben, weil er so am schnellsten das Licht der Lampe mit dem Spiegel aufzufangen im Stande ist, wogegen es bei einer Linse an der Lampe schwer hält, stets in dem Lichtkegel zu bleiben,

welcher von der Linse ausstrahlt. Erst wenn er sich mit der einfachen Lampe eingeübt hat, bringe er die Linse an dieser an. Bei der einfachen Lampe möge er nur etwa die Vorsicht noch beachten, die Seite des Kranken, welche der Lampe zugewendet ist, von einem Gehilfen oder dem Patienten selbst durch ein Buch, Brett oder dgl. beschatten zu lassen.

Fast alle Aerzte, welche sich mit der Laryngoskopie beschäftigen, stellen den Erleuchtungs-Apparat zur rechten Seite des Kranken und nehmen den Augenspiegel vor ihr rechtes Auge. Hierbei bleibt das linke Auge völlig dem Lichte ausgesetzt und wird geblendet, schliesst man es aber, so kann man dann eben nur mit einem Auge speculiren. Ich mache es nicht so, sondern stelle stets die Lampe zur Linken des Kranken und nehme den Spiegel vor mein rechtes Auge, das linke wird mir dabei durch den Spiegel selbst beschattet und ich kann auf diese Weise frei mit beiden Augen, vom Lichte ungenirt, speculiren. Zu diesem Verfahren eignet sich dann auch der Czermak'sche Spiegel ganz besonders, weil er nach allen Seiten leicht drehbar ist, was bei der Semeleder'schen Brille nicht angeht, weil die genügende Drehung nach aussen durch das Brillengestell verhindert wird. Man kann diesem Uebelstande aber dadurch begegnen, dass man sich der Lampe etwas mehr gegenüber setzt, aber nicht zu weit, weil sonst doch wieder das Licht der Lampe in das linke Auge fällt. Aus Nichtbeachtung dieser Vorschriften kommt es, dass Anfänger sich mit der Semeleder'schen Brille nicht zu rechtfinden.

### **Die Untersuchung des Kranken ohne Kehlkopfspiegel.**

Man möge Sonnenlicht oder künstliches Licht wählen, so lässt man den Kranken den Mund weit öffnen, die Zunge stark hervorstrecken, hält diese mit einem Tuche fest und lässt das Licht tief in den Hals des Patienten fallen. Bei manchen Menschen sieht man schon auf diese einfache Weise den Kehldeckel. Gelingt es so nicht, dann drückt man gleichzeitig mit der andern Hand mittelst eines Spatels oder Löffelstieles den Zungenrücken stark abwärts; gelingt es auch so noch nicht, den Kehldeckel zu erblicken, so geht man mit dem Spatel immer weiter auf der Zunge abwärts bis gegen die Zungenwurzel, um absichtlich eine Würgebewegung hervorzurufen, dann tritt, mit seltenen Ausnahmen, der Kehldeckel deutlich hervor, so dass man auch seine hintere Fläche erblicken kann und zuweilen

auch die Giesskannenknorpel. Um eine solche Würgebewegung hervorzurufen, kann man unter Umständen auch die hintere Pharynxwand reizen. Diese Untersuchung gelingt namentlich bei Kindern. Man kann auf diese Weise den Pharynx bis hinab zum Kehlkopf und Anfang des Oesophagus und die Zungenwurzel besichtigen und auch in dieser Region Operationen ausüben. Dies Verfahren eignet sich besonders, wenn man fremde Körper, welche in den Hals gerathen sind, ohne grosse Vorbereitung entfernen will. Bei einer 70jährigen Dame, welche eine dicke Fischgräte verschluckt hatte, die absolut nicht ohne Kehlkopfspiegel zu sehen war, entfernte ich diese ohne Spiegel. Die Gräte musste im Anfang des Oesophagus mit dem einen Ende stecken, denn das andere ragte gegen den hinteren oberen Rand des Kehldeckels. Beim Oeffnen des Mundes der Patientin und beim Festhalten der Zunge bäumte sich diese hoch auf und es war kaum etwas vom Pharynx, viel weniger von einer daselbst befindlichen Gräte zu sehen. Bei fest gehaltener Zunge der Kranken ging ich mit einer gekrümmten Pinzette auf dem Zungenrücken abwärts, es trat eine Würgebewegung ein und sofort erblickte ich die Gräte in der angegebenen Gegend; ich konnte sie nun deutlich erfassen und herausziehen. Bei einem andern Patienten touchirte ich den dick geschwollenen Kehldeckel vor den Augen der Herren Collegen im hiesigen ärztlichen Vereine. Auch bei diesem Patienten war bei hervorgezogener Zunge beinahe nichts vom Pharynx zu sehen, denn das Gaumensegel mit Zäpfchen hing fast bis auf die aufgebäumte Zunge herab. Ich ging mit einem gekrümmten Silberdraht, welcher mit Höllenstein armirt war, über die Zunge abwärts, berührte deren Wurzel und alsbald trat bei einer Würgebewegung der ganze Kehldeckel hervor, den ich nun mit aller Ruhe touchirte. Bei einem 12jährigen Knaben, an welchem Dr. Harpeck wegen Larynxstenose die Tracheotomie gemacht, zeigte ich mehreren Collegen die Tubage de la glotte, indem ich bei festgehaltener Zunge mit einer Kehlkopfsonde zunächst durch Reizung den Kehldeckel zum Vorschein brachte und nun an dessen Rückenfläche die Sonde anlegend, in den Larynx und die Trachea hinabglitt, so dass die Sonde klar und deutlich in der Trachealwunde zum Vorschein kam; die Canule war natürlich vorher entfernt worden. Dieses Verfahren eignet sich auch, um die Kehldeckel-Pinzette anzulegen; man erleichtert sich dadurch die Operation sehr, indem man nicht erst nach einem verkehrten Spiegelbilde zu operiren nöthig hat und habe ich bis jetzt fast in allen Fällen auf diese Weise die Pinzette angelegt.

Ich habe mich über dieses von mir zuerst angegebene Verfahren weitläufiger ausgesprochen in dem Jahrgang 1865 des Wochenblattes der k. k. Gesellschaft der Aerzte zu Wien, Nr. 28, 29 u. 42.

### Der Kehlkopfspiegel.

Die gläsernen Spiegel mit Silberbelag sind die besten; sie sind denen mit Quecksilberbelag vorzuziehen, von welchen letzteren sich das Quecksilber nicht selten durch die häufige Erwärmung loslöst, wie ich es namentlich an den kleinen Spiegeln wiederholt erlebt habe. Vor den metallenen Spiegeln haben sie den Vorzug, dass sie mehr Licht reflectiren, also die Organe besser erleuchten, dass sie ferner nicht so leicht verderben und die Verunreinigung mit jedweden Medicamente vertragen. Dagegen sind die Metallspiegel physikalisch richtiger und können besser gereinigt werden, weshalb sie nicht völlig entbehrt werden können. Bei einem Glasspiegel entsteht eine doppelte Reflexion der Lichtstrahlen sowohl von der Glasfläche als von dem Belag; letzterer reflectirt sie nach der oberen Fläche des Glases, von dieser werden sie wieder zurückgeworfen und so fort. Deshalb sieht man in einem Glasspiegel bei einer gewissen Stellung mehrere Bilder von einem und demselben Gegenstande. Beim Speculiren mit dem Kehlkopfspiegel begegnet dies besonders deshalb selten, weil die Farbe der beleuchteten Organe dunkel ist: bestreicht man aber z. B. eine Excrescenz im Kehlkopf mit Höllenstein in Substanz, dass sie weiss wird, so sieht man sofort mehrere Bilder (Fall 4). Dasselbe begegnet nun auch, wenn solche Bildungen von Natur aus weisse Farbe besitzen, wie ich dies bei sehr kleinen Kehlkopf-Polypen erfahren, wo ich in Verlegenheit gerieth, bis ich durch einen Metallspiegel das Trugbild auflöste.

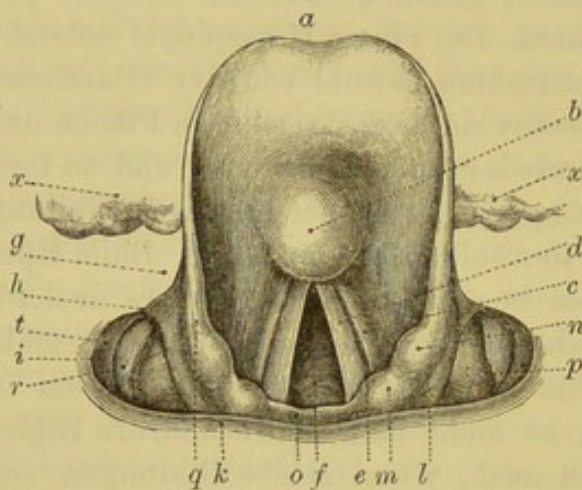
Die Form der Spiegel ist ziemlich gleichgiltig; es kommt mehr auf ihre Grösse und Neigung als Gestalt an. Ich bediene mich sowohl der runden, als ovalen, als quadratischen. Stets suche man aber, wo möglich, den grössten Spiegel zu verwenden, weil er mehr Licht reflectirt und die Uebersichtlichkeit begünstigt.

Auf den Winkel, unter welchem der Spiegel zum Stiele geneigt ist, kommt sehr viel an; mancher Anfänger müht sich vergeblich ab, ein Bild des Larynx zu erblicken, weil der Spiegel eine ungünstige Neigung hat, nimmt man einen andern Spiegel, so gelangt man sofort zum Ziele. Der Anfänger sehe daher nicht einen Spiegel, den er vom Instrumentenmacher kauft, als ein für alle Fälle erprobtes Instrument an. Im Allgemeinen ist die Neigung unter einem stumpfen

Winkel die angemessenste, jedoch ist auch unter Umständen ein Spiegel mit rechtwinkliger Neigung unentbehrlich; man thut deshalb gut, Spiegel von verschiedener Neigung zu besitzen, kann sich aber im Nothfalle den Spiegel auch selbst beliebig biegen.

Ich unterlasse es hier, dem Anfänger durch eine Reihe von Abbildungen die laryngoskopischen Bilder zu veranschaulichen — er findet sich meistens doch nicht in denselben zurecht. Dagegen empfehle ich dringend als die beste Vorschule, sich den Kehlkopf einer Leiche zu verschaffen und mit dem Kehlkopfspiegel die verschiedenen Theile desselben zu betrachten; bewahrt man solches Präparat im Spiritus, so kann man jeden Augenblick nachsehen, wenn Einem etwas Fremdartiges aufstösst. Ich gebe daher nur ein Spiegelbild, um dieses mit dem Kehlkopfe der Leiche vergleichen zu können.

Fig. 11.



*a* Kehledekel. *b* Santorinischer Wulst. *c* Taschenband. *d* Stimm- band, zwischen beiden *e* der Ventriculus Morgagni. *f* Stimm- ritze, durch die man in die Trachea sieht. *g* linkes Zungen- deckelband (lig. glosso-epiglott- ticum). *h* linkes grosses Horn des Zungenbeines. *i* linke Pharynx- wand. *k* hintere Pharynxwand. *l* rechter Giesskannenknorpel. *m* der ihm aufsitzende Santo- rinische Knorpel. *n* Wrisberger- scher Knorpel. *o* oberer Rand

der hinteren Kehlkopf- wand. *p* gelblichweiss durchschimmernde rechte Schild- knorpelplatte (nicht für etwas Pathologisches zu halten!) in der fossa laryngo- pharyngea. *tr* über ihr gelegene Schleimhautfalten. *q* lig. aryepiglotticum. *xx* Zungenwurzel.

Einige Gebilde hebe ich besonders hervor, weil sie nicht in allen Handbüchern der Anatomie erwähnt sind und weil sie der Anfänger leicht für pathologische halten kann.

An der Rückenfläche des Kehledekels bemerkt man eine rothe buckelförmige Erhabenheit; dies ist der Santorinische Wulst.

Zwischen den beiden Giesskannenknorpeln, also an der hinteren Wand des Larynx sind die Schleimhautfalten öfter sehr stark ent- wickelt und simuliren leicht Exerescenzen; sie sind nichts Patholo- gisches. Ebenso eine kleine Falte dicht unter der vorderen Commissur der wahren Stimmbänder; diese ist allerdings zuweilen der Aus- gangspunkt von Polypen. Kurz vor dem hinteren Ansatz der wahren

Stimmbänder befindet sich eine gleichsam narbenartige gelbe Vertiefung am freien Rande der Bänder.

Was die Orientirung im Spiegel betrifft, so halte man Folgendes fest: Rechts und Links bleibt sich auch im Spiegel gleich, d. h. auf der Seite des Kranken, auf welcher man ein Gebilde sieht, ist es gerade so, als ob kein Spiegel vorhanden wäre. Der Anfänger wird durch die Angaben mancher Schriftsteller verwirrt, die immer die Seiten ihres Körpers zum Vergleichungspunkte wählen, was wir doch sonst nicht thun; denn wenn ich sage, der Kranke ist auf der linken Seite gelähmt, so gebe ich doch auch keine weitere Erklärung, dass ich etwa hinzufüge: der Kranke ist auf der linken Seite gelähmt, nämlich rechts von mir aus gerechnet! Links ist eben links am Kranken. Daraus folgt, dass man mit einem Operations-Instrumente gerade nach der Seite hingeht, auf welcher man das kranke Gebilde im Spiegel sieht. Anders verhält es sich mit oben und unten, vorn und hinten. Im Spiegel sieht man die Kehlkopfbilder in folgender Ordnung, bei einem gesunden Menschen von oben nach unten verlaufen. Ganz oben sieht man die Zungenwurzel, unter dieser den Kehldeckel, unter diesem, an seiner Wurzel, die Taschenbänder oder falschen Stimmbänder als zwei rothe dicke Wülste zu jeder Seite des Kehldeckels von ihm abwärts verlaufen; parallel mit diesen und hinter diesen, ebenfalls von oben nach unten laufend, die beiden wahren Stimmbänder, welche durch ihre weisse Farbe und starke Beweglichkeit sogleich in die Augen fallen. Am Ende beider Arten von Stimmbändern, also im Spiegel unten, sieht man die Giesskannenknorpel, welche als zwei grosse rothe Höcker sich zeigen, die bei der Tonangabe sich gegen einander bewegen. Unter diesen erscheint eine tiefe Bucht, der Eingang in die Speiseröhre. Während also die beiden Arten von Stimmbändern horizontal und über einander verlaufen, erscheinen sie im Spiegel von oben nach unten und hinter einander verlaufend. Oben, unter dem vorderen Ansätze der wahren Stimmbänder und etwas hinter ihnen erblickt man die vordere Trachealwand, die sich durch parallele weisse Streifung auf rothem Grunde documentirt, die Luftröhrenringe. Die hintere Trachealwand ist meistens gar nicht zu sehen. Nach aussen von jedem Giesskannenknorpel sieht man eine tiefe Grube mit einem grossen weissen Fleck — der durchschimmernde Schildknorpel (*fossa laryngo-pharyngea*).

### Die Untersuchung mit dem Kehlkopfspiegel.

Ich führe hier eingehender nur die Methode der Untersuchung bei künstlicher Beleuchtung an, die Untersuchung bei Sonnenlicht bedarf dann keiner weiteren Angabe, wenn man nur die beachtet, die ich oben bei der Beleuchtung anführte.

Ich verfare auf folgende Weise: An ein und derselben Seite eines Tisches sitze ich dem Patienten gegenüber, den Tisch zu meiner Rechten; dicht neben dem Kranken, zu dessen linker Seite, steht die Lampe; vor mein rechtes Auge nehme ich den Augenspiegel (Czermak) und drehe ihn etwas nach aussen, d. i. nach rechts, damit er das Licht der Lampe auffängt und auf den Mund des Kranken reflectirt, wobei ich nicht zur Seite des Spiegels vorbei sehe, sondern durch dessen centrale Oeffnung. Sehe ich so das Licht auf dem Munde des Kranken, dann drehe ich, ruhig in dieser Stellung verharrend, mit der rechten Hand die Lampe etwas hin und her, um zu ermitteln, bei welcher Stellung derselben das stärkste Licht auf den Mund des Kranken fällt. Jetzt bitte ich mir das Taschentuch des Patienten aus, denn ich halte es noch immer für das Passendste, dessen Tuch zu benutzen, als für verschiedene Patienten ein und dasselbe. Ich erwärme nun den Kehlkopfspiegel unmittelbar über der Lampe selbst, indem ich ihn dabei über dem Cylinder nicht still halte, sondern beständig hin und her bewege. Bei Glasspiegeln halte ich die Glasfläche der Flamme zugewendet, denn auf die Erwärmung dieser kommt es ja vornehmlich an, damit sie nicht durch den Hauch des Kranken beschlagen werde; man kann auf dieser auch die Wärme höher treiben, als auf der Rückfläche des Spiegels, welche an die Rachenwand des Kranken angelegt wird und nicht vertragen würde, wenn sie zu warm wäre; bei Metallspiegeln erwärme man aber die Rückenfläche über der Flamme. Den Kranken heisse ich nun den Mund weit öffnen und die Zunge stark hervorstrecken, die ich mit dem Tuche festhalte; jetzt führe ich den erwärmten Kehlkopfspiegel nach unten gekehrt und wie eine Schreibfeder haltend, während gleichzeitig der Patient „ae“ intonirt, über den Zungenrücken gegen das Gaumensegel und drücke dieses sanft mit der Rückenfläche des Spiegels gegen die hintere Pharynxwand an: hierbei werden sogleich die Bewegungen der Stimmbänder und Giesskannenknorpel in die Augen fallen.

Es ist ein nicht genug zu empfehlender Kunstgriff, den Spiegel einzuführen, während der Patient „ae“ intonirt, weil dadurch die

Aufmerksamkeit des Kranken etwas abgelenkt wird und man sich sogleich durch die Bewegung der Stimmbänder orientirt. Anfänger nämlich — wie ich dies in meinen Kursen beobachtet habe — versehen es gewöhnlich dadurch, dass sie planlos den Spiegel im Halse des Kranken hin und herdrehen und den Kranken dadurch unnöthig reizen und drücken, so dass er zurückschreckt und schon alles Vertrauen zur Untersuchung verliert. Bei solchem schnellen und beständigen Hin- und Herwenden des Spiegels ist es gar nicht möglich, sich genau zu orientiren, denn die Bilder wechseln viel zu schnell im Spiegel ab. Man halte daher als Regel fest, sich stets beim Einführen des Kehlkopfspiegels sogleich einen fixen Punkt zu suchen, von dem aus man sich orientiren kann und dieser Punkt seien die Stimmbänder. Man ruhe daher nicht eher als bis man diese gesehen, von denen die wahren durch ihre Bewegungen und weisse Farbe am ehesten in die Augen fallen. Sind sie pathologisch sehr verändert, roth, verdickt u. s. w., dann ist es freilich manchmal schwer, sie sogleich zu erkennen, man kann sie dann für die Taschenbänder halten, oder sind die Taschenbänder sehr geschwellt, dann ragen sie über die wahren Stimmbänder hinweg und letztere sind gar nicht zu sehen. In solchen Fällen muss man sich nun die anatomische Lage der Theile recht vergegenwärtigen, um die Taschenbänder nicht für die wahren Stimmbänder zu halten, weil so geschwellte Taschenbänder bei der Intonation dann ebenfalls zusammenschlagen, wie man es an den Stimmbändern wahrnimmt.

Hat man die wahren Stimmbänder gefunden, dann kann man sich von hier aus im Kehlkopfe und seiner Umgebung leicht orientiren, man wende dann den Spiegel bald etwas rechts bald links, bald nach unten bald nach oben, indem seine Rückenfläche dabei immer an der hinteren Pharynxwand angelehnt bleibt und nicht indem man den Spiegel bald hierhin bald dorthin schiebt.

Der Kranke sitzt für gewöhnlich ebenso hoch wie der Arzt, bei Operationen aber immer niedriger, wenigstens bei der Stellung der Lampe zur Rechten des Arztes, weil man sich sonst mit der operirenden Hand das Licht der Lampe verdeckt, wenn der Arzt so hoch wie der Patient sitzt. Auch bei der bloßen Untersuchung muss der Kranke in manchen Fällen niedriger sitzen, wie wir weiter unten sehen werden.

Hat der Kranke bereits den Mund weit geöffnet und die Zunge hervorgestreckt, so beachte man, dass der stärkste Lichtreflex des Augenspiegels etwa auf seine Unterlippe fällt; der Kehlkopfspiegel wird dann, wenn er eingeführt ist, am hellsten beleuchtet, während

wenn man den Reflex auf die Oberlippe fallen lässt, er über dem eingeführten Spiegel sichtbar und dieser nur spärlich beleuchtet wird.

Eine kleine Reinlichkeitsregel hier einzuschalten, möchte wohl nicht am unpassenden Orte sein: man wasche bei jedem einzelnen Kranken vor seinen Augen die Spiegel ab, denn er hat seine wunderlichen Gedanken, wenn er im Vorzimmer des Arztes Patienten mit ekelhaften Krankheiten erblickt. Wer zu einer genügenden Reinigung der Spiegel keine Zeit hat, der unterlasse die Laryngoskopie lieber ganz, als zu verlangen, dass sich Patienten mit einem unreinen Spiegel untersuchen lassen.

Das Angeführte ist das Wesentliche, worauf es zunächst bei der Laryngoskopie ankommt; der Anfänger wird durch Beachtung desselben in den Stand gesetzt, sich einen sicheren Orientirungs-Punkt im Kehlkopfe zu verschaffen, hat er diesen gefunden, dann wird es ihm nicht schwer werden, diesen und jenen Theil im Larynx aufzufinden, wenn er sich über die einzelnen Gebilde vorher an dem Kehlkopfe der Leiche orientirt hat — letzteren kann aber jeder Arzt erlangen und ist unentbehrlich für den, der die Laryngoskopie betreiben will. Ich halte es sonach auch für überflüssig in dieser kurzen Anleitung besondere Regeln zu geben, wie man diesen und jenen Theil im Larynx zu Gesichte bekommt; wer sich eingehender mit der Laryngoskopie beschäftigen will, den verweise ich auf die in der Vorrede empfohlenen Schriften. Jedoch ist es unumgänglich nothwendig auf einige Hindernisse aufmerksam zu machen, welche die Laryngoskopie überhaupt erschweren.

Zunächst bemerke ich, dass mir bis jetzt kein Fall begegnet ist, wo die Laryngoskopie nicht ausführbar gewesen wäre; selbst bei vierjährigen Kindern habe ich sie ausgeführt. Bei Kindern versuche man es zuerst auf dem Wege der Güte, mache sie zutraulich durch kleine Geschenke, habe Geduld und gehe etwa den ersten Tag mit dem Spiegel nur bis in den Mund, den nächsten Tag weiter, bis für sie die Untersuchung alles Abschreckende verliert und man zum Ziele gelangt. Nur im äussersten Nothfalle gebrauche man Gewalt, indem man dem Kinde die Nase zuhält, so dass es den Mund öffnen muss und man mit dem Spiegel hineingelangen kann — allerdings wird man auf diese Weise wohl immer nur einen flüchtigen Einblick in den Kehlkopf erlangen, der unter Umständen doch aber ein grosses Resultat liefern kann.

Ein nur vorübergehendes Hinderniss ist grosse Reizbarkeit des Kranken, aber noch niemals ist mir durch dieselbige die laryngoskopische Untersuchung vereitelt worden. Es ist mir begegnet, dass

ich bei einer Frau allerdings 8 Tage bedurfte, um sie an den Spiegel zu gewöhnen, aber in der zweiten Woche gelangen sogar Operationen mit dem Messer. Der Anfänger versieht es häufig ebensowohl dadurch, dass er das Misslingen der Speculirung statt in dem Mangel seiner Uebung, in der grossen Reizbarkeit des Kranken sucht, als auch umgekehrt, dass er bei wirklich vorhandener Reizbarkeit das Misslingen in den Mangel seiner Uebung setzt. Im letzteren Falle müht er sich dann unaufhörlich ab, um zum Ziele zu gelangen und macht dadurch die Sache nur schlimmer. Manche Patienten sind in der That so reizbar, dass nun einmal in der ersten Sitzung die Untersuchung durchaus nicht vollständig gelingt; dann stehe man von weiteren Versuchen zunächst ab, sonst wird der Kranke immer reizbarer und verliert das Vertrauen; man bestelle ihn auf die folgenden Tage, bis die Untersuchung gelingt. Zuweilen genügt schon eine Pause von mehreren Stunden (Fall 10) zu einem erfolgreichen zweiten Versuche, denn nicht selten ist es beim Kranken mehr eine Scheu (*nausea mentalis* wie sie Traube nannte) als wirkliche Reizbarkeit. In solchen Fällen, wie bei wirklicher Reizbarkeit, gehe man vorsichtig mit dem Spiegel bis an das Gaumensegel, lege ihn ganz sanft an dasselbe und dränge es ganz allmählig nach hinten. In manchen aber selteneren Fällen vertragen die Patienten gerade das Umgekehrte besser, nämlich wenn man schnell, gleichsam mit einem Schube, den Spiegel gegen die hintere Rachenwand wirft und ihn hier kräftig andrückt. Verlangen es die Umstände, bei grosser Reizbarkeit dennoch in der ersten Sitzung wenigstens einigermaßen einen Einblick in den Kehlkopf zu erlangen, so kann man gerade umgekehrt diesen Uebelstand zu seinem Vortheil benutzen, d. h. man führt schnell den Spiegel nach hinten und ruft absichtlich Würgebewegungen hervor; in diesem Augenblicke sieht man den Kehlkopf nach oben steigen und wenn man den Spiegel ruhig im Halse des Kranken lässt, trotz aller Reflexbewegungen, so sieht man ab und zu den Larynx sich öffnen. Man hat übrigens verschiedene Mittel vorgeschlagen, um, namentlich für Operationen die grosse Reizbarkeit abzustumpfen — es scheint sich noch keines bewährt zu haben. Beständige Uebung und dadurch allmähliche Gewöhnung an die Untersuchung habe ich für das Bewährteste befunden; auch von mässiger Betäubung durch Chloroform sah ich einigen Erfolg, noch bessern vom Zergehenlassen kleiner Eisstücke im Munde.

Das Haupthinderniss für eine erfolgreiche Ausübung der Laryngoskopie ist und bleibt aber immer die starke Rückwärtsneigung des Kehldeckels. Ist ausserdem mit dieser noch eine seitliche Zusammendrückung desselben (sogenannte Maultrommelform nach

Türk) verbunden, so sind die Schwierigkeiten noch grösser. Bei starker Rückwärtsneigung, mit der zuweilen auch noch eine grosse Starrheit des Kehldeckels verbunden ist, bedeckt dieser den Larynx-Eingang und man sieht nur die Giesskannenknorpel oder allenfalls den hinteren Theil der Stimmbänder (Fall 9). Ist zugleich noch die Maultrommelform vorhanden, so sieht man nur durch einen Spalt welchen der von den Seiten zusammengedrückte Kehldeckel bildet vorübergehend in den Larynx. In allen diesen Fällen gilt es nun durch physiologische Acte oder auf mechanische Weise den Kehldeckel gleichsam nach vorn zu klappen. Man versuche zunächst den ersteren Weg: man lasse den Kranken tief inspiriren, abwechselnd recht laut „ae“ intoniren, oder das sogenannte Eselsgeschrei laut hervorbringen, welches man dadurch erzeugt, dass man beim Inspiriren einen Ton im Kehlkopfe hervorruft, oder man mache den Versuch den Patienten recht tief zu setzen, den Kopf stark überbeugen zu lassen, den Spiegel tief in den Hals zu bringen und so gleichsam aus der Vogelperspektive zu speculiren. Hierzu eignet sich ganz besonders das directe Sonnenlicht und zwar bei hohem Stande der Sonne; der Kranke sitze dabei auf einer Fussbank, der Arzt stehe vor ihm.

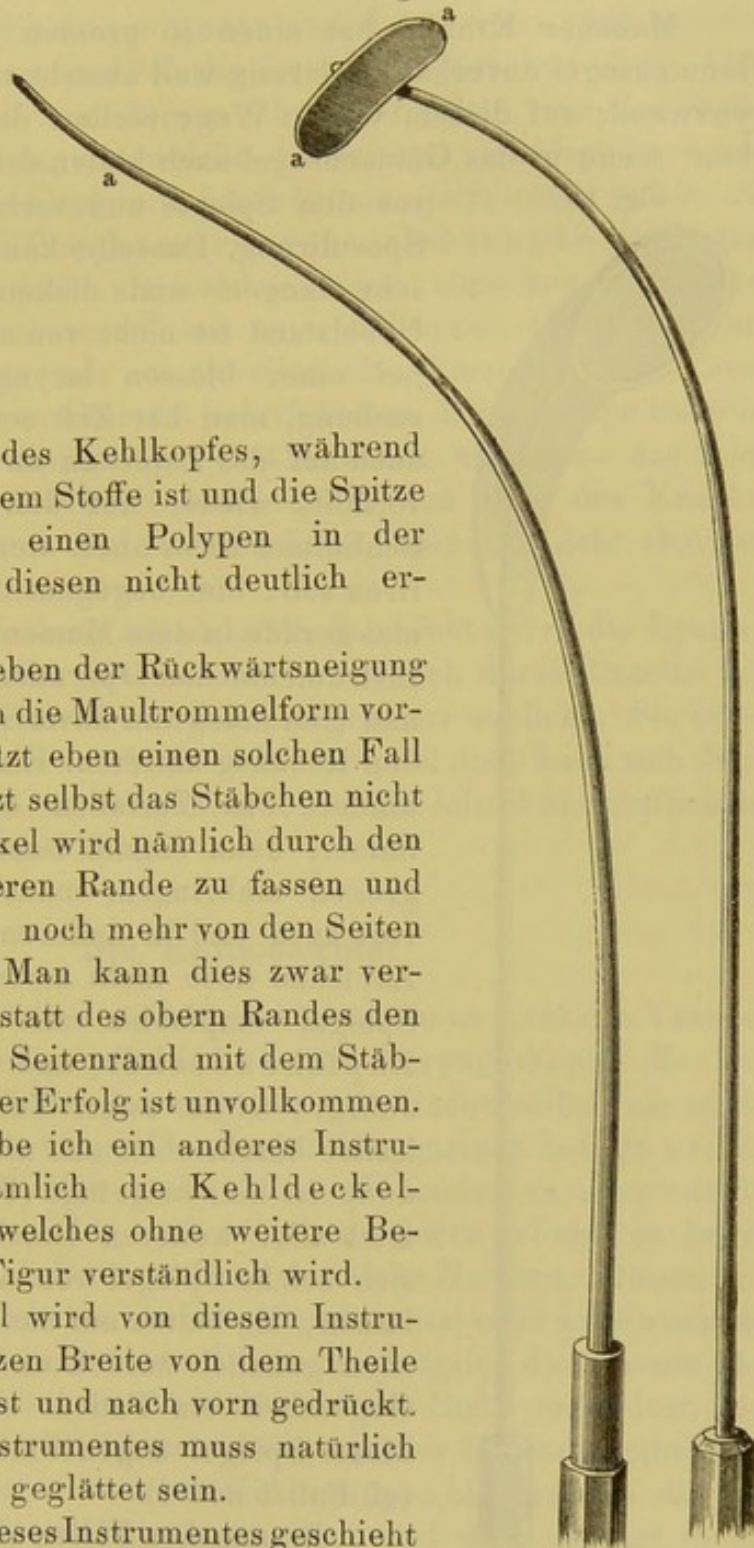
Gelingt es durch alle diese Manöver nicht den Kehldeckel in die Höhe zu bringen, so greife man zu dem von mir bereits 1862 angegebenen Kehldeckel-Stäbchen (Preuss. medic. Vereins-Zeitung Nr. 11). Ich bilde es hier noch einmal ab, weil auf seine Biegung viel ankommt; der Kehldeckel ist an seiner vorderen Fläche unempfindlich, so dass man ihn bequem mit einer Sonde abwärts drücken kann; dagegen ist seine Rückenfläche sehr empfindlich und die Berührung derselben ruft heftige Reflexbewegungen hervor. Würde man daher die Kehldeckelsonde so anlegen, dass man ihre Spitze auf die Rückenfläche des Kehldeckels legt, so würde sie selten ertragen werden. Deshalb gebe man ihr eine doppelte Krümmung wie die Fig. 12 zeigt, so dass man die Stelle, wo die zweite Biegung *a* beginnt, an den oberen Rand des Kehldeckels anlegt; die Spitze ragt dann frei über die Rückenfläche des Kehldeckels hinaus. Indem man so die Sonde an den oberen Rand anlegt, drückt man ihn nach vorn, d. h. auf sich zu und etwas nach unten. Verträgt der Kranke die Anlegung nicht gleich, so muss man ihn daran gewöhnen.

Wie lange dieses Stäbchen von manchen Patienten vertragen wird und ein wie glänzendes Resultat es liefert, zeigen die Fälle 9. u. 15. Bei Fall 9 blieb das Stäbchen so lange am Kehldeckel liegen, bis eine grosse Anzahl der Collegen im ärztlichen Vereine sich einen Einblick in den Kehlkopf verschafft und den Polypen gesehen hatte. Am

zweckmässigsten ist es, wenn man das Stäbchen von Silber machen und blank poliren lässt, weil es dann deutlich absticht gegen die

Fig. 13.

Fig. 12.



Gebilde im Innern des Kehlkopfes, während wenn es von dunklerem Stoffe ist und die Spitze etwa gerade über einen Polypen in der Tiefe hinwegragt, diesen nicht deutlich erkennen lässt.

Ist nun aber neben der Rückwärtsneigung des Kehldeckels noch die Maultrommelform vorhanden, wie ich jetzt eben einen solchen Fall behandle, dann nützt selbst das Stäbchen nicht immer; der Kehldeckel wird nämlich durch den Versuch ihn am oberen Rande zu fassen und nach vorn zu ziehen, noch mehr von den Seiten zusammengeklappt. Man kann dies zwar vermeiden, wenn man statt des obern Randes den zusammengebogenen Seitenrand mit dem Stäbchen erfasst — aber der Erfolg ist unvollkommen. Für solche Fälle habe ich ein anderes Instrument erfunden, nämlich die Kehldeckel-Krücke Fig. 13, welches ohne weitere Beschreibung aus der Figur verständlich wird.


Der Kehldeckel wird von diesem Instrumente in seiner ganzen Breite von dem Theile *aa* der Krücke erfasst und nach vorn gedrückt. Dieser Theil des Instrumentes muss natürlich gut abgerundet und geglättet sein.

Die Anlegung dieses Instrumentes geschieht wie die des Kehldeckel-Stäbchens; der noch wenig Geübte gehe mit der Spitze des Instrumentes gerade auf den Kehlkopfspiegel zu,

berühre sogar diesen und ziehe sie dann wieder auf sich zu, dabei ein wenig nach unten gehend; auf diesem Wege trifft er den Kehldedeckel.

Mancher Kranke hat einen so grossen Pharynx, dass das Gaumensegel unverhältnissmässig weit absteht von der hinteren Pharynxwand; auf diesem weiten Wege verliert der Spiegel das Zäpfchen, wenn er das Gaumensegel nach hinten drängen will — es fällt

Fig. 14.



vor den Spiegel und verhindert natürlich die Speculirung. Dasselbe kann auch begegnen bei sehr langem und dicken Zäpfchen. Dieser Uebelstand ist nicht von so grosser Bedeutung bei einer blossen laryngoskopischen Untersuchung, man hat Zeit seine Aufmerksamkeit auch auf das Zäpfchen zu lenken und wenn es vorfällt, wieder auf den Spiegel aufzuladen. Schlimmer ist es aber, wenn man zugleich operiren soll, hier begegnet das Vorfallen manchmal gerade in dem Momente, wo man mit dem Instrumente den Operations-Act ausführen will und man muss nun unverrichteter Sache wieder den Rückzug antreten. Ein grosser Spiegel verhindert das Vorfallen des Zäpfchens nicht immer, denn einmal lässt sich manchmal kein grosser einbringen, manchmal wird er nicht vertragen und in anderen Fällen hält er das Zäpfchen doch nicht zurück. Ich habe deshalb Spiegel empfohlen mit einem sogenannten Zäpfchendecker und habe sie in Nr. 6, Jahrg. 1864 der österr. Zeitschr. für prakt. Heilkunde beschrieben und abgebildet. Die Abbildung ist hier beigelegt (Fig. 14); sie überhebt mich aller weiteren Beschreibung. Man kann sich solche Spiegel von allen Grössen machen lassen, sie halten auf das trefflichste das Zäpfchen gänzlich zurück und reizen gar nicht, im Gegentheil ein Patient sagte mir, dass ihm dieser Spiegel angenehmer sei als die anderen (cf. Fall 1 und 4).

In manchen Fällen sind die pathologischen Veränderungen so klein, dass man sie bei der gewöhnlichen Art zu laryngoskopiren nicht oder undeutlich sieht, und doch sind die

functionellen Störungen gross. Namentlich beobachtet man dies bei Kindern, wie ich jetzt mehrere derartige Fälle in Behandlung habe: der acute Prozess ist abgelaufen und nur die Producte desselben geblieben, die Stimmbänder sind dabei weiss, wie gewöhnlich, und von derselben Farbe auch die pathologischen Ablagerungen auf ihnen und darum schwer zu sehen. Es sind kleine griesähnliche Erhöhungen, welche die Stimme sehr beeinträchtigen so dass die früher klangvolle klare Stimme jetzt rau, heiser und tiefer ist. Hier sind Vergrösserungsvorrichtungen von Nutzen und bediene ich mich als solcher einer einfachen Loupe von etwa  $3\frac{1}{2}$  Zoll Durchmesser mit einer hölzernen Einfassung und Handgriff; ein Glas wie es zuweilen alte Personen zum Lesen benutzen, indem sie es über die Schrift halten. Diese Loupe halte ich zwischen den Augenspiegel und den Kranken und lasse das Licht vom Augenspiegel durch sie hindurch in den Hals des Kranken fallen, wobei ich noch den Vortheil habe, dass das Licht abermals verstärkt, d. h. concentrirt wird.

Bei Sonnenlicht lasse ich ebenfalls das Licht durch die Loupe in den Hals des Patienten fallen und sehe zugleich durch dieselbe hindurch, wobei ich eben die Organe vergrössert erblicke. Sie ist ein biconvexes Glas von etwa  $1\frac{1}{2}$  Fuss Brennweite, doch kann sich Jeder eine für sein Auge passende Linse wählen. Sie leistet die trefflichsten Dienste, ist einfach und billig.

### Die Rhinoskopie.

Die Rhinoskopie hat unter den Aerzten noch nicht die Verbreitung und Anerkennung gefunden als die Laryngoskopie. Es liegt dies nach meiner Meinung weniger an der Sache selbst, als an der Methode der Untersuchung, die man im Allgemeinen befolgt und die wenig einladend ist. Man müht sich noch immer zu sehr mit der Hebung des Zäpfchens ab, und weil dies schwer gelingt, so begibt man sich der ganzen Untersuchung und ihres Nutzens. Diesen Bemühungen, das Zäpfchen zu heben, liegt bewusst oder unbewusst der Gedanke zu Grunde, mit einem Blicke wo möglich das Cavum pharyngo-nasale zu übersehen. Aber wozu das? Stellt man doch dies Verlangen auch nicht bei Untersuchung anderer Höhlen, selbst nicht einmal bei dem engen äusseren Gehörgange; hier werden die jetzt beliebten kleinen Ohrtrichter so gerühmt und doch gelingt es mit ihnen weder den Gehörgang noch das Trommelfell mit einem Blicke zu übersehen.

Bereits bei meinen ersten rhinoskopischen Versuchen im Jahre 1859 stellte ich mir die Aufgabe, das Zäpfchen möglichst unberührt zu lassen und neben demselben mit dem Spiegel einzugehen. Seit damals, wo ausser Czermak, dem Erfinder der Rhinoskopie, und mir noch Niemand dieselbe mit Erfolg betrieb — wenigstens erwähnt Czermak in der ersten Auflage seines Buches über den Kehlkopfspiegel (Leipzig 1860) weiter keines Andern — habe ich bis heute diese Methode befolgt und bin dabei, so weit ich mich erinnere, immer zum Ziele gelangt. Meine Erfahrung in diesem Punkte ist nicht gering, wenn man erwägt, dass das Feld meiner speciellen Thätigkeit diese Region des Kopfes ist, da ich mich speciell mit Krankheiten der Ohren und des Larynx beschäftige. Für den Ohrenarzt zumal ist fast niemals eine Nöthigung vorhanden, sich irgendwie mit der Hebung des Zäpfchens zu befassen, denn die Mündung der Tuba Eustachii wird er immer ohne diese sehen. In verschiedenen Aufsätzen so wie in meiner bereits oben citirten Festschrift zum Jubiläum der Universität Breslau habe ich meine Methode dringend empfohlen, trotzdem scheint sie noch nicht viel Eingang gefunden zu haben, und man kommt im Allgemeinen immer wieder auf die Hebung des Zäpfchens zurück. Letztere erschwert aber allerdings die Untersuchung sehr und macht sie in den meisten Fällen zu einer sehr umständlichen, und dies glaube ich ist der Grund, warum die Rhinoskopie noch weniger Verbreitung gefunden als die Laryngoskopie, sowohl in Deutschland, als in Frankreich und England, und doch ist sie bei Krankheiten der Nase und der Ohren eine wichtige und unentbehrliche Untersuchungsmethode. Der neueste französische Schriftsteller über Laryngoskopie und Rhinoskopie Dr. Moura (*Traité pratique de Laryngoscopie et de Rhinoscopie*. Paris 1865) handelt in einem besonderen Abschnitte S. 131 von der *nécessité d'agrandir l'orifice inférieur de la cavité pharyngo-nasale* durch Hebung des Zäpfchens und sagt: „Tous les auteurs ont reconnu cette nécessité“ und fügt nur hinzu „bien que l'on puisse procéder parfois à l'examen rhinoscopique sans s'occuper de cette difficulté.“ Das Instrument, welches er daselbst zur Hebung des Zäpfchens beschreibt und abbildet ist übrigens ganz zweckmässig. Dr. Morrell Mackenzie sagt sogar in seiner neuesten Schrift *the use of the laryngoscope with an appendix on rhinoscopy* (London 1865) S. 144 von der Hebung des Zäpfchens: „but I can recall few instance where the procedure has facilitated my examination of the posterior nares.“ Weiter unten (S. 149) fügt er hinzu: „in a certain number of cases, it is quite impossible to practise Rhinoscopy.“ Das wäre nun ein noch ungünstigeres Urtheil über die

Rhinoskopie, denn von der Hebung des Zäpfchens hat er wenig Nutzen gesehen und in manchen Fällen war es ihm ganz unmöglich, die Rhinoskopie auszuführen. Zu den letzteren rechnet er die Fälle, wo die Distanz zwischen dem Gaumenbogen und der hinteren Pharynxwand zu klein ist. Wir werden sehen, wie weit dieser Ausspruch gerechtfertigt ist.

Die Beleuchtung bleibt bei der Rhinoskopie dieselbe wie bei der Laryngoskopie, nur dass man im Allgemeinen bei jener ein stärkeres Licht nöthig hat als bei dieser, weil das Cavum pharyngonasale nur durch den Pharynxspiegel erleuchtet wird, während bei der Laryngoskopie auch neben den Kehlkopfspiegel noch etwas Licht in die Tiefe fällt.

Die Stellung des Kranken muss stets etwas höher sein als die des Arztes, so dass man gleichsam schon ohne Spiegel etwas von unten nach oben hinter das Gaumensegel blicken kann. Bei directem Sonnenlichte macht sich daher die Untersuchung sehr gut, wenn man den Patienten stehen lässt und der Arzt vor ihm steht, bei einem Kinde vor ihm sitzt.

Gläserne Spiegel sind auch hier im Allgemeinen den metallenen vorzuziehen, und kann man sich häufig eines gewöhnlichen Kehlkopfspiegels bedienen, jedoch eignen sich in vielen Fällen, namentlich bei Operationen, Spiegel, die zugleich mit einem Zungenspatel verbunden sind, welcher, von Neusilber oder Eisen, immer auf der oberen Fläche geschwärzt sein muss, damit er nicht blende. Diese Spiegel sind in der oben citirten Festschrift abgebildet; ihr Hals muss dünn sein, damit man ihn unter Umständen biegen kann. Mit solchen Spiegeln kann man zugleich speculiren und die Zunge niederdrücken, und auch Mackenzie (l. c. S. 144) empfiehlt diese von mir bereits 1860 (deutsche Klinik Nr. 21) angegebenen. Mackenzie hat noch hieran eine Modification angebracht, indem er den Zungenspatel mit einer Rinne versehen hat, in welcher der Stiel des Spiegels läuft und hierin mehr vorgeschoben oder zurückgezogen werden kann. Gegen den Hals zu muss der Spatel auch schon schmaler werden, damit er nicht incommodire, wenn man ihn bald rechts bald links wenden will. Stets muss der Spiegel zum Stiel fast unter einem rechten Winkel gebogen sein; mit einem stumpfwinkeligen erblickt man dagegen besser die obere Pharynxwand als die Choanen.

Als eine Hauptregel muss ich wenigstens hinstellen, sich im Allgemeinen immer der kleinsten Spiegel zu bedienen, und zwar am besten ganz runder. Ich muss das Misslingen der Untersuchung von Seiten anderer Aerzte besonders in dem Gebrauche zu grosser

Spiegel suchen, denn einmal ergibt sich für diese in den meisten Fällen schon von selbst die Consequenz, dabei das Zäpfchen zu heben, zweitens belästigt er sehr leicht die Rachentheile. Ich wende sie in der Regel von der Grösse eines Sechlers an, so dass ich mit ihm auch bei Kindern rechts und links beim Zäpfchen vorbeigehen kann, ohne dieses zu heben oder zu reizen. Es gibt aber auch günstige Fälle, wo man ganz grosse Spiegel anwenden kann; von solchen halte ich ebenfalls die ganz runden oder stumpfherzförmigen für die besten, so dass bei letzteren die grösste Breite des Spiegels recht tief gegen die hintere Pharynxwand gelangt, indem ihre Spitze am Stiel befestigt ist.

Es ist nun aber nicht zu läugnen, dass es Fälle gibt, wo man ein Instrument zum Heben des Zäpfchens nöthig hat, aber dies sind doch im Ganzen nur Ausnahmefälle, z. B. wenn es sich darum handelt, wegen einer etwa vorzunehmenden Operation mit einem Blicke wo möglich das Cavum pharyngo-nasale zu übersehen und sich über Sitz und Verlauf eines pathologischen Gebildes genauer zu orientiren, da solche zuweilen das ganze Cavum ausfüllen. Aber durchaus steht die Sache nicht so, dass die Rhinoskopie überhaupt von solcher Hebung des Zäpfchens abhängig wäre. Beinahe alle Schriftsteller, welche über diese Speculirungs-Methode geschrieben, haben eigene Instrumente erfunden zur Hebung des Zäpfchens und des Gaumensegels, aber auffallend ist es, dass meines Wissens Keiner einer Eigenthümlichkeit der Uvula erwähnt, die für unsern Zweck von grosser Wichtigkeit ist. Es ist nur immer schlechtweg von Hebung oder Ergreifung des Zäpfchens die Rede, und da sagt allerdings Türck (praktische Anleitung zur Laryngoskopie Wien 1860, S. 65), dass das Erfassen des Zäpfchens keinen oder nur unbedeutenden Schmerz verursache. Jedoch muss man nach meinen Versuchen hier einen Unterschied machen: Die Spitze des Zäpfchens ist beinahe vollständig empfindungslos; man kann sie drücken, zerren, mit einer scharfen Hakenpinzette sogar fassen, ohne dass der Patient eigentlich eine Empfindung davon hat. Anders ist aber das Verhältniss an den übrigen Theilen der Uvula: je mehr man sich dem Gaumensegel nähert, desto empfindlicher wird sie und desto eher tritt Uebelkeit ein. Diese Umstände können wir für unsere Zwecke benutzen, wir können die Spitze des Zäpfchens dreist mit einem Instrumente fassen und es in die Höhe heben; in manchen Fällen werden wir schon hierdurch Raum zu einer freieren Speculirung gewinnen. Um nun durch das Instrument nicht unnöthig den Reiz an der Uvula zu vermehren, habe ich ein Instrument fertigen lassen, ähnlich dem von Moura (l. c. S. 131), nur

mit dem Unterschiede, dass die beiden Oesen (Fig. 15 *a b*) nicht mit ihrer Convexität das Zäpfchen fassen, sondern dass die eine Oese in die Concavität der anderen sich hineinlegt und so sicherer und weniger drückend die Spitze des Zäpfchens fasst; auch ist der Handgriff bequemer zu regieren. Durch einen Druck auf das Knöpfchen *c* nähern sich die beiden Oesen aneinander und können die Uvula ergreifen; sie gehen sogleich von selbst wieder auseinander, wenn man mit dem Drucke nachlässt. Bei dem Instrumente von Moura ergreifen die beiden Oesen mit ihrer Convexität, also eigentlich nur mit einem Punkte die Uvula, die ungemein glatt und schlüpfrig, ausserdem noch in der Mitte dicker als an den Rändern ist, so dass dieses Instrument nicht fest hält, am allerwenigsten die Spitze der Uvula. Ausserdem erscheint mir die Krümmung der unteren Oese an dem Instrumente von Moura zu stark auswärts, man berührt dadurch sowohl leicht die Zungenwurzel als auch die hintere Rachenwand, wenn man um das Zäpfchen zu erfassen unter und hinter dieses das Instrument führt; die Krümmung dieser unteren Oese ist daher bei meinem Instrumente ganz kurz.


Wenn ich an mir selbst die Spitze des Zäpfchens, sogar mit einer blossen Kornzange oder Hakenpinzette erfasse und nach vorn ziehe, dann mit einem fast rechtwinkelig gebogenen Kehlkopfspiegel in den Pharynx gehe, sehe ich an der hinteren Fläche der Uvula und des Gaumensegels entlang bis zum unteren Ansätze der Nasenscheidewand, also das Ende des Bodens der Nasenhöhle; ergreife ich das Zäpfchen höher, so molestirt mich das Fassen und Ziehen an der Uvula. — Es möchte nun aber das Heben und Ziehen an der Spitze der Uvula nicht immer ausreichen, da man an ihr nicht einen so kräftigen Zug vollführen kann, um das Gaumensegel mit nach vorn zu ziehen, da es bei Reizbarkeit des Kranken die Neigung hat, sich convex nach hinten hinaufzudrängen und so das Cavum pharyngo-nasale zu beengen. In solchen Fällen würde ein Spatel oder eine Oese, auf welche man das ganze Zäpfchen und Velum aufladet, weniger reizen und daher möchten auch solche Instrumente nicht immer zu entbehren sein.

Fig. 15.



Die einfache Oese hat den Nachtheil, dass sie leicht das Zäpfchen durchfallen lässt, was man dann immer wieder aufladen muss,

Fig. 16.



wodurch leicht der Kranke unnöthig gereizt wird. Ich habe deshalb die Oese mit einem Spatel vereinigt, d. h. sie befindet sich über einem Spatel (Fig. 16), so dass die Uvula eben nicht durchfallen kann; die Oese *a* kann man dabei, je nachdem es die Umstände erfordern, mehr aufwärts oder abwärts biegen, allenfalls ihr auch eine semmelförmige Gestalt geben, so dass sich die Uvula ein wenig einklemmt. Dieses Instrument ist zweckmässiger als die einfache Oese aus angegebenen Gründen und zweckmässiger als ein blosser Spatel, weil von diesem die Uvula sehr leicht zur Seite herabfällt, ausserdem haftet diese Spatelöse fester am Velum.

Dieses Instrument kann man hoch hinter das Gaumensegel hinaufführen und letzteres stark nach vorne ziehen.

Meine laryngoskopischen und rhinoskopischen Instrumente sind hier in Breslau beim Instrumentenmacher Härtel, Ohlauer Strasse Nr. 29 zu haben.

### Methode der Untersuchung.

Ehe man daran geht, den Kranken mit dem Rhinoskope zu speculiren, versuche man, wie weit man ohne Spiegel zum Ziele gelangt.

Zunächst untersucht man die Nase von der äusseren Nasenöffnung aus, indem man den Kranken den Kopf hinten überbeugen und Sonnenlicht oder künstliches Licht in jene fallen lässt, während man die Nasenspitze in die Höhe drückt. Sind viele Haare (vibrissae) der Untersuchung hinderlich, so schneide man sie mit der Scheere fort. Bei dieser einfachen Untersuchung gelingt es schon nicht selten,

Polypen, Geschwüre, Löcher in der Nasenscheidewand, Defecte der Nasenmuscheln zu erkennen. Will man noch tiefer in die Nase blicken, so nehme man einen gewöhnlichen zweiarmigen Ohrenspiegel, setze ihn in die Nasenöffnung und presse diese auseinander. In nicht seltenen Fällen, wie bei Ozaena mit Verlust der einen oder andern Nasenmuschel, starker Verbiegung der Nasenscheidewand

nach der andern Seite u. s. w. kann man frei durch die Nase hindurchsehen und deutlich die hintere Pharynxwand, auch die Bewegungen des Gaumensegels bei verschiedenen Acten des Schlingens erkennen, unter Umständen selbst die Tubenmündung erblicken. Czermak hat in der zweiten Auflage seiner Schrift (der Kehlkopfspiegel 1863) ein zweiarmiges Speculum empfohlen, ebenso ich selbst, mit dem man die Nase von vorn untersuchen solle; es stellt einen Ohrspiegel dar mit längeren Halbröhren. Eine reiche Erfahrung auf diesem Gebiete hat mich seitdem belehrt, dass dieses Instrument weniger zweckmässig ist als der gewöhnliche Ohrspiegel mit kurzen Röhren, denn einerseits ist die Nase doch nicht weiter ausdehnungsfähig als ihr knorpeliger Theil reicht, andererseits hält es schwer, bei so langen Röhren, die man doch hin und her bewegen muss, immer das Licht durch ihr Centrum in die Nase zu werfen.

Hat man so von vorn die Nase untersucht, dann versuche man, wie viel man vom *cavum pharyngo-nasale* vom Munde aus ohne Spiegel erblicken kann. Man lasse den Kranken tief inspiriren, wobei das Gaumensegel hoch hinaufsteigt oder man reize das Gaumensegel und die hintere Pharynxwand, wodurch man dasselbe erzielt. Man sieht dann einen grösseren Theil der hinteren Pharynxwand, als gewöhnlich, zuweilen auch pathologische Gebilde, welche in jenem cavo nach abwärts laufen (Fall 12).

Schreitet man endlich zur Speculirung mittelst des Pharynxspiegels, so verfähre man auf folgende Weise:

Der Kranke, welcher im Allgemeinen immer höher sitzt als der Arzt, öffnet weit den Mund und streckt die Zunge nicht heraus, sondern hält sie möglichst flach und ruhig im Munde. Der Arzt hält sie mit dem Zeigefinger seiner linken Hand, wenn er mit der Rechten das Rhinoskop führt oder mit dem rechten Zeigefinger, wenn er mit der Linken dasselbe führt, in dieser Stellung oder drückt sie in ihrer Mitte abwärts, wenn sie etwa aufbäumen wollte, wirft das Licht in den Mund des Kranken, wie bei der Laryngoskopie und führt den kleinsten, runden und erwärmten Pharynxspiegel neben der uvula vorbei, möglichst tief nach hinten, bis gegen die hintere Pharynxwand, ohne sie oder andere Theile zu berühren. Die Spiegelfläche des fast im rechten Winkel gebogenen Rhinoskopes wird dabei natürlich nach oben gehalten. Führt der Arzt das Letztere mit der rechten Hand, so geht er an der linken Seite des Patienten neben dem Zäpfchen vorbei, führt er es mit der Linken, so geht er an dessen rechter

Seite neben der letzteren vorbei. Wie bei der Laryngoskopie die wahren Stimmbänder den fixen Punkt für die Orientirung abgeben, so müssen es bei der Rhinoskopie die Choanen thun. Diese müssen immer aufgesucht werden, um zu erkennen, ob man den Spiegel richtig geführt habe. Hat man diese gefunden, dann erst drehe man den Spiegel bald mehr rechts, bald mehr links, bald nach hinten, bald nach vorne und vollführe ebenfalls diese Drehungen nicht stürmisch, wie bei der Laryngoskopie angegeben, weil die Bilder sonst zu schnell abwechseln und eine Orientirung nicht möglich wird. Der Anfänger täuscht sich gewöhnlich bei der Deutung der Bilder, er hält gemeiniglich die Nasenscheidewand für die uvula und die Choanen für die Gaumenbogen. Sieht er aber genau zu, so wird er neben der vermeintlichen uvula grau- oder blau-röthliche kleine Tumoren erblicken — dies sind die Nasenmuscheln und zwar fällt zunächst gewöhnlich die mittlere in das Auge. Die obere Nasenmuschel liegt im Spiegel über und hinter der mittleren, weil sie in der Wirklichkeit mehr nach der äusseren Nasenöffnung zu liegt. Die Rachenmündung der Tuba Eustachii liegt zur Seite der Choanen, nach aussen und documentirt sich als ein grosser rother Wulst, in welchem man stets eine tiefe Grube erblickt, die etwa die Spitze des kleinen Fingers aufnehmen könnte und die gegen den grossen rothen Wulst durch ihre weisse oder gelbliche Farbe grell absticht. Diese weisse Farbe rührt theils vom Schleime, theils von dem durchschimmernden Knorpel der Tuba her. — Wälzt sich neben dem Finger die Zunge zur Seite etwas vor, so ist hier besonders der Spatelspiegel geeignet, diesen Theil derselben noch niederzuhalten; ist jenes nicht der Fall, so kann man sich eines Kehlkopfspiegels bedienen, in der angegebenen Gestalt und Neigung. Indem man nun sowohl mit der rechten als mit der linken Hand an der linken und rechten Seite des Patienten neben der uvula den Spiegel einführt, kann man sich successive einen Ueberblick über das cavum pharyngonasale verschaffen und gelingt auf diese angegebene einfache Weise in den meisten Fällen die Rhinoskopie, ohne weitere Vorbereitungen. Ich mache nicht erst vor der Untersuchung den Kranken auf dies oder jenes aufmerksam, gebe ihm keine besonderen Instructionen über das Athemholen u. dgl., sondern gehe ohne Weiteres stillschweigend mit dem Spiegel in der oben angegebenen Weise in seinen Rachen. Dieses Schweigen und Unterlassen aller Vorschriften ist selbst schon die beste Vorbereitung, als der Kranke nicht erst ungewöhnliche Dinge erwartet, sondern denken muss, es könne gar nicht anders sein, als dass man gleich sehen müsse, was man sehen will.

Um zu wissen, was man bei der Rhinoskopie sieht, empfehle ich auch hier wie bei der Laryngoskopie vergleichende Speculirungen an der Leiche. Es möchte für viele Aerzte schwer halten, sich den ganzen abgeschnittenen Kopf der Leiche eines Erwachsenen zu verschaffen; hat dies doch schon in grossen Städten seine Schwierigkeit — aber den Kopf eines kräftigen neugeborenen Kindes kann jeder Arzt erlangen, und auch dieser ist schon hinreichend, um sich über die hier in Rede stehenden Verhältnisse mit dem Spiegel zu orientiren, zumal, wenn man mit ihm noch einen trockenen Schädel eines Erwachsenen vergleicht, an dem zwar die ganzen Weichgebilde fehlen, man sich doch aber wenigstens über die Verhältnisse an den Choanen orientiren kann, die ja der fixe Punkt der Orientirung bleiben müssen.

Für gewöhnlich wird man so bei der Speculirung verfahren müssen, wie angegeben, nämlich mit einem kleinen Spiegel neben der uvula vorbei zu gehen und diese ganz unberücksichtigt zu lassen, denn in der Regel hängt das Gaumensegel nebst uvula tief nach der Zunge herab, oder auch das cavum pharyngo-nasale ist sehr eng, namentlich von vorn nach hinten. Es gibt nun aber auch noch viel günstigere Fälle, namentlich bei grossen hageren Männern; hier ist das cavum enorm gross, das velum steht hoch über der Zunge, und man kann in so günstigen Fällen mit einem grossen Spiegel ohne Weiteres in den Pharynx gehen und hier fast mit einem Blicke Alles übersehen; der Finger der einen Hand halte aber auch hier die Zunge herunter. Selbst bei Kindern findet man nicht selten solche günstige Fälle.

Andererseits kommen nun aber auch wieder sehr ungünstige vor; zu diesen rechne ich nicht diejenigen, bei denen nur das Gaumensegel sehr herabhängt oder selbst der Pharynx eng ist, diese kann man noch immer in der zuerst angegebenen Weise bewältigen, sondern das sind die ungünstigsten Fälle, wo grosse Reizbarkeit des Kranken vorhanden ist. Das schlaffe Herabhängen des Gaumensegels ist die unerlässliche Bedingung zur Speculirung, denn so wie sich dieses contrahirt, steigt es nach oben und hinten und verschliesst eben den Raum, den man besichtigen will. Um diese Reizbarkeit abzustumpfen, besitzen wir bis jetzt kein Mittel; kein physiologisches Manöver, kein Medikament führt hier sicher zum Ziele. Das einzige aber auch sichere Mittel bleibt Uebung und Gewöhnung; durch sie überwindet man nicht blos die Reizbarkeit des Gaumensegels, sondern auch die der Zunge, die, namentlich bei alten Leuten, nicht selten die Neigung hat, sich beständig aufzubäumen und dann natürlich auch den Einblick

nach den hinten gelegenen Theilen zu verhindern. Man vermeide in so ungünstigen Fällen möglichst die Berührung der Zungenwurzel und des mehr nach oben liegenden Theiles der hinteren Rachenwand, denn beide sind auch bei Gesunden schon empfindlich. Wo es sein kann, halte man die Zunge immer nach unten durch den blossen Finger, nicht durch den Spatel, denn dieser macht einen fremdartigeren Eindruck auf die Organe als jener. Man rede während der Untersuchung dem Kranken, ihn gleichsam beschwichtigend, immer zu, sich ruhig zu verhalten, wenn man das Gaumensegel hin und her schwanken sieht; lasse ihn nicht tief inspiriren, sondern in gewöhnlicher Weise weiterathmen.

Bei ungünstigen räumlichen Verhältnissen ist aber manchmal ein Spatel, namentlich ein knieförmig gebogener, von grossem Nutzen; man kann mit ihm tief abwärts auf die Zunge gehend sie sehr kräftig niederdrücken, wodurch der Raum für die Einbringung des Spiegels vergrössert wird; auch an diese Application des Spatels gewöhnt sich der Kranke allmählig.

Will man unter Leitung des Spiegels eine Operation ausführen, so muss man natürlich beide Hände frei behalten; ist der Fall sehr günstig, so genügt es mit dem Spatelspiegel die Zunge niederzuhalten und mit der andern Hand das Operations-Instrument einzuführen (Fall 11). Genügt dieser Spiegel nicht vollständig, so halte sich der Kranke die Zunge selbst herunter und zwar versuche er dies zunächst immer mit seinem eigenen Finger, Mittel- oder Zeigefinger, welchen er hakenförmig über die untere Zahnreihe schlägt und die Zunge niederhält; er fühlt hierbei auch am besten ob und wo die Zunge sich etwa hervordrängen will.

Handelt es sich darum, bei ungünstigeren räumlichen Verhältnissen den freiesten Einblick in das *cavum pharyngo-nasale* zu erlangen, so muss man das Zäpfchen resp. das Gaumensegel heben und nach vorn ziehen. Der Patient drückt sich mit dem Finger oder einem Spatel die Zunge nieder, der Arzt führt mit der rechten oder linken Hand, je nachdem es ihm bequemer ist, die Doppelöse (Fig. 15) in den Mund des Patienten und ergreift die Spitze der uvula, die er nach vorn und oben zieht und geht dann mit dem Spiegel unter dieser in den Pharynx. Oder nimmt er die Spatelöse, so ladet er zunächst nur das Zäpfchen in seiner ganzen Länge auf und wenn dies der Patient ertragen gelernt, geht er mit dem Spatel immer höher am *velum* hinauf und zieht es kräftig nach vorn und oben.

Wer sich eingehender mit der Rhinoskopie beschäftigen will, den verweise ich auf meine oben citirte Festschrift, welche die Rhi-

noskopie und Pharyngoskopie specieller behandelt; ebenso auf Semeleder (die Rhinoskopie und ihr Werth für die ärztliche Praxis. Leipzig 1862) und die Schriften und Abhandlungen von Czermak, Türk, Störk, Moura, Mackenzie.

### **Die Selbstbeobachtung (Auto-Laryngoskopie und Rhinoskopie).**

Die beste Vorschule für die Speculirung Anderer, ist die Untersuchung an sich selbst; man kann dieselbe einerseits zu jeder Zeit anstellen, andererseits erprobt man durch sie am sichersten, was man den betreffenden Organen zu bieten im Stande ist. Die einfachste und beste Weise der Selbstbeobachtung bleibt die bei directem Sonnenlichte und zwar bei tiefstehender Sonne. Wer kein solches Zimmer besitzt, in welches die tiefstehende Sonne ihre Strahlen sendet, kann auf einem Spaziergange im Freien solche Uebungen anstellen, indem man sich zur Erwärmung der Spiegel entweder eine Spiritus-Lampe mitnimmt oder jene durch einen Fidibus bewirkt. Man wendet sein Gesicht gerade der Sonne zu und lässt sich das Sonnenlicht direct in den Hals scheinen. Einen kleinen Planspiegel (Toiletten-Spiegel) hält man mit der linken Hand vor sein Gesicht und zwar so, dass die Sonnenstrahlen unter dem Planspiegel in den Hals fallen; auch kann man den Planspiegel im Centrum durchbohren und durch diese Oeffnung die Sonnenstrahlen durchfallen lassen. Den erwärmten Kehlkopf- oder Rachenspiegel führt man nun mit der rechten Hand in den Pharynx, indem man bei der Laryngoskopie sich gewöhnt die Zunge, ohne sie festzuhalten, weit aus dem Munde gestreckt zu erhalten; bei der Rhinoskopie, indem man sie flach im Munde liegen lässt, ohne sie hervorstrecken. Welchen Kehlkopfspiegel jeder Beobachter zu wählen hat, ob einen mehr rechtwinkelig oder stumpfwinkelig gebogenen, wie er ferner den Planspiegel (Gegenspiegel) wird halten müssen, ob mehr dem Gesichte genähert oder von ihm entfernt — hängt von der Neigung des Kehldeckels und der Bildung der Organe ab und muss in jedem einzelnen Falle besonders ermittelt werden. Statt des directen Sonnenlichtes kann man selbstverständlich auch das reflektirte benutzen, wie oben S. 20 angegeben und lässt auch hier das Licht unter oder durch den Gegenspiegel in den Mund gelangen. Will man künstliche Beleuchtung anwenden, so eignet sich hierzu eine einfache Lampe schlecht, sondern man muss das intensivere Licht eines Erleuchtungs-Apparates benützen und Neigung des Kehlkopfspiegels, Ferne und Nähe des Gegenspiegels in jedem einzelnen Falle erproben. Zu solcher Selbstbeobachtung bei künstlicher

Beleuchtung eignet sich besonders der von Czermak (l. c. 2. Aufl. S. 34) angegebene Apparat, sowie der in meiner Festschrift Taf. II. Fig. 6 abgebildete. Will man Kranken ihre eigenen Kehlkopfs- oder Schlundkopfs-Theile zeigen, so kann man auch dies auf eine sehr einfache Weise erzielen. Der Arzt untersucht auf gewöhnliche Weise mit dem Laryngoskop oder Rhinoskop den Kranken und lässt während der Speculirung den Kranken mit dessen rechter Hand einen kleinen Planspiegel vor das unbewaffnete (gewöhnlich linke) Auge des Arztes halten; indem er den Planspiegel in verschiedene Neigung bringt, kann der Kranke seine eigenen Kehlkopfs- und Schlundkopfs-Organen betrachten. Dasselbe Manöver kann man auch zur Demonstration benützen, wenn man gleichzeitig mehrere Beobachter will speculiren lassen. Die Beobachter stellen sich hinter den Kranken und während diesen der Arzt speculirt, hält einer derselben den Planspiegel vor das unbewaffnete Auge des Arztes und bringt ihn in die Neigung, dass die Kehlkopfbilder in sein Auge fallen. Auch v. Bruns (l. c. S. 63) lässt den Planspiegel auf diese Weise halten oder befestigt ihn an den Erleuchtungs-Apparat selbst. Nach Mackenzie (l. c. S. 77) befestiget Dr. Smyly in Dublin ebenfalls den Gegen-  
spiegel an den Erleuchtungs-Apparat, d. h. an das Stirnband des Augenspiegels.

---

## Dritter Abschnitt.

### Krankheits-Fälle und galvanokaustische Operationen.

---

#### 1. Leiden des Kehlkopfes.

##### Erster Fall.

Eisenbahnbeamter C. von hier, 36 Jahre alt, stellte sich mir im April 1862 wegen Heiserkeit vor, die schon längere Zeit bestanden. Die laryngoskopische Untersuchung zeigte das rechte Taschenband geschwollen und stark geröthet, ebenso, aber in geringerem Grade, das rechte Stimmband; die linken Bänder waren ziemlich normal. Als ich den Patienten eine Zeit lang mit Höllenstein touchirt hatte, fiel mir bei seinen Besuchen auf, dass er sich stets viel mit seiner Nase zu schaffen machte; auf die Frage, warum dies geschehe, erhielt ich zur Antwort, seine Nase sei schon fast ein Jahr länger krank als der Hals. Ich untersuchte ihn nunmehr auch rhinoskopisch und fand eine Ozaena mit allem Zubehör, Geschwüre mit weissem eitrigem Belag, hin und wieder festsitzende dicke grünschwarze Borken von widerlichem Geruch. Die rhinoskopische Untersuchung machte sich sehr leicht, ohne alle Zäpfchen-Heber, und habe ich den Patienten wiederholt im ärztlichen Vereine vorgestellt. Syphilis wurde in Abrede gestellt, aber soviel war mir nicht zweifelhaft, dass das Leiden der Nase sich im Pharynx bis zum Kehlkopf fortgepflanzt hatte, wenigstens beobachte ich beinahe constant den Zusammenhang von Ozaena mit Halsleiden. Patient ging des Nasenleidens wegen nach Kreuznach; als er zurückkehrte, konnte ich keine Aenderung dieses Leidens wahrnehmen. Er bekam Jodkali und machte Einathmungen von Jod-

dämpfen durch die Nase, indem in einen Topf heissen Wassers 5—10 Tropfen Tinct. Jodi geträufelt und die aufsteigenden Dämpfe eingeathmet wurden. Den anderen Sommer ging er nach Reinerz; war es nun diese Heilquelle, war es das Jodkali oder die Nachwirkung von Kreuznach oder die Zusammenwirkung aller dreier Heilmittel — kurz das Nasenleiden heilte fast vollständig; nicht so das Leiden des Larynx. Hier waren im Verlaufe dieser ganzen Zeit trotz der Touchirungen mit Höllenstein, polypöse Wucherungen aus dem rechten ventriculus Morgagni und dem rechten wahren Stimmbande hervorgegangen. Durch Gabel<sup>1)</sup> und Messer und Höllenstein in Substanz, so viel als möglich fortgeschafft, tauchten sie immer wieder von Neuem auf, den einen Sommer sogar so schnell, dass sie in 14 Tagen etwa, bereits die Grösse einer Himbeere erlangt hatten. Waren diese Massen fortgeschafft, so war die Stimme wieder sofort ziemlich normal. Von Zeit zu Zeit hatten sich durch heftige Hustenstösse mehr oder weniger grosse Stücke der Neubildung losgerissen und waren ausgehustet worden; es blutete dabei immer ziemlich stark. Ich hatte wiederholt Stücke, die bei der Operation ausgehustet wurden, mikroskopisch untersucht; es liess sich nichts anderes erkennen, als wie bei gewöhnlichen Papillomen im äusseren Gehörgange: Bindegewebe und zahllose kugelige Zellen. Auf diese Weise zog sich die Krankheit fort und ich konnte nicht die Wurzel der Neubildung im ventriculus Morgagni zerstören, obgleich ich mit einem seitlich gebogenen Silberdrahte, welcher mit Höllenstein armirt war, in den Ventrikel einging. Das Leiden fing allmählig an einen anderen Charakter anzunehmen, neben den obengenannten Wucherungen tauchte im Ventrikel noch ein Tumor auf, welcher das Taschenband immer straffer nach oben spannte. Bei vorgestreckter und festgehaltener Zunge des Patienten konnte ich mit meinem Finger ziemlich bequem in den Larynx eingehen und den Tumor befühlen; er war hart und etwa von der Grösse einer kleinen Wallnuss. Der Patient hatte, so lange ich ihn kannte, zwar nie ein blühendes Aussehen gehabt, doch war er kräftig gewesen und hatte stets seine Dienste versehen; jetzt wurde er von immer mehr kachektischem Aussehen. Als letztes Refugium schien mir jetzt die Galvanokaustik indicirt. In Gegenwart verschiedener Aerzte, so von Prof. Middeldorpf, Dr. Bunsen aus Malaga, DDr. Klopsch, Schiffer u. A. wurde Patient wiederholt gebrannt, sowohl bei reflectirtem Sonnenlichte als bei Lampenbeleuchtung. Ich

<sup>1)</sup> Die Kehlkopfgabel, ein Instrument, welches nur innen scharf, gleichsam Zange und Messer vereint, habe ich schon vor Jahr und Tag konstruiren lassen und leistet die trefflichsten Dienste.

bediente mich des messerförmigen Galvanokauters, setzte ihn theils mit seiner Spitze theils mit der Fläche auf, theils bog ich ihn hakenförmig zur Seite, um in den ventriculus Morgagni eingehen zu können; es wurde in einer Sitzung mehrere Mal hintereinander gebrannt. Alle Operationen, sowie auch diese galvanokaustische hatte ich immer unter Leitung des Kehlkopfspiegels vornehmen müssen, welcher mit einem Zäpfchendecker versehen war, weil der Patient einen sehr weiten Pharynx hatte und das Zäpfchen bei der Operation vor den Spiegel fiel — das Instrument leistete die trefflichsten Dienste. Es ist nicht zuviel gesagt, wenn ich anführe, dass Patient sich gleichsam immer nach der Galvanokaustik sehnte; einmal versprach er sich sehr viel von ihr, andererseits fürchtete er die lästige Wirkung des Höllensteins in Substanz, gegen den die Galvanokaustik nicht zu vergleichen war.

In dieser Zeit verreiste ich auf 6 Wochen, während deren Patient auf das Land ging; als ich wieder kam, war der Stand der Dinge im Kehlkopf selbst, nicht übler geworden, im Gegentheil die Stimme besser und der Tumor im Kehlkopfe nicht grösser. Dagegen war nun auch an der linken Seite des Halses und zwar auswendig ein Tumor aufgetreten, der sich steinhart anfühlte und nach unten gegen die clavicula hin sich ausdehnte. Trotz Einreibungen und Einpinse- lungen von Jod etc. wuchs dieser Tumor weiter, das Aussehen des Patienten wurde immer mehr kachektisch, er magerte ab und auch der innere Tumor fing an zu wachsen, so dass Athembeengung eintrat und der Patient zu ersticken fürchtete. Ich glaubte noch einen Versuch wagen zu müssen, durch die Galvanokaustik im Halse Luft zu schaffen und beabsichtigte mit dem Galvanokauter die Geschwulst zu umstechen und sie vielleicht so zu ertöden. Ich musste jedoch von diesem Beginnen bald abste- hen, denn der Galvanokauter fuhr wider Erwarten schnell und tief in die Geschwulst, es kam Blut zum Vorschein und traten bedenkliche Erstickungsanfälle ein, so dass ich bei dem schon sehr geschwächten Patienten an weitere Operationen nicht denken konnte. Der Kranke ging nach mehreren Wochen an Marasmus zu Grunde.

Wir hatten im vorliegenden Falle unzweifelhaft eine Combination körniger Papillome mit Carcinom (cf. Förster's Allgemeine pathol. Anatomie. 2. Aufl. 1865. S. 378.).

### Zweiter Fall.

Buchdrucker L. aus M., 54 Jahre alt, wurde mir von Dr. Schweikert hierselbst zur Untersuchung und etwaigen Behandlung überwiesen und in seiner Gegenwart von mir laryngoskopirt. Patient an weit vorgeschrittener Tuberculose leidend und äusserst abgemagert, wurde von so grosser Athemnoth gepeinigt, dass er namentlich bei heftigeren Hustenanfällen des Nachts zu ersticken fürchtete. Die Laryngoskopie ergab auch Geschwüre im Larynx und um dieselben eine solche Verschwellung und Wucherung von Excrescenzen, dass es unbegreiflich erschien, wie der Mann überhaupt noch athmen könne. Diese Verschwellung begann gleich im Eingange des Kehlkopfes von den Giesskannenknorpeln und den Taschenbändern an, so dass man also noch gar nicht wissen konnte, wie es tiefer unter Letzteren aussehen würde. Dass bei solcher Beschaffenheit des Larynx auch das Schlingen sehr beschwerlich war, ist selbstverständlich und hierbei eine gewöhnliche Erscheinung. Den Patienten konnte ich natürlich nicht von der Tuberculose befreien, aber es war wohl offenbar, dass die Larynxstenose eher den lethalen Ausgang herbeiführen würde, bevor die Tuberculose diesen erreicht und sein Arzt war daher mit mir einverstanden, wenigstens den Durchgang der Luft durch den Larynx zu erleichtern, was nur durch eine Operation geschehen konnte. Ich operirte zunächst mit Messer und Gabel; jedoch waren die Blutungen hiebei sehr störend; sie verdeckten das Operationsfeld und reizten den Patienten zum Husten. Ich griff zum Höllenstein in Substanz, aber diesen musste ich bald bei Seite legen, denn es traten Gefahr drohende Erstickungsanfälle ein. Beiläufig führe ich hier an, dass es gegen solche Erstickungsanfälle, die bei den verschiedensten Operationen im Kehlkopfe eintreten können, nach meiner Erfahrung das einfachste und sicherste Mittel ist, dem Patienten aufzugeben, augenblicklich den Athem anzuhalten, so lange er es nur im Stande ist; der Krampf löst sich inzwischen und der Patient beruhiget sich, da er sieht, dass er zunächst auch ohne zu athmen, leben könne. Ich schritt nunmehr zur Galvanokaustik, die ich theils mit dem messerförmigen, theils mit dem stumpfspitzigen Galvanokauter, sowohl bei directem, als reflectirtem Sonnenlichte, als bei Lampenbeleuchtung in Gegenwart von Dr. Schweikert und anderen Aerzten ausführte und wurde sie beinahe täglich wiederholt. Der Patient vertrug sie sehr gut und verlangte vor anderen Operations-Methoden nur nach dieser. In Zeit von einigen Wochen hatte ich die Wucherungen im Eingange des Kehlkopfes entfernt und nun

erst vermochte ich tiefer in den Larynx zu blicken. Zu meinem Leidwesen sah ich aber jetzt, dass auch tiefer hinab Wucherungen der Luft den Zugang verlegten und nahm bei dem schon so herabgekommenen Patienten Anstand dorthin mit dem Operations-Instrumente zu dringen und musste ihn seinem Schicksale überlassen. Der Patient erlag dann natürlich auch seinem Leiden.

### Dritter Fall.

Fräulein Kr. von hier, 28 Jahr alt, von zartem Körperbau, wurde vor 1½ Jahr heiser, nachdem sie schon vor 4 Jahren Husten und Blutauswurf bekommen hatte. Im Verlaufe ihrer Krankheit schwellen die Lymphdrüsen in der Unterkiefergegend beträchtlich an und Schmerzen auf der linken Seite des Halses stellten sich beim Schlingen ein. Die laryngoskopische Untersuchung zeigte die linke Seite der innern Wand des Larynx geschwellt und mit theils runden theils zackigen Excrescenzen in hohem Maasse besetzt. Auch wurde hier zunächst mit Messer und Höllenstein operirt und später zur Galvanokaustik geschritten, für welche letztere sich Patientin fernerhin entschied. Die Kranke wurde später bettlägerig krank und entzog sich meiner weiteren Beobachtung.

### Vierter Fall.

Lehrer Br. aus T., 27 Jahre alt, kräftig aussehend, leidet seit längerer Zeit an Husten und will auch schon Blut ausgeworfen haben; jetzt war er heiser. Er will den Anfang seines Kehlkopfleidens dadurch wahrgenommen haben, dass er beim Singen nicht mehr die hohen Töne bilden konnte. Die laryngoskopische Untersuchung ergab in der Mitte des rechten Stimmbandes, an dessen freiem Rande, zackige rothe Excrescenzen, eben solche, aber grössere, an der hinteren Larynxwand; die Umgegend geschwellt und geröthet. Die Wucherungen wurden mit Messer und Höllenstein operirt und zweimal mittelst des Galvanokauters betupft, wodurch die Heiserkeit verschwand; nur ganz hohe Töne konnte er nicht hervorbringen.

Der Kranke, welcher sich etwa 3 Wochen hier aufgehalten hatte, konnte nicht länger bleiben, so dass ich nicht im Stande war die Excrescenzen an der hinteren Larynxwand vollständig zu zerstören — es blieb eine buckelförmige Erhöhung zurück, von der ich aber hoffte, sie würde von selbst schwinden. Nach etwa 7 Monaten stellte sich Patient mir wieder vor; die Excrescenzen am Stimmbande

waren nicht wieder erschienen, dagegen die an der hinteren Kehlkopfs-Wand theilweise. Patient konnte diesmal sich nur einige Tage hier aufhalten und ich touchirte deshalb die Wucherungen kräftig mit Höllenstein in Substanz; die Galvanokaustik scheute ich mich anzuwenden, wenn der Patient nicht unter meiner Beobachtung verblieb; am allerwenigsten hätte Patient in der kalten Jahreszeit gleich nach der Operation reisen können. Es war ungemein interessant in diesem Falle Nebenbilder im Spiegel zu beobachten: touchirte ich bei directem Sonnenlichte die Excrencenzen mit Höllenstein in Substanz, so dass sie ganz weiss wurden und nun heller leuchteten, so sah ich klar und deutlich im Glasspiegel gleichsam über ihnen noch ähnliche von matteren Contouren; hier trat die Erscheinung ein, auf die ich oben (S. 25) aufmerksam machte. Bei diesem Patienten war ebenfalls der Pharynx so weit, dass ich ohne Zäpfchendecker nicht operiren konnte, das Zäpfchen fiel ohne diesen vor den Spiegel.

#### Fünfter Fall.

Fräulein A. Fr. aus L., ein starkes volles Mädchen, 20 Jahre alt, bekam vor einem Jahre Husten und wurde heiser; durch den Gebrauch von Salzbrunnen verlor sie beides. Im darauf folgenden Herbst wurde sie abermals heiser, die Heiserkeit nahm immer mehr zu und erreichte endlich seit 6 Wochen den Grad, dass Patientin nicht im Stande war auch den geringsten Ton hervorzubringen. Prof. Lebert, welchen die Patientin consultirte, war so wie ich der Meinung, dass wir es mit keiner Tuberculose, sondern einem bloß localen Leiden zu thun hätten; die Patientin war während der Krankheit nicht magerer, sondern noch stärker geworden und Husten eigentlich nicht vorhanden. Die laryngoskopische Untersuchung zeigte eine solche Schwellung der Taschenbänder und wahren Stimmbänder, nebst buckelförmigen Excrencenzen an der vorderen Commissur der Taschenbänder, dass es nicht möglich war, die einzelnen Organe genau zu unterscheiden. Patientin, eine Braut, war bereit sich jeder Operation zu unterziehen, wie lange Zeit auch zu derselben erforderlich sein möchte. Ich gab ihr innerlich Jodkali und liess unguent. Kalii jodati mit unguent. Digitalis äusserlich einreiben. Mit dem Messer wurden die buckelförmigen Erhöhungen scarificirt und die ganze Innenwand des Larynx mit Höllenstein touchirt. Nach zwölf-tägigem Bemühen hatte ich noch nichts erzielt — keine Spur von Stimme zeigte sich. Ich griff nunmehr zur Galvanokaustik und brannte kräftig die buckelförmigen Excrencenzen — zum Erstenmale sagte

Patientin des andern Tages, es schiene ihr als wolle die Stimme etwas durchbrechen. Nach einer kräftigen Einwirkung des Galvanokauters liess ich gewöhnlich längere Pausen eintreten, bis die Brandschorfe sich losgestossen. Bei einer abermaligen sehr kräftigen Einwirkung der Galvanokaustik trat plötzlich eine Inspiration ein und ich glitt mit dem glühenden Galvanokauter, aus Versehen, in die Luftröhre, so dass man an deren vorderen Wand deutlich eine weissgebrannte Stelle erblickte — was ohne allen und jeden Nachtheil blieb. Nach dieser intensiveren Einwirkung der Glühhitze, liess ich die Patientin mehrere Wochen pausiren, während welcher Zeit sie nach Hause reiste, mit dem Auftrage dann wieder zu kommen, wenn die jedenfalls eintretende Besserung der Stimme keine weiteren Fortschritte mache. Als Patientin wieder kam, war nun in der That etwas Stimme eingetreten und zwar zunächst eine Bassstimme; die laryngoskopische Untersuchung zeigte einen bedeutenden Fortschritt der Besserung: es waren jetzt bereits die Contouren der Taschenbänder und Stimmbänder deutlich wieder zu erkennen, nur noch stark geröthet und geschwellt, so dass namentlich die letzteren ein gleichsam fleischartiges Ansehen hatten. Die buckelförmigen Erhöhungen an der vorderen Commissur der Taschenbänder waren zwar noch nicht ganz fort, aber doch bedeutend kleiner, so dass nunmehr eigentlich für die Galvanokaustik nichts mehr zu thun übrig blieb und ich hoffte durch starke Auflösungen von Höllenstein (eine Drachme auf die Unze) die weitere Rückbildung des pathologischen Prozesses zu erzielen. Nachdem das letztere Mittel eine Zeit lang angewendet, griff ich noch einmal zum Höllenstein in Substanz, um den Rest der buckelförmigen Erhöhungen schneller zu vertilgen. Auch bei dieser Patientin hatte ich theils bei directem Sonnenlichte, theils bei Lampenbeleuchtung operirt und theils den messerförmigen, theils den stumpf-spitzen Galvanokauter angewendet. Die Besserung schritt stetig vorwärts.

### Sechster Fall.

Herr Apotheker K., 60 Jahre alt, leidet seit seiner Kindheit hin und wieder am Halse mit abwechselnder Heiserkeit: seit wohl 20 Jahren hat er keine reine Stimme, die manchmal sich noch mehr verschlechterte, manchmal sich besserte, im Uebrigen ist er gesund und klagt nur über verschiedene abnorme Empfindungen im Halse. Die laryngoskopische Untersuchung zeigt zwischen der vorderen Commissur der wahren Stimmbänder, etwas unter ihnen, wo man für gewöhnlich eine kleine Falte der Schleimhaut bemerkt, einen kleinen

birnförmigen Polypen, etwa 2 Linien lang und 1 Linie breit. Ein zweiter sass auf dem linken Stimmbande in der Nähe des hinteren Ansatzes desselben; dieser stellte gleichsam nur einen häutigen Lappen dar, von ähnlicher Grösse wie der Erstere; aber dieser sass mit breiter Basis am freien Rande des Stimmbandes und flottirte nach oben und unten; legte er sich an das Stimmband, so blieb er hier durch den Schleim kleben und es hatte den Anschein als sei er verschwunden. Von diesem Polypen nach vorn zu erstreckte sich von seiner Basis auf demselben Stimmbande eine etwa 3 Linien lange Schwielen, die sich als eine gleichmässige Verdickung des Stimmbandes darstellte; diese, sowie die beiden beschriebenen Polypen hatten ganz dasselbe gelblich weisse Ansehen wie die Stimmbänder, woraus wohl der Schluss gerechtfertigt, dass diese pathologischen Prozesse schon sehr alten Datums sein mussten; dafür sprach auch, wie sich später zeigte, die ungewöhnlich feste Verwachsung des Polypen mit dem Stimmbande. Die räumlichen Verhältnisse des Larynx waren sehr günstig, so dass ich schon in wenigen Sitzungen den Polypen zwischen der vorderen Commissur der Stimmbänder mit dem Messer entfernen konnte. Der zweite Polyp bot für das Messer Schwierigkeiten wegen seiner lappigen Beschaffenheit und weil er sehr innig mit dem Stimmbande verwachsen war; ihn mit Höllenstein fortzubringen, hätte wohl sehr lange gedauert und dabei wäre immer der Höllenstein bei den Bewegungen der Stimmbänder auch an das rechte verwischt worden. Ich beschloss demnach ihn durch die Galvanokaustik fortzuschaffen und zwar zunächst einen Versuch mit der Schlinge zu machen. Prof. Middeldorpf, welcher den Polypen ebenfalls sah, zweifelte an dem Gelingen, da der Polyp sehr klein war und mit breiter Basis aufsass; ich hoffte jedoch trotz dem, wegen seiner lappigen Beschaffenheit, ihn mit der Schlinge festzusammenschnüren zu können. In Gegenwart und unter Assistenz des Oberstabsarztes a. D. Dr. Biefel II. und Dr. Reichel wurden nun, sowohl bei directem Sonnenlichte als bei künstlicher Beleuchtung, vielfache Versuche gemacht. Eine andere Schwierigkeit für Erfassung des Polypen war die, dass er auf dem linken Stimmbande sass, denn da ich die geradestehende Schlinge benützen musste, so verdeckte ich mir sowohl diese als den Polypen durch das Instrument selbst, wenn ich mit der rechten Hand operirte. Ich versuchte deshalb das Instrument mit der linken Hand zu führen — was aber zu schwierig war. Ich beseitigte deshalb diesen Uebelstand dadurch, dass ich die Schlinge etwas einwärts bog und um sie parallel den Stimmbänder bringen zu können, welches doch von innen nach aussen, d. i. von

meiner Linken zur Rechten verlief, bog ich sie zugleich etwas schief in dieser Richtung. Auf diese Weise gelang es mir, sie sicher um den Polypen zu legen und ich sah diese Umlegung und Andrückung an das Stimmband mit voller Deutlichkeit. Aber nun trat eine neue Schwierigkeit hinzu; so gut der Kranke die Umlegung der Schlinge vertrug, so wenig ertrug er deren Zusammenziehung, ich mochte diese schnell oder langsam vornehmen. Jedesmal trat im Momente der Zusammenziehung eine Reflexbewegung ein, die Stimmbänder schlossen sich und der Polyp entglitt der Schlinge. In wiederholten Sitzungen glaubte ich dennoch, wenn ich nach Umlegung der Schlinge diese unverrückt in derselben Position erhielt, das Entgleiten des Polypen dadurch verhindern zu können, auch wenn sich die Stimmbänder schlossen, und liess den galvanischen Strom von Dr. Reichel schliessen — aber stets ohne Erfolg; es war damit natürlich jedesmal auch ein Kauterisiren des Stimmbandes oder beider verbunden, stets aber ohne irgend welche weitere nachtheilige Folgen. Diese misslungenen Versuche brachten mich später auf den Gedanken ein Instrument zu construiren, durch welches die Schlinge gleichsam erst am Polypen gebildet und zugleich zusammengezogen würde und so entstand die oben in Fig. 9 abgebildete galvanokaustische Kehlkopf-Zange. — Es wurde nunmehr von derartigen Versuchen mit der Schlinge Abstand genommen und diese so verwendet, dass mit ihr nur das krankhafte Gebilde betupft wurde; hierzu eignet sie sich ganz vorzüglich, weil sie blitzschnell erglüht und wieder erkaltet. Zu dem Ende wurde der Schlinge eine herzförmige Gestalt gegeben und sie in dieselbe Richtung, wie oben angegeben, gebogen. Am Instrumente waren beide Leitungsdrähte befestigt, von diesen aber nur der eine am Kasten angeschraubt, den andern dirigirte Dr. Reichel. Ich führte nun die kalte Schlinge in den Kehlkopf, setzte sie auf die Basis des Polypen und in diesem Momente schloss Dr. Reichel den galvanischen Strom, indem er auf Commando den Leitungsdraht an den Zapfen des Kastens schnell andrückte und ebenso schnell entfernte. In einer einzigen Sitzung (9. Jänner 1866) wurde der Polyp so glücklich getroffen, dass er des anderen Tages bereits ganz morsch geworden war und bei einem Riss mit dem Messer abfiel. Ein kleines Knötchen, welches noch sitzen blieb, wurde später mit Höllenstein betupft. Es wurde jetzt zur Zerstörung der Schwiele geschritten, und auch diese mit der Schlinge wiederholt betupft, später noch mit Höllenstein in Substanz bestrichen, weil bei dieser Gewebs-Alteration uns das Zerfliessen des Höllensteins angemessener erschien. Die

Stimme des Patienten ist bis jetzt schon beinahe normal und auch die Schwiele kaum mehr wahrzunehmen.

### Siebenter Fall.

Rittergutsbesitzer Sch. aus P., 45 Jahre alt, ein kräftiger, sonst ganz gesunder Mann, wurde mir von Prof. Middeldorpf zugeführt. Vor  $1\frac{1}{2}$  Jahren nahm er die ersten Anfänge seines Kehlkopfleidens wahr; er wurde heiser und nahm die Heiserkeit ganz allmählig immer mehr zu, bis er nicht mehr im Stande war, einen lauten Ton hervorzubringen, obgleich er nicht vollständig stimmlos war; seit einem Jahre war aber ein Stillstand in der Heiserkeit eingetreten. Schmerzen oder irgend welche absonderliche Empfindungen hatte Patient im Halse für gewöhnlich nicht, nur des Abends stellten sich solche beim Schlingen ein, namentlich vermochte er dann breiartige Speisen schwerer zu schlingen; ebenso habe er nach vielem Sprechen unbedeutende Schmerzen im Halse. Die laryngoskopische Untersuchung des nicht eben sehr räumlichen Kehlkopfes zeigte einen Polypen von der Grösse einer mässigen Himbeere auf dem rechten wahren Stimmbande, in der Nähe der vorderen Commissur. Er sass am Rande des Stimmbandes mit einem ziemlich breiten Stiele auf, war von blautother Farbe und mehr gelappter Form; er war so gross, dass er in dem nicht sehr weiten Kehlkopfe bis gegen das linke Taschenband nach oben ragte und sich auf das linke Stimmband legte. Die Form des Polypen sprach sehr für die Anwendung der galvanokaustischen Schneideschlinge, aber sein Sitz, am freien Rande des Stimmbandes in der Nähe der vorderen Commissur, sowie seine Grösse, gemäss welcher er die linke Seitenwand des Larynx berührte, waren der Anwendung der Schneideschlinge nicht günstig. Diese musste nämlich einmal sehr gross sein und dann beim Herumführen um den Polypen die linke Seitenwand des Larynx berühren. Dennoch wurde der Versuch einige Wochen hindurch gemacht, aber die Reizbarkeit des Kranken war auch in dieser Zeit noch nicht bewältigt worden und weder Einathmungen von Chloroform, noch von Tannin, noch Gurgelungen mit Alaunwasser oder ganz kaltem Brunnenwasser, vermochten letztere in hinreichendem Maasse abzustumpfen. Zu Alledem kam noch eine ziemlich starke Rückwärtsneigung des Kehlkopfs, bei der die Anwendung der Kehlkopf-Pinzette ohne Erfolg blieb, weil sie eine zu starke Schleimabsonderung erzeugte, die den weiteren Einblick in den Kehlkopf verhinderte. Es wurde ein Versuch mit einer kleineren Schlinge gemacht, welche weniger leicht irgendwo

anstossen konnte; bei dieser war aber wieder der Uebelstand, dass sie durch ein erschwertes Umlegen um den Polypen zu viel reizte. Es wurde nun versucht den Polypen auf gewaltsame Weise zu erfassen und bei eintretenden Würgebewegungen gleichsam im Finstern im Kehlkopfe vorwärts zu dringen. Jedoch gelang es auch hierbei nicht den Polypen zu fassen, weil bei seinem Sitze auf dem freien Rande des Stimmbandes die Schlinge entweder unter ihn in die Trachea glitt oder über ihm zusammengezogen wurde. Dennoch wurde sie oben wiederholt zusammengezogen und kauterisirt, aber stets ohne Erfolg — aber auch ohne jegliche nachtheilige Folgen, obgleich verschiedene Stellen des Larynx dabei von der glühenden Schlinge getroffen wurden. Diesen Operationen, welche sowohl bei directem Sonnenlichte als bei künstlicher Beleuchtung vollzogen wurden, wohnte Prof. Middeldorpf wiederholt bei. Die Zeit der nothwendigen Abreise des Patienten drängte und obwohl er Willens war recht bald wieder zu kommen bis zur Beendigung der Operation, so war es mir doch unangenehm, ihn ohne jegliches günstige Resultat zu entlassen. Ich griff deshalb zur Kehlkopf-Gabel und zerriss in wenigen Sitzungen den Polypen so vollständig, dass nur ein kleines Knötchen zurückblieb und Patient mit fast völlig normaler Stimme nach Hause reiste, nebenbei auch sehr dankbar dafür, dass er durch die Operation von der lästigen Schleimbildung im Kehlkopfe befreiet war.

#### Achter Fall.

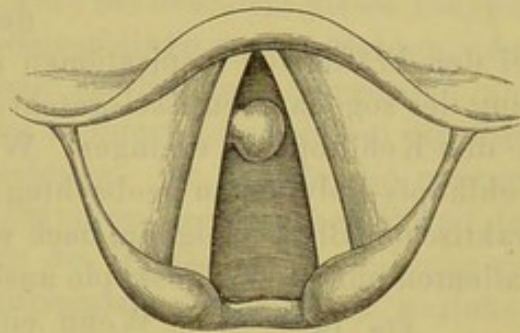
Dieser Fall ist meines Wissens der Erste, bei welchem überhaupt die galvanokaustische Schneideschlinge mit Erfolg angewendet wurde und ist er bereits in Langenbeck's Archiv, Band VII veröffentlicht; ich führe ihn in der Abkürzung nur zur Vervollständigung der Beobachtungsreihe nochmals an und weil ich den Patienten jetzt  $\frac{1}{2}$  Jahr nach der Operation noch einmal untersucht habe.

Der fürstlich Hatzfeld'sche Schäfer Wolff aus Herrmenau, 39 Jahre alt, hatte sich vor 6 Jahren bei einer Hochzeit stark erkältet und war so heiser geworden, dass er keinen Ton hervorbringen konnte. Dieser hohe Grad der Heiserkeit verlor sich zwar, jedoch blieb ein geringerer Grad trotz aller angewandten Mittel zurück; in der ersten Zeit hatte Patient auch Beschwerden beim Schlingen gehabt. Der Patient stellte sich mir am 6. Juni 1864 das Erstemal vor; die laryngoskopische Untersuchung ergab einen Polypen von der Grösse einer mächtigen Bohne, welcher mit einem ziemlich dünnen Stiele am freien Rande des rechten Stimmbandes in der Nähe der

vorderen Commissur sass (Fig. 17, natürliche Grösse); der Stiel war sehr platt, denn der Polyp flottirte bei der In- und Expiration und lag bald auf, bald unter dem Stimmbande. Patient klagte jetzt über keine besonderen Beschwerden, nur über Heiserkeit und eine arge Verschleimung im Halse. Der Beruf des Patienten gestattete ihm nicht, sogleich hier in Breslau zu bleiben und sich der Operation zu unterwerfen. Er kam im Juli 1865 wieder und wurde von Prof. Middeldorpf in die hiesige chirurgische Klinik aufgenommen, damit vor Aerzten und Studierenden hier die Wirkung der galvanokaustischen Schneideschlinge erprobt werden möchte. Ich untersuchte ihn abermals am 12. Juli und ich kann nicht sagen, dass seit einem Jahre der Polyp gewachsen war. Da dies der erste Fall, bei welchen die galvanokaustische Schlinge zur Anwendung kam, so mussten ganz neue Instrumente construirt werden; auf das stumpfwinklig gebogene Instrument von Prof. Middeldorpf war ich nicht eingeübt, da ich alle Instrumente für Operationen im Kehlkopfe wie eine Schreibfeder führe; es wurde deshalb nach Berathung mit Prof. Middeldorpf ein Instrument angefertigt, und in ähnlicher Weise ausgeführt wie Fig. 2 zeigt, nur fehlte damals noch das Knöpfchen b, durch welches der Operateur selbst, den galvanischen Strom schliessen konnte. Nachdem Patient auf das Instrument eingeübt war, wurde am 21. Juli zur Operation geschritten, in Gegenwart von Prof. Middeldorpf, seiner Assistenz-Aerzte und mehrerer Klinizisten. Die Leitungsdrähte waren beide am Schlingenhalter befestigt, aber nur einer an der Batterie; Prof. Middeldorpf leitete den anderen, um den Strom zu schliessen, wenn ich den Polypen zusammengeschnürt. Wiederholt glaubte ich den Polypen erfasst zu haben und die Batterie trat in Wirksamkeit, aber ich hatte ihn eben nicht erfasst; es entstanden einige leichte Kauterisationen im Larynx, die ohne allen Unfall vorübergingen. Es wurde dem Patienten eine Pause gegönnt bis zum 26. Juli, an welchem Tage abermals zur Operation geschritten wurde; diesmal wurde die Zahl der Zuschauer soviel als möglich beschränkt, um nicht unnöthig den Patienten zu erregen. In Gegenwart von Prof. Middeldorpf führte Dr. Reichel den einen Leitungsdraht zur Schliessung des Stromes; den Kopf des Kranken hielt ein Klinizist. Ich habe Letzteres bei meinen bisherigen Operationen nicht nöthig gehabt, in diesem Falle geschah es, weil Patient sich immer gleichsam in den Kehlkopfspiegel hinein legte. Die Kehldeckel-Pinzette, welche Patient zwar ganz gut ertrug, war ohne Nutzen, da die eintretende bedeutende Schleimerzeugung hinderlich war. Ich ging diesmal bei der Operation auf mehr gewaltsame Weise zu Werke,

denn es gelang mir nicht, gleichsam in einem Zuge bis zum Polypen mit der Schlinge zu gelangen; Patient machte eine Schlingbewegung und der Kehlkopf schloss sich. Ich liess mich durch solche Bewegungen nicht stören, das Instrument ruhig im Kehlkopf liegen und wartete, bis bei einer Inspiration sich der Kehlkopf auf's Neue öffnete. In einem solchen Momente gelang es mir die Schlinge weiter zu schieben und genau mit dem Auge deren Umlegung um den Polypen und die Zusammenschnürung verfolgen zu können. Auf ein gegebenes Zeichen schloss Dr. Reichel den galvanischen Strom, es zischte im Halse des Kranken und der Polyp war im Nu abgebrannt; ich sah diesen noch eine Strecke mit dem Instrumente folgen, dann trat eine Schlingbewegung ein und Patient hatte jedenfalls den Polyp hinuntergeschluckt, denn er war nirgends zu finden. Das rechte Stimmband,

Fig. 17.



welches mit dem Polypen die in nebenstehender Figur 17 gezeichnete Gestalt hatte, sah nach der Operation eben so scharfrandig aus, wie das linke — keine Spur vom Polypen zu sehen; ein College, welcher den Patienten nicht vor der Operation gesehen hatte, konnte gar nicht bestimmen, auf welchem Stimmbande der Polyp gesessen, wenn er es nicht aus der geringen Röthung des rechten geschlossen hätte.

Die Operation war somit vortrefflich gelungen und zugleich auch vollständig beendet — jede weitere Nachbehandlung überflüssig. Patient hatte sofort eine klare Stimme, konnte auch sogar singen und reiste am dritten Tage nach der Operation nach Hause. Ich sah ihn nicht wieder bis zum 11. Jänner 1866, also nach  $\frac{1}{2}$  Jahre: die Stimmbänder sahen so glatt und weiss aus, dass es gar nicht möglich war, zu bestimmen, wo jemals ein Polyp gesessen.

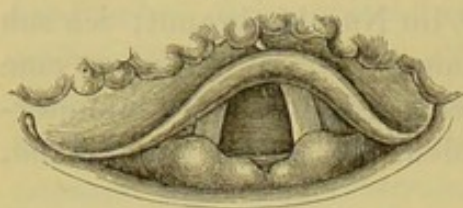### Neunter Fall.

Maurer J. von hier, 52 Jahr alt, hat die Gewohnheit viel Primtabak zu kauen; er ist ziemlich kräftiger Constitution, sonst gesund und klagt nur über grosse Heiserkeit und einen Kitzel im Halse, der ihn zum Husten reizt; Blut hat er nie ausgeworfen, auch ist er seit seinem jetzigen Leiden nicht magerer geworden. Vor  $1\frac{1}{2}$  Jahre wurde er, wahrscheinlich durch eine Erkältung ziemlich plötzlich heiser und merkwürdigerweise ist nach seiner Aussage derselbe Grad der

Heiserkeit bis heute geblieben. Es ist nicht uninteressant hier anzuführen, dass bei dem jetzigen Grade der Heiserkeit sich gar nicht beurtheilen liess, ob Patient in gesunden Tagen eine Bass- oder Tenor-Stimme gehabt; ich hätte das Letztere vermuthet. Die laryngoskopische Untersuchung ergab das Spiegelbild, wie es Fig. 18 darstellt, d. h. man sah fast nichts vom Inneren des Kehlkopfes.

Der Kehldeckel war nicht allein stark nach hinten, sondern auf der rechten Seite auch noch etwas nach einwärts gebogen, so dass er

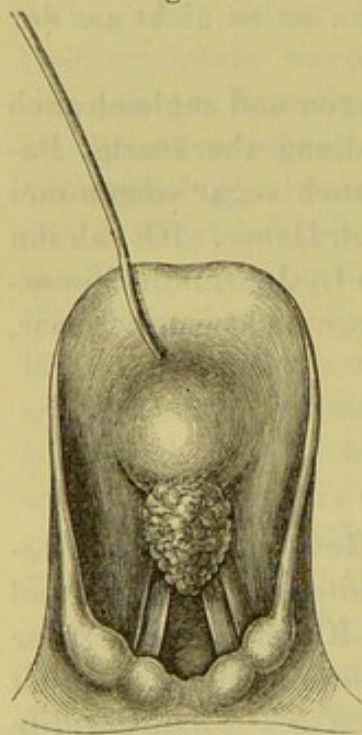
Fig. 18.



also eine schiefe Form besass. Man sah deshalb nur die Giesskannenknorpel, von dem rechten Taschen- und Stimmbande nur eben den hinteren Ansatz, von den linken Bändern etwas mehr, von der Rückenfläche des Kehldeckels gar nichts. Weder

bei den kräftigsten Inspirationen noch Intonationen, noch bei Erzeugung des sogenannten Eselsgeschreis gelang es, einen freien Einblick in den Kehlkopf zu erlangen. Wer Gelegenheit gehabt hat, viele Kehlkopfs-Polypen zu beobachten, wird sich bald einen sogenannten praktischen Blick aneignen, nach welchem er es gleichsam schon dem Patienten ohne Laryngoskopie ansieht, ob er an einem Polypen leidet.

Fig. 19.



Wenn ein ganz gesunder kräftiger Mensch von Heiserkeit befallen wird, die lange Zeit besteht, ohne dass anderweitige allgemeine Krankheitserscheinungen auftreten, so kann man mit grosser Wahrscheinlichkeit einen Polypen annehmen. Obgleich ich daher bei der ersten laryngoskopischen Untersuchung nicht sofort fand, was ich vermuthete, so liess ich, von dem angegebenen Grundsatz geleitet, doch nicht eher ab, bis ich fand, was ich erwartet hatte. Bei den beschriebenen physiologischen Manövern gelang es mir, wenigstens flüchtig einen Einblick in das Innere des Kehlkopfes zu erlangen und ein Neugebilde zu entdecken; von welcher Art und Grösse dieses sei, vermochte ich aber nicht zu erkennen. Ich wandte deshalb meine Kehldeckelsonde an; der Patient vertrug sie gleich das Erstemal, ich vermochte ganz bequem

den sehr starren Kehldeckel nach vorn umzubiegen und nun mit aller

Deutlichkeit den in nebenstehender Figur 19 gezeichneten Polypen zu erkennen.

Er hatte die Grösse einer starken Himbeere, war von höckeriger Oberfläche, sah blauroth aus und ragte bei der Inspiration mit seiner stumpfen Spitze zwischen die Stimmbänder in die rima glottidis; bei der Schliessung der Stimmbänder lag er fest auf diesen, so dass er den Winkel zwischen der Wurzel des Kehldeckels und der vorderen Commissur der Stimmbänder ausfüllte. Ob er in diesem Winkel mit seiner Wurzel festsass oder auf einem der Stimmbänder, war nicht möglich zu unterscheiden, weil seine Grösse diese Region verdeckte. Der Patient ertrug die Anlegung der Kehldeckelsonde so gut und so andauernd, dass ich ihn im hiesigen ärztlichen Vereine vorstellen und sämtlichen anwesenden Collegen den Polypen deutlich zeigen konnte, nachdem sich die Herren überzeugt haben, dass ohne die Sonde eben nichts von der Neubildung zu sehen war. Ich beschloss diesen Polypen mit der galvanokaustischen Schneideschlinge zu entfernen. Am 4. Jänner 1866 hatte sich mir Patient das Erstemal vorgestellt und ich unterwarf ihn von da ab täglichen Uebungen, sowohl bei directem Sonnenlichte als künstlicher Beleuchtung. Ich musste die quergestellte Schlinge anwenden, da der Polyp an der vorderen Wand des Kehlkopfes erschien; dies war trotz der Grösse der Neubildung ein günstiger Umstand, da ich das Instrument auf mich zu anziehen musste und diese Führung der Krümmung des Instrumentes entspricht. Bis zum 31. Jänner gelang es mir aber bei aller Mühe nicht, die Reizbarkeit des Kranken so abzustumpfen, dass die gesunden Theile resp. die Stimmbänder die nothwendige Berührung bei Umlegung der Schlinge ertragen hätten: die Stimmbänder und der Kehlkopf schlossen sich hierbei sofort, der Polyp kam auf die Stimmbänder zu liegen, auf denen ich nun unbedingt mit der Schlinge hingeleiten musste, um sie an den Polypen zu bringen; dadurch wurde aber die Reizung noch grösser. Bei allen diesen Uebelständen war nun noch die Rückwärtsneigung des Kehldeckels während der Operation zu überwinden. Ich hoffte dieses erzielen zu können durch Anlegung der Kehldeckelsonde und Befestigung derselben am Stirnbande, aber sie lag nicht so fest, dass sie bei einer geringen Bewegung des Kehlkopfes nicht mit der Spitze die Rückenfläche des Kehldeckels berührt und dadurch sofort zu Reflexbewegungen Veranlassung gegeben hätte. Ich wandte deshalb die Kehldeckel-Pinzette an, welche Dr. Reichel in der Lage erhielt; aber Patient musste wegen des vielen abgesonderten Schleimes zeitweise schlingen, so dass sie mir auch keinen Nutzen gewährte. Nach diesen fruchtlosen Bemühungen glaubte ich den Versuch machen

zu müssen, auf mehr gewaltsame Weise zum Ziele zu gelangen. Ich ging hierbei von dem Gedanken aus, den hier obwaltenden besonderen Uebelstand gerade zu meinem Vorthelle zu benutzen; wenn sich nämlich bei Berührung des Inneren des Kehlkopfes, insbesondere der Stimmbänder, letztere kräftig schlossen, so lag der Polyp wie auf einer festen Unterlage; ich dachte deshalb daran auf dieser, gleichsam wie auf einem glatten Brette mit der Schlinge schnell nach vorn zu gleiten, wo der Polyp lag, der nicht ausweichen konnte, weil er hier in dem Winkel zwischen der Wurzel des Kehldeckels und den Stimmbändern eingekeilt lag. Am 31. Jänner machte ich bei directem Sonnenlichte einen derartigen Versuch, der mir — um mich paradox auszudrücken — bald übel bekommen wäre, denn ich erfasste in der That den Polypen — aber ohne Anwendung der galvanokaustischen Batterie, die ich nicht in Bereitschaft hatte. Ich hatte die Spitze des Polypen eingeschnürt und ein Stück, etwa 2 Linien breit und 1 Linie lang, so scharf wie mit einem Messer abgeschnitten. Dies wäre also die Wirkung einer einfachen Schlinge oder des Ecraseurs gewesen, so dass in diesem Falle zugleich der Unterschied dieses Instrumentes von der galvanokaustischen Schneideschlinge hervortritt. Es blutete ziemlich heftig, so dass ich zunächst weder im Stande war einen freien Einblick in den Kehlkopf zu erlangen, noch weiter zu operiren. Des andern Tages, am 1. Februar, beschloss ich nun unter Beistand von Dr. Reichel auf dieselbe Weise den Polypen gänzlich durch die galvanokaustische Schneideschlinge zu entfernen. Die Operation wurde bei Lampenlicht vorgenommen, der Patient sass frei auf einem niedrigen Stuhle, ohne dass ihm der Kopf gehalten wurde; Dr. Reichel dirimirte den einen Leitungsdraht zur Schliessung des galvanischen Stromes. Ich ging mit dem Schlingenträger in der Art in den Kehlkopf ein, dass ich den Kehldeckel durch das Instrument selbst beim Hinabführen in die Höhe hob; als ich in die Nähe des Polypen mit der Platinschlinge gekommen, fuhr ich schnell mit derselben unter den Polypen, die Stimmbänder schlossen sich augenblicklich und ich glitt auf diesen nach vorn. Von diesem letzteren Manöver konnte ich nun nichts mehr sehen, denn der Kehlkopf schloss sich; trotz dem schnürte ich die Schlinge zusammen, Dr. Reichel schloss schnell die galvanische Kette, um sie eben so schnell wieder zu öffnen und ich zog den ganzen Rest des Polypen, welcher an der Schlinge sitzen geblieben, aus dem Kehlkopfe hervor; Alles dieses gelang in dieser Sitzung gleich beim ersten Versuche. Patient sprach und sang sofort mit klarer Stimme und zwar im tiefen Bass, welches so frappirte, dass man glaubte, gleichsam einen anderen

Menschen vor sich zu haben als vor der Operation; der Polyp hatte hier also wie der Finger auf einer gespannten Saite gewirkt, er hatte den Ton erhöht, denn vor der Operation hätte ich eine Tenorstimme bei dem Patienten vermuthet. Eine Blutung trat nicht ein und das wenige Blut, welches man im Kehlkopf wahrnahm, war offenbar noch die Folge der Operation von dem Tage vorher. Es war nicht möglich, auch jetzt nach der Operation mit Bestimmtheit zu sagen, wo eigentlich der Polyp gesessen, obgleich wir noch durch eine Woche den Patienten nach der Operation untersuchten. Er schien aber auf dem linken Stimmbande in der Nähe der vorderen Commissur gesessen zu haben, denn dieses war hier etwas geröthet und geschwellt, auch schien es, als wenn hier am freien Rande des Stimmbandes eine schwache Vertiefung vorhanden wäre. Es wurde keinerlei Nachbehandlung eingeleitet, weil diese eben nicht nöthig war. Vier Wochen nach der Operation untersuchte ich noch einmal den Patienten; auch das linke Stimmband war jetzt fast vollständig zur Normalität zurückgekehrt. Patient wurde nach der Operation abermals im ärztlichen Vereine vorgestellt.

### Zehnter Fall.

Dieser letzte laryngoskopische Fall, den ich hier anführe, bietet deshalb ein ganz besonderes Interesse dar, weil er zeigt, wie die Anwendung der Galvanokaustik im Innern des Kehlkopfes nicht schwieriger ist und nicht längerer Einübung von Seiten des Kranken bedarf, als andere Operations-Methoden — im Gegentheil unter Umständen viel schneller ausführbar ist, denn bei diesem Kranken führte ich — was kaum glaublich erscheinen möchte — sogleich am ersten Tage, als sich Patient zur Operation meldete, die Galvanokaustik zweimal hintereinander mit Erfolg aus.

Polizeiverwalter K. aus Z., 38 Jahre alt, ist bisher stets gesund gewesen, ausser dass er einmal kurze Zeit an einer Gonorrhoe gelitten; insbesondere hat er nie bedenklichen Husten oder Blutausswurf gehabt. Seit dem vergangenen Sommer ist er heiser und nahm die Heiserkeit allmählig bis zu einem gewissen Grade zu, dann trat ein Stillstand ein; Erkältung gab er als die Ursache seines Leidens an. Er klagt gegenwärtig über geringen Husten und zeitweise Schmerz beim Schlingen. Am 21. Dezember 1865 wurde er von Prof. Middeldorpf und mir untersucht und zeigte sich auf dem linken Stimmbande in der Nähe seines hinteren Ansatzes eine Neubildung von der Gestalt und Grösse einer Erbse mit körniger Oberfläche; von

dieser aus erstreckte sich nach vorn in den Morgagnischen Ventrikel hinein eine längliche Wucherung von derselben Beschaffenheit; das Taschenband derselben Seite war geschwellt und überragte ziemlich stark das Stimmband. Patient konnte jetzt nicht in Breslau bleiben und fand sich erst am 2. März 1866 zur Operation ein. Er kam des Morgens  $\frac{1}{2}$  11 Uhr zu mir und stellte sich schon zu der blossen Untersuchung mit dem Kehlkopfspiegel so schlecht, dass ich ihm erklären musste, auf diese Weise würde es wohl sehr lange dauern, ehe an eine Operation mit Erfolg zu denken wäre — jetzt beschied ich ihn um  $\frac{1}{2}$  1 Uhr, also nach 2 Stunden, noch einmal zu mir, um einen Versuch mit dem Operations-Instrumente machen zu können. Dr. Reichel fixirte jetzt den Kopf des Patienten und ich führte die galvanokaustische Schneideschlinge, die ich hier nur zum Betupfen benutzen wollte, zunächst ohne sie mit der Batterie zu verbinden, in den Kehlkopf des Patienten ein. Trotzdem der Polyp auf dem linken Stimmbande sass, was für die Operation mit der rechten Hand ungünstiger ist und trotzdem Patient 2 Stunden vorher kaum den Spiegel vertragen hatte, gelang jetzt der Versuch so gut, dass ich mit der Schlinge deutlich den Polypen berühren konnte. Es wurde sogleich das Instrument mit der galvanischen Batterie in Verbindung gebracht, und da Dr. Reichel die Schliessung des Stromes übernehmen musste, blieb der Kopf des Patienten unfixirt; trotzdem konnte ich mit aller Ruhe und Deutlichkeit den Polypen in dieser Sitzung zweimal hintereinander mit der Schlinge kauterisiren und die sogleich wieder vorgenommene Laryngoskopie zeigte, dass der Versuch vortrefflich gelungen war. Am folgenden Tage nahm ich dieselbe Operation vor und zwar bei directem Sonnenlichte, ohne dass der Kopf des Kranken fixirt wurde, und indem ich selbst zugleich die Schliessung des Stromes während der Operation übernahm, mit dem oben abgebildeten Handgriffe (Fig. 2). — Patient befindet sich noch in Behandlung.

Dieser Fall lässt zugleich vermuthen, dass bei den bisher sanctionirten langen Einübungen der Patienten viel Modesache obwalten möge.

### Eilfter Fall.

Fräulein Schw. aus K. in Posen, 20 Jahre alt, von blühendem Aussehen, litt seit 3 Jahren an Husten. Vor acht Wochen wurde sie eines Morgens ohne bestimmte Veranlassung heiser und des Abends war die Stimme bereits vollständig verschwunden und ist es bis heute geblieben. Merkwürdiger Weise verschwand mit dem Eintritte der

Stimmlosigkeit auch der Husten. Patientin, im Uebrigen ganz gesund, kann über das Ursächliche ihres Leidens nichts weiter angeben, als dass sie glaubt, es könne von Erkältung herrühren, da es in ihrem Hause sehr zugig sei. Gegen die Stimmlosigkeit ist schon mancherlei, namentlich starke Hautreize, angewendet worden, aber Alles ohne Erfolg — die Kranke ist nicht im Stande auch nur den geringsten Ton hervorzubringen, sondern flüstert nur ganz leise. Die laryngoskopische Untersuchung ergibt in dem sonst ganz normalen Kehlkopfe unvollständige Lähmung der Stimmbänder, d. h. letztere bewegen sich bei dem Versuche der Tonbildung etwas gegen die Medianlinie und stehen dann still, indem sie zwischen sich ein breites Ovale offen lassen.

Ob wir es hier mit einer sogenannten hysterischen oder einer rheumatischen Lähmung zu thun haben, ist schwer zu entscheiden, das Erstere ist aber wahrscheinlich. Der Fall beweist zunächst, dass es irrthümlich ist, wenn behauptet wird, unvollständige Lähmung der Stimmbänder erzeuge nie völlige Aphonie; es kommt doch ganz darauf an, wie gross oder gering die Excursionen der Stimmbänder sind.

Was die Behandlung des Falles betrifft, so musste zunächst von äusseren Hautreizen Abstand genommen werden, da diese bereits ohne Erfolg angewendet worden. Bekanntlich hat man bei hysterischen Lähmungen nicht selten einen augenblicklichen Erfolg von Berührung des Inneren des Kehlkopfes mittelst einer Sonde beobachtet. Ich schritt gleich den ersten Tag bei der gelehrigen Kranken zu diesem Verfahren, aber ohne allen Erfolg. Man hat ferner in solchen Fällen einen vortrefflichen Erfolg von der sogenannten electrischen Moxe, aussen auf den Hals applicirt, beobachtet. Da bei unserer Kranken äussere Hautreize bisher erfolglos gewesen waren, so kam ich auf den Gedanken gleichsam eine Moxe auf das Innere des Kehlkopfes zu appliciren. Ich führte bereits in der zweiten Sitzung den messerförmigen Galvanokauter in den Kehlkopf in der Weise, dass ich nicht die Stimmbänder sondern nur die Taschenbänder berührte; bei der sofort eintretenden Schliessung des Kehlkopfes liess ich hier den Galvanokauter einen Moment liegen und flüchtig die Hitze einwirken, ohne es auch nur zum Rothglühen kommen zu lassen. Schon nach dieser einmaligen Application der mässigen Hitze vermochte am anderen Tage die Kranke, wenn auch mit schwacher Stimme, Töne und Worte zu bilden. Der Zustand besserte sich noch mehr als nach einigen Tagen dasselbe Verfahren wiederholt wurde; die Patientin vermochte jetzt Alles mit deutlicher, wenn auch schwacher

Stimme zu sprechen und was besonders interessant ist, man sah jetzt im Kehlkopfspiegel die Stimmbänder bereits fast vollständig sich nähern und in jenen bekannten feinen Wellen erzittern und ebenso bemerkenswerth ist es, dass jetzt zwar die verschiedenen Vokale bei der Expiration intonirt, bei der Inspiration aber (sogenanntes Eselsgeschrei) noch kein Ton hervorgebracht werden konnte — die Stimmbänder verharrten hierbei fast vollständig in der Ruhe. Die Patientin befindet sich noch in meiner Behandlung und habe ich diesen noch nicht vollständig geheilten Krankheitsfall nur anführen wollen, um andere Collegen auf das angegebene Verfahren aufmerksam zu machen.

## 2. Leiden des Schlundkopfes.

Ich spreche hier nur von solchen Krankheiten des Schlundkopfes, bei denen die Galvanokaustik ohne Anwendung des Rhinoskopes nicht ausführbar ist, denn ohne letztere sind schon zahlreiche Operationen von Anderen mit der Galvanokaustik ausgeführt worden, bei Tumoren und Polypen im cavum pharyngo-nasale und der Nase. Nur einen Fall von Operation eines Nasenpolypen führe ich an, aus unten anzugebenden Gründen.

### Zwölfter Fall.

Diesen Fall habe ich bereits in Nr. 33, Jahrgang 1865 der allgemeinen Wiener medizinischen Zeitung veröffentlicht; ich führe ihn hier zur Vervollständigung der Beobachtungsreihe in Kürze noch einmal an.

Herr v. K., 41 Jahre alt, wendete sich das Erstemal wegen seiner Schwerhörigkeit im Juni 1863 an mich. Er hörte damals so schlecht, dass er sich eines Hörrohres bedienen musste; er hatte bereits verschiedene Ohrenärzte consultirt. Die Untersuchung zeigte beide äusseren Gehörgänge frei, trocken, weit, Trommelfell trübe. Durch den rechten Nasengang war es nicht möglich mit dem Catheter hindurch zu dringen, weil er beinahe völlig verschlossen und sehr schmerzhaft war, weshalb ich vom linken Nasengange aus mit einem Catheter von längerem Schnabel unter Leitung des Rhinoskopes in die rechte Tuba ging. Ich will hier nicht weitläufig und speciell alle die Heilversuche anführen, die ich mit dem Patienten unternahm und nur erwähnen, dass abwechselnd Dämpfe und Darmsaiten durch die Tuba Eustachii geleitet wurden und dass Touchirungen des Pharynx

mit Höllenstein, Injectionen von warmen Wasser in den äusseren Gehörgang u. s. w. vorgenommen wurden. Patient führte zum Theile die einzelnen Operationen zu Hause selbst aus, denn er hatte eben sowohl das Katheterisiren als die Rhinoskopie gelernt und entwarf Bilder von seinem *cavum pharyngo-nasale*, fast die besten, die ich bis jetzt überhaupt von dieser Region gesehen habe. Durch diese Behandlung war das Gehör so weit gebessert worden, dass er ein Hörrohr gar nicht mehr bedurfte und dass man kaum mit lauterer Stimme zu ihm zu sprechen nöthig hatte. Eine später wieder vorgenommene rhinoskopische Untersuchung zeigte an der oberen Pharynxwand von einer Tuba zur anderen, zapfenförmige Wucherungen auf der Schleimhaut, die mehrere Linien lang herabhingen. Patient versprach sich viel von der Entfernung dieser Neugebilde und wünschte davon befreit zu werden; es war allerdings auch zuzugeben, dass durch sie ein gewisser Druck und Reizzustand auf die Tuben ausgeübt werden konnte. Ich hatte Anfangs die Absicht jene Wucherungen durch Höllenstein in Substanz, nach vorheriger Scarification, zu beseitigen, aber dies wäre ein sehr umständliches und für den Patienten unangenehmes Unternehmen gewesen, abgesehen davon, wie lange der Patient sich hier in Breslau zu diesem Zwecke hätte aufhalten müssen. Der von oben herabfliessende Höllenstein hätte das Gaumensegel benetzt und zu sehr lästigen Empfindungen Veranlassung gegeben. Von grossem Werthe war daher hier die Galvanokaustik. In Gegenwart der Assistenzärzte der hiesigen chirurgischen Klinik DDr. Schiffer, Dittmar, Reichel und unter ihrem Beistande führte ich die Galvanokaustik aus, indem ich den kuppelförmigen Brenner (Fig. 10) an den Handgriff (Fig. 3) schraubte, das Rhinoskop in den Rachen des Kranken legte und unter seiner Leitung den Galvanokauter an die Wucherungen führte. Den galvanischen Strom schloss ich selbst durch einen Druck auf den Knopf (Fig. 3 a) und konnte im Spiegel genau vom Anfange bis zum Ende die Kauterisation mit dem Auge verfolgen. In drei Sitzungen waren die Wucherungen zerstört, ohne besondere Schmerzen für den Patienten. Den Galvanokauter hatte ich an seinem Ende bald auf die eine bald auf die andere Seite umgebogen, je nachdem ich auf der rechten oder linken Seite des Patienten kauterisiren wollte.

Der Erfolg der Operation für das Gehörvermögen war der, dass Patient behauptet, jetzt entschieden besser zu hören, als vor der Operation, auch ist dieser Erfolg geblieben.

### Dreizehnter Fall.

Auch dieser Fall betrifft einen schwerhörigen Patienten, dem — kann man dreist behaupten — wohl kaum ohne Galvanokaustik überhaupt möchte zu helfen sein; durch diese aber erwartete ich zuversichtlich Besserung, wo nicht völlige Herstellung.

Richard St. von hier, 15 Jahre alt, wurde mir von Dr. Hodann zur Behandlung überwiesen; der Knabe, sonst gesund, leidet seit seiner frühesten Kindheit an so bedeutender Schwerhörigkeit, dass er auch sehr schlecht spricht. Dabei spricht er, wie man zu sagen pflegt, durch die Nase, schnüffelt, räuspert und schneuzt sich fast beständig; des Nachts dauert es sehr lange, ehe er einschläft, weil er nicht recht Luft durch die Nase bekommt und schreckt aus dem Grunde auch oftmals im Schläfe auf. Diese Erscheinungen liessen schon auf ein Hinderniss in oder hinter der Nase im cavum pharyngo-nasale schliessen. Die äusseren Gehörgänge waren gesund, die Uhr hörte er vor dem Ohre unbestimmt, hinter dem Ohre ebenfalls: der Katheter stiess im Nasenrachenraume auf weiche fremdartige Massen, konnte aber doch in die Tuba Eustachii gebracht werden und verbesserte, bei Einblasung von Luft, sofort das Gehörvermögen um ein Beträchtliches. In der Nase selbst war nichts Krankhaftes zu ermitteln; das Zäpfchen war sehr lang und breit, trotzdem konnte ich die Rhinoskopie ohne Hebung desselben, mit einem kleinen Spiegel vornehmen und dieser zeigte sofort das cavum pharyngo-nasale erfüllt von kleinen und grösseren, beerenförmigen Tumoren, die sich auch an der hinteren Fläche des arcus pharyngo-palatinus bis abwärts erstreckten; das ganze cavum erhielt dadurch ein höckeriges Aussehen. Weder die Tubenmündungen noch die Choanen waren wegen dieser Geschwülste zu erblicken, von denen die grössten aus der oberen hinteren Wand des Pharynx hervorgingen, so dass zwischen ihnen und der hinteren Fläche des Gaumensegels nur ein schmaler Spalt zu den Choanen führte; dabei war hier eine beständige starke Schleimabsonderung vorhanden. Dieser Befund erklärte vollkommen alle krankhaften Erscheinungen, insbesondere auch die geringe Hörfähigkeit, andererseits lehrte er zur Genüge, dass er ohne Rhinoskopie nicht vollkommen zu constatiren und noch mehr, dass ohne sie an eine Operation nicht zu denken war, endlich, dass ohne Galvanokaustik hier schwerlich ein Erfolg zu erzielen wäre. Denn wie sollten jene Tumoren fortgeschafft werden, die ohne Stiel mit breiter Basis, gleichsam nur Wucherungen der Schleimdrüsen und Schleimhaut

darstellten; an Zerreißen derselben mit Zangen war wohl nicht zu denken, wenn man nicht in Gefahr kommen wollte, die gesunde Schleimhaut zu zerstören; solche Tumoren in dieser Region aber mit Höllenstein zu entfernen, würde wohl ein bedenkliches und auch nutzloses Bemühen sein. — Da die Wucherungen fast das ganze cavum pharyngo-nasale ausfüllen, so konnte man es zunächst wagen, ohne Leitung durch den Spiegel mit dem galvanokaustischen Instrumente, nachdem der Sitz der Wucherung mit dem Rhinoskope constatirt, hinter das Gaumensegel zu gehen und gleichsam auf das Gradewohl hin zu kauterisiren. Ich ging unter Assistenz von Dr. Reichel mit dem kuppelförmigen Galvanokauter (Fig. 10), welcher bis zum Platin mit Seide umwickelt war, hinter das velum nach oben und hinten und liess hier nach verschiedenen Seiten hin die Glühhitze einwirken. Alsdann wurden die Tumoren kauterisirt, welche sich hinter dem arcus pharyngo-palatinus bis nach unten herab erstreckten und schon mit blossen Auge zu sehen waren, wenn man das Gaumensegel reizte und es dadurch hoch nach hinten steigen liess. Da mir bei diesen Operationen das zu lange und breite Zäpfchen etwas hinderlich war, so wurde es mit der galvanokaustischen Schneideschlinge abgekürzt. Die Schmerzen, welche durch alle diese Operationen erzeugt wurden, waren unbedeutend, aber wir konnten es nun fernerhin nicht mehr wagen, gleichsam auf's Blinde hin zu operiren, sondern es mussten die einzelnen Tumoren genau und bestimmt getroffen werden. Dies vom Munde aus zu vollführen und den Galvanokauter unter Leitung des Spiegels an Ort und Stelle zu bringen, wäre sehr schwierig gewesen und hätte lange Einübung erfordert, da der Patient sich sehr schlecht zu dieser Manipulation stellte; es wurde deshalb ein anderes Verfahren eingeschlagen. Zunächst führte ich einen silbernen Katheter, den Schnabel nach unten gewendet, in das cavum pharyngo-nasale und befestigte ihn an das Stirnband; mit dem Rhinoskope wurde nun untersucht ob und welche Tumoren er auf diesem Gange treffe. Es zeigte sich sehr deutlich, dass er sich gerade an die grossen Tumoren an der hinteren oberen Pharynxwand anlegte. Es wurde deshalb dem quergestellten messerförmigen Galvanokauter (Fig. 5) die Biegung eines Ohrkatheters gegeben und dieser von dem Platin an rückwärts mit Seide dicht umwickelt, um die Nase vor der ausstrahlenden Hitze zu bewahren; dann wurde er wie ein Katheter durch die Nase hindurch an die Tumoren geführt, seine Stellung durch das Rhinoskop betrachtet und an das Stirnband fixirt. Den Handgriff des Galvanokauters (Fig. 2) brachte ich nun durch die Leitungsdrähte mit der Batterie in Verbindung und berührte

mit den beiden Löchern für die Leitungsröhren die Enden derselben, welche aus der Nase des Kranken hervorragten; sofort erglühte der Galvanokauter und man hörte es im Nasenrachenraume des Patienten stark prasseln; sowie dieser die Hitze nicht mehr ertrug, unterbrach ich die Berührung der Röhren und sofort beruhigte sich der Patient. Der Galvanokauter wurde auf diese Weise in verschiedene Stellungen gebracht, so dass er andere Theile der Tumoren berührte, diese Stellung aber immer durch das Rhinoskop controllirt und dann kauterisirt. Auf diese Weise wurde in Pausen von mehreren Tagen fortgefahren und sowohl durch die linke Nasenhöhle als rechte der Galvanokauter eingeführt, um successive verschiedene Tumoren zu treffen. Patient befindet sich noch in Behandlung und wird von den einzelnen Operationen so wenig angegriffen, dass er unmittelbar nach denselben lacht und guter Dinge ist.

Der beschriebene Fall ist vielleicht der glänzendste, den bisher die Rhinoskopie in das Bereich ihres Spiegels gezogen: keine sichere Diagnose möglich ohne diesen Spiegel, an eine Operation ohne ihn nicht zu denken — und mit welcher Sicherheit liess sich die Operation ausführen! Dieses Alles nur bei einem Schwerhörigen, woraus wohl zur Genüge die Wichtigkeit der Rhinoskopie für die Ohrenheilkunde erhellt. Aber auch die Galvanokaustik feiert hier einen schönen Triumph; denn jeder Unbefangene muss sich sagen, dass dieser Fall auf keine andere Weise so sicher und einfach zu operiren war.

Herr Staatsrath Prof. Dr. Pirogoff aus Petersburg wohnte einer dieser Operationen bei dem Patienten bei.

#### Vierzehnter Fall.

Dieser Fall bietet kein besonderes Interesse dar, als er nur einfache Nasenpolypen betrifft, die sich als Schleimpolypen erwiesen, deren Basis aber ausserordentlich fest mit der oberen Nasenwand verwachsen war. Der Kranke, ein 47jähriger Mann, leidet seit einiger Zeit an den gewöhnlichen Beschwerden, wie sie Nasenpolypen mit sich bringen. Die Untersuchung, von vorn durch die Nase mit einem zweiarmigen Ohrspiegel, zeigte bei directer Sonnenbeleuchtung in jeder Nasenhöhle kolbige Schleimpolypen, die von der oberen Nasenwand in deren engem Winkel entsprangen; die rechte Nasenhöhle war weit und leicht zu überblicken, die linke sehr eng, so dass hier an das Einführen einer Polypenzange nicht zu denken war. Ich führe den Fall nur an, um zu zeigen, wie man solchen Polypen mit ganz dünnen Schlingen-Röhren beikommen und die Nasenmuscheln völlig

schonen kann, auch bei ganz engen Nasenhöhlen. Um mich über den Ansatz der Polypen mehr zu vergewissern und mir Raum zu schaffen, erfasste ich denselben mit einer gekrümmten Pinzette und schnitt mit einem sehr langgestielten feinen Messerchen Stücke von demselben ab, dann nahm ich die oben beschriebene geradestehende Kehlkopfschlinge (Fig. 7) führte sie bei hellem Sonnenlichte um den Polypen, schnürte diesen zusammen und schnitt ihn unter Einwirkung der Glühhitze in einem Zuge ab. Ich hatte zuerst eine Eisendraht-Schlinge versucht, diese schmolz aber, so dass ich die Platinschlinge nehmen musste. Die Leitungsröhren dieser Schlinge haben eine Kehlkopfkrümmung; diese bietet unter Umständen Vorthelle dar, weil man sich dabei das Licht nicht verdeckt; sonst kann man sich je nach dem besonderen Falle auch eben so dünner, aber gerader Röhren bedienen.

Einigen galvanokaustischen Operationen wohnte auch Herr Dozent Dr. Lewin aus Berlin bei und war derselbe ebenso erfreut als überrascht von der Leichtigkeit, mit welcher sich dieselben ausführen liessen.

### Fünfte Fall.

Streng genommen zählt dieser Fall, wenigstens soweit ich bis jetzt mit ihm vorgeschritten bin, nicht zu den galvanokaustischen, jedoch stellt er die Beseitigung eines Hindernisses in das hellste Licht, welches bei jedem Operations-Verfahren durchaus überwunden werden muss, wenn man zum Ziele gelangen will — deshalb habe ich ihn hier zum Schlusse noch mit aufführen wollen. Er zeigt nämlich die Beseitigung der Rückwärtsneigung des Kehldeckels mittelst meines Kehldeckelstäbchens (S. 32), während der Operation und zwar auf eine neue, meines Wissens bisher noch nicht ausgeführte Weise. Zugleich ist der Fall der schwierigste, der mir bis jetzt zur Operation gekommen und insofern bietet er auch noch ein besonderes Interesse dar.

Herr E. aus Landeshut in Schlesien, 54 Jahr alt, gross, stark und von blühendem Aussehen, leidet seit 1½ Jahren an Heiserkeit. Anfangs trat die Heiserkeit nur vorübergehend auf, seit etwa sieben Monaten aber ist sie stabil geblieben. Husten ist eigentlich gar nicht vorhanden, Blut hat Patient nie ausgeworfen, magerer ist er seit Bestehen des Leidens nicht geworden, im Gegentheil eher stärker, Schmerzen im Halse sind nicht vorhanden, nur etwas Drücken im Kehlkopfe und mitunter Kitzel, der sich aber durch Husten verliert, dagegen ist starke Schleimbildung im Halse vorhanden. Ueber die

Ursache seines Leidens weiss Patient nur anzugeben, dass er früher oft an Schnupfen gelitten, der sich immer auf die Brust warf, wobei dann durch einige Tage Heiserkeit eintrat. Aus allem diesem liess sich schon mit ziemlicher Sicherheit annehmen, dass man es mit einem Polypen im Kehlkopfe zu thun habe, aber der Beweis hierüber durch die Ocular-Inspection unterlag sehr grossen Schwierigkeiten. Der Hals des Patienten stark und fett, der Rachen eng, die Zunge, wie mir dies noch nicht vorgekommen, so kurz, dass die Spitze kaum über die untere Zahnreihe gebracht werden kann und bei allem diesem noch der Kehldeckel stark nach hinten gebogen mit mässiger Maultrommelform. Alle gewöhnlichen Manöver, einen freien Einblick in den Kehlkopf zu erlangen, führten weder bei künstlichem noch Sonnen-Lichte zum Ziele; nur beim Eselsgeschrei gelang es einen ganz flüchtigen Einblick in den Larynx zu bekommen und soviel wenigstens zu sehen, dass man es mit einem Polypen zu thun habe. Erst die Anwendung meines Kehldeckel-Stäbchens ermöglichte einen freien Einblick und liess einen Polypen von der Grösse einer Erbse auf dem freien Rande des linken wahren Stimmbandes gegen die vordere Commissur zu, erkennen. Soviel war einleuchtend, dass ohne den Kehldeckel zugleich nach vorwärts zu ziehen, an eine Operation nicht zu denken war. Ich versuchte dies mit der Kehldeckel-Pinzette, jedoch vergeblich, Patient ertrug sie nicht sonderlich und die starke Schleimerzeugung nöthigte ihn zum wiederholten Schlingen. Ich glaubte ferner, wenn man die Zunge kräftiger nach aussen ziehen könnte, mehr Raum im Rachen zu gewinnen und dann vielleicht durch das Operations-Instrument selbst während der Operation gleichzeitig den Kehldeckel nach vorn zu drücken, aber die so kurze Zunge liess ein kräftiges Herausziehen nicht zu. Ich schnitt deshalb das Zungenbändchen durch, um die Zunge länger zu machen und war dies allerdings auch von einigem Nutzen, denn der Rachenraum wurde grösser, aber die Rückwärtsneigung des Kehldeckels wurde dadurch nicht behoben. Es war somit klar, dass ohne Anwendung eines Instrumentes der Kehldeckel nicht nach vorn erhalten werden konnte. Mein Kehldeckelstäbchen vertrug Patient ganz gut, es kam also nur darauf an, dieses durch eine Vorrichtung oder einen Gehilfen zu fixiren, damit ich beide Hände frei behalten könnte. Ich gab dem Stäbchen die Form des v. Bruns'schen Kehldeckel-Spatels, um es auf diese Weise den Patienten selbst halten zu lassen; er konnte es jedoch nicht so unverrückt halten, dass es nicht den Kehldeckel gereizt hätte. Ich beschloss demnach das Stäbchen mit der gewöhnlichen Kehlkopf-Krümmung an das Kramer'sche Stirnband zu befestigen. Dieses hat nun freilich

den Uebelstand, dass die Zange, welche an ihm befestigt ist, durch eine Schraube zusammengeschraubt wird; dies ist zu umständlich und lange während; fängt der Patient an zu würgen oder wird ihm das Instrument überhaupt im Halse lästig, so kann man die Zange nicht schnell genug öffnen. Derselbe Uebelstand tritt beim Kramer'schen Stirnbande auch bei der Anlegung des Ohrkatheters ein, für welchen es doch eigentlich bestimmt ist. Ich vertausche daher die Zange mit einer solchen, die durch eine sehr straffe Feder geschlossen ist; drücke ich auf letztere, so öffnet sich augenblicklich die Zange und das eingeklemmte Instrument fällt sofort von selbst heraus (Instrumentenmacher Härtel hierselbst verfertigt nach meiner Angabe solche Stirnbänder). Ein so modificirtes Stirnband wandte ich nun bei dem Patienten an. Mein Stäbchen wurde an den Kehldeckel angelegt, dieser nach vorn gebeugt und der Handgriff des Stäbchens in die Zange geklemmt. Anfangs ertrug Patient das Stäbchen nicht lange, allmählig aber ganz gut, besonders wenn ich vorher die Reizbarkeit des Kehldeckels durch Bepinseln mit Aether sulphuricus mittelst eines gewöhnlichen Kehlkopf-Schwammes abgestumpft hatte. Auf diese Weise konnte ich allmählig mit aller Ruhe bei reflectirtem Sonnenlichte die Operation ausführen und zwar geschah dieses mit meiner Kehlkopfnadel, dem dünnsten Instrumente, welches man für das Innere des Kehlkopfes construiren kann und welches ich bei grosser Raumbeengung anwende; bei seiner Handhabung ist aber sehr helles Licht erforderlich, weil man sonst die feine Spitze aus den Augen verliert.

---

