

Des lésions traumatiques chez la femme dans les accouchements artificiels / par Pierre Budin.

Contributors

Budin Pierre, 1846-1907.
Royal College of Physicians of Edinburgh

Publication/Creation

Paris : Octave Doin, libraire-editeur, 1878.

Persistent URL

<https://wellcomecollection.org/works/fjnnx5x3>

Provider

Royal College of Physicians Edinburgh

License and attribution

This material has been provided by This material has been provided by the Royal College of Physicians of Edinburgh. The original may be consulted at the Royal College of Physicians of Edinburgh. where the originals may be consulted.

This work has been identified as being free of known restrictions under copyright law, including all related and neighbouring rights and is being made available under the Creative Commons, Public Domain Mark.

You can copy, modify, distribute and perform the work, even for commercial purposes, without asking permission.



Wellcome Collection
183 Euston Road
London NW1 2BE UK
T +44 (0)20 7611 8722
E library@wellcomecollection.org
<https://wellcomecollection.org>

FACULTÉ DE MÉDECINE DE PARIS.

DES
LÉSIONS TRAUMATIQUES
CHEZ LA FEMME

DANS LES
ACCOUCHEMENTS ARTIFICIELS

THÈSE

PRÉSENTÉE AU CONCOURS POUR L'AGRÉGATION
(Section de chirurgie et d'accouchements)
et soutenue à la Faculté de médecine de Paris

PAR

LE D^r PIERRE BUDIN

Ancien interne des Hôpitaux et de la Maternité,
Chef de Clinique adjoint d'accouchements de la Faculté,
Lauréat de la Faculté de Médecine (médaille d'argent),
Membre honoraire de la Société anatomique,
Membre correspondant de la Société obstétricale de Londres.



PARIS
OCTAVE DOIN, LIBRAIRE-EDITEUR

PLACE DE L'ODÉON

—
1878

R39267

A MON MAITRE

M. S. TARNIER.

Chirurgien en chef de la Maternité,
Membre de l'Académie de Médecine.

Témoignage de gratitude.

P. BUDIN.

MEMOIRS OF THE LIFE OF

JOHN WILSON

BY JOHN WILSON

IN TWO VOLUMES

LONDON

1790

PRINTED

By J. WILSON, Printer, in Pall Mall

and J. WILSON, Bookseller, in St. Paul's Church-yard

near the North Gate, in the Strand

and J. WILSON, Bookseller, in the Strand

near the North Gate, in the Strand

By J. WILSON, Printer, in Pall Mall

and J. WILSON, Bookseller, in St. Paul's Church-yard

near the North Gate, in the Strand

and J. WILSON, Bookseller, in the Strand

near the North Gate, in the Strand

By J. WILSON, Printer, in Pall Mall

and J. WILSON, Bookseller, in St. Paul's Church-yard

near the North Gate, in the Strand

and J. WILSON, Bookseller, in the Strand

DES
LÉSIONS TRAUMATIQUES CHEZ LA FEMME

DANS LES
ACCOUCHEMENTS ARTIFICIELS

INTRODUCTION

Des lésions traumatiques chez la femme dans les accouchements artificiels, tel est le sujet qui nous est imposé. Il nous faut commencer par discuter, sinon tout le titre de notre thèse, du moins la valeur de quelques-uns des mots qu'il contient, afin de fixer dès le début les limites de notre travail.

On désigne sous le nom d'accouchement une fonction qui consiste dans l'expulsion spontanée ou artificielle d'un *fœtus* viable et de *l'arrière-faix* à travers les parties naturelles de la génération (Cazeaux).

Pour qu'il y ait accouchement, il faut donc que le *fœtus* soit *viable*, c'est-à-dire, au point de vue légal, qu'il soit âgé d'au moins six mois.

L'accouchement comprend non-seulement la sortie du *fœtus*, mais encore celle de *l'arrière-faix*, c'est-à-dire du placenta et des membranes; on divise, en effet, l'accou-

chement dans son ensemble en deux parties, l'accouchement proprement dit et la délivrance.

Pour qu'il y ait accouchement, il faut encore qu'il y ait passage du produit de conception à *travers les parties naturelles de la génération* : l'extraction du fœtus par l'opération césarienne, celle de l'enfant vivant ou mort par la gastrotomie dans les cas de grossesse extra-utérine, ne constituent donc pas un accouchement, mais une opération parfaitement réglée, analogue aux opérations chirurgicales.

Nous n'aurons à nous occuper que des accouchements *artificiels*, c'est-à-dire de ceux dans lesquels l'art intervient. Or, l'art peut intervenir non-seulement en facilitant la sortie ou en pratiquant l'extraction soit du fœtus, soit du placenta, mais encore en provoquant cette sortie avant la fin de la grossesse quand le fœtus est déjà viable. Dans ces conditions, l'accouchement est artificiel; voyons maintenant ce qu'on peut entendre par ces mots, *des lésions traumatiques*.

La *lésion* est un changement morbide quelconque survenu dans la continuité des organes, leur situation, leurs rapports, leur conformation et leur structure intime, soit par une cause interne, soit par une cause externe, telle est la définition donnée par Littré.

Quant au *traumatisme*, c'est l'état dans lequel une blessure grave jette l'organisme (Littré et Robin).

Ces deux définitions réunies indiquent assez que nous n'aurons pas à parler de certaines opérations qui peuvent être faites pour faciliter la terminaison de l'accouchement. Prenons des exemples : des incisions sur la vulve peuvent être nécessaires pour permettre la sortie du fœtus ou pour empêcher une déchirure très-étendue du périnée de se

produire; on peut aussi être conduit à pratiquer des incisions sur le col utérin dans le but de favoriser l'expulsion ou l'extraction du produit de conception. Ces incisions constitueront-elles des lésions traumatiques? Non, car il n'y a pas là un traumatisme véritable, le chirurgien agissant dans un but déterminé ne fait pas de blessures. Tout ce qui, en effet, est voulu, est une opération; tout ce qui n'est pas voulu, tout ce qui arrive malgré l'opérateur est au contraire une lésion traumatique. « Il ne paraît pas, dit M. le professeur Pajot (1) qu'il y ait un rapprochement raisonnable à établir entre les lésions éprouvées contre le vœu, malgré les soins et parfois en dehors des prévisions d'un accoucheur instruit et des mutilations arrêtées d'avance, ordinairement faites dans le but de sauver la femme. »

Nous n'aurons donc point à décrire ces opérations faites au niveau de l'orifice vaginal et de l'orifice utérin, nous en dirons seulement quelques mots au point de vue du traitement préventif des lésions traumatiques qui peuvent survenir pendant l'accouchement artificiel. Mais si par hasard, au moment de l'extraction du fœtus, l'incision faite vient à s'étendre, et s'il en résulte une rupture du corps de l'utérus, il y aura là une lésion non prévue, survenue malgré l'accoucheur, elle rentre dans notre cadre.

« Circonscrites dans ces limites, les lésions traumatiques se trouvent pour ainsi dire définies (2) », et nous n'aurons à étudier que celles survenues dans les accouchements artificiels, soit quand on fait l'extraction du fœtus

(1) Pajot. Des lésions traumatiques que le fœtus peut éprouver pendant l'accouchement, p. 5. Paris, 1853.

(2) Pajot. Loco citato, p. 6.

ou du placenta, soit quand on provoque l'accouchement prématuré.

Les causes qui dans ces diverses circonstances peuvent déterminer les lésions traumatiques sont multiples. La même lésion peut être produite de bien des manières; la perforation du vagin, par exemple, peut être faite par la main, ou par l'extrémité d'un instrument maladroitement introduit, ou par le jet d'une douche administrée dans le but de provoquer l'accouchement, etc.; il en est de même des lésions qui peuvent exister au niveau de l'utérus. C'est pourquoi, dans leur description, nous n'avons pas adopté une classification fondée sur les causes, mais une classification basée sur le siège de ces lésions. Elles peuvent occuper, en effet, soit la vulve et le périnée, soit le vagin, soit l'utérus, c'est-à-dire toute l'étendue du canal utéro-vagino-vulvaire que le fœtus doit traverser. Elles peuvent aussi atteindre les organes voisins qui sont en rapport immédiat ou même médiat avec l'appareil génital : la vessie, le rectum, le tissu cellulaire pelvien, les ligaments larges, les intestins, etc.

Enfin, une portion du canal formé de parties molles que le fœtus doit traverser vient, au moment de sa plus grande distension, s'appliquer contre la paroi interne d'un autre canal formé de parties dures, le canal pelvien. Ce dernier peut aussi subir des lésions traumatiques, soit au niveau des os eux-mêmes, soit au niveau des articulations qui les réunissent. Nous diviserons donc les lésions traumatiques en :

Lésions des *parties molles* ;

Lésions des *parties dures*.

Parmi les lésions des *parties molles*, nous étudierons successivement :

- 1° Les lésions de la vulve et du périnée ;
- 2° Les lésions du vagin ;
- 3° Les lésions de l'utérus ;
- 4° Les lésions des tissus ou des organes situés dans le voisinage du canal génital.

Du côté des *parties dures*, nous aurons à montrer :

- 1° Les lésions des articulations ;
- 2° Les lésions du tissu osseux lui-même.

Les lésions dont nous allons avoir à faire l'étude sont excessivement nombreuses ; elles peuvent quelquefois être constatées dans les accouchements naturels : nous ne parlerons bien entendu que des cas dans lesquels il y a eu intervention. La plupart de ces lésions ont été déjà isolément décrites par les auteurs, mais jamais elles n'ont été réunies en un seul faisceau. Il nous a donc fallu faire des recherches considérables et feuilleter un grand nombre de recueils français et étrangers.

Nous ne terminerons pas l'étude de notre sujet sans nous efforcer, dans une troisième et dernière partie, d'en tirer quelques enseignements. Presque constamment, on le verra, les lésions traumatiques n'ont pas eu d'autre origine qu'une erreur de diagnostic ou une faute opératoire. Nous montrerons comment on doit faire pour éviter de commettre ces fautes et ces erreurs, comment il est même possible, grâce au progrès de l'obstétrique moderne, de prévenir certains accouchements laborieux. Après avoir exposé le mal, nous montrerons le remède ; puissions-nous atténuer ainsi l'impression pénible éprouvée par le lecteur qui aura parcouru les deux premières parties de notre travail.

PREMIÈRE PARTIE

LÉSIONS DES PARTIES MOLLES

CHAPITRE PREMIER

Lésions de la vulve et du périnée

Ces parties qui sont si souvent lésées dans les accouchements naturels, ne le sont pas moins fréquemment dans les accouchements artificiels. On peut constater des fissures, de petites déchirures au pourtour de la *vulve*, soit sur ses bords latéraux, soit au niveau de la région vestibulaire, soit surtout au niveau de la commissure postérieure; mais les auteurs n'indiquent dans ces lésions, pas plus que dans les contusions qu'on observe parfois, aucune particularité qui puisse être attribuée en propre à l'intervention. Nous signalerons seulement un fait curieux dans lequel il existait un thrombus de la vulve: des manœuvres faites pour pratiquer la version déterminèrent la rupture de cette tumeur sanguine.

Obs. (résumée). — Accouchement laborieux, avec rupture d'un thrombus vulvaire; par M. Pigeon, médecin à Dijon (1).

Appelé en octobre 1831, près d'une femme dont l'accouchement menace de ne pas se terminer par les seuls efforts de la nature,

(1) Arch. gén. de méd. 40^e année, t. XXX, 1832.

M. Pigeon trouve un enfant se présentant par l'épaule gauche, en position dorso-postérieure. Le bras a été arraché par une sage-femme, au niveau de son insertion deltoïdienne. L'enfant a succombé, l'utérus est rétracté. Toutes les tentatives faites pour aller saisir les pieds sont infructueuses. « Désespérant de jamais l'atteindre les pieds, je pris, dit l'auteur, le parti de faire descendre les fesses et de repousser en haut avec l'autre main le moignon de l'épaule engagée.

« L'introduction d'un doigt dans le vagin de l'enfant, après avoir abaissé la hanche droite, me servit beaucoup dans ces efforts, et les fesses se présentaient tout à fait quand un accident subit et imprévu vint tout à coup me forcer d'interrompre mes manœuvres.

« Pendant ces tentatives pour placer l'enfant dans une position favorable à son expulsion, il paraît qu'il se rompit dans l'intérieur de la lèvre droite de la vulve une ou plusieurs varices volumineuses, et que le sang en s'y épanchant avec rapidité, l'avait violemment distendue, et à un tel point qu'elle se creva par une large déchirure. J'étais alors dans un moment de repos, la main introduite dans l'utérus, et le bras appuyé sur cette lèvre, lorsqu'en portant mes regards sur lui par hasard, je vis ma chemise couverte d'une nappe de sang, et j'entendis en même temps ce liquide couler à terre débordant alors de dessus les couches qui en étaient remplies. Je me hâtai de découvrir la malade pour m'assurer de la véritable source d'une hémorrhagie aussi formidable qui ne prenait pas sa source dans l'utérus, et je ne fus pas peu surpris de voir le sang s'échapper par un jet de la grosseur du petit doigt, de cette lèvre de la vulve qui avait encore le volume d'une grosse pomme, et dont l'aspect était bleuâtre. » Une compression exercée immédiatement sur la lèvre déchirée, arrêta l'hémorrhagie. Une heure plus tard la version put être achevée sans difficulté. Au bout de dix jours la femme jouissait d'une santé parfaite.

A moins qu'il n'existe comme dans le cas qui précède un état pathologique antérieur, les lésions de la vulve sont en général peu graves, mais elles deviennent plus sérieuses lorsqu'elles s'étendent en arrière et atteignent la région périnéale.

Le *périnée*, en effet, est lésé de plusieurs façons. Il peut y avoir à la fois déchirure de la vulve et du périnée, que ces deux parties se soient rompues simultanément ou que les déchirures de la commissure postérieure se soient étendues au périnée ; ou bien il se fait une perforation du

périnée entre l'anus et la commissure postérieure de la vulve, l'un et l'autre restant intacts.

Dans le premier cas, il y a *déchirure simple, ordinaire du périnée*.

Dans le second cas, il y a *rupture centrale du périnée*.

Lorsque la déchirure existe à la fois sur la vulve et sur le périnée, elle peut être plus ou moins étendue, non-seulement atteindre le périnée, mais encore intéresser le sphincter anal et s'étendre à la cloison recto-vaginale.

Si le périnée étant lésé plus ou moins largement, l'anus reste intact, on dit que la déchirure est *incomplète*.

Dans le cas où le sphincter anal est totalement rompu, et dans ceux où la lésion s'étend jusque sur la cloison recto-vaginale, on dit qu'il y a *déchirure complète*.

Ces déchirures se font en général sur la ligne *médiane*.

Dans certains cas exceptionnels elles peuvent se produire *latéralement*, et dans ces circonstances, même si la lésion est étendue, elles n'atteignent pas l'anus, mais passent en dehors de cet orifice. Aussi les déchirures ne risquent-elles pas alors de devenir aussi graves que celles qui existent sur le raphé médian.

§ 1. — DÉCHIRURES DU PÉRINÉE SIÉGEANT SUR LA LIGNE MÉDIANE.

CAUSES. — Les déchirures du périnée incomplètes ou complètes qui se font sur la ligne médiane peuvent, dans les accouchements artificiels, se produire de différentes manières.

Tantôt elles surviennent à la suite d'une application de forceps, l'extraction de l'enfant ayant été faite trop rapidement, soit parce que l'opérateur a dégagé la tête sans

prendre toutes les précautions nécessaires, soit parce que l'état du fœtus ou celui de la mère nécessitant la terminaison immédiate de l'accouchement, l'opérateur a préféré s'exposer à cette lésion traumatique, dans l'espoir de conjurer un accident plus grave (1).

D'autres fois, la déchirure est produite par le forceps qui glisse sur la partie fœtale et s'échappe brusquement à travers l'orifice vulvaire (2). L'observation suivante qui nous a été communiquée par M. le D^r Charpentier, professeur agrégé de la Faculté, en est un exemple.

Obs. — Rigidité extraordinaire du col ayant nécessité huit débridements. Position occipito-postérieure directe. Forceps. Glissement. Gangrène de la vulve et vagin, suite de la rupture du périnée. Gangrène et rupture utérine probables, suites des débridements et du traumatisme. Pas d'autopsie. Enfant vivant, mort 24 heures après sa naissance. Mort de la femme le 4^e jour.

Mme A., 28 ans, très-forte. Embonpoint exagéré. Taille moyenne, pas de rétrécissement du bassin. Pas de maladie antérieure. Primipare. Dernières règles, fin juillet 1876, grossesse normale.

Rupture des membranes sans cause connue, le 10 avril 1877. Pré-

(1) Voyez :

Union médic. T. XIV, p. 85, 2^e série.

Bulletins de la Soc. anat. 1852, t. XXVII, p. 270, 1^{re} série.

Gaz. des hôpitaux. 1854, p. 407. — Idem. 1857, p. 281. — Idem, 1859, p. 62.

Gaz. hebdom. 1854, t. I, p. 1012.

Arch. gén. de méd. 4^e série, t. I, p. 41.

Montfort. Thèse inaug. Paris, 1869, p. 40.

The Dublin Journal of med. sc. Mars 1874.

Annales de la Soc. méd. chir. de Liège. 1874, p. 81 et 171.

Schmidt's Jahrbüch. T. XXV, p. 205.

Robert Lee. Clinical Midwifery.

F. Winckel. Berichte und Studien, etc. Années 1874-1875, p. 127.

Gaz. médic. de Strasbourg. 1858, n^o 4, p. 65, vol. XVIII.

William Goodell. Transact. of the Americ. Gynæc. Society. T. I, 1876, p. 309, obs. II et III.

Madame Lachapelle. T. III, p. 146.

sensation du sommet, tête assez élevée, volumineuse, dure, très-ossifiée, position OIDP au palper et à l'auscultation. Enfant très-développé. Du 10 au 13 avril, pas de douleurs ou douleurs insignifiantes, n'amenant pas de modifications dans le col qui représente encore un petit bourrelet complètement fermé.

14 avril, premières douleurs vraies se succédant pendant huit jours sans régularité absolue. Durée 2 ou 3 heures le matin. Cessation dans la journée. Réapparition le soir de 6 à 3 heures du matin. Cessation jusqu'à 8 heures. Réapparition jusqu'à midi. Cessation jusqu'à 6 heures ou elles réapparaissent de nouveau.

Pendant ces 8 jours, la dilatation du col marche avec une lenteur désespérante, le col a atteint les dimensions d'une pièce de 2 francs dès le 17 avril, mais depuis, quelle que soit l'intensité des douleurs, le col reste dans le même état, dur, rigide, tendu, épais. La tête est élevée en position OIDP, reconnaissable à la direction des sutures et des fontanelles; état général satisfaisant.

Le 22, Mme X. commence à avoir un peu de fièvre, quelques vomissements, le pouls cependant ne dépasse pas 100 à 104. Température normale, M. Blot appelé en consultation avec M. le docteur G., médecin des hôpitaux, décide qu'il faut faire le débridement. Deux débridements latéraux. Aucune modification (il est midi). A 6 heures du soir, même état, deux autres débridements sont pratiqués, douleurs très-actives.

Le 23 à 10 heures du matin, même état, contractions utérines violentes sans résultat, le col toujours dur et tendu s'est un peu ouvert, mais pas assez pour qu'on puisse intervenir, pouls à 112, peau chaude.

D'autres débridements sont pratiqués, le col est ainsi tailladé dans toute sa circonférence. La tête toujours élevée, semble s'être dirigée plutôt en arrière qu'en avant. OIDP presque directe.

Le soir à 6 heures, le col est assez large et assez souple, quoique encore résistant pour que l'on puisse intervenir. L'état de la malade s'est en effet aggravé, pouls à 120, peau chaude, sèche, agitation.

Application de forceps, la tête est saisie par ses parties latérales. Tentatives de traction, *inutilité* des efforts, la tête ne bouge pas, 3 ou 4 tractions très-énergiques sont faites sans résultat. M. G. tire à son tour de toutes ses forces, *rien*. La tête ne bouge pas sous l'influence de l'application de l'instrument, le col s'est incomplètement dilaté, mais des tractions pratiquées pendant 12 à 15 minutes pour amener la tête dans la partie inférieure de l'excavation restent inutiles, alors changeant la direction des tractions, j'ai recours au procédé de M. Pajot. Une des mains, la gauche, saisit le forceps aussi près que possible de la vulve. L'autre tend à relever le manche de l'instrument

de façon à ce qu'il fasse l'office de levier sur la main placée au niveau de la vulve.

Après un certain nombre d'efforts incontestablement moins considérables que les tractions simples, la tête s'ébranle et commence à descendre dans l'excavation, mais au moment où elle franchit le col, l'instrument dérape et détermine par son extrémité la déchirure complète du périnée.

L'instrument est alors réappliqué, et à la première traction la tête sort sans exécuter sa rotation, l'occiput se dégageant au devant de ce qui reste de l'anus.

L'enfant naît vivant, présentant les marques du forceps sur les parties latérales au niveau des oreilles. Mais, en même temps, il semble que la tête ait éprouvé des lésions graves, sans qu'on puisse nettement les déterminer (hémorragies, fractures). Il succombe au bout de 24 heures.

Le lendemain la femme présente des eschares noirâtres remplissant tout le vagin et s'étendant de la vulve jusque dans toutes les parties visibles, son état va en s'aggravant, et elle succombe 5 jours après avec tous les symptômes de la métrite gangréneuse.

On observe également la rupture du périnée au moment où, la tête étant dehors, on fait l'extraction des épaules ; la tête en se dégageant a produit une éraillure, l'épaule sortant à son tour complète la rupture.

Le périnée peut aussi être déchiré au moment de la sortie, soit du siège, soit des épaules, soit de la tête venant la dernière dans les cas d'extraction par les pieds. Voici des faits de ce genre (1).

(1) Voyez encore :

Gaz. des hôpit. 1857, p. 281.

Archives générales de médecine. 4^e série, t. I, p. 41.

Besson. Thèse inaug., p. 29. Paris, 1877.

M. Duncan. Sur le mécanisme de l'accouchement normal. Traduct. française, p. 486. Paris, 1877.

Warren Brickell. Americ. Journ. of obstetr. 1876, p. 623, octobre.

Annales d'hygiène et de méd. légale. 1^{re} série, t. XXIII, 1840.

Obs. (1). — Dans le mois de septembre 1820, une femme primipare souffrait depuis 24 heures, et quoique la dilatation fût complète, la tête restait au-dessus du détroit abdominal, qui sans doute était un peu difforme. Les membranes étant intactes, j'en profitai pour opérer la version. Trouvant peu de facilité à agir de la main gauche, que j'avais d'abord introduite, je lui substituai la droite (deuxième position du vertex), et j'eus bientôt amené les pieds et le tronc du fœtus. La tête résistait : vainement, pendant un quart-d'heure, chercha-t-on à la faire descendre, en abaissant la mâchoire inférieure. On porta alors deux doigts sur les côtés du nez ; aussitôt la tête descendit brusquement, et s'échappant avec violence, déchira le périnée jusqu'à l'anus, dont le contour fut entamé jusqu'à un demi-pouce de profondeur. Cependant le bas du rectum pouvait encore se fermer volontairement : aussi la guérison fut-elle si prompte que, dix jours après l'accouchement, cette femme put sortir de l'hospice. Les déjections étaient alors aisément retenues, et la plaie du périnée était en partie cicatrisée, au voisinage de l'anus, quoiqu'on n'y eût employé d'autres moyens que la propreté et le rapprochement des cuisses. Cette femme, forte, sanguine, avait aussi été saignée après son accouchement, pour dissiper les symptômes d'une fièvre angioténique commençante.

Obs. — Présentation de la tête, doutes, version, déchirure très-étendue du périnée (2).

La nommée Greffier, âgée de 27 ans, primipare, bien conformée, robuste, se présente à la salle d'accouchement, le travail étant déjà assez avancé. Le ventre est très-volumineux, la poche des eaux forme une saillie considérable ; elle est tellement tendue qu'on ne peut reconnaître la présentation : cette seule circonstance décide à faire la version (pratique suivie alors à la Maternité de Paris). Après l'introduction de la main dans l'utérus, on constate que c'est la tête qui s'applique sur l'orifice utérin, ce qui n'empêche pas de décoller les membranes jusqu'au bas-fond de l'utérus ; on amène assez facilement les pieds, mais on a la plus grande peine à extraire la tête, à cause de la résistance qu'offrent les parties molles ; on est obligé de faire de très-fortes tractions, pendant lesquelles le périnée est déchiré en entier, ainsi qu'une bonne partie des fibres du sphincter. On retire un enfant bien conformé, mais faible, qui ne vit pas. La malade a pen-

(1) Madame Lachapelle. T. III, p. 203. 8^e mémoire, n^o XV, II.

(2) A. Pereira et H. Lasserre. Obs. IX. Arch. gén. de méd. 4^e série, t. I, p. 41, 1843.

dant plusieurs jours une incontinence des matières fécales, qui finit par cesser; mais la cicatrisation du périnée est très-incomplète.

La déchirure du périnée a même pu se produire au moment où la tête perforée franchissait l'orifice vulvaire, soit qu'on en fit l'extraction avec le cranioclaste de Simpson, soit qu'on l'amenât au dehors avec un doigt introduit dans la cavité crânienne, soit même que la céphalotripsie ait été faite.

OBS. — Bassin rétréci. Diamètre sacro-pubien 9 centim. Présentation du sommet. Forceps. Craniotomie. Céphalotripsie. Extraction de la tête à l'aide du cranioclaste de Simpson. Déchirure du périnée. Gangrène de l'utérus. Mort.

L..., primipare, entre en travail le 8 octobre 1865 à 7 heures du soir. Présentation du sommet. Le lendemain matin, les bruits du cœur fœtal se ralentissent, du méconium s'écoule. La dilatation n'étant pas complète, on fait sur l'orifice externe du col utérin plusieurs incisions, puis on applique le forceps. Des tractions énergiques ne peuvent réussir à dégager la tête. On se décide alors à pratiquer la craniotomie, puis la céphalotripsie. La tête broyée ne peut être amenée à l'extérieur qu'à l'aide du cranioclaste de Simpson.

Le périnée a été, pendant les dernières manœuvres, déchiré dans ses deux tiers antérieurs environ. La réunion tentée au moyen de l'application de trois serre-fines ne fut pas obtenue.

Les incisions latérales faites à gauche et en arrière de l'orifice utérin se sont étendues jusqu'à l'insertion du vagin sur le col. (Extrait des Registres de la Maternité).

OBS. — Bassin rétréci. Diamètre sacro-sous-pubien 9 cent. et demi. Procidence du cordon. Craniotomie. Déchirure complète du périnée. Communiquée par M. le D^r A. Ribemont.

La nommée D..., primipare, rachitique, entre en travail le 10 juin 187... Rupture prématurée des membranes à 10 heures. Procidence du cordon. Rétropulsion facile. Le cordon glisse de nouveau. Plus de battements. Le 19 à 9 heures du matin, l'orifice présente un diamètre égal à celui d'une pièce de cinq francs. Un chirurgien appelé pratique deux incisions sur les bords de l'orifice, perfore la tête qui commençait à s'engager. Ecoulement de la matière cérébrale. La tête vide s'avance dans l'excavation. Avec un doigt introduit dans le crâne,

il amène facilement la tête à la vulve. Son dégagement fait sans précautions suffisantes détermine une *déchirure complète du périnée*.

Une contraction chasse brusquement un instant après le tronc de l'enfant hors des organes maternels.

La déchirure du périnée a pu être observée également pendant l'extraction du corps du fœtus avec des instruments divers, le tire-tête de Mauriceau par exemple, ou le crochet (1).

Obs. (2). — Du laborieux accouchement d'une femme, à laquelle il fallut tirer avec les instruments son enfant mort en son ventre.

Le 28 mai 1683, j'ai accouché une femme âgée de 48 ans, de son premier enfant qui, pour être resté durant deux jours fortement engagé dans le passage après l'écoulement des eaux y mourut; l'extrême grosseur de sa tête ayant beaucoup contribué à l'y retenir, aussi bien que la sécheresse des parties de la mère qui avait vidé toutes les eaux de son enfant sans aucune dilatation de la matrice, deux jours avant que j'eusse été mandé pour la secourir, au défaut du chirurgien qu'elle avait arrêté auparavant pour l'accoucher, lequel préjugant bien par toutes les mauvaises dispositions de cette femme qu'elle aurait un travail très-laborieux, en avait évité la pratique en se faisant celer; ce qui fit qu'après avoir épuisé toute l'industrie d'une sage-femme qui l'avait assistée à son défaut, on eut recours à moi pour la secourir dans cette urgente nécessité; mais ce fut trop tard pour pouvoir sauver son enfant que je fus obligé de tirer avec les instruments, après la certitude que j'eus de sa mort au ventre de sa mère, sans lequel secours elle serait indubitablement morte. Et comme toutes les parties de la vulve commençaient à se tuméfier beaucoup et à s'enflammer, et l'urine et les autres excréments à être supprimés, je me servis de l'instrument que j'ai inventé et auquel j'ai donné le nom de tire-tête, dont l'on peut voir la figure dans

(1) Ollivier d'Angers. Annales d'hygiène et de médecine légale. T. XXIII, p. 145, 1840.

Burwell. Présentation du siège; extraction avec le crochet mousse. Rupture du périnée et de la cloison recto-vaginale sur une hauteur de 75 millimètres. In Amer. Journal of medic. sciences. 1844, 2^e série, t. VII, p. 325, obs. XII.

(2) Mauriceau. Observations sur la grossesse et l'accouchement des femmes, et sur leurs maladies. Obs. CCCXXXIV.

mon livre des accouchements, afin de faire moins de violence par le moyen de cet instrument à ces parties ; mais cet enfant était si gros que les parties de la vulve ne se pouvant assez dilater il s'en fit un *déchirement jusqu'à l'anus*, et comme elles étaient déjà fort enflammées avant l'opération, il y survint une gangrène durant les premiers jours qui m'empêcha de les pouvoir réunir, comme j'aurais fait sans cet accident, par le moyen de quelques points d'éguille ; n'ayant pas jugé à propos de l'entreprendre à cause de la pourriture qui survint à ces parties d'où il tomba plusieurs escarres ; après quoi ces mêmes parties ayant été nettoyées de cette pourriture, cette femme se porta très-bien dans la suite sans avoir aucune incommodité en la rétention de son urine, comme j'en ai vu à quelques femmes qui, après de violents accouchements de cette nature, sont restées incommodées d'un flux involontaire de l'urine qui leur venait de la perte de substance qui s'était faite au col de la vessie, ensuite de la pourriture qui était arrivée en ces parties où il était resté des fistules incurables.

Enfin, dans l'observation qui suit c'est la main introduite dans les parties génitales pour faire une exploration qui a produit une lésion étendue du périnée.

Obs. — Cas de déchirure complète du périnée produite par une cause peu commune.

Le Dr G. Goodell rapporte le fait suivant : Mme K..., âgée de 25 ans, primipare, entra en travail le 6 avril 1876. Rien d'anormal ne survint jusqu'au moment où la tête atteignit le plancher périnéal : elle s'arrêta alors. Un certain nombre d'heures s'écoulèrent sans qu'il y eût aucun progrès. Le lendemain, la sage-femme effrayée de cet état de choses, envoya chercher un accoucheur habile et très-expérimenté de qui je tiens ces détails. Il vit qu'à chaque douleur la tête apparaissait à la vulve, puis rétrocedait aussitôt après. Il envoya chercher son forceps et il réussit, mais avec beaucoup de difficultés, à extraire la tête sans qu'il y eût aucune déchirure du périnée. Mais les épaules refusèrent de suivre, le cou était tellement tirailé et la tête obstruait tellement la vulve qu'il ne put atteindre les épaules. Comme l'enfant était vivant, il exerça pendant quelque temps sur la tête des tractions aussi énergiques qu'il pouvait être permis de le tenter, mais sans succès. Quand il eut succombé, il tira de toutes ses forces sur l'extrémité céphalique et réussit enfin à amener les épaules au dehors. Ce fut le tronc qui resta alors fixé et qu'aucune traction ne put amener. Après

(1) The American Journal of obstetrics. January 1878, p. 174. New-York.

une heure d'efforts inutiles, il put, avec beaucoup de difficulté, faire pénétrer sa main dans les organes génitaux : il découvrit, attachée au sacrum une partie qu'il crut appartenir à un second fœtus adhérent au premier. Un examen plus attentif lui permit de reconnaître l'existence d'une tumeur volumineuse qui remplissait l'abdomen comme l'aurait fait un autre enfant. Cette tumeur contenant du liquide, il ouvrit son canif et réussit à introduire sa lame jusque sur le kyste, tout en protégeant les parties maternelles, mais non sans s'être coupé lui-même grièvement. Une quantité considérable de liquide s'écoula aussitôt, inondant le lit et le parquet; le fœtus fut immédiatement chassé. Le kyste avait son point de départ au niveau de l'extrémité inférieure du sacrum.... Mon ami trouva alors le périnée de la mère horriblement déchiré, il pense avoir produit cette rupture en introduisant sa main dans les parties génitales dans le but de les protéger contre la lame de son canif. Il fit de suite de nombreuses sutures, mais le périnée avait été fortement comprimé pendant longtemps et d'une façon continue, les tissus avaient perdu leur vitalité, ils ne se réunirent point.

MÉCANISME DE LA DÉCHIRURE. — Laissant de côté les cas exceptionnels, voyons ce qui se passe au moment de la sortie de la tête, lorsqu'il y a une présentation du sommet. Sous l'influence des contractions utérines et des tractions exercées avec le forceps, on constate que le périnée s'allonge et s'amincit considérablement. Le plus souvent on voit se produire une fissure rectiligne qui s'étend d'avant en arrière en suivant la ligne médiane; d'autres fois, il se fait une déchirure qui apparaît à une certaine distance de la commissure et de l'anus, et cette déchirure débute soit par la peau, soit par la muqueuse vaginale. Tantôt, le tissu du périnée qui s'est aminci se fendille en tous sens comme le ferait une plaque de papier mâché sur laquelle on appuierait. Trois éléments entrent principalement en jeu dans la production de cette déchirure : l'élément tissu, l'élément temps, l'élément direction.

Il est en effet certains périnées qui ne résistent pas. « Il faut que l'accoucheur sache, dit M. le professeur Pajot,

qu'il y a des périnéés voués à la déchirure. Cela dépend de la nature et de la qualité des tissus (1). » — « Il n'est pas douteux pour moi, dit M. Matthews Duncan, qu'il existe dans certains cas une altération spéciale des tissus, qui abolit la puissance de résistance à la déchirure ou à la rupture qu'ils possèdent » (2). Et parmi les périnéés qui se rompent facilement, il faut citer en première ligne ceux qui sont infiltrés.

Le temps est aussi un élément important. Les orifices formés par les tissus vivants peuvent se laisser dilater à un degré quelquefois extraordinaire, lorsqu'on les distend lentement; ils se déchirent, au contraire, lorsqu'on veut agir rapidement; c'est là un fait d'observation vulgaire.

L'élément direction joue aussi un certain rôle : la tête fœtale doit sortir des organes génitaux en suivant l'axe de l'orifice vulvaire. Or, « le point du plancher du bassin qui supporte d'abord la plus grande pression correspond à l'extrémité du détroit inférieur (3). » Si la tête appuie trop et trop longtemps en bas, dans cette direction, le plancher périnéal cédera.

TRAITEMENT. — C'est de l'étude de ces différents éléments que découlent les indications à remplir pendant la sortie de la tête du fœtus; voyons donc quelle devra être, pendant cette période, la conduite de l'accoucheur. Nous aurons à l'examiner dans trois circonstances différentes.

A. Comment doit-il faire pour empêcher la déchirure du périnée de se produire ?

(1) Pajot. Extrait d'une leçon faite à la Faculté in Gazette obstétricale. 20 juillet 1873, p. 209.

(2) J.-M. Duncan. Mécanisme de l'accouchement, etc., p. 476.

(3) Pajot. Loco citato, p. 210

B. Si malgré ses soins, la déchirure est imminente, ne doit-il pas intervenir pour empêcher qu'elle ne s'étende trop en arrière vers l'anus et la cloison recto-vaginale ?

C. Que doit-il faire quand la déchirure existe incomplète ou complète ?

A. *Comment l'accoucheur doit-il faire pour empêcher la déchirure du périnée de se produire ?* Pour empêcher le périnée de se déchirer, lorsque le forceps est appliqué, il faut non-seulement éviter l'extraction trop rapide de la tête, mais encore s'opposer à son dégagement brusque sous l'influence des contractions utérines et des efforts de la femme : il faut donc retenir la tête avec le forceps pour l'empêcher desortir trop vite (1). On doit, en un mot, laisser à l'orifice vulvaire le temps de se dilater progressivement. Il faut en outre agir sur l'élément direction, et l'occiput s'étant complètement avancé sous la symphyse pubienne s'il y a une présentation du sommet, relever les manches du forceps, afin que la tête se dégage suivant ses diamètres sous-occipitaux.

Faut-il pendant ce dégagement soutenir le périnée ? En ce qui concerne l'accouchement spontané, cette manœuvre est différemment appréciée par les auteurs. « Je repousse complètement cette pratique que je crois inutile et dangereuse, dit M. le professeur Depaul (2) ; inutile, en ce sens que vous n'empêchez pas les lésions du périnée, et que souvent vous voyez la commissure vulvaire se dé-

(1) Tarnier. Nouveau Dictionnaire de médecine et de chirurgie pratiques. Article Forceps, t. XV, p. 381.

(2) Depaul. Leçons de clinique obstétricale, rédigées par M. le Dr de Soyre. P. 732-733.

chirer quels que soient vos efforts de pression ; dangereuse, parce que vous masquez avec votre main les parties que vous devez surveiller, et que rassuré par une protection trompeuse, les lésions se produisent sans que vous y preniez garde. Voici, pour ma part comment j'opère, et j'avoue que dans ma longue pratique je n'ai jamais eu qu'à me louer de cette manière de faire. Excepté dans quelques cas particuliers où le périnée a une longueur excessive, ce qui prédispose à des déchirures spéciales dont je vous ferai l'histoire un autre jour, je pense qu'il n'y a de danger pour les parties génitales qu'au moment où la tête se montre à la vulve et qu'elle se place dans cette ouverture d'une façon définitive, c'est-à-dire quand les mouvements alternatifs de progression et de recul ont définitivement cessé ; alors tous mes efforts consistent à permettre au périnée de se dilater peu à peu, et je m'oppose à une progression trop brusque de la tête. C'est en plaçant deux doigts de ma main gauche sur celui de ces points qui répond à la commissure supérieure de la vulve, et deux doigts de ma main droite sur la partie qui affleure la commissure inférieure que je contrebalance avec soin l'effort de la contraction utérine. Je permets ainsi à la vulve de se dilater peu à peu, je repousse légèrement en haut vers le pubis la tête qui se dégage pour aider au mouvement de déflexion, et je diminue ainsi l'effort que supporte la commissure inférieure qui est la partie la plus exposée. Jusqu'à ce jour je n'ai eu qu'à me louer de cette méthode que je vous recommande de substituer à la vieille manœuvre qui consiste à soutenir le périnée. »

D'autres accoucheurs au contraire, recommandent encore de soutenir le périnée. En donnant ce conseil, ils

savent bien que la main ou les mains appliquées sur le plancher périnéal dans le but unique de le renforcer n'ont jamais empêché sa rupture, comme le démontre le fait suivant, emprunté à M^{me} Lachapelle.

En appuyant la face palmaire de la main sur le périnée, ils veulent non-seulement empêcher la sortie trop rapide de la tête, mais encore la forcer « à se redresser pour prendre la direction de l'axe vulvaire (1). »

OBS. (2). — Le 12 mars 1821, une femme lymphatique, infiltrée et d'un embonpoint considérable, accoucha pour la première fois. Le travail avait duré huit à dix heures; l'enfant pesait 6 livres, il était vivant.

Dans les derniers temps du travail, la vulve, naturellement fort étroite et rétrécie encore par l'œdématisation des grandes lèvres, résistait fortement; le périnée était violemment distendu; tout à coup la peau s'érailla le long du raphé, et une déchirure superficielle occupa la longueur du périnée. Vers l'anus, la déchirure est plus profonde, et il en sort beaucoup d'eau qui ne peut être que celle de l'amnios, tant le jet en est considérable.

Cependant, la matrice redoublait d'efforts, et après cinq douleurs, elle fit franchir à la tête sa dernière barrière.

Malgré les soins de trois personnes dont les mains appliquées l'une sur l'autre soutenaient le périnée, cette partie fut totalement rompue d'un bout à l'autre. Le sphincter de l'anus paraissait intact, mais à un demi-pouce au-dessus de la marge la plus extérieure de cette ouverture, je sentis que la cloison recto-vaginale était considérablement amincie et réduite à la seule épaisseur de la membrane muqueuse du rectum; cet amincissement avait plus d'un pouce de hauteur.

Ces deux méthodes, on le voit, permettent dans l'accouchement spontané d'agir l'une et l'autre sur les éléments temps et direction. Lorsque la tête est saisie par le forceps, nous avons vu comment on pouvait empêcher le dégagement trop rapide; on peut aussi en se servant

(1) Pajot. Gazette obstétricale. 1875, p. 210.

(2) Lachapelle. T. III, 8^e mémoire, p. 203.

uniquement des branches de l'instrument diriger l'extrémité céphalique dans le sens le plus favorable à sa sortie. Il est donc inutile, dans ces cas, de se servir de la main pour soutenir le périnée.

C'est en s'appuyant sur les mêmes principes qu'on opérera le dégagement soit de la tête lorsque le forceps aura été appliqué sur le fœtus se présentant par la face, soit des épaules après la sortie de l'extrémité céphalique, soit du siège et de ces mêmes parties, dans l'extraction de l'enfant venant par l'extrémité pelvienne. Dans tous ces cas, indépendamment de la qualité des tissus du périnée, l'élément temps et l'élément direction jouent un rôle prépondérant.

B. Si, malgré les soins de l'accoucheur, la déchirure est imminente, ne doit-il pas intervenir pour empêcher qu'elle ne s'étende trop en arrière vers l'anus et la cloison recto-vaginale ?

Dans ces cas, la plupart des accoucheurs à l'exemple de Paul Dubois, font une petite incision de chaque côté de la vulve, à droite et à gauche, à 2 centimètres environ de la fourchette. Ces incisions sont pratiquées avec des ciseaux dont on glisse une lame à plat entre la tête et la grande lèvre correspondante ; après avoir fait pénétrer les ciseaux de un centimètre environ, on les redresse au moment de la contraction, et on sectionne les bords de l'orifice vulvaire. Les incisions ainsi faites présentent, suivant M. le D^r Tarnier, un certain nombre d'inconvénients.

1° Il en résulte parfois de chaque côté de la vulve une plaie plus large qu'on ne l'indique généralement, plaie béante dont les surfaces peuvent d'autant moins se réunir

par première intention que la lèvre inférieure entraînée par son propre poids s'écarte de la lèvre supérieure. Comme conséquences, on observe une suppuration prolongée et une cicatrisation irrégulière.

2° Dans un certain nombre de cas ces incisions n'empêchent pas (1) le périnée de se rompre sur la ligne médiane et même une déchirure très-étendue de se produire. On a alors trois plaies au lieu d'une. Voici deux observations dans lesquelles les choses se sont ainsi passées.

Obs. — Déchirure incomplète du périnée malgré 2 incisions latérales de la vulve. Communiquée par M. le Dr A. Ribemont.

Mélina X....., 32 ans, primipare, est admise le 29 décembre 1877 à 8 heures 30 du matin au pavillon de la Maternité.

Cette femme arrivée au terme de sa grossesse est en travail depuis 29 heures.

Le col est effacé, et l'orifice présente des dimensions égales à celles d'une pièce de deux francs. Présentation du sommet en OIGA; à midi, la dilatation est complète.

Rupture artificielle des membranes. Trois heures plus tard l'accouchement se terminait. Le périnée très-rigide menaçant de se rompre au moment du dégagement de la tête fœtale, l'aide sage-femme pratiqua de chaque côté de la vulve une incision de 1 centimètre environ. Le périnée fut malgré cela déchiré sur la ligne médiane, dans une assez grande étendue. Deux serre-fines furent appliquées immédiatement sur cette déchirure qui se cicatrisa par première intention.

Mais le lambeau inférieur des incisions latérales, retombant par son propre poids, se cicatrisa isolément; il en résulta entre lui et le lambeau supérieur une sorte d'encoche profonde qui ne laissait pas que de déformer complètement la vulve.

OBSERVATION (personnelle). — Au mois de novembre 1876, j'assistai à une application de forceps faite dans un service d'hôpital. Au mo-

(1) Voyez aussi Hecker. Klinik der Geburtskunde, Bd. II, p. 494. « D'après ce que j'ai noté, sur 93 cas de déchirure plus ou moins étendue du périnée survenue alors qu'on n'avait fait aucune incision latérale, ou, bien que l'opérateur eût pratiqué cette incision... »

Arthur Edis. In Obstetrical Transactions. Vol. XVII, 1875, p. 346.

ment où le dégagement de la tête allait être effectué, le périnée menaçant de se rompre, une section fut faite avec des ciseaux de chaque côté de la vulve, à deux centimètres environ de la commissure postérieure. J'examinai quelques jours plus tard les organes génitaux de cette femme chez laquelle il y avait des accidents graves de septicémie. A l'endroit où avait été faite chaque incision il existait une plaie qui suppurait, la lèvre inférieure ne s'étant pas réunie à la lèvre supérieure. Il y avait en outre sur le raphé médian une déchirure du périnée qui s'étendait jusqu'au sphincter anal lequel n'était cependant pas complètement rompu.

Aussi M. Tarnier opère-t-il d'une façon différente. « Je me suis bien trouvé dans ces cas, dit-il, de faire une incision que je commence sur le raphé médian en la dirigeant non pas directement en arrière, mais obliquement sur l'un des côtés et en dehors de l'anüs ; si le périnée se déchire malgré cela, la déchirure se fait dans la direction de l'incision, et le sphincter de l'anüs est épargné (1). » Nous avons plusieurs fois mis ce précepte en pratique avec succès et surtout tout récemment dans le cas suivant :

OBSERVATION (personnelle). — Dans la nuit du 2 au 3 juin 1878, on vint me chercher pour accoucher, en l'absence d'un de mes confrères empêché, Mme E., primipare, âgée de 20 ans, habitant rue Gay-Lussac. L'enfant présentait le sommet en position OIDP. ; la tête était profondément engagée, la dilatation complète, les membranes rompues. Trois heures après mon arrivée, les contractions utérines étant inefficaces, le travail n'avançant pas, je me décidai à appliquer le forceps (forceps Tarnier). L'occiput restait dirigé en arrière et à droite ; les deux pariétaux étaient incomplètement ossifiés, le pariétal droit, surtout, dans une grande partie de son étendue, ressemblait à une feuille de parchemin. Après avoir fait sans succès quelques tentatives pour ramener l'occiput en avant, je me résignai, vu la mollesse des os du crâne que je craignais de trop déprimer, à dégager la tête en position occipito-sacrée. Il existait depuis plusieurs jours au pourtour de l'anüs un bourrelet hémorroïdaire considérable. Pendant l'extraction, je vis le périnée se fendiller sur une certaine éten-

(1) Tarnier. Nouveau Dictionnaire de médecine et de chirurgie pratiques. Article Forceps. T. XV, p. 382.

due. Il y avait non-seulement à redouter une rupture du périnée, mais aussi une déchirure des veines hémorroïdales. Dans l'intervalle de deux contractions, je fis une incision commençant sur le raphé médian et se dirigeant obliquement sur l'un des côtés. Je pus alors facilement dégager la tête de l'enfant; c'était un gros garçon vivant et bien portant.

Il était d'autant plus indiqué dans ce cas de suivre le précepte de M. Tarnier, que si malgré les incisions latérales le périnée s'était rompu sur la ligne médiane et si la déchirure s'était étendue jusqu'à l'anus, il aurait pu en résulter une hémorrhagie qu'il n'eut peut-être pas été facile d'arrêter, et une phlébite consécutive.

C. *Que doit faire l'accoucheur quand la déchirure existe, incomplète ou complète?*

Pendant une intervention le périnée peut se rompre, soit parce que l'opérateur a dû terminer rapidement l'extraction, soit parce qu'il n'a pas pris toutes les précautions recommandées en pareil cas; la rupture peut être alors *incomplète* ou *complète*.

Certains auteurs se fondant sur ce que des cas de guérison spontanée ont été observés même dans les déchirures les plus étendues, donnent le conseil de rapprocher simplement les jambes de la femme et de les maintenir pendant plusieurs jours dans cette situation.

Obs. — Communiquée par M. le professeur Pajot.

Obs. — Chez une dame que j'ai accouchée quatre fois, dont trois fois au forceps, je fis la première application le 24 février 1853 pour une position occipito-postérieure. La vulve très-étroite avec un périnée mince et long, malgré la lenteur du dégagement, ne permit la sortie de la tête qu'avec une déchirure du périnée s'étendant jusqu'à 2 ou 3 millimètres de l'anus.

Les parties furent lavées avec soin, les cuisses rapprochées et

liées avec un foulard. La cicatrisation fut complète au bout de huit jours.

Dans les deux autres applications de forceps, le périnée résista. J'ai eu l'occasion d'examiner le périnée de cette dame, 27 ans après la rupture. Sans un examen des plus attentifs, il est impossible de se douter qu'il y a eu déchirure.

Ce mode de traitement réussit, mais étant donné l'indocilité de certaines malades, étant donnée aussi la présence de l'écoulement lochial qui peut baigner les surfaces de la plaie dont les bords restent alors écartés, beaucoup d'accoucheurs préfèrent avoir recours à la réunion immédiate.

Cette réunion pour les déchirures *incomplètes* se fait à l'aide de serre-fines appliquées deux ou trois heures après l'accouchement (1).

Pour les déchirures *complètes*, envahissant non-seulement l'anus mais encore la cloison recto-vaginale, les avis sont plus partagés. Les uns acceptent la suture immédiate avec des fils d'argent ou de soie ; d'autres, au contraire, se prononcent pour la réunion tardive. Voici ce que, rendant compte d'un travail publié par un médecin écossais, nous écrivions sur ce sujet en 1876.

« M. le docteur James Young a lu devant la Société obstétricale d'Edimbourg une note sur deux cas de déchirure étendue du périnée à la suite de l'application du forceps. Il a fait chaque fois la suture immédiate des parties, et la guérison a été complète et rapide. Dans une discussion qui suivit la communication de ce travail, la majorité des membres de la Société s'est prononcée pour l'opération immédiate.

(1) Voyez Montfort. Etude sur les déchirures de la vulve et du périnée pendant l'accouchement. Paris, 1869. Cette thèse a été faite dans le service et sous la direction de M. le professeur Guyon.

« La question du traitement immédiat ou retardé des déchirures du périnée a été discutée d'une façon très-remarquable à la Société de chirurgie, il y a quelques années. Presque tous les chirurgiens de Paris se sont, pour des motifs dont quelques-uns ont une grande valeur, déclarés les adversaires de l'opération immédiate. Mais il nous semble que les circonstances dans lesquelles s'est produite la déchirure doivent être déterminées. On peut, en effet, à ce point de vue, diviser en deux grandes catégories les déchirures du périnée : 1^o celles qui se sont produites rapidement, brusquement ; 2^o celles qui, au contraire, surviennent après un travail prolongé, surtout pendant la période d'expulsion.

« Dans la première catégorie se rangent les déchirures observées à la suite d'une application de forceps, lorsqu'un obstacle siégeant au détroit supérieur et empêchant la tête de descendre nécessite son emploi ; les déchirures conséquences de contractions utérines violentes qui expulsent rapidement le fœtus sans donner aux parties génitales externes le temps de se distendre, de se développer, etc...

« La seconde catégorie, au contraire, comprend les faits dans lesquels la déchirure est survenue lorsque la tête du fœtus avait longtemps séjourné dans l'excavation pelvienne et sur le plancher périnéal ; nous citerons comme exemples les cas de présentation du sommet en position occipito-iliaque droite postérieure qui ne se réduisent pas, et qui, après un certain nombre d'heures, se terminent spontanément et produisent une déchirure du périnée, etc. Dans les premiers cas, la suture immédiate peut avoir des chances de succès ; dans les derniers, au contraire, ces chances seraient bien minimes, car les tissus sont contu-

sionnés et ont une grande tendance à se mortifier ; l'opération tardive est alors nettement indiquée.

« Presque tous les faits cités à Edimbourg étaient des faits de déchirure survenue brusquement à la suite de l'application du forceps, ce qui peut expliquer l'opinion générale des accoucheurs de cette ville en faveur de l'opération immédiate » (1).

Il nous semble donc légitime de croire que pour le traitement des déchirures du périnée il faut tenir grand compte des conditions dans lesquelles elles se sont produites. Les observations qui suivent semblent venir à l'appui de l'opinion que nous émettons.

Obs. (2). — Mme R., primipare, âgée de 23 ans, a eu dans sa jeunesse une carie vertébrale qui a guéri avec un certain degré de lordose lombaire. Elle fut accouchée le 16 janvier 1873 à 8 heures du matin, au moyen du forceps. Au moment de l'extraction de la tête, la femme se livra à des mouvements désordonnés, et eut des contractions violentes qui amenèrent une déchirure du périnée. L'accoucheur désireux d'y remédier immédiatement, m'emmena auprès de sa malade vers midi. Nous trouvons à la place du périnée un vaste hiatus qui comprend l'anus et son sphincter et remonte à 2 centimètres dans le rectum. Du côté du vagin la déchirure remonte jusqu'à 4 centimètres. Entre les deux conduits on trouve de chaque côté une large surface cruentée, triangulaire, assez égale et couverte de caillots.

La suture est immédiatement pratiquée.

La déchirure rectale est réunie au moyen de quatre points de suture entrecoupée, pratiquée à l'aide d'une aiguille courbe munie d'un fil métallique, un cinquième point plus profond traverse le sphincter de l'anus.

La déchirure vaginale est réunie au moyen de six à sept points de suture alternativement profonds et superficiels ; cinq points de suture sur la face cutanée du périnée ; guérison complète sans accidents. Les points de suture sont enlevés le 10^e jour.

(1) P. Budin. Le Progrès médical. 1876, p. 201.

(2) Bœckel. De la suture immédiate du périnée. Gazette médicale de Strasbourg. 1875, p. 155.

« Au bout d'un mois dit M. Böeckel, nous réexaminons la femme pour nous assurer de l'état des parties, et en particulier de l'anus sur la ligne médiane du périnée, la réunion simule le raphé normal au point d'être difficile à distinguer; c'est un résultat qu'on obtient du reste, même après la périnéorrhaphie pour rupture ancienne.

L'anus est bien reconstitué et serre le doigt; quand on ordonne à la malade de contracter cet orifice, on sent la pression du muscle. Interrogée, du reste, à plusieurs reprises, elle affirme qu'elle peut retenir les gaz.

Obs. — M. A. Macdonald (1) rapporte un cas dans lequel il y avait un rétrécissement du bassin, avec présentation du sommet et proci-dence du bras. Il avait appliqué le forceps, lorsqu'une contraction survenue tout à coup, chassa hors de la vulve la tête et le bras. Le périnée fut complètement rompu, et la cloison recto-vaginale fut aussi déchirée dans une étendue de 25 millim. au moins. Il fit la suture douze heures plus tard, la plaie se cicatrisa bien.

§ 2. DÉCHIRURES LATÉRALES DU PÉRINÉE.

Les déchirures du périnée se font le plus souvent sur la ligne médiane, sur le raphé; quelques-unes cependant ont un siège différent, comme cela a été constaté dans l'observation suivante que nous devons à M. le D^r Ch.-H. Petit (2).

Obs. (résumée). — Une femme primipare, âgée de 28 ans, arrivée à terme, ayant un bassin rétréci dont le diamètre antéro-postérieur minimum du détroit supérieur mesurait environ 9 centimètres et demi, était dans le service de M. le professeur Peter à l'hôpital Saint-Antoine. Le travail durant depuis très-longtemps, et la tête ne s'engageant pas, une application de forceps fut faite au détroit supérieur par l'interne de garde. Des tractions énergiques réussirent à la faire pénétrer dans l'excavation, et bientôt elle apparut à la vulve. On la dégagea lentement pendant qu'un aide soutenait le périnée. La tête sortit dans une situation transversale, car elle avait été saisie directement du front à l'occiput; l'une des branches était appliquée sur la face, l'autre sur

(1) The Obstetrical Journal. of great Britain. T. III, p. 832.

(2) Voir aussi : Skene, Transact. of the Americ. Gynæc. Society. I, 1876, p. 97.

la région occipitale. Après l'accouchement, on constata qu'il existait une déchirure à droite de la commissure de la vulve. Cette déchirure s'arrêtait à un centimètre environ de l'anus, en dehors du sphincter qui n'était pas intéressé. La partie inférieure de la grande lèvre était éraillée à sa face interne. Du côté du vagin, il existait une solution de continuité qui intéressait toute l'épaisseur de la muqueuse, mais n'atteignait pas la paroi du rectum. Cette déchirure remontait jusqu'à une hauteur de 4 centimètres environ.

§ 3. DÉCHIRURES CENTRALES DU PÉRINÉE.

Enfin d'autres fois la rupture du périnée se fait entre l'anus et la commissure postérieure de la vulve, qui restent intacts : il y a une véritable perforation centrale. C'est le plus souvent dans les accouchements spontanés qu'on rencontre cette lésion ; elle a été vue cependant à la suite de l'application du forceps. M. le D^r Bleyne (de Limoges) en a publié récemment une observation, et M. le D^r Charpentier a bien voulu nous donner quelques notes sur un fait analogue.

Obs.—Note sur un cas de déchirure centrale du périnée, par le D^r Bleyne, professeur de l'Ecole de médecine de Limoges (1).

Le 24 octobre, à 10 h. du matin, nous fûmes appelé à l'hôpital près d'une fille primipare à terme, en travail depuis environ vingt heures. La sage-femme nous informa que les membranes s'étaient rompues dans la nuit, que la dilatation du col était complète depuis cinq heures du matin, mais que malgré d'énergiques contractions la tête n'avait pas franchi le détroit supérieur. A notre arrivée nous constatons que la dilatation du col est complète ; une tumeur volumineuse donnant la sensation d'empâtement occupe la partie supérieure du bassin ; c'est le cuir chevelu tuméfié qui ne permet de toucher les os du crâne que dans un seul point correspondant à la symphyse du pubis. En sorte qu'il ne nous est pas possible de reconnaître par le toucher la position de la tête. La sage-femme avait négligé de la rechercher en temps opportun.

Les contractions sont fortes et régulières, mais impuissantes à

(1) Annales de Gynécologie, t. II, p. 289.

faire avancer la tête. Après une absence d'une heure les choses ne changeant pas, nous appliquons le forceps en présence des élèves.

L'instrument aidé des contractions utérines attire la tête dans l'excavation sans beaucoup de difficultés; continuant nos tractions nous l'amenons jusqu'au détroit inférieur. Lorsqu'elle n'est plus retenue que par les parties molles, nous cessons de tirer, tout en laissant le forceps appliqué.

A chaque contraction le périnée se développe de plus en plus; il arrive un moment où la tête en paraît entièrement coiffée. Son développement nous semble excessif; nous le faisons remarquer aux assistants, nous le soutenons avec soin, cherchant à ramener la tête autant que possible en avant vers le sommet de l'arcade. Mais à un moment donné, ayant voulu faire voir de nouveau l'état des parties aux élèves entre deux contractions, nous apercevons au-devant de l'anus sur la ligne médiane une déchirure de trois centimètres environ de diamètre antéro-postérieur, à travers laquelle se montre le cuir chevelu. Nous revenons alors au forceps que nous nous étions borné à soutenir; nous tâchons avec son aide et la main appliquée sur la moitié postérieure du périnée, de relever la tête au-devant de l'arcade. Peine inutile, à une nouvelle contraction la tête, qui apparaissait à la vulve, s'éloigne du sommet de l'arcade du pubis, *abandonne de plus en plus les cuillers du forceps* pour se porter en arrière; en même temps, elle s'engage davantage dans la déchirure, qui s'agrandit en s'étendant en arrière et à gauche vers l'anus, en avant et à droite vers la grande lèvre. Une bride assez large formée par le bord interne de la grande lèvre droite et la commissure postérieure de la vulve sépare la déchirure de l'ouverture vulvaire. Voyant que nos efforts pour la ramener dans la direction normale sont impuissants, nous nous appliquons à rendre le moins étendu possible le désordre qui se produit sous nos yeux. Dans ce but, pendant que la tête s'avance à travers la déchirure en l'augmentant momentanément, nous faisons soutenir l'anus par la sage-femme, tandis que nous-même, en ramenant les deux grandes lèvres le plus possible vers l'angle extérieur de l'ouverture, nous tâchons d'empêcher la rupture de la bride, nous atteignons notre but : la tête passe et le tronc ensuite par cette perforation centrale du périnée; l'anus et la vulve sont restés intacts. Nous laissons le cordon coupé pendre par cette ouverture et quelques instants après nous y faisons passer le placenta. L'enfant était sorti en position occipito-postérieure.

Immédiatement après l'extraction de l'arrière-faix, nous constatons l'état des parties. Le périnée présente une déchirure à bords irréguliers s'étendant d'arrière en avant de l'anus, dont le sphincter est respecté jusqu'au delà de la commissure postérieure de la vulve,

dans le tiers postérieur de la grande lèvre droite qui se trouve ainsi fendue en long.

L'ouverture vulvaire est complètement intacte et séparée de la déchirure par la bride dont nous avons parlé.

Quatre heures après l'accouchement nous rapprochons les lèvres de la plaie par trois points de suture enchevillée modérément serrée.

Le lendemain, la femme est prise d'incontinence d'urine; les bords de la plaie ne tardent pas à tomber en sphacèle et la suture à se détacher. La perte de substance occasionnée par la gangrène est peu considérable. La plaie abandonnée à elle-même est tenue propre autant que le permet l'écoulement des lochies et de l'urine; ses lèvres se cicatrisent isolément.

Obs. — Communiquée par M. le D^r Charpentier.

Femme rachitique, bassin rétréci; diamètre sacro-pubien minimum 8 cent. 1/2. En travail depuis quarante-huit heures. M. Le D^r Charpentier appelé trouva la dilatation complète, la tête tendant à s'engager et une bosse séro-sanguine considérable proéminent dans l'excavation.

Il fit une application de forceps, et après quelques tractions assez fortes amena la tête jusque sur le plancher périnéal. La rotation effectuée et l'occiput amené sous l'arcade pubienne, l'opérateur commença à relever les manches de son forceps afin d'achever le dégagement de l'extrémité céphalique: à ce moment, une contraction utérine violente, presque convulsive, à laquelle s'ajoutaient les efforts de la femme, survint brusquement et le périnée céda en son centre, quelque soin qu'eût mis l'accoucheur à le soutenir. La déchirure se fit si rapidement et sur une telle étendue que la tête du fœtus s'y engageait en partie entraînant avec elle le forceps: M. Charpentier s'appliqua à la retenir en maintenant le forceps d'une main tandis que de l'autre il sectionnait d'un coup de ciseaux le pont membraneux qui séparait la perforation de l'orifice vulvaire. La tête fut alors dégagée. L'enfant, rapidement extrait, était vivant. Des serre-fines en quantité suffisante maintinrent les lèvres de la plaie en contact et l'on obtint une réunion parfaite.

Les faits de ce genre sont excessivement rares; on peut se demander s'il serait possible de les empêcher de se produire. On devra essayer d'y parvenir en suivant une ligne de conduite analogue à celle recommandée plus haut pour éviter les déchirures simples du périnée.

CHAPITRE II

Lésions du vagin.

Les lésions du vagin qui peuvent être produites dans les accouchements artificiels sont de plusieurs ordres : tantôt il y a déchirure des parois du canal ; — tantôt il y a contusion plus ou moins étendue et plus ou moins grave des parois ; — tantôt il y a rupture survenant lorsqu'il existe déjà un état pathologique : dans les cas de brides cicatricielles, par exemple, ou de cancer du vagin.

§ I. — DÉCHIRURES DU VAGIN

Ces déchirures peuvent occuper :

- 1^o La partie inférieure ;
- 2^o La partie moyenne ;
- 3^o La partie supérieure du vagin.

I. — *Déchirures de la partie inférieure.*

Au moment où la tête, entraînée par le forceps, franchit le segment inférieur du vagin et l'orifice vulvaire, on peut voir se produire une déchirure simultanément dans ces deux parties. Cette déchirure, due probablement à une distension exagérée, peut, du côté du vagin, ainsi que nous l'avons constaté pour l'orifice vulvaire et le périnée, occuper soit la ligne médiane postérieure, ce qui est très-commun, soit la paroi latérale.

Obs. — Rupture de la paroi vaginale, par M. Gervis (1).

Présentation du sommet en position occipito-postérieure. Bassin légèrement rétréci; application de forceps, déchirure du périnée. Le lendemain matin on trouve une déchirure de la paroi latérale droite du vagin, déchirure qui avait envahi la fosse ischio-rectale, mais n'avait pas atteint le rectum lui-même. Application de sutures superficielles et profondes. Guérison.

D'autres fois, la même lésion se produit au moment du passage de la tête venant la dernière, lorsqu'on a pratiqué la version podalique.

Obs. — Présentation de l'épaule. Version podalique. Déchirure de la muqueuse vaginale.

La nommée L..., 28 ans, est admise le 7 avril 1864 à la Maternité. Elle entre en travail le 3 juin et est conduite à la salle d'accouchement le même jour à 7 h. 30 du soir.

Rupture de la poche des eaux le lendemain matin à 2 h. 30.

On constate l'existence d'une présentation de l'épaule gauche en position A. I. D. Les bras gauche et une anse de cordon occupent le vagin.

Version pratiquée à 7 heures du matin. L'opération, pendant laquelle la malade a été chloroformisée, a été des plus faciles. L'enfant est assez volumineux : 3,500 gr. Délivrance naturelle.

On constate alors qu'il existe à gauche de la fourchette une déchirure de la muqueuse vaginale, de la surface de laquelle s'écoule une notable quantité de sang. La ligature de quelques vaisseaux ne suffit pas à arrêter cette hémorrhagie, qui ne cesse que par le rapprochement des lèvres de la lésion maintenues à l'aide de quelques points de suture. (*Extrait des Registres de la Maternité.*)

Enfin, sans parler des cas dans lesquels les instruments appliqués sur la tête glissent et s'échappent brusquement en déterminant des lésions du vagin, la déchirure de la partie inférieure peut parfois se produire par un mécanisme

(1) Saint-Thoma's Hospital Reports. London, 1874.

Voyez aussi l'observation de M. le Dr Ch.-H. Petit, p. 00.

tout particulier. Elle est due à la pression exercée sur la paroi par les cuillers du forceps qui débordent la surface de la sphère céphalique sur laquelle elles sont appliquées. « Quand la tête est à la vulve, dit M. le D^r Tarnier (1), et qu'on lui imprime son mouvement de dégagement, les manches de l'instrument doivent suivre à peu près une ligne verticale; dans quelques cas, il devient même nécessaire de les coucher, pour ainsi dire, sur les parois abdominales (2); mais il ne faut user de ce mouvement qu'avec une certaine réserve, en déployant aussi peu de force que possible. A ce moment, la petite courbure des cuillers prend, en effet, un point d'appui sur les deux branches ischio-pubiennes, et la main placée à l'extrémité des manches agit sur un levier très long, très-puissant par conséquent; l'extrémité des cuillers appuie alors sur le périnée, qui peut se déchirer. Après une application de forceps ainsi faite, j'ai souvent constaté, en touchant les femmes immédiatement après l'opération, que le vagin présentait de chaque côté du rectum une déchirure antéro-postérieure, en forme de sillon, étendue jusqu'à la vulve. Les deux sillons avaient donc été évidemment creusés par l'extrémité des deux cuillers, parce que le manche du forceps avait été trop renversé sur les parois abdominales, et poussées dans ce sens avec trop de force. Dans une application bien faite et conduite jusqu'au bout d'une façon irréprochable, les cuillers doivent, pour ainsi dire, faire corps

(1) Dictionnaire de médecine et de chirurgie pratiques. Article Forceps, t. XV, p. 376.

(2) M. le professeur Pajot, qui a trouvé cette expression exagérée, regarde la suivante « les relever vers le ventre de la mère » comme traduisant fidèlement sa pensée. Annales de Gynécologie, t. VII, p. 336, 1877.

avec la tête, sans que leurs bords ou leur extrémité la débordent; si la coaptation des cuillers n'est pas parfaite, la partie saillante de l'instrument pourra contondre ou déchirer les parties maternelles. »

II. — *Déchirures de la partie moyenne.*

On trouve les mêmes lésions dues au forceps au niveau de la partie moyenne du vagin; elles peuvent exister soit sur la paroi postérieure du canal, soit sur sa paroi antérieure. En arrière, elles sont facilement reconnaissables, non-seulement à l'aspect, mais encore à la situation et à la direction des sillons imprimés par les cuillers de chaque côté de la ligne médiane. Les observations suivantes en sont des exemples.

Obs. — Présentation du sommet. Extraction avec le forceps. Sillon sur la paroi postérieure du vagin.

Caroline D..., 38 ans, est reçue à la Maternité de Dresde le 29 mars 1864; elle est enceinte pour la sixième fois. L'accouchement a lieu le 11 juin 1864. La vie de l'enfant paraissant en danger (diminution de nombre et d'intensité des battements du cœur, écoulement de méconium), on fait une application de forceps et on extrait un fœtus en état d'asphyxie. On le ranime. Après la délivrance, il y eut une métrorrhagie assez grave qui fut arrêtée par une injection d'eau froide. Le 13 juin au matin on constate sur la paroi postérieure du vagin à droite, à 6 centimètres environ de la vulve une déchirure qui mesurait 2 centimètres de long et 5 millimètres environ de profondeur. Il se forme un abcès para-vaginal qui le neuvième jour vient s'ouvrir au niveau du périnée.

Obs. — Extraction de la tête avec le forceps. Il ne se produit pas de rupture du périnée au moment de la sortie de la tête. Le malade se plaignait d'éprouver des douleurs cuisantes, brûlantes.

(1) F. Winckel. Die Pathologie und Therapie des Wochenbetts, p. 71, 3^e édition, 1878.

L'auteur examina alors avec attention le vagin et constata sur la membrane muqueuse l'existence de deux fissures longitudinales comme si elles avaient été produites par les extrémités du forceps (1).

Les lésions peuvent aussi exister sur la paroi antérieure du vagin; elles sont dues, dans certains cas, à ce que le forceps a glissé sur la tête. « Je sais, dit Desormeaux, que souvent le forceps glisse et s'échappe de dessus la tête, ce qui n'est pas sans de grands inconvénients quand il glisse horizontalement, car le bord de la cuiller, portant fortement contre les parties de la mère, les sillonne, les contond, et peut même les déchirer (2). »

Dans d'autres circonstances, elles sont le résultat de la pression exercée sur les tissus par les bords antérieurs des cuillers. « Pour ma part, écrit M. le Dr Tarnier, après des opérations faites par différents accoucheurs, parmi lesquels j'en pourrais citer de fort habiles, j'ai vu plus d'une fois les tissus qui recouvrent la face postérieure des branches ischio-pubiennes coupés jusqu'à l'os, et ces lésions sont d'autant plus à craindre que la courbure pelvienne des cuillers est plus forte (3). »

Obs. — Application de forceps dans un bassin normal. Lésion traumatique des parties molles de l'excavation pelvienne. (Communiquée par MM. Bailly et Tarnier.)

En 1873, Mme R..., âgée de plus de 30 ans, très-bien conformée,

(1) D. Ch. Thomas. *The American journal of obstetrics*, t. X, 1877, p. 345.

Voyez aussi : P. Munde. *The American Journal of obstetrics*, t. X, 1877, p. 274.

Chailly Honoré. *Traité pratique de l'art des accouchements*. 3^e édition, p. 911-912.

(2) Desormeaux. Article Forceps. *Dictionnaire en 30 vol.*, t. XIII, p. 368.

(3) Tarnier. *Annales de Gynécologie*, t. VII, 1877, p. 247.

très-vigoureusement musclée et ayant de l'embonpoint, était arrivée au terme d'une première grossesse. Pendant le travail de la parturition, elle fut assistée par M. Bailly, et par son mari, qui est docteur en médecine. L'enfant se présentait par le sommet, en position occipito-iliaque gauche postérieure. Les douleurs étaient énergiques et fréquentes, mais l'orifice utérin était résistant et sa dilatation ne s'effectuait qu'avec une très-grande lenteur. Le troisième jour, il y eut une consultation à laquelle M. le professeur Pajot, M. le Dr Tarnier et M. le Dr Bailly prirent part. A ce moment, les membranes étaient rompues depuis longtemps; la dilatation de l'orifice était large, mais encore incomplète; la tête plongeait dans l'excavation et sa rotation n'était pas effectuée. Il fut décidé qu'on attendrait encore cinq ou six heures et qu'après ce laps de temps on appliquerait le forceps. Six heures plus tard, ainsi que cela avait été convenu, M. Tarnier revint près de la patiente; la dilatation était à peu près complète, et la position occipito-iliaque gauche postérieure transformée en position occipito-iliaque gauche antérieure, voisine d'une position transversale; mais Mme R... était tellement épuisée de fatigue qu'il parut opportun, aussi bien pour la mère que pour l'enfant, de terminer l'accouchement par une application de forceps qui fut faite par M. Bailly.

L'application et l'articulation des branches du forceps ne présentait rien de particulier, mais l'extraction fut difficile, pénible, et plusieurs fois M. Bailly changea la direction de ses tractions sans réussir à abaisser la tête; il parvint enfin à l'extraire, mais on vit sortir avec elle une petite masse jaunâtre, du volume d'un gros pois, qui fut recueillie soigneusement. L'expulsion du tronc se fit rapidement. L'enfant fut extrait vivant et vit encore aujourd'hui. M. Tarnier pratiqua le toucher immédiatement après l'accouchement et trouva dans le vagin une plaie qui intéressait les parties molles jusqu'à l'os. Cette plaie, d'une étendue de 3 centimètres environ, était à peu près verticale et siégeait au niveau de la branche descendante du pubis, du côté droit; il était manifeste qu'elle avait été produite par le bord antérieur de la cuiller droite du forceps.

Le lendemain la petite masse jaunâtre fut examinée à loisir, et il fut facile de constater qu'elle était constituée par du tissu conjonctif. Il paraît donc certain qu'elle provenait des tissus lésés par le forceps, car le corps de l'enfant ne présentait aucune plaie.

Les suites de couches furent entravées par un phlegmon qui vint former une tumeur ovale au-dessus du pubis, dans l'épaisseur de la paroi abdominale où M. Désormeaux en fit l'incision. Ce phlegmon mit la vie de la malade en danger, mais il se termina enfin par la guérison, et deux accouchements naturels ont eu lieu depuis cette époque.

Des expériences faites sur le fantôme que M. le Dr Pi-

nard et moi avons fait fabriquer montrent comment ces lésions peuvent se produire. Si le forceps de Levret ayant été appliqué sur la tête qui occupe l'excavation, l'opérateur exerce des tractions directes en portant un peu en arrière les branches de l'instrument, on voit le bord antérieur des cuillers venir buter contre la face postérieure des pubis et, au fur et à mesure que la tête descend, tracer un double sillon profond sur la lame de caoutchouc qui représente la paroi vaginale.

Enfin, dans certains cas, la lésion est due à ce que l'accoucheur s'étant servi du crochet pour faire l'extraction, cet instrument a glissé et est venu déchirer les parois du vagin.

Obs. — Primipare; 72 heures de travail. La tête fut diminuée de volume et soigneusement extraite à l'aide du crochet. Péritonite aiguë peu de temps après le travail, mort le sixième jour. On trouva une petite ouverture sur la lèvre du col de l'utérus et une autre de la même dimension dans le vagin à 4 centimètres au-dessous du museau de tanche (1).

III. *Déchirures de la partie supérieure.*

Beaucoup d'auteurs décrivent les déchirures de cette région avec celles du col de l'utérus. Si, dans certains cas, les deux lésions se continuent et se confondent, dans un grand nombre de circonstances, au contraire, elles existent absolument distinctes et indépendantes. Ce sont ces dernières que nous allons étudier.

Suivant son mode de production, la déchirure peut varier beaucoup dans sa forme : tantôt, en effet, il y a une perforation circulaire, tantôt, une fente longitudinale,

(1) Collins. Practical Treatise of Midwifery, n° 1038. Résumé dans B. Hicks et Phillips, p. 63.

tantôt au contraire une déchirure transversale ; tantôt il existe à la fois une déchirure transversale et une déchirure longitudinale qui se réunissent en T. « La rupture dans le cul-de-sac vaginal, dit Velpeau, peut aller au point de séparer presque en entier l'utérus du vagin. J'ai rencontré deux fois cette circonstance, et dans les deux cas elle avait été produite par de violentes manœuvres avec le forceps ou avec la main » (1).

La région supérieure du vagin, les culs-de-sac et surtout le cul-de-sac postérieur sont en raison de leur faible résistance et de leur situation au voisinage de l'orifice utérin dans lequel l'accoucheur doit pénétrer, très-exposés pendant les manœuvres opératoires. Aussi leur déchirure peut-elle être observée dans bien des circonstances différentes. Parfois c'est l'extrémité du forceps ou du céphalotribe qui, maladroitement dirigée, traverse la paroi vaginale et pénètre dans la cavité péritonéale.

Obs. — Application de forceps. Perforation du cul-de-sac postérieur du vagin (2).

Le 19 juillet 1847 dans la matinée, je fus appelé près d'une femme de 32 ans, cachectique, enceinte pour la quatrième fois. Les renseignements qui suivent me furent donnés par l'accoucheur. Dans la soirée précédente étaient apparues les premières douleurs ; chez cette femme jusqu'ici, les accouchements avaient toujours été réguliers et heureux. Les contractions étaient faibles, irrégulières, douloureuses, et l'accouchement traînait en longueur. Dans la nuit, en raison de cette torpeur de l'utérus, on administra du seigle ergoté, mais il ne parut pas en résulter d'amélioration sensible. A la fin, comme la tête était descendue dans l'excavation, bien qu'il y eût encore de l'atonie de l'utérus, on appliqua le forceps.

(1) Velpeau. Traité complet de l'art des accouchements, t. II, p. 194, 2^e édition.

(2) Lehmann Ein Beitrag für Lehre über die Rupturen der Uterus und der Vagina. Monatschrift für Geburtskunde. Vol. XII, p. 417.

Pendant les tractions, la patiente se redressa tout à coup, puis tomba à la renverse; elle était morte. On enleva alors le forceps. Lorsque je pratiquai l'examen, je trouvai le vagin rempli de sang poisseux, la tête était en troisième position dans l'excavation. Je découvris du côté droit et en arrière, au point où le vagin se réunit à l'utérus, une grande déchirure dirigée obliquement. La main pouvait pénétrer à travers elle dans la cavité abdominale, et sentir quelques anses intestinales; en réalité, presque toute la portion postérieure du vagin était séparée de l'utérus. Une grande quantité de sang coagulé sortit du vagin lorsque je retirai ma main. Le bassin était légèrement rétréci; le diamètre conjugué diagonal mesurait 10 centimètres environ. Comme il était possible que l'enfant fût encore vivant, je résolus de terminer l'accouchement. Une tentative d'application de forceps échoua. L'instrument glissa, la tête était remontée au-dessus du détroit supérieur. La version fut pratiquée sans grande difficulté; un enfant mort du sexe masculin fut extrait.

L'autopsie ne fut pas permise.

Obs. — Application de forceps. Déchirure du cul-de-sac antérieur du vagin (1).

A l'admission de cette femme à 4 heures du matin, le premier temps était terminé et les douleurs modérées; à 9 heures la tête était engagée, les contractions étaient devenues fortes et la malade se plaignait d'une légère sensibilité à la pression de l'abdomen; mais le pouls était bon, il n'y avait aucun symptôme qui pût donner l'alarme. Dans le cours de la journée, les douleurs cessèrent complètement; mais le pouls resta bon, l'esprit tranquille. Les battements du cœur du fœtus persistaient, on administra l'ergot de seigle à 9 heures du soir, mais sans résultat; une dose d'opium amena le sommeil. Le lendemain matin, il n'y avait aucun symptôme alarmant, mais le cœur du fœtus ne put être entendu. On l'accoucha alors avec le forceps et sans la moindre difficulté. Le placenta fut expulsé, l'utérus se contracta, il n'y eut pas d'hémorrhagie. Après l'opération, le pouls resta bon. Dans l'après-midi, la malade commença à décliner; elle était morte 10 heures après la délivrance.

Autopsie. — La paroi antérieure du vagin à sa jonction avec l'utérus était lacérée dans une grande étendue; la déchirure s'inclinait vers la gauche.

Obs. M. Gaillard Thomas rapporte qu'il fut appelé par un médecin

(1) Johnston and Sinclair. *Practical Midwifery*, p. 447, obs. XIV.

auprès d'une jeune femme dont le squelette [était déformé. Elle était en travail depuis 20 heures; de nombreuses tentatives d'applications de forceps avaient été faites par le médecin, mais sans succès. M. Gaillard Thomas trouva l'enfant mort; 120 pulsations par minute, le vagin chaud et sec. En pratiquant le toucher, il constata en arrière de l'utérus une déchirure du vagin par laquelle son doigt pénétra dans le cul-de-sac de Douglas. Il sentit une anse intestinale qu'il réduisit autant qu'il put. Il fit la perforation et l'extraction avec le céphalotribe. Guérison de la femme (1).

D'autres fois, c'est en voulant introduire la main dans l'utérus pour pratiquer la version que la déchirure a été produite.

OBS. — Rupture du vagin.

Marie Baudet, femme G..., bouquiniste, âgée de 33 ans. Pas de déformation du bassin. Présentation de l'épaule, en acromio-iliaque gauche.

Elle est entrée à la Clinique, parce que la sage-femme qui lui donnait des soins et deux docteurs appelés pour terminer l'accouchement ne purent extraire l'enfant. La malade était une femme d'une force et d'une taille remarquables. Enfant gros. L'utérus fortement rétracté sur l'enfant qui se présentait par l'épaule ne permit pas de pénétrer facilement dans sa cavité. Aussi les premières tentatives faites à la Clinique pour pratiquer la version donnèrent-elles lieu à la déchirure du vagin, qui contus et mortifié n'avait besoin que d'un petit effort pour se rompre.

L'épaule était fortement engagée, il était impossible de la déplacer, et ce fut en passant à côté que la déchirure se produisit. (Observation communiquée par M. le professeur Depaul. Bulletins de la Clinique. Année 1851, 11 août.)

(1) The American Journal of obstetrics, t. VIII, p. 325, 1875.

Voir aussi: Lehmann, loc. cit., p. 430.

Gazette des hôpitaux, 1861, p. 9.

Arch. gén. de Médecine, 4^e série, t. I, p. 35, 37, 40, 83. Mémoire de Pereira et Lasserre.

Devillez, Thèse de Paris, 1869, p. 57, obs. XVIII.

Arch. de Tocologie, 1874, p. 246. — Id. 1875, p. 41. — Id. 1876, p. 236.

Rey. Thèse de Paris, 1854, p. 6.

Mondière, in Gaz. Médic. de Paris, 1837, p. 88.

Lachapelle. Pratique des accouchements, t. I, 3^e mémoire, p. 441.

Obs. — Rupture de la paroi postérieure du vagin et du col de la matrice.
Guérison, par M. Jonathan Toogood (1).

Madame Collins, âgée de 30 ans, de constitution délicate, a eu une hémorrhagie utérine au septième mois de la grossesse; cette hémorrhagie s'est répétée vers le huitième mois et est devenue subitement alarmante. On s'est assuré que le placenta était implanté sur le col, et l'on s'est déterminé à l'accoucher. La version fut faite sans difficulté le 19 avril; mais l'hémorrhagie qui a été abondante a continué après l'expulsion du placenta, au point que pour l'arrêter on a cru convenable d'introduire la main dans l'utérus. Cette manœuvre a montré qu'on avait produit une large déchirure à la partie postérieure du vagin, s'étendant au col utérin.

Un autre chirurgien qui accompagnait M. Toogood s'est assuré à son-tour de la lésion en y introduisant la main.

La femme guérit; la cicatrisation était complète six semaines après.

Dans d'autres circonstances, on a déchiré la région supérieure du vagin en voulant pratiquer la dilatation forcée de l'orifice utérin.

Obs. (2). Le 3 mars 1874, M. Heywood Smith fut appelé par un confrère pour l'assister dans un cas de placenta prævia.

La parturiente, âgée de 33 ans, avait eu trois accouchements antérieurs, avant terme. (Syphilis du côté du mari et sans doute de la femme aussi.) Elle était au septième mois de sa quatrième grossesse. Hémorrhagie assez abondante depuis deux jours; elle s'était produite à plusieurs reprises dans les dernières semaines. Le médecin trouva le col de l'utérus dilaté dans un diamètre un peu plus considérable que celui d'une demi-couronne, mou et dilatable; le placenta se présentait. Le sang coulait abondamment. Il avait l'intention d'attendre que la dilatation du col devint naturellement plus grande, mais l'abondance de l'hémorrhagie l'obligea à intervenir. Il se mit en devoir de dilater le col de l'utérus et de détacher le placenta, ce qui fut fait sans difficulté; il pratiqua alors la version. Il put extraire à l'aide d'une traction modérée les jambes, l'abdomen et le tronc. A ce moment, il s'arrêta pendant quelques instants et

(1) *Pov. med. and. surg. journ.*, 15 avril.

(2) Heywood Smith. *Obstetric. Transactions*, vol. XVII, p. 359, 1875. London.

il y eut brusquement une douleur spasmodique violente; la malade s'écria qu'on la déchirait en morceaux. La tête fut en même temps expulsée.

M. Smith, à son arrivée, pratiqua un examen qui lui montra une grande cavité remplie de caillots, donnant l'idée d'une déchirure. C'était en effet une lacération de la paroi vaginale sur le côté du col de l'utérus, et les doigts introduits par la déchirure sentirent le rebord du bassin, embrassèrent une anse d'intestin et atteignirent la face supérieure du fond de l'utérus, qui était bien contracté. En retirant la main, on sentait le col de l'utérus et son orifice contracté.

Malgré le développement d'une péritonite suivie de phénomènes typhoïdes, la guérison eut lieu et la malade, parfaitement guérie le 14 mai, put le 26 aller à la campagne.

L'examen au spéculum, le 7 juillet, montra l'existence, dans le cul-de-sac gauche, à un pouce et demi du col de l'utérus, d'une cicatrice indurée et triangulaire.

Obs. — Déchirure du vagin et de la vessie par des tentatives de dilatation

Champenois rapporte, d'après M. Thiron, que deux sage-femmes voulant dilater le vagin pour favoriser l'accouchement d'une femme en travail, déchirèrent ce canal ainsi que l'urèthre et la vessie de telle manière que l'on pouvait introduire la main dans ce dernier viscère. La femme survécut à cet acte d'impéritie. Il lui resta une fistule contre laquelle on ne fit rien et qui la rendit très-infirmes. (Dict. des sciences méd. t. LVI, p. 463) (1).

Quelquefois même la déchirure a été attribuée à un simple toucher pratiqué brutalement par la sage-femme.

Obs. — Accouchement difficile. Obliquité antérieure de la matrice. Rupture du vagin. Chute intestinale. Arrachement de l'enfant. Mort (2).

Une femme âgée de 46 ans, mère de huit enfants, enceinte pour la neuvième fois, avait une obliquité antérieure telle qu'elle était obligée de porter une ceinture pour pouvoir marcher. Le travail se déclare à terme, les douleurs sont vives, elles deviennent de plus en plus fortes

(1) Cité par Duparcque. Maladies de la matrice, t. II, 81^e observation, p. 307.

(2) Mondière. Mémoire sur la rupture du vagin et de la matrice pendant la grossesse et l'accouchement, 2^e partie. In Gazette médicale, 1837, p. 88.

pendant six heures; la sage-femme la touche à chaque douleur pour faciliter, disait-elle la descente de l'enfant. Une contraction extrêmement vive arrive au moment où la sage-femme introduit son doigt dans le vagin et presse l'hypogastre avec l'autre main; la malade jette un cri, et se dit blessée par la sage-femme. Au même instant elle sent une boule rouler dans le ventre et tombe dans un état d'affaiblissement voisin de la syncope. Le ventre change de forme.

On appelle M. Devergie, qui constate la présence de plusieurs anses intestinales libres dans le vagin, surtout à travers une déchirure de la paroi postérieure de ce canal; on sent plus haut les pieds de l'enfant. La main appliquée sur l'abdomen faisait sentir deux tumeurs, l'une à gauche, l'autre moins élevée à droite, analogue au globe utérin contracté sur le placenta. Anxiété. Faiblesse. Dupuytren procéda sur-le-champ à l'extraction de l'enfant, qui fut difficile à cause de la présence des intestins. Péritonite aiguë; mort 28 heures après.

Autopsie. Epanchement sanguin dans le ventre. La rupture du vagin formait en arrière, à l'union de ce canal avec la matrice, un demi-cercle de l'étendue de quatre à cinq pouces.

Dans certains cas, c'est après l'accouchement, au moment où on voulait pénétrer dans l'utérus pour pratiquer la délivrance, que la même lésion a été produite.

OBS. — Perforation du vagin pendant des tentatives de délivrance.

Corbet, femme Saint-Denis, 34 ans, secondipare, premier accouchement avant terme, entre à la Clinique le 29 janvier 1863, à 6 heures du soir. Dernières règles fin d'avril. Premières douleurs à 9 heures du matin le 29 janvier.

Rupture des membranes le même jour à 3 heures de l'après-midi.

Cette femme, accouchée chez elle spontanément à 4 heures du soir le jeudi 29 janvier, fut apportée à la Clinique à 6 heures du soir le même jour, dans un état d'anémie fort grave.

Voici, d'après la sage-femme, ce qui arriva. Environ une heure après l'accouchement, elle fit des tractions sur le cordon ombilical pour opérer la délivrance; aussitôt après les premières tractions, il s'écoula une assez grande quantité de sang. La sage-femme fit alors demander un médecin qui introduisit sa main dans le vagin, mais qui n'a pas pu la faire pénétrer jusque dans l'utérus. L'hémorragie continuant et l'état de la femme s'aggravant, on l'apporta à la Clinique où la délivrance fut opérée. La main introduite dans l'utérus fit constater qu'une partie du placenta était décollée de la surface interne de

l'utérus, et qu'une autre assez étendue était encore adhérente à cet organe. Le décollement en fut facile, la malade ne perdit plus; on chercha à la ranimer à l'aide quelques toniques, mais inutilement; elle succomba à 8 heures du soir, c'est-à-dire deux heures après être entrée dans le service.

A l'autopsie, on trouva une perforation du vagin, immédiatement au-dessous du col utérin, à gauche. Cette déchirure semble avoir été faite par des grattements réitérés.

De l'autre côté, des érosions existent, mais elles ne pénètrent pas au delà de la muqueuse vaginale. (Obs. communiquée par M. le professeur Depaul. Bulletins de la Clinique. Janvier 1863) (1).

En présence de ces faits de rupture survenus quelquefois en apparence très-facilement, on s'est demandé si la lésion ne pouvait se produire spontanément, sous l'influence du travail. « Voici, dit Duparcque, ce qui se passe. La tête de l'enfant étant bloquée sur le détroit supérieur, ou plus ou moins engagée et retenue dans l'excavation pelvienne, la matrice continuant de se contracter, se retire pour ainsi dire de l'enfant. Les bords de l'orifice utérin, attirés vers le fond de l'organe remontent donc et abandonnent graduellement et quelquefois complètement la tête engagée. Il en résulte conséquemment que le vagin se trouve soumis à une traction active, proportionnée à l'énergie des contractions utérines, et que, n'opposant qu'une résistance passive, progressivement affaiblie par la distension, il finit par céder en se rompant (2). »

L'opinion de Duparcque est peut-être exacte, mais nous n'avons pu trouver un seul cas de rupture survenue spontanément et limitée au fond du canal vaginal. La distension qu'éprouve ce canal, le tiraillement qu'il subit dans les cas où la partie fœtale qui se présente ne peut s'engager, enfin la compression qui a pu être exercée sur cer-

(1) Voir aussi page 115 le fait rapporté par Wetmore.

(2) Duparcque. Maladies de la matrice, t. II, p. 215.

tains points de ses parois ne doivent être considérés que comme des causes prédisposantes. Elles favorisent la rupture au moment où l'accoucheur intervient, voilà ce qui nous paraît le plus probable.

C'est en pratiquant l'embryotomie que certains opérateurs ont produit la déchirure du vagin. Quelquefois elle a été causée par le perforateur dirigé soit trop en avant, soit trop en arrière (1).

Obs. —^e Fistule vésico-vaginale, recueillie par M. Boissarie, interne du service (2).

Roulai (Claire), 29 ans, journalière, malade depuis le 26 février 1860, entrée le 27 novembre 1861.

Réglée à 16 ans. Bonne santé jusqu'à l'accouchement. Mariée à 27 ans. Devenue enceinte cinq mois après. Grossesse très-belle. Le 24 février 1860, les douleurs ont commencé à paraître et le travail a duré 40 heures. Les médecins qui ont assisté à l'accouchement ont voulu intervenir activement, mais privés de forceps ils n'ont pu faire que des tentatives inutiles. L'un d'eux s'est servi d'un *casse-noisette*, avec lequel il a déchiré le cuir chevelu de l'enfant, et après avoir perforé le crâne, a sorti les os par fragments.

A la suite de cette opération l'accouchement s'est fait seul. La malade a conservé une vive douleur dans les membres inférieurs avec gonflement manifeste, surtout à gauche. Pendant un an il lui a été presque impossible de marcher.

Dès le deuxième jour après l'accouchement, elle s'est aperçue qu'elle perdait ses urines. Les envies d'uriner se sont supprimées.

Ce n'est que le 27 octobre 1861, dix-huit mois après l'accouchement, qu'elle entre à l'hôpital.

Examinée au spéculum, on constate : érythème de la vulve avec

(1) Voir obs., p. 50. Perforation de la vessie en voulant faire la craniotomie. Dr Shermann. *Provinc. med. Journal*, 30 décembre 1843.

Obs. p. 54, dans laquelle l'extrémité du perforateur après avoir traversé le vagin est allée s'implanter dans l'angle sacro-vertébral.

Obs. p. 72, incisions des parois du vagin en ouvrant les ciseaux de Smellie.

(2) Remarques sur quelques observations de fistules vésico-vaginales et vésico-utéro-vaginales. Service de M. Jobert (de Lamballe).

ulcération superficielle de la fourchette. Vagin peu profond. Cloison saine en avant.

La perte de substance siège à l'insertion du vagin sur le col qui est profondément altéré. La lèvre antérieure est détruite. La lèvre postérieure se présente sous l'aspect de petits tubercules. Une sonde introduite par l'urèthre est facilement sentie par le vagin.

La fistule permet l'introduction de l'index et mesure environ 2 cent. 1/2 dans son étendue antéro-postérieure.

Tantôt, au moment de l'extraction, le crochet glissant a pu causer la même lésion (1). D'autres fois enfin, ce sont des esquilles, des portions d'os du fœtus qui ont dilacéré les tissus du vagin (2).

OBS. — Bassin vicié. Application de forceps au détroit supérieur. Insuccès. Céphalotripsie. Péritonite. Mort. Autopsie. Bassin oblique ovalaire, par Ch. M. Petit, interne des hôpitaux. (Résumée.)

..... La perforation du crâne fut pratiquée avec une grande facilité, la pointe de l'instrument ayant rencontré d'emblée la suture sagittale. Le céphalotribe de M. Bailly fut ensuite introduit et articulé sans aucun incident digne d'être noté. La tête se réduisit rapidement, et elle descendit bientôt sous l'influence de tractions assez énergiques. Mais l'instrument paraissant glisser un peu sur le crâne, on dut terminer lentement l'extraction pour éviter qu'il ne lâchât prise; au bout de quelques instants l'accouchement était terminé. L'enfant était une fille bien conformée et assez grosse. Le crâne avait été pris d'une bosse frontale à la bosse pariétale du côté opposé, et, bien que l'instrument eût un peu glissé, comme on en avait eu la notion pendant l'opération, la voûte crânienne aplatie était encore solidement pincée entre les extrémités des cuillers; c'était le pariétal droit qui était resté saisi en dernier lieu. Outre la plaie du perforateur qui avait porté juste sur la fontanelle postérieure, le cuir chevelu présentait deux ou trois petites solutions de continuité en rapport avec des angles osseux...

Autopsie. — L'utérus ne présente rien de particulier à noter, pas plus que ses annexes. Il existe à la partie supérieure et postérieure

(1) Collins. Practical Treatise, n° 79, p. 135, cité par B. Hicks et Phillips.

(2) Peu. La pratique des accouchements, p. 341.

Honoré-Chailly. Traité des accouchements, obs XVI, p. 914.

du vagin une petite solution de continuité longue de 1 cent. 1/2, à bords grisâtres et assez nets, laquelle fait communiquer le canal vaginal avec le cul-de-sac recto-utérin et ne peut avoir été produite que par l'un des angles osseux de la tête fœtale qui avaient traversé le cuir chevelu (1).

On a même constaté la rupture du cul-de-sac postérieur du vagin pendant l'administration d'une douche qui avait pour but de provoquer l'accouchement prématuré, ainsi que le montre l'observation suivante qui nous a été communiquée par M. le Dr Tarnier.

Obs. — Conformation vicieuse du bassin. Accouchement provoqué au commencement du huitième mois, au moyen de la douche utérine. Perforation du vagin par la douche. Mort. Communiquée par M. Tarnier.

La nommée Caroline D..., femme P..., accouche une première fois à la Clinique, en 1857. La céphalotripsie fut nécessaire. Elle entre une deuxième fois à la Clinique, le 15 juillet 1861; elle est âgée de 27 ans. Au moment de son entrée à l'hôpital, elle est enceinte de cinq mois environ; elle a eu en effet ses règles pour la dernière fois le 13 février 1861.

Cette femme est de petite taille, d'aspect chétif, à figure peu colorée, sans déformation du sternum ni des côtes; ses cuisses sont courtes, peu arquées; ses pieds sont grands relativement à sa taille. Les tibias offrent une courbure antérieure manifeste.

Du 15 juillet au 15 septembre, le toucher pratiqué à plusieurs reprises fournit chaque fois des résultats identiques: élévation remarquable du segment inférieur de l'ovoïde utérin qui ne permet pas qu'on atteigne une partie fœtale. Le doigt arrive facilement sur l'angle sacro-vertébral et parcourt toute la face antérieure du sacrum. La mensuration digitale pratiquée à plusieurs reprises donne invariablement 88 millimètres sans déduction, pour la longueur du diamètre sacro-sous-pubien.

Le 18 septembre 1861, la femme étant parvenue au huitième mois de sa grossesse, on juge opportun de provoquer l'accouchement, et l'on se propose d'employer à cet effet les douches utérines. A 4 heures du soir j'administre la première douche, en ayant soin de maintenir

(1) Ch. H. Petit. Bulletins de la Société anatomique. Juillet 1875.

(2) Extrait d'un mémoire manuscrit lu et déposé à l'Académie de médecine.

l'extrémité de la canule à 1 centimètre du col utérin. La pompe à douches était manœuvrée par les élèves du service qui m'avaient précédemment aidé dans des opérations semblables.

Rien d'extraordinaire n'attira notre attention pendant l'administration de la douche; cependant l'un des élèves qui avait la main appliquée sur le ventre de la malade me fit remarquer qu'il percevait une sensation de vibration que je crus d'abord produite par le souffle utérin, mais que je rapportai bientôt à un retentissement du frémissement produit par le choc du liquide chaque fois que le piston de la pompe était abaissé.

La douche administrée, la femme fut mise debout et je l'engageai à se recoucher, mais ses jambes fléchirent sous elle, son facies s'altéra; on fut obligé de la reporter à son lit.

Un quart d'heure après : frisson intense, facies altéré, pâleur; douleur profonde à la région épigastrique; pouls accéléré, petit, misérable. Bientôt survinrent des nausées, rapidement suivies de vomissements alimentaires.

Le toucher pratiqué alors donne les renseignements suivants : partie fœtale très-élevée, impossible à déterminer. Le col est déjà en partie effacé, et la dilatation commencée, offre les dimensions d'une pièce de un franc.

Nuit mauvaise, sans sommeil; agitation continuelle; douleurs vagues dans le ventre. Malaise continu plutôt que douleurs séparées dues à des contractions franches et intermittentes.

19 septembre. Au matin, on trouve la malade à demi-assise sur son lit; plaintes, gémissements, pouls petit, fréquent, facies profondément altéré; teinte subictérique des conjonctives et de la face.

Langue blanchâtre et un peu sèche.

Les alèzes sur lesquelles repose la malade sont imbibées d'un liquide sanguinolent, présentant, quoiqu'à un faible degré, l'odeur fade et spéciale du liquide amniotique. Le toucher fait reconnaître une dilatation dont les dimensions équivalent à celles d'une pièce de cinq francs; il me semble que la poche des eaux est intacte.

Une demi-heure après le toucher est pratiqué de nouveau, et l'on constate cette fois que la poche des eaux est rompue et que le siège se présente en position sacro-iliaque gauche antérieure.

A 6 heures du soir, la dilatation est complète; la partie fœtale reste encore élevée, les contractions peu énergiques. L'état de la malade est très-grave.

A 10 heures du soir le travail n'a pas fait de grands progrès; un doigt recourbé en crochet est alors porté dans le pli de l'aîne, et l'extraction du fœtus est faite sans difficultés. Mort le 20 septembre à 1 heure du matin.

Autopsie faite trente-trois heures après la mort. J'étais absent de

Paris quand l'autopsie fut faite. Elle fut pratiquée par M. Pajot, avec l'assistance du docteur Pillon, qui voulut bien en recueillir les détails et me les communiquer.

Commencement de putréfaction; face livide, défigurée. Ballonnement extrême du ventre. Une quantité médiocre de sérosité sanguinolente occupe les parties déclives de la cavité abdominale; les anses intestinales sont distendues, et marbrées en beaucoup de points de taches rougeâtres dues à l'imbibition cadavérique.

Utérus flasque et mou, n'offrant rien de particulier si ce n'est en arrière, au niveau des replis de Douglas, où il présente une large tache noirâtre d'apparence ecchymotique ou gangréneuse. A gauche de l'utérus, sur un point de la surface péritonéale qui répond au cul-de-sac postérieur du vagin, on observe une infiltration sous-séreuse occupant une large surface, au centre de laquelle se voient quatre orifices disposés comme des trous d'arrosoir. Ces perforations très-nettes ne sont nullement artificielles. Au niveau de ce même cul-de-sac postérieur on trouve, du côté du vagin, un espace d'aspect putrilagineux, noirâtre, au centre duquel existe une large perte de substance à bords irréguliers et béante qui communique avec la cavité péritonéale par les quatre ouvertures décrites plus haut.

Une infiltration sanguinolente s'étend à tout le petit bassin et colore les parties environnantes. Quelques rares dépôts de lymphe plastique existent dans le péritoine au pourtour de la lésion.

Tous les autres organes sont parfaitement sains.

M. Tarnier fait suivre cette observation des résultats suivants que lui ont fourni les expériences auxquelles il s'est livré. « Séance tenante, on fit avec la pompe à douche quelques expériences qui prouvèrent qu'en maniant le piston avec beaucoup de force on projetait le jet de liquide jusqu'à une distance de 9 mètres 35 centimètres. Avec une pression plus modérée, que le souvenir des assistants rapproche des conditions dans lesquelles s'était faite l'opération, le jet est porté à une distance de 5 mètres 25 centimètres.

« L'effort produit par le choc du liquide est ensuite mesuré de la façon suivante : La canule étant placée à 1 centimètre de l'objet présenté, avec des coups de piston à peu près pareils à ceux qui ont été employés pendant

l'opération, le jet du liquide mouille et perfore en quatre coups de piston un papier gris dit papier de commerce; en quatorze coups de piston le papier d'une Gazette médicale tenu bien tendue; en quarante coups de piston le papier écolier de nos cahiers d'observations et en soixante-dix coups le papier solide et résistant des Bulletins de la Clinique d'accouchement. »

D'autres expériences pratiquées sur le cadavre lui ont appris qu'en manœuvrant le piston de la pompe avec autant de force que possible, on perfore en dix minutes le vagin, pour peu que l'on dirige le jet de liquide sur un même point.

Ainsi que le montrent la plupart des observations que nous avons rapportées ci-dessus, les lésions du vagin restent rarement limitées à ses parois; elles peuvent, si elles siègent en avant, s'étendre au canal de l'urèthre et à la vessie; si elles occupent au contraire la paroi postérieure elles peuvent intéresser le rectum ou, déchirant le péritoine, ouvrir la cavité abdominale. Aussi, n'est-il pas rare de voir, dans ces conditions, l'intestin descendre dans la cavité vaginale où sa présence peut donner lieu à des erreurs de diagnostic. Les faits suivants en sont des exemples (1).

Obs. — Déchirure de la partie supérieure du vagin. Hernie intestinale. Forceps. Guérison de la mère. Communiquée par M. le professeur Herrgott.

En 1850, je fus prié par un confrère de l'assister dans un accouchement qu'il ne pouvait terminer; la tête de l'enfant se présentait. Il avait tenté plusieurs fois d'appliquer le forceps sans avoir réussi à la faire descendre; il y avait, me disait-il, une anse de cordon dans

(1) Voyez aussi Arch. gén. de médecine, t. XIX, p. 99.

Lehmann. Ein Beitrag zur Lehre, etc., in Monatschrift für Geburtskunde, XII, Bd. p. 430, 1858.

le vagin. Quand j'arrivai, je constatai, en effet, une présentation crânienne et une anse dans le vagin; mais ce que le confrère avait pris pour une anse du cordon était une anse intestinale qui pénétrait dans le vagin par la partie postérieure latérale gauche du fond de ce conduit. Je montrai à mon confrère l'erreur dans laquelle il était tombé, la chose ne fut pas difficile; le fœtus était mort, et depuis quelques heures il n'y avait presque plus de contractions. Je refoulai l'anse intestinale dans la cavité abdominale et fis l'application du forceps qui réveilla quelques contractions; la tête descendit peu à peu dans l'excavation, et l'extraction de l'enfant fut alors aisée. La délivrance eut lieu peu après. L'accouchement terminé, je ne trouvai plus l'anse intestinale dans le vagin; malgré cet état favorable, j'annonçai les accidents les plus graves comme devant être la suite de cet accouchement, afin de mettre à l'abri la réputation de mon confrère et la mienne. La malade resta pendant deux jours dans un état peu rassurant de grande prostration, mais elle se rétablit complètement au bout d'une vingtaine de jours.

OBS. — Rupture traumatique du vagin. Issue des intestins à l'extérieur. Application du grand forceps au détroit supérieur. Guérison, par M. le Dr Hyernaux (résumée).

Déchirure du cul-de-sac utéro-vaginal gauche pouvant admettre trois doigts (juste la largeur des lames du forceps) produite par l'introduction de la branche gauche du forceps. Issue d'un paquet d'intestins grêles reposant sur le lit entre les cuisses de la femme. Réduction de la masse intestinale. Application de forceps au détroit supérieur. Extraction du fœtus. Guérison.

OBS. (1) — M. Moysant montre *une énorme déchirure du vagin produite pendant l'accouchement* dans les circonstances suivantes :

Une femme de 37 ans, mère de six enfants dont deux furent extraits par le forceps, était en travail d'accouchement au terme d'une septième grossesse, lorsque le médecin et la sage femme (d'un village voisin de Paris) qui l'assistaient, après avoir constaté une position de l'occiput, firent des efforts pour extraire l'enfant dont la tête ne pouvait franchir le détroit supérieur. Les premières manœuvres eurent lieu le 25 mai à 8 heures du matin. Après avoir pratiqué la version, fait d'inutiles tentatives pour extraire la tête, ils coupèrent ou arrachèrent le tronc laissant la tête dans l'utérus: en vain ils appliquèrent le forceps, en vain ils tentèrent de la saisir avec un crochet aigu, ils ne purent l'extraire. Voyant la patiente dans un état désespéré, ils l'envoyèrent à l'hôpital Saint-Louis. Elle y entra à 7 heures du soir.

(1) Presse médicale belge, 17^e année, 1865, p. 77.

A son entrée, on constate une perforation par laquelle la tête s'échappe dans l'abdomen; en la repoussant, elle démasque l'ouverture par laquelle les intestins viennent aussitôt faire hernie. La femme mourut à 4 heures du matin.

En ouvrant l'abdomen, un sifflement indique que la tympanite observée avant la mort était produite par la pénétration de l'air dans le péritoine; les parois de l'abdomen et les cuisses étaient le siège d'un emphysème étendu. La tête était logée dans le flanc gauche, dans la cavité péritonéale. Une large déchirure ouvrait le vagin au niveau de son union avec le col de l'utérus dans le cul-de-sac postérieur et s'étendait jusqu'à la vulve (1).

§ 2. CONTUSIONS DU VAGIN.

A la suite des accouchements artificiels, on peut observer des contusions multiples sur les différents points du vagin; les tissus sont alors meurtris et même quelquefois détruits sur une étendue plus ou moins considérable. Il en résulte souvent des eschares, des inflammations du tissu cellulaire, des suppurations prolongées et consécutivement des brides fibreuses, cicatricielles, et même dans certains cas une véritable oblitération du canal vaginal. Voici des exemples de ces différentes lésions.

Obs.— Rétrécissement sacro-pubien de 6 c. 5. Accouchement à terme. Tractions faites par deux personnes. Enfant faible, ranimé incomplètement. Perforation du vagin. Mort de la mère et de l'enfant. (Obs. résumée.)

Elisa R..., 20 ans, petite (1 m.45) primipare, n'a marché qu'à deux ans. Diamètre sacro-sous-pubien, 9 c. Premières douleurs le 5 janvier 1866 à 11 heures du soir. Dilatation complète le 7 à 9 heures du matin. Application de forceps. Tractions énergiques à deux, pendant dix à douze minutes. Extraction d'un enfant pesant 2 kilog 840.

Les lochies sont abondantes, hémorrhagies vers la première moitié du jour.

L'enfant incomplètement ranimé succombe trois jours après sa naissance.

(1) Moysant. Bulletins de la Société anatomique, 1857.

La femme meurt 30 heures après l'accouchement.

Autopsie de la mère. — Le péritoine sans injection, quelques cuillerées de sérosité limpide. Ramollissement superficiel de toute la face interne de l'utérus, mais surtout de la moitié inférieure de l'organe; une bouillie glutineuse, d'une odeur gangréneuse, couvre cette surface. Pas de caillot sanguin dans la cavité utérine. La muqueuse du vagin présente à gauche une solution de continuité longue de 8 cent. sur une largeur de 5 cent.; les autres tuniques, perforées dans une moindre étendue, établissent une communication entre le conduit et le tissu cellulaire du vagin infiltré de sérosité non purulente.

Perforation à droite de 2 centimètres seulement. Le tissu cellulaire pelvien de ce côté est infiltré de petits foyers sanguins (1).

Obs. — Occlusion du vagin après l'accouchement, avec rétention subséquente des règles, par Samuel Craddock (2).

Mme M....., âgée de 26 ans, femme délicate à teint jaunâtre, entre à l'hôpital, le 14 février. Elle raconte qu'elle est accouchée il y a neuf mois, qu'elle a eu un travail prolongé, et qu'on dut extraire à l'aide d'instruments un enfant mort-né. Elle eut de bonnes suites de couches, mais conserva toujours depuis une certaine pesanteur périnéale sur laquelle elle attira à plusieurs reprises l'attention de son médecin. Celui-ci y attachait peu d'importance et ne fit jamais d'exploration vaginale. Six semaines environ après son accouchement, elle fut saisie de douleurs dans le ventre et dans le dos et pensa qu'elle allait avoir ses règles; mais elle ne les eut pas, non plus que par la suite, bien qu'elle continuât à éprouver, toutes les trois semaines, les mêmes symptômes accompagnés d'efforts d'expulsion. Les douleurs augmentent aussi au retour de chaque période et ne peuvent être calmées d'une manière temporaire que par l'emploi de fortes doses de narcotiques. Au bout de 3 ou 4 jours les douleurs disparaissent et la malade reste bien portante jusqu'à la période suivante.

Examen. — On peut trouver l'utérus au-dessus du pubis, avec le volume qu'il offre d'ordinaire immédiatement après l'accouchement. Il est mobile, symétrique dans la forme et mou. En tentant d'introduire le doigt dans le vagin, on est immédiatement arrêté par un obstacle qui paraît solide, et, en plaçant la malade dans la position de la lithotomie, on voit une membrane présentant une faible concavité en

(1) E. Bailly. De l'emploi de la force dans les accouchements. Thèse d'agrégation, p. 78. Paris, 1866.

(2) Obstetrical transactions of London, vol. XIII, p. 101, 1872.

dehors et qui ferme parfaitement l'orifice externe du vagin : à sa partie tout à fait inférieure on peut voir distinctement les restes d'une cicatrice. En introduisant le doigt dans le rectum, on sent une masse globuleuse volumineuse, molle et facile à mobiliser, qui peut être aisément ballottée entre la main qui palpe l'abdomen et le doigt placé dans le rectum, et qui occupe sa partie antérieure dans une hauteur de deux pouces et demi environ. Le col de l'utérus, du diamètre d'une pièce de 4 pences environ, peut-être très-distinctement senti, et par une pression soutenue on peut y faire pénétrer le doigt.

Le diagnostic porté fut celui de gangrène du vagin consécutive à l'accouchement avec adhérences subséquentes des parois antérieure et postérieure, empêchant l'écoulement des règles qui sont survenues régulièrement depuis l'accouchement. La malade a été opérée.

§ 3. RUPTURE DU VAGIN DANS LES CAS D'ALTÉRATION PRÉEXISTANTE DE CE CONDUIT.

Les parois du vagin peuvent être le siège de brides cicatricielles ou d'une rétraction fibreuse générale consécutive à une inflammation. Lorsque ces brides cicatricielles existent, elles peuvent mettre obstacle à l'accouchement. Parfois elles se déchirent sous l'influence des tractions, parfois, au contraire, la résistance qu'elles offrent est telle qu'elles obligent l'accoucheur à pratiquer des incisions. Celles-ci peuvent, comme la déchirure survenue à la suite des tractions, s'étendre très-loin, déterminer des complications, la déchirure de la vessie, par exemple, et même amener la mort de la femme.

OBS. — Brides fibreuses du vagin. Accouchement impossible. Incisions, Mort de la femme (1).

Deux accouchements antérieurs, le dernier ayant eu lieu 8 ans auparavant. Il avait été prolongé et l'enfant (fille) n'avait survécu que quelques minutes. La malade ne peut pas dire si on a employé quelque instrument, mais se rappelle qu'elle n'a pu marcher qu'au bout de

(1) Johnston et Sinclair. Practical Midwifery. London, 1858, p. 439.

six semaines. Elle fut reçue à 9 heures du soir, le travail ayant débuté depuis quelques heures et « les eaux s'étaient écoulées. » On trouva le vagin obstrué, à 2 cent. 1/2 environ de la vulve, par une solide cloison formée de fortes bandes fibreuses, se détachant des côtés et des faces antérieure et postérieure du canal, et venant se réunir au centre. Le doigt ne put découvrir aucune ouverture, et l'on ne put reconnaître aucune présentation. Douleurs légères. Les contractions utérines devinrent énergiques à 2 heures du matin et continuèrent jusqu'à 9 heures. Il n'y avait aucun symptôme alarmant, et l'on pouvait sentir la tête pressant au-dessus du septum. A 11 heures, on fit pénétrer avec quelque difficulté un cathéter d'argent au centre du septum et on dilata l'ouverture ainsi produite, à l'aide d'une pince à pansement, jusqu'à lui permettre de recevoir l'index jusqu'au niveau de la seconde articulation.

Comme il n'y avait pas de troubles de l'état général, on se décida à attendre afin de voir si une dilatation plus grande pourrait se faire naturellement. Jusqu'à 2 heures de l'après-midi, les douleurs se soutinrent, mais l'ouverture ne s'agrandit pas. La tête fœtale pressait fortement alors sur le septum, et les bords de l'orifice paraissaient être cartilagineux au toucher. La malade se plaignait de souffrir au-dessus du pubis et en un point correspondant en arrière. On entendait les battements du cœur fœtal dans la région hypogastrique gauche. A 4 heures, on constata encore que, bien que les contractions fussent encore vigoureuses par moment, l'orifice de la cloison ne s'était pas encore modifié. On se décida alors, la douleur augmentant dans les points ci-dessus signalés, à intervenir de suite et l'ouverture fut agrandie latéralement avec le bistouri boutonné, de façon à admettre les doigts. La contraction chassa la tumeur formée par le cuir chevelu à travers l'ouverture ainsi obtenue. L'état général demeurant bon, on attendit un peu afin d'observer le résultat de nouvelles douleurs. Les contractions intenses persistèrent encore pendant trois heures environ, mais devinrent à la fin faibles; on ne constata à ce moment aucun progrès. Le pouls avait atteint 124, était devenu petit et la sensibilité à la pression avait augmenté. On la mit alors sous l'influence du chloroforme; la tête fut diminuée de volume, le crochet introduit et l'extraction tentée, mais sans succès. Pendant ces tentatives, des vomissements se produisirent et le chloroforme fut suspendu. Après une heure d'efforts soutenus, la tête fut attirée au-dessous de la coarctation, et l'extraction fut complétée. Le placenta suivit bientôt; il n'y eut pas d'hémorrhagie. La malade s'évanouit après l'opération; on lui administra de l'opium dans du grog chaud. Quand la réaction se fut établie, elle se plaignit d'une douleur lancinante dans l'abdomen, quand elle respirait profondément, et d'une sensibilité vive à la pression. On lui donna des opiacés. Le matin sui-

vant, après une nuit sans repos, on lui trouva le pouls à 132, petit et intermittent; l'abdomen était tympanisé et très-sensible à la pression; il n'y avait pas eu de selle. On lui administra cinq grains de calomel, suivis d'un lavement contenant de l'essence de térébentine et de l'asa fœtida, mais sans résultat; on obtint par le cathétérisme trois onces d'urine sanglante. Le second jour, pas de selle; nuit sans repos, pas d'augmentation dans les souffrances, mais l'agonie commence évidemment. Mort dans la matinée du troisième jour.

Autopsie. — Grande quantité de sérosité sanglante dans l'abdomen. Congestion interne du péritoine qui revêt le bord convexe des intestins et des parois abdominales. Exsudat brunâtre de lymphes formé sur divers points des intestins. Utérus volumineux, présentant des taches ecchymotiques sur sa surface antérieure et sur son fond. A la jonction de l'utérus avec le vagin, on découvrit une large déchirure transversale s'étendant depuis le côté gauche à deux pouces de la ligne médiane jusqu'au côté droit. La déchirure était remplie de caillots, et ceux-ci s'étendaient à une certaine distance au milieu du tissu cellulaire sous-péritonéal. Les parties voisines étaient extrêmement ramollies. Les incisions de la cloison cicatricielle ne purent être reconnues, les tissus étant en ce point dans un état de sphacèle, et la seule trace du septum qu'on put trouver était à la partie postérieure. Le tissu utérin était sain.

Enfin, on conçoit que s'il existe une altération cancéreuse du vagin, soit isolée, soit coïncidant avec une altération analogue du col utérin, la paroi malade puisse se rompre pendant l'extraction.

Obs. — Cancer du col et du vagin. Céphalotripsie. Déchirure du tissu malade. Ouverture de la vessie, par le docteur Galabin (1).

Ellen L..., 41 ans, entre le 24 février 1875 à Guy's hospital. A eu onze enfants; pas de fausses couches. Menstruation habituellement régulière. — Arrivée au septième mois de sa grossesse elle a eu une forte hémorrhagie. Elle est à terme actuellement et présente les caractères indubitables d'une affection cancéreuse avancée du col de l'utérus. Le col utérin tout entier est occupé par le néoplasme ainsi que le vagin et la base de la vessie. On pouvait introduire le doigt dans le col; membranes rompues, présentation du vertex.

Un « sac dilateur de Barnes » fut introduit dans le col, qui se

(1) Obstetrical Transactions of London, XVIII, 1876, p. 239.

laissa dilater jusqu'à pouvoir admettre trois doigts. La tête fut alors perforée au niveau de la fontanelle antérieure et le céphalotribe appliqué. On réussit facilement, par des applications successives, à écraser la totalité de la voûte du crâne, mais on eut beaucoup de peine à saisir la base du crâne à cause de sa situation très-élevée au-dessus du pubis, et de l'étroitesse de l'orifice. Pendant trois heures environ, des tentatives d'extraction furent vainement répétées. Il aurait peut-être été possible, à cette période, de pratiquer la version par la méthode bipolaire. Je m'abstins de la tenter dans la crainte de ne pouvoir, à cause de la contraction du col et de la partie supérieure du vagin, appliquer le céphalotribe sur la tête venant en second. Je suis cependant disposé à croire que la version aurait pu accélérer la délivrance. A la fin le col atteignit, sous l'influence des manipulations, des dimensions suffisantes pour permettre le passage de la main entière. La préhension de la base du crâne put alors être effectuée à l'aide de l'introduction de la main, et l'extraction du fœtus fut obtenue.

A la suite, il n'y eut pas de symptômes généraux très-graves, mais la femme ne put retenir ses urines, ni vider sa vessie.

Le neuvième jour, on trouva que le tissu friable dont on avait remarqué la présence à la base de la vessie le premier jour avait cédé, et qu'une large communication existait entre le vagin et la vessie, un pont de substance cancéreuse demeurant intact entre la fistule et le col de l'utérus. Le tissu détruit n'avait subi de pression qu'au moment du passage de la tête au delà du col et n'avait été par conséquent comprimé que pendant quelques minutes.

Amélioration graduelle, à part quelques hémorrhagies. Le soixantième jour la malade put retourner chez elle, en Ecosse.

CHAPITRE III.

Lésions de l'utérus.

L'utérus peut, dans les accouchements artificiels, être lésé de plusieurs manières. Les lésions les plus fréquentes sont des déchirures de l'organe, déchirures qui peuvent occuper soit le col, soit le corps, mais qui le plus souvent atteignent ces deux parties en même temps. — Dans certains cas, il existe des contusions de la muqueuse et du tissu musculaire. — Enfin, dans d'autres circonstances, il y a renversement de l'utérus.

§ I. DÉCHIRURES DE L'UTÉRUS.

On divise habituellement les déchirures de l'utérus en déchirures du corps et déchirures du col.

Les déchirures du col doivent être distinguées suivant qu'elles occupent la portion vaginale ou la portion sus-vaginale du col.

Les déchirures limitées à la portion vaginale sont beaucoup moins graves que celles de la portion sus-vaginale. Les déchirures de la portion sus-vaginale se rapprochent au contraire beaucoup des déchirures du corps de l'utérus avec lesquelles elles peuvent être confondues, aussi bien au point de vue du mode de production qu'au point de vue des symptômes et du pronostic. Nous étudierons successivement :

1° Les déchirures de la portion vaginale du col.

2° Les déchirures du corps et de la portion sus-vaginale du col de l'utérus.

1° *Déchirures de la portion vaginale du col.*

A la suite des opérations, comme à la suite des accouchements naturels, on peut constater des fissures, des déchirures longitudinales du col. Elles se produisent le plus habituellement au moment où la tête franchit l'orifice utérin dilaté. Ces fissures, limitées à la portion vaginale du col, sont si communes et si connues que nous ne croyons pas devoir en rapporter d'observations.

A côté de ces lésions, il faut citer les déchirures transversales qui sont, ainsi que l'ont signalé Velpeau et Duparcque, le plus souvent dues à des tentatives faites pour introduire le forceps. « Appliqué sur la tête qu'il semble coiffer, dit Velpeau (1), le col est facilement pincé par le forceps, et détaché par sa circonférence externe soit d'un côté seulement, soit avec les deux cuillers en même temps. Alors il en résulte une ou plusieurs boutonnières, de larges brides, ou des lambeaux qui se rétractent considérablement après la délivrance. J'en ai vu trois exemples. Dans l'un, l'extrémité des quatre doigts pouvait pénétrer entre la bride et les parois utéro-vaginales. »

« Quelquefois, dit de son côté Duparcque (2), des lambeaux de l'orifice utérin déchiré par le forceps pendent, et ne tiennent plus au reste du col que par un pédicule plus ou moins large..... J'en ai rencontré un exemple dans lequel toute la lèvre antérieure était détachée comme par une boutonnière, de sorte qu'au premier abord il

(1) Velpeau. L'art des accouchements, t. II, p. 195, 2^e édition.

(2) Duparcque. Loc. cit., p. 213

semblait que le museau de tanche eût deux ouvertures. »

L'observation suivante remarquable à plusieurs titres fournit des exemples de ces déchirures. Il semble d'après la description de l'opération et les lésions trouvées à l'autopsie qu'on avait fait pénétrer le forceps à travers la portion vaginale du col.

Observation d'un accouchement laborieux, suivi de mort, par M. Boinet, interne (1).

Le 29 avril 1836, à 3 heures de l'après-midi, a été apportée à l'Hôtel-Dieu, la femme Leblanc (Anne), 28 ans, journalière, rue du Temple, née à Paris, mariée le 14 mars 1834.

Cette femme d'une constitution éminemment rachitique, de petite stature (3 pieds 11 pouces), était dans des douleurs de l'enfantement depuis la veille, 7 heures du soir.

Déjà, elle a eu une première grossesse qui est venue à terme, a été accouchée par le forceps d'un enfant mort, après un travail pénible de 20 heures. Elle était promptement rétablie de cette première couche. L'enfant est venu par les pieds.

Elle est enceinte pour la deuxième fois, et à terme, sa grossesse a été très-heureuse; depuis quelques jours, elle ressent des douleurs dans la région des reins, mais elles sont supportables; ce n'est que le 28 à 7 heures du soir, qu'elles deviennent plus fortes, et qu'elle fait appeler une sage-femme, qui nous donne les détails suivants.

La sage-femme après avoir attendu en vain, pendant la nuit, les efforts de la nature, fit appeler plusieurs médecins; ils vinrent au nombre de trois, et le forceps fut appliqué sans résultat. Après des tentatives inutiles, la femme fut apportée à l'Hôtel-Dieu, dans l'état suivant.

Les douleurs pour accoucher continuent et sont très-fortes, la poche des eaux a été percée par les médecins; les grandes lèvres sont tuméfiées, œdémateuses et douloureuses au toucher. En voulant m'assurer de la position de l'enfant, et du point où en est le travail, je constate d'abord beaucoup de chaleur dans le vagin et beaucoup de sensibilité; le col de la matrice est déchiré; mou et assez épais, on sent des lambeaux à son orifice; entre ces lambeaux je reconnais la tête de l'enfant qui est à peine engagée dans le petit bassin, et se présente sous

(1) Journal hebdomadaire, 1836, et Gazette des hôpitaux, p. 127, 1836.

la forme d'un ovoïde aplati d'avant en arrière. Au-dessous de la tête et un peu derrière, je trouve l'angle sacro-vertébral qui forme une saillie considérable, et s'oppose à la descente de la tête dans le petit bassin; la tête est dans la quatrième position. Pour mieux constater l'état des parties, j'introduis la main tout entière, et il me semble, que l'espace compris entre le pubis et l'angle sacro-vertébral, peut avoir environ 2 pouces $\frac{1}{4}$ à 2 pouces $\frac{1}{3}$ d'étendue, ce que la simple introduction de la main m'a fait déjà soupçonner; le ventre est volumineux et la matrice présente une obliquité de gauche à droite et de haut en bas. Les manœuvres les plus délicates excitent les cris de la patiente.

Jugeant le cas difficile, je prévient M. Caillard médecin sédentaire, et envoie chercher M. Roux, sur-le-champ, il arrive presque aussitôt. Pendant ce temps la femme est placée dans un bain.

Instruit de toutes les particularités que je viens d'énumérer, M. Roux examine à son tour et doute un instant de la présentation de la tête, ce qui du reste n'est pas facile à constater, à cause de l'allongement et de l'aplatissement qu'elle présente en s'introduisant dans le petit bassin.

Les choses étant dans cet état, M. Roux applique lui-même le forceps (après m'avoir proposé de le faire), cette application est longue, difficile, pénible pour le chirurgien et pour la femme qui pousse des cris atroces et dit qu'on la tue. Elle demande à mourir.

La branche mâle est introduite avec difficulté, la branche femelle en présente encore davantage, et n'est introduite qu'après 7 à 8 minutes de tentatives.

Le forceps marié, on touche pour reconnaître sa position; on sent bien entre les branches du forceps ce corps allongé et aplati dont j'ai parlé plus haut; à droite on reconnaît assez bien que le forceps est bien placé; à gauche on éprouve plus de difficulté, et pour moi la chose n'est pas claire. Je rencontre entre la tête par endroits seulement, des replis, des lambeaux dont je ne me rends pas bien compte, et déclare que de ce côté la chose ne me paraît pas aussi claire que du côté droit. Enfin le forceps ainsi appliqué, M. Roux fait des efforts de traction assez forts, ils sont infructueux; il y revient à plusieurs fois et toujours sans succès. Enfin pressé par le temps, obligé de se rendre au concours de la Faculté où il est juge, et désespérant d'en venir à bout, il laisse le forceps (il était 4 heures moins 10 minutes), et envoie chercher M. Danyau (son gendre), *qui, dit-il, s'entend mieux que lui à ces sortes d'opérations*. M. Danyau est introuvable, disent les uns, refuse de venir, disent les autres.

Pendant ce temps, M. Caillard et l'agent de surveillance sont avertis de ce qui se passe. Ils font dire à M. Roux (il voulait qu'on transportât la femme, dans les salles de M. Dubois, à la Clinique)

que puisqu'il a appliqué le forceps, nul autre que lui ne l'ôtera; que personne du reste ne veut, ni ne doit s'en charger; enfin après le concours sur les six heures, M. Roux accompagné de M. le professeur Dubois (Paul), Danyau, etc., revient à l'Hôtel-Dieu. Le forceps est enlevé par M. Dubois, le crâne perforé par M. Dubois à l'aide des ciseaux de Smellie, *et l'enfant est arraché un peu par tout le monde, chacun en tire sa part, d'abord la tête avec le céphalotribe, ce qui est très-long, ensuite le reste du tronc qu'on saisit de la même manière, en tirant sur l'instrument et sur un bras qu'avait sorti M. Dubois.* — La jeune femme meurt le 1^{er} mai à 4 heures du matin, 34 heures après l'accouchement.

Autopsie 30 heures après la mort, le 2 mai, par un temps froid et humide.

Hauteur de l'individu, 3 pieds 11 pouces.

Fémur mesuré du grand trochanter, 8 pouces 6 lignes.

Tibia jusqu'à la malléole interne, 8 pouces 9 lignes.

Les membres et le tronc sont assez bien musclés et très-gros, par rapport à leur longueur, les cuisses sont contournées et arquées.

Les parties génitales, les grandes lèvres sont tuméfiées, rougeâtres, le ventre est encore volumineux, météorisé.

Largeur du bassin à la hauteur de l'os des îles, 6 pouces 6 lignes 1/2, diamètre sacro-pubien 2 pouces 7 lignes.

Idem, dans la cavité du milieu du sacrum au pubis 2 pouces 1/2. Diamètre iliaque, 4 pouces 5 lignes. L'angle sacro-vertébral ne correspond pas directement à la symphyse pubienne, il correspond un peu à gauche sur la branche horizontale du pubis, de façon que le détroit supérieur du bassin semble plus large, et l'est aussi à droite qu'à gauche; les diamètres obliques, celui de droite à gauche est de 4 pouces 6 lignes, celui de gauche à droite, est de 4 lignes.

Détroit inférieur sacro-pubien, 3 pouces 1 ligne, bi-sciatique, 4 pouces.

La matrice est oblique de droite à gauche et de haut en bas, ce qui est le contraire de sa position pendant la grossesse, elle a le volume de la tête d'un enfant à terme; ses parois sont plus dures antérieurement et sur les côtés que postérieurement. La couleur est naturelle à sa face externe; on ne remarque qu'une trace légère, rougeâtre, sur le rectum, à l'endroit où il s'enfonce dans le petit bassin, au niveau du repli péritonéal.

Il y a un peu d'infiltration dans la paroi abdominale, les intestins contiennent des gaz en quantité, un peu de sérosité rougeâtre dans la cavité abdominale.

L'utérus de couleur naturelle, est tout entier au-dessus du détroit supérieur; l'utérus est fendu par sa paroi antérieure, face interne phlogosée recouverte dans un point d'un caillot sanguin, de la gros-

seur d'une noix, situé au fond et à droite où il est adhérent; on doute, si dans les environs de ce caillot, il n'y a pas déchirure du tissu de la matrice. Les parois en avant ont plus d'un pouce d'épaisseur et sont légèrement injectées.

Le col présente trois lambeaux considérables, un moyen plus large et deux latéraux; ces lambeaux sont noirâtres, ecchymosés, et séparés les uns des autres par des sillons à loger le doigt; tubercules crétacés dans le poumon droit; engouement du gauche; cœur, parois épaisses, orifices libres.

Dans ces sillons le tissu est labouré, déchiré, décollement du col avec le vagin à la partie gauche et postérieure et aussi à la partie droite, ce dernier est beaucoup moins considérable; l'autre pénètre jusqu'à la paroi postérieure entre l'utérus et la vessie qui est perforée l'autre arrive aussi à la vessie, qui présente à sa face interne, plusieurs petites ulcérations ecchymosées.

N. B. — M. P. Dubois, dans sa leçon clinique du 4 mai a raconté lui-même le fait et en a confirmé toutes les particularités (1).

La même lésion a pu être produite dans l'application du céphalotribe.

Obs. — Morel 34 ans, 4 accouchements antérieurs, présentation du sommet, bassin normal.

Femme en travail depuis plusieurs heures; lorsqu'elle entra à la Clinique, elle avait subi plusieurs tentatives d'extraction de l'enfant avec le forceps sans résultat.

A la Clinique, on constata deux tuméfactions énormes de la vulve, dont les lèvres livides, œdématisées, forment une tumeur égalant la grosseur d'un œuf de dinde; déchirures de la fosse naviculaire, le périnée étant intact; engagement de la tête fœtale qui occupait la partie moyenne de l'excavation; mort de l'enfant.

On pratiqua la craniotomie et la céphalotripsie. Mais dans cette dernière opération on saisit et entraîna avec le céphalotribe un lambeau du col utérin mesurant le volume du petit doigt, et qui fut divisé d'un coup de ciseaux. (*Observ. communiquée par M. le professeur Depaul. Bulletins de la Clinique, 1866, février, p. 81.*)

D'autres fois, la déchirure devient circulaire; elle envahit toute la portion vaginale du col qui se détache et tombe, formant une sorte de calotte au centre de laquelle

(1) Voyez encore : *Arch. gén. de méd.*, 4^e série, t. I, p. 32.

The Lancet, Londres, 1827-29, vol. I, p. 34.

on voit l'orifice de l'utérus. Dans les deux observations qui suivent, ce segment du col s'est détaché à la suite de l'application du forceps dans un cas, et dans l'autre pendant que l'accoucheur cherchait à extraire avec le crochet la tête perforée.

OBS. — Rapport sur la clinique gynécologique du docteur Jungmann, à Prague, par Lange. Prager Viertel. 1845, IV, p. 20 (1).

« Dans cette observation il s'agit d'une primipare âgée de 25 ans et affectée d'une descente de matrice. Les eaux s'étaient écoulées après un travail de 12 heures en même temps qu'il était sorti un peu de sang du vagin. Deux jours après, l'ouverture du col avait à peine atteint la grosseur d'un *kupfergroschen*, malgré des contractions violentes qui avaient énormément fatigué la malade. L'orifice montrait un peu plus de tendance à se dilater, mais il était infiltré, et ne paraissait pas vouloir se retirer derrière la tête fœtale; on appliqua le forceps très-facilement et à l'aide de quelques tractions, on amena l'enfant qui avait une tête considérable. Avant sa sortie un lambeau charnu d'un bleu rougeâtre pincé entre la tête et le vagin apparut à la vulve et tomba au dehors.

C'était l'ouverture de l'utérus complètement intacte entourée de la portion vaginale du col. Les bords étaient irréguliers, en partie coupés, en partie arrachés partout infiltrés de sang, mous, très-déchirables, comme écrasés. La malade mourut six heures après d'endométrite septique ou de péritonite.

A l'autopsie, l'utérus était grand quoique déjà revenu vers lui-même. Il n'y avait pas de trace de la portion vaginale du col et le vagin parfaitement intact se continuait directement avec l'utérus.

Le cas suivant a été communiqué à Power par le Dr Carmichael (2).

Un soir de l'automne dernier je fus appelé à visiter une jeune femme non mariée, qui, à ce que l'on me dit, était sur le point d'accoucher pour la première fois. A mon arrivée l'on m'annonça que la poche des eaux venait de se rompre peu de temps auparavant; je trouvai l'orifice assez dilaté pour admettre une pièce de un crown, mais pas davantage, et ses bords restaient indurés; aussi, en l'absence de dé-

(1) Docteur Eury. Thèse de Paris, 1873, p. 20.

(2) Eury. Thèse de Paris, 1873, p. 17.

formation pelvienne, je pensai que l'obstination du col à rester non dilaté tenait à cette insuffisance d'action de l'utérus, et je me décidai à administrer de l'ergot de seigle. J'en donnai d'abord cinq grains, et dix minutes après l'utérus était manifestement *ergotisé*; comme l'orifice ne céda pas, je maintins la matrice sous l'action du médicament en renouvelant les doses quand cette action faiblissait. J'en fis prendre ainsi trois à peu près dans l'intervalle d'une demi-heure, et l'effet produit eût été évidemment, dans un état normal, bien suffisant pour provoquer la dilatation du col; néanmoins celui-ci résista. L'on pourrait dire que j'aurais dû employer les saignées, l'émétique et d'autres moyens, tout ce que je puis répondre c'est qu'après avoir bien réfléchi je me décidai pour l'ergot de seigle; dans des cas si rares et difficiles, chaque médecin agit et pense à sa manière et tous d'une façon différente.

Finalement le col ne put résister davantage, la tête s'engagea brusquement dans le bassin, poussant la portion cervicale devant elle. Dans le courant de la seconde soirée, la situation s'aggrava; la patiente eut du délire, le pouls devint rapide et irrégulier, et elle parut devoir succomber rapidement si l'accouchement n'était pas bientôt terminé. Le forceps étant manifestement contre-indiqué, il ne restait donc qu'à appliquer le crochet dans l'espoir (si toutefois l'on pouvait encore espérer) de faire sortir l'enfant en le démembrant. L'on introduisit le perforateur et après avoir vidé le crâne et appliqué le crochet sur un pariétal, l'on exerça des tractions très-douces pour amener le fœtus. Tout à coup une contraction utérine très-violente expulsa la tête et devant elle un lambeau formé par l'orifice utérin, entouré d'une partie de la portion cervicale. Cet orifice mesurait en diamètre environ 3 pouces $\frac{1}{2}$, et la préparation est gardée au musée de Coombe. La délivrance se fit comme à l'ordinaire, cependant il y eut une hémorrhagie assez grande et une inertie utérine qui exigea des affusions froides. Deux heures après la situation devint plus alarmante, la malade eut de la jactitation, du délire, de la difficulté de respirer.

J'ordonnai une potion calmante qui amena la tranquillité, je pansai la plaie utérine et je me retirai après avoir donné toutes les instructions nécessaires à une personne compétente.

A ma visite du lendemain que, je le confesse, je ne faisais pas sans appréhension, je trouvai à ma grande surprise, la malade assise sur son lit et mangeant son déjeuner; elle me parla du changement qui s'était opéré dans sa position depuis la veille. La convalescence fut courte et sans accidents; actuellement l'orifice accidentel est à la place qu'occupait normalement le col à la partie antérieure et supérieure du vagin, les menstrues sont irrégulières, très-abondantes et ren-

ferment de nombreux caillots. (Dublin, Journal of medical science, vol. XVI.) (1).

2° *Déchirures du corps et de la portion sus-vaginale du col de l'utérus.*

Les déchirures du corps de l'utérus et celles de la portion sus-vaginale du col peuvent, avons-nous dit, être confondues dans une même description. En effet, dans l'immense majorité des observations qui sont rapportées, les auteurs ont constaté qu'il y avait en même temps déchirure du col et du corps de l'utérus. La disposition des parties explique leur rupture simultanée.

Pendant le travail, sous l'influence des contractions, l'orifice utérin se dilate. Au moment où la dilation est complète, c'est-à-dire au moment où l'on intervient le plus généralement, l'utérus forme une grande cavité dont le fond est arrondi, mais dont la partie inférieure représente un large cylindre. Ce cylindre est constitué à la fois par le segment inférieur du corps et par le col dilaté. Les lésions directes produites par un instrument ou par la main peuvent donc atteindre aussi bien le col que le corps, et quand l'une de ces parties est rompue, la déchirure, en raison de l'extrême distension des tissus, peut facilement s'étendre à l'autre. En outre, si la rupture envahit toute l'épaisseur de la paroi utérine, le péritoine, suivant le point où la rupture se fait, peut être déchiré, que la lésion occupe le corps ou la portion sus-vaginale du col. Aussi les symptômes et le pronostic peuvent-ils être comparés dans l'un et l'autre cas.

(1) Voyez encore : Staude. Beitræge zur Geburtshülfe und Gynækologie, I Bd., 3 Heft. Berlin, 1872.

Les déchirures de l'utérus peuvent, comme celles du vagin, survenir dans des circonstances très-variées. Souvent elles sont la conséquence directe de l'introduction ou de la manœuvre d'un instrument. Dans l'observation qui suit, l'opérateur a blessé gravement et à plusieurs reprises l'utérus en voulant faire la craniotomie (1).

Obs. — Le 19 mars 1832 à l'hospice de la Charité de Lyon, salle Sainte-Pélagie, a été fait un accouchement dans les circonstances suivantes : Femme petite, en travail depuis la veille. Bassin légèrement rétréci. Liquide amniotique écoulé. Tête élevée, difficilement accessible. La position n'est pas diagnostiquée. Enfant vivant.

Plusieurs applications de forceps suivies de tractions vigoureuses et plusieurs fois répétées ne font en rien bouger la tête fœtale. La femme s'affaiblit. On juge la craniotomie indispensable.

L'introduction de l'instrument de Smellie dans le crâne du fœtus offre de très-grandes difficultés, des efforts des plus considérables sont faits pour le faire pénétrer, et lorsqu'on croit avoir perforé la voûte osseuse encéphalique, on ouvre l'instrument avec force, un craquement particulier et très-remarquable se fait entendre, le cerveau de l'enfant ne vient pas au dehors; tout à coup la femme s'affaiblit, la même opération est répétée à plusieurs reprises toujours avec les mêmes difficultés et avec les mêmes signes; une pâleur générale couvre le corps de la femme, le pouls devient filiforme, excessivement lent, le corps de la malade est froid. On a hâte de terminer une opération qui dure depuis deux heures. Pour cela, on réapplique le forceps cette fois-ci avec facilité, et quelques tractions suffisent pour retirer un enfant à demi-vivant.

La femme, presque sans connaissance, meurt une heure et demie après l'opération terminée.

L'examen de la tête de l'enfant fit voir tout le côté droit jusqu'à l'oreille sillonné par des déchirures du cuir chevelu, déchirures évidemment produites par les ciseaux de Smellie; à la partie postérieure et du même côté, on constate une perforation du crâne avec issue grosse comme une petite noisette de substance cérébrale.

L'autopsie de la femme fait découvrir un épanchement sanguin énorme qui remplit toute l'excavation du bassin et remonte jusqu'au diaphragme. La matrice est assez bien revenue sur elle-même; soulevée, elle montre à sa face postérieure, un peu à droite et en bas,

(1) Roques. De la Céphalotomie. Thèse de Paris, 1872.

quatre perforations de dimensions diverses. On l'enlève avec la plus grande partie du vagin et on l'incise dans toute l'étendue de sa face antérieure, et à son intérieur on constate la présence de six déchirures ou perforations; quatre correspondent aux quatre que l'on a constatées sur la face postérieure de l'organe. Ce sont des perforations complètes; deux se trouvent placées un peu au-dessus du niveau du col; l'une d'elles, par sa partie inférieure, le divise complètement; deux autres sont au-dessous du col dans la partie supérieure du vagin; enfin, deux déchirures s'observent dans le vagin. Ces deux perforations sont peu étendues en surface, les bords sont nettement coupés, et en écartant les lèvres de la plaie, il est facile, à l'aspect lisse et perpendiculaire qu'elles présentent, de se convaincre qu'elles sont le résultat d'un instrument tranchant; du reste, les autres parties génitales et les organes voisins n'offrent pas de traces de meurtrissures.

On peut voir à la Maternité de Paris le moulage d'une pièce déjà ancienne qui représente une lésion grave due au céphalotribe et portant sur le corps et le col de l'utérus: un lambeau du tissu musculaire a été arraché par l'instrument qui avait pénétré dans l'épaisseur de la paroi utérine.

Joulin (1) écrit ce qui suit à propos d'un instrument qu'il avait imaginé, et appelé *diviseur céphalique*. « J'avais fait sur le cadavre de nombreuses expériences, et cette partie de la manœuvre (introduction du porte-fil) ne présentait pas de difficultés très-sérieuses. Sur le vivant il n'en fut pas de même, et la seule fois que j'opérai sur une femme en travail, à la Clinique, j'eus le malheur de déterminer une perforation de l'utérus; la femme mourut le lendemain. » M. le professeur Pajot et M. le D^r Tarnier assistaient à l'opération.

Enfin l'utérus a été déchiré soit par l'extrémité d'un crochet aigu (2), soit par des esquilles.

(1) Joulin. Traité complet d'accouchements, p. 1087.

(2) Johnston et Sinclair. Practical midwifery, p. 134. Obs. de dé-

OBS. (1) — Portal appelé termina un accouchement à l'aide du crochet implanté dans le crâne... « Une portion des os du crâne aussi aigüe que le tranchant d'un couteau et dont les aspérités étaient aussi piquantes que des aiguilles, déchira une portion de l'orifice interne de la matrice, ce qui faisait un lambeau de membrane aussi épais qu'une portion qu'on aurait enlevée d'un muscle, ou qui aurait été déchirée de l'épaisseur de 2 lignes. »

OBS. (2). — Primipare. Les membranes se rompent spontanément le 21 juin 1864 à 4 heures du soir, les douleurs commencent le 22 à 4 heures du matin; à 7 heures, le même jour, le col est épais et résistant, un pied et le cordon font procidence; les contractions sont fortes et régulières. A midi, le col étant un peu plus souple et un peu plus grand, la sage-femme en chef introduit sa main sans trop de difficulté dans l'utérus et fait la double rétropulsion après de nombreuses tentatives. Pas de battements du cœur fœtal.

A 6 heures du soir, la tête est seule au détroit supérieur, mais ne s'engage pas. Perforation du crâne rendue très-difficile par la mobilité de la tête. Le crâne perforé est saisi par le céphalotribe; mais au moment où on achevait le broiement de la tête, il survient une syncope qui ne cède que très-lentement aux excitants, et peu après une tympanite de la région hypogastrique. Le pouls devient et reste petit, mou et dépressible; pâleur de la face, décoloration des muqueuses. Les contractions utérines continuent rapprochées, et on leur confie la terminaison de l'accouchement.

Vers 8 heures, vomissements jaunâtres; 136 pulsations, utérus tendu, ventre ballonné; douleur fixe et continue au-dessus de la symphyse pubienne. Les contractions persistent.

A 10 heures du matin, la faiblesse est extrême; le chirurgien sent le crâne broyé engagé en partie dans l'orifice utérin, et plusieurs esquilles saillantes pressant sur les parties molles. Il extrait la tête avec la pince de Simpson, puis dégage les épaules, et le tronc suit facilement.

Au toucher, on ne constate aucune lésion de la vulve, du vagin ou de l'utérus.

Les symptômes de péritonite s'aggravent. Mort le même soir à minuit, quatorze heures après l'accouchement.

chirure de l'utérus causée très-probablement par l'extrémité du crochet qui a glissé pendant des efforts d'extraction.

(1) Portal. La pratique des accouchements. Paris, 1665. Obs. 75, p. 315.

(2) J. Jolly. Des ruptures utérines, p. 131. Paris, 1873.

Autopsie. Le bassin est très-rétréci; le diamètre sacro-pubien n'a que 7 centimètres.

Immédiatement au-dessus de l'orifice interne, à la paroi antéro-latérale gauche de l'utérus, existe un pertuis étroit, inégal, sorte de fistule irrégulière, établissant une communication entre la cavité de l'utérus et celle du péritoine.

Les applications de forceps réitérées ou brutalement faites ont pu être l'origine de déchirures parfois multiples de l'utérus. Un des exemples les plus célèbres est celui cité par Mauriceau (1).

Obs. — D'une femme qui mourut avec son enfant dans le ventre, qui n'en put jamais être tiré par un médecin anglais qui avait entrepris de l'accoucher (2). (Résumée.)

Le 19 août 1670, j'ai vu une petite femme de 38 ans qui était en travail de son premier enfant depuis huit jours, ses eaux s'étant écoulées dès le premier jour qu'elle avait commencé à se trouver mal, sans presque aucune dilatation de la matrice. Etant restée en cet état jusqu'au quatrième jour, je fus mandé pour en dire mon sentiment à sa sage-femme à laquelle je conseillai de la faire saigner, de lui faire prendre deux doses de sené, ce qui fut fait le jour suivant et réussit assez bien, ce remède lui ayant excité des douleurs qui dilatèrent la matrice autant qu'il était possible.

Néanmoins, pour tout cela elle ne put jamais accoucher; et son enfant, qui venait la tête devant, mais la face en dessus, resta toujours au même lieu sans pouvoir avancer au passage que cette femme, qui était très-petite, avait tellement étroit, qu'il me fut impossible d'y introduire ma main pour l'accoucher, quoique je l'aie assez petite, lorsque je fus mandé pour lui donner ce secours....

Mais après que j'eus laissé cette femme en cet état, ne m'étant pas possible de la secourir, comme j'aurais fait pour toute autre qui aurait

(1) Voyez aussi : Journal général de médecine et pharmacie, t. LXIX, VIII^e de la 2^e série.

Haselberg. Beitrage für Geburtshülfe und Gynæk, t. II, p. 2. Berlin.

Braxton Hicks et Philipps. Obstetrical transactions of London, vol. XIII, 1872, p. 79.

Bulletins de la Société anatomique, 1868, t. XIII, p. 611.

(2) Mauriceau. Observations sur la grossesse et l'accouchement des femmes, nouv. édit., t. II, p. 23. Obs. XXVI. Paris, 1738.

eu une disposition du corps plus naturelle, il survint aussitôt un médecin anglais, nommé *Chamberlen*, qui était alors à *Paris*, et qui de père en fils faisait une profession ordinaire des accouchements en Angleterre dans la ville de *Londres*, où il a acquis depuis ce temps-là le suprême degré de réputation en cet art. Ce médecin, voyant cette femme en l'état que je viens de déclarer, et ayant appris que je n'avais pas trouvé aucune possibilité de l'accoucher, témoigna être étonné de ce que je n'en avais pu venir à bout, moi, qu'il disait et assurait être le plus habile homme de ma profession qui fût à *Paris*; nonobstant quoi il promit d'abord de l'accoucher très-assurément en moins d'un demi-quart d'heure, quelque difficulté qu'il y pût trouver; pour quoi faire, il se mit aussitôt en besogne, et au lieu d'un demi-quart d'heure il travailla pendant trois heures sans discontinuer que pour reprendre haleine. Mais ayant épuisé inutilement toutes ses forces aussi bien que toute son industrie, et voyant que la pauvre femme était près d'expirer entre ses mains, il fut contraint d'y renoncer et d'avouer qu'il n'était pas possible d'en venir à bout, comme je l'avais bien déclaré.

Cette pauvre femme mourut avec son enfant dans le ventre vingt-quatre heures après les extrêmes violences qu'il lui avait faites, et par l'ouverture que je fis de son corps en lui faisant, après sa mort, l'opération césarienne, je trouvai la matrice toute déchirée et percée en plusieurs endroits par les instruments dont ce médecin s'était servi aveuglément sans la conduite de sa main, laquelle, pour être une fois plus grosse que la mienne, il n'avait vraisemblablement pas pu introduire assez avant pour l'en préserver....

Il semble, d'après quelques observations, que le tissu utérin puisse être déchiré d'une façon particulière, comme incisé par l'extrémité des cuillers pendant l'application du forceps, soit que l'instrument s'échappe brusquement au moment où l'on exerce des tractions, soit qu'il comprime le tissu utérin en avant contre les branches horizontales du pubis, ou en arrière contre l'angle sacro-vertébral. Ces lésions nous paraissent analogues à celles que nous avons montré exister du côté du vagin.

OBS. (1) — Recueillie par M. Suchard.

C..., femme Fabi..., 37 ans, quatrième accouchement, fut amenée sur un brancard, le 18 avril à cinq heures et demie du soir, dans le service d'accouchements de M. de Saint-Germain, à l'hôpital Cochin.

Les premières douleurs dataient de la veille à neuf heures du matin; à son arrivée dans la salle, la dilatation était complète, les membranes s'étaient rompues spontanément aujourd'hui même à cinq heures du matin.

Un médecin, appelé à huit heures du matin, avait constaté une présentation de la face et s'était hâté d'appliquer le forceps. Une première application sans succès fut suivie de deux autres à quelques heures d'intervalle; ne parvenant pas à accoucher la femme, le médecin en question fit appeler M. de Saint-Germain.

Ce chirurgien trouva une femme baignant dans son sang et constata une présentation de la face en position mento-iliaque gauche antérieure. La dilatation du col était considérable mais pas complète, l'enfant mort, la tête immobile, pas de rétrécissement.

M. de Saint-Germain dirigea la femme vers l'hôpital Cochin, où leel arriva à cinq heures et demie du soir.

A sept heures, l'interne constata chez la femme des contractions plus fortes que celles qu'elle avait eu jusqu'alors; la tête parut cheminer quelque peu.

Au bout de quelque temps, on aperçut à la vulve le nez, les joues, les lèvres. Le grand diamètre de la tête était alors presque transversal; l'interne et la sage-femme de garde facilitèrent la rotation à l'aide d'un mouvement de bascule très-modéré opéré avec le doigt introduit dans la bouche de l'enfant.

A huit heures et demie, l'accouchement était terminé spontanément; l'enfant était fortement constitué; il pesait 3,000 grammes. La délivrance fut naturelle, sans hémorrhagie; la nuit ne fut pas mauvaise.

Le lendemain matin, frisson et fièvre, le ventre est très-douloureux, le pouls très-fréquent. Large vésicatoire sur l'abdomen; sulfate de quinine, 2 grammes.

Le soir, pouls filiforme, vomissements verdâtres, ventre douloureux, bref tous les symptômes d'une péritonite semblant marcher avec une grande rapidité.

Le lendemain 20 avril au matin, mêmes symptômes, mais en outre les extrémités cyanosées et froides. — Sulfate de quinine, alcoolature d'aconit, thé au rhum. A onze heures du matin, la femme expirait.

On trouve à l'autopsie le péritoine complètement injecté et renfer-

(1) In J. Jolly. Des ruptures utérines, p. 139. Paris, 1873.

mant plusieurs litres d'un pus très-rougeâtre. Tous les organes sont sains, y compris les ovaires. Les ganglions pelviens sont hypertrophiés.

L'utérus extrait de la cavité du petit bassin nous montra deux perforations situées sur sa paroi postérieure, à peu près au niveau de l'union du corps et du col. Chacune de ces perforations est plus ou moins ovalaire et a environ 2 centimètres dans son grand diamètre, quelques millimètres seulement dans les autres sens. La perforation est complète, le péritoine fait manifestement défaut. On voit très-bien que la lésion s'est faite de l'intérieur vers l'extérieur.

La paroi vaginale est, en outre, contuse en plusieurs endroits; une de ces contusions se continue manifestement avec une contusion du bas-fond de la vessie.

Obs. — Au mois de novembre 1875, fut faite à l'hôpital Beaujon l'autopsie d'une femme qui avait succombé à une péritonite aiguë deux jours après son accouchement. Il existait un léger rétrécissement du bassin, et on avait dû faire une application de forceps au détroit supérieur. L'utérus avait conservé un volume considérable, et sur la face antérieure de sa cavité, à la jonction du col avec le corps de l'organe, on voyait de chaque côté une surface noire, longue dans le sens vertical, ayant environ cinq centimètres de long sur deux centimètres de large. Au niveau de cette surface, le tissu utérin était réduit en bouillie, comme dilacéré. La destruction du tissu ne portait pas cependant sur toute son épaisseur : régulière sous sa forme générale, la surface était comme hachée sur les bords. Il existait une lésion semblable de chaque côté de la ligne médiane. Ces deux sillons étaient sensiblement symétriques et leur disposition fit penser de suite à la cause qui avait dû les produire. Il ne fut pas douteux pour MM. Pitres et Champetier de Ribes, qui faisaient l'autopsie et qui m'ont communiqué ce fait, que pendant les tractions énergiques exercées sur le forceps, les bords antérieurs des deux cuillers avaient scié, pour ainsi dire, l'utérus sur les branches du pubis.

Ces diverses déchirures ont été faites de dedans en dehors : c'est la muqueuse et la face interne du tissu musculaire qui ont été lésées en premier lieu. Dans certains cas au contraire les lésions sont produites de dehors en dedans, soit par le forceps, soit par le céphalotribe, soit même par le bistouri.

En ce qui concerne le forceps, M. le professeur Pajot

raconte dans ses cours qu'il a vu cet instrument appliqué par des médecins sur le segment inférieur de l'utérus. Le parois utérines étant très-minces et le col totalement effacé sans être dilaté, sentant les fontanelles et les sutures, ils avaient cru la dilatation complète et n'avaient été arrêtés pendant l'opération que par les cris poussés par la patiente (1). Nous rappellerons que dans l'observation déjà citée de Lehmann (p. 43) le médecin avait introduit une des branches du forceps à travers le cul-de-sac postérieur du vagin. Pendant les tractions, la malade se redressa tout à coup, puis tomba à la renverse; elle était morte. D'autres fois c'est le céphalotribe qui ayant suivi la même voie saisit l'utérus, le déchire et quelquefois même l'arrache. M. Voillemier, cité par Chailly-Honoré (2), a pu constater une fois à l'autopsie l'arrachement des deux tiers inférieurs après l'application du céphalotribe. Un ancien interne des hôpitaux a pu aussi constater deux fois le même résultat à la suite de l'emploi du même instrument.

Enfin le segment inférieur de l'utérus a pu être incisé par erreur; M. le professeur Depaul, dont on connaît les travaux sur l'oblitération de l'orifice utérin, a publié l'observation suivante :

Obs. (Résumée.) — Une femme eueinte de sept mois et demi environ, en travail depuis vingt-quatre heures, est apportée à la Clinique le 30 avril 1875. M. Depaul constate que l'utérus ne s'élève qu'à quatre travers de doigts au-dessus de l'ombilic. Les parois étaient assez minces et offraient une tension insolite même en dehors des contractions (1).

(1) M. le Dr Blot et M. le Dr Tarnier ont vu des faits analogues (communications orales).

(2) Chailly-Honoré. *Traité pratique de l'art des accouchem.*, p. 465.

(3) Depaul. *Arch. de tocologie*, 1876, p. 80.

Au premier abord, sa forme paraissait régulière, mais en examinant de près, il semblait que la paroi antérieure était moins saillante que d'habitude. — Fœtus vivant.

Le vagin était plutôt sec qu'humide. Cependant la femme disait avoir perdu la veille un peu de liquide aqueux, dont l'écoulement s'était accompagné d'un certain bruit. Je dois dire cependant, ajoute M. Depaul, que la sage-femme qu'elle avait fait appeler chez elle n'avait rien vu de semblable, et que depuis qu'elle était entrée dans mon service on n'avait constaté aucun écoulement.

Par le toucher vaginal, tumeur formée par une partie de l'utérus, sinon dure, du moins assez résistante, et assez engagée dans l'excavation pelvienne. La portion la plus saillante descendait à 3 centimètres de la vulve. Son épaisseur était assez grande pour qu'il fût impossible de reconnaître aucune partie fœtale. En parcourant les deux parois vaginales, l'antérieure et la postérieure, celle-ci paraissait beaucoup plus courte. Son extrémité supérieure, obliquement dirigée en avant, semblait se terminer un peu en arrière de la partie culminante de la tumeur. Le cul-de-sac vaginal postérieur n'existait pas.

La paroi antérieure était beaucoup plus longue; elle correspondait à l'intervalle étroit laissé par la tumeur derrière le pubis, et mon doigt profondément engagé eut la plus grande peine à atteindre sa limite supérieure. Il arrivait cependant jusqu'au bord supérieur du pubis; là il me sembla que je touchais un cul-de-sac, mais il me fut impossible de rien distinguer en ce point qui ressemblât à un col...

...L'examen que j'avais fait de la partie saillante de la tumeur me fit constater une autre disposition qui me confirma dans l'idée que j'avais sous les yeux une oblitération du col.

A peu près sur la partie centrale existait une petite saillie transversale qui semblait indiquer un rudiment de lèvres postérieure, et en avant, à peu près dans la même direction, une dépression peu profonde qui pouvait très-bien être rapportée au point de jonction des deux lèvres du col, car cette disposition, je l'ai presque toujours rencontrée dans les véritables oblitérations du col qu'il m'a été donné d'observer chez la femme enceinte.

Le spéculum fut introduit et nous permit de voir la saillie et la dépression dont il vient d'être question...

Je crus pouvoir formuler un diagnostic, et j'annonçai que nous avions affaire à une oblitération du col. J'avoue cependant que jusqu'au dernier moment il resta dans mon esprit une certaine incertitude et je n'étais pas complètement satisfait. La direction de la paroi postérieure du vagin d'une part, d'une part la grande difficulté que j'avais à atteindre l'extrémité de la paroi antérieure qui remontait si haut derrière la symphyse pubienne, tout cela ne me donnait pas la confiance que j'aime à avoir quand j'ai un parti grave à prendre.

Après avoir mûrement réfléchi et avoir pratiqué un nouvel examen quelques heures plus tard, M. Depaul résolut de pratiquer l'hystérotomie vaginale. L'extrémité du doigt indicateur de la main gauche fut placée au niveau de la petite saillie transversale.

Une petite incision transversale fut faite au centre de la dépression qui était en avant.

Son étendue fut au plus de 7 à 8 millimètres, et elle ne pénétra en profondeur qu'à 2 ou 3. Il s'écoula quelques gouttes de sang seulement.

Le doigt introduit à travers l'ouverture ne rencontrant pas les membranes, l'incision fut rendue plus profonde. Hémorrhagie considérable. On était tombé sur le placenta. Tamponnement. Le lendemain l'enfant fut extrait (moins la tête) avec une grande difficulté à travers l'ouverture artificielle. Mort dans la nuit.

Autopsie. — Le vagin largement ouvert conduit à deux ouvertures, qui pénètrent toutes deux dans la cavité utérine. L'une plus élevée, située au-dessus du bord supérieur de la symphyse pubienne, représente l'orifice naturel. L'autre, qui siège sur la portion de la matrice qui fait saillie au fond de l'excavation, est celle qui a été volontairement pratiquée pour pénétrer dans la cavité. Un intervalle de 9 centimètres sépare les deux ouvertures.

Pas d'épanchement dans le péritoine.

Dans le plus grand nombre des cas, les causes de la déchirure de l'utérus sont pour ainsi dire moins directes, c'est pendant une opération en apparence moins redoutable, la version, que la main étant introduite dans la cavité utérine, les parois de cet organe viennent à se rompre.

Obs. — Communiquée par M. le professeur Pajot.

Le 4 novembre 1852, on apporte à la Clinique une femme en travail de son quatrième enfant. Présentation de l'épaule, ayant probablement succédé à une procidence du bras avec la tête. Ce fut l'opinion de P. Dubois.

On a tenté la version, en ville, sans succès.

Au moment de l'entrée de la malade, le pied et la main gauches sont à la vulve.

P. Dubois prévoit les plus grandes difficultés, à cause de la rétraction excessive, et même « *la rupture est possible*, » dit-il.

La version est tentée avec les plus grandes précautions, sans chlo-

Budin.

roforme, un jet de sang jaillit le long du bras de l'opérateur. La matrice est rompue. La version est impossible à achever.

Notre maître essaie alors l'application du forceps sur la tête sans succès.

Il débarrasse enfin la femme par la perforation et la céphalotripsie.

Mort avec une rupture utérine.

Obs. (1) — Femme de 26 ans. Les douleurs commencent le 10 janvier 1866. La sage-femme mandée rompt les membranes; revenue le 13 janvier, elle ordonne un grand bain; enfin, le 14 à neuf heures du matin, elle essaie sept fois de pratiquer la version. Apportée le 14 janvier à la Maternité, cette femme est pâle, froide, le visage est grippé, le pouls petit et fréquent. La main droite du fœtus tuméfiée et violette pend à la vulve; le plan sternal du fœtus est resté en avant, mais la contraction spasmodique et générale des parois utérines empêche de distinguer la tête qui évidemment est à droite. Nulle part on n'entend de pulsations fœtales. Le chirurgien, après avoir chloroformé la malade, introduit la main droite dans l'utérus, mais la contraction permanente des parois utérines engourdit bientôt son bras qu'il doit retirer, non sans avoir constaté une déchirure du col à gauche. La sage-femme en chef introduit sa main à plat en la collant sur la face fœtale et atteint avec infiniment de peine un genou du fœtus dont les rapports ont été complètement changés par les tentatives antérieures. Pendant ces manœuvres, *elle sentit le tissu utérin s'érailler sur sa main*. Le pied gauche est abaissé avec une peine extrême, et ce n'est qu'avec la plus grande difficulté qu'on amène l'autre pied. L'extraction du tronc est assez difficile, les bras s'étant relevés derrière la tête.

Le fœtus pèse 2,050 grammes et sa mort paraît de date récente. Après l'accouchement, on sent à gauche sur le col une déchirure profonde. Le placenta décollé est extrait sans difficulté, pas d'hémorrhagie.

Les symptômes de péritonite apparurent peu après, et la malade mourut le 15 janvier à une heure, cinq heures après l'accouchement.

Autopsie. La déchirure s'étend de la partie latérale gauche de l'orifice externe du col jusqu'à 2 ou 3 centimètres au-dessus de l'orifice interne, mesurant un peu moins de la moitié de la hauteur de l'organe. Le péritoine est intact. Du sang s'était infiltré sous lui, dans le tissu cellulaire pelvien et jusque sous le rein gauche, mais il n'y a pas de trace de péritonite.

(1) J. Jolly. Des ruptures utérines, p. 130. Paris, 1873.

Obs. — Communiquée par M. le Professeur Pajot.

La première fois que j'eus l'occasion de suppléer le professeur P. Dubois à la Clinique, en 1853, on apporta de Passy une femme légèrement rachitique avec un bassin de 8 à 9 centimètres. La personne qui l'accompagnait portait une note ainsi conçue :

« L'enfant n'est pas dans la matrice, on n'a fait aucune manœuvre. »

Cette femme présentait tous les signes rationnels d'une rupture utérine : sensibilité exquise d'un point dans la région sous-ombilicale gauche, pâleur extrême de la face, sueurs froides, parole éteinte, suintement sanguin, pouls filiforme, arrêt du travail, etc.

Au toucher, je reconnus une présentation du tronc, fœtus à terme paraissant d'un volume ordinaire à en juger par le bras, qui fut déployé.

Je fis la version pelvienne sans trop de peine et sans chloroforme que je n'osai pas donner.

La tête présenta des difficultés pour son extraction. Je m'y repris à deux fois, mais avec du temps et sans violence je parvins à la dégager avec les doigts.

La malade mourut le lendemain.

A l'autopsie, rupture de l'utérus. Epanchement sanguin dans l'abdomen.

On fit venir le mari, qui nous apprit que trois médecins avaient, disait-il, « travaillé » sa femme pendant quatre heures avant de l'envoyer à la Clinique !

Obs. (1)— Femme de 39 ans, depuis quatre jours dans les douleurs de l'enfantement. Une sage-femme, arrivée après la rupture de la poche des eaux, constata la sortie d'un bras, mais loin de faire ni de tenter la version, elle tira si violemment sur le bras qu'il s'en suivit une fracture de l'humérus et une déchirure des parties molles. Un premier médecin appelé plus tard trouva une contraction spasmodique de l'utérus qui ne permit ni de faire ni d'essayer la version ; des bains, une saignée, des injections émoullientes, des cataplasmes, etc., rien ne put vaincre cet état. M. Letenneur, appelé le quatrième jour, trouva l'utérus appliqué de toutes parts sur le corps de l'enfant qu'il comprimait par une contraction continue et spasmodique, et il ne put introduire la main. Il fit alors pénétrer une injection mucilagineuse qui ne revint pas toute par le vagin. Où allait-elle ? on va le voir. Il lui fut alors possible de pousser la main avec lenteur dans la matrice jusqu'à la rencontre des pieds qu'il alla saisir. « Au moment même, dit-il, je

(1) Gazette médicale de Paris, p. 344, 1858.

sentis sur le dos de ma main une sorte de frémissement ; c'était l'utérus qui s'entr'ouvrait de haut en bas avec assez de lenteur pour que je pusse aisément me rendre compte de ce qui se passait. A l'instant même ma main se trouva libre, et je m'aperçus non sans un véritable effroi, qu'elle se trouvait au milieu de la masse intestinale que je reconnus parfaitement. » Il termina la version sans difficulté ; la délivrance fut opérée. Tout se passa ensuite plus heureusement qu'on ne devait s'y attendre. La fièvre de lait fut modérée, les lochies coulèrent convenablement, et tout faisait présager une guérison, lorsque huit jours après, la malade, qui venait de manger un potage, fit quelques efforts trop violents et fut prise d'une hémorrhagie utérine à laquelle elle succomba en quelques minutes (1).

Les observations de ce genre sont excessivement nombreuses, et presque toujours la déchirure survient de la même manière ; il y a présentation de l'épaule, les membranes se rompent ou sont rompues prématurément, ou bien l'on n'intervient pas au moment favorable, et le tissu utérin se rétracte fortement sur le fœtus ; souvent cette rétraction est encore exagérée par l'administration intempestive de seigle ergoté, et quand on veut pratiquer la version, l'utérus se déchire. Que se passe-t-il donc ? La

(1) Voy. aussi : Bulletins de la Société anatomique, t. XVI, p. 208, 1841. — Idem, t. XII, p. 533. 1867.

Chiari, Braun et Spœth, p. 192.

Obstetrical Transactions of London, vol. VIII, p. 164. 1867.

Obstetrical Journal of Great Britain, t. III, p. 166.

Gazette des hôpitaux, 1845, p. 299 ; 1846, p. 549 ; 1858, p. 263.

L. Bandl. Ueber Ruptur der Gebaermutter. Obs. 15, p. 115. Wien, 1875.

L. Bandl. Loc. cit., p. 106. Grossesse gémellaire. Premier enfant, présentation du siège, vivant. Deuxième enfant, épaule, version tentée par deux médecins, rupture utérine. Mort.

Ed. von Siebold. In Neue Zeitschrift f. Geburtsk. T. XXI, p. 1, 1846.

Hoffman. In Neue Zeitschrift f. Geburtsk. T. XXXI, 1851, p. 171 et 301.

Thomas Radford. Obstetr. Transactions of London. 1867, vol. III, p. 164.

manière dont se produit la rupture dans ce cas a été nettement mise en lumière en 1875 par M. le Dr Bandl (de Vienne) (1).

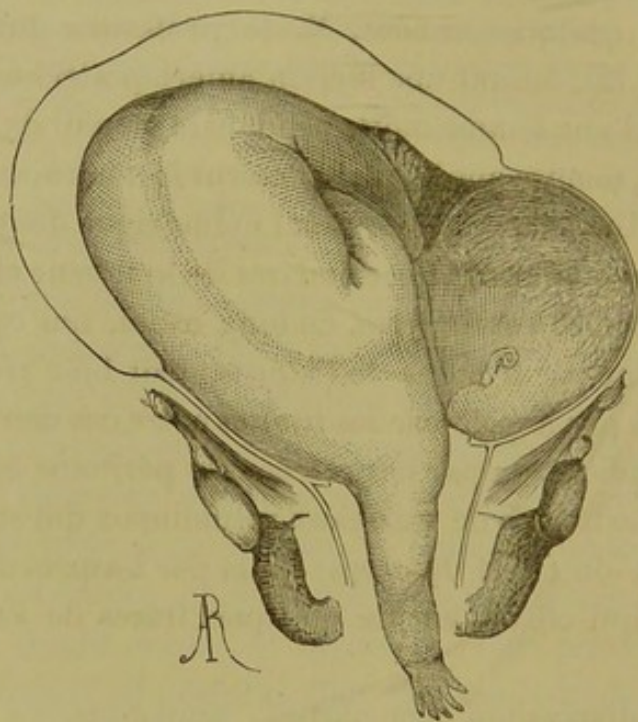
Il y a quelques années, M. le professeur Braune (de Leipzig) (2), faisant une section antéro-postérieure sur le cadavre d'une femme morte pendant le travail de l'accouchement, montra que le col de l'utérus formait à la période de dilatation complète, un canal cylindrique dont la paroi antérieure mesurait 11 centimètres de longueur et la paroi postérieure 10 centimètres. Ce long canal, qui continuait celui formé par le corps de l'utérus, était bien réellement constitué par le col, car les limites entre ces deux parties étaient indiquées : par la présence du péritoine en avant ; — par l'existence de vaisseaux volumineux qui siégeaient à l'union du col et du corps ; — et par l'aspect de la face interne qui offrait encore quelques traces de l'arbre de vie.

Cette disposition des parties, ainsi que l'a montré M. Bandl, s'exagère considérablement lorsqu'il y a présentation de l'épaule. Le corps de l'utérus, en effet, se contracte fortement, d'autant plus que le tronc et la tête du fœtus ne peuvent s'engager simultanément dans l'excavation. Le tissu du col est tirailé, il s'allonge, il s'amincit sous l'influence de ces contractions, tandis que le corps devient plus épais. Il se forme à l'union de ces deux parties un sillon qu'on peut même reconnaître par le palper. Le corps de l'utérus constitue une masse globuleuse, régulière ; le col au contraire prend la forme des parties fœtales

(1) L. Bandl. Ueber Ruptur der Gebaermutter und ihre Mechanik Wien, 1875.

(2) Braune. Topogr. anat. Atlas. Leipzig, 1872.

sur lesquelles il s'applique, il se trouve repoussé par elles et surtout par la tête. Il n'est donc pas seulement tirailé



de haut en bas, mais il est encore distendu dans le sens transversal. Si on veut alors introduire la main dans la cavité utérine, cette manœuvre est encore possible au niveau du col dont les parois amincies n'offrent pas une résistance absolue, mais le corps de l'utérus épaissi est si fortement appliqué sur le fœtus que souvent on éprouve une grande difficulté à y introduire la main. Si l'on essaie quand même de pratiquer la version, c'est au moment où l'on fait effort pour pénétrer plus profondément que le col, excessivement distendu dans tous les sens, peut se rompre et quelquefois même avec la plus grande facilité.

D'autres fois on a pu réussir à saisir les pieds, et c'est lorsqu'on tente de faire évoluer le fœtus que la déchirure

survient. Le même accident a pu se produire pendant des tentatives faites pour réduire un membre prolabé. Le Dr Guernsey cite l'observation suivante : Femme âgée de 37 ans, huitième grossesse. Liquide amniotique écoulé depuis quarante-huit heures ; contractions violentes. Au moment où l'on essayait de réduire la main qui se présentait avec la tête, l'utérus se rompit (1).

Dans d'autres circonstances, la déchirure se fait pendant des tentatives d'extraction, lorsqu'il existe une hydrocéphalie qui met obstacle à l'accouchement, et qui a été méconnue. De même que dans les cas qui précèdent, la partie fœtale ne pouvant pénétrer dans l'excavation, le col se trouve, sous l'action des contractions répétées du corps, tirailé dans le sens longitudinal, et grâce au volume de l'extrémité céphalique, distendu transversalement. Quelques manœuvres, même relativement prudentes, peuvent alors déterminer la rupture utérine qui a été souvent signalée dans ces cas.

Obs. (2). — Hydrocéphalie. Application de forceps. Rupture de l'utérus.
Mort.

Femme âgée de 34 ans, venue d'un faubourg de Vienne, entre en janvier 1871. Les premières douleurs apparurent dans la nuit du 6 mars ; les membranes s'étaient rompues dans la soirée du même jour. Le 8 mars, à midi et demi, un médecin essaie en vain d'extraire le fœtus avec le forceps : la patiente vint à l'hôpital à 3 heures. L'aspect extérieur était très-inquiétant : elle paraissait extrêmement épuisée, le pouls était à peine perceptible ; le visage était abattu, il n'y avait pas de douleurs. L'utérus était très-distendu, on ne pouvait déterminer la situation du fœtus. Le col et le vagin étaient rompus, on sentait sur le col une déchirure ayant 1 centimètre de large, placée entre la sym-

(1) In New-York Annalist, octobre 1846, p. 37, cité par Trask, American Journal of medical Sciences. Janvier 1848, p. 121.

(2) L. Bandl. loc. cit., p. 103.

physe et le segment d'une tête d'hydrocéphale qui appuyait à ce niveau ; en arrière, l'orifice externe semblait disparaître : on ne put entendre les battements du cœur.

Le professeur Braun soupçonna une rupture de l'utérus et ponctionna le crâne hydrocéphale : il s'écoula 1,120 grammes de liquide. On constata après l'accouchement une rupture longitudinale de tout le col s'étendant à gauche et en arrière ; ma main pénétra facilement dans une cavité remplie de caillots sanguins. A l'autopsie, on trouva dans la cavité abdominale environ 1,600 grammes de liquide hémorragique et purulent ; il y avait une péritonite. A gauche et en arrière de l'utérus il existait sur le péritoine une grande et une petite déchirure. Une déchirure longitudinale s'étendait sur tout le col ; à gauche et en arrière elle mesurait 13 centimètres de longueur ; en bas, elle se continuait sur le vagin sur une longueur de 5 centimètres.

Obs. (1). — Hydrocéphalie. Applications de forceps. Rupture de l'utérus. Mort.

Le 18 septembre 1873, vers 8 heures du soir, on apporta la nommée Sch..., âgée de 23 ans. Primipare. Cette femme était extrêmement épuisée, son pouls était petit, fréquent : P. 140, T. 38°,4. Les membranes s'étaient rompues le 14 septembre au soir, les premières douleurs étaient apparues dans la soirée du 16.

Le 17 deux médecins de la ville firent sans succès trois applications de forceps.

L'utérus était contracté d'une façon tétanique. Le toucher vaginal fit constater l'existence d'une hydrocéphalie considérable ; un segment de la tête mobile s'appliquait sur le pourtour du détroit supérieur. On ne pouvait sentir aucune partie du col. Après la perforation du crâne, on put extraire facilement l'enfant, et on constata sur la paroi latérale gauche du col l'existence d'une déchirure à travers laquelle on pouvait facilement faire pénétrer la main dans la cavité abdominale. L'enfant pesait 2,625 grammes. Il y eut gangrène du vagin suivie de l'élimination des parois de ce conduit, puis érysipèle, et la femme succomba le vingt et unième jour après l'accouchement.

A l'autopsie on constata la chute du vagin et de la surface interne de l'utérus par suite de la gangrène, et l'existence sur la paroi latérale gauche du col d'une déchirure qui permettait de pénétrer dans la cavité abdominale.

(1) Bandl, loc. cit., p. 104.

OBS. — Recueillie par M. E. Archambault, interne des hôpitaux. Accouchement laborieux. Hydrocéphale à terme. Application infructueuse du forceps. Ponction de l'hydrocéphale. Version. Rupture du corps et du col de l'utérus. Mort de la mère et de l'enfant.

E... D..., âgée de 49 ans, ayant eu déjà deux fausses couches, fut admise le 29 juillet 1859 à la salle d'accouchement de l'hôpital Saint-Louis. Elle souffrit médiocrement depuis l'heure de son entrée jusqu'au lendemain 30 juillet à midi. A partir de ce moment, les douleurs devinrent très-fortes sans que le travail avançât en proportion. Je fus appelé vers 10 heures du soir. La présentation se faisait au détroit supérieur.

L'ouverture du col était un peu plus large qu'une pièce de 5 francs ; ses lèvres résistantes, bien qu'amincies, étaient fortement appliquées sur la partie qui se présentait. Absence de poche des eaux ; celles-ci, me dit la malade, s'étaient écoulées la veille au soir.

Le doigt s'applique sans intermédiaire sur une tumeur dure, arrondie, résistante, élastique, et sans trace aucune de fluctuation. En soulevant les lèvres du col en arrière, et un peu à gauche d'une part, en avant et à droite d'autre part, le même doigt va à la rencontre de deux plans osseux, qui ne peuvent appartenir qu'à la tête, sur lesquels la tumeur indiquée fait relief. Le diagnostic est : présentation de la tête sans détermination de position avec infiltration séro-sanguine du cuir chevelu.

La femme étant d'une bonne constitution et le bassin bien conformé on annonça une heureuse terminaison.

Après quelque temps, je m'aperçus que les contractions utérines étaient excessivement violentes et continues ; la matrice formait à l'hypogastre une saillie globuleuse d'une dureté remarquable, et le ventre était très-sensible (potion avec 20 grammes de sirop diacode). La malade vomit tout ce qu'elle prit et continua à se consumer en efforts inutiles.

A 3 heures du matin, l'ouverture du col était large comme la paume de la main, la tête était toujours au détroit supérieur et s'y engageait fortement. La tumeur prise pour une bosse séro-sanguine était plus dure ; pourtant le doigt, en la pressant fortement, parvenait à la déprimer sans donner la sensation de fluctuation. Absence de sutures et de fontanelles.

A 7 heures du matin, la dilatation était presque complète, la tête plongeait dans l'excavation du bassin ; je fus étonné de son volume et des proportions de la tumeur, que je continuai à prendre pour une infiltration du tissu cellulaire du cuir chevelu.

L'utérus continuait à former au-dessus du pubis une boule résis-

tante; le ventre était douloureux, au point que la malade redoutait le moindre attouchement sur cette partie.

Les traits exprimaient l'épuisement et la douleur. Je crus pouvoir rattacher cet ensemble de symptômes à la difficulté du travail, aux contractions incessantes de l'utérus. (La malade fut mise dans un grand bain en attendant l'arrivée de M. Nélaton.)

M. Nélaton arriva auprès de la malade vers 9 h. 1/2 du matin. En tenant compte du volume de la tête, de l'épuisement de la femme, il jugea que la nature ne terminerait point l'accouchement, et fit l'application du forceps. En introduisant la première branche, il sentit des os mobiles comme s'ils étaient fracturés. La malade eut un vomissement de matières verdâtres; elle était dans une violente agitation. Quelques tractions n'amenant aucun résultat, on employa le chloroforme, et on recommença les tractions qui furent exercées avec une grande énergie pendant 36 minutes. Les branches du forceps glissèrent peu à peu sur la tête, et il fallut retirer l'instrument.

La malade était dans un état de résolution complète.

Alors M. Nélaton introduit la main. Il reconnaît la fluctuation et diagnostique un fœtus hydrocéphale. Aussitôt il demande un trois-quarts, fixe les doigts de la main gauche sur un point fluctuant, et s'en sert pour guider l'instrument qu'il tient de la main droite; la ponction faite, il s'écoule par la canule un liquide citrin, dont la quantité peut être évaluée à un litre environ. A partir de ce moment, le chirurgien ne se préoccupe que de la mère; il introduit la main pour aller saisir le cou de l'enfant; gêné par une procidence du cordon, il le rompt sans hésiter; arrivé dans la cavité utérine, les pieds s'offrent à sa main, il les saisit et termine en quelques secondes l'accouchement par une version. Quelques caillots noirâtres sortent de la vulve; il n'y a pas d'hémorrhagie inquiétante, et la délivrance se fait naturellement au bout de deux minutes. La femme reprend connaissance et est reportée dans son lit.

Mort 42 heures après l'accouchement.

Autopsie de la mère 30 heures après la mort. — L'abdomen est distendu par des gaz. Au moment où le scalpel commence l'incision de la paroi abdominale antérieure, des gaz s'échappent en sifflant. Un examen ultérieur a montré que l'instrument n'avait pas atteint les anses intestinales, et que par conséquent ces gaz étaient réellement contenus dans la cavité du péritoine; cette cavité renferme en outre 3 ou 4 litres d'un liquide très-sanguinolent, et de plus on trouve dans la fosse iliaque gauche des caillots volumineux, noirs, assez peu consistants. Après avoir enlevé ces caillots, on voit que le péritoine du bassin est le siège d'une injection vasculaire très-prononcée.

L'utérus est très-volumineux; il n'a subi depuis le moment de l'ac-

conchement qu'une rétraction très-peu considérable; déjà en l'examinant à l'extérieur on aperçoit une rupture qui occupe le côté gauche de cet organe. Afin de mieux étudier cette rupture, nous enlevons l'utérus et le vagin, et nous incisons longitudinalement la paroi utérine antérieure. La muqueuse utérine n'existe plus; on retrouve un peu çà et là quelques lambeaux irréguliers qui paraissent être les derniers restes de cette membrane; partout ailleurs les fibres circulaires sont à nu; on aperçoit même l'orifice béant de plusieurs sinus veineux. Il existe une rupture presque longitudinale, très-légèrement oblique cependant de haut en bas et d'avant en arrière qui occupe le bord gauche de l'utérus; cette rupture a plus de 20 cent. de long. elle est à peu près linéaire; ses bords sont cependant quelque peu déchirés.

Elle commence en haut à 4 cent. au-dessous et en avant du ligament rond; en bas elle se termine exactement au niveau de l'insertion du vagin sur l'utérus.

La portion intra-vaginale du col est réduite à un mince repli de un demi-cent. de hauteur. C'est la seule partie du col utérin qui ait échappé à la rupture.

Dans ses trois centimètres supérieurs, la rupture a porté sur une partie du corps de l'utérus recouvert par le péritoine. La membrane séreuse est rompue à ce niveau, et c'est par là que le sang s'est frayé une voie jusque dans la cavité péritonéale. Au dessous de ses 3 cent. supérieurs, la rupture, en vertu de sa légère obliquité n'a plus atteint le péritoine; elle correspond dans le reste de sa longueur à l'intervalle des deux feuilletts du ligament large; le sang s'est donc infiltré dans l'épaisseur de ce repli, et dans le tissu cellulaire sous-péritonéal du petit bassin. (Bulletins de la Société anatomique, 1850, t. XXV, p. 390.)

Il en est de même dans certains cas de rétrécissement du bassin : la tête ne peut pénétrer dans l'excavation, non-seulement le col de l'utérus est tiraillé longitudinalement, mais il peut encore se trouver comprimé et comme écrasé entre deux surfaces osseuses, la tête fœtale et le pourtour du détroit supérieur. Aussi n'est-il pas rare alors de voir la rupture se produire pendant une application du forceps ou une application de céphalotribe qui, faites dans d'autres circonstances, n'auraient probablement donné lieu à aucune lésion. Certains opérateurs partisans de l'extraction par les

pieds dans les rétrécissements du bassin ont, en voulant la pratiquer à ce moment, également amené la rupture de l'utérus. Voici plusieurs observations qui semblent confirmer ce que nous venons d'avancer. (1)

Obs. — Bassin rétréci. Présentation du sommet. Applications de forceps. Rupture de l'utérus. Mort (2).

· Août 1866. Femme enceinte pour la cinquième fois, dont le bassin rétréci avait un diamètre conjugué mesurant 8 cent.; chaque accouchement antérieur avait été difficile. Deux fois elle avait été délivrée avec le forceps.

Lorsqu'elle arriva à l'hôpital, des douleurs très-vives existaient déjà depuis longtemps et on avait fait des tentatives d'extraction à l'aide du forceps sur la tête, qui était très-élevée. Au moment de son entrée elle était mourante: on diagnostique une rupture de la paroi antérieure du col avec pénétration du fœtus dans la cavité abdominale. Après la mort de la mère on fit la laparotomie. On trouva le fœtus et le placenta situés dans la cavité abdominale en avant de l'utérus. On constata une hypertrophie considérable du corps de l'utérus et du fond, et une déchirure verticale très-étendue existant sur la paroi antérieure du col.

Obs. — Bassin rétréci. Application de forceps. Rupture de l'utérus. Mort (3).

S....., femme Gallard, accouchée déjà naturellement à terme.

Entrée en travail le 25 avril 1862, à 2 heures du matin. Présentation ignorée. La sage-femme qui l'assistait demande un médecin; celui-ci rompt les membranes au moment où la dilatation est complète, et reconnaît une présentation du sommet.

A 2 heures de l'après-midi, la tête ne s'engageant pas, il intervient

(1) On trouve même dans Th. Radford, deux observations où la tête a passé de la cavité utérine dans la cavité péritonéale au moment où voulant pratiquer la craniotomie, on appuyait l'instrument sur la voûte du crâne. *Obstet. Transact of London*, 1867, vol. III, p. 177 et 192.

(2) Bandl, loc. cit., p. 112.

Voyez aussi : Bandl, loc. cit., p. 52 et 53.

J. Jolly. *Des ruptures utérines*, p. 134, 1873.

(3) Extrait des registres de la Maternité, 25 avril 1862.

par une application de forceps. L'introduction de l'instrument se fait sans difficultés.

Après la première traction, bruit de déchirement perçu par les assistants. On cesse les tractions et la femme est envoyée à la Maternité, où elle arrive à 4 heures du soir.

Aspect général bon. Contractions énergiques accompagnées d'efforts expulsifs. La tête est accessible ; au-dessous d'elle on rencontre dans le vagin deux anses de cordon.

Diamètre sacro-pubien, 9 cent. L'accouchement fut terminé par la craniotomie et la céphalotripsie.

Il existait une rupture transversale assez étendue à la partie latérale gauche de l'utérus, immédiatement au-dessus de l'orifice interne. La main pénètre à travers elle, au milieu de la masse intestinale, dont quelques anses occupent la cavité utérine. Mort le 27 avril.

OBS. (Résumée). (1). — Rétrécissement du bassin. Sommet. Version.
Rupture.

Une femme ayant l'épine dorsale un peu incurvée, et dont un premier accouchement avait été difficile, entre en travail le 16 novembre 1846. Après 30 heures de travail, la tête était restée stationnaire et fixée au même point du détroit depuis 24 heures.

Bassin petit. Dilatation complète. Tête immobile, chevauchement considérable des os. Procidence du cordon dont les pulsations étaient conservées. Les symptômes locaux et généraux dont souffrait la patiente démontraient la nécessité de terminer l'accouchement.

Simpson, estimant l'application du forceps long impossible, et reculant devant la perforation de la tête d'un enfant vivant, tenta son extraction par la version podalique. L'opération fut assez facile. L'enfant vivait, mais il succomba quelques heures plus tard. La mère présenta bientôt les signes d'une rupture utérine. Elle mourut le lendemain.

Autopsie. Le col et la partie inférieure du corps de l'utérus furent trouvés déchirés, le péritoine était intéressé. Bassin oblique ovalaire. Diamètre promonto-pubien minimum 75 millim.

L'état particulier que nous venons d'étudier, dans lequel peut se trouver le segment inférieur de l'utérus à la suite

(1) J. Simpson. Clinique obstétricale. Traduction de M. le Dr Chantruil. Obs. XL, p. 441.

Voyez aussi : Mme Lachapelle, t. III, p. 177.

d'un travail prolongé, constitue pour la rupture de l'utérus une cause prédisposante d'une grande importance. Il faut à cette cause en ajouter d'autres qui favorisent la production de la rupture au moment de l'intervention, c'est l'existence de cicatrices sur la paroi utérine, cicatrices qui sont la conséquence d'une opération césarienne antérieure (1). C'est aussi la présence sur les os du bassin de saillies tranchantes qui siègent soit au niveau des éminences iléo-pectinées, ou sur la crête du pubis, signalées

(1) Il existe un certain nombre d'observations de ce genre, nous citerons seulement la suivante, qui offre aussi d'autres particularités. Obs. rapportée par Bowman, in *American Journal of medical Sciences*, octobre 1843, p. 365. Résumé. 1841, premier accouchement avec le forceps d'une femme chez laquelle l'opérateur croit trouver un rétrécissement assez considérable du bassin. Enfant mort. — 1832. Deuxième accouchement. Forceps. Enfant mort. — 1833. Troisième accouchement. La femme dit qu'elle a senti quelque chose qui cédait dans son ventre. L'accoucheur croit à une rupture de l'utérus, il introduit alors la main dans la cavité de cet organe, il repousse la tête qui se présentait et fait la version. Il ne peut extraire la tête. Après 3 heures de tractions continues, il n'avait pu réussir à engager la tête. Perdant tout espoir de réussir de cette manière, l'enfant étant mort, il fit la section du cou, espérant pouvoir faire passer plus facilement la tête, mais il ne réussit pas davantage. Après de vains essais pour faire la perforation du crâne, il résolut de faire la gastrotomie; il trouva une petite fente sur l'utérus, l'agrandit et fit l'extraction de la tête. La femme guérit rapidement. — 1835. Nouvelle grossesse. Le même accoucheur est appelé au moment du travail, il trouve une présentation de l'épaule et l'enfant mort. Sans essayer aucune autre méthode, il fait l'opération césarienne. — 1838. La femme entre de nouveau en travail; on envoie chercher un autre accoucheur. Quand il arrive, la femme était accouchée spontanément de deux jumeaux assez volumineux. Il mesure le bassin et trouve que le diamètre minimum a environ 9 centimètres d'étendue. — 1841. Nouvel accouchement, contractions très-fortes; tout à coup douleurs vives dans l'abdomen; syncope, vomissements, les contractions cessent: l'utérus s'était rompu. On fait de nouveau l'opération césarienne, l'enfant qui était mort avait presque complètement passé dans la cavité abdominale l'utérus avait cédé sur toute la longueur de la cicatrice qui corres-

par Burns, Ramsbotham (1), Kilian (2), etc., et sur lesquelles M. le professeur Depaul (3) a, en France, particulièrement appelé l'attention depuis 1845.

OBS. — Bourniche Pélagie, 41 ans, taille petite, diamètre antéro-postérieur du détroit supérieur, 9 centimètres après déduction, secondipare.

Lorsqu'elle fut amenée à la Clinique on avait déjà fait deux tentatives d'accouchement par le forceps. A l'hôpital nouvelle application de forceps par le chef de clinique qui a engagé la tête. Grand bain, nouvelle application de forceps sans qu'on puisse faire progresser la tête. Enfant encore vivant, craniotomie, application de forceps inutile, céphalotripsie, application de forceps, et extraction d'un très-gros enfant, délivrance artificielle, mort de la femme le lendemain 25 août 69.

Autopsie. Péritonite. En arrière de l'utérus, véritable coupure de l'organe occasionnée sans doute par l'angle sacro-vertébral qui était très-saillant. De chaque côté près des éminences ilio-pectinées, deux

pondait au point où l'incision avait été faite antérieurement. La femme mourut, cette fois, 36 heures plus tard.

(1) Ramsbotham cite dans son livre (*The Principles and Practice of obstetric Medicine and Surgery*, p. 590, note), publié en 1841, une observation de rupture qui siégeait au niveau du col de l'utérus et qui était produite par une épine du bassin. La femme était rachitique, le diamètre sacro-pubien mesurait environ 7 centimètres et on avait provoqué l'accouchement au huitième mois. « Il existait un bord très-tranchant au niveau de l'éminence ilio-pectinée et des saillies osseuses sur la face interne du pubis ; l'une de ces épines était si pointue que le doigt appuyant sur elle était douloureusement impressionné. » Burns, au dire de Ramsbotham, avait déjà signalé un fait du même genre. Denman avait également écrit : « La pression et l'attrition entre la tête de l'enfant et la projection des os du bassin mal conformés, surtout s'ils sont pointus ou s'ils ont des bords tranchants, peuvent indépendamment de la maladie user mécaniquement les parois de la matrice. (Denman. T. II, p. 413. Traduct. française de Kluyskens. —

Voyez aussi : M. Clintock, 1846. *The Dublin Quarterly Journal of medical Science*.

Johnston et Sinclair, 1850.

(2) Kilian. Schild. *Neuer Beckenformen*. Mannh. 1854.

(3) Depaul. *Dictionnaire encycl. des Sc. médicales*, article Bassin, p. 474.

coupures de l'utérus produites par les crêtes tranchantes qu'on remarquait à ce niveau. (Obs. communiquée par le professeur Depaul, Bulletins de la Clinique an. 1869, août, p. 553.)

La déchirure de l'utérus peut encore survenir dans des conditions absolument différentes des précédentes, lorsqu'on intervient alors que l'orifice utérin n'est pas suffisamment dilaté. — Jugeant qu'il y a indication de terminer rapidement l'accouchement, le médecin intervient et pratique avec la main la dilatation forcée : l'utérus se déchire sous ses doigts et cette déchirure peut s'étendre très-haut.

Obs. (Résumée) (1). — Femme atteinte d'une perte le septième mois de sa grossesse. L'orifice de la matrice déchiré dans l'accouchement.

En 1742, je fus appelé par une sage-femme pour une de ses pratiques qui depuis plusieurs jours avait été atteinte d'une perte, et n'était alors qu'au septième mois de sa grossesse.

Pouls petit, face pâle, lipothymies. Quelques douleurs ressemblant à celles du travail se montrent de temps en temps.

L'orifice de la matrice était ouvert à peu près de la largeur d'une demi-couronne. Présentation du siège.

Après l'administration d'un peu de laudanum, l'écoulement diminua.

Je tâchai alors de lui procurer des douleurs en dilatant l'orifice de l'utérus avec un de mes doigts. Rupture artificielle de la poche des eaux. L'état de la malade devenant plus grave, je dilatai les parties peu à peu, et je tirai le fœtus; mais comme c'était son premier enfant, il me fallut beaucoup de force pour dilater l'orifice de la matrice, et en introduisant ma main je sentis qu'elle cédait et se déchirait du côté gauche.

La femme se remit contre toute espérance.

(1) Smellie. Observ. sur les acc. t. III, p. 143. Voyez aussi : Smellie. Obs. IX, t. III, p. 169.

Isaac Power. Manœuvres ayant pour but de dilater le col avec les doigts. Rupture de l'utérus. American Journal of med Sc. II^e série, t. LXXII, 1876, p. 403.

Obs. — Insertion du placenta sur le col. Dilatation forcée. Version. Déchirure très-étendue du col et du corps de l'utérus. Hémorrhagie mortelle (1).

Femme multipare, enceinte de 7 mois et demi à 8 mois.

Entrée le 12 mai 1841 à la Maternité pour une hémorrhagie abondante qui cesse par le repos. Nouvelle hémorrhagie le 26, mais survenue sans cause. Le col est souple, mince, dilaté de 3 centimètres. Tamponnement.

A midi, douleurs expulsives, qui restent faibles et rares jusqu'à 4 heures, époque où le tampon est enlevé. Col presque dans le même état. On fait un nouveau tamponnement. Douleurs vives. A 7 heures et demi du soir, on enlève le tampon. Orifice rigide n'ayant que 5 cent. de diamètre. O. I. G. A. « Le pouls est à 68, assez fort, la face un peu pâle. La sage-femme en chef introduit la main gauche, les doigts rapprochés et formant cône, et cherche en poussant avec force, à pénétrer à travers l'orifice : elle n'y peut parvenir, et a recours à la main droite qui, après quelques efforts, entre brusquement dans la cavité utérine ; la version est assez facile. Après l'extraction de l'enfant, on fait tout de suite la délivrance ; l'hémorrhagie continue toujours très-abondante, quoique l'utérus soit revenu sur lui-même. » Malgré tous les moyens employés, rien ne peut arrêter l'écoulement du sang.

Mort à 10 heures du soir.

Autopsie 36 heures après la mort. Température modérée. Pas de putréfaction. Tissus exsangues.

« L'utérus a 19 cent. de haut en bas et 13 transversalement ; ses parois sont souples, son tissu pâle, ses vaisseaux exsangues ; le tissu cellulaire du ligament large gauche et des points correspondants du bassin est fortement infiltré de sang. L'ouverture placentaire occupait tout le col, s'étendant un peu plus vers la face postérieure. Le côté gauche de l'ouverture utérine offre une déchirure verticale de 8 cent. d'étendue qui intéresse toute l'épaisseur de la matrice jusqu'au tissu cellulaire du ligament large ; la surface de cette déchirure qui est assez régulière est criblée d'ouvertures vasculaires » (2).

(1) A. Pereira et H. Lasserre, Arch. gén. de méd., 1^{re} série, t. I, 1843.

(2) Voyez encore : Dictionnaire des Sciences médicales, t. XLIX. — Duparcque. Des maladies de la matrice, t. II, p. 178.

Arch. génér. de médecine, 4^e série, t. I, p. 26.

Collins. Practical Treatise, p. 80, cité par B. Hicks et Philipps.

Stoltz. Gaz. médic. de Strasbourg, 1847, n^o 5, p. 103.

D'autres fois, le col utérin met obstacle à l'accouchement parce qu'il est le siège de brides cicatricielles ou d'une dégénérescence cancéreuse. Les tissus altérés peuvent se déchirer pendant qu'on exerce de simples tractions sur le fœtus, mais le plus souvent ces déchirures sont favorisées par des incisions préalables qui s'étendent alors jusqu'au tissu sain du corps de l'utérus.

Obs. (1). — Multipare, ayant eu six ans auparavant un accouchement laborieux qui a nécessité des applications répétées de forceps. Entrée à la Maternité le 19 octobre 1865, à 8 h. 1/2 du matin, le toucher fait constater un col utérin infléchi à gauche, court et ouvert; la lèvre antérieure est constituée par deux tubercules lisses; la lèvre postérieure, mince, coupante, est formée par une cicatrice. Les membranes sont rompues depuis quelques heures. Le siège se présente en S. I. G. A. Les contractions sont faibles et restent ainsi toute la journée. Vers 10 heures du soir le travail n'a fait aucun progrès et le chirurgien trouve le col non dilaté et non dilatable; il se décide alors à faire des débridements sur la cicatrice, mais ceux-ci restent insuffisants, et il faut faire des incisions sur la partie saine; puis choisissant le moment où la contracture du col est moins forte, il introduit un forceps spécial pour le siège qui glisse deux fois; on réussit pourtant à abaisser assez le siège pour pouvoir placer un crochet mousse dans le pli génito-crural et de fortes tractions l'amènent au dehors. L'extraction du corps est facile, mais la tête défléchie ne sort qu'après de longues et énergiques tractions. Le chirurgien va ensuite chercher le placenta dans un utérus fortement contracté. Mais bientôt la matrice se relâche, et l'examen fait reconnaître une déchirure du col utérin, ayant 3 à 6 centimètres, et se prolongeant sur la paroi vaginale. La rupture porte précisément sur le tissu cicatriciel que les incisions n'ont pas divisé dans toute son épaisseur, et qui a cédé au niveau de l'incision la plus antérieure; le doigt porté au fond de la déchirure parcourt une assez large cavité à parois molles et vient jusque sous la paroi abdominale, un peu au-dessus du pubis droit; cependant, comme on ne sent pas d'anses intestinales à nu et que la cavité est limitée, il paraît démontré que la déchirure s'ouvre dans l'épaisseur du ligament large et n'intéresse pas le péritoine.

Les suites de couches se compliquèrent d'un phlegmon de la fosse iliaque gauche qui se termina par résolution, et le 22 novembre 1865

(1) J. Jolly. Des Ruptures utérines, p. 133, Paris, 1873.

la femme partait guérie. A l'examen des organes génitaux, pratiqué ce jour-là, on trouve le col fermé; à gauche et en arrière, la portion vaginale du col est formée par un bourrelet épais de tissu utérin, en avant par une bande de tissu cicatriciel s'étendant jusqu'au cul-de-sac vaginal gauche. A ce point, il y a encore un peu de sensibilité à la pression, le corps de l'utérus a son volume normal et est en rétroflexion.

Obs. — Communiquée par M. le Dr Ch.-H. Petit.

R..., 40 ans, arrivée au terme de sa douzième grossesse, entre le dimanche 9 août 1874 à l'hôpital Saint-Antoine, salle Sainte-Marguerite, service de M. le Dr Peter.

Premières douleurs dans la nuit de jeudi à vendredi; continuation toute la journée et la nuit du vendredi; la malade ne consulta pas alors. Le samedi matin, au moment d'uriner, issue d'une grande quantité d'eaux et d'une anse du cordon; une sage-femme est appelée qui constate alors quelques faibles battements dans ce cordon. Le dimanche matin, le travail n'ayant pas avancé, on envoie la malade à l'hôpital.

Procidence d'une anse de cordon violacé, flétri, dont la longueur peut être évaluée à 25 ou 30 centimètres, et dans lequel il est à peine besoin d'ajouter qu'on ne constate aucun battement. Léger suintement sanguin. Orifice utérin entouré sur près des trois-quarts de sa circonférence de végétations cancéreuses; la partie dépourvue de végétations est dure, inégale, bosselée, et manifestement malade aussi; l'orifice admet tout au plus l'extrémité de l'index; sans le cordon qui sert de guide au doigt, il serait fort difficile à reconnaître au milieu des anfractuosités de la masse cancéreuse. On ne sent pas de parties fœtales au-dessus; l'utérus est allongé transversalement; il s'agit très-probablement d'une présentation de l'épaule.

Un accoucheur est appelé et arrive dans l'après-midi auprès de la malade. Examen fait, il se décide à tenter la seule ressource qui reste pour sauver cette femme d'une mort prochaine, c'est-à-dire à débrider le col et à pratiquer la version, sans se dissimuler le danger extrême qu'il y a de voir se produire une déchirure étendue de l'utérus au moment du passage de la main ou de la tête fœtale à travers le col cancéreux. L'opération est terminée à 5 heures.

La malade succombe le lendemain à midi et demi.

A l'autopsie, on trouve dans le péritoine une assez grande quantité de sang altéré, d'une teinte légèrement lie de vin, et quelques caillots peu volumineux dans le petit bassin. L'utérus présente à sa partie postérieure, et presque sur la ligne médiane, une énorme déchirure, remontant jusqu'à deux travers de doigt au-dessous de son bord supé-

rieur. Cette rupture, autant qu'il est possible de s'en rendre compte, paraît avoir eu pour point de départ l'un des débridements du col. La partie supérieure du vagin était envahie par le cancer, et la paroi vaginale avait été décollée, en arrière, du tissu cellulaire ambiant dans une assez grande étendue au moment du passage de la tête fœtale (1).

Les ruptures de l'utérus peuvent envahir le tissu musculaire en totalité ou en partie, le péritoine restant intact. D'autres fois les trois tuniques, muqueuse, musculuse et séreuse, sont complètement déchirées.

La conduite que doit tenir l'accoucheur dans les divers cas a été et est en core très-discutée.

Si la rupture n'envahit que le tissu musculaire et si le péritoine est intact, on recommande de délivrer la femme par les voies naturelles et avec les plus grands ménagements afin de ne pas augmenter l'étendue de la lésion. Bandl(2)ajoute que, s'il existe un coagulum sous le péritoine soulevé, on doit autant que possible faciliter son évacuation. A l'autopsie, en effet, on trouve qu'il s'est formé une sanie purulente et par suite une péritonite. On doit empêcher le sang de séjourner en faisant sur le point correspondant de l'utérus une compression avec de l'ouate et un bandage.

Si toutes les tuniques de l'utérus sont rompues et si le fœtus a passé en totalité ou en grande partie dans la cavité péritonéale, beaucoup d'auteurs recommandent de pratiquer la gastrotomie. D'après la statistique faite par le Dr J. Jolly (3) qui a réuni les chiffres donnés par ses devanciers, cette opération donnerait des résultats très-supé-

(1) Simpson. Clinique obstétricale et gynécologique. Traduction Chantreuil, p. 460.

Prof. Breisky. Chir. med. Rundschau, août, 1877.

(2) Bandl., loco citato.

(3) J. Jolly. Des Ruptures utérines, p. 106. Paris, 1873.

rieurs à ceux obtenus par l'expectation ou par l'extraction à travers les voies naturelles. L'épanchement de sang et de liquide amniotique dans la cavité abdominale ont habituellement l'influence la plus désastreuse. La gastrotomie permet non-seulement d'enlever le fœtus sans qu'on risque d'étendre davantage les lésions qui existent sur l'utérus, mais elle permet surtout de faire la toilette du péritoine et de mettre ainsi la femme dans les conditions les plus favorables pour éviter la péritonite.

Enfin, la déchirure peut encore être produite après la sortie du fœtus, au moment de la délivrance. Portal (1) rapporte l'histoire d'une sage-femme qui, en voulant faire pénétrer la main dans la cavité utérine pour aller à la recherche du placenta, déchira l'orifice interne.

Obs. — De l'accouchement d'une femme dont l'orifice interne de la matrice avait été déchiré.

Un dimanche, 4^e jour de juillet, je fus appelé par une sage-femme qui travaillait à l'accouchement d'une femme.

En allant chercher l'arrière-faix dans la matrice qui était alors fort affaissée, au lieu de prendre l'arrière-faix elle prit l'orifice interne de la matrice croyant tirer le placenta. Mais ayant fait tous ses efforts et ne pouvant en venir à bout on m'envoya prier d'y aller... Ayant graissé ma main d'huile d'amandes douces, je glissai mes doigts dans le col de la matrice, avec lesquels je sentis l'orifice interne déchiré et rongé par les ongles de cette sage-femme.

Après l'accouchement, une saillie se produit dans la cavité utérine au niveau du point où s'insérait le placenta. Quelques opérateurs ignorant cette particularité et croyant la délivrance incomplète, sont allés gratter cette surface

(1) P. Portal. La pratique des accouchements. Obs. XVI, p. 93. 1685.

et ont enlevé des lambeaux de tissu utérin. Nous avons observé un fait de ce genre.

Le col pris pour le placenta a pu être aussi déchiré et même arraché par des sages-femmes.

M. Hoin (1) a cité un cas dans lequel le médecin arrachait des lambeaux du corps de l'utérus qui se trouvait en état d'inversion.

Obs. (résumée). — Une dame accouche naturellement de son premier enfant le 26 mai 1746. La sage-femme pour la délivrer tira le cordon ombilical avec assez de force. La malade s'aperçut pendant la nuit de quelque chose d'extraordinaire dans le bas-ventre, et y sentit des douleurs considérables.

Le lendemain elle fit appeler son chirurgien qui, après l'avoir touchée lui dit qu'elle avait une môle dont il espérait la débarrasser promptement. Il la fit mettre dans une situation favorable et saisit une masse charnue du mieux qu'il put ; mais il s'efforça inutilement pendant près d'une demi-heure de la faire sortir. Le peu de succès qu'il avait eu le détermina à essayer d'avoir en détail la masse qu'il n'avait pu avoir tout entière, et il en déchira quelques portions avec les ongles. Les assistants effrayés et attendris par les cris de la malade ne lui permirent pas de remettre la main dans la matrice, bien qu'il eût déjà fait sortir quelques lambeaux de cette prétendue môle.

Le 28 au matin on envoya chercher M. Hoin. Il trouva la malade dans un fâcheux état, et sentit (par le toucher) un peu au delà de l'orifice interne de la matrice une tumeur convexe qui ne portait que d'un côté sur le bassin et qui lui permettait cependant de tourner le doigt tout autour de la circonférence d'un segment de sphère assez considérable. Il sentit des inégalités peu profondes, et la malade se plaignait vivement lorsqu'il poussait cette tumeur et qu'il appuyait sur la convexité... La malade guérit.

Obs. (2) (résumée). — Il y a environ 28 ans que je fus appelé pour voir dans la ville de Xaintes mademoiselle Duhamel... à laquelle dans un

(1) Sabatier. Mémoire sur les déplacements de la matrice et du vagin, in Mém. Acad. royale de chirurg., t. VIII, in-12, 1771.

(2) Ruelau. Traité de l'opération césarienne et des accouchements difficiles et laborieux. Chap. VII, p. 63. 1704.

accouchement laborieux il se fit une précipitation et renversement de la matrice très-considérable : la matrone croyant que ce fût un fardeau ou faux germe, fit ses efforts pour en faire l'extraction, et voyant qu'elle n'en pouvait venir à bout, elle s'avisa de déchirer cette partie, ce qui causa des convulsions et des douleurs cruelles à cette demoiselle.

Etant arrivé et ayant visité la demoiselle, je reconnus que c'était la matrice dont une portion de la grosseur d'une noix et plus était presque séparée de son tout; je n'y voulus point toucher ni rien faire sans appeler un médecin; pour cet effet ayant fait venir M. Huon j'ôtai la portion de la matrice qui, comme je l'ai dit, ne tenait presque à rien; j'en fis la réduction et elle fut guérie en peu de temps.

Enfin, au dire de Willemart (1), on trouve rapportée dans le Journal de médecine de New-York (1840), l'histoire de quatre cas dans lesquels les accoucheurs ayant pris l'utérus pour le placenta ont tiré pendant plusieurs heures sur la matrice jusqu'à ce qu'ils l'aient entièrement séparée du corps (!)

§ 2. — CONTUSIONS DU COL ET DU CORPS DE L'UTÉRUS

Il arrive parfois, surtout après de nombreuses applications de forceps faites par des médecins inexpérimentés, qu'on constate à l'autopsie des plaques gangréneuses plus ou moins larges sur la face interne du col et du corps de l'utérus : elles semblent être la conséquence de contusions multiples.

Obs. (résumée) (2). — Applications multipliées de forceps. Inertie de la matrice. Hémorrhagies consécutives. Mort.

Femme en travail depuis 7 jours. Seigle ergoté, sept tentatives d'applications de forceps faites en ville.

Amenée à la Clinique dans un état fort grave. Craniotomie, céphalotripsie.

(1) Willemart. Des Ruptures utérines. Bruxelles.

(2) Archives de Tocologie, 1874, p. 177.

Délivrance artificielle. Hémorrhagie. Mort. A l'autopsie, « la surface externe de l'utérus est blanche. Hauteur 15 centimètres. Portée à gauche, très-élevée, refoulant les organes en haut et à droite. L'intérieur de l'utérus est contus dans toute sa surface. Des pertes de substance assez considérables se remarquent en haut et surtout à droite en bas et à gauche. »

Des caillots de sang sont adhérents à toute cette surface. Un gros caillot pesant environ une centaine de grammes, se trouve à la partie inférieure de l'utérus. (Le col n'existe plus). Pus liquide dans les sinu de la partie supérieure de l'utérus.

Eschares très-étendues du vagin, des caillots sanguins y sont assez adhérents.

La partie antérieure du vagin est surtout contusionnée.

§. 3. — RENVÈREMENT DE L'UTÉRUS

Le renversement de l'utérus est un accident dans lequel le fond de l'organe fortement déprimé est plus ou moins renversé dans l'intérieur de sa cavité, et quelquefois même à travers le col, pour pendre dans le vagin ou à l'extérieur de la vulve (Cazeaux).

Le renversement, qui est quelquefois spontané, est le plus souvent dû à des tractions trop hâtives exercées sur le cordon avant que le placenta ne soit détaché. En voici un exemple.

Obs. (1). Je fus appelé, dit Smellie, pour une femme qui mourut avant que je fusse arrivé. Je trouvai l'utérus renversé, tiré tout à fait hors des parties externes, et le placenta très-adhérent à son fond. Ce malheur avait été causé par l'imprudence de la sage-femme qui avait tiré le cordon avec trop de force.

(1) Smellie. Observations sur les accouchements, t. III, p. 534. Traduct on française.

Mauriceau. Obs. CCCLV, p. 294.

Voyez aussi : Smellie. loc. cit. Obs. IV, communiquée par M. Lucas. Chambers. The obstetrical Journal of Great Britain, t. II, p. 291.

Gaz. des hôpitaux. 1849, p. 27.

Gaz. médic. de Lyon, t. IV, p. 200, 1852.

D'autres fois, le mode de production a été différent ; c'est en voulant faire l'expression du placenta, suivant la méthode recommandée par Hardy et McClintock (de Dublin) et par Crédé que le renversement de l'utérus est survenu.

OBS. (1). — Inversion de l'utérus produite par des manœuvres d'expression.

La malade était âgée de 19 ans, blonde, mince, délicate. L'étudiant qui la soignait ayant lié et sectionné le cordon, avait mis la main sur le fond de l'utérus, comme on a l'habitude de le faire à l'hôpital d'accouchement de Dublin, où l'on pratique l'expression utérine. Au bout d'un quart d'heure, trouvant que l'utérus avait une tendance à saigner, il augmenta la pression, sans dépasser, assure-t-il, celle dont il fit usage en maintes circonstances, pour aider à l'expulsion du placenta. Il sentit soudain l'utérus céder, échapper à la pression, et il le vit immédiatement sortir par l'orifice vulvaire en état d'inversion avec le placenta attaché à sa surface. L'assistant fut appelé, il put réduire l'utérus en état d'inversion et la malade guérit.

OBS. (2) (résumée). M. Schnorr rapporte l'histoire d'un accouchement terminé par le forceps. Le 30 octobre 1866 l'enfant fut extrait vivant, une déchirure étendue du périnée ne put être évitée. Un quart d'heure après l'accouchement, il essaya de pratiquer la délivrance par la méthode de Crédé. Sans avoir déprimé d'une façon démesurée, sans avoir, croit-il, déployé une force semblable à celle qu'il avait quelquefois été obligé de mettre en usage, il chassa le placenta au dehors. A son grand étonnement, il constata que l'utérus s'était renversé et que sa surface interne était complètement en rapport avec la muqueuse vaginale. Après avoir enlevé le placenta qui, en quelques points, était adhérent, il put en deux minutes réduire complètement l'utérus. Il se contracta bien. La femme guérit.

Lorsque le renversement de l'utérus est constaté, il faut s'efforcer d'en opérer la réduction. Si le placenta est demeuré complètement adhérent à la paroi de la matrice, on essaiera de replacer le tout ensemble et on pratiquera ensuite la délivrance quand l'utérus se sera rétracté.

(1) Johnston et Sinclair. Practical Midwifery. 1858, p. 450.

(2) Schnorr. Monatsschrift für Geburtskunde, t. XXX, p. 1. 1867.

Si on ne peut réussir, on décollera le placenta, puis on réduira l'utérus. On ferait de même si le placenta était en partie détaché.

On opère la réduction de l'utérus à l'aide de la main. La femme ayant été mise dans une position convenable, « il faut appliquer un linge fin et sec sur la tumeur, l'enfoncer ensuite dans son milieu avec les doigts réunis en forme de cône, afin de repousser peu à peu le fond et le corps du viscère à travers son orifice et le retourner ainsi dans sa position primitive » (Cazeaux). Si cette méthode ne réussissait pas, on pourrait agir autrement : la main introduite dans le vagin embrasse la totalité de l'utérus, et les doigts s'efforcent de faire rentrer non pas le fond de l'organe, mais son segment inférieur. On tâche donc de réduire d'abord la partie qui est sortie en dernier lieu.

CHAPITRE IV

Lésions des organes et des tissus situés dans le voisinage du canal génital.

Il n'existe pour ainsi dire pas d'organe ou de tissu qui, situé dans le voisinage du canal génital, ne puisse dans les accouchements artificiels être le siège de lésions traumatiques. Nous allons successivement étudier les lésions :

- 1° Des voies urinaires,
- 2° Du rectum,
- 3° De l'intestin grêle,
- 4° Du tissu cellulaire pelvien,
- 5° Des vaisseaux,
- 6° Des nerfs,
- 7° Des muscles.
- 8° Nous dirons, en terminant, quelques mots des lésions complexes.

§ I. — LÉSIONS DES VOIES URINAIRES.

Les lésions des voies urinaires peuvent être de deux ordres ; les unes sont la conséquence de froissements, de contusions ; les autres sont le résultat plus direct et immédiat d'une intervention : ce sont des perforations et des déchirures.

Le plus souvent, c'est le crâne du fœtus qui pendant

l'extraction applique les voies urinaires contre les parois du bassin, les comprime et les contond; quelquefois ce sont des instruments, les extrémités du forceps et du céphalotribe qui produisent la contusion.

La contusion peut être plus ou moins grave; tantôt il n'en résulte que des troubles du côté de la miction, la rétention d'urine, par exemple, ou l'émission d'urines sanguinolentes (voir obs., p. 135); tantôt, au contraire, on observe la mortification des tissus. La chute des eschares établit au bout d'un certain temps une communication entre les voies urinaires et les voies génitales. Suivant le siège de la contusion, on peut avoir plusieurs variétés de fistules qui font communiquer l'urèthre, le vagin ou les uretères avec le canal génital.

Celles qu'on rencontre le plus habituellement sont les fistules vésico-vaginales.

Obs. (1). — Femme primipare en travail depuis huit jours, plusieurs tentatives d'extraction : céphalotripsie. Il y avait trois jours que la malade n'avait uriné. Huit jours après l'accouchement, chute d'une eschare; la malade s'aperçoit qu'il sort des parties génitales un lambeau de tissu noirâtre. Immédiatement, incontinence d'urine. A l'examen, on trouva une longue fistule située à 5 millimètres à gauche de la ligne médiane, au niveau de la cloison vésico-vaginale, ayant 6 centimètres de large.

(1) Jobert (de Lamballe). *Gazette médicale*, 1847, p. 65.

Voyez aussi : Jobert (de Lamballe), *Gazette des hôpitaux*, 1856, p. 58, et 1862, p. 233.

Winckel. *Die Pathologie and Therapie des Wochenbetts*, 3^e édition, 1878; p. 85, fistule vésico-vaginale après une application de forceps, et p. 87, après la céphalotripsie.

Hecker. *Klinik der Geburtskunde*, II Bd., p. 120, 1863. Hauteur exagérée de la symphyse du bassin. Perforation du crâne. Céphalotripsie. Le onzième jour, grande fistule vésico-vaginale.

Bulletins de la Société de chirurgie, 1856, t. VII, p. 454. — 1862 t. III, p. 77, 427, 730; 1863, t. IV, p. 28, 484, 521.

Smith. *Americ. Journal of med. sciences*, 2^e série, 1860, p. 282.

Parfois l'urèthre seul est atteint et il y a une fistule uréthro-vaginale (1), qui est moins fâcheuse que les précédentes parce qu'elle ne donne issue à l'urine qu'au moment de la miction. On peut, quoique plus rarement, rencontrer d'autres fistules, les fistules vésico-utérines (2), les fistules urétéro-utérines.

Obs. (3) — J'ai en ce moment dans mon service, à l'hôpital de la Pitié, l'exemple d'une autre espèce de fistule urinaire utérine qui n'a pas été mentionnée jusqu'à ce jour. Il s'agit d'une communication établie entre la matrice et l'uretère gauche (*fistule urétéro-utérine*). La malade m'était adressée de province comme atteinte de fistule vésico-vaginale. En effet, elle perdait, depuis un accouchement laborieux, de l'urine par le vagin. Cependant, après l'avoir touchée, je ne sentis aucune ouverture anormale dans ce conduit, et en l'examinant au spéculum, je vis sortir des gouttelettes de liquide limpide par l'orifice utérin.

Ce liquide fut reconnu pour de l'urine à cause de son odeur. Je crus alors qu'il s'agissait d'une fistule vésico-utérine, mais bientôt je reconnus que la malade vidait volontairement sa vessie et que cet organe se distendait, malgré l'écoulement continu et involontaire qui se faisait par l'utérus. J'introduisis alors un stylet dans la vessie et le conduisis dans la direction du lieu où devait se trouver la fistule; j'en plaçai un autre dans l'utérus, et les deux instruments ne se rencontrèrent pas. Cette expérience fut répétée plusieurs fois et donna le même résultat. En outre, la malade fut prise pendant un jour de douleurs dans la région lombaire gauche; tout le temps que durèrent ces douleurs, il ne sortit pas d'urine dans le vagin; dès qu'elles commencèrent à diminuer, l'urine s'écoula. Mis sur la voie par cette circonstance, je pensai qu'il s'agissait d'une communication établie entre l'uretère gauche et la matrice, et les explorations ultérieures confirmèrent le diagnostic. Après que la malade eut uriné, elle se plaça sur un vase pour recueillir tout le liquide qui sortait par le vagin. Elle y resta deux heures au bout desquelles on la sonda. La quantité d'urine tirée de la vessie fut exactement la même que celle qui sortit du vagin.

(1) Voyez observation, p. 429.

(2) Courty. Traité pratique des maladies de l'utérus, 2^e édition, p. 1220.

(3) A. Bérard. Dictionnaire en 30 vol., art. Vagin, t. XXX, p. 499.

Enfin, j'ai pratiqué à diverses reprises des injections colorées par l'indigo dans la vessie, et j'ai examiné pendant quelque temps avec le spéculum. J'ai toujours vu sortir de la matrice et recueilli un liquide transparent pendant que le liquide retiré de la vessie était coloré en bleu. Ces explorations me paraissent donc propres à démontrer, non-seulement que la communication existe entre l'utérus et l'uretère tout près de son abouchement dans la vessie, mais même que cet abouchement de l'uretère est oblitéré.

Je noterai d'ailleurs une circonstance qui intéresse le physiologiste, c'est que l'urine qui séjourne dans la vessie est assez foncée en couleur ; au contraire, celle qui sort de la matrice et ne s'arrête dans aucun réservoir est toujours transparente et limpide.

OBS. (1).— J'ai vu une jeune dame atteinte d'une *fistule exclusivement urétéro-cervico-utérine*, probablement de l'uretère gauche. Quoiqu'elle fût continuellement mouillée, elle rendait toutes les trois ou quatre heures un demi-verre d'urine provenant indubitablement de l'autre uretère ; je tentai plusieurs fois d'injecter du lait dans la vessie de manière à la distendre, et chaque fois la vessie distendue ne laissa suinter aucune goutte de liquide qu'elle rejetait avec force dès qu'on retirait la seringue. Je jugeai que des conditions locales exceptionnelles et les conditions générales d'une santé un peu chancelante rendaient toute tentative opératoire inopportune.

Enfin, on a également rapporté quelques cas de fistules urétéro-vaginales consécutives à l'accouchement. M. Bandl (2) en a cité récemment un fait survenu à la suite d'une application de forceps.

Lorsque les lésions sont très-étendues, les diverses fistules peuvent se combiner, et on peut constater la communication en plusieurs points des voies urinaires avec les voies génitales (3).

(1) Courty. Traité pratique des maladies de l'utérus et de ses annexes, 2^e édit., p. 1220.

(2) L. Bandl. Wiener medic. Wochenssch, 1877. p. 771.

(3) Voyez Gaz. méd., 1845, p. 65 et suiv.

Jobert (de Lamballe). Fistule vésico-utéro-vaginale, Gaz. des hôp., 1856, p. 59.

Jobert (de Lamballe). Fistule vésico-utéro-vaginale, 1862, p. 233.

Annales de Gynéc., t. III, p. 317. Fistule uréthro-vésico-vaginale.

L'intervention du médecin produit quelquefois une déchirure immédiate de la vessie; tantôt on l'a perforée par erreur, croyant pratiquer la craniotomie, tantôt l'extrémité du forceps a été introduite à travers son bas-fond; tantôt enfin il semble qu'elle ait été déchirée par le forceps qui, pendant des tractions énergiques, avait glissé et s'était échappé brusquement.

OBS. (1) — Le Dr Sherman fut appelé près d'une femme qui était arrivée au terme de sa quatrième grossesse et était en travail depuis trois jours. Le médecin qui l'avait assistée pendant ce temps dit que le bassin de la malade était vicié, qu'il avait perforé le crâne de l'enfant, mais qu'il ne pouvait terminer l'accouchement. Le Dr Sherman trouva l'orifice utérin dilaté et mesurant 5 centimètres environ de diamètre : les membranes étaient intactes et il y avait une présentation normale du sommet : la femme était dans la première période du travail, mais il trouva de plus une déchirure sur la vessie, déchirure assez large pour permettre l'introduction de trois doigts, qui avait été faite par le perce-crâne. L'opérateur avait pris la vessie distendue pour la tête du fœtus.

OBS. — M. Trask (2) dit qu'il existe au musée à l'hôpital de New-York une rupture de la paroi antérieure de l'utérus et de la paroi de la vessie produite par l'introduction de vive force du forceps.

OBS. (3) (résumée). — Le 22 juillet 1874, la femme Marie Bonaventure, de Xeulier, se présente à la Maternité, demandant qu'on remédie à une incontinence complète d'urine qu'elle a conservée depuis son dernier accouchement. Cette femme, âgée de 25 ans, est accouchée facilement une première fois le 1^{er} septembre 1867.

Redevenue enceinte dans le courant de juillet 1873, elle a ressenti les premières douleurs de l'enfantement le 6 mai 1874. La sage-femme, mandée le 7, rompit la poche des eaux vers 9 heures du matin. A 8 heures du soir, le travail ne progressant pas, un médecin fut appelé et tenta une application de forceps, mais la tête ne put être complète-

(1) Sherman. American Journal of the medical sciences, 1844, t. VII, 2^e série, p. 489.

(2) Trask. American journal of med. sciences, 1848, 2^e série, t. XV.

(3) Marchal (de Nancy). Archives de Tocologie, 1875, p. 48.

ment saisie et le forceps lâcha prise; cette opération fut renouvelée plusieurs fois sans plus de succès.

La femme B... croit pouvoir affirmer qu'après ces différentes tentatives l'urine commença à s'écouler involontairement. Le lendemain un second médecin fut appelé; il pratiqua la perforation du crâne et la céphalotripsie. Nous n'avons aucun renseignement sur le volume de l'enfant. Aussitôt après l'accouchement, les fèces et les urines s'échappèrent involontairement. A partir du onzième jour, les matières stercorales furent retenues, mais les urines ont continué depuis lors à s'écouler d'une façon permanente. La femme B... n'éprouva jamais le besoin d'uriner.

Dans certains cas, c'est la main qui a été introduite dans la vessie à travers les parois vaginales.

Obs. (1). — M. Thiriat, médecin à Epinal, a raconté à M. Champion que deux sages-femmes voulant dilater le vagin pour favoriser l'accouchement d'une femme en travail, déchirèrent ce canal, ainsi que l'urèthre et la vessie, de telle manière qu'on pouvait introduire la main entière dans ce dernier viscère.

Ajoutons que l'existence d'épines osseuses sur la branche horizontale des pubis rend possible pendant une intervention la perforation de la vessie.

Obs. — Marie Fabre, rachitique, rétrécissement du bassin, 7 c. 1/4 après déduction. Primipare. Présentation du sommet.

Tête au-dessus du détroit supérieur et dans la fosse iliaque gauche. Rupture artificielle des membranes par M. le professeur Depaul. Application de forceps. Extraction assez facile d'un enfant inanimé. Mort de la femme le surlendemain.

Autopsie. — Perforation de la vessie grosse comme une piqûre de saignée, qui avait été produite par une épine saillante, ayant son siège sur la branche horizontale du pubis droit. Epanchement d'urine dans la cavité abdominale; infiltration de pus dans la paroi même de l'ab-

(1) Murat. Dict. en 60 vol. ou Dict. des sciences méd., article Vagin, p. 463.

Voyez aussi De La Motte. Traité complet des accouchements, t. II, p. 677, nouv. édit., 1765.

domen entre le muscle droit et le muscle transverse (Obs. communiquée par M. le professeur Depaul. Bulletin de la clinique, An. 1869, avril, p. 264.

§ II. — LÉSIONS DU RECTUM

Le rectum, de même que les voies urinaires, peut de deux façons différentes être le siège de perforations.

1° La cloison recto-vaginale a été fortement comprimée ou contuse, il en résulte une mortification des tissus et comme conséquence de la chute de l'eschare, il peut se faire une fistule recto-vaginale.

2° Cette cloison se rompt quelquefois au moment même de l'accouchement. Si la déchirure porte sur la région moyenne, elle semble, comme nous l'avons indiqué plus haut (p. 39) produite par l'extrémité des cuillers du forceps. Voici un fait analogue :

Obs. (1). — Primipare, obèse, dont le système osseux est très-développé. Elle est âgée de 30 ans. Application de forceps treize heures après le début du travail; la tête fut amenée, après une demi-heure de tractions, à faire bomber le périnée. A ce moment, pendant une douleur d'une violence inaccoutumée, il sortit un peu de sang par l'anus... La tête fut expulsée obliquement et le périnée fut déchiré jusqu'au sphincter... Finalement, pendant une douleur prolongée, une main sortit par l'anus. Elle rentra immédiatement avec un craquement perceptible à l'oreille et l'enfant fut expulsé. — Déchirure oblique de la cloison recto-vaginale, surtout à droite de la ligne médiane, laissant facilement passer deux doigts, de l'anus dans le vagin. — Réunion par première intention.

Si la déchirure occupe la partie inférieure de la cloison, elle est habituellement la continuation d'une déchirure complète du périnée.

(1) William Goodell. Trans. of the Americ. Gynæc. soc., I, 1876, p. 313.

Obs. (1). — Bœckel cite une dame du Haut-Rhin, qui, lors de son premier accouchement terminé au forceps, avait eu non-seulement le périnée déchiré, mais encore toute la cloison recto-vaginale jusqu'à 2 centimètres du col de la matrice... Consulté au bout de quelques années, il refusa de l'opérer de peur de blesser le cul-de-sac péritonéal recto-utérin dans l'acte de l'avivement.

§ III. — LÉSIONS DE L'INTESTIN GRÈLE.

On peut voir l'intestin grêle descendre dans le canal vaginal, à la suite d'une déchirure, soit d'un cul-de-sac, soit de l'utérus. Il a pu être pris pour le cordon ombilical (voyez obs., p. 55), quelquefois même, comme le montrent les observations qui suivent, il a été comme dévidé, puis coupé.

Obs. — Rupture de l'utérus à la suite de tentatives de version. Procidence d'une anse intestinale considérable amputée par un officier de santé. Poursuites. Connaissance des faits comme expert médico-légal. Communiquée par M. le professeur Herrgott.

En 1857, je fus nommé avec MM. les professeurs St. et T, expert dans une affaire d'homicide par imprudence à l'occasion du fait suivant : Le nommé X., officier de santé dans le voisinage de R... (Haut-Rhin, arrondissement d'Alkirch), avait été appelé chez une femme en travail; à son arrivée, il trouva une procidence du bras et crut devoir pratiquer la version; l'opération fut très-difficile, et pendant qu'il avait la main dans les parties génitales il sentit quelque chose qui lui parut être le cordon, il retira la main sans avoir pu atteindre les pieds, et pensant qu'il aurait plus de facilité pour terminer l'opération, s'il n'était pas gêné par cette anse qui lui paraissait très-grosse, il l'attira; il affirma n'avoir exercé aucune violence pour amener au dehors ce qu'il croyait être le cordon et que celui-ci arrivait sous l'influence de la moindre traction; il attira ainsi une anse intestinale détachée du mésentère, d'une longueur de plus d'un mètre. Ne sachant que faire, perdant la tête, dit-il, *il la coupa*, n'insista plus pour terminer l'accouchement, car la femme était mourante. Il jeta l'anse coupée sur le fumier derrière la maison en rentrant chez lui.

(1) E. Bœckel. De la suture immédiate du périnée déchiré. Gaz. méd. de Strasbourg, 1873, p. 153.

La femme succomba peu après et fut enterrée le lendemain sans avoir été délivrée. L'action en serait restée là, si le chien de la maison s'emparant de cette anse sur le fumier n'avait donné l'éveil sur ce qui s'était passé; en effet, cette portion d'intestin, bien reconnue comme telle, ne pouvait provenir que de l'accouchement de cette malheureuse femme morte si peu de temps après l'accouchement. Aucun animal domestique n'avait été tué dans le village, et *le médecin avait enlevé quelque chose* qui était sorti du corps de la femme. Le maire avertit la gendarmerie et, le surlendemain, on fit exhumer le cadavre. A l'autopsie, on constata qu'une anse intestinale avait été enlevée et que la matrice avait été déchirée. C'est quand l'affaire, qui fut suivie d'une condamnation en première instance, vint en appel que fut nommée la commission ci-dessus, et que comme expert j'eus connaissance de ces faits.

Obs. (1) — Rupture du cul-de-sac postérieur du vagin. Arrachement de l'intestin. 4^e grossesse. Accouchement facile et rapide.

Une sage-femme et un médecin se livrèrent successivement à des tentatives d'extraction du placenta, sans succès. La femme mourut au bout de deux heures.

Les « opérateurs » furent poursuivis et l'autopsie (après exhumation) montra une rupture du cordon, une déchirure du cul-de-sac postérieur du vagin, par laquelle avaient été extraites (avec violence, comme le montrait la lacération du mésentère) deux anses d'intestin dont la longueur était de 14 pieds. Les accoucheurs furent tous d'avis que la lésion avait été produite pendant des efforts pour dilater le col de l'utérus, et portant par erreur sur le cul-de-sac du vagin. L'intestin avait alors été pris pour le cordon et les tractions avaient porté sur lui.

Prendre une anse d'intestin grêle pour une anse de cordon ombilical, ce fait semble presque impossible au premier abord. Cela n'en est pas moins arrivé plusieurs fois et Barnes (2) fait à ce propos de judicieuses remarques. « On a pris une anse intestinale pour le cordon ombilical, cela, a-t-on dit, ne devrait pas arriver. Il est facile d'être sage après coup, mais nous sommes tous dominés par les

(1) Wetmore, Americ. Journal of med. sciences, 2^e serie, 1869, p. 92.

(2) Barnes. Lectures on obstetrics Operations, 3^e édit., 1876, p. 370.

lois de l'habitude. Nous croyons que le soleil se lèvera demain parce qu'il s'est levé jusqu'ici tous les jours. L'accoucheur, qui n'a jamais senti dans le vagin autre chose que le placenta et le cordon, est porté instinctivement à croire que, tout ce qu'il touche dans le vagin et leur ressemble quelque peu, est le placenta ou le cordon.

« Quelques cordons sont si épais, si charnus, ainsi que le montre un spécimen déposé au musée de Saint-Georges Hospital, qu'ils peuvent induire en erreur aussi bien la vue que le toucher, ils ressemblent à une anse intestinale qui a été séparée de son mésentère. De même l'intestin tiraillé a perdu ses caractères de tube creux, élastique, il forme une corde épaisse, ainsi que Tyler Smith me l'a fait voir et l'a démontré à un juge, il ne faut pas peu de sang-froid et d'habileté pour ne pas la confondre alors avec une anse de cordon. »

Lorsqu'une partie de l'intestin grêle descend dans le canal vaginal, on doit s'efforcer de la reporter dans la cavité abdominale, et la femme peut guérir sans qu'il survienne de complications. (Voy. obs. page 56.)

Obs (1). — Le 11 novembre 1873 à 9 heures du soir, j'assistais dans son cinquième accouchement, Mme F. âgée de 28 ans. Les douleurs revenaient régulièrement toutes les cinq ou six minutes; au toucher je trouvai l'orifice utérin très-élevé mais suffisamment dilaté pour admettre deux doigts. A 10 heures, l'orifice était bien dilaté, un pied et une main se présentaient. A l'aide de légères manœuvres je réussis à refouler la main et à amener le pied, je laissai alors le travail marcher naturellement, et à 10 heures 40 naissait un enfant du sexe masculin. Après avoir attendu 15 minutes j'essayai d'extraire le placenta, n'y réussissant pas, je fis quelques tractions mais sans succès. J'attendis encore quelques minutes, j'introduisis ma main jusqu'au niveau

(1) Cas de rupture de l'utérus avec chute de l'intestin. Guérison complète par O. Lowsley. In *Obstetr. Jnal of Great Britain*, t. III, p. 166.

de l'insertion du cordon, je fis de douces tractions, mais le cordon qui était très-gélatineux, céda. Obligé alors d'introduire une main dans la cavité utérine, je sentis quelque chose qui ressemblait au placenta, je l'amenai et à ma grande surprise, je constatai que c'était une anse intestinale que je réduisis immédiatement. Un confrère fut appelé qui fit l'extraction du placenta, la malade fut en danger pendant quelque temps, mais elle guérit complètement(1).

Lorsque cette réduction n'a pas été faite, l'intestin se trouve pincé, il se mortifie et il se fait un anus contre nature ou une fistule stercorale — si c'est le cul-de-sac postérieur du vagin qui a été rompu, la fistule est intestino-vaginale, si c'est au contraire l'utérus, on a vu se produire une fistule utéro-intestinale.

Obs (2). — On fut obligé à cause de la mauvaise conformation du bassin de percer le crâne du fœtus, et la malade après avoir beaucoup souffert semblait être fort bien, lorsqu'il sortit tout à coup de la vulve un corps de 6 pouces de long environ, lisse, poli, brillant que l'on prit pour une portion du placenta qui aurait pu être restée. Constipation obstinée. On essaya au troisième jour de tirer ce corps, puisqu'il ne se détachait pas de lui-même, mais l'on fut obligé d'y renoncer par les douleurs intolérables que l'on faisait endurer à la malade. Lorsque le Dr Mac-Keever arriva, en ouvrant le lit au lieu de trouver une portion de placenta comme on le lui avait annoncé, il vit sous la malade une portion d'intestins longue à peu près d'une aune et demie, noire, exhalant une odeur infecte, et percée de déchirures dans lesquelles on pouvait facilement introduire le doigt. Au cinquième jour, cette portion du tube intestinal qui avait 3 pieds et 11 pouces, se détacha par les progrès de la gangrène et une heure après la malade rendit par le vagin une grande quantité de fèces, c'était la première évacuation depuis l'accident. Un mois après, elle rendit encore une autre portion d'intestin longue de 9 pouces environ, et dès ce moment tous

(1) Voyez encore : Caspar's Wöchenschrift, 1845, cité par Trask (Americ. Journ. of med. sciences, 1848, 2^e série, t. XV, p. 117, obs. 59).

Journal de méd. de Bruxelles, 1845, t. III, p.
Transact. of the ass. Phys. of Dublin, 2^o vol., p. 15 —,

G. Thomas. Americ. journ. of obstetr., VIII, août 1875, p. 325.

(2) Obs. de Mac-Keever, in Bibliothèque médicale, t. LXXX, p. 403.

les symptômes alarmants se calmèrent et la malade acheta la santé au prix de la plus dégoûtante infirmité.

OBS. (1) — Rupture de l'utérus. Fistule intestino-utérine.

Négresse, 5 grossesses antérieures. Rupture de la poche des eaux, 26 heures de travail ; douleurs intenses. Un médecin appelé alors, constate une présentation de l'épaule avec procidence du bras et engagement assez prononcé. Contractions violentes de l'utérus et douleurs intenses. Saignée, opium et version podalique très-difficilement effectuée. Après l'accouchement, tout paraissait normal, cependant il y avait une constipation complète qui durait depuis huit jours avant l'accouchement malgré des purgatifs et des lavements. Elle ne put être vaincue qu'au bout de 4 jours par de l'huile de croton. Il y eut alors beaucoup d'amélioration pendant 10 jours, l'utérus restant cependant dur, volumineux et extrêmement sensible à la pression. A cette époque, hémorrhagie utérine profuse et relâchement considérable des parois utérines. Traitement, arrêt de l'hémorrhagie. Sept jours plus tard, dix-huit jours après l'accouchement, évacuation de fèces par le vagin. L'examen direct montra qu'il ne s'agissait pas d'une fistule recto-vaginale, mais d'une fistule utéro-intestinale siégeant du côté gauche du fond de l'utérus, là où la malade éprouvait de la douleur. Cette déviation des fèces cessa au bout de trente jours. La guérison se maintenait trois ans après.

Dans certains cas, l'intestin a été contus pendant une application de forceps, l'instrument ayant pénétré dans la cavité abdominale. Il a pu en résulter des eschares et même une fistule intestino-vaginale.

OBS. (résumée) (2). — Bassin vicié. Plusieurs tentatives d'application de forceps. Craniotomie. Céphalotripsie. Lésions du vagin et de l'intestin. Mort.

OBS. (résumée). — Femme de 24 ans, primipare. Diamètre minimum, 6 centimètres un quart à 6 centimètres et demi.

Plusieurs tentatives d'application de forceps faites inutilement, en ville, craniotomie, céphalotripsie pratiquées à la clinique. Mort de péritonite.

(1) Morgan. *Western journ. of med. and surg.*, Déc. 1844, et *Americ. journ. of med. sc.* 1845, 2^e série, vol. IX, p. 521.

(2) *Archives de Tocologie*, 1874, p. 247.

A l'autopsie on trouve « une péritonite généralisée, présentant une forme gangréneuse; avec de larges plaques sphacélées, noires, verdâtres sur la surface péritonéale des intestins et autour de ces plaques une très-vive arborisation vasculaire. La surface interne de la matrice était en outre recouverte d'un détritüs noirâtre de nature gangréneuse, la paroi du vagin était déchirée et les organes génitaux externes envahis par des eschares gangréneuses remontant dans le vagin. »

Obs. (résumée) (1). — Anus contre nature au fond du vagin, suite de pincement de l'intestin par le forceps.

Une femme de 22 ans, d'une forte constitution, accouche à terme dans le mois de janvier. L'accouchement fut laborieux et nécessita l'application du forceps. Il paraît que l'accoucheur pinça avec la tête de l'enfant une des lèvres de l'orifice utérin, un repli du vagin, et avec ces parties une anse intestinale. Cette femme n'éprouva pas cependant d'accidents graves; mais huit à dix jours après, la sortie de matières fécales demi-liquides par le vagin fit reconnaître qu'il s'était opéré une communication entre cette partie et le tube digestif. M. Roux s'aperçut au toucher et à l'aide du spéculum utérin que la lèvre postérieure du col de la matrice n'existait plus et que là se trouvait l'orifice d'un conduit par lequel s'écoulaient continuellement des matières molles, liquides, d'un gris jaunâtre. Un lavement injecté dans le rectum ne pénétrait pas jusqu'à l'orifice de cette fistule qui ne donnait point non plus issue à des matières fécales achevées. Il était donc probable que c'était avec une portion de l'intestin grêle que communiquait le vagin par l'intermédiaire de la fistule.

§ IV. — LÉSIONS DU TISSU CELLULAIRE.

Nous ne dirons rien des contusions et des eschares limitées du tissu cellulaire péri-vaginal, nous les avons implicitement signalées en montrant la production des fistules vésico-vaginales, recto-vaginales, etc. Mais à côté de ces lésions, il peut exister parfois un véritable phlegmon du tissu cellulaire, phlegmon que M. le D^r Guéniot dans une leçon faite à l'hôpital des Cliniques en 1872, a appelé phlegmon diffus intra-pelvien. « Ce que je puis

(1) Duparcque. Loc. cit., p. 254.

affirmer, nous écrit M. Guéniot, c'est que j'ai constaté à l'autopsie un véritable phlegmon diffus avec lambeaux du tissu cellulaire sphacélé, succéder à la dénudation des pubis par le bord antérieur des cuillers du forceps. Il s'agissait dans ces cas d'accouchements très-laborieux par le fait de rétrécissements pelviens.

« On conçoit d'ailleurs aisément la production d'une telle lésion, du moment que par une mauvaise manœuvre ou par suite de circonstances spéciales, le forceps, le céphalotribe ou tout autre instrument vient exercer un frottement violent contre la face postérieure des pubis. Des esquilles tranchantes, extraites violemment, surtout l'emploi malencontreux du crochet aigu, pourraient engendrer de semblables conséquences. Le phlegmon diffus, partant de la dénudation osseuse, est alors susceptible de s'étendre à tout le tissu cellulaire intra-pelvien, et à l'autopsie des femmes, on trouve les viscères comme disséqués par le phlegmon gangréneux. Dans un cas, j'ai vu un lambeau considérable (de 15 centimètres de long sur 10 centimètres de large) de tissu cellulaire péri-rectal se faire jour à travers une perforation du fond du vagin et venir flotter à la vulve. La malade, se sentant gênée par ce singulier corps étranger, tira dessus avec la main et l'amena tout entier au dehors. Elle mourut le lendemain d'une hémorrhagie pelvienne provoquée par la chute de l'eschare.

« La dénudation des pubis existait symétriquement de chaque côté sur la face postérieure de ces os, et dans l'étendue de 3 centimètres. Le tissu osseux était sain, mais le périoste se trouvait enlevé aussi nettement que s'il eût été gratté avec une rugine. » (1).

(1) Guéniot. Communication écrite.

Voici d'autres observations analogues.

OBS. — Marie Andieux 22 ans, primipare, bassin de 6 centimètres déduction faite. Position O.I.G.T.

Bien que l'orifice ne se trouvât pas complètement dilaté, ce ne fut pas sa résistance qui offrit des difficultés pour l'application de forceps, mais bien la mauvaise conformation du bassin, qui rendit cette opération longue, difficile, et nécessita de grands efforts pour l'extraction de la tête fœtale. L'enfant naquit avec des battements au cœur, mais malgré des insufflations prolongées, on ne put obtenir une inspiration.

La femme meurt le surlendemain 9 septembre, à 3 heures du soir.

Autopsie, ouvertures dans le vagin communiquant avec un foyer de matières purulentes, gangréneuses qui envahit tout le tissu cellulaire du bassin, puis la fosse iliaque gauche et remonte derrière le péritoine jusqu'au diaphragme. (Communiquée par M. le professeur Depaul, Bulletins de la Clinique, année 1866, sept., p. 519.)

OBS. (Résumée). — Communiquée par M. le Dr Ch. H. Petit.

OBS. — Femme de 24 ans. primipare, arrivée au huitième mois de sa grossesse. Albuminurie. Présentation du sommet en position OIGA. Application de forceps faite par l'interne de garde le 25 mars 1874. Le lendemain fièvre, ballonnement du ventre, mort le 30 mai. A l'autopsie on trouve le péritoine sain; il existait une infiltration de pus séreux, dans le tissu cellulaire péri-vésical, en avant et en arrière de la vessie. Elle se prolongeait à gauche vers le ligament large et à droite dans l'excavation où elle aboutissait à une perforation de la paroi vaginale qui existait à ce niveau. Cette perforation est longitudinale, à bords grisâtres, elle a 1^{cm} 1/2 de longueur environ. Une autre perforation semblable existait au point symétrique, du côté opposé, elle communiquait avec le tissu cellulaire qui avait suppuré du vagin. Cette perforation est un peu moins étendue que la première, elle est comme elle à bords grisâtres, dirigée longitudinalement de haut en bas. Ces deux perforations sont éloignées de 2^{cm} environ de l'orifice vulvaire, elles occupent les parties latérales et inférieures de la paroi postérieure du vagin. Elles ont évidemment été produites par le bord postérieur des cuillers du forceps (1).

(1) Voyez aussi, Archives de Tocologie, 1875, p. 41.

Bailly. De l'emploi de la force dans les accouchements, p. 76.

§ V. — LÉSIONS DES VAISSEAUX.

Lorsque, pendant l'accouchement, il se produit une déchirure sur un point du canal génital, on peut observer en même temps la rupture d'un vaisseau suffisamment volumineux pour donner lieu à une hémorrhagie abondante. Sous peine de voir la femme perdre considérablement, il est important de faire le diagnostic du siège de la lésion, et de ne pas croire à tort à une hémorrhagie utérine ayant pour point de départ les vaisseaux utéro-placentaires. L'hémorrhagie reconnaît en effet quelquefois une autre source, les vaisseaux qui occupent la vulve, le périnée, les parois vaginales ou le col de l'utérus.

Au niveau de la vulve, l'écoulement sanguin peut venir soit de la partie supérieure, de la région vestibulaire ou clitoridienne, soit au contraire de la partie inférieure.

Les lésions vestibulaires suivies d'hémorrhagies ne sont pas excessivement rares dans l'accouchement spontané, en voici un exemple survenu à la suite d'un accouchement artificiel.

Obs. — Cas de rupture du vestibule pendant l'accouchement, par le
Dr Walter R. Gillette.

Femme âgée de 40 ans, primipare, accouchant à Charity hospital. Le médecin mandé trouva une femme très-anémique, presque dans le coma, les contractions utérines n'avaient aucune intensité, l'urine contenait de l'albumine, le pouls était faible et rapide. Présentation du sommet. Le bassin avait le type masculin, on applique le forceps, la tête est extraite avec beaucoup de difficulté par l'interne, et les épaules par le docteur Gillette lui-même après des efforts prolongés et consi-

(1) W. Gillette. American journal of obstetrics, 1877, t. X, p. 286.
Le docteur Gaillard Thomas a vu un cas de ce genre à la suite d'une application de forceps. Eodem loco, p. 288.
Winckel. Berichte und Studien. II Bd. 1874-1875, p. 223.

dérables. Le périnée ne fut pas déchiré au moment où la tête sortit, mais il céda au moment où les épaules passèrent. L'enfant était mort-né. Aussitôt après l'accouchement un flot de sang s'échappa du vagin. L'utérus était fortement contracté, on vit alors que le sang venait d'une rupture du vestibule qui se fit pendant l'extraction des épaules. Le sang continuait à couler très-abondamment, on l'arrêta en faisant le tamponnement. La malade guérit.

Une hémorrhagie peut aussi être la conséquence d'incisions faites de chaque côté de la fourchette. Au dire de M. Thiaudière (1), M. le professeur Depaul qui a pratiqué très-souvent ces incisions a observé trois fois ces hémorrhagies, et dans un seul cas il a été obligé d'avoir recours à la ligature.

OBS. (2). — Etroitesse absolue du bassin. Présentation du sommet. Travail prolongé. Contracture du col utérin. Trois incisions sur le col. Application de forceps. (M. le professeur Depaul.)

... La tête s'engage. Quand elle arriva au périnée, je m'aperçus que celui-ci est tellement allongé, aminci, et la cloison recto-vaginale tellement distendue, que je les voyais sur le point de se rompre; pour éviter cette rupture je fis de chaque côté de la fourchette une petite incision latérale, et la tête put alors passer sans causer aucun délabrement.

Quand je voulus délivrer cette femme, j'aperçus un jet de sang isochrone, et je m'assurai que ce sang venait d'une petite artère qui avait été comprise dans l'incision gauche. Je la saisis facilement et la liai de même.

Une artère périnéale peut aussi être déchirée : M. J. Matthews Duncan (3) dit avoir vu une de ces artères saigner abondamment douze heures après la délivrance. — M. Montfort rapporte de son côté l'observation suivante :

(1) Thiaudière. Des lésions de la vulve et du périnée produites pendant l'accouchement. Thèse de Paris, 1866, p. 36.

(2) Thiaudière. Loc. cit., obs XV.

(3) J. Matthews Duncan. Mécanisme de l'accouchement, traduction française, p. 444. Paris, 1876.

OBS. (1) — « J'ai observé une hémorrhagie abondante dans le cas suivant : c'était une femme qui fut accouchée par le forceps à cause d'un rétrécissement antéro-postérieur léger. Il y eut une déchirure du périnée allant jusqu'au sphincter anal qui était respecté, une hémorrhagie eut lieu immédiatement, on appliqua de l'amadou, de la charpie, on comprima, on fit allonger la malade dans son lit, mais l'hémorrhagie continuait. La femme pâissait, le pouls devenait petit. On pratiqua alors le tamponnement de la plaie avec des éponges mouillées entre lesquelles on plaça des fragments de glace; puis on appliqua directement de la glace sur les surfaces saignantes. L'hémorrhagie s'arrêta au bout de quelque temps et ne reparut plus. »

On a également constaté une hémorrhagie des vaisseaux du vagin. Nous avons déjà cité (p. 39) un fait observé par Winckel : à la suite d'une application de forceps, il y eut une hémorrhagie abondante qui s'arrêta après des injections d'eau froide, et deux jours plus tard on constata la lésion, une déchirure faite par l'extrémité de l'instrument sur la cloison recto-vaginale (2).

(1) Montfort. Thèse de Paris, 1869, p. 40.

(2) Le Dr Charrier nous communique l'observation suivante. Une primipare, à vulve étroite, accoucha avec des douleurs très-vives et très-rapprochées. Aussitôt après l'accouchement, il y eut un écoulement de sang assez considérable qui se continua après la délivrance. Je donnai du seigle, l'utérus revint énergiquement sur lui-même et resta contracté, et cependant la perte continuait. Comme j'avais toujours surveillé l'utérus et qu'il avait été toujours très-dur et très-petit, je pensai que l'hémorrhagie n'était pas utérine, j'appliquai un spéculum bivalve, je débarrassai le vagin des caillots et j'examinai le col qui tendait à se reformer. Le col ne donnait aucun suintement anormal. Alors, en retirant très-lentement le spéculum et en le tournant dans tous les sens vers le tiers supérieur du vagin, je vis un jet de sang en arcade, isochrone au pouls de la mère. Ce sang venait d'une vaginale transverse. Je trempai une boulette de charpie dans du perchlorure de fer à 36°, je l'appliquai sur l'artère rompue, je l'y maintins, et au bout d'un laps de temps très-court, le jet de sang s'arrêta pour ne plus revenir. — Bien que l'accouchement ait été spontané, nous avons cru devoir rapporter ce fait, les symptômes observés se-

Enfin, une déchirure étendue du col de l'utérus peut aussi donner lieu à un abondant écoulement sanguin. — M. H. Fritsch (de Halle) a appelé récemment l'attention sur ce point. D'après lui, ce serait surtout dans le cas d'extraction du fœtus par le siège qu'on observerait les hémorrhagies. L'orifice utérin se rétracte en effet souvent sur le cou de l'enfant, et quand la tête, entraînée par la main introduite dans la bouche ou par le forceps appliqué sur elle, franchit cet orifice, il peut se produire une dilatation brusque, une déchirure étendue, et consécutivement une hémorrhagie.

Une hémorrhagie de ce genre peut aussi survenir à la suite de débridements faits sur l'orifice utérin. En voici deux exemples :

OBS. — Communiquée par M. le Dr Tarnier.

M. J..., primipare, albuminurique et chez laquelle il n'existe que très-peu d'œdème des membres inférieurs est arrivée au terme de sa grossesse. Après des douleurs nombreuses, régulières, le col est complètement effacé, mais l'orifice ne se dilate pas. La lenteur du travail paraît produite par la résistance qui existe au niveau de l'orifice utérin.

Après de longues heures d'attente, M. le Dr Tarnier se décide à pratiquer deux petites incisions de 2 à 3 millimètres de longueur de chaque côté de l'orifice. Tout se passa d'abord régulièrement, mais quelques heures plus tard, il y eut une hémorrhagie abondante avec issue de caillots volumineux. Affaiblissement de la malade et pâleur des tissus. L'hémorrhagie continuant, M. Tarnier fut obligé de prati-

raient très-probablement les mêmes si la rupture vasculaire survenait dans un accouchement artificiel. — Voyez aussi : Note sur un signe permettant de reconnaître une hémorrhagie des parois du vagin après l'accouchement, in le Progrès médical, 1877, p. 361.

(1) Heinrich Fritsch. Die Diagnose and Therapie der Nachblutungen aus grossen Cervicalrissen, in Deutschen Zeitschrift für praktische Medicin, 1877, n. 36 et 37.

quer le tamponnement qui resta appliqué pendant toute la nuit, l'hémorragie fut complètement arrêtée par ce moyen. Le lendemain matin M. le professeur Pajot fut appelé en consultation, le tampon fut retiré, la dilatation était complète et l'accouchement fut terminé par une application de forceps pratiquée par M. Pajot. L'enfant était vivant, il mourut quelques jours plus tard. Mme J..., 5 jours après l'accouchement, eut un frisson intense, et peu après de la fièvre. Il n'y eut aucun autre phénomène pathologique. Mme J... guérit mais elle conserva pendant plus d'une année de l'albumine dans les urines, celle-ci disparut enfin complètement, et depuis cette époque Mme J... a eu plusieurs grossesses et est accouchée heureusement.

Obs. (4). — Accouchement à terme. Présentation de la face en position mento-iliaque gauche postérieure non réduite. Difficultés de l'accouchement. Incisions pratiquées sur le col. Hémorragie immédiate. On termine l'accouchement à l'aide du forceps. Suites de couches très-heureuses par E. Laborie.

La nommée L. B..., âgée de 29 ans, couturière, bien constituée, arrivée au terme de sa grossesse, entre le 6 juin 1844 à l'hôpital des Cliniques. Douleurs pendant toute la journée du 6 juin; le soir à 10 heures, dilatation de 9 cent. environ, le col est encore épais et résistant. A 11 heures du soir eut lieu la rupture des membranes.

Le 7 juin à l'heure de la visite du matin on reconnaît une présentation de la face en position mento-iliaque gauche postérieure. La dilatation est d'environ 3 cent.; le col est assez résistant et un peu aminci. A 4 heures et demie le professeur Dubois revit la malade; les douleurs avaient continué sans amener de modification apparente au travail; on entendait bien les battements du cœur du fœtus. La malade était épuisée, alors M. Dubois se décida à débrider le col. Une première incision fut faite à droite; elle ne produisit aucun phénomène extraordinaire, si ce n'est que la malade ressentit directement la douleur produite par l'incision. Sous l'influence de cette première section, il y eut un peu de relâchement du col; une deuxième incision fut immédiatement pratiquée à gauche, mais à peine fut-elle achevée qu'il se fit une hémorragie abondante de sang très-rouge. M. Dubois tenta immédiatement d'introduire le forceps pour achever l'accouchement, mais ce fut en vain; il voulut ensuite, avec le levier, aider la rotation, mais sans plus de succès.

Le sang s'écoulait toujours en abondance; on fit des injections d'eau froide qui paraissaient d'abord arrêter le sang, mais il n'en était rien; seulement il s'accumulait dans le fond du vagin. Aussi, la malade

(1) E. Laborie. In Gaz. Méd. de Paris, 1846, p. 86.

s'affaiblissant d'une manière inquiétante on fit le tamponnement du vagin. La dilatation était alors d'environ 5 cent., elle s'était accrue d'une manière bien sensible. Les contractions étaient cependant devenues très-faibles et très-rares, le tamponnement fut fait avec des bourdonnets de charpie. La malade se trouvait alors dans un état d'angoisse extrême; il y avait du délire. Le sang parut s'arrêter pendant une demi-heure que fut laissée la charpie; mais quand on la retira, il sortit un caillot volumineux.

Pendant ce temps, la dilatation était devenue suffisante; M. Dubois fit immédiatement l'application de forceps. Le menton était devenu transversal; la branche gauche de l'instrument fut appliquée en arrière et la droite en avant. Cette application, entre les mains de M. Dubois, fut facile. Une fois le forceps assemblé, le professeur fit, à l'aide de l'instrument, exécuter à la face son mouvement complet de rotation, de telle façon que le menton fut amené tout à fait en avant et dégagé sous la symphyse pubienne. Ceci fait, le forceps fut retiré.

Mais alors, le mouvement de flexion de la tête ne s'exécuta pas; M. Dubois, pour faciliter ce temps de l'accouchement, introduisit le doigt dans l'anus et refoula en bas l'occiput. Cette manœuvre eut un plein succès et immédiatement l'accouchement fut terminé. Il était 4 heures. On amena un enfant à terme bien constitué, pesant 3,500 grammes, ne donnant plus aucun signe de vie, mais paraissant mort depuis peu. La délivrance se fit bien et toute hémorrhagie cessa. La malade fut transportée à l'infirmerie dans un état de faiblesse extrême; les suites de couches furent très-heureuses.

Nous ne rappellerons pas ici les signes qui, d'après les auteurs, peuvent permettre de distinguer ces diverses hémorrhagies des hémorrhagies *post-partum* venant du corps de l'utérus. Indiquons seulement que la persistance de l'écoulement sanguin, bien que le corps de l'utérus soit dur et contracté, devra mettre sur la voie du diagnostic.

Les divers moyens qui ont été employés avec succès sont, suivant le siège de la lésion, ou l'emploi du froid (eau, glace), ou la compression digitale prolongée, ou l'application du perchlorure de fer, au niveau du col par exemple (H. Fritsch), ou le tamponnement, ou la ligature portée directement sur le vaisseau ouvert.

§ 6. — LESIONS DES NERFS.

On a signalé, à la suite de l'accouchement, lorsque le forceps avait été appliqué, des paralysies partielles des membres inférieurs (1). Voici deux faits de ce genre.

Obs. (2) (Résumée). — Recueillie par M. Petel, interne du service. Maill... âgée de 20 ans, entrée le 1^{er} mars 1875, à l'hôpital Beaujon, salle sainte Clotilde, n^o 20.

Cette femme entre à Beaujon dans le service de M. le professeur Dolbeau pour une fistule vésico-vaginale; elle présente en même temps un paralysie du membre inférieur droit. Ces accidents sont consécutifs à un accouchement laborieux terminé par le forceps.

Cette femme, primipare, est accouchée à terme le 4 juin 1874 en province. Le travail fut long. Les douleurs durèrent pendant trois jours et furent surtout très-violentes pendant les deux derniers. L'enfant était engagé, dit-elle, depuis 24 heures, lorsque le médecin se décida à appliquer le forceps. On fit quatre applications successives. Pendant la première, la malade ressentit une douleur violente dans le pied et dans le bas de la jambe droite; elle prétend que ce qui la faisait le plus souffrir pendant cette manœuvre, ce n'était pas la douleur du ventre, mais celle qu'elle ressentait dans le pied.

Après cette première application de forceps, notre malade fut prise d'accidents graves, avec fièvre, délire, perte de connaissance, qui durèrent pendant huit jours, et qui paraissent devoir être rattachés à l'éclampsie. Elle raconte, en effet, que pendant cette maladie, on lui mit une cuiller dans la bouche pour prévenir la morsure de la langue. L'accouchement fut terminé sans qu'elle s'en aperçût.

Lorsque huit jours après la connaissance revint, elle s'aperçut qu'elle perdait ses urines et qu'elle était paralysée du pied droit. Elle pouvait fléchir la cuisse sur le bassin, la jambe sur la cuisse; mais il

(1) D^r Bianchi. Thèse de Paris, 1867. Des paralysies traumatiques des membres inférieurs chez les nouvelles accouchées.

D^r Charpentier. Contribution à l'histoire des paralysies puerpérales. Paris, 1872.

— D^r Bourru. Paralysie d'un membre inférieur après un accouchement laborieux. Annales de Gynéc., t. IX, p. 148.

(2) Lefebvre. Des paralysies traumatiques des membres inférieurs. Thèse de Paris, 1876, p. 19.

lui était impossible de remuer le pied ni les orteils. La sensibilité était aussi altérée, car lorsqu'on l'électrisait elle ne ressentait pas de douleur. De plus, elle éprouvait le long de la jambe des douleurs spontanées, qui allaient jusqu'à l'extrémité des orteils.

OBS. 1). — Recueillie par M. Bulteau, interne du service.

Red... Marie, entrée le 2 mars 1876 à l'hôpital Lariboisière, salle Sainte-Jeanne, n° 28, 21 ans, mariée

Fistule uréthro-vaginale, et paralysie partielle du membre inférieur droit, consécutives à un accouchement laborieux.

Cette malade a été réglée à 10 ans et demi; elle paraît bien conformée, et de bonne santé. Elle a eu un seul enfant : présentation du vertex; les douleurs ont duré deux jours et deux nuits. Pendant 24 heures, l'enfant serait resté au détroit inférieur. L'accouchement s'est terminé par quatre applications de forceps avec emploi de chloroforme. L'enfant n'a vécu que deux heures. La délivrance s'est faite facilement. Pendant le travail, la malade a ressenti de vives douleurs dans les deux jambes, mais surtout à droite. Les douleurs ont persisté après l'accouchement, mais beaucoup plus marquées dans le membre pelvien droit, et ce membre a été paralysé, dit-elle. Insensibilité complète, depuis le genou jusqu'au pied. Il n'aurait existé rien de semblable du côté gauche.

La malade fut alors électrisée pendant neuf mois environ. Quinze jours après l'accouchement la cuisse droite commence à se mouvoir; seule elle était sensible à l'électrisation que l'on faisait au moyen d'un appareil d'induction. La jambe droite, au contraire, était alors complètement immobile, et la malade avait à peine conscience de l'application des deux pôles de l'appareil électrique. Au bout de deux mois la jambe commence à recouvrer un peu de sensibilité, les mouvements de flexion et d'extension de la jambe sur la cuisse se font bien. Au bout de neuf mois la malade peut faire mouvoir un peu ses orteils, mais l'extension du pied sur la jambe ne se fait pas encore. A partir de ce moment la malade peut marcher sans béquilles, mais traîne un peu le pied droit. Cette malade entre à l'hôpital Lariboisière pour une fistule uréthro-vaginale due également à son accouchement. Cette fistule, d'une longueur de 4 centimètres, située obliquement à la partie moyenne du canal de l'urèthre, fut opérée avec un succès complet par M. Tillaux.

En ce qui concerne l'état du membre pelvien droit, lors de l'entrée à l'hôpital, on constate une paralysie des mouvements spontanés dans

(1) Lefebvre. Loco citato, p. 21.

les extenseurs des orteils, les péroniers, paralysie également constatée par l'exploration électrique.

L'extenseur propre du gros orteils ne paraît pas complètement paralysé. La sensibilité est très-obtuse dans la même région. On constatait en même temps à la partie antérieure des membres une atrophie manifeste.

Un mois plus tard l'état de la motricité paraissait être resté stationnaire ou à peu près dans les muscles atteints. Le pied reste toujours dans l'extension forcée; il semble y avoir une certaine rétraction des muscles postérieurs. La sensibilité est obtuse sur la partie antéro-externe de la jambe, et nettement conservée dans les régions voisines; elle est également obtuse sur le dos du pied, sauf sur une bande nettement accusée, qui longe le bord externe du pied et comprend les deux orteils. Elle l'est surtout au gros orteil dans sa partie dorsale et plantaire qui paraissent à peu près complètement insensibles à la piquûre et au toucher. A la région plantaire, cette insensibilité paraît se prolonger jusqu'au niveau du point d'appui du premier métatarsien.

La sensibilité reparaît plus loin, mais toutefois affaiblie, car la région plantaire est beaucoup moins sensible au chatouillement à droite qu'à gauche.

La malade a, dit-elle, éprouvé dans le pied depuis le début des accidents une douleur continue, sourde, interrompue par des élancements.

Cette douleur existe encore aujourd'hui, mais peu marquée, avec points maxima vers la tête du péroné au cou-de-pied et sur les premier et second orteils; les élancements se font sentir tous les trois quarts d'heure.

Le pied droit est encore plus froid que l'autre; auparavant, elle ne pouvait arriver à le réchauffer.

La jambe droite est amaigrie dans la partie antérieure. La mensuration, pratiquée à deux travers de doigt au-dessus des malléoles, donne : à droite, 20 cent.; à gauche, 21,5; au mollet, 28 cent. à droite; 30 cent. à gauche. La malade s'est aperçue depuis longtemps de cet amaigrissement, qu'elle a remarqué d'abord par le degré différent de constriction de ses bottines.

En marchant, elle traîne un peu le pied; elle pose d'abord le bord externe du pied sur le sol, puis simultanément, le talon et la pointe du pied. Elle a besoin de chaussures serrées, parce que sans cela son pied se trouve malgré elle brusquement renversé en dehors et pourrait, dit-elle, se casser.

Dans l'observation qui suit, les symptômes sont analogues à ceux rapportés dans les deux cas qui précèdent,

mais elle est remarquable par l'existence de paroxysmes douloureux, spontanés et provoqués par la pression que, pendant le toucher, le doigt exerce sur la paroi antérieure du sacrum, au niveau du plexus sacré.

OBS. — Application de forceps. Contusion du plexus sacré. Paralyse de extenseurs du pied. Communiquée par M. Champetier de Ribes, interne des hôpitaux.

Mme C..., âgée de 32 ans, habitant les environs de Paris, se présente à la consultation de M. le Dr Tarnier, à la Maternité, le 24 juin 1878. Elle est amenée par sa mère, elle marche péniblement en s'appuyant sur deux béquilles. C'est une femme de taille moyenne, au teint coloré, embonpoint marqué. L'appétit est bon, l'état général satisfaisant, bonne santé habituelle. Pas de maladie de l'enfance, pas de retard dans l'éruption des dents; elle a marché de très-bonne heure.

Elle a eu quatre enfants et est actuellement malade des suites de sa quatrième couche. Toutes ses grossesses ont été bonnes et n'ont eu d'autres inconvénients que de s'accompagner de varices et d'œdème des membres inférieurs qui disparaissaient rapidement après l'accouchement. Les trois premiers accouchements à terme se sont terminés par une application de forceps; les enfants étaient très-volumineux et le passage trop étroit, disait le médecin. Les suites de sa deuxième couche furent compliquées d'une péritonite qui la rendit malade pendant près de neuf mois. Le premier enfant était mort-né, le deuxième vit encore et a 10 ans maintenant. Le troisième est mort en nourrice à l'âge de 9 mois.

Quatrième accouchement le 8 avril 1878. La grossesse avait été heureuse, les jambes étaient enflées et variqueuses.

Après 20 heures d'un travail pénible, le médecin qui l'assistait fit une première application de forceps, mais au lieu de tirer comme on avait fait à ses premiers accouchements, dit la malade, directement devant elle, on fit exécuter à l'instrument des mouvements de latéralité; aussitôt elle éprouva des crampes extrêmement douloureuses dans la cuisse gauche (et elle montre la partie postéro-externe de sa cuisse), en même temps la jambe devint comme morte; elle retomba inerte, la patiente ne la sentait plus et ne pouvait plus lui faire exécuter un seul mouvement.

Le médecin voyant les douleurs qu'il causait et effrayé des hurlements que poussait cette malheureuse, qui, de l'aveu de sa mère a toujours été pusillanime et douillette, retira son forceps et le réappliqua. Il recommença trois ou quatre fois cette manœuvre, sans arriver à terminer l'accouchement et provoquant toujours les mêmes

crampes et les mêmes douleurs. Alors, disent la mère et la fille, après avoir travaillé avec les fers pendant deux heures au moins, le médecin se décida, déclarant que l'enfant était mort, à laisser l'accouchement se terminer spontanément. Il donna du seigle ergoté après avoir définitivement retiré son forceps et, au bout de cinq heures de bonnes douleurs, expulsèrent un enfant mort, volumineux et dont le crâne portait des traces des violences auxquelles il avait été soumis.

Délivrance naturelle.

Après l'accouchement, à aucun moment elle ne souffrit du ventre, mais elle garda sa jambe gauche paralysée à partir du genou, et depuis elle a éprouvé non plus des crampes, mais des douleurs pareilles à celles dont elle souffre encore maintenant.

Etat actuel. — Peau de tout le corps légèrement marbrée, chargée de graisse. Œdème peu considérable de la jambe gauche beaucoup plus marqué au niveau du pied et autour des malléoles, sensibilité très-vive des parties tuméfiées dont la température et la coloration sont restées normales. La face dorsale du pied fait avec l'axe de la jambe un angle très-obtus (pied botéquin). Le pied paraît horriblement lourd : les mouvements volontaires de flexion et d'extension du pied sur la jambe et les mouvements de latéralité qui portent la pointe du pied en dedans ou en dehors sont absolument abolis.

Les mouvements du genou et de la jambe sont parfaitement libres. Les orteils à demi-fléchis d'une façon permanente, peuvent depuis une quinzaine de jours être fléchis davantage sous l'empire de la volonté, puis ils reprennent leur position demi-fléchie.

Presque constamment la jambe et la partie supérieure de la cuisse sont le siège de douleurs extrêmement vives. La marche et les mouvements exagèrent ces douleurs qui, même au repos au lit, sont souvent très-fortes. Quand le ciel est orageux ou l'atmosphère chargée d'humidité, les souffrances sont plus vives et privent la malade de tout sommeil.

Dans la partie supérieure de la cuisse cette douleur donne la sensation d'une crispation avec des paroxysmes qui constituent de véritables crampes. De la partie supérieure et postéro-interne de la cuisse, la sensation douloureuse descend directement vers la tête du péroné et parcourt la région externe du mollet jusqu'au pied. Au niveau de la jambe c'est un sentiment de brisure. Pendant les paroxysmes les orteils se crispent dans la flexion.

La sensibilité cutanée est intacte, elle est même un peu exagérée surtout au niveau des parties œdématisées. Cet œdème empêche de constater s'il y a diminution du volume de la masse musculaire. Les mouvements réflexes paraissent diminués, nous avons trouvé trois

points au niveau desquels la pression excite des douleurs très-vives

Un premier immédiatement en arrière du grand trochanter.

Un deuxième au niveau du point d'émergence du grand sciatique.

Un troisième derrière la tête du péroné, beaucoup moins accusé que les deux premiers.

Aucun autre point douloureux bien manifeste. M. Tarnier pratique le toucher vaginal. Aucune tumeur inflammatoire dans les culs-de-sac, l'angle sacro-vertébral n'est pas accessible, mais le doigt promené sur la face antérieure du sacrum provoque des douleurs très-violentes.

Ni la miction ni la défécation ne sont douloureuses.

Je répète que l'articulation coxo-fémorale ainsi que l'articulation sacro-iliaque m'ont paru absolument saines.

Ces paralysies peuvent également être constatées à la suite de l'accouchement spontané, nous en avons observé un fait récemment. Dans la plupart des cas la paralysie est partielle, et comme l'a montré M. Lefebvre limitée à la sphère de distribution du nerf sciatique poplité externe. Cet auteur pense qu'il y a une lésion d'une des racines du plexus sacré: il essaie même de démontrer que cette racine n'est pas autre que le nerf lombo-sacré.

Pendant notre internat à la Maternité, nous avons observé, à la suite d'une application de forceps et de tractions mécaniques, l'existence d'une parésie des membres inférieurs amenée d'une façon toute particulière. Voici ce fait:

Obs. (personnelle). — Col non dilaté et non dilatable après un travail prolongé. Insuffisance des contractions utérines. Application de forceps. Traction mécanique. Parésie de membres inférieurs consécutive de l'accouchement.

La nommée Garcin, âgée de 35 ans, célibataire, couturière, entra à la Maternité le 5 juillet 1875, à 9 heures du soir; elle fut immédiatement reçue à la salle d'accouchement. Cette malade avait des douleurs depuis la veille, 4 juillet, à 9 heures du matin. Ces douleurs avaient continué pendant toute la journée et toute la nuit, lorsque le 5 juillet, à 5 heures et demie du matin, les membranes se rompirent

spontanément. Les douleurs continuèrent, mais peu fréquentes et intenses; dans la soirée du 5 juillet, comme elles étaient plus fortes, cette femme demanda à être admise à la Maternité. Elle est primipare et arrivée au terme de sa grossesse.

Au palper, on trouve le fond de l'utérus obliquement dirigé en haut et à droite; la tête repose sur le détroit supérieur; le dos est tourné en avant et à gauche. A l'auscultation, on entend le maximum des bruits du cœur en avant et à gauche. Au toucher, le col est dilaté; il présente un orifice dont le diamètre égale celui d'une pièce de 2 francs; la partie fœtale qui se présente, c'est-à-dire la tête, siège au niveau du détroit supérieur et ne s'engage pas. Il existe une présentation du sommet en O. I. G. A.

Pendant toute la nuit, du 5 au 6 juillet, les douleurs persistent, mais inefficaces; bien que la malade criât fréquemment, l'orifice ne se dilatait pas davantage. M. Polaillon l'examina et pratiqua le toucher le 6 juillet à 10 heures du matin; l'orifice utérin offrait un diamètre égal à celui d'une pièce de 5 francs, mais ses bords étaient épais et nullement dilatables. Il résolut d'attendre avant de tenter une opération.

Pendant toute la journée du 6 juillet les douleurs continuèrent à être inefficaces. On mit la malade dans un grand bain à 7 heures du soir. Aucune amélioration ne survenant, la patiente étant épuisée, les battements du cœur de l'enfant étant excessivement précipités, M. Polaillon se décida à intervenir, bien que la dilatation de l'orifice, dont les bords étaient épais et durs, fut inférieure au diamètre de la paume de la main. La partie fœtale ne s'était pas engagée, la tête séjournait toujours dans la même position au détroit supérieur.

La malade ayant été endormie, le chirurgien appliqua le forceps; il eut une certaine difficulté à faire pénétrer successivement les deux branches dans la cavité de l'utérus; il y parvint cependant; il articula alors et commença à exercer des tractions. Ne pouvant réussir à engager la tête malgré des efforts assez considérables, il résolut de faire des tractions mécaniques. On auscultait de nouveau, mais il fut impossible de parvenir à entendre les bruits du cœur du fœtus.

L'appareil mis en usage fut celui du D^r Pros, ou la femme est fixée sur un coussin à l'aide de deux bandes d'étoffe qui vont de la partie interne à la partie externe des cuisses en s'appliquant sur le pli génito-crural.

A 8 h. 49, les tractions furent commencées, l'aiguille du dynamomètre monta à 15, à 20, puis à 50 kilog. La tête ne s'engagea pas.

A 8 h. 55, la force de traction s'éleva à 40 kilog.; la tête commença alors à s'engager doucement; mais en pratiquant le toucher, on sentit le col, qui formait un bourrelet dur, rigide, ayant un volume égal à la

moitié du petit doigt; ce col offrait une résistance considérable à la sortie de la tête.

A 8 h. 59, les tractions s'élevèrent à 43, puis à 50 kilog; la tête descendit de plus en plus, le col paraissait céder un peu; les tractions furent continuées, l'aiguille ne descendit guère au-dessous de 40 ou de 35 kilog.

Enfin, à 9 heures, la tête apparaissait à la vulve, et à 9 h. 3 elle se dégageait complètement et rapidement: la bande élastique formée par le périnée retournant brusquement en arrière, l'opérateur ressentit une espèce de choc par lequel le forceps et la tête étaient repoussés en haut et en avant.

L'application des tractions mécaniques avait duré en tout 14 minutes.

L'enfant était mort, il fut impossible de le ranimer. Il y avait au niveau de la fourchette une petite déchirure de peu d'étendue. On fit uriner la malade artificiellement à l'aide d'une sonde; un peu de sang sortit avec de l'urine en la teignant.

La délivrance naturelle eut lieu une demi-heure après. On examina de nouveau le bassin par le toucher, et on ne put constater aucun rétrécissement.

L'enfant était une fille et pesait 3,200 grammes.

La malade deux heures après son accouchement fut passée dans le service de médecine.

L'enfant fut examiné de suite: la forme de la tête avait très-peu changé sous l'influence du travail de l'accouchement et des tractions. Les diamètres étaient les suivants: Diam. O. M. 13,5. — D. maximum sus-occipito. M. 14,5. — D. O. F. 11,6 — D. Bi-pariétal, 9,5. — D. Bi-temporal, 7,8. — D. Bi-mastoïdien, 7,6.

Il y avait seulement une bosse séro-sanguine très-peu large sur la partie postérieure du pariétal droit.

Les branches des cuillers avaient été irrégulièrement appliquées: une sur la partie postérieure et gauche de la tête, l'autre sur la partie antérieure et droite du front.

A l'autopsie pratiquée le lendemain matin, on trouva dans la cavité crânienne une hémorragie au niveau de la base: le sang fluide, non coagulé, était en rapport avec la protubérance, le cervelet, la partie inférieure des hémisphères; il était peu abondant et ne remontait pas au delà de la réunion du tiers inférieur avec les deux tiers supérieurs des hémisphères.

A l'examen de la poitrine, on trouva les poumons en état complet d'atélectasie: bien que l'insufflation eût été essayée par l'aide-sage-femme, ils n'avaient pas été pénétrés par l'air, lequel, au contraire, avait été insufflé dans l'estomac.

Le cœur est normal, mais il existe à sa surface deux larges taches ecchymotiques.

Le tube digestif, le foie, la rate sont normaux ; il existe de chaque côté, au niveau des ligaments larges ou des trompes, des petits kystes du volume d'un grain de chènevis.

Les deux reins, bien que l'enfant n'ait pas respiré, étaient le siège d'infarctus uratiques très-apparents qui occupaient, non pas toutes, mais plus de la moitié des pyramides de Malpighi.

L'enfant était probablement à terme, le point d'ossification de l'extrémité inférieure du fémur était très-développé.

Quant à la mère, arrivée dans le service de médecine, elle n'éprouva aucun accident du côté du ventre, mais elle ressentit dans les membres inférieurs des fourmillements continus comme si elle était restée pendant un certain temps dans une fausse position. Il n'y avait ni paralysie de la sensibilité, ni paralysie de la motilité, mais cette sensation de fourmillement persistait constamment; le cinquième jour, elle tenta de se tenir sur ses jambes, la droite fléchit et elle manqua tomber.

Le huitième jour elle partit, malgré les conseils qui lui furent donnés de rester encore au lit. La sensation de fourmillement existait toujours quoique moins marquée. La malade pouvait à peine se tenir debout.

§ 7. — LÉSIONS DES MUSCLES.

Les muscles pelviens eux-mêmes peuvent être lésés dans les accouchements artificiels. Nous en rapportons deux exemples : dans l'un on avait fait de nombreuses applications de forceps, dans l'autre l'extrémité de l'instrument introduite à travers l'échancre sciatique avait été déchirer les muscles de la fesse.

Obs. (1). — Perforation du cul-de-sac postérieur du vagin à la suite de manœuvres obstétricales faites en ville. Péritonite. Mort.

Femme de 41 ans, primipare, apportée à la Clinique le 24 novembre 1876 dans un état fort grave. En travail depuis deux jours.

Deux médecins ont essayé plus de dix fois d'appliquer le forceps. Ils ont, sans plus de succès, tenté d'effectuer la version. Enfin, un troisième médecin a voulu employer le céphalotribe sans perforer préalablement la tête du fœtus.

(1) Martel. Archives de Tocologie, 1877, p. 45.

Le 24 novembre M. le professeur Depaul pratique la crâniotomie et la céphalotripsie. Morte le 6 décembre.

A l'autopsie, on observe le ventre très-ballonné, la cavité péritonéale remplie de pus en grande quantité, des adhérences entre le péritoine et les organes voisins. Les deux psoas-iliaques sont fortement contus; partout dans le bassin se trouvent des extravasations sanguines, les anses intestinales voisines de l'utérus présentent des plaques d'un rouge vif, et même en certains endroits de véritables eschares noirâtres, surtout à droite.

La matrice présente des traces de violentes contusions; sur les parties latérales, le col est complètement dilacéré et un de ses lambeaux flotte dans le vagin. On constate enfin à droite dans le cul-de-sac postérieur du vagin une perforation de la grandeur d'une pièce de 5 francs, et en plusieurs autres endroits des parties contuses et des eschares de couleur noirâtre.

OBS. (1) -- Il s'agit d'une femme de 22 ans, arrivée au terme de sa deuxième grossesse. Cette femme, dont le premier accouchement avait été simple et heureux, fut apportée à la Maternité du Mans le 10 février 1861 à trois heures du soir, après quatre jours de travail infructueux. Elle avait subi en ville plusieurs tentatives de version et quatre applications de forceps. Son état général était des plus alarmants: le côté droit du bas-ventre et la cuisse correspondante étaient si douloureux que les moindres attouchements sur ces parties arrachaient des cris à la malade. Il y avait une présentation du sommet compliquée de procidence du bras. L'enfant avait cessé de vivre depuis longtemps.

La femme étant chloroformée, une application de forceps sur la tête retenue au détroit supérieur fut faite sans succès par M. Mordret père. Une première tentative de version resta sans résultat, une deuxième put extraire l'enfant; la délivrance ne présenta rien de particulier. Pendant les deux jours qui suivirent l'accouchement, la malade n'éprouva aucun accident. Cependant la sécrétion laiteuse ne s'établit pas, et le troisième jour des accidents de péritonite localisée au côté droit de l'hypogastre se développèrent. En même temps la malade accusa dans la fesse droite une douleur vive et on vit bientôt se développer une tuméfaction notable de l'hypogastre.

A ce moment seulement, on apprit de la malade que trois semaines avant elle était violemment tombée le ventre sur une échelle.

Le 24 février phlyctènes fluctuation sur le point douloureux de l'hypogastre, ponction, écoulement d'un demi-litre de pus séreux

(1) Bulletins de la Société de chirurgie, 1862, 2^e série, t. III, p. 333. Extrait du rapport de M. Blot. Observation de M. Mordret (du Mans).

roussâtre, d'une odeur gangréneuse et stercorale. Sphacèle de la peau et du tissu cellulaire. Les muscles droit et oblique correspondants étaient disséqués par la suppuration.

Mort le 10 mars.

A l'autopsie on trouva, outre les lésions constatées pendant la vie, une large perforation de la partie supérieure droite du vagin située à 4 centimètres du col de l'utérus. Par cette déchirure on pénétrait dans la fosse ischio-rectale et jusque dans les muscles de la fesse droite à travers la grande échancrure sciatique.

Toutes ces parties étaient profondément gangrénées comme dans les cas de contusion violente.

Enfin, sur le tiers supérieur de la branche ischio-pubienne droite existait une fracture non consolidée.

§ 8. — LÉSIONS COMPLEXES

Dans la description des lésions des parties molles, nous nous sommes efforcé, en général, de choisir comme exemples les observations dans lesquelles une lésion limitée avait été le résultat d'une intervention unique ou la conséquence d'un même procédé opératoire. Le plus habituellement, dans les cas rapportés par les auteurs, des manœuvres différentes avaient été faites, et il existait des lésions multiples et complexes. Signalons, par exemple, les déchirures de l'utérus s'étendant au vagin et à la vessie, la coïncidence de déchirures du périnée et de la cloison recto-vaginale avec une rupture de l'utérus, etc., etc. Il est facile, lorsqu'on connaît les lésions isolées des organes et des tissus, d'imaginer ce que peuvent être les lésions complexes et comment elles se produisent (1).

(1) Hofman. Neue Zeitsch. f. Geburtsk., t. XXI, 1851. Application de forceps. Déchirure de la vessie et du vagin. — Thomas Radford. Obst. trans. of London, 1867, t. VIII, p. 167. Version, craniotomie : large déchirure transversale de l'utérus. La vessie était séparée et perforée.

DEUXIÈME PARTIE

LÉSIONS DES PARTIES DURES

La ceinture pelvienne est formée par des os que réunissent des articulations. A la suite des accouchements artificiels on a pu constater des altérations portant sur ces deux parties ; nous étudierons donc successivement :

- 1° Les lésions des articulations du bassin ;
- 2° Les lésions du tissu osseux lui-même.

CHAPITRE PREMIER

Lésions des articulations du bassin

Quoique les articulations du bassin paraissent très-solides, on a pu cependant observer leur disjonction pendant certains accouchements artificiels. Dans la grande majorité des cas, c'est à la suite d'une application de forceps sur le sommet que la séparation des surfaces articulaires a été observée.

Obs. (1) (résumée). — Joséphine T..., 36 ans, petite, goitreuse, contre-faite, enceinte pour la première fois, est reçue à la Clinique d'accouchement le 6 novembre 1830.

A 17 ans elle a été atteinte d'un arthritisme général qui dura quatre ans, déforma considérablement tous ses membres, et laissa des nodus à toutes les articulations. Depuis cette époque, la marche fut impossible sans le secours de béquilles qu'elle ne quitta que douze ans plus tard.

Claudication par suite d'une raideur de l'articulation de la jambe gauche. La hanche du même côté est beaucoup plus élevée et la fesse plus saillante.

Bassin en antéverson; la région sacrée est presque horizontale, le sacrum très-courbé. Le diamètre antéro-postérieur, mesuré avec le compas d'épaisseur, fut trouvé de la dimension ordinaire, avec la sonde de femme introduite dans le vagin, de 3'',8''; celui du détroit inférieur parut assez grand, tandis que le transverse semblait n'avoir que 3'' (cependant à l'autopsie on trouva 3'',7). L'arcade était cintrée, mais un peu étroite; la pointe du coccyx plus élevée que l'extrémité inférieure de la symphyse pubienne des 2'',6''. Ventre en besace. Le 25 décembre à 2 heures du matin, début du travail. Rupture prématurée des membranes. Présentation du sommet en première position,

Douze heures plus tard, la tête était encore au détroit supérieur. N'espérant plus rien des efforts de la nature, et craignant pour la vie du fœtus et la santé de la mère, M. Stoltz eut recours à l'application du forceps.

L'opérateur eut plus de peine qu'à l'ordinaire pour introduire son instrument, à cause de l'inclinaison du bassin. Les deux branches réunies, les cuillers étaient appliquées sur les côtés de la tête.

A peine avait-il commencé à faire de faibles tractions, qu'on entendit tout à coup un *craquement* semblable à celui qui vient de la fracture d'un os.

La femme poussa un cri plutôt par étonnement que par douleur, car elle n'en accusa aucune : aussi fut-il impossible dans le premier moment de se rendre compte du bruit qu'on avait perçu. La tête n'avait pas encore franchi le détroit supérieur; les contractions étaient énergiques. Une nouvelle traction qui ne nécessita aucune force fit descendre la tête dans l'excavation, et, dans le même instant, on entendit encore une légère crépitation.

Presqu'immédiatement après, la tête fut plutôt chassée que tirée du détroit inférieur, de même que le reste du corps. Déchirure du périnée.

L'accouchée ne se plaignait toujours d'aucune douleur, et pour le moment on ne cherchait pas à s'expliquer d'où dépendait le bruit

(1) Bach. Thèse de Strasbourg, 1832, p. 24.

qu'on avait entendu. D'abord on songea à une fracture du crâne du fœtus, mais l'inspection de la tête laissa à peine apercevoir les marques des cuillers du forceps. Dès le second jour, douleurs aux parties génitales. Le cinquième jour, écoulement involontaire des urines; décubitus dorsal seul possible état général grave qui va s'aggravant jusqu'à la mort, qui eut lieu vingt et un jours après l'accouchement.

A l'autopsie, on reconnut les lésions qui existaient du côté du bassin : induration du tissu cellulaire pelvien; abcès iliaque et pelvien (a). En disséquant le pénil pour enlever les parties génitales externes et internes, on s'aperçut que la symphyse pubienne était rompue : les os pubis écartés l'un de l'autre d'un pouce. L'encroûtement cartilagineux du pubis gauche, arraché de cet os, est resté adhérent à celui du côté droit.

De très-petites portions ont résisté à l'effort qui en a séparé la presque totalité. Les ligaments supérieur et inférieur sont rompus; les pubis ne sont plus liés que par une espèce de plaque charnue, épaisse, placée à la partie postérieure de cet os, et formée tant par le périoste que par le tissu cellulaire lardacé.

Elle formait la paroi postérieure d'un abcès dont la matière purulente remplissait l'espace entre les deux pubis immédiatement sous le mont de Vénus. Cet abcès s'étendait à gauche sur la face externe du pubis qui était dénudée. L'écartement des os pubis dépend de l'écartement en dehors de l'os innominé gauche, très-peu de celui du côté droit : comme si la tête du fœtus n'avait agi que sur cette portion de l'arc du bassin formée par le premier.

(b). Les deux symphyses postérieures sont très-mobiles, *principalement la gauche* dont l'écartement est beaucoup plus marqué que celui de la symphyse droite. On voit que leurs ligaments antérieurs ont été fortement tirillés; ils sont soulevés, détachés dans une certaine étendue; du reste, ces articulations ne sont pas enflammées; mais l'interstice des surfaces articulaires est rempli par une synovie rougeâtre épaisse.

Les os qui entrent dans la composition du bassin, sont plus minces et plus légers qu'à l'ordinaire et présentent peu de substance compacte; les os des îles, recourbés en dedans par leurs bords antérieurs. Le détroit supérieur du petit bassin est presque orbiculaire, lorsque les pubis sont rapprochés; l'angle sacro-vertébral peu proéminent; l'excavation large; l'arcade bien cintrée; sa branche gauche un peu plus courbée que la droite.

Obs. (1). — Tirée du service de M. Delore (résumée).

V... F..., 27 ans, primipare, entre à la Maternité dans les derniers jours du mois de mars 1862. Début du travail le 6 avril. Bassin régulièrement rétréci. Présentation du sommet en O. I. G. A. Application de forceps; efforts prolongés. La tête se dégage brusquement après un craquement assez prononcé pour que le chirurgien redoute de suite la déchirure des symphyses. Malade épuisée. Incontinence d'urine; sans douleurs abdominales. Mort le 4 mai 1862.

Autopsie. — *Symphyse pubienne.* — Rupture entre le fibro-cartilage et la surface osseuse du côté gauche; écartement de 28 millimètres; cet écartement est limité par le ligament antérieur qui n'est qu'incomplètement déchiré, et qui réunit encore les deux pubis. Cet espace est baigné de pus.

Symphyse sacro-iliaque droite. — Ouverte en avant, elle présente un écartement de 7 millimètres; la surface auriculaire du sacrum est complètement dépourvue de son cartilage et baignée dans un pus noirâtre qui a fusé assez loin.

Symphyse sacro-iliaque gauche. — Elle présente en avant un écartement de 6 millimètres. Il n'y a autour aucun désordre

Obs. (2). — Rupture de la symphyse du pubis.

Une femme de 27 ans, d'une forte constitution, se livrant aux travaux de la campagne, et probablement au terme d'une première grossesse, exempte de tout accident, éprouvait depuis vingt-cinq à trente heures de vives douleurs d'enfantement, et cependant la tête qui se présentait était toujours dans le grand bassin dont le diamètre antéro-postérieur n'excédait pas 3 pouces.

L'application du forceps à la manière ordinaire ayant été impossible, M. Lefebvre eut recours à la méthode anglaise (?), qui consiste à introduire les branches du forceps par derrière, la femme étant appuyée sur les genoux, les fesses plus élevées que la tête, et maintenue dans cette position par un nombre d'aides suffisant.

« Lorsque, dit M. Lefebvre, la tête fut bien saisie, je cherchai à en faire l'extraction, mais avec ménagement et en lui imprimant quelques légers mouvements de rotation, afin qu'elle se dégageât avec plus de

(1) S. Poulet. De la rupture des articulations du bassin pendant l'accouchement. Lyon, 1864.

(2) Bulletins de l'Académie de médecine, t. III, 1838-39, p. 620. Rapport de MM. Moreau, Breschet, Villeneuve, rapporteur, sur une obs. de M. Lefebvre, médecin à Joinville (Haute-Marne).

facilité; au moment de franchir l'arc osseux, un bruit sec, fort, se fit entendre et jeta l'épouvante dans l'âme des assistants.

Je ne sus à quoi attribuer ce phénomène qui n'était pas le bruit d'un déchirement des tissus mous, il n'y avait point d'hémorrhagie, je n'eus donc pas d'inquiétude du côté de la matrice. Cependant la tête échappa des branches, mais elle était descendue dans le petit bassin, je la saisis de nouveau avec les instruments, que cette fois j'appliquai avec facilité; ma main en parcourait le pourtour sans la moindre gêne, les diamètres du bassin se trouvaient subitement et grandement élargis. Enfin j'amenai un enfant d'un volume ordinaire, dont la tête avait conservé sa forme ronde et qui mourut en venant au monde.

La femme étant épuisée de fatigue et de douleur, je voulus extraire la placenta sur-le-champ. En portant la main dans les parties sexuelles, je fut fort étonné d'apercevoir une tumeur grosse comme le poing située à l'aîne gauche, et une autre moitié moins volumineuse dans la région de l'aîne droite. Je crus d'abord avoir affaire à une double hernie déterminée par les efforts de l'accouchement; quel ne fut pas mon étonnement en touchant ces tumeurs de trouver les deux bouts tranchants des os pubis qui se dirigeaient en avant et en haut! Les ligaments qui unissaient ces os étaient arrachés et permettaient un écartement entre eux de deux pouces et demi.

Pour remédier à cet accident, M. Lefebvre employa un bandage contentif. Cinq semaines après la femme était en état de faire une lieue à pied sans la moindre fatigue.

Quelquefois le forceps avait été appliqué sur la tête venant la dernière (1).

Obs (2). — Marguerite R. âgée de 27 ans, blonde, d'une taille moyenne, d'un tempérament lymphatique, entra à l'hôpital Civil, salle des accouchées, le 31 décembre 1826, enceinte pour la deuxième fois et au huitième mois de sa grossesse. Elle ressentit les premières douleurs de l'enfantement le 6 février 1827. Après l'écoulement des eaux, on reconnut l'épaule droite à l'orifice de la matrice. On procéda à la version par les pieds, mais on éprouva de grandes difficultés pour faire l'extraction de la tête qui était arrêtée au détroit supérieur. Ces difficultés ne pouvant être vaincues par les mouvements ordinaires, on eut recours à l'application de forceps : à la première trac-

(1) Ahlfeld in Schmidt's Jahrbücher, 1876, H. 169, S. 169, cite aussi les cas de Eidam, Hofman et Scharf.

(2) Bach. Sur la rupture des symphyses du pubis pendant l'accouchement. Thèse de Strasbourg, 1832, p. 22.

tion qui fit avancer la tête, on entendit un *craquement*, la femme poussa un cri et accusa une douleur vive dans la hanche gauche; la tête descendit aussitôt dans l'excavation, et son extraction complète fut facile. Le fœtus était mort pendant l'opération. En examinant l'accouchée de près, on trouva que les douleurs qu'elle ressentait correspondaient à la symphyse sacro-iliaque gauche. Un gonflement inflammatoire se manifesta à cette région; il fut combattu par les moyens ordinaires tels que des sangsues, des cataplasmes émollients, le repos le plus absolu. Cette femme ne put marcher qu'au bout de neuf semaines, et seulement avec des béquilles qu'elle ne quitta que longtemps après.

Parfois même, c'est pendant l'extraction de la tête avec les mains, à la fin d'un accouchement par le siège, que la disjonction s'est produite.

Obs. (1). — M. le professeur Chaussier rapporte qu'une femme de Dijon avait fait cinq enfants, dont trois ont vécu et deux sont morts; les premiers étaient venus par la tête. Enceinte une sixième fois, on retourna aussi ce dernier; lorsque la tête traversa le détroit supérieur la femme sentit un craquement terrible dans les os du bassin, ce craquement fut entendu des assistants, cette malheureuse mère périt peu d'heures après.

Enfin, Boddaert rapporte deux faits dans lesquels la lésion a été due au levier. Il semble même se féliciter de ce résultat, lequel a facilité la sortie d'un enfant qui avait déjà succombé un certain temps avant l'opération (!).

Obs (2). — En 1827 je fus demandé à Tronchiennes par mon père pour l'aider dans un accouchement difficile chez une femme indigente qui avait déjà eu plusieurs accouchements faciles. Cette femme, dès les premiers mois de sa grossesse, s'était plainte de douleurs rhumatismales aux cuisses, au bassin et était devenue insensiblement malade au point de ne plus pouvoir marcher et de devoir garder le lit. Mon

(1) Murat. Dict. des sciences médicales, t. LIV, p. 28. Art. Symphyse.

(2) Boddaert. Bulletins de la Société de médecine de Gand, vol. XX, 1853, p. 160.

père avait vainement essayé de la délivrer par le forceps; la grande difformité du bassin déterminée par le rétrécissement notable du diamètre transverse du détroit inférieur ne lui avait pas permis l'introduction des branches de l'instrument. Ce fut alors que j'essayai au moyen du levier de délivrer la femme, en prenant pour point d'appui le pubis, et ceci me réussit parfaitement, après avoir fait deux à trois efforts pour faire descendre la tête de l'enfant, j'entendis un craquement causé par l'écartement de la symphyse du pubis; aussitôt le bassin s'élargit assez pour rendre l'accouchement facile.

OBS. — Cinq ans plus tard M. Muysandt, de Nazareth, me demanda pour faire l'opération césarienne chez une femme indigente qui se trouvait à peu près dans le même cas que la précédente. Le même moyen me réussit à opérer l'écartement de la symphyse pubienne et à délivrer facilement la femme.

Dans les deux cas l'accouchement avait déjà duré plusieurs jours, et les enfants ne donnaient plus aucun signe de vie.

Les mères se sont rétablies de leur accouchement, mais ont eu la marche pendant longtemps vacillante.

A côté de ces causes directes de disjonction, il faut placer les causes prédisposantes. Sous l'influence de la grossesse, les fibro-cartilages des articulations peuvent subir des modifications, ils se ramollissent et permettent une mobilité plus ou moins grande des os du bassin les uns sur les autres, surtout au niveau de la symphyse pubienne (1). Si ce ramollissement des tissus articulaires est exagéré, ou s'il existe une altération pathologique, une inflammation par exemple, la rupture des symphyses se produira plus facilement.

La gracilité des os observée chez les rachitiques peut aussi contribuer à expliquer la fréquence de ces lésions

(1) Boddart. Loc. cit., p. 161.

(2) J. Matthews Duncan. Mécanisme de l'accouchement, p. 151 et suiv. Paris, 1876. Traduction française.

Voyez aussi : Note sur un nouveau moyen permettant de constater l'existence de mouvements de la symphyse pubienne pendant la grossesse, in *Le Progrès médical*, 1875, p. 716.

dans les cas de rétrécissement du bassin. Cette cause s'ajoute aux tractions exagérées qui sont faites par l'opérateur pour obliger la tête du fœtus à s'engager à travers le détroit supérieur.

OBS. (1). — Premier accouchement. Extraction de l'enfant mort au moyen du forceps.

Deuxième accouchement à la Maternité de Leipzig. Le bassin est mesuré. Diamètre antéro-postérieur, 8 cent.

Après des douleurs qui ont duré trois jours, application de forceps. Après douze tentatives successives d'extraction, on fait la perforation de la tête, puis la céphalotripsie.

Immédiatement après la terminaison de l'accouchement, douleur vive au niveau de la cuisse et de la symphyse pubienne. Péritonite. Mort.

Autopsie. — La symphyse du pubis est complètement disjointe. Absès de l'articulation. Les extrémités des os sont écartés de 3 cent. 5. Le cartilage est détaché du pubis gauche. Du côté des symphyses sacro-iliaques, il existe aussi une disjonction et un écartement des surfaces articulaires qui sont à quelques lignes l'une de l'autre.

Pus dans quelques veines au niveau de l'embouchure des trompes, dans le col utérin et ailleurs.

Absès dans les parois vaginales.

OBS. — Le 16 août 1876 entrain à l'hôpital des Cliniques la nommée C. Judith, âgée de 18 ans, saltimbanque. Cette femme était naine, sa taille mesurait 104 centimètres : son bassin était régulier, le diamètre antéro-postérieur avait 6 cent. 1/2 après déduction. Elle était arrivée au terme de sa première grossesse, et elle avait des douleurs depuis la veille 15 août, à 10 heures du matin. L'enfant présentait le sommet. Le forceps fut appliqué, des tractions furent faites par une seule personne, puis par deux simultanément. Elle parurent insuffisantes. On pratiqua alors la craniotomie et la céphalotripsie. L'enfant extrait pesait 2,400 grammes sans la substance cérébrale. C'était un garçon. On trouva après l'accouchement une disjonction des symphyses, laissant un écartement de 3-4 centimètres entre les surfaces osseuses. Il y eut des eschares du vagin et une incontinence prolongée d'urine.

Le 18 septembre, M. le professeur Depaul constate encore un écar-

(1) Ahlfeld. Ploss' Zeitschrift für Med. Chir. und Geburtshülfe, n° 2, p. 113. Analyse dans le Jahresbericht, 1869.

tement de la symphyse pubienne, dans lequel une légère pression faisait pénétrer l'urèthre tout entier. La malade sortit guérie le 7 octobre. (Obs. communiquée par M. le professeur Depaul. Bulletins de la Clinique, 1866.)

On peut constater ces disjonctions des articulations du bassin non-seulement lorsqu'il y a un rétrécissement amené par le rachitisme, mais aussi dans quelques cas de bassin en entonnoir (1), et quand il existe une autre altération du tissu osseux, l'ostéomalacie (2).

Les diverses articulations du bassin, la symphyse pubienne, les symphyses sacro-iliaques et la symphyse sacro-coccygienne peuvent se trouver disjointes pendant l'accouchement artificiel.

C'est la symphyse pubienne qui est le plus fréquemment atteinte et elle peut l'être de deux façons. Tantôt, il y a simplement séparation des branches du pubis, tantôt au contraire, et ces faits ne sont peut-être pas les moins fréquents, le tissu osseux est complètement séparé de son cartilage d'encroûtement.

Dans ces cas on a vu l'urèthre, la vessie ou les parois du vagin déchirées par les bords irréguliers et saillants de la surface osseuse. — En voici des exemples :

Obs. (3). — Déchirure de la symphyse pubienne et du canal de l'urèthre.
Nécrose des os pubis. Guérison.

Femme âgée de 38 ans, primipare, petite, mais bien portante. Grossesse normale. Premières douleurs le 1^{er} avril; elles s'arrêtent et

(1) Ulsamer. Die Entbindungs-Anstalt in Landshut. Landshut, 1833. S. 37, cité par Ahlfeld in Schmidt's Jahrbücher, 1876, H. 169, S. 183 et 194.

(2) Voyez Hecker. Klinik für Geburtskunde, 1861, p. 111. Femme ostéomalacique. Enfant mort et macéré. Application de forceps, 3 tractions. Rupture de la symphyse. Incontinence d'urine. Mort de la femme. — Nicolaus Meyer, cité par Ahlfeld, loc. cit. p. 187.

(3) Dr Wahl, in Bayer. aerztl. Intell. Bl. XXIV, 4, 1877.

reparaissent le 4 avril. Rupture des membranes vers midi; les douleurs cessent ensuite; seigle ergoté; elles reviennent avec intensité et disparaissent de nouveau à 6 heures du soir. Présentation du sommet : la tête repose sur le bassin; on amène avec le forceps une petite fille vivante. Le périnée est intact. La délivrance fut faite de suite, l'utérus revint sur lui lui-même. Avant de partir, l'auteur examina de nouveau l'accouchée. Son doigt pénétra entre deux surfaces osseuses, rugueuses, et il constata qu'il existait une rupture de la symphyse. Le doigt était non pas dans le vagin, mais dans l'urèthre. L'urèthre était fortement tirailé et déchiré dans sa partie supérieure. Cela s'était produit pendant l'accouchement sans que la patiente eut manifesté une douleur particulière. Le bassin de cette femme était absolument normal.

Le 24 avril, on trouve dans l'urèthre de minces esquilles osseuses qui s'étaient détachées. Six semaines après l'accouchement la guérison était complète.

Obs. (1) (Résumée). — Bassin vicié irrégulièrement. Moitié gauche plus petite, surtout en avant. Diamètre sacro-sous-pubien, 10 cent. Présentation de la face en M. I. D. P. (variété frontale). Application du forceps. Disjonction de la symphyse pubienne, et probablement de la symphyse sacro-iliaque droite. Destruction de la moitié antérieure de l'urèthre. Guérison. Enfant à terme, né vivant.

Vinoit, primipare, âgée de 22 ans, entra à la Maternité le 15 juin 1864 à 2 heures du soir, et descendit à la salle d'accouchement le 25 juillet à 7 heures du matin, avec un col court et ouvert, des membranes rompues depuis la veille, le sommet très-élevé et les bruits du cœur à gauche et en avant. L'angle sacro-vertébral était accessible et à 10 centimètres de la partie inférieure de la symphyse pubienne.

L'accouchement naturel pouvait être espéré, mais les contractions, fortes du reste, étaient mal dirigées à cause d'une obliquité antérieure très-prononcée. Non-seulement la tête resta élevée et à demi fléchie, mais la dilatation ne se fit pas.

A 4 heures, Mme Alliot, constatant le peu de progrès du travail, appliqua dans le vagin la vessie à tamponnement, comme il en avait été convenu avec M. Guyon pour favoriser la dilatation.

Les contractions qu'on sollicitait en donnant ce point d'appui à l'orifice produisirent un peu d'amincissement pendant les cinq heures que la vessie fut maintenue dans le vagin.

(1) Tirée des registres de la Maternité, 1864.

C'est ce que constatèrent M. Guyon et Mme Alliot le soir à 5 heures.
On remplaça la vessie

La première moitié de la nuit fut agitée, et dans la seconde on fut obligé de retirer la vessie que la femme ne voulait plus supporter.

A 5 heures, les contractions augmentèrent de nouveau, sans avoir plus de résultat.

L'orifice épais et infiltré ne céda pas et les téguments de la tête tuméfiés appuyèrent seuls sur le segment inférieur et antérieur de l'utérus.

L'angle sacro-vertébral était encore accessible.

A 10 heures du matin, Vinois avait de la fièvre. Il n'y avait plus d'espoir de la voir accoucher naturellement. L'enfant était encore vivant. M. Guyon fit cinq incisions superficielles pour débrider l'orifice utérin. Il appliqua ensuite le forceps, fit des tractions méthodiques et fortes. Ses efforts, unis à ceux de son interne, M. Perret, firent descendre la tête dans le petit bassin, mais après un craquement qui fut entendu de tous les assistants.

L'enfant naquit faible avec des contusions sur la face, une fracture à l'occipital et une paralysie faciale du côté gauche. Néanmoins il but le lait qu'une nourrice lui fit couler dans la bouche.

Après la sortie de l'enfant, on constata un écartement assez considérable de la symphyse pubienne et la douleur qu'éprouvait la femme à chaque mouvement du membre inférieur droit fit soupçonner l'existence d'une semblable lésion du côté de la symphyse sacro-iliaque correspondante.

Vinois fut transportée avec son enfant (qui mourut quatre jours après) salle Sainte-Marguerite, n° 6.

On immobilisa son bassin le plus complètement possible, en la couchant dans une sorte de boîte remplie de son. Pendant les premiers jours qui suivirent l'accouchement, il y eut beaucoup de fièvre, de la diarrhée, du ballonnement du ventre qui était devenu très-douloureux. Sangsues, vésicatoires, cataplasmes émollients. La malade eut des eschares vulvaires très-étendues. Lochies fétides. Incontinence d'urine.

On fit des pansements et des injections fréquentes d'eau-de-vie camphrée. La malade se plaignait de douleurs très-vives dans le membre inférieur droit et dans la partie postérieure du bassin ce qui confirmait les craintes où l'on était d'une lésion de la symphyse sacro-iliaque droite.

Dans les jours suivants, cette douleur se calma peu à peu et les mouvements nécessaires lui devinrent moins pénibles. Les lésions pelviennes ont provoqué des phénomènes généraux extrêmement graves et prolongés qui pendant plusieurs mois ont fait craindre une mort imminente.

Il y eut, en effet, chez cette malade une arthrite traumatique de

l'articulation sacro-iliaque droite qui, selon toute probabilité, guérit sans suppuration, et une suppuration prolongée de la symphyse pubienne avec nécrose d'une des facettes articulaires et une destruction de l'extrémité antérieure de l'urèthre.

Vers le mois de janvier la guérison était définitivement assurée. Les organes génitaux externes étaient dans l'état suivant : en écartant les grandes lèvres on trouve en haut, au niveau de la symphyse pubienne, un espace dans lequel on peut placer à plat le petit doigt et borné de tous côtés par du tissu cicatriciel; c'est l'ancien foyer de suppuration de la symphyse. Celle-ci a été détruite en partie, mais il n'y a plus ni douleur ni mobilité anormales. Les mouvements de la marche sont réguliers et libres.

L'orifice uréthral est reporté en bas et en arrière; il est large de 1 centim. et entouré, surtout à gauche, de brides cicatricielles. Le canal de l'urèthre est très-court. Après examens réitérés il est reconnu que la cloison vesico-vaginale est intacte et que l'incontinence d'urine est due à la largeur et à la brièveté de l'urèthre.

Deux opérations furent tentées dans le but de rétrécir l'orifice uréthral. L'incontinence n'en persista pas moins, et rendit nécessaire l'usage d'un appareil à pelote comprimant l'urèthre.

La malade quitta l'hôpital le 12 juin 1865.

OBS. (1) (résumée). — Accouchement laborieux, terminé par l'application du forceps au-dessus du détroit supérieur. Fracture du bassin. Déchirure des parois du vagin. Guérison.

Femme de 30 ans, primipare, ayant un bassin dont le diamètre antéro-postérieur mesure 9 cent. Présentation du sommet. Application de forceps au détroit supérieur le 3 septembre 1865, à la première traction, la tête franchit le détroit supérieur, à la seconde elle franchit le détroit inférieur et les parties génitales.

Après la sortie de la tête, on constate une fracture du pubis. En dégageant l'épaule antérieure on sentit les parties osseuses s'éloigner à tel point que l'on put introduire la pulpe du doigt dans l'espace qu'elles laissaient entre elles.

Il existait une fracture du côté droit entre l'épine et l'angle du pubis. Lors de la sortie de la tête, les extrémités osseuses avaient déchiré les parois vaginales de sorte qu'on sentait très-bien l'écartement, même après l'accouchement. L'os, en cet endroit, avait moins d'épaisseur que d'ordinaire.

Le 10 septembre, l'accouchée commença à se plaindre de douleurs

(1) Van der Espt. Journal de médecine de Bruxelles, 1866, t. XLIII, p. 112.

à la fesse droite, vis-à-vis du ligament sacro-sciatique droit. Le gonflement inflammatoire qui s'y montra était dû au tiraillement et peut-être à la déchirure de ce ligament. Bientôt on sentit de la fluctuation; une incision donna issue au pus dont la source était tarie huit jours après. Huit semaines après la femme était guérie.

La disjonction d'une symphyse sacro-iliaque peut exister isolément, c'est-à-dire sans qu'il y ait déjà une lésion semblable du côté de la symphyse pubienne. Le plus souvent cependant, ces deux altérations sont simultanées et celle de la symphyse sacro-iliaque n'est que secondaire. Elle se produit à la suite d'un écartement assez étendu des deux branches du pubis; on la constatait souvent après la symphyséotomie, au moment où on portait les membres inférieurs dans l'abduction, avant même par conséquent qu'on exerçât des tractions avec le forceps pour terminer l'accouchement (1).

L'écartement des branches du pubis peut être porté très-loin, et mesurer quelques centimètres. Au niveau de la symphyse sacro-iliaque au contraire, les surfaces articulaires restent habituellement en contact en arrière et sont en avant éloignées de quelques millimètres. Il y a donc là un angle ouvert en avant.

Au moment où se produit la disjonction des articulations, un craquement sec est en général entendu par l'opé-

(1) En pratiquant cette opération aujourd'hui délaissée, la symphyséotomie, on a blessé le méat urinaire, les parois du vagin, les branches des artères honteuses (*a*), etc., mais ces lésions ont été produites non pas pendant un accouchement artificiel, mais pendant une opération qui avait pour but de favoriser l'extraction du fœtus par les voies naturelles, pendant une opération préalable à l'accouchement par conséquent; elles ne rentrent donc pas directement dans notre sujet.

(*a*) Voyez Lauerjat. Opération césarienne, p. 240, 296; et Baudelocque. T. II, p. 253.

rateur et ses aides; en même temps la femme éprouve une douleur vive, soit en avant au niveau de la symphyse pubienne, soit en arrière au niveau d'une symphyse sacro-iliaque, et la tête qui était arrêtée s'engage brusquement.

Quelquefois cependant, ces symptômes manquent et on ne soupçonne que plus tard l'existence de la lésion : la douleur spontanée ou exagérée par les mouvements et la pression, ainsi que le toucher vaginal permettent alors de faire le diagnostic.

L'écartement des symphyses étant constaté, on s'efforcera de maintenir la malade dans l'immobilité afin de favoriser la guérison de la lésion.

La luxation de l'articulation sacro-coccygienne à la suite de l'accouchement paraît assez rare. Lauverjat en rapporte un cas sans indiquer si l'accouchement avait été spontané ou artificiel.

Obs. (1) « La rétrogradation considérable de cet os cause quelque fois sa luxation. J'ai vu ce cas une fois. La malade souffrait étonnamment et ne pouvait s'asseoir. Je réduisis le coccyx et elle fut guérie sur-le-champ. »

Malgaigne considérait ce fait comme unique dans la science. Cependant Papavoine (p. 157) avait observé à la suite d'un accouchement laborieux une luxation incomplète du coccyx.

La fréquence de la coccygodynie, la persistance des dislocations, des synostoses des pièces osseuses coccygiennes indiquent, d'après Scanzoni (2), le traumatisme que l'accouchement exerce sur le coccyx et les parties voisines.

(1) Lauverjat, loc. cit., p. 7 (en note).

(2) Scanzoni, Würzburg. medicin. Zeitschrift, 1861, t. II, 4^e livr.

Ce traumatisme n'existe pas seulement dans l'accouchement spontané, il peut aussi être observé dans les accouchements artificiels. Scanzoni cite cinq cas dans lesquels la lésion était survenue immédiatement après l'application du forceps.

CHAPITRE II

Lésions du tissu osseux

Nous avons déjà montré que dans certains cas on avait constaté sur la face postérieure des pubis, des lésions dues au forceps, dont le bord antérieur des cuillers avait sectionné le périoste et comme ruginé le tissu osseux lui-même (Voyez p. 120).

On peut encore trouver dans les auteurs, d'autres lésions portant sur le tissu osseux, mais elles sont excessivement rares.

M. le professeur Depaul rapporte dans ses leçons qu'une femme fut apportée à l'hôpital des Cliniques. Plusieurs médecins avaient été appelés auprès d'elle, on avait essayé en vain la craniotomie. M. Depaul perfora le crâne qui était intact et fit la céphalotripsie. — A l'autopsie, on constata que les médecins de la ville avaient appliqué le perforateur sur l'angle sacro-vertébral.

De La Motte (1), d'autre part, rapporte l'observation suivante.

Obs. La femme d'un chandelier de cette ville commençait d'être en travail; la sage-femme étant venue les eaux s'écoulèrent et le bras de l'enfant les suivit. L'on alla chercher du secours, un chirurgien arriva avec son serviteur et son crochet. Il commença son opération par arracher le bras qui sortait à cet enfant bien vivant, puis il appli-

(1) De La Motte. Traité complet des accouchements. T. II, édition 1765. Obs. 218.

qua son instrument sur le corps de l'enfant sans autre examen, et tira autant qu'il le put sans rien amener. Le maître, à bout de ses forces, à n'en pouvoir plus, y fit joindre son disciple, et ils tirèrent tous deux tant et plus, sans rien terminer; et je crois sincèrement que ce maître se serait encore fait aider par quelqu'un, si le crochet eût été assez long, ou que la pauvre femme n'eût pas rendu son âme au Seigneur, par la cruauté des tourments qu'ils lui firent souffrir, jusqu'au point de lui tirer plutôt la vie que son enfant.

Voilà un accouchement en intention, mais pour l'exécution, c'est quelque chose d'horrible et tout à fait odieux. Je n'aurais jamais cru que deux hommes eussent pu tirer de cette manière, sans disloquer les os de la femme, sur laquelle le crochet était appliqué; ce qui se confirma par l'ouverture du cadavre où l'enfant fut trouvé avec un bras arraché, sans le moindre vestige du crochet sur tout son corps.

Enfin, à la suite d'applications de forceps et de manœuvres violentes, on a pu fracturer les os, même dans les cas où le bassin était normal.

Obs. (Résumée). La nommée G..., âgée de 36 ans, avait déjà fait cinq couches heureuses, lorsqu'il y a deux ans elle reçut dans le côté droit du bassin un coup de pied de cheval qui détermina plusieurs fractures. Guérie après quatre mois de traitement.

Redevenue enceinte une sixième fois, elle ressent les premières douleurs de l'accouchement le 26 juillet 1828. Le travail n'avancant pas, le forceps est appliqué le 29, et deux accoucheurs aidés d'une troisième personne exercent ensemble les tractions les plus violentes. L'enfant est extrait le soir du même jour et meurt quelques minutes après sa naissance.

La nuit se passe au milieu de souffrances horribles. La femme G... est apportée le lendemain à l'hôpital Saint-Louis. Etat général des plus graves. Abdomen très-douloureux à l'hypogastre; hernie ventrale au niveau de l'ombilic. Vomissements bilieux.

Par le toucher, on reconnaît à l'entrée de la vulve une tumeur du volume d'une grosse noix, faisant hernie, et formée par la paroi antérieure du vagin. Cette cavité est elle-même remplie de caillots sanguins; le doigt porté vers son fond le plus haut possible touche un corps mou, allongé, à la base duquel il ne peut parvenir, et que l'on croit être un fragment du placenta ou un caillot sanguin engagé dans le col utérin.

(1) Papavoine, in Journal des progrès des sciences et institutions médicales, p. 254, 1828.

Au-dessus de la tumeur formée par la paroi antérieure du vagin, le doigt rencontre une déchirure du côté droit de la vulve entre la grande et la petite lèvre, et qui à partir du dessous du clitoris remonte le long de la branche et de l'arcade du pubis, qui sont dénudés dans l'étendue de plus d'un pouce.

Par cette déchirure on pénètre à 3 pouces au moins de hauteur en arrière de la couche grasseuse qui constitue le mont de Vénus. En haut, et de chaque côté, on trouve deux surfaces inégales, raboteuses, distantes l'une de l'autre d'un pouce et demi environ, et appartenant aux extrémités pubiennes qui concourent à former la symphyse de ce nom, de manière que les branches du pubis étant écartées, le tissu cellulaire qui les sépare de la vessie déchiré et la peau du mont de Vénus décollée, on pénètre entre celle-ci et la paroi antérieure de la vessie.

Gonflement, injection des organes génitaux externes. L'orifice de l'urèthre, presque entièrement effacé, est tout à fait incliné à gauche, n'étant plus retenu à droite par les parties molles détachées de l'os.

Mort le 31 juillet.

Autopsie. — Péritoine d'un rouge vif; l'excavation pelvienne, les hypochondres, et les fosses iliaques sont remplies de sang liquide ou coagulé dont le poids peut être d'une livre et demie à deux livres. En arrière de l'utérus, existent deux déchirures du péritoine. L'une, au pourtour du détroit supérieur, a plus d'un pouce de largeur et laisse voir un écartement de dimensions à peu près égales entre les deux surfaces osseuses qui concourent à former l'articulation sacro-iliaque gauche; l'autre, située au fond du cul-de-sac qui forme cette membrane en se portant du vagin sur le rectum, a environ quinze lignes d'étendue et s'ouvre à l'intérieur du vagin près du col de l'utérus.

Le tissu cellulaire pré-vésical est injecté, en certains points il commence à être envahi par la suppuration. Il communique avec le vagin par deux déchirures de la paroi antérieure de ce conduit, qui ont un demi pouce environ de diamètre.

Le canal de l'urèthre, la vessie, ne présentent aucune trace de rupture, tous deux sont vivement enflammés. Les parois de la vessie sont très-amincies.

La tumeur reconnue par le toucher vaginal est constituée par la lèvre postérieure du col utérin, allongée, molle, épaisse, et comme infiltrée de sang.

Bassin. — Le bassin est déformé (type oblique ovalaire). Il présente des lésions anciennes et des lésions récentes.

Les premières sont : 1° Une fracture consolidée dirigée de haut en bas et de dehors en dedans, siégeant au tiers postérieur de l'ilium droit, un peu en avant de la symphyse sacro-iliaque. Le fragment

antérieur déplacé en dedans s'est mis en contact avec le bord supérieur du sacrum.

2° Une autre fracture de la branche horizontale du pubis droit un peu au devant de la cavité cotyloïde. Chevauchement des fragmenis réunis par un cal saillant, surtout dans l'intérieur du bassin.

3° Une autre fracture entre la tubérosité ischiatique droite et la branche ascendante de l'ischion. Un cordon fibreux réunit les deux fragments.

Comme lésions récentes : 1° Une fracture de la tubérosité ischiatique droite, de laquelle se détache, à son extrémité inférieure et interne, une petite portion osseuse qui lui adhère au moyen du périoste, mais qui en outre est soutenue par le lien fibreux dont il a été question au sujet de la troisième fracture ancienne.

2° Une autre fracture de la branche descendante du pubis droit, dirigée obliquement de bas en haut vers le trou ovale; 3° une luxation incomplète du coccyx qui permet à cet os de se fléchir ou de s'étendre fortement sur le sacrum; 4° et la diastase des symphyses pubiennes et sacro-iliaques dont il a été déjà parlé.

OBS. (1) (résumée). — Applications réitérées et inutiles de forceps, déchirure de l'utérus et du vagin avec fracture de la branche descendante droite du pubis. Mort.

A..., âgée de 43 ans, de taille moyenne, bien musclée et d'une forte constitution, avait eu en sept ans cinq accouchements et un avortement. A la suite du dernier accouchement elle avait gardé un prolapsus partiel du vagin et un abaissement de l'utérus.

La dernière grossesse ne présenta rien de particulier. Le 9 avril 1844, vers midi, le travail commença d'abord très-bien, mais après douze heures de douleurs la femme demanda, outre la sage-femme qui l'assistait, l'aide d'un accoucheur. Cet accoucheur, qui était le baigneur de l'endroit (2), arriva huit heures après, c'est-à-dire à huit heures du matin. Sans s'être bien rendu compte de la position du fœtus, sur les instances de la mère, et surtout pour faire preuve de talent, il se décida à appliquer le forceps.

Après avoir exploré le vagin, il fit l'application de l'instrument de la façon suivante : tenant l'instrument comme une plume à écrire et prenant pour guide l'index, puis l'index et le médus de la main gauche, il introduit la branche gauche du forceps avec la main droite,

(1) Hofman. Neue Zeitschrift für Geburtsk., 1851, t. XXI.

(2) Ce baigneur avait été reçu par l'école chirurgicale de X. (Allemagne) avec la mention très-bien.

et atteint la tête de l'enfant. Faisant tenir ensuite la branche introduite par la sage-femme, il procède de la même façon pour la branche droite, c'est-à-dire qu'il introduit la branche droite avec la main gauche, en se guidant sur l'index et le médius de la main droite. L'accoucheur convint qu'il avait réellement agi ainsi, mais que l'application du forceps était facile. Il fit dix à douze rotations, sans pouvoir faire avancer la tête, quoiqu'il tirât de toutes ses forces. Le forceps glissa et il survint une hémorrhagie qui s'arrêta après l'application de compresses vinaigrées sur le ventre.

Une seconde application de forceps, faite de la même manière que la première, ne donna pas plus de résultats, bien que le baigneur y employât toutes ses forces ; elle fut suivie d'une hémorrhagie très-abondante.

Voyant son insuccès, l'accoucheur demanda l'aide d'un médecin, qui, arrivant trois heures après et trouvant la femme mourante, pensa qu'il y avait contre-indication à faire l'accouchement. En effet, la femme mourut dix minutes plus tard. Après un quart d'heure, le médecin, pour ne pas toucher aux lésions faites par le baigneur, fit l'opération césarienne, qui ne montra rien de particulier, si ce n'est l'existence d'une quantité considérable de sang répandu dans le péritoine. L'enfant fut trouvé dans la première position du sommet à l'entrée du bassin.

Autopsie. — L'utérus normal, quant à son volume et sa couleur, présentait, outre l'incision faite pour l'opération césarienne, à l'endroit où le péritoine passe du rectum sur la paroi postérieure de l'utérus, une plaie ovale d'environ 3 centimètres de longueur, dont les extrémités, loin d'être pointues, étaient au contraire arrondies. L'index gauche introduit par le col atteignait immédiatement l'index de la main droite introduit dans la plaie par la surface péritonéale. Dans le péritoine on trouva environ 500 grammes de sang épanché au-dessous de cette plaie, à 1 cent. 1/2 plus haut et à gauche se trouvait une plaie ovale semblable sur la partie du péritoine qui recouvre le muscle psoas gauche. Le muscle psoas et le tissu cellulaire avoisinant présentent une infiltration sanguine noirâtre. Le bassin enlevé est de conformation normale. La branche descendante du pubis du côté droit est fracturée un peu au-dessus de son milieu et décollée de son périoste ; les parties molles avoisinantes sont infiltrées de sang. Sur le vagin, outre la plaie déjà décrite et à 3 centimètres au-dessous d'elle, il y a une seconde déchirure dirigée vers la plaie ovale gauche, et de là, par le péritoine, vers le muscle psoas gauche. Une troisième déchirure partant de 3 centimètres de l'entrée du vagin, longue de 3 centimètres environ, arrivait, sans toutefois pénétrer dans la cavité péritonéale, jusque dans les parties molles avoisinant le rectum. Le bassin était normal...

Signalons en terminant le cas célèbre de fracture du coccyx, rapporté par Tréfurt (1).

OBS. (résumée). — Femme âgée de 20 et quelques années. Elle a en 1832 un premier accouchement très-lent, mais qui se termine spontanément. En août 1834, pendant un nouvel accouchement, on constate un obstacle absolu à la sortie de la tête causé par une ankylose de l'articulation sacro-coccygienne. La pointe du coccyx est repoussée en avant, comme on le constate facilement avec le doigt, et elle ne peut être refoulée en arrière. L'auteur fit une application de forceps. « Deux tractions assez fortes ne réussirent pas à amener la tête; une contraction utérine arrivant sembla vouloir l'aider, il fit une traction modérée. Un craquement fut entendu par tous les assistants, la tête du fœtus était arrivée sous la symphyse pubienne, et l'accouchement fut facilement terminé (1). Le toucher permit de constater une fracture du coccyx. La malade fut placée et maintenue sur le côté; trois semaines plus tard la guérison était complète. »

(1) Tréfurt. Ueber die anchylose des Steissbeins, p. 101. Gœttingen 1836. Voyez aussi : Simpson. Injuries of the coccyx in connexion with parturition. Clinical Lectures on diseases of women, p. 213. Edinburg, 1872.

TROISIÈME PARTIE

Nous venons de passer en revue les diverses lésions traumatiques qui ont été observées chez la femme dans les accouchements artificiels. Elles sont, on a pu le constater, excessivement nombreuses. Des tissus et des organes que leur résistance ou leur situation semblaient devoir protéger, n'ont pas toujours été épargnés.

Si, dans certains cas, les lésions produites par la main et les instruments semblent avoir été inévitables, dans beaucoup de circonstances, il y a eu faute commise et commise surtout par ignorance. « Un chirurgien, a dit il y a bien longtemps De la Motte (1), qui veut accoucher sans sçavoir comment il faut s'y prendre, ne fait que trop briller son ignorance. La honte de laisser son ouvrage imparfait s'empare de son esprit, après quoi le désespoir lui fait pousser la mauvaise manœuvre jusqu'à l'emportement et à la rage, de sorte qu'il aime mieux sacrifier une femme et son enfant à son désespoir, que d'avouer son ignorance en demandant du secours, comme quelques-uns l'ont fait et en sont très-louables. Il ne faut pas croire que les honnêtes gens ayent la témérité pour principe, tout le monde ne peut pas être également adroit ni expé-

(1) De La Motte. Traité complet des accouchements, t. II, p. 671. Edit. de 1765.

rimenté sur de certaines choses; le Seigneur donne des grâces aux uns et d'autres aux autres, dont chacun doit être content; outre que pour obtenir ces dons et ces grâces, il faut dans l'ordre naturel les avoir méritées par son application et par son travail, *Dii laboribus omnia vendunt.* »

Ces paroles du vieil accoucheur de Normandie sont toujours vraies. L'obstétrique n'est pas la partie la moins importante des sciences médicales; l'accoucheur, comme on l'a dit bien souvent, a entre ses mains deux existences; de plus, son intervention est presque toujours une intervention d'urgence; enfin, quand il opère, ce n'est pas à ciel ouvert, mais dans la profondeur des organes.

Aussi, est-il absolument nécessaire qu'avant de commencer toute opération, il ait fait un diagnostic précis et qu'il ne lui reste pas le moindre doute sur la disposition des organes maternels, sur la situation occupée par le fœtus, sur la cause qui met obstacle à l'accouchement.

Le médecin ne doit pas seulement être capable de formuler un diagnostic exact, il n'est pas moins essentiel qu'il se soit exercé aux opérations obstétricales, qu'il ait pratiqué plusieurs fois sur le fantôme les manœuvres qu'il va faire. Les exercices opératoires ne sont pas moins importants pour lui que pour le chirurgien, car, pour être cachées aux yeux, les lésions qu'il pourrait produire par son ignorance et sa maladresse n'en seraient pas moins graves, souvent même irréparables.

*
**

On a vu, en particulier, combien avec le forceps, cet instrument si précieux, on pouvait causer de dégâts. Pen-

dant l'introduction, ses branches peuvent perforer les culs-de-sac du vagin et déchirer l'utérus ; pendant l'extraction, l'extrémité des cuillers peut léser (nous l'avons surabondamment prouvé) en avant l'utérus, le vagin et même la face postérieure des pubis, en arrière le rectum et le périnée. Pendant l'introduction, c'est donc un véritable cathétérisme qu'il faudra pratiquer ; pendant l'extraction il faudra tirer dans l'axe et rien que dans l'axe. Agir autrement, serait s'exposer à des contusions, à des ruptures et à toutes leurs conséquences.

S'il est possible, avec le forceps, d'exercer des tractions considérables, il ne faut pas oublier qu'elles doivent toujours être modérées. Il s'agit, en effet, de faire passer un corps volumineux et peu dépressible, la tête, à travers un canal à parois résistantes, le bassin. Si le bassin est rétréci, ou si la tête est trop grosse, l'accouchement ne se fera qu'aux dépens de l'une ou de l'autre de ces parties qui sont, rappelons-le, des parties vivantes. (Professeur Pajot (1).)

Tout récemment encore s'est passé le fait que voici. Une jeune femme de dix-huit ans, primipare, ayant un rétrécissement du bassin, était en travail depuis 48 heures lorsque la dilatation de l'orifice fut enfin complète. Le médecin qui l'assistait fit une application de forceps sur la tête qui se présentait et exerça dans l'axe du détroit supérieur des tractions modérées, mais soutenues pendant un quart d'heure environ. N'ayant pu réussir à engager la tête, il pensa que la craniotomie était indiquée et fit appeler un de ses confrères pour la pratiquer. Ce dernier crut au contraire l'extraction possible avec le forceps.

(1) Pajot. Gazette obstétricale, 1876, p. 102.

Après une demi-heure au moins de tractions continues et vigoureuses, la tête s'engagea dans l'excavation et l'accouchement fut terminé. L'enfant qui était en état de mort apparente ne put être ranimé ; la mère succomba quelques jours plus tard.

Combien il eût mieux valu, dans ce cas, suivre le conseil du professeur Pajot : « Dans une application [de forceps, dit-il, je n'emploie jamais toute ma force, je tire modérément, si la tête résiste, je retire mon instrument ; une ou deux heures après je fais une nouvelle application sans me livrer à de plus grands efforts, et alors si mes tentatives sont impuissantes, je prends un parti sans hésitation : je sacrifie l'enfant (1). »

*
* *

Cette conduite est d'autant plus indiquée, que le segment inférieur de l'utérus se déchire parfois très-facilement, lorsqu'après un travail prolongé, les membranes étant rompues depuis longtemps, la partie fœtale qui se présente, épaule ou tête, ne s'est pas engagée dans l'excavation. Nous avons montré (voyez p. 86) quel était le mécanisme de cette rupture, rupture qui, non-seulement peut survenir pendant une intervention, mais encore spontanément, et surtout quand on a administré du seigle ergoté.

Dans les cas de présentation de l'épaule, le corps de l'utérus, avons-nous dit, constitue alors une masse globuleuse, régulière ; le col au contraire prend la forme des parties sur lesquelles il s'applique et se trouve en un point, refoulé par la tête. Il n'est donc pas seulement

(1) Professeur Pajot cité par Bailly. De l'emploi de la force dans les accouchements, p. 60. Thèse d'agrégation, Paris, 1866.

tirailé de haut en bas, mais il est encore fortement distendu dans le sens transversal. Si, malgré les difficultés qu'on rencontre, on introduit la main dans la cavité utérine, c'est au moment où on fait effort pour saisir les pieds, ou lorsqu'on tente de faire évoluer le fœtus, que le col excessivement distendu dans tous les sens, se rompt et quelquefois avec la plus grande facilité.

Et dans ces cas, le fœtus a presque toujours, sinon toujours, succombé depuis un certain temps. Ce qu'il faut faire alors, ce n'est donc pas la version si dangereuse pour la mère, mais une autre opération, l'embryotomie. « Je ne saurais trop répéter ce précepte dit M. le D^r Blot (1), que l'extraction du fœtus mort doit toujours être faite comme celle d'un corps étranger, un polype volumineux, une tumeur fibreuse considérable, c'est-à-dire en exerçant sur les organes maternels le moins de violence possible. Or, pour remplir cette indication capitale, le meilleur procédé opératoire est l'extraction par parties, c'est-à-dire l'embryotomie. »

S'il existe un rétrécissement du bassin, après un travail prolongé et lorsque les membranes sont rompues depuis longtemps, le col présente une disposition analogue. Toute intervention est donc encore dangereuse, aussi doit-on, dans ces cas, être très-prudent pendant l'application du forceps; si des tractions soutenues et suffisamment modérées n'amènent pas la tête, il faut avoir recours au perforateur et au céphalotribe. L'utérus, s'est même dans ces circonstances, rompu au moment où la craniotomie et la céphalotripsie étaient pratiquées par un opérateur attentif.

(1) Blot. Bulletins de la Société de chirurgie, 1862, 2^e série, t. III, p. 336.

Et ce qui démontre] combien les tissus de l'utérus sont prêts à céder, c'est que si on tarde trop à intervenir, la rupture se fait spontanément.

*
**

N'y a-t-il donc rien à faire, et l'accoucheur impuissant doit-il pendant 24, 48 ou 72 heures attendre pour intervenir que la dilatation soit enfin complète, que le fœtus ait succombé, c'est-à-dire le moment où l'utérus va se rompre s'il n'est déjà rompu ?

Pourrait-on dans ces cas avoir recours à la dilatation forcée qui a été quelquefois mise en usage ? On a vu plus haut combien elle était dangereuse, et Paul Dubois, vers la fin de sa longue carrière, jurait qu'il ne la pratiquerait plus jamais (professeur Pajot, communication orale).

Lorsqu'on observe attentivement les faits, voici ce que l'on constate. Il existe un rétrécissement du bassin, la tête repose sur le détroit supérieur. Le travail commence, les contractions utérines reviennent régulièrement, le col s'efface et sous l'influence de la poche des eaux, l'orifice utérin se dilate. Avant que la dilatation ne soit complète, les membranes se déchirent, le liquide amniotique s'écoule et la tête n'ayant pu s'engager dans l'excavation, on voit l'orifice utérin se fermer, le col même se reformer.

Le travail semble s'arrêter pendant un temps plus ou moins long, puis les contractions utérines reparaissent, et après des douleurs répétées, prolongées, on voit le col s'effacer de nouveau, puis commencer à se dilater et ce n'est qu'au bout de deux et quelquefois même trois jours que la dilatation est complète. La malade est épuisée, son

pouls est rapide, sa peau est chaude, sa figure est défaite. L'intervention est alors possible, et nous avons vu combien elle était dangereuse.

Lorsqu'il existe une présentation de l'épaule, si les membranes se rompent prématurément, on observe les mêmes phénomènes : l'enfant succombe pendant ce long travail, et quand la dilatation est complète, ce n'est plus la version, mais l'embryotomie, moins dangereuse pour la femme, qu'il faut pratiquer.

Il y a quelques années, nous avons été frappé de la méthode suivie par Barnes en Angleterre, pour provoquer l'accouchement artificiel. Voici le procédé qu'il emploie. « Le soir, il introduit une bougie en gomme du numéro 9 ou 10 dans la cavité utérine et la fait pénétrer aussi loin que possible, il en replie l'extrémité dans le fond du vagin, elle reste ainsi en place. Le lendemain matin, il y a eu quelques contractions utérines, le col et le vagin sont lubrifiés par du mucus et il y a un peu d'effacement ou de dilatation. Dans l'après-midi, à une époque fixée, si cela est désirable, il a recours aux moyens accélérateurs.

« Avant de rompre les membranes, il met un bandage de corps sur l'abdomen et le serre afin de maintenir la tête fixée sur l'orifice. Il empêche ainsi le cordon d'être entraîné par le liquide amniotique. Il dilate le col avec un sac en caoutchouc de grandeur moyenne, jusqu'à ce que trois ou quatre doigts puissent être introduits dans l'orifice utérin. Il rompt alors les membranes et avant que le liquide amniotique se soit échappé, il introduit de nouveau son dilatateur et détermine l'ouverture de l'orifice jusqu'à ce que l'enfant puisse le franchir. Si la présentation est normale, s'il y a de la place et s'il y a des dou-

leurs, il abandonne, en le surveillant, le travail à la nature. Si ces conditions n'existent pas, il emploie le forceps ou la version, ou bien s'il n'y a pas de chances d'obtenir un enfant vivant, il fait la craniotomie. De la sorte, on peut terminer l'accouchement vingt-quatre heures après l'introduction de la bougie, à une époque déterminée » (1).

Sans vouloir discuter ni la méthode suivie dans ces cas par le professeur Barnes, ni le but qu'il se propose particulièrement en agissant ainsi, nous ne remarquerons que ce fait, il peut à volonté et sans danger déterminer la dilatation progressive de l'orifice utérin. En agissant lentement, jamais, nous écrit-il, il n'a vu survenir d'accident, jamais il ne lui est arrivé de déchirer le col ou une autre partie. Une heure et demie suffit en général pour amener la dilatation complète.

Nous avons vu tout à l'heure ce qui se passait après la rupture prématurée des membranes lorsqu'il y a rétrécissement du bassin ou présentation de l'épaule. Ne pourrait-on pas appliquer à ces cas la dilatation de l'orifice que Barnes pratique dans l'accouchement prématuré artificiel ?

Les membranes se sont rompues au début du travail, des complications graves, la mort même de la femme et du fœtus peuvent en résulter ; pourquoi n'essaierait-on pas de pratiquer la dilatation lente, progressive, par une pression s'exerçant de dedans en dehors sur les bords de l'orifice utérin ? On remédierait ainsi à l'absence de la poche des eaux dont le rôle aurait été, dans le cas particulier, plus nécessaire que jamais ?

(1) Robert Barnes. Lectures on obstetric operations, p. 454, 3^e édition, 1878.

Si nous ne nous trompons, cette méthode qui aurait besoin d'être étudiée dans ses détails et quant au mode d'application pourrait, employée avec prudence, rendre quelques services. Au lieu de laisser dans ces cas, la femme exposée à un travail de deux ou trois jours de durée et à toutes ses conséquences, aux suites de couches pénibles, à la rupture utérine, etc., etc., on pratiquerait lentement la dilatation artificielle, et on procéderait ensuite à l'extraction du fœtus si cela était nécessaire. En faisant ainsi jouer au dilatateur le rôle des membranes qui se sont prématurément rompues, on n'aurait fait qu'imiter le mécanisme naturel de l'accouchement.

*
* *

L'accoucheur mandé pendant le travail aurait donc le pouvoir en intervenant ainsi d'empêcher bien des accidents de se produire; appelé avant l'apparition des premières douleurs, il peut faire plus encore, lorsque l'épaule se présente et que les membranes sont intactes.

Depuis le commencement du siècle, la version céphalique par manœuvres externes avait été conseillée dans ces cas (Wigand), mais on n'avait pas retiré de cette opération tous les bénéfices qu'il est possible d'en recueillir, car les tentatives faites pour maintenir dans une situation fixe la tête ramenée au détroit supérieur avaient en général échoué. Les moyens conseillés étaient si peu efficaces, que récemment encore, M. le D^r Ellinger (de Stuttgart) (1) proposait, après avoir pratiqué la version céphalique,

(1) Ellinger. On extra-abdominal version, in American journal of obstetrics. April 1877, p. 218.

de placer à poste fixe sur le ventre de la malade les mains d'une sage-femme ou de toute autre personne, afin de maintenir la tête dans la situation nouvelle qui lui avait été donnée.

M. le Dr Pinard nous paraît avoir été beaucoup mieux inspiré en imaginant la ceinture eutocique qu'il a présentée à la Société de chirurgie en 1876. Des faits assez nombreux semblent prouver qu'il est arrivé à la solution du problème. Il est facile, lorsque les membranes sont intactes, de faire évoluer le fœtus dans la cavité utérine, et il est possible, quand la quantité de liquide amniotique n'est pas trop exagérée, de le maintenir dans sa nouvelle situation. Après l'écoulement du liquide amniotique, s'il a lieu avant le début ou au début du travail, on devra encore maintenir la tête en bas à l'aide de la ceinture ainsi que le démontre le fait suivant.

Le 17 avril dernier nous recevions la visite de Mme L... enceinte pour la quatrième fois. Son premier accouchement avait été laborieux, l'enfant était né avec une paralysie du bras droit, paralysie qui a persisté. Le deuxième et le troisième accouchement ont été prématurés, les enfants ont succombé. Mme L..., qui est très-grosse, est arrivée vers la fin du huitième mois, les parois abdominales sont flasques, il y a un certain degré d'hydramnios, le fœtus est placé transversalement. Nous pratiquons le 18 la version par manœuvres externes, ramenons la tête au niveau du détroit supérieur et appliquons la ceinture de M. le Dr Pinard. Le lendemain la présentation du sommet persistait, il en était de même huit jours et quinze jours plus tard, la tête semblait même s'engager.

Dans la nuit du 25 au 26 mai, à 3 heures du matin, les membranes se rompirent prématurément, une grande

quantité de liquide s'écoula. Appelé de suite, nous trouvâmes au palper une présentation du sommet en position O.I.G.A ; au toucher, la tête assez engagée était mobile, le bassin était très-large. Ne croyant plus la ceinture nécessaire, nous l'enlevâmes. A midi, nous revîmes Mme L... qui n'avait pas eu de douleurs. Nous fûmes alors désagréablement surpris, en pratiquant le palper, de trouver le fœtus placé transversalement dans l'abdomen, le dos en avant, la tête dans l'hypochondre gauche. Nous pensions déjà avec inquiétude au travail prolongé, conséquence de la rupture prématurée des membranes et de la présentation vicieuse, à la mort de l'enfant, à la version podalique impossible et dangereuse, à l'embryotomie nécessaire lorsqu'en appuyant assez fortement sur la tête du fœtus, nous réussîmes, malgré l'écoulement du liquide amniotique, à la ramener au niveau du détroit supérieur. Elle y fut maintenue fixée, nous appliquâmes la ceinture en la serrant fortement et la tête s'engagea dans l'excavation; le soir elle y était demeurée et le lendemain 27 mai, dans la nuit, Mme L... accouchait en 6 heures d'une magnifique petite fille. Les suites de couches furent naturelles, il n'y eut aucune complication.

Il ne sera pas toujours facile, après la rupture prématurée des membranes de ramener ainsi la tête dans l'excavation, mais nous croyons qu'à l'avenir les accoucheurs devront toujours, à la fin de la grossesse, s'efforcer de supprimer les présentations de l'épaule.

*
**

Tels sont les enseignements que nous croyons devoir

tirer de notre sujet. Comme l'ont fait quelques auteurs, nous ne rejetterons pas l'accouchement artificiel en prétendant que la nature est souvent plus puissante que l'art. La nature est parfois en défaut, il faut que l'art sache corriger ses erreurs. Nous dirons donc :

1° L'accoucheur doit mettre la femme enceinte dans les conditions les plus favorables, de façon à rendre aussi rares que possible les accouchements artificiels.

2° S'il est obligé d'intervenir, il doit s'efforcer de sauvegarder l'existence des deux êtres qui lui sont confiés, et éviter toute faute, toute erreur.

3° Si le fœtus a succombé, il ne doit rien négliger pour sauver les jours de la mère et ne pas reculer devant l'embryotomie.

4° Il ne doit pas, si cela est nécessaire, hésiter à sacrifier la vie de l'enfant pour sauver celle de la mère.

En un mot, l'accoucheur doit savoir se décider à intervenir, — il doit de plus se décider à temps, — il doit enfin choisir les procédés les moins dangereux pour le fœtus et surtout pour la mère.

L'histoire de la France est une suite de révolutions. Elle est le résultat de la lutte constante entre le pouvoir royal et les seigneurs féodaux. Cette lutte a abouti à la formation d'un État moderne, mais elle a aussi entraîné de nombreuses guerres civiles et étrangères.

Le roi Louis XIV a été le plus grand monarque de la France. Il a régné de 1643 à 1715. Sous son règne, la France a atteint son apogée en matière de puissance militaire et culturelle. Cependant, son absolutisme a aussi entraîné des révoltes populaires et une crise financière qui a conduit à la Révolution française.

La Révolution française a été une période de bouleversements sans précédent. Elle a mis fin à la monarchie absolue et a établi les principes de la démocratie et de la séparation des pouvoirs. Cependant, elle a aussi été marquée par la Terreur et des guerres qui ont duré des décennies.

Napoléon Bonaparte a été un grand capitaine et un grand homme d'État. Il a régné de 1799 à 1821. Sous son règne, la France a étendu son empire à travers l'Europe et a imposé le Code de Napoléon, qui est encore en vigueur aujourd'hui. Cependant, ses guerres ont aussi entraîné de nombreuses souffrances pour le peuple français.

La Restauration a été une période de rétrogradation. Elle a vu le retour de la monarchie absolue sous le nom de Louis XVIII et Louis XVIII. Cependant, elle a été marquée par des révoltes populaires et une instabilité politique qui a conduit à la révolution de 1830.

La révolution de 1830 a été une révolution libérale qui a établi la monarchie constitutionnelle. Elle a été marquée par la formation d'un régime parlementaire et l'adoption d'une constitution. Cependant, elle a aussi été marquée par des révoltes populaires et une instabilité politique qui a conduit à la révolution de 1848.

La révolution de 1848 a été une révolution sociale qui a établi la république. Elle a été marquée par la formation d'un régime républicain et l'adoption d'une constitution. Cependant, elle a aussi été marquée par des révoltes populaires et une instabilité politique qui a conduit à la révolution de 1852.

La révolution de 1852 a été une révolution autoritaire qui a établi l'empire. Elle a été marquée par la formation d'un régime impérial et l'adoption d'une constitution. Cependant, elle a aussi été marquée par des révoltes populaires et une instabilité politique qui a conduit à la révolution de 1870.

La révolution de 1870 a été une révolution démocratique qui a établi la république. Elle a été marquée par la formation d'un régime républicain et l'adoption d'une constitution. Cependant, elle a aussi été marquée par des révoltes populaires et une instabilité politique qui a conduit à la révolution de 1917.

La révolution de 1917 a été une révolution sociale qui a établi la république. Elle a été marquée par la formation d'un régime républicain et l'adoption d'une constitution. Cependant, elle a aussi été marquée par des révoltes populaires et une instabilité politique qui a conduit à la révolution de 1958.

La révolution de 1958 a été une révolution démocratique qui a établi la république. Elle a été marquée par la formation d'un régime républicain et l'adoption d'une constitution. Cependant, elle a aussi été marquée par des révoltes populaires et une instabilité politique qui a conduit à la révolution de 1968.

La révolution de 1968 a été une révolution sociale qui a établi la république. Elle a été marquée par la formation d'un régime républicain et l'adoption d'une constitution. Cependant, elle a aussi été marquée par des révoltes populaires et une instabilité politique qui a conduit à la révolution de 1978.

La révolution de 1978 a été une révolution démocratique qui a établi la république. Elle a été marquée par la formation d'un régime républicain et l'adoption d'une constitution. Cependant, elle a aussi été marquée par des révoltes populaires et une instabilité politique qui a conduit à la révolution de 1988.

La révolution de 1988 a été une révolution sociale qui a établi la république. Elle a été marquée par la formation d'un régime républicain et l'adoption d'une constitution. Cependant, elle a aussi été marquée par des révoltes populaires et une instabilité politique qui a conduit à la révolution de 1998.

La révolution de 1998 a été une révolution démocratique qui a établi la république. Elle a été marquée par la formation d'un régime républicain et l'adoption d'une constitution. Cependant, elle a aussi été marquée par des révoltes populaires et une instabilité politique qui a conduit à la révolution de 2008.

La révolution de 2008 a été une révolution sociale qui a établi la république. Elle a été marquée par la formation d'un régime républicain et l'adoption d'une constitution. Cependant, elle a aussi été marquée par des révoltes populaires et une instabilité politique qui a conduit à la révolution de 2018.

TABLE DES MATIÈRES

	Pages
INTRODUCTION	5
PREMIÈRE PARTIE. — LÉSIONS DES PARTIES MOLLES.....	10
CHAPITRE PREMIER. — <i>Lésions de la vulve et du périnée</i>	10
§ 1. Déchirures du périnée siégeant sur la ligne médiane.	
Causes	12
Mécanisme de la déchirure.....	20
Traitement.....	21
A. Comment l'accoucheur doit-il faire pour empêcher la déchirure du périnée de se produire?.....	22
B. Si, malgré les soins de l'accoucheur, la déchirure est imminente, ne doit-il pas intervenir pour empê- cher qu'elle ne s'étende trop en arrière vers l'anus et la cloison recto-vaginale?.....	25
C. Que doit faire l'accoucheur, quand la déchirure existe incomplète ou complète?.....	28
§ 2. Déchirures latérales du périnée	32
§ 3. Déchirures centrales du périnée.....	33
CHAPITRE II. — <i>Lésions du vagin</i>	36
§ 1. Déchirures du vagin. — Déchirures de la partie inférieure	36
Déchirures de la partie moyenne	39
Déchirures de la partie supérieure.....	42
§ 2. Contusions du vagin.....	57
§ 3. Ruptures du vagin dans les cas d'altération préexis- tante de ce conduit.....	65
CHAPITRE III. — <i>Lésions de l'utérus</i>	63
§ 1. Déchirures de l'utérus	63
Déchirures de la portion vaginale du col.....	64
Déchirures du corps et de la portion sus-vaginale du col.....	71
§ 2. Contusions du col et du corps de l'utérus.....	103
§ 3. Renversement de l'utérus	104
CHAPITRE IV. — <i>Lésions des organes et des tissus situés dans le voisinage du canal génital</i>	107

	Pages
1. Lésions des voies urinaires.....	108
§ 2. Lésions du rectum.....	113
§ 3. Lésions de l'intestin grêle.....	114
§ 4. Lésions du tissu cellulaire.....	119
§ 5. Lésions des vaisseaux.....	122
§ 6. Lésions des nerfs.....	128
§ 7. Lésions des muscles.....	136
§ 8. Lésions complexes.....	138
DEUXIÈME PARTIE. — LÉSIONS DES PARTIES DURES.....	139
CHAPITRE PREMIER. — <i>Lésions des articulations du bassin..</i>	139
CHAPITRE II. — <i>Lésions du tissu osseux.....</i>	154
TROISIÈME PARTIE.....	160

