

## **Clinique de l'Hôpital des enfants malades / par E. Bouchut.**

### **Contributors**

Bouchut, E. 1818-1891.  
Royal College of Physicians of Edinburgh

### **Publication/Creation**

Paris : J.-B. Baillière, 1884.

### **Persistent URL**

<https://wellcomecollection.org/works/dbt9ketv>

### **Provider**

Royal College of Physicians Edinburgh

### **License and attribution**

This material has been provided by This material has been provided by the Royal College of Physicians of Edinburgh. The original may be consulted at the Royal College of Physicians of Edinburgh. where the originals may be consulted.

This work has been identified as being free of known restrictions under copyright law, including all related and neighbouring rights and is being made available under the Creative Commons, Public Domain Mark.

You can copy, modify, distribute and perform the work, even for commercial purposes, without asking permission.



Wellcome Collection  
183 Euston Road  
London NW1 2BE UK  
T +44 (0)20 7611 8722  
E [library@wellcomecollection.org](mailto:library@wellcomecollection.org)  
<https://wellcomecollection.org>









*Le #6.43*

R52343





CLINIQUE DE L'HOPITAL

ENFANTS MALADES





CLINIQUE DE L'HOPITAL

DES

ENFANTS MALADES

## OUVRAGES DE M. BOUCHUT

---

**Traité pratique des maladies des nouveau-nés, des enfants à la mamelle et de la seconde enfance.** — *Septième édition*, corrigée et considérablement augmentée. Paris, 1878. 1 vol. in-8 de 1024 pages, avec 257 figures. — *Ouvrage couronné par l'Institut de France.*

**Hygiène de la première enfance**, comprenant la naissance, l'allaitement le sevrage, les maladies pouvant amener un changement de nourrice, les maladies et la mortalité des nouveau-nés. — *Cinquième édition.* Paris, 1879. 1 vol. in-18 jésus.

**Nouveaux éléments de pathologie générale**, comprenant la nature de l'homme, — l'histoire générale de la maladie, — les différentes classes de maladies, — l'anatomie pathologique générale et l'histologie pathologique, — le pronostic, — la thérapeutique générale. — *Quatrième édition.* Paris, 1882. 1 vol. in-8 de 1100 pages, avec 260 figures.

**Traité de diagnostic médical et de sémiologie**, comprenant l'emploi des moyens physiques : auscultation, percussion, cérébroscopie, laryngoscopie, microscopie, chimie pathologique et l'étude des symptômes dans leurs rapports avec le diagnostic des maladies. — *Quatrième édition.* Paris, 1883, un vol. in-8 de 700 pages avec 250 figures.

**Du nervosisme aigu et chronique et des maladies nerveuses.** *Cours professé à la Faculté de médecine.* Paris, 1877, 1 vol. in-8 de xii-405 pages. — *Deuxième édition.*

**Traité des signes de la mort**, et des moyens de prévenir les enterrements prématurés. Paris, 1883. 1 vol. grand in-18, vi-408 pages. — *Ouvrage couronné par l'Institut de France.* Troisième édition.

**La vie et ses attributs**, dans leurs rapports avec la philosophie, l'histoire naturelle et la médecine. Paris, 1872. 1 vol. in-18, 340 pages. — *Deuxième édition.*

**Histoire de la médecine et des doctrines médicales.** Paris, 1873. 2 vol. in-8 de 540 pages. — *Deuxième édition.*

**Du diagnostic des maladies du système nerveux par l'ophtalmoscope.** Paris, 1865. 1 vol. in-8, avec atlas de 24 planches chromolithographiées. — *Ouvrage couronné par l'Institut de France.*

**Dictionnaire de thérapeutique médicale et chirurgicale**, comprenant un résumé de médecine et de chirurgie, les indications thérapeutiques de chaque maladie, la médecine opératoire, les accouchements, l'odontotechnie, l'oculistique, la matière médicale, les eaux minérales, etc., par Bouchut et Després. Paris, 1883. — *Quatrième édition.* 1 vol. in-8 de 1600 pages à 2 colonnes, avec 500 figures.

**Atlas d'ophtalmoscopie médicale et de cérébroscopie.** — 1 vol. in-4 de 14 planches coloriées avec texte explicatif, 1877.

---

**Paris médical**, journal hebdomadaire de médecine et de thérapeutique appliquée, paraît tous les samedis. — Prix pour la France, 10 francs; pour l'étranger, *Union postale*, 15 francs. — Pour MM. les étudiants, 6 francs.




CLINIQUE DE L'HOPITAL  
DES  
ENFANTS MALADES

PAR

**E. BOUCHUT**

Médecin de l'hôpital des Enfants Malades,  
Professeur agrégé de la Faculté de médecine de Paris,  
Officier de la Légion d'honneur,  
Chevalier des SS. Maurice et Lazare, d'Isabelle la Catholique,  
Commandeur de Charles III.



PARIS  
LIBRAIRIE J.-B. BAILLIÈRE ET FILS  
rue Hautefeuille 19, près du boulevard Saint-Germain

—  
1884

Tous droits réservés.

# CLINIQUE DE NÉPHROLOGIE

1901

## ENFANTS MALADES

R. BOUCHUT





## PRÉFACE.

---

Après de nombreuses années d'enseignement clinique des maladies de l'enfance à l'hôpital des Enfants-Malades, pendant lesquelles j'ai eu autour de moi, comme auditeurs, un grand nombre de médecins français ou étrangers, j'ai voulu leur adresser ce souvenir. C'est un volume renfermant un certain nombre de mes leçons sur la *pathologie infantile*.

J'ai fait choix des sujets les plus intéressants, parmi ceux qu'on ne trouve pas dans les livres de Pathologie. Autre chose est : décrire la pneumonie pour en donner aux élèves l'idée la plus conforme aux lésions et aux symptômes ordinaires, et autre chose est : décrire ce que peut être un pneumonique avec ce qu'il offre si souvent d'exceptionnel. En effet, la clinique est l'étude des exceptions aux types morbides habituels ; c'est la connaissance de l'individualité morbide comparée à l'ensemble des cas généraux. Là est son grand intérêt, sa grande difficulté, et dans ce domaine la clairvoyance appartient au plus expérimenté, c'est-à-dire à celui qui a su voir et qui a su observer. Sous ce rapport, un livre de clinique des maladies des enfants, renfermant les cas rares de la



médecine du premier et du second âge, sera lu avec profit et intérêt par les médecins.

On y trouvera l'indication d'un certain nombre de mes études personnelles sur des sujets inconnus ou peu explorés, comme l'anesthésie du croup, d'abord contestée, aujourd'hui universellement admise; — sur les altérations caractéristiques du fond de l'œil dans la méningite et dans les maladies aiguës du cerveau ou de la moelle; — sur les thromboses cachectiques des sinus de la dure-mère, à la fin des maladies chroniques; — sur la découverte de la pepsine végétale et son utilité dans les dyspepsies et lenteries de l'enfance; — sur un nouveau procédé d'analyse de lait de femme par la numération des globules de beurre; — sur l'endocardite végétante des maladies aiguës ou infectieuses; — sur les infarctus viscéraux et sous-cutanés de la diphthérie et du choléra; — sur la diminution de l'urée dans le croup, etc.

J'ai cru remplir la tâche que je me suis imposée dans ma carrière d'enseignement en publiant ce volume. Si le succès répond à mes espérances, je pourrai lui donner une suite, dans un autre volume, en reproduisant d'autres leçons, qui ne présentent pas moins d'intérêt ni d'utilité.

Paris, le 15 octobre 1883.

E. BOUCHUT.

---



## TABLE ALPHABÉTIQUE.

Abcès communiquant avec le colon		Dentaires (Malformations).	358
ascendant.	436	Diphthérie. 228, 337, 390, 439, 497	
— sous-périostiques.	201	Distoma hema'obium.	39
Accroissement du poids des en-		Doliarine.	344
fants.	329	Dyspepsies de l'enfance.	74
Albuminurie.	29, 430	Eclampsie suivie d'hémiplégie	
Allaitement.	616	droite.	210
Amaurose.	623	Electrisation par les courants con-	
Amenorrhée.	1	tinus dans la paralysie infantile.	
Anchylostome duodénal.	344		648
Anémie.	344, 574	Emétique dans le croup.	589
Anesthésie chloralique.	262	Emploi du Pèse-bébé et de la Ba-	
— cutanée du croup.	458	lance.	329
Angine couenneuse.	628	Endopéricardite aiguë.	317, 553
— diphthéritique.	228, 337	Entéro-colite.	62
Anoxémie du croup.	458	Epanchement du péricarde.	553
Aphasie.	210	Epilepsie secondaire.	265
Artère fémorale (Thrombose de l').		— spinale.	305
	390	Erysipèle.	434
Ascite.	207	Eternûments réflexes.	258
Atrophie.	265	Excrétion d'urée dans le croup.	628
— du nerf optique.	623	Faux croup.	628
Balance.	329	Ficoïne.	344
Bronches (Perforation des).	430	Fistules pulmonaires.	164
Cachexie cardiaque.	426	Foie (Cirrhose du).	317
— palustre.	339	Fuchsine dans l'albuminurie.	29
Canal cholédoque (Kyste du).	448	Ganglion caséux pénétrant dans	
Carica papaya.	151	les bronches.	430
Carie des vertèbres cervicales.	364	Ganglions bronchiques (Tubercu-	
Cérébroscopie. 60, 104, 269, 374, 402		lose des).	430
Cerveau (Cysticerques du).	289	Gangrène de la jambe.	390
Cervelet (Sarcome du).	305	Globules blancs du sang (Numéra-	
Chloralique (Anesthésie).	262	tion des).	599
Chlorhydrate de Rosaniline.	29	Globules du lait de femme (Numé-	
Chorée.	317	ration des).	616
— électrique.	395	Glossite aiguë chez les enfants.	4
— monoplégique.	241	Hématémèse.	219
Choroïde (Tubercules de la).	8	Hémianesthésie.	607
Chylurie.	29	Hémiplégie.	210, 265
Cirrhose du foie.	317	Hémorrhagie de l'oreille dans la	
Cœur (Hypertrophie du).	426	coqueluche.	199
— (Ponctions du).	553	— de la rétine dans le purpura.	574
Compression du thorax.	164	Hoquet.	4
Contagion nerveuse par imitation.		Hydrocéphalie.	13
	241	— chronique.	400
Contracture des extrémités.	13	Hypertrophie du cœur.	426
Convulsions.	136	— de la rate.	339
Coqueluche.	199	Hystéricisme.	4
Courants continus dans la paralysie		Imitation.	241
infantile.	648	Impression morale.	4
Croup. 239, 370, 439, 458, 589, 648		Infarctus sanguins sous-cutanés	
Cyanose cardiaque.	451	dans les maladies infectieuses.	497
Cysticerques du cerveau.	289	Infectieuses (Maladies).	497



# TABLE ALPHABÉTIQUE.

Injection sous-cutanée.	370	Pepsine végétale.	74
Insuffisance de l'orifice mitral et tricuspidé.	426	Péricarde (Epanchement du).	553
Intestin (Irritation de l').	258	Péricardite.	317
— (Ponction de l').	367	Péritryphlite.	436
Jaborandi dans le croup et dans la pleurésie.	48, 335	Pèse-bébé.	329
Jambe (Gangrène de la).	390	Phlegmatia alba dolens.	180
Kyste du canal cholédoque.	448	Pilocarpine.	48, 370
Larynx (Tubage du).	239	Pleurésie.	48, 315, 335
Leucémie.	339	Pneumonie.	199, 317
Leucocythémie aiguë de la diphtérie.	599	Poids des enfants.	329
Leucorrhée des petites filles.	173	Ponctions du cœur.	553
Maladies intra-crâniennes.	346	— de l'intestin.	367
— septicémiques.	497	Pseudo-méningite.	324
Malformations dentaires à la suite de maladies prolongées.	358	Purpura hemorrhagica.	574
Maxillaires (Nécrose des).	255	Rachitisme.	358
Melaena.	219	Ramollissement blanc central de l'hémisphère gauche.	210
Méningite.	8, 60	Rate (Hypertrophie de la).	339
— cérébro-spinale.	305	Rétine (Hémorrhagies de la).	574
— tuberculeuse.	400	Rhumatisme articulaire aigu.	157
Méningo-encéphalite.	623	Sarcome du cervelet.	305
Métallothérapie.	607	Sinus de la dure-mère (Thrombose des).	136
Miracles thérapeutiques.	241	Spina bifida.	187
Moelle épinière.	305	Statistique sur le traitement de la diphtérie et du croup.	439
Mort subite.	365	Stomatite ulcéro-membraneuse.	255
Myocardite.	553	Syphilis.	358
Nécrose des os maxillaires par stomatite ulcéreuse.	255	— héréditaire des nouveau-nés.	549
Néphrite parenchymateuse.	210	Tænia.	221
Nerf optique (Atrophie du).	623	Tétanie.	13
Nerf radial (Paralysie du).	372	Thoracentèse.	262
Névrite optique.	346	Thrombose de l'artère fémorale.	390
Névro-rétinite.	305	— cachectique.	136
Nitrate de pilocarpine.	48, 370	— de la veine brachio-céphalique.	426
Nourrices (Changements des).	329	Toux nerveuse.	2
— (Choix des).	616	Trachée (Ulcération de la).	430
Numération des globules blancs du sang dans la diphtérie.	599	Trachéotomie.	439, 458, 589
— des globules du lait de femme servant de moyen d'analyse.	616	Transfusion.	574
Ophthalmoscopie.	104, 269, 375	Trocart capillaire.	367
— (Diagnostic par l'—).	8	Tubage du larynx.	239
Oreille (Hémorrhagies de l') dans la coqueluche.	199	Tubercules cérébraux.	8
Ostéomyélite.	201	— de la choroïde.	8
Pachyméningite.	623	Tuberculose des ganglions bronchiques.	430
— spinale.	365	Tympanite.	367
Palustre (Cachexie).	339	Ulcération de la trachée.	430
Papaïne.	74, 171, 337	Urée (Excrétion d') dans le croup.	628
Papaya.	171	Veine brachio-céphalique (Thrombose de la).	426
Paralysie infantile.	183, 648	Vermifuges.	221
— du nerf radial.	372	Vermivores.	221
— syphilitique.	372	Vertèbres cervicales (Carie des).	364
Paraplégie.	305	Vomiques.	239



LEÇONS CLINIQUES  
ET THÉRAPEUTIQUES  
SUR LES  
MALADIES DES ENFANTS

PROFESSÉES A L'HOPITAL DES ENFANTS MALADES.

---

**Aménorrhée; hystéricisme; toux nerveuse;  
traitement.**

1. — La puberté chez la jeune fille est l'origine d'accidents nombreux et variés que vous rencontrerez plus en ville qu'à l'hôpital. Le cas qui se présente ici n'en a que plus d'intérêt pour vous, et je vais l'étudier avec vous pour vous familiariser avec votre pratique future.

Il s'agit d'une jeune fille qui, après avoir été réglée pendant deux ans, a de l'aménorrhée pendant quatre mois, et qui tousse de façon à faire supposer qu'elle a une maladie de poitrine.

Est-ce une phthisie qui commence ou bien n'est-ce qu'une toux nerveuse pouvant faire commettre une erreur de diagnostic? Voilà le problème clinique à résoudre. C'est ce que je vais faire, et je terminerai en vous indiquant le traitement de la toux nerveuse, *aménorrhée, toux nerveuse d'hystéricisme.*

X... Buisson, âgée de 16 ans, entrée le 16 avril 1879 au n° 60 de la salle Sainte-Catherine, a perdu ses père et mère de la poitrine, et est fort délicate sans avoir fait de maladies graves.

Elle a été réglée à 14 ans pendant dix-huit mois fort ré-



gulièrement, mais depuis quatre mois les règles ont disparu.

Depuis lors elle tousse sans avoir d'expectoration, de point de côté ni de fièvre. Elle mange assez bien, digère convenablement et n'a pas maigri. Le ventre n'est pas douloureux même à l'hypogastre ni aux régions ovariennes.

Elle n'a pas de pertes de connaissance, ni de crises nerveuses, ni d'anesthésie cutanée, sauf des névralgies frontales et passagères, et quelquefois de la névralgie intercostale.

La percussion et l'auscultation ne révèlent rien dans les poumons ni dans le cœur. La toux sèche, presque continue et incessante le jour, n'existe pas la nuit, a lieu sans expectoration, et il n'y a pas de fièvre.

Tel est l'état de cette malade. En raison de ses antécédents on pourrait craindre que la toux de cette jeune fille ne révélât l'invasion d'une tuberculose des poumons, mais la poitrine résonne bien. A l'oreille, sous les clavicules et partout ailleurs, la respiration est moelleuse, ample, sans bruit anormal. Il n'y a là ni congestion pulmonaire prémonitoire, ni pneumonie chronique, ni tuberculose, de sorte que cette toux sèche répétée ne me paraît pas être autre chose qu'une toux nerveuse causée par le prurit du larynx.

Pourquoi cette toux nerveuse? La jeune fille n'a jamais eu d'attaques d'hystérie; elle est un peu anémique, et comme autre manifestation nerveuse elle n'a que des névralgies. Donc ce n'est pas de l'hystérie, mais cela s'en rapproche, c'est de l'*hystéricisme*.

Il est probable en effet que cette toux dépend d'une action réflexe exercée sur le pneumogastrique par le travail menstruel utéro-ovarien qui ne s'accomplit pas. C'est un phénomène semblable aux toux d'aboiement dont on a tant d'exemples chez les jeunes filles.

D'après cette analyse clinique le traitement à employer repose sur des indications toutes spéciales qui diffèrent de ce qu'elles seraient si cette toux avait une origine organique.



1<sup>re</sup> indication. *Rappeler les règles.*— J'ai prescrit ici l'*infusion de safran* 5 centigrammes dans une potion. On pourrait donner également le *vin de safran* 60 grammes par jour, ou bien des pilules de safran, de rue, de sabine ou d'armoise. En voici les formules :

℥ Poudre de safran .....	2 grammes.
Poudre de sabine.....	1 —
Extrait de rue.....	2 —

Pour 50 pilules argentées, 4 par jour — ou bien :

℥ Poudre de safran.....	2 grammes.
Poudre de rue .....	1 —
Extrait d'armoise.....	2 —

Pour 50 pilules argentées, 4 par jour — ou bien :

Des *capsules d'apiol* 2 à 5 par jour, pendant huit jours avant l'époque des règles.

Chaque jour enfin on donnera un *demi-bain* en baignoire avec de l'eau à 40 degrés, l'enfant assise sur une petite chaise, n'ayant d'eau que jusqu'au ventre.

2<sup>e</sup> indication. *Calmer la toux.* — Il faut donner du *sulfate de quinine*, du *sirop diacode* 15 à 30 grammes par jour, du sirop de codéine à la même dose, et même le sirop suivant :

℥ Sirop de codéine.....	130 grammes.
Hydrate de chloral.....	3 —

Une cuillerée à dessert ou à soupe matin et soir, selon l'âge — ou bien :

℥ Sirop de belladone.....	60 grammes.
Sirop diacode.....	40 —
Hydrate de chloral.....	3 —

F. s. a.

Une cuillerée à dessert ou à soupe matin et soir, selon l'âge des malades.

Dans ces cas une *injection hypodermique de morphine* de 1 centigramme réussit très-bien.

3<sup>e</sup> indication. *Remédier à l'anémie.*— Chez cette enfant il faut donner comme boisson habituelle de la *macération de quinquina* 3 verres par jour, du *vin de quinquina*, du vin de Bagnols ou du grog, des eaux minérales ferrugineuses variées, du *sirop d'arséniate de soude* ou des granules d'ar-



séniate de soude à 1 milligramme, 10 par jour ; enfin un traitement hydrothérapique bien dirigé. Alors il faut faire prendre des douches en pluie tous les jours avec un jet sur les pieds, et on doit s'arranger de façon que la séance soit de très-peu de durée. Les douches les plus courtes sont les meilleures.

---

### Thérapeutique de la glossite aiguë suffocante chez les enfants.

2. — Il y a deux ans je fus appelé par le Dr W. Regnault, de regrettable mémoire, et qui a succombé depuis par le croup contracté dans l'exercice de sa profession. C'était chez une enfant de la rue de la Ferme-des-Mathurins qui était malade depuis huit jours, et qui suffoquait par suite d'un gonflement excessif de la langue.

Cette enfant, âgée de 8 ans, était malade depuis huit jours. A la suite d'un refroidissement elle avait été prise d'angine inflammatoire sans exsudat. Le gonflement des amygdales et du pharynx avait gagné la langue, qui avait quadruplé de volume, qui remplissait toute la bouche et qui sortait de 3 centimètres entre les arcades dentaires écartées. Cet organe était violacé à la pointe, couvert d'un exsudat épithélial blanchâtre, et était ulcéré par l'empreinte des dents. Toute la région sous-maxillaire était tuméfiée. La respiration était sifflante, pénible, et l'enfant, qui ne pouvait ni parler ni avaler, avait une cyanose du visage annonçant un peu d'asphyxie.

Nous redoutâmes la suffocation définitive et la nécessité de la trachéotomie, mais avec des douches d'eau de Vichy et de lait sur la langue au moyen d'un irrigateur la résolution s'opéra et l'enfant guérit.

Cette année j'ai observé un cas du même genre avec mon savant ami, le Dr Dubrisay.

Une petite fille de 9 ans fut prise après déjeuner de frissons avec mal de gorge. Le soir elle n'avait qu'un gon-



flement des amygdales avec infiltration séreuse de la luette. La nuit la langue se tuméfia, et au bout de douze heures elle avait doublé de volume, sortait de la bouche entre les arcades dentaires et commençait à être étranglée. L'enfant ne pouvait parler, avalait à peine et respirait très-difficilement. Le soir, c'est-à-dire au bout de vingt-quatre heures, l'angoisse était excessive et la suffocation était imminente. Toute la région sous-maxillaire et laryngée était le siège d'un gonflement considérable et douloureux.

J'avais commencé par des *collutoires au borax* et par une *potion au chlorate de potasse*, mais il me sembla que la maladie augmentait très-vite. Je changeai. Toutes les heures, je fis appliquer *deux sangsues* aux genoux, et avec un irrigateur je fis faire continuellement jour et nuit des *douches d'eau de guimauve et de lait* dans la bouche.

Des *toiles cataplasmes* d'invention récente furent appliquées en permanence. Des *bains de bouche* dans un verre rempli d'eau de guimauve et de lait furent donnés.

Au bout du troisième jour la langue commença à se dégonfler, et elle reprit très-vite son volume normal. L'enfant était sauvée.

Ces faits sont très-rares et fort embarrassants pour le médecin.

Comme thérapeutique on peut prescrire le borate de soude, 2 à 4 grammes, et le chlorate de potasse, même dose dans une potion, les collutoires boratés, les gargarismes d'eau de Vichy; mais si la maladie augmente et menace d'asphyxier le malade par tuméfaction de la langue ou par œdème de la glotte, il y a autre chose à faire.

Des *sangsues* au cou chez les enfants sont bien dangereuses, car il est souvent difficile d'en arrêter l'écoulement. Cependant si l'émission sanguine doit modérer les phénomènes inflammatoires, il faut, comme je l'ai fait, les appliquer au genou.

Si la langue est trop tuméfiée et s'étrangle, devra-t-on la débrider, la dégorgier par des incisions latérales? Je ne le conseille pas. Ce serait trop de chances pour avoir une hémorrhagie incoercible. Le remède serait pire que le mal.



La saignée de la ranine serait seule rationnelle, mais elle est impraticable, et il faut renoncer au traitement chirurgical de la glossite.

Ce qu'il y a de mieux à faire, je pense, puisque cela m'a réussi deux fois, ce sont les bains de lèvres et de bouche avec des irrigations répétées au moyen d'un mélange à parties égales d'eau de Vichy ou de lait, ou de lait et d'eau de guimauve.

Si malgré ces topiques alcalins ou émollients la glossite ne cède pas, amène la suffocation et un commencement d'anesthésie, signe d'asphyxie et de mort prochaine, il faut pratiquer la *trachéotomie*. Sur ce dernier point il n'y a pas à hésiter.

---

### Hoquet guéri par impression morale.

3. — Eugénie C..., âgée de 12 ans, entrée le 1<sup>er</sup> mai 1879 au n° 58 de la salle Sainte-Catherine, service de M. Bouchut, sortie le 8 mai guérie.

Le mardi 27 avril 1879 cette petite fille, très-bien portante, était à l'école lorsqu'au milieu d'un orage la foudre tomba sur la maison voisine, et fit au milieu d'une lumière étincelante un fracas énorme dû à la chute d'une cheminée et de plusieurs carreaux de vitrage.

L'enfant eut si peur que sans perdre connaissance elle se mit à suffoquer, et au bout de quelques instants ce spasme du diaphragme dégénéra en hoquet continu, bruyant et très-fatigant.

Ce hoquet dura trois jours, sauf la nuit, et la mère présenta sa fille à l'hôpital et l'y laissa, malgré les larmes et la frayeur de l'enfant, qui résistait autant que possible et qui craignait qu'on ne lui fit du mal.

A son arrivée le hoquet était en pleine force et continua au bureau d'inscription jusque dans la salle Sainte-Catherine. Mais là en notre présence, à la vue des élèves en



tabliers blancs, le hoquet cessa complètement et ne revint plus. L'enfant était guérie.

Dans mon *Traité de pathologie générale*, au chapitre de *l'Influence des impressions morales pour la production et la guérison des malades*, j'ai rappelé un grand nombre de faits analogues à celui qu'on vient de lire. C'est ce que quelques personnes appellent des miracles. Les anciens temples grecs, le tombeau de Mahomet, les lieux sacrés ou profanes de pèlerinage, le tombeau du diacre Pâris, le chêne de Buzancy, le baquet de Mesmer, etc., ont été les témoins de ce genre de guérison des maladies nerveuses.

Le livre que j'ai cité en renferme un bel exemple observé à l'Hôtel-Dieu.

J'étais alors chef de clinique, il y a plus de trente ans. On m'amena une jeune fille de 15 ans, muette et paralysée des quatre membres. La frayeur causée chez elle par une tentative de viol avait été la cause subite et immédiate de cet accident. Pendant quelques mois, médecins de la localité, médecins du canton, médecins du chef-lieu, rebouteurs, empiriques, tout le monde y avait passé, et l'état était resté le même. Ce fut alors qu'on pensa ne trouver de guérison qu'à Paris, à l'Hôtel-Dieu et auprès de ses grands médecins. La chose était impossible, vu la distance et la dépense. Elle n'en était que plus désirée. Les dames du pays intéressées à ce malheur firent une collecte, et rassemblèrent avec peine la somme nécessaire. On partit. Le père accompagnait sa fille. Ils arrivèrent à l'Hôtel-Dieu au moment de ma visite du soir. Je constatai la paralysie et le mutisme, et déclarai qu'il n'y avait pas grand'chose à faire. Mais le lendemain matin, à mon arrivée, la religieuse me dit que l'enfant avait essayé de remuer ses jambes. Je n'y fis pas plus d'attention, croyant avoir apprécié convenablement le fait. A peine étais-je parti que l'enfant se mit à parler et put sortir de son lit. Elle avait recouvré la parole et le mouvement. Sa foi en l'Hôtel-Dieu l'avait sauvée. Elle partit guérie.

Dans ces deux faits, qui ont tant d'analogie, le médecin doit trouver une raison d'éviter le septicisme railleur de



ceux qui, n'ayant que peu d'expérience, contestent ce qui leur semble impossible, et affectent ainsi une supériorité de jugement qui ne leur va guère. Il y verra la preuve de l'action exercée par le moral sur le physique, et comme corollaire la démonstration du fait de l'influence des impressions morales sur la production et sur la guérison des maladies.

---

**Tubercules cérébraux. — Hallucinations. — Diagnostic de la méningite et des tubercules du cerveau par l'ophthalmoscope; tubercules de la choroïde.**

4. — Il y a huit jours nous étions réunis autour du lit d'une enfant, couchée au n° 41 de la salle Sainte-Catherine, et qui, si vous vous souvenez bien, présentait des phénomènes assez bizarres d'hallucinations continuelles datant de trois jours, parfois de somnolence avec la diarrhée. Avant de vous rapporter l'histoire de cette malade, et de vous faire constater *de visu* le résultat de l'autopsie pratiquée ce matin, permettez-moi de vous dire rapidement combien est obscur le diagnostic des affections cérébrales, surtout dans l'enfance. En effet, vous n'ignorez pas combien les signes de ces affections sont trompeurs, et souvent en dehors des types classiques avec quelle facilité ils se croisent, s'arrêtent court, déroutant ainsi le médecin, encore que ses investigations soient patientes et sagaces.

D'où proviennent ces difficultés? De causes multiples. Et pour ne citer que la principale, de ce que des lésions énormes peuvent passer totalement inaperçues, puisqu'elles ne donnent pour ainsi dire pas signe de vie, et vous savez combien sont nombreux ces cas, dont témoignent les *Archives de la médecine militaire*, les journaux de médecine et les Bulletins de la Société anatomique, où mensuellement se relatent ces faits. Autre chose, en effet, Messieurs, est la physiologie expérimentale et le domaine de la clinique. Le



laboratoire n'est point l'hôpital, et conclure du premier au second est chose hardie, croyez-le bien.

Mais à côté des hypothèses expérimentales et des incertitudes de la clinique sur la signification des symptômes, de certains cas de maladie du cerveau ou des méninges, il reste des moyens plus certains d'arriver au diagnostic, tels sont ceux de l'*ophthalmoscopie* que je m'attache, vous le savez, à vulgariser parmi vous.

Sans entrer dans l'historique de cette nouvelle méthode d'exploration clinique, que j'ai inaugurée en 1862, vous savez qu'après des fortunes diverses elle est entrée dans le domaine de la pratique courante, et je ne crains pas d'avancer que le praticien se privant volontairement d'un tel moyen se constitue une infériorité réelle dans le diagnostic de certaines affections du système nerveux, c'est ce dont l'observation suivante va témoigner hautement.

La nommée B..., âgée de 5 ans et demi, entre dans mon service le 28 avril 1879, salle Sainte-Catherine, lit n° 41. Elle ne présente aucun antécédent héréditaire morbide. Cependant depuis quinze jours environ les parents ont remarqué un changement manifeste dans l'habitude extérieure de leur enfant; enfin il y a quatre jours ces symptômes se sont accentués d'une façon alarmante. L'enfant a été prise une nuit d'hallucinations terrifiantes, elle appelait au secours, se croyait poursuivie et menacée d'un homme armé d'un couteau, etc., et ces hallucinations ont duré les jours suivants même pendant le jour avec un peu de somnolence. De la diarrhée survint et il y eut, nous dit-on, un vomissement.

Le jour de son entrée l'enfant était assez calme, et dans le jour eut encore des hallucinations visuelles; elle a eu deux selles diarrhéiques, aucun vomissement, et refusait toute alimentation. L'abattement était peu marqué, l'enfant couchée dans le décubitus latéral droit, les paupières closes, poussait de petits gémissements; venait-on à l'interroger elle répondait sans difficulté à nos questions. Aucun trouble de sensibilité ni de mouvement. Enfin le pouls était régulier, petit et battait 120 fois à la minute.



Avant de terminer cette observation, arrêtons-nous, Messieurs, devant ce tableau clinique que j'essaye de vous retracer : hallucinations la nuit et le jour, pendant trois jours, puis établissement d'une diarrhée accompagnée de perte d'appétit, sans vomissement, avec conservation de la régularité du pouls.

A quel diagnostic pouvions-nous nous arrêter ? Était-ce une *manie aiguë*, car la folie existe quelquefois chez des enfants de cet âge ? Était-ce une *méningite* comme on en faisait l'hypothèse autour de moi ? Était-ce une *encéphalite aiguë* ou des *tubercules du cerveau* sans méningite ?

J'ai cru devoir écarter le diagnostic de manie aiguë, car bien que l'enfant eut des hallucinations elle n'était pas violente, n'avait pas assez de fièvre et avait un peu d'abattement dans l'intervalle des hallucinations.

J'ai également écarté la pensée d'une méningite, car, il n'y avait pas de céphalée, de vomissement ni de contusion, qui était remplacée par de la diarrhée, ni de ralentissement et d'irrégularité du pouls.

Je songeais à une encéphalite aiguë entourant quelque tubercule du cerveau ; mais comment affirmer un pareil diagnostic d'après les seuls symptômes offerts par la malade ?

C'est alors que j'essayai par l'ophthalmoscope de voir dans l'œil ce qu'il pourrait bien y avoir dans la cavité crânienne, et voyez quel résultat ! A l'instant même toutes les incertitudes se dissipèrent, je pus affirmer l'existence de tubercules du cerveau sans méningite. Mon examen venait de me faire découvrir un tubercule de la choroïde voisin d'une névro-rétinite exsudative.

Ainsi la papille est jaunâtre, diffuse, effacée, comme estompée, il y a là ce que je nomme l'œdème péripapillaire, cette sorte d'étouffement du nerf optique sous un voile grisâtre, qui change d'une façon si notable son aspect. Tandis que la papille nous apparaît sur l'individu sain d'une couleur blanc rosé, elle était ici, comme je vous le disais plus haut, gris jaunâtre, voilée, d'une coloration difficile à décrire avec des mots, mais que l'on n'oublie pas une fois qu'on l'a vue. Les vaisseaux rétiniens présentaient également des flexuo-



sités nombreuses, et çà et là des dilatations, indices probables de gêne circulatoire cérébrale. L'œil gauche présentait des signes bien plus remarquables encore. En effet, en haut et dedans de la papille, je constatai d'abord la présence d'une masse blanchâtre, saillante au centre, du volume d'un gros pois, et qui n'était autre chose qu'un tubercule de la choroïde.

Dès lors mon diagnostic était porté, et vous m'entendiez vous déclarer que notre malade était atteinte de tubercules du cerveau. Tous ceux qui parmi vous savent manier l'ophthalmoscope ont pu se convaincre de la réalité de mes affirmations, et retrouver à la place indiquée ce tubercule choroïdien.

La suite de l'histoire est malheureusement bien simple, les jours suivants se passèrent dans un état demi-comateux avec une accélération notable du pouls (192) sans irrégularité.

Il n'y eut pas de selles les 30 avril et 1<sup>er</sup> mai, la température fut de 37°8, 38°2, 38°4; le 2 au soir, mon interne constate un peu d'hyperesthésie, un mouvement d'oscillation presque rythmique de la tête, qui indique le siège pédonculaire d'un tubercule, le pouls est devenu incomptable (200), la température est de 39°4. Le 3 l'enfant a une selle non diarrhéique le matin, une autre le soir en diarrhée 39°2, et elle succombe enfin le 4 mai, sans convulsions, poussant des cris inarticulés, sans connaissance et marmotant quelques paroles. La température fut encore de 39°2 ce jour-là.

Telle est, Messieurs, l'observation abrégée de la malade que vous voyiez mardi dernier. Nous avons pratiqué l'autopsie ce matin et notre diagnostic a été confirmé de point en point. Voici les pièces anatomiques sur la table et vous allez pouvoir les examiner à la fin de la séance. Les sinus sont remplis de thromboses ambrées. Le cerveau mis à découvert montre sur la face convexe un œdème énorme, d'une consistance vraiment gélatineuse. La substance cérébrale est ramollie et parsemée çà et là d'énormes tubercules agglomérés, et figurant à première vue une couche de pus jaunâtre; il suffit d'inciser pour s'assurer que la néoplasie pénètre dans la substance corticale, et détermine autour



d'elle de l'encéphalite. A la base même lésion, mais chose remarquable, ce n'est point sur le trajet des vaisseaux, dans la scissure de Sylvius par exemple, ce lieu d'élection par excellence, que nous la rencontrons; non, ces tubercules sont comme distribués au hasard et présentent des variations de volume considérable. — Une masse tuberculeuse existe dans le pédoncule cérébral droit adhérent au plexus choroïde et nulle part il n'y a de suppuration méningée.

Les yeux ouverts sous l'eau, et soit dit en passant cette manœuvre est un peu délicate et demande à être faite avec soin, les yeux, dis-je, nous ont montré ce tubercule observé pendant la vie; je vous engage à venir l'observer de près à la fin de cette leçon; des occasions semblables ne sont rien moins que peu communes, et de plus vous pourrez ainsi vous porter garants de la réalité du tubercule choroïdien que quelques-uns nient encore, parce que sans aucun doute ils ne l'ont pas observé.

Les autres organes étaient parsemés de tubercules, poumons, foie, rate, reins, nous avons donc affaire à une tuberculose généralisée.

En somme, Messieurs, vous le voyez, sans la constatation précise de ce tubercule choroïdien, mon diagnostic serait resté bien hésitant, et ce à juste titre. M'était-il permis en effet d'affirmer l'existence d'une méningite? Assurément non, c'est pas sur une variation de caractère, sur un changement d'habitude qu'il est permis d'asseoir un si grave jugement, et c'était là, remarquez-le bien, le seul symptôme des premiers jours. Qu'avons nous vu ensuite? des hallucinations, de la diarrhée d'une façon presque constante, en tout cas la constipation ne s'est jamais établie plus de quarante-huit heures. Les vomissements, elle n'en a pas eu un seul durant son séjour dans nos salles.

La céphalée ne peut-être ni affirmée, ni niée d'une façon absolue, le fait certain c'est que l'enfant ne se plaignait pas de la tête, comme il est si commun de l'observer chez nos pauvres petites méningitiques. Enfin le pouls était régulier. Le seul symptôme important était la présence des hallucinations, véritable rêve de l'homme éveillé comme on



l'a dit, qui aurait pu faire croire à l'existence d'un cas de folie. Mais comme je l'ai déjà dit en commençant, outre que cette affection est très-rare dans l'enfance, les autres symptômes nous éloignaient de ce diagnostic.

Il était donc de toute évidence que nous étions en présence de tubercules du cerveau, et seul l'examen du fond de l'œil avait pu nous imposer une pareille certitude.

C'est par là que je termine, Messieurs, voulant vous laisser comme dernière pensée l'importance prépondérante dans certains cas, je ne dis pas dans tous les cas, remarquez-le bien, l'importance, dis-je, de cette méthode d'exploration cérébroscopique. Outre qu'elle est assez facilement supportée par les malades, et à la portée de tout médecin qui voudra bien s'exercer au maniement de l'ophtalmoscope, elle a le grand avantage de corroborer souvent un diagnostic probable. Si elle ne vous fait pas toujours faire votre diagnostic, pas plus qu'un râle crépitant dégagé de tous ses autres symptômes accessoires ne vous fait penser fatalement à une pneumonie, du moins dans la généralité des cas la cérébroscopie vous aidera puissamment, et quelquefois vous serez assez heureux pour qu'à elle seule elle fixe votre jugement dans des maladies fort obscures du système nerveux. Le cas qui a fait l'objet de notre réunion hebdomadaire est un probant exemple.

---

#### De la tétanie ou contracture des extrémités.

3. — Nous nous sommes arrêtés ce matin quelques instants devant deux lits où sont couchés deux petites filles atteintes de contracture des extrémités. A la seule inspection des malades vous avez pu juger de la différence qui existe entre la contracture essentielle et la contracture symptomatique.

L'une de ces enfants couchée au n° 33 de la salle Sainte-Catherine, s'est présentée à nous dans l'état suivant : Le membre supérieur est fortement contracturé, mais du



côté droit seulement. L'avant-bras, très-fortement fléchi sur le bras, ne peut être ramené dans la rectitude qu'avec effort, et cela sans douleur. La main est fléchie sur l'avant-bras, et les doigts dans la paume; elle présente l'attitude en greffe. Au membre inférieur, du même côté droit, existent des lésions semblables, la jambe est légèrement fléchie sur la cuisse, ainsi que les orteils sur la plante du pied. Le côté gauche est indemne de toute contracture. Donc, ici, contracture hémiplegique; il existe en même temps une parésie très-manifeste de ce côté.— L'autre enfant couchée vis-à-vis d'elle au numéro 48 se présente dans une triste attitude, qui est la suivante: Les deux mains sont fortement fléchies sur l'avant-bras tandis que les doigts sont ainsi placés: le pouce est dans la paume en opposition avec le petit doigt, les doigts indicateurs et médus sont fortement étendus et accolés l'un à l'autre, tandis que les deux derniers, annulaire et auriculaire, sont fléchis dans leurs articulations phalango-phalangiennes. Au moment où nous la voyons la contracture était moins forte, et les deux mains avaient à peu de chose près la forme excavée dite main d'accoucheur, c'est-à-dire le pouce plié dans la paume de la main, dont les bords interne et externe sont comme froncés et augmentent ainsi sa concavité, diminuant par conséquent son diamètre transversal, fait que recherche l'accoucheur qui va pratiquer par exemple une version, d'où la comparaison émise par les auteurs. Les pieds étaient également contracturés, le talon fortement tiré en haut, les orteils légèrement fléchis.

Enfin, un fait nous frappait dès l'abord: c'était l'œdème considérable qui existait au niveau des parties contracturées. Venait-on à toucher les membres, et à vouloir vaincre cette rétraction musculaire, l'enfant témoignait par ses cris de la douleur qu'elle ressentait du fait de l'exploration.

Eh bien, Messieurs, est-il besoin d'insister par de longues phrases sur les différences qui séparent la contracture chez nos deux malades, et ces deux faits opposés l'un à l'autre ne valent-ils pas mieux qu'une description. Chez l'une, contracture hémiplegique non douloureuse persistante, et datant de deux



ans et demi ; chez l'autre, contracture double, douloureuse, intermittente, survenue dans le cours d'une diarrhée rebelle. La première ne guérira pas, et si l'enfant vit elle restera avec parésie du mouvement, et contracturée de tout un côté du corps. Il ne fait nul doute pour nous que si cette enfant, de 4 ans, avait 45 ou 50 ans elle ne fût considérée comme une gâteuse ayant échappé à une hémorrhagie cérébrale ou atteinte de ramollissement. La seconde, au contraire, sera probablement guérie d'ici peu et restera libre de tous ses mouvements, sans reliquat de l'attaque qui nécessite sa présence dans nos salles. Vous voyez quel pronostic différent. C'est que le numéro 33 a une contracture due très-probablement à une sclérose, à une atrophie de tout un lobe du cerveau avec atrophie du lobe opposé du cervelet et une sclérose médullaire descendante, tandis que le numéro 48 n'a pas d'altération organique persistante, et c'est pour cela que sa maladie a été nommée contracture essentielle des extrémités, afin de la différencier bien nettement de la contracture symptomatique. Etudions donc, si vous le voulez bien, cette curieuse affection.

Décrite pour la première fois par Dance, en 1816, non point sous le nom que je viens de citer, mais sous celui de tétanos intermittent, elle fut peu de temps après étudiée par Tonnelé. — Guersant, Murdoch, de la Berge apportèrent de nouvelles observations, et, dès lors, la maladie nouvelle eut droit de cité dans tous les traités classiques. Rilliet et Barthez, Barnes, Imbert-Goubeyre, l'étudièrent. M. Delpech en fit l'objet de sa thèse inaugurale, et en 1852 L. Corvisart lui donna le nom de *tétanie*, généralement adopté, préjugéant peu sur la nature de la maladie si controversée encore.

Voyons maintenant par quels phénomènes cliniques se révèle cette curieuse affection, et en particulier dans le cas de notre petite malade.

Elevée au sein jusqu'à l'âge de 8 mois elle fut mise au régime du biberon à cet âge. Elle prit alors de la diarrhée et la conserva d'une manière à peu près continue. Il y a quatre mois, alors qu'elle marchait seule (elle a aujourd'hui



2 ans 1/2), elle fut prise subitement, nous a dit la mère, de contracture des quatre membres, ses mains étaient comme retournées, suivant son expression. Cette attaque aurait été longue, pendant trois jours l'enfant ne pouvait ni marcher, ni se servir de ses mains. Depuis cette époque la petite fille aurait vu revenir fréquemment ces attaques; toujours est-il que lorsqu'on nous l'a fait voir le vendredi 30 mai, elle était en proie à une attaque de contracture générale et assez violente qui durait depuis quatre jours. L'attitude était celle que je me suis efforcé de vous décrire au début de cette leçon et qui s'est singulièrement modifiée depuis deux jours. Il existait un œdème considérable de la face dorsale des pieds et des mains. L'apyrexie était complète, la température rectale prise à diverses reprises donnait 36°, 8, 37°; le pouls était régulier, l'intelligence nette, l'appétit conservé, aucune anesthésie, — remarquez ce fait en passant, — seule la diarrhée persistait. Cette observation dans toute sa sécheresse, avec sa brièveté forcée, vu l'âge de l'enfant, est extrêmement instructive, sachez-le bien, et en nous attachant à l'analyse des symptômes, il me sera facile, Messieurs, de reconstituer devant vous le type clinique connu sous le nom de *tétanie*.

Les auteurs parlent d'une période prodromique qui consiste en douleurs vagues, erratiques, accompagnées de fourmillements, de frémissements convulsifs, Ici, rien de semblable n'a existé, la mère nous l'a dit, inutile de dire que l'enfant ne peut nous fournir à cet égard aucun renseignement. L'attaque a donc été subite et générale. Ce fait, pour le dire en passant, n'est point la règle, et le plus souvent la contracture attaque les membres supérieurs en premier lieu pour n'atteindre les inférieurs que plus tard. Mais il est d'autres cas, et il m'a été donné d'en observer, où la *tétanie* ne borne pas son action aux extrémités, mais s'étend encore aux muscles du nez, de la face, au diaphragme, aux muscles du larynx, devenant par le fait même de son siège d'une gravité considérable.

Quoi qu'il en soit, le fait important de cette contracture est qu'elle est douloureuse, vous pouvez vous en convaincre



sur notre malade en essayant de redresser ses poignets, et de plus, a-t-on dit, qu'elle est accompagnée d'anesthésie. Ces faits avancés par Manouvriez, de Lille, ne se sont pas présentés à mon observation, et je n'ai pas vu moins de 70 cas de tétanie. L'exploration de la sensibilité faite chez notre enfant démontre jusqu'à l'évidence l'absence de ce phénomène. Mais ce qui existe à un degré considérable, c'est l'œdème signalé par tout le monde et très-commun ; il n'en est pas de même de la rougeur, mais surtout des ecchymoses. J'en ai observé à l'hôpital Sainte-Eugénie, et la présence de cette extravasation sanguine doit être attribuée, d'après moi, à l'extrême tension des parties qui semblent quelquefois sur le point d'éclater.

Le reste de l'observation est ce qui se passe ordinairement, c'est-à-dire conservation complète de la santé, sauf la diarrhée intermittente.

Quelle est la *marche* de cette maladie ? Elle procède par accès, qui éclatent quelquefois spontanément, souvent sous l'influence du froid. La compression circulaire indiquée par Trousseau comme faisant naître, pour ainsi dire à volonté, la contracture n'a produit nullement ce résultat fâcheux chez notre malade.

Quant à sa *durée* elle est très-variable. Si nous nous en rapportons aux renseignements il y aurait quatre mois que la tétanie aurait apparu. La règle générale est que la contracture cesse en trois ou quatre septenaires. La *terminaison* habituelle est la guérison, et ce n'est que lorsque la contracture s'étend aux muscles laryngiens, au diaphragme, que la terminaison fatale a été observée. Dans ces cas que trouve-t-on ? Ceci m'amène tout naturellement, Messieurs, à vous entretenir de l'anatomie pathologique. Pour un grand nombre d'auteurs la question est fort simple. La tétanie est une névrose essentielle, et, comme telle, il n'est que juste que l'anatomie pathologique soit muette. Or, Messieurs, ce n'est point mon avis. Vous savez combien ce mot d'essentialité va chaque jour se restreignant ; combien d'affections réputées idiopathiques sont classées maladies symptomatiques ; il est hors de doute que la tétanie n'est point encore



du nombre de ces dernières, mais quelques autopsies (et elles sont rares, cela va sans dire) ayant donné des résultats matériels, il me semble bon de vous dire quelques mots des lésions trouvées par des observateurs consciencieux et attentifs.

C'est ainsi que Potain a trouvé un ramollissement notable des pyramides, à une autopsie dont la relation a été publiée dans l'*Union médicale* de 1866. Moi-même j'ai constaté dans deux cas des congestions énormes de la pie-mère rachidienne, et une autre fois même une hémorrhagie sous la pie-mère rachidienne, qui présentait cette couleur rouillée spéciale aux vieux épanchements sanguins. Enfin, la physiologie expérimentale apporte son faible tribut à l'idée d'une névrose congestive de la moelle. Vous savez, en effet, qu'un des effets du strychnisme est de produire des contractures vraiment tétaniques, il est vrai, mais pouvant à la rigueur être rapprochées de celles de la tétanie; or, à l'autopsie, il est de règle de trouver des congestions des méninges et des hémorrhagies rachidiennes. Enfin, l'ophthalmoscope m'a semblé corroborer ces idées en me montrant une hyperémie papillaire et rétinienne considérable. Pour moi donc, sans rien affirmer, je crois à la réalité de ces vues, et pour résumer mes idées en un mot, je dirai que la tétanie est probablement une névrose congestive. Quelles sont les causes de cette singulière affection? Au premier rang, je place la diarrhée prolongée, l'entérite, que nous rencontrons chez l'enfant qui fait le sujet de cette conférence. Il se passe là, je crois, un phénomène absolument semblable à celui si souvent observé dans le cours des affections vermineuses, c'est-à-dire les convulsions: c'est un phénomène purement réflexe déterminant une irritation spinale, d'où la tétanie. Enfin, les vers intestinaux peuvent produire souvent la tétanie. J'ai même examiné ce matin les selles de notre jeune malade au microscope, soupçonnant l'entérite vermineuse, cet examen ne m'a fait constater aucun œuf de lombrics, trichocéphales, etc. Ajoutons à ces causes fréquentes la convalescence de la fièvre typhoïde, laquelle fournit à mon ami Oulmont le sujet d'une intéressante communication en



1855. Il en est de même de la convalescence du choléra, et j'en ai observé de nombreux cas en 1849, alors que j'étais chef de clinique de Rostan. Pour terminer, vous n'êtes pas sans ignorer que l'allaitement constitue une cause prédisposante manifeste, à telle enseigne qu'on a dit par erreur qu'elle était spéciale aux nourrices. Parmi les dernières causes toujours citées, et cela, il faut bien le dire, un peu par habitude, je vous signale le *froid*, dont l'action est fort hypothétique et le rhumatisme, qui est la seule cause pour un certain nombre d'auteurs; pour ces derniers la tétanie n'est autre chose qu'une névrose rhumatismale.

J'en ai fini, Messieurs, avec les symptômes de la contracture des extrémités, il me reste à vous parler de la thérapeutique, car le diagnostic est d'une grande facilité dans la majorité des cas. Il me suffit de vous signaler le tétanos qui n'y ressemble que par le nom et qui débute par les mâchoires pour ne prendre les extrémités qu'ultérieurement. La paralysie infantile ne s'accompagne pas de contracture, ce signe suffit à lui seul, comme vous le voyez, pour établir la différence.

Les indications thérapeutiques sont très-claires. S'attaquer à la cause, et dans le cas présent l'indication est nette et facile à remplir. Il y a de la diarrhée, et j'ai prescrit 2 grammes de *sous-nitrate de bismuth* à notre enfant de 2 ans 1/2. Si je m'étais trouvé en présence de vers j'eusse donné 0 gr. 15 de *santonine*. Inutile de vous dire que les doses seront élevées progressivement avec l'âge. Lorsque la tétanie sera très-douloureuse, vous retirerez de très-bons résultats de frictions avec les divers liniments au chloroforme, à la jusquiame, au laudanum, etc. Mais là ne s'arrête pas notre intervention, ce n'en est à proprement parler que le petit côté; il faut en effet s'attacher à combattre le phénomène nerveux, et c'est dans ce cas que le *chloral* trouvera une de ses indications les plus formelles. L'hydrate de chloral à doses variables, 0,50 centigrammes à 1 gramme au maximum pour un enfant de 3 ans, produira en règle générale d'excellents effets. L'*oxyde blanc de zinc* administré à raison de 1 à 2 grammes par jour nous rendra service. Enfin, si



la contracture semble revêtir d'une façon franche l'allure intermittente, il faut donner le *sulfate de quinine*, 0,05 centigrammes par jour pour l'enfant de 2 à 3 ans, incorporés dans du jus de réglisse, afin de masquer l'amertume du médicament, ou bien encore en suspension dans du café noir. Ces moyens agiront là où les autres médicaments n'ont eu aucun résultat.

Le bromure de potassium a été donné, mais sans grand succès.

Pour terminer, je veux vous dire quelques mots d'un moyen qui semble devoir rendre quelques services et qui tout au moins vient d'être tiré de l'oubli, je veux parler de la *métallothérapie*. M. Burq, qui en a été le promoteur et l'inventeur, m'a fait constater des succès véritablement surprenants. C'était en 1849, chez le professeur Rostan, lequel, soit dit entre parenthèses, était doué d'un scepticisme robuste à l'égard de cette nouvelle méthode; le choléra avait laissé comme reliquat aux malheureux qui y avaient échappé des contractures des extrémités; Burq vint appliquer ses armatures de laiton et de cuivre, et obtint des résultats fort convaincants. Plus tard j'ai employé moi-même la métallothérapie à Sainte-Eugénie chez une enfant atteinte de contracture des extrémités qui s'était généralisée aux muscles du front, de la face, des ailes du nez, et je vis l'affection s'amender rapidement et guérir en l'espace de quelques jours.

Dans un cas qui a fait beaucoup de bruit dans la presse religieuse en 1873, j'ai vu l'enfant d'un magistrat de Paris qui eut une tétanie, plus tard compliquée d'amaurose sans lésion du fond de l'œil.

Les applications de cuivre aux bras, aux poignets, à la cuisse et aux pieds le débarrassèrent en quelques minutes. La guérison dura quelques jours. La tétanie revint, disparut encore par les applications métalliques et se rétablit sans que le cuivre conservât son influence curative.

A ce moment, survint de l'amaurose qui disparut sous l'influence du contact d'un gros chat tigré noir que cet enfant avait sans cesse sur son lit et avec lequel il couchait.



L'application du chat sur les paupières faisait disparaître l'amaurose qui revenait et s'en allait selon qu'on ôtait ou qu'on replaçait l'animal, puis l'action électrique de la bête cessa de s'exercer.

La famille, très-pieuse, eut alors l'idée d'une neuvaine, et à la messe du neuvième jour où l'enfant s'était fait porter, la *tétanie* disparut tout à fait. Elle n'est pas revenue, et depuis six ou sept ans que je revois l'enfant il n'a eu d'autre affection nerveuse qu'une abominable névralgie qui a duré six mois. C'était une névralgie réflexe de seconde dentition.

Je vais tenter, chez notre petite fille du numéro 48, l'application des métaux à laquelle il ne faudra pas attribuer à la légère la guérison, car l'enfant est déjà fortement améliorée, et il se pourrait fort bien qu'une coïncidence nous fît mettre à l'actif de la métallothérapie ce qui ne doit point lui être attribué. Nous ferons l'expérience avec le laiton; nous examinerons avec soin, sans idée préconçue, et nous vous dirons dans une prochaine réunion le résultat de cette application de la métallothérapie.

L'expérience a été faite sans aucun bon résultat et l'enfant a succombé à la cachexie intestinale et à la diarrhée. L'autopsie a confirmé mon diagnostic. Elle a révélé une entéro-colite chronique folliculaire très-caractérisée, ce qui prouve que cette *tétanie* était la conséquence d'une excitation spinale réflexe exercée par l'irritation intestinale et non-seulement une névrose essentielle de cause inconnue.

---

### De l'hydrocéphalie.

6. — Le sujet de ma conférence hebdomadaire m'est fourni aujourd'hui par l'enfant couchée au n° 54 de la salle Sainte-Catherine.

Je vais vous indiquer en quelques mots son histoire.

Louise C..., âgée de 2 ans, est venue à terme, fait impor-



tant à signaler, comme vous allez le voir. La tête présentait les diamètres habituels. Envoyée en nourrice par les parents, on s'aperçut que dès l'âge de 3 mois sa tête prenait un accroissement contrastant avec la gracilité des membres. A cette époque, des convulsions éclatèrent, elles se reproduisaient fréquemment, presque quotidiennement; d'après les renseignements, leur durée était de 4 à 5 minutes. Les convulsions étaient quelquefois accompagnées de vomissements, tantôt alimentaires, tantôt glaireux. Il n'y eut jamais à la suite de ces attaques éclamptiques de paralysie ou de contractures, les parents sont très-affirmatifs sur ce dernier point. La tête continua à augmenter progressivement, lentement, et il y a cinq jours les parents nous conduisaient leur enfant.

Ce qui nous frappait dès l'abord, comme vous avez pu vous en convaincre ce matin, c'était la grosseur exagérée de la tête.

La circonférence nous donnait à la mensuration 50 centimètres, et la circonférence bi-pariétale d'un conduit auditif à l'autre, en passant par le vertex, 42 centimètres, ce qui est déjà très-considérable, comme vous le voyez. L'aspect de l'enfant est typique et je me contente de vous le rappeler en quelques mots.

Couchée dans le décubitus dorsal, les yeux faisant une saillie très-manifeste et agités d'un mouvement de latéralité rapide (nystagmus), l'enfant semble à peu près indifférente au monde extérieur. Cependant un examen plus attentif ne tarde pas à faire reconnaître que cette apathie n'est pas aussi profonde qu'on pourrait le croire. Si vous lui placez un jouet dans la main, elle l'agite et témoigne ainsi de sa joie. La bonne préposée à sa garde nous raconte qu'elle jargonne un mot, semblant vouloir dire « chocolat; » toujours est-il que lorsqu'on lui met dans la main un morceau de chocolat, elle sait fort bien le porter à sa bouche et le manger. Donc, dans ce sommeil du cerveau, règne encore une certaine activité qui vient nous démontrer que l'intelligence chez cette enfant de 2 ans n'est guère au-dessous de la moyenne habituelle. Ajoutons qu'elle recon-



naît fort bien ses parents, et dit convenablement « papa, maman, » que lorsqu'on s'approche d'elle pour l'examiner, elle témoigne par ses cris de la crainte que nous lui inspirons. La tête a l'aspect suivant: les bosses frontales font une telle saillie qu'une ligne perpendiculaire qui partirait de ce point pour rejoindre le nez tomberait sensiblement en avant. Comme le reste de la figure a conservé la petitesse que l'on rencontre chez une enfant de 2 ans, il y a là un contraste qui frappe l'œil le moins observateur. Le diamètre bi-pariétal qui a, je le répète, 42 centimètres, a augmenté le volume de la tête transversalement, et comme le diamètre occipito-frontal le surpasse encore, il en résulte que Louise C... semble avoir un énorme ovoïde reposant sur le cou. Le poids de cette tête est certainement considérable, car si l'on fait mine d'asseoir l'enfant, on voit l'extrémité céphalique s'abaisser du côté où l'on met l'enfant. Si nous venons à découvrir l'enfant, nous constatons qu'elle est bien conformationnée, que ses membres ne sont point atrophies, ni paralysés. Elle a 12 dents ne présentant aucune altération, 4 incisives à chaque mâchoire et les 4 premières molaires feront avant peu leur éruption. Il n'y a pas de troubles apparents de la sensibilité, la pointe d'une épingle est très-vivement sentie, les mouvements réflexes semblent un peu diminués, le chatouillement plantaire détermine le retrait de la jambe, mais fort lentement.

Quant aux grandes fonctions, elles s'exécutent fort bien; elle mange et digère, et à part une légère constipation, la santé est excellente.

A quelle maladie avons-nous affaire? Vous l'avez tous deviné, nous nous trouvons en présence d'un cas d'*hydrocéphalie acquise chronique*.

*Hydrocéphalie acquise*, ai-je dit, c'est qu'en effet il y en a une autre qu'on nomme *congénitale*, vu son développement pendant le cours de la vie intra-utérine. Elle est d'une gravité extrême et pour la mère et pour l'enfant. En effet, dès qu'elle est tant soit peu considérable, vous comprenez que les diamètres de la tête du fœtus ne peuvent plus s'accommoder au diamètre du bassin, et que, ou l'accouchement



est laborieux et doit être terminé au forceps, ou, ce qui est plus fréquent, est impossible, et force est à l'accoucheur de pratiquer la céphalotripsie ou telle autre opération incompatible avec la vie du fœtus. L'*hydrocéphalie acquise*, celle qui nous occupe en ce moment, vient au contraire quelque temps après la naissance, lentement, progressivement, d'une façon chronique : c'est de celle-là seulement que je veux vous entretenir. Vous n'êtes pas sans savoir, en effet, qu'il se fait quelquefois des épanchements séreux dans les cavités de l'encéphale ou dans ses membranes, et qu'on a appelé la méningite une hydrocéphalie aiguë. Ces hydrocéphalies ne nous occuperont pas. Il convient encore, avant d'aborder l'étiologie de cette affection, de nous entendre sur le siège qu'elle occupe : tantôt c'est dans la cavité de l'arachnoïde en comprimant le cerveau que se collecte le liquide de l'hydrocéphalie ; tantôt au contraire c'est dans les ventricules, et c'est à cette dernière *hydrocéphalie ventriculaire acquise et chronique* que je veux borner mon étude.

Au premier rang des *causes* de l'hydrocéphalie on doit placer le traumatisme. C'est en effet une loi de pathologie générale, applicable à toutes les séreuses, que le traumatisme est une des causes déterminantes des épanchements séreux. Voyez pour la vaginale. Combien le froissement des bourses chez les cavaliers est important pour expliquer l'hydrocèle fréquente chez ces individus, et souvent de même pour l'hydarthrose du genou, etc. Le traumatisme n'agit probablement pas toujours d'une façon univoque et il n'est guère douteux que les chutes sur la tête, chez un enfant, doivent produire soit de l'encéphalite, soit une hémorragie méningée, point de départ de l'épanchement séreux. Les convulsions, a-t-on dit, prédisposent à l'hydrocéphalie, mais vous savez combien ce symptôme est fréquent dans la pathologie infantile, et combien de lésions différentes peuvent y donner lieu. C'est donc un fait banal que de mentionner l'éclampsie dans l'étiologie de l'hydrocéphalie, il faut remonter plus haut, et voir que tumeurs, tubercules, etc., peuvent déterminer l'épanchement. Pour



terminer et à titre de curiosité, je vous signalerai la présence de cysticerques, relatés dans un fait et qu'on peut rapprocher des cœnures si fréquents chez le mouton.

Voyons en quelques mots à *quels symptômes* donne lieu l'hydrocéphalie. Ils sont, on peut le dire, sous la dépendance de l'épanchement et de son mode de production. Le premier phénomène observé est, en général, la *déformation de la tête*, qui contraste d'une façon si grande avec la petitesse du visage de l'enfant. Les fontanelles écartées mécaniquement s'agrandissent ; puis quand vient l'âge où l'enfant commence à marcher (12 à 15 mois) on s'aperçoit qu'il ne le peut, que sa tête roule de côté. Concurrément à ces symptômes, il existe une hébétude, quelquefois complète, qui réduit l'enfant à l'état d'une masse inerte, il faut alors le faire manger, boire, etc. Dans d'autres cas, et c'est ainsi qu'est le n° 44, il n'y a que du retard intellectuel, l'intelligence subsiste, mais affaiblie. C'est alors que chez quelques-uns éclatent des paralysies, précédées souvent de convulsions, suivies quelquefois de contractures. Le reste de la santé n'est nullement troublé, les grandes fonctions s'exécutent bien, les sens sont conservés, à l'exception d'un seul qui est presque constamment lésé, celui de la vue.

Je l'ai signalé le premier dans mon *Traité de diagnostic des maladies du système nerveux par l'ophtalmoscope*. L'*examen ophtalmoscopique* donne dans la majorité des cas des résultats qui distinguent l'hydrocéphalie de certains cas de rachitisme. C'est ainsi que chez Louise C..., nous voyons le fond de l'œil parcouru par des veines, dilatées, tortueuses, variqueuses, indiquant l'état de gêne circulatoire du cerveau : concurrément existe une infiltration séreuse péri-papillaire qui voile les contours de la papille, laquelle est en certains points d'un blanc éclatant, et me fait soupçonner un commencement d'atrophie. Il m'est difficile, vous le comprenez, de mesurer chez cette petite enfant (2 ans) l'acuité visuelle, mais j'ai observé, il y a quelques années, une autre enfant dont je vous entretiendrai au chapitre de l'anatomie pathologique et qui était presque complètement aveugle.



Vous avez pu voir il y a quinze jours un petit garçon qu'on amène dans les salles tous les deux ou trois mois; cet enfant que je suis avec grand intérêt est amaurotique, c'est un hydrocéphale guéri, en ce sens que sa tête n'augmente plus; il marche, est assez intelligent, mais complètement aveugle, et il le doit à une double atrophie papillaire causée par son épanchement séreux.

D'après ces quelques faits, vous voyez sans peine, Messieurs, qu'il est assez difficile de tracer une *marche* bien nette de l'affection. Quand l'épanchement vient vite, abondant, peu de temps après la naissance, il tue nécessairement. Dans des conditions inverses, les enfants peuvent résister, et tantôt ils restent privés de toute intelligence, impotents de leurs membres comme de leur cerveau, tantôt guérissant en y laissant leur vision; tantôt enfin, et ce sont les cas les plus heureux, ne conservant qu'une difformité choquante. Ces faits là sont peu connus, on admet difficilement que l'hydrocéphalie puisse être compatible avec une longue vie; tel n'est pas mon avis, et j'ai rencontré dans le cours de ma carrière un diplomate et un sculpteur fort connus, lesquels présentaient à l'âge de 50 ans les marques les plus certaines d'une hydrocéphalie de naissance. Le *pronostic* n'est donc point aussi sombre qu'on le dit, tout en étant d'une gravité considérable, je m'empresse de vous le dire.

Nous pouvons maintenant aborder en connaissance de cause, le chapitre des *lésions anatomiques*. Comme il est naturel de le penser, on trouve des altérations de la boîte crânienne très-manifestes. C'est ainsi que vous pouvez voir sur cette peau sèche, combien le volume de ce crâne est énorme. Il a été recueilli, à l'autopsie d'une enfant morte dans mon service, il y a six ans, et que ses petites compagnes appelaient « caboche, » tellement l'attitude et le volume de sa tête étaient étonnants. Sur cette calotte crânienne que je vous fais passer et qui provient de la nommée Félicie X., âgée de 2 ans 1/2, remarquez à quel degré de minceur extrême sont parvenus les os, et combien est grande la fontanelle antérieure au niveau de laquelle se voit un espace



membraneux. Le diploé, a disparu entièrement et les os sont transparents comme une lame de verre blanc.

Dans ces conditions, on trouve du liquide épanché en quantité très-variable et qui peut aller depuis 100 grammes à 20 et 25 litres. Nécessairement les cavités ventriculaires sont agrandies, la substance cérébrale comprimée, est comme tassée et réduite à une petite bordure qui peut n'avoir que 1 centimètre d'épaisseur comme dans le cas de « Caboché ». C'est alors que fréquemment les ventricules latéraux communiquent entre eux, le septum ayant été dilacéré, et vous pourrez voir à l'issue de cette séance le cerveau d'un hydrocéphale sur lesquels les tissus de Monro et l'aqueduc de Sylvius sont dilatés à ce point qu'ils pouvaient admettre facilement une plume d'oie. Si l'on vient alors à examiner la substance nerveuse, ainsi que nous l'avons fait il y a de longues années, M. Robin et moi, on ne trouve plus que des tubes nerveux dégénérés, un nombre considérable de corps granuleux et du tissu conjonctif.

Quant aux autres altérations rencontrées, ce sont des troubles de nutrition poussés dans certains cas à un point extrême. C'est ainsi que chez une enfant de 13 ans j'ai recueilli les os que je vous présente. Vous voyez un tibia ayant 1 centimètre d'épaisseur qui certainement n'atteint pas le quart du volume habituel et un péroné tellement grêle qu'on pourrait le prendre pour un os ayant appartenu à un lièvre. Vous pouvez constater aussi qu'il existe au niveau des extrémités creuses une raréfaction bien manifeste du tissu spongieux; en somme, troubles trophiques très-accusés, voilà ce que nous trouvons chez les hydrocéphales ayant eu une survie assez longue. Je ne fais qu'affirmer la question du *diagnostic*, car elle est en général facilement résolue, cependant je crois bon de vous mettre en garde contre l'aspect de la tête de certains rachitiques qui pourrait faire songer à l'hydrocéphalie. Outre que dans le rachitisme le volume de la tête est en général moins considérable; que, de plus, vous trouverez sur le crâne des saillies dures, résistantes, faisant corps avec les os du crâne; qu'il existe des déformations des membres, jamais vous ne



trouverez à l'ophthalmoscope les altérations que je regarde comme la règle dans l'hydrocéphalie ; pour être négatif, ce signe n'en est pas moins d'une grande valeur. J'aborde, en terminant, la question du *traitement*. Par anticipation, je puis bien vous dire qu'il ne faudra pas fonder sur lui grand espoir, mais cependant je crois que dans certains cas vous pourrez intervenir utilement. C'est ainsi qu'une compression élastique modérée de la tête, faite avec un bonnet de caoutchouc vulcanisé, modifiera quelquefois la marche de l'épanchement, et cela plus sûrement que les altérants tels que le calomel, les drastiques, les diurétiques comme la scille, les sudorifiques, les sialagogues ; jamais je n'ai obtenu l'ombre d'un résultat avec ces médications. Il n'en est pas de même de l'iodure de potassium administré aux doses de 0,50 centigrammes à 1 gramme quotidiennement, et dont le petit malade guéri prend 1 gramme depuis deux ans.

J'aborde la question de la ponction du crâne, considérée comme très-dangereuse, mais ayant une action, puisque d'après West, elle aurait été suivie de succès 16 fois sur 56 cas. Vous ne ferez point cette ponction par la fontanelle antérieure comme jadis, non plus sur les parties latérales du crâne, mais bien au moyen d'un stylet fin introduit par les narines avec lequel on fracture la lame criblée de l'ethmoïde. Il existe dans la science un cas de guérison survenu spontanément par l'issue du liquide à travers les narines, et je crois qu'il est bon de suivre ce guide. Je l'ai pratiquée plusieurs fois, en ayant soin de ne soustraire qu'une partie du liquide, pratique que vous ferez bien d'imiter, et je dois dire qu'il ne s'en est pas suivi d'accidents graves ultérieurement. Au reste, en pareille occurrence, je vous demande, Messieurs, si le médecin n'est pas autorisé à tenter une opération pareille, fût-elle fort périlleuse. La réponse pour moi est tout affirmative, et j'ajouterai que vous pourrez avoir la conscience tranquille, ainsi qu'il convient au médecin qui remplit dignement et dans l'intérêt seul du malade, son devoir et rien que son devoir.

---



**Thérapeutique de l'albuminurie par la fuchsine ou chlorhydrate de rosaniline. — 20 guérisons sur 23 malades.**

7.— Déjà douze observations de guérison de l'albuminurie par la fuchsine ont été publiées, l'une par Clouet et Bergeron dans la *Gazette hebdomadaire*, les autres par J. Feltz et par moi dans la *Gazette des hôpitaux*; je vais rapporter cinq autres observations dues à mon savant confrère J. Feltz sur lesquelles il y a quatre guérisons, une autre par le Dr Pargoire également suivie de guérison, et enfin quatre guérisons obtenues récemment dans mon service. Ce sont des résultats intéressants, et sans croire chagriner les sceptiques qui contestent l'action de la fuchsine parce qu'ils n'ont pas eu la persévérance nécessaire dans une étude de ce genre, ces observations me paraissent si importantes qu'il me semble utile de les publier.

Les dernières observations de J. Feltz sont :

1<sup>o</sup> Une femme de 53 ans, malade depuis trois mois, œdématisée depuis un mois et qui avait beaucoup d'albumine dans les urines. Elle fut guérie en six jours avec 15 centigrammes de fuchsine par jour et le régime lacté. Elle a été observée pendant quatre mois et l'albuminurie n'a pas reparu.

2<sup>o</sup> Un homme de 58 ans, malade depuis trois mois et affecté d'œdème albuminurique, fut soumis au traitement par la fuchsine et le régime lacté. Au bout de six jours l'albumine a beaucoup diminué; au seizième jour elle a presque disparu et le malade sort de l'hôpital; mais il revient au bout de trois semaines ayant encore de l'albumine, 2 gr. 50 par 1,000 grammes d'urine. Le traitement l'améliore de nouveau mais ne le guérit pas.

3<sup>o</sup> Un homme de 54 ans, avec œdème albuminurique datant de quelques mois, prit 15 et 20 centigrammes de fuchsine par jour, et au septième jour les urines qui d'abord se prenaient en masse de coagulum blanchâtre ne renfermaient plus que des traces d'albumine. Au bout de six



semaines l'albuminurie avait augmenté de nouveau par suite d'une interruption de traitement. La fuchsine, 20 centigrammes, fut reprise pendant huit jours, et l'albuminurie cessa entièrement. Le malade a été vu par le Dr Izenard.

4° Un homme de 62 ans, atteint d'œdème albuminurique depuis assez longtemps, prit 15 centigrammes de fuchsine, et au cinquième jour toute trace d'albumine avait disparu dans les urines.

5° Une femme de 22 ans, enceinte de trois mois, ayant de l'œdème aux jambes et sur le reste du corps avec vomissements, vertiges, céphalalgie, amblyopie incomplète, avait 23 gr. 60 d'albumine par 1,000 grammes. Soumise au régime lacté et à la fuchsine, 15 centigrammes au bout de huit jours, elle n'avait que 5 gr. 55 par 1,000 grammes; puis au vingt-deuxième jour 2 gr. 73, et elle accouche d'un enfant mort depuis longtemps. Elle guérit entièrement. Tels sont les nouveaux faits publiés par J. Feltz dans la *France médicale*. Voici maintenant les miens, au nombre de trois, dont le récit a été rédigé par mon interne M. Renoy, et celui du Dr Pargoire.

OBS. XVII. *Albuminurie avec anasarque. — Fuchsine. — Guérison.*

La nommée Marie M..., âgée de 2 ans, entrée le 28 avril 1879, salle Sainte-Catherine, lit n° 48, sortie le 25 mai.

L'enfant a eu la rougeole et une broncho-pneumonie à l'âge de 5 mois.

Depuis dix-huit jours, sans cause connue, il s'est montré un œdème ayant débuté par la face, et qui a envahi ensuite les membres inférieurs. Depuis quinze jours l'enfant est alitée et présenterait de la fièvre, avec reprise vespérale.

Un médecin appelé a mis l'enfant au régime lacté depuis quinze jours. Elle présente enfin tous les attributs du rachitisme le plus avéré. Déformation thoracique. Gros ventre, articulations tuméfiées, elle ne marche pas seule encore.

*Etat actuel.* — Il existe un œdème considérable des membres inférieurs, la face et les paupières sont aussi tuméfiées, mais beaucoup moins. Les urines troubles, brunes, sales, ayant un dépôt de tubes urinifères et de globules sanguins au fond du vase,



donnent un précipité abondant par la chaleur et par l'acide nitrique. Pas d'appétit, pas de fièvre; pouls, 84.

*Traitement.* — *Fuchsine* 0,05 centigrammes, et régime lacté.

3 mai. Diarrhée abondante. Sous-nitrate de bismuth, 0,50 centigrammes. On cesse la fuchsine.

Le 5. Même état d'albuminurie. Régime lacté. *Fuchsine* 10 centigrammes.

Le 10. Il y a eu de nouveau de la diarrhée, ce qui n'empêche pas de continuer la médication.

Le 11. Le dosage de l'albumine des urines n'a pu être fait qu'aujourd'hui et il a donné comme résultat 2 gr. 15 par litre d'urine.

*Même prescription.*

Le 14. L'œdème a diminué d'une façon extrêmement manifeste, la fuchsine est bien prise et bien supportée, les urines recueillies sont couleur de rose et laissent précipiter quelques flocons d'albumine. *Même prescription.*

Le 18. Même état satisfaisant. L'albumine a presque disparu des urines. *Même prescription.*

Le 20. Il n'y a plus par le dosage de quantité d'albumine appréciable : par la chaleur, léger trouble ; par l'acide nitrique, faible précipité opalin très-clair.

Le 24. Il n'y a plus de trouble dans les urines chauffées à l'ébullition et l'enfant est renvoyée guérie.

Dans cette observation de néphrite parenchymateuse, avec desquamation épithéliale des tubes urinifères, hématurie, anasarque considérable durant depuis vingt jours, et albuminurie, 2 gr. 15 au dixième jour du traitement; la guérison a été obtenue en un mois.

Obs. XVIII. *Néphrite scarlatineuse avec anasarque.* — *Fuchsine.* — *Guérison.* (Recueillie par M. Renoy.)

La nommée Lacroix (Clémentine), âgée de 5 ans, entrée le 26 avril 1879, salle Sainte-Catherine, lit n° 34.

L'enfant a eu, il y a quatre semaines (25 mai), une éruption qu'un médecin a déclarée être une rougeole et qui était très-probablement une scarlatine.

Elle était en pleine convalescence lorsqu'il y a huit jours on s'est aperçu d'une bouffissure débutant par la face qui s'est vite généralisée au reste du corps. En même temps l'émission d'urine a diminué.



*Etat actuel.* — L'œdème des membres inférieurs est très-évident. Le pubis est tuméfié, blanchâtre, conservant l'empreinte du doigt; il en est de même de la région précordiale. Les membres supérieurs n'en présentent pas trace. La face est pâle, bouffie, très-déformée par suite de l'œdème palpébral. La percussion ne fait naître aucune douleur au niveau de la région rénale.

*Auscultation.* — Rien au cœur ni aux poumons. — *Tube digestif.* — Langue blanche. Appétit conservé.

*Examen de l'urine.* — Elles sont troubles, brunes, avec dépôt abondant des tubes urinaires. Par la chaleur et l'acide nitrique, précipité abondant d'albumine.

Le dosage de l'albumine des urines donne 5 gr. 3 d'albumine par litre. *Prescription* : régime lacté; fuchsine en potion aromatisée, 0 gr. 10.

2 mai. L'œdème a diminué d'une façon sensible. Pâleur mate de la peau. *Même prescription.* Constipation. Conservation de l'appétit.

Le 3. La fuchsine est élevée à 0,15 centigrammes; régime lacté sévère: les urines sont fortement colorées en rose et, par la chaleur et l'acide azotique, précipité encore fort abondant. Le dosage donne 3 gr. 05 par litre, ce qui fait une diminution de plus de 2 grammes en cinq jours.

Le 4. La chaleur démontre à la seule inspection que le précipité a énormément diminué. *Même prescription.*

Le 7. L'œdème des paupières a disparu entièrement, l'enfant a toujours le teint pâle, cireux, d'aspect cachectique, cependant elle se porte bien. Le précipité des urines donne pour l'albumine un dosage de 2 gr. 40 par litre. *Même prescription.*

Le 10. Etat stationnaire, mais en somme satisfaisant.

Le 11. La chaleur ne donne qu'un petit précipité floconneux dont le dosage dénote 1 gr., 50. *Même prescription.*

Le 14. L'enfant a eu de la diarrhée, l'appétit est très-diminué; le lait lui répugne énormément. *Même prescription.*

Le 20. L'analyse des urines ne permet plus le dosage, la chaleur montre encore un très-léger nuage.

Le 24. Il n'y a plus rien par la chaleur et l'acide; l'enfant considérée comme guérie est renvoyée et sort le lendemain 25 mai.

Dans cette observation de néphrite parenchymateuse avec anasarque et rejet de 5 gr. 3 d'albumine par litre la guérison a eu lieu en un mois.



OBS. XIX. *Néphrite parenchymateuse avec anasarque. — Fuchsine.*  
— *Guérison.*

La nommée D... (Estelle), âgée de 8 ans et demi, entrée le 4 juillet 1879, salle Sainte-Catherine, lit n° 19, sortie le 8 août.

La malade était d'une bonne santé habituelle, jamais elle n'a fait de maladie; jamais elle n'a eu de scarlatine.

Il y a dix jours, sans cause appréciable, les parents se sont aperçus que les yeux de l'enfant étaient plus gros que de coutume et étaient gonflés, notamment le matin à son réveil. Les jours suivants on s'aperçut que les jambes se tuméfaient, et l'œdème augmentant de jour en jour, on amena l'enfant à l'hôpital.

Aujourd'hui, 4 juillet, la tuméfaction est générale; les paupières sont gonflées et la face présente une bouffissure générale.

Autour des malléoles, sur la crête du tibia, la peau garde l'empreinte du doigt; il y a aussi un léger œdème des parois abdominales et peut-être même un léger épanchement péritonéal. Quelques petits râles fins se font entendre à la base des deux poumons sans modification appréciable à la percussion.

L'examen du cœur ne donne que des signes négatifs; bruits bien frappés, sans souffle d'aucune sorte; pouls régulier, 76.

Les urines sont sécrétées en petite quantité, il n'y a guère que 400 grammes d'urine dans les vingt-quatre heures. Leur coloration est brunâtre, assez semblable à du bouillon cuit. Elles contiennent une énorme quantité d'albumine qu'on peut évaluer par le dosage à 3 grammes par litre. Elles ont un énorme précipité de tubes urinaires et de cellules épithéliales. L'enfant a peu d'appétit; elle est triste, abattue, avec tendance à la somnolence.

On la soumet au régime lacté (1 litre), on lui administre en outre 0,10 centigrammes de fuchsine en potion dans les vingt-quatre heures.

7 juillet. Etat local et général exactement le même : albumine en même proportion dans l'urine; celle-ci contient 22 grammes d'urée par litre, mais comme la malade n'excrète pas 1 litre d'urine dans les vingt-quatre heures, on peut évaluer à 14 grammes la quantité d'urée rendue dans ce laps de temps.

On donne 2 litres de lait et la potion est portée à 0,15 centigrammes de fuchsine.

Le 8. Œdème persistant. Aucune amélioration dans l'aspect extérieur.



600 grammes d'urines rendues.

L'urine examinée donne les mêmes quantités d'albumine, c'est-à-dire, 3 grammes.

2 litres de lait, 0,20 centigrammes de fuchsine. *Enveloppement dans des couvertures de laine.*

Le 9. OEdème persistant.

Le 10. 0,20 centigrammes de fuchsine. Lait (2 litres). *Fumigations avec la teinture de benjoin.*

Le 11. Même état. 3 grammes d'albumine par litre.

Le 14. 2 gr. 50 d'albumine par litre. 0,30 centigrammes de fuchsine. *Enveloppement dans les couvertures de laine.*

Le 15. L'œdème semble diminué. L'état général s'améliore.

Le 19. L'œdème diminue sensiblement; le facies offre un meilleur aspect. 1 gr. 50 d'albumine.

Le 21. L'œdème disparaît de jour en jour; on ne retrouve plus que quelques traces en arrière des malléoles. 0,30 centigrammes de fuchsine.

Le 25. L'œdème a complètement disparu. L'enfant a retrouvé sa gaieté. Son état général est bon.

1<sup>er</sup> août. L'amélioration continue, l'albumine tend à décroître. 1 gr. 12 d'albumine.

Le 5. L'albumine n'existe plus qu'en quantité très-minime. On supprime définitivement la potion en raison des vomissements qu'elle provoque.

L'appétit est revenu. Sauf un notable amaigrissement l'état général est excellent.

Le 6. Les urines examinées montrent à peine un léger nuage albumineux.

Le 8. L'albumine a complètement disparu. L'enfant a recouvré quelques forces et a pu se maintenir levée pendant une demi-heure. On supprime définitivement l'enveloppement dans les couvertures.

Dans cette observation, l'état général paraissait très-grave, l'anasarque étant énorme, la quantité d'albumine rendue considérable, avec diminution du chiffre de l'urée. La maladie a été longue à se modifier, mais en persévérant dans la médication nous avons vu se produire une amélioration notable et enfin la guérison en cinq semaines.



OBS. XX. *Néphrite scarlatineuse avec anasarque énorme. — Fuchsine. — Guérison rapide.*

La nommée D... (Marie), âgée de 6 ans et demi, entrée le 5 mars 1879, salle Sainte-Catherine, lit n° 34, dans le service de M. Bouchut (observation recueillie par M. Renoy).

L'enfant a été prise de scarlatine il y a trois semaines. L'éruption dura huit jours, et tout semblait marcher vers une guérison prompte, quand, sans cause connue, sans imprudence aucune, une anasarque généralisée se montra quinze jours après le début de l'affection. De la diarrhée et des vomissements qui persistent deux jours furent les seuls symptômes notés par les parents.

5 mars. *Etat actuel.* Au moment où nous voyons la malade, nous notons l'état suivant: La face est extraordinairement bouffie, les paupières recouvrent une partie du globe oculaire. La peau, d'une teinte cireuse, conserve l'impression du doigt, il y a là un œdème très-manifeste. De plus, l'enfant ayant une asymétrie du côté gauche de la face, elle présente un aspect curieux, pénible à voir. Les membres supérieurs sont très-œdématiés, poignet et face dorsale de la main se laissant déprimer.

*Les membres inférieurs* le sont à un point extrême. Les saillies osseuses sont absolument effacées, et la peau a un aspect luisant, tendue qu'elle est par la sérosité qui infiltre les mailles du derme.

En dehors de ces phénomènes locaux, rien à noter. *Les plèvres et les poumons* sont en bon état. Rien au cœur. Langue rosée; il y a encore un peu de *diarrhée*.

Le 6. Il a été impossible d'avoir des urines, l'enfant ne prévenant pas du besoin qu'elle peut avoir d'uriner.

*Régime lacté. Fumigations avec vapeurs de benjoin. Fuchsine*, 0,10 centigrammes dans un julep gommeux de 120, aromatisé avec Q. S. d'essence de menthe.

Soir. T. 37°, 2. Même état.

Le 7. T. M. 37°, 4. Les urines traitées par la chaleur laissent précipiter une abondante quantité d'albumine grumeleuse, qui laissée au repos représente à vue d'œil  $\frac{1}{5}$  environ du volume de l'urine traitée. L'acide nitrique décèle des flocons très-épais d'albumine. Examinées par le pharmacien, elles contiennent 4 GRAMMES d'albumine par litre. *Continuation du régime précédent.*

Le 8. T. 37°, 2. Les urines ont une couleur hortensia, indice certain de la fuchsine. Précipité très-abondant d'albumine par la chaleur et l'acide.



Le 9. Les urines ne sont pas rosées ce matin, mais brun sale, couleur acajou. L'acide nitrique y montre un précipité floconneux très-intense, de nature albumineuse.

Le 12. L'analyse démontre qu'il n'existe plus que 1 gr. 4 par litre. En six jours de traitement, l'albumine a diminué de 2 gr. 6. Concurrément à ce résultat heureux, on note que l'œdème, encore *très-évident*, a diminué d'une façon notable. La face, toujours d'une pâleur extrême, laisse voir les saillies des os malaires qui donnent un aspect amaigri à l'enfant. Les membres inférieurs, beaucoup moins volumineux, conservent encore l'impression du doigt.

La dose de *fuchsine* est élevée à 0,15 centigrammes.

Le 13. L'enfant a eu de la diarrhée, la dose de *fuchsine* est ramenée à 0,10 centigrammes.

Les urines traitées par la chaleur laissent voir une opalescence légère par l'acide nitrique, précipité qui se dissout dans un excès d'acide avec une effervescence remarquable. Il n'y a plus d'albumine et le précipité semble formé de carbonate terreux.

Le 15. L'œdème de la face, des jambes est peu manifeste. La pression doit être longue et assez forte pour le déceler. Les urines ne donnent pas de précipité par la chaleur. *Même traitement.*

Le 18. L'analyse des urines a montré des quantités de carbonate terreux uni à 1 gramme d'albumine par litre.

Le 19. Plus aucun précipité par la chaleur et l'acide *picrique*. Le *réactif de Méhu* montre que l'urine en renferme encore quelque peu.

L'acide nitrique amène une effervescence telle qu'une allumette en ignition plongée dans un tube s'y éteint, tandis qu'elle se rallume dès qu'on la représente à l'air, c'est donc bien de l'acide carbonique.

Le 20. La quantité de carbonate dans l'urine est telle que le pharmacien a fait éclater un bocal en y versant quelques gouttes d'acide nitrique, et que l'examen n'a pu avoir lieu. *Même traitement.*

Le 22. Les urines ne renferment plus d'albumine, mais elles précipitent des carbonates et l'expérience de l'allumette est faite devant plusieurs assistants, il semble qu'on la plonge dans une éprouvette remplie de gaz carbonique. L'analyse montre qu'il y a encore 0 gr. 65 d'albumine par litre. *Même traitement.*

Le 23. L'œdème a absolument disparu; l'enfant amaigri, d'une pâleur extrême, très-maigre de visage, est triste, a refusé les quelques aliments qu'on commence à lui donner.



*La fuchsine est supprimée.*

Le 25. Il n'y a plus d'albumine ni de sels, l'enfant a un facies très-mauvais, les yeux caves, cernés, la figure amaigrie, décelant une anémie profonde. On leva l'enfant chaque jour. *Sirop de pyrophosphate de fer*, 30 grammes.

2 avril. L'enfant est en pleine convalescence, guérie absolument de son albuminurie, et va être rendue à ses parents.

*Réflexions.*— Albuminurie scarlatineuse, présentant un caractère grave au début (diarrhée, vomissements, anasarque énorme), qui s'améliore en l'espace de six jours, de telle sorte que de 4 grammes l'albumine descend à 1 gr. 4. Cet état va s'améliorant, et vingt jours après l'entrée de la malade, en dix-huit jours elle guérit sans accidents, ayant supporté la fuchsine à la dose de 0,10 centigrammes, n'ayant eu de la diarrhée qu'un jour, que *sembla* déterminer l'élévation du médicament à 0,15 centigrammes.

OBS. XXI. — *Scarlatine; albuminurie, emploi de la fuschine, par le Dr Pargoire, de Liancourt.*

Je viens d'obtenir de la fuchsine un beau succès dans les circonstances suivantes :

La femme Patin, âgée de 24 ans, me fait appeler à Labruyère pour une scarlatine, c'était le 22 mars. Pouls à 120, chaleur intense, sueurs générales, rougeur des amygdales et de toute l'arrière-gorge; éruption sur toute la peau conservant l'empreinte de l'ongle qui l'a rayée: tels sont les symptômes qui se sont présentés à mes yeux. Le diagnostic n'était pas douteux. Le déclin de l'éruption et la desquamation se firent comme à l'ordinaire; la fièvre ne diminua que le douzième jour, et persistait encore, quand le 5 mars, c'est-à-dire le seizième jour de sa maladie, le quatorzième depuis ma première visite, les urines se supprimèrent tout à coup.

6 mars. Je trouve la malade dans l'état suivant: fièvre intense, 125 pulsations à la minute, douleurs lombaires violentes, vomissements très-fréquents. Une demi-cuillerée à café d'urine a été rendue dans les vingt-quatre heures. Diagnostic: les reins ont été envahis par la scarlatine et leur desquamation oblitère les canalicules, en outre un exsudat fibrineux s'est fait dans les tubuli; ventouses scarifiées à la région lombaire, diurétiques en boisson, frictions laudanisées sur le ventre, diète.



Le 7. Même état. Une demi-cuillerée à café d'urine. Prescription : fuchsine 0,30 centigrammes, potion gommeuse 120 grammes. Le reste, ut supra.

Le 5. Cinq ou six cuillerées à bouche d'urine ont été rendues. Continuation du même traitement.

Le 9. Un demi-verre d'urine a été rendu.

Le 10. Urines assez copieuses, trois verres environ. Soumises à l'ébullition elles déposent un abondant précipité d'albumine. Je continue la fuchsine et ordonne le régime lacté. Jusqu'au 11 mai la fuchsine a été continuée, mais je l'ai supprimée à partir de cette époque parce que l'albumine était en petite quantité depuis quelque jours. A présent il n'y en a plus. La malade se trouve bien sous tous les rapports. Il ne lui reste de sa longue maladie qu'un peu de faiblesse et une douleur à l'épaule droite qui a débuté le 7 mars et s'est maintenue jusqu'à ce jour en diminuant pourtant d'intensité.

Cette malade, albuminurique, n'a eu ni œdème des paupières, ni hydropisies d'aucune sorte, immunité que j'attribue à l'emploi de la fuchsine qui a eu raison de l'albumine.

Suivant moi, dit le Dr Pargoire, c'est une observation très-probante à ajouter à l'actif de la fuchsine.

Quelle est l'action de la fuchsine dans la néphrite parenchymateuse et dans l'albuminurie? Je n'essaierai pas de le dire et je me contente provisoirement de la constatation empirique des faits. Cette substance est éminemment diurétique et augmente la quantité d'urine si souvent diminuée chez les albuminuriques en même temps qu'elle produit aussi une plus grande élimination des sels.

On ne peut croire qu'elle doive guérir toutes les albuminuries. Elle guérit surtout la néphrite parenchymateuse et elle doit nécessairement échouer dans la néphrite interstitielle. Ainsi je soigne un jeune homme de 21 ans, albuminurique depuis deux ans, qui a une double névro-rétinite très-caractérisée et qui prend sans aucun effet 2 grammes de fuchsine par jour depuis trois mois. Il en est de même dans un autre cas chez une jeune fille que je n'ai encore pu guérir. Toutefois d'après ce que j'ai vu, même dans les cas incurables, la fuchsine produit une amélioration marquée. Ainsi sur une enfant morte dans mon ser-



vice avec un rein blanc énorme, l'albumine était tombée par son influence du chiffre de 15 grammes au chiffre de 6 grammes. C'est donc un remède à employer et les 21 observations de guérison que je rapporte sont un encouragement réel pour ceux de mes confrères qui voudront employer cette médication. Je n'ai eu que deux insuccès.

J'ajouterai pour finir que les bons effets que la fuchsine semble avoir dans l'albuminurie s'observent également dans la glycosurie, et prochainement je publierai les faits sur lesquels repose cette assertion. E. B.

---

### De la chylurie et du distoma hæmatobium.

8. — La *chylurie* s'appelle aussi *hématurie graisseuse* ou *chyleuse* des pays chauds; *diabète* laiteux. Quant aux mots de *pimélurie* ou de *lymphorrhagie* récemment proposés en France, comme ils semblent inventés par la manie de changer le vocabulaire médical au profit de l'auteur, et qu'ils n'ont aucune raison d'être, il n'y a pas lieu de les accepter.

Pour bien faire comprendre ce que c'est que la *chylurie*, je vais d'abord indiquer la composition des urines qui caractérise cette maladie. Je ne puis mieux faire que de publier textuellement les analyses faites sur deux malades que j'ai eu à traiter. La première, faite par M. Petit, est relative aux urines d'un Brésilien venu en France, et la seconde, faite deux fois, par M. Berthiot d'abord, et ensuite à l'École de pharmacie, a pour sujet les urines d'une jeune Parisienne de 15 ans, prise de cette maladie à Paris même.

1<sup>o</sup> *Analyse de l'urine de M. Auguste C....* — Nous avons examiné avec le plus grand soin cette urine qui nous a été envoyée par M. le D<sup>r</sup> Bouchut, et il résulte de nos expériences ce qu'on va lire :

1<sup>o</sup> Elle présente l'aspect d'une émulsion de matière grasse, parfaitement homogène et ne se séparant pas, même après vingt-quatre heures de repos.

2<sup>o</sup> Couleur d'un blanc jaunâtre, assez semblable à du



café au lait; seulement on remarque une teinte plus rougeâtre à la partie inférieure du vase.

3° Odeur peu forte, semblable à celle de l'urine ordinaire, sans aucun indice de fétidité.

4° Densité : 1,027, un peu supérieure à la densité normale.

5° *Examen microscopique.* — Une goutte de cette urine, prise à la partie inférieure du vase, dans la zone rougeâtre, fait voir au microscope quelques granulations amorphes et aussi des globules du sang. Une goutte de cette urine prise à la partie supérieure ne laisse voir aucun globule du sang, ni globule de graisse. Si on prend un peu de cette urine et qu'on la chauffe avec quelques gouttes d'acide acétique, en l'examinant de nouveau au microscope, l'aspect a complètement changé, car alors on voit un *très-grand nombre de globules gras, parfaitement sphériques et de dimensions diverses.*

6° En agitant cette urine avec de l'éther et laissant ensuite reposer le tout, on voit le mélange se séparer en deux couches distinctes et *transparentes.* — La couche supérieure formée par l'éther a été décantée et évaporée. J'ai obtenu ainsi, comme résidu de l'évaporation, une matière grasse de couleur jaunâtre, d'odeur aromatique et parfaitement saponifiable par les alcalis. Un dosage direct me fait voir que cette matière grasse entraine dans l'urine dans les proportions de 6 grammes par litre d'urine.

7° La couche inférieure, ou bien l'urine dépouillée de sa matière grasse, présente les proportions suivantes :

Elle se coagule par l'action de la chaleur et par celle de l'acide nitrique. Par conséquent elle contient de l'albumine. La quantité de ce principe est à peu près de 0 gr. 50 par litre d'urine.

Cette urine ne se coagule pas par l'acide acétique, ce qui indique qu'elle ne contient pas de caséine.

8° L'urine privée de matière grasse par l'éther a été chauffée à l'ébullition, puis filtrée pour en séparer l'albumine. Le liquide clair a été soumis aux expériences suivantes :



Portée à l'ébullition après addition de potasse caustique, elle ne se colore pas. Elle n'exerce aucune action réductrice sur le réactif cupro-potassique. Ces deux dernières expériences démontrent que cette urine ne contient pas de sucre ordinaire en glycose.

9° La réaction de l'urine avant tout traitement est acide; elle rougit franchement le papier bleu de tournesol.

De tout ce qui précède il résulte que le nom d'*urine albumino-graisseuse* est celui qui convient à l'urine examinée. La présence d'un peu de sang n'a rien de bien extraordinaire, car on a publié quelques observations dans lesquelles les urines albumino-graisseuses avaient succédé à des urines sanguinolentes.

La seconde analyse, faite par M. Berthiot, pharmacien, est relative aux urines d'une jeune fille de 15 ans, née à Paris et habitant le quartier de la Bastille.

2° *Analyse de l'urine de Mlle X.... âgée de 15 ans.* — La densité de l'urine est égale à 1,048 (densité très-forte).

I. L'urine est blanche, laiteuse et fortement acide; par le repos elle se sépare en deux couches dont l'une supérieure, plus blanche, est analogue à la crème; cette couche, traitée par l'éther, lui abandonne une quantité très-notable de graisse facilement reconnaissable aux taches huileuses qu'elle laisse sur le papier.

II. 1° Filtrée et traitée par la chaleur, l'urine se trouble et il se forme un précipité abondant de matières protéiques. Le précipité se dissout en partie pendant le refroidissement, ce qui indique que l'albumine se trouve en partie à l'état modifié (albuminose).

2° Le nitrate acide de mercure produit un précipité d'albumine avec coloration rouge.

3° Le tannin et l'alcool donnent avec l'urine des précipités très-abondants.

4° L'acide nitrique donne un précipité jaune caractéristique de l'albumine.

5° L'urine, acidifiée par l'acide acétique et traitée par le cyano-ferrure de potassium, donne également un précipité floconneux de matières protéiques.



III. Traitée par la chaux, la potasse, la liqueur de Bareswill, l'urine ne donne lieu à aucun précipité ni à aucune coloration indiquant la présence du sucre.

*Conclusions.* — Cette urine doit être classée dans les urines chyleuses ; elle renferme de la graisse et de l'albumine, cette dernière surtout à l'état modifié.

La seconde analyse, faite à l'école de pharmacie, donne les mêmes résultats : densité, 1,039. L'examen microscopique indique la présence de nombreux globules de graisse facilement isolables par l'éther, de quelques cellules épithéliales et enfin de cristaux groupés d'acide urique et d'urate de soude. Voici l'observation de la malade :

OBS. — *Chylurie sur une jeune fille de 15 ans ; hystérie ; double conscience et dualité du moi.* — Mlle X... âgée de 15 ans, que j'ai vue en 1876 en consultation plusieurs fois avec le Dr Bilhaut, est bien formée, forte et fraîche. Elle a été vue aussi par un grand nombre d'autres médecins. Elle a depuis quelques semaines des attaques violentes d'hystérie caractérisées par la perte de connaissance et de sensibilité, sans changement de couleur du visage, par des spasmes du diaphragme et du ventre, par des étouffements, par la sensation de boule dans le cou et par des convulsions violentes des membres, sans fièvre. Ces attaques reviennent très souvent et sont entremêlées de pleurs et de larmes.

Parfois, sans attaques convulsives, elle est prise d'un délire dont on peut la tirer un instant par des questions auxquelles elle répond assez bien, puis elle délire de nouveau ; les crises ont lieu tous les jours.

De temps à autre, elle se plaint de maux de tête, de courbature et de mal à l'estomac avec vomissements sans flux du ventre.

Elle n'a que peu d'appétit.

Les urines ont pris un aspect étrange qu'on n'observe jamais en France, mais qui se voit de temps à autre au Brésil et dans les pays chauds. Elles sont blanches comme du lait, c'est ce qui caractérise la chylurie.

Dans les observations faites chez cette enfant pendant quinze jours sur la densité et l'aspect des urines, on a vu



que la densité variait de 1002 à 1032, qu'elles étaient alternativement dans la même journée, jaunes, troubles et ensuite laiteuses, plus ou moins épaisses, quelquefois claires comme de l'eau, 1002 ; et que pendant deux ou trois jours elles étaient continuellement laiteuses. Depuis deux ans, je garde un flacon de ces urines dans mon laboratoire et elles ne sont pas décomposées, sont sans odeur et présentent une couche de crème surnageant sur une partie liquide jaune transparente.

Les urines ont été acides, rarement neutres, et par le repos elles se divisaient en deux couches, une inférieure semblable à du petit lait non clarifié, et l'autre supérieure semblable à de la crème blanche. Cette dernière partie graisse le papier, se dissout dans l'éther et présente au microscope un grand nombre de granules de graisse très petits et de volume variable. On y trouve, en outre, de l'albumine, des cellules épithéliales, et enfin des cristaux d'acide urique et d'urate de soude.

Au bout de quelques semaines, la chylurie a disparu, et on a observé des crises singulières caractérisées par une sorte de dédoublement de la personnalité qui n'est, comme dans le cas précédent, qu'une sorte de somnambulisme diurne se prolongeant pendant cinq ou sept heures. J'en reparlerai un peu plus loin.

Ces crises se sont reproduites pendant près de deux mois et ont fini par disparaître. Alors il est survenu des vomissements de matières aqueuses très abondantes, et cessation absolue des évacuations alvines et urinaires pendant vingt-quatre jours.

Un peu plus tard, il y a eu écoulement périodique de sang par le bout du sein gauche, phénomène analogue aux stigmates hémorrhagiques de certaines femmes affectées d'extase, et de Louise Lateau en particulier. Cet écoulement a duré plusieurs jours, il était assez abondant, et quand il cessa, il suffisait de presser le bout du sein pour en faire sortir quelques gouttes de sang. Rien de semblable ne s'est produit dans le sein droit, et l'on n'a pas constaté de suppression des époques mensuelles.



Aujourd'hui tous ces accidents ont cessé et il ne reste plus que des troubles nerveux, convulsifs et spasmodiques d'hystérie.

La chylurie est rare en France chez des sujets n'ayant jamais quitté le pays. A ce titre, le cas de la jeune fille que j'ai observé à Paris avec le docteur Bilhaut mérite d'être remarqué. C'est presque une affection exclusivement inter-tropicale. On l'a observée, en Amérique, au Mexique, à la Nouvelle-Orléans, à Cuba, à la Martinique, au Brésil, dans la Colombie, dans la Guyane, au Chili, au Pérou ; en Afrique : à l'île Bourbon et à Maurice, en Egypte, à Madagascar ; en Asie : à Calcutta et dans les Indes néerlandaises. J'en ai vu un autre cas à Paris sur un Brésilien qui a guéri momentanément.

Elle est plus commune chez l'adulte que chez l'enfant ; mais Chapotin, Salessé, Cassien, Priestley, en ont observé de huit à dix, treize et quinze ans. Il y a eu un cas publié dans mon *Traité des maladies de l'enfance*. Le cas que j'ai vu à Paris avait pour sujet une fille de quinze ans.

Il paraît seulement que la période hématurique prémonitoire est plus commune chez les enfants, et si la transformation en chylurie n'a pas lieu, c'est l'hématurie qui persiste dans l'âge adulte.

La chylurie s'observe chez les femmes un peu plus souvent que chez les hommes ; chez les blancs et les créoles que chez les noirs et les mulâtres ; chez les sujets lymphatiques et principalement au moment des premières chaleurs, pour cesser avec la saison du froid et des pluies.

Les sujets atteints d'hématurie chyleuse ou d'hématurie ont généralement une bonne apparence. Ce n'est que dans les cas de maladie prolongée que le corps maigrit et que la santé s'altère profondément. Priestley cite le fait d'un enfant du Cap qu'il a traité à Edimbourg et qui, ayant de l'œdème aux jambes depuis six semaines, est mort avec une dégénérescence graisseuse des reins et des tubercules dans les poumons. Rayer a vu un cas où le corps était couvert de pétéchies et un autre où, avec l'apparition de la chylurie il y avait un peu d'amaurose passagère.



D'après Wucherer (de Bahia), Leroy de Méricourt, Crevaux, les malades atteints de chylurie ont en général une période d'hématurie de quelques jours précédant la chylurie, et le fait intéressant publié par le dernier de ces auteurs le montre de la façon la plus évidente. Les quatre crises de chylurie prolongée avaient été précédées de quelques jours d'hématurie.

Au début de la crise, il y a quelques jours de fièvre qui coïncident alors avec l'hématurie, puis, quand la chylurie arrive, la fièvre disparaît. Avec cette fièvre initiale existe une douleur rénale à peu près constante, avec ou sans battements, de l'un ou des deux côtés, occupant une fois le scrotum (Wucherer), n'existant que d'un seul côté des reins (Crevaux), pouvant se manifester dans la vessie et même au gland en amenant de fréquents besoins d'uriner.

Dans un certain nombre de cas, il n'y a aucun phénomène initial, pas de fièvre ni d'hématurie, mais ce fait reste à démontrer par de nouvelles études. Alors la crise commence par les urines graisseuses. Dans le fait que je rapporte, j'en'ai vu que de la chylurie, mais n'ayant pas assisté à ses débuts, je ne puis rien dire pour éclairer la question.

Lorsque la crise commence par de l'hématurie, il peut se former des caillots dans la vessie qui empêchent l'urination et qui obligent au cathétérisme. Seulement il ne faut sonder ou uriner que lorsque la vessie est bien pleine, pour que l'urine puisse entraîner les caillots de la vessie.

Sur le malade qui fait l'objet de l'intéressante thèse de Crevaux, on voit que le jeune homme, très préoccupé de cette dysurie, n'urinait que lorsque la vessie était bien pleine, qu'il commençait par une contraction énergique, que, si un caillot était engagé, si une ou deux contractions ne suffisaient pas à leur sortie, il ne fallait pas s'obstiner, mais attendre pour recommencer que la vessie fût bien pleine. Dans quelques cas, le caillot de la veille peut se dissoudre dans la vessie, et alors les urines alcalines sont très chargées de phosphate ammoniaco-magnésien.

Les urines sont tantôt rouges quand il y a hématurie, tan-



tôt blanches comme du lait, plus ou moins foncées, tantôt incolores comme du petit lait non clarifié.

Quand on les laisse déposer, une couche blanche comme de la crème monte à la surface, et elle est plus ou moins épaisse suivant l'abondance de la chylurie.

Elles n'ont pas l'odeur urineuse et ne fermentent pas. J'en ai gardé plus d'un mois sans qu'il s'y produise d'altération.

Elles sont acides, et leur densité varie singulièrement de 1010 à 1048 ou davantage.

Elles précipitent par la chaleur et par l'acide nitrique de l'albumine modifiée qui n'est peut-être que de l'abuminose.

Elles s'éclaircissent graduellement par l'éther concentré qui dissout la matière grasse et qui fournit de 5 à 15 grammes de graisse par litre d'urine. Cette matière grasse a souvent une odeur de beurre de cacao.

Jamais ces urines ne renferment de glycose, mais on y trouve parfois de l'acide urique.

Au microscope, les urines renferment parfois des globules sanguins, bien que l'aspect extérieur n'indique pas leur présence. A plus forte raison y en a-t-il lorsque la chylurie est voisine de la période d'hématurie. Comme l'a remarqué Wucherer, ces globules sanguins sont intacts et offrent leurs caractères normaux, ce qui prouve bien que le trouble de la sécrétion rénale ne saurait être considéré comme une lymphorrhée.

Avec les globules rouges existent beaucoup de globules blancs ou leucocytes analogues à ceux du sang (Wucherer), des granulations graisseuses et des gouttelettes huileuses comme celles du lait. Dans l'urine de ma malade, c'étaient des gouttelettes d'huile exactement semblables à celles du lait de femme et mêlées à des granulations et à quelques tubes urinifères granuleux.

Wucherer (de Bahia), qui a le mieux étudié sur de nombreux malades ces altérations de l'urine, y signale enfin la présence de cellules épithéliales de la vessie, des reins, des uretères, et quelques cristaux de phosphate ammoniaco-magnésien.



On trouve quelquefois dans ces urines des helminthes de différente nature. Crevaux y a vu dans le cas qu'il rapporte un néматоïde dont il a fait graver la forme et qui avait 265 millièmes de millimètre en longueur sur une largeur de 10 millièmes de millimètre. La tête obtuse porte un point qui ressemble à un amas de granulations plutôt qu'à un orifice, et la queue est très effilée. Le corps est rempli de granulations. Son agilité est extrême, et par des mouvements de contorsion énergiques il met trente secondes à sortir du champ de l'appareil sous un grossissement de 320 diamètres. C'est une espèce de distome.

Bilharz, en Egypte, a le premier signalé cet helminthe retrouvé par Griesinger 177 fois sur 363 autopsies, et qu'on appelle *Distomum* ou *Bilharzia hæmatobium*. Il a été vu par John Harley au Cap avec ses œufs épars dans l'urine. Le même fait a été signalé il y a soixante ans à l'Ile-de-France, par Chapotin, en 1869, à Bahia par Wucherer sur plusieurs de ses malades de chylurie et sur un malade du D<sup>r</sup> Silva Lima.

En dehors de ces désordres de la fonction urinaire, les sujets atteints d'hématurie graisseuse ou de chylurie sont assez bien portants. Ils sont pâles, anémiques, rarement cachectiques et bouffis. Si la maladie dure longtemps, l'hypochondrie les rend souvent assez malheureux, et chez la jeune fille de quinze ans que j'ai observée, il en est résulté des attaques d'hystérie très-violentes.

Ils ont quelquefois des vomissements au début de la crise, mais pas dans l'état habituel ; les selles sont régulières ou rares, et l'appétit est en général excellent.

La fièvre est nulle, si ce n'est pendant quelques jours, au début de la crise, et il n'y a de souffle vasculaire que si l'anémie est très considérable.

Le sang n'a pas d'aspect laiteux ; il renferme, d'après Beale, 0,068 de matières grasses, mais l'examen microscopique n'a pas été fait.

La marche de l'hématurie graisseuse ou chylurie est assez singulière. Parfois elle vient par accès d'hématurie suivis de chylurie, comme chez l'enfant du D<sup>r</sup> Crevaux ;



mais ailleurs c'est une chylurie chronique dont on ne connaît pas le début.

Elle dure indéfiniment, cesse un moment pour reparaître plus tard, et souvent ne guérit jamais. Cassien cite à ce sujet l'observation d'une dame de quatre-vingts-ans atteinte, depuis plus de cinquante ans, d'hématurie chyleuse.

Dans sa durée elle n'altère que très rarement et bien profondément la santé des malades. Toutefois, avec le temps, il en résulte de l'anémie, de la dyspepsie et de l'hypochondrie. Elle n'entraîne la mort que par exception.

D'après les recherches nouvelles et d'après les résultats de Chapotin, de Wucherer, de Harley, de Griesinger, de Crevaux, etc., il semble que la chylurie soit une maladie parasitaire. La présence si fréquente du *Distoma hæmatobium* en est la preuve. Cet helminthe est la cause de l'hématurie suivie de chylurie ou de chylurie primitive, et, devant ce fait, le nom de chylurie ou d'urines graisseuses, qui ne préjuge rien, doit être conservé. L'idée que c'est la lymphe qui passe par les urines et que c'est une lymphorrhagie des reins n'est qu'une hypothèse.

*Traitement.* — Les malades atteints de chylurie doivent changer de climat, prendre des bains de mer ou de rivière, faire de l'hydrothérapie, prendre des boissons alcalines quinze jours par mois; prendre six ou dix gouttes d'essence de térébenthine par jour, 1 à 2 grammes de copahu; du couso, 5 grammes à 10 grammes; de l'iodure de potassium, 1 à 2 grammes; de l'huile éthérée de fougère mâle, etc. Ces derniers moyens ont surtout pour but de détruire le *Distoma hæmatobium* des voies urinaires.

---

#### Traitement de la pleurésie aiguë par le jaborandi et la pilocarpine.

9. — J'ai l'intention de vous entretenir aujourd'hui du diagnostic et du traitement d'une affection banale, com-



mune dans l'espèce, mais qui ne laisse pas cependant que d'être souvent fort embarrassante ; je veux parler de la *pleurésie aiguë*. Assez souvent, vous porterez avec facilité votre diagnostic, et vous verrez la guérison s'effectuer par les seuls efforts de la nature.

A côté de ces cas fréquents, il en est d'autres où votre jugement sera tenu en suspens, et surtout où la maladie ne guérissant pas seule, les médications les plus rationnelles échoueront ; c'est pour vous mettre en garde contre de cruelles déceptions que je crois utile d'appeler votre attention sur un sujet en apparence si suranné, et surtout pour vous donner brièvement les notions thérapeutiques acquises par une longue expérience.

Ceci dit, j'entre de suite dans mon sujet, et cela, à l'occasion de plusieurs enfants de mon service qui sont atteints de pleurésie ; l'une est couchée au n° 49, l'autre au n° 17 et la dernière placée au n° 6 de la salle Sainte-Catherine.

La première, Belom..., âgée de 5 ans, entrée le 23 juin 1879, au n° 49 de Sainte-Catherine (M. Bouchut), est née de parents morts de phthisie ; elle est malade depuis quinze jours ; point de côté à droite, inappétence, toux grasse, fièvre, matité en arrière et en bas, absence de bruit respiratoire et souffle à la partie moyenne, égophonie faible : en un mot épanchement moyen s'élevant jusqu'à la partie moyenne de l'omoplate.

Le 25 juin, on commence le traitement par l'infusion de jaborandi ; 3 grammes à continuer tous les jours.

Alimentation légère.

Le 5 juillet, après dix jours de traitement, l'épanchement a disparu, la résonnance de la poitrine est bonne, la respiration s'entend jusqu'en bas, mais elle est un peu plus faible qu'à gauche.

Exeat le 6 juillet.

La seconde s'appelle Estelle G..., elle a 10 ans, et présente des antécédents héréditaires fâcheux. Le père est mort de la poitrine, probablement phthisique, sa mère est une asthmatique avérée.

Quant à elle, son aspect est celui d'une enfant profondé-



ment lymphatique ; elle est pâle, blonde, a eu des engorgements ganglionnaires dans son jeune âge, bref elle présente les antécédents de cette scrofule bénigne, si fréquente dans nos hôpitaux d'enfants. Il y a quatre ans, elle est entrée à Sainte-Catherine pour une bronchite, reliquat de rougeole antécédente. A ce propos, il nous a été dit par la mère que cette enfant avait eu trois fois la rougeole ; ceci est tellement exceptionnel, que je n'y ajoute aucune créance.

Quoi qu'il en soit, il y a dix jours, l'enfant a été prise d'une petite fièvre à répétition vespérale, puis d'un vomissement, enfin d'un point de côté, assez faible pour que l'enfant ne s'en plaigne que dans les profondes et larges inspirations. La toux est rare, et non accompagnée d'expectoration. Vous le voyez, tous ces symptômes sont peu marqués, affaiblis, atténués. La maladie se montre à l'état subaigu, suivant l'expression consacrée, et cela probablement grâce à la constitution débile de l'enfant. Le terrain pathologique est en effet fort important à considérer, et rien ne se ressemble moins d'une façon générale que la même maladie évoluant sur deux individus de constitution différente. Vous faut-il un exemple ?

Prenons un adulte, sain, sans tare d'aucune sorte. Que cet individu soit atteint d'un coup de froid (et s'il se trouve dans des circonstances qui nous échappent totalement, et que nous décorons du nom « d'opportunité morbide »), il fera une pleurésie ou une pneumonie franche, fibrineuse, inflammatoire.

Au contraire, vienne la même cause, mais frappant non plus un homme bien portant, mais un valétudinaire, croyez-vous que ce dernier fera une pneumonie ou une pleurésie identique ? Assurément non, et cela était bien connu des auteurs anciens ; l'un d'entre eux, Baglivi, résumait cette idée dans une phrase demeurée célèbre : « Il n'y a pas de pleurésie, mais des pleurétiques. » Là est en effet contenue toute la raison qui établit la prééminence incontestée de la clinique sur la pathologie. La première observe, collationne les faits, tandis que la seconde décrit des maladies, et en



donne comme des moyens termes, alors que, ainsi que je vous le disais à l'instant, rien ne diffère comme deux malades, en apparence semblables, et que le pathologiste étiquette d'un même nom.

Pardonnez-moi, Messieurs, cette digression, utile à mon avis, pour vous bien faire sentir ce que je vous disais concernant notre jeune malade. Lymphatique, malingre, elle a peu réagi contre la cause efficiente, déterminante, et c'est là qu'il faut chercher la raison du peu d'acuité des symptômes.

Il est de toute évidence que, si nous n'avions eu en notre possession que ces moyens pour établir le diagnostic, il eût couru grande chance de ne point être fait. Mais fort heureusement, il n'en est pas ainsi, et les phénomènes physiques analysés avec soin nous ont donné facilement la solution du problème clinique.

La *palpation* révélait un léger effacement des espaces intercostaux et surtout une diminution très-manifeste du fremitus vocal.

A ce propos, rappelez-vous que, pour ne pas vous exposer à des causes d'erreur, la recherche de ce signe doit être pratiquée avec la pulpe des doigts, et aussi avec toute la paume de la main et, en vous approchant du creux axillaire, vous n'aurez point ainsi à redouter l'erreur qui consiste à prendre pour des vibrations directes, des ondes tactiles qui ne sont que transmises.

La *percussion* dénote une matité à gauche et à la partie inférieure avec une zone de submatité occupant environ le tiers inférieur du même poumon. Cette ligne de matité est, pour le dire en passant, tout à fait horizontale. Sous la clavicule, en avant, le son est clair et tympanique.

L'*auscultation*, qui doit être pratiquée toujours sur le poumon sain et malade, afin que les différences de timbre, de sonorité, soient facilement perçues par la comparaison immédiate des deux poumons, l'auscultation, dis-je, du poumon droit (sain) fait constater un murmure vésiculaire, doux, moelleux, naturel. A gauche, dans la fosse sus-épineuse, le murmure vésiculaire présente aussi son caractère physiolo-



gique, puis à mesure qu'on descend, la respiration prend un caractère plus rude, plus soufflant, vrai souffle, à deux travers de doigt, au-dessous de l'angle inférieur de l'omoplate ; puis le murmure vésiculaire va s'éloignant, s'atténuant à ce point, qu'il faut une bonne attention pour le percevoir.

Il est donc évident qu'il y a, interposé entre l'oreille et le poumon, un obstacle. Lequel ? Si nous commandons à l'enfant de compter à haute voix, lentement, et que, comme pour l'auscultation du bruit respiratoire, nous appliquions notre oreille sur le côté sain d'abord, nous constatons alors des différences bien manifestes. Tandis qu'à droite, la voix arrive, nette, bien timbrée, à gauche, au niveau du point où le souffle doux a été constaté, le murmure vocal est confus, tremblotant : c'est le phénomène si connu, dit égo-phonie. Ici, ce n'est à proprement parler que de la broncho-égophonie, et si le signe vient confirmer notre diagnostic, il n'est pas d'une netteté aussi grande que dans des épanchements un peu plus considérables. Si l'enfant parle sans faire de bruit avec les lèvres, la parole se transmet renforcée à l'oreille qui ausculte, et constitue le phénomène de la pectoriloquie aphonique de Baccelli.

Pouvons-nous établir facilement, en fin de compte, notre *diagnostic* ?

Oui, Messieurs. La bénignité des symptômes du début, l'apyrexie presque complète, le manque de crachats sanglants, la différence d'acuité et de siège du point de côté, causé, vous le savez, par une névrite intercostale, le souffle doux, sans râles, la broncho-égophonie, tout cela rejette loin de nous l'idée de pneumonie pour celle de pleurésie. Cela ne pourrait-il pas être une tuberculose ? Notre enfant a des antécédents pulmonaires détestables. Se ressent-elle de l'influence paternelle et maternelle ? Je ne le pense pas ; rien dans les signes généraux, mais surtout dans les symptômes locaux, ne peut nous imposer cette mauvaise prévision. Donc par élimination, épanchement pleural. — Est-il considérable ? Non, la percussion et l'auscultation nous ont répondu. — Quelle est la nature de cet épanchement ? Je crois pouvoir répondre sans crainte de



metromper qu'il est bien plutôt séreux que purulent, il est à coup sûr peu fibrineux, la torpidité du début nous en est garant certain.

L'enfant soumise à l'infusion de jaborandi comme la précédente (2 grammes par jour), a rapidement guéri.

Voici maintenant la troisième observation :

La nommée T..., Mathilde, âgée de 14 ans, entrée le 29 mai 1879, salle Sainte-Catherine, lit n° 17. Pas d'antécédents de famille. Fièvre typhoïde au mois d'octobre dernier, suivie d'une *pleurésie à droite* ; elle est sortie guérie au mois de décembre.

Il y a quinze jours, elle a été prise d'une douleur vive dans le côté droit avec fièvre, courbature, brisement général.

*État actuel.* — Décubitus indifférent. Facies pâle avec teinte jaunâtre, chlorotique.

*Percussion en avant et à droite*, son *tympanique* au-dessous de la clavicule. A gauche et en avant même point, son normal.

*En arrière et à gauche*, son normal.

*En arrière et à droite*, matité avec perte d'élasticité sous le doigt qui percute. La matité remonte jusqu'à la crête de l'omoplate.

*Auscultation.* Dans toute la partie inférieure du poumon droit. *Suppression absolue* de tout murmure vésiculaire, vers le milieu du lobe inférieur, et s'accusant de plus en plus pour atteindre son maximum d'intensité à l'angle inférieur de l'omoplate. Souffle doux, égophonie très-intense.

*Palpation.* Perte des vibrations thoraciques dans toute la partie inférieure à droite.

Du côté gauche, respiration un peu faible.

*Cœur.* Nullement déplacé, infusion sans bruit anormal.

Le 30, 37,5. — Prescription : *jaborandi*, 1 gramme et *injection avec 20 gouttes de nitrate de pilocarpine*, (1 centigr.), *sur l'abdomen*. — Au bout de trois minutes, la malade se plaint d'un peu d'angoisse respiratoire, puis apparaît la sueur qui perle sur le front de la malade sous forme de grosses gouttes. La salivation arrive presque en même temps et, en moins de dix minutes, elle remplit entiè-



rement un crachoir d'une salive fluide-aqueuse, peu aérée.

Le 31, nouvelle injection de 20 gouttes. La sudation est encore plus rapide et plus abondante.

Soir. L'enfant a eu envie de vomir, et n'a pu manger.

On constate que l'épanchement diminue ; en effet, à la partie inférieure la respiration est faible, éloignée, l'égo-phonie est toujours manifeste, et le souffle plus doux.

1<sup>er</sup> juin, injection de 15 gouttes. Elle produit le même effet, mais cette fois sans nausées ni troubles digestifs. Sudation énorme, plus d'angoisse précordiale.

Soir. La percussion dénote un abaissement de l'épanchement, qui ne remonte que jusqu'à la partie moyenne du poumon. Au niveau de l'angle inférieur de l'omoplate, on constate que le souffle a fait place à des frottements qui simulent du gros râle crépitant.

Nouvelle injection de 15 gouttes, suivie de salivation énorme, sudation considérable.

Le 2, constipation depuis quatre jours, deux verres d'eau de Sedlitz.

Soir. L'enfant a été à la selle, elle est très-bien : apyréxie complète, l'injection de pilocarpine ne détermine plus aucun trouble, l'infusion de 1 gramme de jaborandi est facilement prise.

La pleurésie disparaît avec une rapidité étonnante. Il n'y a plus qu'un peu de broncho-égophonie, frottements au tiers supérieur, respiration faible aux deux tiers inférieurs.

Le 3, injection 15 gouttes.

Le 4, id. id.

Le murmure vésiculaire revient, il est plus fort.

La percussion ne donne plus de matité que dans le quart inférieur, l'élasticité revient sous le doigt. Vibrations thoraciques très-faibles en bas, mais elles sont revenues dans les deux tiers supérieurs ; frottement rude en haut.

Le 5, même état.

Le 6, l'enfant de mande à se lever. En l'auscultant, on ne trouve de différence qu'en auscultant le côté sain avant le côté malade. Il y a des frottements humides dans le bas, plus



de matité, plus d'égophonie. Injection avec 10 gouttes, jaborandi 1 gr.

Le 7, soir. On peut considérer la malade comme guérie ; la respiration s'entend bien de haut en bas, toujours un peu sèche dans le sommet droit, avec du frottement, simulant de plus en plus le râle crépitant. On *supprime la pilocarpine*, on continue seulement le jaborandi.

Le 9, l'enfant se lève pour la première fois, elle est pâle, un peu faible, mais respire facilement, on n'entend plus qu'en haut du frottement, le son est revenu.

Le 10, continuation du même état.

Le 12, suppression de tout médicament, l'enfant reste dans les salles, descend au jardin et va très-bien.

Le 24, la guérison s'est maintenue, comme plus haut.

Et maintenant j'aborde la question du *traitement de la pleurésie*. Que faut-il faire ? Ici, Messieurs, que d'avis différents souvent contradictoires ! Les uns vous diront : mettez des vésicatoires ; les autres conseilleront de purger, d'autres de stimuler l'appareil urinaire, la peau, ce grand émonctoire qu'on aurait tort de négliger ; enfin viendront, et non pas les moins nombreux, ceux qui conseillent l'expectation, ce traitement qui a souvent son importance, qui n'est point à la portée de tous, il faut le savoir. Pour nous guider dans le dédale de ces médications, je crois bon de les grouper en séries, mais auparavant je veux vous dire ce que je fais, c'est-à-dire que ce que je crois être utile.

Je m'efforce, de prime abord, de *calmer la douleur* de côté. Dans le cas présent, cette indication n'est point à suivre, puisque les enfants souffrent peu, voire même point. Mais souvent la conduite à tenir est formelle, pressante, le malade demande à être soulagé, il veut être débarrassé de ce point de côté, d'une intensité telle, qu'il gêne l'hématose déjà fort compromise, du fait de la compression du poumon, résultat direct, inévitable de l'épanchement.

Quels sont les moyens qui vous sont offerts par la thérapeutique dans cette occurrence ? Le plus énergique et en même temps le plus fidèle est sans contredit l'*injection sous-cutanée de chlorhydrate de morphine*, à doses variables sui-



vant l'âge des malades, et l'intensité de la névrite intercostale. Avec une solution, bien titrée, fraîche, vous arriverez dans l'immense majorité des cas à calmer la douleur, premier point. Lorsque vous aurez affaire à des cas de moyenne intensité, ayez recours aux cataplasmes chauds laudanisés, ou bien encore aux liniments calmants, et vous réussirez souvent.

A côté de cette méthode, de cette médication narcotisante, et, dont l'opium, vous le voyez, fait tous les frais, se place la *médication antiphlogistique*, si en honneur au début de ma carrière médicale.

Les *sangsues* appliquées « loco dolenti » en assez grand nombre étaient chose journalière. A l'heure présente, on néglige un peu trop ce traitement. Je l'emploie rarement dans la pratique infantile ; cependant vous me verrez quelquefois y recourir, en faisant les recommandations nécessaires. Vous savez en effet que dans le jeune âge, l'écoulement sanguin assez abondant est chose pernicieuse, et il est arrivé fréquemment que des enfants ont succombé à la suite d'applications de sangsues, dont, soit négligence ou ignorance, on n'avait pas arrêté l'hémorrhagie en temps utile. Si donc vous vous décidez à appliquer des sangsues, vous en surveillerez l'écoulement avec grand soin, et vous interviendrez de suite si l'hémorrhagie faisait mine de continuer. Cela se fait par l'application d'une *serre-fine* ou d'un brin de charpie imbibé de perchlorure de fer.

Je donne la préférence aux *ventouses scarifiées*, qui bien appliquées sont moins douloureuses qu'on ne le croit communément, et dont l'écoulement sanguin est toujours facilement réglé.

Une émission sanguine de 100 grammes, pratiquée ainsi, est excellente, exempte de tous dangers, et calme souvent la douleur.

Le deuxième point à remplir, dans le traitement de la pleurésie, est de s'opposer, autant que faire se peut, à l'augmentation de l'épanchement. Vous me voyez alors employer un médicament bien calomnié, je veux parler du *tartre stibié*. J'ai coutume de le donner à dose contro-sti-



raulante à la dose de 0,05 centigr. dans une potion gommeuse de 80 gr. J'ajoute que j'en retire souvent de très-bons effets.

Mais admettons, ce qui n'est, hélas ! que trop commun, que vous n'avez pu arrêter la marche de l'épanchement, ou bien que vous n'êtes appelés qu'alors que la pleurésie est déjà âgée de quelques jours, qu'allez-vous faire pour favoriser la résolution de l'épanchement ? C'est là la troisième indication de la thérapeutique de la pleurésie, indication capitale.

C'est ici que vous trouvez un luxe inusité de médications, richesse toute apparente, et qui trahit au contraire la pauvreté ou tout au moins le peu d'efficacité de chaque méthode. Pour ouvrir la série, se placent les *diurétiques* (parmi lesquels le *nitrate de potasse* 3, 4, 5 grammes dans un demi-litre d'eau), qui est d'un goût désagréable, et par conséquent mal accepté des enfants ; l'*acétate de potasse*, aux mêmes doses, ne présente point au moins cet inconvénient. Enfin la *scille*, à la dose de 10 à 20 gouttes, est un médicament très-infidèle, parfois dangereux, donnant lieu à des vomissements, et que je vous conseille de ne pas employer.

Mille fois mieux vaut la *digitale*. Elle se donne à la dose de 20, 30, 40 gouttes dans une potion de 100 grammes, en surveillant avec soin ses effets, car, vous ne l'ignorez pas, c'est un de ces médicaments dont l'accumulation dans l'organisme ne se traduit quelquefois que tardivement, et presque toujours par des accidents alarmants.

Ici, Messieurs, permettez-moi une digression fort nécessaire, comme vous l'allez voir. Cette médication par les diurétiques est si bien établie, qu'il est peu de médecins qui ne l'emploient et pourquoi ? Parce que, partis d'une idée vraie en apparence, ils veulent reproduire sur le malade, et cela artificiellement, ce que la nature fait quelquefois spontanément.

Or vous savez qu'il est certaines affections qui se jugent par des flux, des crises dans le langage de l'école ; c'est tantôt un flux urinaire, sudoral, intestinal, etc., qui marque l'issue finale de la maladie, et c'est de cette observa-



tion qu'on est parti pour échafauder les médications diurétique, sudorale, purgative. Enlevons à l'organisme, a-t-on dit, une certaine quantité d'eau, par l'appareil urinaire, par exemple, et nous aurons chance par cette soustraction de faire diminuer le liquide pleural. Or, cette hypothèse est chaque jour démentie par les faits, l'organisme n'obéit pas malheureusement à toutes nos injonctions, et les diurétiques resteront impuissants très-souvent à favoriser la résorption du liquide.

La médication *sudorifique*, basée sur le même principe, me semble meilleure, et vous m'avez vu prescrire à notre malade du n° 6 une infusion de jaborandi à la dose de 1 gramme, qui a été élevée à 2 grammes.

Rappelez-vous en passant, que le *jaborandi* détermine peu de sueur chez les enfants, il est seulement sialagogue à un très haut degré. Toutefois, en élevant la dose, l'effet sudorifique se produit, mais la saveur du médicament est assez désagréable et les enfants répugnent à la prendre. Alors, si la voie stomacale se trouve ainsi interdite, vous pourrez avoir recours aux injections de *pilocarpine*, alcaloïde du jaborandi, 2 centigrammes par gramme d'eau distillée, à la dose de 10, 15, 20 et 40 gouttes.

Le jaborandi en infusion nous a suffi seul chez notre première malade. Sous son influence, l'épanchement a diminué au troisième jour, et il avait entièrement disparu au huitième. Aujourd'hui, l'enfant est guérie et la respiration normale s'entend à la base de la poitrine. Elle ne tardera pas à sortir de l'hôpital. La seconde a été guérie en quinze jours et quant à la troisième qui a pris le jaborandi en infusion et qui a eu des injections de *pilocarpine*, un centigramme par jour, elle a été guérie en quatorze jours et est sortie le vingt-cinquième.

Je ne vous parle qu'incidemment de la médication purgative, car je la trouve absolument mauvaise, en règle générale. J'ai hâte d'arriver à la *médication révulsive*, si journellement employée, et sur laquelle mon opinion est loin d'être conforme à celle de la pluralité des médecins. Que fait-on, en effet ? A peine l'existence d'une pleurésie est-elle



constatée, qu'aussitôt on applique *vésicatoire sur vésicatoire*. Pour moi, c'est là une mauvaise thérapeutique, on va tout uniment à l'encontre du but proposé, on veut diminuer l'épanchement, on l'augmente.

Cette proposition va vous sembler paradoxale, mais si vous voulez bien réfléchir un instant au mode de production de la pleurésie, cet étonnement cessera. Au début, il existe (je parle des pleurésies franches) une congestion manifeste de la plèvre. Or, que faites-vous ? Vous augmentez cette congestion par le fait de votre vésicant, surtout chez un enfant, dont la paroi thoracique est mince. Or, augmenter la congestion en ce moment, c'est favoriser l'épanchement, c'est le créer en partie ; donc, le vésicatoire prématuré est mauvais. Il n'en est pas de même du vésicatoire appliqué à la fin de l'épanchement, alors que la phlogose initiale est terminée. Maintenant vous ferez œuvre utile en stimulant cette plèvre, qui est chargée de résorber cet épanchement, vous donnerez ainsi un coup de fouet salutaire à la maladie. Vous le voyez, le vésicatoire est bon, c'est affaire de temps. Au début je le crois souvent mauvais, toujours inutile. A la fin, souvent bon, jamais pernicieux. A côté de lui se placent les autres révulsifs, dont le plus banal est la teinture d'iode.

Mais souvent, quoiqu'on fasse, l'épanchement reste stationnaire, plus souvent encore il va augmentant ; le malade doit être rapidement soulagé, sous peine de suffocation. La médecine cède le pas aux moyens chirurgicaux, et il faut recourir à la *thoracentèse*. Je ne peux entrer dans aucun détail sur son manuel opératoire, ses accidents, ses indications, pressé que je suis par l'heure, mais je ne saurais trop vous dire que c'est une excellente opération, beaucoup moins dangereuse qu'on ne le dit, et pouvant être répétée, si besoin est, un grand nombre de fois.

En terminant, Messieurs, n'oubliez pas, quelle que soit la médication que vous adoptiez, que le régime, la diététique doivent être réglés avec le plus grand soin. Vous m'avez vu chez nos malades prescrire en outre du *jaborandi*, le quinquina, une alimentation substantielle, sous un petit volume.



C'est indispensable, et c'est la dernière indication par laquelle je clos cette conférence : vous la remplirez en variant la forme suivant la nature des malades, n'oubliant pas le vieil adage : « Il n'y a pas de maladies, mais des malades ! »

---

**Cérébroscopie; diagnostic immédiat de méningite par l'ophthalmoscope en l'absence de tout autre renseignement.**

**10.** — On amène à l'hôpital des Enfants Malades, le 10 octobre 1879, une jeune fille X..., âgée de onze ans, au n° 5 de Sainte-Catherine, sur laquelle il n'y a aucun renseignement. On dit seulement qu'elle est malade depuis quinze jours et que le médecin a cru qu'il s'agissait d'une fièvre typhoïde.

A la visite, nous trouvons une enfant amaigrie, dont le ventre est aplati, douloureux, sans diarrhée ni vomissement. Elle est dans un grand état de prostration, sans somnolence, a du délire, de l'embarras de la parole, de l'hyperesthésie des cuisses. Elle ne tousse pas, n'a dans les poumons que du râle muqueux, et rien au cœur. Son pouls est régulier 120, et la température 37,6.

Ne croyant pas à une fièvre typhoïde et pouvant supposer une méningite tuberculeuse ou une tuberculose générale, je voulus voir dans l'œil si quelque lésion ne révélerait pas une maladie du cerveau ou des méninges.

L'ophthalmoscope a révélé une névrite commençante dans l'œil droit, et une névro-rétinite exsudative grisâtre dans l'œil gauche où il y avait dilatation et flexuosité des veines, des stases veineuses et des tubercules de la choroïde en très grand nombre.

C'en était assez. Le diagnostic était fait. Il avait suffi de regarder dans l'œil pour voir l'état du cerveau, et pour affirmer l'existence d'une méningite et de granulations tuberculeuses cérébrales.

On ne se trouve pas habituellement dans ces conditions



de diagnostic. Les symptômes éclairent déjà la nature et le siège du mal, lorsque l'ophthalmoscope permet de lui donner un nom précis. Mais ici, en l'absence de renseignements, il fallait cependant faire un diagnostic. Ce diagnostic pouvait se lire dans le miroir oculaire et il ne s'agissait que de savoir y regarder.

Au reste, l'autopsie a confirmé les données de l'ophthalmoscopie. — Les méninges étaient infiltrées de sérosités opalines ; près de la scissure se voyaient d'innombrables granulations tuberculeuses isolées ou réunies en plaques irrégulières le long des vaisseaux. A la base, la pie mère était infiltrée de pus, et il n'y avait que peu de sérosité dans les ventricules latéraux. Dans l'œil droit, on pouvait constater la névro-rétinite observée pendant la vie, et il y avait dans la choroïde 16 granulations miliaires tuberculeuses. L'œil gauche n'a pas été ouvert et a été conservé pour l'étude. La gaine du nerf optique renfermait une petite gouttelette de sérosité dans le renflement sclérotical. Les poumons, le foie, la rate et les reins sont criblés de granulations tuberculeuses.

Comme on le voit, la cérébroscopie a tenu ici tout ce que j'ai promis pour elle et j'en suis heureux, car c'est là une découverte française importante. En effet, avant l'année 1862, il n'avait pas été publié un seul fait de méningite où l'ophthalmoscope ait été employé comme un moyen de diagnostic. J'en ai publié cinquante cette année là, et ils se trouvent dans mon *Traité de diagnostic des maladies du système nerveux par l'ophthalmoscope*. On a d'abord dit que l'auteur ne disait pas vrai, puis, à présent, que l'étranger, nous empruntant la découverte, dit que la chose est bien réelle, on trouve que l'auteur ne doit pas être l'inventeur de cette méthode, et on s'évertue à établir que le fait était connu depuis longtemps.

---



### De l'entéro-colite et de son traitement.

*Dyspepsie ; consommation ; cachexie ; phthisie intestinale, etc.,  
causées par l'entéro-colite des enfants à la mamelle.*

11. — Le hasard amène ce matin dans nos salles, 1<sup>o</sup> un enfant âgé de 9 mois, et qui est dans un état de dépérissement remarquable, ainsi que vous avez pu vous en convaincre à la plus légère inspection ; et 2<sup>o</sup> un autre enfant de 3 ans à peu près dans le même état, car il ne pèse que 5 kil. 300.

Ces faits vont me fournir l'occasion de vous entretenir quelques instants de l'entéro-colite des jeunes enfants, affection très-fréquente chez les enfants à la mamelle, ou plutôt chez ceux qui n'y sont pas.

Fréquente, vous ai-je dit ; en effet, il n'est point une de nos consultations hebdomadaires où il ne nous soit donné d'en observer une vingtaine de cas au minimum, et d'entendre de la bouche des parents eux-mêmes le lamentable historique qui a déterminé la grave affection dont je veux vous entretenir. Je saisis avec d'autant plus d'empressement l'occasion qui m'est offerte aujourd'hui, qu'au résumé, cette maladie est rare dans mes salles, où, comme vous le savez, les enfants sont âgés de 2 ans au moins. Or, l'affection dont je veux vous entretenir est essentiellement une maladie des nouveau-nés ou des enfants à la mamelle ; c'est pourquoi je crois utile de fixer votre attention sur ce point. Voici d'abord l'observation de l'enfant qui est dans nos salles :

*Entéro-colite chronique ; marasme ; malformation dite  
syphilitique observée sur les dents ; mort ; autopsie.*

V..., âgée de 2 ans 1/2, entrée le 12 juin 1879, morte le 20. Élevée au biberon, ayant des alternatives continues de constipation et de diarrhée ; sa maigreur est extrême ; elle est aussi petite qu'un enfant de 8 jours ; elle pèse 5 kil. 300 et a douze dents. Ses incisives supé-



rieures sont courtes, échancrées, concaves au bord libre, comme on dit qu'elles le sont dans la syphilis, et elle n'en porte aucune trace. L'enfant a de la diarrhée en ce moment, et elle est dans un tel état de marasme qu'elle doit succomber.

A l'autopsie, on a trouvé quelques ulcérations très-petites dans l'intestin grêle au niveau de plaques d'arborisation capillaire, et dans le *cæcum* et le gros intestin une innombrable quantité de follicules noirâtres ardoisés avec un point blanc central qui est l'orifice du follicule. Vers la fin du gros intestin, la muqueuse plissée est rouge au sommet des plis et offre quelques ulcérations superficielles. Pas de tubercules de l'intestin ni du mésentère.

Les *poumons* sont remplis de noyaux de pneumonie lobulaire et offrent des parties atelectasiées, sans tubercules.

Le *cœur* présente de l'endocardite végétante mitrale et tricuspide.

Le *cerveau* ne présente rien de particulier.

Qu'on appelle cela comme on voudra, diarrhée, caco-chymie ou autrement, ce sera un tort, car le vrai nom est *entéro-colite*.

L'autre malade est amené par sa mère qui va le rapporter. Écoutons son récit :

L'enfant a perdu son père, qui est mort phthisique. Élevé au biberon, il pesait au moment de sa naissance 2 kil. 500, c'est-à-dire environ 2 livres de moins que le poids habituel d'un enfant venu à terme et bien conformé, ainsi qu'il résulte des pesées que nous avons l'habitude de faire. Presque dès le début de l'allaitement il fut pris de diarrhée, sur laquelle je reviendrai dans quelques instants; concomitamment se montrèrent des vomissements qui bientôt devinrent très-fréquents, et sous cette double influence la nutrition souffrit à tel point que ce malheureux petit être, âgé aujourd'hui de 9 mois, ne pèse que 8 livres. Or, vous n'êtes pas sans savoir qu'un enfant qui est bien nourri doit augmenter de 20 à 25 grammes par jour pendant les cinq premiers mois, et de 12 à 15 grammes du cinquième mois à un an. Voyez maintenant tout ce qui manque à notre petit malade.



Cherchons-en la cause : Pourquoi cet enfant est-il cachectique, cacochyme, athreptique? pour me servir d'une dénomination récemment introduite dans la science, sans grand profit pour elle. On se demande en effet le pourquoi de ce néologisme grec *athrepsie*, qui signifie en français *défait de nutrition*; de quelle utilité est-il? Non-seulement il est superflu, mais il va à l'encontre du but poursuivi par le savant. Aujourd'hui, en effet, le médecin doit s'efforcer de faire disparaître cette nomenclature symptomatologique des dyspepsies, cacochymies, cachexies, consommations, diarrhées, convulsions, contractures, douleurs, dyspnée, etc., bonne pour les médecins du siècle dernier, mais indigne du nôtre. Cette classification doit céder le pas à la nomenclature anatomique, la seule rationnelle et à coup sûr la seule scientifique et véritablement digne de ce nom. A quoi bon les patientes et nombreuses recherches de nos illustres anatomo-pathologistes, de nos savants histologistes, si tous ces efforts doivent aboutir à créer des entités morbides qui n'en ont que le nom? Laissons à Bayle et à ses prédécesseurs étendre le champ des phthisies pour établir l'unité de la tuberculose, et voyez de suite s'il en est un parmi vous qui ne me comprenne admirablement lorsque je dis : Tuberculose pulmonaire, intestinale, péritonéale, etc. Est-il rien de plus clair, je vous le demande, que cette classification, et votre esprit n'est-il pas satisfait lorsqu'on vous dit : Sclérose des cordons postérieurs à la place de paraplégie; — pleurésie à la place de point de côté, — péritonite? Mais j'en arrête.

Conservons donc, Messieurs, ou mieux restituons aux maladies leur nom anatomique, et appelons *entéro-colite* l'affection de nos deux petits malades. Gardons la classification de symptômes pour les affections non localisées, dont le domaine anatomique nous est caché, rien de mieux. Coqueluche, tétanie, chorée, satisfont mon esprit jusqu'à plus ample informé; mais encore un coup mettons l'étiquette anatomique là où nos investigations patientes nous y autorisent.

J'arrive à mon sujet, après cette longue, mais nécessaire digression. Pourquoi et comment, vous disais-je, ces enfants



sont-ils dans l'état de consommation où nous les voyons ? La première de toutes les causes à invoquer est le genre d'alaitement auquel ils sont soumis. Ils sont nourris au biberon et ils en sont victimes. Vous savez en effet, par les relevés statistiques, combien la mortalité du nouveau-né est plus considérable lorsqu'il est prématurément détaché, en dehors de toutes les lois naturelles, du sein qui est et doit rester son seul aliment. Mais, Messieurs, vous vous heurterez, et cela dès le début de votre carrière, à ces difficultés. Tantôt ce sera la misère qui éloignera la mère de son enfant, celle-ci étant forcée d'aller gagner son salaire hors de chez elle ; tantôt ce sera le fruit d'une union illégitime qu'on aura confié à des mains mercenaires ; enfin, plus souvent encore, ce sera l'ignorance qu'il faudra accuser. Beaucoup de gens, et je ne parle pas seulement de la classe ouvrière, mais bien des gens intelligents, ou soi-disant tels, s'imaginent qu'on peut élever indifféremment un enfant au sein ou au biberon ; c'est une erreur, car ce dernier moyen est une des causes majeures de la gastro-entérite et de l'entéro-colite. A côté, plaçons en regard une cause qui, pour tout opposée qu'elle soit, agit de même ; je veux parler de l'alimentation prématurée, grossière, donnée à des enfants âgés de quelques mois. Rien de plus commun dans nos campagnes, et dans nos villes aussi, il faut bien le dire, que de voir des nouveau-nés participer en tout ou partie à l'alimentation de la famille, viande, féculents, vin, quand ce n'est pas l'alcool lui-même qui intervient !

Dans de telles conditions, quoi de plus naturel que de voir s'établir, comme chez notre enfant, les *vomissements*. Précédés en général de régurgitations laiteuses, ils s'établissent définitivement. Constitués en général par du lait caillé, ils répandent une odeur *sui generis*, butyreuse, fortement acide. La muqueuse buccale nous traduit fidèlement l'état de l'estomac ; elle rougit fortement le papier de tournesol et présente l'état connu sous le nom d'*acescence*. Or, vous le savez, l'état d'acidité du liquide buccal constitue un excellent terrain pour le développement de la mucé-  
dinée du muguet, les observations de Dutrochet et de tant



d'autres l'ont surabondamment démontré. Et la preuve qu'il en est ainsi, c'est que le traitement par les *alcalins* a souvent raison de ces vomissements. L'eau de chaux (15 à 30 grammes par jour) est conseillée quotidiennement avec succès. Précédant souvent les vomissements, s'y greffant toujours, se montrent les modifications dans les selles, qui d'abord augmentent de nombre, et qui de 2 à 3, chiffre maximum du nouveau-né sain, s'élèvent à 7 et 8. Avec le nombre la qualité varie. Tandis que chez le nouveau-né bien portant, les selles sont demi liquides, homogènes et nettement jaunâtres, elles deviennent, dans le cas qui nous occupe, d'abord blanchâtres, puis légèrement verdâtres, acides et corrodant le linge, enfin ocreuses, teintées de vert et d'une fétidité cadavérique. Ici, comme tout à l'heure à propos de l'estomac, ce sont les qualités des sucs nourriciers qui sont en défaut. De même que le suc gastrique est trop fortement acide, et conséquemment ne joue plus son rôle dans la chymification, de même, dans ce long travail de la digestion intestinale, le suc pancréatique, le suc intestinal ne transforment plus l'aliment de telle façon qu'il puisse être assimilé, et il est remplacé par le suc mucipare folliculaire acide. Donc si le lait avalé par l'enfant passe dans le tube digestif comme dans un tube inerte, vous comprenez sans peine combien la nutrition va s'en ressentir, et c'est ce que vous observez dans la *lientérie*, où le lait est rendu coagulé, presque à l'état naturel.

C'en est assez, Messieurs, pour vous faire bien saisir non-seulement tout le petit drame pathologique auquel vous allez assister si vous n'intervenez pas activement et rapidement. L'appétit, qui au début était conservé, devient paresseux, languissant; l'enfant prend encore son biberon, mais peu à la fois. S'il est au sein, vous le voyez prendre quelques gorgées de lait qu'il régurgite, puis il cesse comme fatigué de cet effort. C'est alors que l'enfant change, et cela rapidement, il perd 5 à 10 grammes par jour de son poids et l'amaigrissement fait des progrès incessants. La face traduit aux yeux les moins expérimentés le délabrement profond de tout l'organisme : petite, ratatinée, vieil-



lotte, elle inspire la pitié. Le reste du corps est amaigri; la peau, comme un vêtement trop ample, forme des plis, elle semble avoir perdu toute tonicité, et cette cachexie cutanée se traduit par l'érythème des parties génitales, des fesses, de la face interne des cuisses; c'est cet état qu'avait vu Valleix coïncider avec le muguet et dont il avait fait un symptôme, tandis que ce n'est qu'une partie de tout ce syndrome pathologique dont le siège anatomique est le tube digestif, depuis la cavité buccale jusqu'à l'anus.

Voilà, Messieurs, très en raccourci, ce que vous observerez comme symptômes principaux. Chez notre enfant il y a d'autres phénomènes habituels, mais d'une importance moins grande. C'est ainsi qu'il a le « gros ventre, » comme disent les mères, et cela tient tout simplement à une tympanite que la percussion révèle facilement. Mais, malheureusement pour lui, il présente des phénomènes aussi du côté de l'appareil respiratoire qui assombrissent encore mon pronostic. Je trouve à droite un peu de matité avec une respiration rude et des râles muqueux dans toute la hauteur; vous concevez combien cette bronchite m'est suspecte, vu les antécédents héréditaires et l'état de faiblesse où il se trouve du fait aussi de son allaitement.

Cependant il n'a pas de fièvre, le pouls est rapide, mais c'est la règle à cet âge, et en somme il paraît être à cette période de la gastro-entérite où le médecin peut encore intervenir efficacement.

Eh bien, Messieurs, l'inventaire anatomo-pathologique de cet enfant vivant étant fait, que pouvons-nous pour lui?

Il a des vomissements et nous pouvons, sans crainte de nous tromper, les rapporter à l'*acidité des premières voies*; l'eau de chaux fera merveille. L'estomac ne digère pas, le lait caillé vomi en est la preuve, suppléez-y dans la mesure de vos moyens. 3 ou 4 cuillerées à café de *pepsine* en poudre délayée dans de l'eau ou 5 grandes cuillerées de sirop de pepsine dans les vingt-quatre heures aideront au travail digestif. C'est dans le même but que vous l'associerez souvent à la *pancréatine* donnée aux mêmes doses, dans les cas de lientérie. Je suppose qu'avec ces moyens, la glace



aidant, vous avez triomphé du vomissement, reste la diarrhée. Contre elle, vous prescrirez le sous-nitrate de bismuth à la dose de 2 à 3 grammes, soit dans le lait, ou mieux associé au sirop de coings, ou de grande consoude. Enfin, si vous n'êtes pas timoré, comme le sont la plupart des médecins, vous pourrez ajouter à cette potion une goutte de laudanum, en espaçant les doses d'heure en heure. Là est la sécurité. Je ne crains pas de dire que souvent ces moyens seront suffisants, et lorsque vous aurez tiré vos enfants de la situation redoutable que leur causait ce défaut de nutrition, il vous restera à en préserver le retour, et pour cela il n'existe qu'un moyen : donner une bonne nourrice, et si, comme cela est trop fréquent, vous vous heurtez à une impossibilité, surveiller avec sévérité l'alimentation artificielle, et empêcher, cela va sans dire, toute alimentation disproportionnée à l'âge de l'enfant.

C'est ce que vous m'avez vu faire, Messieurs, ce matin pour notre petit malade, mais, je m'empresse de le dire, sans grand espoir. Je vous le répète, cet enfant est en instance de tuberculisation, et vous ne le savez que trop, la lutte est bien difficile. Il est donc doublement cachectique, du fait de ses antécédents pathologiques et de son alimentation. Il n'est pas que la tuberculose qui pourra nous mettre dans la cruelle nécessité de porter un pronostic fâcheux, la syphilis infantile, si fréquente à notre époque, constitue pour le nouveau-né qui en est porteur une cause de déchéance manifeste, mais dont vous triompherez quelquefois, souvent même, avec la liqueur de Van Swieten, aux doses de 5, 10, 20 gouttes, suivant l'âge.

Telles étaient, Messieurs, les considérations sommaires que je voulais vous présenter sur la gastro-entérite et l'entéro-colite des enfants à la mamelle, assuré d'avance qu'il vous sera donné d'observer avec une trop grande fréquence cette affection qui décime avec tant d'acharnement la plus petite population hospitalière de la salle où sont nos berceaux, et aussi, retenez-le bien, la population des grandes villes dans presque toutes les classes de la société.

---



Des hémorrhagies de la rétine dans les maladies du cerveau, dans le typhus, dans la diathèse hémorrhagique et dans le purpura.

12. — L'enfant atteint de purpura qui est au n° 17 et à laquelle j'ai fait la transfusion, présente de nombreuses hémorrhagies de la rétine. C'est l'occasion d'étudier ce sujet et je vais vous exposer le résultat de mes études sur les *hémorrhagies rétinienne*s causées par les maladies du cerveau, par la fièvre typhoïde et par la diathèse hémorrhagique.

Mes premières observations remontent à 1862 et elles ont été publiées dans un volume spécial (1) et dans un atlas plus récent (2). Depuis lors j'ai poursuivi mes recherches et j'ai ainsi rassemblé 36 observations d'hémorrhagies de la rétine, dépendant de la méningite tuberculeuse et typhoïde, des tumeurs cérébrales, tuberculeuses ou gliomateuses, du typhus et du purpura hémorrhagica. Je ne parlerai pas ici de celles qui accompagnent l'albuminurie et la glycosurie parce qu'elles ont été bien décrites et qu'elles sont bien connues.

J'ai dessiné un certain nombre de ces hémorrhagies parmi les plus intéressantes et vous pourrez en juger par les 30 figures peintes que je soumets à votre appréciation. Permettez-moi de vous montrer en même temps une rétine que j'ai récemment préparée à l'aide de la glycérine et qui offre un exemple rare d'hémorrhagie rétinienne produite par le purpura hémorrhagica.

Parmi ces cas d'hémorrhagie de la rétine deux seulement sont en rapport avec l'hémorrhagie cérébrale chez des sujets déjà âgés et tous les autres sont relatifs à des enfants de 3 à 14 ans.

---

(1) *Traité de diagnostic des maladies du système nerveux par l'ophtalmoscope*. Paris, 1 vol. in-8, 1864.

(2) *Atlas d'ophtalmoscopie médicale et de cérébroscopie*, avec fig. d'histologie et 129 figures chromolithographiées. Paris, 1 vol. in-4.



Aucun d'eux n'a été signalé à mon étude et à ma recherche par la manifestation de troubles visuels évidents de la nature de ceux qui d'habitude révèlent ces hémorrhagies chez les adultes. Soit à cause du jeune âge, et des difficultés d'appréciation qui en résultent, soit à cause du siège des hémorrhagies loin de la macula, soit à cause de la maladie qui amoindrit l'intelligence, soit par absence réelle de symptômes, les enfants qui ont pu être interrogés ont tous répondu qu'ils n'éprouvaient aucune altération du sens de la vue. Sauf une légère obnubilation, constatée chez quelques enfants, nous n'avons observé aucun cas de diminution ou de destruction partielle du champ visuel, aucune tache noire empêchant la vision, ni aucune difficulté pour distinguer les caractères d'imprimerie à la distance habituelle. En un mot, nous n'avons jamais été provoqués à faire l'examen de l'œil par suite d'un trouble fonctionnel de la vision et c'est toujours l'examen ophtalmoscopique qui nous a fait découvrir une hémorrhagie que rien ne pouvait faire soupçonner.

Les hémorrhagies de la rétine produites chez les enfants par les maladies du cerveau n'ont jamais le volume et l'étendue des hémorrhagies rétiniennes des maladies du cœur chez l'adulte. Elles sont plus petites, isolées les unes des autres, quelquefois arrondies, souvent linéaires en flamme, et frangées sur les bords. Elles occupent le segment postérieur de l'œil, plus ou moins loin de la papille, rarement dans la macula, car je n'en ai vu qu'un exemple dans cette région. C'était dans un cas de méningite chronique. Elles sont quelquefois associées à un exsudat inflammatoire préalable grisâtre et, dans ce cas, je les ai vues sur la papille elle-même ainsi que dans son voisinage. Il y en a deux exemples sur les figures que je présente. C'était chez des enfants atteints d'encéphalite partielle située autour du noyau de la sixième paire avec paralysie de ce nerf.

Une autre fois à l'hôpital des Enfants malades, chez une enfant de 4 ans, affectée par une méningo-encéphalite partielle aigue que M. Meyer est venue voir plusieurs fois, les deux papilles tuméfiées, étranglées, dans l'anneau scléro-



tical, étaient couvertes par un exsudat gris, épais, dans lequel plongeaient et sortaient les veines entourées de taches blanchâtres et de nombreuses petites hémorrhagies. L'image changeait tous les jours. Peu à peu les taches blanches et les hémorrhagies se résorbaient. Il en apparaissait d'autres qui disparaissaient à leur tour, et l'enfant finit par guérir au bout d'un mois.

Il en est de même dans certains cas de typhus et je présente ici des figures coloriées montrant les rétines normales d'une enfant, au moment de son entrée, les mêmes rétines couvertes d'hémorrhagies quelques jours après, et au moment de la guérison, le fond de l'œil revenu dans son état physiologique. Cette observation est une des plus intéressantes qu'on puisse rencontrer.

Lorsque l'hémorrhagie se rencontre avec les tubercules de la choroïde, elle appartient à cette dernière membrane plutôt qu'à la rétine et elle résulte d'une suffusion sanguine des capillaires autour de la granulation tuberculeuse. C'est ainsi du moins que j'ai cru devoir interpréter les cas de granulation tuberculeuse choroïdienne entourée d'une zone hémorrhagique comme cela se voit sur une des images que je présente.

Dans la fièvre typhoïde ataxique compliquée de cet état cérébral qu'on appelle *méningite typhoïde*, les hémorrhagies ont à peu près les mêmes caractères ophtalmoscopiques que celles qu'on rencontre dans la méningite tuberculeuse. Mais ici on peut suivre jour par jour la résorption de l'hémorrhagie quand la fièvre se termine d'une façon satisfaisante.

Dans le purpura hémorrhagica, les hémorrhagies se produisent, s'en vont, reviennent encore et se succèdent comme elles font dans la peau. Parfois elles sont accompagnées de taches blanchâtres centrales dont je ne connais pas la nature et qui se résorbent.

Chez la jeune fille dont voici les images ophtalmoscopiques et qui a guéri après deux transfusions, j'ai pu suivre jour par jour l'apparition des hémorrhagies de la rétine et des plaques blanches centrales, leur résorption complète



sans ecchymose prolongée et sans altération matérielle apparente de la rétine. L'enfant a d'ailleurs conservé ses facultés visuelles sans le moindre amoindrissement.

Dans un second cas terminé par la mort chez un jeune garçon, j'ai trouvé, avec le purpura intérieur dans les viscères, des hémorrhagies énormes, dans les deux rétines. L'un des yeux m'a servi pour l'étude histologique et je vous présente l'autre. Vous verrez sur cette rétine conservée par la glycérine, une hémorrhagie considérable infiltrée dans les éléments de la membrane, saillante du côté interne, mais n'ayant pas détruit son tissu pour le perforer et s'étendre entre la face externe et la choroïde.

En dehors des coïncidences pathologiques de l'hémorrhagie du cerveau avec les maladies de cet organe ou avec les diathèses, il y a encore à rechercher la cause directe de ces épanchements sanguins. Le microscope peut nous aider beaucoup dans cette recherche et, s'il ne révèle pas toujours la cause anatomique de l'hémorrhagie, il la fait quelquefois connaître.

Chez quelques malades l'histologie de la rétine ne montre aucune altération de texture des veines; ailleurs au contraire il révèle la cause et le mécanisme de sa rupture vasculaire.

Dans le premier cas, s'il n'y a aucune altération des veines on peut admettre que la rupture est la conséquence d'un excès de pression phlébo-rétinienne, due à la stase sanguine et à la thrombose des sinus de la dure-mère et des veines méningées. C'est le cas le plus commun. Mais à côté de ces faits il y a ceux où le nerf optique est tellement gonflé qu'il s'étrangle dans l'anneau sclérotical et alors il en résulte un surcroît de pression dans les veines rétiniennes qui fait que le sang ne peut rentrer dans le crâne et qui produit la déchirure et l'hémorrhagie au milieu d'exsudats fibrineux blanchâtres. C'est ce que l'on voit sur deux des figures coloriées que je présente.

Dans quelques cas la déchirure des veines est incomplète, la tunique interne endothéliale et la moyenne s'amincissent au point de disparaître et de se déchirer seules, ce



qui permet au sang de s'épancher sous la tunique celluleuse. Il en résulte un *anévrisme faux primitif de la veine*. C'est une lésion qui n'a pas encore été très-étudiée et que j'ai signalée en 1862, d'après mes recherches avec Charles Robin. Je l'ai rencontrée dans 5 autopsies.

Chez quelques malades enfin, l'hémorrhagie rétinienne quoique liée à une affection cérébrale aiguë ou chronique, et n'étant pas compliquée d'albuminurie, trouve son explication dans la présence d'une altération granuleuse plus ou moins considérable des parois veineuses. Alors les parois sont souvent épaissies, infiltrées de granulations moléculaires graisseuses. Chez quelques sujets on ne distingue plus leurs différentes membranes. Ailleurs, sur quelques points, elles sont très-amincies et prêtes à se rompre.

Lorsqu'il n'y a ni excès de pression vasculaire dans les veines rétiniennes, ni altération granuleuse de ces veines, ce que j'ai constaté dans le purpura ou diathèse hémorrhagique accompagnée d'hémorrhagie rétinienne, quelle est la cause de la suffusion sanguine? Il est difficile de le dire avec certitude : cependant, à titre d'hypothèse, n'est-il pas possible de croire, ainsi que le fait est admis pour d'autres régions, que les hématies de même que les leucocytes animés de mouvements amiboïdes peuvent sortir des capillaires sans qu'il y ait de rupture et produire des *hémorrhagies par diapédèse*. La chose n'est pas invraisemblable. Elle est possible et je pense que c'est ainsi qu'il faut comprendre le mécanisme de la multitude des hémorrhagies du purpura.

Pour terminer je n'ajouterai qu'un mot relatif à la terminaison des hémorrhagies rétiniennes. Chez quelques malades que j'ai suivis jour par jour, il y a résorption complète de l'hémorrhagie qui ne laisse aucune trace de sa présence momentanée dans la rétine. Chez d'autres, après la résorption de la suffusion sanguine, il reste une petite tache jaunâtre, rouillée ou un exsudat blanchâtre qui forme une de ces taches et granulations blanches de la rétine que j'ai observées plusieurs fois. Cet exsudat se résorbe à son tour sans laisser de trace apparente, mais dans quelques cas, à la place de l'hémorrhagie il reste une altération de la rétine



qui entraîne la destruction de ses éléments et dans laquelle il se forme un dépôt de pigment plus ou moins considérable comme on le voit sur deux des figures ci-jointes.

Telles sont les considérations que je voulais vous présenter à l'occasion des hémorrhagies que j'ai observées dans la rétine dans le cours des maladies aiguës et chroniques du cerveau chez les enfants ou chez les adultes, dans quelques cas de fièvre typhoïde à forme cérébrale et dans la diathèse hémorrhagique ayant la forme de purpura hémorrhagica.

---

### Papaïne, pepsine végétale et plantes carnivores.

**13.** — Tous les naturalistes connaissent et racontent la singulière propriété qu'ont certaines plantes, appartenant pour la plupart à la famille des *Droseracées*, de saisir des proies vivantes pour les dévorer, c'est-à-dire de dissoudre et digérer les matières animales déposées sur leurs feuilles à l'aide d'un suc qui leur est propre. Ils ont vu que plusieurs d'entre elles ont dans leur structure, et par la présence de tentacules contractiles sur les feuilles, la faculté de saisir les insectes qui s'y déposent; c'est en quelque sorte la *fusion des règnes végétal et animal* considérés jusqu'à ce jour comme étant absolument distincts. Tous citent comme exemple le curieux spectacle de la *Dionœa muscipula* ou Dionée attrape mouches, qui, lorsqu'un insecte ou une mouche se pose sur ses feuilles, se sert de ses poils pour la capturer et ensuite la faire disparaître en la digérant.

Le même phénomène s'observe sur quelques *Droseras rotundifolias*, sur la *Sarracenia purpurea*, dont les racines sont regardées comme spécifiques contre la variole par les Indiens, contre la goutte par d'autres, et qui porte, au lieu de feuilles ordinaires, une expansion en forme de corne formée par la soudure de ses organes. A l'intérieur, se



trouve un liquide mucilagineux sucré qui endort les insectes assez imprudents pour boire à cette coupe perfide. Ils tombent dans ce liquide qui se charge de les digérer. Dans les *Darlingtonias* et les *népenthès*, existe un cornet analogue au précédent, et de plus muni d'une expansion foliacée en forme de couvercle qui se referme lorsqu'un insecte téméraire est entré dans son intérieur. Il est donc bien établi qu'il y a des plantes renfermant un suc capable de dissoudre les matières animales, ce qui leur permet de les absorber et d'en faire une nourriture. Ce sont des *plantes carnivores*.

En effet, les plantes douées de cette propriété prospèrent, par cette absorption, beaucoup plus que la même plante mise sous cloche et privée de cette alimentation.

Ainsi, en 1818, un jardinier anglais, Andrew Knight, racontait qu'un pied de Dionée sur les feuilles duquel il étendait de petites parcelles de viande était plus vigoureux qu'un autre pied que l'on abandonnait à lui-même.

Lindsay, cité par Belfour avait fait les mêmes observations qui ont été confirmées par Charles Darwin (*Des plantes insectivores*) et par Francis Darwin qui a renouvelé les expériences sur une très-grande échelle.

Cet observateur a pris 200 pieds de *Drosera rotundifolia* qu'il a cultivés dans des assiettes creuses remplies de mousse et dans chaque assiette il y avait une division en deux à l'aide d'une cloison de bois. Une moitié des *Droseras* recevait de la nourriture animale et l'autre moitié ne recevait rien. De plus, un dôme en toile métallique recouvrait le tout afin d'empêcher les insectes de venir se reposer sur les feuilles.

Pendant deux mois, tous les deux ou trois jours, chaque feuille d'une des moitiés de l'assiette recevait une ou deux parcelles de viande d'environ 3 milligrammes et il fut bientôt évident que les pieds de *Drosera* ainsi nourris prospéraient mieux que les autres. Leurs feuilles étaient plus vertes, plus nombreuses, plus brillantes et après dessiccation leur poids plus considérable. Leurs feuilles étaient plus belles et les graines plus fournies de matières dans la proportion de 100 à 379.



Certaines plantes renferment donc un suc analogue au *suc gastrique* et à la *pancréatine*, ayant parmi ses propriétés, celle de digérer la viande. Mais ce suc est en si petite quantité, qu'il est impossible de le recueillir et de s'en servir pour des expériences de digestion artificielle dans un laboratoire.

C'est sur les feuilles de la plante vivante qu'il faut expérimenter.

Nous avons eu l'idée de recueillir des feuilles de *Drosera* et d'en préparer un extrait aqueux pour voir si nous retrouverions là les propriétés digestives du suc sécrété par la feuille vivante. Le résultat a été nul. On nous avait préparé 30 grammes d'extrait qui fut employé frais, dissous dans l'eau, et mis en contact avec de la purée de viande crue. A la température ambiante comme à une température de 40°, il n'y eut aucun travail de dissolution ni de digestion.

Toutefois, si les *Droseras* ne peuvent fournir la quantité suffisante de suc nécessaire à opérer des digestions artificielles, il est d'autres végétaux qui en fournissent davantage. Ainsi Gorup-Besanez et Will ont retiré des urnes du *Népenthes* un ferment énergique, ne digérant les matières albuminoïdes qu'en solution acide et les transformant en peptones.

Sur quelques autres végétaux, on retire également des quantités considérables d'un suc carnivore, qui n'est qu'un ferment digestif. Nous ne savons s'il y en a beaucoup, mais nous pouvons dire qu'il en est un qui, sous ce rapport, est une véritable curiosité physiologique. C'est le *Carica papaya*, ou *arbre à melon*, qu'on pourrait appeler l'*arbre à pancréatine*.

C'est un arbre très-répandu dans l'ancien et dans le nouveau monde, dont la taille est assez élevée, et qui, de ses racines au sommet de la tige, dans ses fruits et jusqu'au bout de ses branches et de ses feuilles, renferme un *suc* dont nous avons pu extraire un ferment digestif dit *papaïne*, avec lequel on peut faire, dans un laboratoire,



la digestion artificielle d'une quantité considérable de fibrine et de viande, ou d'autres matières albuminoïdes.

On ne sait si cet arbre se nourrit des insectes qui viennent se reposer sur ses feuilles ; mais comme arbuste formant un suc carnivore, il sera difficile d'en trouver un qui fournisse un produit capable de digérer aussi parfaitement les viandes et les matières albuminoïdes.

Les phénomènes de digestion des viandes par le suc des *Droseras*, des *Nepenthes* et par le *Carica* sont à peu près chimiquement les mêmes. Mais il y a cette différence que les *Droseras* se servent de leur suc comme moyen de digestion pour servir à leur accroissement, car elles absorbent les matières albuminoïdes de l'insecte dissous. Pour eux c'est une fonction digestive. Au contraire, dans le *Carica* papaya, le suc ne paraît pas servir à la nutrition de la plante qui s'alimente autrement que par des matières azotées. Elle vit par ses racines et son feuillage. Ce suc est un produit merveilleux, que l'homme peut utiliser à son profit, et la papaine qui s'y trouve est à ce végétal, ce que la quinine, la digitaline et l'atropine, sont aux quinquinas, à la digitale et à la belladone, ou ce que sont encore les différents alcaloïdes aux végétaux qui les renferment.

C'est un *suc carnivore* végétal, ou plutôt un ferment digestif analogue à la pepsine et à la pancréatine, dont les propriétés peuvent être utilisées en physiologie et en médecine, et dont il est difficile aujourd'hui de prévoir les applications thérapeutiques.

En présence d'un pareil fait, n'y a-t-il pas lieu de faire cette remarque générale : que les végétaux nous fournissent, sous des formes peu différentes, la plupart des principes immédiats et des produits de sécrétion physiologique que l'on trouve dans le règne animal. Il y a là un véritable trait d'union entre les deux règnes. Les végétaux nous donnent, comme les animaux, de la fibrine, de l'albumine, de la caséine, de l'amidon, du glycose ; ils nous donnent, dans le *gourgamadou* ou *cirier de Cayenne et de Pensylvanie*, une cire végétale semblable à celle des abeilles, et avec laquelle



on fait des bougies qui brûlent avec une odeur parfumée; ils forment, dans le *brosimum galactodendron* de l'Amérique centrale, *arbre de la vache*, *pulo de leche*, l'arbre au lait, un lait végétal ou plutôt de la crème de lait, étudiée par Humbolt et sur lequel Boussingault a fait, en 1878, une communication à l'Académie des sciences, dont voici le résumé.

Quand on pratique une incision dans son tronc, il en sort un liquide blanc, visqueux, d'une saveur agréable : c'est du lait végétal. De Humboldt fut très étonné de rencontrer dans son voyage un arbre donnant en abondance un lait, qui rappelait, par ses propriétés, celui des animaux. Dans une ferme, il vit les nègres de la plantation recueillir du lait végétal pour y tremper leur galette de maïs ou de car-rare. Les Indiens des environs de la ferme venaient chercher ce lait dans des calebasses ; les uns le buvaient sur place, les autres le portaient à leurs enfants :

Lorsque M. Boussingault partit pour l'Amérique, De Humboldt lui recommanda tout particulièrement de faire l'analyse du lait végétal.

M. Boussingault n'y manqua pas. La guerre de l'indépendance, a raconté depuis l'illustre académicien, touchait à sa fin. La forteresse de Puerto-Cabello était le seul point encore au pouvoir des Espagnols sur les côtes de la mer des Antilles ; l'armée américaine en faisait le blocus. M'étant proposé de visiter les postes répartis sur le versant méridional de la Cordillère littorale, je partis des eaux thermales de Las Trincheras, où l'on voit encore des vestiges de fortifications élevées il y a plus d'un siècle par des boucaniers français, qui ravagèrent la ville de Neuva Valencia. Parvenu au torrent de Naguanaza, je rencontrai quelques soldats portant des bidons. Je supposai, continue M. Boussingault, que ces hommes allaient chercher de l'eau ; je leur demandai où ils allaient. Un d'eux répondit qu'ils allaient traire l'arbre. D'abord, je ne compris pas ; néanmoins, je les suivis. Après nous être élevés de 500 à 600 mètres, nous nous trouvions au milieu d'une forêt où abondaient de magnifiques *brosimum galactodendron*, dont les racines ram-



pantes couvraient la surface du sol. La température de l'air était de 20 à 22°. Aussitôt arrivés, les soldats pratiquèrent, à coup de sabre, de nombreuses incisions pour faire jaillir du lait; en moins de deux heures les bidons étaient remplis; on reprit le chemin du campement.

M. Boussingault n'avait pu faire, à cette époque, qu'une analyse approximative du lait végétal; on lui en a envoyé dernièrement d'Amérique, et il a pu s'en procurer parmi les produits de l'Exposition de 1878. Il a pu, cette fois, déterminer exactement la composition de ce singulier produit. En voici l'analyse :

Cire et matière saponifiable.....	36.2
Sucre interverti réducteur.....	0.8
Sucre interversible.....	0.7
Gomme facilement saccharifiable..	1.3
Caséum, albumine.....	1.7
Terres alcalines, phosphates.....	0.5
Substances indéterminées.....	1.8
Eau.....	57.0
	<hr/>
	100.0

Il résulte de ces chiffres que le lait végétal se rapproche certainement par sa constitution générale du lait de vache, en ce sens qu'il renferme un corps gras, des matières sucrées, du caséum, de l'albumine ou des phosphates. Mais les proportions de ces substances sont bien différentes. La somme des matières fixes est trois fois plus forte que celle qui entre dans la composition du lait. Aussi, est-ce à la crème qu'il convient de comparer le lait végétal. Par exemple :

#### CRÈME

Beurre.....	34.3
Sucre de lait.....	4.0
Caséum et phosphates.	3.5
Eau.....	58.2



Le beurre s'y rencontre à peu près dans la même proportion que la matière cireuse dans le lait végétal. Les matières fixes sont les mêmes à fort peu près. On peut donc avancer qu'il y a une véritable analogie entre la crème végétale et la crème animale. Les propriétés nutritives du lait végétal s'expliquent dès lors tout naturellement.

Après le lait végétal, voici le suc gastrique et le suc pancréatique de nature végétale, tirés du *Carica papaya*, dans lesquels on découvre un produit analogue à la pepsine et à la pancréatine, qui a toutes les propriétés du ferment digestif des animaux.

Cela dit, nous allons étudier le *Carica papaya* comme végétal carnivore, et ferment digestif au triple point de vue botanique, chimique et médical.

*Description du Carica papaya.* — Le *Carica papaya* est un arbre dicotylédone dicline, d'après Jussieu, originaire des Moluques, qui s'est propagé dans l'Inde, dans l'île Maurice et de là aux Antilles, à Haïti, au Brésil, dans la Colombie et dans presque toute l'Amérique du Sud.

Au Brésil on l'appelle *Mamoeiro* et les Indiens de l'intérieur *Chamburée*. Ailleurs on le désigne sous le nom d'*arbre à melon* ou *Papaye* seulement.

Quelques naturalistes, d'après Jussieu, le rangent dans la famille des Papayacées; d'autres le mettent dans les Passiflorées ou dans les Cucurbitacées (Linnée) ou même dans les Euphorbes. Il est habituellement monoïque mais, par exception, il est dioïque. En 1867, il y en avait un avec des fruits dans les serres de l'Exposition universelle, mais un violent orage qui a renversé la serre l'a détruit.

Ses propriétés sont vulgaires dans les pays où il se développe. Les femmes de ménage se servent des feuilles pour attendrir leur viande.

Une lettre que j'ai reçue de M. Jouan, capitaine de vaisseau, et dont voici un fragment, en est la preuve :

« Dans ces temps derniers, j'ai lu, dans un compte-rendu de l'Académie des sciences, vos recherches sur le suc du



papayer. J'ai pensé que vous accueilleriez peut-être quelques observations que j'ai été à même de faire sur cet arbre. (D'abord, est-ce bien un arbre, dans le sens vulgaire du mot?)

Les propriétés ramollissantes du suc du papayer sont bien connues des habitants du pays où il croît. Quand j'étais, il y a vingt-cinq ans de cela, commandant des îles Marquises, — à Noukahiva, — le matelot qui présidait à ma frugale cuisine les avait apprises des naturels de cette île. Bien plus, il s'agissait de suspendre, pendant quelques heures, de la viande fraîchement tuée, sous le feuillage d'un papayer, pour la mortifier considérablement; mais il est probable que cet effet n'était pas dû seulement à l'influence du feuillage : la température, variant entre 26 et 33° centigrades, pouvait bien y être pour quelque chose.

J'ai lu, dans tous les livres, que toutes les parties du papayer renferment un suc qui est un *poison irritant*. — Je confesse qu'il ne m'est jamais arrivé de manger des feuilles de papayer, mais ce que je puis dire c'est que les feuilles étaient un régal, un friandise pour deux ânes que nous avions dans notre petite colonie. Il leur est arrivé plusieurs fois de briser la clôture de mon jardin pour satisfaire leur passion au détriment de mes papayers.

Le fruit, en général très-peu estimé, a, aux îles Marquises, une saveur toute particulière : il est excellent et très sain. Les naturels n'en mangent guère pourtant; du reste, en dehors du fruit de l'arbre à pain, et quelque peu du *taro* (*colocasin esculenta*), ils n'ont que peu d'estime pour les fruits et les végétaux, et ils nous comparaient irrévérencieusement à leurs porcs quand ils nous voyaient manger de la salade. Le *papaye*, comme tous les fruits à pulpe du tropique, a une légère odeur spermatique; ses nombreuses graines ont une saveur piquante, un peu poivrée, mais, quand on vient à ouvrir le fruit, elles exhalent, ainsi que le jus poisseux dans lequel elles baignent, une odeur de fiente de chat assez prononcée. Est-ce à cause de cela que mes chats s'écartaient de ces graines, en masse, avec une répugnance marquée?



« Le papayer est d'introduction (relativement) assez récente dans les îles de l'Océanie, où il est aujourd'hui très répandu. Cook, ou plutôt Forster, n'en fait nullement mention. Il a été introduit à la Nouvelle-Calédonie par nos missionnaires, il y a peut-être trente-cinq ans, et il y a prospéré, ainsi que dans le petit archipel voisin, les îles Loyalty; il fait même un fort appoint dans la nourriture des populations faméliques de ces misérables îles coralligènes. Aux îles Harvaï (îles Sandwich), toute les parties de l'arbre sont employées comme médicament externe, pour le traitement de certaines plaies, des abcès, des dartres.

« Tels sont les particularités que j'ai remarquées; je suis réellement honteux de vous envoyer cela, mais peut-être trouverez-vous quelque profit à en tirer. Sinon, considérez, je vous prie, cette lettre comme non avenue, bonne pour le panier.

« Veuillez agréer, etc. »

Nous avons voulu reproduire cette lettre à titre de document, sur la connaissance vulgaire du papaya dans nos colonies.

Il est certain que la tige du papaya renferme un suc laiteux doué de qualités extraordinaires, anthelminthiques, et qu'il est capable de ramollir et de digérer la viande et les graisses; de plus, que ses graines sont également douées de propriétés vermifuges.

Déjà, en 1690, on a cultivé à Hampton Court un papayer (*Registre Botanique*, 6, tab 459), mais il n'est pas question de ses propriétés. La première description en a été faite à Rome, en 1788, par Gilli et Xuarez (*Mervazioni fitologiche*, etc., p. 61, tab X). Une autre se trouve dans le *Registre Botanique*, n° 6, 1820, et provient d'un arbre du duc de Northumberland à Brentford. On en a parlé en 1829 dans le *Magasin Botanique*, au sujet d'une plante mâle du jardin de Glasgow.

Une analyse en a été faite par Vauquelin en 1800, *Annales de chimie*, XLIX, p. 295 et XLVIII, p. 271. — Il en est également question dans le même Recueil, XLIII, 267, 304,



XLIX, 250, 306. Dans le *Bulletin de la Société philomatique*, III, 133. — Dans le *Journal de botanique*, VI, 193. — Dans la *Flore des Antilles*, de Descourtiz. — Dans les *moyens d'amélioration des Colonies*, t. I, p. 98, par Cossigny qui rapporte de très curieuses guérisons de maladies vermineuses. — Dans l'*Ancien journal de médecine*, par Bajou, XXXIV, 60 et XXXVI, 241. — Dans le *Journal de pharmacie*, III, 472. — Dans le *Nouveau Dictionnaire d'histoire naturelle* (1832), art. *Papaye* et la planche MII représente l'arbruste en entier avec les fruits. — En Allemagne, à Cassel, il y avait en 1863 un *papayer* en fleur et sur lequel Kessler a donné quelques renseignements, sans en indiquer les propriétés. — M. Vinson, *Histoire naturelle du papayer*, 1868, en a tiré un extrait gommeux appelé *caricine*, mais il ne parle que de ses propriétés vermifuges sans indiquer sa propriété de ramollir les viandes. — Ses propriétés digestives ont été signalées pour la première fois en 1750 par Griffith Hughes dans *natural history of Barbados*, Book VII. S. 181, tab 14, qui en a fait des applications pour ramollir la viande et guérir l'herpès circinné et les autres dartres, puis par Schacht, 1856 (Monatsber, de Berlin. Akad, S. 515), par Holder (*Barbados in Transact of the Wernerian Soc.*, III, 245 an), par Endlicher; par M. Roy, en 1875, dans le *Journal de médecine, de chirurgie et de pharmacie de Bruxelles* et dans un feuilleton de l'*Union médicale*; par le Dr da Silva Lima, de Bahia, et par M. Chernovitz, en 1878 dans la *Gazette médicale de Bahia*; par M. Moncorvo, un de nos savants confrères de Rio-Janeiro, auquel nous nous sommes adressé en 1877 pour avoir du suc et des fruits, — par M. Wittmack, 1878 (*Separatabzug aus den Sitzungsberichten des botanischen Vereins der provinz Brandenburg*) qui, dans cette communication, ne fait rien connaître de nouveau; — par M. Adrien Wurtz, de l'Institut, et Bouchut qui, au mois d'août 1879, annoncent la découverte de la *papaïne*, découverte communiquée à l'Académie des sciences et au Congrès d'Amsterdam, enfin par M. Wittmack qui, un mois après nous, en septembre, au nom de M. Balcke, et sans parler de ce qui avait été fait précédemment, annonce la dé-



couverte d'une *papayacine* sur laquelle il ne fournit aucun détail, et dont il ne donne aucun des caractères physiques et chimiques.

Voici la description du *Carica Papaya*.

« Le *tronc* cylindrique revêtu d'une écorce de couleur cendrée a de 5 à 20 mètres de haut; il est creux et coupé de distance en distance par des cloisons horizontales. Le sommet est couronné par un grand bouquet de feuilles, ce qui donne à cet arbre quelque ressemblance avec le palmico. Sur pied, il renferme un suc blanc laiteux qu'il perd après avoir été abattu et transporté en Europe. Alors le bois n'a plus aucune propriété. Desséché, ses fibres, qui ont une résistance assez considérable, ont une disposition particulière. Elles ressemblent à un canevas formé de mailles losangiques à angles supérieurs et inférieurs très aigus.

Les *racines* sont charnues, pivotantes, avec des radicales d'une longueur considérable et ramifiées. Elles exhalent une odeur de chou fermenté.

Les *feuilles* sont très amples, analogues à celles du figuier, divisées en 5, 7 ou 9 lobes sinueux. Leur extrait dissous dans l'eau a quelques-unes des propriétés du suc de la tige, mais faibles.

Les *fleurs* d'un jaune pâle, à étamines rougeâtres, sont habituellement monoïques, mais cela ne peut être répété qu'après vérification. En effet, quelques naturalistes admettent une fleur mâle et une fleur femelle. Cela n'est peut-être pas vrai. D'après Vinson, ce qu'on appelle fleurs mâles ne sont que des fleurs complètes avec avortement constant de l'ovaire. Quant à la fleur femelle, elle n'a que les organes femelles, à l'exclusion de tout organe mâle. Ces fleurs participent des propriétés de l'arbre lui-même.

La *fleur hermaphrodite remplissant les fonctions d'organes mâles* a un calice très petit, offrant cinq petites dents à peine saillantes et une corolle infundibuliforme. Les étamines, au nombre de dix, en comptent cinq pédicellées et cinq sessiles. Les anthères sont rectilignes, introrsées. Au fond du tube de la fleur existe un pistil court, qui surmonte un ovaire uniloculaire, susceptible d'être fécondé.



En effet le fruit provenant de cette fleur grossit, mûrit et produit des semences qui, à leur tour, donnent naissance à d'autres individus, soit semblables à eux, soit semblables aux papayers franchement femelles. Ces fleurs, qui ne ressemblent nullement à celles de ces derniers, sont disposées en guirlandes qui imitent assez un thyrses. Elles ont beaucoup de ressemblance avec celles du jasmin et répandent, surtout le soir et le matin, un parfum aussi agréable que celui fourni par ces dernières.

Dans la *fleur femelle*, le calice est quinquédenté, la corolle pentafide a cinq divisions bien marquées, les pétales alternes avec les sépales à préfloraison imbriquée. Cinq stigmates existent au gynécée : ils sont sessiles et représentent assez bien la grenade que l'on voyait autrefois sur les armes des artilleurs.

Chaque bouton de la fleur du papayer est accompagné d'une bractée. Trois fleurs naissent d'ordinaire à l'aisselle d'une feuille : le plus souvent une seule d'entre elles arrive à donner un fruit qui parvient à maturité. Toutes les fleurs ont noué ; mais l'une d'elles croît au détriment des deux autres. Quand trois fruits croissent à la fois, le premier ne prend toujours un développement plus considérable.

Le fruit appelé *papaye*, ailleurs *mainao*, du volume d'un petit melon ou petit potiron, est ovoïde et marqué de 5 à 8 côtes comme les fruits auxquels je viens de le comparer. D'abord verdâtre, plein de suc laiteux quand il n'est pas encore à maturité, et devient ensuite jaune, et a l'odeur et un peu le goût de l'abricot. Il est creux comme le melon et rempli de graines. Il se mange cru dépouillé d'écorce, ou cuit avec du sucre. On en fait une marmelade qui se trouve sur quelques tables et dont j'ai pu manger ici chez des Colombiens. C'est un plat de dessert comme chez nous la marmelade d'abricots. La chair de ce fruit, mûr, est légèrement sucrée, saine et dit-on un peu laxative. A une certaine époque de son développement, avant maturité complète, elle renferme un suc laiteux abondant, analogue celui de la tige. Ce suc est très employé contre les vers, d'après la découverte de Cossigny.



On retire le suc laiteux par incision du tronc de l'arbre et des fruits. Le D<sup>r</sup> Roy en a tiré 28 centimètres cubes en une heure. Il est spontanément et rapidement coagulable, et il forme une masse blanche compacte, un caillot nageant dans une petite quantité de sérum. Cette coagulation et cette division en deux parties rappellent assez bien ce qui se passe dans le phénomène si connu de la coagulation du sang.

Ce suc est un peu amer, sans âcreté, rempli de fibrine et d'albumine que Vauquelin a comparé à du sang privé de matière colorante. Il contient, dit Vauquelin, une huile concrète, beaucoup de matière animale et de l'eau.

Il est regardé comme *anthelminthique*, et Ainslie dit qu'il est très nuisible aux intestins.

D'après Vinson, il renferme de l'albumine végétale, de la gomme, une résine blanche analogue à de la cire, dans lesquelles résident les propriétés du végétal, qu'on peut appeler *caricine*, une matière grasse azotée, différents sels alcalins où dominant la potasse et la chaux combinée à l'acide malique et des traces de tannin. Cette matière est toute différente de la papaine.

La caricine possède une saveur âcre. Elle n'a pas d'odeur, fond à 100° et se volatilise à une température élevée. Les acides forts la détruisent. L'acide azotique la colore en jaune foncé ; avec l'acide sulfurique elle produit une magnifique coloration d'un beau rouge violacé qui rappelle le violet d'aniline. Sa solution est parfaite ; mais si l'on ajoute de l'eau à ce moment, la coloration disparaît, et il se forme un précipité blanc cailleboté, uniquement composé de gomme résine.

On l'obtient en précipitant le lait de papaya ou la décoction de fruit vert par l'éther ou par l'alcool à 85°. Avec cette alcoolature on peut refaire une émulsion qui a toutes les propriétés du suc frais de papayer. On peut encore l'obtenir en desséchant à l'ombre, sur de larges surfaces planes, ou sur des assiettes de porcelaine, le suc de papayer. Cela donne une substance concrète qui peut former une masse pilulaire avec laquelle on roulerait des pilules qu'on pourrait dragéifier ou revêtir d'une couche de solution concentrée



de baume de Tolu, ce qui les mettrait à l'abri des détériorations ultérieures.

Les *graines* sont petites, noirâtres, arrondies et sont employées dans les colonies comme vermifuges. Elles sont très actives.

*Démonstration des propriétés digestives du suc de papaya.* — D'après Griffiths Hughes, Endlicher, le Dr Holder, et plus tard, d'après le Dr Roy, quelques gouttes de ce suc avec de l'eau attendrissent la viande, la désagrègent et la réduisent en pulpe demi-liquide au bout de quelques minutes. On obtient le même résultat, dit Endlicher, en enveloppant un morceau de chair toute une nuit avec une feuille de l'arbre. C'est un fait très-connu des cuisinières; celles-ci savent qu'un morceau de viande trempé pendant dix minutes dans le suc et mis à la broche, ne tient pas et tombe en morceaux.

Si l'on mouille seulement la viande avec quelques gouttes de la solution, la couche superficielle qui a subi le contact du liquide se ramollit et prend l'aspect d'un mucilage.

D'après les expériences d'Endlicher, du Dr Holder et du Dr Roy, si l'on opère sur de la viande crue, sur de l'albumine, sur du gluten, sur de la fécule, avec un centimètre cube d'une solution de 1 gr. de suc concret pour 3 gr. d'eau distillée et qu'on fasse bouillir pendant cinq minutes voici ce qu'on observe :

La viande est réduite à une consistance demi-liquide sirupeuse.

Si l'on opère à froid, le même phénomène se produit mais plus lentement, et au bout de quelques heures. D'une autre part, en prenant 4 verres si l'on met :

Dans le premier verre, 10 gr. de viande de bœuf crue,

Dans le deuxième, 10 gr. d'albumine d'œuf,

Dans le troisième, 10 gr. de gluten,

Dans le quatrième, 10 gr. de fécule d'arrow-root et que l'on ajoute dans chaque verre 3 gr. de solution de suc de papaya avec 8 gr. d'eau en laissant macérer vingt-quatre heures, voici ce qui se passe :



La viande devient gélatineuse ; l'albumine prend l'aspect d'une pulpe ; le gluten est ramolli et en partie dissous ; seule la fécule ne subit aucune modification.

Au bout de quarante-huit heures de macération, l'albumine et le gluten sont complètement dissous.

Si l'on examine la viande avec le microscope, les fibres musculaires sont complètement désagrégées.

Ces expériences nous ont paru intéressantes et dignes d'inspirer de nouvelles recherches, tant pour vérifier l'exactitude des faits antérieurement énoncés, que pour voir le parti qu'on pourrait tirer de ce suc dans la pratique médicale.

Nous nous sommes donc fait adresser, en 1876, de l'Amérique du Sud, de l'Inde et des Moluques, de Bahia, de l'Équateur, de la Havane, par nos obligeants confrères Rienzi, da Silva Lima et Moncorvo ; des Antilles par la direction des Colonies, MM. Aubry Lecomte, de Nozeilles, et Michaux ; de Haïti, par le D<sup>r</sup> Ritti, etc., du suc laiteux, des fruits verts et à maturité, ainsi que des fruits confits ; des fleurs confites, de la marmelade et du bois de Papaya avec l'intention d'étudier les propriétés semblables ou différentes de toutes les parties du végétal.

Ce que nous avons trouvé est extrêmement curieux, et révèle dans le Papaya un arbre rempli d'un suc carnivore dont l'importance en médecine sera, nous croyons, très-considérable.

Il circule réellement dans les différentes parties de cet arbuste, un suc presque neutre qui a toutes les propriétés de la *pepsine*, sauf que celle-ci est acide, et n'agit qu'étant acide, et quelques propriétés de la *pancréatine* ce qui en fait une sorte de *pancréatine végétale*.

A côté des études faites par Darwin et par Gorup Besanez et Will sur les *Droseras* et les *Nepenthes*, plantes qui ne donnent que des gouttelettes de ferment digestif, et qui ne digèrent que des parcelles de matières albuminées, il faut donc placer le *Carica papaya*, arbuste carnivore, qui renferme en abondance de la *papaïne*, ferment digestif et peptogène d'une puissance extraordinaire et que



nous avons réussi à extraire avec M. Wurtz, au laboratoire de la Faculté de médecine de Paris. Nous reviendrons plus loin sur cette analyse après l'exposé de nos expériences et de nos études cliniques à l'hôpital des Enfants-malades, nous indiquerons alors les propriétés physiques et chimiques de ce ferment, ainsi que ses réactions et son procédé d'extraction.

Malgré la difficulté de la récolte du suclaiteux de Papaya, le Dr da Silva Lima nous en a envoyé, en 1876, deux flacons bien remplis, bouchés par le procédé Appert. Après six semaines de traversée, ces flacons nous sont arrivés : l'un intact, et l'autre en fermentation. Néanmoins, le suc pur et le suc fermenté, fétide, m'ont donné les mêmes résultats dans mes expériences. Plus tard, il nous a envoyé du suc évaporé, à consistance d'extrait, mais, d'après nos expériences, ce suc délayé dans l'eau est beaucoup moins actif que le suc frais.

Nous avons reçu d'autres échantillons qui nous ont été envoyés de la Colombie et de l'Equateur par un de nos amis, M. Simon. Ils nous ont offert les mêmes propriétés digestives que les premiers.

Le Dr Moncorvo a eu aussi la bonté de nous envoyer en 1877 du suc de l'arbre et un extrait de feuilles dissous dans l'eau, qu'il appelle *Caricine*, à l'exemple de M. Vinson. Du premier, nous avons obtenu les mêmes bons résultats, mais, avec le second, les effets ont été moins satisfaisants.

Par suite de l'extrême obligeance de M. Aubry Lecomte et de Nozeilles, commissaires de la marine, nous avons pu avoir de nouveaux échantillons de suc et de fruits, ce qui nous a permis de renouveler les expériences, de traiter les malades de mon service à l'hôpital par cette préparation substituée à la pepsine ordinaire, et enfin de nous fournir les moyens d'isoler de cette substance le principe actif auquel nous avons donné le nom de *papaïne*.

Voici nos expériences du laboratoire de l'hôpital des Enfants-malades avec mon interne en pharmacie M. Lachatre.

Le suc concrété de Papaya que nous avons employé est



sous forme de pulpe blanchâtre molle. Il est neutre quelquefois un peu acide, et très-riche en substances coagulable (albumine et fibrine). Dans l'eau, il se sépare en deux parties, l'une restant en solution, l'autre se déposant sous forme de masses blanches et grumeleuses.

Il dissout l'huile et les essences ; il les émulsionne momentanément et les réduit à un état de division infini, ce qu'il est facile de constater avec le microscope, mais il est sans effet sur l'amidon. C'est surtout sur la viande hachée et sur les matières albuminoïdes que son action est remarquable, ainsi que le montrent les expériences suivantes :

Suc de papaya.....	1	gramme
Eau .....	10	—
Viande.....	10	—

La viande hachée soumise à une macération (*à froid*) de douze heures s'est presque entièrement dissoute et transformée en peptone, la viande laissant un résidu fibreux.

Une seconde opération avec les mêmes proportions, faite à *la température* de 40 à 50° donne très-rapidement une dissolution complète et produit un mélange demi-liquide de couleur gris clair.

Ce suc dissout également l'albumine de l'œuf cuit et en forme une espèce de pulpe blanche, qui est un peptone d'albumine.

Le suc Papaya, bien qu'il soit presque neutre, jouit donc des mêmes propriétés que la pepsine, et un essai comparatif fait avec la meilleure pepsine que l'on puisse se procurer, fait voir qu'il est plus efficace ; car la dissolution de la viande et de l'albumine a été plus rapide et plus complète avec le suc de Papaya qu'avec la pepsine.

1° Pepsine.....	1	gramme correspondant à
Viande.....	3	— 25 grammes de
Eau distillée.....	10	— suc gastrique.
2° Suc concret de Papaya.....	1	gramme.
Viande .....	3	—
Eau distillée.....	10	—



Après seize heures de macération, la viande mise en contact du Papaya est complètement dissoute et transformée en peptone.

La viande mise au contact de la pepsine laisse un résidu abondant et est incomplètement désagrégée.

On peut aussi rapprocher l'action de ce suc de l'action de la pancréatine; mais il y a cette différence que cette dernière substance saccharifie l'amidon et émulsionne les graisses instantanément, tandis que le suc de Papaya mis au contact de la graisse de bœuf et de l'axonge à 50 ou 60° n'a pas paru exercer sur ces corps une action dissolvante émulsive aussi complète. Cependant, avec l'axonge, on obtient par refroidissement une masse blanche crémeuse, analogue en *apparence* à ce que produit la pancréatine dans les mêmes conditions. Ce produit examiné au microscope se présente dans un état de division extrême tout différent de ce qu'offre l'axonge n'ayant pas subi ce contact. Il y a évidemment un phénomène d'émulsion.

Avec le gluten en pâte grise, élastique, très-tenace et collante mis dans la solution au 10° on obtient en douze heures et à 40° une solution complète de la substance.

A l'état légèrement alcalin, le suc concret dissout encore les matières albuminoïdes.

Mais si on le rend acide, alors la transformation est extrêmement rapide et met moitié moins de temps à convertir la viande en peptone.

Dans une autre série d'expériences nous avons mis la pulpe de Papaya au tiers, soit avec de l'eau sucrée, soit avec de la glycérine, soit enfin avec de l'alcool.

1 <sup>re</sup> solution.	Eau distillée sucrée.....	100	grammes.
	Suc concret ou pulpe de Papaya	50	—
2 <sup>e</sup> solution.	Eau distillée.....	90	—
	Glycérine.....	50	—
	Suc concret ou pulpe de Papaya	50	—
3 <sup>e</sup> solution.	Eau distillée.....	90	—
	Alcool.....	10	—
	Suc concret ou pulpe de Papaya	50	—



Les matières albuminoïdes en contact avec la solution sucrée ou glycérinée de Papaya se sont digérées et converties en peptones. La solution alcoolique a paru être sans effet.

*Propriétés thérapeutiques de la papaine et du suc de papaya.* — A la suite de ces expériences de laboratoire qui établissaient nettement les propriétés digestives du suc de papaya dilué, nous avons commencé les études thérapeutiques sur les malades de notre service hospitalier. Seulement, comme le suc pur est très actif, très irritant et peut être corrosif pour l'intestin, nous n'avons employé que du suc dilué avec son dixième de poids d'eau sucrée. Il a été administré dans tous les cas où l'on emploie habituellement la pepsine. Treize enfants atteints d'entérite aiguë ou chronique avec *lientérie*, c'est-à-dire rendant des matières fécales liquides, mélangées de détritits alimentaires reconnaissables, tels que lambeaux de viande, croûtelettes de pain, grumeaux de ca-séum, etc., ont pris cette substance avec de la viande pulpée, et ont guéri rapidement. C'est comme s'ils avaient pris de la pepsine de bonne qualité. Je l'ai employé dans deux cas de dyspepsie chez des sujets dont les digestions étaient lentes et cela m'a parfaitement réussi.

Une autre application faite dans mon service a été la digestion rapide des fausses membranes du croup extraites par la trachéotomie, et des helminthes tels que ténias et lombrics rendus par les malades.

Une fausse membrane de la trachée, épaisse, résistante, élastique, mise dans un tube à expérience avec une solution de suc de papaya au tiers se dissout à froid en quelques heures, et en quelques minutes si l'on chauffe légèrement le tube sur la lampe à alcool. En 1877, 1878 et 1879, l'expérience a été faite à ma clinique devant de nombreux assistants.

Des lombrics traités de la même façon dans le tube à expérience, ou des fragments de ténia encore vivants, se digèrent de même, à froid, en vingt-quatre heures, et, en quelques instants, si on élève la température de 40 ou 50°. Cela jus-



tifie l'assertion des médecins de l'Amérique qui déclarent anthelminthiques le lait ou les graines de papaya, et qui les emploient comme pouvant guérir les maladies vermineuses. Voici ce qui s'est fait à cet égard.

Une négresse, dit Cossigny, était chargée dans une habitation du soin de nourrir les cochons de son maître; elle avait des vers depuis longtemps, et avait pris sans succès différents remèdes : elle remarqua que lorsqu'elle donnait à ses élèves des papayes vertes coupées par tranches, pour leur nourriture, ils rendaient ordinairement des vers. Elle essaya d'en manger, et fut guérie. Des gens de l'art qui eurent connaissance de ce fait attribuèrent ce succès au lait que contient la papaye verte, et l'expérience justifia leurs conjectures.

L'administration du lait du papayer n'offre aucune difficulté : on fait au fruit vert, encore attaché à l'arbre, une incision longitudinale, et il en découle un lait abondant que l'on recueille, pour l'administrer, encore à l'état frais, aux malades.

Voici les formules consacrées par l'usage :

1<sup>o</sup> Prenez le suc laiteux du papayer : de 5 à 10 grammes, pour les enfants de 1 à 2 ans.

Pour ceux de 2 à 6 ans, 10 à 15 grammes ;

Pour ceux d'un âge plus avancé, 15 à 20 grammes.

Mélez le lait du papayer avec un égal volume de miel, battez le mélange en y ajoutant environ une demi-tasse à café d'eau bouillante, et administrez.

2<sup>o</sup> Une demi-heure après, donnez, suivant l'âge de l'enfant, 5 à 30 grammes d'huile de ricin, à laquelle vous aurez ajouté de 5 à 20 grammes de jus de citron.

Un deuxième mode d'administration est encore et plus particulièrement usité. Il consiste à ajouter au mélange de miel et de lait au papayer, l'huile de ricin et le jus de citron. On administre le tout en une seule fois. Dans la soirée du jour où l'on se purge avec ce médicament, on a soin de donner au malade un lavement auquel on ajoute une cuillerée de sucre.

S'il se manifeste des coliques, avancez l'heure de l'admi-



nistration du remède auquel il est bon d'ajouter une certaine quantité de lait de vache.

Jamais la médication que nous venons d'exposer ne manque son effet, et, administrée comme nous le recommandons, on n'avait jamais vu d'accidents se produire.

En effet, l'administration du papayer doit être faite avec prudence, car, employé par des mains inhabiles, ce suc possède les propriétés d'un poison irritant.

Nous avons vu, sous l'influence du suc du papayer, se produire chez des personnes à qui on l'avait administré sans le concours des substances adoucissantes qui entrent dans les formules que nous avons désignées, des accidents de nature différente. Chez quelques sujets dont le derme était délicat, il survenait une véritable urticaire. Chez d'autres se produisaient des coliques violentes, bientôt suivies d'un véritable érysipèle, ou bien encore une inflammation de l'anus suivie de déjections sanguinolentes. Mais un régime adoucissant, des bains, des lotions émollientes, dissipaient bientôt ces accidents, dont la durée était de deux ou trois jours au plus. On peut se mettre à l'abri de ces effets en suivant ponctuellement le mode d'administration que nous avons recommandé plus haut.

Ce qui rend le lait du papayer un agent précieux comme vermifuge, c'est que, d'ordinaire, une seule dose suffit pour débarrasser un malade de ses lombrics, quelque grande que soit la quantité qu'il peut en avoir.

Cossigny rapporte encore les faits suivants de Lejuge et de J. Humbert sur l'action anthelminthique du suc de papayer.

*Observation de M. Lejuge.* — Un enfant noir, âgé d'environ deux ans, eut des symptômes de vers; il écumait et paraissait disposé à tomber en convulsions; on lui a donné sur le champ une potion composée de jus de citron, d'huile d'olives et de sucre, le lendemain une cuillerée de lait de papayer préparé selon l'usage. Il a rendu dans la soirée quinze vers; le surlendemain on lui a fait prendre une cuillerée d'huile de palma-christi; dans la soirée il a rendu vingt-quatre vers et il a été guéri (Cossigny. l. cit., p. 109).



*Observation de Joseph Humbert.* — Cet auteur dit avoir administré le lait du papayer à deux enfants de trois et quatre mois qui seraient morts sans l'efficacité de ce remède. Il ajoute que les praticiens de la Réunion furent d'abord effrayés de l'usage d'une liqueur qui passe pour être très caustique; mais s'étant bien convaincus qu'il n'en résultait aucun inconvénient, les plus habiles d'entre eux et les plus prudents ne firent aucune difficulté d'en ordonner l'usage, et le pratiquèrent eux-mêmes à l'égard de leurs propres enfants.

D'après ces faits, Cossigny envoya en Europe du suc de papayer, pour qu'on en fit l'expérimentation.

Ce fut la corvette l'*Aurore*, partie de l'île de France en brumaire de l'an IX, qui fut chargée de porter à la Société d'agriculture de Paris deux flacons de ce lait pur, et un troisième dans lequel on avait ajouté une certaine quantité d'esprit de sucre (notre rhum). Bien que la corvette eût été prise sur les côtes de France, les trois flacons furent envoyés à Paris par les soins de sir Joseph Bank, président de la Société royale de Londres : fait qui honore les savants des deux nations, dont la confraternité scientifique n'était pas atteinte par les dissensions et les guerres nationales.

Les expériences chimiques sur ce produit furent confiées aux citoyens Marchais et Larcher Daubencourt. Vauquelin et Cadet en firent une analyse chimique, et publièrent un mémoire sur ce sujet dans les Annales de chimie. Ces chimistes ne trouvèrent pas au lait de papayer la puissance d'action que nous sommes habitués à lui trouver dans nos climats; mais dans l'expérimentation qu'ils en firent sur une femme atteinte du ténia, le suc desséché du papayer qu'ils employèrent provoqua l'expulsion de quelques portions de ver, sans cependant l'éliminer entièrement.

Cossigny se servait encore, au lieu et place du lait du papayer, de la décoction de ses fruits verts, coupés par tranches, ou bien de celle des racines, et dit en avoir obtenu ce qu'il en attendait.

Cossigny ajoute que les graines de la papaye mûre, desséchées et pulvérisées, se donnent en décoction, comme



anthelminthiques. Horsfield rapporte qu'à Java les habitants l'emploient au même usage.

Vinson qui rapporte ces faits donne le mode d'administration suivant du lait du papayer. A la commodité d'application, ce procédé joint l'utile à l'agréable, car il produit des effets certains. Il consiste à mélanger à la pulpe du fruit mûr du papayer une quantité de lait de papaye suivant l'effet qu'on veut produire et l'âge du sujet. On mange ensuite cette pulpe ainsi préparée. Cette pulpe sert alors de correctif à l'âcreté du lait, et remplace avec avantage le miel et l'huile de ricin, qui entrent dans les formules que nous avons établies.

A ces différents faits on peut ajouter une observation médicale de M. Louis Bouton, secrétaire de la Société royale des Arts et des Sciences de l'île Maurice.

Une jeune servante fut un jour subitement prise d'éblouissements, de vertige, d'accès de délire, où les larmes succédaient au rire et le rire aux sanglots et aux gémissements. Des mots incohérents s'échappaient de ses lèvres, et pendant son sommeil, d'une extrême agitation, survenaient des rêves affreux qui la réveillaient en sursaut. Cet état dura un mois environ : la malade semblait être entièrement privée de raison et était devenue d'une maigreur effrayante.

Le médecin qui lui donnait ses soins avait épuisé tous les antispasmodiques de la pharmacopée, attribuant à une surexcitation nerveuse la maladie de cette jeune fille. Cependant nous avons remarqué qu'il lui survenait parfois des nausées, et qu'alors elle portait instinctivement ses doigts dans l'arrière-bouche, comme pour vouloir arracher ce qui pouvait exciter ces nausées. Elle réussit une fois à en expulser un ver vivant qu'elle arracha avec violence.

Cet indice mit le médecin sur la voie du mal auquel il commençait à ne plus rien comprendre, et il ordonna diverses poudres vermifuges qui ne produisirent aucun effet. C'est alors qu'on lui suggéra l'idée du lait de papaye : haussant un peu l'épaule, il consentit cependant à le laisser donner. Le remède fut administré selon la prescription ordinaire et la malade guérit radicalement après avoir



rendu une quantité énorme d'ascarides entiers et par tronçons.

A l'île de la Réunion on parle encore d'autres propriétés thérapeutiques du papayer. Ainsi on affirme qu'il possède la propriété d'arrêter l'hématurie qui précède ou accompagne les néphrites.

Dans ce cas, l'on recommande la décoction de ses racines. On choisit à cet effet celles qui proviennent de l'arbre mâle, les plus vieilles, qui sont aussi les plus grosses et les plus ligneuses.

Cette racine, coupée par tronçons et séchée au soleil, se conserve assez longtemps. M. L. Bouton assure que dans les affections des reins, le D<sup>r</sup> Bouchor, de l'île Maurice, en prescrivait souvent l'usage, toujours avec un plein succès.

Nos expériences confirment tout ce qu'on vient de lire. Le ferment du papayer serait non pas seulement vermifuge ou vermicide, mais bien un vermivore puisqu'il détruit et digère les helminthes. Toute la question est de savoir si l'action dévorante s'opère dans l'intestin comme dans un verre à expérience. Il est permis d'en douter et plus tard nous dirons pourquoi. Néanmoins, ce que nous avons observé a été entrevu par le D<sup>r</sup> Vinson, qui dit : « ... Ces vers arrivent morts, la plupart en tronçons, quelquefois même en partie dissous, et complètement déformés, ce qui a fait penser à quelques personnes que le sujet rendait des morceaux d'intestins. Ces faits répétés par ceux qui ignorent ce qui se passe réellement sous l'influence du lait de papaya, ont jeté de la défaveur sur ce précieux vermicide, mais nous n'hésitons pas à le désigner comme le plus puissant, le plus fidèle, et le plus efficace de tous les vermicides connus jusqu'à ce jour.

De tels résultats, et d'autres encore, que nous ne croyons pas opportun de publier à présent, faute de recherches assez nombreuses, nous laissaient cependant peu satisfaits. Nous tournions évidemment dans le cercle des connaissances antérieures relatives à la propriété digestive du suc de papaya, connaissances évidemment insuffisantes au point de



vue scientifique. Il restait à faire un pas en avant, et à découvrir ou isoler le principe actif renfermé dans le suc laiteux de cet arbre carnivore qui digérerait un bœuf et le convertirait en peptone, si l'on voulait entreprendre cette bizarre expérience. Ce progrès vient d'être réalisé.

Du suc de papaya, nous avons retiré *la papaïne* et nous ne pouvons mieux faire que de reproduire textuellement la communication (1) faite à l'Institut, le 24 août 1879, par l'un de nous, communication que j'ai faite ensuite au Congrès d'Amsterdam, le 9 septembre, et qu'on a publiée dans la Gazette médicale de Vienne au même moment, le 14 du même mois.

« Le suc liquide qui s'écoule par des incisions faites à l'arbre est neutre et laiteux. Il se coagule immédiatement et se sépare en deux parties, une sorte de pulpe insoluble ou peu soluble et un sérum incolore et limpide (2).

« Le suc pur qui nous a été adressé ne nous est pas parvenu sans altération, et celle-ci s'est manifestée par une odeur putride. On y a découvert le ferment butyrique. Pour mettre le suc à l'abri de cette altération, on nous l'a expédié mélangé à de l'eau sucrée ou à de la glycérine ou aromatisé avec quelques gouttes d'essence de menthe. Dans cet état, il se présentait sous forme d'un liquide épais, laiteux, sans nulle odeur, accusant une fermentation quelconque. Mis en contact avec la viande crue, la fibrine, le blanc d'œuf cuit, le gluten, il les a attaqués et ramollis au bout de quelques instants, et a fini par les dissoudre après une digestion de quelques heures à 40°. Le lait est coagulé d'abord et la caséine précipitée se dissout ensuite. Des

---

(1) Voyez : *Comptes rendus de l'Académie des sciences*. — Août 1879.

(2) Je remercie MM. les Drs da Silva Lima, de Bahia; Moncorvo, de Rio-Janeiro; MM. Simon, de l'Equateur; Aubry Lecomte, commissaire général de la Marine, directeur du Musée des colonies, de l'obligeance qu'ils ont eue en me faisant venir le carica papaya dont j'avais besoin.

E. B.



fausses membranes du croup, retirées par la trachéotomie, des helminthes, tels que ascarides et ténias, sont attaqués et digérés en quelques heures. Nul doute que ce suc ne renferme un ferment digestif analogue à celui que sécrètent les plantes carnivores, *Nepenthes*, *Drosera*, *Darlingtonia*, sur laquelle MM. Darwin et Hooker ont appelé l'attention. On sait que MM. Gorup Besanez et Will ont retiré de ce suc une sorte de pepsine végétale.

« Nous allons décrire les expériences qui ont été faites pour reconnaître la nature et le mode d'action du ferment digestif qui existe dans le *Carica papaya*, et qui paraît beaucoup plus actif que celui que sécrètent les plantes ci-dessus mentionnées.

« I. Le liquide laiteux, décrit plus haut, a été jeté sur un filtre, et le précipité gélatineux a été lavé à plusieurs reprises avec de l'eau distillée. La solution, réunie aux eaux de lavage, a été réduite à un petit volume, dans le vide, puis mélangée avec dix fois son volume d'alcool absolu. Il s'est formé un précipité blanc qu'on a laissé en contact avec l'alcool pendant vingt-quatre heures, puis recueilli sur un filtre et séché dans le vide. On a obtenu ainsi une matière blanche amorphe, entièrement et facilement soluble dans l'eau. La solution aqueuse a été précipitée de nouveau par l'alcool, et le nouveau précipité, lavé à l'alcool absolu, a été desséché dans le vide. Dans cet état, le produit obtenu se présentait sous forme d'une poudre blanche amorphe, entièrement soluble dans l'eau, propriété qui indique l'absence d'albumine végétale, coagulable par l'alcool.

« D'après une analyse préalable, ce corps, qui est un ferment, renferme 10,6 pour 100 d'azote (1). Sa solution aqueuse concentrée possède une saveur un peu astringente, se trouble légèrement par l'ébullition, donne avec

---

(1) Dans les analyses faites plus tard d'une façon définitive, la proportion d'azote est un peu plus élevée et paraît être de 12,42.



l'alcool un précipité abondant, précipité par l'acide nitrique, dont un excès dissout le précipité en formant une liqueur jaune; l'acétate de plomb, le tannin y forment d'abondants précipités.

1° 0 gr. 1 de ferment précipité une fois par l'alcool a été dissous dans 50<sup>cc</sup> d'eau distillée, et la solution neutre a été digérée à 40° avec 10 gr. de fibrine humide. Au bout de dix heures, la fibrine était dissoute, sauf un résidu de dyspeptone pesant 1 gr. 5 à l'état humide.

« 2° 0 gr. 1 de ferment précipité une fois par l'alcool a été dissous dans 50<sup>cc</sup> d'eau, et la solution, rendue légèrement alcaline par la potasse caustique, a été digérée à 40° avec 10 gr. de fibrine humide. Au bout de dix heures la fibrine était dissoute, sauf un résidu de dyspeptone. La liqueur filtrée, légèrement alcaline, a donné un précipité avec l'acide acétique; elle a précipité pareillement par l'acide nitrique et s'est troublée à l'ébullition. La transformation en peptone n'était pas complète.

« 3° 0 gr. 15 de ferment précipité une fois par l'alcool ont été ajoutés à 10 gr. de fibrine humide réduits en gelée épaisse avec 75<sup>cc</sup> d'eau aiguisée de  $\frac{2}{1000}$  d'acide chlorhydrique. Cette gelée, ayant été chauffée à l'étuve à 40°, s'est fluidifiée au bout d'un quart d'heure. Au bout de deux heures le tout était réduit en un liquide trouble. Le précipité, finement divisé, est resté en suspension dans la liqueur et présentait l'aspect de la dyspeptone de fibrine. Son poids était de 1 gr. 8 à l'état humide, de 0 gr. 48 à l'état sec. La liqueur filtrée a donné un précipité par l'acide nitrique.

« 4° 0 gr. 1 de ferment deux fois précipité par l'alcool a été ajouté à 20 gr. de fibrine humide et 150<sup>cc</sup> d'eau, et le tout a été chauffé à l'étuve à 40° pendant vingt-quatre heures. Au bout de ce temps la fibrine était dissoute, sauf un résidu pesant 2 gr. 5 à l'état humide. On n'a pas prolongé la digestion par la raison que la liqueur manifestait des signes de putréfaction. La solution filtrée était coagulable par la chaleur et précipitable par l'acide nitrique.



« Dans cette expérience, faite en liqueur neutre, comme dans celle qui a été faite dans un milieu légèrement alcalin, la fibrine s'est dissoute sans gonfler. Les flocons se sont d'abord ramollis, en conservant leur forme et leur volume, et se sont ensuite désagrégés pour se dissoudre, sauf un résidu de dyspeptone.

« Il résulte des expériences précédentes que la matière azotée précipitable par l'alcool du suc aqueux de papaya possède la propriété de dissoudre de grandes quantités de fibrine et se distingue de la pepsine par ce caractère qu'elle la dissout non-seulement en présence d'une petite quantité d'acide, mais même dans un milieu neutre ou légèrement alcalin. Nous désignerons ce ferment sous le nom de *papaïne*.

« II. La pulpe lavée dont on avait séparé le liquide aqueux renfermant la *papaïne* a été soumise à de longs lavages à l'eau distillée. Ces eaux de lavages, ayant été évaporées à 48° et réduites à un petit volume, ont donné avec l'alcool un précipité qui a dissous la fibrine dans les mêmes conditions que la *papaïne* directement précipitée du suc aqueux. Cette expérience fit naître la pensée que le ferment soluble pourrait prendre naissance par l'action de l'eau sur la pulpe, qui jouit elle-même de propriétés digestives très-prononcées et qui possède après de longs lavages une légère réaction acide. Toutefois ce point demeure réservé, car la pulpe dont il s'agit est difficile à laver et pourrait ne céder que très-lentement à l'eau le ferment soluble qu'elle retient. Elle est d'ailleurs très-aqueuse : 54 gr. de cette pulpe n'ont laissé à l'évaporation que 2 gr. 5 d'un résidu solide possédant l'apparence gommeuse.

« 5° 20 gr. de cette pulpe, bien lavée à l'eau et renfermant 0 gr. 9 de substance sèche ont été mis en digestion à 40° avec 56 gr. de fibrine humide et 200<sup>cc</sup> d'eau. On a prolongé la digestion pendant quarante-huit heures, en ayant soin d'ajouter quelques gouttes d'acide prussique pour prévenir la putréfaction. La fibrine s'est entièrement dissoute : le poids du résidu insoluble était inférieur à celui de la pulpe introduite.



« 6° 10 gr. de pulpe bien lavée laissant après dessiccation 0 gr. 43 de matières solides ont été digérées à 40° avec 17 gr. de fibrine humide et 50<sup>cc</sup> d'eau avec addition d'une goutte d'acide cyanhydrique. Le tout s'est dissous au bout de vingt heures avec un résidu pesant 3 gr. à l'état humide et 0 gr. 71 après dessiccation. La liqueur filtrée n'a pas donné de précipité par l'acide nitrique.

« Dans ces dernières expériences il y a eu non-seulement dissolution de la fibrine, mais transformation en peptone, c'est-à-dire digestion complète. La liqueur filtrée, ayant été concentrée à l'étuve, a donné par l'alcool un précipité abondant qui s'est rassemblé au fond du vase en grumeaux d'apparence gommeuse et qui présentait tous les caractères de la peptone de fibrine. Il s'est entièrement dissous dans l'eau. La solution aqueuse ne s'est pas coagulée par la chaleur; elle n'a donné de précipité ni avec l'acide nitrique ni avec le ferrocyanure de potassium additionné d'acide acétique. Chauffée avec un excès d'acide nitrique, elle a donné une liqueur jaune (acide xanthoprotéique). Avec l'acétate de plomb elle n'a donné qu'un léger trouble; avec le tannin, un abondant précipité. Etendue d'eau, elle a donné avec l'acide picrique un précipité jaune soluble dans un excès de peptone et dans un grand excès d'eau ou d'acide picrique. C'est là, d'après M. Henninger, une réaction très-sensible de la fibrine peptone.

« 7° Les liqueurs alcooliques d'où la papaïne a été précipitée ont été distillées dans le vide à une basse température et le résidu, concentré dans le vide à la température ordinaire, a été mis en contact avec la fibrine et l'eau. La fibrine ne s'est pas dissoute, le ferment avait été entièrement précipité par l'alcool.

« Il résulte de ces expériences que le *Carica papaya* renferme un ferment digestif énergique et facile à isoler. »

Nous ajouterons à ces recherches l'analyse suivante de la *papaïne* non dialysée, faite sur deux échantillons différents, l'un de la Martinique et l'autre de la Réunion.



*Analyses de la papaïne non dialysée.*

Première préparation :

Hydrogène p. 100	=	5,97
Carbone —	=	41,42
Azote —	=	12,42
Cendres —	=	9,75
Oxyg. par différence	=	30,44

Deuxième préparation :

Hydrogène p. 100	=	6,6
Carbone —	=	42,2
Azote —	=	12,22
Cendres —	=	12,9
Oxyg. par différence	=	26,08

Des recherches semblables aux nôtres ont été communiquées un mois après, le 24 septembre 1879 (*Versammlung deutscher Naturforscher und aerzte in Baden Baden*) au nom de M. Balcke, mais ce chimiste ne donne aucun des caractères physiques ou chimiques de ce qu'il appelle papayacine et dont il n'indique pas les réactions chimiques. Cela me semble une affirmation sans preuve scientifique et qui semble inspirée par nos recherches. On en va juger par la traduction du compte rendu officiel.

Ce suc, dont le muséum de Berlin a reçu un échantillon à l'état sec, contient de 10 à 14 pour 100 d'eau, un peu de caoutchouc, un corps faiblement brunâtre, d'un goût un peu salé et d'une odeur aromatique, quelques grains d'amidon, un peu d'albumine et environ 5 pour 100 *d'un corps azoté, soluble dans l'eau et qui agit comme un ferment. On pourrait nommer ce corps papayacine* (1). L'action du suc séché et dissous dans l'eau ou la glycérine, c'est-à-dire de la papayacine, est la même que celle déjà décrite du suc frais. Il ramollit la viande, coagule le lait, etc. Son action sur l'al-

---

(1) Ce que Balcke appelle papayacine n'est évidemment que du suc desséché et non un produit défini comme l'est la papaïne.



bumine liquide est très remarquable. L'albumine mélangée et chauffée avec du suc ne se coagule pas complètement. Elle devient opaque à 60°, à 65° gélatineuse, à 70° elle devient un peu liquide, elle forme un liquide laiteux jusqu'à 80°, et elle garde cette consistance jusqu'à 100°. Cette masse laiteuse séchée montre toutes les propriétés des peptones, et l'albumine est en effet changée par l'action du suc du carica en albumine liquide (peptone). — M. Clémens utilise le suc séché, comme il l'a écrit, avec grand succès contre les maladies d'estomac. Dans l'île d'Honoloulou, il est employé avec de pareils résultats contre la coqueluche, et il serait possible qu'il pût dissoudre les membranes du croup. Le suc du figuier, *ficus carica*, montre la propriété coagulative du lait, déjà connue des anciens; il en est de même du *ficus macrophylla*. Bien plus, le suc laiteux du figuier a la même action sur l'albumine que le carica papaya. Il peut aussi convertir l'albumine en peptone.

Comme on le voit d'après ce qui précède nous avons dans le *Carica papaya* une curiosité botanique de premier ordre, au fond de laquelle se trouve comme utilité physiologique et thérapeutique un ferment digestif, qu'on peut appeler *papaïne*, douée de la propriété de convertir les matières albuminoïdes en peptones assimilables, et, par cela même, d'un emploi avantageux dans les dyspepsies, dans les affections vermineuses, dans la lientérie et dans certaines maladies des voies digestives.

---

#### Revue d'Ophthalmoscopie médicale et de Cérébroscopie pour 1879.

18. — La loi de coïncidence que j'ai établie en 1862 entre les lésions intra-oculaires et les maladies aiguës du cerveau semble reconnue aujourd'hui comme étant l'expression de la vérité.



Quelques oculistes veulent en attribuer l'honneur à de Graefe ou à H. Jackson, parce qu'ils ont décrit la névrite optique, de deux ou trois cas de tumeur cérébrale. Mais, avant de Graefe, d'autres en avaient dit autant et avaient parlé de la névrite et de l'atrophie blanche papillaire dans les tumeurs du cerveau. En réalité, aucun de ces auteurs n'a fait de généralisation, n'a eu l'idée d'explorer *l'œil des maladies aiguës du cerveau*. Si la science en était restée aux trois faits de tumeur cérébrale publiés par Desmarres et de Graefe, nous ne connaîtrions pas la névro-rétinite des méningites aiguës tuberculeuses, des hydrocéphalies chroniques, des hémorrhagies cérébrales, des traumatismes du cerveau, des méningites typhoïdes, ni rien de ce qui constitue aujourd'hui l'ophtalmologie médicale.

Laissons à Desmarres, à de Graefe et à Stelwag von Carion, la part de mérite qui leur revient et que je n'ai nulle envie de contester, mais, sachons que c'est de la France qu'est partie l'idée et la démonstration du rapport de la méningite ou des maladies aiguës du cerveau ou de la moelle avec les lésions du nerf optique, de la rétine et de la choroïde. Au reste, dans mon *atlas d'ophtalmoscopie médicale et de cérébroscopie*, j'ai cité tout le monde, justice est rendue à tous. Je n'ai besoin d'amoindrir les recherches de personne pour donner de l'importance aux miennes.

Il y a une Ophtalmologie médicale et une Cérébroscopie. Vainement quelques oculistes ont lutté contre la vulgarisation de ces recherches, qui ne sortaient pas d'une clinique d'ophtalmologie et qu'un médecin d'hôpital osait entreprendre à côté d'eux. Aujourd'hui, les résistances sont vaincues; tous les médecins éclairés sont d'accord. En Angleterre comme en Allemagne, la nouvelle séméiologie des maladies cérébro-spinales par l'ophtalmoscopie ou cérébroscopie a des adeptes dont le nombre ne fera que s'accroître.

Le développement des lésions de la rétine, du nerf optique et de la choroïde dans la méningite aiguë et maladies cérébro-spinales, s'explique par des causes particulières et différentes, selon les cas que j'ai fait connaître dans mes



différentes publications, notamment dans mon *atlas d'ophtalmoscopie médicale et de cérébroscopie*.

Ces causes sont mécaniques, inflammatoires, sympathiques ou réflexes spinales, et enfin diathésiques.

*Causes mécaniques.* — Il y en a trois : l'obstacle à la circulation cérébrale par obstruction des sinus de la dure-mère et des veines méningées ; — l'hydrocéphalie ventriculaire indiquée dans mon atlas, et qu'un de mes élèves, Parinaud, a essayé de me prendre sans le moindre scrupule, ce qu'il a fait d'ailleurs pour toutes les observations de mon service ; — les épanchements intracrâniens quelconques, — et enfin, l'étranglement du nerf optique par l'infiltration séreuse de la gaine de Schwalbé.

Dans les convulsions terminales des maladies aiguës ; dans la méningite tuberculeuse, rhumatismale ou typhoïde ; dans l'hydrocéphalie chronique et dans les épanchements sanguins de l'intérieur du crâne, etc., il se fait des thromboses dans les sinus longitudinal, tranverse ou autres, des thromboses des veines méningées qui font obstacle au retour du sang veineux de l'œil dans le sinus caverneux. Alors la papille du nerf optique rougit, se gonfle, s'infiltré de sang ou s'œdématie ; les veines rétinienne se gonflent, deviennent tortueuses, se remplissent parfois de thromboses, et les petites veinules, trop faibles pour supporter la pression, se déchirent et produisent les hémorrhagies rétiniennes. C'est exactement ce qui se passe dans les membres inférieurs variqueux lorsqu'une grosse tumeur comprime la veine cave inférieure dans l'abdomen.

Ici, l'hyperémie de la papille, annonce l'hyperémie du cerveau ; — l'œdème papillaire, la suffusion séreuse des méninges ; — les thromboses rétiniennes, une lésion semblable des sinus du crâne ou des veines méningées ; enfin l'hémorrhagie rétinienne, un obstacle à la circulation veineuse du nerf optique ou du cerveau.

C'est l'action mécanique exercée par un obstacle à la circulation des sinus de la dure-mère.

L'autre cause mécanique qui retient le sang veineux dans l'œil, c'est, dit-on, l'étranglement du nerf optique dans l'an-



neau sclérotical par l'hydropisie de la gaine du nerf optique. Le liquide, descendu des espaces sous-arachnoïdiens dans la gaine du nerf optique dite de Schwalbé, entoure le nerf près la sclérotique et y produit un renflement piriforme ; il s'infiltré dans le tissu cellulaire qui entoure l'anneau sclérotical et étrangle le nerf à son passage dans cet anneau. C'est un *paraphimosis de la papille*, ou étranglement papillaire ; alors la papille se gonfle, s'infiltré de sérosité qui en couvre complètement les bords, de façon à les effacer et à les faire disparaître sous un exsudat blanchâtre clair ou opaque. Les veines deviennent tortueuses, sont cachées par place et semblent interrompues, comme dans les figures 95 et 96 de mon atlas d'ophtalmoscopie. Les veinules, plus friables, ne pouvant déverser leur contenu, se déchirent et forment des hémorragies miliaires plus ou moins larges. Ces lésions peuvent disparaître avec leur cause, mais, dans quelques cas, cela dure quelques mois, et il peut en résulter des modifications nutritives irréparables.

Toutefois, l'action de cette cause a été bien exagérée. Elle est très réelle, et les injections faites sur les animaux en sont la preuve. Cependant, si l'on recherche l'existence de cette hydropisie, comme je l'ai fait, ailleurs que dans la méningite, on la trouve souvent au même degré. Ainsi, je l'ai trouvée vingt fois en dehors de la méningite, dans le croup, dans la fièvre typhoïde et dans la pneumonie. Dans ces différentes maladies, l'infiltration séreuse de la gaine du nerf optique était la même. Il y a donc lieu de croire que ce n'est pas toujours cette lésion qui produit la névrite optique.

Telles sont les actions mécaniques produites sur le nerf optique par certaines lésions cérébrales qui gênent la circulation intra-crânienne.

*Cause inflammatoire.* — Dans certains cas, la névrite et la névro-rétinite dépendent, non plus d'un obstacle à la circulation du nerf optique gênée par un obstacle à la circulation crânienne ou par un étranglement sclérotical, mais bien d'un travail phlegmasique du cerveau qui gagne les



origines ou les racines du nerf optique et descend de là jusque dans l'œil lui-même sur la papille.

Ce sont les cas de tumeur cérébrale peu volumineuse des couches optiques ou de la protubérance; que ce soient des gliomes, des tubercules ou des noyaux d'encéphalite chronique, le résultat est le même. On trouve alors le nerf optique malade depuis les bandelettes jusqu'au chiasma et jusques à la papille du nerf optique au fond de l'œil. Cette partie est un peu gonflée, d'abord rougeâtre, avec léger exsudat rétinien qui en masque plus ou moins les contours et les rend brumeux, puis, à la longue, le nerf pâlit et finit par s'atrophier en partie ou en totalité. C'est ainsi que se font les atrophies papillaires.

*Cause réflexe ou sympathique.* — Cette action, que personne n'a signalée avant moi, se montre non dans les maladies du cerveau et des méninges, mais dans les maladies de la moelle épinière. Par elle s'engendrent les lésions hyperémiques du début de l'ataxie locomotrice et les lésions atrophiques de sa dernière période; les lésions du tétanos, les lésions de la myélite et de certains cas graves de chorée, etc.

Cette influence n'a rien de mécanique comme celles dont je viens de parler. En effet, nulle altération de la moelle ne peut matériellement gêner la circulation du cerveau et de l'œil. S'il y a des troubles de circulation et de nutrition dans la papille en même temps qu'une lésion spinale, il faut découvrir une autre cause. Cette cause, je crois l'avoir trouvée dans l'action vaso-motrice du nerf grand sympathique, qui prend ses racines dans la moelle. Je l'ai signalée il y a plus de dix ans, et toutes mes recherches ultérieures en confirment l'exactitude. Voici le fait. Le grand sympathique prend ses racines dans les parties antérieures de la moelle, au niveau des premières et secondes paires dorsales, et puisque l'irritation de ces nerfs détermine des phénomènes vaso-moteurs de la tête semblables à ceux que produit la section du grand sympathique au cou, il n'est pas surprenant que les lésions de la moelle d'où sortent ces nerfs aient



le même effet. La clinique reçoit encore ici ses lumières de la physiologie, et en dehors des explications qu'elle nous fournit sur les lésions papillaires coïncidant avec une maladie spinale, il n'y a que la constatation empirique du phénomène. Le choix à faire n'est pas douteux, et, en voyant dans certaines lésions de la moelle des troubles vaso-moteurs papillaires semblables à ceux que produit l'irritation ou la section du grand sympathique émané de la moelle, il faut absolument conclure que c'est la lésion spinale qui est la cause de ces altérations.

Dans ces cas, la papille est très faiblement gonflée, nua-geuse, un peu voilée, et si l'hyperémie dure longtemps comme chez les ataxiques, la nutrition du nerf se modifie lentement, et il en résulte une atrophie papillaire.

*Causes diathésiques.* — A côté des influences directes, mécaniques, inflammatoires et des actions réflexes qui produisent ces altérations du fond de l'œil, dans le nerf optique, la rétine et la choroïde, j'ai fait connaître un nouvel ordre de causes dont un exemple est mentionné plus haut : ce sont les *causes diathésiques*. Sous l'influence des diathèses graves et des cachexies très prononcées, la nutrition de tous les organes souffre, et celle du nerf optique, de la rétine et de la choroïde, n'échappe pas à cette règle.

La cachexie syphilitique, scrofuleuse, glycosurique, albuminurique, leucémique, cardiaque, etc., la cachexie aqueuse des moutons produisent la dégénérescence granulo-graisseuse du nerf optique et de la rétine ou de ses vaisseaux, qui, devenus plus friables, se déchirent et forment des hémorrhagies miliaires et des exsudats graisseux ; là des infiltrations de leucocytes, ailleurs une hyperémie noirâtre de la choroïde, chez d'autres l'atrophie pointillée choroïdienne et les tubercules de la choroïde, plus loin l'infiltration séreuse névro-rétinienne, etc. ; en un mot, toutes les cachexies graves ont leur caractère dans l'œil, et avec l'ophtalmoscope, le médecin peut y reconnaître très souvent la syphilis, la scrofuleuse, le diabète, l'albuminurie, la leucémie, la cachexie cardiaque, etc. L'ophtalmoscope devient ainsi un moyen d'exploration médicale de premier ordre ; il prend place à



côté de l'auscultation et de la percussion ; il ouvre à l'examen presque direct la cavité cérébro-spinale, jusqu'à ce jour fermée à nos investigations, et, dans bien des cas, il permet de voir dans les altérations du fond de l'œil les signes d'altérations semblables produites dans le cerveau.

Nous avons eu cette année vingt-quatre méningites tuberculeuses, — deux méningites typhoïdes, — une granulie simulant le typhus et reconnue à l'ophtalmoscope, — trois cas de signes ophtalmoscopiques de la mort, — six hydrocéphalies chroniques, — une hémorrhagie méningée, — deux microcéphales, deux thromboses cachectiques des sinus de la dure-mère, — une encéphalopathie albuminurique, — des kystes et des scléroses du cerveau, — des épilepsies symptomatiques, — des cyanoses cardiaques, — un albinos, des tumeurs cérébrales, etc. Voici d'abord les cas de névro-rétinite, d'hémorrhagie rétinienne, de tubercules, de la choroïde, dans la méningite tuberculeuse et typhoïde.

OBSERVATION I. — *Méningite tuberculeuse. — Névro-rétinite. — Hémorrhagie rétinienne.*

A. L..., 6 ans, entrée le 15 août 1879, n° 38 de Sainte-Catherine. Depuis 2 mois, tristesse et perte d'appétit. Depuis quinze jours, maux de tête, alternative de constipation et de diarrhée, 3 ou 4 vomissements par jour. A l'entrée, somnolence, diarrhée. Plus de vomissements. Pouls irrégulier fréquent, 38,8; m., 37,6; s., 38,8. Mort le 22.

A l'*ophtalmoscope*, les deux papilles sont rouges au centre, aplaties, entourées d'un large exsudat gris bleuâtre qui cache les contours. Veines larges, sinueuses, dilatées, très nombreuses. Vésicules en grand nombre, artères peu visibles. Dans l'œil gauche *petite hémorrhagie* en dehors de la papille, pas de tubercules de choroïde.

A l'*autopsie*, méningite suppurée de la base et du vermis supérieur du cervelet. Granulations tuberculeuses dans les scissures sylviennes. Thrombose des sinus de la dure-mère. Hydrocéphalie aiguë ventriculaire et ramollissement crêmeux des parois des ventricules, pas de tubercules du cerveau. Les *poumons*, les *ganglions bronchiques*, le *foie* et la *rate* sont remplis de tubercules granuleux.

OBS. II. — *Méningite tuberculeuse. — Tubercules de la couche optique, du lobe occipital et du cervelet. — Névro-rétinite. — Tubercule de la choroïde.*

J. W... est âgée de 2 ans et entrée le 1<sup>er</sup> octobre 1879 au n° 38 de



Sainte-Catherine. Elle est triste depuis huit jours, ne veut pas manger, se plaint de la tête, dort toujours, vomit ce qu'elle prend et a de la constipation. Pouls inégal, intermittent, irrégulier, 92; T. m., 38,8.

A l'*ophthalmoscope*, lésions peu marquées à droite, plus considérables à gauche. Il existe un œdème très prononcé de la papille.

Les jours suivants, la lésion s'accuse davantage, et au dixième jour il y a de chaque côté un gonflement et une suffusion séreuse grisâtre qui cache les contours papillaux en même temps qu'il y a dilatation des veines rétinienne.

Au quinzième jour, les symptômes qui étaient les mêmes, c'est-à-dire : vomissements, constipation, somnolence, changent tout à coup. Il survient des convulsions avec contracture plus marquée de la main droite et la mort en six heures.

A l'*autopsie*, gros tubercule de la couche optique gauche ayant deux centimètres de diamètre et entouré de tissu sain. Un gros tubercule du lobe occipital gauche dans la substance grise; un troisième dans le lobe occipital droit adhérent à la dure-mère, un quatrième dans la partie supérieure du lobe gauche du cervelet, ayant détruit par son volume la moitié supérieure de ce lobe.

De plus, thrombose du sinus de la dure-mère, hydrocéphalie ventriculaire avec ramollissement crémeux des parois. Méningite suppurée de la base avec quelques granulations miliaires très fines.

Tuberculose d'un point des poumons tout le reste étant sain. Etat caséux des ganglions bronchiques.

*Dans l'œil.* Névro-rétinite et pigmentation partielle de la choroïde, et à gauche un petit tubercule de la choroïde.

OBS. III. — *Méningite tuberculeuse. — Tubercules de la choroïde et névro-rétinite.*

Une dame ayant perdu déjà un enfant de méningite tuberculeuse, habitant boulevard Magenta, m'amène le 6 octobre 1879 un enfant de 3 ans, ayant eu la rougeole il y a trois mois et qui depuis un mois a un changement d'humeur notable, depuis deux jours des vomissements avec selles naturelles, pouls normal. Il est soigné par le Dr Bacchi. Je fais une prescription relative à des craintes de méningite. Huit jours après on me ramène l'enfant qui a passé tout ce temps assez bien, sans somnolence, avec mal à la tête, un peu de toux et de diarrhée spontanée. Ce matin, elle a été prise de convulsions avec déviation conjuguée des yeux à gauche.

A l'*ophthalmoscope* elle présente un faible degré de névrite optique, mais en revanche une énorme dilatation et fluxuosité des veines rétinienne avec un grand nombre de *tubercules de la choroïde*.

Cette enfant est morte deux jours après.

OBS. IV. — *Méningite tuberculeuse simulant une fièvre typhoïde.*



— *Névro-rétinite et tubercules de la choroïde permettant de faire un diagnostic.*

G..., âgée de 11 ans, entrée le 10 octobre 1879 au n° 4 de Sainte-Catherine, est malade depuis près de quinze jours. On ne peut donner aucun renseignement sur son état antérieur et elle est trop accablée pour en donner aucun. On l'amène *comme ayant une fièvre typhoïde*.

Elle est amaigrie, cachectique, couchée sur le flanc, répond à peine, tire sa langue qui est naturelle, n'a pas de diarrhée, a le ventre aplati, douloureux à la pression ainsi que les cuisses. Elle tousse un peu et a des râles dans les deux poumons. Le cœur est normal et le pouls régulier, 92. Pas de paralysie ni de convulsions, de douleurs de tête, de cris ni de plaintes d'aucune espèce. Température ordinaire.

Ne sachant à quelle maladie nous avons affaire et ne voyant pas de symptômes évidents de fièvre typhoïde, nous pensâmes qu'elle pouvait avoir une méningite avec tuberculose générale.

A l'*ophthalmoscope*, double névro-réticule exsudative cachant sa papille sous un voile opalin considérable. Dilatation et flexuosités des veines remplies de stases sanguines et de thromboses. Nombreux tubercules de la choroïde dans l'œil gauche.

Le soir, la respiration s'embarassa davantage par suite de mucosités bronchiques que la paralysie du poumon empêchait de rejeter et elle succomba sans convulsions, ni paralysie d'aucune espèce uniquement par les poumons.

A l'*autopsie*, nombreuses granulations des méninges, suppuration de la pie-mère à la base. Innombrables granulations des poumons, du foie, de la rate et des reins.

Dans les yeux, névro-rétinite constatée pendant la vie et dans un seul œil, seize granulations tuberculeuses de la choroïde.

OBS. V. — *Méningite. — Tubercules de la choroïde et névro-rétinite.*

G..., 3 ans, entrée le 31 juillet 1879, au n° 43 Sainte-Catherine, malade depuis huit jours avec abattement, somnolence, cris aigus de la tête. Vomissements, constipation. Pouls inégal, intermittent, ralenti, 72.

A l'*ophthalmoscope*, l'œil gauche présente sur la papille une infiltration séreuse grise épaisse qui cache entièrement le bord papillaire et s'étend assez loin. Les artères ont disparu. Les veines sont très nombreuses, très larges, peu dilatées, quelques-unes flexueuses.

A droite, la papille est également nuageuse, grisâtre, voilée, mais les contours se distinguent assez bien et se révèlent par une petite zone étroite de teinte ardoisée très évidente. Les veines sont plus fines et moins nombreuses qu'à droite.

Dans l'œil droit, un tubercule de la choroïde gris-verdâtre, saillant, à contours mal limités.

A l'*autopsie*, le 5 août, un tubercule en dehors de la dure-mère, entre le crâne et la membrane elle-même. Granulations tuberculeuses du poumon, du foie, de la rate, des reins et de la choroïde.



OBS. VI. — *Méningite cérébro-spinale guérie. — Névro-rétinite. — Paraplégie consécutive par tubercules de la moelle épinière. — Epilepsie spinale.*

B..., âgée de 7 ans, entrée le 28 mai 1879, au n° 9 de Sainte-Catherine, pour une maladie déclarée depuis dix jours et qui a été précédée d'une période de un mois de changement d'humeur et de caractère. Elle a des nausées, de la constipation, quelques maux de tête, de la somnolence, le ventre aplati, le pouls inégal, intermittent, irrégulier, 88 et la T. s., 37,4; T. m., 36,4.

Pas de strabisme.

A l'*ophthalmoscope*, les deux papilles sont gonflées, aplaties, au centre, rouges comme la choroïde et, à la circonférence, couvertes par un exsudat grisâtre qui en cache les contours et s'étend sur la rétine avoisinante. On ne reconnaît plus le fond de l'œil que par le point d'émergence des vaisseaux. Les veines sont larges, nombreuses et tortueuses et dans les plus grosses, il y a des stases sanguines considérables. Les artères sont fines, peu visibles et pas de tubercules de la choroïde.

Le 18 juin. L'enfant est guérie de sa méningite, ayant toute son intelligence, mais elle a une paraplégie incomplète, qui l'empêche de se tenir debout, qui abolit tous les mouvements réflexes, sans altérer la sensibilité tactile et qui produit une incontinence d'urine intermittente.

Le 7 juillet. Le même état persiste malgré des cautérisations rachidiennes au fusain enflammé. L'enfant a trois attaques de convulsions avec perte de connaissance, qui ne se sont pas reproduites les jours suivants, et elle conserve toute son intelligence et sa sensibilité.

Le 20 juillet. Par suite du décubitus dorsal il se fait des eschares au sacrum et aux trochanters qui épuisent l'enfant et la font périr le 29 août suivant.

A l'*autopsie*, trace d'ancienne méningite sans granulation de la pie-mère. Enorme tubercule du cervelet. Trois énormes tubercules de la moelle épinière à la région cervicale, en haut de la région dorsale et un à la région lombaire.

Ces pièces sont gardées pour être durcies et étudiées plus tard au microscope.

OBS. VII. — *Méningite et granulie. — Névro-rétinite et tubercule de la choroïde.*

P..., âgée de 2 ans, entrée le 10 novembre 1879 au n° 50 de Sainte-Catherine. Cette enfant sur laquelle on n'a pas de renseignements est malade depuis quinze jours. Elle est excessivement maigre et à peine couchée dans la salle elle est prise de convulsions générales avec déviations conjuguées des yeux à gauche et en haut.

A l'*ophthalmoscope*, ses yeux offrent des papilles gonflées, plates, rougeâtres, avec un exsudat opalin couvrant les bords et s'étendant sur



la rétine. Pas d'artères visibles; les veines rétiniennees sont énormes, dilatées, nombreuses, avec stases sanguines. Dans l'œil droit, il y en bas à l'image renversée des granulations blanches, diffuses sur les bords, qui sont des tubercules de la choroïde. Mort dans la journée. *Opposition à l'autopsie.*

OBS. VIII. — *Méningite tuberculeuse. — Névro-rétinite.*

B..., âgée de 3 ans, entrée le 10 novembre 1879 au n° 15 de Sainte-Catherine. Elle est malade depuis dix jours, dort beaucoup, a le pouls inégal, irrégulier, intermittent, 76. Elle vomit, ne va pas à la garde-robe. T. s., 38,2; T. m., 37,6.

A l'*ophthalmoscope* les yeux ne présentent rien de particulier le premier jour, mais au troisième jour de l'arrivée dans la salle, la lésion papillaire est caractérisée, à gauche, par la rougeur, le gonflement de la papille et la suffusion séreuse. A droite la papille conserve sa forme normale, ses contours et n'a pas d'œdème. Les veines sont très dilatées, les artères sont peu visibles. Mort le 16.

A l'*autopsie*, infiltration purulente verdâtre de l'hexagone cérébral et de la scissure de Sylvius gauche, quelques granulations tuberculeuses très fines et peu nombreuses. Sinus rempli de sang liquide. Circonvolutions aplaties par la compression de l'épanchement intra-ventriculaire. Les parois des ventricules sont ramollies et converties en matière crémeuse. Tubercules des poumons, de la rate, du foie et des reins.

OBS. IX. — *Méningite tuberculeuse. — Névro-rétinite. — Atrophie pointillée de la choroïde.*

C..., âgée de 2 ans, entrée le 3 décembre 1869 au n° 14 de Sainte-Catherine. Elle est malade depuis huit jours, crie ou dort, mais la somnolence est très marquée. Elle vomit tout ce qu'on lui donne à boire et ne va pas à la garde-robe. Le ventre est aplati, le pouls intermittent, irrégulier, 72; T. s., 38,2; T. m., 37,6.

A l'*ophthalmoscope*, les deux papilles sont aplaties, rougeâtres, tout à fait diffuses sur les bords, avec exsudation séreuse étendue. Les veines sont nombreuses et très dilatées avec stases sanguines, atrophie pointillée de la choroïde. Pas de tubercule de cette membrane. Mort le 13 dans le coma sans convulsions.

A l'*autopsie*, les sinus de la dure-mère sont remplis de caillots ambrés. Les circonvolutions du cerveau sont aplaties par l'épanchement ventriculaire et les veines méningées occupées par des caillots. La pie-mère est à la base et à la convexité de l'encéphale infiltrée de sérosité opaline. Nombreuses granulations en avant du sillon de Rolando et dans la scissure interhémisphérique. Pas de tubercules du cerveau. Les ventriculet sont dilatés par une grande quantité de sérosité et leurs parois sont crémeuses, ramollies.



Les poumons, la rate, le foie renferment quelques granulations tuberculeuses.

OBS. X. — *Méningite tuberculeuse. — Névro-rétinite séreuse.*

M. J..., âgée de 2 ans, au n° 1 de Sainte-Catherine, est malade depuis huit jours. On n'a pas de renseignements sur elle.

Elle est sans connaissance, les yeux fixes, largement ouverts et déviés en haut, ayant un peu de respiration suspirieuse, sans pouls et sans convulsions.

A l'*ophthalmoscope*, les deux papilles sont voilées par un œdème papillaire et péripapillaire très caractérisé, les veines sont larges et nombreuses, les artères peu apparentes. Elle meurt le 2 décembre 1879, après une heure de convulsions.

A l'*autopsie* on trouve : une méningite suppurée de la base avec quelques granulations miliaires de la convexité dont la pie-mère est opaline. Thrombose noire des sinus et de toutes les veines méningées. Hydrocéphalie ventriculaire considérable. Nombreux noyaux de tubercules dans les deux poumons.

OBS. XI. — *Méningite. — Névro-rétinite exsudative.*

M..., âgée de 3 ans, entrée le 23 août au n° 38 de Sainte-Catherine. Malade depuis dix-huit jours, avec vomissements, constipation, somnolence, céphalée, soupirs, grincement de dents, pouls intermittent, ralenti, 72. T. s., 38,2; m., 37,6.

A l'*ophthalmoscope*, double névrite optique caractérisée par le gonflement et l'infiltration séreuse opaline grisâtre des deux papilles avec œdème péripapillaire. Les vésicules sont nombreuses et les grosses veines dilatées, tortueuses, avec stases sanguines. Artères peu apparentes.

L'enfant est emmenée par sa mère, le 24 dans la journée.

OBS. XII. — *Méningite. — Névro-rétinite séreuse.*

B..., âgée de 5 ans 1/2, entrée le 5 juin 1879, au n° 38 de Sainte-Catherine. Malade depuis trois mois, malade depuis dix jours, vomissements, constipation, somnolence, mal à la tête, cris, intermittence du pouls, 72. T. s., 38,2; T. m., 37,6.

A l'*ophthalmoscope*, double névro-rétinite caractérisée par le gonflement rougeâtre de la papille qui est aplatie, dont les bords sont marqués par un œdème péripapillaire grisâtre.

Les veines sont larges, nombreuses, très dilatées, les vésicules très flexueuses, les artères peu visibles.

L'enfant est prise de convulsions le 10, dans le côté droit, et elle succombe le 11. Opposition à l'*autopsie*.



OBS. XIII. — *Méningite. — Névro-rétinite séreuse.*

D..., âgée de 4 ans, entrée le 28 mai 1879, au n° 36 de Sainte-Catherine, service de M. Bouchut. Cette enfant, devenue acariâtre et désagréable il y a un mois, est depuis huit jours plus malade, vomit tous les jours, a de la constipation, se plaint sans cesse et dort plus que de coutume. Son pouls est régulier, 92.

A l'*ophthalmoscope*, on trouve les deux papilles très tuméfiées, d'apparence aplatie, rougeâtres uniformément, un peu voilées par l'œdème et leurs bords sont peu apparents.

A droite les veines sont plus dilatées qu'à gauche et l'une d'elles en bas, image renversée, offre une grosse varice noirâtre.

Elle est sortie guérie.

OBS. XIV. — *Méningite chez une tuberculeuse. — Névro-rétinite.*

G. L..., âgée de 12 ans, entrée le 22 mai 1879, n° 13 de la salle Sainte-Catherine. Malade depuis le 15, par céphalalgie, diarrhée et elle a pris un vomitif.

Depuis lors elle est restée malade et arrive avec des symptômes d'embarras gastrique et une T. m., 37°; T. s., 37,6. Pouls régulier, 108. Cependant elle a un peu de diplopie et un faible strabisme convergent.

A l'*ophthalmoscope*, je trouve une névro-rétinite et j'annonce une méningite.

Le lendemain les symptômes se prononcent, l'enfant fait des soupirs. Pouls intermittent, 68. T. m. 38,1. Intelligence conservée, pas d'hyperesthésie ni vomissement et pas de diarrhée. La diplopie persiste mais le strabisme est peu apparent.

L'*ophthalmoscope* laisse voir une papille rouge, gonflée à bords diffus, cachés par un exsudat gris-noirâtre, les veines sont larges, tortueuses, avec stases sanguines et un grand nombre de vaisseaux flexueux.

Mort le 27 mai au milieu de convulsions qui ont pris le 26 au soir.

A l'*autopsie* on trouve des caillots dans les sinus et les veines méningées, un épanchement séreux des ventricules latéraux ramollissant les parois et comprimant les circonvolutions.

La pie-mère est très rouge, légèrement infiltrée de sérosité à la base, mais pas de granulations dans les scissures ni sur aucun point de la pie-mère, pas de tubercules dans le cerveau.

Nombreuses granulations tuberculeuses dans le foie, la rate, les reins et les poumons.

OBS. XV. — *Méningite. — Névro-rétinite.*

J. R..., 7 ans, entrée le 8 mai 1879, au n° 24 de Sainte-Catherine. Prise de diarrhée il y a trois semaines, avec tristesse et mal de tête, puis de vomissements et elle arrive somnolente, gémissant, avec mal à la



tête, pouls inégal, parfois intermittent, 72 et des soupirs. T. s., 37,2; T. m., 38,2.

A l'*ophthalmoscope*, névro-rétinite droite avec gonflement de la papille; exsudat grisâtre qui en cache les contours, dilatation des veines et stases sanguines.

A droite, un peu de gonflement avec œdème, mais les contours sont nets sans exsudat, veines moins dilatées.

Le 20 mai. L'enfant a vécu jusqu'à ce jour à moitié endormie, ne criant pas mais gémissant, prenant du lait et ne vomissant pas. Elle va à la selle et urine bien. Son pouls très rapide, 160 à 200, est régulier. Elle a l'intelligence obtuse, tire la langue, donne la main qu'on lui demande et a la sensibilité ordinaire et réflexe. Elle n'a ni convulsions ni paralysie.

Le *fond de l'œil* est dans le même état.

Le 21. Il se fait un peu de tétanos, puis dans la journée des convulsions et l'enfant succombe. Opposition à l'autopsie.

OBS. XVI. — *Méningite simple. — Névro-rétinite séreuse.*

L. L..., 7 ans, 5 avril 1879, n° 20 de Sainte-Catherine. Malade depuis un mois, rougeole il y a deux ans. Depuis huit jours céphalée, constipation, pas de vomissement, abattement, somnolence, un peu de diarrhée. T. s., 39,8; T. m., 38,4. — T. s., 38,2; T. m., 37,2. Pouls très rapide.

A l'*ophthalmoscope*, papilles aplaties, brumeuses, à bords effacés, peu distincts, veines larges, peu dilatées, flexueuses et nombreuses, petites vésicules papillaires.

Guérison. Sort de l'hôpital, y rentre le 9 mai, pour une rougeole, et sort le 1<sup>er</sup> juin guérie.

OBS. XVII. — *Méningo-encéphalite. — Névro-rétinite.*

L. B..., entrée le 6 avril 1879, au n° 14 de Sainte-Catherine. Depuis longtemps triste, rêveuse, malade depuis huit jours. Céphalée, vomissements, constipation. Pouls inégal, intermittent, 60. T. m., 38,2; T. s., 37,3.

A l'*ophthalmoscope* les deux papilles sont effacées, grisâtres, avec exsudat blanchâtre, large, couvrant le bord de la papille de façon à le faire disparaître. Veines très larges, dilatées, flexueuses et dans les grosses veines stases noirâtres très accusées. Artères peu visibles, pas de tubercules de la choroïde. Mort le 14 avril.

A l'*autopsie*, tuberculose générale des poumons, du foie, des reins, de la rate et du péritoine. Dans le cerveau, thrombose des sinus et des veines méningées. Hydropisie ventriculaire considérable avec ramollissement blanc crémeux des couches optiques de la voûte à trois piliers. Infiltration purulente de la pie-mère, à la base du cerveau et dans les scissures de Sylvius. Tubercule du cerveau dans la scissure interhémis-



sphérique. Nombreuses granulations tuberculeuses à la face supérieure du cervelet.

OBS. XVIII. — *Méningo-encéphalite tuberculeuse. — Névro-rétinite et tubercules de la choroïde.*

R..., 20 mois, rue de Rivoli, 142, a eu sous mes yeux au mois de janvier 1879, une convulsion suivie d'hémiplégie qui a duré trois jours et qui s'est dissipée complètement. Le 3 avril je le revois pour une maladie qui date de huit jours, qui a commencé par des vomissements et de la constipation. Il est alors sans connaissance, criant sans cesse, avec du strabisme et de légères convulsions des deux côtés du corps.

A l'*ophthalmoscope*, les deux papilles sont brumeuses, couvertes par un exsudat grisâtre, plus marqué à la circonférence de façon à voiler le bord papillaire. Veines très dilatées et çà et là granulations blanchâtres fines, brillantes, plus blanches au centre qu'à la circonférence et placées dans la choroïde. Mort. Opposition à l'autopsie.

OBS. XIX. — *Méningo-encéphalite tuberculeuse. — Névro-rétinite exsudative.*

A. N..., 5 ans, 31 mars 1879, n° 40 de la salle Sainte-Catherine, service de M. Bouchut. Elle est malade depuis quinze jours. D'abord triste, faible et ne mangeant pas, elle a eu ensuite, il y a huit jours, des vomissements, de la constipation, avec rétraction du ventre, mal à la tête, de la somnolence, le pouls inégal, irrégulier, ralenti, 60 et une température de 38°. C'est dans cet état qu'elle se présente en arrivant à l'hôpital.

A l'*ophthalmoscope* on voit les deux papilles aplaties, grisâtres, avec un exsudat gris, ardoisé, péri papillaire qui en masque entièrement le contour et qui s'étend un peu sur la rétine avoisinante. Les vaisseaux veineux ne sont pas dilatés et les artères peu visibles. Pas de tubercules de la choroïde.

Le 7 mars. Sortie dans le même état.

OBS. XX. — *Méningo-encéphalite. — Névro-rétinite exsudative.*

T..., 12 ans, entrée le 9 mars 1879, au n° 13 de la salle Sainte-Catherine. Depuis quelque temps elle est mal en train et depuis quelques jours vomissements, constipation, mal de tête et de l'abattement.

Dans la salle, plaintes, somnolence, soupirs, rougeur de la face, pouls irrégulier, intermittent, avec intermittence du cœur. T. 37,9.

A l'*ophthalmoscope*, gonflement des papilles qui sont aplaties, d'un gris bleuâtre, dont les contours sont absolument effacés par l'exsudat; — dilatation et flexuosité des veines, finesse des artères et pas de tubercule de la choroïde.



Les jours suivants, la papille s'efface de plus en plus et elle disparaît entièrement.

Les accidents continuent et la mort arrive le 26, on fait l'autopsie le 27.

Méningo-encéphalite de l'hémisphère droit au niveau de la scissure de Sylvius. Epaissement de la pie-mère infiltrée de tubercules miliaires adhérente à la substance corticale rouge, ramollie dans une certaine étendue, tandis qu'au dessous la substance blanche est d'un jaune serin clair. Peu d'hydropisie ventriculaire et les parois sont à peine ramollies.

Dans le lobe médian du cervelet il y a huit à dix noyaux tuberculeux de différent volume accumulés les uns contre les autres, le plus gros ne dépassant pas un petit noyau de cerise.

Les deux poumons renferment au sommet des cavernes entourées de granulations miliaires grises et jaunes, tandis qu'il n'y en avait pas dans les lobes inférieurs. Tuberculose miliaire de la rate, du foie et des reins.

OBS. XXI. — *Méningite granuleuse. — Tuberculose générale. — Névro-rétinite.*

Muller, 3 ans, entrée le 17 février 1879, pour une maladie datant de huit jours. Elle avait la fièvre, 38,6, de la diarrhée sans ballonnement. Elle a eu deux vomissements et elle dort toujours.

Le même état a persisté avec de la diarrhée, puis elle s'est endormie d'un coma profond. Le pouls très fréquent, régulier, 140. Il est survenu un peu d'hémiplégie à droite avec amoindrissement de la sensibilité tactile et conservation des mouvements réflexes.

A l'*ophthalmoscope*, on constate que les papilles sont un peu gonflées et aplaties. En dedans, de chaque côté, sur le bord papillaire dans le nerf optique un petit croissant blanchâtre brillant qui ressemble à une zone d'atrophie ou sclérose nerveuse. En dehors, de chaque côté, le bord papillaire est diffus, grisâtre, voilé par un peu d'œdème qui s'étend sur la rétine voisine.

L'enfant meurt dans la journée et à l'autopsie je trouve des granulations jaunes de différent volume dans le foie, dans la rate, dans l'intestin, dont les ganglions mésentériques sont caséux, dans les reins, dans les poumons et ganglions bronchiques, enfin dans le cerveau.

Là, il y a méningite suppurée de la base et des scissures de Sylvius, mais sur la partie externe de l'hémisphère gauche, au niveau de la troisième frontale, il y a de la suppuration et des tubercules agglomérés qui ont produit sur l'endroit correspondant de l'arachnoïde des adhérences jaunes granuleuses et tuberculeuses, de sorte que les deux feuillets de l'arachnoïde adhèrent fortement l'un à l'autre. Il y a deux autres tubercules gros comme un noyau de cerise, entourés de substances nerveuses jaunâtre pâle et ramollie.

Les sinus longitudinal et latéraux de la dure-mère sont remplis de caillots, mous, décolorés, jaune ambrés, transparents.



OBS. XXII. — *Méningite tuberculeuse. — Névro-rétinite.*

O..., 7 ans, entrée le 10 janvier 1879, au n° 38 de la salle Sainte-Catherine, service de M. Bouchut. Depuis huit jours elle a mal à la tête et de la diarrhée. On l'amène somnolente, avec la respiration suspirieuse, 100 pulsations régulières et une température de 38.

A l'*ophthalmoscope*, les deux papilles sont gonflées, rouges, diffuses, entourées d'un exsudat gris noirâtre, les veines sont variqueuses, gonflées, flexueuses, avec de nombreuses stases et il y a un très grand nombre de petites veines.

L'enfant est emmenée mourante par ses parents le 18 janvier.

OBS. XXIII. — *Méningite tuberculeuse. — Névro-rétinite.*

G..., âgée de 5 ans, entrée le 13 janvier 1879, au n° 39 de la salle Sainte-Catherine, service de M. Bouchut, était triste, abattue et sans appétit depuis trois semaines. Il y a huit jours elle a eu des maux de tête, de la somnolence, de la constipation sans vomissements et elle arrive avec un pouls régulier, 104 et une température, 37,6, de la somnolence et la respiration suspirieuse.

A l'*ophthalmoscope*, les deux papilles sont gonflées, rougeâtres, diffuses, avec un exsudat péripapillaire partiel, les veines dilatées, nombreuses et les artères fines peu apparentes.

L'enfant s'affaiblit de plus en plus et elle est emmenée mourante le 17 janvier.

OBS. XXIV. — *Méningite tuberculeuse. — Névro-rétinite.*

C..., âgée de 23 mois, douze dents, malade depuis huit jours, avec vomissements, constipation, hyperesthésie, stupeur, immobilité, amaurose, pouls ralenti, intermittent.

Les deux papilles sont gonflées, rouges, confuses, voilées au bord par un exsudat gris noirâtre, diffus, dégradé à la circonférence. Veines très larges, nombreuses, dilatées, variqueuses et flexueuses. Pas de tubercules.

Ici nous allons voir des exemples de l'altération du fond de l'œil après la mort; — des névrites optiques par la méningite typhoïde; — la névrite de la phlébite des sinus de la dure-mère; — la sclérose du nerf optique dans l'hydrocéphalie chronique, dans la microcéphalie, dans les tubercules du cerveau et tumeurs cérébrales, etc.

OBS. XXV. — *Mort par phthisie. — Signes immédiats de la mort.*

X..., âgée de 14 ans, meurt de phthisie tuberculeuse au moment de la



visite. Son œil examiné aussitôt et ensuite de quart d'heure en quart d'heure offre la disparition progressive de la papille, la disparition immédiate des artères du nerf optique, la coloration grisâtre de la choroïde, l'interruption du sang dans les veines rétinienne par pneumatose.

OBS. XXVI. — *Signes ophtalmoscopiques de la mort. — Disparition de la papille. — Décoloration de la choroïde. — Pneumatose des veines de la rétine.*

Soulet, âgée de 2 ans, morte le 21 février 1879, à 7 heures du matin de convulsions terminales de broncho-pneumonie chronique. A neuf heures, c'est-à-dire deux heures après la mort, en regardant à l'*ophtalmoscope* à travers la cornée un peu plissée mais encore transparente, on voit le fond de l'œil qui est d'une couleur grise comme du plomb commençant à s'oxyder. La papille se distingue à grand peine parce qu'elle est un peu plus claire. Il n'y a plus d'artères. Les veines ont presque disparu et on ne voit plus que de petits tronçons séparés par des espaces vides, on dirait de petites hémorrhagies linéaires, mais ce sont les veines dont la colonne sanguine est interrompue par des bulles d'air, et qui constitue la pneumatose veineuse *post mortem*.

Plusieurs faits de ce genre ont été vus cette année à l'hôpital.

BS. XXVII. — *Granulie simulant une fièvre typhoïde. — Névro-rétinite.*

Fillon, 9 ans, entrée le 11 juillet 1879, malade depuis huit jours, avec fièvre, avec alternance de constipation et de diarrhée, râles muqueux dans les deux poumons. Somnolence, un peu de diarrhée, quelques taches lenticulaires sur le ventre. Température variant entre 38,4 et 39,6. Pouls, 112, régulier.

A l'*ophtalmoscope*, les papilles sont cachées par un large exsudat grisâtre opalin, qui s'étend assez loin autour de la papille et se prolonge autour des vaisseaux. Les veines sont roses, tortueuses, très dilatées et les artères filiformes.

A l'*autopsie*, tuberculose miliaire générale des poumons, de la plèvre du foie, des reins et de la rate. Dans le cerveau, légère infiltration séreuse opaline de la pie-mère, dans l'espace interpedonculaire et granulations de la scissure de Sylvius. Hydrocéphalie ventriculaire assez abondante.

OBS. XXVIII. — *Méningite typhoïde. — Névro-rétinite.*

Laborde, 14 ans, entrée le 7 avril 1879, pour une fièvre typhoïde caractérisée par une céphalalgie, surdité, stupeur, délire, diarrhée, douleur iliaque droite, taches lenticulaires. T. s., 40,9; T. m., 39,8.

Le délire continue les jours suivants avec aggravation de tous les symptômes.

A l'*ophtalmoscope*, on voit les deux papilles aplaties, rouges, extrê-



mement congestionnées, très vasculaires. Leurs contours sont peu visibles et cachés par l'hyperémie capillaire, tout le fond de l'œil est légèrement brumeux et les veines rétiniennees sont très dilatées. Mort le 11 avril.

A l'autopsie, toutes les lésions ordinaires de la fièvre typhoïde dans l'intestin et les poumons.

Cerveau congestionné avec multiplication et dilatation des veines méningées.

OBS. XXIX. — *Méningite typhoïde. — Névro-rétinite. — Anévrysmes veineux rétinien. — Hémorrhagie rétinienne.*

Augustine Mottet, 9 ans, 1<sup>er</sup> avril 1879, n° 7, malade depuis quinze jours. Courbature, céphalée, vomissements, diarrhée, toux, gêne respiratoire, double pneumonie. T. s., 40,8; pouls, 160, filiforme.

A l'*ophthalmoscope*, on voit les deux papilles rouges, aplaties, très diffuses, sans exsudat et les veines à la partie supérieure image renversée sont larges, dilatées avec thrombose, tandis qu'à la partie inférieure elles sont très minces, artères peu visibles.

La pneumonie a disparu, T. 37,7; T. s., 36°, mais l'enfant a du délire, de la stupeur, un peu de strabisme, plus de vomissements, toujours un peu de diarrhée.

Huit jours après, même état des yeux, mais à droite il y a à la partie supérieure de la papille une petite hémorrhagie dans la gaine d'une veine.

Le lendemain même hémorrhagie à gauche dans la gaine lymphatique de la veine supérieure.

L'enfant succombe au commencement de juin et à l'autopsie on trouve dans les méninges un léger épaississement opalin à la base du cerveau, pas de tubercules des méninges ni de l'encéphale.

Un seul tubercule crétacé dans les poumons et les altérations d'une pneumonie et dans l'intestin aucune altération.

OBS. XXX. — *Hémorrhagie méningée. — Méningite de la convexité et phlébite suppurée des sinus de la dure-mère. — Oreillons suppurés. — Névro-rétinite.*

Marie de G..., âgée de 4 ans, au n° 39 de Sainte-Catherine, morte le 3 décembre 1879. Elle est malade depuis huit jours, vomit, ne va pas à la selle, dort continuellement et se plaint sans cesse.

A l'*ophthalmoscope*, je constate une double névro-rétinite caractérisée par un œdème considérable et la dilatation des veines rétiniennees.

Les jours suivants la méningite n'augmente pas et il survient de la diarrhée, puis des oreillons qui suppurèrent et l'enfant se réveille un peu, nous nous demandons s'il n'y avait pas erreur de diagnostic; si ce n'était pas une fièvre typhoïde avec parotides et quelques phénomènes cérébraux typhiques.



A la mort, on peut constater qu'il n'y avait pas de lésions intestinales typhoïdes et on trouve dans le cerveau des lésions qui justifiaient le diagnostic méningite formé d'après l'examen ophtalmoscopique.

En effet, à l'autopsie, pas d'ulcérations de l'intestin grêle ou du cæcum. Les poumons renferment quelques noyaux de pneumonie lobulaire et dans le cerveau le sinus longitudinal supérieur est rempli d'un caillot noir aux extrémités, blanc verdâtre, purulent à la partie moyenne où il adhère complètement aux parois. De cette thrombose partent de gros caillots noirs dans les veines méningées.

Cedème considérable de la pie-mère des deux côtés. A gauche, il y a dans l'arachnoïde des adhérences et une pellicule membraneuse jaune, due à du sang résorbé. A la partie moyenne, une plaque de suppuration jaune, épaisse le long des veines méningées dans une étendue de 5 à 6 centimètres. Les ventricules latéraux sont dilatés par de la sérosité. Pas de tubercules du cerveau, mais à l'extrémité postérieure des deux hémisphères, il y a de l'atrophie et de la sclérose des circonvolutions qui sont petites, dures et ratatinées.

OBS. XXXI. — *Hydrocéphalie chronique symptomatique de tumeur cérébrale. — névro-rétinite.*

X..., garçon de 4 ans, envoyé le 3 juin 1879, par le Dr Doublet de Saint-Quentin, pour une paralysie des quatre membres, datant d'un mois et consécutive à une crise convulsive survenue il y a trois mois, après de vives douleurs de tête. Il ne peut marcher sans appui ni manger seul. Sa tête est très grosse et il n'en souffre plus. Vomissements fréquents avec constipation. Pouls régulier, 88. Vision confuse.

A l'ophtalmoscope, double névro-rétinite avec exsudat gris cachant entièrement les papilles dans une grande étendue. Vaisseaux larges, tortueux, flexueux et interrompus en apparence.

L'enfant a été emmené par ses parents et je ne l'ai pas revu.

OBS. XXXII. — *Hydrocéphalie chronique. — Atrophie partielle de la papille. — Ponction par l'ethmoïde.*

Le 8 juillet 1879, le Dr Robinet, m'adresse un enfant de 4 mois et demi, dont la tête grossit démesurément à la suite de convulsions venues quatre semaines après la naissance et ayant donné lieu à une maladie de quelques jours.

La circonférence fronto-occipitale est de 151 centimètres, 5 dixièmes. La circonférence pariétale d'un conduit auditif à l'autre est de 39 centimètres. Le diamètre bipariétal, 15 centimètres, et le diamètre occipito-frontal, 17 1/2.

Le corps de l'enfant est superbe, ferme et gras, bien potelé. Il tette et digère bien. Il n'y a rien, ni paralysie, ni contracture, ni convulsions, ni anesthésie. Les mouvements réflexes sont conservés.

A l'ophtalmoscope, atrophie pigmentaire de la choroïde, atrophie



blanche du côté interne de la papille, le côté externe étant caché par l'œdème.

Le père demande que la ponction soit faite et je la pratique avec un trocart papillaire par la narine droite et la lame criblée de l'ethmoïde. Je tire 230 grammes de liquide clair, qui devient ensuite un peu rosé par le sang. Il renferme à peine d'albumine et des sels.

Le lendemain, l'enfant qui avait passé une bonne journée, tétant bien, a été pris la nuit d'une grande agitation avec cris continuels et quelques vomissements. Les selles ont été bonnes, le poulx petit, régulier. Il ne peut plus téter. Il s'est remis à téter, a passé une bonne journée, puis la nuit a été mauvaise avec des convulsions et l'enfant est mort.

OBS. XXXIII. — *Hydrocéphalie. — Atrophie blanche scléreuse de la papille.*

Antoine M..., âgé de 1 an, venu à la consultation le 27 août, avec une hydrocéphalie énorme venue après trois jours de convulsions au deuxième mois de la vie. Les deux yeux sont cernés par en bas et la circonférence, 55 centimètres; bi-auriculaire, 35 centimètres; diamètre occipito-frontal, 17 c. 1/2; bipariétal, 16 centimètres.

A l'*ophthalmoscope*, on voit dans les deux papilles, une atrophie blanche presque complète et des veines peu nombreuses, pas très dilatées.

OBS. XXXIV. — *Hydrocéphalie chronique. — Atrophie papillaire.*

Louise Comby, âgée de 2 ans, entrée le 18 juin 1879, au n° 44 de la salle Ste-Catherine, 12 dents, a eue fréquentes convulsions à 3 mois, tous les jours, puis la tête a augmenté jusqu'à l'âge de 14 mois et depuis lors la tête ne bouge plus. La tête a 59 centimètres de circonférence sur 42, d'un conduit auditif à l'autre. Fronto-occipital 15 1/2, pariétal 27 1/2, quelques vomissements, un peu de constipation. Faible intelligence, dit *papa* et *maman*.

A l'*ophthalmoscope*, les deux nerfs optiques offrent une atrophie papillaire blanche incomplète et un œdème péripapillaire considérable avec dilatation des veines et vésicules de la rétine.

OBS. XXXV. — *Hydrocéphalie. — Atrophie papillaire nacrée.*

Marie Jacquemin, âgée de 4 ans, venue à l'hôpital le 31 mai 1879. Elle est malade depuis quatorze mois. A la suite d'une maladie aiguë de quinze jours, elle eut des crises caractérisées par des pertes de connaissance avec raideur convulsive des membres, puis au bout de trois jours, paralysie générale plus prononcée dans les membres inférieurs que dans les supérieurs avec amaurose incomplète qui persiste encore aujourd'hui. La tête a grossi mais l'intelligence est entière et l'état général est excellent.

A l'*ophthalmoscope*, atrophie papillaire blanche nacrée puis complète, veines très dilatées, nombreuses et flexueuses.



OBS. XXXVI. — *Hydrocéphalie chez un enfant d'un mois. — Névrite optique avec atrophie brillante nacrée.*

Le 6 décembre 1878, on m'amène dans ma consultation de l'hôpital un garçon né il y a un mois, sans difficulté obstétricale. Il n'est pas tombé sur la tête et depuis quinze jours sa tête augmente énormément et toutes les sutures sont écartées. Elle a 51 centimètres de circonférence et 34 de hauteur d'un conduit auditif à l'autre.

Pas de convulsions ni de paralysie motrice, ni d'altération de la sensibilité. Les fonctions digestives se font bien.

A l'*ophthalmoscope*, les deux nerfs optiques sont grisâtres, nacrés, brillants. Les artères sont invisibles et les veines peu nombreuses, dilatées.

On ramène l'enfant le 8 janvier et si l'état général est bon, la tête a fort augmenté de volume, 56 centimètres sur 38, même état des yeux.

Le 3 mars 1869. On fait une ponction par les narines, 150 grammes. Mort.

OBS. XXXVII. — *Microcéphalie. — Vertiges. — Névrite optique d'un seul côté.*

Moreau, 8 ans, entrée 3 juillet 1879, n° 56 de Sainte-Catherine. Depuis six mois elle a des vertiges six fois par heure. Circonférence, 40,5; biauriculaire, 26,5; fronto-occipital, 13 centimètres; bipariétal, 11 centimètres.

A l'*ophthalmoscope*, névrite optique droite caractérisée par un exsudat cachant les contours de la papille et par la dilatation des veines. Rien à gauche.

Sortie dans le même état.

OBS. XXXVIII. — *Microcéphalie. — Idiotie. — Atrophie papillaire.*

Motté, âgée de 2 ans, huit dents, entrée le 27 juin 1879, a eu des convulsions à l'âge de 8 jours, qui ont duré pendant plusieurs jours et elle ne s'est pas développée. Elle pèse 6 kilogr. 300 grammes.

La tête est petite et le diamètre fronto-pariétal gauche est de 1 centimètre plus petit que le même diamètre à droite.

A l'*ophthalmoscope*, double atrophie blanche du nerf optique. L'enfant s'affaiblit de jour en jour, meurt.

A l'*autopsie*, l'hémisphère gauche présente en arrière au niveau du lobe occipital une atrophie des circonvolutions occipitales qui ont un diamètre moitié moindre que les correspondants de droite. Au centre de cette atrophie se trouve une circonvolution dure, blanche, sclérosée, dont la lésion s'éteint par dégradation successive dans la substance cérébrale normale. La moelle allongée présente une induration de la substance grise. Il y a un peu d'eau dans les ventricules latéraux, mais pas d'autre lésion cérébrale apparente.

OBS. XXXIX. — *Thrombose cachectique des sinus de la dure-mère.*



— *Thrombose des veines de la rétine. — Convulsions finales des maladies.*

Grosse, âgée de 3 ans, entrée le 25 janvier 1879, au n° 41 de la salle Sainte-Catherine, service de M. Bouchut. Cette enfant qui a de la bronchite, de la diarrhée et des lombrics qu'elle a rendus par la bouche le lendemain de son entrée, est malade depuis longtemps. Elle a en même temps une angine couenneuse très étendue. Elle fut prise de convulsions avec cyanose et déviation conjuguées des yeux en haut et à gauche.

A l'*ophthalmoscope*, les deux papilles sont très rouges, gonflées et les veines rétiniennees très noires, flexueuses, sont remplies de thromboses noirâtres très caractérisées. Mort le 29 janvier.

A l'*autopsie*, thrombose jaune ambrée, transparente, du sinus longitudinal supérieur et des veines méningées. Thrombose noire énorme des sinus transverses et du sinus petreux s'étendant au golfe de la veine jugulaire. Œdème énorme de la pie-mère. Suffusion séreuse des ventricules et forte congestion du cerveau.

OBS. XL. — *Thrombose cachectique des sinus de la dure-mère. — Stases et thrombose des veines de la rétine. — Convulsions finales des maladies.*

B..., âgée de 22 ans, morte le 27 janvier 1879, au n° 46 de la salle Sainte-Catherine, service de M. Bouchut. Cette enfant, affectée de broncho-pneumonie chronique, était malade depuis deux mois lorsqu'elle fut prise de convulsions avec perte de connaissance et contraction des poignets et des pieds.

A l'*ophthalmoscope*, les papilles sont rouges, gonflées, bien visibles, et les veines rétiniennees larges, nombreuses, avec des stases et des thromboses noirâtres disséminées. Mort le 27 janvier, après huit heures de convulsions.

A l'*autopsie*, thrombose jaune-ambré, demi transparente, du tissu longitudinal supérieur et des veines méningées. Œdème de la pie-mère et suffusion séreuse énorme des ventricules du cerveau.

OBS. XLI. — *Encéphalopathie albuminurique. — Hémiplégie droite et aphasie. — Attaque d'éclampsie. — Névrite optique. — Hémorrhagie rétinienne.*

Gauthier, âgée de 11 ans, entrée le 8 mai 1879, au n° 8 de la salle Sainte-Catherine, service de M. Bouchut. Elle est malade depuis plusieurs mois et sans cause connue atteinte d'un faible anasarque. Quatre jours avant son entrée elle eut une perte de connaissance suivie d'hémiplégie complète de tout le côté droit du corps et de la face, avec aphasie absolue et strabisme convergent sans diplopie. Peu après elle a repris toute son intelligence, sans avoir d'anesthésie et sans recouvrer



la parole. Les fonctions digestives sont en bon état, et il n'y a pas de fièvre.

Aujourd'hui, le côté paralysé est seul fortement œdématié, tandis que l'autre l'est à peine, au pied et à la main pas du tout.

Les urines renferment 23 gr. 60 par 1,000 et en vingt-quatre heures elle rend moins de 11 grammes d'urée.

Trois jours après l'entrée, l'enfant a pour la première fois une violente convulsion qui dure trois heures et qui disparaît sans aggraver ni changer l'état de l'enfant.

Je donne de la fuchsine, 10 centigrammes, et au bout de trois jours il n'y a plus que 12 grammes d'albumine par 1,000. Le médicament est continué et l'albumine tombe à 6 grammes. Puis ce chiffre reste stationnaire,

A l'*ophthalmoscope*, les deux papilles sont gonflées, grisâtres, et leur circonférence est diffuse, cachée sous un œdème qui s'étend loin sur la rétine, de sorte que la papille ne se distingue que par le point d'émergence des vaisseaux. Toute la rétine est grisâtre, œdématiée, sans granulations brillantes, ni taches graisseuses. Les veines sont larges, dilatées, remplies de stases, et il y a beaucoup de petites vésicules très flexueuses. A droite et à gauche, quelques petites hémorragies de la rétine le long des vaisseaux.

L'enfant meurt le 14 juin et le 15, à l'*autopsie*, je trouve dans les yeux deux hémorragies miliaires dans une rétine et une dans l'autre.

Les deux reins énormes, blancs dans la substance corticale, criblée de granulations fines, blanches, pèsent 134 grammes.

Le foie cirrhosé au début pèse 880 grammes. Les poumons renferment deux tubercules guéris, enkystés, formés de cholestérine et gros comme des noyaux de cerise.

Dans le cerveau, qui pèse 1,250 grammes, l'hémisphère gauche, beaucoup plus gros que le droit, est fluctuant comme s'il renfermait du liquide. Des circonvolutions sont aplaties, mais la substance corticale est saine au niveau de la deuxième et de la troisième circonvolution frontale. Tout le centre ovale, depuis la corne frontale antérieure, le lobe moyen excepté, le lobe postérieur est ramolli, diffus, en bouillie. Le corps strié et la couche optique sont sains. A droite, rien de semblable. Les artères sont saines. Dans le cœur, endocardite végétante très marquée.

OBS. XLII. — *Kyste cellulaire du cerveau avec atrophie scléreuse du cerveau. — Atrophie papillaire. — Hémiplegie, contracture. — Angine couenneuse. — Mort.*

Coralie Vallin, 4 ans, entrée le 19 juin 1879, au n° 31 de la salle Sainte-Catherine, a eu il y a deux ans une maladie aiguë de huit jours sans perte de connaissance et une hémiplegie droite sans céphalée, qui a duré sept mois. La paralysie a diminué peu à peu et laisse une hémip-



plégie incomplète avec contracture des doigts et de l'avant-bras. Pas de troubles d'intelligence, de sensibilité tactile ou réflexe.

A l'*ophthalmoscope*, un peu d'atrophie commençante sur le bord de la papille.

L'enfant meurt d'angine couenneuse. A l'*autopsie*, on trouve dans l'hémisphère gauche un kyste celluleux de la pie-mère, long de 10 centimètres, large de 7, haut de 5, allant jusqu'au corps calleux et ayant détruit la troisième frontale, les pariétales et la première occipitale, ainsi que le centre ovale de Vieussens et accompagné d'atrophie scléreuse du corps strié et de la couche optique gauche. Les tubercules quadrijumeaux sont sains, mais la bandelette optique de ce côté est un peu atrophie, plus petite que l'autre. Les nerfs optiques durcis au microscope sont le siège d'une sclérose prononcée allant jusque sur la papille, et à mesure que l'on fait des coupes vers leur origine, ils sont le siège d'une dégénérescence granulo-graisseuse.

OBS. XLIII. — *Tubercules du cerveau. — Hallucinations. — Névro-rétinite et tubercules de la choroïde.*

Briestross, âgée de 5 ans, entrée le 28 avril 1879, au n° 41 de la salle Sainte-Catherine. Faible et chétive, elle a été prise le 24 avril de vomissements et somnolence avec *hallucinations continuelles d'hommes armés et de bêtes qui voulaient lui faire mal*. Pas de constipation, mais diarrhée. Pas de douleurs de têtes, ni de cris. Pouls, 120, régulier; T., 38°.

A l'*ophthalmoscope*, double névro-rétinite, avec exsudat grisâtre cachant çà et là les bords de la papille. Veines flexueuses, larges, très dilatées, avec stases sanguines. Un large tubercule de la choroïde dans l'œil gauche. A droite, névro-rétinite exsudative.

Les hallucinations cessent au deuxième jour de l'entrée, mais la somnolence persiste. Il y a de la diarrhée sans vomissements, de la toux avec râles muqueux, fin dans les deux poumons. Pouls régulier, 120 à 200 dans les derniers jours; T. de 37,6 à 39,2, Mort le 5 mai.

A l'*autopsie*, je trouve les *sinus de la dure-mère* remplis de caillots décolorés, se prolongeant dans les veines des méninges; la *pie-mère* rouge, très épaisse, infiltrée de sérosité, mais sans suppuration à la convexité, ni dans les scissures; elle renferme des tubercules jaunes, durs, volumineux, isolés, gros comme un grain de chènevis, et d'autres tubercules jaunes, agglomérés, en masse dure le long des vaisseaux. Elle n'offre rien de spécial dans les scissures sylviennes, ni à l'hexagone cérébral.

Le *cerveau* renferme de la sérosité dans les ventricules latéraux, dont les parois sont en état de ramollissement crémeux. Dans les *plexus choroïdes* il y a de nombreuses granulations tuberculeuses, et dans le pédoncule cérébral antérieur, autour d'un petit tubercule, un noyau d'encéphalite rouge entouré de coloration jaunâtre.



L'œil gauche offre la névro-rétinite, et le gros tubercule de la choroïde constaté pendant la vie avec l'ophtalmoscope.

Les poumons, la rate, les reins sont criblés de granulations tuberculeuses.

OBS. XLIV. — *Hémiplégie alterne de la face et du bras gauche. — Monoplégie fémorale. — Œdème rétinien général.*

Ausoure, âgée de 10 ans, entre le 2 décembre 1878, au n° 55 de la salle Sainte-Catherine. Il y a dix-huit mois, cette enfant fut prise la nuit, sans cause appréciable, d'une convulsion violente et prolongée qui laissa après elle différentes paralysies motrices, singulièrement distribuées.

Son intelligence ne fut pas touchée et aujourd'hui elle raconte tout ce qui s'est passé chez elle depuis dix-huit mois, avec une lucidité extraordinaire pour son âge et avec des détails extrêmement minutieux qui attestent une excellente mémoire.

La sensibilité tactile et sensoriale est partout intacte.

Quant aux paralysies musculaires, voici leur état : hémiplégie faciale droite complète avec déviation labiale gauche. Paralyse incomplète du bras gauche, ce qui fait une paralyse alterne du visage et du bras. Ensuite il y a monoplégie crurale, incomplète à droite, ce qui oblige l'enfant à trainer la jambe en marchant. Paralyse du moteur oculaire externe droit, avec strabisme interne considérable. Fonctions digestives régulières, sauf quelques vomissements. Pouls régulier et rien au cœur.

A l'ophtalmoscope, les nerfs optiques sont sains et les papilles bien circonscrites. Vaisseaux nombreux et dilatés. Tout le fond de l'œil semble couvert d'un voile transparent blanchâtre d'œdème. L'enfant est emmenée par ses parents.

OBS. XLV. — *Aphasie. — Hémiplégie droite incomplète.*

Julie Guillot, âgée de 4 ans, demeurant à Bondy, bien portante le dimanche, n'a pas dîné le soir, et dans la nuit elle a été prise de paralyse dans le bras droit et un peu dans la jambe, ainsi que d'aphasie. Deux ou trois jours après, la paralyse du côté droit disparut à moitié, mais l'aphasie resta la même. L'enfant, qui parlait très bien, ne pouvait plus dire que *pa* et *man*, d'une façon incomplète.

On l'amène à l'hôpital, le 7 octobre 1879, pouvant un peu marcher, mais la jambe droite est faible. Se sert de ses deux mains. Un peu de déviation de la commissure labiale à gauche; pas de strabisme. Elle revient le 14 octobre. Elle se tient sur ses jambes, marche difficilement, ses bras sont faibles et a des crises de douleur de tête à chaque instant. Double névro-rétinite avec faible exsudat périrapillaire.

OBS. XLVI. — *Convulsions suivies d'aphasie. — Tremblement des mains et contracture des jambes. — Névro-rétinite exsudative.*

Meyer, âgée de 2 ans, entrée le 14 juillet 1879, au n° 39 de la salle



Sainte-Catherine. Bien portante, prise de convulsions subites il y a deux mois et pendant une heure. Depuis lors l'enfant a de l'aphasie et une paralysie incomplète des deux membres supérieurs avec tremblement des mains et contraction des cuisses sur le ventre, de la jambe sur la cuisse. Sensibilité réflexe intacte, comme la sensibilité tactile. L'enfant ne paraît pas voir, ni entendre. Elle ne vomit pas et a de la constipation, T., 37,8; pouls fréquent, inégal, intermittent, 132.

A l'*ophthalmoscope*, Double névrite optique caractérisée par une exsudation grisâtre, claire, assez étendue, qui cache complètement les contours papillaires. Les veines sont peu nombreuses, pas très larges et interrompues par place lorsqu'elles plongent dans l'exsudat.

OBS. XLVII. — *Hémiplégie droite, contracture, pas d'aphasie. — Atrophie papillaire commençante.*

Broussiac, âgée de 4 ans, entrée le 21 mai 1879, au n° 33 de la salle Sainte-Catherine, a eu des convulsions à 2 ans et se répétant tous les deux mois pendant six mois. Puis après un an d'intervalle, attaque convulsive suivie d'hémiplégie droite. La paralysie faciale n'a duré que trois mois, mais l'hémiplégie a persisté, amenant l'atrophie et le raccourcissement de la jambe, plus la contraction du bras et de la main. Pas d'aphasie. Intelligence et sensibilité intactes. Bon état général.

A l'*ophthalmoscope*, atrophie papillaire incomplète. Sortie le 3 juin.

OBS. XLVIII. — *Sclérose spinale. — Tremblement des membres. — Paraplégie incomplète. — Atrophie papillaire commençante.*

Maria Rollin, âgée de 11 ans, entrée le 26 mai 1879, au n° 26 de la salle Sainte-Catherine, service de M. Bouchut. Malade depuis six mois, trébuche et tremble en marchant, tremble des mains lorsqu'elle veut prendre un objet, avance même les yeux fermés, tombe parfois du côté droit qui s'affaiblit, mais pas de perte de connaissance, de convulsions, de contracture, d'anesthésie, ni de fourmillements cutanés. Pas de céphalée. Elle voit et lit de grosses lettres à 20 centimètres, ni plus près ni plus loin. Son champ visuel est normal. Elle n'a aucun trouble de la circulation, ni du pouls, ni des voies digestives.

A l'*ophthalmoscope*, atrophie, blanc verdâtre nacré brillante de la moitié interne de la papille droite, dont la moitié externe est encore un peu rosée, mais diffuse. Veines très minces et fines. A gauche, lésion analogue, mais beaucoup moins avancée.

L'enfant est encore dans les salles.

OBS. XLIX. — *Hémiplégie alterne gauche incomplète du corps et droite de la face. — Contracture. Légère atrophie de la papille.*

Escossut, âgée de 7 ans, entrée le 5 février 1879, au n° 52 de la salle Sainte-Catherine, a eu des convulsions à l'âge de 18 mois pendant deux



heures, et il en est résulté l'hémiplégie actuelle. L'enfant a eu depuis la rougeole, la fièvre typhoïde et la coqueluche.

Aujourd'hui, elle a un peu d'hémiplégie faciale droite avec légère déviation labiale gauche. Elle a une hémiplégie incomplète à gauche avec contraction du poignet, extension des doigts et, dans la jambe, pied bot équin.

La sensibilité est intacte et l'intelligence très bien conservée.

La vision est normale et à l'*ophthalmoscope* on voit que les deux papilles offrent vers le côté interne une partie blanche brillante qui révèle un peu d'atrophie, tandis que le reste du nerf optique est normal. Les vaisseaux n'offrent rien de particulier et il n'y a rien dans la choroïde.

Sortie dans le même état le 6 mars.

OBS. L. — *Tumeur cérébrale. — Commencement d'atrophie papillaire.*

Mouchau Estelle, âgée de 12 ans, entrée le 27 novembre 1878, au n° 57 de la salle Sainte-Catherine. Il y a trois mois, au moment de se mettre à table, sur sa chaise, elle a été prise de faiblesse, sans perte de connaissance ni convulsions. Sa tête s'est inclinée à droite et elle a été à demi paralysée dans tout le côté droit du corps. Elle voyait, entendait et parlait encore. Puis elle a vu double, et par moments ne voyait plus de l'œil gauche.

Elle vomissait à chaque repas et ses boissons lui revenaient par le nez.

A son entrée à l'hôpital, l'enfant se plaint de la tête. Elle peut à peine se tenir debout, elle trébuche et tomberait si on ne la soutenait. Tout le côté droit est à demi paralysé du mouvement, mais non de la sensibilité. Les mouvements réflexes à droite sont abolis. A la face, l'hémiplégie droite est assez forte et il y a déviation de la langue du côté paralysé, en même temps qu'il y a aphasie incomplète. Intelligence nette, vue trouble, parfois abolie pendant quelques heures.

A l'*ophthalmoscope*, les papilles sont très nettes, pâles et brillantes, nacrées sur le côté interne, blanches comme dans l'atrophie. Vaisseaux intacts. Léger souffle au premier bruit du cœur, au niveau du mamelon. Pouls régulier, faible. Peu d'appétit. Vomissements alimentaires très fréquents et constipation.

OBS. LI. — *Hémiplégie, suite de convulsions. — Contracture consécutive par sclérose cérébrale. — Atrophie scléreuse du nerf optique.*

Morel, 4 ans, Entrée le 6 janvier 1879.

Cette enfant a eu des convulsions très-fréquentes il y a deux ans, puis une attaque de paralysie gauche incomplète. C'est dans cet état qu'on l'amène à l'hôpital.

Elle peut à peine se tenir debout, mais quand on la soutient elle marche comme un vieillard paralysé qui marche. Son bras se remue avec peine et les mains contracturées ont les doigts en forme de griffe, le pouce restant fléchi dans la paume de la main.



La sensibilité et les mouvements réflexes sont intacts.

L'intelligence est très obtuse, mais l'enfant parle un peu à ses voisins et demande leurs jouets.

Elle mange et digère bien, elle n'a pas de fièvre et ne tousse pas. Une angine couenneuse la fait périr.

A l'*ophthalmoscope* les deux papilles sont blanchâtres, un peu na-crées, comme dans l'atrophie.

A l'*autopsie*, le cerveau réduit de volume ne distend pas toute la dure-mère, et la pie-mère est infiltrée d'une couche de sérosité sanguinolente, épaisse de près de 1 centimètre.

La pie-mère étant enlevée, on trouve une atrophie du lobe droit du cerveau et du lobe gauche du cervelet. Elle a une malformation dentaire caractérisée par l'atrophie des incisives supérieures, courtes, échan-crées à leur bord libre. La partie moyenne de l'hémisphère et la pointe du lobe moyen offraient une atrophie des circonvolutions 2<sup>e</sup> et 3<sup>e</sup> frontales ascendantes et jusqu'au sillon de Rolando des 2<sup>e</sup> et 3<sup>e</sup> pariétales. Les circonvolutions sont réduites de volume, grosses comme un intestin d'oiseau, chagrinées à leur surface, dures, résistantes, jaunâtres et séparées par de larges interstices de pie-mère infiltrée.

Le lobe gauche du cerveau est d'un quart moins gros que le lobe droit. Tous les nerfs de la base du crâne et surtout les nerfs optiques sont réduits de volume et atrophies.

Le bulbe et la moelle allongées sont plus petits et durs ainsi que le commencement de la moelle épinière.

OBS. LII. — *Diathèse scrofuleuse, granule. — Suffusion séreuse de la papille.*

Marie L..., 2 ans, entrée le 8 mai 1879 pour un état de maigreur très-prononcé avec des alternatives de constipation et de diarrhée et de la toux.

Les deux papilles sont diffuses, gonflées, à bords peu visibles et couvertes d'un exsudat grisâtre demi transparent.

Elle succombe et l'on trouve une tuberculose miliaire générale des poumons, du foie, de la rate et des reins. Entérite ulcéreuse chronique. Pas de tubercules du cerveau.

OBS. LIII. — *Diathèse scrofuleuse. — Albuminurie. — Névrite optique.*

Mathieu, âgée de 13 ans, entrée le 8 janvier 1879 au n° 10 de Sainte-Catherine, pour une albuminurie strumeuse, présente une otorrhée chronique datant de sept ans et des glandes suppurées encore fistuleuses au cou. De temps à autre, elle cesse de voir et la vision revient. Elle distingue bien les couleurs.

A l'*ophthalmoscope*, les deux papilles présentent en dehors, du côté externe, un exsudat grisâtre qui en cache les contours et s'étend sur la rétine avoisinante. Les veines sont fines, pâles, peu nombreuses. Il y a



un peu d'atrophie pointillée de la choroïde, pas d'hémorragie de la rétine ni de granulations graisseuses de la choroïde.

L'enfant sort dans le même état.

OBS. LIV. — *Vertiges épileptiques. — Sclérose cérébrale de l'hémisphère gauche. — Microcéphalie. — Sclérose commençante du nerf optique gauche avec atrophie choroïdienne de cet œil gauche.*

Mlle X..., amenée de Perpignan par sa mère, le 30 septembre 1879, est âgée de 11 ans, grande, bien faite et formée depuis trois mois. Sa tête est petite, sa physionomie hébétée avec strabisme interne de l'œil gauche, et elle n'a aucune paralysie sensoriale ou motrice. Pas d'incontinence urinaire.

Elle n'a pas d'intelligence ni de mémoire et elle parle à peine. Elle ne peut manger seule et il faut qu'on l'habille et qu'on attache ses bottines, ce qu'elle ne saurait faire seule. Elle joue avec sa petite sœur ou d'autres enfants, mais elle n'est pas méchante.

Cette jeune fille n'a jamais été malade, et à l'âge d'un an elle est tombée des bras de sa nourrice, par terre, dans un escalier, sur le côté gauche de la tête et du front qui a porté les traces de la contusion.

Depuis deux ans, elle a des vertiges, avec quelques secondes d'absence, renversement des yeux par en haut, et elle tomberait si on n'était pas là pour la retenir. Ces vertiges reviennent jour et nuit, trois ou quatre fois par jour, durent quelques secondes et après cessation, il reste pendant dix minutes, un état étrange de déraison.

A l'*ophthalmoscope*, l'œil droit est parfaitement sain, mais l'œil gauche présente une altération du nerf optique qui est blanchâtre, granuleux avec quelques taches de pigment brun en dedans de l'émergence des vaisseaux. Toute la place de la macula est occupée par une large plaque blanche d'atrophie choroïdienne, bordée d'une zone irrégulière de pigment noir et brun, et au centre de la plaque il y a une tache irrégulière brunâtre formée par l'agglomération de grains de pigment brun. Les vaisseaux du nerf optique et de la rétine sont conservés et quelques-uns viennent ramper sur les bords de la tache blanche atrophique.

OBS. LV. — *Epilepsie. — Œdème de la papille. — Tache noire pigmentaire de la choroïde.*

Métral, âgée de 3 ans, entrée le 26 février 1879, au n° 28 de Sainte-Catherine, pour des vertiges épileptiques qui se sont peu à peu transformés en véritables attaques d'épilepsie.

A l'*ophthalmoscope*, les deux yeux offrent une papille diffuse légèrement voilée par de l'œdème, sans dilatation des vaisseaux, et dans l'œil gauche, en dehors de la papille, il y a dans la choroïde une tache noirâtre oblongue, peu foncée en couleur, entourée d'une petite zone pâle. Sur cette tache traversent deux capillaires de la rétine.



Le 1<sup>er</sup> août, l'enfant qui a été soumise au traitement par le bromure de potassium, 4 et 5 grammes par jour, n'a plus eu d'attaques depuis trois mois.

OBS. LVI. — *Névrose épileptiforme. — Infiltration séreuse du nerf optique.*

X.... garçon de 7 ans, amené le 6 mai 1879, a failli être écrasé par un tramway et a été foulé aux pieds des chevaux. Huit jours après il a eu un purpura général qui a duré quinze jours, puis il a été pris de crises nerveuses variant de deux à six par jour, dans lesquelles il tombe par suite d'un état convulsif des membres et de la mâchoire. Mais il ne perd pas connaissance, il entend, mais ne peut parler; cela dure quelques minutes. Hier il a eu six de ces crises, et ce matin, à 10 heures, il en a déjà eu une. Il a mal à la tête, mais il mange et digère bien.

Les deux yeux, à l'*ophthalmoscope*, offrent une infiltration séreuse, claire de la papille qui paraît plate, blanche, diffuse et à bords peu visibles. Les artères sont fines et les veines peu dilatées.

OBS. LVII. — *Aliénation hystérique. — Manie raisonnée. — Hyperémie et œdème papillaire.*

Bodard, 14 ans 1/2, 24 mars 1879, salle Sainte-Catherine, service de M. Bouchut.

Cette enfant, qui a des aliénés dans sa famille, a été, il y a un mois, l'objet d'une tentative de viol et elle a été déflorée. Depuis lors, elle divague, parle et déraisonne toute la journée. Son délire n'est jamais violent. Parfois elle semble parler juste, mais aussitôt elle retombe dans une divagation évidente. Douleurs de tête fréquentes, étouffements, palpitations, pas d'anesthésie ni de crises convulsives. Bon appétit, pas de fièvre.

A l'*ophthalmoscope*, on voit les deux papilles rouges, diffuses, à contours peu visibles et tout le fond de l'œil est brumeux. Pas de dilatation des veines.

Elle sort dans le même état le 30 avril.

OBS. LVIII. — *Maladie bleue. — Cyanose cardiaque. — Cyanose de la choroïde. — Hyperémie. — Vascularité et flexuosités veineuses de la papille et de la rétine.*

Greffier, âgée de 3 ans, entrée le 13 janvier 1879, au n° 35 de la salle Sainte-Catherine, service de M. Bouchut.

Cette enfant a un bruit de souffle à la base du cœur et en dedans du mamelon, sans hypertrophie cardiaque. Elle a toute la peau du visage et du corps cyanosée, plus noire aux lèvres et aux ongles. De temps à autre, chaque jour, elle a des accès de suffocation avec cyanose plus prononcée encore de la peau.



A l'*ophthalmoscope*, les papilles sont rouges, gonflées, à peine visibles dans leurs contours et on n'en reconnaît la place que par le point d'émergence des vaisseaux. Elle est très vasculaire et couverte de petits capillaires très-fins. Quant aux veines rétiniennes proprement dites, elles sont grosses, très larges, très nombreuses et d'une flexuosité extraordinaire. Il n'y a pas d'œdème.

L'enfant est encore à l'hôpital ayant à chaque instant des accès de suffocation avec cyanose.

OBS. LXIX. — *Albinos*. — *Papille verdâtre, diffuse, absence de pigment choroïdien sur quelques places.*

Courtois, âgée de 12 ans, entrée le 8 mai 1879, au n°5 de Sainte-Catherine, pour une scarlatine, offre un albinisme complet caractérisé par la blancheur des cheveux, des cils et des poils du pubis.

Son œil dont la pupille a un reflet rouge, présente du nystagmus et de plus une papille diffuse, verdâtre, les vaisseaux paraissent extrêmement nombreux, très fins, et il y a çà et là des plaques de la choroïde complètement dépourvues de pigment.

Elle ne voit que les grosses lettres à 25 centimètres de distance et ne distingue pas les petites ni de près ni de loin. Toute la vision est confuse.

Sa scarlatine étant guérie, elle sort de l'hôpital.

Il n'y a plus à insister sur ces faits pour démontrer la vérité de la loi de coïncidence qui existe entre certaines névro-rétinites et choroïdites avec les maladies des méninges du cerveau et de la moelle. Cette conquête de la séméiotique est définitive.

Dans les maladies du système nerveux, le médecin ne peut pas plus se passer de l'examen ophtalmoscopique qu'il n'oublie d'ausculter la poitrine dans les maladies du cœur et des poumons.

Dans les cas légers et dans les névroses, l'*ophthalmoscope* n'apprend pas grand chose, mais dans les maladies aiguës graves des méninges et du cerveau ainsi que dans les diathèses bien établies, il y a toujours des lésions intra-oculaires, importantes à constater.

On peut souvent suivre dans l'œil le développement et l'aggravation des maladies cérébro-spinales. C'est ce que j'ai appelé : *Voir dans l'œil ce qui se passe dans le cerveau*. Sous ce rapport, mes observations hospitalières publiques poursui-



vies pendant 18 ans, contrôlées par un grand nombre de médecins, pillées sans scrupule par d'audacieux plagiaires, ont tranché la question d'une manière définitive.

---

### **De la thrombose cachectique des sinus de la dure-mère et des convulsions finales des maladies de l'enfance.**

**19.** — Un intéressant sujet de clinique est la thrombose cachectique des sinus et les convulsions finales des maladies de l'enfance.

Le travail que j'ai publié en 1844 *sur la coagulation du sang veineux dans les cachexies et dans les maladies chroniques*, pour faire suite à un premier mémoire *sur la phlegmatia alba dolens*, a été le point de départ de l'idée des thromboses veineuses aujourd'hui vulgaire dans la science.

Personne ne doute à présent que la phlegmatia alba dolens des nouvelles accouchées et la phlegmatia alba dolens de la cachexie tuberculeuse, cancéreuse, lymphatique ou autre, ne soit anatomiquement la même maladie et qu'elle soit caractérisée par la thrombose d'une ou de plusieurs veines importantes du membre abdominal.

A cette thrombose veineuse des membres abdominaux, on a dû ajouter des cas plus rares de thrombose des veines iliaques, de la veine cave, de la veine porte, produite dans les mêmes conditions, et j'en ai publié des exemples.

Plus tard on a rencontré la thrombose des veines du membre supérieur, quelquefois de la veine jugulaire au cou, ailleurs des artères pulmonaires, et enfin des sinus de la dure-mère.

Si l'on ajoute à ces faits. certaines thromboses cardiaques, celles du ventricule droit et de l'oreillette correspondante à la fin des maladies chroniques et qu'on réfléchisse un instant, on voit qu'il y a là une loi d'anatomie pathologique générale intéressante à connaître. En effet, la même altération du sang veineux, se produisant sur des points divers



de l'organisme, dans des conditions analogues, révèle l'influence d'une condition dyscrasique semblable. Quelle est cette condition ? Il serait très-heureux de pouvoir la découvrir pour l'analyser dans ses détails.

Malheureusement nous n'en sommes pas encore là. Nous n'avons actuellement que la notion empirique du fait de la *thrombose veineuse par état cachectique*. Ici, il n'y a pas de contestation possible. Mais ce qu'il y a de curieux dans cette étude, au point de vue clinique, c'est la diversité des symptômes produits par le siège de la thrombose dans telles ou telles veines. Cela est facile à comprendre *à priori*. Il est évident que les symptômes de la thrombose veineuse des membres pelviens ne peuvent pas être les mêmes que ceux de la thrombose des membres thoraciques, ou de la thrombose des sinus de la dure-mère, qui n'est qu'une phlegmatia alba dolens du cerveau. La lésion est fondamentalement la même, mais, selon son siège, elle se révèle par des phénomènes essentiellement différents. C'est un point sur lequel il est inutile d'insister.

Ainsi, la thrombose veineuse des membres pelviens produit le gonflement œdémateux du membre inférieur, assez souvent la douleur sur le trajet des veines tibiales postérieures, parfois la formation d'un réseau veineux superficiel supplémentaire ou même la cyanose du membre. J'en ai rapporté un cas dans les *Bulletins de la Société anatomique* en 1843.

La thrombose de la veine cave détermine l'hémorrhagie intestinale. J'en ai cité un exemple dans mon premier mémoire.

La thrombose veineuse du tronc brachio-céphalique du bras et de la jugulaire amène l'hémoptysie. J'en ai également publié un rare exemple.

On ne sera donc pas surpris d'apprendre que la thrombose cachectique des sinus de la dure-mère produit les convulsions chez l'enfant et le délire chez l'adulte. Mais, comme ce fait n'est pas encore très-connu, je veux en démontrer l'existence d'après des observations recueillies dans mon service depuis l'année 1857, c'est-à-dire dans une pé-



riode de vingt-trois années. Je n'ai pas écrit toutes mes observations, mais celles que j'ai recueillies et dans lesquelles l'autopsie a pu être faite sont encore assez nombreuses. Elles sont au nombre de trente-huit, et viennent à l'appui de faits antérieurs publiés dans les livres ou dans les journaux.

La première observation de thrombose des sinus de la dure-mère a été publiée par Abercrombie en 1818; une autre par Ribes a paru en 1825 dans la *Revue médicale*; d'autres sont dues à Tonnelé en 1829 dans le *Journal hebdomadaire*. C'est à partir de ce moment que la thrombose des sinus de la dure-mère a été anatomiquement connue. Depuis des faits semblables ont été publiés par Lebert, par Cohn, par Gérard en Allemagne; par Gintrac, Rilliet et Barthez en France; par moi, en 1857; par Veille, en 1858, dans une thèse de Strasbourg; par Lancereaux, en 1862, dans une thèse qui renferme soixante-quatorze observations personnelles ou empruntées aux livres; par Martez, dans une thèse de 1873; par M. Parrot, dans la même année, et plus récemment par M. Hutinel, dans un travail qui me paraît peu au courant des travaux antérieurement publiés.

Comme Lancereaux, je crois qu'il faut admettre des thromboses des sinus de la dure-mère par altération des parois vasculaires ou *thromboses inflammatoires*, et des thromboses par ralentissement de la circulation dans les sinus ou *thromboses atoniques et cachectiques*.

Je ne veux m'occuper ici que des thromboses cachectiques développées dans les sinus de la dure-mère, que j'ai eu l'occasion d'observer fréquemment chez les enfants. Cela me permettra d'en indiquer les symptômes avec précision.

Là est le point original de cette leçon, que je n'aurais pas faite s'il ne m'avait semblé qu'il y eût à cet égard quelque chose à dire. En effet, la *Gazette des Hôpitaux* a publié en 1857, sur ce sujet, des leçons faites à l'hôpital des Enfants-Malades qui renferment mes conclusions, d'ailleurs inscrites depuis longtemps dans mon *Traité des maladies de l'enfance*.

La formation de cette lésion s'annonce, à la fin des maladies aiguës et dans le cours d'une maladie chronique, par



des convulsions soudaines de courte durée, ou par du délire et du subdélirium, présageant une mort prochaine.

Les convulsions s'observent chez les enfants jusqu'à sept ans environ, tandis que le délire ne se rencontre que sur les enfants plus âgés et chez les adultes. Celles que j'ai vues se décomposent comme il suit :

*Convulsions ultimes par thromboses des sinus, 32 cas.*

Entérite chronique, 5; rougeole, pneumonie catarrhale, 2; pneumonie chronique, 5; phthisie, 8; anasarque sans albuminurie, 1; albuminurie chronique, 2; coqueluche et pneumonie, 7; cachexie scrofuleuse et tubercule des os, des poumons et de l'intestin, 1; gangrène de la bouche, 1; diphthérie, 2.

*Convulsions par stase sanguine des sinus sans convulsions, 3 cas, pneumonie chronique, 1; coqueluche, 2.*

*Les causes de la thrombose des sinus de la dure-mère chez les enfants* se rattachent à une condition générale de l'économie plus qu'à une influence locale.

Les thromboses par influence locale ne s'observent que dans les thromboses inflammatoires; elles sont dues à une carie du rocher, à une plaie de tête ou à une encéphalite primitive, etc..

La thrombose des sinus de la dure-mère est beaucoup plus habituellement le résultat d'une influence générale, de débilité ou d'affaiblissement organique, produite par une maladie antérieure et particulièrement par les maladies chroniques. On l'observe dans toutes les cachexies.

A cet égard, son développement ressemble beaucoup à celui des thromboses veineuses observées chez l'adulte, dans les mêmes conditions d'état général, surtout dans les maladies chroniques telles que la tuberculose et le cancer.

Seulement, chez les adultes, la thrombose veineuse s'observe surtout dans les membres inférieurs sous forme de *phlegmatia alba dolens*, tandis que chez les enfants du premier âge on la rencontre davantage sous forme de coagulation veineuse de la tête dans les sinus de la dure-mère.

Pourquoi cette différence? Il est impossible de le dire sans faire d'hypothèse, et je me borne à constater le fait.



Toutefois, chez l'enfant comme chez l'adulte, on rencontre ces thromboses dans d'autres organes, tels que le cœur et les poumons, l'intestin, les reins, etc.

Dans le cœur, et dans les poumons, ce sont ces thromboses qui amènent surtout ces noyaux d'apoplexie pulmonaire et ces infarctus que j'ai décrits depuis une dizaine d'années, dans mon *Traité des maladies de l'enfance*, comme un des accidents de la diphthérie grave septicémique.

Peut-être est-ce à ces coagulations veineuses qu'il faut attribuer les infarctus si communs du tissu cellulaire sous-cutané que l'on observe dans une foule de maladies de l'enfance et qui sont manifestement des infarctus veineux. J'en ai donné la description complète dans mon mémoire de la *Gazette des Hôpitaux* 1876, sur l'endocardite végétante, et dans un autre mémoire sur les infarctus sous-cutanés du choléra.

Quoi qu'il en soit, un fait important ressort de toutes les observations de thromboses veineuses constatées sur différents points de l'organisme chez les enfants et chez les adultes, et ce fait a tous les caractères d'une véritable loi de pathologie générale.

C'est la confirmation de mes premières recherches, sur la *coagulation du sang veineux dans les cachexies et dans les maladies chroniques, publiées il y a trente-quatre ans*.

Mais, ce qui nous reste à connaître, malgré les tentatives faites par quelques observations, c'est la cause chimique de cette coagulation du sang. C'est, dit-on, la stase et la stagnation du sang dans le cœur frappé d'une demi-asystolie, ou un trop long repos dans les vaisseaux veineux par suite de la position déclive de la tête ou des membres, si le sujet est resté couché. Mais, pour que la stagnation entraîne la coagulation, il faut d'autres circonstances que l'on n'a pas encore bien positivement déterminées.

D'après Mathieu et Urbain (1874), cette coagulation résulterait de la *sursaturation* du sang par l'acide carbonique ou d'une altération des globules assez prononcée pour qu'ils ne suffisent plus à fixer le gaz acide carbonique formé dans la circulation.



Cette théorie est très-plausible.

En effet, dans la *sursaturation* qui résulte de l'asphyxie du croup et qui, comme je l'ai fait connaître en 1878, s'accompagne d'anesthésie cutanée, il y a thrombose cardiaque, thrombose de l'artère pulmonaire, infarctus des poumons et infarctus du tissu cellulaire sous-cutané. Ici, l'*anoxémie* et la *carbonhémie* sont évidentes et produisent l'insensibilité que l'on amène en faisant respirer de l'acide carbonique.

Dans la *sursaturation* qui provient d'un ralentissement de la circulation dans les cachexies, le résultat est le même.

Dans la *sursaturation* qui résulte de l'état d'*inflammation*, il y a encore dans le sang du cœur et de l'artère pulmonaire une tendance à la coagulation.

Pour les observateurs que je viens de citer, la coagulation se fait lorsque le sang contient un volume d'acide carbonique égal ou supérieur à 70 centimètres cubes pour 100.

Pareil résultat s'observe dans la *sursaturation carbonique du sang* qui résulte de l'altération des globules rouges lorsqu'ils ne peuvent fixer la quantité de gaz acide carbonique introduit dans la circulation.

Mathieu et Urbain ont même démontré que, dans les *thromboses cachectiques*, le pouvoir absorbant du sang pour l'oxygène et par suite pour l'acide, était très diminué. Cette expérience a été faite sur un sujet porteur de thrombose d'origine spontanée sur lequel ils avaient pris du sang à l'aide d'une ventouse.

Ainsi, état cachectique, ralentissement de la circulation, *sursaturation carbonique du sang*, voilà les causes de la coagulation spontanée du sang dans les veines.

Ces conditions se rencontrent chez les enfants dans les maladies chroniques, telles que la gastro-entérite simple et tuberculeuse, dans la pneumonie chronique avec sclérose pulmonaire, dans la pleurésie chronique, dans la pneumonie tuberculeuse et dans la phthisie pulmonaire tuberculeuse, dans la péritonite chronique et dans le carreau, dans les tumeurs blanches et le mal de Pott, dans la coqueluche



lésion cérébrale, est loin d'avoir cette importance. C'est peut-être vrai chez les vieillards, mais la chose est tout à fait inexacte chez les enfants. J'ai très souvent observé ce phénomène. Quelquefois il m'a indiqué l'hémisphère lésé, car la direction des yeux était du côté de la lésion, mais ailleurs il n'a rien révélé du tout, car la lésion était dans l'hémisphère opposé à la déviation ; enfin, dans plusieurs autres faits, la déviation conjuguée des yeux existait un jour à droite, le lendemain à gauche, et à l'autopsie je n'ai trouvé ni tubercule, ni hémorragie, ni lésion des hémisphères. Chez les enfants, c'est en général un symptôme sans importance.

Avec les convulsions finales des maladies chroniques produites par la thrombose des sinus, il y a toujours du coma et une perte d'intelligence à peu près absolue.

Dans un seul cas, dont je n'ai pas retrouvé l'observation, cependant bien présente à mon souvenir, et qui est relatif à une enfant phthisique de quatorze ans, c'est-à-dire une adulte, il n'y a pas eu de convulsions, mais bien du *délir*. C'est qu'en effet, chez les adultes, la fin des maladies n'est annoncée que par un *subdelirium* ou un *délire* qu'on attribue à l'inanition, tandis qu'en réalité il résulte d'une thrombose des sinus. L'adulte peut délirer ; mais le petit enfant ne peut que convulsionner. Le fait est très curieux.

Arrivée à la dernière période de phthisie pulmonaire tuberculeuse, l'enfant fut prise d'un demi-coma vigil mêlé de vrai délire. Je trouvai dans ses yeux à l'ophthalmoscope des thromboses veineuses rétiniennes qui me firent dire : Il y a des thromboses semblables dans les sinus et l'enfant ne tardera pas à mourir.

Quelle ne fut pas ma surprise ! Le délire cessa et l'intelligence revint momentanément. Cela dura huit à dix jours et les mêmes symptômes de divagation délirante reparurent. Cette fois l'enfant succomba, et je trouvai, à l'autopsie, des tromboses de deux âges dans les sinus de la dure-mère. Les unes étaient blanches, fibrineuses, compactes, anciennes et les autres cruoriques, demi-transparentes, ambrées, ré-



centes. Il fut évident pour moi que la première obstruction des sinus n'avait pas été assez complète pour congestionner violemment le cerveau et amener la mort immédiate, que la circulation cérébrale avait pu se rétablir et permettre une prolongation de huit jours, mais qu'une seconde obstruction des sinus étant venue s'ajouter à ce qui restait de la première, la mort en avait été la conséquence.

La sensibilité est fort émoussée, souvent détruite, mais les mouvements réflexes persistent dans un certain nombre de cas.

Les convulsions produites par la thrombose des sinus à la fin des maladies chroniques, durent de quelques heures à un ou deux jours. Dans un seul cas, je les ai vues durer pendant quinze jours.

Elles ont des paroxysmes et elles cessent un moment pour reparaître un peu plus tard, sous une forme un peu différente, tantôt plus fortes à droite et tantôt plus fortes à gauche. Leurs intermittences n'ont rien de régulier, mais elles finissent par être continues aux approches de la mort.

En même temps que se produisent les convulsions ultimes des maladies chroniques par suite de la thrombose des sinus, il se fait des stases et des thromboses semblables dans les veines de la rétine. La cérébroscopie, au moyen de l'ophtalmoscope permet, de les découvrir pendant la vie. On peut ainsi voir au fond de l'œil les signes de ce qui se passe dans le cerveau. Dans les faits soumis à mon examen, j'ai vu les veines rétiniennees larges, dilatées, remplies de petites thromboses flexueuses, et souvent des thromboses noires, disséminées dans leur intérieur. La papille était gonflée, rouge et parfois infiltrée de sérosité qui s'étendait sur la rétine avoisinante.

C'est ce qui m'a permis de dire comme conclusion de l'examen ophtalmoscopique : œdème de la papille, œdème des méninges et du cerveau ; stases et thromboses veineuses de la rétine, thrombose des sinus veineux de la dure-mère.

Maintenant, comment se terminent ces convulsions qui



apparaissent dans le cours des maladies chroniques de l'enfance et qu'on doit rattacher à la thrombose des sinus? D'après ce que j'ai vu, la mort en est toujours la conséquence dans un délai qui varie de quelques heures à deux et trois jours. Aussi, ai-je pu dire que les convulsions intercurrentes d'une maladie chronique indiquaient une mort prochaine. Dans les observations que j'ai recueillies, ce pronostic s'est justifié. Mais, s'il est vrai que tous ceux qui sont morts dans ces conditions avaient une thrombose des sinus, ne pourrait-il pas arriver que, dans certaines maladies encore guérissables, une convulsion intercurrente produite par une thrombose des sinus ne gênant pas trop la circulation cérébrale puisse guérir? Cela n'est pas impossible. La végétation polypiforme du sinus pétreux rouverte chez une de mes malades, lésion évidemment ancienne, semble prouver qu'une thrombose des sinus peut perdre son volume primitif et guérir. La chose est incontestable dans la thrombose des membres, car j'ai étudié dans les veines fémorales le phénomène de la régression des caillots dans la phlegmatia alba dolens au bout de six mois.

Je crois donc, sans pouvoir justifier mon affirmation, que certaines thromboses des sinus peuvent guérir, si la maladie dans le cours de laquelle elles se montrent est elle-même guérissable et guérit. J'ai vu de ces faits en ville, mais la preuve de mon diagnostic est impossible à fournir. Je pense seulement que chez plusieurs enfants que j'ai suivis et chez lesquels il s'est développé de l'hydrocéphalie chronique avec augmentation de volume du crâne, après une convulsion, il a dû exister à cet instant une thrombose des sinus qui a été l'origine mécanique du mal. Je connais plusieurs enfants qui sont dans ce cas, et il m'en vient journellement à l'hôpital qui sont dans ces conditions. Quelques-uns me sont amenés par les parents tous les deux ou trois mois depuis plusieurs années, et j'utilise leur présence à ma clinique pour développer les idées que je viens d'émettre.

*Cas exceptionnels de convulsions finales sans thrombose, mais avec œdème de la pie-mère et encéphalite. — Ce que je*



viens de dire précédemment au sujet des convulsions finales des maladies de l'enfance causées par la thrombose des sinus de la dure mère est la règle. Cela s'est passé ainsi 35 fois sur 38 malades. Mais on rencontre quelques cas exceptionnels où la thrombose des sinus n'existe pas et se trouve remplacée par la stase et la réplétion exagérée sanguine des sinus gênant la circulation cérébrale et produisant l'œdème de la pie-mère ou l'encéphalite, ce qui explique bien chez certains enfants les convulsions observées pendant la vie.

*Anatomie pathologique de la thrombose des sinus de la dure-mère chez les enfants.* — Quand la calotte du crâne a été enlevée et qu'on incise la dure-mère, dans le sinus longitudinal supérieur et en bas, dans les sinus transverses, on voit la thrombose se prolongeant à travers les ouvertures latérales dans les veines méningées.

Les caillots occupent le sinus longitudinal et les veines méningées, plus rarement le sinus longitudinal inférieur et les sinus transverses. On les trouve quelquefois jusque dans le golfe de la veine jugulaire, se prolongeant assez loin dans cette veine.

Si les caillots sont de formation très-récente, ils sont mous, noirs, cruoriques, mêlés de sang liquide. Quand ils sont plus anciens, ils sont plus durs, élastiques, transparents, de couleur ambrée. Les plus vieux sont blanchâtres, opaques ou jaunâtres, en apparence formés de fibrine décolorée. Ils adhèrent rarement aux parois des sinus, si ce n'est quand la thrombose résulte d'une phlébite. S'ils semblent adhérer, c'est souvent à cause des prolongements fibrineux qu'ils envoient dans les veines de la pie-mère.

Ils sont composés d'une petite quantité de fibrine, en fibrilles ou en granules facilement dissous par l'acide acétique, d'hématies dans les parties restées noires, et de leucocytes en très-grand nombre dans les parties blanchâtres ou jaunâtres. Ces leucocytes ont en certains endroits leurs caractères naturels, mais, dans les parties déclives, ils sont altérés et infiltrés de matière grasse.

Dans un cas, la thrombose ancienne, blanche et dure, avait



la forme végétante polypiforme. Elle occupait le sinus pétreux et avait l'apparence d'un haricot. Cette végétation était formée de leucocytes.

Avec les thromboses des sinus, on trouve l'œdème plus ou moins considérable des méninges et du cerveau. Il a été noté 26 fois sur 35 cas.

L'*hydrocéphalie* ventriculaire a été notée dix fois avec un *ramollissement* plus ou moins marqué de la substance cérébrale, soit sur les parois ventriculaires, soit ailleurs. Dans un cas ce ramollissement occupait la troisième circonvolution frontale ascendante.

Un peu de *suppuration* de la pie-mère dans deux cas, une fois à la convexité des hémisphères, et une fois au niveau de la corne frontale droite.

Presque toujours de la congestion sanguine de la pie-mère, la dilatation des veines méningées, les caillots et les gaz libres dans ces veines. Enfin des hémorrhagies des méninges ou du cerveau.

Deux fois, j'ai observé l'hémorrhagie méningée sous-arachnoïdienne à la surface des hémisphères, et une fois l'hémorrhagie rassemblée en foyer dans la substance du cerveau.

Ces derniers faits ressemblent un peu à ces faits d'hémorrhagie cérébrale ou méningée que M. Parrot a fait connaître comme une conséquence de la gastro-entérite chronique des nouveau-nés à laquelle il a donné le singulier nom d'athrepsie. Evidemment ce sont des faits de même nature, et qui ont la thrombose veineuse du cerveau pour origine.

Dans quelques cas enfin, on rencontre la tuberculose du cerveau. Sur mes 38 observations, 4 fois il est fait mention de tubercules dans les méninges et une fois de tubercules dans la substance cérébrale.

Reste à établir la différence des caillots des sinus produits par la phlébite ou par la thrombose cachectique.

Dans les thromboses inflammatoires, les caillots sont plus adhérents aux parois des sinus. Ils sont blanchâtres, caséux et purulents, mélangés à des parties noires cruoriques.



Cela n'est jamais ainsi dans les thromboses cachectiques. Là, au contraire, les caillots sont rarement adhérents et les parois sont saines. Ils sont franchement cruoriques ou blanchâtres, décolorés, ambrés ou opaques, et un peu élastiques comme un ruban de fibrine.

*Symptômes des thromboses des sinus de la dure-mère et convulsions finales dans les maladies chroniques ayant amené l'état cachectique.* Pendant longtemps on a considéré les convulsions finales des maladies chroniques des enfants et le délire terminal des affections chroniques de l'adulte comme le résultat de la faiblesse des malades due à la diète, à l'inanition et à la vacuité du cerveau.

J'ai entendu professer cette opinion dans ma jeunesse médicale. C'était la théorie en honneur. On la trouve dans Cullen, tome II, page 333, note de Bosquillon ; dans Copland qui considère ce délire comme le résultat d'une soustraction de l'influence vitale ; dans Monneret et Fleury qui ont écrit : Le délire qui précède la mort peut être attribué à cette cause. Voici maintenant la phrase de Cullen :

« Convulsion produite par inanition qui s'observe à la suite des grandes évacuations et dans les maladies graves lorsque les malades sont épuisés et sur le point de périr. » (Cullen, t. II, p. 333, note de Bosquillon).

Ces explications ne sont plus acceptables aujourd'hui. Je ne crois pas que la diète, l'inanition et la soustraction d'influence vitale produisent le délire ou les convulsions finales des maladies dites cachectiques. Les recherches d'anatomie pathologique que j'ai faites, et qu'on vient de lire, m'inspirent une pensée différente. Du moment qu'à l'autopsie des enfants qui ont eu des convulsions, ou des adultes qui ont eu du délire, à la fin d'un état cachectique, il y a des thromboses des sinus de la dure-mère qui gênent mécaniquement la circulation veineuse du cerveau et y produisent un état congestif prononcé avec suffusion séreuse des méninges et des ventricules, il est évident que cette cause a une action plus efficace sur l'apparition des convulsions et du délire que la faiblesse des sujets. Je ne comprends pas que la faiblesse des malades sans lésion crânienne produise le trouble



des fonctions cérébrales, tandis que je m'explique infiniment mieux ces désordres produits par la thrombose des sinus et l'hydropisie de la pie-mère et des ventricules.

Cela m'a paru si vrai que, depuis longtemps, dans mon *Traité des maladies de l'Enfance*, j'ai formulé cet aphorisme :

*A la fin des maladies chroniques les convulsions qui apparaissent indiquent une mort prochaine.*

De plus ces thromboses se révèlent quelquefois au fond de l'œil quand on fait l'examen ophtalmoscopique.

Alors les veines rétiniennes sont très dilatées, gorgées de sang et parfois remplies de thromboses. Or, comme je crois qu'on peut découvrir dans les lésions du fond de l'œil les signes de ce qui se passe dans le cerveau, ce qui est la base de la *cérébroscopie*, j'ai dit aussi d'une façon aphoristique :

*Les thromboses des veines rétiniennes indiquent des thromboses semblables dans les sinus de la dure-mère ou dans les veines méningées.*

Telles sont les conditions morbides générales et les influences locales qui, chez les enfants, produisent des thromboses cachectiques dans les sinus de la dure-mère. Toutes les maladies aiguës suivies de chronicité, toutes les affections pulmonaires chroniques, les affections osseuses et toutes les phthisies y prédisposent de la même façon. On a pu voir que, d'une manière à peu près constante, cette thrombose se révélait subitement par des convulsions avec perte de l'intelligence et de la sensibilité. Il est rare, en effet, que des convulsions produites par l'état cachectique ne dépendent pas de cette cause anatomique à laquelle se rattachent l'hyperémie veineuse du cerveau, l'œdème mécanique de la pie-mère et l'hydrocéphalie ventriculaire. Toutefois si des convulsions internes s'observent sans qu'il existe de thromboses, il y a une autre cause qui produit ce même effet, car la thrombose est remplacée par une stase sanguine produisant aussi l'œdème de la pie-mère, la congestion cérébrale et l'hydrocéphalie. C'est toujours la même



chose conformément aux lois connues de la formation des hydropisies passives et mécaniques.

Toutes les fois donc qu'une stase sanguine ou qu'une thrombose des sinus fera obstacle à la circulation des méninges et du cerveau, il en résultera une suffusion séreuse de la pie-mère et des ventricules qui produira le coma, l'insensibilité, la paralysie, les convulsions et la mort, selon le degré de l'obstacle et la nature de la lésion secondaire.

En résumé :

A la fin des maladies chroniques et septicémiques de l'enfance, il se produit souvent des convulsions qui annoncent une mort prochaine.

Ces convulsions ultimes ne sont pas le résultat de l'inanition, et elles dépendent d'une thrombose des sinus de la dure-mère et des veines méningées ou d'une stase veineuse produisant l'œdème de la pie-mère, l'hydrocéphalie des ventricules et quelquefois l'hémorrhagie cérébrale ou méningée.

La thrombose des sinus produite à la fin des maladies chroniques n'est point causée par une inflammation des parois veineuses, mais bien par l'état cachectique.

On peut considérer les thromboses cachectiques comme le résultat d'une sursaturation du sang par l'acide carbonique ou bien par un état des globules qui les rend incapables de fixer l'acide carbonique dans la circulation.

Si la maladie dans laquelle il se produit des convulsions par thrombose peut guérir, cette thrombose peut s'améliorer sans disparaître et il en résulte de l'hydrocéphalie chronique.

---

**Du carica papaya et de la papaïne ou pepsine végétale dans les dyspepsies et dans la diarrhée chronique des enfants.**

**21.** — Pendant toute la durée de l'allaitement et le sevrage, les jeunes enfants sont souvent atteints de dyspepsie,



de diarrhée et d'entéro-colite. Ils digèrent mal et ont des excréments jaunes, plus ou moins liquides, remplis de grumeaux de caséum non digéré, ou des excréments verdâtres rendus verts ou verdissant après défécation, ou enfin remplis de matières glaireuses, filantes, incolores. A un degré plus fort de la maladie, les selles sont tout à fait liquides, très fréquentes, et le lait non digéré passe en caillots de caséum très nombreux, nageant dans un liquide incolore ou mélangé de matières vertes. Si la maladie prend un caractère aigu violent, les selles sont absolument aqueuses, très fréquentes, accompagnées de vomissements aqueux, bilieux ou alimentaires, et c'est l'entérite cholériforme, ou choléra infantile.

Dans le premier cas, l'enfant gagne à peine 10 à 15 grammes par jour ou il perd de son poids, et ses tissus se ramollissent. Dans ce dernier cas, l'enfant maigrit avec une rapidité extrême, ses yeux s'excavent; il se refroidit comme dans le choléra et il meurt en deux ou trois jours.

*Entéro-colite aiguë ou chronique et choléra infantile*, voilà les deux formes de la diarrhée chez les enfants à la mamelle, et chez les enfants mal sevrés.

Les seules causes de ces accidents, chez les enfants, sont la trop grande abondance de nourriture ou l'ingestion de lait altéré. Trop de lait pris au sein; trop grande fréquence de tétées; alimentation prématurée par des potages et des soupes indigestes; enfin le biberon chargé de trop bon lait pris en trop grande quantité, ou de lait altéré par le contact de l'air et les mucédinées qui s'y développent très rapidement. En un mot c'est l'*indigestion*.

Souvent les médecins et les mères ne savent pas exactement la quantité de lait qu'il faut donner à un enfant d'un mois, de deux mois, de quatre mois, et ainsi de suite jusqu'à un an. C'est cependant une chose de la plus haute importance pour élever un enfant sans diarrhée.

Il en est de même lorsqu'on commence à donner des soupes. On ne sait pas quelle quantité de fécule il faut faire prendre, ni quelle quantité de lait il faut y associer.

De même enfin, au moment du sevrage, on ignore géné-



ralement ce qu'il faut permettre et ce qu'il faut défendre, et surtout quels sont les signes qui annoncent que l'enfant ne tardera pas à avoir de la diarrhée et que son régime est trop substantiel.

Nous avons en ce moment dans les salles, au n° 34 et au n° 39, deux enfants victimes de cette alimentation mal dirigée.

L'une, L. N..., âgée de 2 ans, entrée le 8 janvier 1880, est nourrie au biberon. Elle boit continuellement et on lui donne la quantité de lait qu'elle désire. Elle a la diarrhée depuis un mois et rend à chaque instant des matières liquides verdâtres, avec des grumeaux de lait non digéré. Elle crie par suite de coliques et de gaz, et son ventre est très ballonné. Elle ne pèse que 6 kilog. 380 gr.

Cette enfant a une dyspepsie inflammatoire par entérocolite et elle ne profite pas. J'ai fixé sa quantité de lait à 800 grammes par jour, et après chaque biberon elle prend environ 10 grammes de *sirop de carica papaya et de papaïne ou pepsine végétale*, préparé par Trouette et Perret.

Au troisième jour ses excréments n'étaient plus liquides et prenaient une consistance assez forte avec coloration jaune. Pendant huit jours les selles ont gardé leurs mêmes bons caractères, et l'enfant est sortie guérie.

L'autre enfant, W... âgée de 3 ans, entrée le 10 janvier 1880, est arrivée avec une *contracture douloureuse des pieds et des mains* avec *diarrhée* datant de quinze jours. Les selles étaient très nombreuses, liquides, verdâtres, avec grumeaux de caséum et le ventre était très ballonné.

J'ai pensé que cette contracture était un réflexe de l'intestin malade, qu'il y avait là une dyspepsie de nature inflammatoire due à une entéro-colite.

Je lui ai donné 30 grammes de purée de viande crue et du *sirop de carica papaya à la papaïne ou pepsine végétale*, et peu à peu la diarrhée a cessé. Les selles sont devenues jaunes et consistantes. Au sixième jour elle était guérie, et en même temps que la diarrhée diminuait, la contracture des extrémités tendait à disparaître. Au septième jour elle



avait disparu et la diarrhée avait cessé. Cette enfant est morte d'angine couenneuse le 9 février.

Ces deux faits ont la plus grande importance au point de vue clinique et thérapeutique.

Ils montrent que chez les enfants de une semaine à deux ans la diarrhée n'est qu'une dyspepsie inflammatoire due à l'irritation des voies digestives, c'est un fait que j'ai établi par de nombreuses observations dans mon *Traité des maladies des enfants* à l'article *entéro-colite*, et on sait qu'avec l'entérite il y a insuffisance de ferment digestif ou de suc gastrique, ce qui explique la *lientérie*, c'est-à-dire le passage du lait des aliments non digérés.

C'est sur ce dernier fait que repose une partie de la thérapeutique de la dyspepsie et de la diarrhée des jeunes enfants. A côté des médicaments qu'il est nécessaire de prescrire et que vous me voyez employer continuellement, tels que le *sous-azotate de bismuth* à haute dose, l'*eau de chaux*, l'*extrait de ratanhia*, l'*acide chlorhydrique dilué*, le *laudanum*, il y a l'emploi indispensable des ferments digestifs combinés à l'alimentation permise. C'est la *pepsine* que l'on a l'habitude de donner dans cette circonstance. Tous les médecins la prescrivent et aucun ne saurait se dispenser d'y recourir. C'est une substance héroïque.

J'ai donc employé chez ces enfants de la pepsine, non celle que j'ai prescrite jusqu'à ce jour, qui est de la *pepsine animale* extraite des estomacs de veau ou de porc, mais une *pepsine végétale* nouvelle, la *papaïne* que M. Ad. Wurtz et moi avons découverte dans le *suc du carica papaya* et dont nous avons fait connaître les moyens d'extraction dans une *communication de l'Académie des sciences*, le 23 août 1879. Comme on le verra, cette papaïne ne ressemble en rien à ce qui a été appelé précédemment caricine, par Vinson, en 1868, dans une brochure portant cette date. C'est un produit très pur et tout à fait différent de ceux qu'on a déjà essayé de retirer du papayer sous le nom de *caricine* et de *papayotine*.

Le suc de papayer est nouveau en France. C'est moi qui



J'ai fait importer d'Amérique pour l'expérimenter et l'introduire dans la pratique des hôpitaux.

Bien que l'*Union médicale* et la *France médicale* aient publié des articles sur ce sujet en passant mes travaux sous silence, le fait de cette importation et de ces applications cliniques à l'hôpital des Enfants depuis trois ans n'en est pas moins réel. Personne avant moi, à Paris, n'a fait venir du suc de papaya, et personne ici ne l'a employé dans la diarrhée lientérique des enfants au lieu et place de la vieille pepsine. Personne non plus n'a démontré avant M. Ad. Wurtz et moi la conversion des matières albuminoïdes en *peptone*, par cette merveilleuse substance végétale.

Ainsi, le 15 février 1877, j'écrivais au D<sup>r</sup> Chernovitz, de Passy, pour le prier de demander au D<sup>r</sup> Silva Lima, à Bahia, de m'envoyer du suc de papayer. Il eut l'obligeance de le faire. Le D<sup>r</sup> Silva Lima me fit un premier envoi le 15 juin 1877, et j'ai chez moi les lettres qui attestent la réalité du fait.

Le suc à peine arrivé, je fis mes premières expériences à l'hôpital des Enfants-Malades avec mon interne en pharmacie, M. Lachâtre, et je l'administrerai aux enfants atteints de diarrhée lientérique, placés dans mon service.

Quelques mois plus tard je commis la faute de demander du même suc à M. Moncorvo, de Rio-Janeiro, en lui disant ce que je voulais faire. Il eut l'obligeance de m'en envoyer, mais cela lui donna l'idée de faire les mêmes expériences que moi et de faire paraître son travail. Il publia en même temps que moi des résultats semblables aux miens. C'était son droit; je puis trouver son procédé peu convenable, mais je n'ai pas le droit de m'en plaindre.

Je peux donc dire que c'est moi qui, inspiré par les indications de quelques journaux français, ai importé et vulgarisé le *carica papaya* en France.

D'ailleurs, pensant que cet arbre sera un jour très utile à la thérapeutique, j'ai fait des essais d'acclimatation qui marchent très bien. J'en ai fait planter en Algérie, à Biskra, et près d'Alger dans le Hammam. Si ces essais réussissent



bien et si l'arbre peut fructifier, ce sera un grand service rendu à notre colonie et à l'Europe.

Comme on le sait, d'après l'étude que j'ai publiée dans les nos 23, 24, 25 du *Paris médical*, le *carica papaya* est un arbre intertropical du Japon, de l'Inde, de la Réunion, du Brésil, des Antilles, etc., qui renferme un suc laiteux abondant, qui contient un ferment digestif, que nous avons appelé *papaïne*, et qui n'est que de la *pepsine végétale*. C'est la poudre blanche, soluble dans l'eau, que j'ai l'honneur de vous présenter et dont la solution au 200<sup>e</sup> digère, à l'étuve de 40 degrés, 20 grammes de fibrine lavée en quelques heures.

C'est avec cette poudre de papaïne ou avec le suc de carica papaya lui-même que j'ai fait préparer, d'abord à la pharmacie de l'hôpital, et ensuite en ville, par MM. Trouette et Perret, pharmaciens, le sirop et l'élixir de carica papaya et de papaïne que vous voyez que j'emploie ici chez mes malades. Je fais en sorte que chaque cuillerée renferme environ 10 centigrammes de papaïne, calcul assez facile par les analyses que nous avons faites au laboratoire de la Faculté de médecine sur la quantité de papaïne qu'on peut extraire de 100 grammes de suc de papayer.

Ces préparations, dont le goût est agréable, sont d'une administration facile, et vous avez vu ce matin leur puissance digestive, puisque j'ai pu dans une capsule de porcelaine chauffée légèrement sur la lampe à l'alcool faire digérer quelques grammes de viande crue, hachée.

Déjà, comme je l'ai annoncé dans un premier travail, treize enfants atteints de dyspepsie avec diarrhée lientérique ont été guéris dans mon service. Voici deux nouvelles observations à joindre à celles que j'ai recueillies et qui m'ont démontré toute l'efficacité de ces préparations, comme vous avez pu le voir.

Les deux enfants qui sont soumises à votre examen les ont prises sans difficulté, et l'effet de cette *pepsine végétale*, tirée du carica papaya, a été exactement le même que celui de la *pepsine animale*. C'est une conséquence facile à prévoir, puisque dans l'étuve à 40° les digestions artificielles



des matières albuminoïdes, telles que fibrine, chair musculaire, blanc d'œuf coagulé, caséum, gluten, etc., se font avec la plus grande facilité dans le suc de carica papaya et donnent lieu à des produits qui ont tous les caractères des peptones et de la peptonisation.

Chez l'adulte, la dyspepsie flatulente, la diarrhée chronique et l'hypocondrie causée par les affections chroniques des voies digestives se trouvent également bien de l'emploi de ces préparations.

---

### Du traitement du rhumatisme articulaire aigu.

**22.** — Il n'est pas de semaine où il ne vous soit donné d'examiner dans nos salles des enfants atteints de rhumatismes. Toutes les variétés que présente cette maladie peuvent se rencontrer dans l'enfance, voire même le rhumatisme chronique, quoiqu'il soit de beaucoup plus rare que le rhumatisme articulaire aigu, sur le traitement duquel je désire appeler aujourd'hui votre attention. Il faut bien, en effet, savoir que le rhumatisme est chose commune dans l'enfance, rhumatisme tantôt dégagé de toutes complications, mais aussi malheureusement aggravé, soit par des accidents cardiaques et péricardiaques, soit par des accidents cérébraux, etc.

En face de ces cas multiples, le praticien se trouve fréquemment embarrassé, tant par la gravité des symptômes, que par la foule de médications qui lui sont proposées journellement, comme de véritables panacées, cela va sans dire. En effet, suivant les opinions médicales régnantes, on a vu la thérapeutique du rhumatisme passer par les phases les plus diverses, et cela au grand embarras du médecin qui ne sait véritablement plus à quelle médication il doit s'arrêter. C'est pour vous éviter cet état de choses fâcheux que je désire fixer votre attention sur ce point, et passer rapidement en revue les divers médicaments proposés. Fai-



sons donc, sans parti pris, cette revue critique et voyons en fin de compte ce qui agit le mieux, le plus vite, et le plus sûrement.

Si quelques médecins, dont l'esprit est empreint de ce scepticisme qui résulte des mécomptes d'une longue pratique, abandonnent le rhumatisme articulaire à sa marche naturelle, et le traitent par l'*expectation* en calmant les douleurs, par une pilule quotidienne d'*opium* de 2 à 5 cent. il n'en est pas ainsi du plus grand nombre d'entre nous.

Pour ceux qui considèrent le rhumatisme comme une affection d'origine franchement inflammatoire, portant ses manifestations sur les tissus fibro-séreux, rien n'est plus légitime que d'avoir recours à la *méthode antiphlogistique*. Les *saignées générales* abondantes, répétées deux fois et plus par jour, les *ventouses scarifiées* sur les articulations douloureuses, quelquefois des applications de sangsues, telle était « grosso modo » la méthode. La diète complétait ce traitement, par excellence débilitant, et qui aggravait d'une façon rapide l'anémie, si habituelle du rhumatisant, ce dont témoigne son teint pâle, cireux, alors qu'on n'a pratiqué aucune émission sanguine; jugez de ce que ce devait être, après des saignées de 300 ou 400 grammes renouvelées fréquemment. Cette méthode, jadis employée chez les adultes, est tombée dans un juste oubli, et il n'est plus que quelques praticiens de la génération antérieure à la nôtre qui veulent encore l'employer. Mais je vous le redis, Messieurs, ce traitement était celui du rhumatisme survenant chez l'adulte; chez l'enfant on ne l'a jamais employé avec cette rigueur, et je puis le dire, cette méthode serait impardonnable; l'enfant supporte très mal les pertes de sang, et ce ne serait que devant des accidents cérébraux très graves que vous seriez excusables d'avoir recours à la saignée, si d'autres moyens ne vous étaient offerts; nous verrons que fort heureusement il n'en est pas ainsi.

Immédiatement après la méthode antiphlogistique doit se placer la *médication alcaline*. Elle a eu et possède encore d'ardents défenseurs, convaincus de sa grande efficacité: il est bon de nous y arrêter un instant. Gendrin en particulier



est un de ceux qui croient à sa puissance, et il avait l'habitude de prescrire le *nitrate de potasse* à la dose de 5, 8, 10, et même 12 grammes chez les adultes.

Le *carbonate d'ammoniaque* à la dose de 2 ou 3 grammes, a trouvé des partisans, mais beaucoup moins que le *bicarbonate de soude*. Ce dernier sel, en effet, continue à jouir d'une grande réputation, méritée en partie. Vous savez en effet, qu'il forme la base d'une grande quantité de sources thermales, très renommées, et dont la plus célèbre, Vichy, attire annuellement un grand nombre de rhumatisants, ou mieux, d'arthritiques. Vous savez avec quelle confiance Bazin a prôné le bicarbonate de soude, en en faisant pour ainsi dire le spécifique de la diathèse arthritique. Cet engouement demande des restrictions, et pour ce qui nous concerne, nous pouvons le rejeter. Pourquoi? me direz-vous. C'est que, Messieurs, ce n'est point tout que de prescrire une médication, faut-il encore qu'elle soit exécutée. Or nous nous trouvons ici en présence d'un facteur important, l'enfant, qui a son indocilité, sa mutinerie, se refusera carrément à prendre, soit le nitrate de potasse, le carbonate d'ammoniaque, même le bicarbonate de soude, beaucoup moins insipide, d'une saveur moins désagréable, je me hâte de le dire, mais encore trop mauvais pour que l'enfant l'accepte. Rappelez-vous, en effet, que l'adulte a besoin d'un peu de courage pour prendre 8 ou 10 grammes de bicarbonate de soude et surtout de nitrate de potasse. Or pour que cette médication agisse, il faut que les doses soient élevées, partant la potion à boire sera désagréable, et vous vous buterez inévitablement contre la répugnance de l'enfant, vous échouerez donc. En résumé, pour vous éviter cet ennui, vous retrancherez cette médication de la thérapeutique infantile.

Récemment, on peut le dire, puisqu'il n'y a que quelques années que le fait s'est passé, nous est arrivé de Pétersbourg un nouveau médicament, la *propylamine*. Mise en vogue par Avennarius, cette médication importée en France a été expérimentée par un assez grand nombre de mes collègues dans les hôpitaux, surtout par mon ami Beaumetz;



moi-même je l'ai employé avec des réussites diverses. A côté de cas en apparence forts concluants, j'ai eu des insuccès complets, et le fait s'est présenté autre part que dans mon service. La propylamine, tout d'abord importée de l'étranger, était un produit de décomposition ammoniacale fort impur, c'est alors que la pharmacie française fabriqua de la propylamine chimiquement pure et celle-la ne produisit aucun effet. On allait donc à l'encontre du but proposé, et il est fort probable que la propylamine n'agissait que par ce qu'elle était impure, et *ammoniacale*. Vous n'ignorez pas, en effet qu'il existe une grande similitude entre les ammoniacques et les alcalins, ce n'était donc qu'un dérivé de la médication alcaline, et c'est ce qui m'a fait la placer immédiatement après l'étude des alcalins.

J'ai hâte, Messieurs, d'arriver au nouveau médicament, si fort vanté, expérimenté un peu partout, avec des résultats contradictoires, mais qui à l'heure actuelle semble cependant triompher. Vous comprenez que je veux vous entretenir du *Salicylate de soude*. Je passe sous silence l'acide salicylique à peu près délaissé, pour arriver au sel, préconisé par G. Sée. On le donne à la dose de 3, 4 et 6 grammes ou plus suivant l'âge, en augmentant les premiers jours, puis en diminuant progressivement la quantité de médicament, jusqu'à cessation complète des douleurs articulaires.

Les deux cas observés dans la salle Sainte-Catherine aux Nos 16 et 18 et traités par cette substance pour des sceptiques seraient peu probants, car nous nous trouvons en présence de deux rhumatismes articulaires subaigus; cependant l'effet a été salubre et les enfants sont guéris à l'heure actuelle. La médication salicylée ne réussit pas toujours, comme le croient certains médecins; s'il est fréquent de voir cesser dans l'espace de quelques jours, quelquefois même de quelques heures, de violentes attaques de rhumatisme articulaire aigu, sous l'influence de 4, 5 et 6 gr. de salicylate de soude, il faut bien savoir que vous échouerez encore quelquefois, aussi bien chez l'enfant que chez l'adulte. Quant aux accusations portées contre le salicylate de soude, comme déterminant assez souvent des accidents cérébraux, elles



avaient été déjà lancées antérieurement contre le sulfate de quinine, et je m'empresse de vous dire que, pas plus pour le premier de ces médicaments que pour le second, l'insinuation n'est fondée. Retenez donc, comme généralement bon, le salicylate de soude, donnez-le à doses moyennes, prolongez-en l'effet; mais sachez que vous échouerez quelquefois, et dans ce cas ayez recours aux médications que je vais vous dire, médications qui faisaient le fond de ma thérapeutique avant l'entrée en scène du salicylate, et auxquelles je donne encore bien souvent la préférence.

Les deux médicaments dont il me reste à vous parler sont la *Vératrine* et le *sulfate de quinine*. Ce dernier introduit dans la thérapeutique du rhumatisme il y a une trentaine d'années par Briquet, a été fort attaqué, ainsi que je le disais il y a quelques instants. Il est peu d'accidents qu'on ne lui ait imputé, je vous ai dit ce qu'il en fallait penser.

Briquet donnait le sulfate de quinine à doses massives, c'est ainsi qu'il avait coutume de prescrire 4 et 5 grammes à un adulte. Je vous laisse à penser si vertiges, bourdonnements d'oreille, surdité, abaissement du pouls arrivaient vite et fort; de plus des accidents d'intolérance gastrique survenaient rapidement.

D'autres médecins, et je suis de ces derniers, comprenant qu'il n'était pas besoin de ces doses formidables, s'arrêtèrent au chiffre de 1 gramme, élevé progressivement à 2 grammes, 2 grammes 50. Il est déjà certain qu'à ces doses on note les phénomènes connus sous le nom de « *quinisme* ». Chez les enfants, inutile de vous dire que les doses doivent être abaissées et proportionnées à l'âge de l'enfant. C'est ainsi que chez le malade âgé de 8 à 10 ans, vous commencerez par 0,50 centigrammes, pour arriver à 1 gramme ou deux en quelques jours. Cette médication réussit-elle toujours? Non, Messieurs, il n'en est point malheureusement jusqu'à ce jour qui possède cette propriété inéluctable, et souvent le sulfate de quinine échouera. Enfin il est une dernière considération à présenter, concernant ce médicament, et qui s'adresse particulièrement à ceux d'entre vous qui sont des



tinés à pratiquer dans un centre ouvrier et nécessairement peu fortuné; c'est le prix élevé du sulfate de quinine. Il faut bien savoir en effet que le médicament devra être administré assez longuement à doses fortes, et que conséquemment le traitement sera coûteux. Or, il est des familles où l'on n'est point assez riche pour être malade, les médecins ne le savent que trop, et une médication aussi chère sera acceptée avec déplaisir, surtout si le succès ne couronne pas toujours vos efforts, ainsi qu'il faut s'y attendre dans l'affection qui nous occupe.

La vératrine est, tout au contraire, un médicament bon marché, c'est celui des pauvres gens, et comme il jouit d'une efficacité incontestable, vous vous en trouverez fort bien dans la pratique des classe nécessiteuses. Magendie, un des premiers, étudia les propriétés physiologiques de cette substance, et Piédagnel, un de mes maîtres dans les hôpitaux, la donnait à ses rhumatisants. Comme le sulfate de quinine, elle amène rapidement un abaissement de température, ralentit le pouls, et, de plus, elle n'a pas à son actif les troubles cérébraux, auriculaires, du sulfate de quinine. Il est vrai qu'à doses un peu fortes elle détermine des vomissements et des coliques, et c'est pour éviter ces deux accidents que j'associe habituellement à la vératrine, l'opium. Vous pourrez formuler ainsi :

Vératrine ..	{	aa 5 centigrammes.
Opium.....		

Faites 10 pilules.

On commence le premier jour par 2 pilules, c'est-à-dire 2 milligrammes de substance active, le deuxième jour 3 pilules, le troisième 4, et l'on peut aller jusqu'à 5 et 6 pilules. Rarement vous pourrez dépasser ce chiffre, et point n'en sera besoin, car très souvent la sédation articulaire se sera établie avec rapidité. En même temps on donne chaque jour un lavement de graine de lin pour éviter les coliques.

J'en ai fini, Messieurs, avec les médications internes, et j'arrive à la médication externe ou locale. Elle est fort simple, — entourer les articulations malades dans de l'ouate imbibée du liniment suivant :



Huile d'amandes douces... }  
Laudanum de Sydenham... } aa, p. é.

Puis application de taffetas gommé. Vous donnez ainsi une petite sudation locale et vous soulagez rapidement le malade.

Votre rôle est-il fini, une fois ces diverses médications prescrites ?

Assurément non. Vous savez la loi de fréquence qui existe entre les manifestations cardiaques, péricardiaques ou endocardiaques. Vous ausculterez donc quotidiennement le cœur et vous interviendrez à la moindre complication. Parmi les médications internes, aucune, il faut bien le savoir, n'est capable d'arrêter l'affection, quoi qu'on en ait dit, pas même le salicylate de soude. C'est donc aux médications externes que vous vous adresserez, ventouses et vésicatoires, répétés autant de fois qu'il sera utile. Si, comme cela est trop fréquent, il persiste une endocardite, alors que l'affection articulaire sera guérie, vous serez autorisés à placer pendant 5 ou 6 mois à la région du cœur, deux petits cautères, moyens tombés dans l'oubli, comme tout ce qui a été prôné outre mesure. Enfin, cela va sans dire, vous dirigerez la médication qui convient au cardiaque, et sur laquelle je ne veux pas insister, vous rappelant que la digitale convient à ceux qui ont des palpitations gênantes, c'est alors un sédatif puissant; tandis que vous prescrirez le sulfate ou l'arséniate de strychnine à la dose de 1/2 milligramme à 1 milligramme à ceux dont le cœur est fatigué, qui succombe au travail et qui a besoin d'un tonique musculaire.

Encore quelques mots, avant de terminer, sur une complication redoutable, je veux parler du rhumatisme cérébral, qui enlève quelquefois en peu d'heures des sujets jeunes.

Sans entrer dans aucun détail sur la pathogénie de cette redoutable affection, je veux vous dire ce que je fais en pareille occurrence. La saignée du bras m'inspire une confiance restreinte, je préfère de beaucoup la révulsion puissante obtenue avec les ventouses Junod; j'ai ainsi eu plusieurs succès. Mais ce qui sans contredit m'a donné les résultats les plus nets, c'est l'hydrate de chloral à la dose de 3 à 4 grammes prise en une seule fois, de façon à produire une



sorte de sidération de longue durée. Vous me voyez journellement prescrire le chloral dans les chorées violentes, et vous en voyez les résultats. Il est inutile de vous dire que vous ne donnerez pas 4 grammes en une seule fois à un enfant de 5 à 6 ans, ainsi que certain praticien étranger l'a fait, en suivant, a-t-il dit, « ma méthode. » C'est affaire de proportion, et surtout de bon sens.

Il me reste à vous dire quelques mots sur la médication par les bains froids. C'est là un moyen hardi, qui sera, je vous en avertis, mal accepté par les familles (nous le savons du reste, en ce qui concerne les simples lotions faites dans la fièvre typhoïde), et qui au cas d'insuccès sera incriminé d'une façon absolue.

Pour moi, je n'ai point d'opinion faite sur ce sujet, la méthode ne m'est point familière, et pour avoir en main toutes les pièces du procès, je vous engage à lire la savante monographie sur le rhumatisme de mon collègue dans les hôpitaux, le Dr Besnier ; vous pourrez ensuite savoir quelle responsabilité vous incombe, et quels dangers vous faites courir à votre malade et à votre réputation, question professionnelle qui n'est pas sans importance, vous le savez.

---

### Des fistules pulmonaires cutanées et sous-cutanées.

#### Un cas guéri par la compression du thorax.

**23.** — Le départ de la petite fille du n° 10 de Sainte-Catherine m'engage à vous parler, dans cette réunion, d'une affection tellement rare, qu'il pourra vous arriver de passer plus d'une année sans rencontrer dans un des services de cet hôpital, si riche en maladies de toute sorte, un cas semblable à celui que vous venez d'observer.

J'entre de suite en matière, en détachant de la longue observation de cette malade, ce qu'il vous importe de savoir dès l'abord.

Julie M..., âgée de 10 ans, est entrée salle Sainte-Cathe-



rine le 20 septembre, lit n° 10. — Depuis le 4 août, cette enfant serait malade; à cette époque elle aurait été atteinte de pneumonie. Sa convalescence a été fort longue, incomplète; disons qu'elle ne s'est point établie, car de la diarrhée, un amaigrissement considérable, avec perte absolue de l'appétit, tel est le bilan du mois dernier. Au moment de son entrée dans nos salles, elle allait encore plusieurs fois par jour à la selle, et présentait un faciès amaigri, blafard, avec une légère teinte subictérique qui trahissait un profond ébranlement de l'organisme. Ses yeux excavés, avec une sorte d'hébétude dans le regard, lui donnaient le caractère si connu de la méningite à sa période d'état. Mais des interrogations faites à l'enfant elle-même dissipaient vite ces idées, car les réponses étaient nettes, quoique visiblement pénibles pour la malade. Couchée dans le décubitus latéral gauche, elle semblait en proie à une gêne considérable de la respiration et l'examen fait par mon collègue qui me suppléait à cette époque, le docteur Joffroy, révéla les phénomènes suivants : — *Inspection*. Au niveau de la région précordiale, *voussure* considérable, comme si le péricarde était le siège d'un abondant épanchement; en arrière et du même côté, on notait au contraire une rétraction très manifeste de la paroi costale. — *Palpation*. Abolition complète des vibrations thoraciques dans tout ce côté de la poitrine. La *percussion* donne les résultats suivants : *matité* complète *en avant* au niveau de la région péricardique et remontant jusqu'à la région sous claviculaire. *En arrière*, en bas, la résonnance est bonne, mais à la partie moyenne, il y a submatité qui va toujours croissant à mesure qu'on se rapproche des parties supérieures et du creux axillaire, à ce niveau, la matité est presque aussi intense qu'en avant. — *Auscultation*. *En avant et à gauche*, absence totale du murmure respiratoire, aucun bruit pathologique. *En arrière et à gauche*, souffle doux, puis rude quand on va de l'épine de l'omoplate à la partie supérieure du poumon. Dans les deux tiers inférieurs, respiration faible, mais distincte. Joignez à cette bizarre répartition des phénomènes l'existence d'un



œdème de la paroi thoracique au-devant du cœur avec une hyperesthésie intense, qui terrifiait l'enfant chaque fois qu'on voulait l'examiner, et vous aurez la raison des doutes justifiés de mon collègue Joffroy en présence de cette affection. Cependant l'idée de pleurésie purulente enkystée fut émise, avec réserve s'entend, et cette opinion avait pour elle, l'état général, la localisation exacte des phénomènes plessimétriques ou stéthoscopiques, et l'œdème de la paroi.

On fut dans l'expectative quelques jours; mais un œdème de la face et des malléoles, en l'absence de toute albuminurie, l'aggravation rapide de l'état général demandant une intervention, mon collègue fut d'avis qu'il y aurait peut-être lieu de pratiquer la thoracentèse. Mais avant de se décider, trouvant à juste titre qu'il n'avait pas en main tous les éléments d'un diagnostic mathématique, il appela en consultation mon collègue, le docteur Labric, lequel ne fut pas d'avis de ponctionner le thorax, jugeant que ce n'était point la plèvre qui était en question, mais bien le poumon lui-même. C'est sur ces entrefaites que je repris possession de mon service; depuis lors, j'ai examiné avec grand soin l'enfant, et je puis vous dire quels ont été les incidents jusqu'à ce jour. Dès l'abord, j'éliminai la plèvre comme siège de l'affection, et vu les antécédents, j'émis l'idée d'affection pulmonaire; deux jours après, je dus préciser mon diagnostic, et voici comment : Nous vîmes apparaître au niveau de la partie moyenne du troisième espace intercostal gauche une petite tumeur, qui d'abord sans changement de coloration de la peau, devint rapidement rouge, chaude, douloureuse, bref, présenta tous les caractères d'un abcès chaud. La fluctuation elle-même était évidente. Quelques confrères pensaient que nous avions affaire à un empyème symptomatique de pleurésie purulente, pour moi qui ne voyais qu'une maladie du poumon, la question devenait plus claire. C'était un abcès pulmonaire dont la nature était douteuse, cependant j'opinais pour une pneumonie terminée par suppuration et se frayant un passage à travers l'espace intercostal. Mais cette pneumonie n'était-elle pas compliquée de tubercules, c'est ce que



la marche devait nous indiquer, et aujourd'hui que l'enfant nous quitte en parfait état de santé, il ne subsiste aucun doute dans mon esprit sur la nature de l'affection. Mais revenons à notre observation. Lors donc que nous vîmes apparaître l'abcès, notre diagnostic devint plus certain, et comme concurremment l'enfant fut prise d'expectoration abondante et purulente, il fut évident qu'elle vidait ainsi un foyer pulmonaire. Les choses allaient ainsi, quand la petite tumeur devint plus tendue, en même temps qu'elle subissait une impulsion pendant la toux. Réductible par une compression douce et méthodique, on arrivait même à sentir l'orifice de communication entre le foyer et le tissu sous-cutané; nous étions donc en présence d'une *fistule pulmonaire sous-cutanée*, et tous nos efforts devaient tendre à la maintenir telle, car la communication avec l'air extérieur nous exposait à de fâcheuses conséquences. Or, comme il se faisait déjà un léger emphysème sous-cutané, je résolus d'ouvrir la petite collection par un moyen facile et d'une innocuité presque absolue. Je veux parler de la ponction par l'aiguille aspiratrice. Du même coup la question allait être résolue, car il était de toute évidence que si j'avais affaire à une collection de la plèvre, mon intervention donnerait issue à une quantité de liquide purulent. La tumeur s'affaissa, puis se reproduisit; or comme l'emphysème faisait mine de progresser, que, de plus en plus, la tumeur ressemblait à une véritable hernie, j'eus la pensée qu'il serait possible de recoller le trajet fistuleux, avant que la peau ne soit ulcérée, afin que, de sous-cutanée, la fistule ne se transforme pas en fistule cutanée. Ce qui fut dit, fut fait. Une pelote compressive d'amadou amena en moins de dix jours lerecollement du trajet, et, à l'heure actuelle, quel que soit l'effort fait par la malade, il n'existe plus aucune saillie. Le reste alla fort bien. Sous l'influence d'un régime tonique, la santé revint vite; bientôt la question de tuberculose, toujours pendante, put être définitivement écartée, et, pendant quinze jours, la guérison ne s'étant pas démentie un instant, j'ai signé l'exeat de notre petite malade.

Après ce long résumé, j'aborde rapidement l'étude géné-



rale des fistules pulmonaires cutanées, étude intéressante et difficile comme vous l'allez voir, car, je vous le répète, c'est là une affection rare, très rare.

Je serai bref en ce qui concerne l'*historique*, car l'étude de cette complication a été peu fouillée. En 1854, j'ai réuni les observations éparses dans la science, et quelques autres qui m'étaient personnelles, et j'ai fait ainsi un travail d'ensemble qui n'avait point été fait avant moi, du moins je le crois. Je vous renvoie donc à ce mémoire dans lequel vous trouverez consignées les observations de Foubert, Voisin, Velpeau, Raciborski, Martin-Magron, etc., etc. Ces faits, réunis à ceux que j'ai observés depuis, forment un total de vingt-sept observations.

D'abord, qu'est-ce qu'une fistule pulmonaire ? C'est la communication du parenchyme pulmonaire avec l'air extérieur, que celle-ci ait lieu soit par les bronches, soit par la peau. Les premières sont les fistules broncho-pulmonaires ; les secondes, qui seules m'occuperont, sont les fistules pulmonaires cutanées. Je me hâte d'ajouter que leur association s'observe assez souvent.

Ces fistules cutanées reconnaissent des *causes* diverses. Elles sont quelquefois *traumatiques* (cautère sous la clavicule, blessures par instruments tranchants, épée, lance, etc.), la thoracentèse agit ainsi quelquefois ; ou bien elles sont *inflammatoires* ou *organiques* ; au premier rang se place la *phthisie*. Une caverne contracte adhérence avec la paroi costale, et par un travail ulcératif aboutit en fin de compte à la perforation de la cage thoracique. Par un mécanisme semblable se produisent les fistules inflammatoires dans le cours de la *gangrène pulmonaire*, des *hydatides*, enfin de l'*abcès pulmonaire*, comme dans le cas qui nous occupe. — En général unique, la fistule pulmonaire présente quelquefois plusieurs ouvertures, témoins les faits de Gendrin (trois ouvertures), de Ménière, de Sorel, qui a vu la fistule en arrosoir puisqu'il y avait huit trajets fistuleux.

Le siège est fort variable, comme vous en convaincre l'énumération des cas suivants : il a été signalé dans le creux sus et sous-claviculaire, à l'angle inférieur de l'omo-



plate, ainsi que j'en observais un exemple l'an dernier, dans l'aisselle (Velpeau), enfin toute la partie du thorax peut être le siège de ces fistules, sans qu'il y ait à proprement parler de lieu d'élection.

Ces fistules sont d'abord sous-cutanées (première catégorie), puis deviennent cutanées si l'on n'intervient pas, et souvent alors même qu'on a fait tout pour éviter cette fâcheuse complication.

La *symptomatologie* est facile à déduire. Dans le cours d'une des affections que nous avons nommées, on voit apparaître une tumeur souvent douloureuse, rouge, chaude, tendue, molle, faisant une saillie plus considérable lorsque le malade fait effort, tousse, et réductible. Ce caractère, Messieurs, est fort important. Cette réductibilité se fait peu à peu et s'accompagne souvent de gargouillement ou d'une crépitation qui, dans le cas de notre malade, ressemblait au jouet des enfants qu'on nomme cri-cri. Concurrément à ces symptômes s'observe l'emphysème du tissu cellulaire sous-cutané qui donne lieu, vous le savez, lui aussi, à une crépitation caractéristique. Tels sont les caractères de la fistule sous-cutanée, lesquels existaient au grand complet chez notre malade. La fistule complète a surtout cette symptomatologie, mais une fois la communication établie, on note d'autres phénomènes. La tumeur s'affaisse et disparaît ordinairement par le fait de son ouverture chaque fois que le malade tousse; le pus sort par l'ouverture fistuleuse; si le malade veut parler, il doit obturer sa fistule, car c'est en vain qu'il articule les mots, nul mot ne sort de sa bouche. Enfin, comme complication, il faut citer le double travail ulcératif qui se produit quelquefois et crée ainsi une fistule broncho-pulmonaire en même temps qu'une fistule sous-cutanée, enfin la nécrose et la carie des côtes consécutives.

Reste, Messieurs, la question du *diagnostic* qui comprend un double problème : le diagnostic différentiel et le diagnostic de la nature. Pour le premier point, la hernie du poumon, un abcès osseux, peuvent simuler la fistule pulmonaire cutanée. En général, l'examen attentif lèvera



tous les doutes, car dans les abcès osseux des côtes le stylet trouve l'os malade, et dans la hernie du poumon la tumeur molle ou douloureuse est réductible sans gargouillement et rentre ou sort avec les mouvements respiratoires. Pour ce qui concerne la fistule pleuro-cutanée, c'est chose assez facile. En effet, la pulmonaire s'accompagne d'un violent courant d'air à chaque expiration, et l'exploration avec un stylet fait reconnaître, à une profondeur peu marquée, l'existence de brides pulmonaires.

Pour le diagnostic de nature, bien plus grandes sont les difficultés, notre malade vous en est un probant exemple. C'est l'examen minutieux et la marche de la maladie qui vous permettront d'affirmer soit les hydatides, soit la gangrène. Ce qui vous restera enfin, c'est à vous décider entre deux opinions, à savoir si vous vous trouvez en présence d'une tuberculose ou d'une pneumonie chronique terminée par suppuration. Or, dans certains cas, l'auscultation la plus méthodique ne suffira pas, ce sera donc la marche de la maladie qui, seule, en révélera la nature.

Il me reste, Messieurs, à vous dire quelques mots *du traitement*, je serai bref, car au début de cette année, dans ma conférence sur les vomiques, je vous disais pourquoi et comment j'emploie de préférence les hydrocarbures.

Ce traitement comprend donc deux choses : 1<sup>o</sup> reconstituer le malade, le remonter, pour me servir d'une expression vulgaire, en un mot, lutter contre la consommation ; 2<sup>o</sup> tarir, autant que faire se peut, la suppuration du foyer. Et pour cela vous avez grand choix. L'*acide phénique* dont notre malade prenait chaque jour 0 gr. 10 centig., l'*acide thymique* à une ou deux gouttes, l'essence ou l'*eau distillée d'eucalyptus*, le *camphre*, les *résines*, les *goudrons*. — Comme modificateur, n'oubliez pas les eaux sulfureuses, au premier rang desquelles se placent les Eaux-Bonnes, Cauterets, etc., enfin les inhalations de vapeurs d'eau saturées d'essences, de corps résineux, tel est notre arsenal. Comme traitement général, la viande crue et l'alcool seront les bases de cette reconstitution. Libre à vous de modifier suivant les circonstances et les milieux ce traitement; l'essen-



tiel est de viser ce double but, et souvent vous l'atteindrez, croyez-le bien, notre enfant du n° 10 vous le prouve. C'est donc là, j'ose le dire, un bon exemple à suivre, et je suis persuadé que vous n'y manquerez pas, le cas échéant. Voilà, Messieurs, trop succinctement exposées les considérations que je me proposais de développer devant vous plus amplement, mais l'heure nous presse, et je vous demande de vouloir bien me faire crédit pour les omissions qui ont pu se glisser dans cette étude d'ensemble. Vous avez vu le fait, il peut donc se passer de plus longs commentaires.

---

#### **Dé l'action digestive du suc de papayer et de la papaïne sur les tissus vivants sains ou pathologiques.**

**24.** — Dans un travail très étendu, publié le 23 août 1879, nous avons montré qu'il y avait dans le suc de papayer et dans le ferment digestif qu'il renferme un agent, la *papaïne*, qui forme avec les matières albuminoïdes (fibrine, gluten, viande crue, lait, etc.), une combinaison ayant tous les caractères des peptones assimilables. Nous avons fait connaître les résultats de cette importation d'après des observations faites à cet hôpital sur des enfants guéris de diarrhée chronique.

En poursuivant ces expériences avec le suc de papayer dilué ou avec la papaïne, non plus sur des matières albuminoïdes mortes, mais sur des tissus vivants sains ou pathologiques, d'adénomes et de cancers, nous sommes arrivé à des résultats dignes d'un véritable intérêt. Ces tissus se digèrent et se transforment *en peptones* comme les matières albuminoïdes mortes.

Ainsi, par des injections de 1 gramme de solution de papaïne à 10 centigr. par gramme, ou de 1 gramme de suc de papayer au cinquième dans le cerveau, au moyen de la seringue hypodermique, on obtient une digestion de la substance cérébrale qui a été en contact avec le tissu du cerveau. Toute cette partie examinée vingt-quatre heures après la mort est devenue jaunâtre, molle, et sur un point plus



restreint elle forme un foyer de ramollissement pulpeux jaune et d'autres fois rougeâtre.

L'animal ne résiste que deux ou trois heures à cette injection, il tombe dans le collapsus, paralysé d'un ou des deux côtés du corps et il meurt en paraissant beaucoup souffrir.

Si l'on injecte sur le même animal 1 gramme de la même solution de papaïne ou de suc de papayer dilué dans les muscles de n'importe quelle région du corps, à la cuisse, à la fesse ou dans les lombes, au bout de vingt-quatre heures, lors de l'autopsie, il se fait une altération très prononcée du tissu musculaire. Dans la partie du muscle où a séjourné la papaïne, on trouve, entourée par le tissu musculaire normal, une partie ramollie, pulpeuse et gélatineuse, formée par le muscle digéré. Dans sept expériences le résultat a toujours été le même.

Après ces expériences sur les tissus nerveux et musculaire d'un animal vivant, nous avons pensé que les tissus pathologiques tels que les adénomes, le cancer, etc., pourraient être digérés et dissous par la papaïne et le suc de papaya.

Trois fois nous avons injecté dans des adénomes du cou la solution indiquée, soit par une seule piqûre, soit par plusieurs injections selon le volume de la tumeur. Les effets de cette injection sont au bout de deux heures très douloureux et provoquent un violent accès de fièvre. Au bout de trois jours, les ganglions sont ramollis et convertis en abcès qu'il faut vider avec l'instrument tranchant. Puis, deux fois sur trois l'abcès a guéri.

Dans trois cas de cancer du sein et un cas de cancer des ganglions de l'aîne, après castration, rencontrés à l'hôpital Saint-Louis, dans le service de M. Péan, des injections de papaïne ont amené le ramollissement et la digestion de tumeurs dures, énormes. Le produit liquide retiré par aspiration d'un de ces cancers gros comme le poing, examiné au laboratoire de la Faculté par M. Henninger, a paru être un véritable peptone. Cela démontre que l'action de la papaïne sur le tissu cancéreux a été une vraie digestion.

En effet, dans une première analyse, sur 47 grammes de



liquide, M. Henninger a trouvé 2 gr. 91 d'albumine, et il renfermait 0 gr. 565 de peptone séchée à 110°, caractérisée par toutes ses réactions.

Dans une seconde analyse, le liquide extrait six jours après celui de la première ponction ne renfermait que 0 gr. 05 de peptone.

Dans une troisième analyse, sur la même malade, après nouvelle injection de papaïne, sur 22 grammes de liquide albumineux, extrait de la poche cancéreuse ramollie par la papaïne huit jours après la deuxième ponction, il y avait 0 gr. 065 de peptone.

Dans ces cas aussi, la solution injectée, quoique neutre, a produit de très violentes douleurs et un formidable accès de fièvre.

Pour terminer, je rapporterai enfin une expérience bien curieuse relative à une forte grenouille vivante en partie dépouillée de sa peau et mise tout entière dans un vase rempli de suc de papayer dilué au cinquième. Elle était morte au bout de douze heures, en partie digérée au bout de vingt-quatre heures, et après deux jours, il n'en restait plus que le squelette, très propre et entièrement dissocié.

Cette expérience et celles qui ont été précédemment rapportées au sujet des lombrics et des ténias vivants que la papaïne a digérés, prouve que tous les tissus organisés, même lorsqu'ils sont vivants, peuvent être peptonisés par cette substance qui n'est qu'une pepsine végétale. Employée en solution à dose convenable, telle que nous l'avons indiquée, elle agit sur les tissus d'un animal vivant de la même façon que sur les matières alimentaires albuminoïdes introduites dans l'estomac ou placées dans un vase de laboratoire.

C'est le meilleur agent connu des digestions artificielles.

---

### De la leucorrhée chez l'enfant ; étiologie, nature et traitement.

25. — Nous avons en ce moment dans nos salles, plusieurs enfants atteints d'une affection assez commune,



fort connue, je m'empresse de le dire, qu'on nomme la *leucorrhée*. Mon intention est de vous entretenir ce matin, spécialement, de l'étiologie, de la nature et du traitement de cette maladie. Les idées que je vais vous exposer en ce qui concerne particulièrement la nature de la leucorrhée, n'ont pas cours dans la science, à l'heure actuelle. C'est une vue propre de mon esprit, en faveur de laquelle je n'ai point d'arguments d'une précision mathématique, mais des données tirées de la pathologie générale, ce qui à mes yeux, équivaut presque à une démonstration technique.

Les exemples de leucorrhée ne sont point rares en ce moment dans la salle Sainte-Catherine; vous pouvez examiner successivement les enfants des nos 5, 10, 42 et 49, vous les trouverez toutes ayant à la vulve un écoulement jaunâtre, franchement purulent, qui macule leur linge, et qui par ses propriétés irritantes détermine une rougeur érythémateuse de la face interne des lèvres et des cuisses. Ces faits sont la reproduction exacte de ce qui se passe chez la femme adulte leucorrhéique; aussi n'y insisterai-je pas.

J'aime mieux aborder de suite un chapitre bien autrement difficile, avec lequel vous vous trouverez aux prises dès votre entrée dans la carrière médicale, je veux parler de l'étiologie. En effet, Messieurs, sachez-le bien, vous serez tenu de vous prononcer vite et d'une façon catégorique sous peine de perdre l'autorité que vous devez avoir dans les familles. Si vous le permettez, je vais vous dire en quelques mots comment les choses se passent dans la pratique, et je vais vous faire le scénario (passez-moi l'expression) de ce qui arrive quotidiennement dans mon cabinet. « Docteur, vous dit une mère, je me suis aperçue que depuis quelque temps, ma fille a des pertes. Elle souille linge, literie, etc. Je ne sais d'où cela peut provenir. Ma fille ne me quitte jamais, elle est l'objet de toute ma surveillance; je connais mon personnel domestique; docteur, rassurez-moi, faites-moi connaître de quelle façon mon enfant peut être atteinte d'une semblable affection. »

Voilà, Messieurs, à quelques nuances près, le colloque qui s'engage entre vous et la mère de l'enfant malade. Ce



que je ne peux vous peindre, ce sont les réticences, les sous-entendus qui accompagnent l'aveu de cette affection que la mère, malgré la certitude de sa surveillance, soupçonne d'être honteuse. Retenez-le, Messieurs, cet instant est décisif ; vous avez à ce moment un rôle double ; outre celui du médecin qui est de rassurer la mère, de lui dire que c'est là une affection commune, sans gravité, vous avez le devoir impérieux de lever les soupçons injurieux qui pèsent sur une pauvre enfant et son entourage. Vous y arriverez si, dès l'abord, vous êtes absolus dans vos affirmations. Si, au contraire, troublés par cette affection inattendue, vous vous laissez aller à émettre des doutes, tenez pour certain que la mère sera froissée de votre attitude, tout en partageant vos soupçons. C'est là, Messieurs, une analyse psychologique peut-être un peu bien fine, mais réelle ; croyez-m'en, j'ai vu, tant dans ma clientèle que dans celle de mes confrères qui me font l'honneur de m'appeler, j'ai vu, dis-je, un si grand nombre d'exemples de ce que j'avance, que je ne crains pas de vous avertir. Comprenez bien en effet, que la mère ne peut se figurer qu'un organe soit malade alors qu'il ne fonctionne pas. Telle mère restera indifférente en faveur d'un écoulement vaginal dont elle est atteinte elle-même, qui deviendra soupçonneuse en présence de la leucorrhée d'une enfant de 5 ou 6 ans. Par conséquent, je ne saurais trop y insister, affirmez que c'est chose commune, et n'ayant pas de rapport avec des tentatives honteuses, cela dit d'une façon générale, bien entendu. Une fois cela fait, la mère rassurée ne vous en demandera pas moins le pourquoi, la raison, cela me ramène tout naturellement à vous parler de l'étiologie de la leucorrhée.

*Etiologie.* — Elle est fort complexe, et diverses causes concourent à produire la leucorrhée.

En première ligne je dois vous citer les *irritations vulvaires* de quelque nature qu'elles soient. Mais c'est là une donnée trop large, et pour mieux préciser, je placerais d'abord l'*incurie de saleté* dans laquelle les mères de la classe ouvrière, voire même celles d'un monde plus relevé, laissent leurs enfants. C'est en effet un préjugé bizarre qu'ont



certaines personnes, fort soigneuses de la tenue de leurs enfants, que c'est chose inutile que les lavages quotidiens des parties génitales des enfants. Vous savez qu'il existe chez la fille des glandes analogues à celles de Tyson, qu'on trouve chez l'homme sous le prépuce; lorsque le produit de sécrétion s'accumule, il détermine une irritation locale qui, sur un terrain scrofuleux, sera suffisante pour faire éclore la leucorrhée. L'*onanisme* a été incriminé à tort ou à raison, il peut agir comme irritant; mais j'aurai occasion d'y revenir dans un instant. Enfin je vous citerai, pour clore ce groupe, *les tentatives de viol*, mais dans ces cas vous trouverez des excoriations, quelquefois la défloration et vous aurez alors sous les yeux une véritable blennorrhagie communiquée directement; ces faits là remplissent les traités de médecine légale.

J'aborde maintenant la question de *diathèse*, qui tient ici comme dans un grand nombre de maladies d'ailleurs, une large place. Cette idée, que l'on trouve déjà dans la plupart des traités de médecine du siècle dernier, perdit presque subitement tout crédit sous l'impulsion de l'école anatomo-pathologique. Pour avoir trouvé la lésion, on perdait la notion de la maladie. Ce n'est point un des moindres mérites du grand dermatologiste français Bazin, d'avoir restitué à la pathologie générale, ce grand cadre des diathèses.

Parmi elles, vient tout d'abord la *scrofule*, dont cet auteur a fait une étude si approfondie. Il est très fréquent de rencontrer chez nos malades le tableau complet du scrofulisme et, presque toujours, ce qu'on nomme le tempérament lymphatique, premier degré en quelque sorte de cette diathèse.

La syphilis, en tant que diathèse, ne semble pas devoir être incriminée, mais elle agit très manifestement comme affection locale. L'enfant du n° 10 en est un probant exemple. Atteinte de syphilides vulvaires et anales, géantes par leur proportions, elle a eu sous l'influence de cette irritation, une leucorrhée très abondante. Il en est de même de l'enfant du n° 49.



L'arthritisme n'a que faire ici; si l'enfant est fréquemment exposé au rhumatisme articulaire, il ne l'est point autant à la diathèse rhumatismale, quoiqu'en disent certains médecins. Je vous l'ai dit en vous parlant de la chorée.

Reste la quatrième diathèse, l'*herpétisme*, la dartre, dans le langage de l'ancienne école, qui a été accusée à elle seule de produire la leucorrhée. D'aucuns ont même dit qu'on avait affaire à un eczéma vulvaire, c'est une pure vue de l'esprit. Une maladie telle que l'eczéma se caractérise par un élément anatomique qui est la vésicule, or je ne sache pas que le fait ait été constaté en ce qui concerne la leucorrhée; notez que je ne nie pas l'eczéma vulvaire, je nie la vésicule leucorrhéique. Cependant il faut bien reconnaître que la leucorrhée se présente assez souvent chez des enfants issus de parents présentant les caractères de l'herpétisme (migraine, gastralgie, affections squameuses, etc.). Enfin, Messieurs, j'ai gardé pour la fin une cause que vous ne trouverez pas dans les auteurs, ni même dans mon traité, à savoir la *contagion*. Beaucoup protesteront contre cette assertion, mais des faits nombreux se sont présentés à moi et me forcent à admettre cette cause. Vous pouvez en soupçonner les conséquences, et je vais vous exposer rapidement mes vues sur le mode présumé de contagion, ce qui m'amènera forcément à traiter de la nature de la leucorrhée.

Je crois à la contagion leucorrhéique pour des multiples raisons. J'ai vu depuis longtemps les cas de leucorrhée se présenter en groupe, éclater par bouffées pour ainsi dire. J'ai vu la semaine dernière, avec un de mes confrères, une jeune fille élevée dans un pensionnat et atteinte de leucorrhée, alors que dans ledit pensionnat plusieurs enfants avaient, depuis quelques jours, la même affection. Hier encore j'ai vu un cas identique de leucorrhée chez une enfant en pension, d'autres malades du même genre existant dans la maison. Ces faits m'ont donné à réfléchir depuis longtemps et, assimilant cette vulvite des petites filles à l'ophtalmie, à l'affection dite vulgairement « cocotté », j'ai cru pouvoir penser à une similitude sinon à une identité de



nature. Dans certains cas, le contagé est surpris facilement. Une leucorrhéique porte à ses yeux un doigt ou tout autre objet souillé de pus, et une ophthalmie purulente éclate. Pourquoi ne point admettre la réciproque ? Il se passe là un phénomène identique à l'ophthalmie blennorrhagique. Personne, à l'heure présente, ne contestera qu'en dehors de l'inoculation directe, il n'existe une contagion par l'air. Des analyses d'air, faites dans des maternités, des crèches, ont montré certains corps analogues à des spores, lesquels déposés sur la muqueuse conjonctivale déterminent l'ophthalmie. Eh bien, n'est-il pas légitime de penser qu'une contagion semblable peut s'opérer pour la muqueuse vulvaire, et que dans une salle d'hôpital, un dortoir, un ouvroir, l'air ambiant est chargé de germes (d'une nature inconnue, je l'avoue) qui, mis en contact avec la vulve, déterminent la leucorrhée. Si ces faits vous paraissent inadmissibles, j'appellerai à mon secours des exemples divers, tels que la fièvre puerpérale désolant des salles d'accouchement, alors que les règles de l'hygiène la plus sévère y sont observées. M'objectera-t-on que ce sont les ustensiles de toilette qui sont l'intermédiaire obligé du contagium, que c'est quelquefois le doigt, les habits du médecin, qui sont imprégnés du microbe puerpéral, puisqu'il y en aurait un au dire de Pasteur ? Toutes ces raisons ne tombent-elles pas devant les faits de ces jeunes élèves sages-femmes, *vierges*, qui, dans les maternités, au moment des épidémies, sont mortes de fièvre puerpérale, si tant est qu'il y ait une fièvre de ce nom ? (Voy. *Annales de gynécologie*, 1875). Eh bien, je vous le demande, dans un cas pareil, ne vous faut-il pas admettre une contagion autre, et quoique peu connue, mal analysée, l'explication d'une infection par milieu ambiant ne s'impose-t-elle pas ? Il en va de même pour l'ophthalmie. A chaque instant, la porte d'entrée est impossible à trouver. Or, il faut bien que la contagion se soit effectuée par une voie quelconque, et force est faite d'admettre celle de l'air en ces cas.

Enfin, pour finir, je vous rappellerai ces faits extraordinaires d'épidémie de blennorrhagie uréthrale dans l'armée, en dehors de tout contact direct, de quelque nature qu'il



soit, n'y a-t-il pas là une sorte d'épidémiologie? Et cela ne cadre-t-il pas avec mes observations de leucorrhées, éclatant chez des enfants réunies (pensionnats, hôpitaux, etc.)? Pour me résumer, je vous disais la leucorrhée est une affection contagieuse, semblable à l'ophthalmie des nouveau-nés, aux bronchites épidémiques (l'influenza), à tout un groupe en un mot de phlegmasies catarrhales bien connues.

Si, dans certains cas, la contagion directe est patente, comme cela peut s'observer dans les réunions d'enfants, soit par le fait de pièces de pansement impropres, d'onanisme, comme on y peut penser en ce qui concerne les pensionnats, je crois, dis-je, que dans un grand nombre de cas, on ne peut trouver la voie par laquelle s'est faite la contagion quelles que soient nos investigations. Il faut alors admettre la contagion indirecte, et comme ces cas sont souvent groupés, en séries, il y a peut-être, je dis peut-être, lieu d'admettre l'épidémiologie.

*Traitement.* — J'aborde en terminant la question du traitement. Il est divers suivant les idées qu'on peut se former sur le *siège* de l'affection. Pour certains auteurs, la leucorrhée est non seulement une vulvite, mais encore une vaginite; d'autres croient même à une métrite! Tout cela est imaginaire. Il n'y a dans ces cas que de la *vulvite*, et c'est elle qu'il faut traiter. Je supprime donc les injections vaginales conseillées par quelques confrères, difficiles à faire chez l'enfant, répugnantes à la mère, et je m'adresse simplement à la vulve.

Il y a le traitement local et le traitement général.

*Traitement local.* 1° *Propreté extrême* des parties malades, obtenue au moyen de lotions répétées faites avec l'eau de son, de feuilles de noyer, d'eau de Goulard, etc. 2° *Modifier les surfaces atteintes.* Pour ce faire, nombreux sont les moyens, le sublimé (10 centigr. p. 300 gr. d'eau) en bains de siège ou en lotions, l'acide phénique 5 p. 1000, le coaltar saponiné de Lebeuf à parties égales d'eau. Enfin les cautérisations avec la solution de nitrate d'argent (20 centigr. pour 30 grammes) trouveront là un utile emploi. Entre les lavages, vous vous trouverez bien de faire mettre entre les



grandes lèvres une mèche de charpie imbibée de coaltar ou de pommade de précipité rouge. Vous éviterez ainsi l'irritation des grandes lèvres, et en faisant soutenir ce petit pansement par un sous-cuisse, vous protégerez les parties environnantes du pus souvent fort abondant. Pour mémoire, je mentionne les lavements de coloquinte faits avec le tiers d'une macération de pomme decoloquinte et les bains médicamenteux, sulfureux, etc.

Vient ensuite le *traitement général*. Pour les lymphaticos strumeux : l'huile de foie de morue à haute dose et ses succédanées, le quinquina. Pour les herpétiques, l'arséniate sous forme de sirop (10 centigr. d'arséniate de soude pour 300 gr. d'eau, une à deux cuillerées). En usant de tous ces moyens, vous aurez raison de la leucorrhée, mais vous n'oublierez pas de prévenir les mères que c'est là souvent une affection tenace, rebelle à une foule de médicaments et qui s'use pour ainsi dire d'elle-même, qu'en un mot, sans gravité par elle-même, elle peut par ses complications être une source de dangers (ophthalmie) et par sa nature se communiquer à d'autres enfants; je finis sur ce dernier point, qui est pour moi, le plus saillant de cette clinique.

---

### De la *phlegmatia alba dolens* chez les enfants.

**26.** — Ce sujet est un des premiers travaux de ma jeunesse médicale. — Dans un mémoire qui a pris sa place dans la science et qui a été le point de départ des travaux modernes, sur les thromboses veineuses, j'ai démontré, que chez les accouchées et dans les cachexies des maladies chroniques, cancéreuses ou tuberculeuses, la coagulation du sang veineux dans ses vaisseaux était le caractère de ce qu'on appelait *phlegmatia alba dolens*. Après trente-cinq ans, ce fait est encore vrai. Il restera tel, tant qu'il y aura des observations. C'est de son étude que sont sorties les recherches de Virchow sur les thromboses et sa découverte des embolies.

Je suis heureux d'en rencontrer de temps à autre de nou-



veaux exemples qui confirment l'exactitude de mes assertions. Cela me rajeunit en me rappelant mes premières années de travail et je suis fier d'avoir pu inaugurer la théorie des thromboses cachectiques.

C'est une loi de pathologie générale bien établie désormais. L'état cachectique ou marastique, d'où qu'il vienne, scrofuleuse, cancérisme, tuberculose, favorise la coagulation du sang veineux dans les grosses veines de toute région, dans les veinules et dans les capillaires, dans les sinus de la dure-mère, et dispose aux embolies. C'est ce qu'on appelle : *les thromboses marastiques*.

Elles sont rares, chez les enfants. Je n'en ai vu que peu d'exemples et les deux cas qui se présentent à moi au même moment me paraissent dignes d'être signalés.

En voici le résumé :

*Phlegmatia alba dolens chez une enfant.*

M... Th..., âgée de 10 ans, entrée le 29 décembre 1879, pour une phthisie tuberculeuse très avancée avec amaigrissement considérable. Elle a un souffle amphorique énorme avec pectoriloquie et gargouillement dans la clavicule droite.

Tout à coup l'enfant est prise d'une douleur vive dans le mollet gauche et il se fait un œdème qui occupe le pied, la jambe et un peu la cuisse. Il y a peu de veines sous-cutanées apparentes. On sent la veine crurale à la partie inférieure de la cuisse et la veine poplitée durcies par des caillots.

L'enfant meurt le 8 janvier 1880 et à l'autopsie outre les cavernes du poumon, on trouve dans les veines tibiales postérieures, des caillots espacés et renflés. Les uns sont mous et noirs, peu adhérents, les autres sont blanchâtres, caséeux, plus fermes et très adhérents aux parois veineuses. Ces caillots remontent jusqu'à la veine poplitée ; à la cuisse les veines sont libres.

*Phlegmatia alba dolens chez une enfant.*

R..., âgée de 14 ans, entrée le 17 novembre 1879, morte le 11 février 1880.

Cette enfant présente aux deux sommets des poumons du souffle caverneux avec gargouillement, bruit de pot fêlé, et pectoriloquie. De plus, elle a de la diarrhée depuis plusieurs semaines. C'est une phthisie tuberculeuse à la dernière période.



grandes lèvres une mèche de charpie imbibée de coaltar ou de pommade de précipité rouge. Vous éviterez ainsi l'irritation des grandes lèvres, et en faisant soutenir ce petit pansement par un sous-cuisse, vous protégerez les parties environnantes du pus souvent fort abondant. Pour mémoire, je mentionne les lavements de coloquinte faits avec le tiers d'une macération de pomme decoloquinte et les bains médicamenteux, sulfureux, etc.

Vient ensuite le *traitement général*. Pour les lymphaticostrumeux : l'huile de foie de morue à haute dose et ses succédanées, le quinquina. Pour les herpétiques, l'arsenic sous forme de sirop (10 centigr. d'arséniate de soude pour 300 gr. d'eau, une à deux cuillerées), En usant de tous ces moyens, vous aurez raison de la leucorrhée, mais vous n'oublierez pas de prévenir les mères que c'est là souvent une affection tenace, rebelle à une foule de médicaments et qui s'use pour ainsi dire d'elle-même, qu'en un mot, sans gravité par elle-même, elle peut par ses complications être une source de dangers (ophthalmie) et par sa nature se communiquer à d'autres enfants; je finis sur ce dernier point, qui est pour moi, le plus saillant de cette clinique.

---

### De la phlegmatia alba dolens chez les enfants.

**26.** — Ce sujet est un des premiers travaux de ma jeunesse médicale. — Dans un mémoire qui a pris sa place dans la science et qui a été le point de départ des travaux modernes, sur les thromboses veineuses, j'ai démontré, que chez les accouchées et dans les cachexies des maladies chroniques, cancéreuses ou tuberculeuses, la coagulation du sang veineux dans ses vaisseaux était le caractère de ce qu'on appelait *phlegmatia alba dolens*. Après trente-cinq ans, ce fait est encore vrai. Il restera tel, tant qu'il y aura des observations. C'est de son étude que sont sorties les recherches de Virchow sur les thromboses et sa découverte des embolies.

Je suis heureux d'en rencontrer de temps à autre de nou-



veaux exemples qui confirment l'exactitude de mes assertions. Cela me rajeunit en me rappelant mes premières années de travail et je suis fier d'avoir pu inaugurer la théorie des thromboses cachectiques.

C'est une loi de pathologie générale bien établie désormais. L'état cachectique ou marastique, d'où qu'il vienne, scrofuleuse, cancérisme, tuberculose, favorise la coagulation du sang veineux dans les grosses veines de toute région, dans les veinules et dans les capillaires, dans les sinus de la dure-mère, et dispose aux embolies. C'est ce qu'on appelle : *les thromboses marastiques*.

Elles sont rares, chez les enfants. Je n'en ai vu que peu d'exemples et les deux cas qui se présentent à moi au même moment me paraissent dignes d'être signalés.

En voici le résumé :

*Phlegmatia alba dolens chez une enfant.*

M... Th..., âgée de 10 ans, entrée le 29 décembre 1879, pour une phthisie tuberculeuse très avancée avec amaigrissement considérable. Elle a un souffle amphorique énorme avec pectoriloquie et gargouillement dans la clavicule droite.

Tout à coup l'enfant est prise d'une douleur vive dans le mollet gauche et il se fait un œdème qui occupe le pied, la jambe et un peu la cuisse. Il y a peu de veines sous-cutanées apparentes. On sent la veine crurale à la partie inférieure de la cuisse et la veine poplitée durcies par des caillots.

L'enfant meurt le 8 janvier 1880 et à l'autopsie outre les cavernes du poumon, on trouve dans les veines tibiales postérieures, des caillots espacés et renflés. Les uns sont mous et noirs, peu adhérents, les autres sont blanchâtres, caséux, plus fermes et très adhérents aux parois veineuses. Ces caillots remontent jusqu'à la veine poplitée ; à la cuisse les veines sont libres.

*Phlegmatia alba dolens chez une enfant.*

R..., âgée de 14 ans, entrée le 17 novembre 1879, morte le 11 février 1880.

Cette enfant présente aux deux sommets des poumons du souffle caverneux avec gargouillement, bruit de pot fêlé, et pectoriloquie. De plus, elle a de la diarrhée depuis plusieurs semaines. C'est une phthisie tuberculeuse à la dernière période.



Le 13 janvier, elle se plaint d'une douleur vive dans le mollet gauche. La jambe est gonflée, œdémateuse, douloureuse à la pression, avec un réseau de veines superficielles dilatées. On sent au creux poplitée un cordon dur qui paraît être la veine oblitérée.

Le 20, le gonflement œdémateux occupe la cuisse et la jambe. Il est aussi douloureux et le nombre des veines sous-cutanées apparentes a augmenté. Même état des poumons.

Le 30, le gonflement a encore augmenté et remonte jusqu'au pli de l'aîne. Il est moins douloureux. La peau est blanche, marbrée de veines sous-cutanées assez nombreuses.

10 février, même état du membre inférieur, mais l'état général lié à la maladie des poumons s'aggrave chaque jour.

Elle meurt le 11, et à l'autopsie nous trouvons une oblitération de la veine crurale profonde et des veines crurales superficielles de la veine poplitée et des veines tibiales profondes.

L'obstruction commence au pli de l'aîne et va jusqu'au pied. Les veines sont imperméables, occupées par des caillots adhérents aux parois, mais faciles à détacher. Les parois sont épaissies, blanches, ne présentent aucune rougeur. Comme la maladie date d'un mois, les caillots sont durs, résistants, décolorés au centre et enveloppés d'une couche mince qui est rouge. Sur quelques points, ces caillots au lieu d'être durs au centre, sont pulpeux et ramollis, grisâtres.

Les poumons sont remplis de noyaux de pneumonie chronique scléreuse et de noyaux tuberculeux, les uns durs et les autres ramollis formant des cavernes.

Les ganglions bronchiques sont énormes, très nombreux et infiltrés de matière tuberculeuse et mélanique. — Le thymus est tuberculeux. — Le foie est hypertrophié, atteint de stéatose complète. — La rate renferme des granulations tuberculeuses, ainsi que les reins où se trouvent deux infarctus en voie de régression. — Les intestins sont ballonnés, adhérents entre eux à cause de la péritonite tuberculeuse. — Ils présentent de nombreux tubercules ulcérés vers la muqueuse et le péritoine est partout couvert de granulations tuberculeuses jaunes en nombre incalculable.

Il n'y a rien à ajouter à ces deux observations, qui consacrent un fait aujourd'hui bien connu dans les manifestations et dans les conditions de développement. Ce qu'elles apportent d'intéressant pour la science, c'est l'apparition de la phlegmasia alba dolens chez les enfants.

---



### De la paralysie infantile.

27. — Peu d'affections ont surexcité à un égal degré l'attention des cliniciens et peut-être plus encore des anatomo-pathologistes que la *paralysie infantile*. Au reste, vous pouvez en juger en entendant l'énumération des divers noms proposés pour dénommer l'affection qui nous réunit autour du lit du n° 16; chacun de ces noms est une étiquette anatomique, comme vous l'allez voir. Avec les anciens, à dater de Underwood jusqu'à Heine et Rilliet et Barthez, c'est la *paralysie essentielle*;— Duchenne (de Boulogne), qui l'étudie spécialement, lui donne le nom de *paralysie atrophique graisseuse de l'enfance*. Je l'ai appelée *paralysie myogénique*, et maintenant on voudrait l'appeler d'une façon absolue, *paralysie spinale* en raison de la lésion supposée constante des cellules motrices des cornes antérieures. A toutes ces dénominations, je reproche diverses choses : paralysie essentielle ne veut rien dire, c'est de l'ignorance déguisée. La dénomination de Duchenne est meilleure, en ce sens que l'atrophie musculaire graisseuse est un fait constant. De même aussi pour le mot de *paralysie myogénique* qui veut dire que la paralysie est primitivement musculaire et d'origine périphérique. Pour ce qui concerne la qualification de *paralysie spinale* motivée par l'affirmation de la lésion médullaire spinale, j'ai toute une série d'objections à élever, je vous les énumère maintenant, me réservant d'y revenir dans un instant. Ce sont d'abord les résultats négatifs d'examens de moelles, pratiqués par les hommes les plus compétents, et avec toutes les ressources de la technique moderne. Immédiatement après, je place l'époque éloignée du début de la maladie (6 mois, 1 an, 10, 20 ans et plus) où l'on a pu faire l'examen histologique de la moelle. Enfin, objection à mes yeux capitale, c'est la guérison de cette affection traitée à ses débuts, et je ne sache pas qu'une myélite aussi sérieuse que serait la lésion des cellules motrices des cornes antérieures pût arriver à rétrocéder à ce point. Voilà en bloc mon argumentation.



Mais, allez-vous me demander, après avoir ébranlé ainsi nos idées, avez-vous en votre possession une théorie meilleure? Oui, Messieurs, je le crois, et c'est là l'objet de cette leçon. Pour moi, la paralysie infantile est une paralysie myogénique, c'est-à-dire d'origine périphérique et musculaire amenant plus tard une lésion atrophique de la moelle. Avec elle, je puis comprendre à peu près la diffusion extrême, le désordre réel de cette affection, sa curabilité et expliquer comment il se peut que l'examen des moelles soit quelquefois négatif.

Avant d'aller plus loin, permettez-moi une digression bien nécessaire. Je ne suis pas un frondeur, et j'accepte tout ce qui est scientifiquement établi. Quelques-uns de mes confrères disent: La paralysie infantile est caractérisée anatomiquement par l'atrophie des cellules motrices des cornes antérieures; à cela je réponds non. Et si vous m'objectez les autopsies très nombreuses qui révèlent cette lésion, je vous dirai ceci: « Comment, vous me mettez sous les yeux une coupe de moelle malade provenant d'un vieillard, mettons d'un adolescent, frappé de paralysie infantile à l'âge de 2 ou 3 ans, et vous me dites, voilà la lésion de la paralysie infantile éteinte depuis des mois et des années. » Qu'il y ait des lésions secondaires de la moelle après l'amputation des membres, nul ne l'ignore, ces lésions sont vraies et on les trouve également après les ankyloses et les paralysies anciennes. Pour ce qui concerne la paralysie infantile j'ai vu comme tout le monde aujourd'hui les lésions de la moelle dont on vous parle, seulement je les interprète d'une façon différente, elles sont l'effet et non pas la cause. Et je vous dis, sous une influence inconnue, d'ordinaire un refroidissement, un enfant est pris de fièvre et devient paralytique. C'est une paralysie *a frigore*. Au bout d'un temps fort court, les masses musculaires s'atrophient, et comme tout membre qui ne fonctionne pas, agit sur le système nerveux, la myosite périphérique donne naissance à une névrite périphérique, et peu à peu le territoire nerveux qui commande à ce muscle ou faisceau musculaire paralysé s'altère à son tour. De l'atrophie musculaire découle l'atro-



phie des départements médullaires, l'intermédiaire est la névrite ascendante. A vous dire toute ma pensée, je ne puis comprendre comment cette idée ne s'impose pas; il y a un si grand nombre de faits qui plaident pour elle, que c'est toujours un nouvel étonnement pour moi de ne point la voir admise. J'enseigne depuis longtemps, j'écris en faveur de cette idée si simple, pour laquelle plaident ces faits, bien avérés, scientifiquement constatés, de plusieurs chirurgiens découvrant aux autopsies d'amputés, par exemple, des atrophies correspondantes des nerfs et des centres nerveux à l'origine de ces nerfs; n'est-ce pas là-dessus que s'appuient les localisateurs cérébraux. D'un côté, affirmation, de l'autre négation. Pourquoi ce démenti? Et à côté de cette maladie, n'en est-il pas une identique à cela près qu'elle évolue d'une façon chronique, je veux parler de l'atrophie musculaire progressive. Eh bien, la localisation médullaire n'est-elle pas le reflet exact des lésions musculaires? Pour la paralysie labio-glosso-laryngée, même fait. J'en dirai autant des paralysies faciales produites par le froid, de la paralysie du deltoïde et de la paralysie du grand dentelé. Je m'arrête dans ces citations. Sachez donc, Messieurs, que je ne conteste pas l'exactitude des recherches histologiques de la moelle dans certaines paralysies de l'enfance, je les crois secondaires et se formant à une époque peu avancée de la maladie, et si le lendemain du début d'une paralysie infantile vous pouviez faire l'examen de la moelle, tenez pour certain que le résultat serait absolument négatif.

Mais revenons à la clinique, c'est-à-dire à notre malade.

A l'âge de 2 ans, elle fut prise pendant un jour de fièvre et de convulsions, chose rare, comme vous savez, dans la paralysie infantile. D'après les renseignements, il y aurait eu paralysie générale dès le début, puis, peu à peu, les membres inférieurs recouvrèrent leur motilité, et la paralysie se localisa aux membres supérieurs. Sachez dès maintenant que c'est là une localisation rare de la paralysie infantile, les parties affectées peuvent être rangées ainsi par ordre décroissant : membres inférieurs, supérieurs, tronc, cou. A



l'heure actuelle, vous voyez de suite par l'examen le plus superficiel combien l'atrophie des masses musculaires deltoïdiennes est grande. Au lieu de ce contour arrondi qui dessine l'épaule, vous ne voyez pour ainsi dire que le squelette de l'articulation scapulo-humérale recouvert d'un mince voile de muscle. Et comme cette atrophie est survenue au moment de la croissance, son action a porté non seulement sur la charpente musculaire, mais encore sur le tissu osseux. Remarquez aussi la grande maigreur de ces régions, ceci soit dit pour ceux qui admettent une lipomatose constante.

Voilà le fait dégagé de toutes réflexions. Notez en outre de l'atrophie, les attitudes vicieuses causées par la prédominance de tel département musculaire intact et les symptômes fonctionnels qui en découlent, et vous avez dans ce cas de paralysie déjà fort ancien le tableau raccourci mais complet de l'affection. Pour le graver dans votre esprit, je puis le résumer en ces trois périodes :

La première est marquée par un jour de *fièvre* ou de *convulsions* éclatant *brusquement*.

La deuxième est caractérisée par l'entrée en scène de la paralysie, qui du premier coup arrive à son plus haut degré puisqu'elle est générale.

Dans la troisième période s'établit la rémission; c'est le stade de localisation et j'ajoute de guérison lorsqu'on intervient sur-le-champ. Je n'admets donc pas d'une façon fatale l'existence d'une quatrième période qui serait caractérisée par l'atrophie et ses conséquences. Non, je le répète, ce n'est point là un résultat inéluctable de la maladie. A ce propos je ne puis mieux faire que de vous citer l'observation suivante :

Fernand X... est pris un jour de fièvre et d'un peu d'inappétence, le lendemain éclate une paralysie qui ne tarde pas à se localiser au membre supérieur droit. Imbu à ce moment des idées de localisation médullaire, j'hésitai fort à intervenir activement et vous comprendrez facilement mon anxiété, Messieurs, en sachant que l'observation que je relate devant vous est celle d'un membre de ma famille.



J'appelai alors à mon secours trois de mes confrères qui furent d'avis de ne point agir autrement que par des frictions. Cela me parut bien insuffisant pour éviter l'atrophie musculaire et une infirmité définitive. Je me décidai à une intervention plus active, et pour la première fois agissant contre tous les usages thérapeutiques, on électrisa par les courants continus, une paralysie dès le second jour de son apparition. L'irritation électrique devait agir gravement sur les centres nerveux, me disait-on. Tant pis, me dis-je en moi-même, je préfère tout à un enfant paralytique et à jamais infirme. L'enfant fut électrisé par les courants continus le lendemain de l'accident par mon ami le Dr Chéron. Trois mois durant cela fut fait et une guérison complète fut la récompense de cette innovation thérapeutique; aujourd'hui cependant, chez ce jeune homme, un œil encore soucieux de la ligne pourrait saisir dans le contour un peu diminué du deltoïde la preuve de l'accident d'il y a quinze ans. On guérit donc de la paralysie infantile à ses débuts, parce qu'elle n'est pas spinale et c'est sur cette idée consolante que je vous veux laisser.

Depuis lors, j'ai eu l'occasion assez fréquente de pouvoir obtenir des succès dans ma clientèle, lorsque consulté au début j'ai pu faire électriser comme il convenait ces malades par le Dr Chéron. Ce médecin m'en a guéri trois cette année. Ici, à l'hôpital, ces guérisons sont plus rares et presque impossibles, car lorsqu'on nous amène les enfants il est déjà bien tard, ils sont paralysés depuis longtemps. Les muscles ne répondent pas au courant, sont en partie atrophiés, et c'est alors qu'on peut dire que la paralysie est incurable. On l'a laissée devenir spinale.

---

**Spina bifida ; ponction simple répétée quatre fois  
à huit jours de distance ; mort.**

**28.** — Le 17 février 1880 est amené un garçon de 3 mois, atteint de spina bifida. D'après les renseignements donnés



par la mère, l'enfant est venu au monde avec une large tache rouge assez semblable à une brûlure et siégeant dans la région lombaire. Ce n'est que quelque temps après la naissance que cette tumeur s'est développée. La santé a été bonne jusqu'au 10 février, époque à laquelle apparurent des vomissements et le dépérissement sensible de l'enfant; paraplégie complète des membres inférieurs, pas d'incontinence d'urine ni de matières fécales, pied bot équin double. A la visite l'enfant présente à la région lombaire et vers la douzième vertèbre dorsale une tumeur du volume d'une orange et de forme hémisphérique, l'aspect est tendu et différent sur divers points; par places la peau très épaisse, blanchâtre est pareille au tissu cicatriciel, sur d'autres elle est même semblable à une tache résultant de l'application d'un vésicatoire, et rempli d'un liquide. Cette tumeur est transparente et fluctuante, à la surface le liquide intérieur transsude. Elle est maintenue par un pédicule de 7 centimètres environ en hauteur et en largeur. Autant que l'on peut en juger par le toucher, les apophyses épineuses des vertèbres sous-jacentes manquent et à leur place se trouve un vide d'environ 6 centimètres de long sur 2 1/2 de large occupant également la place des lames vertébrales. En présence du volume et de l'aspect de la tumeur, de la largeur du pédicule il ne faut songer à aucune idée de compression, d'incision, d'excision, ni de ligature quelconque, la seule ressource est la ponction.

Elle est pratiquée avec l'aiguille fine de l'appareil aspirateur, et cette aiguille permet de retirer 30 grammes environ d'un liquide blanc laiteux, d'une saveur salée ne renfermant pas d'albumine, signes caractéristiques du liquide céphalo-rachidien. La tumeur ne se vidant pas complètement on pratique de petites ponctions multiples sans aspiration avec la même aiguille. On place une pelote pyramidale d'amadou légèrement pressée avec une bande. Après l'opération l'enfant a été assez souffrant, a eu des convulsions jusqu'au samedi, après quoi il fut moins agité, vomit encore un peu, selles vert noirâtre et il dépérit toujours un peu; la tumeur a notablement diminué. Nouvelle ponction le 24 fé-



vrier ; 15 à 20 grammes de liquide de même nature, la tumeur s'affaisse d'une manière sensible ; même pansement. La journée du 24 a été un peu agitée ; mais depuis, l'enfant reprend des forces, mange bien, ne vomit plus et n'a pas de diarrhée. Le 2 mars, le mieux continue ; encore une ponction, même résultat. L'enfant à partir de cette ponction va plus mal, agitation, vomissements, dépérissement rapide. Le 9, il revient, la tumeur est très grosse, très enflammée, l'enfant est très mal, muguet, le liquide retiré est albumineux, signe de l'inflammation de la poche. Le 16, la semaine a été un peu meilleure, l'enfant n'a pas trop mauvaise mine : nouvelle ponction, le liquide est un peu trouble. Le 23, l'enfant après trois jours de mieux va très mal, la ponction retire un liquide séro-purulent et sanguin en petite quantité. Le vendredi 19, l'enfant avait été pris d'agitation, cris, vomissements, pas de constipation. méningite cérébro-spinale, opisthotonos, contracture des doigts, grand dépérissement ; le liquide sanguinolent puriforme continue, la poche est devenue épaisse, le pied bot équien primitif s'est redressé mais la flexion des orteils a persisté. Le 30, la mère vient nous apprendre la mort de son enfant.

---

**Des localisations cérébrales. — Tubercules ayant détruit la totalité des couches optiques ; hyperesthésie cutanée ; amaurose et névro-rétinite ; paralysie agitante. — Abscess du lobe frontal, sans symptômes de paralysie ou de délire. — Tuberculose de la couche optique sans symptômes.**

## I

**29. —** L'étude des couches optiques, dans leurs rapports avec l'innervation motrice et sensitive, a été récemment l'objet de recherches expérimentales et cliniques qui donnent plus d'intérêt aux faits nouveaux concernant l'alté-



ration de ces ganglions nerveux. Si tout ce qui se dit sur les localisations cérébrales est encore hypothétique et sujet à contestation à cause des faits exceptionnels que fournit la clinique, la tendance n'en est pas moins digne d'être suivie avec soin. A travers les prétentions des expérimentateurs, il y a peut-être quelque chose de bon à prendre dans leurs recherches ; mais, avant de se prononcer pour ou contre leurs observations, qui sont trop peu nombreuses pour justifier des conclusions absolues, il faut multiplier les faits, les bien observer et contrôler les affirmations nouvelles pour connaître ce qu'elles ont d'acceptable.

D'ailleurs ce genre d'étude repose sur deux ordres de faits, les uns sortis du laboratoire et des expériences sur les lapins et autres animaux, les autres empruntés à l'observation des malades. Autant les faits cliniques ont d'importance, en raison de la possibilité d'étudier les différents troubles des organes des sens, de la sensibilité et du mouvement chez l'homme, et d'en chercher la cause par les nécropsies, autant les vivisections cérébrales des lapins sont susceptibles de contradiction, de contestation et d'interprétations erronées.

Est-ce qu'il est possible, à travers le crâne, d'aller blesser la couche optique, la capsule interne ou le corps strié, sans blesser en même temps la couche corticale et labourer la substance blanche des hémisphères cérébraux ? — Première cause de confusion : Est-ce que l'exploration de la sensibilité chez des lapins, sauf le cas où elle est complètement anéantie, donne des résultats suffisamment précis, constants et avec les nuances nécessaires à une étude des facultés sensoriales ? — Seconde cause d'incertitude : J'ai vu faire des expériences de ce genre, et chacun des spectateurs y voyait des résultats différents. Une fois même, c'était chez un mouton qui devait avoir de l'hyperesthésie réflexe, après vivisection d'une partie de la moelle, le physiologiste éminent qui opérait était obligé de tennailler les pattes de l'animal et de lui frapper les pieds à coups de marteau, pour montrer qu'il était sensible. — Non, il y a des fonctions nerveuses, qu'on n'étudie pas chez l'animal sans commettre



d'erreur, et l'anesthésie, l'analgésie et les autres modifications de la sensibilité sont un peu de ce nombre. Les conclusions tirées de ce genre de vivisections à l'homme ne sont pas rigoureuses, et c'est chez l'homme seulement qu'on peut étudier les troubles de la sensibilité dans leurs rapports avec les causes organiques qui les engendrent.

Qu'il s'agisse de la fonction des couches optiques, des corps striés, ou de la substance corticale antérieure ou postérieure, les incertitudes sont les mêmes. — L'un dit d'une façon et l'autre d'une façon différente. L'expérimentateur d'aujourd'hui dément l'expérimentateur d'hier, et, comme de juste, le vivant, surtout s'il est à la mode et en belle situation, trouve que ceux qui sont morts se sont trompés.

Ainsi, on pensait jadis que les couches optiques étaient le siège de la *sensibilité* et du *sensorium commune*. Rodd, Carpentier, Schröder, van der Kolk, Luys, etc., sont surtout les représentants de cette opinion, qui a été combattue par Meynert, Lafforgue, etc. Cela était facile, car les observations invoquées par les partisans de la première opinion ne sont pas toutes très complètes ni très concluantes. Malgré cela, plusieurs de ces faits ont une importance réelle et une signification, de sorte qu'il est impossible de ne pas en tenir compte dans le sens indiqué par leurs auteurs.

Après avoir cru que la sensibilité avait pour organe la couche optique, d'autres y ont placé la *motilité* et surtout la motilité des membres supérieurs du côté opposé. Saucerotte, Serres, Rostan, Foville, ont soutenu cette opinion. Longet et Andral plaçaient le siège du mouvement dans le corps strié et dans la couche optique à la fois. Ainsi, tout le monde connaît ce relevé de 75 cas de paralysie dans lesquels *il y a 40 hémiplésies* par 21 lésions du corps strié et 19 lésions de la couche optique ; 23 *cas de monoplégie brachiale* dus à 11 lésions du corps strié, 16 de la couche optique et 2 du lobe moyen ; 12 cas de monoplégie jambière, causés 10 fois par le corps strié et 2 fois par la couche optique. Je sais qu'on dit qu'Andral a sans doute mal observé et que les élèves d'aujourd'hui voient mieux et plus complètement que lui. Mais, si cela est bon à dire par ceux qui



cherchent leur gloire dans la destruction des travaux antérieurs, cela n'a pas autant d'effet sur ceux qui sont assez indépendants pour réfléchir par eux-mêmes et juger les novateurs à leur taille. Aussi, quelle que soit la valeur des observations d'Andral sur la fonction réelle de la couche optique et du corps strié relativement aux fonctions motrices, il est certain que, dans 75 cas d'hémiplégie, c'est-à-dire d'abolition du mouvement, les lésions occupaient le corps strié, la couche optique et le lobe moyen, sans qu'il soit question des couches corticales.

Aujourd'hui l'on veut que ce soient les couches corticales antérieures qui soient les organes du mouvement, malgré les observations contraires récentes déjà connues et celles que je vais publier à mon tour. Soit, dirai-je, mais cela prouve que, dans les théories nouvelles relatives aux localisations cérébrales, nous sommes en présence de faits contradictoires qui imposent une grande réserve dans les conclusions à formuler.

Quoi qu'il en soit, le règne des couches optiques semble fini. Pitres leur enlève toute influence sur la motilité et attribue les monoplégies à une lésion de l'écorce corticale, — Nothnagel n'admet plus le rôle des couches optiques, et, après des injections interstitielles dans le cerveau des lapins d'après la méthode de Fournié, il n'a vu qu'une paralysie incomplète, ce qu'il appelle de la lenteur dans les mouvements, et pas d'anesthésie. Qu'est-ce que c'est que le manque d'anesthésie chez un lapin ? Comment peut-on en juger sûrement ? — Meynert a conclu de même, d'après quelques faits cliniques. Lafforgue, après avoir rapporté six observations de lésions de la couche sans trouble de sensibilité, conclut en disant :

Que si l'on a pu voir la sensibilité diminuée, augmentée ou abolie, avec les altérations de la couche optique, c'est que la lésion n'était pas limitée et s'étendait au dehors sur la capsule interne.

Puis, que dans les lésions bien limitées aux couches optiques elles-mêmes, il n'y avait pas de modifications de la sensibilité.



Ces questions ne peuvent être jugées que par des observations faites avec soin et recueillies en connaissance de cause.

Dans les faits recueillis antérieurement, il manque beaucoup de détails qu'il serait très important de connaître pour juger les questions actuellement en litige, et il est certain que, pour atteindre au résultat désiré, il faut de nouvelles observations relatant avec précision les moindres altérations de la motilité et de la sensibilité.

C'est à ce titre qu'il faut étudier les deux cas intéressants que nous venons de voir aux n<sup>os</sup> 48 et 17 de la salle Sainte-Catherine, et qui montrent, le premier, une lésion tuberculeuse énorme, parfaitement localisée aux deux couches optiques qui étaient complètement détruites, et l'autre un abcès du cerveau intéressant les circonvolutions frontales antérieures.

Nous n'avions rien soupçonné de ces lésions pendant la vie. J'avais considéré le premier fait comme un cas de maladie de la moelle épinière et du bulbe, produisant une *paralysie agitante*, chose très rare chez les enfants. La *névro-rétinite* était là pour prouver qu'il y avait une altération organique des centres nerveux ; mais je ne croyais pas que la lésion occupait d'une façon aussi limitée les deux couches optiques : c'est l'autopsie qui m'a révélé le véritable diagnostic et le siège de la lésion.

Dans le second cas, c'était une phthisique, qui ne présentait, avec son abcès du cerveau placé dans la deuxième circonvolution frontale, aucun trouble de la sensibilité et du mouvement. Deux autres faits analogues ont été publiés par M. Jaccoud.

Quoi qu'il en soit, revoyons ensemble l'histoire des malades que vous venez d'observer, dont vous avez vu l'autopsie, et analysons les symptômes observés.

Obs. — *Tubercules de la couche optique ; granulations des méninges sans méningite ; paralysie agitante.* — E..., âgée de 3 ans et demi, entrée le 19 octobre 1877, morte le 31 octobre au n<sup>o</sup> 48 de la salle Sainte-Catherine, service de M. Bouchut.

Cette enfant, qui était en nourrice, a été prise il y a quatre



mois d'une maladie sur laquelle on n'a pas de renseignements. Au dire de sa mère, elle serait devenue *tout enflée à cette époque*. A la suite de cette maladie, elle fut prise d'une impotence générale des membres qui l'empêchait de se tenir, de marcher et de coordonner les mouvements des bras. Il y avait en même temps un *tremblement* plus marqué du *côté droit* que du côté gauche.

L'*intelligence* paraît avoir été également atteinte dès ce moment. L'enfant, qui parlait très bien avant sa maladie, paraissait indifférente à tout, et n'avait plus l'air de comprendre ce qu'on lui disait. Elle continuait néanmoins à s'alimenter, et l'état général était assez satisfaisant.

A son entrée à l'hôpital, on constate les phénomènes suivants :

*Perte de l'intelligence.* L'enfant reste couchée sur le dos, la tête renversée en arrière, le regard fixe et la vision abolie. Elle ne paraît pas comprendre les paroles qu'on lui adresse. Cependant, quand on lui dit : « Bonjour », elle répond : « Bonjour, papa. »

*Hyperesthésie très marquée* de toute la surface cutanée. Au moindre contact, l'enfant pousse des cris perçants et se débat avec une violence telle que l'examen, celui de la gorge et de la poitrine en particulier, est des plus pénibles et des plus difficiles. Les mouvements réflexes sont conservés quand on chatouille les pieds.

Les quatre membres sont le siège d'un *tremblement convulsif*, avec prédominance notable du côté droit. L'enfant ne peut ni marcher, ni se tenir debout. D'ailleurs, la résistance qu'elle oppose quand on essaie de la lever est telle, que tout examen, sous ce rapport, est rendu impossible. Lorsque, sans la brusquer, on l'invite à donner la main, elle le fait, mais sans précision et avec des mouvements saccadés, qui indiquent un défaut absolu de coordination.

Du côté des *yeux*, on note une conjonctivite légère. L'examen ophtalmoscopique révèle l'existence d'une *névrite optique double* caractérisée par un exsudat blanchâtre qui cache la papille et s'étend sur la rétine avoisinante.

Au niveau de la région sous-maxillaire droite existe un abcès ouvert, qui suppure encore, et un notable gonflement du cou.

Pas de diarrhée. Pas de vomissements. L'appétit est conservé. Toux légère, mais il n'y a rien dans la poitrine.

Pendant les premiers temps de son séjour à l'hôpital, l'enfant continue à bien s'alimenter, et ne présente aucun symptôme nouveau, sauf un engorgement des ganglions sous-maxillaires, sans



que l'examen de la gorge révèle l'existence d'aucune fausse membrane.

Morte le 31 octobre.

*Autopsie.* — Les *méninges* sont congestionnées, sans caillots des veines ni des sinus de la dure-mère.

Dans la *pie-mère*, quelques granulations miliaires à la convexité, sans suppuration, et il n'y a rien dans les scissures de Sylvius.

Pas de sérosité dans les ventricules latéraux, et la substance des hémisphères cérébraux paraît saine.

Chaque *couche optique* paraît normale quand on la regarde par les ventricules latéraux ouverts, mais elles sont gonflées, un peu dures et mamelonnées. En les coupant, on voit que leur tissu est détruit, remplacé par une masse ovalaire tuberculeuse verdâtre, dure, appuyant sur le pédoncule antérieur, et séparée du ventricule par une couche de tissus veineux de 1/4 de centimètre. Entre ce gros tubercule, qui, comme dimensions, a 3 centimètres sur 4 et la substance nerveuse de la couche optique, il y a une petite zone de tissu nerveux, rouge, ramolli, large de 3 à 4 millimètres, formant une espèce d'enveloppe, et c'est tout ce qui reste de la couche optique.

Tout le reste du cerveau est sain. Il en est de même du cervelet et de la moelle épinière. Pas d'autres tubercules dans les différentes parties du cerveau.

Les *poumons* renferment quelques granulations miliaires tuberculeuses; à droite il y a un petit lobe de pneumonie chronique indurée très dure et des ganglions bronchiques tuberculeux.

C'est là, comme on le voit, un exemple remarquable de destruction des deux couches optiques, sans que le tissu nerveux voisin ni que les pédoncules cérébraux soient altérés. La lésion est parfaitement limitée aux deux ganglions nerveux dont il ne reste plus rien qu'une coque mince, un peu ramollie, servant de membrane d'enveloppe. Elle résulte d'une dégénérescence tuberculeuse, complète, de tout le tissu nerveux des couches optiques, ou, si l'on préfère, d'une substitution de matière tuberculeuse crue, verdâtre, à la substance nerveuse de ces parties du cerveau. Autour de ces masses tuberculeuses, la substance cérébrale est saine, les couches corticales antérieures intactes, de sorte qu'on peut être assuré que les symptômes observés pendant la vie



dépendent bien de cette destruction des couches optiques, et ne peuvent être attribuées à autre chose.

Dans ce cas qu'avons-nous observé? 1° une paralysie incomplète des quatre membres, empêchant la station et la marche; 2° un tremblement des mains quand l'enfant veut agiter les bras; 3° conservation des mouvements réflexes par le chatouillement des pieds; 4° une hyperesthésie cutanée de toute la surface cutanée; 5° un notable affaiblissement de l'intelligence; 6° enfin une amaurose incomplète, avec névro-rétinite considérable. Cela signifie: *troubles du mouvement et de la sensibilité par destruction de la couche optique*, et il n'y a rien là qui prouve la fonction motrice de la substance corticale du cerveau.

## II

Voici maintenant un cas d'abcès du lobe frontal, sans aucun symptôme et sans paralysie ni délire.

Oæs. — *Abcès du cerveau dans le lobe frontal sans symptômes; phthisie pulmonaire; vomiques.* — X..., âgée de 14 ans, entre au n° 20 de la salle Sainte-Catherine, le 6 juillet 1878. Cette enfant avait une phthisie pulmonaire avec vomiques continuelles, venant de la partie inférieure du poumon gauche.

Elle se mettait à tousser, rejetait à flots une quantité de pus qui formait la moitié de son crachoir, et, à l'auscultation, on entendait aussitôt, à la base du poumon gauche, un bruit de souffle amphorique sec, semblable, par son rythme précipité et son timbre, à un bruit de locomotive.

Puis des râles muqueux se faisaient entendre; ils étaient remplacés par du gargouillement, et, lorsqu'une nouvelle secousse de toux avec vomique purulente vidait la caverne de la base du poumon gauche, on entendait de nouveau le bruit sec, cadencé, très fort, imitant le bruit de la locomotive. Cet état se prolongea en même temps que s'affaiblissait la malade, et elle succomba après une courte agonie de deux heures, sans avoir offert aucun trouble préalable de l'intelligence, du mouvement et de la sensibilité. Deux heures avant sa mort, elle répondait aux questions, pouvait parler, mouvoir ses membres, et elle est morte sans convulsions ni paralysie.



*Autopsie.* — Le poumon gauche est partout adhérent à la plèvre, et son lobe inférieur creusé de larges cavités, communiquant entre elles et avec les bronches. Son tissu est dur, grisâtre, infiltré de pus et de tubercules. Le lobe supérieur renferme également des tubercules en voie de ramollissement, formant de petites cavernes.

Le poumon droit n'est pas adhérent, mais il renferme un grand nombre de petites cavernes au milieu d'un tissu infiltré de matière grisâtre, semblable à du pus infiltré.

*Cerveau.* — En ouvrant la cavité crânienne, sous la dure-mère, on constate avec étonnement, à travers la pie-mère des premières et secondes circonvolutions frontales, un abcès superficiel, gris verdâtre, entouré de substance nerveuse ramollie.

Cet abcès étant incisé, on voit qu'il pénètre dans la substance grise au-dessous de la couche corticale de la seconde et troisième circonvolution frontale ascendante, qui sont ramollies, et il a le volume d'une olive. Cela ne dépasse pas le sillon de Rolando. Tout le tissu qui l'entoure est gris, pulpeux, et l'altération s'étend en arrière de l'abcès, en dehors du corps strié et de la couche optique jusqu'au pédoncule cérébral gauche. Seulement, dans ce pédoncule, le tissu n'est pas ramolli, et il est grisâtre, teinté de jaune. Tout autour de ce foyer il n'y a nulle injection sanguine. Pas de liquide dans les ventricules, et nulle part on ne trouve de tubercules. Il n'y en a pas plus dans les méninges que dans la substance nerveuse. Tout est borné à cet abcès, entouré de substance cérébrale ramollie, placé sous la seconde et la troisième circonvolution frontale dont l'écorce grise est altérée, et dont la partie postérieure est formée de tissu grisâtre, allant jusqu'à l'entrée du pédoncule cérébral dans la protubérance.

Dans ce second fait, qu'avez-vous vu ? Une fille de 14 ans, phthisique, ayant séjourné plusieurs mois dans la salle, et examinée chaque jour avec soin, en raison des phénomènes particuliers d'auscultation qu'elle présentait.

Jusqu'à son dernier jour, peu d'instantes avant sa mort, elle n'avait présenté aucune paralysie du mouvement ni de la sensibilité. Son intelligence était conservée, elle n'offrait qu'un accablement précurseur de la mort, dont on la faisait sortir très aisément par une question toujours suivie d'une réponse convenable.

Qu'avait-elle dans le cerveau ? Une lésion latente énorme



qui n'avait donné lieu à aucun symptôme. Elle avait un abcès de la partie antérieure de l'hémisphère cérébral, visible sous la pie-mère, détruisant la deuxième circonvolution frontale et entourée d'un ramollissement jaunâtre s'étendant dans le centre ovale jusqu'au dehors du corps strié et de la couche optique, qui ne présentaient pas d'altération.

Si les lésions de la substance corticale antérieure doivent détruire le mouvement, comment se fait-il qu'ici la motilité n'ait subi aucune atteinte? Evidemment ce fait prouve que la théorie nouvelle manque d'exactitude et que la vérité est encore à trouver.

*Dans un troisième et dernier fait*, il s'agit d'une méningite datant de douze jours et n'ayant été précédée d'aucun phénomène de paralysie ni de convulsions, malgré deux tubercules cérébraux persistants. L'enfant a été prise subitement, comme cela s'observe quelquefois dans cette maladie. Elle meurt, et que trouve-t-on? Un gros tubercule de la substance corticale en avant du sillon de Rolando, et un gros tubercule de la partie postérieure de la couche optique sur le pédoncule antérieur cérébral. Ce tubercule avait la grosseur d'une olive. Evidemment il ne s'est pas développé en douze jours; il était là depuis plusieurs mois, et c'est lui qui a provoqué la méningite. Cependant il n'avait donné lieu à aucun symptôme.

Ces faits sont très fréquents chez les enfants, et j'en ai publié plusieurs dans mon *Traité des maladies de l'enfance*. De temps à autre, on voit en effet des malades morts de rougeole ou de pneumonie, ayant des tubercules énormes du cervelet ou du cerveau, qui n'ont donné lieu à aucun symptôme. Je conserve ces tubercules comme des curiosités, et je puis vous les montrer. En voici deux, recueillis dans les conditions dont je parle. Ils occupaient le cervelet, et, comme vous pouvez le voir, ils ont le volume d'un petit œuf. Dans un cas qui ne sortira jamais de mon souvenir, j'en ai rencontré un aussi volumineux et dont l'existence n'avait pas été soupçonnée. C'était dans un cas de broncho-pneumonie. Je prescrivis de l'ipécacuanha. En vomissant, l'enfant fut pris de convulsions et mourut en quelques minutes. Cette



mort était inexplicable ; et sans l'autopsie, qui m'en fit découvrir la cause en me montrant un énorme tubercule du cerveau près de la couche optique, je n'aurais jamais su à quoi m'en tenir.

En résumé, s'il est bon et digne de la science de rechercher par la voie de l'expérience, sur les animaux et par l'observation clinique, à quelles régions du cerveau correspondent certaines régions de la sensibilité et du mouvement, il ne faut pas se hâter de formuler des conclusions qui, n'étant pas suffisamment justifiées, sont trop souvent en désaccord avec les faits.

Le nombre des observations de *tumeurs latentes* du cerveau, de projectiles de la masse cérébrale sans symptômes, est trop considérable pour qu'on puisse croire à la possibilité de conclure rigoureusement des symptômes aux lésions. Le cerveau est peut-être l'organe où l'on rencontre le plus souvent et sur différents points, des lésions anciennes qui se sont développées lentement, sans engendrer de désordres appréciables. Enfin, les mêmes symptômes de paralysie motrice partielle ou générale, de contracture locale, d'anesthésie circonscrite ou d'hémi-anesthésie, s'observent avec ou sans lésions de la substance nerveuse du cerveau. C'est plus qu'il n'en faut pour rendre circonspects les médecins qui aiment la vérité plus que les hypothèses.

---

#### Coqueluche ; hémorrhagies de l'oreille ; pneumonie ; mort ; Anatomie pathologique de l'oreille.

**30.** — S..., âgée de 3 ans, entrée le 30 mars 1880, morte le 27 avril, au n° 48 de la salle Ste-Catherine, service de M. Bouchut.

Cette enfant a la coqueluche depuis trois semaines, avec des quintes très caractérisées et une large ulcération du frein de la langue. Les quintes sont accompagnées d'expectoration puriforme abondante, quelquefois de vomissements, d'épistaxis ou d'hémorrhagies considérables par les deux oreilles qui ne coulaient pas avant la maladie. La poitrine est des deux côtés remplie de râles muqueux et sous crépitants. La gêne respiratoire est ex-



trême. Peu d'appétit, pas de diarrhée. Fièvre assez forte, 38,6, pouls 112.

À chaque quinte, une nouvelle hémorrhagie de sang rouge, fluide, assez abondant, se faisait par les conduits auditifs légèrement excoriés. Comme les quintes étaient très fréquentes, c'était un suintement continu.

L'enfant s'affaiblit de plus en plus, tomba dans un état cachectique profond avec de l'impétigo ulcéreux sur différents points du corps; elle mangeait de moins en moins et comme l'état du poumon ne s'améliorait pas, elle succomba le 27 avril.

À l'autopsie, on trouva une bronchopneumonie généralisée avec quelques granulations tuberculeuses et, dans les oreilles qui ont été examinées avec soin par Lowenberg, on y trouva :

1° Dans le *conduit auditif*, les parois étaient recouvertes de sang coagulé, mêlé de globules de pus :

*Membrane du tympan* : Elle est un peu épaissie et couverte par ces mêmes matières que nous avons rencontrées dans le conduit. Celles-ci une fois enlevées, on constate *deux perforations* de la cloison.

a. L'une, tout à fait ronde, de la taille d'un grain de millet, située en arrière et un peu au-dessus de l'extrémité inférieure du manche du marteau ;

b. L'autre, plus petite de moitié que la première, située en arrière et un peu au-dessus de celle-ci et de forme semi-lunaire.

*Caisse du tympan* : Contient du sang coagulé, mélangé avec du pus. Il y a plusieurs adhérences entre les parois et les osselets.

*Labyrinthe* : Ne présente aucune anomalie.

Ce fait est entièrement confirmatif de ceux que Wilde, Triquet, Gihh et d'autres médecins ont fait connaître. Je les ai indiqués dans mon *Traité des maladies de l'enfance*, 7<sup>e</sup> édition.

Ainsi Wilde a signalé la perforation de la membrane du tympan. Triquet a décrit une déchirure verticale et linéaire de cette membrane, un caillot sanguin interposé entre les lèvres de la plaie, des caillots dans le conduit auditif.

Gibb a également constaté la perforation du tympan et sur huit de ces ruptures bien étudiées, une fois la plaie était triangulaire et cordiforme, quatre fois elle occupait la partie supérieure de la membrane près du marteau ; deux



fois elle était au milieu, allant de haut en bas; une fois la déchirure avait plusieurs lambeaux. Toujours du sang était interposé entre les lèvres de la plaie tympanique.

Ces ruptures ne sont pas très fréquentes dans la coqueluche relativement au nombre de cas observés, mais il n'est pas d'année où je n'aie l'occasion d'en rencontrer. S'il n'y a pas d'autres complications, elles guérissent bien, sans perte de l'ouïe, après la disparition de la coqueluche et la déchirure du tympan se cicatrice. Quelquefois cependant il se fait consécutivement une otite interne avec suppuration chronique de la caisse, chute des osselets, et la surdité en est la conséquence.

---

#### De l'ostéomyélite et des abcès sous-périostiques chez les enfants.

**31.** — La publication récente du travail de notre savant collègue Lannelongue sur *l'ostéomyélite* de l'enfance donne un intérêt d'actualité au fait que nous avons en ce moment au n° 25 de la salle Sainte-Catherine, et qui est relatif à cette maladie. Il s'est dit tant de choses contradictoires, à l'occasion de cette maladie, qu'il n'est pas inutile de montrer comment elle se produit, se développe et se termine. C'est d'après nature que je vais parler, en suivant avec scrupule l'observation de la maladie, afin d'éviter toute hypothèse et toute conclusion prématurée.

A...., âgée de 6 ans, entrée le 9 avril 1879 au n° 26 de Sainte-Catherine.

Cette enfant a eu la rougeole il y a deux ans, mais n'a pas fait d'autre maladie. Elle est pâle, délicate et sans indice de scrofule.

Il y a quinze jours, sans cause connue, elle a été prise de douleurs à la partie antérieure et supérieure de la cuisse. Cette douleur était accompagnée de gonflement et de fièvre qui a cessé au bout de huit jours. Mais, comme la douleur persistait, on a amené l'enfant à l'hôpital.



A ce moment, je constate l'intégrité de l'articulation coxo-fémorale dont les mouvements sont faciles. C'est au-dessous qu'existent le gonflement, la douleur, la tuméfaction profonde de l'os, et le développement assez apparent d'un réseau veineux sous-cutané superficiel. Le mal ne dépasse pas inférieurement le milieu du fémur. Il n'y a plus de fièvre, et la température varie de 37,2 à 37,5.

Je prescris de la pommade mercurielle et des cataplasmes.

Le 12, je crois sentir de la fluctuation très-profonde, et, après avoir anesthésié l'enfant, j'ouvre un abcès sous-périostique qui donne issue à du pus séreux et granuleux. L'os est dénudé, mais dans une étendue qui n'est pas très-considérable.

Le 13, je constate le même décollement, et, craignant que le séjour du pus n'empêche la plaie de guérir, je fais une contre-ouverture au fond et à la partie externe du foyer de manière à passer un drain et à pouvoir faire des injections détersives et antiputrides.

Le 20, l'enfant allait mieux et je crus devoir retirer les drains; mais le 23 la fièvre s'allume de nouveau, et je constate que du pus s'est infiltré du côté de la fesse dans la fosse iliaque externe. Guidé par la sonde, je fais une contre-ouverture entre le grand trochanter et la crête iliaque, de façon à mettre un drain et à opérer des lavages désinfectants. En même temps je pose de nouveaux drains à la place de ceux qui ont été enlevés.

Le 27, on emmène l'enfant chez ses parents à Courbevoie. Elle est en bon état, ses plaies suppurent à peine, mais huit jours après j'envoie prendre de ses nouvelles, et on la trouve plus malade. Toute la cuisse est gonflée, empâtée, et il paraît évident que la suppuration s'est étendue à la surface du fémur jusqu'au genou. Cependant il n'y a pas de phénomènes typhoïdes et on ne constate qu'un état de pâleur cachectique.

On la ramène à l'hôpital, où elle meurt trois jours après; mais il n'a pas été possible de faire l'autopsie, vu l'opposition de la famille.

Avant d'analyser ce fait, permettez-moi de faire une



courte digression de pathologie générale un peu trop négligée de nos jours, et que l'on n'étudie plus guère, parce qu'il n'y a personne pour l'enseigner.

Les maladies ne sont pas des entités toujours les mêmes que l'on puisse compter comme des quantités mathématiques et additionner comme des unités ou des dizaines. Cela n'est ainsi que pour les statisticiens étrangers à la science, et pour ceux qui, faisant de la médecine dans leur bureau, loin des malades, croient qu'une pneumonie et une pneumonie font deux pneumonies. Pour les médecins qui ont vu la pneumonie sur nature, il n'y a pas deux pneumonies absolument semblables, soit par l'étendue de la lésion, soit par sa nature intime plus ou moins plasmatique, soit par ses complications bronchiques, catarrhales ou pleurétiques, soit par la manière dont la supportent les malades, soit [par la résistance vitale (je vous demande pardon de ce mot réprouvé par la médecine officielle), soit par l'idiosyncrasie et le tempérament des sujets, etc. Comme Baglivi l'a dit, il y a déjà longtemps : *Il n'y a pas de pleurésie, il n'y a que des pleurétiques.*

Cet aphorisme sera éternellement vrai, et vous pouvez l'appliquer à toutes les maladies, à la *périostite phlegmoneuse aiguë* et à l'*ostéomyélite* comme à toutes les autres. C'est peut-être pour l'avoir méconnu que les médecins et les chirurgiens ont émis tant d'opinions différentes à son égard.

Ces opinions se reflètent dans la synonymie du mal. Appelé d'abord *nécrose aiguë* par Boyer, *abcès sous-périostique* et *périostite phlegmoneuse aiguë* par Chassaignac, *ostéite épiphysaire aiguë* par Gosselin, *médullite aiguë* par Culot, *typhus des membres* à cause des phénomènes typhoïdes qu'on y rencontre quelquefois, vous voyez qu'on a voulu constater quand même une unité morbide qui n'existe pas dans la nature.

Les uns croient que le périoste s'enflamme le premier; les autres soutiennent que c'est le cartilage épiphysaire en raison de la suractivité nutritive dont son voisinage est le siège; un certain nombre place l'origine de la maladie dans la moelle, et enfin les derniers pensent que la maladie peut



débuter dans toutes les parties de l'os, ce qui est plus vrai et mieux en rapport avec les données de la clinique. Cela explique les formes si différentes que présente le mal au point de vue anatomique et symptomatique.

Les médecins qui veulent réunir tous ces faits sous le nom d'ostéomyélite ne s'appuient que sur une subtilité d'histologie. Ils disent que la moelle n'est plus ce que l'on a l'habitude d'appeler la moelle, que les myéloplaxes qui la constituent se trouvent aussi sous le périoste et dans les canalicules de Havers, et par conséquent que la moelle baigne l'os de toutes parts, de sorte qu'une inflammation superficielle de l'os est appelée ostéomyélite. Quand bien même la présence de quelques myéloplaxes serait vraie, cela ne changerait pas le langage usuel qui appelle moelle le contenu pulpeux qui est à l'intérieur de l'os. Mais cela n'est pas exact. Il paraît que sous le périoste il n'y a que des *cellules embryonnaires* dites *ostéoblastes* et qu'il n'y a pas de *myéloplaxes*, éléments de la moelle osseuse. Nous pouvons donc être rassurés sur le sens à donner au mot de moelle. Il restera dès à présent celui que nous avons toujours connu, et nous aurons une confusion histologique de moins.

D'ailleurs personne n'a vu sur le cadavre les lésions du début de cette maladie; on n'en a jamais constaté que les lésions dernières de suppuration sous-périostée générale, de décollement épiphysaire, d'infiltration purulente de l'os et de suppuration du canal médullaire. C'est insuffisant pour qu'on puisse se prononcer sur l'origine et le point de départ de la maladie.

Mais si l'anatomie pathologique ne permet pas d'élucider cette question, la clinique au contraire en donne la solution la plus satisfaisante.

Quand on assiste au début des accidents, on constate une douleur superficielle de l'os, un gonflement plus ou moins étendu, qui restent ainsi pendant deux à quatre jours. Alors la fièvre apparaît, le gonflement augmente, et il est d'autant plus appréciable que l'os est plus superficiel. Ainsi cela est très évident au péroné, aux métacarpiens ou aux



métatarsiens, au cubitus ou même à l'humérus. Il se fait de l'empâtement autour du gonflement primitif, la suppuration sous périostée se forme, s'étend, décolle au loin si l'on n'ouvre pas de suite cet abcès, pénètre dans le canal médullaire, puis les phénomènes typhoïdes se déclarent à la suite d'endocardite végétante et de leucocythémie aiguë, et le malade succombe dans un état de septicémie très prononcé.

C'est alors l'ostéomyélite vraie, ou le typhus des membres, mais au début ce n'était qu'une inflammation sous-périostée, maladie locale qu'une bonne direction thérapeutique empêche de devenir une maladie générale.

C'est ainsi que se sont passées les choses sur la petite fille du n° 27 de Sainte-Catherine, actuellement sous vos yeux. C'est ainsi que je les ai vues sur le péroné d'un jeune garçon que j'ai soigné à Nogent, avec le docteur Delthil. Elles ont été semblables sur un jeune garçon que j'ai soigné avec le docteur Lannelongue.

Cet enfant était chez le dentiste, attendant son tour. Il était avec son père et se coucha la tête sur le coude gauche appuyé sur le bras d'un canapé. Dans cette position, il fit un effort qui produisit une douleur à l'endroit d'insertion de la pointe du deltoïde sur l'humérus. Le lendemain, avec la douleur, il y avait une petite tuméfaction du périoste grosse comme un pois. Le surlendemain et les jours suivants, le gonflement atteignit le volume d'une olive.

C'était bien évidemment une affection locale sans fièvre avec inflammation sous périostée. Jedis ce qui allait arriver et, en effet, le petit gonflement disparut sous l'empâtement général de l'épaule, et la présence d'une fièvre assez forte, avec douleur dans les mouvements, me fit diagnostiquer la suppuration profonde du périoste gagnant du côté de l'aiselle.

C'est alors que M. Lannelongue vit l'enfant. Il partagea mes idées, et, bien qu'on ne sentît pas de fluctuation, il se décida à chercher le pus pour éviter les accidents de septicémie. Il endormit l'enfant par le chloroforme, et procéda comme s'il avait eu à faire la ligature de l'artère humérale près de l'aiselle. Avec une dextérité parfaite, il pénétra dans



la gaine des vaisseaux, et, en écartant l'artère avec le doigt, il tomba sur un foyer purulen dont le pus jaillit à un demi-mètre de distance. Nous passâmes trois drains en différentes directions, et l'enfant a guéri sans nécrose.

C'était évidemment une maladie locale du périoste n'ayant fait qu'effleurer l'os sans le nécroser, n'ayant pas pénétré dans le canal médullaire et dans la moelle. C'était bien une périostite aiguë suppurée, et non pas une ostéomyélite.

Dans tous les cas où l'on assiste au début des accidents, les choses se passent comme je viens de vous le dire et elles marchent du dehors au dedans. Je n'exprimerais pas toute ma pensée si je n'ajoutais qu'il dépend du médecin que la maladie reste toujours locale et qu'on n'arrive pas à la période d'ostéomyélite et des accidents typhoïdes de la septicémie.

Il me reste maintenant à vous parler du *traitement* de cette périostite phlegmoneuse aiguë.

Comme je l'ai imprimé dans mon *Traité des maladies des enfants*, septième édition, si le diagnostic de la maladie est prompt et qu'on intervienne énergiquement, le mal peut s'arrêter et entrer en résolution. J'en ai cité dans mon livre plusieurs cas qui ont été observés à l'hôpital dans mon service.

La médication à suivre au début est une *application de sangsues* dont le nombre et l'écoulement doivent être proportionnés à l'âge de l'enfant.

On met ensuite sur le gonflement périostique une *pommade mercurielle* ainsi composée :

Axonge. . . . . 30 grammes.

Onguent mercuriel. 15 —

Par dessus la couche de pommade, on fera bien d'appliquer en permanence des *cataplasmes de farine de lin*.

Si le gonflement et la douleur persistent, et qu'il y ait lieu de croire à la présence d'une suppuration profonde, il faut, comme je l'ai fait sur la malade de mon service, endormir avec le chloroforme, *ouvrir l'abcès sous-périostique avec le bistouri* et la sonde cannelée. S'il y a un grand décollement, faire des contre-ouvertures pour placer des drains. Bien



que Billroth préconise les incisions tardives, je suis, moi, pour les incisions faites le plus tôt possible, et tous les enfants que j'ai guéris ont été soignés de cette façon. Ceux chez lesquels on attend sont à peu près condamnés à périr.

Enfin, si la maladie a pris une extension considérable et si la suppuration s'est propagée par les canaux de Havers jusqu'à la moelle de l'os, il faut, à l'exemple de Morven Smith, de Boeckel et Lannelongue, *pratiquer la trépanation de l'os*. Sur trois opérés par cet éminent chirurgien, il y a eu deux succès.

Si la maladie se prolonge et que l'os nécrosé fasse des séquestres, on doit alors attendre leur mobilité et, par les moyens connus, en temps opportun pratiquer leur extraction.

---

### Diagnostic différentiel de l'ascite.

32.—Vous avez pu remarquer, au n° 26 de la salle Sainte-Catherine, une jeune fille, âgée de 14 ans, qui paraît jouir de la santé la plus florissante. Son visage est frais, coloré, son corps a toutes les apparences de celui de la femme : le développement de la poitrine et du pubis est surtout remarquable. Malgré ces formes accentuées et ces caractères frappants de puberté, il n'est point encore survenu de travail d'ovulation amenant les règles. Il y a trois semaines environ que, souffrant du ventre, elle fut soumise à l'influence de deux ou trois purgations : les douleurs augmentèrent, et, peu à peu, son abdomen acquit un volume énorme. Il nous offre aujourd'hui la grosseur d'un ventre de femme au neuvième mois de la grossesse, et, sur sa surface ovale et arrondie, on peut observer la présence d'un réseau veineux superficiel bien marqué.

La percussion, dans le décubitus dorsal, nous dénote une fluctuation évidente dans les flancs droit et gauche, et à l'hypogastre, une résonnance au niveau de l'ombilic et de la matité dans les deux flancs. Ceci nous prouve que ce



volume extraordinaire du ventre est dû à la présence d'un liquide à la surface duquel nagent les intestins que la sonorité nous permet de localiser au niveau de l'ombilic. Ce liquide se trouve englobé dans le péritoine, car si nous faisons coucher la malade sur le côté droit, le côté gauche présente alors de la sonorité, produite par le déplacement du paquet intestinal, qui tend toujours à s'élever au-dessus de la colonne liquide, en vertu de sa densité moins considérable : la région de l'ombilic et le flanc droit donnent un son mat. Réciproquement, la sonorité se transporte à droite et la matité à gauche, si la jeune fille se trouve placée dans le décubitus gauche. La palpation ne permet pas de découvrir de tumeur, même kystique. Le mésentère n'est point malade. Le foie n'a pas subi d'augmentation appréciable. Le volume de la rate est un peu plus considérable qu'à l'état normal, et la malade nous dit avoir eu des fièvres intermittentes dans son enfance. L'examen du cœur n'offre ni matité, ni souffle anormal. Les urines que nous avons examinées ne présentent pas de dépôts : un jour cependant, nous y avons découvert une petite quantité d'albumine. Mais, ce jour-là, le ventre était plus gros qu'à l'ordinaire, la circulation était gênée, et j'attribue à la gêne passagère de la circulation la présence de cette albumine, qui, du reste, n'a pas reparu depuis.

Le diagnostic de ce cas assez difficile va nous permettre de passer en revue les différentes causes de l'hydropisie chez les enfants.

Cette ascite pourrait tirer son origine d'une altération du cœur ; mais les signes stéthoscopiques restent muets sur cette altération, et, de plus, nous savons que l'hydropisie cardiaque commence par les membres inférieurs et n'envahit l'abdomen que dans la suite.

Elle pourrait être rénale, par néphrite parenchymateuse.

Dans ce cas, nous aurions remarqué la présence de l'albumine dans les urines d'une façon constante, et loin d'avoir débuté par le ventre, l'hydropisie se serait déclarée par une bouffissure de la face.

Nous devons écarter de même l'hydropisie *a frigore* qui



est générale et non partielle, et nous devons chercher la cause de cette ascite dans l'abdomen. Or, les organes qui peuvent la produire sont : le foie, la rate, le mésentère et le péritoine.

Nous avons vu que le foie n'était point augmenté de volume, et nous savons que l'enfant n'a eu ni jaunisse, ni phénomènes généraux pouvant incriminer cet organe.

Du côté du mésentère, l'absence constatée de tumeurs éloigne tout soupçon.

Le volume de la rate est accru, il est vrai ; mais dans les cas d'hydropisies spléniques, qui sont assez rares et que j'ai pu rencontrer plusieurs fois, l'hydropisie étant le résultat d'une altération du sang ne peut être que générale et doit, à ce titre, être repoussée.

Reste le péritoine qui peut être atteint de diverses manières : l'embonpoint, l'état général de l'enfant nous défendent d'accuser la tuberculose. Nous ne songerons pas à un refroidissement, ni à un coup reçu sur l'abdomen puisqu'il n'y a pas de péritonite. Mais l'enfant a été purgée plusieurs fois : telle est, à mon avis, la cause de l'ascite. Ce fait découle d'une loi générale qui dit : *Tout organe parenchymateux irrité produit une hypersécrétion de la séreuse qui l'entourne.* Et, de même qu'il n'y a point de pneumonie sans épanchement dans la plèvre, qu'il n'y a point d'affection cardiaque sans péricardite, de même l'intestin ne peut être irrité sans qu'il se fasse une production plus ou moins considérable de liquide dans la cavité péritonéale. Dans le cas présent, la cause d'irritation a été le purgatif ; elle aurait pu être l'alimentation mauvaise ou trop abondante, comme j'ai pu le constater maintes fois.

A l'aspect de ces apparences de puberté, on pourrait attribuer une autre origine à l'ascite, et se demander si cette jeune fille, qui est à la veille d'avoir ses règles, qui a eu des douleurs dans le flanc gauche, n'aurait pas subi un travail d'ovulation ayant déterminé un peu de péritonite partielle suivie d'ascite : mais il faudrait que l'irritation sécrétoire eût gagné tout le ventre, et je me rattache plus volontiers à la cause tirée de l'irritation intestinale.



L'état de la malade serait grave, si on laissait la malade à elle-même : avec des soins on peut guérir l'enfant.

Comme bien vous pensez, ce n'est pas ici le cas de recourir aux révulsifs et aux purgatifs. Lorsqu'il s'agit de remédier à une ascite provenant d'une irritation intestinale, l'effet d'une pareille médication serait déplorable, car ce serait apporter une nouvelle cause irritante à la cause première. Les dérivatifs peuvent à la rigueur être mis en usage ainsi que la pilocarpine en injections hypodermiques. Mais le traitement par excellence est le régime lacté. Vous trouvez en lui une alimentation complète, sans être stimulante. Tandis que l'alimentation ordinaire présente mille dangers en permettant le contact de corps étrangers non digérés avec un intestin irrité et très susceptible, le lait n'apporte au tube intestinal avec de nombreux produits d'absorption que des matières inoffensives. Si vous pouvez joindre le séjour de la campagne au régime lacté, il sera du meilleur effet. Dans sa simplicité, ce traitement suffit. Vous pouvez, toutefois, pour contenter les familles, conseiller des frictions sur le ventre, à l'aide d'une pommade composée d'axonge et d'iodure de potassium ; vous pourrez y joindre de temps à autre, une potion au sous-nitrate de bismuth ; mais je dois vous dire que je n'attache aucune importance à cette médication.

---

**Néphrite parenchymateuse ; Eclampsie suivie d'hémiplégie droite avec aphasie ; Autopsie ; Ramollissement blanc de l'hémisphère central gauche.**

**33.** — Je vous ai retenus fort longtemps ce matin devant le lit d'une enfant couchée au n° 8 de la salle Sainte Catherine ; c'est qu'en effet nous nous trouvons en face d'un cas rare dans la pathologie en général, mais surtout dans la pathologie infantile.

Et cependant le diagnostic principal ne souffre aucune difficulté. Il n'est pas besoin d'une observation attentive



pour reconnaître que cette enfant, infiltrée d'une façon considérable, est atteinte d'hémiplégie totale du côté droit, que les membres soulevés retombent absolument inertes ; que, de plus, la faculté du langage est abolie chez elle, qu'en un mot elle présente cette curieuse affection qu'on nomme aphasie. Mais là ne se borne pas un examen complet ; il faut tâcher de se rendre compte des phénomènes qui ont précédé l'état dans lequel vous voyez cette jeune malade ; et les incidents qui ont traversé cette albuminurie sont si peu communs qu'ils me fourniront l'occasion de discuter devant vous la pathogénie de deux affections, la première sera l'urémie, la seconde l'aphasie.

Mais, Messieurs, avant de m'engager dans une discussion faite entièrement d'hypothèses, je crois bon de vous donner l'histoire de cette malade, afin que vous puissiez juger pièces en main de la valeur, non de mes affirmations, mais de mes hypothèses.

Gautier (Marie), âgée de 10 ans 1/2, est entrée le 8 mai 1879, salle Sainte-Catherine, lit n° 8. Il y a six mois, elle a eu la rougeole. Antérieurement à cette éruption, pas de maladie, à part quelques adénites cervicales, comme il est si fréquent d'en observer chez les enfants lymphatiques. Toujours est-il qu'il y a quatre mois environ, l'enfant est devenue subitement malade, sans cause connue. C'est en vain que nous avons fait chercher les parents, afin de nous assurer de ce fait ; ils nous ont affirmé que leur enfant n'avait eu aucune éruption, qu'elle avait peut-être pris froid, mais vous sentez combien est banale cette affirmation. L'enfant est donc devenue bouffie, et comme cet œdème a débuté par la face, les parents assez vite effrayés ont conduit leur enfant à la consultation de mon collègue le D<sup>r</sup> Archambault. Là, point n'est besoin de le dire, l'albuminurie fut reconnue et traitée. Les choses allaient ainsi lorsqu'il y a huit jours, vers 11 heures du matin, l'enfant se plaignit brusquement de n'y plus voir ; une amaurose venait de la frapper, les parents commençaient à être très vivement effrayés, lorsqu'une scène plus pénible encore vint mettre le comble à leur frayeur. Pendant vingt-quatre heures entières, l'enfant fut



secouée par des convulsions violentes, ayant le caractère franc de celles de l'épilepsie. Lorsqu'elle sortit de cet état, elle était hémiplégique de tout le côté droit et avait perdu la parole ; les parents cependant constataient que leur enfant avait conservé son intelligence, sa mimique le leur prouvait à défaut de mots ; et, espérant que cet état serait transitoire, ils la gardèrent ainsi huit jours chez eux. C'est au bout de ce laps de temps que, voyant que rien ne s'améliorait dans cette situation grave, ils nous l'ont amenée. A son entrée dans nos salles, voici ce que nous constatons :

La face énormément bouffie est d'une pâleur mate, cireuse, particulière à l'œdème d'albuminurie. Celui-ci est surtout marqué aux paupières supérieures qui recouvrent à moitié les globes oculaires. Mais l'œdème était curieusement distribué aux membres comme vous l'allez voir. C'est ainsi que les membres inférieurs étant tuméfiés, tous deux l'étaient d'une manière fort inégale ; tandis que celui du côté droit était le siège d'un œdème énorme, presque monstrueux, celui de gauche était également déformé, mais beaucoup moins. Aux membres supérieurs la différence était encore plus notable. Le droit était fort œdématié, tandis que le gauche, petit, maigre, contrastait avec lui d'une façon frappante.

Or, c'était ce côté droit qui était le siège d'une hémiplégie totale ; tout mouvement avait disparu, toute sensibilité était éteinte, l'aiguille n'était pas sentie, même pas en tant que sensation de tact. La sensibilité gauche du membre inférieur était obtuse, cependant une forte piqûre d'épingle faisait grimacer la malade d'une façon significative.

Enfin j'ajouterai que tandis que les membres inférieurs étaient flaccides, conservant la position donnée, le membre supérieur droit, c'est-à-dire du côté hémiplégié, était le siège d'une *contracture précoce*, revêtant le type de la flexion, les doigts fléchis dans la paume, le poignet légèrement sur l'avant-bras, et ce dernier assez fortement sur le bras. On arrivait à vaincre assez facilement cette contracture qui semblait légèrement douloureuse. Cet examen fait, nous nous adressions de suite au cœur pensant y rencontrer une



lésion qui pût nous expliquer l'enchaînement de tous ces symptômes. Il n'en était rien, les bruits étaient nets, bien frappés, cœur sain en réalité. Le *tube digestif* semblait sain, langue large, étalée, un peu collante, se *mouvant bien* dans tous les sens, remarquez ce détail; il y avait nous disait-on un peu de diarrhée, enfin la cavité péritonéale était le siège d'une *ascite* de moyenne intensité. A l'*appareil pulmonaire*, rien à signaler. L'examen général terminé, nous interrogeons l'enfant, et à toutes nos questions, quelle qu'en fût la nature, elle répondait par un seul et unique monosyllabe, *ma, ma*, variant l'expression de sa physionomie, suivant que ses réponses étaient affirmatives ou négatives, et témoignant ainsi qu'elle était aphasique avec conservation de son intelligence.

L'examen *ophthalmoscopique* démontrait la presque intégrité de l'œil; à part quelques petits points blancs, rien. Disons de suite que la vue était revenue; l'enfant regardait avec plaisir des images.

Restait à faire l'examen des urines, malheureusement l'enfant allait sous elle, et ce n'est que le 10 mai que le dosage put être pratiqué, il nous donnait ce chiffre incroyable de 26 grammes par litre d'albumine. Le diagnostic était complet, néphrite parenchymateuse, ce que venait confirmer l'examen histologique de l'urine, montrant des cylindres hyalins, et quelques cellules épithéliales granuleuses, néphrite compliquée d'aphasie et d'hémiplégie droite. Il y avait apyrexie complète, la température du côté paralysé donnait 36,9, le côté sain 37,2. Fuchsine, 10 centigr.

Un nouveau dosage pratiqué le 17 donna le chiffre considérable de 12 gr. 15 d'albumine par litre, chiffre inférieur de plus de moitié au précédent. En face d'un résultat aussi inattendu, j'élevai à 0,15 centig. la dose de fuchsine prescrite, n'espérant nullement une guérison, mais tentant une amélioration.

Il y a deux jours, à 2 heures du matin, l'enfant a été prise de convulsions, ayant duré trois heures, et qui se sont limitées au côté sain de gauche. D'après le récit fait par la religieuse, il y avait là un contraste remarquable entre



l'immobilité d'une partie de la face et du corps, et le désordre de mouvements de l'autre côté. Après cette attaque éclamptique, l'enfant tomba dans un coma léger dont elle était sortie entièrement à notre visite d'hier. Je priai alors notre pharmacien de faire une nouvelle analyse, et l'on constata que le chiffre de l'albumine était descendu à 3 gr. 3. Le dosage de l'urée donnait 11 gr. 61.

Et maintenant, Messieurs, que vous êtes au courant de l'histoire clinique de notre malade, abordons, si vous le voulez bien, la discussion des phénomènes nerveux présentés par l'enfant.

Vous vous souvenez qu'elle a été prise brutalement, il y a trois semaines maintenant, de convulsions précédées d'amaurose subite. A quoi devons-nous attribuer cet état ? Pour un grand nombre d'auteurs (Calmeil, Gendrin, Cruveilhier, Rostan), quand de tels accidents se montraient chez un individu atteint d'anasarque, on était en droit de conclure par analogie à un œdème cérébral, et pour parer à ces accidents, il était d'usage de pratiquer des saignées. C'est là on peut dire la théorie française, et c'est celle que je crois vraie dans le cas présent.

Néanmoins sachez bien qu'un grand nombre de praticiens, en faced'un tel cas, n'hésiteront pas à dire : urémie, se basant sur les phénomènes oculaires transitoires, le caractère des convulsions et l'abaissement du chiffre de l'urée. Vous savez en quoi consiste cette théorie séduisante. L'urée n'étant plus excrétée est retenue dans le sang, elle s'y accumule, et son action nocive se traduit sur le système nerveux par les accidents les plus bizarres. Dyspnée, amaurose, éclampsie, etc. Frerichs, le promoteur de la théorie, s'est appuyé sur la physiologie expérimentale qui par l'injection d'urée dans le sang, la ligature des uretères, la néphrotomie produit des accidents *ressemblant* à ceux de l'urémie clinique, aussi je ne nie point d'une façon absolue ce syndrome, mais je le conteste dans le cas présent.

Cette question étant débattue, reste celle de l'aphasie. Il va sans dire, Messieurs, que ce n'est que la pathogénie de ce symptôme que je veux discuter en ce moment. Je laisse



donc de côté toutes les questions de priorité, il est admis aujourd'hui que c'est Dax, de Sommières, qui le premier a établi la relation fréquente (je n'ose pas dire la loi, comme d'aucuns l'écrivent) existant entre l'aphasie et l'hémiplégie droite. Il n'est que juste de citer après cet auteur les noms de Bouillaud, de Broca, et de Dax fils, ce dernier combattant pour la découverte paternelle. Ceci dit et pour nous bien faire saisir ce que c'est que l'aphasie, il est nécessaire d'analyser, comment et par quelles transformations successives l'idée, la pensée, prennent un corps, une vie propre, sous la forme du langage. Déjà, vous sentez que la condition primordiale est l'intégrité de la pensée, de l'idéation, et que conséquemment un idiot n'est point un aphasique. Cependant beaucoup d'auteurs ne pensent pas ainsi, et nous avons vu revivre de nos jours, on ne sait trop pourquoi, cette théorie surannée. L'idée conçue, il est nécessaire de lui donner corps, et cela en la revêtant d'un mot, qui articulé sera le langage, or c'est à ce moment que nous tenons l'aphasie. Il y a idée, il y a intégrité de l'appareil phonateur, mais le fil conducteur, celui qui relie (permettez-moi cette image) le lieu de départ (cerveau) au lieu d'arrivée (langue, lèvres, etc.) est interrompu ; de là cet état singulier, cette sorte de dissection de la pensée, dans son passage d'idée à expression extérieure. Donc on n'est point aphasique quand on ne pense pas, ou quand pour une raison ou une autre l'appareil phonateur est lésé, tel le sourd-muet, tel le malade paralysé de la langue.

J'ajoute encore un mot ; l'idée ne se traduit pas seulement par le langage parlé, mais bien encore par l'écriture, expression graphique de la pensée, par le chant, la musique ; or ces troubles, divers en apparence, se relient bien simplement, puisqu'ils ne sont que les manifestations diverses d'une lésion univoque.

Revenons à notre malade, et démontrons en quelques instants qu'elle était bien aphasique. L'intégrité de sa pensée était évidente. Elle exécutait nos divers ordres, et son visage témoignait manifestement de sa participation au monde extérieur. Sa langue se mouvait bien, ainsi que ses



lèvres, c'était donc la communication qui était interrompue. Quelle en était la cause ? Ceci me ramène à la pathogénie, or nous avons deux hypothèses, ou bien c'est une embolie, qui s'est engagée dans le territoire vasculaire du lobe frontal, et annihile ainsi la pensée, intacte en fait. L'autre hypothèse est qu'une thrombose a produit un résultat identique tout en agissant différemment. Donc, lésion vasculaire, mais laquelle ? Je ne crois pas à l'embolie et cela malgré la rapidité apparente du début, parce que le cœur est sain, qu'il n'y a pas trace d'endocardite, et que dès lors l'embolie est improbable.

En revanche l'idée de thrombose me paraît rationnelle car ces accidents, éclatant chez une enfant albuminurique depuis six mois, peuvent être rapportés, ce me semble, à une thrombose cachectique, or l'albuminurie prolongée produit la déchéance vitale, la cachexie au même titre que le diabète, le cancer, etc. Je penche d'autant plus vers cette opinion, que mon premier examen ophtalmoscopique m'avait fait constater une stase manifeste des veines rétiniennes, or vous savez comme je traduis ce signe, il équivaut pour moi à la stase veineuse cérébrale.

Pouvons-nous maintenant, Messieurs, pousser plus loin cette analyse, et localiser, comme on le dit, l'affection. Vous savez que pour moi la question des localisations cérébrales est toujours en suspens. Je ne crains pas de passer pour un rétrograde en disant que chaque jour nous découvrons des lésions inaperçues pendant la vie, alors que l'examen clinique a été le plus complet. Mais ici, force m'est bien faite de reconnaître la grande fréquence de l'aphasie avec les lésions de la troisième circonvolution frontale de l'insula, etc., il y a un certain nombre de faits contradictoires, ce qu'il ne faut jamais négliger, et sans aller aussi loin que Brown-Séquard, on peut se tenir sur une prudente réserve.

Donc ici nous dirons lésion de la troisième circonvolution frontale gauche, puisqu'il y a eu hémiplégie droite et que l'effet croisé est de règle. On a voulu aller encore plus loin, et expliquer par le mot de suppléance les faits d'aphasie avec hémiplégie gauche. Les relations de gauchers apha-



siques sont bien connues, je les livre à vos méditations en ce qui concerne l'histoire des localisations. Vous connaissez maintenant la pathogénie de l'aphasie, sa symptomatologie est contenue dans le résumé de l'observation que je vous communiquais au début de ma leçon. Impossible d'exprimer sa pensée, ici c'est complet, il existe un monosyllabe qui sert à l'enfant pour tout ; dans d'autres cas, ce sont des syllabes seules qui manquent pour l'écriture des lettres ; pour la musique une note, que touche le malade, qu'il sent, qu'il entend fausse, mais qu'il touche malgré lui. Au reste, je vous recommande de lire l'analyse très fine de ces divers cas dans un excellent article dû à la plume de notre confrère de Montpellier, le Dr Grasset.

Que va devenir notre petite aphasique ? Ici je me vois forcé de vous exprimer des craintes purement hypothétiques. Elle est albuminurique, et peut par conséquent faire de nouveau de l'urémie qui la tuera, ou bien sa lésion cérébrale peut s'étendre, et les convulsions d'il y a quelques jours me font pencher vers l'idée d'encéphalite. Donc pronostic sombre, à échéance variable.

Mes prévisions se sont réalisées d'une double manière, Messieurs, l'enfant a succombé le 10 juin, et sa nécropsie a confirmé mes vues. L'histoire clinique n'a guère varié. Toujours infiltrée et aphasique, Marie Gauthier a été prise de diarrhée rebelle au traitement habituel et de congestion pulmonaire, sous la dépendance du décubitus dorsal ; enfin, fait grave, nous avons vu se produire au niveau du creux de l'aisselle une eschare semblable à celles si fréquentes chez les paralytiques, et qu'on attribue souvent au décubitus. Or, ici c'est bien un trouble trophique nutritif qui a déterminé cette grave complication, laquelle a précipité la fin prévue.

Je serai bref sur les lésions anatomiques. Les os du crâne présentaient une résistance et une épaisseur inaccoutumées. Dès l'incision des méninges, on constatait un œdème cérébral énorme, formé par un liquide gélatineux de couleur rosée. Posé sur la table, l'hémisphère cérébral tremblait,



s'aplatissait, et sinous ne l'avions soutenu, se serait inévitablement déchiré sous son poids. Les circonvolutions cérébrales aplaties, démesurément élargies, sont blanches, décolorées. En promenant le doigt sur cet hémisphère, on a la sensation de flot d'une façon très nette. Les élèves présents à la nécropsie ne doutaient pas de la présence d'un vaste foyer sanguin. Or, il n'en était rien, nous étions en présence d'une fausse fluctuation type. Tout l'hémisphère cérébral gauche, à l'exception de la corne occipitale, était le siège d'un ramollissement blanc laiteux, de consistance demi liquide. Trouver l'obstruction vasculaire était chose presque impossible, mais vu l'état d'intégrité du cœur nous n'hésitâmes pas à rapporter cette vaste lésion à une thrombose portant probablement sur un des gros troncs vasculaires qui nourrissent le cerveau. Le territoire de la cérébrale antérieure et de la sylvienne était atteint, ce fait était hors de doute. L'autre hémisphère contrastait avec le premier par sa consistance, sa couleur, etc. Le poids du cerveau était de 1,250 gr.

Les reins pesant chacun 134 gr. étaient les gros reins blancs de la néphrite parenchymateuse : l'examen histologique pratiqué par mon interne a fait constater les altérations connues de tous et sur lesquelles je n'ai donc pas à insister.

Le foie gras pesant 880 gr., et les poumons fortement engoués sans noyaux de pneumonie, telles sont les lésions constatées.

En résumé, Messieurs, et c'est par là que je termine, l'autopsie a confirmé nos vues, l'analyse un peu longue de la malade nous a permis d'établir notre diagnostic anatomique et pathogénique; cependant il faut bien le dire, en ce qui concerne l'aphasie, ce cas n'est pas net comme localisation cérébrale, puisque l'hémisphère tout *entier* était lésé, et ce n'est que par analogie, par expérience, que ce cas peut être mis à l'actif de l'aphasie, car dans cet hémisphère ramolli, pourquoi mettre à l'actif des circonvolutions cérébrales antérieures ce qui pourrait être rapporté aussi bien au lobule



du pli courbe ou de tout autre? C'est par cette réflexion critique que je terminerai, Messieurs, les réflexions suggérées par notre intéressante malade.

---

### Hématémèse et Mélæna chez les nouveau-nés.

34. — Les hématémèses et le mélæna chez le nouveau-né sont très rares. J'entends par nouveau-né l'enfant dont la chute du cordon n'est pas accomplie. Elles résultent de causes externes ou internes. Elles sont de cause externe quand elles dépendent de gerçures du sein de la nourrice et d'une hémorrhagie du mamelon dont le produit a été avalé puis rejeté par l'enfant. J'en ai vu plusieurs exemples.

Elles sont de cause interne lorsque le foie malade et la veine porte, gênée dans sa circulation, produisent dans l'estomac une hémorrhagie qui est rejetée par la bouche et par l'anus. Billard, Gendrin, Rahn-Escher, Kiwisch, Barrier, Rilliet en ont rapporté quelques observations très curieuses.

Seulement ces auteurs diffèrent un peu sur la cause de cet accident. Billard l'attribue à l'état apoplectique des nouveau-nés et à la congestion passive de l'intestin.

Dans d'autres cas on a pu l'attribuer à la gêne de circulation produite par une application de forceps dans un cas d'accouchement difficile.

Schuller a plusieurs fois vu cette hémorrhagie liée à une maladie toute spéciale des follicules de l'intestin sans inflammation de la membrane muqueuse.

Il y enfin l'ictère des nouveau-nés et la stase sanguine de la veine porte qui ont été considérées comme la cause de cette hémorrhagie.

Dans le cas que je viens d'observer la cause est restée entièrement inconnue. L'accouchement a été facile, il n'y a pas eu d'application de forceps, ni d'état apoplectique. Il n'y a pas eu d'ictère ni de purpura cutané.

C'est quelques heures après la naissance que l'enfant a



vomi du sang rouge en abondance et qu'il a rejeté par es selles des matières noires tachant le linge en rouge comme dans le mélæna. Puis tout a cessé et l'enfant a guéri. Voici cette curieuse observation.

OBS. — *Hémorrhagie de l'estomac et de l'intestin chez un nouveau-né ; hématemèse et mélæna ; guérison.*

L'enfant de M. R..., né dans la nuit du samedi 9 mars, assez promptement, par la tête et sans difficulté aucune, paraissait bien constitué et arriva au monde sans symptômes d'asphyxie ou d'apoplexie.

Le dimanche soir 10, après avoir rendu son méconium, il se met à vomir du sang en abondance, de façon à tacher une grande quantité de linge.

Et le lundi 11, il y eut plusieurs selles noires ensanglantées.

Je le vis alors en consultation avec le Dr Lordereau. Il était pâle et les mains décolorées, nous ne trouvâmes aucune tumeur du ventre ou du foie, absolument rien au cœur et aux poumons, et nous prescrivîmes du tannin, 5 centigr. par jour.

L'accident n'a pas reparu et l'enfant a guéri.

Ici, le pronostic m'avait d'abord paru fort grave, malgré les faits connus de guérison publiés par Billard et Rahn-Escher. En effet la quantité de sang vomie et rejetée par l'anus avait été très considérable. Bien que l'extérieur de l'enfant ne présentât rien de particulier qu'une grande pâleur des mains et des ongles et qu'il n'y eût pas de tumeur appréciable dans le ventre, nous redoutions une catastrophe prochaine ; nos prévisions ont été infirmées par l'événement : sous l'influence du tannin, l'hémorrhagie s'est arrêtée, l'enfant a repris ses forces, s'est mis à téter et il a guéri.

---



Considérations sur les ténias et sur leur traitement  
par les vermifuges et par les vermivores.

35. — Vous avez pu voir, ce matin, au n° 8 de la salle Sainte-Catherine, une jeune enfant dont l'aspect est des plus florissants. Cette malade nous est conduite par sa mère qui annonce qu'elle rend fréquemment de petits fragments plats, blanchâtres, qui sont des *cucurbitins* ou des vers longs rubanés, aplatis, que nous supposons, à juste raison, comme vous l'allez voir, être des morceaux de ténia; hier donc j'ai prescrit une dose de 60 grammes de semences de courge, et l'enfant a rendu ce fragment de 0,50 centimètres, qui appartient bien manifestement à l'helminthe qu'on nomme ténia inerme en raison de la disposition alterne des organes sexuels sur les anneaux.

Je profite de l'occasion offerte pour vous présenter quelques brèves considérations sur l'étiologie, encore assez obscure de l'affection. Mais avant de nous engager dans ce débat, je crois nécessaire de vous dire quelles sont les différentes variétés de ténias qu'on observe et à quels caractères vous les reconnaîtrez. Chez l'homme il y a le ténia du poisson, le ténia du porc et le ténia du bœuf.

Sans vous refaire un historique savant des entozoaires qu'on trouve dans l'intestin de l'homme, il n'est que juste de mentionner en première ligne les beaux travaux de Davaine qui a montré, vous le savez, tout le parti qu'on peut retirer de l'examen microscopique des matières fécales; j'ai suivi cet auteur dans cette voie heureuse, et si un grand nombre d'entre vous m'a vu bien souvent diagnostiquer des entozoaires de l'intestin, après l'examen d'une préparation microscopique, c'est que j'y avais trouvé les œufs d'une espèce particulière d'helminthes et que de cette découverte il est naturel de conclure à la présence des parasites correspondants.

Mais aujourd'hui je veux me borner à vous parler des ténias. Comment ces parasites s'introduisent-ils dans le corps de l'homme, par quelle voie cachée viennent-ils l'attaquer?



Il fut un temps où l'on croyait à la génération spontanée; cela tenait à l'ignorance dans laquelle on vivait. Rien n'est mystérieux dans les choses de la nature; ce qui l'est n'en a que l'apparence, et vient un jour où une méthode d'observation précise permet d'arracher les voiles qui nous cachaient la vérité. Il en a été ainsi pour les ténias, et aujourd'hui nul n'ignore que la bouche est la porte d'entrée de ces germes parasites, que l'alimentation en est le véhicule; et que suivant la nature du milieu où ils se déposent, ces germes devront engendrer des *ténias*, des *échinocoques* ou des *acéphalocystes*.

En raison des différences de l'alimentation, il est des ténias différents. C'est ainsi que le ténia qui provient des cysticerques du bœuf ne ressemble pas à celui qui provient des cysticerques du cochon, ni ce dernier à celui qu'on trouve chez certains poissons, qui font les délices de nos tables, la truite en particulier.

Le ténia qu'on observe chez le bœuf appartient au genre (*T. mediocanellata*). Très fréquent en Algérie, c'est depuis l'intromission des bœufs de ce pays en France que ce ténia s'observe assez souvent chez nous. Il en est de même pour ces petits bœufs malingres que nous exporte l'Amérique du sud.

Quant au bœuf français il est exceptionnellement ladre. C'est en vain que je me suis adressé à des éleveurs, à des bouchers, il m'a été impossible de constater moi-même le ténia chez le bœuf. A Lyon, un vétérinaire, M. Couvet, a été plus heureux, il a trouvé le cysticerque du ténia *mediocanellata*.

Et bien, examinons de quelle façon ce ténia peut atteindre l'homme.

Un morceau de bœuf peu cuit est avalé, et s'il contient des embryons de ténia, ce ne sont pas ces derniers qui vont déterminer la maladie chez l'homme; non, il faut qu'il y ait une métamorphose pour que l'éclosion se fasse. Pour la bien comprendre il faut reprendre les choses d'un peu haut. Le ténia est formé d'articles ou *proglotides* qui renferment des œufs; ces articles se détachent et c'est à ce moment qu'ils vident leur contenu. Or l'embryon une fois sorti de



l'œuf doit passer dans le corps d'un autre animal pour pouvoir se développer. Arrive-t-il dans l'intestin, le scolex, comme on l'appelle, s'attache soit par ses ventouses, soit par ses crochets à la paroi intestinale (en général l'intestin grêle), et comme ses anneaux vont chaque jour se multipliant, il devient un ténia parfait.

Ainsi au résumé, voici le tableau des transformations que nous allons appliquer maintenant au *porc*, qui entre pour une grande part dans l'alimentation.

Ce porc a avalé un cucurbitin provenant des déjections et contenant des œufs. L'embryon avalé va, après avoir traversé les parois du canal intestinal, se fixer dans le tissu cellulaire. Cet embryon, doué d'une tête (scolex) armée de crochets comme celle du ténia, est le cysticerque *cellulosæ* si commun chez le porc. Vienne l'instant où ce porc abattu, soit livré à l'alimentation, et où une cuisson insuffisante n'ait détruit qu'en partie le parasite, ce cysticerque arrive dans le corps de l'homme et devient le ténia armé.

Vous voyez par quelle série de curieuses métamorphoses doit passer l'animal pour arriver à son développement complet.

Il n'en est pas de même, ou tout au moins on l'ignore, pour ce qui concerne le développement du *bothriocéphale*, si commun chez les poissons, truites ou ferrades, qui abondent dans les lacs de la Suisse. La population riveraine de Genève, Zurich, Lucerne, n'ignore pas que c'est là l'origine d'un ténia très fréquent dans ces contrées. Le cysticerque du *bothriocéphale* n'est pas connu et il est probable qu'on avale directement l'œuf de ce ténia. J'ai cherché en découpant quelques-uns de ces poissons des cysticerques, je n'en ai jamais trouvé.

Telle est en quelques mots l'étiologie des différents ténias; mais je crois bon d'ajouter qu'il est nécessaire que la muqueuse gastro-intestinale soit modifiée, ou que les matières contenues dans l'intestin présentent certaines conditions, hors desquelles le développement de ces parasites est impossible. Voyez du reste dans la fièvre typhoïde avec quelle facilité les lombrics pullulent dans l'intestin, alors qu'à



l'état de santé ils sont si rares chez l'homme. Pourquoi cette différence?

Le moment est venu, Messieurs, d'étudier les caractères inhérents à chacun de ces ténias. Ce n'est point là une page d'histoire naturelle, comme vous pourriez le croire, mais bien le chapitre du diagnostic; car comment établir un diagnostic sérieux, scientifique, si vous êtes dans l'ignorance de la constitution de chacun de ces helminthes.

Le *Bothriocéphale* est un ver rubané, composé d'articles juxtaposés, très nombreux, qui vont se rétrécissant à mesure qu'on approche de la tête. Cette dernière est large, ellipsoïde, et munie de deux orifices latéraux ou ventouses. Les anneaux ont enfin ceci de très particulier que le pore génital est central, ce caractère est pathognomonique et nous suffira pour affirmer la présence du bothriocéphale.

Le ténia que porte le bœuf (*T. medio canellata*) est rubané à la manière du précédent, mais il en diffère : 1° par la tête qui est munie de quatre ventouses; 2° par les anneaux dont les pores génitaux sont latéraux et affectent une alternance quelquefois mathématique, d'autres fois il est assez commun de voir cette alternance rompue et deux ou trois pores génitaux situés d'un seul et même côté.

Enfin j'ai réservé pour la fin le *tœnia solium* armé, le plus tenace et peut-être le plus fréquent, c'est celui qui résulte de l'introduction du cysticerque *cellulosæ* dans le corps de l'homme.

Sa tête est très petite et pourvue d'une double couronne de crochets, qui servent de point de fixation à l'animal, il est muni comme le précédent d'oscules.

Son corps formé de 1,500 ou 2,000 anneaux, est plus large à la partie inférieure. Enfin le pore génital est toujours exactement situé sur la partie latérale et toujours du même côté.

Et maintenant, Messieurs, que nous connaissons les caractères morphologiques de l'animal parfait, examinons ceux des œufs. Cette étude est plus intéressante encore, puisqu'elle nous permet d'établir un diagnostic rétrospectif. Malheureusement, il faut bien le dire, l'étude en est fort in-



complète. S'il est vrai que vous reconnaîtrez l'œuf du botriocéphale assez facilement, il n'en est pas de même de celui des deux autres genres de ténia.

A un grossissement de 340 diamètres, vous verrez un œuf de la grosseur d'un pois chiche, très ovalaire, avec un simple contour blanchâtre et un vitellus jaune légèrement réfringent. Une goutte d'acide sulfurique concentré suffira pour faire apparaître l'opercule.

Quant aux œufs du ténia armé et non armé, Davaine, Laboulbène disent ne pas l'avoir rencontré. Ils pensent que, lorsque ces vers sont intacts ces œufs ne se présentent pas dans les selles. Ce n'est, dit Laboulbène, que dans les cas où un individu rend des fragments de ténia déchirés que l'on peut voir des ovules *parfaitement ronds*, à double contour, plus petits que les œufs du ver précédent.

Je ne crois pas que cette affirmation soit bien certaine, car chez un grand nombre de malades l'examen des excréments m'a permis de constater les œufs de l'helminthe.

Ceci dit, voyons rapidement à quels symptômes donnent lieu la présence de ces parasites. Très souvent ils sont *nuls*, ces faits sont très fréquents; quelquefois on observe comme *accidents locaux*, de la douleur épigastrique, des alternatives de constipation ou de diarrhée accompagnées de coliques, de la boulimie et des hématuries. Notre malade du n° 8 présente le premier de ces phénomènes, et elle a eu, il y a un mois, à différentes reprises des vomissements ensanglantés.

Si les symptômes locaux sont souvent muets, en revanche les accidents réflexes sont communs, et il me faudrait passer en revue une bonne partie de la pathologie pour énumérer les divers accidents qu'on impute aux helminthes.

A tout seigneur, tout honneur. La démangeaison des narines est regardée par le vulgaire, comme un excellent signe; je m'empresse au reste de vous dire qu'il n'est nullement justifié. La dilatation des pupilles, l'aspect cerné des yeux n'ont pas plus de valeur; mais il n'en est pas de même en ce qui concerne les phénomènes nerveux : chorée, éclampsie, épilepsie, tic, strabisme, ont souvent cédé merveilleusement



à un vermifuge, justifiant une fois de plus le vieil adage : *Sublata causa, tollitur effectus*.

Le *diagnostic* dans le cas actuel n'a pas été difficile, puisqu'il y avait chaque jour avec les selles une expulsion de cucurbitins; mais quand les malades ne rendent pas de fragments il faut recourir à l'analyse microscopique des excréments pour découvrir les œufs. Cela fait, il ne reste plus qu'à débarrasser le patient, c'est-à-dire à prescrire le remède convenable selon l'espèce de ténia.

Ici, comme pour bien d'autres maladies, notre richesse est plus apparente que réelle, c'est-à-dire qu'au fond il n'y a pas de médication réussissant toujours.

En, Suisse où le ténia botriocéphale est pour ainsi dire endémique, chaque maison possède un flacon d'*huile étherée de fougère mâle*, et 6, 8 ou 10 grammes du médicament administrés dans une cuillerée d'eau sucrée aromatisée avec une goutte d'essence de menthe, ou en capsules, suffisent pour débarrasser le malade de son parasite.

En France, ce médicament n'a pas la vogue, et cela parce qu'il est mal préparé en général; cependant depuis quelques années on a réussi à nous donner une huile étherée en capsules qui réussit très bien à la dose de 7 à 8 grammes. Quelques médecins préfèrent l'administration de l'*écorce de racines de grenadier*.

A un enfant de 7 à 8 ans, on peut en offrir 30 grammes bouillis dans un litre d'eau et réduit au quart, mais la saveur en est nauséuse, et l'enfant ne le prend pas. Enfin j'ajoute que la fraude se glisse trop souvent dans le commerce, et que l'on vend souvent de l'écorce de myrthe, qui n'a pas la moindre propriété vermifuge, à la place d'écorce de grenadiers, de là des insuccès faciles à expliquer, insuccès que l'on évitera en employant la *pelletierine*, alcaloïde du grenadier, donné, sous forme de tannate à la dose de 40 à 50 centigrammes.

Le *koussou*, très réputé, est d'un prix très élevé, il est difficile à faire accepter aux enfants. On le donne à la dose de 10 à 15 grammes, ou sous forme de *koussine*, alcaloïde de la plante.



Enfin nous avons deux produits nouveaux, le *saoria* et le *tatzé*, dont le premier, vu son peu de saveur, est facile à donner, la dose est de 20 à 40 grammes. Le second ne se donne que de 10 à 25 grammes.

A tout cela je préfère, quoiqu'il ne réussisse pas toujours, un médicament bon marché, sans saveur, et par conséquent bien accepté des enfants; je veux parler des *semences de courges*. Vous faites faire avec 50 à 60 grammes du produit une émulsion à prendre dans les vingt-quatre heures. Dans la journée, vous donnez à l'enfant ces semences à manger comme des amandes, et le résultat est souvent heureux.

Je dois ajouter que toujours, environ une heure ou deux après l'administration d'un des médicaments que je viens d'énumérer, on est dans l'habitude d'administrer 15 à 20 gr. d'huile de ricin.

Enfin, Messieurs, vous pourrez encore essayer, ainsi que je l'ai fait le premier, la *pepsine*, guidé par ce fait qu'un ténia déposé dans un verre contenant une solution de pepsine est dissous, c'est-à-dire entièrement digéré en quelques heures. Je vous prie de remarquer que je suis loin de conclure de mon expérience dans un verre à une expérience semblable dans l'intestin; j'expérimente dans un cas sur un ver mort, et rien ne me dit que le ténia, vivant solidement fixé à l'intestin, sera attaqué par la pepsine et digéré. Au résumé, je vous livre l'idée pour ce qu'elle vaut, et comme notre enfant du n° 8 n'a rendu avec la semence de courge qu'un fragment de son ténia, long de 50 centimètres et très large, je suis résolu à instituer ce traitement chez elle, et je vous en dirai le résultat.

Voilà, Messieurs, les considérations sommaires que je me proposais de vous énoncer au sujet des différentes espèces de ténia observées chez l'homme.

*L'enfant a été soumise au traitement par la pepsine, 3 grammes par jour pendant cinq jours. Elle n'en a éprouvé aucun dommage et n'a rien offert de particulier. Comme la courge ne lui avait fait rendre qu'un fragment large du ténia, il est certain qu'elle avait encore une grande quantité de ver, y compris la tête. On lui a donné alors 40 centigr. de*



*sulfate de pelletièreine et de l'huile de ricin pour voir ce qu'elle rendrait par l'anus. Elle n'a rien rendu. Alors nous avons fait ces deux hypothèses, ou bien la pelletièreine a échoué puisqu'elle n'a rien fait rendre, ou bien elle n'a plus trouvé de ténia à chasser, celui-ci ayant été digéré par la pepsine. C'est une question à approfondir par de nouvelles recherches.*

Depuis lors, j'ai encore employé non plus la *pepsine animale*, mais la *pepsine végétale* ou *papaïne* qui est bien plus active et j'ai réussi à débarrasser plusieurs enfants par son usage. Un enfant m'a rendu des fragments de ténia, longs de 25 centimètres, ramollis, jaunâtres, flétris, en partie digérés. Ces faits joints à ceux qu'on observe dans les colonies, où le *suc de carica papaya* est employé avec succès contre les vers prouvent bien que cette nouvelle substance pourra désormais être conseillée contre les affections vermineuses.

---

### Nature, pronostic et traitement de l'angine diphthéritique.

36. — Au début de la visite, nous nous sommes arrêtés devant les lits portant les n<sup>os</sup> 2 et 3 de la salle Sainte-Catherine. Vous avez pu voir écrit sur les pancartes un seul et même diagnostic, *angine diphthéritique*, et cependant qui d'entre vous n'a été frappé à la seule vue de la différence énorme existant entre chacune de ces deux petites filles ! L'une, celle du n<sup>o</sup> 2, était pâle, d'aspect cireux, blafard, la tête appuyée sur son oreiller, et comme anéantie par la maladie ; la ligne du cou est gonflée et tuméfiée de telle façon qu'elle semble être sur le même plan que le sternum. L'autre, au contraire, assise sur son lit, suivait avec intérêt notre examen, sa petite figure rosée contrastait avec celle de sa voisine, elle tournait facilement la tête, car chez elle il n'y avait presque pas de gonflement ganglionnaire. La différence était donc bien tranchée, et cependant le diagnostic porté était sem-



blable; pourquoi, direz-vous, cette sorte de contre-sens? Les uns vous diront, c'est l'affaire de b nignit  ou de malignit , bien emp ch s qu'ils seraient de s'expliquer plus clairement; d'autres pr tendront que c'est bien une seule et m me maladie, mais observ e sous des formes et   des p riodes diff rentes. Tel est mon avis.

Mais, Messieurs, cette explication n'en serait point une, si je me bornais    noncer dogmatiquement ce fait que chez l'enfant du n  3 la diphth rite commence, qu'elle est encore locale, tandis que chez le n  2 elle est g n rale et finit, empoisonnant le sujet, comme cela est encore si fr quent dans nos salles.

Cela m'am ne, n cessairement,   vous parler de la nature de la diphth rite, question toujours   l'ordre du jour, ayant eu les fortunes les plus diverses, d'une grande obscurit , quand on ne la d gage pas de tous les hors-d' uvre introduits par des observateurs syst matiques, probl me de pathologie g n rale, ardu, et que je ne pourrai qu'effleurer dans cette courte discussion.

Pour vous bien faire saisir les diff rentes faces de la question, il est de toute utilit  d'aborder l'historique, c'est- -dire de jeter dans votre esprit quelques noms pour la plupart justement c l bres, et qui seront comme les jalons qui marquent les diff rentes  tapes parcourues par la diphth rite.

Nous pouvons ainsi diviser l'histoire de l'affection qui nous occupe en deux p riodes, dont l'une remonterait depuis le p re de la m decine jusqu'  Bretonneau, et l'autre depuis ce dernier auteur jusqu'  nos jours.

*Premi re p riode.* — En compulsant les anciens auteurs, on se rend facilement compte de ce fait,   savoir que souvent ils ont observ  ce que nous appelons la diphth rite, mais en la confondant avec beaucoup d'affections. L'interpr tation d'un passage d'Hippocrate, comment  par notre savant Littr , en est la preuve. Il est admis par tous aujourd'hui, et c'est Bretonneau qui a vulgaris  cette opinion, qu'Ar t e de Cappadoce donna une description assez exacte de la terrible maladie, sous le nom d'*ulc re syriaque*. Au moyen  ge, o  des  pid mies terribles ravageaient l'Europe,



les médecins témoins de ces faits ne surent pas les voir, et ce n'est qu'au dix-septième siècle que Mercatus, Heredia, en Espagne, Carnevale et Marc-Aurèle Severin, en Italie, saisirent mieux les relations existant entre l'angine avec membranes et l'empoisonnement qui en était la conséquence si fréquente. Il me faut enfin, Messieurs, pour compléter l'histoire de cette longue période, vous signaler les noms de Boerhaave et de Van Swieten, ainsi que ceux de Fotherghill, de Starr, de Ghisi. Arrêtons-nous quelques instants devant celui d'un médecin écossais, Home, qui créa le mot de croup et décrivit avec grand soin cette terrible laryngite ; il n'est que justé de dire que, tout occupé de sa belle découverte, Home crut voir dans la nouvelle affection une maladie distincte par ses caractères généraux de ce que nous appelons l'angine diphthéritique.

Un Américain, Samuel Bard, reconnut en partie l'erreur dans laquelle on tombait, et ce fut Bretonneau qui inaugura notre deuxième période, qui démontra l'identité de nature entre le croup et l'angine diphthéritique.

*Deuxième période.* — Bretonneau n'eut pas cet unique mérite ; analysant avec grand soin les travaux des anciens et de ses prédécesseurs immédiats, il démontra ou plutôt crut démontrer, que les anciens avaient décrit sous le nom d'ulcère syriaque, d'angine maligne, gangréneuse, l'angine diphthéritique dont il venait d'observer les ravages à Tours en 1818. C'est là, je ne crains pas de le dire, une grosse erreur d'interprétation, car s'il n'est pas douteux que les anciens n'ont confondu la diphthérite avec l'angine gangréneuse, il n'est pas moins certain que cette dernière a droit de cité dans le cadre pathologique, et que c'est fort arbitrairement que Bretonneau a déclaré erronées les observations d'angine gangréneuse. Et, Messieurs, comprenez bien que cette discussion ne repose pas seulement sur une différence d'interprétation, elle porte beaucoup plus haut, elle intéresse au premier chef la pathologie générale, elle éclaire d'un jour nouveau la nature de la maladie ; elle démontre contre Bretonneau et ses successeurs, que l'angine gangréneuse détermine un état en tout semblable à celui de



'angine diphthéritique, en un mot que la fausse membrane n'a pas l'importance qu'on a voulu lui donner, qu'elle n'est pas spécifique de sa nature. Ce qui est spécial, dans la diphthérite (je parle de la maladie infectieuse), c'est cet état morbide, caractérisé par l'adynamie, l'engorgement ganglionnaire, l'albuminurie, la leucocythémie, les hémorrhagies internes ; c'est ce qui a pu la faire comparer aux pyrémies, et les médecins qui n'ont été frappés que de cet état en ont fait une maladie générale, *totius substantiæ*, tombant dans cette singulière erreur, qui consiste à prendre la fin pour le commencement, puisque pour eux la diphthérite pharyngée, laryngée, ou toute autre, n'est que la manifestation locale d'une infection d'emblée primitive de l'organisme.

Il est arrivé ici, Messieurs, ce qui arrive dans toutes les régions de l'art, les disciples ont singulièrement exagéré les idées du maître et, le temps aidant, la théorie de Bretonneau va s'oubliant.

Or, Messieurs, c'est elle que je m'efforce de rajeunir. Je l'ai faite mienne, depuis que j'observe la diphthérite, et c'est cette théorie, qui nous a été renvoyée d'Allemagne, enrichie de parasites, de bactéries ou microbes du cru, comme nouvelle, alors qu'elle ne renferme rien de nouveau. Bretonneau avait jeté les fondements de la théorie, que j'appellerai locale, et un de nos compatriotes, le Dr Jodin, a cru trouver, il y a longtemps, l'infusoire végétal, parasite de la diphthérite.

Le mot *diphthérite*, créé par Bretonneau (de *δίφθερα*, membrane) signifiait inflammation avec fausses membranes c'était à vrai dire, pour lui, une inflammation spéciale, spécifique pour me servir du terme propre, mais de nature inflammatoire. Pour lui donc, il y avait au début une affection locale qu'il fallait combattre logiquement par un traitement topique, local, et c'est ce qu'il faisait au moyen de l'acide chlorhydrique, du nitrate d'argent, etc.

Trousseau, plus frappé, je vous l'ai déjà dit, du caractère infectieux de la maladie, adopta une terminologie différente et transforma la diphthérite en diphthérie. Dans ce changement si minime, en apparence, il y avait une prétention



doctrinale, qui n'a point encore pris fin. Cette théorie a été très généralement adoptée en France ; à peine sommes-nous encore quelques-uns à soutenir la théorie de la localisation, théorie aussi française que la précédente, retenez-le, puisqu'elle est celle de Bretonneau.

Sans aucun doute, vous allez me demander, Messieurs, les preuves à l'appui. Je n'aurais certes que l'embarras du choix ; mais je ne crois pouvoir faire mieux que d'analyser à nouveau les deux faits cliniques de notre visite d'aujourd'hui, qui me fournit l'occasion de cette discussion.

Commençons, si vous le voulez bien, par l'histoire du n° 3.

Eugénie Dissicin, âgée de 3 ans, est entrée dans nos salles le 15 juin. Malade depuis deux jours, nous disent les parents, elle avait eu un peu de fièvre, et de l'anorexie ; un médecin fut mandé, il vit des fausses membranes tapissant la gorge, et l'enfant fut envoyée à l'hôpital. Nous constatons, dès son entrée, que les deux amygdales et les piliers postérieurs étaient recouverts d'une exsudation en nappe, blanc jaunâtre, laissant à découvert la paroi postérieure du pharynx, rouge, congestionnée, ainsi que le voile du palais. La fièvre était modérée, 38,3, P. 134. Le gonflement ganglionnaire était très faible. L'appétit, diminué, existait encore un peu. Il n'y avait pas d'albumine dans les urines. Ce matin, vous m'avez entendu dire que cet enfant guérirait, parce que le traitement était fait méthodiquement, que l'appétit était conservé, en un mot qu'il n'y avait pas d'intoxication, de septicémie, que la maladie était et resterait purement locale (1).

Mettons en regard l'observation du n° 2, dans laquelle le fait est compliqué de croup suivi de trachéotomie, mais cela importe assez peu pour ma discussion, comme je vous le démontrerai dans un instant.

Angèle B..., âgée de 2 ans et demi, entrée le 15 juin, le même jour que le n° 3, est malade depuis cinq jours. Elle

---

(1) L'enfant est guérie au moment de la rédaction de cette leçon (23 juin 1880).



aurait pris froid quelques jours auparavant, et se serait plainte spontanément, le soir même, de la gorge. Un médecin consulté a ordonné des vomitifs coup sur coup; l'état, loin de s'améliorer, a été s'aggravant, le cou a gonflé, la voix est devenue rauque et a pris de tels caractères que les parents, justement effrayés, ont conduit l'enfant à l'hôpital.

A son arrivée à Sainte-Catherine on constatait que le voile du palais, les piliers, les amygdales, étaient couverts de [fausses membranes rappelant le papier amidonné, et qu'il existait déjà du croup, ainsi que le démontrait la toux étouffée et une gêne respiratoire assez manifeste. L'appétit était supprimé *totale*ment, la fièvre vive; à la main, l'enfant fort indocile ne voulant pas se laisser placer le thermomètre; enfin, j'appelle spécialement votre attention sur l'énorme gonflement blanc mat du cou qui en efface toutes les saillies. L'albumine fut constatée dans les urines; l'examen de la peau ne nous fit pas reconnaître d'infarctus sous-cutanés.

Le 16, c'est-à-dire hier, la trachéotomie fut faite, malgré le mauvais état général, et vous avez pu constater combien était grave la situation ce matin.

Mais quelques-uns d'entre vous pourraient peut-être accuser la trachéotomie d'être la cause de cet état désespéré; ce serait une erreur, car il y a quelques jours succombait au n° 26 une grande enfant de 9 ans, reproduisant, trait pour trait, le tableau que je viens de vous décrire, mais sans la complication laryngée; c'était un cas de diphthérie toxique, septicémique, qui s'est terminé par la mort, comme cela est de règle en semblable occurrence(1) et comme cela arrivera fatalement au n° 2.

Il me semble maintenant à peu près superflu de justifier devant vous tout ce qu'a de réel la théorie de la diphthérie primitivement locale, et devenant, du fait de conditions encore mal connues, une maladie générale, une véritable infection par suite de la résorption des produits septiques, c'est là une véritable septicémie. Ces deux observations em-

---

(1) L'enfant est morte le lendemain même de cette conférence.



portent avec elles la preuve de ce que j'avance. La première malade n'a rien, absolument rien, qui autorise à croire qu'elle est à l'heure présente sous le coup d'une maladie infectieuse. Ni son facies, ni les grandes fonctions (tube digestif, appareil rénal, circulatoire), rien en un mot n'autorise une telle hypothèse ; tout vient concourir, bien au contraire, à la démonstration que je m'efforce à vous inculquer.

Si vous voulez me permettre un exemple, je prendrai la pustule maligne, lésion locale, qui, si l'on n'intervient pas, va infecter l'organisme et engendrer le charbon, avec toutes ses conséquences, mais qui, somme toute, commence par être une manifestation locale primitive.

Le n° 2, bien au contraire, est infectée, empoisonnée dans le vrai sens du mot, comme l'est l'individu porteur d'une pustule maligne non cautérisée, dont le poison a passé dans le sang, un rabique dont la morsure a été négligée.

Elle présente au grand complet ce qui caractérise l'infection septicémique. L'adynamie profonde de tout l'être, le bubon, car c'en est un, presque pestilentiel ; l'albuminurie, la leucémie et l'altération du sang que traduit la teinte plombée du visage ; celle-là a résorbé ses produits et cela probablement par la voie veineuse ou lymphatique, et voilà pourquoi elle succombe.

Et maintenant, je le demande, cette théorie de la diphthérie, maladie primitivement locale, n'est-elle pas plus vraie, plus logique, plus conforme aux faits cliniques quotidiens, que cette théorie de l'infection générale primitive et qui se comporterait si diversement suivant les malades.

Au contraire, dans notre interprétation, combien n'est-il pas simple de comprendre] que la guérison doit arriver lorsque la maladie restera purement locale, soit qu'elle s'éteigne sur place, soit que nos moyens thérapeutiques soient suffisants pour l'arrêter. Ne vous sentez-vous pas plus disposés à faire une médication active, intelligente, si vous n'avez à poursuivre qu'un ennemi que vous voyez, que si vous vous lancez à la poursuite d'une infection, d'une dyscrasie, devant laquelle vous vous sentez désarmés ? C'est alors que vous abandonnez aux ressources de la nature,



ou peu s'en faut, votre malade, et cela au grand détriment du résultat, soyez-en sûrs.

Le *pronostic* découle tout naturellement de ces conclusions pathogéniques. Quand la maladie est locale, et quand l'état général très satisfaisant viendra vous le prouver, soyez rassurés; mais n'oubliez pas que votre malade est un foyer d'infection, qu'il est un danger pour les proches, et qu'enfin il peut à un moment faire de la résorption putride, en un mot que la diphthérie peut venir se compliquer de septicémie. *A fortiori*, vous porterez un pronostic sombre, trop justifié, je m'en porte garant, quand vous aurez vu un malade avec les caractères de notre n° 2, c'est la mort presque certaine et à brève échéance.

J'arrive au *traitement*. Quel sera-t-il? Il répondra à deux indications, tirées de la nature même de la maladie, il sera *local*, puis *général*.

*Traitement local*. — Pour celui-ci vous n'avez que l'embarras du choix, entre une foule de méthodes. La plus ancienne, et non pas la plus mauvaise, est la *cautérisation*. Mais il faut encore distinguer, suivant les cas. Avez-vous affaire à un enfant indocile, trop jeune et partant ne comprenant pas l'utilité de la médication que vous allez employer, vous échouerez et cela pour une raison bien simple : c'est que loin de faire œuvre utile, en pratiquant une cautérisation bien limitée, ne s'adressant qu'au mal et rien qu'à lui, par suite des mouvements du malade, vous porterez le caustique sur des régions entièrement saines, que vous dépouillerez d'épithélium, si vous vous servez comme cela est commun du nitrate d'argent. Le lendemain vous ouvrirez, non sans peine, la bouche de votre petit malade, encore tout irrité du souvenir de votre première tentative. Que verrez-vous alors? Une gorge, avec des fausses membranes, des eschares blanches superficielles, comme celles que produit l'azotate d'argent, et vous constaterez que la maladie s'est étendue, aggravée pour ainsi dire par votre intervention.

Je ne rejette pas la cautérisation, je la crois un bon moyen



chez l'adulte ou l'enfant raisonnable qui se laisse faire, en permettant de ne cautériser que les points malades.

Mais dans la pratique infantile, je ne crains pas d'être démenti en disant que c'est un moyen difficile, douloureux et embarrassant pour le médecin, qui fait souvent une cautérisation involontairement trop étendue. Pour toutes ces raisons je ne la pratique pas, ou du moins je ne l'emploie que dans les cas où elle est facile.

Pour terminer ce qui concerne la cautérisation, il me reste à vous signaler les caustiques *liquides* ou *solides* les plus ordinairement employés.

Parmi les premiers vient l'acide chlorhydrique, prôné par Bretonneau, que j'ai employé ou vu employer bien des fois et dont je ne me sers plus. Il faut encore savoir l'employer et ne pas faire comme un médecin de ma connaissance qui, ayant son pinceau trop chargé d'acide, en fit tomber une goutte dans le larynx, ce qui obligea de faire une trachéotomie immédiate, suivie après guérison d'un rétrécissement incurable du larynx. On a aussi conseillé le perchlorure de fer, qui colorant les parties en noir et ne donnant aucun bon résultat doit être abandonné. Vient ensuite le jus de citron, qui a joui momentanément d'un engouement peu justifié, et la teinture d'iode.

Le meilleur des caustiques est le nitrate d'argent, qui est dans la trousse de tous les praticiens et qui jouit d'un crédit fort mérité. Je signalerai enfin, d'après Valentin, l'emploi du fer rouge, qui me paraît être un moyen bien dangereux et que l'on n'emploie guère.

Les *insufflations d'alun* n'ont qu'une action bien contestable, mais je préfère les insufflations de tannin qui sont excellentes, ou celles préconisées par Jodin, le créateur de la doctrine parasitaire de la diphthérie. Pour cet auteur, la *fleur de soufre* peut détruire le germe morbifique et donner par conséquent de nombreuses guérisons. L'expérience n'a pas encore justifié le mérite de cette théorie.

A l'heure présente, après avoir essayé consciencieusement presque toutes les méthodes, j'emploie exclusivement comme traitement topique les *injections* pharyngées antiseptiques,



que j'ai été le premier à conseiller il y a vingt ans.

Vous m'avez vu exécuter devant vous, ce matin même, ce traitement sur l'enfant du n° 3. Avec une seringue ou un irrigateur on projette sur la région malade, une véritable douche qui rafraîchit et déterge la gorge, on y revient toutes les heures, de jour et de nuit, et lorsqu'on a pu faire accepter une première fois cette médication à l'enfant, il ne résiste pas ultérieurement, instruit qu'il est de l'innocuité absolue de la médication.

Non seulement vous ne lui faites pas mal, vous le soulagez, mais, chose étonnante, vous ne déterminez chez lui aucun symptôme de suffocation, jamais le liquide médicamenteux ne pénètre dans le larynx qui est fermé par l'épiglotte comme il l'est dans le deuxième temps de la déglutition, et de plus les piliers postérieurs se tendent comme un voile et empêchent le passage du liquide dans l'œsophage.

Quelles seront les injections auxquelles vous donnerez la préférence?

L'eau de chaux qui a la propriété de dissoudre une fausse membrane a été vantée outre mesure. Si cette dissolution n'est pas douteuse dans un verre à expériences, elle n'est nullement certaine par une irrigation toujours courte, pour qu'elle ne soit pas fatigante.

Je préfère de beaucoup, vu l'idée que je me fais de la diphthérie, les médications antiseptiques, telles que l'acide phénique dilué avec cent fois son poids d'eau, auquel je reproche sa saveur; l'émulsion de *coaltar saponiné*. C'est le seul médicament que j'emploie quotidiennement, sa saveur me paraît moins désagréable; mêlé à cinq parties d'eau, il fait une solution réunissant les meilleures qualités antiseptiques.

Après le traitement local vient le traitement général qui doit être constitué dès le début, alors que la maladie est locale; car il n'est jamais trop tôt pour engager la lutte.

Les *alcalins* doués de propriétés fluidifiantes sont donnés depuis de longues années avec des résultats bien variables. le bicarbonate de soude, 3 à 5 grammes par jour, le borate



de soude et le chlorate de potasse aux mêmes doses, ont eu et ont les partisans les plus convaincus.

Pour moi, je donne à l'heure actuelle le salicylate de soude, qui me semble réunir aux qualités des autres alcalins la propriété désinfectante qu'il tient de l'acide salicylique. Je le prescris à la dose de 3 à 5 grammes suivant l'âge, pendant tout le temps que dure la maladie, ayant commencé ma thérapeutique par 0,025 ou 0,05 cent. de tartre stibié comme vomitif.

En terminant, je vous signale le traitement préconisé par le Dr Trideau, qui, d'après les propriétés spéciales des balsamiques pour les muqueuses, prescrivait le cubèbe à dose de 4 à 8 grammes toutes les quatre heures. Un certain nombre de confrères emploient encore cette méthode, ayant à son actif quelques succès. Il ne m'a jamais réussi.

Pour terminer j'arrive à la diététique qui est la chose fondamentale du traitement. En effet, quand l'appétit est conservé ayez bon espoir, la maladie est purement locale; mais quand l'enfant prostré refuse tout, même ce qui flatte sa gourmandise, craignez l'infection. C'est pour parer à cette septicémie redoutable, que vous imitez les chirurgiens, les accoucheurs de l'époque actuelle qui nourrissent et tonifient quand même leurs opérés. Les vins généreux, champagne, madère, etc., l'alcool sous toutes ses formes, les gelées de viande, les potages substantiels seront présentés souvent, sans se lasser, aux malades. L'atmosphère de la chambre sera aérée, des pulvérisations phéniquées pourront être faites, beaucoup moins nauséabondes que celles du brome et bien plus actives, quoi qu'on en ait dit, et feront ainsi autour du malade une atmosphère qui pourra modifier utilement son état général.

---



**Croup. — Tubage du larynx. — Guérison. — Œdème de la glotte. — Introduction des tubes trachéaux par la bouche en place de la trachéotomie, par W. MACEWEN.**

37. — On n'a pas oublié les cris de vertueuse indignation poussés par certains membres du corps médical de l'Académie contre les inoffensifs essais du tubage de la glotte dans le croup. — L'idée elle-même ne trouva pas grâce devant ces iatrophages. L'opérateur a laissé au temps le soin de calmer ces colères et n'eût jamais reparlé de cette opération, s'il n'avait trouvé dans le *British medical Journal*, July 1880, p. 122-123, un article de M. le Dr W. Macewen rapportant cinq cas de succès chez l'adulte pour l'œdème de la glotte et des maladies organiques du larynx.

Cette publication le force à sortir de la réserve qu'il s'était imposée et à publier la traduction du mémoire de M. le Dr William Macewen.

Seulement comme ce travail remet en honneur le tubage de la glotte dans le croup, il publiera d'abord un cas de guérison de group qui date de deux ans, et qu'il avait renoncé à faire connaître. Ce fait a été observé à la clinique de l'hôpital des Enfants malades, recueilli par un des assistants, M. le Dr G. Allexich, et publié par lui dans la *Gazetta medica italiana : Provincia Venete*, anno XXI, n° 8.

L'opérateur restant dans sa réserve, se contente de donner ici la traduction du fait, qui d'ailleurs a eu à l'hôpital d'autres témoins, entre autres le Dr Dubrisay.

Hélène X..., âgée de 18 mois, est reçue à l'hôpital des Enfants malades et entre dans le service de M. Bouchut, le 12 janvier, au n° 1 de Sainte-Catherine.

Elle est malade depuis quatre jours environ. Le visage est maigre ; elle a une grande difficulté pour respirer, et la respiration est accompagnée de cornage.

A chaque inspiration, les muscles inspireurs sont fortement contractés. Les narines se dilatent, et le diaphragme est refoulé en haut.



Après l'examen de la gorge où l'on constate l'existence de fausses membranes, on diagnostique le *croup*.

Le 10. Les conditions de la malade sont extrêmement graves. Il y a lividité de la face, les muqueuses sont cyanosées, et la diminution de la sensibilité caractérisant l'asphyxie, annonce une fin prochaine.

L'âge du sujet laisse les assistants indécis au sujet de savoir si l'on fera la trachéotomie. A son arrivée, M. Bouchut examine la malade et propose le *tubage du larynx*. Il fait de suite l'opération.

*Opération.* — Pour cela, il se sert d'un tube ou canule d'argent de 0 m. 2 c. de long, et de 0 m. 007 m. de diamètre, ayant à son extrémité supérieure un mince bourrelet et un petit trou dans lequel il fait passer un gros fil de soie.

Il introduit dans la lumière du tube, à titre de mandrin conducteur, l'extrémité d'une sonde d'homme pourvue elle-même d'un petit relief, et en la pressant il a soin de tenir entre les doigts le cordon, de façon que le tube soit tenu en place par le relief et par le fil qu'il tient dans la main avec la sonde.

La malade est couchée sur le dos, la tête soulevée par deux coussins, et pendant l'opération elle reste toujours dans la même position.

Le professeur pousse dans la bouche de l'enfant l'index de la main gauche, protégé par un long anneau métallique qui laisse découverte la dernière phalange du doigt, et il arrive ainsi à toucher la glotte. En la conduisant sur le doigt, il pousse la sonde garnie de sa canule dans le larynx, et tout en laissant le fil libre, il permet au tube de rester entre les cordes vocales. Il retire alors la sonde conductrice et fixe le cordon de la canule au cou de l'opérée. Tout cela s'effectue dans l'espace de quelques minutes avec une adresse et une facilité dignes du célèbre médecin. Aussitôt après l'opération, la malade porte plusieurs fois les mains au cou et à la bouche, comme pour exercer des tractions sur le fil. Le corps étranger placé dans son larynx tout en ne lui causant aucun phénomène réflexe la gênait évidemment.

Peu à peu, elle devint tranquille et la respiration devint plus facile tout en prenant le cadre symptomatologique que nous avons tracé.

Le 14. Quoique dans un état toujours assez grave, la malade n'eut plus d'accès de suffocation. La dyspnée persista, mais sans les caractères inquiétants qui avaient nécessité l'opération. Elle eut plusieurs accès de toux désagréables. Le bruit de scie persiste, la face est rosée, la sensibilité normale, l'intelligence intacte.



Le 14. Le professeur enlève le tube en pénétrant avec l'index de la main gauche jusqu'au contact de la glotte et en exerçant de petites tractions sur le fil.

Peu après, la petite malade commence à devenir inquiète ; le nombre des respirations augmente, les lèvres se cyanosent.

Le tube dans lequel étaient amassées quelques fausses membranes est nettoyé et réappliqué immédiatement : de cette façon on a pu éviter l'accès de suffocation qui se préparait.

Le 15. L'enfant pendant la journée d'hier a été tourmentée d'une dyspnée intense entrecoupée de rémissions longues.

Au moment de la visite la peau est froide, le pouls petit, les respirations fréquentes et encore difficiles.

Le 16. La malade respire mieux, reprend ses forces et passe le reste de la journée dans de bonnes conditions. La diarrhée a diminué : elle a dormi la moitié de la nuit, mais le tube est sorti pendant le sommeil et il y eut un accès de suffocation. Le tube est remis.

Le 17. Peu d'instant après l'application du tube, il y eut une amélioration notable, la journée a été calme, la nuit tranquille malgré quelques secousses de toux : la face est moins colorée, les mains sont chaudes. La respiration est à peu près normale.

On enlève le tube.

L'amélioration continue, la journée et la nuit ont été bonnes ; la respiration accompagnée du bruit de scie, est encore assez difficile, mais moins fréquente, la malade a envie de jouer.

Les 19 et 20. Id.

Le 21. La respiration, malgré le bruit de scie, est bonne, toux légère persistante.

Les phénomènes de la maladie s'améliorèrent peu à peu et la malade quitta l'hôpital, le 27 janvier 1878, guérie complètement.

---

**Chorée monoplégique. — Contagion nerveuse ou imitation. — Guérison par le traitement moral. — Miracles thérapeutiques.**

33. — A côté des contagions par les miasmes, les virus ou les effluves, éléments matériels difficiles à saisir, et que Linnée considérait comme formés d'*animalcules invisibles*, le mot *bactérie* n'existant pas encore, il y a un



autre principe de contagion, c'est celui des maladies nerveuses et morales. Ici la contagion n'est pas moins certaine que dans la variole et le charbon, mais on ne l'a pas encore expliquée par la transmission d'une bactérie hystérique, convulsivante, miaulante, choréique ou monomaniaque. Cela viendra peut-être.

En attendant, nous sommes obligés dans l'explication de la contagion nerveuse, d'admettre l'existence d'une émanation nerveuse des sujets malades agissant sur le sujet sain qui va être contagionné. C'est ce que l'on appelle effluves névrosiques, fluides nerveux agissant à distance, effluve ou fluide magnétique, magnétisme animal, électricité animale, etc.

Maintenant que l'on admet que l'homme agit sur l'aiguille du galvanomètre ; qu'un fort aimant agit à distance sur le système nerveux, en trouble ou en rétablit les fonctions, en affole les courants sensibles et moteurs, il n'y a plus rien qu'on ne puisse admettre.

Il y a une contagion nerveuse, cela est certain. Les faits sont là. J'en ai vu beaucoup qui étaient vraiment le résultat de la contagion et non un effet d'imitation ou de simulation.

Comment se passe-t-elle ? Je l'ignore. Quel est son agent ? Il est à l'heure présente encore inconnu, mais ce n'est pas une raison pour laisser de côté les faits de contagion nerveuse qui se présentent.

Voilà trois faits de chorée monoplégique au même moment, dans mes salles, il faut les étudier.

OBSERVATION I. — *Monoplégie choréique par imitation.*

Eugénie Houry, au n° 59 de la salle Sainte-Catherine, âgée de 14 ans, entrée le 24 mai 1879 pour des névralgies intercostales avec aménorrhée. Elle est à peine pubère.

Traitée de ses névralgies par la *teinture de gelseminum semper-virens*. 20 gouttes par jour, elle était guérie, lorsque, sans cause appréciable, si ce n'est la contagion nerveuse, par imitation des mouvements choréiques observés sur huit fillettes ses voisines, atteintes de chorée, elle a été prise de mouvements choréiques dans l'épaule, la langue et le membre supérieur droit.



A chaque instant son épaule s'enlève près de la joue, et se rapproche en avant, en même temps que s'élève le bras et que la main droite se porte vers l'aisselle gauche, les doigts de cette main étant agités aussi de mouvements involontaires.

Avec cette chorée partielle, monoplégique droite, existe une chorée de la langue, qui, par les génio-glosses est chassée de la bouche, de telle sorte que la malade tire et rentre la langue à chaque instant sans arriver à se la mordre. Elle parle sans difficulté, n'a pas de grimaces du visage, pas de mouvements choréiques du membre inférieur droit, ni d'agitation dans le côté gauche du corps.

Pas de douleurs de tête. Aucun trouble visuel ou sensoriel. La sensibilité tactile est parfaite et il n'y a pas d'autre altération de la santé.

Cette chorée dure encore aujourd'hui, à peine modifiée, et elle date de près de six mois.

OBS. II. — *Monoplégie choréique par contagion.*

X..., âgée de 11 ans, entrée le 18 mars 1879 au n° 24 de la salle Sainte-Catherine, pour des symptômes d'embarras gastrique et des lombrics.

Elle est formée depuis deux mois. Trois jours après son entrée elle a rendu un ascáride.

Le 9 au soir, une compagne de salle, n° 59, affectée de monoplégie brachiale droite choréique avec propulsion de la langue, vint causer près de son lit et resta quelque temps près d'elle. Dans la nuit, elle fut prise de mouvements choréiques très violents dans le bras droit, et ces mouvements étaient presque semblables à ceux de la malade du n° 59.

Avec des injections de chlorhydrate de morphine (1 centigramme) sur le côté droit du cou, au niveau du plexus brachial, elle guérit en quelques jours.

OBS. III. — *Chorée monoplégique par imitation.*

Raynaud, âgée de 13 ans, entrée le 15 décembre 1879 au n° 18 de Sainte-Catherine, pour de la gastralgie et de l'eczéma du cuir chevelu. Traitée par la pommade au goudron, elle était guérie et on la changea de lit. Elle fut placée au n° 158, lit voisin d'un malade ayant une chorée monoplégique droite, dont elle n'était séparée que par la ruelle du lit.

Au bout d'un jour son bras gauche commença à s'agiter, et au



bout de 48 heures l'épaule et le bras seuls sautillaient, sans cesse agités par de violentes secousses convulsives, de nature choréique. Il n'y avait rien à droite ni dans les membres inférieurs et aucune altération de la sensibilité. Pas de céphalalgie ni de troubles visuels, ni de crises nerveuses habituelles. En un mot, l'enfant a été prise de cette chorée partielle, limitée au bras gauche, d'une façon subite pour avoir couché à un mètre de distance d'une autre enfant affectée de maladie semblable.

En présence de cette contagion nerveuse, ou de ce phénomène d'imitation, je n'ai pas voulu employer de médicament. Il m'a semblé que cette maladie de cause morale devait être traitée par une influence morale.

Alors, en présence des auditeurs de ma clinique, je dis tout haut que les maladies de ce genre ne guérissaient que par la cautérisation au fer rouge, de façon à produire une violente douleur, et que l'opération s'exécuterait le lendemain. L'enfant, terrifiée, pleura une partie de la journée ; le lendemain, elle remuait moins. Je fis grâce, et le surlendemain, sortie le 23 novembre, elle était guérie; la guérison fut définitive.

Ces trois cas de chorée singulière, limitée à un seul et même membre, sont très intéressants. En effet, on voit très fréquemment la chorée générale, la chorée hémiplegique, mais la chorée monoplégique presque jamais. A cet égard et en dehors de toute autre considération, ces faits sont très curieux.

Mais il y a en plus, la contagion nerveuse évidente comme cause de développement.

Cela peut sembler extraordinaire à ceux qui n'ont pas une grande expérience des choses de la médecine. Pour moi cela n'a rien de surprenant, et ce sujet de *la contagion ou de l'imitation dans la production et dans la guérison des maladies* a toujours préoccupé ma pensée. J'en ai fait l'objet il y a vingt ans d'un mémoire sur la contagion nerveuse, et il est traité à la fois dans ma *Pathologie générale*, (3<sup>e</sup> édition, p. 169), et dans l'introduction de notre *Dictionnaire de thérapeutique médicale et chirurgicale*.

Jecrois qu'il est de nature à vous intéresser et je saisis volontiers l'occasion qui se présente d'en parler devant vous.



Montaigne a dit : « La vue des angoisses d'autrui m'angoisse matériellement, et un toussueur continuél irrite mon poulmon et mon gosier. ». Il exprimait en ces termes un fait bien commun, qu'on observe tous les jours. Quelques personnes bâillent, vomissent, rient, éprouvent le besoin d'uriner, en présence de personnes qui urinent, qui vomissent ou qui bâillent. Il y a des femmes qui assistent d'autres femmes en travail d'accouchement, et au moment des douleurs expultrices, elles se trouvent prises de contractions spasmodiques utérines, comme si un travail d'accouchement s'opérait chez elles. La voix se modifie et change par les relations continuelles avec les gens qui ont la voix douce, traînante, rude ou dénaturée par un accent. Il y a des voix particulières aux familles, comme il y a des voix particulières aux différents peuples et dans les différentes localités d'un même pays. Une foule de maladies nerveuses, convulsives ou autres, se propagent par la vue et le voisinage de ces maladies sur autrui. Il y a dans tous ces faits physiologiques et pathologiques un principe général d'étiologie différent du principe des impressions physiques, morales, effluviqes, virulentes ou miasmatiques, et qu'il faut isoler. Bien différent du principe des impressions morales, qui modifie les fonctions nerveuses et organiques de façon à produire des effets morbides indéterminés sous l'influence de la même cause, celui dont je parle produit toujours des troubles semblables à ceux de la cause morbifique. Le vomissement chez l'un détermine la nausée chez l'autre, la quinte de coqueluche une quinte de toux de coqueluche, l'attaque hystérique un accès d'hystérie, etc. Il y a ici une spécificité d'action nerveuse dont l'impression reproduit ailleurs la même maladie et la même cause morbifique, exactement comme cela se passe dans le cas d'impression miasmatique ou virulente.

Ce principe d'étiologie n'est pas celui des impressions morales ; il n'est pas davantage celui des impressions virulentes ou des impressions miasmatiques. Qui voudrait attribuer à une impression morale ou à l'*imitation* (acte volontaire), l'accès de coqueluche qui se développe sur un



enfant, lorsqu'un autre enfant tousse en coqueluche à côté de lui ? Qui voudrait davantage considérer comme virulentes les attaques d'hystérie, la monomanie suicide des invalides, l'épidémie extraordinaire observée sur ces soldats qui se coupaient le pouce, la chorée, les convulsions du cimetière Saint-Médard, etc. ? Personne assurément. A propos de tous ces faits particuliers, on a dit qu'ils étaient produits par l'imitation. Je comprendrais qu'il en fût ainsi pour des actes volontaires ; mais n'a pas de convulsions qui veut, car sans cela il suffirait aussi de ne pas les vouloir pour se débarrasser de celles qui constituent l'épilepsie, la chorée, la contracture, etc. Or, chacun sait que cela est impossible. L'imitation est une faculté de l'intelligence soumise à l'empire de la volonté, à l'aide de laquelle on reproduit volontairement les actes d'autrui. Quand involontairement on imite une maladie, parce qu'on en a été le témoin, ce n'est pas de l'imitation ; sans cela on pourrait dire que celui qui a la scarlatine ou la variole, ou la diphthérie, après avoir approché une personne atteinte de l'une ou de l'autre de ces maladies, fait de l'imitation. C'est une transmission à l'aide d'un principe morbifique. Je n'appelle imitation que la contrefaçon volontaire des actes d'autrui. L'imitation involontaire de ces maladies n'est pas de l'imitation, je viens de le prouver. Elle a une autre origine : virulente, miasmatique pour certaines maladies humorales, elle est différente pour les maladies nerveuses et pour les maladies convulsives. Il est évident qu'il y a dans ces cas un principe morbifique insaisissable, agent inpondérable ou volatil, dont l'action sur une personne bien portante reproduit l'affection nerveuse et convulsive. Quel est ce principe, je l'ignore ; mais son existence est démontrée par les effets qu'il engendre. Ne sachant quel nom lui donner, puisque ce n'est pas de l'*imitation*, j'ai pensé qu'en raison de sa nature nerveuse et de la rapidité de sa transmission, il convenait de le rapprocher du principe des névroses, et de le considérer comme une émanation névrosique.

En conséquence, j'ai désigné ces causes sous le nom d'*impressions névrosiques*. ( *Path. générale*, 3<sup>e</sup> édition, p. 70 ).



Les impressions névrosiques sont produites par le principe des actions nerveuses et des névroses sur les personnes en bonne santé. Pour m'en tenir à la pathogénie, je dirai que c'est là un moyen de transmission de certaines difformités, telles que le strabisme, le bégayement, le tic musculaire, et d'un grand nombre de névroses et de maladies convulsives. La monomanie homicide, suicide, des mutilations partielles, la chorée, l'extase, l'hystérie dans toutes ses formes, l'épilepsie, les convulsions, etc., se propagent ainsi à des personnes bien portantes, par le fait du séjour dans le lieu où s'est accompli le phénomène et où l'accident s'est produit.

C'est à cette cause qu'il faut attribuer le bâillement involontaire que l'on éprouve en voyant bâiller, et les efforts pour vomir dont on est saisi en voyant quelqu'un qui vomit. — Telle était aussi l'origine du délire des filles de Milet et de ces femmes de Lyon qui, prenant tout à coup le dégoût de la vie, se précipitaient dans les eaux de la mer et du Rhône, épidémie qui cessa par suite d'un arrêt ordonnant de faire porter les cadavres nus sur une claie. La crainte de la honte après le suicide, la pudeur offensée par l'infamie que devait subir leur corps, le sentiment douloureux de cet affreux exemple suffirent pour les guérir.

En 1844, dans un régiment de notre armée d'Afrique, l'exemple d'un soldat qui s'était fait sauter le médius d'un coup de fusil devint contagieux, et en quelques mois un grand nombre de soldats se mutilèrent la main de la même manière (1).

La folie dans toutes ses formes agit sur celui qui vit avec l'aliéné et le prédispose à la folie.

On a même vu le *delirium tremens contagieux*, à Acy (Aisne), maladie qui ne peut, sous aucun rapport, être considérée comme contagieuse. Un maître maçon, qui a la triste habitude de s'enivrer, avait été ramené chez lui dans un état complet d'abrutissement. Le lendemain, il était en proie à un horrible accès de *delirium tremens*, espèce de folie due à l'abus des liqueurs alcoo-

---

(1) *Annales médico-psychologiques.*



liques. Un de ses ouvriers, qui, par dévouement, l'avait soigné pendant deux jours, fut tellement frappé de l'état déplorable dans lequel il le voyait, qu'il fut lui-même atteint du même genre de folie, riant, chantant, criant, s'agitant, gesticulant, de la même façon que son maître. De plus, un troisième ouvrier, témoin de toutes ces scènes effrayantes, en eut l'imagination tellement ébranlée, qu'il se trouve lui-même aujourd'hui exactement dans la même situation. C'est là un fait extrêmement curieux, car jusqu'ici les annales de la médecine n'ont jamais eu à enregistrer aucun exemple d'une pareille contagion.

En mars 1861, à la prison des jeunes détenus, sept enfants, jeunes encore, ont, dans l'intervalle de quelques jours, attenté à leur vie. Ils se précipitaient du haut d'un pont qui sert à faire communiquer les cellules avec la chapelle. Deux ou trois sont morts des suites de la chute, les autres ont été quittes pour des contusions plus ou moins nombreuses et des fractures plus ou moins graves. Le garde-fou du pont a été exhaussé à double hauteur d'homme : d'où impossibilité matérielle de renouveler la tentative. Alors, deux ou trois jeunes enfants ont essayé de se pendre et se sont réellement pendus ; heureusement qu'en raison de la surveillance plus active qui régnait dans la prison, tous ont été secourus à temps. — Depuis lors, la sévérité ordinaire du régime intérieur diminuant, les soins tant physiques que moraux donnés aux jeunes détenus se multipliant, la surveillance redoublant d'activité, cette quasi-épidémie de suicide s'est calmée. (Dumesthé.)

Que de fois n'a-t-on pas vu la folie du mari succéder à celle de la femme, et réciproquement, lorsque l'un des époux a longtemps donné des soins à l'autre ! Que de médecins trop sédentaires dans leurs établissements d'aliénés, subissent un notable dérangement d'esprit et meurent fous eux-mêmes ! Les monomanies sont, entre toutes, celles dont l'impression sur autrui est la plus redoutable, et le mystère le plus absolu devrait couvrir aussitôt les méfaits de ce genre qui se passent dans nos cités populeuses. La publicité qu'on donne aux actes des assassins, des régicides, des incendiaires, des suicidés, etc., est la cause la plus puissante de la reproduction des attentats du même genre. Il devrait y avoir dans la société une sorte de lazaret moral où l'on pourrait enfouir, aussitôt qu'ils se montrent,



les désordres moraux et nerveux de l'homme dont la propriété contagieuse est établie. La possession démoniaque, l'extase, sont les maladies d'une époque de foi et de superstition, et rien n'est contagieux comme le spectacle de ces phénomènes, à cause de l'impression névrosique qu'ils produisent sur certaines femmes nerveuses qui sont bientôt prises d'extase ou de possession. L'hystérie se gagne ainsi de proche en proche par l'impression que produit une personne sur d'autres placées dans le voisinage. Rien n'est si commun que de voir dans les grandes réunions, et à la suite les unes des autres, des femmes perdre connaissance et tomber en convulsions. J'ai vu un mémorable exemple de ce fait.

En 1848, après la révolution de Février, qui jeta tout le peuple dans une profonde misère, des ateliers nationaux d'hommes et de femmes avaient été organisés. Un atelier de femmes se trouvait dans le X<sup>e</sup> arrondissement sur l'esplanade des Invalides, dans le manège immense de M. Hope. Quatre cents femmes étaient occupées à coudre dans ce manège d'une surface de près de 5,000 mètres carrés, ce qui donnait environ 12 mètres par personne. Il n'y avait donc là pas d'encombrement. Voici ce qui eut lieu. Peu de jours après l'ouverture de l'atelier, une femme perdit connaissance et eut quelques convulsions ; une seconde éprouva peu après les mêmes accidents, puis une troisième et d'autres encore ; si bien qu'au bout de deux heures il y en eut trente qu'on fut obligé d'emporter et d'étendre à l'air sur le gazon de l'esplanade des Invalides. Le lendemain, les mêmes phénomènes se reproduisirent sur un plus grand nombre de femmes ; il y en eut quarante-cinq qui restèrent étendues plusieurs heures sur le sol avec convulsions et perte de connaissance. Déjà des bruits d'empoisonnement commençaient à circuler ; on parlait tout bas de trahison, et quelques misérables accusaient le gouvernement de vouloir se débarrasser ainsi du peuple, qu'il ne pouvait nourrir. Au troisième jour, quarante femmes eurent encore des attaques d'hystérie, et c'est alors que je fus dépêché par le maire de l'arrondissement pour étudier les causes de ces accidents et pour adresser un rapport à M. le préfet de police. Mes conclusions furent que les accidents nerveux multiples observés pendant trois jours étaient de nature hystérique, qu'ils étaient le résultat de la contagion et produits par l'impression



du principe de l'hystérie sur d'autres femmes très nerveuses, sou-  
mises à son influence par le fait du voisinage ; qu'il y avait lieu  
de renvoyer les femmes qui avaient présenté les accidents hysté-  
riques, pour empêcher de nouvelles manifestations ; qu'il fallait  
enfin pratiquer des ouvertures dans la muraille à hauteur  
d'homme, pour donner de l'air dans les parties inférieures de ce  
vaste manège, éclairé seulement par en haut et à une grande  
distance du sol. Tout cela fut exécuté sur l'heure, et dès le len-  
demain, soit peur d'être renvoyées, soit par l'absence du prin-  
cipe contagieux hystérique, soit par le fait d'une ventilation plus  
grande, les attaques d'hystérie cessèrent complètement.

Une épidémie de syncopes convulsives, semblables à  
celles dont je viens de parler, s'est développée en 1858, à  
Belfast, au nord de l'Irlande. Des prédicateurs exaltaient  
outré mesure l'esprit religieux des jeunes filles et des  
femmes de leur paroisse de façon à troubler leur santé par  
des visions et des convulsions démoniaques. Ces filles, ap-  
partenant à la classe ouvrière, demandaient à être frappées  
par le ciel, et ce que l'innéité morbide ne pouvait faire  
chez elles résultait de l'imitation, car l'exemple multipliait  
les malades par centaines (1).

Baglivi (2) parle d'un jeune homme, qui, étant occupé à  
regarder un épileptique dans l'accès de son mal, fut lui-  
même attaqué d'épilepsie. Il est aussi arrivé fréquemment  
dans l'infirmerie royale d'Édimbourg, que les femmes ont  
eu des accès hystériques en voyant d'autres femmes qui en  
étaient atteintes. Mais un des faits les plus remarquables  
en ce genre s'est passé dans l'hôpital des pauvres à Har-  
lem, pendant la vie du célèbre Boerhaave, et que son  
neveu Kaan Boerhaave a rapporté avec détails (3).

De pareils faits s'étaient déjà produits en divers lieux.

A l'hôpital de Villamané, dans la Nouvelle-France, en 1698, il  
entra une fille atteinte d'un hoquet convulsif très fort ; il y avait

---

(1) *Gazette médicale*, 1879, p. 615.

(2) Baglivi, *Praxis med.*, cap. 14, § 2. — Voyez aussi *Acta naturæ  
curiosorum*, 1730, p. 302.

(3) Kaan Boerhaave, *Impetum faciens, dictum Hippocratis, per corpus  
consentiens*. Lugd. Bat., 1745, § 406.



dans la salle où on la mit quatre autres filles attaquées de maladies très différentes. Trois jours après son entrée, elles commencèrent à prendre le même hoquet et des convulsions très fortes, qui se reproduisaient fréquemment et désolaient les religieuses ; on ne put les guérir qu'en les séparant et en les menaçant de la plus forte discipline si l'accès revenait ; l'impression de la crainte du châtement dissipa l'impression imitative, les accès ne revinrent pas (1).

Nicolle a connu une maison religieuse où il était arrivé un fait semblable, mais plus frappant.

C'était une communauté très nombreuse de filles, lesquelles se trouvaient saisies tous les jours, à la même heure, d'un accès de vapeurs le plus singulier et par sa nature et par son universalité, car tout le couvent y tombait tout à la fois : on entendait un miaulement général par toute la maison, qui durait jusqu'à plusieurs heures, au grand scandale de la religion et du voisinage qui entendait miauler toutes ces filles. On ne trouva pas de meilleur moyen, plus prompt, ni plus efficace pour arrêter ces imaginations blessées, qu'en les frappant d'une autre impression qui les retint toutes et toutes à la fois. Ce fut de leur faire signifier par ordre des magistrats qu'il y aurait à la porte du couvent une compagnie de soldats qui, au premier miaulement, entreraient dans le couvent, et que sur-le-champ ces soldats fouetteraient chaque fille qui aurait miaulé. Il n'en fallut pas davantage pour faire cesser cette ridicule scène, car l'imagination de ces religieuses frappée par la honte qu'elles auraient d'être fouettées par des soldats, les réduisit à un si parfait silence, que les soldats n'eurent pas à exécuter une seule fois leur commission (2). »

C'est encore un exemple de contagion par le fait des impressions névrosiques que celui du cimetière Saint-Médard observé sur les nombreux individus qui venaient se faire guérir au tombeau du diacre Paris, et s'y trouvaient pris d'attaques convulsives. — Les réunions de la place Vendôme autour du baquet de Mesmer ont renversé sans connaissance, sur les tapis, bien des femmes qui croyaient

---

(1) *Naturalisme des convulsions*. Soleure, 1733, t. II, p. 116.

(2) Même ouvrage, réponse à la *Lettre à un confesseur*, p. 30.



subir l'influence de la tige magnétique, et qui subissaient l'impression contagieuse de l'hystérie. Ce fameux baquet a disparu, et avec lui certaines attaques convulsives ; mais il fut remplacé de nos jours par les tables tournantes et parlantes, qui exigent l'agglomération d'un grand nombre de personnes nerveuses et enthousiastes, dont l'action réciproque engendre sur les unes et sur les autres l'hyperesthésie, le spasme, l'hystérie, transmissibles aux personnes du voisinage et même la folie, terme ordinaire de cette exaltation des facultés intellectuelles et morales.

La toux de coqueluche est, comme sa cause, contagieuse au même degré. Que de fois n'ai-je pas vu des petits enfants coqueluchés, qu'on ne pourra certes pas accuser d'imitation vaniteuse, tousser en coqueluche sitôt qu'un d'entre eux venait à être pris de sa quinte convulsive ! C'est un fait commun, déjà signalé par d'autres avant moi, et qu'on ne saurait contredire. Il y a des moments où, dans une salle d'hôpital remplie d'enfants atteints de coqueluche, il faut sortir, à cause du sentiment pénible que provoque le bruit de ces petits malheureux qui toussent au même moment d'une façon si fatigante.

On a observé dès 1868, à l'asile d'Ajuda, parmi les orphelins des victimes du choléra et de la fièvre jaune, dit B. Gomez à la Société des sciences de Lisbonne, des douleurs névralgiformes dans la partie supérieure des cuisses, sans rougeur ni gonflement, à droite d'abord, s'étendant jusqu'aux pieds, s'accroissant et suivies d'affaiblissement et de paralysie. Les malades ne pouvaient marcher, ni rester debout, ni même assises, car ce fut parmi les orphelines que se déclara de proche en proche cette affection singulière. Sur 114 enfants, 8 furent atteintes. Couchées, elles exécutaient quelques mouvements. La paralysie du sentiment fut telle qu'on pouvait piquer la peau sans que la malade s'en aperçût. La forme hémiplegique se montra chez une autre. Puis survinrent des convulsions avec délire ou perte de la voix et de la parole, dilatation des pupilles avec insensibilité à la lumière, tintements d'oreilles, rires convulsifs, nausées et renvois. La paralysie rempla-



cait ensuite cette agitation avec un cortège de tristesse et d'abattement général.

Malgré quelques douleurs rachialgiques, les fonctions de la vessie et de l'intestin restèrent intactes sans amaigrissement sensible, ni altération constitutionnelle ni des urines.

Tandis que tous les remèdes échouèrent à l'asile, les bains de mer et la dispersion des malades réussirent rapidement, quoique les conditions hygiéniques fussent souvent moins favorables qu'à l'asile même.

En 1861, l'héméralopie se montra sur 16 garçons et 6 filles de 7 à 15 ans, compliquée de xérophthalmie sans granulations. Après un mois d'essais thérapeutiques, la cautérisation avec le nitrate d'argent dirigée contre celle-ci fit disparaître simultanément l'une et l'autre.

En 1863, ce furent des vomissements spasmodiques, qui se répétaient trente à quarante fois par jour sans altération des matières vomies. Sur 96 orphelines, 87 en furent atteintes. Nonobstant, l'appétit se maintenait, ainsi que la nutrition et les forces. Ils cessèrent dès que les enfants furent dispersés au dehors, mais reparurent de nouveau à leur retour dans l'asile, et s'y généralisèrent de nouveau en 1864. 4 élèves transportés à l'asile de Junqueira y importèrent bientôt ces vomissements par imitation, et leur dispersion fut le seul remède curatif, preuve de leur caractère.

Les paralysies ont reparu depuis chez les premières malades et avec le même caractère qu'en 1860, et n'ont disparu que par le changement de lieu, comme une confirmation de l'étiologie précédente. Mais il est difficile d'admettre que la même cause produit des effets si divers. Dans ce cas, nous serions porté à croire que, malgré l'excellent régime de ces enfants et les investigations faites à ce sujet, les farines ne sont pas de qualité irréprochable et devraient être soumises à un examen scrupuleux. Certaines altérations pourraient expliquer la plupart de ces phénomènes aussi rationnellement que la contagion de l'exemple.

Je pourrais étendre indéfiniment le récit de ces exemples. Mais je dois me borner. Ce qu'il faut savoir au point de vue pratique, c'est que si les *impressions nerveuses pro-*



*duisent les névroses, les impressions nerveuses les guérissent.*

La foi qui conduit aux pèlerinages profanes et sacrés, la terreur qui bouleverse l'esprit, l'action magnétique, animale ou terrestre, les actions électriques et les fortes émotions morales guérissent la manie, l'hypochondrie, la chorée, les contractures, la paralysie, la mutité et l'aphasie, l'amaurose, etc., d'une façon parfois si étonnante qu'on crie au miracle.

J'en ai rapporté de nombreux exemples dans l'*Introduction de notre Dictionnaire de thérapeutique* et dans ma *Pathologie générale*. Ayez la bonté de les lire. Qu'il me suffise d'insister ici, en terminant, sur celui dont vous venez d'être les témoins.

L'enfant atteinte de chorée monoplégique, couchée au numéro 58, venait de contracter la maladie par contagion nerveuse. Elle a été guérie par la terreur. J'ai dit devant elle en vous parlant qu'il n'y avait qu'un moyen de la guérir, c'était la cautérisation au fer rouge. Je vous ai dit, de façon à être entendu d'elle, toutes les douleurs qu'elle allait éprouver et qui étaient nécessaires pour la débarrasser de son mal. Elle frémissait d'épouvante et pleura tout le jour, mais 48 heures après elle était guérie.

Ce petit miracle thérapeutique n'est pas le seul que j'aie fait dans ma vie. La plupart des autres ont été publiés dans mes livres ou dans les journaux. Je n'en suis pas plus fier pour cela. N'ayant jamais fait de magnétisme ni de médecine occulte et ayant montré dans mon *Histoire des doctrines médicales*, article *Mysticisme médical et théurgie*, l'influence païenne, musulmane, chrétienne, magnétique, somnambulique, mesmérisme, charlatanesque, etc., sur la guérison des névroses, j'attribue à l'action réflexe de l'imagination sur les nerfs tous les miracles thérapeutiques dont on a parlé, dont on parle aujourd'hui et dont on parlera quand nous n'y serons plus. La forme du temple et du joujou pourra varier, les idées du guérisseur, prêtre, physicien, médecin ou charlatan pourront changer, ce sera toujours la même chose. On est nervosiaque selon son



temps, d'après la civilisation dans laquelle on vit, et on guérit par le moyen à la mode : pèlerinage, amulette, exorcisme, eau bénite au moyen âge, magnétisme animal, baquet de Mesmer, acupuncture, électricité, métallothérapie, adamentation au XIX<sup>e</sup> siècle. Voilà les procédés de guérison du nervosisme. Le remède est différent, mais le résultat est le même. Nos hystériques aiment l'or et les métaux précieux, c'est ce qui les distingue de celles du moyen âge qui se contentaient de l'engin du diable.

---

### De la nécrose des os maxillaires consécutive à la stomatite ulcéro-membraneuse.

39. — La stomatite ulcéro-membraneuse que Bretonneau considérait à tort comme une forme de la diphthérie est très fréquente chez les enfants. Il en arrive de très nombreux cas dans mes salles. Ordinairement ils sont isolés et se montrent sur un seul enfant dans une nombreuse famille, ou plus rarement sur deux frères ou sœurs s'il y a eu contagion. Cette maladie est ordinairement bénigne quand elle est traitée convenablement, mais dans quelques cas elle peut produire la gangrène de la bouche et de la face ou seulement la nécrose d'une partie des os maxillaires. Cette dernière complication est peu connue et je vais vous en parler. Voici l'observation :

#### *Stomatite ulcéreuse avec nécrose du maxillaire.*

(Observation recueillie par M. TAURIN.)

La nommée X..., âgée de 5 ans et demi, entrée à l'hôpital le 31 mai 1880, salle Sainte-Catherine, lit n° 16.

Cette malade nous a été présentée hier à la consultation par sa mère; elle se plaint de ce que les gencives de sa fille saignent au moindre contact et qu'il lui est pénible de manger.

Avec le bout d'un porte plume il est aisé de reconnaître que tout le bord alvéolaire antérieur de la mâchoire inférieure est nécrosé, d'un gris noirâtre et très mobile. Le léger contact du porte plume fait en effet saigner les gencives de l'enfant. A la



visite, le lendemain, l'enfant est endormie avec du chloroforme, non pour prévenir la douleur qui est très légère, mais parce que l'enfant est très indocile et se débat vigoureusement et que nous tenons avant tout à faire voir avec quelle facilité on enlève ce séquestre; en effet, le sommeil anesthésique étant complet, à l'aide d'une pince à disséquer le séquestre est saisi par sa partie moyenne, et c'est le cas de dire qu'il est cueilli entre le pouce et l'index entraînant avec lui les deux ou trois incisives qui y sont implantées. Au-dessous on distingue parfaitement les dents inférieures de la seconde dentition, assez solidement fixées dans leur alvéole. Les jours suivants l'enfant ne crie plus et mange convenablement.

Le séquestre était formé du bord alvéolaire de la mâchoire inférieure entre les deux canines.

Le traitement très simple a consisté en lavages au chlorate de potasse. L'enfant est sortie parfaitement guérie.

Quand la stomatite ulcéro-membraneuse est traitée convenablement par le chlorate de potasse à 3 et 4 grammes par jour, elle guérit assez rapidement et sans laisser de traces.

Mais si, par suite de la négligence des parents, on ne s'occupe pas de la maladie et qu'elle se prolonge, il peut en résulter des complications graves. L'une est la gangrène de la bouche si habituellement mortelle et la nécrose d'une portion plus ou moins grande des os maxillaires.

Cette complication n'est pas très commune, car sur les centaines de cas de stomatite que j'ai observés je n'ai vu que quinze fois la nécrose. Le mécanisme de sa formation est tout ce qu'il y a de plus simple. Comme la gencive fait office de périoste, si l'ulcération la détruit dans une grande étendue, toute la partie dénudée se nécrose, et avec le temps fait un séquestre qui se détache et s'élimine entraînant avec lui un plus ou moins grand nombre de dents.

Voici un flacon qui renferme tous les séquestres que j'ai recueillis depuis quinze ans. Il y en a de toutes les dimensions. Les uns ne comprennent que le bord du maxillaire, avec une ou deux dents. Il y en a qui comprennent toute une partie du maxillaire supérieur avec quatre dents. En voici un qui est constitué par toute la branche horizontale



du maxillaire inférieur. L'enfant qui me l'a fourni fut amené par sa mère à la consultation de l'hôpital. Il avait la bouche malade depuis deux mois et on avait négligé de le soigner. Comme il avait beaucoup de peine à manger on me l'amena, et en examinant sa bouche je vis à droite un corps étranger blanchâtre, mobile, que je touchai et qui sans trop d'effort put être enlevé avec une pince à pansement. C'était l'os maxillaire inférieur.

Voici une autre pièce, qui est l'os maxillaire supérieur avec une portion de sa branche montante. Ici, le séquestre était peu mobile et quand je le fis enlever par le chirurgien de l'hôpital, il fallut malgré la mobilité faire un grand effort pour le retirer, et il en résulta un peu d'hémorrhagie. Le lendemain il se déclara de l'ostéite, une fièvre purulente et l'enfant succomba.

Il est rare que ces nécroses des maxillaires consécutives à la stomatite ulcéreuse aient des conséquences aussi fâcheuses que celle que je viens de mentionner. Elles guérissent toujours bien après élimination et il ne reste qu'une brèche irremédiable de l'arcade dentaire, à tout jamais dépourvue de dents.

Le malheur que j'ai cité m'a semblé résulter de l'arrachement prématuré du séquestre que l'on avait cru moins adhérent, et rien de semblable ne serait arrivé, si l'on avait attendu une mobilisation complète.

En somme, la stomatite ulcéreuse négligée amène la destruction d'une portion des gencives, la dénudation des maxillaires dans une plus ou moins grande étendue, la nécrose de ces os, la formation de séquestres qui deviennent mobiles, tombent ou sont enlevés en laissant un vide de l'arcade dentaire.

Pour éviter cet accident de la stomatite ulcéreuse et ulcéro-membraneuse, il faut la traiter dès son début par les moyens appropriés.

Les cautérisations avec le nitrate d'argent, l'acide chlorhydrique, le chlorure de chaux sont délaissées.

Il n'y a qu'une seule et bonne médication à mettre en



usage, c'est l'emploi du chlorate de potasse proposé par Herpin.

On prescrit:

Chlorate de potasse. . . . .	15 grammes.
Miel rosat. . . . .	50 —
Eau de fontaine. . . . .	200 —

Faire dissoudre. — Par petits verres toutes les deux heures.

On peut aussi avec la poudre de chlorate de potasse en mettre quatre fois par jour sur les gencives, mais la potion est préférable.

Si la maladie trop négligée a produit la nécrose, il faut continuer l'emploi des mêmes moyens. Laver la bouche par irrigateur ou par gargarisme avec de l'eau sucrée et phéniquée au 1/1000<sup>e</sup> et attendre que la portion d'os nécrosée se détache, devienne très mobile afin de l'enlever avec une pince.

Si on veut enlever trop tôt le séquestre, on peut avoir des accidents et, comme je l'ai observé, déterminer la mort par infection purulente.

---

### Eternuments réflexes par irritation de l'intestin.

40. — Si extraordinaires que soient les symptômes occasionnés par la présence des vers de l'intestin et de l'irritation qui en résulte, il faut les admettre. Les archives du passé renferment tant de faits de cette nature, et de toute espèce, recueillis par des observateurs consciencieux et dignes de foi, que les plaisanteries de ceux qui nient l'influence des vers sur la production des névroses n'ont aucune portée. C'est sans doute une faute que celle qui consiste à attribuer la plupart des maladies de l'enfance à la présence de vers dans l'intestin, mais c'en est une autre que de ne pas reconnaître la réalité des désordres fonctionnels du système nerveux produits par les entozoaires du tube digestif. Entre ces dé-



négations et ces affirmations de l'ignorance, il y a place pour des conclusions dignes d'une observation intelligente et réfléchie.

J'ai vu trop souvent déjà des convulsions, des paralysies, des spasmes, des amauroses, des névralgies réflexes occasionnées par les vers de l'intestin pour n'y pas croire, et la preuve que je ne me suis pas trompé dans mon appréciation, c'est que l'expulsion des helminthes a été suivie de la guérison des névroses.

Le scepticisme des médecins avait une apparence de raison lorsque l'on ignorait les effets de l'irritation du nerf grand sympathique sur les hyperémies ou sur les ischémies des centres nerveux. Mais aujourd'hui que les actions réflexes sont bien connues, et que les paralysies vaso-motrices ou les spasmes vaso-moteurs ne sont niés par aucun médecin au courant de la science, on s'explique très bien comment l'irritation du nerf grand sympathique de l'intestin produit les névroses.

C'est d'un fait de ce genre qu'il va être question aujourd'hui.

Vous avez au n° 60 de la salle Sainte-Catherine, dans mon service, une jeune fille qui a comme phénomène curieux et intéressant, des éternuments d'une force et d'une fréquence telles que cela constitue une maladie. Quelle est la cause de ces éternuments? Comment sont-ils venus? Comment sont-ils partis? C'est ce que je vais essayer de vous dire.

Voilà d'abord l'observation de la malade telle qu'elle a été prise d'après les symptômes observés dans la salle.

OBSERVATION. — *Eternuments réflexes.*

Vannier, 13 ans et demi, entrée le 15 juillet 1878 au n° 60 de la salle Sainte-Catherine. Service de M. Bouchut.

Cette enfant, qui m'était adressée par le Dr Putel, fils, de Neuilly, avait le ténia depuis cinq ans et a pris une forte décoction d'écorce de grenadier, il y a deux mois, pour le lui faire rendre. Elle en a rendu 17 mètres avec la tête. Elle qui n'avait jamais eu un accident nerveux pendant le séjour du ténia, a été prise huit jours après d'éternuments extrêmement fréquents qui se



reproduisaient à chaque minute et qui étaient surtout fréquents pendant le jour. Ces éternuments revenaient quelquefois la nuit pendant le sommeil et la réveillaient. Elle n'avait aucun mal à la tête, aucune perte de connaissance, ni de convulsions, ni de désordres de la sensibilité.

Ces éternuments sont provoqués par un picotement et un chatouillement du nez.

Parfois ces éternuments avaient une telle fréquence que, répétés de seconde en seconde, il en résultait une impossibilité de respirer et une asphyxie avec cyanose considérable. Depuis six semaines ces accidents n'ont pas changé et ils se sont reproduits à l'hôpital, comme dans la famille.

*Traitement.* — Au creux de l'estomac : *pulvérisation d'éther*; *po-tion avec 0,10 cent. de valérianate d'ammoniaque.*

Les éternuments se sont reproduits pendant deux jours, puis ils ont cessé et l'enfant est sortie de l'hôpital.

Dans ce fait, il y a autre chose que les éternuments, il y a le *prurit* et le *chatouillement*, ou *picotement* du nez qui provoquait la contraction violente et répétée des muscles expirateurs ayant pour fonction de faire passer la colonne d'air des poumons par les narines pour les débarrasser d'une sensation désagréable de corps étranger.

C'était un prurit nasal semblable à celui que le monde étranger à la science attribue à la présence de vers dans l'intestin, seulement ce prurit et ces picotements avaient ici une violence inaccoutumée.

Étaient-ils le résultat d'un ténia de l'intestin? Probablement non, puisque le ténia avait été complètement expulsé huit jours avant l'apparition des éternuments, et qu'ils n'avaient jamais eu lieu pendant cinq ans que l'enfant avait rendu des cucurbitins. Pour qu'ils résultassent de la présence d'un ténia il faudrait que l'enfant en eût deux, ce qui est rare, mais ce qui s'observe quelquefois. Je ne crois pas qu'il en soit ainsi.

Mais alors si ces éternuments ne dépendent pas de l'action réflexe de l'intestin irrité par un ténia, quelle en peut être la cause? Dans mon opinion ils résultent de cette action réflexe intestinale, non par des helminthes qui n'exis-



tent plus, mais par l'écorce de grenadier employée pour le traitement.

On sait en effet que l'emploi de la décoction d'écorce de grenadier est suivie chez quelques malades de vomissements, de crampes d'estomac et de *contracture des extrémités*. J'en ai vu des exemples; or, si l'écorce de grenadier par son action réflexe sur l'intestin peut produire des troubles fonctionnels du système nerveux moteur et amener la contracture, il est possible qu'elle amène le picotement nasal et les secousses convulsives du diaphragme qu'exige l'éternument. Je dis : cela est possible sans rien affirmer, mais il est probable que c'est ainsi que les choses se sont passées chez notre malade.

Dans cette hypothèse, l'irritation intestinale, résultat de l'écorce de grenadier comme l'irritation vermineuse, a produit le picotement nasal, et avec le chatouillement du nez, le besoin des éternuments qui ont été observés.

Ce qu'il y a eu de curieux ici, c'est la violence et la fréquence de ces éternuments. En effet, leur succession était telle qu'il n'y avait pas place pour l'inspiration et que la malade n'avait pas le temps de respirer. Aussi à force de secousses d'expiration sans possibilité d'acte inspiratoire, il y avait suspension d'hématose, coloration bleue asphyxique et pamoison. L'enfant paraissait près de suffoquer et aurait péri si la crise sternutatoire avait persisté plus longtemps.

Maintenant par quels moyens a-t-on pu faire cesser cet état singulier?

Par l'éther et la valériane. J'ai pensé à atténuer la contraction convulsive du diaphragme qui accompagne tout éternument. J'ai prescrit les *pulvérisations d'éther anesthésique* plusieurs fois par jour sur la région épigastrique et j'ai fait administrer le *valérianate d'ammoniaque*. Est-ce à cette médication qu'il faut attribuer le succès obtenu? C'est possible, mais si cela n'est pas, la médication était rationnelle et cela suffit pour justifier son emploi.

---



### De l'anesthésie chloralique dans la thoracentèse chez les enfants.

41. — Un médecin belge a publié récemment une brochure très intéressante relative à l'emploi de l'anesthésie par le chloral dans la thoracentèse chez les enfants.

Ce travail clinique renferme plusieurs observations de pleurésie ayant nécessité la ponction de la plèvre sur l'enfant préalablement anesthésié par le chloral. Ma première impression ne fut pas favorable à ce procédé. Je craignais que le sommeil anesthésique produit chez un enfant atteint de dyspnée pleurétique ne fût dangereux. Mais comme je n'avais pas expérimenté, je m'abstins de porter un jugement définitif et j'attendis. Je me ravisai en présence d'une enfant atteinte de pleurésie qu'il fallut ponctionner. Cette enfant était très impressionnable, avait peur de nos instruments et commençait une résistance qui rendait l'opération difficile.

Il me sembla que l'occasion était propice et je fis donner du chloral. Au bout d'une heure l'enfant était endormie et je fis la thoracentèse avec la plus grande facilité, sans nul inconvénient pour l'enfant qui se réveilla trois heures après.

Voici l'observation :

*OBS. — Pleurésie gauche ; thoracentèse après anesthésie par le chloral.*

Trompeau, âgée de 6 ans et demi, entrée le 21 novembre 1877, salle Sainte-Catherine, lit n° 22, a été atteinte, il y a deux mois, d'une rougeole qui s'est bien passée. Mais elle a continué à tousser un peu, et a été prise, il y a huit jours, d'un point de côté à gauche et en arrière. Pas de diarrhée, ni de vomissements.

A son entrée à l'hôpital, l'enfant est pâle, abattue. Sa respiration est très gênée, fréquente (64 par minute), et saccadée.

A la *percussion*, on constate une matité qui occupe en arrière toute la hauteur du poumon gauche, se prolonge dans l'aisselle et en avant, et s'arrête brusquement sur la ligne médiane, au niveau du sternum. Le côté droit est parfaitement sonore.

A l'*auscultation*, on entend un souffle très intense dans toute l'étendue de la moitié gauche du thorax, en arrière, dans l'ais-



selle et en avant jusque sur la ligne médiane. Respiration normale à droite. — Egophonie très marquée. — Les vibrations thoraciques, d'ailleurs faibles à droite, sont complètement nulles à gauche.

L'impulsion cardiaque est nulle. Il est impossible de découvrir la pointe du cœur. Les bruits de cet organe sont perceptibles au niveau de la région précordiale, mais ils sont très éloignés, et il faut une certaine attention pour pouvoir les entendre. On les perçoit beaucoup mieux dans le côté droit du thorax, mais la pointe ne bat pas dans cette région, pas plus qu'à gauche. Pouls 130. — T. M. 37° ; T. S. 37°,5.

22 novembre. — Sa respiration est toujours très gênée. Mêmes phénomènes stéthoscopiques. La température oscille toujours entre 37° et 37°,5.

23 novembre matin. — Deux grammes d'hydrate de chloral sont administrés à l'enfant. Au bout de vingt minutes, elle s'endort profondément. Une demi-heure plus tard, on procède à la thoracentèse au moyen de l'aspirateur Dieulafoy. L'aiguille est enfoncée dans le cinquième espace intercostal au niveau de la ligne axillaire.

On retire ainsi 390 grammes d'un liquide citrin fibrineux. L'opération est arrêtée, au moment où il commence à prendre une teinte légèrement rosée. Pendant tout ce temps, l'enfant n'a pas fait le moindre mouvement et ne s'est même pas doutée de ce qu'on lui faisait.

A mesure que le liquide s'écoulait, les battements du cœur sont devenus appréciables, et la pointe est revenue occuper sa position normale.

23 novembre soir. — L'enfant a continué à dormir jusqu'à six heures. Elle se réveille un instant au moment de la visite du soir, puis se rendort jusqu'à neuf heures. Elle se réveille alors, après treize heures de sommeil. Elle mange un peu et se rendort pour toute la nuit.

24 novembre. — La respiration a reparu dans les trois quarts supérieurs du poumon. En bas il y a de la matité, et absence complète de murmure vésiculaire.

28 novembre. — Depuis quatre jours, la température s'est un peu élevée, mais elle n'a jamais dépassé 38°. L'enfant est très soulagée et mange bien. La résonnance du côté malade est encore un peu obscure, mais le murmure vésiculaire est revenu dans toute la hauteur du poumon.

6 décembre. — L'enfant est toujours pâle, mais elle mange bien.



A l'auscultation on perçoit quelques frottements. Mais le murmure vésiculaire s'entend partout et le cœur est à sa place. L'enfant est en pleine convalescence, et elle sort guérie au bout de quelques jours.

Dans ce cas l'anesthésie chloralique a donné tout ce que j'ai promis pour elle. Le sommeil anesthésique a permis de faire une opération sans que le malade la sente et s'en aperçoive. C'est comme cela que cela se passe dans les avulsions dentaires et dans les incisions d'abcès chez les enfants : depuis 1867 toutes les petites opérations douloureuses se font ainsi chez les malades de mon service.

Il n'en est pas ainsi chez l'homme qui ne peut supporter le chloral aux doses considérables de 8 et 10 grammes à la fois, qu'on serait obligé d'administrer, si l'on voulait chercher à produire l'anesthésie. Je ne parle donc pas de la thoracentèse faite chez l'homme après anesthésie par le chloral. Il s'agit seulement des enfants.

Or, chez eux, ainsi que je l'ai fait connaître le premier en 1869, le chloral à 2 et 3 grammes, selon l'âge et en une seule dose, est un anesthésique puissant. Je m'en sers tous les jours dans ce but et plus de dix mille cas attestent que ce moyen est bon et sans nul inconvénient.

Mais pourquoi endormir les enfants auxquels il faut pratiquer la thoracentèse?

Dans l'état de gêne respiratoire où ils se trouvent, cela ne peut-il pas avoir de danger? Je le croyais *à priori*, mais le fait précédent prouve que ce moyen est inoffensif.

Pourquoi, dira-t-on aussi, endormir les enfants lorsqu'il s'agit d'une opération aussi simple et aussi peu douloureuse que la thoracentèse par aspiration? C'est là une objection très plausible. Mais quand il faut faire la thoracentèse chez un enfant, et quand il faut la refaire deux, trois, quatre, dix, vingt, trente fois et plus, comme j'ai été obligé de le faire dans des pleurésies purulentes que j'ai guéries, l'opération est très souvent difficile. Les enfants se débattent, lancent des coups de pieds et des coups de poing; il faut trois ou quatre personnes pour les maintenir et on n'y parvient pas. Ils s'agitent, fléchissent la colonne vertébrale du côté à



opérer, de sorte qu'ils rapprochent les espaces intercostaux, font toucher leurs côtes et l'aiguille ne peut passer entre elles.

Si on veut ponctionner, l'aiguille pique les côtes ou les traverse, comme cela m'est arrivé, et cela est très fâcheux.

Pendant l'anesthésie chloralique, l'opération est très facile. Le médecin approche l'enfant endormi et insensible, il opère et retire le sérum ou le pus de la plèvre, enlève son trocart et l'enfant continue à dormir. Au bout de 3 heures, quand il se réveille, il ignore ce qu'on lui a fait, il n'a rien senti et il est débarassé.

---

### Hémiplégie cérébrale atrophique. Épilepsie secondaire.

42. — Quoique la malade qui fera le sujet de cet entretien ne fasse pas partie du service, n'étant venue que pour la visite du matin, l'état qu'elle présente est tellement intéressant, et les renseignements donnés par la mère, si précis, que nous ne saurions laisser échapper un sujet aussi curieux, et aussi instructif sans en parler avec détails.

La nommée Nuncia, âgée de 6 ans  $1\frac{1}{2}$ , est maigre, blanche, pâle. Malade depuis 5 ans  $1\frac{1}{2}$ , elle a, vers l'âge de 6 mois, été frappée subitement pendant le jour d'une attaque convulsive ayant duré 12 heures consécutives, et d'une intensité telle que le médecin appelé à la voir crut devoir passer la nuit auprès d'elle. Ce début est donc évident, incontestable. Cette attaque fut immédiatement suivie d'une hémiplégie droite complète, occupant même la moitié droite de la face avec déviation de la bouche. L'enfant est restée un mois dans un état de somnolence, poussant de temps en temps quelques gémissements, n'ayant ni vomissements, ni constipation, en sorte que le diagnostic méningite commençante a été posé à ce moment.

Peu à peu, la somnolence disparut, et, un mois après, les



mouvements du membre inférieur étaient presque rétablis comme auparavant, mais ceux du bras n'avaient pas encore reparu. C'est d'ailleurs ce qui se passe presque toujours dans les cas semblables. 6 mois après, le bras a commencé à se mouvoir et ces mouvements sont revenus peu à peu jusqu'au jour où nous l'examinons; l'enfant porte bien son bras en avant, en arrière, en haut, dans tous les sens, mais les mouvements coordonnés des doigts sont difficiles. Ce bras est d'ailleurs atrophié, ainsi que la partie du tronc où il s'attache. Le deltoïde est moins gros, le pectoral moins épais, les muscles de l'omoplate plus minces que du côté gauche. La main, de l'apophyse styloïde du radius à l'extrémité du médus, est de 1 centimètre moins longue que du côté opposé. La température appréciée à la main est sensiblement moindre à droite qu'à gauche, aucun trouble de la sensibilité actuellement.

L'examen ophtalmoscopique, difficile à cause du resserrement de la pupille, laisse entrevoir une neuro-rétinite à gauche.

A ces phénomènes d'atrophie, nous devons ajouter des phénomènes généraux, nerveux, intermittents depuis un an: l'enfant est prise d'attaques convulsives avec pertes de connaissance, 1 ou 2 par mois, avec cri initial, pâleur; l'enfant se débat pendant dix minutes; puis apparaît une vive rougeur de la face; ni écume, ni morsure de la langue, on couche la malade et elle dort 12 heures environ. Ce sont donc des crises épileptiformes. Le cri initial très rare chez l'enfant est observé ici, aucun trouble respiratoire, ni circulatoire, pas de diarrhée, ni de vomissements, bonnes digestions.

Cet ensemble de phénomènes est donc composé de deux périodes bien distinctes: 1<sup>o</sup> Convulsion, hémiplegie, paralysie, atrophie; 2<sup>o</sup> Depuis un an, attaques épileptiformes.

Devons-nous chercher un lien entre ces deux périodes? dépendent-elles l'une de l'autre, ou bien sont-ce deux manifestations de maladies distinctes?

Nous affirmons que la seconde période est la continuation de la première, l'hémiplegie et la paralysie survenues subitement, sont les signes extérieurs soit d'une *hémorrhagie*



*cérébrale, soit d'une hémorrhagie méningée, soit d'une paralysie essentielle de l'enfance, soit d'une atrophie musculaire progressive.*

Or, une atrophie musculaire progressive ne s'arrête pas et depuis que les mouvements sont revenus, cette atrophie n'est que relative. De plus, elle devrait siéger des deux côtés du corps, et ici nous n'avons qu'un côté d'atteint.

Une paralysie essentielle de l'enfance surprend généralement pendant le sommeil; pas un petit accès de fièvre sans convulsions initiales, et il y a une diminution très rapide et très complète des muscles du membre frappé.

Est-ce une hémorrhagie cérébrale ou une hémorrhagie méningée? A 5 ans de distance, on ne peut établir que des probabilités. Nous penchons cependant du côté de l'hémorrhagie méningée, en raison de l'extrême rareté de l'hémorrhagie cérébrale des enfants et de la fréquence relative de l'hémorrhagie méningée.

L'attaque épileptiforme, si bien caractérisée actuellement, est-elle consécutive à cet état primitif ou n'a-t-elle aucun rapport avec lui? Elle s'y rattache évidemment. L'épilepsie symptomatique de cause irritative ayant comme point de départ une lésion antérieure guérie; une lésion du système nerveux ne disparaît jamais complètement; autour des tubes nerveux régénérés se sont formées des proliférations conjonctives plus ou moins étendues, c'est autour de ces agglomérations que l'irritation s'est produite.

Chez l'adulte, nous observons l'épilepsie essentielle et l'épilepsie symptomatique; une hémorrhagie cérébrale est souvent suivie, au bout d'un certain temps, d'épilepsie. Rapportant à l'enfant ce qui s'observe dans un âge plus avancé, on peut dire que cette lésion est le point de départ d'une irritation vasculaire convulsive. Il n'y a donc aucune exagération à rapporter la seconde affection à la première. Quelles conséquences peut-on tirer de ce fait:

L'enfant a déjà guéri des accidents primitifs, elle pourra guérir également des accidents actuels, quoiqu'ils soient liés à une lésion organique. La tolérance du cerveau pour les corps étrangers est un fait acquis, les exemples en sont



nombreux. La lésion matérielle peut être comparée à un corps étranger qui, ayant existé sans donner pendant longtemps des signes de sa présence, peut encore dissimuler sa présence.

Cependant, si, chose peu probable, il y avait une tumeur du cerveau en voie d'évolution, les accidents loin de diminuer augmenteraient encore.

Le pronostic n'est pas défavorable, grâce à l'âge de l'enfant, car nous voyons chaque jour des faits vraiment extraordinaires de résistance à certaines affections graves qui ne s'amélioreraient pas chez l'adulte.

Le *traitement* doit être restreint à l'emploi de la belladone, du gelsémium *semper virens*, de l'oxyde de zinc, du bromure de potassium et du bromure de sodium. La belladone est employée sous forme de pilules d'extrait de belladone à 1 centigramme, prises 3 et 4 fois par jour, en augmentant jusqu'à dilatation de la pupille, signe important pour la limite de la dose du traitement. Quelquefois, on en observe une éruption exanthémateuse.

Le *Gelsemium semper virens* a une grande action dans les douleurs périphériques, supprimé presque toujours l'aura epileptica et se donne à la dose de 10 à 15 gouttes de teinture dans un quart de verre d'eau. Après l'absorption, il se produit un léger vertige.

L'Oxyde de zinc qui fait la base des pilules de Méglin, à doses faibles, associé au bromure de potassium, ou seul 0.50 centigr., 1 gr. et 2 gr., 50 gr. en 100 paquets, se donne à la dose de 1 paquet, matin et soir. Il produit des nausées, des envies de vomir très pénibles : le médecin doit alors diminuer la dose et même changer de traitement si ces accidents persistaient.

Le sulfate de cuivre ammoniacal a l'inconvénient d'être trèsémétique, pour peu que l'on dépasse la dose : 0,05 centigr. suffisent largement.

Le bromhydrate de quinine se donne à 0,50 centigr. ou 1 gr., — et en injections hypodermiques, 0,01 centigr., mais c'est un médicament incommode et très coûteux.

Le Bromure de potassium avait des inconvénients autre-



fois, parce qu'il contenait de l'iodure de potassium en certaine quantité, et occasionnait de l'iodisme. Mais depuis que l'emploi s'est généralisé, les pharmaciens s'appliquent à le bien préparer, et on l'obtient pur. On le donne à la dose de 3 gr. en augmentant de semaine en semaine jusqu'à 8 et 9 gr., après quoi l'on redescend, pour remonter s'il n'y a pas d'amélioration.

Un des inconvénients de ces doses élevées est de mettre le malade dans un état de prostration, d'hébétude extrêmes; sans somnolence, mais une grande torpeur. Quelquefois, on observe des éruptions d'acné, mais jamais nous n'avons vu sur l'enfant ces ulcérations graves étendues que l'on observe chez l'adulte.

*Bromure de sodium.* Certaines personnes ne veulent entendre parler en aucune façon du bromure de potassium. En ce cas, donnez aux mêmes doses le bromure de sodium qui a les mêmes qualités.

On peut joindre à ce traitement: l'éther, le chloroforme, la liqueur d'Hoffman, les bains antispasmodiques de valériane. Ce sont des accessoires utiles du traitement. Ici, ma prescription consiste en bains d'extrait de valériane, 5 gr. par bain — et provisoirement l'enfant sera soumise au traitement par le bromure de potassium, 4 gr. tous les jours.

---

#### Revue d'Ophthalmoscopie médicale et de Cérébroscopie pour 1880.

43. — Lorsqu'en 1862, dans la *Gazette des hôpitaux*, je fis connaître qu'on pouvait faire le *diagnostic de la méningite par l'ophthalmoscope*, quelques confrères dirent que ce n'était pas vrai. Plus tard, lorsque les faits se furent multipliés, et qu'il n'y avait plus moyen de suspecter leur réalité, ces bons amis soutinrent que la découverte était allemande. Il est si bon à ce qu'il paraît de déprécier les travaux d'un collègue. Mais toute cette opposition n'a pu



aboutir, la découverte a fait son chemin, elle a trouvé crédit dans toute l'Europe savante. Une communication importante a été faite au Congrès d'Amsterdam par le professeur Becker et la question est au programme du Congrès international de Londres pour cette année. Partout des observations ont confirmé l'exactitude des miennes, et on peut parler d'*ophthalmoscopie médicale* et de *cérébroscopie* sans crainte de rencontrer d'autre contradiction que celle de ceux qui n'ont pas observé, et je n'ai plus à redouter que les plagiat.

Aujourd'hui, je vais vous donner le résultat de mes observations de l'année qui finit; je le ferai à l'aide de projections lumineuses par la lumière oxydrique, et pour vous donner l'ensemble de la *cérébroscopie*, j'ajouterai aux faits particuliers, les lois que j'ai formulées et qui expliquent de quelles manières différentes le fond de l'œil peut être altéré dans les nombreuses maladies cérébro-spinales.

1<sup>re</sup> loi. Toutes les maladies cérébro-spinales qui gênent la circulation cérébrale dans les sinus de la dure-mère et dans les veines méningées, produisent l'œdème du nerf optique, amènent des altérations passives de la papille, de la rétine et des veines rétiniennes, c'est la *névro-rétinite mécanique*. Telles sont les méningites, l'hydrocéphalie aiguë et chronique, les épanchements traumatiques du cerveau, les grosses hémorrhagies cérébrales, etc.

Cette action mécanique résulte de la stase veineuse des sinus et des veines méningées; de la thrombose des sinus; de l'hydropisie de la gaine du nerf optique, et de l'hydrocéphalie qui accompagne la méningite. Un de mes internes, abusant des observations prises dans mon service et publiées sans mon consentement, a voulu s'approprier la théorie de l'hydrocéphalie comme cause de papillite, mais il m'a suffi de montrer le fait indiqué dans mon *atlas d'ophthalmoscopie* pour faire constater le plagiat.

Voici mon texte que je reproduis pour la justification de ces paroles :

« Chez d'autres malades, il y a une hydrocéphalie aiguë ou chronique qui du dedans au dehors comprime le cerveau



dont les circonvolutions sont aplaties contre la boîte crânienne, ce qui arrête en partie la circulation veineuse des méninges et des sinus de la dure-mère, par conséquent la circulation du sinus caveux. (De la rétention du sang veineux dans les veines de la rétine, *page 71.*)

Et plus loin, *page 72* « A la thrombose des sinus et à l'hydrocéphalie, qui par l'obstacle mécanique qu'ils apportent dans la circulation veineuse des méninges, amènent forcément la stase phlébo-rétinienne, il faut ajouter la congestion cérébrale permanente. »

Ces altérations mécaniques de la papille sont ce qu'on appelle l'étranglement papillaire et ce que les allemands appellent papille étranglée.

2<sup>e</sup> loi. — Toutes les tumeurs cérébrales et les encéphalites partielles qui altèrent l'origine du nerf optique produisent une irritation descendante qui gagne la papille et amènent une papillite plus ou moins caractérisée, c'est la *névro-rétinite inflammatoire*.

3<sup>e</sup> loi — Les maladies de la moelle épinière agissent sur l'œil par l'intermédiaire du grand sympathique qui prend ses origines dans la moelle au niveau des deux premières paires dorsales. *Exemple* : la névrite et la sclérose papillaire de l'ataxie locomotrice. C'est la *papillite réflexe*.

4<sup>e</sup> loi. — Toutes les diathèses, syphilitique, tuberculeuse, leucémique ou hémorrhagique, albuminurique, glyco-urique, agissent sur l'œil comme sur les autres organes et déterminent des lésions spéciales de la papille, de la rétine et de la choroïde. C'est la *névro-rétinite* et la *choroïdite diathésique*.

Cette simple énumération, qu'on retrouve plus développée dans mon *Traité de diagnostic* des maladies du système nerveux par l'*ophthalmoscope* de 1864, et dans mon *Atlas d'ophtalmoscopie médicale et de cérébroscopie* de 1876, permet de comprendre comment se forment les lésions du fond de l'œil sur la papille, sur la rétine et sur la choroïde dans les maladies cérébro-spinales.

Je vais vous montrer les faits relatifs à l'étranglement papillaire, puis les névrites inflammatoires par irritation



du nerf optique descendant des centres optiques, puis les papillites réflexes, et enfin les névro-rétinites diathésiques. Je vous indiquerai ensuite l'histologie de ces altérations.

Il y a dans cette revue, 18 cas de *méningite tuberculeuse* et de *méningo encéphalite*; 1 cas de *méningite chronique*; 1 cas de *thrombose cachectique des sinus* de la dure-mère; 1 cas de *diathèse tuberculeuse sans méningite* avec névrite et tubercules de la choroïde; 3 cas de *tumeur cérébrale*; 4 cas d'*idiotie*; 3 cas de *sclérose spinale* avec sclérose papillaire; 1 cas de *vertiges suite d'otorrhée* ayant produit une tumeur au quatrième ventricule; 2 cas d'*hydrocéphalie chronique*, et dans ces observations, 6 exemples de tubercules de la choroïde constatés pendant la vie, et 2 cas d'hémorrhagie de la rétine.

Voici le résumé de ces observations.

*Méningite tuberculeuse. — Névro-rétinite.*

G. Faugouin, âgée de 2 ans, entrée le 7 janvier 1880, morte le 9.

Malade depuis huit jours, avec vomissements, constipation, somnolence, soupirs, et elle arrive avec une hémiplegie droite sans strabisme; le pouls très fréquent, petit et régulier, 136.

Mort le 8. A l'autopsie. Infiltration séro-purulente de toute la pie-mère surtout à la base. Nombreuses granulations miliaires dans la scissure de Sylvius droite; pas de ramollissement ni de lésion corticale; hydropisie considérable des ventricules latéraux sans ramollissement des parois. Thrombose énorme de tous les sinus et des veines méningées surtout à gauche.

Quelques granulations dans les poumons, le foie et la rate.

A l'ophtalmoscope. Double névrite optique, nerf gonflé, rouge, surtout au centre où il y a une sorte d'infiltration sanguine hémorrhagique le long des vaisseaux, contours très distincts. Pas d'exsudat rétinien ni de tuberculose de la choroïde.

*Méningite. — Tubercules de la choroïde. — Névro-rétinite.*

Bernaud, 3 ans, 13 février 1879. Malade depuis six semaines, mais depuis huit jours, somnolence, mal de tête, vomissements, constipation et hier elle a été prise de convulsions avec déviation conjuguée des yeux à gauche et mouvements convulsifs à gauche.

Le matin, les convulsions ont cessé et il reste une hémiplegie faciale droite, sans paralysie des membres.



A l'*ophthalmoscope*. Double névro-rétinite avec exsudation grisâtre, épaisse autour de la papille; nombreux tubercules de la choroïde; veines larges, dilatées, fluxueuses et très nombreuses.

L'enfant est ramenée chez elle par ses parents.

*Méningite tuberculeuse consécutive à une broncho-pneumonie. — Névro-rétinite. — Varices des veines rétiniennes,*

M... (Henry), 5 ans, entrée le 11 décembre 1879 pour une leucorrhée et le 19 janvier 1880 elle a été prise d'une violente convulsion de trois heures surtout à droite, avec déviation conjuguée des yeux à gauche. La convulsion a été suivie de fièvre et de broncho-pneumonie.

Le fond des yeux était remarquable par une forte congestion rouge de la papille, voilant cette partie mais sans cacher les bords.

L'enfant s'est à moitié rétablie, a pu sortir, aller au jardin, mais elle resta triste et amaigrie.

Le 16 février. Elle est prise de vomissements, de douleurs de ventre avec constipation, abattement, somnolence; — pouls ralenti, intermittent. T. variant de 38,2 à 38,5.

A l'*ophthalmoscope*. Double névro-rétinite avec exsudat grisâtre, péripapillaire; dilatation, varicosité des veines et stases sanguines.

Le 26. Deux convulsions surtout à droite et déviation conjuguée des yeux à gauche.

Mort le 27 et à l'*autopsie*, on trouve les sinus gorgés de sang. Sur l'hémisphère gauche, à la convexité, nombreux petits tubercules jaunes isolés de la pie-mère ou réunis en ligne le long des vaisseaux. Infiltration purulente légère de la scissure sylvienne de ce côté, avec de fines granulations tuberculeuses.

A droite quelques granulations à la convexité et dans la scissure, mais les lésions sont infiniment moins prononcées de ce côté que de l'autre. Epanchement considérable de sérosité dans les ventricules latéraux avec ramollissement crémeux des parois.

Névro-rétinite évidente visible à la loupe et caractérisée par une exsudation grisâtre couvrant toute la papille et la rétine avoisinante.

Dans le poumon gauche, de la pneumonie chronique du lobe inférieur; pas de tubercules pulmonaires, ni dans les ganglions, le foie, la rate ou les reins.

*Méningite. — Névro-rétinite avec hémorragie de la rétine.*

Dauvergne, 2 ans, entre le 10 avril 1880 au n° 38, salle Sainte-Catherine.



A eu des convulsions il y a six mois et est malade depuis cinq jours. Vomissements, constipation, somnolence et cris avec soupirs, pouls inégal sans intermittence, 112.

Dans les deux yeux nerf optique gonflé, rouge, aplati, diffus, à contours papillaires effacés et léger œdème péripapillaire. Veines peu dilatées, mais à droite une large hémorragie de la rétine. Mort le 17.

A l'autopsie. Thrombose ambrée des sinus de la dure-mère et des veines méningées, hydrocéphalie dilatant le cerveau et comprimant les circonvolutions qui sont aplaties. Infiltration séropurulente de la pie-mère à la convexité et surtout à la base et dans les scissures où l'infiltration est purulente avec nombreuses granulations du poumon. Pas de tubercules du cerveau. Poumons congestionnés sans granulations. Autres organes sains.

Dans les yeux, œdème de la papille; hémorragie de la rétine; pas de tubercules de la choroïde.

*Méningite. — Névro-rétinite. — Tubercules de la choroïde.*

Hilaire, 6 ans, entrée le 7 avril 1880 au n° 47 de la salle Sainte-Catherine.

Triste et mélancolique depuis trois semaines, vomit tous les jours pendant cinq jours, avec constipation, cris continuels, pas de somnolence, strabisme interne, pouls ralenti, intermittent, 62.

A l'ophtalmoscope. Les deux papilles sont gonflées, aplaties rouges, diffuses, avec exsudats grisâtres autour de la papille, Veines très dilatées.

Morte le 16. A l'autopsie le 17. Thrombose fibrineuse des sinus de la dure-mère et des veines méningées. Circonvolutions aplaties par épanchement énorme des ventricules latéraux; légère infiltration opaline de la pie-mère à la base.

Nombreux et gros tubercules jaune cru dans le cervelet dont deux superficiels qui adhèrent à la dure-mère. Un tubercule petit du pédoncule antérieur. Deux tubercules jaune cru de la protubérance. Les poumons, le foie, la rate, les reins, sont farcis de granulations.

Dans les yeux, œdème de la papille et tubercules de la choroïde.

*Méningite. — Névro-retinite. — Tubercules de la choroïde.*

Marie Peltex, 2 ans, entre le 18 avril 1880, au n° 43 de la salle Sainte-Catherine.



Malade depuis huit jours, avec vomissements, constipation, douleur de tête et cris plaintifs. Pouls 72, irrégulier. T. 38,6.

A l'*ophthalmoscope*. Atrophie pointillée de la choroïde. Névro-rétinite avec exsudat grisâtre externe du côté de la papille. Veines dilatées. A droite deux granulations tuberculeuses.

Le 23. Convulsions du bras gauche et de la face.

Le 24. Résolution générale des membres avec paralysie. Les convulsions n'ont pas continué et l'enfant est morte dans la journée.

A l'*autopsie*. Infiltration purulente légère de la scissure sylvienne gauche et très prononcée dans la scissure droite avec nombreuses granulations tuberculeuses. Epanchement considérable des ventricules latéraux avec ramollissement crêmeux des parois. Pas de tubercule.

Les poumons, le foie, la rate, renferment des granulations tuberculeuses et on constate dans l'œil les petites granulations observées pendant la vie.

*Méningite tuberculeuse, — Névro-rétinite et tubercules de la choroïde.*

Louise Vellette, âgée de 8 ans, entrée le 27 avril 1880, au n° 48. salle Sainte-Catherine, service de M. Bouchut.

Elle a eu une coxalgie avec abcès suivie de luxation du fémur et de guérison. Depuis trois jours elle est malade, sans vomissement, sans constipation, avec cris aigus, douleur de tête et profond sommeil de temps à autre. Pouls fréquent avec quelques intermittences, 112. T. 38,5 — Pas de strabisme ni de paralysie.

A l'*ophthalmoscope*. Du côté droit, la papille est gonflée, un peu diffuse, œdématisée, à bords assez distincts. Veines très larges, flexueuses et nombreux tubercules de la choroïde. — A gauche, papille gonflée, diffuse, avec exsudat grisâtre qui en cache les bords. Veines plus dilatées qu'à droite et nombreux tubercules de la choroïde.

L'enfant succombe au bout de six jours et à l'*autopsie* je trouve dans un seul œil dix-sept tubercules de la choroïde, l'autre a été mis de côté pour études ultérieures. L'enfant avait avec sa méningite une tuberculose générale.

*Méningite tuberculeuse. — Névro-rétinite.*

L. Harlay, âgée de 8 ans, entrée le 7 mai 1880, au n° 12, salle Sainte-Catherine.

Malade depuis 8 jours, sans vomissements, avec de la diarrhée,



somnolence, quelques cris et depuis trois jours elle est sans connaissance. Elle arrive dans le coma, avec du strabisme convergent, quelques convulsions des deux bras et de la raideur avec très grande fréquence du pouls, 128. T. 39,9. Mort le 9.

A l'*ophthalmoscope*. Papilles aplaties, nébuleuses, grisâtres, avec exsudat de même couleur cachant entièrement les bords papillaires; veines tortueuses, larges, dilatées; artères fines à peine visibles.

Mort le 9, et à l'*autopsie* on constate une tuberculose générale des viscères avec méningite généralisée de la base et de la convexité, offrant une infiltration purulente de toutes les anfractuosités des circonvolutions. De plus, nombreuses granulations de la scissure de Sylvius et hydrocéphalie ventriculaire considérable.

*Méningite tuberculeuse. — Névro-rétinite.*

Emma Tourette, âgée de 6 ans, entre le 10 mai 1880, au n° 39 de Sainte-Catherine.

Elle est malade depuis 8 jours, n'a pas eu de vomissement, est constipée, et se plaint de la tête. Elle dort toujours et pousse souvent des cris aigus. T. s. 38,6; m. 37,6, Pouls, 112, sans intermittence. Agitation sans convulsion.

A l'*ophthalmoscope*. Les deux papilles sont gonflées, rougeâtres, un peu aplaties, le bord est diffus, mal circonscrit et couvert par une exsudation grisâtre, ardoisée. Les veines sont nombreuses et largement dilatées.

A l'*autopsie*. Le cerveau est couvert dans la pie-mère d'une épaisse couche de muco-pus le long des anfractuosités des circonvolutions, et de même à la convexité et à la base. Nombreuses granulations tuberculeuses dans les scissures sylviennes. Pas de tubercules cérébraux et hydrocéphalie ventriculaire considérable.

*Méningite tuberculeuse. — Névro-rétinite. — Atrophie pointillée de la choroïde.*

Marie-Jean Petit, âgée de 2 ans, entrée le 29 mai 1880, au n° 51, salle Sainte-Catherine.

Malade depuis quinze jours, vomissements, constipation, somnolence, cris et soupirs. Pouls régulier, 84. Un peu de strabisme convergent.

Le 2 juin. Convulsions générales, contractions des bras et des mains et des poignets qui sont tournés en dehors. Pouls petit, 140.

A l'*ophthalmoscope*. Double névro-rétinite caractérisée par le gon-



flement, l'aplatissement et la rougeur de la papille qui est entourée d'un exsudat gris bleuâtre, peu étendu. Dilatation énorme et multiplication des veines. Choroïdite atrophique pointillée.

A l'autopsie. Cerveau aplati dans les circonvolutions par un épanchement intra-ventriculaire considérable. Infiltration séro-purulente épaissée des scissures de Sylvius et, au fond des scissures; — nombreuses granulations tuberculeuses; pas de tubercules du cerveau. Poumons et reins granuleux. Dans les yeux pas de tubercules de la choroïde et névrite optique avec atrophie de la couche pigmentaire choroïdienne.

*Méningite tuberculeuse. — Névrite optique.*

Sophie Bad..., âgée de 12 ans, entrée le 19 juillet 1880, n° 14, salle Sainte-Catherine, service de M. Bouchut, morte le 20.

Cette enfant sur laquelle on n'a aucun renseignement est apportée dans le coma avec résolution des membres sans hyperesthésie, avec quelques mouvements réflexes. Ventre aplati, respiration suspirieuse inégale, intermittente. Pouls régulier, très fréquent.

A l'ophtalmoscope. Les deux nerfs optiques sont rouges, gonflés, aplatis, sans œdème péripapillaire et avec œdème le long des veines. Pas de stase veineuse, ni de dilatation des veines. Elle meurt le 20.

A l'autopsie le 22. Forte congestion de la substance corticale. Adhérences nombreuses des deux feuillets de l'arachnoïde. Un tubercule de la substance corticale à gauche sur la première circonvolution pariétale. Infiltration tuberculeuse de la pie-mère dans la scissure de Sylvius droite. Rien à la base.

Dans le lobe droit du cervelet, noyaux durs, noirâtres, ecchymotiques, comme s'il y avait eu là, il y a quelques semaines, un épanchement sanguin qui serait en voie de résolution. Pas de tubercules.

Les ventricules latéraux renferment peu de sérosité. Tout le cerveau est un peu ramolli.

*Méningite tuberculeuse. — Névro-rétinite. — Mort.*

Maillard, âgée de 3 ans, entrée le 5 août 1880, n° 41 de Sainte-Marguerite. Malade depuis 4 jours: vomissements, constipation, maux de tête, cris, somnolence, pouls ralenti, régulier, 60. T. 38.5.

A l'ophtalmoscope. Les deux nerfs optiques sont gonflés,



aplatis, rouges, et, sur le bord papillaire, il y a une petite exsudation étroite, gris noirâtre, qui cache le bord. Veines dilatées avec stases sanguines.

A l'autopsie. Infiltration purulente de la pie-mère à la base du cerveau et dans les scissures de Sylvius, avec quelques granulations; hydrocéphalie ventriculaire considérable; stase des sinus et des veines méningées; nombreux tubercules des poumons.

*Hémiplégie gauche. — Méningite. — Encéphalite. — Névro-rétinite.*

L. Duc, 5 ans, 13 janvier 1880, n° 11 Sainte-Catherine. Malade depuis 6 semaines: mal à la tête, pas de vomissements, constipation. Elle est amenée pour une fièvre typhoïde et elle est hémiplégique à gauche, avec absence de réflexe et de sensibilité tactile, avec demi-perte de connaissance. Pouls petit, insensible; respiration embarrassée.

A l'*ophthalmoscope*. Les deux papilles aplaties, blanches au milieu, ont leurs bords tout à fait diffus et marqués par un exsudat grisâtre, ardoisé; veines larges, flexueuses, avec thrombose; pas de tubercules.

Mort le 17 et à l'autopsie, le 18: Thrombose des sinus de la dure-mère avec caillot décoloré caséeux, près du sinus transverse, et thrombose des veines méningées à droite; à gauche dans la dure-mère, ancienne embolie dure ayant laissé son empreinte profonde sur les os du crâne.

Cerveau aplati, comprimé de dedans en dehors par l'épanchement ventriculaire; infiltration séro-opaline purulente de la pie-mère des deux hémisphères, plus marquée à la base et dans la scissure de Sylvius droite; là, la pie-mère était épaissie, infiltrée de granulations; quelques granulations miliaires à la surface du cerveau: aucun gros tubercule, pas de noyau de ramollissement, ni d'encéphalite soit dans les circonvolutions frontales, soit dans le corps calleux et la couche optique; nombreuses granulations dans les poumons, le foie et la rate.

*Méningite tuberculeuse. — Névro-rétinite. — Mort. — Autopsie.*

Clémence Edde, 2 ans, entrée le 4 août 1880, au n° 38 Sainte-Catherine. A eu un frère mort de méningite. Malade depuis 5 jours par vomissements, constipation, somnolence, irrégularités et ralentissement du pouls, 60; plaintes continuelles en dormant.



A l'*ophthalmoscope*. Veines dilatées flexueuses, nerf optique gonflé, aplati, bords cachés par un exsudat peu large gris noirâtre; atrophie pointillée des cellules pigmentaires de la choroïde.

Le 9 août. Convulsion violente de 3 heures, surtout à droite et un peu de contracture à gauche. Les convulsions ont été 5 jours sans reparaitre, puis elles ont reparu pendant 5 jours, une fois par jour, pendant 6 à 8 heures, et elles occupaient surtout le côté droit.

*Mort* le 18 août. A l'*autopsie*, on trouve les poumons remplis de granulations tuberculeuses; le cerveau est infiltré à la base, dans la pie-mère par de la sérosité purulente, et dans les scissures cette membrane offre des granulations tuberculeuses innombrables, surtout à droite; hydrocéphalie ventriculaire considérable et ramollissement des parois des ventricules latéraux; — stase sanguine des sinus et des veines méningées.

*Méningite*. — *Monoplégie droite*. — *Parésie du reste des membres*. — *Névro-rétinite*. — *Tubercules de la choroïde*.

Prévost, 5 ans, 9 août 1880, n° 11 Sainte-Catherine. Malade depuis 3 jours: vomissements, constipation, maux de tête, pouls irrégulier, intermittent, 64.

Depuis 24 heures, monoplégie droite complète et paresse des trois autres membres; obtusion de la sensibilité directe et réflexe, perte de connaissance; déviation des deux yeux à gauche; toux; et râles marqués des deux poumons, avec gêne respiratoire.

*Mort* le 13 et à l'*autopsie*: tuberculose pulmonaire granulée. Dans la tête, veines méningées avec thromboses — hydrocéphalie ventriculaire avec ramollissement des parois; pie-mère avec quelques tubercules miliaires; infiltration purulente de la base, dans les scissures nombreux tubercules de la choroïde.

Nous avons déjà montré les lésions mécaniques d'œdème papillaire compliquant la névrite dans le cours de la méningite. En voici d'autres exemples:

*Méningite tuberculeuse et granulée*. — *Névro-rétinite*.

M..., âgée de 3 ans, entrée le 17 novembre 1880 au n° 25 salle Sainte-Catherine, morte le 22.

Cette enfant, sur laquelle on n'a pas de renseignements, est malade depuis une quinzaine de jours et dort beaucoup en se plaignant sans cesse; pas de vomissements ni de constipation;



elle tousse un peu et sa poitrine laisse entendre des râles sonores; pouls, 96.

A l'*ophthalmoscope*. Les deux papilles sont rouges, gonflées, diffuses, grisâtres sur les bords. Les veines sont très dilatées et les artères peu apparentes; pas de tubercules.

Peu après, l'enfant eut des convulsions générales avec contracture sans strabisme, et elle succomba.

A l'*autopsie*. Thrombose des sinus de la dure-mère et des méninges, hydrocéphalie aiguë considérable. — Méningite suppurée de la base et de la convexité; nombreuses granulations de la pie-mère dans les scissures de Sylvius; les poumons, le foie, la rate sont criblés de granulations miliaires fines; — dans les yeux, pas de tubercules; nerf gonflé et infiltré de sérosité; rien dans la gaine du nerf optique.

*Méningite. — Hémiplégie. — Névro-rétinite. — Varices de la rétine.*

Vidalec, âgée de 11 ans, entrée le 6 décembre 1880, au n° 11 salle Sainte-Catherine, morte le 9. Depuis 15 jours, tristesse et mal de tête; depuis 5 jours, somnolence, vomissements, constipation, cris continuels; on l'amène sans connaissance à l'hôpital avec hémiplégie gauche, persistance de la sensibilité qui est confuse et persistance de la sensibilité réflexe à droite, nulle à gauche; déviation conjuguée des yeux à droite; pouls régulier, 84.

A l'*ophthalmoscope*. Névro-rétinite à gauche avec papille diffuse et suffusion séreuse, linéaire, blanche, le long des veines dilatées, moniliformes, variqueuses, avec stases sanguines.

A droite, œdème moins prononcé de la papille qui est plus nette; veines très dilatées avec stases.

*Mort* le 9 décembre.

A l'*autopsie*. Méningite tuberculeuse de la convexité; infiltration séro-purulente de la pie-mère avec granulations tuberculeuses à gauche dans le haut de la scissure de Sylvius; faible méningite à la base; deux plaques crétacées dures de la pie-mère à la convexité des lobes antérieurs; *cerveau* aplati, comprimé par un épanchement ventriculaire considérable autour des tubercules indiqués; encéphalite rouge, ramollie, de la substance corticale, et diffluence de la substance blanche voisine: *sinus et veines méningées* remplis de caillots gênant la circulation veineuse; quelques tubercules dans le *poumon*.



*Méningite chronique. — Névro-rétinite.*

Louise Tousau, 3 ans. Père et mère bien portants; deux frères bien portants; plusieurs frères et sœurs morts tout jeunes; le frère aîné a eu pendant 6 à 7 ans des crises nerveuses qui ont cessé complètement aujourd'hui.

La petite fille n'a jamais été malade jusqu'au mois de décembre 1879; à cette époque une congestion cérébrale (a dit le docteur); et elle a passé huit jours au lit très accablée, sans avoir jamais perdu connaissance. Depuis cette époque louche davantage, mais elle avait commencé à loucher, il y a 5 ou 6 mois.

Depuis le commencement de février, les accidents actuels ont commencé; la jambe gauche paraît faible; 15 jours après, la jambe droite devient faible aussi.

Il y a dix jours elle a perdu connaissance et, pendant la nuit suivante, crises convulsives qui, depuis lors, se sont reproduites presque tous les jours; depuis la même époque, a perdu presque la parole; ne parle plus que par mots saccadés et brefs.

A l'*ophthalmoscope*. On constate une double rétinite œdémateuse dont l'exsudat grisâtre cache la papille; bon appétit. On prétend que depuis 8 jours elle n'a pas dormi. Dès qu'elle est assoupie, elle est prise de crises dans tous les membres. *Morte* le 1<sup>er</sup> mai.

A l'*autopsie*. Infiltration opaline blanchâtre, laiteuse de la pie-mère à la base et sur le cervelet; pas de tubercules; thromboses décolorées, ambrées, du sinus longitudinal supérieur et des veines méningées à gauche.

*Hydrocéphalie chronique. — Atrophie papillaire.*

Le 27 août 1880 on amène une fille de Boulogne, âgée de 3 ans, née sans difficulté. Depuis un mois, sa tête augmente et est très molle; le front est bombé, saillant, et depuis 8 jours il y a des convulsions générales avec raideur des membres. Elle est nourrie au biberon, pas de diarrhée.

A l'*ophthalmoscope*. Atrophie blanche, nacrée des deux papilles.

*Convulsions. — Idiotie. — Névro-rétinite pigmentaire. — Atrophie cérébrale. — Mort.*

Daugère, 3 ans, entrée le 8 mars 1880, morte le 15 mars, n° 44, Sainte-Catherine. Cette enfant a eu des convulsions pendant plusieurs semaines, à l'âge de 5 mois; puis elle en a eu de nouvelles à diverses reprises, notamment la veille de son entrée. Elle ne



marche pas, ne parle pas, paraissait idiote et criait continuellement. Elle buvait du lait et n'avait jamais mangé. Nouvelles convulsions le 15 mars suivies de mort.

A l'autopsie. La dure-mère est épaissie et soulevée par une couche d'un centimètre de liquide qui la sépare du cerveau atrophie. Cet organe ne remplit pas la cavité de cette méninge. Les sinus sont remplis par un caillot fibrineux, élastique, dur et blanc, se prolongeant dans les veines méningées. Le cerveau pèse 850 grammes.

Toutes les circonvolutions frontales antérieures droites et gauches sont atrophiées, petites, un peu dures, jusqu'au sillon de Rolando. Elles sont ratatinées, moitié moins grandes que celles du lobe pariétal; la substance grise est ardoisée et n'est pas rose comme celle des circonvolutions saines; pas d'hydrocéphalie, ni de tumeur; la pie-mère est considérablement infiltrée de sérum,

Dans l'œil, œdème de la papille dont les bords sont effacés, atrophie pointillée de la choroïde pigmentaire; taches de la rétine.

*Idiotie. — Epilepsie.*

Eugénie Raymond, 16 mois. A eu un écoulement de l'oreille droite non précédé de douleurs aiguës; elle a des crises nerveuses avec pertes de connaissances, ayant débuté avant l'écoulement d'oreille; pendant dix minutes, elle crie et pleure et tout son corps est agité de mouvements convulsifs; dans l'intervalle elle ne reconnaît personne. Au fond de l'œil, atrophie blanche du nerf optique.

*Hydrocéphalie chronique. — Atrophie des nerfs optiques.*

X..., âgée de 6 mois, née d'un père ayant eu des frères hydrocéphales morts en bas âge, venue au monde par le forceps qui contusionna le crâne; bien portante jusqu'à 3 mois. Alors, sans convulsions; après, vomissements, somnolence et strabisme et petits cris, tout cela pendant trois jours; la tête a commencé à grossir, le crâne est ramolli comme du papier, il a 53 centimètres de tour; la vie végétative est excellente, développement régulier, l'enfant tette bien.

A l'ophtalmoscope. Atrophie des nerfs optiques et dépôts de pigment sur la choroïde.

*Tubercule du cerveau. — Méningite. — Tubercules de la choroïde. — Névro-rétinite.*

P. Autriol, 2 ans, 18 juin 1880, entrée au n° 39, Sainte-Cathe-



rine, service de M. Bouchut. Est malade depuis quelques jours, mais on n'a pas de renseignements sur ce qui lui est arrivé. On l'apporte ayant sa connaissance, très irritable, avec une hémiplégie incomplète à droite, même à la face; conservation de la sensibilité générale et réflexe; déviation conjuguée des yeux à droite.

A l'*ophthalmoscope*. Les deux nerfs optiques sont gonflés, rouges, aplatis, presque invisibles et cerclés d'une petite teinte brunâtre. Artères invisibles; veines larges, nombreuses et flexueuses. Du côté droit, large tubercule blanchâtre de la choroïde, (un peu granuleux, saillant et plus clair au centre, deux fois plus large que la papille. Dans l'œil gauche existe un autre gros tubercule blanchâtre, plus éloigné de la papille en dedans d'elle et non recouvert de vaisseaux.

Mort le 25, dans le coma, sans contracture, ni convulsions, avec le même état d'hémiplégie. A l'*autopsie*: les sinus de la dure-mère sont remplis de caillots qui se prolongent dans les veines méningées à droite; les ventricules latéraux sont remplis de sérosité et dilatés; sur l'hémisphère gauche, à la partie externe, près du sillon de Rolando, existe une masse d'infiltration tuberculeuse qui pénètre profondément dans la scissure et s'étend à 4 centimètres de profondeur jusqu'à la partie externe de la couche optique; toute la substance nerveuse à l'entour est rougeâtre, ramollie, piquetée de rouge par l'encéphalite; dans la pie-mère, autour de ce noyau, on constate quelques autres granulations tuberculeuses; dans la scissure sylvienne gauche et dans l'espace interpédonculaire, infiltration purulente; rien dans la scissure droite.

Dans chaque œil existe un gros tubercule de la choroïde, ayant 3 millimètres de diamètre et faisant une saillie considérable.

Les poumons sont remplis de granulations tuberculeuses.

*Tumeur cérébrale. — Névro-rétinite.*

L..., âgé de 4 ans, vu à Calais, le 29 novembre, avec le Dr Waranghem. Est malade depuis deux mois; son humeur a changé; la marche est devenue singulière, un peu difficile, et la parole s'est ralentie. Un jour il a dit : *Je ne vois plus clair*, et cela a passé au bout d'une minute.

A part cela, pas de vomissements, ni de constipation; peu d'appétit; aucun trouble de la circulation ni du pouls; pas de cépha-



lalgie, ni de somnolence, ni de troubles sensoriels ; conservation des réflexes tendineux.

A l'*ophthalmoscope*. Dans les deux yeux, la papille est gonflée, aplatie, grisâtre, avec exsudation blanche péripapillaire, cachant les bords de la papille ; veines dilatées avec stases sanguines ; artères amincies ; pas de tubercules de la choroïde ; pas de troubles visuels.

*Tumeur cérébrale. — Granulie. — Atrophie papillaire commençante.*

Brouchon, 3 ans, 16 février 1880, n° 47, arrive sans renseignements. Depuis longtemps, elle a un renversement de la tête en arrière sans convulsions, ni paralysie, ni perte de connaissance et de sensibilité.

Elle boit beaucoup, ne vomit pas, va à la selle régulièrement ; toux fréquente, râle sous-crépitant des deux côtés de la poitrine.

A l'*ophthalmoscope*. Commencement d'atrophie papillaire blanche nacrée, dans la moitié interne à droite ; veines peu dilatées.

Cataracte à gauche. Mort le 29 février ; opposition à l'autopsie.

*Pneumonie chronique. — Cachexie. — Thrombose cachectique des sinus de la dure-mère. — Névro-rétinite.*

R. Lemeunier, âgée de 20 mois, entre le 4 février 1880, n° 34, Sainte-Catherine. Elle a eu des convulsions il y a 3 mois, pendant 6 jours, dans le cours d'une pneumonie ; puis, il y a quelques jours, les convulsions ont reparu tous les jours pendant plusieurs heures. Dans l'intervalle elle paraît dormir et reste assoupie. Elle arrive en état convulsif ; elle a une déviation conjuguée des yeux à gauche ; la tête tournée à droite ; les mouvements convulsifs sont surtout à droite, mais il y en a un peu à gauche. Dans d'autres crises, les convulsions avaient surtout lieu à gauche.

A l'*ophthalmoscope*. Atrophie pointillée de la choroïde ; nerf optique gonflé, aplati, diffus par un œdème qui s'étend sur les bords, en masque le contour et s'étend sur la rétine voisine ; veines larges et gonflées.

L'enfant reprend connaissance, a de la fièvre et tousse beaucoup ; le 7 nouvelle convulsion.

Mort le 8 février ; et à l'autopsie : broncho-pneumonie chronique, sans tubercules. Dans le cerveau, thrombose ambrée, dure des sinus longitudinal et transverse ; thrombose des veines méningées surtout à gauche ; pas de lésions corticales ni de tubercules de la pie-mère ou du cerveau ; hydrocéphalie aiguë énorme.

Les organes du ventre tous sains, sans tubercules.



*Tuberculose. — Tubercules de la choroïde — Névro-rétinite.*

Adèle Wolff, 3 ans, entre le 25 janvier 1880, n° 34. Malade depuis six semaines; père phthisique; toussé beaucoup, est très gênée à respirer, souffrant de la tête, ne mangeant pas, sans vomissements, avec constipation et dépérissement notable.

L'enfant a eu avant-hier une forte convulsion pour laquelle on l'amène à l'hôpital.

Tout le sommet du poumon gauche est le siège d'un souffle bronchique avec bronchophonie.

L'enfant a toute son intelligence, pas de paralysie, et il ne lui reste rien de sa convulsion.

A l'*ophthalmoscope*. Double névro-rétinite; exsudat grisâtre ardoisé, cachant les bords de la papille; nombreux tubercules de la choroïde.

L'enfant est morte le 31 sans nouvelles convulsions, et ayant gardé son intelligence jusqu'au dernier moment.

A l'*autopsie*. Granulations miliaires opaques des poumons, du foie, des reins et de la rate; tubercules des ganglions bronchiques; pas de méningite ni d'hydrocéphalie ventriculaire; granulations tuberculeuses de la scissure de Sylvius droite et quelques granulations à la convexité; cinq granulations *tuberculeuses de la choroïde* à droite; l'œil gauche n'a pas été ouvert afin d'être étudié plus tard après durcissement.

*Sclérose spinale. — Tremblement des membres. — Paraplégie incomplète. — Atrophie papillaire commençante. — Hémorrhagie de la macula.*

Maria Rollin, âgée de 11 ans, entrée le 26 mai 1879 au n° 26 de la salle Sainte-Catherine, service de M. Bouchut. Malade depuis 6 mois: trébuche et tremble en marchant; tremble des mains lorsqu'elle veut prendre un objet; avance même les yeux fermés, tombe parfois du côté droit qui s'affaiblit; mais pas de perte de connaissance, de convulsions, de contracture, d'anesthésie, ni de fourmillements cutanés; pas de céphalée. Elle voit et lit de grosses lettres à 20 centimètres, ni plus près ni plus loin. Son champ visuel est normal. Elle n'a aucun trouble de la circulation ni du poulx, ni des voies digestives.

A l'*ophthalmoscope*. Atrophie blanche verdâtre, nacré, brillante, de la moitié interne de la papille droite, dont la moitié externe est encore un peu rosée, mais diffuse.

Veines très minces et fines; — à gauche, lésion analogue, mais



beaucoup moins avancée. Au centre de chacune des macules, il y a une petite hémorrhagie.

L'enfant est encore dans les salles.

*Sclérose cérébrale. — Sclérose papillaire. — Atrophie pointillée de la choroïde.*

A. Pitou, 2 ans, entrée le 9 décembre 1880 au n° 46 de Sainte-Catherine. A eu, à l'âge de trois semaines, des convulsions générales qui ont duré plusieurs jours et, après ces convulsions, il est resté une contracture des extrémités qui dure encore. Elle est caractérisée par la raideur des doigts courbés en griffes et par la flexion des poignets. Au membre inférieur, c'est une raideur prononcée de la jambe sur le pied. L'enfant ne voit pas les objets extérieurs. Elle mange bien et ne vomit pas.

A l'*ophthalmoscope*. Les deux papilles sont absolument blanches, verdâtres, nacrées et brillantes. Les vaisseaux sont très fins et il y a une atrophie générale pointillée des cellules pigmentaires de la choroïde.

*Sclérose spinale ascendante. — Tubercules de la choroïde. — Sclérose de la papille et amaurose.*

Le 3 décembre 1880 on amène dans la salle Sainte-Catherine, non pour le faire admettre à l'hôpital, mais pour consulter, on amène, disons-nous, un jeune garçon âgé de 12 ans. Les parents nous apprennent qu'il a eu la coqueluche à l'âge de 2 ans, coqueluche qui semble avoir été particulièrement grave. L'enfant n'a jamais marché complètement, c'est-à-dire que, se soulevant avec une peine extrême, il ne se tenait guère que sur l'extrémité des pieds. A 4 ans, paraplégie avec contracture ; l'intelligence qui était alors normale commence à décroître d'une manière sensible. La contracture gagne bientôt les membres supérieurs et le cou. Jamais de convulsions ni de méningite. Les fonctions digestives ont toujours à cette époque été en bon état, ainsi que celles des poumons et du cœur.

Les quelques mots dont il se servait encore ont disparu ; depuis 2 ans le malade n'émet que quelques sons gutturaux ; il nous présente enfin l'état suivant :

Pelotonné sur lui-même, les cuisses fléchies sur le bassin et appliquées contre la paroi abdominale, la jambe fortement fléchie sur la cuisse et en contact avec sa face postérieure, le pied contracturé, et étendu sur la jambe ; les bras collés le long des



parois du thorax, les avant-bras fléchis sur le bras et également appliqués à la poitrine, les poignets fortement fléchis et en contact avec les épaules, la main droite en pronation, la pointe des doigts tournée vers le sternum, la main gauche au contraire dans la supination forcée, les doigts tournés directement en dehors du bras. Toutes ces parties sont contracturées, et lorsqu'on essaye de les mouvoir, ce qui est assez difficile, l'enfant qui ne peut pas crier, ni pleurer, semble souffrir cependant, car une vive rougeur apparaît sur sa face. Cette contracture ne cesse jamais même pendant le sommeil, sauf celle du cou qui se penche alors en avant.

Les pupilles sont dilatées, la vision abolie ; l'ouïe paraît faiblement conservée ; la sensibilité cutanée très obtuse ; l'intelligence nulle ; l'enfant ne donne aucun témoignage de négation, ni d'affirmation aux questions très simples qui lui sont adressées à haute voix. La douleur seule, encore faut-il qu'elle soit assez vive, colore sa figure.

Il ne peut se nourrir que d'aliments semi liquides ; les digestions sont bonnes, mais les évacuations des matières fécales et des urines sont involontaires.

A l'*ophthalmoscope*. Les papilles sont blanches, nacrées, très nettes ; les veines et artères extrêmement fines. Dans l'œil gauche, en dedans de la papille, une granulation blanche, grosse comme une tête d'épingle, traversée par un vaisseau extrêmement délié et quise trouve au devant d'elle. Dans l'œil droit, même atrophie papillaire, même diminution des vaisseaux. En dedans de la papille, plusieurs granulations blanchâtres au nombre de sept, très rapprochées les unes des autres.

Tous les traitements ont été essayés sans succès : l'électricité seule a été employée, mais abandonnée assez promptement.

*Vertiges par otorrhée. — Névro-rétinite optique. — Hémorrhagie de la rétine.*

L. Choisy, 12 ans, entrée le 9 janvier 1880, au n° 58, Sainte-Catherine. Malade depuis le mois de 7 septembre 1879. Prise de douleur de tête et d'oreille gauche suivie d'écoulement purulent qui n'a pas cessé aujourd'hui. Elle a une douleur de tête persistante à gauche et depuis quelques jours voit confusément, mais elle a continué à faire des chemises jusqu'à il y a 8 jours.

Quand elle est debout, elle a des vertiges intermittents qui, sans lui faire perdre connaissance, la feraient tomber et lui donnent un



mouvement de rotation dans la tête à gauche. Elle marche mal ; les jambes sont lourdes, sans picotement réflexe du genou conservé ; la peau est sensible à la piqure, mais le réflexe de la plante du pied a disparu. Bon appétit, pas de vomissements, un peu de constipation, pouls régulier à 80.

A l'*ophthalmoscope*. Les deux papilles sont gonflées, rouges ; les bords sont cachés par un exsudat grisâtre radié ; les veines paraissent interrompues et il y a çà et là de petites hémorrhagies irrégulières, sans granulations blanches.

Pas d'albuminurie. Les hémorrhagies se sont résorbées, puis il s'en est fait d'autres et le fond de l'œil a changé d'aspect d'une semaine à l'autre.

Le 1<sup>er</sup> mai. Il n'y a plus d'hémorrhagies depuis un mois, et le nerf optique est couvert par un exsudat grisâtre qui cache les contours papillaires et les fait disparaître entièrement. Cet exsudat s'étend assez loin sur la rétine. Les veines sont dilatées et les artères peu visibles. La vision est conservée, et, à 25 centimètres, elle lit d'assez petits caractères d'imprimerie.

Le 15 mai. Même état, sauf l'altération de la vision, et l'enfant ne peut plus lire.

Depuis le 20 mai l'enfant est prise, de temps à autre, de convulsions avec perte de connaissance ; puis, après cela, de syncopes sans convulsions, et elle meurt le 22 août.

A l'*autopsie*. Nécrose du rocher gauche laissant intacte la dure-mère et la fosse temporale moyenne.

Hydrocéphalie considérable étendue à 2 centimètres du lobe frontal et du lobe occipital, de façon à donner 18 centimètres de longueur aux ventricules latéraux.

Sur le plancher du 4<sup>e</sup> ventricule et dans le lobe moyen du cer-velet, une tumeur mollassse, crémeuse, blanchâtre, grosse comme une noix et occupant l'origine du nerf auditif qui est détruite. Cette tumeur étudiée au microscope a paru être un sarcome angiolithique. Les tubercules quadrijumeaux et la bandelette des nerfs optiques sont ramollis.

Le fond de l'œil présente un nerf optique infiltré, diffus, avec exsudat grisâtre rétinéux.

Dans toutes ces observations de maladies cérébrales et spi-nales, entrées successivement dans le service, nous voyons que, d'une façon constante, on a constaté des altérations du nerf optique, de la rétine ou de la choroïde. Voilà pour le



fait et pour la coïncidence. Cela établit, à n'en plus douter, que toutes les maladies cérébro-spinales produisent des altérations du fond de l'œil par lesquelles on peut préciser le diagnostic. C'est ce que j'ai appelé Cérébroscopie, parce que c'est là une manière de voir ce qui se passe dans le cerveau.

L'examen des faits que je viens de lire ne laisse place à aucun doute, et si on ajoute ces faits aux 1,200 observations que j'ai recueillies depuis 18 ans que je m'occupe de ce sujet, on verra qu'il y a dans l'emploi médical de l'ophtalmoscope imaginé en France une méthode nouvelle de séméiotique pour l'étude des maladies du cerveau. Désormais, par l'ophtalmoscope, les cavités crânienne et spinale sont ouvertes à l'étude, comme par l'auscultation a été ouverte l'étude des organes cardiaques et pulmonaires.

---

**Localisations cérébrales. — Trente cysticerques du cerveau sans symptômes ; fièvre typhoïde adynamique ; mort.**

44. — X..., âgée de 14 ans, entrée en décembre 1880, morte le 4 janvier 1881. Cette fille pubère, bien développée, très forte, réglée depuis un an, était au couvent, travaillait bien et ne présentait rien de bien particulier. Elle est malade depuis neuf jours et a de la fièvre avec courbature, mal à la tête, surdité, somnolence, coma sans délire, langue sèche, noirâtre, soif fréquente, ventre légèrement ballonné, couvert de taches lenticulaires et diarrhée abondante avec douleur iliaque droite. Elle tousse beaucoup, a la respiration très fréquente et des râles muqueux sous-crépitaux dans les deux poumons, du haut en bas, même sous les clavicules.

Ces symptômes ont continué en s'aggravant malgré le vin, le quinquina, les bouillons, les lavages à l'eau froide, les lavements froids, et elle a succombé par l'asphyxie sans paralysie ni convulsions.



A l'*ophthalmoscope*, l'examen fait tous les jours à cause du coma permanent nous a permis de constater une double névro-rétinite caractérisée par le gonflement du nerf optique aplati, rouge, congestionné, avec contours voilés par un exsudat séreux, opalin, blanchâtre et des veines rétinienne nombreuses très dilatées.

*Autopsie.* — Le cerveau paraît fortement congestionné. Les veines de la pie-mère et les veinules sont gorgées de sang ainsi que le réseau capillaire. A la surface des hémisphères et à leur base, on voit çà et là, entre les circonvolutions, sous la pie-mère et visibles à la surface du cerveau, de petits kystes hyalins, transparents, jaunâtres, remplis de liquide transparent avec point jaune opaque sur la paroi. Ce point est dû à la présence du cysticerque.

Ces kystes ont le volume d'un gros pois et d'une petite noisette. Ceux de la surface sont légèrement adhérents à la pie-mère mais non à la substance corticale, et on peut les énucléer facilement. A l'intérieur du cerveau, il y en avait un dans le corps strié et un dans la couche optique. J'en ai trouvé un *tout à fait libre* dans le quatrième ventricule, près de l'ouverture supérieure et la substance nerveuse était saine. C'étaient des cysticerques, car j'en ai fait l'étude au microscope. Ils étaient au nombre de 30 dans les parties que j'ai examinées, mais il y en avait bien davantage, sans doute, car j'ai conservé tout l'hémisphère droit sans l'ouvrir.

Les *poumons*, le *foie*, la *rate*, les *reins*, ne renferment aucun kyste semblable.

Au point de vue de la fièvre typhoïde, l'*autopsie* a montré les lésions caractéristiques de cette maladie. Le tiers inférieur de l'intestin grêle, y compris la valvule cæcale étaient malades. On y trouvait la muqueuse rouge, gonflée, couverte de nombreuses arborisations capillaires. Çà et là de nombreux follicules isolés, saillants, durs et très rouges; d'autres avec une petite ulcération à bord rouge, en voie de réparation; d'autres largement ulcérés, détruits, forment des ulcérations de 1 à 2 centimètres au fond desquelles on voit la tunique musculaire de l'intestin. Plus bas, en se



rapprochant de la valvule, on voit des plaques allongées, saillantes, livides, noirâtres, grumeleuses, couvertes d'ulcérations confluentes, rapprochées les unes des autres, très inégales, à bord rouge brun en voie de réparation. Sur la valvule iléo-cæcale d'un brun rouge noirâtre, un grand nombre d'ulcérations d'inégale dimension et en voie de guérison. Rien dans le gros intestin. Les ganglions mésentériques sont très gonflés, très nombreux, rouge noirâtre, ramollis.

Dans les deux *poumons*, il y a une congestion générale avec d'innombrables noyaux de pneumonie vésiculaire et lobulaire à différents degrés d'évolution. Le *cœur* renferme une masse de caillots mous noirâtres. Le *foie* est volumineux, noir, gorgé de sang. La *rate* est grosse, noirâtre, un peu ramollie, et les *reins* très gros sont livides, violacés, fortement hyperémiés.

*Réflexions.* — En laissant de côté, chez cette malade, tout ce qui concerne la fièvre typhoïde grave adynamique à laquelle elle a succombé, parce que cela n'a rien qui ressorte des cas habituels, il n'y a qu'un point intéressant à étudier, c'est celui qui concerne les *cysticerques du cerveau*.

J'en ai déjà vu bien des exemples et je les ai publiés dans mon *Traité des maladies de l'enfance*. Dans aucun cas je ne les ai reconnus pendant la vie des malades. C'est le hasard des autopsies qui me les a fait découvrir, et on peut dire sans crainte d'être démenti qu'il n'y a pas chez l'homme de symptômes certains des cysticerques du cerveau. Ici, les choses se sont passées comme précédemment. Des cysticerques en très grand nombre ont pu se développer et séjourner à la surface du cerveau, dans les circonvolutions frontales gauches, dans le corps strié, dans la couche optique, sur la capsule interne, dans le quatrième ventricule, sans donner signe de leur présence. Ils n'empêchaient pas l'enfant de faire ses études, de faire du calcul, de l'histoire et de la géographie; ils n'ont produit ni convulsions, ni paralysies et, sans une mort accidentelle par fièvre typhoïde grave, on ne les eût pas encore découverts. En présence de ce fait et de tant d'autres, que deviennent les prétentions



de ceux qui parlent de localisations cérébrales possibles? et que signifient ces affirmations qui ne soutiennent pas le contrôle de la clinique indépendante? Il n'est pas d'année où les autopsies ne nous montrent, chez les enfants, des faits de kystes ignorés et de tumeurs latentes du cerveau et du cervelet, c'est-à-dire des lésions graves sans troubles fonctionnels du mouvement et de la sensibilité. Si les faits publiés, qu'on a recueillis chez les adultes et chez les vieillards sont vrais, ce dont je ne veux pas douter, ils n'ont pas leurs semblables chez les enfants. C'est tout ce que je veux dire, et rien de plus. Chaque âge a sa manière de sentir, et ce qui est exact dans certaines conditions d'âge et de développement ne l'est peut-être pas dans des conditions d'âge différent.

Quoi qu'il en soit, si un cerveau garni de 30 cysticerques dispersés dans les parties importantes n'a engendré aucun trouble fonctionnel appréciable, la fièvre typhoïde grave qui a mis fin aux jours de la malade a produit ses effets habituels.

Elle a produit un faible délire et du coma en rapport avec une congestion cérébrale énorme et une stase veineuse considérable. Ces phénomènes avaient attiré notre attention et nous avaient engagé à faire l'examen ophtalmoscopique. Il en est résulté la découverte d'une névro-rétinite œdémateuse très évidente qui nous fit admettre l'existence d'une congestion cérébrale assez forte pour mériter le nom de méningite typhoïde. C'était exact. Il y avait dans le cerveau une stase veineuse qui expliquait très bien l'œdème papillaire et rétinien constaté pendant la vie.

Ce fait, à ce point de vue, confirme donc pleinement ce que j'ai indiqué dans mon *Atlas d'ophtalmoscopie médicale et de cérébroscopie* sur l'existence de la *méningite typhoïde* dans les fièvres de ce nom, lorsqu'elles offrent la forme ataxique et sur l'importance qu'il y a de rechercher dans l'œil, par l'ophtalmoscope, l'existence de cette complication. De même qu'on ausculte la poitrine dans les fièvres typhoïdes pour apprécier le degré de la congestion pulmonaire et de la pneumonie hypostatique, de même on



doit, s'il y a du délire, examiner le fond de l'œil, pour connaître quel est l'état du cerveau et des méninges. De cette manière seulement on arrive à se rendre compte, sans faire d'hypothèses, de l'état des organes intérieurs.

---

### De la guérison des vomiques chez les enfants.

45. — A tout âge les *vomiques* sont rares. Elles s'observent chez les enfants, comme chez les adultes, j'ai pu en étudier un certain nombre, que je puis réunir au fait de la salle Sainte-Catherine n° 20, qui vous présente une vomique de gangrène pulmonaire actuellement guérie et encore sous vos yeux. Je vais vous parler de cette maladie des poumons. Ce sera l'objet de la leçon d'aujourd'hui.

Les vomiques sont des crachements subits de pus en quantité considérable. C'est une expectoration bronchique et non pas un vomissement comme le mot *vomique* pourrait le faire croire.

Il y a les vomiques pulmonaires, phlegmoneuses ou tuberculeuses, et les vomiques pleurales. Ce sont les plus communes. Quant aux vomiques dues à des abcès simples ou hydatiques du foie, ou de la colonne vertébrale, qui cheminent vers le poumon, ulcèrent la plèvre et s'ouvrent dans les bronches, elles sont infiniment plus rares et ce n'est pas la peine d'en parler ici.

Les enfants chez lesquels s'observent des vomiques sont des pneumoniques, des pleurétiques, des tuberculeux, des hépatiques ou des sujets atteints d'abcès vertébraux ou péri-néphrétiques.

Les vomiques de la pneumonie succèdent à la pneumonie aiguë terminée par suppuration et abcès ; à la pneumonie caséuse terminée par abcès gangréneux, c'est le cas de notre malade ; à la pneumonie causée par un foyer d'hydatides, c'est le cas d'un malade que j'ai vu avec le Dr Franquet et dont je vais rapporter l'observation.



Ces vomiques sont caractérisées par l'expectoration abondante de pus, inodore ou fétide, avec lambeaux gangréneux, infects, mêlés de sang ou avec des lambeaux membraneux d'hydatides.

Elles sont moins abondantes dans les vomiques pulmonaires que dans les vomiques pleurales ou hydatiques, d'où la nécessité de les distinguer les uns des autres et de ne pas s'en tenir au *symptôme vomique*, qui ne précise rien et qui n'est pas plus un diagnostic que le symptôme vomissement ou diarrhée.

Les *vomiques pulmonaires* sont celles qui succèdent à l'abcès d'une pneumonie aiguë, à un abcès hydatique du poumon, à une pneumonie qui se prolonge et qui prend le caractère d'une maladie chronique, ou à une pneumonie caséuse ramollie. Dans le premier cas, les symptômes de résolution ne sont pas nets, et bien que l'expectoration ait à peu près cessé, il persiste un petit état fébrile dont on peut se rendre compte et qui accompagne la formation de l'abcès. C'est alors que les enfants crachent du pus strié de sang en plus ou moins grande quantité, ou bien, comme cela est arrivé à la malade qui est dans mon service et qui va sortir guérie, il y a une expectoration noirâtre fétide gangréneuse et purulente, signe d'*abcès gangréneux du poumon*.

Voici l'observation :

OBSERVATION I. — *Vomique gangréneuse. — Pleuro-pneumonie.*

N° 23, Sainte-Catherine, service de M. Bouchut, Darhnis, 14 ans, entrée le 21 octobre 1878, est sortie le 17 mars 1879. Cette enfant, maigre et très pâle, toussait depuis dix ou quinze jours avant son entrée à l'hôpital; elle s'était couchée depuis le 19 avec fatigue, céphalalgie, inappétence, pas de douleur dans la poitrine.

22 octobre. Le diagnostic porté est une pleurésie du côté droit caractérisée par la fièvre, une oppression peu prononcée, de la matité en arrière, depuis la base de la poitrine jusqu'à l'épine de l'omoplate, absence du bruit respiratoire et du souffle à la partie antérieure au devant du mamelon. Du reste l'enfant paraît être peu sérieusement malade. Elle tousse très peu.



Le 26, l'état général est mauvais. 120 pulsations, 52 respirations, T. 38,7. Toux peu fréquente, matité en arrière jusque dans la fosse sus-épineuse, murmure respiratoire faible dans la même étendue, souffle à la partie antérieure. Pas de vibrations thoraciques mais pas plus à gauche qu'à droite.

Depuis la veille au soir, la malade a une expectoration très abondante, noire et d'une odeur gangréneuse, l'haleine est également fétide, d'une odeur caractéristique.

Le 28, même état. L'expectoration noire et fétide continue; souffle en avant de la poitrine, au niveau du sein, que l'on retrouve en arrière dans la fosse sous-épineuse.

Le 31, état général très mauvais. Dyspnée 60 respirations, fièvre intense, 132 pulsations, 39°.

L'examen du sang donne 4,619,000 globules rouges.

— — — 2,790 globules blancs.

7 janvier 1879. État général peu modifié en apparence, fièvre. 120 pulsations, dyspnée. L'enfant ne peut garder la position couchée.

Matité et absence du murmure respiratoire à droite, souffle intense à la partie antérieure, presque net en arrière.

L'expectoration a beaucoup diminué. Les crachats n'ont presque plus d'odeur.

Le 15, état général très bon, pas de fièvre. Respiration facile. Pas d'expectoration, la fétidité de l'haleine a disparu.

Persistance de la matité en arrière dans le côté droit de la poitrine.

Murmure respiratoire faible en arrière à la base du poumon.

Souffle persistant en avant, seulement au-dessous du sein. La malade ne tousse pas.

1<sup>er</sup> février. La malade paraît être complètement guérie. Plus de fièvre, respiration facile, appétit complètement revenu. L'enfant se lève et circule dans les salles, ne tousse plus autant. La figure est mince, très pâle.

Dans la fosse sous-épineuse persistent la matité et la faiblesse du murmure respiratoire.

Le 15, les traces de la pleurésie persistent seules, matité, faiblesse du murmure respiratoire.

L'enfant toujours très pâle se trouve revenue à son état normal.

Voici d'autres faits relatifs à des vomiques d'abcès pulmonaires, suite de pneumonie aiguë.



OBSERVATION II. — *Vomique, suite de pneumonie.*

Un jour, je fus appelé par le Dr Radou près de la petite fille d'un négociant de la rue d'Aboukir qui était à la fin d'une pneumonie aiguë. Elle était dans un état fort grave, mais il se fit une abondante expectoration de pus sous forme vomique, et au bout de 15 jours, l'enfant était guérie. On n'employa comme médication que du kermès, de l'oxyde blanc d'antimoine, des vésicatoires volants sur le thorax et une bonne nourriture. J'ai suivi cette enfant pendant vingt ans. Elle est aujourd'hui mariée et ne s'est jamais ressentie de son accident.

En voici un autre exemple :

OBSERVATION III. — *Vomique, suite de pneumonie.*

Une petite fille d'un riche entrepreneur de pavage, M..., âgée de 4 ans, rue de Montreuil, fut prise de pneumonie. La maladie traînait un peu en longueur lorsqu'un jour, au moment de ma consultation, on me montra du pus blanchâtre crémeux qu'elle venait de rendre en toussant. Il y en avait une bonne cuillerée. Pendant trois jours elle continua de cracher du pus en petite quantité, puis la fièvre cessa et l'enfant entra en convalescence. Elle a guéri et je l'ai revue en très bonne santé dans les années qui ont suivi. Sept ans après cet accident, il ne lui était rien arrivé du côté de la poitrine.

Dans le second cas, les malades restent malades pendant plusieurs mois, conservant des symptômes d'induration pulmonaire qu'on pourrait croire dus à des tubercules; mais un jour arrive le crachement d'une énorme masse de pus avec ou sans lambeaux membraneux, et cela dure jusqu'à la guérison ou la mort (Voir l'observation IV). Plus loin se trouvent des exemples suivis de guérison.

Je fus un jour appelé près d'un jeune garçon de 12 ans, fils d'un ingénieur en chef des ponts et chaussées, qui avait une pleurésie depuis deux mois. Toute la base du thorax à droite était le siège d'une matité considérable avec absence de bruit respiratoire en bas; souffle et égophonie à l'angle inférieur de l'omoplate. La fièvre ne cessait pas, marquait 38 et 39 degrés et l'amaigrissement était considérable.



Un jour, il faillit suffoquer et rejeta violemment par la bouche un fragment blanchâtre, mou, gros comme une noisette, suivi d'un flot de pus mal lié remplissant un demi-verre.

Je ne trouvai ni gargouillement, thoracique ni tintement métallique, ni bruit de succussion. Les phénomènes d'auscultation ne changèrent pas sensiblement.

A partir de ce jour, la fièvre cessa et l'appétit revint peu à peu. Il y eut à peine d'expectoration purulente, pas de nouvelle vomique et l'enfant guérit. Je l'ai revu plusieurs fois et il n'a pas conservé de traces de sa maladie. Il a maintenant 17 ans et paraît fort et bien portant.

OBSERVATION IV. — *Vomique, suite de pneumonie et d'hydatides du poumon.*

Un garçon de 10 ans, malade depuis un an, fut pris de pneumonie au sommet du poumon gauche, et au bout d'un mois il se mit à cracher du pus fétide en telle abondance qu'il remplissait six assiettes par jour. Le pus était jaunâtre, épais, gluant, pris en masse, et dans la chambre régnait une odeur insupportable.

L'enfant était maigre, ne mangeait plus et avait une fièvre continuelle, sans diarrhée. Il était obligé de rester sur le dos, car dès qu'on le remuait ou qu'il voulait s'asseoir, il était suffoqué par un flot de pus qui sortait des bronches et qui formait un quart de verre.

Je le vis alors en consultation avec le Dr Franquet et pendant deux mois nous nous sommes réunis près de lui deux fois par semaine.

Tout le sommet du poumon gauche est le siège d'une matité sous-claviculaire et axillaire. Un peu au-dessus du mamelon et dans l'aisselle existe du souffle bronchique avec gargouillement et retentissement énorme de la voix.

Nous fîmes autour de cet enfant une atmosphère de vapeurs de goudron et nous donnâmes de l'acide thymique, 4 gouttes dans de l'élixir de garus, de l'eau sucrée avec du cognac, du suc de viande en abondance et ce qu'il voudrait manger.

L'odeur de l'expectoration disparut en quelques jours ; mais la sécrétion restait toujours très abondante et sortait



à flots chaque fois que l'enfant essayait de s'asseoir. Comme il était évident qu'une cavité pulmonaire se remplissait dans le décubitus dorsal et ne se vidait que dans le redressement du corps, nous obligeâmes l'enfant à rester assis, afin que la suppuration sortît à mesure qu'elle se formait. C'est ce qui arriva. Une fois habitué à la position assise, l'enfant y resta et nous évitâmes peu à peu ces vomiques de pus qui se reproduisaient à chaque instant en formant ces assiettes de pus que l'on nous montrait tous les jours.

Peu à peu l'expectoration diminua et cessa d'avoir cette forme de vomique considérable que je viens de signaler. Au lieu de six assiettes creuses de pus, l'enfant n'en rendait plus qu'une seule et il commençait à manger.

Au bout de six semaines il était presque guéri, se levait, allait au jardin, mangeait bien et reprenait des forces et de l'embonpoint.

Un jour, en se baissant et en faisant effort pour chercher un moineau caché sous un meuble, il fut pris d'un violent accès de suffocation avec nouvelle vomique de pus et de membranes blanches abondantes, minces, laiteuses et friables. Cette évacuation continua pendant 24 heures.

L'enfant fut remis au lit, soumis au même traitement par l'acide thymique et par le cognac. Il guérit au bout d'un mois et put se promener de nouveau.

Depuis lors il n'a cessé d'engraisser. Sa santé est devenue irréprochable et je l'ai vu au bout d'un an, frais, rose et parfaitement guéri.

Enfin, il y a des phthisiques qui ont leur vomique, à la suite d'une pneumonie caséeuse du lobe inférieur du poumon : une telle excavation suppure tellement que le pus sécrété s'accumule et sort chaque jour par vomiques abondantes (Voir obs. V).

Nous avons eu récemment un cas de ce genre qui s'est terminé par la mort. L'enfant suffoquée se levait tout à coup et rejetait 2 à 300 grammes de pus. En l'auscultant aussitôt, on entendait un bruit dont le souffle sec était semblable à celui d'une locomotive en marche. Puis, au bout d'un quart d'heure, la sécrétion purulente ayant re-



commencé, on n'entendait plus que du gargouillement. C'était, comme l'a démontré l'autopsie, une immense cavité du poumon.

OBSERVATION V. — *Tubercules pulmonaires. — Vomique. — Mort.*

Amélie Poincaré, 14 ans, entrée le 20 septembre 1865, pour une névrite intercostale droite, accompagnée d'un peu de pleurésie sèche avec un peu de frottement, et d'une bronchite soupçonnée tuberculeuse.

Après un an, elle était fort affaiblie et amaigrie lorsque, pendant la nuit, durant le sommeil, elle se mit à tousser et rejeta un verre environ de matières muqueuses, caséeses, mêlées d'une assez grande quantité de sang rouge, spumeux et âcre; ces matières examinées au microscope présentaient une grande quantité de matières grasses et quelques cellules d'épithélium.

Tout le côté droit de la poitrine est douloureux. Il y a de la matité au sommet, en avant et en arrière. Sous la clavicule, souffle, gargouillement moyen, pectoriloquie. En arrière, dans la fosse sus-épineuse, matité, souffle plus faible, gargouillement éloigné, retentissement de la voix sans pectoriloquie à la base. Le son est meilleur et il y a des craquements qui ressemblent au frottement pleurétique, pas d'appétit, pas de diarrhée, peau chaude.

Les jours suivants, l'enfant n'a pas vomi de matières muqueuses, mais il a craché du sang et du pus.

Trois jours après, une nouvelle hémoptysie s'est manifestée de façon à faire un demi-litre de sang. Fièvre assez vive, et à l'auscultation on entend sous la clavicule droite les mêmes bruits de souffle et gargouillement.

3 janvier 1867. L'enfant dépérit chaque jour, et de temps à autre a de nouvelles hémoptysies, qui arrivent surtout quand l'enfant se couche du côté droit. L'état de l'auscultation est le même. Perchlorure de fer : 10 gouttes.

Autopsie. — Les deux poumons sont recouverts de fausses membranes, qui les font adhérer aux parois thoraciques. A la coupe, le poumon gauche présente, dans toute sa hauteur, des tubercules à divers états d'évolution; les uns crus, les autres ramollis, et les bronches sont dilatées en quelques points. — Point d'excavation à gauche. Du côté droit, le poumon, farci de



tubercules, présente à son sommet une large caverne du volume d'un œuf de poule. Des bronches de différents calibres viennent s'y ouvrir ; elles sont gorgées de muco-pus, qu'on fait refluer en assez grande quantité par la pression ; quelques rameaux bronchiques paraissent dilatés. Ganglions bronchiques tuberculeux. Ganglions mésentériques assez volumineux.

2° Les *vomiques pleurales* succèdent à la pleurésie purulente. Rien n'annonce qu'elles doivent se produire. Pendant que les malades sont minés par la fièvre hectique, au bout d'un temps plus ou moins long, un crachement abondant de pus se déclare. Tout à coup les enfants sont pris d'un accès de suffocation, ils se dressent étouffés par un flot de liquide qui remplit l'arrière-bouche et s'échappe au dehors, de manière à remplir un demi-verre ou un verre et même le fond d'une cuvette. Ce pus est verdâtre, plus ou moins liquide, quelquefois granuleux ou strié de sang et généralement sans odeur. Une fois j'ai vu le crachement être précédé du rejet d'un tampon organique gros comme une noisette, sortant de la bouche comme une bourre de fusil et le pus sortit aussitôt après.

OBSERVATION VI. — *Vomique pleurale, après thoracentèse, dans une pleurésie purulente. — Guérison.*

Mancel, âgée de 8 ans, eut une pleurésie aiguë du côté gauche pour laquelle je fus appelé en consultation par le Dr Besson père. L'enfant malade depuis un mois maigrissait beaucoup et avait une fièvre continuelle hectique. Je pensais qu'elle avait une pleurésie purulente et je lui fis la ponction. Il en sortit environ 400 grammes de pus. Trente jours après, seconde ponction, puis une ouverture devint fistuleuse et suintait doucement.

L'état général restait le même et au bout de cinq mois, elle eut tout à coup un vomissement de pus par les bronches qui remplit le fond d'une cuvette. — Pendant quelque temps encore, elle cracha du pus, mais en petite quantité. Je l'envoyai à Saint-Honoré puis tous les hivers à Nice. Toute expectoration cessa et l'enfant guérit.

Sous l'influence de la rétraction de la poitrine du côté gauche la colonne vertébrale a fléchi du même côté et l'enfant resta difforme.

Elle a aujourd'hui 22 ans et jouit d'une parfaite santé.



Ce crachement continue ensuite en petite quantité pendant quelques heures et s'arrête soit pour toujours, ce qui est la guérison, soit pour recommencer quelques jours après, si la cavité de la plèvre s'est remplie de nouveau. Alors on voit des malades qui, à deux ou trois reprises, rejettent ainsi du pus pleural en abondance et qui guérissent. J'en ai observé plusieurs exemples.

OBSERVATION VII. — *Pleurésie purulente. — 51<sup>e</sup> thoracentèses. — Vomique pleurale. — Guérison.*

J'ai publié ce fait dans mon mémoire sur la thoracentèse aspiratrice dans la pleurésie purulente des enfants (Voir *Gazette des hôpitaux*, année 1873). Je ne la transcrirai pas et je rappelle seulement que ce petit garçon V..., âgé de 12 ans, a complètement guéri.

OBSERVATION VIII. — *Pleurésie chronique, vomique pleurale. — Guérison.*

De P..., 11 ans, malade depuis cinq mois avec un point de côté, sans fièvre apparente, continuait de sortir pour ses jeux et ses études. Je le vis au quatrième mois, et lui trouvai les signes d'une pleurésie gauche postérieure, s'élevant jusqu'à l'angle de l'omoplate. — Seulement il avait alors des accès de fièvre intermittente revenant tous les deux jours ou tous les trois jours, et allant à 38,9 comme température et à 120 comme pulsations du poulx. Il toussait beaucoup la nuit et le matin par quintes, mais sans expectoration,

Tout à coup, le 31 juillet 1874, en toussant il expulsa un fragment mou, blanchâtre, mêlé d'un peu de noir sur une face, et derrière ce bouchon, chassé comme une bourre de fusil, une quantité de muco-pus granuleux en abondance, et il fut très soulagé.

Le bouchon était de forme un peu hémisphérique, irrégulièrement convexe d'un côté et aplati de l'autre. Là où il était aplati il était un peu noirâtre et tout le reste était blanc et mou, facile à couper et ressemblait à un peu de fromage mou vieilli.

Examiné par Cornil, ce fragment était composé de vieux leucocytes altérés, graisseux, réduits de volume, en quelques points de gouttelettes fines de graisse, de noyaux fusiformes granulo-graisseux, de fibres conjonctives assez nombreuses, de



quelques cristaux d'hématine et de cristaux étoilés, soyeux, de matière grasse.

Le liquide rejeté avait l'apparence d'une expectoration de bronchite chronique, c'est-à-dire de fragments de muco-pus nageant dans un liquide et la quantité évacuée est celle d'un grand verre ordinaire.

Le 1<sup>er</sup> août. L'enfant est très soulagé, plus de fièvre, pas d'expectoration. La matité gauche est moindre, souffle légèrement amphorique, avec un peu de râle muqueux. Pectoriloquie chevrotante légère, pas de tintement métallique ni de succussion.

Le 2. Même état, pas de fièvre.

Le 4. Le souffle a disparu et l'enfant n'a pas de fièvre. Il mange et digère bien. Je l'envoie au Mont-Dore quelques semaines après où il a été vu par le Dr Mascarel.

Après le rejet de la vomique pleurale, la matité du côté malade reste à peu près la même, et l'auscultation ne permet de constater qu'une faiblesse ou qu'une absence de murmure respiratoire. Cela semble fort extraordinaire, car il y a eu perforation de la plèvre et communication du foyer pleural, avec l'air du dehors par les bronches. Comment n'y a-t-il pas de souffle amphorique ni de tintement métallique? J'ai cherché ces phénomènes sans les trouver. On ne s'explique pas leur absence.

Un de mes amis, médecin distingué des hôpitaux, M. Féréol, a pensé que dans ces cas de vomique pleurale cet abcès était le résultat d'une pleurésie interlobaire et que les conditions d'apparition du tintement n'existaient plus. Il a renoncé à cette opinion. En effet, il n'y a pas que des vomiques pleurales interlobaires, on sait qu'il en existe également dont l'origine est un abcès de la plèvre placé sous les côtes. Là, on n'a pas donné d'explication plausible.

Je vais donner la mienne. Dans les cas de vomique pleurale non suivis de tintement ni de souffle par l'ouverture de communication bronchique, on peut supposer que tout le pus n'est pas sorti par la perforation des bronches. On peut croire que pendant la sortie du pus il se fait une expansion ou dilatation du poumon dont le volume remplace celui du pus évacué, et qu'une fois cette expansion faite,



alors qu'il reste encore du pus dans le foyer, il n'en peut plus sortir que par petite quantité dans les efforts respiratoires. De cette façon, la vomique faite au moment d'un excès de pression de l'abcès pleural sur le poumon, ne chasserait d'un coup qu'une certaine quantité de pus remplacé subitement par le gonflement pulmonaire, et le reste du pus ne sortirait que lentement à mesure que le poumon, de plus en plus dilaté, viendrait se rapprocher des côtes.

Il se passe dans l'abcès pleural ainsi ouvert dans les bronches, ce qui se passe dans ces mêmes abcès que l'on ponctionne entre les côtes. On retire quelquefois tout le pus, mais souvent on n'en peut extraire qu'une partie, celle dont le volume est remplacé par l'expansion du poumon. On peut retirer davantage, bien qu'il y en ait encore beaucoup, et par la canule non bouchée on peut introduire un stylet qui entre très profondément et qu'on peut manœuvrer dans tous les sens.

Donc, si dans une pleurésie purulente qui s'ouvre au dehors, tout le pus ne peut sortir qu'après la dilatation complète du poumon; dans la pleurésie purulente ouverte dans les bronches, il en sera de même et le pus ne sortira pas davantage si le poumon ne se dilate pas. Alors après les vomiques pleurales, il n'y a pas de cavité vide dans la plèvre. Si tout le pus est sorti, le poumon a pris sa place; si une partie seulement a été évacuée, le foyer n'a fait que diminuer et reste encore plein. D'une façon comme de l'autre, l'air ne passe pas librement dans le foyer pleural par la perforation bronchique et il ne peut y avoir de souffle ni de tintement métallique.

Le *diagnostic de l'origine des vomiques* est souvent fort difficile. Il est cependant possible dans un certain nombre de cas en tenant compte de la marche de la maladie et des phénomènes d'auscultation.

Les vomiques pulmonaires de la pneumonie succèdent toujours à des phénomènes antérieurs d'inflammation pulmonaire assez aigus, tandis que les vomiques pleurales résultant d'une pleurésie n'ont que des phénomènes anté-



rieurs fébriles peu intenses et plus prolongés, presque chroniques.

Ces vomiques ne donnent pas lieu à un crachement de pus très abondant, tandis que les vomiques pleurales sont plus considérables. En outre le pus des vomiques du poumon est souvent mélangé de sang et de détritiques pulmonaires fétides, s'il y a gangrène du poumon, ce qui n'a pas lieu dans les vomiques pleurales.

A l'auscultation, les vomiques du poumon se reconnaissent au râle muqueux et caverneux, c'est-à-dire au gargouillement ou au souffle, tandis que dans les vomiques pleurales, le gargouillement est bien plus rare et souvent il n'y a pas de souffle.

Quant aux vomiques hydatiques, d'où qu'elles viennent, soit du poumon ou du foie, la matière purulente rejetée tôt ou tard, remplie de lambeaux gélatiniformes d'hydatides, fait reconnaître leur origine.

Le *traitement des vomiques* repose sur des indications différentes tirées de la nature de la vomique et de la forme des symptômes concomitants.

Dans les vomiques pulmonaires par abcès simple du poumon, dans les vomiques tuberculeuses ou hydatiques, dans les vomiques vertébrales ou pleurales, le traitement ne saurait être le même.

S'il s'agit d'une vomique tuberculeuse pulmonaire ou vertébrale, il n'y a que des moyens palliatifs à mettre en usage, et principalement ceux que l'on tire d'une bonne alimentation et de la médication tonique.

Dans les vomiques pulmonaires et pleurales, ordinaires, à mesure que le pus s'échappe du foyer, il faut éviter la putridité ou combattre celle qui existe.

Pour cela il faut environner les malades d'une atmosphère humide chargée de goudron, d'acide phénique ou thymique qui s'obtient en laissant vaporiser une petite cuve d'eau phéniquée ou goudronnée sur une petite lampe à pétrole qui ne s'éteint jamais.

Il faut faire respirer les malades dans un tuyau communi-



quant avec une carafe chargée de goudron ou de camphre, d'acide thymique sur du coton.

A l'intérieur il faut donner une ou deux gouttes d'acide thymique dans 40 grammes d'élixir de Garus ou de cognac avec de l'eau ; de l'huile de morue mélangée avec de la teinture de quinquina et du sirop d'oranges, ou avec de l'élixir de Garus ; enfin donner pour toute nourriture du jus de viande, de la purée de viande crue, des bouillons consommés et du vin de Xérès, de Malaga et de Lunel.

Si les malades peuvent le faire, il faut leur prescrire le séjour à la campagne et les eaux du Mont-Dore, de Saint-Honoré, de Luchon, de Cautrets, de Saint-Sauveur, d'Enghien, d'Eaux-Bonnes, etc.

Peu à peu, si les malades ne sont pas devenus tuberculeux, la suppuration du foyer de la plèvre ou des poumons se tarit ; les forces reviennent avec l'embonpoint, et le malade guérit.

---

Méningite cérébro-spinale par suite de sarcome du cer-  
velet et de la moelle épinière ; névro-retinite ; guérison  
avec paraplégie ; épilepsie spinale ; eschares ; mort ;  
autopsie, — histologie, par MM. KUHNT et SCHULTZE (1).

46. — Les faits de cette nature sont très rares et peu connus. Si l'on n'avait pas fait l'étude histologique des lésions trouvées à l'autopsie, on aurait pu croire que l'enfant succombait à des tubercules du cerveau et de la moelle épinière, tant l'apparence des tumeurs observées était trompeuse. Mais l'examen microscopique a révélé qu'il s'agissait de sarcomes de la substance nerveuse, et c'est là ce qu'il y a de curieux dans cette observation.

Lorsque l'enfant est entrée dans mon service, la somnolence, les gémissements, les rougeurs de la face, la perte

---

(1) Cette étude a également été publiée dans *Berliner Klin. Wochenschrift*, 1880, n° 27.



d'intelligence, la résolution des membres, les intermittences du pouls, la basse température à 36,4 et la névro-rétinite me firent penser à une méningite tuberculeuse, mais le retour de l'intelligence et la paraplégie avec épilepsie spéciale me firent croire qu'il y avait méningite cérébro-spinale avec tubercules du cerveau. L'autopsie a justifié ce diagnostic, comme on le verra par l'observation de la petite malade.

*Observation recueillie par MM. JUHEL RÉNOY et DAMALIX.*

Marie B..., âgée de 7 ans, entrée le 28 mai 1877, au n° 9 de Sainte-Catherine, service de M. Bouchut, morte le 29 août 1879.

Cette enfant a eu la rougeole à 3 ans et pas d'autre maladie. Depuis deux mois il y a chez elle un changement de caractère très manifeste, consistant en une tristesse insurmontable. En même temps, les parents notaient un amaigrissement considérable. Concurrément à ces symptômes, il existait un mal de tête, fixe, général, avec des recrudescences vespérales dans lesquelles il y avait des vomissements alimentaires ou autres et sans douleur. Depuis une dizaine de jours, les nuits, jusque là assez calmes, ont été agitées par des cauchemars effrayants qui réveillaient subitement l'enfant.

*Etat actuel.*— L'enfant, couchée dans le décubitus latéral droit, est assoupie, les paupières closes; cependant, par des interrogations fortes, on la fait sortir de cet état, elle ouvre alors les yeux, pousse de petits gémissements plaintifs, sa figure se colore de rougeurs fugaces, et elle fait de temps à autre de profonds soupirs. Quel que soit le mode d'interrogation, elle ne répond à aucune de nos questions; interrogée sur le siège de ses souffrances, elle reste systématiquement sans réponse. T. ax. 36,4, P. 88 avec des intermittences très manifestes toutes les vingt secondes environ. Depuis son entrée il y a eu un vomissement.

*Tube digestif.* Langue rosée, soif modérée. *Abdomen*, type très excavé en bateau, pas douloureux. Rien au cœur ni aux *poumons*. Sensibilité très bien conservée. Pas de contracture, ni de strabisme, ni de paralysie des membres.

T. ax. 37,4. L'enfant est moins endormie; elle répond aux questions par monosyllabes, d'un ton sec et rapide : *Oui, monsieur; non, monsieur.*

29 mai. Il y a eu un vomissement ce matin. Pas de selles depuis



son entrée dans nos salles. P. 132, avec des irrégularités. T. 37,4. Potion : iodure de potassium, 1 gramme. Somnolence, mal de tête et profonds soupirs.

Le 30. T. 36,8; P. 128. Il n'y a pas eu de vomissements ni de selles. Les yeux ont un air hagard, étonné qui frappe. La rougeur des pommettes est considérable. Réponses brèves et saccadées. Langue blanche. Peu d'appétit. A l'ophtalmoscope les deux yeux offrent une névro-rétinite caractérisée par un exsudat blanchâtre opalin qui couvre les bords papillaires et les efface complètement. Les veines sont larges et dilatées, les artères peu visibles.

Le 31. Ce matin l'enfant est parfaitement éveillée; elle répond fort bien à nos questions, mais toujours de ce ton sec dit plus haut. Elle répond d'une façon très intelligente, la figure est transformée depuis hier, et n'était la rougeur localisée aux pommettes, le visage serait tout à fait naturel. T. 37,5; P. 104, régulier. Huile de ricin, 15 grammes.

1<sup>er</sup> juin. P. 136; T. 36,8. Hier 2 selles; le ventre est toujours excavé, mais l'enfant très éveillée va tout à fait bien et demande des aliments. T. 36,7.

Le 3. La rémission s'accuse de plus en plus. La connaissance est revenue complète; cependant en observant attentivement, on note une certaine lenteur dans les réponses, et de temps à autre un air ahuri. Même état des yeux examinés à l'ophtalmoscope.

Le 5. On remarque en voulant faire asseoir l'enfant pour l'ausculter qu'il existe une raideur des muscles de la nuque et du tronc, telle que l'enfant est raide comme une barre de fer; aussi ne peut-elle s'asseoir dans son lit, malgré nos exhortations et son bon vouloir, elle retombe tout d'une pièce, après s'être soulevée de quelques centimètres seulement, et cela encore en s'aidant de ses mains. Les membres inférieurs remuent sur le lit, mais ne peuvent porter le corps. Si on met l'enfant par terre, elle ne se soutient pas, ses jambes fléchissent. La sensibilité tactile et réflexe est conservée. D'autre part, la langue est redevenue naturelle, le ventre est normal; pas de constipation ni de vomissements. Bon appétit. Peut-être y a-t-il encore quelques irrégularités du pouls. Même état des yeux à l'ophtalmoscope. Potion : iodure de potassium, 1 gramme.

Le 6. La raideur cervicale est toujours la même, ainsi que la faiblesse des jambes, mais la somnolence a disparu. L'enfant a repris son intelligence et joue sur son lit avec ses poupées. Même prescription.



Le 14. Cet état de paraplégie persistant, il est décidé qu'on appliquera quelques pointes de feu sur le rachis. M. Bouchut fait en effet le long de la colonne vertébrale une dizaine de pointes de feu légères, au moyen d'un crayon de fusain (charbon de bois) en ignition. L'enfant se plaint modérément, quoique sa sensibilité explorée à diverses reprises soit conservée; seule la sensibilité réflexe (chatouillement plantaire) est amoindrie.

Le 19. L'enfant a été prise hier au soir de vomissements. Le P. 116, avec une inégalité d'ampleur très manifeste. Il existe une paraplégie complète du mouvement et amoindrissement de la sensibilité réflexe.

Le 21. Nouvelle application de pointes de feu sur le rachis.

Le 24. Les vomissements alimentaires se sont montrés de nouveau, et ce matin l'enfant est d'une pâleur considérable; à part cela, elle est très éveillée, mange assez bien. Même état des yeux à l'ophthalmoscope.

7 juillet. Hier ont eu lieu trois convulsions des membres avec perte de connaissance, rotation des yeux et nystagmus. Depuis trois jours, des vomissements succèdent à chaque repas. P. 80, régulier. L'enfant est très abattue et l'intelligence très amoindrie. L'aspect est celui de la stupeur, la face est immobile, les yeux atones; la face se colore de temps à autre de plaques rouges congestives.

Le 8. L'état s'est un peu amélioré, les convulsions ne se sont pas reproduites. L'intelligence est plus nette; elle reconnaît assez bien les assistants et recommence à causer.

Le 20. La rémission des accidents est complète. L'intelligence est revenue. Les digestions sont bonnes. L'appareil nerveux fonctionne bien, seule la paraplégie persiste et elle est complète.

Le 22. L'enfant se plaint de douleurs au niveau du sacrum, où existe une rougeur livide; une eschare est imminente.

Le 25. L'eschare sacrée est constituée; elle est de la largeur de 10 centimètres. Pansement au coaltar.

Le 26. L'eschare s'étend avec rapidité, et elle a augmenté depuis hier de 2 à 3 centimètres.

Le 30. L'ulcération s'étend jusqu'aux ischions. La fesse est convertie en une grande plaie, où l'on aperçoit les vertèbres sacrées. L'amaigrissement fait des progrès rapides; l'état est véritablement squelettique. Malgré cela l'intelligence est entière, il n'y a de paralysie que dans les membres inférieurs. L'appétit est nul. A l'ophthalmoscope on constate que la névro-rétinite a disparu; le fond de l'œil est à peu près normal.



5 août. Le grand trochanter s'est ulcéré; les eschares sont effroyables; on voit la capsule articulaire coxo-fémorale. Quant à la région sacrée, elle est convertie en une vaste ulcération ayant dénudé toute la région.

Le 20. C'est dans cet état que l'enfant a été prise hier d'un état semi comateux, avec pâleur cadavérique mais sans symptômes méningés, et la mort qui arrive le 29 août n'a été précédée par aucun phénomène de convulsions ni de contracture; elle a été le fait d'une adynamie profonde qu'expliquent suffisamment les désordres décrits plus haut.

*Autopsie.* — Les os du crâne ne sont qu'imparfaitement soudés.

*Méninges.* Adhérence de la dure-mère au niveau du lobe frontal droit. Caillots noirâtres, non fibrineux dans le sinus longitudinal supérieur; pas de congestion des vaisseaux de la pie-mère, mais une légère suffusion séreuse.

Au moment où l'on enlève le cerveau, il s'écoule en abondance un liquide clair, limpide comme de l'eau de roche, en très grande quantité, évaluée à 500 grammes environ.

Pas traces de tubercules miliaires à la convexité ni à la base.

Les ventricules latéraux sont énormément dilatés; ils offrent plus de trois fois leur capacité normale, aussi la substance cérébrale qui les limite est-elle réduite à 1 centimètre au plus.

A la partie inférieure du cervelet existe une masse tuberculeuse, blanchâtre, rénitente, large comme une pièce de 5 francs en argent. Lisse et unie à sa surface, elle forme un relief assez considérable à la surface des circonvolutions.

A l'ouverture du canal médullaire, on ne constate aucune congestion ni adhérence des méninges. La moelle est de consistance molle et offre sur toute sa longueur plusieurs masses de différentes grosseurs et d'un aspect grisâtre.

Une première masse tuberculeuse de la grosseur d'une olive siège au niveau du renflement cervical; sa direction est verticale et présente environ 15 millimètres de long sur 10 de large. Elle fait saillie à la partie antérieure.

A 3 centimètres au-dessous d'elle est située une autre masse tuberculeuse plus petite.

Au niveau du renflement lombaire existe une masse volumineuse, semblable aux précédentes, surmontée elle-même de deux tumeurs plus petites. Enfin on en trouve disséminées en divers endroits, ayant une coloration blanchâtre.

La grosse masse lombaire offre une coloration d'un gris jaunâtre, lisse et unie; elle a au moins 3 centimètres de long.



Toutes ces saillies sont dures, à l'exception des deux petites éminences qui surmontent la grosse masse lombaire; seules elles présentent une consistance molle et grasseuse.

Rien aux poumons ni à la rate.

L'intestin n'a pas d'ulcération et présente seulement une pâleur anémique remarquable.

L'examen précis des néoplasmes a permis de reconnaître, en ce qui concerne le siège, qu'il existait dans la pie-mère de la *moelle dorsale*, à son tiers moyen, une petite tumeur à peu près de la grosseur d'un pois et assez dure sans que l'organe central eût pris part à l'altération en cet endroit. Une tumeur plus grosse, de même consistance, existait dans la pie-mère du tiers supérieur de la moelle dorsale contre le cordon latéral gauche et les cordons postérieurs, haute d'un centimètre et demi et ayant 5 millimètres d'épaisseur. La moelle, à ce niveau, est elle-même le siège d'un néoplasme de consistance plus molle que celle de la méninge, qui occupe les cordons postérieurs jusqu'à la commissure postérieure et la plus grande partie du cordon latéral gauche. Le néoplasme, sur ce point, a déformé l'organe central, et tellement, que toute la substance grise, et avec elle la substance blanche du côté droit, paraît fortement repoussée en avant et à droite.

Une altération analogue du *renflement lombaire* semble plus avancée et beaucoup plus étendue. A la moitié postérieure de la circonférence de ce renflement, siège dans la pie-mère une tumeur ferme ayant une étendue, dans son plus grand diamètre, de 5 millimètres; elle est recouverte par l'arachnoïde, et elle comprend dans son épaisseur les racines nerveuses. Une section transversale démontre le brusque soulèvement de la pie-mère passant sur cette masse néoplasique; elle se limite d'ailleurs assez aisément au produit morbide que l'on observe dans la moelle à ce niveau intégralement dans les cordons postérieurs. Cette portion intra-spinale de la tumeur est généralement très-molle presque dans toute la hauteur du renflement lombaire; telle est son étendue que le diamètre transversal (sa forme est à peu près sphérique) comporte environ 1 centimètre.



Le néoplasme pie-mérien décroît d'abord considérablement dans le *voisinage du conus terminalis* ; en effet, au tiers inférieur du renflement lombaire, il n'existe plus qu'un léger épaissement de la coupe postérieure de la méninge mesurant environ 1 millimètre, tandis que la tumeur médullaire se continue plus bas, englobant dans son expansion les parties centrales des cordons postérieurs et confine d'une manière générale directement à la production de la pie-mère. Ce n'est que dans les segments inférieurs que l'on retrouve entre la première et celle-ci un reste de substance nerveuse saine, à l'inverse de ce qui a lieu pour les deux tiers supérieurs du renflement lombaire et pour la région dorsale où le néoplasme est immédiatement limité par la méninge possédant, du moins dans la région dorsale, sur cette face limitrophe, sa plus grande dimension.

Dans le *conus terminalis* lui-même, d'ailleurs quelque peu confus, on ne rencontre aucune autre lésion ; la tumeur médullaire s'est assez promptement effilée pour y faire absolument défaut.

Le *cervelet*, enfin, présente également une tumeur de la pie-mère dont la localisation ou la topographie par rapport aux régions de l'organe ne saurait être déterminée avec précision, car le morceau qui a subi le durcissement est trop petit pour se prêter à cette étude. Le diamètre de ce néoplasme comporte au maximum 0,007. De plus, la substance de l'organe se trouve atteinte tant à la périphérie qu'au centre par le produit morbide qui a détruit les éléments nerveux dans toutes les directions, ainsi que le démontre l'examen superficiel des anneaux cérébelleux comprimés et même totalement aplatis. La section confirme cet examen et révèle dans l'épaisseur du cervelet une masse molle mesurant au plus 0,007 à 0,008 de diamètre.

L'*histologie* a fourni les résultats suivants :

Les tumeurs de la pie-mère, quelque différentes que fussent les régions où elles s'étaient développées, ont une structure absolument uniforme ; elles sont constituées par un réseau de cellules à direction allongée qui, accolées les unes aux autres en rangs pressés sous forme de tractus, englo-



bent dans les mailles qu'elles limitent une masse compacte de cellules rondes à gros noyaux ayant à peu près le diamètre des cellules de la couche granuleuse du cervelet.

Les racines nerveuses sont pour la plupart entièrement intactes ; quelques-unes cependant sont parsemées de cellules rondes mentionnées dont l'accumulation s'est faite dans les grandes traînées conjonctives qui parcourent les faisceaux nerveux.

En divers endroits, les néoplasmes contiennent un tissu conjonctif parvenu à maturité, doué de tous les attributs du tissu connectif ordinaire de la pie-mère, mais présentant comme anomalie l'exagération de quantité.

La substance néoplasique, tant dans la moelle que dans le cervelet, se compose de cellules rondes dont les caractères et la grosseur sont identiques à ceux des tumeurs pie-mériennes. Ces cellules, comprimées les unes contre les autres, ne permettent de reconnaître qu'en quelques endroits un semis de fines granulations et aussi de fines fibrilles qui les écartent ; on ne peut y constater de traînées de cellules allongées. C'est là un aspect semblable à celui du *gliosarcome* ; la richesse vasculaire n'est pas considérable. En aucun point les éléments néoplasiques ne se sont désagrégés ; nulle trace de caséification, de dégénérescence graisseuse, de transformation colloïde, etc.

La petite tumeur de la moelle dorsale et de sa pie-mère offre cette particularité. Exactement comme dans maintes méningites tuberculeuses à prolifération cellulaire modérée, les cellules rondes de la méninge infiltrée gagnent ses tractus spinaux, de sorte que l'on observe les éléments de l'hypergénèse à la périphérie de la moelle et plus ou moins avant dans la substance nerveuse. Les gros néoplasmes ne permettent pas de constater cette disposition aussi nettement, parce que la prolifération cellulaire de la moelle ou du cervelet est alors devenue trop prononcée. Mais dans tous les cas on remarque tout contre les productions hyperplasiques de la pie-mère des éléments de même ordre médullaire ou cérébelleux, à l'exception du segment le plus inférieur de la tumeur lombaire ; où cesse l'épaississement



de la *méninge* cesse aussi régulièrement la *néoformation* dans la *substance nerveuse adjacente*. Ce n'est pas la couche granuleuse de l'écorce du cervelet que l'observation permet de considérer comme la source originelle des tumeurs cérébelleuses; on ne trouve pas qu'aux points de transition des régions corticales saines et malades, la couche granuleuse se confonde graduellement et directement avec les éléments du néoplasme.

De cette description, il ressort clairement qu'il s'agit d'un *sarcome multiple*. Les tubercules ne sauraient être mis en avant, car nulle part il ne se présente de processus de *ca-séification*, nulle part on ne put constater de cellules géantes; partout enfin la structure des tumeurs de la *pie-mère* diffèrait totalement de celle du tubercule. Il n'était pas plus permis de penser aux *syphilomes*.

Ici doivent se poser plusieurs questions. Faut-il faire rentrer les tumeurs trouvées dans le groupe des *gliosarcomes* ou non? Quelles sont les relations de chacune de ces tumeurs les unes avec les autres? L'une d'elles (*primitive*) n'a-t-elle pas déterminé la *genèse* des autres (*secondaires*)? Faut-il rejeter d'une manière générale l'idée des *métas-tases*?

Voici, comme l'on sait, d'ordinaire les rapports qui existent entre les *sarcomes* de la *pie-mère* et les organes centraux du système nerveux. Le cerveau ou la moelle sont comprimés, atrophiés, ramollis par la tumeur sans qu'il se produise de prolifération cellulaire identique dans le tissu nerveux lui-même. De même, les *sarcomes* ou plutôt les *gliosarcomes* et les *gliomes*, nés à l'intérieur de la substance cérébrale ou médullaire, se confinent dans les organes centraux sans se propager aux enveloppes et surtout sans atteindre la *pie-mère*.

Il n'y a que les *gliomes primitifs* de la rétine, dont la structure histologique concorde essentiellement avec celle de la portion des tumeurs dont il s'agit siégeant dans la substance nerveuse, qui fassent exception à cette règle et encore en des cas très rares. Ainsi, il existe une observation de J.-Arnold d'Heidelberg et de Recklinghausen (commu-



niquée par Knapp,) — des tumeurs intra-oculaires — et par Hirschberg — cancer médullaire de la rétine — décrivant un gliome rétinien primitif accompagné de tumeurs multiples métastatiques et dans les divers départements du cerveau et de la moelle, et dans la pie-mère de ces organes.

Notre cas pourrait donc nous donner à penser que, de même que le gliome rétinien est issu des couches granuleuses de cette membrane, la couche granuleuse du cervelet aurait été l'origine du néoplasme et que, consécutivement, se seraient développées les autres tumeurs par métastase. Mais alors la plupart des productions ultérieures devraient occuper la substance nerveuse et non la pie-mère conformément à l'évolution métastatique issue du gliome rétinien, et, au surplus, leur aspect microscopique ne prête pas un appui suffisant à cette opinion, la néoplasie conjonctive observée dans les tumeurs pie-mériennes modifiant leur texture, tandis que les néoplasmes d'ordre métastatique ont coutume de reproduire uniquement la structure du produit morbide primitif. Si l'on ajoute que nous avons noté une tumeur isolée de la pie-mère, constatation qui n'a pu être faite pour la substance nerveuse, et qu'en outre, au terme de nos connaissances sur l'accroissement des sarcomes, il faut attribuer aux tumeurs dures parsemées de tissu connectif de la pie-mère une évolution plus lente qu'aux tumeurs molles de la substance nerveuse ; si l'on réfléchit enfin que bien évidemment il y a eu ici une pénétration des éléments cellulaires des néoplasmes pie-mériens jusque dans les districts cérébelleux et médullaires immédiatement contigus, il s'en suit que les *tumeurs de la pie-mère doivent être considérées comme primitives.*

Laquelle d'entre elles s'est développée la première ? Les deux grosses tumeurs des régions du cervelet et de la moelle lombaire se sont-elles formées simultanément en tant que lésions primitives pour être plus tard suivies des autres ? Voilà des problèmes qu'on ne saurait résoudre avec certitude. Les symptômes cliniques se rapportaient, il est vrai, au début, simplement à l'existence de la tumeur du cervelet ; mais il se pourrait parfaitement que le néoplasme, très-



étendu de la portion lombaire de la moelle, fût demeuré latent auparavant pendant un certain temps ; de sorte que la série des phénomènes symptomatiques ne fournit aucune conclusion certaine.

En conséquence, si les tumeurs de la pie-mère, dont les caractères micrographiques sont ceux du sarcome à cellules rondes, modérément riche en tissu connectif, doivent être considérées comme primitives, il nous paraît plus à propos de désigner l'ensemble de la néoplasie sous la dénomination de *sarcome à cellules rondes* ou tout bonnement de sarcome, bien que les néoplasmes de la substance nerveuse considérés individuellement fassent l'impression du gliosarcome. Ce serait s'écarter du langage usuel adopté jusqu'alors que de désigner un sarcome primitif de la pie-mère sous le nom de gliosarcome, quoique d'autre part on puisse prétendre que d'une manière générale ou constante le gliosarcome ordinaire provient du système conjonctif de l'appareil nerveux, système sans nul doute en connexion avec la pie-mère, et que ce n'est en quelque sorte que par habitude qu'il demeure limité aux organes nerveux. Si maintenant, bien que par exception, la tumeur venait à se propager à la pie-mère, il n'y aurait plus de raison pour rejeter la dénomination de gliosarcome. Voici seulement ce qui s'y oppose pour le cas présent. D'après les analyses que nous avons exposées plus haut, la pie-mère doit être considérée comme le siège primitif des néoplasmes ; 2° la propagation d'un gliosarcome intra-cérébral et intra-spinal à la pie-mère n'a pas encore jusqu'à ce jour été observée.

Assurément, il est assez remarquable que, eu égard au rapport intime que la pie-mère affecte avec la substance nerveuse dans laquelle pénètrent des prolongements conjonctifs, on *n'ait pas vu plus fréquemment de tumeurs sarcomateuses dans les deux systèmes*. La bibliographie ne m'a pas fourni un seul cas de ce genre. *Ce fait est le seul connu*.

Toutes les tentatives faites pour établir un diagnostic différentiel entre les tumeurs méningées et médullaires se sont toujours basées sur l'opinion que toute tumeur sarcomateuse se montre isolément soit dans les membranes, soit



dans la substance nerveuse. Les néoplasmes pouvant occuper à la fois les deux sortes de tissus ainsi que le démontre notre observation, le diagnostic doit jusqu'à nouvel ordre en ressentir de profondes atteintes et se trouver désarmé.

Il importe encore d'ajouter, en ce qui concerne la moelle, qu'à la périphérie des tumeurs qui occupent essentiellement les cordons postérieurs dans les régions lombaires et dorsales et moins les cordons latéraux, on rencontre partiellement des signes de dégénérescence affirmée. Il me paraît superflu d'entrer en des détails histologiques à cet égard ; contentons-nous d'indiquer que, dans la plupart des endroits, la néoplasie, loin de se limiter brutalement, — des segments de moelle restants et d'ailleurs déplacés de leur situation normale, — se prolonge, surtout là où son développement est le plus faible, le long des tractus conjonctifs plus volumineux, d'une manière irrégulière entre les fibres nerveuses ; il semble en quelque sorte qu'il y ait simplement une anomalie dans l'étendue des cloisons.

Les symptômes spéciaux déterminés par les tumeurs s'expliquent suffisamment par le siège de ces néoplasmes et la compression évidente de la moelle dans les régions dorsales lombaires. On ne constate pas, d'ailleurs, de dégénérescences secondaires nettes.

Le peu de douleur, malgré l'envahissement d'un grand nombre de racines postérieures par la tumeur, mérite d'être remarqué ; il est vrai que la plupart d'entre elles étaient demeurées indemnes. Toutefois, l'on a continué de différencier les tumeurs méningées de celles de la moelle par l'existence de fortes douleurs se rattachant à la lésion méningée ; *ces douleurs n'ont donc rien de pathognomonique.*

L'examen de la rétine pratiqué par le Dr Kundt fut négatif : absence de néoplasme dans cette membrane, ni papillite, ni rétinite anatomiquement perceptibles. On se rappelle, d'ailleurs, que l'examen ophtalmoscopique n'en avait découvert les signes que temporairement.

S'est-il produit dans le cours de la maladie une inflammation de la papille histologiquement démontrable, ou ne s'est-il développé qu'un étranglement de cette région



(staungspapille) temporaire en rapport avec les phénomènes de compression cérébrale qui existèrent pendant un temps, étranglement ayant rétrocedé quand décroissaient ceux-ci ? Je ne sais. Cette dernière opinion me paraît en réalité plus vraisemblable.

Quoi qu'il en soit, avec ces tumeurs sarcomateuses du cervelet et de la moelle, accompagnées d'un épanchement ventriculaire considérable, il y a eu gonflement œdémateux de la papille avec exsudat péripapillaire et stases veineuses de la rétine permettant d'affirmer l'existence d'une maladie organique du système nerveux, comprimant les veines du cerveau.

C'est là une forme du premier degré du processus inflammatoire qui conduit aux formations conjonctives et scléreuses ultérieures, lorsque la maladie cérébro-spinale se prolonge pendant longtemps.

---

**Chorée; endopéricardite aiguë; pneumonie; pleurésie; cirrhose du foie; mort; autopsie. — Traitement de la péricardite.**

**47.** — Il est rare de voir la chorée être compliquée de péricardite aiguë mortelle. Depuis trente ans que je vois des chorées en grand nombre, car nous en avons toujours 6 à 8 dans les salles au même moment, je n'ai pas vu pareille complication plus de 3 fois. Nous voyons souvent de l'endocardite chronique et de la péricardite partielle, mais une péricardite aiguë entraînant la mort, comme celle que vous venez de voir, cela ne n'observe presque jamais.

Rappelons d'abord ce qu'ont été la marche et l'évolution de la maladie. Nous en verrons ensuite les conséquences au point de vue du diagnostic.

*Endocardite double; chorée.*

Moret (Isabelle), 13 ans, entrée le 26 novembre 1880, salle Sainte-Catherine, n° 17; morte le 29 décembre 1880.



*Renseignements.* — Enfant bien développée physiquement, constitution bonne; atteinte de chorée pour la première fois au mois d'août 1880, sans avoir jamais eu de douleurs rhumatismales ou de battements de cœur avant cette attaque de chorée. La cause du mal est restée inconnue.

Le jour de son entrée, on constate une chorée générale légère, et à la pointe du cœur un bruit systolique intense et rude avec des palpitations très fortes dont l'enfant n'a pas conscience.

Pendant une quinzaine de jours, l'attention n'est pas attirée sur cette enfant, qui se lève tous les jours, ne se plaint de rien, et remue d'ailleurs très peu.

Elle est soumise à mon traitement habituel de la chorée par l'arséniate de soude, 10 à 15 milligrammes par jour.

Vingt jours après son entrée, 14 décembre, la malade est couchée depuis la veille. Elle est en proie à une très grande anxiété. Elle parle avec peine; elle respire difficilement et très vite. La figure est fraîche, très pâle; les paupières inférieures sont œdématisées, les lèvres violacées; le pouls est petit, très faible, très vif, mais très irrégulier.

La malade ne peut se coucher complètement, ce qui gêne l'examen de la région cardiaque.

A l'inspection, palpitations très prononcées.

A la palpation, frémissement vibratoire dans toute la région du cœur, et douleur très vive à la quatrième côte en dedans du mamelon.

A la percussion, qui est douloureuse, matité très étendue depuis le 2<sup>e</sup> espace jusqu'au 6<sup>e</sup>, et en travers depuis le milieu du sternum jusqu'à 3 centimètres en dehors du mamelon.

A l'auscultation, à la pointe, dans le 6<sup>e</sup> espace, bruit systolique très rude qui commence avant le premier temps, couvre le premier bruit, remplit la diastole et couvre le deuxième bruit.

Ce bruit diminue d'intensité à mesure qu'on remonte vers sa base.

Au niveau du deuxième espace, mais seulement à gauche du sternum, bruit de souffle au premier temps, peu intense, tout à fait distinct et différent comme timbre du bruit systolique de la pointe. Léger bruit au deuxième temps que je considérais comme un bruit de retour, mais qui a été contesté par plusieurs personnes.

Enfin, à la hauteur du mamelon, mais tout à fait en dedans, à la base de l'appendice xiphoïde, un double bruit de frottement, un bruit de va-et-vient, très intense et très rude.



Du côté des poumons :

En arrière des deux côtés, dans le tiers moyen, râles sous-crépitants ; dans le tiers inférieur, affaiblissement marqué du murmure respiratoire, surtout à droite, et matité évidente.

*Traitement.* — Application de ventouses scarifiées, qui soulagent très notablement.

Le 15 décembre. Amélioration de l'état général. Du côté du cœur, mêmes symptômes.

Le 16. Mêmes bruits à la base et à la pointe. Le bruit de la pointe est peu lourd. Le frottement double de la région sternale a disparu presque complètement. Epanchement péricardique diagnostiqué.

En arrière, double épanchement dans la plèvre, — plus considérable à droite, — œdème pulmonaire. Au niveau du cou, immédiatement au-dessus de la clavicule, un battement de chaque côté.

En ce point à gauche, la malade accuse une douleur très vive.

Le 23. L'anxiété a presque entièrement disparu. L'enfant mange un peu, dort la nuit ; elle parle facilement.

L'examen de la région cardiaque est toujours pénible et douloureux.

L'épanchement péricardique paraît avoir disparu. Le frottement sternal double est très net et très intense.

La respiration s'entend en arrière dans toute sa hauteur, — plus faible à droite, — entremêlée de frottements et de râles sous-crépitants.

Le 28. *Rechute.* — Dyspnée plus intense, œdème de la face, du ventre, des mamelons ; coloration violacée de la face, des mains, des pieds.

Le 29. La malade est moribonde ; orthopnée ; état comateux ; anesthésie des mains et de la face ; pouls petit, irrégulier, à longues intermittences ; 64 respirations, 38°.

On ne peut ausculter la malade en arrière. Une dernière fois, je l'examine en avant, cœur et poumons.

Sous chaque clavicule, des râles sous-crépitants fins.

Du côté du cœur, je retrouve tous les bruits déjà énumérés.

*Autopsie.* — Le cœur, enveloppé dans le péricarde, adhère au sternum par son feuillet externe, et là il y a un exsudat fibrineux, mollasse, traversé par les vaisseaux de nouvelle formation, et criblé d'hémorragies au point des adhérences. Le cœur paraît énorme et mesure 18 centimètres de haut sur 12 de large, et, peut-être, 10 d'épaisseur. Le péricarde adhère au cœur ; presque



partout, il ne renferme que peu d'épanchement. Les adhérences sur le péricarde sont assez fortes, mais faciles à déchirer. Les deux feuillets sont couverts d'un exsudat fibrineux particulier. Cet exsudat a environ 3 millimètres d'épaisseur; et à la surface du cœur en avant, il présente d'innombrables petites végétations, ce qui lui donne l'apparence d'une langue de chat. En arrière, l'exsudat présente de petites saillies circonscrivant des auréoles comme dans le bonnet des ruminants. Sur les oreillettes, l'adhérence est telle, qu'on ne peut la déchirer. C'est un exsudat fibrineux, blanchâtre, très résistant au doigt.

Les cavités du cœur sont énormément dilatées, remplies de caillots noirs, gelée de groseille, sauf sur quelques points de la cavité ventriculaire gauche, où ils sont d'un jaune ambré et dans l'oreillette droite il y a un prolongement fibrineux, blanchâtre, allant très loin dans l'artère pulmonaire. La substance musculaire du cœur est un peu décolorée, mollassée et friable. L'endocarde présente l'orifice mitral très dilaté; la valvule, épaissie, a son bord libre, bordée dans toute sa largeur d'un feston de végétations fibrineuses, dures, assez saillantes, d'aspect chagriné, en forme de choux-fleurs.

L'orifice aortique est également dilaté. Les valvules sigmoïdes, un peu rouges, ratatinées, ayant perdu leur souplesse habituelle; et sur 2 d'entre elles, au bord libre, 4 ou 5 végétations fibrineuses dures, grosses comme une petite tête d'épingle. Dans le ventricule droit, la valvule tricuspide, très rouge d'imbibition, présente également un feston de petites végétations fibrineuses tout le long du bord libre. Les valvules de l'artère pulmonaire sont saines, mais la membrane externe est fortement colorée en rouge par imbibition.

Les *poumons* présentent, à droite et à gauche, des adhérences partielles, filamenteuses, assez nombreuses. A droite, la cavité pleurale renferme un peu de sérosité sanguinolente. De ce côté, le lobe inférieur du poumon est dur, résistant, lourd, couvert d'une fausse membrane très mince de la plèvre. Au-dessous, le tissu pulmonaire ne crépite plus; à la coupe, il présente une surface granuleuse rouge, livide; il est très friable, et son tissu tombe au fond de l'eau. Autour de cette masse hépatisée, se trouve un grand nombre de lobules rosés, roses, rouges, brunâtres, noirs, plus ou moins résistants, selon l'état de congestion. Ça et là se trouvent de petits lobules tout à fait noirs d'apoplexie pulmonaire; le lobe supérieur est mou, crépitant sur certains points, et en général rempli de noyaux de pneumonie lobulaire à diffé-



rents degrés. Du côté gauche, les deux lobes du poumon sont parsemés de noyaux de pneumonie lobulaire, plus nombreux dans le lobe inférieur que dans l'autre. Tous les ganglions lymphatiques en avant des bronches et en arrière sont hypertrophiés, noirâtres, et forment une masse considérable qui entoure la racine des bronches. A l'intérieur de la trachée et des grosses bronches, la muqueuse est rouge, granuleuse, chagrinée, rose, ramollie, fortement injectée. Dans un des poumons, on trouve une petite granulation grosse comme un noyau de cerise, entourée d'une membrane grise, ardoisée, et formée de matière jaunâtre en partie crétacée. Dans la cavité abdominale, le péritoine renferme une notable quantité de sérosité sanguinolente. Le foie est énorme, et à la coupe présente une augmentation de la trame conjonctive jaunâtre, dans laquelle se trouvent les grains rouges du foie, ce qui donne à cet organe l'apparence du tissu de la muscade. Les reins sont lourds, très gonflés, beaucoup plus gros que d'habitude, et présentent une notable hypertrophie de la substance corticale, qui est grisâtre, décolorée. La substance tubuleuse est saine. La rate est considérablement augmentée de volume, molle, et presque noire. Tout le tissu cellulaire des membres inférieurs est infiltré de sérosité.

Dans ce fait, comme premiers symptômes, il y a eu malaise, gêne respiratoire et douleur précordiale, en dedans et au-dessous du mamelon, augmentée par le contact du doigt. Pas de matité, pas d'éloignement des bruits, qui étaient seulement tumultueux, et seulement du frottement péricardique à la base en forme de crépitation ascendante et descendante.

Tels sont les phénomènes nouveaux qui s'ajoutaient au souffle anciennement constaté à la base et vers la pointe du cœur comme signe d'endocardite antérieure.

Des ventouses scarifiées furent appliquées à plusieurs reprises à la région du cœur. Elles n'arrêtèrent rien.

La douleur persista, avec elle les angoisses et la dyspnée. Les battements du cœur restèrent toujours superficiels, visibles sous la peau, tumultueux, avec un bruit de souffle systolique mitral en dehors du mamelon, avec du frottement près du sternum, et là le bruit ressemblait à du souffle à double courant plus qu'à de la crépitation, comme au début



de la maladie. En arrière des poumons et à leur base, on entendit du frottement, puis du râle sous-crépitant d'abord d'un côté, puis des deux côtés à la fois, du souffle avec de la matité, et le foie, douloureux, acquit un grand volume.

Chaque jour, les phénomènes généraux augmentèrent d'intensité, la gêne respiratoire et l'orthopnée devinrent plus pénibles, et l'enfant succomba.

Nous avons posé comme diagnostic : péricardite générale sans épanchement ; myocardite ; endocardite mitrale et aortique ; pleuro-pneumonie, et, vous voyez, l'autopsie a confirmé toutes ces affirmations ; la chorée avait fini par agir sur le cœur et produire là une affection aiguë avec toutes ses conséquences sur les poumons, le foie et les reins.

Cette péricardite, si considérable et si grave, est une chose exceptionnelle dans la chorée, à l'inverse de l'endocardite, qui en est la complication presque constante.

Elle a eu les caractères de la péricardite sèche plus que ceux de la péricardite avec épanchement. En effet, le cœur est resté très superficiel, avec des battements visibles au 4<sup>e</sup> espace intercostal, et très appréciables à la main.

En raison de la matité, on pouvait croire à un épanchement, à la condition d'admettre qu'il fût derrière le cœur, ce qui arrive quelquefois. Alors le cœur surnage le liquide. Mais la matité reconnaissait aussi une autre cause qui était l'augmentation de volume de l'organe par asystolie et dilatation de ses cavités.

C'était une péricardite sèche. Si elle avait existé seule, elle aurait pu guérir ; mais unie à une endocardite valvulaire de trois orifices et à de la myocardite, elle devait entraîner la mort.

Comme lésions, elle a offert un type de fausses membranes fibrineuses compactes, épaisses, jaunâtres et rugueuses du côté libre, ayant amené çà et là des adhérences complètes.

Comme symptômes, elle a été caractérisée par la douleur et l'angoisse précordiale, la pression douloureuse, la matité cardiaque, le frottement péricardique et en plus les souffles intra-cardiaques des orifices valvulaires malades.



Dans ces cas, quel traitement y a-t-il à faire? Au début, je suis très partisan des *émissions sanguines* locales, telles que sangsues ou ventouses scarifiées. C'est ce que j'ai fait ici, et les ventouses ont notablement soulagé la malade. C'est un moyen palliatif qui peut être curatif si la phlegmasie n'est pas trop étendue. Ces ventouses scarifiées peuvent être répétées deux ou trois jours de suite, tant que la soustraction du sang ne fatigue pas les malades.

Après les émissions sanguines, on peut appliquer successivement plusieurs larges *vésicatoires volants* à la région du cœur. Je n'en ai pas mis chez notre malade, parce que j'ai renoncé à en mettre à l'hôpital, dans la crainte de faire naître la diphtérie. Sans cette considération, les vésicatoires sont chose utile et nécessaire. Ne pouvant les appliquer, j'ai eu recours à la teinture d'iode, qui peut rendre quelques services.

Avec ces moyens locaux, il faut quelquefois employer la *digitaline* pour modérer l'action du cœur et ralentir ses contractions. Mais la digitaline n'est utile que si le cœur n'est pas relâché, dilaté ou asystolique. Dans ce cas, au contraire, elle est nuisible. Notre malade a pris de la digitaline pendant quelques jours, mais il m'a paru qu'elle étouffait un peu plus, ce qui m'a fait supposer, la matité aidant, que nous avions un commencement d'asystolie, fait reconnu vrai par l'autopsie, et j'ai cessé l'emploi du médicament.

C'est alors que j'ai eu recours à l'*infusion de jaborandi*, 3 grammes pour 120 grammes d'eau. La salivation et la sudation produites par ce médicament donné tous les jours m'ont paru diminuer l'étouffement et l'œdème. Il est évident que la malade a été soulagée. Elle a eu quelques jours de répit, mais la maladie a repris sa marche vers une terminaison funeste que rien n'a pu conjurer.

On peut donner aussi dans la péricardite la *vératrine*, 5 à 10 milligrammes par jour; le *citrate de caféine*, 20 centigrammes; l'*iodure de potassium*, à 1 et 2 grammes; mais je n'ai pas eu le temps de recourir à ces médicaments en raison de la marche trop rapide des accidents.



Le régime a ici une grande importance. Il est évident qu'on ne peut nourrir très substantiellement les malades, mais il faut soutenir les forces, et c'est dans ce but qu'il faut aider au traitement par le régime lacté.

---

### De la pseudo-méningite.

48. — Ceux qui ont vieilli dans la pratique et observé pendant longtemps les maladies de l'enfance à l'hôpital et en ville, ont vu, avec cette autorité nécessaire qui permet de dire : *j'ai vu* — des cas de maladies diverses accompagnées au début ou dans leur évolution de symptômes cérébraux qui simulent la méningite. De nombreuses erreurs de diagnostic sont journellement commises à cet égard. Il n'est pas toujours possible de les éviter, mais ceux qui sont prévenus auront plus de chances que d'autres pour ne pas les commettre. Ce sont ces cas que j'ai décrits dans mon *Traité des maladies de l'enfance*, sous le nom de *pseudo-méningite*.

La pseudo-méningite est souvent le masque d'une affection aiguë qui commence, telle que : pneumonie, angine pulsatée, rougeole, variole, etc. Alors, elle débute par des vomissements alimentaires et bilieux, de la constipation, par de violents maux de tête accompagnés de cris, par de la somnolence, du délire et de l'agitation, des soubresauts des membres, bientôt après des convulsions et de la fièvre. Puis, les phénomènes cérébraux cessent, la fièvre persiste, et le médecin voit apparaître la maladie réelle.

C'est le type le plus ordinaire. J'en ai vu un grand nombre d'exemples.

Dans une *seconde forme*, les enfants vomissent, ont de la constipation, se plaignent vivement de la tête, dorment sans cesse et la fièvre est modérée, le pouls assez fréquent, parfois irrégulier, et cela dure ainsi un certain nombre de jours avec un état muqueux de la langue et de l'estomac bien caractérisé. Ici, les doutes se prolongent. Ce n'est pas



comme dans la première forme, où, au bout de deux ou trois jours, on arrive à savoir exactement son diagnostic. Ici, l'incertitude se prolonge de la façon la plus fâcheuse ; le médecin conserve une arrière-pensée : il craint toujours d'être en face d'une véritable méningite qui va s'accroître davantage et amener des accidents mortels. Ces cas-là, chez les enfants très jeunes, sont des exemples de fièvre muqueuse, modifiée par l'âge et compliquée d'accidents nerveux ou sont de véritables poussées méningitiques qui avortent et permettent la guérison, momentanée au moins. Deux exemples récents ramènent mon attention sur ce sujet : l'un qui vient de se passer dans mes salles, et l'autre que m'a communiqué mon ami le Dr Dubrisay. Les voici tous les deux :

*Pseudo-méningite, suite de constipation.*

Cette enfant est malade depuis huit jours. Elle a été prise de vomissements répétés plusieurs fois chaque jour, avec constipation opiniâtre, de somnolence et de fièvre. C'est dans cet état qu'on l'a amenée à l'hôpital, et les deux premiers jours de son entrée elle est restée dans le même état de somnolence continuelle, vomissant des matières glaireuses et n'ayant pas été à la garde-robe depuis huit jours. Elle avait le pouls intermittent sans chaleur à la peau, et elle ne paraissait pas souffrir de la tête. Langue un peu blanche; pas d'appétit, ventre souple sans dépression et une accumulation de matières dans l'S iliaque.

Je prescrivis 15 grammes d'huile de ricin, qui amenèrent des évacuations abondantes.

Le lendemain, l'enfant parut plus éveillée et se mit à jouer sur son lit. Les vomissements cessèrent en même temps que revenait l'appétit, et au bout de quelques jours, elle parut entièrement guérie. Elle sortit de l'hôpital le 14 février.

*Fausse méningite tuberculeuse.*

Madeleine R..., âgée de 20 mois, nourrie au sein jusqu'à 15 mois. Très belle constitution. Père, mère et deux sœurs d'une très bonne santé.

Pas d'antécédents tuberculeux dans les deux familles.

Au mois de novembre 1880, l'enfant fut atteinte d'une broncho-



pneumonie qui fut très intense au début, mais guérit rapidement à la suite de l'application de deux vésicatoires dans le dos et sur un côté de la poitrine.

Dans les premiers jours de janvier, l'enfant perce ses 11<sup>e</sup> et 12<sup>e</sup> dents ; elle est un peu agitée et agacée pendant deux jours, puis se rétablit complètement, et jusqu'au 11 janvier présente toutes les apparences de la plus brillante santé. Sommeil régulier et latent ; caractère gai et facile ; bon appétit ; selles régulières, jamais de toux.

Du 11 au 15 janvier, la scène change du tout au tout.

Le 15 au matin. Madeleine R... présente les phénomènes suivants :

L'enfant ne se tient plus sur ses jambes, mais ne veut pas non plus rester dans son lit. Nuit et jour, elle est dans les bras de sa mère, la face tournée contre sa poitrine, les yeux fermés ; la main droite accrochée par derrière à la robe de sa mère ; la main gauche introduite en dedans de la robe et de la chemise de sa mère. Personne ne peut la toucher ni même l'approcher. Bonne, sœurs, tante, grand'mère, et à plus forte raison le médecin, semblent lui inspirer le plus grand effroi. Si, malgré sa résistance, on lui prend la main pour tâter le pouls, elle pousse des cris qui se transforment en hurlements ; si on poursuit l'examen, elle arrive aux plus violents accès de colère : elle se redresse, agit en tous sens ses deux mains, se frappe la tête, s'arrache les cheveux, et, pour la faire rentrer dans le calme, il faut que, pendant des heures, aussi bien la nuit que le jour, la mère la frictionne sans s'arrêter une minute. Quelquefois, des accès semblables de colère se produisent spontanément.

Par instants, elle paraît s'endormir, mais dès qu'on la touche, dès qu'on parle auprès d'elle de la poser sur son lit, elle entend et comprend tout de suite, et recommence à crier.

Il y a plus de vingt-quatre heures qu'elle ne veut prendre ni boissons, ni aliments.

Son pouls est petit, très rapide, plus de 140, et absolument irrégulier et intermittent.

Du thermomètre, il n'y a pas à parler. A la main, pas de chaleur appréciable. La langue est humide et sans caractère particulier.

Les pupilles sont normales.

Le 15, soir. Même état. Vers quatre heures, elle a, dit sa mère, des accès de frisson suivis de rougeur et de chaleur.



Le 16, matin. Etat identique à celui de la veille. Pouls irrégulier, petit et très rapide,

Le 16, soir. Même état. L'agitation est portée à ses dernières limites, entrecoupée par des périodes de *somnolence vigile*.

A 8 heures, on administre à l'enfant un lavement composé de :

Eau ..... 60 grammes.

Br. potassium..... 1 —

Laudanum Sydenham.. 2 gouttes.

Le lavement est gardé à peu près une heure, puis rendu avec des matières liquides. L'enfant s'endort et dort toute la nuit et toute la matinée du 17 jusqu'à 9 heures.

Le 17. Etat à peu près semblable. Moins d'agitation cependant ; périodes de *somnolence* plus fréquentes, mais avec le même caractère spécial qu'au moindre attouchement, qu'à la moindre parole, l'enfant se redresse, crie et s'agite, se serrant contre sa mère, cachant sa tête dans son sein, comme si elle était en proie à une violente terreur.

Dans la journée, deux selles liquides peu abondantes, très féti-  
tides.

Le pouls reste très vif, très rapide et de la plus grande irrégularité, alors même que l'enfant dort profondément.

La mère *signale d'elle-même* que, depuis deux jours, quand l'enfant est le plus calme, elle fait de grandes et profondes inspirations comme si, dit-elle, elle était gênée pour respirer.

Il y a plusieurs jours que l'enfant n'a pris aucune nourriture. On l'oblige à avaler quelques cuillerées de lait qui passent très bien.

Cette tentative est renouvelée plusieurs fois et avec succès. Néanmoins, elle prend en tout à peine une tasse à café de lait dans les vingt-quatre heures.

Le 17, soir. Pouls, 144. Pas d'irrégularité ; lavement composé de :

Eau..... 60 grammes.

Bromure de potassium. 1 —

Pas de laudanum.

Le 18, matin. La nuit a été bonne jusqu'à deux heures. Depuis, agitation et cris.

Pouls petit, très misérable, inégal et irrégulier.

Grandes inspirations profondes.

Le 18, soir. A été très abattue toute la journée ; a dormi les yeux entr'ouverts ; mais, pour la première fois, s'est amusée par instants de voir ses sœurs jouer autour d'elle.



A bu quatre petites tasses de lait. Pouls relevé, très irrégulier ; n'a pas eu de frissons ; un peu de diarrhée.

L'aspect général de l'enfant est inquiétant.

La figure est très altérée, les yeux ternes ; quand l'enfant est calme, très excavés. Le nez est rouge ; sur une pommette, il y a souvent des plaques violacées. La maigreur générale est extrême. Le ventre ne présente pas de dépression en forme de bateau, mais sur les parois abdominales, la peau est flasque, sèche, plissée et reste plissée quand on la pince. Vu l'irritabilité du sujet, on n'a jamais pu constater s'il y avait une véritable hypéresthésie.

Lavements composés de :

Eau de gomme..... 60 grammes.

Laudanum Sydenham.. 1 goutte.

(1<sup>er</sup> lavement.)

Quand il a été rendu, un deuxième lavement composé de :

Eau de gomme..... 60 grammes.

Br. de potassium..... 1 —

Le 19, matin. Nuit bonne. A partir de ce jour jusqu'au 31 janvier, rien de nouveau ne se produit : ce sont les mêmes symptômes, mais à un degré moins prononcé et avec des intermittences de mieux.

De temps en temps, l'enfant s'intéresse aux jeux de ses sœurs ; parfois, elle se laisse approcher par sa tante ou par sa grand-mère. Peu à peu, elle consent à rester dans son lit, elle prend un peu plus de lait, de l'eau, quelques cuillerées d'œuf à la coque. Cependant, le pouls est toujours irrégulier et la respiration, moins profonde, est suspicieuse.

Le 3 février. La santé est rétablie. L'enfant est gaie, plus impressionnable qu'avant sa maladie. La respiration est normale. Le pouls est régulier, ainsi que l'appétit et le sommeil. On la sort en voiture. Elle recommence à marcher, et elle a guéri.

En résumé, maladie de trois semaines avec agitation, somnolence, frayeurs, jamais de mouvements convulsifs, pas de toux, respiration suspicieuse, pas de constipation, plutôt de la diarrhée ; irrégularités et intermittences du pouls.

Ces deux exemples sont le type des cas analogues qui se montrent souvent dans la pratique et qui jettent habituellement le médecin dans un état de perplexité bien excusable. J'ai subi bien des fois cette incertitude, et c'est pour cela



que j'ai voulu étudier le sujet afin d'en faire l'objet d'un travail particulier utile à la science. Je suis ainsi arrivé à recueillir un grand nombre de faits dont la plupart ont été publiés dans les journaux et dans mon livre. Tout le monde en a vu de semblables, mais personne encore n'avait songé à réunir, à comparer et à dissocier ces faits pour en faire un ensemble et pour montrer en quoi ils se rapprochent de la méningite et en quoi ils en peuvent différer. Maintenant ce travail sera plus facile. En effet, d'après ce que j'ai établi, il y a une pseudo-méningite qui a toutes les apparences de la méningite et qui en diffère parce que ses phénomènes sont des manifestations réflexes dues à une maladie de l'intestin, des poumons, des gencives, des tonsilles ou de la peau, tandis que les phénomènes de la vraie méningite sont des manifestations directes d'une inflammation des méninges, qui aboutit presque toujours à une catastrophe. — Dans le premier cas, la médication fonctionnelle est toujours suivie de soulagement et de guérison, tandis que dans l'autre elle ne produit aucun effet réellement avantageux, capable de conduire à une terminaison favorable. Sous ce rapport, la connaissance des faits que je viens de rapporter est de la plus haute importance, elle évitera de fâcheuses erreurs de diagnostic et elle empêchera les médecins consciencieux de croire et de dire qu'ils ont guéri un grand nombre de méningites, qui n'étaient que des pseudo-méningites, affirmation qui se rapproche de celle des médecins ayant guéri une multitude de croups que d'autres auraient appelés des faux croups.

---

#### **Accroissement des enfants et changement de nourrice par l'emploi du pèse-bébés.**

49. — Pour commencer cette clinique, je me propose de vous parler d'un sujet bien banal, peut-être, mais sur lequel on fait tant d'hypothèses qu'il est utile de vous montrer qu'on y peut apporter des connaissances précises, di-



gnes de la science. Ce sujet : c'est l'*accroissement des nouveau-nés mesuré par la balance*.

La direction de l'allaitement dépend toute entière de l'emploi de la balance, pour apprécier l'augmentation de poids des enfants. Je vais donc parler :

1° *Du poids des enfants à la naissance ;*

2° *De la perte de poids dans les jours qui suivent la naissance ;*

3° *De l'action d'accroissement de poids des enfants à la mamelle ;*

4° *De la quantité de lait que doit prendre un enfant à chaque tétée ;*

5° *Du changement de nourrice.*

1° *Poids des nouveau-nés.* — Au moment de la naissance le poids des enfants varie entre 3 ou 4 kilogrammes. Au-dessus et au-dessous, ce sont des cas exceptionnels.

Les garçons pèsent un peu plus que les filles, et la différence est comme moyenne d'environ 30 grammes.

Les enfants de multipares sont aussi un peu plus lourds que ceux des primipares, et la différence est en moyenne de 200 grammes.

De même aussi, pour les enfants des femmes d'un certain âge relativement aux enfants de femmes très jeunes. Les premiers pèsent environ 200 grammes de plus que les autres.

Une autre cause enfin peut diminuer le poids des nouveau-nés, c'est l'état de souffrance, de débilité, de vomissements prolongés, d'inanition ou de maladie de la mère pendant la grossesse. Ces enfants-là ont un poids qui est toujours au-dessous de la moyenne.

2° *Perte de poids après la naissance et poids des nouveau-nés.* Pendant les trois premiers jours qui suivent la naissance, ainsi que l'ont démontré Chaussier et ensuite Quetelet, les enfants perdent de leur poids. Cela peut aller à 200 et 250 grammes. Puis, à moins de maladie, les enfants reprennent, regagnent ce qu'ils ont perdu, et ils pèsent chaque jour davantage. Les enfants perdent 30 à 200 grammes, le premier jour, 60 à 100 grammes le second, 30 le troisième,



et à partir du quatrième le poids augmente, et au huitième il atteint celui du jour de la naissance.

Les causes de cette déperdition sont importantes à connaître. Ce sont ; 1° l'évacuation du *méconium*, évaluée à 60 ou 100 grammes ; l'évacuation des urines 30 à 60 grammes ; la *transpiration pulmonaire et cutanée* qu'on estime à 50 ou 60 grammes ; enfin certaines causes pathologiques, comme la faiblesse de naissance et l'ictère.

3° De l'accroissement du poids chez les enfants à la mamelle. — Après la chute du cordon, et dès que l'enfant a commencé à prendre du poids, il doit continuer d'acquérir d'une façon régulière un certain nombre de grammes par jour. S'il dépasse un certain chiffre, c'est très bien, mais s'il ne l'atteint pas, c'est qu'il est malade ou que la nourrice est mauvaise. Dans ce dernier cas, les résultats fournis par la balance indiquent la nécessité d'un changement de nourrice.

Vous pouvez vous servir de tout espèce d'instruments et de balances pour peser les enfants, mais il faut pouvoir apprécier le poids à 5 ou 10 grammes de différence.

Pour cela vous pouvez vous servir d'une balance de boulanger avec un des plateaux, soutenant une corbeille dans laquelle on place les enfants. Les poids sont dans le plateau opposé, mais cet appareil est encombrant et assez cher.


Vous pouvez vous servir de la bascule Mathieu, mais elle est très difficile à manœuvrer, et beaucoup de médecins ont été obligés de renoncer à son emploi.

On se sert aussi d'un berceau *pèse-bébés* du Dr Groussin, et au-dessous duquel il y a un appareil enregistrant des variations de poids.

Je préfère de beaucoup l'appareil que vous voyez fonctionner dans mes salles. C'est une *romaine à cadran*, construite à bon marché, sur mes indications, par Galante, rue de l'Ecole-de-Médecine, n° 2. On la suspend à la muraille et elle ne gêne point dans l'appartement. Quand on veut s'en servir, on passe une sangle ou un foulard sous les bras de l'enfant et on le suspend au crochet de l'appareil. Aussitôt l'aiguille montre par kilos, par hectos et par décagrammes ce que pèse l'enfant. On pèse les vêtements à part, et ce poids



déduit du premier donne le chiffre du poids. Si on préfère, on peut peser l'enfant tout nu, mais il vaut mieux employer l'autre procédé,



Avec ce *pèse-bébés*, on peut aussi se rendre compte de la quantité de lait que prend un enfant mis au sein. On le pèse avant et après, et la différence de 40, 80 ou 100 grammes indique *la quantité de lait absorbé*.

Il n'y a plus à faire l'éloge de la méthode des pesées de l'enfance proposée par N. Guilloit.

C'est le seul moyen sérieux de savoir si les nourrices ont une quantité suffisante de lait, et, d'après le résultat obtenu, de dire s'il faut conserver ou remplacer une nourrice. C'est de plus le moyen de savoir si les enfants se développent



bien normalement, s'ils sont malades, quel est le degré de leur maladie et, là encore, s'il faut s'en prendre à la nourrice ou à l'enfant relativement à la cause du dépérissement. En somme, la balance est le guide du médecin et des mères pour la direction de l'allaitement.

Seulement, pour bien diriger cette éducation physique, le médecin doit connaître les quantités moyennes normales de lait que les enfants doivent prendre, selon leur âge et le poids moyen normal qu'ils doivent acquérir aux différentes époques de l'allaitement.

A partir du septième ou huitième jour, les enfants augmentent chaque jour d'un poids qui varie entre 15 et 50 grammes. Un malaise, une colique, un peu de diarrhée, font varier ces chiffres. Mais si l'enfant reste bien portant et qu'on le pèse tous les dix jours pour prendre la moyenne, on voit qu'il augmente de 25 à 30 grammes, soit 250 grammes ou 300 grammes.

Pendant cinq mois, l'enfant acquiert ainsi 250 grammes par décade et autour de ce chiffre, un peu plus ou un peu moins, il y a lieu d'être satisfait.

Pendant les sept mois suivants, il n'augmente plus que de 10 à 15 grammes par jour, soit 100 ou 150 grammes par décade.

De la sorte, les enfants pèsent, à cinq mois, le double de leur poids de naissance et, à seize mois, ils pèsent le double qu'à cinq mois.

Le tableau suivant de Bonchaud donne bien l'idée de ces résultats

Naissance 3k. 250 gr. Accroissement			
1 <sup>er</sup> mois	4	000	— 750 gr.
2 <sup>e</sup>	—	4	700 — 700 —
3 <sup>e</sup>	—	5	350 — 650 —
4 <sup>e</sup>	—	5	950 — 600 —
5 <sup>e</sup>	—	6	500 — 550 —
6 <sup>e</sup>	—	7	000 — 500 —
7 <sup>e</sup>	—	7	450 — 450 —
8 <sup>e</sup>	—	7	850 — 400 —
9 <sup>e</sup>	—	8	200 — 350 —



10 <sup>e</sup>	--	8	500	—	300	—
11 <sup>e</sup>	—	8	750	—	250	—
12 <sup>e</sup>	—	9	950	—	200	—

Comme on le voit aussi dans ce tableau, le développement se fait en suivant une progression arithmétique dont la raison est de 50 grammes par mois.

*4<sup>e</sup> De la quantité de lait absorbée par tétée.*

Le premier jour, à chaque tétée, les enfants prennent environ 3 grammes de colostrum. Au deuxième jour 15 grammes par repas qui, multipliés par 8 donnent 120 grammes. Au troisième jour 40 grammes par repas, au quatrième 55 grammes, et à un mois 70 grammes.

A deux mois les enfants prennent en moyenne 100 grammes, à trois mois 120 grammes, et à quatre mois 120 grammes.

Ces chiffres ne sont que des moyennes et il ne faut pas l'oublier, car ils varient énormément à chaque tétée, et, pour savoir quelque chose de précis sur la quantité de lait que donne une nourrice, il faut prendre la peine de peser chaque fois avant et après sa mise au sein, pour inscrire les chiffres obtenus, afin de faire le total au bout de vingt-quatre heures.

Du reste, pour les quantités de lait que prend un enfant, comme pour l'accroissement de son poids, il faut un livret d'inscription permanent, que l'on puisse consulter à volonté. M. Galante en a fait imprimer un qui est très commode et se donne avec le pèse-bébés.

*5<sup>e</sup> Changement de nourrice.*— D'après ces données, le changement de nourrice est une chose très simple et se réduit à deux choses. L'enfant ne vient pas bien, dépérit, perd de son poids? Cela dépend de lui ou de la nourrice. Si cela dépend de lui, de ses dents, d'une dyspepsie acide ou flatulente, d'une entérite aiguë ou de toute autre affection, c'est lui qu'il faut soigner. Dès qu'il est guéri, son poids augmente de nouveau.

Si cela dépend de la nourrice qui n'a pas assez de lait,



une fois que le fait est constaté par l'emploi du *pèse-bébés*, on prend toutes les dispositions en conséquence et on procède à son remplacement immédiat.

---

### Traitement de la pleurésie par le jaborandi.

50. — Nous avons déjà publié plusieurs cas de pleurésie aiguë traités par l'infusion de jaborandi ou par le nitrate de pilocarpine. En voici un nouvel exemple. Il vient s'ajouter à ceux que différents auteurs ont déjà fait connaître.

*Pleurésie aiguë; épanchement; guérison rapide; jaborandi.*

La nommée Louis (Ernestine), âgée de 7 ans, entre le 5 février 1880, salle Sainte-Catherine, n° 11.

Cette enfant, de bonne santé habituelle, est un peu pâle; elle a perdu sa mère, il y a quelques années, d'une affection de poitrine, son père jouit d'une bonne santé.

Depuis le 3 février, elle a été prise de frissons, de fièvre, caractérisés par de la céphalalgie, des vomissements et une insomnie opiniâtre.

A la visite du soir, nous trouvons cette enfant, entrée depuis le matin, dans l'état suivant : elle est assise sur son lit, très oppressée et se plaint d'un violent point de côté dans le côté gauche de la poitrine. La température marque 38,2, le pouls est à 95.

Le lendemain à la visite l'état général est resté le même; le point de côté persiste, la nuit a été pénible à cause de la dyspnée.

L'examen de la poitrine fait avec soin par M. Bouchut permet de constater les phénomènes suivants.

*Inspection.* — Légère voussure du côté gauche de la poitrine.

*Percussion.* — Matité très étendue en arrière, dans toute l'étendue du thorax à gauche. En avant la percussion, sur la région sous-claviculaire gauche, permet de découvrir un skodisme très marqué.

*Palpation.* — Elle ne donne rien, sinon quand on force l'enfant à parler, une légère diminution des vibrations thoraciques à gauche.

Dans la région précordiale, le palper permet de constater que le cœur est refoulé à droite et bat en dedans du mamelon, la pointe à 1 centimètre du sternum.



L'auscultation démontre, à gauche, les signes d'un épanchement moyen. Diminution notable du bruit vésiculaire, léger souffle au niveau de l'origine des bronches, pectoriloquie aphone.

Dans le côté droit, légère exagération de murmure; mais pas de bruits morbides.

Ces phénomènes permettent à M. Bouchut de diagnostiquer : épanchement pleurétique du côté gauche.

*Traitement.* — Deux ventouses scarifiées.

Jaborandi : 3 grammes.

A la visite du soir nous trouvons une grande amélioration, l'état général est bon, la dyspnée a beaucoup diminué, la malade n'a plus de point de côté; elle a sué et craché un peu; l'épanchement n'a pas subi de modifications bien appréciables. Température 38°.

Le 7 au matin. La nuit a été bonne, la malade peut se coucher des deux côtés indifféremment. L'épanchement persiste mais n'a plus augmenté.

Jaborandi : 3 grammes.

Sudation, salivation, un peu plus abondante le soir; à la visite, on entend un peu le murmure vésiculaire, dans la fosse supérieure, le cœur est un peu moins dense.

Le jeudi 8. A la visite, on constate que le murmure vésiculaire apparaît dans la moitié supérieure de la cavité gauche du thorax.

Jaborandi : 3 grammes.

Le murmure vésiculaire s'entend partout, sauf à la base et en arrière au niveau du cul-de-sac diaphragmatique. Le cœur est revenu à sa place normale. Etat général très bon. Température normale.

Jaborandi : 3 grammes.

Le 10. M. Bouchut nous fait constater que tous les phénomènes morbides et les bruits morbides ont disparu.

La guérison est complète le 11.

Toutefois on continue d'observer la malade jusqu'au 20 en lui donnant chaque jour 3 grammes de jaborandi.

Le liquide ne s'est pas reproduit et la guérison, constatée le 11, peut être considérée comme complète et confirmée.

Chez les enfants, l'action du jaborandi n'est pas tout à fait la même que chez l'adulte. La sudation est faible, en général très peu abondante et l'action qui se porte surtout sur les glandes salivaires se caractérise par une abondante salivation.

---



51. — De la dissolution des fausses membranes de l'angine couenneuse par les applications locales de papaïne

Ceux qui, depuis 1877, ont suivi mes cours de clinique, et ont lu mes publications du *Paris médical*, ont pu voir quelle était l'action dissolvante et peptonisante de la papaïne, extraite du *Carica papaya*, sur la fibrine humide à l'étuve, sur les helminthes ténias, ascarides et trichines, sur les fausses membranes du croup extraites par la trachéotomie. Ces expériences ont été l'objet d'une communication à l'*Académie* faite au nom de M. Wurtz et au mien au mois d'août 1879, et, pour bien préciser le fait, voici le passage relatif à la dissolution des fausses membranes du croup et de la diphthérie.

« Une autre application, dans mon service, a été la digestion rapide des fausses membranes du croup extraites par la trachéotomie et des helminthes, tels que ténias et lombrics rendus par les malades.

« Une fausse membrane de la trachée, épaisse, résistante, élastique, mise dans un tube à expérience, avec une solution de papaya à tiers, se dissout à froid en quelques heures, et en quelques minutes si l'on chauffe légèrement le tube sur la lampe à alcool. En 1877, 1878 et 1879, l'expérience a été faite à ma clinique devant de nombreux assistants. »

Depuis lors, ces études ont été poursuivies sur un grand nombre de malades. Elles ont démontré qu'on pouvait espérer obtenir par les applications de papaïne la dissolution et la digestion sur place des fausses membranes de la diphthérie.

Ce n'est sans doute pas la même chose de badigeonner avec la papaïne cette pellicule de fibrine adhérente sur les amygdales que de la faire tremper dans une solution mise à l'étuve et dans un verre. Mais la papaïne a des propriétés particulières communiquées par M. Wurtz à l'Académie dans la séance du 20 novembre 1880. Il lui a suffi de toucher et



d'imprégner un instant la fibrine humide pour que celle-ci, lavée ensuite à grande eau pendant plusieurs heures, conserve la faculté de se dissoudre et de se transformer en peptone. C'est sur cette propriété fort extraordinaire que se base l'application de la papaïne au traitement de l'angine couenneuse et de la diphthérie cutanée. L'expérience semble défectueuse et elle l'est en réalité puisque sur les malades on n'imprègne la pellicule membraneuse que par le côté extérieur et non par la face interne ; mais même dans ces conditions défavorables elle réussit.

L'application doit être renouvelée à plusieurs reprises toutes les deux heures environ et on voit les fausses membranes s'amincir lentement, se désagréger et disparaître définitivement au bout de trois, quatre, et cinq jours.

Les fausses membranes ne fondent pas comme lorsqu'on les met baigner dans un verre à l'étuve : mais elles sont manifestement attaquées et se dissolvent graduellement.

Cela m'a paru suffisant pour encourager de nouvelles tentatives, et comme les cas sont toujours très nombreux, j'ai pu soumettre indistinctement et sans choix tous ceux qui se sont présentés à moi dans ma pratique et à l'hôpital.

Depuis le commencement de mes études, j'ai traité ainsi 32 cas, enfants ou adultes, et n'ai eu que 4 morts. Un de ces malades avait en même temps une diphthérie cutanée très épaisse du conduit auditif externe et un autre une conjonctivite pseudo-membraneuse.

Il me semble que théoriquement et pratiquement ces faits sont dignes d'attirer l'attention des médecins qui ont suivi mes expériences et qui connaissent mes communications précédentes sur la papaïne.

Voici la formule à employer :

Papaïne brute . . .	2 grammes.
Eau distillée . . .	10 —
Salicylate de soude . .	5 centigrammes.

Le salicylate n'est dans ce liquide que pour empêcher la fermentation.

Avec ce liquide, sur un pinceau doux, toucher les amygdales plusieurs fois par jour, toutes les deux heures environ.

---



**Hypertrophie de la rate. — Cachexie palustre  
et leucémie.**

52. — Il vient d'arriver dans la salle plusieurs enfants parmi lesquels j'en trouve une qui présente une affection de la rate extrêmement rare, d'un pronostic très grave et dont je veux parler. Ce sera l'occasion de vous citer trois faits semblables que j'ai observés depuis deux ans.

Il s'agit de tumeurs du ventre situées dans l'hypochondre gauche, dont la nature n'est pas toujours facile à déterminer et qui, parfois, exigent une discussion approfondie de diagnostic différentiel. Ce sont des hypertrophies de la rate.

Voici ces faits :

*OBSERVATION I. — Hypertrophie de la rate; leucémie.*

Le mardi 2 novembre, nous fut amenée pour la première fois une petite fille de 4 ans et demi, Dubois, rue Saint-Antoine, 98. L'examen ne pouvant être fait rapidement, on la pria de revenir le mardi suivant, et c'est le 9 novembre que l'examen fut fait d'une manière plus complète. L'enfant paraît assez bien développée, le teint chaud, les yeux noirs et vifs, les traits animés; à première vue cette enfant ne semble pas atteinte d'une lésion grave. Mais les parents affirment que depuis six mois leur enfant a notablement maigri et pâli, et qu'elle perd chaque jour de ses forces et de sa gaîté. Etant à Bordeaux, il y a six mois, elle fut prise d'accès de fièvre assez semblables à des fièvres intermittentes pour que le sulfate de quinine fût donné, mais il ne fut nullement supporté, l'enfant vomissait presque aussitôt.

Depuis qu'elle est à Paris, la fièvre a disparu. Il est bon de se souvenir que la fièvre intermittente de l'enfance ne présente pas les mêmes caractères que chez l'adulte : plus l'enfant est jeune, plus la divergence est remarquable, et à cet âge elle présente souvent une forme larvée. Mais en présence des renseignements très précis de la famille et du médecin, il est impossible de nier l'influence tellurique. Jusqu'ici rien que d'assez ordinaire. Mais si l'on examine le ventre de la malade, on remarque une déformation considérable de cette région. Tout le côté gauche de l'abdomen, depuis le rebord des côtes jusqu'à la région iliaque, est rempli par une tumeur déprimant la peau de dedans en dehors d'une



façon notable, empiétant dans l'épigastre et dans l'hypogastre, respectant la région ombilicale, s'étendant en arrière jusqu'à la colonne lombaire. Tumeur énorme du volume d'une tête d'enfant. Elle n'a nullement la forme de la rate. A la palpation on constate qu'elle n'est pas lisse, mais fortement bosselée et marronnée. Elle est indolente, extrêmement dure et résistante, ne présentant donc aucune fluctuation, aucun choc de liquide, aucun frémissement. Matité absolue à la percussion. On pourrait croire à des tubercules nombreux et volumineux du mésentère, si l'enfant n'avait pas une pareille apparence de santé, et si l'on trouvait des lésions pulmonaires qui n'existent pas ici, sans compter des symptômes généraux graves.

Une ou plusieurs tumeurs hydatiques? Ces tumeurs ont bien plus souvent leur siège au foie; celle-ci semble trop solide, ne présente aucun frémissement, et les kystes hydatiques affaiblissent puissamment l'organisme, arrivés à un pareil volume.

Une tumeur cancéreuse? Le sarcome doit être éliminé, il n'en existe pas d'observations signalées; le carcinome et les autres sont extrêmement rares chez l'adulte et ne se voient que par exception chez les enfants: ce ne serait qu'une probabilité de diagnostic; mais le facies, la cachexie cancéreuse manquent ici.

Hypertrophie de la rate portant sur telle ou telle de ses parties constituantes ou sur la masse entière? La forme serait plus ou moins bien conservée et ne présenterait pas ces dépressions, ces saillies et ces bords informes.

*Traitement.* — Le seul traitement possible serait la splénotomie, opération relativement simple aujourd'hui, étant donnés les moyens de combattre la septicémie. Encore faudrait-il étudier les plus ou moins grandes adhérences de la tumeur. L'hydrothérapie devrait être faite sous forme d'un jet puissant, et il est presque impossible d'y soumettre une enfant aussi jeune.

Aussi se borne-t-on à un traitement simple en attendant que les parents se décident à un plus radical: frictions résolatives belladonnées en y ajoutant de la ciguë, huile de foie de morue, quinquina et garus.

Obs. II. — *Cachexie et endocardite paludéennes; éruption lichénoïde; rate hypertrophiée.*

La nommée Robert (Marie-Eugénie), née à Paris (Pitié), âgée de 2 ans; la mère est domestique: anémie, constitution débile. Entrée le 3 juillet 1878, salle Sainte-Catherine, lit n° 39.



A passé ses deux premières années en nourrice dans la Sologne, n'aurait jamais été malade. C'est à son retour, il y a trois semaines que les parents auraient remarqué de l'enflure du visage et du corps, des boutons à la peau et, par intervalles, de la fièvre non réglée.

*Etat actuel.* — La peau est d'un blanc jaunâtre : elle est le siège d'un lichen généralisé, indice de la cachexie profonde de l'enfant. Les papules sont rares sur le tronc, un peu plus abondantes sur les membres inférieurs et la face. Mais elles atteignent leur plus haut degré de confluence aux membres supérieurs et surtout à l'avant-bras. Elles se présentent sous forme d'élevures d'un millimètre, les unes rougeâtres, les autres de la couleur de la peau, solides et dures au toucher; quelques-unes saignantes par le grattage du petit malade. Les signes physiques du côté du poumon ne présentent rien d'anormal. Du côté du cœur, au contraire, il est facile de constater à la pointe un bruit de souffle systolique. Ce bruit s'entend pendant presque tout le petit silence et acquiert par intervalle un timbre ronflant; il diminue d'intensité à mesure qu'on s'approche de la base où il cesse de se faire entendre.

Dans l'abdomen, le foie ne paraît pas augmenté de volume, mais la rate est au contraire agrandie dans tous les sens — vertical et transversal,—ainsi qu'en témoignent le palper et la percussion de l'hypochondre gauche, car cet organe se dessine sous la peau, il mesure 8 centimètres sur 6, et paraît seul contribuer au développement considérable de l'abdomen. La numération des globules donne 1,302,000 globules rouges et 4,030 blancs, soit : 1 sur 320 au lieu de 1 sur 800.

Celui-ci fait contraste avec la maigreur du reste du corps, telle que, le 6 juillet, la petite malade présente au pèse-bébés le poids de 8 kilogr. 900. Température ax. g., M. 37,4; S. 37,6. Pas de fièvre. On n'a observé du reste depuis son entrée aucun accès de chaleur ou de sueur.

Traitement : sulfate de quinine 0 gr. 05.

21 juillet. La rate a diminué très notablement et l'enfant va mieux.

Le 23. Elle est prise d'angine couenneuse puis de croup et elle meurt le 30 juillet.

A l'autopsie on trouve le croup avec extension des fausses membranes dans tout l'arbre bronchique. La rate est grosse, violacée, dure, composée d'un stroma fibreux résistant, et elle pèse 150 grammes.



OBS. III. — *Cachexie palustre; hypertrophie splénique.*

La nommée Chapuis (Lucie), née à Paris, âgée de 4 ans 1/2 fille de journalière, tempérament lymphatique, constitution cachectique. Entrée le 2 juillet 1878, salle Sainte-Catherine, n° 35.

Au sortir de nourrice, l'enfant présentait déjà un ventre très gros, phénomène qui ne s'est pas amendé.

*Etat actuel.* — Ce qui frappe en regardant l'enfant, c'est sa teinte jaunâtre cireuse, qui donne immédiatement l'idée d'une fièvre paludéenne avec cachexie; cette teinte occupe toute la surface cutanée; les sclérotiques n'en sont pas atteintes ni la face inférieure de la langue. Rien dans les poumons.

Au cœur, le premier bruit de la pointe et celui de la base sont légèrement prolongés.

Mais les symptômes physiques les plus saillants existent du côté de l'abdomen. A l'inspection, le ventre est ballonné et augmenté de volume, surtout dans ses parties latérales. Au palper le foie dépasse de deux travers de doigts le rebord des fausses côtes et la matité hépatique se prolonge en bas dans la même étendue.

C'est surtout la rate qui présente à gauche une hypertrophie notable au palper et à la percussion. Si elle ne fait pas une saillie bien apparente au niveau de l'hypochondre, la simple application de la main permet de la sentir et de la mobiliser. A la percussion, matité absolue et résistance aux doigts dans l'étendue de 4 à 5 centimètres au-dessus et au-dessous du rebord costal inférieur gauche. C'est la plus occupée par la tumeur splénique.

Durant le séjour du petit malade, il n'a pas encore été constaté d'accès fébrile et à la date du 8 juillet, la température axillaire gauche n'était que de 37,8 le matin et 37,4 le soir.

L'enfant, très intelligente, répond très bien aux questions adressées. Il n'y a pas d'albuminurie et la numération des globules blancs donne 930 blancs sur 2,232,000 rouges, soit 1 sur 240.

*Traitement.* — Quinine 10 centigr. tous les jours.

La maladie est restée stationnaire et l'enfant a été emmenée dans le même état par ses parents.

OBS. IV. — *Cachexie splénique et hypertrophie de la rate.*

L'an dernier je fus appelé à Neuilly pour une fille de 10 ans, par le Dr Panevel. Cette enfant maigre, cachectique, ayant le



teint jaunâtre, terreux, pâle, avec les lèvres décolorées, avait la fièvre d'une façon très irrégulière avec frissons, chaleur et sueur. On n'a jamais su le lieu où elle avait pu contracter sa maladie.

En examinant l'abdomen, on trouvait dans l'hypochondre gauche une tumeur dure, énorme, à bord tranchant, ayant la forme de la rate et ayant 21 centimètres de long sur 15 de large. Elle descendait jusque dans la fosse iliaque et, en travers, allait jusqu'à l'ombilic. C'était la rate hypertrophiée. On n'a pas fait la numération des globules rouges et blancs.

Un traitement par le sulfate de quinine, par l'arsenic et par les douches d'eau froide, chez le Dr Thermes, a été institué et l'enfant avait repris des forces et de l'embonpoint. Elle mangeait mieux et la fièvre avait presque disparu. Mais la tumeur restait à peu près la même.

Je la vis une dizaine de fois ; je parlai de splénotomie, puis d'autres consultants furent appelés. Tous les médecins importants de Paris la virent, mais l'état ne changea point. Il s'aggrava même peu à peu et l'enfant a succombé sans qu'on ait tenté d'opération.

Ces quatre faits sont identiquement les mêmes. On y voit une hypertrophie de la rate, due à des influences palustres causant la fièvre intermittente plus ou moins régulière. Avec cette hypertrophie, l'anémie, la leucocythémie et l'état cachectique dont on se relève si difficilement.

Le sulfate de quinine, les préparations arsenicales, les douches percutantes d'eau froide sur la rate ont été employées sans succès. Il n'y a que la splénotomie qui n'ait pas été faite.

Comme il est bien certain que des rates hypertrophiées, du volume de celles dont je viens de parler, ne doivent pas aisément se résoudre par l'emploi des médicaments, je crois qu'il faudrait essayer de faire mieux. Il me semble qu'après avoir essayé pendant un temps suffisant les moyens dont je viens de parler, si la rate ne diminue pas et que la vie soit compromise, on devrait avoir recours à la splénotomie.

---



De la ficoïne ou doliarine contre l'anémie produite  
par l'anchylostome duodéal.

53. — J'ai publié il y a trois ans, sur le *suc de carica papaya*, sur la *papaïne*, sur la *ficoïne* extraite du *ficus carica*, *doléaria*, *nitida*, *religiosa*, *macrophylla* des recherches cliniques et thérapeutiques, pour faire connaître les *propriétés vermivores* de ces agents qui ne sont autre chose que des *pepsines végétales*.

Dans le *Paris-médical* de 1879, on a pu lire un mémoire dans lequel se trouvent des observations relatives à la digestion dans le tube intestinal des ascarides et des ténias, par la *papaïne*. Ces faits ne sont que la reproduction de faits semblables, observés à la Réunion et aux Antilles par un grand nombre de médecins qui emploient le *suc de carica papaya* dilué contre les helminthes de l'intestin. Dans le même article se trouvent des expériences relatives à la dissolution immédiate, *in vitro*, d'helminthes rendus par les malades et digérés en quelques minutes.

La même expérience a été faite ici par M. Papst sur la trichine ; à Bahia par M. Silva sur l'anchylostome duodéal. Par conséquent, le *suc de papaya* est un vermivore très énergique qui doit être employé en médecine.

Depuis lors Henry Bouchut a fait les mêmes expériences sur le *suc de figuier* et sur la *ficoïne* qu'on en retire. Ce sont là des faits acquis à la science et il y a plaisir à les voir contrôlés et reconnus vrais par d'autres médecins.

D'après nos travaux, l'emploi de la *ficoïne* qu'un médecin démarquant notre linge, appelle *doliarine*, pour faire croire à une découverte de sa part, vient d'être de nouveau conseillé dans l'*anchylostome duodéal* amenant l'anémie.

La *doliarine* est extraite du *ficus doléaria*. C'est par conséquent la même chose que la *ficoïne* extraite de tous les sucs de figuier, y compris le *doliaria*. Il n'y aurait pas de raison, si l'on adoptait cette manière de faire, pour ne pas créer une *nitidine*, une *macrophylline*, une *religiosine*, c'est-



à-dire pour le même agent autant de noms qu'il y a d'espèces de figuier, et elles sont nombreuses. Laissons donc ces façons détournées de détruire les travaux antérieurs, et ne nous occupons que de la *ficoïne*, seul ferment digestif retiré des figuiers.

Quoi qu'il en soit, M. Rizzolo, de Turin, qui n'est pour rien dans ces procédés peu scrupuleux d'appropriation des travaux d'autrui, vient de publier un travail renfermant des considérations très intéressantes sur les effets de la *ficoïne*. C'est la confirmation des faits de Silva.

Ce médecin eut l'occasion d'observer, il y a deux ans, de nombreux cas d'anémie, développés chez des briquetiers, et consécutifs à la présence d'anchylostomes, les anthelminthiques les plus énergiques ne produisirent aucun résultat; Il résolut de faire une série de recherches avec la doliarine. On l'emploie dans une affection endémique au Brésil et qu'on appelle l'*opilação*, affection que les travaux de Wucherer ont conduit à considérer comme une conséquence de l'anchylostome.

D'après Pagliani et l'auteur, l'anémie des ouvriers qui ont travaillé au tunnel du Saint-Gothard serait due au même parasite. Il est vrai que la question n'a pas paru résolue d'une manière complète, parce que les ouvriers en question étaient soumis à des causes déprimantes multiples et que dans les cas d'anémie les plus prononcés on ne trouva qu'une quantité relativement insignifiante d'anchylostome. Chez plusieurs ouvriers l'anémie persista longtemps après qu'ils eurent cessé de travailler au tunnel, de sorte que les auteurs durent se demander si l'on avait affaire à une anémie parasitaire ou à une altération persistante des organes hématopoiétiques. On n'arriva à résoudre le problème que quand le Dr Perronuto de Turin eût démontré que l'huile éthérée de *filius maris* donnée à dose de 40 gr. par jour, tuait l'anchylostome ou le chassait. L'auteur avait déjà employé cette préparation deux ans auparavant sans résultat, dans l'anémie des mineurs du Saint-Gothard; son insuccès tenait soit à la mauvaise qualité de la préparation, soit à l'insuffisance des doses. Ayant repris le même médi-



cament en mettant à profit l'expérience de Perronuto, il a obtenu un succès complet. Au Brésil, on emploie contre l'opilação la semence d'une plante qui croît dans le pays : l'urostigma doliarum, le ficus doliaria de Miguel, le ficus ferrugineux de Martins. Peckolt de Rio de Janeiro a extrait de ses grains une substance cristallisée qu'il appelle la doliarine. La préparation pharmaceutique vendue par l'auteur, sous le nom de fer spécifique contre l'opilação, est un mélange de doliarine, de substances aromatiques et de fer. Au début, on en donne une cuillerée à café 3 fois par jour, plus tard on continue l'usage, pendant un mois, à doses un peu moins élevées, afin d'éviter les récidives. Le médicament est pris sans répugnance par les malades ; une seule cuillerée (3 gr. 5), produisit une diarrhée muqueuse abondante dans laquelle se trouvent déjà des anchylostomes, l'auteur en a compté jusqu'à 16 après la troisième cuillerée. En somme la doliarine agit très activement contre les anchylostomes de l'opilação ou hypoémie intertropicale.

---

#### 54. — De la névrite optique dans ses rapports avec les maladies intra-crâniennes.

Si l'on connaissait jadis les amauroses dues à des maladies chroniques du cerveau et à des tumeurs cérébrales coïncidant avec l'atrophie du nerf optique, ce n'est qu'en 1852 qu'on a commencé à faire des recherches ophthalmoscopiques sur les lésions du nerf optique, de la rétine et de la choroïde produites par les maladies aiguës du cerveau.

Ainsi, en 1859, Desmarres père, et Sichel ont signalé l'infiltration du nerf optique et son atrophie à la suite de sa compression par des tumeurs cérébrales.

En 1860, Stelwag von Carion a parlé de l'infiltration du nerf optique et de sa destruction dans les cas de tumeurs du cerveau.

En 1860, Ogle a publié deux observations de tumeurs du



cerveau ayant produit l'atrophie du nerf optique et, la même année 1860, à la *Société de Biologie*, M. de Graefe sous le titre : *Des excavations et des saillies de la papille du nerf optique* ne parle encore que des lésions de la papille dans les tumeurs cérébrales et d'encéphalite chronique.

Pour lui un lien très indirect explique la causalité des lésions de l'œil et du cerveau, « ..... savoir : l'hypérémie mécanique qui provient de la compression des sinus caverneux et qui produit la dilatation des vaisseaux veineux et une infiltration œdémateuse » (page 153) *Société de Biologie*.

M. de Graefe ajoute qu'il y a d'autres altérations de la rétine et du nerf optique à distinguer des précédentes, et qui se combinent avec des maladies intra-crâniennes. Là aussi le nerf optique est malade. C'est une névrite descendante, caractérisée par « .... des groupes de points blancs, des plaques blanches, de nombreux foyers apoplectiques, en un mot des altérations semblables à celles qu'on rencontre dans la maladie de Bright. C'est cette forme qui complique les encéphalites et qui explique souvent la cécité double ou unilatérale qui les accompagne..... » (page 154.)

Ce sont ces indications encore bien incomplètes qui me donnèrent l'idée de voir si, dans les maladies aiguës des méninges et du cerveau, dans toutes les maladies cérébrales et spinales, dans les névroses enfin, il n'y aurait pas de lésions du nerf optique, de la rétine ou de la choroïde, qui pourraient par leur fréquence et leur constance servir au diagnostic de ces maladies.

En 1862, je publiai, le 15 mai, dans la *Gazette des hôpitaux*, mes premières observations sous ce titre : *La méningite étudiée à l'ophthalmoscope* et elles ont été suivies en 1865 par la publication d'un volume intitulé : *Traité de diagnostic des maladies du système nerveux par l'ophthalmoscope, avec atlas*. Depuis lors, je n'ai cessé de recueillir des faits semblables observés à ma clinique et dont le diagnostic a été contrôlé par l'autopsie. J'ai ainsi rassemblé plus de 1,200 observations de cas les plus variés.

De ces recherches ophtalmoscopiques dans toutes les



névroses, dans les névralgies ou paralysies et dans les maladies aiguës ou chroniques des méninges du cerveau et de la moelle, il est résulté un fait général, ou une *loi de coïncidence* qui doit avoir une grande importance pour le diagnostic médical et qui peut se formuler ainsi :

Toutes les maladies graves des méninges du cerveau et de la moelle se traduisent au fond de l'œil par des lésions du nerf optique, de la rétine et de la choroïde, que l'on doit rechercher à l'ophthalmoscope, afin de donner plus de précision au diagnostic de ces maladies.

Maintenant, avec cette loi pathologique et clinique, il y a comme corollaires quatre faits secondaires distincts qui expliquent comment se forment les altérations du fond de l'œil dans les maladies cérébro-spinales, et qui en révèlent la nature.

Ainsi les lésions produites par les maladies des méninges du cerveau ou de la moelle sont : 1° mécaniques ; 2° inflammatoires ; 3° diathésiques ; 4° sympathiques ou réflexes.

*Lésions mécaniques du fond de l'œil.* — Toutes les fois qu'il se produit une forte compression cérébrale ou un réel obstacle à la circulation intra-crânienne, tel qu'un épanchement intra-ventriculaire, ou arachnoïdien, une tumeur du cerveau, ou des os du crâne, une grosse hémorrhagie du cerveau, une thrombose des veines méningées ou des sinus de la dure-mère, le sang veineux de l'œil ne rentre que très difficilement dans les sinus, et il en résulte l'*hyperémie* ou l'*œdème de la papille*, la *dilatation des veines rétinienne*, la *flexuosité de ces veines*, leur *rupture* et les *hémorrhagies de la rétine*, etc. C'est ce qu'on observe dans la méningite tuberculeuse, dans la grande hémorrhagie cérébrale, dans l'hydrocéphalie aiguë et chronique, dans les tumeurs du cerveau, dans les thromboses des sinus, etc.

Quelques médecins ont pensé que l'obstacle à la circulation veineuse des veines rétinienne et de la papille n'était ni dans le crâne, ni dans les sinus, et qu'il avait pour siège la gaine du nerf optique, infiltrée de sérosité en quantité suffisante pour étrangler ce nerf à son passage dans la lame criblée de la sclérotique. Je ne crois pas qu'il en soit ainsi.



Dans mes nombreuses autopsies de méningite, j'ai trouvé dans cette gaine une petite goutte à peine visible de sérosité ; mais pour étudier le fait, je l'ai recherché comparativement dans d'autres autopsies : sur 24 cas de croup, d'angine couenneuse, de pneumonie etc., dans lesquels, durant la vie, il n'y avait pas eu de troubles nerveux, j'ai rencontré la même quantité d'infiltration séreuse de la gaine. Il en est résulté pour moi cette opinion que normalement la gaine du nerf optique renfermait un peu de sérosité et que ce n'était pas là qu'il fallait chercher la cause des œdèmes papilleux qu'on rencontre dans la méningite.

*Lésions inflammatoires du fond de l'œil.* — A côté des lésions qui sont produites d'une façon mécanique dans le nerf optique par les obstacles à la circulation du cerveau, il en est d'autres qui sont de nature différente et qui dépendent de l'inflammation aiguë ou chronique du cerveau, qui se propage de l'intérieur du crâne ou du centre de l'organe malade dans l'œil par le nerf optique.

C'est ainsi que l'encéphalite aiguë et chronique, la méningo-encéphalite, la méningite tuberculeuse, les tumeurs du cerveau qui provoquent l'inflammation de la substance cérébrale, la congestion cérébrale permanente qui résulte des maladies avancées du cœur, amènent une hyperémie permanente plus grande du nerf optique et des lésions hyperémiques ou exsudatives, avec ou sans dilatation des veines de la rétine. C'est une *névrite descendante*.

*Lésions diathésiques du fond de l'œil.* — Les tubercules de la choroïde, ou de la rétine sont l'effet d'une diathèse ; et, comme ils révèlent soit la tuberculose générale, soit la tuberculose des méninges et du cerveau, la constatation de cette altération est de la plus haute importance clinique. Il en est de même des lésions spéciales produites par la syphilis, par la leucocythémie, par le scorbut et le purpura, par l'albuminurie chronique et la glycosurie.

*Lésions sympathiques du fond de l'œil.* — Je parlerai enfin des lésions de la rétine, de la choroïde et du nerf optique qui ne sont ni diathésiques, ni inflammatoires, ni mécaniques. Ce sont celles qui accompagnent les maladies de



la moelle épinière. Ici, le mécanisme de la névrite optique est tout différent de ce qu'il est dans les autres maladies des centres nerveux, et je crois être le premier qui en aie fait la découverte.

Dans les maladies de la moelle, il n'y a pas d'obstacle à la circulation intra-crânienne qui gêne la circulation de la rétine, ni d'inflammation descendant du cerveau. C'est au contraire une action ascendante, réflexe de la moelle épinière sur le fond de l'œil par l'intermédiaire du grand sympathique qui a ses racines dans la moelle dorsale. Alors il se passe, sous l'influence des maladies de la moelle, ce qui se produit quand on irrite le grand sympathique au cou, à la façon de Cl. Bernard. En même temps que le côté correspondant de la face rougit et s'échauffe, le fond de l'œil rougit également. Si l'hypérémie du nerf optique dure bien longtemps, ce qui arrive lorsque la souffrance de la moelle se prolonge, alors son tissu s'altère, il s'y forme de l'infiltration séro-sanguine, et il finit par s'atrophier. C'est ainsi que certaines chorées violentes, que la myélite et l'ataxie locomotrice entraînent d'abord une hypérémie du nerf optique, qui peut aboutir à l'atrophie et à l'amaurose.

Ainsi, démonstration de la loi de coïncidence des maladies aiguës ou chroniques du cerveau, de la moelle et des méninges avec les lésions du nerf optique, de la rétine et de la choroïde, voilà le premier fait autour duquel il faut rattacher comme corollaires la nature *mécanique, inflammatoire, diathésique* et *sympathique* de ces lésions.

D'ailleurs, ce que la clinique m'a conduit à établir a reçu sa consécration par les résultats des nécropsies et de l'histologie. Si dans quelques cas de névrite au début, on ne trouve pas de lésion au microscope, le plus ordinairement, on trouve une altération des tubes nerveux du nerf optique, qui sont comprimés, qui offrent plus de granulations dans la myéline, dont les espaces sont augmentés, et qui plus tard présentent des fibrilles conjonctives étouffant les tubes et amenant la sclérose du nerf. Les caractères de la névrite sont là au complet. Dans les veines ce sont des thromboses, ou des anévrysmes faux, primitifs avec épanchement de



sang dans la gaine externe, ou des déchirures avec hémorrhagie voisine. Enfin, dans la choroïde c'est une dépigmentation évidente ou des tubercules à différents degrés d'évolution, comme ceux que j'ai montrés à différentes reprises depuis plusieurs années.

Ainsi comprise, l'ophtalmoscopie appliquée à la médecine et au diagnostic des maladies cérébro-spinales conduit à des applications de détail extrêmement importantes :

*En chirurgie*, l'ophtalmoscopie permet de distinguer la compression par un épanchement de la commotion du cerveau, à la suite des coups ou des chutes sur le crâne. De plus, dans les plaies du sourcil, il montre l'action réflexe de ce traumatisme sur le nerf optique qui est hyperémie, ce qui amène à la longue, l'altération de son tissu, et l'état scléreux d'où sortira plus tard l'amaurose.

*En médecine*, l'ophtalmoscopie est pour le cerveau ce que l'auscultation et la percussion sont pour le cœur et les poumons ; sans donner aucun caractère pathognomonique, elle révèle des lésions inconnues jusqu'ici qui, jointes aux symptômes de la maladie, permettent d'en faire un diagnostic plus exact et plus précis.

Ainsi, les hyperémies et les œdèmes papillaires, avec dilatation et flexuosités des veines de la rétine, les hémorrhagies rétinienues, dans une maladie aiguë qu'on peut supposer être une méningite, permettent d'affirmer le diagnostic de maladie des méninges.

Entre l'hydrocéphalie chronique et le rachitisme à grosse tête, accompagné de troubles nerveux, l'ophtalmoscope laisse voir dans le premier un œdème papillaire ou une atrophie qui n'existe pas dans l'autre. Dans les fortes hémorrhagies cérébrales, il y a une dilatation des veines rétinienues et une hyperémie papillaire considérables, qui n'existent pas dans le ramollissement du cerveau ou il n'y a que de l'œdème papillaire, le reste du fond de l'œil étant normal.

Dans les tumeurs du cerveau, du cervelet et de la protubérance avec ou sans encéphalite circonvoisine, avec paralysie partielle des nerfs, il y a sur le nerf optique et dans la



rétine une infiltration blanche opaline ou une atrophie qu'on ne trouve pas dans les paralysies essentielles.

Dans la syncope, dans la catalepsie et dans la léthargie, qui simulent la mort, le fond de l'œil est rouge et la papille du nerf optique très distincte, tandis que *si la mort est réelle, le fond de l'œil pâlit et le disque du nerf optique disparaît*, en même temps que la colonne des veines s'interrompt en divers points par des bulles d'air.

Dans ce qu'on appelle des névroses, l'ophtalmoscope permet de voir qu'il en est un certain nombre qui s'accompagnent de lésions du nerf optique ou de la choroïde, ce qui indique une lésion cérébrale profonde et révèle leur véritable nature.

Ainsi, les convulsions finales des malades de longue durée et le délire ultime des maladies chroniques sont généralement attribués à l'anémie et à la viduité du cerveau, tandis que l'ophtalmoscope, en montrant des signes d'obstacle à la circulation veineuse rétinienne, laisse supposer qu'il y a une lésion intra-crânienne.

Les autopsies sont d'accord avec la donnée ophtalmoscopique, car, dans tous les cas, il y a thrombose cachectique des sinus de la dure-mère et des caillots plus ou moins décolorés, adhérents aux parois, faisant obstacle au cours du sang et amenant la congestion du cerveau productrice du délire et des convulsions.

De même, par l'ophtalmoscope, on distingue l'épilepsie essentielle et l'épilepsie symptomatique, la léthargie nerveuse de la léthargie par lésion au cerveau, les hallucinations fonctionnelles des hallucinations symptomatiques, les convulsions essentielles et réflexes des convulsions de cause organique, la chorée simple de la chorée qui résulte d'une hyperémie spinale, etc. En quelques mots, et pour finir, je dirai que les recherches d'ophtalmoscopie médicale permettent de fonder une nouvelle méthode de diagnostic des maladies nerveuses et cérébro-spinales, basée sur ce fait que l'œil est le miroir du cerveau et que dans les troubles du système nerveux, les lésions du nerf optique, de la rétine et de la choroïde, étudiées avec soin, sont si constantes, qu'elles



doivent désormais faire partie de l'observation clinique, et il suffit d'apprendre à en faire la traduction dans les maladies nerveuses.

Ainsi, 1° l'œdème et le gonflement papillaire hyperémique annoncent l'œdème de la pie-mère et une forte congestion cérébrale.

2° Les stases veineuses rétiniennes, les thromboses, les flexuosités des veines de la rétine annoncent une réplétion des veines méningées avec thrombose des sinus.

3° La pneumatose des veines rétiniennes indique la pneumatose des veines méningées et par conséquent la mort.

4° Les exsudats inflammatoires de la papille avec ou sans hémorrhagie indiquent un point d'encéphalite.

5° L'anémie de l'œil avec décoloration complète indique la cessation du cours du sang dans le cerveau.

6° La dépigmentation cachectique de la choroïde indique l'état cachectique du sujet.

7° Les tubercules de la choroïde indiquent les tubercules du cerveau ou des méninges et en même temps la tuberculose miliaire des poumons.

8° La sclérose du nerf optique indique la sclérose d'un point du cerveau ou de la moelle épinière.

S'il y a vingt ans on a pu trouver téméraire de m'entendre affirmer qu'on pouvait découvrir au fond de l'œil les signes de ce qui se passe dans le cerveau, cette proposition ne saurait plus choquer personne aujourd'hui. En effet, dans toute l'Europe savante et ici, parmi les représentants les plus distingués de l'ophtalmologie, cette méthode nouvelle a trouvé des approbateurs.

---

## 55. — De la syphilis dans ses rapports avec le rachitisme et les malformations dentaires.

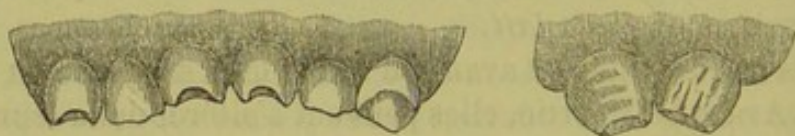Par suite de l'état cachectique qui l'accompagne si habituellement, la syphilis infantile héréditaire peut être une



cause de rachistime et de malformation dentaire; c'est l'opinion d'un grand nombre de médecins. Mais le rachitisme reconnaît bien d'autres causes, leur nature mérite d'être indiquée avec soin et puisque la question est mise à l'ordre du jour du Congrès médical international de Londres, j vais dire l'opinion à laquelle je me suis arrêté.

Je parlerai : 1<sup>o</sup> des *malformations dentaires cachectiques* attribuées à la syphilis; 2<sup>o</sup> du *rachitisme* considéré comme la manifestation constante d'une diathèse syphilitique.

1<sup>o</sup> *Malformation cachectique ou marastique des dents chez les enfants.* — Les malformations dentaires chez les enfants ont été depuis quelques années, et surtout depuis qu'Hutchinson a signalé une malformation présumée syphilitique, l'objet de controverses intéressantes et dignes de l'attention des médecins.



On avait remarqué depuis assez longtemps, sans trop s'en rendre compte, que les dents incisives permanentes étaient souvent altérées et déformées. Ces altérations étaient attribuées à un vice de nutrition des germes dentaires; mais elles n'avaient pas été envisagées comme la manifestation et l'expression d'une diathèse particulière. En les étudiant à son tour, Hutchinson se crut en droit de rapporter à la syphilis une malformation dont il a donné les caractères particuliers, mais sans établir de diagnostic différentiel entre cette malformation et les autres, de sorte que les médecins ont pu supposer que sa description avait un caractère général s'appliquant à toutes les malformations de la seconde dentition. Des observations analogues ont été publiées par quelques autres médecins. On a, depuis lors, considéré presque tous les sujets dont les incisives permanentes étaient piquées, rougies ou échanquées, comme atteints de syphilis héréditaire. C'est là une affirmation de sémiologie et de



diagnostic qui est trop absolue et sur laquelle il importe de faire des réserves.

Magitot a déjà fait remarquer que les dents incisives permanentes, offrant l'altération décrite par Hutchinson, n'appartenaient pas à des sujets syphilitiques. W. Nicati en a dit autant, et, dans un travail très intéressant, a montré que certaines malformations des incisives permanentes étaient dues au rachitisme plutôt qu'à la syphilis, et qu'il fallait établir un diagnostic différentiel des unes et des autres. Cela est, à mes yeux, un pas vers la vérité, mais ce n'est pas la vérité tout entière.

J'ai observé très souvent les altérations et les malformations des dents de première et de seconde dentition chez les enfants. Mes conclusions diffèrent totalement de celles d'Hutchinson, et se rapprochent beaucoup de celles au contraire de W. Nicati. Je vais m'expliquer à ce sujet, lorsque j'aurai dit quelques mots des altérations des premières dents dites *dents de lait*.

Ces dents s'altèrent avant ou après leur sortie de la gencive. Avant leur sortie, elles peuvent s'altérer dans leur germe et dans leur évolution si l'enfant a des convulsions, ce qu'a signalé Magitot; s'il a du rachitisme congénial, enfin s'il a de l'ostéoporose ou rachitisme acquis par suite d'une dyspepsie prolongée, d'une entérite grave ou d'une autre maladie. Dans ces différents cas, les premières dents sortent tard, sortent mal, sortent irrégulièrement, sont jaunes, altérées dans leur émail et tombent parfois prématurément.

Après leur sortie des gencives, les dents de lait s'altèrent si les enfants sont gravement malades, s'ils ont une entérite prolongée avec acescence buccale. Elles se noircissent, se corrodent au niveau du collet, se creusent et se cassent au bord de la gencive.

Si les enfants ont une stomatite ulcéreuse qui ronge la gencive, et la détruit par son bord libre, dans une plus ou moins grande hauteur, les dents s'allongent et on en voit la racine dans une assez grande étendue.

Mais les malformations les plus curieuses sont celles de la seconde dentition. Elles portent principalement sur les



incisives permanentes. Elles résultent d'une maladie de la première enfance qui a modifié la nutrition des germes dentaires. Quelle est cette maladie?

Cette maladie est-elle diathésique et donne-t-elle une forme particulière à la malformation des dents?

D'après ce que j'ai vu, il n'y a pas de maladie spéciale diathésique qui produise la malformation spécifique des incisives permanentes. Toute maladie grave et prolongée de la première enfance produit ce résultat. La syphilis pas plus que le rachitisme, ou que l'entérite chronique n'a d'action particulière. Oui, la syphilis héréditaire, oui, le rachitisme déterminent la malformation des incisives permanentes, mais ce n'est pas comme syphilis ou comme rachitisme, c'est comme un état cachectique. J'en donne pour preuve les mêmes malformations observées par moi à la suite de l'entérite chronique et des suppurations prolongées du premier âge. Ces altérations des dents sont des *malformations marastiques* ou *cachectiques* et pas autre chose.

C'est comme état cachectique modifiant la nutrition des germes dentaires que la syphilis héréditaire et le rachitisme déterminent l'altération des dents permanentes et non comme maladies diathésiques; à cet égard elles se confondent avec toutes les autres maladies cachectiques du premier âge.

Il se passe dans les germes dentaires ce qui se passe dans les ongles, dans les cheveux et dans les os. La nutrition de ces éléments s'altère dans les maladies.

Les ongles s'amincissent un moment, s'épaississent lorsque l'enfant va mieux, et présentent ces sillons que Beau a fait connaître dans la dyspepsie.

Les cheveux sont secs, palissent, deviennent lanugineux, étiques, et, comme on le dit: *Les enfants ont mauvais poil*.

Les os se gonflent au niveau des épiphyses, ils se raréfient et offrent de l'*ostéoporose*. Ils sont plus mous, se courbent facilement et ne peuvent plus momentanément porter les enfants, qui veulent rester au lit après avoir déjà commencé de marcher. C'est le *rachitisme*.

Toutes ces altérations analogues sont de même nature et



dépendent de l'état *marastique, cachectique, cacochymique* et *cacothrepsique* comme on dit à présent.

Les germes dentaires de la seconde dentition subissent la loi générale et ils deviennent cachectiques avec le reste de l'économie, quelle que soit la cause du trouble nerveux dans la nutrition générale des sujets. Ils souffrent quand tout souffre, et les dents qui en sortent sont malades, altérées dans leur émail et leur ivoire quand la première enfance a été très longtemps et très gravement malade.

D'après ce que j'ai observé, en dehors de la syphilis et du rachitisme proprement dit, on trouve les malformations dentaires signalées par Hutchinson et par M. Nicati, comme appartenant à ces deux maladies.

Ainsi, pour ne citer que quelques faits, je raconterai l'observation suivante relative à un jeune garçon dont je connais la famille et que j'ai suivi pendant dix ans. L'altération de ses dents incisives ressemble à la malformation décrite comme syphilitique par Hutchinson, et cependant elle n'est que cachectique.

Obs. — *Malformation cachectique des dents.* — L..., fils de M. L... rue des Jeûneurs, a failli mourir au moment de la naissance, il y a dix ans, d'une hémorrhagie nasale pour laquelle j'ai été appelé en consultation.

Il est resté exsangue, et le perchlorure de fer employé comme hémostatique lui a laissé un coryza chronique qui dure encore et qui gêne la respiration. Cet enfant a été malade toute sa première enfance, et sans rachitisme ou syphilis, il est pâle, très maigre et a fort mauvaise mine, malgré un assez bon état de santé.

Ses dents sont blanches, il a 4 incisives écartées et les deux moyennes échancrées au bord tranchant sans altération de l'émail. Il en est de même de la mâchoire inférieure. Il a ses premières molaires, mais bien qu'il ait 10 ans, il n'a pas de canines.

Sur une fille de 12 ans (nommée Kertzel), au n° 24 (salle Sainte Cathernie), sortie le 7 février guérie d'une scarlatine, qui n'a pas eu de syphilis ni de rachitisme et qui a été malade dans le premier âge, on trouve les deux incisives médianes supérieures intactes dans les cinq sixièmes supérieurs, mais près du bord libre un sillon transversal pro-



fond, anfractueux qui amincit tout à coup la dent et forme comme un pas d'escalier. Les autres dents sont saines.

Dans un autre cas, encore à l'hôpital en ce moment, il s'agit d'une jeune fille L... de 11 ans, couchée au n° 27 (salle Sainte Catherine), entrée le 30 décembre 1877 pour un vertige épileptique. Elle est petite, maigre, peu développée pour son âge, n'a eu jamais de signe de syphilis héréditaire après la naissance ni postérieurement. Elle a toujours été malade et, dans la première enfance, a eu de fréquentes diarrhées. Ses incisives supérieures présentent des érosions pointillées, c'est-à-dire des piqûres noirâtres au niveau desquelles l'émail est à peu près détruit en même temps que l'ivoire est altéré. Ces ponctuations sont au nombre de quatre sur chaque incisive et elles sont placées sur une ligne horizontale, près du bord tranchant qui est fortement ébréché par de fines dentelures. Au dessus de cette ligne de piqûres de l'émail se trouve un relief transversal formant comme une marche d'escalier.

Ces lésions ressemblent à celles que M. Nicati attribue au rachitisme et cependant l'enfant n'est pas rachitique, elle n'a pas les côtes déformées ni la tête volumineuse. Elle ne l'a pas été. Elle n'a été que malade et cachectique dans la première enfance.

Obs. — *Malformation cachectique des dents.* — Sur une autre fille (Varnier) de 14 ans, non formée, couchée au n° 53 de Sainte-Catherine, et entrée le 30 janvier 1879, pour des crises nerveuses hystériformes; il y a aussi une malformation considérable des dents. Cette fille a été malade dans toute la première enfance, a eu des convulsions pendant longtemps, jusqu'à 6 ans, et puis sa santé est devenue plus robuste.

Aujourd'hui ses incisives sont étroites en haut et plus larges en bas, échancrées, concaves et mousses à leur bord libre; l'émail est au-dessus rugueux, piqué de points noirâtres et offre un sillon transversal déprimé.

Les incisives inférieures sont échancrées, concaves, à bord libre et mousse. L'émail est altéré et, au-dessous du bord, offre un sillon très déprimé noirâtre.

Les canines coniques et petites présentent une altération de l'émail près de la pointe.



Obs. — L'autre enfant qui est un garçon est présenté à l'hôpital (30 janvier 1879) à 19 mois. Celui-là offre une malformation des dents de lait qui sont au nombre de huit. La première est sortie à 7 mois, âge réglementaire. Cet enfant ne marche pas, ses membres inférieurs sont grêles, il a les symphyses chondro-costales tuméfiées de façon à offrir le chapelet rachitique. Il n'est pas sujet à la diarrhée, mais il tousse habituellement, il a la poitrine *grasse* et remplie de râles muqueux. La mère n'est pas syphilitique, on ne sait rien du père et lui-même n'a pas offert de traces syphilitiques héréditaires.

Chez lui, les deux dents incisives médianes supérieures sont écartées, jaunâtres, courtes, largement échancrées et mousses à leur bord libre. Les incisives supérieures latérales sont collées aux autres, coniques et jaunâtres.

Les incisives médianes inférieures sont également échancrées, mais ici elles se touchent et les incisives latérales sont plus courtes, coniques et jaunâtres. L'émail n'est pas piqué mais il est un peu altéré dans sa couleur.

Ici la malformation a les caractères de ce que l'on a dit être la syphilis, mais elle est de nature cachectique par rachitisme.

Obs. — Une autre petite fille de 4 ans, au n° 31 de la salle Sainte-Catherine, hémiphéique à la suite de convulsions répétées survenues à l'âge de 16 mois, peut cependant marcher. Elle a 15 dents très mal formées et mal placées. Elle n'a ni rachitisme ni syphilis. Elle est cachectique.

A la mâchoire supérieure elle a deux incisives droites obliquement placées, la médiane assez large et jaune, et celle qui est à côté petite et conique, serrée contre la première. Les deux incisives de gauche sont également obliques et forment avec celles du côté opposé un V ouvert par en bas. Elles sont également de mauvaise nature, mais elles ne sont ni échancrées, ni piquées, ni dentelées.

Les dents incisives inférieures sont également mal rangées jaunes et très petites.

Ici pas de syphilis ni de rachitisme, mais bien un état maladif prolongé, suite de convulsions et de paralysie. C'est un des cas que l'on pourrait citer à l'appui de l'opinion de Magitot, qui a dit que des troubles trophiques de la nutrition des germes dentaires pouvaient résulter de l'état convulsif.

Obs. — *Malformation cachectique des dents.* — Fillette de 16 ans



placée au convent de la Visitation, amenée par la mère, le 14 février 1879 dans mon cabinet.

Réglée depuis deux ans et demi, pâle, anémique et affectée de névralgies occipitale et intercostale.

Je lui trouve les deux incisives médianes supérieures moins longues que les latérales, altérées près de leur bord, qui est droit, piquées de trous noirâtres, avec un sillon transversal placé au-dessus.

Les quatre incisives inférieures très petites sont toutes sales, piquées et altérées près de leur bord libre.

Elle a eu ses premières dents à 10 mois avec des convulsions pendant quelques jours. Puis les convulsions se sont reproduites pendant six mois, et l'enfant, toujours malade pendant cette époque, ayant presque toujours la diarrhée, a marché à 18 mois. Depuis lors, elle n'a jamais été malade que postérieurement à la puberté.

Obs. — *Malformation des dents.* — Métral, 14 ans, entrée le 26 février 1879, pour des crises hystériques, a été malade dans sa première enfance sans syphilis appréciable.

Les 4 incisives supérieures et les 2 canines sont altérées, ainsi que les 2 canines et les 4 incisives inférieures. Elles sont couvertes d'un sillon transversal, situé près du bord, et au-dessous la dent amincie est couverte de petits trous noirâtres, tandis que son bord est finement dentelé avec trois pointes.

Obs. — St..., 28 ans, rue Lafayette. — Bien portante aujourd'hui, anciennement rachitique et malade dans son enfance, sans syphilis supposable. Elle a les dents incisives supérieures jaunes, courtes, d'un vilain émail, sans piqûres noires et fortement échancrées.

Les inférieures sont petites, courtes, également échancrées, mais moins que les supérieures.

Dans un autre cas que je pourrais citer et qui est relatif à un de mes élèves, interne autrefois à l'hôpital Sainte-Eugénie, et aujourd'hui confrère parisien, les dents incisives supérieures sont piquées, pointillées et transversalement sillonnées par une dépression de l'ivoire. Il n'y a chez lui ni syphilis héréditaire, ni rachitisme, mais seulement un état cachectique prolongé dû à une première enfance malade.



A l'hôpital des Enfants, dans mon service et à la consultation publique, ces faits de malformation dentaire sont très nombreux. Ils sont plus rares dans la première dentition que dans la seconde et c'est principalement vers 10 ou 15 ans que je les ai observés. J'en ai recueilli 114 exemples.

Tout étant bien considéré, après une analyse minutieuse des causes et des phénomènes de ces 114 exemples de malformations, il m'a semblé que si on les observait après la syphilis héréditaire, c'était moins comme état syphilitique que comme conséquence d'un état cachectique ou marastique. En effet sur ces 114 cas, je n'en ai trouvé que 8 qui fussent syphilitiques. J'en dirai autant des malformations exclusivement attribuées au rachitisme.

D'ailleurs la recherche de ces causes est extrêmement difficile et délicate. Sauf quelques cas où les parents avouent leur syphilis et celle de leur enfant, et ceux dans lesquels le médecin a suivi l'enfant pendant plusieurs années depuis sa naissance, on en est réduit aux conjectures et aux hypothèses les moins acceptables. Dans les neuf dixièmes de cas de dents altérées et réputées syphilitiques on ne sait absolument rien des antécédents syphilitiques.

Que de fois n'ai-je pas vu considérer comme dents syphilitiques des dents appartenant à des enfants sur le passé desquels on n'avait aucun renseignement précis; à des enfants non syphilitiques, mais dont le père avait eu autrefois la syphilis, ou enfin à des enfants dont on ne connaissait pas les antécédents, mais qu'on jugeait pouvoir être syphilitisés, parce que la plupart des pères peuvent avoir eu la syphilis. Il en est de la recherche des influences syphilitiques sur les dents comme de la recherche de l'*arthritisme* dans la production de certaines affections cutanées ou viscérales dites arthritiques. Avec une forte idée préconçue on trouve tout ce qu'on désire.

Ce n'est pas ainsi que doit progresser la science. Il faut en médecine bannir toutes les hypothèses et n'y introduire que des faits certains et bien observés. Tout ce qui est vague doit être mis de côté ou du moins ne doit être accepté qu'avec réserve.



Ainsi en est-il des dents réputées syphilitiques et rachitiques. Cependant ce qu'on a dit des dernières est bien plus acceptable que des premières. Ces altérations, dites rachitiques avec raison par M. Nicati, s'observent chez tous les enfants qui ont été plus ou moins longtemps affectés de rachitisme dans la convalescence prolongée d'une maladie aiguë ou dans les diarrhées chroniques. Elles commencent par l'amincissement du bord libre de la dent qui est piquetée, et au-dessous le reste de la dent fait un relief comme un degré d'escalier. Plus tard la partie amincie se casse en mangeant, et il y a une échancrure courbe de la dent cassée, comme on l'a vu sur la figure ci-dessus.

2° *Ramollissement des os par état cachectique.* — Tout ce que je viens de dire de ces malformations dentaires s'applique au ramollissement des os longs, au gonflement de leurs extrémités, à leur déformation et à tout ce que les médecins appellent *rachitisme*.

En effet, chez les jeunes enfants une maladie aiguë prolongée, une fièvre éruptive suivie de complications sérieuses, une entérite chronique, arrêtent l'évolution du tissu osseux, ramollissent les os, dont les extrémités se gonflent et dont la diaphyse se raréfie, enfin amènent les difformités du squelette avec ou sans fracture consécutive. Appeler syphilitique cette lésion, sans preuve, n'est qu'une hypothèse.

Des enfants, qui avaient commencé à marcher, cessent de pouvoir se tenir debout dans leur convalescence parce que leurs os sont mous, douloureux, ne peuvent supporter le poids du corps, et il faut de un à quatre mois pour que ces os reprennent leur solidité normale. On produit les déformations rachitiques du squelette chez les oiseaux en supprimant tout phosphate de chaux de leur nourriture, et on rend rachitiques à volonté des jeunes chiens à la mamelle si on les nourrit d'une certaine façon.

La pathologie expérimentale, dont le nom fait tant de bruit parmi nos jeunes savants, confirme absolument cette opinion, ce qu'a fait J. Guérin. Sur six petits chiens, nés récemment et allaités par leur mère, si on en laisse



trois au lait maternel et libres, tandis qu'on sèvre les trois autres en les renfermant pour les astreindre à une alimentation prématurée de viande, on leur donne la diarrhée chronique et on les rend rachitiques. C'est peut-être ainsi que s'est produite la race des Bassets. Dira-t-on que c'est là de la syphilis? Personne ne l'oserait faire, même en invoquant le relâchement des mœurs de la race canine qui, par la promiscuité de ses amours publiques, l'expose à la syphilis, au moins autant que l'espèce humaine. Mais, jusqu'à présent, on ne connaît pas la syphilis du chien. Il peut cependant être affecté de rachitisme. Chez lui comme chez l'homme, les causes de cette altération du type offrent dans les maladies de longue durée l'état cachectique.

Sans doute la syphilis héréditaire congénitale ou développée peu après la naissance, peut amener l'*ostéoporose* ou *rachitisme*; mais au même titre que tout autre état de souffrance grave, que toute maladie chronique de l'intestin, de l'estomac, des poumons, et des articulations survenue dans les deux premières années de la vie. C'est l'état cachectique, quelle qu'en soit la cause, qu'il dépende d'une entérite chronique, d'une suppuration prolongée, de la scrofule, de la syphilis, qui en est la cause, en troublant la régularité du mouvement de nutrition osseuse et amenant la dénutrition des os. La spécificité de la cause, ou, si l'on veut, la diathèse n'y est pour rien; c'est l'affaiblissement des jeunes sujets qui est le point de départ de toutes ces altérations.

En résumé, les malformations dentaires, l'ostéomalacie, la rachitisme peuvent être parfois le résultat de la cachexie, syphilitique infantile; mais, dans le plus grand nombre des cas, ces lésions n'ont rien de syphilitique, et elles dépendent de l'état cachectique ou marastique des jeunes enfants.

---



56. — *Phlegmatia alba dolens* dans la convalescence d'une fièvre typhoïde.

On sait, depuis une trentaine d'années, que dans la convalescence de l'accouchement, dans l'état cachectique des cancéreux et des tuberculeux, chez quelques sujets anémiques et dans la convalescence difficile des fièvres, la *coagulation du sang veineux* se fait avec grande facilité. Ce sont les *thromboses veineuses*. On les observe surtout dans les veines des membres inférieurs, ce qui caractérise la *phlegmatia alba dolens*, dans les sinus de la dure-mère, dans l'artère pulmonaire, etc.

La *phlegmatia alba dolens* s'annonce par une douleur subite dans le mollet, bientôt suivie d'œdème blanc remontant plus ou moins haut, et parfois la peau est sillonnée de veines dues à l'établissement d'une circulation collatérale. Un cordon dur dans le mollet, au creux poplité ou le long des vaisseaux de la cuisse, annonce cette oblitération veineuse. La *phlegmatia dure* de quelques semaines à quelques mois, se guérit bien toute seule, mais parfois peut entraîner la mort subite, si un caillot se détache et forme une embolie qui remonte vers le cœur. Elle existe surtout chez l'adulte, rarement chez l'enfant; mais là j'en ai vu des exemples et celui-ci vient s'ajouter aux autres.

La *thrombose des sinus de la dure-mère* s'observe surtout chez les enfants, mais je l'ai vue chez l'adulte. Elle est la cause des convulsions finales des maladies chroniques, ainsi que je l'ai démontré dans un mémoire sur ce sujet. Chez l'adulte, elle produit le délire final qu'on attribue généralement à l'inanition et certains cas de manie aiguë subite qui arrivent dans le cours de la phthisie.

La *thrombose de l'artère pulmonaire* s'observe chez l'adulte et chez les enfants à la fin de toutes les maladies aiguës et chroniques. C'est à elle qu'on doit la dyspnée finale, l'arrêt de la circulation pulmonaire et l'asphyxie.

Voici maintenant l'observation de la *phlegmatia alba*



*dolens* observée dans la convalescence d'une fièvre typhoïde et terminée par guérison.

La nommée Freget (Clémentine), âgée de 13 ans, entre le 11 février 1881, salle Sainte-Catherine, lit n° 22.

Réglée depuis un an.

Arrivée au huitième jour de la fièvre typhoïde, est restée malade pendant deux mois avec des symptômes très graves; elle se levait depuis quelques jours et restait très pâle, tout en mangeant assez bien.

Le 23 mars elle a été prise d'une douleur dans le mollet gauche, suivie de gonflement œdémateux de la jambe et du pied avec douleur à la pression; on sentait dans le creux du jarret la veine poplitée oblitérée par une thrombose. L'enfant n'avait pas de fièvre.

Ce gonflement a duré quatre ou cinq jours, la douleur a disparu, tout en laissant appréciable le cordon veineux poplitée.

Ici la phlegmatia alba dolens a été très bénigne; la douleur et le gonflement ont disparu en quelques jours, sans laisser de difficultés pour la marche, ce qui a lieu chez quelques malades.

**57. — Carie des vertèbres cervicales; pachyméningite spinale; mort subite dans un mouvement brusque fait pour asseoir l'enfant.**

La nommée Durand (Marie), âgée de 6 ans et demi entre le 30 juin 1880, salle Sainte-Catherine, lit n° 36.

A son entrée la malade présente à la région postérieure du cou une forte saillie de l'apophyse épineuse de la septième cervicale. Au-dessous de cette saillie une forte dépression, et ce n'est que plus bas que l'on retrouve la continuation de la crête épineuse. La tête est inclinée en avant, le menton touchant le sternum.

Les membres inférieurs ne peuvent être mus spontanément, mais si on les pince assez fortement ou que l'on chatouille la plante du pied, il se produit immédiatement un violent mouvement de la jambe sur la cuisse et de la cuisse sur le bassin, tant à droite qu'à gauche, et bientôt suivi d'un tremblement intense



de tout le membre. L'intelligence est conservée. Les membres supérieurs agissent encore, mais avec une certaine gêne cependant. Les fonctions digestives se font bien, mais l'urine et les matières fécales s'échappent à l'insu de la malade.

Cet état se continuait ainsi, lorsque le 6 juillet à 5 heures du soir l'enfant fut assise assez brusquement sur son lit pour dîner. On put alors constater une flexion beaucoup plus accentuée de la tête et une saillie post-cervicale bien plus forte. Immédiatement des convulsions violentes agitent les membres supérieurs, les poings fermés, la paume de la main tournée en dehors. Les mouvements respiratoires diminuent rapidement de fréquence et d'intensité. La face est violacée, la bouche s'ouvre convulsivement et les coins de la bouche s'écartent violemment comme en cas d'asphyxie. En quelques minutes tout fut fini.

*Autopsie.* — Le *cerveau* ne présente qu'une congestion intense.

La *moelle épinière* est aplatie et molle, pachyméningite spinale au niveau de la septième cervicale. L'arachnoïde de la moelle et la dure-mère sont couvertes d'une matière gélatiniforme rouge, crèmeuse, molle, qui se retrouve sur le feuillet séreux de la dure-mère et le long des racines nerveuses. La même altération existe dans le canal vertébral.

*Dans le rachis.* — A l'ouverture de la région cervicale antérieure et à une assez grande profondeur, s'échappe une matière purulente épaisse, crèmeuse, qui vient des vertèbres. Le pus est jaune, épais, grumeleux, non fétide. Au fond du foyer on voit que le corps des sixième et septième cervicales manque absolument, ainsi que les disques intervertébraux correspondants. Il ne reste que les apophyses transverses, les lames et les apophyses épineuses. Le corps de la cinquième cervicale est à moitié disparu. Il en est de même de celui de la première dorsale. De telle sorte que cette cinquième cervicale reposant sur la première dorsale et s'étant luxée un peu en arrière, il s'est formé un angle vertébral presque droit, et dans le canal rachidien une lame tranchante qui avait fortement compromis, sinon sectionné en partie la moelle épinière cervicale.

Les deuxième, troisième et quatrième dorsale sont creusées à des degrés différents. Ces cavités sont remplies d'une matière caséiforme jaune, difficile à extraire, et au milieu de laquelle sont noyés des petits corps durs qui semblent des esquilles osseuses désagrégées. Les trous de conjugaison sont remplis de cette même matière.

Les sommets des *poumons* sont remplis de noyaux tuberculeux



et de granulations. Il en est de même du foie, de la rate et des reins.

Cette enfant était destinée à périr, mais la fin de sa vie, si subite, a été accidentelle. La personne chargée de lui donner des soins voulut l'asseoir sur son lit, et après l'avoir soulevée, elle la laissa tomber un peu brusquement sur le siège. Il en résulta une secousse qui fit fléchir la tête sur le sternum, écrasa ce qui restait de colonne vertébrale et, dans cette flexion, un écrasement de la moelle cervicale constaté à l'autopsie.

---

58. — Des Ponctions de l'intestin avec le trocart capillaire dans la tympanite.

On ne pratique pas assez souvent les ponctions capillaires de l'intestin dans les tympanites de la septicémie, de la péritonite, des hernies étranglées et des invaginations ou obstructions stercorales. C'est un moyen bien oublié et qui peut rendre de grands services. Il peut même amener la guérison de cas en apparence désespérés, lorsque, en dehors de la lésion qui cause la tympanite, celle-ci est par elle-même une cause de refoulement du diaphragme et d'asphyxie.

Un peu moins de laparotomies et un peu plus de ponctions capillaires de l'intestin, lorsqu'il ne s'agit que d'obstruction intestinale, serait chose tout à fait raisonnable.

Voici un fait qui vient merveilleusement à l'appui de cette pratique :

X... garçon de 6 ans, malade depuis dix jours, avait eu au début un peu d'entérite avec diarrhée et il fut purgé avec de l'huile de ricin, puis les évacuations s'arrêtèrent pendant 48 heures et il se mit à vomir. M. Siredey qui le vit pensa qu'il n'y avait qu'une entérite passagère devant guérir rapidement. M. Ball, qui fut appelé ensuite, porta un pronostic plus grave basé sur son diagnostic d'invagination probable. Pendant huit jours le cours des matières fut à peu près suspendu : à force de lavements, le médecin de la maison, M. Legendre, obtint le rejet de



matières peu abondantes, puis il donna une purgation qui fut rejetée, et pendant ce temps le ventre se ballonnait énormément, devenait très douloureux, et arrachait des cris continuels au petit malade. M. de Saint-Germain, appelé deux jours de suite, constata un étranglement interne, émit la possibilité d'une laparotomie et d'un anus contre nature, mais il hésita à proposer formellement l'opération. Il considérait cet enfant comme perdu et pensait non sans quelque raison que la vie sauve avec la dégoûtante infirmité d'un anus contre nature n'avait rien de bien séduisant. Il s'abstint et fit donner des lavements d'eau de Seltz. C'est alors que je fus appelé. — L'enfant paraissait beaucoup souffrir et criait continuellement. — Sa face était livide et terreuse, le nez froid, les yeux excavés. Le pouls était presque insensible, peu fréquent, et le ventre très ballonné, tendu, laissait voir à travers la peau les anses intestinales fortement distendues surtout le côlon transverse et n'était pas très douloureux. On n'y trouvait pas de tumeurs et le diaphragme était refoulé très haut sous les côtes par cette tympanite. — Depuis trois jours, malgré des lavements répétés et de l'huile de ricin, il n'y avait pas eu de garde-robe.

Une sonde œsophagienne fut introduite dans le rectum, mais elle ne put pénétrer au-dessus de l'S iliaque. Elle était arrêtée à ce point par un obstacle infranchissable qu'on avait cru reconnaître précédemment par la palpation du ventre.

Après quelques tentatives infructueuses, je m'arrêtai, crainte d'accident, et je proposai la *ponction de l'intestin avec le trocart capillaire*. Cela fut accepté et aussitôt fait. Il s'échappa par la canule une grande quantité de gaz fétides et des matières stercorales liquides, puis le ventre s'affaissa complètement.

Le soir il y eut une petite évacuation par l'anus; le lendemain une autre dans laquelle il y eut quelques petites boules solides et un gros fragment d'intestin, sphacélé, infect. Peu à peu le cours des matières s'est rétabli, l'enfant a pu se nourrir, et quinze jours après il était guéri.

*Réflexions.* — Dans ce fait d'invagination intestinale, il y eut à un moment donné deux choses : 1° l'obstacle au cours des matières que les purgatifs, les lavements d'eau de Seltz et le cathétérisme ne pouvaient vaincre ; et 2° la tympanite considérable due à la dilatation des intestins qui en refoulant le diaphragme gênait les poumons et préparait



l'asphyxie. Cette dilatation excessive des intestins et du côlon était par elle-même un danger et par elle l'enfant allait périr. Ne pouvant enlever immédiatement l'invagination, il fallait au moins prolonger la vie, et c'est dans ce but que l'évacuation des gaz de l'intestin par la ponction du côlon parut nécessaire. — Elle ne fut faite que dans cette intention, et le résultat a confirmé nos prévisions.

Ici, on peut faire remarquer d'abord que la ponction par trocart capillaire n'a pas eu d'inconvénients et n'a pas produit de péritonite. — C'est un premier fait qui s'explique parce qu'une piqûre fine dans un intestin musculaire dilaté est suivie d'une rétraction qui ferme l'ouverture et empêche tout épanchement dans le péritoine. — Deuxièmement, l'intestin dilaté outre mesure est comme la vessie trop distendue dans un état d'inertie paralytique. Toute contraction est impossible et nul effort ne peut plus vaincre l'obstacle au cours des matières ou dénouer l'invagination, mais dès l'instant qu'une piqûre a évacué les gaz et amené le retrait intestinal, les contractions péristaltiques peuvent recommencer et, dans cette action musculaire, il y a une force qui peut guérir l'invagination. C'est ce qui est arrivé. Après la ponction, les mouvements péristaltiques ont fait cheminer les matières, poussé en avant l'obstacle, et fait détacher la portion invaginée qui est sortie par l'anus.

En définitive, la ponction capillaire des intestins dans l'invagination compliquée de tympanite a pour premier effet d'empêcher la mort par asphyxie résultant de la grande élévation du diaphragme et en second lieu de rendre aux intestins leur contractilité, ce qui leur permet de chasser l'obstacle qui s'oppose au cours des matières.



59. — Des accidents produits par les injections de pilocarpine dans le croup.

S'il est bon de rapporter les cas favorables à l'emploi des injections de pilocarpine dans le croup, il faut aussi parler des cas dans lesquels ces injections ont produit des accidents graves. C'est un service à rendre à la thérapeutique, car, malgré ce qui a été dit par Guttman, d'après un certain nombre d'observations, des avantages de cette substance, la médication n'a aucune valeur. J'ai pu l'essayer sur un grand nombre d'enfants dans l'espace de quelques jours, et je n'en ai rien obtenu de bon qui vaille la peine d'être mentionné. Je n'y ai vu, comme l'ont déjà dit Weise, Neumeister, Kuster et tant d'autres, cités dans *Paris médical*, n° 32 et 34, 1881, que des effets de prostration et de collapsus, et je n'ai jamais donné 2 et 4 centigr. par jour, comme l'a conseillé Guttman. Sur deux enfants de mon service, traités en mon absence de l'hôpital, il s'est produit, avec la faible dose de 1 centigr., des effets sérieux d'intoxication, et je crois utile de publier les observations pour que chacun puisse juger les effets de la médication.

La nommée Condom (Louise), âgée de 6 ans, entrée le 20 août 1881, salle Sainte-Catherine, lit n° 1, pour une angine couenneuse caractérisée par des fausses membranes occupant les piliers du voile du palais et les amygdales.

Le 21. Papaïne. Chlorate de potasse. 10 gouttes de perchlorure de fer.

Les jours suivants, même traitement. Légère amélioration.

Le 27. Une injection sous-cutanée de pilocarpine en continuant le traitement précédent. Transpiration abondante. Salivation nulle.

Le 28. Même traitement. On fait une nouvelle injection. Salivation abondante pour la première fois. La transpiration est très forte; mais la malade est bientôt prise d'un frisson intense. Sa figure devient cyanosée. La partie supérieure du corps est froide, la partie inférieure à partir des reins est moite. Un ou deux vomissements.



Le 29. Même traitement. On fait deux injections qui sont toutes les deux suivies de phénomènes semblables à ceux qu'on a vus après la piqûre de la veille.

Le 30. Même traitement. Deux injections. Mêmes phénomènes.

Le 31. Même traitement. Une injection. Même phénomène. L'état de la gorge semble s'être amélioré, mais l'état général est mauvais. Pâleur de la face, abattement considérable.

1<sup>er</sup> septembre. On supprime les injections sous-cutanées. Les vomissements, les frissons disparaissent. Mais le larynx se prend, la toux devient croupale, la voix s'affaiblit, et malgré l'asphyxie imminente, en raison de l'état général, on n'opère pas la malade qui meurt dans la journée du 2 septembre.

La nommée Brochard (Ernestine), âgée de 2 ans et demi, entre le 26 août 1881, salle Sainte-Catherine, lit n° 35, pour une angine couenneuse, caractérisée par des fausses membranes occupant le voile du palais, ses piliers, et les amygdales. On prescrit des applications de papaine, une potion au chlorate de potasse et 10 gouttes de perchlorure de fer.

Le 27. On fait une injection sous-cutanée de 1 centigr. de pilocarpine qui amène une transpiration abondante, mais pas de salivation.

Le 28. Même traitement. On fait deux injections sous-cutanées. La première ne produit rien de plus que celle de la veille. Après la seconde qui est faite le soir, la petite malade est prise d'un frisson très intense; elle est assise sur son lit, ses lèvres sont cyanosées: la partie supérieure du corps est froide, la moitié inférieure qui est dans le lit est moite. Mais pas de vomissements.

Le 29. Même traitement. On fait deux injections qui, cette fois, sont suivies des mêmes phénomènes que plus haut. Pas de vomissements.

Le 30. Même traitement. Deux injections de pilocarpine. Mêmes phénomènes.

Le 31. Même traitement. Une injection. Même phénomène. Les fausses membranes ont en partie disparu.

1<sup>er</sup> septembre. On supprime les injections sous-cutanées et on continue la papaine et le chlorate de potasse.

Le 2 et le 3. Même traitement. Même état.

Le 4. Les parents reprennent l'enfant, mais le 5 au soir on la ramène. Elle est infiltrée de la tête aux pieds. Les fausses membranes ont reparu plus abondantes que jamais et elle meurt dans la journée du 6.

---



60. — Paralyse syphilitique du nerf radial chez un enfant de 6 semaines.

A la consultation de l'hôpital, une dame amena son premier enfant, âgé de 6 semaines, qu'elle nourrit au sein et qui semble assez fort et assez bien développé. Sans avoir eu de convulsions, il a une paralysie incomplète de l'avant-bras droit et une contracture assez forte des doigts de la main droite, sans altération de la sensibilité. — Rien de semblable n'existe à gauche, ni dans les membres inférieurs. — La peau est blanche, lisse, sans trace d'éruption et il n'y en a pas eu précédemment. — Après avoir ainsi déshabillé l'enfant, nous trouvons sur la partie externe du bras droit, au-dessous de la pointe du deltoïde, jusque près de l'articulation, une tumeur allongée formée de trois nodosités contiguës ayant à peu près 1 centimètre de diamètre sur 3 centimètres de longueur. Ces petites tumeurs juxtaposées en longueur sont sous-cutanées, indolentes, sans changement de couleur à la peau. — Elles sont dures, élastiques, sans fluctuation et ressemblent à des gommes sous-cutanées.

Du côté gauche, à l'endroit de l'insertion du deltoïde, il y en a une seule arrondie, grosse comme un noyau de cerise, et il n'y en a pas ailleurs sur le tronc, ni sur les membres.

La mère n'a pas d'éruption et n'en a pas eu. — Elle n'a ni ganglions occipitaux, ni alopecie, ni mal de gorge et rien qui fasse supposer chez elle l'existence de la syphilis.

Que sont ces gommes? et quel est leur rôle dans la contracture des doigts?

D'abord ces tumeurs ont le caractère des gommes sous-cutanées si communes chez les enfants et qui se terminent souvent par la formation de petits abcès froids. — Seulement ces gommes se montrent habituellement à un âge plus avancé, et avec des accidents scrofuleux, ce qui les fait considérer comme étant de nature scrofuleuse.

Ici, en raison de l'âge de 6 semaines, le doute sur la nature scrofuleuse du mal est possible. Ce pourraient bien



être des gommes syphilitiques, — car on sait que chez les enfants de cet âge, il y a des gommes syphilitiques du foie et des poumons. — Sans oser rien affirmer d'absolu sur la véritable nature de ces gommes, et ne voulant formuler ici qu'une présomption, je dirai que je crois qu'elles sont d'origine syphilitique.

Maintenant, sont-elles, celles du bras droit au moins, pour quelque chose dans la contracture des doigts? Je crois que oui, et je vais vous en donner l'explication. Les gommes du bras droit sont placées à la partie externe et inférieure du bras, sur le trajet du nerf radial, là où ce nerf contourne l'humérus pour venir se distribuer dans les muscles de la partie externe de l'avant-bras, c'est-à-dire dans les extenseurs du poignet et des doigts. — Elles compriment ce nerf et en paralysent la fonction. — Elles produisent la paralysie du nerf radial, et cette paralysie condamnant au repos les extenseurs des doigts, il en résulte, par action d'antagonisme, une contracture des fléchisseurs. — Telle est l'origine de la contracture des doigts chez l'enfant que vous venez de voir, et ces considérations ont une importance thérapeutique sur laquelle il est inutile d'insister. — Il est évident que d'après la manière dont nous envisageons la nature de cette paralysie, due à une syphilis héréditaire, nous n'avons plus qu'à prescrire une médication antisypilitique. — Ce sont là des accidents tertiaires contre lesquels les préparations mercurielles seraient insuffisantes et auxquels il est préférable d'opposer l'iodure de potassium. — Je prescrirai donc :

Sirop simple, 100 grammes ; iodure de potassium, 5 grammes à prendre une cuillerée à café matin et soir, ce qui fera environ 50 centigrammes d'iodure de potassium par jour.

L'enfant, revu au bout d'un mois, remue bien les doigts, se sert de sa main et de son bras. Il y a une notable diminution des gommes du bras droit. — Celle du bras gauche a disparu. Deux mois plus tard l'enfant m'a été représenté. Il était entièrement guéri.

---



61. — Revue de Cérébroscopie et d'Ophthalmologie  
médicale pour 1881.

La partie est désormais gagnée. Par mes efforts pendant vingt ans, puisque mes premiers travaux sur le *diagnostic ophtalmoscopique de la méningite datent de 1862*, j'ai amené la science à accepter l'emploi de l'ophtalmoscope comme moyen de diagnostic des maladies cérébro-spinales. Il en est résulté une nouvelle séméiologie des lésions du cerveau et de la moelle qui se professe en Allemagne, en Angleterre et partout où il y a une science médicale sérieuse. Elle a été l'honneur du Congrès international de Paris en 1867 sous mon initiative; — du même congrès international à Bruxelles; — du même Congrès à Genève; — du même Congrès à Amsterdam où l'on a entendu le professeur Becker confirmer toutes mes recherches, enfin du brillant et dernier Congrès de Londres en 1881, où Leber a pris la parole avec moi pour affirmer la réalité de cette découverte. C'est une idée française que tout le monde utilise aujourd'hui, et comme on me suppose sans doute assez riche et assez fécond pour ne pas craindre la ruine, on met libéralement à contribution mes découvertes ophtalmologiques sans m'avertir. Je dois donc me déclarer satisfait de l'honneur qu'on prétend me faire en prenant mon bien. Cela se passait ainsi jadis de grand seigneur à manant. On pourrait penser que 89 avait réformé ces abus, mais il paraît qu'il n'en est rien. Malgré les changements de gouvernement, il y aura toujours des grands seigneurs et des vilains qu'on peut piller à volonté. Toute la différence est que le vilain qu'on dépouille peut se défendre, et c'est ce que je fais. Le *Paris médical* dans mes mains n'a pas d'autre but que celui-là et je ne m'en suis chargé que pour dire :

En 1862, j'ai émis l'idée qu'on pouvait faire le diagnostic de toutes les maladies aiguës du cerveau et de la moelle, notamment de la méningite tuberculeuse, ce qui n'avait



jamais été fait par aucun médecin. (Voir *Gazette des hôpitaux*, 13 mars 1862).

En 1865 j'ai publié un *Traité de diagnostic des maladies du cerveau par l'ophtalmoscope*, avec atlas et 220 observations de maladies variées aiguës ou chroniques de l'encéphale, des méninges et de la moelle. En 1875 j'ai publié un grand atlas d'ophtalmoscopie médicale et de cérébroscopie dans lequel j'ai résumé tous mes travaux antérieurs, toutes mes leçons et toutes mes démonstrations publiques, avec projections électriques de mes préparations. Cela dit une fois de plus, je puis laisser faire ceux de mes internes auxquels j'ai tout appris et qui s'approprient mes observations, Quant aux médecins de l'étranger qui ignorent notre littérature et qui fouillent nos livres sans annoncer chez qui ils se trouvent, je n'ai rien à leur dire ; on ne peut tout savoir, mais cependant quand on veut traiter d'un sujet médical aussi neuf que la cérébroscopie, il serait digne et convenable de s'instruire avant de parler ou d'écrire.

Dans l'année qui vient de finir, il y a eu dans mes salles moins de cas de méningite et de maladies cérébro-spinales que d'habitude. Mais tout ce qui a été observé confirme mes premières affirmations sur la coïncidence habituelle des lésions de l'intérieur de l'œil avec les maladies du cerveau et atteste l'exactitude des quatre lois que j'ai formulées sur le mécanisme du développement de ces lésions.

Voici d'abord quelques-uns des faits les plus importants de l'année et, après les avoir rapportés, je dirai comment il faut les comprendre.

*Méningite tuberculeuse. — Mort. — Névro-rétinite. — Autopsie.*

Marie Jean....., âgée de 3 ans, entrée le 13 décembre 1880, morte le 30 décembre au n° 33 de Sainte-Catherine, service de M. Bouchut.

Malade depuis quatre jours, elle a été prise de malaise et de fièvre vers le soir, elle a vomi dans la nuit, et le lendemain elle était hémiplégique. Intelligence et sensibilité conservées. Pas de diarrhée. On l'électrise par courants continus.



Huit jours après, l'enfant cesse de vouloir manger, elle a de la fièvre, 92 pulsations régulières, de l'abattement et de la somnolence, le visage profondément altéré, sans vomissement, avec de la constipation. Elle reste dans cet état pendant huit jours et meurt.

A l'*ophthalmoscope*, gonflement, rougeur de la papille avec de l'œdème papillaire et forte dilatation veineuse.

A l'*autopsie*, on trouve un tubercule de la pie-mère à la convexité de l'hémisphère gauche; la pie-mère infiltrée de pus à la base, mais non dans les scissures qui renferment des granulations; une hydrocéphalie aiguë considérable; stase des sinus et des veines méningés. Tubercules miliaires très nombreux des poumons, du foie, de la rate, des reins, des ganglions bronchiques, mésentériques, etc.

*Méningite tuberculeuse. — Névro-rétinite double. — Mort. — Autopsie.*

Mathilde C. ...., âgée de 3 ans, entrée le 9 mai 1881.

Cette enfant, malade depuis huit jours, est couchée au n° 48 de Sainte-Catherine. Elle était triste depuis un mois, avait un peu de fièvre et mangeait mal. Elle a été prise de vomissements avec maux de tête, somnolence et constipation.

Elle arrive endormie, dans le coma, immobile, avec respiration suspirieuse et le pouls régulier, 120; T. 38,6.

A l'*ophthalmoscope*, névrite optique caractérisée par le gonflement du nerf optique avec œdème péripapillaire, surtout dans l'œil droit; énorme dilatation des veines, plus marquée à droite qu'à gauche; atrophie choroïdienne pointillée considérable.

*Mort, et à l'autopsie*, infiltration purulente de l'espace inter-pédonculaire n'allant pas jusque dans la scissure de Sylvius. Quelques granulations dans la pie-mère de la scissure et de la convexité des hémisphères où il y a un peu d'infiltration purulente.

Thromboses autour des sinus de la dure-mère, hydrocéphalie ventriculaire considérable. Les yeux présentent un œdème énorme de la pupille et dans les poumons, le foie, la rate et les reins, il y a beaucoup de granulations tuberculeuses.



*Méningite tuberculeuse. — Névro-rétinite. — Tubercules du cerveau. — Mort. — Autopsie.*

Quint..., âgée de 2 ans, entrée le 18 mai 1881, service de M. Bouchut, morte le 25.

Malade depuis 8 jours, a eu des vomissements et depuis lors de la diarrhée avec somnolence. Elle arrive ayant encore la diarrhée; le pouls régulier, 120, et une grande somnolence, accompagnée de gémissements continuels.

Au bout de deux jours, comme la somnolence persistait, on l'examine à l'ophtalmoscope qui révèle une double névro-rétinite avec dilatation et stase des veines rétinienne, exsudat grisâtre péripapillaire.

L'enfant reste toujours endormie, ne vomissant pas, ayant cessé d'avoir la diarrhée, mais elle se plaint sans cesse de la respiration suspirieuse, des bouffées de rougeur, et le pouls ralenti, irrégulier, 72. T. 38,9 le soir, 37,8 le matin, puis arrivent des convulsions et la mort le 25 mai.

A l'autopsie, infiltration séro-purulente de la base du cerveau; hydrocéphalie aiguë considérable avec ramollissement crémeux de tout le centre du cerveau; circonvolutions aplaties et à gauche, deux tubercules superficiels dans la substance corticale, sans altération périphérique visible. Deux autres gros tubercules mamelonnés dans le cervelet.

Dans les yeux, œdème papillaire, pas d'hydropisie de la gaine du nerf optique; atrophie pigmentaire de la choroïde; pas de tubercules.

Les poumons, les ganglions bronchiques, le foie, la rate, les reins sont remplis de granulations.

*Méningite tuberculeuse. — Névrite optique d'un seul côté.*

Alphonsine C..., âgée de 4 ans, entrée le 13 juin 1881, au n° 50, salle Sainte-Catherine, service de M. Bouchut, est apportée sans renseignements. Elle a le pouls ralenti, intermittent. Un peu de strabisme convergent des paupières, des grincements de dents.

A l'ophtalmoscope, on constate à gauche une névrite partielle avec exsudat opalin très caractérisé du côté externe de la papille qui est voilé, et dilatation des veines.



Du côté droit, il n'y a pas d'exsudat, et les veines sont beaucoup plus minces.

*Mort* le 20 juin. — Le sinus longitudinal renferme un caillot jaune ambré qui existe aussi dans le sinus transverse et le golfe de la veine jugulaire.

Le *cerveau* est aplati par suite de l'épanchement séreux intraventriculaire considérable et ne renferme pas de tubercules.

La *pie-mère* du côté gauche dans la scissure est remplie de granulations tuberculeuses confluentes au milieu d'un exsudat purulent qui occupe aussi l'hexagone cérébral. Il y a quelques granulations à la convexité du côté gauche. Rien à droite.

Les *poumons*, le *foie*, la *rate*, les *reins* renferment des granulations tuberculeuses.

**RÉFLEXIONS.** — *Comme on le voit ici, les lésions existaient dans l'hémisphère gauche, dans la scissure sylvienne et dans les sinus. Il n'y avait de névrite optique que d'un seul côté, dans l'œil gauche, c'est-à-dire dans l'œil correspondant à l'hémisphère le plus affecté. C'est un fait que j'ai constaté bien des fois et qui prouve bien que la lésion oculaire d'origine mécanique est produite par un obstacle à la circulation qui empêche le sang d'un œil de rentrer dans les sinus, alors que la circulation est moins grande dans l'autre œil. On peut donc quelquefois d'après l'aspect des lésions prédominantes dans un seul œil, affirmer que la maladie cérébrale existe dans l'hémisphère correspondant.*

Ces faits-là sont très nombreux et j'en ai publié plusieurs dans mon *Atlas d'ophtalmoscopie*.

*Méningo-encéphalite tuberculeuse. — Névro-rétinite et commencement d'atrophie papillaire. — Mort. — Autopsie.*

Kerl....., âgée de 2 ans, entrée le 29 août 1881 au n° 42 de Sainte-Catherine, service de M. Bouchut, morte le 7 septembre suivant.

Elle est depuis longtemps malade, cachectique et un peu rachitique. Depuis quatre jours, des vomissements fréquents, sans fièvre, avec constipation, cris et plaintes continuelles, somnolence et soupirs. Au huitième jour, convulsions et contracture hémiplegique à droite, strabisme convergent, puis convul-



sions générales, écume bronchique amenant l'asphyxie et mort.

A l'*ophthalmoscope*, du côté gauche, demi-atrophie blanche interne de la papille et le côté externe congestionné avec exsudat rétinien masquant le bord papillaire. A droite, névro-rétinite générale avec exsudat grisâtre cachant le bord de la papille.

A l'*autopsie*, tout l'hémisphère gauche est couvert de granulations miliaries au milieu d'une infiltration purulente de la pie-mère, infiltration purulente verdâtre, épaisse de l'espace inter-pédonculaire et des deux scissures sylviennes, plus marquée à gauche qu'à droite. Dans le cerveau, pas de tubercules, mais en dehors du corps strié et de la couche optique au niveau des profondeurs de la scissure de Sylvius, il y a un noyau d'encéphalite rougeâtre ramollie, pulpeuse, long de 6 centimètres et large de 2 centimètres.

Les deux poumons, le foie et la rate sont remplis de granulations tuberculeuses miliaries.

*Méningite cérébro-spinale tuberculeuse. — Névro-rétinite. —  
Mort. — Autopsie.*

A. Cla..., 14 ans, entrée le 14 septembre 1871 au n° 9 de Sainte-Catherine, service de M. Bouchut.

Irrégulièrement formée depuis huit mois, très maigre et ayant de l'atrophie des masses musculaires, de l'éminence thénar, hypo-thénar et du bras. Souffre de la tête depuis six mois, a toujours mal au cœur et a une grande faiblesse musculaire.

Depuis quinze jours, vomissements au début, grave constipation, douleurs de tête plus vives et hyperesthésie générale.

Depuis huit jours, strabisme convergent dû à la paralysie du moteur oculaire externe gauche et diplopie.

Au moment de l'entrée, intelligence très solide. Motilité générale affaiblie, mais pas de paralysie, si ce n'est du moteur oculaire externe qui amène la diplopie; hyperesthésie très prononcée de tout le corps; très vive douleur de tête et de la nuque avec raideur du cou, sans renversement.

Pouls régulier, petit, 120. T. S., 38,5.

A l'*ophthalmoscope*, fond d'œil très pigmenté, papilles gonflées, pâles, avec œdème péripapillaire grisâtre; veines rétiniennes, très claires, peu dilatées, sans aucune stase, artères très fines.

Cet état a continué plusieurs jours, puis elle a eu sans perdre connaissance un tremblement convulsif très douloureux des



quatre membres qui a duré trois quarts d'heure et qui a cessé, laissant un endolorissement général. La mort a eu lieu le lendemain sans nouvelles convulsions ni paralysie.

A l'autopsie, les sinus sont remplis de caillots noirâtres et fibrineux décolorés. Les veines méningées sont énormément distendues et remplies de caillots noirs. La pie-mère est sillonnée d'un grand nombre de veinules tortueuses, ce qui donne une coloration rouge violacé à l'extérieur de l'encéphale. A la convexité elle est infiltrée de sérosité opaline, et à la base d'une sérosité gélatiniforme purulente épaisse qui couvre les scissures sylviennes, l'espace interpedonculaire, la protubérance, le bulbe, et qui descend dans la moelle jusqu'à sa terminaison.

Çà et là sur les hémisphères on voit quelques granulations tuberculeuses. Les ventricules latéraux sont dilatés par l'hydrocéphalie aiguë et leurs parois sont crémeuses, un peu ramollies. La substance cérébrale est un peu diffluite, ramollie, ainsi que la substance de la moelle, mais nulle part il n'y a de gros tubercule.

Les poumons, la plèvre, le foie, la rate, les reins renferment des granulations tuberculeuses, les unes fines, grises, demi-transparentes, et les autres un peu plus volumineuses, jaunâtres, opaques à l'état de crudité.

*Méningite chez une tuberculeuse. — Névro-rétinite. —  
Mort. — Autopsie.*

Amélie B..., âgée de 2 ans, entrée le 7 novembre 1881, au n° 35 de la salle Sainte-Catherine, service de M. Bouchut.

Malade depuis un mois d'une façon indéterminée, et depuis huit jours, vomissements, constipation, somnolence, cris aigus et pouls intermittent ralenti. Température 38. Strabisme convergent, soupirs, respiration intermittente, bouffées de chaleur et rougeur. Le 10, convulsions générales des membres avec contracture des doigts. Embarras des bronches. Mort le 12.

A l'ophtalmoscope, double névrite optique caractérisée par gonflement de la papille qui est aplatie et avec œdème péripapillaire, dilatation des veines à gauche, finesse des veines à droite et infiltration séreuse le long des veines.

A l'autopsie, infiltration séro-purulente de la pie-mère à la base et dans les scissures sylviennes. Distension des ventricules latéraux par de la sérosité ayant ramolli les parois. Compression et



aplatissement des circonvolutions cérébrales, pas de granulations tuberculeuses visibles à l'œil nu. Les poumons, la plèvre, la rate sont remplis de granulations tuberculeuses.

*Méningite dans le cours d'une coqueluche. — Névro-rétinite. — Mort. — Autopsie.*

P..., âgée de 19 mois, entrée le 10 novembre 1881 au n° 32 de la salle Sainte-Catherine, service de M. Bouchut.

A la coqueluche depuis un mois et depuis huit jours, somnolence avec plaintes, vomissements, constipation, pouls inégal intermittent, ralenti, 62; raideur du cou. Ventre aplati, ridé, soupirs, grincements de dents.

A l'*ophthalmoscope*, double névro-rétinite avec exsudat grisâtre opalin, transparent, couvrant tout le côté externe de la papille. Dilatation énorme des veines avec thromboses intérieures, finesse des artères et atrophie pointillée de la choroïde.

Les jours suivants, l'état est resté le même, puis il est survenu des convulsions générales, de l'embarras des bronches avec asphyxie et la mort le 19 novembre.

A l'*autopsie*, le 20. Suppuration épaisse de la base du cerveau et des scissures de Sylvius; un peu d'infiltration séro-purulente de la convexité avec un grand nombre de granulations miliaires jaunes opaques qu'on retrouve également au fond des scissures. Le cerveau est distendu par de l'hydrocéphalie ventriculaire et les circonvolutions aplaties et comprimées. Dans les sinus et les veines méningées, nombreux caillots noirs obstruant les vaisseaux. Pas d'autres gros tubercules.

Les poumons, la rate, les reins et le foie sont remplis de granulations miliaires.

*Méningite tuberculeuse. — Névro-rétinite. — Mort. — Autopsie.*

Emilie Wendeb..., âgée de 4 ans, entrée le 19 décembre au n° 30, salle Sainte-Catherine, service de M. Bouchut. —

Malade depuis un mois, toussant beaucoup et pouvant aller à l'école. Depuis huit jours elle a eu des vomissements, de la somnolence et une forte constipation. Depuis vingt-quatre heures, convulsions générales, et quand on l'amène, elle est sans connaissance, mais sans paralysie et avec de légères convulsions des membres avec contracture. Pouls très fréquent, régulier, 144.



A l'*ophthalmoscope*, double névro-rétinite caractérisée par le gonflement de la papille qui est rouge, aplatie avec œdème grisâtre sur les bords et la rétine avoisinante. Veines dilatées très flexueuses et très nombreuses. Pas d'hémorragies ou de tubercules de la rétine. Mort dans la journée.

A l'*autopsie*, thrombose ancienne, blanche, fibrineuse, dure, du sinus longitudinal et thromboses noires molles, cruoriques comme de la gelée de groseilles, récentes des autres sinus. Hémorragie de la dure-mère entre cette membrane et le crâne, assez étendue, peu épaissie et se prolongeant dans les sutures pariétales.

Le cerveau est ferme, non ramolli, sans hydrocéphalie. La pie-mère est infiltrée de sérosité jaune opaque, purulente à la base, claire et opaline à la convexité. Ça et là quelques granulations tuberculeuses miliaires.

Les poumons sont criblés de granulations tuberculeuses et tout le lobe inférieur droit est converti en une masse blanchâtre, dure, friable, caséuse, ressemblant à du mastic demi-desséché.

Ici se termine la série des cas de méningite observés dans mon service avec l'examen ophtalmoscopique mis en regard des autopsies. — Vous avez pu voir la concordance des symptômes intra-oculaires avec les lésions cadavériques, ce qui établit péremptoirement la certitude de la nouvelle séméiologie cérébro-spinale. — Vous allez voir maintenant ce qui se rapporte à d'autres affections cérébrales.

*Hémiplégie subite. — Encéphalite partielle. — Névrite optique. — Tubercule de la choroïde. — Mort. — Autopsie.*

Blanche Duru, âgée de 13 ans, entrée le 25 janvier 1881, au n° 55 de la salle Sainte-Catherine, service de M. Bouchut.

Malade depuis huit jours, prise subitement d'hémiplégie gauche avec mal de tête sans perte de connaissance, puis le mouvement est revenu dans la jambe et l'avant-bras est resté seul demi-paralysé.

A son entrée, la marche est facile et le bras seul très faible, surtout au poignet et aux doigts, sans altération de la sensibilité. Intelligence nette, vision naturelle. Pas de vomissements et peu de constipation. Céphalalgie permanente.



A l'*ophthalmoscope*, double névrite optique caractérisée par gonflement et rougeur du nerf ; teinte noirâtre des bords tout à fait effacés par dilatation des veines. Dans l'œil gauche en dedans de la papille un tubercule de la choroïde.

Un matin l'enfant eut l'hémiopie interne des objets, puis le phénomène a cessé, elle a eu ensuite de la diplopie ; son intelligence et sa mémoire se sont affaiblies et elle a été obligée de garder le lit.

Les accidents ont continué et ont entraîné la mort.

A l'*autopsie*, méningo-encéphalite de la convexité de l'hémisphère gauche de chaque côté des sillons de Rolando, la pie-mère est couverte d'un grand nombre de tubercules miliaires isolés ou réunis, ayant produit un ramollissement rouge superficiel de la substance corticale.

Il y a quelques granulations à droite, et la base du cerveau ainsi que les scissures de Sylvius paraissent saines.

Les veines de la pie-mère sont gorgées de sang liquide et coagulé, les ventricules latéraux dilatés par la sérosité. Dans chaque couche *optique* il y a un tubercule jaune entouré d'une zone rouge d'encéphalite.

Les *poumons*, le *foie*, la *rate*, les *reins*, sont criblés de granulations.

La *choroïde* présente la granulation tuberculeuse observée pendant la vie à l'*ophthalmoscope*.

*Hydrocéphalie. — Demi-atrophie de la papille. — Mort. — Autopsie.*

Trinquet, âgée de 20 mois, entrée le 6 septembre 1881 dans le service de M. Bouchut.

Née sans difficulté, a eu des convulsions très fréquentes, répétées plusieurs fois par jour pendant quatre mois et venues sans cause déterminée. Depuis seize mois il n'y a pas eu d'accidents convulsifs, mais la tête augmente graduellement de volume et est en disproportion avec le visage. Elle a 50 centimètres de circonférence. Seule la fontanelle antérieure est ouverte et les autres sont fermées.

La sensibilité est intacte, il n'y a pas de paralysie avec résolution des membres, mais l'enfant ne se tient pas, et il y a tremblement des membres supérieurs quand l'enfant veut prendre un objet qu'on lui offre. C'est dire par cela que la vision est conservée et que l'enfant entend bien. Elle tette au biberon et son état général est excellent.



A l'*ophthalmoscope*, gonflement et rougeur de la papille en dehors avec œdème partiel. En dedans, papille blanche commençant à s'atrophier, les veines sont très nombreuses et très dilatées. En dedans de la papille, il y a un assez fort dépôt de pigment. L'enfant dépérit graduellement et succombe.

A l'*autopsie*, le cerveau est rempli de sérosité claire, limpide comme de l'eau. Les ventricules latéraux sont énormément dilatés et la dilatation passe dans la fente de Richat à une longueur de 6 centimètres. Le troisième ventricule est largement ouvert et communique avec le quatrième. Le corps calleux et la couche optique sont aplatis. Le centre ovale a disparu et la dilatation ventriculaire est telle que la paroi supérieure à un demi-centimètre d'épaisseur, moitié substance blanche et moitié substance grise.

Pas de lésion apparente de la substance nerveuse, ni tumeur, ni tubercule, ni encéphalite.

Les poumons sont le siège d'une pneumonie chronique au sommet gauche avec quelques granulations tuberculeuses. Les autres organes sains.

*Sclérose-cérébro-spinale. — Hydrocéphalie chronique. — Atrophie papillaire. — Mort. — Autopsie.*

Alcine Pitou, âgée de 2 ans, entrée le 9 décembre 1880, salle Sainte-Catherine, n° 46, service de M. Bouchut. Morte le 12 janvier 1881.

A eu à l'âge de 3 semaines des convulsions générales qui ont duré plusieurs jours et, après ces convulsions, il est resté une contracture des extrémités qui dure encore. Elle est caractérisée par la raideur des doigts courbés en griffes et par la flexion des poignets. Au membre inférieur, c'est une raideur prononcée de la jambe sur le pied. L'enfant ne voit pas les objets extérieurs. Elle mange bien et ne vomit pas.

A l'*ophthalmoscope* les deux papilles sont absolument blanches, verdâtres, nacrées et brillantes. Les vaisseaux sont très fins, et il y a une atrophie générale pointillée des cellules pigmentaires de la choroïde.

A l'*autopsie*, le crâne scié circulairement laisse écouler une quantité de sérum transparent d'hydrocéphalie. Les hémisphères cérébraux ont disparu, et ne laissent que le corps strié, les couches optiques ratatinées, jaunâtres, dures, atrophiées. Ils sont remplacés par un magma gélatineux, résistant, jaunâtre-



rouille, percé de larges cavités communiquant ensemble, envoyant des brides à la dure-mère. Au-dessous de ce qui reste des noyaux opto-striés, les pédoncules cérébraux sont atrophiés, la protubérance petite, dure et atrophiée, le bulbe atrophié, dur, et toute la moelle également atrophiée avec les cordons antérieurs résistants, indurés, blanchâtres.

Les nerfs olfactifs sont ratatinés, jaunes de couleur rouille ; les nerfs optiques, petits, atrophiés jusque sur la bandelette examinée à son origine sur les tubercules quadrijumeaux. Toutes les racines nerveuses de la base du crâne sont également atrophiées. Il n'y a que le cervelet et les pédoncules cérébelleux qui aient conservé leur apparence normale de bonne structure.

En somme, exsudat jaunâtre, rouillé, d'une ancienne hémorragie méningée ; destruction des hémisphères et de toute la partie supérieure du cerveau jusqu'aux couches optiques ; suffusion séreuse de la cavité crânienne remplaçant les parties nerveuses détruites ; sclérose des parties centrales conservées, sclérose de la protubérance, du bulbe et de la moelle épinière ; intégrité apparente du cervelet.

*Tubercule du cerveau. — Encéphalite chronique. — Névro-rétinite.*

Duval, 6 ans et demi, entrée le lundi 17 novembre 1881, sortie le 30, au n° 4 de la salle Sainte-Catherine, service de M. Bouchut.

Elle est malade depuis un mois, a eu des convulsions subites qui ont duré 24 heures, puis elle est restée paralysée pendant huit jours dans le côté gauche. Tout cela disparut, mais elle restait faible, vomissait fréquemment et de temps à autre était amaurotique. Aujourd'hui, elle est somnolente, se plaint de la tête et a le pouls ralenti, intermittent, 68. L'intelligence est conservée, et il n'y a plus aucune paralysie des membres et la sensibilité est intacte. Elle mange et vomit tout ce qu'elle prend. Constipation opiniâtre.

A l'*ophthalmoscope*, double névro-rétinite avec œdème péripapillaire peu étendu cachant les bords de la papille. Veines très dilatées ; flexueuses surtout à droite, artères très fermes, pas de tubercules.

L'état reste stationnaire pendant plusieurs jours, puis l'enfant est emportée dans le même état par les parents.



*Tumeur cérébrale. — Névro-rétinite.*

Georges, rue Bonne-Nouvelle n° 1, âgé de 6 ans, est venu le 6 mars à la consultation. Il y a huit mois, l'enfant a eu une maladie qui dura deux mois et qui a offert tous les symptômes de la méningite. L'enfant a été guéri en un mois sauf un peu de raideur dans le cou.

Depuis deux mois l'enfant redevient malade. Il a eu des mouvements convulsifs sans période comateuse, et le matin il vomit son déjeuner. La marche s'est affaiblie sans perte de sensibilité. Depuis quinze jours, strabisme convergent gauche (paralysie du droit externe). L'intelligence et la mémoire sont conservées; de temps en temps quelques douleurs de tête. Pas de diplopie, et l'enfant prend facilement et sûrement les objets qu'on lui montre à cette distance.

A l'*ophthalmoscope*, le nerf optique est couvert d'un exsudat grisâtre qui cache la papille. Les vaisseaux sont fins, interrompus avec des hémorrhagies sur leur trajet. Ça et là de petites hémorrhagies distinctes et isolées; sur la rétine, on voit de petites taches blanches miliaires au devant desquelles passent les vaisseaux, et au niveau de la macula un nombre considérable de petites granulations brillantes disposées d'une façon radiée entre la macula et la papille.

Cet enfant est ramené tous les mois et son état au mois de décembre était resté, à peu de chose près, le même relativement aux symptômes et aux lésions intra-oculaires.

*Signes ophtalmoscopiques de la mort. — Décoloration de la choroïde.*

Marie Aub..., 2 ans, entrée dans le service de M. Bouchut le 17 février 1881 pour le croup aussitôt opéré. Elle est morte le 18 au moment de la visite.

L'examen ophtalmoscopique, fait quelques minutes après la mort, montre : 1° la disparition de l'artère rétinienne; 2° l'interruption de la colonne sanguine des veines; 3° la décoloration de la choroïde formant un fond grisâtre de plomb avec un disque blanchâtre un peu plus clair indiquant la place de la papille également décolorée. L'aspect est comparable à celui d'un ciel couvert de brouillard à travers lequel on aperçoit le disque du soleil éteint et voilé.



Voilà une série de faits de méningite tuberculeuse et cérébro-spinale, de tumeurs du cerveau, d'hydrocéphalie, de sclérose cérébrale, dans laquelle on a pu observer des lésions du nerf optique, de la rétine et de la choroïde dont les caractères particuliers indiquaient approximativement l'origine. Là où il y avait tuméfaction, hyperhémie et œdème papillaire, caractérisant la névrite, on trouvait que dans le cerveau, il y avait de la méningo-encéphalite avec suffusion séreuse des méninges descendant dans la gaine du nerf optique, ou épanchement des ventricules latéraux comprimant le cerveau, et faisant obstacle à la circulation des sinus de la dure-mère et des veines méningées. — Là où il y avait des thromboses dans les veines rétinienne, il y avait des thromboses semblables dans les sinus et dans les veines des méninges.

Pour expliquer ces phénomènes si longtemps méconnus, les corrélations anatomiques vasculaires artérielles ou veineuses du cerveau et de la papille, l'identité de structure des membranes du cerveau et des membranes de l'œil, l'action des origines du grand sympathique dans la moelle sur la constriction ou le relachement des capillaires du fond de l'œil et l'influence des diathèses de l'autre part doivent être invoquées.

C'est l'*obstacle à la circulation veineuse de l'encéphale*, par des thromboses dans les sinus et les veines méningées — par la dilatation des ventricules latéraux distendus par une quantité considérable de sérosité et comprimant le cerveau de dedans en dehors ; — dans la pie-mère par un œdème considérable communiquant avec la gaine du nerf optique ; — dans l'arachnoïde ou la dure-mère, par une grosse hémorrhagie ; — par des tumeurs du cerveau ou des os du crâne, etc., qui retient le sang veineux dans l'œil, et amène : 1° la congestion de la papille ; 2° son œdème refluant sur la rétine avoisinante ; 3° les hémorrhagies de la rétine ; 4° les troubles de nutrition du nerf optique et de la papille si leur état congestif se prolonge.

Dans d'autres cas, où il n'y a pas d'obstacle à la circulation intra-oculaire, les lésions du nerf optique résultent



d'une inflammation irritative descendant du cerveau malade autour d'une tumeur, et, par les origines du nerf optique, gagnent le chiasma et la papille. C'est une névrite descendante, d'abord congestive et puis, si l'état congestif se prolonge, il est suivi de troubles nutritifs et de sclérose papillaire.

Dans les maladies de la moelle, qui agissent sur la circulation du fond de l'œil et sur la nutrition de la papille, la corrélation anatomique et physiologique est, comme je l'ai fait connaître, sous la dépendance du nerf grand sympathique. Ce nerf prend racine dans la moelle au commencement de la région dorsale et si la moelle est malade comme dans l'ataxie, le grand sympathique malade à son tour amène la congestion paralytique de la papille, d'où résulte au bout de quelques années de persistance l'atrophie papillaire par sclérose du nerf optique.

Restent enfin les *diathèses* qui, lorsqu'elles sont très intenses agissent sur la nutrition des membranes de l'œil et y déterminent des lésions caractéristiques de chacune d'entre elles. Cela se comprend, l'œil vit de la vie commune. Il est scrofuleux ou syphilitique si le sujet est gravement syphilisé ou fortement scrofuleux. C'est ainsi que le scrofuleux et tuberculeux peut avoir, soit des tubercules de la choroïde, soit l'atrophie granuleuse des cellules pigmentaires de cette membrane. Les leucémiques ont la gaine des veines rétinienne remplies de leucocytes révélateurs de leur diathèse. Dans la syphilis constitutionnelle, il y a parfois une névrite et une choroïdite spéciales dont l'aspect indique à l'instant la nature du mal. La glycosurie et l'albuminurie constitutionnelles permanentes se traduisent par une névro-rétinite caractéristique dans laquelle se trouvent des granulations et des plaques graisseuses de la rétine, entremêlées d'hémorrhagies. Dans l'hémorrhaphilie il y a très souvent, comme j'en ai publié des observations, des hémorrhagies du fond de l'œil le long des veines rétinienne, etc.

Si l'œil est un miroir pour la maladie qui s'y reflète plus ou moins clairement, c'est aussi le miroir fidèle de la mort.



Ici, il ne saurait y avoir d'hésitation ni de doute. La mort se lit au fond de l'œil dès sa première minute. On y voit l'arrêt des fonctions circulatoires, la viduité des artères, la pneumatose des veines et la séparation de la colonne veineuse par des bulles d'air, la décoloration de la choroïde et l'opacité de la rétine. On peut donc chercher au fond de l'œil : la vie, la maladie ; la mort.

Telle est la séméiotique nouvelle que j'ai inaugurée il y a vingt ans et dont je viens de vous montrer l'importance par cette revue rétrospective des faits qui ont été observés l'année dernière dans mon service. C'est ce que j'ai appelé la *Cérébroscopie*, parce que dans beaucoup de cas on peut conclure de ce qui existe dans l'œil à ce qui existe et se développe dans le cerveau.

Ainsi, une forte congestion papillaire avec œdème de la rétine, indique une congestion des méninges avec œdème de la pie-mère.

Le gonflement du nerf optique avec exsudat grisâtre papillaire et péripapillaire indique une méningite ou une méningo-encéphalite.

La dilatation et la flexuosité des veines de la rétine indiquent une forte dilatation des veines méningées.

Les stases et les thromboses des veines rétinienne annoncent la thrombose des sinus de la dure-mère.

Les thromboses veineuses rétiniennes d'un œil avec ou sans névro-rétinite indiquent une lésion plus marquée de l'hémisphère cérébral correspondant.

Des hémorrhagies de la rétine jointes à certaines autres lésions indiquent une tumeur cérébrale, une compression intra-crânienne, une hémorrhagie, un violent effort de respiration ; ou l'albuminurie et la glycosurie.

La décoloration du fond de l'œil par arrêt circulatoire indique la mort.

Les anévrysmes miliaires des artères de la rétine annoncent qu'il y a des anévrysmes miliaires semblables dans le cerveau.

Les tubercules de la rétine qui sont très rares et ceux de la choroïde, dont je vois beaucoup d'exemples dans mes



salles, indiquent la tuberculose du sujet et principalement celle des méninges dans la méningite tuberculeuse.

La sclérose du nerf optique et l'atrophie papillaire indiquent la sclérose cérébrale simple ou liée à l'hydrocéphalie chronique ou bien la sclérose spinale.

Si tous ces phénomènes de l'œil se rattachent à une lésion méningée cérébro-spinale ou diathésique, et cela est incontestable, il ne faut pas les considérer comme pathognomoniques de telle ou telle maladie. Ils n'ont de valeur diagnostique que si on sait les associer aux autres phénomènes de la maladie, absolument comme on le fait pour les phénomènes d'auscultation des organes respiratoires. Personne ne saurait dire ce que signifie le souffle bronchique s'il ne sait la durée de la maladie, le caractère de l'expectoration, de la fièvre, etc. Il en est de même de la névro-rétinite, qui d'après les autres phénomènes présentés par le malade, peut vouloir dire : méningite simple ou typhoïde ; hydrocéphalie ; tumeur cérébrale ; traumatisme du cerveau suivi de compression, etc.

Dans ces limites et avec ces restrictions nécessaires, il est permis de dire que ce que l'on voit dans l'œil, avec ou sans l'ophtalmoscope, indique ce qui se passe dans le cerveau ou dans la moelle épinière. Désormais, la cérébroscopie tiendra sa place dans la séméiotique comme l'auscultation, la percussion et les autres moyens physiques d'exploration utilisés par la science médicale actuelle.

---

## 62. — Gangrène de la jambe dans la diphthérie par thrombose de l'artère fémorale.

Voici un fait unique dans la science et qui complète toutes les recherches que j'ai faites depuis quinze ans sur l'endocardite végétante, la thrombose cardiaque, les infarctus du poumon et de la peau dans la diphthérie. C'est l'his-



toire d'un croup opéré et guéri, sorti de l'hôpital et rentré au bout de quelques jours pour une pneumonie embolique, dans le cours de laquelle une embolie des artères de la jambe a produit la thrombose fémorale et la gangrène de la jambe.

D'après ce que j'ai publié dans plusieurs mémoires et dans mon *Traité des maladies de l'enfance*, on sait que dans la diphthérie et le croup il y a des lésions cardiaques d'endocardite végétante et de thrombose ventriculaire, qui jouent un très grand rôle dans les complications consécutives. On sait aussi que ces complications sont, les unes, *organiques*, dues aux embolies capillaires, produisant des infarctus dans tous les organes, et les autres, *humorales*, dues à la leucémie et à la bactérihémie. Si l'on ne connaît pas bien tous ces faits, il est impossible de comprendre ce qui se passe pour déterminer la mort dans les cas d'angine couenneuse et de croup.

1° L'endocardite végétante est un fait commun à toutes les diphthéries. Elle est caractérisée par le boursofflement rouge en feston plus ou moins épais, d'inégale épaisseur, du rebord de la valvule mitrale et tricuspide, mais plus rarement des sigmoïdes. Ce gonflement est dû à la prolifération des cellules embryonnaires et n'est recouvert d'aucun exsudat visible. Peu apparent à l'ouverture du cœur, il est très apparent après le lavage et le nettoyage des valvules dans l'eau. Il est quelquefois très considérable.

2° La *thrombose cardiaque* accompagne presque toujours cette endocardite végétante. Elle est caractérisée par des caillots cruoriques noirs ou fibrineux, plus ou moins résistants, par de la fibrine interposée entre les colonnes charnues du cœur et les tendons valvulaires. C'est de là que peuvent s'échapper des parcelles de fibrine qui, par l'aorte, peuvent faire les infarctus sous-cutanés, ou par l'artère pulmonaire, déterminent les infarctus du poumon et les pneumonies emboliques.

Ces caillots sont parfois si considérables qu'ils obstruent les cavités cardiaques, et se prolongent loin dans l'artère



pulmonaire, de façon à empêcher la circulation dans les poumons.

Ce fait expliquera comment meurent certains enfants opérés du croup, et qui ne sont aucunement soulagés, quoique l'air entre et sorte facilement des bronches par l'ouverture de la trachée. Pour que la fonction respiratoire s'accomplisse, il faut de l'air, mais il faut aussi du sang. Or, dans l'asphyxie par obstruction membraneuse du larynx, la trachéotomie, qui donne de l'air aux poumons, peut guérir l'enfant qui étouffe, mais, que peut faire la trachéotomie à l'air qui pénètre dans les vésicules pulmonaires, si par la thrombose du cœur droit et de l'artère pulmonaire le sang ne peut venir se faire hématiser? Rien. C'est ainsi que certains croups meurent d'asphyxie par défaut d'air si on ne les opère pas, et que d'autres meurent avec tout l'air nécessaire, mais par défaut d'arrivée du sang noir dans les poumons, le cœur rempli de caillots ne pouvant pas se contracter utilement. Ils succombent par le cœur et sous l'influence d'une sorte d'*asystolie* et d'*anémie pulmonaire*.

3° Des infarctus viscéraux multiples peuvent résulter de cette thrombose cardiaque. On en trouve en abondance dans le tissu cellulaire sous-cutané et parfois dans la gaine des gros vaisseaux, sous la forme de noyaux hémorrhagiques larges d'un à trois centimètres. Ce sont ceux que j'ai déjà décrits dans un mémoire spécial. On les observe également dans les reins, dans la rate, le foie, le cerveau et les poumons. C'est là qu'ils sont le plus fréquents et qu'ils ont une importance spéciale.

On les confond souvent avec la broncho-pneumonie ou pneumonie lobulaire. C'est une erreur.

Ils se présentent dans les poumons sous forme de noyaux périphériques à base tournée vers la plèvre et le sommet en dedans. Ils sont rouges, noirâtres, granuleux, durs, plus ou moins gros. Ils ressemblent parfois à de la truffe noire humide, et sont de véritables noyaux d'apoplexie pulmonaire. Quelquefois ils sont grisâtres au centre par infiltration de pus et entourés d'une zone noire étroite



d'apoplexie pulmonaire. Ailleurs, dans une douzaine de cas que j'ai observés et publiés, ils étaient ramollis, remplis de pus, formant des abcès métastatiques avec une zone noire périphérique. Ces foyers ont absolument l'aspect des *abcès métastatiques* qu'on observe dans l'infection purulente.

Avec ces lésions secondaires, qui dérivent fatalement des lésions cardiaques que je viens de décrire, il y a les lésions humorales qui procèdent de la *leucémie* et de la *bactérihémie*.

Tant que la diphthérie reste locale, le sang est peu altéré dans sa composition, mais, dès que les produits locaux sont résorbés, le sang s'altère, plus ou moins profondément et l'infection commence. D'où la distinction que j'ai faite entre la *diphthérie locale* et la *diphthérie infectieuse* avec ses innombrables microbes du sang, des reins, des poumons, etc.

La *leucémie* est caractérisée par l'augmentation du nombre des globules blancs du sang. D'après les recherches que j'ai faites avec Dubrisay sur un grand nombre d'enfants examinés chaque jour pendant toute la durée de la diphthérie et en comptant une quinzaine de fois les globules blancs sur chaque préparation, nous avons pu voir (*Traité des maladies des enfants*, page 822) que le chiffre s'élève de 5,000 à 25,000, 50,000 60,000 et plus ; — dont la proportion au lieu d'être de 1 blanc pour 300 rouges, peut être de 1 sur 50.

Il est impossible de penser que cette augmentation ne soit pas pour quelque chose dans les troubles de la circulation capillaire des organes ou des poumons et ne puisse contribuer à la formation des embolies capillaires, ce qui est démontré d'ailleurs dans les noyaux blanchâtres décolorés du foie qu'on découvre dans beaucoup d'autopsies.

De même pour la *bactérihémie*, qui jette dans les reins ces bactéries et autres microbes qui caractérisent la néphrite infectante ou pneumonie embolique, dont les noyaux sont remplis de ces infiniment petits.

En somme, thrombose cardiaque et capillaire, embo-



lie et infarctus, leucémie et bactérihémie, voilà les conséquences possibles de la diphthérie.

Mais dans tout ce que j'ai observé jusqu'à ce jour pour appuyer cette théorie ou cette manière d'envisager les choses, je n'ai jamais eu l'occasion d'observer un fait aussi curieux que celui dont je vais parler.

Il s'agit de la thrombose d'une artère centrale du membre inférieur obstruant la circulation artérielle et amenant la gangrène du membre. Voici ce fait dont l'observation a été rédigée par mon interne.

La nommée Granger (Jeanne), âgée de 7 ans et demi, est entrée le 17 février 1882, salle Sainte-Catherine, lit n° 4, pour une angine couenneuse avec le croup.

Cette petite fille fut opérée le jour même, tout se passa bien, et elle sortit avec sa plaie fermée le 2 mars. Chez sa mère elle rejeta encore des fausses membranes venant de la gorge ; elle était restée avec un état général mauvais.

Le 12 mars elle parut très fatiguée et fut prise de dyspnée avec fièvre, et sa mère l'amena à l'hôpital.

Le 13. Le visage était pâle, blafard, profondément altéré. Ce jour-là on ne trouve pas trace de paralysie diphthéritique ; 40 respirations par minute ; peau chaude ; pouls fréquent, 120. A la percussion, matité à la base du poumon droit avec léger souffle expiratoire. M. le Dr Bouchut diagnostique une pneumonie embolique avec léger épanchement pleural, quelques gros râles muqueux dans la poitrine.

L'auscultation du cœur ne donne rien à cause du bruit que fait l'air en passant par la plaie trachéale.

Diarrhée.

Le 14 au matin, la petite fille se plaint d'une douleur vive dans la jambe droite au niveau du genou. Le soir, plaques violacées sur tout le pied. Refroidissement de la jambe, car la température locale n'est que de 31, tandis que la jambe gauche a une température de 37. Les battements de l'artère poplitée sont imperceptibles ainsi que ceux de la crurale. La sensibilité a disparu. M. le Dr Bouchut diagnostique une embolie avec menace de gangrène.

Le 15. Les plaques violacées se sont étendues jusqu'au genou. Elle meurt une heure après la visite.



Autopsie. La famille fait opposition. Elle permet seulement de faire une incision à la partie postérieure de la jambe pour rechercher le caillot dans le creux poplitée.

On trouve dans la partie supérieure de l'artère poplitée, s'étendant jusque dans l'anneau du troisième adducteur, un caillot noirâtre, adhérent à la paroi artérielle, d'une longueur de 3 centimètres environ et présentant l'aspect d'une mine de crayon. Plus bas le caillot est en partie décoloré, grisâtre, avec faible adhérence aux parois qui sont rouges d'imbibition.

Dans ce fait, on voit un croup opéré, guéri rapidement et sorti de l'hôpital en bon état, qui rentre avec un état général grave, une coloration du visage et des téguments, semblable à celle de la diphthérie et présentant des signes de pneumonie droite avec un peu d'épanchement dans la plèvre dans le point correspondant.

Huit jours après, une douleur se produit dans la jambe droite, suivie le lendemain d'une coloration noirâtre, remontant du pied au-dessus du genou avec insensibilité, refroidissement comparatif de 4 degrés, disparition des battements artériels dans la poplitée, caractérisant le début d'une gangrène de la jambe et de la cuisse.

La mort empêcha l'eschare de se former davantage, et à l'autopsie, incomplètement permise par la famille, nous avons trouvé la thrombose de l'artère poplitée obstruant tout à fait l'artère et s'élevant jusqu'au milieu de la fémorale.

Le diagnostic était précis. Il n'y avait pas de doute à avoir et nous venions d'observer un cas de diphthérie, ayant produit la gangrène d'un membre par oblitération de son artère centrale.

---

### 63. — De la chorée électrique.

La chorée électrique, ainsi nommée par Bouteille et depuis par tous les médecins qui ont écrit sur les maladies de



l'enfance (voir E. Bouchut, *Traité des maladies des nouveau-nés et de la seconde enfance*. Septième édition), est ainsi nommée à cause des mouvements involontaires en secousse subite, plus ou moins fréquents, et analogues à ceux que produirait une décharge électrique. Est-elle, oui ou non de la chorée? et si ce n'est pas de la chorée, qu'est-elle?

Quelques médecins disent que ce n'est pas de la chorée et l'appellent *névrose rythmique*. Ils croient que ce changement de nom indique quelque chose de nouveau, et ils ne semblent pas voir qu'ils font quelque chose de plus obscur, de plus vague et de plus confus que ce qui existe. Personne ne dit que la chorée électrique ou rythmique soit de la chorée ordinaire, seulement, chacun le sait, si chaque maladie a son type principal, elle nous offre à côté de ce type des variétés plus ou moins nombreuses relativement à l'étendue ou aux apparences extérieures. De là la distinction de chorée générale, de chorée hémiplegique, de chorée monoplégique, de chorée partielle, de chorée symptomatique consécutive à une ancienne lésion cérébrale, enfin de chorée en secousses intermittentes, électriques ou rythmiques, comme on le voudra.

L'avantage de cette manière de rattacher les formes plus ou moins bizarres d'une maladie à son type principal est évident, car cela permet de comprendre clairement ce que l'on dit ou ce que l'on écrit. Au contraire, lorsque sans preuves d'anatomie pathologique, uniquement par hypothèse, on veut créer une maladie nouvelle, en l'appelant d'une façon aussi confuse, *névrose convulsive rythmique*, on ne présente rien de net pour l'esprit. Or, ce n'est pas la peine de changer ce qui existe et ce qui est clair pour ce qui le serait moins. A mon sens, la chorée électrique ou rythmique doit rester dans le chapitre de la chorée à l'état de variété particulière jusqu'à ce qu'un savant nous révèle la nature du mal d'une façon précise et autrement que par une nouvelle dénomination qui n'apprend rien.

La chorée électrique ou rythmique est surtout caractérisée par des mouvements involontaires se produisant sous forme de secousses assez rapprochées. Ces mouvements



sont, comme ceux de la chorée, partiels, hémiplésiques ou monoplésiques. Je les ai vus dans la hanche et dans les membres inférieurs, dans le cou, dans les bras. Ils se reproduisent tout le jour et cessent la nuit. Ils ne s'accompagnent d'aucun trouble de la sensibilité ni de l'intelligence. Ils ne sont pas accompagnés de fièvre ni de troubles des fonctions digestives. Enfin, ils ont une durée variable, indéterminée, comme celle de la chorée à laquelle ils appartiennent.

Voici deux observations intéressantes de ce genre de chorée.

*Chorée électrique; angine couenneuse intercurrente; guérison*

Meurdera (Marie), âgée de 10 ans, est entrée le 23 octobre 1876 à l'hôpital des Enfants. Elle a eu une convulsion qui a duré pendant cinq heures à l'âge de 3 mois, la rougeole à 7 ans, des douleurs rhumatismales à 9 ans, puis trois mois après, une première attaque de danse de Saint-Guy qui a duré trois mois.

Depuis six mois elle a une rechute de danse de Saint-Guy et ses mouvements sont tout à fait particuliers. A chaque instant elle semble ressentir une secousse dans la colonne vertébrale qui se redresse violemment et les bras se soulèvent aussitôt en montant au-dessus de la tête et une petite secousse occupe les membres inférieurs en faisant fléchir un peu l'articulation du genou. Parfois, lorsque la flexion du genou était trop forte, elle tombait; ces secousses n'étaient pas douloureuses et représentaient quelque chose d'analogue à ce que l'on produirait avec une décharge électrique. L'état général est excellent, mais il y a à la base et vers la pointe, du côté de l'aisselle, un bruit de souffle au premier temps.

Elle a été traitée par l'arséniate de soude et était à peu près guérie, lorsqu'il est survenu une angine couenneuse, le 3 novembre; cette angine envahissait tous les jours et était caractérisée par une exsudation épaisse, blanchâtre, couvrant les amygdales, la luette, avec léger engorgement ganglionnaire cervical, pas d'albuminurie.

Des douches de coaltar, du chlorate de potasse, du cognac et une forte nourriture l'ont guérie complètement et elle sort le 18 novembre 1876.



*Chorée électrique; guérison par le tartre stibié à dose vomitive.*

Juliette Ch..., âgée de 14 ans, entre le 5 mars 1880 salle Valleix, lit n° 20, hôpital Sainte-Eugénie, service de M. Triboulet.

Il y a deux ans environ, elle fut prise de mouvements choréiques dans les muscles du cou du côté droit. Ces secousses musculaires persistèrent sans toutefois augmenter d'intensité.

Quelques mois après, elle vit apparaître des mouvements de même nature dans le bras du même côté.

2 octobre 1880. Elle entre à l'hôpital Sainte-Eugénie, salle Valleix. *Douche froide* chaque jour et vers la quinzième il y eut une grande amélioration. Les mouvements cessèrent complètement, et l'enfant sortit guérie le 13 décembre 1880.

Elle fut reprise, sans cause connue de mouvements choréiques au commencement de janvier 1881.

15 janvier 1881. Elle entre de nouveau à l'hôpital Sainte-Eugénie, salle Valleix.

Les mouvements du membre supérieur sont aussi intenses que la première fois; ils s'étendent aussi aux muscles du membre inférieur du côté droit, mais les muscles du cou n'en sont pas atteints, douches froides.

L'enfant fut rapidement améliorée et le 31 janvier fut envoyée en convalescence à Epinay, complètement guérie; elle y séjourna environ un mois.

5 mars 1881. Juliette Ch... retourne à l'hôpital Sainte-Eugénie, même salle.

Elle vient d'être reprise sans raison apparente de mouvements limités cette fois au membre supérieur.

Elle est robuste, d'une bonne santé, et paraît très intelligente. Le père s'est toujours bien porté; la mère est morte depuis longtemps, et nous n'avons pu recueillir aucun renseignement à son sujet.

Pas d'antécédents de rhumatisme chez le père, ni chez l'enfant, qui ne présente aucune altération cardiaque.

Les mouvements dont elle est atteinte lui permettent bien de s'habiller, boire, manger sans difficulté, mais tout travail nécessitant une application prolongée du bras est devenu impossible.

Les secousses sont telles que, comme dans notre précédente observation, elles semblent être l'effet d'une décharge électrique; elles sont continuelles, rythmiques, et leur nombre est d'environ trois par minute.



Elles ne sont augmentées ni en intensité ni en fréquence par les mouvements volontaires; il en est de même lorsque l'enfant se fait observer.

Elles ne rendent pas non plus le sommeil impossible et cessent lorsqu'il est arrivé.

L'enfant ne ressent aucune douleur spontanée, mais la pression provoque une douleur assez vive au niveau de la septième vertèbre cervicale.

L'ensemble des contractions consiste en une extension de l'avant-bras sur le bras avec rotation du membre en dedans, les doigts étant fléchis; on observe aussi une légère projection de l'épaule en avant.

Les muscles qui se contractent avec le plus d'énergie paraissent être ceux de l'avant bras et, parmi ces derniers, le long supinateur; il y a aussi de fortes contractions du grand pectoral. Les secousses sont si rapides qu'elles rendent impossible une description plus détaillée des muscles qui se contractent, *douche froide chaque jour*. Sous cette influence, il se produisit une légère amélioration.

14 mai. Tartre stibié, 0,75 milligrammes.

Le soir, les secousses électriques ont presque entièrement disparu.

Les *douches froides* sont continuées et la malade sort guérie le 23 mai.

Le *traitement de la chorée électrique* est à peu près le même que celui de la chorée ordinaire. Il faut prescrire les bains sulfureux, trois par semaine, la gymnastique, les douches froides, le massage, la faradisation pendant quelques minutes chaque jour, et à l'intérieur le tartre stibié à dose contro-stimulante selon la méthode Gillette à la dose de 10 à 15 centigrammes par jour, par cuillerées, toutes les deux heures, l'arséniate de soude à 10 et 15 milligrammes par jour, le bromure de potassium à 2 et 3 grammes, le sulfate d'atropine à la dose d'un demi-milligramme par jour, au besoin d'un demi-milligramme matin et soir, et enfin les injections hypodermiques de morphine à un demi-centigramme ou un centigramme chaque fois selon l'âge des enfants.

---



34. — Méningite tuberculeuse guérie ; hydrocéphalie chronique consécutive ; mort ; autopsie.

La guérison de la méningite tuberculeuse est rare et quand le médecin donne des soins à un enfant qui guérit, il se demande s'il ne s'est pas trompé. C'est qu'il y a tant de *pseudo-méningites* qu'on peut prendre pour des méningites, et celles-là guérissent, qu'en vérité, pour soi-même et pour les autres, on doute toujours un peu de la guérison d'une méningite véritable. Malgré ces doutes que légitime une longue pratique, il me faut admettre que la méningite peut ne pas toujours entraîner la mort et se terminer par la guérison complète ou par le passage à l'état chronique, entraînant la surdité, l'amaurose, les paralysies partielles, les contractures et l'idiotie ou l'imbécillité.

La méningite qui guérit complètement est celle qui n'a rien de tuberculeux. Quant à la méningite tuberculeuse, si elle paraît guérir, ce n'est qu'en apparence, car après un temps plus ou moins long, elle reparaît et entraîne la mort. Si elle ne fait pas toujours périr, elle laisse après elle un état qui ne vaut guère mieux, c'est la paralysie ou l'idiotie.

Comme on a très rarement l'occasion de voir une méningite tuberculeuse guérie et suivie de mort au bout de trois mois, pour avoir laissé après elle un état caractérisé d'idiotie et de convulsions, il me paraît utile de donner quelques détails sur le fait que l'on a pu observer dans mes salles sur l'enfant du n° 42 et qui vient de mourir dans ces conditions.

Cette petite fille, X..., entrée en avril à l'hôpital des Enfants-Malades, était en nourrice à la campagne. Là, elle a été prise au mois de janvier de vomissements, avec constipation, somnolence, plaintes et cris continuels. Elle a été traitée pour une méningite tuberculeuse. Son médecin, l'ayant considérée comme guérie, l'a renvoyée à Paris chez ses parents. Mais là au bout de deux jours elle a été prise de convulsions violentes et continues qui ne cessèrent que pour faire place à une contracture des extrémités. Le D<sup>r</sup> Bouchut



la vit dans cet état. L'enfant tétait son biberon avec avidité, ne vomissait pas et allait régulièrement à la garde-robe. Son pouls était régulier, 120 à 140. La température était normale. Elle ne paraissait pas avoir l'intelligence de ce qui l'environnait et ne semblait pas voir les objets extérieurs.

C'est dans ces conditions qu'elle entre à l'hôpital dans la salle Sainte-Catherine. Sa tête avait le volume ordinaire. Elle était renversée en arrière. Elle avait les bras et les jambes raides, les doigts contracturés, mais pas de convulsions. Elle continua à téter son biberon sans vomir, mais avait une forte constipation. Pouls régulier, 80, pas de fièvre.

A l'*ophthalmoscope* on trouvait les deux papilles absolument cachées, couvertes par un exsudat blanchâtre opalin; les veines dilatées, flexueuses et des artères à peine visibles. Au bout de quelques jours parurent des convulsions générales des deux côtés du corps et elle succomba.

A l'*autopsie* on trouve le sinus longitudinal supérieur rempli par un caillot filiforme, pâle, décoloré, demi-transparent.

Le cerveau est très fluctuant et les circonvolutions fortement aplaties par une compression l'enserrant de dedans en dehors. C'est qu'en effet les ventricules latéraux sont fort dilatés et très distendus par une grande quantité de sérosité limpide incolore. Ils communiquent largement l'un avec l'autre par le trou de Monro. Leurs parois sont couvertes de capillaires et de veinules assez larges. La séreuse est lisse en apparence, mais, à la vue oblique, elle est couverte d'un sablé très peu rugueux. La substance cérébrale paraît saine et ne renferme ni tubercules, ni autres tumeurs.

La pie-mère est très épaissie à la base du cerveau et dans les scissures. Elle est opaline et d'un côté présente quelques granulations fines, blanchâtres, laiteuses. Elle est également opaline à la surface supérieure du cervelet.

Les poumons, la rate, les reins et le foie sont sains.

Comme on le voit par la description de l'état du cerveau,



des méninges épaissies, opalines, avec granulations miliaires laiteuses de la scissure de Sylvius, il y a bien là les preuves d'une méningite tuberculeuse guérie, et ayant laissé après elle une phlegmasie chronique de la séreuse des ventricules latéraux. En effet, cette séreuse était restée très vasculaire et sa surface chagrinée était couverte d'une innombrable quantité de sablé fin, blanc, qu'on ne voyait qu'en regardant un peu obliquement au jour. Les cavités ventriculaires renfermaient beaucoup de liquide incolore et limpide comme de l'eau de roche. Et il n'y avait aucun ramollissement des parois ventriculaires. C'était donc là une hydrocéphalie chronique succédant à l'hydrocéphalie aiguë de la méningite constatée précédemment au mois de janvier, c'est-à-dire trois mois avant la mort.

La méningite tuberculeuse peut donc guérir, c'est ce que j'ai déjà écrit dans mon *Traité des maladies des enfants*. Mais comment guérit-elle? Dans quelques cas bien rares, l'enfant guérit tout à fait, restant tuberculeux, mourant quelque temps après de tubercules du cerveau ou de tubercules du poumon. J'en ai publié plusieurs exemples. Ou bien il guérit par le passage à l'état chronique, comme dans le cas qui précède, et alors on a des enfants idiots ou imbéciles, des enfants avec des paralysies générales ou partielles accompagnées de contracture permanente, empêchant la marche. Evidemment dans ces cas, pour l'enfant et pour les familles, la mort eût été une terminaison plus heureuse.

---

*Leçon d'ouverture du cours d'été en 1882.*

### 35. — De la Cérébroscopie.

La cérébroscopie est une méthode de diagnostic des maladies du cerveau, de la moelle et des méninges, par l'étude des lésions du fond de l'œil au moyen de l'ophthalmoscope.



Cette étude date du 18 mars 1862, lorsque j'ai commencé à publier mes leçons sur le diagnostic ophthalmologique de la méningite, suivies en 1865 de la publication d'un volume sur le *Diagnostic des maladies du système nerveux par l'ophthalmoscope*, volume dans lequel j'ai rassemblé 220 observations. Depuis lors mes observations se sont multipliées, confirmant les résultats de la première heure, et actuellement, il n'est pas un pays à l'étranger où cette méthode d'exploration, que j'ai proposée, ne soit en honneur. J'ai le regret de dire que beaucoup de ceux qui font de la cérébroscopie se sont servis de mes travaux sans en mentionner l'origine, mais c'est là un détail qui n'intéresse que moi et sur lequel je ne veux pas insister.

Quelques médecins ont d'abord dit que ce que je professais était imaginaire et faux; puis, lorsqu'ils ont vu par la publication d'une innombrable quantité de faits nouveaux que la méthode allait se généraliser, ils ont dit que je n'en étais pas l'auteur, et maintenant ils se taisent sur mon rôle d'initiateur et se confinent dans leur ignorance. C'est par là qu'ils auraient pu commencer.

L'œil a de si intimes connexités anatomiques et de tels rapports fonctionnels avec le cerveau et la moelle, qu'il est facile de comprendre la corrélation réciproque de ces organes. Le tout était de découvrir les lois de cette corrélation, et de montrer à quelles lésions des méninges du cerveau et de la moelle correspondaient certains troubles fonctionnels de la vision et certaines lésions du fond de l'œil constatées à l'ophthalmoscope. C'est ce que j'ai fait dans la période de vingt ans qui vient de s'écouler.

L'œil a une analogie de composition remarquable avec le cerveau. Certains anatomistes, De Blainville en particulier, ont cru devoir faire remarquer que, dans cet organe, la sclérotique représentait la dure-mère dont elle forme une expansion évidente; que la choroïde était une expansion de la pie-mère, que la rétine, épanouissement du nerf optique, représentait la substance cérébrale ou nerveuse; une circulation commune, et enfin, comme on l'a su depuis,



qu'il y a communication du liquide des espaces sous-arachnoïdiens par la gaine du nerf optique avec l'espace sous-rétinien autour de la papille. Ces considérations de haute anatomie où se remarque une grandeur de vues qui mérite toute notre admiration, font parfaitement comprendre le mécanisme de la propagation des maladies d'un organe à l'autre, et l'on voit ainsi correspondre, tissu par tissu, fonction par fonction, les lésions et les troubles fonctionnels qui, du cerveau, se manifestent dans l'œil.

Le fond de l'œil est très habituellement malade lorsque les méninges, le cerveau et la moelle épinière sont malades. Il l'est constamment dans les maladies organiques graves ou étendues de ces organes, et il l'est peu, lorsque les maladies cérébro-spinales sont fonctionnelles plutôt que matérielles, ce qui est le cas de l'hystérie et de certaines névroses.

C'est donc dans le fond de l'œil, à l'aide de l'ophthalmoscope que le clinicien doit chercher des signes nouveaux et complémentaires de son étude des désordres du système nerveux, chez un sujet atteint de lésion cérébro-spinale. Ce sont des signes de plus à connaître pour les ajouter aux autres symptômes de la maladie, afin d'éclairer et de préciser le diagnostic. Sous ce rapport, le médecin fait pour les organes encéphalo-rachidiens ce qu'il fait par l'auscultation et la percussion pour le cœur et les poumons. Il constate l'existence de phénomènes physiques dont la présence, jointe aux autres troubles fonctionnels, éclaire la situation en précisant le diagnostic. Et, de même qu'un médecin n'oserait se prononcer sur la valeur séméiotique d'un râle ou d'un souffle bronchique et pulmonaire sans consulter la fièvre, l'expectoration et les autres symptômes de la maladie, il ne se prononce sur la valeur séméiotique d'une lésion intra-oculaire sans tenir compte des troubles nerveux constatés chez le malade.

Cela étant bien établi, afin d'éviter tout malentendu, et pour couper court aux objections de ceux qui trouvent singulière la prétention de voir dans le fond de l'œil les signes



des lésions qui se forment dans le cerveau ou dans les méninges, je vais indiquer les lois de la coïncidence des lésions intra-oculaires et des lésions cérébro-spinales.

Ces lois sont : 1<sup>o</sup> l'obstacle mécanique à la circulation veineuse de l'encéphale qui retient le sang veineux dans l'œil ; 2<sup>o</sup> la propagation directe descendante des lésions du tissu nerveux de l'encéphale aux tubes nerveux du nerf optique et de la papille ; 3<sup>o</sup> l'action sympathique, réflexe, vaso-motrice de la moelle, origine du nerf grand sympathique et du fond de l'œil ; 4<sup>o</sup> l'action diathésique des maladies générales, qui font que le fond de l'œil est syphilitique, scrofuleux, leucémique, albuminurique ou glycémique et enfin hémophilique.

1<sup>re</sup> LOI. — *Névrite et névro-rétinite par obstacle mécanique à la circulation intra-crânienne.* Toutes les fois que des thromboses se forment dans les sinus de la dure-mère et dans les veines méningées, à la fin des cachexies et des maladies chroniques, il y a chez les enfants des convulsions finales, indices d'une mort prochaine. Dans ces cas, le sang des veines rétiniennes ne peut rentrer librement dans les sinus. Il est retenu et gonfle les veines qui se dilatent, deviennent flexueuses ou variqueuses, laissent transsuder le sérum, ce qui engendre un œdème local péripapillaire, et parfois se déchirent en amenant des hémorrhagies. Pareille chose s'observe à un degré plus ou moins prononcé dans toutes les méningites traumatiques, tuberculeuses, cérébro-spinales et autres qui s'accompagnent de stase des sinus, et d'un épanchement séreux des ventricules latéraux, qui forme ce qu'on appelait jadis l'*hydrocéphalie aiguë*. Alors la papille est gonflée, œdématiée avec œdème péripapillaire, dilatation et varicosité des veines rétiniennes et parfois des hémorrhagies dans la gaine veineuse, par suite d'anévrysmes primitifs des veines de la rétine.

De même aussi dans l'hydrocéphalie chronique, dans les grands épanchements sanguins traumatiques du crâne, dans les abcès du cerveau, dans les grosses hémorrhagies



du cerveau ou de la dure-mère et dans les tumeurs volumineuses de la cavité crânienne.

Il se passe ici ce qu'on observe dans les membres inférieurs lorsqu'une tumeur comprime la veine iliaque. Les veines de la jambe se gonflent, deviennent tortueuses et variqueuses, s'entourent d'œdème, se déchirent quelquefois et, avec le temps, amènent des proliférations conjonctives qui durcissent le derme, et forment l'état scléreux d'une peau variqueuse. De même dans le foie, où le sang est retenu par maladie cardiaque; gonflement des vaisseaux, accroissement de volume de l'organe, et, avec le temps, prolifération conjonctive de la charpente fibreuse du foie, constituant la cirrhose à tous ses degrés.

C'est une loi d'anatomie pathologique contre laquelle il n'y a plus à discuter. Partout où il y a obstacle à la circulation veineuse, il se fait une rétention du sang dans les veines éloignées, œdème, et si l'état dure quelque temps, une prolifération conjonctive, d'abord discrète, qui devient ensuite très considérable et aboutit à l'état scléreux.

Ainsi se passent les choses dans le nerf optique et dans la rétine, lorsqu'une maladie cérébrale détermine un obstacle à la circulation intra-oculaire. Le nerf optique se gonfle, se congestionne, s'œdématie ainsi que la rétine, puis les proliférations conjonctives commencent et, au bout d'un certain temps, les éléments nerveux du nerf optique et de la rétine s'altèrent, étouffés par le tissu conjonctif, et le terme de ce travail pathologique est une sclérose bien caractérisée.

Pour moi c'est la stase sanguine de la papille due à la stase sanguine cérébrale, quelle qu'en soit la cause, qui est l'origine des lésions papillaires.

Un de mes internes, qui a essayé de s'approprier mes observations et mes idées, a donné, comme venant de lui, alors qu'il l'avait prise dans mon atlas, page 129, cette théorie, que la stase crânienne ne vient pas de la stase des sinus mais de l'hydrocéphalie concomitante de toutes les méningites. Je reprends mon idée, en lui laissant la honte



de cette manière de faire, que j'ai déjà stigmatisée en temps utile. Mais laissons là ce plagiat et revenons à des faits plus importants.

Schwalbé a pensé que la stase sanguine et l'œdème de la papille ne provenaient pas de la stase sanguine des sinus de la dure-mère, ni d'une compression intra-crânienne, et qu'elle résultait de l'infiltration séreuse de la gaine optique pouvant gonfler le nerf et amener son étranglement à travers la lame criblée de la sclérotique. Il en donna pour preuve le gonflement olivaire de cette gaine au niveau de l'entrée du nerf dans la sclérotique. Le fait est vrai, et ce renflement renferme une goutte de sérosité. Malheureusement pour cette théorie, ce gonflement de la gaine du nerf optique est trop normale et s'observe sur les nerfs optiques de tous les cadavres, en dehors des maladies cérébrales, et quelle que soit la cause de la mort.

2<sup>e</sup> LOI. — *Névrite consécutive aux irritations descendant de l'encéphale.* — Ici, le mécanisme de la formation des névrites est absolument différent de celui qui résulte de l'action mécanique exercée sur la circulation intra-oculaire par les stases et obstacles de la circulation crânienne. Ici, irritation congestive du nerf optique et de la papille, amenant les troubles de nutrition secondaires et de sécrétion; là, au contraire, congestion passive par obstacle à la circulation veineuse rétinienne, et suivie de troubles de nutrition analogues dans le nerf.

Cette névrite optique et cette névro-rétinite se développent à la suite d'une irritation et d'une inflammation centrale, causées par un tubercule du cerveau ou du cervelet, par des gliômes de la substance nerveuse, par l'encéphalite qui existe autour d'anciens foyers d'hémorrhagie; par des gommes et des tumeurs de la dure-mère irritant le cerveau, etc. L'hyperhémie de la substance nerveuse, et les proliférations conjonctives qui en résultent, y compris la sclérose, gagnent plus ou moins l'origine des nerfs optiques et, par la bandelette, le chiasma arrive jusque sur la papille. Là se montrent l'hyperhémie, le gonflement avec ou



sans étranglement papillaire, les proliférations conjonctives qui étouffent les tubes nerveux et enfin la sclérose de la papille.

Toutes les tumeurs du cerveau et des méninges, avec encéphalite partielle localisée, en sont là. Mais cela dépend un peu du degré d'irritation congestive qui les accompagne. Il en est qui ont peu de retentissement sur la circulation et la nutrition intra-oculaire, mais dès qu'elles entrent dans la phase d'accroissement rapide, elles amènent les différentes lésions intra-oculaires que je viens de décrire.

3<sup>e</sup> LOI. — *Névrites réflexes suite de paralysie vaso-motrice.* — Il se fait au fond de l'œil des lésions qui ne relèvent ni de l'action mécanique d'un barrage au cours du sang rétinien, ni d'une irritation descendante d'un foyer morbide de l'encéphale. Elles résultent, ainsi que je l'ai fait connaître en 1865, de la paralysie vaso-motrice des vaisseaux du nerf optique provoquée par l'excitation des origines spinales du nerf grand sympathique. En effet, d'après Claude Bernard, l'irritation de la moelle épinière au niveau de la première et de la deuxième paire dorsales produit dans le côté correspondant de la face les mêmes phénomènes que la section du nerf grand sympathique au cou. On peut donc conclure que la moelle malade produit la paralysie vaso-motrice du côté correspondant de la face; mais, comme ces phénomènes observés à la peau du visage existent également au fond de l'œil, il en résulte que l'irritation du nerf grand sympathique dans son trajet ou à ses origines peut amener la congestion paralytique des vaisseaux de la papille. C'est en effet ce que montre la clinique dans les maladies suffisamment caractérisées de la moelle.

Dans les chorées violentes, dans certaines paraplégies diphthéritiques, et dans l'ataxie, le fond de l'œil est malade.

C'est surtout dans l'ataxie locomotrice que le phénomène est évident. Comme je l'ai fait connaître le premier en 1865, au début de l'ataxie locomotrice, et dans les premières années, la papille est rouge, gonflée par hyperhémie vaso-mo-



trice, et, sous l'influence prolongée de cette hyperhémie, surviennent des troubles de nutrition caractérisés par une prolifération conjonctive aboutissant à la sclérose complète du nerf. Alors la papille est blanche, nacrée, brillante, et la vision entièrement perdue par suite de la destruction des tubes nerveux.

Cette forme de névrite n'existe que dans les graves maladies de la moelle, intéressant les origines du nerf grand sympathique.

4<sup>e</sup> LOI. — *Névrites diathésiques*. — A côté des névrites par cause mécanique ou *passives*, il existe des névrites par irritation descendante ou *actives*, des névrites par *action réflexe* du grand sympathique ou *névrites sympathiques*.

Il est évident que, si on est scrofuleux ou syphilitique ou hémophilique de la tête aux pieds, tous les organes, tous les éléments des tissus vivent d'une façon spéciale scrofuleuse ou syphilitique. S'il n'y a pas de différence morphologique entre les éléments figurés d'un tissu de scrofuleux ou de syphilitique, ces éléments ont une crase spéciale et un mode nutritif particulier. C'est là le caractère de toutes les diathèses et je ne surprendrai personne en disant qu'il y a un œil syphilitique, arthritique, scrofuleux, hémophilique, glycosurique, albuminurique et leucémique.

Si la diathèse n'est pas très prononcée, les lésions du fond de l'œil, sur la papille, la rétine et la choroïde ne sont pas très apparentes, mais si, au contraire, l'état diathésique est très accentué ou arrive à produire l'état de cachexie diathésique, alors le fond de l'œil présente un aspect particulier propre à chacune des diathèses que je viens de mentionner.

Voici des figures de chaque diathèse que je vais éclairer dans mon appareil par la lumière oxyhydrique pour les projeter sur l'écran qui est devant vous.

Dans cet œil de *scrofuleux* il y a l'atrophie pigmentaire de la choroïde due à l'altération du pigment des cellules choroïdiennes et qui donne l'aspect pointillé blanc du fond de l'œil. Avec cette altération, il y a l'anémie de la rétine



et dans un certain nombre de cas, des tubercules de la choroïde.

Dans cet autre fond d'œil qui est *syphilitique*, vous voyez une choroïde qui est d'un rouge violacé, noirâtre, par suite d'une hyperhémie considérable, la papille rouge également tuméfiée, un exsudat séreux, clair à l'entour, se répandant le long des veines et des granulations pigmentaires disséminées.

Dans cet œil *leucémique*, le fond est anémique, jaune clair comme du foie gras et le long des vaisseaux se trouvent de larges traînées blanches formées de globules blancs sortis par diapédèse et d'hémorrhagies rétinienne.

Sur ces yeux d'*albuminuriques* et de *glycosuriques*, la choroïde est pâle, décolorée, la papille œdématiée avec exsudat péripapillaire et la rétine couverte de plaques blanches granulo-graisseuses ou de granulations de même nature avec des hémorrhagies de dimension différente causées par l'altération granuleuse des veines.

Telles sont les lois physiologiques mécaniques et cliniques qui rendent compte des lésions intra-oculaires dans les maladies cérébro-spinales et dans certaines maladies générales.

Il n'est rien de plus évident ni de plus clair. Tant pis pour ceux qui ne veulent pas se donner la peine d'apprendre ces lois et pour ceux qui, ne voulant pas se tenir au courant de la science, se disent sceptiques. C'est là un nom qui ne sert souvent qu'à déguiser l'ignorance.

Maintenant, quelles sont ces lésions? Ont-elles quelque chose de particulier dans chacune des maladies organiques du système nerveux des méninges du cerveau ou de la moelle épinière?

Les lésions de la choroïde, de la rétine et du nerf optique, produites par les maladies cérébro-spinales, sont un peu différentes dans les maladies aiguës et dans les maladies chroniques des méninges, ainsi que dans les lésions de la moelle et du cerveau (1).

---

(1) Bouchut, 1<sup>o</sup> *Du diagnostic des maladies du système nerveux par*



Dans les maladies récentes et dans les maladies aiguës de l'appareil cérébro-spinal, il se forme, au fond de l'œil, des lésions plus ou moins nombreuses, quelquefois uniques, beaucoup plus souvent multiples, et combinées les unes avec les autres. Elles peuvent exister dans les deux yeux ou n'en occuper qu'un seul, et alors on les trouve habituellement dans l'œil qui correspond à l'hémisphère cérébral qui est le plus gravement affecté. Plus l'inflammation est intense, plus la lésion est étendue et rapprochée des sinus, dont elle interrompt la circulation, ou de la base du cerveau, qu'elle comprime violemment, et plus elles sont caractérisées. Ce sont :

- 1° L'œdème ou infiltration séreuse de la papille sur la totalité ou sur une partie de cet organe ;
- 2° L'hyperhémie totale ou partielle de la papille ;
- 3° La dilatation exagérée des veines de la rétine ;
- 4° La thrombose et la stase sanguine des veines rétinienne ;
- 5° Les flexuosités des veines ;
- 6° Les hémorrhagies de la rétine ;
- 7° Les anévrysmes des veines rétinienne ;
- 8° Les exsudats rétinien péripapillaires de la névro-rétinite.

Dans les maladies chroniques, il y a, en outre des lésions que je viens d'indiquer, des altérations de nutrition qui ne peuvent se produire qu'avec le temps. Ce sont :

- 1° Les vésicules closes de la rétine, ce qui est rare ;
- 2° L'infiltration granuleuse ou piqueté blanc de la rétine ;
- 3° Les granulations tuberculeuses et graisseuses de la rétine ;
- 4° Les plaques blanches de la rétine ;
- 5° Les tubercules de la choroïde ;

---

*Ophthalmoscopie*, Paris, 1866, 1 vol. avec figures et atlas chromolithographie. 2° *Ophthalmoscopie médicale et cérébroscopie*. Atlas in-4°, Paris, 1874.



6° L'atrophie pigmentaire pointillée blanche, de la choroïde ;

7° L'atrophie blanche nacrée de la papille.

Peut-être trouvera-t-on encore, dans les membranes de l'œil, d'autres lésions en rapport avec les maladies cérébro-spinales, car on est loin d'avoir épuisé tout ce qui est relatif à ce sujet ; mais l'énumération que je viens de faire représente complètement ce qui a été observé jusqu'à ce jour.

Voici, d'ailleurs, quel est l'aspect de ces lésions, dont on pourra apprécier l'étendue en jetant les yeux sur les dessins coloriés de mon atlas (1).

1° *Congestion papillaire*. — La congestion sanguine générale ou partielle de la papille est caractérisée par une teinte rosée formant une coloration rougeâtre diffuse, occupant toute la surface ou une partie de la circonférence de cet organe qui se trouve voilé. Souvent de petits vaisseaux capillaires anormaux se montrent à sa surface, et chez quelques malades il s'y trouve un grand nombre de capillaires rayonnés assez volumineux qu'on n'y voit pas d'habitude.

C'est un état qu'il est parfois difficile d'apprécier, tant les différences de la vascularité papillaire sont nombreuses, et on ne le peut bien connaître que si l'on a fait une grande étude de l'état normal. Toutefois, quand l'hyperhémie est très considérable, et lorsqu'il existe en même temps quelques troubles nerveux fonctionnels, il n'y a pas lieu d'hésiter, et l'on peut y reconnaître l'indice d'une congestion cérébrale simple ou occasionnée par une lésion grave des méninges, du cerveau ou de la moelle.

2° *Œdème papillaire*. — L'œdème de la papille se rapproche beaucoup de la congestion papillaire par l'aspect voilé, général ou partiel, qu'elle communique à la papille ;

---

(1) Bouchut, *Ophthalmoscopie médicale*, Paris, 1874.



mais, au lieu d'être rougeâtre, l'infiltration est pâle, plutôt séreuse que sanguine

C'est une lésion également difficile à apprécier à son début, et au sujet de laquelle on peut se tromper quand on se sert mal de l'ophtalmoscope, et qu'on ne sait pas mettre l'image au foyer de l'instrument. Cependant, quand on s'y est repris à plusieurs fois, et qu'en éloignant plus ou moins la lentille de façon à avoir des images différentes de la papille, on retrouve toujours la même apparence dans le même point, il y a tout lieu de croire à l'existence d'une infiltration séreuse. Si la lésion existe encore les jours suivants, toute incertitude doit cesser.

L'œdème de la papille s'observe dans la méningite, dans certains cas d'hémorrhagie cérébrale, dans la contusion et la compression du cerveau, dans les abcès du cerveau, dans l'hydrocéphalie chronique, dans les tumeurs de l'encéphale, dans la myélite aiguë.

3° *Dilatation, flexuosité et varices des veines rétiniennes.* — Dès que le sang veineux de l'œil cesse d'entrer librement dans le sinus caverneux, il dilate les veines rétiniennes et les rend flexueuses ou variqueuses si le barrage est considérable, et cela peut amener leur rupture en donnant lieu à des hémorrhagies rétiniennes.

Ces lésions sont souvent réunies, et leur présence indique une gêne de la circulation cérébrale produisant une gêne semblable dans la circulation de l'œil. — Elles s'observent à la fois dans quelques maladies du cerveau et dans certaines maladies du cœur. — Cependant, lorsqu'il s'agit d'un enfant qui a des symptômes douteux de méningite, ces signes ont toute leur valeur, et ils s'ajoutent aux autres pour rendre le diagnostic plus prompt et plus certain.

4° *Stases et thromboses rétiniennes.* — Qu'il y ait phlegmasie des veines rétiniennes ou seulement obstacle mécanique à la circulation veineuse et coagulation consécutive, il n'en est pas moins certain que, dans certaines maladies cérébro-spinales, et notamment dans la méningite, l'hé-



morrhagie cérébrale et l'encéphalite, les veines de la rétine, offrent des stases sanguines évidentes ou des caillots que découvre l'autopsie.

La présence de cette lésion s'explique par le fait d'une maladie cérébrale faisant obstacle à la rentrée du sang veineux de l'œil dans les sinus de la dure-mère. Ici les veines centrales de la rétine sont distendues par du sang noirâtre qui ne bouge pas, et forme, en dehors de la papille, une dilatation plus ou moins accusée. — On dirait que le gonflement œdémateux du nerf optique fait obstacle à la circulation, car le vaisseau, noir et dilaté au niveau de la choroïde, devient pâle et plus étroit dès qu'il arrive sur la papille; mais, je me hâte de le dire, ce n'est peut-être qu'une illusion d'optique due au passage de la veine sur la papille œdématisée, où, comme le croient plusieurs oculistes, sur la papille plus pâle que le fond de l'œil tapissé de sa couche pigmentaire.

Toutefois, si cette apparence n'est pas toujours l'effet d'une stase veineuse, il n'en est plus de même de cet autre aspect de la veine rétinienne, lorsqu'on y voit la colonne sanguine interrompue dans l'intérieur du vaisseau. Cette apparence, dont j'ai reproduit le type par mes dessins, répond à de véritables thromboses démontrées par l'autopsie.

Ch. Robin et Ordoñez ont constaté le fait que je signale, et leurs notes écrites ont été publiées dans mes observations.

5<sup>o</sup> *Hémorrhagies de la rétine et anévrysmes faux primitifs des veines rétinienne*s. — Les hémorrhagies du fond de l'œil dans la rétine sont la plus haute expression de l'obstacle à la circulation oculo-cérébrale, et c'est à ce titre qu'elles se rencontrent dans la méningite (18 fois sur 168 malades); dans l'hémorrhagie cérébrale (4 fois sur 32 malades); dans l'encéphalite simple (1 fois sur 86 malades); et peut-être dans l'encéphalopathie diabétique ou albuminurique. Toutefois, dans ces deux derniers cas, la friabilité des capillaires due à l'altération granuleuse de leurs parois rend peut-être mieux compte de la production des hémor-



rhagies rétiniennes qu'un obstacle à la circulation oculaire, dont l'existence reste à démontrer.

Ces hémorrhagies se présentent sous forme de taches rouges, miliaires, arrondies, ou de taches irrégulières placées sur la rétine ou le long des veines. Quand ces hémorrhagies sont linéaires et situées le long d'un vaisseau ou à sa bifurcation, elles résultent, comme l'a établi Ch. Robin en 1862, sur une pièce que je lui ai montrée, d'un *anévrisme faux primitif*, dans lequel le sang veineux, disséquant la tunique externe du vaisseau, se trouve renfermé au-dessous d'elle dans le sens de sa longueur. — C'est là une lésion rare qui n'a encore jamais été signalée, et dont on retrouvera sans doute plus d'un exemple quand on voudra, au microscope, étudier l'œil des sujets morts de maladies cérébro-spinales.

Une fois produites, ces hémorrhagies s'étendent quelquefois ou restent stationnaires; mais si la maladie se prolonge, elles peuvent se résorber. Ainsi, j'ai vu une fille de 14 ans, ayant une encéphalite du côté gauche de la protubérance, caractérisée par une hémiplegie alterne droite, par la paralysie de la sixième paire à gauche, par la paralysie de la branche ophthalmique de la cinquième à gauche, par une hydrophthalmie à gauche, et chez laquelle existait une assez large hémorrhagie irrégulière de la rétine. — Quinze jours après, cette hémorrhagie avait disparu et se trouvait remplacée par une hémorrhagie linéaire située le long d'une veine voisine.

Quelques médecins pensent que ces hémorrhagies sont, par suite de la résorption de leur matière colorante, l'origine des granulations blanchâtres de la rétine. C'est possible, mais cela n'est pas démontré, et ces granulations blanchâtres rétiniennes peuvent se manifester d'emblée sans hémorrhagie préalable.

6° *Granulations et plaques blanches granuleuses ou graisseuses de la rétine.* — Des granulations miliaires blanchâtres très fines, des granulations plus volumineuses et des plaques blanches assez larges s'observent dans la rétine



et sur la choroïde de certains sujets atteints de maladies cérébro-spinales. Dans certains cas même, l'intérieur de l'œil ressemble à ce que Desmarres et Liebreich ont figuré sous le nom de *rétinite albuminurique*, et cependant ces malades n'ont pas d'albuminurie.

Quoi qu'il en soit, en dehors de la néphrite albumineuse, on rencontre, dans l'œil de quelques sujets atteints de méningite aiguë ou chronique (7 fois sur 86 malades), ou de quelques individus atteints d'encéphalite chronique (2 fois sur 42 cas), des granulations et des plaques blanches de la rétine, que j'ai étudiées au microscope, et dont la nature a été établie par Ch. Robin et par Ordoñez sur les pièces que je leur ai fait adresser. Toutes les fois que l'analyse a pu en être faite, ces observateurs ont constaté qu'elles étaient formées de granulations moléculaires extrêmement nombreuses, de noyaux fibro-plastiques et de graisse. Pour Ordoñez, elles sont plus souvent la conséquence d'une régression des éléments normaux de la rétine que le résultat d'une exsudation pathologique. — C'est une altération profonde de la nutrition de la rétine à la suite de la congestion ou des hémorrhagies miliaires dont elle a pu être le siège sous l'influence de la lésion cérébrale.

7° *Tubercules de la rétine.* — Cette lésion est très rare, et je ne l'ai observée que deux fois dans un cas au début, et dans l'autre à une période avancée de régression graisseuse.

8° *Tubercules de la choroïde.* — Cette lésion, qui n'est pas très fréquente, se rencontre encore assez souvent; je l'ai observée 82 fois sur 796 enfants affectés de méningite tuberculeuse. Dans deux de ces cas, la lésion n'avait pas été aperçue pendant la vie avec l'ophthalmoscope, et ce n'est qu'à l'autopsie et après avoir enlevé la rétine, que je vis sur la choroïde une granulation saillante, dure, jaune verdâtre, dans laquelle le microscope révéla la présence de corpuscules granuleux de volume variable, entourés de granulations moléculaires et de gouttelettes de graisse.



Dans toutes les autres, j'ai pu voir et faire voir ces tubercules à l'ophthalmoscope.

9° *Vésicule close de la rétine.* — C'est une lésion de l'œil très rare dans les maladies cérébrales, et que je n'ai observée qu'une fois. C'était dans un cas de méningite. J'avais cru découvrir une hémorrhagie rétinienne avec l'ophthalmoscope. L'enfant succomba, et à l'autopsie, Ordonez ne trouva pas trace d'hémorrhagie ; mais, au lieu indiqué, il vit quelque chose d'anormal, dont il fit une préparation que je conserve avec soin. C'était une *vésicule close* comme celle que l'on rencontre ailleurs sur certaines parties du corps, et cependant on sait qu'il n'en existe pas à l'état normal dans la rétine.

Est-ce là une lésion pathologique, ou plutôt une disposition naturelle, mais anormale ? c'est ce que je ne saurais dire ; mais qu'il me suffise de faire cette réserve, afin de ne pas donner à ce cas plus d'importance qu'il ne le mérite.

10° *Atrophie pointillée choroïdienne.* — Chez certains sujets affectés de méningite tuberculeuse aiguë ou chronique, ou ayant d'autres lésions de l'encéphale et de la moelle, le fond de l'œil est pâle, et semble parsemé d'une immense quantité de granulations miliaires grisâtres minces, qui semblent occuper la rétine. C'est une illusion, car l'autopsie montre, par le microscope, que la rétine ne renferme aucune des granulations que l'on croit y voir. Dans ce cas, c'est une *atrophie choroïdienne pointillée* caractérisée par la disparition de la plus grande quantité de la couche pigmentaire, ce qui laissait apercevoir, sous la rétine, le tissu fibreux de la choroïde à travers le réseau choroïdien, sous forme de points blanchâtres mal déterminés semblables à du sable blanc disséminé.

11° *Atrophie de la papille.* — L'atrophie de la papille du nerf optique n'est pas le fait des maladies aiguës du cerveau ou de la moelle ; mais dans la méningite chronique, dans les anciennes encéphalites, dans l'hydrocéphalie congénitale, dans certaines tumeurs du cerveau, dans la myélite chronique et l'ataxie locomotrice, c'est une lésion assez



ordinaire. Quand on la trouve en même temps qu'une maladie aiguë, on peut être sûr qu'elle existait antérieurement à l'invasion de la phlegmasie cérébro-spinale.

L'atrophie papillaire commençante est difficile à distinguer; mais, à un certain degré d'évolution, elle est aisément reconnaissable. Tantôt complète et occupant les deux yeux, elle est quelquefois bornée à une moitié de la papille, et paraît plus prononcée dans un œil que dans l'autre. Chez quelques malades, elle s'accompagne d'une zone d'infiltration blanchâtre, granuleuse, péripapillaire, et de plaques blanches de la rétine. Elle est caractérisée par une décoloration presque complète de la papille, qui paraît plate, blanche, crayeuse ou grise, sans aucun de ces petits vaisseaux intrinsèques qui lui donnent sa teinte rosée habituelle. L'artère et les veines centrales de la rétine sont un peu diminuées, et à l'autopsie le nerf optique et le chiasma sont amincis et atrophiés. Sous le microscope, les tubes nerveux paraissent minces, granuleux ou infiltrés de graisse, et séparés par une plus grande quantité de tissu conjonctif.

Jusqu'ici je me suis borné à constater les lésions de circulation, de sécrétion et de nutrition produites dans le fond de l'œil sous l'influence des maladies cérébro-spinales, mais il serait fâcheux de ne pas chercher à se rendre compte de la nature des phénomènes observés pour en donner la théorie, en écartant toute hypothèse qui serait démentie par l'observation exacte et rigoureuse des faits.

Si l'on compare les lésions intra-oculaires des maladies cérébrales aux phénomènes locaux de l'inflammation, on voit qu'il existe entre les unes et les autres une grande analogie. En effet, dans le fond de l'œil, il se fait une hyperhémie du nerf optique ou de la rétine accompagnée d'œdème partiel ou d'hémorrhagies. Bientôt se forme une exsudation rétinienne péripapillaire, puis des granulations ou des plaques graisseuses de la rétine dues à la régression des éléments pathologiques de la rétine, et enfin des tubercules de la choroïde. Puis, dans le nerf étranglé par l'anneau sclérotical, il y a infiltration de sérosité, et si la maladie se



prolonge, apparition des éléments conjonctifs. — Plus tard arrive l'atrophie choroïdienne et l'atrophie ou sclérose papillaire comme dernier terme du processus morbide. C'est un paraphimosis de la papille, et qui oserait dire que dans le paraphimosis il n'y a pas inflammation du prépuce ? — Ce sont là des preuves évidentes d'inflammation, et tant que ce mot aura cours dans la science, il ne pourra être mieux appliqué qu'à ces lésions. Que ces lésions de la papille et de la rétine soient la conséquence mécanique d'un barrage circulaire cérébral ou d'un processus actif descendant du cerveau dans les membranes de l'œil par le nerf optique, peu importe à la théorie. — Dans l'un comme dans l'autre cas, bien que la cause soit un peu différente, l'inflammation peut se produire, et il n'est pas déraisonnable d'appeler *névrite optique*, *névro-rétinite*, et quelquefois *choroïdite* les lésions que je viens d'indiquer. Pour moi, ce sont des conséquences d'inflammation.

Il ne faudrait pas croire que les lésions de l'œil observées concurremment avec les maladies du cerveau aient quelque chose de pathognomonique par elles-mêmes, et qu'à la simple inspection de la papille on pût dire, chez un malade : *méningite*, ou chez un autre : *hémorrhagie cérébrale*. — Il n'en est pas ainsi. — Non seulement la névro-rétinite, à ses différents degrés, s'observe dans toutes les maladies cérébro-spinales, mais elle s'observe aussi d'une façon primitive comme maladie locale n'allant pas au delà de l'œil, et comme maladie diathésique, dans certains cas de diabètes, de syphilis ou d'albuminurie, faits indiqués par Desmarres, Sichel, Liebreich, etc.

Cependant, malgré ces restrictions, les phénomènes que je viens de décrire ont encore une grande importance sémiologique. — En effet, quand ils existent en même temps que des troubles du mouvement ou de la sensibilité, ils révèlent l'existence d'une lésion cérébro-spinale, ce qui est quelque chose pour le diagnostic ; car, dans beaucoup de cas, on peut ainsi arracher au groupe des maladies essentielles des maladies ayant pour cause une lésion organique. De plus, comme ces modifications de l'intérieur de



l'œil viennent s'ajouter ici à des vomissements, de la constipation et des irrégularités du pouls chez un enfant; ailleurs, à une somnolence produite par une chute sur la tête; plus loin à une hémiplegie subite chez un adulte; chez d'autres, à des convulsions épileptiformes; ailleurs, à une paralysie lente et progressive; chez d'autres, à une augmentation anormale du volume de la tête, etc., il devient évident qu'en associant l'existence de ces lésions aux autres symptômes de la maladie, le diagnostic devient plus précis, et l'on arrive facilement à se prononcer sur la nature du mal.

Il en est de ces symptômes comme de tous ceux que l'on connaît, et qui ne deviennent des signes que par leur association avec les autres phénomènes produits par l'état morbide. Est-ce que le gargouillement entendu dans les poumons a une signification indépendante, absolue, en dehors des autres phénomènes d'auscultation, de percussion, d'expectoration et de symptomatologie observés chez le malade? Est-il un médecin qui ose se prononcer sur la valeur séméiotique du râle crépitant, sans tenir compte de l'état fébrile, du point de côté, de l'expectoration et de la marche des accidents morbides? J'en dirai autant de l'hémoptysie, de l'hématémèse, de la diarrhée, du gargouillement iliaque, des épistaxis, des souffles cardiaques et de tous les phénomènes fournis par l'observation des maladies les plus différentes.— Il n'y a pas de symptômes pathognomoniques. Tous ont besoin d'être groupés d'une façon particulière pour avoir leur véritable signification, et c'est de leur association que ressort le diagnostic différentiel.

Il en est de même des signes fournis par les modifications de l'intérieur de l'œil produites par les maladies cérébrales. Aucun d'eux n'a de valeur séméiotique absolue. L'infiltration séreuse ou sanguine de la papille, les thromboses et les flexuosités rétiniennes, les hémorrhagies, les granulations et les plaques graisseuses de la rétine, l'atrophie de la choroïde et de la papille n'appartiennent pas plus à une maladie du cerveau qu'à une autre. — Elles n'ont d'importance que par les symptômes qui les accompagnent, et c'est



ainsi qu'elles peuvent être utiles au diagnostic de la méningite, de l'hémorrhagie cérébrale, de l'hydrocéphalie, des tumeurs du cerveau, de la myélite, de l'ataxie, etc. Quand un enfant présente des phénomènes douteux de méningite, et qu'il offre un commencement de névro-rétinite, il n'y a plus de doute à avoir sur l'existence de la phlegmasie méningée. Il en est de même dans l'hémorrhagie cérébrale, dans les tumeurs du cerveau, dans l'encéphalite, dans les maladies aiguës ou chroniques de la moelle. Dans bien des cas, on peut hésiter pour établir le diagnostic; mais s'il existe une des lésions intra-oculaires précédemment indiquées, le diagnostic prend aussitôt une certitude absolue. — C'est là un résultat précieux pour la pathologie.

Comme on le voit, l'ophtalmoscope permet souvent de découvrir, à l'intérieur de l'œil, des lésions de circulation, de sécrétion et de nutrition qui annoncent une maladie organique du système cérébro-spinal, et la grosse anatomie pathologique aussi bien que le microscope montrent que les apparences sont en rapport avec des lésions matérielles incontestables.

La congestion et l'œdème papillaire, les hémorrhagies rétiniennes, la névrite optique, la rétino-choroïdite et l'atrophie papillaire accompagnent la plupart des maladies aiguës et chroniques des méninges du cerveau et de la moelle, comme les tubercules de la choroïde accompagnent les tubercules des méninges et du cerveau.

C'est par les rapports anatomiques et physiologiques de l'œil avec la moelle et le cerveau qu'il faut expliquer la coïncidence des névrites optiques avec les lésions organiques du système nerveux, et trois lois pathologiques rendent compte de ces lésions.

Ces lois sont les suivantes :

1<sup>o</sup> Toutes les fois qu'un violent obstacle à la circulation cérébrale se produit par le fait d'une lésion de l'encéphale ou de la moelle, il y a, sous l'influence de ce barrage, une hyperhémie papillaire et rétinienne.

2<sup>o</sup> Quand une phlegmasie aiguë ou chronique occupe l'encéphale, l'inflammation peut se propager dans l'œil, en



suivant le trajet du nerf optique, qui sert de conducteur.

3<sup>o</sup> Les maladies des cordons antérieurs de la moelle peuvent, en raison de leur anastomose avec le grand sympathique au niveau des deux premières paires dorsales, produire dans l'œil des phénomènes d'hyperhémie papillaire qui engendrent plus tard l'atrophie du nerf optique.

Ainsi basée sur l'anatomie, sur la physiologie et sur la clinique, la séméiotique des maladies du système cérébro-spinal, que j'ai imaginée, mérite de prendre une place importante dans la science, et je ne crois pas exagérer en disant qu'au fond de l'œil on trouve des lésions qui font reconnaître les lésions qui se forment dans le cerveau.

Les lésions optiques et rétiniennes qui accompagnent les maladies cérébro-spinales ne sont pas toujours assez profondes pour être visibles sur le cadavre. — Il y en a qui disparaissent au moment de la mort, ce sont celles des maladies aiguës ; et de même qu'on voit l'exanthème de la rougeole et l'hyperhémie de l'érysipèle s'éteindre par la mort, les congestions de la choroïde ou de la papille, les distensions veineuses rétiniennes, l'œdème ou infiltration séreuse papillaire s'affaiblissent ou disparaissent avec la vie. — J'ai même, d'après le fait de la déplétion instantanée des capillaires de la choroïde et de la rétine à ce moment, découvert un excellent signe immédiat de mort. C'est la *décoloration du fond de l'œil*, qui devient grisâtre comme la papille, qui disparaît en même temps que dans les veines il se fait de nombreuses interruptions de la colonne sanguine par des bulles d'air dues au gaz du sang qui se mettent en liberté.

Ainsi, de tous les symptômes de la méningite constatés dans l'œil avec l'ophthalmoscope, ceux qui résultent de l'hyperhémie et de l'œdème disparaissent sur le cadavre. — De plus, parmi les autres, il en est que l'on voit bien pendant la vie, parce que l'ophthalmoscope les grossit (les *hémorrhagies rétiniennes pointillées*), on les fait apercevoir sur le fond rouge choroïdien (*granulations graisseuses, miliaires, blanchâtres*), et, après la mort, on ne les voit pas à l'œil nu. — Il faut se servir du microscope pour les découvrir. C'est



ainsi que Ch. Robin a pu voir l'anévrysme des veines rétinien-  
niennes, et que j'ai fait connaître la structure de ces granu-  
lations rétinien-  
moscope m'avait révélé l'existence. — Il n'y a que les  
grosses granulations rétinien-  
roïde, les plaques graisseuses blanches de la rétine, les fortes  
hémorragies de cette membrane et l'atrophie papillaire  
qu'on puisse retrouver à l'œil nu sur le cadavre. — Ainsi,  
j'ai montré, en 1865 (1), une hémorragie énorme de la ré-  
tine occasionnée par la méningite, et je conserve une hé-  
morrhagie rétinienne trouvée dans l'œil d'un homme mort  
d'hémorrhagie cérébrale. Depuis lors, j'ai vu plusieurs cas  
semblables, entre autres celui que j'ai présenté au Congrès  
ophthalmologique de Milan. — Hors de ces grosses altéra-  
tions, les autres sont peu appréciables ou ne peuvent être  
étudiées qu'avec le microscope, et c'est particulièrement  
dans les maladies cérébro-spinales chroniques qu'elles peu-  
vent être observées.

*Anatomie pathologique.*— Lorsque après avoir fait l'étude  
clinique du rapport des névrites optiques avec les lésions  
cérébro-spinales, on recherche sur le cadavre l'état des par-  
ties, ce que j'ai eu l'occasion de faire à chaque instant,  
voici ce qu'on trouve :

Sur des yeux durcis coupés dans l'axe du nerf optique  
au milieu de la papille, on voit à des degrés divers le gon-  
flement du nerf optique et de la rétine avoisinante. — C'est  
le résultat de l'exsudation séreuse et séro-fibrineuse, pro-  
duite par l'obstacle à la circulation rétinienne. L'infundi-  
bulum du nerf est comblé et de chaque côté existe un gon-  
flement rétinien parfois plus prononcé d'un côté que de  
l'autre. — Au-dessous se remarque la tache criblée de la  
sclérotique par les trous de laquelle passent les tubes ner-  
veux et selon le degré de la maladie les tubes sont altérés  
dans leur texture. Au début, il n'y a que du sérum inter-  
posé, mais si la maladie se prolonge le tissu conjonctif se

---

(1) Bouchut, *Comptes rendus de la Société de biologie*, 1865, p. 31.



développe en fibrilles, mêlé de noyaux et cellules embryonnaires qui étouffent le nerf.

Sur des coupes perpendiculaires, on voit les faisceaux nerveux écartés par le tissu conjonctif épaissi au double de ce qu'il doit être; et sur des coupes longitudinales faites dans la direction du nerf, on constate le même épaississement et quelquefois des fibres conjonctives qui, montées sur les tubes nerveux, les compriment et finiront par les étouffer à une période plus avancée; au bout de quelques mois, ces tubes étouffent, s'atrophient, disparaissent et sont remplacés par du tissu conjonctif.

Les préparations que je vais vous montrer sur le mur, éclairées et grandies par l'appareil à projection, vous montreront ces altérations.

Dans la choroïde, vue de face, à un petit grossissement, on voit les granulations tuberculeuses avec leur type habituel, c'est-à-dire composées de cellules embryonnaires normales à la circonférence, granulo-graisseuses, atrophiées au centre où elles forment un point plus clair. Elles sont entourées de cellules pigmentaires altérées au voisinage et normales un peu plus loin. — En voici l'image agrandie :

Si on les regarde sur une coupe perpendiculaire, on voit la granulation formée de petites cellules embryonnaires, plus ou moins membraneuses, altérées au centre et entourées du tissu choroïdien normal.

Voici maintenant ce que l'on voit dans la rétine, d'après des dessins que j'ai fait faire et sur des préparations microscopiques photographiées que je vais agrandir et projeter sur la muraille. — Les tubes nerveux sont déformés, variqueux, moniliformes et brisés sur quelques points.

Sur ces autres préparations, je vais vous montrer des tubercules de la rétine, un récent dans sa période d'évolution avec ses cellules embryonnaires, et l'autre en voie de régression formé de granulations graisseuses de globules de graisse et même de cristaux de cholestérine. En voici les préparations et les dessins.

Il me reste enfin à vous montrer des préparations qui



établissent la présence de la sérosité dans la gaine du nerf optique et sous la rétine au voisinage du nerf optique. Pour cela on injecte du bleu de prusse dans le tissu sous-arachnoïdien et cette eau colorée qui passe autour du nerf et au fond de l'œil prouve bien que pendant la vie, l'hydropisie de la pie-mère descend au fond de l'œil autour de la papille et fait l'œdème péripapillaire et l'exsudat blanchâtre qu'on y observe. Ces figures que vous voyez sur la muraille et où se trouvent une zone bleue sous la rétine autour du nerf, avec teinte bleue en dehors de l'œil dans la gaine optique, sont la preuve de ce que j'avance.

J'en ai dit assez, sans entrer dans de plus longs détails d'histologie, pour vous faire connaître l'existence des lésions du fond de l'œil coïncidant avec les constatations de l'ophtalmoscope.

Maintenant que j'ai établi la relation constante des lésions cadavériques du nerf optique, de la rétine et de la choroïde avec les lésions ophtalmoscopiques et des maladies cérébro-spinales, il me faut déterminer la nature de ces lésions cadavériques. Si l'on se dispensait de rechercher la nature des lésions que le nerf optique, la rétine et la choroïde présentent dans le cours de certaines maladies du système nerveux, il faudrait se borner alors à la constatation des lésions d'hyperhémie, d'œdème, d'exsudation granuleuse ou graisseuse, d'hémorrhagie et d'atrophie papillaire ou rétinienne. Ce n'est pas assez. On pouvait se contenter de ce procédé au début des recherches, alors que tout était à découvrir, et que l'observation devait se faire sans idée préconçue et sans théorie prématurée. Il n'en est plus de même aujourd'hui lorsque, mise en possession d'un nombre de faits considérable, la science cherche à en établir la classification.

---



36. — Thrombose de la veine brachio-céphalique; hypertrophie du cœur; insuffisance de l'orifice mitral et tricuspide; — cachexie cardiaque; — mort; — autopsie.

J'ai décrit, il y a une trentaine d'années, les thromboses veineuses puerpérales appelées *phlegmatia alba dolens*; les thromboses veineuses des cachexies et des maladies chroniques qu'on appelle aussi *thromboses cachectiques* ou *marastiques*, les thromboses des sinus de la dure-mère, des maladies chroniques qui engendrent, chez les enfants, des convulsions finales et chez les adultes le délire final des maladies chroniques encore attribuées, par quelques médecins, à l'inanition. Ces faits, généralement adoptés, sont devenus la base de la doctrine anatomique des thromboses et des embolies qui peuvent en être la conséquence.

A côté de ces faits, il y a les thromboses de la cachexie cardiaque; mais ici on peut se demander si la coagulation du sang veineux résulte de l'état cachectique ou du trouble de circulation engendré par la maladie du cœur. Quoi qu'il en soit, on trouve parfois des thromboses des grosses veines aboutissant à l'oreillette droite et l'exemple que je vais rapporter est, sous ce rapport, extrêmement curieux.

La nommée Derbeys (Marie) âgée de 14 ans, couturière, entrée le 8 septembre 1881, salle Sainte-Catherine, lit n° 13, dans le service de M. Bouchut, est morte le 26 novembre.

Sa mère a souvent des douleurs rhumatismales et une de ses sœurs a la chorée.

Elle a eu la rougeole à 2 ans. Sa santé a toujours été un peu délicate. Elle n'a jamais été réglée et n'a jamais eu de rhumatisme articulaire.

Il y a six mois, elle s'aperçoit qu'elle a la respiration très courte, pénible, surtout quand elle marche un peu vite, contre le vent, ou monte les escaliers.

Elle éprouve, en même temps, de violents battements de cœur.

Toutefois, elle continue à travailler et le mal s'aggrave. Elle éprouve de la dyspnée sitôt qu'elle se baisse; elle passe souvent



des nuits sans sommeil, elle manque d'air et se croit forcée d'ouvrir la fenêtre.

Les battements de cœur deviennent plus fréquents; il lui est impossible de dormir couchée sur le côté gauche.

Il y a trois mois, elle a été obligée d'interrompre son travail et elle partit à la campagne. Malgré cela, le mal fait des progrès continuels et, le 8 septembre 1881, elle entre à l'hôpital.

Elle a le facies d'une vieille femme, ses traits sont altérés par la souffrance, sa peau est rude. Les joues ont encore quelques couleurs; mais les ailes du nez et les lèvres sont très pâles.

La station droite la fatigue; elle se plaît assise sur son lit.

Son appétit est médiocre; elle vomit fréquemment. Mais ses évacuations sont naturelles.

Sa respiration est fréquente, elle a souvent de la dyspnée et, de temps en temps, des accès de toux, grasse, quinteuse, comme celle d'un vieillard catarrheux. L'expectoration est, relativement, peu abondante, les crachats sont épais et visqueux.

L'on trouve, à la percussion, une sonorité exagérée dans toute la poitrine. L'auscultation révèle la présence de râles ronflants sibilants et sous-crépitants généralisés. Le poumon est devenu très bon conducteur des bruits du cœur, car ceux-ci s'entendent dans les points les plus éloignés.

Dans la *région précordiale*, où il y a peut-être un peu de voussure, l'on sent, à la palpation, un frémissement cataire très prononcé, surtout au niveau du mamelon. A l'*auscultation*, l'on trouve que, d'une manière générale, les battements du cœur sont profonds. De plus, au premier temps et à la pointe, il y a un souffle assez fort dont le maximum est en dehors du mamelon. En dedans du mamelon, léger frottement coïncidant avec le bruit de souffle, et quelquefois renforcé par un peu de pialement. Pouls régulier, 92.

T. Sirop de Nerprun..... 15 grammes.

Eau-de-vie allemande..... 15 —

Le 12. La respiration est bien moins gênée. L'état général est meilleur. La malade se lève.

23 octobre. Son état est resté à peu près stationnaire, quand elle s'aperçoit un jour que ses jambes sont enflées et douloureuses; elle ressent de la fatigue, de la pesanteur.

On constate sur les jambes un œdème dur et généralisé. Le cœur a augmenté de volume. Ses battements sont plus fréquents et se font sentir dans le creux épigastrique.

Le 25. La malade peut se lever, mais elle est considérablement



affaiblie. De temps en temps (cinq ou six fois par jour), elle rend des crachats sanguinolents, noirâtres, fortement adhérents à la paroi du vase.

1<sup>er</sup> novembre. La malade garde son lit avec une dyspnée très forte, des battements de cœur très fréquents et beaucoup d'œdème des jambes.

Les crachats sanguinolents continuent.

A la partie postérieure et inférieure du poumon gauche, on découvre un noyau de matité avec disparition du murmure vésiculaire; ce serait un point d'apoplexie.

La région précordiale présente une forte voussure avec une matité qui va du troisième au septième espace et s'étend dans le creux épigastrique. Dans cette région, chaque battement est accompagné d'un léger mouvement de traction sur les téguments.

Les veines jugulaires, surtout du côté gauche, de saillantes qu'elles étaient au début, sont devenues presque variqueuses; on les voit s'élever fortement à chaque effort de toux. Le pouls veineux existe des deux côtés, mais il est peu marqué.

Le 10. La malade se plaint d'une douleur à la partie antérieure et gauche du cou, répondant à la région carotidienne et au triangle sus-claviculaire et se propageant un peu vers le creux axillaire.

Il y a, en effet, dans ces régions un peu d'empâtement et de gonflement, la douleur est exaspérée par la pression. Sur la partie moyenne du sterno-mastoïdien, deux petites veines présentent sur leur trajet deux petits noyaux saillants de la grosseur d'un pois et très douloureux. Le pouls veineux a disparu de ce côté tandis qu'il persiste de l'autre.

Le 12. La douleur et l'inflammation se sont propagées jusqu'au bras, dont les mouvements sont devenus douloureux.

On sent sur le trajet des veines humérales dans leur tiers supérieur un cordon dur et douloureux, en même temps que tout le membre est envahi par de l'œdème.

Le 16. Le cordon veineux s'est propagé jusqu'à la région du coude et l'œdème a augmenté notablement.

Le 18. La malade éprouve une légère attaque de convulsions. Pendant cinq minutes, ses yeux demeurent fixes, tournés à droite, tandis que le bras droit est pris de convulsions cloniques. A la suite de cette attaque, elle éprouve dans ce bras une sorte de fatigue, d'engourdissement et même un peu de douleur.

Le 19. Sa teinte subictérique qui datait déjà de quelques jours



s'est changée rapidement en iclère. Le foie est hypertrophié et douloureux. Au-dessous de la clavicule, il s'est établi une circulation veineuse supplémentaire.

Le 26. Mort.

Le 27. *Autopsie.* Le *cerveau* est normal, sans lésion qui puisse expliquer les convulsions.

*Cœur.* La dilatation des ventricules est énorme et porte surtout sur le ventricule droit. Les valvules mitrale et tricuspide sont très épaissies, parcheminées, avec quelques végétations sur les bords. Le muscle est un peu coloré.

Le *péricarde* est sain.

*Poumons.* — On trouve du côté *gauche*, à la base, un noyau d'apoplexie pulmonaire plus gros qu'un œuf dur, saillant au-dessus du tissu sain, rouge à l'extérieur. A la coupe, la couleur est uniformément noir-truffe.

Le *poumon droit* présente trois ou quatre noyaux d'apoplexie, beaucoup plus petits, ayant les mêmes caractères et, de plus, offrant à la coupe l'aspect d'une pyramide à base tournée vers la périphérie.

Il y a, à gauche, un peu d'épanchement pleurétique jaune-citron, limpide.

Le *foie* est hypertrophié et offre les caractères des foies cardiaques ordinaires.

Les *reins* sont congestionnés.

*Vaisseaux du cou.* — Du tronc veineux brachio-céphalique à la partie inférieure de la veine humérale et à la partie moyenne de sa jugulaire interne, il y a un énorme caillot sanguin qui obture complètement l'orifice du vaisseau.

Dans le tronc veineux brachio-céphalique qui est dilaté, le caillot est formé d'une agglomération de fibrine résistante, peu colorée et disposée par plaques ou couches presque régulièrement concentriques.

Dans la jugulaire antérieure, le caillot est beaucoup plus noir et bien moins résistant. Les deux petits noyaux situés sur deux de ses branches et mentionnés plus haut sont noirs et beaucoup plus résistants que dans le reste du vaisseau.

Les veines sous-clavière et humérale présentent l'aspect d'un cordon dur avec des renflements plus durs encore de place en place, au nombre de sept ou huit dans tout le trajet. Ces noyaux se trouvent en très grand nombre sur les petites veines collatérales du creux de l'aisselle.

La jugulaire interne est remplie de caillots semblables à ceux



du tronc brachio-céphalique et si dilatée que son calibre est bien plus considérable que celui de l'aorte. A l'extrémité supérieure, le caillot se termine en pointe, mais ne remonte pas jusqu'au golfe de la jugulaire.

---

**37. — Tuberculose des ganglions bronchiques ayant amené l'ulcération de la trachée et la mort subite par évacuation et séjour d'un fragment caséeux dans les voies aériennes (1).**

Durmouneau, âgé de 5 ans et demi, entre, le 21 octobre 1882, à l'hôpital des enfants malades, dans mon service des diphthéritiques au pavillon d'isolement, lit n° 6.

Ce petit garçon était malade depuis quelque temps et toussait fréquemment sans être obligé de prendre le lit. Il avait, depuis trois jours des accès d'asthme accompagnés de sifflement laryngé et d'aphonie incomplète, ne durant que le temps de l'accès. Puis la respiration devenait plus facile ainsi que la voix, et l'enfant retrouvait quelques heures de calme parfait. Le médecin qui fut appelé pour lui donner des soins pensa que c'était le croup, et il l'envoya à l'hôpital. On lui donna place dans le pavillon d'isolement.

Quand je le vis, le pharynx et les amygdales ne présentaient aucune altération. Il n'y avait pas d'engorgement ganglionnaire cervical. La respiration fréquente, un peu pénible, s'accompagnait d'une légère dépression épigastrique, et à l'auscultation laissait entendre le murmure vésiculaire sans râles. Sur mes indications, la religieuse donne 25 *milligrammes d'émétique* qui produisent quelques vomissements sans diarrhée, et l'enfant peut manger des potages épais.

Dans la journée, accès d'asthme avec imminence de suffocation, sifflement laryngé et bruit de clapotement trachéal très prononcé, semblable au bruit d'un corps étranger montant et descendant dans le cou. Cet accès très pénible dura quelques minutes et cessa pour faire place à un calme parfait. Après l'accès la voix n'était pas altérée.

Le 22. D'après le récit de ce qui s'était passé la veille je prescrivis un *nouvel émétique de 25 milligrammes*, et la journée se

---

(1) Cette observation a été publiée incomplète et sans mon autorisation par mon interne Poupon.



passa tranquillement avec une amélioration évidente. L'enfant put manger et jouer dans son lit.

Le 23. Nouvel accès de suffocation semblable aux précédents, mais d'une violence excessive. L'enfant souffrait d'une angoisse excessive, son visage était bleuâtre et il se jetait sur la religieuse, cramponné sur elle et lui arrachant son voile.

Le 24. Nouvel accès très violent et tel qu'on fut sur le point de faire la trachéotomie. Le calme revint, mais il ne fut pas de longue durée. Trois heures après, les accidents revenaient aussi forts que le matin, et comme l'asphyxie semblait imminente on appela l'interne de garde qui se prépara aussitôt à faire l'opération. Il n'en eut pas le temps, car l'enfant succomba.

A l'autopsie, je constatai que l'épiglotte et l'intérieur du larynx étaient sains. Après avoir ouvert l'œsophage j'incisai la trachée par sa partie postérieure et je découvris deux corps étrangers, grisâtres, caséux, renfermés dans son intérieur et pouvant flotter, car ils ne l'obstruaient pas entièrement. Le premier avait 3 centimètres de long sur 1 centimètre de large, et le second placé au-dessous avait 2 centimètres. Au-dessous de lui, dans la bronche droite se trouvaient d'autres fragments dissociés, presque en bouillie, qui obstruaient en partie la bronche.

L'aspect de cette matière demi-molle était absolument celle d'un caséum blanchâtre grumeleux, et, sur la muqueuse trachéale se trouvait une petite couche mince de la même matière, ramollie, diffluente.

La muqueuse de la partie supérieure de la trachée était blanchâtre, normale, mais, près de la bifurcation, elle était rouge, enflammée. A 3 centimètres de cette bifurcation se trouvait une large ulcération à bords taillés à pic dans le cartilage, de forme irrégulière ayant des diamètres différents à cause de la saillie des anneaux cartilagineux nécrosés. Cette ulcération communiquait avec un ganglion bronchique caséux ramolli, et autour de ce foyer se trouvaient d'autres gros ganglions tuberculeux placés en avant de la trachée et du côté droit.

En avant, se trouvait un *thymus* énorme, long de 7 centimètres, dont le lobe gauche était gros comme le pouce et descendait jusqu'à la bifurcation bronchique, tandis que le lobe droit était atrophié. Le tissu du lobe gauche était blanchâtre, laiteux et crémeux comme de la laitance de carpe, tandis que le lobe droit atrophié offrait un tissu dont l'altération était évidente et semblable à de la matière caséuse.

Les *poumons* étaient mous, souples, crépitants, rosés, pâles,



blanchâtres, semés de petites pétéchies rouges comme on les observe dans l'asphyxie. Ils ne renfermaient aucune granulation miliaire tuberculeuse, mais, dans le poumon gauche sur le côté, à la base du lobe supérieur, existait une cicatrice froncée, noirâtre, renfermant dans son intérieur une masse résistante et dure. Après avoir coupé cette masse, j'ai constaté qu'elle était formée d'une enveloppe ardoisée, noirâtre, fibreuse, épaisse de 3 millimètres, et dans ce kyste se trouvait une matière dure, crétacée, jaunâtre. C'était un ancien tubercule ayant subi la transformation calcaire.

Les reins et la rate ne renfermaient pas de tubercules. Le foie n'en avait pas à l'intérieur dans son tissu, mais sur la séreuse il y avait un pointillé de grains épars très petits, visibles à contre jour et qui étaient peut-être un commencement de tuberculisation séreuse. Le cerveau fortement congestionné ne présentait aucune altération importante.

*Examen histologique* (note remise par M. Cornil). — La trachée présente, immédiatement au-dessus de la division des bronches, une perforation assez considérable, largement ouverte et béante, à bords minces, qu'il est facile de soulever et de déplacer, ayant plus de 1 centimètre de diamètre et qui mène immédiatement dans une grande caverne à fond grisâtre, pultacé, et remplie de débris caséux.

Cette cavité est située à droite et en avant, dans un point qui est un lieu d'élection pour les perforations dues à des ganglions tuberculeux. Elle est creusée au milieu d'un paquet de ganglions lymphatiques caséux et ramollis. La tumeur que forment ces ganglions est située au niveau de la crosse aortique et un peu au-dessus. Cette tumeur a le volume d'une noix environ. Je l'ai isolée en grande partie, et, en la disséquant, j'ai ouvert un foyer caséux de même nature que celui qui s'était frayé une voie dans la trachée.

Une portion volumineuse du ganglion ouvert dans la trachée a été trouvée dans le larynx au-dessous des cordes vocales. Une autre partie, pulpeuse et moins bien conservée siégeait dans la bronche gauche au moment où l'autopsie a été faite. Le premier fragment était ovoïde, à surface lisse presque partout, pulpeux et mou, de couleur gris blanchâtre, du volume d'une petite noisette.

Il s'agissait bien de tissu de ganglion tuberculeux devenu caséux et ramolli.

Sa forme et son volume se rapportaient, en effet, aux dimensions de la caverne ganglionnaire pérित्रachéale et à l'ouverture



de celle-ci. Les caractères physiques étaient aussi ceux du tissu des ganglions tuberculeux en dégénérescence caséuse.

De plus, après avoir fait durcir ce fragment dans l'alcool, nous avons vu sur les coupes examinées à l'œil nu des traînées et tractus de couleur ardoisée comme cela s'observe dans les ganglions un peu pigmentés de la racine des bronches. Sur cette même coupe nous avons vu plusieurs ilots plus jaunes et plus opaques que le tissu environnant; ces ilots représentaient des tubercules plus anciens que l'infiltration tuberculeuse périphérique.

L'examen microscopique nous a montré partout de petites cellules rondes ou irrégulières, atrophiées, ratatinées et remplies de granulations graisseuses fines, manquant habituellement de noyaux et situées au milieu d'un tissu réticulé peu distinct; elles adhéraient aux fibrilles de ce réticulum. Par places les granulations graisseuses étaient plus grosses. Ces caractères histologiques sont ceux qu'on observe dans le tissu adénoïde infiltré de tubercules confluents devenus caséux. Si on les rapproche des caractères macroscopiques de la pièce, il est absolument certain qu'il s'agit là d'un fragment du ganglion caséux détaché en masse par une ulcération périphérique, expulsé dans la trachée et arrêté à la glotte. D'autres fragments plus petits et un débris pulpeux provenant de la même caverne ganglionnaire s'étaient logés dans une des bronches.

Le *sommet des poumons* était tout à fait normal. Il n'y avait pas une granulation tuberculeuse, ni une masse de pneumonie tuberculeuse récente dans les poumons. Deux ganglions lymphatiques caséux du volume d'une petite cerise étaient situés entre les lobes au-dessous de la racine des bronches et un flot caséux de même volume siégeait à la base de l'un des lobes supérieurs. Je n'ai pas fait l'examen histologique de la trachée, parce qu'à l'œil nu elle paraissait tout à fait saine. Je n'ai pas examiné non plus au microscope les ganglions pérित्रachéaux tuberculeux, parce que leur lésion sautait aux yeux et n'avait pas besoin de plus ample confirmation.

J'ai indiqué dans mes leçons cliniques de l'hôpital et dans mon *Traité des maladies des Enfants* toutes les terminaisons possibles de la tuberculose des ganglions bronchiques. Compression des bronches (Merriman); — compression du pneumo-gastrique (Becker); — compression des nerfs récurrents (Ley); — compression de l'œsophage et



dysphagie (Leblond) ; — compression de l'artère pulmonaire et ulcération de ce vaisseau (Berton, Barthez), enfin, ulcération des bronches et rejet par la bouche de fragments de ganglions tuberculeux (Leblond) Mais, ce qu'on n'avait pas encore eu l'occasion d'observer, c'est, après l'ulcération de la trachée, le passage du ganglion caséux dans ce conduit et n'en pouvant sortir, faisant l'office de corps étranger des voies aériennes et amenant la mort dans un accès d'asthme. Cette particularité est la partie importante de l'observation qui précède et c'est là ce qui lui donne tout l'intérêt.

---

### 38. — De l'érysipèle après la trachéotomie.

Il est peu de médecins qui n'aient observé la complication d'érysipèle après la trachéotomie, mais c'est là, en général, un accident rare de l'opération. J'en ai observé six exemples en quatre mois, et, chose un peu plus étonnante, ces faits se sont passés à l'hôpital, dans le pavillon d'isolement tout neuf de la diphthérie. Dans un bâtiment de construction récente, bien aménagé, avec un matériel nouveau qui n'a pas eu le temps d'être infecté par aucune maladie contagieuse, un aussi grand nombre d'érysipèles devait forcément attirer mon attention. J'ai dû réfléchir sur les causes de cette complication, et, en raison des découvertes récentes qui ont été faites sur l'origine parasitaire de cette maladie, il m'a paru nécessaire de prendre des mesures capables d'en prévenir le retour.

Je dirai d'abord quelques mots des recherches qui éclairent la pathogénie de l'érysipèle. D'après Hueter, Nepveu, Wilde, Orth, Pitoy, Dupeyrat, Fehleisen, etc., le développement de cette maladie résulterait de la production de bactéries spéciales, qu'on trouve dans les plaques érysipélateuses et dans le sang, ce qui ferait de cet exanthème une affection parasitaire.

M. Dupeyrat décrit cette bactérie (*Gazette des sciences de Montpellier*), et il indique comment on peut la distinguer



des autres éléments plus ou moins figurés qu'on pourrait rencontrer. Ces bactéries peuvent présenter divers mouvements, elles naissent et se multiplient ; mais pour bien comprendre les altérations morbides auxquelles elles donnent lieu, il faut savoir les étudier sous ces divers aspects et les suivre dans leurs transformations.

« Les bactéries se reproduisent par scissiparité et leur rapide multiplication nous explique comment, au bout d'un temps relativement court (*période d'incubation*), l'organisme arrive à être saturé de ces infimes agents de transformation (*période d'état*).

« Les températures moyennes, c'est-à-dire comprises entre 25 et 40 degrés, sont généralement favorables au développement de ces êtres. »

Les bactéries de l'érysipèle sont des champignons de la classe des schizomycètes, du genre des bactériacées, de la tribu des microsphères ; c'est en un mot la bactérie-point (*bacterium-punctum*).

Sous forme de grains arrondis, isolés en petits îlots, les bactéries de l'érysipèle se présentent aussi comme des tubes étranglés qui ont assez bien l'aspect de petits vers ou la forme en chapelet ; mais un de leurs caractères principaux est l'immobilité.

Comme on le voit :

1° L'érysipèle est produit par un élément figuré ;

2° Cet élément est le seul actif dans la genèse de l'érysipèle, et il ne faut pas accuser le liquide de produire les symptômes que l'on observe.

3° Cet élément est une bactérie sphérique (*bacterium punctum*) isolée ou réunie en chapelet, mais toujours immobile ;

4° L'immobilité est un caractère qui paraît pathognomonique du microbe de l'érysipèle ;

5° La bactérie sphérique et immobile est la seule qui puisse produire l'érysipèle ;

6° L'érysipèle artificiel obtenu chez les animaux ne vient pas du procédé expérimental.

Ces recherches concordent avec celles qui ont été faites



par Fehleisen. Ce médecin a constaté l'existence du même parasite dans plusieurs cas d'érysipèle; il l'a cultivé en dehors de l'organisme dans un milieu de gélatine. Et ces microbes de la quatrième génération, inoculés à une pauvre femme, lui ont donné un érysipèle.

Il semble donc établi que l'érysipèle a pour origine des bactéries spécifiques et que c'est par ces microbes que se propage la maladie, sous forme épidémique et par contagion directe.

C'est de cette manière qu'on peut expliquer ainsi la présence des érysipèles dans les salles de chirurgie et cela fait comprendre pourquoi, à certains moments, on ne peut donner un coup de bistouri, ni faire une opération sans qu'un érysipèle se déclare. L'atmosphère y est peut-être pour quelque chose, mais la propreté des instruments et des objets de pansement doit y être pour une forte part. C'est là où je voulais en venir au sujet de ces six trachéotomies que je viens de voir compliquées d'érysipèle. — On ne fait peut-être pas assez attention, dans nos trachéotomies, à avoir un bistouri, un dilatateur, ou des canules suffisamment propres et convenablement désinfectées. — Tous nos instruments sont propres en apparence, mais ils ne sont pas lavés à l'alcool ou à l'acide phénique, et je crois que ce serait une précaution très utile à prendre lorsqu'il s'agit de faire une trachéotomie. — Etant donnée la nature parasitaire, contagieuse et inoculable de l'érysipèle, il est évident que c'est là le meilleur des moyens prophylactiques à mettre en usage.

---

### 39. — Pérityphlite. — Absès communiquant avec le côlon ascendant.

La typhlite et la pérityphlite ne sont pas des maladies très communes, surtout chez les enfants. J'en ai observé une douzaine de cas, dont deux cette année qu'on a pu voir



dans mon service. Dans l'un, le phlegmon a guéri par résolution, et dans l'autre la suppuration a eu lieu.

Chez ces deux enfants, le mal a été subaigu et a suivi ses phases en quelque mois. C'est à ce point qu'on pouvait se demander s'il n'y avait pas au lieu d'un phlegmon iliaque de pérityphlite, une adénite interne analogue à celles qui ont été décrites récemment.

Dans le cas dont je vais parler, la maladie a duré plusieurs mois. La véritable cause est restée inconnue. Habituellement c'est à la constipation et à l'obstruction stercorale du cæcum, à des corps étrangers de l'intestin irritant le cæcum, ou à des corps étrangers de l'appendice ileo-cæcal qu'on rapporte ces phlegmons iliaques. Il n'est pas impossible qu'il en ait été ainsi dans le cas qu'on va lire, mais le fait n'est pas établi. Il n'est que probable. En effet, ce qu'il y a de petits fragments d'os aigus, de pepins, de petites pierres, etc., dans les excréments est inimaginable, et il n'y a pas lieu d'être surpris si un corps étranger irritant le cæcum amène l'inflammation du tissu conjonctif voisin, c'est-à-dire la pérityphlite.

C'est sans doute là la cause de l'abcès iliaque constaté chez notre malade, mais on ne saurait l'affirmer. Quoi qu'il en soit, l'enfant a vu se développer graduellement une tumeur douloureuse de la fosse iliaque droite qui est restée longtemps stationnaire, puis cette tumeur s'est ramollie, a déterminé la fièvre hectique de suppuration, et il a fallu l'ouvrir.

La nommée Compois (Marie-Alice), âgée de 14 ans, entrée le 15 février 1882, salle Sainte-Catherine, lit n° 8, dans le service de M. Bouchut, a encore son père et sa mère qui sont bien portants. Cette petite fille, non formée, d'une constitution assez robuste, a commencé à être malade quatre mois avant son entrée à l'hôpital; elle a eu à ce moment des coliques, des vomissements alimentaires et bilieux et une constipation opiniâtre que les purgatifs n'arrivaient qu'à faire disparaître momentanément. Elle ressentait de temps à autre des douleurs de ventre assez fortes pour être obligée de se rouler par terre. Le soir, elle avait de temps en temps de légers accès de fièvre. L'appétit manquait absolument.



Tel fut l'état de la malade pendant une quinzaine de jours; au bout de ce temps, on s'aperçut qu'elle avait une tumeur dans le côté droit du bas-ventre. On recommence alors à lui administrer de l'huile de ricin; mais les purgatifs étaient vomis, et une fois arrivée à un certain volume, la tumeur, à ce qu'affirme la malade, n'aurait subi aucun changement dans son apparence.

Depuis les premiers jours de janvier 1882, la malade ne vomit plus, mais la constipation est toujours opiniâtre; on lui applique sur le ventre deux vésicatoires volants. Cela se fit un mois avant l'entrée à l'hôpital.

*Etat actuel.* — A son entrée on remarque d'abord que la malade marche courbée en avant. De plus, elle accuse des douleurs assez fortes dans l'abdomen. La constipation dure toujours; mais il n'y a plus de vomissements. — Langue saburrale. A l'inspection on trouve dans la fosse iliaque droite une tumeur en forme de gros fuseau, allongée de bas en haut et indiquant bien la forme et la direction du cæcum; on ne peut pas délimiter nettement la tumeur dans le sens latéral. A la *palpation* on sent une masse assez volumineuse donnant la sensation d'un corps solide. Pas de fluctuation nette. La percussion donne une zone de matité, dessinant la forme de la tumeur. La percussion et la palpation sont assez douloureuses.

L'examen attentif démontre que le psoas est absolument sain, ainsi que l'articulation coxofémorale. Rien dans la colonne vertébrale. L'auscultation du cœur et des poumons ne donne rien.

*Traitement.* — Le 9 février, 15 grammes d'huile de ricin; peu de résultats. Des purgatifs, administrés deux ou trois fois, ne donnant que peu de résultats, on laisse la malade tranquille en lui mettant simplement sur le ventre des cataplasmes laudanisés.

La tumeur augmentant et devenant fluctuante, je me décide à intervenir, et à faire l'ouverture de l'abcès.

Le 15 avril on endort la petite fille, et on ouvre la tumeur, d'où s'écoule un flot de pus. Près d'un litre de pus sort de la poche. Un drain est mis dans la poche et chaque jour des injections antiseptiques sont administrées plusieurs fois par jour et des compresses phéniquées appliquées sur la plaie.

Le 18 avril on remarque que, la malade ayant de la diarrhée, il sort quelques matières ressemblant à des matières fécales. Les jours suivants même phénomène, les matières ont la couleur et l'odeur des matières fécales. On donne alors une potion conte-



nant de la *fuchsine*. Le pus sort coloré, ce qui prouve l'existence d'une ouverture de l'intestin communiquant avec le foyer de l'abcès. — On remarque aussi une intermittence dans la sortie des matières fécales par la plaie. Il en sort toutes les fois que les matières sont molles et diarrhéiques; mais si la diarrhée cesse et si les matières fécales deviennent dures, le phénomène cesse. A partir de ce moment-là la fistule n'a cessé de couler et l'état général, qui était devenu excellent pendant quelques jours, s'altéra de nouveau. Par suite de la diarrhée permanente il est survenu un amaigrissement énorme et l'enfant a succombé après avoir présenté, pendant huit jours, des phénomènes de péritonite aiguë caractérisée, l'altération profonde des traits, le refroidissement des extrémités, une douleur très aiguë du ventre, du ballonnement et des vomissements répétés verdâtres, une grande fréquence du pouls devenu à peine appréciable, — enfin, une syncope. — L'autopsie n'a pu être faite par suite d'opposition formée par la famille.

---

40. — Un nouveau pavillon d'isolement à l'hôpital des Enfants; — son utilité; — statistique des cinq premiers mois pour le traitement du croup par l'émétique et par la trachéotomie; — nouveau procédé de trachéotomie.

Pour répondre aux vœux cent fois répétés du corps médical des hôpitaux, et pour faire disparaître l'étonnement des médecins étrangers qui visitent nos établissements hospitaliers, l'administration de l'assistance publique vient de faire construire un pavillon d'isolement pour la diphthérie à l'hôpital des Enfants-Malades. Elle avait déjà fait construire un pavillon semblable, dans le même but, à l'hôpital Ste-Eugénie. On ne saurait trop la remercier de cet acquiescement aux désirs des médecins contagionistes, bien qu'il soit possible de se demander si ce procédé prophylactique ne pourrait pas être remplacé par d'autres moyens, tels que l'atmosphère antiseptique créée dans les salles de malades. Quoi qu'il en soit, un nouveau pavillon d'isolement pour la diphthérie a été construit dans le but



d'éviter les cas de contagion intérieure. A-t-on réussi et réussira-t-on dans ce but si désirable? C'est ce que nous allons voir. Cette construction supprimera-t-elle la diphthérie ou doit-elle l'augmenter? Autre question qu'il faut se poser et résoudre. C'est ce que nous allons dire.

Avant toute chose, on peut dire que le pavillon est élégant, spacieux et bien approprié. Mais il n'est pas complet, et si l'architecte eût pris l'avis du corps médical, il aurait, à côté du pavillon d'isolement, réservé à la diphthérie seule, construit de petites chambres secondaires d'isolement pour la diphthérie, unie à la rougeole, à la scarlatine, à la coqueluche et aux ophthalmies. Je sais bien que l'architecte n'est pas obligé de savoir qu'on peut avoir la coqueluche ou la scarlatine et la diphthérie, et que ces maladies, placées dans une salle commune, propagées à des sujets n'ayant que la seule diphthérie, feront périr des croups qui auraient guéri sans cette complication. Je sais bien qu'un architecte ne se doute pas qu'une ophthalmie purulente ayant le croup et placée dans le pavillon, amènera d'autres ophthalmies purulentes capables de rendre aveugles des enfants amenés là pour la seule diphthérie. Mais ce sont choses que l'on peut apprendre en demandant l'avis des médecins compétents, et il ne coûtait rien de s'informer des nécessités de la construction à établir. Ce qui n'a pas été fait le sera sans doute, et il nous a suffi d'indiquer cette lacune de la nouvelle installation à l'administration centrale, pour savoir que de petites chambres secondaires d'isolement seront plus tard installées dans le voisinage du grand pavillon.

Pouvait-on se passer de construire le pavillon d'isolement de la diphthérie? Je crois que oui. En effet, les pavillons de la diphthérie ne font que déplacer la résidence des croups en les isolant, mais ils ne suppriment pas les cas intérieurs de l'hôpital, car depuis l'ouverture, on a constaté 37 diphthéries intérieures contractées à St-Ferdinand, à Ste-Thérèse, à Ste-Geneviève, à St-Come, à Ste-Marthe, à St-Louis, à Ste-Cécile et à St-Michel. Il n'y a que la salle Ste-Catherine qui ait été épargnée; je dirai pourquoi dans un in-



tant. Sur ces 37 cas, il y a eu 18 guérisons et 19 morts.

Pourquoi, malgré le pavillon d'isolement, y a-t-il encore 37 cas intérieurs dans toutes les salles de l'hôpital et pas un seul dans la salle Ste-Catherine, qui d'ailleurs depuis quinze mois n'en a pas eu. C'est que là, en attendant la construction du pavillon d'isolement et pour éviter les cas intérieurs, il a été installé un système de fumigations antiseptiques à bon marché qui a neutralisé ou anéanti les germes de la diphthérie.

Là, trois fourneaux à pétrole constamment allumés vaporisent un mélange de goudron, de thymol, d'acide phénique et de camphre, qui, en vapeurs impalpables, imprègnent le plafond et le parquet, les murs et les rideaux, tous les objets de literie, de façon à détruire les germes invisibles de la diphthérie. Est-ce là une présomption mal fondée ? l'avenir l'établira, mais quant à présent, ce qui a été fait à Ste-Catherine depuis dix-huit mois prouve que, puisqu'il ne s'y est pas développé de diphthérie intérieure, c'est que l'atmosphère antiseptique qu'on y respire ne favorise pas le développement de cette maladie.

Une preuve que le procédé est utile, c'est que, ayant déjà ces résultats acquis, je voulus essayer les fumigations d'éther nitreux qui m'étaient recommandées par M. Bapst, comme étant préférables à mes fumigations. L'expérience commença le 1<sup>er</sup> janvier 1882 et dura jusqu'à la fin de mars. Pendant ces trois mois, il y eut dix cas intérieurs. Je cessai les fumigations d'éther nitreux pour reprendre les fumigations antiseptiques hydrocarburées et depuis lors, dans les neuf derniers mois de 1882, il n'y a pas eu un seul cas de diphthérie développé dans la salle.

On peut donc s'affranchir de la diphthérie dans les salles d'un hôpital par l'atmosphère antiseptique, sans construire de pavillon d'isolement, ce qui ne m'empêche pas d'applaudir à cette construction, désirée de tous.

Mais ces pavillons d'isolement dans un hôpital sont autant de foyers qui rayonnent sur les quartiers voisins et les infectent. Un coup d'œil sur la statistique municipale hebdomadaire montre que les arrondissements voisins de



l'hôpital des Enfants-Malades, des Enfants-Assistés et de Ste-Eugénie, sont plus éprouvés par la diphthérie que les arrondissements plus éloignés. Ces pavillons de concentration diphthérique seront-ils plus nuisibles pour le voisinage que la diphthérie disséminée dans plusieurs salles? On ne saurait le dire, mais si cette question reste en suspens, la solution de la question de contagion à distance ne l'est pas pour moi. Je crois qu'on peut l'éviter en créant dans ces pavillons d'isolement l'atmosphère antiseptique que j'indiquais tout à l'heure. Si cette atmosphère a pu tuer les germes diphthériques de la salle Ste-Catherine, elle tuera les germes du pavillon d'isolement qui pourraient porter la contagion au dehors, dans les quartiers voisins de l'hôpital. C'est ce que j'ai fait, et pendant les cinq mois qui viennent de s'écouler, dans le pavillon d'isolement, des fourneaux à pétrole ont constamment vaporisé le mélange antiseptique dont j'ai parlé tout à l'heure, en même temps qu'on lavait le parquet de bois tous les jours avec une solution de sublimé au millième. Est-ce à cela qu'il faut rapporter les résultats assez favorables du traitement des angines et des croups pendant cette période? L'avenir l'apprendra. Je vais indiquer maintenant par des chiffres le mouvement des malades qui ont passé dans le pavillon sous ma surveillance. Ce relevé a été fait par mon interne M. Durup.

Du 15 juillet 1882 au 31 décembre, il est entré 296 enfants atteints de diphthérie se décomposant comme il suit : 141 angines et 155 croups.

De ces 155 cas de croup, 130 ont été opérés et ont fourni 29 guérisons. Il y en a 25 qui ont échappé à l'opération à l'aide du traitement par l'émétique et qui ont guéri. Cela fait, sur 155 croups, un chiffre de 54 guérisons, soit environ un sur trois, et si l'on ne cherche que le nombre des succès par opération, il y a eu 29 guérisons sur 130 opérés, soit un sur quatre et demi.



**Tableau des entrées de diphthérie :**

	Garçons.	Filles.	Total.
Angines diphthéritiques.....	64	77	141
Croups opérés.....	67	63	130
Croups guéris par l'émétique.....	13	12	25
	<hr/>	<hr/>	<hr/>
TOTAL....	174	152	296

**Tableau des cas intérieurs de diphthérie et du croup :**

37..... { 20 guérisons.  
                  { 17 morts.

**Tableau des croups opérés :**

			Au-dessous de 3 ans.	Au-dessus de 3 ans.
<i>Croups opérés.</i>	Sans rougeole..	Filles... {	Guéries. 2	11
			Mortes.. 14	32
	Garçons.	{	Guéris.. 0	16
			Morts... 11	33
	Après rougeole.	Filles... {	Guéries. 0	0
			Mortes.. 3	1
		Garçons.	Guéris.. 0	0
			Morts... 3	4
Guérisons.....	29	{	13 filles.	
			16 garçons.	
Morts. ....	101	{	50 filles.	
			51 garçons.	
Total des opérations...	<hr/> 130			
Proportion générale : 22,3 guérisons p. 100.				

**Tableau des croups opérés et résultats d'après l'âge des enfants :**

Au-dessous de 3 ans.			Au-dessus de 3 ans.		
Guérisons.....	2	{ 2 filles. 0 garçons	Guérisons.....	27	{ 11 filles. 16 garçons.
Morts.....	31	{ 17 filles. 14 garçons.	Morts.....	70	{ 33 filles. 37 garçons.
	<hr/>			<hr/>	
Total des opér...	33		Total des opér..	97	
6,06 guérisons p. 100.			27,83 guérisons p. 100.		



Tableau des croups guéris par l'émétique :

	Au-dessous de 3 ans.	Au-dessus de 3 ans.	Total.
Filles.....	3	9	12
Garçons.....	5	8	13
			25

Tableau des angines diphthéritiques :

		Au-dessous de 3 ans.	Au-dessus de 3 ans.	Total.
Filles.....	{ Guéries...	0	39	141
	{ Mortes....	10	28	
Garçons.....	{ Guéris....	0	29	
	{ Morts....	3	32	
Total. {		—	—	
		Guéris.. 0	68	
		Morts.. 13	60	

Sans vouloir tirer aucune conclusion entre ces résultats et ceux du commencement de l'année, c'est-à-dire du 1<sup>er</sup> janvier 1882 au 15 juillet, jour de l'ouverture du pavillon d'isolement des croups, il m'a semblé que les chiffres du commencement de l'année étaient intéressants à connaître. Les voici :

Tableau des croups du 1<sup>er</sup> janvier 1882 au 15 juillet 1882 :

<i>Croups opérés...</i>	{ Filles. ...	85	{ Guéries...	15
			{ Mortes....	70
	{ Garçons. .	90	{ Guéris....	16
			{ Morts.....	74
		—	{ Guéris....	31
Total.....		175	{ Morts.....	144

Soit une proportion de 31 guéris par 175 opérés, environ 1 succès sur 6 opérations.

En examinant ces tableaux avec soin, on voit que dans ce traitement de la diphthérie, il faut tenir grand compte de l'âge et du milieu où se trouvent les malades, ainsi que des effets obtenus par le traitement médical ou chirurgical.



En effet, au-dessous de 3 ans, le pronostic est très grave, puisque dans la série que je viens d'observer, deux enfants de cet âge seulement ont guéri sur 33 opérés.

Quant au milieu, je pense qu'une proportion de guérison plus grande que la proportion habituelle pourra être obtenue en entretenant jour et nuit dans les salles une atmosphère antiseptique de la nature de celle dont je viens de parler. Cette atmosphère n'est pas faite par pulvérisation, ce qui ne donne aucun résultat appréciable, mais par vaporisation, ce qui est très différent. Sous la forme de vapeur, les substances antiseptiques se répandent partout.

La question relative aux effets avantageux de l'émétique dans le *traitement médical du croup*, si contestés par quelques médecins, se déduit encore de la lecture de ces tableaux.

Le traitement du croup par l'émétique est très ancien. Il est en usage depuis vingt-cinq ans dans mon service, m'a donné plus de deux cents guérisons sans que j'aie eu à regretter aucun accident. Beaucoup de médecins, à Paris et en province, emploient cette médication avec le même succès, et on peut dire que ceux qui savent convenablement se servir de l'émétique, relativement à sa dose et à son mode d'administration, n'en retirent que des avantages. Pour n'en donner qu'une idée sommaire, je dirai que cette année, sur les 150 cas de croup venus dans le pavillon d'isolement diphthéritique, il y en a eu 25 qui ont échappé à l'opération au moyen de l'émétique.

Tous les faits de dépression des forces chez les enfants et de diarrhée cholériforme attribués à cette médication sont possibles et vrais si l'émétique est mal administré. Ils ne s'observent pas sous la surveillance des médecins qui connaissent l'emploi du médicament. On ne les rencontre jamais dans mon service.

Quelle est donc la manière d'administrer l'émétique dans le croup pour en tirer tous ses avantages et pour en évaluer les inconvénients ? Le procédé est bien simple. Il faut éviter de faire boire les enfants après qu'on a donné la potion, de manière à ne pas diluer le médicament. Si les enfants ont



soif, une cuillerée d'eau sucrée peut les satisfaire. De cette façon, le médecin obtient ce qu'il désire, il a un médicament émétique, contro-stimulant et non un médicament purgatif. S'il désire avoir l'action purgative, il n'a qu'à faire boire de l'eau chaude en abondance, et la purgation, ou des accidents de diarrhée cholériformes auront lieu.

Le médecin peut donc, à son gré, lorsqu'il donne l'émétique à un enfant, avoir un effet vomitif ou purgatif. S'il défend les boissons, et si on lui obéit, son émétique fera vomir ; si la mère de l'enfant ou les domestiques donnent trop à boire pendant les deux heures suivantes, l'émétique devient par ce lavage un purgatif plus ou moins énergique.

Cela étant dit, voyons de quelle manière l'émétique doit être donné dans le croup pour obtenir le chiffre de guérisons que j'ai rapporté.

Tous les jours, je donne le vomitif suivant :

Eau sucrée. . . . .	80 grammes ;
Émétique. . . . .	25 milligr., au-dessous de 10 ans.
— . . . . .	5 centigr., au-dessus de 10 ans.

A prendre en une fois, et ne pas boire avant une période de deux heures. On a ainsi des vomissements muqueux ou membraneux qui débarrassent les bronches et le larynx ; puis dans la journée laisser l'enfant manger des potages épais, des biscuits trempés dans du vin.

De plus, si le cas est grave, comme potion contro-stimulante, je donne :

Potion gommeuse. . . . .	100 grammes ;
Sirop diacode. . . . .	20 —
Émétique. . . . .	10 centigr.

A prendre une cuillerée à café toutes les deux heures, sans donner beaucoup à boire aux enfants et en les laissant manger ce qu'ils désirent, tant que la respiration est gênée, fréquente, et que la toux reste croupale.

De cette façon, la tolérance de l'émétique s'établit et les enfants peuvent prendre cette potion pendant plusieurs jours de suite, tout en mangeant bien, et sans avoir ni vomissements ni diarrhée.



Si par hasard la tolérance ne s'établit pas, et si les enfants vomissent, ordre doit être donné aux parents d'arrêter l'usage de la potion pour éviter d'affaiblir les malades.

Tel est le traitement médical du croup par l'émétique. C'est le seul auquel j'attache une importance réelle, en raison des nombreux succès qu'il a donnés, et toutes les objections qu'on lui adresse sont pour moi sans aucune valeur. Ces objections tomberaient si, au lieu de généraliser des reproches d'après quelques traitements mal dirigés, on se conformait aux règles que je viens de tracer.

Au reste, comme ce que je raconte ici n'est pas écrit dans un but de glorification, de controverse personnelle, je me contenterai de dire :

En cinq mois, j'ai eu à soigner 155 cas de croup, 25 ont guéri par l'émétique employé comme je viens de le dire, et aucun n'a souffert de la médication. Ceux qui n'ont pu guérir ainsi, au nombre de 130, ont été opérés et ont fourni 29 guérisons, de telle sorte que sur cet ensemble de croups, il y a eu 54 guérisons et 101 morts, soit environ 1 guéri sur 3 malades.

Il me reste maintenant à exposer mon nouveau procédé de trachéotomie à l'aide du *dilatateur tranchant*. C'est une simplification remarquable de l'opération.

Au lieu de ponctionner la trachée avec le bistouri que l'on est obligé de retirer pour placer le dilatateur, je ponctionne la membrane cricoïdienne avec un dilatateur tranchant sur la partie courbe de sa concavité, et du même coup je sectionne le cricoïde et un anneau. Alors, j'écarte les branches de l'instrument qui a fait l'incision du conduit aérien, et je place ma canule.

Cette manière de faire évite l'entrée du sang dans la trachée qui a lieu entre le moment de l'incision trachéale par le bistouri et l'introduction du dilatateur ordinaire. De plus, il empêche les tâtonnements d'introduction qui ont souvent lieu pour retrouver l'ouverture de la trachée, tâtonnements pendant lesquels l'enfant asphyxie et succombe souvent sur la table. En un mot, incision et dilatation par l'instrument qui a servi à inciser, au lieu d'une incision qu'il faut re-



trouver et dans laquelle on cherche à introduire le dilateur ordinaire et ensuite la canule.

---

#### 41. — Kyste du canal cholédoque.

La nommée Joam (Pauline), âgée de 9 ans 1/2, entrée le 26 mars 1881, salle Sainte-Catherine, lit n° 23, service de M. Bouchut, morte le 7 avril,

Cette enfant n'a jamais eu d'autre maladie sérieuse qu'une fièvre typhoïde, il y a quatre mois, dont elle s'est assez bien remise.

Depuis trois mois environ, elle a jauni insensiblement et a vu en même temps son ventre augmenter de volume, sans qu'elle éprouvât aucune douleur abdominale, ni aucun trouble appréciable du côté de l'appareil digestif.

C'est dans le milieu du mois de janvier que les parents se décident à venir à la consultation et laissent sur notre conseil l'enfant à l'hôpital.

A son entrée, la petite malade présente une teinte ictérique de la peau qui n'est pas très prononcée.

Le ventre est augmenté de volume, mais à l'inspection seule, on se rend compte que cette augmentation porte surtout sur la moitié supérieure et droite de l'abdomen.

A la palpation, on délimite facilement une tumeur dont la moitié se continue avec celle du foie. Cette tumeur occupe l'hypocondre droit et le flanc du même côté; elle suit dans la respiration les mouvements du diaphragme; elle est rénitente et présente en un point une fluctuation manifeste. Pas de frémissement hydatique. Pas d'ascite. Pas de troubles digestifs.

On s'arrête au diagnostic ; *Kyste du foie, probablement kyste hydatique.*

Le surlendemain, ponctions avec l'aspirateur. On retire 500 grammes d'un liquide verdâtre qui donne les réactions de la bile. L'examen microscopique ne révèle pas la présence de crochets. On abandonne l'idée de kyste hydatique pour s'arrêter à celle de kyste biliaire, ou de dilatation de la vésicule.

Les jours suivants, la teinte ictérique s'efface de plus en plus, mais le kyste augmente de volume. On fait deux autres ponctions de 700 grammes chacune.



Au bout de quinze jours de séjour à l'hôpital, sa lèvre inférieure légèrement exulcérée est recouverte d'une large plaque diphthérique, blanchâtre, épaisse, la petite malade s'ennuie, et l'on se voit forcé de lui donner son *exeat*.

Du 10 février au 26 mars, elle vient à l'hôpital à deux reprises différentes pour se faire ponctionner. On retire chaque fois 700 gr. de liquide présentant les mêmes caractères que celui des autres ponctions.

Mais, comme le ventre augmente de plus en plus, et que la malade maigrit et perd l'appétit, les parents se décident à la faire rentrer à l'hôpital le 26 mars.

Le kyste a atteint un volume considérable ; il occupe une grande partie de l'abdomen.

On observe en outre, en faisant parler et souffler, une paralysie d'une moitié de la lèvre inférieure du côté où siégeait la fausse membrane diphthérique.

On fait quatre ponctions. On retire chaque fois 15 à 1,700 gr. grammes de liquide verdâtre.

La malade garde le lit ; ses forces diminuent et son intelligence baisse sensiblement. Bientôt elle se plaint de douleurs vives de ventre ; on perçoit alors du froissement péritonéal à la palpation. Pas de vomissements. Constipation.

Le 7 avril, la prostration a augmenté ; la malade meurt le lendemain.

*Autopsie le 9 avril.* — A l'ouverture de l'abdomen, on remarque les intestins rejetés du côté gauche par une énorme tumeur qui ne compte pas moins de 20 cent. de long et 15 cent. de large. Elle s'étend du septième cartilage costal jusqu'au petit bassin.

La surface extérieure du kyste est recouverte de fausses membranes blanchâtres de péritonite. Elle présente aussi des adhérences intimes avec les anses intestinales et à droite avec la paroi abdominale.

On trouve toutes les autres lésions de la péritonite (adhérences, pus, fausses membranes) sur l'intestin.

L'uretère droit comprimé par le kyste au niveau du bassin présente en amont une dilatation considérable.

Ce kyste est appendu à la face inférieure du foie. Il est en rapport en avant avec la vésicule biliaire ratatinée et remplie de liquide muqueux.

A l'ouverture, il s'écoule 400 à 500 grammes environ de liquide verdâtre. La surface intérieure est gris blanchâtre, mais est parsemée de taches verdâtres se détachant nettement sur le fond



blanc. Ces taches semblent constituées par un dépôt de matière colorante biliaire.

Ce kyste communique d'une part avec la vésicule biliaire par l'intermédiaire du canal cystique, d'autre part avec le canal hépatique, ces deux canaux s'ouvrant franchement dans la poche. On a donc affaire ici à une dilatation considérable du canal cholédoque. Cependant, on cherche en vain l'ampoule de Vater; les rapports sont tellement modifiés qu'il est impossible de retrouver la seconde partie du duodénum.

L'aspect extérieur du foie est normal. A la coupe, les canaux biliaires intra-hépatiques présentent une énorme dilatation. Le foie semble rempli de kystes biliaires. Nulle part on ne trouve de calculs.

A la surface de section, la glande hépatique semble légèrement cirrhosée.

La rate et les reins sont normaux.

Dans la poitrine, congestions hypostatique des deux poumons; un peu de pleurésie à gauche.

Cœur normal.

*Réflexions.* — Sauf les kystes du canal cholédoque, qui résultent du développement et de la migration des tumeurs hydatiques du foie, et que j'ai rencontrés plusieurs fois, les autres espèces de kystes sont très rares. Celui-ci semble être un kyste biliaire dû à l'oblitération incomplète de l'ouverture du conduit dans le duodénum. Il en est résulté, comme on l'a vu, une dilatation de tous les conduits biliaires et une rétention de la sécrétion hépatique légèrement modifiée dans sa composition.

L'enfant avait de l'ictère, les ponctions successives de ce kyste au nombre de neuf donnaient issue à 500, 700 et 1,700 grammes de bile claire très liquide, puis une péritonite amena la mort.

C'était là un kyste biliaire par oblitération du canal cholédoque.

---



## 42. — De la cyanose cardiaque.

On rencontre souvent à l'hôpital des enfants atteints de malformation cardiaque congénitale, offrant tous les symptômes classiques de ce qu'on appelle également *mala-die bleue*. J'en ai vu un grand nombre d'exemples, et il m'a été donné d'en observer quelques-uns en ville, que j'ai pu suivre de la naissance à 17 et 18 ans. C'est qu'en effet, dans les malformations cardiaques avec cyanose, il y a une division à établir : 1° les malformations compatibles avec l'exercice plus ou moins régulier des fonctions ; 2° les malformations qui après la naissance entraînent rapidement la mort. Celles-ci n'offrent qu'un intérêt de curiosité anatomique, tandis que les autres ont, au point de vue clinique et pronostique, une importance considérable. Les unes et les autres ont été bien étudiées par Meckel, et de nos jours, par Deguise, dans une excellente thèse de doctorat.

Ces lésions sont les suivantes :

- 1° Persistance du trou de Botal ;
- 2° Persistance du trou de Botal et du canal artériel ;
- 3° Ouverture de la cloison interventriculaire ;
- 4° Ouverture de la cloison interventriculaire et persistance du trou de Botal ;
- 5° Ouverture de la cloison interventriculaire et persistance du canal artériel ;
- 6° Ouverture de la cloison interventriculaire et persistance du trou de Botal et du canal artériel ;
- 7° Les quatre cavités du cœur communiquent ensemble ;
- 8° L'aorte vient du ventricule droit et l'artère pulmonaire du ventricule gauche ;
- 9° L'aorte vient du ventricule droit et l'artère pulmonaire du ventricule gauche avec trou de Botal ;
- 10° L'aorte vient du ventricule droit et l'artère pulmonaire du ventricule gauche avec persistance du canal artériel ;
- 11° L'aorte vient du ventricule droit et l'artère pulmo-



naire du ventricule gauche avec persistance du trou de Botal et du canal artériel ;

12° Aorte et artère pulmonaire naissant du ventricule droit ;

13° Cœur à un seul ventricule et deux oreillettes ;

14° Cœur à un seul ventricule et deux oreillettes avec persistance du trou de Botal ;

15° Une oreillette et deux ventricules ;

16° Une oreillette et deux ventricules dont un rudimentaire ;

17° Cœur simple, une oreillette et un ventricule.

Parmi ces lésions, il en est qui sont incompatibles avec la vie ou qui ne permettent qu'une existence éphémère. Il est inutile de s'en occuper au point de vue clinique, mais les autres sont extrêmement curieuses, parce qu'elles laissent la vie suivre son cours pendant des années, dont on ne peut deviner le nombre au milieu de troubles fonctionnels variables dont le diagnostic anatomique est parfois très difficile.

Ce sont ces cas qui constituent la *maladie bleue* ou cyanose cardiaque. Dans le nombre de ces malformations congénitales, il faut, parmi les plus importantes, placer la persistance du trou de Botal, le rétrécissement de l'artère pulmonaire et les communications interventriculaires, existant isolément ou combinées les unes avec les autres.

Le cas que je vais vous montrer est un exemple de ces lésions réunies, ayant laissé vivre un enfant pendant sept ans, d'abord avec des accidents redoutables de suffocation, puis sans autre trouble fonctionnel que la cyanose, et le souffle valvulaire cardiaque, enfin, avec une amélioration considérable des phénomènes d'auscultation. En voici la description, nous verrons après à analyser la nature des lésions, et leur discordance avec les symptômes.



*Cyanose cardiaque congénitale. — Persistance du trou de Botal, et rétrécissement de l'artère pulmonaire. — Oreillette gauche rudimentaire. — Aorte très large ouvrant également dans le ventricule droit et dans le ventricule gauche. — Hypertrophie du ventricule droit.*

Jeanne G..., âgée de 7 ans, entrée il y a quatre ans, 19 mars 1879, à l'hôpital des Enfants, salle Sainte-Catherine, n° 57, service de M. Bouchut, est depuis sa naissance atteinte de maladie bleue ou cyanose cardiaque.

Son visage est bleuâtre, et les lèvres bleues; ses yeux saillants ont un aspect étrange due à la cyanose de l'iris et à l'hyperhémie des conjonctives. Les extrémités sont bleues à la main et aux orteils ainsi que les ongles et les phalanges sont énormément hypertrophiées, de façon à former de petites massues. La température est basse, 36°.

La respiration est fréquente, difficile, 56, et il n'y a pas de râles dans la poitrine.

La poitrine présente une voussure sterno-costale, très marquée au milieu et un peu à gauche. La main sent un frémissement vibratoire très marqué et au niveau du cartilage de la troisième côte, sous le sternum, il y a un fort bruit de souffle dur au premier temps qui se propage au loin en perdant de son intensité; on l'entend même dans le dos. Le cœur est énorme et offre une matité de 7 sur 8 centimètres en hauteur et en largeur.

L'enfant ne boit que du lait au biberon, et digère très bien.

A l'ophtalmoscope, on constate une cyanose énorme de la choroïde avec grande hyperhémie de la papille et un grand nombre de veines larges, très noires, flexueuses, donnant à la papille l'apparence d'une tête de chimère avec ses serpents.

Comme l'enfant n'avait pas de famille, je la gardai dans mes salles pendant quatre ans.

De temps à autre, spontanément ou à la suite de colère, elle avait un accès de suffocation dans lequel elle devenait absolument d'un bleu noirâtre uniforme sur tout le visage avec renforcement sur les lèvres. Plus d'une fois, on crut qu'elle allait mourir, mais elle résistait et revenait à la santé.

Son intelligence était fort retardée, ainsi que sa force musculaire. Elle ne commença à parler qu'à l'âge de 5 ans, et ce n'est qu'à six qu'elle put marcher à grand'peine en chancelant à chaque pas. Enfin, elle marchait.

Pendant ces quatre années, elle eut la rougeole, la coqueluche,



mais elle triompha de ces accidents. Cette année elle semblait être en bon état. Bien que la cyanose fût aussi intense, le frémissement vibratoire avait disparu. La matité avait augmenté avec l'âge et mesurait 10 sur 12 centimètres. Le souffle du premier temps avait disparu, et l'on entendait distinctement le tic-tac du cœur avec son claquement valvulaire. Nous étions étonnés de ce résultat et de cette amélioration des signes physiques, lorsqu'elle fut prise de fièvre, avec toux fréquente et gêne respiratoire causées par une congestion pulmonaire caractérisée par des râles sous-crépitaux surtout au sommet droit, et elle succomba le 19 janvier 1883.

A l'autopsie, ce qui frappe tout d'abord en examinant le cœur c'est son volume considérable. Il provient d'un enfant de sept ans et demi qui en somme était peu développée, et il pèse 225 grammes, quoique les cavités contiennent très peu de caillots.

Si l'on en juge par la position du sillon interventriculaire, le ventricule droit a un volume notablement supérieur à celui du ventricule gauche, mais la disproportion entre les oreillettes est plus sensible encore. L'oreillette droite est bien conformée, tandis que l'oreillette gauche est tellement exiguë que nous mettons un instant son existence en doute ; cependant, en suivant les veines pulmonaires qui sont elles-mêmes très petites, nous parvenons à reconstituer cette cavité qui, comparée à l'oreillette droite, a un volume quatre fois moindre.

L'aorte est très dilatée depuis son origine jusqu'au niveau de la naissance de la sous-clavière gauche ; là elle reprend son volume normal. Le long de cette aorte dilatée on aperçoit l'artère pulmonaire dont le volume égale à peine le tiers de celui de l'aorte.

Voilà ce que l'on constate avant de procéder à l'ouverture des cavités.

Nous ouvrons le ventricule droit ; les parois sont très épaisses et notablement hypertrophiées ; la valvule tricuspide paraît normale, mais lorsque nous voulons introduire les ciseaux par le canal pulmonaire pour ouvrir l'artère pulmonaire nous ne trouvons pas de communication. En commençant l'incision par l'artère pulmonaire elle-même nous voyons que ce vaisseau au lieu de s'ouvrir dans le ventricule droit, s'ouvre dans une petite cavité située en avant de ce ventricule, là où est normalement l'infundibulum. Cette cavité dont la capacité peut être évaluée à 25 ou 30 centilitres, est soutenue par trois parois, l'une antérieure



mince qui la sépare du péricarde, l'autre gauche qui est formée par la cloison interventriculaire, et la troisième droite qui la sépare du ventricule droit. Sur ces deux dernières dont l'épaisseur est assez considérable on rencontre des colonnes charnues de premier et de second ordre. Entre deux colonnes de la paroi droite on découvre un orifice qui admet à peine une plume d'oie, orifice à bords indurés, crétacés, qui fait communiquer cette petite cavité avec la cavité ventriculaire droite.

Nous ouvrons le ventricule gauche en incisant le long du canal aortique. La valvule mitrale ne semble pas altérée.

En examinant la cloison interventriculaire, nous voyons qu'à la partie supérieure, elle présente une solution de continuité qui permet de passer facilement le doigt du ventricule gauche dans le ventricule droit. L'origine de l'aorte se trouve à 7 ou 8 millimètres au-dessus, de sorte qu'il y a un espace sous-aortique commun aux deux ventricules, séparé d'ailleurs du vaisseau par trois grandes valvules sigmoïdes parfaitement suffisantes. *L'aorte se trouve ainsi à cheval sur la cloison et naît à la fois des deux ventricules.* Au-dessus des valvules sigmoïdes on aperçoit l'origine des deux coronaires.

Du côté de la cloison interauriculaire les deux valves qui doivent obturer le trou de Botal ne sont pas soudées, on peut facilement passer entre elles une sonde cannelée ; cependant elles chevauchent suffisamment l'une sur l'autre, et les oreillettes n'auraient probablement pas communiqué si la valve antéro-supérieure n'avait présenté vers son bord adhérent deux orifices dont l'un admettrait une plume de corbeau. Par ces orifices, le sang pouvait sûrement passer d'une oreillette dans l'autre.

Nous n'avons pas retrouvé le canal artériel.

En résumé, cœur très hypertrophié, surtout à droite, atrésie de l'oreillette gauche, séparation de l'infundibulum et du ventricule droit par une cloison ne présentant qu'un orifice très étroit, aorte très dilatée naissant des deux ventricules, persistance du trou de Botal, tel est l'ensemble des anomalies que nous avons rencontrées sur ce cœur.

Les poumons sont congestionnés, mais on n'y trouve pas trace de tubercules.

Les centres nerveux sont également congestionnés, les méninges sont d'une couleur violacée très foncée, de même que la substance grise qui tranche nettement sur la substance blanche.

Dans cette observation, rare et curieuse, il y a deux choses



importantes à signaler. La *première* c'est le fait rare, unique dans la science d'une aorte bien conformée, s'ouvrant largement dans les deux ventricules du cœur et amenant le mélange facile du sang artériel et veineux. La *seconde* est le phénomène clinique d'une malformation congénitale du cœur, accompagné de cyanose et de phénomènes physiques de frottement valvulaire, se modifiant de telle façon qu'au bout de quelques années, malgré des obstacles persistants aux orifices, le souffle avait disparu et il ne restait que de la cyanose. C'est un de ces exemples fort nombreux comme on le peut voir, article des *Maladies latentes* dans ma *Pathologie générale*, quatrième édition 1882, où une lésion cardiaque ne se révèle par aucun souffle valvulaire.

En dehors de cette considération clinique à ne pas oublier, dans ce fait de cyanose cardiaque on trouve tous les symptômes ordinaires signalés dans les cas analogues.

C'étaient : une cyanose considérable de la peau du visage, des lèvres et des extrémités qui offraient une tuméfaction énorme de la phalange avec teinte bleue des ongles. Cette tuméfaction avait pris des proportions inusitées et le renflement du bout des doigts donnait à cette partie le double du volume des autres phalanges. Le fond de l'œil présente à l'ophtalmoscope un état de cyanose semblable.

La respiration était tantôt calme, régulière, tantôt fréquente, un peu gênée et souvent troublée par des accès de dyspnée avec suffocation, défaillance et demi-perte de connaissance, sueur froide avec coloration bleuâtre plus intense, presque noire. Ces accès venaient après la moindre contrariété et à chaque instant on pouvait croire à la mort de l'enfant.

Le pouls était petit, faible, mais régulier. Il y avait une matité considérable de la région du cœur avec frémissement vibratoire très marqué et au bruit de souffle râpeux, intense, au niveau de la troisième côte, en dedans du mamelon, se prolongeant un peu de droite à gauche. C'est ce bruit de souffle qui a fini par s'affaiblir et disparaître après six années d'existence sans qu'on puisse rendre compte de cette disparition par l'examen anatomique du cœur, puisqu'il se trou-



vait toujours un rétrécissement de l'artère pulmonaire, assez considérable.

L'appétit est resté longtemps normal, les digestions excellentes, mais l'enfant ne prenait que du lait, des œufs et des purées de légumes féculents. La croissance fut lente, peu active, avec un notable ralentissement de la nutrition moléculaire et de la calorification, car la température était basse, 36, et les mains toujours très froides. Toutes les dents de lait étaient altérées, ce que j'ai vu bien des fois.

L'intelligence ne s'est développée que très tard, et encore était-elle fort retardée, ainsi que la parole et la marche, comme on l'a vu plus haut ; l'enfant n'a pu parler et marcher que vers l'âge de six ans. Sa sensibilité était intacte.

En définitive, cette malformation cardiaque a duré sept ans pendant lesquels avec nutrition ralentie, cyanose, demi-pénétration de l'artère pulmonaire rétrécie, mélange des deux sangs artériel et veineux par situation de l'aorte ouvrant sur les deux ventricules, les fonctions ont pu s'accomplir assez régulièrement.

C'était une cyanose par mélange continuuel à parties égales du sang noir et du sang rouge, plus encore qu'une cyanose par gêne de circulation, due au rétrécissement de l'artère pulmonaire, puisque l'aorte ouvrait dans le ventricule droit notablement hypertrophié et plus fort que le ventricule gauche. Malgré cela, la vie a pu continuer et c'est là le côté physiologique important de cette observation.

Le traitement suivi a-t-il été pour quelque chose dans cette vitalité de l'enfant ? Je suis assez tenté de le croire, car j'ai vu bien des cas de cyanose par malformation cardiaque que j'ai fait vivre un grand nombre d'années. J'en ai actuellement plusieurs cas en ville que j'ai suivis depuis la naissance, et qui ont atteint l'âge de 8, 10 et 13 ans. J'en ai vu jusqu'à 20 ans et succomber ensuite par complication pulmonaire, mais malgré cela ces faits prouvent qu'on peut vivre encore assez longtemps avec ces graves lésions congénitales du cœur.

Le traitement varie dans les paroxysmes de suffocation et dans la période d'accalmie.



Comme traitement de la malformation cardiaque et pour éviter les accès de suffocation, il faut laisser les enfants au sein le plus longtemps possible, et après le sevrage continuer le régime exclusif du lait pendant de nombreuses années. Ce n'est qu'à partir de cinq ou six ans que je leur donne des œufs, du pain, des viandes blanches et du vin. Un des enfants que je vois à Paris, et qui a 13 ans, mange de tout ce qui est sur la table de ses parents et vit de la nourriture commune. Il va au collège et travaille maintenant presque aussi bien que les enfants de son âge.

Dans tout le cours de la vie, il faut donner, si les palpitations sont trop fortes du *sirop de digitale* jusqu'à un faible ralentissement des contractions cardiaques, mais il ne faut pas aller trop loin dans cette voie, si l'on ne veut produire de la stase cardiaque et de la congestion pulmonaire ; des *frictions de teinture éthérée de digitale* sur la poitrine.

On devra éviter l'action du froid au dehors et couvrir la poitrine de flanelle.

Dans les cas de paroxysmes de cyanose avec suffocation et défaillance, je prescris de la *liqueur d'Hoffmann*, 20 à 40 gouttes ; du *sirop d'éther*, deux ou trois cuillerées à café ; enfin des frictions ammoniacales de liniment volatil camphré ou des cataplasmes chauds légèrement sinapisés sur les membres inférieurs.

---

#### 43. — De l'anesthésie cutanée progressive du croup par anoxémie.

En médecine, il y a des phénomènes que chacun regarde sans les voir, jusqu'au jour où le hasard et quelquefois l'influence d'une idée préconçue les font découvrir.

Telle est, par exemple, l'*anesthésie cutanée progressive du croup*, dont je vais vous parler aujourd'hui à l'occasion des faits continuellement observés à l'hôpital des Enfants dans mon service de la salle Sainte-Catherine.

Depuis un demi-siècle qu'on étudie le croup avec un soin qu'on ne saurait trop louer, ce qui a permis de porter



la lumière sur bien des parties obscures ou inconnues de son histoire, on avait vu l'asphyxie se produire sur des milliers d'enfants sans s'apercevoir que l'asphyxie rendait anesthésique. La trachéotomie qui pouvait faire découvrir le phénomène était devenue chose usuelle, sans qu'on s'en aperçût davantage. J'avais moi-même passé devant sans le voir plus que les autres, lorsqu'un jour, à la suite d'expériences dont je parlerai plus loin, ce qui ne m'avait pas frappé jusqu'alors attira mon attention, me fit réfléchir, et je trouvai le fait si simple, si naturel, si physiologique, que je m'étonnai de ne pas l'avoir découvert plus tôt.

Lorsque je fis ma première communion à l'Académie des sciences de 1858, quelques confrères dirent que ce n'était pas vrai, puis d'autres, trouvant le fait à leur convenance, le mirent dans leurs livres en l'attribuant à Monsieur On. Voici ce qu'on peut lire dans un récent manuel des maladies de l'enfance :

« Quand l'asphyxie est avancée, il est dans un état d'insensibilité et de résolution telles, qu'il se laisse porter comme une masse inerte sur la table d'opération. »

Que les auteurs de ce livre me pardonnent, si je reprends mon bien jusque chez eux, mais c'est un peu leur faute. Un peu plus de bienveillance pour le maître dont ils ont entendu les leçons et recueilli les paroles ne m'aurait pas contraint à faire cette citation.

Au reste, si vous voulez avoir une idée de l'effet que produisent certaines recherches originales sur l'esprit de quelques confrères, je vais, à propos de l'anesthésie du croup, vous raconter une anecdote bien amusante.

Lorsque je racontai qu'à la dernière période du croup, au moment de l'asphyxie, il y avait une anesthésie telle qu'on faisait souvent la trachéotomie sans que les enfants fissent de mouvement, ce qui prouvait l'absence de douleur sous le couteau, un académicien, ayant une notoriété chirurgicale héréditaire, prit la parole pour contredire la réalité de mon observation.

Peut-être, dit-il, les enfants asphyxiés par le croup ne remuent-ils pas lorsqu'on les opère; mais s'ils restent tran-



quilles, leur inertie ne résulte pas de l'insensibilité à la douleur, elle dépend de la frayeur qu'ils ont de se faire couper un gros vaisseau de la région dangereuse où on les opère.

C'est peut-être là un raisonnement bien fort pour un enfant de trois ou quatre ans et qui suppose une instruction anatomique bien avancée pour cet âge, mais enfin voilà l'une des objections adressées à l'anesthésie progressive du croup. Heureusement qu'il y a dans la science autre chose que des académiciens et qu'à part les vérités officielles, devant lesquelles tout bon courtisan s'incline, ne serait-ce que pour subir son examen, ou entrer à l'Académie, il y a les vérités libres que le consentement universel des médecins met en honneur malgré l'opposition des pouvoirs constitués. Celles-là n'obtiennent pas de couronnes académiques, à moins que leur auteur ne cache son nom sous le voile de l'anonyme; mais elles entrent si bien dans la science, qu'elles figurent partout sous le nom de leur auteur ou seulement, lorsque cela gêne quelqu'un, sous le déguisement d'un personnage qui s'appelle *Monsieur On*.

Revenons maintenant à l'anesthésie du croup, de la bronchite capillaire et de toutes les maladies des organes respiratoires compliquées d'asphyxie.

Comme on peut le constater sur les enfants amenés à l'hôpital pour le croup à une période asphyxiante, très avancée, il y a une anesthésie complète souvent sans cyanose. Les enfants peuvent être opérés sans qu'ils fassent de mouvements, et sans qu'il soit nécessaire de les maintenir.

Ces exemples, extrêmement nombreux, sont saisissants; l'anesthésie tégumentaire est complète sans être accompagnée de perte de connaissance, comme dans les anesthésies provoquées par le chloroforme et les agents anesthésiques connus. Assez souvent l'enfant est àphone; il ne peut parler que du bout des lèvres, et son esprit est lucide. Il se voit porter sur le lit d'opération, et il peut suivre les différentes phases de la section des téguments, de l'incision de



la trachée et de l'introduction de la canule, sans faire aucun mouvement de résistance.

C'est, en général, de cette façon que les choses se présentent à l'hôpital, mais l'anesthésie n'est pas toujours aussi absolue. Elle est souvent incomplète, ce qui prouve que l'*asphyxie*, c'est-à-dire l'*anoxémie*, n'est pas encore très considérable.

C'est un phénomène dont il faut suivre les progrès, comme on étudie un symptôme fondamental de maladie; car, plus que tout autre, il donne la mesure du danger que court le malade et, mieux que tout autre, il indique la période du mal.

Disons-le tout de suite, l'anesthésie progressive qui se montre dans le croup, par son degré, révèle le degré de l'asphyxie, ou plutôt la quantité d'oxygène en moins dans le sang avec la quantité de carbone et d'acide carbonique en plus. Elle caractérise ce que j'appelle l'*anoxémie*, résultat nécessaire du rétrécissement du larynx occasionné par les fausses membranes. C'est, en réalité, la conséquence du défaut d'hématose. Chaque inspiration introduit dans les poumons moins d'oxygène qu'il ne faut, et chaque expiration n'entraîne pas tout l'acide carbonique qui devrait s'échapper.

Il est bien évident qu'avec un larynx rétréci d'un quart, de moitié, ou des trois quarts, la colonne d'air qui doit passer dans les poumons et en ressortir est diminuée d'autant. Mais si l'on admet que la privation d'air respirable et la respiration de l'acide carbonique amènent l'anesthésie, il devient certain que l'anesthésie progressive observée dans le croup est la conséquence de la rétention d'acide carbonique dans les poumons et dans le sang.

Une ancienne expérience bien connue de Legallois le prouve. Lorsqu'en 1808, ce physiologiste voulut établir les effets stupéfiants du sang artériel, devenu noir par défaut d'oxygène sur le cerveau, il mit une canule à robinet dans la trachée d'un chien. Pendant la période d'ouverture de la canule, le sang artériel de la carotide sortait rouge, et quand le robinet était fermé, il sortait noir, non oxygéné,



rempli d'acide carbonique, et l'animal, dont le cerveau était privé de son stimulant nécessaire, perdait connaissance.

L'obstruction complète de la trachée fait donc le sang noir par défaut d'hématose ou d'oxygénation.

La demi-obstruction le rend demi-noir et c'est le cas du croup. De là des symptômes différents dans les deux cas. Avec l'absence absolue et prolongée d'oxygène, il y a anesthésie, perte de connaissance et cessation de la vie, tandis qu'à un degré moindre, il n'y a qu'anesthésie. Encore cette anesthésie est-elle progressive, d'abord incomplète, puis absolue, l'intelligence restant encore intacte.

J'ai bien des fois répété l'expérience sur des chiens. En les suspendant à une corde, terminée par un nœud coulant, pour produire la pendaison, l'animal s'agite pendant quelques minutes et devient insensible, puis il perd connaissance, rend ses urines et ses excréments, il éjacule son sperme au milieu de convulsions, et il meurt si on ne le décroche pas. Alors même qu'il a eu les convulsions éjaculatoires et qu'on pourrait le croire mort, il n'en est rien, car si on le laisse sur le sol, il revient à lui et ne tarde pas à se remettre sur ses pattes.

Si on ne pousse pas l'expérience jusqu'au bout, on peut, comme je l'ai fait avec le Dr Faure, pour des recherches spéciales nécessitant l'anesthésie, pendre l'animal jusqu'à production d'insensibilité. Alors, on commence les incisions nécessaires et si la sensibilité reparait avant la fin de l'opération, il faut ramener l'anesthésie par un court instant de pendaison, ce qui permet de terminer.

Le Dr Faure a fait cette autre expérience : si l'on place le museau d'un chien dans une vessie bien exactement close, l'animal, en respirant, consomme tout l'air respirable qui s'y trouve et qu'il remplace par de l'acide carbonique dans lequel il respire à son tour. Sous l'influence de cette inhalation, la sensibilité disparaît exactement comme après la pendaison.

C'est l'histoire bien connue des effets de la grotte du chien sur les animaux qui respirent à la surface du sol couvert d'une couche de gaz acide carbonique.



Il n'est donc pas douteux que la respiration d'acide carbonique, remplaçant celle de l'oxygène atmosphérique, ne produisent l'*anoxémie* et qu'il n'en résulte un état anesthésique de la peau dû à la présence de l'acide carbonique dans le sang.

Voilà le fait physiologique que l'expérimentation peut reproduire à volonté sur le chien. Je ne l'ai développé que pour faire comprendre ce qui se passe dans le croup, et il est bien certain que les deux choses, chez l'enfant et sur le chien, se ressemblent beaucoup. La seule différence c'est que, sur les animaux, l'expérience se fait rapidement, tandis que, dans le croup, l'*anoxémie* met de trois à quatre jours pour se produire. Elle se fait lentement et lentement aussi se montre l'anesthésie qui est la conséquence de l'obstruction incomplète du larynx par les fausses membranes.

Quoi qu'il en soit le fait de l'anesthésie progressive dans le croup à sa dernière période est aujourd'hui chose incontestable. Découvert par la clinique, il s'explique à merveille par nos connaissances de physiologie et se démontre directement par l'expérience sur les animaux.

Dirai-je combien de fois je l'ai rencontré ? Cela me sera difficile, car je n'ai pas pris note de tous les malades atteints de croup qui sont entrés dans mes salles depuis l'année 1859, ni de ceux que j'ai vus dans la ville. Cependant j'ai les observations du plus grand nombre d'entre eux. Ainsi, dans mes cartons, je possède actuellement 332 cas sur lesquels l'indication de l'anesthésie est écrite. Sur ces 332 observations, 226 fois l'anesthésie a été complète et 106 fois elle a été incomplète.

Lorsqu'elle était entière, elle était parfois accompagnée de cyanose, mais plus ou moins accentuée; 97 fois la figure était pâle sans la cyanose qui est signalée comme indiquant l'asphyxie. L'insensibilité seule indiquait le péril. C'est ce que j'ai appelé l'*asphyxie blanche* ou *latente*. Le fait est à ce point curieux qu'il faut l'avoir observé aussi souvent que moi pour n'en plus être étonné; mais tout d'abord, avec les idées qui ont cours sur les symptômes de l'asphyxie, il me semblait très singulier de voir un enfant atteint de croup,



la toux et la voix éteintes, fort gêné à respirer, entièrement insensible, assis sur son lit, le visage pâle et ne paraissant pas beaucoup souffrir. Cela ne ressemblait guère aux descriptions, assez vraies d'ailleurs, que l'on donne habituellement de l'asphyxie.

Pour moi, je ne l'eusse jamais reconnue d'après ces phénomènes, sans la présence de l'anesthésie, et je crois que, désormais, l'indication de ce nouveau symptôme doit se trouver dans toutes les futures descriptions de l'asphyxie, par obstacle à l'hématose.

Qu'il s'agisse de l'asphyxie du croup ou de celle que produit la bronchite capillaire, toutes les fois que, dans une maladie des organes respiratoires, la diminution du volume d'air inspiré est telle qu'il y a une forte *anoxémie*, il y a aussi une *anesthésie progressive* qui peut arriver à être absolue.

Ainsi donc, dans le croup, à sa dernière période, il se montre une anesthésie progressive parfois complète, laissant l'intelligence intacte et qui est en rapport avec le degré d'anoxémie : ce phénomène doit figurer parmi les symptômes les plus importants de la maladie.

La présence de cette anesthésie permet d'établir les périodes du croup d'une façon moins arbitraire que par le passé. Elle caractérise le début de la période asphyxique permanente qui succède à la période asphyxique passagère des accès de suffocation.

En effet, un enfant atteint de croup peut paraître asphyxié sans l'être, et sans avoir encore beaucoup d'anoxémie. C'est, lorsqu'à la seconde période, il a des accès de suffocation provoqués par un crachat ou un fragment de fausse membrane qui ne peuvent sortir. Tout à coup, il suffoque, devient bleu, comme lorsque l'on avale de travers et cela passe rapidement.

Ce n'est que lorsque la sensibilité s'émousse et diminue que l'anoxémie commence ; alors l'auscultation révèle la diminution et l'absence de murmure vésiculaire remplacé par un bruit bronchique tubaire. C'est alors véritablement le premier degré de l'asphyxie et, au bout de quelques



heures ou d'un jour, l'anesthésie commençante s'accuse davantage, devient complète et annonce la fin de la vie, si l'on ne débarrasse pas le larynx. Il n'y a plus alors que l'expulsion d'une fausse membrane ou la trachéotomie qui puisse sauver l'enfant. Cela m'a fait dire, il y a vingt ans, que l'apparition de l'anesthésie pouvait servir d'indication à la trachéotomie.

Je crois cela profondément vrai, et si, comme il n'en faut pas douter, la thérapeutique est la science des indications, il me paraît évident que la trachéotomie n'étant qu'un moyen d'éviter l'asphyxie due à l'anoxémie, c'est l'asphyxie qu'il faut savoir reconnaître. Or, en apportant à la science le fait jusqu'alors inconnu de l'anesthésie asphyxique pour l'ajouter à la couleur bleue du visage qui manque quelquefois et à la gêne respiratoire qui peut exister sans asphyxie, il me semble avoir réalisé un progrès important dans la symptomatologie du croup. A l'époque actuelle, de tous les phénomènes variables signalés comme caractérisant l'asphyxie pulmonaire, il n'y en a qu'un seul véritablement sérieux. Celui-là, la physiologie l'enseigne à la médecine, c'est celui qui révèle l'absence d'hématose, le défaut d'oxygène dans le sang, la présence stupéfiante de l'acide carbonique qui paralyse l'innervation cutanée.

Celui-là c'est l'anesthésie progressive de la peau.

Qu'on l'ajoute donc aux autres phénomènes de l'asphyxie et on aura complété une description qui laissait encore quelque chose à désirer.

Dois-je maintenant répondre à cette objection assez mal fondée que, si dans le croup asphyxique, on attend pour opérer que l'anesthésie soit complète, les enfants pourraient mourir avant qu'on ne leur ait porté secours? C'est presque inutile.

Les vingt années qui viennent de s'écouler depuis le jour où j'ai signalé la présence de l'anesthésie parmi les symptômes du croup ont répondu pour moi. Il est facile de voir qu'il y a plus d'erreur que de vérité dans cette manière d'envisager ce nouveau phénomène.

En effet, l'anesthésie est progressive. C'est d'abord une



diminution de la sensibilité cutanée, comme dans la chloroformisation qui produit aussi une anesthésie progressive caractérisée par une diminution de la sensibilité et l'on attend qu'elle soit complètement éteinte pour opérer. Puis, l'anesthésie augmente peu à peu, annonçant l'anoxémie commençante, et enfin l'insensibilité devient absolue, et elle indique une anoxémie complète. Libre à chacun, comme il lui convient, d'apprécier l'indication opératoire et de choisir son moment pour opérer; mais, dès que l'anesthésie paraît, si on ne croit pas pouvoir guérir l'anoxémie autrement que par l'ouverture de la trachée, il faut faire l'opération. C'est là l'indication. Si l'on croit devoir différer on peut peut-être le faire encore, mais il est certain qu'on a plus de chances de voir s'aggraver la maladie.

L'attente est alors une décision individuelle du médecin, inspirée par des considérations spéciales; mais ce n'est pas un principe général de conduite à proposer. Le principe, c'est l'apparition de l'anesthésie servant d'indication à la trachéotomie. Là où l'insensibilité croupale existe, il y a de l'anoxémie et, sauf des motifs spéciaux, il faut opérer. Telle est la règle que j'ai proposée, et il y a loin de là, comme vous le voyez, à cette autre formule, imaginée contre moi par un collègue, qu'il faut attendre l'anesthésie absolue pour opérer.

Maintenant, si l'on veut avoir une autre preuve que l'anesthésie progressive du croup est bien un effet d'anoxémie, je vais vous la donner. C'est une preuve tirée de la clinique elle-même. Une fois l'opération faite, l'anesthésie se dissipe par degrés et la sensibilité revient à l'état normal. Au bout de quelques heures, si elle persiste, c'est que la canule est mal placée, ou obstruée, ou qu'il y a beaucoup d'écume et de mucosités bronchiques qui gênent l'hématose. Ce fait est rare; ordinairement, la sensibilité reparaît peu à peu, moins vite que dans une expérience d'asphyxie strangulatoire chez le chien, mais cela s'explique parce qu'il y a chez les opérés du mucus bronchique ou du sang dans les bronches, ou de la bronchite membraneuse, ou enfin de la broncho-pneumonie. Elle reparaît d'autant plus vite que, au-



dessous de l'incision trachéale, l'état des bronches et des poumons se rapproche davantage de l'état normal. Quand les parties sont saines, l'anesthésie cesse immédiatement, absolument comme chez un animal mis en expérience, lorsqu'on ouvre et on ferme alternativement un robinet introduit dans la trachée.

Un fait bien curieux, qui résulte de ces recherches cliniques et de ces expériences sur l'anesthésie du croup, c'est qu'il y a deux sortes d'agents anesthésiques. Les uns, comme l'éther, le chloroforme, l'amylène, le protoxyde d'azote, etc., qui ne détruisent la sensibilité qu'après avoir fermé l'intelligence et les sens aux impressions extérieures et les autres qui peuvent agir tout d'abord sur la sensibilité tégumentaire sans anéantir l'intelligence, ce qui n'arrive qu'un peu plus tard si la dose de l'agent anesthésique est trop considérable. Ceux-ci ne sont pas nombreux : pour le moment, je ne connais que l'acide carbonique qui ait cette propriété et elle est très remarquable.

N'est-ce pas, en effet, une chose digne d'attention que le spectacle d'un enfant atteint de croup et dont la peau est insensible, qui conserve l'usage des autres sens, du mouvement et de l'intelligence, d'une façon telle qu'il puisse se mouvoir et parler, pouvant suivre tout ce qui l'intéresse autour de lui ? J'ai bien des fois été le témoin de ce fait et je reste convaincu qu'il y a dans l'action des inhalations d'acide carbonique, ou du mélange d'air et d'acide carbonique des bronches dans le croup, quelque chose de spécial qui fait que la sensibilité s'éteint avant l'intelligence, tandis qu'avec les autres anesthésiques, c'est l'intelligence qui disparaît avant les sens ou en même temps qu'eux.

En résumé :

L'anesthésie cutanée avec conservation de l'intelligence et des sens est un symptôme du croup.

Cette anesthésie est progressive et causée par l'inflammation pelliculaire du larynx qui rétrécit la glotte et diminue la colonne d'air respirable.

L'anesthésie progressive croupale est due à l'anoxémie,



c'est-à-dire au défaut d'oxygénation du sang et à l'accumulation d'acide carbonique dans ce liquide.

C'est une conséquence de l'action stupéfiante du sang artériel non oxygéné et carboné sur les centres nerveux.

L'anesthésie progressive du croup indique le commencement de la période asphyxique et donne, par son intensité, la mesure du degré d'asphyxie.

L'apparition d'un commencement d'anesthésie et surtout l'anesthésie complète sont les indications de la trachéotomie.

Par la trachéotomie, cesse l'anesthésie croupale, à moins qu'une canule obstruée ou mal placée et qu'une bronchite pseudo-membraneuse ou une broncho-pneumonie n'empêchent encore l'hématose.

---

#### 44. — Céphalématome traumatique du frontal. Ostéite. — Mort par méningite consécutive.

Le céphalématome est une maladie des nouveau-nés qui comprend toutes les bosses sanguines du crâne produites dans le travail de l'accouchement. Mais il faut distinguer un *vrai céphalématome* dans lequel le sang est déposé entre le périoste et le crâne et un *pseudo-céphalématome* formé par un dépôt sanguin sous la peau au-dessus du périoste. Celui-ci n'a aucune importance.

Le vrai céphalématome résulte en général de certaines difficultés du travail. Lorsque la tête est engagée et laisse longtemps une partie de la peau du crâne non comprimée, alors que tout le reste de la tête est fortement serré, il se fait sur ce point, où la pression n'existe pas, une hyperhémie mécanique qui amène la transsudation du sang et la formation d'une bosse sanguine plus ou moins considérable. De là, des lésions particulières du périoste décollé, la formation d'un bourrelet périostique rempli d'ostéophytes autour du foyer, la résorption de l'hémorrhagie, ou bien la suppuration du foyer et quelquefois des accidents mortels.



Tel est le cas ordinaire des céphalématomes vrais chez le nouveau-né, à la suite du travail de l'accouchement. Mais un fait rare, c'est le céphalématome vrai dans la seconde enfance, chez les enfants, à la suite d'une contusion de la tête. En voici un exemple chez une enfant de dix ans. Il est d'autant plus intéressant qu'après la formation de cette bosse sanguine entourée d'un bourrelet périostique, il y a eu suppuration, ostéite et pénétration de l'inflammation osseuse aux méninges.

La nommée Rozière (Marie), âgée de 10 ans 1/2; entrée, le 18 décembre 1882, dans la salle Sainte-Catherine, lit n° 26, service de M. Bouchut.

Cette enfant entre à l'hôpital avec une fièvre typhoïde datant de dix jours, elle a du délire, et le lendemain de son entrée, malgré les précautions prises à son égard, elle tombe de son lit et se fait à la région frontale du côté gauche une bosse sanguine énorme, sans changement de couleur à la peau. Cette bosse est fluctuante dans son milieu; à la périphérie on sent un gros bourrelet périostique comme dans le céphalématome.

Cet état de choses dure deux jours. A ce moment on met un bandeau compressif assez fortement serré, et le lendemain on constate une infiltration sanguine de toute la conjonctive et de la paupière gauche, en même temps qu'une extension de l'ecchymose du côté du cuir chevelu.

Les jours suivants, au niveau de la partie contuse, une réaction inflammatoire se produit; on incise l'abcès, et dès le lendemain apparaît une eschare de 3 centimètres, après la chute de laquelle l'os se trouve à nu sur la largeur d'une pièce de 5 francs. A côté de cette surface dénudée on en voit un autre moins large, et entre les deux se trouve un pont cutané sous lequel on peut faire passer une sonde cannelée. *Applications d'iodoforme* et, par dessus, *cataplasmes phéniqués*.

Pendant ce temps, la fièvre typhoïde avait suivi son cours et au 1<sup>er</sup> janvier la malade commençait à s'alimenter un peu.

La plaie est pansée avec de la *poudre d'iodoforme*.

Dans les premiers jours de janvier, la peau tout autour de la plaie était décollée sur une largeur de 3 centimètres au moins, la suppuration était abondante, l'état général peu satisfaisant.

Le 6 janvier, la fièvre qui avait disparu se rallume, la malade devient pâle, on trouve sur les membres inférieurs des taches



ecchymotiques ou *infarctus sous-cutanés* provenant probablement d'embolies sous-cutanées : nous pensons à des phénomènes de résorption putride ; la région hépatique et la région splénique ne sont pas douloureuses.

Ces phénomènes durent deux à trois jours, après quoi la situation semble devenir meilleure. Sous l'influence du pansement à l'iodoforme, la peau s'est recollée, la plaie a pris un meilleur aspect, un séquestre semble se former pour s'éliminer.

On pouvait espérer une heureuse terminaison. Alors, la malade fut prise de fièvre, d'accès avec frissons le soir, de diarrhée cholériforme, produisant sept à huit selles par jour. En même temps elle paraissait dans un état d'hébétude telle que nous croyions son intelligence fortement atteinte.

Le 30, dans la soirée, elle eut une attaque de convulsions avec des mouvements plus accusés à gauche ; à la suite de cette attaque la malade resta dans une sorte de coma et dans la nuit elle succomba.

*Autopsie.* — La cavité crânienne est ouverte par un trait de scie qui comprend en même temps la substance cérébrale de façon à conserver intacte la plaque d'ostéite pour pouvoir examiner ses rapports avec le cerveau.

La *dure-mère* au niveau de la plaque d'ostéite est recouverte d'une membrane fibrineuse peu épaisse et qui se laisse enlever assez facilement. La dure-mère elle-même se détache sans difficulté de la calotte crânienne ; on aperçoit alors sur la table interne du frontal, à l'endroit correspondant à la plaie, une arborisation vasculaire assez prononcée, de la largeur d'une pièce de 2 francs environ.

Du *côté du cerveau*, tout le lobe frontal droit est recouvert d'une substance louche fibrineuse qui est franchement purulente vers la partie antérieure et tout le long de la scissure interhémisphérique. On trouve même du pus le long de la scissure interhémisphérique du côté gauche. La substance cérébrale sous-jacente est ramollie ; en avant elle est le siège d'un encéphalite bien évidente.

Rien d'apparent au niveau des noyaux gris.

A la base du cerveau, l'exsudat purulent entoure le chiasma et accompagne la bandelette optique. Dans le sinus droit, nous trouvons un caillot blanchâtre qui se continue par les sinus latéraux jusque dans le golfe de la jugulaire.

Les *poumons* sont sains ; cependant, au niveau de l'un des sommets, nous trouvons une petite cicatrice fibreuse et au milieu de cette cicatrice un noyau crétaqué de la grosseur d'un pois.



Le cœur est normal, les valvules ne présentent aucune trace d'inflammation ni d'endocardite végétante, les cavités droites sont remplies de caillots fibrineux blanchâtres.

Les reins sont notablement augmentés de volume. P. 140 et 150 gr. ; la capsule se détache facilement, le tissu est blanchâtre ; à la coupe, la substance corticale est notablement épaissie et les pyramides ont presque disparu en certains endroits.

Du côté des organes digestifs, on trouve à la partie inférieure de l'intestin grêle la muqueuse hérissée de petites saillies blanchâtres formées probablement par des follicules isolés qui sont enflammés. Au niveau de la valvule iléo-cæcale, on rencontre une plaque cicatricielle provenant probablement d'une ancienne ulcération typhique. Plus haut les plaques de Peyer sont bien apparentes, mais ne présentent rien d'anormal.

Le foie est volumineux, un peu gras, ne présente pas d'infarctus. Sur les membres inférieurs, nous apercevons quelques taches noirâtres, et en faisant une incision à leur niveau, nous constatons qu'elles sont dues à un foyer hémorrhagique qui siège dans le tissu gras sous-cutané. Au milieu de l'un de ces foyers il semble y avoir un commencement de suppuration.

La peau des membres inférieurs est saine, et au-dessous on voit des taches bleuâtres dues à des infarctus sous-cutanés formés d'infiltration sanguine au centre desquels il y a un point noir central plus coloré que le reste.

Chez cette enfant, qui, dans son délire typhique, est tombée de son lit et s'est contusionné la bosse frontale droite, le premier phénomène a été une bosse sanguine énorme et fluctuante, sans changement de coloration à la peau. Au bout de deux jours, sous l'influence d'un bandage compressif, une large ecchymose s'est montrée et occupait la paupière droite. Puis le foyer sanguin a suppuré, la peau a rougi et il est devenu indispensable de faire une incision qui a facilité la sortie d'une certaine quantité de pus ensanglanté. Des cataplasmes phéniqués ont aussitôt été appliqués sur la plaie, mais le lendemain, la peau s'est mortifiée et a fait une large eschare dont la chute a laissé voir l'os frontal dénudé dans une assez grande étendue.

Par suite d'applications quotidiennes d'iodoforme et de cataplasmes cuits dans l'eau phéniquée, la plaie semblait s'améliorer lorsque l'enfant a eu des accès de fièvre quoti-



diens annonçant la septicémie, de la diarrhée, une somnolence et une hébétude extraordinaires sans perte de connaissance. C'est dans cet état qu'elle a succombé, avec des convulsions dans le côté gauche du corps.

Comme on le voit dans l'autopsie, la nécrose extérieure du frontal était à l'intérieur, dans le point correspondant, remplacée par une hyperhémie osseuse énorme. Au même point, à l'intérieur de la dure-mère, un exsudat fibrineux de pachyméningite, et dans la pie-mère de tout le lobe frontal une infiltration purulente considérable. C'était une méningite purulente, localisée dans le point correspondant au traumatisme de l'os frontal, de sorte qu'il n'y avait pas à douter de la corrélation des deux lésions et de leur rapport avec le céphalématome primitif. A cet égard, le fait mérite d'être rapporté.

---

#### 45. — Leucocythémie splénique. — Hypertrophie de la rate. — Mort.

Leval (A.), âgée de 2 ans, entrée au n° 30 de la salle Sainte-Catherine, service de M. Bouchut, morte le 19 janvier 1883.

Cette enfant, sevrée depuis quelques mois, était en nourrice à la campagne et depuis cinq mois à Paris. Elle était toujours malade, pâle, avec de fréquents accès de fièvre, mangeant mal, dépérissant beaucoup ; on l'amena à l'hôpital dans l'état suivant :

Pâleur extrême de la face et des téguments ; bouffissure des jambes et des mains, peu d'appétit, pas de vomissements, ni de diarrhée. Le ventre est très volumineux, ballonné, et on sent à la main dans le flanc gauche une tumeur mobile dure, à bord tranchant, facile à saisir dans la main, ayant environ 12 centimètres sur 8, non douloureuse, et qui n'est autre que la rate.

Le sang examiné au microscope présente un grand nombre de leucocytes, environ une vingtaine par chaque préparation mise sous l'objectif.

De temps à autre, d'une façon irrégulière, l'enfant a la fièvre, devient brûlante sur tout le corps, 39,6, mais n'a pas de frissons ni de sueurs. Ces accès durent quelques heures et disparaissent.



L'enfant est ainsi restée quelques semaines, puis s'est affaiblie et a succombé.

A l'autopsie, on trouve une rate violacée, dure, d'un poids de 125 grammes. Le foie est un peu gras, décoloré. Tous les tissus sont pâles, infiltrés d'une petite quantité de sérosité, sans hémorrhagies. Les viscères thoraciques sont sains.

A l'examen histologique après durcissement, on rencontre dans la trame conjonctive du foie et de la rate un grand nombre de leucocytes.

---

#### 46. — Nouveaux motifs de l'allaitement de femme.

Un fait nouveau vient de se produire. C'est la découverte par M. Béchamp d'un élément nouveau du lait de femme, inconnu jusqu'ici, et qui vient d'une façon éclatante dissiper les obscurités de l'empirisme sur certains points de l'allaitement maternel.

Il en résulte que le lait de femme diffère essentiellement du lait de vache et d'ânesse, non seulement par la densité, la quantité de sucre de lait, de beurre, de sels et d'eau, mais par la présence d'un ferment spécial et spécifique qui modifie considérablement ses qualités digestives ou sa digestibilité.

Ce ferment est appelé *zymase* par M. Béchamp, et son histoire se rattache à l'histoire générale des microzymas, que ce savant considère comme partie intégrante des tissus normaux de l'organisme. D'après lui, ce seraient ces microzymas qui deviennent malades, se convertissent en bactéries et donnent lieu aux maladies générales.

Pour ne parler que de la zymase du lait de femme, cet élément aurait pour propriété de saccharifier l'empois, phénomène signalé pour la première fois, et qui ne se produit pas avec le lait de vache, d'ânesse et des autres mammifères.

Le lait de vache contient, outre la caséine, deux matières albuminoïdes distinctes; l'une de ces matières reste soluble dans l'eau après qu'elle a été précipitée par l'alcool; c'est la *galactozymase*, substance capable de fluidifier



l'empois de fécule sans en saccharifier la matière amy-lacée.

Cette zymase est différente de celle du lait de vache, non seulement par son pouvoir rotatoire, qui est bien plus grand, mais par sa propriété de saccharifier la fécule.

Pour mettre en évidence la propriété saccharifiante de cette zymase, il n'est pas nécessaire de l'isoler à l'état de pureté, il suffit d'opérer comme ceci :

Le lait de femme étant normalement à réaction alcaline, on l'acidifie légèrement par l'acide acétique et on y ajoute au moins trois fois son volume d'alcool à 90° centésim. Le précipité albumineux, très volumineux, est recueilli sur un filtre, lavé à l'alcool plus faible (pour enlever le sucre du lait), bien épuisé des corps gras par l'éther et repris par l'eau distillée. Après quelques heures de contact on filtre; la solution obtenue possède, à un haut degré, la propriété de fluidifier et de saccharifier l'empois de fécule. Pour étudier la nouvelle zymase, Béchamp a dû opérer sur plus de 500 centimètres cubes de lait; mais, pour vérifier le fait, 20 à 30 centimètres cubes suffisent et si, pour reprendre le précipité on n'a employé que 10 centimètres cubes d'eau, la solution obtenue peut fluidifier et saccharifier 20 à 30 centimètres cubes d'empois au vingt-cinquième de fécule.

Pour se mettre à l'abri des causes d'erreurs, il est bon de laver le sein et le mamelon avec de l'eau légèrement créosotée ou phéniquée et de recevoir le lait dans des vases lavés de même.

Avec le lait qui a séjourné dans la glande; puis avec le lait pris après que l'enfant a tété; enfin, avec du lait qui a été recueilli après une seconde succion de l'enfant, après 16 minutes de succion ou de traite, les résultats sont les mêmes.

Donc, le lait de femme contient une autre zymase que le lait de vache, et comme le lait de plusieurs traites successives contient la zymase douée de la même activité, il en résulte qu'elle est le produit de la fonction propre de la



glande et non pas le résultat de quelque altération subie par le lait à la suite de sa stagnation dans cette glande.

J'ai voulu savoir à quoi m'en tenir sur ce point, et j'ai contrôlé les affirmations de M. Béchamp, avec le pharmacien de mon service M. Brissonnet. J'ai pris une certaine quantité de lait à une nourrice dont voici la quantité, et les résultats ont été les suivants :

*Action du lait de femme sur l'amidon.*

Opéré sur 12 gr. lait de femme, le 11 mai, divisé en deux parts :

N° 1. 6 gr. lait de femme, seul.

N° 2. 6 gr.. — + 0,20 amidon.

Au bout de neuf jours, l'analyse indiquait :

N° 1 contenait 0,28 sucre.

N° 2 — 0,28 — + 0,049 glucose.

Dans les mêmes conditions, 100 gr. de lait de femme auraient donné 0,816 glucose provenant de l'amidon.

Dans les mêmes conditions, le lait de vache n'a pas présenté de changement, et les deux numéros contenaient 0,21 sucre de lait.

Cette découverte a un autre mérite à mes yeux; elle apporte à la physiologie et à la pathologie générales une notion scientifique sur la spécificité des organes et sur les idiosyncrasies de nourrice. Elle montre que les produits de sécrétion d'un organe glandulaire anatomiquement semblable varient selon l'espèce et le but à remplir, sans dépendre de la texture d'une façon absolue. De plus, d'après la composition variable du produit, elle indique des idiosyncrasies de nourrice qui font comprendre les différences d'assimilation du lait provenant de différentes nourrices.

Les conséquences pratiques de la découverte de Béchamp sur la zymase du lait de femme saccharifiant l'amidon, c'est-à-dire la fécule et les féculents, ne tarderont pas à se faire sentir dans la pratique de l'allaitement.

En premier lieu, il est bien évident qu'il ne faut plus songer à remplacer le lait de femme par du lait de chienne comme l'a fait Parrot; par du lait d'ânesse, selon Tarnier,



ou par du lait de vache coupé d'eau. Tous ces laits et tous ces mélanges resteront très éloignés du lait de femme; de là un argument considérable contre l'allaitement artificiel au verre et au biberon, quelque soit le lait employé. Ce sera, au contraire, une forte raison pour encourager l'allaitement maternel ou par les nourrices, et le médecin sera bien plus fort que par le passé lorsqu'il voudra démontrer les avantages du lait de femme.

En second lieu, on trouve dans les propriétés saccharifiantes de la fécule par le lait de femme, l'explication d'une pratique ancienne de l'alimentation des jeunes enfants. En général et lorsque, à 4 ou 5 mois, on commence à faire manger de la bouillie de froment, de la farine lactée, de la farine de gruau d'avoine de Morton, des biscottes, des panades passées, après ce potage, les nourrices donnent un peu à teter. Cela semblait une superfluité ou même une chose dangereuse. Il n'en est rien.

Au contraire, par le fait même de nos connaissances, et d'après mes expériences, une tétée de 50 grammes donnerait assez de zymase pour faire 40 centigrammes de glucose. Cette action saccharifiante, qui vient s'ajouter à l'action saccharifiante de la salive et du fluide pancréatique, montre qu'il y a chez l'enfant à la mamelle trois produits de sécrétion au moins capables de transformer l'amidon en glucose de façon à faciliter son absorption.

Tels sont les faits nouveaux de l'alimentation des jeunes enfants qui résultent de la découverte de la zymase du lait de femme. Ils peuvent se résumer comme il suit :

1° Le lait de femme renferme un ferment de nature à saccharifier l'amidon cru ou cuit;

2° La spécificité du lait de femme, due à la présence de la zymase, le rend préférable à tout autre;

3° On ne peut songer à trouver l'équivalent du lait de femme dans le lait de vache, de chienne ou d'ânesse;

4° Le lait des animaux domestiques, pur ou mélangé, peut être pris à défaut de lait de femme, mais il ne le vaut pas;

5° On doit autant que possible nourrir les enfants au



sein, de préférence à tous les procédés d'allaitement et de nourriture artificielle ;

6° Lorsque les enfants sont arrivés à l'âge de prendre des potages féculents, le lait de femme peut encore être utile pour aider à la transformation de l'amidon en sucre.

---

47. — Névroses avec vertiges, folie, délire, paralysie, convulsions épileptiformes, produites par les maladies de l'oreille interne, chez les enfants.

Dans le numéro du *Paris-Médical* du 21 juillet 1883, se trouve une observation de vertiges et de nausées produits par une *otite aiguë* suivie d'abcès et de perforation du tympan. C'est ce que j'ai appelé une maladie aiguë de Ménière, pour honorer la mémoire de celui qui, le premier, a fait connaître les troubles nerveux produits par les *Maladies chroniques* de l'oreille interne.

Je vais compléter cette étude par l'exposition des faits analogues que j'ai observés chez des enfants affectés d'*otite chronique*.

On sait à présent que les maladies de l'oreille, moyenne et interne, ont sur le cerveau un double retentissement. L'un, qui est *direct*, résulte de l'altération des os du rocher et d'une propagation à la dure-mère et à l'encéphale, connue sous le nom de *pachy-méningite*. L'autre, qui est *réflecte*, résulte de l'irritation encéphalique fonctionnelle, transmise par la maladie du rocher et, dans ce cas, il n'y a pas de lésion de la substance nerveuse crânienne, ni des méninges. — Les autopsies de Ménière, de Saissy, de Viricel et de Triquet ont montré que, dans ces cas de *vertige auriculaire apoplectique*, suivi de mort, le cerveau, le cervelet et la moelle n'offraient pas de lésion appréciable, tandis que les canaux demi-circulaires étaient seuls altérés. Leur membrane nerveuse interne était épaissie et leur intérieur obstrué par une matière rougeâtre, épaissie, compacte.

Burggraeve, Hillairet, et un assez grand nombre d'autres



médecins ont vu des faits semblables, qui, pour n'avoir pas eu la sanction de l'autopsie, n'en sont pas moins dignes d'attention. — On y remarque une otorrhée chronique en rapport avec des vertiges, des mouvements de propulsion en avant ou sur le côté. — J'ai vu des faits semblables chez l'enfant et chez l'adulte. Le dernier a été observé par moi sur un jeune homme de trente ans environ placé à la tête de l'administration d'un de nos départements et qui avait un écoulement de l'oreille gauche avec surdité, le tout datant de deux ans. — Depuis six mois, il avait à chaque instant des vertiges subits avec perte de connaissance, chute sur le sol, agitation convulsive des membres et tout cela se calmait au bout de quelques minutes, lui laissant un peu de fatigue dans l'organisme. On le croyait épileptique. C'était un vertige apoplectique dû à une lésion de l'oreille. En effet, après un séjour de quelques semaines aux eaux de la Bourboule, un traitement arsenical à domicile et l'usage du bromure de potassium, l'écoulement de l'oreille cessa et les crises nerveuses disparurent.

A ces formes d'accidents nerveux de *vertige labyrinthique* et *réflexes* produits par l'otite interne, il convient désormais d'en ajouter une autre plus rare mais non moins curieuse. — Dans cette forme, le trouble fonctionnel porterait non plus sur la faculté d'équilibre des mouvements des membres, ni sur la sensibilité générale, mais sur l'intelligence qui serait, par crises violentes, momentanément et profondément troublée. — Ce serait la *folie labyrinthique*.

Je ne sais si beaucoup de cas de ce genre ont été publiés, mais il y en a un dans la *Gazette médicale* de 1877 (1). L'on sait que les animaux qui ont une mouche dans l'oreille tombent dans un état d'agitation et de fureur qui ressemble à la folie. — Tous ces faits sont très curieux à rappeler, et, comme ceux que j'ai observés m'ont paru très intéressants, je vais les raconter ne serait-ce que pour en multiplier le nombre.

---

(1) *Manie consécutive à un abcès. — Guérison par l'ouverture de l'abcès.* (*Gaz. méd.*, 1877, p. 357.)



Obs. I. — *Délire et folie par lésion de l'oreille.* — Une Anglaise, femme d'un officier de marine de l'Angleterre, m'amène au mois de juillet 1877 son enfant D... âgé de 6 ans. Ce garçon a eu la rougeole il y a trois ans, et une bronchite chronique il y a un an, pour laquelle on l'a envoyé à Nice. Là, il a eu la scarlatine, et, après guérison et desquamation complète de la peau, il a eu une otorrhée à gauche qui dure depuis trois mois.

Depuis cette otorrhée, il entend mal de cette oreille, il souffre quelquefois de la tête et il a des crises nerveuses, fréquentes, tous les jours ou plusieurs fois par jour et même la nuit. Il n'a pas de vertiges, ni de perte de connaissance, ni de vomissements de propulsion.

Il semble égaré, furieux, se précipite sur sa mère pour la frapper des pieds et des poings ou avec ce qui lui tombe sous la main. Il vocifère bruyamment contre elle et demande un couteau pour la tuer. — Il casse tout autour de lui, puis cela se calme, il pleure, embrasse celle qu'il voulait tuer et la crise recommence bientôt avec les mêmes caractères.

Le bruit de la scène est si vif, qu'à l'hôtel de Normandie, à Paris, où sa mère était descendue en revenant de Nice, le propriétaire l'a priée de chercher un logement ailleurs.

Je l'ai envoyé chez le Dr Thermes, avenue Malakoff, où il est resté pendant quelques jours, faisant là les mêmes scènes de violence que dans l'hôtel de la rue Saint-Honoré.

Je résolus de lui faire des injections de chlorhydrate de morphine à doses croissantes — et je commençai par un quart de centigramme. — J'en fis une deux jours après, puis une troisième. Ces injections produisirent une grande amélioration, puis la maman repartit pour l'Angleterre et je n'en ai plus entendu parler.

Au même moment, un de mes anciens élèves et amis, le docteur Laisné, qui était chez moi lorsque l'enfant y vint et à qui je disais ce que je venais d'observer, me raconte un fait identique dont il a bien voulu m'écrire la relation.

Obs. II. — *Délire et folie par otite moyenne et otorrhée.* — Il y a eu deux ans passés au mois de novembre, je fus mandé auprès d'un enfant de six ans, que les parents étaient fort alarmés d'avoir vu cinq ou six fois de suite pris d'accès subits de délire présentant des caractères de folie : perte complète de mémoire, délire aigu, frappant, battant ses parents qu'il ne reconnaissait plus,



criant, battant et brisant des meubles dans l'appartement, s'adressant aux murailles qu'il prenait pour des êtres vivants.

L'accès était sans fièvre appréciable, durait quelques heures et prenait dans la seconde partie de la nuit aussi bien qu'en jour. — L'accès fini, l'enfant redevenait calme et récupérait toute sa connaissance, ne se plaignant que d'un peu de mal de tête.

Je ne pouvais attribuer cet état à une méningite, ni à un état épileptique : l'enfant s'étant toujours très bien porté et n'ayant eu jusqu'alors aucun symptôme nerveux.

En questionnant les parents, j'appris que l'enfant avait été exposé à un des premiers froids vifs de la saison, et que, depuis trois mois, à la suite d'une fraîcheur prise dans les bois pendant une promenade, il avait un fort catarrhe de l'oreille droite, catarrhe qui avait été supprimé par la dernière exposition au froid.

Bien que le cas fût singulier et quelque peu complexe, une partie des symptômes pouvait s'expliquer par l'otite et la myringite consécutive : l'enfant présentait une acuité de l'audition fort remarquable, ce qui me conduisit à penser à la possibilité d'une exagération violente de l'impression transmise au nerf auditif ; au reste, toute la région du cou était fort sensible, avec des pointes d'exacerbation (sous-maxillaire, temporal, sous-occipital).

Je crus me trouver en face d'une névralgie intense portant l'enfant au délire avec l'appareil de la folie. — Dès lors, je n'hésitai pas à rassurer la famille et à faire au petit patient, soir et matin, une injection de morphine de 2 *milligrammes* chaque fois ; un vésicatoire fut placé sur l'apophyse mastoïde et l'on fit des injections émollientes dans le conduit auditif.

Trois jours après le traitement : calme complet, rétablissement de l'écoulement que je fais cesser peu à peu d'une façon méthodique.

J'ai revu, dans le mois, l'enfant quatre à cinq fois, plus tard je le vis se promenant dans le quartier.

L'hiver passé, je le perdis de vue et comme les parents m'avaient payé à chaque visite je n'ai même pu garder leur nom.

Je ne crois pas me tromper en considérant ces faits comme étant de nature à intéresser ceux de mes confrères qui s'occupent spécialement des maladies mentales et des maladies de l'oreille. Ils y trouveront un complément des re-



cherches commencées sur les actions réflexes que le système nerveux auditif exerce sur les fonctions cérébro-spinales et la forme inusitée d'accès de délire aigu ajoute à leur intérêt.

Dans ces cas, le trouble est purement fonctionnel, puisqu'il peut cesser pendant des heures et des journées entières et qu'il est de nature à guérir.

Est-ce de l'ischémie cérébrale ou de la congestion encéphalique? D'après ce que j'ai vu, la pâleur du visage chez l'adulte dont j'ai parlé et chez le premier enfant dont il est ici question, me ferait croire à de l'ischémie cérébrale. Chez l'adulte, pas plus que chez l'enfant il n'y avait de phénomènes congestifs de la tête pendant le vertige syncopal ou pendant l'attaque de délire. Les accidents semblaient de nature anémique, mais il est impossible de dire s'ils étaient dus à un spasme des vaisseaux encéphaliques ou à un défaut de la contractilité cardiaque. C'est une étude de détail à faire pour laquelle un supplément d'observation est indispensable.

Dans ces deux cas de *délire aigu labyrinthique*, la médication employée a été les injections de chlorhydrate de morphine à faible dose chez le premier enfant et à haute dose chez le second. Dans le premier cas, il n'y a eu qu'amélioration, mais le traitement ayant été interrompu, on ne peut savoir ce qui en serait résulté. Dans le second, au contraire, une injection hypodermique de 2 milligrammes de morphine matin et soir a réussi à déterminer la guérison.

Voici maintenant : 1° un exemple de convulsions ; 2° un exemple de vertige avec céphalée et paralysie fugitive générale ; 3° un exemple de crise épileptiforme avec folie.

*Otite aiguë. — Convulsions réflexes.* — Une fille de 5 ans, à grosse tête, suite de rachitisme guéri, ayant eu des convulsions à l'âge de 10 mois et jamais depuis cette époque, tomba malade le 25 février 1878 ; elle eut une otite aiguë avec fièvre, douleurs violentes à crier et empêchant le sommeil. Cette otite était la suite d'une amygdalite. Il n'y eut pas de perforation du tympan



ni d'écoulement. Le 28, *trois convulsions violentes* de dix minutes avec perte de connaissance et insensibilité suivies de mouvements convulsifs de tous les membres, puis accablement et sommeil de une heure et demie, fièvre très vive, pouls fréquent régulier. M<sup>me</sup> Broodh..., sa tutrice, me fit appeler. On craignait une méningite. Il n'en fut rien.

Bromure de potassium, 2 grammes.

L'enfant n'eut pas d'autres convulsions, son oreille coula un peu pendant deux heures, et le tout guérit en quelques jours.

J'ai revu et je revois à chaque instant cette petite fille qui n'a rien conservé de ces accidents convulsifs.

Dans ce cas, on avait cru à une méningite. La marche des accidents prouve bien qu'il n'existait rien de pareil. A la suite d'une amygdalite aiguë, l'enfant a eu, comme cela est très ordinaire, une otite aiguë semblable à toutes les otites aiguës de l'enfance. Mais, sous l'influence de la douleur prolongée, de violentes convulsions, suivies de somnolence, se sont produites. Elles étaient accompagnées de beaucoup de fièvre, et le pouls était très fréquent et régulier. Ce fut assez pour me permettre d'éloigner l'idée de méningite et d'établir le diagnostic d'otite aiguë avec convulsions réflexes.

Les événements ont justifié cette prévision.

*Vertige auriculaire réflexe chez un enfant. — Parésie générale subite avec chute sur le sol.* — Voici un autre fait où il ne s'agit que de céphalalgie, de vertiges avec chute sur le sol sans perte de connaissance par suite d'une parésie subite de tout le système musculaire. Ici, la maladie était chronique et le sujet avait 13 ans. Ce sont déjà des accidents qui se rapprochent un peu de ceux qu'on observe chez l'adulte.

X..., garçon de 13 ans, pâle, petit, maigre, a des dents d'homme superposées et mal rangées dans une mâchoire qui a les dimensions de celle d'un enfant.

Depuis trois ans, il a un double écoulement d'oreille intermittent et est toujours malade. Il a parfois de la surdité, puis de fréquentes céphalalgies opiniâtres, parfois des vertiges et des chutes sur le sol sans perte de connaissance. Cela revient ainsi plusieurs fois par mois.

Le fond de la gorge est rouge et les amygdales grosses encha-tonnées.

Il a en même temps une polydipsie et une polyurie très prononcées.



Cet enfant, que j'ai vu le 2 juin 1877 à ma consultation pendant un quart d'heure, n'y est revenu qu'une fois. Je lui avais prescrit: des injections auriculaires de glycérine et de lait; du sulfate de quinine, 50 centigrammes par jour, le matin à jeun, et de bromure de potassium, 3 grammes en vingt-quatre heures.

A ces faits je veux en joindre un assez curieux tiré de la presse étrangère, relatif à un enfant de 13 ans qui avait de violentes douleurs dans un côté de la tête et dont la cause avait passé inaperçue.

*Hémicranie terrible sous l'influence d'un corps étranger de l'oreille ayant séjourné neuf ans.* — Un enfant de 13 ans souffrait de violentes douleurs de tête d'un seul côté, sans que rien ait pu le guérir. Le Dr Heidenrick (de Saint-Petersbourg), trouvant un corps étranger dans le conduit auditif externe qui y séjournait depuis neuf ans, pensa que ce devait être la cause du mal. Il en fit l'opération. C'était une graine de tournesol, et la guérison suivit de près l'opération.

Voici l'autre cas tiré de mon service et qui est relatif à une manie aiguë.

*Otite. — Accidents nerveux épileptiformes. — Sulfate de quinine. — Guérison.* — La nommée B..., âgée de 10 ans, entrée le 14 novembre 1877 à l'hôpital des Enfants-Malades, service de M. Bouchut, salle Sainte-Catherine, lit n° 1, est malade depuis trois mois. Elle est atteinte de très fortes douleurs de l'oreille droite, accompagnées d'un écoulement purulent. Au dire des parents, cette enfant a été prise depuis la même époque d'accidents nerveux qui, rares d'abord, se sont multipliés d'une façon effrayante depuis quelques jours. Dans ces crises (toujours d'après les parents), la malade devient pâle, les yeux restent ouverts. Elle s'agite et crie, mais il n'y a pas de perte de connaissance. Pas d'incontinence de l'urine ou des matières fécales. Bon appétit, pas de fièvre. Pas de maladies antérieures. L'écoulement d'oreille a disparu.

Dès le lendemain de son arrivée, l'enfant a été prise d'une crise violente qui a duré plus de vingt minutes. Pendant tout ce temps, d'après la religieuse du service, elle a poussé de véritables hurlements, *comme un chien*, cherchant à mordre et à déchirer tout ce qui l'entourait. Il a fallu plusieurs personnes pour la contenir.



Bromure de potassium, 3 grammes par jour.

20 novembre. — Après s'être bien portée depuis cinq jours, l'enfant a été prise d'un nouvel accès, mais incomplet cette fois. La malade s'est tout à coup enfoncée dans son lit, la tête dans son oreiller, poussant quelques plaintes de temps à autre. Lorsqu'on lui parlait, elle s'agitait avec une sorte de fureur, repoussait violemment son interlocuteur, disant qu'on l'*ennuyait*, qu'elle n'*était pas malade*, et qu'elle avait envie de dormir. Elle s'est endormie bientôt, en effet, pour se réveiller bien portante au bout de quelques heures. Elle ne se rappelle pas ce qui s'est passé.

Hydrate de chloral, 3 grammes par jour en une seule fois dans 80 grammes d'eau sucrée.

24 novembre. — L'enfant a été prise d'une crise terrible, semblable à la première, mais d'une durée ayant dépassé une heure. Elle a été très difficile à maintenir. Elle était, dit la religieuse, comme une *enragée*, voulant mordre, criant, se débattant avec une violence inouïe. A la suite de cet accès, sa raison est restée troublée pendant quelques heures. Elle prononçait des paroles incohérentes, riant et criant sans motif et en proie à un véritable accès de folie.

Hydrate de chloral, 3 grammes en une fois.

25 novembre. — Nouvelle crise, à laquelle nous avons assisté. L'enfant pousse des *rugissements*. Elle projette violemment ses bras à droite et à gauche. Elle bondit, cherche à mordre, et déchire ses draps. Son corps se convulse alternativement en avant, en arrière, ou latéralement. La sensibilité est intacte et les pupilles égales. Il est si difficile de la maintenir à quatre personnes, qui la meurtrissent et lui prennent les cheveux pour empêcher sa tête de frapper sur les fers du lit, que j'ordonne à l'instant de l'endormir par le chloroforme. Une compresse chloroformée placée sous le nez arrête l'accès en une minute. Au bout d'un quart d'heure, la malade se réveille. Elle est calme et, bien qu'un peu étourdie, elle répond très bien aux questions qu'on lui pose. En dehors des attaques, la santé est bonne, l'appétit excellent et les digestions régulières.

6 décembre. — Les accès se renouvellent de deux à trois fois par semaine. Ils ont toujours le même caractère et on s'en rend toujours facilement maître avec le chloroforme.

10 décembre. — Sulfate de quinine, 1 gramme tous les jours.

28 décembre. — Ce que n'ont pu faire le bromure de potassium et le chloral a été fait par le sulfate de quinine à la dose de 1 gr. par jour. Elle en prit 18 grammes en tout. A partir de ce mo-



ment, les crises ont diminué, et aujourd'hui l'enfant n'a plus d'accès, ni la moindre menace d'accès. Elle se lève, se promène, mange, boit et joue comme les autres. Elle paraît absolument guérie. Depuis deux jours, l'écoulement de l'oreille a reparu.

J'attends quelques semaines pour voir si la guérison se maintient, et, comme il ne se produit plus de crises, l'enfant est autorisée à sortir de l'hôpital.

*Exeat* le 10 février 1878. Guérison.

Cette observation est une des plus curieuses et des plus rares qu'il soit donné au médecin d'observer chez une enfant.

Le point de départ des accidents est une otite chronique de l'oreille droite accompagnée d'otorrhée sanieuse purulente.

Cette otite semble remonter à trois mois, mais la date n'est pas bien précise. Toutefois c'est depuis trois mois qu'existe la *névrose réflexe auriculaire* qui a surtout attiré l'attention des parents.

Quel nom donner à cette névrose ? Cela est difficile, car elle ne ressemble à aucun type déterminé. C'est un mélange d'accidents nerveux formant un cas individuel au milieu des innombrables types connus de névrose.

En effet, après des douleurs d'oreille qui ont cessé aujourd'hui, l'enfant est prise d'un trouble des facultés intellectuelles, sensoriales et motrices, qui dure une heure et davantage. Ce n'est ni de l'épilepsie, car il n'y a pas de perte de connaissance, et ce ne sont pas de véritables convulsions, car l'enfant saute et remue en hurlant. Cela ressemble non à de l'hystérie, mais à une véritable attaque de fureur maniaque. Elle s'agitait, et, en proie à un trouble mental très prononcé, elle poussait des cris qui n'avaient rien d'humain, elle voulait mordre à droite et à gauche sans avoir conscience de ce qu'elle faisait, et elle semblait insensible aux meurtrissures produites par ses mouvements désordonnés.

Dans ces faits comme dans les autres que j'ai observés à l'hôpital ou en ville, on voit que chez les enfants, comme chez les adultes, les maladies de l'oreille et les corps étrangers peuvent produire, en dehors des inflammations du



cerveau et des méninges, des *névroses réflexes* de forme variée.

Ce sont des vertiges avec titubation ou résolution paralytique passagère des membres, de la céphalalgie opiniâtre, des convulsions, et enfin des attaques de manie aiguë.

Comme on peut être certain que ces accidents ne dépendent pas d'une inflammation des méninges ou du cerveau, puisqu'ils sont intermittents et qu'ils disparaissent pour laisser plusieurs jours d'intervalle dans lesquels la santé est parfaite, il faut admettre que ce sont des névroses réflexes dues à l'irritation des filets du nerf auditif. Mais comment une irritation périphérique des nerfs agit-elle sur le cerveau? Là est la difficulté d'interprétation. Cette irritation entretient-elle un état d'hyperhémie ou d'ischémie capable de troubler les fonctions sensoriales, motrices et intellectuelles? Il est évident que c'est l'un ou l'autre. Lequel? Dans ma pensée, je verrais plutôt dans ces cas des exemples de *névrose réflexe congestive* que des cas de *névrose ischémique*.

L'état du fond de l'œil, constaté avec l'ophthalmoscope, me le fait croire. En effet, on n'y trouve jamais d'ischémie, et ce qu'on y rencontre, c'est l'état normal ou un état congestif très prononcé de la papille et des veines de la rétine.

Or, comme dans les maladies du système nerveux le fond de l'œil est le miroir du cerveau et représente les troubles de circulation qui s'y trouvent, on peut conclure de l'hyperhémie rétino-choroïdienne à l'hyperhémie cérébrale. C'est ce qu'on observe dans toutes les violentes céphalalgies de la seconde enfance dues à l'action réflexe de la seconde dentition.

Ici, ce que j'ai vu à différentes reprises me permet de tirer la même conclusion, et je pense que l'irritation périphérique des filets du nerf auditif peut, dans certains cas d'otorrhée ou de maladie de l'oreille interne, produire des *névroses réflexes congestives*, telles que le vertige, les convulsions, la céphalalgie et la folie observées dans ces circonstances.



*Traitement.* — Maintenant, quelles sont les *indications thérapeutiques* inspirées par cet état morbide?

*Première indication.* — Il faut extraire les corps étrangers, s'il y en a, enlever les amas de cérumen et les concrétions calcaires de cérumen endurci, tarir la suppuration de l'oreille moyenne.

L'extraction des corps étrangers se fait par les moyens connus, très nombreux, que nous avons exposés dans notre *Dictionnaire de thérapeutique médicale et chirurgicale* publié avec Desprès, et qu'il serait trop long d'énumérer ici. Je ne vais parler que des moyens médicaux.

Si cela est possible, il faut faire le cathétérisme de la trompe d'Eustache et rétablir la communication interrompue. En cas de perforation de membrane du tympan, cela permet de chasser le muco-pus de l'oreille moyenne.

Il faut ensuite faire le curage de l'oreille externe avec la curette ou avec des injections tièdes poussées sans violence.

Ces injections seront faites avec :

Lait tiède, un demi-verre.

Glycérine anglaise, une cuillerée à café.

Ou bien avec des injections anti-putrides de :

Eau ordinaire..... 1 litre.

Acide thymique..... 10 gouttes.

Ou bien avec de l'eau phéniquée au millième, du salicylate de soude 10 grammes par litre, ou enfin avec du salicol dans de l'eau au vingtième.

Je préfère ces solutions aux injections de guimauve et de graine de lin.

*Deuxième indication.* — Combattre les accidents nerveux sous quelque forme qu'ils se présentent.

Pour arrêter les vertiges, la céphalée, les convulsions et la folie produite par les maladies de l'oreille, on emploie le bromure de potassium à 2 et 3 grammes par jour et davantage ; la *teinture de gelsemium sempervirens* à la dose de 5 et 20 gouttes matin et soir dans un quart de verre d'eau ; les *injections sous-cutanées de chlorhydrate de morphine*, un



demi-centigramme à 1 centigramme; l'*hydrate de chloral*, à la dose de 2 et 3 grammes, selon l'âge des enfants, en une fois; le *chloroforme* en inspiration anesthésique comme je l'ai fait avec succès sur l'une de mes malades; enfin, d'après le conseil de Charcot, le *sulfate de quinine* à la dose de 50 centigrammes à 1 gramme par jour. C'est le moyen qui m'a le mieux réussi. Dans plusieurs circonstances, la céphalalgie et les vertiges ont disparu sous son influence. Chez la malade qui a passé trois mois dans une salle et dont vous venez d'entendre l'observation, c'est le seul qui ait donné de bons résultats. C'est à lui que nous devons la guérison de ce cas si grave et dans lequel la réussite était si douteuse.

---

#### 49. — De l'aphasie chez les enfants.

L'aphasie est un accident rare dans les maladies de l'enfance. Quand il se présente chez les sujets idiots ou atteints de maladies cérébrales aiguës et chroniques, avec des accidents convulsifs et paralytiques, on n'y fait guère attention. Le phénomène, évidemment secondaire, se confond avec les autres symptômes de la maladie et l'ensemble absorbe le particulier.

Quand, au contraire, l'aphasie est primitive, que son origine est obscure, et qu'il n'existe avec elle aucune altération de l'intelligence ni du mouvement, le phénomène mérite une attention toute spéciale. C'est celui-là qui est rare, exceptionnel même, et il sera l'objet de la conférence d'aujourd'hui. J'en ai observé quelques exemples. Je vais vous les exposer, afin de les comparer aux faits analogues que j'ai trouvés dans la presse étrangère.

Il est inutile de parler ici de l'*aphasie des idiots et des sourds et muets*. Celle-là n'est pas à discuter. Je ne parlerai pas d'avantage de l'*aphasie des névroses*, telles que l'éclampsie simple ou l'éclampsie vermineuse, la chorée, états morbides, où l'ataxie musculaire linguale est parfois telle que l'articulation des mots est embarrassée ou impossible. Ces diffé-



rentes espèces d'aphasie sont bien connues et ne constituent pas des éléments pathologiques particuliers.

L'aphasie la plus intéressante à étudier est celle qui est primitive et qui débute sans être accompagnée de symptômes cérébraux graves, ou bien celle qui accompagne la convalescence des maladies aiguës, principalement la fièvre typhoïde, ou enfin celle qui n'est plus qu'un symptôme des maladies aiguës ou chroniques du cerveau.

1° *Aphasie primitive de cause inconnue.* — Celle-ci débute subitement ou par degrés, chez les enfants sains dont l'intelligence reste entière et qui n'ont pas de paralysie des sens ou du mouvement.

En voici quatre exemples chez des enfants âgés de vingt-cinq mois, de trois, de six et de 9 ans. Dans tous ces faits l'enfant a guéri au bout de quelques jours.

Obs. I. — *Aphasie primitive.*

Gustave C..., âgé de vingt-cinq mois, a eu, il y a huit jours, une aphasie complète sans perte de connaissance ni de paralysie. Il pouvait se mouvoir comme d'habitude, remuer la langue, boire et manger sans difficulté. Jamais de maladie antérieure.

L'aphasie a duré quarante heures. L'enfant poussait des sons, mais ne pouvait articuler. Depuis lors, il marche difficilement, peut se tenir, mais n'avance pas. Rien au cœur. Il mange et digère bien.

Au bout de quinze jours, tout avait disparu.

Obs. II. — *Aphasie primitive chez un enfant.*

En 1866, un garçon de six ans, ayant l'air intelligent, parlant très bien, très gai, et n'ayant aucune indisposition, fut peu à peu affecté d'aphasie.

Il y avait trois mois que cela durait, quand on me l'a présenté et l'enfant ne pouvait plus dire un seul mot. Il tire la langue, agit, entend et marche avec facilité. Rien au cœur. Son facies est excellent, et à part cet accident, il n'est pas malade. Présenté à la Clinique pour sujet de ma leçon, il a été remmené par sa mère et je l'ai perdu de vue.



Obs. III. — *Aphasie intermittente; guérison.*

La nommée C..., âgée de neuf ans, entre le 22 février 1875, salle Sainte-Catherine, n° 7. Cette enfant, assez bien constituée, a eu la rougeole à l'âge de trois ans et la scarlatine à sept ans. Elle n'a pas présenté d'accidents convulsifs pendant ces deux maladies. A deux ans et demi, elle ne parlait pas encore. Les premiers accidents convulsifs se sont montrés chez elle à l'âge de huit mois, à l'époque de la première dentition. Elle présentait tantôt d'un côté, tantôt de l'autre, une paralysie complète du bras et de la jambe, les yeux tournés du côté paralysé. Chaque attaque durait une demi-heure au moins et cédait à l'emploi d'un vomitif ou d'un sinapisme. Cette série d'attaques dura un an, et elle ne put marcher que très tard. Ensuite, depuis la fin de la deuxième année, jusqu'à ces derniers temps, elle paraît s'être bien portée.

Mais, sept ans plus tard, il y a quatre mois, de nouveaux accidents se sont tout à coup manifestés pendant le dîner. L'enfant a perdu subitement le mouvement dans le bras et la jambe gauches, sans qu'il y ait eu perte de connaissance. La parole était conservée. Cette attaque dura une heure. Au bout de ce temps, le mouvement revint. Le lendemain, répétition des mêmes accidents, et ainsi les jours suivants, pendant quinze jours. Au bout d'un mois, l'enfant jouait et perdit tout à coup l'usage de la parole sans qu'il y eût perte de connaissance ni de paralysie des membres; cela dura une heure. Le lendemain et les jours suivants, on remarquait la même chose, mais l'enfant restait plus longtemps, trois ou quatre heures, sans pouvoir proférer une parole. C'est ainsi qu'elle est arrivée à l'hôpital.

L'enfant se plaint de maux de tête siégeant à la région frontale et revenant par moment, principalement le matin. Elle n'a pas de strabisme. Durant les accès d'aphasie, elle peut tirer la langue hors de la bouche. Le voile du palais conserve ses mouvements, mais l'enfant ne peut boire; elle rejette immédiatement le liquide, qui provoque la toux.

L'enfant n'a jamais eu de taches syphilitiques sur le corps. Le père a eu dans son enfance des accidents convulsifs, qui déterminaient la perte de connaissance, mais sans écume à la bouche. Ces accidents ont disparu avec l'âge.

Cette enfant, pour terminer, n'est pas intelligente. Elle sait à peine lire et ne sait pas écrire. Elle a bon caractère, est tranquille et joue un peu avec ses petites voisines.

Elle mange bien, ne vomit pas, n'a pas de diarrhée, de con-



stipation. Le pouls est régulier, 100 pulsations à la minute, et il n'y a rien au cœur. La sensibilité et les mouvements réflexes sont parfaitement conservés.

On ne trouve rien à l'ophthalmoscope.

Je prescris un vésicatoire à la nuque et, au bout de huit jours, l'aphasie cesse complètement. L'enfant est sortie guérie.

OBS. IV. — *Aphasie primitive*

Emile C..., âgé de trois ans, amené au mois de juin 1866, n'a jamais eu de convulsions. Il y a dix jours, sans perte de connaissance ni aucun phénomène morbide, la parole, assez nette, s'est embarrassée et a cessé de pouvoir se produire. Les mouvements de la langue et des membres sont faciles et naturels.

L'enfant n'est pas de mauvaise humeur et semble un peu agacé; son extérieur est celui de la santé.

L'œil droit offre de l'hyperhémie, qui voile le contour de la papille et recouvre cette partie.

À gauche, rien d'anormal.

Au bout de huit jours, sous l'influence de frictions de pommade à la vératrine derrière les oreilles, tous les accidents avaient disparu.

2<sup>o</sup> *Aphasie dans la convalescence des maladies aiguës et surtout de la fièvre typhoïde*

Albrecht Clarus a cité douze cas de ce genre dans la *fièvre typhoïde*. Dix ont été observés sur des garçons de trois à treize ans. Quatre ont été pris dans la convalescence, un à la quatrième septaine, deux dans la troisième, un dans la seconde, un à la première, et les autres à une époque indéterminée. Tous sont morts, et dans deux cas d'autopsie, une fois on n'a rien trouvé, et dans l'autre, qui avait été compliqué d'hémiplégie, on supposa une embolie cérébrale due à l'état valvulaire du cœur, mais on n'a rien trouvé qui justifiât cette hypothèse.

En voici deux que j'ai remarqués dans la fièvre typhoïde.

OBS. V. — *Aphasie chez un enfant convalescent de fièvre typhoïde.*

En 1876, un garçon de six ans, W..., fils d'un confrère de l'armée, était convalescent d'une fièvre typhoïde assez grave ayant



duré un mois; il mangeait bien et commençait à se lever, lorsque l'on s'aperçut qu'il parlait un peu plus lentement. Deux jours après, le matin, peu après son repas, il cessa de pouvoir parler tout à fait. Cela le mit en colère et il pleura et s'agita dans une petite crise nerveuse, caractérisée par des crispations dans les mains et les pieds. Il n'y eut pas de perte de connaissance, et bien que l'articulation des mots fût impossible, les mouvements de la langue restèrent faciles et naturels. A ce moment il y eut un peu de dysphagie et les boissons revinrent une ou deux fois par les narines. Au bout de quelques heures, quelques mots seulement, peu compréhensibles, purent être articulés très lentement.

C'est alors que je le vis, appelé par son père le Dr W...

Je le trouvai pâle, anémique, sans bruit de souffle au cœur. Il était assis dans son lit, à jouer. Sa figure était intelligente, mais il y avait parfois un peu de strabisme convergent, et trouble de coordination des yeux sans diplopie ni amaurose. Il tirait la langue droite et la remuait en tous sens, mais ne pouvait parler, sauf un ou deux mots très péniblement articulés. La dysphagie avait disparu. Les mouvements des membres étaient faciles, et j'ai pu le faire marcher trois ou quatre pas comme un convalescent encore très faible.

La sensibilité cutanée est très obtuse, presque abolie, mais les mouvements réflexes à la plante des pieds étaient, en revanche, très évidents.

Je ne constatai aucun trouble des organes des sens, nulle altération des bruits respiratoires, mais au cœur un peu de ralentissement, 76 battements, avec des intermittences qui se retrouvaient dans le pouls. Ces intermittences avaient été remarquées dans le cours de la fièvre typhoïde.

Peu de temps après ma visite, l'enfant recommença à articuler distinctement quelques mots; dans la soirée, la parole revint peu à peu, quoique lente, incertaine et balbutiée. L'enfant dîna avec un appétit dévorant, et s'endormit bientôt après d'un sommeil profond, qui dura presque sans interruption toute la nuit. Le lendemain, le petit malade parlait assez bien, en scandant pour ainsi dire toutes les syllabes, et en prononçant souvent un son pour un autre.

Vers dix heures du matin, il me parlait, quand, au milieu d'une phrase, la parole lui manqua tout à coup; je vis sa figure pâlir, ses yeux diverger, la commissure labiale droite se contracter



convulsivement, et la langue faire des efforts infructueux pour articuler quelques sons indistincts.

Je le pris dans mes bras et lui recommandai de se tenir tranquille ; il resta dans cette position pendant une demi-heure ; au bout de ce temps, la parole revint comme auparavant.

La journée se passa bien, mais le malade était évidemment sous l'empire d'une grande surexcitation nerveuse, ne voulant pas rester autrement qu'assis dans son lit, et faisant de continuels efforts pour parler.

Vers cinq heures du soir, il eut comme une crise de nerfs, avec violente explosion de colère, de cris et de sanglots. Une demi-heure après, pendant son dîner, nouvelle attaque pareille à celle du matin, avec pâleur mortelle, strabisme, convulsions du coin de la bouche et mulisme complet. La durée de cette attaque ne fut que d'environ cinq minutes ; au bout de ce temps, l'enfant se mit à parler et à manger avec le même appétit glouton ; il s'endormit peu de temps après d'un sommeil profond, qui dura toute la nuit. La journée de dimanche se passa bien ; aucune attaque ne reparut et l'enfant était moins irritable. On profita de cette journée pour le nourrir autant que possible, en maintenant le plus grand calme autour de lui. La parole était redevenue presque naturelle. La nuit suivante fut excellente. Le sommeil ininterrompu.

Aujourd'hui, huitième jour après ces accidents d'aphasie, l'enfant est gai, chante, rit et parle à peu près naturellement, sauf un peu de bégaiement par moments. Il semble reprendre des forces presque à vue d'œil et veut se lever. Son caractère est cependant encore d'une irritabilité extrême, et il faut prendre les plus grandes précautions pour ne pas provoquer de crise nerveuse.

Depuis hier, la sensibilité de la peau des extrémités est complètement revenue et, peu à peu, s'est faite la consolidation définitive de sa convalescence.

En dehors de la fièvre typhoïde, d'après Albrecht Clarus, on a rencontré deux fois l'aphasie dans la *rougeole*, une fois dans la *variole* et une fois dans la *scarlatine*.

Pour la rougeole, la petite fille, âgée de huit ans, tomba tout à coup dans le coma pendant la période d'éruption et resta en cet état pendant trois jours, puis elle resta aphasique et guérit. Peut-être y a-t-il eu dans ce cas une endocardite végétante, habituelle dans la rougeole, et qui aura produit



une très petite embolie artérielle, assez peu considérable pour permettre à l'aphasie de guérir rapidement.

Dans le second cas, c'était un garçon. A la fin de la rougeole, il fut pris de convulsions et de coma, il était aveugle, sourd et aphasique; l'ouïe revint, mais il resta aveugle, devint hémiplegique et mourut ainsi. Il est probable que cette aphasie dépendait d'une thrombose des sinus de la dure-mère, fait anatomique constant dans les convulsions terminales des maladies aiguës.

Dans la variole, on a vu un enfant de neuf ans, qui fut pris d'aphasie temporaire au moment de la période de dessiccation, et l'accident se dissipa au bout de quelques jours. Ici encore, il doit y avoir eu une très petite embolie, comme dans un des cas précédents.

Dans la scarlatine, c'était un garçon hydropique, à la sixième semaine de la maladie. Il fut pris alors de convulsions, de coma et d'hémiplegie droite. L'hémiplegie disparut, mais l'aphasie resta. C'était là un effet d'œdème cérébral dû à l'hydropisie générale; ce que l'on qualifie à présent d'encéphalopathie urémique.

### *3° Aphasie dans les maladies cérébrales aiguës et chroniques.*

Les maladies aiguës du cerveau chez les enfants déterminent parfois de l'aphasie, absolument comme chez l'adulte. J'en ai vu plusieurs cas dans la méningo-encéphalite chronique. Clarus en cite trois exemples qui étaient dus à des affections traumatiques du cerveau; un cas par abcès du lobe antérieur gauche, quatre cas par tubercules du cerveau placés en divers points de la substance nerveuse. Six cas, à la suite d'hydatides de l'encéphale, et dans cinq de ces cas, la tumeur n'existait pas dans l'hémisphère gauche du cerveau. Ce fait est digne de remarque, puisque l'on sait que certains pathologistes prétendent localiser d'une façon absolue la faculté du langage dans la partie antérieure de cet hémisphère. Ces exceptions viennent grossir le nombre de celles qui existent déjà dans la science, et qui sont con-



nues de tous ceux qui n'ont pas de parti systématique dans cette question.

Clarus indique aussi cinq cas d'aphasie par embolie cérébrale avec affection valvulaire du cœur. Trois furent compliqués d'hémiplégie droite et se terminèrent par la mort; et dans un autre, où il n'y eut pas d'hémiplégie, la parole revint au bout de vingt-quatre heures.

Voici un cas semblable publié par Thomas Barlow :

Obs. VI. — *Aphasie chez un enfant atteint d'embolie cérébrale.*

Un garçon de dix ans, atteint d'insuffisance, eut un jour une attaque d'hémiplégie droite dont il guérit rapidement. Puis, quatre mois après, il eut une hémiplégie gauche avec aphasie et dysphagie extrême. Il comprenait, écrivait ses réponses, ne pouvait articuler.

A sa mort, produite par l'affection cardiaque, on découvrit une *embolie des deux artères* cérébrales moyennes, et des foyers symétriques limités de ramollissement sans œdème dans les circonvolutions frontales inférieures et moyennes. Avec l'hémiplégie droite due aux foyers de ramollissement de l'hémisphère gauche, il n'y eut pas d'aphasie, mais avec l'hémiplégie gauche par la lésion de l'hémisphère droit, la parole fut abolie. (*The British medical Journal*, 1876, Thomas Barlow.)

Dans tous ces cas d'aphasie chez les enfants, on voit que c'est bien la faculté du langage qui a été atteinte. La langue n'était pas paralysée; les enfants pouvaient remuer cet organe sans pouvoir prononcer un mot. Dans les cas où l'intelligence était conservée sans hémiplégie, il est évident que c'est une partie circonscrite de l'encéphale qui était légèrement atteinte. Dans les autres, où l'on a constaté une hémiplégie, il est à peu près certain qu'il y avait une désorganisation de la substance nerveuse.

Ces faits obscurcissent plutôt qu'ils n'éclairent l'histoire de ce phénomène. Ils ne permettent pas d'en indiquer la cause avec précision et n'ont qu'un intérêt clinique. En effet, jusqu'à ce jour, les cas de ce genre chez les enfants n'ont pas été recueillis avec tout le soin désirable.

Quoi qu'il en soit, d'après ces recherches, on voit que



l'aphasie chez les enfants peut exister sans lésion cérébrale visible à l'œil nu, car plusieurs autopsies n'ont rien fait découvrir dans le cerveau. (Voir les deux observations de Clarus.) D'ailleurs il paraît évident que la lésion cérébrale, cause de l'abolition de la parole, peut n'être pas très considérable et être fugitive, puisqu'il y a des aphasies temporaires de quelques heures ou de quelques jours. C'est ce qu'on peut voir dans les observations I, III et IV, ainsi que dans celles de Clarus.

Un fait important résulte aussi des faits qui précèdent, c'est que l'aphasie existe souvent avec l'hémiplégie, et que cette hémiplégie a été observée du côté gauche du corps, fait contraire à la loi de localisation du langage dans la partie gauche antérieure de l'encéphale.

Ainsi, on peut admettre : — une aphasie primitive de convalescence ou de névroses dont la cause est inconnue, temporaire et peu considérable ; — une aphasie secondaire symptomatique d'embolies cérébrales capillaires ou d'embolies des artères sylviennes amenant le ramollissement ; de contusion du cerveau, de tumeurs tuberculeuses ou hydatiques de l'encéphale, de méningite chronique ou de méningo-encéphalite.

Toute la difficulté gît dans le diagnostic de la cause qui produit la perte de la parole ; mais si, avec l'aphasie, il n'y a point de trouble de l'intelligence et de la sensibilité générale ou spéciale, ni d'hémiplégie, il est probable que la perte de la parole ne dépend que d'un trouble passager de la substance nerveuse, plutôt que d'une désorganisation de cette substance. Dans le cas où l'aphasie s'accompagne d'hémiplégie, il y a évidemment lésion dans l'hémisphère cérébral opposé à la paralysie.

Resterait maintenant à établir le siège de la lésion dans les cas où l'aphasie est symptomatique d'une lésion cérébrale.

D'après Gesner, Schenkin, Broca et Bouillaud, la lésion existe dans les lobes antérieurs du cerveau. Dax en place le siège dans l'hémisphère *gauche* à la partie antérieure et externe du lobe moyen, et Broca enfin, dans la troisième circonvolution cérébrale antérieure gauche.



Cependant, il y a de nombreuses exceptions à cette loi. Velpeau, Trousseau, en ont observé plusieurs. Voisin en a cité d'autres. On en doit une à Gallard ; de sorte qu'aujourd'hui malgré les affirmations contraires, il est difficile d'accepter comme incontestable la localisation de la faculté du langage dans la troisième circonvolution cérébrale antérieure gauche. Ce n'est encore là qu'une hypothèse probable, et l'on s'est un peu trop hâté de conclure d'après des faits dont le nombre est insuffisant.

Ce qu'il y a de certain d'après les observations que je viens de rapporter, c'est que l'aphasie peut exister sans lésion permanente et n'être qu'une névrose passagère, dont la cause nous est inconnue.

Lorsque l'aphasie existe sans hémiplégie et qu'il y a lieu de supposer qu'il n'y a qu'un trouble passager de la circulation cérébrale, il faut un traitement immédiat, qui n'a plus sa raison d'être dans les aphasies accompagnées d'hémiplégie. Alors, il faut appliquer un petit vésicatoire à la nuque ou derrière les oreilles ; faire des frictions sur les tempes avec la pommade de vératrine, 3 grammes pour 30 grammes d'axonge, et tous les trois jours purger les enfants avec une dose de calomel, variable selon l'âge des sujets.

---

#### 49. — Des infarctus sanguins sous-cutanés dans le choléra, dans la diphthérie et dans les maladies septicémiques.

On rencontre souvent à la fin des maladies aiguës de l'enfance, telles que le choléra, la diphthérie, la fièvre typhoïde, la résorption purulente, etc., mais surtout dans les maladies septicémiques, des infarctus sanguins sous-cutanés et intermusculaires, qui n'ont pas encore été décrits et sur lesquels je désire appeler l'attention des médecins.

J'en ai déjà parlé à plusieurs reprises dans mes leçons cliniques de l'hôpital des Enfants, et dans la *sixième édi-*



*tion de mon Traité des maladies de l'enfance*, à l'occasion de la diphthérie; mais l'étude que j'en vais faire est plus générale, et a pour base une série de quarante-six observations recueillies dans les circonstances les plus variées.

Il s'agit d'infarctus sanguins, ou noyaux apoplectiques du tissu cellulaire sous-cutané, caractérisés par une tache bleuâtre placée sous la peau.

Ces infarctus sanguins, ou apoplectiques, se trouvent, dans le tissu cellulaire sous-cutané et intermusculaire, principalement dans la diphthérie et le croup, dans les sépticémies graves, et prolongées, dans la fièvre typhoïde, dans le choléra, dans la résorption purulente traumatique et dans quelques affections inflammatoires, lorsque la maladie est compliquée de thrombose cardiaque ou d'endocardite végétante.

Je ne les ai jamais rencontrés chez des sujets qui aient guéri, sauf chez une petite fille affectée d'une angine couenneuse. Là, il m'a semblé trouver une de ces ecchymoses sous-cutanées au devant du tibia, la seule qui ait été vue, et cependant le sujet a guéri. Ces infarctus ont donc aussi une importance pronostique réelle, et cela devra désormais encourager les cliniciens à les rechercher pendant la vie.

On n'en trouve pas sur tous les sujets septicémiques, mais ils existent sur un grand nombre d'entre eux.

Ainsi, sur 46 autopsies de croup, d'angine couenneuse, de diphthérie cutanée, etc., faites sur des enfants de mon service ou des services voisins, je les ai observés 26 fois.

Je les ai vus sur sept enfants morts de fièvre typhoïde récente ou ancienne, car l'un de ces cas avait deux mois de date; mais n'ayant pas tenu note de toutes les autopsies de ce genre, il m'est impossible d'indiquer la proportion dans laquelle on les rencontre.

J'en ai observé dans six cas de choléra suivis de mort en quelques heures.

Trois autres ont été recueillis chez des sujets atteints de



réSORption purulente : l'un, suite de plaie de tête avec phlébite des sinus de la dure-mère, encéphalite et nombreux abcès métastatiques du poumon ; — un autre à la suite d'une coxalgie dont l'abcès avait décollé tous les muscles de la cuisse et produit une ostéite considérable ; — enfin, le troisième chez un enfant atteint de pleurésie purulente et empoisonné par la suppuration.

J'en ai vu un cas dans la méningite tuberculeuse ; — deux autres dans des pneumonies au troisième degré ; — enfin, un dernier chez un enfant écrasé par la roue d'une voiture et qui mourut au bout de douze heures avec une déchirure du foie, une péritonite commençante, un peu d'endocardite végétante et de la thrombose cardiaque.

Choléra.....	6 cas.
Diphthérie cutanée.....	3 —
Angine couenneuse.....	5 —
Croup.....	18 —
Septicémie typhoïde.....	7 —
Résorption purulente.....	3 —
Méningite tuberculeuse.....	1 —
Pneumonie.....	2 —
Péritonite et rupture du foie...	1 —

Total.... 46 cas.

Il m'a paru que le développement de ces infarctus dépendait un peu de la durée de la maladie, et qu'il était très rare de les rencontrer chez des enfants dont la mort était prompte. On vient cependant d'en lire un exemple. Chez tous les sujets, la maladie est déjà six à huit jours d'existence lorsque je les ai constatés. Ils se montrent principalement aux approches de la mort, et il m'est arrivé, après avoir noté leur présence lors de ma visite du matin dans la salle, d'en trouver un bien plus grand nombre sur le cadavre. Ils s'étaient développés entre l'instant de ma visite et celui de la mort. Cela semblerait indiquer que les troubles circulatoires de l'agonie sont pour quelque chose dans leur apparition.



Quoi qu'il en soit, les infarctus apoplectiques sous-cutanés sont assez nettement caractérisés chez les malades pour qu'on puisse les reconnaître pendant la vie à travers la transparence de la peau. Ils occupent surtout les membres supérieurs ou inférieurs, la face dorsale du pied ; une seule fois j'en ai vu trois au pubis. On les trouve à la face antérieure du tibia et externe de la jambe, à la partie antérieure de la cuisse, sur l'avant-bras, au niveau des fléchisseurs des doigts. Je n'en ai encore jamais vu à la partie postérieure des membres et du tronc. Il y en a quelquefois quarante sur le même malade.

Ils se révèlent par une tache bleuâtre sous-cutanée, large au plus comme une grosse lentille ou petite comme un grain de millet, sans dureté ni douleur, et la peau qui les recouvre reste dans son état normal. Dans le choléra, ils sont violacés, lie de vin claire. Sauf trois cas sur trente de diphthérie et sauf quatre cas de fièvre typhoïde, il n'y avait point de purpura. Ce purpura était bien distinct des infarctus et le sang occupait l'épaisseur de la peau, tandis que, dans les infarctus, il était dans le tissu cellulaire sous-cutané.

Dans quelques cas de diphthérie, observés il y a longtemps j'ai trouvé de petits abcès sous-cutanés que j'avais considérés comme étant de nature métastique, et il ne serait pas impossible que ces petites collections purulentes ne soient le dernier terme d'évolution de ces petits infarctus apoplectiques. Je ne puis ni ne veux l'affirmer, mais la chose est possible. Cette année, dans un cas de diphthérie mort en trois jours, j'ai trouvé des infarctus sous-cutanés à la jambe, l'un encore à l'état d'infiltration sanguine, et l'autre rempli de pus sanguinolent. Cet abcès avait le volume d'un petit pois.

Ces infarctus sous-cutanés s'accompagnent toujours de thrombose cardiaque avec endocardite valvulaire et dans les viscères de lésions analogues ou corrélatives de la nosohémie sépticémique. Ainsi, chez ces sujets, des noyaux d'apoplexie pulmonaire, plus ou moins considérables, à différents degrés d'évolution, y compris l'infiltration pu



rule, centrale, existent constamment dans les poumons. Dans un cas, où j'ai trouvé plusieurs de ces infarctus sur un enfant mort à la suite de phlébite de la veine ophthalmique et des sinus de la dure-mère, il y avait des abcès métastatiques nombreux dans les poumons.

Des infarctus sanguins de même nature se rencontrent aussi quelquefois dans le tissu cellulaire profond qui sépare les muscles des membres ; j'en ai trouvé une fois sept le long des vaisseaux profonds du bras. De plus petits se trouvent dans le cœur, sous le péricarde, dans les reins, dans les muscles, etc., et s'associent souvent au purpura de la peau et des séreuses.

Les infarctus hémorrhagiques sous-cutanés sont donc extérieurement l'indice des lésions intérieures de même nature.

Ils annoncent un état grave produit : soit par la septicémie, avec ou sans leucocythose aiguë ; soit par une thrombose cardiaque, plus ou moins ancienne, avec endocardite valvulaire occasionnant le transport de molécules fibrineuses dans les capillaires, c'est-à-dire des *embolies*. Ce sont des lésions communes au choléra, à la morve aiguë, à la fièvre puerpérale, à la fièvre typhoïde à la résorption purulente des opérés et à la fièvre hectique purulente.

La coïncidence de la thrombose cardiaque, avec endocardite valvulaire végétante, est le fait le plus important de l'histoire de ces infarctus sous-cutanés. Dans tous les cas, sans exception, il y avait des caillots jaunâtres demi-transparents ou blanchâtres opaques dans les oreillettes ou dans les ventricules. La fibrine de ces caillots ramollie, granuleuse, était plus ou moins adhérente aux colonnes charnues du cœur, aux petits tendons valvules et au bord des valvules. Elle formait çà et là des filaments mobiles faciles à détacher et, en tout cas, pouvait aisément jeter des parcelles infiniment petites dans la grande et petite circulation. Toujours aussi les valvules étaient malades. C'était de préférence la mitrale dont le bord épaissi, tuméfié, rouge, était le siège d'une prolifération cellulaire



abondante, mais la même lésion s'est aussi rencontrée sur la tricuspide. Je l'ai vue sur ces deux valvules à la fois et même sur l'aorte. Presque toujours aussi la substance charnue du cœur, molle, décolorée, granuleuse, offrait les signes de la myocardite.

Sur le cadavre, les infarctus sous-cutanés se révèlent de la même façon que sur le vivant, mais il sont plus distincts. Ce sont habituellement des taches bleuâtres sous-cutanées dont la dissection révèle les caractères anatomiques, et elles ne sont violacées que dans le choléra.

A l'état frais, lorsqu'on a coupé la peau qui est saine, on arrive au panicule graisseux dans l'épaisseur duquel se trouve l'infarctus sous-cutané. Placé au-dessus des muscles, et sans rapport avec des vaisseaux d'un certain volume, c'est une hémorrhagie du tissu cellulo-graisseux formant une infiltration sanguine criblée de graisse avec un point plus noir au centre. Le volume varie entre la dimension d'une tête d'épingle et celle d'un gros pois. Deux fois j'ai cru y voir une veinule, dont je ne trouvai ni le tronc d'origine, ni les branches terminales ; mais au microscope je m'assurai qu'il n'y avait pas de vaisseaux au centre de cette hémorrhagie. Habituellement, je n'ai rien rencontré qui puisse donner lieu à cette illusion, et la suffusion sanguine formant un petit noyau hémorrhagique est facile à isoler.

Sur le cadavre, cette lésion pourrait être confondue par un observateur inexpérimenté avec les ecchymoses d'une contusion ou avec les plaques rouges cadavériques dues à la stase sanguine qui se fait à la partie postérieure du dos, des membres et dans les parties déclives. Mais les ecchymoses d'une contusion ne sont pas limitées et occupent l'épaisseur de la peau ; d'autre part, ces vergetures cadavériques et ces taches violacées ou bleuâtres assez larges, sont superficielles, épidermiques. La coloration ne pénètre pas dans l'épaisseur de la peau dont le derme reste tout à fait blanc, tandis que les hémorrhagies dont je parle sont toujours au-dessous de la peau intacte, dans le tissu cellu-



laire graisseux qu'elle recouvre et au-dessus des aponevroses musculaires.

Dans l'espérance d'y découvrir quelque embolie capillaire dont la source serait la thrombose cardiaque et l'endocardite végétante, j'ai fait macérer les pièces dans une solution faible d'acide chromique et dans le liquide de Muller. Après durcissement et coupes faites avec soin, j'ai cherché avec attention pour voir s'il n'y avait pas de vaisseau obstrué ou rompu. Le docteur Chéron, avec lequel j'ai fait cette recherche, n'en a pas trouvé davantage, et c'est un fait que l'on peut encore vérifier sur les pièces préparées et conservées que je possède et que je mets à la disposition de ceux qui voudraient les étudier.

Ces infarctus apoplectiques sont, comme les montrent mes préparations conservées, de simples ecchymoses du tissu cellulo-graisseux. Elles sont formées de sang extravasé répandu dans le tissu cellulaire, et voilà tout. Sous ce rapport, elles ressemblent aux taches d'infiltration sanguine de purpura, situé dans l'épaisseur de la peau et dont la cause est encore peu connue.

Maintenant, quelle est la nature de ces infarctus apoplectiques ?

Je vais essayer de le dire.

Sont-ce des embolies capillaires artérielles, car il est impossible que ce soient des embolies veineuses ?

Sont-ce là des effets de leucocythose, car on sait que cette nosohémie s'accompagne souvent d'hémorrhagies sous-cutanées et intermusculaires plus ou moins considérables ?

Sont-ce là des thromboses veineuses spontanées ou des phlébites capillaires (Cruveilhier), dues à l'état du sang et qui produiraient une rupture accompagnée d'hémorrhagie ?

Sont-ce là des ruptures capillaires produites par l'état septicémique qui favorise les hémorrhagies cutanées, notamment le purpura, ou bien enfin n'y a-t-il là que *diapédèse*, c'est-à-dire simple transsudation du sang hors des vaisseaux, fait tour à tour admis et rejeté, puis de nouveau



considéré comme possible en raison des mouvements propres des globules sanguins?

Tout cela est possible, mais entre ces hypothèses, laquelle mérite le mieux notre considération ? C'est ce qu'il faut examiner.

Attribuer ces infarctus apoplectiques sous-cutanés à une embolie artérielle capillaire venant de l'aorte est chose toute naturelle. En effet, dans la septicémie, dans la diphthérie, dans les maladies aiguës graves, il y a presque toujours une endocardite végétante mitrale ou tricuspide, et toujours une thrombose cardiaque valvulaire fibrineuse. La fibrine décolorée, filamenteuse et granuleuse, adhérente aux bords de la valvule mitrale et aux colonnes charnues du cœur, est souvent granuleuse, désagrégée et peut envoyer dans l'aorte des molécules fibrineuses très fines qui, en arrivant dans les capillaires artériels des membres, y feraient *obstruction* ou *embolie*, puis rupture et infiltration sanguine circonscrite. Tout cela est parfait de raisonnement et d'induction. Mais on ne peut affirmer un fait qu'après démonstration. Or la démonstration n'est pas faite. Une embolie est ou n'est pas. Il n'y a pas d'hypothèse à cet égard, que, dans la conversation, des médecins placés en présence d'un noyau apoplectique qu'ils n'ont pas le temps d'examiner au microscope, disent : il est probable que c'est le résultat d'une embolie, l'hypothèse est admissible. Mais, si l'on veut aller au fond des choses, et qu'après la préparation nécessaire et l'examen par le microscope on dise encore : c'est une embolie, lorsque la preuve est impossible à fournir, alors c'est une affirmation hasardée. Voir les embolies où elles sont, c'est très bien ; mais il faut se garder d'en voir partout et là où il n'y en a pas. D'après mes recherches, il est difficile de dire que les infarctus sous-cutanés du choléra, de la diphthérie et de la septicémie sont des embolies capillaires artérielles, pas plus qu'on ne peut affirmer que les noyaux apoplectiques du poumon résultent d'embolies provenant du cœur droit. C'est probable et voilà tout.

Maintenant, comment ces embolies des capillaires arté-



riels produiraient-ils une hémorrhagie ? On a dit que, dans ce cas, l'artériole étant obstruée, le sang revenait par les capillaires collatéraux, et qu'au lieu d'avoir une anémie locale, il y avait une hyperémie par fluxion collatérale. Cette explication ne me satisfait nullement. S'il y a embolie capillaire suivie d'hémorrhagie locale circonscrite autour de l'obstruction, je crois plutôt, comme l'a soutenu Feltz, à une rupture au-dessus de l'obstacle, et ce mécanisme me paraît infiniment plus compréhensible que l'autre.

La seconde hypothèse, est relative à un effet de leucocythose produisant l'hémorrhagie. Mais dans la leucocythose, les hémorrhagies sont bien plus considérables que celles qui constituent les infarctus sous-cutanés dont je parle dans ce travail, et ce sont des phénomènes difficiles à rapprocher l'un de l'autre. Je n'y insisterai pas.

Dans la troisième hypothèse, il faudrait admettre une thrombose veineuse locale et spontanée d'une capillaire, comparable à la thrombose spontanée des grosses veines des membres dans la *phlegmatia alba dolens*. Cruveilhier a émis cette hypothèse. C'est un fait qui n'est pas encore entré dans la science, et sur lequel on ne saurait trop discuter.

Une quatrième hypothèse consiste à dire que ces infarctus sous-cutanés ou pulmonaires résultent de l'état septicémique produisant l'altération granuleuse des vaisseaux capillaires, favorisant leur rupture ou seulement la transsudation sanguine par *diapédèse*.

L'opinion systématique, qui consiste à admettre que les infarctus dépendent d'une rupture vasculaire des petites artères capillaires, n'est soutenable que par ceux qui croient que le sang ne peut sortir des vaisseaux capillaires sans déchirure des parois. C'est pure affaire de raisonnement, car en fait de démonstration, il ne faut pas y compter. Lors même que le fait serait vrai, il serait indémontrable. Quant à l'altération des parois capillaires, amenant leur rupture sous l'influence de la diphthérie



ou de toute autre maladie, on ne l'a pas encore fait connaître.

Ceux qui admettent, d'après les observations nouvelles de Conheim, confirmatives de l'enseignement de Galien à ce sujet, que les globules rouges peuvent sortir des capillaires par *diapédèse*, en vertu de leur contractilité propre, à l'aide de ce qu'on appelle des mouvements ami-boïdes, affirment que dans la septicémie il n'y a que transsudation sanguine par suite de l'altération du sang. Cette affirmation est très soutenable et a pour elle l'appui de nombreuses analogies.

En effet, le purpura, la septicémie et la leucocythose sont des nosohémies différentes qui s'accompagnent de nombreuses hémorrhagies cutanées, pétéchies ou autres, dont la cause peut être attribuée à une simple transsudation du sang altéré. Il en est de même de certaines hémorrhagies du scorbut et de l'hémorrhaphilie, lorsqu'on presse la peau sans la blesser.

Or, dans la diphthérie grave et dans le choléra il y a toujours une leucocythose aiguë qui, en outre de l'élément surabondant, altère les globules rouges et peut disposer aux hémorrhagies cutanées, intermusculaires et autres. Donc, si dans la leucocythose il y a des hémorrhagies sous-cutanées, et que la diphthérie grave ou le choléra soient accompagnés de leucocythose, c'est cette nosohémie qui peut être considérée comme étant la cause de la transsudation du sang sur les différents points où il se forme des infarctus.

Ne s'échappe-t-il alors que des globules rouges, ne passe-t-il pas aussi des leucocytes et, avec eux, les éléments spécifiques de la septicémie? Il est impossible de le dire sans faire des hypothèses inadmissibles.

Voulant rester dans les limites de l'observation clinique et de l'examen cadavérique direct, je n'irai pas plus loin dans ce champ de l'inconnu, d'où l'on ne peut tirer que des erreurs. Je voulais faire connaître les infarctus apoplectiques sous-cutanés et intermusculaires du choléra, de la diphthérie et de la septicémie typhoïde ou purulente, in-



diquer les caractères qu'ils offrent pendant la vie, leur disposition cadavérique et histologique. Cette tâche est accomplie, et pour ce qui concerne la nature de ces infarctus, je pense qu'on ne peut émettre qu'une opinion probable à cet égard. On ne peut avoir la certitude ni démontrer que ces infarctus ont une embolie fibrineuse des capillaires pour origine. Cependant, en raison de la thrombose cardiaque et de l'endocardite végétante mitrale ou tricuspide qui les accompagne avec septicémie et leucocythose aiguë, il est à présumer que l'embolie capillaire est la cause de leur apparition.

Voici maintenant des observations dans lesquelles on verra le type le plus complet de toutes les altérations de ce genre présentées par le choléra et la diphthérie. Elles sont les mêmes dans la septicémie purulente, dans la septicémie typhoïde et dans les autres maladies dont j'ai parlé.

*Angine couenneuse et gangreneuse. — Croup à la première période. — Leucocythose ; albuminurie. — Purpura et infarctus sous-cutanés. — Mort par résorption.*

Anne K..., âgée de 2 ans et demi, malade depuis huit jours, entre, le 21 août 1873, à l'hôpital des Enfants-Malades, salle Sainte-Catherine, service de M. Bouchut, et meurt dans la même journée.

L'enfant avait du jetage nasal, le fond de la gorge ulcéré, grisâtre, infect. La toux un peu croupale, sans trop de gêne respiratoire, ni d'anesthésie, mais avec des râles muqueux dans les deux poumons. Elle avait du purpura de la peau, du cou et des membres, de plus des taches bleuâtres sous-cutanées dues à des apoplexies placées sous le derme, dans l'épaisseur de la couche adipeuse. Elle avait de l'albuminurie, et en examinant le sang au microscope, on y trouva une quantité considérable de globules blancs, de microzymas, sans bactéries.

*Autopsie.* — Les amygdales, les piliers du voile, les ligaments aryténo-épiglottiques sont couverts d'ulcérations phagédéniques irrégulières, profondes, noirâtres, fleties. Sur un des ligaments aryténo-épiglottiques, il y a une eschare noirâtre bien formée.



Dans le larynx, les cordes vocales sont saines ; la muqueuse rouge, pointillée, et une petite fausse membrane extrêmement mince.

Les poumons sont remplis d'*infarctus d'apoplexie pulmonaire*, durs, noirs, variant du volume d'un pois à celui d'une grosse noix et placés à la surface ou dans la profondeur. Le tissu pulmonaire peut s'insuffler et rougir, mais l'engorgement reste, et, après l'insufflation, le tissu redevient noirâtre, là où il y avait infarctus apoplectiques. Nulle part il n'y a de caillots dans les artères pulmonaires.

Le cœur, dont la substance est mollassée, décolorée, est atteint de *myocardite*. — Il offre une *endocardite mitrale végétante* très accusée, mais point d'endocardite tricuspide. Quelques caillots fibrineux décolorés adhèrent au bord valvulaire et aux colonnes charnues du ventricule gauche. Ils sont plus considérables et plus anciens dans le ventricule droit. A la base du cœur, sous le péricarde, au-dessus des sillons auriculo-ventriculaires, existent quatre infarctus noirs, durs, très rapprochés, et du volume d'un petit pois.

La *peau* présente environ cent soixante pétéchies violettes dont la plus large a 3 millimètres de largeur et pénètre dans toute la profondeur du derme sans le dépasser.

Le *tissu cellulaire sous-cutané* offre, dans la couche graisseuse et au-dessus des muscles, de nombreux infarctus noirâtres dans lesquels le sang infiltré est bourré de graisse. Ils varient de volume d'une tête d'épingle à celui d'un gros pois. J'en ai compté trente-huit, épars sur les membres supérieurs ou inférieurs, et à la partie inférieure du ventre, sur le pubis. Il n'y en a eu aucun dans les parties déclives, vergetées et violacées par l'accumulation du sang sous l'épiderme ; mais là, c'est un effet cadavérique, et le sang de ces parties déclives ne pénètre même pas dans l'épaisseur du derme.

Les *muscles du cou* présentent aussi des infarctus apoplectiques miliaires et diffus. Un seul, vers l'attache inférieure du sterno-mastoïdien présente, au centre, un point blanchâtre solide de tissu décoloré. J'en ai trouvé aussi dans les muscles intercostaux. Ceux de l'épaisseur des membres occupaient surtout le tissu cellulaire intermusculaire. Il y en avait aussi dans l'épaisseur de l'œsophage.

Sur le *foie*, il y avait une seule tache de purpura, qui est dans le péritoine et ne pénètre pas dans l'intérieur de la glande.

Dans les *reins*, il y en a deux qui, visibles à la surface, péné-



trent dans la profondeur de la couche corticale hypertrophiée, grisâtre et atteinte de dégénérescence graisseuse.

Comme on le voit dans cette observation, c'est moins par ses conséquences locales et par l'obstacle à la respiration, que par l'intoxication diphthérique que la mort a eu lieu. L'enfant a succombé à la résorption des produits de son ulcération pharyngée — par suite d'une septicémie spéciale à cette maladie. — La présence des infarctus apoplectiques sous-cutanés, l'apoplexie pulmonaire, le purpura, la dégénérescence graisseuse des reins, les apoplexies rénales et musculaires, la leucocythose enfin, le démontrent de la façon la plus évidente.

Si je n'avais rencontré qu'un seul fait de ce genre, on pourrait peut-être le considérer comme une exception, et considérer encore ces noyaux d'apoplexie pulmonaire comme de la pneumonie lobulaire. Mais en dehors de la pneumonie lobulaire qui existe aussi très souvent dans la diphthérie et dans le croup, il y a aussi les infarctus apoplectiques souvent suivis d'infiltration purulente centrale ou même d'abcès métastatiques, et les infarctus rénaux, musculaires et sous-cutanés qui démontrent que ces lésions ne sont pas de nature inflammatoire et doivent être considérées comme des accidents métastatiques. C'est au reste la doctrine que je professe depuis quinze ans et qu'on trouve appuyée par ces preuves anatomiques, dans mon *Traité des maladies de l'Enfance*, et dans toutes mes publications depuis 1858.

*Choléra épidémique. — Mort. — Infarctus sanguins des membres et du cœur.*

Jeanne W..., âgée de 7 ans, entrée à la salle Sainte-Luce, à l'hôpital des Enfants-Malades, est morte le 3 octobre 1873, avec trois autres de ses frères.

Cette enfant, bien portante le 2 octobre, dîna comme de coutume, et fut prise, dans la nuit, avec son frère et deux sœurs, de vomissements, de diarrhée, de cyanose, avec refroidissement, et fut amenée à l'hôpital pendant la nuit. Elle mourut deux heures après.

*Autopsie.* — Sur les membres inférieurs, à la partie antérieure et latérale, ainsi que sur la face externe des membres supérieurs, existent un grand nombre de taches sous-cutanées de couleur rose violacé, les unes petites, à peine visibles, et les autres larges, ayant 1 centimètre et demi de diamètre. — J'en ai compté dix-huit.



Chaque tache existe au-dessous de la peau, qui est saine, au-dessus des muscles, et dans le tissu cellulaire graisseux placé sous la peau. Chacune de ces taches est formée d'un noyau rouge foncé de volume variable en rapport avec la dimension de la tache, et autour il y a une zone d'infiltration sanguine violacée plus ou moins large.

Des infarctus semblables, mais plus petits, existent sous le péricarde, dans le tissu musculaire du cœur et dans ses colonnes charnues.

La valvule tricuspidale n'offre rien de particulier, mais le bord de la valvule mitrale est, d'un côté, rouge, un peu épaissi par des végétations d'un rouge prononcé. Le cœur est flasque, ramolli. Ses cavités sont remplies de caillots noirâtres très mous, et en quelques points ces caillots sont à demi décolorés, mous, élastiques et très friables.

Pas d'autres infarctus dans le foie, dans les reins, ni dans les muscles.

Les poumons seuls renferment un petit noyau d'apoplexie pulmonaire.

*Choléra épidémique. — Mort. — Infarctus sanguins du cœur et des membres.*

Charles W..., âgé de cinq ans et demi, mort à l'hôpital des Enfants-Malades, le 8 octobre 1873.

Cet enfant, très bien portant le 2 octobre, avait diné comme de coutume. Il fut pris, avec trois de ses sœurs, du choléra asphyxique pendant la nuit et amené à l'hôpital, où il mourut au bout de quelques heures.

*Autopsie.* — Sur les membres inférieur, à la partie antérieure et externe, il y a six petites taches sous-cutanées d'un violet rose. Il y en a seulement deux au bras.

Ces taches sont formées par une hémorrhagie de la couche graisseuse sous-cutanée entre la peau et les muscles. On n'y voit aucun vaisseau à l'œil nu ni à la loupe. Cette hémorrhagie, dont la plus grosse a le volume d'un petit pois, est formée d'un noyau plus foncé en couleur, entouré d'une zone moins rouge.

Dans les poumons, souples et crépitants, il y a quelques noyaux rouges d'infiltration sanguine, sans hépatisation du tissu. Je n'y trouve qu'un seul infarctus noir, bien isolé, du volume d'un pois.

Sous le péricarde, il y a une douzaine de petits infarctus san-



guins du volume d'un grain de millet. À l'intérieur du cœur, dans le ventricule gauche, la grosse colonne charnue en offre quatre autres placés sur l'endocarde. La valvule mitrale offre un gonflement rougeâtre assez prononcé de son bord, dû à la végétation sous-séreuse. Les cavités sont remplies de caillots noirâtres mous et diffluent. Une partie de ces caillots est décolorée, grisâtre. Adhérente aux colonnes charnues et aux valvules, où se trouvent de nombreux filaments de fibrine. La valvule tricuspide n'offre rien de particulier.

Aucun infarctus dans les autres viscères.

Une dernière question me reste à résoudre. Il s'agit de savoir si les infarctus sous-cutanés que je viens de décrire ont quelque analogie avec les hémorrhagies musculaires signalées dans la fièvre typhoïde par Cruveilhier (*Anatomie pathologie*, t. I, liv. xvii) comme des phlébites capillaires ; — par Stein, comme un résultat d'infiltration graisseuse des petits vaisseaux ; — par Zenker, comme dépendant d'une altération de la fibre musculaire ; — par Chaparpe (*Thèse de Paris*, 1872) ; — par Jacobs (*Thèse de Paris*, 1873). En effet, ces observateurs ont vu dans la fièvre typhoïde de petites ecchymoses, des infiltrations sanguines plus ou moins étendues, et de véritables foyers hémorrhagiques, pouvant donner lieu à des abcès. Ils n'ont pas parlé des petites hémorrhagies sous-cutanées ni de la thrombose cardiaque avec endocardite végétante, mais ce peut être là des faits négligés involontairement et qu'on eût constatés avec un peu plus d'attention. De plus, sauf Cruveilhier qui attribue ces hémorrhagies et les abcès à une phlébite capillaire, les autres, avec Zenker, les regardent comme étant le résultat d'une rupture musculaire spontanée produite par la *dégénérescence cireuse des muscles*. Quant à la théorie de Stein sur l'infiltration granulo-graisseuse des petits vaisseaux favorisant leur rupture, elle n'est pas acceptée.

Il est probable que le fait des hémorrhagies et des abcès de la fièvre typhoïde se rattache au fait des infarctus apoplectiques sous-cutanés que je viens de décrire chez les enfants. C'est le même phénomène modifié par l'âge des



malades, et je crois qu'à l'avenir les médecins feront bien de rechercher la nature des taches bleuâtres sous-cutanées des cadavres. Là, il n'est pas possible d'en trouver l'origine dans une altération de la fibre musculaire, la lésion est dans le tissu conjonctif placé sous la peau ou *dans les interstices des muscles*. Elle est toute vasculaire, et ne peut s'expliquer que par une altération des parois encore à démontrer ou par l'obstruction locale des capillaires faite sur place ou dépendant d'une embolie par thrombose cardiaque.

En résumé :

Des infarctus hémorrhagiques se produisent sous la peau et dans les interstices musculaires chez les enfants atteints de choléra, de diphthérie, de croup, de septicémie typhoïde ou purulente, et même de maladies aiguës inflammatoires.

Les infarctus hémorrhagiques sous-cutanés du choléra, des maladies aiguës, septicémiques ou inflammatoires ont de deux à douze millimètres et se révèlent par une tache bleuâtre ou violacée visible à travers la transparence de la peau.

On rencontre de deux à quarante infarctus sous-cutanés du tissu cellulaire dans les maladies dont je parle.

Ces infarctus sous-cutanés sont toujours accompagnés d'endocardite végétante mitrale ou tricuspide, ou de thrombose cardiaque plus ou moins ancienne avec dépôts fibrineux sur les valvules et sur les colonnes charnues du cœur.

Il est probable que les infarctus sanguins sous-cutanés résultent d'embolies capillaires artérielles, mais cela est impossible à démontrer.

Des infarctus apoplectiques peuvent quelquefois suppu-  
rer et donner lieu à des abcès sous-dermiques.

Des infarctus hémorrhagiques, mais plus volumineux existent presque toujours dans les poumons, où ils amènent parfois de l'infiltration purulente et de petits abcès, lorsque la maladie dure longtemps.

On rencontre aussi, mais plus rarement, des infarctus



dans le foie, dans les reins, dans les muscles et dans le tissu conjonctif intermusculaire.

Aux infarctus apoplectiques disséminés de la peau et des viscères, il faut joindre le purpura qui est rare, la leucocythose aiguë qui est très commune et qui accompagne tous les cas graves de diphthérie, enfin la dégénérescence graisseuse des reins accompagnée d'albuminurie.

Les infarctus apoplectiques sous-cutanés n'ont rien de spécial à la diphthérie, ni au choléra, car ils existent dans la septicémie typhoïde grave et dans la résorption purulente.

La recherche de ces infarctus pendant la vie est très utile au point de vue du pronostic, car en indiquant la mort probable des malades, elle peut servir à empêcher l'emploi de médications hasardeuses ou d'opérations qui n'auraient aucune chance de succès.

---

#### 50. — De l'endocardite végétante et ulcéreuse dans les maladies fébriles de l'enfance.

Les maladies observées sur l'homme vivant et que révèle la clinique forment un groupe particulier, que l'on ne saurait identifier avec l'évolution des altérations anatomiques. Elles sont la maladie, tandis que les autres ne sont que des lésions. Or, *la lésion et la maladie* sont deux choses très distinctes, et si, habituellement, la lésion et les symptômes marchent ensemble, ceux-ci indiquant celle-là, il n'en est pas toujours ainsi, et l'on sait des lésions qui n'ont été révélées que par l'autopsie, sans qu'aucun symptôme ait pu les faire soupçonner, comme on sait des maladies mortelles dont la lésion est parfaitement ignorée. C'est ce que, dans un chapitre de ma *Pathologie générale* consacré aux *maladies latentes* (1), j'ai essayé de démontrer par un nombre surabondant de preuves.

---

(1) E. Bouchut, *Éléments de pathologie générale*, 4<sup>e</sup> édition, page 324.



Ainsi, chez les vieillards, Piorry et Dechambre ont indiqué que certaines maladies des orifices du cœur, telles que rétrécissements ou insuffisances, découvertes sur le cadavre n'avaient, pendant la vie, produit aucun des souffles qui les caractérisent habituellement. Des cancers profonds, des tumeurs hydatiques enkystées et pétrifiées, provenant du foie, comme celle que j'ai présentée à la Société anatomique en 1842, des calculs biliaires, des pneumonies chroniques, des concrétions pulmonaires énormes, des tumeurs du cerveau et du cervelet, surtout des tubercules quelquefois énormes peuvent se développer, séjourner et s'arrêter comme lésion sans rendre les sujets malades et n'être reconnus qu'à l'autopsie lorsqu'une maladie intercurrente en fournit l'occasion. Tous ces faits se trouvent dans ma *Pathologie générale* et dans une thèse de Guillot, intitulée : *la Lésion et la Maladie*.

Ces réflexions préliminaires s'appliquent de tout point aux lésions du cœur chez les enfants qui passent souvent inaperçues et qui ne constituent pas ce qu'on appelle des maladies du cœur. En effet, *cliniquement*, les maladies du cœur sont rares dans l'enfance, et *anatomiquement*, elles sont très communes, car tout état fébrile les provoque. Seulement, ce n'est pas une maladie, c'est une lésion temporaire qui disparaît sans produire de symptômes, et il n'y a que lorsqu'elles s'établissent définitivement en altérant le diamètre des orifices qu'elles deviennent appréciables. Dans ces cas mêmes, leurs symptômes diffèrent de ceux de l'adulte, car on ne rencontre que bien rarement ce facies empourpré, livide et bouffi qui est le type des affections cardiaques chez l'homme. Ces maladies sont donc très communes, mais sous la forme anatomique, d'après le résultat de mes recherches, et ce sont des faits dont l'existence éclaire l'origine de bien des affections cardiaques.

Si la question est à peu près nouvelle par la manière dont je l'envisage, elle ne l'est pas dans ses éléments, car déjà l'endocardite végétante a été signalée comme pouvant être la complication d'un grand nombre de maladies aiguës.



Ainsi, en dehors des endocardites végétantes si connues du rhumatisme articulaire aigu et chronique, de la pneumonie, de la pleurésie, des fièvres éruptives et typhoïdes signalées par Bouillaud, dans son *Traité des maladies du cœur*, par Simonet dans son mémoire *sur l'endocardite*, des faits de ce genre ont été publiés par un grand nombre de médecins pour différentes maladies.

En 1865, Bridger, dans l'*American Journal*, indique cette endocardite dans le croup et déclare l'avoir observée vingt-quatre fois sur soixante-quinze autopsies.

En 1872, avec mon savant collègue Labadie-Lagrave, je l'ai signalée à l'Académie des sciences dans l'*angine couenneuse* et les *maladies septicémiques*. Robinson Beverley en parle dans une thèse de 1872, sur la *thrombose cardiaque du croup*, ayant pour but de montrer que la cause de la mort dans cette maladie dépend surtout des caillots formés dans le cœur et dans les gros vaisseaux.

On connaît les travaux de Desnos et Huchard qui, en 1866, dans l'*Union médicale*, ont décrit l'endocardite végétante de la *variole*. Elle a été également indiquée par Duroziez (*Gazette des hôpitaux*, 1867).

Des endocardites semblables ont été encore observées dans la *pyémie*, par Traube, 1856, dans la *fièvre puerpérale*, par Wesphal, 1861, dans la *maladie de Bright*, par Nogar, dans l'*érysipèle*, par Jaccoud, dans l'*érythème noueux*, par moi, dans la *syphilis*, par Virchow, 1858, etc.

D'une manière générale, on peut dire qu'elle se montre dans les *maladies fébriles aiguës*, comme un effet de la fièvre, témoignage de l'angio-cardite dont Bouillaud parlait autrefois. C'est aussi l'opinion de Billroth et de Weber, qui pensent que le sang d'un homme atteint de fièvre violente, quelle qu'en soit la cause, est gravement modifié, et que le sujet peut être atteint d'inflammation secondaire des différents organes et particulièrement de l'endocarde.

En résumé, chez l'enfant comme chez l'adulte, la fièvre vive et prolongée produit facilement une endocardite végétante, et je vais en donner de nouvelles preuves.

Mes recherches cadavériques m'ont appris que sur deux



*cents autopsies* faites au hasard, sur des enfants morts de maladies les plus variées, inflammatoires, diathésiques, éruptives, traumatiques, les neuf dixièmes des cadavres présentent des traces d'endocardite végétante, faible ou forte ou bien caractérisée, des thromboses cardiaques assez anciennes pour produire des effets fâcheux, et que cette endocardite végétante occupe tous les orifices du cœur, mais de préférence l'orifice mitral. Le même fait s'observe chez l'adulte, mais à un degré de fréquence moindre.

Les maladies dans lesquelles j'ai rencontré cette endocardite végétante sont :

Le croup, — l'angine couenneuse, — la diphthérie cutanée, — la paralysie suite d'angine couenneuse, — la fièvre typhoïde, — le choléra, — la chorée, — la pleurésie simple, — la pleurésie purulente, — la pneumonie, — la méningite tuberculeuse, — la méningite traumatique, — la résorption purulente, — la tuberculose générale, — le rachitisme réuni à la tuberculose, — l'entérite chronique, — l'entérite tuberculeuse et le carreau, — la péricardite, — l'albuminurie, — la variole, la rougeole et la scarlatine, — la gangrène de la vulve, — l'hémorrhagie ombilicale du nouveau-né, — la microcéphalie avec cachexie et convulsions mortelles, — le mal de Pott, — la suppuration du thymus, — la périostite phlegmoneuse aiguë, — le tétanos, — la cyanose congénitale, morte de rougeole, — la laryngite aiguë simple, — la péritonite, suite d'opération d'anus artificiel, — la cystotomie, — la brûlure, — le traumatisme suite d'écrasement par les roues d'une voiture, — l'hémorrhagie méningée.

Dans cette énumération se trouvent des affections traumatiques que le hasard m'a offertes, et j'ai été heureux de voir quel pouvait être le résultat de la fièvre traumatique sur la formation des endocardites végétantes. *J'en reparlerai plus loin.*

Comme ce sont des faits d'amphithéâtre recueillis sur des sujets morts dans d'autres services que le mien, et que je n'avais pas vus dans leur vie, je ne sais pas quels ont été les résultats de l'auscultation à leur égard; mais, dans



la plupart des faits relatifs à des sujets morts dans mon service, j'ai constaté l'existence d'un bruit de souffle cardiaque indiquant la lésion trouvée sur le cadavre.

Maintenant, en dehors des faits anatomiques, il y a les faits cliniques de maladies semblables ou autres, l'érysipèle et l'érythème noueux, non suivis de mort, et dans lesquels j'ai observé des souffles à la base ou à la pointe, au premier ou au second temps, aux deux temps à la fois, souffles qui ont duré plus ou moins longtemps. D'après les recherches cadavériques, je me crois en droit d'attribuer ces souffles à des endocardites végétantes semblables à celles que je viens de signaler, et cette conclusion est inattaquable.

Dans quelques cas, la lésion existe, mais le souffle ne peut être perçu, je veux parler du croup et de la broncho-pneumonie, lorsque les enfants ne peuvent suspendre leur respiration et que les râles bronchiques couvrent le bruit du cœur. J'en reparlerai plus loin.

D'après cette courte exposition, chacun peut voir que l'endocardite est très fréquente chez les enfants dans le cours des maladies aiguës fébriles, qu'elle peut être constatée pendant la vie, et qu'on la rencontre plus souvent sur le cadavre que sur le vivant, par suite de certaines difficultés d'examen spéciales à l'enfance. De plus, elle coïncide avec les maladies aiguës inflammatoires, avec les inflammations simples ou gangreneuses, avec les fièvres continues ou éruptives, avec la fièvre traumatique, c'est-à-dire *avec tout état fébrile quelle qu'en soit la cause*.

Ce fait n'est pas entièrement nouveau, mais il est un peu oublié, peut-être même de celui qui lui a donné la première indication. Ainsi, dans son *Traité des maladies du cœur*, Bouillaud insiste beaucoup sur la coïncidence de l'endocardite avec le rhumatisme articulaire aigu, la pneumonie, la pleurésie, et il mentionne seulement la fièvre typhoïde et les fièvres éruptives. Dans sa pensée, la fièvre n'est qu'une *angiocardite*, c'est-à-dire une inflammation de la membrane interne des vaisseaux, caractérisée par la rougeur de la membrane interne du cœur et des artères,



ce qui nous ramène à cette idée pyrétologique de Galien, *qu'un feu intérieur, né dans le cœur et se propageant au reste du corps, est la cause de la fièvre.*

Mes observations viennent à l'appui de cette manière de voir, et il est de la dernière évidence que tout état fébrile agit sur la membrane interne du cœur et des artères pour y produire, chez les enfants surtout, un certain degré d'irritation hyperhémique et nutritive. Je ne dirai pas que ce phénomène doive être considéré comme la cause de l'état fébrile, ce qui ne serait que répéter Galien, mais je ne dirai pas non plus que ce soit la fièvre qui, par les altérations, la chaleur et la vélocité du sang, produise l'endocardite. Personne ne saurait rien dire de certain à cet égard. On ne peut trancher ces questions que par des hypothèses, et mieux vaut s'en abstenir.

Contentons-nous donc de savoir que la lésion anatomique de la fièvre est une inflammation de la membrane interne du cœur, d'abord limitée aux orifices, et pouvant s'étendre sur les parois du ventricule et au tissu du cœur, ainsi qu'à la tunique interne des artères. C'est le fait tel qu'il résulte de *deux cents autopsies d'enfants, de vingt autopsies d'adultes et de deux cent soixante-douze observations cliniques.* Qu'un autre plus téméraire entreprenne de dire quelle en est la cause, qu'il ose aller plus loin et en faire le principe de l'état fébrile, et je l'applaudirai s'il parvient à découvrir un argument sérieux qui résolve ce vieux problème, encore à l'étude depuis mille huit cents ans; mais pour moi, ne voulant pas quitter le terrain solide de l'observation pour me lancer dans les domaines mouvants de l'imagination, je m'arrête pour étudier simplement l'endocardite fébrile telle que je l'ai observée. Procéder autrement serait temps perdu, et, en médecine, la vie est trop courte pour s'arrêter sur des questions insolubles, dont le moindre inconvénient est la prolixité des écrivains. *Multa paucis.*

1° *Siège et formes de l'endocardite dans les maladies aiguës fébriles de l'enfance.* — Il y a, comme on sait, deux



espèces d'endocardite, l'une *végétante*, très commune, et l'autre *ulcéreuse*, assez rare. A cette dernière se rattachent des phénomènes graves typhoïdes, simulant la fièvre de ce nom et dus à des embolies fibrineuses artérielles du poumon ou du reste du corps, créant des infarctus et des abcès multiples. J'en ai observé un cas dans mon service, qui a été publié par Duguet et Hayem dans la *Gazette médicale* de 1864, et tout le monde en a observé de semblables.

L'endocardite végétante est caractérisée par le boursofflement et la rougeur de l'une ou de plusieurs des valvules cardiaques. Je l'ai trouvée 187 fois sur 200 autopsies d'enfants morts de maladies aiguës et traumatiques.

Elle occupe surtout la valvule mitrale, 174 fois sur les 200 autopsies, et ordinairement étendue à tout le rebord valvulaire, il arrive quelquefois qu'elle n'affecte qu'une des lames de la valvule, celle qui sépare l'orifice aortique de l'orifice auriculo-ventriculaire et qui forme une sorte de cloison entre les deux orifices. On dirait que le frottement de la colonne sanguine passant dans l'aorte est la cause de cette irritation phlegmasique et nutritive. S'il en était ainsi, il y aurait là un argument pour affirmer que le frottement accéléré du sang sur les orifices valvulaires dans la fièvre est la cause de la lésion; mais je n'émetts là qu'une hypothèse, et je n'affirme rien.

La valvule le plus fréquemment affectée après la mitrale est la tricuspide, c'est-à-dire celle dont les lames garnissent l'auriculo-ventriculaire droit. Je l'ai trouvée 75 fois sur 200 autopsies.

Viennent ensuite les sigmoïdes de l'aorte, 46 fois sur 200, et les sigmoïdes pulmonaires, 12 fois. Seulement la lésion est ici différente de ce qu'elle est dans les valvules ventriculaires. Je la décrirai plus loin.

Dans l'endocardite végétante des orifices auriculo-ventriculaires droit ou gauche, la lésion est caractérisée par la rougeur, le boursofflement et parfois les rugosités ou aspérités du bord valvulaire où se fixent les tendons qui sont eux-mêmes quelquefois épaissis. C'est un feston rou-



geâtre irrégulier qui borde la toile valvulaire dans une étendue de 2 à 3 millimètres et au delà jusqu'à l'anneau, le tissu valvulaire conserve sa couleur et sa texture naturelles. La couleur, qui n'est pas du tout celle de l'imbibition, est absolument celle de l'hyperhémie active, et il n'y a pas lieu de l'attribuer à une action cadavérique de décomposition du sang. Parfois même, ce gonflement du bord valvulaire n'a aucune couleur, il est caché par un dépôt de fibrine coagulée, il se confond avec la teinte blanche fibreuse du reste de la valvule, et l'on pourrait croire qu'elle n'offre rien d'anormal; mais après l'avoir débarrassé de la fibrine qui le recouvre et après l'avoir lavé, sous l'influence de l'oxygène atmosphérique il se colore et rougit de façon à bien laisser voir le siège et l'étendue de la lésion.

Dans quelques cas, mais bien rares, 3 fois sur 200, il y a des aspérités assez fortes et dures ou de petites végétations mamelonnées qui grattent sous le doigt, mais jamais elles ne forment de crêtes très saillantes.

Une fois, j'ai trouvé, sur le côté interne cardiaque de la mitrale, six petites granulations miliaires, blanches, très petites, semblables à des tubercules miliaires, et l'enfant n'était pas tuberculeuse. Elle était morte du croup.

Parfois aussi, l'endocardite végétante n'occupe qu'un des côtés de la valvule, et l'autre reste sain, ou bien l'on observe sur un point des plaques blanches fibreuses, peu épaisses, d'une ancienne endocardite végétante en voie de résolution, et sur l'autre, l'endocardite végétante provoquée par la dernière maladie.

Telles sont, à l'œil nu, les apparences de l'endocardite végétante mitrale; mais, au microscope, on découvre immédiatement les traces d'une *inflammation parenchymateuse* de la valvule. C'est moins un exsudat formé entre les éléments du tissu qu'un *gonflement* et une *prolifération des éléments cellulaires normaux*.

Cette intumescence est formée de fibres conjonctives jeunes plus ou moins bien formées; quelquefois elles sont ondulées, et l'on y trouve un grand nombre de cellul<sup>es</sup>



embryonnaires ou de cellules allongées, fusiformes, à noyau ovalaire et dirigées dans le sens des fibres.

Parfois, lorsque la lésion est déjà un peu vieille, sur le bord libre de la valvule et du côté de la cavité auriculaire, il y a des nodosités dures, rouges, de volume variable et constituées par du tissu conjonctif parfaitement organisé. Il faut pour cela que la maladie aiguë fébrile ait duré assez longtemps.

Dans les valvules sigmoïdes de l'aorte et de l'artère pulmonaire, les lésions sont différentes. Elles ont une autre apparence et une autre forme. Ce n'est plus une simple végétation du rebord valvulaire, c'est une rougeur totale ou partielle, suite d'arborisation vasculaire, et un gonflement plus ou moins prononcé du tissu de la valvule. D'abord rappelons que, dans beaucoup de cas, ces valvules restent saines ; mais, lorsqu'elles sont malades, tantôt le gonflement et la rougeur occupent le bord libre et tantôt le bord adhérent. Alors leur point d'attache est visiblement gonflé, résistant sous le doigt, et, au bord libre, existe un gonflement analogue un peu moins prononcé. Ces valvules ont perdu la finesse de texture et la souplesse qu'elles offrent habituellement dans les angles formés par la réunion de leur bord libre, il y a un contact de tangence, qui fait parfois un commencement d'agglutination. C'est pour l'avenir une menace de rétrécissement artériel.

Au microscope, les parties tuméfiées présentent une altération semblable à celle que j'ai décrite dans le boursofflement des valvules mitrale et tricuspide. Il n'y a généralement pas de végétations ni d'aspérités, mais voilà tout.

Avec cette endocardite végétante des maladies aiguës fébriles, il y a souvent de la *myocardite*, de la *thrombose cardiaque* et des *infarctus du cœur*, des poumons ou des autres organes.

La *myocardite* s'annonce par la décoloration et le ramollissement des fibres musculaires des ventricules. Au microscope, on voit que ces fibres ont perdu leur stria-



tion et qu'elles ont subi sur quelques points ou dans une grande étendue la dégénérescence granulo-graisseuse semblable à celle que M. Vallin a trouvée dans les fièvres palustres graves.

La thrombose cardiaque, avec l'endocardite végétante, joue un rôle énorme dans les phénomènes ultimes de toutes les maladies de l'enfance. Elle en précipite la fin par des complications inattendues, et c'est par elle que l'on meurt un peu plus vite. On leur doit les infarctus du cœur, des muscles, du tissu cellulaire sous-cutané, des reins, du foie, du cerveau et des poumons, où, selon les cas, elle provoque des pneumonies emboliques, des infarctus pulmonaires et des abcès métastatiques.

Dans cette thrombose cardiaque, il est difficile de démêler ce qui est la coagulation du sang *post mortem* dans les quatre cavités du cœur d'avec ce qui est la coagulation opérée dans l'agonie et dans les derniers jours de la vie.

A cet égard, bien des recherches ont été entreprises, sans donner de solution certaine. Bouillaud et Legroux ont fait de louables efforts pour reconnaître l'âge des caillots cardiaques et ce qu'ils ont dit, généralement accepté, peut encore servir de règle aujourd'hui.

Toutes les fois que les caillots du ventricule droit et de l'artère pulmonaire, du ventricule gauche et de l'aorte sont ambrés ou décolorés, opaques, et que la fibrine adhérente enveloppe les tendons valvulaires et est collée sur la dentelure des valvules mitrale et tricuspide, il y a lieu de penser qu'ils sont anciens. Leur âge précis est indéterminable, mais ils ont au moins trois ou quatre jours de date. D'après leur contexture, on en voit de cadavériques, d'agoniques et de plus anciens. Ceux-là sont ceux qui adhèrent aux colonnes charnues du cœur et aux tendons ou échancrures valvulaires. Ils ressemblent à de la fibrine blanche, opaque, séparée du sang par le battage et forment les filaments aglutinés ou en partie détachés, presque libres, et l'on comprend que des portions extrêmement petites puissent être entraînées par la circulation pour aller



dans les artères se fixer sur un point du grand ou petit système artériel et former une embolie. Cette supposition a été vérifiée par les expériences et on l'accepte aujourd'hui comme vérité incontestable. C'est ainsi que se forment les embolies pulmonaires et les pneumouies emboliques lorsque des fragments de fibrine arrivent dans le poumon par l'artère pulmonaire, et que paraissent les embolies aortiques, lorsque du ventriculaire gauche des molécules ou des fragments de fibrine viennent faire les infarctus sous-cutanés et les infarctus du foie, des reins, des muscles et des autres tissus, tels que je les ai observés dans les autopsies que j'ai faites.

Sur mes 200 autopsies, je les ai rencontrées 36 fois dans le poumon en plus ou moins grand nombre et 7 fois avec abcès; 3 fois dans les muscles; 2 fois dans les reins; 3 dans le foie; 45 fois dans le tissu cellulaire sous-cutané, dont 4 avec abcès. Il s'en trouve aussi quelquefois dans le cerveau. J'en connais deux exemples, et Hayem en a publié un cas dans les Bulletins de la Société anatomique.

Dans le tissu cellulaire sous-cutané, ces infarctus occupent habituellement la partie antérieure des jambes, les pourtours de la rotule, quelquefois les cuisses, puis la partie externe des avant-bras, et rarement le tronc. Ils se présentent sous forme de taches brunâtres, larges comme des lentilles, placées au-dessous de la peau, qui est saine. On les voit à travers la transparence du derme, et si on les incise, on voit qu'ils occupent l'épaisseur du panicule graisseux sous-cutané, sans aller jusqu'à l'aponévrose du membre. Dans quelques cas, lorsque la maladie se prolonge, ils donnent lieu à de petits abcès du tissu cellulaire. J'en ai vu quatre exemples. Ils sont formés d'une large suffusion sanguine, au milieu de laquelle on voit un point rouge plus foncé en couleur, tenant quelquefois à un petit vaisseau qui se perd au milieu de l'infiltration sanguine. Les portions de peau contenant ces hémorrhagies étant durcies dans le liquide de Muller et soumises à des coupes minces pour être examinées au microscope, je vis qu'elles



étaient formées par une trame fibro-celluleuse et adipeuse infiltrée de sang, mais je n'ai jamais pu y voir de vaisseau obstrué.

Ailleurs, ces petits infarctus sanguins occupent la trame celluleuse intermusculaire profonde le long de la gaine des gros vaisseaux, et une fois le long de la veine humérale et crurale, j'en ai trouvé des quantités telles que je n'ai pu les compter.

On en trouve aussi le long des veines coronaires dans leur trajet sur les ventricules et dans le sillon qui sépare les ventricules des oreillettes.

J'en ai vu enfin dans la substance musculaire du cœur et dans les muscles, mais cela est plus rare.

Ceux du poumon sont presque aussi nombreux que ceux du tissu cellulaire sous-cutané. Je les ai étudiés depuis longtemps avant de m'être occupé de l'endocardite, des thromboses cardiaques et des infarctus qui en résultent. En 1862, je les ai déjà décrites dans la quatrième édition de mon *Traité des maladies des enfants*, à l'article *Diphthérie ; Angine couenneuse et Croup*. J'en ai fait le résultat d'une résorption des produits sécrétés à la surface des parties malades, et comme ils se présentaient sous forme de noyaux d'apoplexie pulmonaire pure, ou entourant des noyaux gris ou de véritables abcès du poumon, j'y ai vu la preuve d'une métastase diphthéritique et purulente analogue à celle de la résorption purulente.

Aujourd'hui, en raison des changements survenus dans la doctrine de la résorption purulente, mon interprétation peut être contestée, mais les faits restent, et ce que j'ai signalé peut être considéré comme ayant été bien vu.

Qu'il y ait dans la résorption purulente une véritable résorption d'éléments du pus formant de l'apoplexie pulmonaire et des abcès métastatiques, ou, comme le prétend Virchow, que ces altérations pulmonaires s'expliquent par des embolies fibrineuses venues du cœur droit, peu importe à mes observations, j'ai vu le premier dans le croup et dans les maladies diphthéritiques des lésions qui



n'avaient été signalées par aucun de ceux qui m'ont précédé. M. Labadie-Lagrave, mon interne d'alors, les a signalées dans sa thèse, en 1873.

Dans ces cas, avec la thrombose cardiaque et avec les endocardites végétantes que je viens de signaler, il y a toujours des noyaux d'apoplexie pulmonaire à divers degrés de développement, que l'on appelle aussi des infarctus emboliques.

Ces infarctus se produisent au centre et à la périphérie des poumons, Il y en a un ou deux seulement ou parfois davantage. Dans ce cas, ils sont moins distincts. Ils ont une forme, une couleur et un volume variables. Ceux du centre sont généralement arrondis, tandis que ceux de la périphérie, sous la lèvre, offrent parfois une disposition pyramidale renversée. Ils sont assez durs et on les sent sous le doigt comme des noyaux de pneumonies lobulaires plus ou moins volumineux. Les uns ont le volume d'un petit pois et d'autres peuvent acquérir le volume d'une noisette. Leur tissu varie d'aspect selon leur âge et la période de leur développement.

Au *premier degré*, le tissu de ces infarctus du poumon est partout noirâtre comme du *raisiné* finement grenu, il a l'apparence splénique et est friable comme dans la pneumonie ; il est imperméable à l'air et tombe au fond de l'eau : néanmoins on peut l'insuffler. Il n'est qu'infiltré de sang.

Au *second degré*, ces noyaux ou infarctus d'apoplexie pulmonaire changent un peu de couleur ; ils deviennent grisâtres comme dans la pneumonie au troisième degré et sont infiltrés de leucocythes. Dans quelques cas, c'est le centre seul qui est gris, purulent, et la circonférence présente une zone plus ou moins large, noirâtre, d'infiltration sanguine, qui s'étend à 4 ou 5 millimètres du tissu voisin, décolorant peu à peu, de façon à se fondre avec la nuance. C'est ce qui a été décrit jusqu'à ce jour dans l'infection purulente des opérés et des sujets morveux comme des abcès métastatiques au début. J'en ai recueilli vingt-quatre



observations dont le résumé se trouve dans mon livre (1).

Au *troisième degré*, le centre de l'infarctus est ramolli et converti en pus sanieux, grisâtre, homogène, ou bien rempli de détritits pulmonaires. C'est un véritable abcès métastatique. J'en ai recueilli huit exemples dans l'angine couenneuse ou dans le croup, et trois autres dans la fièvre typhoïde. Tous sont indiqués dans mon ouvrage, et l'un d'eux a été communiqué aux Bulletins de la Société anatomique par mon interne Stoizesco.

Dans un grand nombre de cas, ces infarctus sont moins distincts, moins noirs, et on les confond avec des noyaux de pneumonie lobulaire. C'est là ce qui explique pourquoi, jusqu'à ce jour, dans le croup, les anatomo-pathologistes n'ont jamais parlé que de pneumonie intercurrente. Ils ont confondu, sous une même dénomination, des lésions essentiellement différentes, et l'on fait de l'inflammation du poumon dans le croup une conséquence de la trachéotomie et de l'entrée de l'air froid dans les bronches.

Je crois qu'il faut distinguer dans ces lésions celles qui appartiennent à la broncho-pneumonie ou à la pneumonie primitive, et celles qui appartiennent à l'embolie provoquant des infarctus et des pneumonies emboliques. En effet, il y a des cas où la pneumonie m'a paru être l'effet d'un petit embolus provoquant un petit noyau, autour duquel se fait de la pneumonie lobulaire passant par les divers degrés d'hyperémie et d'infiltration purulente.

Bien que j'aie rapporté la formation de ces infarctus à l'endocardite végétante, il faut savoir qu'ils ne se développent que si, avec l'endocardite, il y a thrombose cardiaque droite, car, dans quelques cas, je les ai rencontrés sans traces d'endocardite. Il n'y avait rien aux valvules tricuspide ou sigmoïde pulmonaires, mais il y avait seulement la thrombose susceptible de produire les embolies du poumon.

Quatre fois enfin, dans les reins et dans le foie, j'ai ren-

---

(1) Bouchut, 4<sup>e</sup> édition du *Traité des maladies de l'enfance*, et 7<sup>e</sup> édition, 1878, page 260.



contré ces infarctus avec leurs caractères habituels. C'étaient des noyaux blancs, jaunâtres, durs, gros comme des noisettes, de forme pyramidale ou conique, allant de la circonférence au centre, larges à la surface de l'organe et se rétrécissant à mesure qu'ils s'enfonçaient dans le tissu.

Je n'ai pas noté d'abcès, et je ne me rappelle pas en avoir jamais vu.

Dans cette série de faits, relative aux infarctus produits par l'endocardite végétante, je n'ai pas observé d'infarctus emboliques du cerveau, mais il y en a des exemples ; j'en ai vu, et, comme je l'ai déjà dit, les Bulletins de la Société anatomique en renferment un autre, qui est très curieux et qu'on doit à Hayem.

2° *Symptômes et marche de l'endocardite végétante.* — Le rapport des lésions valvulaires que je viens de décrire aux symptômes observés pendant la vie est souvent obscur, parfois difficile à saisir. C'est ce qui m'explique pourquoi j'ai si longtemps méconnu cette endocardite, et comment il m'a fallu d'abord constater la fréquence de la lésion sur le cadavre pour en rechercher les symptômes pendant la vie.

Dans l'érysipèle, dans l'érythème noueux ; dans les rougeoles simples ou compliquées ; dans la variole ; dans la scarlatine ; dans la fièvre muqueuse ou typhoïde ; dans l'angine couenneuse et dans le croup ; dans la broncho-pneumonie et dans la pneumonie, etc., j'ai ausculté le cœur avec soin, et j'ai constaté, dans bien des cas, la présence de souffles très appréciables.

Sur quelques malades, atteints d'angine couenneuse, de croup, de broncho-pneumonie, de fièvre typhoïde avec gêne respiratoire et râles bronchiques, je n'ai entendu aucun souffle, et cependant l'autopsie m'a révélé plus tard l'existence de l'endocardite dont je viens de parler. Pourquoi cette anomalie ? Tout d'abord, je me demandais comment la lésion constatée sur des cadavres avait pu ne pas produire de symptômes ; mais, après réflexion, je vis que



l'anomalie était peut-être plus apparente que réelle. Comme j'avais observé que les enfants ne pouvaient suspendre la respiration pendant qu'on les auscultait ou que, par suite de la bronchite, de la broncho-pneumonie et du croup, les râles couvraient un peu les bruits cardiaques, je pensai qu'il était possible que les souffles existassent sans qu'on puisse les apprécier. En effet, dans bien des cas, chez des enfants qui d'abord respiraient assez lentement et sans bruit, je pus entendre un souffle mitral qui cessait d'être perçu lorsque l'enfant, devenant indocile, se mettait à respirer plus fortement ou trop vite. Pour ausculter le cœur chez les petits enfants et pour être sûr de ce qui s'y passe, il faut que l'enfant soit docile, qu'il respire lentement, sans frayeur et sans bruit, et, mieux encore, qu'il puisse ralentir, au gré de l'observateur, ses mouvements respiratoires.

Dans d'autres cas, si avec l'endocardite végétante aiguë on n'entend pas de bruits de souffle au niveau des orifices affectés, c'est que la maladie est trop grave et compliquée de thrombose cardiaque. Cela se comprend aisément. En effet, si les orifices sont obstrués par des caillots, la circulation est empêchée en partie et le frottement de la colonne sanguine ne peut avoir lieu. Dès lors, pas de souffle possible. J'en ai vu bien des exemples, lorsqu'après la trachéotomie les enfants ne sont pas soulagés et gardent une dyspnée dans laquelle ils succombent. Ceux-là ne périssent pas par le poumon ni par asphyxie, puisque la respiration se fait entendre. Ils succombent par le cœur et par la thrombose cardiaque.

Cela étant dit pour expliquer comment on ne perçoit pas toujours avec l'oreille les souffles de l'endocardite végétante des maladies aiguës, je vais dire quelle est la fréquence de ces bruits de souffle sur le vivant.

J'ai recherché ces souffles sur 272 malades atteints de maladies fébriles les plus variées, et le souffle de l'endocardite a été constaté 183 fois.

Sur 26 enfants atteints de *rougeole*, j'ai constaté 12 fois



le souffle mitral, 6 fois le souffle aortique et 1 fois le souffle tricuspide.

Sur 12 enfants atteints de *varioloïde*, j'ai constaté 6 fois le souffle mitral et 1 fois le souffle aortique.

Sur 16 enfants atteints de *scarlatine*, il y a eu 13 fois le souffle mitral et 3 fois le souffle aortique.

Sur 23 enfants atteints d'*angine couenneuse*, il y a eu 16 fois le souffle mitral, 5 fois le souffle tricuspide et 2 fois le souffle aortique.

Sur 34 enfants atteints de *croup*, il y a 21 cas de souffle, mais la gêne de la respiration m'a empêché de localiser le bruit à un orifice plutôt qu'à l'autre.

Sur 12 cas d'*érysipèle*, il y a eu 7 cas de souffle à la base en dehors du mamelon et à la pointe, ce qui caractérise le souffle mitral, et 2 cas de souffle en dedans du mamelon à l'origine de l'aorte.

Sur 8 cas d'*érythème noueux*, il y a eu 7 cas de souffle mitral.

Sur 20 cas de *rhumatisme articulaire aigu*, il y a eu 12 cas de souffle mitral, 4 cas de souffle aortique et mitral à la fois, et 4 cas de souffle aortique seul.

Sur 25 cas de *fièvre typhoïde*, il y a eu 17 cas de souffle mitral.

Sur 13 *pleurésies*, il y a eu 6 cas de souffle mitral.

Sur 28 *bronchopneumonies*, il y a eu 12 cas de souffle mitral.

Sur 17 *pneumonies lobaires*, il y a eu 6 cas de souffle mitral et 1 de souffle aortique.

Sur 38 *chorées* aiguës ou anciennes, il y a eu 21 cas de souffle mitral et 8 cas de souffle aortique.

Les souffles constatés à la région du cœur sont presque toujours entendus au premier temps; mais, sur deux malades, j'ai constaté leur présence au premier et au second bruit. Dans ces cas, le phénomène n'a duré que quelques jours, et il s'est modifié de façon à ne plus laisser entendre qu'un seul souffle.

Ordinairement, il n'y a qu'un seul souffle systolique, mais il varie beaucoup d'intensité, selon les différents



points de la région précordiale où on le recherche. Il est toujours doux et est suivi du claquement valvulaire normal. On l'entend presque toujours en dehors du mamelon et vers la pointe (64 fois pour 83 cas de souffle) du cœur, du côté de la ligne axillaire. Il est alors le signe d'une lésion mitrale produisant de l'insuffisance auriculaire.

Chez d'autres enfants, le souffle a son maximum d'intensité en dedans du mamelon, à la base du cœur, et il s'étend jusque sous le sternum près de l'appendice xiphôïde. Il m'a semblé que, dans ces cas, je devais le rapporter à une légère insuffisance tricuspide.

Quand il existe à la base du cœur seulement, et qu'il remonte dans la direction de la crosse aortique plus tôt qu'il ne descend vers l'appendice sternal, on doit le rapporter à une lésion des valvules sigmoïdes qui rétrécit un peu l'orifice. Mais ici une grave difficulté se présente. Ce souffle, que j'attribue à une lésion valvulaire, peut être par son siège rapporté à l'hypoglobulie et à la chlorose. Beaucoup de médecins peuvent le considérer comme un bruit liquidien et le rattacher à la maladie du sang ou nosohémie chlorotique (1), d'autant plus que le stéthoscope placé au cou et comprimant la carotide permet d'entendre un souffle analogue réputé de nature chlorotique.

Pour ceux qui admettent encore qu'il y a des souffles artériels en rapport avec la qualité du sang, c'est-à-dire avec l'hydrémie, l'hypoglobulie ou la chlorose, il y a là une difficulté réelle d'appréciation. Moi, qui n'admets plus ces bruits, je me sens parfois embarrassé et j'hésite, influencé que je suis par les souvenirs de mes premières études. En effet, lorsque dans la convalescence d'une maladie aiguë, c'est-à-dire avec de l'hydrémie, on entend un souffle à la base du cœur, et qu'on le retrouve dans les carotides, comment ne pas croire, comme on l'enseigne depuis cinquante ans, que ce souffle appartient à la chloro-anémie? Il faut avoir fait toutes mes autopsies et assisté à bien des

---

(1) Bouchut, *Pathologie générale*, quatrième édition, chapitre NOSOHÉMIES.



expériences sur les bruits déterminés dans un tuyau par les courants liquides pour faire table rase de mes anciennes connaissances et n'adopter que les conséquences d'expériences nouvelles, plus satisfaisantes que les anciennes.

Il est désormais établi par Chauveau que la qualité du liquide, aqueux, gommeux ou huileux n'est pour rien dans la production des bruits de souffle qu'un courant de ces substances occasionne dans un tuyau de caoutchouc rétréci sur un point de son parcours. En effet, si sur un système de tuyaux de caoutchouc adapté à un ventricule de même nature et comparable à l'appareil circulatoire artificiel de Marey, on fait courir ces différents liquides, on ne produit aucun bruit, tant qu'il n'y a pas d'obstacle à la circulation; mais, dès qu'on pince le tuyau, un souffle se fait entendre. C'est un frottement dû à l'obstacle, et non à la nature du liquide. C'est une *veine liquide* née à l'endroit où le liquide passe de l'endroit rétréci dans la partie plus large du tuyau, phénomène physique bien connu, le seul capable de rendre compte des bruits vasculaires découverts par l'auscultation des artères et des veines. Or l'auscultation des artères avec le stéthoscope fait toujours une compression du vaisseau qui produit une veine fluide interne et un souffle correspondant, ce qui fait que le souffle artériel carotidien s'entend chez les sujets bien portants comme chez les sujets chlorotiques et que ce bruit n'a pas la valeur séméiologique qu'on lui a pendant longtemps attribuée. Dès lors, on ne peut arguer de sa présence pour affirmer qu'un bruit de souffle à la base du cœur et à l'origine soit de nature chlorotique, et, si cet argument disparaît, l'affirmation des bruits chlorotiques du cœur n'est plus qu'une hypothèse.

Des bruits de souffle cardiaque entendus à la région du cœur dans les maladies aiguës de l'enfance, il y en a donc deux dont la nature n'offre aucune incertitude : ce sont les souffles mitral et tricuspide indiquant l'insuffisance de ces orifices, par une endocardite végétante révélée par de nombreuses autopsies. Reste le troisième. Est-il chlorotique ou solidien ? Révèle-t-il un gonflement des valvules



sigmoïdes de l'aorte rétrécissant l'orifice, comme le montrent beaucoup d'autopsies, ou indique-t-il de l'hydroémie? Dès lors que les deux premiers sont de nature organique et dus à l'endocardite végétante aiguë, il est difficile qu'il n'en soit pas de même du troisième, produit dans les mêmes circonstances sous l'influence de causes identiques.

On peut donc, dans les maladies aiguës de l'enfance, considérer les bruits de souffle entendus aux différents orifices comme étant dus au boursoufflement des valvules qu'engendre l'endocardite végétante. Quant à la question du bruit de souffle chlorotique, elle doit être réservée. Pour moi, la solution est faite; mais, lors même qu'on admettrait encore leur existence, mon argumentation reste tout entière. On peut admettre mes conclusions pour les cas particuliers dont je parle, et cependant admettre encore le souffle aortique et le souffle carotidien comme des signes de chloro-anémie.

En dehors des bruits de souffle dont je viens de parler, il y a peu de symptômes de l'endocardite végétante. La matité n'existe jamais. Il n'y a ni douleur ni matité anormale, et généralement il n'y a pas de dyspnée.

Lorsque la dyspnée existe, c'est qu'avec l'endocardite végétante, il y a une thrombose cardiaque très caractérisée, et c'est la gêne circulatoire produite par les caillots du cœur qui amène cet étouffement. On n'observe ce phénomène qu'après la trachéotomie et à la fin des maladies aiguës, chez les sujets qui doivent mourir. C'est un signe pronostic très défavorable.

### 3<sup>e</sup> Marche de l'endocardite végétante aiguë de l'enfance.

— Si l'endocardite végétante aiguë, constatée par l'anatomie pathologique et par l'auscultation, avait la ténacité qu'on attribue généralement à l'endocardite valvulaire, tous les adultes devraient avoir ce qu'on appelle une maladie organique du cœur. *Hæret lateri lethalis arundo*. En effet, comme il est peu d'enfants qui n'aient eu quelque fièvre éruptive, quelque affection typhoïde, quelque



broncho-pneumonie ou une maladie aiguë fébrile, du moment que toutes ces maladies occasionnent presque toujours de l'endocardite végétante, celle-ci devrait, d'après les idées reçues, laisser une endocardite chronique suivie de rétrécissement ou d'insuffisance valvulaire et créer, pour l'âge adulte, des chances de mort à peu près certaines. Or il n'en est rien. Si fréquentes que soient les maladies organiques du cœur chez l'homme, elles sont loin d'être aussi nombreuses que chez l'enfant. Donc l'endocardite végétante est, dans un grand nombre de cas, une maladie temporaire, à durée limitée, ne passant à l'état chronique que d'une façon exceptionnelle.

Or c'est là ce qui est vrai et démontré à la fois par l'anatomie pathologique et par l'auscultation. En effet, j'ai vu des enfants morts de maladie aiguë n'ayant d'endocardite végétante avec rougeur et boursoufflement que sur un côté de la valvule, alors que l'autre était pâle, fibreux, opaque, très mince, ce qui indiquait une ancienne endocardite guérie. J'ai vu l'endocardite végétante aiguë à la mitrale, et des traces d'endocardite ancienne à la tricuspide, ou réciproquement. Cela se voit bien souvent chez l'adulte comme témoignage d'ancienne endocardite de l'enfance qui avait guéri. Donc cette forme d'endocardite peut guérir et disparaître avec le temps, sans laisser de traces.

D'autre part, chez les enfants qui m'ont présenté pendant leurs maladies aiguës des bruits de souffle que j'ai rapportés à l'endocardite végétante, j'ai constaté, après guérison de la maladie principale, soit la disparition lente et progressive du bruit de souffle en deux ou trois semaines, soit leur persistance pendant quelques semaines ou pendant quelques mois, soit enfin une prolongation indéfinie amenant une véritable maladie du cœur. J'ai suivi cet état pendant deux et trois ans, puis j'ai vu les enfants recouvrer la santé. Je me rappelle avoir donné des soins à une jeune fille de douze ans qui, après une scarlatine, offrit les signes d'une endocardite mitrale grave, constatée par plusieurs confrères, et que l'on traitait comme ayant une maladie du cœur grave. Elle était dans



un état inquiétant lorsque je fus appelé à lui donner des soins. Soumise au régime lacté pendant plusieurs mois, elle guérit entièrement.

Ces faits sont de la plus haute importance, et ils attestent, par des preuves anatomiques et cliniques, que l'endocardite végétante aiguë n'est que temporaire, qu'elle n'a pas de durée régulière et qu'elle peut rétrograder. Ils prouvent que l'intumescence et le boursoufflement du rebord de la valvule mitrale et tricuspide qui rétrécissent ou rendent insuffisants ces orifices, sont de nature à disparaître, et enfin que la prolifération conjonctive, qui est la cause de ce gonflement, s'organise en lame de tissu fibreux, souple et mince, dans laquelle ne se forme presque jamais d'ossification, ou de pétrification, de calcification semblables à celles que l'on observe chez l'adulte et surtout chez les vieillards.

Il y a là une différence de diathèse qui explique la différence de marche et de terminaison des endocardites du cœur dans l'enfance et chez l'adulte. Chez les jeunes sujets, il ne se produit qu'exceptionnellement l'ossification des tissus pathologiques, tandis que chez l'homme ou chez les vieillards l'ossification et la pétrification sont choses très communes. Il résulte de ce fait qu'un enfant peut physiologiquement guérir plus aisément d'une maladie du cœur qu'un sujet avancé en âge. C'est là une conséquence de leur crase physiologique différente. Chez les enfants qui ont des rétrécissements valvulaires anciens et mortels, je n'ai jamais vu, si grave que soit la maladie, d'ossification aux orifices malades. Il n'y en a jamais dans l'aorte, et sur les deux cents autopsies récentes que j'ai faites pour servir de base au travail actuel, j'ai trouvé deux fois seulement un point d'athérome de l'aorte et un de la valvule de l'aorte.

Dans des observations plus anciennes, j'ai un cas de sténose avec insuffisance mitrale formée de tissu fibreux et crétaqué ; c'est le seul, et le fait est si rare qu'on en trouve peu d'exemple dans les livres. C'est à titre de curiosité et d'exception que, dans les *Bulletins de la Société anatomique*



pour 1872, M. Oyon a publié un cas de ce genre, formant endocardite valvulaire crétacée chez un sujet de douze ans.

J'ai rencontré quelquefois la calcification des tubercules du poumon et du cerveau, mais ce sont des faits exceptionnels; et l'on peut dire que l'ossification et la calcification des tissus pathologiques n'appartiennent qu'à un âge avancé.

On comprend, dès lors, pourquoi les enfants qui ont en si grand nombre des maladies valvulaires cardiaques guérissent si souvent; pourquoi leurs affections cardiaques, lors même qu'elles ne disparaissent pas entièrement, les laissent vivre longtemps sans donner lieu à des symptômes sérieux; enfin, pourquoi le nombre des maladies organiques du cœur chez les adultes et chez les vieillards est relativement très inférieur à la quantité d'affections cardiaco-valvulaires observées chez les enfants.

La *marche* des endocardites végétantes valvulaires provoquées par les maladies aiguës est très lente. Soit qu'elles disparaissent par résolution ou par transformation fibro-celluleuse mince, soit qu'elles s'aggravent et engendrent une transformation fibro-cartilagineuse suivie de rétrécissement ou d'insuffisance, les progrès du mal sont lents et insensibles.

Quand la lésion tend à disparaître, il faut, comme je l'ai dit, quelques semaines à quelques mois, et, pendant cet espace de temps, on continue à entendre les souffles que l'on a vus commencer à se produire pendant la maladie aiguë. Ils perdent peu à peu leur intensité, et ils cessent enfin d'être appréciables.

Si la lésion persiste et s'aggrave, les signes d'auscultation qui annoncent le rétrécissement ou l'insuffisance valvulaire continuent d'être perçus, les souffles deviennent parfois plus rudes et s'accompagnent de pialement et de frémissement vibratoire à la région mammaire. Mais jamais je n'ai entendu de ces bruits rudes de râpe, de scie, etc., qu'on observe chez l'adulte. Alors, au bout d'un temps variable, dix, quinze ou vingt ans plus tard, peut-



être même davantage, des phénomènes généraux commencent à se produire, et les symptômes habituels d'une affection organique du cœur se déroulent avec leurs plus graves conséquences.

4<sup>e</sup> *Nature de l'endocardite végétante des maladies aiguës de l'enfance.* — On a dit que l'endocardite végétante n'existait pas et que les lésions auxquelles je donnai ce nom n'étaient pas de nature inflammatoire. On a prétendu que le fœtus dans le sein de sa mère offrait toujours cette lésion et que, par conséquent, c'était une *lésion physiologique*. D'abord, il n'est pas démontré que tous les fœtus aient l'endocardite végétante. Dans bien des cas elle n'existe point. Je ne l'ai vue que très rarement. Ensuite, je ne comprends pas ce que c'est qu'une lésion physiologique. L'accouplement de ces deux mots n'a pas de sens en français, et c'est en dénaturant ainsi le vocabulaire qu'on rend peu compréhensible notre langage scientifique.

Il n'y a pas de lésion physiologique, et si l'on appelle ainsi une altération de la texture normale des organes, on se trompe. Ce n'est là qu'un aveu d'impuissance sur la cause de la lésion observée.

Si l'endocardite végétante existe chez le fœtus, ce qui est à démontrer, elle n'a rien de normal, et elle dépend certainement d'une disposition morbide de l'enfant. Elle n'existe pas chez tous les fœtus, — on n'a pas cité la proportion des cas où elle a été constatée, — il y a des cas où elle n'existe pas, et si l'on ne la rencontre pas toujours, il en résulte qu'elle n'a rien de physiologique, c'est-à-dire de constant et de naturel.

Quand elle existe, elle dépend d'une cause morbide, et c'est cette cause qu'il faut rechercher. Je la trouve dans l'hyperfibrinose plus ou moins marquée de la mère, dans l'état maladif qu'elle présente souvent; dans l'excès de température du milieu dans lequel se trouve le fœtus et dans la fréquence excessive de son pouls. Dans la grossesse, il y a, selon les cas, un état morbide de la mère très



réel, souvent accompagné de fièvre, qui agit sur le fœtus et engendre la fièvre chez l'une et chez l'autre.

Il faudrait donc penser un peu à ces faits avant de conclure de l'endocardite végétante du fœtus, trouvée sur quelques cadavres d'origine inconnue, au fait si étrange et si extraordinaire d'une endocardite physiologique dans la vie utérine. Si le bord d'une ou de plusieurs valvules cardiaques est rouge et boursoufflé, par suite d'une irritation nutritive proliférante, il est plus logique de rechercher la cause de cette irritation proliférante dans l'état fébrile de la mère que de dire résolument, sans réflexion, que c'est une irritation physiologique. Comme je viens de le dire, chez beaucoup de femmes la grossesse provoque un véritable état pathologique accompagné de fièvre, et il est impossible de ne pas tenir compte de cette fièvre, qui produit chez la mère et chez le fœtus cette élévation de température et cette accélération du pouls nécessaires à la production de l'endocardite végétante dans la vie intra-utérine.

Maintenant, dans la première et dans la seconde enfance, l'endocardite végétante valvulaire est-elle bien, comme je le pense, une inflammation du tissu conjonctif sous-séreux de la valvule?

S'il faut en croire Parrot, qui a pris la plume (1) pour réfuter ce qu'il appelle mes erreurs..., « je n'ai pas une notion suffisamment précise de l'état habituel des valvules cardiaques ou du moins de la mitrale et de la tricuspide chez les enfants ». (Page 550.) Si je voulais imiter ce procédé de discussion, ne pourrais-je pas lui adresser le même reproche, à lui qui, n'ayant jamais vu l'endocardite diphthéritique, « par une de ces coïncidences qui s'offrent parfois aux cliniciens », en a tout à coup rencontré un grand nombre depuis qu'il a été averti par moi de son existence.

Parrot, qui ne conteste pas que, dans les maladies aiguës de l'enfance, les valvules soient altérées de la façon

---

(1) *Archives de physiologie*, 1874.



que je viens de faire connaître plus haut, qui veut bien confirmer mes observations ajoute : « Mais ce que nous ne pouvons accepter, dit-il, c'est que l'on en tire cette conséquence « qu'elles sont enflammées. » (P. 549.)

Pour lui, ces lésions sont des *hémato-nodules*, et « il semble qu'elles soient liées à l'évolution et au travail organique et qu'elles forment une sorte de trait d'union entre l'état sain et l'état morbide. Pour les qualifier, on proposerait le terme de *demi-lésion* ». (P. 538.)

Puisque je suis obligé de répondre, je dirai que j'avoue ne pas comprendre ce que c'est qu'une lésion liée au travail organique normal, et que je ne sais pas ce que c'est qu'une *demi-lésion*, c'est-à-dire une *demi-endocardite*. Qu'on dise une demi-bouteille de vin ou une demi-livre de viande, c'est très bien ; mais je doute qu'on puisse dire une demi-endocardite ou une demi-pneumonie. Laissons donc les demi-lésions pour ce qu'elles valent, et voyons si ce que Parrot appelle des hémato-nodules cardiaques chez les jeunes enfants sont la même chose que je décris sous le nom d'endocardite végétante des maladies aiguës.

Je ne le crois pas.

Mon collègue parle d'une chose et moi d'une autre. Au nom de ce qu'il a observé, il a cru devoir écrire une réfutation de ce que j'ai enseigné à ma clinique et dans mon *Traité des maladies de l'enfance*. Il aurait pu s'éviter cette peine, car les hémato-nodules qu'il a décrits d'après cent seize observations d'enfants de quinze jours à deux ans, et qui n'existent jamais après la deuxième année, d'après le tableau qu'il en donne page 543, ne sont en rien ce que j'ai observé. A l'hôpital des Enfants-Malades, on ne reçoit les malades qu'à deux ans, et je n'y ai jamais observé les hématomes valvulaires dont il parle.

Ce que j'ai décrit, c'est l'intumescence mamelonnée, rouge, du rebord mitral et tricuspide, avec l'hyperémie plus ou moins fréquente des valvules sigmoïdes et leurs conséquences. Rien de plus, rien de moins. Cela ne ressemble pas du tout à la *demi-lésion* des hémato-nodules



cardiaques que m'oppose Parrot. Une préoccupation que je ne comprends pas lui a fait confondre deux ordres de faits absolument distincts.

Il a trouvé des hématomes et des nodules sur des enfants de quinze jours à deux ans ; mais de deux à sept ans, d'après son tableau, il n'en a jamais trouvé. Or, mes observations cadavériques sont presque toutes, 192 sur 200, relatives à des enfants de deux à quinze ans.

Maintenant, ses nodules valvulaires, qu'il compare à mon intumescence mamelonnée rouge, caractéristique, de l'endocardite végétante, il les attribue « à une hypergenèse irritative » qui n'est pas l'inflammation. Puis il affirme que ce sont les hématomes du premier mois de la vie, lesquels, selon lui, disparaissent « rapidement dans les suivants » (page 540), qui sont la cause des nodules valvulaires que j'ai observés dans la seconde enfance ou jusqu'à la puberté, à la suite des maladies aiguës, et que j'appelle des endocardites végétantes. Convaincu de ce fait, qui ne repose sur rien, et qui n'est qu'une vue de l'esprit, il part de cette hypothèse pour entreprendre, dit-il, la réfutation de mes erreurs, « qui tendent à s'accréditer »... (P. 544.)

Parrot s'est absolument trompé en comparant mes faits aux siens, et toute son argumentation porte à faux. Jamais il ne pourra persuader à un médecin que ce que j'appelle endocardite végétante chez des enfants de sept, dix, douze, quinze ans, et chez des adultes, soit le résultat des hématomes cardiaques de naissance qui disparaissent au bout du premier mois, ni que ces hématomes provoquent, à dix ou quinze ans de distance, une hypergenèse irritative qui n'est pas l'inflammation.

En tout cas, il y aurait là une preuve de la mémoire du cœur, que l'on pourrait citer en exemple à bien des gens. Personne n'admettra cette action nocive se révélant à dix ou quinze ans de distance par une prolifération d'éléments embryonnaires qui, de toute évidence, n'ont que quelques jours de date, et produisant l'intumescence mamelonnée rouge que j'ai décrite sur le bord de la tricuspide et de la mitrale.



N'en déplaise à mon critique, cette lésion n'est pas une demi lésion, pour parler son langage. Il n'y a pas de demi-endocardite. Ce que j'ai décrit, c'est une endocardite entière d'une forme spéciale tendant à s'organiser et à s'indurer au lieu de se ramollir et de s'ulcérer.

La preuve a été fournie par l'anatomie pathologique comparée de l'enfant et de l'adulte, par l'histologie et par la clinique. Cela peut se résumer en un certain nombre de propositions importantes.

Malgré son extrême fréquence, ce que j'appelle l'endocardite végétante ne se rencontre pas chez tous les sujets, ce qui établit son caractère accidentel.

Elle occupe tantôt la valvule mitrale et parfois aussi les sigmoïdes.

Elle est tantôt peu visible et tantôt très caractérisée, mais dans un même orifice; elle est quelquefois plus prononcée sur un point de la valvule que sur l'autre.

Elle existe parfois à l'état aigu d'intumescence rouge sur un point et sur une partie voisine à l'état chronique, grisâtre ou blanchâtre, en voie de résolution.

L'examen histologique montre que l'intumescence et le boursoufflement du rebord valvulaire sont formés d'une prolifération de jeunes cellules embryonnaires associées à de nouvelles fibres conjonctives, ce qui annonce une irritation nutritive récente, pathologique incontestable.

L'endocardite végétante s'accompagne très souvent de la tuméfaction de petits tendons valvulaires.

Elle est assez fréquemment compliquée de la dégénérescence granulo-graisseuse, ou grasseuse des fibres musculaires du cœur.

Elle ne s'accompagne jamais de ces hématomes microscopiques qu'on ne trouve que chez les nouveau-nés.

Pendant la vie, des souffles passagers de rétrécissement ou d'insuffisance valvulaire montrent qu'il y a au cœur une modification pathologique en rapport avec des lésions spéciales accidentelles.

Quand les souffles cardiaques se prolongent au delà de quelques mois, ce qui arrive quelquefois, c'est que l'endo-



cardite végétante aiguë devient l'origine d'une endocardite chronique ou maladie organique du cœur.

Cela étant dit, en raison de la coïncidence de l'endocardite végétante valvulaire avec les maladies fébriles aiguës de l'enfance, il faut admettre que la lésion dépend de la nature des maladies ou de la fièvre qui les accompagne. Un instant, j'ai cru que la nature des maladies était pour quelque chose dans la production des phénomènes, mais aujourd'hui je crois que c'est à l'état fébrile qu'on doit en rapporter la production. Dans ce cas, la fièvre est, comme l'a dit Bouillaud, une véritable angiocardite dont le principal effet serait de produire sur le bord des valvules mitrale et tricuspide une irritation nutritive, caractérisée par l'épaisseur et la rougeur plus ou moins considérable du rebord de ces valvules.

5° *Traitement de l'endocardite végétante des maladies aiguës fébriles.* — L'endocardite végétante aiguë se développant presque toujours comme complication à peine appréciable des maladies fébriles, et ne produisant que par exception des symptômes sérieux, n'exige pas de traitement spécial. Elle n'est généralement pas assez violente pour détourner l'attention primitive et principale. Toutefois quand avec le rhumatisme aigu, la pleurésie, la pneumonie la fièvre typhoïde, l'érysipèle, l'érythème noueux, la diphthérie, etc., il y a un souffle assez fort de la région cardiaque et qu'il existe de la dyspnée pouvant faire craindre une forte altération valvulaire, il y a lieu d'intervenir. C'est surtout, quand avec l'endocardite végétante et ses différents souffles, il y a obscurité des battements, défaut de claquement valvulaire et respiration fréquente faisant pressentir de la thrombose cardiaque que le danger commande d'agir pour prévenir cette mort par le cœur qu'ont si bien signalée Meigs et Robinson Everley.

Aussi dans l'endocardite simple, peu ou point d'intervention médicale, mais s'il y a cardite ou thrombose, une médication nécessaire.

Malgré l'état causé par l'affection primitive, quand on



juge l'endocardite végétante assez forte pour devoir être l'origine d'une lésion sérieuse dans l'avenir, il faut mettre au cœur un ou plusieurs vésicatoires volants successifs de 5 à 6 centimètres.

Ensuite, si la maladie primitive le permet, il faut donner de la poudre de digitale, 5 à 6 centigrammes par jour ; — de la teinture de digitale, quinze à vingt gouttes dans un julep ; — un granule de la digitaline Nativelle. Souvent la chose est possible, car la digitale employée pour modérer le frottement du sang sur les valvules agit également comme antipyrétique et diminue l'état fébrile engendré par la maladie primitive. Toutefois, il faut observer avec soin l'action du remède, car chez les enfants il peut se produire des troubles gastriques et des vomissements qui obligent de supprimer la digitale.

Au lieu de digitale, on peut employer la *vératrine* à la dose de 10, 15 et 25 milligrammes. C'est un médicament cardiaque qui est également antipyrétique et qui modère la circulation, tant que la fibre du cœur est normale. Malheureusement, lorsqu'il y a de la cardite, la vératrine agit beaucoup moins et ne ralentit que très peu la circulation. Toutefois, lorsque l'endocardite survient dans une maladie aiguë de l'intestin, il faut se garder de mettre la vératrine en usage, car elle est irritante et plus nuisible qu'utile.

Le *sulfate de quinine* à petite dose longtemps continué peut être employé dans le même but. Mais ici encore l'action hyposthénisante du cœur cesse de se faire sentir lorsque l'endocardite est accompagnée de cardite.

L'*émétique* à petite dose, administré d'une façon continue et sans modifier l'alimentation, m'a paru avoir une action contro-stimulante sérieuse sur l'affection cardiaque.

L'eau de laurier-cérise à 1 ou 2 grammes n'a d'action que sur la dyspnée et non sur la lésion valvulaire. Le régime enfin doit être réglé avec le plus grand soin, et la chose est souvent difficile en raison de la maladie principale qui peut imposer de grandes réserves à cet égard. Pendant le cours de la maladie aiguë et de sa complica-



tion d'endocardite végétante, les bouillons, les potages et l'eau vineuse peuvent continuer à être prescrits. Si, au contraire, la maladie principale est guérie, il n'y a pas trop lieu de se préoccuper de l'état du cœur et il faut nourrir les malades avec ménagement, sans trop craindre les effets de la nourriture. Celui qui ne sait pas nourrir ses malades ne saura jamais les guérir.

Dans ce cas, lorsque les enfants sont sur pied, et qu'ils peuvent sortir, il faut les nourrir à l'aide d'un régime exclusif de lait, deux litres par jour, de légumes vers et féculents au gras, de fruits, de pain et de beurre avec de l'eau vineuse.

Si ce régime ne réussit pas ou devient intolérable, malgré ses avantages, il faut le modifier et introduire l'usage des viandes blanches et des viandes noires, mais on obtiendra de bien meilleurs résultats par la diète lactée.

Enfin, en supposant que la lésion valvulaire persiste, et qu'il n'y ait plus de doute à avoir sur l'existence d'une affection organique sérieuse, dont les conséquences ne se montreront peut être qu'au bout de quinze ou vingt ans, et même davantage, comme j'en ai vu des exemples, il faut essayer de prévenir les accidents ultérieurs et de maintenir la lésion à l'état latent. Cela est possible, car l'on voit souvent s'établir chez les enfants, entre les rétrécissements ou les insuffisances valvulaires et la contractilité cardiaque un équilibre exact qui rend la lésion inaperçue pour le malade. Ce n'est que plus tard, souvent après bien des années, que sous l'influence des fatigues de la vie et des passions, des maladies nouvelles, de la maternité ou de causes nosives accidentelles, que la lésion cardiaque se fait sentir et entraîne les accidents graves que chacun connaît. C'est pour maintenir aussi longtemps que possible à l'état latent, les lésions vasculaires de l'enfance, que le médecin doit agir. Pour moi, je n'hésite jamais et, dans ces circonstances, je fais appliquer deux cautères à la région précordiale dont j'entretiens la suppuration pendant quelque mois. Dès qu'ils se sèchent et se ferment, j'en fais appliquer



d'autres, et après avoir entretenu ces exutoires pendant six mois ou un an, je suis parvenu à faire rétrograder des lésions que d'habitude l'on considère comme devant s'accroître de jour en jour. C'est ce qui m'a fait dire que chez les enfants les maladies du cœur sont infiniment moins graves que chez l'adulte.

6° *De l'endocardite ulcéreuse.* — A côté de l'endocardite végétante, si commune chez les enfants dans tout état fébrile, comme effet de la fièvre, constituant une *angio-cardite*, il faut placer l'*endocardite ulcéreuse*. Celle-ci est infiniment plus rare et toute exceptionnelle. Elle ne dépend pas des mêmes causes ni d'un état fébrile quelconque, et elle s'accompagne des phénomènes les plus graves, habituellement mortels. J'en ai observé deux exemples, dont l'un a été publié dans les *Mémoires de la Société de biologie*, par mon interne M. Duguet, et par M. Hayem. On le trouve aussi dans la *Gazette médicale* de 1865.

Cette forme d'endocardite, d'abord signalée en 1852 par Kirkes chez l'adulte, a été ensuite étudiée par Wesphal, par Virchow, Lancereaux, Hérard et par un grand nombre de médecins. Tous ont reconnu la réalité de cette forme particulière d'endocardite et se sont accordés pour reconnaître ce qu'elle présentait d'anormal et de difficile dans l'appréciation des symptômes. Tous en même temps ont reconnu qu'elle offrait dans les lésions secondaires et dans sa terminaison une gravité exceptionnelle.

Le fait le plus curieux que j'aie observé est celui que j'ai eu dans mon service en 1865.

Il est relatif à un garçon de quatorze ans qui, sans aucune maladie antérieure, fut pris subitement de fièvre avec courbature et d'un point de côté à droite.

Je lui trouvai, avec une stupeur typhoïde très marquée, un début de pneumonie encore peu évident ; mais vingt-quatre heures après, cette pneumonie se révélait par du souffle bronchique et de la bronchophonie dans les deux poumons. Il y avait en même temps de l'albuminurie, une éruption vésico-pustuleuse des membres avec des tour-



nioles purulentes à plusieurs doigts, des taches hémorrhagiques de purpura sur quelques points, quelques ecchymoses sous-cutanées et un petit abcès fluctuant au-dessus de la malléole droite. Du côté du cœur, un peu de frottement péricardique, *sans souffle valvulaire*. Dans les voies digestives, pas de vomissements ni de diarrhée, des sudamina sur le ventre, enfin un état ataxo-adyynamique avec forte fièvre et subdélirium, dans lequel succomba le malade, deux jours après l'arrivée à l'hôpital, et cinq jours après le début de la maladie. Je crus d'abord à une fièvre typhoïde compliquée de résorption purulente, mais c'était une endocardite ulcéreuse.

L'autopsie révéla 1° des infarctus hémorrhagiques sous-cutanés et un infarctus ramolli en abcès; 2° de la pneumonie typhoïde avec splénisation et deux abcès métastatiques pulmonaires à droite, avec quelques points de pleurésie; 3° une hypertrophie des plaques de Peyer sans ulcération; 4° de petits infarctus jaunâtres du rein; 5° une rate diffluyente et ramollie; 6° une grande quantité de petits infarctus sanguins du cerveau : les uns dans la substance grise de la convexité des hémisphères; les autres dans les corps striés, les pyramides ou le cervelet. Quelques-uns étaient rouges, grisâtres au centre, et d'autres ramollis et formant des foyers. Tels étaient ceux du cervelet et de la pyramide droite et du corps strié; 7° une péricardite pseudo-membraneuse, au-dessous de laquelle on trouve quelques ulcérations du péricarde; 8° enfin une endocardite ulcéreuse caractérisée dans le ventricule gauche par une ulcération de la grosse colonne charnue antérieure et par des ulcérations plus petites, commençantes ou déjà formées sur la paroi ventriculaire, enfin par un commencement d'ulcération de la valvule mitrale.

Les valvules sigmoïdes étaient injectées et le cœur droit ne présentait rien de particulier.

Tel est le cas singulier d'affection pneumonique à forme typhoïde, dont le diagnostic était fort embarrassant, et qui a déterminé la mort en cinq jours pour nous montrer, sur



le cadavre, une endocardite ulcéreuse ayant produit une sorte d'empoisonnement général avec des infarctus dans tous les organes importants.

Ce fait se rapproche de tous ceux qui ont été publiés jusqu'à ce jour par les auteurs que j'ai cités plus haut, mais il a cela d'intéressant pour la science qu'il a été observé sur un enfant, ce qui est rare.

Voyons à présent quels sont les caractères anatomiques de cette forme d'endocardite.

Les ulcérations de l'endocarde occupent le feuillet pariétal ou la surface valvulaire. Leur forme est variable, et leur étendue est de 4 à 8 millimètres. Elles sont arrondies, irrégulières, plus ou moins nombreuses et profondes. Le fond est irrégulier, granuleux et gris rougeâtre, sanieux, couvert de coagulum fibrineux ou cruoriques plus ou moins adhérents.

Quand elles occupent les valvules, elles ont pour siège la mitrale ou la tricuspide ; on les trouve sur le bord libre, épaissi, boursoufflé, rouge, formant ces végétations mamelonnées qui constituent l'endocardite végétante, ou sur l'anneau valvulaire. Alors la valvule peut être percée ou seulement tellement amincie, que le feuillet séreux persistant, distendu par la pression du sang, forme une ampoule du côté de la surface auriculaire. C'est ce que Ecker et Thurnam ont appelé un peu pompeusement des anévrysmes valvulaires.

Mais lorsque l'ulcération occupe la surface de l'endocarde pariétal, les choses sont un peu différentes. La solution de continuité peut creuser la paroi ventriculaire assez profondément. Comme cette paroi est souvent ramollie par la dégénérescence graisseuse de la substance musculaire, elle cède parfois à la pression du sang et forme aussi des anévrysmes partiels, ou bien, du côté de la cloison, un trou qui fait communiquer les deux ventricules.

Ici encore, les colonnes charnues du cœur sont gonflées, ramollies, parfois le siège d'une petite ulcération de même nature que celle des valvules. Les tendons valvu-



lares sont épaissis, quelquefois rompus, ce qui permet au bord de la valvule de se ratatiner.

Enfin des caillots fibrineux opaques, ambrés, transparents ou cruoriques noirs, occupent la cavité des ventricules et des oreillettes. Les uns sont récents, agoniques, et les autres, plus âgés, remontent à deux ou trois jours. Au-dessous d'eux, sur le bord valvulaire, dans leurs colonnes tendineuses et dans les colonnes charnues du cœur, se trouvent des débris fibrineux opaques, grisâtres, parfois fibrillaires, plus ou moins adhérents, dont les parcelles peuvent être facilement entraînées par le cours du sang.

La fibre musculaire du cœur est pâle, grenue, ramollie, infiltrée de granulations moléculaires et de graisse. Parfois on y trouve de petits noyaux hémorrhagiques ramollis ou de petits abcès.

Le péricarde, sain chez quelques sujets, est altéré chez d'autres. On y trouve parfois des fausses membranes adhérentes, molles, grisâtres, plus ou moins étendues, rugueuses, irrégulières, comme dans la péricardite récente. Au-dessous de ces fausses membranes, il y a parfois de petites ulcérations du péricarde.

*Lésions secondaires de l'endocardite ulcéreuse.* — Dans les autres tissus et dans les viscères existent d'autres lésions, qui sont secondaires et en rapport avec celles du cœur et de ses cavités. Ce sont des infarctus d'aspect différent, selon les différents organes.

Dans les poumons, ils ont la forme de noyaux d'apoplexie pulmonaire et d'abcès métastatiques semblables à ceux que, depuis douze ans, j'ai décrits dans le cerveau, dans le croup et dans la diphthérie; sous la peau et dans la gaine des vaisseaux, ce sont des noyaux hémorrhagiques, ou des foyers sanguins, ramollis et convertis en abcès. Dans le foie et dans les reins, ce sont des noyaux pâles, entourés d'une zone hémorrhagique étroite: dans le cerveau, ce sont de petits foyers sanguins ou des noyaux d'inflammation formant de petits abcès, etc. Partout il y a



là les preuves d'embolies capillaires venues du cœur droit et du cœur gauche, exactement comme dans les endocardites végétantes ordinaires.

Telles sont les lésions de l'endocardite végétante ulcéreuse en général, et dont la plupart, sauf les anévrysmes valvulaires et ventriculaires, ont été observées chez les enfants que j'ai vus.

Quant aux symptômes, ils ont eu ici quelque chose de spécial et de septicémique tout particulier.

On dit bien qu'il y a parfois des ulcères de l'endocarde sans symptôme infectieux; mais cela n'est pas nettement établi, et, pour mon compte, je n'ai pas d'opinion arrêtée à ce sujet.

En général, dans ce que j'ai vu chez les enfants et chez l'adulte, l'endocardite ulcéreuse débute violemment par de la fièvre, de la courbature et une grande prostration; de la stupeur, du délire et des troubles digestifs d'inappétence, de nausées ou de dévoiement, avec toux et gêne respiratoire, qui peuvent faire croire à l'existence d'une fièvre typhoïde ataxique ou adynamique. Tout indique la septicémie, et il est évident que si cette septicémie ne résulte pas d'une ulcération typhoïde de l'intestin, elle dépend des ulcérations du cœur, qui ont jeté dans le sang des détritits fibrineux ou purulents susceptibles d'infecter l'organisme.

C'est ainsi que se sont passées les choses chez l'enfant dont je viens de rapporter l'histoire, et la mort est arrivée au bout de trois jours.

Aucune condition mauvaise de régime d'hygiène ou d'intempérance ne peut être invoquée. Le mal a été soudain; il a éclaté au milieu d'une santé parfaite. Tout à coup, il est survenu de la fièvre avec violente courbature et forte prostration, de la stupeur, un peu de délire, de la toux avec point de côté et gêne respiratoire, des râles abondants disséminés dans la poitrine, de la diarrhée sans ballonnement du ventre, de l'abondance d'urine avec albuminurie, et en quatre jours l'enfant succombait, sans



que l'auscultation du cœur ait révélé autre chose que la péricardite.

Ce sont presque toujours des phénomènes généraux du même genre, analogues à ceux des affections typhoïdes les plus graves.

Mais, dans quelques cas, la forme de la maladie peut être modifiée et ressembler à de l'infection purulente ou à de la fièvre intermittente. Lancereaux en a cité trois exemples fort intéressants, ce qui prouve que l'histoire clinique de l'endocardite ulcéreuse n'est pas encore achevée.

Quoi qu'il en soit, l'endocardite ulcéreuse telle qu'on la connaît, avec ses phénomènes typhoïdes et ses embolies viscérales consécutives, est toujours excessivement grave. Elle est inévitablement mortelle, et il n'y a pas autre chose à faire contre elle que de prescrire des agents sédatifs ou palliatifs contre la douleur et les phénomènes particuliers qui peuvent se présenter.

Il me reste maintenant à parler de l'endocardite chronique et des altérations valvulaires graves des orifices chez les enfants, c'est-à-dire des maladies organiques du cœur. Ce sera l'objet d'une nouvelle série de leçons.

---

#### 51. — Syphilis héréditaire des nouveau-nés.

Le fait que vous avez sous les yeux, dans la personne de cette petite fille âgée de 2 mois 1/2, vous représente un cas de syphilis congénitale tel que vous en verrez très souvent. C'est la forme la plus habituelle. Le facies est amaigri et vieillot, la peau terreuse avec quelques rides précoces; les lèvres sont décolorées, tirant sur le jaune, avec de nombreux plis, surtout aux commissures, qui sont fissurées. Le menton est ridé avec des taches cuivriques s'étendant au-dessous de la mâchoire. Des taches semblables existent à la paume des mains, où se montre une réelle desquamation de l'épiderme.

A la vulve, à l'anus, sur les fesses existent des taches



cuivriques jaunâtres semblables, et, près des orifices, ce sont des plaques lenticulaires saillantes à bords frangés, qu'on appelle des plaques muqueuses ou pustules plates. Sur les cuisses des taches de roséole jaunâtres, et à la plante des pieds dont l'épiderme est écailleux se trouvent des taches semblables à celles des mains.

Dans la gorge, sur les amygdales, existent des plaques un peu grisâtres saillantes, qui s'étendent un peu sur le voile du palais.

L'enfant tette bien, ne vomit pas, a un peu de diarrhée verte et n'est pas autrement malade.

A ces caractères vous pouvez sûrement distinguer une syphilis constitutionnelle héréditaire, de provenance paternelle, d'après les renseignements donnés, et sans que la mère ait jamais eu d'accidents syphilitiques pour son compte.

En général, la maladie vient du père qui a eu antérieurement à la procréation, un an, deux ans et même dix ans avant, un chancre ou une éruption de roséole parfaitement guéris, et cela depuis longtemps. La maladie vient quelquefois du père et de la mère ensemble, tous deux ayant eu la syphilis. Elle vient enfin de la mère seule.

Elle apparaît, en général, six semaines ou deux mois après la naissance, comme chez cette petite malade. C'est par exception qu'elle apparaît au bout de six mois, et davantage; mais Diday et Fournier en ont cité des exemples. C'est de la *syphilis tardive*.

Ailleurs, elle se montre de très bonne heure, pendant le cours de la vie utérine, tue le fœtus et amène l'avortement. Dans quelque cas, l'enfant résiste à l'infection syphilitique, vient au monde pour mourir aussitôt, et présente, comme je l'ai vu, des plaques muqueuses bien caractérisées sur différents points du corps. Deville et Diday ont cité des cas semblables.

Si la syphilis héréditaire se montre habituellement sous la forme que vous voyez chez cette petite fille, il ne faut pas croire que ses manifestations soient constamment les mêmes. Elle sont au contraire très variées, et bien que vous



avez vu dernièrement ici un cas de pemphigus, et plusieurs cas de gommes sous-cutanées syphilitiques, vous n'avez pas encore tout observé.

Les manifestations de la syphilis héréditaire peuvent s'observer dans toutes les parties superficielles et profondes de l'organisme.

*A la peau*, vous voyez comme ici la desquamation épidermique; les fissures des mains, dans le fond des plis cutanés, de petites ulcérations étroites, blafardes, couvertes de petites croûtes; de la roséole sous le menton et sur les membres, à leurs extrémités, des pustules d'ecthyma; des pustules plates ou plaques muqueuses, à l'anus, à la vulve, sur les lèvres et au menton; des bulles de pemphigus plus ou moins larges; enfin des onyxis à un ou plusieurs doigts.

*Sur les muqueuses*, ce sont des plaques muqueuses plus ou moins saillantes à la vulve; dans les narines formant le coryza syphilitique, à la surface interne des lèvres et des joues; sur la langue et au fond de la bouche sur les amygdales.

*Sous la peau*, des gommes plus ou moins nombreuses du tissu cellulaire grosses comme un pois, restant longtemps dures, se ramollissant pour former abcès et se fermer lentement. C'est ce que vous avez vu sur trois enfants qui viennent chaque quinzaine se montrer à la clinique.

Dans les organes plus profonds, les manifestations de la syphilis héréditaire sont bien plus graves et presque toujours mortelles et révélées par l'autopsie. Ce sont :

Dans le *thymus*, de petits noyaux d'inflammation et de suppuration disséminés dans son épaisseur, et qu'a décrits P. Dubois.

Dans les *poumons*, des nodosités de pneumonie lobulaire avec tissu jaune grisâtre induré comme des gommes ou des noyaux de suppuration sur lesquels Depaul a attiré l'attention, en montrant bien que ce n'était pas de la pneumonie lobulaire habituelle, mais une infiltration conjonctive syphilitique.



Dans le *foie*, une infiltration générale ou partielle de tissu fibro-plastique ou conjonctif, décrite par Gubler.

Dans le *cerveau* et dans les *nerfs*, des gommes décrites par Thomas Barlow.

Dans les *os*, des lésions d'ostéopériostite ou d'ostéite raréfiante ou éburnée, et souvent des décollements d'épiphyses arrêtant les mouvements du membre, ce qu'on a qualifié du nom si malheureux de *pseudo-paralysie*. Ce sont des lésions qui ont été décrites par Billard, Parrot, Wagner, Poncet, Taylor, etc.

Quant à la manifestation osseuse tardive de la syphilis héréditaire constituée par le rachitisme, qui s'observe vers un an, dix-huit mois, ou deux ans, je ne crois pas que cette altération soit de nature syphilitique. Contrairement à l'opinion de Parrot, je pense que le rachitisme est dans l'enfance un effet de cachexie, car il se rencontre dans toutes les maladies cachectiques, notamment des affections gastro-intestinales chroniques. La syphilis lui est étrangère. Si on le rencontre chez des enfants épuisés par la diathèse syphilitique, c'est une conséquence de l'état cachectique plutôt que de la nature du mal.

Vous avez vu dans mon service toutes les manifestations cutanées, sous-cutanées et muqueuses de la syphilis, parce qu'elles sont compatibles avec la vie. Quant aux autres, elles amènent prématurément la mort.

Celles que vous voyez ici sur des enfants de 1 à 2 mois ont presque toujours les apparences du type placé sous vos yeux. Il n'y a de différence que dans les symptômes généraux.

Malgré la maladie, quelques enfants conservent une bonne santé; ils têtent et digèrent bien, mais cela est rare. Habituellement, ils ont un facies blafard, fatigué, vieux, caractéristique de leur diathèse; la nutrition souffre, et ce n'est qu'à grand'peine qu'on peut les faire vivre.

La syphilis héréditaire tue un grand nombre d'enfants dans le sein de la mère, au milieu ou à la fin de la grossesse. Ceux qui naissent viables s'élèvent bien jusqu'à un ou deux mois, mais alors paraissent des accidents secon-



daïres qui peuvent guérir convenablement, ou qui amènent un affaiblissement progressif allant jusqu'à la mort.

Le *traitement* consiste, d'abord, à ne pas donner d'enfant syphilitique à une nourrice mercenaire, sans avoir fait de conventions spéciales, car la syphilis héréditaire se transmettant des enfants aux nourrices, on s'exposerait à de graves revendications. Il faut que l'enfant soit nourri par sa mère, car alors on peut médicamenter la mère et l'enfant. Si la mère ne peut nourrir, il faut faire l'allaitement artificiel, et de préférence au lait d'ânesse.

Si l'enfant tette ou se nourrit au biberon, on peut le traiter directement, et le moyen qui me réussit le mieux, c'est le mercure à petites doses. Je prescris habituellement :

1° Sirop de guimauve.....	100 gr.
Liqueur Van Swieten...	5 —

Une cuillerée à café matin et soir.

2° Des bains tous les jours avec addition de :

Sublimé.....	2 gr.
Alcool .....	20 —
Eau distillée.....	100 —

Ce n'est que plus tard, lorsque l'enfant a triomphé des premiers accidents, que je donne l'iodure de potassium. Il est formellement indiqué en cas de syphilis osseuse; on le prescrit alors à la dose de 25 à 50 centigr. et 1 gramme par jour.

---

52. — Endo-péricardite et myocardite; épanchement séreux considérable du péricarde devenant hémorrhagique; huit ponctions du péricarde avec l'appareil aspirateur; deux ponctions du cœur sans accident immédiat; mort et autopsie.

La péricardite avec épanchement considérable amenant l'anoxémie ou l'asphyxie et nécessitant la ponction du péricarde n'est pas une maladie très commune, et les faits de ce genre méritent d'être étudiées avec soin dans leurs plus petits détails. Comme d'ailleurs la paracentèse du péricarde



vient d'entrer dans une nouvelle phase, due à l'invention des appareils aspirateurs, et que le traitement de cet épanchement péricardique a eu lieu au moyen de ce nouveau procédé, je vais vous exposer la situation de l'enfant, et les motifs qui m'ont conduit à entreprendre cette opération.

Marguerite B..., âgée de onze ans et demi, entrée le 11 octobre 1873, salle Sainte-Catherine, lit n° 16.

Cette enfant est malade depuis six semaines. Le mal, qualifié de pleurésie, a débuté par des frissons, suivis de fièvre, de maux de tête et un point de côté à gauche. Elle porte des traces nombreuses de vésicatoires appliqués sur le côté gauche du thorax, en avant et en arrière.

*Etat actuel.* — Visage pâle et traits amaigris, mais n'exprimant pas la souffrance.

Pouls à 152 ; 44 respirations par minute. — L'enfant reste assise pour diminuer l'oppression, et elle ne peut s'allonger sur le dos ni se coucher sur les côtés.

Dans la poitrine, en avant, peu de sonorité sous les clavicules. En arrière, sonorité dans le tiers supérieur.

Submatité en bas, des deux côtés, surtout à gauche. A la base de ce côté, respiration faible, sans égophonie. A droite et en bas, respiration un peu rude.

Des deux côtés, à la base, râles très abondants, fins et humides ; mais, à gauche, il y a un bruit de frottement ascendant très prononcé. Voussure précordiale énorme ; matité étendue de la seconde côte à l'appendice xyphoïde et du bord droit du sternum au mamelon gauche, mesurant 15 à 16 centimètres de haut sur 14 de large. Battements du cœur sourds, éloignés, peu sensibles à l'oreille et à la main, sans bruit anormal ni bruit de galop.

Je diagnostique une péricardite avec myocardite produisant l'excessive fréquence des battements cardiaques.

Le 14 octobre, une première ponction du péricarde, faite dans le cinquième espace gauche, à 1 centimètre et demi du bord du sternum, livre passage à 320 grammes environ d'un liquide citrin un peu louche. Après la ponction, la voussure diminue ; la matité ne commence plus qu'à la troisième côte et n'a que 10 centimètres de haut sur 7 de large. Les battements de la pointe sont plus énergiques et se perçoivent dans une étendue plus grande. On ne perçoit pas de frottements. Le soulagement est immédiat, la dys-



pnée diminue beaucoup. L'enfant peut se coucher. Le pouls, toujours régulier, garde une fréquence excessive

*Prescription* : looch blanc, du laitage, un œuf, continués pendant les jours suivants.

Le 18 octobre au matin, la dyspnée reparait ; l'enfant est plus mal. Le pouls est à 180 et la température à 38°. Je fais une seconde ponction à côté de la première. Je retire 510 grammes d'un liquide roussâtre qui se coagule spontanément en un caillot peu cohérent et renfermant un peu de sang.

Pas de frottement ni de souffle cardiaque après la ponction. A la suite de cette ponction, l'amélioration n'est pas aussi sensible ; l'enfant a du frisson dans la journée : elle se plaint constamment de froid ; néanmoins elle continue à manger. Le soir, elle est baignée de sueur avec un pouls très fréquent et une température de 39°,4.

Les jours suivants, même état ; les bruits du cœur deviennent plus profonds et l'ondulation précordiale moins nette. Le pouls se conserve à 180 ; la respiration reste à 40 ; la température est de 40°,4.

Même prescription.

21 octobre, troisième ponction au même endroit. On retire 150 grammes environ d'un liquide chargé de sang. Cette ponction amène un soulagement momentané, et après je constate une diminution de la matité cardiaque, du frottement péricardique à la base du cœur et en dehors du mamelon un souffle au premier temps ayant pour siège l'orifice mitral. Le pouls, un peu plus fort. La respiration ne se modifie pas. — T. A. 40°,8.

Les jours suivants, l'enfant baisse visiblement : elle est très abattue. Dans la poitrine, les signes constatés à la base du poumon gauche ne se sont guère modifiés ; la matité précordiale a un peu diminué. La température reste entre 40°,4. Il reste encore du frottement péricardique et un souffle mitral au premier temps.

Le 24 octobre, quatrième ponction au même endroit. Elle ne donne pas de liquide et n'est suivie d'aucune aggravation de symptômes. Les battements du cœur sont assez superficiels, toujours aussi fréquents. Il n'y a plus ni souffle mitral, ni frottement péricardique. L'enfant a peu de subdélirium.

Le 28 octobre, cinquième ponction. On vide deux fois l'appareil aspirateur, qui est plein d'un liquide sanguinolent non coagulable. Cela fait 220 grammes. La troisième fois, il se remplit de sang presque pur, environ 80 grammes. Cette dernière partie se coagule



spontanément, et le trocart est fortement agité d'oscillations isochrones à la systole cardiaque.

Pendant le temps que j'avais mis à retirer la tige du trocart et à rejeter l'aspirateur, il se fit, à deux reprises différentes, comme un bruit d'aspiration d'air dans le péricarde.

Durant l'écoulement de la partie formée de sang pur, les battements du cœur agitaient violemment la tête de l'aspirateur.

Après la ponction, pas de modification de l'état général, pas d'aggravation. Toujours même fréquence du pouls et de la respiration ; 160 pulsations ; 48 respirations ; température, 40°,2.

Dans la poitrine, il y avait toujours des râles fins, à gauche, en bas et en arrière. Ces accidents thoraciques, qui ont persisté pendant presque toute la durée de la maladie, sauf les derniers jours, présentaient une mobilité remarquable. On les constatait un jour ; le lendemain, ils avaient diminué et réciproquement.

Les jours suivants, l'enfant prit chaque jour vingt gouttes de teinture de digitale. La température tomba à 36° ou 36°,8, et le pouls tomba passagèrement à 120 ; mais il remonta bientôt à 140, puis à 160.

Depuis la dernière ponction, on constatait, à la percussion, derrière le sternum, dans sa moitié supérieure, un bruit tympanique, tout à fait comparable au bruit skodique. En auscultant à ce niveau, on entendait faiblement le murmure vésiculaire. La pointe du cœur battait toujours en bas, sur les limites inférieures de la matité. Les bruits étaient assez nets, et le choc perceptible au-dessous du mamelon, dans une certaine étendue. Pas de souffle, pas de frottement.

Le 4 novembre, au matin, je trouve la matité revenue à 15 centimètres de hauteur et les bruits du cœur fort éloignés. L'enfant est toujours affaibli et baignée d'une sueur froide. Je fis une sixième ponction et retirai 150 grammes d'un liquide séreux chargé de sang, mais non formé de sang pur. Le pouls restait à 160 et la température à 35°,4, 36°,5, 37°,2, 38°. Dans les jours suivants, même état général.

Même prescription.

Le 11 novembre, la matité et la gêne respiratoire étant revenues, je pense qu'il est utile de faire une septième ponction ; elle est pratiquée au même endroit. La ponction livre passage à 330 grammes environ d'un liquide chocolat non coagulable qui s'écoule lentement. Pendant la ponction, l'enfant tousse plus que les autres fois et, à chaque effort de toux, le liquide s'écoule avec plus d'abondance.



Peu de changements après la ponction. Le pouls, toujours régulier, garde sa fréquence, 152, et la température monte à 38°. Dans la poitrine, les signes d'inflammation et de congestion diminuent beaucoup. La digitale que l'enfant continue à prendre ne fait plus évidemment aucun effet; elle est supprimée.

Les jours suivants, l'état local restant le même, l'état général s'aggrave beaucoup: les traits s'altèrent de plus en plus; le pouls monte à 200; la respiration à 60; la température varie de 38°,2 à 39°,6 et 40°,6.

Le 14 novembre au matin, l'enfant est très mal, et néanmoins, du côté du cœur, il semble qu'il y ait peu d'épanchement, car cet organe bat visiblement dans le cinquième espace costal. Ses pulsations sont très nettement perceptibles à la vue, au toucher et à l'oreille. Dans le doute, je fis une huitième ponction, toujours au même endroit. L'instrument étant mis à sa place, il se fait, par la canule du trocart, une légère absorption d'air. L'aspirateur adapté, il ne s'écoule qu'un peu d'écume blanchâtre. J'enfonce davantage la tige, et il pénètre alors dans l'appareil un jet de sang noir tout pur, en même temps que l'instrument est agité comme les aiguilles que l'on place dans le cœur des animaux pour les démonstrations de physiologie. Naturellement on s'arrête. Après la ponction, en auscultant la région sternale, au niveau de la cinquième côte, on entend un bruit de glouglou. En deux mots, l'air est passé dans le péricarde par les mouvements du cœur: ce bruit, dont les oscillations étaient isochrones à celles du cœur, a persisté jusqu'à la mort. Il n'y a pas eu, après la ponction, d'aggravation immédiate.

L'enfant s'est éteinte graduellement, et elle est morte le 17 novembre au matin.

*Nécropsie.* — En examinant le sujet, on trouve un infarctus hémorrhagique sous-cutané siégeant à la partie interne du bord inférieur de la rotule droite.

Le corps se trouvant dans le décubitus dorsal, on remarque un défaut de symétrie de la poitrine. Le côté gauche est manifestement dilaté.

A l'ouverture de la cavité abdominale, il y a une adhérence des viscères. La partie inférieure de l'abdomen est le siège d'un épanchement de sérosité que l'on peut évaluer à un litre environ.

Le bord inférieur du foie déborde le rebord des fausses côtes dans la longueur de trois travers de doigt à peu près; l'estomac, distendu par des gaz, descend au-dessous de l'ombilic.



En ouvrant la poitrine, on rencontre un léger épanchement sanguin situé sur le péricarde, au niveau des points ponctionnés. Le péricarde, distendu par du liquide, occupe toute la partie antérieure du thorax, des deux côtés. Il remonte en haut, jusqu'au niveau des clavicules, et dépasse en bas le cinquième espace intercostal. Latéralement, il a refoulé les poumons profondément.

A l'ouverture du péricarde, il s'écoule de la cavité séreuse près de 800 grammes d'un liquide sanieux d'une couleur chocolat, d'une densité plus grande que celle du liquide évacué par les paracentèses successives. Le péricarde, considérablement épaissi, est recouvert d'un dépôt fibrineux, qui lui donne un aspect lardacé, rugueux et inégal.

Le cœur, complètement enveloppé par un enduit semblable à celui du péricarde, surnage et occupe la partie antérieure et superficielle de l'épanchement; son épaisseur est considérablement augmentée par le dépôt fibrineux. Vers le bord inférieur droit, les fausses membranes atteignent 8 à 9 millimètres d'épaisseur, tandis que la paroi ventriculaire, à cet endroit, ne dépasse pas un demi-centimètre. La valvule tricuspide présente, à son bord libre, quelques traces d'une endocardite légère; rien aux sigmoïdes pulmonaires.

La valvule auriculo-ventriculaire gauche est le siège d'une endocardite végétante assez intense; le bord libre est notablement épaissi.

Les sigmoïdes aortiques sont également rouges et boursoufflés.

Les poumons sont profondément refoulés et réduits en un assez petit volume de chaque côté de la colonne vertébrale.

Il y a quelques adhérences des plèvres pariétales et costales; les lobes pulmonaires sont unis entre eux par une pleurésie adhésive, sans trace d'épanchement.

La face inférieure des deux lobes de la base est le siège d'une pleurésie qui les fait adhérer à la face supérieure du diaphragme.

La surface des deux poumons présente un assez grand nombre de granulations demi-transparentes. A la partie postérieure du lobe inférieur gauche on trouve une masse caséuse, dure, du volume d'une petite noix, assez superficiellement placée; quelques noyaux caséux, durs, plus petits, se trouvent autour d'elle. Le poumon droit n'offre que quelques petites masses d'aspect caséux.

Le foie présente son volume normal; sa face supérieure est intimement unie à la partie correspondante du diaphragme. A sa



surface, on trouve un assez grand nombre de granulations demi-transparentes. La rate est molle, un peu diffluyente; son volume n'offre rien de particulier. A sa surface extérieure, on trouve des traces d'inflammation caractérisées par des fausses membranes. Les granulations que l'on y rencontre sont plus nombreuses que sur le foie.

Les reins présentent un peu de congestion; pas de granulations, pas de changement de volume.

Le péritoine offre à peine quelques granulations. Rien de particulier à noter dans le cerveau.

Chez cette enfant, la nécropsie a confirmé l'exactitude du diagnostic et justifié la paracentèse du péricarde. Je reviendrai dans quelques instants sur les ponctions que j'ai faites, mais, avant, je veux m'arrêter sur les résultats de la nécropsie.

Le péricarde renfermait 810 grammes de liquide chocolat, et formait une poche qui allait d'un mamelon à l'autre et remontait jusqu'en haut du sternum. Le liquide occupait la partie déclive et le cœur, dilaté, surnageait. Cela expliquait pourquoi, durant la vie, on voyait battre le cœur dans le cinquième espace intercostal, et pourquoi on le tenait sous la main et sous l'oreille, de façon à faire croire qu'il y avait peu de liquide et à faire hésiter sur l'indication de la paracentèse. Cela est très important. En effet, cette situation du cœur, relativement à l'épanchement, est la cause de la perforation de l'organe à la sixième ponction. En présence de l'état superficiel du cœur, je vous disais: On ne devrait pas opérer, mais je suis si sûr de la présence du liquide, que cette contre-indication ne m'arrête pas. Vous verrez tout à l'heure ce qu'il est advenu.

Le péricarde pariétal était couvert de fausses membranes épaisses anciennes, rugueuses, blanchâtres, caséeuses, sans vaisseaux apparents. Elles avaient en quelques points 1 centimètre d'épaisseur, tandis que la paroi du cœur n'en avait que la moitié. Elles étaient fort adhérentes, molles et en dégénération graisseuse, ce qui explique la possibilité de les traverser avec un instrument mousse.

Le cœur, aminci dans ses parois altérées, était égale-



ment mou, friable et facile à traverser. On n'y trouvait la trace d'aucune blessure, et cependant la canule opératrice l'avait percé au moins deux jours avant la mort.

Maintenant que vous avez en mémoire ces particularités cadavériques, voyons ce qui concerne la paracentèse du péricarde, ses indications et ses accidents, y compris la ponction du cœur.

La paracentèse du péricarde dans les péricardites avec épanchement considérable et suffocation est tout aussi indiquée que dans les pleurésies dont l'épanchement est excessif. C'est chose plus difficile à exécuter, mais voilà tout.

Chez notre malade, arrivant au bout de six semaines de pleurésie guérie, laissant après elle du frottement pleurétique et quelques bulles de râle sous-crépitant à la base, il y avait un épanchement énorme du péricarde.

Une matité difficile à bien limiter, de 15 à 16 centimètres de haut sur 12 de large, indiquait la place occupée par le liquide. Cependant, on sentait un peu les battements du cœur dans le quatrième espace intercostal, et on les entendait faiblement sans bruit anormal.

Comme il y avait de l'orthopnée, 44 respirations courtes et pénibles par minute, que l'angoisse était considérable et que les battements du poulx, filiformes, étaient à plus de 200, je songeai, malgré quelques doutes sur l'exactitude du diagnostic, à ponctionner le péricarde. 44 respirations et 200 pulsations cardiaques, c'était la mort à bref délai. Il fallait agir ou laisser périr l'enfant sans secours utile.

La paracentèse du péricarde étant décidée dans mon esprit, je la pratiquai par aspiration au moyen d'un trocart de 1 millimètre, afin que, ayant retiré le dard de l'instrument, il ne restât dans la cavité péricardique qu'un instrument mousse incapable de piquer le cœur.

De nombreuses expériences sur le cadavre m'ayant démontré, comme à Dieulafoy, que, *chez les enfants*, l'extrémité antérieure du cinquième espace intercostal correspondait à la ligne horizontale du diaphragme, entre cette ligne et le bord ou l'angle du ventricule droit, je fixai là le lieu de la ponction. Seulement, il faut avoir soin de di-



riger l'aiguille de bas en haut, car si on l'enfonce perpendiculairement à la paroi, on tombe sur la convexité du diaphragme et l'on n'entre pas dans le péricarde.

Avec le trocart capillaire, je fis donc la ponction à la partie antérieure du cinquième espace intercostal, et je retirai 320 grammes de liquide séreux jaune verdâtre, dont les dernières parties devinrent un peu rosées, teintées de sang. Après l'opération, il n'y eut ni souffle ni frottement, et la matité diminua de 5 centimètres en tous sens.

L'enfant fut très soulagée, put se coucher; l'angoisse respiratoire disparut, mais le pouls garda sa fréquence et sa petitesse.

Cinq jours après, l'épanchement s'était reformé aussi menaçant pour la vie, et je dus pratiquer *une seconde ponction du péricarde*.

La ponction, faite avec le même instrument, eut lieu au même endroit, à côté de la première piqûre, tout à fait cicatrisée.

Je retirai 510 grammes de liquide clair rosé, laissant déposer dans le vase une petite masse coagulée. Il y eut une grande diminution de matité cardiaque, qui se réduisit à 8 centimètres, un grand soulagement, mais la respiration resta à 40, le pouls à près de 200 et la température à 40°,4 dans l'aisselle.

Tous les soirs, l'enfant est couverte de sueurs, elle mange un peu et va à la selle.

Une *troisième ponction*, nécessitée par la reproduction de l'épanchement péricardique, est faite trois jours plus tard, le 21 octobre, et donne issue à 150 grammes de liquide couleur chocolat, laissant déposer une couche mince de globules sanguins altérés.

Comme dans les ponctions précédentes, il y a le soir moins de gêne de respiration, plus de facilité à se mouvoir et une diminution de la matité cardiaque, qui se rétrécit de 5 centimètres dans tous les sens.

Les battements du cœur redeviennent plus superficiels et plus forts sous la main et sous l'oreille, et à la base il y eut un bruit de frottement péricardique très accusé,



uni à un bruit de frottement mitral tiré à gauche du mamelon, vers l'aisselle. Ces bruits s'entendirent plusieurs jours et disparurent pour ne plus revenir. Cependant l'autopsie, en révélant une forte endocardite mitrale, prouve qu'ils ne sont pas le résultat d'une erreur d'observation.

Les poumons, comme au jour de l'entrée à l'hôpital, présentent aux deux bases, surtout à gauche, du râle sous-crépitant uni à de la matité et à un petit frottement pleurétique.

Le pouls reste à une fréquence excessive, 180 à 200 par minute, et les mouvements respiratoires à 44 ou 48.

Trois jours après, le 24 octobre, en voyant plus de gêne et la matité cardiaque reprendre son étendue anormale de 15 à 16 centimètres, sans aggravation de l'état général, je fis une *quatrième ponction* au même endroit, les autres piqûres étant cicatrisées. Celle-ci ne donna passage à aucune quantité de liquide. Il est probable que la pointe de mon instrument a été mal dirigée et a été inclinée un peu trop en bas vers le diaphragme. Je n'osai pas insister, je retirai la canule et ne recommençai pas.

J'attendis quatre jours, et le 28, voyant encore l'orthopnée reparaitre, je fis une *cinquième ponction*.

Cette fois, je retirai 300 grammes de liquide de composition différente au début et à la fin de la ponction. La première partie du liquide retiré, environ 200 grammes, était sereuse claire, teintée de sang; mais l'aspiration marchant avec peine, je déplaçai la canule en la faisant pénétrer un peu plus loin, et je l'enfonçai à 4 centimètres et demi. Je n'éprouvai pas de résistance et ne sentis pas d'obstacle à vaincre; cependant la canule, qui d'abord me transmettait le frottement du cœur en mouvement, fut agitée d'oscillations isochrones à la systole cardiaque, et il sortit environ 80 grammes de sang pur, tout noir, qui se coagula sur-le-champ. Ma canule avait pénétré sans effort dans la paroi ramollie du ventricule droit du cœur.

Aucun accident ne suivit cette ponction du péricarde et du cœur. L'enfant fut momentanément soulagée comme dans les opérations, et n'eut ni tendance à la syncope, ni



douleur spéciale. La matité cardiaque diminua, les bruits devinrent plus distincts sans bruit anormal. Dans les poumons, je constatai toujours du râle sous-crépitant à la base, surtout à gauche. La respiration était à 48; le pouls 160 à 180 et la température axillaire 40°,2 le soir et le matin.

Pour modérer le cœur, je donnai *une potion avec teinture de digitale, vingt gouttes*, et comme nourriture du laitage, des œufs et du poulet, qui étaient pris sans goût, mais qui étaient bien digérés.

Après huit jours d'un état stationnaire, dans lequel le pouls tomba à 120 pour s'élever de nouveau à 160 et davantage, il vint un peu de délire le soir et de sueurs abondantes, l'angoisse respiratoire redevint plus vive; la matité cardiaque s'étendit de nouveau, en même temps que s'affaiblissaient les bruits du cœur; il fallut faire une *sixième ponction*.

Elle fut pratiquée au même endroit, à côté des ponctions précédentes, dont les piqûres, encore visibles, étaient cicatrisées.

Je retirai 150 grammes de sérosité teinte de sang, non coagulable, laissant un dépôt de globules sanguins altérés.

Après l'opération, diminution dans l'étendue de la matité, moins de dyspnée et plus d'appétit. Les bruits de frottement péricardique et de souffle mitral ne s'entendent plus, et le pouls varie de 80 à 200, tandis que la température oscille entre 36° le matin et 36°,8, le soir.

Le 11 novembre, au bout de sept jours, les mêmes symptômes d'étouffement et de reformation de l'épanchement obligent à faire une *septième ponction*.

Faite au même endroit, dans la partie antérieure du cinquième espace intercostal, l'opération donne passage à 330 grammes de liquide trouble, couleur chocolat, non coagulable. Elle ne produit que peu de soulagement, et comme le pouls reste à un grand état de fréquence, entre 160 et 180, je cessai la digitale. L'état du cœur à l'auscultation est le même, et à la base postérieure des poumons existe toujours un peu de râle sous-crépitant.



La température, un instant tombée à 35°,4, s'élève de nouveau et atteint le chiffre de 40°,6. Le pouls dépasse 200, et malgré l'alimentation prescrite, l'enfant s'affaiblit beaucoup, le visage s'altère et la respiration dépasse 60.

En présence de cette situation et de cette aggravation inquiétante pour la vie, je fis un examen de la région précordiale, qui me donna une matité de 15 à 16 centimètres de haut, allant de la première côte à la septième, et une matité transverse à peu près semblable, allant d'un mamelon à l'autre. Cependant le cœur battait très visiblement et superficiellement dans le cinquième espace costal, en même temps qu'on entendait ses bruits normaux sous l'oreille. Malgré cette contre-indication à la ponction et sûr de l'existence d'un grand épanchement derrière le cœur, je fis une *huitième ponction* au même endroit, pour passer entre le bord droit du cœur et le diaphragme et pénétrer dans la profondeur du péricarde.

Le trocart étant introduit à 3 centimètres de profondeur, j'enlève le dard pour ajuster la canule au corps de pompe aspirateur. A ce moment, un petit bruit d'air aspiré se fit entendre, et il est occasionné par l'aspiration du péricarde, puis il sort un peu de mousse; je poussai un peu plus loin ma canule. Elle entra sans effort à 6 centimètres, mais aussitôt il en sortit dans l'appareil deux ou trois cuillerées de sang noir, qui évidemment sortait du cœur, car l'instrument avait des oscillations très étendues en rapport avec la systole ventriculaire.

Je retirai le trocart. Il ne se produisit aucun symptôme inquiétant de défaillance ni de douleur ou de gêne thoracique; mais, en auscultant la région précordiale, on entend, avec les bruits *normaux* du cœur, un gargouillement fin, inégal, occupant l'espace sous-sternal, depuis la cinquième côte jusqu'à la clavicule. Ce bruit dura plusieurs jours, jusqu'à la mort de l'enfant, et il résultait, non de la blessure du cœur, mais de l'entrée de l'air dans le péricarde, rempli de liquide agité par les contractions cardiaques.

Trois jours après la huitième ponction, l'enfant s'étei-



gnait doucement, sans offrir de symptômes différents de ceux qu'elle avait présentés jusqu'alors. Il est évident qu'elle est morte de sa péricardite, dont l'épanchement, toujours reproduit après chaque évacuation, maintenait le cœur dans un état de compression permanente.

De cet exposé ressort clairement l'indication de l'ouverture du péricarde dans la péricardite avec épanchement considérable.

La voussure précordiale, l'étendue de la matité cardiaque, l'orthopnée, l'affaiblissement des bruits, le défaut d'impulsion sous la main doivent guider l'opérateur, et c'est d'après ces symptômes que je me suis décidé aux sept premières ponctions faites chez ma malade. A la huitième, j'aurais dû m'abstenir, car les battements du cœur étaient très superficiels, sensibles à la vue et au toucher, et je ne me suis décidé que parce que j'étais certain de la présence du liquide, à cause de la matité et du résultat des ponctions précédentes.

Seulement, il faut inscrire dans l'histoire des épanchements du péricarde que le cœur n'est pas toujours refoulé en arrière par l'épanchement, qu'il peut surnager, toucher les côtes sans y être retenu par des adhérences, que ses mouvements peuvent être très visibles sous le mamelon, enfin, que ses bruits peuvent être très clairement entendus et très superficiels. Ce n'est pas là la règle; mais la clinique, qui est la science des exceptions, prouve que cela peut être et cela suffit. D'ailleurs, chez notre malade, ce fait exceptionnel n'a pas été constant et ne s'est présenté que dans les derniers jours de la vie, alors qu'il y avait 6 ou 700 grammes de liquide dans le péricarde.

L'indication de l'ouverture du péricarde étant posée, par quel moyen faut-il la remplir? Faut-il recourir à l'incision, comme l'ont conseillé Desault, Boyer, Jobert, etc., à la *ponction par le trocart ordinaire*, conseillée par Riolan, Schuh (de Vienne), Béhier, Aran, ou enfin à la *ponction par le trocart capillaire et l'appareil aspirateur*?

Le *procédé par incision*, auquel se rattache la trépanation du sternum proposée par Sénac et Skielderup, inspire



généralement beaucoup d'inquiétude à cause de la blessure possible du cœur; mais c'est là un danger que ne doit pas redouter un chirurgien habitué aux opérations. Il a l'avantage de produire un écoulement complet et continu du liquide épanché, ce qui est très important. Chez l'enfant dont je parle, je crois qu'il aurait eu des avantages, car l'épanchement, se produisant toujours, m'aurait obligé à faire comme Aran, une injection irritante, iodée, dont le résultat eût été fort incertain, et mieux eût valu peut-être l'ouverture du péricarde donnant lieu à une fistule d'écoulement continu. Les cas d'ouverture du péricarde ne sont pas tellement nombreux, qu'on puisse juger le mérite absolu des différents procédés opératoires, et ce que je dis n'est qu'une opinion après coup, inspirée par la méditation des phénomènes offerts par ma malade.

*La ponction avec un trocart ordinaire* m'inspire plus d'inquiétude que l'incision d'un espace intercostal. L'effort à faire pour introduire un gros trocart, empêchant de mesurer exactement la profondeur de sa pénétration, peut amener une blessure grave du cœur. Malgré cet inconvénient, Schuh (de Vienne), et plus tard Heger, Aran, etc., ont tenté cette opération qui a donné plusieurs cas de succès, et à laquelle il faudrait encore avoir recours si l'on n'avait pas l'appareil aspirateur imaginé par Dieulafoy.

*La ponction avec les trocars capillaires d'un appareil aspirateur* me paraît préférable à cause de la sécurité qu'elle donne au médecin en cas d'erreur, de diagnostic ou de fausse manœuvre opératoire de sa part. En effet, avec ces trocars vraiment capillaires, la ponction du cœur n'a aucun danger, car la piqûre se referme sans laisser aucune trace de son passage et sans provoquer d'accident immédiat.

Cette ponction aspiratrice a été faite avec succès par Ponroy, dans le service de Frémy, à l'Hôtel-Dieu, puis par Chaillou de Tourny et par Chairen, sur des malades qui sont morts.

L'exemple m'a cependant paru bon à imiter, et je me



suis décidé d'autant plus facilement à le suivre, que j'ai pris l'habitude de ces ponctions en remettant en faveur le traitement de la pleurésie purulente par les ponctions aspiratrices et en publiant des faits qui ont été le point de départ d'une foule d'essais semblables dans les différents services hospitaliers de Paris. Le cas exigeait une décision rapide, et comme le diagnostic n'avait pour moi rien d'incertain, c'est à la ponction par trocart aspirateur que je donnai la préférence.

Le lieu d'élection fut le cinquième espace intercostal, près du sternum, qui correspond à l'intervalle du diaphragme et du bord droit du cœur. Dix fois, sur le cadavre de sujets n'ayant pas d'hydropéricarde, j'ai fait la ponction à cet endroit, et toujours je suis passé entre le diaphragme et le cœur. Seulement, il faut diriger la pointe du trocart un peu en haut, car si l'on pénètre perpendiculairement, on entre d'abord dans le péricarde, puis on arrive sur le diaphragme.

Il sortit 320 grammes de sérosité claire citrine ambrée; puis, à une seconde ponction, 510 grammes de sérosité rougeâtre ensanglantée; — 150 grammes à la troisième; — 310 grammes à la quatrième; — 150 grammes à la cinquième; — 330 grammes à la sixième; mais, dans les dernières ponctions, le liquide devint trouble, couleur chocolat, par suite de la présence du sang altéré. Il est évident que les ponctions aspiratrices ne pouvaient évacuer tout le liquide du péricarde, qu'on n'en retirerait qu'une petite partie suffisante pour soulager la malade, mais non pour la débarrasser, et qu'avec cette reproduction incessante, l'enfant s'affaiblissait de jour en jour davantage. — Elles avaient l'avantage d'ouvrir le péricarde et d'en retirer du liquide sans mettre ce sac membraneux en contact avec l'air et sans provoquer de putridité. Cependant, à juger par la marche des phénomènes et par l'autopsie, qui révéla la présence de 750 grammes de liquide, il est permis de se demander si l'incision du cinquième espace intercostal, près du sternum, et, en ce point, l'établissement d'une ouverture fistule à écoulement continu, n'auraient pas été



préférables. C'est une question qu'il est au moins permis de poser et qu'on a le regret de ne pouvoir résoudre, tant l'expérience de chacun sur les épanchements péricardiques est limitée. — Quoi qu'il en soit, si un cas semblable se présentait de nouveau à mon observation, je ferais ce que j'ai fait ici, et sans hésiter un instant. Seulement, si l'épanchement se reformait sans cesse, et si le cœur était superficiellement au-dessus du liquide, battant les côtes, comme chez notre malade, je crois que, sans essayer les injections irritantes, je ferais l'incision pour créer une fistule.

Deux choses importantes ont été observées dans le cours de ces ponctions aspiratrices du péricarde : la première, c'est l'entrée de l'air dans ce sac membraneux et la formation d'un *hydropneumo-péricarde* ; et la seconde, la ponction du ventricule cardiaque droit.

L'hydropneumo-péricarde qui s'est formé au moment de la huitième ponction a été le résultat de l'aspiration exercée par le péricarde au travers de la canule, au moment de son adaptation à l'appareil aspirateur. Seulement, si l'on cherche à interpréter le phénomène pour savoir quelle est, dans ce cas, la cause de l'aspiration de l'air, on est assez embarrassé. Le péricarde peut-il aspirer par lui-même et y a-t-il tendance au vide dans ce sac membraneux, par suite de la systole cardiaque qui, diminuant le volume du cœur, exerce un retrait sur son enveloppe ? Cela est probable, et si cette explication n'est pas la vraie, il faut admettre que la tendance au vide dans le péricarde dépendrait des mouvements de la cage thoracique, soit dans l'inspiration, lorsque les poumons distendus resserrent le péricarde, ce qui est inacceptable, soit dans l'expiration, à la suite du mouvement de retraite des poumons, fait tout aussi peu compréhensible.

Quant à ce qui concerne l'hydropneumo-péricarde, il n'a pu être considérable ; car, pour la canule capillaire du trocart, il n'y a eu qu'un seul bruit de hoquet, ce qui veut dire qu'il n'est entré que quelques bulles d'air. Malgré cela, les symptômes ont été caractérisés, et un gar-



gouillement à bulles moyennes et fines occupant la région précordiale avec son légèrement tympanique, indiquait qu'un peu d'air était agité dans le liquide du péricarde par le cœur en mouvement.

Dans les huit ponctions aspiratrices, deux fois la canule *mousse* du trocart capillaire est entrée dans le cœur, au milieu du ventricule droit, et une saignée du cœur a été faite sans inconvénient appréciable. Une fois, la saignée a été de 80 grammes environ, et la seconde fois, elle a été de 30 grammes.

La maladesse n'est pour rien dans l'accident; car, prudemment, j'avais pris un trocart au lieu d'une aiguille creuse de Dieulafoy. Ce n'est pas le trocart garni de sa pointe qui est entré dans le cœur, c'est la canule elle-même, mousse à son extrémité, qui, étant poussée sans violence dans le but de plonger plus avant au sein du liquide, est entrée dans le cœur malade, aminci et ramolli. Qui aurait pu se douter qu'une canule sans pointe, enfoncée sans effort, pût ainsi pénétrer dans le cœur!

Si ce fait inattendu n'a rien eu de regrettable, puisqu'il n'a pas été suivi d'accident, il aura un triple avantage pour la thérapeutique, pour la clinique et pour la physiologie: à l'une, il montre *l'innocuité de la blessure du cœur* par le trocart aspirateur n° 2, qui ne laisse aucune trace de son passage; à l'autre, il confirme ce que l'on sait déjà sur *l'altération des fibres cardiaques* et sur leur ramollissement granulo-graisseux dans *l'endo-péricardite*, c'est-à-dire sur la présence de la myo-cardite; à la troisième, enfin, il montre: 1° que l'on peut faire la *saignée du cœur* et en retirer 40 ou 80 grammes de sang, sans produire d'accident; 2° comme je l'ai fait, en 1848, avec Rayer (1), que l'on peut se servir, sans danger, sur l'homme, d'aiguilles à acupuncture placées dans le cœur pour distinguer la mort réelle de la mort apparente (2). En effet, des aiguilles

---

(1) Ce fait a été établi dans des expériences d'acupuncture sur le cœur des lapins, par M. Cloquet, en 1831.

(2) *Traité des signes de la mort*, par E. Bouchut, 3<sup>e</sup> édit., p. 128.



de deux millimètres, enfoncées dans les ventricules trois jours avant la mort, ne laissent sur le cadavre aucune trace de leur passage, et, pendant qu'elles sont en place, elles révèlent la persistance des mouvements du cœur par des oscillations considérables. Si elles restent immobiles, c'est la mort; car je ne crois pas, comme on l'a imprimé récemment, que des cholériques aient eu toutes les apparences de la mort, y compris l'absence des battements du cœur, pendant quatre heures, en conservant l'intelligence, le mouvement et la sensibilité (1). Si de pareils faits pouvaient être observés par d'autres que des médecins atteints de surdité, c'en serait fait de la physiologie. Ce sont là des affirmations regrettables, qui encombrent la science, et qui fournissent à la littérature légère, sous la garantie de noms connus, des semblants de preuve destinés à faire croire qu'on peut être enterré vivant, et que, dans certains cas, le médecin ne peut reconnaître la vie d'avec la mort.

Un dernier fait, du ressort de l'anatomie pathologique, reste à discuter dans cette endo-péricardite. Dans la plupart des cas de paracentèse du péricarde faits dans ces dernières années, les malades étaient tuberculeux avancés, et l'épanchement péricardique n'était qu'une complication. Des cavernes existaient dans les poumons, de sorte que la ponction ne pouvait être qu'un palliatif pour prolonger la vie compromise par étouffement.

Cela me paraît exagéré et manquer d'exactitude.

Sans doute, comme l'ont dit Heger, Schuh Aran et tant d'autres, les péricardites avec d'énormes épanchements se trouvent souvent chez des tuberculeux, mais ils se rencontrent aussi chez des goutteux, des rhumatisants et sur de simples pleurétiques. Les trois cas de guérison après ponction du péricarde, cités par Aran, n'étaient pas relatifs à des tuberculeux, car ils n'eussent pas guéri, et il en est de même pour celui de Frémy, que le docteur Ponroy a publié dans la *Gazette des hôpitaux*, en 1870.

---

(1) *Leçons sur le choléra à l'Hôtel-Dieu en 1873 (Gazette des hôpitaux)*.



Ma malade n'était pas tuberculeuse dans la réelle acception du mot pour la clinique. Elle n'avait pas de cavernes; sa maladie primitive avait été, dit-on, une pleurésie à gauche, et c'est pendant le cours de cette maladie qu'elle aurait été prise d'endocardite mitrale et de péricardite.

Dans ses poumons, il n'y avait que trois petits noyaux tuberculeux jaunes verdâtres, durs et sans tendance au ramollissement. A la surface existaient de petites granulations fines, demi-transparentes et de formation récente. C'était le commencement d'une tuberculose apparaissant dans le cours d'une maladie chronique datant de trois mois, et non pas une cause de péricardite. C'était la fin et non le début du mal, chose importante au point de vue des rapports à établir entre la tuberculose et les hydropéricardes.

Maintenant, pourquoi l'épanchement, d'abord séreux à la première ponction, légèrement teinté de sang à la deuxième, est-il devenu tout à fait sanglant, lie de vin ou couleur chocolat à la troisième? Pourquoi cette péricardite séreuse est-elle devenue hémorrhagique? Il est difficile de le dire. J'avais espéré un instant que l'état anatomique vasculaire du péricarde enflammé m'expliquerait ce phénomène, mais il n'en a rien été. La nécropsie nous a montré des parois ventriculaires ramollies et amincies, couvertes de fausses membranes épaisses en voie de régression; mais des capillaires nouveaux, point. Il n'y avait pas de vascularité appréciable, et s'il y avait de petits capillaires cachés dans la profondeur de l'exsudation, capillaires invisibles après la mort, il est douteux qu'ils aient pu transformer une péricardite simple en péricardite hémorrhagique.

Reste enfin le fait curieux de l'endocardite mitrale végétante constatée à l'autopsie et n'ayant pas produit ses symptômes caractéristiques pendant la vie. En effet, il n'y a eu que très passagèrement, et cela durant trois jours, un souffle mitral de la base à la pointe au premier bruit. Pendant le reste de la maladie, et avant la mort, ce souffle avait disparu. Ce n'est pas la première fois qu'on observe



un souffle organique du cœur cessant ou se montrant de manière intermittente. Tous les cliniciens ont vu des faits de ce genre que peuvent seuls méconnaître les fanatiques de laboratoire; mais ils sont très importants à signaler. Ils montrent une fois de plus qu'il y a des lésions sans symptômes, que les théories les mieux fondées de l'hydraulique ne sont pas constamment applicables chez le malade, et qu'il y a autre chose à rechercher que le jeu mécanique des soupapes valvulaires, dans l'étude des maladies du cœur.

La force systolique est un élément dont il faut tenir un compte égal à celui des obstacles valvulaires, car elle fait souvent compensation à ces obstacles. Selon qu'elle s'accroît ou qu'elle diminue, elle peut faire apparaître, modifier ou faire disparaître un bruit de souffle cardiaque dû à un rétrécissement ou à une insuffisance. Chez les vieillards, principalement, comme l'ont montré Piorry, Monneret et Fleury, on trouve souvent sur le cadavre des obstacles valvulaires anciens et sérieux, dont nul symptôme physique de souffle n'avait révélé l'existence. Cela dépend alors d'une diminution de l'énergie contractile des ventricules, ou bien d'un certain degré d'hypertrophie concentrique rétrécissant les cavités ventriculaires.

Chez notre malade, le cœur aminci, faiblement asystolique, battant près de deux cents fois par minute, n'envoyait par l'orifice mitral qu'une ondée sanguine, insuffisante à la production d'un souffle; sous l'influence de la troisième ponction, le pouls me parut devenir plus fort pendant quelques jours, et c'est alors que le souffle mitral d'insuffisance put être constaté. Il a disparu lorsque la systole cardiaque s'est affaiblie de nouveau. Un phénomène analogue s'observe très souvent, dans mon service, chez des enfants impressionnables, nerveux, dont le cœur est normal et que j'examine pour la première fois devant une nombreuse assistance. Très souvent, je le répète, je trouve alors une vive impulsion cardiaque, un choc à timbre métallique, et, à l'orifice aortique, un souffle du premier temps qui pourrait faire croire à un rétrécisse-



met artériel. Il n'en est rien. Une fois l'émotion calmée, le souffle disparaît. On acquiert ainsi la conviction qu'il était dû à un surcroît momentané d'énergie des ventricules, créant une espèce de rétrécissement artériel relatif, c'est-à-dire envoyant trop vivement dans l'artère aorte une onnée sanguine qui frotte les sigmoïdes et fait le bruit de souffle.

En résumé, après avoir analysé la série des phénomènes présentés par notre malade et discuté les points obscurs et controversables, vous voyez :

1° Que la péricardite avec épanchement considérable n'est pas toujours un effet de la tuberculose ;

2° Que dans la péricardite avec épanchement, le cœur peut surnager le liquide, être assez superficiel pour battre visiblement et fortement sous les côtes, alors que ses bruits sont très appréciables ;

3° Que les grands épanchements péricardiques doivent être traités par la paracentèse du péricarde ;

4° Que la paracentèse du péricarde doit être faite dans le cinquième espace intercostal, très près de la ligne médiane ;

5° Que la ponction avec les trocars capillaires d'un appareil aspirateur sont préférables à la ponction avec un gros trocart ;

6° Que dans la paracentèse du péricarde avec un trocart, il y avait aspiration de l'air extérieur et formation d'un hydro-pneumo-péricarde ;

7° Que dans la paracentèse du péricarde par un trocart capillaire de 1 à 2 millimètres, la pénétration des ventricules et la saignée du cœur ne sont suivies d'aucun accident ;

8° Qu'on ne trouve pas dans le cœur traversé par un trocart de 1 millimètre les traces du passage de l'instrument ;

9° Que la ponction du péricarde n'est souvent qu'un moyen palliatif, car il est rare que l'épanchement ne se reproduise pas et n'entraîne point la mort des malades.

---



53. — *Purpura hæmorrhagica*; hémorrhagies de la rétine; épistaxis abondantes; anémie grave et hypoglobulie. — Transfusion; guérison.

I. — Il est entré hier, dans mes salles, une jeune fille de treize ans, atteinte d'une maladie que l'on appelait autrefois la *maladie tachetée de Werlhof*, et que l'on désigne sous le nom de *purpura hæmorrhagica*. J'en ai retracé l'historique dans mon *Histoire de la médecine et des doctrines médicales* (1).

Cette maladie se présente chez les enfants sous trois formes : le *purpura simplex*, le *purpura fébrile* et le *purpura cachectique*. Ce dernier se montre à la fin des maladies chroniques de l'enfance, et, quand vous le verrez apparaître, vous pouvez être certain que la mort est prochaine.

« Dans les maladies chroniques, l'apparition du purpura est un présage certain de la mort », ai-je dit dans les aphorismes de mon traité des maladies de l'enfance. Cela est vrai, et, depuis trente ans, je n'ai jamais vu paraître ce signe, sans que la marche fatale de la maladie n'ait consacré la justesse de ce présage. A la fin de la phthisie pulmonaire, de l'entérite chronique, de la cachexie scrofuleuse et de toutes les consommations, ce phénomène apparaît et montre que la fin de la vie est prochaine.

En dehors de cette variété de purpura, il y a le purpura simple et le purpura hémorrhagique.

Chez notre malade, nous n'avons pas affaire à un simple purpura de la peau comme ceux que nous observons ici très fréquemment.

La forme que vous avez sous les yeux est plus rare. C'est le type hémorrhagique fébrile. Ici, il y a des épistaxis fréquentes exigeant le tamponnement nasal, et, bien qu'il n'y ait pas d'hématurie ni de mélæna, ce cas de purpura est grave par l'état d'anémie et d'hypoglobulie excessive dans lequel il a déjà jeté la malade.

---

(1) Seconde édition, tome II, page 325.



Chose curieuse, l'enfant n'a pas de scorbut, c'est-à-dire de gonflement, de ramollissement ni de saignement de gencives. Nous avons ici tout ce qui caractérise habituellement le scorbut, moins les lésions essentielles de la bouche. Or, ce sont ces hémorrhagies multiples, sur différents points du corps, sans stomatite hémorrhagique, qui caractérisent le purpura.

Quelle est la cause du purpura chez la jeune fille dont je parle? Habituellement, cette maladie résulte de l'encombrement, du défaut d'aération, de la tristesse, de la misère, de la mauvaise nourriture, de la privation de végétaux frais. Chez notre malade, il n'y a rien de semblable.

Elle habite Passy, un des plus beaux quartiers de Paris, un des mieux aérés, celui où les maladies et la mortalité sont les moins fréquentes et les moins considérables. Elle est depuis quatre ans dans la même pension, où elle se trouve bien. Elle est bien nourrie, mange de la viande fraîche, boit du vin, et paraît donc être dans des conditions convenables d'hygiène.

Malgré cela, elle a du purpura, c'est-à-dire une nosohémie caractérisée par la fluidité de la fibrine, l'altération des globules rouges, l'accroissement relatif des globules blancs et la friabilité des capillaires sanguins. Par ses hémorrhagies nasales, elle s'affaiblit beaucoup et pâlit chaque jour davantage.

Elle ne peut plus se lever ni rester assise dans son lit. Elle mange à peine, le pouls varie de 120 à 140, et la température est le matin de 38 pour monter le soir à 39.

Elle a des petites hémorrhagies de la peau, des hémorrhagies du tissu cellulaire sous-cutané, et à l'*ophthalmoscope*, on constate un grand nombre d'hémorrhagies rétinienues de volume variable, ce qui annonce une diathèse hémorrhagique profonde.

Que faire contre cet état, qui devient grave et sur lequel je porte un pronostic fâcheux? Il faut rechercher les indications à remplir.

*Première indication : augmenter la plasticité du sang. —*



On arrive à ce résultat par les acides végétaux ou minéraux à l'intérieur, par les astringents et par les hémostatiques.

J'ai donné ici la *limonade sulfurique*, 1 gramme d'acide par litre; la *limonade nitrique* à même dose d'acide; le *suc de trois ou quatre citrons* dans les vingt-quatre heures.

On peut donner l'*eau de Rabel* à 2 et 3 grammes par jour en potion; l'*extrait de ratanhia* en potions, 2 et 3 grammes pour vingt-quatre; enfin, le *perchlorure de fer* dans de l'eau sucrée, 1 ou 2 grammes par jour, ou le *sang de mouton* défibriné frais, à la dose de 100 à 250 grammes par jour.

Les eaux hémostatiques de Tisserant, de Léchelle, de Pagliari, de Brocchieri et autres ne valent pas le perchlorure de fer dilué dans de l'eau, ni le sang de mouton défibriné.

Ces moyens employés chez notre malade n'ont pas réussi. La diathèse hémorrhagique augmente et la faiblesse anémique qu'elle engendre est énorme. Cela nous conduit à des indications nouvelles que je vais vous exposer.

*Deuxième indication : remédier à la déperdition sanguine et remplacer le sang perdu.* — Lorsque la perte de sang est assez considérable pour compromettre la vie, il n'y a plus qu'une ressource: c'est la transfusion.

*Transfusion.* — Qui pourrait croire que cette conquête de l'anatomisme, combattue par les mandarins officiels de la médecine du XVII<sup>e</sup> siècle et rayée de la science par arrêt de la Faculté de médecine, ait pu reprendre sa place dans la pratique médicale?— Eh bien, oui, elle s'est relevée des condamnations prononcées contre elle. Ceux qui l'ont condamnée sont morts, et personne ne sait plus leurs noms; tandis qu'elle a survécu à ses ennemis, comme les noms de Denys, notre compatriote, et de l'Anglais Lower, ses inventeurs. Il en est ainsi de toutes les découvertes scientifiques que les corporations officielles et les jalousies professionnelles veulent arrêter au passage. On retarde leur avène-



ment définitif, on recule le progrès de quelques années, de un ou deux siècles peut-être, comme pour la transfusion; mais la lumière se fait un peu plus tard, malgré le jugement des prétendus savants, qui ont jugé mauvais et dangereux ce qu'ils n'ont pas eu l'intelligence de comprendre ou la conscience d'étudier.

C'était comme cela au XVII<sup>e</sup> siècle. C'est encore ainsi au XIX<sup>e</sup>, et ce sera encore ainsi dans les siècles futurs.

La transfusion, interdite par la Faculté du XVII<sup>e</sup> siècle, a reparu de nos jours, et elle a sauvé assez de personnes pour avoir repris son droit de cité dans la chirurgie. Comme je l'ai raconté dans mon *Histoire de la médecine*, tome II, page 325, elle a d'abord été imaginée en 1657 pour l'introduction des médicaments dans les veines, par Wren, Clarke, Robert Boyle, Henshaw, Richard Lower. C'était l'idée qui, de nos jours, modifiée par Wood, est devenue la méthode hypodermique. Quant à la transfusion du sang, celle-là a été proposée en 1665 par Lower qui, à Oxford, l'essaya sur des chiens, et réalisée pour la première fois, en 1666, chez l'homme, par Denys, de Dijon. Son malade guérit. A son exemple, Emmerey fit de même et eut un second succès.

Les autres essais ne furent pas aussi heureux. Au lieu de les attribuer au procédé, on les imputa à la méthode. Puis, les fantaisistes de l'époque prétendirent faire de ce moyen une panacée. On allait redonner la jeunesse aux vieillards, la virilité aux impuissants, la guérison aux phthisiques, et on rêvait même de prolonger la vie. C'est alors que la transfusion fut défendue, par arrêt du Parlement, sur la demande de la Faculté, en 1675. Il n'en fut plus question. Mais, de nos jours, les questions de pratique ne relèvent plus des arrêts de la Faculté ni des corporations savantes. Chacun obéit aux inspirations de son talent, s'il en a, au moins de sa conscience pour ceux qui n'ont que cela, ce qui a bien son prix. Or, dans un jour de malheur, un infortuné qui perdait son sang, par suite d'une hémorrhagie considérable, allait mourir; on lui injecta du sang dans les veines et il fut sauvé. On l'avait rappelé à la vie



aussi sûrement qu'un noyé que l'on retire de l'eau et qu'on rappelle à la vie. De ce jour-là, la transfusion du sang ressortait de l'abîme où l'obscurantisme officiel l'avait plongée.

Un grand nombre de transfusions ont été faites, et on compte beaucoup de succès. Tout récemment encore, M. Bitot, de Bordeaux, en a fait huit avec succès sur quatre de ses malades. Seulement, il faut préciser les indications et contre-indications de l'opération.

Pour moi, la transfusion doit être exclusivement réservée aux anémies excessives, compromettant la vie et dues à une blessure artérielle ou veineuse, à une hémorrhagie puerpérale, à certaines hémorrhagies utérines, aux hémorrhagies ombilicales du nouveau-né (Bélina), aux hémorrhagies du purpura ou à quelques cas de mort imminente par anémie spontanée. Toute nosohémie chlorotique et toute hypoglobulie compromettante pour la vie, ne se rattachant pas à une lésion organique incurable, peuvent être soumises à ce moyen.

Je n'en dirai pas autant des cachexies cancéreuses ou tuberculeuses et des maladies incurables que l'on a voulu traiter par la transfusion. L'existence d'une lésion incurable est une contre-indication formelle, et c'est compromettre la transfusion que de l'employer dans ces circonstances.

Voilà les indications de la transfusion. Mais comment se pratique-t-elle ? Il n'est plus question aujourd'hui de transfuser du sang de mouton ni d'aucun autre animal. Cette manière de faire est abandonnée. Il en est de même de la transfusion de sang humain défibriné. On transfuse le sang en nature et, après avoir essayé de la transfusion dans les artères, on la fait généralement dans les veines.

Pour cela, on se sert d'une seringue ordinaire de bonne qualité, des appareils spéciaux de Bélina, de Colin ou de Mathieu, dont la description se trouve dans notre *Dictionnaire de thérapeutique*, ou de l'appareil très ingénieux inventé par Roussel, de Lausanne. Ces appareils s'a-



justent à un petit trocart placé dans la veine céphalique ou basilique, ou dans une des veines du poignet et de la main,

Le sang fourni par une personne de bonne volonté est recueilli dans la seringue même ou dans le récipient des appareils spéciaux que j'ai nommés. Quelques médecins font chauffer ces appareils à 25 ou 30 degrés; mais cela est inutile si l'on opère promptement en cinq ou six minutes. Avec cette promptitude, le sang ne se coagule pas, et il se coagule même moins, dit-on, que si l'on a fait chauffer les instruments.

Une fois les appareils chargés, on transfuse 120 ou 150 grammes de sang chez l'adulte, 60 ou 80 grammes chez les sujets de la seconde enfance et 30 grammes chez un nouveau-né.

A la suite de l'opération, les malades éprouvent souvent du bien-être, ils se colorent un peu et se raniment. Dans la journée, ils ont parfois un accès de fièvre avec frissons, chaleur et sueur. Quelques-uns, enfin, éprouvent le soir une sensation de pesanteur gênante dans le bras opéré. C'est tout.

*Accidents de la transfusion.* — Un des accidents de la transfusion est la mort par embolie, si le sang transfusé forme des caillots qui, par leur volume, peuvent gêner l'exercice des fonctions. Mais, en dehors des embolies mortelles, il se fait des embolies capillaires donnant lieu à des infarctus sous-cutanés ou viscéraux semblables à ceux que j'ai décrits dans mon Mémoire sur les infarctus de la diphthérie et du choléra.

Un autre danger à craindre, plus chimérique que réel, est la transfusion des germes bactériques répandus dans l'air et surtout dans l'air d'une salle d'hôpital, remplie de rougeoles, de scarlatines, de varioles, de typhus, de diphthéries, etc. Par ce temps de *bactériophobie*, on doit être effrayé de transfuser dans les veines du sang qui a subi le contact de l'air et qui a traversé des appareils où se trouvent toujours une plus ou moins grande quantité de pous-



sière nosocomiale. Mais je n'insiste pas. Jusqu'à ce jour, personne n'a parlé de ce danger, qui serait bien grand, si les bactéries dont on parle tant, et avec raison, étaient aussi terribles qu'on se plaît à le dire.

Si l'on avait cette crainte, il y aurait, d'ailleurs, moyen de la dissiper. Il faudrait flamber l'appareil de Roussel, dont j'ai parlé plus haut, ou l'appareil à transfusion, encore peu connu à Paris, et qui a été imaginé et employé par un très habile chirurgien de Bordeaux, M. Oré. Ce procédé consiste à recevoir le sang du donateur au moyen d'une canule mise dans la veine et communiquant avec un récipient où a été fait le vide.

De là, le sang passe par un autre conduit à travers la canule placée dans la veine du malade, et le sang passe ainsi d'un organisme à l'autre, sans avoir subi le contact de l'air. C'est très ingénieux.

On a voulu remplacer la transfusion veineuse par la transfusion sous-cutanée. Karst en a fait l'essai sur les lapins et Schmeltz sur l'homme. Ce dernier a publié même le fait le plus extraordinaire qu'on puisse rencontrer et de la réalité duquel il est permis de douter un peu. Il aurait guéri un phthisique très rapidement par huit injections sous-cutanées de sang, à la dose de 40 grammes par injection, sur huit parties du corps, et cela dans la même séance.

II. — Maintenant que nous avons étudié le traitement spécial du purpura simple ou compliqué d'hémorrhagie menaçant la vie, voyez ce qui s'est passé chez notre malade.

Voici son observation, telle qu'elle a été recueillie dans la salle :

OBS. *Purpura hæmorrhagica*. — *Hémorrhagies nasales graves*. — *Hémorrhagies de la rétine constatées avec l'ophthalmoscope*. — *Hémorrhagies du tissu cellulaire profond*. — *Anémie excessive*. — *Transfusion*. — E..., âgée de 14 ans, est entrée le 29 mars 1878 au n° 28 de la salle Sainte-Catherine, service de M. Bouchut. Habituellement bien portante, en pension depuis quatre ans à



Passy, dans une maison où elle est bien logée et bien nourrie. Depuis quinze jours elle est malade. Il lui survient des taches ecchymotiques sous la peau des membres, et çà et là des taches sanguines dans l'épaisseur de la peau de 2 à 4 millimètres. Ces hémorrhagies s'observent sur le dos, sur le tronc et sur les membres, mais elles sont peu nombreuses. A chaque extrémité des doigts et des orteils, près de l'ongle, il y a des ecchymoses très prononcées. Elle est très pâle et décolorée.

Urines naturelles, sans albumine ni sang, peu d'appétit, selles quotidiennes non mélangées de sang.

Quelques épistaxis, et celle d'hier a exigé le tamponnement.

Pas de palpitations ; léger bruit de souffle à la base du cœur en dehors et vers la pointe. Température : 38 M. — 39 S.

Du 29 mars au 1<sup>er</sup> avril, les globules rouges varient entre 900,000 et 1,200,000. Les globules blancs sont entre 7,000 et 14,000.

*Traitement.* — Eau sucrée, 100 grammes. Perchlorure de fer, 1 gramme. Limonade sulfurique.

1<sup>er</sup> avril. Quelques taches sont effacées, d'autres reparaissent. Épistaxis nécessitant le tamponnement au perchlorure de fer.

3 avril. Même état, mais l'enfant pâlit de plus en plus et veut à peine manger. 929,625 globules rouges et 8,500 blancs.

Potion au perchlorure de fer et jus de citron à boire pur.

Pouls : 120 — T. 38 M. et 39 le soir.

6 avril. Épistaxis abondante. Nouveau tamponnement. Faiblesse excessive. Nouvelles taches sur la peau. Même prescription.

8 avril. Même état. Pouls : 120 — T. 39 S., matin 38. L'enfant est très faible, paraît très affaiblie, et sa vie paraissant menacée, je songe à lui faire la transfusion du sang.

*Transfusion* avec l'appareil Mathieu. Cette opération est faite par mon collègue Saint-Germain, avec du sang pris sur une jeune fille de 14 ans affectée d'aphonie simple, sans fièvre.

La veine basilique du bras droit est mise à découvert par une petite incision de 2 centimètres, qui ne donne issue à aucune goutte de sang.

Puis le trocart est introduit dans la veine à une profondeur de 3 centimètres. Son dard est retiré et remplacé par un mandrin mousse, et, au moment de la substitution, il s'écoule un sang clair, lie de vin, sale, qui annonce une *nosohémie très caractérisée*.

A ce moment, l'appareil reçoit dans son réservoir le sang qui coule par la saignée faite à l'autre enfant. Ce sang coule dans



le corps de pompe et dans le tuyau de caoutchouc qui, par son ajutage, est mis en rapport avec le trocart placé dans la veine du malade. La pression de la boule en caoutchouc le fait pénétrer plus avant, et nous injectons ainsi 80 grammes de sang bien liquide non défibriné.

L'enfant se colore un peu sur le visage après l'injection et n'éprouve rien de particulier.

On retire le trocart de la veine et on fait un pansement simple.

Les linges de ce pansement furent imbibés par un peu d'hémorrhagie, mais le soir l'appareil était sec.

Dans la journée, on renouvela le tamponnement nasal qui donnait de l'odeur, et à ce moment il y eut un nouvel écoulement de sang pour lequel on fut obligé de tamponner en avant et en arrière.

L'enfant a bien passé la journée, n'a eu ni frisson ni accès de fièvre ; elle avait le soir 39 degrés.

Elle se sentit bien et voulut manger.

9 avril. L'enfant est très faible, le pouls 120 et la T. 38, 854,250 globules rouges et 8,201 blancs.

Il y a eu de nouvelles hémorrhagies dans la peau, et, sur les jambes, cinq infarctus sous-cutanés, noirâtres et durs.

*Dans le fond de l'œil examiné à l'ophthalmoscope, il y a de nombreuses hémorrhagies rétinienne, les unes grosses comme un grain de semoule, les autres irrégulières, larges comme une lentille et plus.*

Trois taches blanches, grosses comme une petite tête d'épingle, existent dans l'œil droit, une au milieu d'une large hémorrhagie, au-dessous de la pupille (image renversée), les deux autres en haut à proximité d'une veine.

Les artères sont invisibles ; les veines très pâles et le fond de l'œil très peu coloré.

10 avril. L'enfant se sent mieux, elle mange à peine, et il s'est fait de nouvelles ecchymoses sur les membres inférieurs. Même état des yeux. Pouls : 120, régulier. T. S. 39° ; M. 38.

11 avril. L'enfant est plus forte, mais très pâle, et sa tête tourne un peu quand elle est dans l'attitude verticale. Aucun bruit anormal dans la poitrine. Léger souffle à la base du cœur et à la pointe. Il est plus fort en dedans du mamelon et augmente dans la direction de l'aorte. Il s'entend également dans les vaisseaux du cœur.

Pas d'appétit ni de diarrhée. Peu d'urines.

Pouls : 120, régulier. T. S., 39,2 M. 38,8.



Quelques nouvelles taches hémorrhagiques de la peau remplaçant celles qui se résorbent et nouvelles hémorrhagies de la rétine.

Potion.— *Perchlorure de fer*, 1 gramme que l'enfant ne veut pas prendre.

*Injection hypodermique* de 30 centigrammes de tartrate ferrico-potassique.

12 avril. Même état général. Pas d'épistaxis. Nouvelles hémorrhagies de la rétine, mais pas à la peau.

Pouls : 120. T. S. 39,3 ; M. 39,2.

L'enfant demande à manger.

*Injection hypodermique* de tartrate de fer sous la peau de l'abdomen.

13 avril. L'enfant a pris deux œufs et du lait, bu un peu de vin.

Même état. Les trois injections de perchlorure de fer donnent lieu à des abcès sous-cutanés.

Pouls : 120 — T. S. 39,3 ; M. 39,1. Potion perchlorure de fer, 20 gouttes. Héματοςine sèche, 10 grammes.

15 avril. Même état. *Même prescription.*

Les yeux se modifient légèrement par la résorption des hémorrhagies.

Il ne s'en produit pas de nouvelles et on n'en remarque plus sur la peau.

16 avril. Même état. *Même prescription.*

Pouls : 120. — T. S. 38 ; T. M. 38.

17 avril. Même état, pas de nouvelle hémorrhagie. L'enfant mange mieux, elle prend un œuf, du bouillon et de la viande crue râpée avec du vin.

On essaie une seconde transfusion qui ne réussit pas. *Potion. Perchlorure de fer. Héματοςine.*

Pouls : 124. — T. S. 38,2 ; T. M. 38,6.

18 avril. Nouvel essai de transfusion, mais la veine se déchire, il se fait un thrombus et on est obligé de cesser.

L'enfant a mangé un peu, comme hier. Il ne s'est pas fait de nouvelles hémorrhagies.

L'enfant va un peu à la garde-robe, rend des urines.

Pouls : 120. — T. S. 38,4 ; T. M. 37.

Dans cette transfusion, on constate que le sang de la malade n'a pas la même couleur que la première fois, qu'il est rose au lieu d'être sale, noirâtre, lie de vin. *Même prescription.*

Du 23 avril au 15 mai, l'enfant a eu beaucoup de fièvre, tous-



sait beaucoup et a offert des symptômes de pneumonie caractérisée par des râles sous-crépitaux très nombreux dans la base postérieure des deux poumons, avec diminution de la résonance thoracique.

Son pouls a varié de 112 à 128 pulsations, et la température prise chaque jour a varié le matin de 1 à 3 degrés, et le soir elle a atteint 40,2, 40,4 et 40,6.

Elle a pris chaque jour 20 centigrammes d'oxyde blanc d'antimoine, et a continué de s'alimenter légèrement.

A l'*ophthalmoscope*, le fond de l'œil s'est modifié de jour en jour. Les hémorrhagies rétinienne disparurent et furent remplacées par d'autres qui se résorbèrent à leur tour, laissant après elles quelques points blancs de la rétine.

Ce fut le seul point du corps où il se fit des hémorrhagies possibles à constater. Pendant dix-huit jours il ne s'est plus produit d'hémorrhagies sur la peau.

22 avril. L'enfant mange un peu et boit du vin. Il ne se produit pas de nouvelles hémorrhagies, et elle semble se relever, bien qu'elle soit toujours très pâle.

Elle ne tousse pas et n'a rien d'anormal dans les bruits respiratoires.

Au souffle, souffle cardiaque, faible à la base en dedans du mamelon, plus fort dans l'aorte et dans les vaisseaux du cou.

A la suite des injections sous-cutanées de tartrate de fer sous la peau de l'abdomen, il s'est fait deux abcès du tissu cellulaire formés de sanie purulente claire avec quantité de gaz, et tous les jours, en pressant sur l'ouverture faite au bistouri, le 13 avril, il sort du liquide sanieux et des gaz.

22 avril. Huit jours après, il se fit un troisième abcès sous-cutané du ventre, suite d'une injection hypodermique de tartrate de fer, et, cet abcès étant incisé, il en sort du pus phlegmoneux de bonne nature avec quelques bulles de gaz seulement. *L'enfant avait assez repris de vie pour faire du pus.*

Pouls : 120. — T. S. 38,2 ; T. M. 37,6.

Potion perchlorure de fer.

Sang de bœuf défibriné : 40 grammes en deux fois.

D'ailleurs l'enfant, toujours très pâle, ayant 1,572,000 globules rouges par millimètre cube, resta très gaie, assise sur son lit, s'occupant à lire et à jouer avec des images.

Aujourd'hui, elle n'a plus de râles dans les poumons, mange assez bien et digère de même.

*Sang de mouton défibriné : 250 grammes.*



20 mai. L'enfant prend tous les jours plus de forces. Elle se lève et on la descend au jardin.

*Sang de mouton défibriné* : 250 grammes.

1<sup>er</sup> juin. L'enfant est levée toute la journée. Elle mange et digère bien. Elle se promène et descend au jardin. Elle n'a plus d'hémorrhagies de la rétine.

10 juin. Hier, sans cause connue, il y a eu une nouvelle apparition de purpura confluent sur tout le corps et une hémorrhagie rétinienne.

Pouls : 108. — T. S. 38,2; T. M. 37,8.

Bon appétit et digestions régulières.

A partir de ce jour, l'enfant est entrée en convalescence régulière, n'ayant plus d'hémorrhagies à la peau, mais en ayant encore dans les deux rétines, et cela sans offrir aucun trouble visuel.

Elle pouvait lire à toute distance habituelle, reconnaître les couleurs, coudre, tricoter et s'amuser comme tous les enfants de cet âge.

A l'*ophthalmoscope*, l'étude du fond de l'œil a été très intéressante chez cette enfant. On a vu les hémorrhagies se résorber, reparaitre sur d'autres places, s'effacer encore, de sorte que, sur trois dessins qui ont été faits des deux yeux, il n'en est pas deux qui se ressemblent. Chose curieuse : alors qu'il ne se produisait plus d'hémorrhagies de purpura à la peau, il s'en produisait encore dans les yeux, de sorte qu'on pouvait reconnaître dans le fond de l'œil la diathèse hémorrhagique.

Pendant tout le temps de cette maladie, de même que nous avons pris la température matin et soir, nous avons fait tous les jours ou tous les trois ou quatre jours la numération des globules du sang, ainsi que l'étude de leurs qualités calorimétriques et de leurs déformations. Mon ami le Dr Dubrisay, qui a bien voulu se charger de ces recherches délicates et qui les a faites avec un soin tout particulier, m'a donné la note suivante :



*Tableau des analyses du sang.*

	Globules rouges.	Globules blancs.
	—	—
3 avril.	929.625	8.500
4 —	1.407.100	7.613
5 —	2.010.000	17.500
6 —	1.482.375	9.898
9 —	854.250	8.201
10 —	678.375	25.125
11 —	778.875	21.775
13 —	978.875	10.887
16 —	557.875	8.375
17 —	979.875	12.562
18 —	704.010	10.000
30 —	1.054.000	17.360
20 mai.	1.643.000	11.160
1 juin.	2.945.000	9.300
12 —	3.534.000	5.580
13 —	2.976.000	4.960
24 —	3.627.000	6.200
17 juillet	2.316.696	9.300
19 —	2.162.250	7.440

L'enfant est enfin sortie de l'hôpital, et l'observation est complète; mais en voici une autre, relative à un enfant atteint de la même façon, et qui n'a pas eu le même bonheur. Il a succombé, et, comme son autopsie éclaire sur quelques points que l'on a observés dans mon service, je vais en donner un court résumé.

2<sup>e</sup> OBS. *Purpura hæmorrhagica*. — *Hémorrhagies rétinienne*s. — *Mort*. — *Autopsie*. — Au moment où la jeune fille dont on vient de lire l'observation précédente guérissait, il se trouvait dans la salle voisine de la mienne, dirigée par mon collègue Labric, un garçon de huit ans, atteint de *purpura hæmorrhagica*. L'enfant, placé dans des conditions d'hygiène excellentes à la campagne, n'ayant subi aucune privation alimentaire, présenta des taches hémorrhagiques sur la peau et fut amené à l'hôpital.



M. Labric put constater les hémorrhagies de la peau accompagnées d'hémorrhagies nasales, d'albuminurie sans œdème, d'épistaxis, de fièvre et de souffle systolique à la base du cœur.

L'enfant s'affaiblit et mourut. A l'autopsie faite en ma présence, le 31 juillet, je constatai un énorme gonflement des reins dont la substance corticale hypertrophiée, grasseuse, était criblée d'hémorrhagies par infiltration, larges d'un demi-centimètre à deux centimètres. Les unes étaient noires, récentes, et les autres pâles, en voie de résorption.

La rate était énorme et offrait cinq gros noyaux jaunâtres comme du beurre compacte, durs sous le doigt, larges à la base, et formant coin dans le tissu splénique, entourés d'une zone rouge noirâtre de deux millimètres.

Le foie n'offrait rien de particulier, pas plus que les intestins et le péritoine.

Le cœur présentait de l'endocardite végétante mitrale et un peu de gonflement rouge des sigmoïdes de l'aorte.

Les poumons renfermaient un assez grand nombre de petits infarctus noirâtres superficiels avec quelques noyaux de pneumonie embolique.

La moelle épinière était le siège d'une anémie très considérable ; elle était blanche, et la pie-mère spinale invisible n'offrait aucun vaisseau apparent. Son tissu était sain.

Les deux yeux présentaient de larges hémorrhagies de la rétine occupant tout le segment postérieur de cette membrane au fond du globe oculaire. En voilà les pièces préparées. Je les conserve dans ma collection pour les montrer quand l'occasion de parler de ce sujet se présentera de nouveau dans cette clinique.

Ce qu'il y a d'intéressant et de nouveau dans cette observation, ce sont les hémorrhagies de la rétine, constatées sur le cadavre, et mises en face de celles que j'ai constatées pendant la vie. — C'est la première fois que je fais pareille recherche, et cela vous montre de quelle utilité peut être l'ophtalmoscopie médicale.

Je vous ai signalé déjà, et ce sont des faits bien connus, la possibilité de découvrir, dans le fond de l'œil, la diathèse glycosurique et albuminurique, la diathèse syphilitique, la diathèse leucémique, la diathèse scrofuleuse, et voilà qu'aujourd'hui je vous montre qu'on y peut trouver la diathèse hémorrhagique.



C'est qu'en effet, les tissus de l'œil souffrent à l'égal de tous les autres tissus des mêmes troubles de nutrition qu'une diathèse peut produire. Dans chacune d'elles, le trouble de nutrition est différent, mais il existe de la tête aux pieds. C'est, comme on le disait dans l'ancienne médecine, une lésion *totius substantiæ*. Il en résulte que, si l'on recherche dans le seul point du corps où l'on puisse voir, sans mutilation ni vivisection, sous la transparence de la cornée et du cristallin, une membrane nerveuse, un nerf des artères et des veines en fonction, une membrane celluleuse et pigmentaire qui sont au fond de l'œil, on peut apprécier, dans leurs altérations, celles du reste de l'organisme. Si vous joignez à ces altérations diathésiques de l'œil celles qui résultent de l'action directe locale exercée par les maladies du cerveau et de la moelle, vous aurez l'ensemble de ce que peut donner à la science l'ophtalmoscopie médicale, à laquelle j'ai consacré quinze ans de recherches fécondes et pratiques.

Ophthalmoscopie médicale et cérébroscopie, voilà les conquêtes de la séméiologie dans ce siècle. Vous voyez, à chaque instant, ce que donne la cérébroscopie dans l'étude des maladies du cerveau, des méninges et de la moelle épinière. Je vous montre aujourd'hui ce que la méthode peut fournir au diagnostic des maladies diathésiques. Mon but est atteint. A vous d'apprécier et de juger.

Il est temps de conclure :

Chez les enfants, il y a un purpura simple qui peut se produire en dehors de toute influence débilitante, comme altération spontanée des éléments du sang.

La nosohémie du purpura est constituée par une diminution des globules rouges, par l'augmentation relative et absolue des globules blancs, et par dissolution de la fibrine.

Les globules sont en grande partie déformés, renferment des noyaux, et sont mêlés à des corps ovalaires contenant deux noyaux.

Le purpura simple est caractérisé par des taches hémorragiques miliaires de la peau, par des ecchymoses sous-



cutanées, par des épistaxis et des hémorrhagies muqueuses.

Dans le purpura on peut voir, avec l'ophtalmoscopie, des hémorrhagies de la rétine qui se résorbent et disparaissent sans donner lieu à des troubles visuels.

Si le purpura a produit une anémie considérable mettant la vie en danger, on peut recourir à la transfusion.

---

#### 54. — Traitement médical et chirurgical du croup. Émétique et trachéotomie.

L'angine couenneuse est une affection primitivement locale qui peut devenir générale, infectieuse, lorsqu'elle n'est pas traitée convenablement. Elle précède habituellement le croup, et en guérissant l'une on peut éviter l'autre. C'est ce que vous voyez sans cesse dans mon service. Les moyens employés dans ce but sont : 1° les applications répétées de dissolvants des fausses membranes, la *solution de papaine* à 1 gramme pour 30 ; le *suc de papayer*, une partie pour dix d'eau ; la solution concentrée de *pepsine* et le *suc d'ananas frais*, qui dissous et peptonise la fibrine ; — 2° le *traitement antiseptique de la gorge* par des *injections de coaltar saponiné* de Lebeuf, au 30°, toutes les heures au moyen d'une seringue, par des injections d'eau phéniquée au 20 millième, etc. ; et — 3° à l'intérieur, l'usage des alcalins, chlorate de potasse ou salicylate de soude, 4 gr. par jour.

Lorsque, malgré cette médication commencée trop tardivement, les fausses membranes se sont étendues et ont gagné le larynx pour former le croup, il y a un traitement médical à suivre, pour éviter d'en venir au traitement chirurgical de la trachéotomie. Ce traitement médical consiste pour moi dans l'*usage de l'émétique* administré à certaines doses et d'une façon particulière.

Ceux qui ne croient pas à l'efficacité du traitement médical du croup attendent, en ayant recours à des médications insignifiantes, que l'heure soit venue d'opérer les enfants.



C'est un tort : avec l'émétique, on évite souvent l'opération, et ceux qui ne partagent pas mon opinion sont ceux qui ne savent pas diriger l'emploi du médicament, qui le considèrent comme dangereux, pouvant déprimer les forces de l'enfant, ou lui donner une diarrhée incoercible. Ceux-là se contentent aussi de prescrire des médicaments sur lesquels il n'y a pas à compter.

Quand, au contraire, on est convaincu par d'innombrables succès que l'émétique *administré convenablement* est utile dans le croup, on prescrit ce médicament avec toutes les précautions indispensables, et on arrive à guérir sans opération des enfants qui, sans ce moyen, devront être opérés un peu plus tard.

Depuis le 1<sup>er</sup> janvier de cette année, c'est-à-dire en deux mois, j'ai eu 168 cas de croup dans mes salles. 137 ont dû être opérés, et il y a 101 morts ; 31 ont été traités par l'émétique et ont guéri.

On accuse l'émétique de déprimer les enfants et de produire un choléra stibié plus ou moins grave, souvent mortel. Rien n'est plus vrai si on donne l'émétique en laissant boire abondamment les malades, et en leur donnant beaucoup de tisane ou d'aliments liquides. Rien n'est plus faux, au contraire, quand après avoir donné l'émétique, d'après ma formule, on ne donne pas de boisson et on ne fait prendre que des potages épais.

L'émétique dilué dans beaucoup d'eau fait de l'émétique *en lavage* et devient purgatif.

L'émétique, dans une petite quantité d'eau, fait vomir sans provoquer de diarrhée, ce qui est très utile comme agent mécanique d'expulsion des fausses membranes du larynx, ou est toléré, et il agit comme contro-stimulant et dissolvant des fausses membranes.

A cet égard, les faits que l'on observe journellement dans mon service sont la preuve de ce que j'avance et *jamais*, chez mes malades, l'émétique ne donne de diarrhée, — ne produit *jamais* d'accidents, — laisse les enfants en bon état et en guérit un très grand nombre.

D'après les faits que vous venez d'observer, on peut juger



de l'efficacité de l'émétique dans le croup. Maintenant comment faut-il l'administrer pour en obtenir tous les avantages désirables et pour en éviter tous les inconvénients qu'on lui attribue à tort?

Chez les malades qui entrent, je donne, *comme vomitif* :

Émétique, 25 milligrammes ou 5 centigrammes.

Eau sucrée, 80 grammes, selon l'âge.

A prendre en une fois, sans donner d'eau pour faciliter le vomissement, et le vomissement se produit sans fatiguer les malades et en faisant très souvent rejeter des fausses membranes.

Le soir, on réitère *le même vomitif* et, dans l'intervalle, des soupes épaisses ou un biscuit trempé dans du vin.

Le lendemain même traitement, à moins d'amélioration de la gêne respiratoire, du sifflement laryngé, de l'aphonie et de la toux.

En même temps, je prescris la *potion contro-stimulante* qui suit :

Émétique..... 5 centigrammes.

Eau sucrée..... 80 grammes.

Sirop diacode..... 20 —

à prendre par cuillerées à café d'heure en heure, et si par hasard l'enfant, au lieu de tolérer la potion, vomit très souvent, ordre est donné d'en cesser l'emploi.

Ainsi donc émétique en une fois ou à dose fractionnée ; peu de boissons ; aliments solides ou demi-liquides. Voilà mon traitement, et les faits récents que je viens de mentionner entre beaucoup d'autres plus anciens, recueillis dans les années précédentes, sont le témoignage de l'utilité de cette médication.

Lorsque le traitement médical a échoué, que la respiration est pénible, sifflante, qu'il y a des accès de suffocation, du tirage, affaiblissement du bruit vésiculaire des poumons et anesthésie cutanée progressive, il faut opérer.

Il y a deux moyens de donner passage à l'air : l'un qui consiste à ouvrir le larynx ou la trachée pour y placer une canule double dont l'intérieur est facile à changer : c'est la *trachéotomie* ; l'autre qui se borne à placer dans le larynx



un petit tube cylindrique, que l'on porte directement à l'aide d'une sonde introduite par la bouche, comme si l'on voulait faire le cathétérisme laryngé; c'est ce que j'ai appelé le *tubage du larynx* (1).

1° *Tubage du larynx*. — Il a été pratiqué dix fois, et j'ai eu deux guérisons. Par le tube mis dans le larynx la respiration a pu se faire; des fausses membranes ont pu être rejetées au dehors, mais dans huit cas, il a fallu recourir à la trachéotomie. Ce procédé a été employé un grand nombre de fois par Macewen, qui a communiqué ses observations au *congrès international de Londres*, 1881.

2° *Trachéotomie*. — Quand la parésie tégumentaire ou l'anesthésie complète indique l'intoxication d'acide carbonique, c'est-à-dire l'asphyxie, la trachéotomie est le seul moyen à mettre en usage contre l'asphyxie du croup.

Il y a trois manières à pratiquer la trachéotomie: l'une en un seul temps très rapide, la seconde, plus lente, se fait couche par couche, de façon à permettre de voir ce qu'on fait, et la troisième par le galvano-cautère.

1° *Méthode en un temps*. — A. *Procédé de M. Chassaignac*. — L'une, très expéditive, dans laquelle on accroche et relève le cartilage cricoïde avec un *ténaculum cannelé sur le dos*, de manière à pouvoir conduire un bistouri dans sa cannelure et couper d'un seul coup la peau, le tissu cellulaire de la trachée, aussi profondément que cela est nécessaire à l'introduction de la canule. Elle a été employée par M. Chassaignac.

En voici le manuel opératoire : lorsque l'arbre aérien est solidement fixé au moyen du ténaculum cricoïdien, tenu de la main gauche, il n'y a aucune difficulté, malgré l'audace apparente de cette manœuvre, à plonger sans hésitation le bistouri dans la trachée en se guidant sur la cannelure que présente ce nouveau cathéter.

---

(1) E. Bouchut, *Du traitement du croup par le tubage du larynx* (*Comptes rendus de l'Académie des sciences, et Gazette des hôpitaux*, 1858). — On y trouvera les observations détaillées des expériences faites sur ce sujet.



On divise alors d'un seul coup les trois anneaux de la trachée dont la section est indispensable pour l'introduction de la canule. Cette section peut se faire impunément chez l'adulte avec le bistouri ordinaire. Chez l'enfant, il est de rigueur d'employer le bistouri mousse aussitôt qu'une voie suffisante lui a été ouverte.

L'exécution de cette partie du manuel opératoire est très simple et très facile, mais cependant il y a des règles dont il ne faut pas s'écarter.

Saisissant le ténaculum de la main gauche, attirant en avant le cartilage cricoïde, et par conséquent, la trachée, puis présentant le bistouri adossé à la convexité du ténaculum, le chirurgien le plonge, par un mouvement de ponction, dans la trachée, immédiatement au contact du point où le ténaculum est implanté, et divise le conduit d'un seul coup en même temps que la peau.

Immédiatement après cette première ponction, on introduit dans la petite plaie un bistouri boutonné, l'on incise, en suivant la ligne médiane, tous les tissus depuis la peau jusqu'à la trachée, dans une étendue de 2 centimètres environ, et, à l'aide du dilatateur, on place la canule.

*B. Procédé de M. de Saint-Germain.* — Quand vous avez placé l'enfant sur la table, le coussin sous ses épaules, les aides étant à leur poste, vous vous placez à droite du malade; de la main gauche, vous prenez le larynx entre le pouce et le médius et vous le serrez fortement comme si vous vouliez l'énucléer, le contourner et faire passer vos doigts derrière lui.

En examinant la partie que vous faites ainsi saillir entre le pouce et le médius de la main gauche, la peau étant fortement tendue, vous remarquerez qu'entre le cartilage thyroïde et le cartilage cricoïde, il se forme une dépression, un pli transversal. Ce pli correspond exactement à la membrane crico-thyroïdienne, et sera votre point de repère, car c'est là que vous allez enfoncer votre bistouri à 1 centimètre de profondeur à travers la peau et la membrane crico-thyroïdienne, puis vous commencez à scier dans une étendue de 2 à 3 centimètres deux ou trois anneaux de la trachée.



Dès que la trachée est ouverte, on introduit l'index de la main gauche, dans la plaie, pour boucher ainsi la plaie trachéale. Ce mouvement à un double avantage : on s'assure ainsi que l'on est dans la trachée, et on empêche le sang d'y tomber.

On a objecté que, par ce procédé, on empêchait l'air de pénétrer dans la trachée; cela est vrai; mais il en entre toujours un peu par la glotte et l'on a l'immense avantage d'empêcher le sang de pénétrer dans les voies respiratoires.

Lorsque le doigt est ainsi introduit dans la plaie, il est facile de glisser sur lui le dilatateur et de l'introduire sûrement dans la trachée pour placer la canule.

2<sup>e</sup> *Méthode en deux temps.* — La méthode ordinaire, plus lente dans son exécution, est plus sûre dans ses résultats.

L'enfant est couché sur une table couverte d'un matelas et la tête renversée sur un oreiller roulé en billot résistant. Un aide tient la tête, un autre les mains et la partie inférieure du corps, enfin un troisième aide l'opérateur en écartant les bords de la plaie ou abstergeant le sang avec des éponges. Les aides sont quelquefois inutiles quand l'*anesthésie* est complète, car les enfants ne font aucun mouvement pour se défendre.

Un bistouri droit, un bistouri boutonné, des érignes mousses, des pinces à torsion, des fils à ligature et un flacon de perchlorure de fer en cas d'hémorrhagie capillaire; des doubles canules garnies de leurs rubans et passées sur un morceau de taffetas gommé; un dilatateur et une sonde de caoutchouc sont nécessaires.

L'opérateur, placé à la droite du malade, incise la peau sur la ligne médiane au devant de la trachée, dans une étendue de 4 centimètres. Il coupe le tissu cellulaire jusque sur l'interstice des muscles sterno-thyroïdiens, et là il sent avec le bout du doigt le cartilage cricoïde.

Ensuite il saisit son bistouri près de la pointe, de manière à ne pas ponctionner trop profondément, et il incise d'un seul coup le cricoïde et trois anneaux de la trachée environ. Il introduit aussitôt un dilatateur, écarte les bords de la trachée qui a été ouverte, fait asseoir l'enfant pour le



laisser rejeter du mucus, du sang, quelquefois des fausses membranes, et peu d'instant après il place la canule, dont il attache les cordons derrière le cou.

3° *Trachéotomie par le galvano-cautère.* — On a essayé de faire la trachéotomie par le galvano-cautère de Mitteldorf. Cette manière est peut-être bonne chez l'adulte qui a la trachée large et le col allongé, mais chez les enfants elle est désastreuse. Je l'ai vue pratiquée avec toute l'habileté désirable. Elle engendre des eschares secondaires énormes de la peau, et il y a souvent des hémorrhagies consécutives, ou bien des eschares de la partie antérieure de la trachée suivies d'un rétrécissement consécutif. C'est un procédé que je ne conseille pas d'employer chez les enfants.

4° *Trachéotomie par le thermo-cautère.* — Ce procédé, très vanté par Bœckel et par Verneuil, a surtout été employé chez l'adulte, où il a de réels avantages. Il est de tout point préférable au galvano-cautère.

Je l'ai employé chez les enfants où il m'a paru très commode afin d'éviter toute hémorrhagie dans la section de la peau jusque sur la trachée. Il fait moins d'eschares, mais peut donner lieu à des hémorrhagies consécutives. Sur huit opérations ainsi faites par moi, il y a eu un succès.

*Accidents de l'opération par le bistouri.* — Quelques enfants succombent pendant la trachéotomie, soit par asphyxie, parce qu'on n'a pas opéré assez vite; — soit parce qu'on n'a pu introduire la canule lorsque l'incision de la trachée est latérale; — soit parce qu'on a ouvert la paroi postérieure du larynx et qu'on a introduit la canule en avant de l'œsophage ou même dans ce conduit qui a été quelquefois incisé en même temps que le larynx, soit par l'hémorrhagie; — soit par l'introduction de l'air dans les veines, si de gros troncs veineux ont été divisés; — soit enfin par syncope naturelle. Cela est arrivé plusieurs fois dans les hôpitaux consacrés à l'enfance, et en ville à des médecins fort expérimentés.

En cas d'hémorrhagie des veines ou des artères thyroïdiennes, si le vaisseau est apparent, il faut en faire la ligature. Dans le cas contraire, il convient d'appliquer le doigt sur le lieu d'où le sang s'écoule, tout en continuant



l'opération. Si l'écoulement était trop fort, on pourrait aussi l'arrêter au moyen d'une boulette de charpie imbibée de perchlorure de fer. Il n'y a pas beaucoup à s'effrayer de ces hémorrhagies, car elles s'arrêtent ordinairement peu après l'ouverture de la trachée.

Après l'opération, les jours suivants, la plaie peut devenir gangreneuse ou se recouvrir de fausses membranes. C'est l'occasion de cautériser fortement ces parties avec le nitrate d'argent, avec l'acide chlorhydrique, avec le fer rouge, ou d'appliquer la papaine et l'iodoforme.

*Canules.* — La canule destinée à fournir une entrée libre à l'air est un instrument fort ancien; c'est une *canule double* composée de deux canules s'emboîtant, dont l'interne s'enlève facilement, et permet de désobstruer les voies sans enlever l'appareil tout entier, ce qui est un immense avantage.

*Accidents après l'opération.* — Les enfants, un instant soulagés par l'opération qui a donné passage à l'air et facilité l'expulsion des fausses membranes, peuvent retomber rapidement dans un état de dyspnée considérable chez d'autres. C'est que les fausses membranes se sont reproduites au-dessous de la canule, ce qui arrive quelquefois en vingt-quatre heures, ou bien se sont propagées dans les bronches, ou enfin que l'opération a par elle-même engendré une pneumonie lobulaire. Cette terminaison, de beaucoup la plus fréquente, est celle qui fait périr un très grand nombre d'enfants.

L'anesthésie persiste après l'opération, parce que la canule est mal placée ou a traversé le larynx, parce qu'elle est engorgée de sang ou qu'il existe un obstacle au-dessous de l'ouverture trachéale. — Une fois j'ai vu l'ouverture de la trachée faite trop bas, être au-dessous de l'incision cutanée et le sang de la plaie, au lieu de couler au dehors, avait coulé dans les bronches où il s'était coagulé sous forme d'un caillot ramifié.

Si l'opération est bien faite et la canule bien placée, l'enfant très soulagé reprend belle apparence avec le rétablissement de l'hématose et la disparition graduelle de l'excès



d'acide carbonique dans le sang. La cyanose et l'anesthésie disparaissent. L'albuminurie asphyxique cesse également, puis alors surviennent parfois des phénomènes d'infection générale, de l'adynamie et une nouvelle albuminurie plus ou moins abondante, toute différente de la première par sa nature. Celle-ci est ordinairement très grave.

Une fois, j'ai vu se produire une hémoptysie mortelle. Le sang venait par les bronches du lobe inférieur du poumon gauche, mais je n'y trouvai ni apoplexie pulmonaire, ni pneumonie. Plusieurs fois j'ai vu se déclarer des convulsions et la mort en être la conséquence. — Cela est rare. Ces convulsions dépendent d'embolies cérébrales dues à l'endocardite végétante et à la thrombose cardiaque, ou bien, comme les convulsions terminales des maladies aiguës, elles résultent de la thrombose des sinus de la dure-mère et des veines méningées.

*Traitement consécutif.* — Il faut nourrir les enfants avec des potages épais, avec du laitage et avec de l'eau rougie et des biscuits. L'opération réussit d'autant mieux qu'on soutient les forces de l'opéré, et il faut insister fortement, même en cas de refus, pour l'usage d'une faible alimentation.

Au bout de deux ou trois jours, on peut tenter d'ôter la canule pendant quelques minutes, puis pendant une heure, et progressivement pendant plusieurs heures consécutives. Plus tôt on arrive à se passer de la canule et mieux cela vaut pour les enfants, car ces canules sont des corps étrangers qui donnent fréquemment lieu dans la trachée à des ulcérations transversales fâcheuses. Toutefois, la canule peut, sans inconvénient grave, rester huit ou quinze jours, un mois et six semaines en place. J'ai même connu des enfants qui ont été obligés de la garder pendant plusieurs mois et d'autres plusieurs années. Cela résulte souvent d'un rétrécissement du larynx produit par la maladie. — Alors sans canule l'enfant ne peut respirer, l'air ne passant pas suffisamment par en haut.

Ailleurs, c'est à cause d'une végétation polypiforme de la trachée. Ainsi, j'ai eu, en 1876, dans mon service, une pe-



tite fille amenée pour une rougeole compliquée de broncho-pneumonie qui fut assez grave pour entraîner la mort. Je fis son autopsie, et je trouvai dans la trachée, non rétrécie au niveau de l'incision, à la partie inférieure de la cicatrice, une végétation conjonctive, flottante, pédiculée, rose, molle, du volume d'un grain de chènevis environ. Les parois du larynx et les cordes vocales étaient saines. — Plusieurs cas semblables, dont un publié par Peter, existent dans la science.

*Indications, contre-indications, résultats de la trachéotomie.* — Bien que les succès de la trachéotomie ne soient pas très brillants, les résultats ne sont cependant pas tels qu'ils doivent décourager le médecin placé près d'un enfant à demi asphyxié par le croup.

Jusqu'à deux ans, les exemples de guérison sont exceptionnels.

Après deux ans, les succès sont plus fréquents et l'opération peut être tentée. Il faut la faire à la troisième période du croup, lorsqu'il existe un ou plusieurs symptômes de l'asphyxie, soit la cyanose partielle, soit un commencement d'anesthésie. Quand on opère à la deuxième période, on fait, de la trachéotomie, un moyen préventif d'une asphyxie qui ne se produira peut-être pas, puisque le croup peut guérir par d'autres moyens, et l'on ajoute à la maladie les dangers d'une opération redoutable. C'est agir sans indication, et, comme le voulait Louis, faire de la trachéotomie le seul traitement du croup. J'ai montré précédemment combien cette opinion était fausse, en faisant connaître le grand nombre des guérisons obtenues par l'émétique ou par le sulfate de cuivre.

En cas de pneumonie avec matité, râle sous-crépitant et du souffle dans l'un ou dans l'autre côté de la poitrine, quelquefois dans les deux, il convient encore de ne pas opérer.

Si, comme cela se présente assez souvent avec le croup, il existe un empoisonnement causé par la résorption des matières putrides formées à la surface de la muqueuse ulcérée du larynx par la diphthérie nasale ou cutanée, c'est-à-dire une septicémie diphthéritique, et que les



enfants soient très pâles, décolorés, sans anesthésie, on peut ne pas opérer, car il est bien douteux que l'opération réussisse. Il y a, dans ces cas, croup sans asphyxie, et la dyspnée n'est qu'un accessoire. L'infection générale de l'économie fait tout le danger de la situation.

La trachéotomie peut sauver ceux que l'asphyxie doit faire périr, mais elle ne peut rien lorsque la résorption des produits sécrétés sur la muqueuse a occasionné l'altération du sang et l'infection diphthéritique de l'économie.

---

### 55. — De la Leucocythémie aiguë et de la Numération des globules du sang dans la diphthérie.

A la découverte de Bennett et de Virchow sur la *leucocythémie chronique* due aux affections du foie, de la rate et des ganglions lymphatiques, j'ai ajouté, en 1868, celle de la *leucocythémie aiguë*, produite par la diphthérie, par l'infection purulente et par la fièvre puerpérale (1). Il m'a paru que ce complément ne manquait pas d'importance et ouvrait une voie nouvelle à l'étude des *nosohémies*. Le fait de cette leucocytose était de la dernière évidence, et il résultait de la présence dans chaque préparation microscopique d'un nombre exagéré de globules blancs dispersés parmi les globules rouges. Dans ces recherches, on trouvait de 40 à 150 globules blancs, là où il ne devait y en avoir qu'une vingtaine au plus. Cette augmentation parut être en rapport avec la gravité du mal et indiquer dans la diphthérie une résorption de pus diphthéritique comme dans la fièvre puerpérale, et après les grandes amputations, elle annonce une résorption du pus utérin, ou ce que l'on appelle infection purulente chez les opérés. C'était un précieux élément de pronostic pour le médecin qui, dans ce fait, pouvait voir un indice de la gravité du mal.

---

(1) E. Bouchut, *Gazette médicale*, 1868. Mémoire lu à la Société de biologie, *Traité des maladies des enfants*, 4<sup>e</sup> édition, 1862; 6<sup>e</sup> édition, 1873, et *Pathologie générale*, 3<sup>e</sup> édition, chapitre NOSOHÉMIES.



Mes observations, fort exactes pour le temps où elles ont été publiées, faites au moyen d'un procédé très imparfait de numération, m'ont paru insuffisantes aujourd'hui que la science possède des moyens supérieurs à ceux que l'on possédait alors, et dont la précision, bien qu'elle laisse encore à désirer, est infiniment plus grande.

Parler de leucocytose diphthéritique sans indiquer le nombre des globules blancs trouvés dans un volume déterminé de fluide sanguin n'est plus possible aujourd'hui. Toutefois, je me hâte de le dire, malgré l'incertitude de mes premières évaluations, faites au moyen de l'ancien procédé, le fait de l'augmentation anormale des leucocytes du sang dans la diphthérie, l'angine couenneuse et le croup est resté vrai. Les méthodes nouvelles n'ont fait que le confirmer en lui donnant une précision plus grande.

En comptant les globules par volume déterminé de sang d'après la méthode de Cramer, publiée en 1855 et perfectionnée par Malassez en 1872, puis par Hayem en 1875, on arrive bien près de la vérité. C'est à ce dernier procédé que nous avons donné la préférence, et M. le docteur Dubrisay qui, depuis plusieurs années, travaille avec moi, dans mon service, a bien voulu se charger de faire les recherches patientes et consciencieuses qu'exige un travail de cette nature. Chaque jour, depuis plusieurs mois, nous examinons le sang de plusieurs des enfants malades qui arrivent dans mes salles. Nous avons étudié ainsi la composition globulaire du sang dans les angines couenneuses et le croup; dans la diarrhée qui accompagne l'entérite simple; dans la fièvre typhoïde; dans la variole; dans la scarlatine; dans la phthisie tuberculeuse; dans la pleurésie purulente; dans le rachitisme; dans la chlorose et dans l'anémie; dans l'albuminurie; dans le purpura; dans la cachexie paludéenne; dans l'état normal chez quelques enfants bien portants n'ayant que la chorée, etc.

Les résultats de ces analyses sont fort intéressants, mais trop nombreux et trop divers pour être présentés à la fois. En ce moment, en effet, ils portent sur plus de 300 analyses faites dans toutes les maladies de l'enfance.



Aujourd'hui, il ne sera question que de la numération des globules du sang dans la diphthérie, l'angine couenneuse et le croup. Nous réservons, pour un peu plus tard, ce qui est relatif à la numération des globules rouges et blancs dans les différentes maladies de l'enfance.

Comme je l'ai dit, dans nos recherches, nous nous sommes servi des compte-globules de Malassez et de Hayem. Le premier n'a été employé qu'une fois. C'est le second qui nous sert actuellement et à l'aide duquel tous nos calculs ont été faits.

Sur une lamelle de verre porte-objet se trouve une cavité, mathématiquement faite et ayant 1 centimètre de diamètre sur  $\frac{1}{5}$  de millimètre dans toute son étendue. Cette cavité est destinée à recevoir une goutte de sang préparé pour être soumis à l'analyse, et elle doit être recouverte d'une lamelle de verre aussitôt que le sang à examiner y a été déposé.

Le sang se retire du doigt au moyen d'une piqûre de lancette et doit être recueilli dans une pipette presque capillaire graduée de façon à recueillir un volume de 2 ou  $2\frac{1}{2}$  ou 5 millimètres cubes de sang.

Ce sang est aussitôt soufflé dans une éprouvette contenant 2 centimètres cubes de sérum artificiel mesuré à l'aide d'une autre pipette graduée par centimètres cubes. On agite avec une palette de verre. C'est ce liquide que l'on met dans la cavité de la lame de verre porte-objet, et que l'on couvre avec une lamelle de verre mince. On a ainsi une couche de sang préparé ayant  $\frac{1}{5}$  de millimètre d'épaisseur.

Cette préparation est mise au foyer d'un microscope dont l'oculaire renferme un carré quadrillé de  $\frac{1}{5}$  de millimètre de côté, et on laisse reposer quelques instants les globules.

On compte alors trois fois, sur trois points différents, les globules rouges qui sont compris dans le quadrillage pour en prendre la moyenne. On en fait à peu près autant pour les globules blancs, seulement il faut compter sur dix qua-



drillages différents afin de prendre la moyenne de dix numérations.

Ainsi, en comptant sur la préparation, le nombre des globules compris dans ce carré de  $1/5$  de millimètre de côté et de  $1/5$  de millimètre d'épaisseur, on a, je suppose,  $x$ .

Pour un cube de 1 millimètre de côté, le nombre  $x$  sera 125 fois plus considérable, soit  $125 x$ , mais ce n'est que 1 millimètre cube de mélange. Pour avoir le chiffre de 1 millimètre cube de sang pur, il faut multiplier le total par le titre du mélange, soit :

$$x + 125 + 201 = 25\ 125 x$$

Des tables, semblables à celles que M. Fouassier a mises dans sa thèse inaugurale, peuvent être faites d'avance pour abréger le temps, et l'on arrive ainsi à des résultats qui, sans être encore l'exacte vérité, s'en rapprochent beaucoup.

Depuis deux mois nous avons examiné un grand nombre d'enfants atteints de diphthérie formant deux séries. La première se compose de vingt-quatre malades et la seconde est à l'étude, en voie de formation. Les vingt-quatre enfants diphthéritiques de la première série se décomposent ainsi :

Angine couennense..... 11 cas.

Croup..... 13 —

et nous donnent 93 analyses des globules rouges et blancs du sang. Nos calculs ayant été arrêtés pour cette première série, d'après l'étude de 24 malades seulement, 11 angines coenneuses et 13 croups, et ces calculs ayant été communiqués à l'Académie des sciences et dans la presse, nous ne voulons pas changer les chiffres indiqués dans nos moyennes. Nous pouvons dire seulement que les nouvelles observations de la seconde série ne font que confirmer celles de la première.

Voici l'un de ces faits, relatif à une angine couenneuse grave, recueilli sur une enfant de 9 ans :



C..., âgée de 9 ans, entrée le 25 mai 1876, au n° 25 de la salle Sainte-Catherine, service de M. Bouchut, et sortie guérie le 8 juin.

Dans les analyses du sang qui ont été faites sur cette malade, on voit très bien la *décroissance des globules rouges* et l'*augmentation des globules blancs*.

25 mai. ....	5,835,750 rouges.	10,353 blancs.
26 mai. ....	4,831,750	12,550
27 mai. ....	3,921,875	12,500
30 mai. ....	3,890,500	15,687
3 juin. ....	7,090,750	9,412
4 juin. ....	4,549,375	6,275
<hr/>		
Total....	29,820,000	66,777
Moyenne....	4,870,000	11,128

Elle sort guérie avec retour des leucocytes au chiffre normal.

Voici une autre observation relative au croup, suivi de trachéotomie :

*Croup ; anesthésie. Trachéotomie.* — D..., âgée de deux ans, entrée dans la salle de Sainte-Catherine le 3 juillet 1877, au n° 26, service de M. Bouchut. On l'amène à l'hôpital dans la nuit du 3 ou 4 juillet. Comme elle était très gênée à respirer et en état d'*anesthésie*, on a dû l'opérer immédiatement.

Voici le compte de ses globules rouges et blancs.

4 juillet. ....	3,612,000 rouges,	27,637 blancs.
5 juillet. ....	4,298,375	31,375
6 juillet. ....	2,437,125	17,587
10 juillet. ....	2,814,000	32,662
11 juillet. ....	2,814,000	31,700
12 juillet. ....	2,286,375	20,000
<hr/>		
Total.....	18,261,875	160,961
Moyenne.....	3,043,645 rouges,	26,827 blancs.

Emportée le 13 non guérie et mourante.

Le sang n'a été examiné qu'une seule fois chez ceux qui sont morts le jour de leur entrée, plusieurs fois chez les autres, et autant de fois que l'a permis la durée du séjour à l'hôpital et la prolongation de la maladie. Toute expérience



douteuse a été considérée comme non avenue et recommencée.

De la sorte, nous avons fait 93 analyses globulaires du sang sur notre première série de malades. En voici le résultat :

*Relativement aux globules blancs*, nous avons trouvé par millimètre cube de sang les chiffres suivants, comme moyenne de dix et parfois de vingt calculs dans chaque préparation :

De 0 à 5,00 globules blancs.	1 cas.
De 5,000 à 10,000.....	11 —
De 10,000 à 20,000.....	28 —
De 20,000 à 30,000.....	18 —
De 30,000 à 40,000.....	15 —
De 40,000 à 50,000..	7 —
De 50,000 à 60,000.....	9 —
De 70,000 à 80,000.....	1 —
De 80,000 à 90,000.....	1 —
De 90,000 à 100,000 et au delà.	1 —

Ce qui donne, comme *moyenne générale des globules blancs* tirée dans ces 93 calculs faits sur notre première série de 24 malades affectés de diphthérie des amygdales ou du larynx, un chiffre de 26,824 blancs, presque triple du chiffre moyen normal.

*Relativement aux globules rouges*, nous avons trouvé par millimètre cube de sang, comme moyenne de trois calculs faits sur chaque préparation :

De 500,000 à 1,000,000 (un million).....	»
De 1,000,000 à 2,000,000 (deux millions)...	»
De 2,000,000 à 3,000,000 (trois millions)...	7
De 3,000,000 à 4,000,000 (quatre millions)...	26
De 4,000,000 à 5,000,000 (cinq millions)...	36
De 5,000,000 à 6,000,000 (six millions).....	22
De 6,000,000 à 7,000,000 (sept millions)....	1
De 7,000,000 à 8,000,000 (huit millions)....	1

Ce qui donne, comme *moyenne générale des globules rouges* tirée de 93 calculs faits sur les mêmes 24 malades



affectés de diphthérie, un chiffre de 4,305,028, qui est inférieur au chiffre moyen normal.

Maintenant, nous avons fait le calcul des globules blancs et rouges d'une autre façon, non pas d'après le nombre total de toutes les expériences, mais d'après le nombre des enfants diphthéritiques, pour avoir la moyenne des chiffres trouvés sur chacun d'eux. Ainsi, en supposant dix enfants diphthéritiques chacun d'eux représenté par la moyenne des chiffres trouvés sur toutes les expériences dont ils ont été l'objet, nous avons pris la moyenne générale de ces dix moyennes individuelles.

D'après cette manière de calculer, nous avons examiné le sang de 24 enfants atteints de diphthérie. Si l'un d'eux a été l'objet de douze analyses, il n'est représenté que par la moyenne de ces douze analyses, et ainsi des autres.

Cela fait une série de 24 moyennes diphthéritiques, disposée comme il suit :

*Moyenne des globules rouges et blancs dans chaque observation d'angine couenneuse et de croup.*

GLOBULES ROUGES	GLOBULES BLANCS
Obs. 1. — 4,539,875	21,459
Obs. 2. — 4,800,375	29,806
Obs. 3. — 3,859,125	72,162
Obs. 4. — 4,518,100	31,374
Obs. 5. — 4,055,267	19,609
Obs. 6. — 5,302,375	17,412
Obs. 7. — 5,218,708	13,902
Obs. 8. — 4,251,312	40,687
Obs. 9. — 4,800,375	50,200
Obs. 10. — 3,743,046	32,570
Obs. 11. — 4,870,000	11,128
Obs. 12. — 3,793,875	12,562
Obs. 13. — 4,863,125	28,237
Obs. 14. — 4,849,100	40,159
Obs. 15. — 3,322,922	16,223
Obs. 16. — 5,427,875	43,925
Obs. 17. — 4,419,122	18,062



Obs. 18. — 4,816,062	12,550
Obs. 19. — 3,530,062	14,043
Obs. 20. — 5,211,312	22,181
Obs. 21. — 3,976,830	18,268
Obs. 22. — 4,178,291	21,235
Obs. 23. — 4,907,968	34,814
Obs. 24. — 3,820,930	17,107

Et comme moyenne générale, tirée de la moyenne individuelle de cette numération des globules blancs et rouges chez 24 enfants diphthéritiques :

Globules blancs.....	26,660
Globules rouges .....	4,461,543

Il est évident que la diphthérite caractérisée par l'angine couenneuse et le croup produit une augmentation considérable du nombre des globules blancs du sang, c'est-à-dire une *leucocythémie aiguë* très caractérisée, et une notable diminution du nombre des globules rouges.

La moyenne des globules blancs est de 26,660 ; mais, comme on peut le voir, ce n'est le chiffre réel d'aucun de nos diphthéritiques. Quarante-deux fois, dans nos analyses, ce chiffre a été plus élevé, et une fois il a dépassé 100,000. Sur 93 numérations, il n'a été que onze fois dans les limites de la moyenne normale, et a varié de 5 à 10,000. Dans les 82 autres numérations, il a dépassé le chiffre moyen normal, qui est de 10,000, déjà très élevé pour l'enfant.

La moyenne des globules rouges est de 4,461,543, chiffre inférieur à la moyenne physiologique.

Maintenant, si au lieu de s'en tenir à la recherche d'une moyenne leucocythémique propre à la diphthérie, on examine la formation et la progression de la leucocytose, jour par jour, en la comparant à la marche des autres phénomènes de la maladie, on voit que l'augmentation du nombre des globules blancs du sang est d'autant plus considérable que la diphthérite est plus grave. Son chiffre devient la mesure de l'intoxication générale et peut servir de base à un pronostic sérieux.

Nous ne ferons ici aucune hypothèse sur la cause de cette



augmentation de nombre des globules blancs dans la diphthérie, dans l'infection purulente et dans la fièvre puerpérale. Toute théorie serait inutile, et nous avons voulu seulement montrer par des chiffres l'existence de la leucocythémie aiguë diphthéritique.

A cet égard, les numérations qui précèdent et les moyennes qui en découlent ne nous paraissent pas laisser de doute sur le fait que nous désirions faire connaître comme vérification de nos recherches antérieures.

Qu'il nous suffise de rappeler que cette altération rapide du sang s'observe dans des maladies où la résorption d'un produit gangreneux et purulent entraîne une sorte d'empoisonnement général, qui constitue la gravité de ces états morbides. En effet, il y a là en même temps de l'albuminurie, de l'endocardite végétante mitrale et tricuspide, des infarctus du poumon avec ou sans pneumonies emboliques, des abcès métastatiques pulmonaires, des infarctus disséminés en différents points du corps, surtout dans le tissu cellulaire sous-cutané des membres. Que ce soit une résorption leucocythémique altérant le sang d'une façon secondaire, ou, au contraire, qu'à la suite de la résorption de quelques éléments septiques, gangreneux et purulents, le sang s'altère par suite d'un trouble de l'hématopoïèse, ce qui est le cas probable, peu importe, puisque la démonstration est impossible. Ce qu'il faut retenir, c'est que, dans la diphthérie, il y a secondai-  
rement une nosohémie spéciale, c'est-à-dire une altération du sang caractérisée par l'augmentation considérable du nombre des globules blancs et par une faible diminution du nombre des globules rouges. C'est ce qu'il faut appeler la *leucocythémie aiguë diphthéritique*, complication grave qui devra désormais figurer dans la description de la diphthérie.

---

**56. — La métallothérapie chez les enfants; observation d'hémianesthésie guérie par l'or.**

Lorsque j'étais chef de clinique à l'Hôtel-Dieu, il se déclara dans Paris une grande épidémie de choléra dont les



premiers cas furent apportés dans mon service. C'était en 1849. Chez ces cholériques, pendant la période aiguë du mal, il y avait de ces *crampes horribles* qui font hurler les malades, et, pendant la convalescence, chez des sujets assez guéris pour sortir dans le jardin, des *contractures douloureuses subites des extrémités* qui suspendaient tout mouvement des doigts. C'est ce qu'on a depuis appelé *tétanie*, et ce qu'on observe souvent, dans d'autres circonstances, chez les enfants de cet hôpital, quelquefois chez les nourrices ou dans la convalescence de la fièvre typhoïde.

Un externe des hôpitaux, aujourd'hui le docteur Burq, vint nous offrir de guérir crampes et contractures à l'aide d'*armatures métalliques de laiton* ou de laiton et fer associés en couple galvanique. Ce ne pouvait être dangereux. J'acceptai d'après l'autorisation de mon maître, M. Rostan. Chaque jour, M. Burq et moi, contre les crampes de nos cholériques, et dans la contracture de la convalescence, nous appliquions des armatures de cuivre, et en un quart d'heure crampes et contractures avaient disparu.

A ce moment, je fus appelé à Courbevoie, où sévissait également l'épidémie cholérique, pour un cas de choléra sec avec horribles douleurs de ventre durant depuis le matin et arrachant à la malade des cris continuels qui troublaient la maison et le voisinage. Un couvercle de casserole en cuivre calma rapidement les souffrances et les fit disparaître au bout d'une heure. D'autres exemples de douleurs névralgiques de la tête ou des membres, d'anesthésie hystérique guéris par le cuivre, par le fer, par l'or, employés extérieurement ou intérieurement, complétèrent cet ensemble d'une thérapeutique nouvelle, appelée *métallothérapie*, dont plusieurs médecins purent apprécier l'exactitude.

Ces faits publiés par M. Burq furent accueillis avec la méfiance et la défaveur que vous pouvez supposer. Je vous fais grâce des calomnies alors articulées contre l'inventeur. Peu de personnes voulurent regarder ce qu'on offrait à leur étude, mais je crus devoir publier les résultats que j'avais observés, et depuis vingt ans, dans mon *Traité des maladies des enfants*, articles *Chorée* et *Contracture*, dans notre



*Dictionnaire de thérapeutique* avec Després, article *Métallothérapie*, on trouve un résumé des effets de l'application des métaux dans les névroses.

J'y mis beaucoup de discrétion et de réserve, ne voulant pas, à l'occasion d'une idée qui ne m'était pas personnelle, fournir à mes adversaires un prétexte de dénigrement. Je me contentai donc de me servir de la métallothérapie, à l'occasion, pour rendre service à mes malades, sans essayer de me faire le vulgarisateur de la méthode, qui fut à peu près enterrée par l'indifférence générale et par le découragement de son inventeur.

Aujourd'hui, on peut en parler sans danger de déconsidération. Charcot par ses belles recherches vient de confirmer les travaux de Burq. Dans un très intéressant rapport lu récemment à la Société de biologie et publié par la *Gazette médicale*, mon collègue Dumontpallier, au nom d'une commission spéciale, a exposé, avec autant de précision que d'impartialité, les faits de métallothérapie dont il avait été le témoin à la Salpêtrière. Ce rapport confirme toutes les affirmations fondamentales de Burq, et n'infirme rien d'essentiel. On en peut tirer cette conclusion, que la métallothérapie est réelle et que, sans se tromper, on peut lui emprunter sérieusement ses moyens d'action.

C'est un moyen de traitement dont je tenais à vous faire part, et j'espère que cette exhumation thérapeutique n'infectera personne. Le temps a sans doute détruit les miasmes de cette idée mesmérique, et, depuis quelques mois que l'enfant qui est l'objet de cette conférence est en traitement, personne de vous ne s'en porte plus mal.

Cette jeune fille sensible à l'or, il faut le lui pardonner, hémianesthésique, en proie à des attaques épileptiformes fréquentes et à des hallucinations, a été guérie de son anesthésie par le chlorure d'or et de ses attaques convulsives par le bromure de potassium. C'est d'elle que je vais vous parler en vous racontant son observation, et, comme elle est dans mon service depuis cinq mois, vous la connaissez tous.



*Aménorrhée ; — Convulsions épileptiformes ; — Hémianesthésie ; — Hallucinations ; — Idiosyncrasie de l'or ; — Traitement par le chlorure d'or et de sodium ; — Guérison.*

G..., âgée de treize ans, non formée, entre le 22 septembre 1877 au n° 14 de Sainte-Catherine, service de M. Bouchut. Cette enfant a été prise, il y a un an, à la suite d'une course forcée, d'un tremblement de tout le côté droit du corps. Au bout d'un quart d'heure elle a perdu connaissance, a eu des convulsions et n'est revenue à elle qu'après une heure et demie.

Depuis, des attaques convulsives semblables se sont produites à diverses reprises différentes. Elles sont toujours caractérisées par un tremblement du bras et de la jambe droite, suivi de perte de connaissance et de convulsions. Dans l'intervalle de ces grands accès, il y a fréquemment des tremblements non suivis de perte de connaissance. L'enfant n'a pas de boule hystérique et n'a pas de crises de rire ni de larmes. Elle souffre souvent de la tête.

La sensibilité est notablement diminuée dans tout le côté droit du corps, sur le tronc et sur les membres.

En beaucoup de points, elle est même complètement abolie, et, dès qu'on dépasse la ligne médiane, la sensibilité reparaît. Il n'y a qu'analgésie, car l'enfant sent qu'on la touche et elle distingue la tête et la pointe de l'épingle.

Indépendamment des crises décrites plus haut, l'enfant prétend perdre souvent connaissance pendant quelques instants. Elle est aussi sujette à des hallucinations. Elle croit entendre des bruits, elle voit des lumières de diverses couleurs, et a de la diplopie passagère ; souvent la nuit elle croit apercevoir au pied de son lit son père qui disparaît brusquement. Les renseignements qu'elle donne sous ce rapport sont très précis, et d'ailleurs il est facile de constater l'hémianesthésie et les attaques convulsives qui reviennent souvent plusieurs fois par jour.

Bon appétit ; digestions régulières ; pas de fièvre. Il n'y a que des douleurs hypogastriques, surtout à la région ovarienne.

On applique successivement différents métaux sur le bras anesthésié de la malade. Le cuivre et le fer ne produisent aucun effet ; un louis d'or ramène momentanément la sensibilité, mais dans une zone extrêmement restreinte.

*Traitement.* — Pilules de chlorure d'or et de sodium de 1 centigramme, une par jour. — Contre les attaques convulsives, bromure de potassium, 3 grammes.



Au bout de quelques jours, la sensibilité est revenue à l'état normal dans tout le côté droit. Il n'y a plus d'hallucinations ni de troubles visuels. Il ne reste que des douleurs de tête et des crises convulsives.

Le chlorure d'or et de sodium est cessé au bout d'un mois, mais l'on continue le bromure de potassium.

Au mois de février 1878, les attaques convulsives cessent, et on garde l'enfant dans la salle jusqu'à la fin du mois pour voir si se maintient la guérison.

Exéat le 24 mars.

Chez cette enfant, il faut placer en première ligne l'aménorrhée qui est le point de départ des accidents névropathiques. Elle a des traces de puberté à la poitrine et au pubis, mais le travail intérieur ne correspond pas au développement externe. Elle a une vive douleur à la région ovarienne gauche et dans le bas-ventre, mais il n'y a jamais eu de règles. C'est ce travail de puberté commençant et inachevé qui produit d'une façon réflexe les troubles fonctionnels du système nerveux que l'on observe.

Cela étant dit, nous voyons que depuis un an elle a des tremblements dans le côté droit du corps avec perte de connaissance, et que depuis quelque temps elle a des crises convulsives épileptiformes sans larmes ni sanglots et sans boule hystérique.

Tout le côté droit du corps était insensible. La piqure de l'épingle non sentie sur les membres droits, sur le côté droit de la face et du tronc, redevenait douloureuse dès qu'on passait sur la ligne médiane. Mais, si l'enfant ne sentait pas la douleur, elle appréciait le contact et discernait la pointe et la tête de l'épingle. Elle avait de fréquents maux de tête et voyait bien clair.

A l'ophtalmoscope, les deux nerfs optiques étaient normaux, un peu voilés en dehors par l'hypérémie et les veines rétiniennes un peu gorgées de sang.

La nuit l'enfant voyait quelquefois double. Souvent son père lui paraissait au pied de son lit, debout, immobile, et disparaissait sans qu'elle le vît marcher. Une fois, cependant, elle crut voir son père la suivre au cabinet en lui disant : *Où vas-tu ?* Jamais elle n'a eu d'autres hallucinations.



Il est évident qu'il n'y avait pas là de lésion organique des pédoncules ou de la capsule interne produisant l'hémi-anesthésie. L'ophtalmoscope, ne montrant rien d'organique au fond de l'œil, en était la preuve.

C'était une névrose, névrose congestive de l'encéphale, coïncidant avec l'aménorrhée et donnant lieu à des hallucinations, de la diplopie, des attaques épileptiformes et de l'hémi-anesthésie.

Dans ces conditions, j'ai recherché quelle était l'*idiosyncrasie métallique* de la malade.

Des applications de laiton sur les parties insensibles ne changèrent rien à l'anesthésie.

Le lendemain, je remplaçai le laiton par des plaques de fer doux, et l'hémi-anesthésie resta la même.

Alors, le jour d'après, j'appliquai quelques pièces d'or maintenues avec du sparadrap. Au bout d'une heure la sensibilité était revenue sous les pièces de monnaie et un peu dans le voisinage. C'est ce que Burcq appelle être sensible à l'or.

Je prescrivis en conséquence des pilules de *chlorure d'or et de sodium* à un centigramme, et l'enfant en prit une par jour.

J'ordonnai en même temps du *bromure de potassium*, trois grammes par jour. Au bout de deux semaines, l'hémi-anesthésie et les hallucinations avaient disparu, et en deux mois je vins à bout des attaques épileptiformes. Il y a maintenant six semaines que l'enfant est guérie. Elle va bientôt sortir de l'hôpital, et, si je l'ai gardée aussi longtemps après sa guérison, c'est pour vous permettre de l'observer bien complètement.

D'après ce que je viens de vous dire, vous voyez qu'il y a, comme l'a dit Burcq, une *métallothérapie externe* et une *métallothérapie interne*.

Par la métallothérapie externe on recherche l'*idiosyncrasie métallique* des malades, et, selon qu'il sont sensibles à l'or, au cuivre, au fer ou à l'argent, il est possible de les soulager par l'emploi de ces métaux à l'intérieur. C'est ce



que vous avez vu pour l'or chez la malade dont je vous parle.

En est-il toujours ainsi ? Je n'oserai vous l'affirmer. Cela m'a réussi quelquefois, voilà ce que je puis vous dire, et je laisse à l'expérience ultérieure et à d'autres observateurs le soin de juger la question en dernier resort.

Par la métallothérapie externe, on peut encore apaiser certains troubles fonctionnels du système nerveux, tels que névralgies, spasmes, crampes et convulsions.

Sans entrer dans tous les détails de cet énoncé, je vous répéterai seulement que les crampes aiguës du choléra disparaissent sous l'influence des plaques de laiton et que les crampes de la grossesse cessent par le fer doux. Cela confirme ce dicton populaire que ceux qui ont des crampes la nuit font bien de coucher avec une paire de pincettes sous les pieds. Cela réussit en effet à beaucoup de personnes.

Les contractures dites essentielles de la convalescence du choléra, de la fièvre typhoïde, les contractures des enfants, guérissent également sous l'influence des plaques de laiton laissées en place pendant vingt-quatre heures.

A ce sujet, je vous raconterai en peu de mots l'histoire du fils d'un magistrat de Paris, âgé de 11 ans, qui avait des contractures essentielles de seconde dentition. Ses dents permanentes très larges avaient de la peine à trouver leur place. C'étaient des dents d'homme dans une mâchoire d'enfant.

Pris de contracture des extrémités à la campagne, le mal avait duré un mois et avait cessé. Repris à Paris trois mois après, comme rien ne le guérissait, on me l'amena dans mon cabinet. J'annonçai que j'allais le guérir, et, prenant une chaîne de laiton dans mon bureau, je la roulai autour du poignet contracturé. Au bout d'un quart d'heure la contracture des doigts avait cessé. Je fis de même à l'autre bras avec la même réussite.

La maman stupéfaite me dit : *Mais c'est un miracle.* — Non madame; il n'y a là qu'un fait d'électricité galvanique, chose toute physique, mais il n'y a rien de surnaturel. J'ajoutai, ce qui se vérifia : La contracture pourra se repro-



duire parce que l'application n'a pas été assez prolongée, et il faudra réappliquer d'une façon permanente des plaques de laiton. Achetez chez le quincaillier du cuivre laminé en feuilles minces comme du papier, coupez-les avec des ciseaux et faites-en des bracelets, des brassards et des jambières que vous maintiendrez en place avec des bandes. Ce que j'avais prévu se réalisa. La contracture revint, la mère employa les plaques de laiton, et la contracture cessa de nouveau.

Un mois après, elle revint. On réappliqua du cuivre sans succès. — Les antispasmodiques ordinaires ne réussirent pas mieux. Alors survint subitement de l'amaurose, sans lésion du fond de l'œil visible à l'ophtalmoscope. J'étais assez préoccupé. L'amaurose, qui durait depuis deux jours, cessa tout à coup par le moyen le plus singulier. L'enfant qui avait sur son lit un gros chat de gouttières tigré de noir, caressait l'animal, lorsqu'en le caressant et en le portant sur sa figure et sur ses yeux l'action électrique de la peau fit disparaître l'amaurose.

Cette amaurose revint plusieurs fois en quatre jours, disparut par le même moyen et cessa tout à fait; mais la contracture revenait à chaque instant, durait un ou deux jours et s'en allait spontanément.

C'est alors que la famille de l'enfant, très pieuse, songea à faire une neuvaine au tombeau du P. Olivain. Cela fut aussitôt réalisé, et un dimanche (clôture de la neuvaine), quand j'arrivai, voyant tout le monde en fête et les grands parents réunis, on me raconta que l'enfant contracturé, en ce moment ne pouvant ni marcher ni se servir de ses mains raidies, s'était fait porter au devant du tombeau et que là il avait subitement guéri. — Et cette fois la guérison fut définitive. Le fait fit beaucoup de bruit dans les journaux religieux, et je ne l'ai pas oublié.

Huit mois plus tard, l'enfant fut pris de douleurs de tête qu'il garda six mois, qui empêchèrent tout travail et qui cessèrent lorsque, vers treize ans et demi, les dents purent trouver leur place à l'aise dans la mâchoire agrandie et mieux développée.



Ici tout a concouru à la guérison : l'action électrique des plaques de laiton, l'action analogue exercée par une peau de chat, et, l'influence morale de la foi religieuse.

Voilà pour l'action des métaux dans les contractures ; mais il y a d'autres applications dans les maladies convulsives. Je veux parler de la chorée.

Vous avez, aux n<sup>os</sup> 30 et 50 deux enfants atteints de chorée violente, et dont, sous l'influence des applications de cuivre, l'état s'est très amélioré. Les mouvements ont entièrement cessé chez la première en huit jours, et chez l'autre ils ont disparu en trois semaines. — Ces faits ne sont pas les seuls que j'ai observés et, depuis vingt ans, tous ceux qui suivent ma clinique en ont vu de pareils. Au reste, c'est un sujet spécial sur lequel je reviendrai.

Les vomissements sont quelquefois calmés par des applications extérieures de cuivre autour du corps, ce qui m'a donné l'occasion d'administrer avec succès le cuivre métallique en poudre à l'intérieur.

Ainsi, j'ai donné la poudre de cuivre contre des vomissements symptomatiques de péritonite tuberculeuse que rien n'avait pu arrêter. Ces vomissements se sont calmés, et la maladie a continué sa marche naturelle, entraînant la mort un peu plus tard.

Le cuivre ici n'a eu aucune action toxique, et c'est un fait important à signaler, dans un moment où l'on a exagéré les propriétés délétères de ce métal et de ses composés.

Je pourrais vous en dire davantage sur ce sujet, qui ne m'a j'amaï occupé d'une façon bien spéciale et que je n'ai étudié qu'avec une réserve dont je vous ai dit les motifs. J'ai voulu savoir ce qu'il y avait de réel dans les prétentions thérapeutiques de la métallothérapie, et j'ai constaté la vérité de quelques-unes des affirmations de M. Burq. Jusqu'où faut-il aller dans cette voie ? Dans quelles limites peut-on se mouvoir sans être trompé par les malades et sans se tromper soi-même ? Je ne saurais le dire. Ce qui semble ressortir des faits que j'ai observés et que je vous ai fait apprécier, ainsi que du rapport de la Société de biologie, c'est que, dans les différents troubles du système nerveux, l'emploi



extérieur et intérieur des métaux peut avoir des avantages, et que ces avantages sont dus à une action galvanique encore mal définie.

Il est évident qu'un physicien rougirait de comparer l'action d'une plaque de laiton sur la peau à un élément voltaïque; mais il n'est pas déraisonnable de voir dans cette application une occasion de développement d'électricité par action chimique d'oxydation.

En résumé, la petite fille dont je viens de parler avait une hémianesthésie avec hallucinations et crises épileptiformes.

Les parties anesthésiées de la peau étaient sensibles à l'or et récupéraient le sens de la douleur par ce métal.

Traitée par le chlorure d'or à l'intérieur, elle a guéri de son héli-anesthésie et de ses hallucinations.

Le bromure de potassium a fait le reste en guérissant les crises épileptiformes.

---

**57. — De la numération des globules du lait pour l'analyse du lait de femme dans ses rapports avec le choix des nourrices et la direction de l'allaitement.**

L'allaitement naturel ne peut être bien dirigé par le médecin, que par une saine appréciation des qualités physiques de la nourrice, de la bonne composition du lait et de la quantité de lait à donner aux enfants dans les vingt-quatre heures.

Tous ces éléments se résument dans la détermination de la *qualité du lait*; — de sa *quantité*; — du *nombre des tétées de l'enfant* et de l'*accroissement quotidien progressif* dans le poids du corps.

Pour apprécier la qualité du lait j'ai donc imaginé un nouveau procédé d'analyse du lait, facile à exécuter par tous les médecins, possible à faire tous les jours et plusieurs fois par jour, pour arriver par de nombreux calculs à établir une moyenne satisfaisante. Pour ce procédé il faut *une seule goutte de lait prise après quelques minutes de suc-*



*cion du sein par l'enfant.* Il suffit de recueillir une demi-cuillerée à café de ce liquide et, avec le compte-gouttes gradué, de prendre la goutte qui est nécessaire à l'analyse quantitative des globules de beurre.

Ce procédé met entre les mains du médecin le moyen de faire l'analyse du lait de femme d'une façon rapide et pratique. Toute personne un peu intelligente pourra s'en servir et se rendre un compte quotidien de l'état du lait des nourrices.

Cette *numération des globules laiteux faite avec le microscope*, ainsi qu'on peut s'en convaincre par des études comparatives sur le lait de vache, représente assez exactement la quantité de beurre renfermée dans un certain poids de lait.

Les globules de lait de femme ont un diamètre qui varie de  $1/300$  de millimètre à  $3/300$ . Ils sont sphériques, transparents, brillants et à contours très nets. Leuwenhoek les croyait de nature différente : les gros, formés de beurre, et les autres, de caséine. Raspail pensait de même et a dit que les uns étaient albumineux et les autres oléagineux. Hodgkin, Lister, Donné les considèrent comme identiques.

Raspail, Henle, Simon, Dumas supposent que la matière grasse, ou beurre, est enfermée dans une membrane albuminoïde. En effet, si, avec Dumas, on dissout du sulfate de soude ou du sel marin à saturation dans le lait et que l'on filtre, on obtient un sérum limpide contenant tout le caséum solide, le sucre de lait et les sels, tandis que les globules restent sur le filtre et, malgré les lavages répétés, on trouve encore de la matière caséuse associée au beurre des globules et par conséquent insoluble dans l'eau salée.

D'autre part, d'après de Romanet, le *barattage* déchire les capsules albumineuses, et Donné dit que si l'on presse fortement une goutte de lait entre deux lames de verre plates, et qu'on regarde au microscope, on trouve que les globules sont crevés et que la graisse offre la forme d'une gouttelette oblongue. D'après Turpin, le globule se trouve composé de deux vésicules emboîtées dont l'intérieur sécrète l'huile butyreuse, et produit de nombreux globules intérieurs ou globulins, qui, après leur expulsion du globule



mère, deviendraient, à leur tour, des globules laiteux, mais ce fait est contesté. Pour Gros, enfin, les globules du lait seraient formés de matière butyreuse renfermée dans des vésicules analogues à celles du vitellus et l'existence de cette membrane serait démontrée par l'iode qui la teindrait en jaune.

Ceux qui considèrent le globule de lait comme étant pourvu d'une membrane d'enveloppe, ajoutent, enfin, que si la graisse ou si le beurre étaient libres, en gouttelettes, sans capsule, cette graisse devrait se dissoudre dans l'éther, mais qu'il n'en est rien. En effet, le lait agité avec de l'éther reste opaque et les globules ne sont pas dissous.

Les globules du lait sont parfois un peu plus gros, dans le lait de femme que dans le lait de vache; mais leur volume est très variable, ce qui rend la quantité de beurre plus ou moins grande dans un volume donné de lait.

Si tous les globules du lait étaient d'égal volume, il est évident qu'ils auraient même poids, et que de leur nombre dans 1 millimètre cube on pourrait arriver, d'une façon précise, à leur poids et au poids du beurre par litre. Mais il n'en est pas ainsi. Il y a des globules et des globulins. Les gros globules de lait ont  $\frac{3}{300}$  de millimètre de diamètre, et les petits varient entre  $\frac{2}{300}$  ou seulement  $\frac{1}{300}$ . Il en résulte qu'avec ce volume inégal, leur poids de beurre est un peu variable, et cette différence se traduit dans le poids du beurre calculé d'après le nombre des globules contenus dans un litre.

Quoi qu'il en soit, *la numération des globules du lait* peut être employée comme moyen sérieux d'appréciation des qualités du lait, et elle devra dorénavant guider le médecin dans le choix des nourrices.

Cette numération par volume déterminé faite sur un très grand nombre de nourrices, mise en regard d'autres expériences semblables faites sur le lait de vache, permet de dire, d'après les chiffres trouvés, quelle est à peu près la densité du liquide et le poids de beurre qu'il renferme par litre.

Au lieu de faire mes numérations par cinquième de mil-



limètre cube, comme on le fait avec raison pour le sang, j'ai dû compter par dixième de millimètre cube.

En voici les raisons :

Lorsque l'on compte les globules du sang dans une cellule de verre plate, de  $\frac{1}{5}$  de millimètre d'épaisseur, les globules *plus lourds* que le sérum tombent au fond au bout de quelques minutes et il n'en reste pas qui nagent entre deux eaux. Tous sont au fond de la cellule et quand la plaque de verre est au foyer du microscope on peut les compter tous.

Au contraire, avec du lait dans cette même cellule, au cinquième de millimètre d'épaisseur, comme les globules de lait sont *plus légers* que le sérum, ils montent ainsi que la crème à la surface du liquide, et par conséquent se trouvent dans la cellule sous la lame de verre obturatrice. Mais ils ne montent pas tous, quelques-uns restent dans l'épaisseur du sérum, de façon à ne pouvoir être comptés au premier calcul. Plus l'épaisseur de la cellule d'examen est grande, plus on éprouve de difficultés à compter tous les globules de lait.

J'ai donc dû faire préparer par M. Nachet des cellules à  $\frac{1}{10}$  de millimètre de profondeur, *spéciales pour l'analyse du lait*, et c'est avec ces cellules que j'ai opéré.

On prend une goutte de lait de femme mesurée avec le compte-gouttes gradué de Limousin, que l'on met dans 100 gouttes d'eau distillée, pure, ou mieux salée au centième. Cette addition a pour but d'avoir un liquide à 1030 de densité, facilitant l'élévation des globules de lait. Cette ascension est plus lente dans l'eau distillée.

Alors une goutte de ce mélange au centième étant placée sous un microscope dont l'oculaire renferme un quadrillage ayant  $\frac{1}{5}$  de millimètre de côté, comme celui qui sert aux numérations de globules sanguins, on compte ce qui se trouve compris dans le carré.

Supposons qu'on y compte, une première fois, 94 globules de lait, gros ou petits, il faut changer la préparation de place et compter de nouveau. On doit faire ainsi trois



calculs successifs sur des points différents et prendre la moyenne de l'addition des trois numérotages.

Cette moyenne doit être divisée par 4, puisque ayant compté dans un quadrillage ayant  $\frac{1}{5}$  de millimètre de côté et renfermant quatre carrés de  $\frac{1}{10}$ , il faut prendre le quart du nombre de globules trouvés qui représente les globules d'un des quatre carrés compris dans le quadrillage complet. Quand cette opération est achevée on multiplie le total par 1000 qui est le cube de dix. Cela est nécessaire parce que la cellule est au dixième. On multiplie ensuite par 100, puisque le titre du liquide est au centième.

Supposons 292, le nombre des globules trouvés dans trois calculs différents faits sur le quadrillé au-dessous duquel se trouve la solution de lait au centième, on a :

$$292 : 3 = 97,030 : 4 = 24,270 \times 15,000 = 24270 \times 100 = 2427000$$

D'après ces calculs, on voit donc qu'il y a dans cet échantillon de lait deux millions quatre cent vingt-sept mille globules dans 1 millimètre cube. Par un autre calcul, on trouve que ce lait renferme deux cent quarante-deux milliards sept cents millions de globules par litre.

D'après ce procédé au dixième, et aussi d'après le procédé d'analyse au cinquième, j'ai compté les globules du lait chez cent cinquante-huit nourrices. Dans mes observations, j'ai tenu compte de l'âge de la nourrice et de l'âge de son lait, j'ai établi des catégories pour le lait pris avant la tétée, pendant la tétée et après la tétée; ici, il ne sera question que de la diversité du lait avant, pendant et après la tétée.

Voici les principaux résultats généraux sur le chiffre des globules et globulins.

5 fois	les globules ont été de	200	400,000;
14 fois	—		400 à 600,000;
20 fois	—		600 à 800,000;
24 fois	—		800,000 à 1,000,000;
66 fois	—		1 à 2,000,000;
27 fois	—		2 à 4,000,000;
2 fois	—		4 à 5,000,000;



Ces nombres comprennent les gros et les moyens globules, ainsi que les petits globulins qu'il est possible de compter en faisant varier la vis du microscope à gauche, pour bien saisir tout ce qui est dans l'épaisseur de la couche laiteuse contenue dans la cellule au dixième, qui sert de moyen d'analyse.

Si l'on voulait plus d'exactitude, comme trois globulins valent à peu près un globule, il serait bon de compter tous les gros et moyens globules comme unités, puis de compter à part les globulins dont on prendrait le tiers seulement, qu'on ajouterait aux unités inscrites. Ainsi, je suppose 47 globules gros ou moyens, et 36 globulins, il faudrait compter 47 plus 12 qui est le tiers de 36, ce qui ferait 59. De cette façon, on aurait des chances d'arriver à la vérité dans la manière d'apprécier la richesse du beurre du lait de femme.

Ce n'est d'ailleurs qu'une conséquence de l'étude des dimensions offertes par les globules de lait, dimensions qui varient de *un à trois centièmes de millimètre de diamètre*.

Le moyen de tout voir, c'est d'attendre dix minutes pour que, dans la plaque mise sous le microscope, tous les globules soient montés à la superficie du liquide sous le verre supérieur, et de plus, c'est de tourner la vis du microscope à droite et à gauche, tout en comptant les globules, pour varier le foyer de l'instrument.

Malgré la diversité de composition du lait et les variations de quantité de ses éléments chez la même nourrice aux différentes époques de la journée, la numération des globules du lait, faite avec soin, plusieurs fois en vingt-quatre heures, sur le lait du matin, de midi et du soir, donne *une moyenne* qui représente bien la qualité du lait de femme.

Elle ne donne exactement que *la quantité des globules du beurre*, dont on peut déterminer le poids, mais en général cette quantité représente la richesse ou la pauvreté des autres éléments. Cela est très suffisant pour l'appréciation et le choix des nourrices.



*Rapport du nombre des globules à la densité du lait  
et au poids du beurre.*

Si l'on veut approfondir la question, et, comme je l'ai fait, remonter du nombre des globules laiteux *au poids approximatif de la quantité de beurre par litre de lait*, ou même déterminer approximativement, à deux degrés près, *la densité de ce lait*, cela est facile en comparant le lait de vache au lait de femme.

Il faut alors prendre une certaine quantité de lait de vache, et parallèlement faire : 1° *la numération exacte des globules* sur le lait préparé pour le microscope; 2° puis prendre la *densité* correspondante du lait; 3° et enfin déterminer chimiquement par l'analyse *la quantité en poids de beurre* contenue dans le lait soumis à l'analyse.

Après avoir ainsi comparé ces trois ordres de calculs établis avec une scrupuleuse attention, j'ai dressé un tableau montrant à quelle densité et à quel poids de beurre par litre, correspondent les quantités de globules appréciées au microscope. De cette manière, le nombre des globules du lait dans 1 millimètre cube de lait permet de dire quel est, à peu de chose près, son poids de beurre par millimètre cube, par 1,000 grammes, et en même temps quelle est sa densité approximative.

Ainsi, un lait de vache, renfermant 2,402,500 globules et globulins par millimètre cube, donne trois cent millièmes de beurre pour ce millimètre, et se rapporte à un lait qui, par litre, donnerait 36 grammes de beurre, et marquerait 1032 au densimètre.

Dans le lait de femme qui renfermerait un ou deux millions de globules par millimètre cube, il y aurait deux et trois cent millièmes de beurre dans ce millimètre, chiffre obtenu par le calcul, et sans qu'il soit fait d'analyse.

Si l'on se sert des chiffres obtenus sur le lait de vache pour apprécier le lait de femme, on voit qu'un lait qui offre la moyenne ordinaire des globules, c'est-à-dire 1,026,000 globules par millimètre cube, est un lait qui doit avoir une



densité de 1022, correspondant à 24 grammes de beurre par 1000.

Si le nombre des globules diminue dans une proportion considérable, la densité s'abaisse dans la même proportion et la quantité de beurre diminue également. Mais il faut pour cela que la variation du chiffre des globules soit assez forte. De petites différences ne se traduisent pas par des modifications très profondes de la densité et du poids de beurre. On ne peut compter qu'à un ou deux degrés de différence pour la densité et autant pour la quantité de beurre.

Quoique ces évaluations n'aient pas une précision absolue, elles n'en constituent pas moins un résultat, approchant assez de la vérité pour qu'on en doive tenir compte, et les médecins que ce sujet intéresse le trouveront développé bien plus longuement dans la septième édition de mon *Hygiène de l'enfance*.

---

58. — Hémorrhagie méningée par thrombose des sinus de la dure-mère ; pachyméningite et méningo-encéphalite ; guérison avec amaurose ; atrophie du nerf optique.

L'apoplexie méningée ou *hémorrhagie des méninges*, qu'on appelle aussi *pachyméningite hémorrhagique*, *hématome de la dure-mère*, est assez rare dans la seconde enfance. C'est une lésion qu'on n'observe guère que chez les nouveau-nés, d'une façon primitive ou consécutivement à la gastro-entérite, à l'entérite chronique et à l'état cachectique produit par les maladies du tube digestif.

Dans la seconde enfance, cette lésion ne se montre que dans des conditions particulières, que je crois spéciales, en quelque sorte indispensables, et qui n'ont pas encore été bien étudiées. Ces conditions sont la phlébite et la thrombose des sinus de la dure-mère et des veines méningées.

Dans toutes les cachexies de l'enfance et même de l'adulte, à la fin de leurs maladies chroniques, il y a une tendance à



la coagulation du sang veineux qui produit les accidents les plus variés, selon le lieu où elle s'établit.

Dans les membres inférieurs elle engendre la *phlegmatia alba dolens*, c'est-à-dire la douleur et l'œdème du membre; dans la veine porte elle occasionne l'hémorrhagie intestinale. Dans la veine cave supérieure, elle entraîne l'hémoptysie; enfin, dans les sinus du crâne, elle provoque soit l'infiltration séreuse de la pie-mère ou l'œdème cérébral, soit l'hémorrhagie méningée et l'hématome de la dure-mère.

Le fait primordial est le même et les conséquences seules sont variables. C'est, comme je l'ai démontré il y a plus de trente ans, l'état cachectique, quelle qu'en soit la cause, tuberculeuse, cancéreuse, intestinale ou autre, qui amène la coagulation du sang veineux; puis, d'après le siège de la thrombose, des symptômes différents dus à la nature de l'organe affecté.

Depuis plusieurs années, je m'occupe de la thrombose cachectique des sinus de la dure-mère, et j'ai, plusieurs fois déjà, imprimé que les convulsions ultimes des maladies chroniques de l'enfance étaient le résultat de cette thrombose. C'est un fait constant : à la suite de la coagulation du sang veineux des sinus, il se fait une hyperhémie cérébrale passive avec suffusion séreuse de la pie-mère et des ventricules, puis des convulsions se produisent et bientôt après la mort. Dans ces cas, les convulsions révèlent la lésion nouvelle qui vient de se produire, mais sont en même temps une source de pronostic important. Elles sont l'indice d'une mort prochaine.

C'est là le fait ordinaire, mais dans quelques cas ces thromboses des sinus et des veines méningées, au lieu d'amener l'œdème cérébral, déterminent par excès de pression veineuse des ruptures capillaires et des hémorrhagies sus et sous-arachnoïdiennes. Les premières, sus-arachnoïdiennes, forment l'hémorrhagie méningée qui, par ses transformations, produit certains hématomes de la dure-mère.

Chez d'autres enfants, la thrombose, au lieu de se former



dans le cours d'une maladie chronique, se produit d'emblée sans cause connue et ses conséquences d'apoplexie séreuse ou d'hémorrhagie méningée sont les mêmes.

Tel est le cas que vous venez d'observer dans mes salles, et l'autopsie vous a montré toute l'exactitude de ma manière de voir.

L'enfant, que nous n'avons pas pu observer à l'invasion du mal, a eu, dit-on, une méningite avec des vomissements, de la constipation, de la somnolence pendant quinze jours ; puis elle a guéri, restant aveugle, mais conservant toute son intelligence et l'usage des autres sens. On l'a montrée à différents oculistes, puis on l'a amenée à l'hôpital.

Lors de son entrée, l'enfant était assez grasse, fraîche, intelligente, sans aucune paralysie du mouvement ou de la sensibilité et elle n'avait que de l'amaurose. Sa vue était entièrement abolie et l'ophtalmoscope me permit de constater un commencement d'atrophie papillaire bien caractérisée. La papille était blanche, mais elle n'avait pas encore cet aspect nacré, crayeux des atrophies complètes.

Quelques jours après son entrée à l'hôpital, l'enfant fut prise de rougeole, bientôt compliquée de pneumonie double, et elle succomba.

Cette mort accidentelle m'a permis de voir ce qu'avait été cette maladie, qualifiée de méningite guérie, et dont la conséquence avait été l'amaurose et l'atrophie du nerf optique.

Comme on le verra par les détails de l'autopsie, ce fut une thrombose des sinus de la dure-mère avec rupture des veines méningées, pachyméningite et méningite secondaires. Mais il n'y eut pas là de méningite véritable telle que nous l'observons journellement. Les symptômes constatés au début ont pu y faire croire, et tout le monde, je crois, aurait pu s'y tromper. La terminaison heureuse pouvait déjà faire naître des doutes, et l'autopsie a fait voir que ces doutes étaient justifiés.

Voici l'observation :



*Pachyméningite. — Hémorrhagie méningée. — Atrophie optique. — Rougeole, pneumonie. — Mort, autopsie.*

Augustine G..., 4 ans, est entrée le 21 mars 1877, malade depuis six semaines d'une méningite, dit-on, caractérisée par de la fièvre, des vomissements, un peu de diarrhée, et elle a guéri au bout de quinze jours en conservant une cécité complète.

A son entrée, elle est sans fièvre et en bonne santé, sauf l'amaurose; l'intelligence est entière. A l'*ophthalmoscope*, elle présente un commencement d'atrophie des deux nerfs optiques, caractérisé par un éclat blanc nacré du contour interne. Quelques jours après son entrée l'enfant prend la coqueluche, puis la rougeole au 1<sup>er</sup> avril, et, dans le cours de cette rougeole, une pneumonie se déclare; souffle dans toute la partie postérieure du poumon gauche.

L'enfant est très accablée, tousse de temps à autre et présente, en arrière à gauche, du souffle très étendu qui existe également à droite, à un moindre degré.

L'enfant meurt le 20 avril.

*Autopsie.* — La calotte du crâne adhère anormalement à la dure-mère, surtout au niveau des sutures. Les sinus de la dure-mère présentent des caillots décolorés, demi-transparents, et près du sinus transverse; ils sont blancs, résistants, très durs. Des caillots de ce genre existent également dans les veines méningées, et sur certains points ils forment des masses blanches, dures, très résistantes.

Les thromboses de la dure-mère existent dans le sinus longitudinal, dans le sinus transverse et dans le sinus latéral. A l'ouverture de la dure-mère on trouve la pie-mère soulevée par de la sérosité opaline, et sur le feuillet pariétal de chaque côté une teinte rouillée bien évidente, çà et là, avec des plaques hémorrhagiques. Cette teinte et ces hémorrhagies sont dues à une pellicule membraneuse qui adhère au feuillet arachnoïdien que l'on détache aisément et qui se brise, et qui a l'épaisseur d'une toile d'araignée. Au niveau de la faux cérébrale, cette pellicule revient un peu sur la convexité de l'hémisphère et ne va pas plus loin. Là, on y trouve des vaisseaux capillaires de nouvelle formation assez allongés, semblables à ceux de certaines brides de la plèvre, au niveau des plaques hémorrhagiques.

L'exsudat est un peu plus épais, formé par des vaisseaux capillaires nombreux, et n'ayant qu'une seule couche homogène;



on n'y trouve pas de feuillets membraneux superposés de différents âges. Ces hémorrhagies existent au niveau de la bosse frontale, sur le pariétal, dans la fosse temporale. La pie-mère adhère assez fortement aux circonvolutions cérébrales et la substance du cerveau est partout saine, sans corps étranger. Les couches optiques, les corps striés, les tubercules quadrijumeaux, les pédoncules cérébraux et la bandelette des nerfs optiques jusqu'au chiasma et à l'entrée dans le trou optique, sont sains. Dans toute sa portion intra-crânienne, le nerf optique est blanc et a son volume naturel. Mais dans sa portion orbitaire, il présente un peu d'hydropisie de la gaine de Schwalbé et à l'ouverture de cette gaine son tissu paraît jaunâtre, un peu atrophie et un tiers moins gros que dans la portion crânienne.

Dans l'œil, l'épanouissement du nerf qui forme la papille est blanc, plus distinct que dans l'état habituel, et entouré d'une petite zone de pigment noir. Nulle part il n'y a de granulation tuberculeuse ni de tubercule dans le cerveau. Les scissures de Sylvius sont dans l'état normal. Dans la poitrine, les deux poumons sont remplis de noyaux de pneumonie et le cœur offre de l'endocardite végétante initiale et tricuspide. Les autres organes sont sains.

Chez cette enfant, il y a donc eu thrombose des veines méningées, hémorrhagie arachnoïdienne et pachyméningite. Quelle a été la lésion primitive ? Est-ce la pachyméningite produisant une fausse membrane vasculaire dont les vaisseaux capillaires rompus auraient produit une hémorrhagie arachnoïdienne, puis, comme altération secondaire, la thrombose des sinus ? Je ne le crois pas, car la pachyméningite et la vascularité de la fausse membrane n'étaient pas assez marquées pour occasionner l'hémorrhagie.

Était-ce une hémorrhagie arachnoïdienne primitive sans cause appréciable ? Il est difficile de le soutenir sans faire quelque hypothèse aventurée. Je crois plus vrai de dire que la thrombose des sinus de la dure-mère et des veines méningées a été le fait primordial, et que c'est de cet obstacle à la circulation veineuse qu'est résultée l'hémorrhagie arachnoïdienne trouvée sur les hémisphères cérébraux et sur la face interne de la dure-mère. Puis, comme l'hémorrhagie n'était pas bien considérable, elle s'est étendue en



toile mince sur le feuillet fibreux, d'où nous avons pu la détacher et voir la pachyméningite. C'est à ces accidents qu'il faut rapporter les symptômes de méningo-encéphalite observés chez la malade et qui ont été suivis d'atrophie du nerf optique avec amaurose.

---

**59. — De l'excrétion d'urée dans le croup, l'angine couenneuse et le faux croup.**

L'urée qui est le principe cristallisé de l'urine a été découverte par Rouelle en 1773; mais elle ne fut sérieusement étudiée que vingt ans plus tard par Vauquelin et Fourcroy.

Sa composition est représentée par la formule  $\text{COAz}^2\text{H}^4$  (Wurtz).

Il serait inutile de nous étendre davantage sur les propriétés physiques et chimiques de ce corps aujourd'hui fort bien connu, et qui offre cette remarquable particularité d'être la première substance organique que l'on ait réussi à reproduire par synthèse.

Qu'il nous suffise de dire que l'urée se trouve à l'état normal dans presque tous les liquides de l'économie animale; le sang, l'humeur de l'œil, la bile, le lait, la sérosité du vésicatoire, le liquide de l'ascite, le liquide amniotique, le chyle, la lymphe, etc., en contiennent des quantités très petites, il est vrai, mai, cependant appréciables. La sueur et la salive en contiennent également, mais ce sont les reins qui sont chargés de l'importante fonction d'excréter la presque totalité de l'urée qui se trouve dans le sang. Ces faits sont aujourd'hui parfaitement établis; ces résultats connus, il ne restait plus qu'à rechercher l'origine de l'urée et les causes de sa production dans l'économie animale.

Déjà en 1799, Vauquelin avait exprimé cette opinion que l'excrétion de l'urée était liée à un fonctionnement plus ou moins régulier de la glande hépatique, mais les expériences ne vinrent pas confirmer cette assertion, et



d'ailleurs l'éminent chimiste n'avait pas songé à opérer sur la quantité des urines émises en vingt-quatre heures. (V. Brouardel, *L'urée et le foie*.)

Les savants en général, les médecins en particulier ne donnèrent aucune suite à cette idée que l'on avait presque abandonnée, lorsqu'il y peu de temps, M. Brouardel publia un mémoire que l'on peut ainsi résumer avec l'auteur :

« La quantité d'urée sécrétée et éliminée en vingt-quatre heures est sous la dépendance de deux influences principales :

« 1<sup>o</sup> L'état d'intégrité ou d'altération de cellules hépatiques ;

« 2<sup>o</sup> L'activité plus ou moins grande de la circulation hépatique. »

Ces conclusions, appuyées sur de nombreuses expériences et l'examen suivi de malades atteints de maladies du foie, n'ont jusqu'à présent soulevé aucune objection sérieuse ; nous n'avons pas à les discuter ici. Nous nous bornerons à donner sur la présence de l'urée dans l'économie l'explication fournie par un maître des plus autorisés, M. Dumas.

Les résidus de la combustion qui se fait continuellement dans les tissus de l'organisme sont le carbone, l'hydrogène et l'azote. Le premier se transforme en acide carbonique, le second en eau et tout deux sont rejetés par les poumons pendant l'acte de la respiration. Quant au troisième, « la combinaison la plus simple qu'il pourrait former serait l'ammoniaque ; ce corps ne pouvant exister à l'état de liberté dans l'économie, la nature a dû le modifier ; il lui a suffi pour cela de le mettre en rapport avec l'acide carbonique, et d'éliminer de cette combinaison les éléments de l'eau, pour le transformer en urée. Ce principe étant inerte et soluble dans l'eau peut passer sans le moindre danger dans le torrent de la circulation et être recueilli et rejeté par les reins. Telle est l'origine de l'urée dans l'économie. On voit que c'est en quelque sorte un corps brûlé qui résulte de l'oxydation des matières azotées de l'économie.



Résumons maintenant rapidement l'opinion de M. A. Gautier. (*Dictionnaire de chimie pure et appliquée de Wurtz.*)

« L'urée, dit-il, est le terme ultime de l'oxydation des matières azotées dans l'économie. Elle ne se produit pas d'emblée aux dépens de ces substances; celles-ci en s'oxydant paraissent se dédoubler en produits divers dont, les uns, exempts d'azote, sont représentés par la matière glycogène, l'inosite, la cholestérine, etc., et dont les autres riches en azote telle que l'urée elle-même, la créatinine, la xanthine, l'acide urique, etc., se trouvent dans les divers tissus où, peu à peu, et d'une manière plus ou moins complète, ils peuvent se transformer en urée en s'oxydant, s'hydratant et se dédoublant successivement : produit ultime de ces dédoublements et de ces oxydations, l'urée est emportée par la circulation et se retrouve dans le sang, comme l'ont démontré les premiers Prevost et Dumas; elle est sans cesse ainsi rejetée par les reins. »

Telle est l'opinion aujourd'hui généralement admise, et les dissentiments ne portent que sur le lieu où s'accomplissent ces dédoublements.

« Ont-ils pour siège exclusif un organe, dit M. Brouardel, ou se font-ils en tous les points de l'économie ? »

Reste à savoir quelle est, en dehors de l'état de maladie, la quantité d'urée excrétée en vingt-quatre heures.

Uhle donne les chiffres suivants :

	Par kilogramme du poids du corps.
Enfants de 3 à 6 ans.....	1 gramme
de 8 à 11 ans.....	0 gr. 8
Jeune homme de 13 à 16 ans.....	0 gr. 4 à 0 gr. 6
Adulte (moyenne).....	0 gr. 5

Voici, d'autre part, les chiffres de Harley :



Urée sécrétée en vingt-quatre  
heures par kilogramme du  
poids du corps.

Garçon âgé de 18 mois.....	1 gr. 07
Fille âgée de 18 mois.....	0 gr. 94
Homme de 27 ans.....	0 gr. 67
Femme de 27 ans.....	0 gr 53

(A. Gautier. *Loc. cit.*)

On voit donc que, d'après cet auteur, il y aurait une prédominance de l'excrétion de l'urée dans le sexe masculin.

Passons sur ces détails qui sont encore l'objet de nombreuses contestations. Disons simplement que, d'après nos observations personnelles qui ont porté sur des enfants de 2 à 8 ou 9 ans, la moyenne semble devoir être comprise entre 18 et 26 grammes par vingt-quatre heures. D'après M. Brouardel, elle est, chez l'adulte, d'environ 24 grammes par jour.

Nous n'avons, on le voit, tenu aucun compte du poids du corps; de telles épreuves auraient demandé un temps beaucoup trop long, et sont absolument incompatibles avec la rapidité qu'exigent toutes les épreuves cliniques. Au reste, nous croyons être arrivé à un degré d'exactitude sinon parfait, du moins assez considérable pour que les nombres que nous avons trouvés ne puissent pas être sérieusement contestés.

Il ne nous reste plus maintenant qu'à exposer la méthode que nous avons suivie pour le dosage de l'urée.

Nous avons à choisir entre plusieurs procédés, mais deux seulement pouvaient nous donner des résultats assez prompts et assez exacts pour qu'il fût possible de les utiliser au lit des malades, nous voulons parler des méthodes de M. Yvon, et de celle de Lecomte modifiée par Esbach. Nous avons adopté cette dernière avec une légère modification que nous indiquerons dans quelques instants.

On se sert en effet d'un tube fermé à l'une de ses extrémités et gradué en millimètres cubes, et d'une solution d'hypobromite de soude dont voici la formule :



Eau filtrée non bouillie.....	240 cc.
Lessive de soude pure.....	100 cc.
Brome (ajouter en dernier) ...	4 cc. (12 gr.)

(Brouardel. *L'urée et le foie.*)

Pour doser l'urée contenue dans l'urine des adultes, on procède ainsi : on verse dans le tube 70 millimètres cubes de la solution d'hypobromite, puis une égale quantité d'eau distillée, jouant simplement le rôle de corps interposant, destiné à empêcher un trop brusque dégagement de gaz lorsqu'on versera l'urine ; puis on ajoute 1 centimètre cube d'urine. On bouche hermétiquement le tube avec le ponce, on l'agite, et, après l'avoir retourné, on l'ouvre sous la cuve à eau. Le gaz dégagé, qui est l'azote fourni par la réaction de l'hypobromite, fait sortir une certaine quantité du liquide contenu dans le tube ; il suffit donc ensuite de reboucher sous l'eau le tube à expérience, de le retourner et de voir à quel niveau se trouve maintenant le liquide. La différence existant entre le niveau primitif, qui était 150 millimètres cubes, et le niveau X, donne le volume d'azote dégagé par 1 centimètre cube d'urine. Il suffit alors de se reporter aux tables dressées par M. Esbach pour savoir à quelle quantité d'urée contenue dans 1,000 centimètres cubes d'urine correspond le volume du gaz dégagé.

Pour l'urine des enfants nous avons été obligé d'apporter une légère modification à cette façon d'opérer. Cette urine est, en effet, si concentrée, que 7 centimètres cubes d'hypobromite de soude sont impuissants à dégager tout l'azote ; dans toutes nos expériences, nous avons donc employé seulement 1 *millimètre cube d'urine*. Par un calcul très simple (multiplier le chiffre obtenu par 10), il nous était ensuite facile de connaître la quantité d'urée excrétée.

Expliquons maintenant en peu de mots la façon dont on doit lire les quantités d'urine et d'urée que nous reproduisons dans ce travail.



Les urines ont été recueillies chaque jour avec le plus grand soin dans un bocal placé à la tête du lit de chaque malade (1). Les quantités sont évaluées en centimètres cubes. Le chiffre d'urée exprimé doit toujours être rapporté à 1,000 centimètres cubes, de sorte que, lorsqu'on lit par exemple :

Date. — Urine des 24 heures : 300 ; urée : 54,1,

il faut comprendre qu'en vingt-quatre heures l'enfant a émis 300 centimètres cubes d'urine et environ 17 grammes d'urée.

Cette explication donnée, il ne nous reste plus qu'à reproduire ici toutes les observations que nous avons recueillies. Il nous sera facile ensuite, lorsque le lecteur lui-même aura déjà basé son opinion sur les faits que nous lui présentons, de poser des conclusions.

#### OBSERVATIONS.

Mes observations ont porté sur 16 enfants affectés d'angine couenneuse et sur 14 autres atteints du croup, dont 8 ont été opérés.

Nous donnons également une observation de faux croup, pensant qu'il sera intéressant de voir l'énorme différence qui sépare, quant à l'excrétion de l'urée, cette maladie du croup vrai.

#### 31 observations.

Angine couenneuse.....	16
Croup. ....	14
Faux croup. ....	1

#### ANGINE COUENNEUSE.

Angines couenneuses dans lesquelles on a constaté de la diminution d'urée sans albuminurie. ....	9
Angines couenneuses dans lesquelles l'urine a constamment recelé de l'albumine.....	7

---

(1) Les enfants très jeunes et urinant encore dans leur lit, étaient sondés plusieurs fois en vingt-quatre heures. Nous avons toujours eu, de cette façon, la totalité des urines.



CROUP.

Enfants atteints de croup, chez lesquels on a constaté de la diminution d'urée sans albuminurie.....	8
Enfants atteints de croup, chez lesquels les urines analysées ont constamment renfermé de l'albuminurie.	6
FAUX CROUP.....	1

Angine couenneuse.

*Résumé des observations d'angines couenneuses dans lesquelles on a observé de la diminution d'urée sans albuminurie.*

I. — Objais (Jeanne), 7 ans 1/2, entre le 31 décembre, souffre depuis huit jours de la gorge.

Amygdale gauche presque tout entière recouverte par une plaque grisâtre. Il y a un peu d'engorgement des ganglions cervicaux.

Traitement par les injections phéniquées. Guérison.

Les urines recueillies n'ont jamais recélé d'albumine.

L'urée n'a été dosée que dans les derniers jours du séjour de l'enfant à l'hôpital.

8 janvier. — Urine des 24 heures : 300 ; urée : 23,1.

Il y avait donc ce jour-là une forte diminution d'urée (8 gr. à peine en vingt-quatre heures).

Mais la guérison avançant rapidement, l'enfant sortait le 10 janvier, rendant plus de 20 grammes d'urée en vingt-quatre heures.

10 janvier. — Urine des 24 heures : 500 ; urée : 46,3.

II. — Thellier (Anastasie), 8 ans, entre le 15 janvier. Mal à la gorge. Amygdales couvertes de larges plaques grisâtres. Un peu d'engorgement ganglionnaire du côté droit.

Injection phéniquée.

26 janvier. Sort guérie.

17 janvier. — Urine des 24 heures : 350 ; urée : 20,5 ; pas d'alb.

Le 19. — — — 250 ; — 41,2 ; —

Le lendemain, l'albumine apparaît dans les urines et l'urée augmente.

20 janvier. — Urine des 24 heures : 400 ; urée : 41,2.

Le 21. — — — 300 ; — 36, ; albumine.



L'albumine disparaît. L'urée augmente. Mais le 24, il y a de nouveau une chute d'urée sans albuminurie.

24 janvier. — Urine des 24 heures : 300 ; urée ; 25,8 ; pas d'alb.

III. — Durupt (Marguerite), 9 ans, entre le 22 janvier 1878. Prise le 20 de mal à la gorge et de toux non croupale.

Engorgement ganglionnaire des deux côtés, surtout à droite. Amygdales rouges tuméfiées et présentant de larges plaques pseudo-membraneuses jaunâtres. Pouls, 133.

Traitement par le tartre stibié et les injections phéniquées.

26 janvier. Potion au chlorate de potasse.

3 février. Sort à peu près guérie.

Elle a eu, un seul jour, le 23 janvier, des traces d'albumine dans ses urines.

Tous les chiffres de cette observation dénotent une grande diminution d'urée.

Voici les chiffres des quatre derniers jours de son séjour à l'hôpital :

31 janvier. — Urine des 24 heures : 200 ; urée : 25,8.

1<sup>er</sup> février. — — — 525 ; — 36,1.

Le 2. — — — 350 ; — 33,5.

Le 3. — — — 225 ; — 33,5.

IV. — Bouillard (Louise), 9 ans, entre le 23 janvier. Prise hier de nausées ; pas de vomissements. Mal de tête, étourdissements, bourdonnements d'oreilles. Pas d'épistaxis. A eu également de la douleur de ventre, mais pas de diarrhée.

Toux légère. L'auscultation ne révèle rien. Elle se plaint de la gorge, qui est un peu rouge, mais on ne voit ni plaques, ni fausses membranes. Pas d'engorgement ganglionnaire. Langue blanche. Pouls fréquent. Boutons d'herpès sous le nez et autour des lèvres. — Looch blanc, sirop diacode.

25 janvier. Souffle dans la fosse sus-épineuse droite.

*Pneumonie.*

Pot. av. sp. diacode.... 15 grammes.

Chl. de codéine..... 25 milligrammes.

1<sup>er</sup> février. L'enfant se plaint de la gorge. Fausses membranes de chaque côté de la luette, sur le bord du voile du palais. La voix n'est pas altérée. L'enfant tousse beaucoup. — Salicylate de soude, 5 grammes.

Le 4. Les fausses membranes ont disparu ; il n'en reste qu'à la pointe de la luette.



Le 11. L'enfant sort de l'hôpital non complètement guérie.

Les urines n'ont été recueillies que du jour où s'est déclarée l'angine couenneuse. Elles ont souvent renfermé de l'albumine; mais le 3 février, par exemple, il n'y en avait pas, et cependant l'urée était en fort petite quantité.

3 février. — Urine des 24 heures : 100 ; urée : 25,8 ; pas d'alb.

Le 7. Sans cause appréciable, elle a uriné près d'un litre et a rendu 38,7 d'urée.

V. — Raymond (Louise), 9 ans, entre le 24 janvier 1873. Est malade depuis quatre jours. Pas d'autres renseignements. Eczéma impétigineux sur la tête.

Elle se plaint de la gorge, qui est rouge, et présente de larges plaques pseudo-membraneuses occupant les deux côtés, mais surtout l'amygdale droite. Les ganglions du cou sont engorgés des deux côtés. Pouls 90 ; urines non albumineuses. — Tartre stibié : 0,025 milligr.

Le 26. Les parents l'emportent dans la journée.

*Analyse des urines.*

25 janvier. — Urine des 24 heures : ? — urée : 56,7 ; pas d'alb.

Le 26. — — — : 200 — 51,6 ; —

Elle a donc uriné en vingt-quatre heures de 10 à 11 gr. d'urée, chiffre beaucoup au-dessous de la moyenne.

VI. — Leblanc, 7 ans, 28 janvier 1878. A mal à la gorge depuis quatre jours. Les deux amygdales sont recouvertes de fausses membranes blanches en plaques.

La région sous-maxillaire est un peu gonflée. Elle a de la peine à avaler. Toux catarrhale ; un peu d'écoulement des narines. Pouls : 120.

Injection phéniquée.

Potion au chlorate de potasse.

9 février. Les fausses membranes ont complètement disparu de la gorge.

Le 14. Elle sort guérie.

*Analyse des urines.*

29 janvier. — Urine des 24 heures : 450 ; urée : 10,3 ; pas d'alb.

Le 30. — — — 300 ; — 18 —

Le lendemain l'albumine apparaît :



31 janvier. — Urine des 24 heures : 150 ; urée : 38,7 ; albumine.  
 1<sup>er</sup> février. — — — 325 ; — 38,7 ; —

L'albumine ne disparaît que le 7 février.

7 février. — Urine des 24 heures : 175 ; urée : 54,1 ; pas d'alb.  
 Le 8. — — — 250 ; — 38,7 ; —  
 Le 9. — — — 350 ; — 33,5 ; —  
 Le 10. — — — 250 ; — 30,9 ; —  
 — — — — — — —  
 Le 14. — — — 225 ; — 25,8 ; pas d'alb.

VII. — Régner, 2 ans, entre le 14 février 1878. A un frère atteint d'angine couenneuse. Prise à son tour depuis vingt-quatre heures. Elle a un peu de peine à avaler. Les deux amygdales sont rouges, tuméfiées, granuleuses et semées de points blancs. Pouls : 90. — Salicylate de soude : 3 gr.

Le 17. La luette est complètement recouverte par les fausses membranes.

Le 19. Les fausses membranes ont presque disparu. Ganglions du cou douloureux.

Le 20. Elle sort à peu près guérie.

*Analyse des urines.*

15 février. — Urine des 24 heures : 150 ; urée : 28,3 ; traces d'alb.  
 Le 16. — — — 150 ; — 33,5 ; pas d'alb.  
 Le 17. — — — 150 ; — 51,6 ; —  
 Le 18. — — — 225 ; — 46,3 ; —  
 Le 19. — — — 100 (?) — 51,6 ; —

VIII. — — Brun (Louise), entre le 21 février 1878. A été prise le 17 de fièvre avec vomissements. Mal à la gorge et difficulté de déglutition. Le visage est pâle et altéré ; la bouche béante, la respiration gênée ; le fond de la gorge est rempli par deux amygdales ayant le volume d'une petite noix, se touchant par leurs faces internes et couvertes par une fausse membrane blanchâtre, épaisse, étendue au pharynx et à la luette. Les ganglions sous-maxillaires sont très tuméfiés. Pouls : 120. — 10 gr. de salicylate de soude en deux fois.

Le 22. L'enfant meurt.

*Analyse des urines.*

22 février. — Urine des 24 heures : 225 ; urée : 43,8 ; pas d'alb.



IX. — Dufour, 9 ans, entre le 10 mars 1878. Malade depuis deux jours. A de la peine à avaler et présente sur les amygdales droite et gauche une excavation ulcéreuse couverte de fausses membranes blanches, épaisses, avec rougeur et tuméfaction de la luette sans engorgement ganglionnaire. L'enfant ne tousse pas; la voix n'est pas altérée. Pouls : 108.

Le 23. Elle sort guérie.

*Analyse des urines.*

11 mars.	—	Urine des 24 heures : 300 ; urée : 12,9 ; pas d'alb.
Le 12.	—	150, — 51,6 ; —
Le 13.	—	300 ; — 51,6 ; —
Le 14.	—	500 ; — 25,8 ; —

Le lendemain, l'albumine apparaît dans les urines, disparaît le 19.

19 mars. — Urine des 24 heures : 250 ; urée : 25,8 ; pas d'alb.

Elle reparaît le lendemain, puis disparaît le 21.

21 mars. — Urine des 24 heures : 250 ; urée : 38,7 ; pas d'alb.

Et le jour de sa sortie, le 24, l'enfant rendait plus de 15 gr. d'urée en vingt-quatre heures.

23 mars. — Urine des 24 heures : 300 ; urée : 41,2 ; pas d'alb.

*Résumé des observations d'enfants atteints d'angine couenneuse, chez lesquels les urines ont constamment recélé de l'albumine.*

I. — Muller, 6 ans, entre le 2 février 1878. Mal de gorge depuis quatre jours avec faible engorgement ganglionnaire et pas de coryza. Elle avale difficilement. Les amygdales et la luette sont recouvertes de larges plaques blanchâtres, épaisses, membraneuses. Peau chaude. Pouls : 124. — Salicylate de soude 10 gr. Cognac : 10 gr.

Le 11. Meurt subitement. L'enfant n'a pas eu de convulsions ni accidents cérébraux. Elle s'est plaint dans les derniers moments de douleurs assez vives dans le ventre et dans les jambes. Point d'étouffement. Le jour de sa mort, elle n'avait pas pris de salicylate de soude.

*Autopsie.* — Le cœur est très volumineux et rempli de caillots qui dans les oreillettes sont noirs et dans les ventricules sont jaunâtres, opaques et en partie ambrés. Dans le ventricule gauche, le caillot touche complètement l'orifice mitral et s'étend dans l'aorte sous forme de boudin remplissant tout le vaisseau. Là, ce caillot est assez résistant et ressemble à de la matière encéphaloïde. Le poumon ne présente rien de particulier. Les reins sont



volumineux et la substance grise blanchâtre, grasseuse. Le foie et les autres organes sont sains. Dans le crâne on trouve un cerveau parfaitement sain, et, dans le lobe gauche du cervelet, une adhérence à la dure-mère de la substance cérébelleuse. Cette adhérence correspond à une tumeur pénétrant à 2 centim. dans le cervelet lui-même. Cette tumeur est formée d'un kyste fibreux gris blanchâtre, d'une épaisseur de 1 millimètres, très dur à couper, et l'intérieur est formé de matière tuberculeuse jaune verdâtre, caséuse sur certains points et crétacée sur d'autres. Cette tumeur à 3 centim. de long et 1 centim. 1/2 de large. Elle est ovale. Tout autour, la substance du cervelet ne paraît point altérée. Le reste du cerveau et les méninges ne renferment pas de tubercules.

*Analyse des urines.*

3 février. —	Urine des 24 heures :	350 ;	urée :	36,1 ;	albumine.
Le 4.	—	—	100 ;	— 25,8 ;	—
Le 5.	—	—	300 ;	— 38,7 ;	—
Le 6.	—	—	150 ;	— 30,9 ;	—
Le 7.	—	—	300 ;	— 30,8 ;	—
Le 8.	—	—	250 ;	— 25,8 ;	—
Le 9.	—	—	100 ;	— 23,1 ;	—
Le 10.	—	—	225 ;	— 23,1 ;	—
Le 11.	—	—	150 ;	— 33,5 ;	—

II. — Lebrun, 2 ans, entre le 11 février 1878. Malade depuis cinq jours. Les deux amygdales sont tuméfiées et couvertes d'une exsudation grisâtre saignant sur les bords, sans engorgement ganglionnaire. La respiration est assez gênée, la voix un peu gutturale et la toux voilée.

Le 15. La toux est croupale. Pas d'insensibilité, mais coryza abondant.

Le 16. La toux est moins croupale. Les fausses membranes tendent à disparaître. — Salicylate de soude : 3 gr.

Le 21. Pensant que la situation de l'enfant sera meilleure au dehors qu'à l'hôpital, où règne l'épidémie on la fait partir.

*Analyse des urines.*

12 fév. —	Urine des 15 der. heur. :	225 ;	urée :	38,7 ;	traces d'alb.
Le 13. —	Urine des 24 heures :	225 ;	—	38,7 ;	—
Le 14.	—	—	100 ;	— 30,9 ;	a. pet. quant.
Le 15.	—	—	200 ;	— 25,8 ;	albumine.



16 février. — Urine des 24 heures : 400 ; urée : 18,0 ; albumine.  
 Le 17. — — — 400 ; — 18,0 ; —  
 Le 18. — — — 200 ; — 28,3 ; —  
 Le 19. — — — 400 ; — 18,0 ; —

Les 16 et 19 février, l'enfant n'a rendu en vingt-quatre heures que 1 gr. 8 décigr. d'urée.

III. — Gimont, 7 ans, entre le 15 février. Depuis cinq jours, mal à la gorge. Tousse un peu. Gêne de la déglutition. A la face interne de chaque amygdale se trouve une large plaque grisâtre qui paraît peu ancienne surtout à gauche. Pas d'odeur d'haleine. Engorgement ganglionnaire considérable surtout à gauche.

Le 16. Les amygdales et la luette sont couvertes d'une exsudation grisâtre, sanieuse, et du côté gauche les ganglions sous-maxillaires sont très tuméfiés. Voix gutturale, respiration non gênée. Ni vomissements ni diarrhée. Pouls : 140. — Salicylate de soude 5 gr. ; cognac : 20 gr. Bagnols : 100 gr.

Les parents l'emportent dans la journée. §

Le 16. Urine des 24 heures : 300 ; urée : 25,8 ; traces d'alb.

IV. — Delbas, 6 ans 1/2, entre le 16 février. Mal à la gorge depuis quatre jours. Gêne de la déglutition. Voix rauque, gutturale. Sur le voile du palais, on trouve des fausses membranes grisâtres, sanieuses qui recouvrent toute la luette, les amygdales et les piliers antérieurs. La muqueuse buccale saigne facilement. Engorgement notable des parties sous-maxillaires et latérales du cou. Elle a de plus une conjonctivite catarrhale simple. — Salicylate de soude : 6 gr., cognac : 30 gr. ¶

L'enfant est dans un état de prostration considérable.

Le 17. Elle meurt dans la journée.

Urines recueillies depuis le 17 février au matin jusqu'à 3 heures de l'après-midi, moment de la mort : 100 ; urée : 12,9 ; albumine.

V. — Prieur, 10 ans, entre le 8 mars 1878. Mal à la gorge depuis cinq jours. Le voile du palais et les amygdales sont couvertes de fausses membranes blanches très épaisses. Engorgement sous-maxillaire considérable, déglutition très difficile. Voix gutturale. Pouls petit, 120. Odeur fétide.

Le 9. Morte à midi.

Urine des 15 dernières heures : 175 ; urée : 12,9 ; albumine.

VI. — Duconquéré, 6 ans, entre le 15 mars 1878. Mal à la



gorge depuis cinq jours. L'amygdale gauche est hypertrophiée, couverte d'une large plaque grisâtre avec engorgement ganglionnaire correspondant considérable. L'amygdale droite et la luette n'ont rien. La déglutition se fait assez bien. Voix gutturale. Pouls, 112. — Salicylate de soude, 5 grammes.

Le 18 mars. — L'enfant vomit chaque fois qu'elle prend sa potion. Le matin, l'amygdale droite est prise par des fausses membranes et l'enfant, dans le même état général, a toute sa connaissance. Pouls, 120. On veut lui redonner la potion de salicylate de soude qu'elle se refuse à prendre.

Vers trois heures, l'enfant s'affaisse, tombe dans l'agonie et succombe un quart d'heure après.

Le 17. Urine des 24 heures : 275 ; urée : 25,8 ; traces d'albumine.

VII. — Pic (Marie), 5 ans, entre le 5 mars 1878. Mal à la gorge depuis trois jours. Ganglions sous-maxillaires très tuméfiés. Déglutition difficile. Les amygdales et la luette sont très tuméfiées, couvertes de fausses membranes grises sanieuses.

Le 6 mars. — Dans la journée, l'enfant est tombée dans le collapsus sans croup.

Le 8. Elle meurt à 7 heures du matin.

#### *Analyse des urines.*

Le 6 mars. — Urine des 24 heures : 100 ; urée : 30,9 ; albumin.

Le 7. — — — 250 ; — : 28,3 ; tr. d'alb.

Le 8. — — — 200 ; — : 51,6 ; albumin.

#### **Croup.**

*Observations d'enfants atteints de croup, chez lesquels on a pu observer une diminution d'urée sans albuminurie.*

I. — Henry (Virginie), 5 ans, entre le 7 janvier 1878. Mal à la gorge depuis quelques jours, fièvre, appétit conservé.

Les amygdales et le pharynx sont tapissés de fausses membranes. La voix n'est pas altérée ; la toux n'a rien de particulier.

Injection phéniquées.

Tartre stibié : 0,025 milligrammes.

Le 11 janvier. — Les fausses membranes disparaissent du pharynx, mais les bronches sont envahies. Voix enrouée, affaiblie.



Toux fréquente, caractéristique. L'appétit se conserve. Les jours suivants, il y a des alternatives de mieux et de plus mal.

Le 16. L'amélioration est définitive; elle persiste.

Le 20. L'enfant va bien, mange bien; il ne lui reste qu'un peu d'aphonie.

Le 24. Elle sort.

*Analyse des urines.*

8 janvier. — Urine des 24 heures : 400; urée : 20,5; pas d'alb.

Le 9. — — 250; — : 56,7; —

Le 10. — — 250; — : 43,7; —

Le 11. — — 200; — : 38,7; —

Les 12, 13, 14. Albumine dans les urines.

15 janvier. — Urine des 24 heures : 125; urée : 56,7; pas d'alb.

Le 16. — — 200; — 51,6; tr. d'alb.

Le 17. — — 200; — 41,2; pas d'alb.

Le 18. — — 175; — 67; —

Le 19. — — 400; — 23,1; —

Le 20. — — 200; — 51,6; —

Le 21. — — 300; — 41,2; —

Le 22. — — 500; — 18; —

Le 23. — — 250; — 28,3; —

Le 24. — — 630; — 43,8; —

II. — Huët (Anais), 5 ans, entre le 20 janvier 1878. Mal à la gorge depuis le 17. Coryza, fièvre. Un peu d'œdème et d'engorgement sous-maxillaire. Fausses membranes sur l'amygdale droite en forme de croissant et remontant jusqu'au pilier antérieur et au bord du voile du palais. Tousse peu. Voix croupale.

22 janvier. — Les deux amygdales sont couvertes de plaques d'un gris verdâtre remontant jusqu'au bord du voile du palais qu'elles festonnent.

7 février. — Emmenée par les parents.

*Analyse des urines.*

21 janvier. — Urine des 24 heures : 80; urée : 36,; pas d'alb.

Le 22. — — 150; — 64,5; —

Le 23. — — 250; — 41,2; —

Le 24. — — 300; — 12,9; —

Le 25. — — 150; — 15,4; —

Le 26. — — 275; — 15,4; —

Le 27. — — 300; — 7,7; —

Le 28. — — 200; — 7,7; albumine.



A partir de ce moment jusqu'au jour de sa sortie, les urines ont presque constamment recélé de l'albumine.

III. — Calianfet (Céline), 3 ans, entre le 22 janvier. Mal à la gorge. Amygdales couvertes. Jetage nasal abondant. Voix gutturale, peut à peine avaler.

Le 26, matin. L'enfant est presque anesthésique. La respiration s'embarrasse de plus en plus et la petite malade est très agitée. On pratique la trachéotomie qui lui porte un soulagement considérable. Elle meurt dans la soirée du 27.

25 janvier. — Urine des 24 heures : 100 ; urée : 49,0 ; pas d'alb.

Le 26. — — — 200 ; — 59,3 ; —

IV. — Raymond (Cécile), 6 ans, entre le 24 janvier 1870. A sa sœur malade d'une angine couenneuse. Mal à la gorge depuis hier. Toux rauque et éteinte. Ganglions engorgés sur les côtés du cou et sous l'angle des mâchoires. Fausses membranes sur les amygdales.

Tartre stibié, 0,05 par cuillerées à café dans la journée.

26 janvier soir. — Les parents l'emportent.

Urines recueillies depuis le 26 au matin.

100 ; urée : 51,6 ; pas d'albumine.

V. — Auvray (Marie), 2 ans 1/2, entre le 26 janvier. Sa sœur vient de mourir du croup. Fièvre, engorgement ganglionnaire cervical. Respiration sifflante ; voix éteinte.

Le 29 janvier. — La malade a tous les caractères du croup. Tartre stibié, 0,025 milligrammes.

Le 30. Respiration moins gênée, moins croupale.

Le 31. L'amélioration se maintient. L'enfant mange bien.

7 février. Sort de l'hôpital.

28 janvier. — Urine des 24 heures : 200 ; urée : 23,1 ; pas d'alb.

29, 30, 31 février. — Albumine dans les urines.

2 février. — Urine des 24 heures : 200 ; urée : 18,0 ; pas d'alb.

Le 3. — — — 500 ; — 12,9 ; —

Le 4. — — — 425 ; — 28,3 ; —

Le 5. — — — 400 ; — 12,9 ; pas d'alb.

Le 6. — — — 300 ; — 25,8 ; —

Le 7. — — — 350 ; — 18 ; —

VI. — Vincelot, 5 ans, entre le 14 février 1878. Mal à la gorge depuis cinq jours. Depuis 24 heures, toux croupale. Voix éteinte.



Haleine fétide. Écoulement nasal abondant. Gonflement ganglionnaire considérable. Pouls, 140 : anesthésie absolue.

Salicylate de soude, 5 grammes, cognac, 20.

15 février. — Mort.

15 février. — Urine des 24 heures : 150 ; urée : 33,5 ; pas d'alb.

VII. — Édullman, 4 ans, entre le 20 février 1878. Mal à la gorge depuis quatre jours. Toux croupale. Voix éteinte, On l'a fait vomir et elle a rendu quelques fausses membranes. Respiration très gênée sans accès de suffocation ni anesthésie.

Tartre stibié, 0,025 milligrammes.

Bagnols, 100 grammes.

Julep, salicylate de soude, 5 grammes.

22 février. — Plus de gêne de la respiration. La toux cesse d'être croupale pour devenir catarrhale.

3 mars. — Sort de l'hôpital.

*Analyse des urines.*

22 février. — Urine des 24 heures : 175 ; urée : 46,3 ; pas d'alb.

Le 23. — — — 250 ; — 36,1 ; —

Le 24. — — — 425 ; — 18 ; —

Les 25, 26, 27 ; 28. Albuminè dans les urines.

1<sup>er</sup> mars. — Urine des 24 heures : 275 ; urée : 12,9 pas d'album.

Le 2. — — — 200 ; — : 25,8 ; —

Le 3. — — — 400 ; — : 25,8 ; —

VIII. — Jeyer, 5 ans, entre le 10 février 1878. Mal à la gorge depuis huit jours. Toux croupale. Voix rauque depuis hier, plusieurs accès de suffocation. Visage pâle, anesthésie absolue.

On l'opère immédiatement.

14 février. — Mieux sensible.

Le 16. On enlève la canule le matin, mais on est obligé de la remettre pour la nuit.

Le 17. On enlève complètement la canule.

Le 19. L'enfant est prise le soir de suffocations ; on est obligé de remettre la canule.

Le 20. On retire la canule. L'enfant ne paraît pas gênée.

4 mars. — La plaie est à peu près fermée : il y a à peine une petite surface non cicatrisée. L'enfant sort.

12, 13, 14, 15, 16, 17 février, albumine dans les urines.

18 février. — Urine des 24 heures : 150 ; urée : 25,8 ; pas d'alb.

Les 19, 20, 21, 22, 23, 24, 25. Albumine.



26 février. — Urine des 24 heures : 300 ; urée : 15,4 ; pas d'alb.

L'albumine a disparu des urines les deux ou trois jours qui ont précédé le départ de l'enfant de l'hôpital.

*Observations d'enfants atteints de croup, chez lesquels les urines analysées ont constamment renfermé de l'albuminurie.*

I. — Debleneau, 5 ans, entre le 24 janvier 1878. Mal à la gorge depuis quatre jours. Fausses membranes dans le pharynx encore visibles au moment de l'entrée. Respiration très gênée. Toux et voix éteintes. Pas de murmure vésiculaire. Cyanose légère. Anesthésie absolue. On fait la trachéotomie. Au bout de vingt-quatre heures, l'enfant paraît très soulagée. Pouls, 120.

26 janvier. Mort.

*Analyse des urines.*

25 janvier. — Urine des 24 heures : 80 ; urée : 56,7 ; albumine.

Le 26. — — — 125 ; — 51,6 ; —

II. — Claudel, 5 ans, entre le 5 février 1878. Mal à la gorge depuis cinq jours. Voix rauque. Aphonie. Gêne respiratoire. Anesthésie progressive. Elle entre avec une insensibilité presque complète sans cyanose. On fait la trachéotomie. Il ne sort pas de fausses membranes.

Le 9. L'enfant respire bien. Pouls, 112. Plaie en bon état.

Le 10. L'enfant peut rester sans canule.

Le 13. Sort de l'hôpital, la plaie non cicatrisée.

Urines constamment albumineuses.

7 février. — Urine des 24 heures : 150 ; urée : 38,7 ; albumine.

Le 13. — — — 150 ; — 36,1 ; —

III. — Dreux, 2 ans, entre le 13 février 1878. Mal à la gorge depuis deux jours. Toux croupale. Sur les deux amygdales tuméfiées, on trouve une plaque grisâtre de 2 centimètres de diamètre. Pouls, 120. — Salicylate de soude, 3 grammes. Cognac, 10 grammes.

Respiration gênée. Pas d'anesthésie.

15 février. Après la visite, la respiration devient très pénible. Le visage reste pâle. On fait la trachéotomie. Il ne sort pas de fausses membranes.

L'enfant meurt huit heures après l'opération.

14 février. — Urine des 24 heures : 100 ; urée : 25,8 ; albumine.

Le 15. — — — 125 ; — 20,5 ; —



IV. — Louveau, 3 ans, entre le 27 février 1878. Mal à la gorge depuis quatre jours. Toux croupale depuis hier. Pas trop de gêne respiratoire. Parle haut et clairement. Ce matin, d'une façon insensible, elle devient bleu ardoisé, absolument anesthésique. On l'opère et on retire une longue fausse membrane.

1<sup>er</sup> mars. L'enfant succombe dans la nuit.

*Autopsie.* — Les petites bronches sont remplies de fausses membranes. Infarctus à la partie moyenne et externe de l'avant-bras gauche.

*Analyse des urines.*

28 février. — Urine des 24 heures : 50 ; urée : 25,8 ; albumine.

V. — Aucerne, 4 ans, entre le 19 mars 1878. Mal à la gorge depuis trois jours. Toux croupale ; fièvre. Respiration embarrassée ; tirage considérable. Dans la nuit du 19, la malade a eu un accès de suffocation, est devenue cyanosée, et quoiqu'elle ne fût pas absolument insensible, on a jugé l'opération nécessaire à deux heures du matin.

20 mars. Température élevée. La poitrine est pleine de râles humides.

Le 24. Mort.

20 mars. — Urine des 24 heures : 125 ; urée : 38,7 ; traces d'alb.

Le 21. — — — 150 ; — 51,6 ; —

Le 23. — — — 175 ; — 51,6 ; alb. en p. q.

Le 24 (mort) — — — 80 ; — 38,7 ; albumine.

VI. — Lefort (Marguerite), 4 ans, 20 mars 1878. Mal à la gorge depuis trois jours. On l'a fait vomir plusieurs fois. Toux et voix rauques. Respiration embarrassée. On l'amène à l'hôpital. Cette nuit, elle a des accès de suffocation et une anesthésie presque complète. On fait la trachéotomie. Il sort des lambeaux de fausses membranes. Au bout d'une heure, la sensibilité est revenue.

22 mars. Emmenée par les parents.

*Analyse des urines.*

21 mars. — Urine des 24 heures : 250 ; urée : 30,9 ; alb. en p. q.

Le 22. — — — 125 ; — 38,7 ; —



### Observation de faux croup.

Marcot, 11 ans, 30 janvier 1878, bien portante. Après avoir bien diné se mit au lit et fut prise de mal à la gorge, d'enrouement, de toux croupale avec accès de suffocation. On l'amène à l'hôpital. Au bout de vingt-quatre heures, elle a encore la toux croupale, la respiration gênée. Pas de fausses membranes dans la gorge. Le murmure vésiculaire s'entend partout. Pouls, 112. — Tartre stibié, 25 milligrammes en une fois.

7 février. L'enfant sort complètement guérie.

#### *Analyse des urines.*

31 janvier. — Urine des 15 dernières heures : 350 ; urée : 25,8.

1<sup>er</sup> février. — Urine des 24 heures : 300 ; urée : 54,1.

Le 2. — — 475 ; — 38,7.

Le 3. — — 600 ; — 69,6.

Le 4. — — 150 (?) — 28,3.

Le 5. — — 650 ; — 41,2.

Le 6. — — 550 ; — 51,6.

Les urines n'ont jamais contenu d'albumine.

#### CONCLUSIONS.

Et maintenant, quelle conclusion sommes-nous en droit de tirer de tous ces chiffres ?

1<sup>o</sup> D'abord, il y a dans le croup et l'angine couenneuse une *diminution extrêmement considérable dans l'excrétion de l'urée*, diminution que l'on ne peut pas attribuer uniquement à la présence de l'albumine dans l'urine, puisque le phénomène subsiste alors même que les urines ne sont pas albumineuses. Ce fait pourrait donc, s'il en était besoin encore, confirmer cette vérité : que la diphthérie, maladie primitivement locale, devient générale et exerce ensuite son action infectieuse sur toute l'économie ;

2<sup>o</sup> De plus, le chiffre de l'urée subissant une diminution dès le début de la maladie, l'analyse des urines pourra fournir, dans les cas douteux de croup et de faux croup, d'utiles renseignements sur la nature infectieuse du mal.

3<sup>o</sup> Dans un grand nombre d'observations, il nous a été permis de constater *une diminution plus considérable*



dans le chiffre de l'urine excrétée vingt-quatre heures avant l'apparition de l'albumine dans les urines ;

4° Le retour à la normale ne se fait quelquefois que lentement, et beaucoup d'enfants sortent de l'hôpital avec les apparences de la guérison, alors qu'ils ne rendent encore qu'une quantité d'urée inférieure à la moyenne physiologique.

---

#### 60. — Du traitement de la paralysie infantile par l'emploi de l'électrisation avec les courants continus.

A côté des paralysies d'origine cérébrale et spinale, il y a, chez les enfants, des paralysies myogéniques, d'origine rhumatismale, ayant pour siège primitif la fibre musculaire elle-même.

La preuve, c'est que sur onze autopsies de paralysies dites *infantiles*, récemment publiées par différents auteurs, il y en a quatre où l'on n'a rien trouvé dans le cerveau, dans la moelle et dans les nerfs. Quant aux sept observations dans lesquelles on a trouvé de la sclérose spinale des cordons antérieurs et latéraux, et parfois de microscopiques ramollissements de la corne grise antérieure, rien ne prouve que ces lésions ne soient l'effet de l'anéantissement fonctionnel et de l'atrophie granulo-graisseuse des muscles paralysés. En effet, à la suite de toutes les paralysies rhumatismales de l'adulte, il se produit une atrophie des nerfs attenant aux muscles affectés. C'est ce que l'on voit surtout dans les nerfs de la face, après l'hémiplégie faciale causée par le froid. De plus, une lésion traumatique de l'œil produit parfois l'altération du nerf optique, qui s'étend aux couches optiques, d'où elle redescend dans le côté opposé pour compromettre la vision de l'œil sain. Chez les vieux soldats amputés de la jambe, Luys a trouvé l'atrophie du nerf du membre, remontant jusqu'à la moelle aux cellules motrices des cornes antérieures, et Hayem par l'arrachement du nerf sciatique, chez les lapins, a produit la même altération spinale.



La dyspepsie produit souvent, par irritation ascendante des nerfs de l'estomac, une lésion du cerveau d'où résulte la folie ; — l'entérite et la dysenterie, les maladies de vessie produisent de la même façon une altération de la moelle épinière qui se révèle par la paraplégie ; — l'angine simple et l'angine couenneuse déterminent souvent, par l'extension de l'excitation des nerfs pharyngés, une lésion du cerveau et de la moelle telle, qu'il en résulte de l'amaurose et une paraplégie ascendante qui gagne jusqu'au thorax et occasionne l'asphyxie, etc.

Si les maladies d'un organe peuvent n'éveiller aucune sympathie et n'avoir aucune irradiation, il en est donc qui peuvent, par névropathie ascendante, atteindre le cerveau et la moelle pour y engendrer des lésions secondaires. — Donc, il n'est pas impossible qu'une myosite des membres inférieurs avec dégénérescence granulo-graisseuse chez l'enfant, produise une névrite ascendante allant gagner la moelle. Cela semble résulter de ce fait que, dans certains cas de paralysie avec lésion spinale, les nerfs des muscles paralysés, devenus granulo-grassey, sont atrophiés, tandis qu'ils sont sains chez les sujets où la moelle est restée intacte.

Une autre preuve que la paralysie graisseuse de l'enfance peut débiter par les muscles et non pas par la moelle, c'est que dans un membre atteint de paralysie infantile, il y a des muscles qui restent sains, ce qui n'aurait pas lieu si cette paralysie graisseuse était la conséquence d'une maladie spinale ayant supprimé l'excitation motrice des racines nerveuses d'où émane le nerf principal du membre.

Ainsi, j'ai vu un enfant atteint de paralysie graisseuse du membre supérieur gauche. Le deltoïde, le pectoral, les sus et sous-épineux, le brachial et le triceps étaient atrophiés, non contractiles, et le deltoïde avait disparu à ce point que l'on pouvait luxer l'humérus dans tous les sens, que la tête de cet os était écartée de 2 centimètres de l'acromion, enfin qu'on pouvait entrer le doigt dans l'articulation en refoulant la peau. Or, l'avant-bras et la main n'étaient point paralysés, le poignet se remuait en tous sens et les doigts se



fermaient et s'ouvraient avec force à la volonté de l'enfant. En haut, le trapèze, le splénius étaient intacts et pouvaient remonter fortement l'épaule. C'était donc une paralysie graisseuse de la partie moyenne du membre supérieur. Comment expliquer cette paralysie de la partie moyenne d'un membre par une lésion de la moelle supprimant la puissance excito-motrice des nerfs qui en sortent? Il n'y a qu'une lésion locale des muscles qui puisse rendre compte d'une paralysie localisée à la partie moyenne d'un membre, et cette lésion locale est la myosite granulo-graisseuse.

Sur d'autres malades, on trouve, dans le deltoïde ou dans le fessier paralysés, des fibres non paralysées, rouges striées, normales, au milieu de fibres jaunâtres décolorées, granulo-graisseuses, et dépourvues de striation; ou bien, au travers de la peau, on voit, sur la partie moyenne du deltoïde faradisé, des fibres qui se contractent, tandis qu'en avant ou en arrière il y a des fibres qui ne se contractent plus. Si la paralysie du deltoïde dépendait d'une lésion de la moelle et du nerf moteur deltoïdien, tout le muscle serait atrophié et entièrement immobile. Par cela même que son atrophie est partielle, fibrillaire, et que la paralysie n'affecte pas toutes ses fibres musculaires, il est évident que l'inaction est le résultat d'une affection locale inégalement répartie dans le muscle.

Il y a donc des paralysies musculaires périphériques locales, ou myogéniques, dues à une altération primitive des muscles. Ce sont des myosites spéciales produisant la dégénérescence granulo-graisseuse et une atrophie rapide du tissu musculaire qui cesse de se contracter. En une seule nuit, la contractilité disparaît, et en deux ou trois jours il y a déjà une atrophie évidente du muscle paralysé. Comment cela se pourrait-il faire à la suite d'une lésion spinale, et où a-t-on jamais vu ces lésions de la moelle suivies de paralysie déterminer l'atrophie des muscles en quelques jours? Cela ne s'observe jamais. Il n'y a que chez les enfants et dans la forme de paralysie dont je parle en ce moment qu'on observe ce phénomène, ce qui est un effet de l'altération



primitive des fibres musculaires et nullement d'une lésion nerveuse.

Une dernière preuve de l'existence de la paralysie atrophique, rhumatismale et granulo-graisseuse des muscles de l'enfance, c'est la réussite d'un traitement exclusivement appliqué sur le muscle pour en maintenir la nutrition et y rappeler le mouvement. Ainsi quand, *dès le premier ou le second jour* de la paralysie on active la circulation capillaire et la nutrition des muscles paralysés par des *courants continus*, on ramène peu à peu le mouvement. Ici, l'action est toute locale, on n'a pas excité les nerfs ni la moelle, on n'a pas essayé de provoquer des contractions fibrillaires et on n'a eu d'autre but que d'entretenir l'hyperhémie nutritive des muscles. C'est de cette manière qu'on a guéri, alors que par l'inaction ou la temporisation on eût laissé à la paralysie le temps de devenir incurable.

La preuve de cette guérison de la paralysie graisseuse atrophique de l'enfance par les courants électriques connus *dès le début du mal* se trouve dans les faits suivants :

OBS. 1. — *Paralysie atrophique du deltoïde et des muscles du bras ; début soudain sans fièvre ; traitement immédiat par les courants continus et par les douches de vapeur ; guérison.*

Fernand B..., âgé de 8 ans, très légèrement vêtu, joua un dimanche, pendant quelques heures, sous le soleil de février, par une bise assez forte, dans le jardin d'un ami. Rentré chez lui, il dina comme de coutume et se coucha peu après sans se plaindre d'aucune souffrance. Il dormit comme d'habitude, et le lundi matin, à son réveil, il avait un peu de douleur dans l'épaule gauche avec impossibilité de remuer son bras, qui était paralysé. Il fléchissait l'avant-bras, agitait le poignet dans tous les sens, ainsi que les doigts. Il ne pouvait porter le coude en avant, ni en arrière, ni en dehors. Il lui était impossible de porter la main sur sa tête ; en un mot, *il avait une paralysie motrice du deltoïde*, un peu du grand pectoral et aussi du trapèze. Partout, il existait un peu de douleur à la pression des muscles affectés, et, dès le troisième jour, le deltoïde parut atrophié dans ses contours d'une façon évidente. Ses fibres antérieures et postérieures n'avaient plus de contractilité électrique, mais à la partie blanche on voyait



encore quelques fibres très rares se contracter sous la peau. Il en était de même dans le grand pectoral. La sensibilité était intacte, et il n'y avait pas eu de fièvre. Aucun autre trouble ne se manifesta dans la santé.

Fort tourmenté de cet état, je consultai MM. Nélaton, Broca, Sée, Gosselin, qui constatèrent, comme moi, le début d'une paralysie graisseuse atrophique, occupant surtout le deltoïde. Les avis différèrent un peu quant au traitement, mais furent unanimes pour le diagnostic.

Redoutant une atrophie deltoïdienne incurable semblable à celles dont une pratique déjà longue m'a fourni de nombreux exemples, je ne voulus pas attendre que l'atrophie musculaire fit de nouveaux progrès et devint tout à fait granulo-graisseuse. Ne croyant pas à une lésion spinale produisant la paralysie et ne voyant chez cet enfant d'autre maladie qu'une lésion musculaire, c'est sur le tissu musculaire que je voulus agir. Dans l'hypothèse d'une lésion cérébro-spinale, il aurait fallu attendre, car on n'électrise pas dès le début des maladies aiguës de la moelle, crainte de les aggraver; mais j'ai préféré agir sur le champ. Dès le troisième jour, M. Chéron, auquel j'avais adressé l'enfant, a commencé des séances d'*électrisation par courants continus*, qui ont été faites tous les jours et tous les deux jours. Ces séances, combinées avec des douches de vapeur, ont, au bout d'un mois, ramené une faible contractilité dans tout le deltoïde et le grand pectoral; puis, au quarantième jour, les mouvements de l'articulation ont reparu, d'abord incomplets, de façon à permettre au bras de se lever sous un angle de 15 degrés environ; plus tard, ils sont devenus très faciles, et enfin au quatrième mois l'enfant a complètement guéri. Au bout de cinq mois, il n'y paraissait plus dans les mouvements de l'épaule; mais il restait, ce qui existe encore aujourd'hui après trois ans de guérison, une atrophie deltoïdienne légère, appréciable par le moindre volume des contours de l'épaule. A part cette différence, les deux membres supérieurs ont exactement la même force. Cet enfant, traité dès le début du mal par les stimulants musculaires, a ainsi échappé à une difformité incurable.

OBS. II. — *Paralysie atrophique des deux membres inférieurs; début marqué par un accès de fièvre de vingt-quatre heures de durée; traitement par les courants continus un mois et demi après le début; amélioration équivalant à une guérison.*

Le petit malade qui fait l'objet de cette observation a été



adressé en 1868, par moi, à M. le Dr Chéron, pour être soumis à l'action des courants continus.

La maladie date d'un mois et demi. L'enfant a été pris d'un léger accès de fièvre et le lendemain on s'est aperçu qu'il ne pouvait plus se tenir debout.

Depuis sa naissance, sa santé a été excellente. Il a aujourd'hui deux ans, il marche depuis l'âge de quatorze mois. Il a toujours été lent, sans vivacité, très dormeur. Il est très gros et très gras.

Des vésicatoires ont été appliqués sur le trajet de la colonne vertébrale, des frictions stimulantes ont été faites sur les membres inférieurs. Le membre inférieur droit est aujourd'hui revenu à l'état normal, le membre gauche est amaigri, la jambe surtout; les mouvements de pronation et de supination sont seuls possibles.

L'examen de l'état de la contractilité des muscles de la jambe et de la cuisse, fait à l'aide des courants interrompus et des courants continus, donne les résultats suivants : les muscles antérieurs de la jambe et les péroniers latéraux ne se contractent point sous l'influence d'un courant inducteur ou d'un courant induit de premier ordre, non plus que le droit antérieur de la cuisse.

Le courant continu fourni par 16 éléments de Remak produit, au contraire, à chaque interruption, dans ces muscles paralysés des contractions assez énergiques.

Des applications sont régulièrement faites, trois fois par semaine, à l'aide des courants continus, 12 éléments de Remak. Le courant ascendant est employé avec son action plus stimulante sur la circulation et la nutrition.

Dès le premier mois de ce traitement, les forces générales de l'enfant, qui étaient fort déprimées, commencèrent à se relever; il essayait de se tenir debout, s'aidant des meubles comme point d'appui; dans le courant du quatrième mois, la jambe offrait un point d'appui assez résistant pour qu'il pût marcher sans aucun secours. A cette époque, le courant d'induction; provoquait quelques contractions légères dans les muscles de la partie antérieure de la jambe, il n'en provoquait point encore dans les muscles de la partie antérieure de la cuisse.

Au dixième mois seulement, des contractions assez énergiques se produisaient, dans les muscles paralysés, sous l'influence de l'application des courants d'induction; l'enfant marche facilement, il court; il boite cependant encore, le membre es



amaigri ; les muscles exécutent leurs fonctions, les péroniers latéraux seuls résistent au traitement ; cependant tout espoir ne saurait être perdu, car les interruptions des courants continus produisent des contractions de ces muscles.

La famille perdit patience et ne ramena plus l'enfant. L'année suivante, l'enfant revint à la clinique, la famille s'était ravisée : mais alors les péroniers latéraux ne se contractaient plus sous l'influence des interruptions des courants continus, tout espoir s'était évanoui ; il fallut recourir à un appareil prothétique pour suppléer l'action de ces deux muscles.

OBS. III. — *Paralysie atrophique du membre inférieur droit survenue à dix-huit mois, à la suite de convulsions ; traitement par les courants continus, dix ans plus tard ; amélioration très notable.*

Mlle A..., jeune Brésilienne, âgée de 12 ans, fut adressée à M. Chéron par mon conseil, au mois de novembre 1869.

Paralysie atrophique de l'enfance survenue à la suite de convulsions, à l'âge de 18 mois. L'enfant n'a pu marcher qu'à 4 ans et demi. Mlle A... traîne le membre inférieur droit, qui est beaucoup moins développé que le membre gauche ; il est aussi plus court. L'exploration des muscles, faite à l'aide des courants continus et des courants d'induction, nous donne les résultats que voici : à l'aide du courant inducteur et du courant induit de premier ordre, nous provoquons de très faibles contractions dans les muscles de la partie antérieure de la jambe ; les péroniers latéraux et le droit antérieur de la cuisse ne se contractent nullement ; à l'aide des interruptions des courants continus, nous provoquons quelques contractions dans le droit antérieur.

Les muscles de la partie postérieure de la jambe l'emportent sur les muscles de la partie antérieure ; aussi le pied bot tend-il à s'établir avec renversement en dedans (pied bot équin varus), les muscles péroniers latéraux ayant complètement disparu.

Lorsque cette petite malade est assise, la jambe ne peut être étendue sur la cuisse, elle ne peut qu'imprimer à ce membre un mouvement de balancement.

Depuis huit mois, des applications des courants d'induction ont été faites trois fois par semaine. Quelques interruptions à ce mode de traitement ont été jugées nécessaires à cause de l'agacement nerveux extraordinaire que causait cet agent thérapeutique. Des bains de tilleul, des opiacés étaient employés à calmer



cet état, à ramener le sommeil et à faire cesser les secousses nocturnes qu'éprouvait cette enfant.

Les applications de courants continus, commencées au mois de novembre, furent continuées sans interruption jusqu'au mois de juin de l'année suivante.

Voici les résultats auxquels nous arrivâmes dans ce laps de temps : 1° le membre habituellement froid prit une température constante assez élevée; 2° la contracture des muscles de la partie postérieure diminua, permettant ainsi à l'appareil prothétique porté par la malade d'agir moins péniblement et d'une façon plus efficace; 3° le muscle droit antérieur augmenta de volume, se contractant sous l'influence d'un courant inducteur; il devint possible pour la jeune malade d'étendre, faiblement il est vrai, la jambe sur la cuisse.

L'agacement nerveux ne se produisit pas pendant ce long traitement, et l'action générale du galvanisme agit favorablement sur la santé, d'une façon très manifeste.

*OBS. IV. Paraplégie infantile; électrisation par les courants continus; amélioration.*

Philippe (Louise), trois ans, née à Paris, entrée le 15 janvier 1872 au n° 48 de la salle Sainte-Catherine.

Il y a six mois que l'enfant a été prise tout à coup de paralysie généralisée.

Vers trois heures, en revenant de la promenade, après un refroidissement, elle ressentit de vives douleurs dans le genou. On la coucha et le lendemain matin à son réveil elle était paralysée. Non seulement les quatre membres étaient pris, mais même la face semblait elle-même envahie. On était en effet obligé de la faire boire avec un biberon.

Pas d'incontinence d'urine ni des matières fécales. L'innervation des sphincters était inacte. L'enfant est restée trois mois complètement paralysée des quatre membres. Les mouvements sont revenus dans les bras, mais non dans les jambes, et la paraplégie a persisté. La sensibilité n'a jamais été altérée dans les membres. Elle sent bien la douleur, le contact et la température des objets extérieurs. Les mouvements réflexes sont un peu diminués dans les parties paralysées qui ont subi un commencement d'atrophie et dans lesquelles il y a diminution de volume des masses musculaires. Les pieds sont dans l'extension complète du pied bot équin et leur redressement forcé est douloureux par suite de



la contraction des fléchisseurs de la jambe. Le tendon d'Achille fait une forte saillie sous la peau.

En ville, le médecin de la malade a fait appliquer sur la région lombaire des vésicatoires et de la teinture d'iode.

Sortie de l'hôpital le 28 janvier, treize jours après son entrée.

Depuis cette époque, l'enfant vient tous les jours se faire électriser. Après dix jours d'électrisation avec des courants continus (de 20 à 30 éléments), les mouvements sont imparfaitement revenus dans les membres inférieurs, surtout dans les muscles de la cuisse, qui commencent à se contracter spontanément; mais leur contraction est encore très faible et c'est à peine si à ce moment ils font une légère saillie sous la peau.

Le 20 février, l'enfant a été prise de coqueluche et de fièvre et a dû suspendre les électrisations. Elle les reprendra dès qu'elle sera rétablie.

La petite malade a repris les électrisations dans les premiers jours de mai. Sa grand'mère l'a portée trois ou quatre fois dans la salle Sainte-Catherine, où elle a été soumise au traitement électrique par 15 à 20 éléments. Les muscles semblaient reprendre un peu de tonicité, la flaccidité était moindre et la température des deux membres inférieurs était moins basse qu'auparavant.

En faisant passer un courant galvanique, la faradisation réveillait la contractilité naguère éteinte et l'on apercevait comme des contractions fibrillaires à la surface du membre paralysé.

L'enfant n'a malheureusement pas pu être suivie plus longtemps. Depuis six semaines elle n'est pas revenue à l'hôpital et ce fait ne nous offre par conséquent qu'un exemple d'amélioration.

Obs. V. *Paralysie infantile du membre inférieur gauche; emploi des courants continus; Guérison.*

Gabriel (Louise), dix mois, fut prise subitement et sans accès de fièvre, il y a deux mois, dans la nuit, de paralysie complète du membre inférieur gauche. L'enfant ne pouvait plus le conduire. Il en est résulté une atrophie bien manifeste de ce membre avec refroidissement assez notable de la peau, mais les phénomènes réflexes se sont conservés à droite tandis qu'ils se sont abolis à gauche.

*Électrisation par courants continus tous les jours.* — Février 1872. Les mouvements commencent à revenir depuis qu'elle est soumise au traitement par l'électrisation au moyen des courants



continus par 20 ou 30 éléments. Le membre reste immobile, mais on constate qu'il y a des mouvements dans les orteils.

Mars. L'enfant est dans le même état. — *Continuation des séances d'électrisation.* — L'exploration électrique au moyen de la pile de Gaiffe, par un courant même assez fort ne provoque pas de contractions musculaires.

Mai. Depuis quelques jours, l'amélioration est très sensible, l'enfant non seulement peut imprimer des mouvements volontaires à sa jambe paralysée, mais encore elle peut marcher presque seule. C'est à peine en effet s'il est besoin de la soutenir par dessous les épaules ou même par la main. Elle est à peu près guérie.

*Réflexions.* — Dans ce cas de paralysie subite d'un membre chez un jeune enfant de dix mois, il y avait paralysie complète, immobilité absolue et une inertie telle, qu'en jouant avec le pied je pouvais le jeter en tous sens comme le gland d'un cordon de sonnette. Non seulement le mouvement était aboli, mais la température était abaissée; il existait une atrophie considérable et il n'y avait pas de contractilité électrique.

La maladie datait de deux mois.

Malgré cette ancienneté je fis commencer l'électrisation par 20 ou 30 éléments de l'appareil que j'ai fait construire dans la salle Sainte-Catherine. Les séances ont été faites par des élèves peu expérimentés. Malgré cela, au bout d'un mois le mouvement était revenu dans les orteils et peu à peu il a reparu dans la jambe et dans la cuisse. Au bout de trois mois la guérison était complète.

Si l'on guérit par l'*électrisation* certaines paralysies rhumatismales de la face et des membres supérieurs ou inférieurs, venues subitement sous l'influence du froid, c'est que ces paralysies sont périphériques et dues à une lésion nerveuse, locale, ou à une affection musculaire primitive plutôt qu'à une lésion cérébro-spinale : *Naturam morborum ostendit curatio*. Or, comme chez les enfants, si on abandonne à elle-même la paralysie dont je parle, elle est incurable, mais elle guérit si on électrise les muscles dès les premiers jours, il y a lieu de croire qu'elle est une paralysie périphé-



rique et musculaire. A cette considération vient s'ajouter celle dont j'ai déjà parlé et qui montre que le muscle est malade dès le début de la paralysie, ce qu'on ne voit dans aucune paralysie cérébrale et spinale, qu'il devient granulo-graisseux en trois jours, et que c'est très certainement la lésion de la fibre musculaire qui lui enlève sa contractilité plutôt qu'un défaut d'innervation.

Par ce double fait de la guérison par l'électrisation immédiate, et de la lésion primitive des muscles paralysés, il faut conclure qu'il y a chez l'enfant, comme chez l'adulte, *des paralysies périphériques de cause musculaire*, ce qui n'empêche pas d'admettre l'existence de paralysies dues à une myélite primitive. Le tort serait d'être exclusif et de considérer toutes les paralysies de l'enfance jusqu'ici appelées essentielles, comme étant dues à une lésion primitive microscopique de la moelle épinière. Sans doute, il y a des paralysies spinales de l'enfance qui sont la *myélite*, mais il y a aussi des paralysies musculaires dues à la *myosite* granulo-graisseuse, et ce sont celles-là qu'on guérit par des courants continus employés dès le début de la paralysie.

Maintenant, au lieu d'employer les courants continus, de grande intensité, produits par 20 ou 30 couples de l'appareil de Remak, et cela par courtes séances de dix minutes, on peut employer des courants plus faibles et d'une façon permanente. A l'exemple de M. Lefort, on peut employer les courants continus et permanents. Au lieu de soumettre les malades à des séances d'électrisation de courte durée, on leur applique d'une façon permanente pendant six, huit ou dix heures, toute la nuit même un courant continu, faible et constant, qui est très bien supporté et qui n'a aucun inconvénient.

C'est là une modification importante à l'électrisation par les courants continus. Elle s'obtient à l'aide des chaînes de Pulvermacher, attachées autour du membre paralysé ou d'un autre appareil peu dispendieux, puisqu'il ne coûte que 6 à 8 francs, et qui se compose de 4 petites piles de Daniell, modifiées par Trouvé et Callaud.

Ayant ces 4 éléments placés sur une planche au-dessus



du lit du malade, on place le pôle positif près de la colonne vertébrale et le pôle négatif sur la partie paralysée, de manière à avoir un courant descendant. Les pôles sont garnis d'une plaque de cuivre recouverte d'une peau de chamois. En appliquant les pôles sur les tissus, on mouille la peau de chamois, et on laisse même au-dessus une lamelle d'éponge mouillée couverte de taffetas ciré. De cette manière, le courant passe dans les tissus, et tant que la peau est humide, l'action électrique se produit, sans douleur, sans secousse, sans même que la malade en ait conscience. On a la preuve de l'action électrique en mettant un instant les deux pôles sur la langue, où ils produisent une saveur métallique, piquante, insupportable. Si faible que soit ce courant, il a cependant toute l'énergie désirable, car au bout de douze heures il peut faire de petites eschares, ainsi que je l'ai vu dans mon service. On ne pourrait en augmenter l'intensité sans inconvénient.

Cet appareil a l'avantage d'être facile à manier, de ne pas coûter cher, et d'être placé chez les malades qui, s'ils ont un peu d'intelligence, peuvent continuer eux-mêmes l'électrisation dans la mesure où cette médication doit être employée.

Aux observations de guérison que je viens de rapporter je pourrais en ajouter bien d'autres. C'est inutile. Qu'il me suffise de dire que j'ai obtenu un résultat considérable en posant comme principe de thérapeutique l'électrisation immédiate et par courants continus des muscles frappés de paralysie infantile, contrairement à la vieille pratique de l'électrisation au bout de plusieurs mois.

En électrisant dès le second ou troisième jour on empêche l'atrophie musculaire et la dégénérescence graisseuse, tandis que plus tard l'électrisation ne peut plus rien pour refaire les muscles.

---



## TABLE DES MATIÈRES.

PRÉFACE.....	V
TABLE ALPHABÉTIQUE.....	VII
De l'aménorrhée; hystéricisme; toux nerveuse.....	1
De la glossite aiguë suffocante chez les enfants.....	4
Hoquet guéri par impression morale.....	6
Tubercules cérébraux. — Hallucinations. — Tubercules de la choroïde. — Diagnostic de la méningite et des tubercules cérébraux par l'ophtalmoscope.....	8
Tétanie ou contracture des extrémités.....	13
De l'Hydrocéphalie.....	21
Thérapeutique de l'Albuminurie par la fuchsine ou chorhydrate de Rosaniline.....	29
De la Chylurie et du Distoma hematobium.....	39
Traitement de la Pleurésie par le jaborandi et le nitrate de pilocarpine.....	48
Cérébroscopie. — Diagnostic immédiat de la méningite par l'ophtalmoscope en l'absence de tout autre enseignement.....	60
De l'Entéro-Colite et de son traitement.....	62
Des Hémorrhagies de la rétine dans les maladies du cerveau; — dans le typhus; — dans la diathèse hémorrhagique et dans le purpura.....	69
Papaïne ou pepsine végétale tirée des plantes carnivores dans les dyspepsies de l'enfance.....	74
Revue d'Ophtalmoscopie médicale et de cérébroscopie pour 1879.....	104
De la Thrombose cachectique des sinus de la dure-mère et des convulsions finales dans les maladies de l'enfance..	136
Du Carica papaya et de la papaïne ou peptone végétale dans la diarrhée chronique des enfants.....	151
Traitement du Rhumatisme articulaire aigu chez les enfants.	157



Des fistules pulmonaires cutanées et sous-cutanées. — Un cas de fistule sous-cutanée guéri par la compression du thorax.....	164
De l'action digestive peptonisante du suc de Papaya et de la Papaïne sur les tissus vivants, sains et pathologiques...	171
Nature et traitement de la leucorrhée des petites filles..	173
De la Phlegmatia alba dolens chez les enfants.....	180
De la Paralysie infantile.....	183
Du Spina bifida ; ponction simple répétée quatre fois à huit jours de distance; mort.....	187
Tubercules ayant détruit la totalité des couches optiques : 1° hyperesthésie cutanée; amaurose et névro-rétinite; Paralysie agitante; — 2° Abscess du lobe frontal sans symptômes de paralysie ou de délire; — 3° Tubercules de la couche optique sans symptômes.....	189
Coqueluche; hémorrhagies de l'oreille; pneumonie; mort. — Anatomie pathologique de l'oreille.....	199
De l'Ostéomyélite et des abcès sous-périostiques chez les enfants.....	201
Diagnostic différentiel de l'ascite.....	207
Néphrite parenchymateuse; — Eclampsie suivie d'hémiplégie droite et d'aphasie; — Ramollissement blanc central de l'hémisphère gauche.....	210
Hématémèse et Mélaena chez les nouveau-nés.....	219
Considérations sur les ténias et sur leur traitement par les vermifuges et les vermivores, tels que la Papaïne.....	221
Nature et traitement de l'Angine diphthéritique.....	228
Croup. — Tubage du larynx; guérison... ..	239
Chorée monoplégique; contagion nerveuse par imitation; guérison par le traitement moral; miracles thérapeutiques.....	241
Nécrose des os maxillaires consécutive à la stomatite ulcéromembraneuse.....	255
Eternûments réflexes par irritation de l'intestin.....	258
De l'Anesthésie chloralique pour la thoracenthèse chez les enfants.....	262



Hémiplégie de cause cérébrale. — Atrophie du côté paralysé. — Epilepsie secondaire.....	265
Revue d'Ophthalmoscopie médicale et de Cérébroscopie pour 1880.....	269
Trente Cysticerques du cerveau sans symptômes.....	289
De la guérison des Vomiques chez les enfants.....	293
Méningite cérébro-spinale par suite de sarcome du cervelet et de la moelle épinière. — Névro-rétinite; guérison avec paraplégie; épilepsie spinale; mort. — Autopsie et histologie.....	305
Chorée; — Endopéricardite aiguë; — Pneumonie; — Pleurésie; — Cirrhose du foie; mort et autopsie. — Traitement de la péricardite.....	317
De la Pseudo-méningite.....	324
Accroissement des enfants; — et changement des nourrices par l'emploi du Pèse-bébés et de la Balance.....	329
Traitement de la Pleurésie par le Jaborandi.....	335
De la Dissolution des fausses membranes de l'angine diphthéritique par les applications locales de Papaïne.....	337
Hypertrophie de la rate; — Cachexie palustre et leucémie chez les enfants.....	339
De la Ficoïne ou Doliarine contre l'anémie produite par l'anchylostome duodéal.....	344
De la Névrite optique dans ses rapports avec les maladies intra-crâniennes chez les enfants.....	346
De la Syphilis dans ses rapports avec le Rachitisme et les Malformations dentaires.....	358
Phlegmalia alba dolens dans la Convalescence d'une fièvre typhoïde.....	364
Carie des vertèbres cervicales et pachyméningite spinale. — Mort subite dans un mouvement très brusque fait pour asseoir l'enfant.....	365
Des Ponctions de l'intestin avec le trocart capillaire dans la tympanite.....	367
Des Accidents produits dans le traitement du croup par les injections sous-cutanées de pilocarpine.....	370



Paralysie syphilitique du nerf radial chez un enfant de six semaines.....	372
Revue de Cérébroscopie et d'Ophthalmoscopie médicale pour 1881.....	374
Gangrène de la jambe par thrombose de l'artère fémorale dans la diphthérie.....	390
De la Chorée électrique.....	395
Méningite tuberculeuse guérie; — hydrocéphalie chronique consécutive; — mort et autopsie.....	400
De la Cérébroscopie.....	402
Thrombose de la veine brachio-céphalique; hypertrophie du cœur; — insuffisance de l'orifice mitral et tricuspide; — cachexie cardiaque; — mort et autopsie.....	426
Tuberculose des ganglions bronchiques ayant amené l'ulcération de la trachée, le passage du ganglion caséeux dans les bronches et la mort par asphyxie.....	430
De l'Erysipèle après la trachéotomie.....	434
Pérityphlite. — Abscess communiquant avec le côlon ascendant.....	436
Etude statistique sur le Traitement de la Diphthérie et du Croup par l'émétique et la trachéotomie dans le nouveau pavillon d'isolement créé à l'hôpital des Enfants-Malades.....	439
Kyste du canal cholédoque.....	448
De la Cyanose cardiaque.....	451
De l'Anesthésie cutanée progressive du croup causée par l'anoxémie et devant servir d'indication à la trachéotomie.....	458
Des Infarctus sanguins sous-cutanés dans la diphthérie et dans les maladies septicémiques.....	497
De l'Endocardite végétante et ulcéreuse dans les Maladies fébriles de l'enfance.....	513
Syphilis héréditaire des nouveau-nés.....	549
Endopéricardite et Myocardite; — épanchement du péricarde; — huit ponctions du péricarde; — ponction accidentelle du cœur sans gravité; — mort et autopsie.....	553
Purpura hemorrhagica; — hémorrhagies de la rétine; — anémie grave; — transfusion; — guérison.....	574



Traitement médical et chirurgical du Croup. — Emétique et trachéotomie. ....	589
De la Leucocythémie aiguë et de la Numération des globules blancs du sang dans la diphtérie. ....	599
De la Métallothérapie chez les enfants. — Observation d'hémianesthésie guérie par l'or. ....	607
De la Numération des globules du lait pour l'analyse du lait de femme dans ses rapports avec le choix des nourrices et l'allaitement. ....	616
Hémorrhagie méningée par Thrombose des sinus de la dure-mère : Pachyméningite et méningo-encéphalite; guérison avec amaurose et atrophie du nerf optique. ....	623
De l'Excrétion d'Urée dans le croup, l'angine couenneuse et le faux croup. ....	628
Du Traitement de la Paralysie infantile par l'électrisation au moyen des courants continus. ....	648
TABLE DES MATIÈRES. ....	660



