

**Chirurgische Erfahrungen, besonders über die Wiederherstellung  
Zerstörter Theile des menschlichen Körpers nach neuen Methoden / von  
J.F. Dieffenbach.**

**Contributors**

Dieffenbach Johann Friedrich, 1792-1847.  
Royal College of Physicians of Edinburgh

**Publication/Creation**

Berlin : T.C.F. Enslin, 1829.

**Persistent URL**

<https://wellcomecollection.org/works/xtexhw2g>

**Provider**

Royal College of Physicians Edinburgh

**License and attribution**

This material has been provided by This material has been provided by the Royal College of Physicians of Edinburgh. The original may be consulted at the Royal College of Physicians of Edinburgh. where the originals may be consulted.

This work has been identified as being free of known restrictions under copyright law, including all related and neighbouring rights and is being made available under the Creative Commons, Public Domain Mark.

You can copy, modify, distribute and perform the work, even for commercial purposes, without asking permission.



Wellcome Collection  
183 Euston Road  
London NW1 2BE UK  
T +44 (0)20 7611 8722  
E [library@wellcomecollection.org](mailto:library@wellcomecollection.org)  
<https://wellcomecollection.org>

Chirurgische Erfahrungen,

besonders über die

Wiederherstellung  
**Zerstörter Theile**  
des  
**menschlichen Körpers**

nach neuen Methoden,

von

Dr. *J. F. Dieffenbach*,  
praktischem Arzte in Berlin.

---

Mit 2 lithographirten Abbildungen.

---

Berlin,  
Verlag von Th. Chr. Fr. Enslin.  
1829.

Chirurgische Behandlung

Wiederherstellung

Verstärker für die

menschlichen Körper

nach neuen Methoden

Dr. J. T. B. ...

Verlag von Th. O. ...

Mit 2 lithographirten Abbildungen

Berlin

Verlag von Th. O. ...

1871

R31744

---

## V o r r e d e.

---

Die chirurgischen Versuche, welche ich hier mittheile, liefern einen Beitrag zu einem der interessantesten Zweige der ganzen Chirurgie. Die Wiederherstellung und Verbesserung verstümmelter Theile des Körpers, besonders des menschlichen Angesichtes, sind von solcher Bedeutsamkeit, sowohl für den Verstümmelten selbst, als auch für die menschliche Gesellschaft überhaupt, daß auch die geringste Förderung der Kunst, in dieser Beziehung, der Bekanntmachung werth ist. Ich habe mich deshalb auch nicht gescheuet, diese wenigen Beobachtungen hier mitzutheilen, und

werde jede Belehrung in diesem Punkte mit Dank anerkennen.

Bei den einzelnen kleinen Aufsätzen habe ich mich vor aller Weitläufigkeit und dem tiefen Eingehen in verschiedene Methoden gehütet; ich hätte mich dann von meinem Zwecke entfernen, und statt einer kleinen Schrift ein Buch schreiben müssen. Nur in dem Aufsätze über die Heilung des Dammrisses habe ich mehr fremde Erfahrungen angeführt, und diesen Artikel verhältnismässig am weitesten ausgedehnt. — In Bezug auf die Nasenbildung füge ich hier noch hinzu, daß Wattmann kürzlich das Hervorziehen der eingesunkenen Nasen empfohlen hat; dies habe ich erst jetzt, nach dem Abdrucke der vier ersten Abschnitte dieser Schrift, erfahren, sonst würde seine Methode noch besonders von mir berücksichtigt worden sein.

Am Schlusse bemerke ich hier nur noch, daß von wiederholten Versuchen mit Ueberpflanzungen von Hauttheilen für die Chirurgie mancher Gewinn zu erwarten steht, und

Büngers mit Glück ausgeübte Nachahmung der ältern indischen Methode, den völlig getrennten Theil zu transplantiren, der geringen Hoffnung des Gelingens ungeachtet, öfter unternommen zu werden verdient. Von sehr vielen noch im vorigen Sommer von mir angestellten Transplantationsversuchen bei Thieren gelang in einzelnen wenigen Fällen die Anheilung und das Fortleben des gänzlich getrennten Hautlappens, wenn die Vitalität desselben vor seiner Trennung durch künstliche Reizmittel, durch Klopfen, Zusammenpressen, durch spirituöse Einreibungen, oder Auflegen von Blasenpflastern erhöht worden war, ganz besonders aber dann, wenn die Wiedervereinigung nicht sogleich, sondern erst nach zehn bis funfzehn Minuten geschah. Dann hat die Blutung aufgehört, und die Ausschwitzung der Lymphe in der Wunde und dem Lappen begonnen. Dies ist auch der Grund, warum abgehauene Nasen und selbst Finger häufiger wieder anheilten, wenn die Verletzten das Glied einige Zeit mit sich herumgetragen

hatten. Ich behalte es mir vor, die über diesen Gegenstand angestellten Versuche nächstens in einer physiologischen Zeitschrift mitzutheilen.

Berlin, den 1. October 1828.

*Dieffenbach.*

# Inhalt.

---

	Seite
I. Ueber den Wiederersatz der Nase . . . . .	1
II. Ueber die Bildung der Lippen bei Verschließung des Mundes durch Ueberpflanzung der Schleimhaut . . . . .	40
III. Ueber den organischen Wiederersatz des zerstörten Gaumensegels . . . . .	49
IV. Ueber die künstliche Bildung der Vorhaut . . . . .	54
V. Ueber die Zerreißung des Mittelfleisches . . . . .	64
VI. Ueber den Wiederersatz der theilweise zerstörten Harnröhre durch Ueberpflanzung der Haut . . . . .	91

---

## Erklärung der Tafeln.

Taf. I. Fig. 1. zu Seite 28.

Bildnifs eines zwölfjährigen Mädchens mit eingesunkener Nase vor der Operation.

Taf. II. Fig. 1.

Bildnifs desselben Mädchens nach Wiederherstellung der Nase.

- a. Die Narbe an der linken Seite des Nasenrückens.
- b. Die Narbe zwischen der Wangenhaut und der Seitenwand der Nase.

Fig. 2.

Gestalt der hervorgezogenen Nasenlappen.

- a. Die Stelle, an welcher die Lappen mit der Stirnhaut zusammenhängen.
  - b. Der Nasenrücken.
  - c. Die Nasenspitze.
  - d. d. Die Seitenwände der Nase.
-

---

# I.

## Ueber den Wiederersatz der Nase.

---

So groß die Fortschritte der neuern Chirurgie in Bezug auf die Heilung noch vor wenig Jahren nicht zu hebender Uebel auch sind, so ist dennoch die Kunst der Verbesserung des durch mancherlei Krankheiten entstellten menschlichen Angesichtes immer noch einer bedeutenden Erweiterung, Ausbildung und Verfeinerung fähig. Den Anfang haben dazu in neuerer Zeit v. Gräfe \*) und Carpue \*\*) mit großem Erfolge gemacht, indem jener die altitalienische Rhinoplastik des Tagliacozzi, nach welcher die Nase aus dem Arm gebildet wird, aus dem Dunkel der Vergessenheit wieder hervorzog, und zugleich der Erfinder der deutschen Methode wurde; Carpue aber den seit den ältesten Zeiten in Indien ausgeübten Wiederersatz der Nase aus der Stirnhaut zuerst nach Europa verpflanzte.

---

\*) C. F. Gräfe Rhinoplastik oder die Kunst, den Verlust der Nase organisch zu ersetzen etc. Mit 6 Kupfertafeln. Berlin 1818.

\*\*) J. C. Carpue Geschichte zweier gelungenen Fälle, wo der Verlust der Nase mittelst der Stirnhaut ersetzt wurde. A. d. Engl. v. Michaelis, nebst einer Vorrede vom Ritter Carl Gräfe etc. etc. Mit 5 Kupfertafeln. Berlin 1817.

Dem Beispiel dieser Männer sind bereits deutsche, französische, englische und russische Aerzte, deren einzelne Beobachtungen in verschiedenen Zeitschriften mitgetheilt worden, gefolgt. Mehrere der gemachten Operationen haben einen so glänzenden Erfolg gehabt, daß das auf das Schrecklichste zerstörte menschliche Angesicht wunderbar wieder restituirt, und die aus der menschlichen Gesellschaft Verbannten ihr wiedergegeben wurden.

Diese Beispiele von wahrhaft glänzenden Heilungen sind aber im Ganzen noch sehr selten, denn weit größer ist die Zahl der Individuen, deren entstellte Physiognomie, durch die neugeschaffne Nase, nur um ein Geringes verbessert wurde; noch andre sind endlich durch die Rhinoplastik ohne alle Widerrede noch weit mehr verunstaltet, als sie es vor der Operation waren, und lenken durch ihr sonderbares Aussehen die Blicke aller Neugierigen auf das ihrem Gesichte angeheftete eigenthümliche Kunstproduct. Der berühmte, unlängst verstorbene Klein äußert sich aus diesem Grunde sehr eifrig gegen den Wiederersatz der verloren gegangenen Nase, und meint, eine lackirte Nase von Buchsbaumholz sehe weit natürlicher aus, als eine unförmliche Nase aus organischer Substanz. Man hat diesen ausgezeichneten Mann deshalb bisweilen der Leichtfertigkeit angeschuldigt, doch muß der eifrigste Anhänger der Rhinoplastik gestehen, daß Klein in einzelnen Fällen Recht gehabt habe, und daß sein tadelndes Urtheil über diese Operation nur zu allgemein war. Es wäre aber die größte Ungerechtigkeit gegen die Kunst, die Rhinoplastik deshalb aus der Chirurgie verweisen zu wollen, weil der neugebildete Theil dem minder geübten Künstler oft nicht gut geräth; vielmehr muß diese Mangelhaftigkeit des Kunsttalents, so wie die Schwierigkeit des Unternehmens selbst, jedem

Wundärzte ein Sporn sein, es im Formen am Lebendigen weiter zu bringen, besonders da durch einzelne Beispiele ausgezeichnet gelungener organisch wiederersatzter Theile des Angesichts die Möglichkeit, das lebendige Material nach Willkühr behandeln zu können, vollkommen erwiesen ist. Die Fortschritte der neuern Chirurgie werden so recht in die Augen fallend gegen das rohere Handwerksmäßige bei der Ausübung dieser Wissenschaft in einer unlängst verflossenen Zeit, wo die berühmtesten Wundärzte spöttelnd der Märchen von Tagliacozzi's Nasenbildungen gedachten.

Es ist keineswegs meine Absicht, hier eine vollständige Abhandlung über die Rhinoplastik zu liefern, eben so wenig gedenke ich in das Specielle der einzelnen Methoden, der indischen, italienischen und deutschen oder v. Gräfschen \*) einzugehen; (die letztere dieser Methoden ist so eben in einer kleinen Schrift von Benedict \*\*), mit hinzugefügten eignen glücklichen Beobachtungen, wieder beschrieben worden), sondern ich möchte, aufser der neuen, von mir zu beschreibenden Methode der Nasenbildung, hier zuerst einige kurze Zusätze zu den vorhandenen, allgemein bekannten Erfahrungen liefern, besonders aber darauf aufmerksam machen, daß bei allen am Gesicht vorkommenden Operationen, vorzüglich aber bei den Bildungen einzelner Theile desselben durch Transplantation, die Schonung der vorhandenen, mit dem Wiederersatz der verloren gegangenen, von gleichem Werthe und von gleicher Wichtigkeit ist, der Chirurg also nicht etwa auf dem einen Orte eine bedeutende Entstellung hervorbringen dürfe, um dadurch einen Fehler an dem andern zu verdecken.

\*) vergl. v. Gräfe

\*\*) Beiträge zu den Erfahrungen über die Rhinoplastik nach der deutschen Methode von Dr. T. W. G. Benedict, nebst 4 Taf. in Steindruck. Breslau 1828, bei F. E. C. Leuckart.

So fest bestimmt nun auch die allgemeinen Grundsätze für die meisten der gewöhnlichen chirurgischen Operationen sind, so bestimmt auch die Anatomie sagt: hier darfst du schneiden und dort nicht, so gehört doch dieser Zweig der Chirurgie eigentlich nur in die Kosmetik, und die Geschicklichkeit in der Ausführung mehr in die Reihe der bildenden Künste. Um in diesem Felde etwas wirklich mit Erfolg zu leisten, muß sich der Chirurg im Formen menschlicher Gesichtstheile üben, und er wird gewiß finden, daß es sehr schwer sei, eine Nase oder einen Mund, selbst wenn er ein gutes Modell vor sich hat, aus Thon oder Wachs nachzubilden. Wie ist man aber, wenn man dies nicht einmal kann, im Stande, aus einem viel weniger bildsamem Stoff, wie die organische Masse ist, einen Angesichtstheil gut zu formen? Man wird gewiß dagegen einwenden, die Haut ist etwas ganz Anderes als Wachs, sie gestaltet sich während des Heilungsprocesses des jungen Theiles eigenwillig, schrumpft hier ein, oder stirbt ab, während sie dort wuchert; doch tritt hier dann wieder derselbe Fall ein, wo der Künstler des Talents bedarf, den Schaden glücklich wieder heben zu können. Der Chirurg ist also gewissermaßen Bildhauer, der Form und Verhältniß der Theile, sowohl im Ganzen als im Einzelnen, sowohl für sich als in Bezug auf die Nachbartheile, genau zu berechnen verstehen muß. Die Chirurgie lehrt zwar bei den einzelnen chirurgischen Krankheiten des Gesichts, wie die Schnitte im Allgemeinen geführt werden sollen, und besonders genau giebt die Rhinoplastik die Regeln an, wie man beim Ausschneiden des Stirn- oder Armlappens zu verfahren habe; sie zeichnet sogar nach dem Maas die Linien vor, welche das Messer auf der Haut beschreiben soll; wird aber dennoch nicht immer das Meiste zu thun übrig

bleiben, was sich nicht mit Linien zeichnen läßt? Um kurz zu sein, ich glaube, derjenige Chirurg wird die beste Hautnase machen, der auch mit der Geschicklichkeit eines Bildhauers dieselbe aus unorganischer Masse zu formen im Stande ist.

Dies Formungsgeschick ist schon für viele unbedeutende Operationen im Gesicht von großer Wichtigkeit. Man sieht bisweilen Menschen, denen ein großer Wolfsrachen, oft schon vor vielen Jahren, operirt worden ist, und doch ist das Aussehen derselben zum Erschrecken, wenn auch bei der Operation buchstäblich der Ausspruch der Akiurgie, beide Seitenwunden der Lippen gleich lang zu machen, befolgt war. Ein Bogenschnitt aus der schmalen Seite der Lippe, ein Lostrennen der Weichgebilde, besonders aber das der schräg herabgezogenen Seite der Nase und eine passende Stellung durch umwundne Näthe führen fast immer eine höchst glückliche Heilung herbei. Aehnliches gilt von Operationen an den Augenlidern, vom Lippenkrebs, besonders wenn der letztere von bedeutendem Umfange ist, und einen oder beide Mundwinkel einnimmt. Die Chirurgie lehrt hier, das Messer durch den gesunden Umkreis zu führen, und dadurch alles Kranke zu entfernen. Wie groß ist aber die Entstellung nach der Heilung, wenn der Operateur seine Schnitte nicht nach eigener Einsicht zu führen versteht, und nicht oft bedeutende gesunde Wangentheile mitfortnimmt, oder einen Theil der Unterlippe an die Oberlippe verlegt, oder umgekehrt. Was nun die Operationen am Munde betrifft, so sehe man weiter unten den folgenden Aufsatz.

Ich komme wieder darauf zurück, daß der Wiederersatz der Nase oder eines andern fehlenden Gesichtstheils mit möglichster Schonung der vorhandenen und wohlgebildeten Parthieen geschehen müsse. Bei

der Nasenbildung nach indischer Methode wird aber ein wesentlicher Gesichtstheil, die Stirn, bedeutend verunstaltet, und die Narbe oft einer Brandmarke ähnlich, wogegen sie auf der andern Seite durch die viel größere Leichtigkeit in der Ausführung und durch leichteres Gelingen, sehr große Vorzüge vor der viel schwierigeren, und für Arzt und Kranken viel mühsameren Nasenbildung aus der Armhaut hat. Doch wird jene nur dort mit Erfolg angewendet, wo die Nasenknochen zugleich mit fehlen, indess man die letztere Methode nur beim Wiederersatz der verloren gegangenen Nasenspitze bei unversehrten Knochen ausübt. Die Nasen der letztern Art sind gewöhnlich am schönsten, indess die Gestalt der indischen Nasen, wenn sie auch bald nach der Operation ziemlich gut aussehen, sich späterhin sehr verschlechtert; es scheint nämlich, als wenn sich der Rand der Wangenhaut, in den die Stirnhaut eingefalzt ist, allmählig von der Seite her zusammenschiebt; daher kommt es, daß diese Nasen am Grunde oder Boden so dünn werden, indess ihre Mitte und ihr Rücken bedeutend an Corpulenz zunimmt; ein Wind kann sie bisweilen hin und her bewegen. Die aus dem Arm gebildeten Nasen haben mit jenen aber oft noch den Fehler des leichten Verwachsens der Löcher gemein, auch sind die Flügel gewöhnlich zu dick, weshalb jedes noch vorhandne Stückchen Flügel als etwas Kostbares geschont, und immer mit zur neuen Nase verwendet werden muß. Es giebt gewiß Individuen mit gänzlich fehlenden Nasen, bei denen man den Versuch machen könnte, die beiden Seitentheile der Nase aus der benachbarten Wangenhaut, und das Septum nebst der Spitze der Nase aus der Oberlippe zu bilden, nur müßten fortwährend auch nach vollendeter Heilung durch den Boden der Nase Nadeln durchgeführt, und diese bis zur gehörigen Verdichtung

der Theile getragen werden. Fehlte die Spitze der Nase sammt den Flügeln, oder wären die letztern durch herpetische Verwitterung gleichsam bis in die Nähe der Nasenbeine hinaufgerückt, ihre Oberfläche gesund, so hielt ich es für das Beste, hier nicht einen vordern Theil anzusetzen, sondern die Flügelränder und die Scheidewand zu schonen, und zwischen den zuletzt gedachten Theilen und dem obern Theil der Nase ein Queerstück einzusetzen, also die Nase dicht unter den Knochen quer zu durchschneiden, von derselben Schnittlinie aus das Messer schräg in die Oberlippe hineinzuziehen, um dadurch einen breiten Raum für die einzusetzenden Stücke zu gewinnen. Diese Stücke werden zu beiden Seiten aus der Wangenhaut genommen, schräg umgedreht, eingepaßt und durch umwundne Nadeln befestigt; die Wangenwunden sollen sogleich wieder vereinigt werden. Die Beschreibung erscheint complicirter, als die Operation selbst ist; die Idee, welche ihr aber zum Grunde liegt, ist durchaus keine andre, als Schonung der Flügelreste. Diese Vorschläge mögen indess der Beurtheilung der Chirurgen überlassen bleiben.

Ich komme hier auf den Punkt, der eigentlich die Gelegenheit zu diesem Aufsatz gegeben hat, nämlich zur Beschreibung einer bis jetzt noch nicht versuchten Wiederherstellung der Nase; schlage ich den Werth dieser Methode nicht zu hoch an, wozu ich vielleicht durch den Reiz der Neuheit, oder ein geringes Gelingen, oder endlich, daß es meine Idee war, verleitet werden könnte; so glaube ich, daß dadurch die bekannten Methoden des Nasenersatzes aus der Stirn und aus dem Arm, sehr beschränkt werden möchten. Wie schon bemerkt, so wendet man die Rhinoplastik da an, wo die Nase einen äußern wirklichen Substanzverlust durch Krankheit oder Verwundung erlitten hat:

diese Fälle sind aber die seltneren. Die meisten Individuen, welche man der Operation unterwirft, haben an Knochen- oder Knorpelkrankheiten der Nase gelitten, die Knochen sind weggefressen, die Knorpel aber meist nur verschrumpft; hier ist entweder blos der vordere Theil oder auch die ganze Nase nach innen hineingesunken. Das Profil dieser Leute wird jedem Leser erinnerlich sein, sie sehen von der Seite wie Totenköpfe aus. Hier bauet nun der Operateur aus dem Stirnlappen gleichsam ein Dach über die alte eingesunkene Nase; oder war es nur die Spitze, die einfiel, so ersetzte er diese aus dem Arm, und liefs die alte verschrumpfte Spitze unangetastet. Wo aber sämtliche Knochen und Weichtheile der Nase gänzlich zerstört waren, und man durch ein mehrere Zoll großes Loch wie in einen Krater hineinblickt, glaube ich nicht, daß Jemand die Rhinoplastik versucht hat, da die Dyscrasie hier gewöhnlich unvertilgbar ist, auch die Ränder der Wange meistens hart, verschwielt und roth sind, und wenig Hoffnung gewähren, den Ableger aus der Stirn aufzunehmen und hinlänglich zu ernähren.

So hoch ich auch den Werth der Nasenbildung nach den bekannten, sämtlich höchst geistreichen Methoden anschlug, so wahrhaft begeisternd es mir vorkam, den Unglücklichen, vor dessen Schauer erregenden Gestalt Alles fliehet, bei dessen Anblick selbst die kleinen Kinder schreien und die Hunde bellen, so erschien mir die Operation bei dem Grofsen, was sie zu leisten vermag, dennoch meistens mit so vielen Leiden und Beschwerden für den Kranken verbunden, und wie bemerkt, das Kunstprodukt oft so wenig schön, daß mich schon lange der Gedanke beschäftigte, ob es nicht möglich sei, die durch syphilitische oder scrofulöse Krankheiten tief in den Kopf hineingesunkene Nase von neuem wieder aufzubauen. Bei der aufmerk-

samen Untersuchung von Personen, denen schon vor Jahren die Weichtheile der Nase in Folge von *caries* der Nasenknochen und der knöchernen Scheidewand, der Muscheln und der Blätter des *oss. ethmoid.* tief in die dadurch erzeugte Höhle zwischen den Wangenknochen hineingesunken und nach innen umgekehrt war, bemerkte ich an dem kleinen platten, noch an der Oberfläche befindlichen Theile der Nasenhaut eine ungewöhliche Festigkeit und Derbheit, die ohne Zweifel eine Folge des ihnen von den Knochen aus mitgetheilten chronischen Entzündungsprocesses, und der an ihrer innern Oberfläche lange Statt gehabten Eiterung war. Die auf diese Weise verunstalteten Individuen (und diese machen grade die Mehrzahl aus) waren es, die ich mir zu meinen Versuchen, sobald sich eine Gelegenheit zur Operation finden würde, ausersah.

### Operationsmethode.

Die Operationsmethode, die ich zur Wiederherstellung der eingesunkenen Nasen entwarf, ist gewiss die einfachste, natürlichste und am leichtesten ausführbare von allen, und besteht, wie schon angedeutet worden, blos darin, daß die Trümmer der alten Nase, die zu einer neuen benutzt werden sollen, in mehrere Theile zerlegt, aus der Tiefe hervorgezogen, und durch passendes Aneinanderheften unter sich und ihrem Boden aufrecht gestellt, und durch geringe Unterstützungsmittel während des Heilungsprocesses in dieser Lage erhalten werden. Zur bessern Verständniß muß ich indess mehr in das Specielle dieses Verfahrens eingehen.

Der Kranke setzt sich auf einen Stuhl, hinter welchen ein Gehülfe tritt, der den Kopf des Erstern fest gegen seine Brust andrückt. Der Operateur geht nun

mit einem schmalen spitzigen Skalpel in die linke Seite des Loches vor der eingesunkenen Nasenspitze ein, und durchschneidet, mit einem Zuge schräg nach oben gehend, die Weichtheile bis zum Nasenfortsatz des Stirnbeins. Einen zweiten ganz gleichen Schnitt macht er auf der rechten Seite, der ebenfalls an dem gedachten Punkte endigt. Der zwischen beiden Schnittlinien befindliche Hautstreifen besteht aus der Spitze und dem Rücken der alten Nase, er ist unten noch einmal so breit wie oben, wo er, sich verschmälernd, mit der Stirnhaut zusammenhängt. Nach unten ist er blos durch den verschrumpften häutigen Theil des Septums mit der Oberlippe verbunden, oder ist dies zerstört, so kann man den Lappen sogleich aus der Tiefe hervorheben und zurückschlagen, um sich Platz zu verschaffen. Die nach innen hineingekehrte, am Lappen befindliche äußerste Nasenspitze wird sogleich wieder herausgedrückt. Die verkürzte Scheidewand wird durch einen an jeder Seite in die Oberlippe gemachten Schnitt beliebig verlängert.

Hierauf geht man zur Bildung der Seitenwände der Nase über. Der erste Schnitt wird am bequemsten auf der rechten Seite des Gesichtes des Kranken angefangen, das Messer einige Linien tiefer als die Endpunkte der Schnitte, welche den Nasenrücken frei machten, bis auf den Knochen eingestochen, und in einem langsamen Zuge durch sämtliche Weichgebilde schräg abwärts auf der Linie geführt, wo der Boden der Nase in die Wangenhaut übergeht; eine kleine Zugabe von der letztern ist vortheilhaft. Dann wird ein ganz gleicher Schnitt auf der linken Seite der Nasen- und Wangengränze gemacht.

Endlich führt man noch zwei halbmondförmige Schnitte nach der natürlichen, hier gänzlich verwischten Insertionsstelle der Nasenflügel durch die Weich-

gebilde. Sowohl der linke als auch der rechte dieser um den untern Theil der eingefallnen Flügel geführten Schnitte gehen nach aussen und aufwärts in die von oben herablaufenden Wunden zur Seite der Nase über. An einigen Stellen sind jetzt die untern Ränder dieser Hautlappen schon frei; man fasst sie mit der Pincette und trennt sie vorsichtig vom Knochen, worauf man beide ebenfalls mit den an ihrem untern Theile befindlichen Flügeln aus der Tiefe hervorziehen und nach oben zurückschlagen kann; hier gehen sie, sich immer mehr verschmälernd, in die Stirnhaut über.

Was nun zunächst geschehen muss, ist die einen Viertel bis einen Drittel Zoll weite Lostrennung des Wangenhautrandes, welcher an die große Knochenöffnung gränzt. Dies ist ein sehr nothwendiger Operationsakt. Es wird dadurch nämlich ein festes Verwachsen der *cutis* mit den Gesichtsknochen am Fusse der Nase bewirkt, und verhindert, dass die Nase nicht, gleichsam durch ein Ausgleiten nach beiden Seiten hin, besonders an dem obern Theile, wieder einsinke. Diese Annäherung der Seitenwände gegen einander wird, wovon später noch die Rede sein wird, besonders dadurch bewerkstelligt, dass von den Seitenrändern der Wange aus, unter dem Boden der Nase fort, zwei mit dem Knopf- und Spitzende zugleich durch ein längliches steifes Stück Leder geführte lange Nadeln die gedachten Ränder der Gesichtshaut beliebig stark gegen den Boden der Nase anpressen, wodurch die Nase stark hervorgedrängt wird.

Jetzt beginnt der Wiederaufbau der Nase. Wollte der Chirurg die Lappen wieder mit ihren alten Wundflächen in Berührung bringen, so würde die Nase zwar nicht wieder einsinken, doch sehr platt werden; es ist daher ein solches Beschneiden der Ränder der Lappen nöthig, wodurch die aufrechte Stellung der Nase mög-

lichst befördert wird. Man trägt daher zuerst die Ränder des Rückenlappens der Nase an ihrer innern Fläche schräge ab, ohne dabei etwas von der Epidermis der äußern Oberfläche mitzunehmen. Dies Abtragen des Randes geschieht am besten mit einer scharfen Scheere, und das feine weggenommene Hautstreifchen muß im Durchschnitt eine dreieckige Gestalt haben. Der Grund, warum dies geschieht, ist leicht einzusehen: der Nasenrücken erhält dadurch die Eigenschaft eines nach unten schräg behauenen Schlußsteins eines Gewölbes, halb ruht er auf den obern Wundrändern der Seitenwandungen, und halb legt er sich zwischen dieselben. Um nun auch den Seitenwänden und den Nasenflügeln ihre starke Neigung nach innen zu benehmen und sie mehr wandartig aufzurichten, ist auch hier ein Beschneiden der Ränder ringsum nöthig. Dies darf natürlich nicht, wie es bei dem Nasenrücken der Fall war, an ihrem innern Rande geschehen, sondern es muß der äufsre sein, der hier in der Breite eines Strohhalmes, so viel die Zugabe aus der Wangenhaut an die Nase betrug, fortgenommen wird. Den grössten Substanzverlust erleidet hier also die Epidermis, und die Gestalt des Hautstreifens ist ebenfalls dreieckig. An den graden Seitenrändern geschieht das Abtragen mit einer graden, an den Flügelrändern mit einer feinen, scharfen, auf der Fläche gebogenen Augenscheere. Es bedarf nun weiter keiner Erklärung, daß bei der Vereinigung dieser um den ganzen untern Rand der Nase herumlaufenden Wundfläche die aufrechte Stellung derselben ganz besonders befördert wird.

Hierauf beginnt nun der erfreulichste Theil der ganzen Operation, nämlich die Vereinigung der Hautlappen unter sich und mit der Wangenhaut. Zuerst werden nach sorgfältiger Reinigung vom Blute, die Rückenwunden der Nase mit dem obern Rande der Sei-

tenfläche vereinigt. Den besten Halt giebt hier die feine umwundene Nath. Drei Nadeln reichen für jede der obern Wundspalte hin, und man legt sie in angemessenen Zwischenräumen von einander an. Die beiden untersten kommen zur Seite der Nasenspitze zu liegen. Noch genauer wird die Vereinigung, wenn an den äußersten Rand der Flügel auf jeder Seite noch eine Nadel angelegt wird. Endlich führt man noch eine Ligatur durch den Theil der Oberlippe, aus welchem das *Septum* genommen worden; sie kommt also hinter dem letzteren zu liegen, und indem sie die Ränder der Lücke fest an einander bringt, treibt sie den Hautstreifen mehr hervor, und verhindert zugleich, daß er nicht wieder in seine alte Furche hineinwachse. Sämmtliche Nadeln werden, nachdem sie gehörig umwickelt worden, dicht an den Fäden abgeschnitten. Fehlt das *Septum* gänzlich, so bildet man dies erst in späterer Zeit nach vollendeter Heilung, indem man einen schmalen Streifen aus der Mitte der Oberlippe herausschneidet, und diesen mit der wundgemachten Nasenspitze in Berührung bringt.

Man kann sich kaum vorstellen, welche Derbheit und Sicherheit die Nase, der nur noch die Anheftung an den Seiten fehlt, habe; hierzu tragen ganz besonders die vielen umwundenen Näthe bei, durch welche die Wundränder, überall genau an einander passend, zusammengehalten werden. Die Vereinigung der Nase mit ihren Bodenrändern an der Wangenhaut geschieht, auf jeder Seite, durch vier einfache Knopfnäthe, welche mit feinen, halbmondförmig gekrümmten, sehr scharfen Heftnadeln angelegt werden. Die beiden obersten dienen zur Befestigung der graden Seitenflächen der Nase, die andern zur Anheftung der Flügel an die Oberlippe.

Das letzte Schmerzhaftes, was der Kranke noch zu erdulden hat, ist die Durchführung zweier langen Na-

deln durch die losgetrennten Ränder der Wangenhaut unter der Nase fort. Ich habe derselben schon oben vorläufig erwähnt. Die Anlegung dieser Nadeln geschieht von der linken Seite des Kranken aus, nach seiner rechten hin, weil es so am bequemsten für den Operateur ist. Der Ein- und Ausstichpunkt beider Nadeln ist im Durchschnitt einen Zoll von einander entfernt. Beginnt man die Anlegung der Nadeln, so werden vorher an jede Seite der Nase zwei  $\frac{1}{3}$  bis  $\frac{1}{2}$  Zoll breite und  $1\frac{1}{2}$  bis 2 Zoll lange Streifen von steifem Leder gelegt. Sie sind die zusammendrückenden Schienen der Nase. In ihnen befinden sich an jeder zwei feine Löcher, um bei der linken die Durchführung der Nadel vor der Durchstechung, bei der rechten nach der Durchstechung der Wangenhaut zu gestatten. Der Knopf an der einen Seite verhindert das Durchgleiten durch das Leder, und auf der andern Seite windet man die hervorragende Nadelspitze mit einer Kornzange spiralförmig auf, und nähert dadurch nicht allein die Wangenränder einander, sondern treibt auch die Nase so dünne heraus, wie es einem beliebt.

Den Beschluß macht man mit der nochmaligen Reinigung der Nase, besonders ihrer Höhle, in die man fleißig laues Wasser einspritzt, um das geronnene Blut herauszuschaffen, worauf man zwei, der Oeffnung der Naselöcher entsprechende Federkiele, die mit geölter Charpie umwickelt worden sind, in die Naselöcher schiebt.

Jetzt steht nun die Nase wie ein aus den Trümmern eines alten neu aufgebautes Haus da; die Steine dazu sind zwar alt, aber fest.

Ich habe es nicht für nöthig gehalten, noch ausführlicher in der Beschreibung der Einzelheiten bei der Operation zu sein. Wem die Schilderung dieses Verfahrens noch nicht umständlich genug wäre, und

er sich das Uebrige, von selbst sich Ergebende nicht hinzudenken könnte, möchte am liebsten die Operation nicht unternehmen.

### Nachbehandlung.

Es wird hier eben so wenig von vielen innern und äußern Mitteln, wie es bei der Operationsmethode mit Instrumenten und Bandagen der Fall war, die Rede sein. Das Allgemeine der Behandlung hat nichts von den gewöhnlichen, jetzt allgemein angenommenen Grundsätzen der Chirurgie Abweichendes. Kalte Umschläge über den neugebildeten Theil zu machen, wäre nicht rathsam, sie würden vielleicht das Aufhören des Kreislaufs in den nur durch schmale Hautbrücken mit der Stirnhaut zusammenhängenden Nasenlappen zur Folge haben. Die Nase ist nämlich in den ersten sechs bis acht Stunden nach der Operation bleich und viel kälter als die Nachbartheile; erst dann, wenn Reaction, mithin ein stärkerer Blutzufuß Statt findet, entsteht eine gleichmäßige Anschwellung der Theile, die Oberfläche glättet sich, und die Epidermis erscheint glänzend. Gleich nach der Operation bedient man sich daher zweckmäßig eines Umschlages von lauem Wein und Wasser; hiermit fährt man so lange fort, bis der etwas stärker eintretende Entzündungsproceß die Anwendung des sehr verdünnten Thedenschen Schußwassers nothwendig macht, das man dann wieder in den spätern Tagen der Heilung, besonders bei der sich an manchen Stellen entwickelnden Eiterung, gegen Umschläge von gewöhnlichem Bleiwasser vertauscht. Während der Nacht bedeckt man die Nase mit einem feinen, in Mandelöl getauchten Läppchen. — Mit diesen Mitteln wird man in den ersten acht Tagen nach der Operation vollkommen ausreichen. Die Entfernung der

Näthe darf nicht zu lange aufgeschoben werden. Am dritten Tage zieht man eine Nadel um die andre aus, und läßt besonders diejenigen noch liegen, welche das Meiste zu halten haben. Eben so verfährt man mit den Knopfnäthen, welche den Boden der Nase befestigen. Am vierten Tage werden wieder einige Nadeln und Fäden ausgezogen, und die letzten am fünften Tage entfernt. Am dritten Tage darf man es auch wagen, die durch getrocknetes Blut fest in den Naselöchern verklebten Federkiele mit lauem Wasser loszuweichen, an deren Stelle man dann, nach sorgfältiger Ausspritzung der Nasenhöhle, neue, mit geölter Charpie umwickelte Kiele einlegt. Dasselbe geschieht, wenn, des fehlenden Septums wegen, nur ein dicker Schwanenfederkiel eingelegt war. Das Wechseln dieser Nasenröhren nimmt man dann täglich vor. Erst am achten Tage darf man die langen, durch die Wangenhaut geführten und die Seitenschiene befestigenden Nadeln ausziehen. Nachdem aber die Stichwunden gehörig mit Bleiwasser gereinigt sind, führt man wieder zwei andre Nadeln an andern Stellen unter die Nase durch, und läßt diese wiederum acht Tage lang liegen. Dies kann allenfalls noch zum dritten Mal wiederholt werden; es versteht sich von selbst, daß dabei die jedesmalige Anlegung der Schienen nothwendig ist, ohne diese wären sie zwecklos, da sie die Weichtheile nicht zusammenhalten könnten. Das Ausziehen der Nadeln wird dadurch ganz schmerzlos, daß man ihre umgebogenen Spitzen, vor der Entfernung, dicht an dem Lederstreifen abschneidet.

Um nun noch die Verdichtung des Nasengewölbes zu befördern, ist es rathsam, von dem Tage des gänzlichen Aufhörens der Entzündung an, von den Naselöchern aus, die innere Oberfläche desselben täglich mit Höllenstein zu bestreichen, und dann die Granulation durch

rothen Präcipitat, den man mit einem feinen Malerpinsel aufträgt, noch stärker hervorzurufen. Mit Bleiwas- ser befeuchtete und in die Nasenlöcher eingeschobene Bourdonnets befördern dann sehr schnell die Ueber- häutung der Wundflächen.

Dies Wenige über die Behandlung möge hier hin- reichen; wer sich aber weitläufiger und gründlicher über die Nachbehandlung bei der Nasenbildung über- haupt zu unterrichten wünscht, beliebe v. Gräfe's Rhinoplastik zur Hand zu nehmen, worin er für alle Fälle die gewünschte Auskunft finden wird.

### Ausbesserung einer durch Krankheit verstüm- melten Nase.

Mademoiselle K — ch aus Schneeberg im Erzge- birge, achtzehn Jahr alt, kam hieher nach Berlin, um von einer bedeutenden Entstellung der Nase befreit zu werden. Das junge Mädchen hatte in früheren Zeiten, in Folge eines vieljährigen scrofulösen Leidens, nicht allein den weichen Gaumen eingebüßt, sondern auch durch *caries* einen Theil der knöchernen Nasenschei- dewand, ein Stück der rechten Muschel und den vor- dern Theil des rechten Nasenbeins verloren. Die nächste Folge dieser Zerstörung war nun, daß der grö- ßere Theil der rechten Seite der Nase, ganz besonders aber der Flügel, in das Innere der Nase hineingezogen war, und erst dann sichtbar wurde, wenn man den Kopf des Mädchens hinten überbog. Der Nasenflügel erschien außerdem noch verkleinert und zusamme- schrumpft, eine natürliche Folge der Eiterung an sei- ner innern Oberfläche, und der zusammengepressten Lage, in der er sich seit Jahren befunden hatte. Au- ßerdem bemerkte man noch eine mässige Oeffnung im untern Theil der Scheidewand.

Das unglückliche junge Mädchen zeigte über seinen Zustand eine tiefe Bekümmerniß, und ihr stilles zurückgezogenes Leben hatte sie fast menschen gemacht; den Anblick ihres Gesichtes verbarg sie durch einen Schleier, und zu reden wagte sie kaum, aus Schaam über den Mißlaut ihrer Stimme. Auf den ersten Anblick mußte sich wohl jedem Arzte der Gedanke aufdrängen, daß dieser Krankheitsfall sich vortrefflich für den Wiederersatz des fehlenden Nasentheils aus dem Arme eigne, und wirklich war der jungen Person dieser Rath schon von mehreren Aerzten gegeben worden, doch die Furcht vor der langen Dauer der Cur, und die Besorgniß des möglichen Mißlingens derselben, wovon sie zugleich gehört hatte, machte sie schwankend, und sie beruhigte sich einstweilen bei ihrem Zustande. Dann fragte sie mich um Rath, und nachdem ich mich genau von alle dem, was fehlte und was noch von der Nase vorhanden war, unterrichtet hatte, erkannte ich die Möglichkeit, den Nasenflügel aus seiner Vertiefung wieder hervorzubringen, durch Zugabe von den benachbarten Theilen zu vergrößern, und dadurch der Nase eine solche Gestalt wieder zu verschaffen, daß man dem Gesichte kaum etwas Fremdartiges würde ansehen können.

Wenn ich nun den nach oben hinaufgezogenen, und nach innen in die Knochenlücke der Nase tief eingesunkenen Nasenflügel von seiner äußern Umgebung mit einem halbmondförmigen Schnitt losgetrennt, und dann nach außen herausgebogen hätte, so wäre er theils zu klein gewesen, theils, im Vergleich zu dem andern Flügel, viel zu hoch. Zweierlei war daher besonders wichtig, nämlich ihn nicht bloß zu vergrößern, sondern auch tiefer herab wieder anzuheilen. Dies geschah nun auf folgende Weise. Ich brachte ein schmales spitziges Messer in das vergrößerte rechte Nasenloch, stach dasselbe tief ein, und machte einen halbmondför-

migen Schnitt durch den obern Theil der Oberlippe und Wangenhaut, der Insectionsstelle des linken unversehrten Nasenflügels entsprechend. Dieser Schnitt wurde nach oben in stark gebogener Richtung bis zum Nasenrücken fortgeführt. Darauf faßte ich den eingesunkenen Flügel mit der Pincette, und trennte ihn gänzlich vom Boden los. Nachdem ich somit diesen Lappen, der nur noch mit der Nasenspitze zusammenhing, frei gemacht hatte, formte ich ihn durch gehöriges Beschneiden an den Rändern vermittelst einer Scheere. Ich nahm von ihnen einen um die ganze äußere Seite des Flügels herumlaufenden schrägen Hautstreifen fort, um ihm bei der Heftung eine mehr aufgerichtete Stellung zu verschaffen. Diesen nothwendigen Substanzverlust erlitt aber nicht der eigentliche Flügel, sondern nur der diesem zugelegte schmale Hautstreifen seiner Nachbarschaft. Jetzt war noch die Lostrennung der Weichtheile vom Nasenfortsatz des Wangenbeins nöthig, welche ich sogleich vornahm. Nachdem dies beendet war, fand ich alles gehörig nachgiebig und zur Formirung des verstümmelten Theils geeignet. Jetzt wurden die Hefte angelegt. Zwei Nadeln, welche sogleich nach der Anlegung mit feinen Fäden umwickelt wurden, kamen an die Seite der Nase zu liegen, drei Knopfnäthe befestigten dagegen den untern und vordern Theil des Flügels an die Oberlippe und die Spitze der Nase. Die Stellung des Flügels war befriedigend, doch hob ich ihn noch mehr dadurch, daß ich einen mit Charpie umwickelten und in Oel getauchten Federkiel in das Nasenloch brachte. Ich machte weder kalte, noch die Vitalität des Nasenlappens erhöhende Umschläge, da weder eine übermäßige Entzündung, noch ein Absterben des Theils wegen verminderten Blutzuflusses zu fürchten war, sondern liefs die Nase ganz unbedeckt.

Am folgenden Tage fand ich den ganzen Nasenflügel an jedem Punkte fest verklebt, so dafs ich auf eine vollkommene erste Vereinigung hoffen durfte. Um indessen die lebhafteste, glänzende Entzündungsröthe etwas zu mässigen, verordnete ich Umschläge von Bleiwasser, verschrieb eine antiphlogistische, gelind abführende Mixture, und empfahl eine sehr magre Diät: Dies schien mir um so nothwendiger, da sich die Kranke in einem sehr aufgeregten Zustande befand, und am Abend stark fieberte. Am dritten Tage, nachdem gehörige Ausleerung erfolgt war, fühlte sich das Mädchen, einige Mattigkeit abgerechnet, viel wohler. Der Nasenflügel war weniger entzündet, und die Vereinigung schon mehr befestigt. Ich konnte daher schon die obersten beiden umwickelten Näthe entfernen.

Ich habe schon oben bemerkt, dafs der Nasenflügel eine Vergröfserung aus seinem Nachbartheile erhielt, er war sogar noch etwas gröfser gebildet worden, als der gesunde, und dies in der Voraussetzung, dafs der Theil während der Heilung bedeutend zusammenschrumpfen würde. Das Nacheinwärtsziehen des äufsern und untern Randes des Flügels, wodurch eben die eigenthümliche Furche hinter demselben noch marquirter wurde, beförderte ich ganz besonders dadurch, dafs ich den äufsersten, nach innen in das Nasenloch hineinragenden Wundsaum, vom vierten Tage an, täglich ätzte. An diesem Tage zog ich zwei Knopfnäthe aus, und am fünften die letzte, welche den vordern freistehenden Rand des Flügels mit der äufsersten Nasenspitze zusammenhielt. Die tägliche Anwendung des Höllensteins hatte eine auffallend günstige Wirkung, das doppelt vergröfserte Nasenloch verkleinerte sich binnen einigen Wochen so sehr, dafs es dem gesunden gleich kam. So lange indess nicht jeder Punkt im Innern der Nase überhäutet war, legte ich einen mit ge-

älter Charpie umwickelten Federkiel ein, wodurch nicht wenig zur gewölbten Stellung des Flügels mit beigetragen wurde.

Sehr bald schloß sich auch nach der Anwendung eines Aetzmittels die kleine Oeffnung in der Nasenscheidewand, die ohnehin des, dieselbe jetzt mehr verdeckenden Nasenflügels wegen, wenig mehr sichtbar war.

Den Wiederersatz des bis auf Weniges an der linken Seite zerstörten Gaumensegels nahm ich erst in späterer Zeit vor.

### Ausbesserung einer durch Verwundung verstümmelten Nase und Oberlippe.

Der Baron von W — r., 24 Jahre alt, hatte vor längerer Zeit im Zweikampf, mit einer graden scharfen Schlägerklinge, von seinem Gegner einen höchst unglücklichen Hieb in das Gesicht bekommen, welcher die äußerste Nasenspitze, ein Stückchen vom vordern rechten Nasenflügel, ungefähr so groß wie eine Erbse, wahrscheinlich auch den häutigen Theil der Scheidewand der Nase, und zuletzt einen quadratzollgroßen Lappen von der Mitte der Oberlippe bis zu ihrer halben Dicke fortgerissen hatte. Ungeachtet der ausgezeichneten Behandlung, welche dem Hrn. v. W. an dem Orte, an welchem er sich damals befand, zu Theil geworden war, hatte dennoch eine bedeutende Entstellung des Gesichtes nicht vermieden werden können. Das Aussehen des jungen Mannes war, ein Jahr nach der Verwundung, ungefähr folgendes. Die sehr fleischige Oberlippe war, besonders in der Mitte, nach oben zu gegen die Nase hin umgekrämpt, und der dreieckige Raum zwischen den genannten Theilen durch eine dunkle, harte, ungleiche Narbenmasse ausgefüllt. Der vordre

Theil der Nase war dagegen stark herabgezogen, ihre abgehauene und gänzlich verloren gegangene Spitze war durch eine rothe Narbenmasse, wieder ersetzt. Von ihr lief ein hervorragender Narbenstreifen schräg nach abwärts und ausen vor dem linken Nasenloch vorbei, und verband sich mit dem Narbenhügel auf der Oberlippe. Ob dies der von der knorpligen Nasenscheidewand getrennte häutige Theil des Septums, oder ein durch den Granulationsproceß neu gebildeter Narbenstrang sei, war nicht zu unterscheiden, und der Patient selbst wußte hierüber nichts zu sagen. Neben diesem also nach links und abwärts sich wendenden Narbenstreifen erschien auf der rechten Seite, und zwar an dem rechten Ort, der untere Rand der knorpligen Nasenscheidewand, der zwar überhäutet war, dem aber der dicke, diesen sonst bedeckende Hautstreifen fehlte. Der halbrunde Ausschnitt im vordern Theil des rechten Nasenflügels neben der Spitze war vollkommen ausgeheilt. Die Verwundung mußte offenbar in dem Augenblick geschehen sein, als der Duellant seinem Gegner, mit etwas hintenübergebogenem Kopf, die rechte Seite des Gesichts zuwendete, deshalb hatte die Verwundung weniger den Nasenrücken, als gerade den untern Theil ihrer Spitze, das Septum, und die Mitte der Oberfläche der Lippe betroffen, und diese gleichsam abgeschält.

Der erste Anblick des jungen Mannes machte mich gewissermaßen stutzig, da es mir, bei dem Complicirtsein des Uebels, nicht ganz klar wurde, wie ich ihm am besten abhülfe. Es wäre zu entschuldigen gewesen, wenn ich die Idee gehabt hätte, die große Narbe, welche die Oberlippe in die Höhe zog, zu durchschneiden, und dann von ihr ein dickes dreieckiges Stück unter der Nase herauszuschneiden. Diesen Operationsplan hatten schon andere Wundärzte dem Kranken mitgetheilt,

und auf diese Weise hoffte er auch von mir geheilt zu werden. Durch eine solche Operation würde man aber gewiß nie seinen Zweck erreicht haben, denn nach vollendeter Heilung wäre der dreieckige Raum zwischen Nase und Oberlippe wahrscheinlich durch Granulation ausgefüllt, und die Oberlippe von neuem hinaufgezogen worden. Um daher diesen Unannehmlichkeiten zu entgehen, entwarf ich einen andern Operationsplan, den ich auf folgende Weise ausführte.

Es schien mir besonders darauf anzukommen, den ganzen entarteten mittleren Theil der Oberlippe, ihrer ganzen Dicke nach, zu entfernen, und ich verfuhr hierbei ganz wie bei der Operation des Lippenkrebses. Die Oberlippe wurde mit einem schmalen spitzigen Skalpel zu Anfang des linken Nasenlochs durchstoßen, und hierauf in einem abwärts gerichteten Messerzuge, dicht an der rechten Seite des über der großen Narbe hervorragenden dicken Hautstranges, vollends durchschnitten. Den zweiten Schnitt machte ich vom rechten Nasenloch aus durch die gesunde Oberlippe, indem ich dicht am entgegengesetzten Rande der Narbe herabging. Zwischen beiden Schnittlinien befand sich nun die ganze verknorpelte Mitte der Oberlippe, ein dicht unter der Nase fortgeführter Querschnitt trennte, nebst einigen in die Tiefe geführten, nach abwärts gerichteten Messerzügen, das ganze Hautstück vom Alveolarfortsatz des Oberkiefers und vom Zahnfleisch. Jetzt war alles Entartete entfernt. Den gedachten schmalen, erhabenen, nach der linken Seite sich hinwendenden Narbenstreifen hatte ich absichtlich geschont, da ich ihn sehr passend zur Bedeckung des freien Randes der knorpeligen Nasenscheidewand benutzen konnte; er eignete sich hierzu ganz besonders, da er an den Seiten schon mit Epidermis bedeckt war; ich durfte ihn daher nur von seinem Grunde lösen, und mit der un-

tern Fläche auf das verwundete knorplige Septum legen. In dieser graden Stellung wurde er dadurch erhalten, daß ich die Ränder des wundgemachten halbmondförmigen Loches des rechten Nasenflügels mit einer Nadel durchstach, und diese sogleich mit einem Faden umwickelte. Ich glaube kaum, daß man, selbst bei gespannter Aufmerksamkeit, im Stande sein wird, mich ganz zu verstehen, doch ist mir grössere Deutlichkeit nicht möglich.

Jetzt klaffte noch die Oberlippe mit einem weiten Spalt; bei der starken Zurückziehung ihrer Wundränder schien es, als wenn nur noch zwei kleine Seitenreste von der Lippe vorhanden wären. Nachdem die ziemlich heftige Blutung gestillt war, verfuhr ich bei der Vereinigung der breiten Wunde auf folgende Weise. Ich löste zuerst die beiden Seiten der Oberlippe eine gute Strecke weit vom Alveolarfortsatz, um das Zusammenbringen der Wundränder möglich zu machen; ohne dasselbe hätten sich wohl nur höchstens die Spitzen der Lippenränder berührt. Im Ganzen verfuhr ich hier eben so, wie es bei der Operation eines breiten Wolfsrachsens oder eines sehr grossen Lippenkrebses üblich ist. Statt der unzuweckmäßigen Eckholdschen Hohlspeere bediente ich mich meiner feinen Nadeln. Es mußten deren vier angelegt werden, die oberste kam dicht unter der Nase, die unterste im rothen Theil der Lippe zu liegen, die andern beiden in dem mittlern Theil. Sämmtliche Nadeln wurden dicht am Faden abgeschnitten. Den Beschluß der Operation machte die Anheftung des hintern Endes des häutigen Septums an den Querwundrand der Oberlippe. Zwei Näthe waren dazu erforderlich.

Alle bei der Operation Anwesenden, die Herren Doctoren Barez, Böhr, Ippel und Hr. Dr. Heyfelder aus Trier und einige Andre, waren über den

Erfolg der Operation höchst erfreuet, da das Aussehen des jungen Mannes auffallend verändert und jede Entstellung gehoben war; er schien sich selbst kaum zu kennen, als er sein Gesicht im Spiegel sah.

Obgleich ihn die so schmerzhaft Operation wenig afficirt hatte, so mußte er sich dennoch zu Bette begeben. Es wurde eine strenge Diät empfohlen, und als Getränk schwaches Zitronenwasser gegeben. Eine sorgsame Wärterin war beauftragt, die Nase Tag und Nacht mit eiskalten Wasserumschlägen zu bedecken. Die am folgenden Tage eintretende Geschwulst war mäßig, das Fieber gering; der Stuhlverstopfung wegen gab ich ein antiphlogistisches Abführungsmittel. Am Abend dieses Tages liefs ich der stärkern Schmerzen und heftigern Entzündung der Nase wegen, vier und zwanzig Blutegel an beide Wangen setzen, worauf der Kranke die Nacht ruhig hinbrachte. Dieselbe Menge Blutegel wurden auch am dritten Tage angelegt, wornach sich die Anschwellung der Nase bedeutend verringerte. Heute konnte ich schon ohne Gefahr einige Nadeln ausziehen. Um mich kurz zu fassen, die Heilung schritt rasch vor, überall verbanden sich die Wundränder durch unmittelbare Vereinigung, und die übrigen Hefte und Nadeln konnten am dritten und vierten Tage ausgezogen werden. — Ich hatte eigentlich nicht darauf gerechnet, den Hautstreifen, welcher das Septum bedeckte, erhalten zu können, da es einen äußerst schmalen Zusammenhang mit der Nasenspitze hatte, doch war es zu meiner größten Verwunderung mit dem wundgemachten Rande der knorpligen Scheidewand verwachsen; nur an dem hintern Ende, mit dem es die Querswunde der zusammengezogenen Oberlippe berührte, zeigte sich eine kleine eiternde Stelle, eben so erhob sich an seiner Seite, zu Anfang des rechten Nasenlochs, eine kleine granulirende Wulst; nach

mehrmaligem Betupfen mit Höllenstein erfolgte auch an diesen Punkten binnen kurzer Zeit vollkommene Heilung. Nach Entfernung sämmtlicher Hefte führte ich dem Kranken einige schmale lange Heftpflasterstreifen, von denen das eine Ende durch eine lange Spalte im andern gesteckt wurde, um den Kopf und die Oberlippe, um dadurch dem etwanigen Wiederaufgehen der Wunde vorzubeugen. Einige Wochen nach der Operation reiste der Herr Baron v. W., vollkommen geheilt und von seiner Entstellung befreit, ab, nachdem er sich zuvor noch, unter andern, auch dem Hrn. Dr. Barez vorgestellt hatte. Diesen Fall habe ich schon früher, aber nur ganz in der Kürze, im achten Bande von Heckers Annalen beschrieben.

### Veränderung der Gestalt der Nase durch die Operation eines Nasenkrebses.

Madame S. litt seit mehreren Jahren an einem entstellenden Nasenkrebs, welcher seinen Sitz auf der Mitte des Rückens, und zwar auf der Stelle hatte, wo sich der knorplige Theil der Nase an den knöchernen ansetzt. Von hier aus verbreitete sich das Geschwür mit ungleichen, aufgeworfenen, rissigen Rändern bis beinahe zur Spitze der Nase, an beiden Seiten der Nase erstreckte es sich etwa  $\frac{1}{3}$  Zoll weit herab; sein ganzer Umfang betrug, den dunkelrothen, mit farbigen und ins Bläuliche spielenden Umfang nicht mit gerechnet, den eines in die Länge gezogenen Zweigroschenstücks.

Das Uebel hatte schon Jahre lang gedauert und sich allmählig verschlimmert; den ersten Anfang dazu hatte eine nässende Warze auf dem Nasenrücken gegeben, welche mit allerlei scharfen Salben und ätzen- den Mitteln behandelt worden war. Von allen äufsern

Arzeneien konnte man hier aber nichts erwarten, weshalb ich die Operation vorschlug, die auch angenommen wurde.

Hätte ich mich hier nun darauf beschränken wollen, alles Krankhafte zu entfernen, so wäre eine bedeutende Entstellung des Gesichtes unvermeidlich gewesen, und die Nase hätte im Profil das Aussehen bekommen, als wäre ein großes Stück aus ihrem Rücken herausgehauen worden. Um dies nun zu vermeiden, mußte die Nase gewissermaßen erst zerlegt und dann wieder zusammengesetzt werden. Zum Glück war die Nase überflüssig groß, und besonders der knorplige Theil stark hervorragend.

Ich stach das spitzige Messer auf dem Rücken der Nasenwurzel dicht unter dem *processus nasalis* des Stirnbeins ein, und ging nun mit der Spitze allmählig abwärts, indem ich dieselbe schräge vom Rücken her abgleiten liefs, und gelangte auf die Seite der Nase. Der Schnitt ging neben der Krebsgeschwulst vorbei, und erreichte den vordern Rand des Flügels. Ein ganz gleicher Schnitt wurde an der andern Seite der Nase gemacht. Zwischen beiden Schnittlinien lag die ganze Breite des Nasenrückens, den ich fortnehmen mußte. Den obern schmälern Hautstreifen trennte ich vom Periost, dann durchstach ich den Knorpel der Nase, und durchschnitt ihn, so wie den Flügel, in gleicher Richtung mit der Hautwunde; der Schnitt auf der entgegengesetzten Seite machte den ganzen Rücken der Nase bis auf seinen Zusammenhang mit der Scheidewand frei; letztere wurde dann von unten nach oben von den Nasenlöchern aus mit einer Scheere durchschnitten, und hierauf das ganze Stück herausgenommen. Nach Stillung der Blutung machte ich die Vereinigung. Vom Rücken der Nase bis zu ihrer Spitze brauchte ich sieben der feinsten Nadeln, welche umschlungen

und an den Enden abgeschnitten wurden. Die vordern abgerundeten Wundränder der Nasenflügel passten auf das genaueste gegen einander, und bildeten eine wohlgeformte Nasenspitze nach. Die jetzt im Innern der Nase freistehende Nasenscheidewand reichte hinauf bis zum Gewölbe der Nase, ich befestigte nur den vordern häutigen Rand derselben durch eine umschlungene Nath mit der Nasenspitze.

Nach Vollendung der Operation wurden sogleich kalte Umschläge gemacht, und mit diesen drei Tage und drei Nächte ununterbrochen fortgefahren. Die Kranke schlief dabei ungestört, und befand sich auffallend wohl. Am dritten und vierten Tage zog ich die Nadeln aus, und legte in die Zwischenräume der Stichwunden, quer über die Nase, kleine Streifen englischen Pflasters. Eiterung entstand nur an dem Vereinigungspunkt der Scheidewand und der Nasenspitze. In der dritten Woche erfolgte auch hier vollkommene Heilung bei der Anwendung des Höllensteins. Das Bepinseln des obern Wundrandes der Scheidewand im Innern der Nase mit einer Auflösung von Höllenstein führte auch hier in der vierten Woche vollkommene Heilung und Verwachsung mit der innern Wandung des Nasenrückens herbei.

### Bildung einer ganzen Nase.

Die zwölfjährige Tochter des Schuhmachers Ih- lens hatte seit früher Jugend an den Skrofeln gelitten, und endlich nach mehrjährigen schweren Leiden, besonders an einem stinkenden Nasengeschwür, hiedurch die Nase eingebüßt. Ein jüngerer Bruder des Kindes hatte ebenfalls durch Skrofeln beide Augen verloren, und alle kleinern Geschwister dieser Kinder trugen grössere

oder geringere Spuren dieser verheerenden Krankheit an sich.

Der Anblick des Mädchens, von dem hier die Rede ist, war wirklich Entsetzen erregend; im Profil gesehen, man vergleiche Taf. I. Fig. 1., sah man, statt der hervorspringenden Nase, eine in entgegengesetzter Richtung nach innen ausgeschweifte Linie. Von vorn erschien das Aussehen dieses platten Tottenkopfgesichtes keinesweges erträglicher; die ganze Nase sah man wie einen Grabeshügel eingesunken, durch dessen ganze Länge sich eine tiefe Furche zog. Die Stelle, an der die Nase hervorgeragt hatte, erschien tiefer als die Umgebung. Die große Knochenlücke wurde durch einen Theil der weichen Nasenbedeckungen geschlossen, alles Uebrige war nach innen umgekehrt.

Während der vieljährigen Dauer der Krankheit, gegen welche eine Menge Mercurialmittel angewendet worden waren, hatten sich viele Knochenparthien, die Nasenbeine, der größte Theil des Nasenfortsatzes, des Wangenbeins, die Muscheln und die Blätter des *ossis ethmoid.*, abgesondert. Seit drei Jahren war das Mädchen indess vollkommen gesund. Ich trug daher kein Bedenken, die Operation zu unternehmen, und befolgte dabei ganz das von mir oben angegebene Verfahren, zu welchem eigentlich dieser Fall die erste Gelegenheit gab.

Ich unternahm die Operation in Gegenwart und mit Unterstützung meiner Freunde, der Herren Doctoren Baum, von Klein, Orthmann und einiger Andern. Das Kind wurde auf den Rand eines Tisches gesetzt, der Rücken durch Polster unterstützt, worauf ich den Anfang damit machte, neben dem eingesunkenen Nasenrücken von unten nach oben durch seine ganze Länge zwei Schnitte zu führen. Dieser isolirte Hautstreifen, welcher unten dreimal so breit wie oben war,

hing mit der Oberlippe durch einen dünnen, kurzen Hautstrang, nach oben durch eine schmale Brücke mit der Stirnhaut zusammen. Dann durchschnitt ich an beiden äußern Grenzen der Nase die Weichgebilde bis auf die Knochen, und löste hierauf durch halbmondförmige Schnitte, die Fortsetzungen der Seitenschnitte, die Nasenflügel von ihren äußern Anheftungspunkten. Die durch diese verschiedenen Schnitte losgetrennten, unten breiten, nach oben zu sich stark verschmälernden Hautstreifen konnten jetzt mit einem stumpfen Haken aus der Tiefe, in welcher sie so lange verborgen gelegen hatten, hervorgezogen werden; die Nasenspitze, welche in sich noch besonders nach innen umgekehrt war, liefs sich, im eigentlichsten Sinne des Wortes, nach außen umkrämpfen. Bei diesem Akt der Operation drückten alle Anwesenden ihr Erstaunen aus, denn man sah sogleich, obschon die blutigen Lappen nur lose auf einander hingen, das Tottenkopfgesicht einem Menschengesicht ähnlich geworden. Hierauf beschnitt ich die Ränder des Nasenrückens an ihrem innern, die der Seitenwandungen und Flügel an ihrem äußern Rande, wodurch die aufgerichtete Stellung der Nase bedeutend befördert werden mußte. Die Lappen hatten einen so festen, derben Bau, daß ich im Voraus des Gelingens ziemlich gewiß war. Nach einigen Augenblicken geschah zuerst die Wiedervereinigung des Nasenrückens mit dem obern Rande der Seitenwandungen zusammen durch sechs feine umschlungene Nadeln, die sogleich abgeschnitten wurden, die der Seiten und Flügel mit der Wangenhaut und Oberlippe vermittelt acht Knopfnäthen, welche ich mit feinen krummen Nadeln sehr leicht anbrachte. Doch muß ich noch bemerken, daß ich vorher noch die angrenzenden Ränder der Wange einige Linien weit vom Knochen trennte, wovon ich den Grund schon oben angegeben habe.

Die Nase stand nun, vollkommen einer ordentlichen Nase ähnlich, da. Sie schien so solide zu sein, daß man an ein Wiedereinfallen nicht denken durfte; theils stützten sie jetzt noch die Näthe, ganz besonders aber, worauf ich vorzüglich zu achten bitte, das eigenthümliche Beschneiden der Wundränder. Da das von der Scheidewand übriggebliebene Hautstreifchen der Nasenspitze mir zu kurz schien, so verlängerte ich dasselbe durch zwei kleine Seiteneinschnitte aus der Oberlippe. In die Nasenlöcher steckte ich zwei dünne Federkiele, welche mit geölter Charpie umwickelt waren. Ganz zuletzt brachte ich durch die Ränder der Wangenhaut, unter der Mitte der Nase fort, eine lange, dünne, auf beiden Seiten mit einem runden Lederstückchen versehene Nadel, deren Spitze ich mit einer Kornzange spiralförmig aufrollte, dadurch die Wangenhautränder einander mehr näherte und die Nase stärker aus dem Gesichte heraustrieb.

Gleich nach der Operation hatte die Nase ein bleiches Aussehen, und fühlte sich ganz kalt an. Ich verordnete eine Mischung von lauem Wein mit Wasser zum Ueberschlagen. Schon am Abend kehrte indess der vermehrte Lebensturgor mit Röthe und Wärme zurück, wodurch das Aussehen des Theils noch mehr verbessert wurde. Am nächsten Morgen war die Röthe noch etwas vermehrt, dabei eine geringe Anschwellung der Nase vorhanden. Sämmtliche Wundränder lagen in der genauesten Vereinigung an einander, und ließen die beste Heilung hoffen. Minder günstig war indess das Allgemeinbefinden der kleinen Kranken; sie hatte eine sehr unruhige Nacht gehabt, an starker Brustbeklemmung und Stichen gelitten, dabei kurzen Husten und starkes Fieber. Gegen diese pneumonischen Zufälle verordnete ich das Ansetzen von zwölf Blutegeln an die Brust, einen antiphlogistischen Salztrank mit Lakritzensaft, und Wassersuppe. Darnach

wurde es sogleich besser, die Brustzufälle waren schon am Abend verschwunden. — Das Aussehen der Nase war fortwährend gut; seitdem nicht mehr die Belebung des Theils nöthig war, hatte ich die Weinumschläge mit Bleiwasser vertauscht.

Die Vereinigung der Nasenlappen unter einander und mit den Wangen war schon am dritten Tage so entschieden, daß ich die meisten Nadeln und einige Knopfnäthe ausziehen konnte, nur das Septum zeigte eine verdächtige blaurothe Farbe. Ich weichte hierauf die durch vertrocknetes Blut fest eingekeilten Federkiele mit lauem Wasser los, reinigte das Innere der Nase gehörig, schob statt der Röhren, zwei geölte kleine Bourdonnets in die Nase, und bedeckte diese mit Umschlägen von Bleiwasser und Fliederthee. Am vierten Tage war die häutige Scheidewand vollkommen verloren, weshalb ich den abgestorbenen Fetzen mit der Scheere entfernte; bei seiner geringen Dicke, (er war nicht stärker wie ein Taubenfederkiel), war sein Absterben wohl unvermeidlich gewesen.

Nach wenigen Tagen war die Geschwulst der Nase völlig verschwunden, und damit besserte sich ihre Gestalt noch mehr. Am zehnten Tage zog ich zuerst die auf beiden Enden mit einem Lederschildchen versehene lange Compressionsnadel aus der Wangenhaut, ersetzte sie aber durch zwei andre unter dem obern und untern Theil der Nase durchgeführte Nadeln; beide gingen durch ein an die Seiten der Nase gelegtes ledernes Schienchen, die Spitzen der Nadeln wurden aufgewickelt. Abermals acht Tage später wurden wieder zwei neue Nadeln an andern Stellen angelegt, welche nochmals zehn Tage lagen. Während der ganzen Zeit wurde die innere Oberfläche der Nase fleißig geätzt, dadurch Granulation hervorgerufen und die Verdichtung des Nasengewölbes befördert; die innre Ueberhäu

häutung erfolgte sehr bald nach dem öftern Einspritzen von Bleiwasser. Die Bildung des Septums werde ich nächstens vornehmen und dazu einen abermals aus der Oberlippe herauszutrennenden Hautstreifen benutzen.

Versuch zur Nasenbildung aus dem Arm, Ausbesserung einer verstümmelten Oberlippe und Heilung eines Ectropiums an demselben Subject.

Mademoiselle T. aus Berlin, sechzehn Jahr alt, hatte durch Scrofuln furchtbare Zerstörungen des Gesichtes erlitten. An der Stelle der verloren gegangenen Nase, sah man durch eine weite Oeffnung in das Innre einer grossen Knochenhöhle, da alle innern zarten Knochen der Nase sammt den Nasenbeinen durch *caries* zerstört waren. Der ganze mittlere Theil der Oberlippe fehlte, so das Mund und Nasenhöhle frei communicirten und nur durch den Zahnhöhlenfortsatz, dessen Zahnfleisch Epidermisstructur angenommen hatte, getrennt waren. Die beiden Schneidezähne des Oberkiefers waren, als der Lippenbedeckung beraubt, unentwickelt geblieben, und ragten nur mit ihren äussersten Spitzen über das Zahnfleisch hervor. Die in der Mitte, wie bemerkt, weit auseinanderstehenden Hälften der Oberlippe, hatten eine fast senkrecht aufsteigende Richtung, so das das Ende der rechten Hälfte aufrechtstehend neben der Nasenöffnung vorbeiging, und sich hier mit der harten entarteten Gesichtshaut verband; das Ende der linken Lippenhälfte erreichte sogar das linke als Ectropium herabgezogene Augenlid, und beide waren kaum einige Linien von einander getrennt. Zu beiden Seiten neben der Nasenhöhle sah man Spuren Statt gehabter Entzündungen und Eiterungen, beson-

ders war aber die Haut der linken Seite in der Nähe der Nase hart, roth, und vollkommen verschwielt.

Dies auf eine so merkwürdige Art entstellte Mädchen, welches übrigens seit einigen Jahren sich einer vortrefflichen Gesundheit erfreute, hatte einen kräftigen Körperbau. Bei einem grossen Hange zur Eitelkeit, der sich in der Art ihres Putzes und andern Dingen aussprach, besafs sie eine Menge Geschicklichkeiten und Fertigkeiten, welche sie ihrer Familie unentbehrlich machten. Mitten unter allen Leiden, welche sie durch ihre Gestalt, woran sich selbst ihre nächsten Umgebungen nicht gewöhnen konnten, erduldet, trieb sie unwiderstehlicher Hang zu manchen sinnlichen Freuden, der um so gröfser war, als sie sich selbst wie ein Schreckensbild ansah, das die Freude schwinden machte, wohin es sich wendete. So hielt sie es für die gröfste Glückseligkeit, ein Mal recht viel auf einem grossen Balle tanzen zu dürfen, und als die Eltern sie einstens mit auf die Masquerade führten, war keine der für sie zur Auswahl vorgelegten Larven ihr schön genug; endlich auf dem Balle angelangt, zog sie durch ihren schönen Tanz die Aufmerksamkeit Vieler auf sich; denn keiner ahnete, was hinter dieser Larve stecke. Das Tanzen hatte sie hinter einer Glathür verborgen von dem Unterrichte ihrer Geschwister abgesehen.

Hier war es besonders die Eitelkeit, welche mir Hoffnung auf den ausdauernden Muth der Patientin, dessen sie zu der ganzen Reihe der bevorstehenden Operationen gar sehr bedurfte, gab.

Ich machte mit der Wiederherstellung des Mundes den Anfang. Die Operation war sehr schwierig; ich trennte zuerst beide Hälften der mit ihren Spitzen, wie bemerkt, hoch hinaufgezogenen Oberlippe eine weite Strecke vom Alveolarfortsatze und dem Wangenbein, so dafs selbst die Ränder der grossen Nasen-

öffnung vom Knochen gelöst wurden. Alle diese Hauttheile waren fest und wenig dehnbar; um indessen die Mitte der Oberlippe herabzubringen, war es nöthig, die Wundränder zu beiden Seiten halbmondförmig auszuschweifen, wodurch bei der Vereinigung natürlich die Oberlippe verlängert wird. Fünf Nadeln waren zur Vereinigung hinreichend, die nach der gehörigen Umwicklung abgeschnitten wurden.

Bald darauf wurde die Kranke zu Bette gebracht, die Wunde kalt fomentirt und die strengste antiphlogistische Diät anempfohlen. Schon nach vier und zwanzig Stunden konnte ich zwei Nadeln ausziehen, am dritten Tage entfernte ich wiederum zwei, worauf ich die letzte, welche ganz oben unter der Nasenöffnung lag, fortnahm. An allen übrigen Stellen war die festeste Vereinigung der Oberlippe zu Stande gekommen, nur bei dem Ausziehen dieser letzten Nadel klaffte die äusserste Schicht des Coriums wieder etwas, doch ging der Riss nicht durch. Schon nach einigen Wochen erfolgte, beim abwechselnden Gebrauch des Bleiwassers und einer Salbe aus weißem Wachs und Mandelöl, völlige Vernarbung. — Dieser Operation wohnten die Herren Doctoren Ritter von Schönberg, Kunde, Thaer, Baum und einige Andre bei.

Drei Wochen nach vollendeter Heilung operirte ich das große Ectropium des linken Augenlides nach Adams Methode, indem ich ein großes V förmiges Stück auf der ganzen Dicke des Lides herausschnitt. Die entarteten Seitenränder machte ich nur dadurch wieder zum Aufrechtstehen geschickt, daß ich dieselben eine Strecke vom untern Orbitalrande trennte. Hierauf geschah die Vereinigung, indem ich drei Insectennadeln durch die Haut führte, dieselben umwickelte und abschnitt. Der Tarsus wurde natürlich nicht mit durchstochen. Den äussersten Augenlidrand vereinigte ich

durch eine feine Knopfnath, welche mittelst einer Sticknähnel angelegt wurde. Das Augenlid wurde hierauf mit kalten Wasserumschlägen bedeckt, und vereinigte sich ganz genau. Die beiden untersten Nadeln konnte ich schon am dritten Tage ausziehen, die Knopfnath am vierten, und die oberste unwundene Nadel, welche den meisten Halt gab, am fünften Tage nach der Operation.

Man wird mir kaum glauben, wenn ich versichre, daß das junge Mädchen jetzt, im Vergleich gegen früher, wirklich schön aussah; die besonders entstellende Communication zwischen Mund- und Nasenhöhle war gehoben, der verdorrte Oberkieferrand durch Vereinigung der Lippenspalte bedeckt, der Mund natürlich gebildet, das Ectropium geheilt, und dennoch blieb mir der schwierigste Theil dieses chirurgischen *opus*, nämlich die Bildung der Nase, übrig. Ich schwankte lange, ob ich nicht die Nase nach indischer Methode aus der Stirne bilden sollte, doch eingedenk des oben ausgesprochenen Grundsatzes, daß man einen wohlgebildeten Gesichtstheil wo möglich schonen müsse, besonders deshalb, da man nie mit Bestimmtheit vorher wissen kann, ob die Bildung des neuen Theils auch gelingen werde, so entschloß ich mich, ungeachtet der fehlenden Nasenknochen, die Armhaut zum Nasenersatz zu benutzen. Ein Mal war ich sogar nahe daran, dem Mädchen eine Nase aus der Haut des Beins eines Studenten, der in demselben Hause wohnte und dem ich den Schenkel amputiren mußte, bilden zu wollen, doch wollte ich das Vertrauen der Kranken, welches ich in einem hohen Grade besaß, nicht durch diesen zweifelhaften Versuch auf das Spiel setzen.

Da das Verfahren, das ich bei der Bildung der Nase aus dem Arm anwendete, sich etwas von dem von Tagliacozzi und von Graefe angegebenen unter-

scheidet, so will ich dasselbe hier etwas näher beschreiben. Jene lassen nämlich nach gehöriger Stellung des Arms und zweckmäßiger Verwundung des Nasenstumpfs, den Armlappen von unten nach oben zum Gesichte aufsteigen, ich dagegen suchte den Lappen so zu schneiden, dafs er, durch Fixirung des Ellenbogengelenks vor der Stirne, von oben herabstieg, theils weil ich den Blutzufufs durch die schmale Hautbrücke schon mechanisch hierdurch zu erleichtern glaubte, theils weil ich diese Stellung des Arms für die minder beschwerliche hielt.

Nachdem ich nun die Gröfse des Armlappens nach dem Wachsmo-  
 dell der Nase bestimmt hatte, begann ich die Operation. Zuerst trennte ich von der rechten Seite der Nase einen Hautstreifen bis zur Mitte des Anfangs der Oberlippe los, er war für das Septum bestimmt. Dann bildete ich, in gleicher Höhe mit dem rechten Auge anfangend, die Wundfurche für die rechte Seitenwand, den rechten und linken Flügel, und für die halbe linke Seitenwand. Die Furche weiter zu ziehen war nicht nöthig, da an dieser Stelle die ernährende Brücke liegen sollte.

Hierauf bildete ich den Lappen aus dem Oberarm, der nur noch durch einen schmalen Hautstreifen mit seinem Boden zusammenhing, und brachte ihn an das Gesicht. Die Vereinigung mit der Gesichtshaut geschah durch viele Knopfnäthe, welche ich mit kleinen gekrümmten Heftnadeln anlegte; an mehreren Stellen, besonders an den Rändern der Flügel, bediente ich mich der umwundenen Nath. Jetzt zog ich noch das früher aus der Gesichtshaut gebildete Septum unter dem Lappen hervor, und befestigte sein oberes Ende durch zwei umwickelte Näthe an die Nasenspitze. In die Nasenlöcher wurden zwei mit geölter Charpie umwickelte Federkiele gesteckt. Statt aller künstlichen Verbände be-

diente ich mich mehrerer langer, anderthalb Finger breiter Heftpflasterstreifen, durch welche der Arm mit dem Kopfe in eine feste und unverrückbare Verbindung gebracht wurde.

Da sich die Wundränder überall in inniger Berührung mit einander befanden, so hegte ich die besten Hoffnungen für das Gelingen dieser Operation; die seltne Hingebung, so wie der feste Wille der Kranken, bürgten mir für die strengste Befolgung aller meiner Anordnungen.

Die Operation hatte ich Vormittags gemacht, und Abends sah ich die Kranke wieder; der vorhin schlaffe Lappen war jetzt etwas gespannter, aber noch bleich. Am folgenden Tage wurde er, besonders gegen Abend, sehr glänzend und gespannt, das Septum hatte eine dunkelrothe Farbe angenommen. Am dritten Tage blieb das Aussehen dasselbe, worauf die Nase am vierten wieder welker und bleicher wurde, die Scheidewand sah blauschwarz aus, blieb aber mit der Nasenspitze nach dem Ausziehen der Nadeln in Verbindung, so daß ich nur den Verlust der obern Schicht des Coriums fürchtete. Ich machte jetzt fleißig Umschläge von Wasser mit einem geringen Zusatz von Lawendelwasser und aromatischem Essig, zog die Federkiele heraus, reinigte das Innere der Nase durch öfteres Einspritzen von lauem Wasser, und trug alle nur mögliche Sorge für die Pflege des neugebildeten Theils. Das Befinden der Kranken war sehr gut und sie ertrug die Leiden ihres Zustandes mit bewundernswürdiger Standhaftigkeit. Am meisten hatte sie durch den über das Gesicht herabfließenden Eiter zu leiden, welcher durch untergelegte Charpie aufgefangen wurde. Am sechsten Tage erkannte ich, daß die Scheidewand vollkommen verloren sei, weshalb ich sie mit der Scheere fortnahm. Alles Uebrige hatte in diesen Tagen noch ein gutes

Aussehen, als ich am achten plötzlich eine Lösung der Nase an ihrem untern Theile durch Eiterung gewahr wurde, so dafs nur noch die rechte Nasenwand mit der Gesichtshaut vereinigt war. Aber auch hier schritt die Eiterung unaufhaltsam von unten an vor, und bei einer im Schlafe gewaltsam veränderten Lage des Kopfes, durchrifs die letzte, einen Zoll breite, fest vereinigte Brücke, auf die ich noch meine Hoffnungen gestützt hatte. Dieser Unfall ereignete sich zehn Tage nach der Operation; die Kranke war untröstlich darüber.

Sogleich wurde die ganze Cur aufgehoben, der Arm befreit und verbunden; in wenigen Tagen heilten die Gesichtswunden, der Armlappen war nach drei bis vier Wochen überhäutet, dabei aber bedeutend zusammengeschrumpft, indessen vollkommen grofs genug, um damit einen zweiten Versuch des Nasenersatzes zu wagen.

Sehr wichtige Beiträge und zweckmäfsige Vorschläge zur Wiederherstellung oder Verbesserung verstümmelter Nasen finden sich in einem Aufsatz von Rust in dessen Magazin \*).

---

\*) Neue Methode, verstümmelte und durchbrochne Nasen auszubessern. Rusts Magazin 2. Bd. 351.

---

---

## II.

### Ueber die Bildung der Lippen bei Verschliessung des Mundes durch Ueberpflanzung der Schleimhaut.

---

Die Verwachsung des Mundes gehört zu den schrecklichsten Verunstaltungen des menschlichen Gesichtes. Wir sehen dieselbe nicht gar selten nach syphilitischen oder phagadenischen Geschwüren entstehen; bisweilen ist sie auch eine Folge starker Mercurialkuren, oder des *herpes rodens*. Der Kranke ist von seinem alten Uebel oft vollkommen geheilt, hat aber an der Stelle des Mundes ein rundes Loch, das oft kaum so groß ist, um die Einführung eines kleinen Fingers zu gestatten. Diese Oeffnung verkleinert sich wohl noch mehr, so dass man Mühe hat, einen Federkiel einzubringen. Abgesehen von der Schrecklichkeit des Anblicks eines Menschen ohne Mund (häufig fehlt noch obenein die Nase), sieht man diese Elenden mitunter Hungers sterben; ich berufe mich hiebei auf das Zeugnis des Herrn Geheimen-Raths Rust, der selbst solche Menschen gesehen hat, welche gradezu verhungern mussten. Auf eine kümmerliche Weise fristen indess die Meisten dieser Unglücklichen ihr Leben; Löffel,

Messer und Gabeln können sie nicht zum Einführen der Speisen in den Mund gebrauchen, sondern sie stopfen dieselben in kleinen Stückchen mühsam mit den Fingern durch das Mundloch, indess sie die Getränke durch einen Federkiel einsaugen. Gewöhnlich sind die das Mundloch umgebenden Weichtheile so verhärtet, daß dadurch die Bewegung des Unterkiefers zur Zermahlung der Speisen sehr erschwert wird, und eine gestörte Verdauung ist fast immer hiervon die Folge. Eine große Unannehmlichkeit für den Kranken ist die Anhäufung von vielem Weinstein an den Zähnen und die Bildung großer kalkartiger Massen, welche sich an dieselben ablagern, wie ich dies in einem Falle selbst beobachtet habe. Ein die Luft verpestender Geruch dringt aus diesem Mundloch mit einem starken Luftstrome hervor, besonders dann, wenn die eingesunkene oder an ihrem vordern Theile verwitterte Nase, mit verschlossenen Nasenlöchern, das Athmen durch die Oeffnung allein nothwendig macht.

Alles was die Chirurgie zur Verbesserung dieses Zustandes anrath, sind einige wenige, höchst unvollkommene Operationsmethoden, die immer von einem Handbuch in das andre übergegangen sind, und die ich mit Recht höchst unvollkommen nenne, weil durch sie nicht der Zweck, nämlich die Heilung, ja kaum eine geringe Verbesserung des Leidenszustandes des Kranken herbeigeführt wird. Auf dreierlei Weise hat man nämlich die Heilung der verengerten Mundöffnung versucht, welche Methoden ich hier, ehe ich zur Beschreibung der meinigen übergehe, kurz durchgehen muß, um ihre Unstatthaftigkeit zu beweisen.

Zuerst will man das verengerte Mundloch unblutig erweitern. Dies soll durch eingelegte Bougies, Pressschwämme, Platten, die aus einander geschoben werden können u. dgl. geschehen, doch kann, bei der

Kleinheit der Oeffnung und der vorhandnen Verdichtung der Weichtheile, durch diese Mittel unmöglich die Heilung erreicht werden. Die eingelegten fremden Körper verursachen nicht blos die grösste Unbequemlichkeit, sondern sie erregen einen so heftigen Reiz, Entzündung und Excoriationen an den Rändern der Oeffnung, das sie sehr bald entfernt werden müssen, und die unausbleibliche Folge hiervon ist eine noch bedeutendere Verkleinerung des Loches, das man grösser zu machen beabsichtigte. Ich habe früher so einen Menschen gesehen, der sich am Abend eine geölte Elfenbeinröhre in den Mund steckte, damit er sich nicht in der Nacht völlig verschliessen konnte; am Morgen mußte er immer einige Gewalt anwenden, um die Canüle wieder herauszuziehen, auch athmete er in der Nacht dadurch, denn auch die Nasenlöcher waren beinahe gänzlich verwachsen.

Die zweite und gewöhnlichste der Operationsmethoden bei dieser Krankheit ist die Vergrößerung des Mundes durch blutige Erweiterung. So natürlich es auf den ersten Anblick scheinen mag, einen zugewachsenen Mund wieder aufzuschneiden und das Wiederverwachsen durch dazwischen gelegte fremde Körper zu verhindern, so gelingt doch auch dies entweder gar nicht, oder nur höchst unvollkommen, da die Ränder sich durchaus nicht früher überhäuten, als bis das zwischen dieselben Gelegte wieder herausgenommen wird. Dann verkleinert sich aber der gemachte Mund sogleich wieder, und der Kranke hat aufser der engen Oeffnung noch zu beiden Seiten callöse Narben als Zugabe zu seinem alten Uebel. So hat man z. B. versucht, nachdem der Mund nach beiden Seiten hin weit aufgeschnitten war, Bleihaken in die Mundwinkel zu legen; es wucherte hierauf eine starke Granulation, besonders aus den Ecken, hervor, die den Raum sehr beschränkte

und zur Entfernung dieser Instrumente nöthigte. Die Folge war auch in diesen Fällen, die ich nur aus mündlichen Relationen kenne, eine abermalige spätere Verkleinerung des Mundes.

Sinnreicher und sichrer zum Zweck führend scheint die Methode von Rudtorffer \*), Verwachsungen der Finger zu heilen, bei der Verschließung des Mundes anzuwenden, welche, wenn ich nicht irre, zuerst von Krüger-Hansen unternommen wurde. Die Wangenhaut soll nämlich an der Stelle, wo sich die Mundwinkel befinden müßten, mit einem Troicar durchstoßen, und hierauf ein Bleidrath in die Stichcanäle eingelegt werden. Diese Drathenden sollen nun so lange liegen bleiben, bis der Canal, wie ein Ohringloch im Ohrläppchen, vollkommen ausgeheilt ist; erst dann dürfen die beiden Brücken vollends durchschnitten werden. Bei diesem Verfahren soll sich der Mund späterhin nicht wieder verkleinern.

Ich habe gegen dies Verfahren besonders einzuwenden, daß das Ausheilen der Stichwunden eine sehr geraume Zeit erfordert, und daß es wohl gar nicht geschieht; wenigstens ist mir ein Fall bekannt geworden, wo der Drath schon ein halbes Jahr gelegen hatte, ohne daß der Canal ausgeheilt war; nach Rudtorffer erfolgte die Heilung einmal erst nach vierzehn Monaten. Gelingt endlich auch diese gewiß sehr scharfsinnig erdachte Operation, so hat der Kranke dennoch keinen eigentlichen Mund, sondern nur ein verschwieletes Loch mit nach innen umgekrämpften Rändern. Der Fall, den Krüger-Hansen erzählt, ist kürzlich der folgende. Einem Frauenzimmer war die Hälfte des Mundes durch zusammenfließende Blattern verwachsen, und an dieser

---

\*) Rudtorffer Abhandl. üb. d. einfachste und sicherste Methode, eingesperrte Schenkel- u. Leisten-Brüche etc. 2. Bd. S. 478.

Stelle eine dicke schwielige Narbe vorhanden. Da er das Wiederverwachsen nach Durchschneidung der Narbe fürchtete, so zog er auf die oben angegebene Weise einen Bleidrath, der Stelle des Mundwinkels entsprechend, durch die Wange; erst später, nachdem der Canal ausgeheilt war, durchschnitt er die Brücke. Die Heilung der Wundränder erfolgte durch Läppchen, welche mit Wasser befeuchtet waren; die des Wundcanals beförderte er durch Auflösungen von Bleiextract und Höllenstein. —

Nachdem ich hier in aller Kürze die bis jetzt bei Verwachsungen des Mundes üblichen Heilmethoden angegeben habe, komme ich zur Beschreibung meines Verfahrens. Dasselbe besteht im Wesentlichen darin, daß zu beiden Seiten des Mundlochs ein Streifen aus den Weichgebilden, mit Schonung der innern Schleimhaut, ausgeschnitten wird, worauf man die Wundränder mit der Schleimhaut der innern Wange besäuml, und diese dann anheilt. Den erfreulichsten Erfolg dieser Operationsmethode habe ich in dem mitzutheilenden Falle gesehen, und ich verweise, was die Details der Operation anlangt, daher auf ihn.

### Heilung einer Verwachsung des Mundes durch Ueberpflanzung der Schleimhaut.

#### Erster Fall.

P., ein achtzehnjähriger junger Mann, hatte seit vielen Jahren an *Herpes exedens* gelitten, war aber endlich durch den Herrn Dr. Barez von seiner Krankheit geheilt. Die Entstellung des jungen Menschen war sehr auffallend; durch herpetische Geschwüre war nicht allein der vordere Theil der Nase verwittert, sondern auch eine so bedeutende Verkleinerung des Mun-

des entstanden, daß das Einführen der Spitze des kleinen Fingers schon große Schwierigkeiten machte. Der Rand dieses kreisförmigen Mundlochs war hart und callös, und nicht der geringsten Ausdehnung fähig. Der Zustand des jungen Mannes wird durch diese kurze Schilderung hinlänglich begreiflich; genug, derselbe erduldet alle die oben bemerkten, mit diesem Uebel unzertrennlich verbundenen Leiden.

Bei der Operation verfuhr ich nun auf folgende Weise. Dem Kranken, welcher sich auf einen Stuhl setzte, wurde der Kopf von einem Gehülften gehalten. Hierauf stach ich das spitzige Blatt einer scharfen Scheere auf der rechten Seite in den obern Winkel der Oeffnung ein, und schob es eine Strecke zwischen den Weichtheilen der Wange und Schleimhaut fort, worauf ich die ersteren durchschnitt. Jetzt konnte ich den kleinen Finger in die Oeffnung einführen; ich drückte mit diesem nun die Stelle der rechten Wange hervor, schob das Scheerenblatt immer weiter auf der Zellgewebsseite der Schleimhaut fort, und durchschnitt die Wangenhaut bis zu der Stelle, wo ich den Mundwinkel zu bilden gedachte. Einen gleichen, mit dem ersten parallelaufenden Schnitt machte ich vom untern Winkel der Mundöffnung aus, worauf ich beide durch einen kurzen kreisförmigen Schnitt an der Stelle des Mundwinkels mit einander in Verbindung brachte. Der zwischen beiden Wunden liegende Hautstreifen wurde hierauf mit der Scheere sorgfältig von der Schleimhaut abgetrennt. Ganz auf die nämliche Weise nahm ich dann einen ähnlichen Hautstreifen aus der linken Seite der Wange, und hütete mich, auch hier die dünne Schleimhaut zu verletzen. Jetzt war der Kranke durch das Herabziehen des Unterkiefers im Stande, die Wundränder der auf diese Weise gebildeten Furche weit von einander zu entfernen; dies hatte nun eine starke An-

spannung der geschonten Schleimhautstreifen zur Folge, die wie die Schwimnhaut zwischen den Zehen eines Wasservogels ausgespannt war. Jetzt trennte ich dieselbe einige Linien weit nach innen ringsum von der Wange, und schnitt sie dann in ihrer Mitte nach beiden Seiten hin ein; nur in den Mundwinkeln blieb sie absichtlich unversehrt.

Nachdem nun alles gehörig vom Blute gereinigt war, begann ich die Umsäumung der Wundränder. Ich faßte den Rand der Schleimhaut und zog diesen so stark hervor, daß derselbe zuerst an einer Stelle mit dem äußern Rande der Gesichtshaut in Berührung kam, und vereinigte beide durch eine feine Nath. Nachdem ich auf diese Weise die Schleimhautränder an den vier mittlern Punkten der Ober- und Unterlippe befestigt hatte, zog ich die in den Mundwinkeln undurchschnittene Schleimhaut stark hervor, befestigte auch hier die Ränder sorgfältig, und hatte also auch hier die Mundwinkel überhäutet. Dann wurden noch an vielen Stellen der Lippenränder Näthe angelegt, bis jeder Punkt der Schleimhaut mit dem Epidermirande der *cutis* dicht an einander lag. Die Näthe waren theils einfache Knopfnäthe, theils umwundne Insectennadeln. Zur Verdeutlichung des ganzen Verfahrens wird es dienen, wenn ich sage, die wunden Lippenränder wurden mit der Schleimhaut umsäumt, wie ein Schuhrand mit der innern Auskleidung des Schuhs.

Dies Umsäumen gelang an jedem Punkt äußerst leicht, nur in den Mundwinkeln war es etwas schwieriger. Zuletzt brachten noch einige Nadeln die Schleimhautränder mit den kleinen Hautflächen der alten Mundöffnung in Verbindung, nachdem diese noch zuvor an den Seiten querüber eingeschnitten waren.

Nach Beendigung der Operation wurden sogleich kalte Umschläge angewendet, und diese mehrere Tage

und Nächte lang ununterbrochen fortgesetzt. Schon nach vier und zwanzig Stunden konnte ich einen Theil der Näthe entfernen, am dritten und vierten Tage zog ich die übrigen aus, von denen die in den Mundwinkeln liegenden bis zuletzt blieben, da auf die Vereinigung an diesen Punkten das Meiste ankam. Fast an allen Stellen der Lippen war die erste Vereinigung gelungen, und nur an zwei oder drei Stellen zeigten sich ein paar eiternde Pünktchen, die binnen wenigen Tagen bei der Anwendung des lauen Bleiwassers heilten. Noch vor dem Ablauf der zweiten Woche konnte der Kranke aus der Behandlung entlassen werden. Er hatte durch die Operation einen wirklichen Mund mit rothen Lippen gewonnen, der sich jetzt, nach Verlauf von  $1\frac{1}{4}$  Jahren, erhalten hat, ohne sich im geringsten wieder zu verkleinern.

### Zweiter Fall.

Einer Frau von vierzig Jahren operirte ich einen sehr großen Lippenkrebs, welcher den linken Mundwinkel und einen großen Theil der Ober- und Unterlippe, sammt einer bedeutenden Strecke der Wange und des Kinns, einnahm. Nach der gänzlichen Entfernung alles Krankhaften war, ungeachtet der Lostrennung der Weichtheile vom Ober- und Unterkiefer, dennoch keine vollkommene Vereinigung möglich, obgleich ich eine Menge umwundener Näthe anlegte. Die Heilung erfolgte indessen schon nach Verlauf von fünf Wochen, indem der Mundwinkel und ein Theil der Wange sich durch Granulation regenerirten; die Folge hievon war indessen eine beschwerliche Spannung in der linken Hälfte des sehr verkleinerten, stark nach der entgegengesetzten Seite hin gezogenen Mundes, besonders dann, wenn die Frau ihn öffnen wollte. Der Fall war sehr einladend für die Erweiterung des Mun-

des nach der oben angegebenen Methode. Acht Wochen nach der ersten Operation, nahm ich daher die zweite vor. Ich brachte den linken Zeigefinger der linken Hand in die Mundöffnung in der Richtung nach links hin. Hierauf schob ich ein spitziges Scheerenblatt in den untern Rand des linken Mundwinkels in die Wange ein, und durchschnitt die Weichtheile einen Zoll weit; einen mit diesem parallellaufenden Schnitt machte ich einige Linien höher, worauf ich diesen Hautstreifen von seinem Boden, der Schleimhaut, und von dem noch nicht getrennten Hautheil löste. Dann wurde ein Theil der Schleimhaut rings um eine kleine Strecke von den innern Lippen gelöst, durchschnitten, und im Mundwinkel mit drei, und an den graden Rändern oben und unten mit zwei Insectennadeln befestigt. Die Anheilung gelang, bis auf einen Punkt von der Gröfse einer Linse am obern und äufsern Rande des Mundwinkels, welcher etwas eiterte, vollkommen, und die Form des Mundes, der sich nicht wieder verkleinern konnte, war ganz nach Wunsch ausgefallen.

---

### III.

## Ueber den organischen Wiederersatz des zerstörten Gaumensegels.

---

Nach den Schwierigkeiten zu urtheilen, mit welchen die Vereinigung einer einfachen Spaltung des Gaumensegels verbunden ist, muß der bloße erste Gedanke an einen wirklichen Wiederersatz des verloren gegangenen Gaumens eben so schnell wieder aufgegeben werden, als er gefaßt worden. Bei näherer Ueberlegung, bei einem gewissen Vertrauen zu mir selbst, herbeigeführt durch eine Reihe gelungener Gaummäthe, ungeachtet mehrere der Fälle zu den sonst für unheilbar erachteten gehörten, konnte ich dennoch nicht umhin, mir zu sagen, daß ein solcher Wiederersatz des Gaumensegels aus den benachbarten Theilen nicht ganz unmöglich sei, wenn gleich die Hoffnung des Gelingens auch nicht sehr groß war. Ein Fall der Art fand sich bald, es war das junge, achtzehnjährige Mädchen, dem ich mit vielem Erfolge einen Theil der Nase wiederergänzt hatte, s. oben Seite 17. und Taf. I. Dies war noch ein Grund mehr, der mich wünschen machte, dies an Verständigkeit und stiller Duldung ausgezeichnete Mädchen, auch von diesem zweiten Uebel zu heilen, wenig-

stens den Zustand zu verbessern. Obgleich ihre Freude über das Gelingen der ersten Operation ungemein groß war, ungeachtet sie sich jetzt gern öffentlich zeigte, so hielt dennoch eine innere Schaam über den Misllaut ihrer Stimme sie so sehr davon ab, ihre Gedanken gegen mich laut werden zu lassen, daß sie meistens nur durch Zeichen mit mir redete.

Der örtliche Zustand war nun folgender: bei weit geöffnetem Munde blickte man gradezu auf die hintere Wand des Schlundes; von einer eigentlichen Abgränzung zwischen Mund- und Rachenhöhle war hier gar nicht die Rede. An der rechten Seite unterschied man nicht einmal die ehemaligen Anheftungspunkte des Gaumensegels, nur aus der noch vorhandenen Tonsille dieser Seite, so wie aus der Stellung des knöchernen Gaumenrandes, konnte man auf seinen ehemaligen Ansatzpunkt schließen. Auf der andern, der linken Seite, befand sich statt dieser glatten Fläche ein dicker harter runder Narbenstrang, welcher von der linken Mandel bis zum knöchernen Gaumenrande dieser Seite hinaufstieg, er bezeichnete die Gränze zwischen Mund- und Rachenhöhle. Auch der knöcherne Gaumen hatte an seinem hintern Theil einen Defect erlitten, und war hier halbmondförmig ausgeschweift.

Bei der Operation verfuhr ich auf folgende Weise: ich machte zuerst an der rechten innern Seite der Wange mit einem stark auf der Fläche gebogenen lancettförmigen Messer einen Einschnitt, der bei der untersten Gränze des Gaumenknochens anfang, und unten vor der linken Mandel endete. Der vordere Wundrand wurde hierauf mit einem Häkchen etwas angezogen und nachher einen halben Zoll weit vom Grunde getrennt. Dann faßte ich den stark hervorspringenden Narbenstrang an der linken Seite der Wange, ging mit dem gebogenen Messer hinter denselben herum,

und trennte zuerst die Narbe, und dann einen Zoll grossen Streifen der Weichgebilde aus der Wange. Darauf wurde der bogenförmige Knochenrand der Gaumendecke blutig gemacht, und an seiner rechten untern Gränze zwei Mal mit einem spitzigen Instrument durchbohrt, um durch diese Oeffnungen Ligaturen durchziehen zu können, bei deren Anziehen der Hautlappen gespannt, und von der Linken zur Rechten hinübergezogen werden konnte. Dies geschah sogleich, ich steckte zwei, mehrere Spannen lange Bleidräthe von vorn nach hinten durch diese Löcher, zog die auf der hintern Seite angekommenen Enden mit der Pincette zum Munde heraus, und versah dieselben hier mit meinen Gaumennadeln. Dann faßte ich zuerst die oberste Nadel mittelst der Nadelzange und führte diese von hinten nach vorn, drei Linien vom Wundrande entfernt, durch den Lappen, spannte ihn durch geringes Zusammendrehen des Drathes, welches die Anlegung der zweiten Ligatur bedeutend erleichterte. Die beiden untersten Dräthe brachte ich ebenfalls von hinten nach vorn erst durch den Rand der rechten Wangenwunde, und darauf durch den angespannten Lappen. Alle vier Ligaturen wurden nun abwechselnd zusammengedrehet. Als aber der Lappen schon den höchst möglichen Grad der Ausdehnung erreicht hatte, so daß ein augenblickliches Durchreißen der Ligaturen zu fürchten war, blieb noch eine Spalte, welche den dritten Theil der Breite der ganzen Rachenhöhle einnahm. Doch war ich keinesweges besorgt, diese nicht schliessen zu können, sondern nahm meine Zuflucht zu der von mir empfohlenen seitlichen Durchschneidung des Gaumensegels bei der Staphylorophie, nur mit dem Unterschiede, daß ich hier, wo kein Velum zu durchschneiden war, eine lange Incision durch den Wangenlappen an der Stelle, wo er sich von der Wange erhob, machte. Ich ver-

längerte dieselbe schräg aufwärts bis zum Rande des knöchernen Gaumens. Augenblicklich entstand eine bedeutende Erschlaffung des Lappens, so daß ich, bei fortgesetzter Zusammendrehung der Dräthe und immer stärkerer Vergrößerung der Hilfsöffnung, im Stande war, den Wundrand vollkommen nach der rechten Seite hinüberzuziehen und Wundfläche auf Wundfläche zu bringen. Mit seiner untern Hälfte berührte er auf der rechten Seite die Weichtheile, mit der obern aber den blutig gemachten Rand der Gaumenknochen. Als bei wiederholter Reinigung des Mundes noch ein geringes Klaffen des obersten Theiles der Wunde bemerkbar wurde, brachte ich hier noch eine Ligatur von sehr feinem Bleidrath, mittelst meines feinen geöhrten Häkchens, auf der einen Seite durch den weichen Ueberzug des harten Gaumens, auf der andern durch den Gaumenlappen; durch diese Nath wurde die Spalte völlig geschlossen.

Bei dem Hineinblicken in die Mundhöhle sah man jetzt eine an beiden Seiten anliegende Scheidewand mit ihrer künstlichen Oeffnung in der Mitte zwischen Mund- und Rachenhöhle, deren unterer Rand sich so stark gegen die Zungenwurzel senkte, daß, im Falle des Gelingens, eine Verschließung der Mundhöhle nach hinten, das Bedingniß einer reinen menschlichen Stimme, möglich zu sein schien. Der Kranken wurde alles Sprechen untersagt, und höchstens der Genuß von Fleischbrühe und Gefrorenem erlaubt, auch das fortwährende Einspritzen von kaltem Wasser in die Mundhöhle angerathen, um den sich in großen Massen anhäufenden Schleim fortzuspülen.

Alles ging in den ersten Tagen nach Wunsch, das Befinden des Mädchens war vollkommen wohl, der Lappen schien sich an allen seinen Anheftungspunkten vereinigt zu haben, indess bemerkte ich am

vierten Tage in der Mitte des Randes eine schmale längliche Spalte, da eine Ligatur durchgeschnitten hatte; als unnütz entfernte ich diese daher sogleich. Jetzt fand noch eine Anheftung an dem untern Theile des Lappens Statt, doch am sechsten Tage liefs derselbe auch hier wieder los, und zog sich nun wieder stark nach der linken Seite hinüber. Die Folge davon war eine bedeutende Verkleinerung der Oeffnung in der Mitte des Hautstücks. An der obern Gränze war indess eine Vereinigung mit dem Gaumen zu Stande gekommen, doch dadurch wenig für die Patientin gewonnen; ich entfernte hier die Ligaturen am sechsten Tage. Es ist zu hoffen, das der zu wiederholende Versuch mit dem an seinem untern Ende freihängenden Lappen ein günstigeres Resultat herbeiführen wird.

---

---

#### IV.

### Ueber die künstliche Bildung der Vorhaut.

---

**E**s kommt wohl wenig darauf an, ob Jemand eine Vorhaut habe oder nicht, gewifs aber wäre es ein thörichtes Unternehmen, einem gesunden Menschen diesen Theil, wenn er mangelt, sei es als Fehler der ersten Bildung, oder in Folge von Krankheit, durch eine schmerzhaft Operation wieder zu ersetzen. Ich muß dagegen bemerken, daß der Wiederersatz der Vorhaut in einzelnen Fällen eine wirkliche Nothwendigkeit sei, um den Kranken auf der einen Seite von einem unangenehmen Uebel zu befreien, auf der andern ihn vor einer häßlichen Entstellung des Gliedes zu hüten.

Diese Operation berührt das chirurgische Verfahren bei Phymose, doch will ich unerörtert lassen, ob es in dem einen oder dem andern Falle besser sei, die verengerte Vorhaut ein- oder mehrfach, unten, oben oder zu den Seiten einzuschneiden, oder an vielen Stellen einzukerben, oder, nach einfacher völliger Durchschneidung des obern Theils der Vorhaut, die beiden Seitenlappen abzutragen, oder die wirkliche

Beschneidung vorzunehmen, und dabei die untere Lamelle des Präputiums ganz zu entfernen.

Keine dieser Methoden ist aber in dem eigenthümlichen Krankheitsfalle, wo eine völlige Verwachsung der innern Lamelle der Vorhaut mit der Oberfläche der Eichel Statt findet, passend, wenigstens wird durch sie der Zweck der Heilung unvollkommen und nur mit Entstellung des Gliedes erreicht. Ehe ich aber zur Beschreibung des Verfahrens übergehe, welches diese Unbequemlichkeiten vermeidet, will ich hier angeben, wie sich diese neue Operationsmethode aus den gewöhnlichen Methoden der Operation der Phymose, mit oder ohne Verwachsungen der Vorhaut, herausbildete. Ich hatte binnen wenigen Jahren die Operation der verengerten Vorhaut mehr als funfzig Mal nach den verschiedensten Methoden vorgenommen, und hierbei die Bemerkung gemacht, daß die meisten der mit dem angeborenen Fehler behafteten jungen Leute Mecklenburger und Westphalen waren. Endlich wandte sich ein junger Handlungsdienner hier aus der Stadt, dem die ganze innere Vorhaut verwachsen war, an mich. Das Uebel war in Folge eines mehrjährigen Eicheltrippers bei stark verengter Vorhaut entstanden. Bei starker Anspannung der obern Platte nach hinten wurde die Oeffnung der Harnröhre, so wie eine rothe Furche an der äußersten Spitze der Eichel, als der vordersten Gränze der Verwachsung, sichtbar.

Da der junge Mann im Begriff stand, sich zu verheirathen, so wünschte er von diesem Fehler, der die Erektion des Gliedes schmerzhaft machte, befreit zu sein, worauf ich die Operation auf folgende Weise vornahm. Die äußere Lamelle der Vorhaut wurde stark zurückgezogen, worauf ich die innere Lamelle durch kurze Scheerenschnitte bis zur Mitte der Eichel

trennte. Um das Weiterablösen zu erleichtern, wurde die Vorhaut nach oben gespalten, und dann der ganze Kopf des Gliedes sammt der Eichelkrone frei gemacht, zuletzt noch die doppelten Lamellen der Vorhaut zur Linken und zur Rechten vollkommen durchschnitten. Nachdem die Blutung gestillt war, bedeckte ich die Eichel mit einem feinen Oelläppchen, und zog die gespaltne Vorhaut über dieses vor. Ueber das Glied wurden kalte Umschläge gemacht, und der Kranke streng antiphlogistisch behandelt.

Was ich indess bei dieser Operation gefürchtet hatte, geschah. Nach eingetretener Eiterung wurden die täglich mehrmals erneuerten Oelläppchen immer weiter herausgestossen, und nach einigen Wochen war die ganze innere Lamelle der Vorhaut wieder mit der Eichel verwachsen und auch alle drei Einschnitte wieder geheilt, der Zustand also ganz derselbe wie vor der Operation.

Einige Wochen nach der völligen Wiederherstellung des Kranken blieb mir nichts Anderes übrig, als die ganze Vorhaut nochmals von der Eichel zu trennen und hierauf ihre doppelten Lamellen durch einen kreisförmig um das Glied geführten Schnitt zu trennen, und den ganzen Hauttheil bis zur Eichelkrone zu entfernen. Die Behandlung war dieselbe wie früher. Am Tage wurde, nach Ablauf der ersten vier und zwanzig Stunden, Bleiwasser übergeschlagen, gegen die Nacht die Eichel mit einer Salbe aus Mandelöl mit weißem Wachs verbunden. Schon nach acht Tagen fing die eiternde Oberfläche der Eichel sich an einigen Stellen mit einer feinen Epidermis zu überziehen an. Die *cutis* des Gliedes folgte indess dem allgemeinen Gesetz der Hautverlängerung an freiliegenden Wundrändern, und bald sah ich zu meinem Verdruss, wie, ungeachtet der starken und vielfach wiederholten Zurückziehung

derselben, zuerst die Eichelkrone ausgefüllt wurde, worauf die Haut über den Rand der *glans* hinüberraute und mit dem hintern Drittheil der Oberfläche der Eichel in eine Narbenmasse zusammenschmolz. — Der junge Mann war mit dieser Heilung zufriedner als ich es war, denn er hatte die längst gewünschte Freude, doch den größten Theil seiner Eichel frei zu sehen, auch klagte er jetzt nicht mehr über eine beschwerliche Spannung in der Haut bei Erectionen.

### Zweiter Fall.

Eine ähnliche Entstellung des Gliedes, welche in Folge der Amputation der ganzen Vorhaut eintrat, beobachtete ich schon ein Jahr früher. Ich wurde eines Tages sehr eilig zu einem jungen, sechs und zwanzigjährigen Manne, Hrn. P., gerufen, um eine höchst gefährliche Blutung aus dem Gliede zu stillen. Der Kranke lag bleich, mit entstellten Zügen, im Bette, und ich erfuhr nun in größter Kürze, daß derselbe von einem sehr geschickten Arzte schon seit längerer Zeit an schnell um sich greifenden syphilitischen Geschwüren der Vorhaut und der Eichel behandelt worden sei. Mercurialien waren in zweckmäßiger Form und Dosis angewendet, eine strenge Diät empfohlen, und fortwährend Einspritzungen unter die an ihrer Spitze stark zusammengezogene Vorhaut gemacht. Seit einigen Tagen war diese außerdem noch bedeutend und hart angeschwollen und vergrößert. An der linken Seite des *penis* entdeckte ich bei näherer Untersuchung eine laxe dunkle Stelle, aus aufgelöstem Zellgewebe bestehend, die ich als die Hauptquelle der Blutung erkannte; eine geringere Menge Blut rieselte aus der vordern Oeffnung der Vorhaut. Die Blutung hatte seit dem frühen Morgen bis Mittag gedauert, und der Kranke, nach einer ungefähren Berechnung, vier Pfund Blut verloren. Ich

sondirte jetzt die Wunde, konnte aber nicht ermitteln, welcher Theil des *penis* unter ihr liege; doch glaubte ich annehmen zu müssen, daß, da die Oeffnung sich in der Mitte des Gliedes befand, es das linke *corpus cavernosum* sei, aus dem der Blutstrom kommen müsse. Die Durchfressung konnte nur durch ein von der *corona glandis* ausgehendes Geschwür entstanden sein. An eine Stillung der Blutung durch kalte Umschläge war hier nicht zu denken; ich entschloß mich, um der Blutung auf den Grund zu kommen, zur kreisförmigen Abtragung der ganzen vordern Hautbedeckungen des Gliedes; ich hatte hierzu einen noch andern, nicht minder wichtigen Grund, nämlich den, die, aller Wahrscheinlichkeit nach, zerfressene Eichel bloß zu legen. Die Abtragung geschah mit einer Scheere, deren stumpfes Blatt ich in die Seitenwunde brachte, worauf ich die Haut ringsum durchschnitt. Wie sehr war ich aber erstaunt, als ich, nach dem Fortnehmen dieser beinahe zwei Zoll langen und anderthalb Zoll dicken harten Masse, in ihr bloß die verdickte und entartete Vorhaut erkannte. In ihrer Durchschnittsfläche befand sich eine tellerförmige, mit tiefen Geschwüren besetzte Grube, in der die Eichel gelegen hatte. Die letztere war durch Eiterung, besonders an der linken Seite, bedeutend zerstört, doch schien die Blutung mehr aus den Geschwüren der Vorhaut als der Eichel entstanden zu sein; Umschläge von kaltem Wasser stillten die Hämorrhagie sogleich, deren Heftigkeit gewiß mit in der durch die vorangegangene Mercurialkur herbeigeführten Verflüssigung des Blutes zu suchen war. Nach Beseitigung dieser ersten und dringendsten Lebensgefahr wurde, in Gemeinschaft mit dem eigentlichen Hausarzte, eine neue, geregelte Mercurialkur eingeleitet, was aber besonders nur hierher gehört, die äußere Behandlung folgendergestalt besorgt.

Alle tief ausgefressenen Gruben der Eichel wurden stark mit Höllenstein betupft, und hierauf ununterbrochen über das ganze Glied Umschläge von Sublimatwasser gemacht. Als am folgenden Tage kein weiteres Umsichfressen der Geschwüre bemerkt wurde, streute ich, zur Hervorrufung einer neuen Granulation, täglich rothen Präcipitat in dieselben. Nach Ablauf der vierten Woche war der Kranke vollkommen geheilt. Der Wundrand der Haut des *penis* hatte sich, ohne daß es zu verhindern gewesen wäre, über die Eichelkrone und den hintern Rand der Eichel verlängert, und war hier ringsum angewachsen; das Aussehen des Gliedes war also dem in dem vorigen Falle ganz ähnlich, nur daß hier noch Vertiefungen an dem vordern Theile der Eichel zurückblieben.

### Dritter Fall.

Herr W., ein rüstiger Schiffer von acht und zwanzig Jahren, kam hierher nach Berlin, um sich von eingewurzelter *lues* heilen zu lassen. Außer heftigen Knochenschmerzen und Geschwüren im Halse und einer ebenfalls veralteten Gonorrhoe fand ich an der äußersten Spitze der Eichel einen kleinen Ring von Schankergeschwüren, der ganze übrige Theil der Eichel war mit der innern Lamelle der Vorhaut fest verwachsen, und ihr äußerer vorderer Rand überdies noch durch Callositäten entstellt. Die völlige Heilung der Krankheit bis auf die Verwachsung des Präputiums gelang mir bei einer strengen antisymphilitischen Behandlung binnen acht Wochen. Nachdem sich nun der Kranke vollkommen wieder erholt hatte, unternahm ich die Operation am Gliede. Ich trennte daher zuvörderst die verdickte und entartete innere Platte der Vorhaut mit der Scheere von der Spitze der Eichel bis zu ihrer Krone, dann zog ich die gelöste Vorhaut

stark bis über die Eichel vor und machte die Circumcision mit dem Messer. Nun liefs ich die gesunde obere Lamelle wieder stark zurückziehen, spaltete die innere entartete, und trug sie kreisförmig um die *corona glandis* ab. Hierauf wurde die starke Blutung gestillt.

Jetzt bedeckte die einfache äussere Lamelle die Hälfte der geschundenen Eichel, es lag also Wunde auf Wunde; beide würden rasch mit einander verwachsen sein, man mochte etwas dazwischen gelegt haben oder nicht, wie ich dies in den früheren Fällen beobachtet hatte. Um diesen Uebelstand nun zu verhindern, kam ich auf den Gedanken, aus der äussern Hautplatte eine neue Vorhaut zu bilden. Die Haut wurde jetzt stark nach hinten zurückgezogen, und noch einen Drittel-Zoll weit über die Eichelkrone hinaus ringförmig um das Glied herum losgetrennt, worauf ich dieselbe nach innen umstülpte und ihren Wundrand durch Manipulation bis über die Eichelkrone hinaufschob. Jetzt war die Operation der Bildung der Vorhaut vollendet, die Epidermisfläche der Haut der wunden Eichel zugekehrt, und jedes Verwachsen an unstatthafter Theilen verhindert, dagegen dem Wundrande Gelegenheit gegeben, sich hinter der Eichelkrone anzusetzen. In dieser Lage wurden nun die Theile durch ein vielfaches Umwickeln mit dicken, durch Heftpflaster gezogenen baumwollenen Fäden erhalten, wobei weniger ein Abgleiten derselben zu fürchten war, als bei angelegten Pflasterstreifen. Die ganze Behandlung des Kranken bestand in kalten Umschlägen und einer magern Diät.

Die schon am Abend eintretende und am folgenden Tage noch mehr zunehmende Anschwellung der Theile war indess nicht so bedeutend, dass eine Lösung des Verbandes nöthig gewesen wäre. Die kalten

Umschläge setzte ich bis zum vierten Tage fort, worauf ich anfangs kaltes, späterhin lauwarmes Bleiwasser überschlagen, und unter die Vorhaut einspritzen liefs. Erst nach vierzehn Tagen wagte ich es, den Verband abzunehmen, und ich fand jetzt zu meiner grössten Freude den Hautrand ganz nach Wunsch hinter der Eichelkrone angewachsen; einzelne noch nicht völlig überhäutete Stellen auf der Eichel bedeckten sich binnen wenigen Tagen, bei der fortgesetzten Anwendung des Bleiwassers, mit einer zarten Epidermis, worauf die Cur als beendet anzusehen war.

Dies war der erste Fall, der mir, wie bemerkt, die Idee zur Vorhautbildung gab; das Gelingen war mir um so angenehmer, da ich dadurch ganz meinen Zweck, nämlich die entstellende Verwachsung der Haut mit der Eichel, vermieden hatte. Auch der Kranke war nicht weniger als ich erfreuet, sich von seinem unangenehmen Uebel, das ihn mehr geistig beunruhigte, als körperlich schwer zu tragen war, befreiet zu sehen.

#### Vierter Fall.

Ermuntert durch diesen ersten glücklichen Versuch, unternahm ich dieselbe Operation bei einem sechs und zwanzigjährigen Schullehrer, Hrn. G., dessen verengerte Vorhaut, in Folge eines vieljährigen vernachlässigten Eicheltrippers zuerst verdickt und entartet, und hierauf mit der Eichel verwachsen war. Die Besorgnifs, den Beischlaf nicht vollziehen zu können, trieb den jungen Mann an, sich der Operation zu unterwerfen. Die Theile eigneten sich ganz besonders zur Bildung eines neuen Präputiums, da dessen äufsere Fläche fast einen halben Zoll über die Eichelspitze hinausragte, und dabei ungemein weit und schlaff war. Erst bei starker Zurückziehung wurde die Spitze der Eichel sichtbar. Ich trug hier, um recht viel Haut zu ersparen, nur den

äußersten Ring der Vorhaut ab, zog die äußere Lamelle über das Glied zurück, durchschnitt das sie mit der untern Platte verbindende laxe Zellgewebe, bis  $\frac{1}{3}$  Zoll hinterwärts der Eichelkrone; dann spaltete ich die innere Lamelle auf der Mitte der Eichel, und entfernte dieselbe durch viele kleine Scheerenschnitte, wobei ich die Lappen mit der Pincette spannte, von der Eichel und ihrem Anheftungspunkte an die *corona glandis*. Diese Platte war ungemein verdickt und entartet, sie hatte die Dicke einer dünnen Pappe. Mit Leichtigkeit konnte ich jetzt die äußere Lamelle der Vorhaut nach innen umschlagen und ihren Wundrand bis hinter die Eichelkrone hinaufschieben. Diese Lage der Häute auf einander unterhielt ich wie in dem vorigen Falle durch das spiralförmige Umwickeln des vordern Theils des Gliedes mit einem langen Pflasterfaden. Die Behandlung bestand in kalten Umschlägen und einer strengen Diät.

Nach Abnahme der in den ersten Tagen ziemlich heftigen Entzündung trat Eiterung auf der wunden Oberfläche der Eichel ein; um neue Excoriationen an der neuen innern Platte der Vorhaut zu vermeiden, mußte der Kranke stündlich lauen Fliederthee mit Bleiwasser unter dieselbe spritzen. Am zwölften Tage konnten die Fäden durchschnitten werden, da die Heilung nach Wunsch ausgefallen war, die völlige Ueberhäutung der Eichel erfolgte erst acht Tage später; erst jetzt wagte ich, die Vorhaut ganz zurückzuziehen, und fand sie aufs genaueste hinter der Eichelkrone angewachsen. Später habe ich diesen jungen Mann wieder gesehen; ich bat ihn, mir das Glied zu zeigen, und ich war nicht wenig überrascht, die Vorhaut jetzt noch mehr verlängert, und einer natürlichen so ähnlich zu sehen, daß man durchaus keinen Unterschied bemerken konnte. Was mir aber noch mehr auffiel, war

die grössere Verfeinerung dieser jetzt innern, der Eichel zugekehrten Fläche; sie erschien geröthet und feucht, und es mußte auf ihr also eine Absonderung, wie sie unter der Vorhaut sonst Statt fand, geschehen. Schleimhäute und seröse Membranen nehmen, fortwährend der äußern Luft ausgesetzt, wohl die Textur und das Ansehen der Oberhaut an, daß aber die nach innen gewendete, der Berührung der atmosphärischen Luft entzogene *cutis* sich in eine absondernde Membran verwandeln, also zu einer niedern Stufe der Bildung herabsteigen könne, hatte ich bis dahin noch nicht gewußt. Bloßer Hautschweiß war diese Absonderung nicht, noch weniger eine von der Eichel mitgetheilte Absonderung, denn grade diese war durch Verwundung und neue Ueberhäutung weit weniger zu einer Secretion geschickt, auch fand ich sie fast trocken.

---

---

## V.

### Ueber die Zerreiſung des Mittelfleiſches.

---

**Z**u den traurigſten, durch das Geburtsgeschäft herbeigeführten Ereigniſſen gehört die Zerreiſung des Mittelfleiſches. Sie iſt entweder Folge ſehr ſchwerer Geburten und eines zwiſchen dem Kopf des Kindes und den äußern Geſchlechtstheilen Statt findenden Miſsverhältniſſes, oder, was meißens der Fall iſt, ein Werk roher Kunſthülfe. Iſt nur der vordere Theil des Dammes eingeriſſen, ſo ſind die Beſchwerden nicht ſehr bedeutend; findet aber eine völlige Trennung ſämmtlicher zwiſchen den Geſchlechtstheilen und der Aftermündung liegenden Weichgebilde Statt, und erſtreckt ſich die Spaltung auch ſogar über einen Theil des Mastdarms, ſo ſind die Beſchwerden für die Kranke ungemein groß, indem ſowohl Winde als Excremente immer unwillkürlich abgehen. Dieſer traurige Zuſtand, welcher die auf dieſe Weiſe verletzten Frauen gewiſſermaßen aus der menſchlichen Geſellſchaft verbannt, wird dadurch noch um ein Bedeutendes vermehrt, daß ihnen bei den höhern Graden des Uebels ſelbſt die Hoffnung, je wieder hergeſtellt zu werden, fehlt, da  
man

man fast allgemein annimmt, ein großer veralteter Dammrifs sei nicht zu heilen, indem die meisten Versuche der Art an der Localität der Theile und an der Unmöglichkeit, die vereinigten Wundränder vor Dehnung, Zerrung, Uebereinanderschlebung, besonders aber vor Verunreinigung durch Koth, Urin und Schleimabsonderung die Scheide zu bewahren, scheitern. Alle diese Schwierigkeiten waren es aber besonders, welche mich zu einer Operation anfeuerteten, die im Fall des Gelingens ein so glänzendes Resultat versprach, und die ich schon deshalb für möglich halten mußte, weil sie einzelnen Wundärzten vor mir gelungen war. Meine größte Hoffnung setzte ich indessen auf ein Mittel, welches jede Zerrung, Dehnung und Spannung von den neu vereinigten Theilen abhielt, und ihnen so zu sagen Muse zum Zusammenheilen gewährte, und dies bestand in der seitlichen Durchschneidung sämtlicher Hautgebilde im Umkreise der angelegten Nath. Die erste Idee hierzu hatten mir meine glücklichen Versuche mit der Durchschneidung der Seiten des Velums nach angelegter Gaumennath gegeben. Auch bei dieser Operation fanden ganz dieselben, ohne diese Einschnitte so schwer zu besiegenden Hindernisse, wie beim Dammriss, Statt, nämlich die Unmöglichkeit, die vereinigten Theile in größter Ruhe zu erhalten, und sie vor Dehnung und Zerrung zu schützen. Ehe ich aber zu den Bemerkungen über die Verletzung des Dammes übergehe, will ich hier einen Fall beschreiben, in dem ich die Heilung durch die von mir abgeänderte Operationsmethode bewirkte.

Die unverehlichte G. L., sechs und zwanzig Jahr alt, wurde durch nicht befugte Hände auf eine sehr rohe Weise von dem ersten Kinde entbunden, und dabei eine Zerreiſung des Mittelfleisches von den Ge-

schlechtstheilen aus bis in die Oeffnung des Afters hinein veranlafst. Alle nöthigen Vorkehrungen, um durch das Zusammenbinden der Schenkel und zweckmäßige Lagerung eine mögliche Wiedervereinigung der getrennten Theile zu bewirken, waren vernachlässigt, und die Wunde gänzlich ihrem Schicksal überlassen. Die Wöchnerin genas indessen schon nach wenigen Wochen, in welchen auch die Ränder des Dammrisses sich allmählig überhäuteten. Völlig wieder hergestellt nahm sie einen Ammendienst an, und übergab ihr eignes Kind zur anderweitigen Pflege. So wohl es dem armen Mädchen auch in dieser neuen Lage bei einer guten Herrschaft erging, so sah sie sich doch bald genöthigt, diesen Dienst wieder zu verlassen, da der fortwährend unwillkührliche Abgang von Winden und Koth ihre Nähe sehr unangenehm machte, und man sie fast früher roch als sah. Bei der von mir zuerst angestellten Untersuchung fand ich die Zerreißung des Dammes so, wie ich sie oben angegeben habe; der von der getrennten Aftermündung aus in den Mastdarm eindringende Rifs war nicht sehr grofs und etwa nur einige Linien tief; die Tiefe der Furche in der Mitte des Einrisses war sehr bedeutend und betrug etwa anderthalb Zoll; sie ging in die an ihrem hintern und untern Theile eingerissene Scheide über. Die Seitenwandungen dieser grofsen Rinne waren besonders in der Mitte hart, callös und von weifser Farbe, die Ränder der Hautdecken sehr dünn, schlaff und welk. Das Vestibulum und der Eingang in die Scheide waren mit Koth beschmutzt, und die Person mußte fortwährend einen Schwamm mit Wasser bei der Hand haben.

Die Kranke, welche jetzt aufser Dienst bei grofser Armuth für sich und ihr Kind sorgen sollte, wünschte nichts sehnlicher, als von ihrem Uebel, das ihr jede

Aussicht auf einen hinlänglichen Erwerb raubte, durch die Operation befreit zu werden. Ehe ich diese aber unternahm, schienen mir folgende Vorkehrungen nöthig zu sein. Ich liess die Patientin zwei Tage vor der Operation wenige, aber nahrhafte Speisen genießen, und entleerte während dieser Zeit den Darmcanal durch starke Laxirmittel. Am Tage der Operation gab ich ihr einige Opiumpillen, um eine anhaltende Verstopfung zu bewirken.

Die Operation nahm ich mit thätiger Unterstützung des Herrn Hofraths Hauck, der Herren Doctoren Baum, v. Klein, Pätschke, Hohle, Schwab und einiger Andern vor. Die Patientin wurde, wie beim Steinschnitt, auf den Rand eines Tisches gesetzt, Rücken und Kopf durch Polster unterstützt, die weit aus einander gespreizten Schenkel durch zwei Gehülfen stark in die Höhe gehoben, und alles Haar in der Nähe des Afters, der Seitenränder der Spalte und hintern Theile der Schaamlefzen sorgfältig abrasirt. Die Ränder der *cutis* fanden wir, wie schon bemerkt, äusserst dünn und wenig Berührungspunkte für die Vereinigung gebend, und umgekehrt tiefer hinab die Spaltenwände so hart, fast knorplig, dafs auch sie wenig zur ersten Vereinigung tauglich schienen, und endlich das Zellgewebe in der Tiefe der Furche so sparsam und lax, dafs nach der Vereinigung der mehr oberflächlichen Theile hier muthmafslich ein nicht geschlossener Canal zurückbleiben mußte.

Das Blutigmachen dieser an Gestalt der Oberfläche und Ungleichheit in der Textur so verschiedenartigen Spaltenwände geschah auf folgende Weise: ich durchstach mit einem schmalen Skalpel, dessen Schneide nach oben gerichtet war, den untersten Rand der harten linken Wand, und schnitt von ihr eine liniendicke Scheibe mit sägenden Messerzügen ab. Hierauf faßte ich mit

einer Pincette den etwas gelösten Rand der *cutis*, und nahm ihn von der Afteröffnung bis zur hintern Gränze der Schaamlefze dieser Seite fort. Auf gleiche Weise wurde die rechte Spaltenfläche abgetragen, und hierauf der lockere zellgewebige Grund mit der Scheere leicht verwundet. Die Ausschneidung des Randes des kleinen Darmeinrisses machte ich wie bei der Hasenschartoperation.

Die Vereinigung der Theile geschah erst nach sorgfältiger Stillung der sehr unbedeutenden Blutung. Ich legte zuerst mittelst einer starken krummen Nadel eine dicke Ligatur in der Mitte der Spalte an, und führte sie,  $\frac{1}{3}$  Zoll vom linken Wundrande entfernt, in schräger Richtung gegen den untersten Theil der Wunde zu, nahm hier das lockre Zellgewebe mit auf, und kam mit der Nadel auf der rechten Seite der Spalte wieder hervor. Die Durchführung dieser Nadel machte viele Schwierigkeit, doch lag die Ligatur, welche ich stark zusammenzog und durch zwei Knoten befestigte, ganz nach Wunsch. Die Enden wurden kurz abgeschnitten, da sie Störungen veranlaßt haben würden. Die ganze Wundspalte lag jetzt dicht zusammen. Hierauf vereinigte ich den Theil zwischen dieser Knopfnath und den Schaamlefzen durch zwei umschlungene Nadeln, deren Enden ich, nach vorangegangener Biegung, abschnitt, um ihren Druck auf die Haut zu vermindern. Auf eben die Weise wurde der hintere Spaltenrand zwischen der Knopfnath und dem *orific. ani* durch zwei umwickelte, mehr in die Tiefe dringende Nadeln vereinigt, nachdem zuvor der kleine Einriß des *rectums* durch zwei mit einer feinen Nähnadel angelegte Fäden zusammengebracht war. Jetzt blieb mir nur noch ein sehr wesentlicher Theil der Operation, nämlich die Durchschneidung der Haut zu beiden Seiten des vereinigten Dammes, wodurch jede Spannung und

Verschiebung der Wundränder unmöglich gemacht werden sollte, übrig. Der erste Einschnitt geschah auf der linken Seite; er fing einen halben Zoll seitwärts vom hintern Rande der linken Schaamlefze an, und wandte sich mit einem Bogenzuge erst nach ausen, und dann wieder nach innen gegen die Seite des *orific. ani* hin, von welchem er einige Linien entfernt, aufhörte. Ein ganz gleicher Schnitt fiel auf die rechte Seite der Spalte. Die Breite eines jeden der beiden Inselstreifen oder doppelten Wundränder betrug in ihrer Mitte, wo die Bogenlinien am meisten gegen die Schenkel zu ausschweiften, ungefähr dreiviertel Zoll. Mit einem gewissen freudigen Erstaunen sahen wir Alle, wie unmittelbar nach diesen Seiteneinschnitten ein sehr starkes Klaffen ihrer Ränder eintrat, wodurch jede Spannung gehoben wurde. Doch zeigte sich noch ein andrer günstiger Einfluss: der ganze isolirte Mitteltheil, also die Nath mit den Hautstreifen, senkte sich um  $\frac{1}{2}$  Zoll in die Tiefe, so daß die Hautränder der Umgebung wie freie Abschnitte oder Stufen mit scharfen Rändern hervorstanden. Alle etwanigen Bewegungen der Kranken, das Aufstehen, Umkehren im Bette u. dgl. hatten durchaus keinen Einfluss auf den isolirten Mittelpunkt.

Nach gehöriger Reinigung der Theile wurde die Kranke zu Bette gebracht, und kalte Umschläge über das Mittelfleisch gelegt; doch ereignete sich ein unangenehmer Zufall, es traten nämlich noch an demselben Tage mehrere flüssige Stuhlgänge ein, wodurch nicht allein sämtliche Wunden, sondern auch das Lager beschmutzt wurden. Ich reinigte darauf alles sorgfältig mit einem feuchten Schwamm, da ich fremden Händen dies aus Furcht, daß etwas verdorben werden möchte, nicht überlassen wollte; konnte daher in Wahrheit, wie Mursinna, bei einem ähnlichen Zufalle, sagen, „so un-

„angenehm auch dieses Geschäft für mich war, so  
 „unternahm ich es doch aus Liebe zur Kunst.“

Bis zum nächsten Tage ereignete sich nichts Besondres bei der Patientin, bei der sich am Abend einige Fieberbewegungen eingestellt hatten. Es war eine magre Diät angeordnet; auch mußte die Kranke einige Opiumpillen nehmen. Hr. Dr. Hohl entleerte, so oft es nöthig war, den Urin durch einen Kateter. Die kalten Umschläge wurden mit Pünktlichkeit gemacht, außerdem reinigte ich Morgens und Abends die Dammgegend durch das Gegenspritzen von kaltem Wasser, wobei die Patientin vom Lager aufstehen und sich mit den Händen auf eine Bank stützen mußte. In dieser Stellung liefs sich diese Operation am leichtesten ausführen. Am vierten Tage zog ich eine von den vordern Nadeln aus, am fünften die zweite; am sechsten entfernte ich die starke Knopfnath, und die locker gewordenen Fäden der Darmspalte, und endlich am siebenten Tage die beiden letzten umschlungenen Nadeln in der Nähe der Mastdarmöffnung. Alle Theile der Spalte befanden sich bis jetzt noch in guter Vereinigung, besonders schien die Mitte fest zusammenzuhalten, dagegen bemerkte ich, gegen die Schaamlippen zu, eine kleine oberflächliche Eiterung, welche aber nur höchstens eine Linie tief war. Auch in der Nähe des Afters zeigte sich diese oberflächliche Trennung der Haut. Die Seitenwunden hatten sich schon um die Hälfte verkleinert, eiterten indess noch ziemlich stark.

Bei meinem ersten Besuch, am achten Tage nach der Operation, versicherte mir die Kranke unter vielen Klagen, daß es ihr unmöglich sei, den Koth länger zurückzuhalten; ich hatte schon an den beiden vorigen Tagen mehrmals Excremente vor dem After gefunden, und fand auch jetzt die ganze Dammgegend mit dickem Koth beschmutzt. Ich war jetzt zweifelhaft,

was ich thun solle, da ich, bei dem Durchgange verhärteter Excremente, ein neues Einreißen des Dammes sehr fürchtete. Endlich fiel mir ein, einen kurzen elastischen Kateter in den Mastdarm zu bringen, und durch diesen so lange laues Wasser zu injiciren, bis der Koth erweicht und verdünnt worden sei. Dies wurde auf der Stelle vorgenommen, und ein Theil des Wassers durch die Röhre wieder abgelassen, den Stuhl konnte die Kranke aber nicht entleeren. Ich spritzte ihr daher nochmals nur zwei Unzen Wasser in den Mastdarm, liefs sie sich wieder in ihr Bett legen, und empfahl ihr streng, bei etwa eintretendem Bedürfnifs, sich vorsichtig auf das Nachtgeschirr zu setzen und die Excremente nur allmählig in kleinen Quantitäten zu entleeren. Auch den Urin durfte sie von diesem Tage an freiwillig lassen, da es nicht rathsam geschienen hatte, das Katetrisiren über den achten Tag hinaus fortzusetzen. Eine Stunde nach meiner Entfernung war eine starke, flüssige, mit sehr festen Excrementen untermischte Ausleerung erfolgt, welche eine grofse Erleichterung des Zustandes bewirkte. Bei meinem Besuche am Abend fand ich die ganze Gegend des Gesäfses bis zu den Geschlechtstheilen wieder mit dickem Koth verklebt, und entdeckte, nach sorgfältiger Reinigung, zu meinem nicht geringen Schrecken, eine kleine, aber tief eindringende Spalte in der Nähe des Mastdarms. Ich hatte dies Ereignifs nach dem ersten Stuhlgange sehr gefürchtet, und machte mir jetzt Vorwürfe über das Einführen des Kateters in den Mastdarm, da ich mit diesem Instrument wahrscheinlich den hintern Wundrand getrennt hatte, wie die nach aufsen hervorquellenden Blutstropfen fürchten liefsen. Doch war jetzt weiter nichts zu thun, als ruhig abzuwarten, und die Sorge für Reinlichkeit und ununterbrochene Säuberung der Theile zu verdoppeln. Der Kranken wurde auf das strengste befohlen, von jetzt

an höchstens nur alle 24 Stunden die Excremente zu entleeren; doch war sie hierin unfolgsam, und gab jedem ersten Drange nach; überhaupt war die sonst sehr gutmüthige Person von einer gewissen Indolenz, und achtete theils aus Dummheit, theils aus Trägheit sehr wenig auf sich; sie konnte durchaus nicht dahin bewogen werden, sich in meiner Abwesenheit selbst zu reinigen, aus Furcht sich Schmerzen zu machen, es blieb daher nichts Andres übrig, als sie wie ein kleines Kind abzuwarten.

Die Ränder dieses Einrisses des hintern Theils des Dammes betupfte ich täglich mit Höllenstein, um durch Hervorrufung einer starken Granulation eine Wiedervereinigung zu Stande zu bringen, die um so eher zu erwarten war, als die Wundflächen, durch die feste Verwachsung des ganzen übrigen Dammes, zusammengezogen waren, und sich wechselseitig berührten. Die Oberfläche des ganzen Perinäums bedeckte ich mit feiner Charpie, welche in *Tinctur. benzoes* getaucht war. Bei dieser Behandlung verkleinerte sich der Einriß binnen wenigen Tagen sehr bedeutend. Die Patientin bekam nahrhafte Speisen in geringer Menge, und mußte durch gelinde Abführungsmittel den Stuhlgang weich erhalten. Die kleine oberflächliche eiternde Wunde auf dem vordern Theil des Mittelfleisches war, acht Tage später, vollkommen vernarbt, und die Heilung des hintern Einrisses erfolgte in der vierten Woche nach der Operation. Der Damm war an jedem Punkte, seiner ganzen Länge nach, fest vernarbt, das *orific. ani* ausgeheilt, die hintere Commissur der Schaamlefzen wieder hergestellt, und die Scheide nach hinten vollkommen geschlossen; — was aber das Wesentlichste war, alle die großen Beschwerden, welche die Incontinenz der Excremente und Winde verursacht hatte, war völlig gehoben, und die Genesene ist wieder in den Stand

gesetzt, ihren Unterhalt für sich und ihr Kind zu erwerben.

Einen andern ebenfalls gelungenen Fall von Wiedervereinigung des durchschnittenen Perinäums eines Kindes beobachtete ich schon früher. Das drei Monate alte Mädchen des Hrn. F. war mit einer Cloake geboren, und es öffnete sich der Mastdarm in die hintere Wand der Scheide. Aeußerlich war nicht die geringste Andeutung eines Afters vorhanden. Die Bildung der Geschlechtstheile war übrigens ganz normal, das Hymen aber erschien als ein schmaler Ring, der den Eingang in die Scheide fast frei liefs; diese Erweiterung war indessen wohl eine Folge des steten Durchganges der Excremente. Trat das Bedürfnis der Entleerung ein, so sah man den Koth aus einer kleinen rundlichen Oeffnung, die sich ziemlich weit nach oben in der hintern Scheidewand zeigte, herv gedrängt werden, meistens ging der Urin zugleich mit ab.

Da in diesem Falle das Durchbohren der Haut an der Stelle, wo sich die Aftermündung sonst befindet, zwecklos gewesen wäre, und die Excremente gewifs nicht ihren Weg durch den Stichcanal genommen haben würden, so suchte ich diesem Fehler durch zwei, zu verschiedenen Zeiten unternommene Operationen abzuhelfen. Die erste bezweckte die Hinleitung des untern Darmendes nach seiner bestimmten Stelle, und die zweite die Wiedervereinigung des, bei der ersten Operation getrennten Mittelfleisches.

Zuerst wurde eine stark nach innen gebogene Hohlsonde in die, in der Scheide befindliche Mastdarmöffnung gebracht, dicht hinter dem Schaamlefzenbändchen ein spitziges Skalpel bis in die Rinne der Sonde eingestochen, und hierauf das Perinäum bis gegen das Steifsbein gespalten, der Mastdarm aber nicht weiter geöffnet. Hierauf wurde durch Trennung des

Zellgewebes der untere Theil des Rectums bloß gelegt, den man im Grunde der Wunde sich nach vorne zur Scheide hinwenden sah. Jetzt löste ich ihn von seiner Anheftung an die Scheide, spaltete ihn eine kleine Strecke, und befestigte die Lappen durch zwei Stiche in dem hintern Ende der Dammwunde.

Vor der Hand geschah nichts weiter. Die Wunde wurde mit kalten Umschlägen, dann mit Bleiwasser, und beim Eintritt der Eiterung mit Umschlägen aus Fliederthee bedeckt. Nach vierzehn Tagen, binnen welchen auch die kleine Oeffnung in der Scheide, durch welche die Excremente früher eintraten, durch Betupfen mit Höllenstein geschlossen war, waren die Wundränder überhäutet und das Darmstück angewachsen. Die Excremente gingen jetzt fortwährend in der Richtung nach hinten ab, und drangen nicht mehr in die Scheide, da sie vom Mastdarme nur bis zu der Stelle, wo seine Spaltung anfing, fortgetrieben wurden. Diese Ablenkung der Excremente von ihrem gewohnten Wege, und die Aufhebung der zusammenziehenden Bewegung des Rectums, hatte ich durch die Spaltung seines untern Endes zu bewerkstelligen gesucht. Allmählig hob sich nun der vordere obere Rand des Mastdarms mit der geschlossenen hintern Wand der Vagina mehr nach außen, und bildete zwischen beiden Theilen eine kleine Scheidewand.

Bei der zweiten Operation machte ich mit der fernern Lostrennung der obern Fläche des Mastdarms von der Scheide den Anfang. Da die Spaltenränder mit den umgebenden Theilen verwachsen waren, so zog sich die in der Mitte frei gewordene Parthie desselben merklich zurück, und wich um vier bis fünf Linien von vorne nach hinten. Dadurch entstand nun zwischen den genannten Theilen ein freier Zwischenraum mit einer Wundfläche, die noch an den Seiten durch Abtragen der Muskel-

und Hautnarben vergrößert, und zur adhäsiven Entzündung geschickt gemacht wurde. Die tiefer liegenden Theile wurden durch feine Knopfnäthe vereinigt, und ihre Enden dicht an den Knoten abgeschnitten. Hierauf geschah die Vereinigung des Mittelfleisches. Ich bewirkte dieselbe durch zwei Nadeln, welche mit Fäden umschlungen, dann etwas zusammengebogen und an den Enden kurz abgeschnitten wurden. Seiteneinschnitte durch die Haut zu machen, hielt ich hier nicht für nöthig, da theils die Spannung gering, theils die Wundflächen breit genug waren, um eine Vereinigung hoffen zu lassen.

Durch die Vereinigung des Dammes waren Scheide und After auch äußerlich getrennt, und jede Gemeinschaft zwischen beiden aufgehoben. Gleich nach der Operation erfolgte willkürliche Urin- und Kothausleerung durch die neue Afteröffnung, dem unvereinigten Winkel des Perinäums. In den Mastdarm schob ich täglich zwei Mal ein mit Cerat bestrichenes Bourdonnet, und spritzte Fliederthee ein. Während des Tages wurden fortwährend kalte Umschläge gemacht und für höchste Reinlichkeit gesorgt, der Körper des Kindes stets horizontal mit erhöhten Schenkeln gelegt, und die Kniee durch ein untergelegtes Kissen unterstützt. Am fünften Tage konnte ich die Nadeln herausnehmen, da alles, bis auf eine kleine eiternde Furche in der Haut, vereinigt war; an dieser Stelle blieb auch nach vollendeter Heilung eine kleine Rinne. Der Zweck der Operation war vollkommen erreicht, eine für das ganze Leben widrige Difformität gehoben, und eine naturgemäße willkürliche Entleerung der Excremente möglich gemacht.

---

Die Zerreiſung des Dammes gehört, wie schon oben bemerkt worden, zu den unglücklichsten Ereignissen.

nissen während der Geburt, und ist in der Regel wohl mehr einer rohen und übereilten Kunsthülfe, als dem Mißverhältnisse zwischen Kind und Geschlechtstheilen zuzuschreiben. Die gewöhnlichen Ursachen der Entstehung des Dammrisses sind: eine ungewöhnliche Breite des Perinäums, wodurch eine Verengerung der Scheidenmündung bewirkt wird, ein sehr breites und zugleich sehr zartes Schaamlefzenbändchen, eine große Derbheit der Haut des Dammes, große Trockenheit der Genitalien bei der Geburt, frühzeitiges Abfließen des *liquor amnii* \*). Ferner: eine stark aufgerichtete Stellung der Wöchnerin während der Geburt, eine ungewöhnliche Größe des Kindeskopfes, ein zuerst eintretender Steifs, Vorliegen des Gesichtes, zu sehr beschleunigte Entwicklung oder überhaupt ungeschicktes Hervorziehen des Kopfes, sowohl bei einer gewöhnlichen Geburt, als bei der Wendung, vernachlässigte Unterstützung des Perinäums, ungeschickter Gebrauch der Zange \*\*), und endlich das absichtliche Einschneiden des Dammes wegen ungewöhnlicher Breite desselben oder wegen Größe des Kindeskopfs. Auch können Trennungen des Dammes bei nicht Schwangeren, durch Stöße, Fall, Abscesse, Fisteln u. s. w., Statt finden.

In den meisten Fällen reißt zum großen Glück nur der vordere Theil des Dammes ein, und es bleibt zwischen Scheide und After eine noch hinlängliche große Brücke übrig. In diesen Fällen sind die Beschwerden nur gering, und die Frauen halten diesen Zustand oft für eine nothwendige Folge des Wochenbettes; wahrhaft traurig ist dagegen der Zustand, wenn sämtliche; zwischen den äußern Genitalien befindli-

\*) A. C. Völekening de laesionibus perinaei muliebris. Gottingae MDCCLXXXVII. Pg. 9.

\*\*\*) Völekening a. a. O. Pg. 10.

chen Theile, das Schaamlefzenbändchen, der hintere Theil der Vagina, die *cutis* und die Muskeln des Perinäums, so wie der Schließmuskel des Afters und selbst ein Theil des Mastdarms zerrissen sind. Die natürliche Folge hiervon ist der fortwährende unwillkührliche Abgang des Kothes und der Winde, wozu sich dann noch bisweilen ein geringer Grad von Incontinenz des Urins gesellt.

Kleinere Dammrisse sollen mitunter schon während des Wochenbettes, bei fortwährender ruhiger Seitenlage und strengster Reinlichkeit heilen. Bei gröfseren oder gar bei vollkommenen Rupturen des Perinäums ist eine solche Heilung nicht zu erwarten, da theils die Entfernung der Wundränder von einander, theils das stete Eindringen des Kothes, des Lochialflusses, des Schleims der Scheide und des Urins in die Wunde, der freiwilligen Vereinigung zu grofse Schwierigkeiten in den Weg legen.

Sehr selten wird wohl der Rifs des Perinäums lebensgefährlich, und wo der Tod einer Wöchnerin, die denselben erlitten hat, erfolgt, ist die Ursache gewifs ganz anderswo zu suchen, selbst bei zarten Frauen sehen wir grofse Dammrisse ohne bedeutende Erscheinungen sich ereignen, und die Wundränder bei gehöriger Reinlichkeit sehr bald überhäutet werden; dann bleibt der Zustand aber unverändert derselbe während des ganzen Lebens \*).

Sehr wichtig scheint mir nun, in Betreff der Heilung des Uebels, die Untersuchung der Frage, ob die blutige Wiedervereinigung des Dammes schon während oder nach überstandnem Wochenbette und der Entwöhnung des Kindes geschehen soll. Die Erfahrung hat sich ganz besonders der Vereinigung während

---

\*) C. J. Aegidi de ruptura perinaei. 1818.

des Wochenbettes, freilich meistens nur bei kleinern Rissen günstig gezeigt, indess spätere Operationen fast immer mißlungen sind, und natürlich dann am häufigsten, wenn der Dammriss sehr groß war. Das Mißgeschick dieser Operation hat dieselbe fast in Verruf gebracht, so daß man selten von ihr spricht, und sie noch weniger ausübt. Früher operirte man kleine Dammrisse häufiger mit Glück während des Wochenbettes, doch liegt der Grund wohl zum Theil darin, daß vormals häufiger Rupturen des Perinäums veranlaßt wurden, und die neuere Geburtshülfe diese durch zweckmäßigeres Verfahren häufiger vermeidet.

Es ist wirklich nicht zu begreifen, warum der Dammriss während des Wochenbettes leichter heilbar sein sollte als später, da sich gleichsam hier alles vereinigt, um ihn mißlingen zu machen, und höchstens die gezwungene grössere Ruhe einen bedeutenden Einfluß auf das Gelingen haben könnte. Die meisten Chirurgen empfehlen daher die frühzeitige Vereinigung, und die neueren folgen hierin meistens den älteren Geburtshelfern oder Chirurgen. So empfiehlt Chelius \*), beim frischen Dammriss die blutige Nath anzulegen, und dies nur in dem Falle zu unterlassen, wo die Wöchnerin sich einem solchen Verfahren widersetzt. Ich muß aber gestehen, daß ich, obgleich die Erfahrung und die meisten Autoritäten dagegen sind, nie und unter keinen Umständen während des Wochenbettes und der Lactationsepoche, einen zerrissenen Damm wieder zusammennähen würde — einen Fall ausgenommen, wo der Geburtshelfer so eben in die Nothwendigkeit gesetzt worden wäre, das Perinäum einzuschneiden. Zuerst möchte ich nicht die ohnehin so sehr angegriffene

---

\*) Chelius Handbuch der Chirurgie z. Gebrauch b. s. Vorles. I. Band 2. Abth. Pg. 439. Heidelberg u. Leipzig 1826.

und leidende Wöchnerin, denn ein Dammriss setzt doch meistens eine schwere, oder eine durch Ungeschicktheit schwer gemachte Geburt voraus, an so sehr gezerzten und entzündeten Theilen einer schmerzhaften, mancherlei unangenehmen Vorkehrungen und Unbequemlichkeiten der Lage, wie sie die Anlegung der blutigen Nath erfordert und die Heilungsperiode nothwendig macht, unterwerfen. Als höchst ungünstig für die Heilung in dieser Zeit muß besonders der Lochialfluß und die vermehrte Schleimabsonderung der Scheide angesehen werden, wozu dann noch die während der Milchabsonderung überhaupt verminderte Neigung des Körpers, Wunden zu heilen, hinzukommt. Endlich liegt es auch in der Natur der gerissenen Wunden, daß bei ihnen die erste Vereinigung schwerer erfolge als bei Schnittwunden.

Alle Operationsmethoden zur Heilung des Dammrisses, sowohl bei neuen, als veralteten Fällen, kommen darin mit einander überein, daß die blutige Nath, so wie eine ruhige Seitenlage, das Wesentlichste in der Behandlung sind. Bei der Operation wird die Kranke in eine ähnliche Lage wie beim Steinschnitt gebracht, die Hinterbacken stark aus einander gezogen und das Haar ringsum abrasirt. Das Blutigmachen der Ränder des veralteten Dammrisses geschieht, wenn die Oberfläche weich und dehnbar ist, indem man einzelne Stellen mit der Ectociumzange \*) aufhebt und mit dem Messer abträgt, bis jede Stelle blutig gemacht ist. Zuletzt werden die Hautränder entweder mit der Scheere oder dem Bistouri fortgenommen. Erst nach vollkommener Stillung der Blutung legt man die Nath an. Die ältern Chirurgen bedienten sich gewöhnlich der Zapfennath, doch läßt diese am leichtesten ein

---

\*) Chelius Chirurgie a. a. O. pag. 440.

Verschieben der Wundränder gegen einander zu; vortheilhafter ist die umschlungene Nath, doch da bei ihr der Grund der Wunde nicht vollkommen vereinigt wird, so verbindet man sie am besten mit der Knopfnath, wie in dem eben beschriebenen Falle. Bei kleinern Einrissen sind zwei Suturen hinreichend, bei sehr großen Spalten bedarf man vier bis fünf; die Spitzen der Nadeln und Enden der Fäden werden kurz abgeschnitten, die erstern, um ihr Einschneiden zu vermeiden, die letztern, um aller Zerrung vorzubeugen. Ist nun die Operation so weit vollendet, so empfehle ich, zur Aufhebung aller Spannung, zu beiden Seiten zwei halbmondförmige tiefe Einschnitte zu machen, wodurch jede Spannung aufgehoben und der Damm vor aller Dehnung und Zerrung geschützt wird. Einen complicirten Verband, oder auch nur eine Tbinde anzulegen, halte ich für verwerflich, da die Verbandstücke sehr bald durch Urin, Schleim und Excremente verunreinigt werden und dadurch der Wunde Nachtheil bringen, ein Verband hier überhaupt auch nichts helfen kann. Kalte Umschläge sind theils der Reinlichkeit wegen, theils zur Verminderung der Entzündung allem trocknen Bedecken des Dammes mit Charpie, Compressen u. s. w. vorzuziehen. Aus eben dem Grunde ist auch das Ausstopfen der Scheide mit Charpie verwerflich, da hierdurch ein nachtheiliger Reiz hervorgebracht wird. Dasselbe gilt auch von dem Einlegen eines Schwammes, eines Pessariums, eines Stückes Wachstaffents, einer dünnen Bleiplatte oder Mauriceau's Eierkuchens in die Scheide. Die Kranke muß während der Heilung eine ruhige Seitenlage beobachten, eine milde Diät führen, in den ersten sechs bis acht Tagen durch Opium verstopft und später durch Ricinusöl gelind laxirt werden; das Ablassen des Urins durch den Kateter ist vielleicht nicht nöthig, besonders

wenn

wenn das Haar von den Geschlechtstheilen abrasirt worden, nur muß beim Urinlassen der Damm mit einem feuchten Schwamme bedeckt werden, damit der Harn nicht über ihn herabfließt. Ist die Vereinigung ganz oder zum Theil gelungen, so entfernt man die überflüssigen Näthe, und läßt diejenigen am längsten liegen, welche den Damm noch am meisten zusammenhalten. Es ist schwer, hierfür einen Zeitpunkt anzugeben, doch zwischen dem fünften und zehnten Tage müssen alle Nadeln ausgezogen werden, da ihr längeres Liegenbleiben Entzündung und Eiterung veranlassen würde. Vom vierten oder sechsten Tage nach der Operation an bedeckt man die Dammgegend statt des kalten Wassers mit Bleiwasser, und legt auf die etwa eiternden Stellen kleine Charpiebausche mit irgend einem Wundbalsam, und wendet dort, wo es nöthig ist, den Höllenstein an. Ist nur ein kleiner Theil des Dammes in der Nähe der Schaamleizen unvereinigt geblieben, so hat man dadurch wenig verloren, und begnüge sich mit dem Erfolge, den man durch die Operation erreicht hat; befindet sich aber die unvereinigte oder wieder aufgerissene Stelle in der Nähe des Rectums, so darf man für die völlige Heilung nicht besorgt sein, da die Wundränder durch fleißiges Aetzen bald durch Granulation verheilen. Die Seitenschnittwunden, welche der Umschläge mit theilhaftig werden, bedürfen weiter keiner Beachtung, als höchstens einer leichten Bedeckung mit Charpie, und heilen binnen vierzehn Tagen von selbst.

Zum Schlusse führe ich hier noch an, daß, nach gemachten Erfahrungen, bei alten Dammrissen, durch Erregung einer starken Eiterung und Granulation, der Zusammenhang zwar nicht normal wieder hergestellt, doch eine Art von Continuität unter den Spaltenrändern erreicht, und dadurch der Zustand des In-

dividuums sehr verbessert wird. In allen Fällen, wo die Heilung des Dammrisses nicht durch die Nath gelingen will, kann man zu diesem Verfahren seine Zuflucht nehmen, und durch Hervorrufung einer starken Granulation eine Art von Brücke zwischen dem Scheideneingang und dem Mastdarm zu bilden suchen, wodurch wenigstens das Eindringen der Excremente in die Scheide einigermaßen verhindert wird \*).

Es wird hier nicht am unrechten Orte sein, einige Fälle von Dammrissen, bei denen die Operation mit oder ohne Erfolg unternommen wurde, hinzuzufügen. Ich führe hier zuerst den Fall von Mentzel \*\*) an, da mir derselbe besonders wichtig schien, theils wegen der Gröfse des Dammrisses, theils wegen des Gelingens der Operation im Verlaufe des Wochenbettes. Eine junge Erstgebärende konnte, des fest eingekleiteten Kopfes wegen, nicht ohne Instrumentalhülfe entbunden werden; nach Anlegung der Zange rückte der Kopf vor, der durch eine starke Wehe hervorgetrieben wurde, wobei aber der Damm ungeachtet der Unterstützung zerrifs. Nachdem das Kind geboren war und die Frau sich etwas erholt hatte, wurden die stark entzündeten Geschlechtstheile mit kalten Umschlägen bedeckt. Bei der genauern Untersuchung ergab sich, dafs der Rifs von der Scheide aus durch den Damm bis in den Mastdarm hineinging. Am dritten Tage nahm Mentzel die Vereinigung der Wundränder vor, nachdem der Darmcanal den Tag vorher durch ein Abführungsmittel entleert war. Die Kranke, welche für eine zur

---

\*) Chelius Handbuch d. Chir. a. a. O. pag. 441. — Schreger's Annalen d. chir. Klinik S. 73 sqq.

\*\*) Mentzel Geschichte einer schweren Kopfgeburt u. d. durch d. blutig. Nath bewirkt. Heilung d. zerrissen. Mittelfleisches, in Loders Journal d. Chir., Geburtsh. u. gerichtlich. Arzneikunde. 2. Bd. Jena 1801.

Operation passende Lagerung zu sehr erschöpft war, mußte sich, dem Fenster zugewendet, auf die rechte Seite legen. Die Wundränder zeigten sich feucht, ein wenig geschwollen, und bluteten noch, wenn man sie berührte. Kurz vor der Operation wurde zur Reinigung des Mastdarms ein Klystier gegeben. Zuerst durchstach M. mit einer krummen Nadel, in welche ein gewichstes Fadenbändchen eingeführt war, die rechte untere Wundlefze, führte diese durch die Muskelfasern und das im Grunde der Wunde befindliche Zellgewebe, und kam dann auf der äußern Fläche des linken Wundrandes mit ihr wieder zum Vorschein. Die zweite Nath legte er in dem Zwischenraume zwischen der ersten und dem durchrissenen Schaamlefzenbändchen an. Den vordern Theil der Spalte liefs er absichtlich unvereinigt, doch eigentlich wohl mit Unrecht, da hierdurch leicht Gelegenheit zur abermaligen Trennung der Wundränder nach Entfernung der Näthe gegeben werden konnte.

Ueber die Nath wurde ein Verband angelegt, der aus einem handbreiten Gürtel von Barchent, woran Schenkelriemen mit Schnallen genähet waren, bestand. Ehe die Befestigung geschah, wurde die Wunde mit Charpie und einer Comresse bedeckt; der Riemen, welcher von der rechten Seite herkam, ging unter dem rechten Hinterbacken herum, und wurde durch die Schnalle an der linken Seite befestigt; das Umgekehrte geschah mit dem linken Riemen. Die Schenkel wurden mit einer Binde zusammengebunden, und hierauf die Frau ins Bette gebracht und ihr die größste Ruhe empfohlen. Am nächsten Tage wurde der Verband nachgesehen und zugleich etwas stärker angezogen. Zwei Tage später hatte sich derselbe etwas gelöst und die Theile wurden nun genau untersucht. Die Wunde schien gut vereinigt zu sein. Das vordere lockere Band

wurde fester angezogen, das hintere, noch festliegende blieb unangetastet. Aus der Vereinigung quoll ein gallertartiger Schleim hervor. Nachdem der Kranken ein Klystier gegeben und alles gehörig gereinigt war, wurde derselbe Verband angelegt.

Einige Tage später wurde der Verband wieder erneuert, und da die vordere Ligatur durchgeschnitten hatte, so wurde sie entfernt. Aus der Scheide floss Schleim und etwas Blutwasser. Zwei Tage später mußte, des heftigen Dranges zum Stuhle wegen, der Verband abgenommen werden; da auch der hintere Faden ausgerissen war, so wurde er weggenommen. Ungeachtet des Stuhlganges hielt die junge Narbe. Die Heilung war hier in neun Tagen vollkommen beendet. Der Damm wurde jetzt noch mit einigen Heftpflasterstreifen belegt, die Entfernung der Schenkel von einander streng untersagt, und der Damm anhaltend kalt fomentirt; innerlich erhielt die Genesende ein Chinadecoct und eine nahrhafte Diät. Doch erst nach sechs Wochen konnte sie das Bett verlassen und nach acht Wochen die ersten Gehversuche anstellen.

Es ist oben angegeben worden, daß Dammrisse sich eigentlich nur in Hinsicht der größern oder geringern Länge von einander unterscheiden. Diese Einrisse treffen aber fast nur die Mitte des Perinäums, und sehr selten reißt die Seite ein, noch seltner aber sind Trennungen des hintern Theils des Damnes bei unverletztem Schamlefzenbändchen. Man kann sich eigentlich keine rechte Vorstellung davon machen, wie diese möglich sei, und dennoch will man einige Fälle der Art beobachtet haben. Ich theile hier ein solches Beispiel, in dem die Heilung allein durch die Hülfe der Natur bewirkt wurde, welches Frank in Stuttgart \*)

---

\*) Eine seltene Art von Zerreißung des Mittelfleisch. b. Ent-

beobachtete, mit. Er legte bei einer Erstgebärenden wegen Einkeilung des Kopfes die Zange an; nach mehreren gelinden Zügen, wobei das Mittelfleisch unterstützt wurde, drang der Kopf hervor, wobei ein deutliches Krachen vernommen wurde. F. nahm jetzt die Zange ab, untersuchte die hintere Commissur, fand sie aber unversehrt; in demselben Augenblick drängte sich der linke Arm des Kindes durch eine Oeffnung des hintern Theils des Dammes hervor; der Arm wurde zurückgebracht, und die Geburt glücklich, ohne Zerreiſung der stehen gebliebenen Brücke, vollendet. Die Wunde wurde fortwährend mit Goutardschem Wasser behandelt und schloß sich vollkommen wieder. Als die Frau ein Jahr darauf wieder niederkam, überzeugte sich F. von der Vollkommenheit der Heilung sehr genau.

Ein zweiter Fall von vollkommenem Dammrifs, den ich hier im Auszuge mittheile, ist der von Mursinna \*). Der Erfolg der Dammnath war hier zwar nicht glücklich, doch wird es gewifs Jeden interessiren, sich bei der hier sehr schicklichen Mittheilung desselben dieses ausgezeichneten Chirurgen wieder zu erinnern.

Eine schöne junge Dame war so unglücklich, bei ihrer ersten Niederkunft in die Hände einer sehr unwissenden Hebamme zu fallen. Diese hatte während der heftigen Wehen den Kopf des Kindes mit solcher Gewalt hervorgezogen, daß der ganze Damm, vom Schamlefzenbändchen an bis in den After hinein, zerriß. Die Wöchnerin, zu sehr erfreut über die Geburt ihres Kindes, achtete diesen Unfall wenig, bis der stets unwillkührlich abgehende Koth sie zwang, erst bei klu-

---

wicklung des Kopfes i. neuen Chirur. herausgegeben v. Textor, 1. Bd. 2. Stück. 1822. pag. 257.

\*) Loders Journal a. a. O. 1. Bd. p. 658 ff.

gen Weibern, dann bei Aerzten Hülfe zu suchen. Letztere entdeckten nach einer örtlichen Untersuchung das ganze groſſe Uebel, gestanden aber zugleich ihr Unvermögen, dasselbe heilen zu können. Die Frau erholte sich indessen bald von ihrem Wochenbette, ihr Zustand aber blieb natürlich unverändert.

Ein Jahr nach der Niederkunft entschloß sich die Familie, nach Berlin zu reisen, um hier Heim, Zenker, Meker und Mursinna um Rath zu fragen. Bei der nähern Untersuchung fand man den Damm völlig durchrissen, die Haut an den Seiten stark zurückgezogen und verhärtet, so daß man sie nicht mit den Fingern zusammenziehen konnte. Zwischen der Oeffnung der Scheide und des Afters hatte der gesunde Zwischenraum kaum die Breite eines kleinen Fingers. Die Meinung der Aerzte entschied sich für die Operation, und besonders war Mursinna dafür, der einmal einen kleinen Dammriss durch die bald nach seiner Entstehung angelegte blutige Nath geheilt hatte.

Ein Umstand war noch besonders zu bemerken, die Dame war nämlich seit einigen Monaten schwanger; hierdurch glaubte man sich noch mehr zur Operation berechtigt, theils weil die Incontinenz der Excremente geringer war, theils weil die Periode ausblieb.

Den Tag vor der Operation erhielt die Frau eine Laxanz, am Morgen der Operation aber zwei Gran Opium, um den Stuhlgang zu verstopfen. Die Stellung, in welcher das Werk vorgenommen wurde, war folgende: Die Patientin mußte sich mit dem Bauch auf ein Polsterlager, mit weit geöffneten Beinen und Hinterbacken, legen. Zuerst wurden die harten Spaltenränder abgetragen, und dann die Seitenwände der Spalte, Muskeln und Zellgewebe tief scarificirt. Darauf wurde die blutige Nath angelegt; die erste Suture ging nicht

allein durch die Haut-, sondern auch durch die Mastdarmspaltenränder, die zweite wurde einige Linien weiter nach vorne angelegt. Mit diesen beiden Näthen begnügte sich Mursinna. Die Wunde bedeckte er mit Charpie und Heftpflasterstreifen, hierauf füllte er den ganzen Raum zwischen den Hinterbacken mit graduirten Compressen aus, und befestigte sämtliche Verbandstücke mit der Tbinde. Dann wurde die Dame zu Bette gebracht, die Rückenlage empfohlen, und ihr im Bette die Schenkel zusammengebunden; zugleich wurde bestimmt, den Urin stets durch den Kateter zu entleeren. Das erste Mal gelang dies, ungeachtet der zusammengebundenen Schenkel, sehr leicht, weshalb der Mann der Frau sich für die Folge diesem Geschäfte zu unterziehen wünschte; doch hatte er sich dabei so ungeschickt benommen, und die Harnröhre mit dem Instrument so bedeutend verletzt, daß Blut abfloß und eine starke Entzündung im Umkreise entstand; der Urin mußte daher von jetzt an ohne Kateter im Stehen gelassen werden.

Am vierten Tage nach der Operation stellte sich ein heftiges Jucken ein, woraus man einigermaßen auf eine erfolgte Vereinigung der Wunde schloß, auch nöthigte die starke Durchnässung des ganzen Verbandes mit Urin zum Abnehmen desselben. Dies geschah mit der größten Vorsicht, worauf sich, nach gehöriger Reinigung der Theile, die Wunde vollkommen vereinigt zeigte. Der Verband wurde dann eben so sorgfältig wie das erste Mal wieder angelegt, und fortdauernde Ruhe und Geduld empfohlen. In der nächsten Nacht wurde Mursinna wieder zu der Kranken, bei der sich unter Wehen ein starker Blutabgang eingestellt hatte, gerufen, worauf einige Stunden später ein runder Körper, der als Mola erkannt wurde, abging. Des starken Blutflusses wegen mußten Um-

schläge von Essig und Wasser über die Geschlechtstheile gemacht werden. Das Befinden der Kranken war erträglich.

Am siebenten Tage nach der Operation wurde eine genaue Untersuchung der Geschlechtstheile vorgenommen; leider fand sich die Vereinigung vollkommen wieder getrennt, die Ränder waren aber noch an einigen Stellen wund. Der Vorschlag zu einer neuen Vereinigung aber wurde nicht angenommen. Auffallend aber war es, daß nach der Operation der Stuhlgang willkürlich erfolgte, und, ungeachtet der mißlungenen Operation, der größte Uebelstand, nämlich der unwillkürliche Abgang der Excremente und Blähungen gehoben war. Mursinna fand es wahrscheinlich, daß durch die Scarification des Schließmuskels eine Entzündung und Verwachsung desselben mit der äußern Fläche des Mastdarms erfolgt sei, wodurch der unwillkürliche Abgang gehemmt, und der natürliche Zustand hergestellt war. Die Frau soll im Verlaufe derselben Schwangerschaft glücklich von einem Kinde entbunden sein, es hatte bei ihr also eine Molen- und wirkliche Schwangerschaft neben einander bestanden.

Mursinna erklärt sich im Allgemeinen für die Vereinigung des Dammes unmittelbar nach der Zerreißung, auch war er selbst, wie schon oben bemerkt worden, so glücklich, in einem andern Falle einen kleinern Dammriss während des Wochenbettes durch die blutige Nath zu heilen.

---

## Literatur des Dammrisses.

- Mauriceau, Traité des maladies des femmes grosses etc. Paris 1721. Vième édition p. 399.
- John Harvie, Practical directions shewing a method of preserving the perinaeum in birth, and delivering the placenta without violence. London 1767. 8.
- J. C. Gehler, de ruptura perinaei in partu cavenda. Lips. 1781. 4. In dessen kleinen Schriften II. Th. Nr. 8.
- Hagen, de praecavenda inter foeminei dilaceratione. Mogunt. 1790.
- Voelkening, de laesionibus perinaei muliebris. Gotting. 1797.
- G. J. Schleufsner, de praecavenda perinaei ruptura. Jenae 1797.
- Mursinna, in Loders Journal für Chirurgie und Geburtshülfe I. Bd. 4. St. S. 658. und Menzel ebendasselbst II. Bd. 1. St. S. 112—130.
- Vieth, de ruptura perinaei. Gott. 1799.
- Fr. W. Nedels Vorschlag einer neuen Verfahrensart, die Ruptur des Perinaei bei der Geburt zu verhüten und die erfolgte zu heilen. Magdeburg 1806. 8.
- Schaeffer, in Hufelands Journal der practischen Heilkunde VIII. Bd. St. III. p. 177.
- Mendel, de perinaei cura in partu. Wratisl. 1812. 4.
- Saucerotte, Mélanges de chirurgie in Sedillot Recueil périodique. Tom. IV. p. 417 et 425.
- Noël, in actes de la société de médecine à Bruxelles. 1799. Tom. I. part. 2. p. 38.
- Reufs in B. von Siebolds Samml. chir. Beobacht. II. p. 44.
- Saxtorph, Umrifs der Entbindungswissenschaft für Wehemütter. Kopenhagen 1811.
- Fabrice, mediz. chir. Beobachtungen. Nürnberg 1816. 4. S. 1—30.
- Zang, Darstellung blutiger heilkundiger Operationen. III. Bd. 2. St.
- Osiander, Handbuch der Entbindungskunst. Tübingen 1821. 8. II. Bd. 2. Abth. §. 113 u. ff.

- E. v. Siebold, Ist es schädlich, das Mittelfleisch bei der Geburt zu unterstützen? In dessen Journal Bd. 5. St. 1.
- C. J. Aegidi, de Ruptura perinaei diss. inaug. Béról. 1818.
- M. J. Chelius Handbuch der Chirurgie, zum Gebrauch bei seinen Vorlesungen. 2. Auflage. Heidelberg und Leipzig. 2 Bde. 8. 1826--27.
- C. G. Carus Lehrbuch der Gynäkologie. 2. Theil. 2. Aufl. Leipzig 1828.

## VI.

### Ueber den Wiederersatz der theilweise zerstörten Harnröhre durch Ueberpflanzung der Haut.

---

**Z**u den schwierigsten chirurgischen Uebeln gehören die Blasenscheidenfisteln bei Frauen, so wie die größeren Oeffnungen in der männlichen Harnröhre \*). Ich habe nur zwei Fälle der letztern Art gesehen, in denen ein Stück der Harnröhre durch Eiterung zerstört und die Kranken dadurch gewissermaßen zu Hypospadien geworden waren; der erste dieser Männer wollte sich nicht operiren lassen, bei dem zweiten hatte die Operation aber nicht den gewünschten Erfolg der Heilung; dessen ungeachtet halte ich diesen Fall so interessant, daß ich ihn hier mittheile.

Herr O. P., 51 Jahr alt, hatte in früherer Jugend an mancherlei Krankheiten gelitten, und war außerdem so unglücklich gewesen, einige Male durch Schanker- und Trippergift angesteckt zu werden. Die letzte gonorrhoeische Infection geschah vor zwanzig Jahren auf einer Reise, und da er sein Uebel nicht achtete, über-

---

\*) Astley Cooper in: surgical essays b. Cooper and Travers. Lond. 1820.

dies noch in die Hände eines Quacksalbers fiel, der ihn mit reizenden innern und äußern Arzneien behandelte, so verbreitete sich die Entzündung bald über die ganze Harnröhre und erreichte den höchsten Grad. Unter den heftigsten Schmerzen bildete sich dann in dem hintern Theile der Urethra, dicht vor dem Hodensack, eine glänzend rothe harte Geschwulst. Der Urin ging indessen nur tropfenweise und unter vieler Anstrengung ab, worauf die Geschwulst weicher wurde, in der Mitte aufbrach, und Harn und Eiter entleerte. Jetzt waren die Schmerzen zwar gehoben, doch floß von dieser Zeit an der Urin immer nur durch die Oeffnung ab, die sich binnen einigen Wochen durch Eiterung noch mehr vergrößerte, dann aber überhäutete und den Zustand herbeiführte, wie er sich jetzt noch nach zwanzig Jahren fand. Der Kranke war also durch diese Zerstörung an der Harnröhre zum Hypospadiäus geworden, und konnte den Urin nur durch diese Oeffnung lassen, indessen in den vordern Theil der Harnröhre auch nicht ein einziger Tropfen gelangte.

Von dieser Zeit an war der ganze Gesundheitszustand dieses Mannes zerrüttet, und er überstand später mehrere langwierige Krankheiten, zu denen besonders ein hartnäckiges, mehrmals im Jahre wiederkehrendes Wechselfieber gehörte, das lange der ärztlichen Behandlung widerstand. Seit mehreren Jahren gesellten sich zu allen übrigen Leiden mancherlei hämorrhoidalische Beschwerden, vorzüglich aber ein dumpfer Schmerz im Mittelfleische, den Hoden und dem hintern Theile der Urethra bis zu der durchbrochnen Stelle, aus welcher der Harn jetzt nur in einem kleinen, oft unterbrochenen Strome abfloß. Nach und nach verhärtete sich das Perinäum; das Scrotum erreichte einen immer größern Umfang, worauf der Urin an mehreren Stellen aus kleinen Oeffnungen fortwäh-

rend abfloß. Nicht wenig waren diese Uebel durch die sonderbare Behandlung der Aerzte in der Gegend, in welcher der Kranke lebte, verschlimmert worden; nie hatte man die Harnröhre sondirt, nie Kataplasmen etc. angewandt, sondern sich immer auf eine Menge von flüchtigen Einreibungen verlassen, und diese zuletzt gegen Opiumtinctur vertauscht, welche lange Zeit in den Damm und das Scrotum eingerieben werden mußte.

Bei der ersten genauen Untersuchung fand ich die Leiden des Kranken bis auf den höchsten Grad gestiegen; die Atmosphäre, welche er um sich her verbreitete, verkündete die Art seines Uebels. Das Scrotum hatte einen mächtigen Umfang, ungefähr den einer großen Hydrocele, überall waren Infiltrationen des Urins vorhanden, der Damm hart, schwierig, in der Mitte ein Abscess mit kleiner Oeffnung, und an den Seiten und in der Nähe der Mastdarmöffnung entdeckte ich drei Urinfisteln. Unmittelbar vor dem Anfange des Scrotums befand sich der vor zwanzig Jahren entstandene Defect der Harnröhre, dessen Länge grade einen halben Zoll betrug; maß man aber den äußern Rand der ganzen Grube, an deren Grunde sich die verhärtete obere Wand der Harnröhre befand, so betrug der Durchmesser hier dreiviertel Zoll. Durch diese Oeffnung leerte der Kranke noch willkürlich einen Theil des Urins, bald in einem dünnen unterbrochenen Strahle, bald tropfenweise aus, jedesmal war er aber genöthigt, auch das Scrotum mit aus den Beinkleidern herauszunehmen; durch starkes Vorwärtsziehen des *penis* mit der Hand bewirkte er es, daß nicht aller aus der Oeffnung hervordringende Urin am Hodensack abwärts lief und ihn durchnäßte.

Die Behandlung des Kranken, welche sogleich begann, sollte zuerst die Hebung der Stricturen in dem hintern Theile der Harnröhre, und dadurch die

Heilung der Fisteln bezwecken, und wenn diese gelungen wäre, so hoffte ich, auch die Oeffnung in der Urethra schliessen zu können. Ich machte den Anfang mit der Einbringung eines sehr feinen Bougis in die Blase, und da mir dies gelungen war, zweifelte ich nicht mehr an dem glücklichen Erfolge der Cur. Den vordern Theil der Harnröhre, von der Eichel bis zu der Oeffnung, den ich fast für obliterirt halten mußte, sondirte ich ebenfalls mit einer feinen Saite; von der Eichel aus konnte ich diese nicht durchbringen, doch gelang es von hinten nach vorne. Die Erweiterung dieses Canals verschob ich indess bis auf spätere Zeit.

Der Kranke mußte sich mit dem Bougis in der Blase zu Bette begeben, und sogleich einen dicken Hafergrützmuschlag in einer starken weichen Serviette über das Perinäum und Scrotum legen; dieser Umschlag wurde viertelstündlich erneuert. Das Bougis entfernte ich mehrmals am Tage, und konnte jeden Tag ein stärkeres einbringen. Mit den Kataplasmen wurde fortgefahren, der Leib durch eine gelinde Laxanz offen erhalten, von Zeit zu Zeit zwölf Blutegel an die am meisten verhärtete Seite des linken Hodens gesetzt, und dem Kranken eine milde, nahrhafte Diät und laue Bäder anempfohlen.

Bis zum vierten Tage war ich schon so weit in der Cur vorgerückt, daß ich statt des Bougis einen feinen elastischen Kateter von dem Loche der Harnröhre aus in die Blase einführen konnte. Allmählig verstärkte ich die Kateter, liefs dabei fortwährend Breiumschläge machen, und war schon vor dem Ablauf der ersten vierzehn Tage im Stande, einen Kateter von der Dicke eines guten Gänsefederkiels einzubringen. Binnen dieser kurzen Zeit hatte sich der Zustand des Kranken bedeutend gebessert, die Urininfiltrationen im Scrotum waren größtentheils verschwunden, der linke

Hode und Samenstrang waren zu ihrem gewöhnlichen Umfang zurückgekehrt, die Urinfisteln des Dammes hatten zu fließen aufgehört, und alle Verhärtungen in dieser Gegend waren theils erweicht, theils durch einen Abscess zwischen Perinäum und Scrotum, der sich geöffnet hatte, geschmolzen.

Das Allgemeinbefinden des Kranken hatte sich ebenfalls sehr gebessert, da er den Urin nach Gefallen und ohne Schmerzen ablassen konnte. Ich hielt es jetzt für zweckmäfsig, ihn halbe Tage lang ohne Kather zu lassen, um nicht zu einer unvollkommenen Lähmung des Schließmuskels Gelegenheit zu geben. Der Urin drang mit grofser Heftigkeit, und in einem dicken Strahl aus dem Loche hervor.

Jetzt, glaubte ich, sei der Zeitpunkt gekommen, den Theil der Harnröhre von der Eichel bis zu dem Loche allmählig zu erweitern. Da aber, wie schon oben bemerkt worden, die Einführung einer feinen Saite von der Eichel aus sehr schwer und nur mit vielen Schmerzen zu bewerkstelligen war, so schob ich dieselbe von dem Loche aus in die Harnröhre, und liefs die Enden auf beiden Seiten nur kurz hervorstehen. Die Breiumschläge wurden jetzt noch vergrößert, so dafs sie den *penis* mit bedeckten. Ungeachtet der Düntheit des Bougis verursachte es dem Kranken dennoch die heftigsten Schmerzen, und nach der Einbringung einer nur um ein Geringes stärkern Darmsaite entstand nicht allein eine sehr starke Paraphymosis, sondern eine consensuelle Anschwellung des Scrotums. Ich entfernte daher das Bougis und setzte den Grützmuschlägen Bleiwasser zu, worauf alle Entzündung und Geschwulst schon am vierten Tage wieder verschwunden war. Das Allgemeinbefinden des Kranken war fortwährend gut, er hatte den besten Appetit und schlief anhaltend die ganze Nacht. Jetzt glaubte ich wieder

die Erweiterung des vordern Theils der Harnröhre vornehmen zu können, und brachte nunmehr, statt der immer reizenden Darmsaiten, feine gerollte und dann geölte Wachskerzchen ein. Diese wurden besser ertragen, und schon nach zehn Tagen hatte ich die Röhre um das Vierfache dilatirt. In dieser Zeit war auch der Abscess, so wie die Fisteln, völlig geheilt, und das Loch der Harnröhre war noch das einzige zu Verbessernde.

Bei der Operation, welche zu dem Ende unternommen wurde, waren der Herr Professor Jäger aus Erlangen, die Herren Doctoren von Arnim, Baum, Berndt und Thümmel gegenwärtig. Die Länge des Defects der Harnröhre selbst betrug einen halben Zoll, und etwas darüber, wenn man von einem Hautrande der Umgebung bis zum andern maß.

Die Schließung dieser Oeffnung war nun auf dreierlei Weise möglich, entweder durch einen vom Scrotum losgetrennten Lappen, der durch blutige Nähe an die abgetragenen Ränder der Oeffnung befestigt wurde (die Methode von A. Cooper); zweitens durch Zusammenfügung der blutig gemachten Ränder der Urethra, indem ihr vorderer Rand mit dem hintern in Verbindung gebracht wurde; und endlich drittens durch das Zusammenheilen zweier an den Seiten des Gliedes gefalsten Hautfalten über der Oeffnung.

Die Methode von Cooper schien mir besonders das gegen sich zu haben, daß der Lappen, er mochte mit der Epidermis oder mit der Zellgewebsseite die Oeffnung bedecken, schwer anheilte, und auf jeden Fall entweder innen oder außen eine Wundoberfläche behielt. In diesem Falle würde, bei der Nähe des Scrotums, überdißs noch Gelegenheit zu Versenkungen des Urins in den Hodensack selbst gegeben worden sein.

Die zweite Methode, die unmittelbare Vereinigung  
des

des vordern Randes der durchbrochnen Urethra mit dem hintern, war noch weniger ausführbar, weil die Callosität der Ränder und die Breite der Oeffnung selbst sehr wenig Wahrscheinlichkeit für das Gelingen gaben.

Als das Zweckmäsigste erkannten wir Alle die Vereinigung zweier Falten über der Oeffnung, worauf ich sogleich die Operation unternahm.

Der Kranke mußte den Urin völlig entleeren; hierauf brachte ich einen elastischen Kateter von der Eichel aus durch die ganze Harnröhre in die Blase, dann liefs ich ihn sich auf den Rand eines mit Polstern belegten Tisches setzen, und eine Stellung, ähnlich der wie beim Steinschnitt annehmen. Ich faßte jetzt auf jeder Seite des Loches die Haut des Gliedes in eine Falte zusammen, und durchstach beide Falten etwas über eine Linie von ihrem Rande entfernt in ihrer Mitte mit einer feinen Insectennadel. Auf derselben Linie führte ich noch drei andre Nadeln durch die Ränder beider Falten. Letztere wurden nun mit Hülfe der Assistenten auf den Nadeln dicht an einander geschoben; hierdurch war es möglich, den Rand jeder Falte für sich, mit einer scharfen Scheere grade abzutragen. Da aber die innern Ränder jeder Falte zu stark hervorragten, so zog ich die beiden mittlern Nadeln wieder aus, liefs die innern Hautränder sich etwas nach aussen zurückziehen, und durchstach nochmals die Doppelfalten; dann krümmte ich diese Nadeln ein wenig, und umwickelte jede für sich mit einem Faden. Hierauf verlängerte ich mittelst einer feinen Scheere die Wunden der Falten, sowohl nach oben als nach unten, und bildete auf diese Weise zwei spitze Winkel als die beiden äußersten Endpunkte der Falten; zur Vereinigung eines jeden Winkels waren noch zwei Nadeln nöthig, nach deren Umwicklung nicht al-

lein die Haut über dem Harnröhrenloch, sondern auch die Wundränder vor und hinter demselben innig mit einander vereinigt waren. Sämmtliche acht Nadeln schnitt ich nahe den Fäden ab. So sicher auch die Vereinigung zu sein schien, so flöste mir doch die starke Spannung der Haut, welche in dieser Gegend das Glied eng zusammenschnürte, die gerechte Besorgnis ein, daß dadurch der Rückfluß des Blutes gehemmt, und Gelegenheit zu Erectionen gegeben werden möchte; doch noch weit mehr als diese fürchtete ich ein sehr baldiges Ausreißen der Nadeln, welches bei der Düntheit der Haut dieser Theile gewiß unvermeidlich war. Ich nahm daher auch hier zu der so hülfreichen Durchschneidung der *cutis* meine Zuflucht, und machte, einen Drittel-Zoll von der Nath entfernt, parallel mit dieser, zwei Längencisionen, deren Anfang und Ende noch etwas über die Wunde hinausreichte. Augenblicklich hörte alle Spannung auf, und die Wundränder klafften einen guten halben Zoll weit aus einander.

Gleich nach der Operation wurde der Kranke ins Bette gebracht; er war sehr angegriffen und nervös gereizt. Er erhielt eine Nitrummixtur mit *extract. hyosciam.*, Mandelmilch und Haferschleim zur Nahrung und zum Getränk: äußerlich wurden Tag und Nacht eiskalte Umschläge um das Glied gemacht. Den Urin liefs ich alle drei Stunden durch den Kateter entleeren.

Am Abend fand ich den Kranken sehr beruhigt, er hatte mehrere Stunden geschlafen; der Puls zählte 90 Schläge, die Wundränder berührten sich genau, und ringsum zeigte sich eine geringe glänzende Anschwellung der Haut. Am folgenden Morgen fand ich dieselbe, ungeachtet der die ganze Nacht hindurch fortgesetzten Eiswasserumschläge, wodurch der Kranke

aber nicht im Schlafe gestört worden war, noch bedeutend vermehrt.

Nachmittags wurde ich eiligst zu dem Kranken gerufen, und war nicht wenig verwundert, ihn in einem heftigen Fieber, dem ein starker Schüttelfrost, von Erbrechen begleitet, vorangegangen war, zu finden; er hatte dabei stark delirirt und aus dem Bette springen wollen. Der Puls hatte 110 Schläge. Ich besorgte die förmliche Entwicklung eines kalten Fiebers und fand es den Umständen angemessen, einen Aderlass von vier Tassen vornehmen zu lassen. Innerlich gab ich eine Glaubersalzmixtur ohne *hyosciamus*, und liess die kalten Umschläge fortsetzen. Mehrere Stunden nach der Entziehung des Blutes, auf welchem sich keine Entzündungshaut bildete, war der Zustand des Kranken sehr erleichtert, besonders aber fühlte er den Kopf frei. Gegen Abend vermehrte sich das Fieber wieder bedeutend, doch hatte der Kranke eine gute Nacht.

Am dritten Morgen nach der Operation fand ich den Puls wieder sehr voll und beschleunigt, die Hautbedeckungen des *penis* sammt der Vorhaut und dem Scrotum noch stärker entzündet, die Schmerzen aber nicht sehr gross; ich liess abermals zwölf Unzen Blut zur grossen Erleichterung des Kranken, der hiernach eine sehr ruhige Nacht hatte.

Am vierten Tage zog ich die Nadeln an den Enden der Wunde aus, die Vereinigung war hier ganz vollkommen gelungen; die mittlern Nadeln liess ich noch liegen. Die rosenartige Anschwellung des Gliedes hatte sich in der Nacht bedeutend verringert, und die Seiten, welche stark eiterten, schon um den dritten Theil verkleinert.

Am fünften Tage fand ich das Scrotum, die Haut des *penis* und das Praeputium wieder bedeutend ange-

schwollen; der Kranke klagte dabei über heftige Schmerzen in der Harnröhre, und bat mich dringend, den Kather zu entfernen. Nachdem ich den Urin abgelassen hatte, zog ich ihn heraus, wobei zugleich ein starker Ausfluß von Schleim aus der Harnröhre erfolgte. Die Wunde schien noch gut vereinigt, doch bei näherer Untersuchung fand ich, daß sich die Ränder an einzelnen Stellen gelöst, und das Zellgewebe eine schwarze Farbe angenommen hatte; bei einem gelinden Druck auf diese Gegend kamen einzelne Tropfen eines trüben Urins, mit Schleim untermischt, zum Vorschein. Ich ätzte diese Stellen gelind mit Höllenstein, und bedeckte die ganze Nath mit einem kleinen in *Tinctur. benzoes* getauchten Plümaceau. Den Kather wagte ich, der heftigen Entzündung des Gliedes wegen, nicht wieder einzuführen. Am Nachmittage forderte ich den Kranken auf, Urin zu lassen; er drang in einem heftigen Strahle hervor, indess durch die Wunde nur einzelne Tropfen hervorquollen; darauf zog ich drei locker gewordene Nadeln aus, und augenblicklich trennten sich an diesen Stellen die Hautränder von einander und zeigten ihre misfarbene Wundfläche. Die Wunde wurde wieder wie am Morgen verbunden. Am fünften Tage war die Trennung der Hautränder noch mehr vorgeschritten, und man sah durch zwei, mehrere Linien große Oeffnungen den obern Theil der Harnröhre; aus ihnen drang jetzt ein doppelter Urinstrahl hervor, indess in den vordern Theil der Harnröhre nur wenige Tropfen gelangten. Ich zog jetzt die letzten Nadeln aus, welche den obern und untern Theil der Wundränder zwar noch zusammenhielten, zwischen denen aber nur abgestorbenes Zellgewebe lag, welches keine Vereinigung mehr erwarten liefs, worauf sich die Wundränder ihrer ganzen Länge nach wieder von einander trennten.

Es machte mir viele Mühe, den Kranken über dies

Mißgeschick der Operation zu beruhigen, besonders weil er die Wiederkehr seiner alten Urinbeschwerden fürchtete; mit dem Aufhören der Entzündung des Scrotums und der Haut des Gliedes schwand auch diese Besorgniß, doch war er mit der Cur sehr unzufrieden.

Acht Tage nach der Operation war das Aussehen der Theile ungefähr folgendes: Die Oeffnung in der Harnröhre, welche vor der Operation sich auf einer schwach tellerförmigen Grube gezeigt hatte, war zu beiden Seiten von dicken erhabenen Hautwulsten eingeschlossen, hinter diesen die Seiteneinschnitte bedeutend verkleinert, aber noch stark eiternd. Aus der breiten Grube zwischen den seitlichen Hautwülsten dringt der Urin mit einem starken Strahle aus der Oeffnung hervor; sie dienen einigermaßen als Leiter, und verhindern, daß der Urin nicht, wie früher größtentheils, abwärts am Scrotum entlang fließe.

Aus dieser Beschreibung geht hervor, daß die Wahrscheinlichkeit des Gelingens bei einer zweiten Operation bedeutend vermehrt ist. Ich würde dieselbe auf folgende Weise vornehmen. Zuerst müßte man eine Oeffnung in die Harnröhre  $\frac{1}{2}$  Zoll hinter der, welche geschlossen werden soll, machen, durch diese einen Kateter in die Blase einführen, um durch ihn den Urin abzulassen, hierauf die Oberfläche der dicken Wülste abtragen, diese durch die umwundene Nath vereinigen, vorher allenfalls noch ein kurzes Wachsbougis von der Eichel über das Loch hinaus bis zu dem Kateter einbringen und dann das Glied mäßig mit einer schmalen Spiralbinde einschnüren. Der Vortheil dieses Verfahrens besteht besonders darin, daß der Urin nicht leicht bis zu den vereinigten Wundrändern gelangen und den Heilungsproceß verhindern könnte. Wäre die Verwachsung vollkommen gelungen, so

würde man den Kateter durch das Glied in die Blase führen und die künstliche Oeffnung mit Leichtigkeit schliessen können. Doch werde ich nicht Gelegenheit haben, diese Operation zu wiederholen, da der Kranke durch das erste Mislingen derselben entmutigt und durch die abermals zunehmende entzündliche Anschwellung des Scrotums in einen so weibischen Kleinmuth versetzt wurde, dafs er den ganzen Tag über jammerte und sein Unglück beklagte, und sich einen andern Arzt nahm. Bei meinem letzten Abendbesuch fand ich den Kranken nicht, da sich derselbe ohne Erlaubnifs in eine andre Wohnung in einem entfernten Stadttheil hatte bringen lassen.

Aufser den oben genannten Herren hat auch der Herr Geheime-Rath Rust diesen Kranken einige Tage nach der Operation gesehen.

*Fig. 1.*

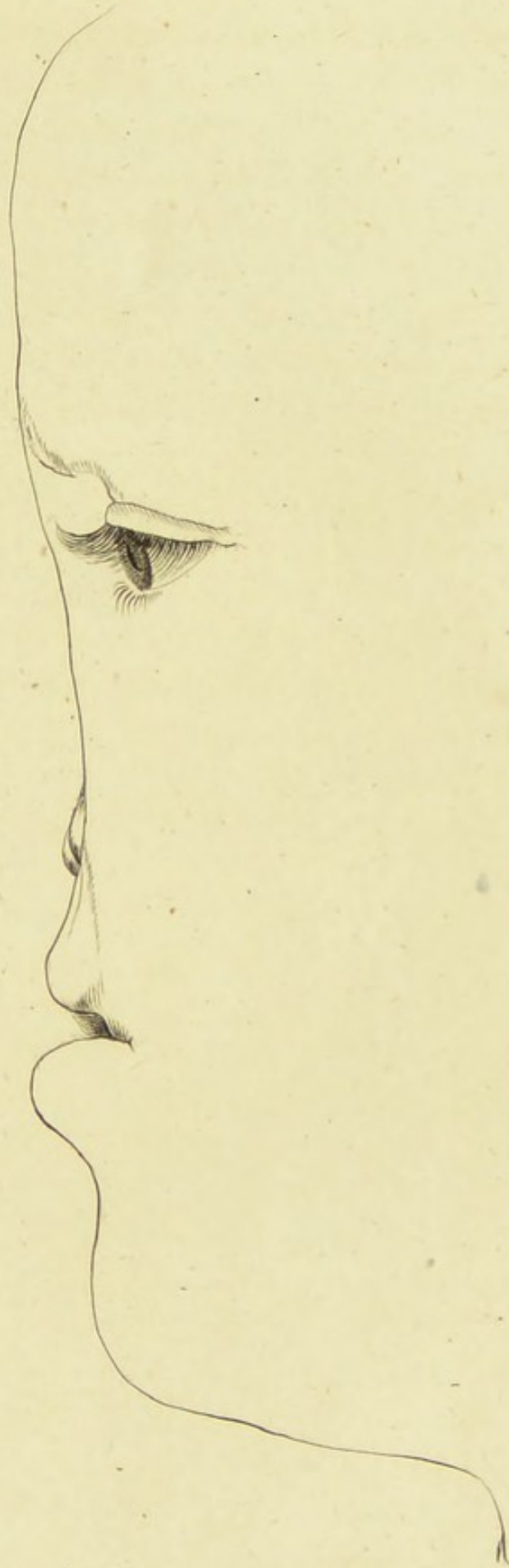




Fig. 1.

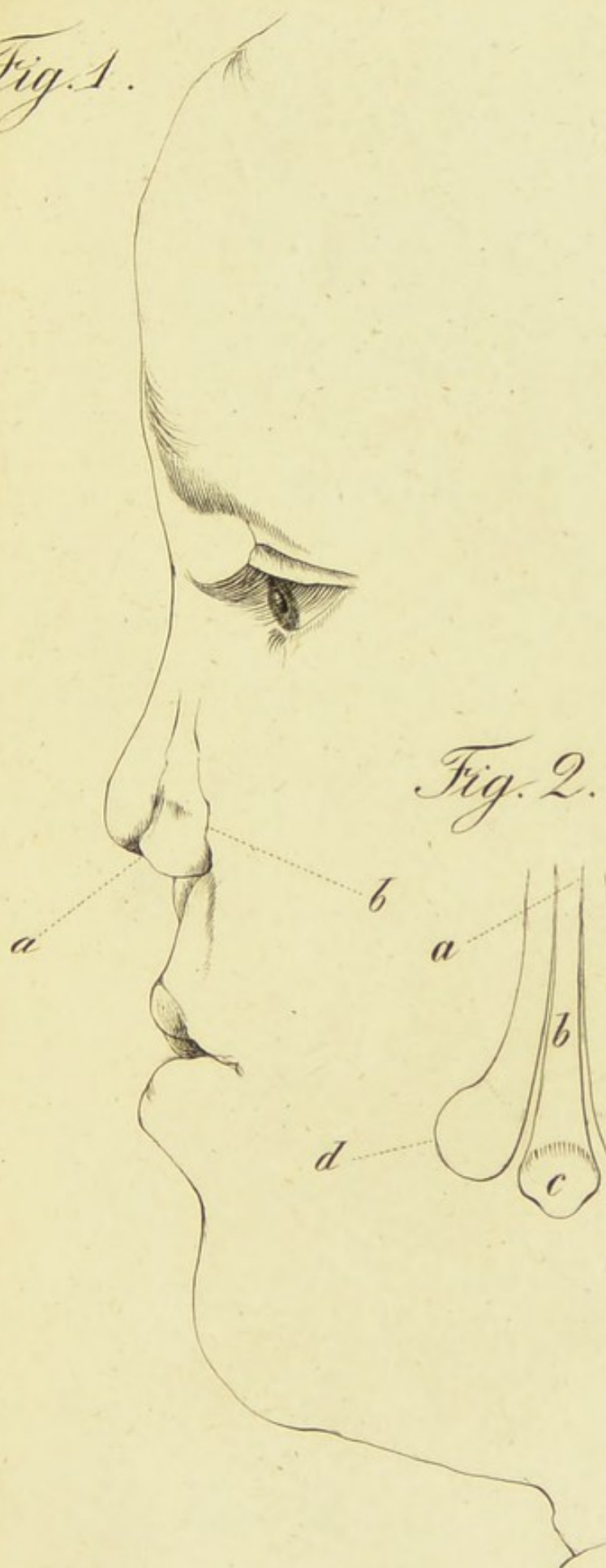


Fig. 2.

