

Anatomischer Hand-atlas zum Gebrauch im Secirsaal / von J. Henle.

Contributors

Henle Jacob, 1809-1885.
Royal College of Physicians of Edinburgh

Publication/Creation

Braunschweig : F. Vieweg, 1895-1896.

Persistent URL

<https://wellcomecollection.org/works/d7hjt8vc>

Provider

Royal College of Physicians Edinburgh

License and attribution


This material has been provided by This material has been provided by the Royal College of Physicians of Edinburgh. The original may be consulted at the Royal College of Physicians of Edinburgh. where the originals may be consulted.

This work has been identified as being free of known restrictions under copyright law, including all related and neighbouring rights and is being made available under the Creative Commons, Public Domain Mark.

You can copy, modify, distribute and perform the work, even for commercial purposes, without asking permission.





Wellcome Collection
183 Euston Road
London NW1 2BE UK
T +44 (0)20 7611 8722
E library@wellcomecollection.org
<https://wellcomecollection.org>




x. Feb 10. 35

R38401









Digitized by the Internet Archive
in 2015

<https://archive.org/details/b21688631>

ANATOMISCHER
HAND - A T L A S

ZUM

GEBRAUCH IM SECIRSAAL

VON

DR. J. HENLE.



D R I T T E A U F L A G E .

ERSTES HEFT:

K N O C H E N .

BRAUNSCHWEIG,

DRUCK UND VERLAG VON FRIEDRICH VIEWEG UND SOHN.

1895.

Holzstiche
aus dem xylographischen Atelier
von Friedrich Vieweg und Sohn
in Braunschweig.

Alle Rechte vorbehalten.

I.

OSTEOLOGISCHER THEIL.




Fig. I. Mediandurchschnitt der Knochen des Stammes.

Fig. II. Wirbelsäule, von hinten.

Fig. III. Brustwirbel, Profil, um die Anordnung der Rippenpfannen zu zeigen.

Fig. IV. Fünfter bis siebenter Halswirbel und erster Brustwirbel, von hinten.

Fig. V. Zehnter bis zwölfter Brustwirbel und erster Bauchwirbel, von hinten.

Fig. IV.

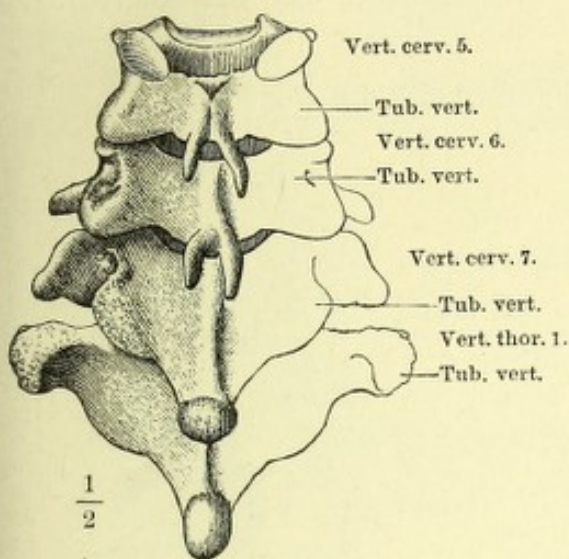


Fig. I.

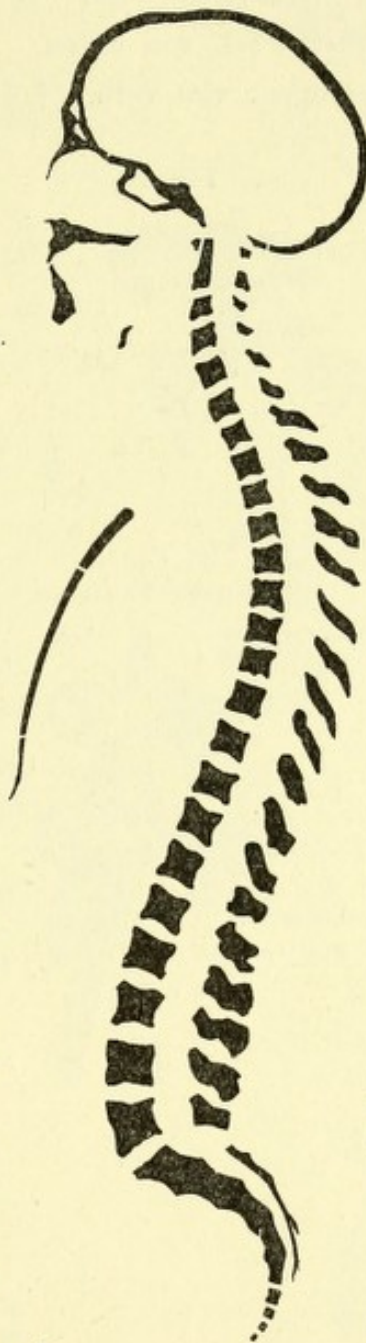


Fig. II.

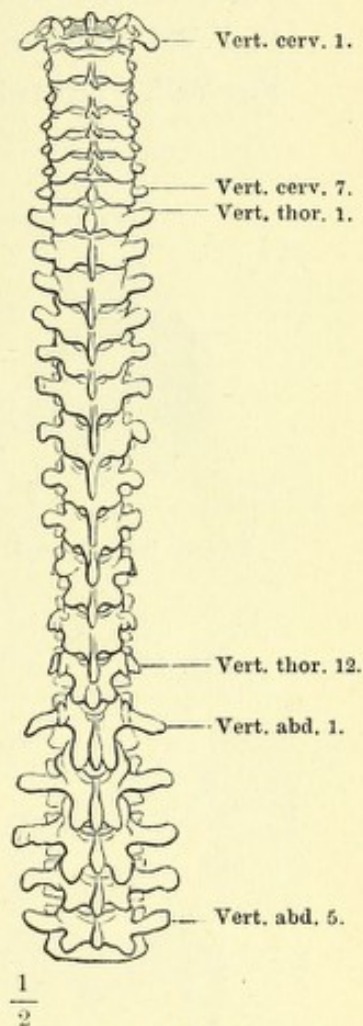


Fig. V.

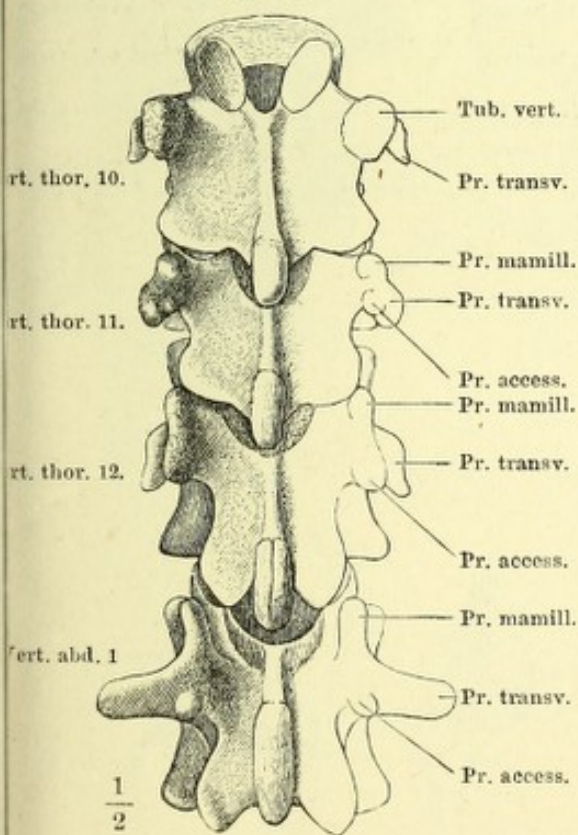
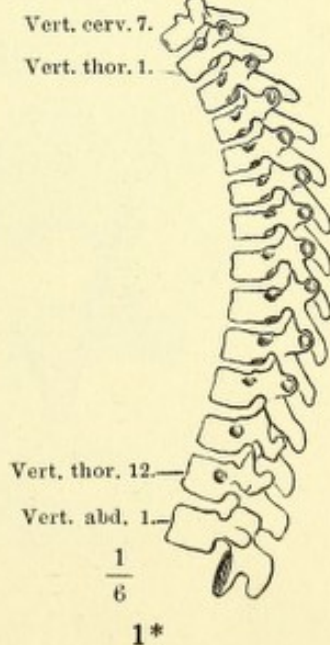


Fig. III.



1*

Fig. I. Halswirbel, schräg von oben und seitlich.

Fig. II. Fünfter Halswirbel, von unten.

Fig. III. Frontalschnitt der Körper des vierten und fünften Halswirbels.

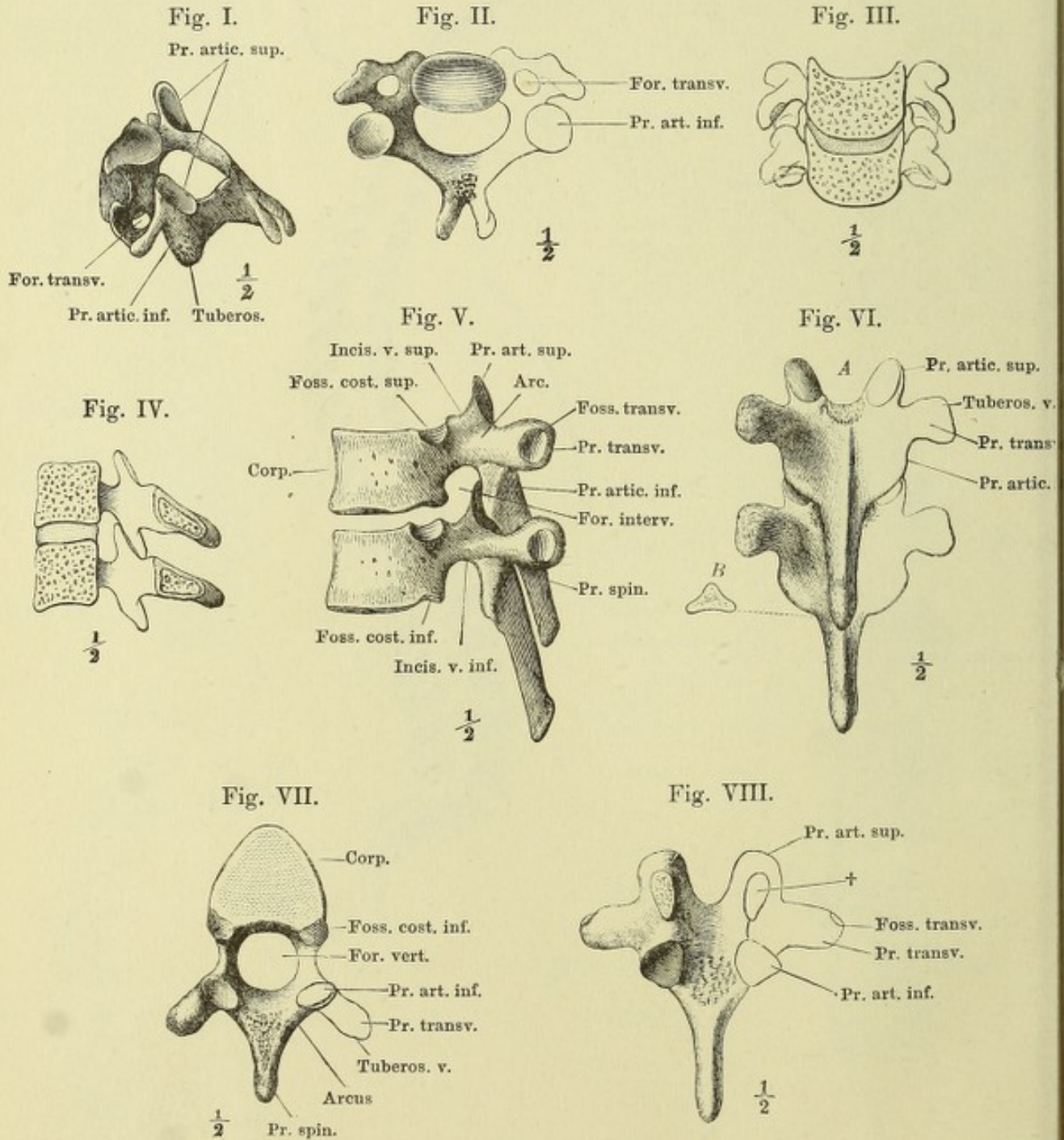
Fig. IV. Medianschnitt der Körper des vierten und fünften Halswirbels.

Fig. V. Brustwirbel, Profil.

Fig. VI. *A* Brustwirbel, von hinten. *B* Frontalschnitt des Wirbeldorns.

Fig. VII. Vierter Brustwirbel, von unten.

Fig. VIII. Brustwirbelbogen, von vorn. † Durchschnitt des Bogenhalses.



- Fig. I. Bauchwirbel, Profil.
 Fig. II. Dritter und vierter Bauchwirbel, von hinten.
 Fig. III. Bauchwirbel, von unten.
 Fig. IV. Atlas und Epistropheus, von oben.
 Fig. V. Epistropheus, im Profil.
 Fig. VI. Epistropheus, von oben.
 Fig. VII. Die beiden Drehwirbel und das Hinterhauptsbein in Verbindung miteinander.

Fig. III.

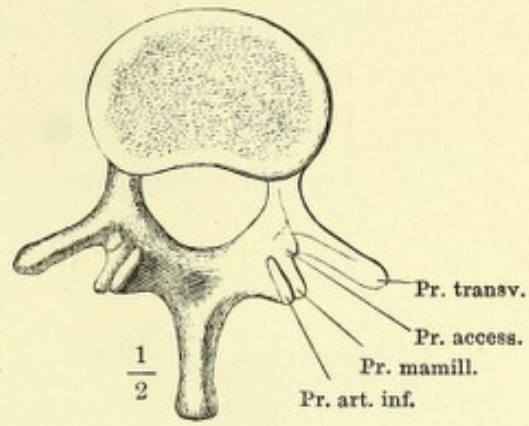


Fig. I.

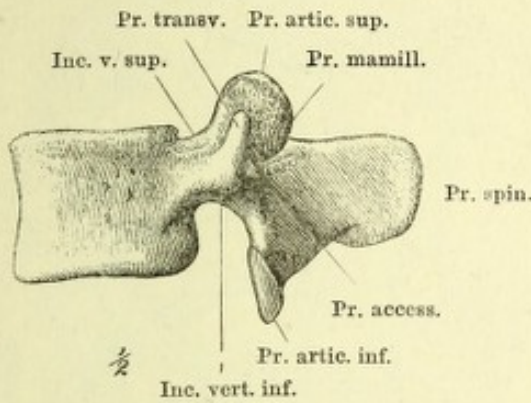


Fig. II.

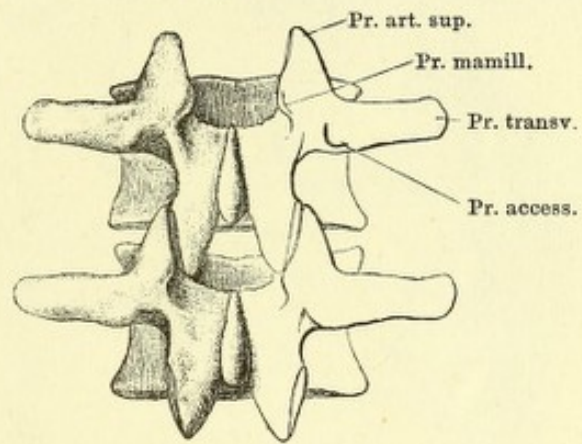


Fig. IV.

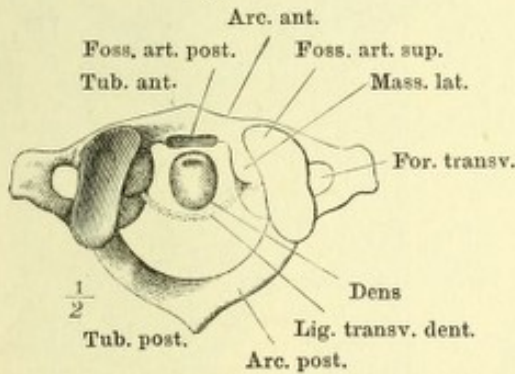


Fig. V.

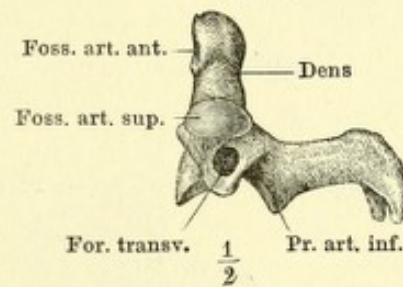


Fig. VI.

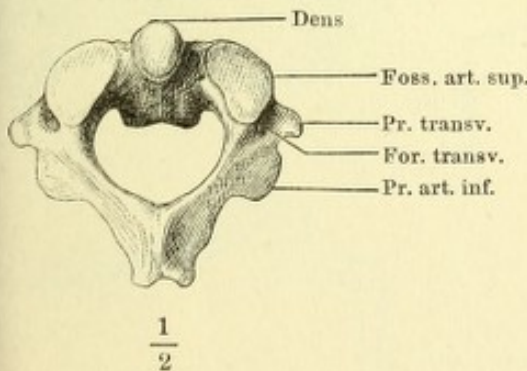


Fig. VII.

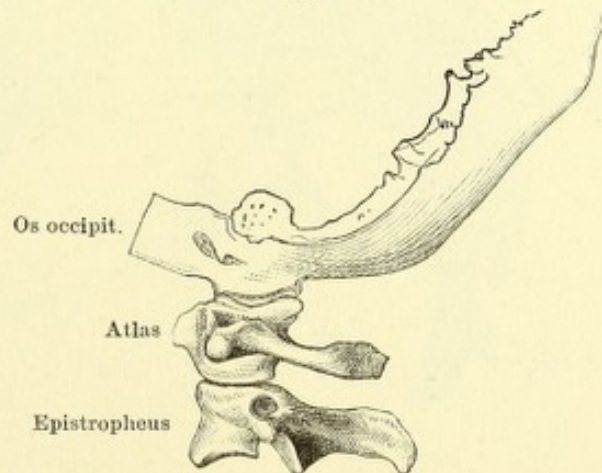


Fig. I. Kreuzbein mit dem letzten Bauchwirbel, von vorn.

Fig. II. Dasselbe, von hinten.

Fig. III. Kreuzbein, Profil.

Fig. IV. Erster Kreuzwirbel, von unten.

Fig. V. Steissbein, von hinten.

Fig. I.

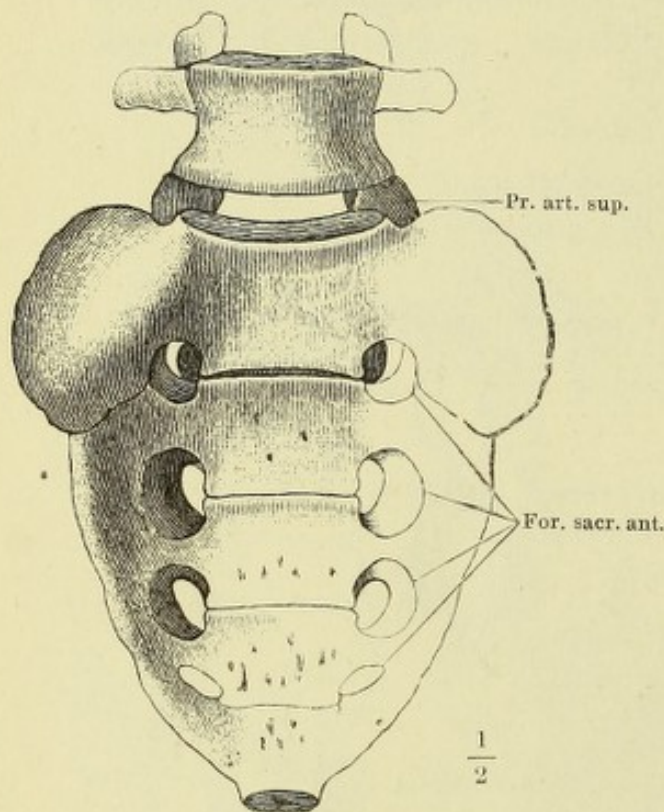


Fig. II.

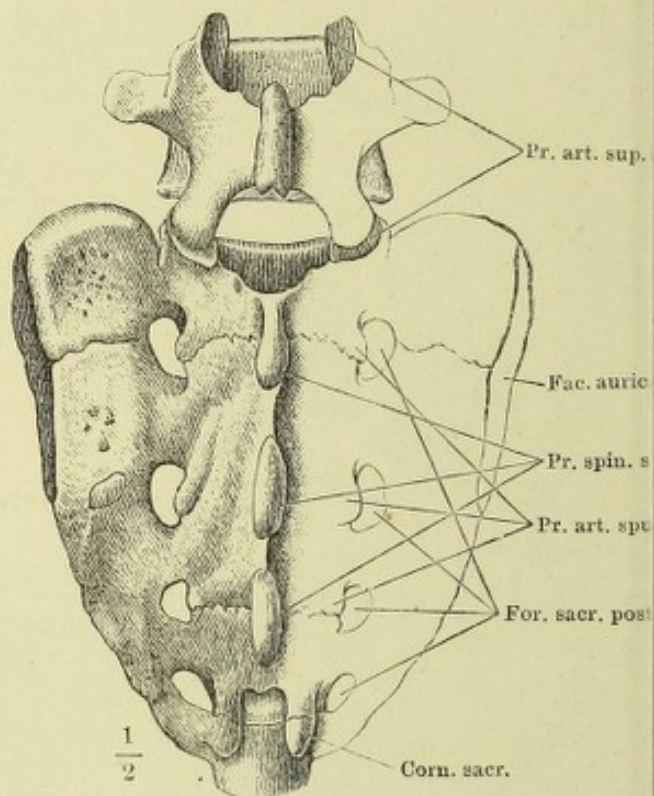


Fig. III.

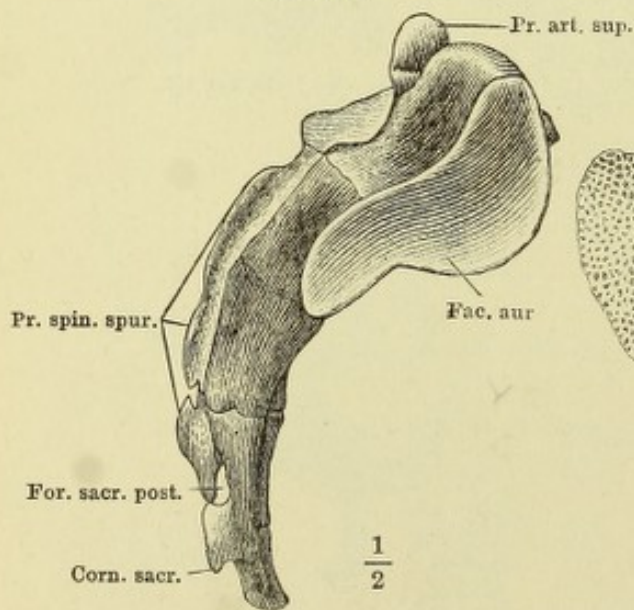


Fig. IV.

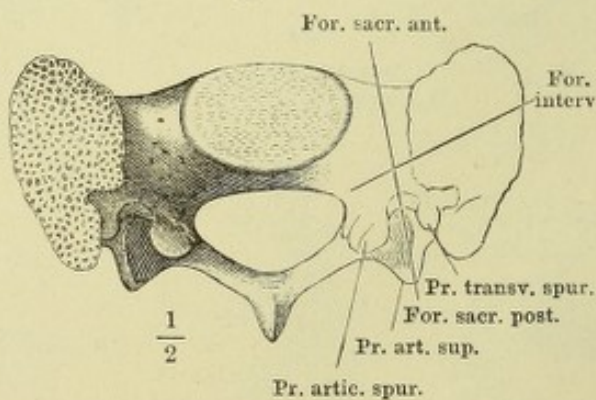


Fig. V.

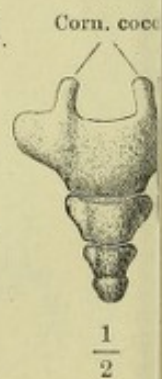

Fig. I. Brustkorb, von vorn, rechte Hälfte.

Fig. II. Frontalschnitt des Brustkorbs, ebenso. 1 — 11 die den Zahlen entsprechenden Rippen.

Fig. III. Brustbein, von vorn.

Fig. IV. Horizontalschnitt des Brustbeins.

Fig. V. Brustwirbel und Rippe, von unten.

Fig. VI. Zwölfter Brustwirbel mit der Rippe, von unten.

Fig. I.

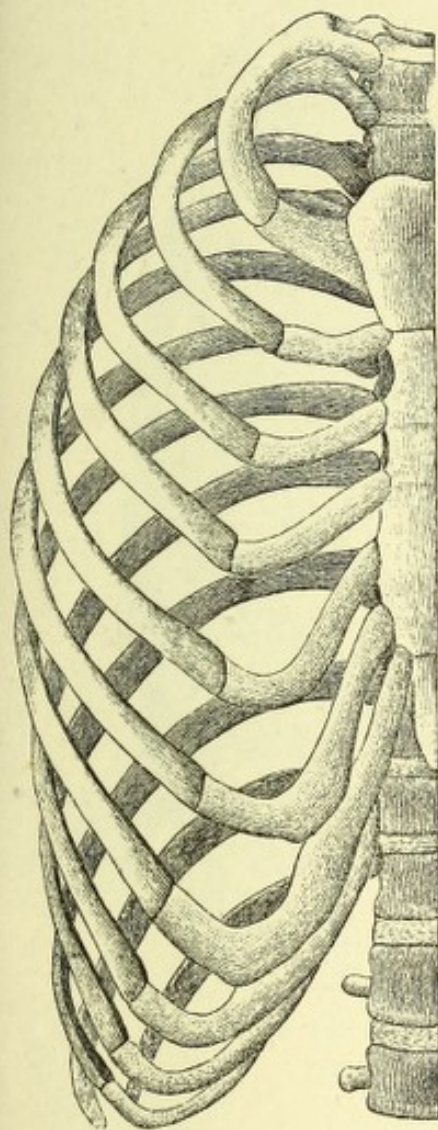


Fig. II.



Fig. III.

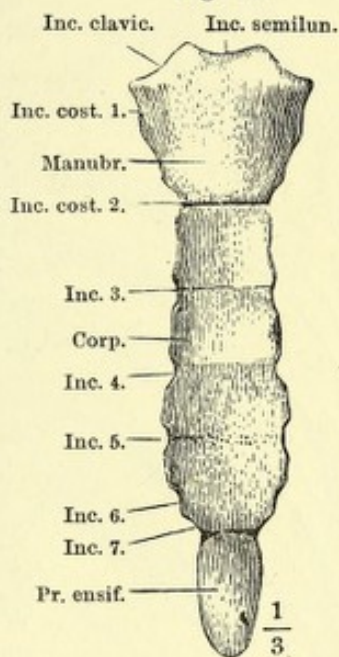


Fig. IV.

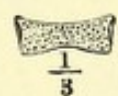


Fig. V.

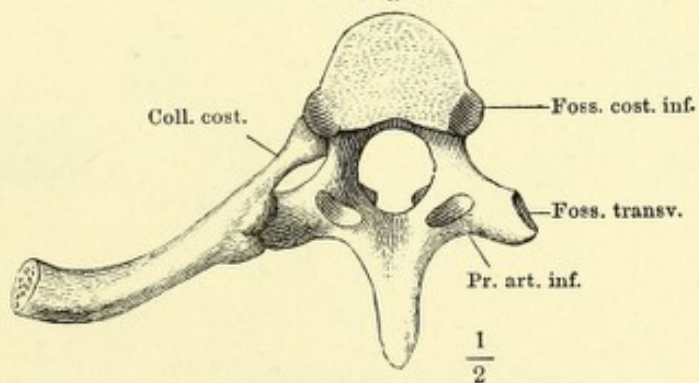


Fig. VI.

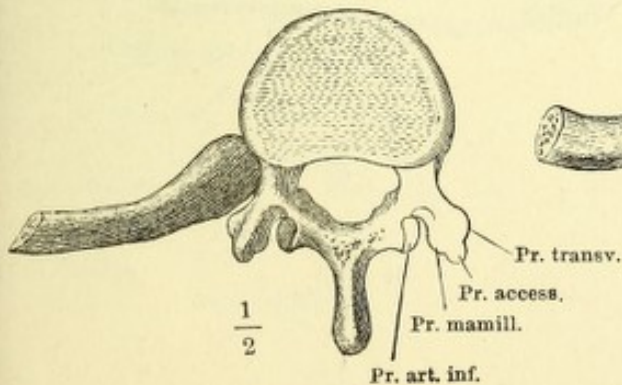


Fig. I. Brustkorb, von hinten.

Fig. II. Derselbe, Profil.

Fig. III. Horizontalschn. d. vierten Rippe.

Fig. IV. Vierte Rippe, von vorn.

Fig. V. Vierte Rippe, von hinten.

Fig. VI. A. Verticalschnitt des Halses.

B. Verticalschnitt des Körpers einer rechten Rippe.

Fig. I.

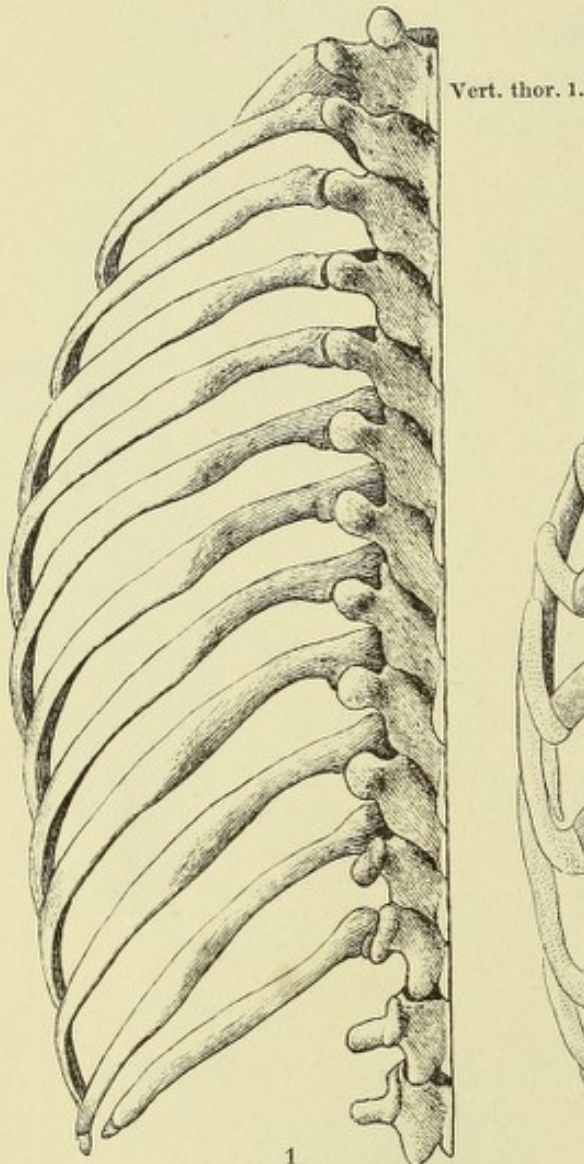


Fig. II.

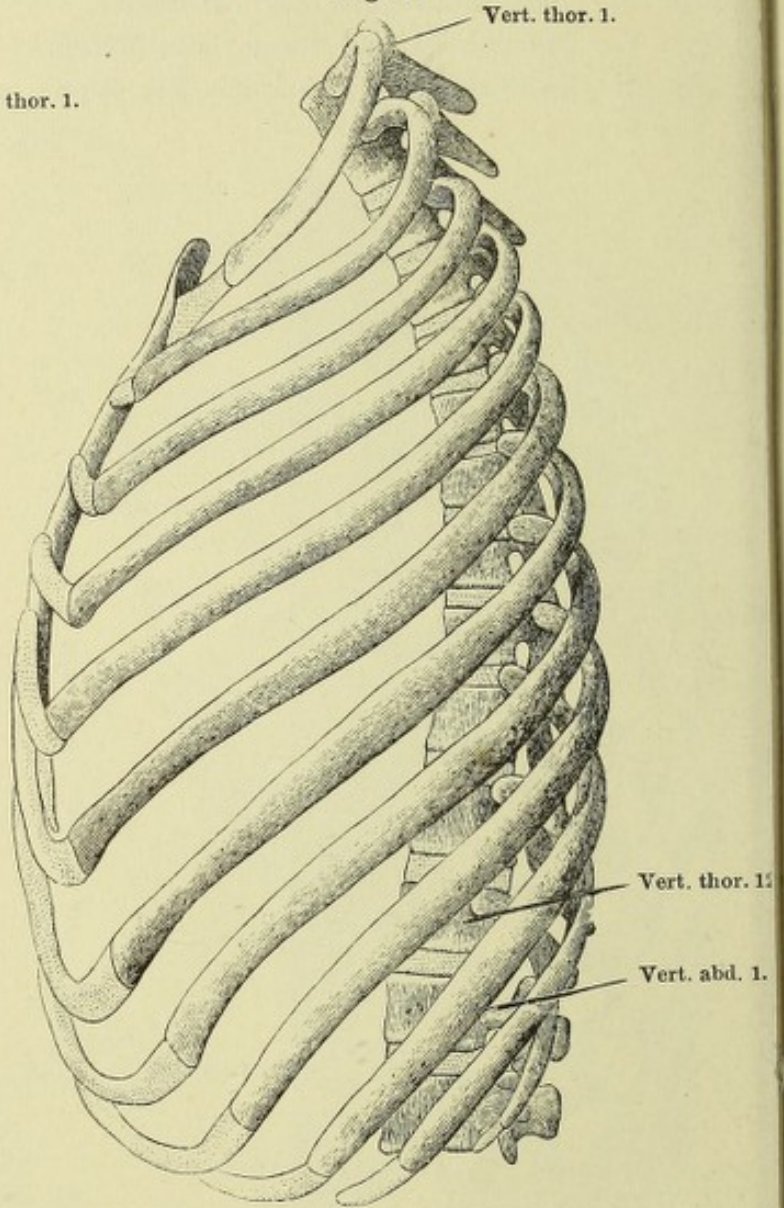


Fig. III.

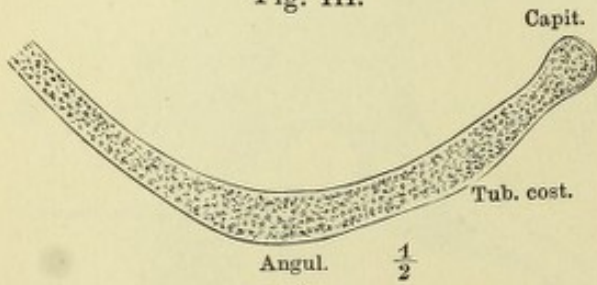


Fig. IV.

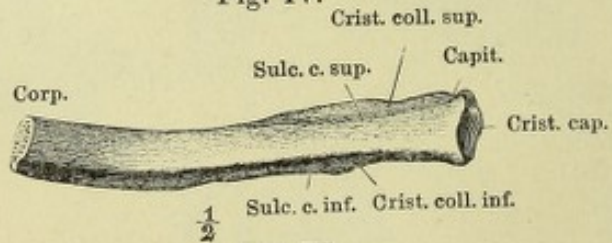

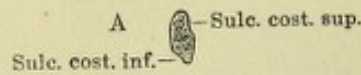


Fig. V.



Fig. VI.



1/2

Fig. I. Horizontalschnitt des Brustkorbs durch die Mitte des vierten Brustwirbels.

Fig. II. Horizontalschnitt durch den siebenten Brustwirbel, nahe dem untern Rande.

Fig. III. Erste Rippe, von oben.

Fig. IV. Zweite Rippe, von oben.

Fig. V. Zungenbein, von vorn.

Fig. VI. Zungenbein, Profil.

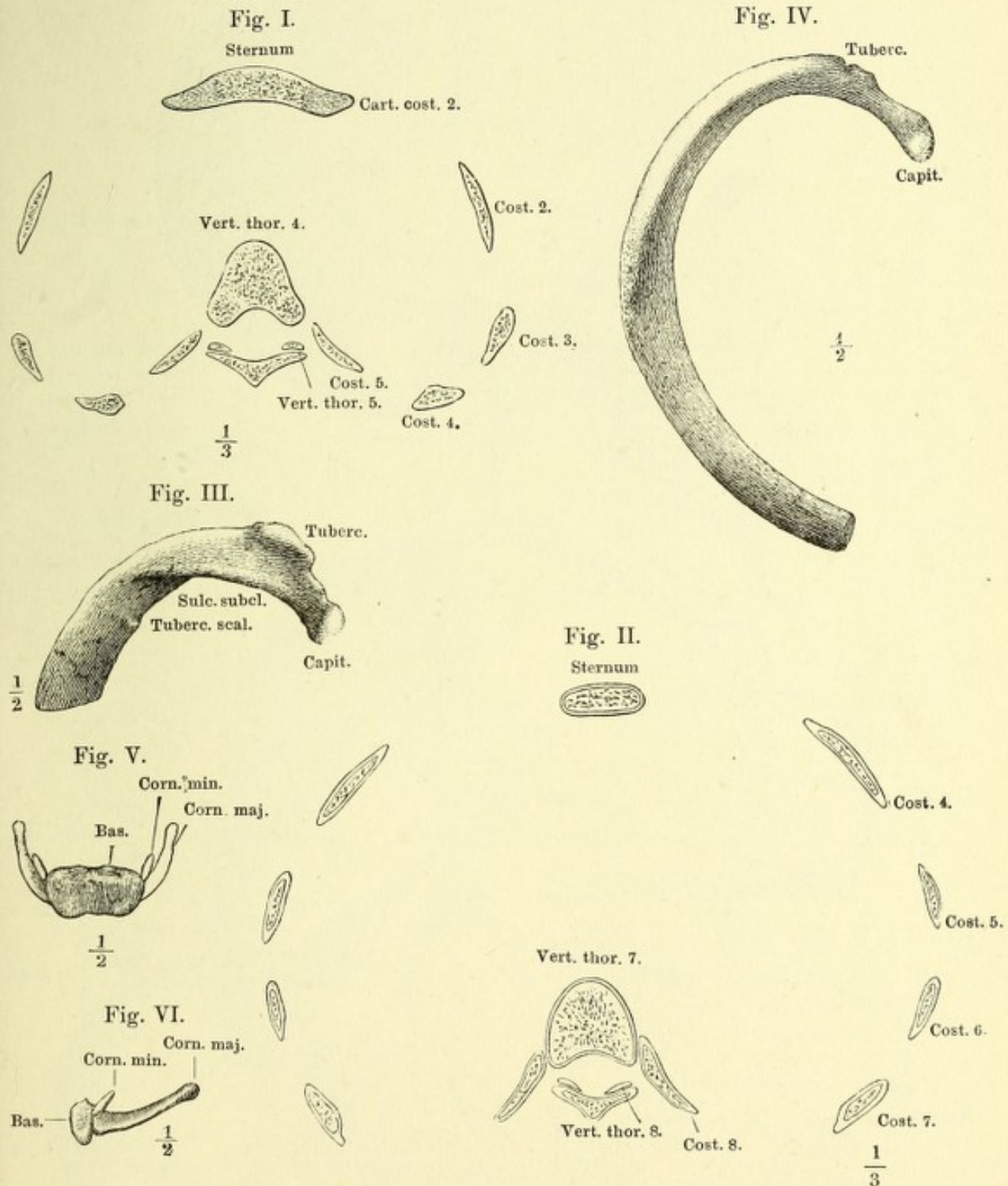


Fig. I. Schädel, Profil.

Fig. IV. Medianschnitt des Schädels.

Fig. II. Horizontalschn. d. Hirnschädels.

Fig. V. Profilansicht des Hirnschädels ohne Jochbogen.

Fig. III. Frontalschnitt desselben.

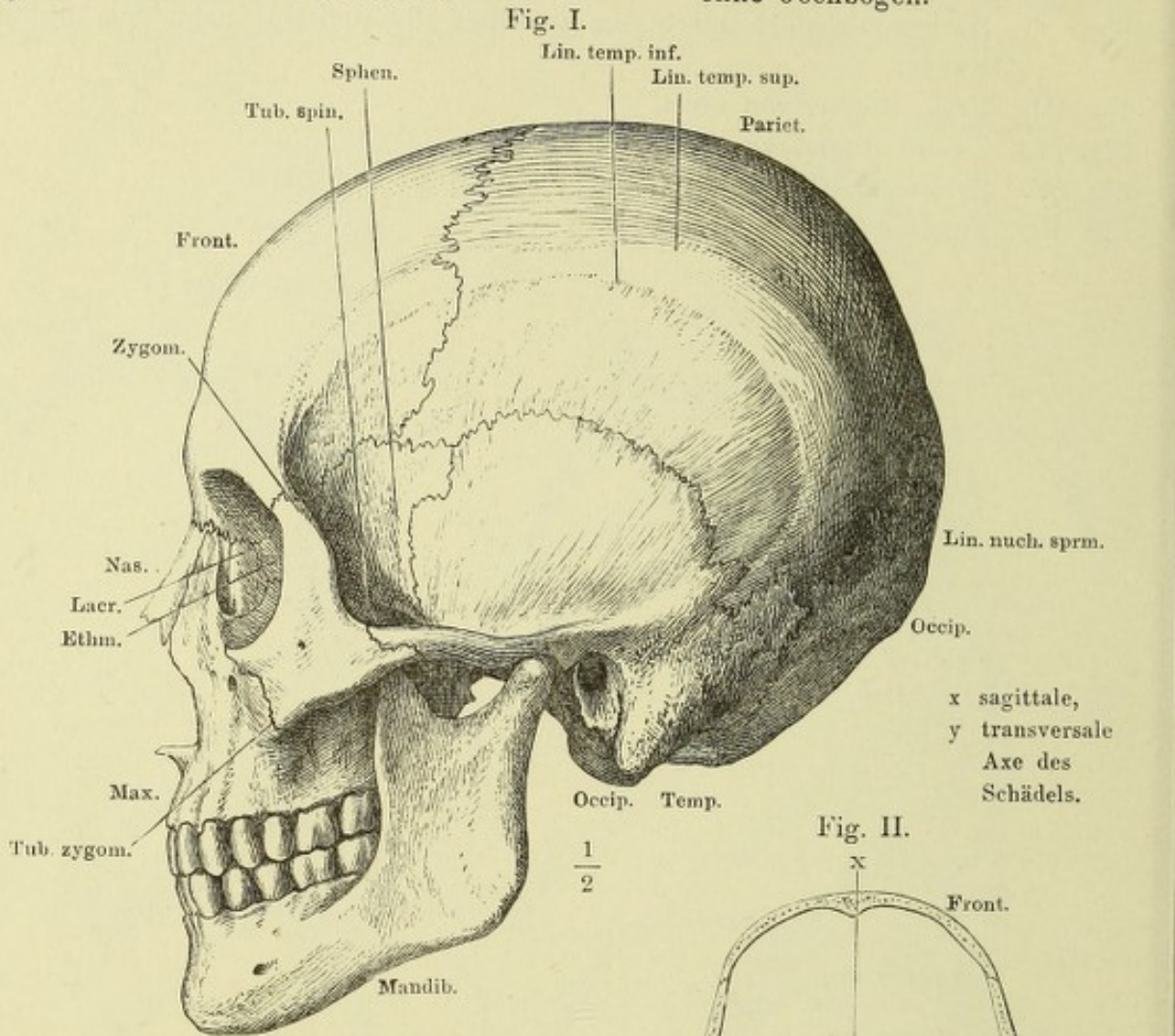


Fig. III.

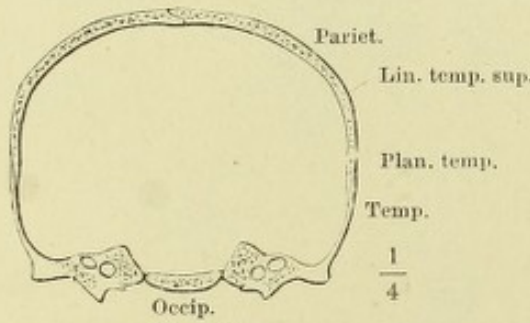


Fig. IV.

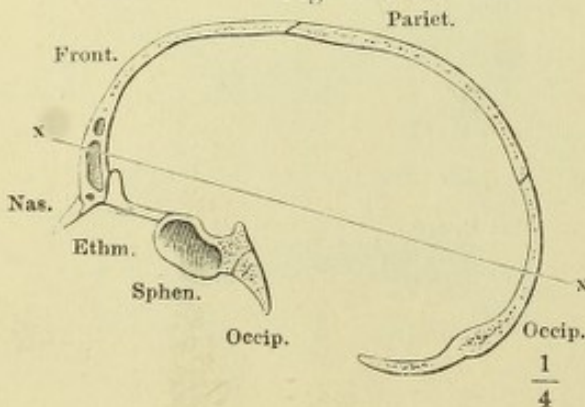


Fig. II.

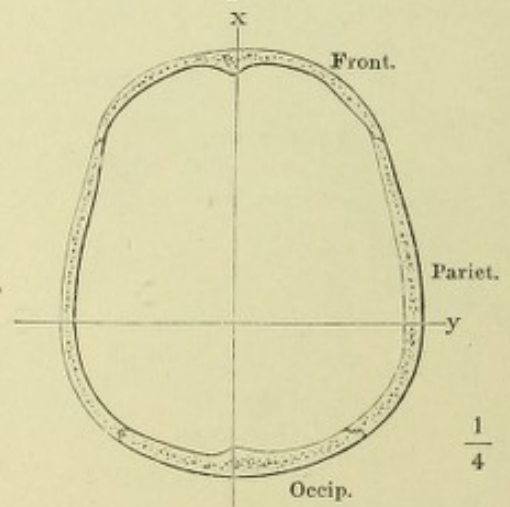
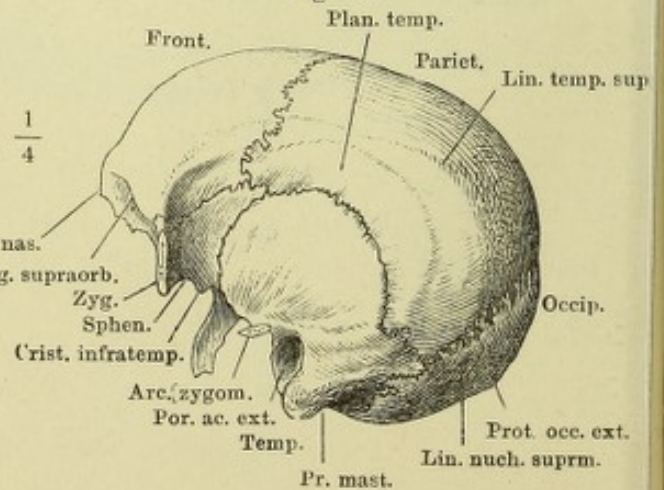


Fig. V.



Ansicht der Schädelhöhle, von innen. Fig. I. Decke. Fig. II. Basis.
Fig. I.

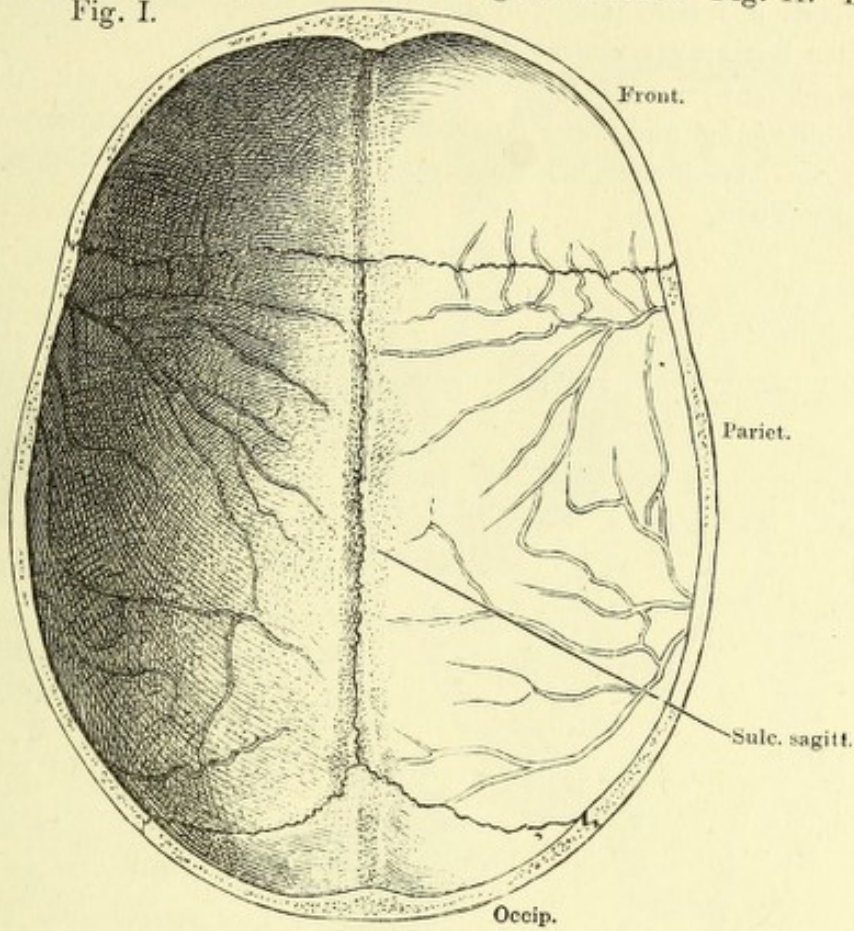


Fig. II.

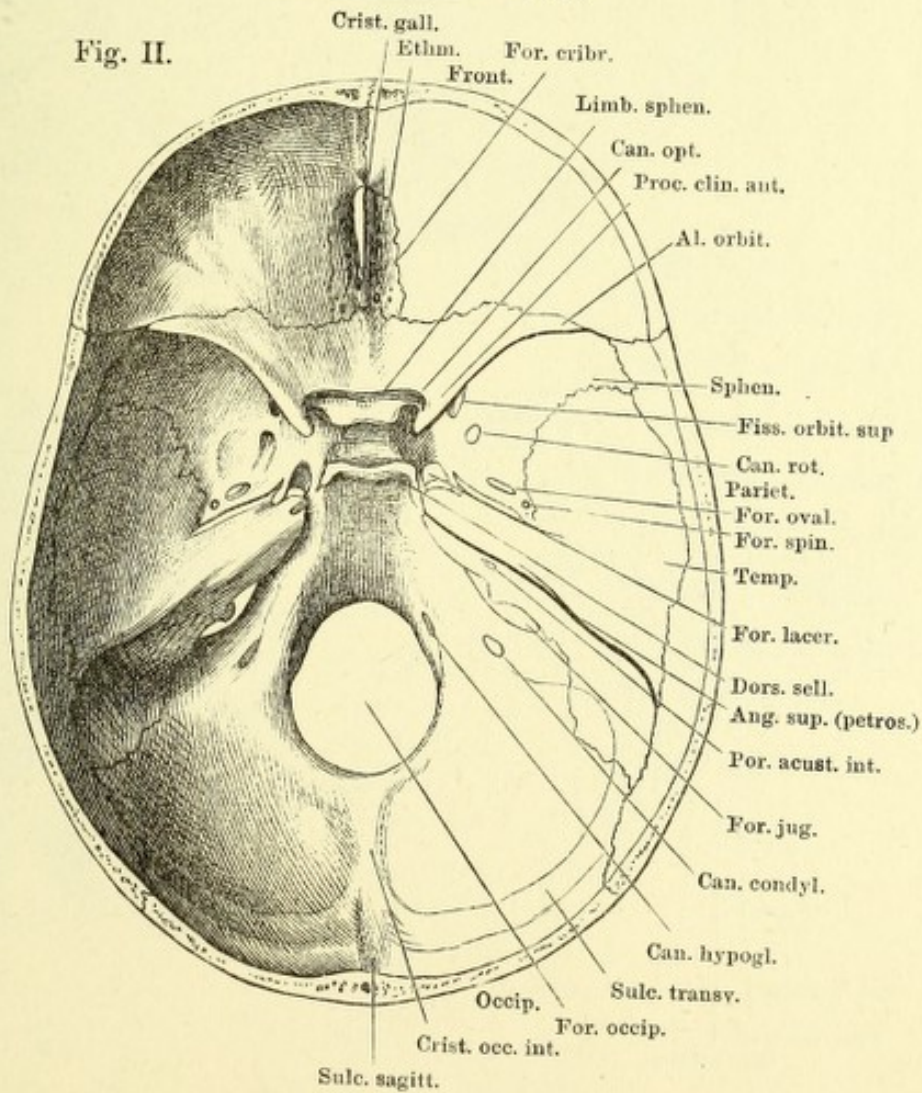


Fig. I. Basis des Schädels, von aussen; die Gaumenflügel des Wespenbeins an der Basis quer abgesägt.

Fig. II. Schläfenpyramide und Umgebung, von unten, mit dem knorpligen Gehörgang und dem Knorpel der Tuba. Proc. pterygoideus (†) und Proc. styloideus (††) durchsägt. 1 Knorpliger Gehörgang. 2 Knorpel der Tuba.

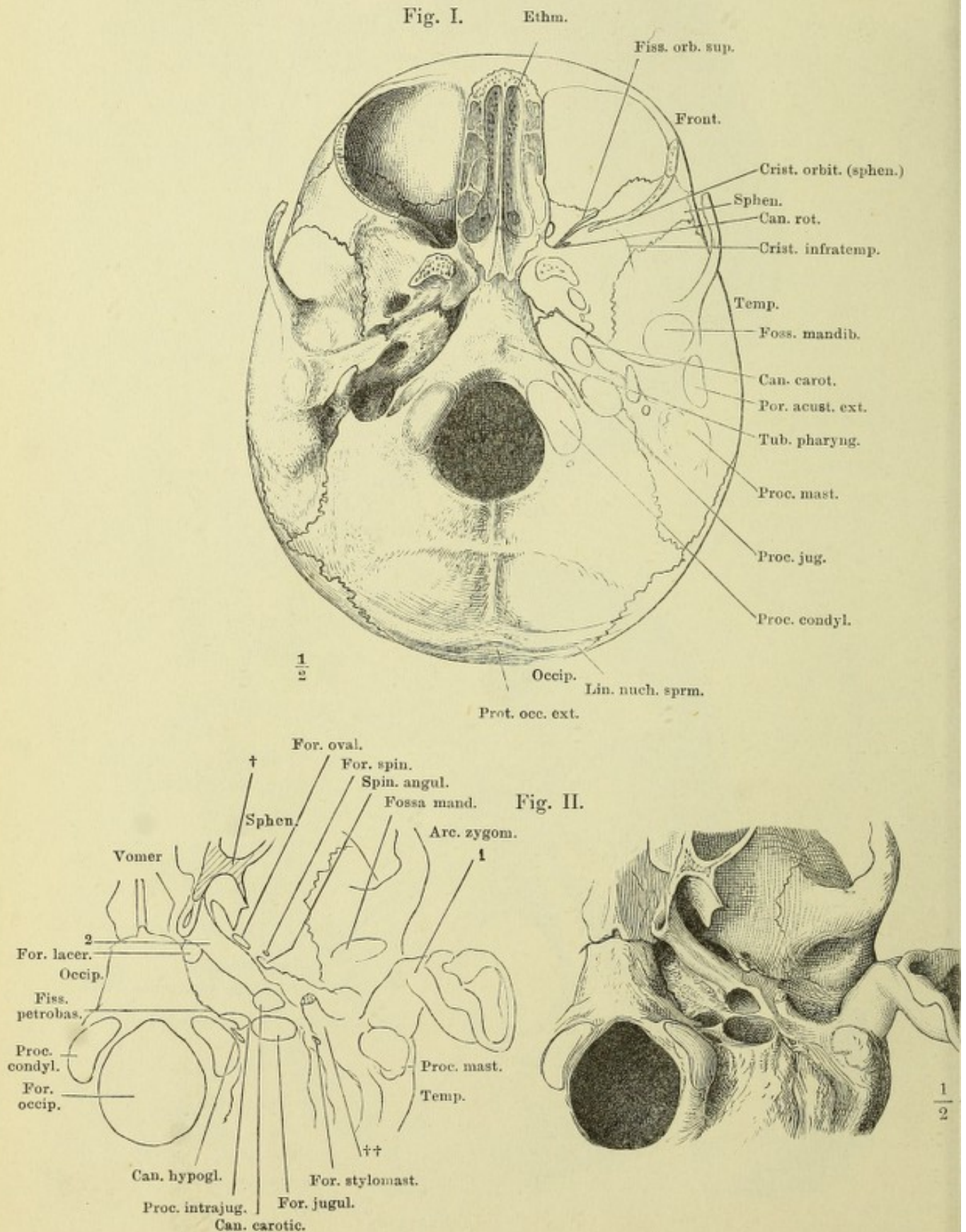


Fig. I.

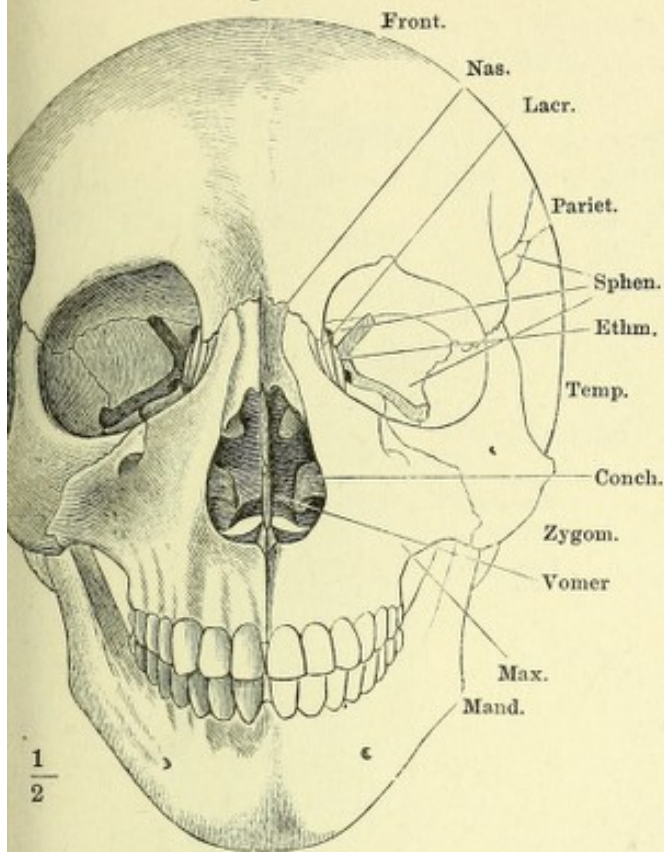


Fig. II.

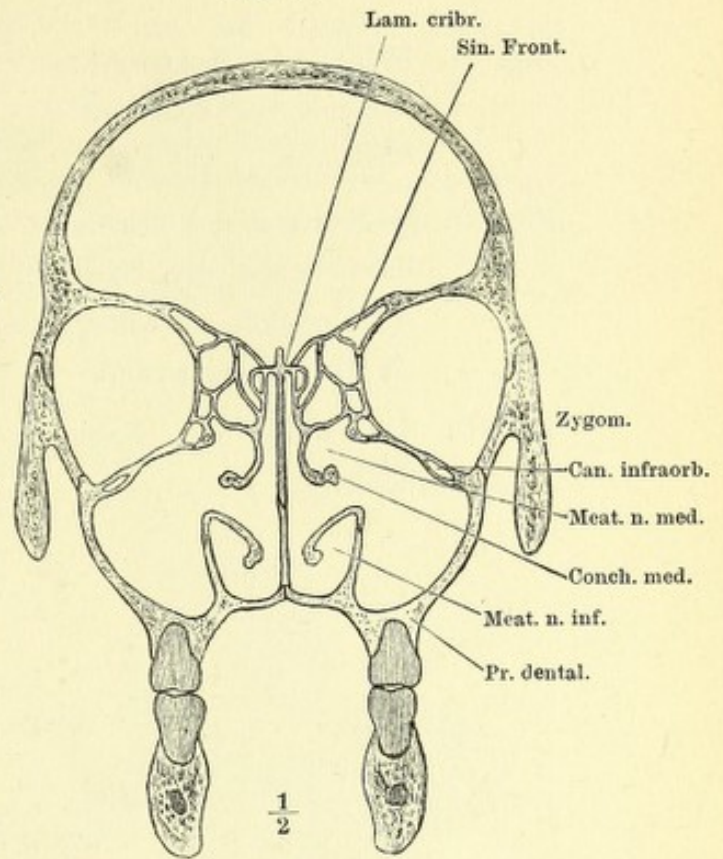


Fig. III.

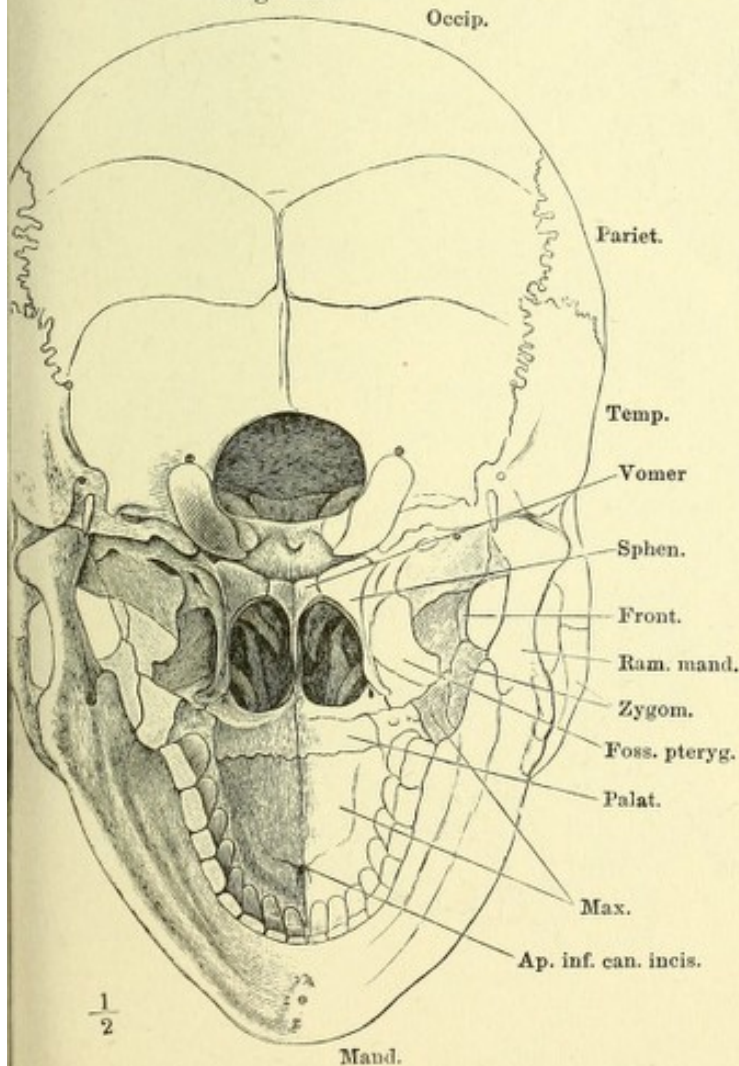


Fig. I. Schädel, von vorn; aus der Horizontalstellung nach vorn etwas gehoben.

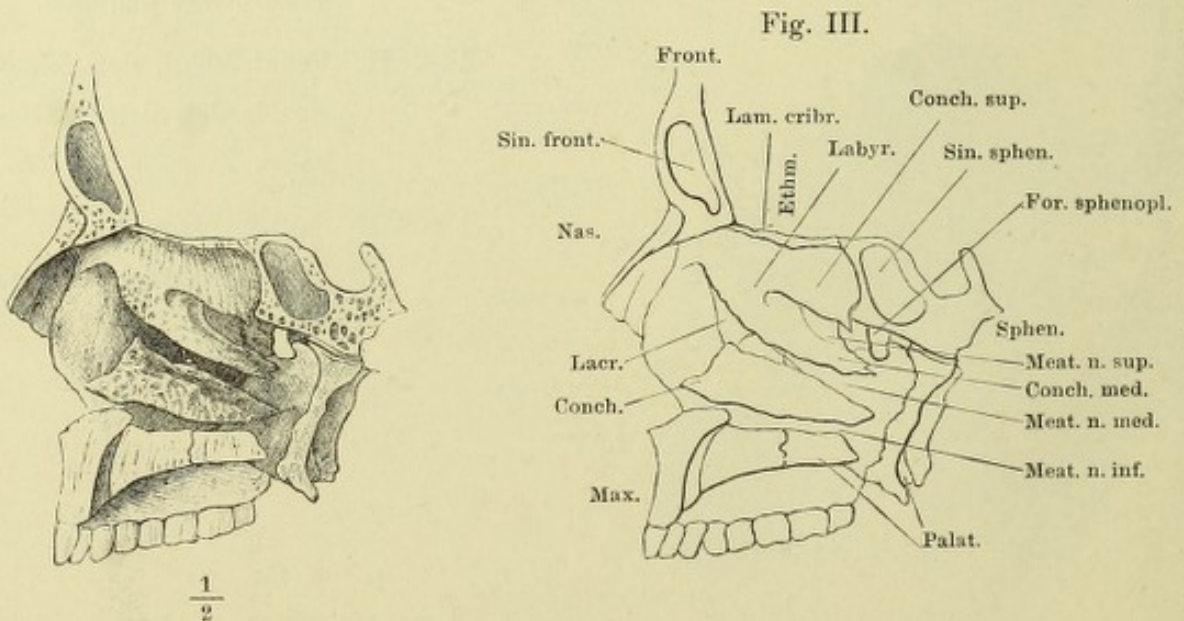
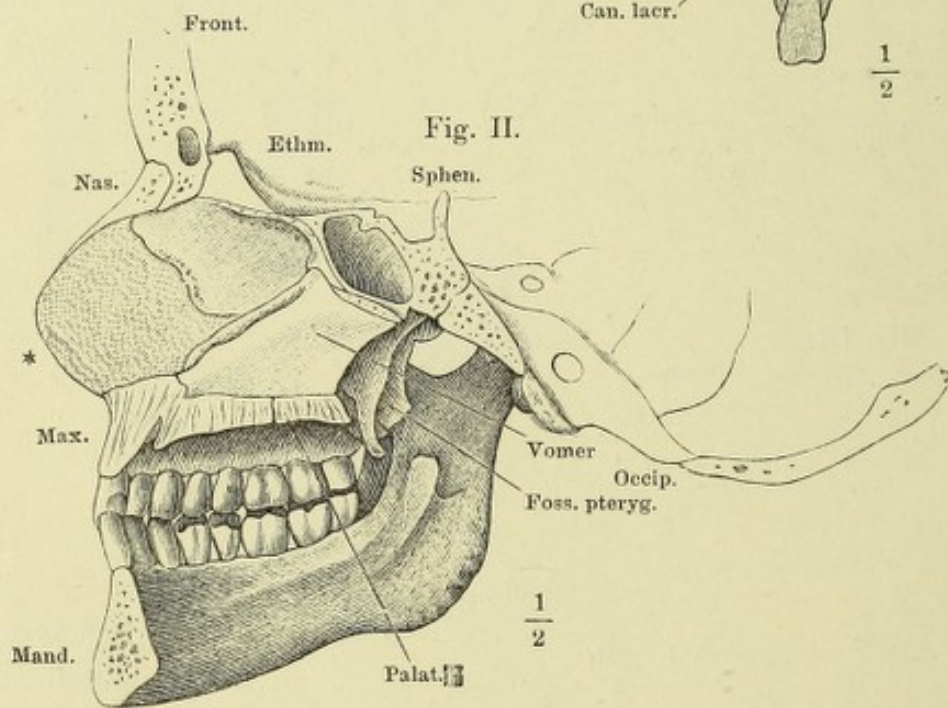
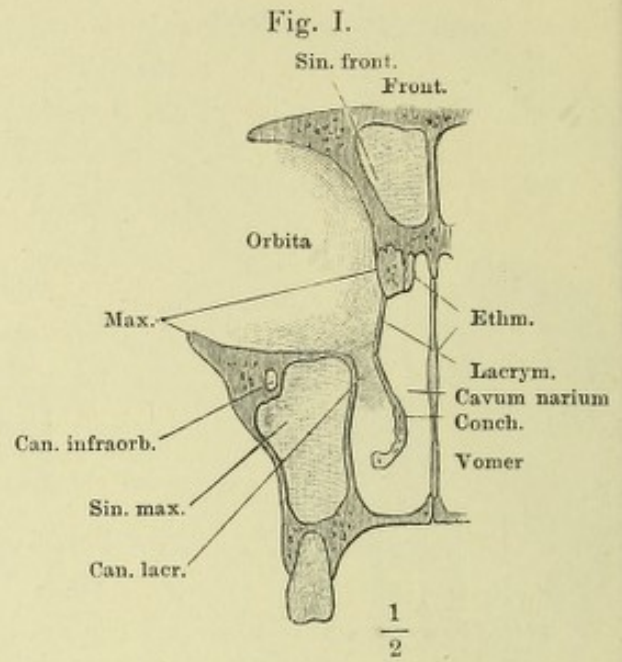
Fig. II. Frontalschn. des Schädels durch den dritten Backzahn.

Fig. III. Schädel, von hinten, um die transversale Axe vorwärts gedreht.

Fig. I. Frontalschn. des Gesichtschädels vor dem ersten Backzahn.

Fig. II. Medianschn. des Schädels links neben der Nasenscheidewand. * Knorpel der Nasenscheidewand.

Fig. III. Seitenwand der Nasenhöhle.



- Fig. I. Horizontalschnitt des Gesichtsschädels durch den vorderen Theil des Jochbogens. † Schnittfläche des Proc. pterygoideus.
- Fig. II. Profilansicht des Gesichtsschädels mit geringer Drehung um die verticale Axe nach rechts und um die sagittale Axe mit der linken Fläche aufwärts; Jochbogen und Unterkiefer entfernt. †† Schnittflächen des Jochbogens.
- Fig. III. Seitenansicht der die Fossa sphenomaxillaris umgrenzenden Theile. × Schnittfläche der Decke der Augenhöhle. †† Schnittflächen, wodurch der Temporalflügel des Wespenbeins von dem Körper dieses Knochens getrennt wurde. * Mediale Begrenzung der Fiss. orbital. sup.

Fig. I.

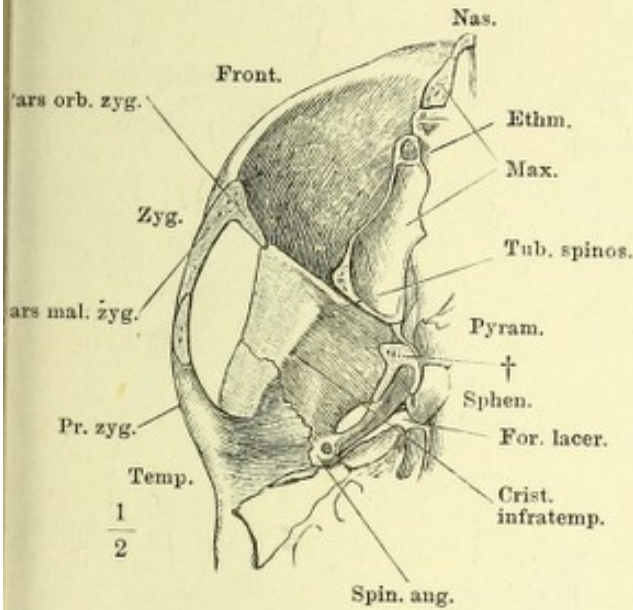


Fig. II.

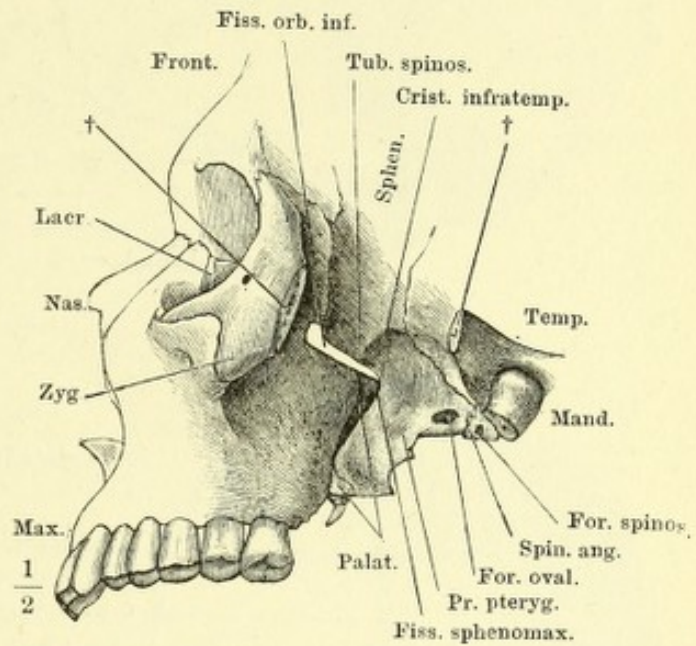


Fig. III.

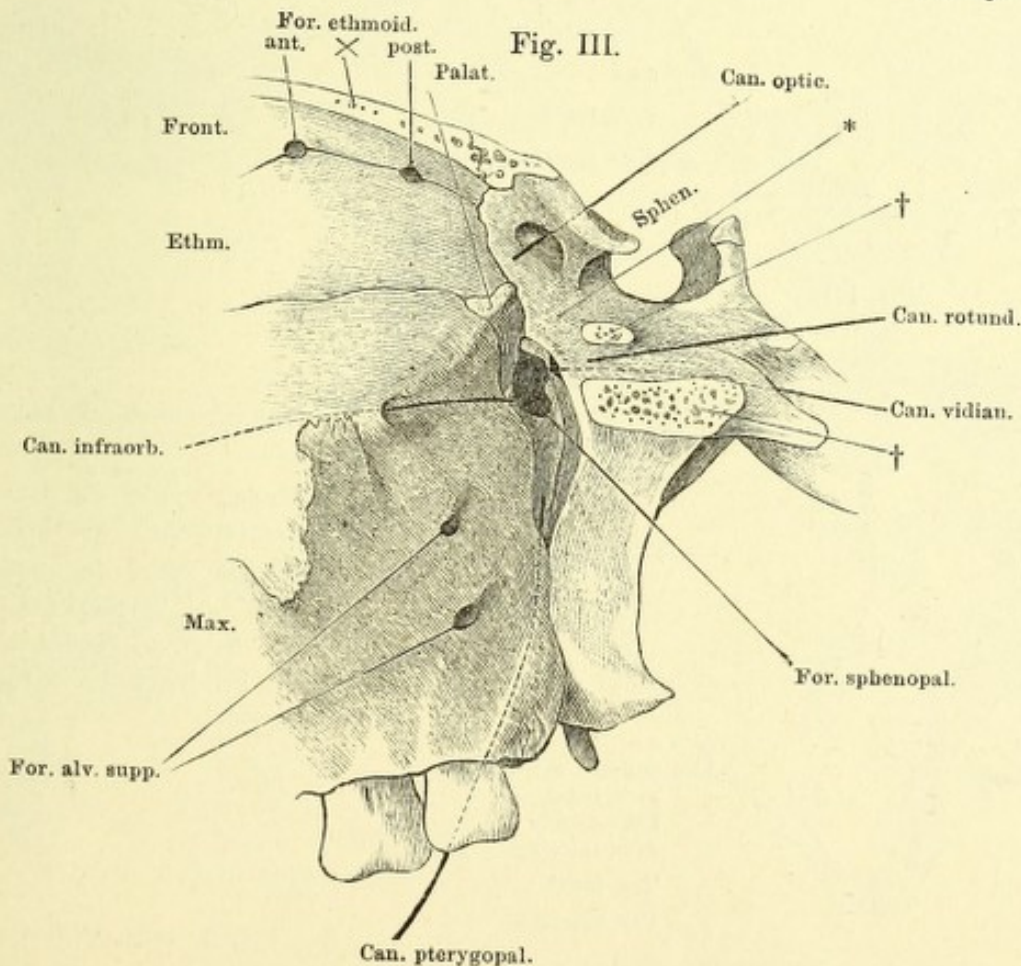


Fig. I.

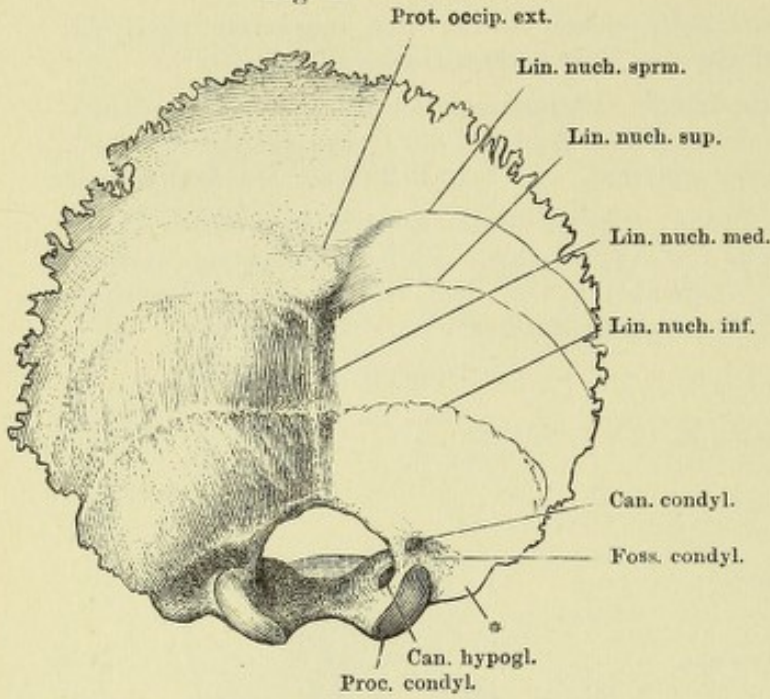


Fig. I. Hinterhauptsbein, von hinten.

Fig. II. Hinterhauptsbein, von unten.

Fig. III. Hinterhauptsbein, von vorn.

Fig. IV. Mediandurchschn. des Hinterhauptsbeins.

Fig. II.

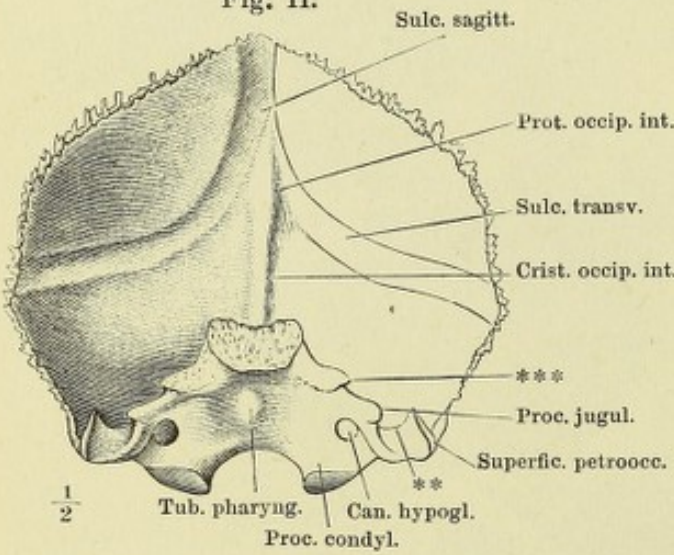


Fig. IV.

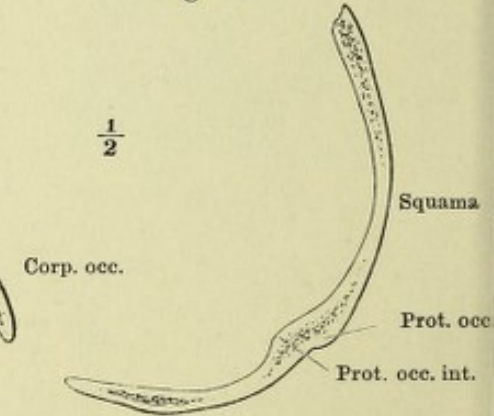
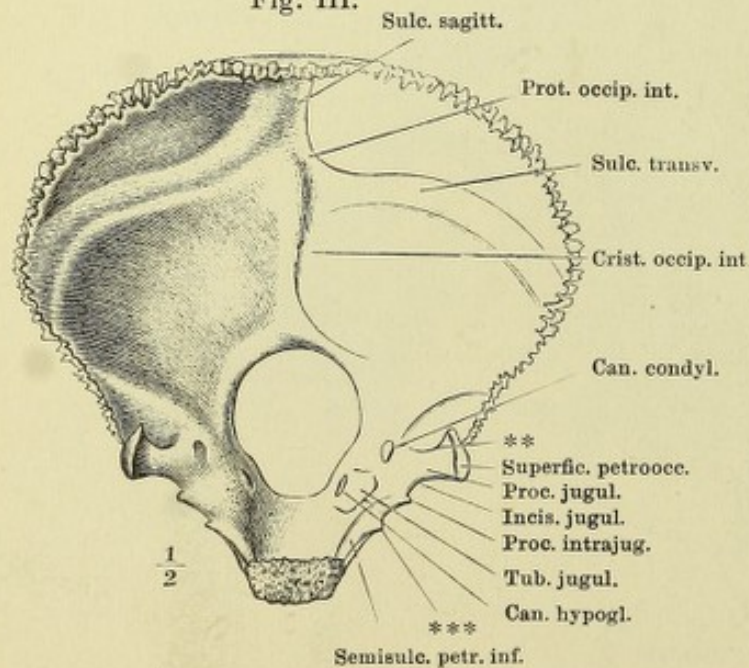


Fig. III.



* Ansatzfläche des M. rect. cap. lateralis.

** Firste, welche die innere Fläche des Proc. jugularis theilt.

*** Hintere Spitze der rauhen Seitenfläche des Körpers, welche sich an die Schläfenpyramide anlegt und das For. jugulare von vorn her begrenzt.

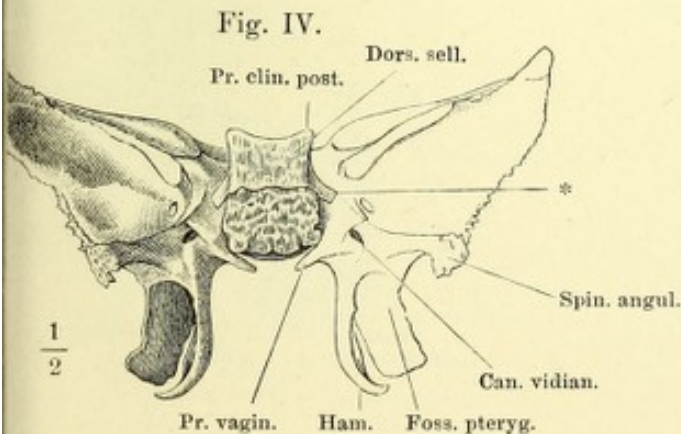
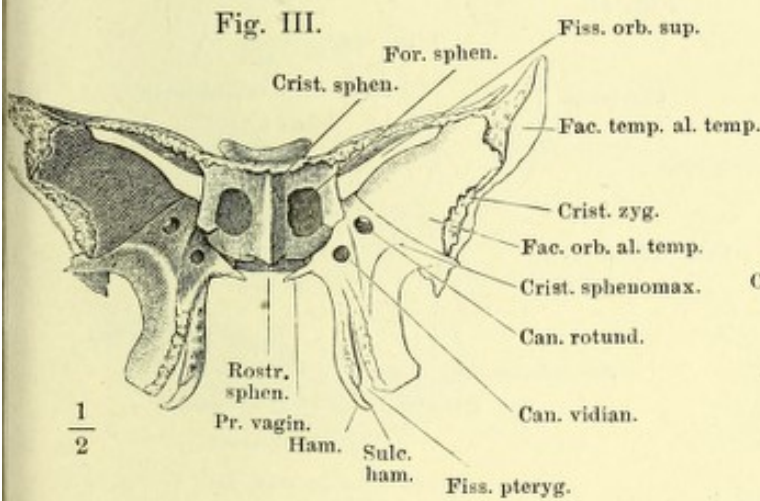
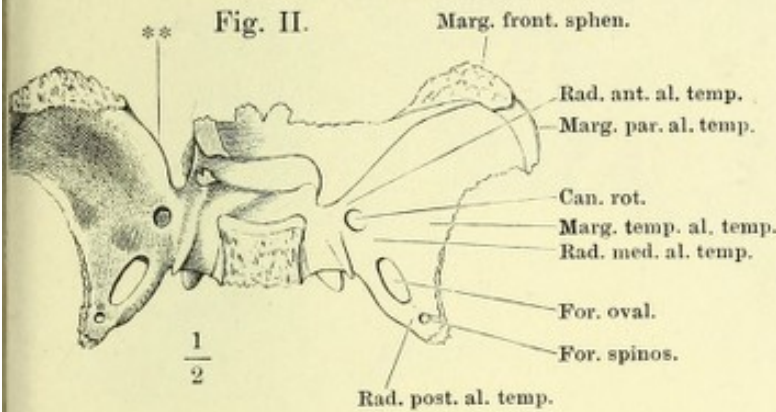
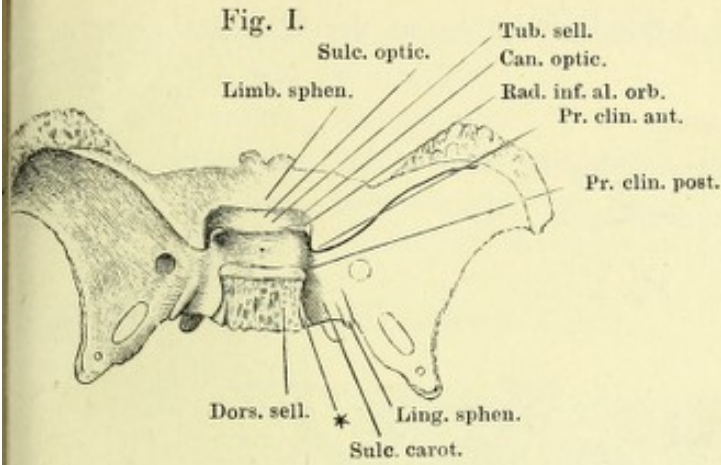


Fig. I. Wespenbein, v. oben.

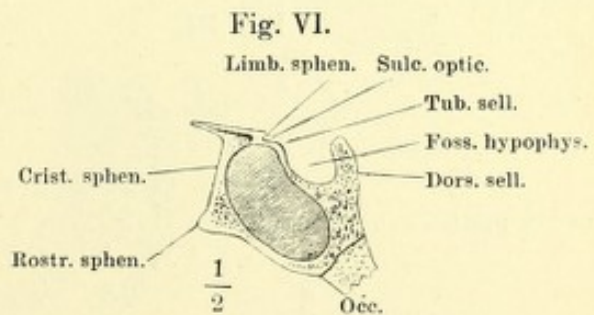
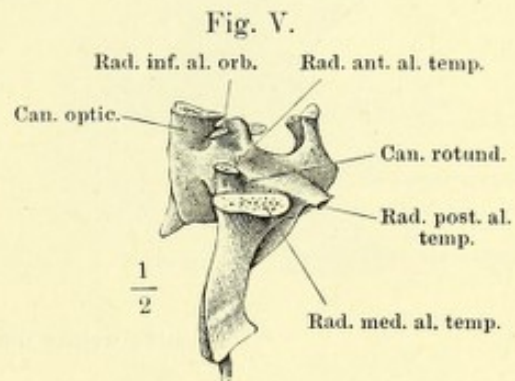
Fig. II. Dasselbe, Orbitalflügel abgesägt.

Fig. III. Dasselbe, v. vorn.

Fig. IV. Dasselbe, v. hinten.

Fig. V. Seitenansicht des Wespenbeinkörpers, Orbital- und Temporalflügel an den Wurzeln abgesägt.

Fig. VI. Medianschnitt des Wespenbeins.



* Mit der Spitze der Schläfenpyramide zusammenstossendes Knochenplättchen.

** Freier Theil des vorderen Randes der Ala temporalis.

Fig. I. Wespenbein, von unten. † Schnittfläche des an der Wurzel abgesägten Gaumenflügels.

Fig. II. Temporalflügel, von aussen.

Fig. III. Horizontalschnitt des Temporalflügels.

Fig. IV. Horizontalschnitt des Gaumenflügels.

Fig. I.

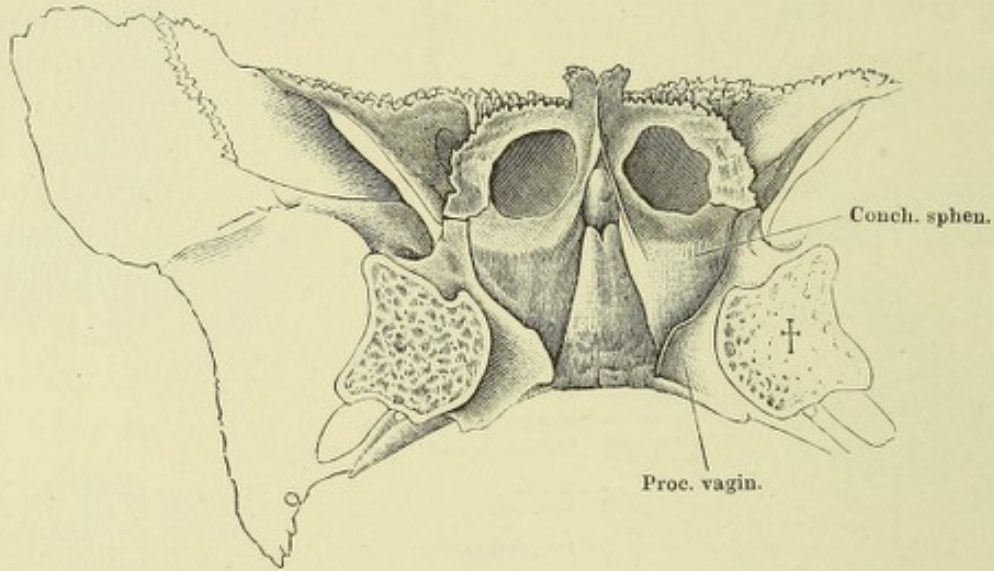
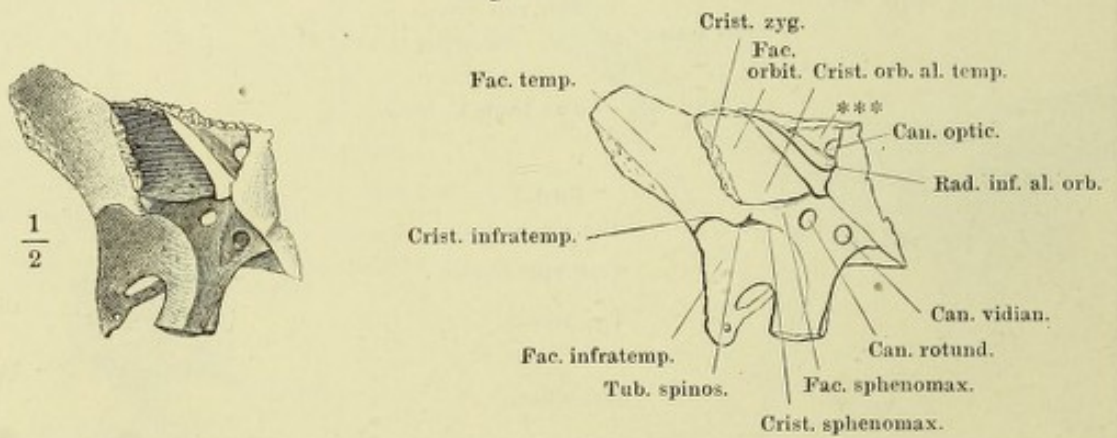


Fig. II.



*** Kante, welche die Fiss. orbit. sup. von oben her begrenzt.

Fig. III.

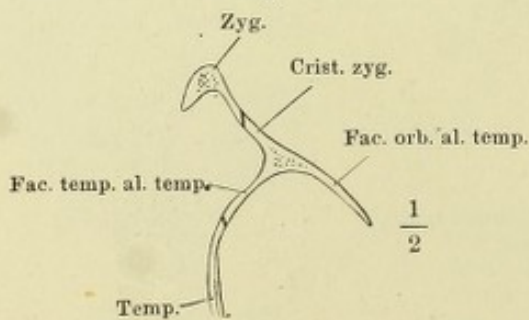


Fig. IV.

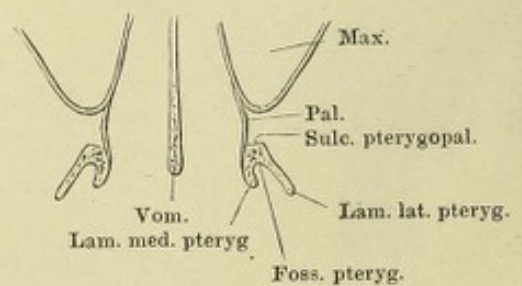


Fig. I. Siebbein, von oben. * Durchtrittsöffnung des N. ethmoidalis.

Fig. II. Dasselbe, von unten.

Fig. III. Dasselbe, Profilansicht.

Fig. IV. Dasselbe, Profilansicht, das linke Labyrinth entfernt.

Fig. V. Dasselbe, Profilansicht, das linke Labyrinth und die Lam. perpend. entfernt. ** Furche, welche vom Stirnbein zum Can. ethmoidalis ergänzt wird.

Fig. VI. Dasselbe, Frontaldurchschnitt.

Fig. I.

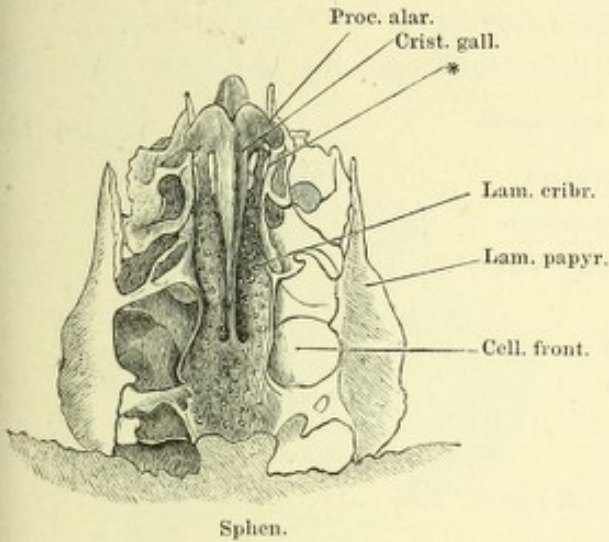


Fig. II.

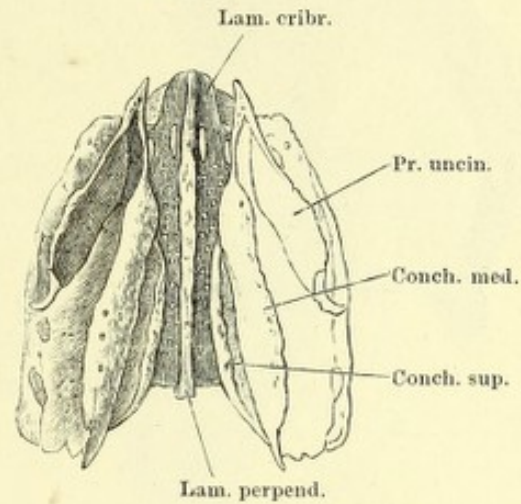


Fig. III.

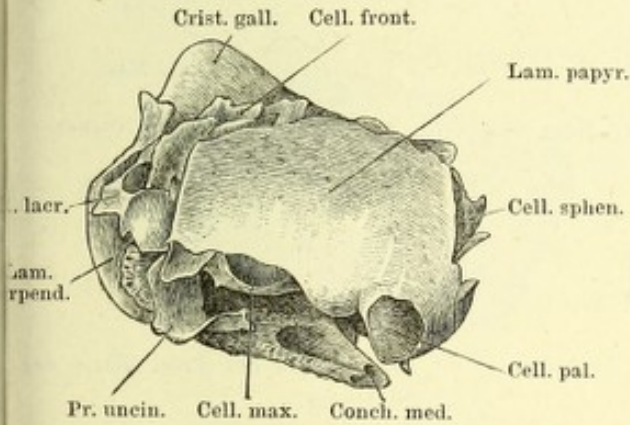


Fig. IV.

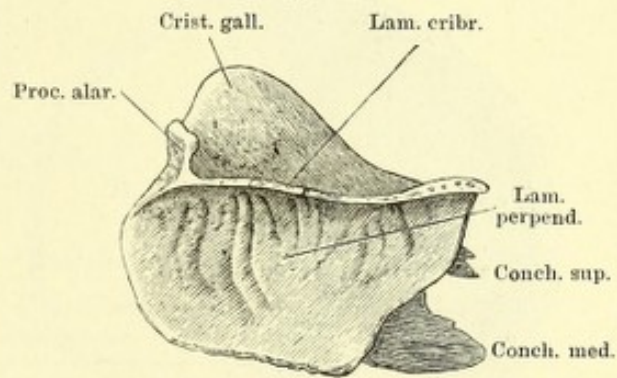


Fig. V.



Fig. VI.

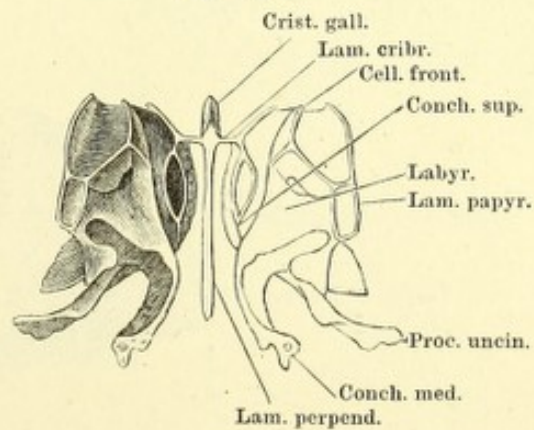


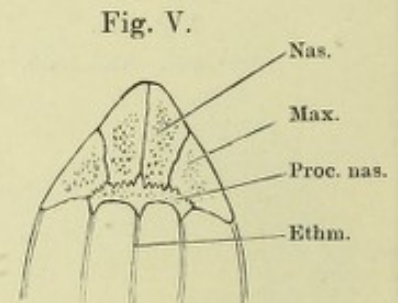
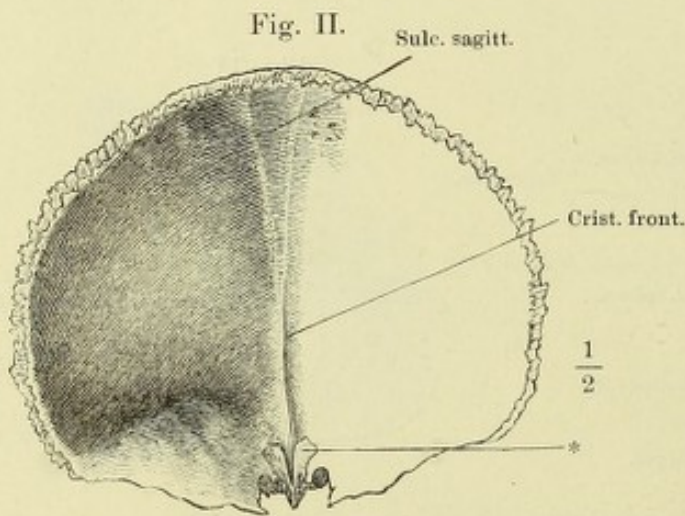
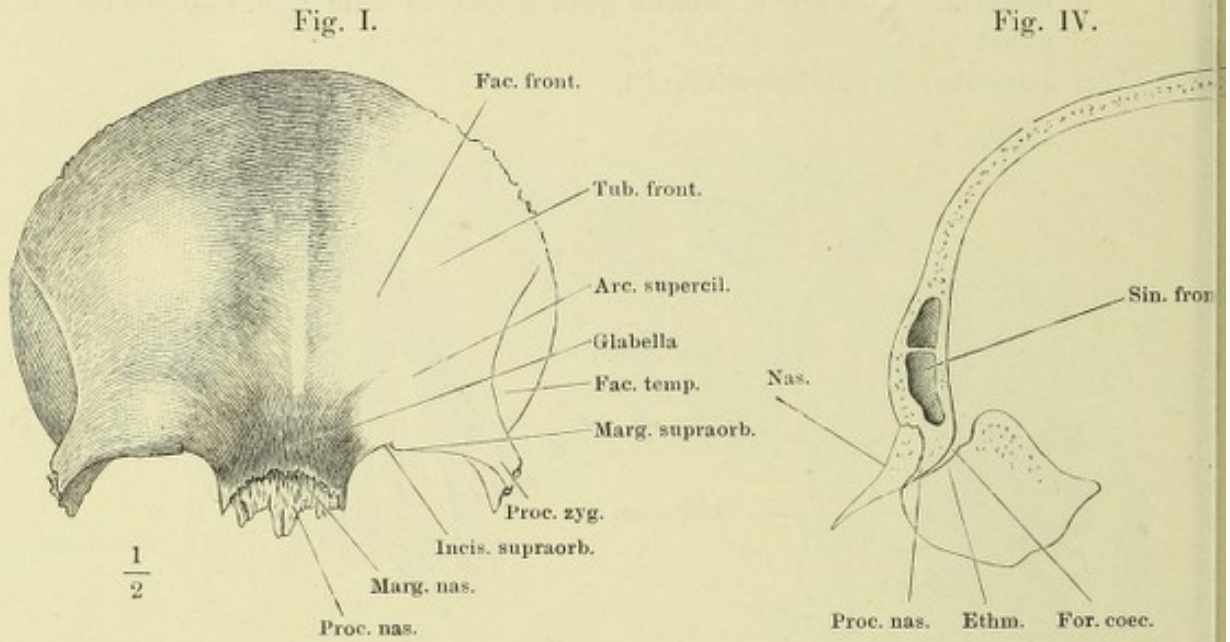
Fig. I. Stirnbein, von vorn.

Fig. II. Dasselbe, von innen.

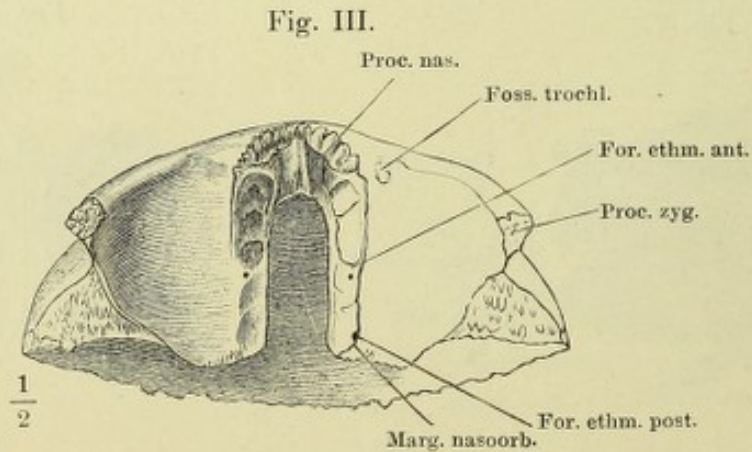
Fig. III. Dasselbe, von unten.

Fig. IV. Mediandurchschnitt des Stirnbeins mit dem Sieb- und Nasenbein.

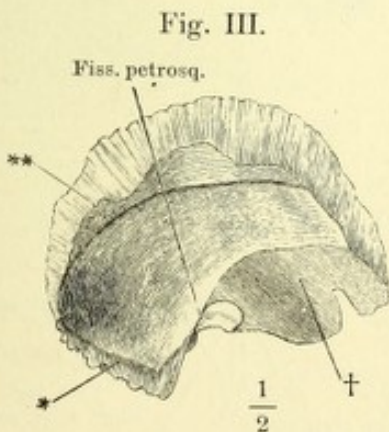
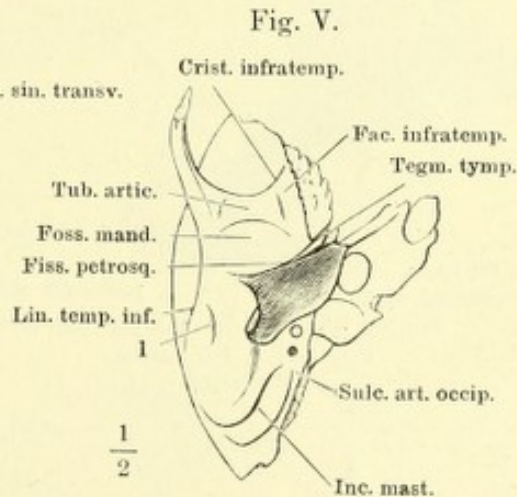
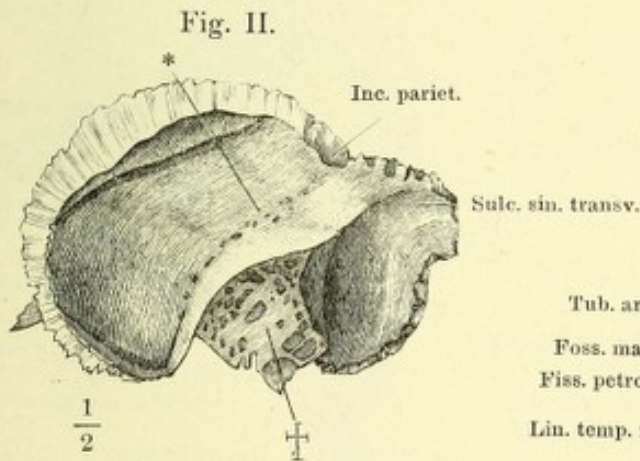
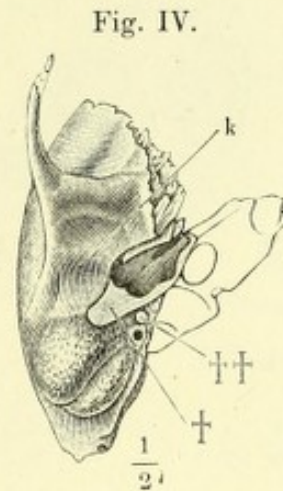
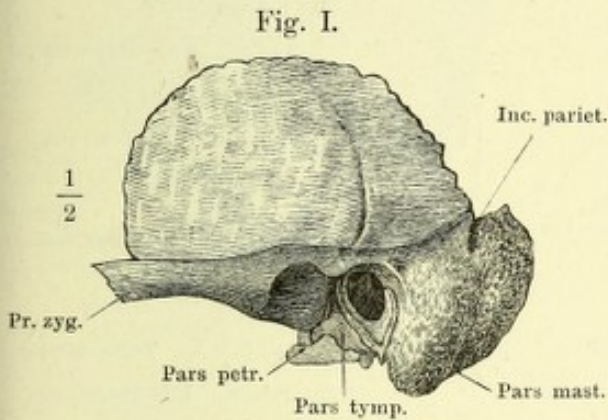
Fig. V. Querschnitt des Proc. nasalis des Stirnbeins.



* Ansatzstelle des Proc. alaris des Siebbeins.



- Fig. I. Linkes Schläfenbein, von der Seite, bei einer geringen Drehung des Schädels um die sagittale Axe mit der linken Fläche aufwärts.
- Fig. II. Rechtes Schläfenbein, von innen. † Schnittfläche, durch welche die Pyramide abgetrennt ist.
- Fig. III. Rechter Schuppentheil, von innen. † Schnittfläche, wodurch der Warzenthail abgetrennt ist.
- Fig. IV. Rechtes Schläfenbein, von unten, ohne den Paukenthail. † Schnittfläche, wodurch der Paukenthail entfernt wurde. †† Schnittfläche des Processus styloideus. *k* Anheftungsstelle des oberen Randes der vorderen Platte des Paukentheiles.
- Fig. V. Dasselbe, mit dem Paukenthail.



* Grenze des Schuppen- und Warzenthails.

** Rinne der Vasa meningeae media.

- Fig. I. Rechtes Schläfenbein, Horizontalschnitt. † Horizontalschnitt der vordern Wand des Paukentheils.
- Fig. II. Rechtes Schläfenbein, von unten; der Schädel um seine sagittale Axe mit der linken Seite aufwärts gedreht.
- Fig. III. Linkes Schläfenbein, von hinten; der Kopf um die verticale Axe mit dem Gesicht stark nach rechts und zugleich abwärts gedreht. *** Grube unter dem oberen verticalen Bogengang.
- Fig. IV. Linkes Schläfenbein, von oben; der obere Theil der Partes squamosa und mastoidea durch einen horizontalen Schnitt entfernt.
- Fig. V. Rechtes Schläfenbein, von unten; der Schädel um seine sagittale Axe mit der rechten Seite aufwärts gedreht.

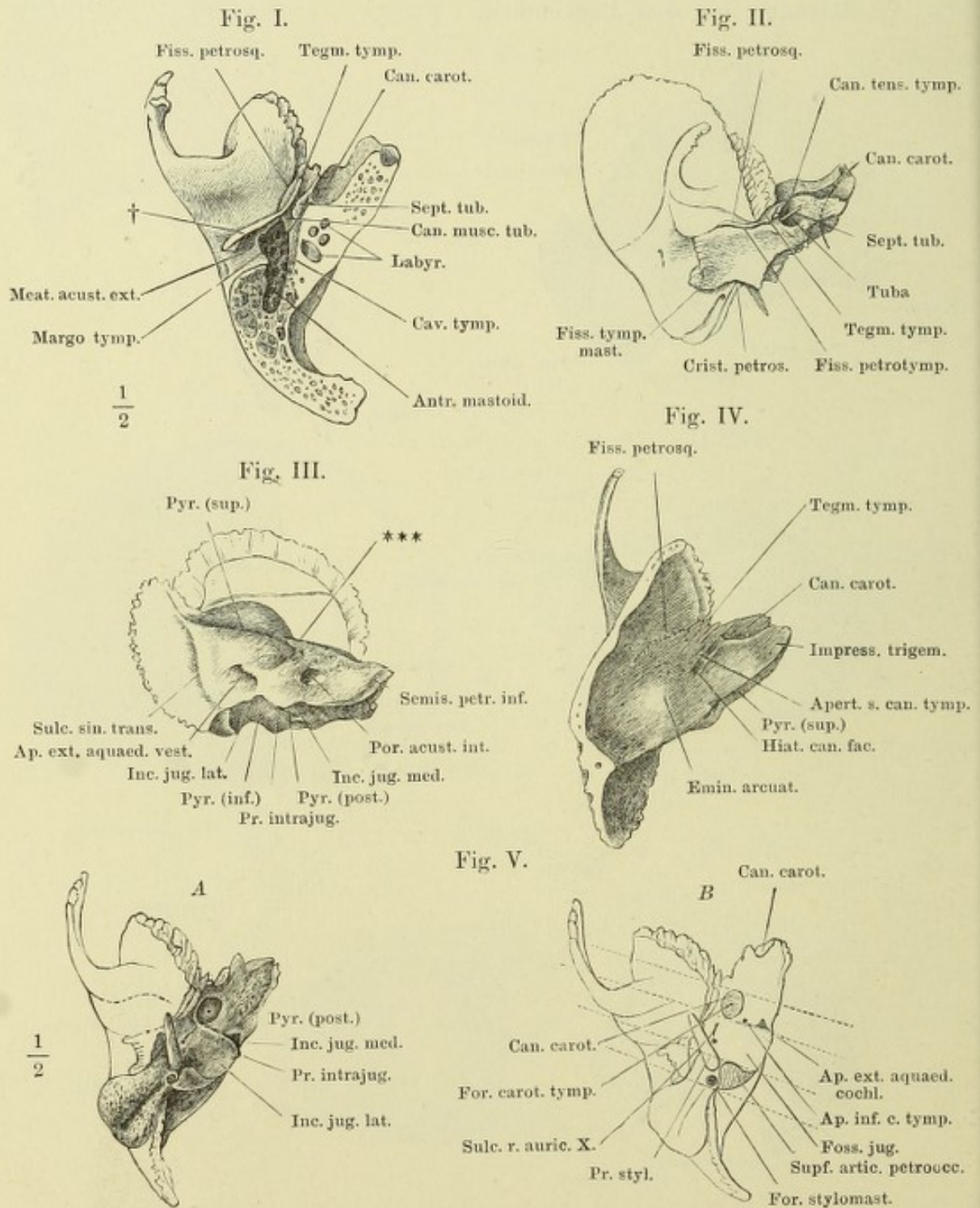


Fig. I. Theil des linken Schläfenbeins, wie S. 21, Fig. I.

Fig. II. Dasselbe, ohne den Paukentheil. † Schnittfläche, wodurch der Paukentheil entfernt wurde.

Fig. III. A (A') und B. Pyramide des linken Schläfenbeins, in den Felsen- und Paukentheil zerlegt; der Felsentheil (A) von der vorderen äussern Fläche, der Paukentheil (B) umgelegt, von der angewachsenen Fläche. Fig. A † und B † correspondirende Schnittflächen des Felsen- und Paukentheils. Fig. A † † Schnittfläche, durch welche die Schuppe abgetrennt ist.

Fig. I.

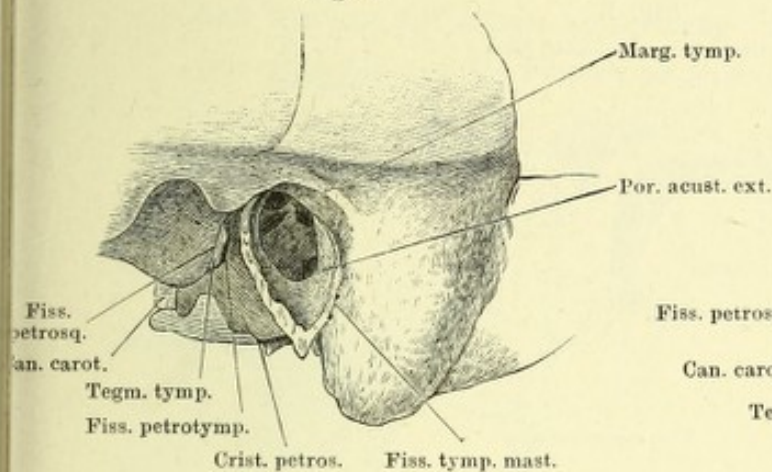


Fig. II.

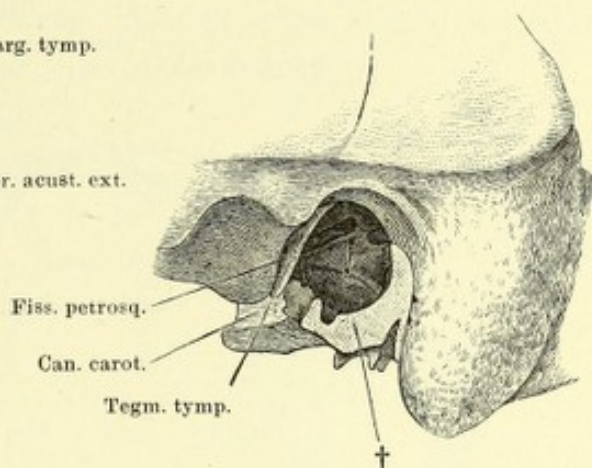


Fig. III A.

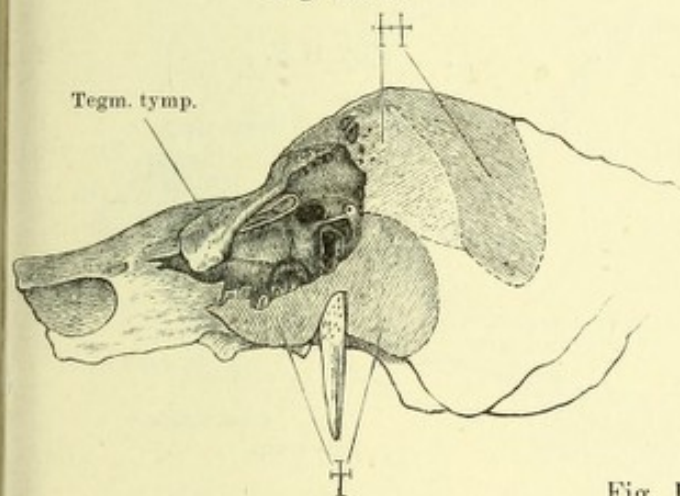


Fig. III B.

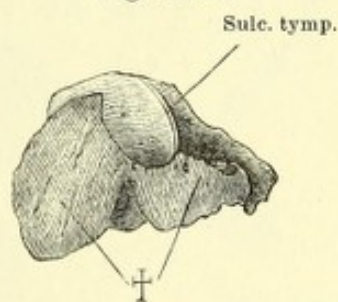
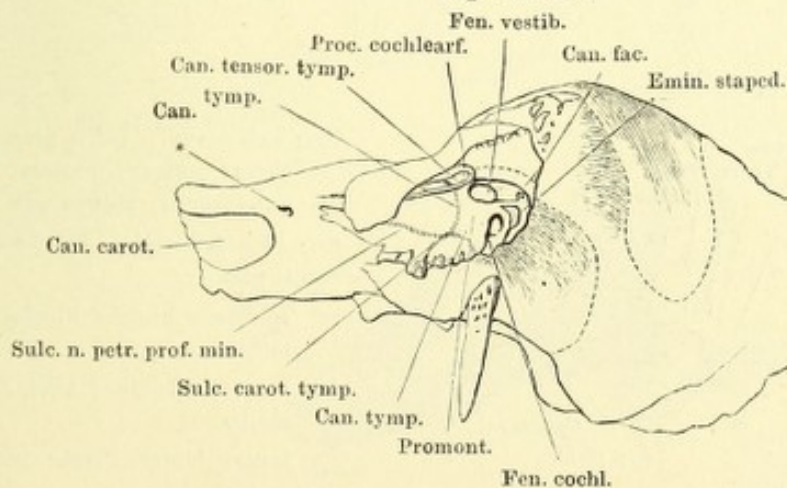


Fig. III A'.



* Mediale Mündung des Can. n. petr. prof. min.

Fig. I. Pyramide wie Fig. III der Seite 23, das Tegmen tympani entfernt. † Schnittfläche desselben. Durch einen weiter nach hinten geführten Schnitt ist ein Theil der Pars mastoidea entfernt, Can. facialis und Antr. mastoideum geöffnet.

Fig. II. A. B. C. Parallele Durchschnitte des Schläfenbeins in einer auf die Längsaxe der Pyramide senkrechten Richtung. A. Vor dem vorderen Rand des äusseren Gehörganges. B. Vor dem Griffelfortsatz. C. Vor dem Eingang des Can. caroticus.

Fig. I.

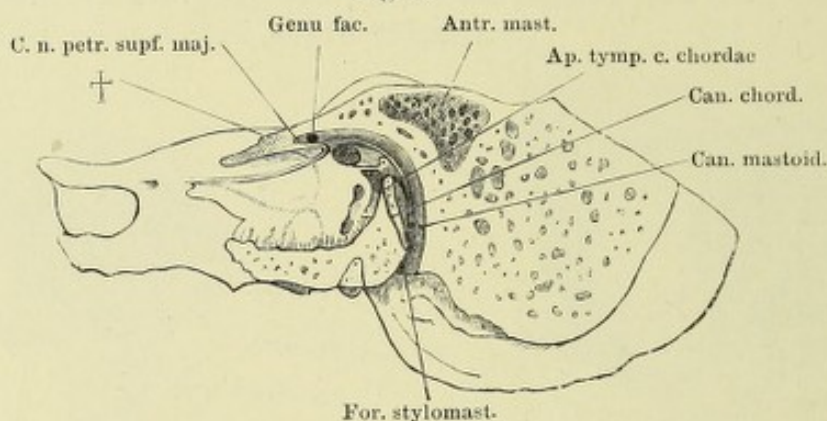


Fig. II A.

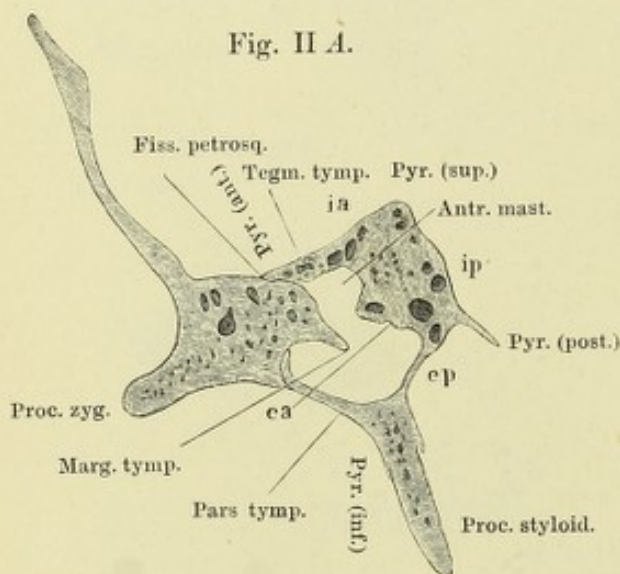


Fig. II B.

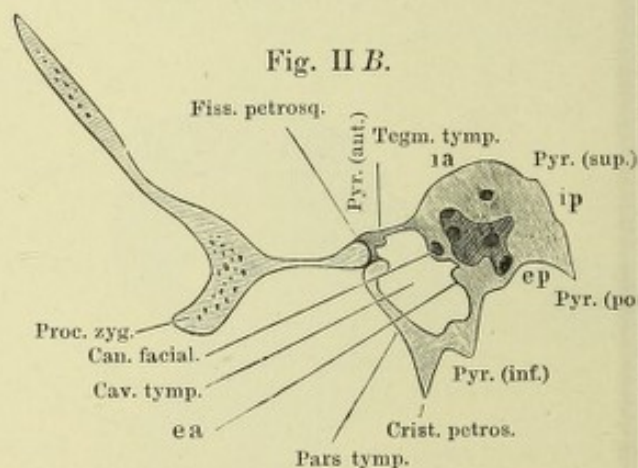
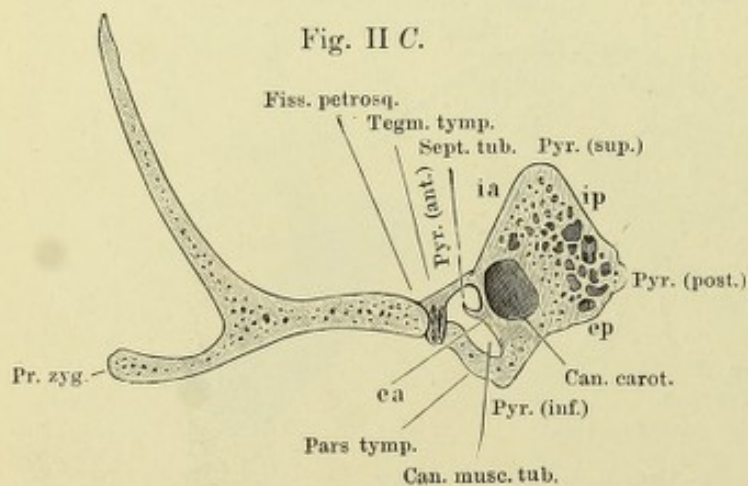


Fig. II C.



Pyr. ant., sup., inf., post., vordere, obere, untere, hintere Kante des Felsentheils, ebenso auf S. 22.

ea Aeussere vordere Fläche des Felsentheils.

ep Aeussere hintere Fläche der Pyramide.

ia Innere vordere Fläche des Felsentheils.

ip Innere hintere Fläche der Pyramide.

Fig. I. Schläfenschuppe und Paukenring eines sechsmonatlichen Embryo, laterale Fläche.

Fig. II. Dieselbe, mediale Fläche.

Fig. III. Schläfenbein des Neugeborenen, zerlegt in den Schuppen-Paukentheil (A) und den Warzen-Felsentheil (B). 1 Schuppentheil. 2 Warzenthail. ††××** Correspondirende Ränder beider Theile. Die Region * des Paukentheils liegt brückenförmig über der Vertiefung * des Felsentheils und begrenzt mit dieser die Oeffnung, die sich später in den Can. musculo-tubarius und die Fissura petrotympanica scheidet.

Fig. I.

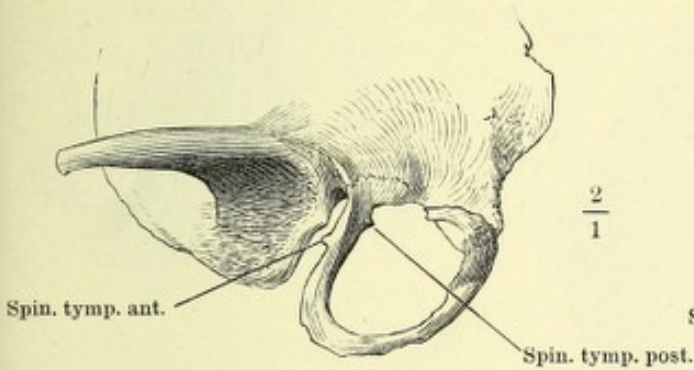


Fig. II.

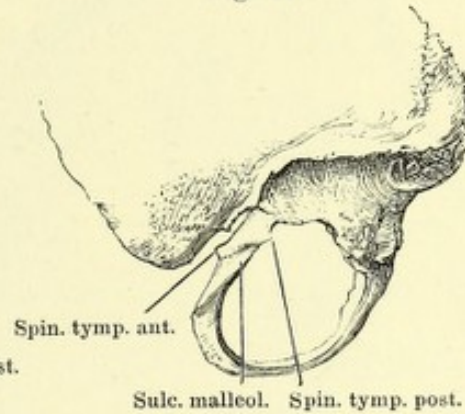


Fig. III.

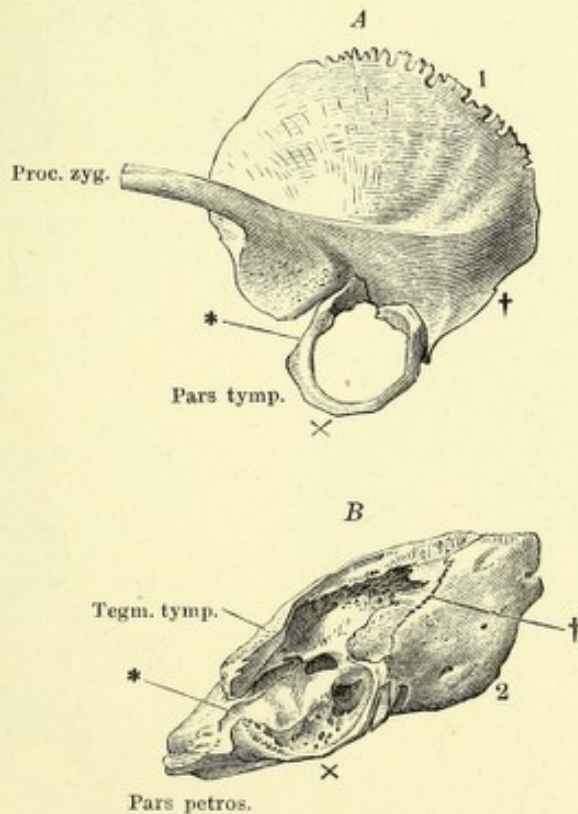


Fig. I. Linkes Scheitelbein, von aussen.

Fig. II. Rechtes Scheitelbein, von innen. * Furche, welche den Sulcus sinus transv. vervollständigt.

Fig. III. Rechtes Oberkieferbein, von vorn.

Fig. IV. Linkes Oberkieferbein, von hinten.

Fig. V. Rechtes Oberkieferbein, von innen.

Fig. I.

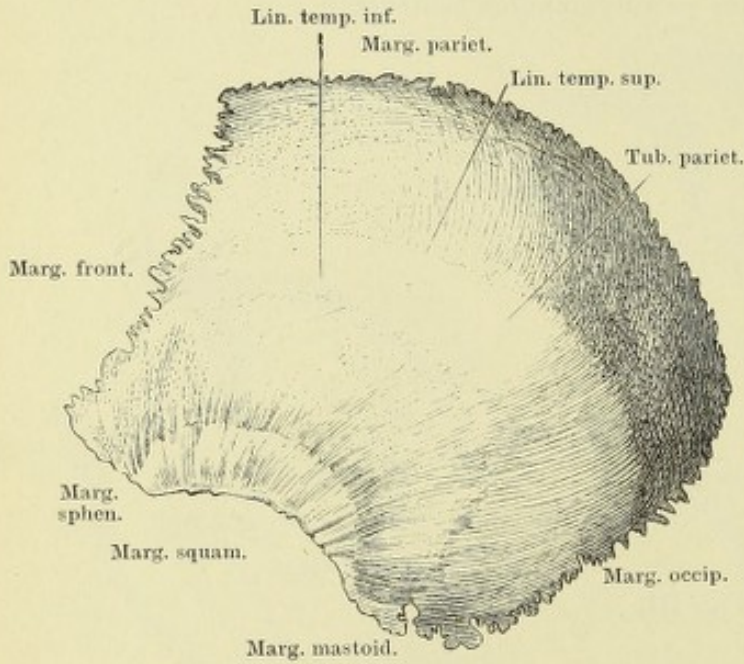


Fig. III.

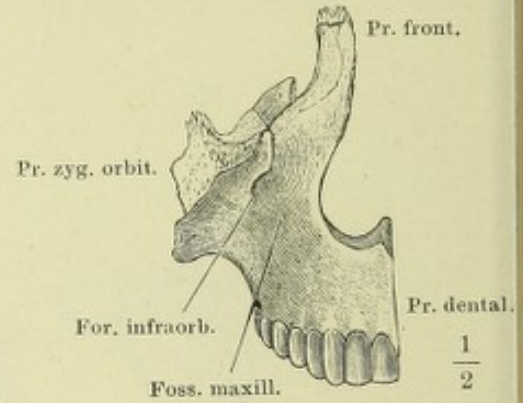


Fig. II.

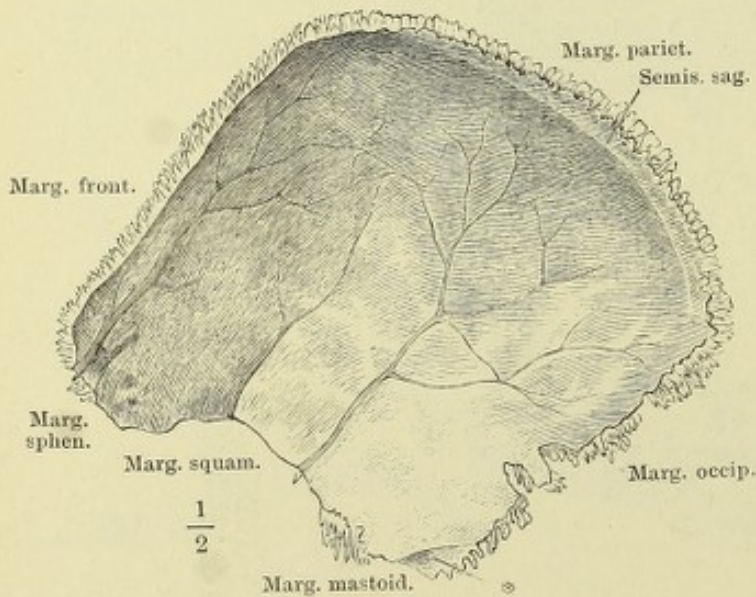


Fig. IV.

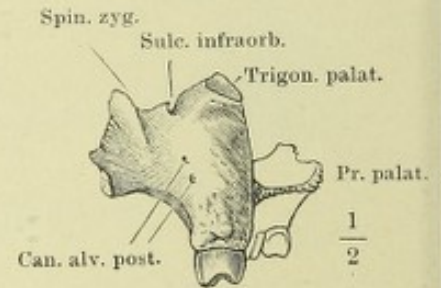


Fig. V.

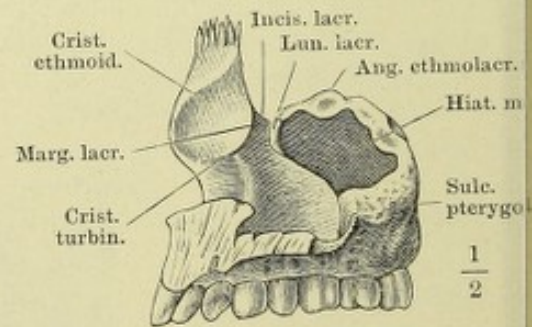


Fig. I. Oberkieferbeine, von unten.

Fig. II. Linkes Oberkieferbein, Seitenansicht.

Fig. III. Linkes Oberkieferbein; der Proc. zygomatico-orbitalis mittelst eines schrägen, vom Can. infraorbitalis aus seit- und abwärts geführten Schnittes abgetrennt. * Zahnförmiger Fortsatz des Proc. zygomatico-orbitalis.

Fig. IV. Horizontaldurchschnitt des rechten Oberkieferbeins, dicht unter der oberen Wand. 1 Thränen canal. 2 Kieferhöhle. 3 Canalis infraorbitalis.

Fig. V. Frontaldurchschnitt des Gaumens zwischen den Eckzähnen.

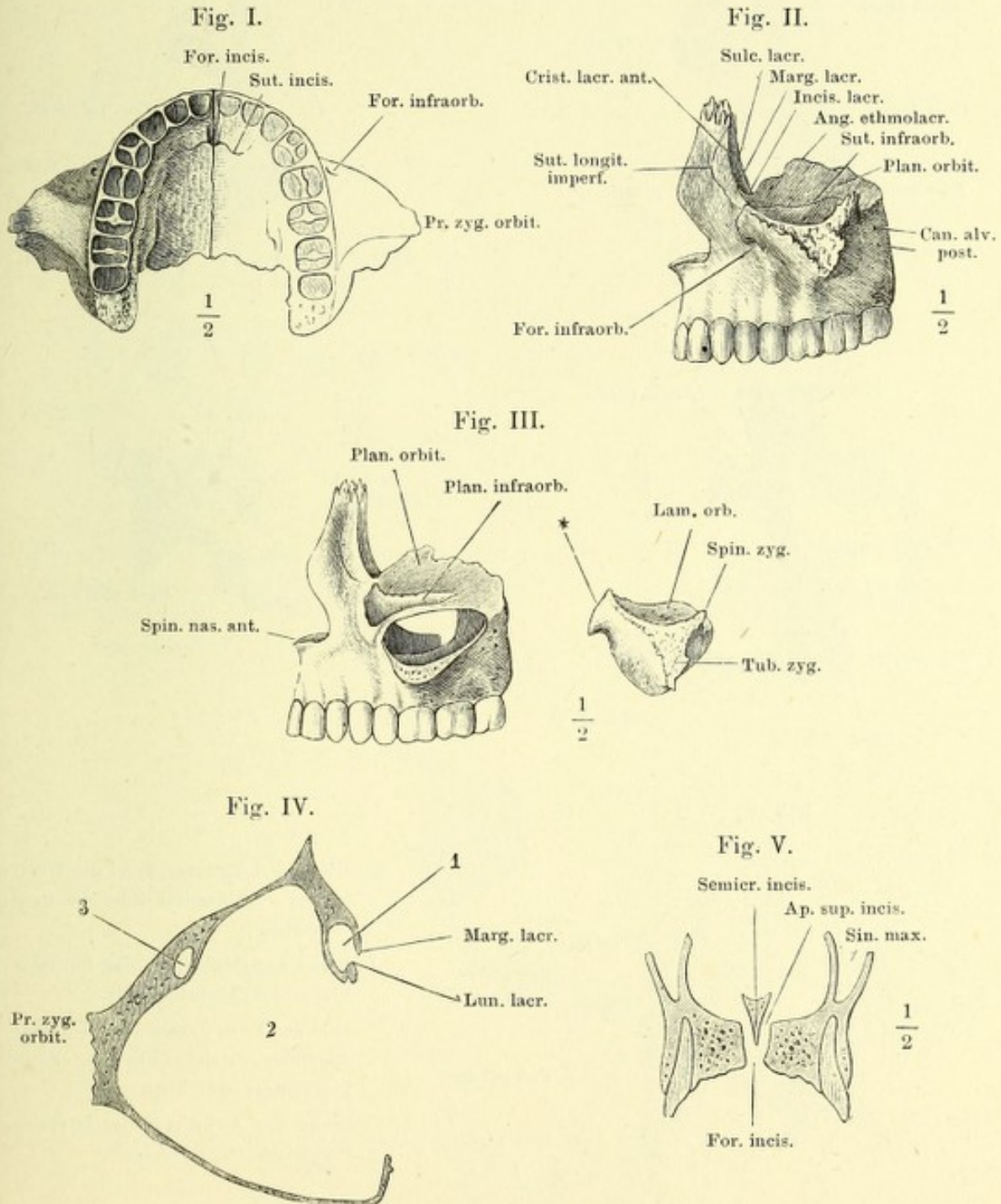


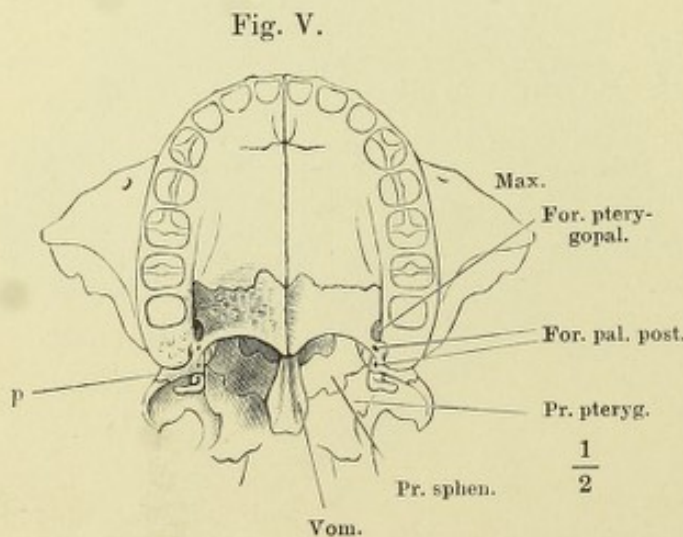
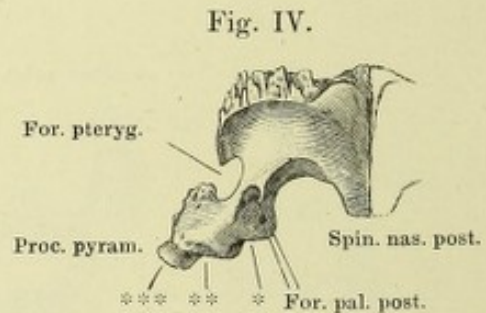
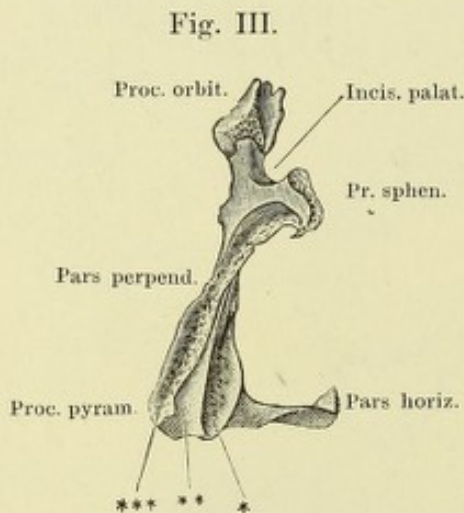
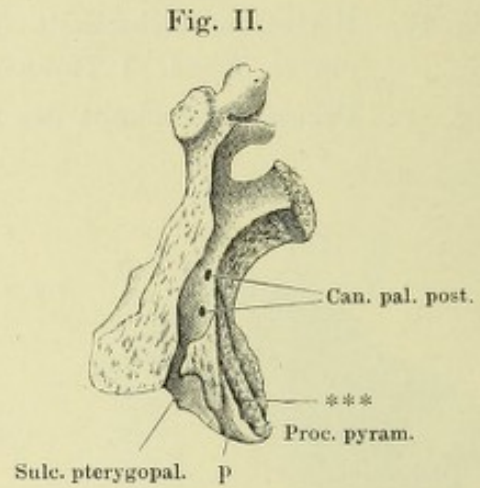
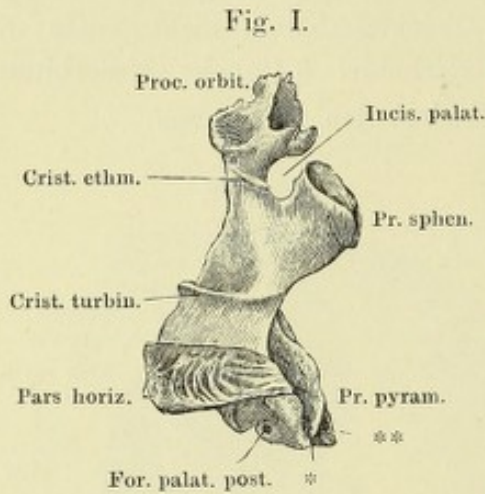
Fig. I. Rechtes Gaumenbein, mediale Fläche.

Fig. II. Linkes Gaumenbein, laterale Fläche.

Fig. III. Linkes Gaumenbein, von hinten.

Fig. IV. Rechtes Gaumenbein, von unten.

Fig. V. Gaumen, nebst den die Choanen begrenzenden Knochen, von unten.



p Ueber den hinteren Rand des Oberkiefers vorragende Fläche des Gaumenbeins.

* Rinne zur Aufnahme der medialen Platte des Gaumenflügels.

** Feld des Proc. pyramidalis des Gaumenbeins, welches in der Fossa pterygoidea frei liegt.

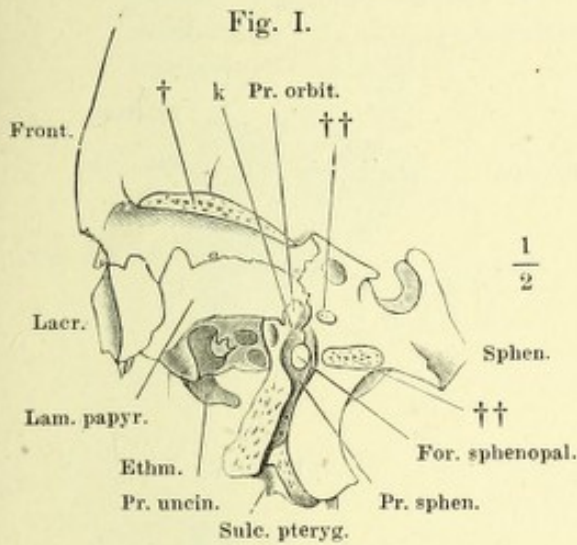
*** Rinne zur Aufnahme der lateralen Platte des Gaumenflügels.

Fig. I. Linkes Gaumenbein von der Seite, im Zusammenhang mit Sieb- und Wespenbein. † Schnittfläche der Augenhöhlenplatte des Stirnbeins. †† Durchschnitene Wurzeln des Temporalflügels.

Fig. II. Rechtes Thränenbein, laterale Fläche.

Fig. III. Linkes Thränenbein in Verbindung mit dem Sieb- und Oberkieferbein. Der Schädel um seine sagittale Axe mit der linken Gesichtshälfte abwärts gedreht.

Fig. IV. Rechtes Thränen- und Oberkieferbein, mediale Fläche. Eine Borste (†) ist unter dem unteren Rande des Thränenbeins an die mediale Fläche des Oberkieferbeins geführt.



k Kante des Proc. orbitalis des Gaumenbeins, welche den unteren Rand der Fiss. orbitalis inf. bilden hilft.

Fig. II.

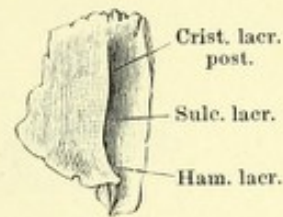


Fig. IV.

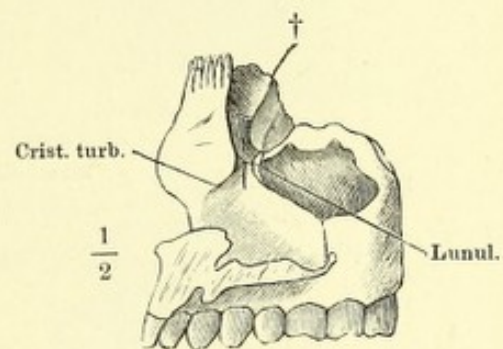


Fig. III.

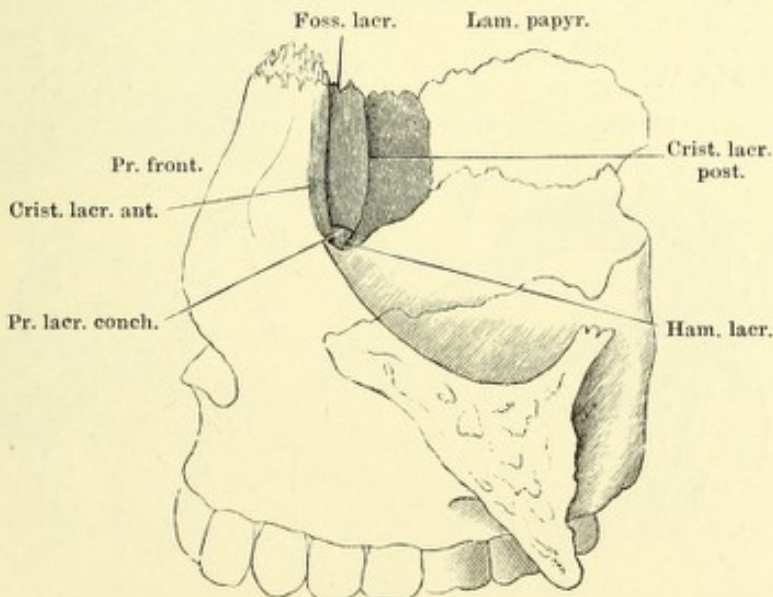


Fig. I. Linkes Muschelbein, laterale Fläche.

Fig. II. Linkes Oberkieferbein mit dem Sieb-, Gaumen- und Muschelbein; die Seitenwand der Kieferhöhle weggenommen.

Fig. III. Rechtes Muschelbein, in Verbindung mit dem Oberkiefer- und Gaumenbein, mediale Fläche.

Fig. IV. Rechtes Nasenbein, vom medialen Rand.

Fig. V. Rechtes Nasenbein, in Verbindung mit Stirn-, Sieb- und Oberkieferbein, von vorn.

Fig. VI. Linkes Jochbein, fast Profil.

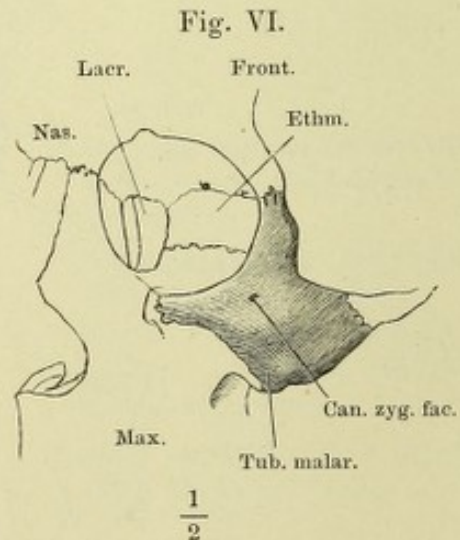
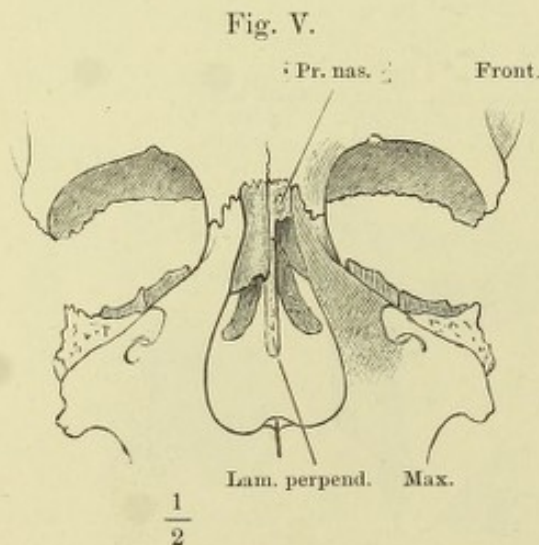
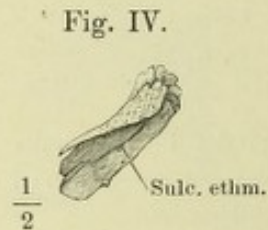
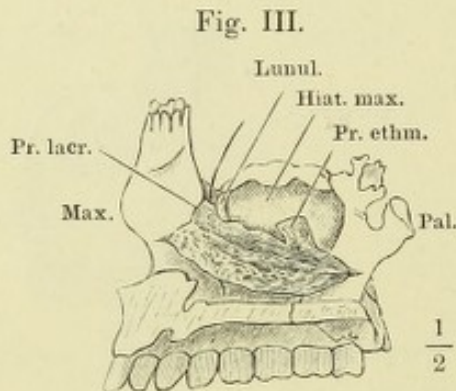
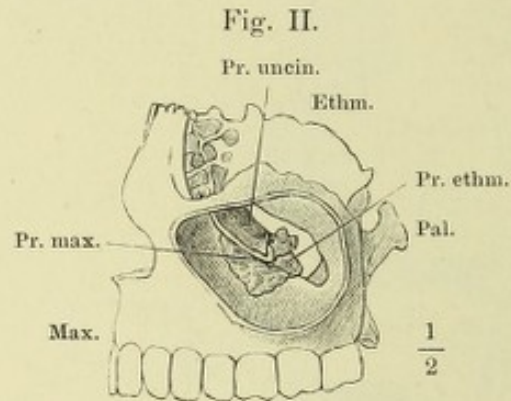
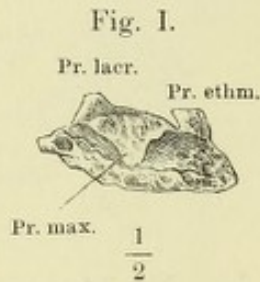


Fig. I. Rechtes Jochbein, von vorn, der Schädel um die verticale Axe nach rechts gedreht. * An die Crista zygomat. des Temporalflügels gefügter Rand des Jochbeins. ** Freier Theil des Jochbeinrandes. *** An die Lamina orbitalis des Oberkiefers gefügter Rand des Jochbeins.

Fig. II. Rechtes Jochbein, von innen.

Fig. III. Pflugscharbein, in Verbindung mit den übrigen Knochen der Nasenscheidewand, von der linken Seite.

Fig. IV. Pflugscharbein, von vorn und oben.

Fig. V. Knöchernen Nasenscheidewand, von hinten. † Schnittfläche des Körpers, †† des Temporalflügels des Wespenbeins. * Can. vomerobasilaris medianus.

Fig. VI. Decke der Nasenhöhle, von unten. † Horizontalschnitt des Pflugscharbeins. †† Schnittfläche der Gaumenflügel. * Can. vomerobasilaris medianus. ** Can. vomerobasilaris lateralis sup. *** Can. vomerobasilaris lateralis inf.

Fig. I.

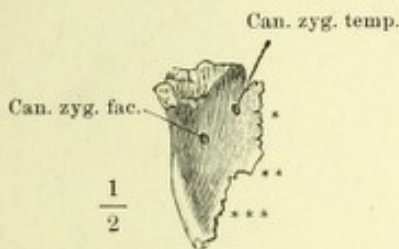


Fig. II.

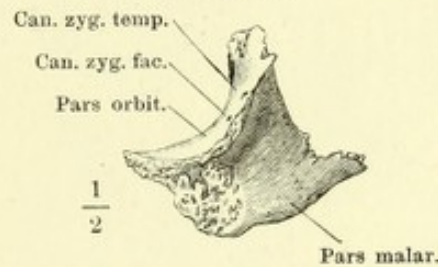


Fig. III.

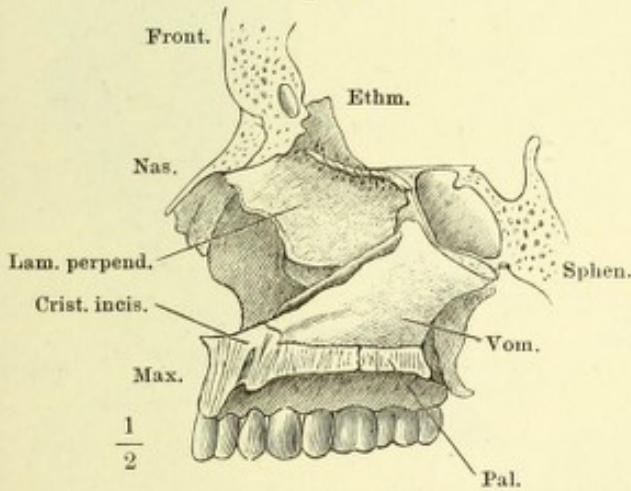


Fig. IV.

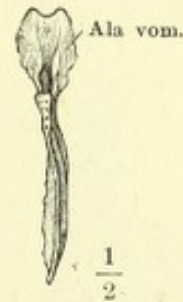

Fig. V.

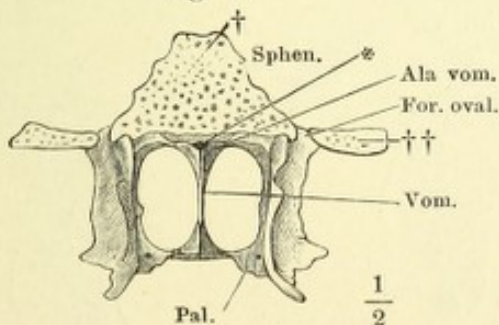


Fig. VI.

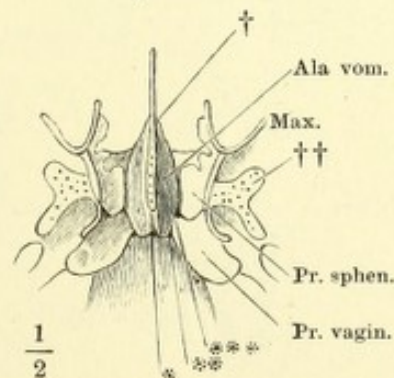


Fig. I. Unterkiefer, von vorn.

Fig. II. Unterkiefer, von unten.

Fig. III. Unterkiefer, Profil.

Fig. IV. Rechte Unterkieferhälfte, von innen. * Grube zur Aufnahme der Gland. sublingualis.

Fig. V. Verticale Durchschnitte des Unterkiefers; A hinter dem letzten Backzahn, B vor dem dritten Backzahn, C vor dem ersten Backzahn.

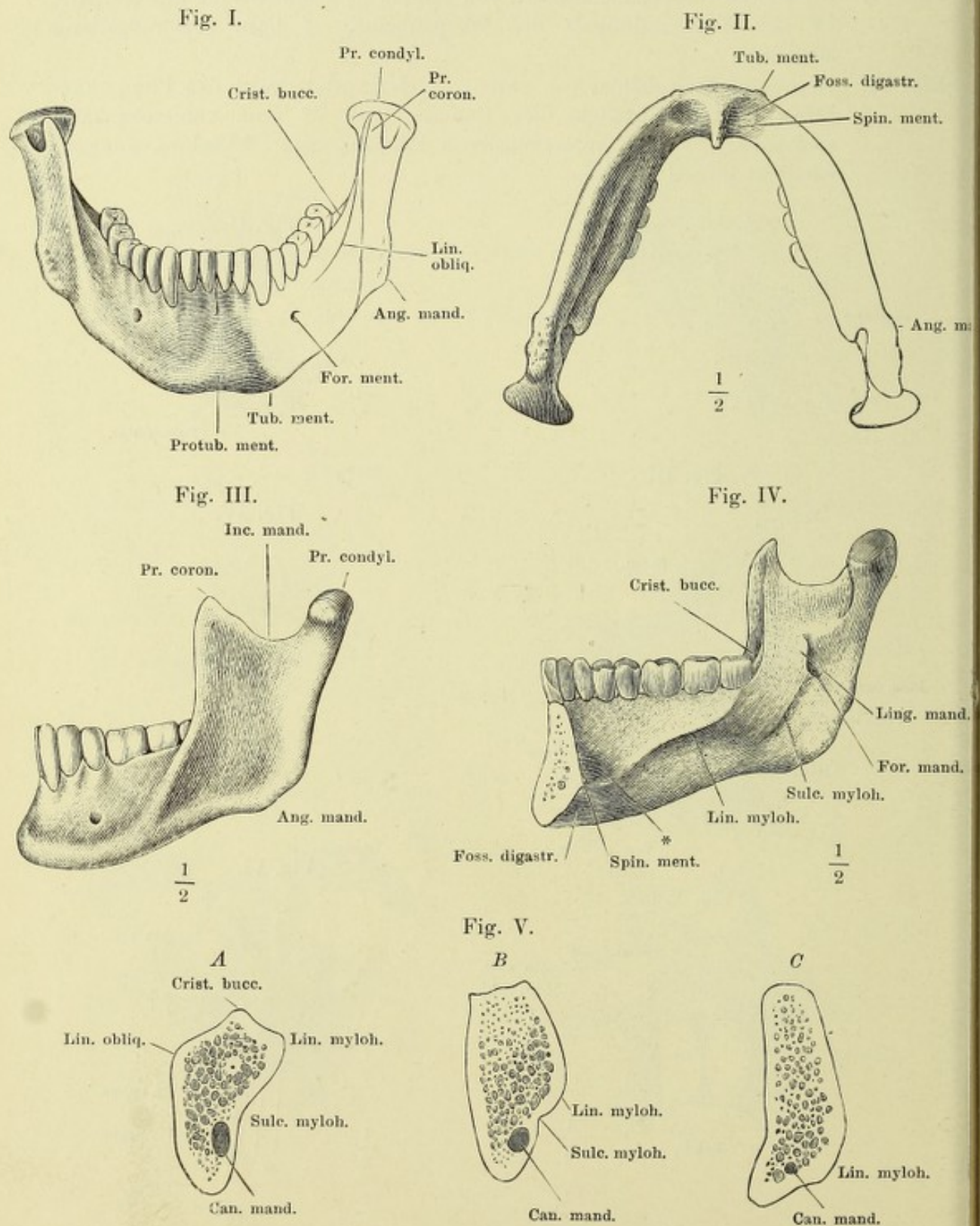


Fig. I. Rumpfskelett mit dem Gürtel der Extremitäten.

Fig. II. Knochen der Hand- und Fusswurzel mit den Basen der Mittelhand- und Mittelfussknochen, in analoge Reihen zerlegt, die homologen Knochen mit entsprechenden Ziffern bezeichnet.

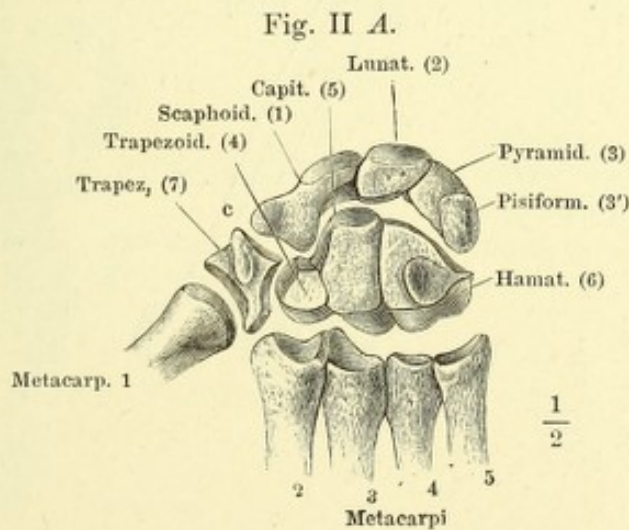
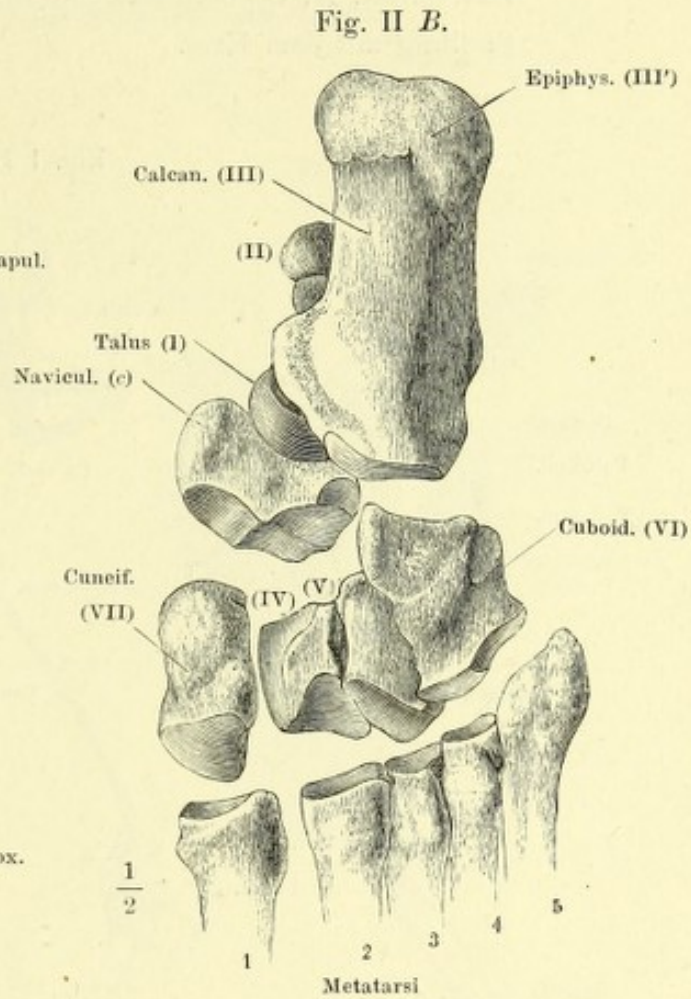
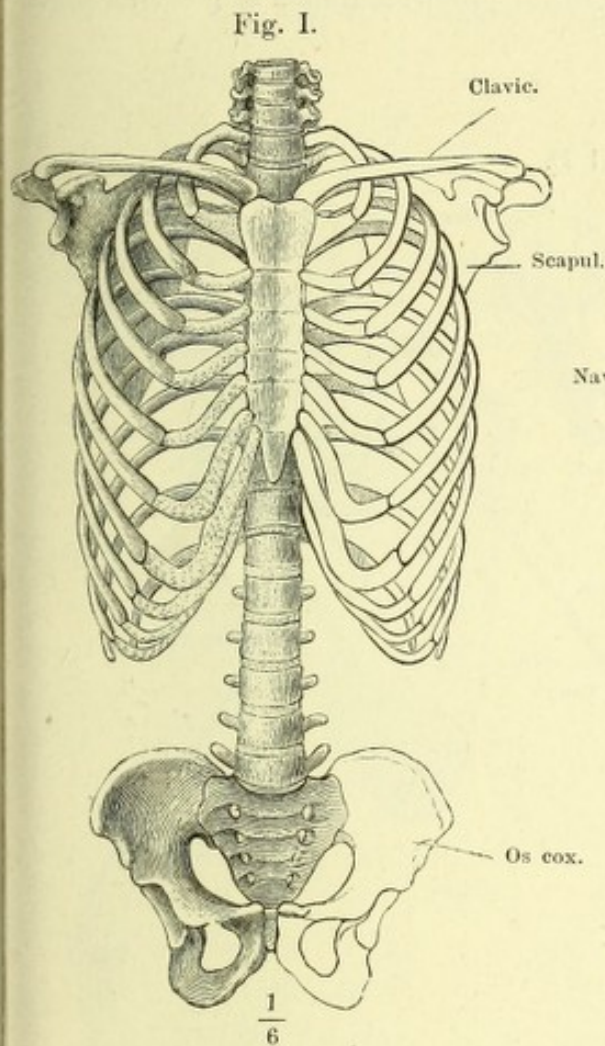


Fig. I. Knochen der oberen und unteren Extremität, vom Gürtel gelöst. *A* obere Extremität mit supinirter Hand, in symmetrischer Stellung zur unteren Extremität, *B*; *C* obere Extremität mit pronirter Hand, in gleichförmiger Stellung mit dem Fuss.

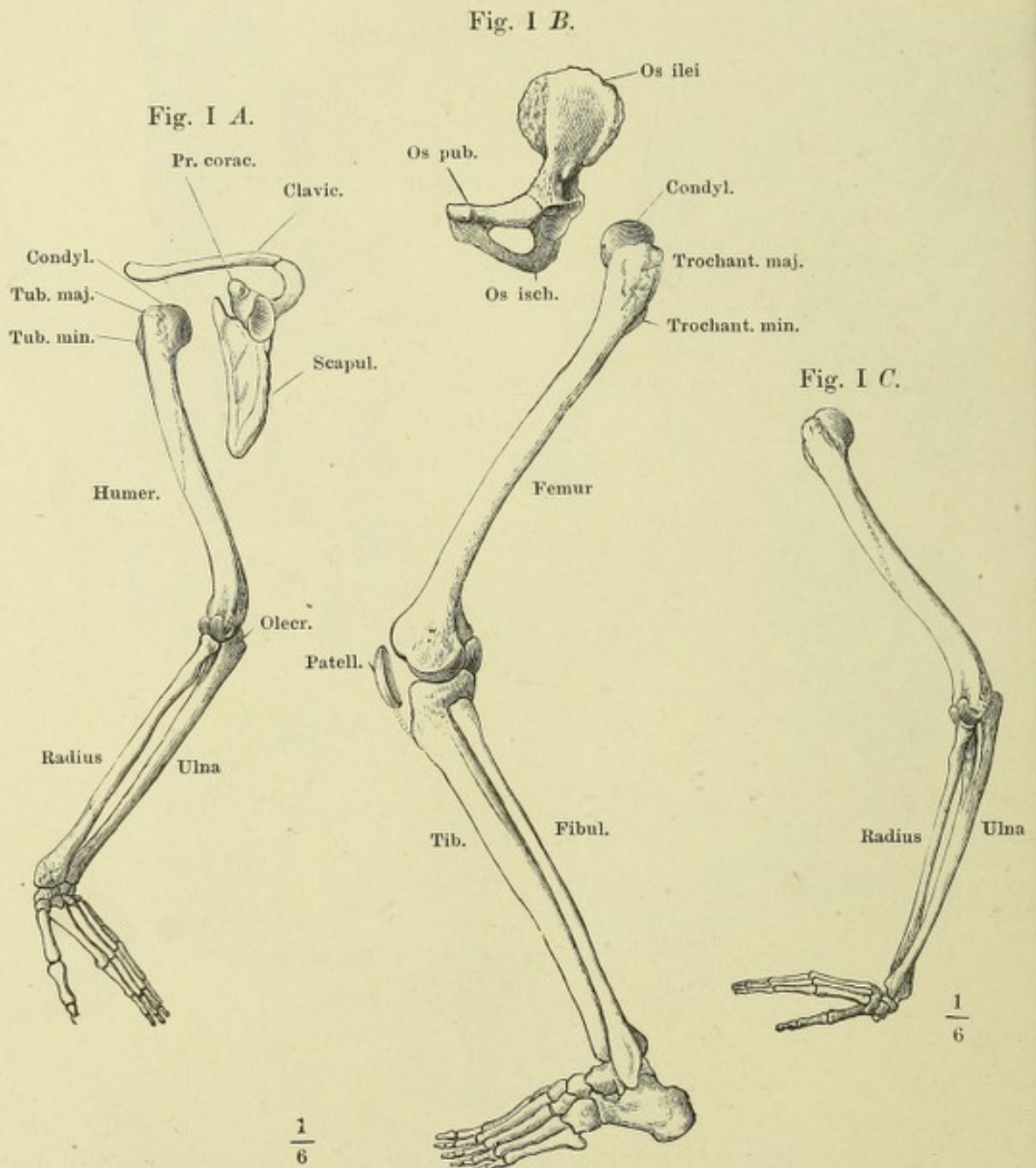


Fig. I. Linkes Schulterblatt, hintere Fläche.

Fig. II. Linkes Schulterblatt, vordere Fläche.

Fig. III. Linkes Schulterblatt, laterale Kante.

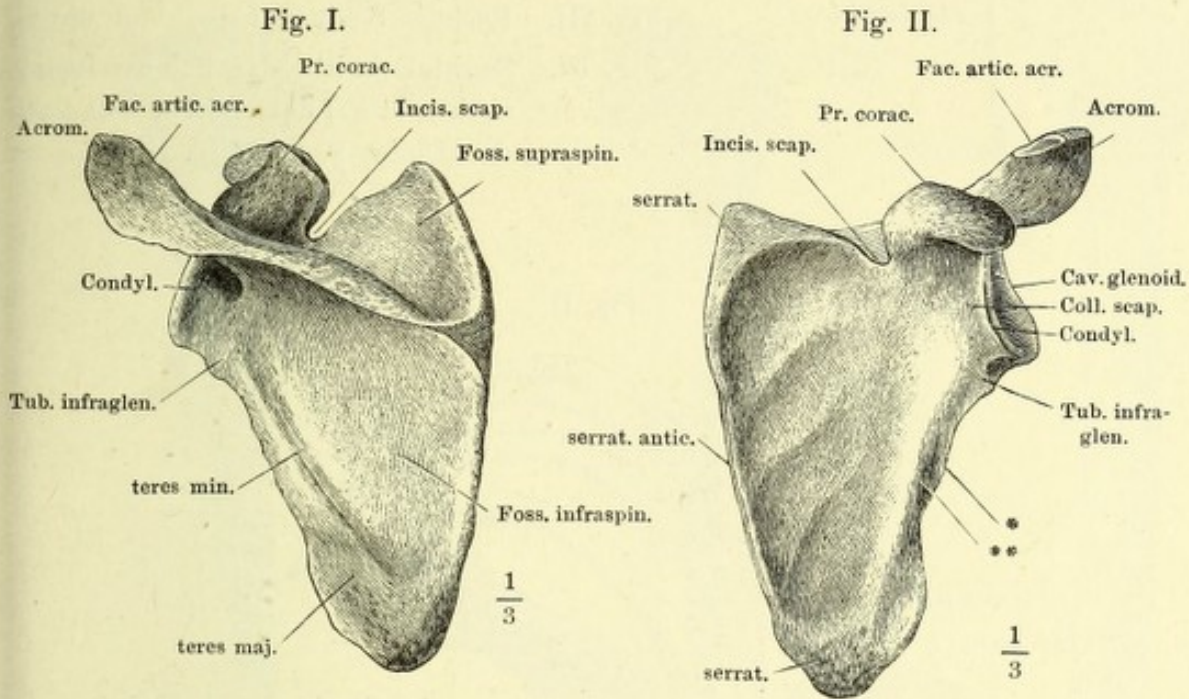
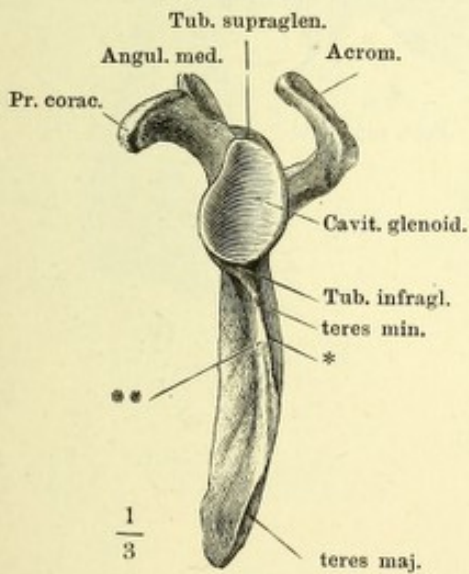


Fig. III.



* Kamm des lateralen Randes des Schulterblatts.

** Rinne desselben.

Fig. I.

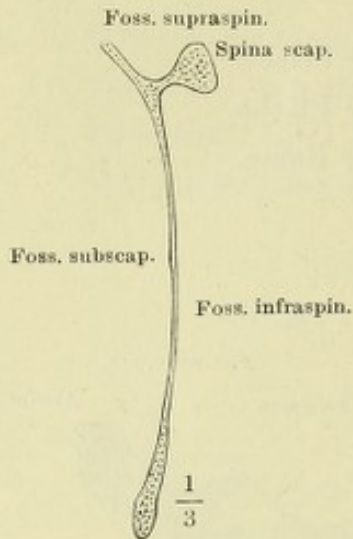


Fig. I. Sagittaldurchschnitt des Schulterblattes.

Fig. II. Thorax mit dem linken Schulterblatt und Schlüsselbein und dem Armbeinkopf, von oben.

Fig. III. Rechtes Schlüsselbein, von unten.

Fig. IV. Sagittalschnitte des Schlüsselbeins, senkrecht auf dessen Längsaxe nach den Linien *x*, *y*, *z* Fig. III.

Fig. II.

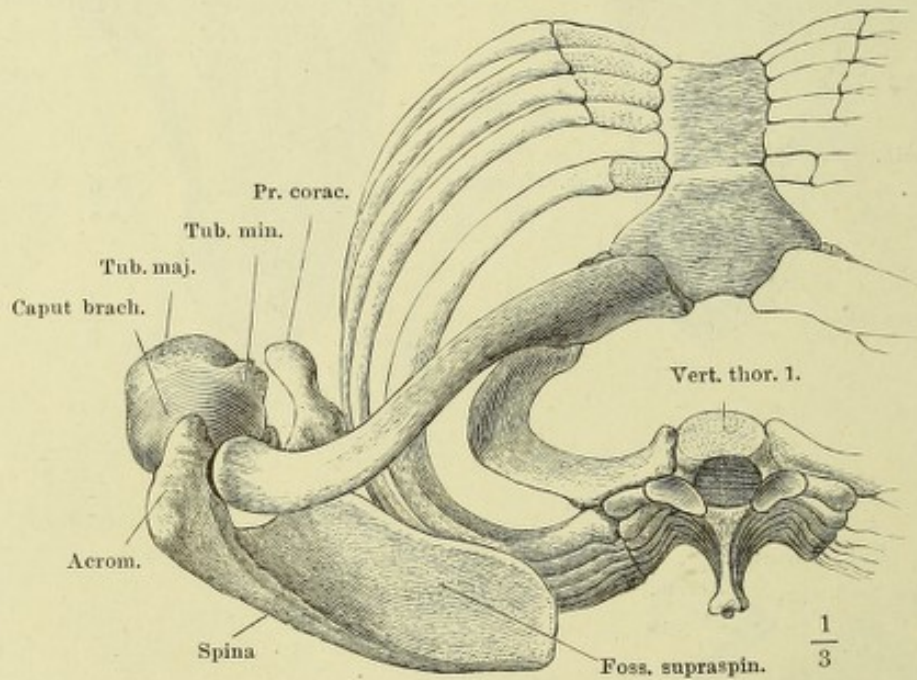


Fig. III.

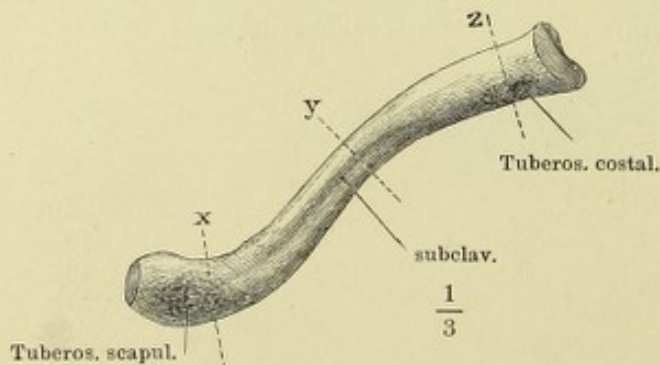


Fig. IV.



Fig. I. Armbein, von vorn.

Fig. II. Armbein, von hinten. * Furche des N. radialis.

Fig. III. Armbein, Profil.

Fig. IV. Querschnitte des Armbeins nach den Linien x, y, z Fig. I.

Fig. V. Sagittalschnitt des unteren Endes des Armbeins mit dem oberen Ende der Ulna.

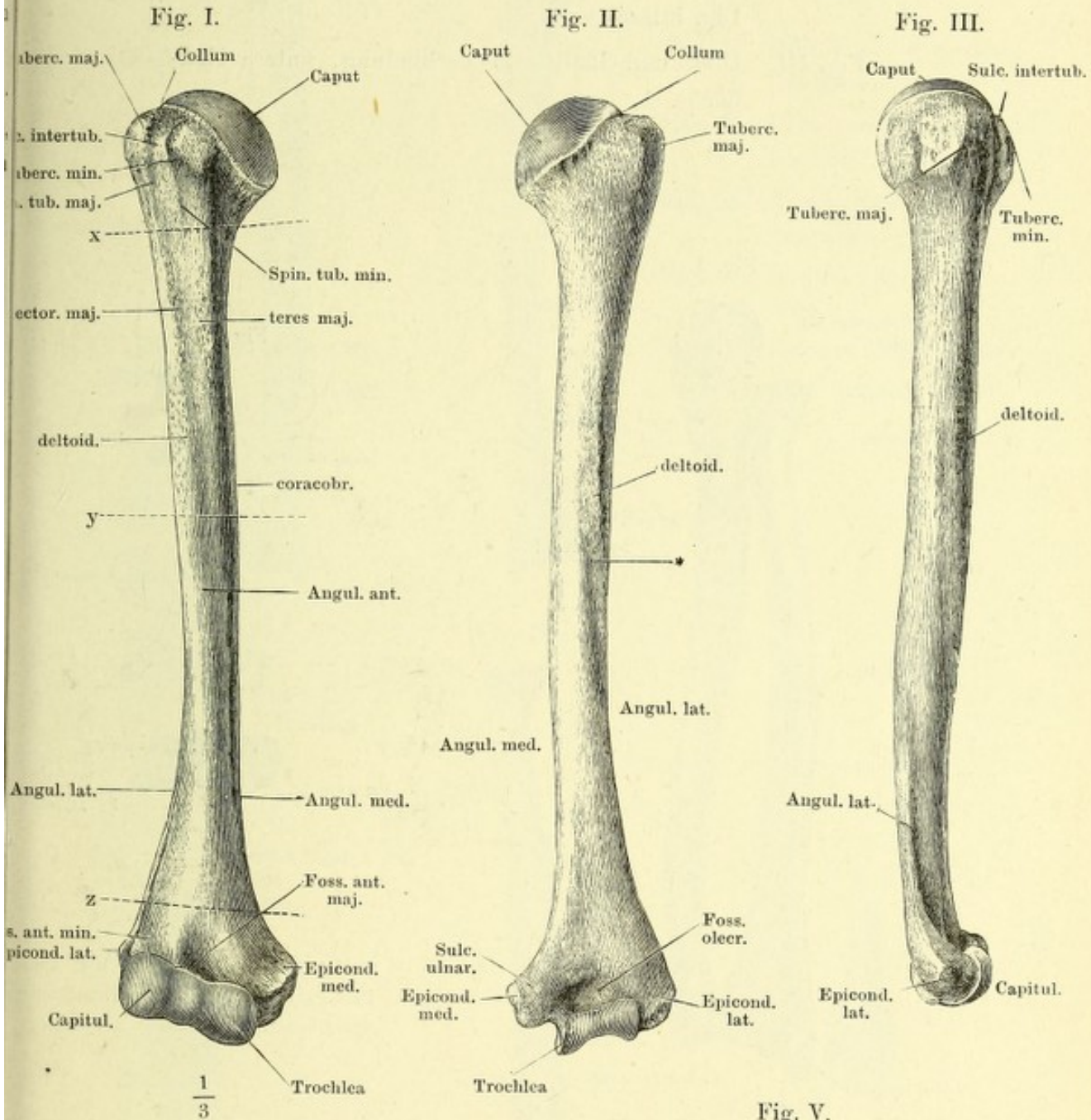


Fig. IV.

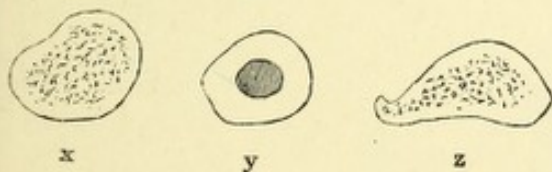


Fig. V.

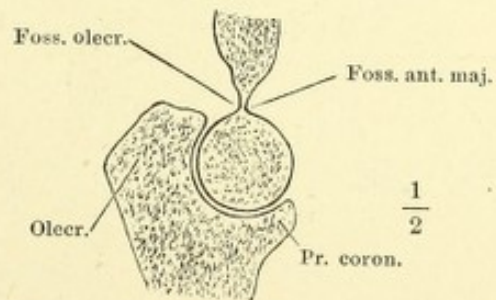
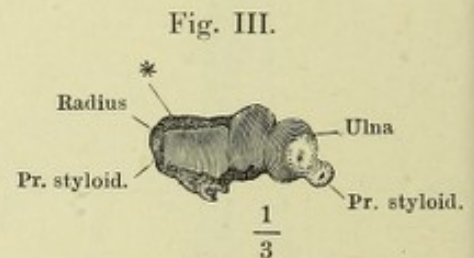
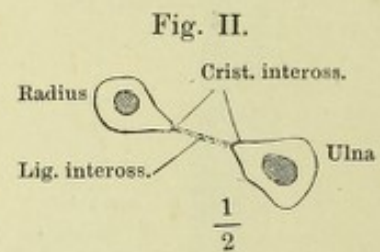
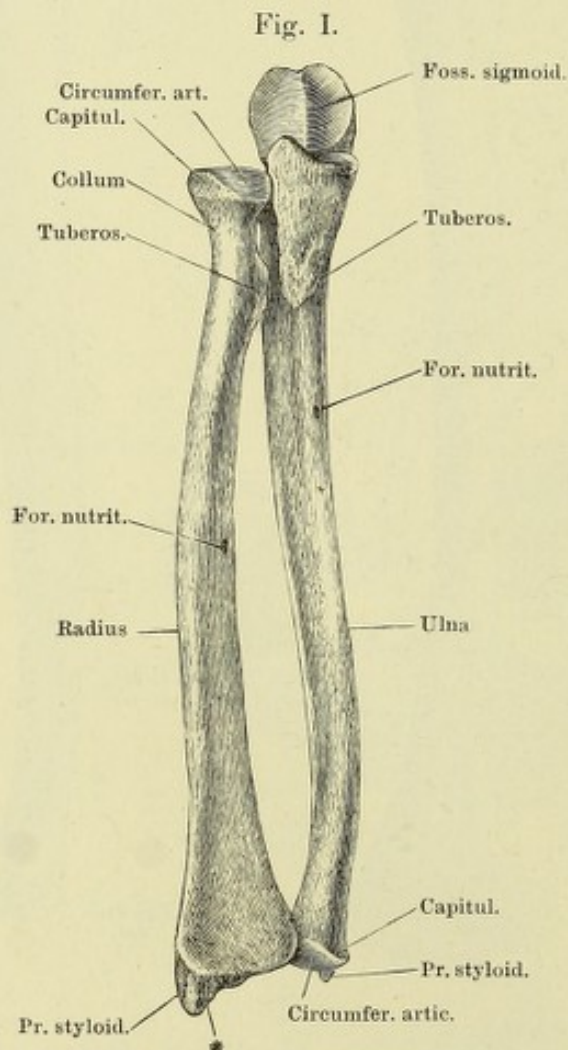


Fig. I. Ulna und Radius in Verbindung, von vorn.

Fig. II. Horizontalschnitt der Unterarmknochen mit dem Lig. interosseum.

Fig. III. Ulna und Radius in Verbindung, untere Endfläche.



* Dreiseitige rauhe Fläche vor dem Proc. styloid. radii, Insertionsfläche der Bänder.

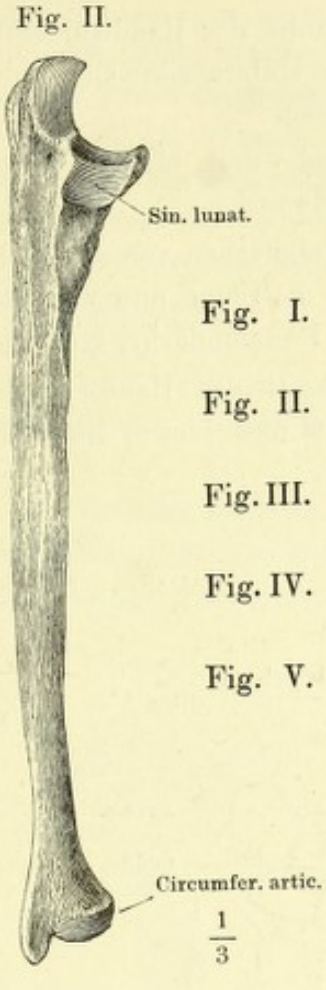
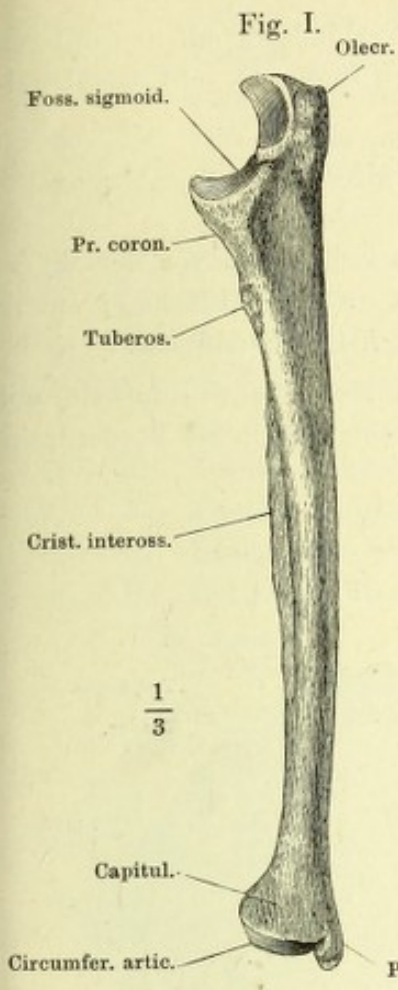
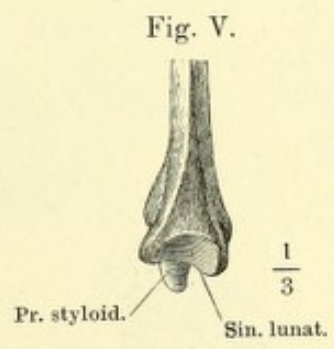
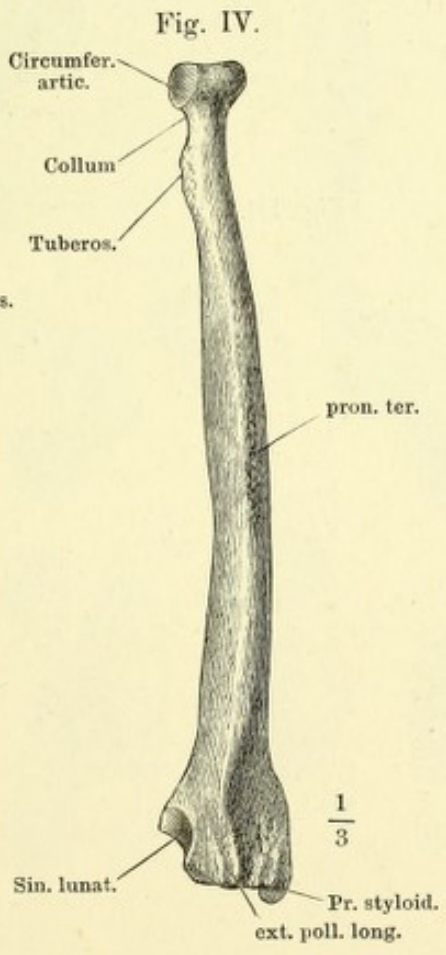
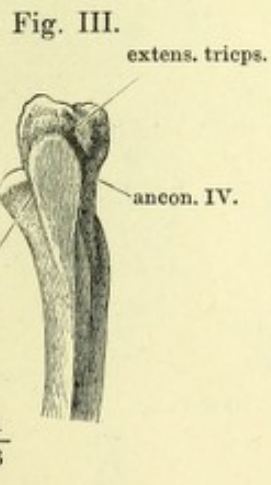


Fig. I. Ulna von der medialen Seite.
 Fig. II. Ulna von der lateralen Seite.
 Fig. III. Oberes Ende d. Ulna, von hinten.
 Fig. IV. Radius von d. Rückseite.
 Fig. V. Unteres Ende d. Radius, mediale Fläche.



- Fig. I. Zweite Reihe der Handwurzelknochen, von unten. M_1 bis M_5 Gelenkflächen für den ersten bis fünften Mittelhandknochen.
- Fig. II. Sagittalschnitt des Erbsen- und Pyramidenbeins.
- Fig. III. Mittelhandknochen und Phalangen des Daumens, von vorn.
- Fig. IV. Sagittalschnitt des Köpfchens des Mittelhandknochens und der Phalangen des Daumens mit dem Sesambein, die Vorderfläche nach rechts.
- Fig. V. Mittelhandknochen und Phalangen des Zeigefingers, von vorn.
- Fig. VI. Zweiter Mittelhandknochen, Kleinfingerseite.
- Fig. VII. Dritter Mittelhandknochen, Kleinfingerseite.
- Fig. VIII. Horizontalschnitt der Körper der Mittelhandknochen. x in der Nähe der oberen Enden, y in der Nähe der unteren Enden.
- Fig. IX. Zweiter Finger, Rückenfläche.
- Fig. X. Zweiter Finger, Profil, die Vorderfläche nach rechts.
- Fig. XI. Horizontalschnitt der Grundphalange des zweiten Fingers.
- Fig. XII. Horizontalschnitt der Mittelphalange des zweiten Fingers.

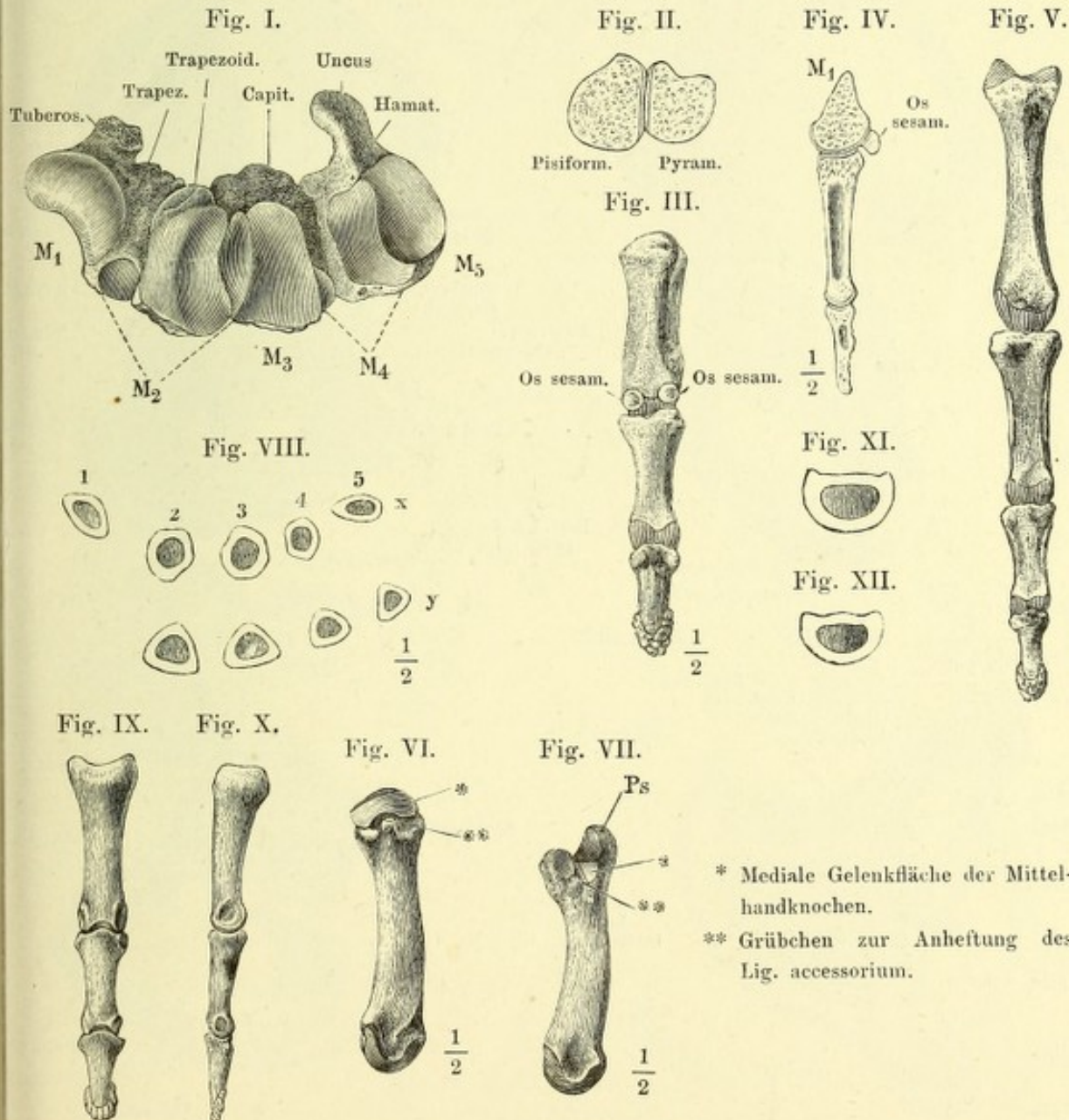


Fig. I. Aeussere Fläche des rechten (männlichen) Hüftbeins, Seitenansicht, der Rumpf um die verticale Axe ein wenig mit der rechten Seite rückwärts gedreht. Die Buchstaben *A* bis *E* und *a* bis *e* bezeichnen die einander in umgekehrter Ordnung entsprechenden Punkte des vorderen und hinteren Randes: *a* Spina iliaca sup. *A* Tuber ischiad. *b* Incisura iliaca minor. *B* Incisura ischiad. minor. *c* Spina iliaca inf. *C* Spina ischiad. *d* Incisura iliaca maj. *D* Incisura ischiad. major. *e*, *E* entsprechende Ecken des Darm- und Leistenbeins.

Fig. II. Rechtes Hüftbein, innere Oberfläche. *s* obere Fläche der vorderen Beckenwand.

Fig. III. Rechtes (weibl.) Hüftbein, von oben.

Fig. IV. Unterer Theil des Hüftbeins eines um die transversale Axe aufwärts und um weniges mit der rechten Seite vorwärts gedrehten Beckens.
* Rinne zur Incisura ischiad. minor.

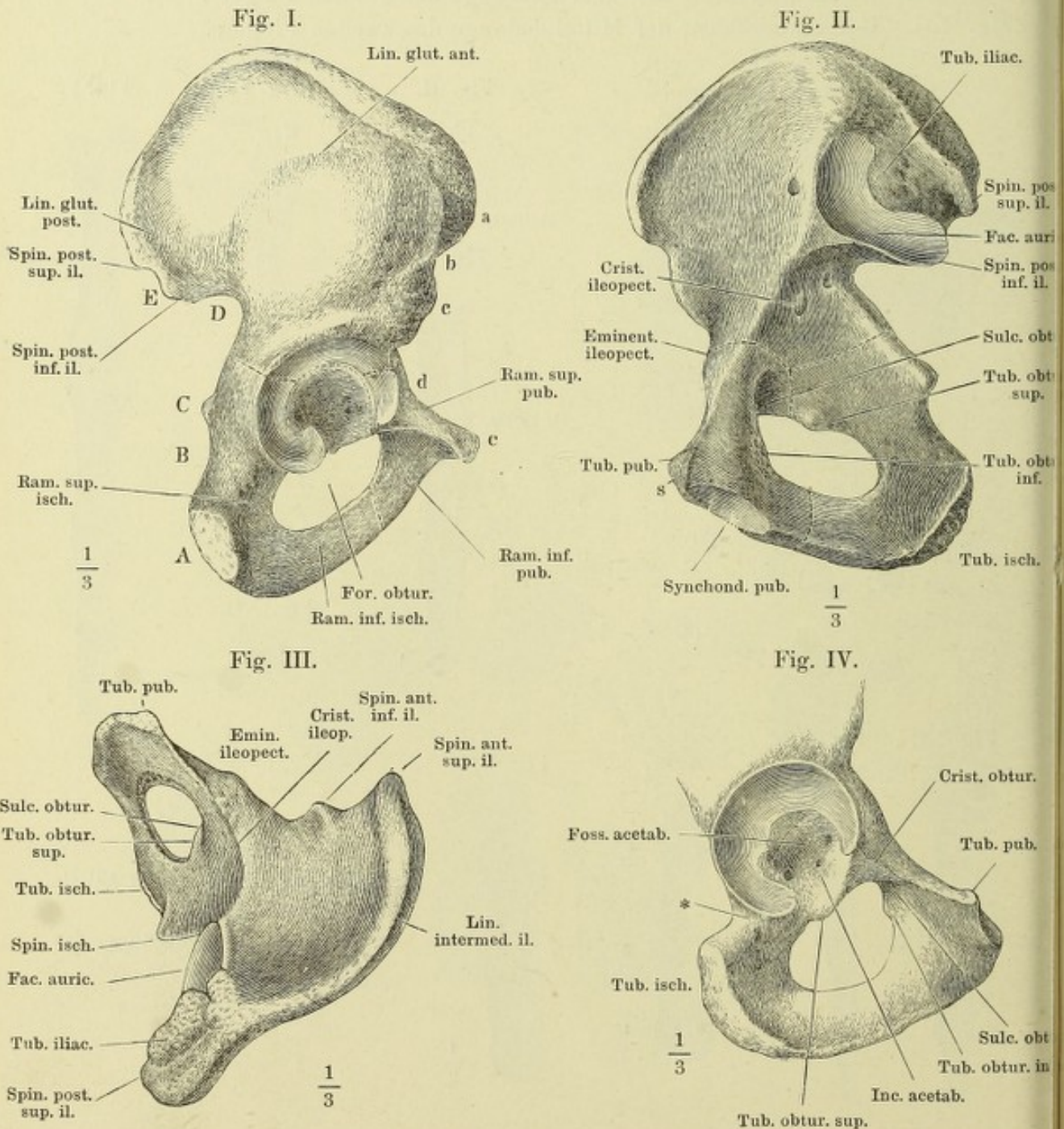


Fig. I. Weibliches Becken, von hinten.

Fig. II. Durchschnitt eines weiblichen Beckens, parallel der Ebene des Beckeneingangs.

Fig. III. Medianschnitt des weiblichen Beckens.

Fig. I.

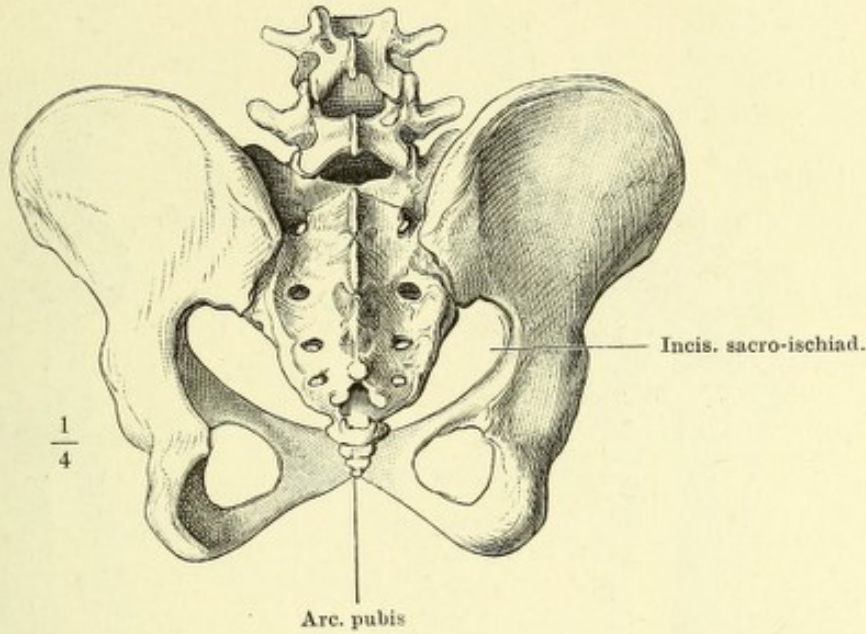


Fig. II.

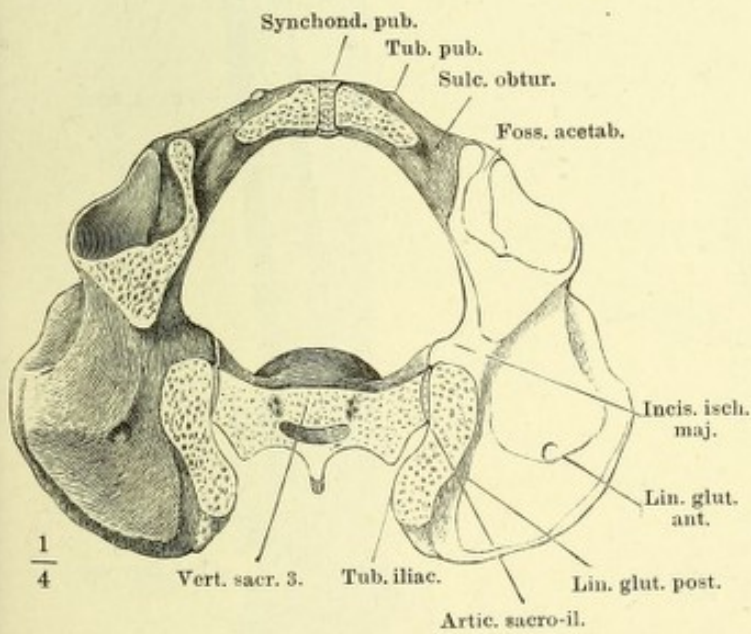
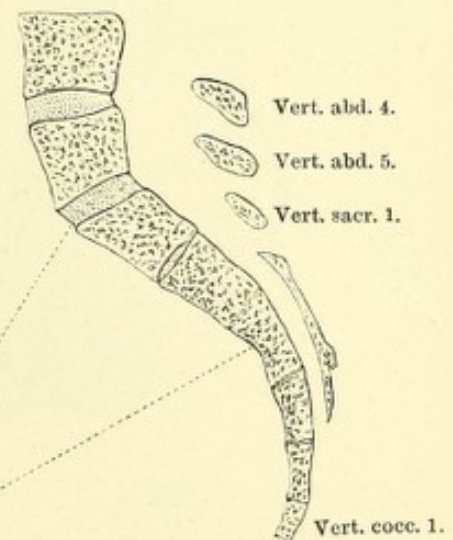


Fig. III.



- w Horizontale.
- x Conjugata des Beckeneingangs.
- y Conjugata des Beckenausgangs.
- z Normalconjugata.

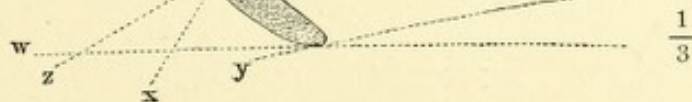


Fig. I. Schenkelbein, von vorn.

Fig. II. Schenkelbein, von hinten.

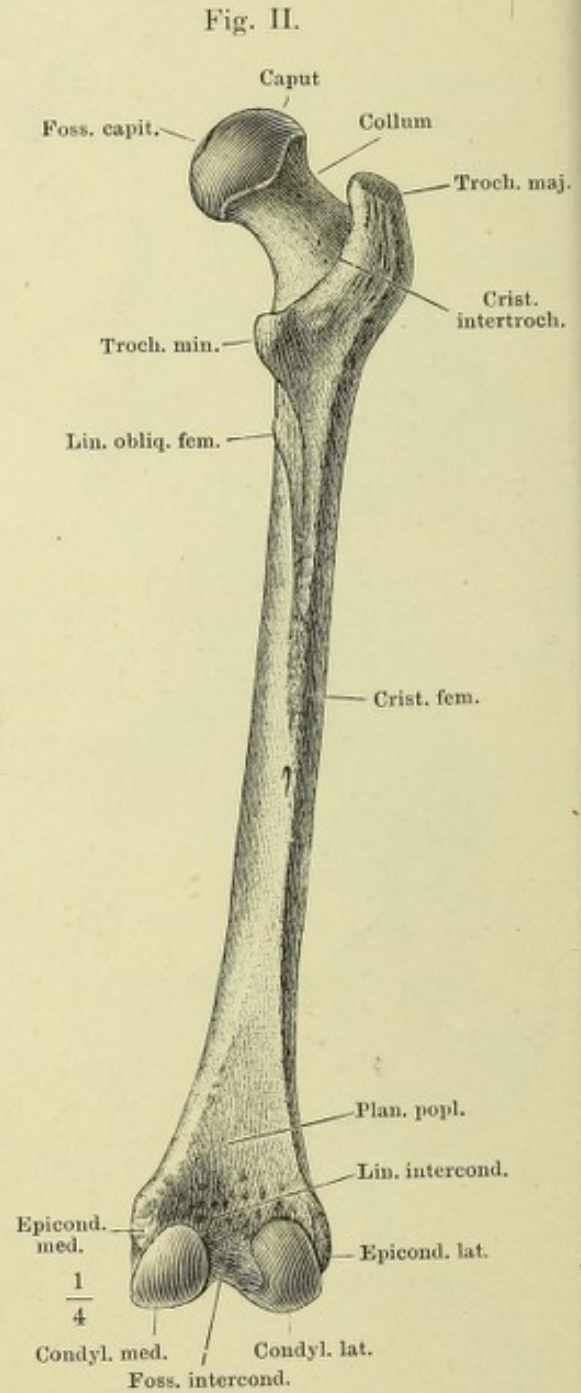
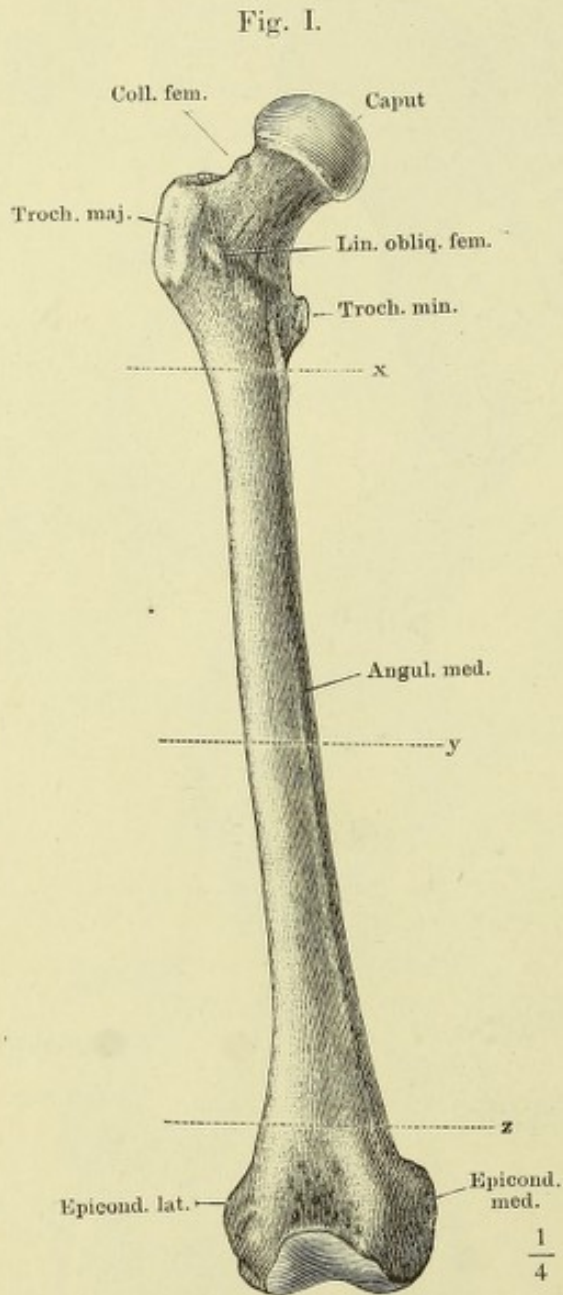
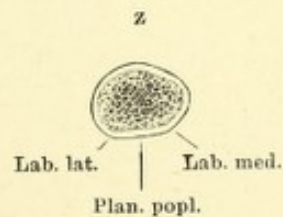
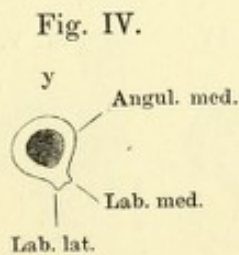
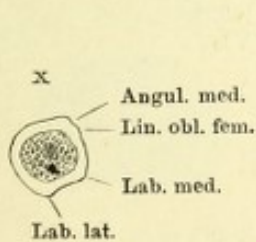
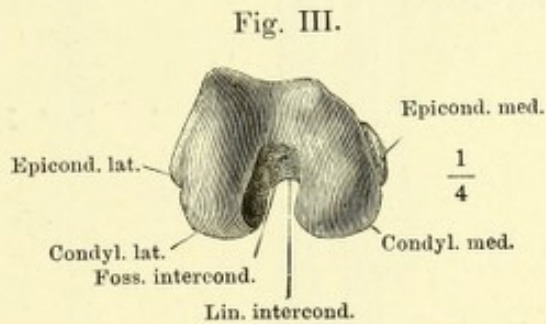
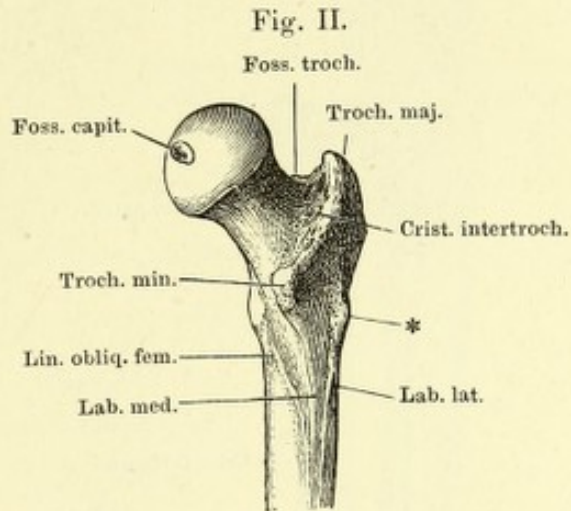
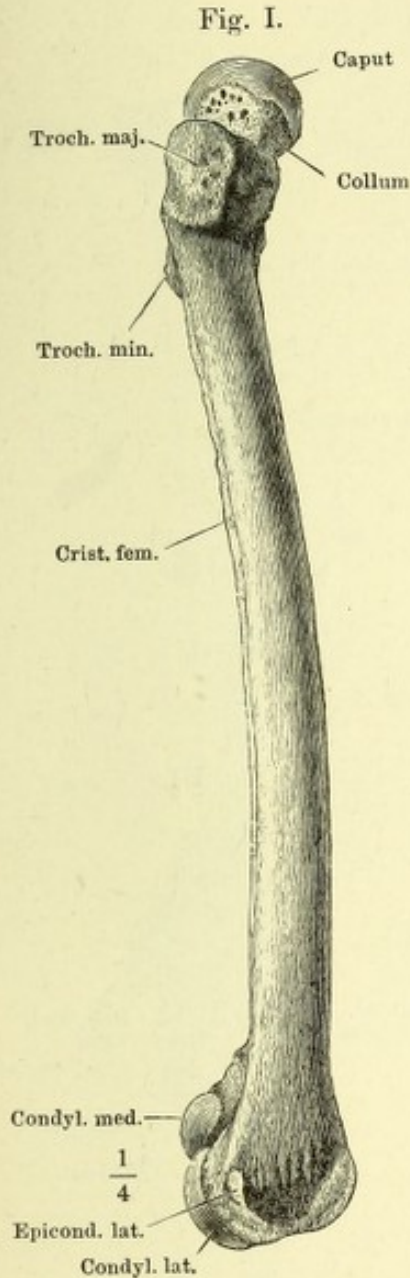


Fig. I. Schenkelbein, von der lateralen Fläche.

Fig. II. Oberes Ende des Schenkelbeins von hinten, mit dem lateralen Rande etwas vorwärts um seine Längsaxe gedreht. * Trochanter tertius.

Fig. III. Schenkelbein, von unten.

Fig. IV. Querschnitte des Schenkelbeins nach den Linien *x*, *y*, *z*, Fig. I der S. 44.



- Fig. I. Tibia und Fibula verbunden, von vorn. *a* Kante, in welcher die vordere und mediale Fläche (der Tibia und Fibula) zusammenstossen.
- Fig. II. Horizontalschnitt d. Unterschenkelknochen nach den Linien *x* u. *y*. Fig. I.
- Fig. III. Frontaldurchschnitt der unteren Enden der Unterschenkelknochen mit den Knochen der Fusswurzel.
- Fig. IV. Patella, von vorn.
- Fig. V. Patella, von hinten.
- Fig. VI. Patella, Sagittaldurchschnitt.

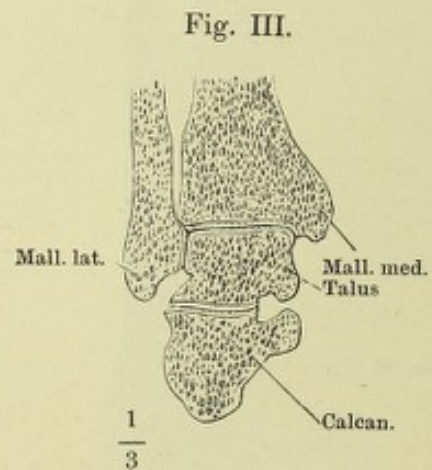
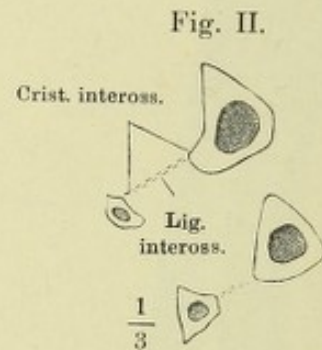
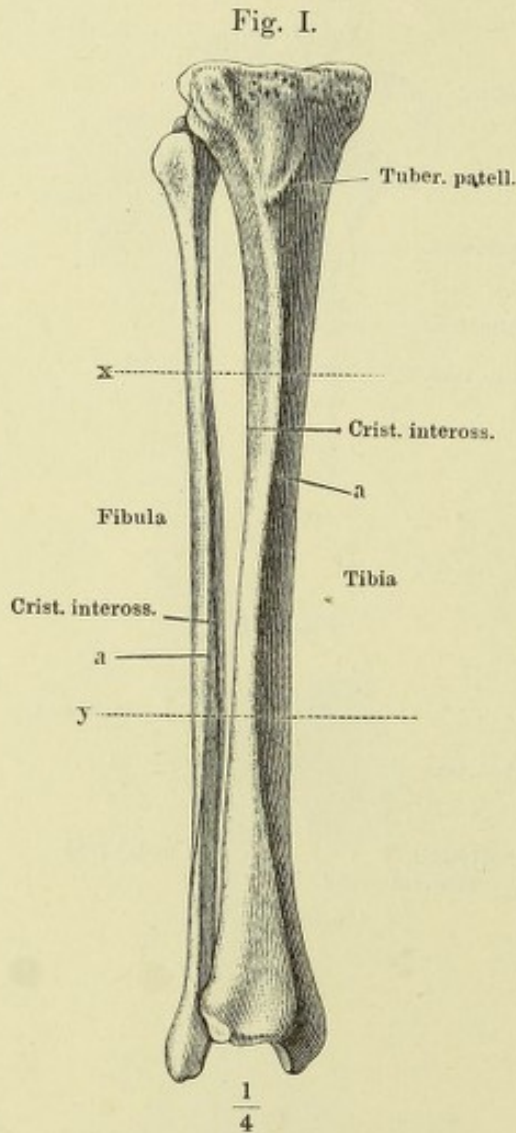


Fig. IV.

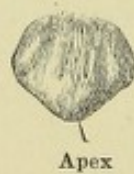

Fig. V.

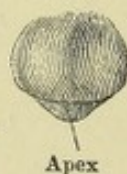

Fig. VI.

 $\frac{1}{4}$

Fig. I. Tibia, von hinten.

Fig. II. Tibia, von der lateralen Fläche.

Fig. III. Obere Endfläche der Tibia.

Fig. IV. Fibula von der medialen Seite. * Fläche der Fibula, welche an der Incisura fibularis der Tibia liegt. ** Antheil der Fibula an der Pfanne des Knöchelgelenks.

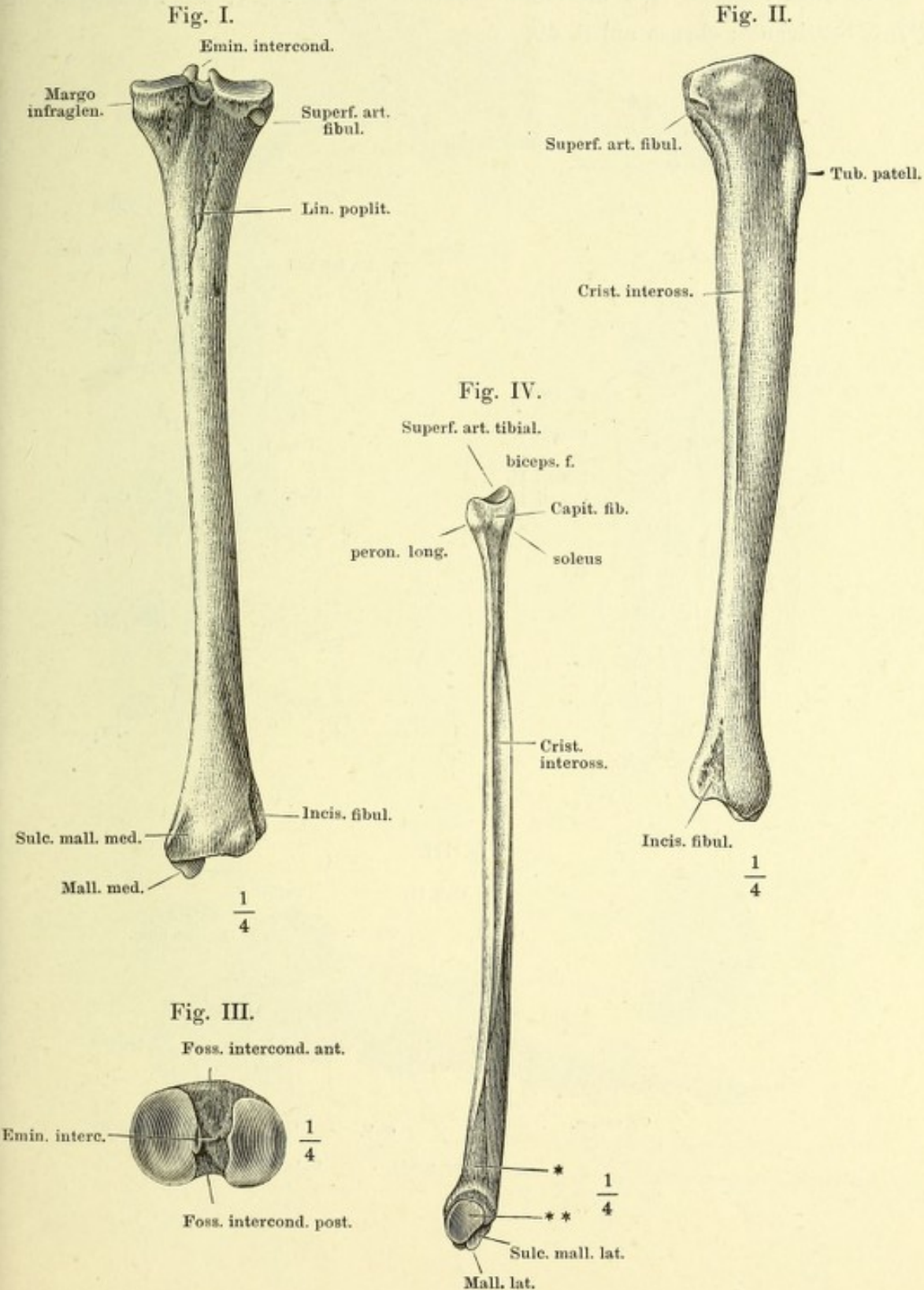


Fig. I. Knochen des Fusses, von oben.

Fig. II. Frontalschnitte des Fuss skelets nach den Linien *w* — *z*. Fig. I.

Fig. III. Profilansicht des Fuss skelets, von der Grosszehenseite. (** s. S. 49.)

In allen Figuren sind die Metatarsalknochen mit M_1-5 , die Phalangen mit PI_1-5 bezeichnet; ebenso auf S. 49.

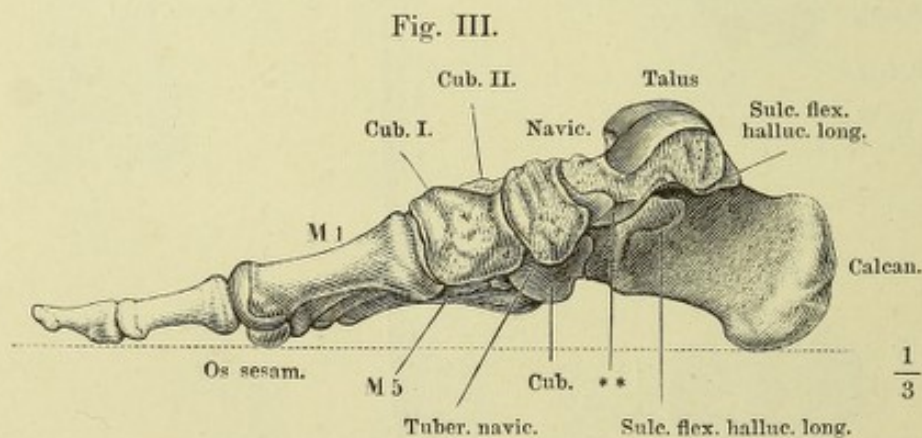
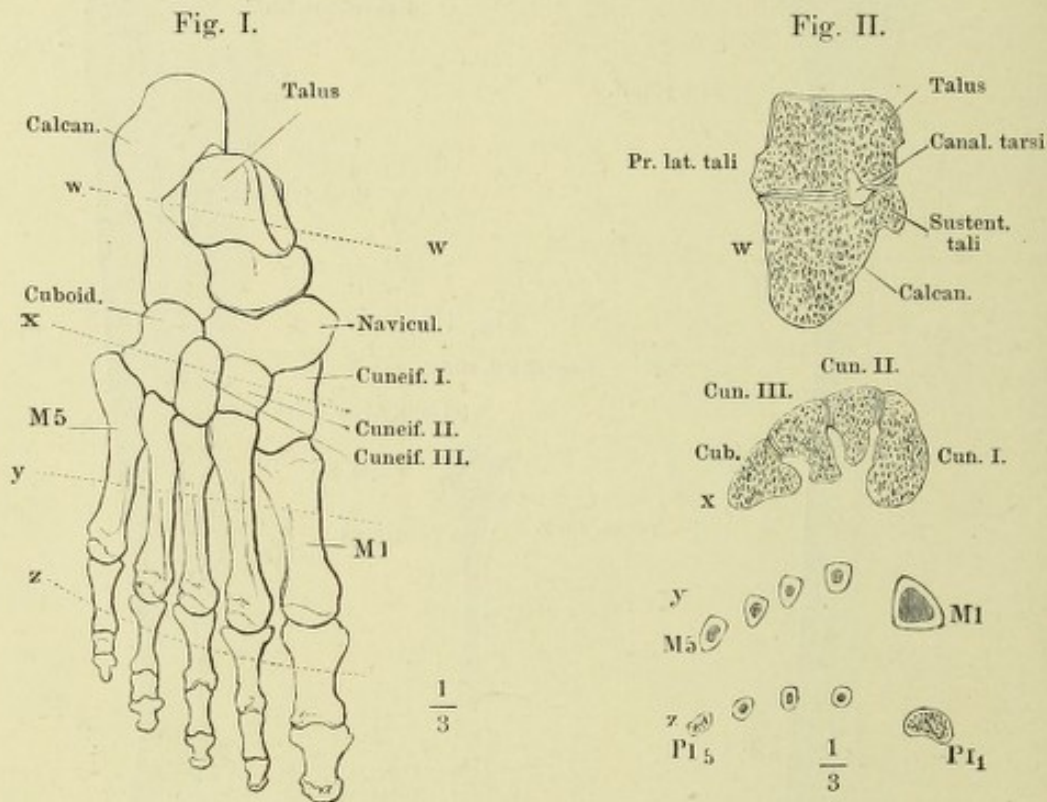
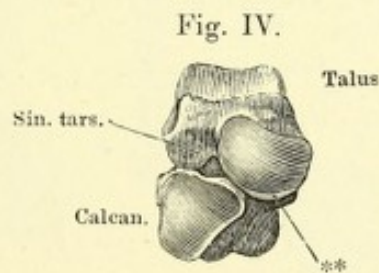
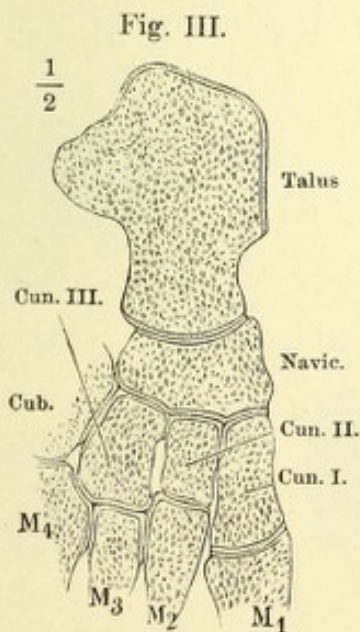
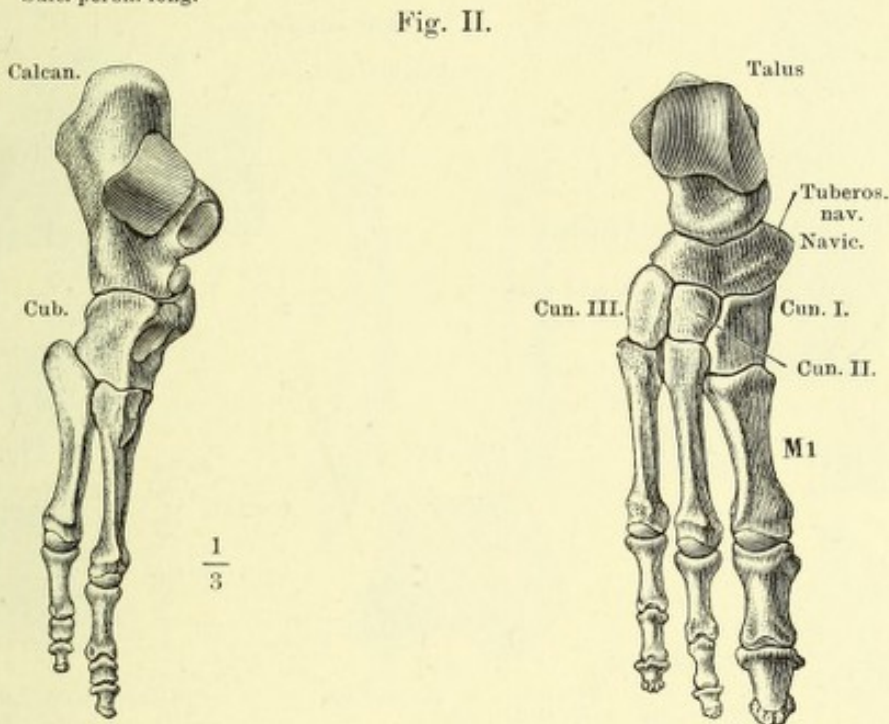
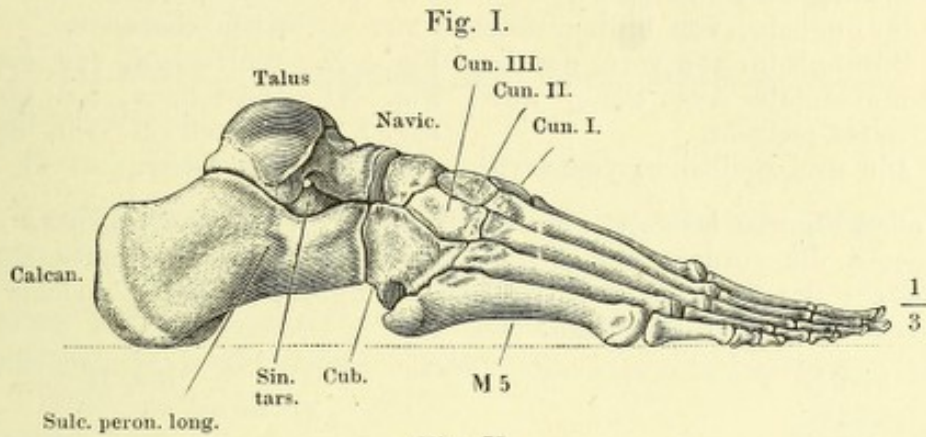


Fig. I. Profilsansicht des Fuss skelets, von der Kleinzehenseite.

Fig. II. Knochen des Fusses, von oben, der Länge nach in 2 Abtheilungen zerlegt.

Fig. III. Horizontalschnitt der Fusswurzelknochen durch das Sprungbein.

Fig. IV. Fersen- und Sprungbein, in Verbindung, von vorn.



** Theil des Sprungbeinkopfs, welcher auf dem Lig. tibio-calcaneo-naviculare ruht.

- Fig. I. Fersenbein, von der oberen Fläche.
 Fig. II. Fersenbein, von der Grosszehenseite.
 Fig. III. Sprungbein, von unten.
 Fig. IV. Sprungbein, von hinten.
 Fig. V. Sprungbein, von vorn, um die horizontale Axe wenig aufwärts gedreht.
 Fig. VI. Die drei Keilbeine, von vorn.
 Fig. VII. Erstes Keilbein, von der Kleinzehenseite.
 Fig. VIII. Zweites Keilbein, von der Kleinzehenseite.
 Fig. IX. Drittes Keilbein, von der Kleinzehenseite.
 Fig. X. Würfelbein, von vorn.
 Fig. XI. Würfelbein, von hinten.
 Fig. XII. Würfelbein, von der Grosszehenseite.

In allen Figuren bedeutet *r* die Rückenfläche, *d* die Grosszehen-, *k* die Kleinzehenfläche, *a* die vordere und *p* die hintere Fläche. * Stumpfer Höcker der unteren Fläche des Fersenbeins. ** Theil des Sprungbeinkopfs, welcher auf dem Lig. tibio-calcaneo-naviculare ruht.

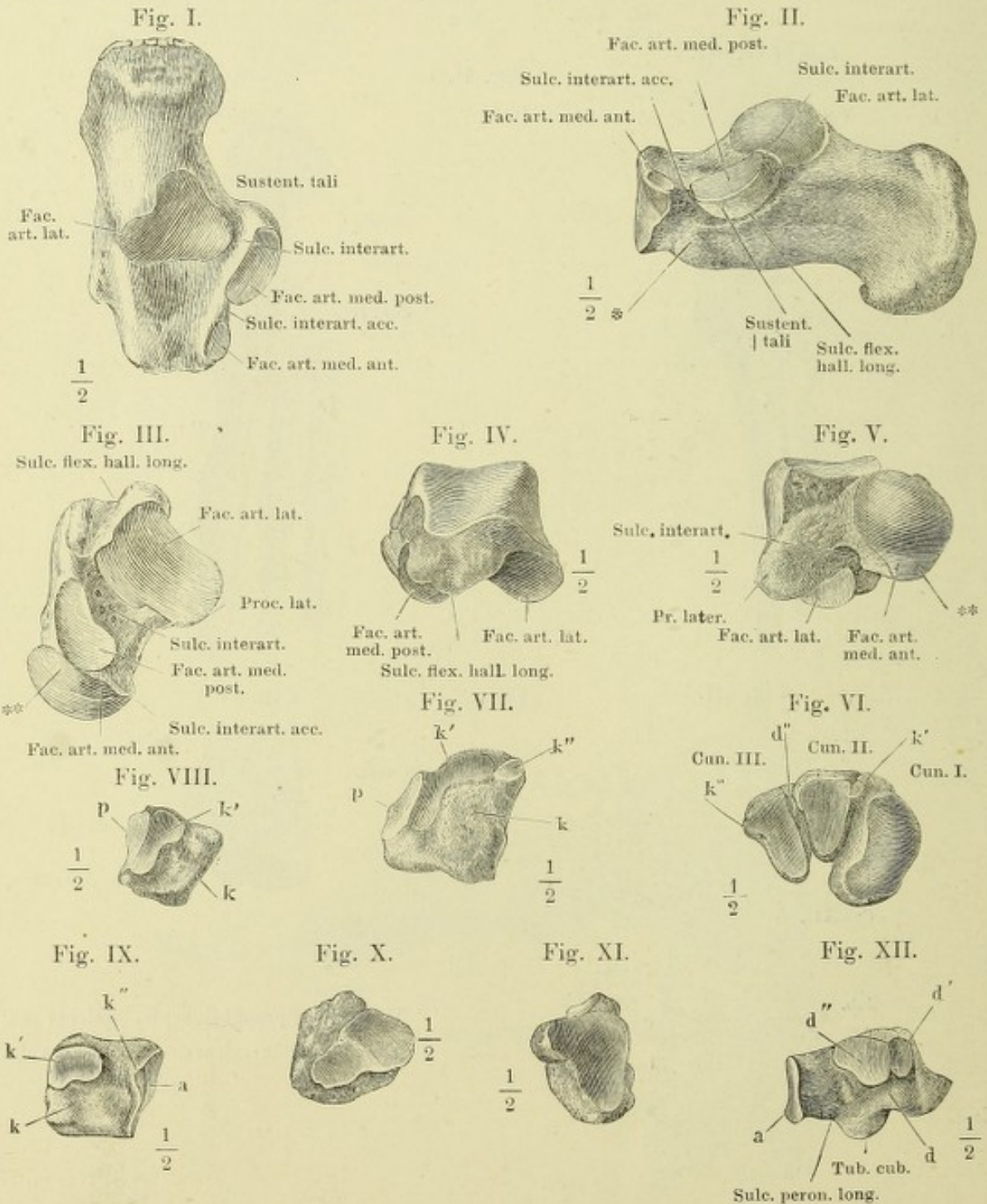


Fig. I. Erster Mittelfussknochen mit den Sesambeinen, von unten.

Fig. II. Zweiter bis fünfter Mittelfussknochen, von der Grosszehenseite.

Fig. III. Frontalschnitte der Mittelfussknochen; *x* in der Nähe der hinteren Endflächen, *y* in der Mitte des Körpers.

Fig. IV. Frontalschnitt des Köpfchens des ersten Mittelfussknochen mit den Sesambeinen.

Fig. V. Phalangen der zweiten Zehe, von unten.

Fig. VI. Frontalschnitt der Grundphalange (*PI*) und Mittelphalange (*PII*) der zweiten Zehe.

In allen Figuren bedeutet *r* die Rückenfläche, *d* die Grosszehen-, *k* die Kleinzehenfläche und *p* die hintere Fläche. *M*₂₋₅ Zweiter bis fünfter Mittelfussknochen.

Fig. I.

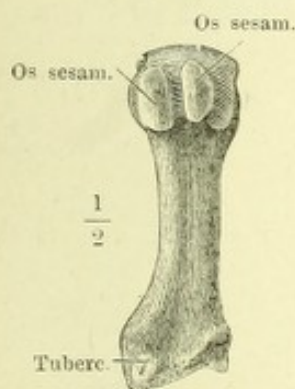

Fig. II.

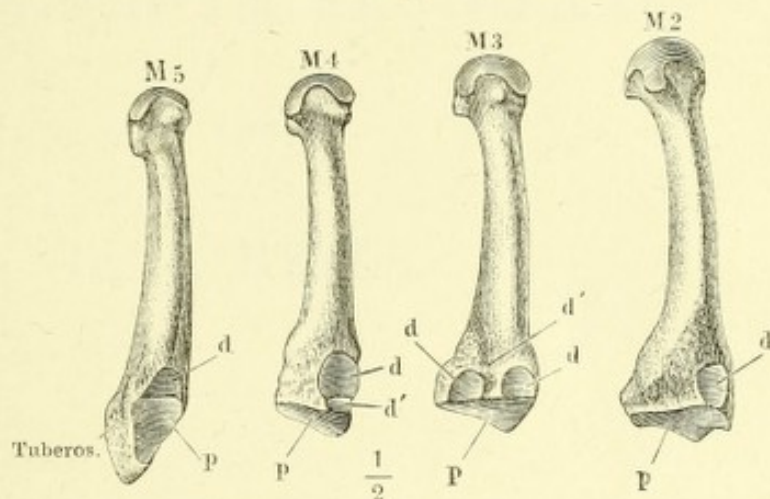


Fig. III.

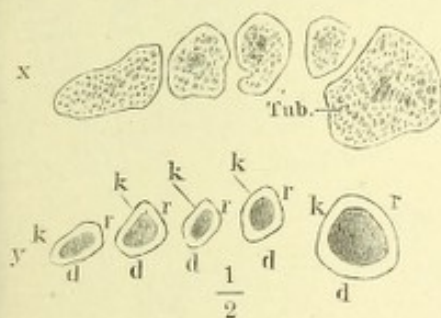


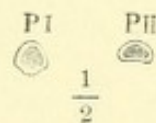
Fig. IV.

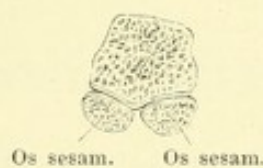


Fig. V.

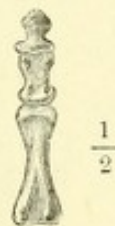

Fig. VI





ANATOMISCHER
HAND - A T L A S

ZUM

GEBRAUCH IM SECIRSAAL

VON

DR. J. HENLE.



D R I T T E A U F L A G E .

ZWEITES HEFT:

B Ä N D E R .

BRAUNSCHWEIG,

DRUCK UND VERLAG VON FRIEDRICH VIEWEG UND SOHN.

1895.

Holzstiche
aus dem xylographischen Atelier
von Friedrich Vieweg und Sohn
in Braunschweig.

Alle Rechte vorbehalten.

II.

SYNDESMOLOGISCHER THEIL.

THE UNIVERSITY OF CHICAGO

Fig. I. Horizontalschnitt der Synchondrose des siebenten und achten Brustwirbels. — Fig. II. Medianschnitt der Körper des siebenten und achten Brustwirbels mit der Synchondrose. * Lockeres, den Raum zwischen dem Lig. comm. vert. ant. und der Beinhaut erfüllendes Bindegewebe. ** Hyaliner Knorpelüberzug des Wirbelkörpers. — Fig. III. Horizontalschnitt des Faserrings einer Wirbelsynchondrose, mikroskopisch betrachtet, bei auffallendem Licht. — Fig. IV. Verticalschnitt einer Wirbelsynchondrose, ebenso; 1 äussere, 2 innere Abtheilung des Faserrings. *cva* Lig. commune vertebrale ant. — Fig. V. Sagittalschnitt durch sämtliche Wirbelgelenke.

Fig. III.




Fig. IV.

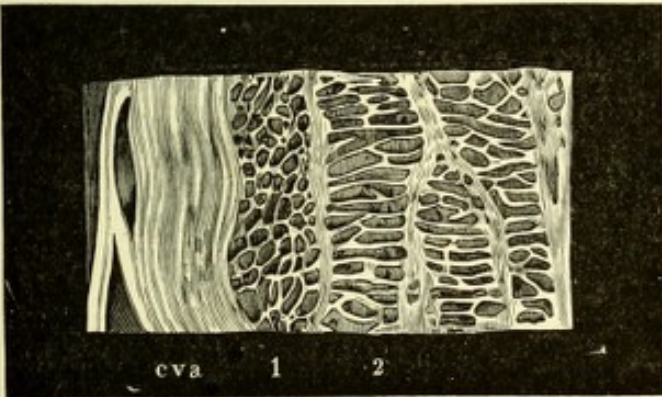


Fig. V.

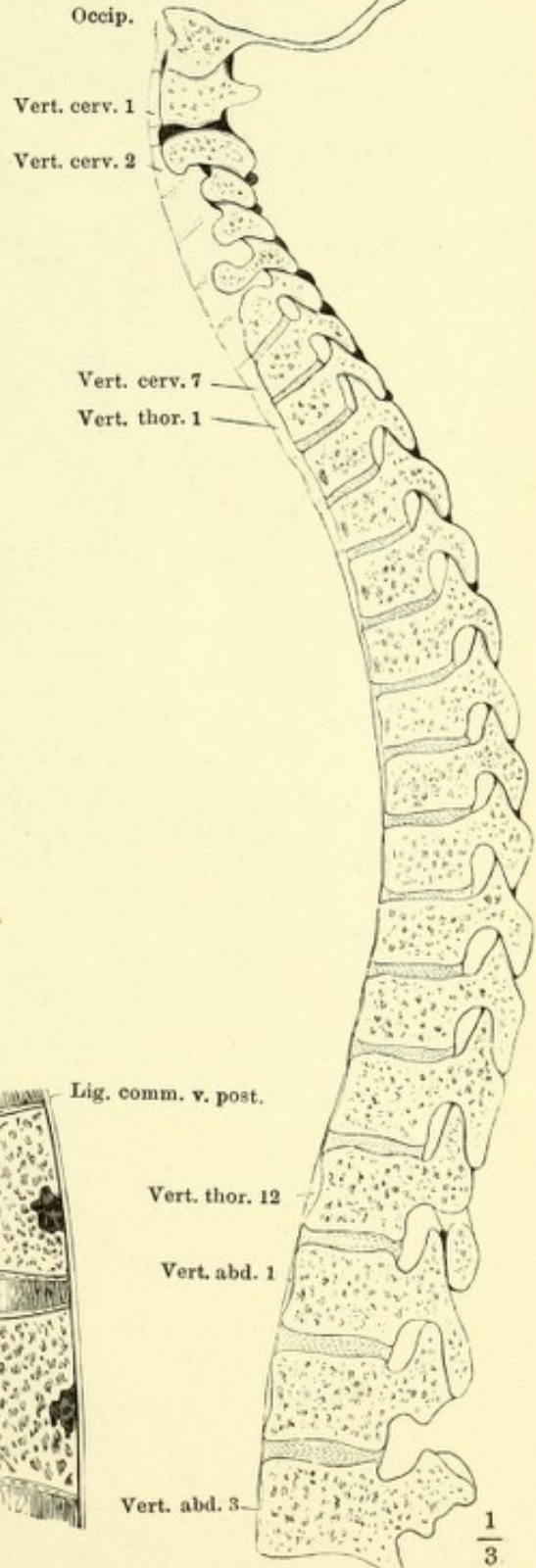


Fig. I.

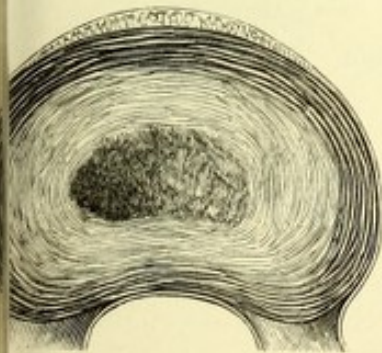
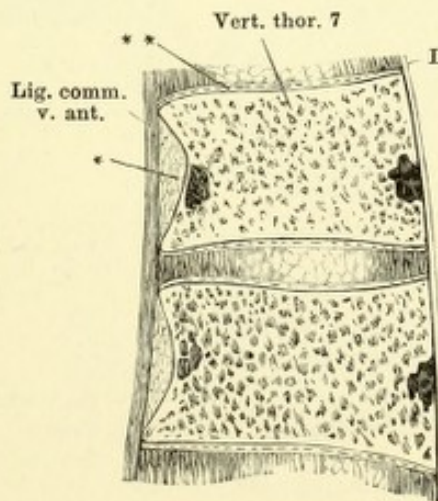


Fig. II.



- Fig. I. Horizontalschnitt der Wirbelsäule durch die Synchondrose des fünften und sechsten Brustwirbels.
 Fig. II. Horizontalschnitt durch das Gelenk des letzten Brust- und ersten Bauchwirbels.
 Fig. III. Horizontalschnitt durch das Gelenk des zweiten und dritten Bauchwirbels.

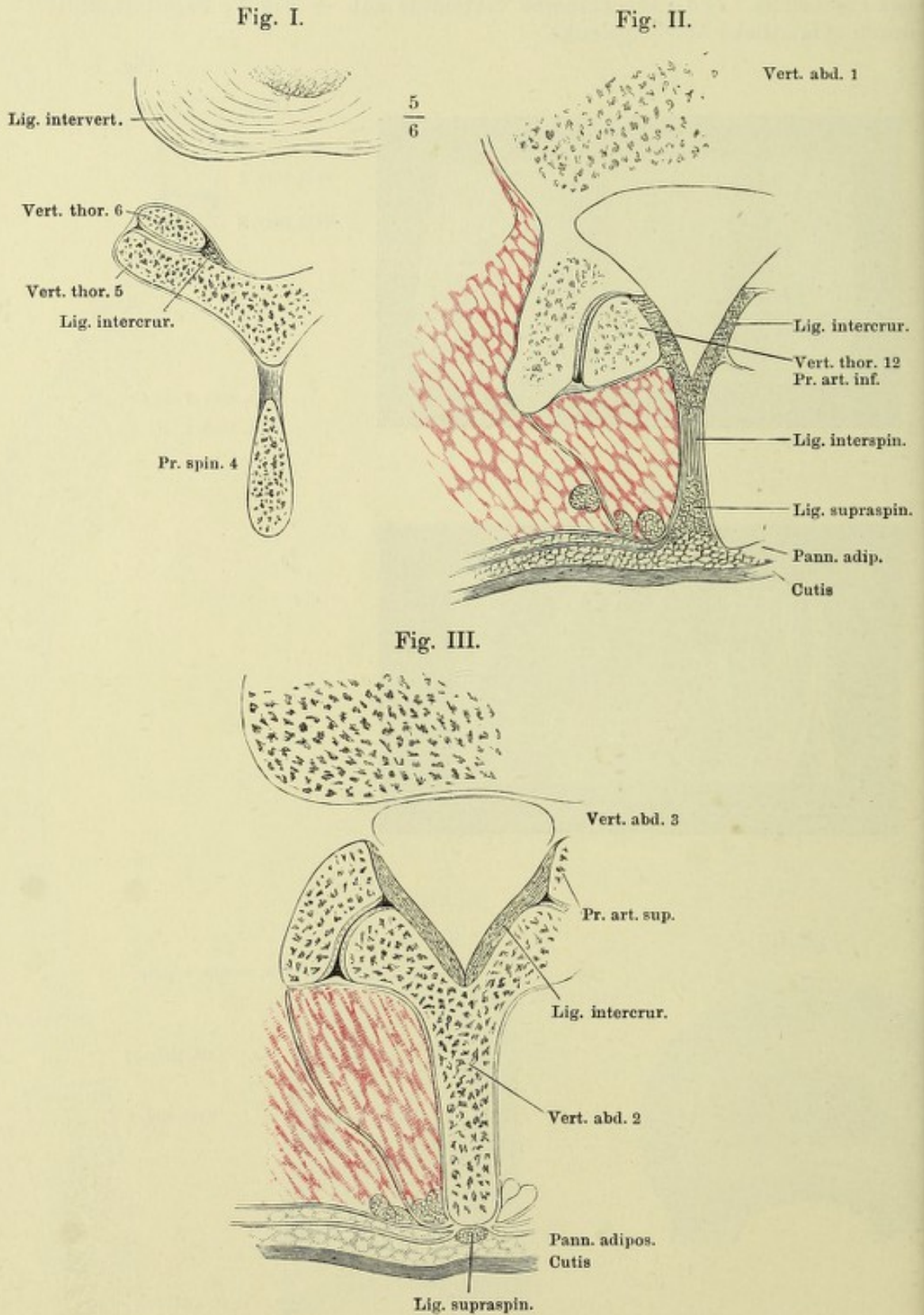


Fig. I. Horizontalabschnitt der Wirbelsäule und Rippen durch die Synchondrose zwischen dem sechsten und siebenten Brustwirbel.

Fig. II. Verticalschnitt des Gelenkes des Köpfchens der siebenten Rippe mit den Wirbelkörpern. ** Hyaliner Knorpelüberzug des Wirbelkörpers.

Fig. III. Halswirbel mit den Bändern, von vorn.

Fig. IV. Brustwirbel und mediale Enden der Rippen mit den Bändern, fast Profil.

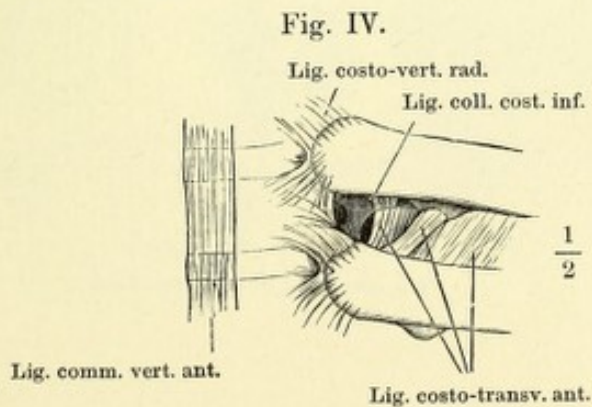
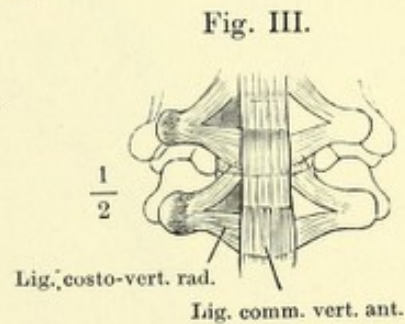
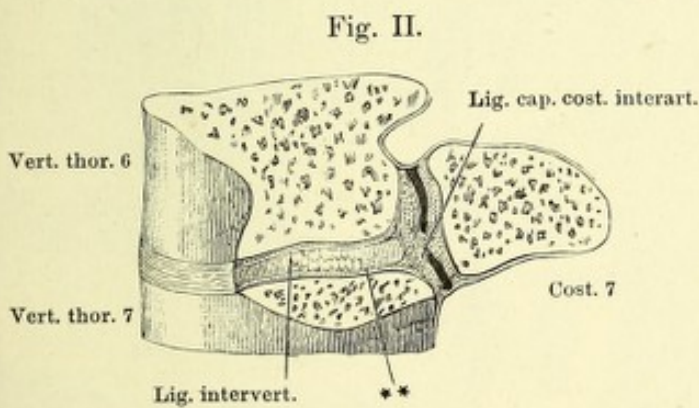
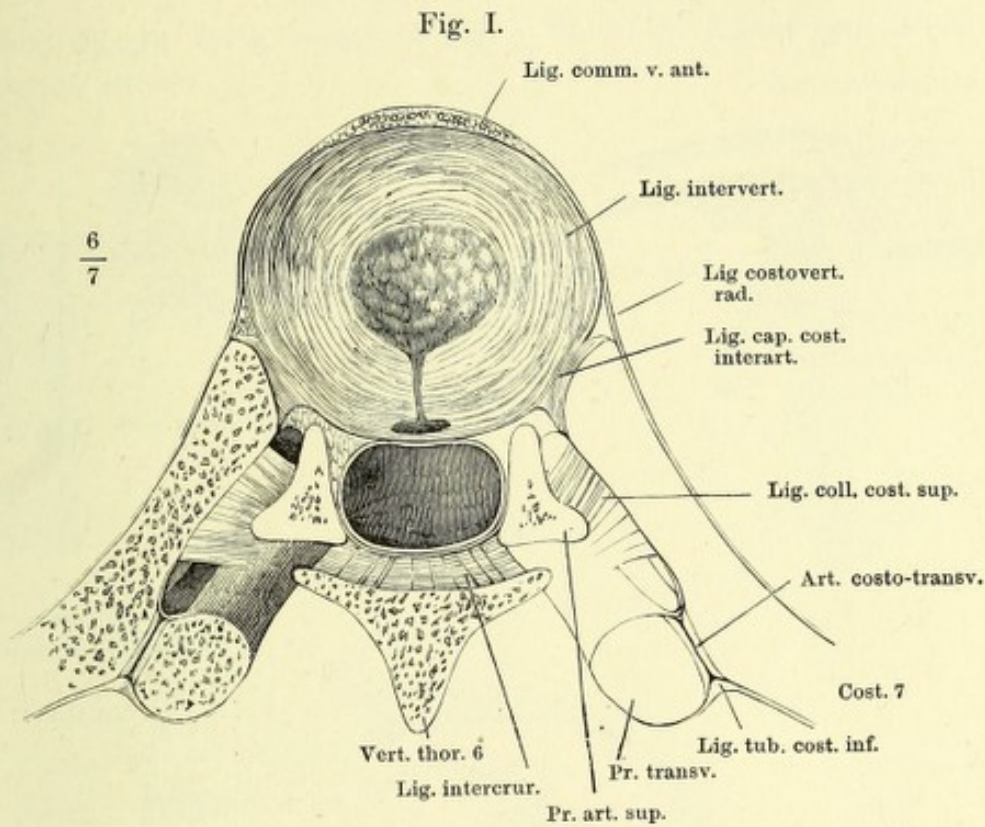
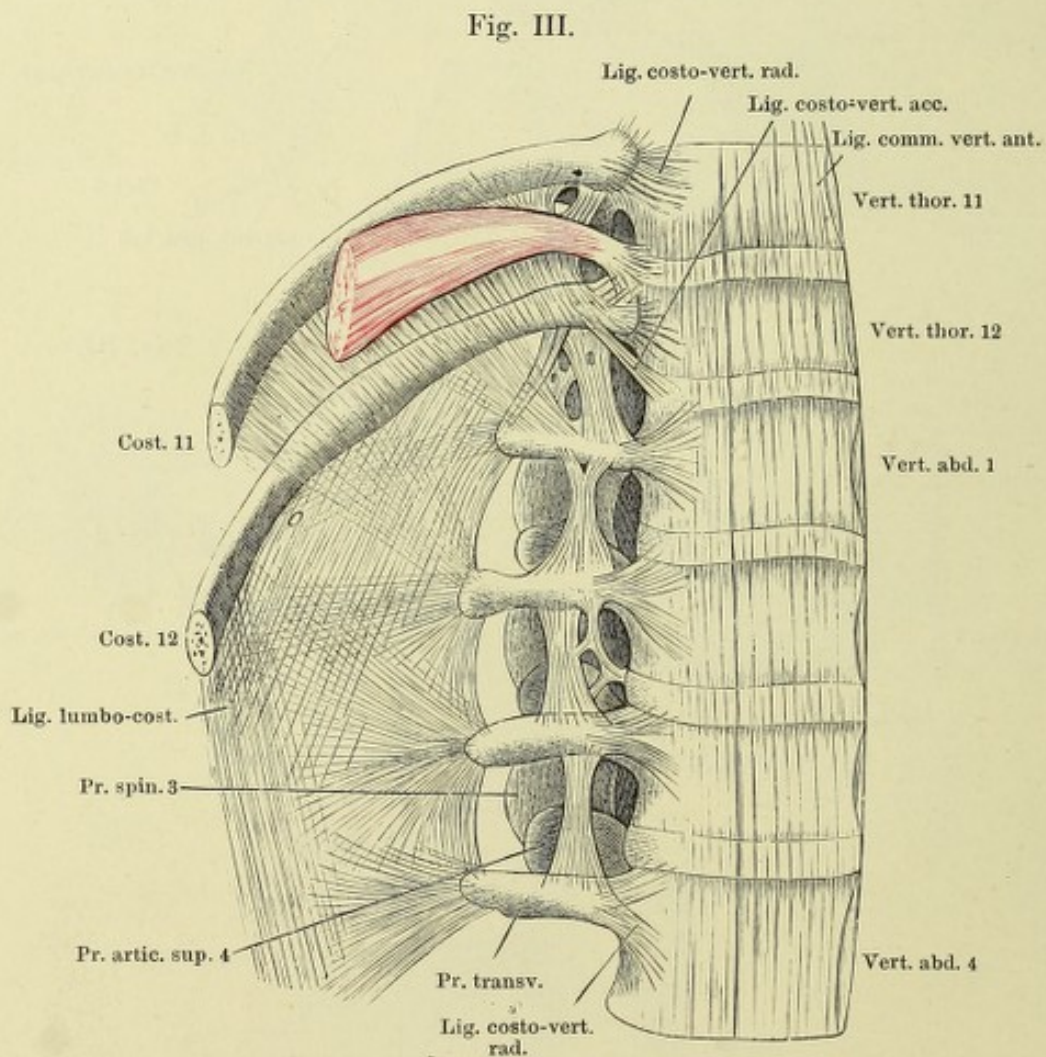
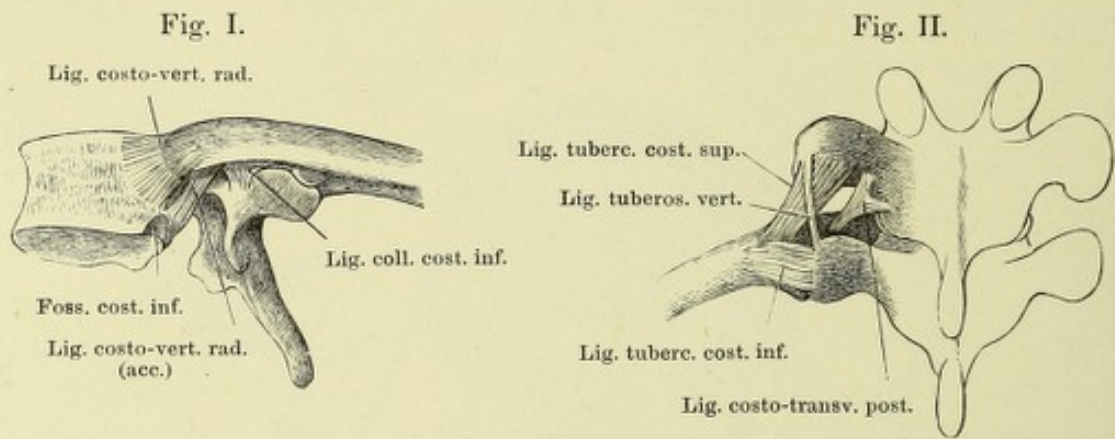


Fig. I. Brustwirbel mit der Rippe von der linken Seite um die transversale Axe aufwärts gedreht.

Fig. II. Brustwirbel und Rippe mit den Bändern, von hinten.

Fig. III. Bänder der Vorderseite der unteren Brust- und oberen Bauchwirbel.



- g. I. Körper einiger Brustwirbel, von hinten; Lig. comm. vertebr. post.
 g. II. Bogen einiger Halswirbel, von vorn, mit den Ligg. intercruralia.
 g. III. Bogen einiger Brustwirbel, von vorn, mit den Ligg. intercruralia.
 g. IV. Horizontalschnitt des Halses in der Gegend des sechsten Halswirbels.
 g. V. Halswirbel und Hinterhauptsbein mit dem Lig. nuchae, Profil.
 g. VI. Unterer Theil des Kreuzbeins und Steissbein mit den Bändern, von hinten.

†† Schnittflächen, durch welche in Fig. I, II, III die Körper und Bogen der Wirbel getrennt wurden.

Fig. I.

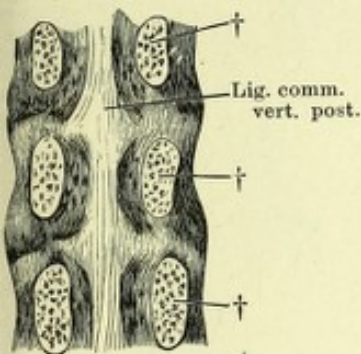


Fig. II.

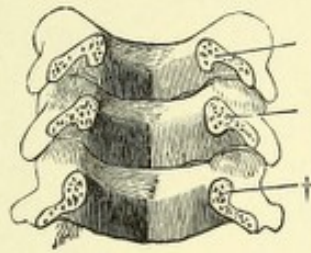


Fig. III.

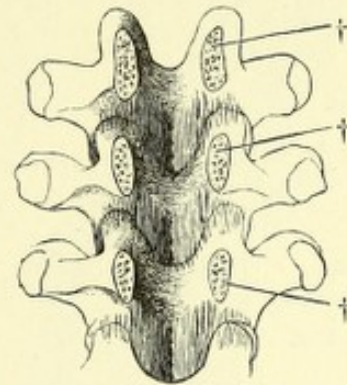


Fig. IV.

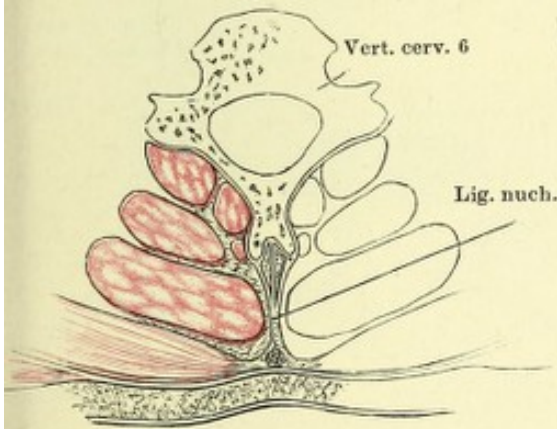


Fig. V.

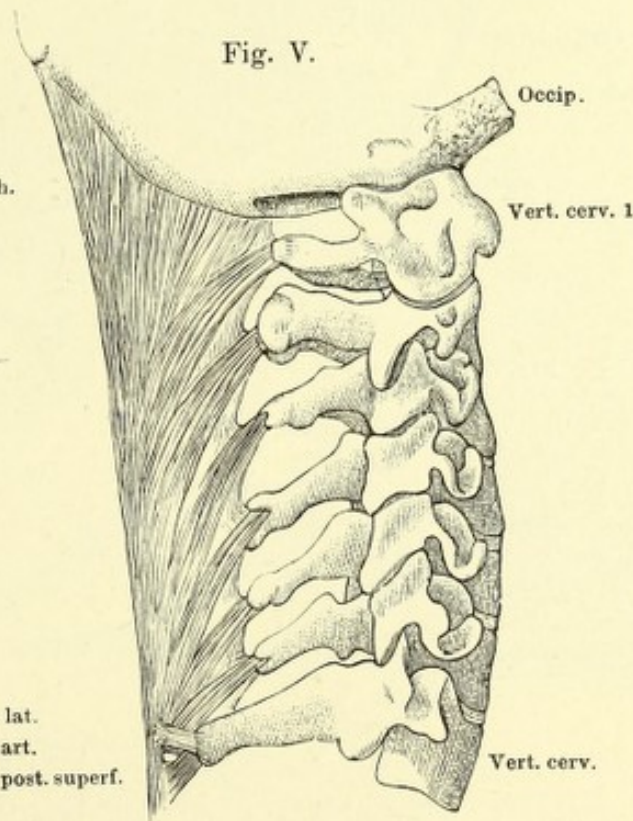


Fig. VI.

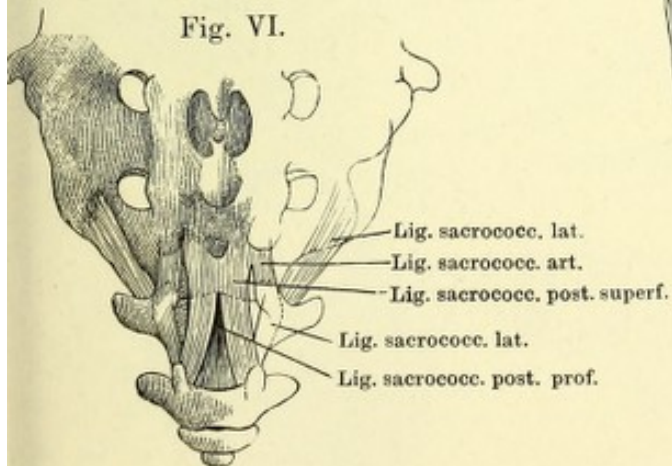
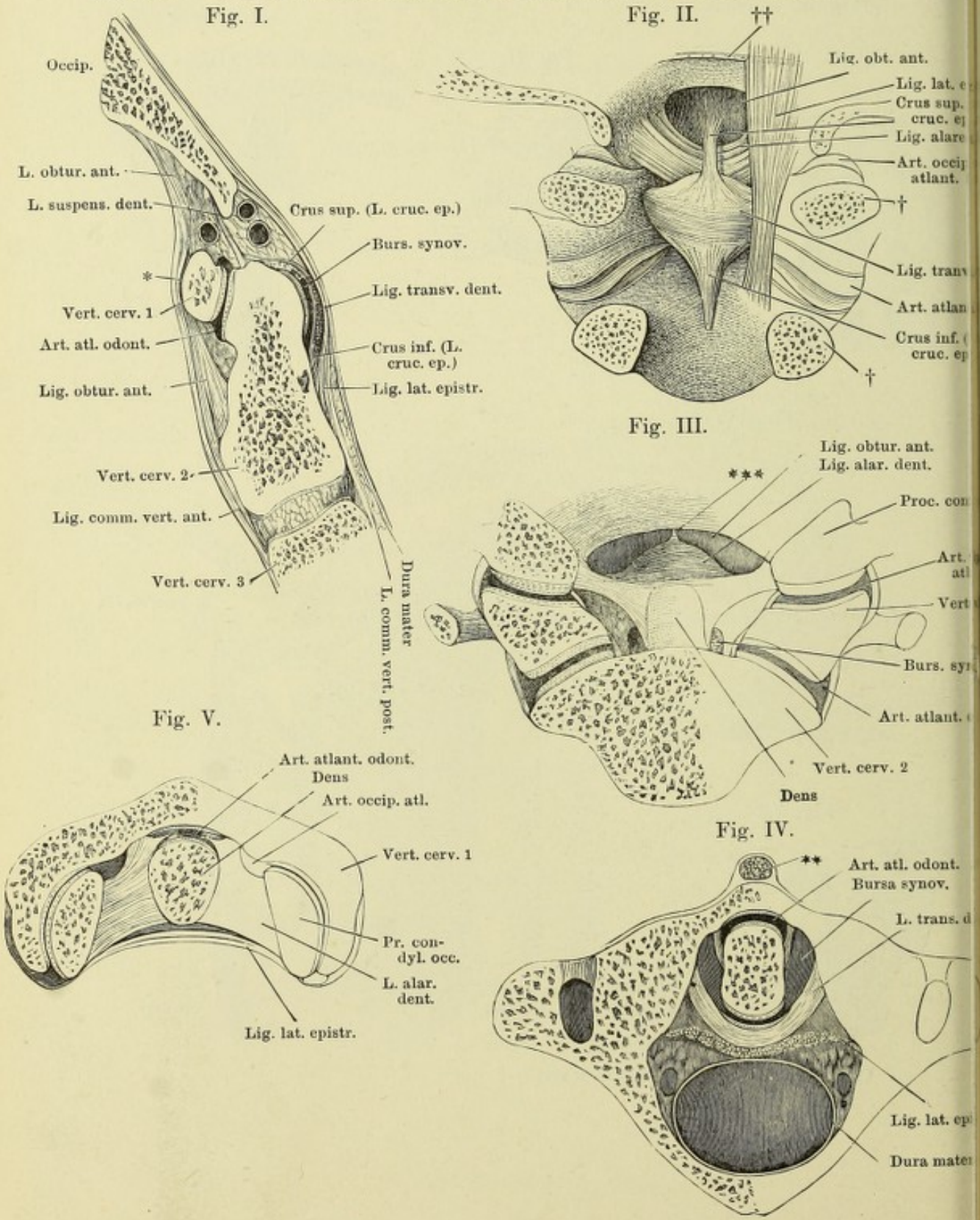


Fig. I. Medianschnitt der vorderen Wand der Wirbelhöhle durch den Körper des Hinterhauptbeins und die oberen Halswirbel. * Lockeres Bindegewebe vor dem Tuberc. atlantis. — Fig. II. Ansicht der hinteren Fläche der vorderen Wand der Wirbelhöhle in der Gegend des Hinterhauptbeins und der Drehwirbel. Die Schuppe des Hinterhauptbeins und die Wirbelbogen hinter den Gelenken abgesägt. Die Kapsel des Hinterhaupt- und Drehwirbelgelenks von hinten geöffnet; die letztere bis an den Ursprung vom Knochen weggeschnitten. † Durchschnittsfläche der Wirbelbogen. †† Schnitttrand des Lig. lat. epistrophei, von welchem rechts ein Theil erhalten ist. — Fig. III. Vordere Wand des oberen Theils der Wirbelhöhle, von hinten gesehen. Die hintere Wand vermittelt eines durch das Hinterhaupt- und Drehwirbelgelenk geführten Frontalschnitts abgetrennt. *** Medianes Fascikel vom Lig. alare dentis zum Rand des Hinterhauptloches. — Fig. IV. Horizontalschnitt des Atlas mit dem Zahn. ** Medianes Septum der Mm. recti cap. ant. — Fig. V. Horizontalschnitt des Hinterhaupt- und Zahngelenks.



Synchondrosen und Bänder des Brustbeins und der Rippen. 61

- Fig. I. Frontaldurchschnitt des Brustbeins und der Rippengelenke. * Rippenknorpelgelenke.
 Fig. II. Brustbein und Rippen mit den Ligg. sternocostalia, intercostalia extt. und costoxiphoidea.
 Fig. III. Brustbein und Rippen, von hinten. Ligg. intercostalia intt.

Transv. thor. ant.

1/2

Fig. III.

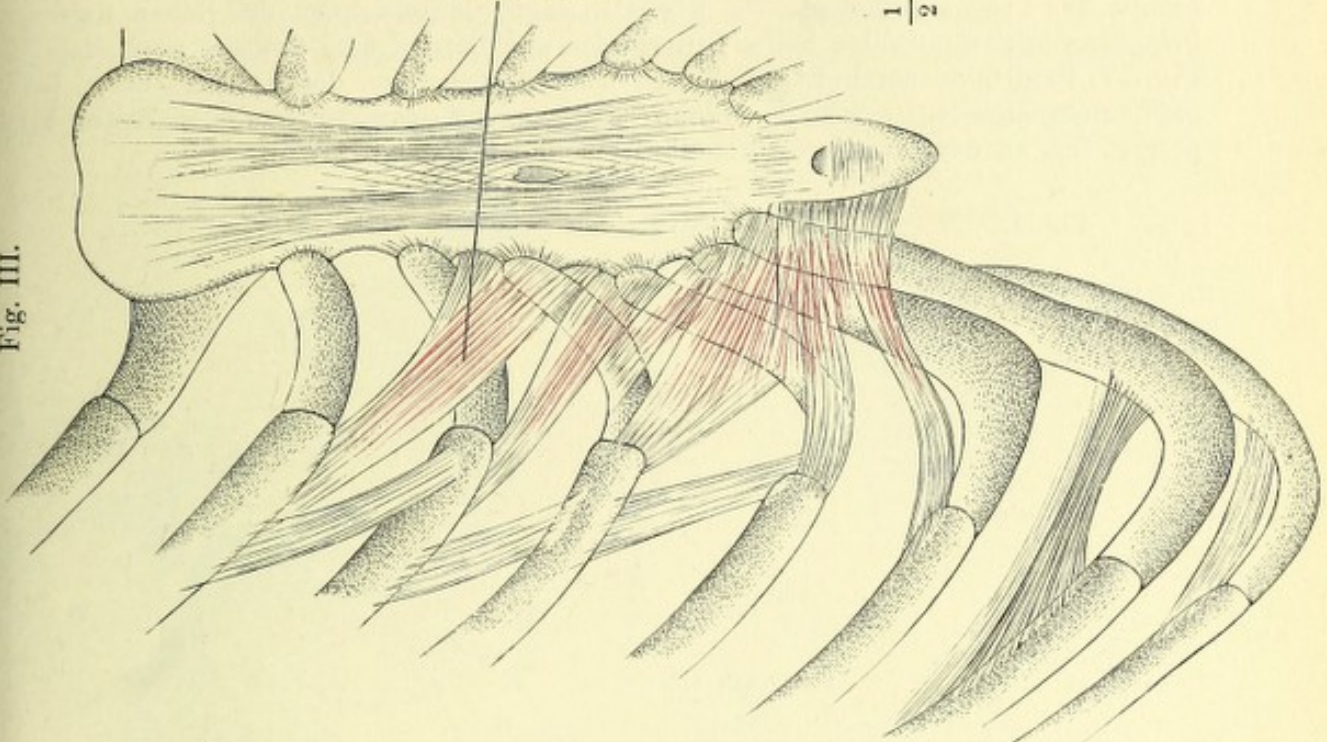
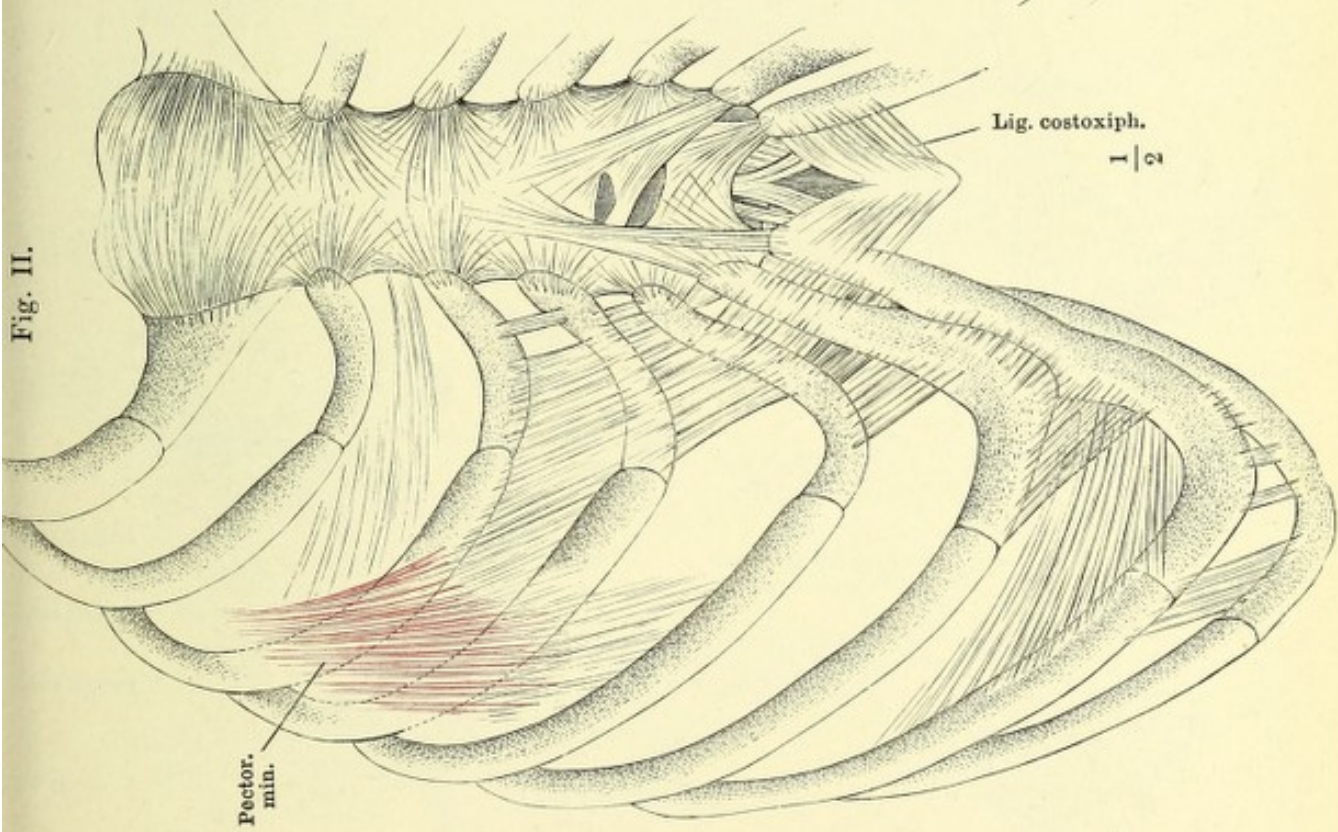


Fig. II.

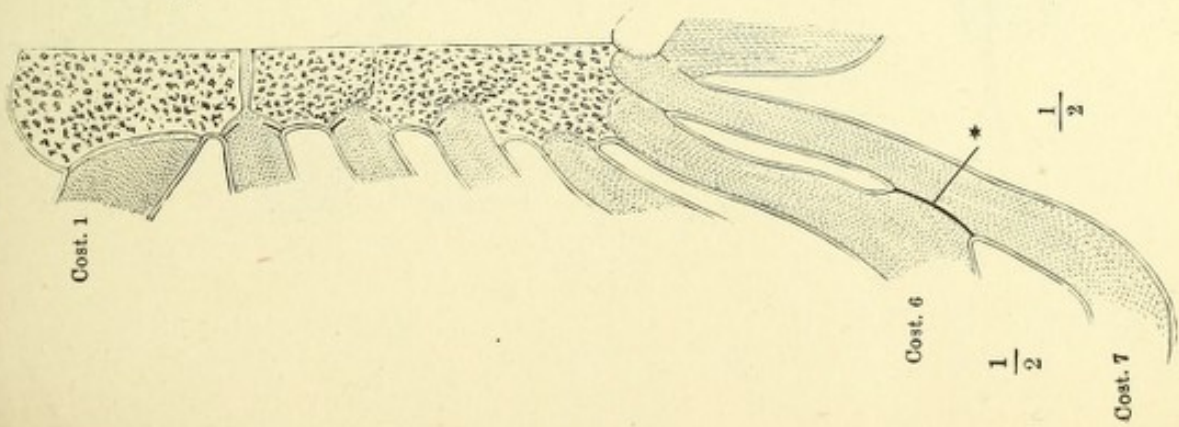


Lig. costoxiph.

1/2

Pector. min.

Fig. I.



Cost. 1

Cost. 6

1/2

Cost. 7

1/2

*

Fig. I. Linkes Kiefergelenk, von der lateralen Seite. — Fig. II. Sagittaldurchschnitt des linken Kiefergelenks, von der lateralen Seite, geschlossen. † Durchschnıtt des Proc. coronoideus. — Fig. III. Sagittaldurchschnitt des linken Kiefergelenks, von der lateralen Seite, Unterkiefer und Bandscheibe abwärts gezogen. — Fig. IV. Sagittaldurchschnitt des linken Kiefergelenks, von der lateralen Seite, bei geöffnetem Munde. — Fig. V. Linkes Kiefergelenk, von der medialen Seite. M. pteryg. int. an der Insertion durchschnıtten und umgelegt.

Fig. I.

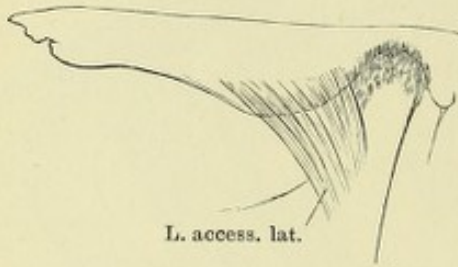


Fig. II.

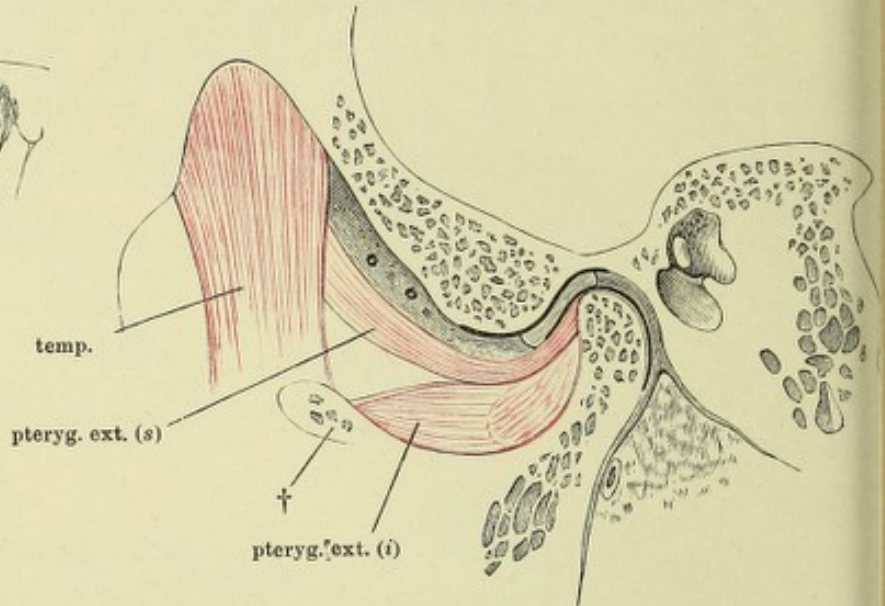


Fig. III.

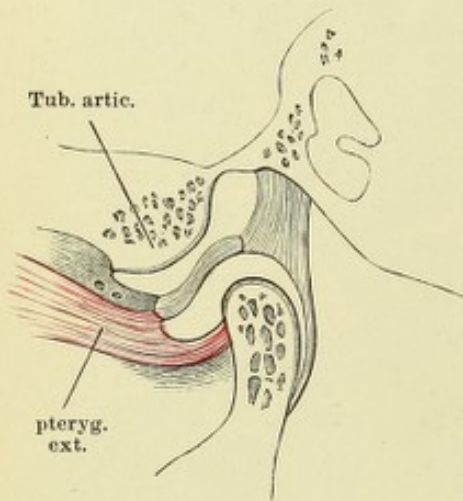


Fig. IV.

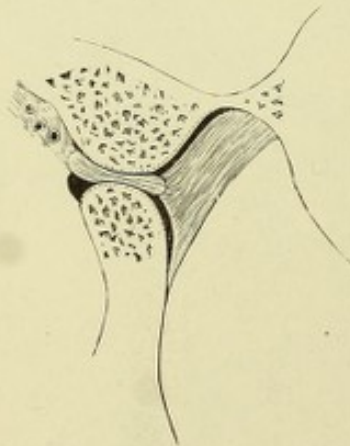
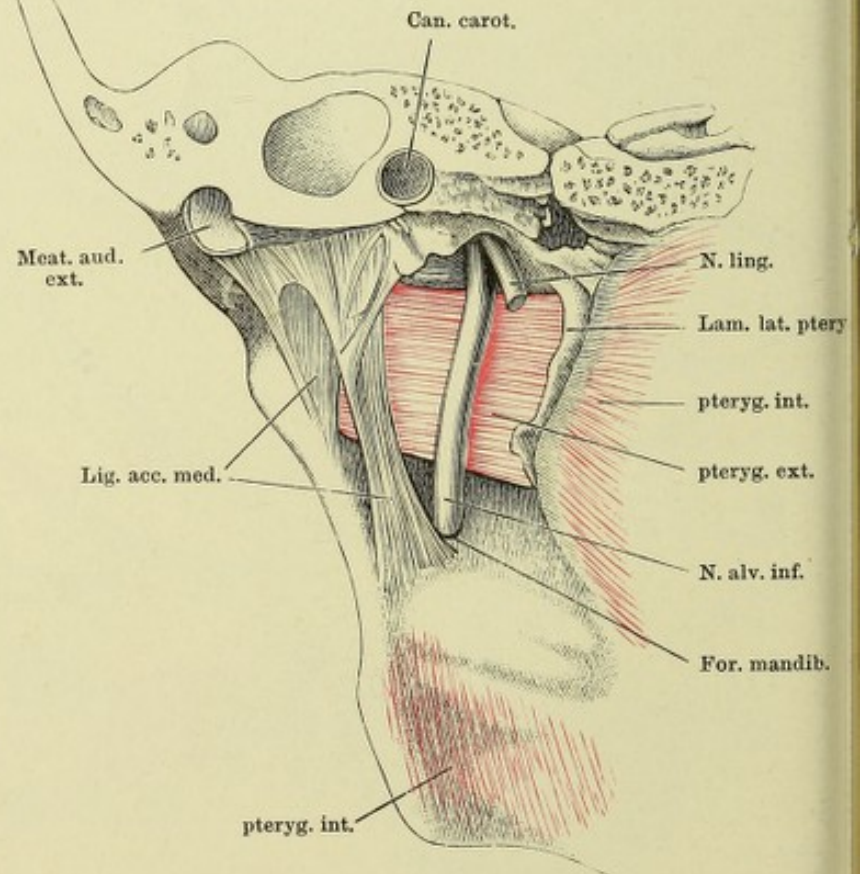


Fig. V.



- Fig. I. Schulterblatt, hintere Fläche, das Acromion abgesägt.
 Fig. II. Frontaldurchschnitt des Sternoclaviculargelenks.
 Fig. III. A B C Frontaldurchschnitte verschiedener Acromialgelenke.
 Fig. IV. Sternoclaviculargelenk mit den Haftbändern, von vorn, das Schlüsselbein emporgehoben.
 Fig. V. Schulterblatt, Schlüsselbein und Armbein in Verbindung, von vorn.

Fig. I.

L. transv. propr. sup.

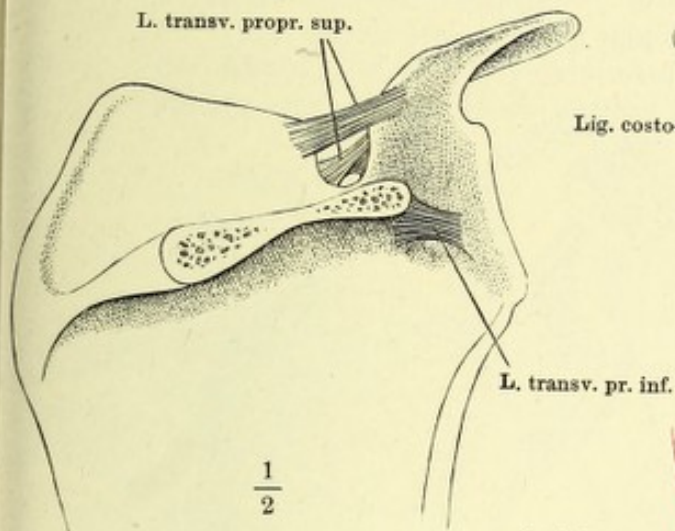


Fig. II.

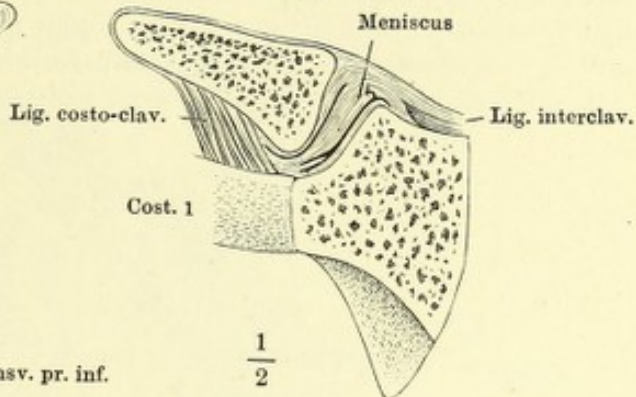


Fig. IV.

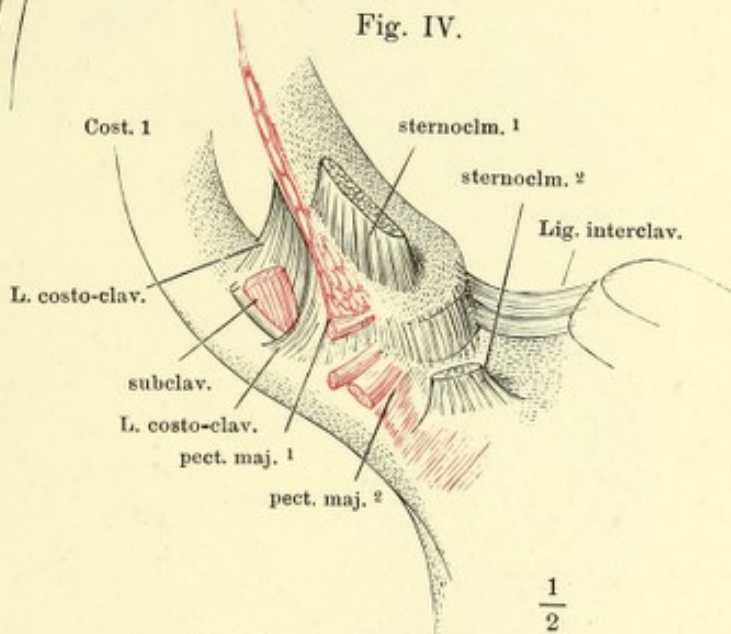


Fig. III.

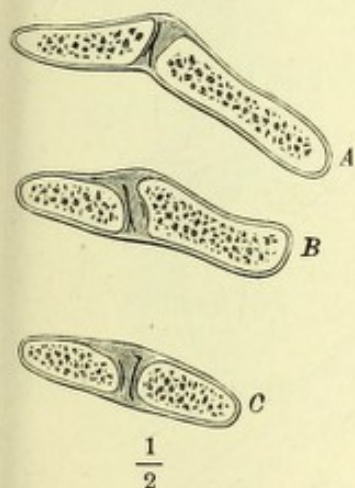


Fig. V.

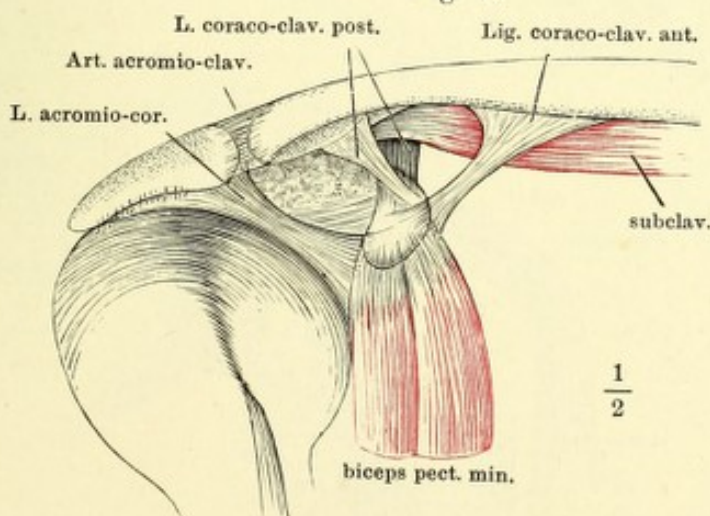


Fig. I. Schultergelenk, von vorn geöffnet, der Armbeinkopf herabgezogen.
 * Pfanne des Schulterblatts. ** Armbeinkopf. — Fig. II. Horizontalschnitt des
 Schultergelenks durch die Mitte der Höhe der Pfanne, in ruhiger Haltung des
 Arms. — Fig. III. Horizontalschnitt des Schultergelenks durch die Mitte der
 Höhe der Pfanne, bei möglicher Rotation nach hinten. — Fig. IV. Frontalschnitt
 des Schultergelenks durch das Tuberc. minus des Armbeins, bei ruhendem Arm.
 * Art. circumflexa humeri post. und N. axill. ** Spur der Synchronrose der
 Epiphyse des Armbeins. † Durchschnitt des Schlüsselbeins.

Fig. I.

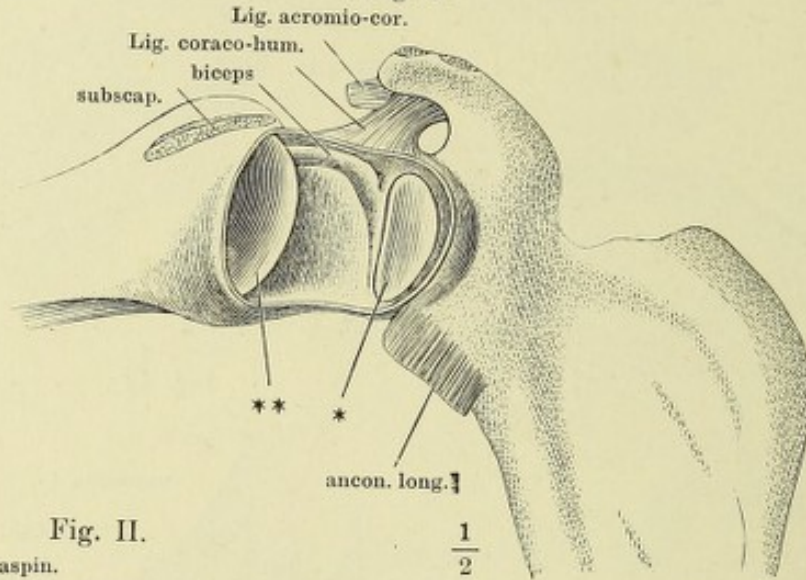


Fig. II.

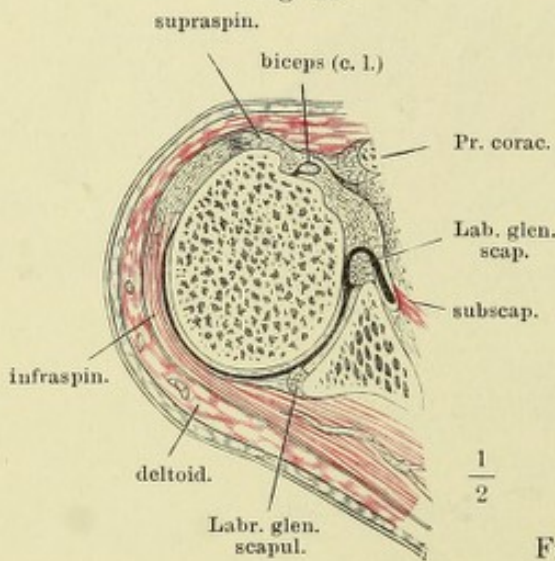


Fig. III.

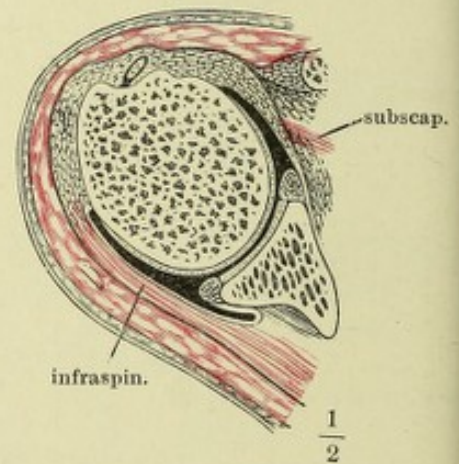
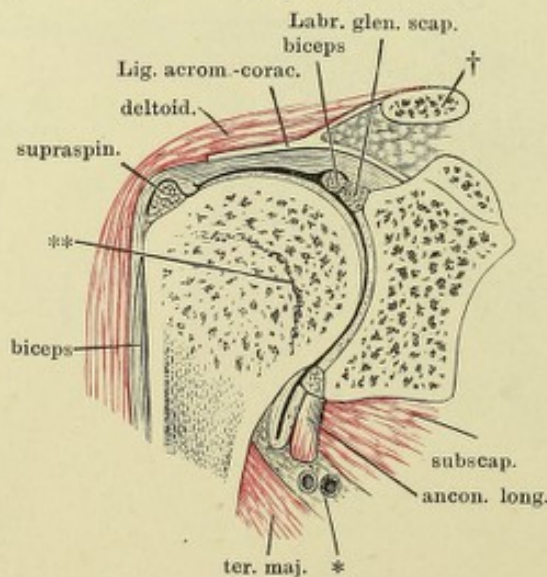


Fig. IV.



- Fig. I. Frontalschnitt des Schultergelenks durch das Tuberc. minus des Armbeins, bei horizontal ausgestrecktem Arm.
- Fig. II. Schultergelenk, von vorn, mit aufgeblasenen Synovialtaschen. † Durchschnitt des Schlüsselbeins.
- Fig. III. Schultergelenk, von hinten geöffnet; Mm. infraspinatus und teres minor durchschnitten, das laterale Ende zurückgeschlagen; Armbeinkopf entfernt. † Schnittfläche desselben. †† Schnittfläche des Acromion. * Pfanne des Schulterblatts. ** Eingang der Bursa synovial. subscapularis. *** Vasa circumflexa humeri postt. und N. axillaris. 1 und 2 Wülste der Kapsel, zwischen welchen die Sehne des M. biceps liegt. 3 Vorsprung, dem oberen Rande der Sehne des M. subscapularis entsprechend.

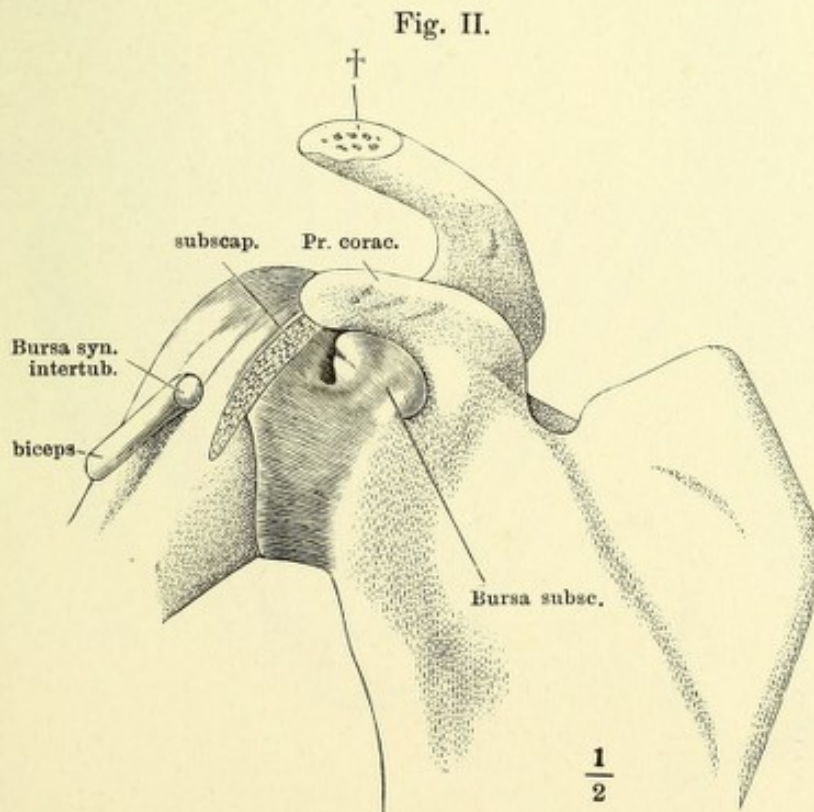
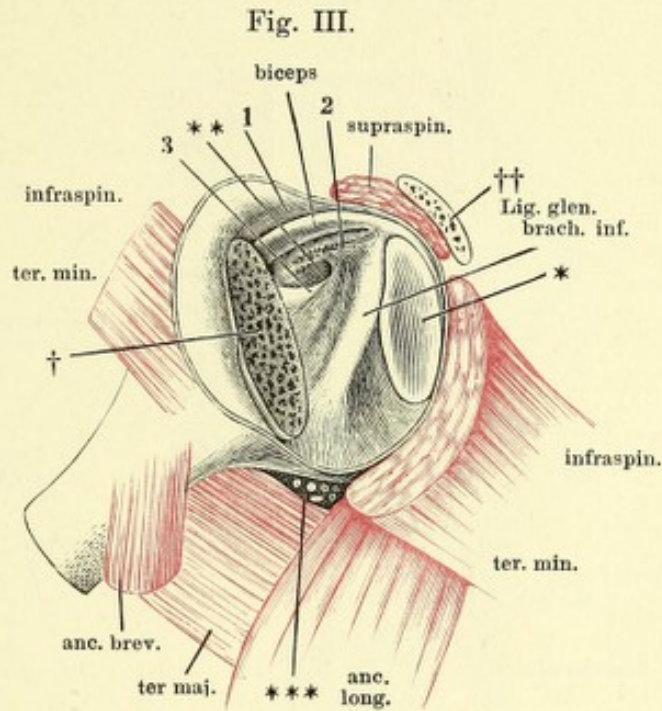
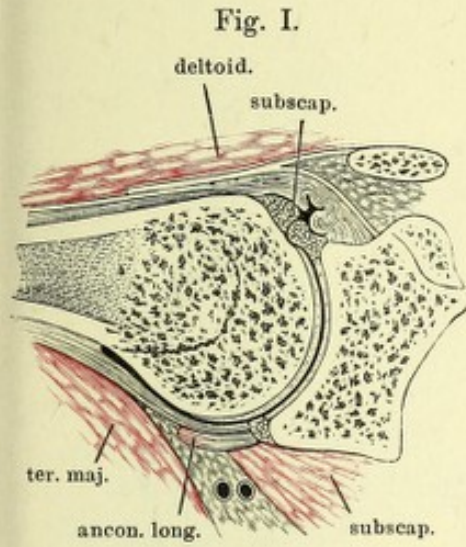


Fig. I. Sagittalschnitt des Ellenbogengelenks durch die Mitte der Trochlea, in Streckung. * Aeusserer Fettbelag der vorderen Kapselwand. ** Vordere Kapselwand. *** Fetthaltige Synovialfalte der vorderen Kapselwand.

Fig. II. Sagittalschnitt des Ellenbogengelenks, in Beugung.

Fig. III. Frontalschnitt des Ellenbogengelenks.

Fig. I.

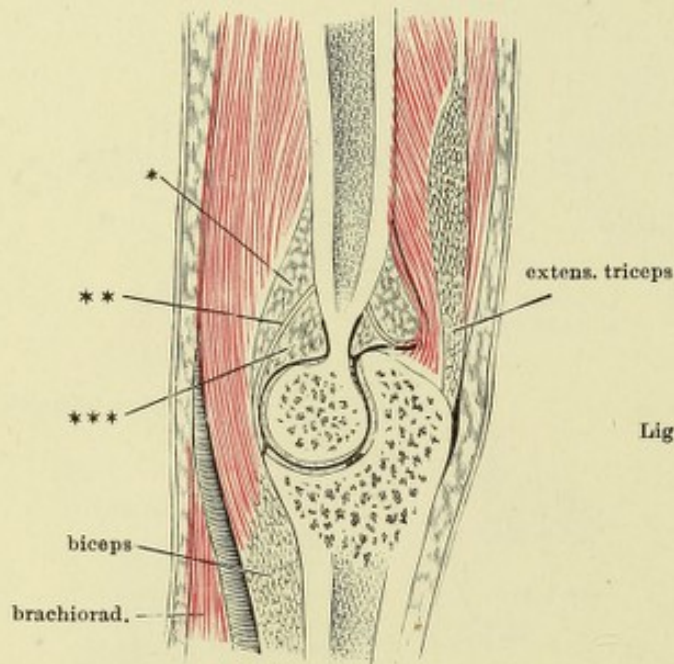
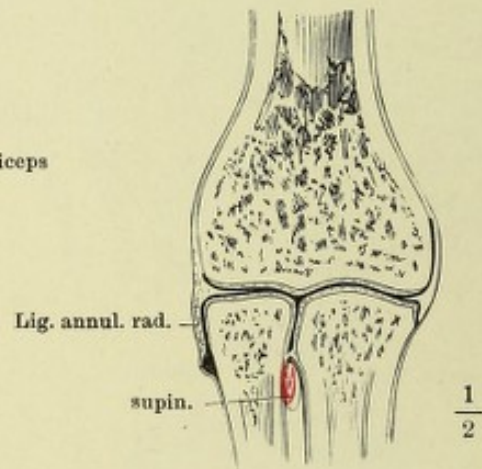


Fig. III.

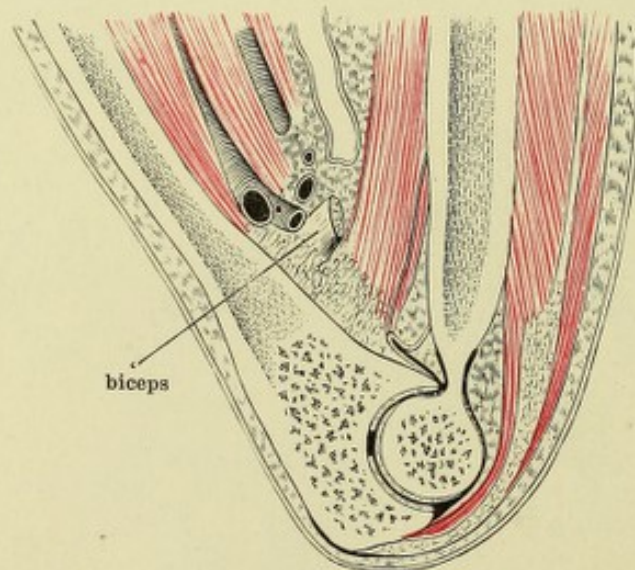


Lig. annul. rad.

supin.

$\frac{1}{2}$

Fig. II.

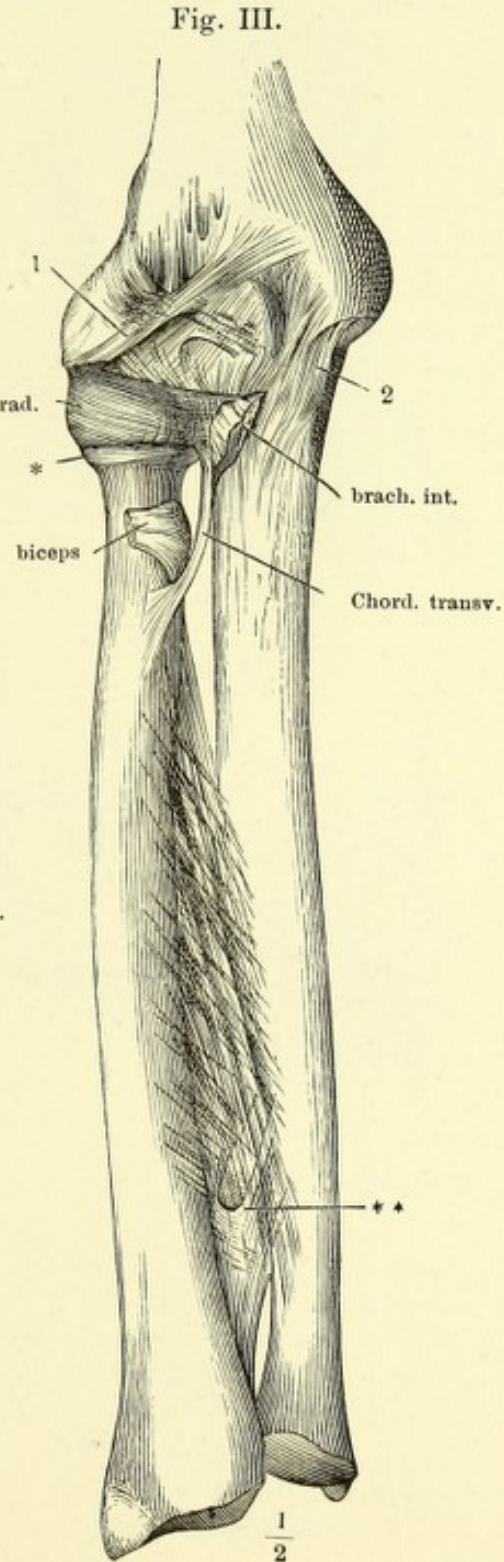
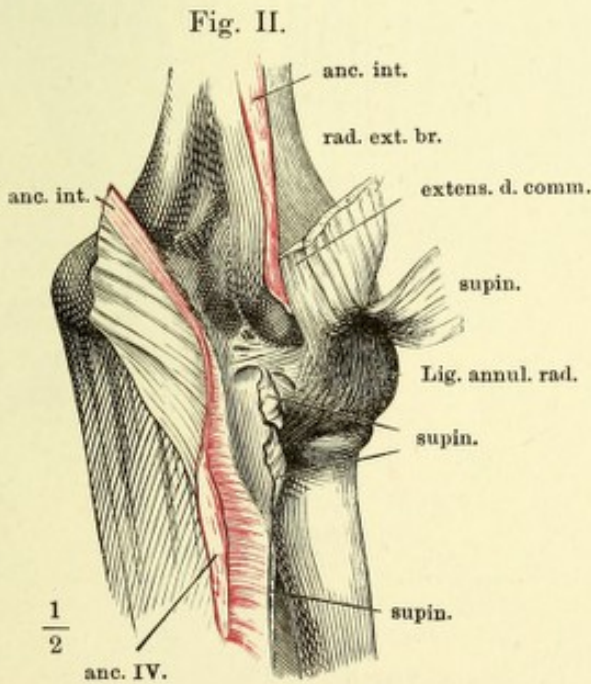
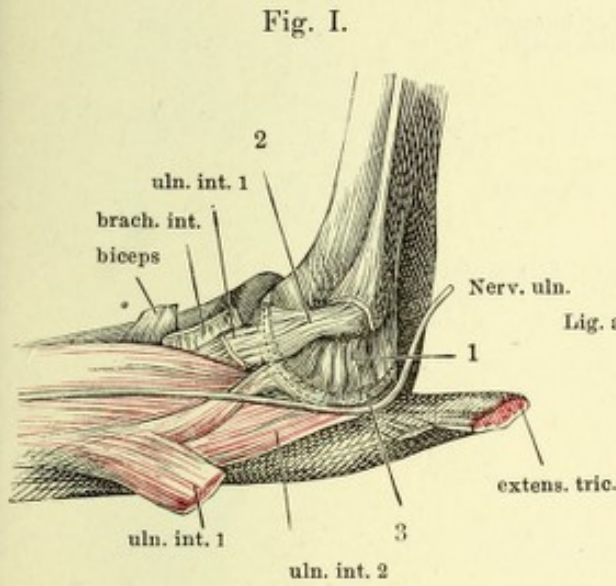


biceps

Fig. I. Ellenbogengelenk, von der medialen Seite. 1 Am medialen Rand des Olecranon sich inserirende Bündel der Ellenbogenkapsel. 2 An der medialen Ecke des Proc. coronoid. befestigte Fasern. 3 Ueber den concaven medialen Rand der Fossa sigmoidea vom Olecranon zum Proc. coronoid. ziehende Fasern.

Fig. II. Ellenbogengelenk, von hinten; M. anconeus int. der Länge nach durchschnitten und nach beiden Seiten zurückgeschlagen.

Fig. III. Ellenbogengelenk und Vorderarmknochen mit dem Lig. interosseum, von vorn. * Sackförmige Kapsel unter dem Lig. annulare radii. ** Querspalte, durch welche die Vasa interossea antt. auf die Rückseite treten. 1 Schräge Faserbündel der vorderen Kapselwand.



- Fig. I. Sagittalschnitt des Handgelenks durch den Mittelfinger, in Streckung.
 Fig. II. Sagittalschnitt des Handgelenks durch den Mittelfinger, in Volarflexion.
 Fig. III. Sagittalschnitt des Handgelenks durch den Mittelfinger, in Dorsalflexion.
 Fig. IV. Frontalschnitt des Handgelenks. **, *** Befestigungsbänder der Bandscheibe.
 Fig. V. Frontalschnitt des Daumenmetacarpalgelenks.
 Fig. VI. Sagittalschnitt des Daumenmetacarpalgelenks.

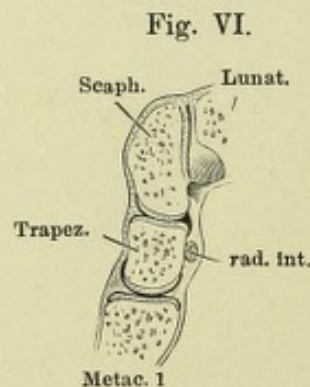
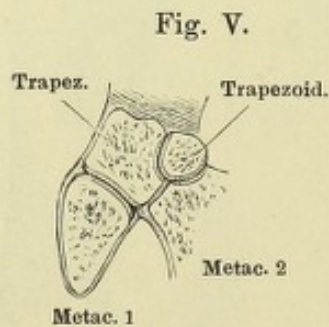
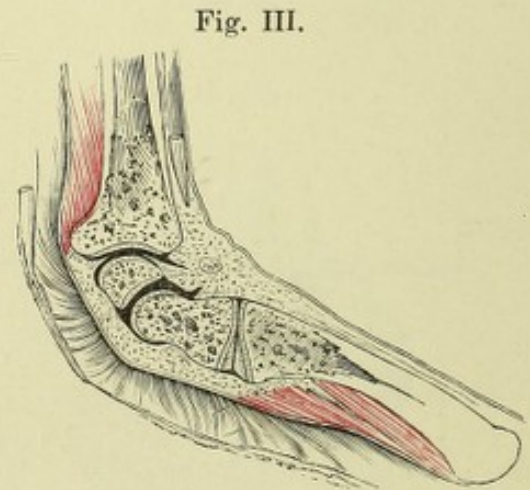
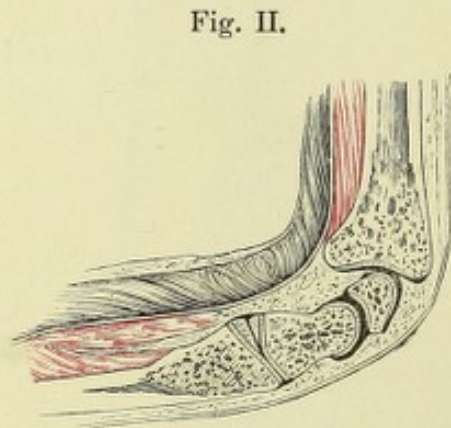
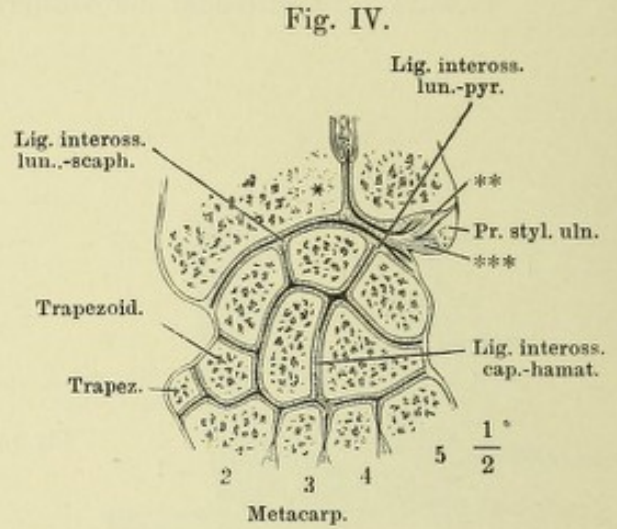
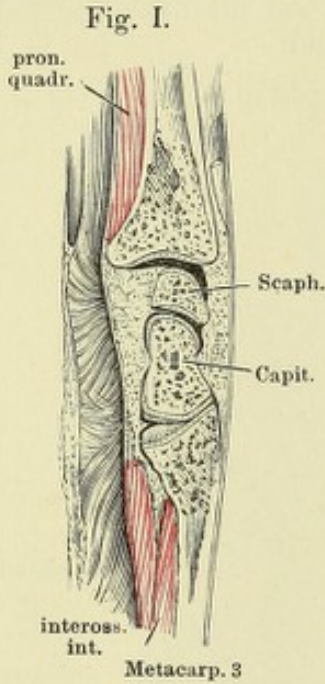


Fig. I. Fascie des Handgelenks, von der Rückseite. — Fig. II. Fascie des Handgelenks, von vorn. * Fasern des Lig. carpi comm., welche hinter der Sehne des M. ulnaris int. hergehen. ** Fasern, welche sich an diese Sehne ansetzen. — Fig. III. Fascie des Handgelenks, das oberflächliche Fascikel des ulnaren Theils des Lig. carpi comm. und die Sehne des M. ulnaris int. an der Insertion abgeschnitten. *, ** wie Fig. II. † Lücke, durch welche der tiefe Zweig des N. ulnaris eindringt. — Fig. IV. Fascie des Handgelenks, vom Ulnarrand. *, ** wie Fig. II. — Fig. V. Haftbänder des Handgelenks, Rückseite. * Bündel vom Pyramiden- zum Hakenbein und zum fünften Mittelhandknochen. ** Ungewöhnliches oberflächliches Bündel. — Fig. VI. Handgelenk, von vorn, das Lig. carpi volare propr. vertical durchschnitten und nach beiden Seiten zurückgeschlagen.

Fig. I.

Fig. II.

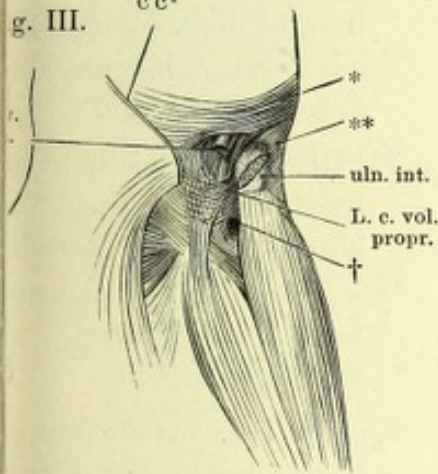
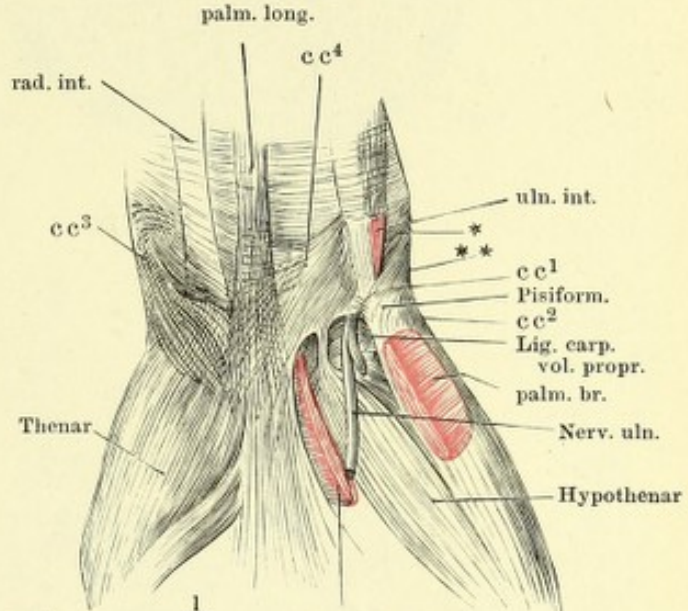
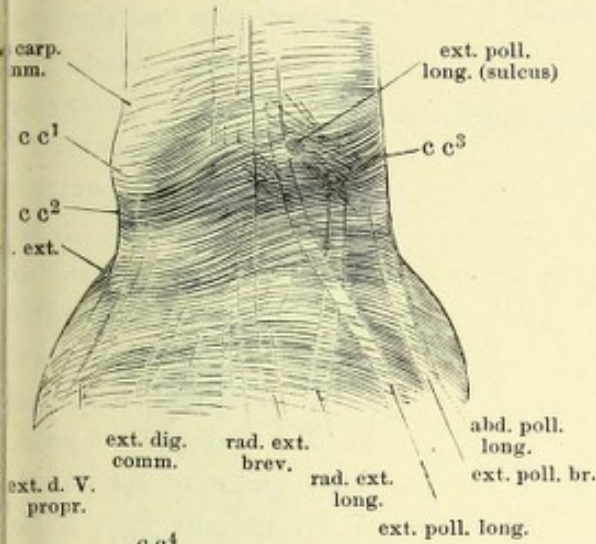


Fig. IV.

$\frac{1}{2}$

palm. br.

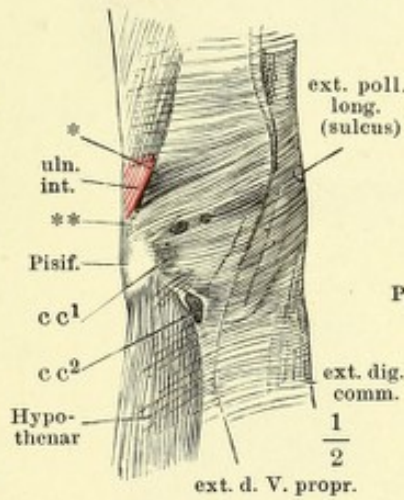


Fig. V.

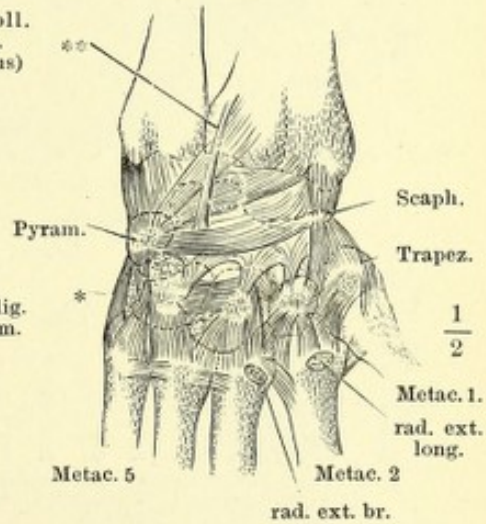
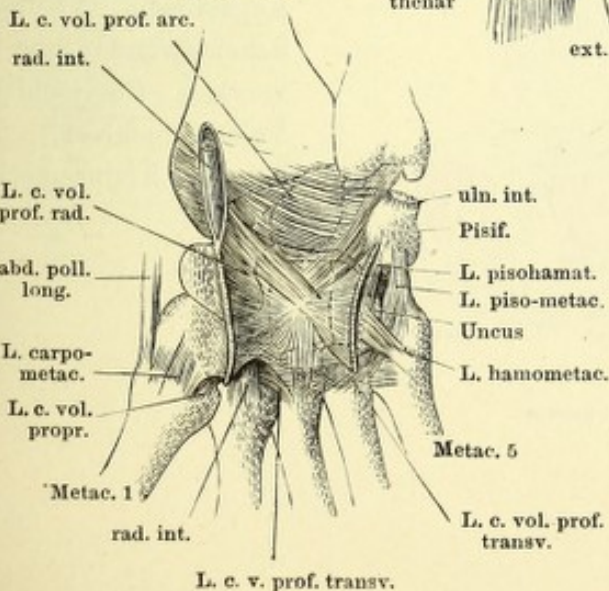


Fig. VI.



cc¹ Bündel des Lig. carp. comm. von der perpendicularären Leiste des Radius zur Spitze des Erbsenbeins;

cc² Bündel von Proc. styloid. radii zum Erbsenbein und fünften Mittelhandknochen;

cc³ von der Leiste des Radius radialwärts verlaufende Bündel;

cc⁴ Insertion derselben an das Erbsenbein.

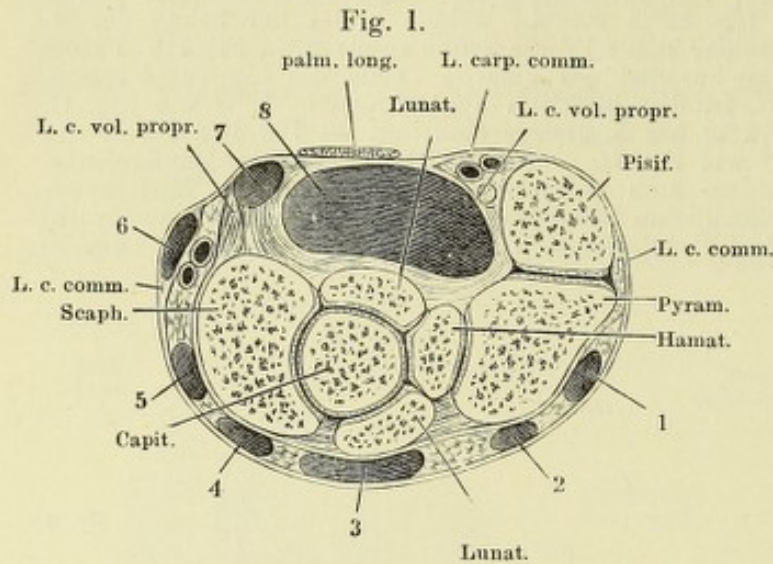


Fig. I. Horizontalschnitt des Handgelenks durch die Mitte des Erbsenbeins. Die Fächer, in welchen die Sehnen der Hand- und Fingermuskeln laufen, sind mit Ziffern bezeichnet: 1 M. ulnaris ext., 2 M. extensor propr. dig. quinti, 3 Mm. extens. digit. comm. und indicis propr., 4 Mm. radiales externi long. und brevis, 5 M. extensor poll. long., 6 Mm. abductor pollicis long. und extensor poll. br., 7 M. radialis int., 8 Mm. flexores digit. comm. sublimis und profundus und flexor pollicis long.

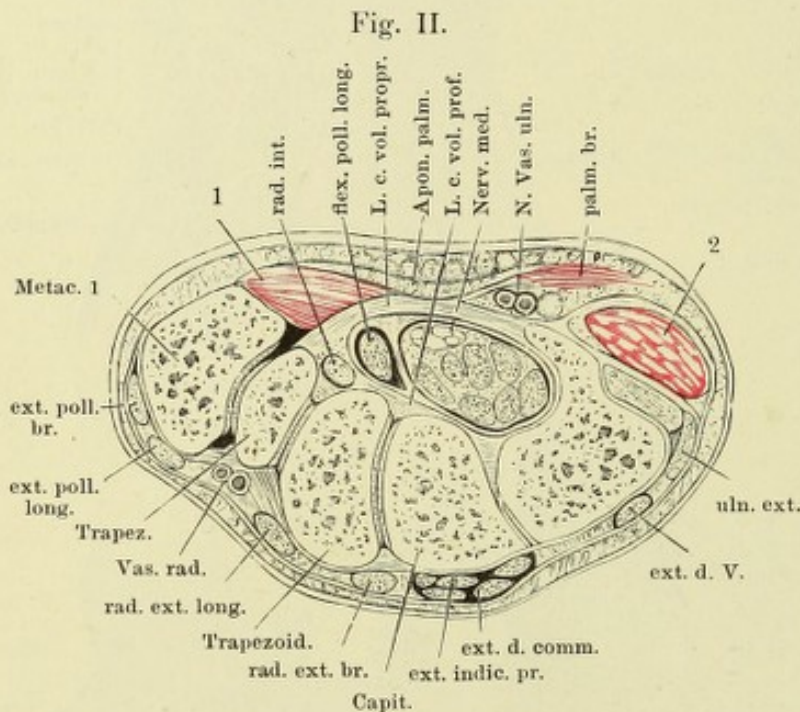


Fig. II. Horizontalschnitt des Handgelenks durch die Mitte des Hakenbeins. 1 Muskeln des Daumenballens. 2 Muskeln des Kleinfingerballens.

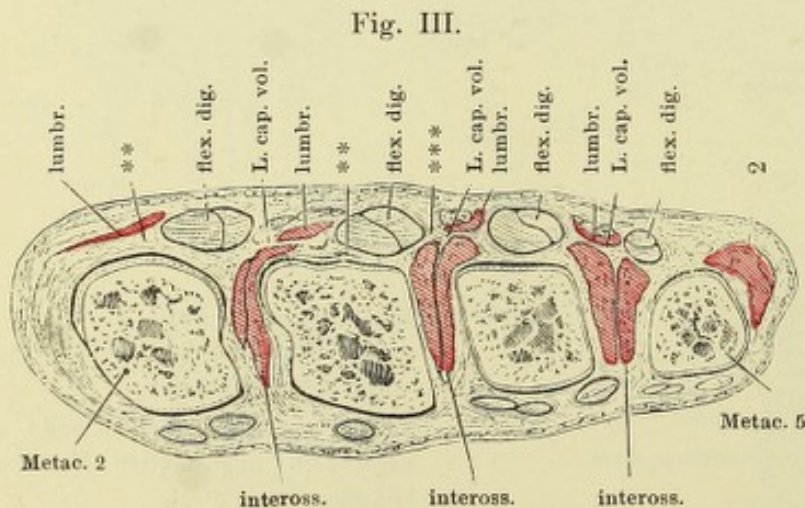


Fig. III. Horizontalschnitt der Hand durch die Finger carpalgelenke. ** Vorderkapselwand. *** Sagittalscheidewände zur transversalen Faserschicht der Volaraponeurose. 2 Muskeln des Kleinfingerballens.

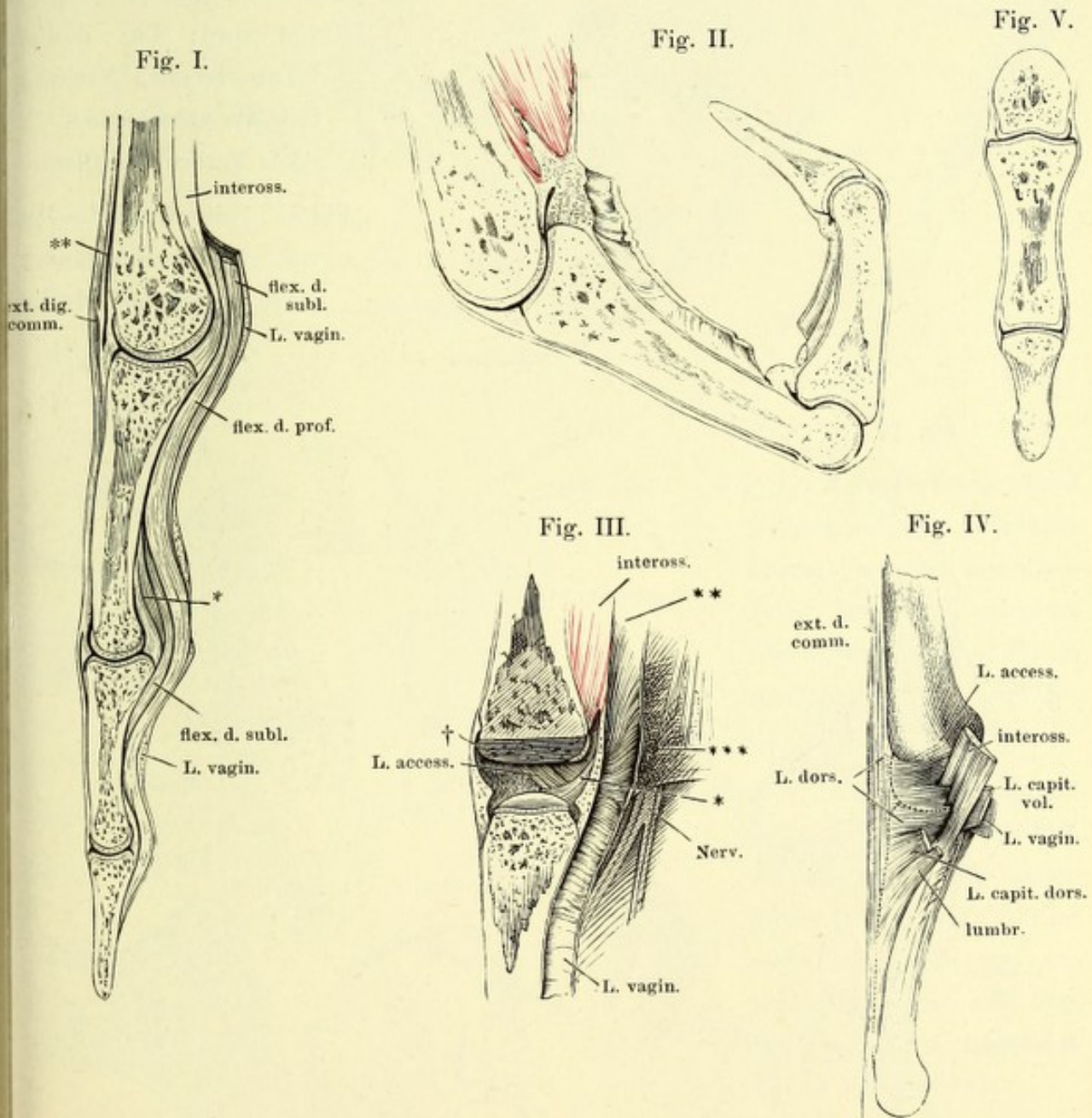
Fig. I. Sagittalschnitt des dritten Mittelhandknochen und Fingers, gestreckt.
* Vinculum der Beugesehne. ** Tiefe Fascie des Handrückens.

Fig. II. Sagittalschnitt des dritten Mittelhandknochen und Fingers, gebogen.

Fig. III. Sagittalschnitt des Fingercarpalgelenks, von innen, das Köpfchen des Mittelhandknochen weggeschnitten. † Schnittfläche. * Lippe der Gelenkpfanne. ** Tiefe Volarfascie. *** Sagittale Scheidewand zur Volaraponeurose.

Fig. IV. Fingercarpalgelenk, Profil.

Fig. V. Frontalschnitt der Fingergelenke.



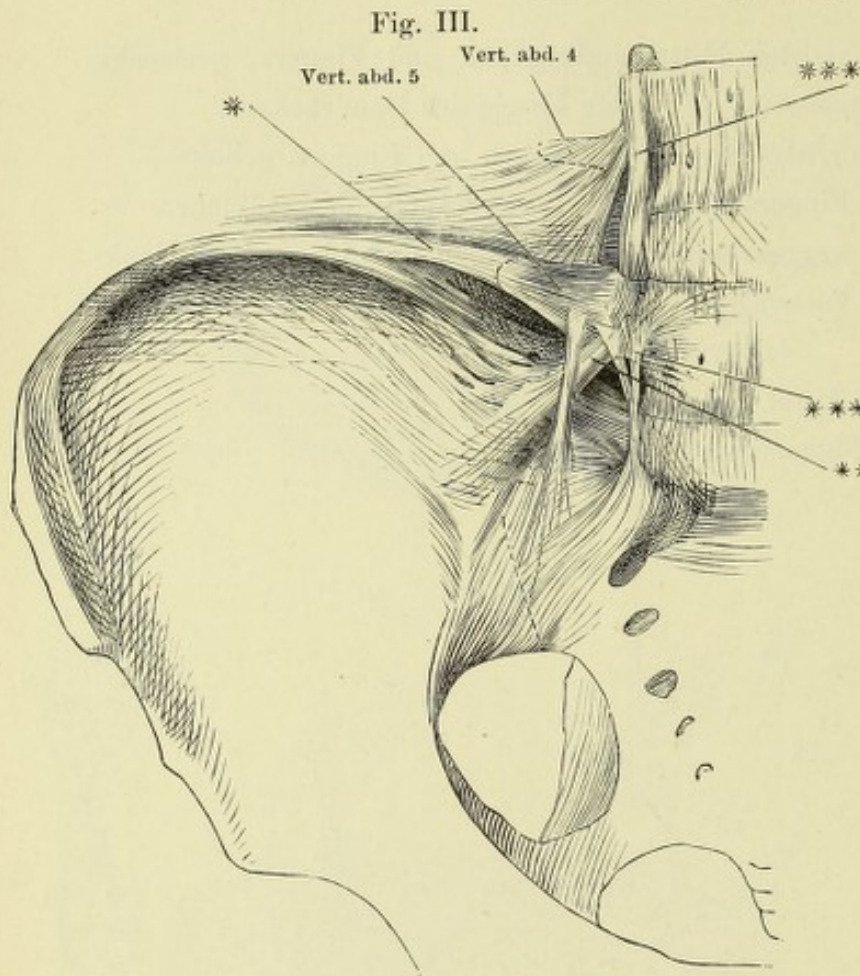
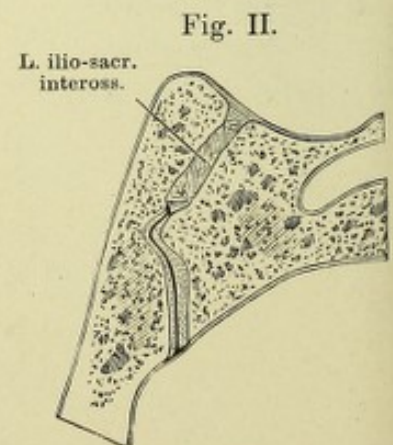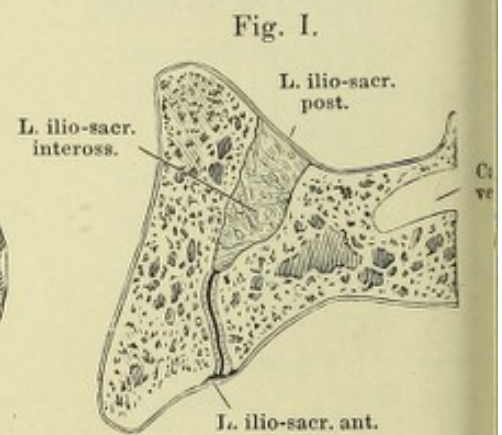
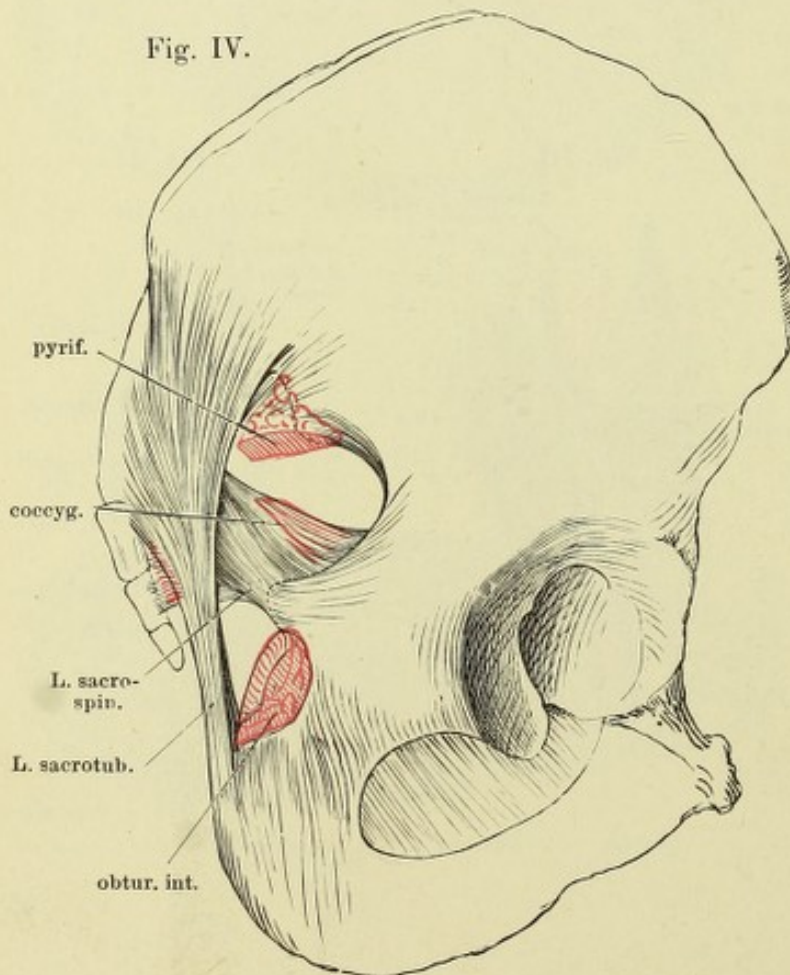


Fig. I. Durchschnitt des Iliosacralgelenks, parallel der Ebene des Beckeneingangs, durch den ersten Kreuzwirbel.

Fig. II. Durchschnitt des Iliosacralgelenks, durch den zweiten Kreuzwirbel.

Fig. III. Hintere Beckenwand von vorn; Lig. iliolumbar * Transversale, ** schräg lateralwärts absteigende, *** vertikale Fasern desselben.

Fig. IV. Seitenwand des Beckens von aussen. Haftbänder zwischen Kreuz- und Hüftbein.



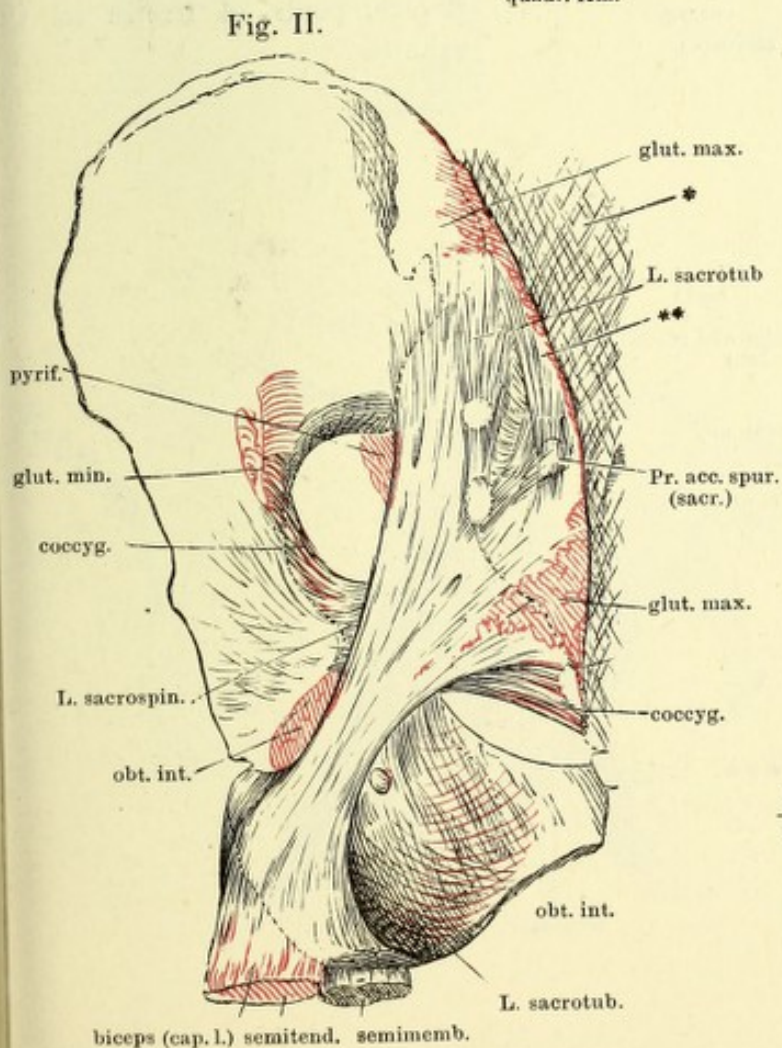
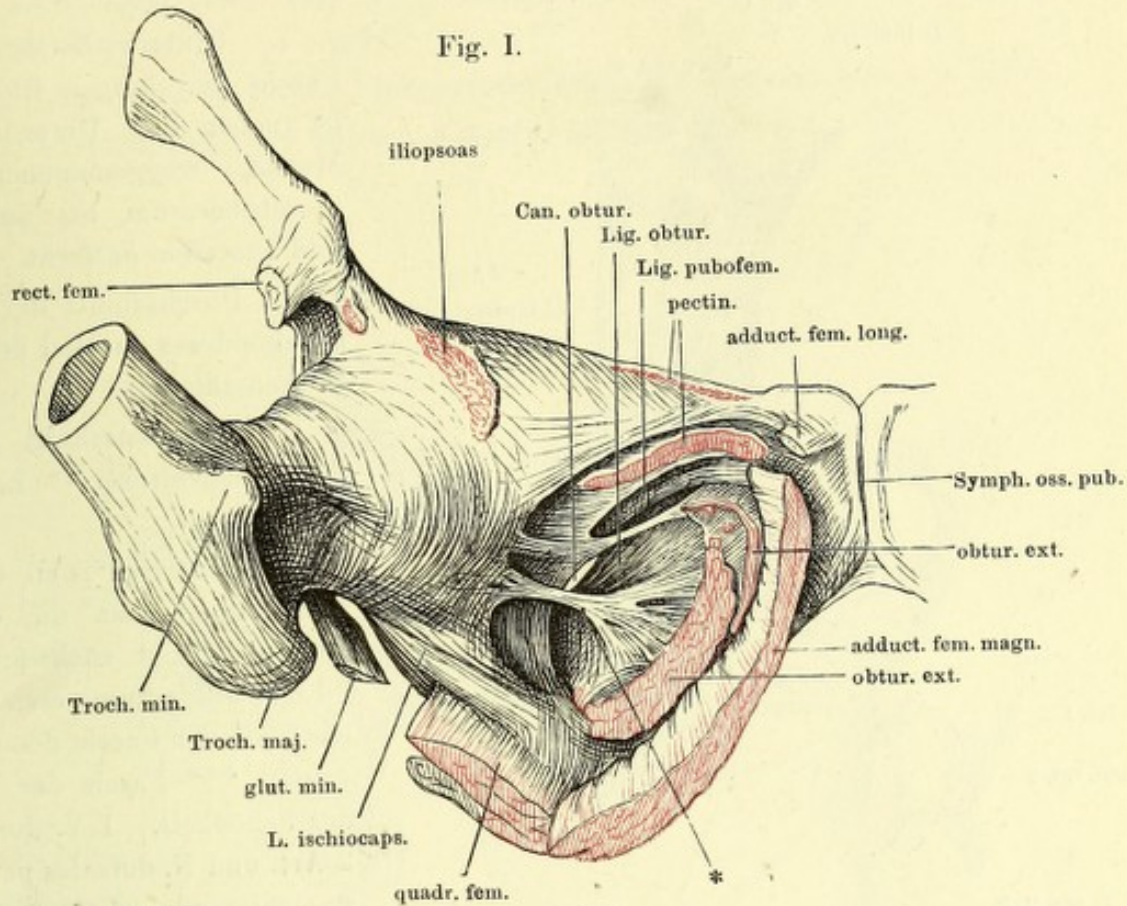


Fig. I. Vordere Beckenwand mit dem aufwärts gedrehten oberen Ende des Schenkelbeins und frei gelegtem Lig. obturatorium. * Bandstreifen aus dem Lig. obturatorium zur Kapsel.

Fig. II. Hintere Beckenwand mit den Bändern, von hinten. * Fascie der langen Rückenmuskeln. ** Eingewebtes Bündel von der Spina iliaca post. sup. zum Proc. articul. spurius des dritten Kreuzwirbels.

Fig. I.

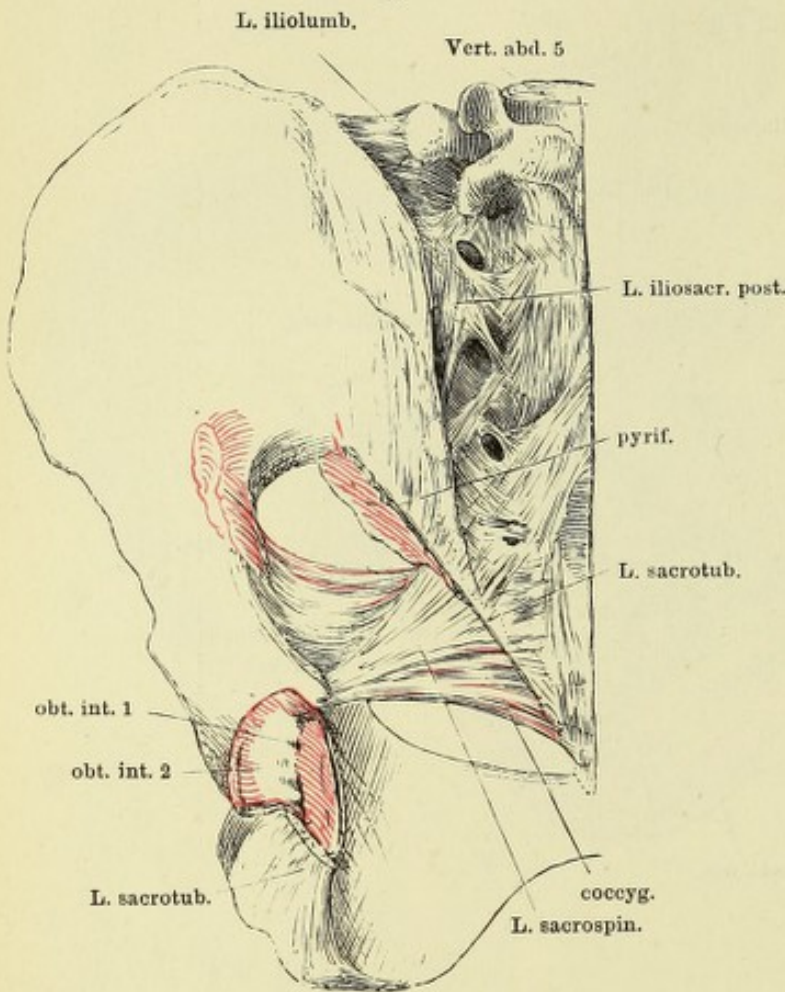


Fig. I. Hintere Beckenwand; die Fascie der langen Rückenmuskeln ist nebst den Ursprüngen dieser Muskeln weggenommen, das Lig. sacrotuberosum bis auf Ursprung und Insertion entfernt.

Fig. II. Durchschnitt der Schambeinsynchondrose parallel der Ebene des Beckeneingangs.

Fig. III. Medianschnitt der Schambeinsynchondrose. * Lig. transversum pelvis.

Fig. IV. Mittlerer Theil der vordern Beckenwand, um die transversale Axe auf- und rückwärts gedreht * Lig. transversum pelvis. ** Aeusseres Blatt der Fascie des C. cavernos penis. *** Fascie der Adductores des Schenkels. 1 V. dorsalis penis, 2 Art. und N. dorsales penis, 3 Corp. cavern. penis, 4 Uretra im Querschnitt.

Fig. II.

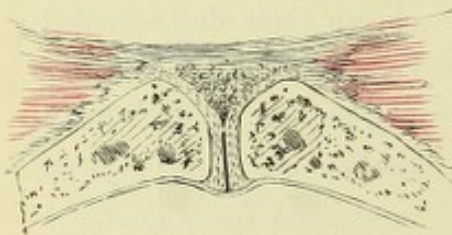


Fig. III.

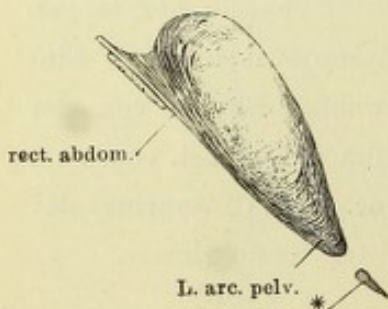


Fig. IV.

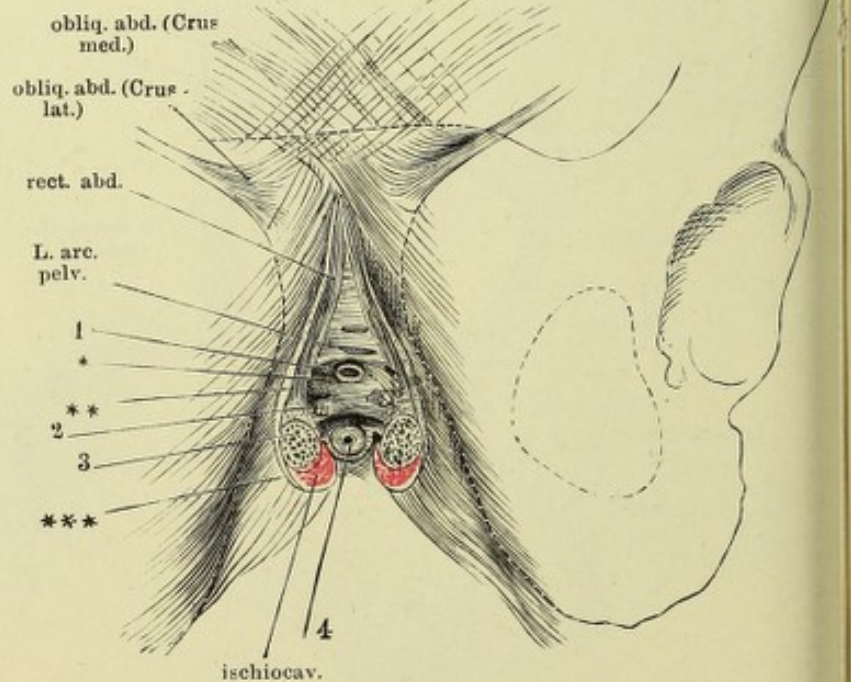


Fig. I. Hüftgelenk, von vorn. *** Hintere Wand des Schleimbeutels des M. iliopsoas.

Fig. II. Hüftgelenk, im Profil, Schenkelbein etwas gebeugt und einwärts rotirt.
** Dünne Stelle der unteren Kapselwand.

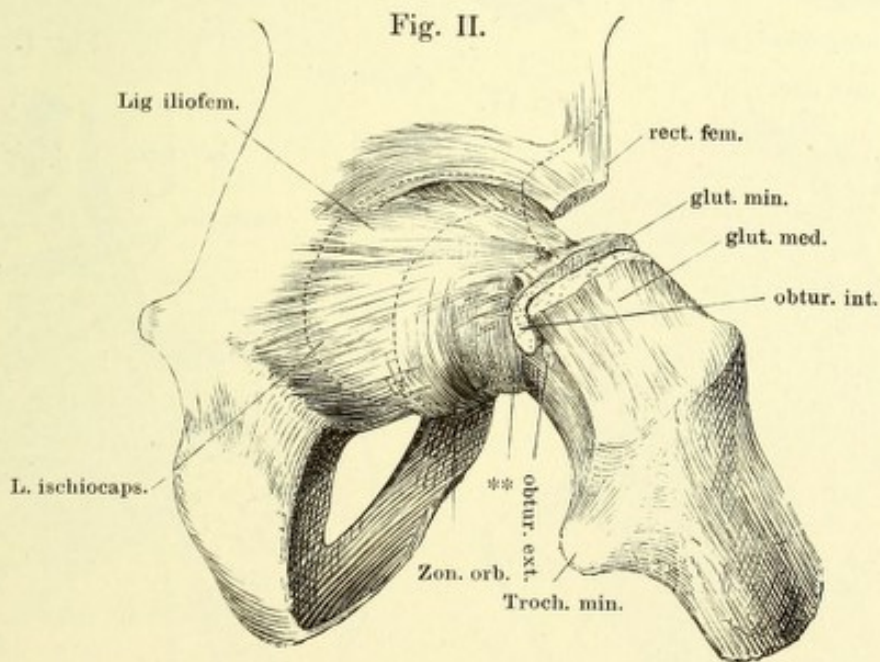
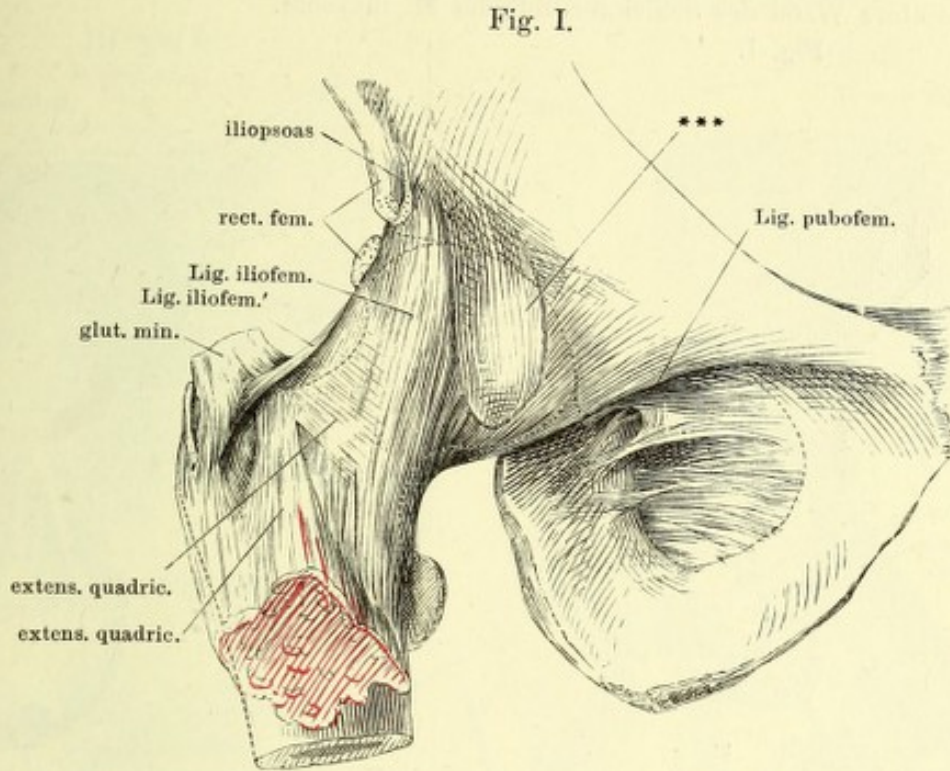


Fig. I. Hüftbein um die verticale Axe etwas rückwärts, um die transversale aufwärts gedreht; Schenkelbein mit der vorderen Fläche lateralabwärts gedreht und abducirt.

Fig. II. Frontalschnitt des Hüftgelenks, parallel den Fasern des Lig. teres.

Fig. III. Horizontalschnitt der Pfanne, untere Hälfte. Das Lig. teres an der Insertion in die Fossa capitis getrennt, der Schenkelkopf abwärts zurückgeschlagen.

Fig. IV. Durchschnitt des Schenkelhalses und der Kapsel mit den dieselbe umgebenden Muskeln, parallel dem Pfannenrande und dicht unterhalb desselben.

1 Hinteres Ende des überknorpelten Theils der Pfanne. 2 Vorderes Ende des überknorpelten Theils der Pfanne. 3 Fettpolster der Fossa acetabuli. * Fasern vom Lig. obturatorium zur Hüftgelenkkapsel. ** Dünne Stelle der unteren Kapselwand. *** Hintere Wand des Schleimbeutels des M. iliopsoas.

Fig. I.

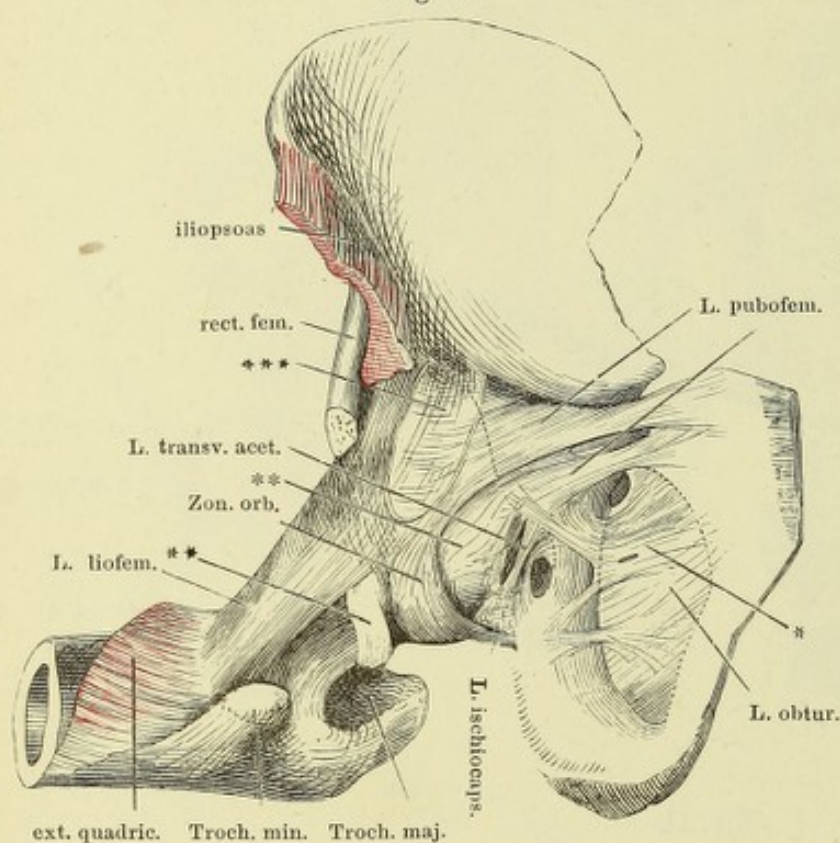


Fig. III.

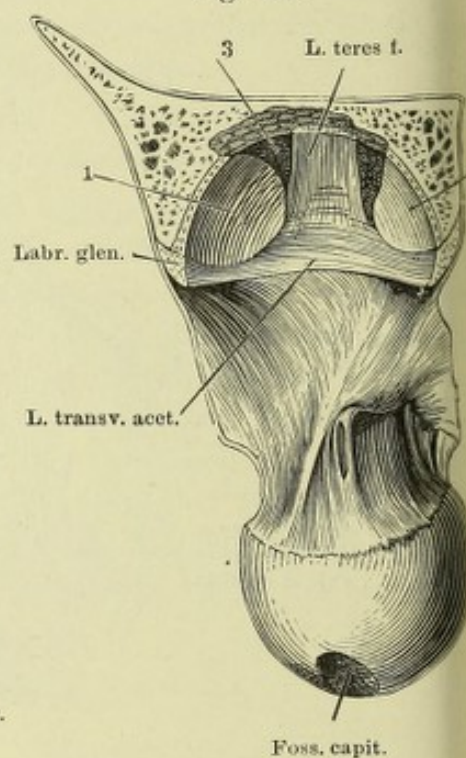


Fig. IV.

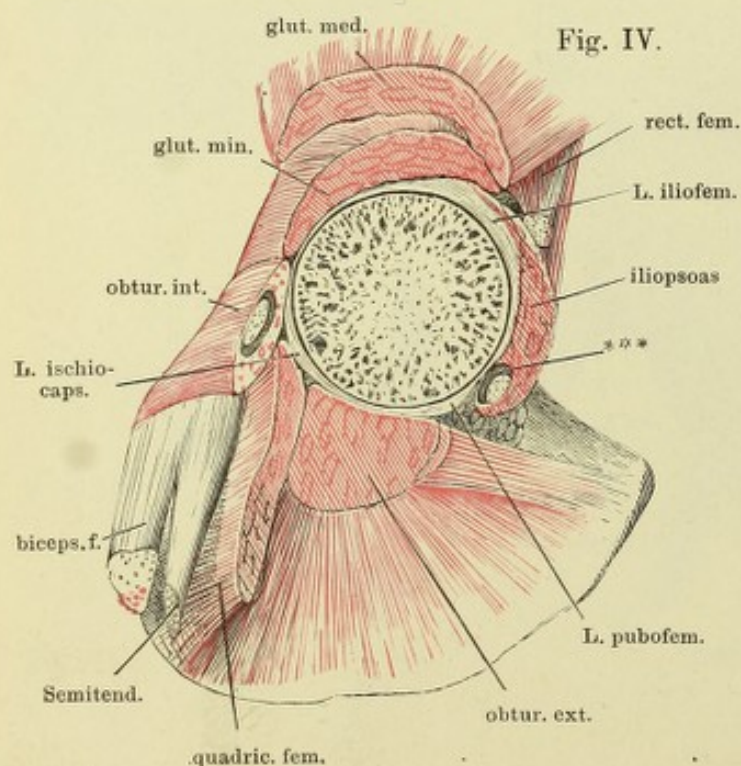


Fig. II.

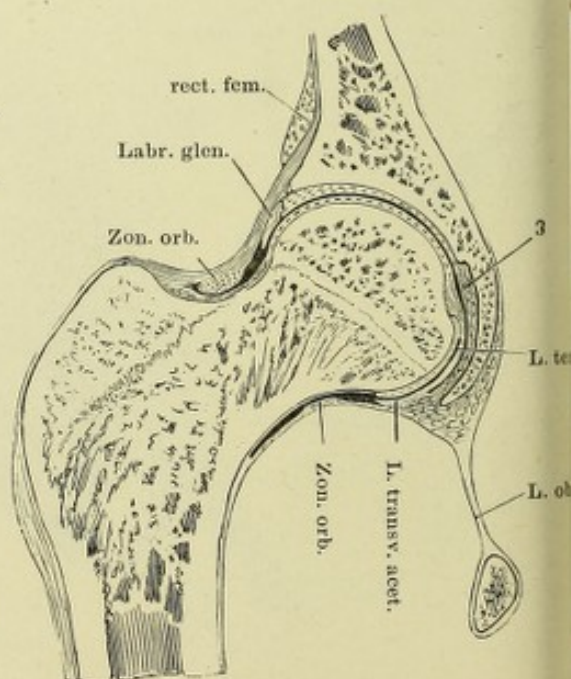


Fig. I. Oberes Ende der Tibia mit den Bandscheiben des Kniegelenks, von vorn. — Fig. II. Oberes Ende der Tibia mit den Bandscheiben des Kniegelenks, von hinten. — Fig. III. Laterale Wand des Kniegelenks, von innen. *** Lateraler Rand der Oeffnung, durch welche die Bursa synovialis poplitea mit dem Kniegelenk communicirt. — Fig. IV. Profil des Kniegelenks, der mediale Condylus des Schenkelbeins durch einen sagittalen Schnitt entfernt. Lig. cruciatum ant. Bei gestrecktem Knie. — Fig. V. Profil des Kniegelenks, bei gebogenem Knie. — Fig. VI. Gestrecktes Kniegelenk, Mittelstellung zwischen Profil und hinterer Ansicht, der laterale Condylus des Schenkelbeins weggeschnitten.

Fig. I.

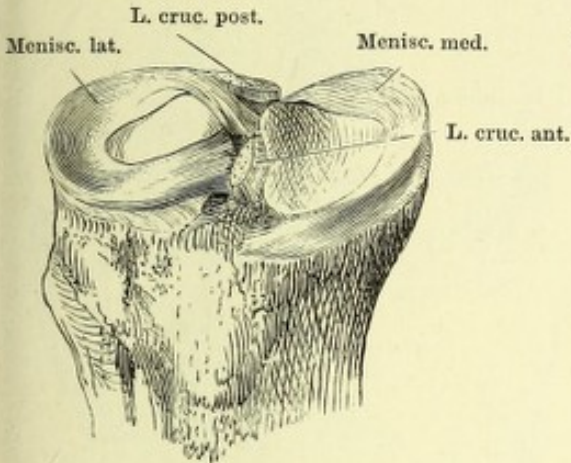


Fig. II.

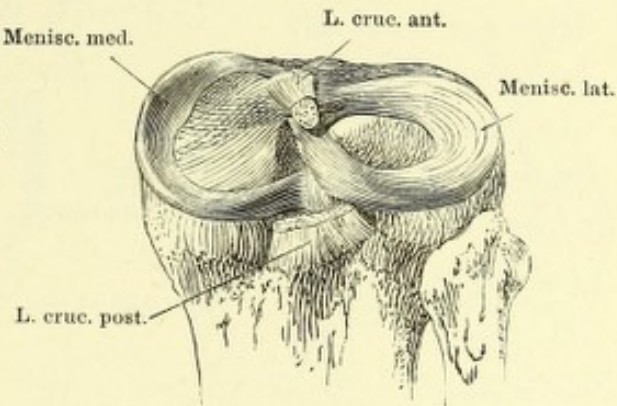


Fig. III.

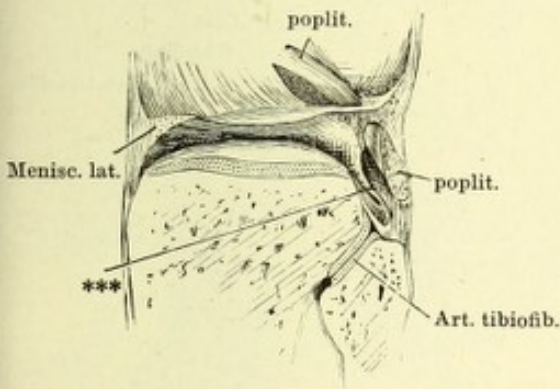


Fig. IV.

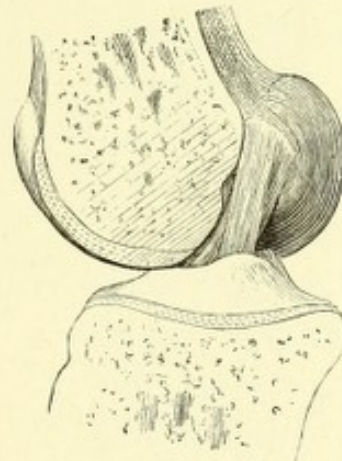

Fig. V.

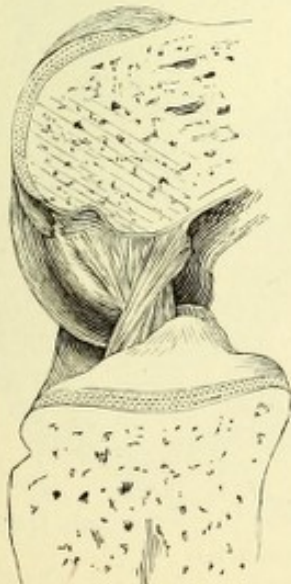

Fig. VI.

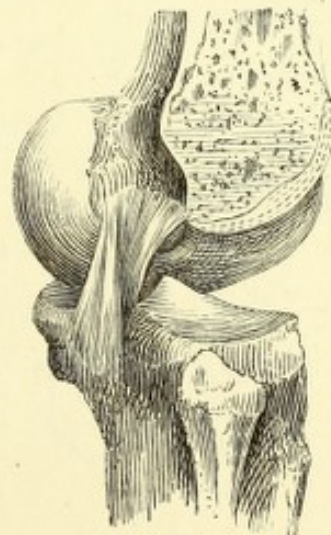

Fig. I. Sagittalschnitt des gestreckten Knies durch den medialen Condylus.
 * Dem äusseren Rande der Bandscheibe entsprechender Eindruck des Gelenkknorpels des Schenkelbeins. — Fig. II. Frontalschnitt des gestreckten Knies vor der Fossa intercondyloidea des Schenkelbeins. — Fig. III. Frontalschnitt eines im rechten Winkel gebeugten Kniegelenks vor dem vordern Rande der Fossa intercondyloidea des Schenkelbeins. — Fig. IV. Horizontalschnitt des gestreckten Kniegelenks durch die Mitte der Höhe der Patella. — Fig. V. Sagittalschnitt des gebeugten Knies durch den lateralen Condylus. — Fig. VI. Mittlerer Sagittalschnitt des Kniegelenks in extremer Beugung.

Fig. I.

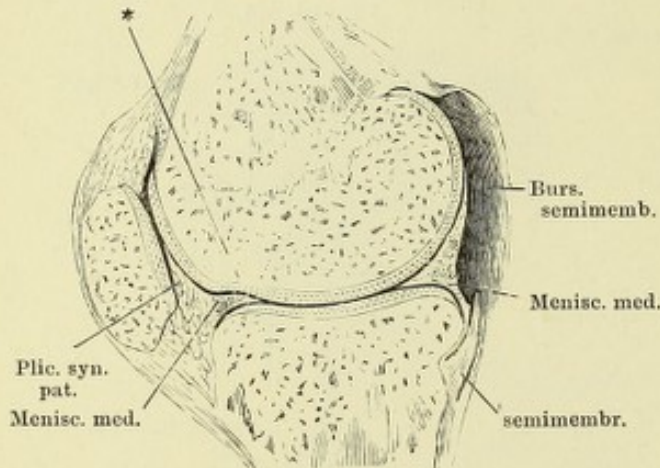


Fig. II.

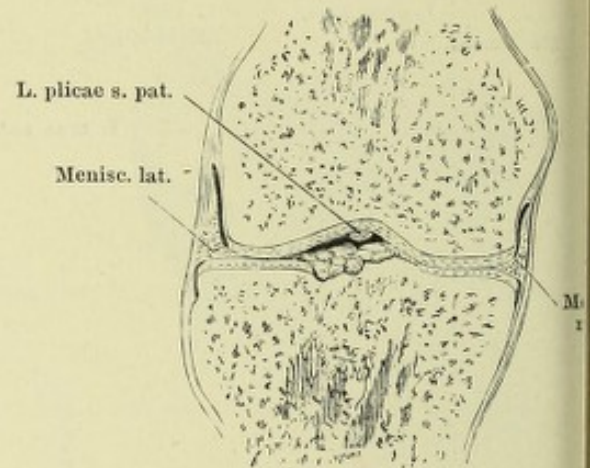


Fig. III.

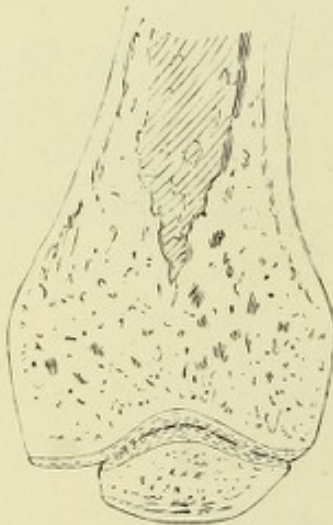


Fig. V.

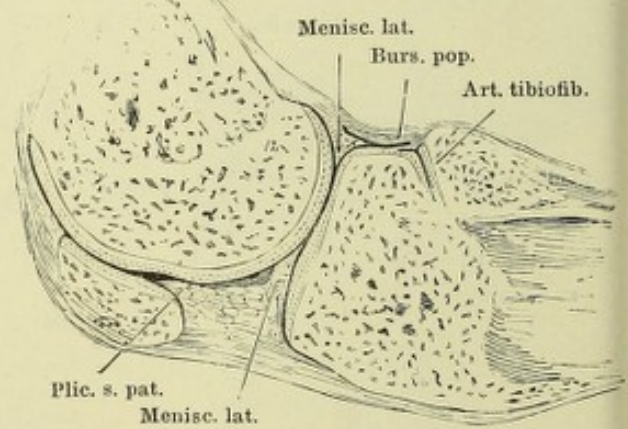


Fig. VI.

Fig. IV.

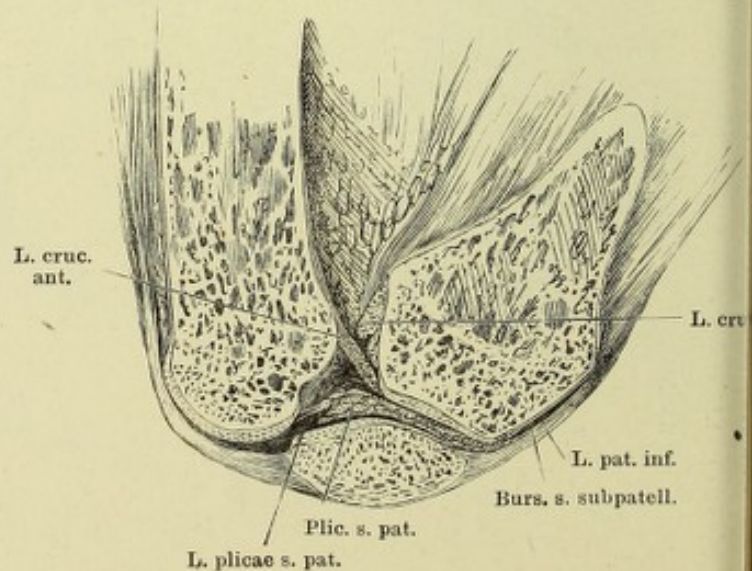
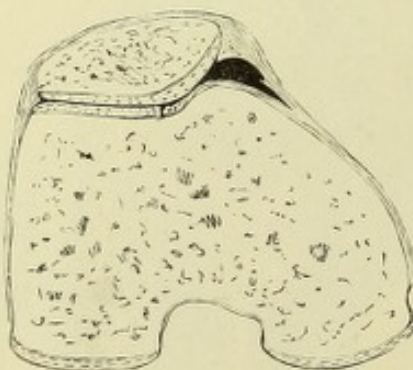


Fig. I.

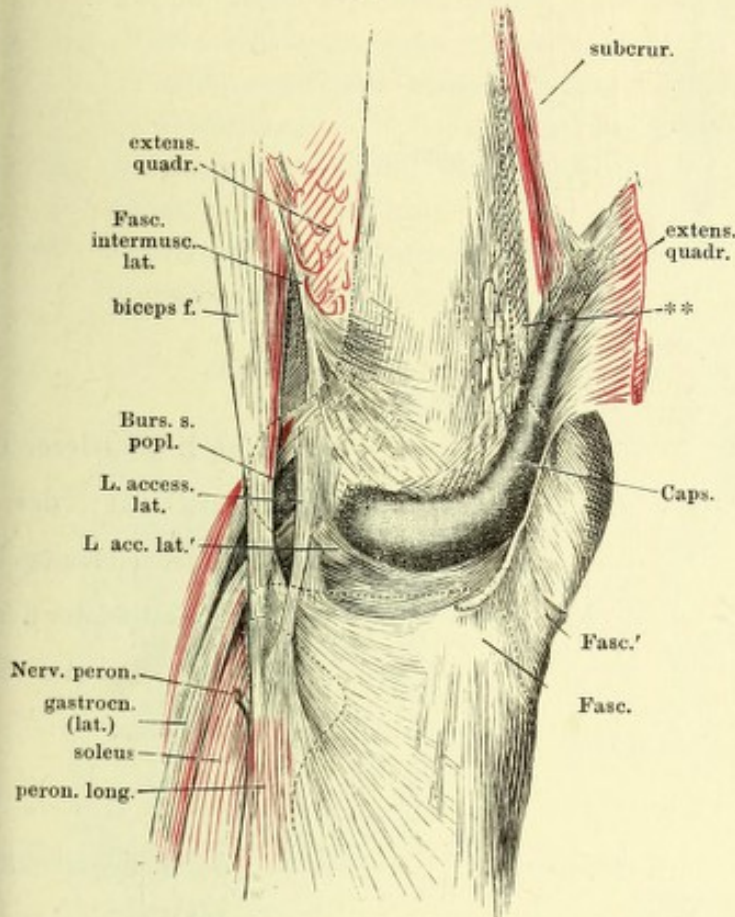


Fig. I. Laterale Wand der Kniegelenkkapsel. Die Fascie und der M. extensor quadriceps durchgeschnitten und nach aussen umgelegt. ** Fettpolster der Vorderfläche d. Schenkelbeins.

Fig. II.

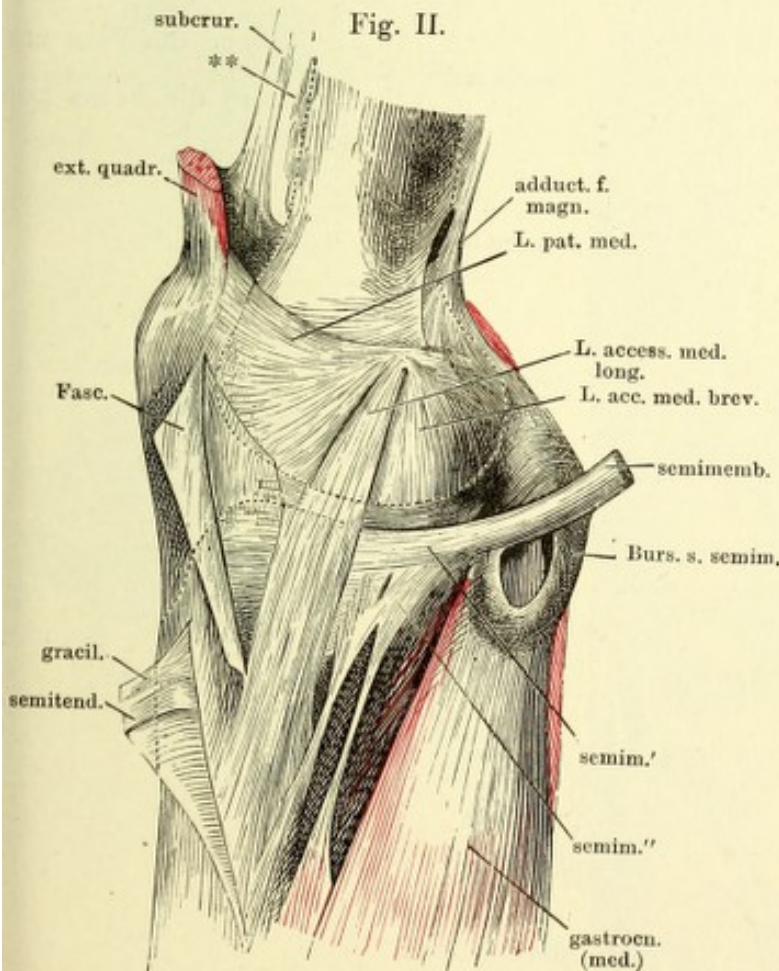


Fig. II. Mediale Wand der Kniegelenkkapsel. Die Fascie mit der Sehne des M. sartorius durchgeschnitten und nach vorn zurückgeschlagen, ebenso die Sehnen des Mm. gracilis und semitendinosus. ** Fettpolster der Vorderfläche des Schenkelbeins.

Fig. I.

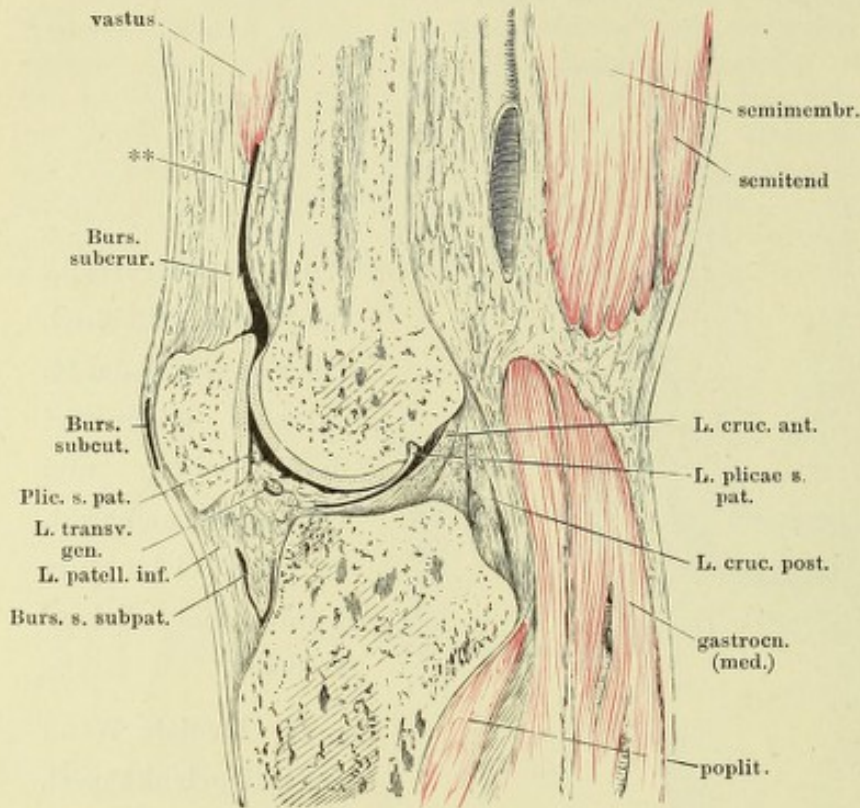


Fig. I. Mittlerer Sagittalschnitt des gestreckten Kniegelenks. ** Fettpolster der Vorderfläche des Schenkelbeins.

Fig. II.

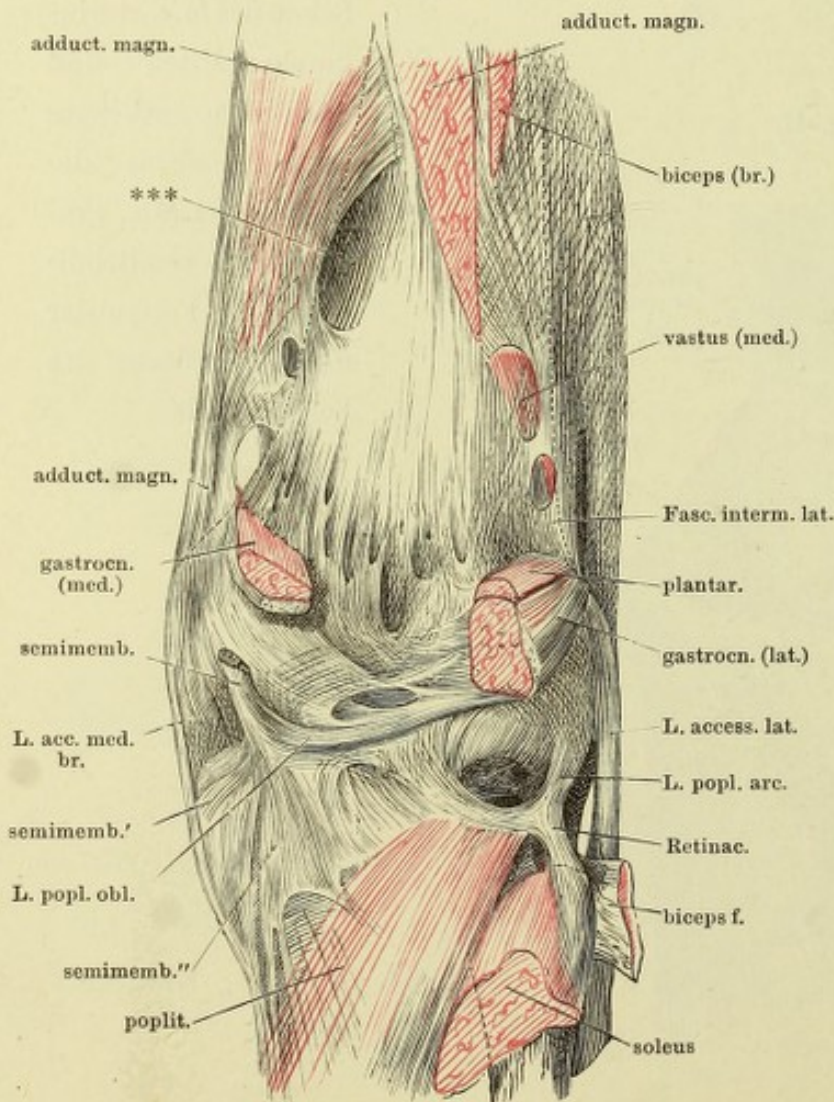


Fig. II. Hintere Wand der Kniegelenkkapsel. *** Lücke, durch welche die Vasa cruralia in die Fossa poplitea treten.

- Fig. I. Vordere Wand des Kniegelenks, von hinten. Die Tibia vor der Eminentia intercondyloidea frontal durchschnitten, d. Schenkelbein entfernt.
- Fig. II. Oberes Ende des Unterschenkels, laterale Fläche. Bänder des oberen Tibiofibulargelenks. * Beugemuskeln, durch die Lücke des Lig. inteross. durchscheinend. ** Gesonderte Faserbündel zwischen Tibia und Fibula.
- Fig. III. Knöchelgelenkpfanne, die Kapsel durch einen horizontalen Schnitt geöffnet. * Synovialfalte.
- Fig. IV. Frontalschnitt des Knöchel- und vorderen Sprungbeingelenks. * Hinteres Sprungbeingelenk, von vorn geöffnet.

Fig. I.

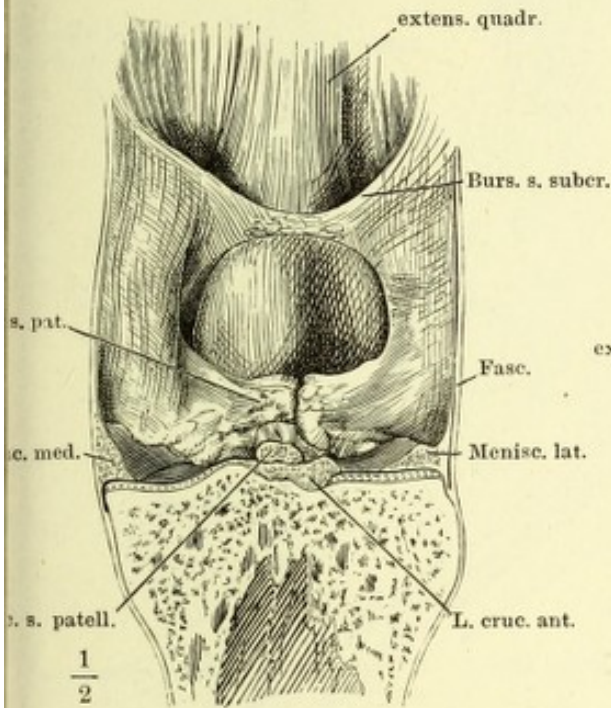


Fig. II.

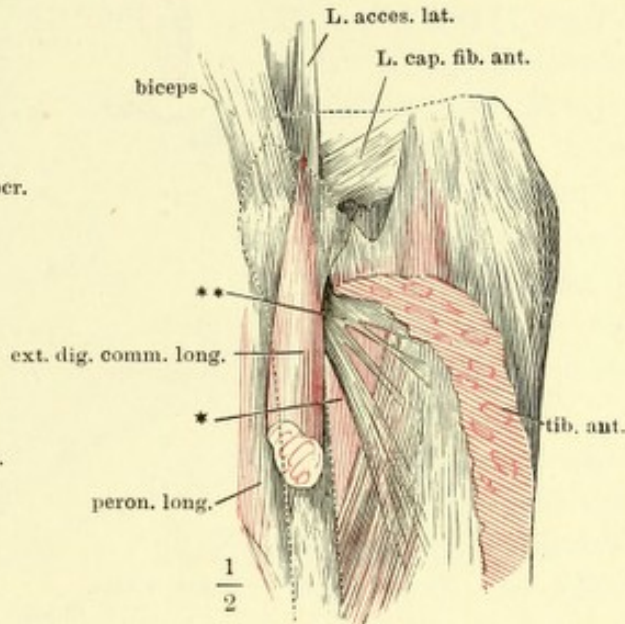


Fig. III.

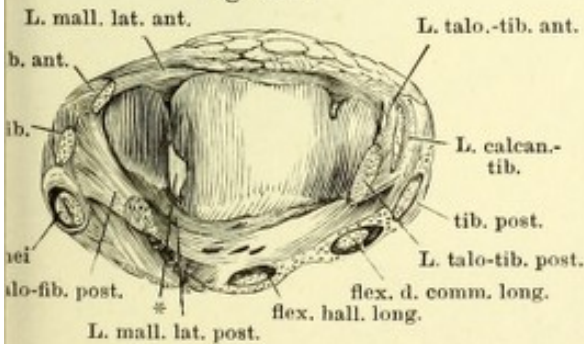


Fig. IV.

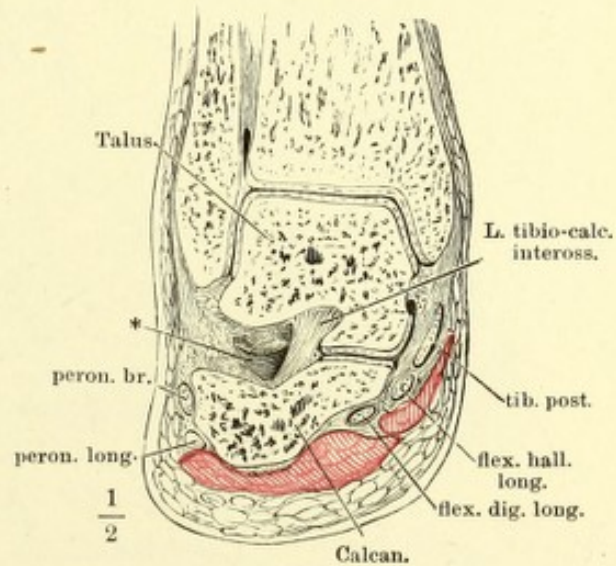


Fig. I. Sagittalschnitt des Knöchelgelenks und Fusses durch den zweiten Mittel-
fussknochen, in Plantarflexion.

Fig. II. Sagittalschnitt des Knöchelgelenks und Fusses durch den zweiten Mittel-
fussknochen, in Dorsalflexion.

Fig. I.

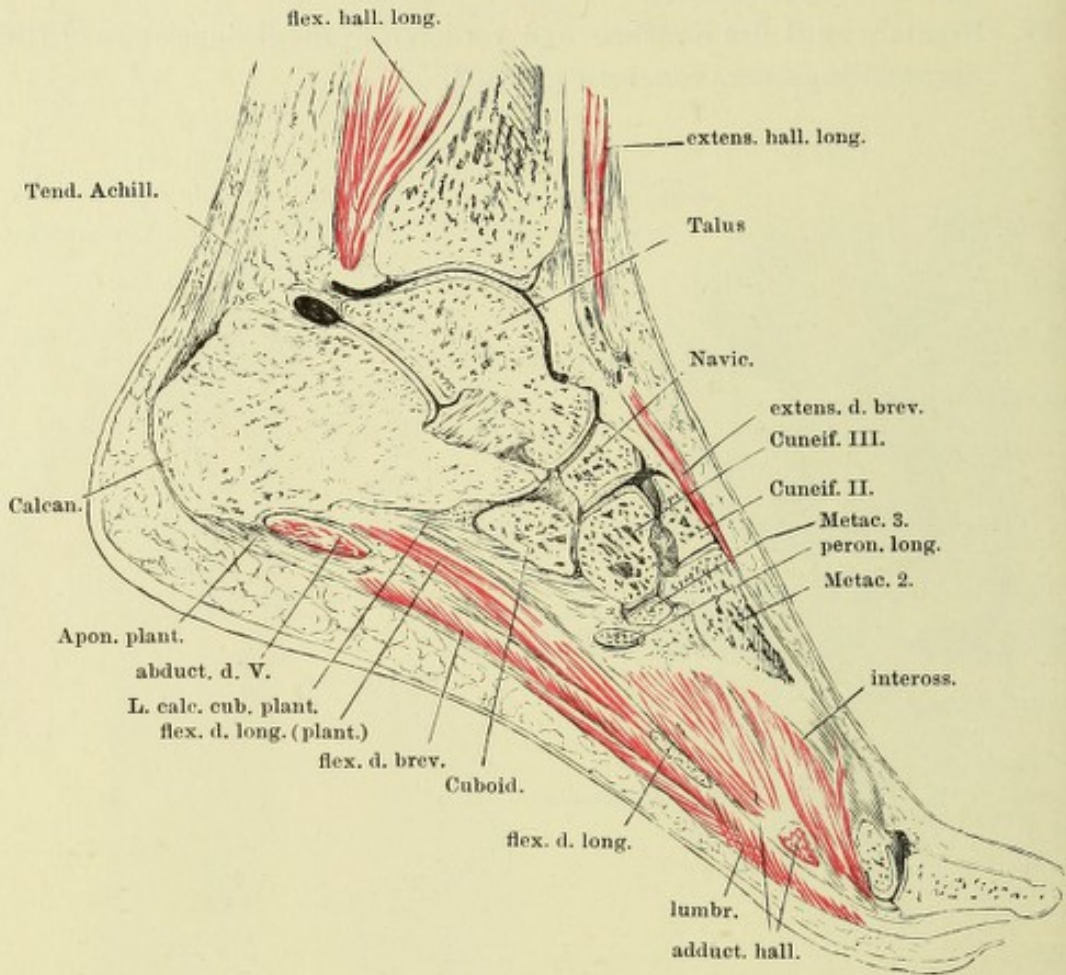


Fig. II.

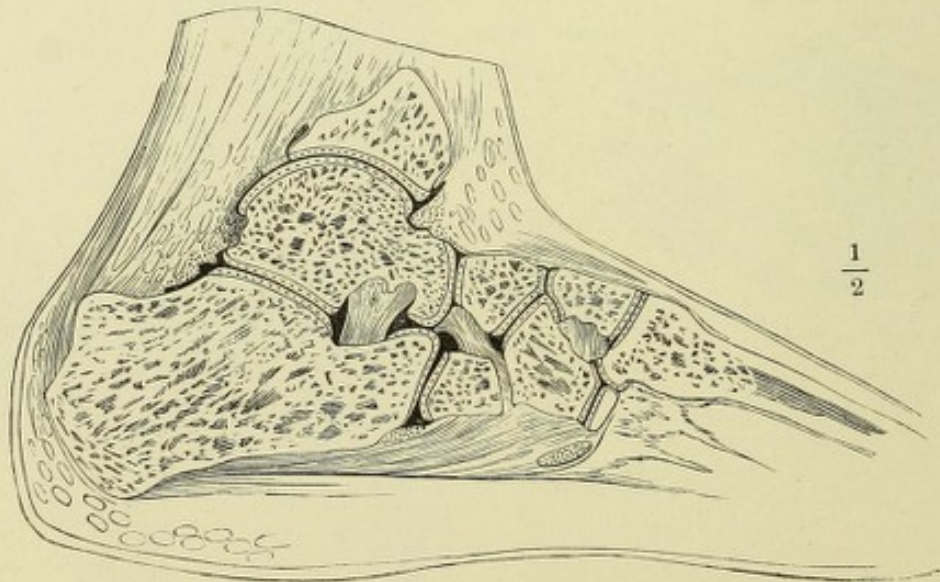


Fig. I.

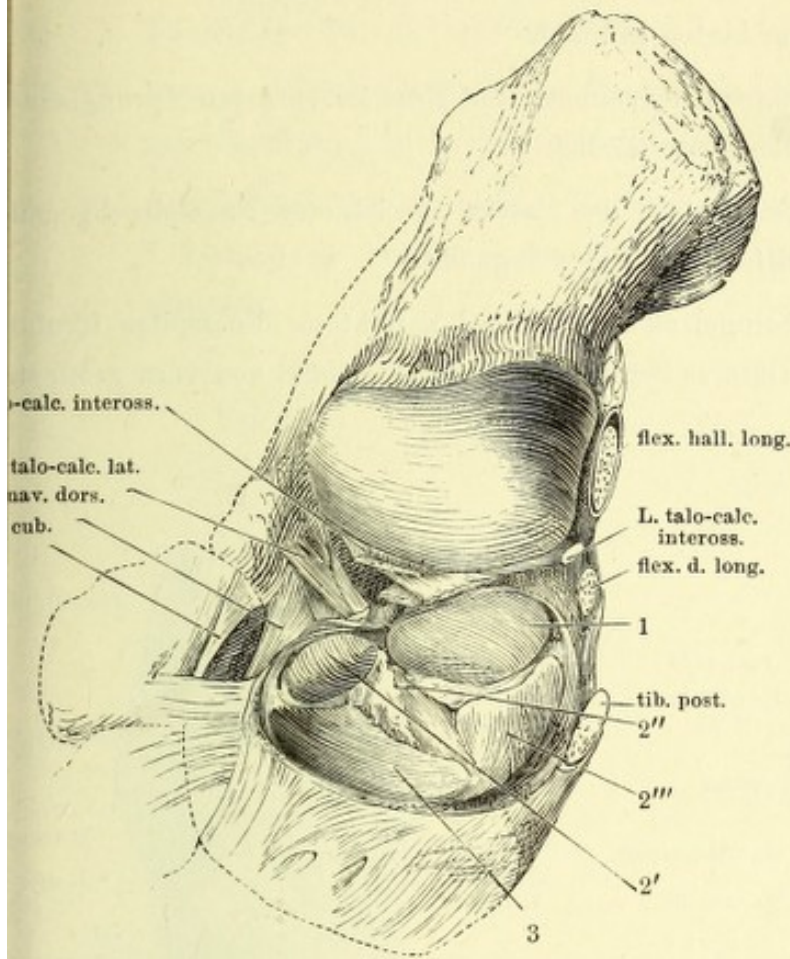


Fig. I. Kopf des hinteren und Pfanne des vorderen Sprunggelenks. 1 Facies art. med. post. des Fersenbeins. 2' Facies art. med. ant. des Fersenbeins. 2'' Lig. tibio-calcaneo-naviculare. 2''' Bandscheibe dieses Ligaments. 3 Gelenkfläche des Schiffbeins.

Fig. II. Durchschnitt der Fusswurzel, vom medialen Rande aus in einer lateral-abwärts geneigten Ebene. Laterales Segment, von unten.

Fig. III. Verticaler Durchschnitt des vorderen Sprunggelenks parallel der Längsaxe des Fusses durch den Mittelfussknochen der grossen Zehe. * Hinteres Sprunggelenk.

Fig. II.

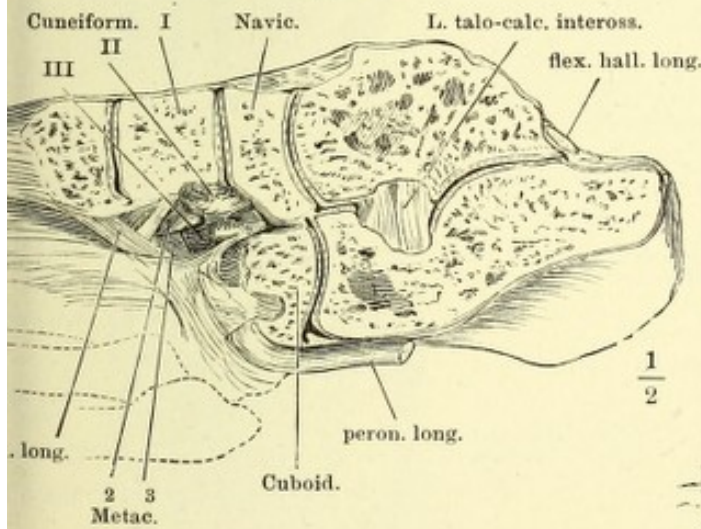


Fig. III.

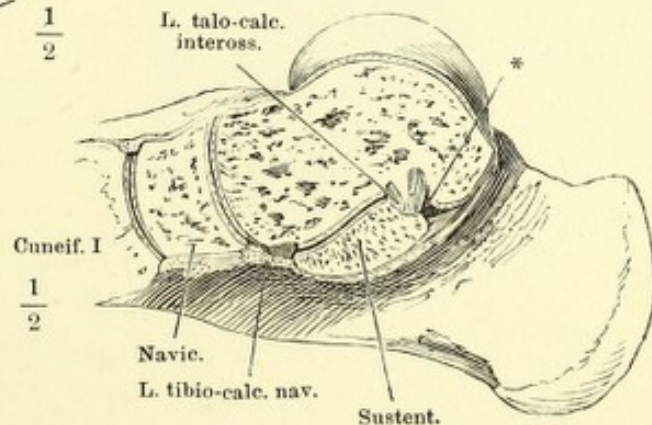


Fig. I. Knöchelgelenk, von hinten geöffnet.

Fig. II. Knöchelgelenk, von vorn geöffnet, der Fuss im vorderen Sprungbein- und Würfelbeingelenk exarticulirt.

Fig. III. Hinteres Sprungbeingelenk, bei lateral gerichteter Fussspitze genau frontal durchschnitten. Vorderes Segment.

Fig. IV. Vorderes Sprungbeingelenk, bei lateral gerichteter Fussspitze frontal durchschnitten. Hinteres Segment. * Knöchelgelenk, von vorn geöffnet.

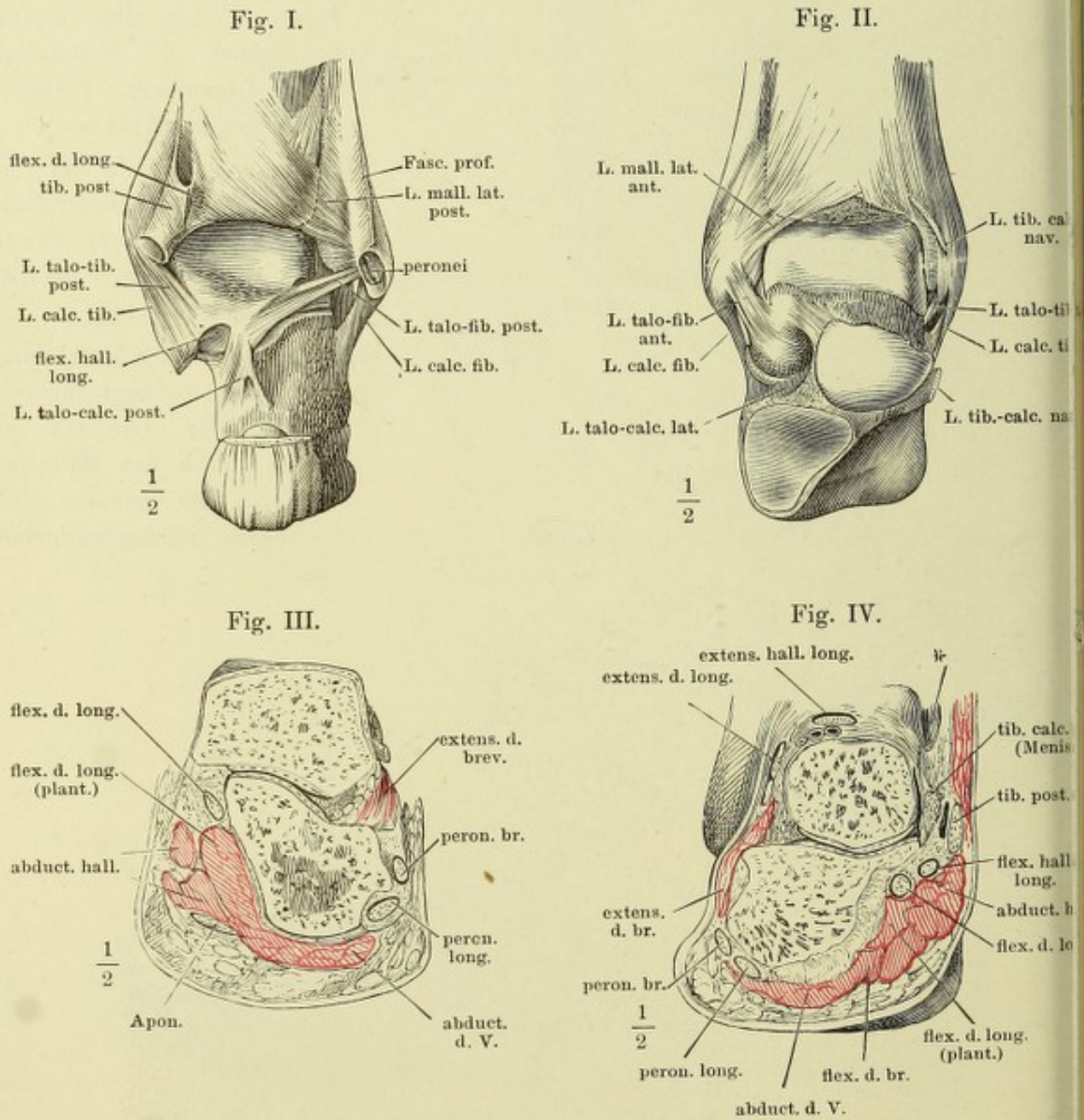


Fig. I. Bänder der Rückenfläche des Fusses.

Fig. II. Bänder der Rückenfläche des Fusses, tiefere Schichte. † Schnittfläche des oberflächl. Lig. naviculari-cuboideum.

Fig. III. Plantarfläche des Fusses nach Entfernung der oberflächl. Muskelschichten.
* Verbindung der Sehne des M. tibialis posticus mit der Aponeurosis plantaris.

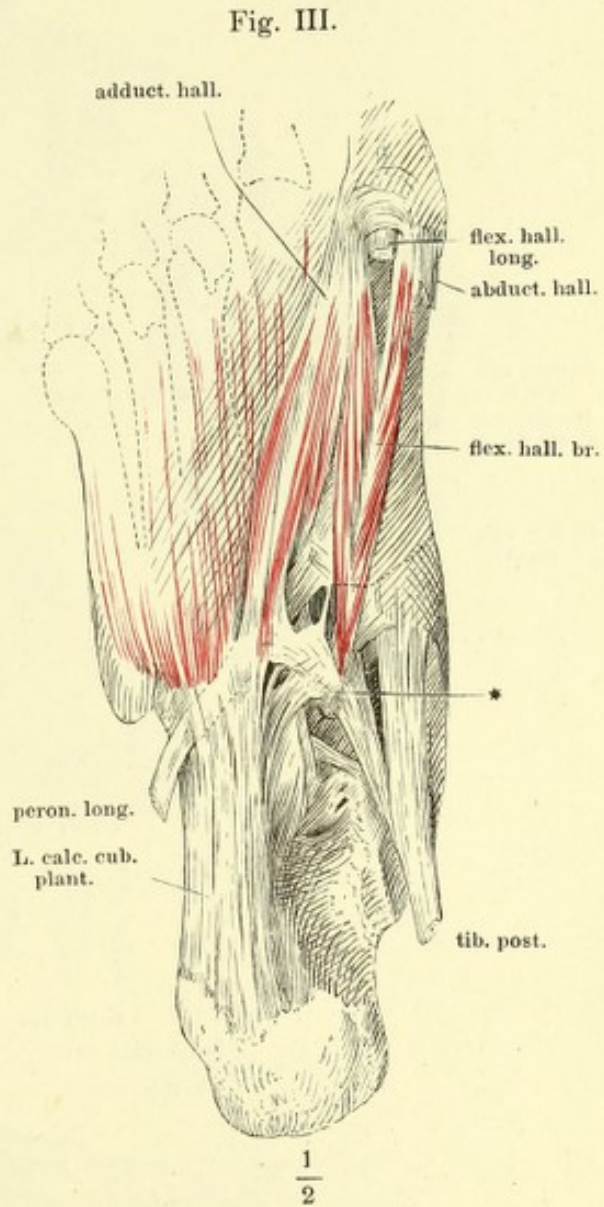
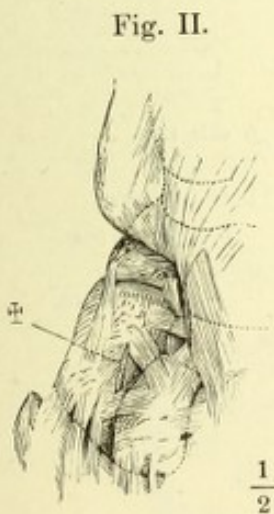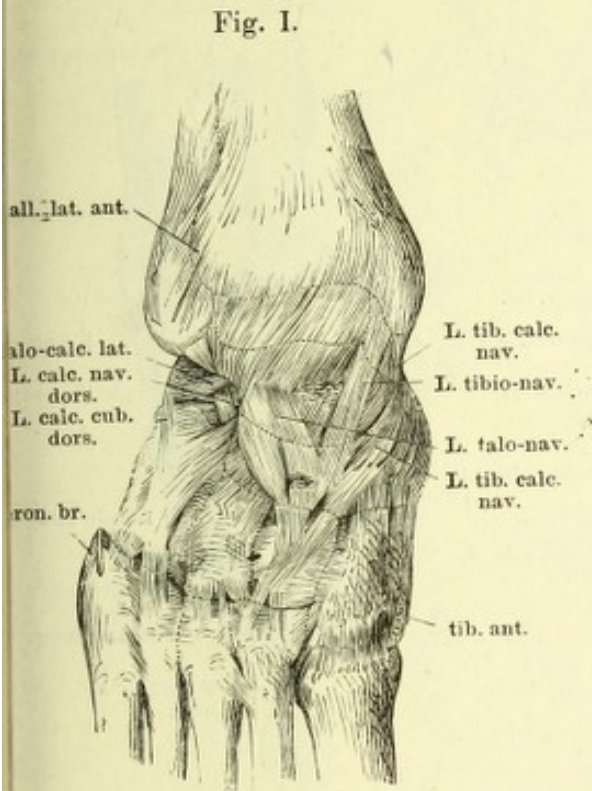


Fig. I. Plantarfläche des Fusses nach Entfernung der oberflächlichen Schichte des Lig. calcaneo-cuboid. plantare und der mit demselben zusammenhängenden Muskeln. Die Sehne des M. peron. long. ist aus ihrer Scheide herausgenommen und dicht an der Insertion abgeschnitten.

Fig. II. Plantarfläche des Fusses, auch die mittlere Schichte des Lig. calcaneo-cuboid. ist entfernt.

Fig. III. Bänder der Fussgelenke, von der medialen Seite.

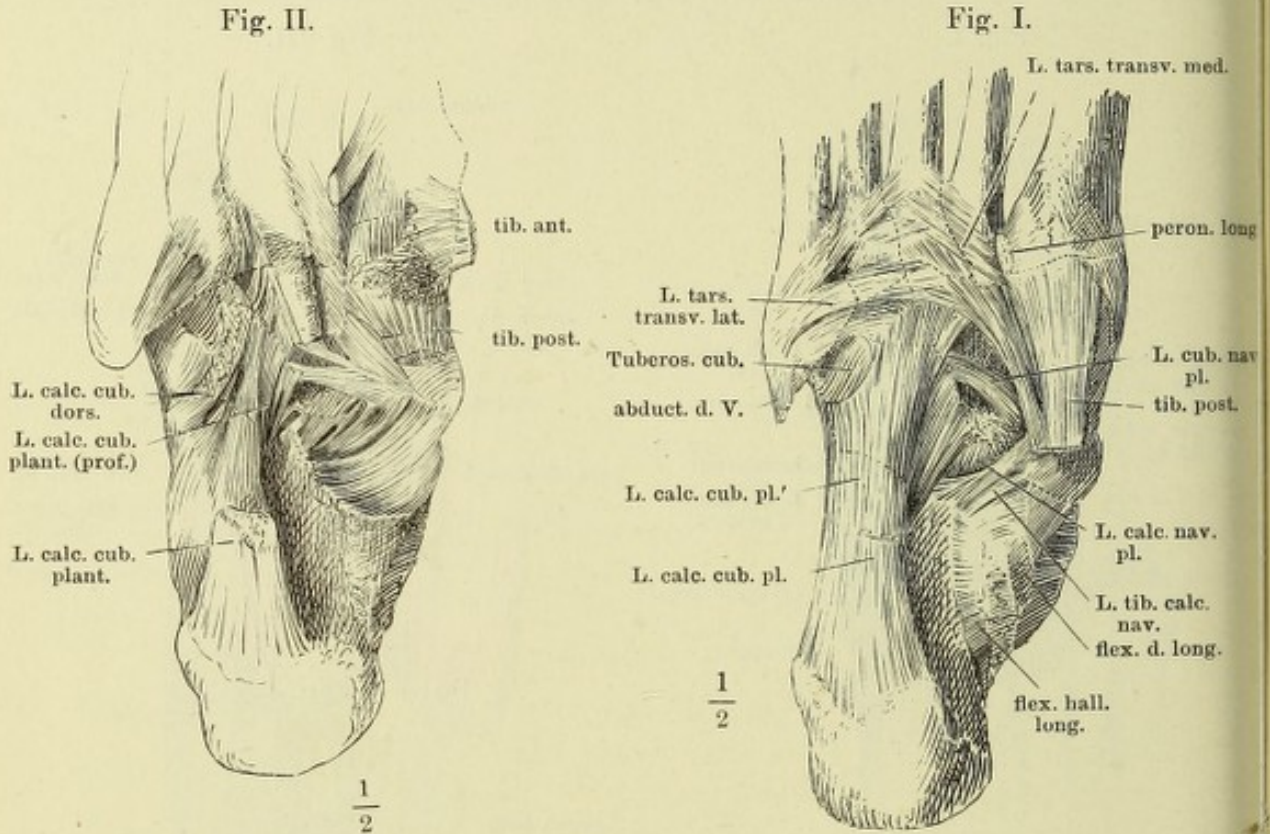
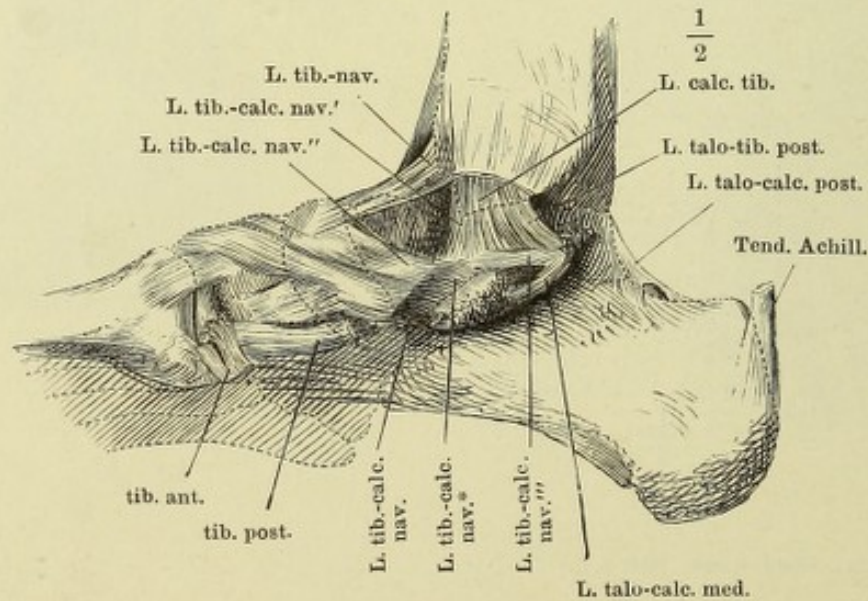


Fig. III.



- Fig. I. Bänder der Fussgelenke, laterale Seite. * Accessorisches Bündel des Lig. calcaneo-fibulare an das Sprungbein.
 Fig. II. Frontalschnitt des Fusses durch die Keilbeine.
 Fig. III. Senkrechter Durchschnitt, der Längsaxe des Fusses parallel, durch ein Zehentarsalgelenk, Plantarflexion. * Untere Kapselwand.
 Fig. IV. Derselbe Durchschnitt, Dorsalflexion. * Untere Kapselwand.

Fig. I.

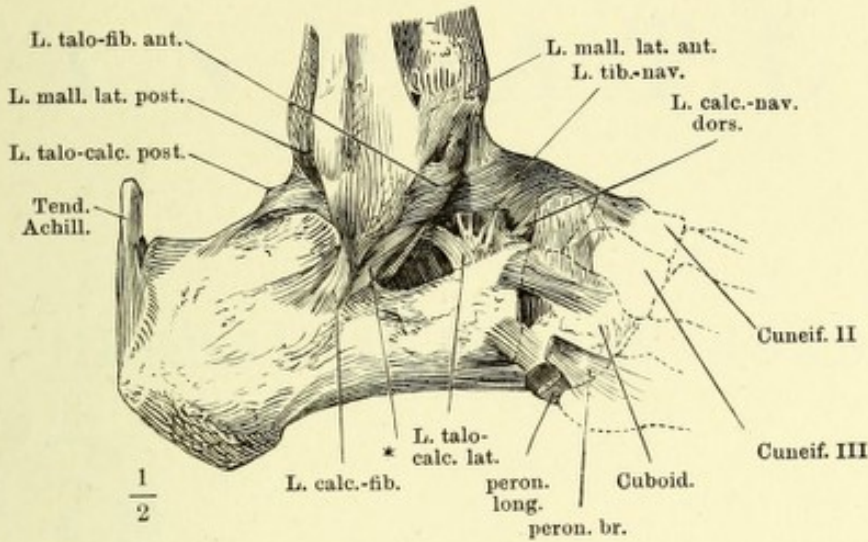


Fig. II.

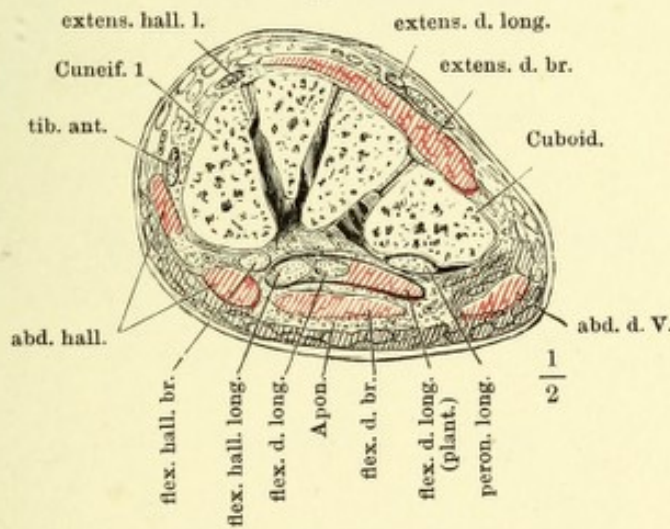


Fig. III.

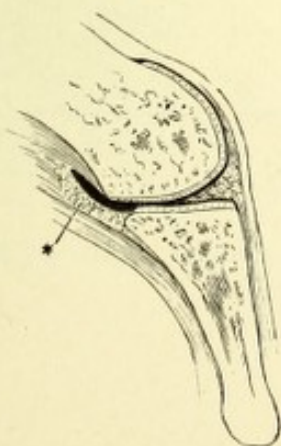
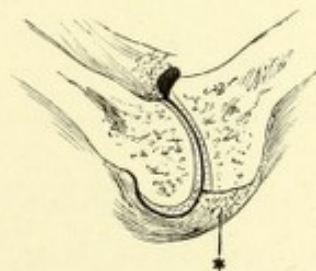


Fig. IV.





ANATOMISCHER
H A N D - A T L A S

ZUM

GEBRAUCH IM SECIRSAAL

VON

DR. J. HENLE.



—
D R I T T E A U F L A G E .

—
D R I T T E S H E F T :

M U S K E L N .

BRAUNSCHWEIG,

DRUCK UND VERLAG VON FRIEDRICH VIEWEG UND SOHN.

1895.

Holzstiche
aus dem xylographischen Atelier
von Friedrich Vieweg und Sohn
in Braunschweig.

Alle Rechte vorbehalten.

III.

MYOLOGISCHER THEIL.



Der hintere Theil des M. deltoideus ist abgeschnitten.

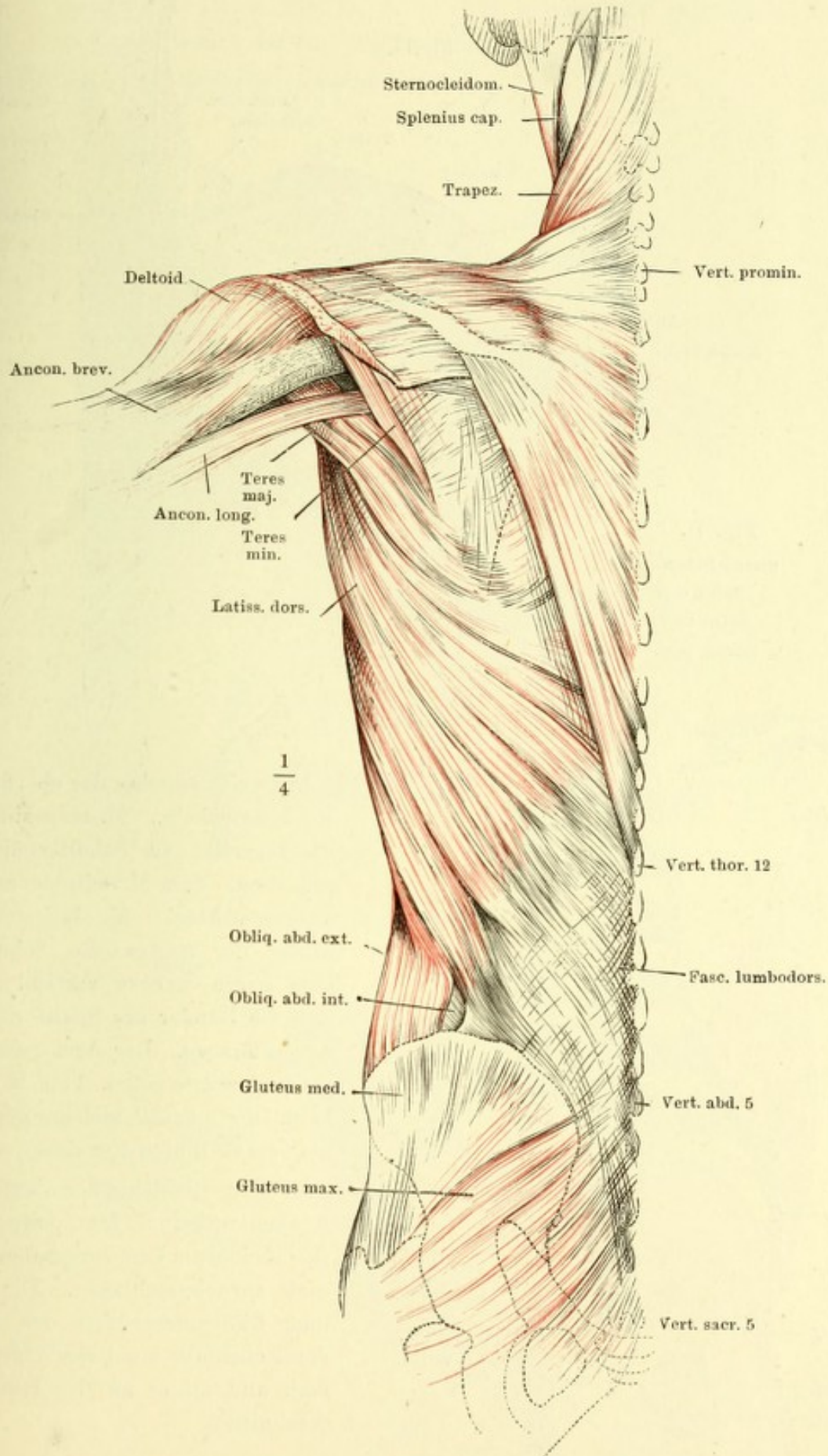


Fig. I.

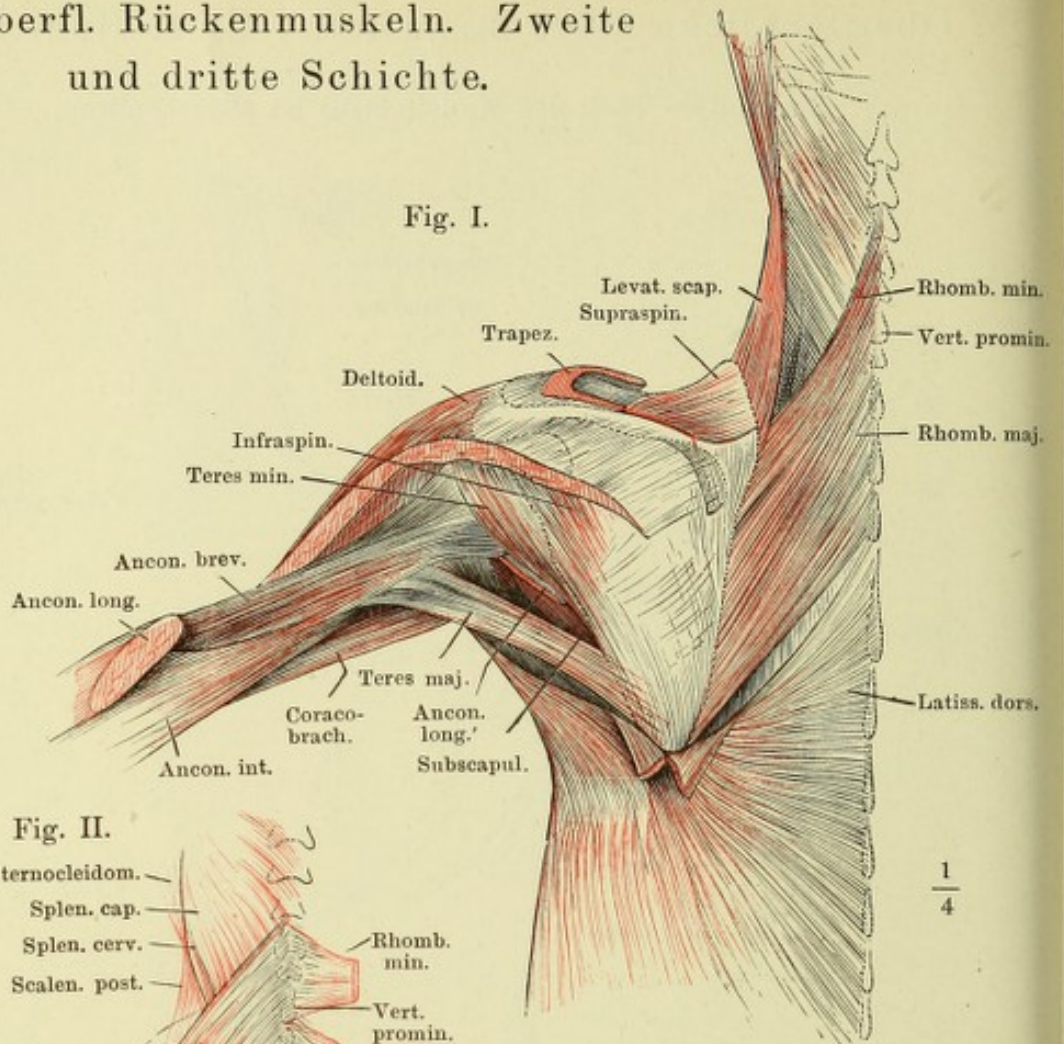


Fig. II.

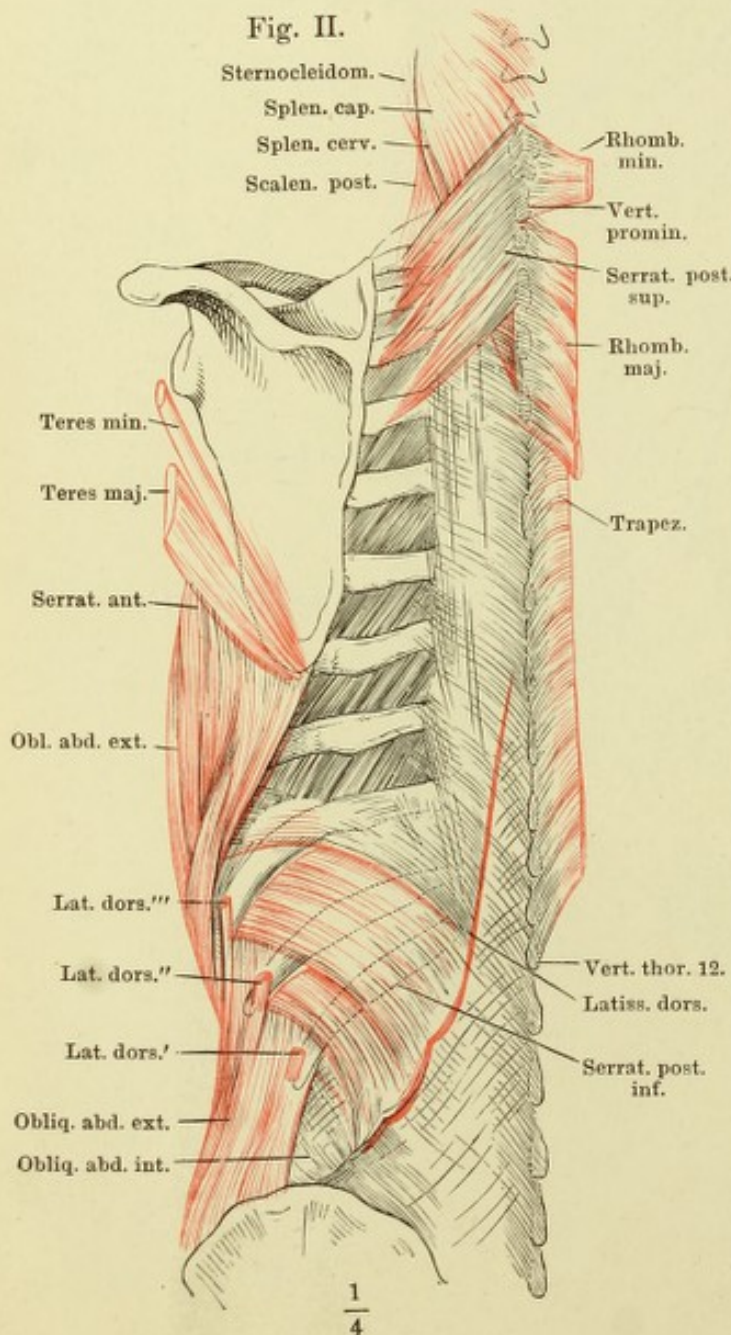


Fig. I. Zweite Schichte der oberflächlich Rückenmuskeln. M. trapezius bis die Insertion am Schultergürtel abgeschnitten. Vom M. deltoideus ein Stück ausgeschnitten. M. latissimus dorsi hinter der Spitze des Schulterblattes eine kurze Strecke vertical gespalten und die Ränder der Spalte nach unten umgeschlagen. Der Arm gehoben und stark vorwärts rotirt. Vom M. anconeus longus ist ein Stück, welches den M. teres major von hinten her deckt, entfernt.

Fig. II. Dritte Schichte der oberflächlich Rückenmuskeln. Mm. trapezius und rhomboidei am Ursprunge abgeschnitten und zurückgeschlagen. Die Rücken- und Rippenursprünge des M. latissimus dorsi ebenfalls am Ursprunge, M. teres major und minor an der Insertion abgeschnitten.

Fig. I. Vierte Schichte der Rückenmuskeln. Mm. trapezius, latiss. dorsi und rhomboidei wie in Fig. II, S. 92. M. serrat. post. sup. durchschnitten und nach beiden Seiten zurückgeschlagen.

Fig. II. Dieselben Muskeln. Profilansicht.

Fig. I.

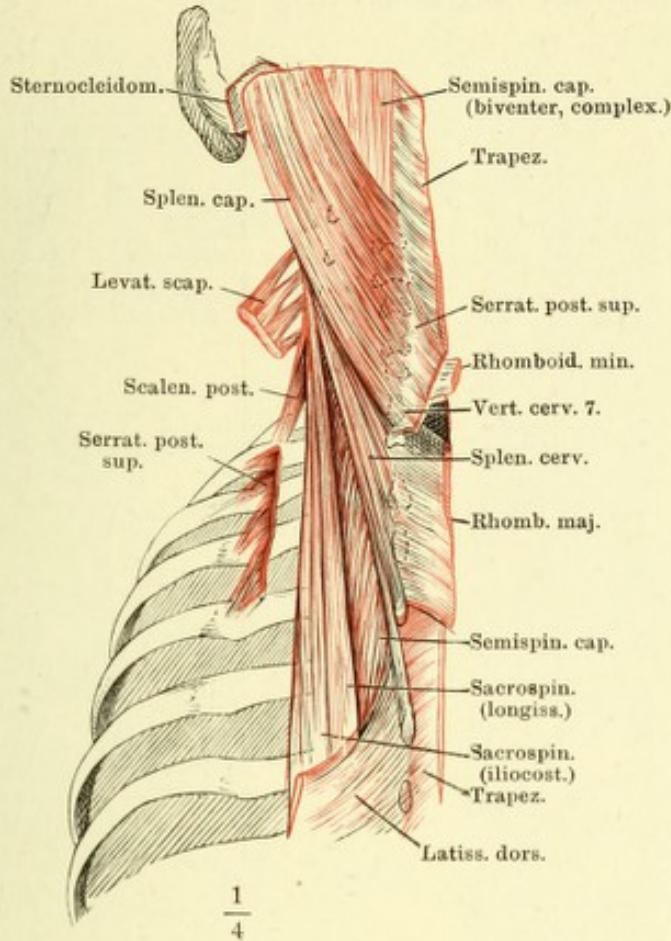
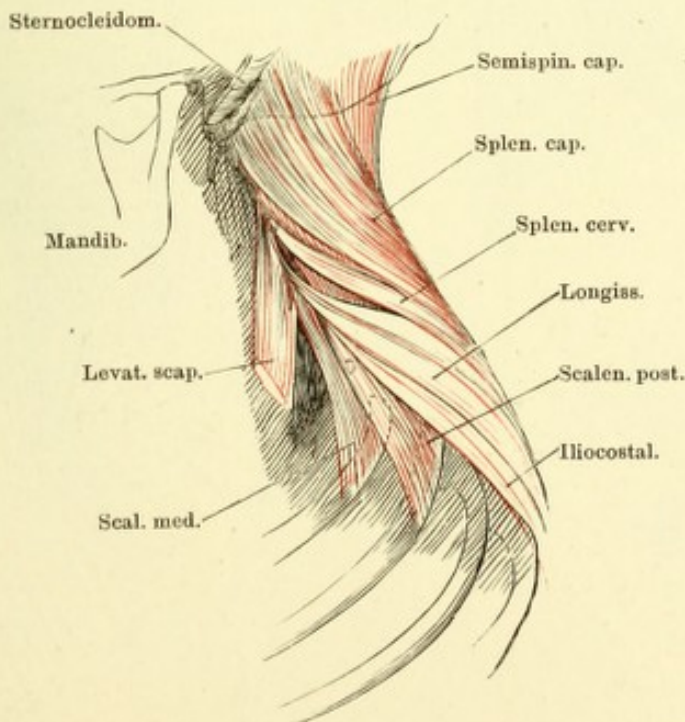


Fig. II.



- Fig. I. Tiefe Rückenmuskeln, unterer Theil. M. iliocostalis lumborum quer durchschnitten, das obere Ende lateralwärts umgelegt.
- Fig. II. Tiefe Rückenmuskeln; oberer Theil. M. iliocostalis cervicis, lateralwärts umgelegt.
- Fig. III. Doppelte Insertionsfascikel des M. longissimus an den Bauchwirbeln, durch Entfernung des M. iliocostalis lumborum und der oberflächlicheren Muskelmasse des Longissimus freigelegt.

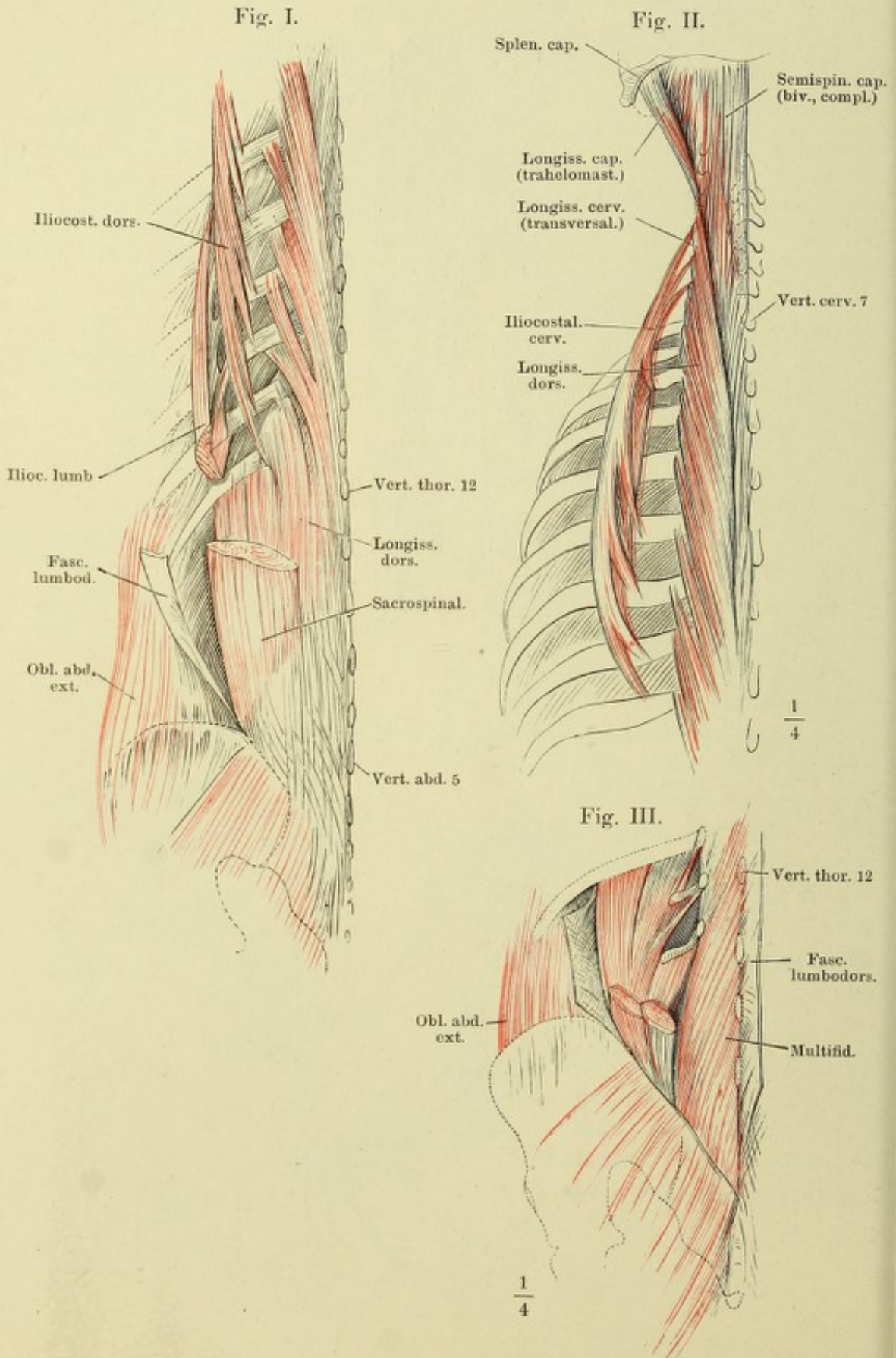


Fig. I. Tiefe Rückenmuskeln; der untere Theil der Fascia lumbodorsalis vertical gespalten und nach beiden Seiten zurückgeschlagen.

Fig. II. Dieselben. Fascia lumbodorsalis, wie in Fig. I. M. longissimus dorsi seitwärts abgebogen, um die Zacken des M. spinalis dorsi sichtbar zu machen.

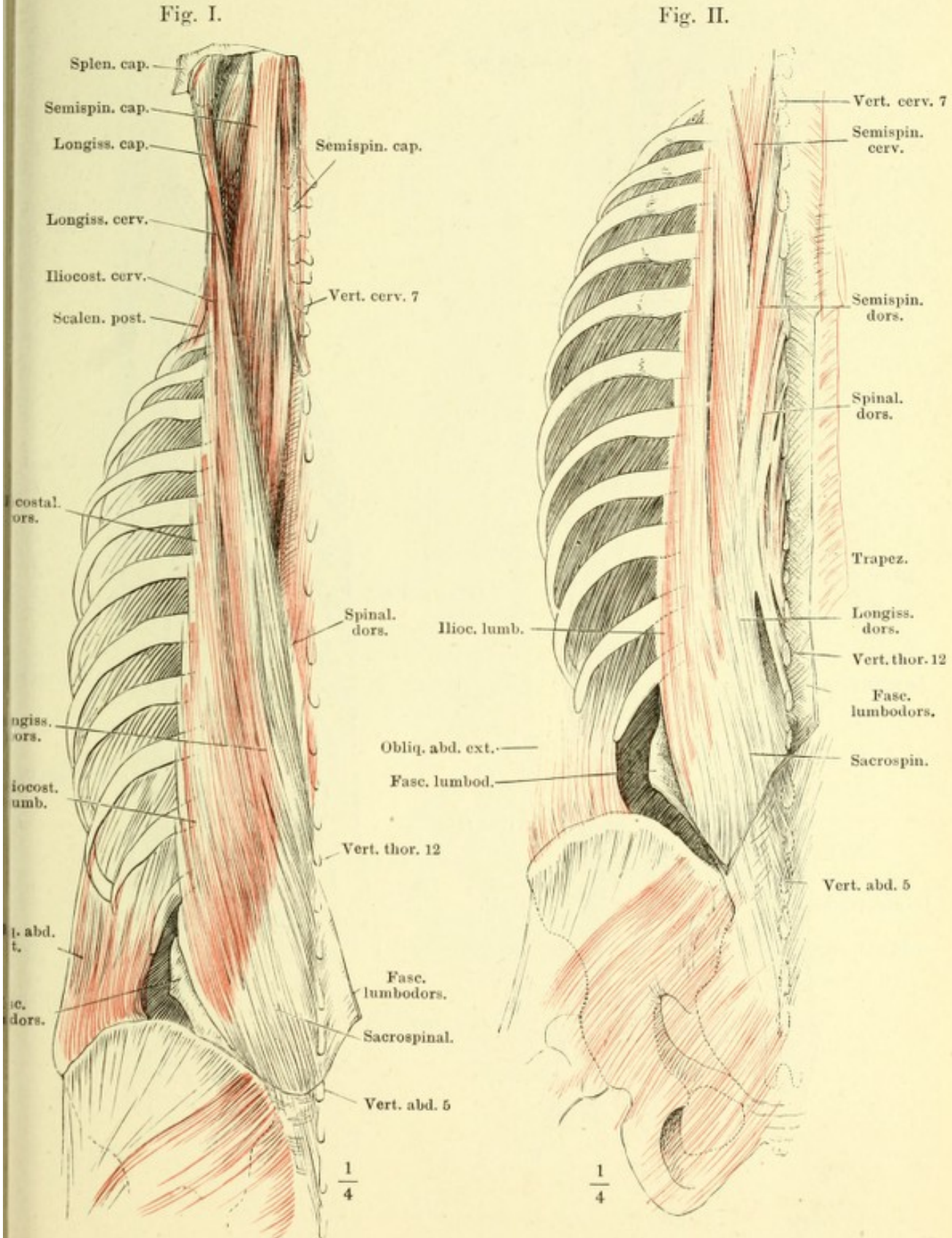
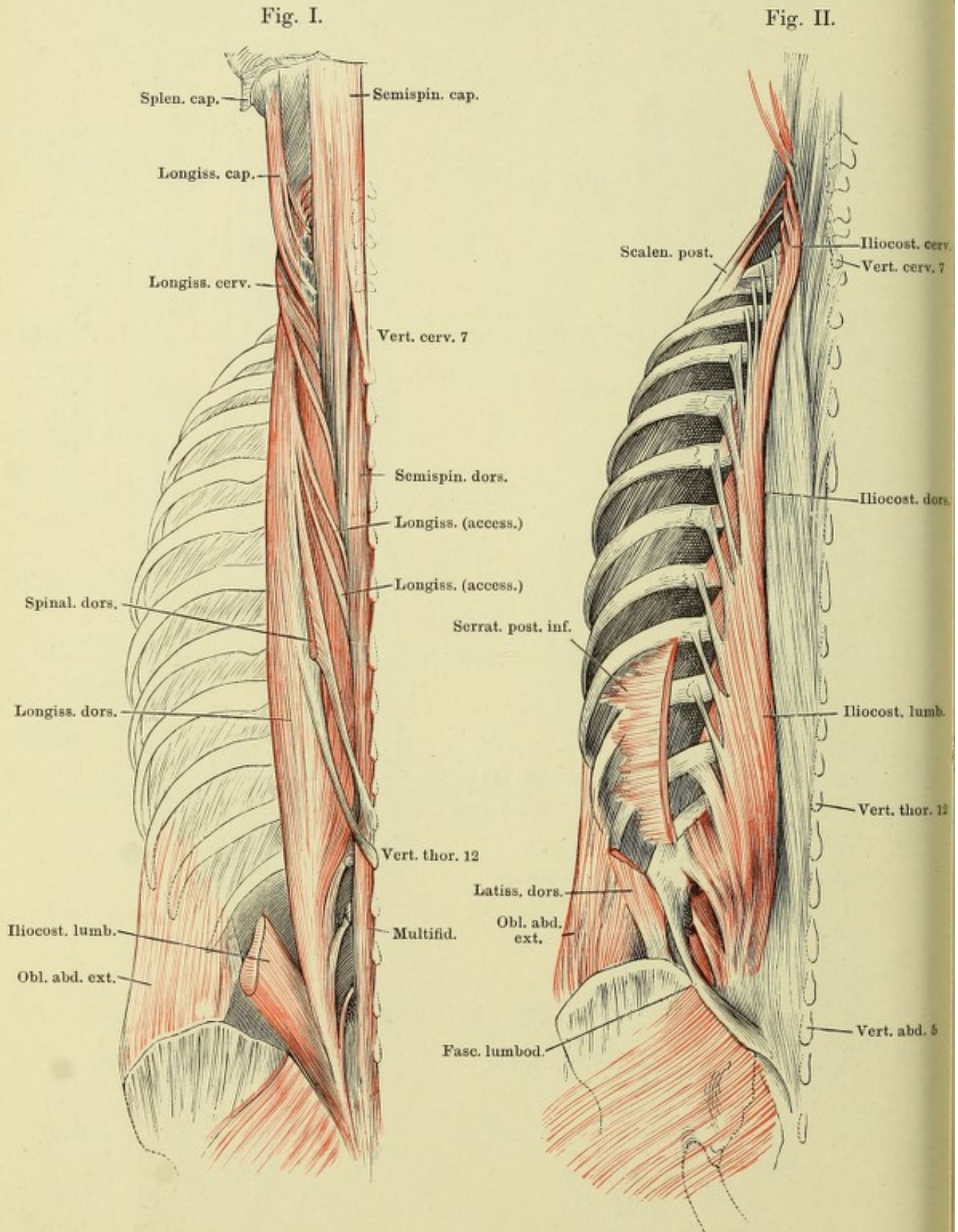


Fig. I. Tiefe Rückenmuskeln. M. longissimus lateralwärts umgelegt. M. spinalis dorsi am Ursprung auf der Sehne des M. longissimus dorsi abgeschnitten.

Fig. II. Tiefe Rückenmuskeln. M. iliocostalis medianwärts umgelegt, um dessen Rippen- und Halswirbel-Insertionen zu zeigen.



Tiefe Rückenmuskeln nach Wegnahme des M. sacrospinalis. M. semispinalis capitis in der Nähe der Insertion quer durchgeschnitten und lateralwärts angelegt.

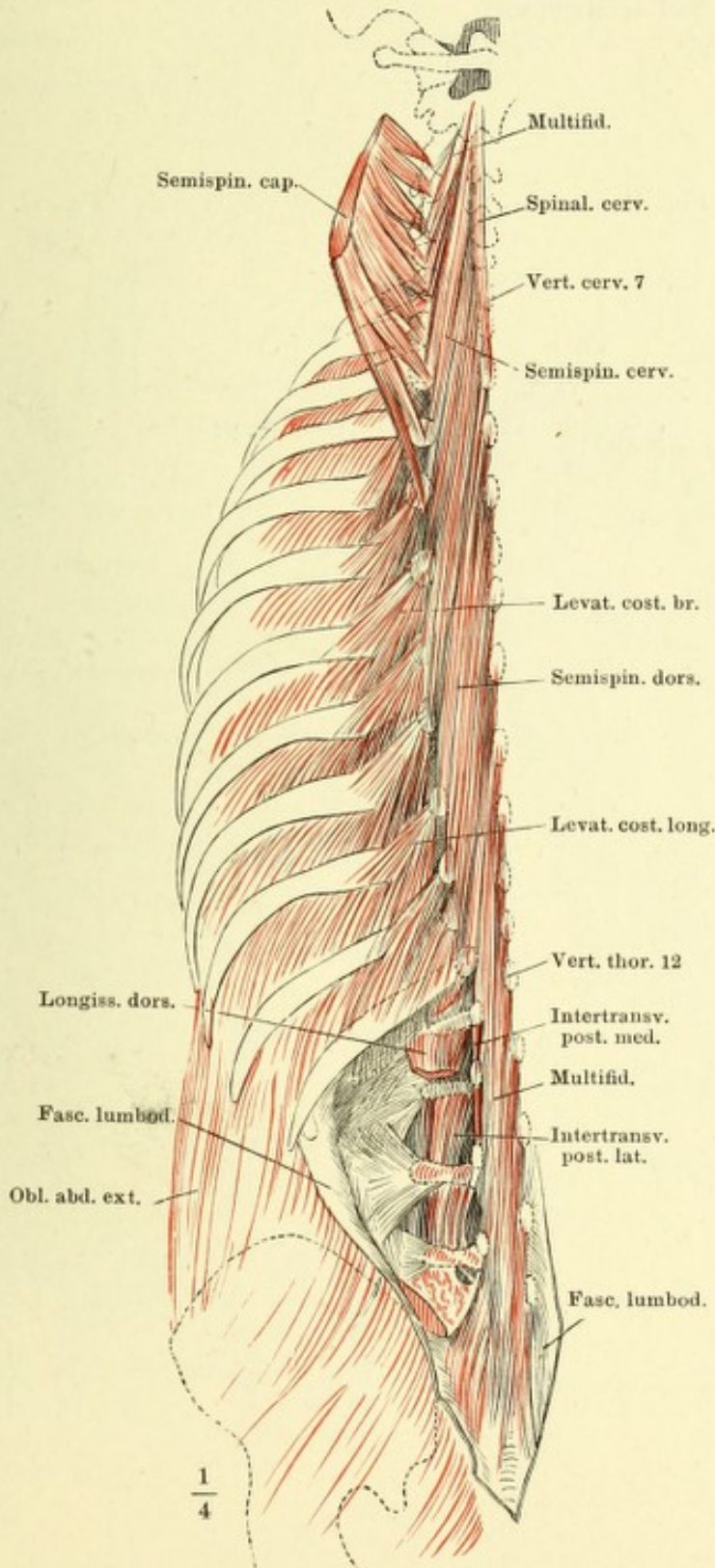


Fig. I. Tiefste Schichte des M. transversospinalis.

Fig. II. Tiefe Rücken- und Nackenmuskeln, nach Entfernung der Mm. sacrospinalis und semispinalis.

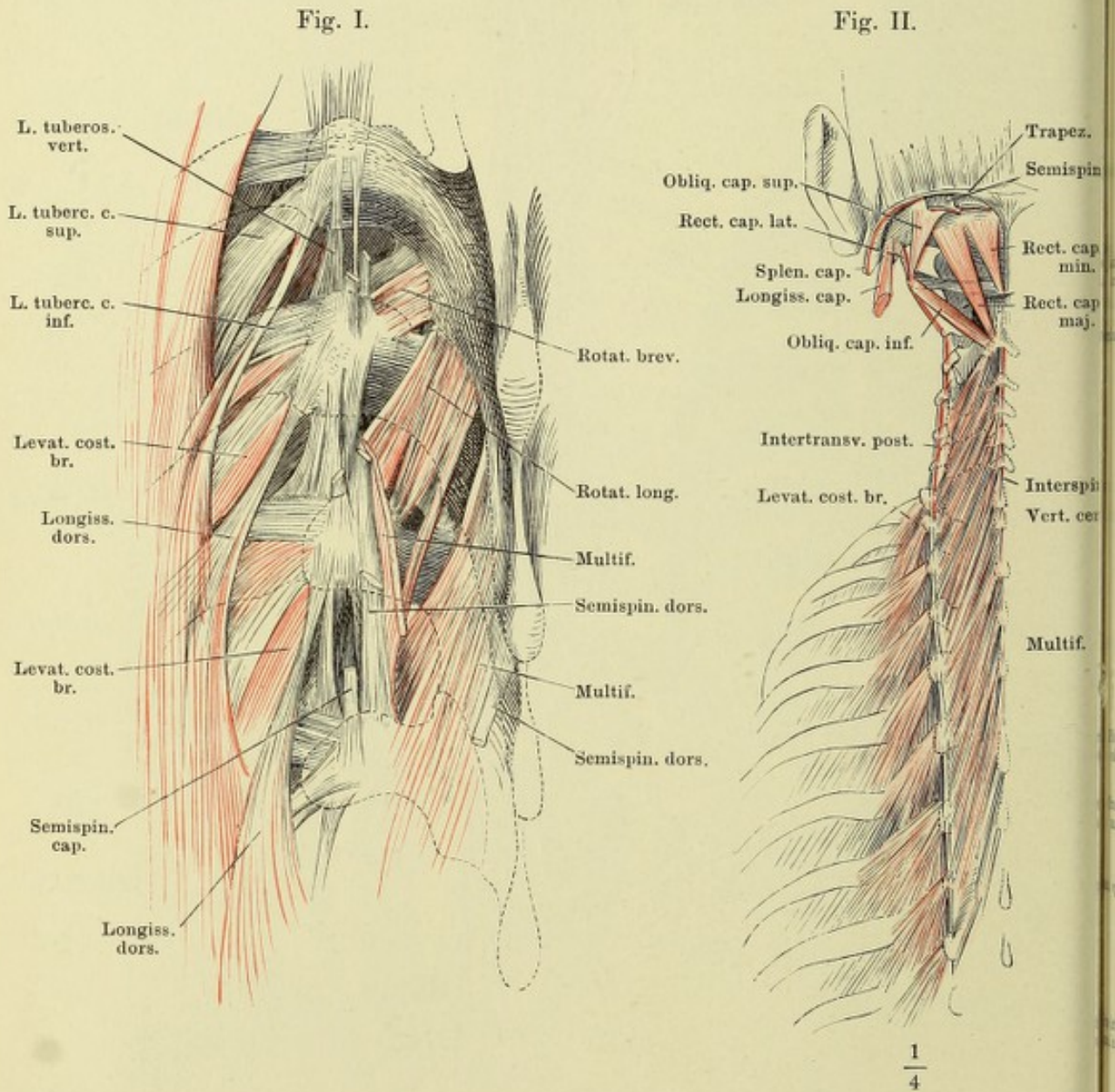


Fig. I. Vordere Bauchwand von vorn, M. obliquus abd. externus. Samenstrang am Austritt aus der Bauchwand, Penis an der Wurzel abgeschnitten.

Fig. II. Bauchwand von vorn, das vordere Blatt der Scheide des M. rectus abd. durch einen Verticalschnitt geöffnet und nach beiden Seiten zurückgeschlagen. † Schnitttrand, an welchem der obere Schenkel des Leistenringes abgetrennt ist.

Fig. I.

Fig. II.

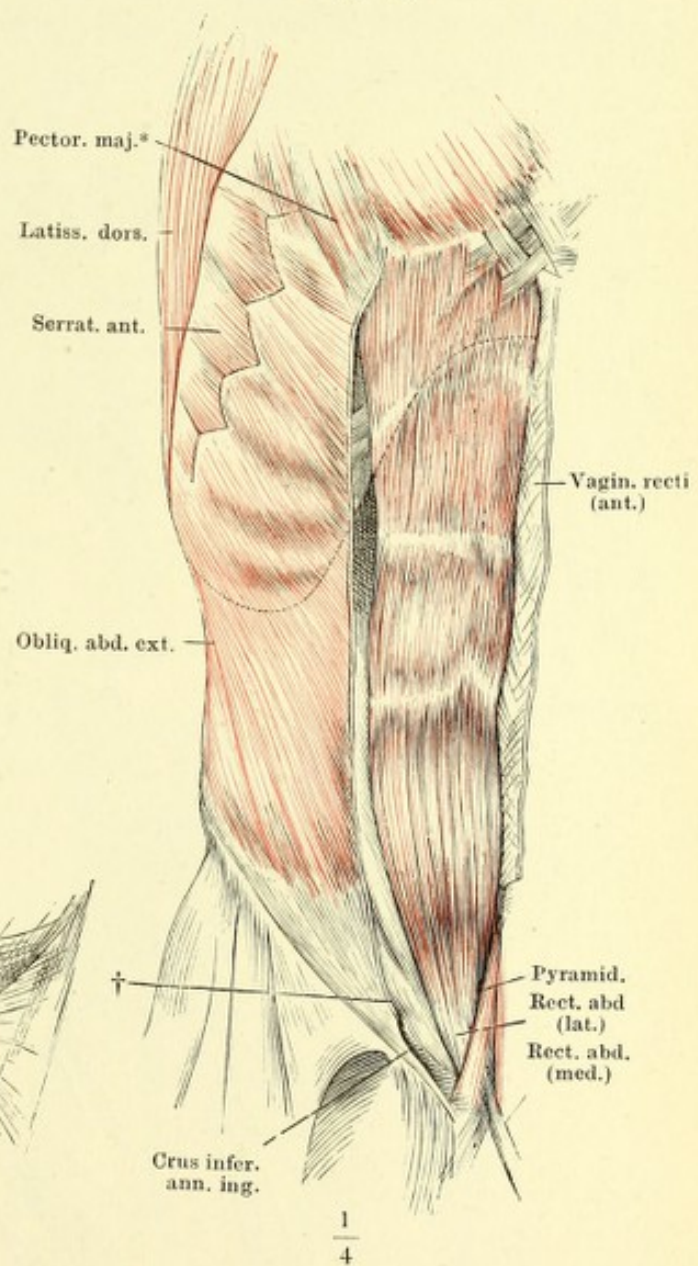
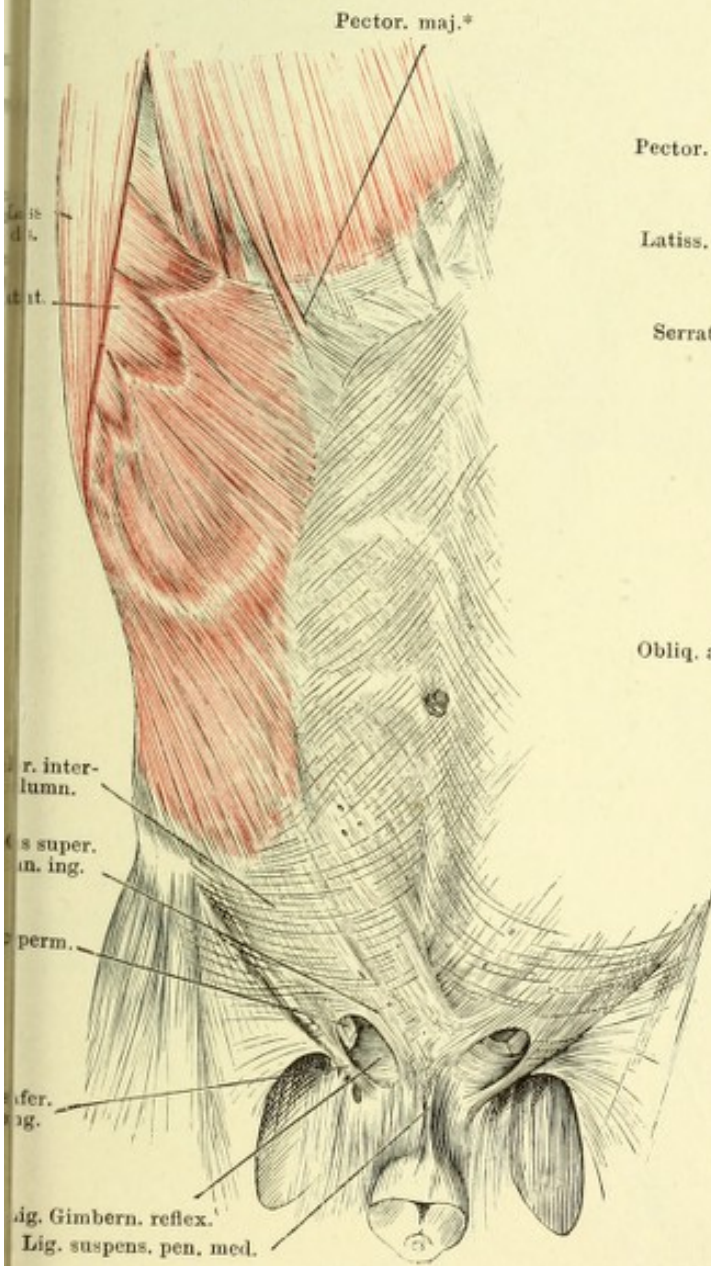


Fig. I. Vordere Bauchwand, hintere Fläche, nach Entfernung des Peritoneum. Der Samenstrang beim Eintritt in die Bauchwand abgeschnitten, die Harnblase über dem unteren Ende abgeschnitten und zurückgeschlagen. — Fig. II. Unterer Theil der vorderen Bauchwand mit dem oberen Theile des sanft gebeugten und auswärts gerollten Schenkels. Die oberflächliche Schenkelfascie über dem M. sartorius der Länge nach eingeschnitten und nach beiden Seiten zurückgeschlagen. Die Fascie des M. iliopsoas schräg eingeschnitten, um die Faserung dieses Muskels und den N. cruralis sichtbar zu machen. Die tiefe Schenkelfascie vom Ursprung des M. pectineus an abgeschnitten.

Fig. I.

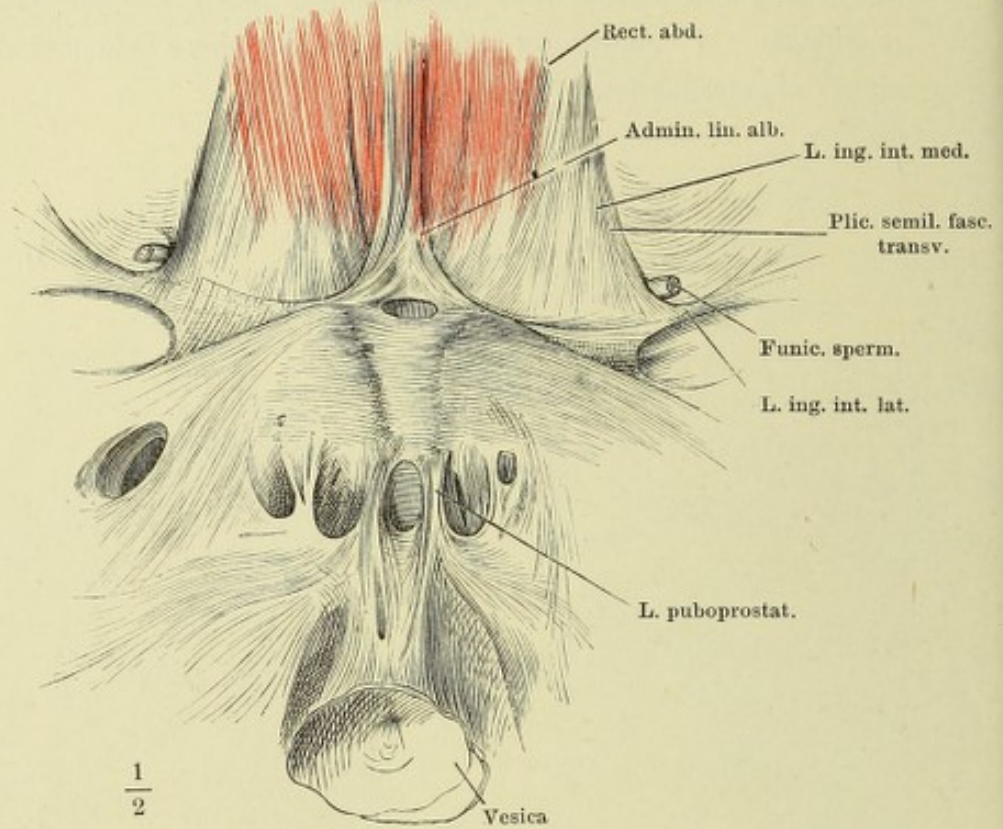
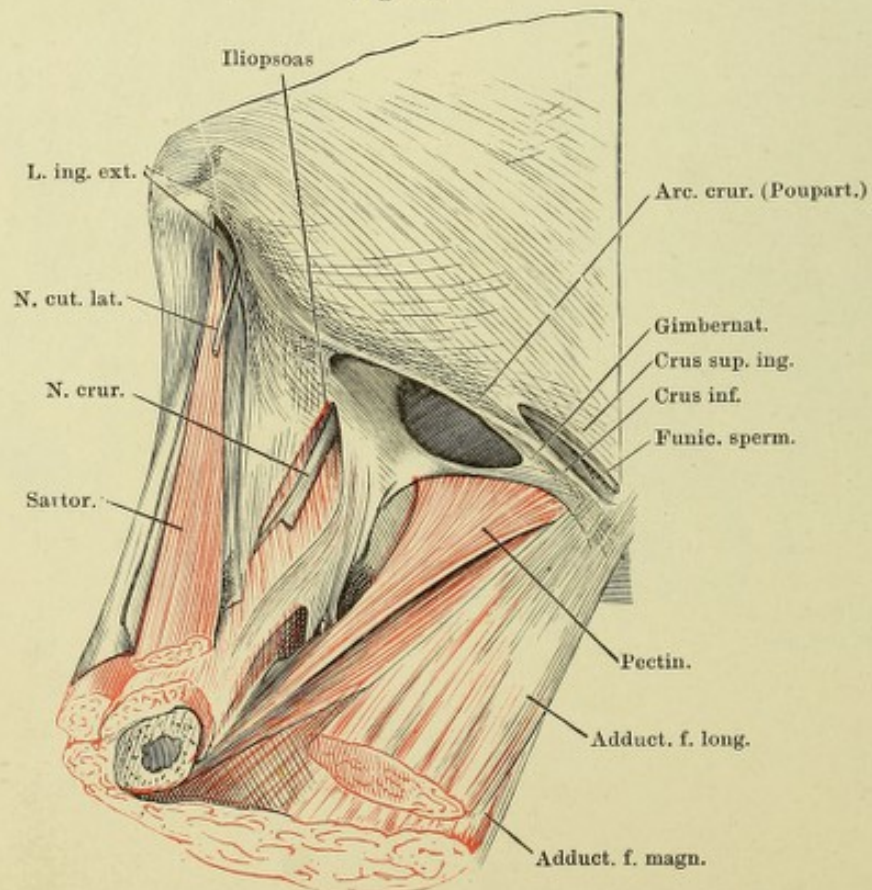


Fig. II.



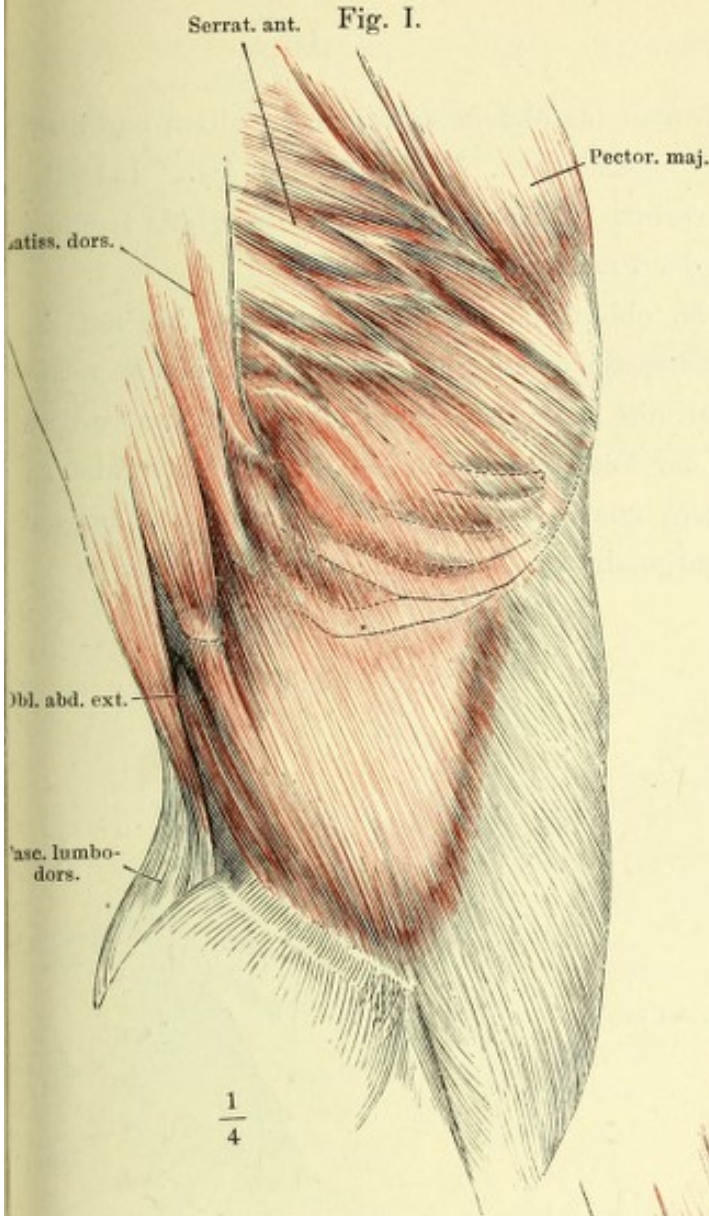
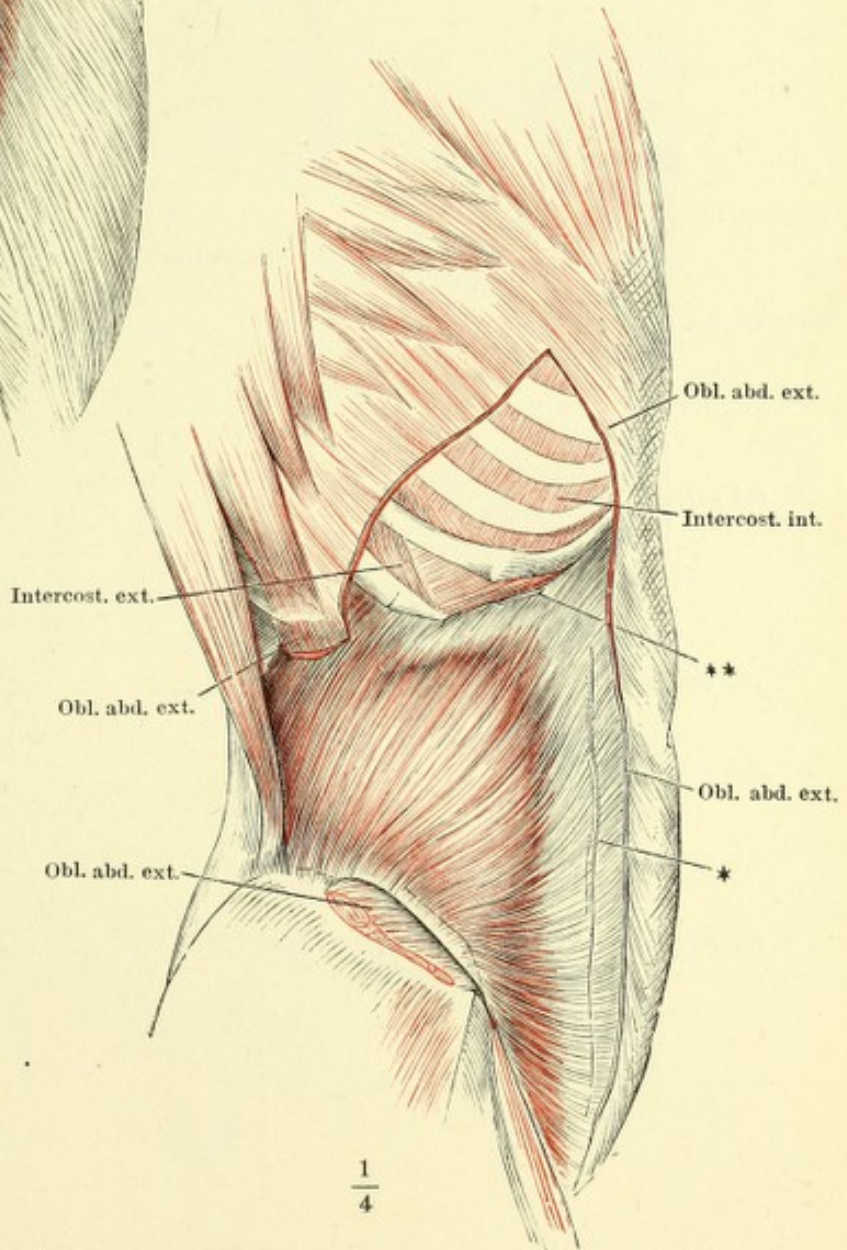


Fig. I. Bauchwand im Profil. M. obliquus abdominis ext.

Fig. II. Bauchwand im Profil. Der M. obliq. abd. ext. dicht unter den Rippenursprüngen, über dem Beckenursprunge u. am Schenkelbogen abgeschnitten; der Beckenursprung nach unten umgeschlagen. M. obliquus abdominis int.

Fig. II.



* Lateraler Rand der Scheide des M. rectus.

** Knorpelstreif u. Inscriptio tendinea des M. obliq. abd. int. in der Flucht der elften Rippe.

Fig. I. Bauchwand von vorn. M. obliquus abdom. ext. durchschnitten und dicht an den Rippenursprüngen weggenommen. M. obliq. abdom. int. * Lateraler Rand der Scheide des M. rectus. ** Knorpelstreif und Inscriptio tendinea des M. obliq. abd. int. in der Flucht der elften Rippe.

Fig. II. Bauchwand von vorn. M. obliquus abdom. ext. und int. bis auf die herabgeschlagenen Beckenursprünge entfernt. Die Scheide des M. rectus abd. durch einen Verticalschnitt geöffnet. Der mediale Theil des vordern Blattes, mit den Spuren der Verwachsungsstellen des M. rectus abd. an den Inscriptiones tendineae, zurückgeschlagen. M. rectus abd. bis auf Ursprung und Insertion ausgeschnitten. M. transversus abd.

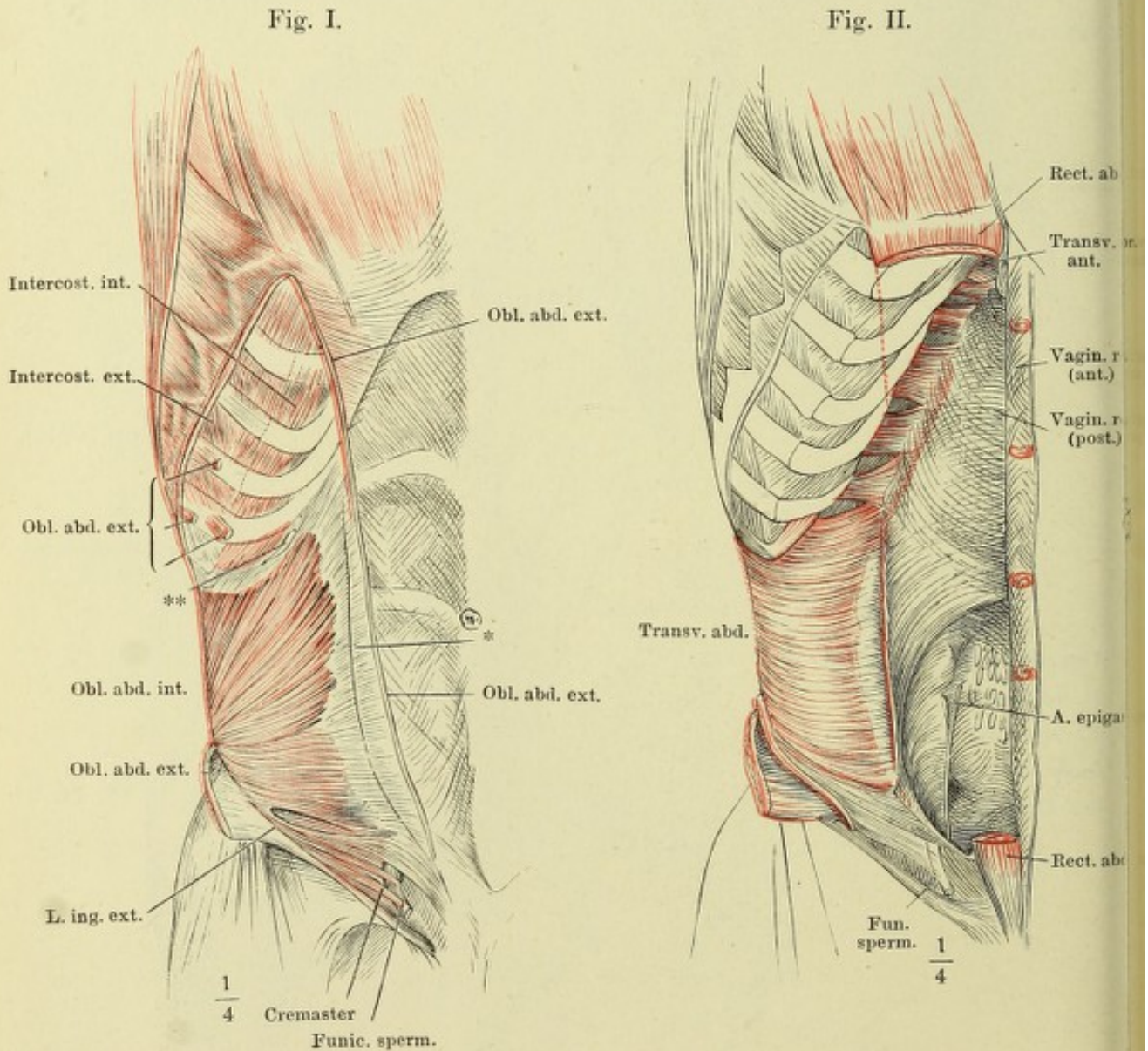


Fig. I. Horizontalschnitt der Bauchwand durch den Körper des dritten Bauchwirbels.

Fig. II. Sagittalschnitt der Bauchwände und des Oberschenkels durch das Hüftgelenk. Laterale Schnittfläche.

Fig. I.

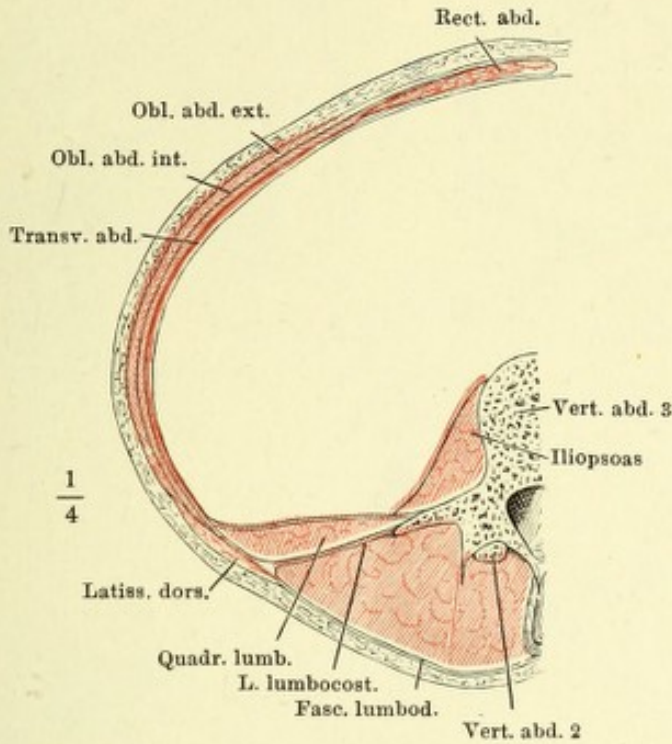
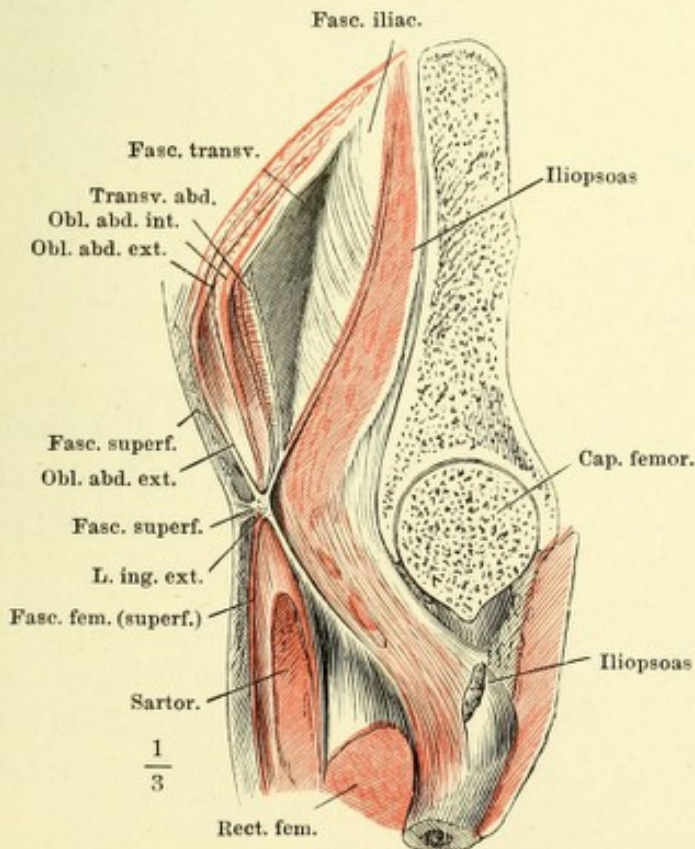


Fig. II.



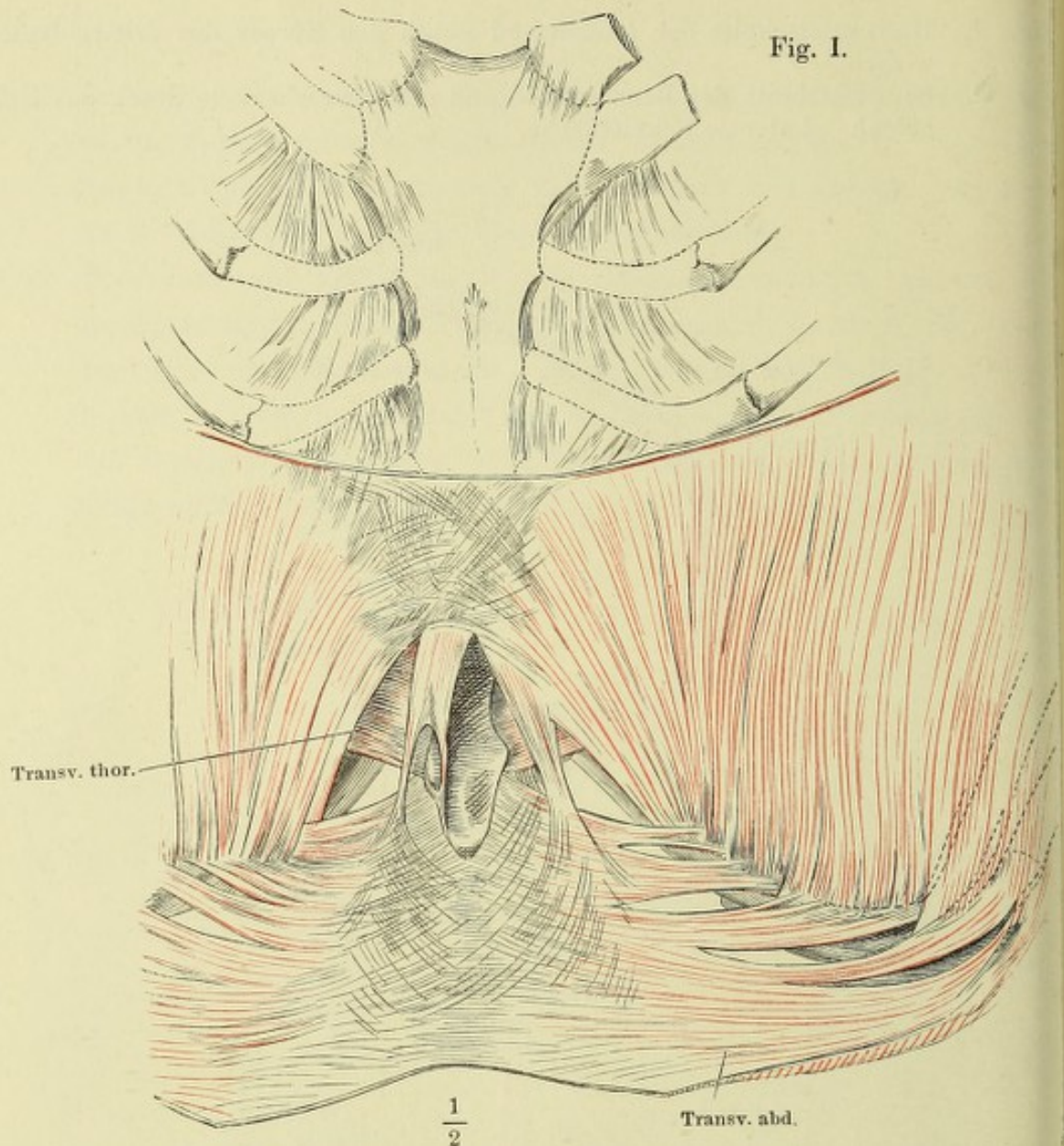


Fig. I.

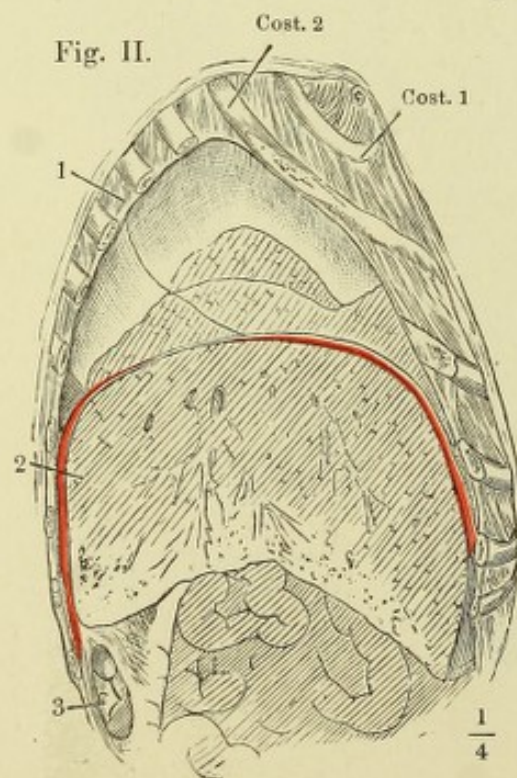


Fig. II.

Fig. I. Vordere Brustwand, von der hinteren Fläche, das Zwerchfell transversal durchschnitten und aufwärts geschlagen.

Fig. II. Sagittalschnitt der Brust- und Bauchhöhle und des Zwerchfell durch den Rand der zweiten Rippe rechterseits. 1 Lunge. 2 Leber 3 Niere.

Fig. I.

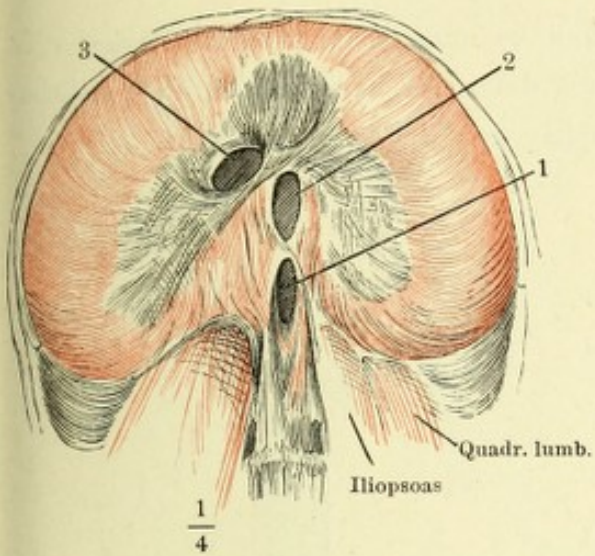


Fig. I. Zwerchfell von unten.
1 Hiatus aorticus. 2 Hiatus
oesophageus. 3 For. venae
cavae.

Fig. II.

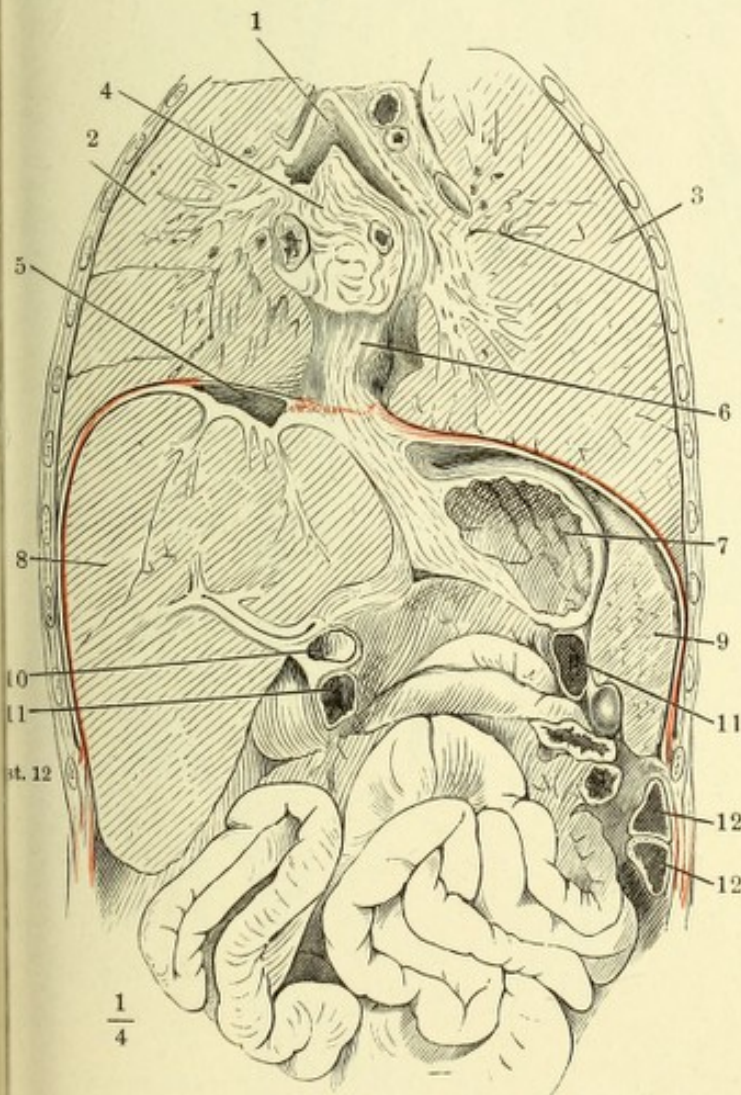


Fig. II. Frontalschnitt der Brust-
u. Bauchhöhle u. des Zwerch-
fells an der Spitze der zwölf-
ten Rippe. 1 Trachea, an der
Theilungsstelle geöffnet. 2, 3
rechte u. linke Lunge. 4 Hin-
tere Wand des Pericardium
mit d. einmündenden Lungen-
venen. 5 V. cava inf. 6 Oeso-
phagus. 7 Magen, geöffnet.
8 Leber. 9 Milz im Durch-
schnitt. 10 Duodenum, 11, 11
Durchschnitte des Colon trans-
vers. 12, 12 Durchschnitte
einer Windung d. Colon sinistr.

Vertebraltheil des Zwerchfells; *a, b* linke und rechte mediale Zacke; *c, d* rechte laterale Zacke; *e, f* Costaltheil, durch dessen Zacken die Pleura (*) sichtbar wird. 1 Hiatus aorticus. 2 Hiatus oesophageus. 3 For. venae cavae.

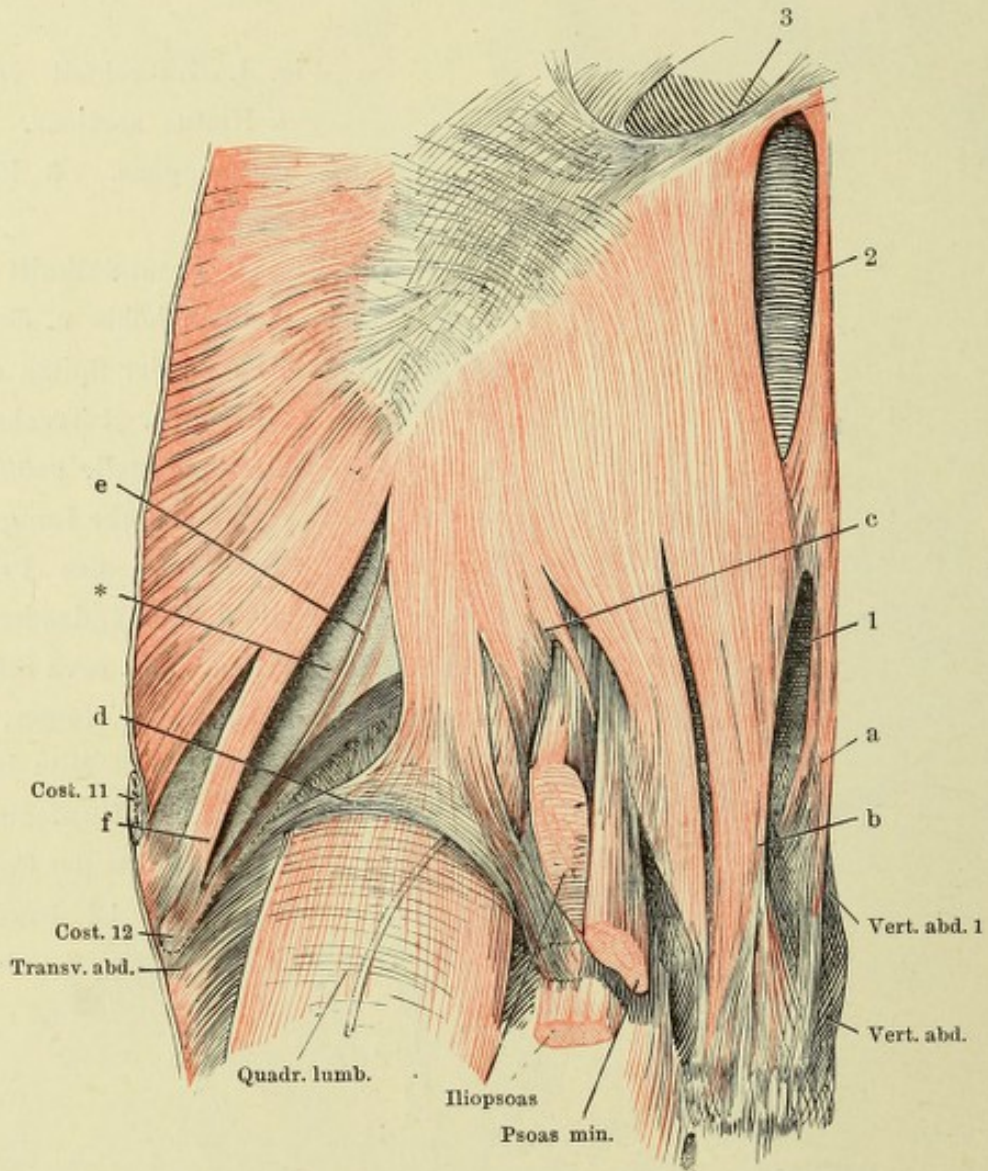


Fig. I.

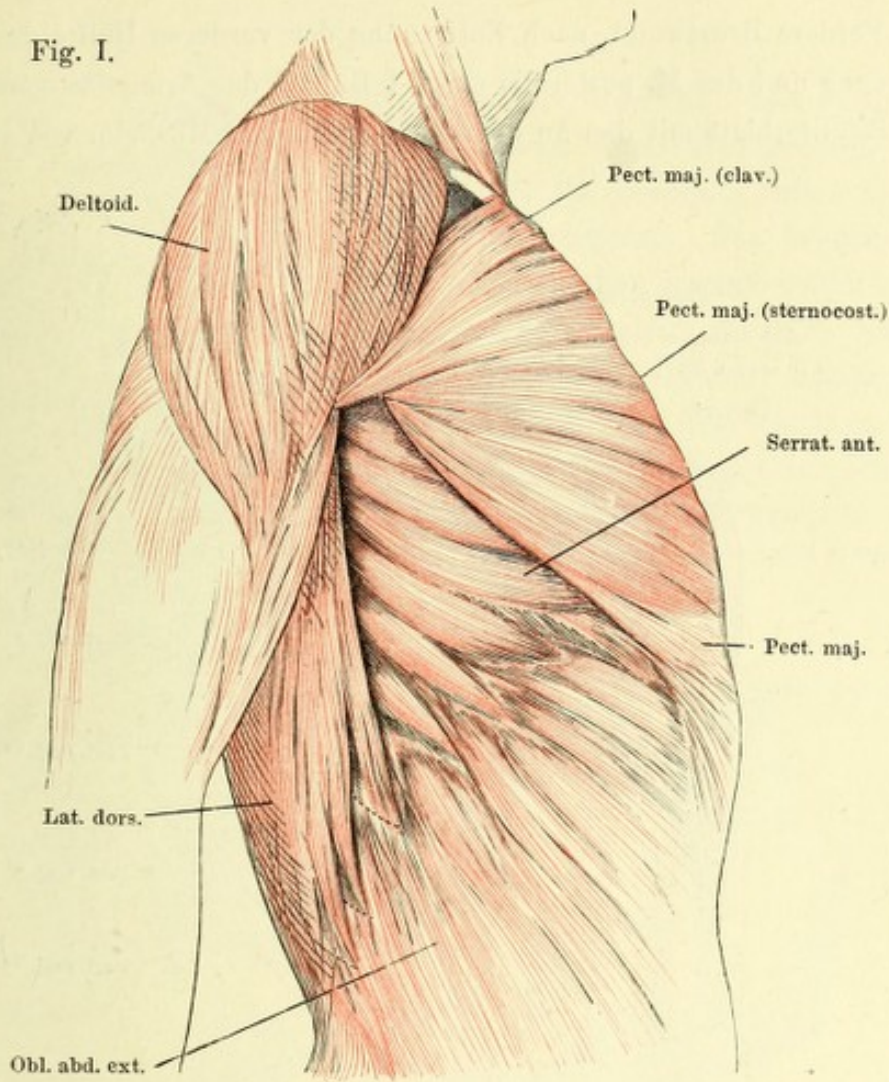


Fig. II.

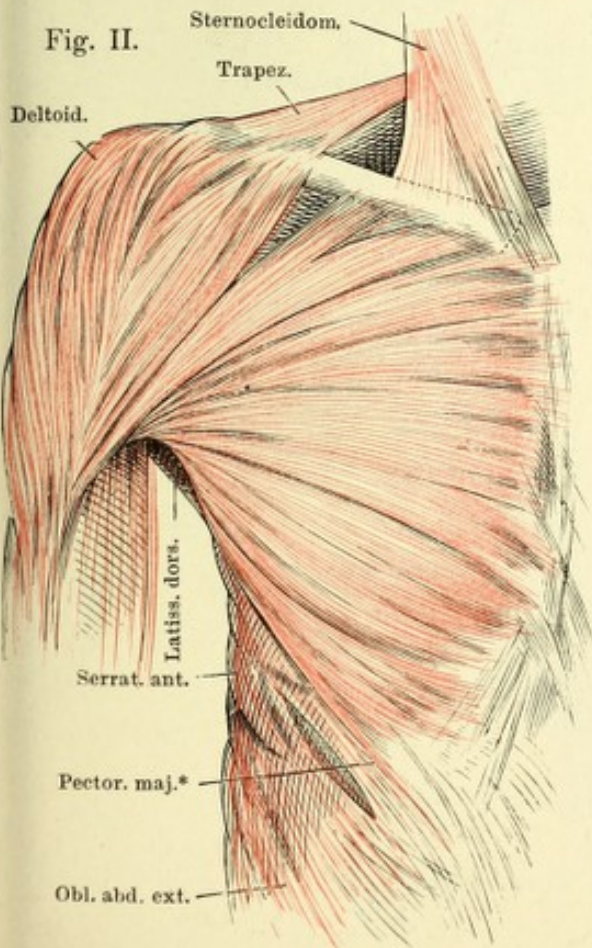
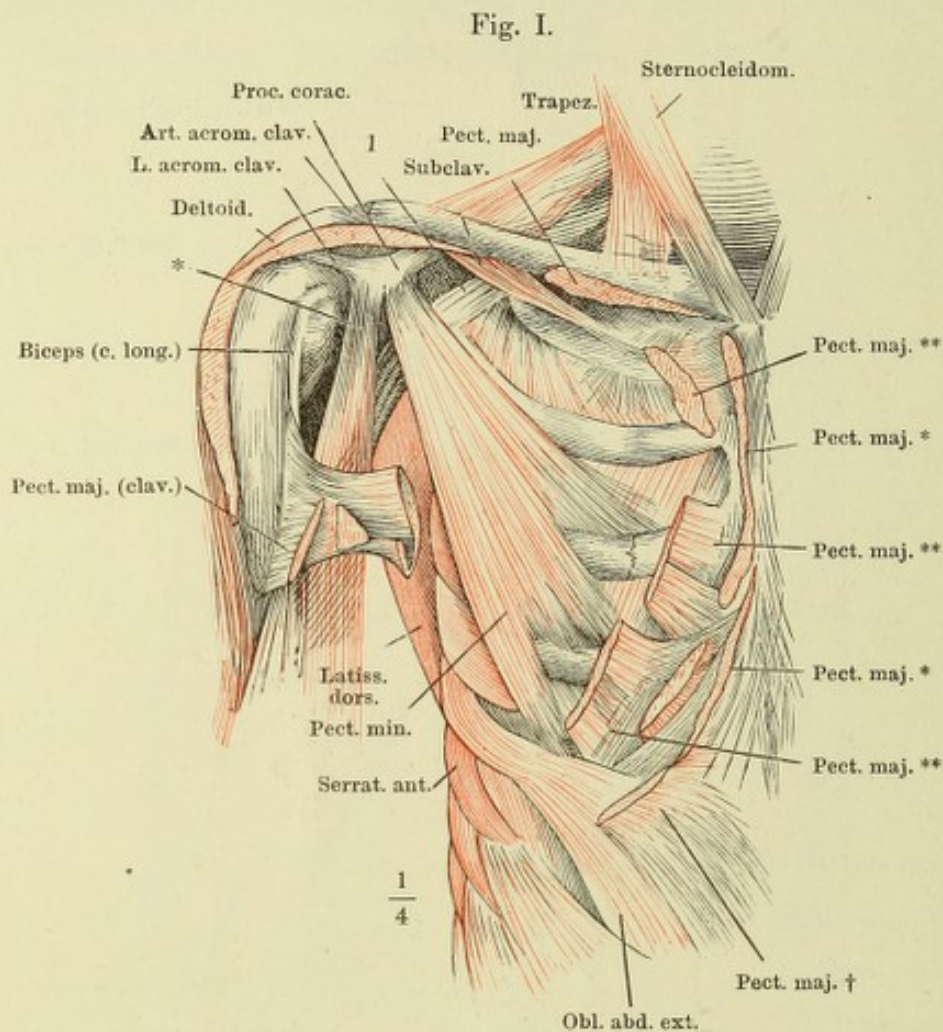


Fig. I. Oberflächliche Brustmuskeln, Profilansicht.

Fig. II. M. pectoralis major, von vorn.

Fig. I. Vordere Brustwand, nach Entfernung der vorderen Hälfte des M. deltoideus und des M. pectoralis maj. 1 Bündel der Armgefäße und -Nerven.

Fig. II. Schulterblatt mit den an demselben haftenden Muskeln, von vorn.



* Gemeinsamer Ursprung des kurzen Kopfes des M. biceps brachii und des M. coracobrachialis.

** Die Bezeichnungen des M. pector. major siehe im Text.

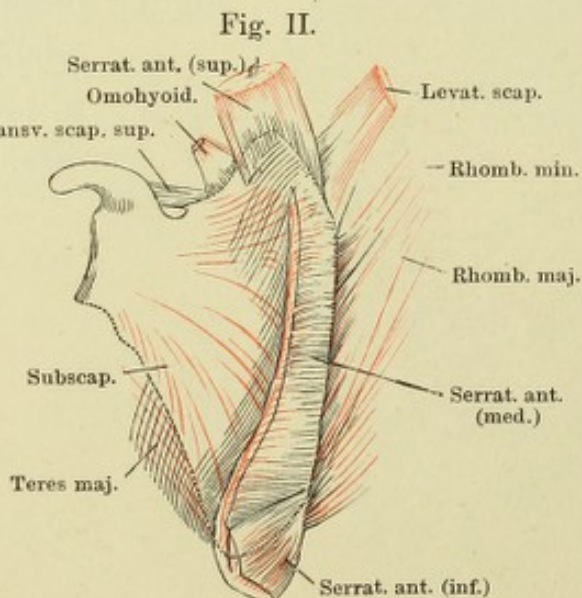


Fig. II.

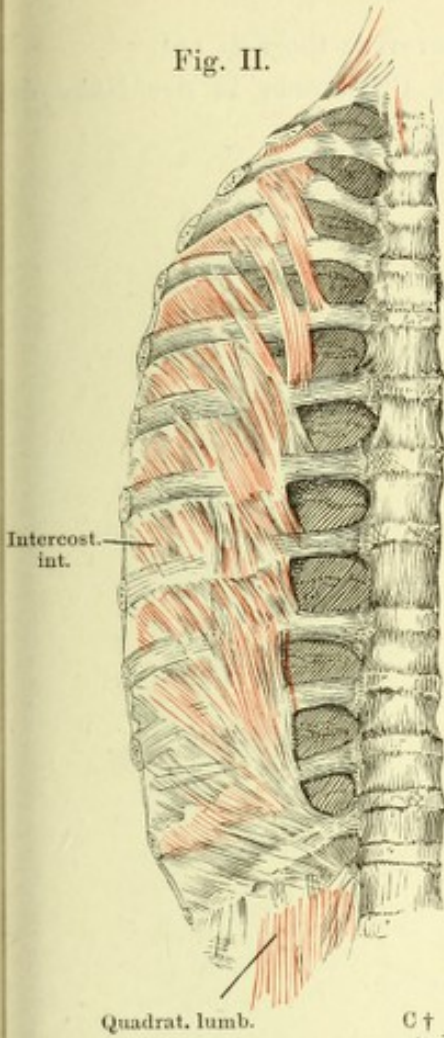


Fig. I. Vordere Brustwand, fast Profil. M. serratus anticus. Der M. pectoralis major ist völlig und M. pectoralis minor bis auf die Ursprünge entfernt. Das Schlüsselbein ist durchsägt und das laterale Schnittende (C†) mit dem Schulterblatt seitwärts umgestülpt; die Rippenzacken des M. latissimus dorsi dicht am Ursprunge abgeschnitten.

Fig. II. Hintere Brustwand, von innen, nach Entfernung d. Pleura. M. transversus thoracis posterior.

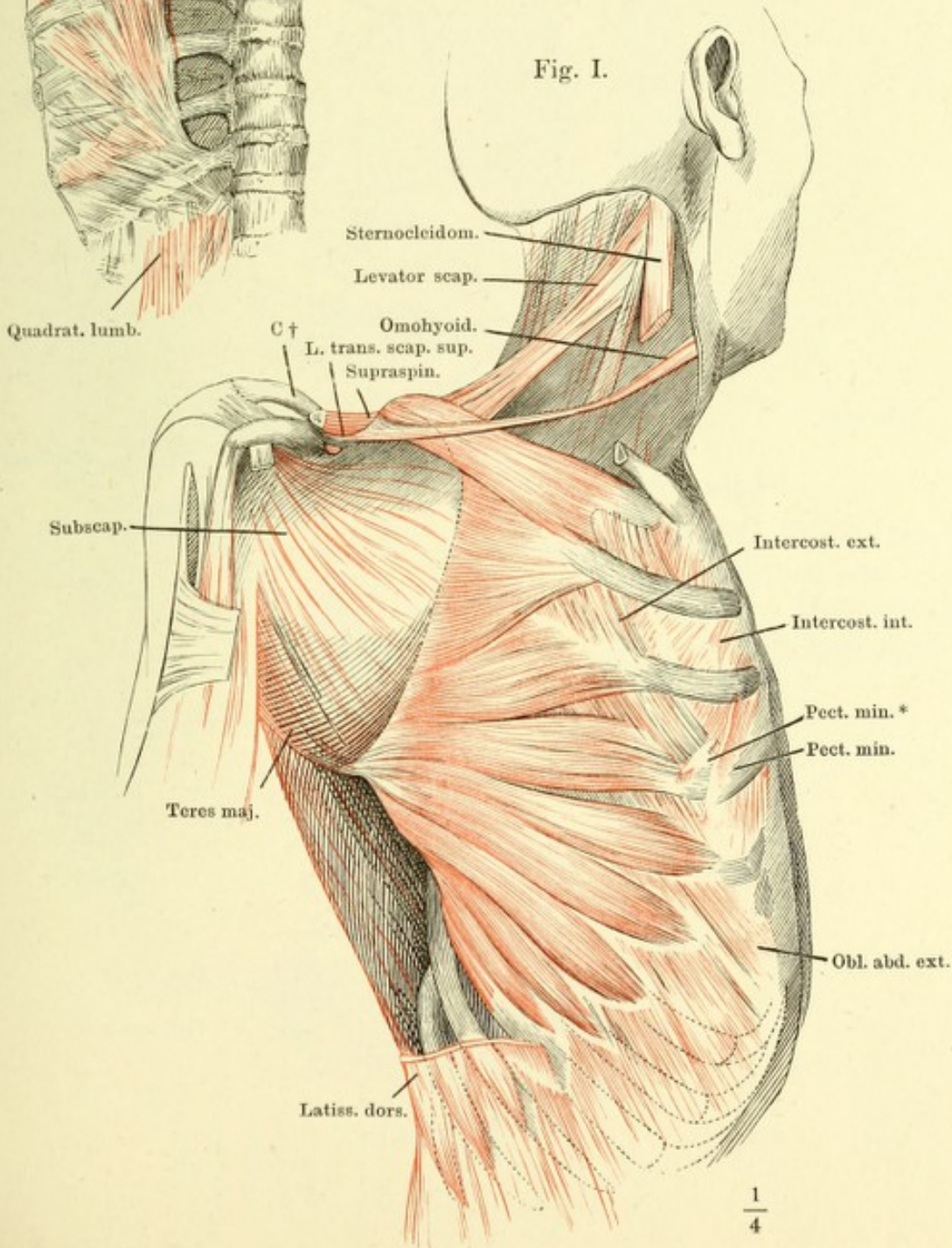


Fig. I. Vordere Brustwand, von innen. M. transversus thoracis ant.

Fig. II. (Nach Pirogoff.) Horizontalschnitt des Brustkorbs in der Nähe des unteren Randes des vierten Brustwirbelkörpers.

Fig. I.

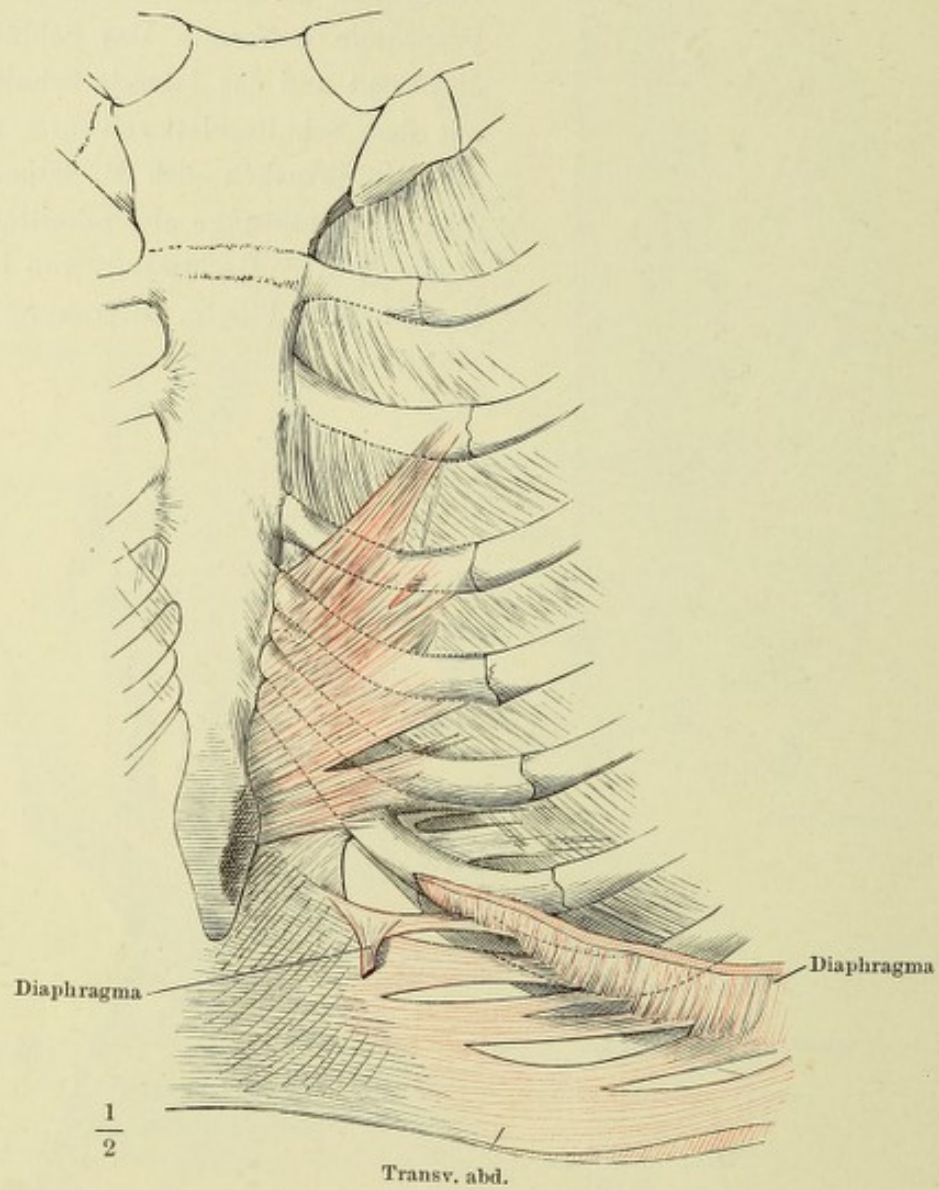


Fig. II.

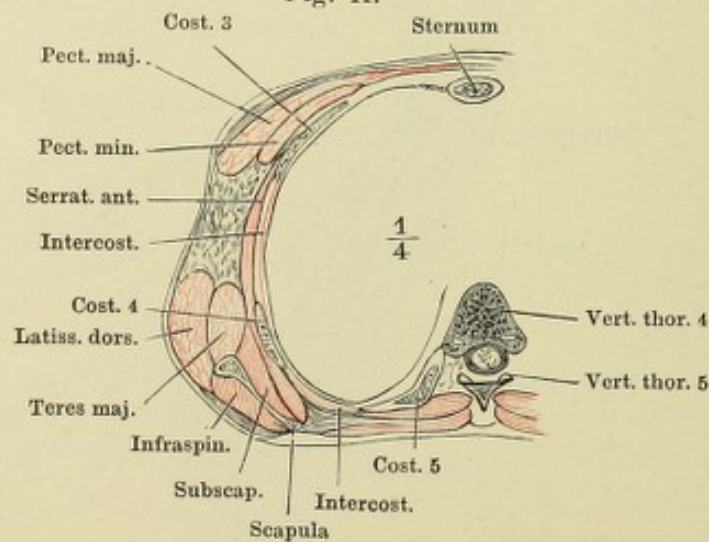


Fig. I.

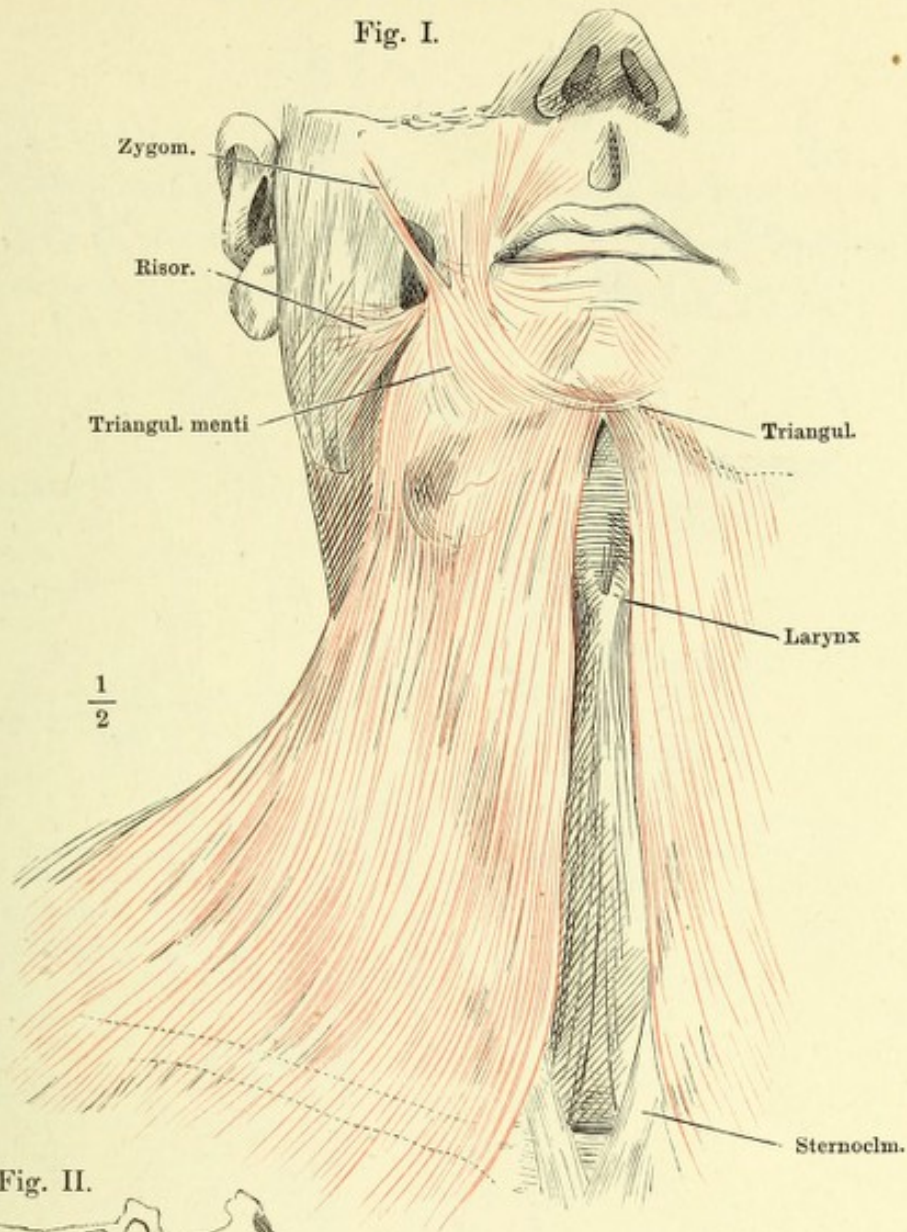


Fig. II.

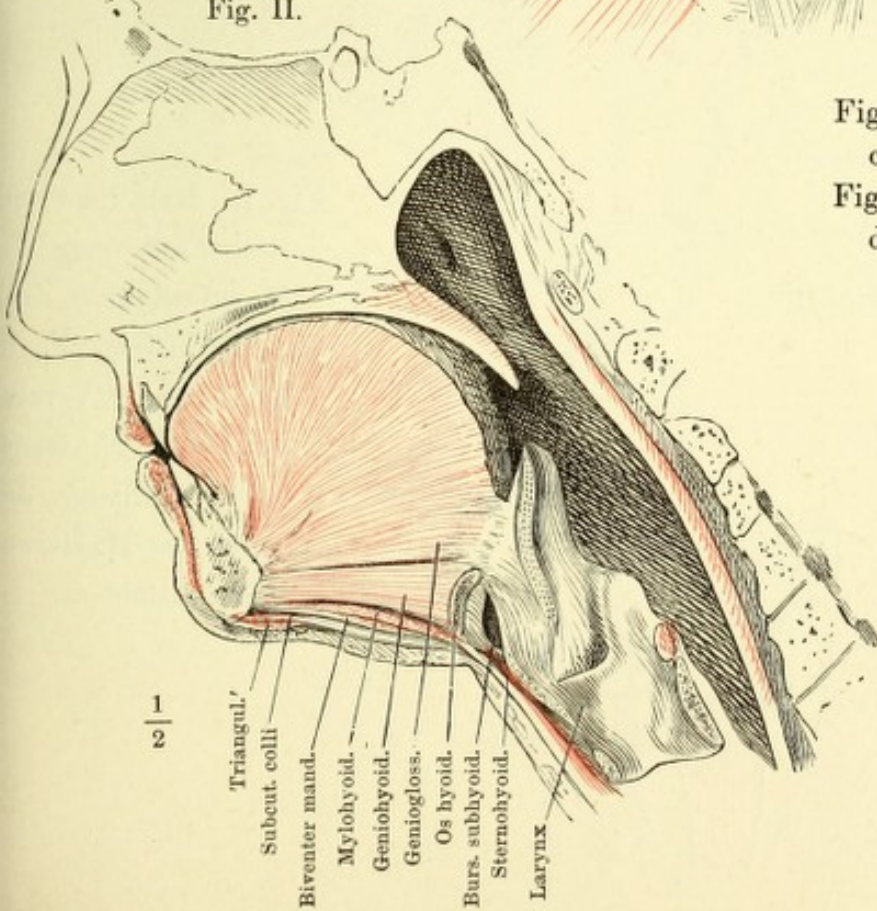


Fig. I. M. subcutaneus colli, von vorn.

Fig. II. Medianschnitt d. Unterkiefergegend.

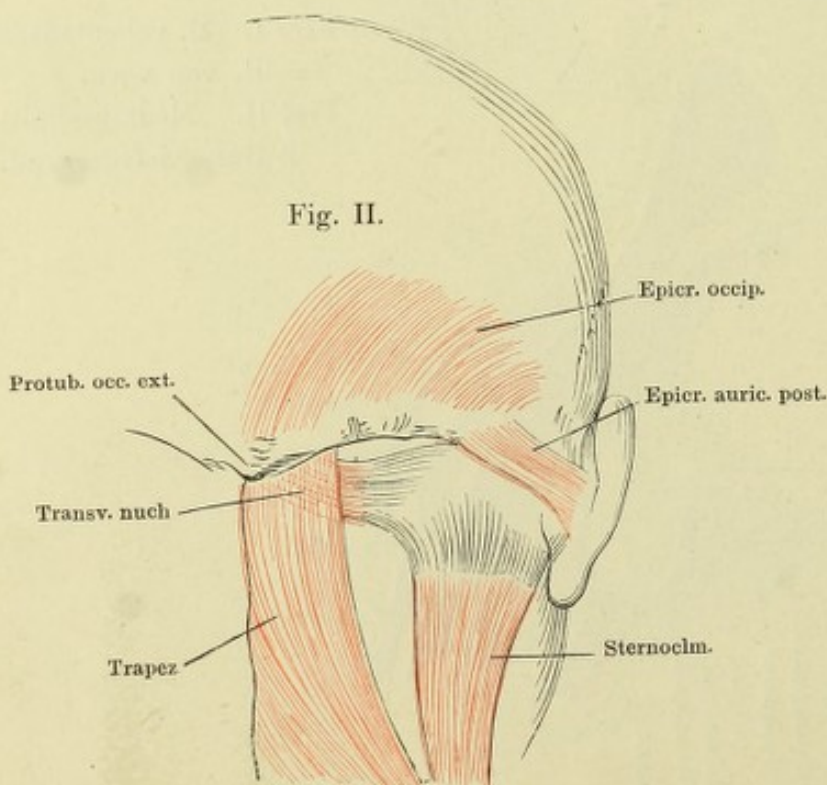
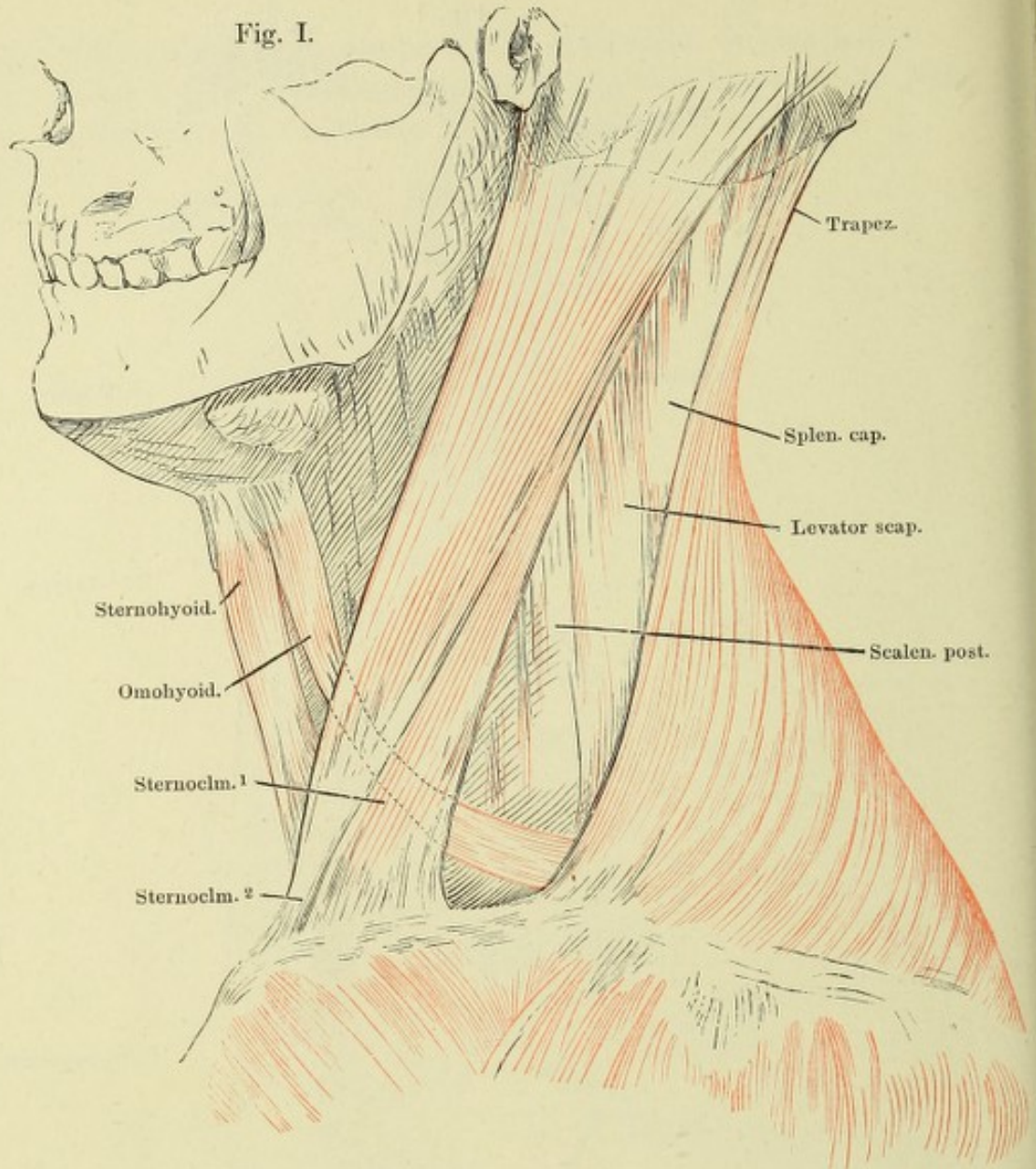
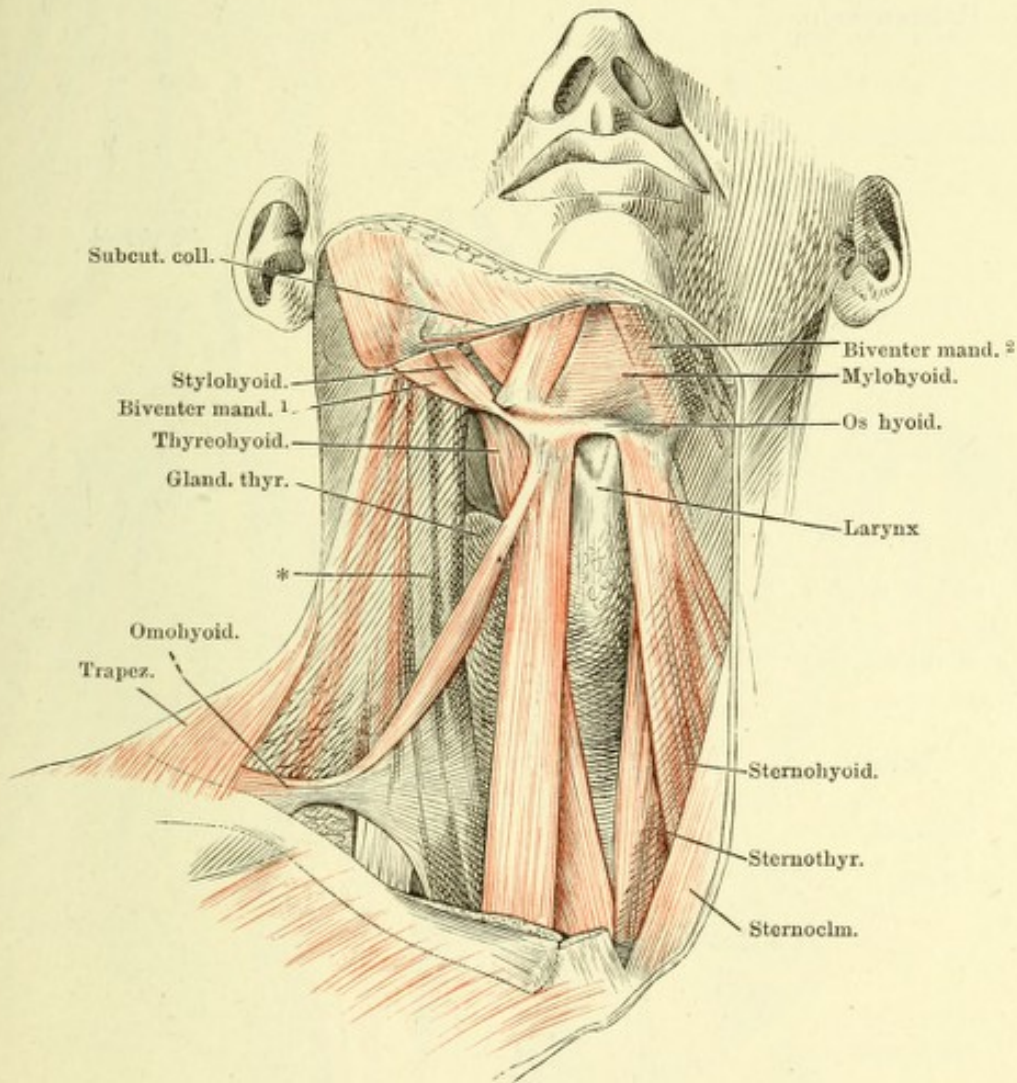


Fig. I. Hals im Profil, nach Entfernung des M. subcutaneus colli.

Fig. II. (Nach F. E. Schulze.) Verbindung des M. transversus nuch. mit der Sehne des M. sternocleidomastoideus.

Hals- und Unterkiefergegend, von vorn. Der rechte M. subcutaneus colli an der Insertion, der M. sternocleidomastoideus derselben Seite am Ursprung abgeschnitten und entfernt. * Halsgefäßsstämme.



Dieselbe Ansicht wie auf S. 113. Nächst den Mm. subcutaneus colli und sternocleidomastoideus ist rechterseits noch der vordere Bauch des M. biventer der M. sternohyoideus und der grösste Theil des M. omohyoideus entfernt. Auf dem M. trapezius ist ein Stück ausgeschnitten. Die Halsgefässe ebenfalls weggenommen. 1 Kehlkopf. 2 Glandula thyreoidea. 3 Cart. cricoidea. 4 M. cricothyroideus. 5 Schlundkopfmuskeln. * Tiefe laterale Halsmuskeln. ** Tiefe mediale Halsmuskeln.

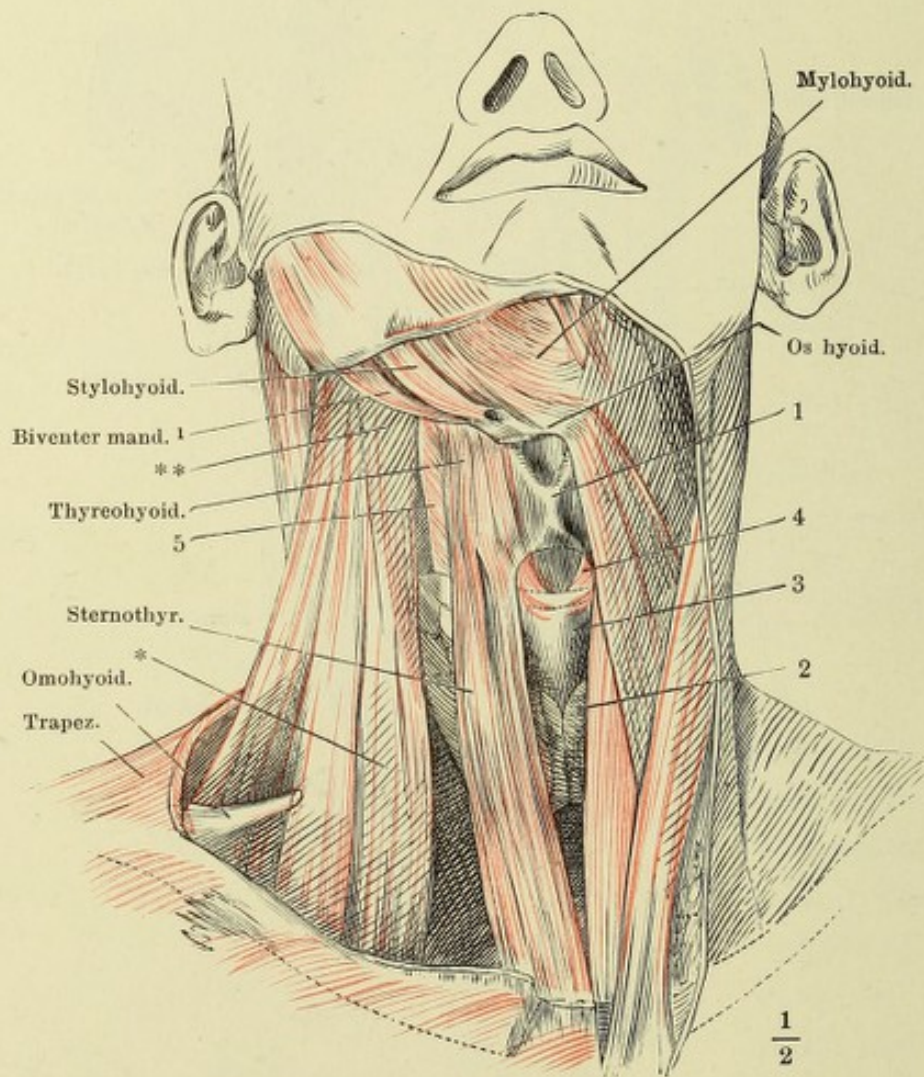


Fig. I.

L. stylomyl.

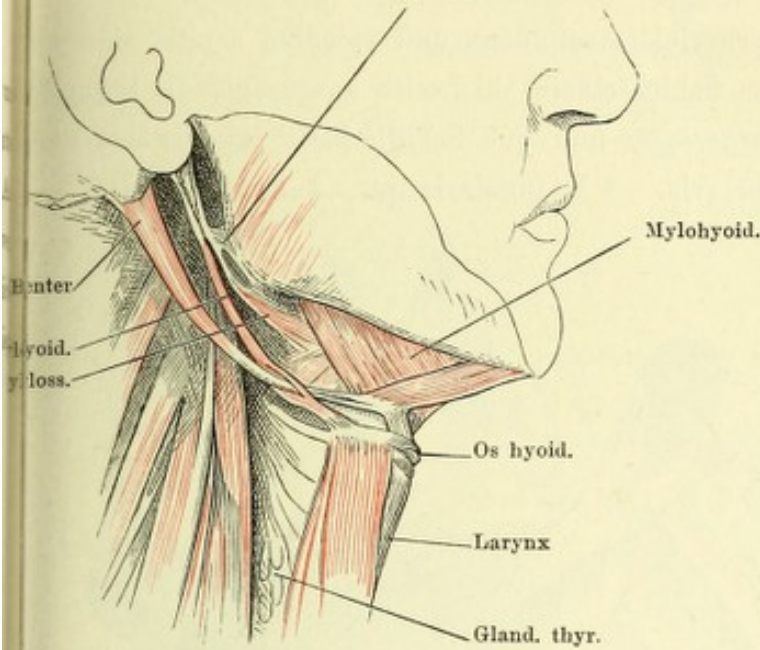


Fig. I. Profilansicht d. Halses nach Entfernung der Mm. subcutan. colli und sternocleidomast.

Fig. II. Submaxillargegend. M. mylohyoideus durchschnitten und nach beiden Seiten zurückgeschlagen.

Fig. III. Submaxillargegend. M. geniogyoideus am Ursprunge und an der Insertion abgeschnitten. M. hyoglossus durchschnitten.

Fig. IV. Frontalschnitt der unteren Kopfhälfte hinter d. letzten Backzahn.

Fig. II.

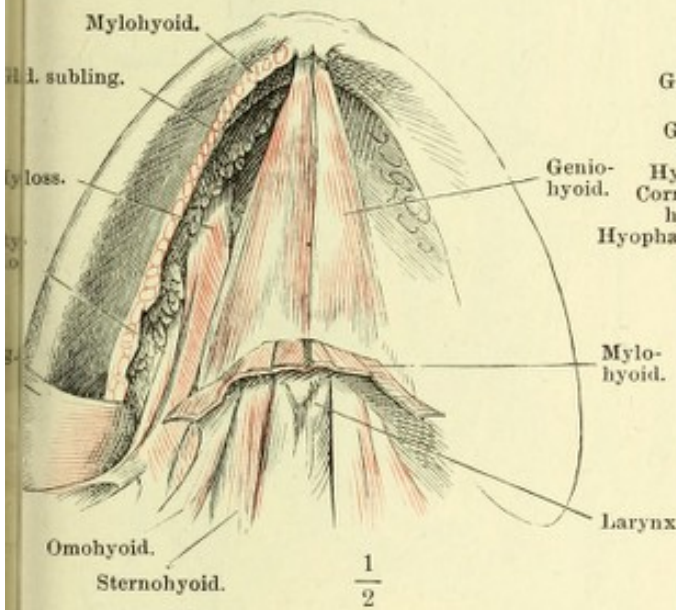


Fig. III.

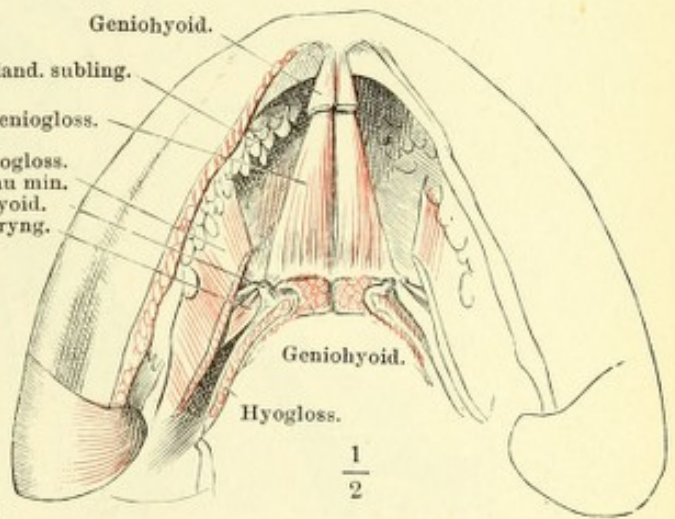
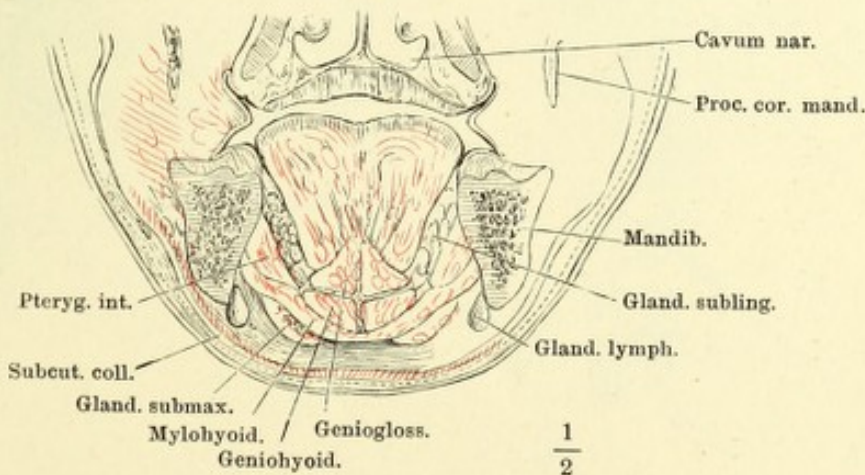


Fig. IV.



Hals, fast Profil. Mm. sternocleidomastoideus und splenius capitis sind an der Insertion abgeschnitten, das Schlüsselbein theilweise ausgesägt; die Stümpfe desselben (††) weit auseinandergezogen und das Schulterblatt lateralwärts umgelegt. 1 A. carotis. 2 A. subclavia. 3 V. jugularis int. 4 V. subclavia.

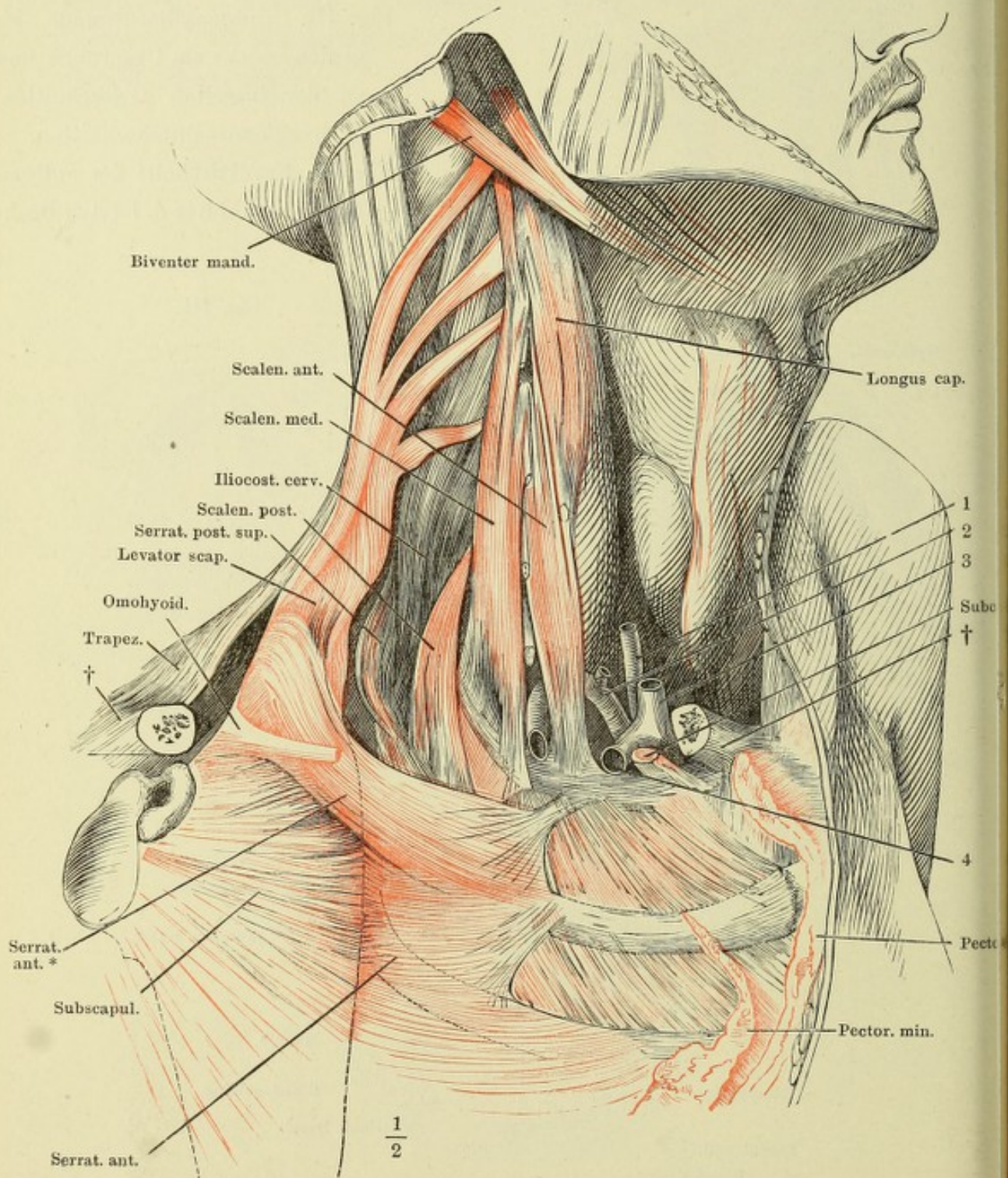


Fig. I. Lange hintere mediale Halsmuskeln.

Fig. II. Kurze hintere mediale Halsmuskeln.

Fig. I.

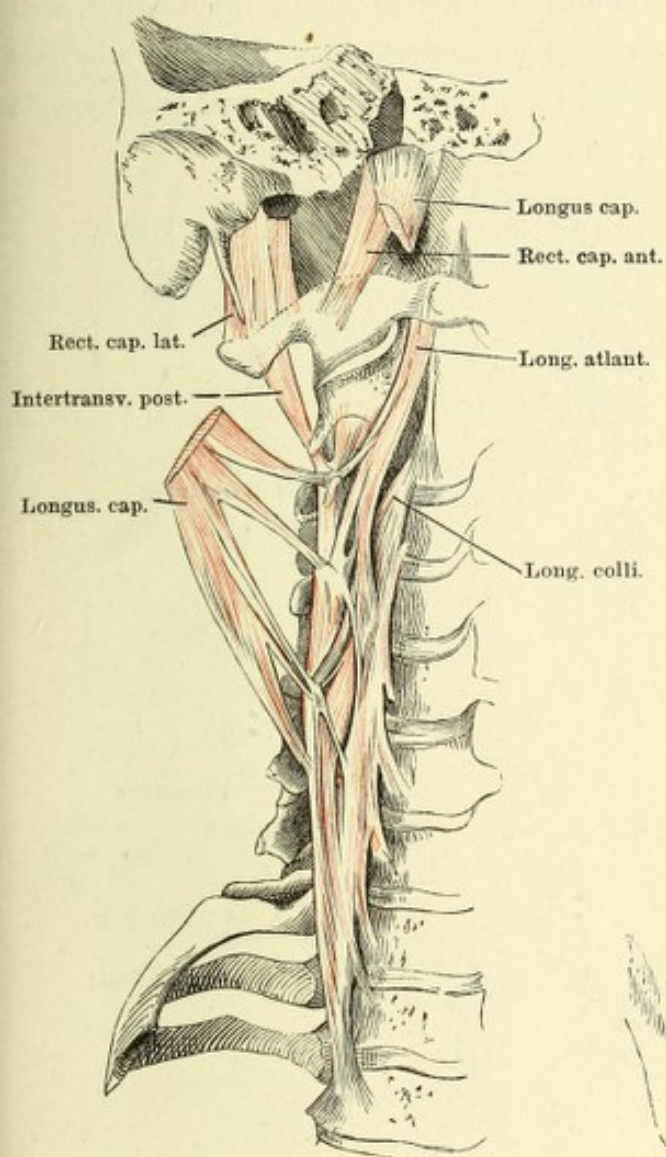
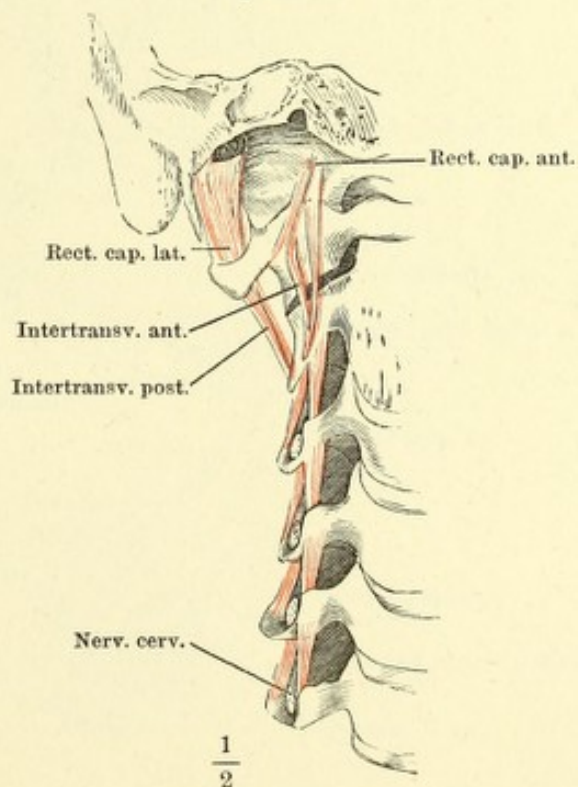


Fig. II.



Querschnitt des Halses durch die obersten Trachealringe. Aponeurose
 * Blatt, welches die A. vertebralis einhüllt. Die zarten Bindegewebsblätter, welche
 Sternoclm. und Trapezius überziehen, sind mit unterbrochenen Linien angedeutet.
 Der N. vagus am hinteren Umfang der Carotis und der R. descendens hypoglossi
 an deren vorderem Umfang gelegen, sind nicht bezeichnet.

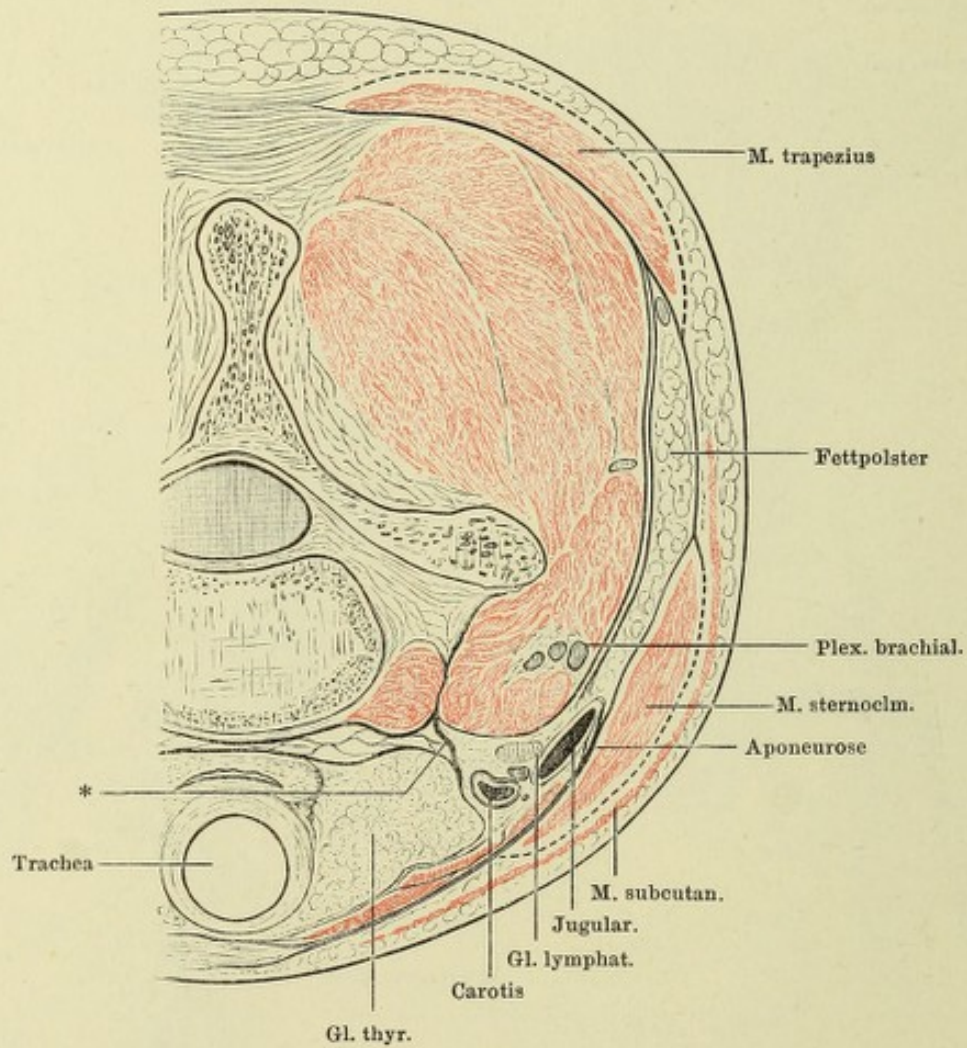
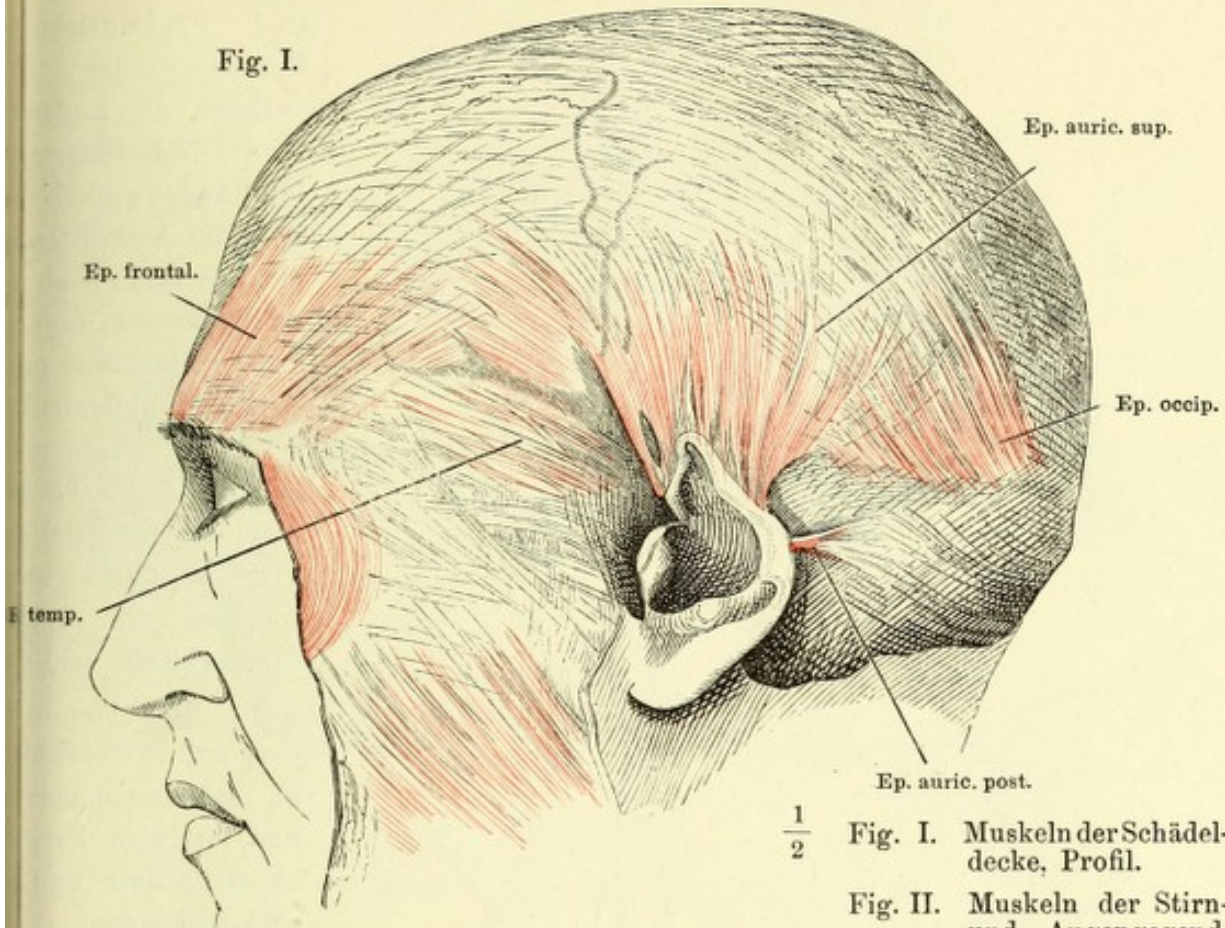


Fig. I.



$\frac{1}{2}$

Fig. I. Muskeln der Schädeldecke, Profil.

Fig. II. Muskeln der Stirn- und Augengegend, von vorn.

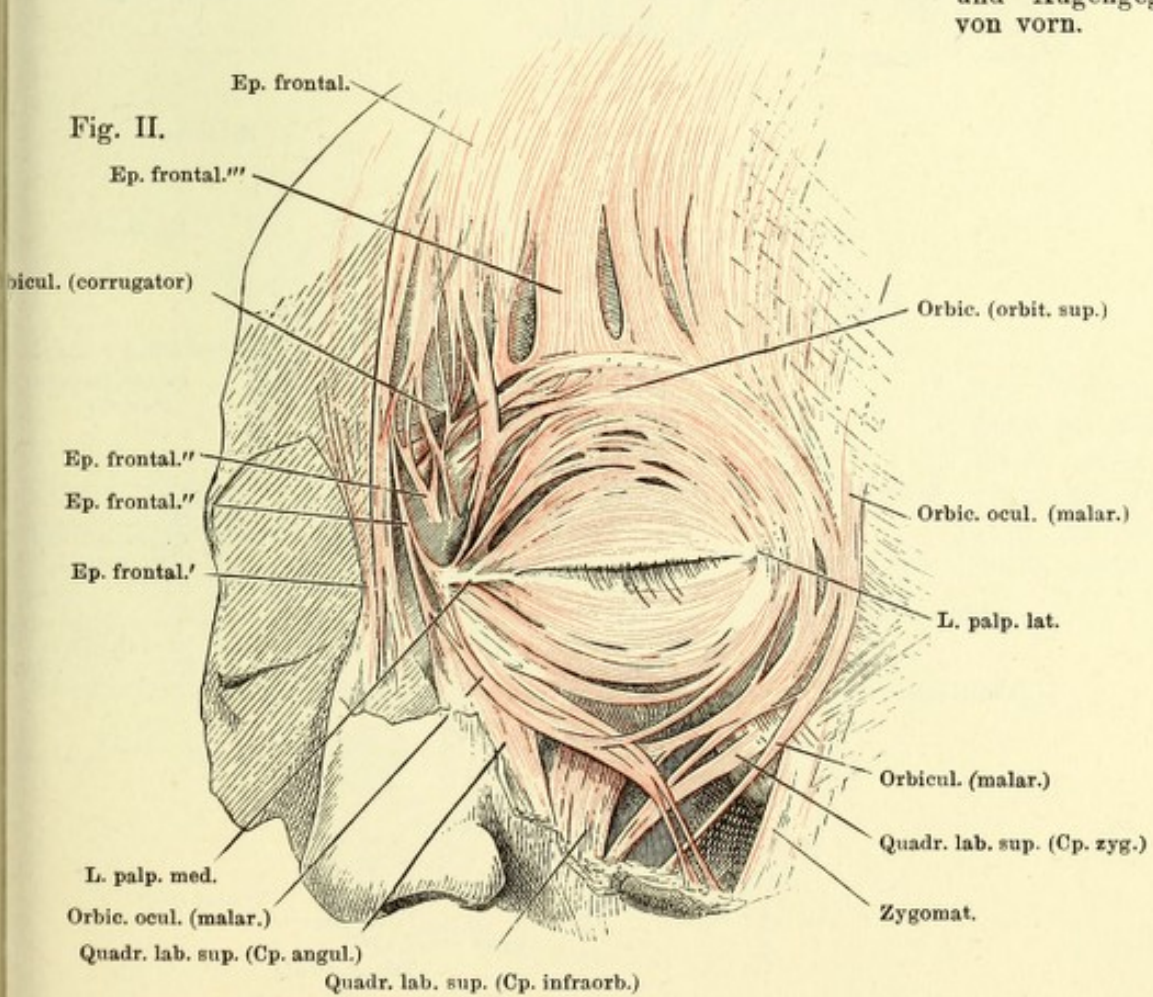


Fig. I.

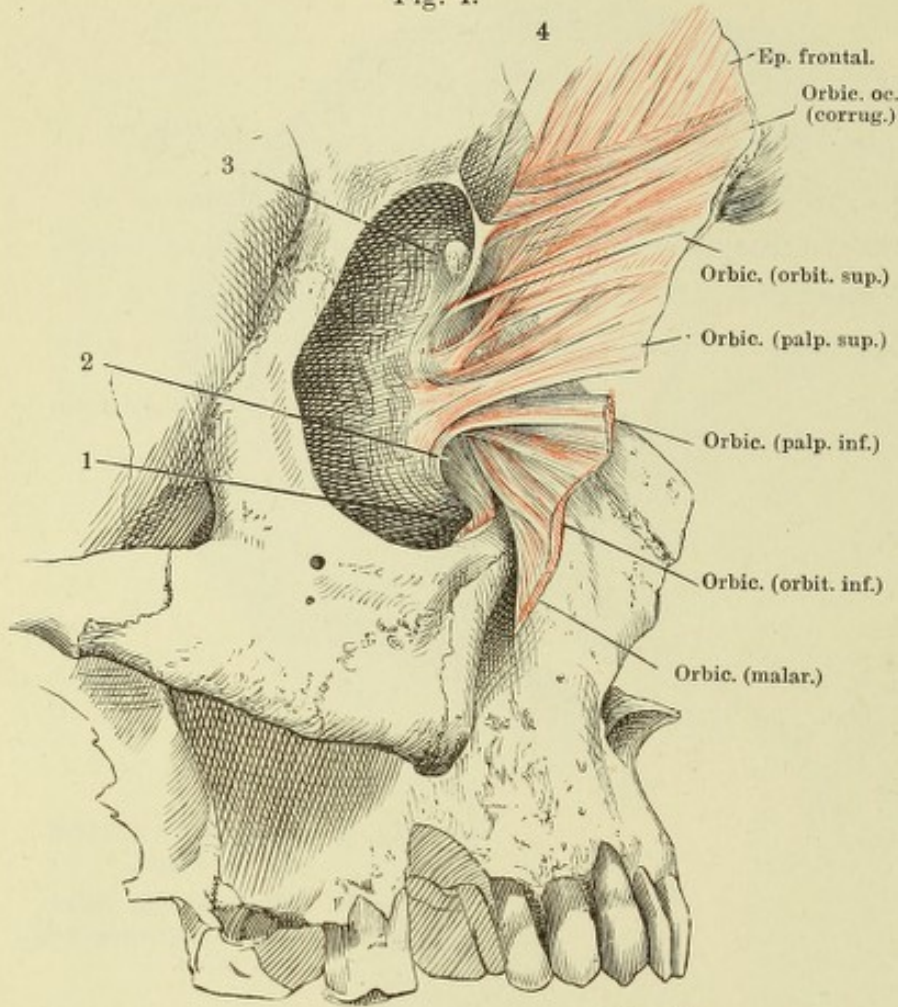


Fig. I. Profilsansicht des Schädels; die Orbita entleert, die Augenlider in der Nähe des medialen Augenwinkels longitudinal durchgeschnitten, das mediale Ende nach unten umgeschlagen und die Orbitalfläche präpariert. 1 M. obliquus bulbi inf., am Ursprung durchgeschnitten. 2 Thränensack. 3 Ansatzstelle der Trochlea. 4 Ligamentum, welches die Incisura supraorbitalis schließt.

Fig. II.

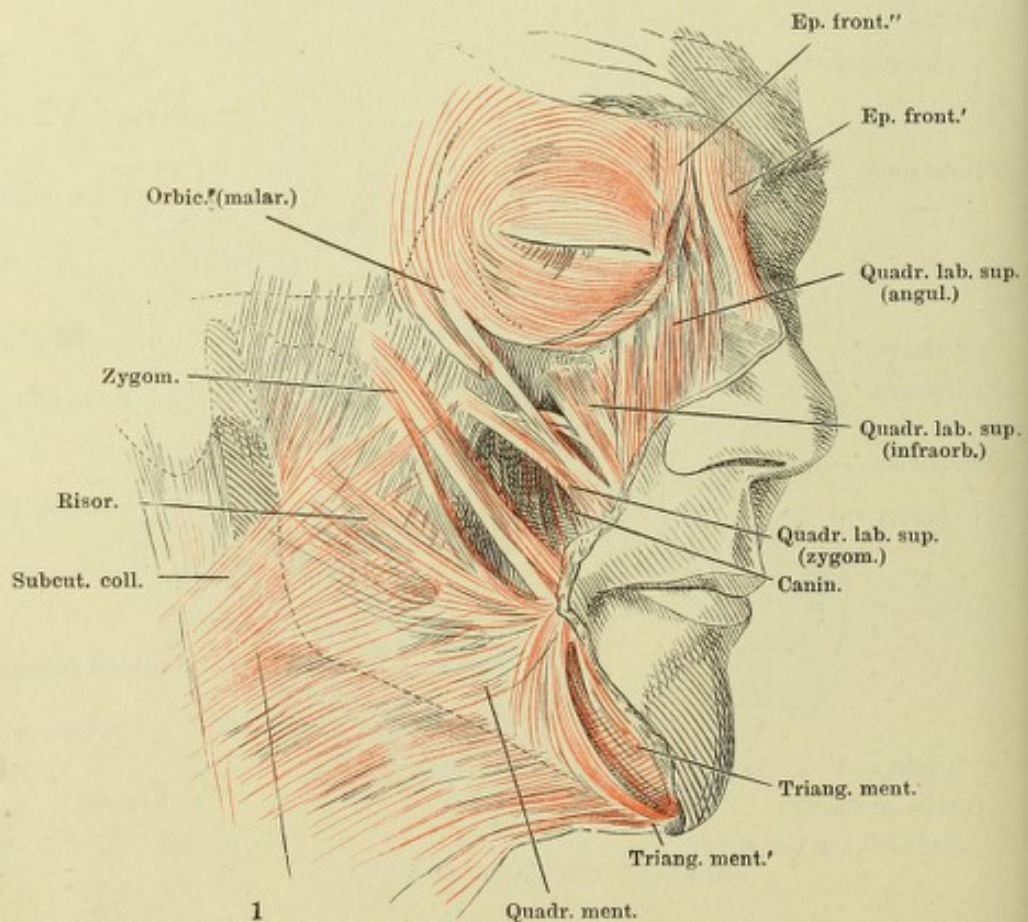


Fig. II. Gesichtsmuskeln; erste und zweite Schielmuskeln M. malaris am medialen und lateralen Ursprung abgeschnitten und rückgeschlagen.

Fig. I.

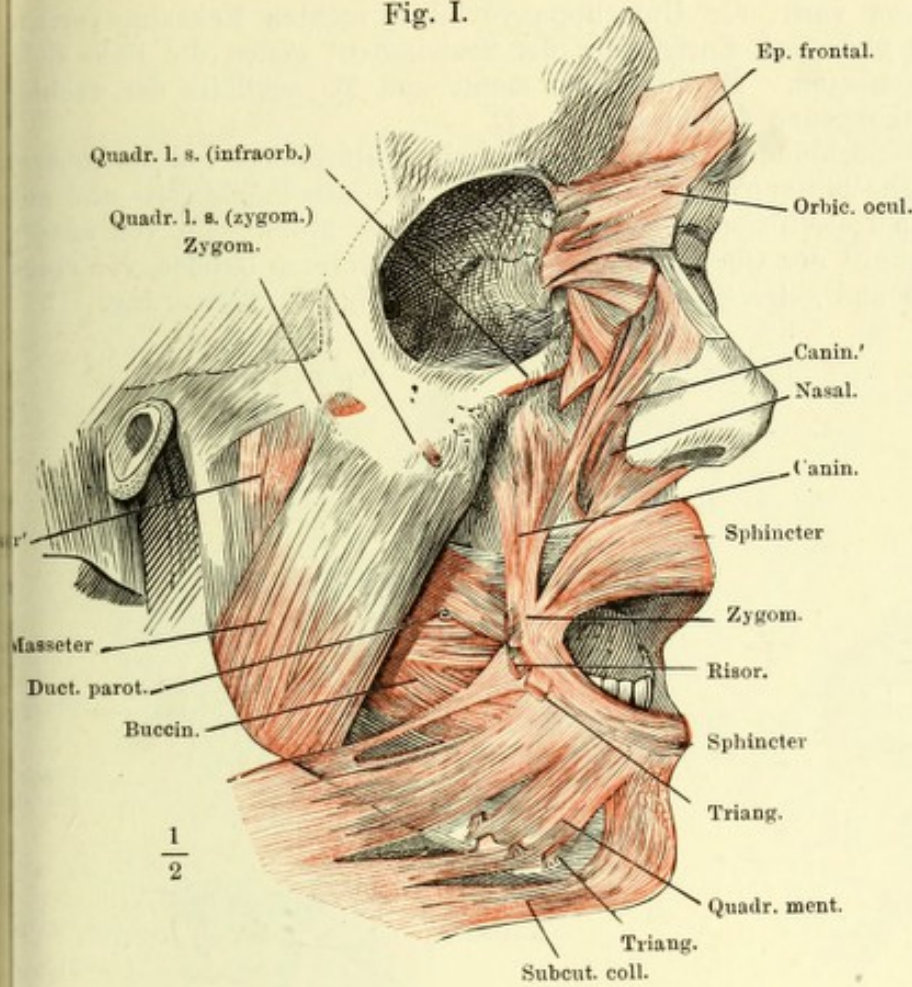
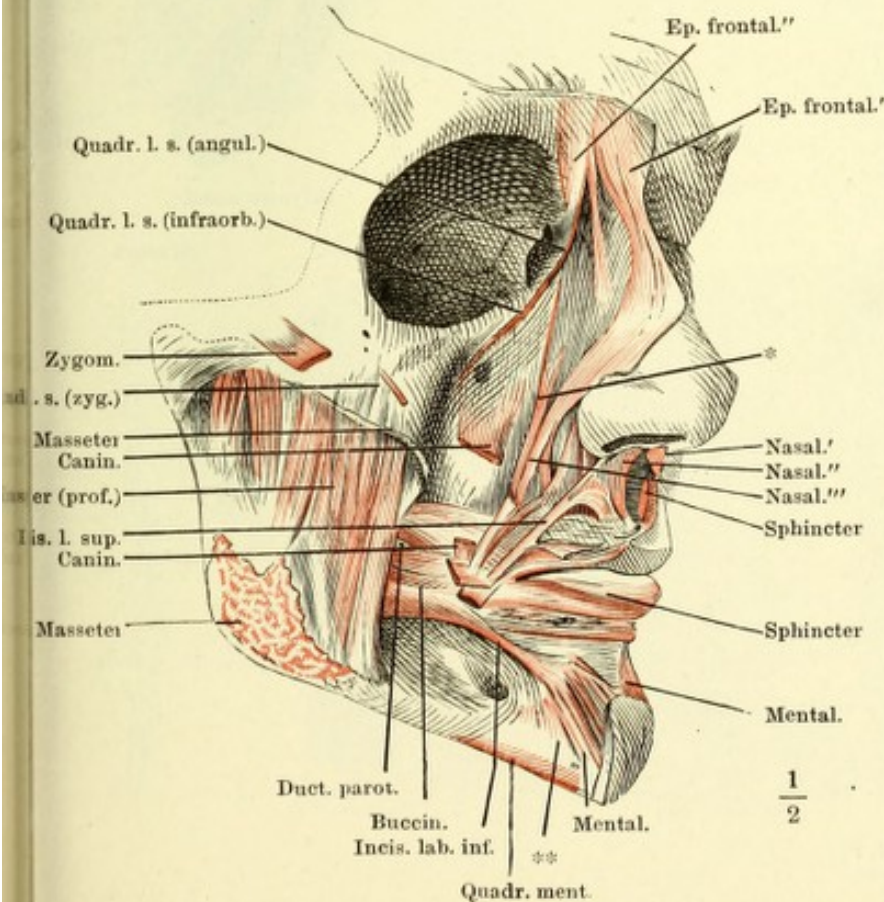


Fig. I. Gesichtsmuskeln, zweite u. dritte Schichte. Die Augenhöhle entleert, der M. orbicularis oculi nebst dem M. frontalis zurückgeschlagen.

Fig. II. Gesichtsmuskeln, dritte Schichte. Augenhöhle entleert, M. orbicularis oculi entfernt, die oberflächliche Portion des M. masseter an dem Ursprunge und der Insertion abgeschnitten.

Fig. II.



* Am Oberkiefer entspringende und endende Bündel des M. nasalis.

** Am Unterkiefer entspringende und endende Bündel des M. mentalis.

Fig. I. Gesicht von vorn, die Unterlippe vor dem rechten Eckzahn vertical gespalten und nach Entfernung der Schleimhaut gegen die linke Seite zurückgeschlagen. M. quadratus menti und M. mentalis der rechten Seite am Ursprung durchschnitten (†).

Fig. II. Ansicht des Schlundes von der hinteren, des Unterkiefers von der inneren Fläche. Die hintere Wand und der Boden der Mundhöhle seit- und aufwärts vom Unterkiefer abgezogen. * Boden der Mundhöhle, von aussen.

Fig. III. Sagittalschnitt der Oberlippe in der Nähe des unteren Randes, von einem gekochten und getrockneten Präparat. 15malige Vergrößerung.

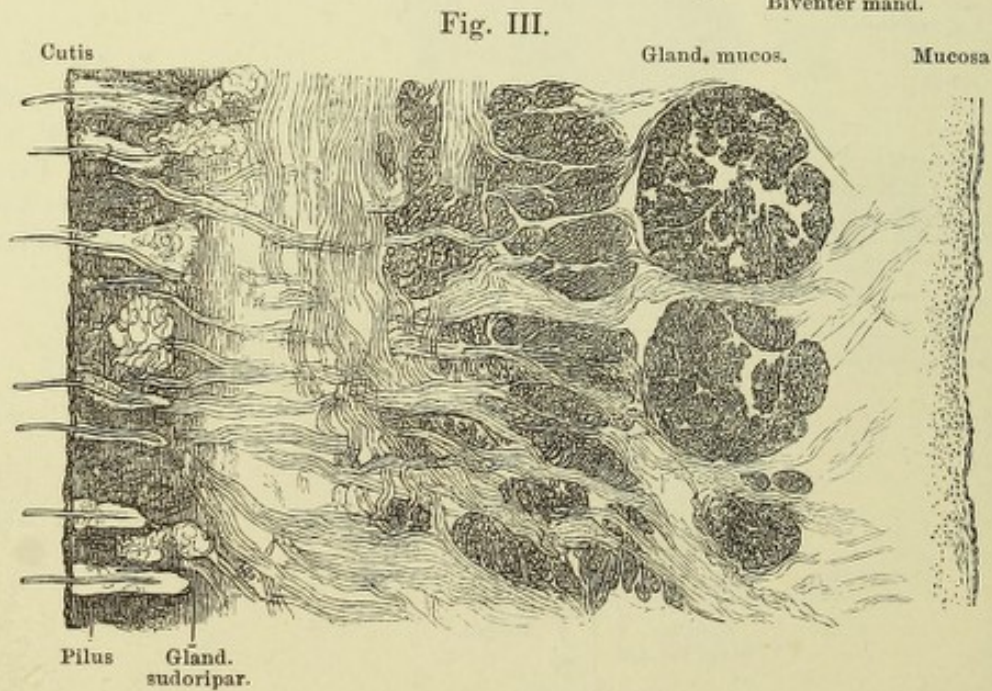
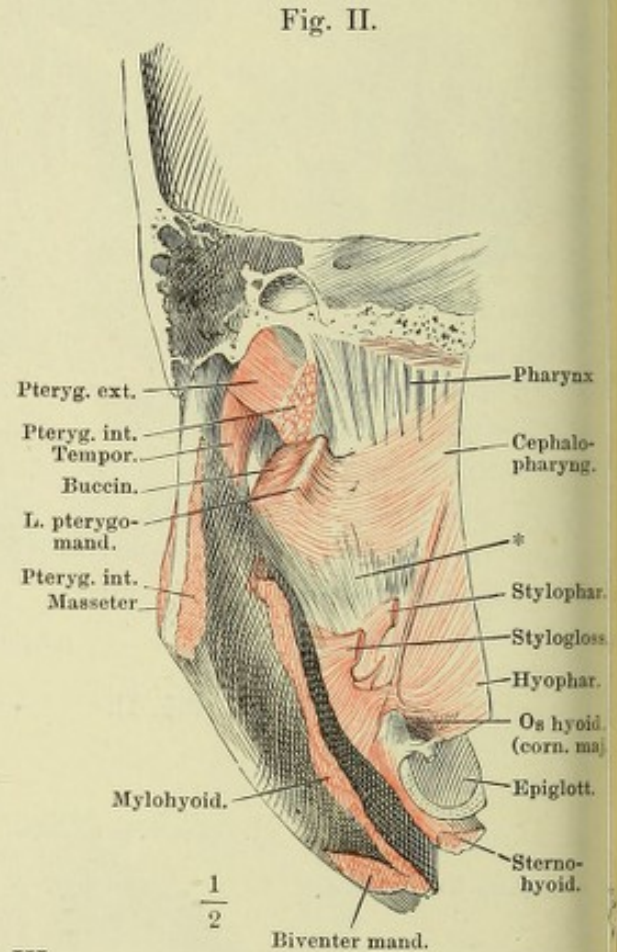
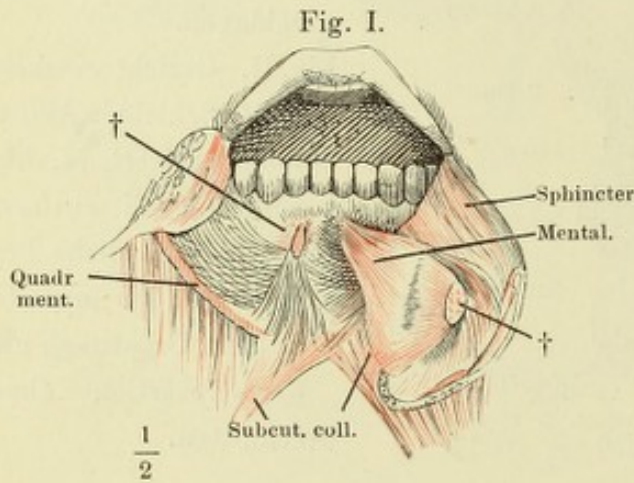


Fig. I.

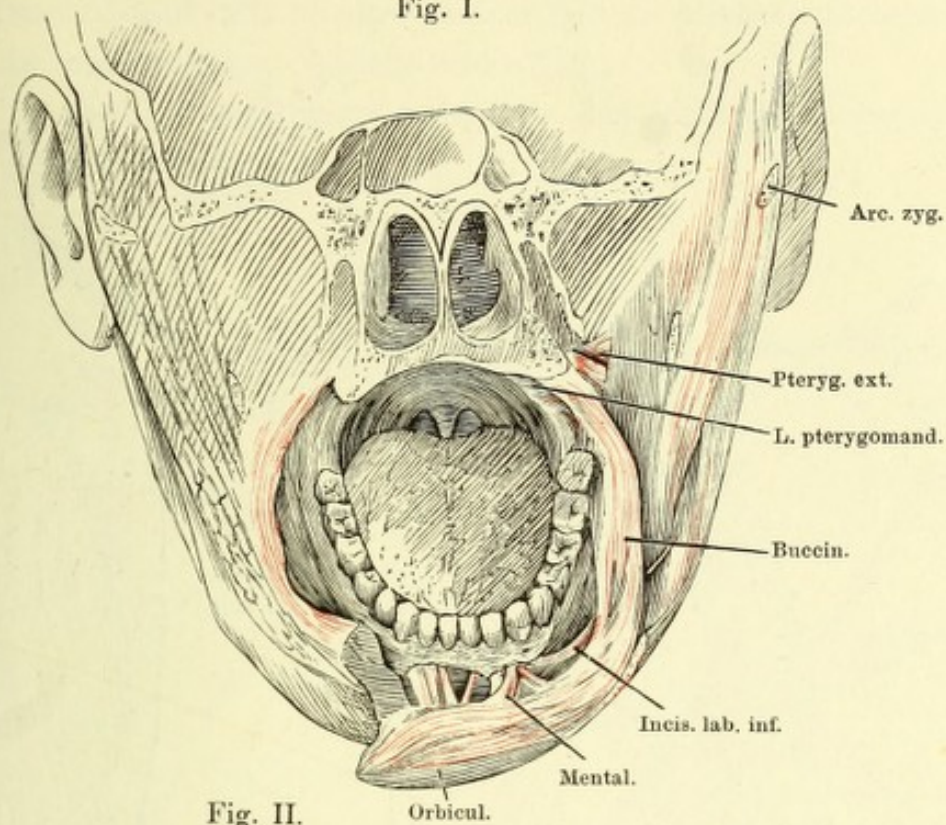


Fig. II.

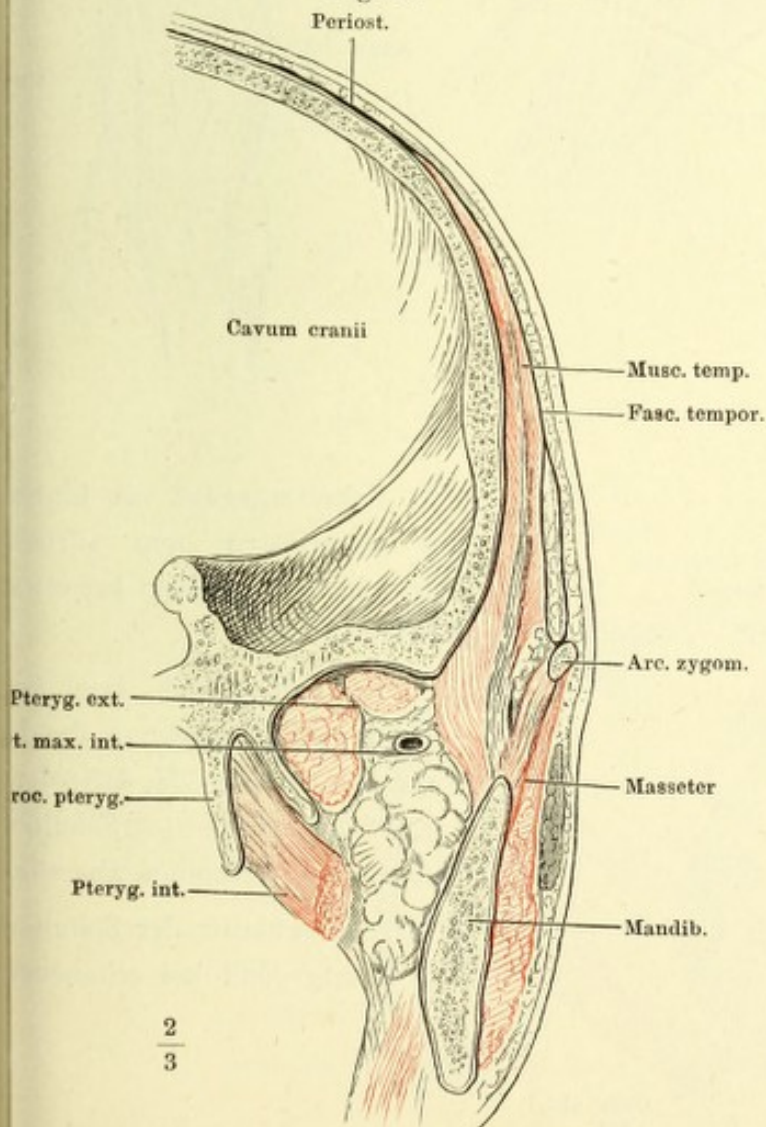


Fig. I. Frontalschnitt der Nasenhöhle u. des Oberkiefers hinter dem harten Gaumen. Die Unterlippe rechts vor dem Eckzahn durchschnitten und abwärts umgelegt, die Schleimhaut der Wange und Unterlippe entfernt.

Fig. II. Frontalschnitt des Kopfes durch die Fossa infratemporalis hinter den Gaumenflügeln, vordere Schnittfläche.

Fig. I.

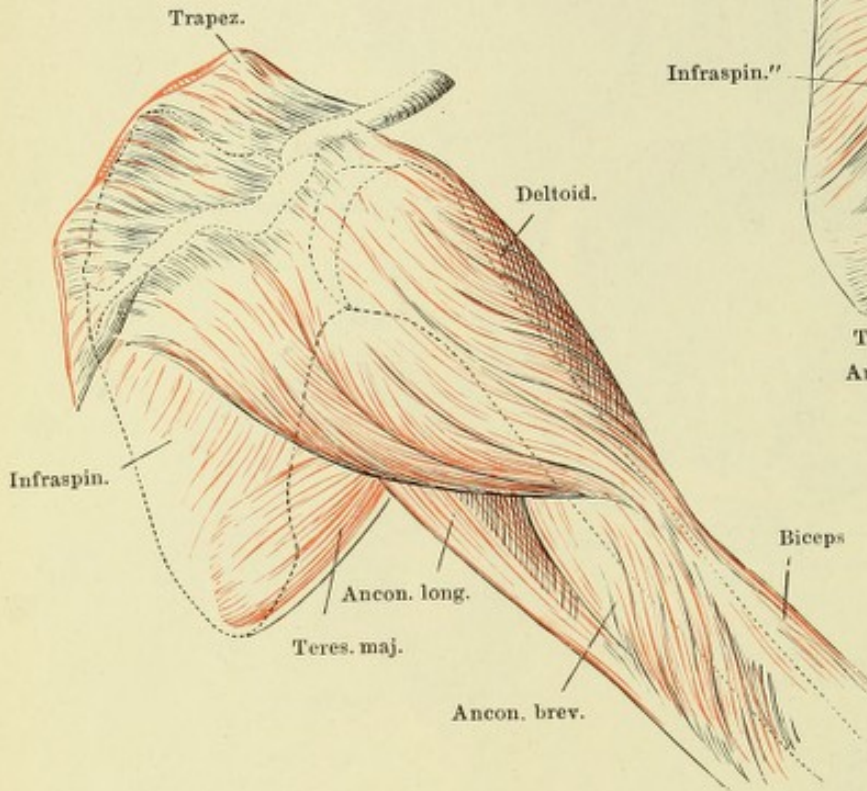


Fig. II.

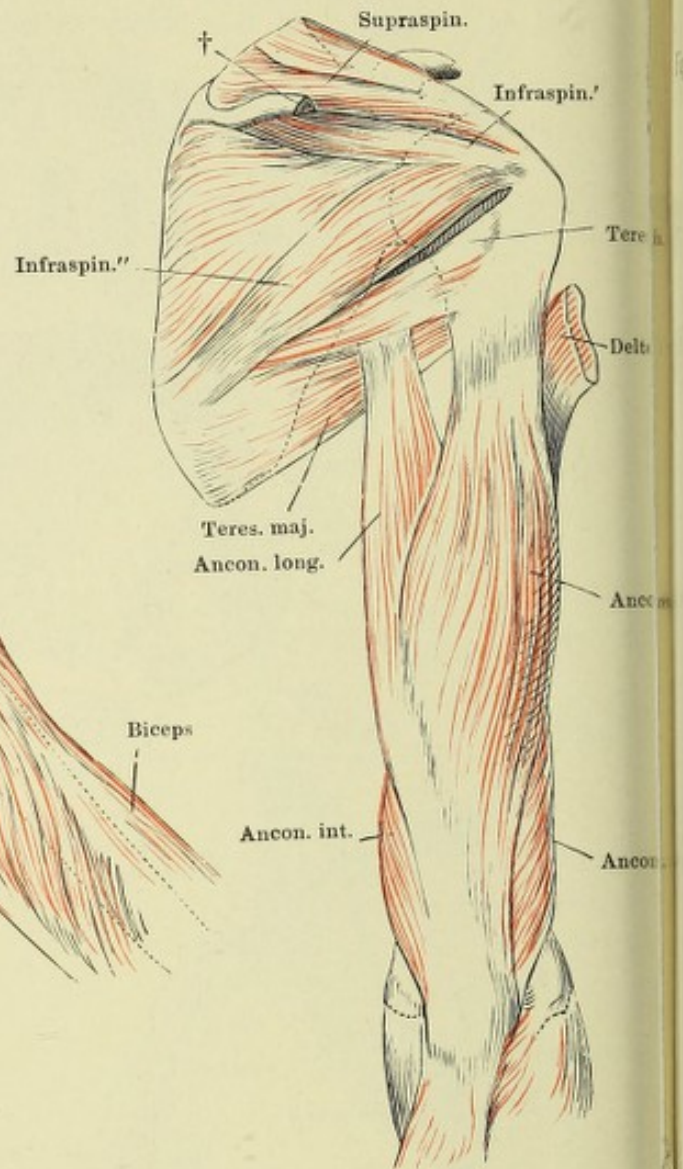


Fig. III.

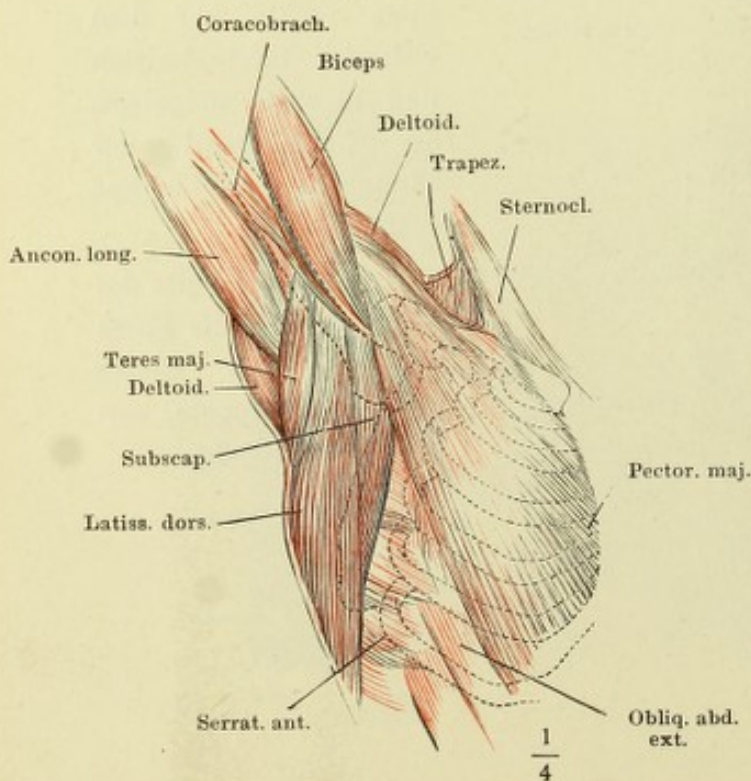


Fig. I. Schultergegend von hinten, mit ausgelöstem und zurückgelegtem Schlüsselbein bei etwas erhobenem Arm.

Fig. II. Schulter und Arm von hinten, nach Entfernung des M. trapezius und des M. deltoideus bis auf die Insertion. † Schulterkamm, das Acromion abgesägt.

Fig. III. Musculatur der Schulter- und Brustgegend bei erhobenem Arm.

Fig. I. Sagittalschnitt der Schulter und des Rumpfs durch die höchste Wölbung der zweiten Rippe. Mediale Schnittfläche.

Fig. II. Schulterblatt, vom Rumpf gelöst, von vorn, nach Entfernung der Fascia subscapularis.

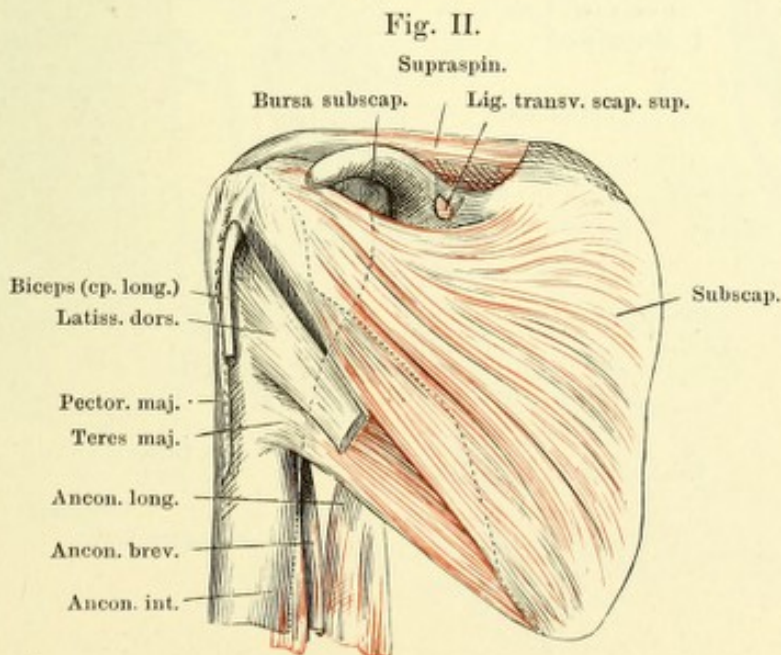
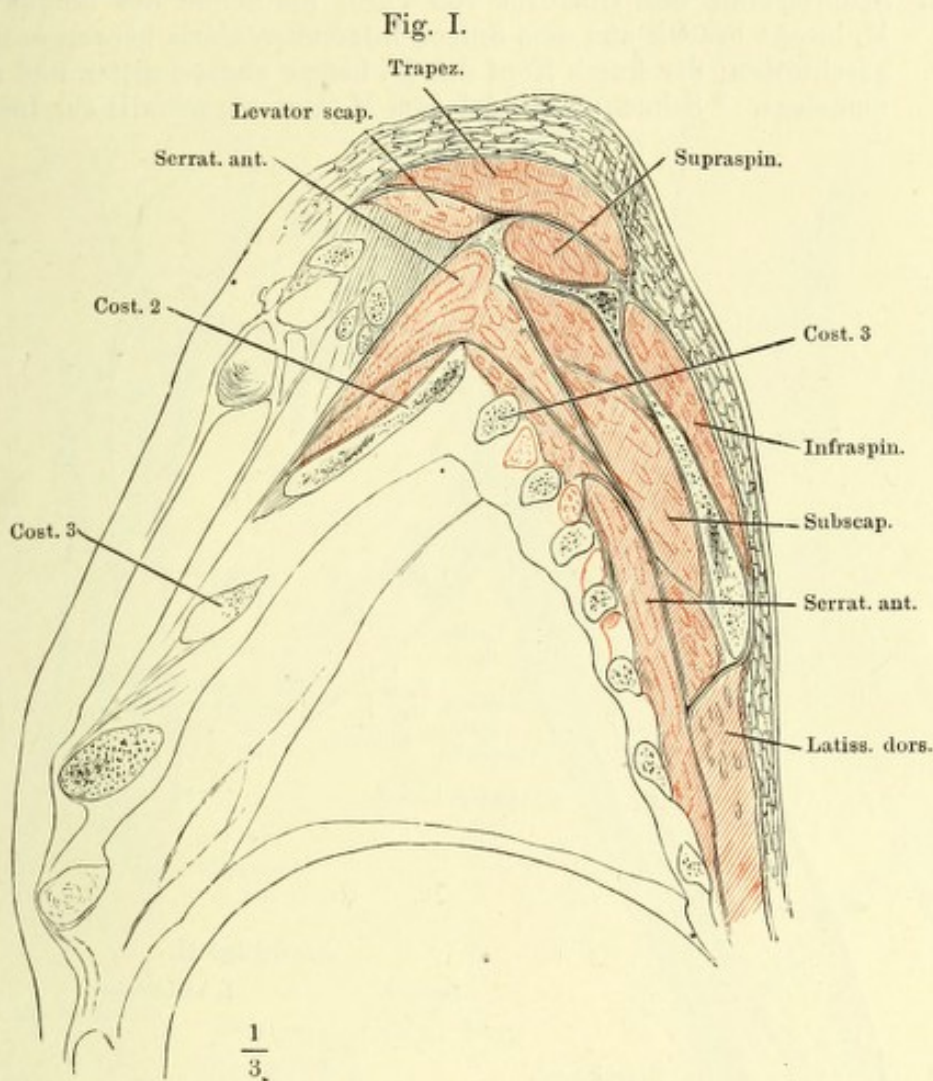


Fig. I. Schulterblatt und Oberarm von vorn, mit dem exarticulirten Schlüsselbein. Mm. pectoralis major und minor und latissimus dorsi an der Insertion, M. deltoideus am Ursprung abgeschnitten. * N. cutaneus lateralis, an der Austrittsstelle aus dem M. coracobrachialis abgeschnitten. † Oberflächliche Muskelmasse der Beugeseite des Unterarms, abgeschnitten.

Fig. II. Schulterblatt und Oberarm von vorn; die Sehne des langen Kopfes des M. biceps brachii aus dem Sulcus intertubercularis hervorgezogen und abgeschnitten; der kurze Kopf des M. biceps abgeschnitten und medianwärts umgelegt. * Sehnenbogen, der dem M. coracobrachialis zur Insertion dient.

Fig. I.

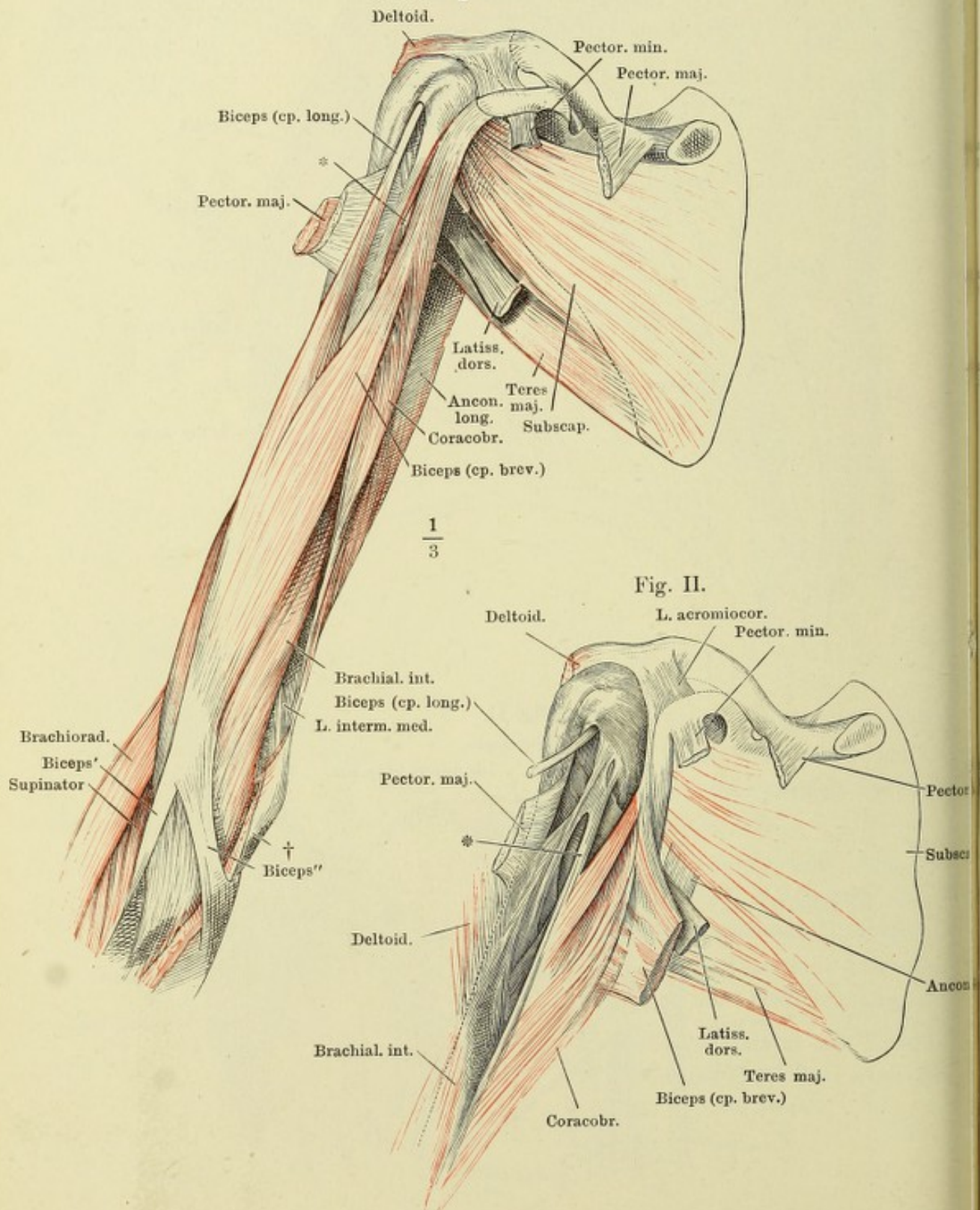


Fig. I. Oberarm, exarticulirt, laterale Fläche.

Fig. II. Profilsansicht der Brust und des vorwärts erhobenen Arms.

Fig. III. Sagittalschnitt der linken Schulter durch den Armbeinkopf, mediale Schnittfläche. Schlüsselbein und Acromion in der Nähe ihrer Articulation durchschnitten. * Durchschnitt der Armgefäße und Nerven.

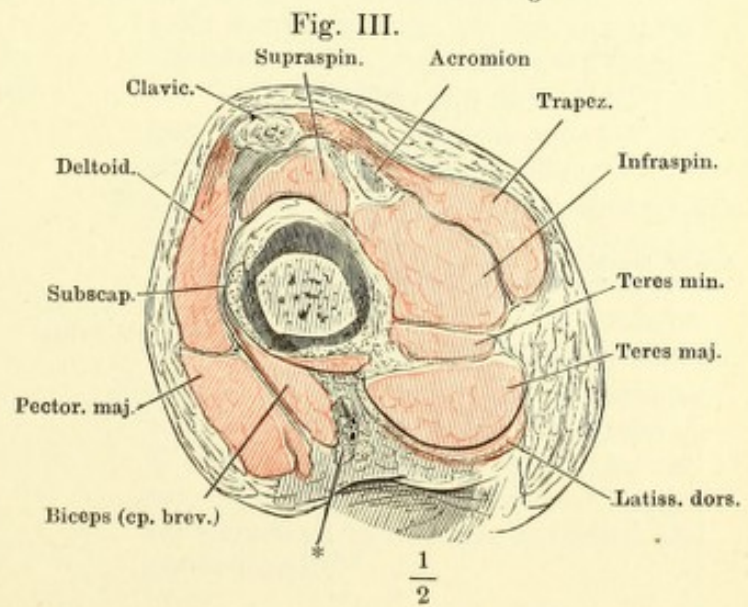
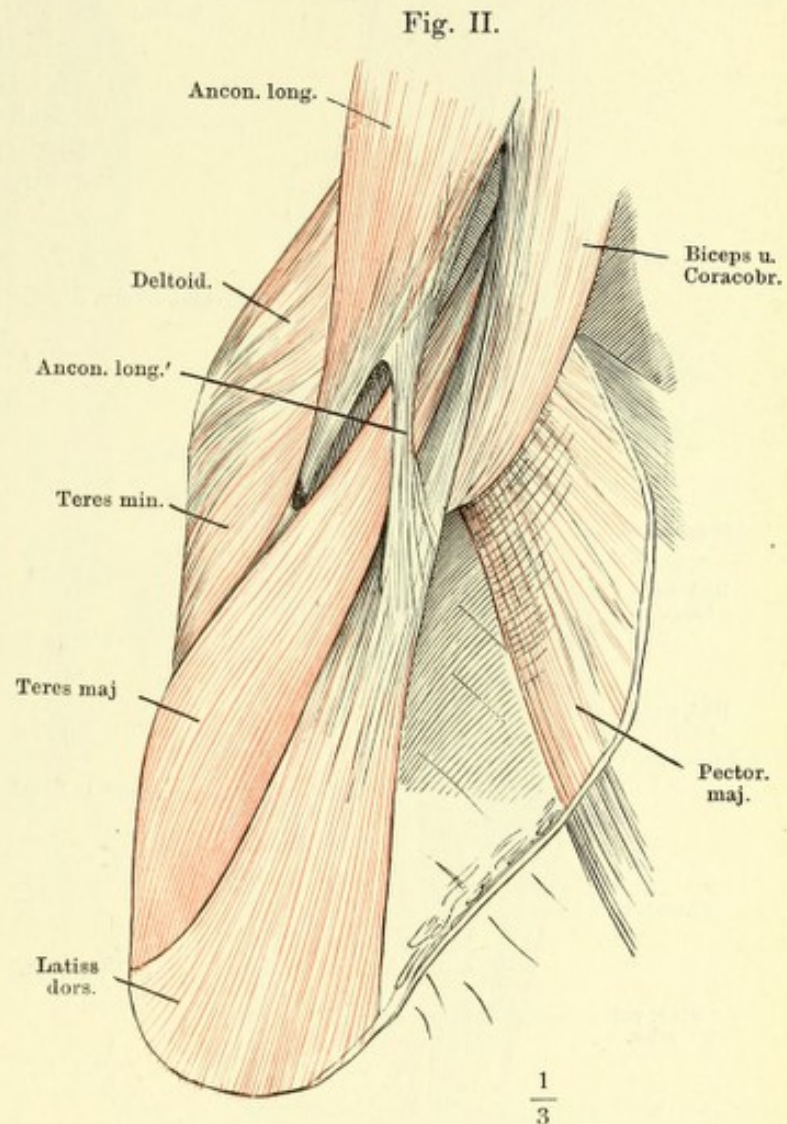
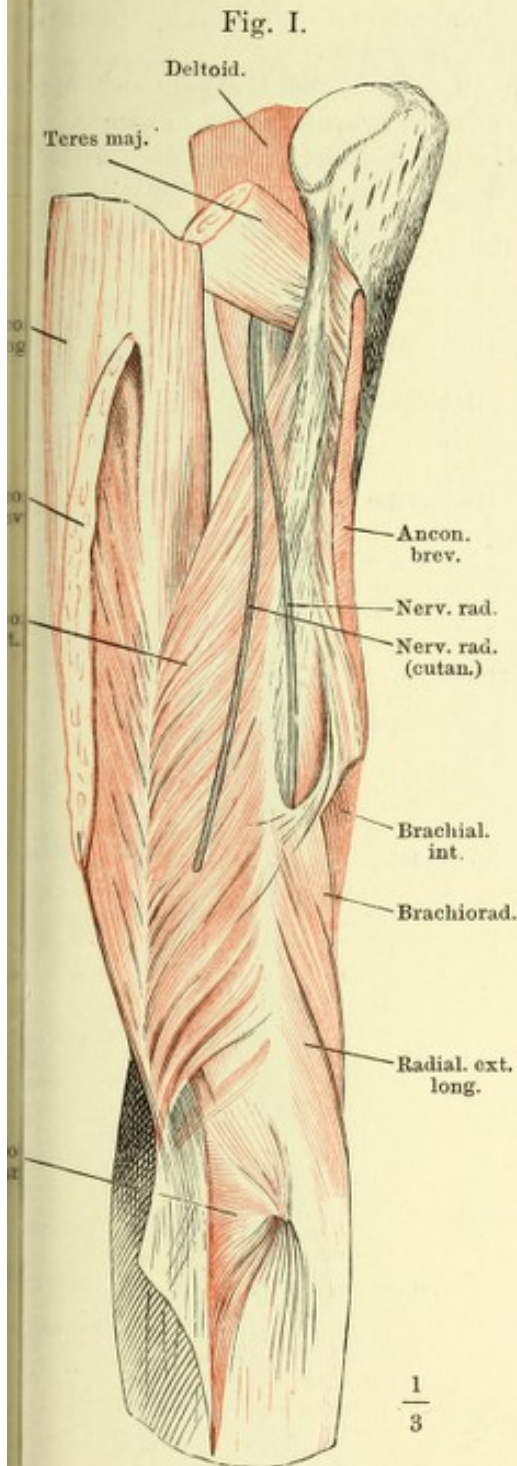


Fig. I.

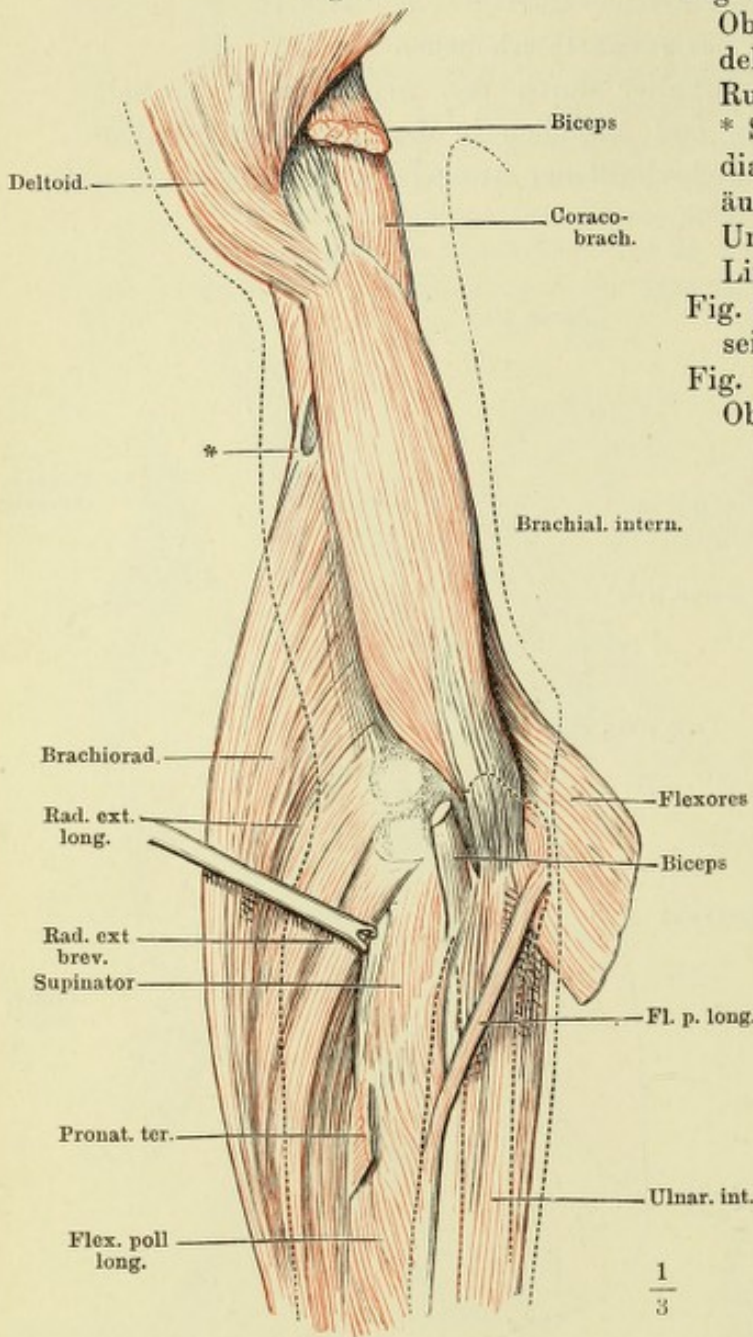


Fig. I. Ober- und Unterarm von vorn, Oberarm oberhalb der Insertion der Deltoides und pectoralis major vom Rumpf getrennt. M. biceps entfernt. * Sehnenbogen, unter welchem der N. medianus auf die Vorderfläche gelangt. äussere Contur des Armes, sowie Unterarmknochen sind mit punktierten Linien angegeben.

Fig. II. Oberflächliche Muskeln der Vorderseite des Unterarms, erste Schichte.

Fig. III. Querschnitt durch die Mitte des Oberarmes.

Fig. II.

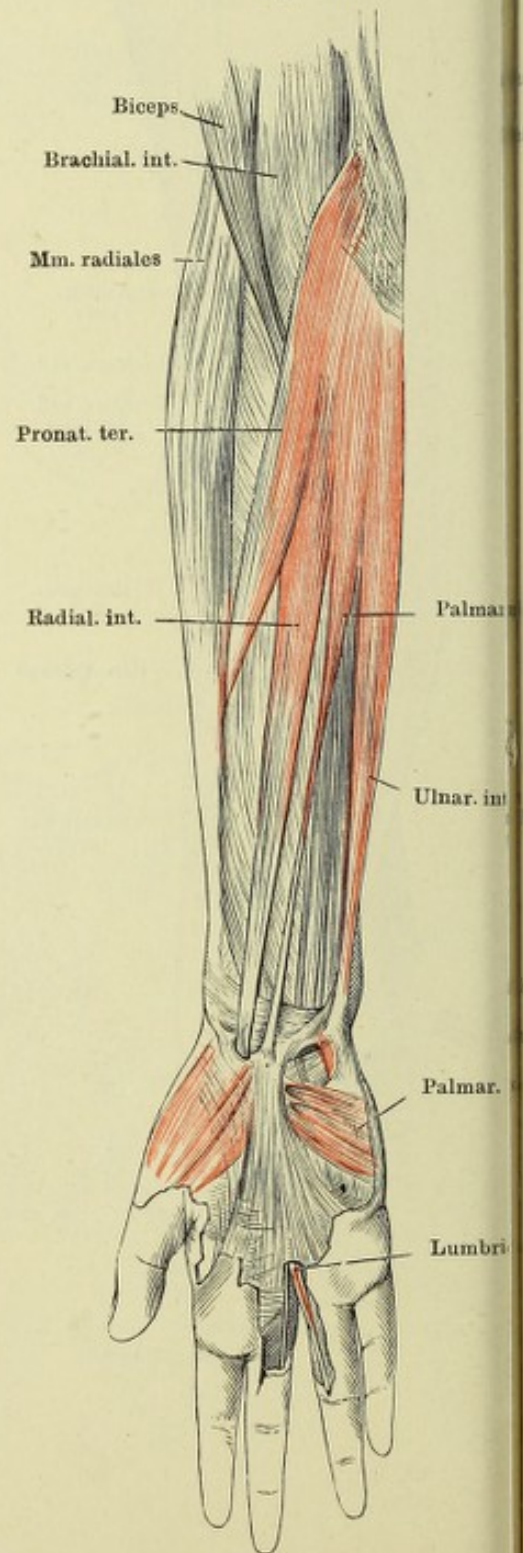
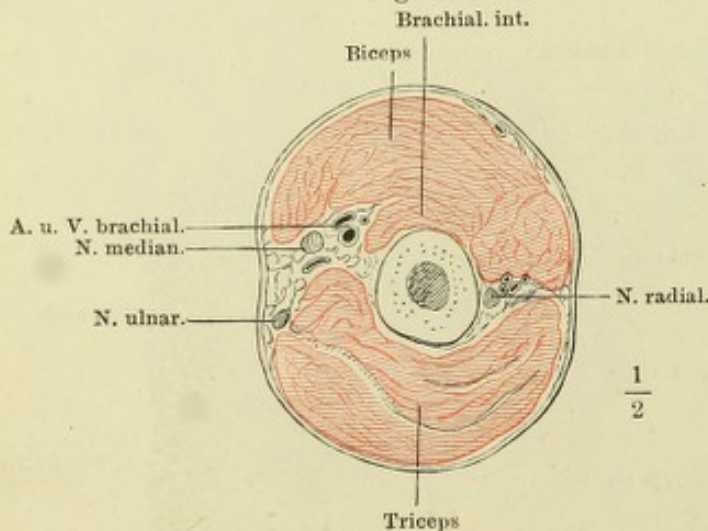


Fig. III.



$\frac{1}{2}$

$\frac{1}{3}$

Fig. II.

Fig. I.

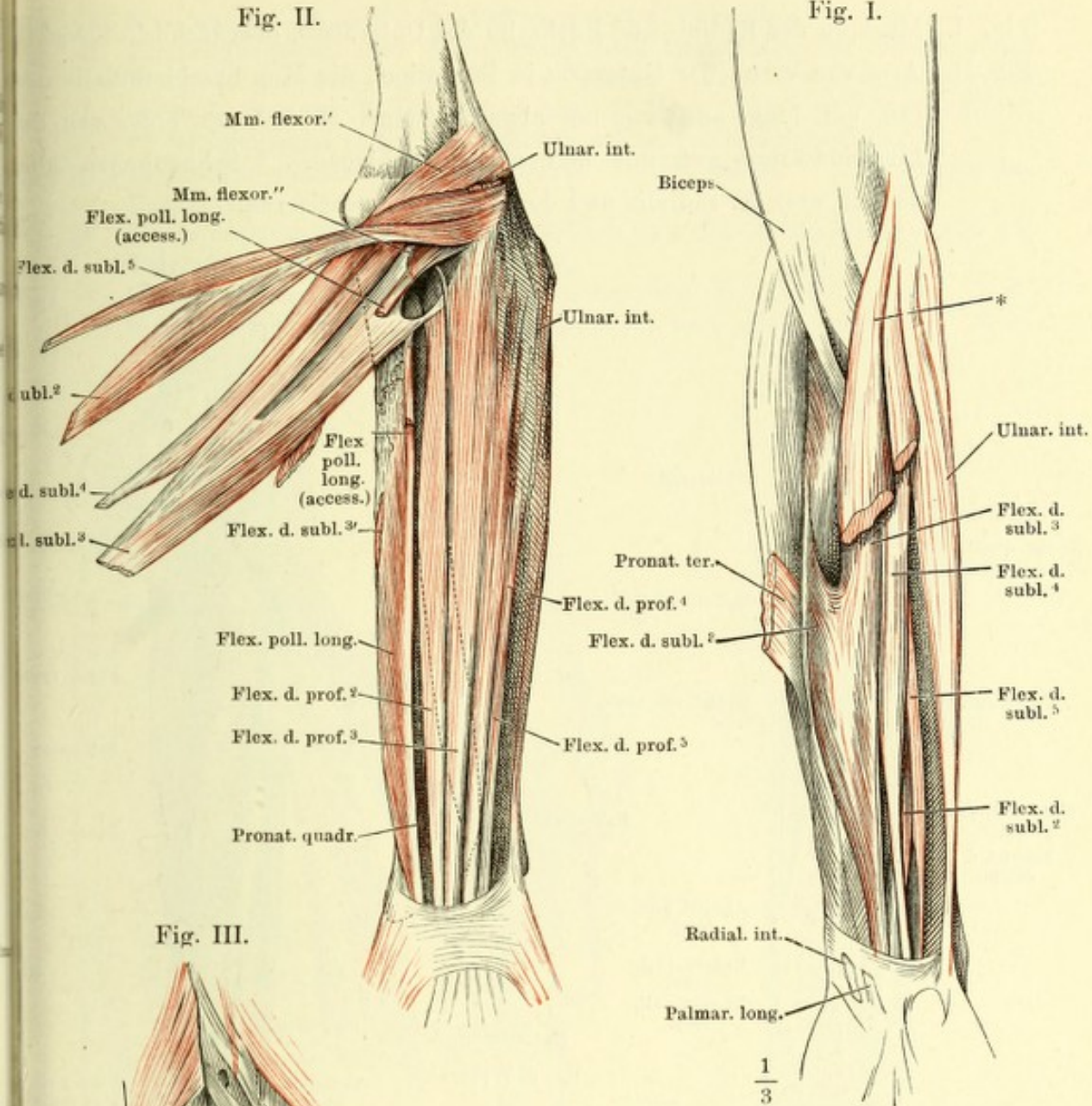


Fig. III.

Fig. I. Oberflächliche Muskeln der Vorderseite des Unterarms, zweite und dritte Schichte. Mm. pronator teres, radialis int. und palmaris long. zum Theil ausgeschnitten. * Ursprungsmasse der oberflächlichen Beugemuskeln.

Fig. II. Tiefe Muskeln der Vorderseite des Unterarms, erste Schichte, die oberflächlichen Muskeln am Handgelenk abgeschnitten und umgelegt. Der Armbeinkopf des M. ulnaris int. durchschnitten.

Fig. III. Unteres Ende des Unterarms von vorn. Die Beugemuskeln entfernt. M. flexor poll. long. abgeschnitten und zur Seite gelegt. M. pronator quadr. am Ursprung und an der Insertion abgeschnitten.

$\frac{1}{3}$

$\frac{1}{3}$

Fig. I. Muskeln der Radial- und Rückseite des Unterarms, oberflächliche Schichte.

Fig. II. Arm von vorn, der Unterarm in Pronation, die Mm. brachioradialis und rad. ext. long. am Ursprung abgeschnitten. M. rad. ext. brev. von der Insertionssehne getrennt und zurückgeschlagen. * Sehnenbogen über dem R. prof. N. radialis und den Vasa recurrentia rad.

Fig. I.

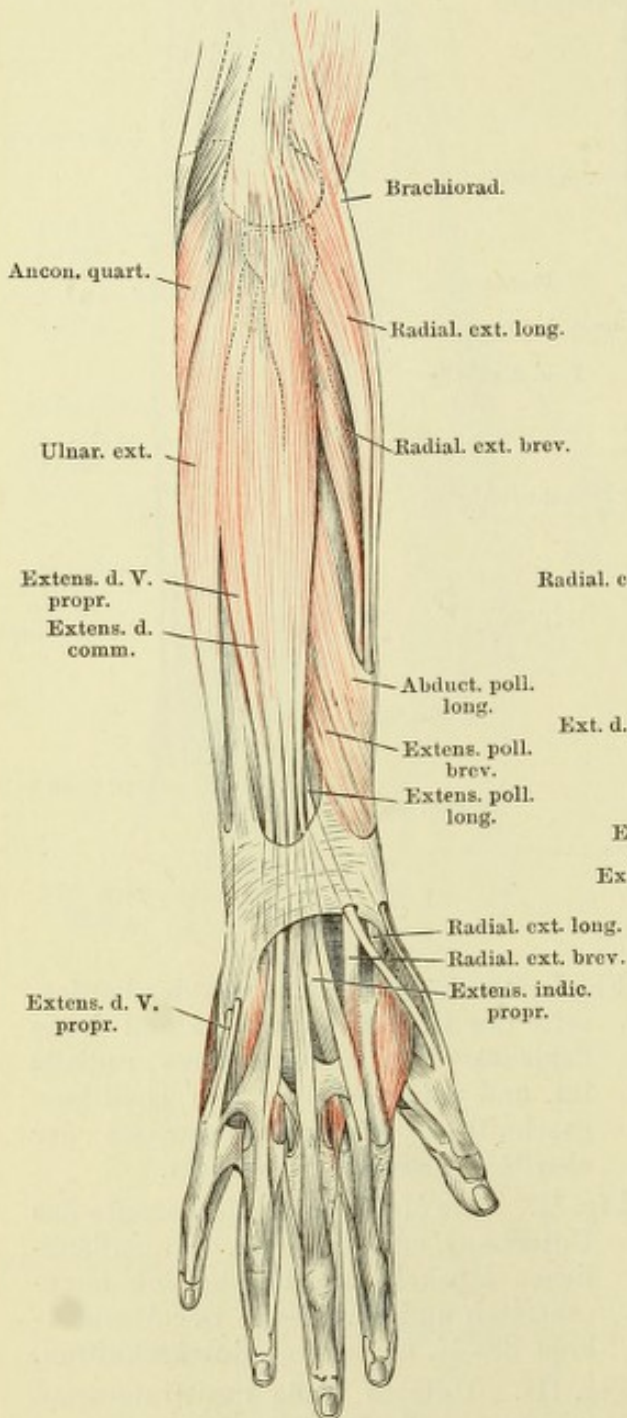
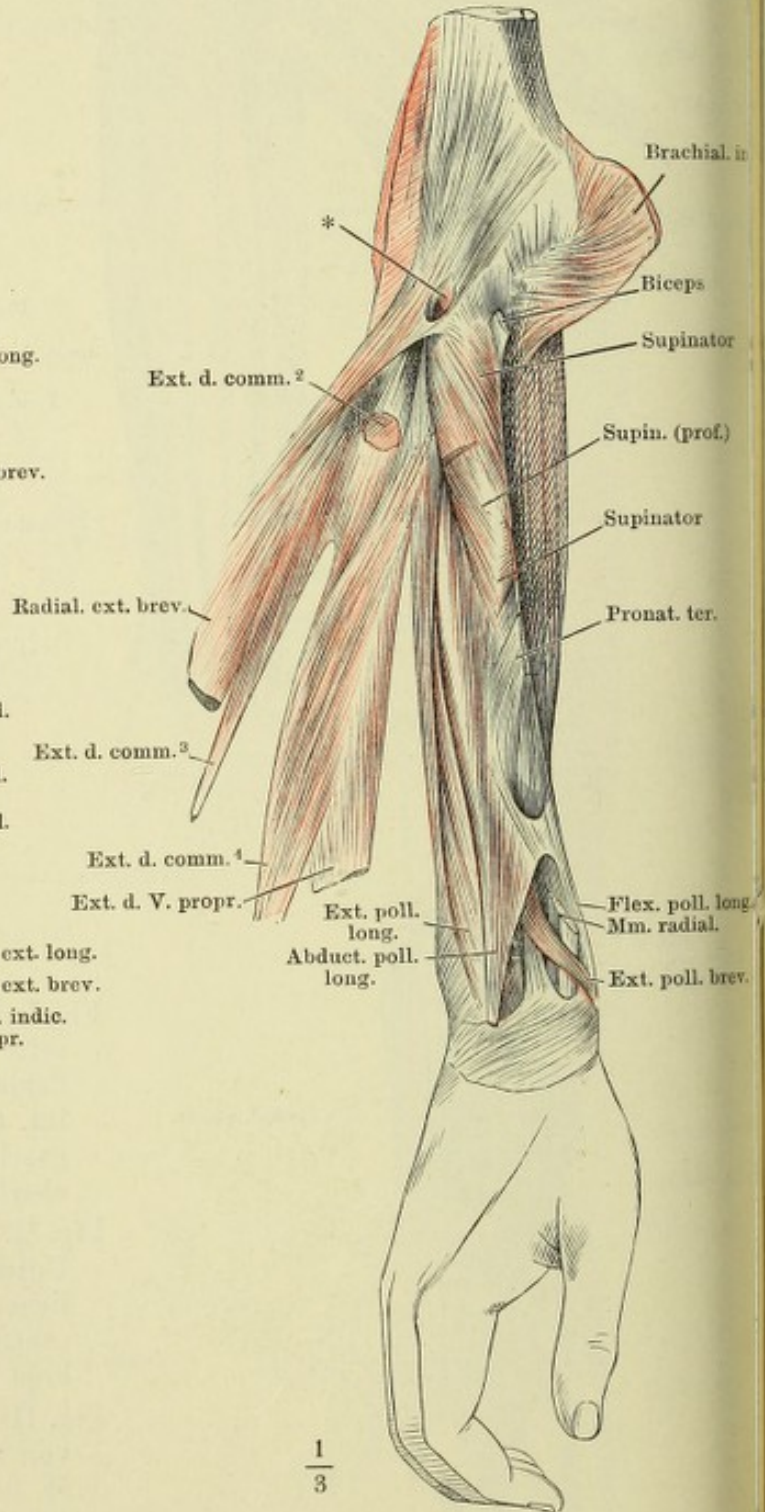
 $\frac{1}{3}$

Fig. II.

 $\frac{1}{3}$

- Fig. I. Muskeln der Rückseite des Unterarms, tiefe Schichte.
 Fig. II. Ellenbogengelenk und M. supinator nach Entfernung der Muskeln der Vorderfläche, von vorn, in Supination. Ulna durchsägt, um das obere Ende vom Radius abzuziehen. * Ursprünge der Beugemuskeln; ** Schleimbeutel unter der Insertionssehne des Biceps, geöffnet.
 Fig. III. Ellenbogengelenk und M. supinator in Pronation. * Ursprünge der Beugemuskeln.
 Fig. IV. Horizontalschnitt der Unterarmknochen und des M. supinator durch die Tuberosität des Radius. Pronation.
 Fig. V. Horizontalschnitt des Unterarms unter dem Ellenbogengelenk. 1 N. radialis superfic. 2 N. medianus. 3 N. und Vasa interossea. 4 N. ulnaris. 5 N. radialis profund.

Fig. I.

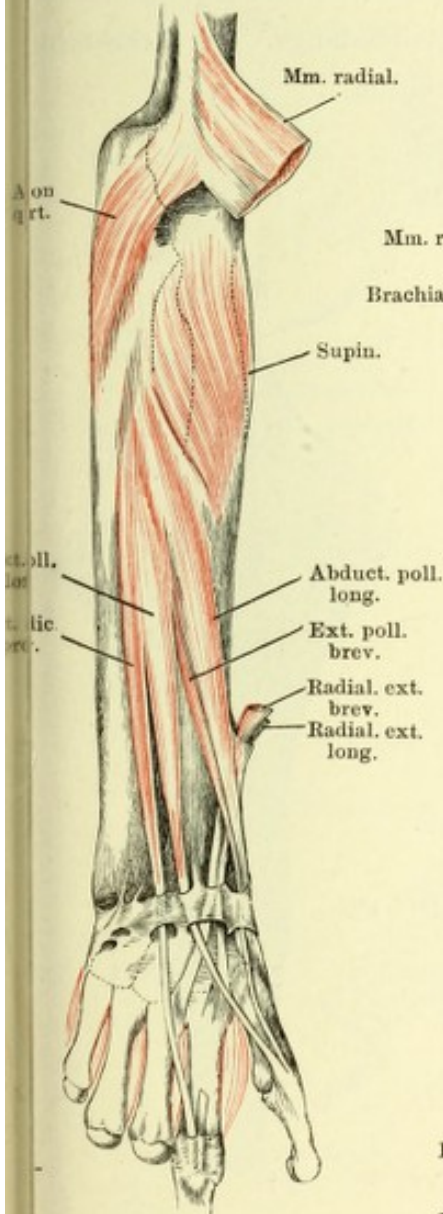


Fig. II.

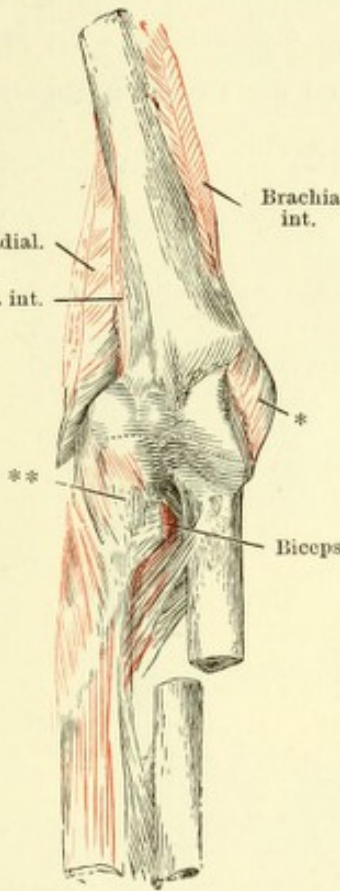


Fig. III.

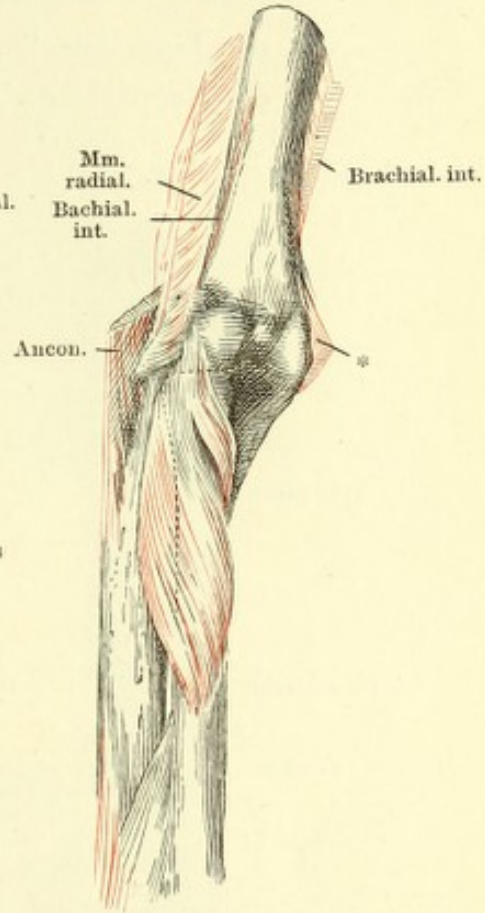


Fig. IV.

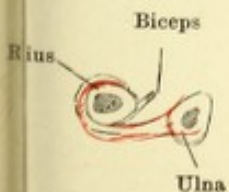


Fig. V.

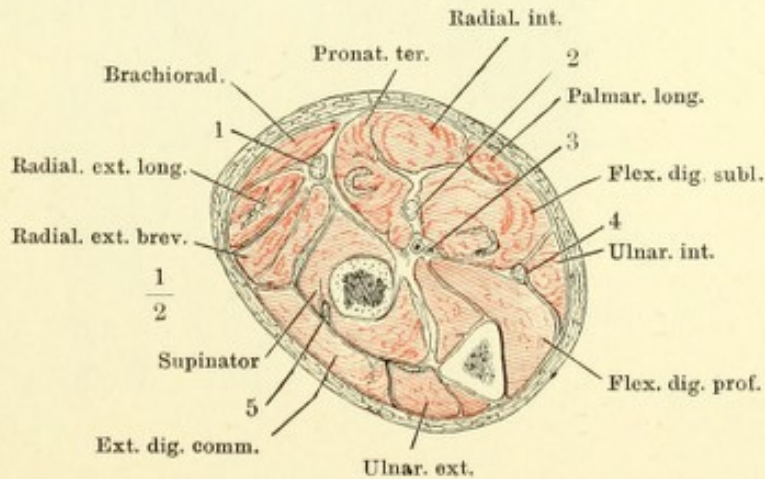


Fig. I. Vorderfläche eines Fingers mit den Sehnen der *Mm. flexores digit. subl. und prof.* in natürlicher Lage, das *Lig. vaginale* der Grundphalange geschlossen, der Mittel- und Endphalange durch einen Verticalschnitt geöffnet und nach beiden Seiten zurückgeschlagen.

Fig. II. Das *Lig. vaginale* in der ganzen Länge geöffnet und zurückgeschlagen; aus der Sehne des *Flex. dig. prof.* ist ein Stück ausgeschnitten und das untere Ende umgeschlagen. * Bändchen zwischen den convergirenden Schenkeln der Sehne des *M. flexor. digit. subl.*

Fig. III. Strecksehne des Fingers von vorn. * Anheftung an das Fingercarpalgelenk. ** Sehnenausbreitung der *Mm. lumbricales* und *interossei* nebst den *Ligg. dorsalia*. † Strecksehne der Mittelphalange. †† Strecksehne der Endphalange, an der Insertion abgeschnitten.

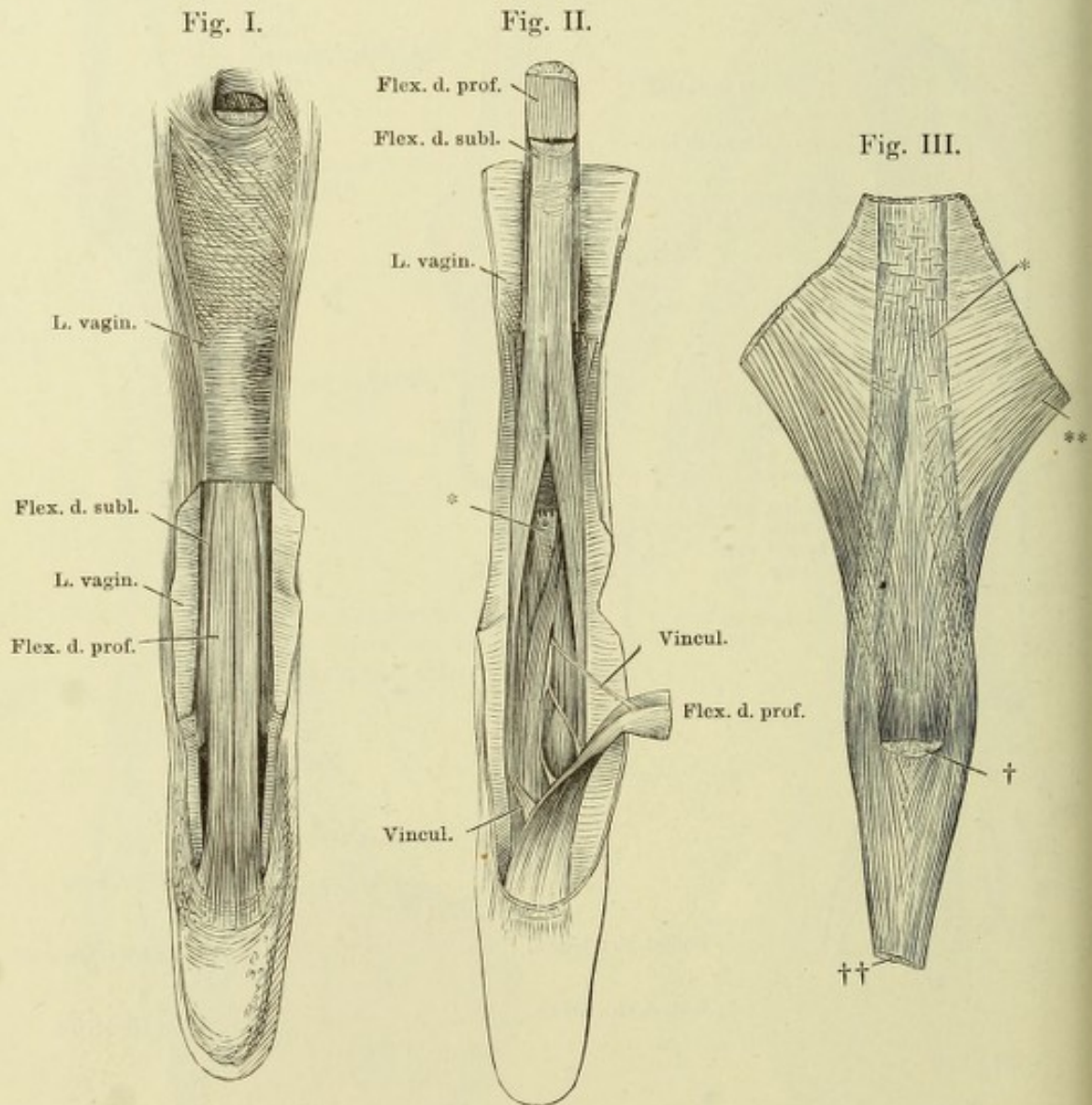


Fig. I. Tiefe Muskeln der Hohlhand. Lig. carpi volare proprium durchschnitten und auseinandergelegt.

Fig. II. Tiefe Muskeln der Hohlhand. Die Mm. abductor pollicis brevis, flexor poll. brevis, abductor pollicis, abductor und flexor brevis digiti quinti und die oberflächliche Portion des M. opponens pollicis bis auf Ursprung und Ende abgeschnitten.

Fig. I.

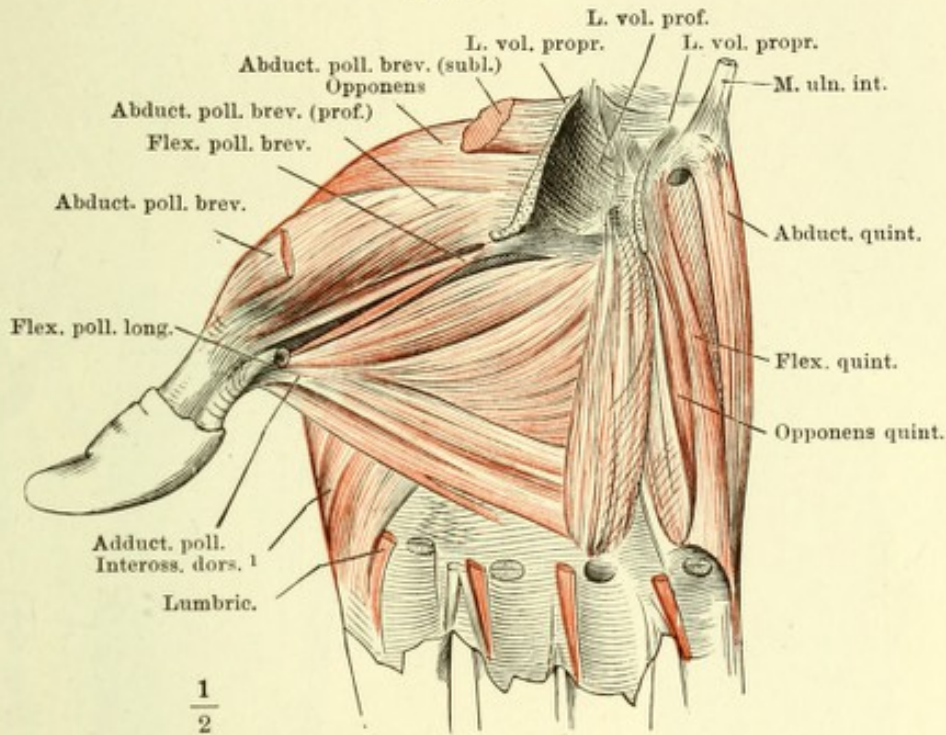


Fig. II.

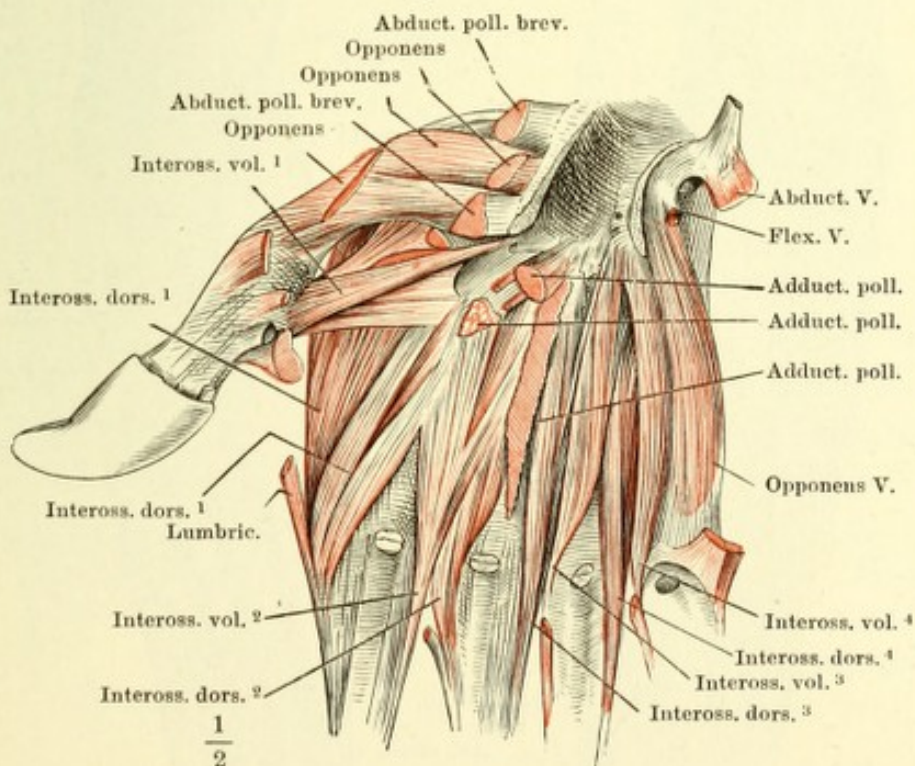


Fig. I. Fascie der oberen Extremität, von vorn. * Fossa infraclavicularis. ** Eintrittsstelle der V. basilica. *** Austrittsstelle des N. cutaneus lateralis.
 Fig. II. Fascie der oberen Extremität, von hinten. † Austrittsstelle des Hastes des N. radialis. †† Bursa subcutanea olecrani.

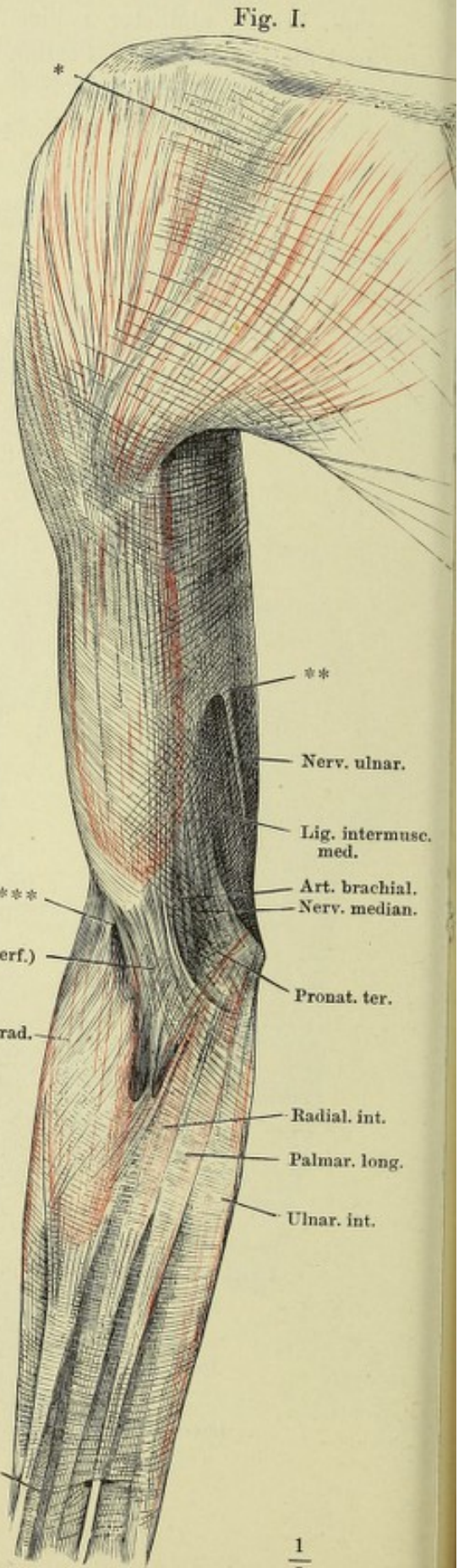
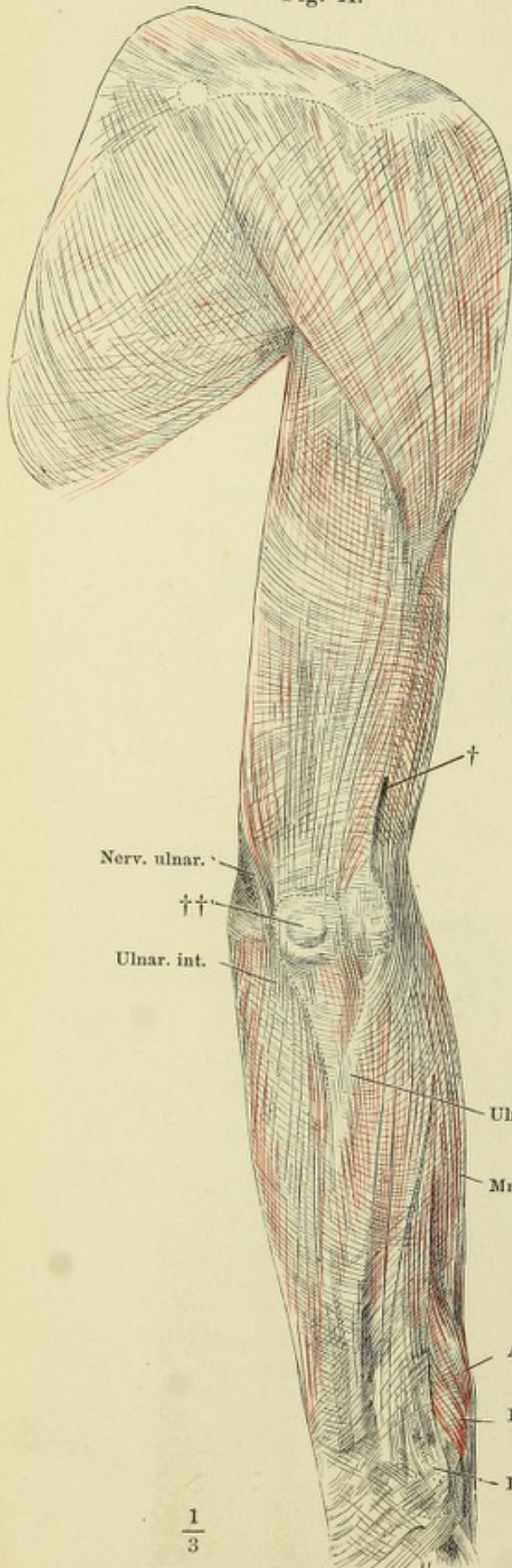


Fig. I.

Fig. I.

Fig. II.

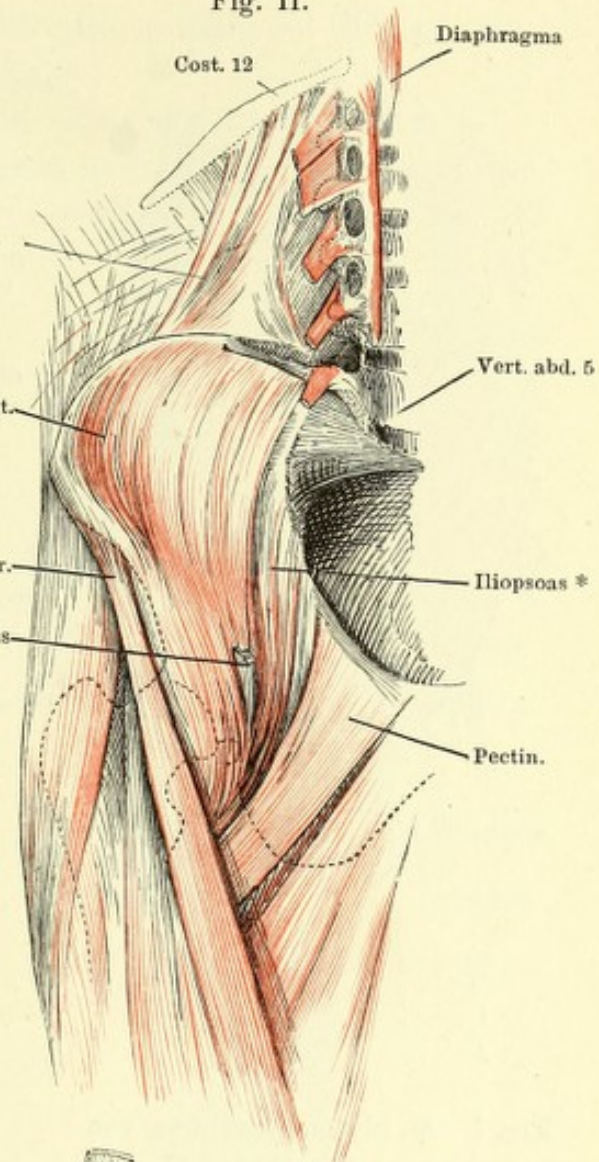
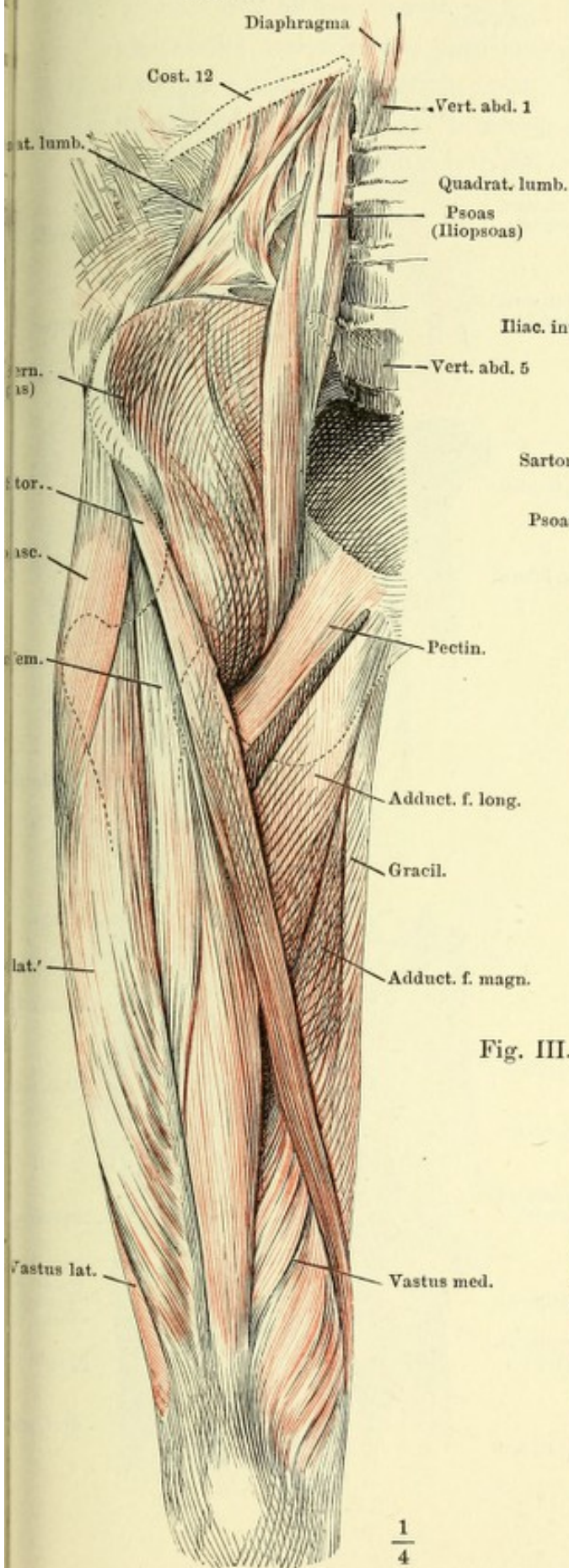


Fig. III.

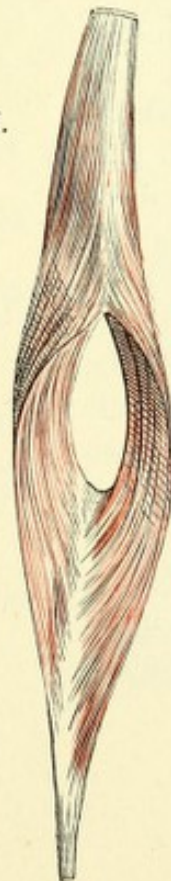


Fig. I. Innere Hüft- und oberflächliche Schenkelmuskeln, von vorn.

Fig. II. Innere Hüftmuskeln, von vorn. Der mediale Bauch des M. iliopsoas ausgeschnitten, die lateralen Ursprünge desselben lateralwärts umgelegt.

Fig. III. M. rectus femoris, von vorn, mit auseinander gezogenen Fasern.

Fig. I.

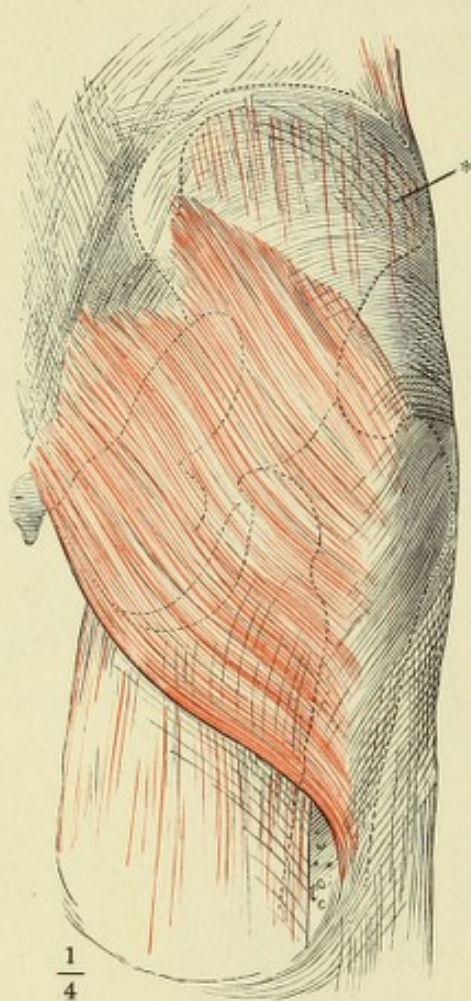


Fig. I. M. gluteus maximus, von hinten. * Fascie des M. gluteus medius.

Fig. II. Aeussere Hüftmuskeln, nach Entfernung des M. gluteus maximus, welcher dicht am Ursprung abgeschnitten und mit dem unteren Ende lateralwärts umgelegt ist.

Fig. III. Aeussere Hüftmuskeln, M. glut. maximus bis auf die Insertionssehne am Knochen entfernt, M. glut. medius bis auf Ursprung u. Insertion ausgeschnitten. Mm. pyramiformis, quadrat. femoris u. obturator int. am Austritt aus dem Becken durchschnitten.

Fig. II.

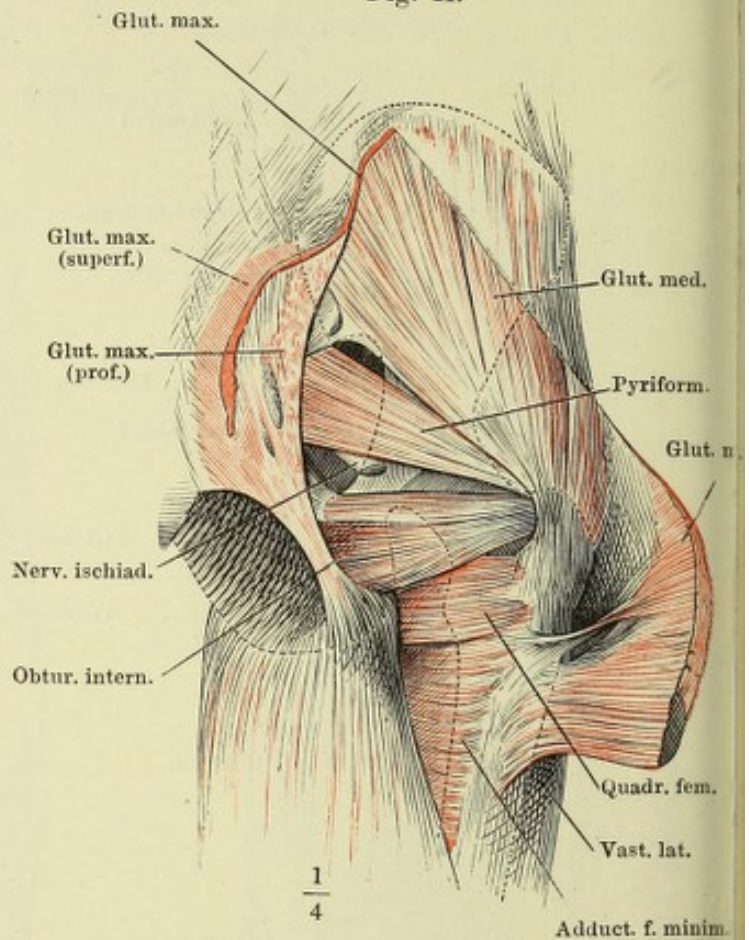


Fig. III.

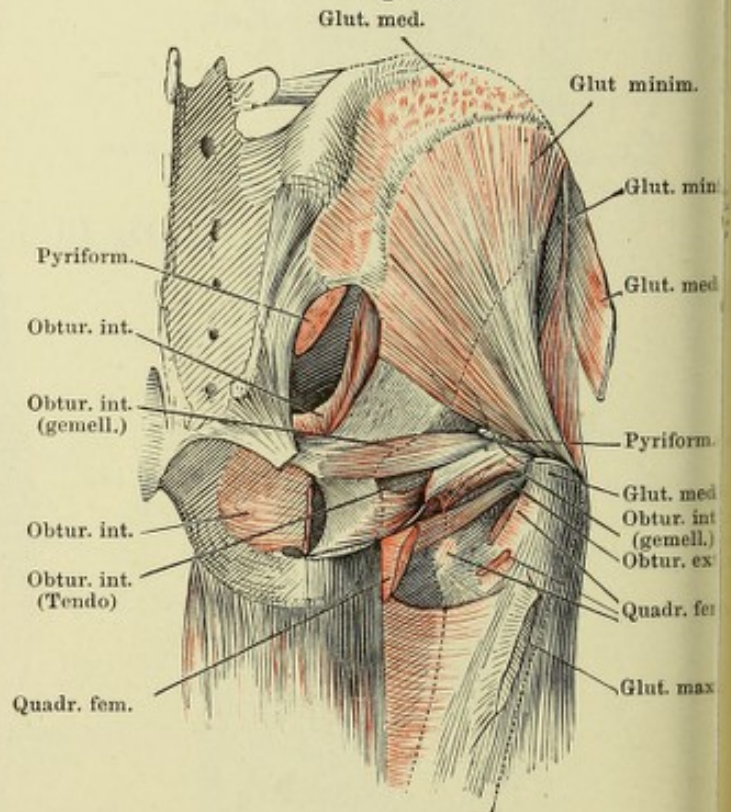


Fig. I. Mediale Fläche des Oberschenkels. M. vastus medialis am Ursprung abgeschnitten und seitwärts zurückgeschlagen.

Fig. II. Laterale Fläche des Oberschenkels. M. vastus lateralis durch- und teilweise ausgeschnitten, das Insertionsende nach vorn, die oberflächliche Portion nach hinten umgeschlagen, die tieferen Schichten am Ursprung abgetrennt.

Fig. I.

Fig. II.

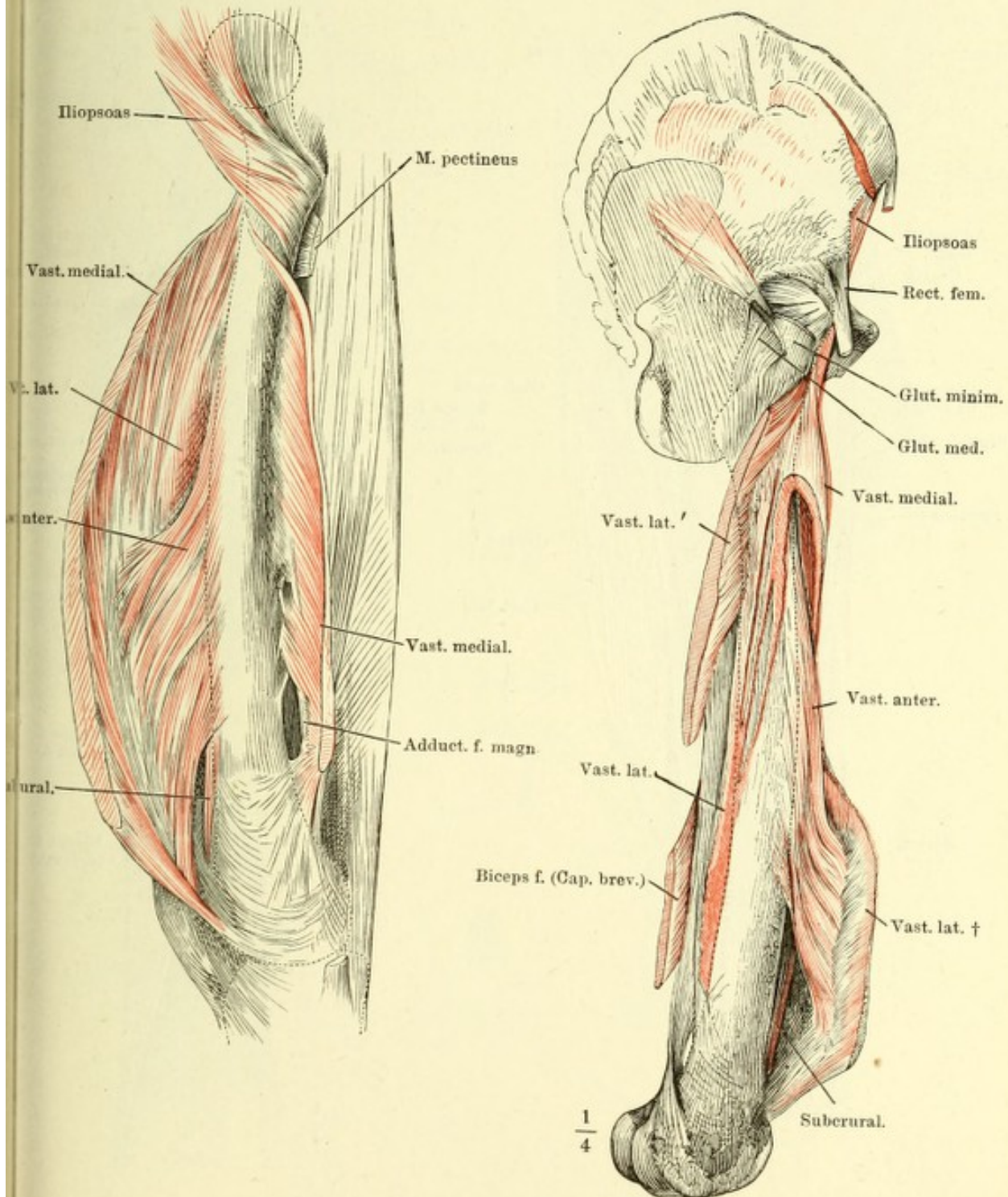


Fig. I. Muskeln der hinteren Fläche des Oberschenkels.

Fig. II. Hintere Fläche des Oberschenkels. Mm. semitendinosus, semimembranosus und der lange Kopf des M. biceps femoris am Ursprung abgeschnitten. Insertionen der Mm. adductores femoris. * Sehnenbogen, unter welchen die Vasa cruralia auf die Rückseite treten.

Fig. I.

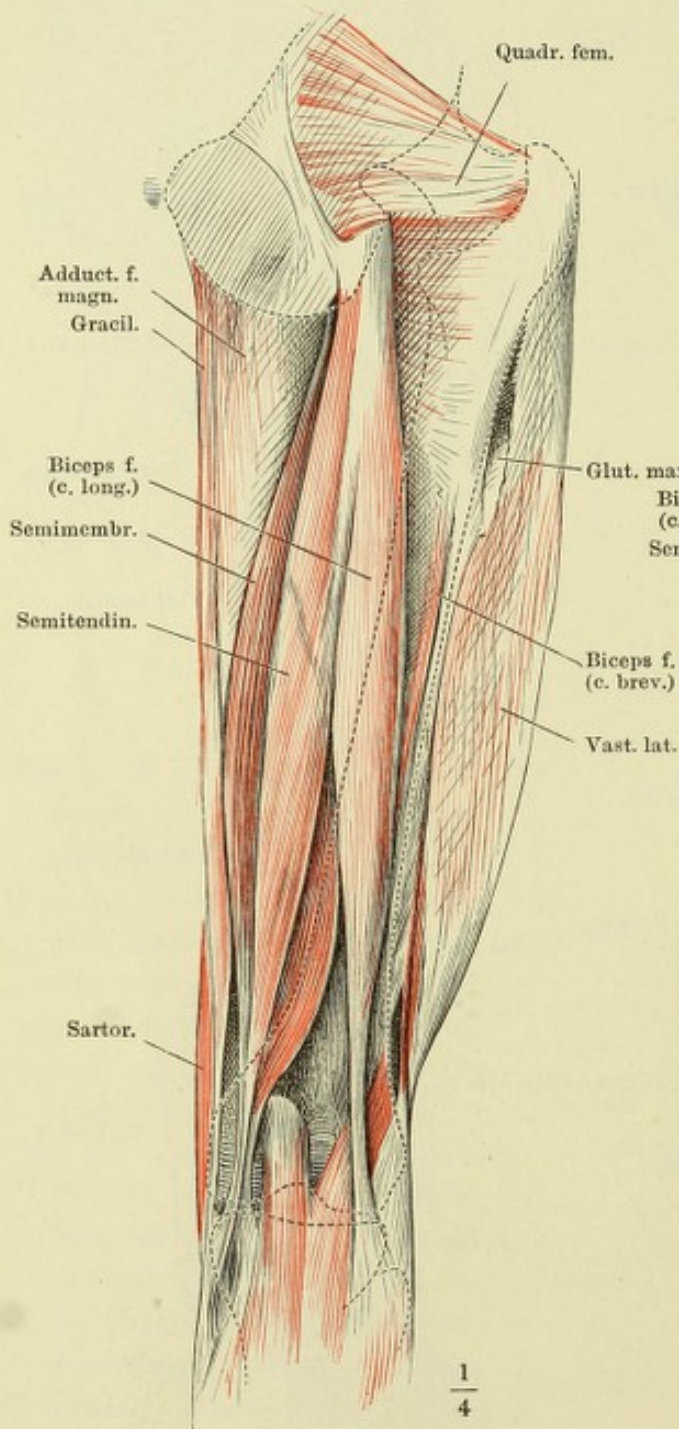


Fig. II.

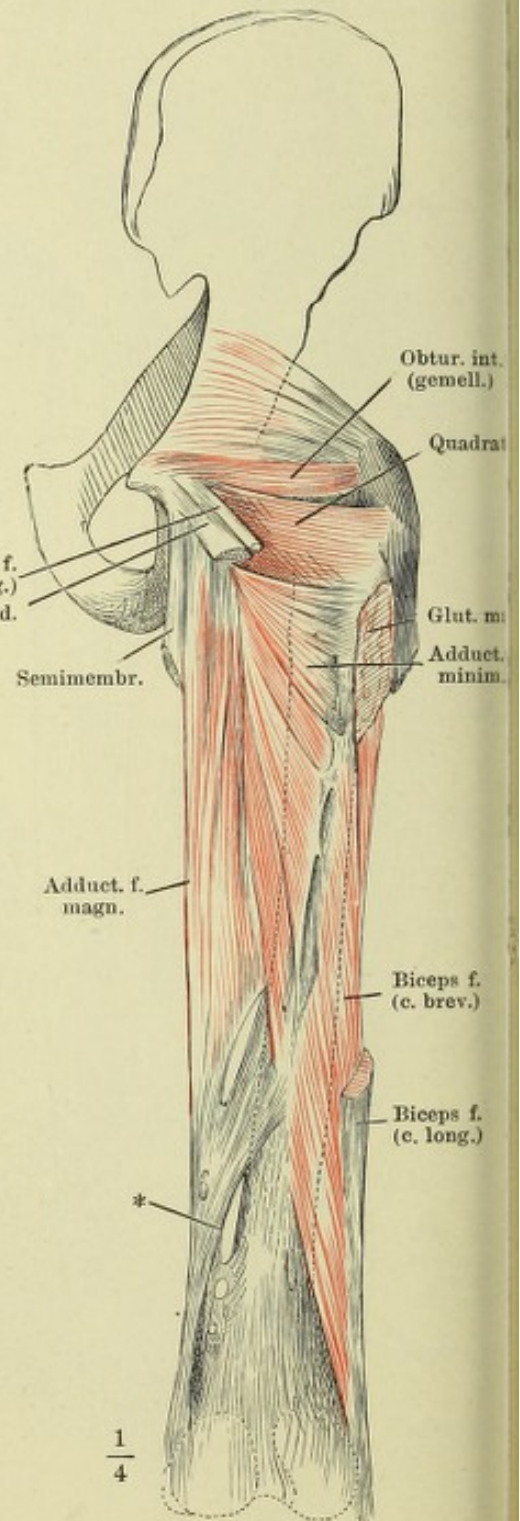


Fig. I. Adductoren des Oberschenkels, von vorn. Iliopsoas, Sartorius und Tensor fasciae, sowie die Adductoren mit Ausnahme des Adduct. magnus sind abgeschnitten. — Fig. II. Mediale Fläche des Knies. Insertion der Mm. sartorius, gracilis, semitendinosus und semimembranosus. — Fig. III. Horizontalschnitt des Oberschenkels über der Mitte.

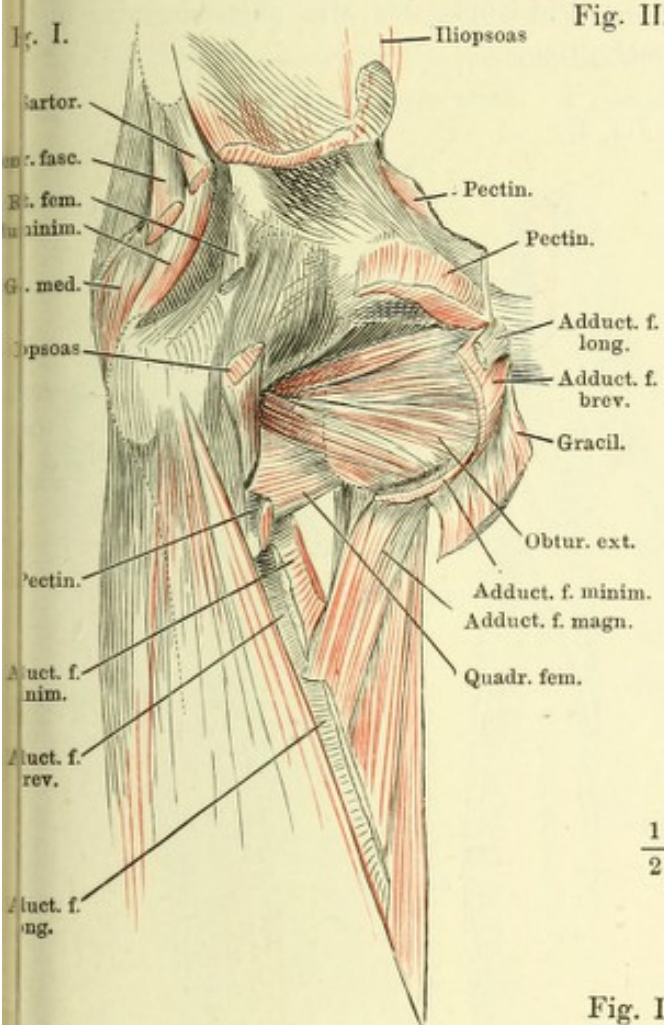
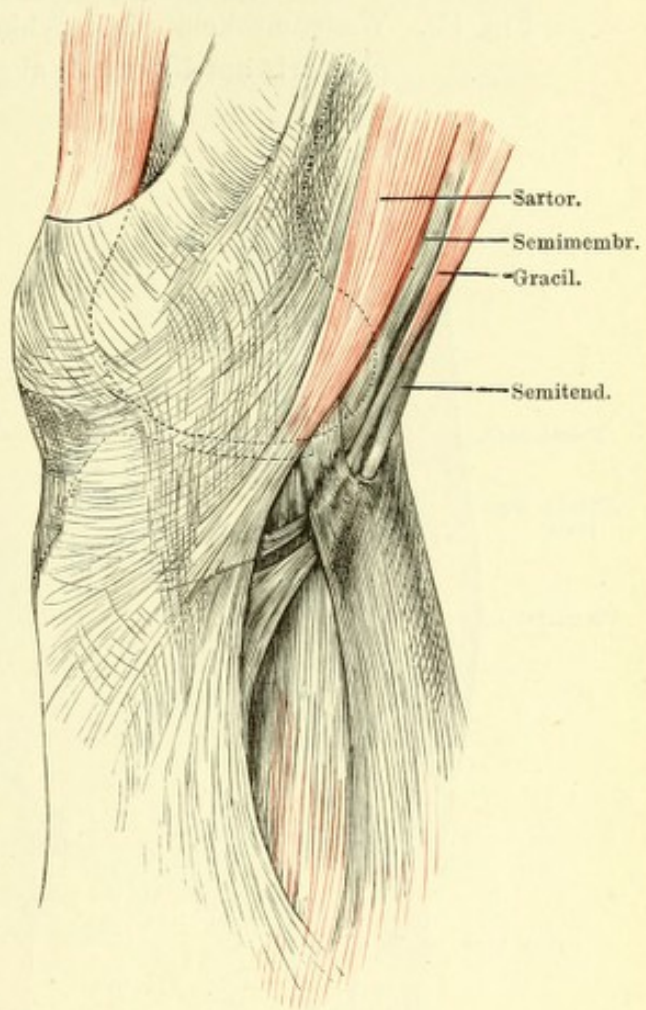
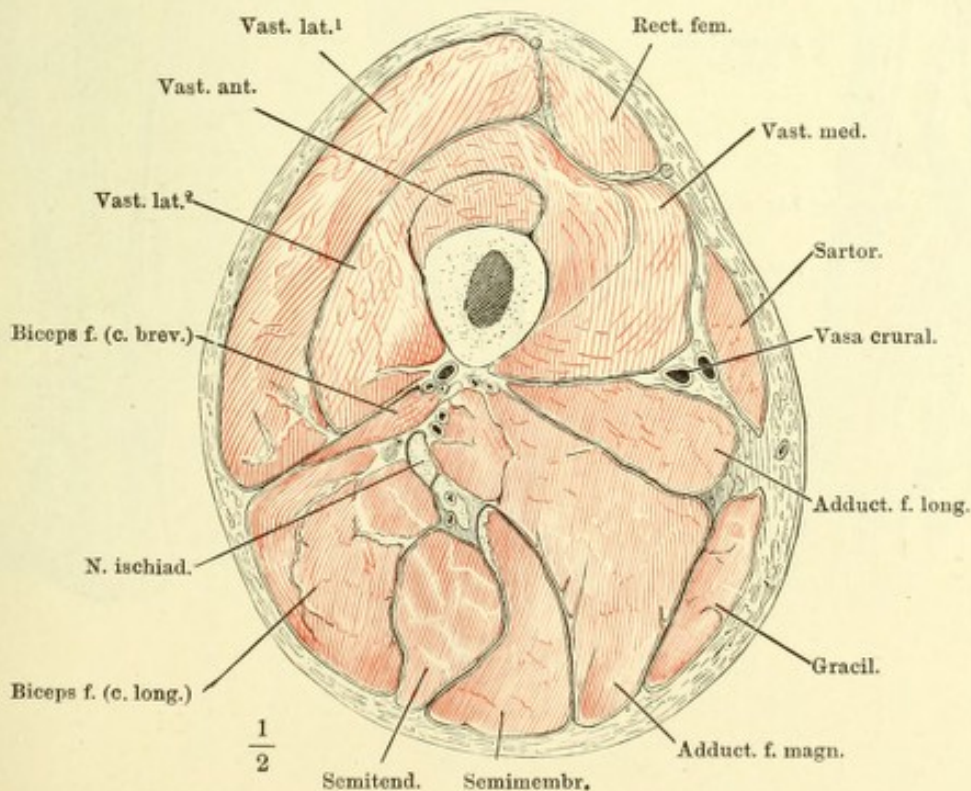


Fig. II.



$\frac{1}{2}$

Fig. III.



$\frac{1}{2}$

140 Muskeln des Unterschenkels und Fussrückens.

Fig. I. Unterschenkel und Fuss in Plantarflexion von vorn. M. extensor digitorum longus mit dem M. peroneus tertius über dem Lig. cruciatum durchgeschnitten.

Fig. II. Wadenmuskeln, oberflächliche Schichte.

Fig. III. Wadenmuskeln, tiefe Schichte. Die Köpfe der Mm. gastrocnemius und plantaris am Ursprung abgeschnitten.

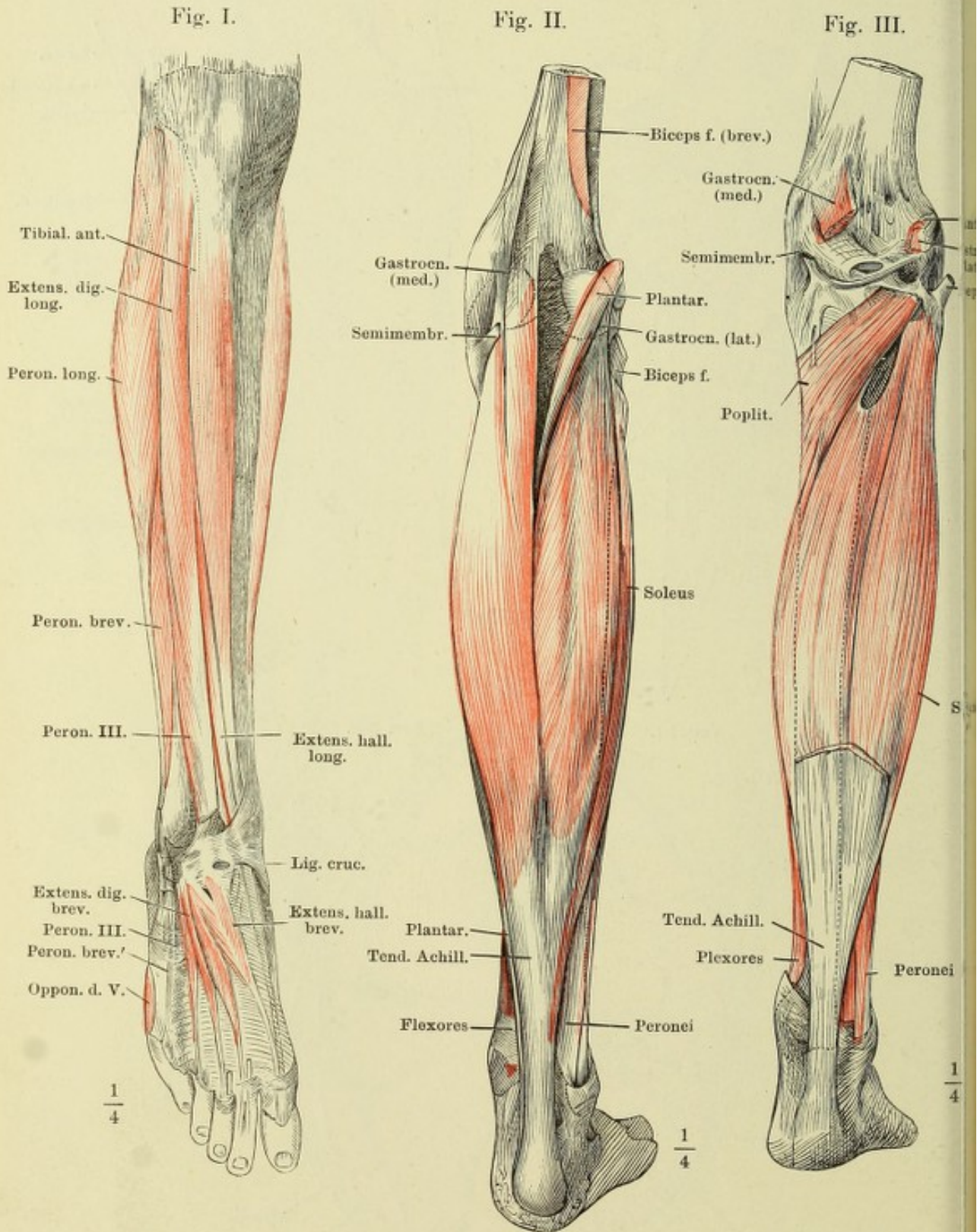
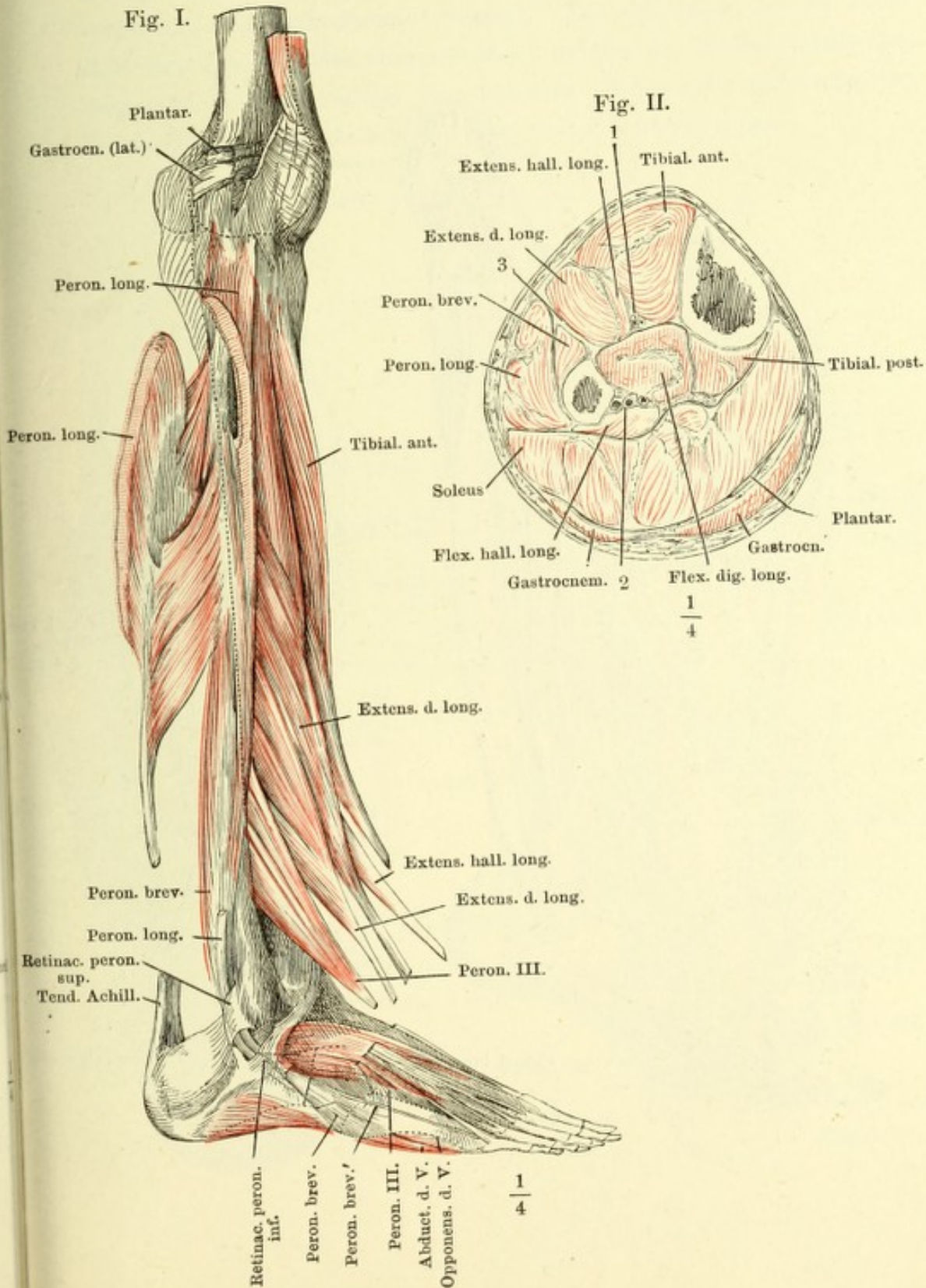


Fig. I. Unterschenkel und Fuss, laterale Fläche. Der laterale Kopf des M. gastrocnemius und des M. plantaris am Ursprung abgeschnitten. M. peroneus longus am Ursprung des vorderen Kopfes und an der Insertionssehne durchschnitten und nach hinten umgelegt. Die Muskeln der Vorderfläche in den Sehnen durchschnitten und hervorgezogen.

Fig. II. Horizontalschnitt des Unterschenkels oberhalb der Mitte. 1 Vasa tibialia ant. 2 Vasa tibialia post. 3 Ligam. intermusculare fibulare.



A. Unterschenkel und Fuss, mediale Fläche, der Fuss mit dem medialen Rande aufwärts gebogen. M. gastrocnemius und soleus sind abgeschnitten, nur die Ursprünge und die Achillessehne sind erhalten. Lig. laciniatum durchgeschnitten und nach oben verlagert. B. Die in Fig. A dargestellten Theile auseinander gezogen, um den Sehnenbogen (*) des Flex. d. longus zu zeigen.

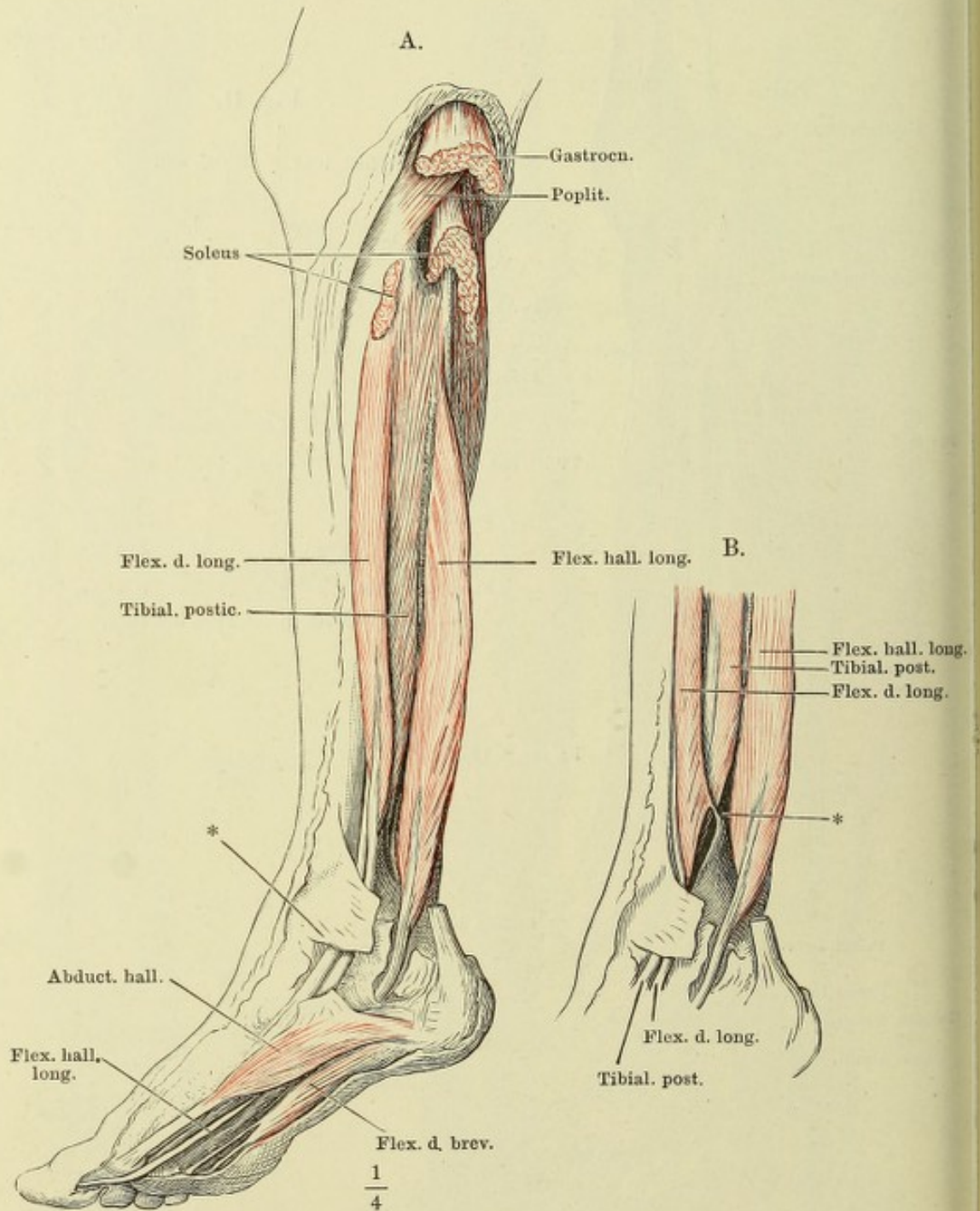
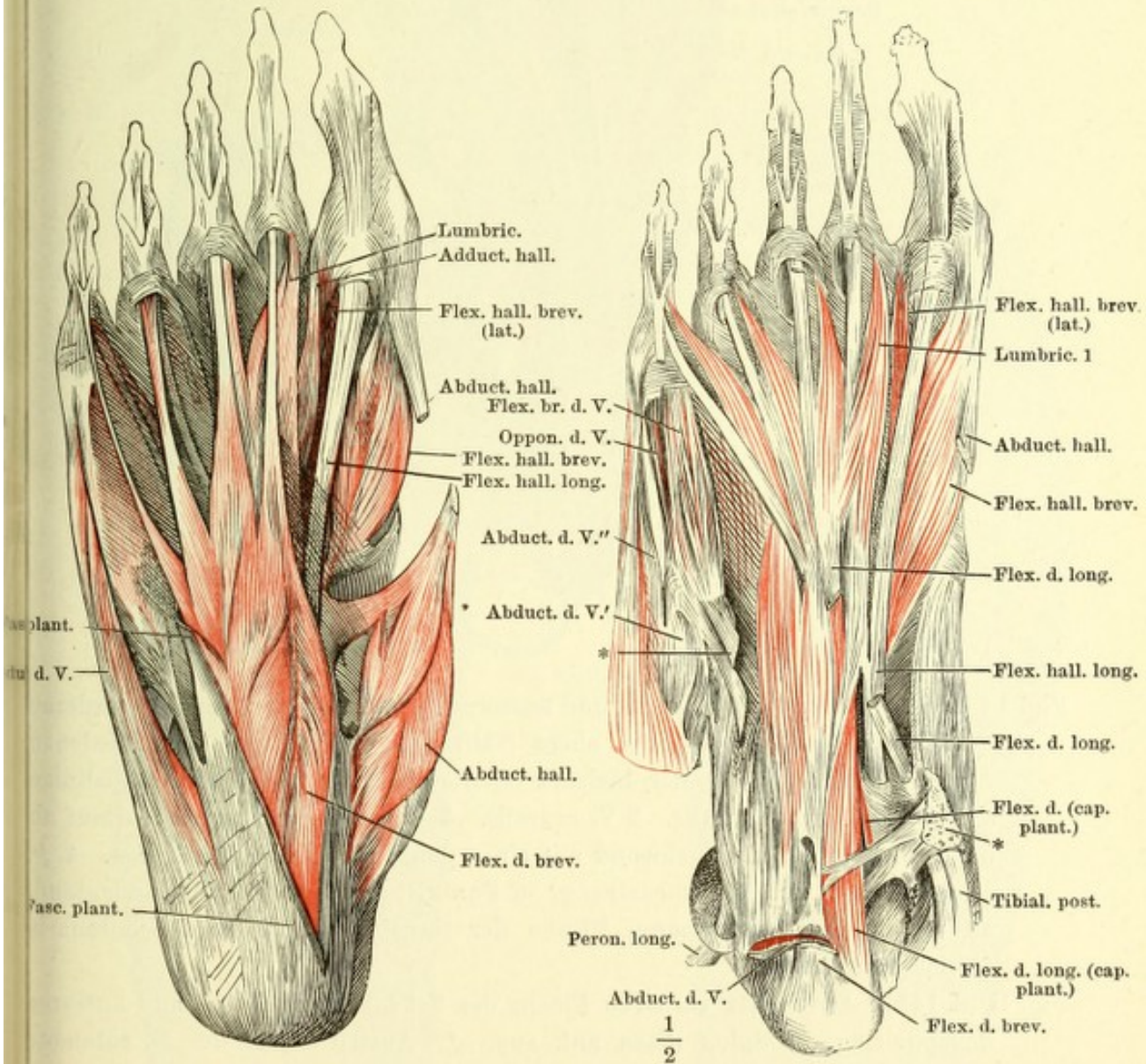


Fig. I. Muskeln der Fusssohle, oberflächliche Schichte. Die Plantarfascie längs dem Ursprung des M. flexor digit. brevis abgeschnitten. Sehne des M. abductor hallucis durchschnitten, der Muskelbauch gegen den Fussrand umgelegt.

Fig. II. Muskeln der Fusssohle, tiefere Schichte. M. flexor digit. br. vom Ursprung bis zu den Basen der Zehen ausgeschnitten. M. abductor hallucis bis auf die Insertionssehne entfernt. M. abductor dig. quinti am Ursprung abgetrennt und nach aussen umgelegt. Von der Sehne des M. flexor digit. long. ist ein Stück ausgeschnitten, welches die Theilungsstelle der Sehne des M. flexor hallucis long. bedeckte. * Reste der Anheftung der Plantarfascie an die Bänder des Gross- und Kleinzeihenrandes.

Fig. I.

Fig. II.



Tiefste Schichte der Fusssohlenmuskeln. *Mm. flexor digit. br. und abductor digiti quinti* am Ursprung abgeschnitten und entfernt; die Sehne des *M. flexor digiti long.* und der plantare Kopf dieses Muskels am Ursprung abgeschnitten.
* Anheftung der Plantarfascie an die Tuberosität des fünften Mittelfussknochens.

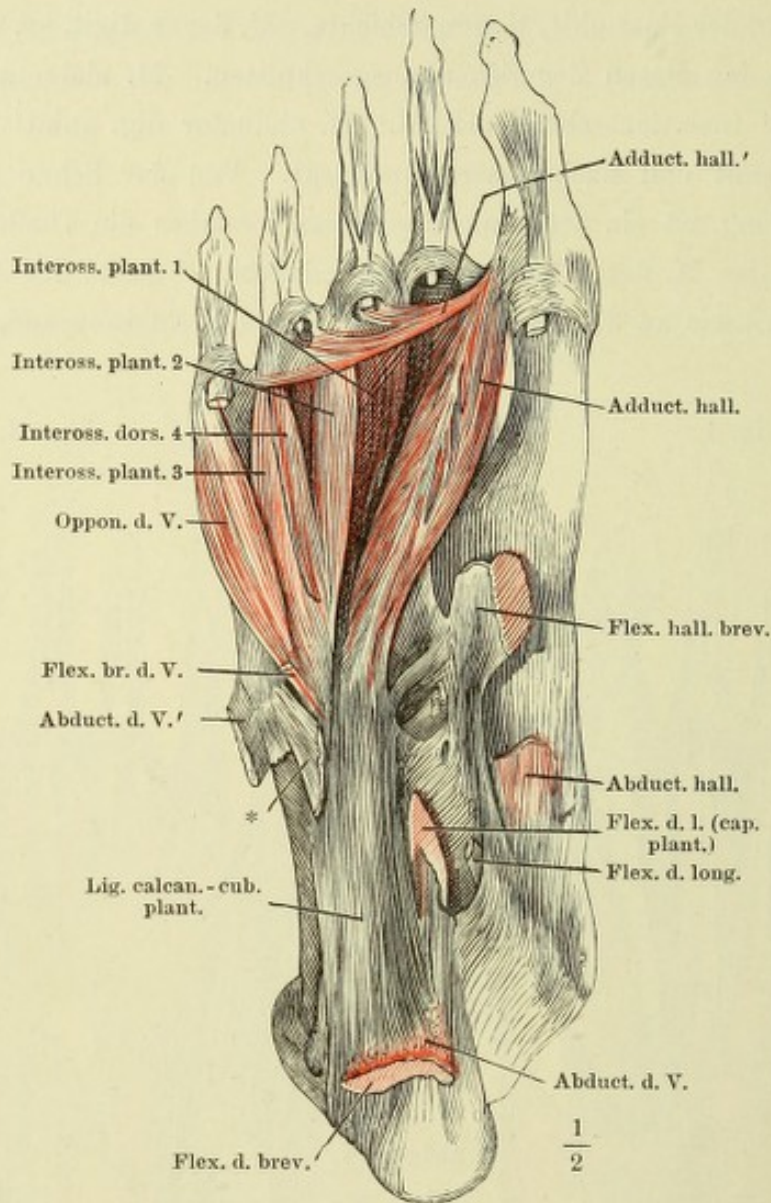


Fig. I (S. 145). Gegend des Leisten- und äusseren Schenkelringes; von der vorderen Wand des letzteren ist die obere Hälfte abgetragen; die verschiedenen Arten der Fortsetzung der *Incisura falciformis* nach oben durch Hülfslinien angedeutet. 1 *A. cruralis*. 2 *V. cruralis*. 3 *Vasa epigastrica*, ihr Verlauf an der Innenfläche der Bauchwand mit einer punktirten Linie bezeichnet. 4 *A. circumflexa ilium*. 5 Samenstrang. 6 Punktirte Linie, die Stelle andeutend, an welcher auf der inneren Fläche der Bauchwand die *Plica semilunaris fasciae transv.* liegt.

Fig. II (S. 145). Fascie der vorderen Fläche des Schenkels. Leisten- und äusserer Schenkelring. * *Spina iliaca ant. sup.* ** Austrittsstelle des *N. cutaneus ant.* *** Vordere Wand des Schenkelkanals.

Fig. III (S. 145). Fascie der hinteren Fläche des Oberschenkels.

Erklärung siehe S. 144.

Fig. I.

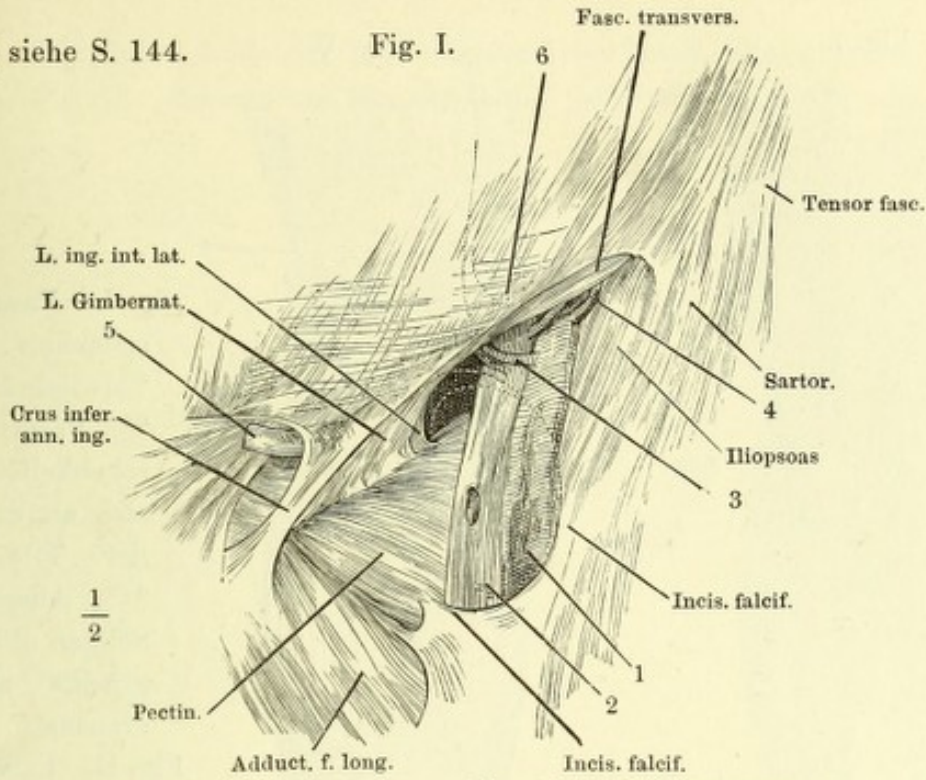


Fig. II.

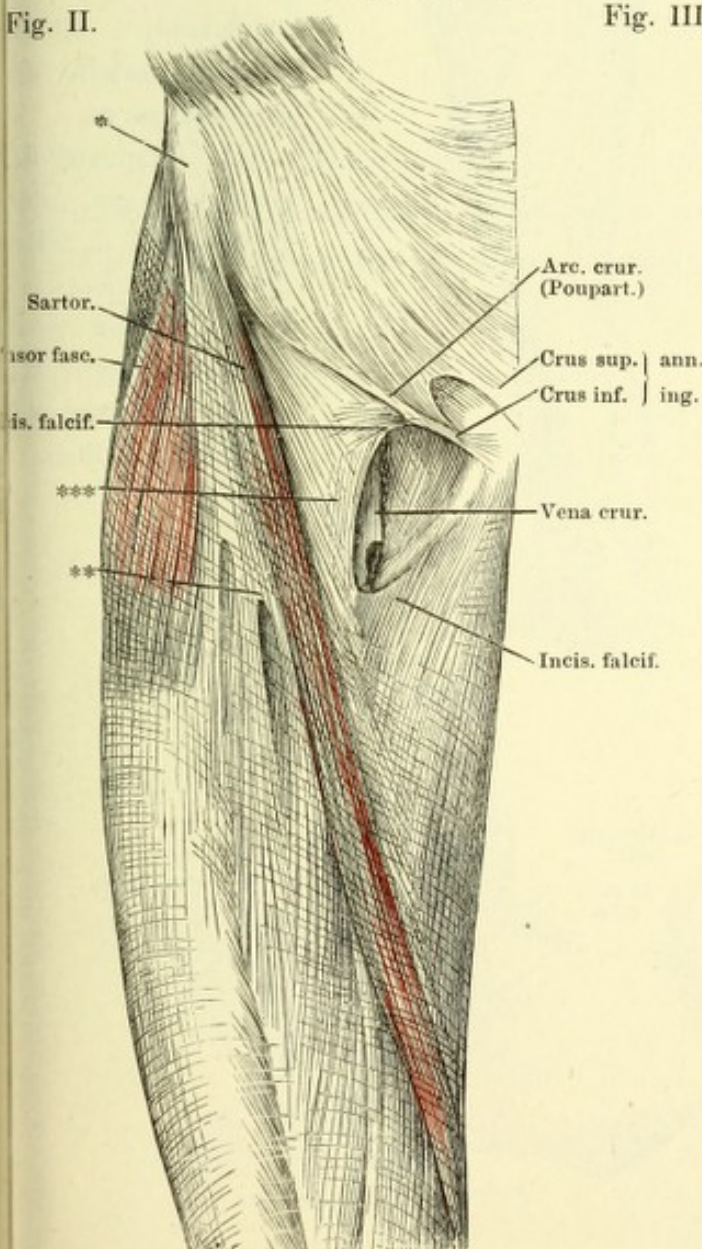


Fig. III.

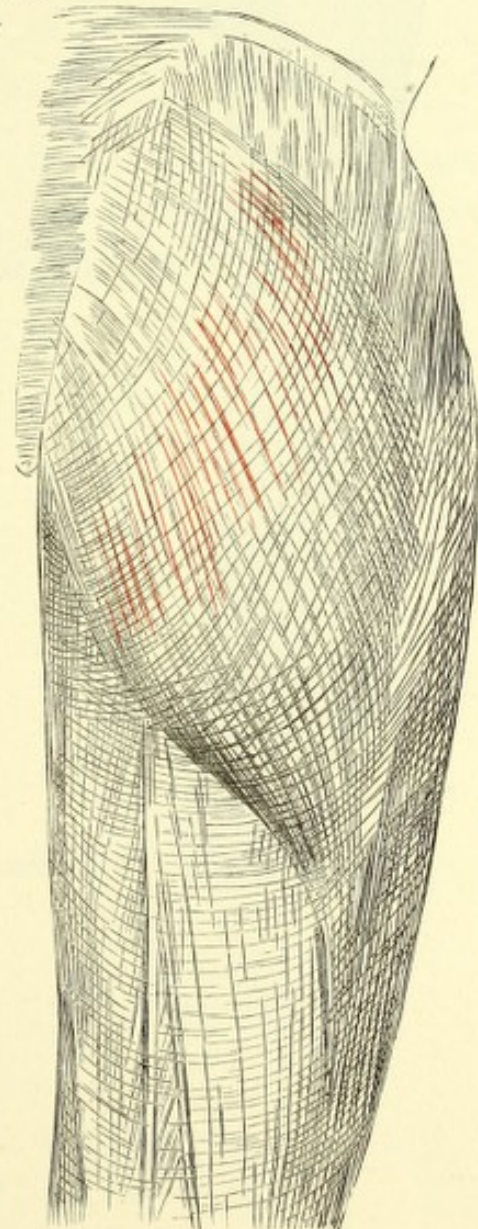


Fig. I.

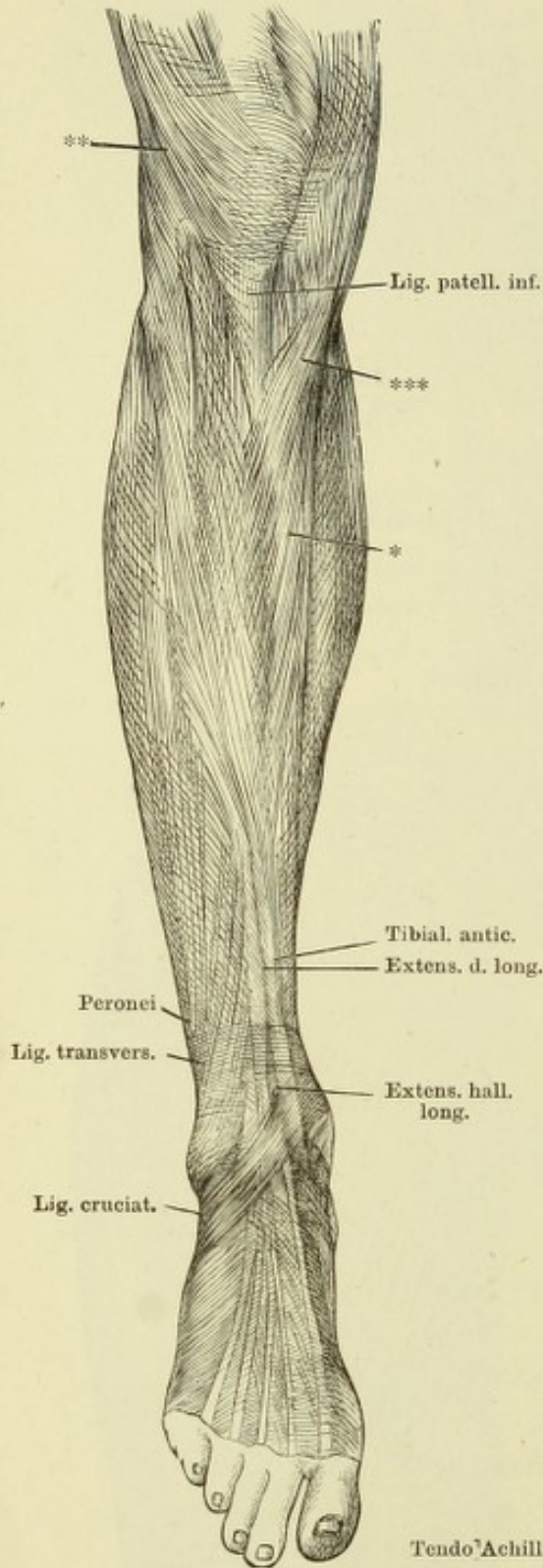


Fig. II.

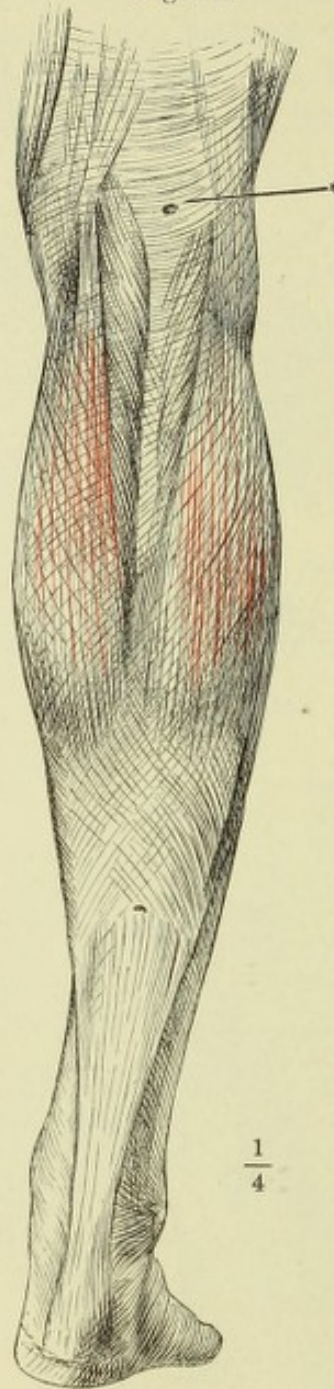


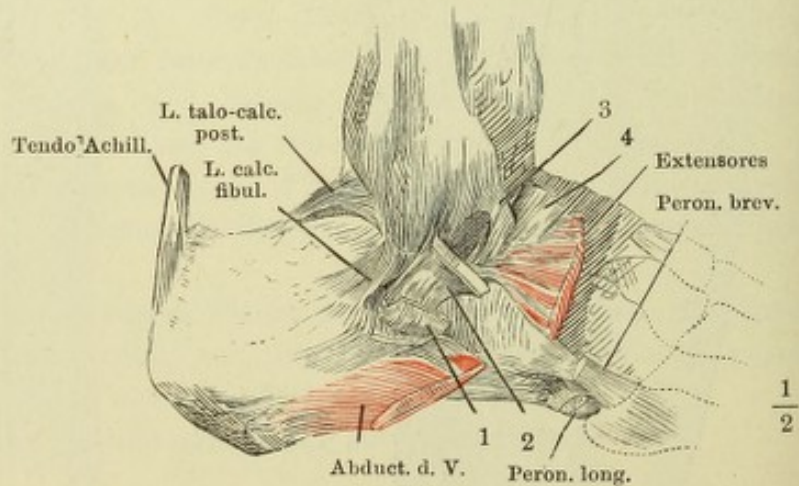
Fig. I. Fascie des Unterschenkels, Vorderseite.
 * Mediale Fläche d. Tibia.
 ** Fasern der Oberschenkelfascie, welche sich an der Tuberositas der Tibia befestigen.
 *** Ausstrahlung der Sehnen d. Mm. sartorius, gracilis und semitendinosus.

Fig. II. Fascie des Unterschenkels, Rückseite.
 * Eintrittsstelle der Saphena parva.

Fig. III. Ursprung d. Lig. cruciatum am lateralen Knöchel. 1 u. 2 Reticulum peroneorum in beide Fächer geöffnet. 3 oberflächliche Wurzel d. Lig. cruciatum. 4 tiefe Wurzel desselben.

$\frac{1}{4}$

Fig. III.



$\frac{1}{2}$

Fig. I. Schema der Mm. interossei der Hand, Rückenfläche.

Fig. II. Schema der Mm. interossei des Fusses, Rückenfläche.

Fig. I.

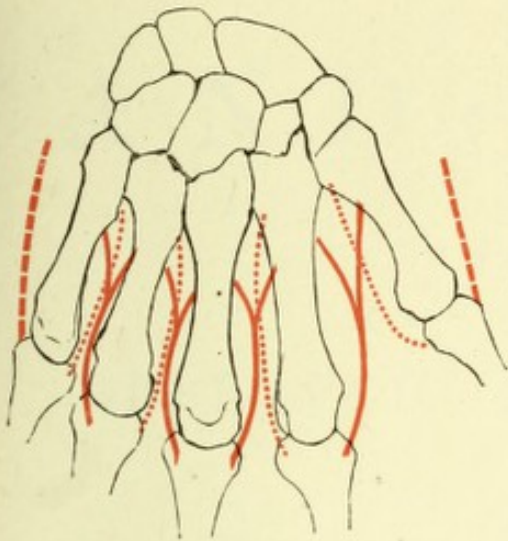
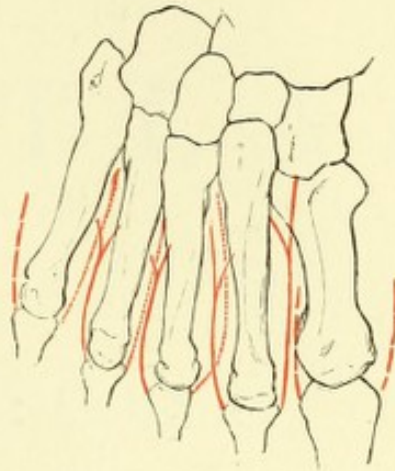


Fig. II.



Die Mm. interossei dorsales sind mit einfachen, die Mm. interossei volares mit punktirten, die eigenthümlichen Mm. adductores und abductores des Daumens und fünften Fingers (der grossen und fünften Zehe) mit gestrichelten Linien bezeichnet.

Proceedings of the

of the

ANATOMISCHER
H A N D - A T L A S

ZUM

GEBRAUCH IM SECIRSAAL

VON

DR. J. HENLE.

D R I T T E A U F L A G E .

VIERTES HEFT:

EINGEWEIDE.

BRAUNSCHWEIG,
DRUCK UND VERLAG VON FRIEDRICH VIEWEG UND SOHN.

1896.

Holzstiche
aus dem xylographischen Atelier
von Friedrich Vieweg und Sohn
in Braunschweig.

Alle Rechte vorbehalten.

IV.

SPLANCHNOLOGISCHER THEIL.

THE UNIVERSITY OF CHICAGO

Fig. I.

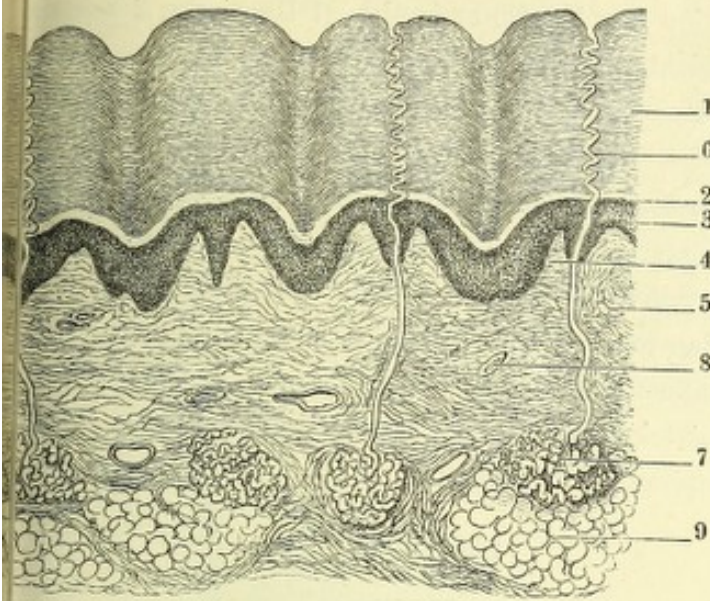


Fig. I. Dickendurchschnitt der Haut der Fingerspitze, quer auf die Riffen. 1 Hornschichte, 2 Stratum intermedium, 3 Schleimschichte, 4 Papillen, 5 eigentliche Cutis, 6 Ausführungsgang der Knäueldrüse in der Epidermis, 7 Knäueldrüse, 8 Gefässdurchschnitte, 9 subcutanes Fettgewebe.

Fig. II.

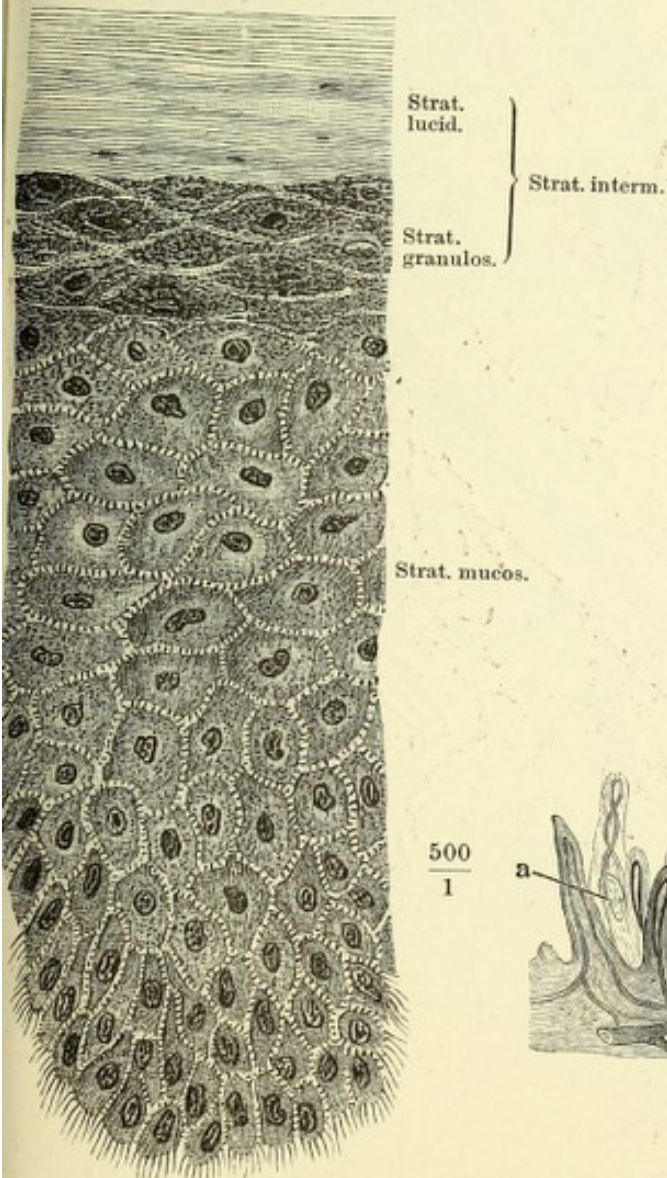


Fig. II. Dickendurchschnitt der Schichten 2 und 3 der Fig. I bei starker Vergrößerung.

Fig. III. Dickendurchschnitt injicirter Haut des Fingers, die Epidermis durch Maceration entfernt. Gefässpapillen und (aaa) Tastpapillen.

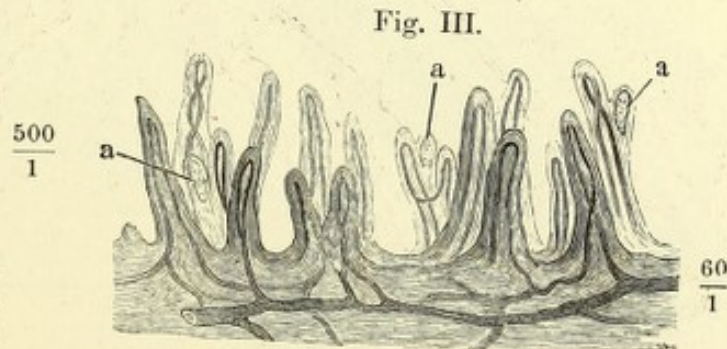


Fig. I.

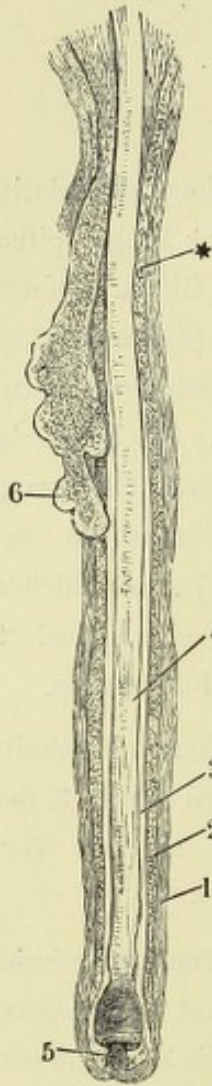


Fig. I. Haarbalg mit dem Haar, durch Kochen und Maceration der Kopfhaut isolirt. 1 Haarbalg, 2 Schleimschichte, 3 Hornschichte seiner Epidermis, 4 Haar, 5 Haarpapille, 6 Haarbalgdrüse, * Hals des Haarbalgs.

Fig. II. Durchschnitt der injicirten Kopfhaut. 50 malige Vergrößerung. 1 Talgdrüse, 2 *Musc. arrector pilae*, 3 Schweißdrüse, 3* Ausführungsgang derselben. Eine Strecke des Verlaufes zwischen ihm und dem Knäuel fällt nicht in den Schnitt. 4 Von der Gale aufsteigendes Bündel, 5 Panniculus adiposus, 6 Haarpapille, 7 Haarschaft.

Fig. II.

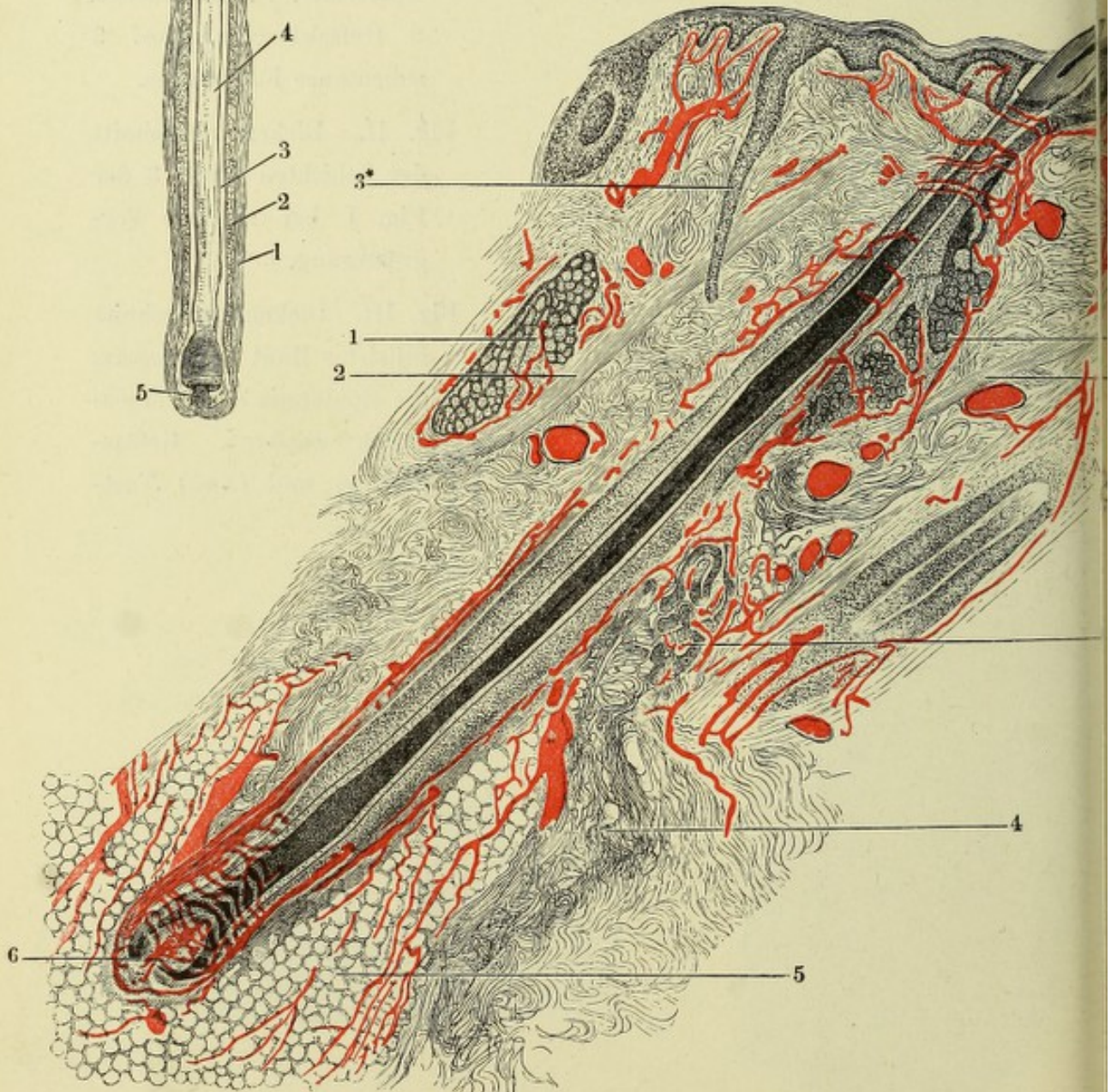


Fig. III.

Fig. I. Flächenschnitt des Panniculus adiposus der Kopfhaut. Querschnitt eines Haarbalges, mit Essigsäure. 1 Längsfaserschichte, 2 Ringfaserschichte, 3 homogene Membran des Haarbalges; 4 Schleimschichte, 5 Hornschichte der Epidermis desselben, 6 Haar.

Fig. II. Flächenschnitt durch die Kopfhaut, an der unteren Grenze der Cutis. Das Bindegewebe mittelst Kochen durchsichtig gemacht, Gruppen von Haarbalgen und Haarbalgdrüsen (1, 1), einseitig von der Ausbreitung der Muskelfasern (2, 2) umgeben. 3, 3 Knäueldrüsen.

Fig. III. Sagittalschnitt des Nagelfalzes, den Finger in zwei seitliche Hälften trennend. Nagelwurzel. * Vordere Grenze der Lunula. 1 Cutis des Nagelbettes, 2 des Nagelwalles, 3 Schleimschichte des Nagelbettes, 4 obere helle Lage derselben, 5 Stratum granulosum des Nagels, 6 Hornschichte desselben, 7 Schleimschichte des Nagelwalles, 8 Stratum granulosum, 9 Stratum lucidum, 10 Hornschichte desselben, die letztere theilweise auf den Rücken des Nagelkörpers übergehend, 11 vorderer Rand des Nagelwalles.

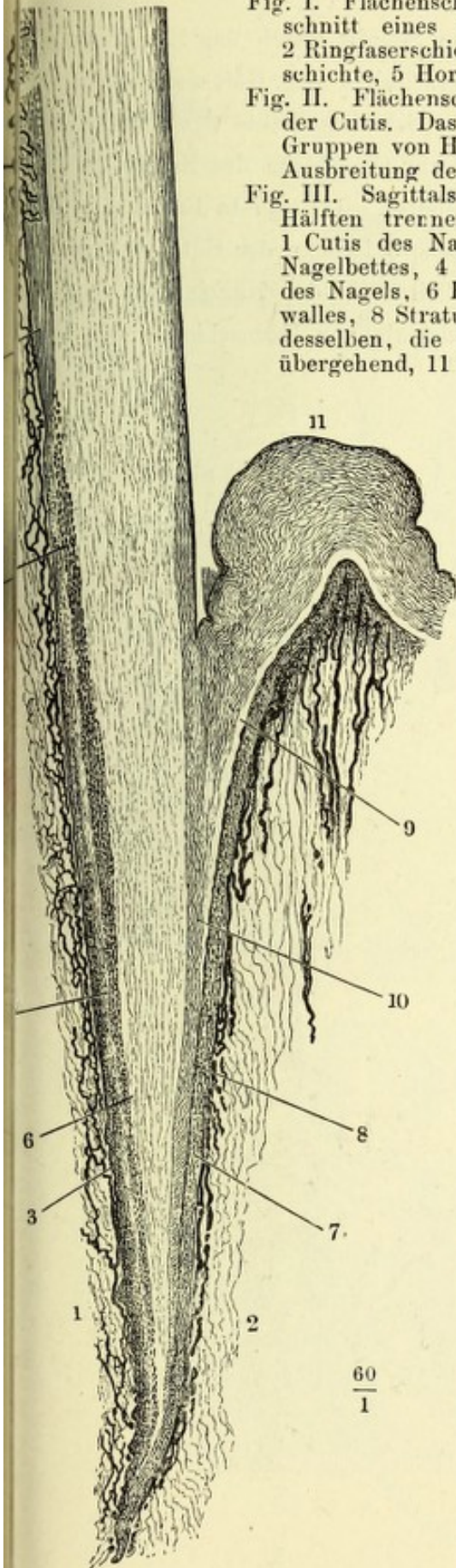


Fig. I.

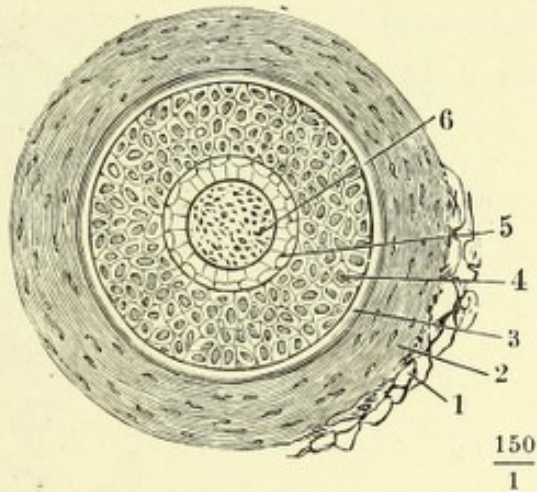
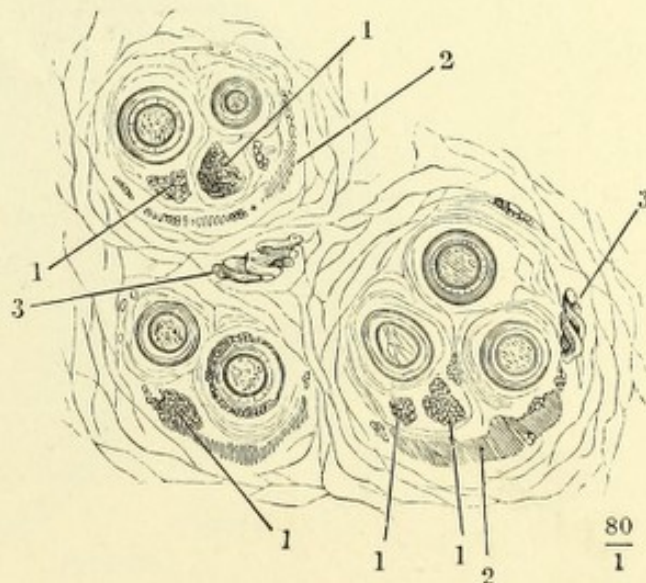


Fig. II.



- Fig. I. Der Oberfläche des Nagels paralleler Schnitt durch das Nagelbett. Die Leisten der Cutis zeigen die Querschnitte der Gefässschlingen. Die Zwischenräume der Leisten von der Schleimschichte des Nagels erfüllt
- Fig. II. Parallel dem Rande und senkrecht zur Oberfläche des Nagels geführter Durchschnitt des Nagels und Nagelbettes. 1 Unterste Lagen der Hornschichte, 2 Schleimschichte des Nagels, 3 Leisten der Cutis, 4 Cutis.
- Fig. III. Derselbe Durchschnitt durch den Seitenfalz des Nagels, um das Verhältniss der Hornschichte der Epidermis zur Hornschichte des Nagels zu zeigen.

Fig. II.

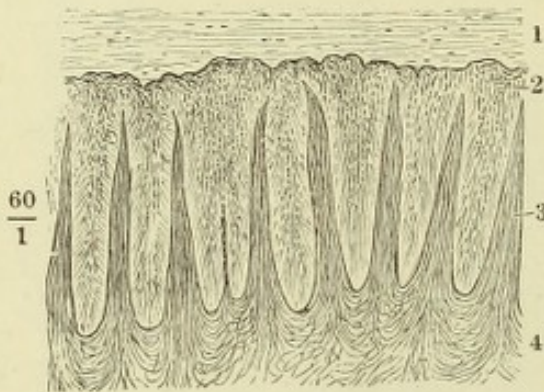


Fig. I.

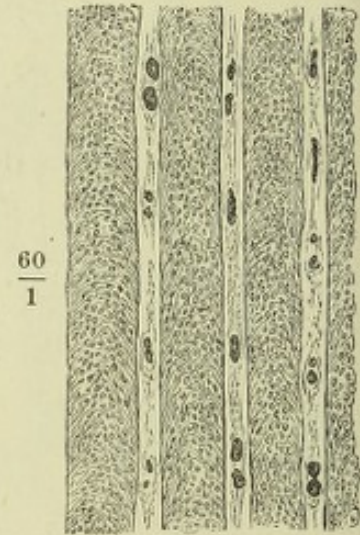


Fig. III.

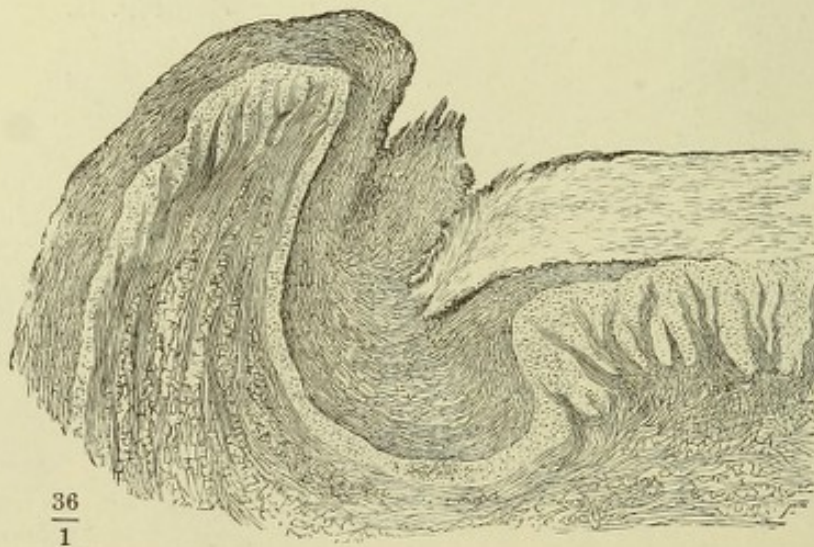


Fig. I.

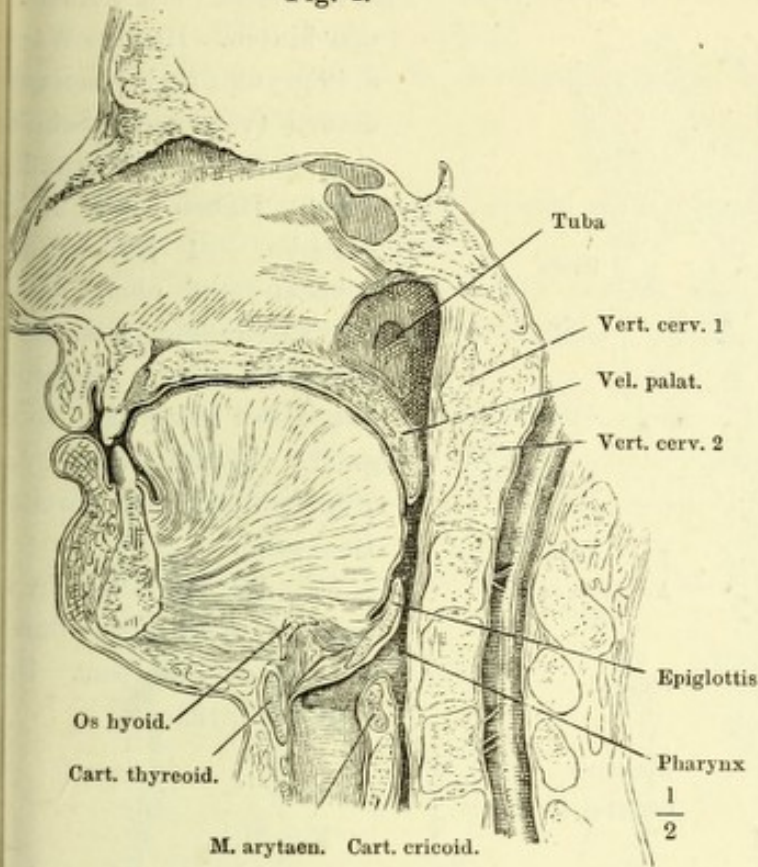


Fig. I. Medianschnitt des Kopfes links neben der Nasenscheidewand.

Fig. II. Ansicht der Mundhöhle, nachdem durch einen frontalen Schnitt in der Gegend der hinteren Backzähne das Gesicht abgetrennt worden. Die Zunge herabgezogen, der Kopf ein wenig um die verticale Axe nach links gedreht.

Fig. II.

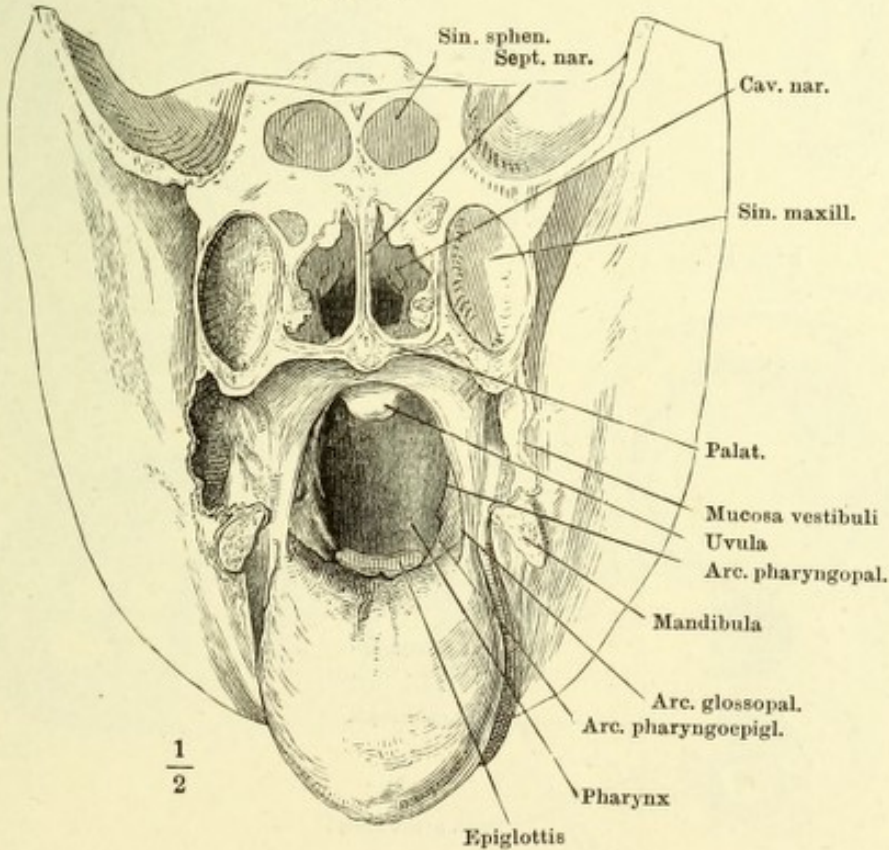


Fig. I.

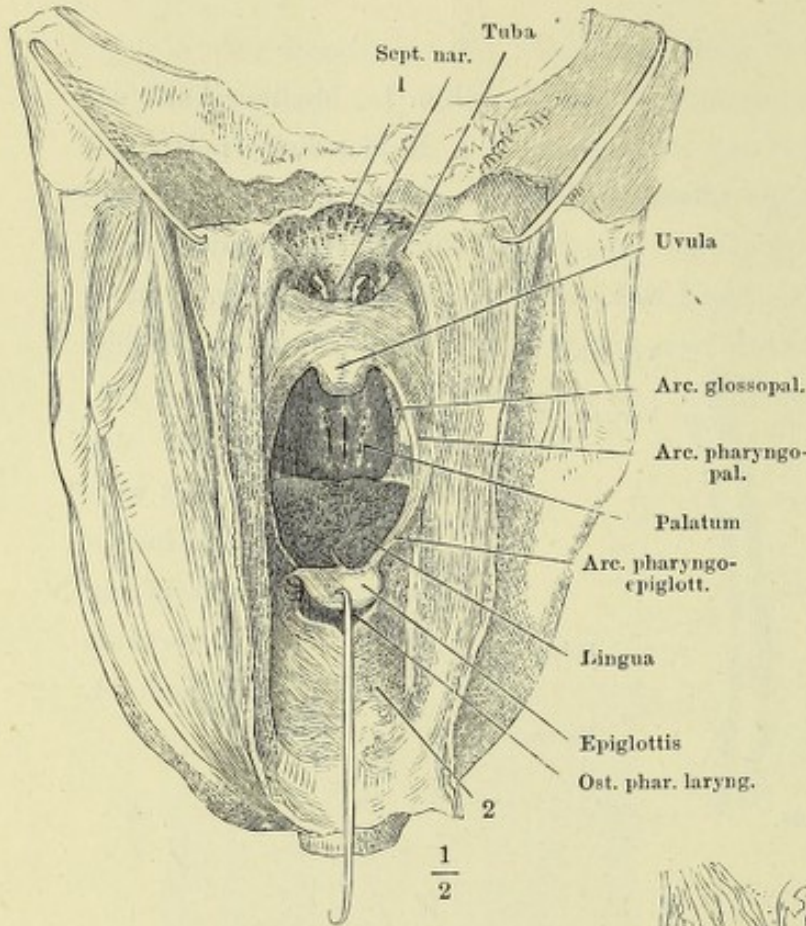


Fig. I. Schädelbasis; Ansicht von hinten. Hintere Wand d. Pharynx durch einen medianen (verticalen) Schnitt gespalten; d. Schnitttränder durch Haken zur Seite gezogen. 1 Boden des Schädel- und obere Wand der Nasenhöhle, 2 vordere den Kehlkopf deckende Wand des Pharynx.

Fig. II. Frontalschnitt des Kopfes durch den zweiten Backzahn.

Fig. III. Horizontalschnitt d. Schädels eines Fötus durch die Lippencommissur. Untere Schnittfläche.

Fig. II.

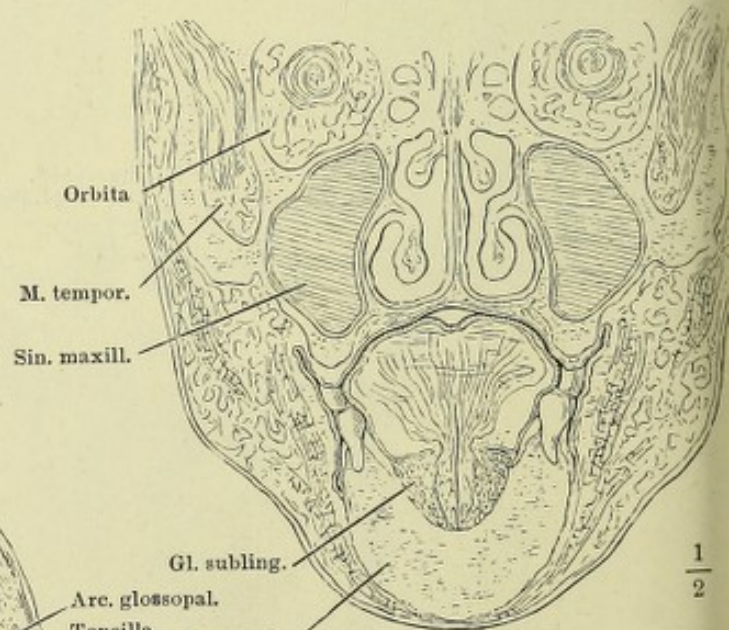
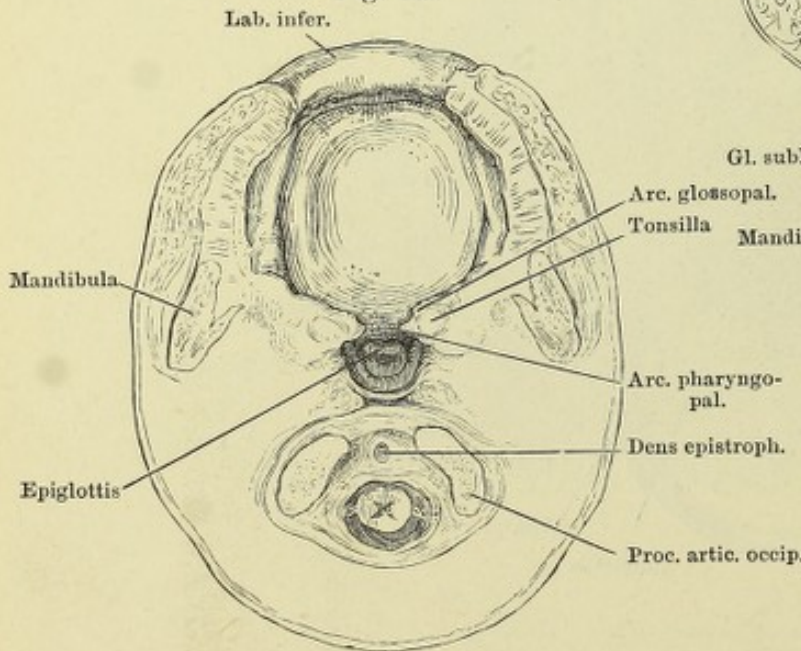


Fig. III.



- Fig. I. Oberer medialer Schneidezahn. *a* von vorn, *b* im Profil, *c* in der Mitte sagittal durchschnitten.
- Fig. II. Krone der frisch durchgebrochenen Schneidezähne des Ober- und Unterkiefers.
- Fig. III. Eckzahn
- Fig. IV. Vorderer Backzahn } *a* von vorn, *b* im Profil.
- Fig. V. Hinterer Backzahn }
- Fig. VI. Zahnreihe des Oberkiefers, von der Kaufläche.
- Fig. VII. Medianschnitt der Mundhöhle. Ansicht der geschlossenen Zahnreihen von innen.
- Fig. VIII. Sagittalschnitt d. Unterkiefers, einen Schneidezahn halbirend. 1 Unterlippe, 2 Schmelz, 3 Dentin, 4 Pulpa d. Zahns, 5 Zahnfleisch, 6 knöchernerne Wand des Alveolus, 7 Periost desselben.

Fig. I.

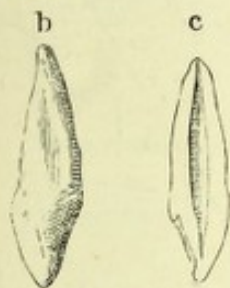


Fig. II.

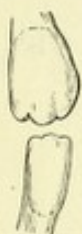


Fig. III.

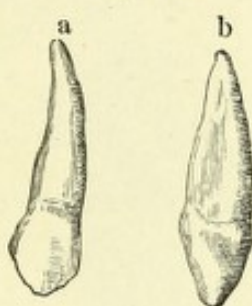


Fig. VI.

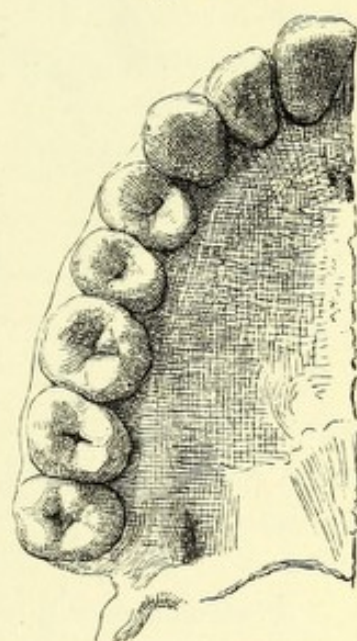


Fig. IV.

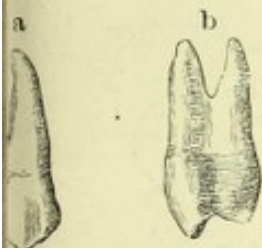


Fig. V.

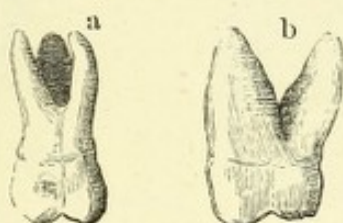


Fig. VII.

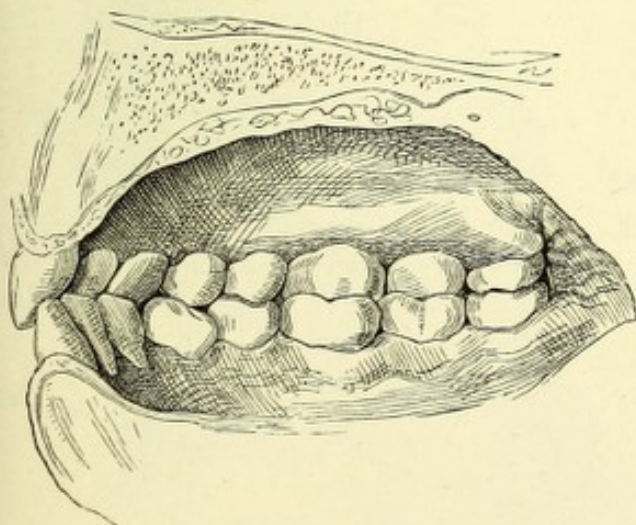


Fig. VIII.

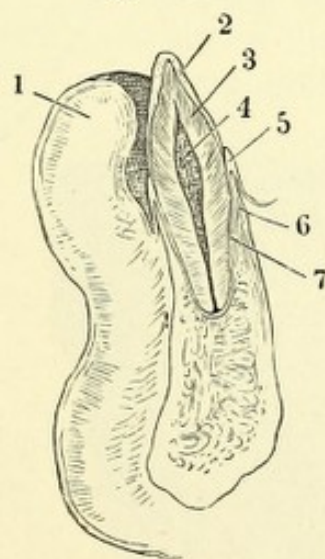


Fig. I. Rechte Hälfte des Rückens einer Zunge, die durch starke fadenförmige Papillen ausgezeichnet ist. 1 Epiglottis, 2 Papillae vallatae (die Zahl steht an der das For. cœcum ausfüllenden Papille), 3 Tonsille, 4 Zungenbalgdrüsen, 5 Papilla foliata. — Fig. II. Linke Hälfte der Spitze einer Zunge mit deutlichen Papillae fungiformes. — Fig. III. Frontalschnitt der Zunge eines Fötus, dicht hinter der Insertion des Frenulum linguae, um die Verflechtung der Muskelfasern zu zeigen. — Fig. IV. Frontalschnitte der Zunge in ziemlich gleichen Abständen, von der Wurzel *A* gegen die Spitze *E* fortschreitend. Durchschnitte des Septum.

Fig. I.

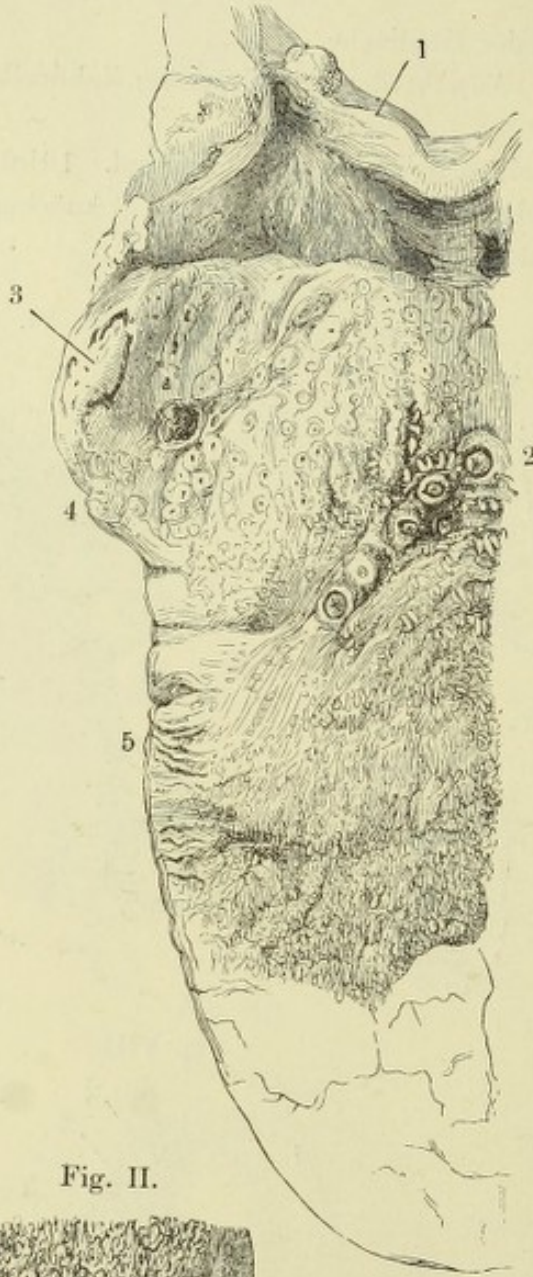


Fig. II.

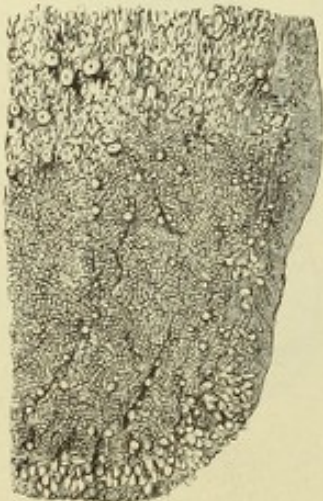

Fig. III.

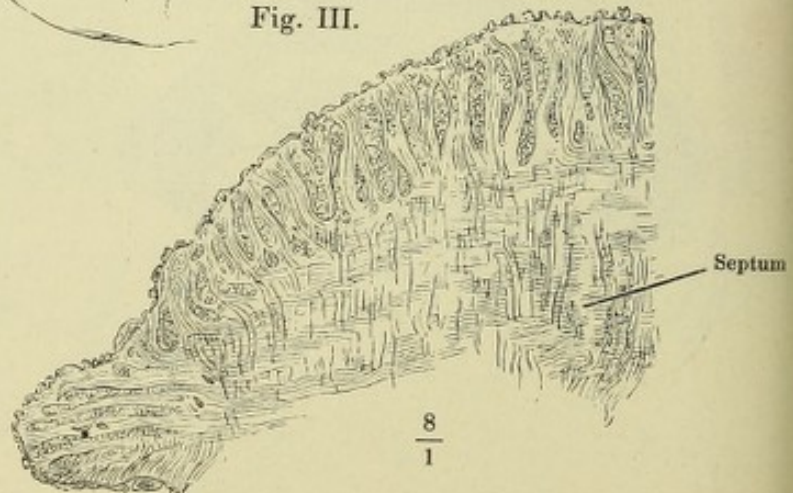


Fig. IV.

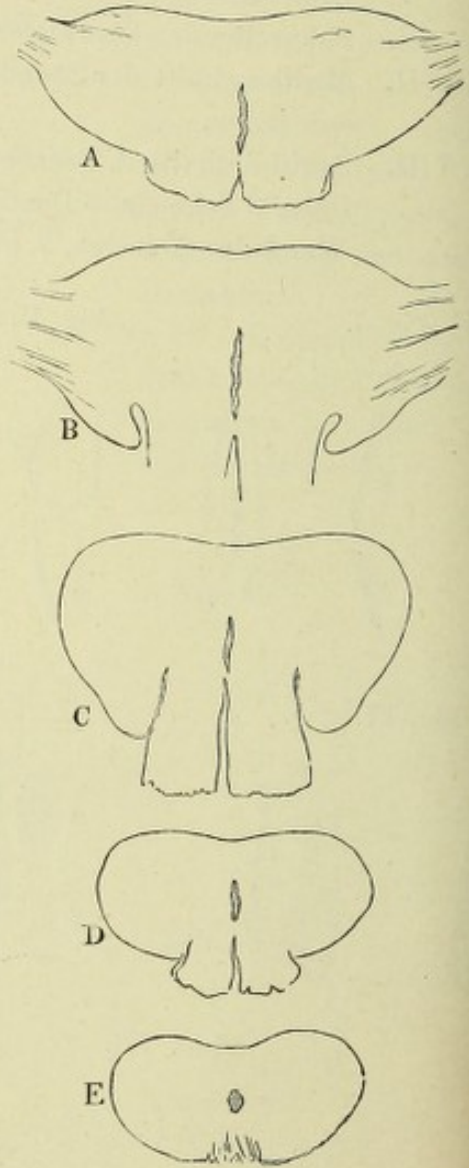


Fig. I.

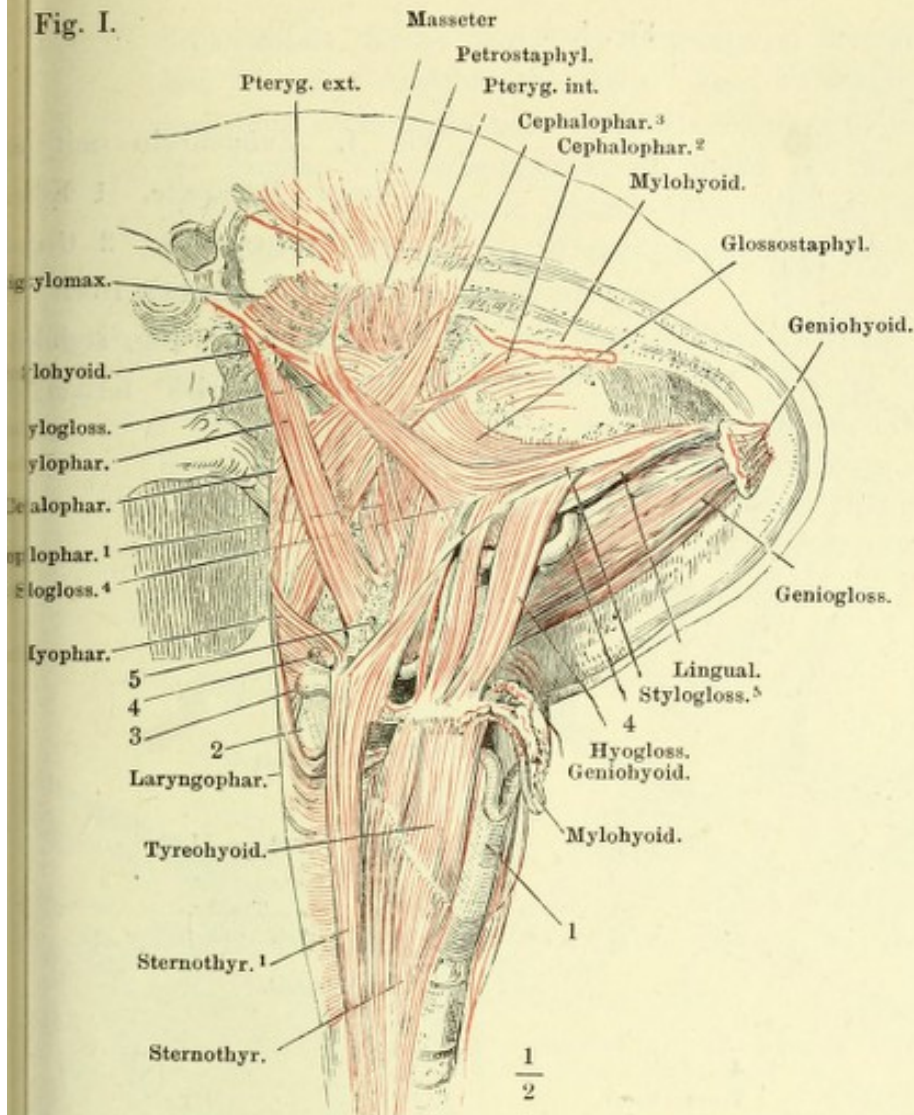


Fig. I. Schädel mit dem Zungenbein, Kehlkopf und Pharynx, von der rechten Seite gesehen und dergestalt um die sagittale Axe gedreht, dass die Basis und die Regio submaxillaris sichtbar wird. Die langen Halsmuskeln sind entfernt, von den Mm. mylohyoideus und geniohyoideus nur die Insertionen am Kiefer und am Zungenbein zurückgelassen. 1 Kante der Cart. thyreoidea. 2 Oberes Horn derselben. 3 Spitze des grossen Zungenbeinhorns. 4 A. lingualis. 5 Kleines Zungenbeinhorn.

Fig. II.

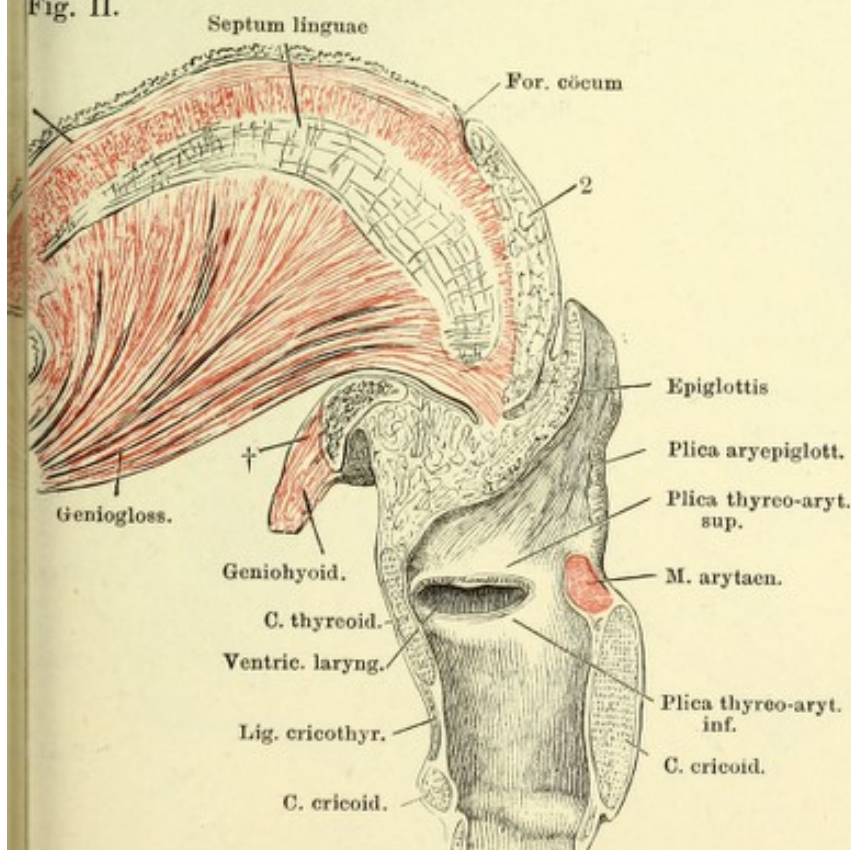


Fig. II. Medianschnitt der Zunge u. des Kehlkopfs. † Durchschnitt des Zungenbeinkörpers. 1 Längsmuskelfasern des Zungenrückens. 2 Drüsenschichte d. Zungenrückens.

Fig. I.

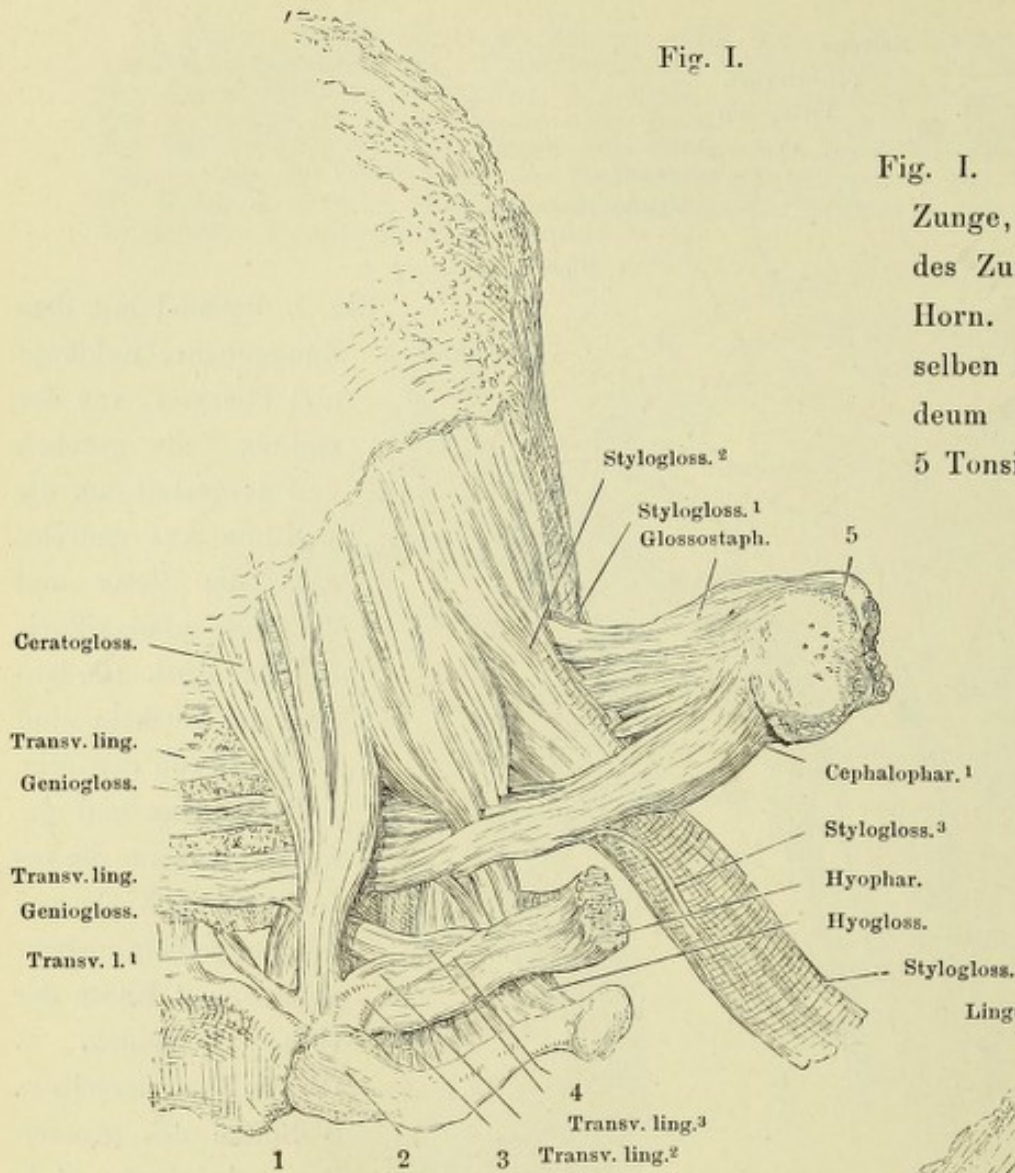


Fig. I. Zungenbein mit Zunge, Rückseite. 1 Körper des Zungenbeins. 2 Grosses Horn. 3 Kleines Horn desselben in das Lig. stylohyoideum (4) sich fortsetzt. 5 Tonsille.

Fig. II.

Fig. II. Zungenbein mit der Zunge, untere Fläche, des M. genioglossus vom Unterkieferursprung getrennt, M. geniohyoideus an der Zungenbeininsertion abgeschnitten. 1 Körper des Zungenbeins. 2 Grosses Horn desselben. 3 Art. lingualis, zwischen den Bündeln des M. hyoglossus in die Zunge eintretend.

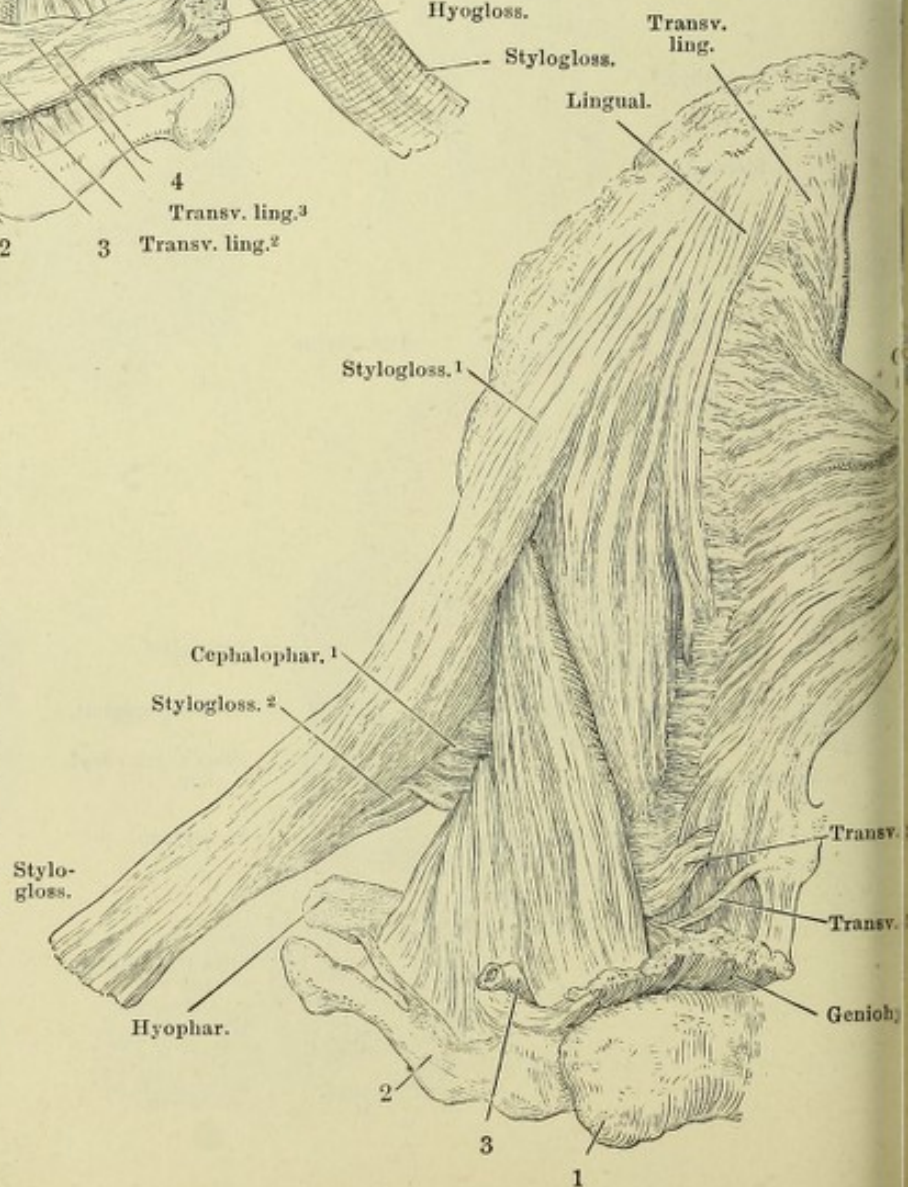


Fig. I. Schädelbasis, hinter dem Tub. pharyngeum frontal durchschnitten, mit dem Pharynx; Ansicht von hinten. Vom Unterkiefer ist das Mittelstück ausgesägt, wonach die Aeste seitwärts auseinandergezogen sind. 1 Spitze des grossen Zungenbeinhorns. 2 Spitze des oberen Horns der Cart. thyreoidea. 3 Trachea, in gleicher Höhe mit dem Oesophagus quer durchschnitten. * Bündel des M. petrostaphylinus zum Pharynx. *x* Längsfasern, *y* Ringfasern des Oesophagus.

Fig. II. Theil der Schädelbasis mit dem Schlund; Ansicht von hinten, um die sagittale Axe etwas links gedreht, der Ast des Unterkiefers entfernt. † Schnittfläche desselben. 1 Cart. thyreoidea, Seitenfläche. 2 Oberes Horn derselben. 3 Trachea. 4 Hamulus pteryg. 5 Oberkiefer. Die Constrictoren des Pharynx mitten zwischen Ursprung und Linea alba des Pharynx durchschnitten und nach zwei Seiten zurückgeschlagen, um die tiefere, longitudinale Muskelschichte zu zeigen.

Fig. I.

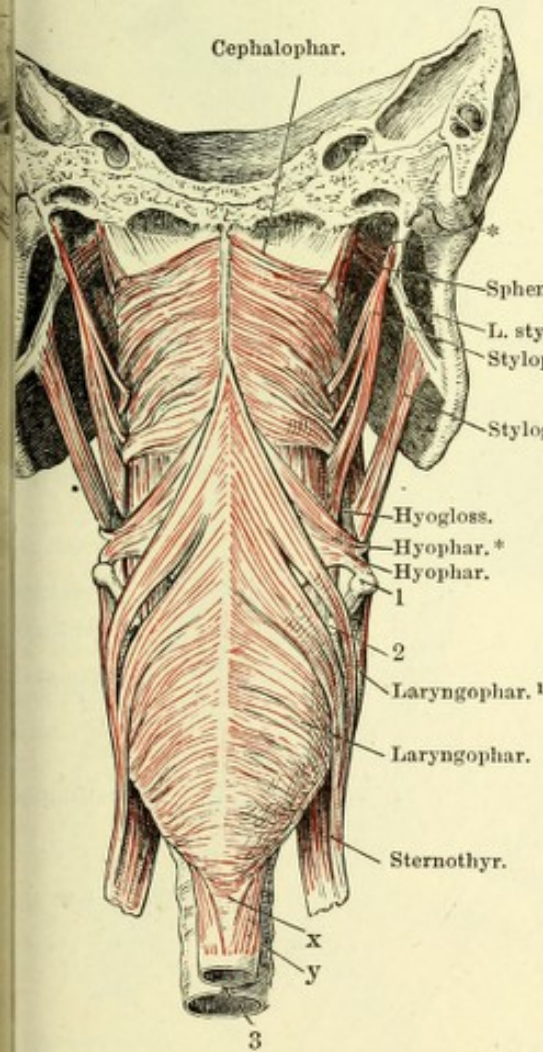
 $\frac{1}{2}$

Fig. II.

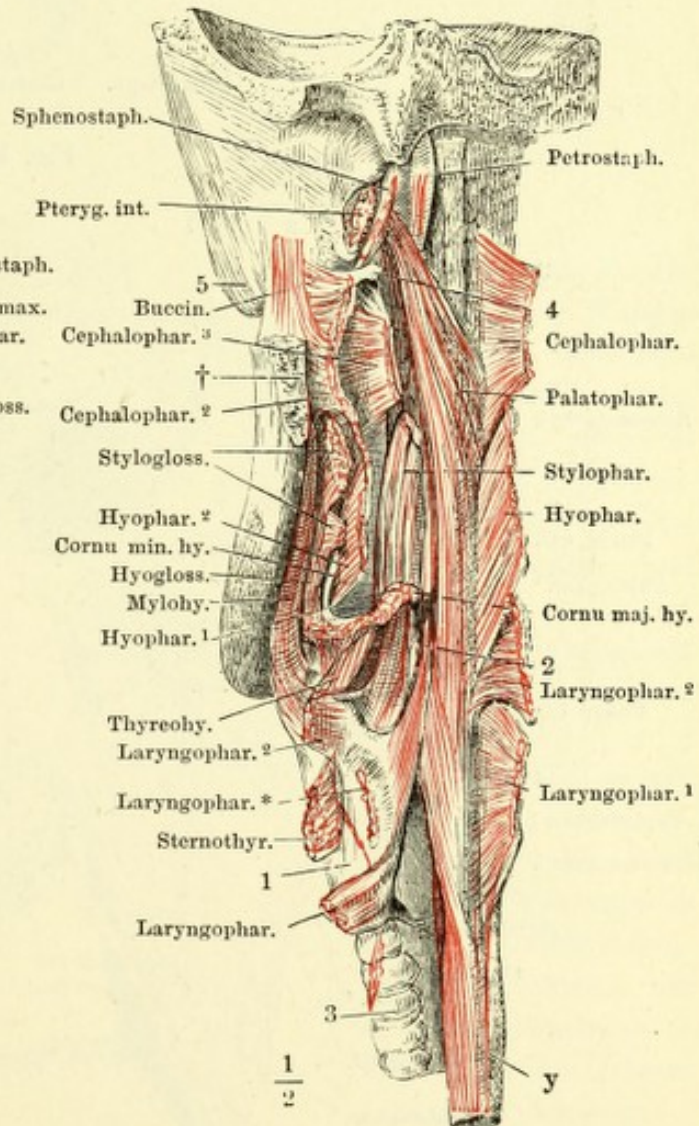
 $\frac{1}{2}$

Fig. I. Hinterer Theil des knöchernen Gaumens und Gaumensegels, von unten, nach Entfernung der Schleimhaut. 1 Hamulus pterygoideus.

Fig. II. Schädelbasis, hinter den Choanen frontal durchschnitten, Choanen und Gaumensegel von hinten, mit frei gelegten Muskeln. 1 Knorpel der Tuba. 2 Lumen derselben. 3 Gelenkkopf des Unterkiefers. 4 Hamulus pterygoideus.

Fig. I.

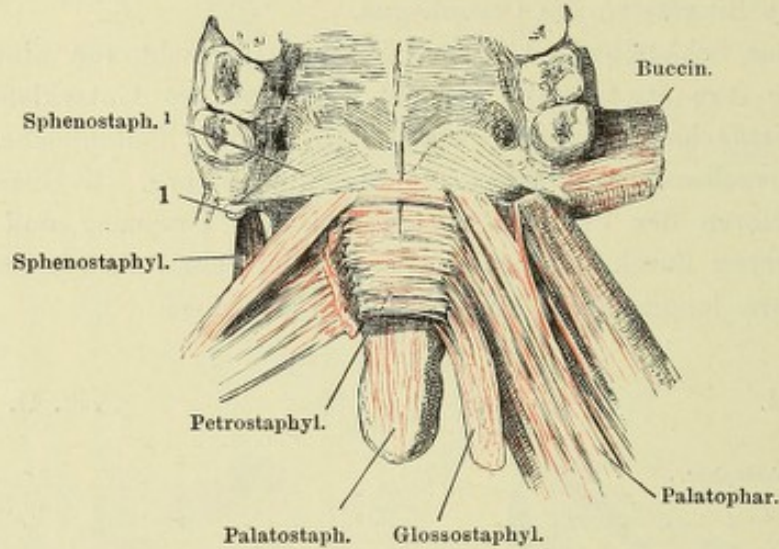


Fig. II.

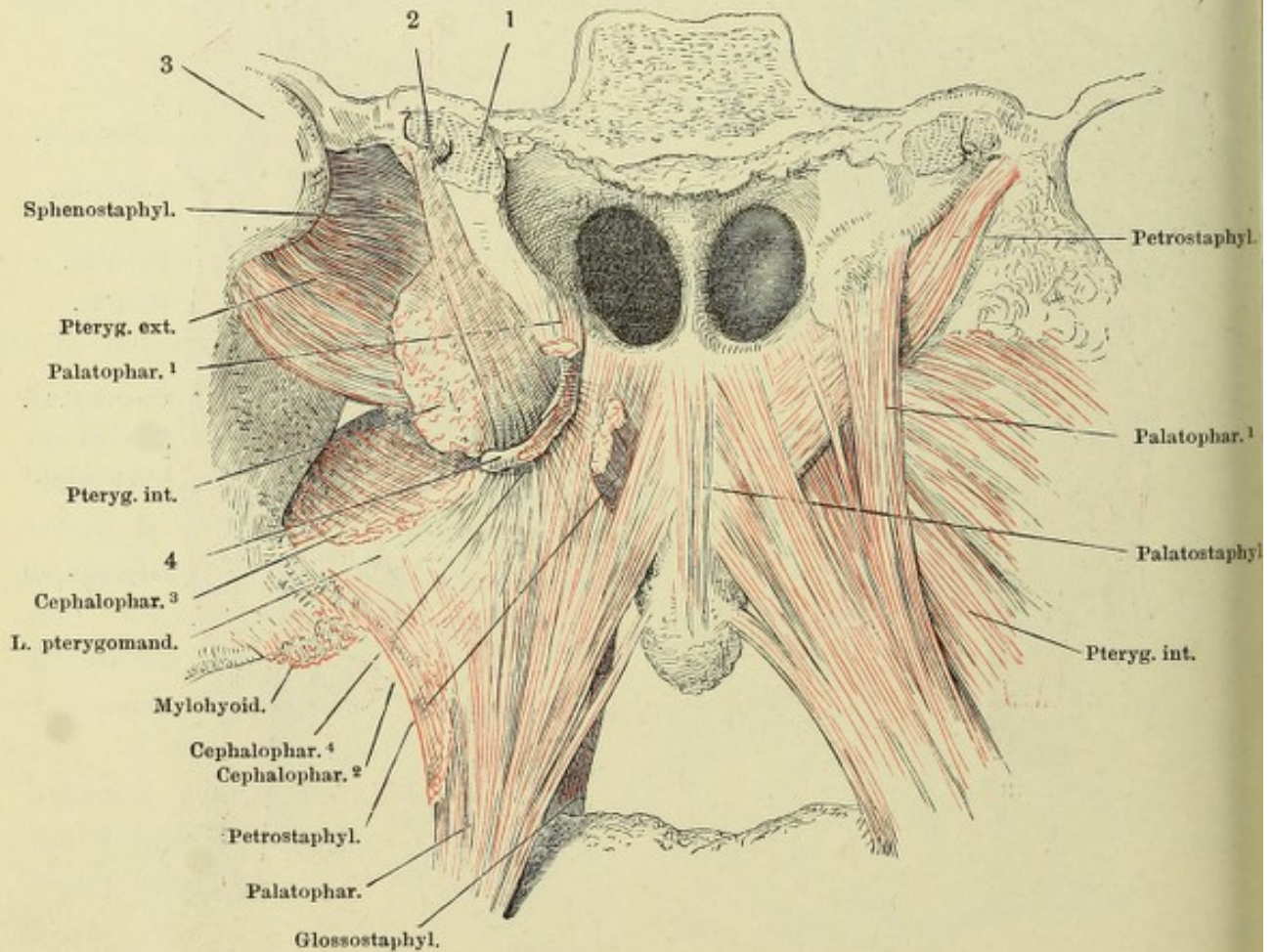


Fig. I.

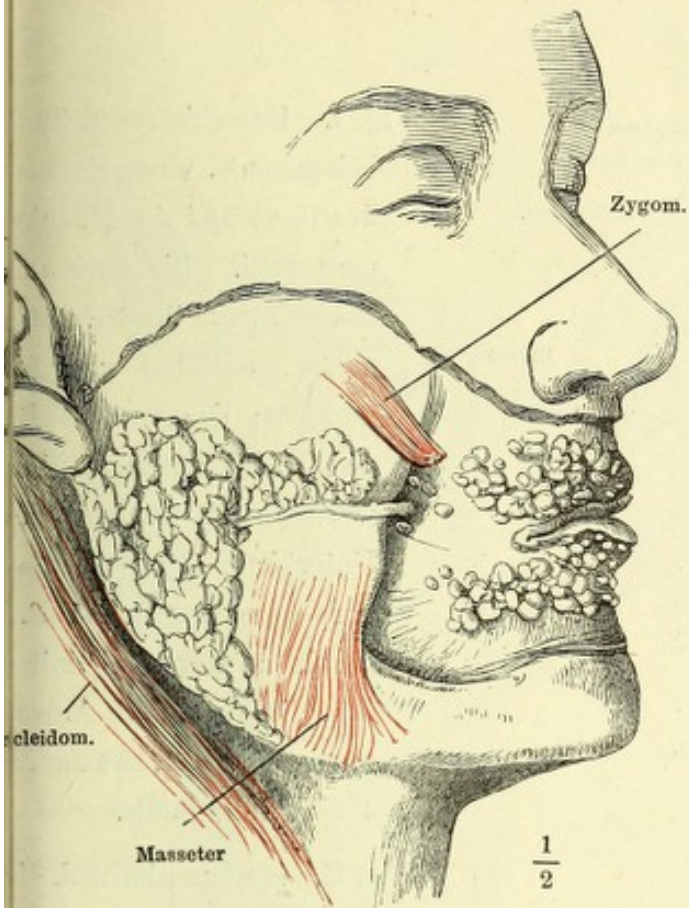


Fig. II.

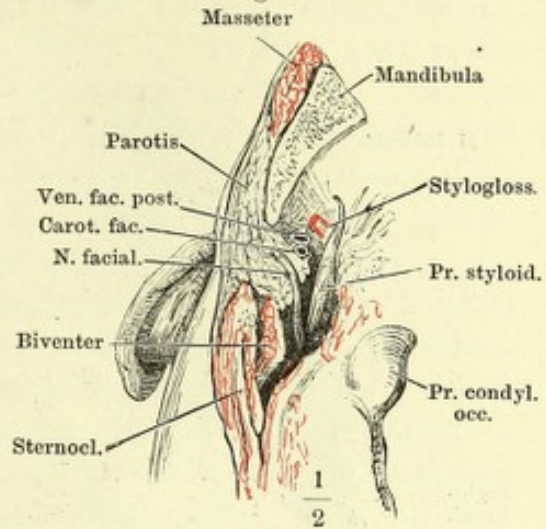


Fig. III.

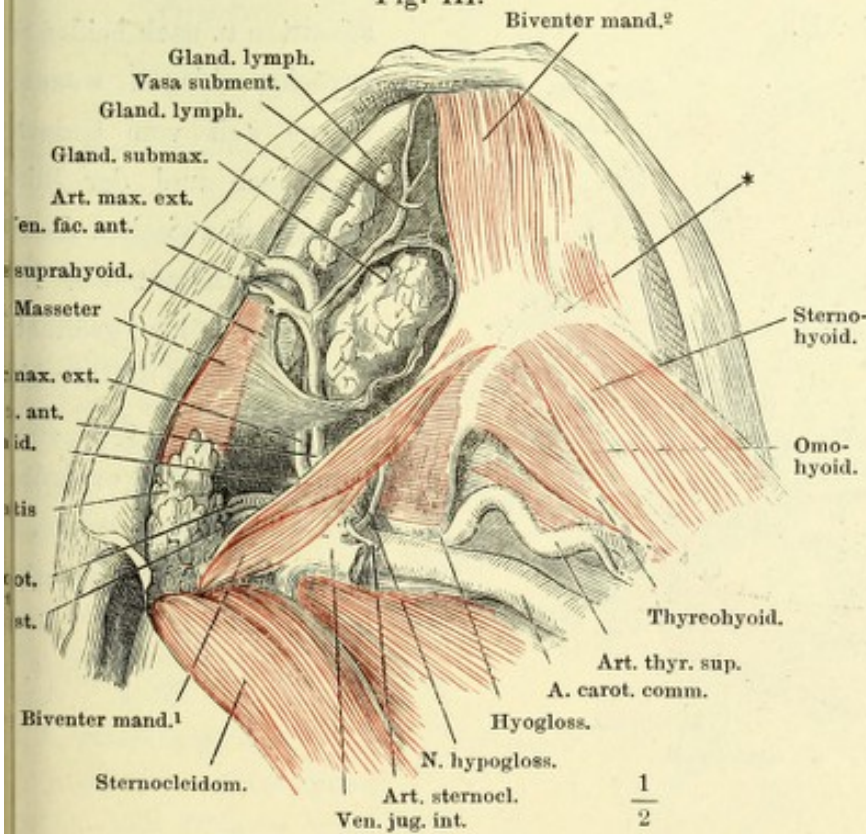


Fig. I. Profil des Kopfes.

Die Haut der Wangen und Lippen, Mm. subcutaneus colli, buccinator und sphincter oris sind weggenommen. Parotis in situ. Gland. buccales und labiales.

Fig. II. Horizontalschnitt d. Schädels dicht unter dem Ohre.

Fig. III. Unterkiefer- und Zungenbeingegend, n. Entfernung der Haut u. des M. subcutaneus colli. Die Fascia suprahyoidea geöffnet, um d. Submaxillardrüse in ihrer Lage zu zeigen. * Zungenbeinkörper.

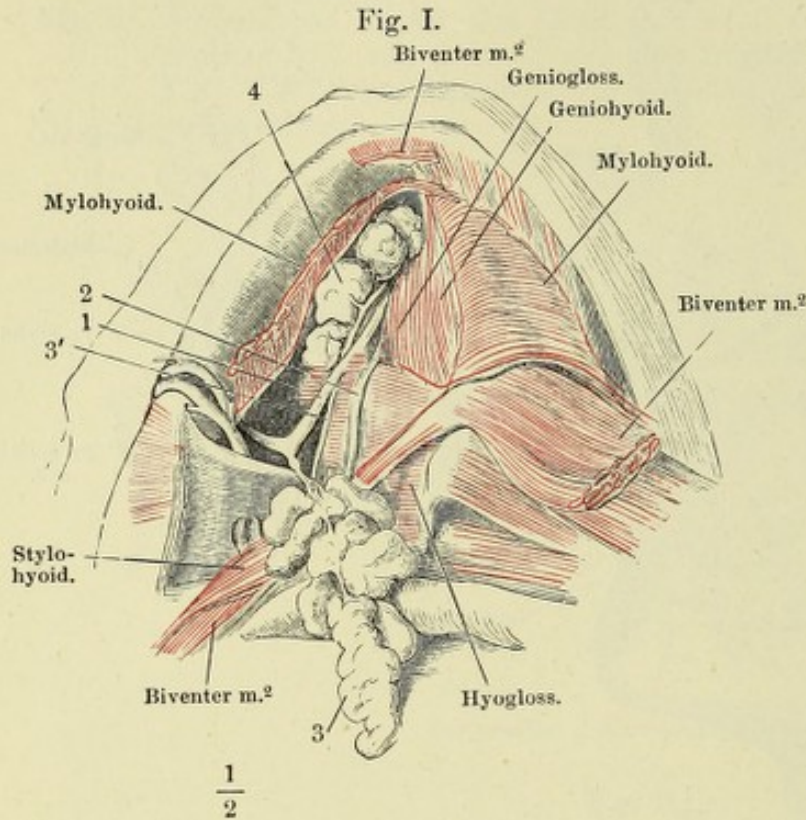


Fig. I. Unterkiefer- u. Zunge beugehend, nach Entfernung der Haut und des M. subcutaneus colli. Die Submaxilldrüse (3) aus ihrer Umbüllung gelöst, entfaltet und herangezogen; der vordere Bau des M. biventer mandib., wie der M. mylohyoid. der Unterkiefer abgeschnitten und zurückgeschlagen. 1 R. lingualis n. trigemini mit d. Ggl. linguale. 2 A. sublingualis. 3' Duct. submaxillaris. 4 Gl. sublingualis.

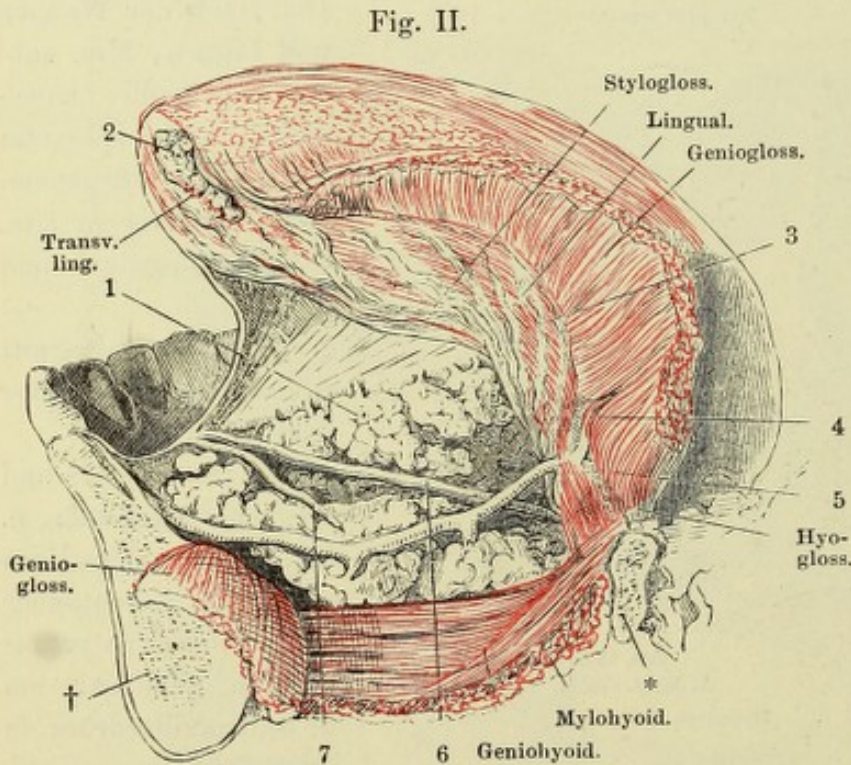


Fig. II. Medianschnitt d. Unterkiefers mit d. Zunge. M. genioglossus in der Mitte durchgeschnitten u. nach beiden Seiten zurückgeschlagen, wonach die Zunge weit vom Unterkiefer abgezogen und der Blick in den Raum zwischen diesem und der Schleimhaut des Bodens der Mundhöhle geöffnet ist. † Durchschnitt d. Unterkieferknochen. * desgleichen des Zungenbeins. 1 Sublingualdrüse. 2 Drüse der Zungenspitze. 3 Gl. linguale. 4 N. hypoglossus. 5 Art. sublingualis. 6 Duct. submaxillaris. 7 Duct. sublingualis.

Fig. I.

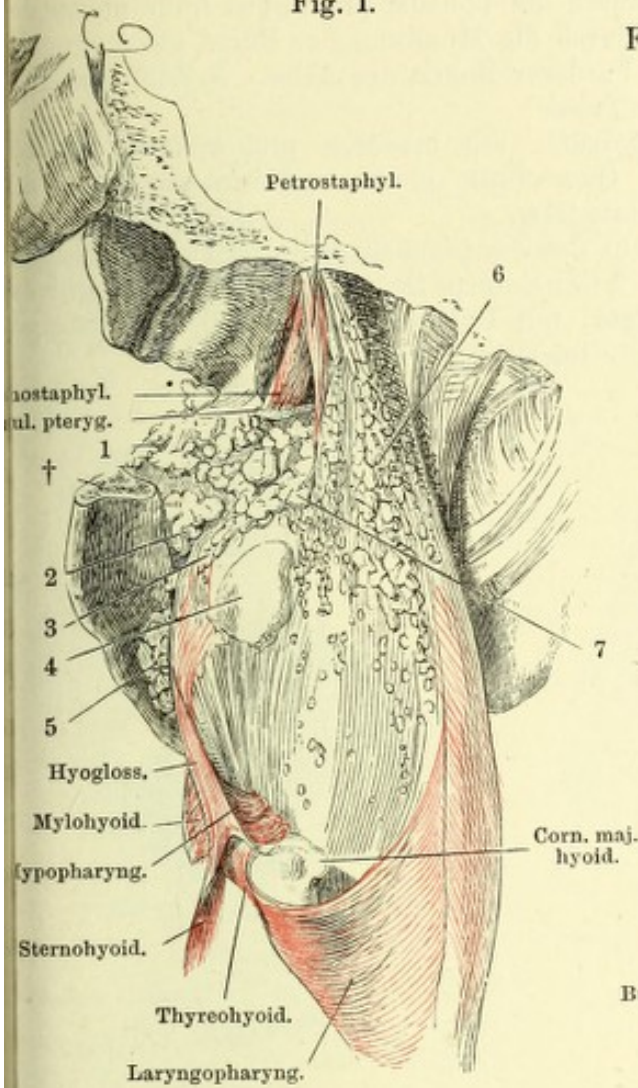
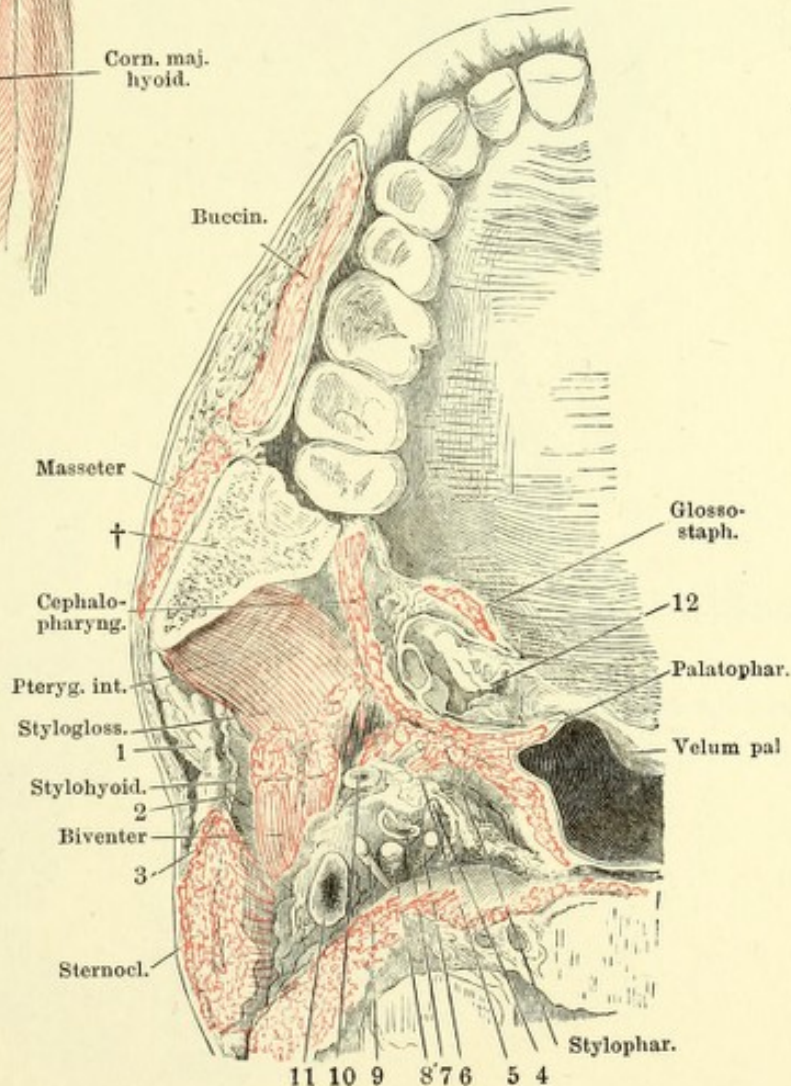


Fig. I. Schädelbasis mit dem Pharynx, von hinten. Der Schädel mit der rechten Seite abwärts geneigt, die hintere Wand des Pharynx nach rechts zurückgebogen, so dass ein Theil der linken Seitenwand des Pharynx und die linke Wand der Mundhöhle sichtbar wird. Mm. buccinator u. cephalopharyngeus sind wegpräparirt, der Unterkieferast durch einen horizontalen Schnitt (†) entfernt. 1 Gland. buccales. 2 Gland. molares. 3 Gland. linguales. 4 Tonsille von aussen. 5 Sublingualdrüse. 6 Gland. pharyngeae. 7 Gland. palatinae.

Fig. II.



II. Horizontalschnitt des Kopfes durch die Commissur der Lippen. Querschnitt des Gaumenbogens und der Tonsille. † Durchschnitt des Unterkiefers. 1 Parotis. 2 Fascie, welche die Parotis von den tieferen Theilen trennt. 3 N. auricularis magn. 4 R. pharyngeus N. trig. 5 N. glossopharyngeus. 6 N. sympath. 7 Cauda int. 8 Stamm des N. vagus. 9 N. hypoglossus. 10 A. pharyngea adsc. 11 V. jugularis; sämtliche Nerven und Gefässe quer durchschnitten. 12 Tonsille.

Fig. I. Sagittalschnitt des Pharynx durch die Tonsilla pharyngea links neben der Medianlinie. Die Medianlinie wird durch die Mündung der Bursa pharyngea (*) bezeichnet. 1 Sinus sphenoid. 2 Vorderer Bogen des Atlas. 3 Zahn des Epistropheus. 4 Ostium pharyng. der Tube.

Fig. II. Schnitt aus der Submaxillardrüse, mit mucösen und serösen Drüsenbläschen. ** Halbmonde. Duct. Querschnitt eines Ausführungsganges, mit Stäbchenepithel ausgekleidet. † Blutgefäss.

Fig. III. Dickenschnitt der Schleimhaut des Zungenrückens durch eine conglobirte (folliculäre) Drüse. 1 Epithelium. 2 Conglobirte Drüsensubstanz, die Wand des Follikels auskleidend. 3 Schleimhaut, mit Gefäßdurchschnitten und Gruppen von Fettkörnchen. 4 Muskelschichte im Querschnitt.

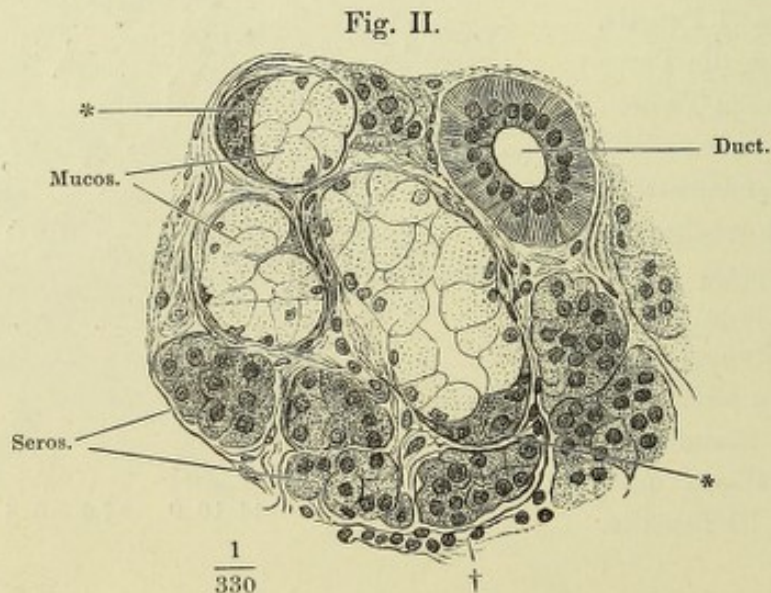
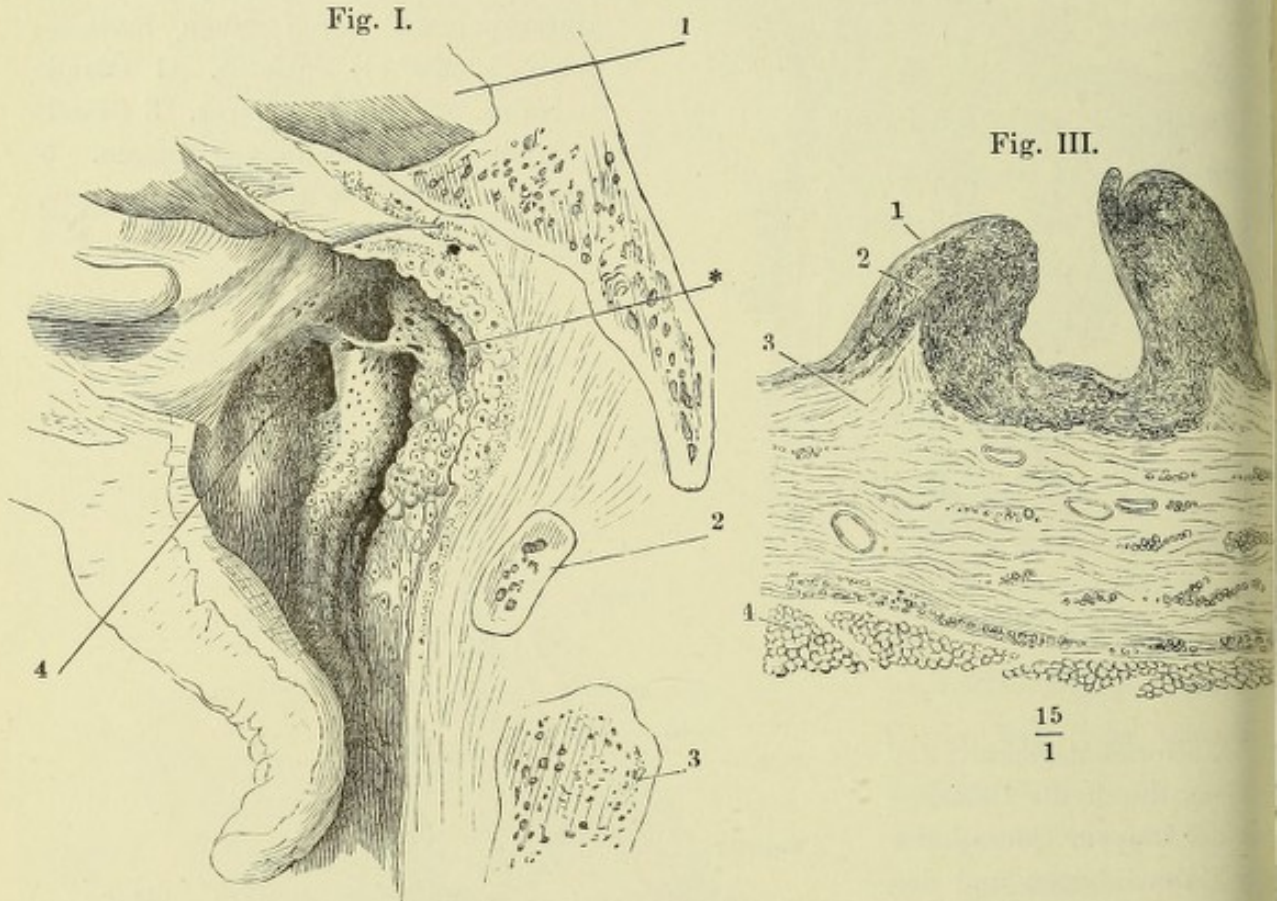


Fig. I.

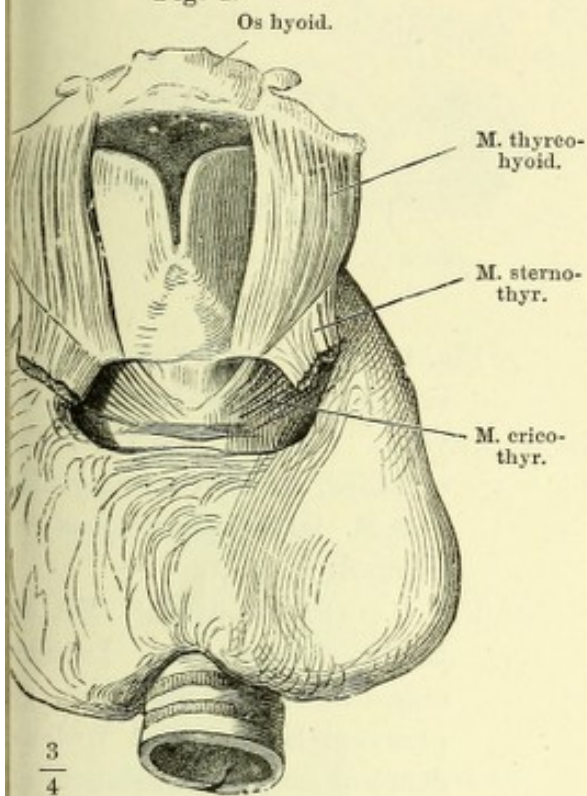


Fig. II.

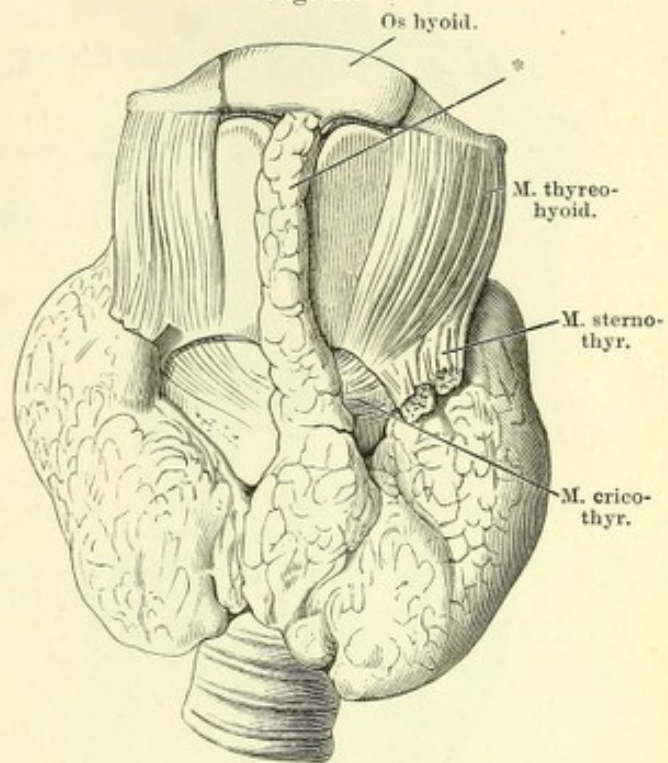


Fig. III.

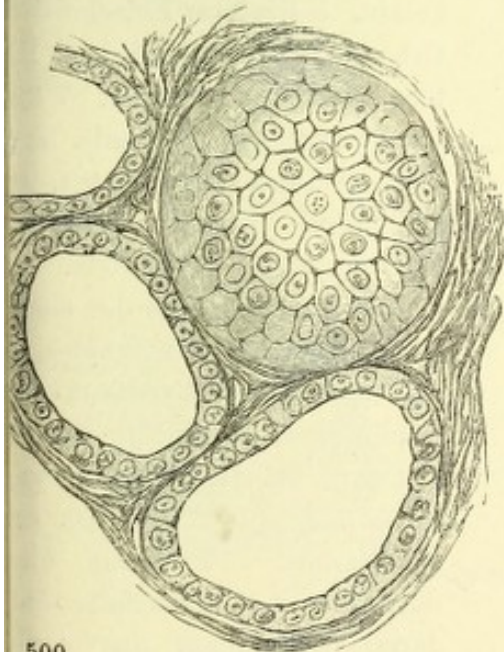


Fig. I. Kehlkopf u. Trachea mit der Glandula thyreoidea, von vorn.

Fig. II. Glandula thyreoidea mit einem mittleren Lappen (*).

Fig. III. Drüsenblasen d. Glandula thyreoidea, eine von der Fläche, zwei im Durchschnit.

500
1

Fig. I.

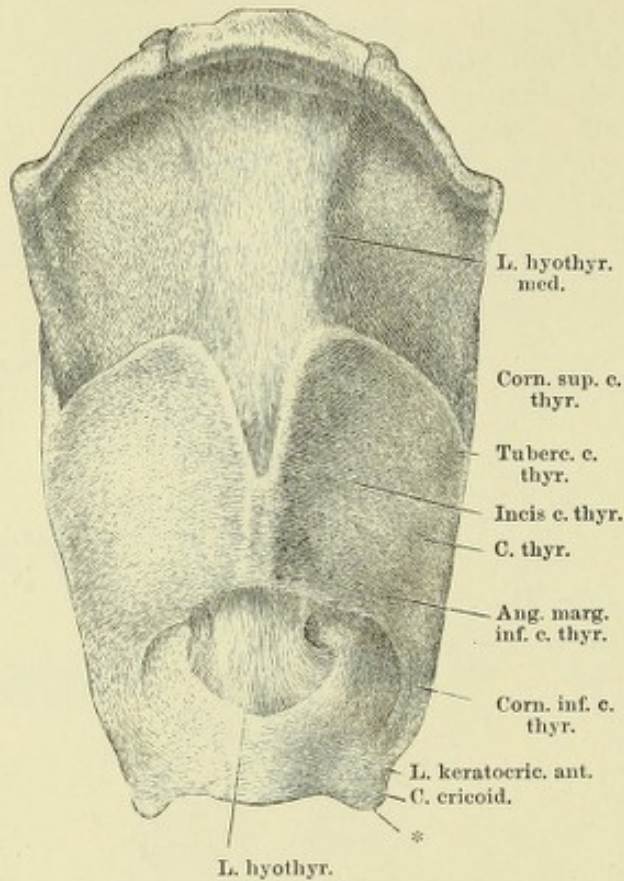


Fig. III.

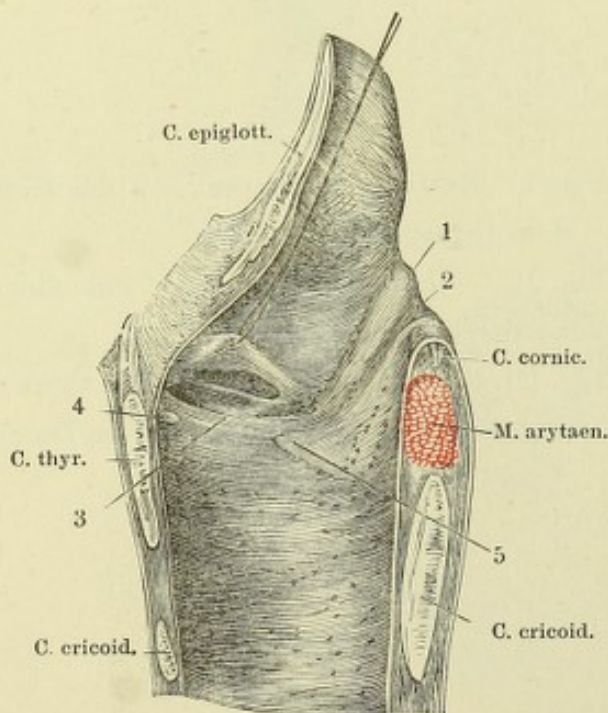


Fig. II.

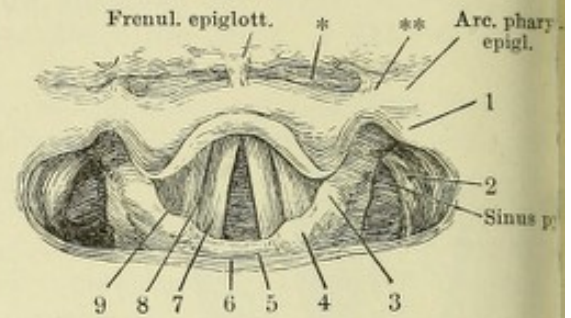


Fig. I. Zungenbein und Kehlkopfkorpel mit den Bändern, von vorn. * Platte Zacke der Cart. cricoidea, die die Ursprungsfläche des *M. laryngopharyngeus* vergrößert.

Fig. II. (Nach Türck.) Mit dem Kehlkopfspiegel am Lebenden aufgenommenes Bild des *Ost. pharyng. laryngis*. 1 Wölbung, dem grossen Zungenbeinhorn entsprechend. 2 Desgleichen über dem oberen Horn der *Cart. thyroidea*, 3 über der *Cart. cuneiformis*, 4 über der *Cart. corniculata*. 5 Hinterer Einschnitt des *Ost. pharyng. laryngis*. 6 Hintere Wand des *Pharynx*. 7 *Plica thyreo-aryt. inf.* 8 *Ventr. laryngis*. 9 *Plica thyreo-aryt. sup.* * *Sinus glosso-epiglotticus*. ** *Plica glosso-epiglottica*.

Fig. III. Rechte Hälfte des median durchschnittenen Kehlkopfes, von innen; die *Plica thyreo-aryt. sup.* durch einen Faden in die Höhe gezogen, um den *Ventr. laryngis* zu öffnen. 1 Wulst der *Cart. cuneiformis*. 2 Rinne hinter demselben. 3 *Stimmfalte*, durch deren *Schleimhaut* das vordere elastische Knötchen (4) und der *Pr. vocalis* der *Cart. arytaen.* (5) durchschimmern.

- Fig. I. Cartt. thyreoidea und cricoidea, im Profil.
- Fig. II. Kehlkopfknorpel ohne die Cart. epiglottica, von hinten. † Grube zwischen den Spinae der Cart. arytaenoid. ** Mediane Firste der Platte der Cart. cricoid.
- Fig. III. Dieselben, vom median durchschnittenen Kehlkopf, Ansicht von innen.
- Fig. IV. Cart. cricoidea, arytaenoidea und corniculata, im Profil. * Platte Zacke der Cart. cricoid.

Fig. I.

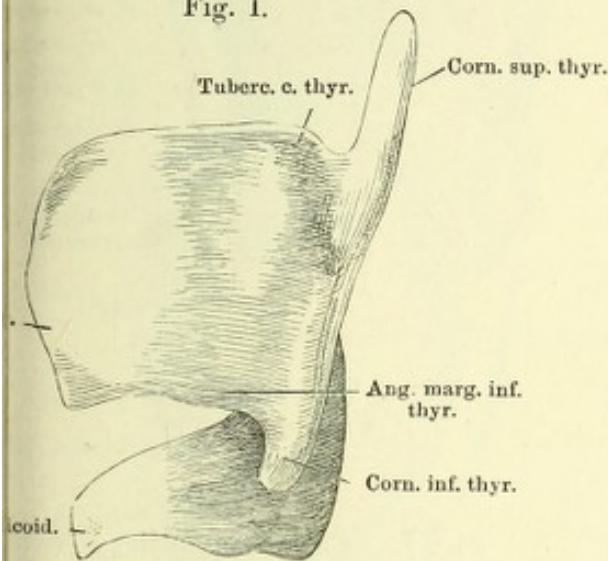


Fig. II.

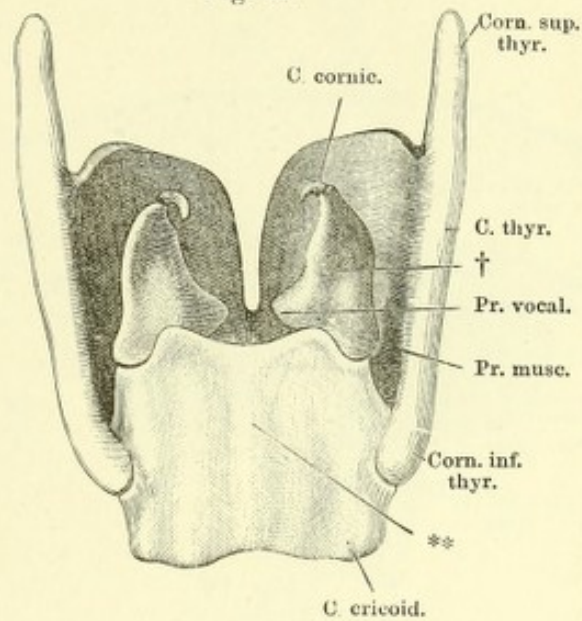


Fig. III.

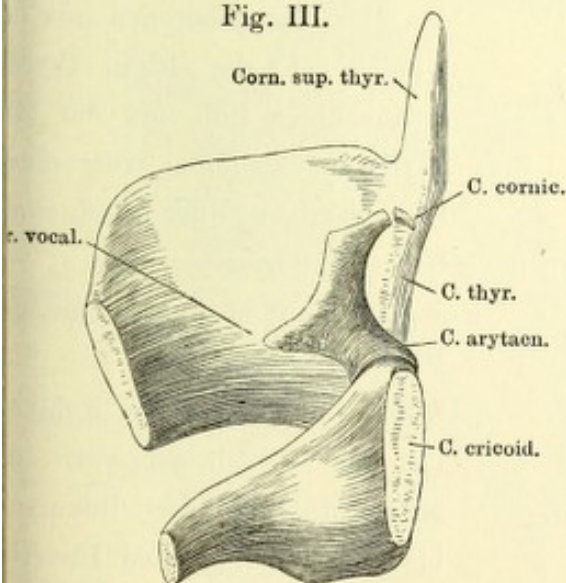


Fig. IV.

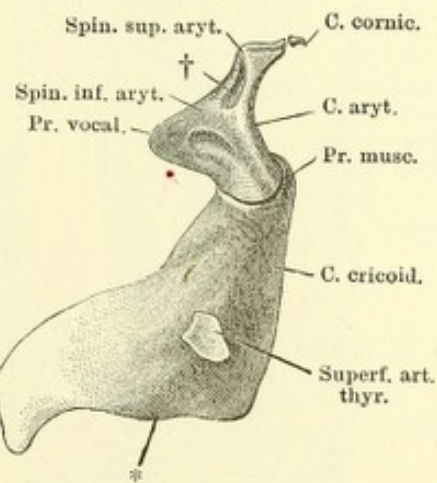


Fig. I.

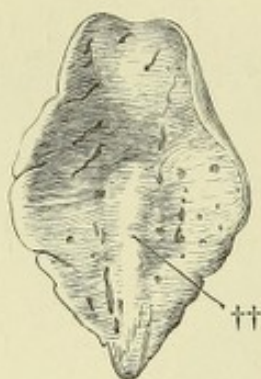
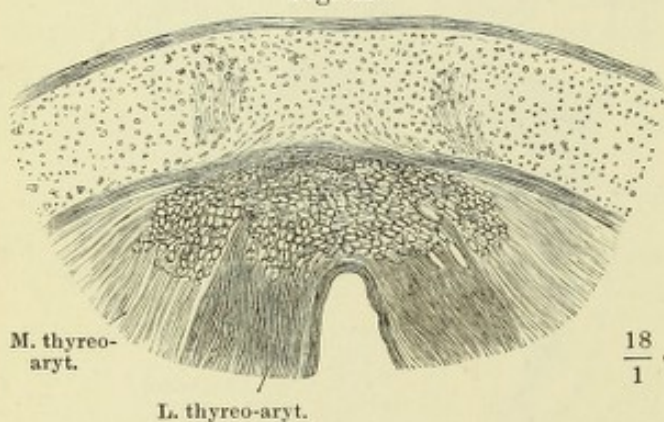


Fig. II.

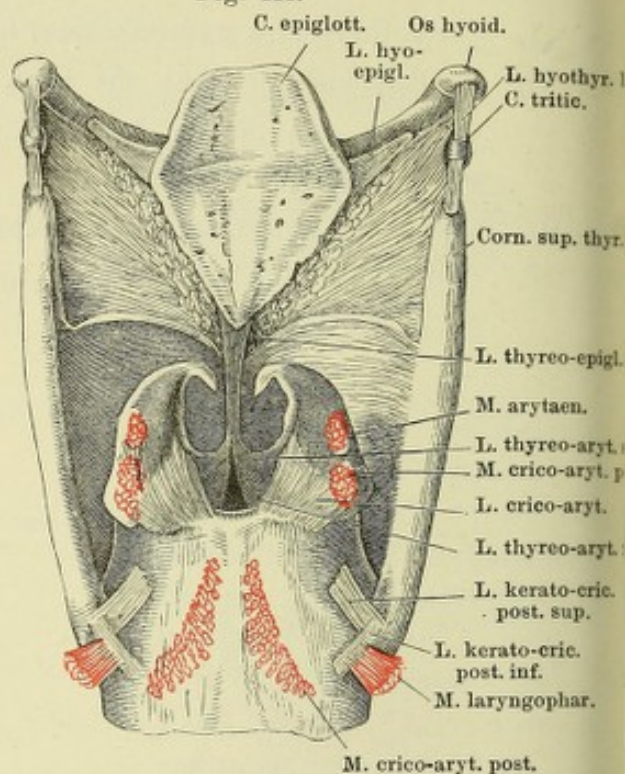


M. thyreo-aryt.

L. thyreo-aryt.

 $\frac{18}{1}$

Fig. III.



C. epiglott. Os hyoid.

L. hyo-epigl.

L. hyothy. 1
C. tritic.

Corn. sup. thy.

L. thyreo-epigl.

M. arytaen.

L. thyreo-aryt.

M. crico-aryt. p.

L. crico-aryt.

L. thyreo-aryt.

L. kerato-cric. post. sup.

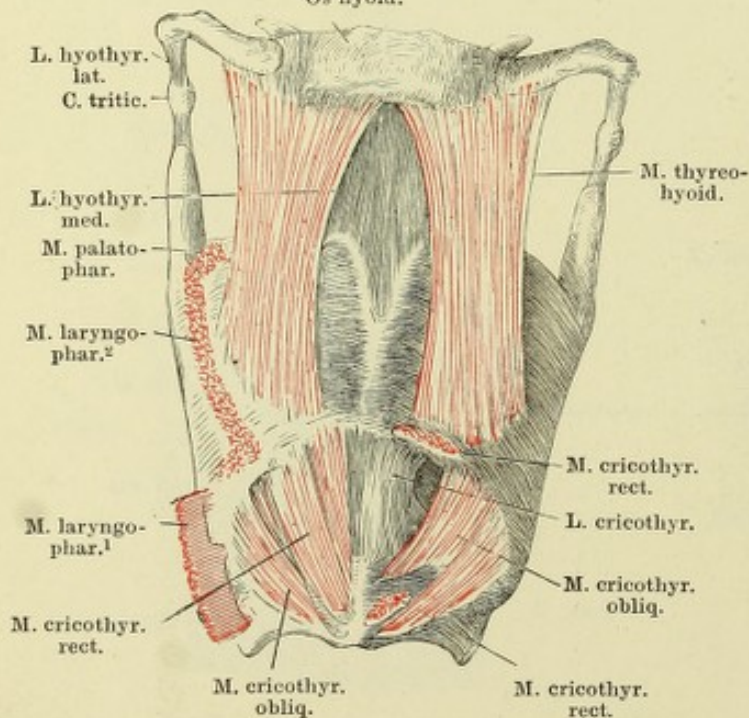
L. kerato-cric. post. inf.

M. laryngophar.

M. crico-aryt. post.

Fig. IV

Os hyoid.

L. hyothy. lat.
C. tritic.L. hyothy. med.
M. palato-phar.M. laryngo-phar.²M. laryngo-phar.¹

M. cricothy. rect.

M. cricothy. obliq.

M. cricothy. rect.

M. thyreo-hyoid.

M. cricothy. rect.

L. cricothy.

M. cricothy. obliq.

Fig. I. Cart. epiglottica, untere Fläche. †† Kiel derselben.

Fig. II. Horizontalschnitt des medianen Theiles der Cart. thyreoidea eines Neugeborenen mit den Ursprüngen der Ligg. thyreo-arytaenoidea inf. und der Mm. thyreo-arytaenoidei von einem längsfaserigen, quer durchschnittenen Bindegewebswulst.

Fig. III. Kehlkopfknorpel mit den Bändern, von hinten.

Fig. IV. Zungenbein und Kehlkopf mit den Muskeln von vorn, der M. cricothyreoid. rect. linkerseits bis auf Ursprung und Insertion entfernt.

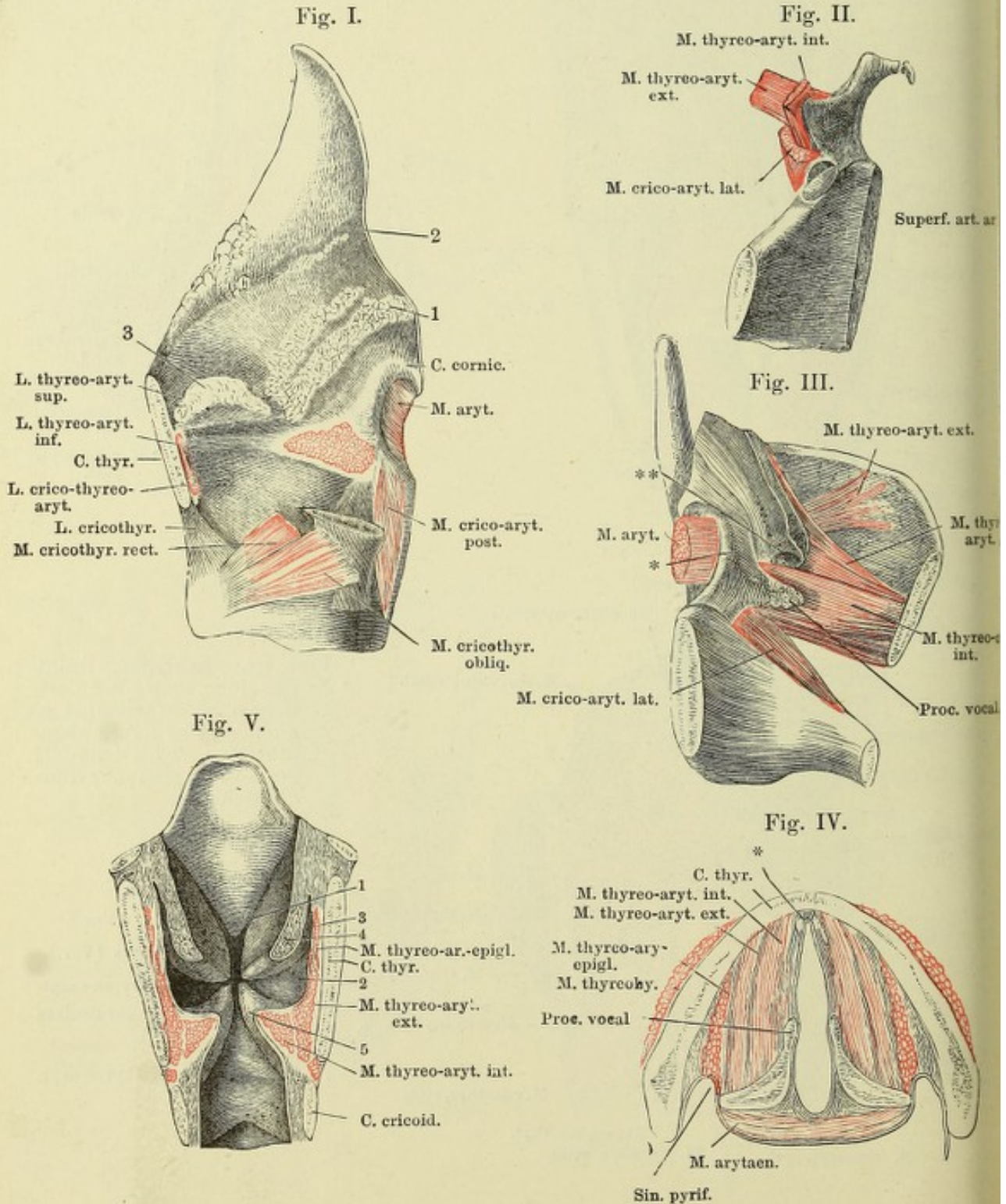
Fig. I. Kehlkopf, Profil. Die linke Platte der Cart. thyroidea ist bis auf das untere Horn weggenommen, ebenso die Mm. thyreo-arytaenoidei bis auf den Ursprung und die Insertion an der lateralen Fläche der Cart. arytaenoidea. 1 Gland. arytaenoid. 2 Gland. epiglott. 3 Drüsen des Ventriculus laryngis.

Fig. II. Hinterer Theil der rechten Hälfte der Cart. thyroidea, von innen, mit der Cart. arytaenoidea und den Insertionen der Muskeln an dieselbe. Die Articulatio crico-arytaenoidea geöffnet.

Fig. III. Linke Kehlkopfhälfte, von innen, die Schleimhaut bis zum hinteren Winkel des Ventriculus laryngis (***) und bis an die Spitze der Cart. aryt. wegpräparirt und zurückgeschlagen. * Innerer Winkel der Cart. arytaenoidea.

Fig. IV. Horizontalschnitt des Kehlkopfs durch die Basen der Cartt. arytaenoideae. * Elastisches Knötchen am vorderen Ende des Stimmbandes.

Fig. V. Frontalschnitt des Kehlkopfs, vordere Hälfte, von innen. Querschnitt der Mm. thyreo-arytaenoidei. 1 Wulst der Epiglottis. 2 Ventriculus laryngis. 3 Sinus desselben. 4 Obere, 5 untere Plica thyreo-arytaenoidea.



- Fig. I. Trachea, in der hinteren Mittellinie geöffnet und ausgebreitet.
 Fig. II. Knorpel des Kehlkopfs und des oberen Endes der Trachea, in der hinteren Mittellinie geöffnet und ausgebreitet.
 Fig. III. Verticalschnitt der vorderen Wand der Trachea. 1 Knorpel. 2 Drüsen-
 schichte. 3 Elastische und Schleimhaut der Trachea.
 Fig. IV. Horizontalschnitt der Trachea durch den Rand eines Knorpelringes.
 1 Knorpel. 2 Drüsen-
 schichte. 3 Elastische u. Schleimhaut der Trachea.
 Fig. V. Horizontalschnitt der Wand der Trachea. 1 Epithelium. 2 Basal-
 membran. 3 Propria und elastische Haut mit quer durchschnittenen
 elastischen Fasern. 4 Drüsen-
 schichte. 5 Knorpel.

Fig. I.

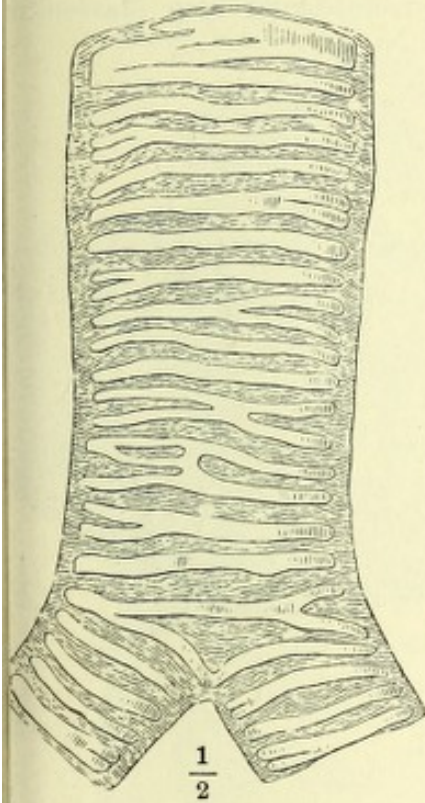


Fig. V.

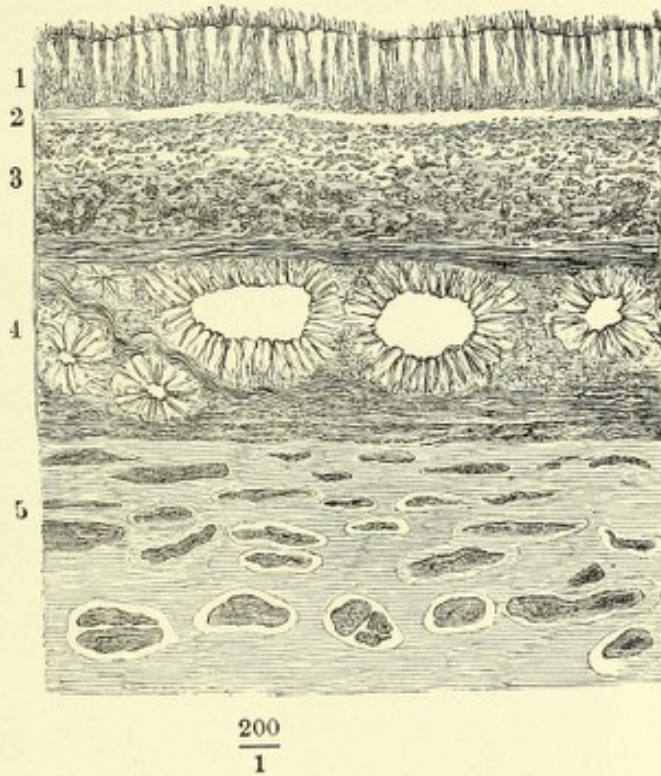


Fig. II.

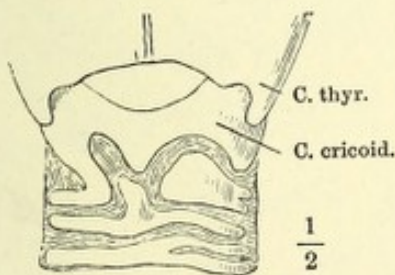


Fig. III.

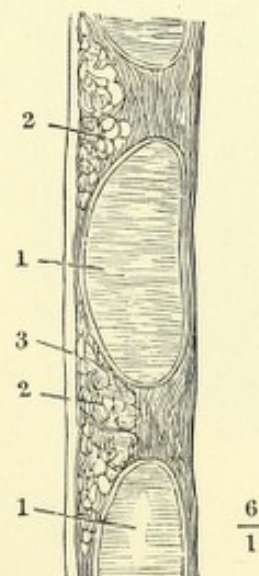


Fig. IV.

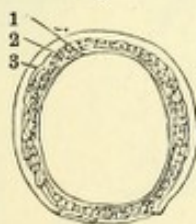


Fig. I. Sagittalschnitt der Mamma einer Wöchnerin durch die Mitte der Warze. 1 Cutis. 2 Panniculus adiposus. 3 Körper der Mamma. 4, 4 Kammförmige Vorsprünge desselben. 5, 5 Fettmassen in den Zwischenräumen der Kämme. 6 Milchgänge der Warze. 7 Sinus der Milchgänge, von Milch erfüllt. 8, 8 Durchschnitte von Milchgängen im Centrum der Mamma, von Drüsengewebe umgeben.

Fig. II. Aeussere Oberfläche der Mamma einer Wöchnerin. Cutis und Panniculus adiposus sind entfernt.

Fig. III. Ein Theil der äusseren Fläche des Körpers einer weiblichen Mamma, mit den Verästelungen von zwei, mit verschiedenfarbigen Massen injicirten Milchgängen.

Fig. IV. Drüsenbläschen der Mamma einer Wöchnerin.

Fig. I.

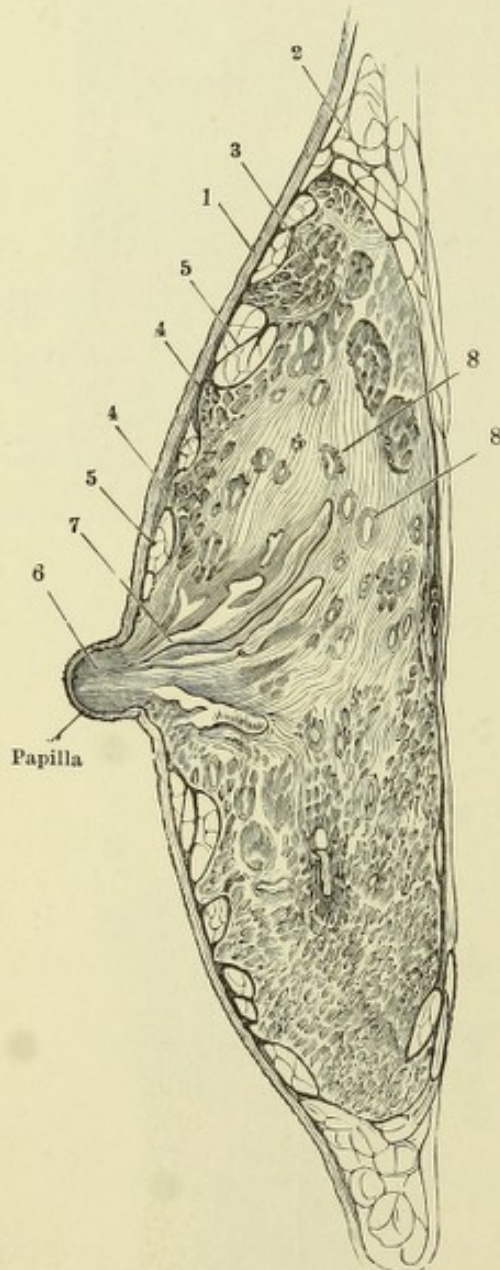


Fig. II.

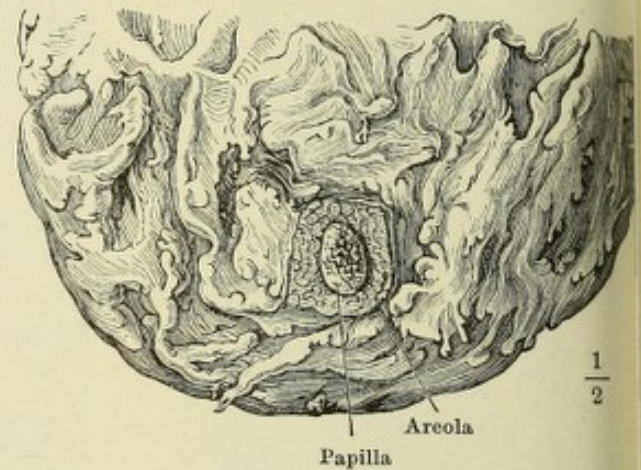


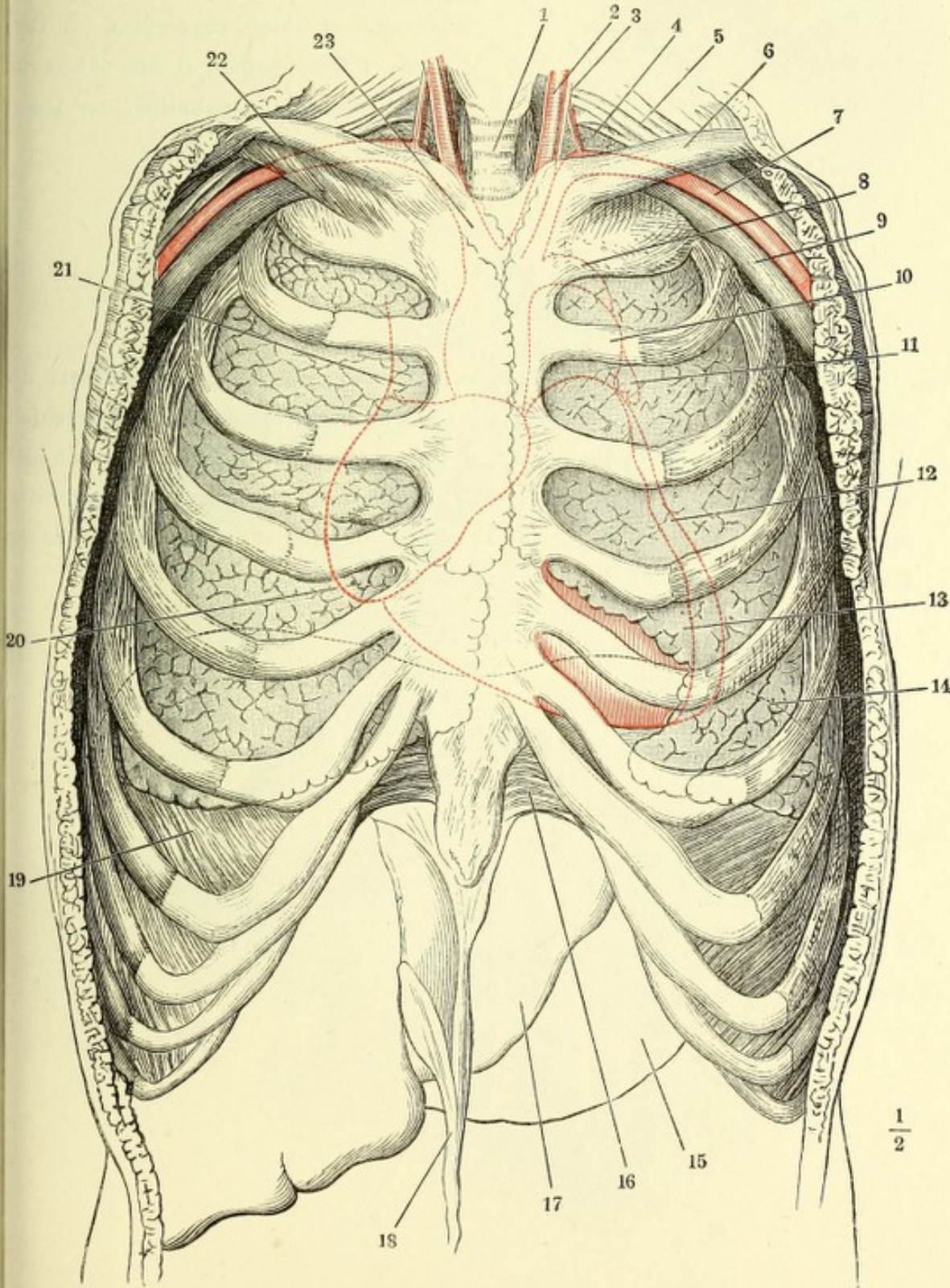
Fig. III.

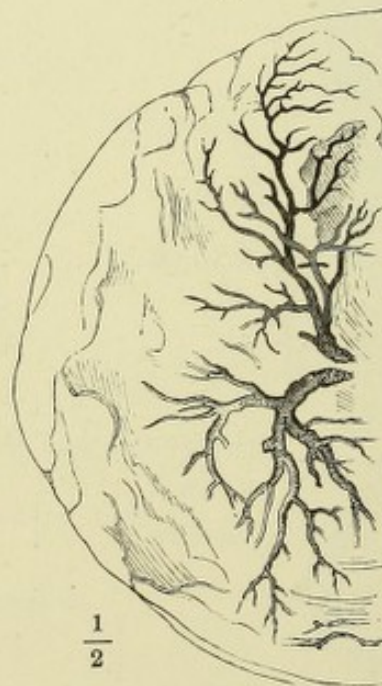
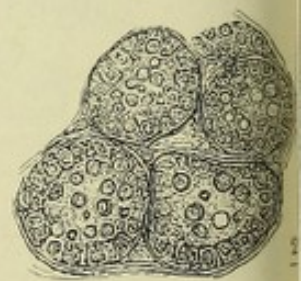
Fig. IV.



Vordere Wand des knöchernen Thorax mit den Lungen. Die rothe Hülfslinie bezeichnet das auf die vordere Brustwand projicirte Herz nebst den grossen Gefässstämmen, die schwarze Hülfslinie (14) den mittleren Stand der höchsten Wölbung des Zwerchfells. 1 Trachea. 2 A. carotis sin. 3 N. vagus. 4 Spitze der Lunge. 5 Plexus brachialis. 6 Schlüsselbein. 7 A. axillaris. 8 Arcus aortae. 9 V. axill. 10 A. pulmonalis. 11 Auricula sin. 12 Linker, 13 rechter Ventrikel. 14 Zwerchfell (s. oben). 15 Magen. 16 Lig. costoxiphoid. 17 Leber. 18 Lig. peres derselben. 19 Zwerchfell. 20 Rechtes Atrium. 21 V. cava sup. 22 M. subclavius. 23 A. anonyma brachiocephal.



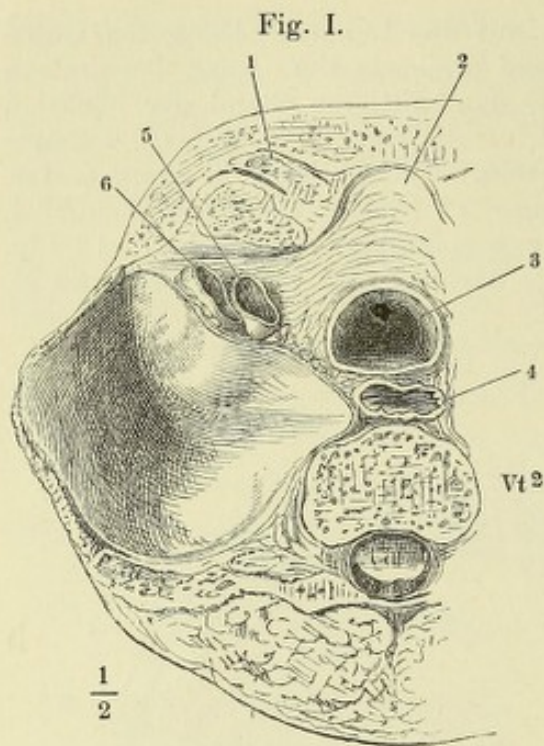
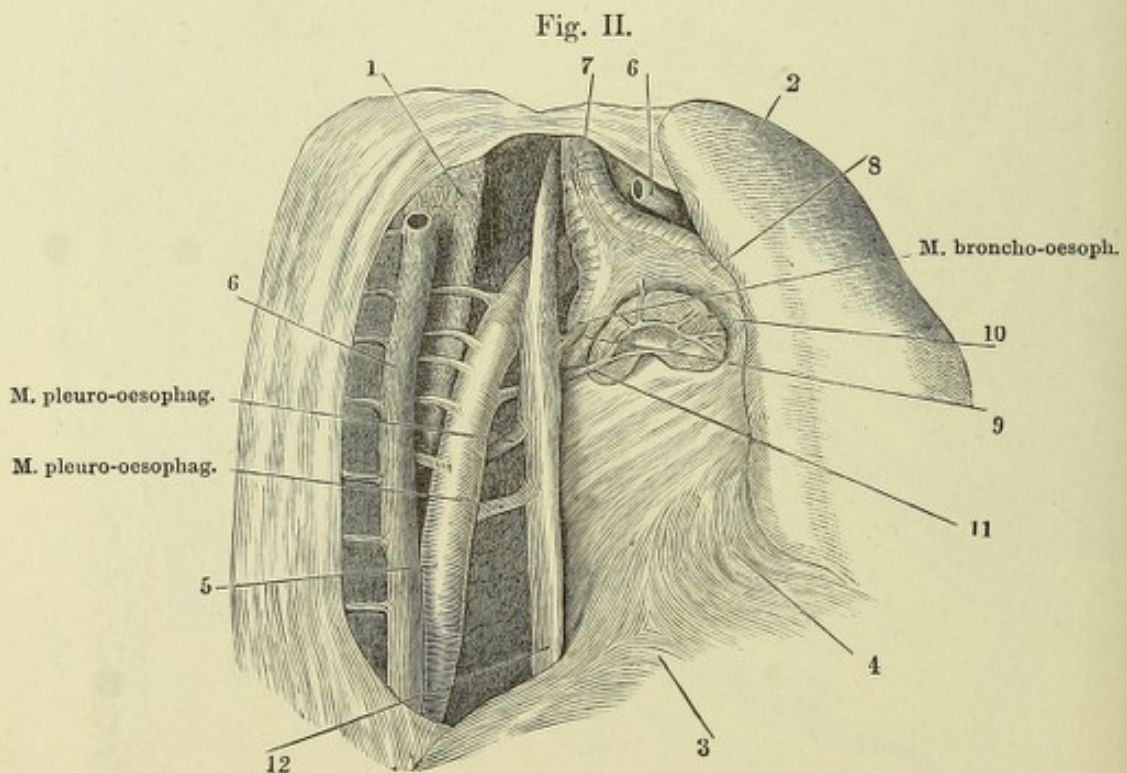
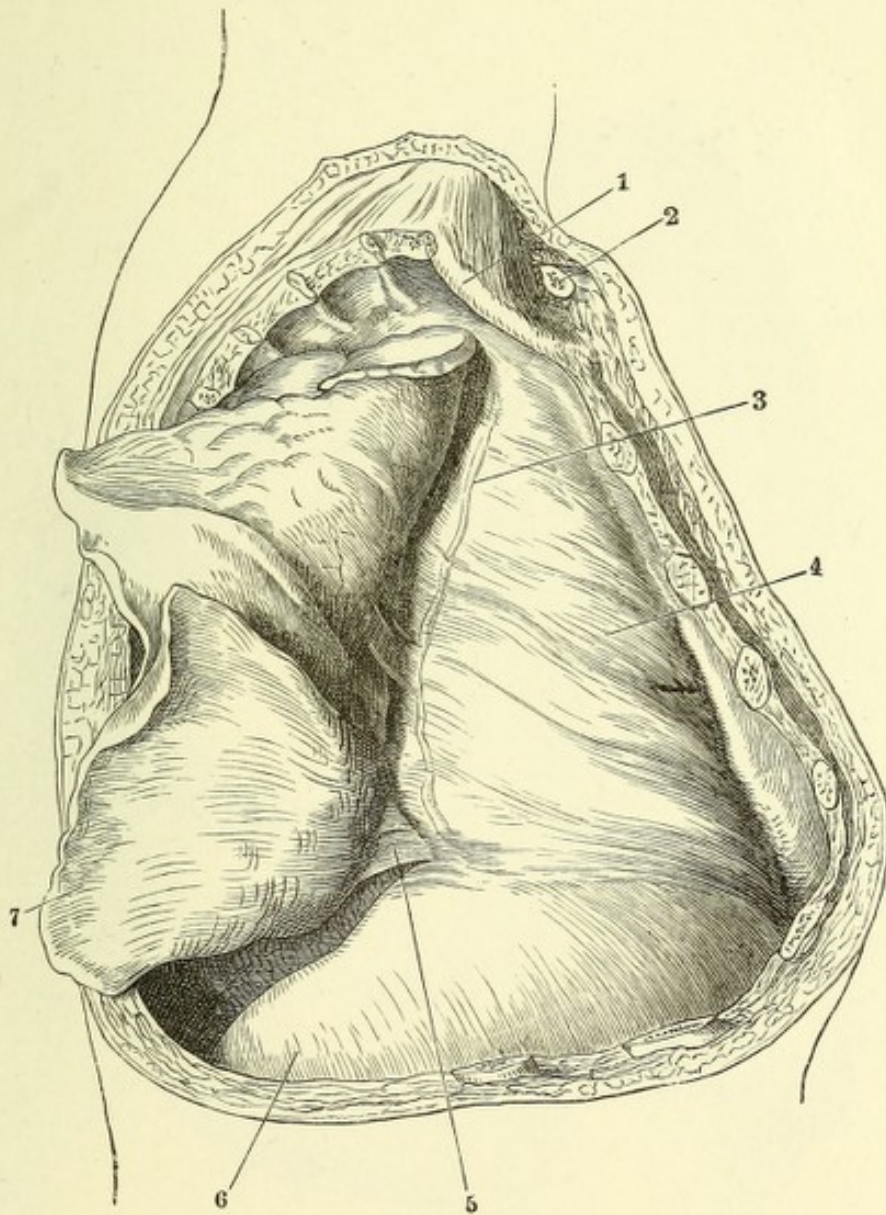


Fig. I. Horizontalschnitt des Thorax durch den Körper des zweiten Brustwirbels (Vt^2), obere Schnittfläche. Spitze der Pleura. 1 Sternoclaviculargelenk. 2 Gland. thyreoidea. 3 Trachea, 4 Oesophagus, 5 Art. subclavia, 6 V. subclavia, sämtlich im Querschnitt.

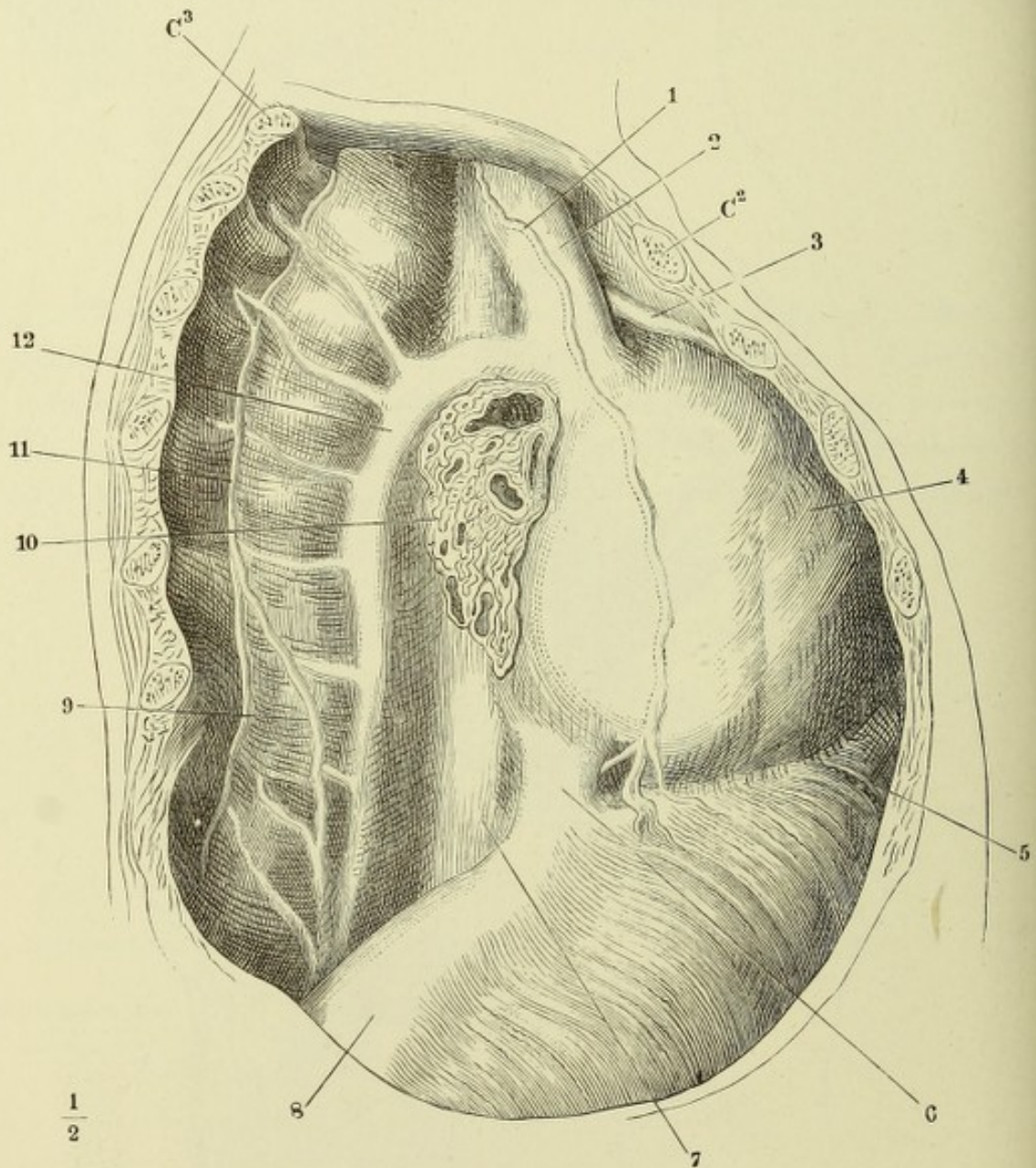
Fig. II. Brusthöhle eines Neugeborenen, von der rechten Seite her geöffnet, die rechte Lunge (2) vorwärts umgeschlagen. 1 Wirbelsäule. 3 Zwerchfell. 4 Pericardium. 5 Aorta thoracica. 6 Vena azygos, an der Stelle, wo sie sich über den rechten Bronchus biegt, durchschnitten; das vordere Durchschnitende ist der Lunge gefolgt. 7 Trachea. 8 Rechter, 9 linker Bronchus. 10 Bronchialdrüsen. 11 A. bronchialis.



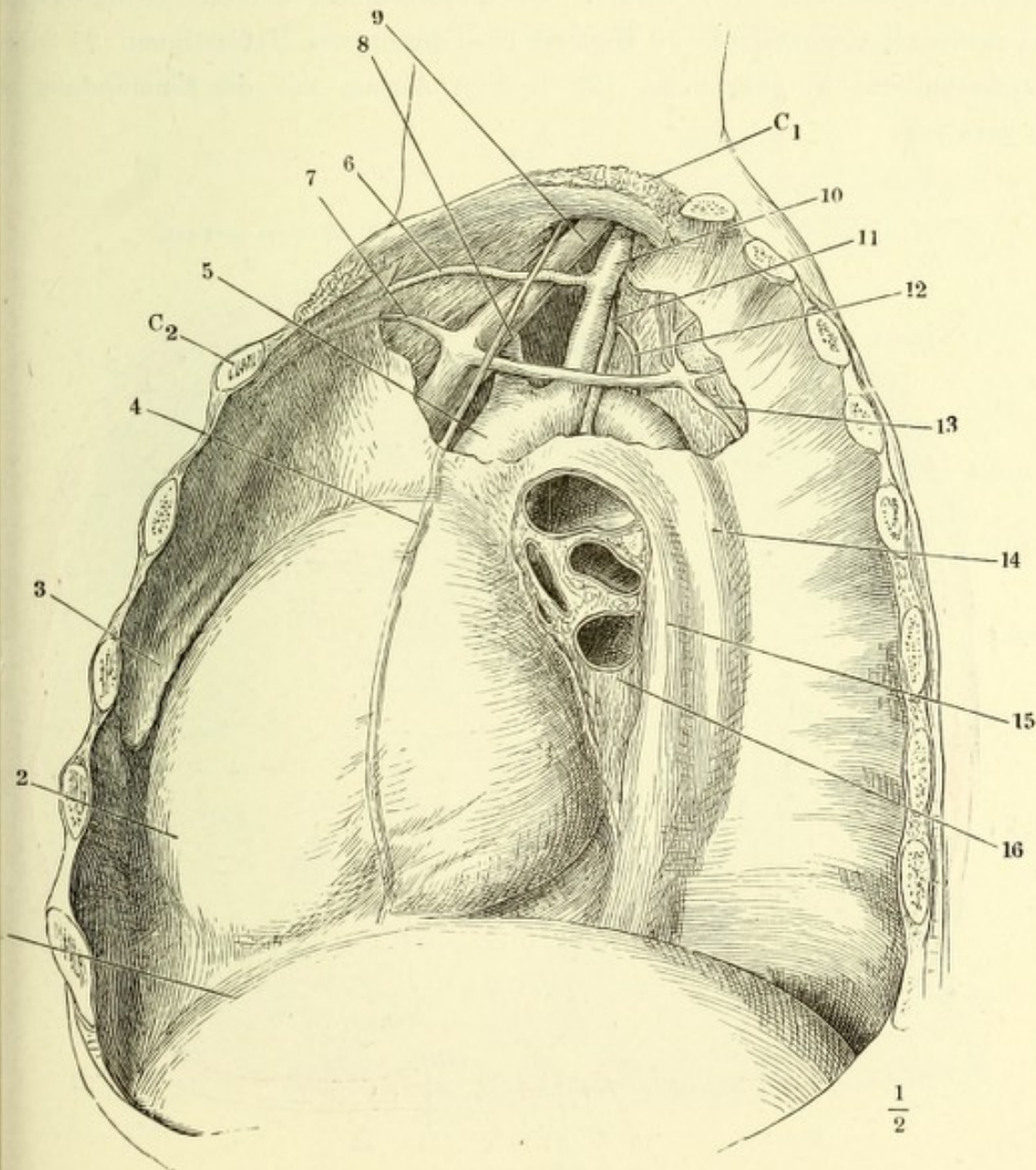
Rechte Brusthöhle, durch Entfernung eines Theiles der Brustwand geöffnet, der Rest der vorderen Brustwand vorwärts abgezogen, die zusammengefallene Lunge rückwärts umgeschlagen. 1 erste Rippe. 2 Stumpf des Schlüsselbeins. 3 N. phren. durch die Pleura schimmernd. 4 Pericardium. 5 Lig. pulmonis. 6 Zwerchfell. 7 Lunge.



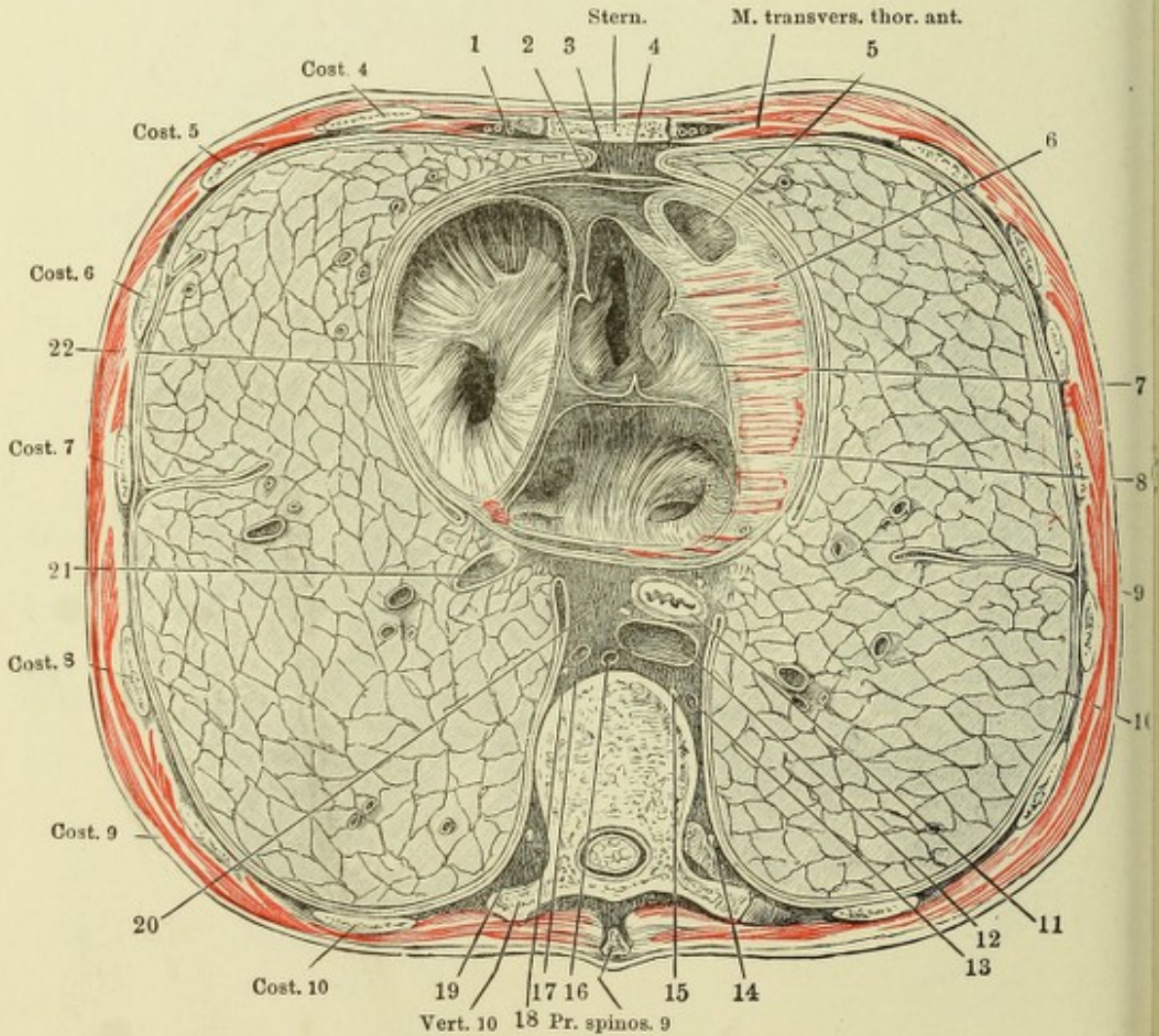
Rechte Brusthöhle geöffnet, die Lunge an der Wurzel abgeschnitten und entfernt, um die rechte Fläche des Mediastinum zu zeigen. C^2 Knorpel der zweiten, C^3 Knochen der dritten Rippe. 1 N. phrenicus. 2 V. cava sup. 3 V. mammaria int. 4 Wölbung des Herzens. 5 Costaltheil des Zwerchfells. 6 V. cava inf. 7 Oesophagus. 8 Centrum tendineum des Zwerchfells. 9 N. splanchnicus. 10 Lungenwurzel. 11 Grenzstrang des N. sympath. 12 V. azygos.



Linke Brusthöhle eines Kindes geöffnet, die Lunge an der Wurzel (16) abgeschnitten und entfernt, um die linke Fläche des Mediastinum zu zeigen; die linke Platte des oberen Mediastinum abgelöst. Die erste Rippe (C_1) aufwärts gehoben. C_2 Knorpel der zweiten Rippe. 1 Zwerchfell. 2 Wölbung des Herzens. Hervortreibung der vorderen Region des Mediastinum durch die Thymus. 4 N. phrenicus. 5 Arcus aortae. 6 Art., 7 V. mamm. int. 8 Carotis sin. 9 V. anomala brachioceph. sin. 10 A. subclavia. 11 N. vagus. 12 Duct. thorac. 13 V. tercost. supr. 14 Aorta thorac. 15 Oesophagus.



Horizontalschnitt des Thorax in der Gegend der Anheftung des Knorpels der fünften Rippe an das Brustbein und durch den zehnten Brustwirbelkörper Obere Schnittfläche. 1 Vasa mammaria. 2 Viscerales, 3 parietales Blatt des Pericardium. 4 Vorderer Theil des unteren Mediastinum. 5 Wurzel der Art. pulmonalis. 6 Wand des linken Ventrikels. 7 Wurzel der Aorta. 8 Linkes Atrium mit den Einmündungen der Pulmonalvenen. 9 Pleura costalis. 10 Pl. pulmonalis. 11 Oesophagus, begleitet von den Nn. vagi. 12 Aorta thoracica. 13 Vena hemiazygos. 14 Grenzstrang des linken N. sympathicus. 15 N. splanchnicus sinister. 16 Duct. thoracicus. 17 V. azygos. 18 N. splanchnicus dexter. 19 Grenzstrang des rechten N. sympathicus. 20 Hinterer Theil des unteren Mediastinum. 21 Schrägdurchschnittene V. pulmonalis. 22 Rechtes Atrium mit der Einmündung der V. cava sup.



Horizontalschnitt des Thorax eines 15jährigen Knaben durch den oberen Rand des vierten Rippenknorpels und des neunten Brustwirbelkörpers. Untere Schnittfläche. 1 Vasa mamm. int. 2 Pleura cost. 3 Pleura pulm. 4 Pericard. 5 Seröser Ueberzug des Herzens. 6 Lunge, Querschnitt. 7 Aorta thor., 8 V. hemiazygos, 9 V. azygos, 10 Oesophagus, 11 N. phrenicus, sämtlich im Querschnitt. 12 Rechtes Atrium, zwischen den Mündungen der beiden Vv. cavae durchschnitten. 13 Scheidewand der Ventrikel. 14 Papillarmuskel des linken Ventrikels. 15 Rechter Ventrikel. (Nach Pirogoff.)

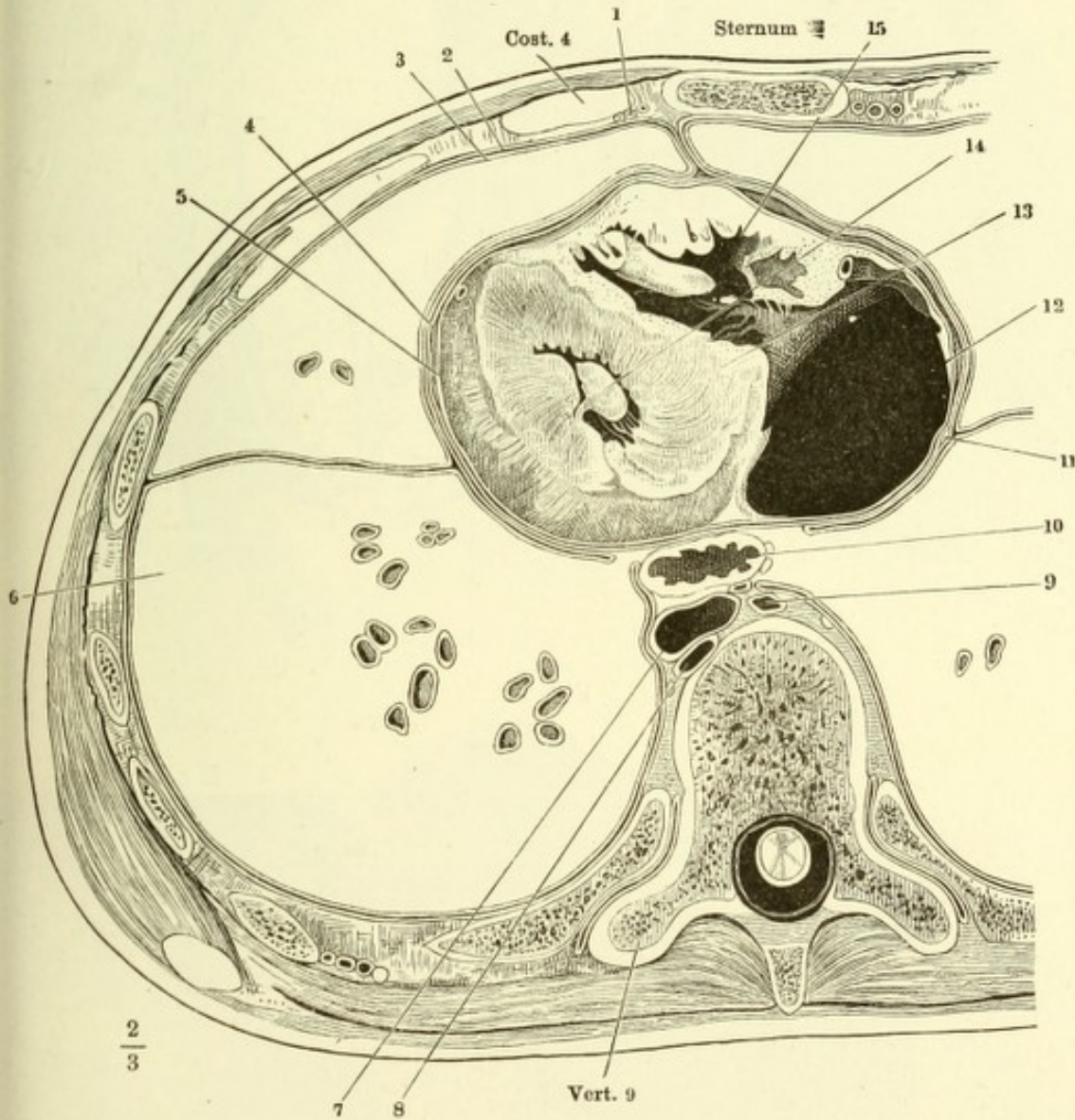


Fig. I. Brusthöhle des Neugeborenen, von vorn her geöffnet, mit entfalteter Thymus. † Querschnitt des Brustbeingriffs. 1, 1 Lungen, zurückgeschlagen 2 Herz (das Pericardium ist entfernt). 2' Auricula sinistra. 3 Art anonyma brachioceph. 4 A. carotis sin. 5 A. subclavia sin. 6, 7 Vena anonyma dextra und sin. 8 V. thyreoidea ima. * Accessorische Thymus

Fig. II. Lättchen aus der Thymus des Kalbes, Nester hellerer Zellen (Mark) enthaltend.

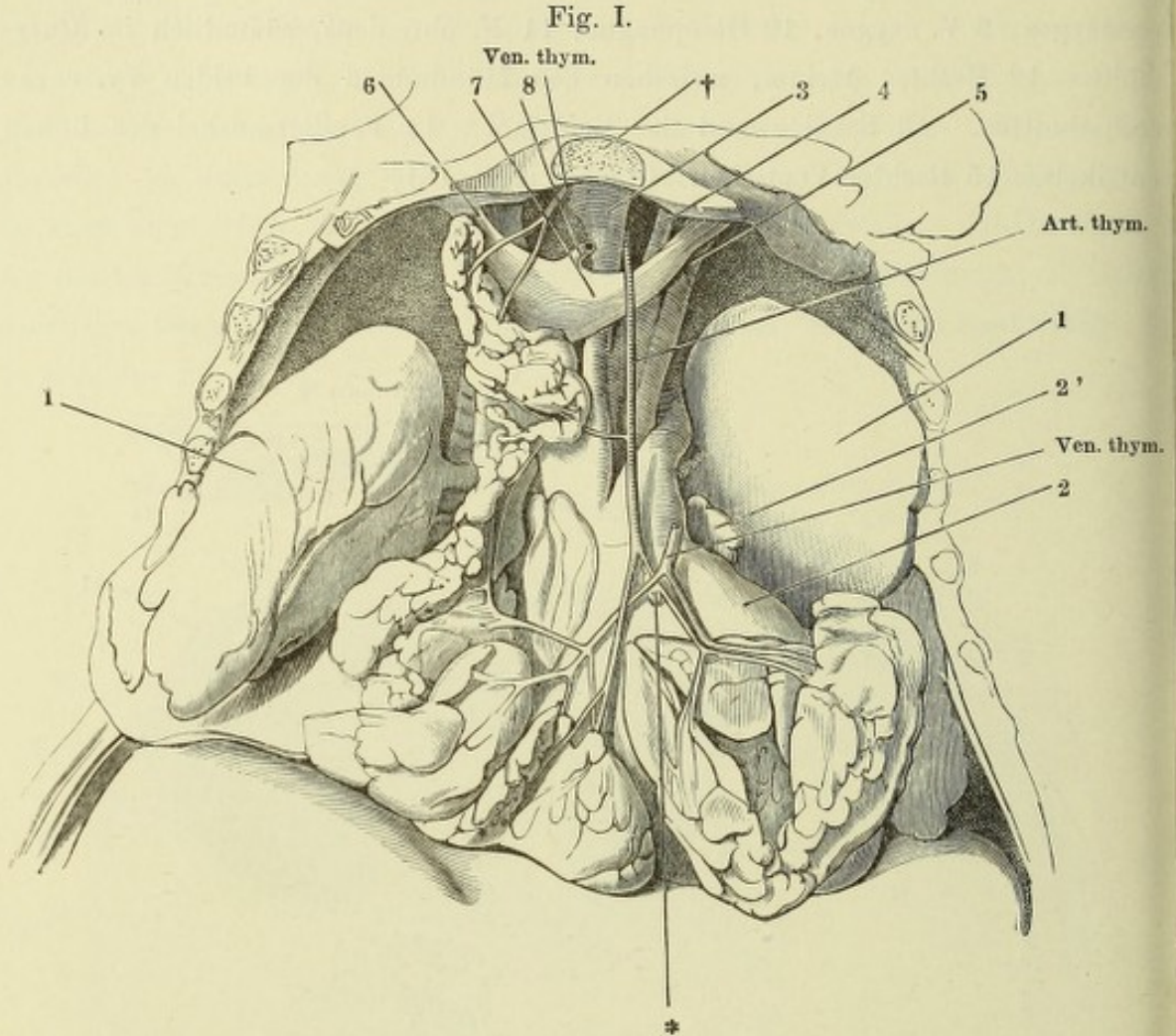
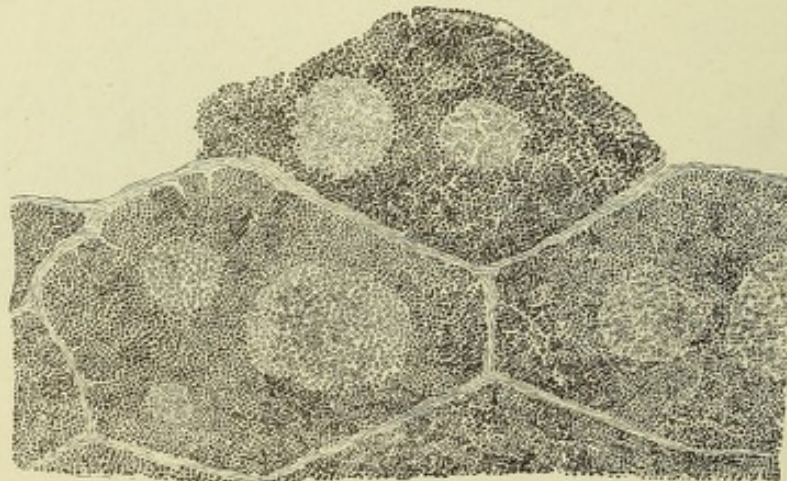


Fig. II.



- Fig. I. Rechte Lunge eines Kindes, durch Hepatisation starr erhalten, von der inneren Fläche (im Profil) gesehen, dicht am Hilus abgeschnitten. * Furche der Art. subclavia.
- Fig. II. Geöffnete und ausgebreitete, stärkere Bronchialzweige aus den Lungen, von innen, um die unregelmässigen Knorpelstreifen zu zeigen.
- Fig. III. Abguss terminaler Bronchialäste mit anhängenden Alveolargängen. Corrosionspräparat.
- Fig. IV. Feiner, senkrecht zur Oberfläche geführter Durchschnitt aus der Lunge einer jungen Katze. 1 Bronchiolus. 2 Alveolargang.

Fig. II.

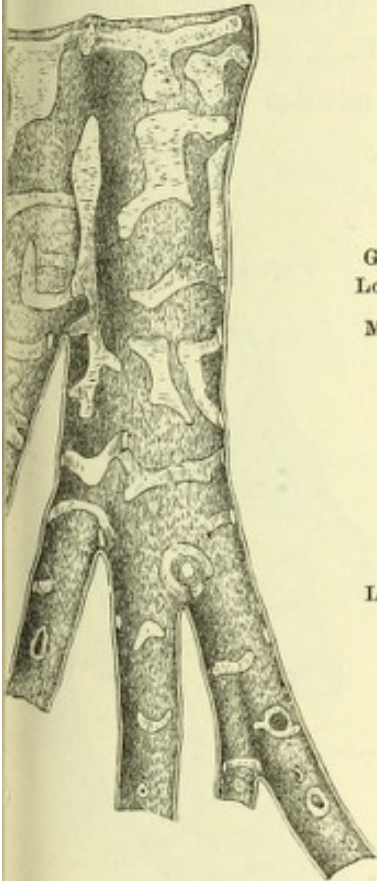
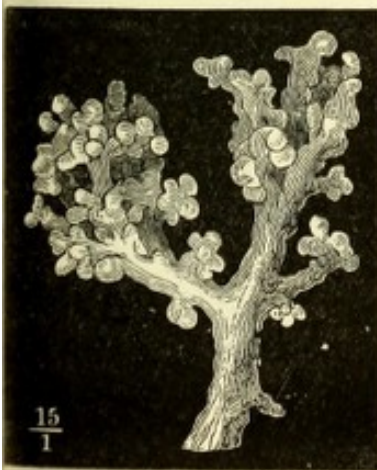

Fig. III.



$\frac{15}{1}$

Fig. I.

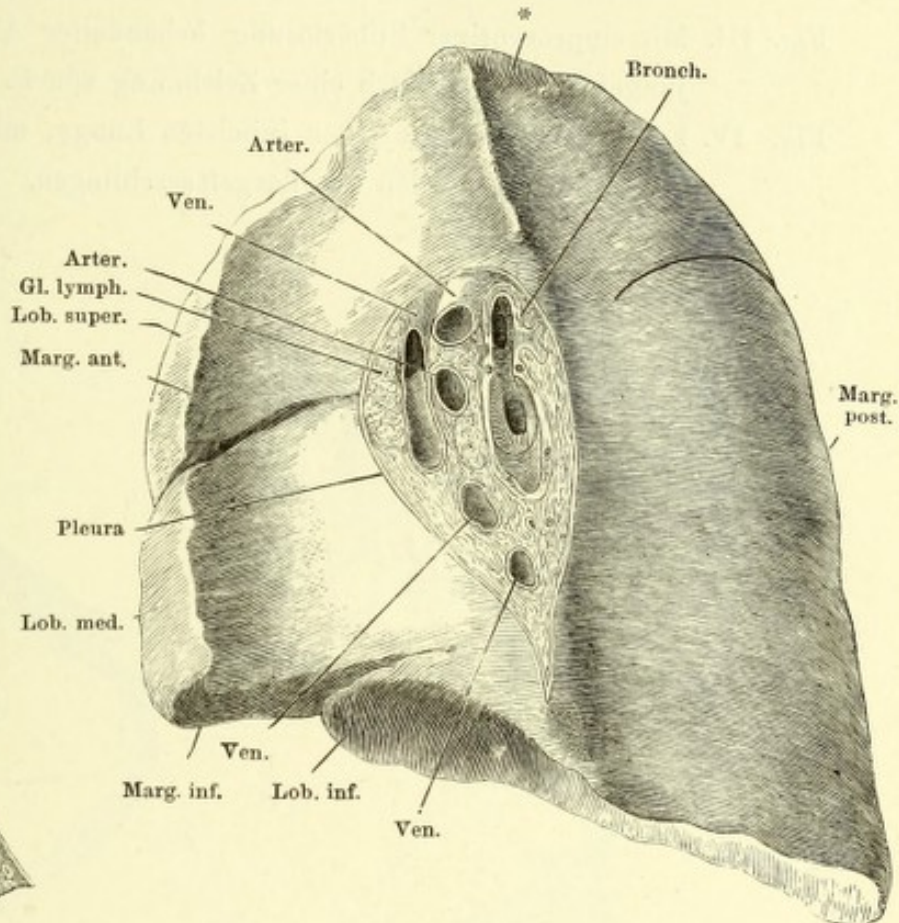
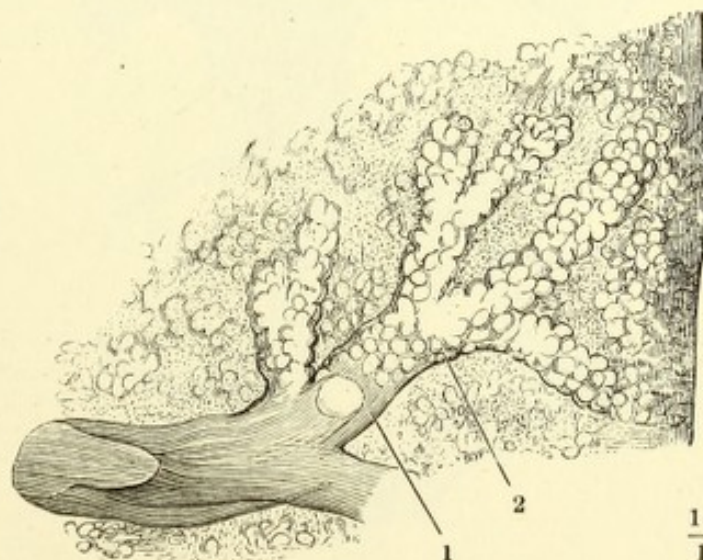


Fig. IV.



$\frac{15}{1}$

Fig. I. Durchschnitt einer aufgeblasen getrockneten Lunge, dicht unter der Oberfläche und parallel derselben, von der Schnittfläche gesehen. Die breiteren Begrenzungen entsprechen den Alveolargängen, die feineren den Alveoli.

Fig. II. Feiner Durchschnitt aufgeblasen getrockneter Lungensubstanz, nachdem Wiederaufweichen mit verdünnter Kalilösung behandelt, um die elastischen Fasern sichtbar zu machen. * Querschnitt. ** Längsschnitt von Gefäßstämmchen, die in den Scheidewänden der Alveolen liegen.

Fig. III. Mit einprocentiger Silberlösung behandelter Alveolus der Lunge eines jungen Hundes. Nach einer Zeichnung von F. E. Schulze.

Fig. IV. Feiner Durchschnitt einer injicirten Lunge, mit den in das Lumen des Alveolus vorragenden Capillargefäßschlingen.

Fig. I.

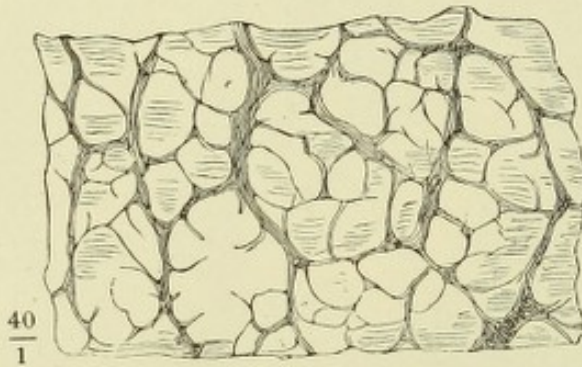


Fig. III.

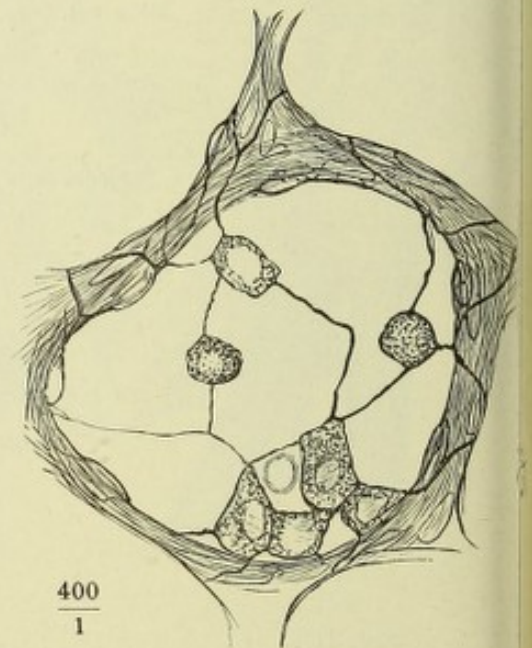


Fig. II.

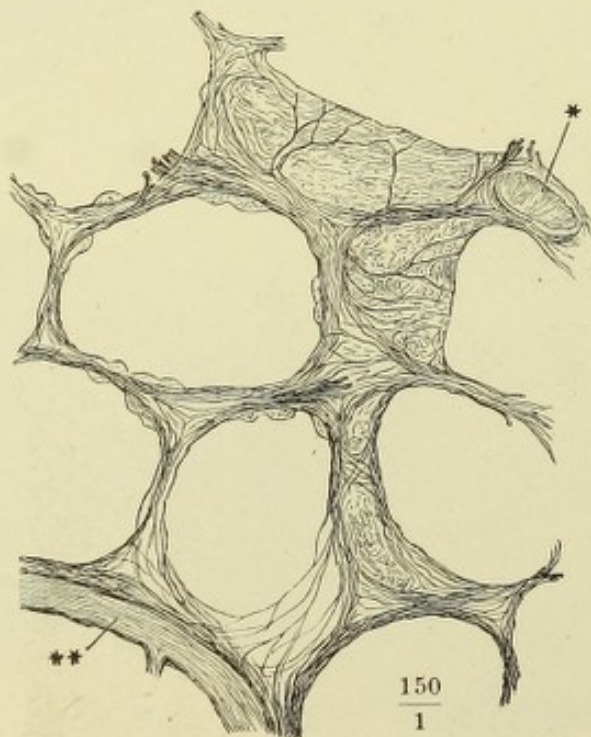
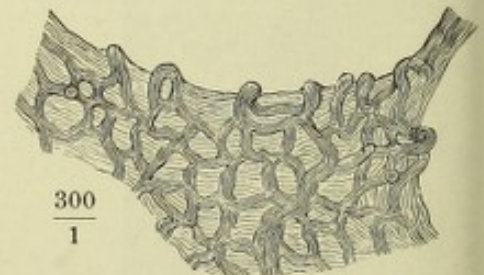
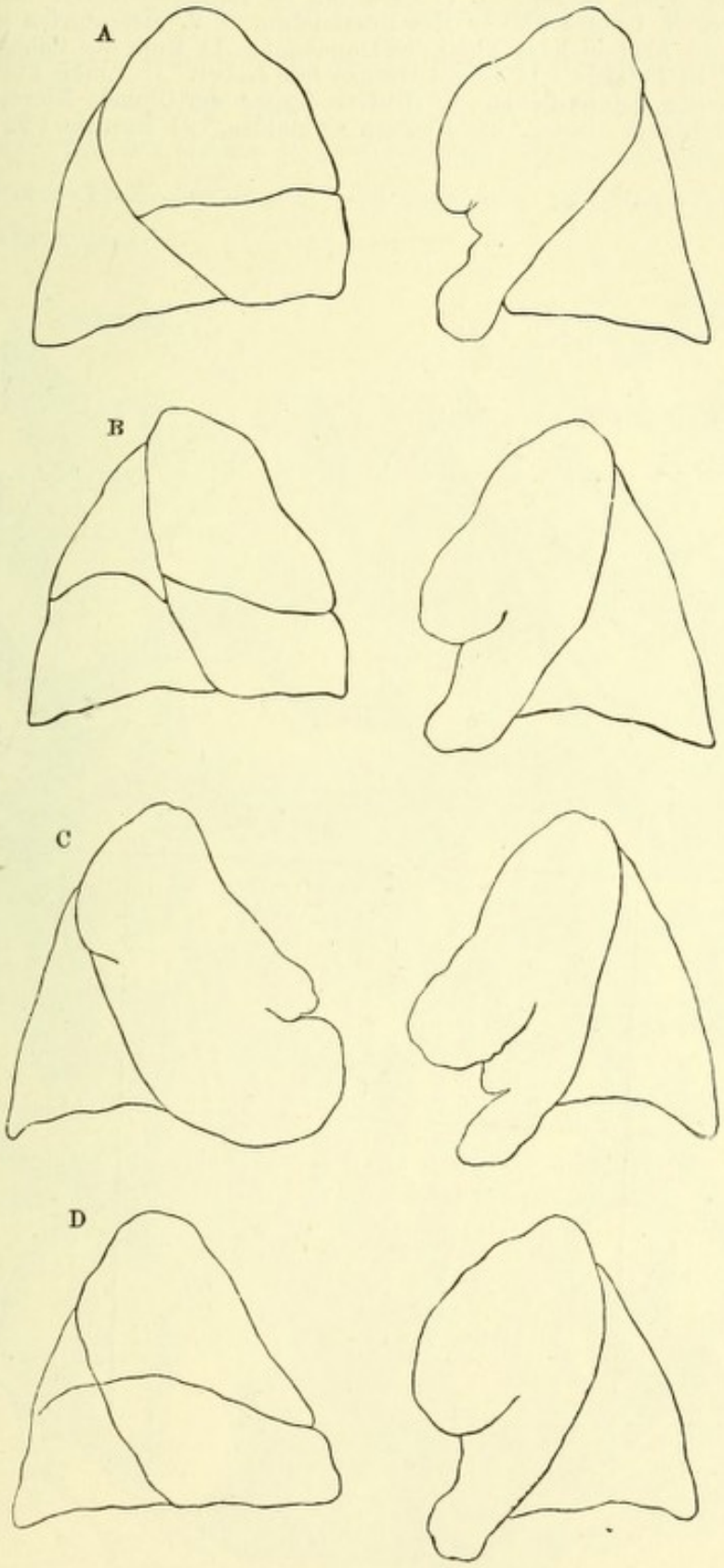


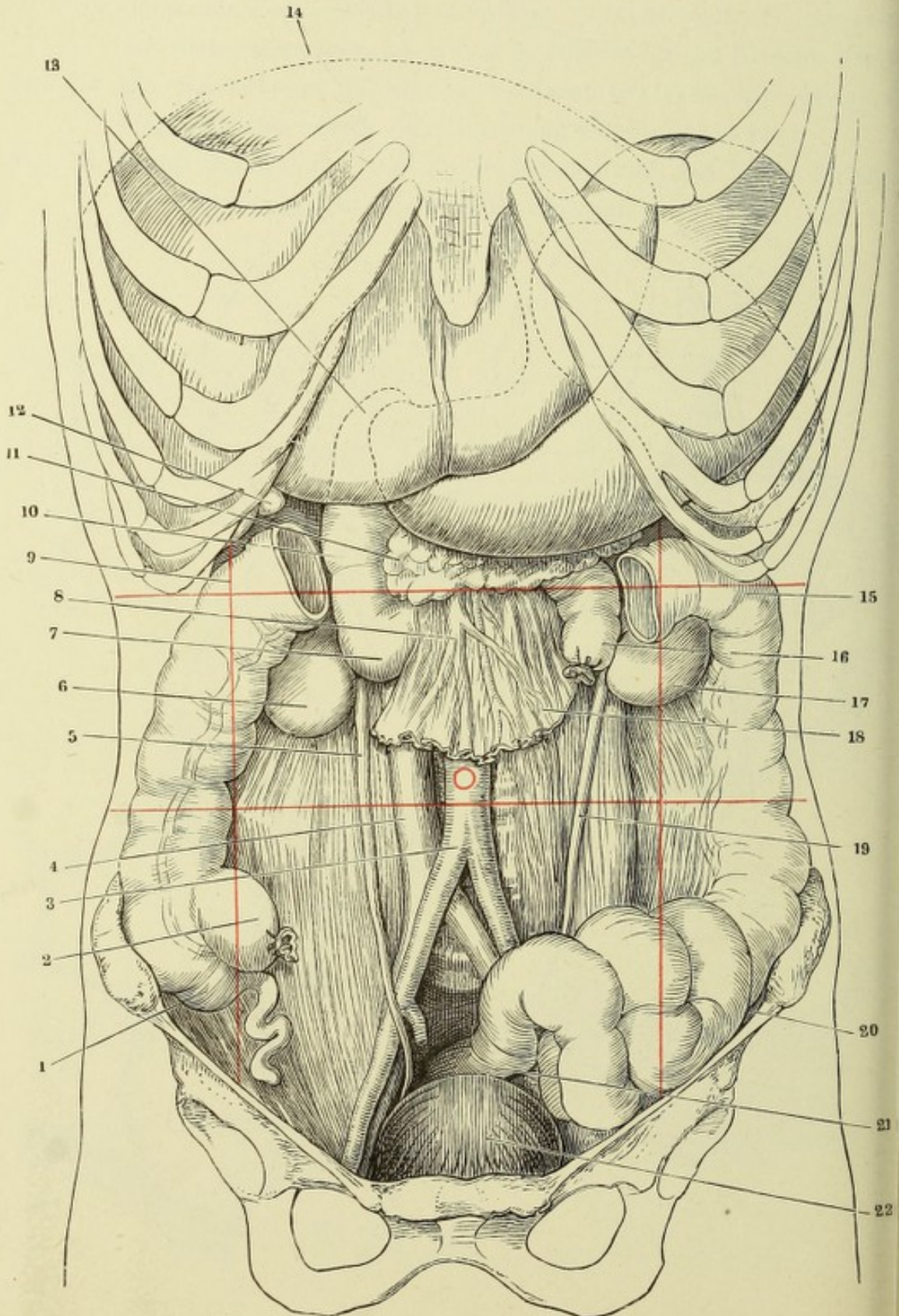
Fig. IV.



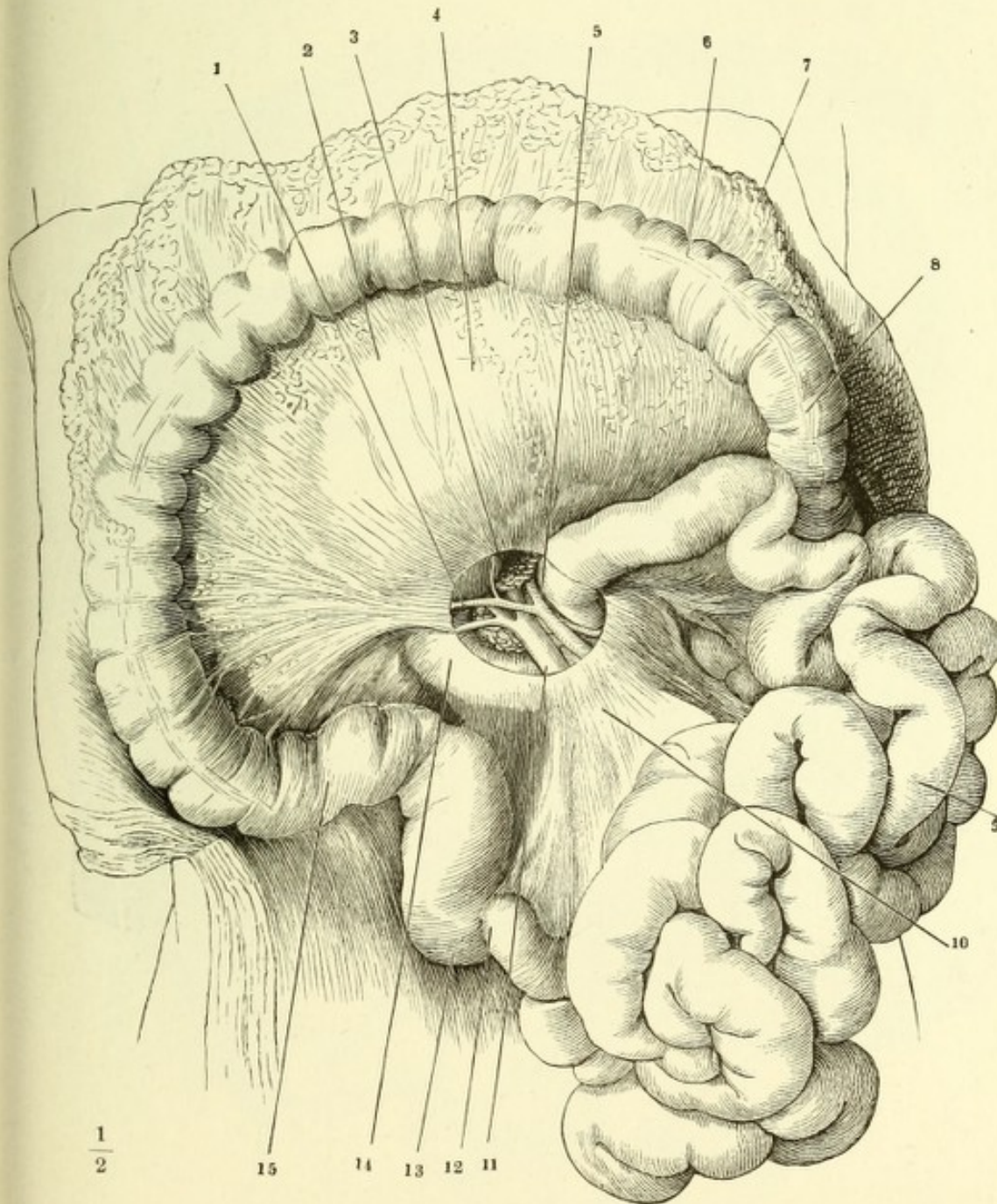
Profilansichten der beiden Lungenflügel vom Fötus. Varietäten der Lappen.



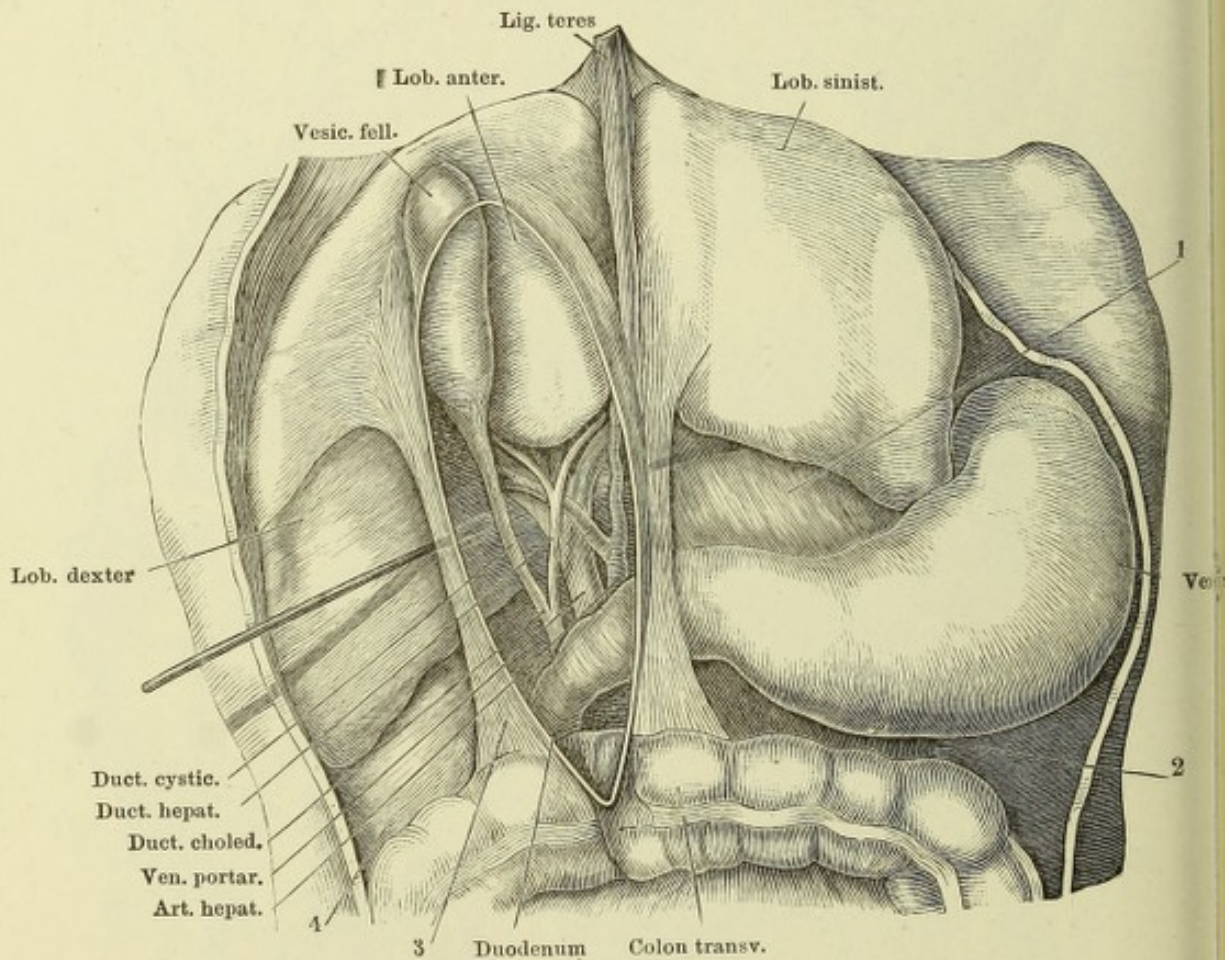
Ansicht der geöffneten Bauchhöhle von vorn. Das Colon transv. mit dem Ne zwischen der rechten und linken Flexur ausgeschnitten, ebenso der Dünndarm in einem Theil des Mesenterium. Die Hülfslinien bezeichnen die Grenzen des Mager soweit derselbe hinter der Leber und den Rippen verborgen ist, und den Umfang d Milz. Mit rother Farbe sind die Grenzen der Regionen der vorderen Bauchgegend un der Nabel angegeben. 1 Coecum und Proc. vermiformis. 2 Unteres Ende des Ileu 3 Bifurcation der Aorta abdom. 4 V. cava inf. 5 Rechter Ureter. 6 Untere Spit der rechten Niere. 7 Untere Flexur des Duodenum. 8 V. mesenterica sup. 9 Rech Flexur d. Colon. 10 Absteigender Theil des Duodenum. 11 Kopf des Pancreas. 12 Gru der Gallenblase. 13 Pylorus. 14 Obere Grenze der Leber. 15 Linke Flexur des Colo 16 Oberes Ende des Jejunum-ileum. 17 Untere Spitze der linken Niere. 18 Rest d Mesenterium. 19 Linker Ureter. 20 Flexura sigmoidea. 21 Rectum. 22 Harnblase.



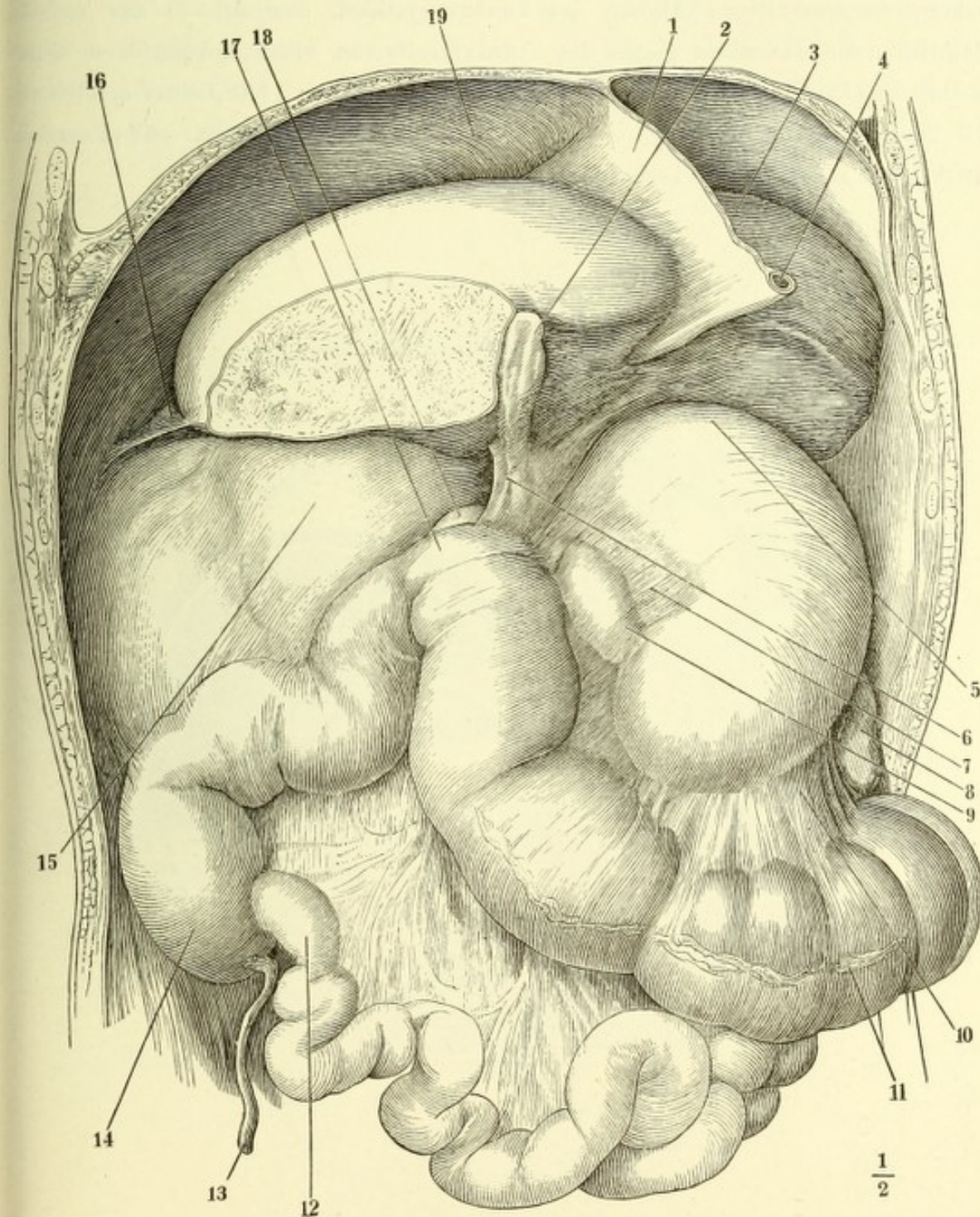
Ansicht der geöffneten Bauchhöhle, das grosse Netz mit dem Magen aufwärts umgeschlagen, das Jejunum-ileum nach der linken Seite über einander geschichtet. Aus der Wurzel des Mesenterium ist ein kreisrundes Stück der vorderen Lamelle ausgeschnitten, um die Mesenterialgefässe sichtbar zu machen. 1 A. colica dextra. 2 Durchschimmernde untere Curvatur des Magens. 3 Kopf des Pancreas. 4 Mesocolon transv. 5 A. mesenterica sup. 6 Colon transv. 7 Grosses Netz. 8 Colon sinistr. 9 Jejunum-ileum. 10 Mesenterium. 11 V. mesent. sup. 12 Unteres Ende des Ileum. 13 Coecum. 14 Untere Flexur des Duodenum. 15 Colon dextr.



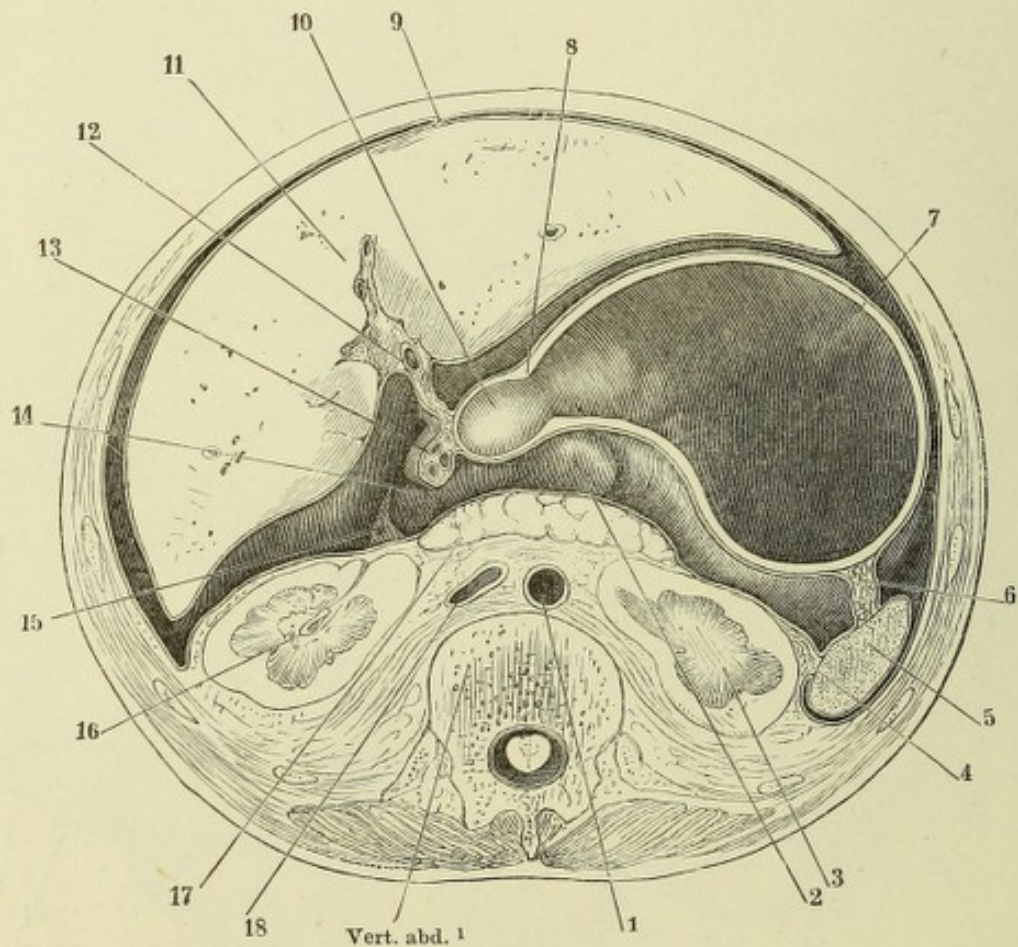
Oberer Theil der geöffneten Bauchhöhle eines Kindes. Die Leber aufwärts zurückgeschlagen, die Peritonealfalte, in welcher Ausführungsgänge und Gefässe der Leber liegen (Lig. hepatico-duodenale), gespannt, ihr vorderes Blatt durch einen verticalen Schnitt gespalten, während unter das hintere Blatt durch das Orificium epiploicum (*Foramen Winslowi*) eine Sonde geschoben ist. 1 Lig. hepatico-gastricum. 2 Lig. gastrocolicum. 3 Lig. hepatico-duodenale. 4 Lig. hepatico-renale.



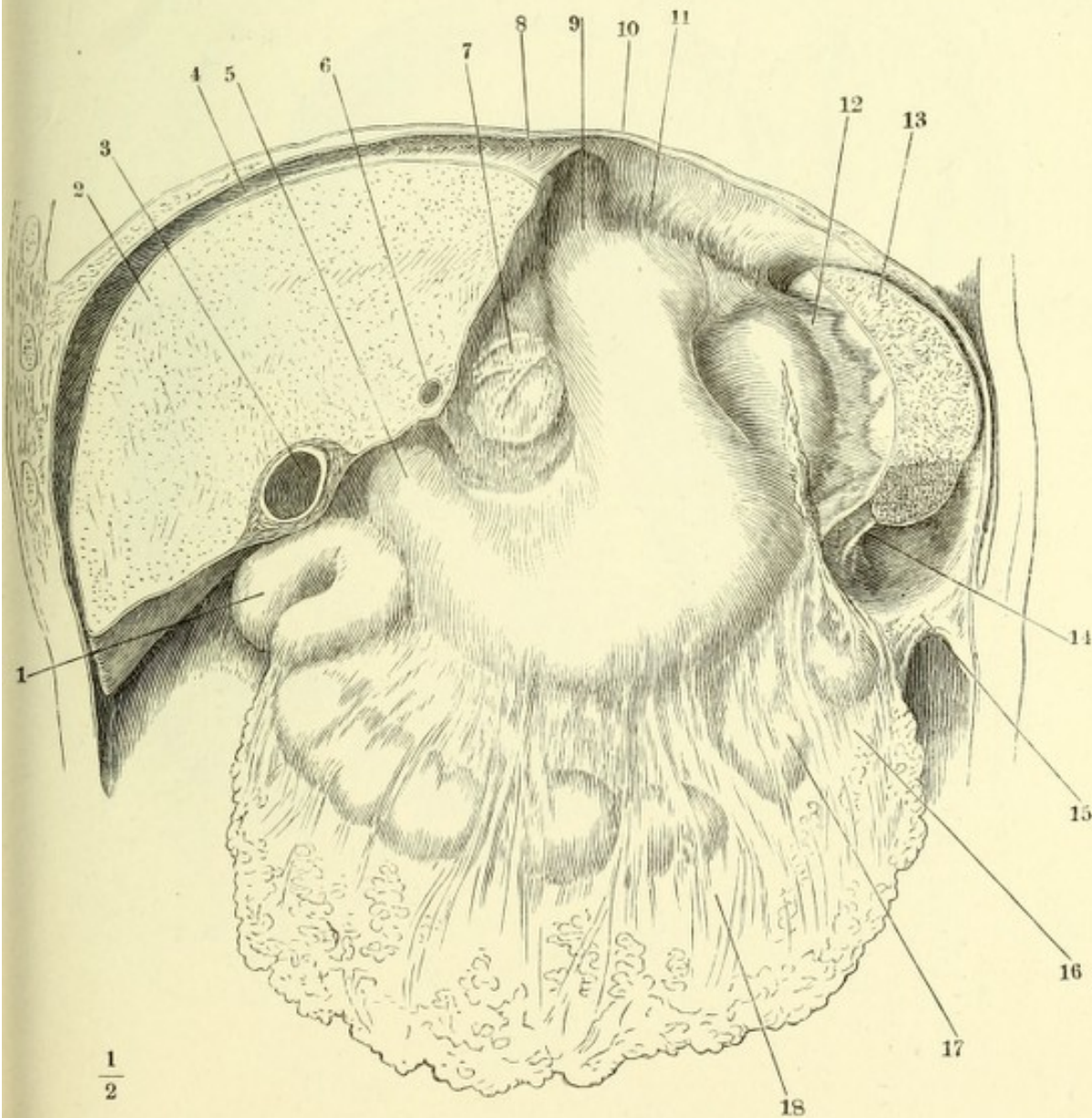
Ansicht der durch einen Frontalschnitt geöffneten Bauchhöhle. Die Leber ist nach links, der Magen sammt der Milz und dem Colon transversum abwärts gezogen, der rechte Lappen der Leber abgetrennt, Alles, um das Orificium epiploicum frei zu legen. 1 Lig. suspensorium hepatis, frontal durchschnitten. 2 Gallenblase. 3 Linker Leberlappen. 4 Lig. teres hepat. 5 Blindsack des Magens. 6 Lig. hepatico-duodenale. 7 Lig. hepatico-gastricum. 8 Untere Spitze der Milz. 9 Pylorus und Anfang des Duodenum. 10 Mesocolon transv. 11 Colon transv., mit Spuren der Abtrennung des grossen Netzes. 12 Ende des Ileum. 13 Proc. vermiformis. 14 Coecum. 15 Peritonealüberzug der rechten Niere. 16 Lig. triangulare hepat. dextr. 17 Rechte Flexur des Colon. 18 Obere Flexur des Duodenum. 19 Untere vom Peritoneum bekleidete Fläche des Zwerchfells.



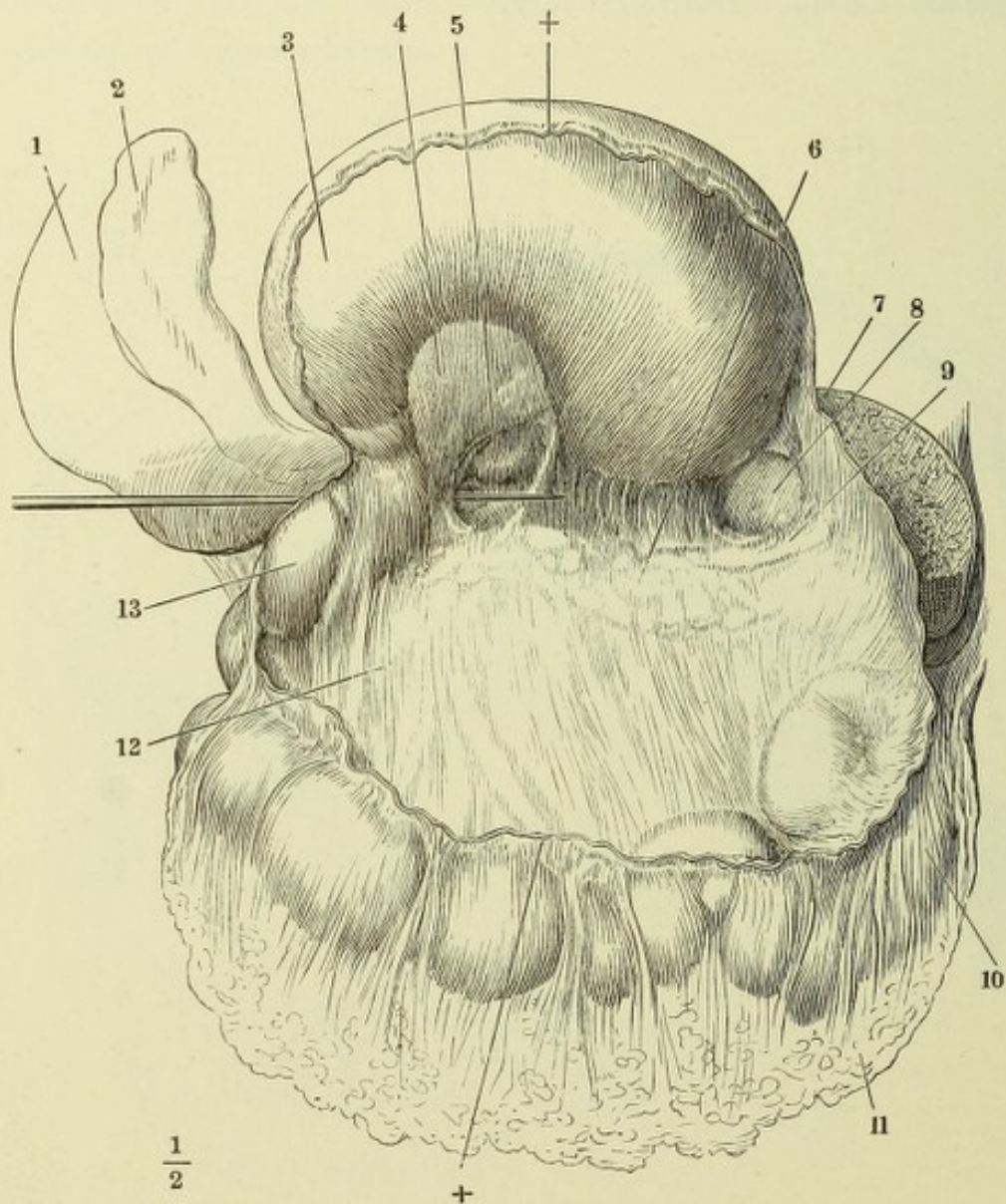
Horizontalschnitt der Bauchhöhle eines Neugeborenen, durch den unteren Rand des ersten Bauchwirbels durch das Orificium epiploicum und die Bursa omentalis. Obere Schnittfläche. 1 Querschnitt der Aorta abdom. 2 Hinterer Leberlappen, 3 Linke Niere, 4 Lig. phrenico-lienale, 5 Milz, 6 Lig. gastro-lienale, 7 Magen, 8 Pylorus, 9 Lig. suspensorium hepatis, 10 Anfang des Duodenum, sämtlich im Querschnitt. 11 Schnittfläche der Leber, deren überhängender Vorderrand nebst der Gallenblase unterhalb des Durchschnittees fielen. 12 Der schräg durchschnittene Anfang des Ductus cysticus, der sich in der rechten Sagittalfurche rückwärts gegen die Transversalfurche zieht und auf dem Querschnitt des Lig. hepatico-duodenale (13) wieder erscheint. 14 Orificium epiploicum. 15 Scharfer Rand des Lig. hepatico-renale. 16 Rechte Niere. 17 Pancreas. 18 V. cava inf. quer durchschnitten.



Ansicht der oberen Baucheingeweide in der durch einen frontalen Schnitt geöffneten Bauchhöhle. 1 Rechte Flexur des Colon. 2 Leber; der vordere Theil durch einen frontalen Schnitt entfernt. 3 Durchschnitt der Gallenblase. 4 Lig. coronarium hep. 5 Pylorus. 6 Durchschnitt des von einer Lebersubstanzbrücke eingeschlossenen Lig. teres. 7 Lig. hepatico-gastricum, welches den hinteren Leberlappen durchscheinen lässt. 8 Lig. triangulare sin. 9 Magen, der Blindsack ist eingedrückt, um die Bänder der Milz sichtbar zu machen. 10 Zwerchfell. 11 Lig. phrenico-gastr. 12 Lig. gastrolienale. 13 Milz, nach Abtrennung des vorderen Randes und der unteren Spitze. 14 Lig. phrenico-lienale. 15 Lig. phrenico-colicum. 16 Colon transvers., durch das grosse Netz durchschimmernd. 17 Lig. gastro-colicum. 18 Grosses Netz.



Bursa omentalis, vermittelt eines transversalen Schnittes durch das Lig. gastrocolicum (††) geöffnet, mit aufwärts umgelegtem Magen. Eine Sonde durch das Orificium epiploicum eingeführt. 1 Rechter Leberlappen, untere Fläche. 2 Gallenblase. 3 Hintere Magenwand. 4 Hintere Lamelle des Lig. hepaticogastr. 5 Hinterer Leberlappen. 6 Pancreas. 7 Milz, wie S. 191. 8 Von der Bursa omentalis bekleidete Fläche der Milz. 9 V. lienalis. 10 Colon transv. 11 Grosses Netz. 12 Vordere Lamelle des Mesocolon transv. 13 Erste Flexur des Duodenum.



Geöffnete Bauchhöhle, mit aufwärts umgelegtem Netz und nach rechts ausgebreitetem Dünndarm. Fossa duodeno-jejunalis. 1 Grosses Netz. 2 Colon transversum. 3 Uebergangsstelle des Duodenum in das Jejunum-ileum. 4 Untere Spitze der linken Niere. * Lig. mesenterico-mesocolicum Gruber, eine unbeständige Falte, die sich vom unteren Ende der Flexura sigmoidea zur Wurzel des Mesenterium hinaufzieht.

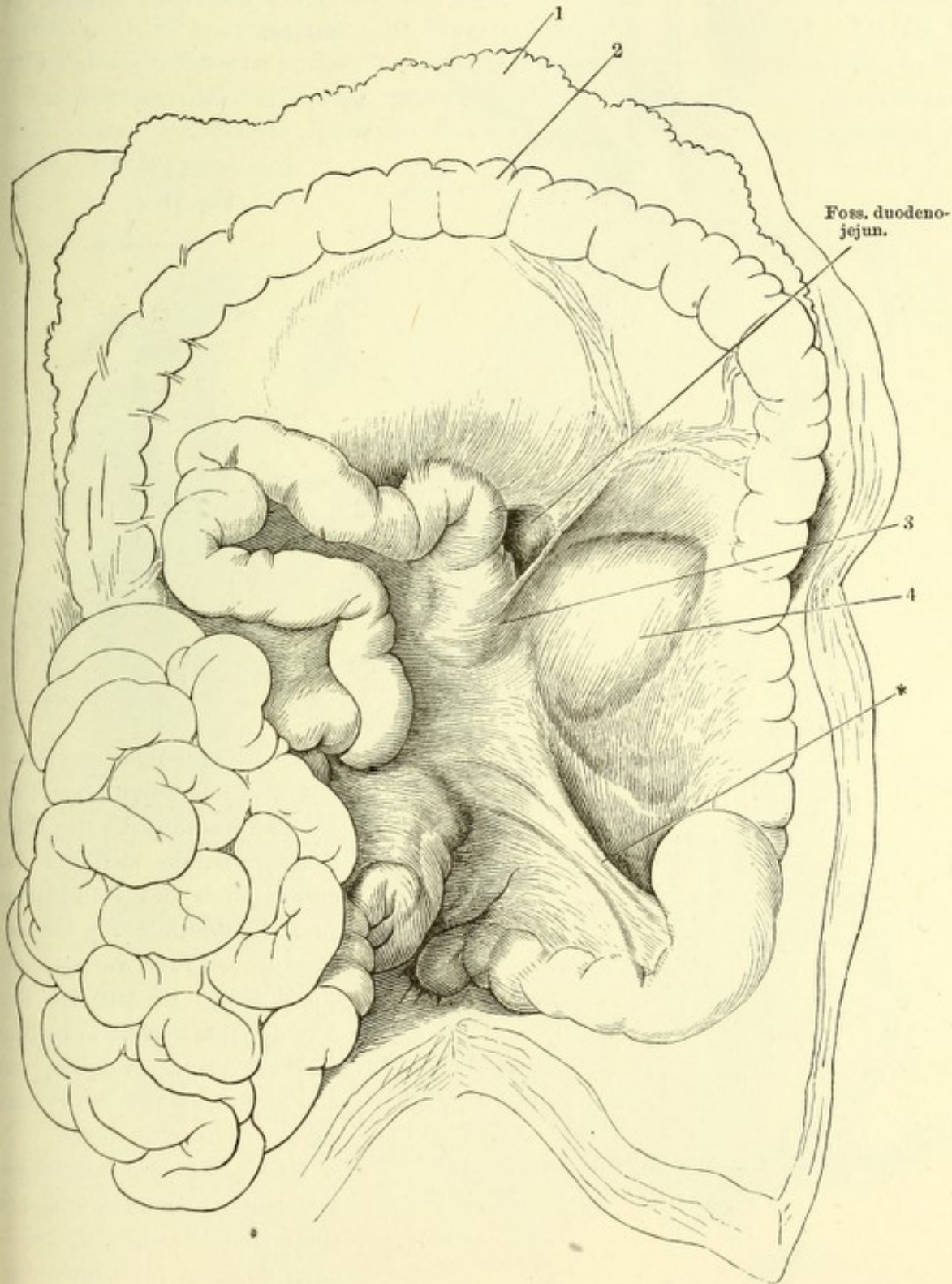


Fig. I.

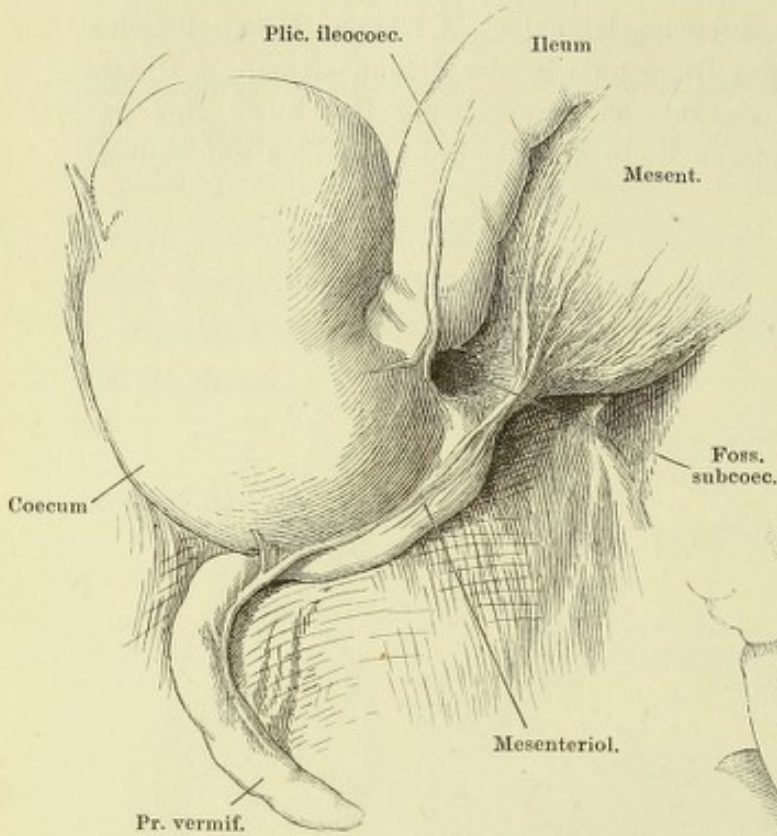


Fig. I. Fossa subcoecalis, durch Aufwärtsschlagen des unteren Endes des Ileum sichtbar gemacht.

Fig. II.

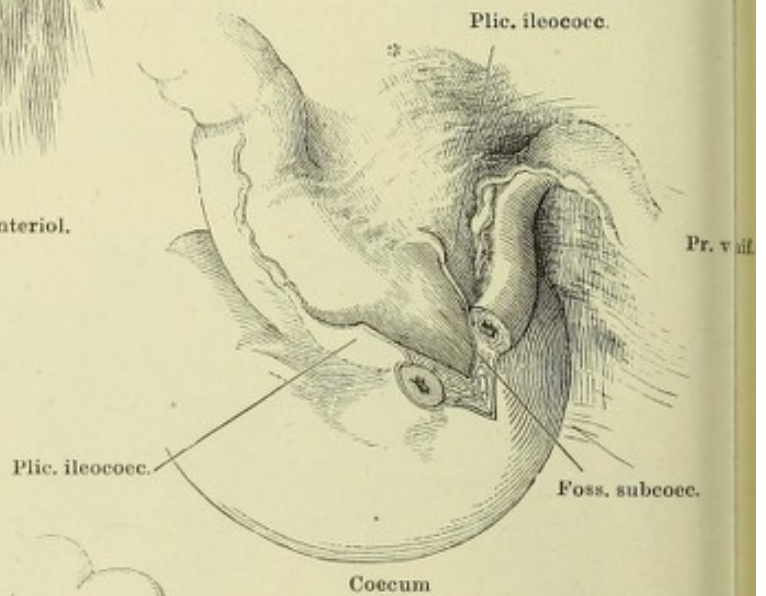


Fig. III.

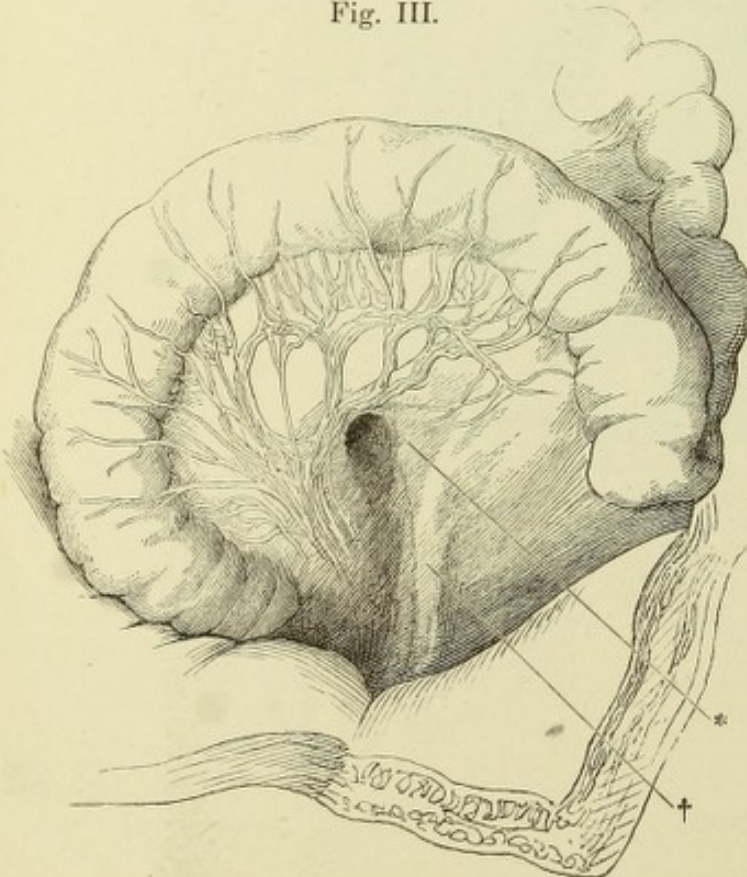
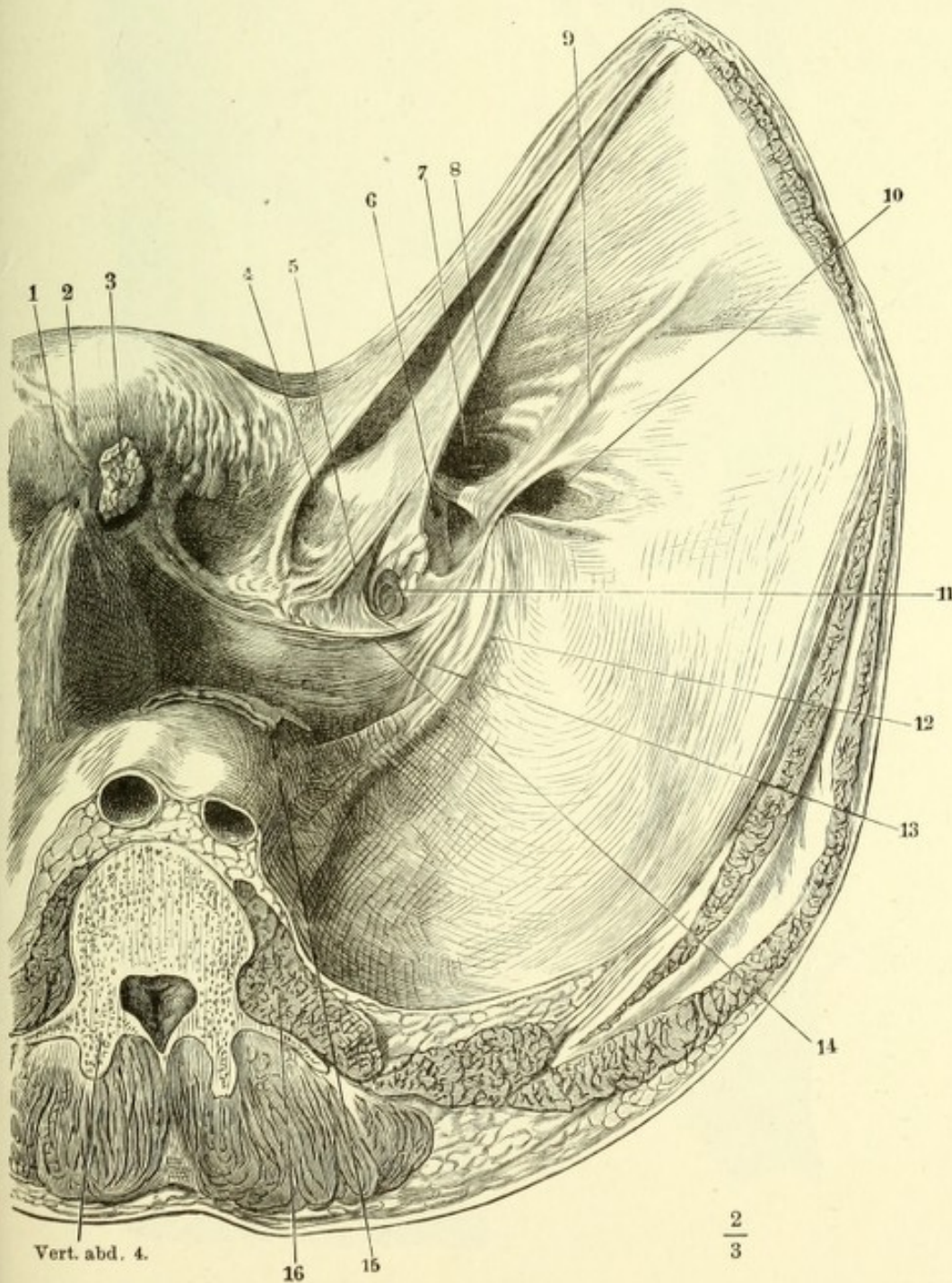


Fig. II. Unteres Ende des Ileum mit dem Coecum u. dem Processus vermiformis. Die Plica ileocecalis, die sich um das untere Ende des Dünndarms zum Mesenterium (*) herumzieht u. den Proc. vermiformis einschliesst, ist parallel der Axe des Dünndarms gespalten und auseinandergezogen, um die hintere Wand der Fossa subcoecalis frei zu legen.

Fig. III. Aufwärts zurückgeschlagene Flexura sigmoidea eines Neugeborenen. * Eingang d. Fossa intersigmoidea. † Erhebung des Peritoneum durch die Vasa spermatica.

Männliches Becken mit den Eingeweiden und einem Theil der vorderen Bauchwand. Ansicht von oben. Die vordere Bauchwand ist durch einen Schnitt vom Nabel links neben der Plica vesicalis lat. sin. gespalten und aufwärts angespannt. 1 Innerer linker Leistenring, unvollständig geschlossen. 2 Plica epigastr. sin. 3 Ein Stück Netz, am Eintritt in den Bruchsack einer Hernia ruralis abgeschnitten. 4 Plica vesicalis lat. sin. 5 Plica vesic. media. 6 Eingang einer Hernia cruralis. 7 Eingang einer Hernia inguin. int. 8 Plica vesical. at. dextra. 9 Plica epigastrica. 10 Eingang einer Hernia inguin. ext. 11 Einkerbung des Peritoneum in das For. obturatorium. 12 Vasa spermat. intt. und 13 Vas deferens, das Peritoneum emporhebend. 14 Verstreichbare, die mässig gefüllte Blase bedeckende Querfalte des Peritoneum. 15 Rectum, zusammengefallen. 16 M. psoas maj.



- Fig. I. Magen im ausgedehnten Zustande, Vorderfläche.
 Fig. II. Muskelhaut des Magens.
 Fig. III. Durchschnitt des Pylorustheils des Magens. 1 Valvula pylori. 2 Durchschnitt der Schleimhaut, 3 der Ringfaserhaut, 4 der Längsfaserhaut des Magens und Duodenum.
 Fig. IV. Innere Oberfläche des contrahirten Magens, die Schleimhaut in Falten gelegt und höckerig (*état mammeloné*).

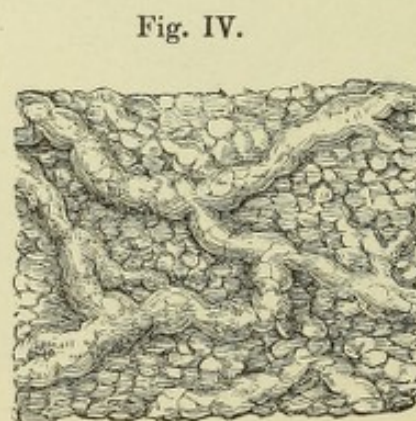
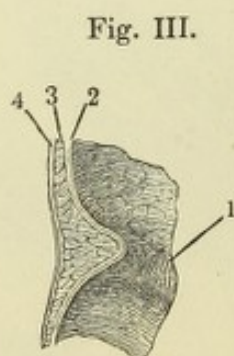
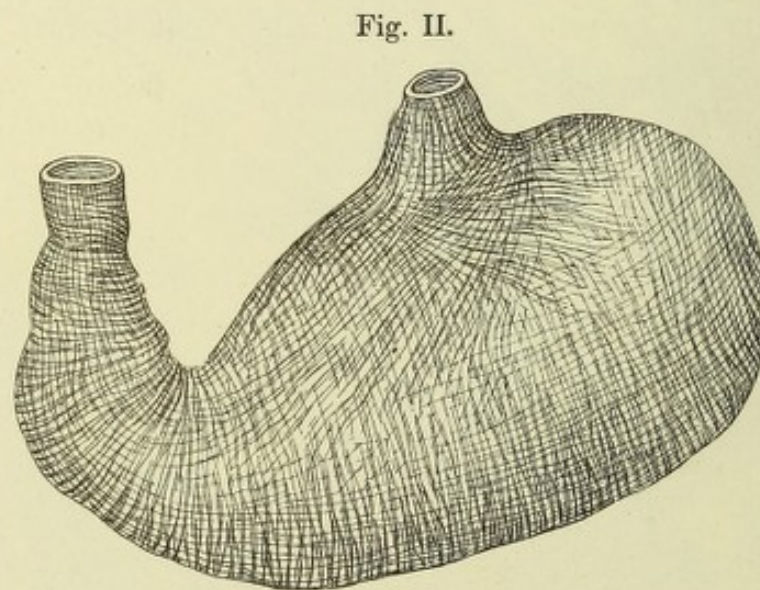
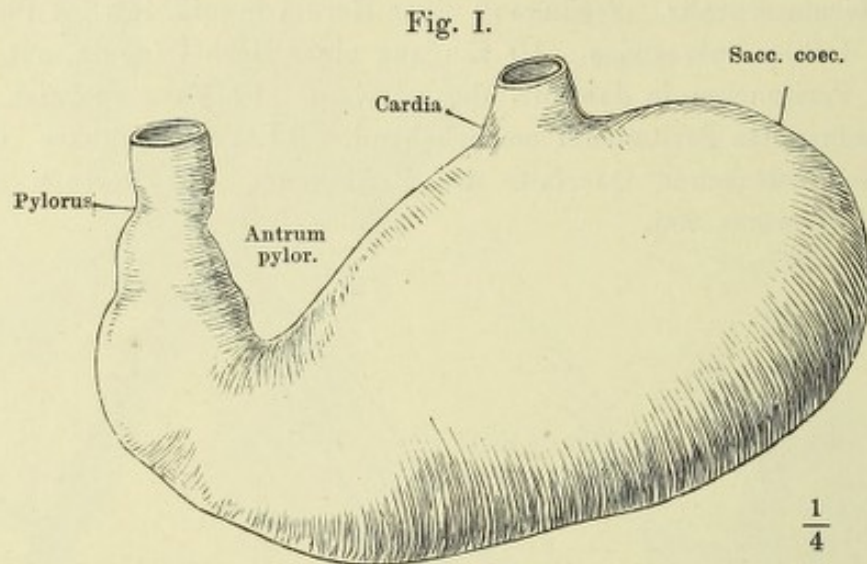


Fig. I. Feiner Dickendurchschnitt der Magenschleimhaut. *A* eigentliche, *B* pylorische Magendrüsen. * Muscularis mucosae.

Fig. II. Flächenschnitt der Magenschleimhaut; Querschnitt durch die untere Abtheilung der eigentlichen Magendrüsen.

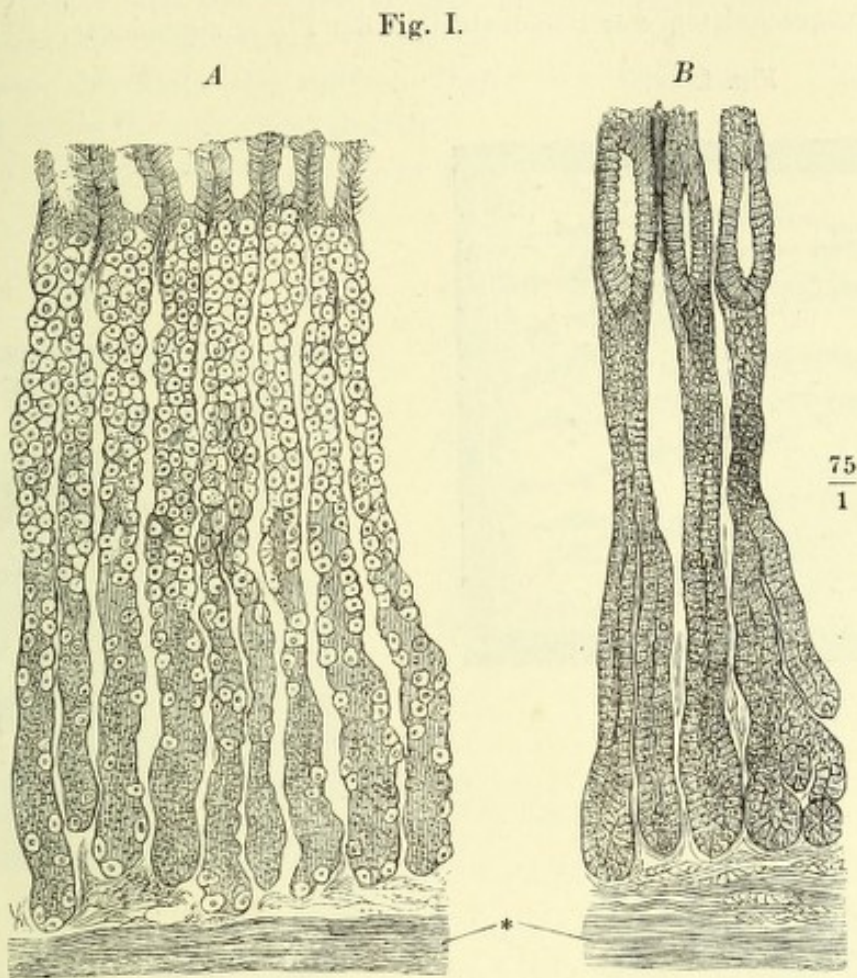
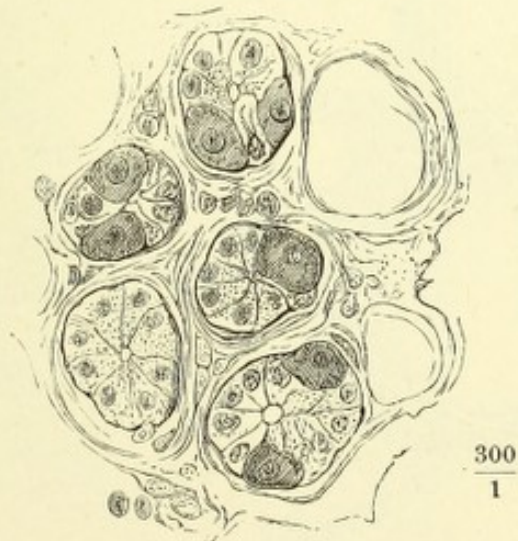


Fig. II.



- Fig. I. Querfalten (*Valvulae conniventes Kerckringii*) der Schleimhaut des oberen Theils des Dünndarms.
- Fig. II. Frontalschnitt des unteren Endes des Dünndarms mit dem Anfang des Dickdarms. Durchschnitt der Valvula coli (*V. Bauhini*).
- Fig. III. Ringförmiges Stück, aus dem aufgeblasenen und getrockneten Colon ausgeschnitten, zur Demonstration der *Plicae sigmoideae*. *** *Ligg. coli*

Fig. I.




Fig. II.

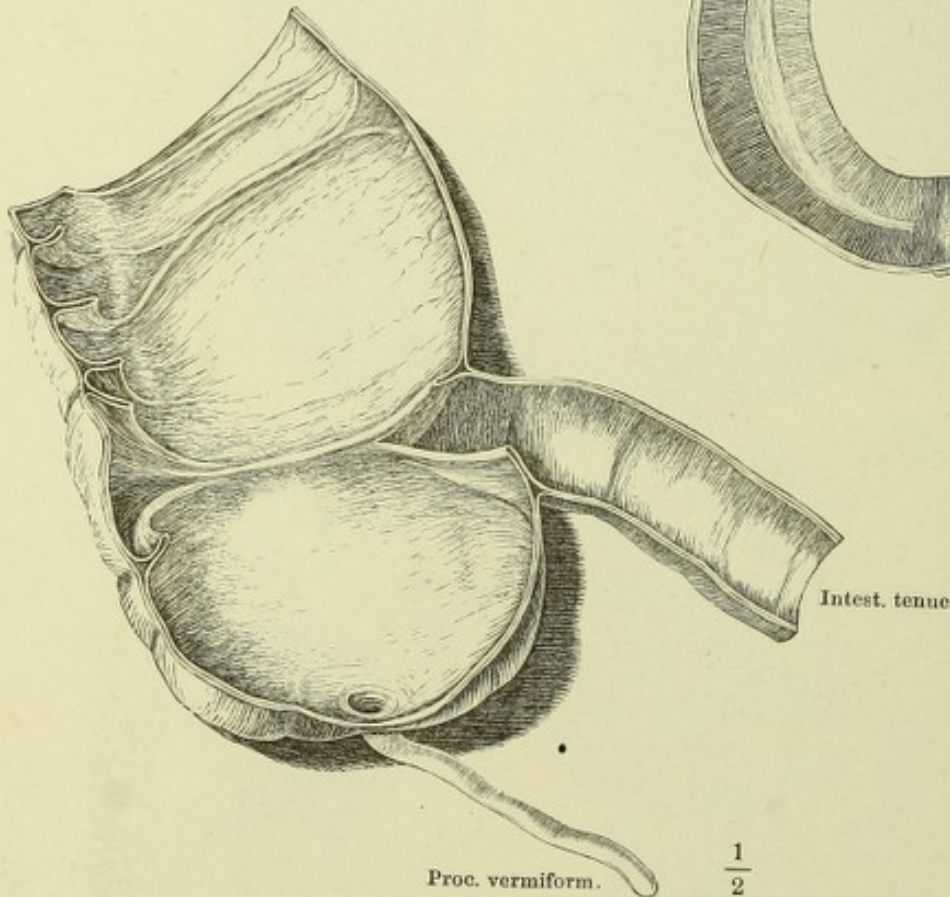
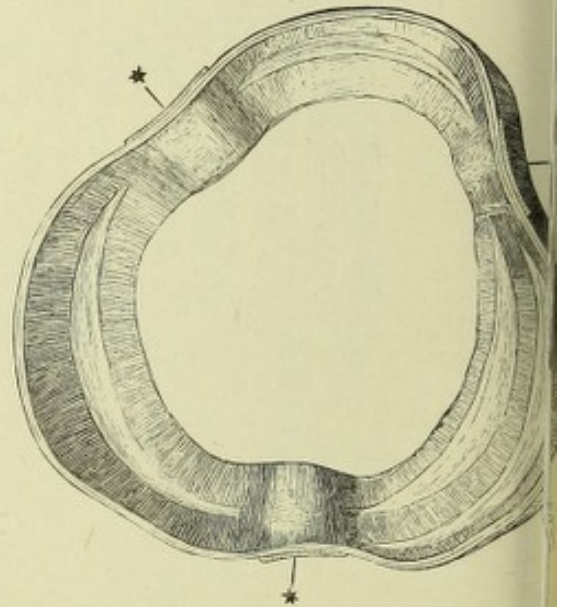


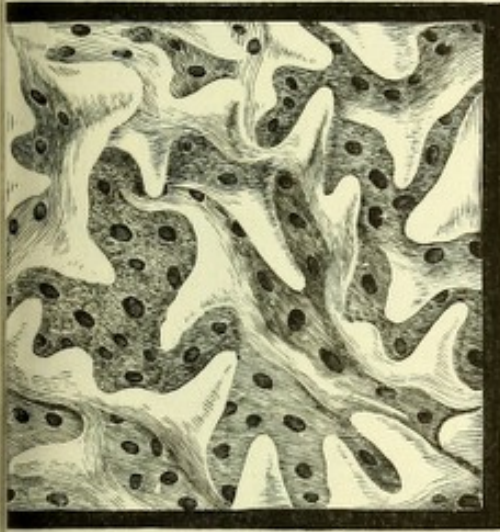Fig. III.



- Fig. I. Innere Oberfläche des Duodenum, Zotten und Mündungen der blinddarmförmigen (Lieberkühn'schen) Drüsen.
- Fig. II. Dickendurchschnitt des Dünndarms, nach Behandlung mit verdünnter Kalilösung in Wasser ausgespült. 1 Netzförmiges Bindegewebsgerüst der Propria mit den Zotten und blinddarmförmigen Drüsen. 2 Muskelschichte der Schleimhaut. 3 Nervea.
- Fig. III. Innere Oberfläche des unteren Theiles des Dünndarms. Solitäre und aggregirte (Peyer'sche) Drüsen.
- Fig. IV. Epithelzellen des Darmes mit gestreiftem Saum. * Becherzelle.

Fig. III.

Fig. I.



$\frac{30}{1}$

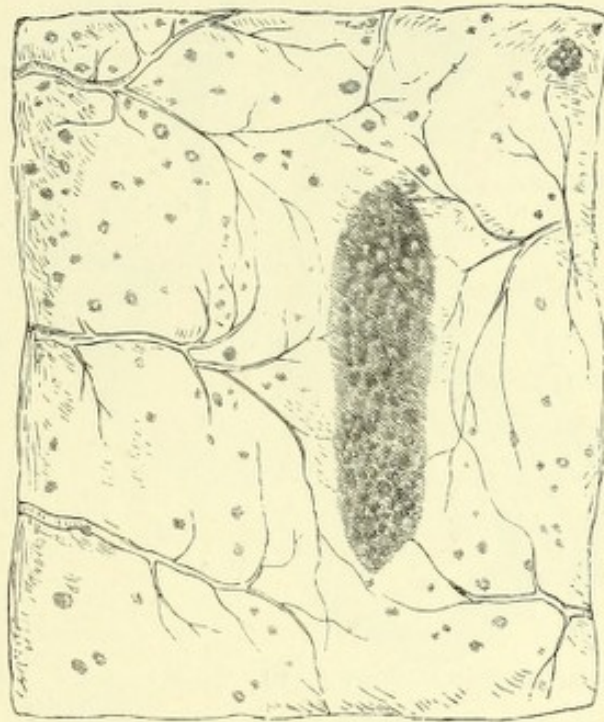
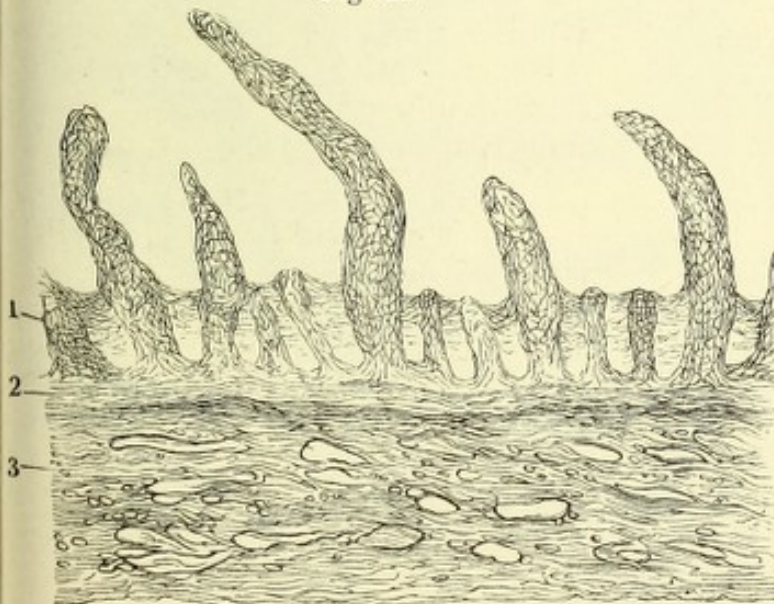
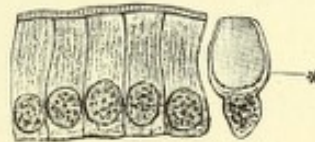


Fig. II.



$\frac{100}{1}$

Fig. IV.



$\frac{1}{530}$

- Fig. I. Medianschnitt des Beckens eines neugeborenen Knaben. 1 Präputium. 2 Schambeinsynchondrose. 3 Bauchmuskeln. 4 Blase, in mittlerer Ausdehnung. 5 Rectum. 6 Steissbein. 7 After. 8 M. bulbocavernosus. 9 Bulbus der Uretra. 10 Septum scroti.
- Fig. II. Frontalschnitt des Beckens mit den Eingeweiden, vordere Schnittfläche; die hintere Wand des Rectum ist bis in die Nähe der Aftermündung weggenommen, sodass man die Schleimhaut sich trichterförmig gegen die Aftermündung zusammenziehen und die Querfalten im Durchschnitt sieht. † Durchschnitt des Steissbeins.
- Fig. III. Querschnitt des zusammengezogenen Rectum.
- Fig. IV. Innere Fläche des unteren Endes des Rectum und Durchschnitt seiner Wand. * Columna recti (*C. Morgagni*). 1 Mucosa. 2 Ringfaserschichte, 3 Längsfaserschicht der Musculosa.

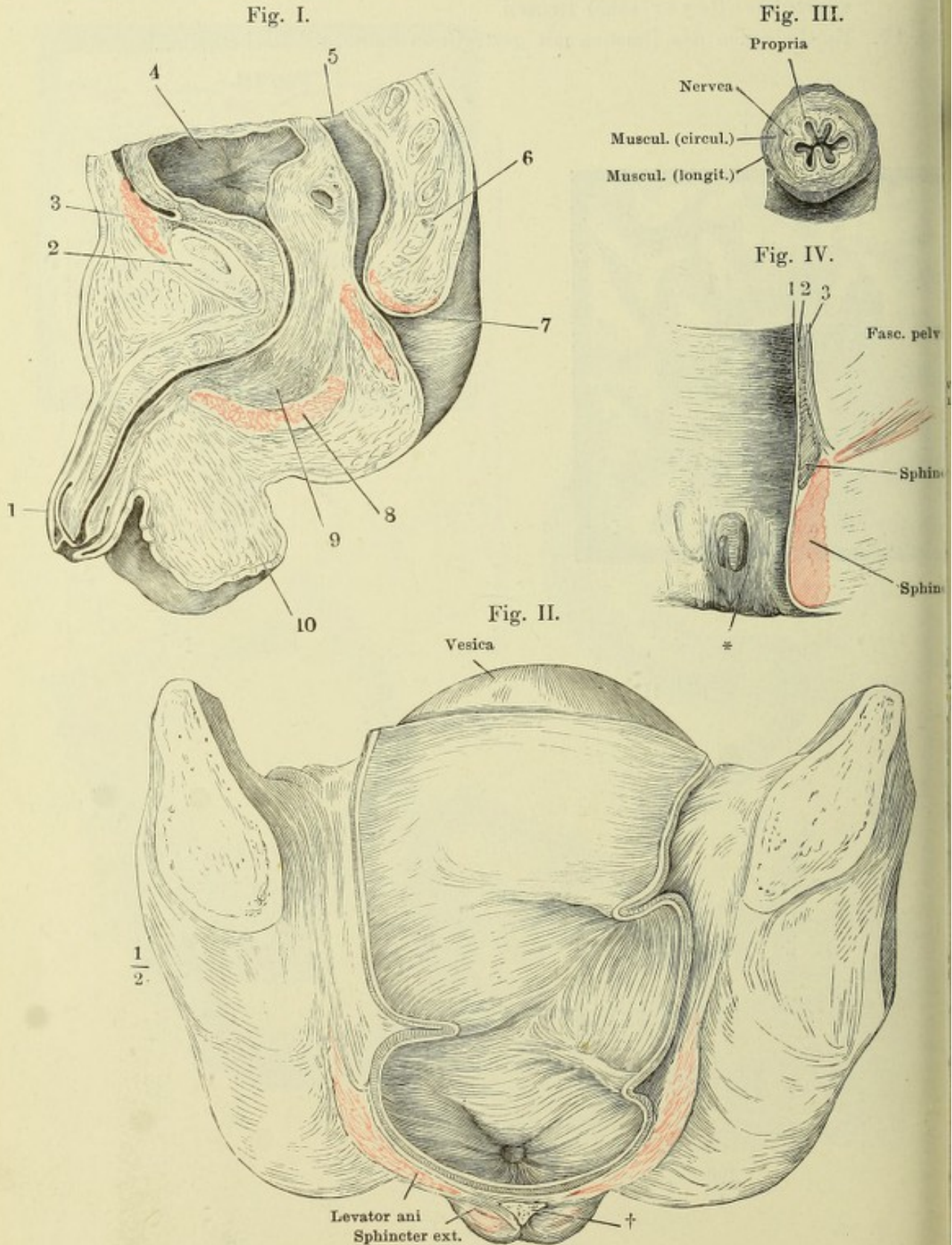


Fig. I.

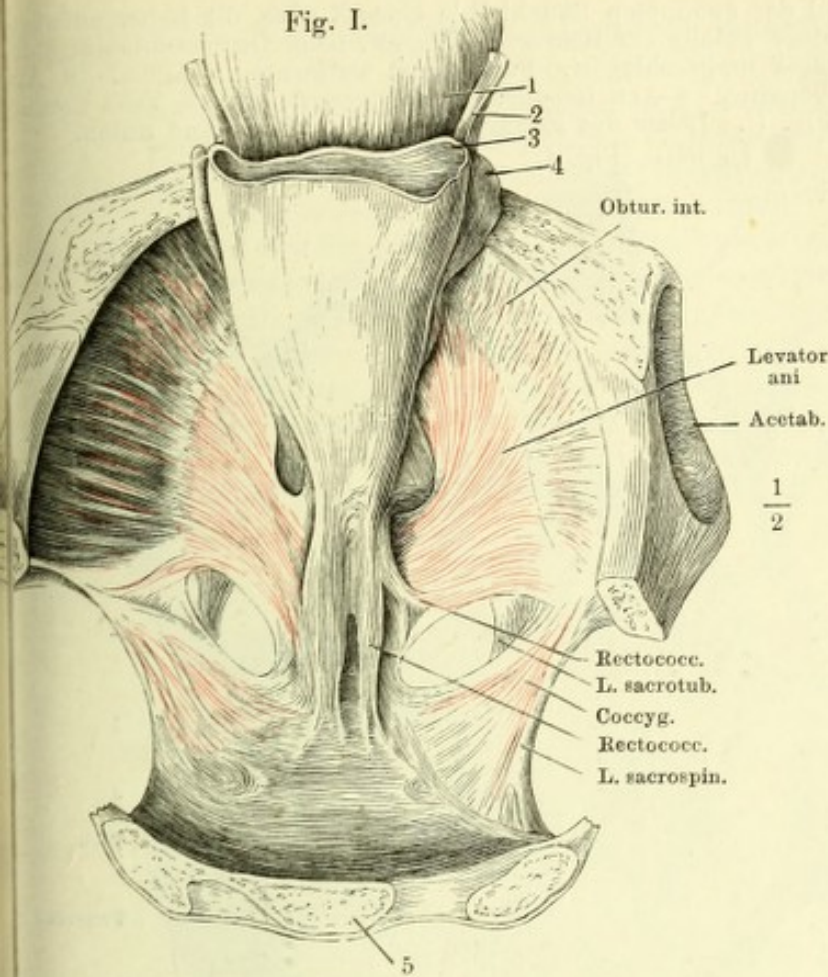


Fig. I. Horizontalschnitt des Beckens durch den unteren Rand des dritten Kreuzwirbels; nach Entfernung des Peritoneum ist die Harnblase sammt dem collabirten Mastdarm vorwärts umgelegt, um den M. rectococcygeus zu zeigen. 1 Harnblase. 2 Ureter. 3 Rectum, quer durchschnitten. 4 Vesicula seminalis. 5 Kreuzbein.

Fig. II. Rumpfhöhle eines Neugeborenen, von vorn her geöffnet. Das Zwerchfell ist weggenommen, Leber und Herz aufwärts umgeschlagen, der Dünndarm vom Pylorus getrennt und abwärts gezogen. 1 Rechtes, 2 linkes Atrium. 3 Rechter, 4 linker Ventrikel des Herzens. 5 Magen. 6 Milz. 7, 8 Nieren. 9 Dünndarm. 10 Ven. lienalis. * Aorta abdominalis. ** Art. mesenterica sup., am Ursprung abgeschnitten. *** Art. renalis dextra.

Fig. II.

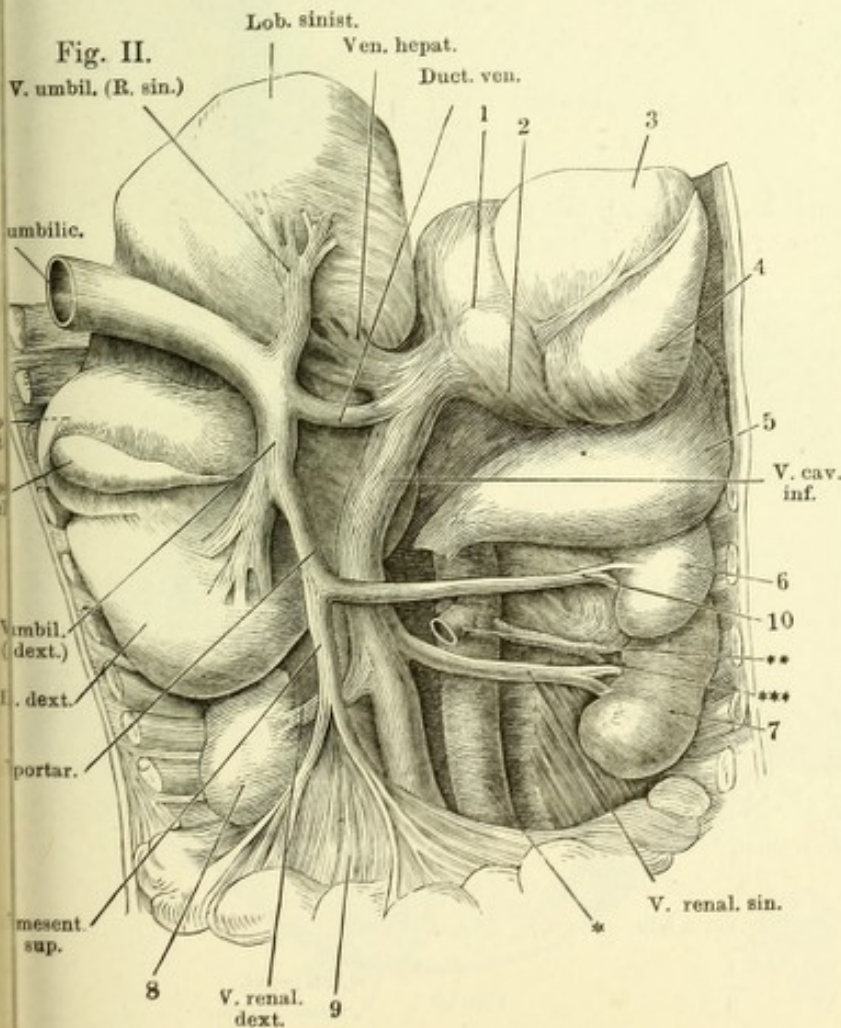


Fig. I. Oberer Theil der geöffneten Bauchhöhle eines Kindes, die Leber aufwärts gezogen, so dass deren untere Fläche sichtbar wird, Magen, nach Durchschneidung des Lig. gastrocolicum, aufwärts umgeschlagen, Peritoneum entfernt. 1 Aorta. 2 Ar. coron. ventr. sin. 3 Art. hepatica. 4 Art. lienalis. 5 Art. mesent. sup. 6 Vena mesen sup. 7 Vena lienalis. — Fig. II. Leber des Erwachsenen, von hinten und unten.

Lig. teres Fig. I.

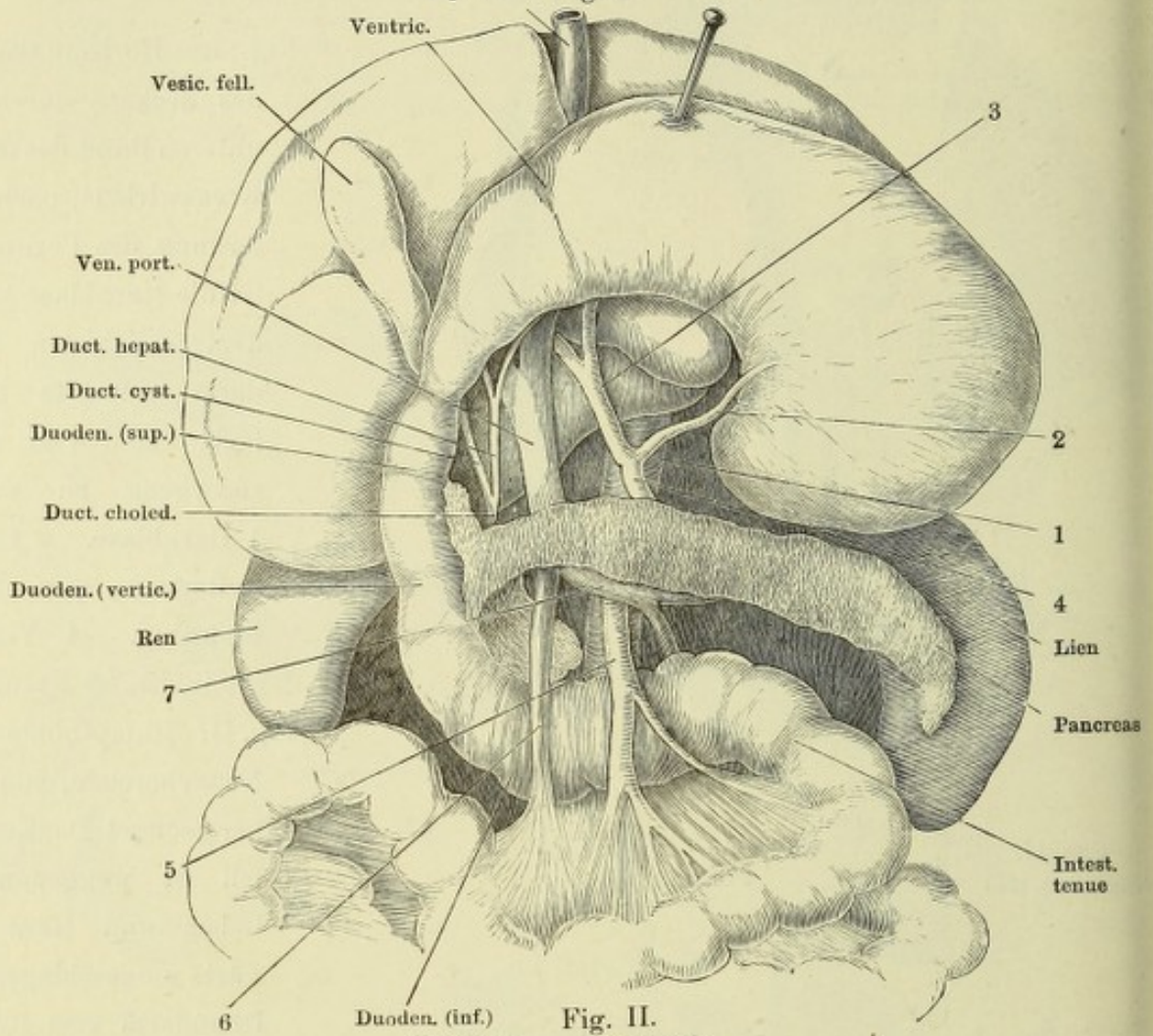


Fig. II.

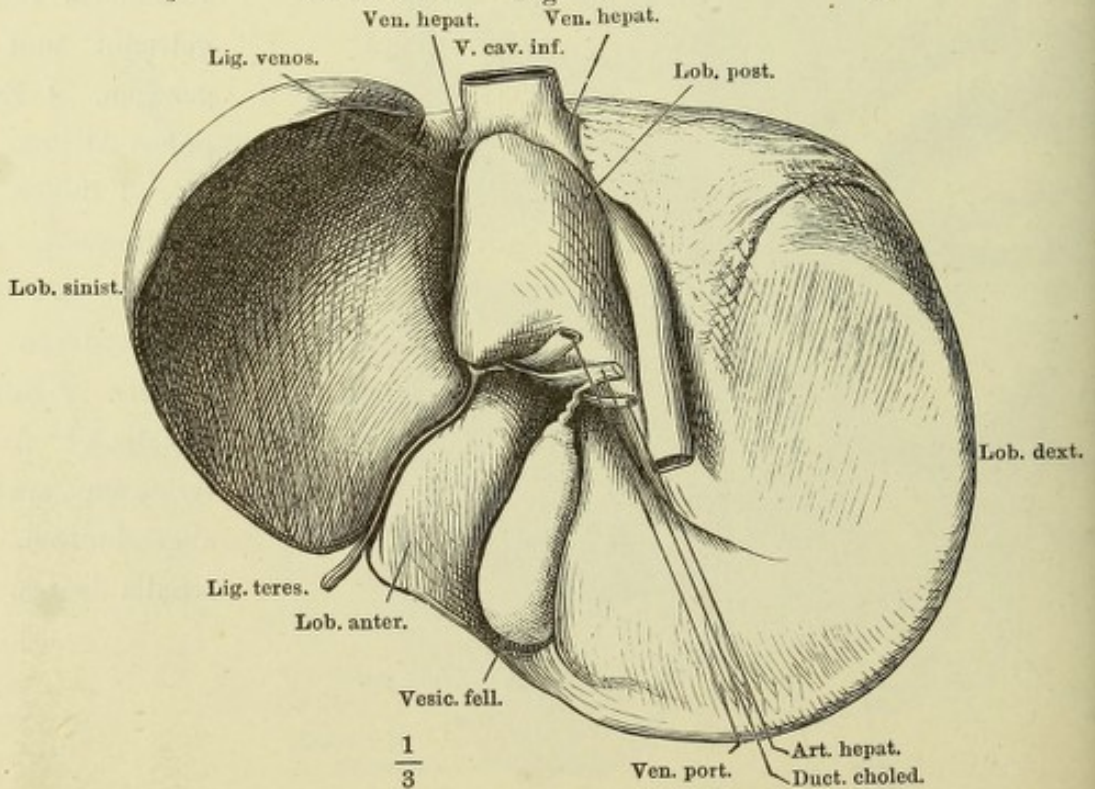


Fig. I. Feiner Durchschnitt der Lebersubstanz, senkrecht gegen die Längsaxe der terminalen Lebervenenzweige. Durch Maceration in verdünnter Kalilösung sind die Leberzellen aufgelöst; die Lücken der Capillarnetzwerke sind leer und nehmen sich, bei Beleuchtung mit auffallendem Licht, auf dem dunklen Grunde dunkel aus. *aaaa* Querschnitte der Lebervenenzweige. *bbb'b'* Pfortaderzweige.

Fig. II. Feiner Schnitt aus einer in Alkohol gehärteten Kaninchenleber. Die verschiedenfarbige Injection der Gallencanälchen und der Blutcapillaren ist durch verschiedene Schraffirung angedeutet. Nach Hering.

Fig. III. Dünne Scheibe Lebersubstanz, in Chromsäure erhärtet und ausgepinselt. In den Gefäßen haben sich hier und da Blutkörperchen, in den Lücken des Capillarnetzes stellenweise die Leberzellen erhalten. Die leeren Lücken von feinen Bindegewebsbälkchen durchsetzt. Durch ein solches Bälkchen (*) kann der Anschein einer die Zellen einschliessenden Hülle entstehen.

Fig. I.

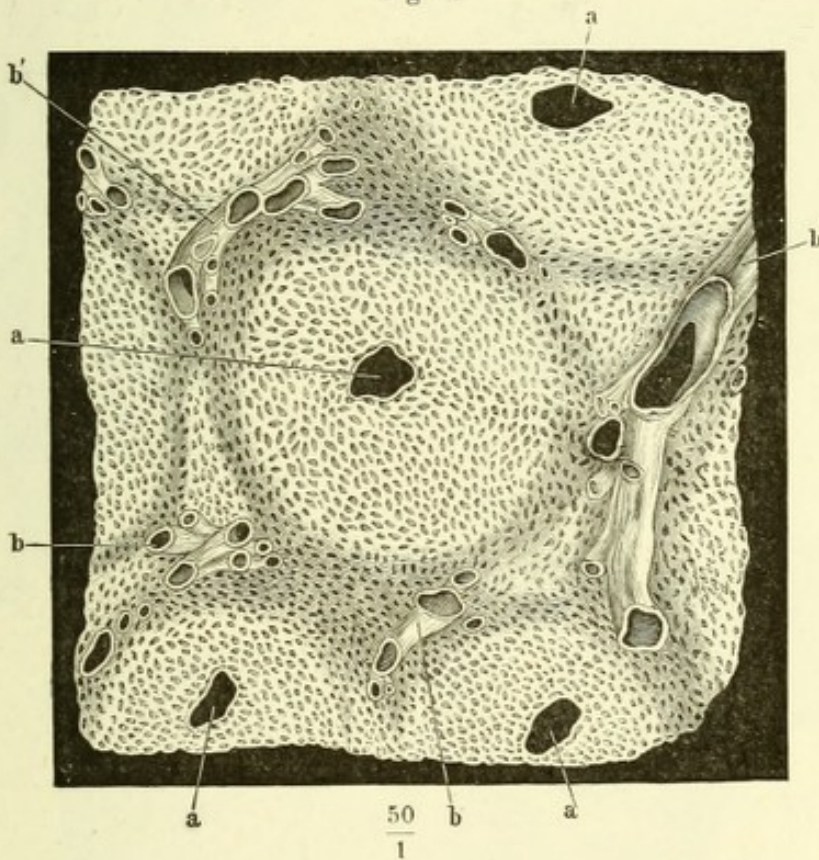
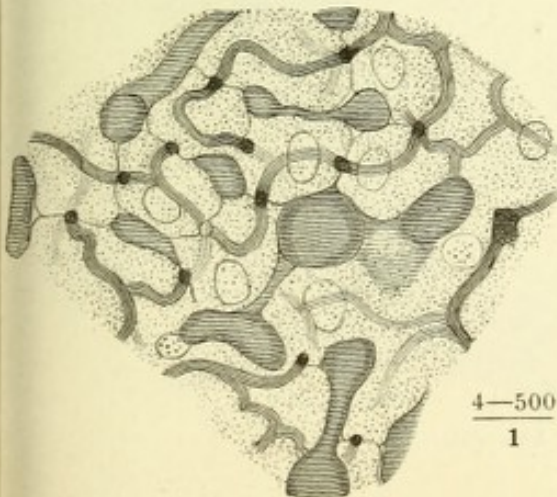
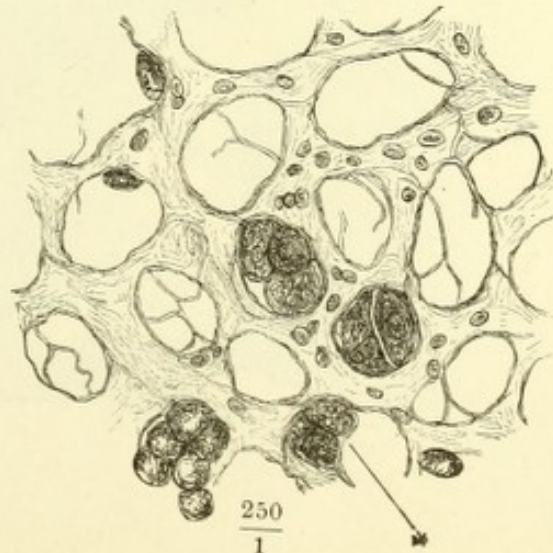


Fig. II.



$\frac{4-500}{1}$

Fig. III.



$\frac{250}{1}$

Fig. I. Ein Stück Leber, deren Gefäße und Ausführungsgang mit verschiedenartigen Massen injicirt waren. 1 Art. hepatica. 2 V. port. 3 Ductus hepaticus.

Fig. II. Verästelung der V. hepatica in der Leber, geöffnet. ** Durchschnitte der Pfortaderverzweigungen mit den dieselben begleitenden Aesten der Arteria hepatic. und des Ausführungsganges.

Fig. III. Untere Fläche der Leber mit dem vom Ductus hepatic. aus injicirten Netz der Gallengänge.

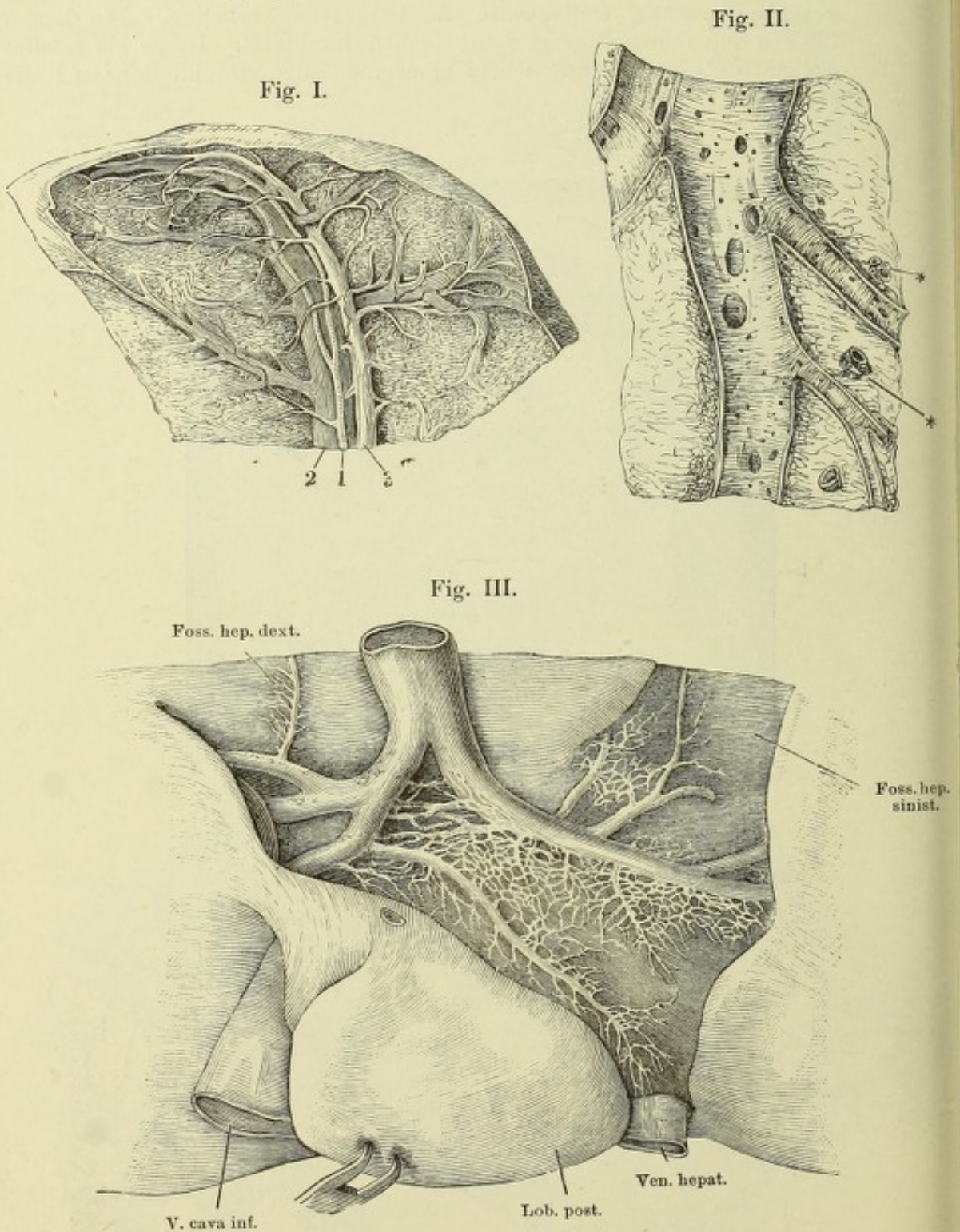


Fig. I. Ductus hepaticus, dicht am Eintritt in die Leber, und die erste Verästelung desselben in der Leber, aufgeschnitten.

Fig. II. Pankreas und Duodenum von der Rückseite. Der Duct. pancreat. ist freigelegt, ein Theil der hinteren Wand des Duodenum weggenommen, um die Einmündung des Hauptganges mit dem Duct. choledochus und des Duct. pancreat. accessor. zu zeigen. 1 Hauptgang, 2 Seitenast des unteren Lappens. 3 Duct. pancr. access. 4 Duct. choledochus.

Fig. III. Durchschnitt der Darmwand durch die Papille, auf welcher die Duct. choledochus und pancreat. einmünden. * Blasenförmiger Behälter (*Diverticulum Vateri*) zur Aufnahme beider. ** Schleimhautfalte, welche die Papille deckt.

Fig. IV. Frontalschnitt der Leber mit der Gallenblase dicht hinter dem Grunde der letzteren. Vordere Schnittfläche. 1 Serosa der Leber. 2 Eigene Wand der Gallenblase. 3 Lockeres Bindegewebe.

Fig. I.

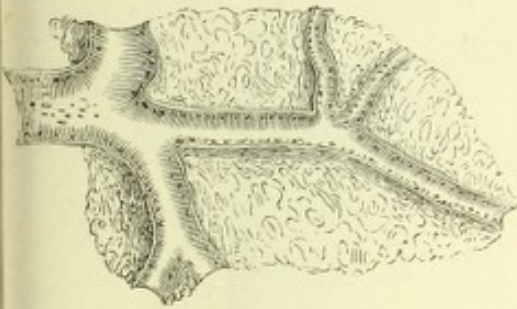


Fig. IV.

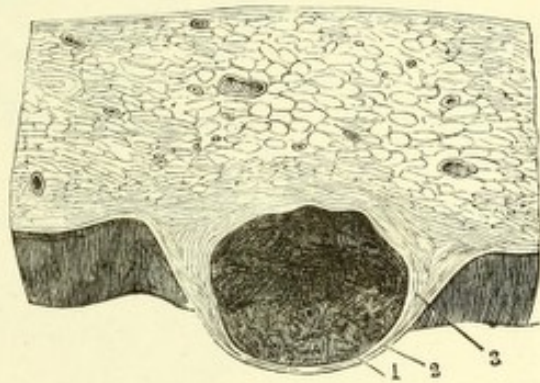


Fig. II.

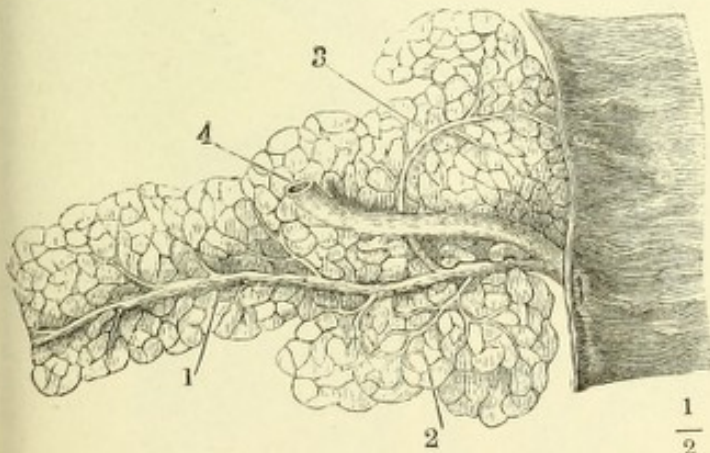
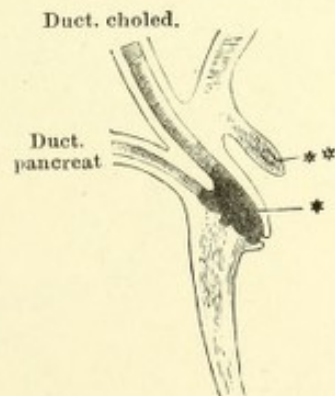


Fig. III.



Milz mit gestieltem Lappen und zahlreichen Nebenmilzen, durch den gestielten Lappen (††) horizontal durchschnitten.

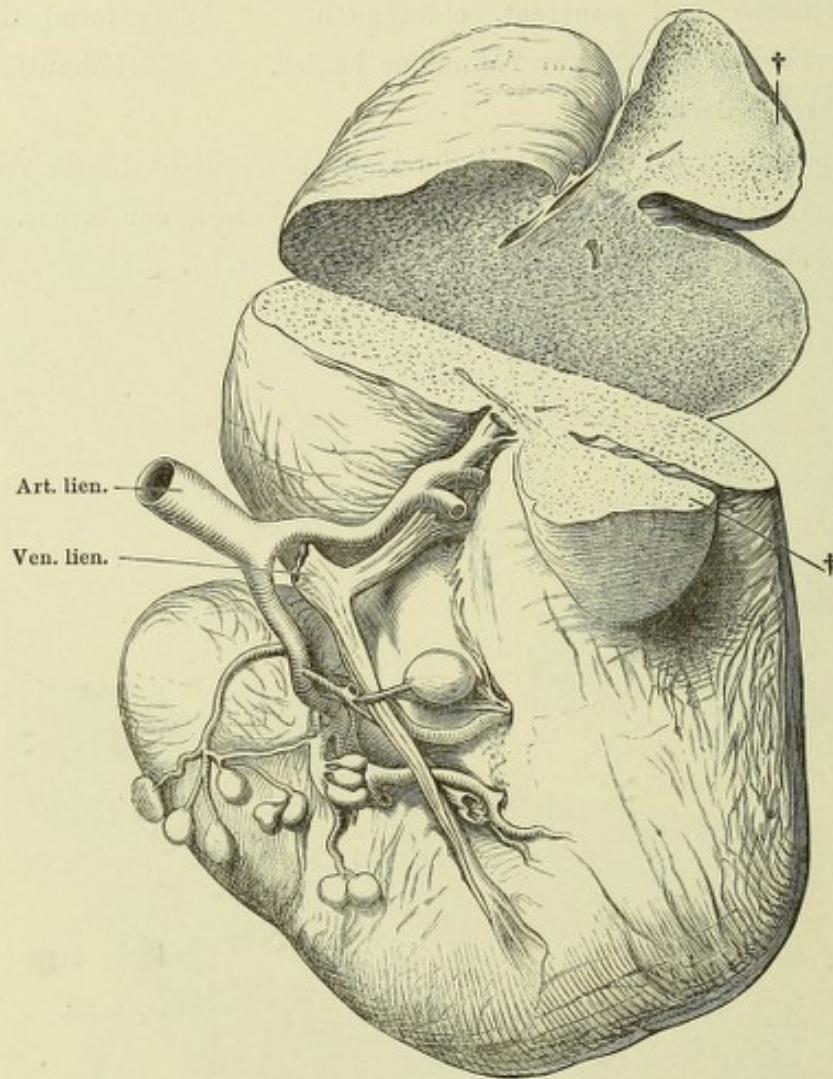


Fig. I. Durchschnitt der frischen Milz. Follikel derselben.

Fig. II. Balkengerüste der Milz, durch Maceration dargestellt. ** Flottirende büschelförmige Endzweige der A. lienalis.

Fig. I.

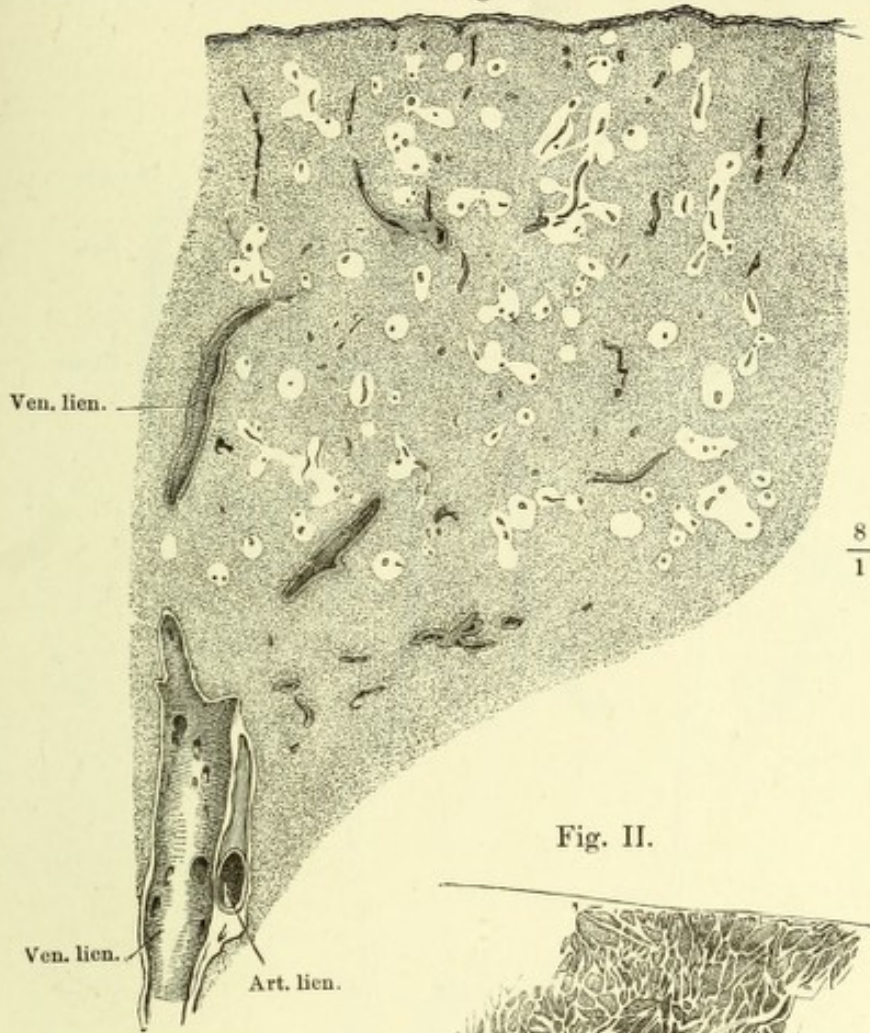
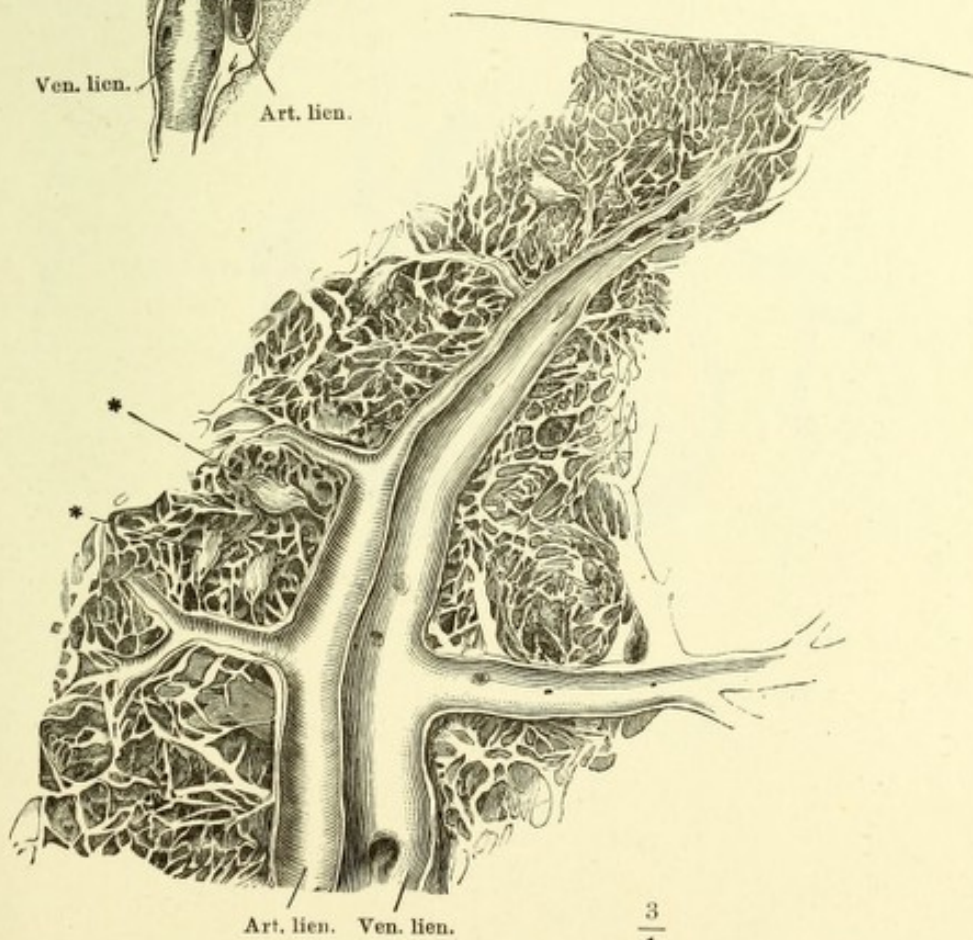
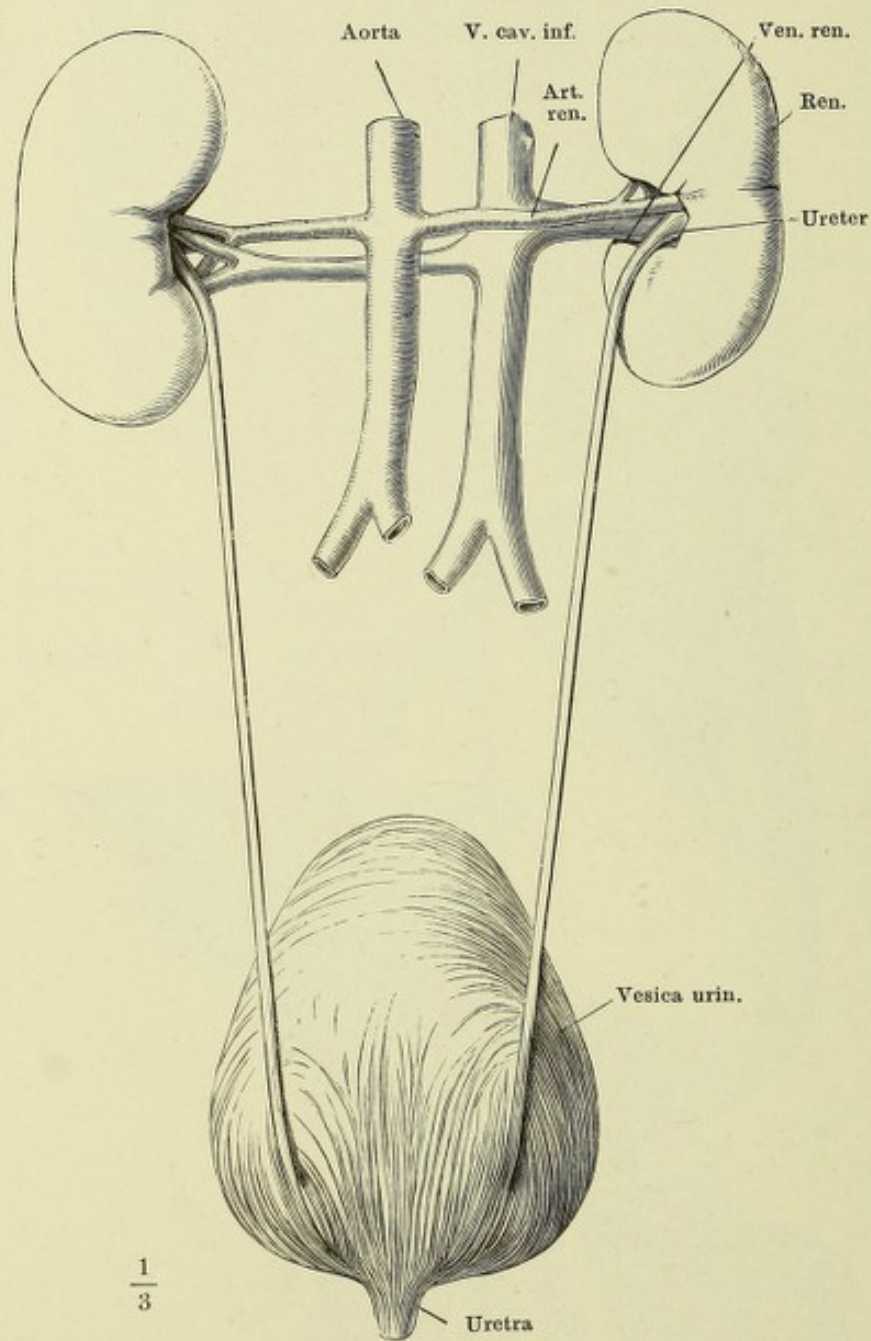


Fig. II.



Weiblicher Harnapparat, von hinten.



Nieren verschiedener Form, mit dem Anfang des Ureters, von der Rückseite.

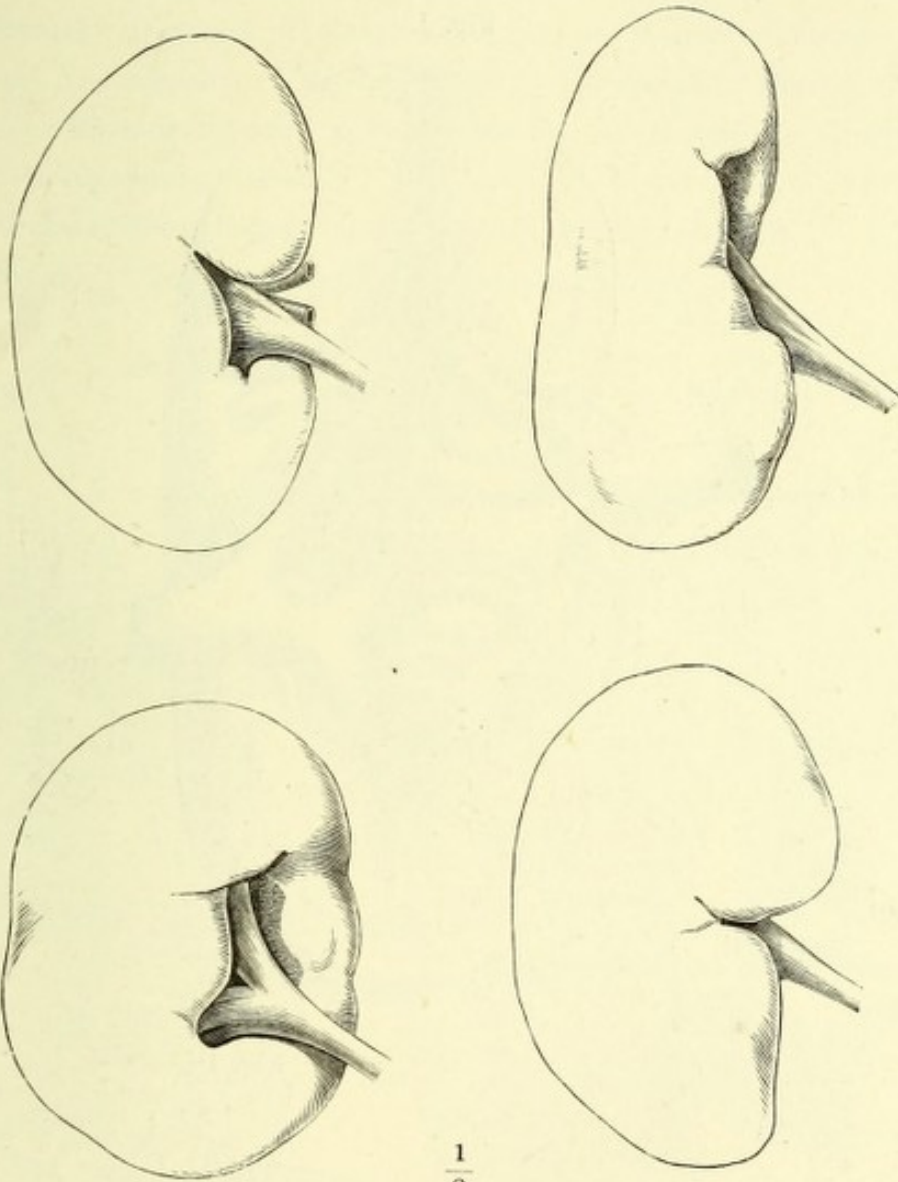


Fig. I. Niere, vom medialen Rande gesehen, die obere und untere überhängende Spitze durch einen, der Fläche der Niere parallelen Schnitt gespalten und aus einander geschlagen, um den Einblick in den Sinus renalis zu öffnen. Die Verzweigungen der Vene und das Fett des Sinus renalis sind entfernt, die Art. renalis nach links, der Ureter nach rechts zurückgelegt. † Durchschnitene Zweige der Art. renalis.

Fig. II. Abguss des oberen Endes des Ureters.

Fig. III. Horizontaldurchschnitt der rechten Niere, durch den Sinus renalis. 1 Aeussere, 2 innere Schichte der äusseren fibrösen Haut der Niere. 3 Rindensubstanz. 4 Marksubstanz. 5 Fett des Sinus renalis.

Fig. I.

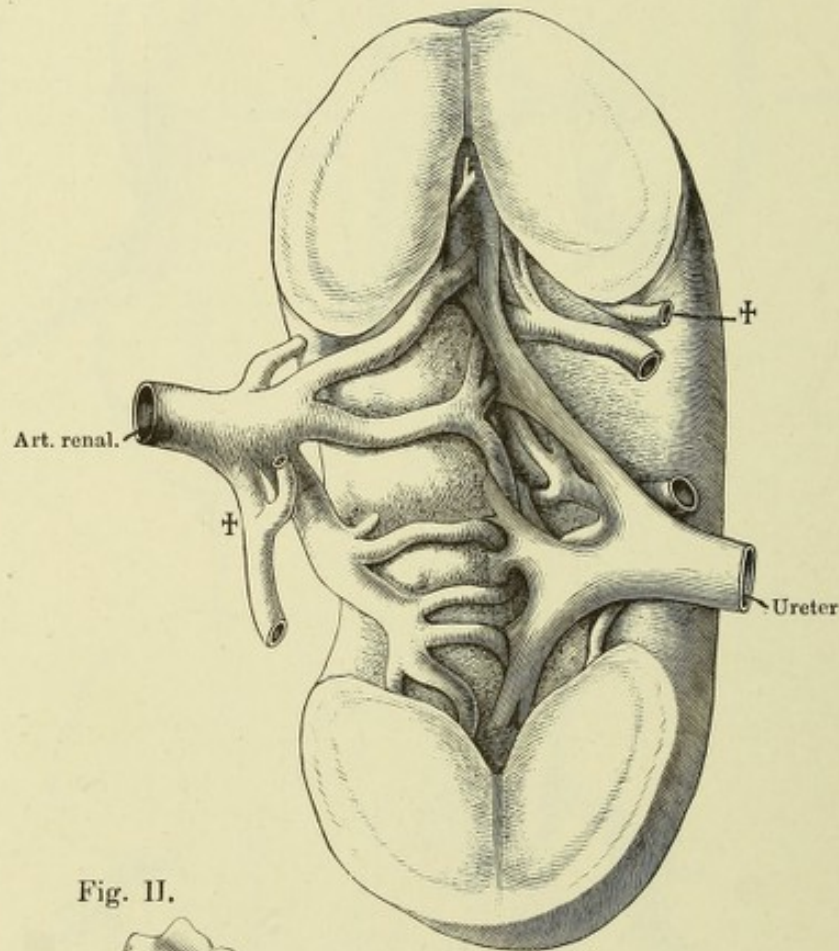


Fig. II.

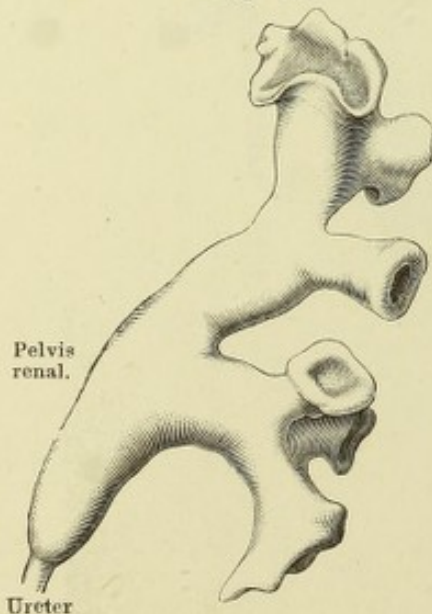


Fig. III.

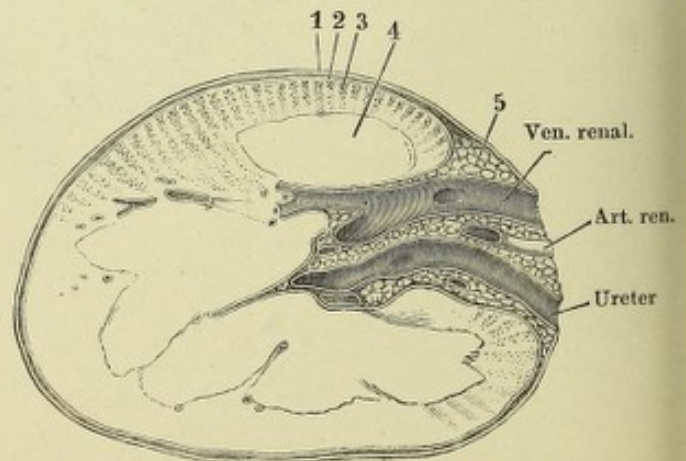


Fig. I. Niere, frontal halbirt, vordere Schnittfläche. Das Fett des Sinus ist entfernt, die Verzweigungen der Gefäße sind dicht am Eintritt in die Nierensubstanz, die Zweige des Ureters an der Basis der Papille abgeschnitten. 1 Nierenpapille. 2 Poren derselben. 3 Schrittrand des Nierenkelchs. 4 Oberfläche der inneren fibrösen Haut der Niere. 5 Gefäßdurchschnitte. 6 Nierenparenchym. *x* Verschmolzene Papillen. *y* Gefäßeindrücke der vorderen Wand des Sinus.

Fig. II. Frontaler Durchschnitt durch die Niere, das Nierenbecken und eine Anzahl Nierenkelche. 1 Rindensubstanz. 1' Pyramidenfortsatz. 1'' Eigentliche Rindensubstanz. 2 Marksubstanz. 2' Eigentliche Marksubstanz. 2'' Grenzschichte derselben. 3, 3 Senkrecht gegen die Axe der Canälchen durchschnittene Grenzschichte. 4 Fett des Sinus renalis. 5, 5 Arterienzweige. * Quer verlaufende Pyramidenfortsätze.

Fig. I.

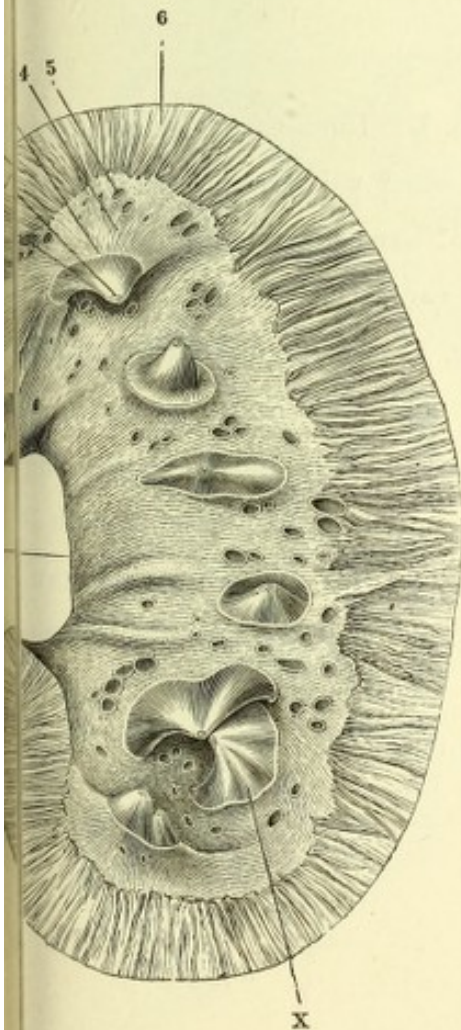


Fig. II.

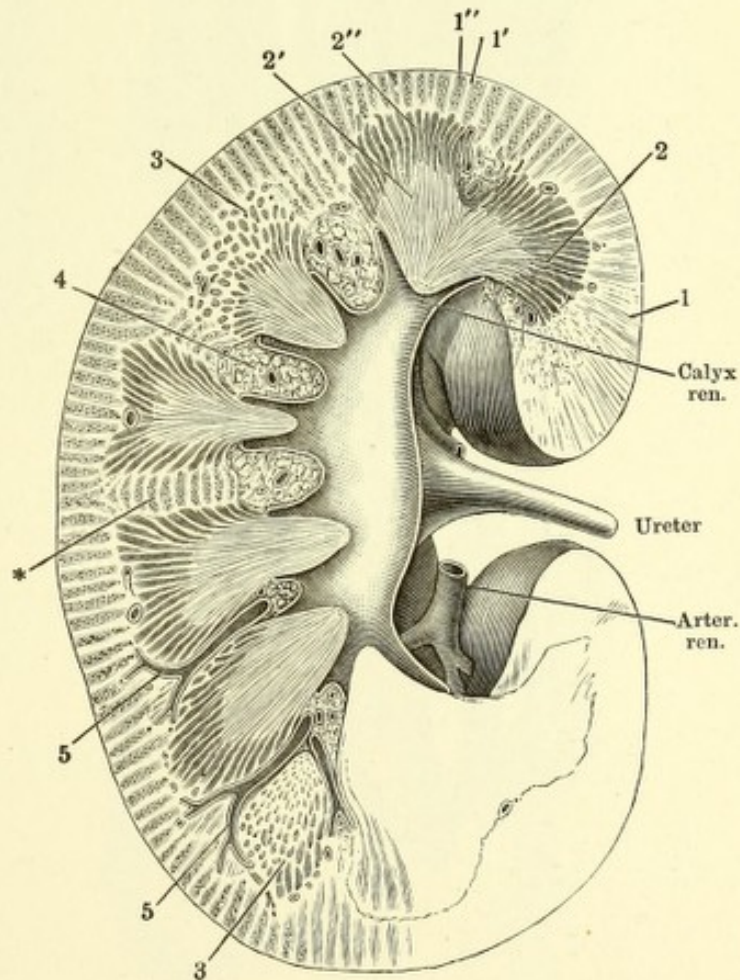


Fig. I.

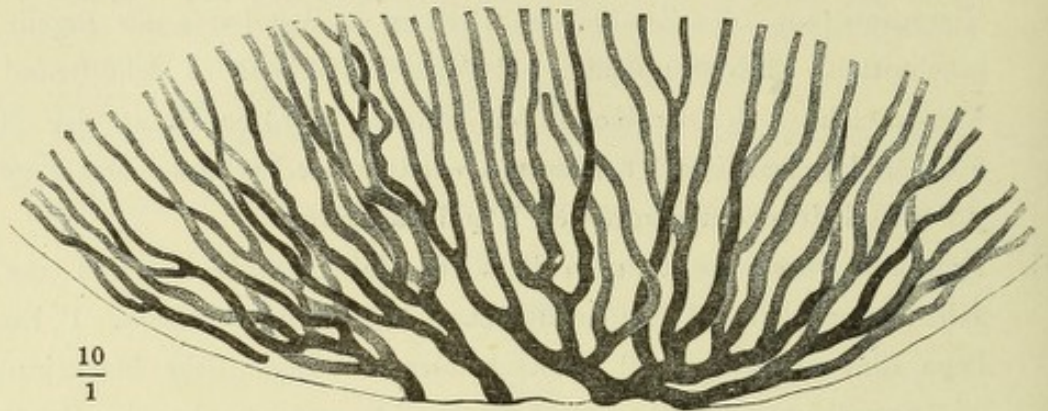

Fig. II.

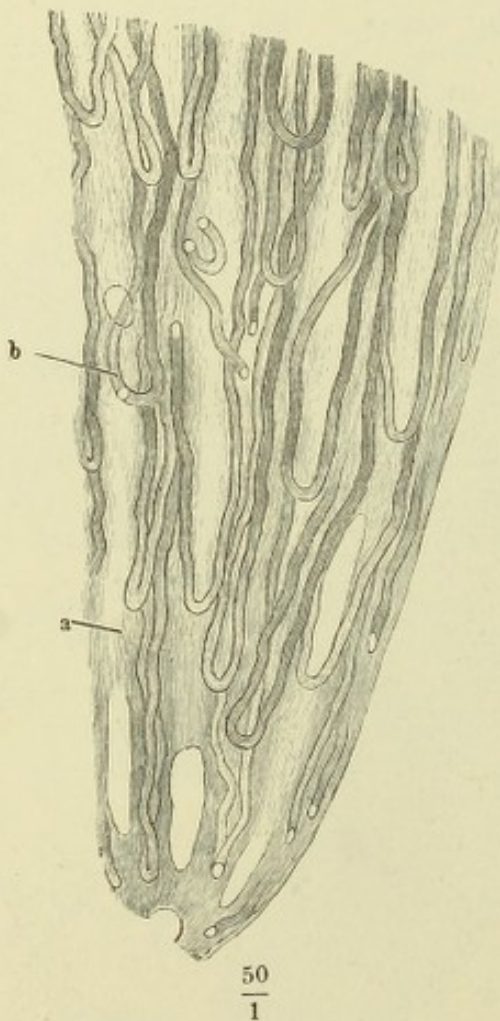


Fig. I. Durchschnitt der Papille einer vom Ureter aus injicirten Niere, dem Laufe der Harncanälchen parallel.

Fig. II. Längsschnitt einer Nierenpapille, deren schleifenförmig Canälchen durch Fettablagerung sich auszeichnen, nach Behandlung mit dünner Kalilauge und Auswaschen in Wasser. *a* Sammelröhren. *b* Schleifenförmige Canälchen.

Fig. I. Querschnitte der Nierenpapille. *A* in der Nähe der Spitze, *B* näher der Basis. *aa* Querschnitte der Sammelröhren. *bb* Querschnitte schleifenförmiger Canälchen mit hellem Epithelium, *b'b'* dergleichen mit dunklem Epithelium. *cc* Blutgefässquerschnitte.

Fig. II. Schnitt aus der Rinde einer in chromsaurer Kalilösung aufbewahrten menschlichen Niere. *aa* Schaltstücke im Quer- und Längsschnitt. *bb* Dunkle Rindencanälchen, ebenso. *c* Blutgefäss.

Fig. III. Schleifen aus dem oberen Theil des Marks vom Kaninchen.

Fig. IV. Mittelst Salzsäure isolirtes Canälchen aus der Rindensubstanz einer Schweinsniere. Eigentliches Rindencanälchen mit der Kapsel des Glomerulus und dem Vas afferens und efferens.

Fig. I.

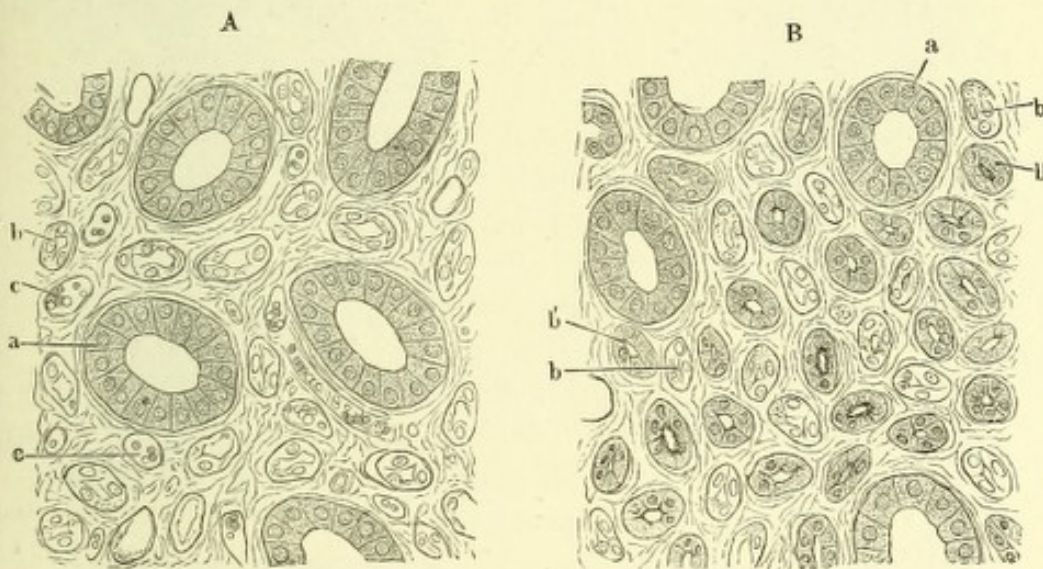
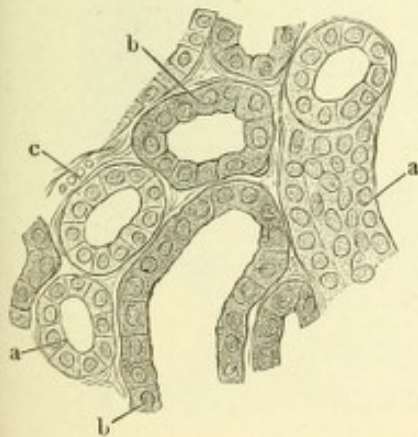
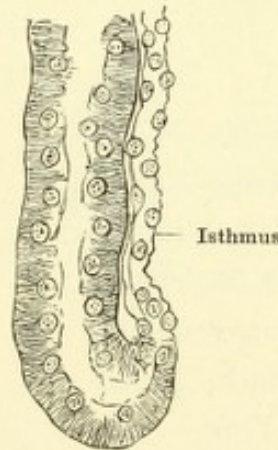


Fig. II.



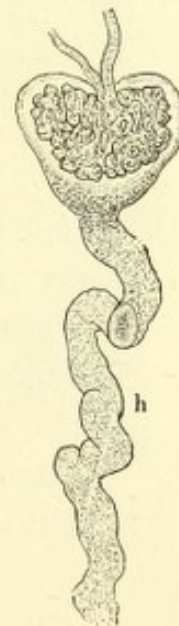$\frac{200}{1}$

Fig. III.



$\frac{400}{1}$

Fig. IV.



$\frac{100}{1}$

Fig. I. Durchschnitt der Rinden- und Marksubstanz einer von den Arterien aus injicirten Niere, parallel der Axe der Pyramiden. 1 Zweig der Art. renalis 2 Glomerulus. 3 Eigentliche Rindensubstanz. 4 Pyramidenfortsatz. 5 Gefäßbündel der Grenzschichte der Marksubstanz.

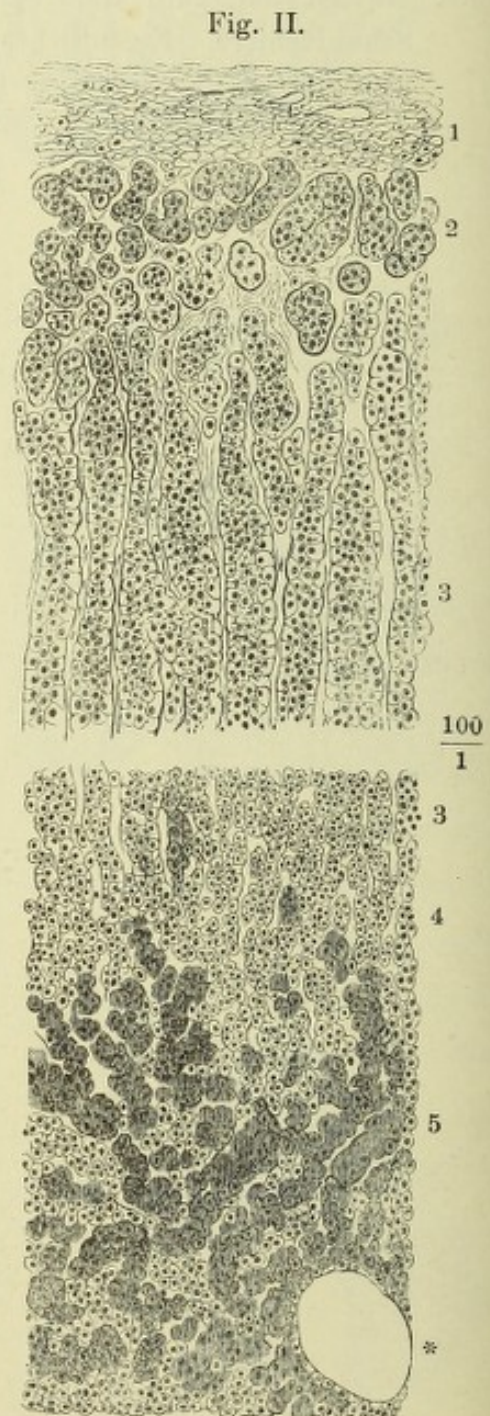
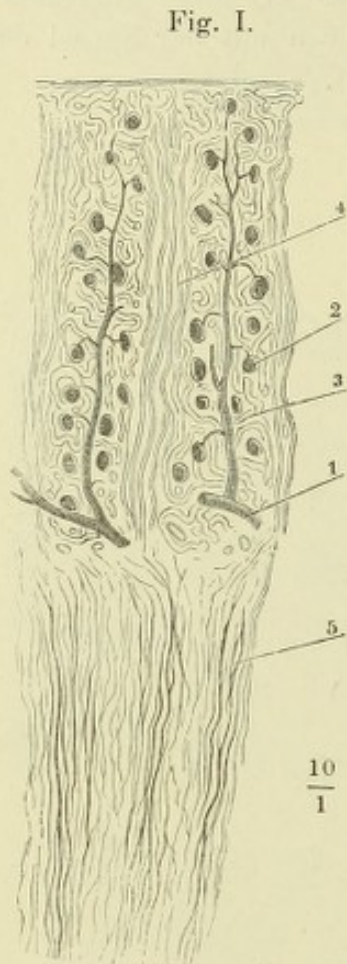


Fig. II. Schnitt durch die Nebenniere. 1 Fibröse Kapsel. 2 Rundliche Zellgruppen der Rinde. 3 Säulen der Rinde. 4 Grenze von Rinde und Mark. 5 Mark. * Durchschnitt einer Vene.

Fig. I. Niere von hinten gesehen, mit der Nebenniere.

Fig. II. Niere und Nebenniere von vorn.

Fig. III. Sagittalschnitte verschiedener Nebennieren; Rinden- und Marksubstanz.

* In Form eines Kugelsegments vorspringender Höcker der Rindensubstanz.

Fig. I.

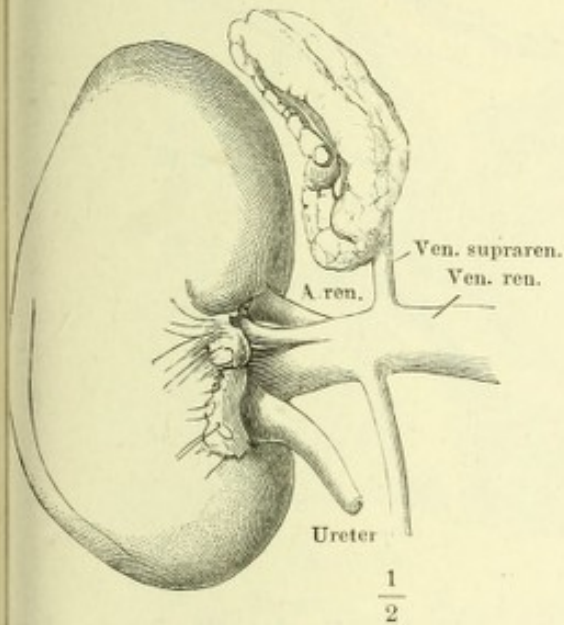


Fig. II.

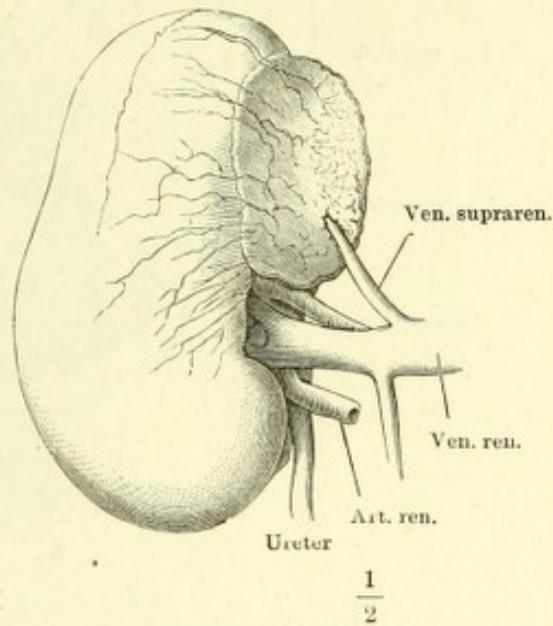


Fig. III.

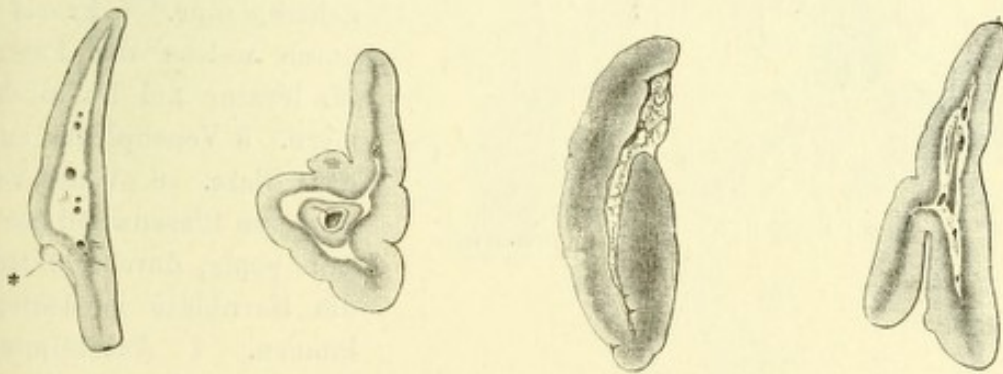


Fig. I. Beckenhöhle eines Knaben mit den Eingeweiden, von oben her gesehen. Die vordere Bauchwand in der Mittellinie gespalten, mit zur Seite gezogenen Lappen. 1 Cutis. 2 Bauchmuskeln. 3 Adniculum lineae albae. 4 Obere Ast des Schambeins. 5 Peritoneum von der vorderen Bauchwand und der Blase gelöst und zurückgeschlagen. 6 Rectum. 7 Art. umbilicalis, durch das Peritoneum schimmernd. 8 Vasa spermatica, ebenso. 9 Grube des Peritoneum, dem Eingang des Proc. vaginalis entsprechend. 10 Vas deferens. 11 Innerer Leistenring. 12 Vasa epigastrica.

Fig. I.

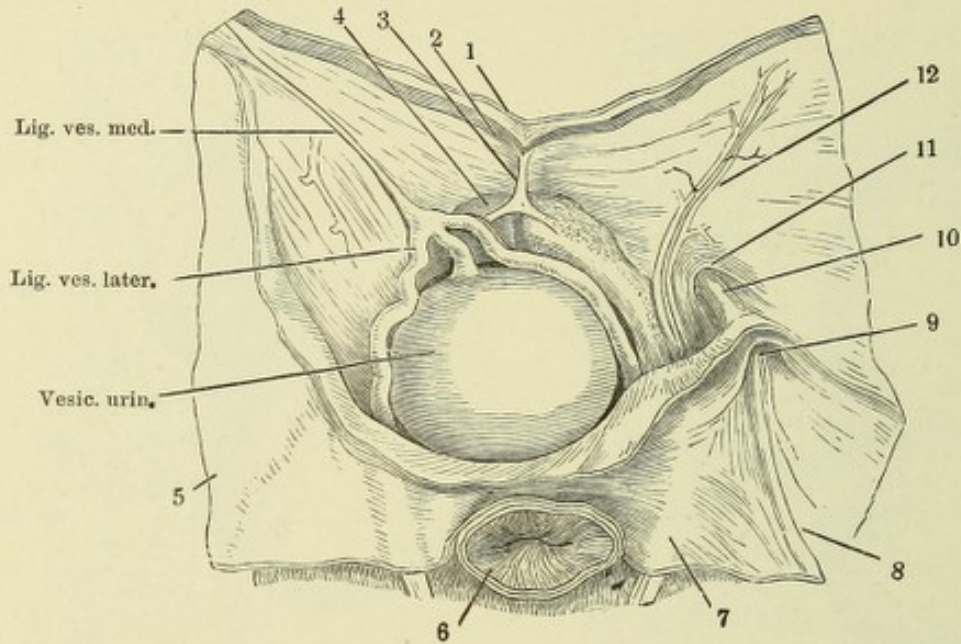


Fig. II.

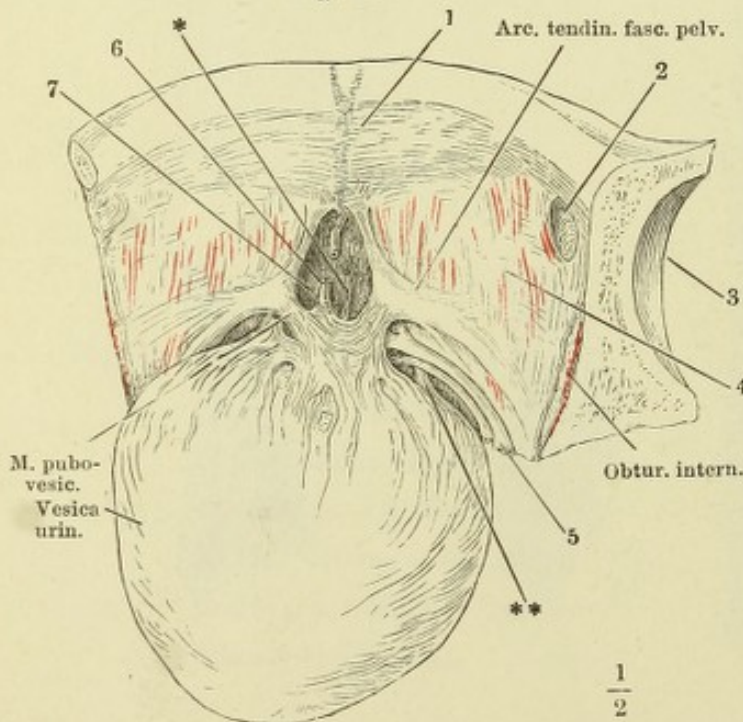


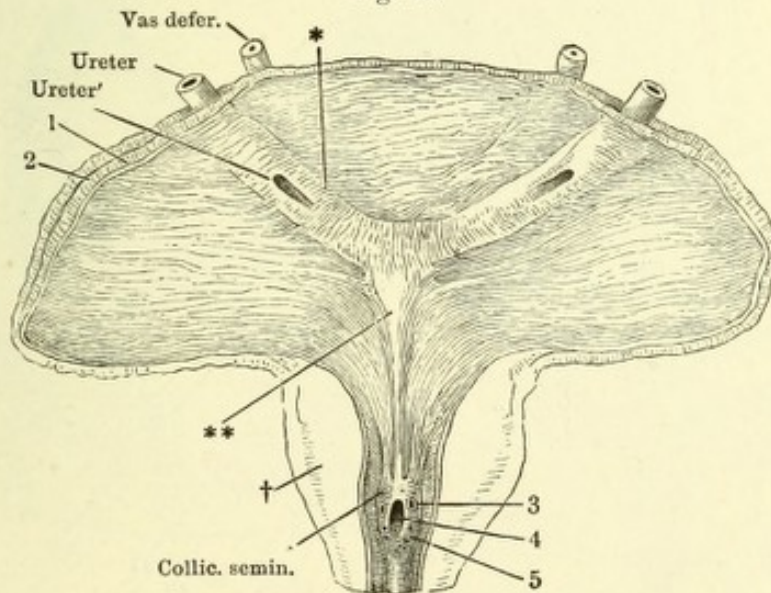
Fig. II. Vordere Beckenwand mit der nach hinten umgelegten Harnblase. Das Peritoneum ist entfernt. 1 Innere Wand der Schambeinsynchondrose. 2 Eingang des Can. obturat. 3 Hüftgelenkpfanne. 4 Fascia pelvis durch welche die Fasern des M. levator ani hindurchschimmern. 5 Venenplexus zur Seite der Blase. 6 Vene von der vorderen Blasenwand zur V. dorsalis penis, durchschnitten, um die Harnblase zurücklegen zu können. 7 Ausstülpung der Fascie zwischen den Arcus tendinei. *, ** Accessorische Längsmuskelbündel der Blase.

- Fig. I. Uebergangsepithel aus der Harnblase.
- Fig. II. Unterer Theil der männlichen Harnblase mit dem Anfang der Uretra, durch einen Medianschnitt der vorderen Wand geöffnet und ausgebreitet. * Querwulst, ** Längswulst des Trigonum ves. † Durchschnitt der Prostata. 1 Schleimhaut, 2 Muskelhaut der Blase. 3 Mündung des Duct. ejaculatorius. 4 Eingang des Sinus prostaticus. 5 Mündungen der Ausführungsgänge der Glandula prostatica.

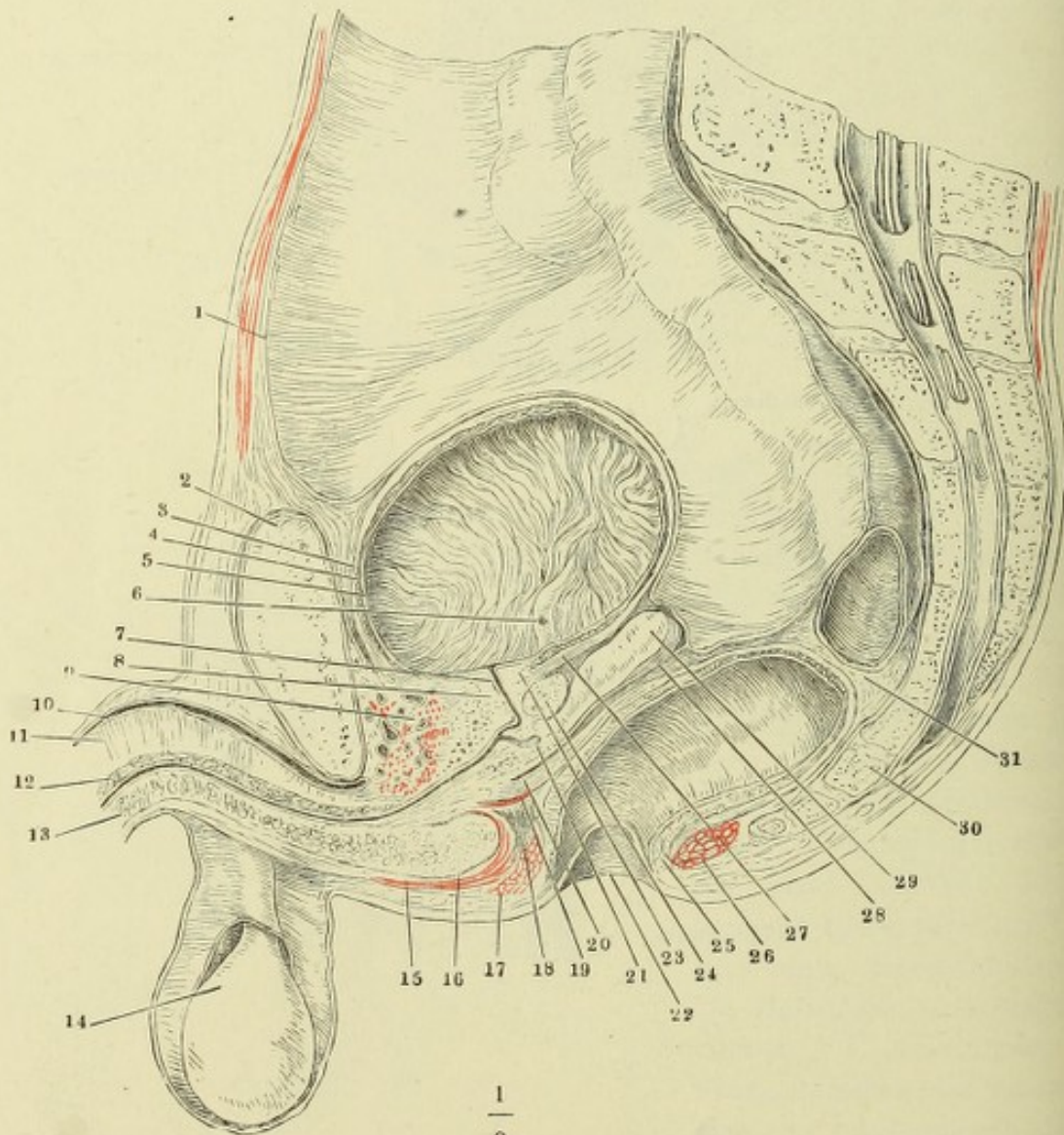
Fig. I.

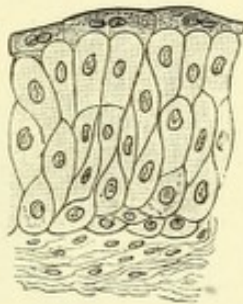

Fig. II.



Medianschnitt des unteren Theiles des Rumpfes von einer gefrorenen männlichen Leiche. Der Dünndarm ist entfernt. 1 Peritoneum. 2 Schambeinsynchondrose. 3 Aeussere, 4 innere Muskelschichte der Harnblase. 5 Mucosa der Harnblase, in Falten gelegt. 6 Blasenmündung des Ureters. 7 Uretra. 8 Innerer Sphincter der Blase vor der Uretra. 9 Aeusserer animalischer Sphincter, mit dem *M. transv. perinei prof.* zusammenhängend. 10 *Vena dorsalis penis.* 11 Septum der *Corpora cavernosa penis.* 12 *C. cavernosum uretrae*, obere Wand. 13 Dasselbe, untere Wand. 14 Testikel in der *Tunica vaginalis.* 15 *M. bulbo-cavernosus.* 16 *Bulbus des C. cavernosum uretrae.* 17 Sphincter ani, Querschnitt vor dem Rectum. 18 Glatte Muskelschichte an der unteren Aponeurose des *M. transv. perinei prof.* 19 *M. transv. perinei prof.* 20 Ausstrahlung der Längsfaserschichte des Rectum. 21 *Sinus prostaticus.* 22 Afteröffnung. 23 Innerer Sphincter der Blase hinter der Uretra. 24 *Glandula prostatica.* 25 Sphincter ani int. 26 Sphincter ani ext. 27 Ausstrahlung der Längsmuskelschichte der Blase in den Sphincter int. derselben. 28 Fascienblatt, zwischen der *Vesicula seminalis* (29) und dem Rectum (31) zum Peritoneum aufsteigend. 30 Steisswirbel.



Scrotum, durch Abtragung des mittleren Theiles der vorderen Wand von vorn geöffnet und im Zusammenhang mit der Cutis der vorderen Bauchwand seitwärts umgeschlagen. Der rechte Testikel ist mit seinen Hüllen aus seinem Fach gelöst und abgeschnitten, der Stumpf des Samenstranges zur Seite gezogen. 1 Insertion der Bündel des Cremaster am Tuberculum oss. pubis. 2 Oberer Pfeiler des Leistenringes. 3 Linea alba. 4 Lig. suspensor. penis medium. 5 Wurzel des Penis. 6 Fetthaltiges Bindegewebe, das Fettgewebe des Mons veneris und der Perinealgegend verbindend. 7 Septum scroti. 8 Durchschnitt der Raphe. 9 Stärkere Bündel der Tunica dartos. 10 Durchschnitt der Tunica dartos, 11 der Cutis. 12 Fascie des M. pectineus. 13 Samenstrang. 14 Unterer Pfeiler des Leistenringes.

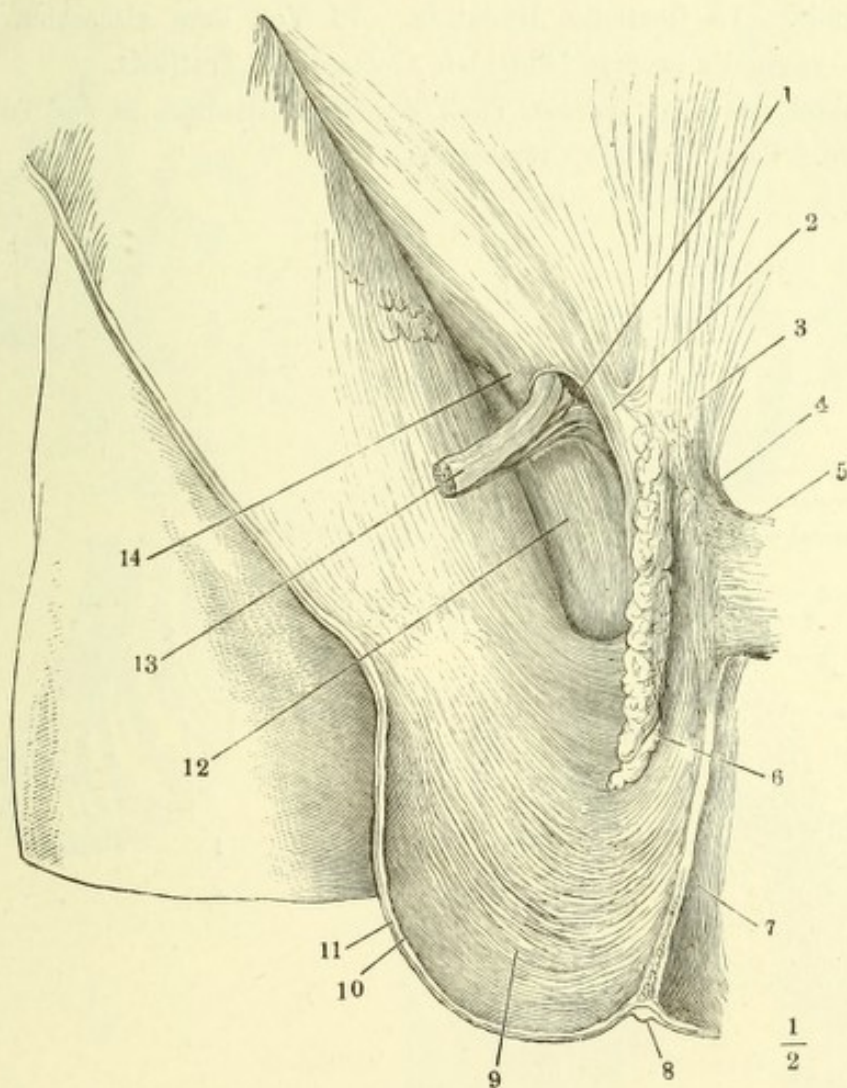
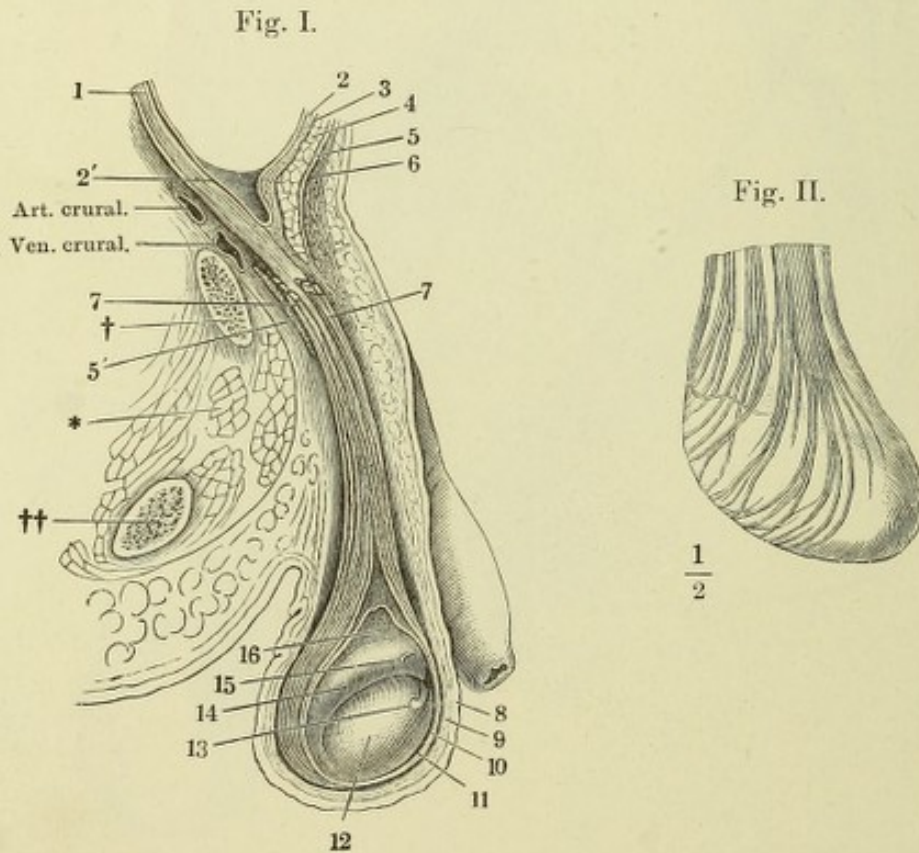


Fig. I. Profilsansicht des unteren Theils der geöffneten Bauchhöhle mit dem geöffneten Scrotum. Die Tunica vaginalis communis ist mit dem parietalen Blatte der Tunica vaginalis propria theilweise abgetragen, um den Testikel in situ zu zeigen. † Durchschnitt des oberen Astes des Schambeines. †† Durchschnitt des unteren Astes des Sitzbeines. * Muskeldurchschnitte (Obtur. int. und ext. und pectineus). 1 Gefäße des Samenstranges. 2 Peritoneum. 2' Seichte Einstülpung desselben in den Proc. vaginalis fasciae transversalis. 3 Fascia transversalis. 4 M. obliquus abd. int. 5 Sehne des M. obliquus abd. ext. und oberer Pfeiler des Leistenringes. 5' Unterer Pfeiler des Leistenringes. 6 Fascia superficialis. 7, 7 Bündel des Cremaster (ext.). 8 Cutis des Scrotum. 9 Tunica dartos. 10 Tunica vaginalis comm. 11 Tun. vagin. propria, parietales Blatt. 12 Hodendrüse. 13 Ungestielte Hydatide. 14 Epididymis. 15 Gestielte Hydatide. 16 Von dem visceralen Blatte der Tun. vaginalis propria bekleidete Gefäße des Testikels.

Fig. II. Testikel mit dem unteren Theil des Samenstranges in der Tunica vagin. comm. Schlingen des Cremaster.



- Fig. I. Querschnitt durch ein Samencanälchen eines erwachsenen Mannes. 1 Köpfe fertiger Spermatozoen. 2 In Theilung begriffene runde Hodenzellen. 3 Lange Hodenzelle von der Kante gesehen. 4 Hülle des Samencanälchens. 5 Interstitieller Zellenstrang. * Einlagerung von Fettkörnchen.
- Fig. II. Spermatozoen. *A* von der Fläche, *B* von der Kante gesehen. 1 Kopf, 2 Mittelstück, 3 Schwanz.
- Fig. III. Durchschnitt des rechten Testikels durch die Mitte seiner Höhe, senkrecht auf dessen Längsaxe, mit der Tunica vaginalis propria. 1 Parietalblatt der Tunica vaginalis propria. 2 Visceralblatt derselben. 3 Albuginea. 4 Blutgefäße des Testikels und der Epididymis.
- Fig. IV. Durchschnitt des rechten Testikels in der Nähe der oberen Spitze, senkrecht auf dessen Längsaxe.

Fig. I.

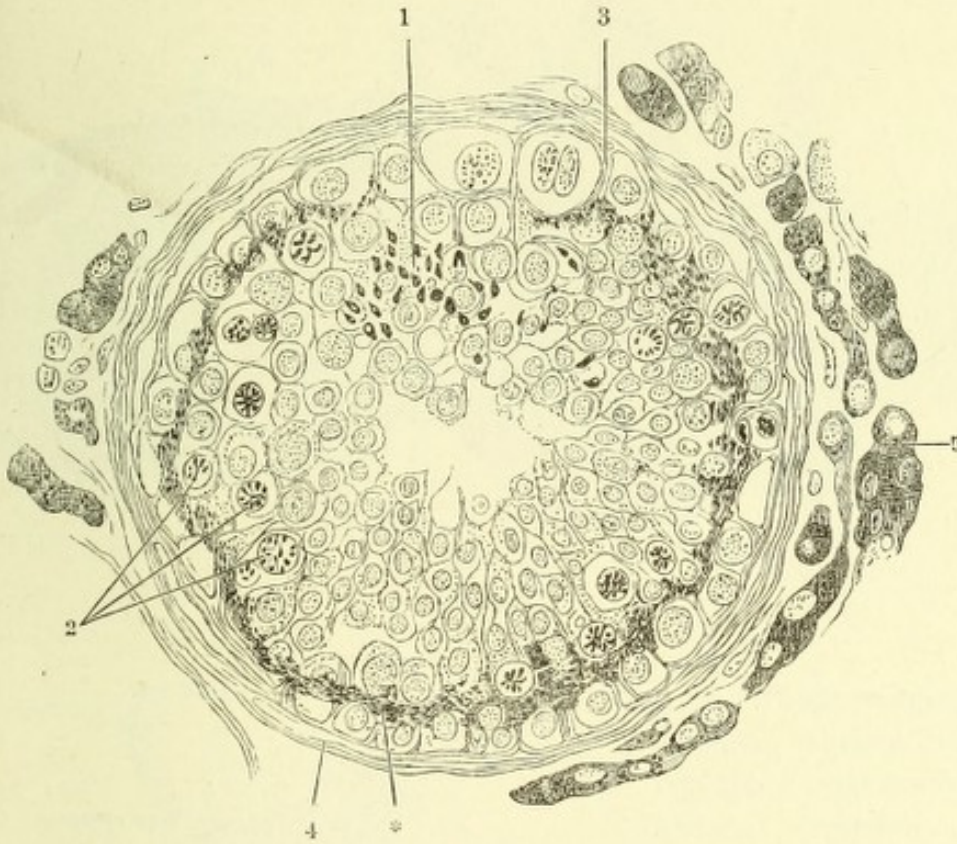


Fig. II.

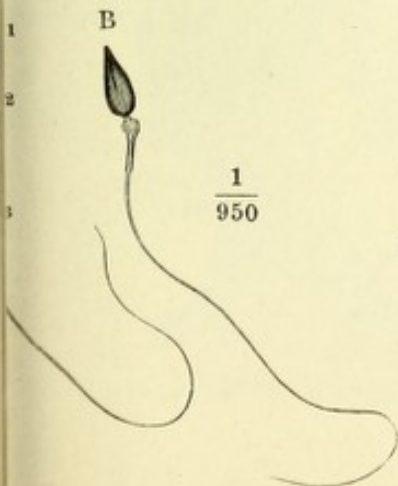


Fig. III.

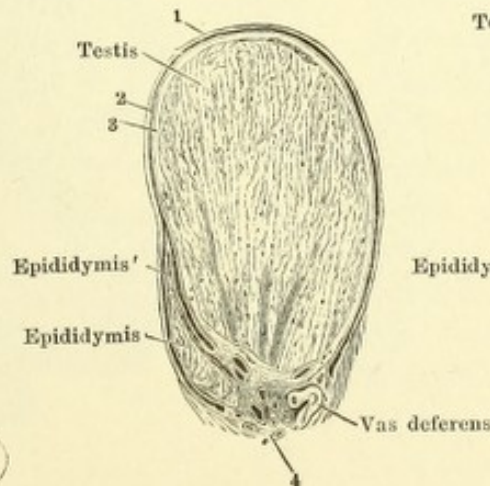


Fig. IV.

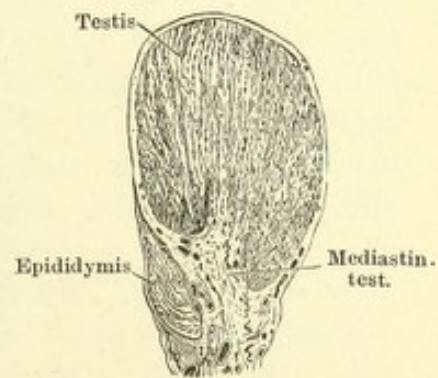


Fig. I. Durchschnitt der Wand des Nebenhodencanals. 1 Cilien. 2 Cylinderzellen, welche die Cilien tragen. 3 Schichte kuglicher Zellen. 4 Muskelhaut, Querschnitte der Fasern. 5 Gefäßquerschnitt. 6 Bindegewebe.

Fig. II. Durchschnitt des Testikels, nahe der oberen Spitze, senkrecht auf die Längsaxe. 1 Albuginea. 2 Rindenschichte. 3 Läppchen des Testikels. 4 Gerade Canälchen. 5 Rete testis.

Fig. III. Schematische Darstellung des Verlaufs der Canäle im Testikel und der Epididymis, nebst der Umbeugung des Canals der Epididymis in das Vas deferens. ** Vas aberrans.

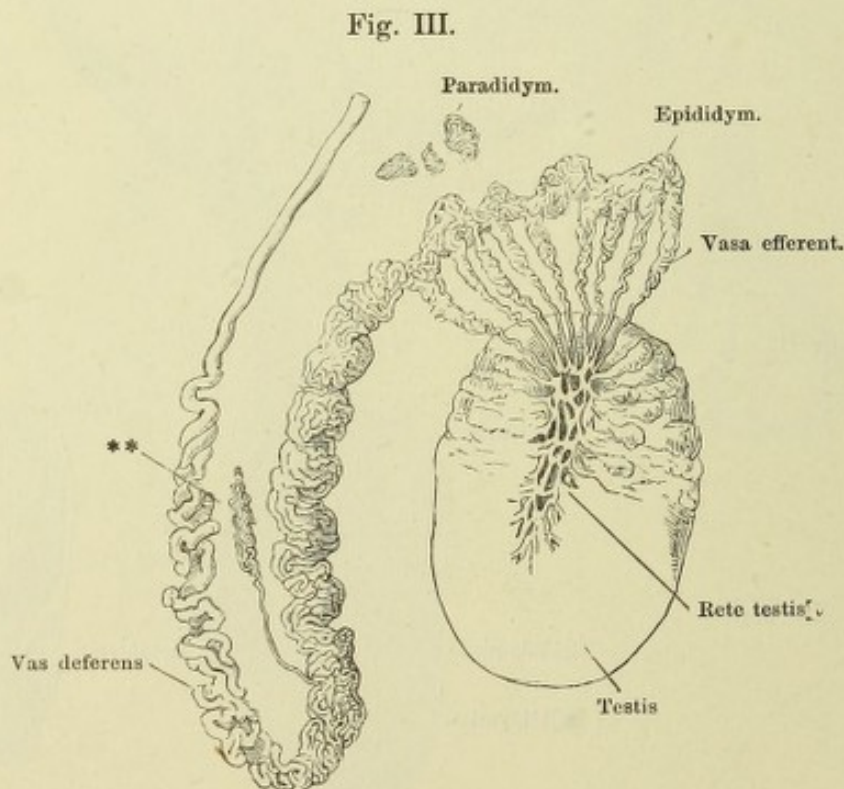
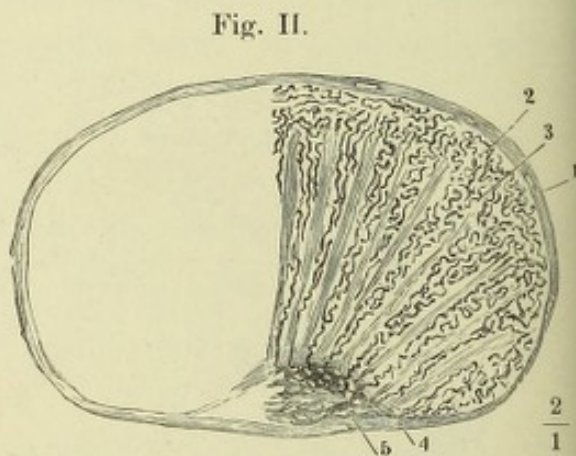
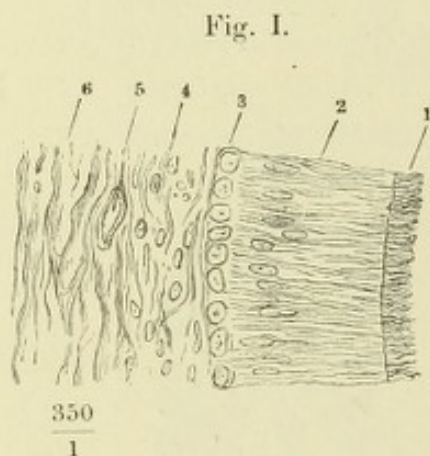


Fig. I. Vordere Beckenwand mit den Beckeneingeweiden, das Rectum zurückgeschlagen. 1 Beckenfascie. 2 N. und vasa pudenda. 3 Blase quer abgeschnitten. 4, 4 Ureteren. 5, 5 Vasa deferentia. 6, 6 Vesiculae seminales. 7 Schichte eines an glatten Muskelfasern reichen Bindegewebes, welches den Raum zwischen Prostata und Rectum ausfüllt und sich zur äusseren Fläche des Peritoneum erstreckt. 8 Theil der Fascie, welcher die Prostata bekleidet. 9 Rectum. 10 Vene der vorderen Beckenwand. † Durchschnitt des Schambeins. †† Durchschnitt des Sitzbeins.

Fig. I.

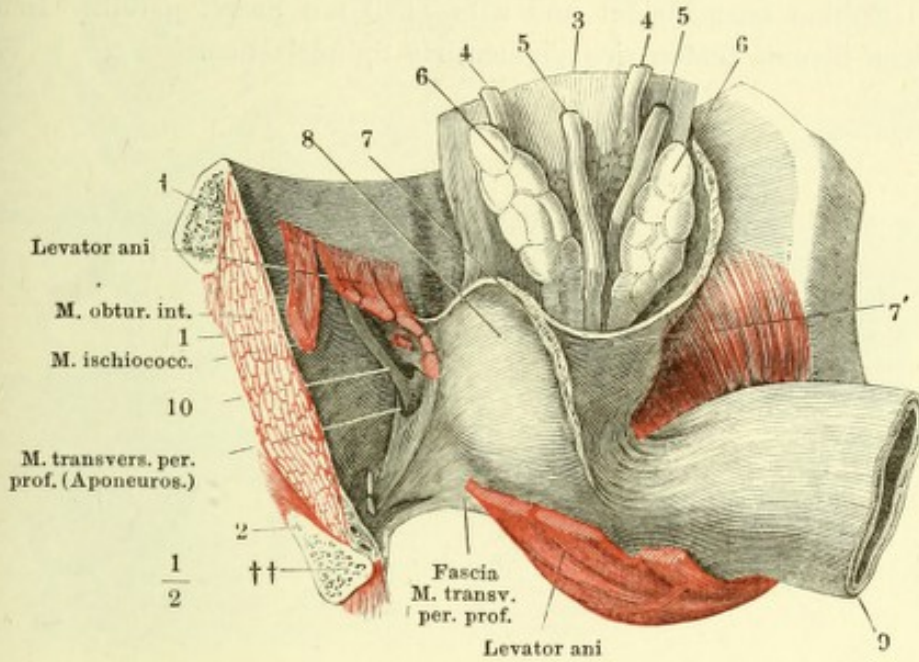


Fig. II.

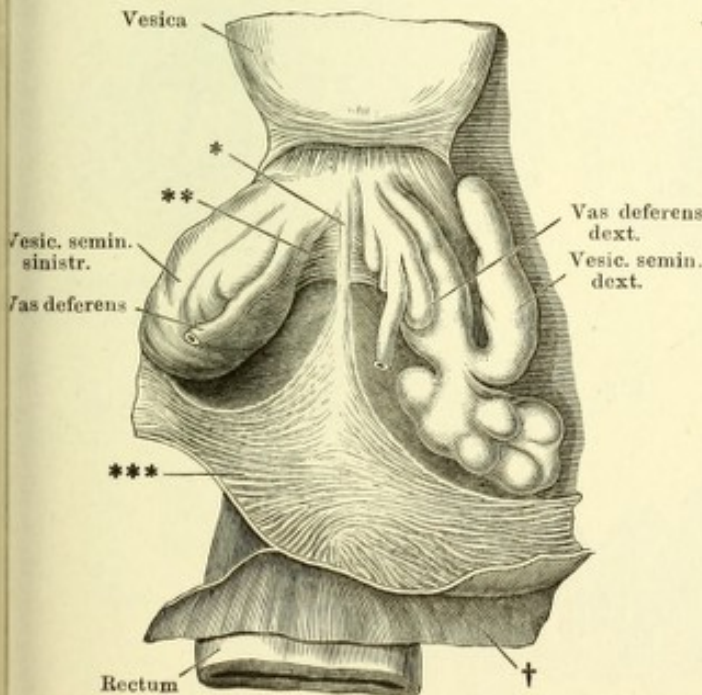


Fig. II. Beckeneingeweide des Mannes, Ansicht von oben. Die Harnblase vorwärts, das Rectum rückwärts gezogen, das Peritoneum (†) von der Blase gegen das Rectum zurückpräparirt und vor der Excavatio rectovesicalis quer abgeschnitten. *** Schichte glatter Muskelfasern, zwischen Prostata und Rectum, an den Boden der Excavatio rectovesicalis befestigt. ** Glatte Muskeln, transversal hinter den Vesiculae seminales verlaufend. * Linea alba derselben.

- Fig. I. Medianschnitt der Uretra und Prostata mit der unteren Spitze der Ampulle des Vas deferens, die von der medialen Seite geöffnet und auseinandergelegt ist. 1 Prostata. 2 Uretra. 3 Ductus ejaculatorius. 4 Einmündung der Vesicula seminalis. 5 Hinterer Rand derselben.
- Fig. II. Querschnitte des Vas deferens, A dicht über der Ampulle, B, C durch die Ampulle. * Blinder oberer Grund eines Divertikels. ** Querschnitt eines von Scheidewänden durchzogenen Divertikels.
- Fig. III. Dickendurchschnitt der Schleimhaut der Ampulle des Vas deferens. Blinddarmförmige Drüsen derselben.
- Fig. IV. Schnitt durch ein Samenbläschen. Die Drüsenlumina sind mit kubischem Epithel ausgekleidet und zum Theil mit Secret gefüllt. In dem faserigen Stroma finden sich pigmentirte Spindelzellen.

Fig. I.

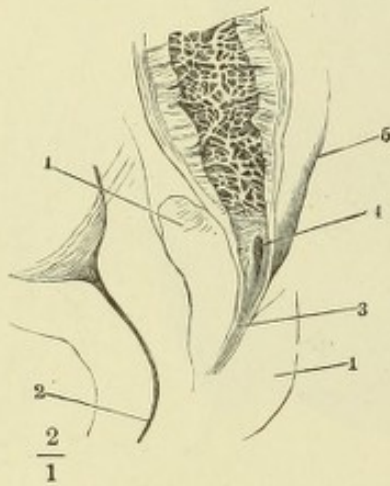


Fig. IV.

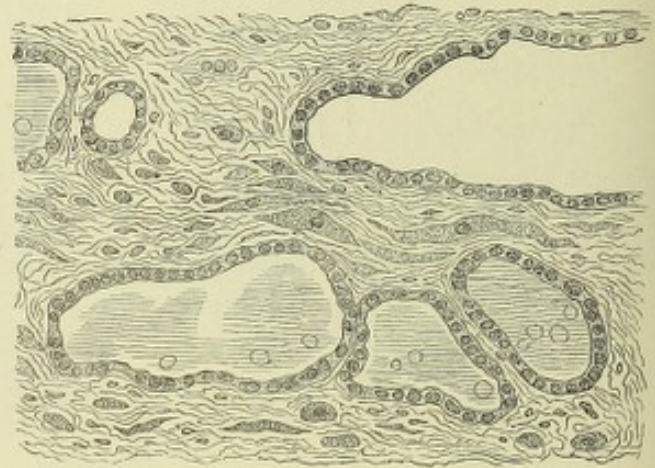


Fig. II.

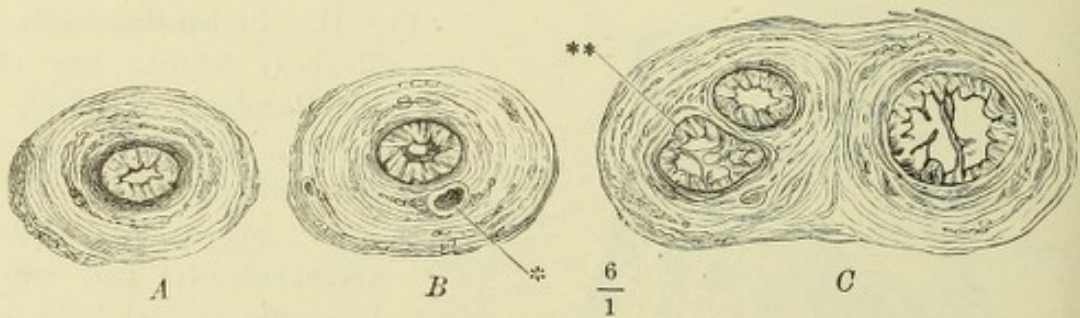


Fig. III.

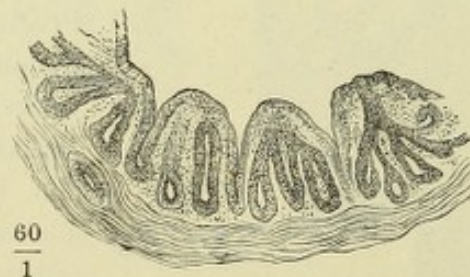


Fig. I. Mediandurchschnitt des unteren Theiles der Harnblase mit der Prostata und dem Anfang der Uretra. 1 Innere, 2 äussere Muskelschichte der Blase. 3 Längsmuskeln des Ureters. 4 Mündung desselben. 5 Innerste Längsmuskelschichte des Trigonum vesicae.

Fig. II. Profilsansicht des unteren Endes der Harnblase mit der Prostata.

Fig. III. Durchschnitte der Prostata, senkrecht gegen die Axe der Uretra, successiv von der Basis gegen die Spitze fortschreitend. * Musculöse Septa.

Fig. I.

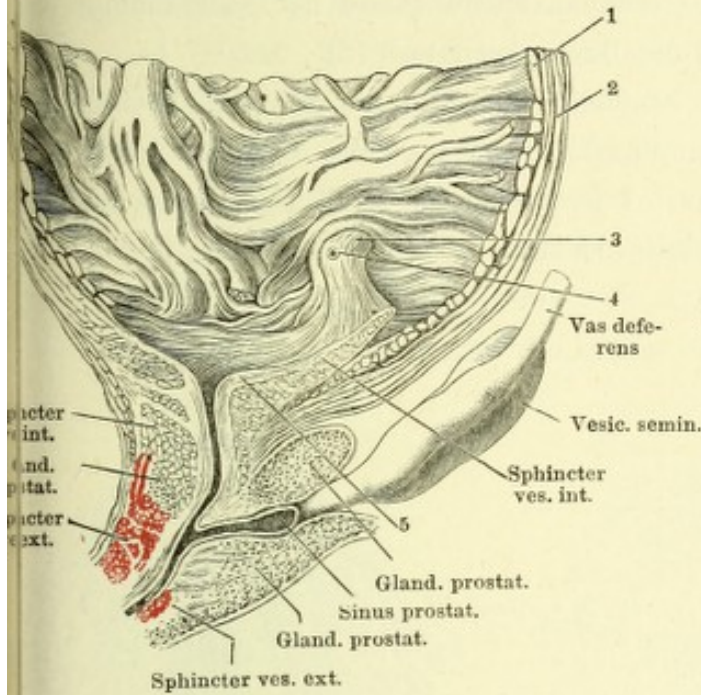


Fig. II.

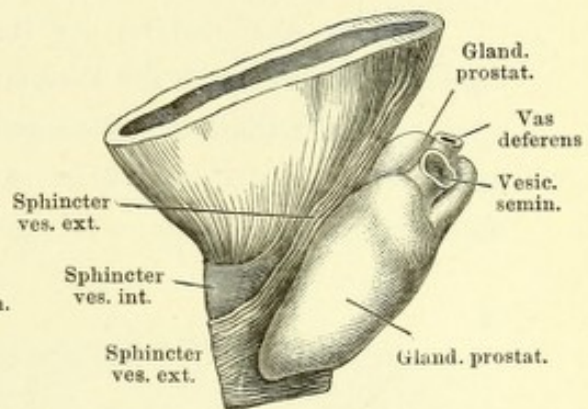


Fig. III.

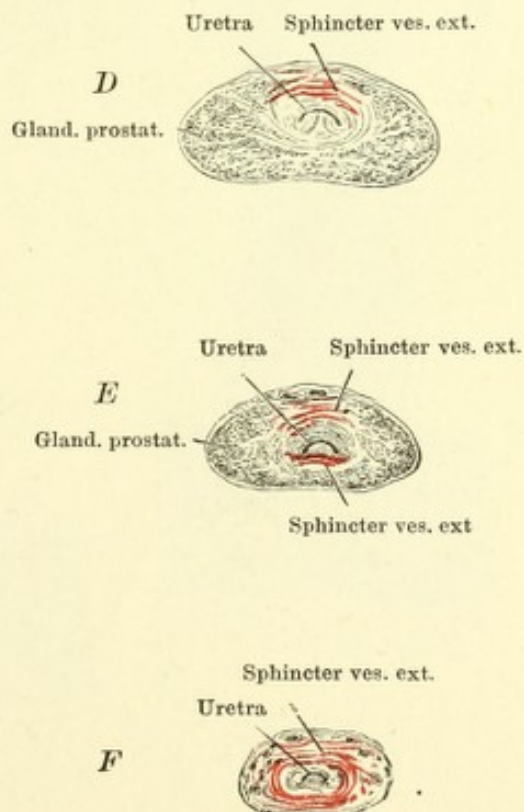
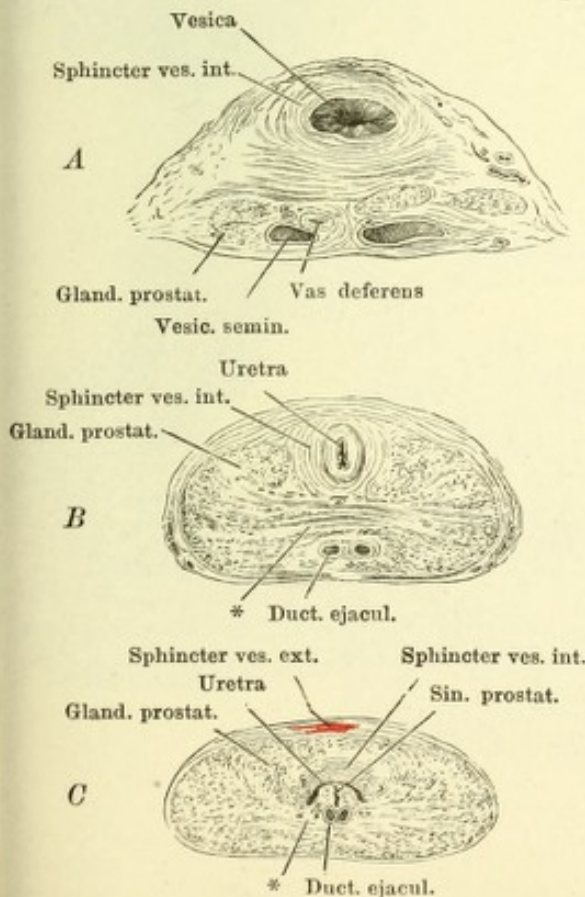


Fig. I. Querschnitt des unter der Uretra gelegenen Theiles der Prostata. 1 Schleimhaut des Duct. ejaculatorius. 2 Cavernöses Gewebe desselben, 3 Querschnitt eines glatten Muskelbündels, welches sich vom Grund des Sinus prostat. auf- und rückwärts fortsetzt. 4 Glatte Quermuskelfasern der Prostata. 5, 5 Drüsenblasen und Gänge der Glandula prostatica. *, * Gefässdurchschnitte.

Fig. II. Querschnitt des Colliculus seminalis dicht hinter der Ausmündung des Sinus prostaticus (1) und der Duct. ejaculatorii (2).

Fig. III. Querschnitt des Colliculus seminalis durch dessen höchsten Theil hinter der Ausmündung der Hauptausführungsgänge der Glandula prost. (*).

Fig. IV. Schnitt durch die Prostata. 1 Drüsenlappen. 2 Muskelhaltiges Stroma. * Mit Blutkörperchen gefülltes Gefäss.

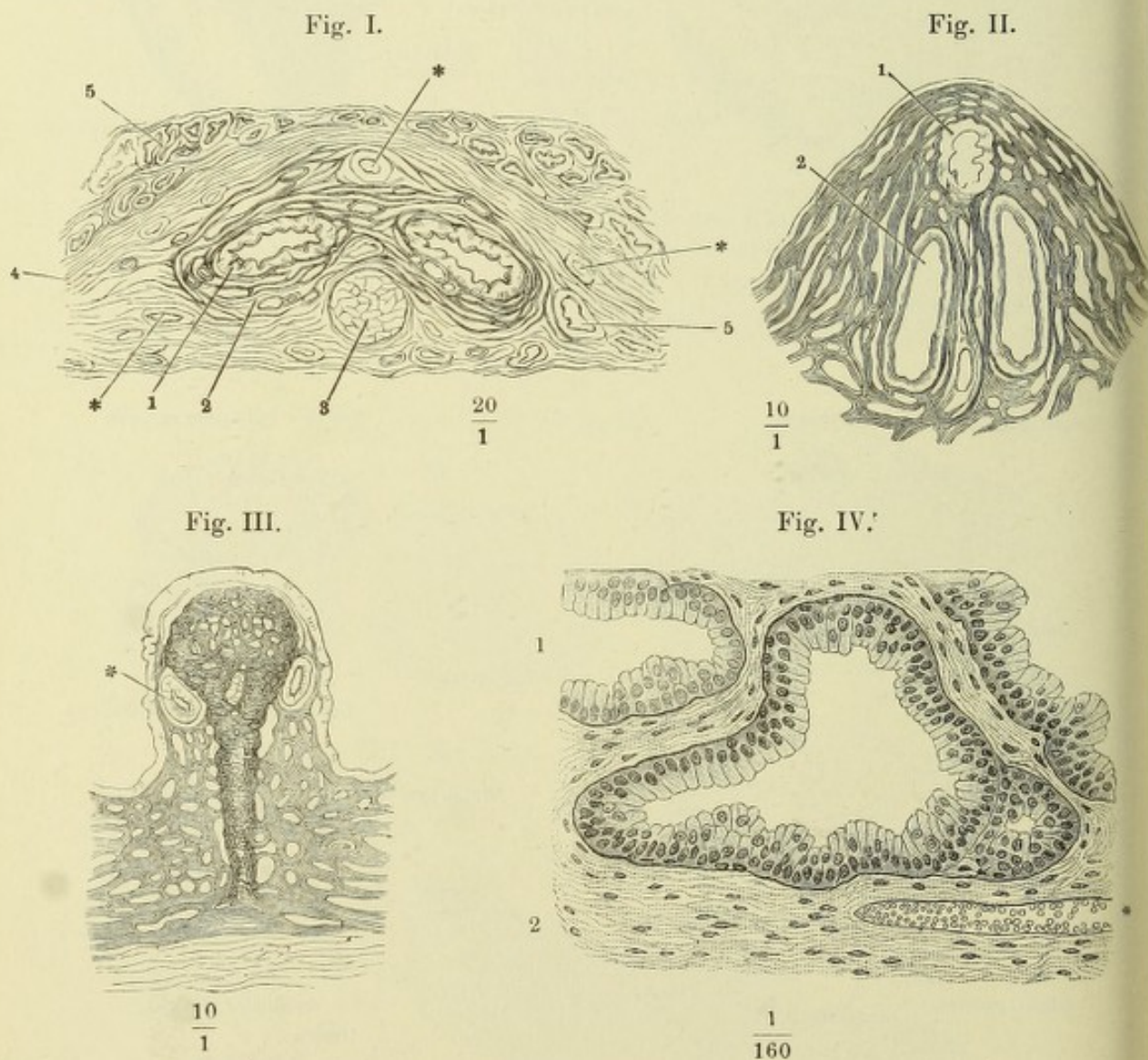


Fig. I. Querschnitt der Uretra unterhalb des Diaphragma urogenitale (*Pars membranacea*). 1 Propria und Epithelium. 2 Cavernöse Schichte. 3 Glatte Längsmuskelschichte. 4 Glatte Ringmuskeln. 5 Gestreifte Muskelbündel. *, * Gefässdurchschnitte.

Fig. II. Medianschnitt der vorderen Spitze des Penis. 1 Corpus cavernosum penis. 2 Spitze, in welche dasselbe ausläuft. 3 Corpus cavernosum uretrae. 4 Medianes Septum desselben. 5 Corpus cavernosum glandis. 6 Uretra. 7 Fossa navicularis. 8 Venennetz des Rückens des Penis. 9 Venennetz der Uretralfurche. 10 Cutis. 11 Praeputium. 12 Haut der Glans. 13 Frenulum praeputii.

Fig. III. Spitze des Penis von unten, die untere Wand der Uretra in der Medianebene durchschnitten und die Schnitttränder zur Seite geschlagen. *x* Valvula fossae navicularis. *y* Lacunen der Uretra. * Verdickung der unteren Wand der Albuginea des C. cavernos. uretrae innerhalb der Glans.

Fig. I.

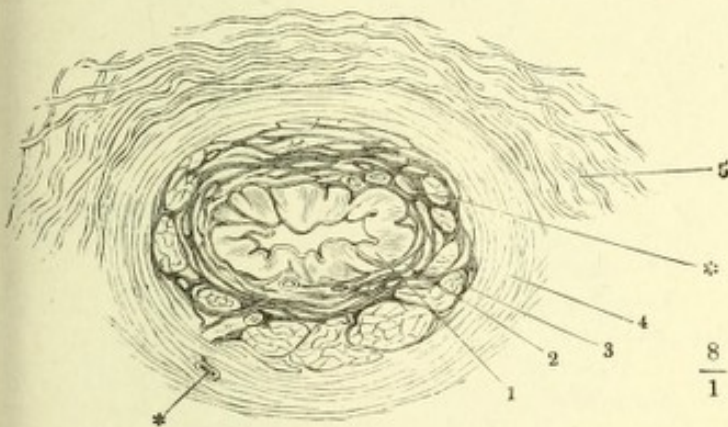


Fig. III.

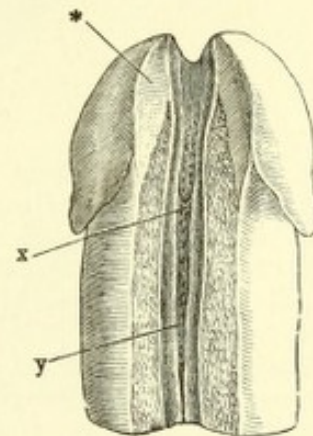


Fig. II.

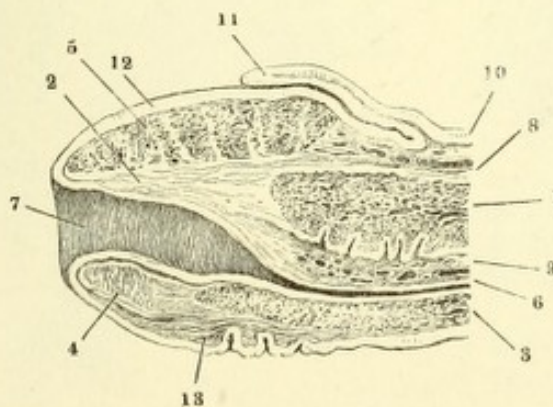


Fig. I. Querschnitt des Penis, *A* im collabirten, *B* im erigirten Zustande. 1 Venæ dorsalis penis. 2 Art. dorsalis penis. 3 Maschennetz des Corpus cavernosum penis. 4 Albuginea desselben. 5 Cutis. 6 Albuginea des Corpus cavernosum uretrae. 7 Maschenwerk desselben. 8 Uretra. 9 Querschnitt der A. prof. penis.

Fig. II. Querschnitte durch den Hals und die Glans des Penis, *A* durch den Hals, *B* durch den hinteren Rand der Glans, *C* durch die Mitte derselben, *D* dicht hinter dem Orificium uretrae. 1 Corpus cavernosum penis. 2 Albuginea desselben. 3 Septum der Corpora cavernosa penis. 4 Corpus cavern. uretrae. 5 Cutis der Glans. 6 Praeputium. 7 Venera am Rücken des Penis. 8 Venen der Uretralfurche. *x* Bindegewebe welches das Frenulum praeputii mit der Albuginea des C. cavernosum uretrae verbindet. *y* Frenulum praeputii. * Oberes medianes Septum des C. cavernosum uretrae. ** Unteres medianes Septum desselben. *** Die Uretra umkreisende, das obere und untere Septum verbindende fibröse Platte.

Fig. I.

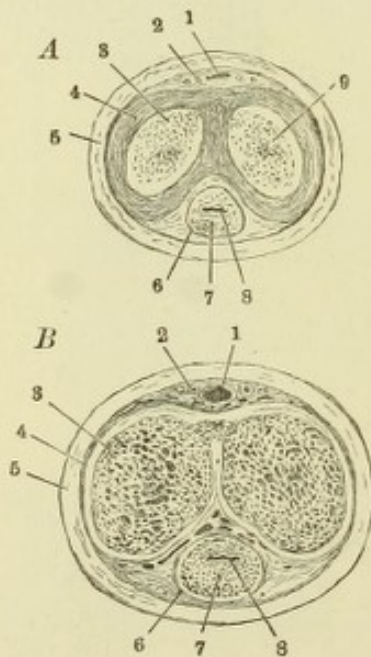
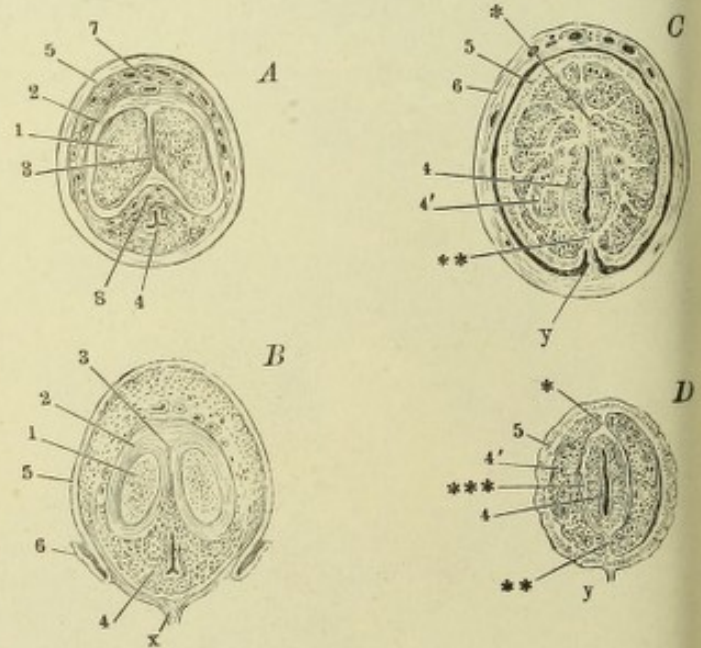


Fig. II.



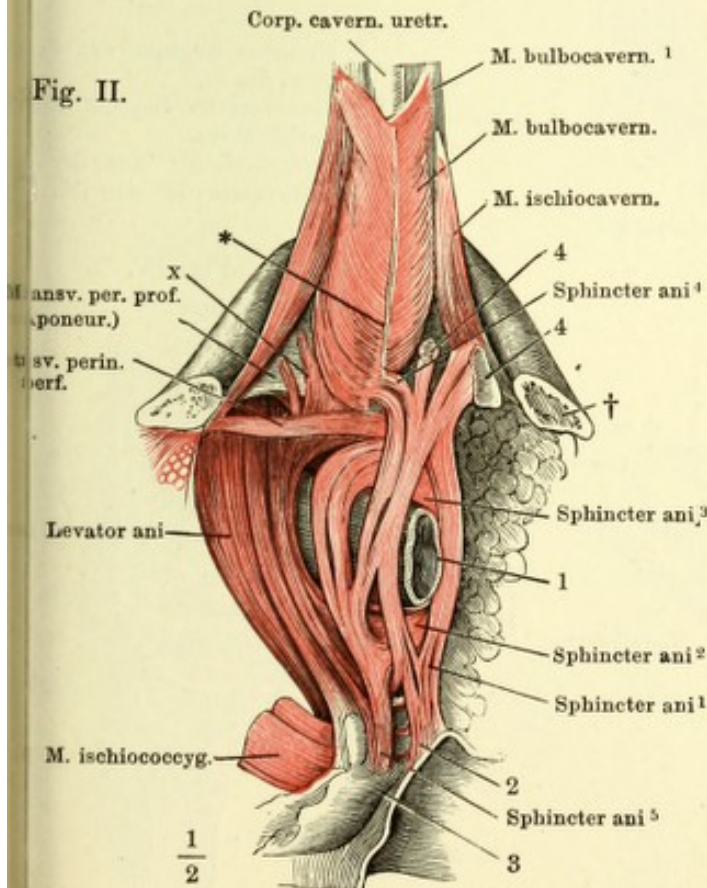
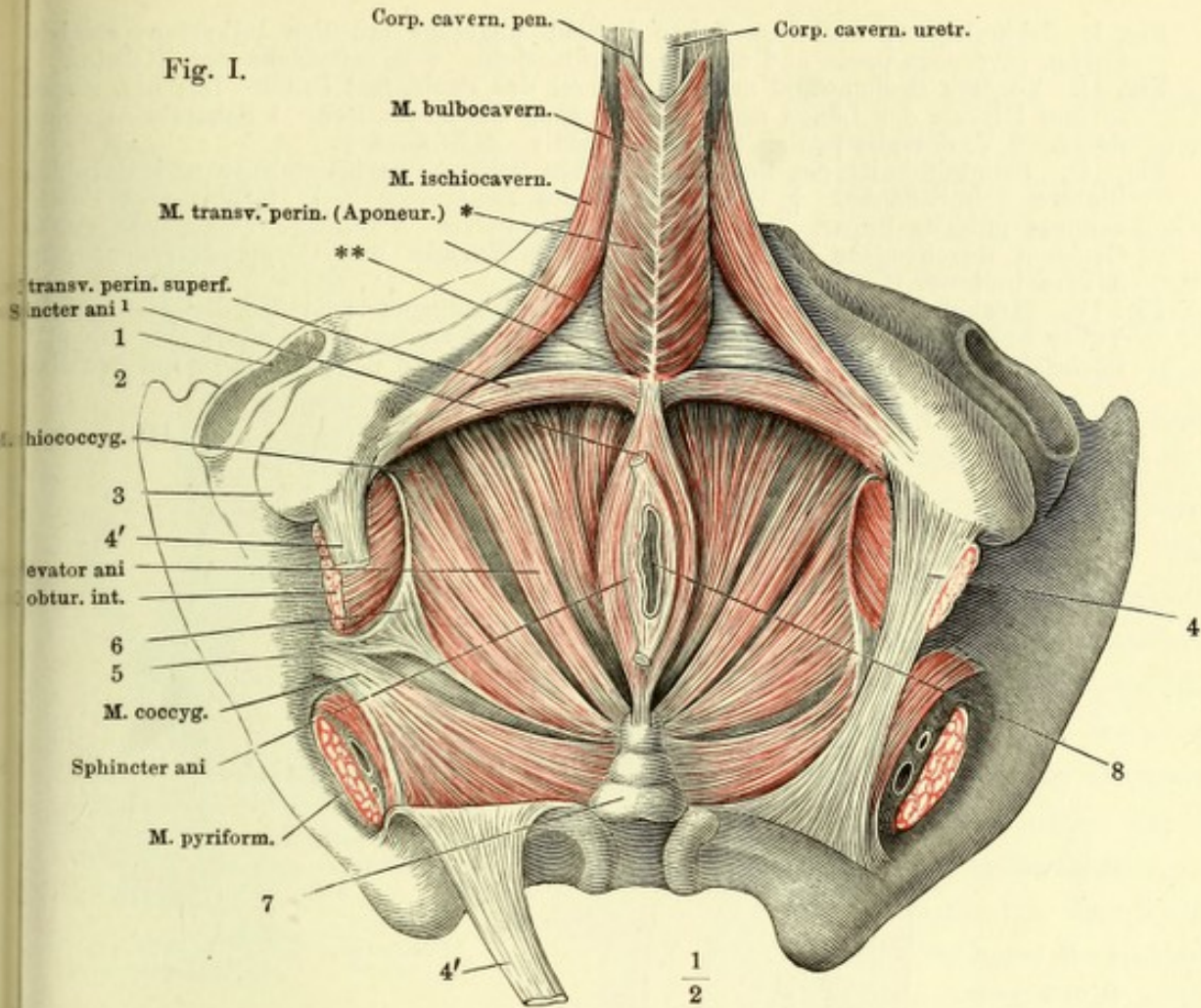


Fig. I. Ansicht des Beckens von der Perinealwand aus mit frei gelegten Muskeln. 1 Acetabulum des Hüftgelenks. 2 Spina iliaca ant. sup. 3 Tuber ischiadicum. 4 Lig. sacrotuberosum der linken Seite. 4' 4' Das rechte Lig. sacrotuberosum, durchschnitten u. zurückgeschlagen. 5 Spina ischiadica. 6 Fascie des M. obtur. int. 7 Steissbein. 8 After.

Fig. II. Aeussere Lage der Perinealmuskeln. Die Hüftbeine sind vor dem Tuber ischiad. durchsägt und der hintere Theil derselben ist weggenommen. † Durchschnittsfläche des Sitzbeins. 1 Rectum. 2 Cutis in der Gegend der Steissbeinspitze. 3 Steissbein. 4 Reste der Cutis in der Gegend der Wurzel des Scrotum. x Intermediäre Fasern zwischen den Mm. sphincter und levator ani, von der unteren Fascie des M. transv. perin. prof.

* Medianes Septum der Perinealmuskeln.
 ** Transversales Septum derselben.

Fig. I. Schambogen, vor dem Tuber ischiad. abgesägt mit den injicirten, erigirten Corp. cavernosa penis und uretrae, Profilansicht. † Schnittfläche des Sitzbeins.

Fig. II. Vordere Beckenwand mit der Wurzel des Penis, fast Profil. Das Lig. suspensorium laterale der Länge nach am Ursprung durchschnitten. 1 Schambeinsynchondrose. 2 V. dorsalis penis. 3 A. dors. penis. 4 N. dors. p.

Fig. III. Frontalschnitt des Beckens zwischen Schambeinsynchondrose und Harnblase, hintere Schnittfläche. † Durchschnitt des Schambeins. 1 Harnblase. 2 Plexus venosus pubicus impar. 3 Lig. transversum pelvis. 4 Bindegewebige, von starken Gefäßen durchzogene Masse zwischen den Wurzeln der Corp. cavernosa penis. 5 Vasa bulbosa.

Fig. IV. Muskulatur des vorderen Theils der Perinealgegend; das Hüftbein ist vor dem Tuber ischiad. durchsägt und der hintere Theil desselben entfernt. † Durchschnittsfläche des Sitzbeins. 1 A. perinea. 2 After. x Bündel des M. levator ani zur Haut.

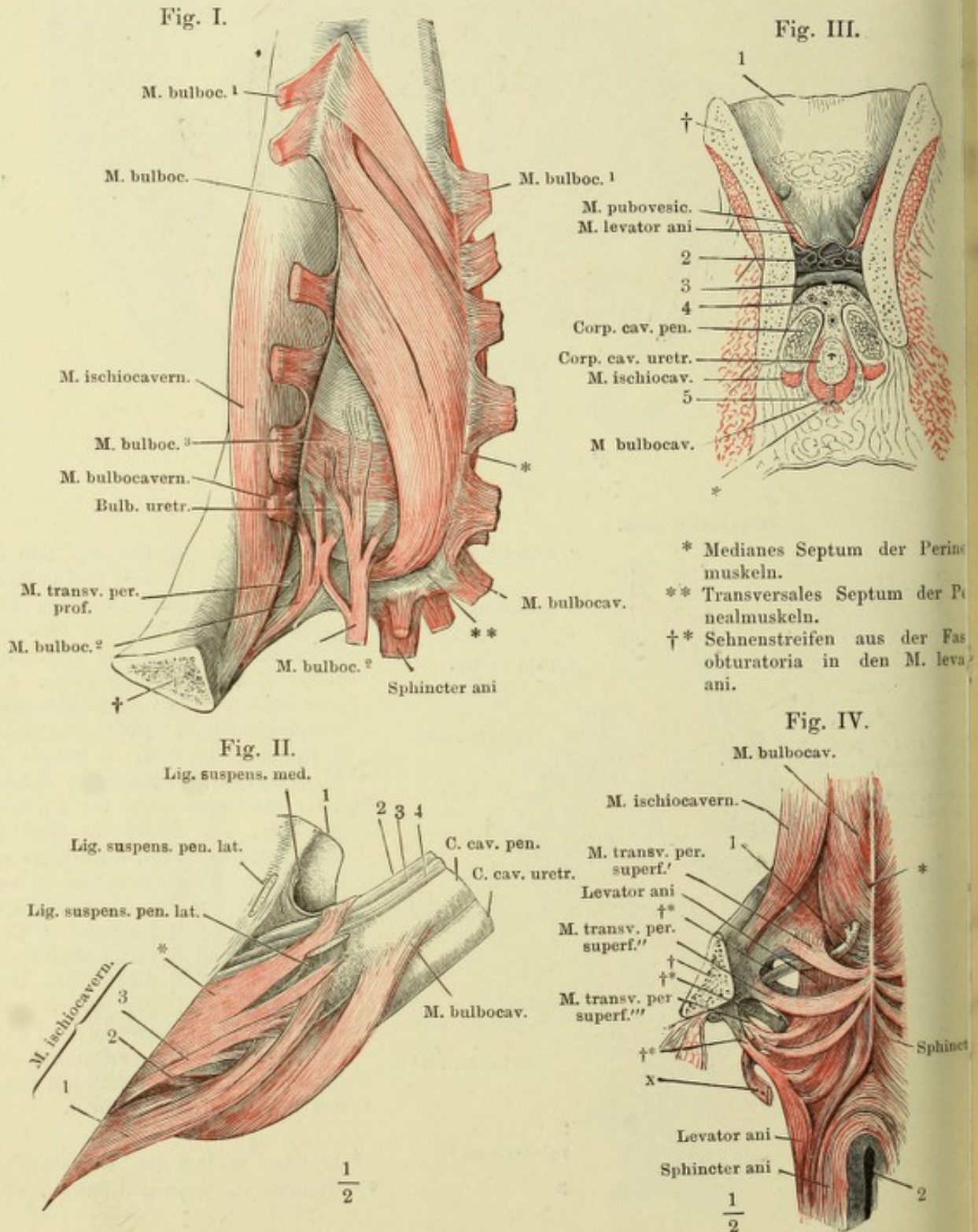


Fig. I.

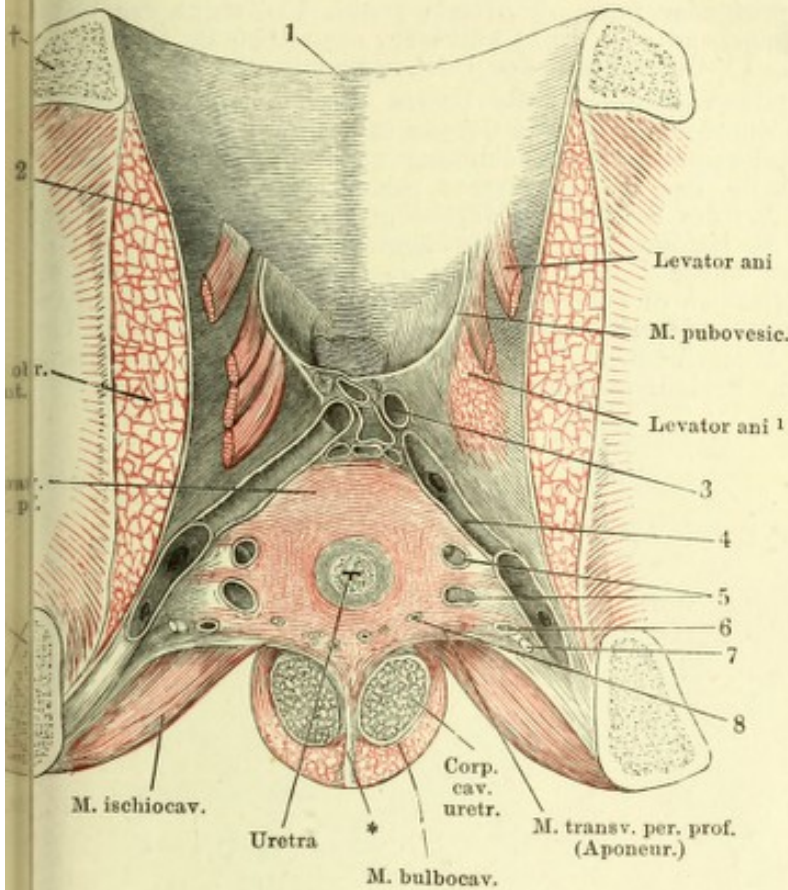


Fig. I. Ansicht der vorderen und eines Theils der unteren Beckenwand von innen. Die Uretra ist dicht über dem Eintritte in den M. transv. perinei prof. durchschnitten, die obere Aponeurose dieses Muskels weggenommen. † Durchschnitten des Schambeins. †† Durchschnitten des Sitzbeins. 1 Schambeinsynchondrose. 2 Fascia obturatoria. 3 Durchschnitene Venen des Plexus pubicus impar. 4 V. pudenda, der Länge nach geöffnet. 5 Venae profundae penis, quer durchschnitten. 6 Querschnitt der Art. penis, 7 des N. dorsalis penis. 8 Querschnitte der Ausführungsgänge der Cowper'schen Drüsen und der Vv. bulbosae.

Fig. II.

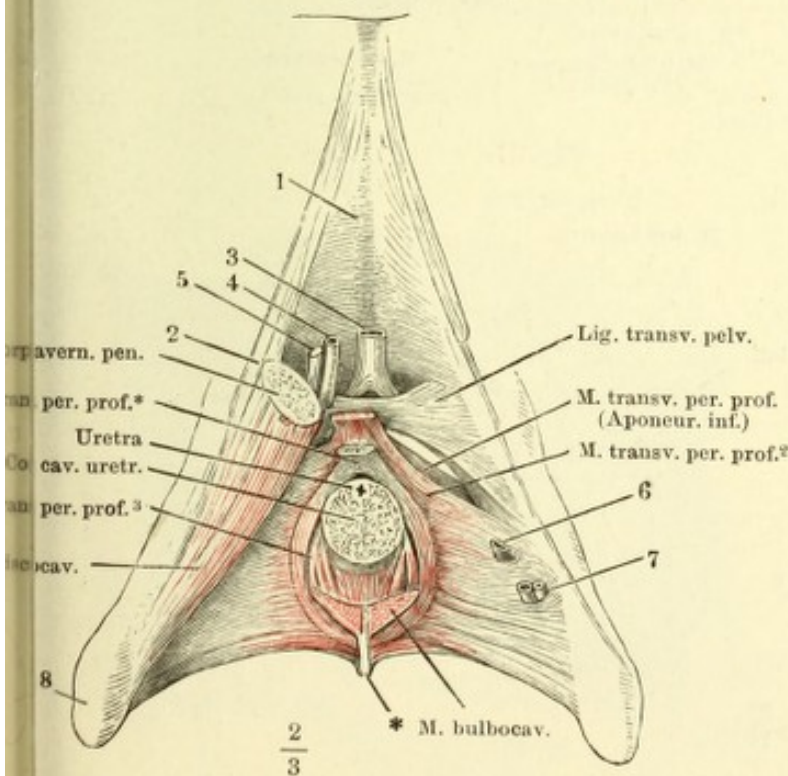


Fig. II. Vordere Wand des Beckens mit dem Diaphragma urogenitale. Das Corpus cavernosum penis ist mit dem M. ischiocavernosus rechterseits nahe am Ursprunge abgeschnitten, linkerseits gänzlich abgetragen. Die Uretra mit dem dieselbe einschliessenden cavernösen Körper ebenfalls unter der Austrittsstelle aus dem Becken durchschnitten. 1 Schambeinsynchondrose. 2 Lig. suspensorium penis laterale. 3 V. dorsalis penis, 4 Art. penis, 5 N. dorsalis penis, 6 Vena profunda penis, 7 Art. und V. bulbosa, sämmtlich dicht am Becken abgeschnitten. 8 Tuber oss. ischii.

Fig. I. Frontalschnitt des Beckens mit den Weichtheilen durch die Mitte der Pfanne, rechte Hälfte. 1 Acetabulum. 2 Durchschnitt des Sitzbeins. 3 Fascie des M. levator ani. 4 Fascia obturatoria. 5 Plexus venosus prostatico-vesicalis, 6 N. dorsalis penis, 7 Vena pudenda, 8 Venae profundae penis, 9 Arteria penis, 10 Zweige der V. bulbosa, den Bulbus uretrae umgebend, 11 Venae bulbosae, sämmtlich im Querschnitt. 12 Prostata, Frontalschnitt. 13 Querschnitt des Duct. ejaculatorius. 14 Harnblase.

Fig. II. Diaphragma urogenitale von unten, die Uretra über dem Eintritt in das Corpus cavernosum uretrae durchschnitten, das Corpus cavernosum uretrae entfernt. Die mit ** bezeichnete Fläche giebt die Ausdehnung an, in welcher der Bulbus uretrae an die untere Fläche des M. transversus perinei prof. angewachsen ist. Rechterseits ist der untere Ast des Schambeins durchsägt (†), ein Theil des Corpus cavernosum penis und des M. ischiocavernosus hinweggenommen, der Rest mit den entsprechenden Gebilden der linken Seite nach links geneigt, das Diaphragma urogenitale zwischen der Medianebene und der Beckenanheftung der Länge nach durchschnitten. 1 Art., 2 Vena, 3 N. pudendus. 4, 5 Zweige der V. profunda penis. 6 Vena, 7 Art. bulbosa. 8, 9 Glatte Muskelbündel. 10 Schnitttrand des M. transversus perinei prof. 11 Blase. 12 Rectum. * Mediane Raphe des M. transv. perin. prof.

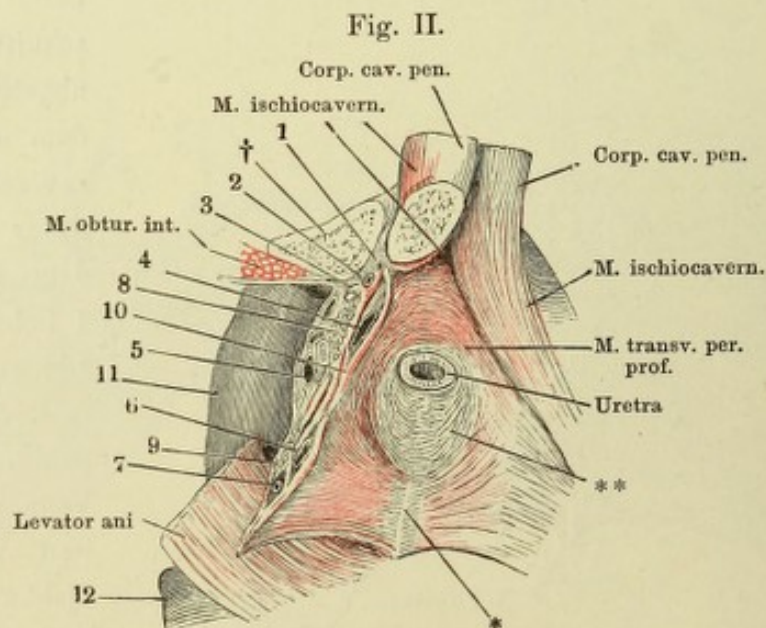
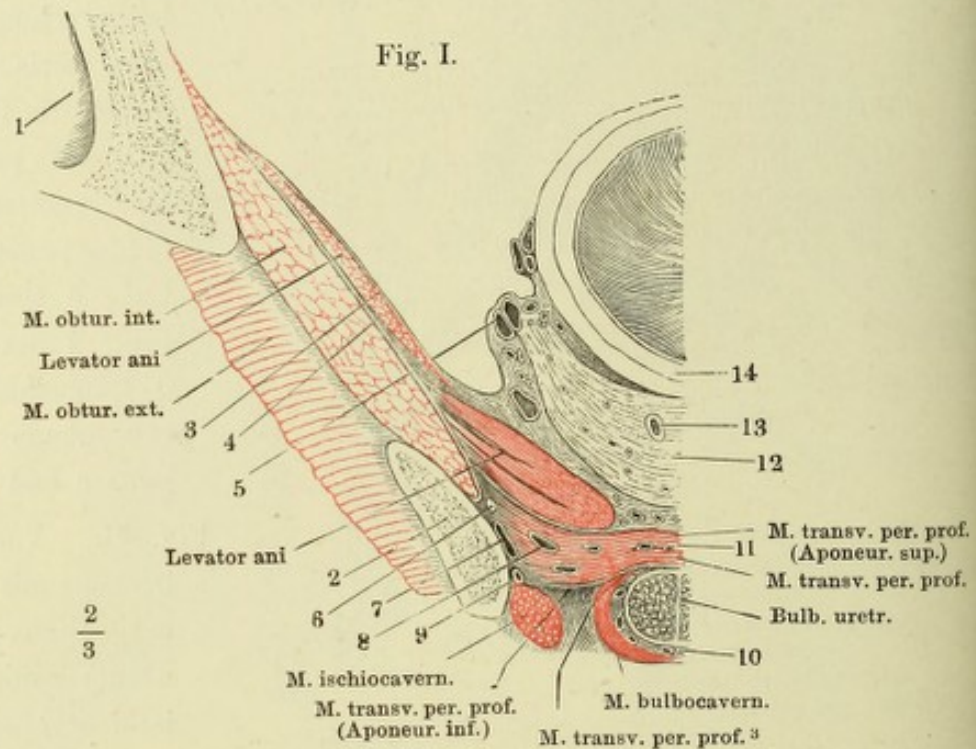


Fig. I. Vordere Beckenwand von innen mit dem Diaphragma urogenitale. † Durchschnitt des oberen, †† Durchschnitt des unteren Astes des Schambeins. 1 Harnblase. 2 Vas deferens. 3 Vesicula seminalis. 4 Prostata. 5 Aponeurose des M. obturator int. 6 Untere Beckenfascie, zur Seite der Prostata vertical durchgeschnitten. 7 Obere Beckenfascie, den Ursprung des M. levator ani bekleidend. 8 Uretra. 9 Vasa und N. pudenda. 9' Vasa perinea. 9'' V. profunda penis (10) und eine Vene der vorderen Beckenwand (11) einmünden. 12 Cowper'sche Drüse, durch Trennung und Zurückschlagen der oberen Schichte des M. transv. perinei prof. frei gelegt.

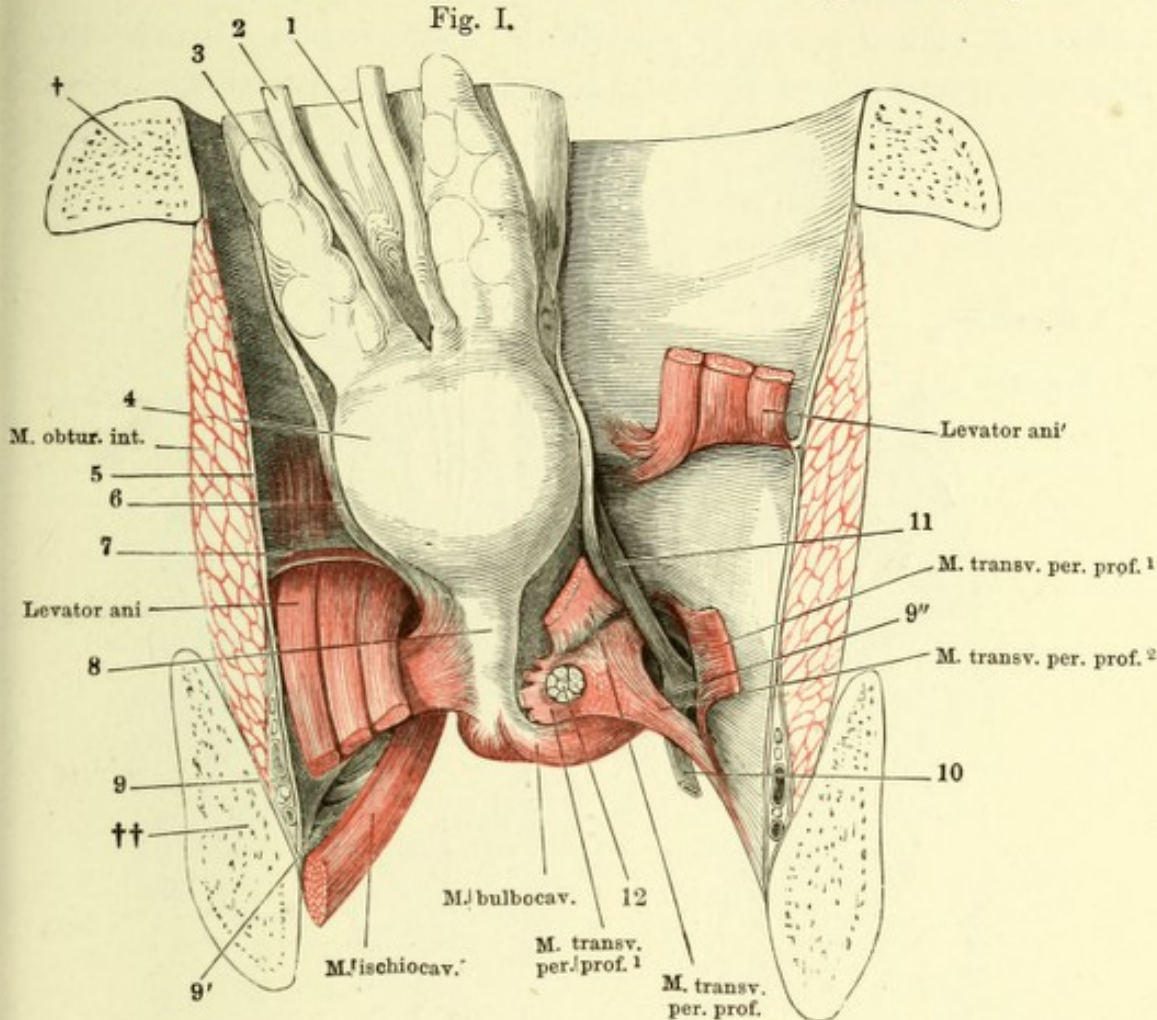


Fig. II.

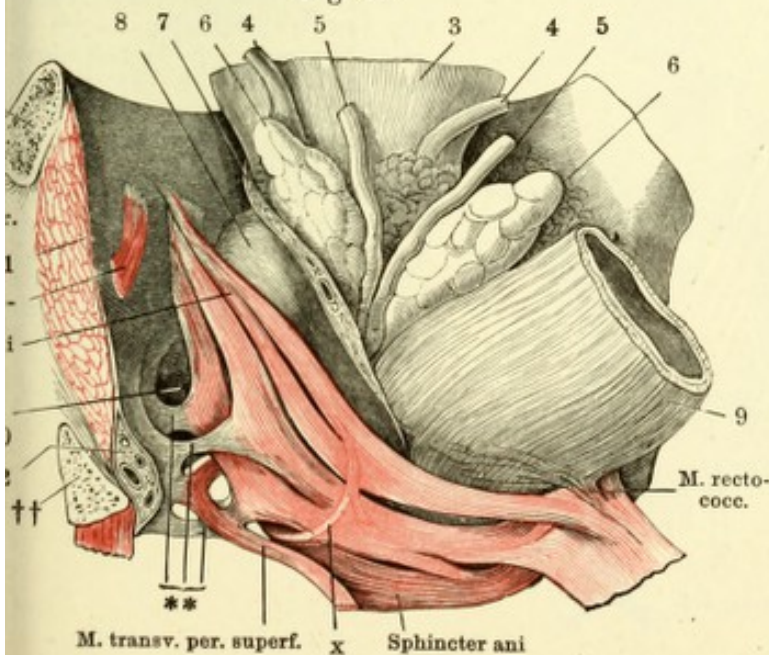


Fig. II. Vordere Beckenwand, mittelst eines frontalen, durch das For. obturatorium geführten Schnittes von dem hinteren Theile des Beckens abgetrennt, mit den Beckeneingeweiden, von innen. Rectum mit dem M. levator ani der linken Seite nach rechts umgelegt. † Schnittfläche des Schambeins, †† des Sitzbeins. 1 Fascia obturatoria. 2 Gefäße und Nerven des Penis. 3 Harnblase. 4, 4 Ureteren. 5, 5 Vasa deferentia. 6, 6 Vesiculae seminales. 7 Fett und Gefäße einschliessende, zur Seite der Blase und des Rectum aufsteigende Fascie. 8 Prostata. 9 Rectum. ** Aus der Fascia obturatoria entspringende, zwischen die Bündel des M. levator ani eindringende Sehnenstreifen. x Muskelbündel aus dem M. levator zum M. sphincter ani.

Fig. I. Ansicht des Leisten- und Kreuzbeins mit dem Steissbeine von innen sammt den dicht über dem Boden des Beckens abgeschnittenen Eingeweiden und der innersten Lage der Beckenmuskeln. Durch einen Schnitt unterhalb des Iliosacralgelenks ist die Verbindung des Kreuzbeins mit dem Hüftbeine getrennt; das Kreuzbein nach links umgelegt. 1 Schambeinsynchondrose. 2 Eingang des Can. obturatorius. 3 Querschnitt des Kreuzbeins. 4 Steissbeinspitze. 5 Rectum. 6 Horizontalschnitt der Prostata. 7 Sinus prostaticus und Ductus ejaculatorii. 8 Uretra im Querschnitt. 9 Venen des Plexus pubicus impar. 10 Venöser Plexus zwischen Prostata und Rectum. 11 Vorderes Ende des Arcus tendineus.

Fig. I.

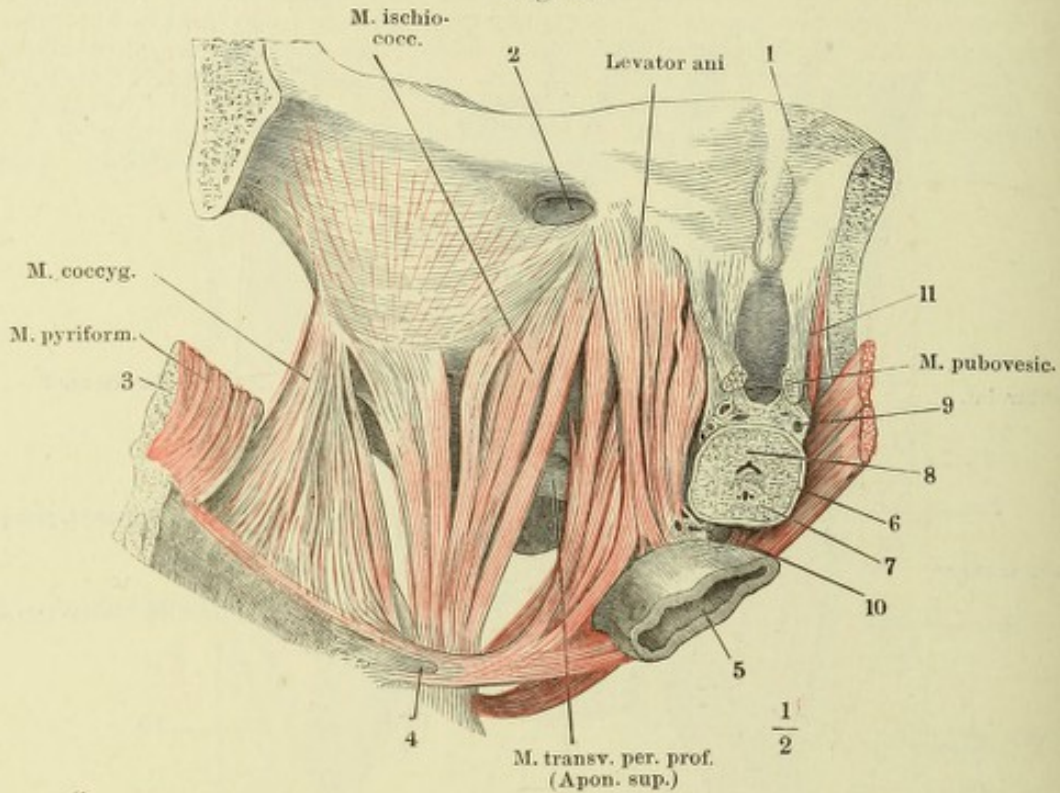


Fig. II.

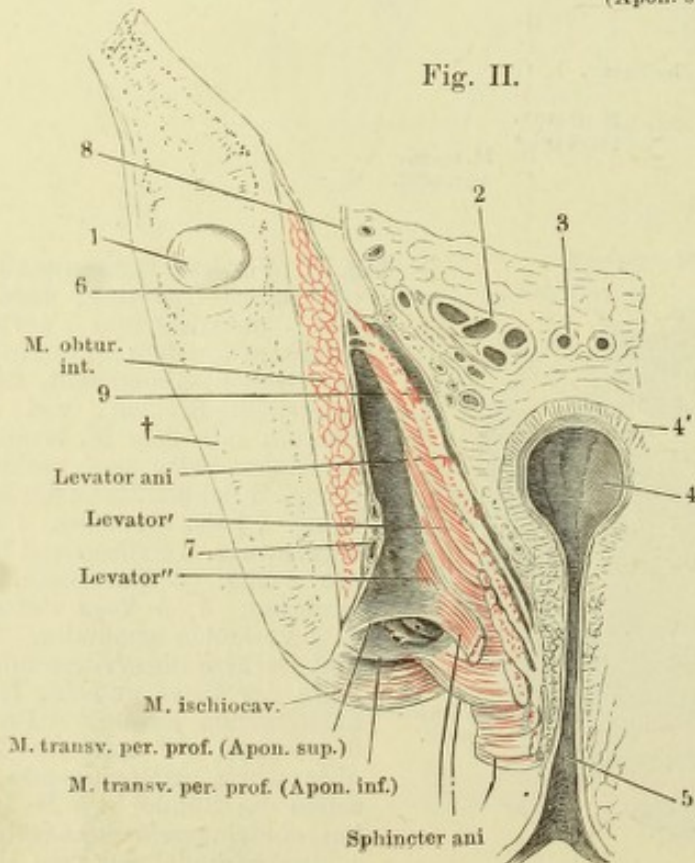
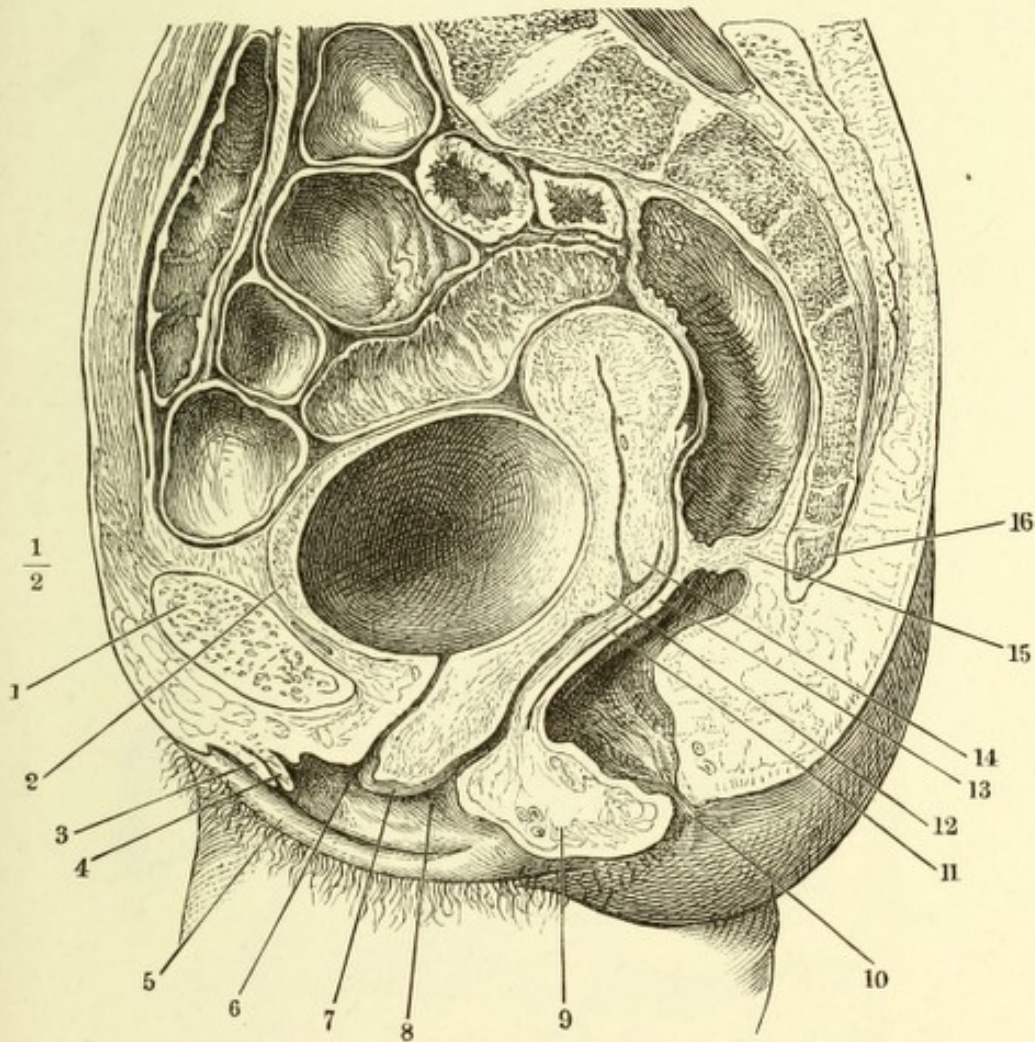
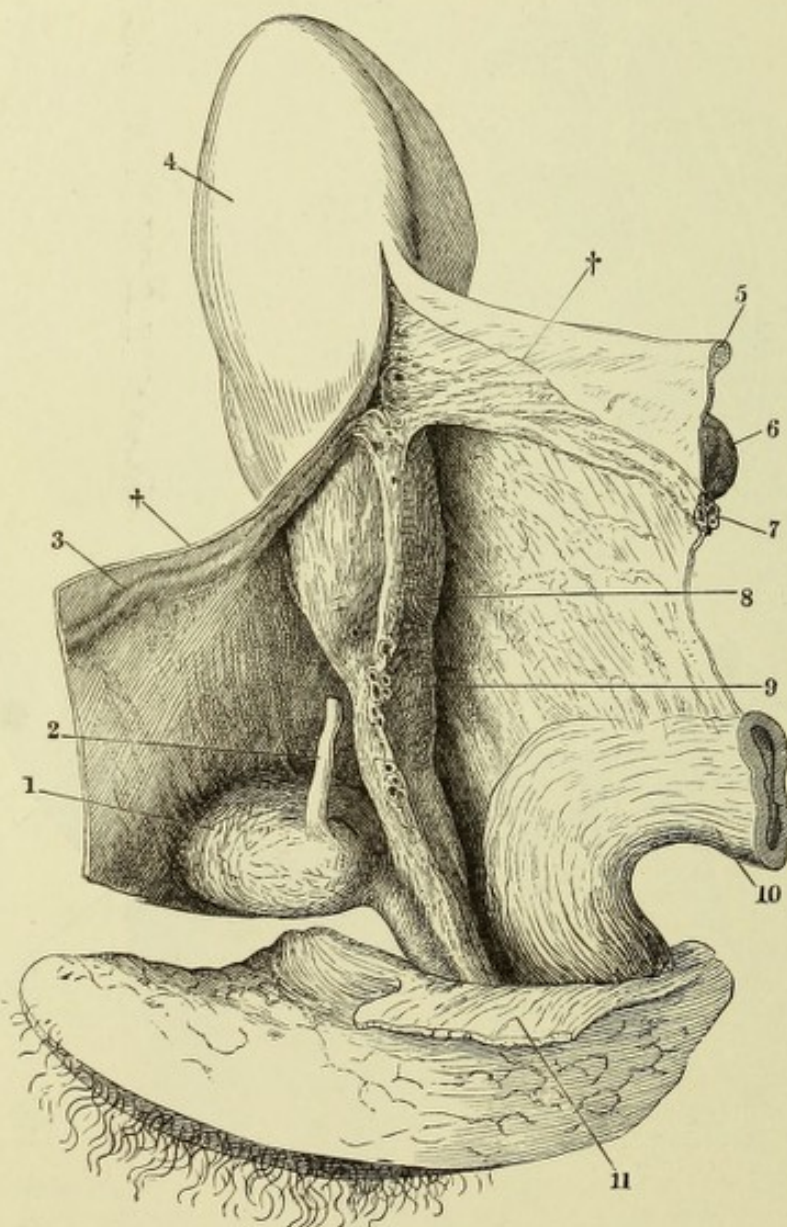


Fig. II. Frontalschnitt des Beckens mit den Weichtheilen durch die Afteröffnung. † Durchschnitt des Hüftbeins. 1 Angeschnittenes Acetabulum. 2 Durchschnitt der Vesicula seminalis, 3 des Vas deferens. 4 Rectum. 4' Muskelhaut desselben. 5 After. 6 Peritoneum und Fascie des M. obturat. int. 7 Vasa pudenda unter dieser Fascie. 8 Peritonealüberzug des Plexus venosus vesicalis. 9 Fascie des M. levator ani.

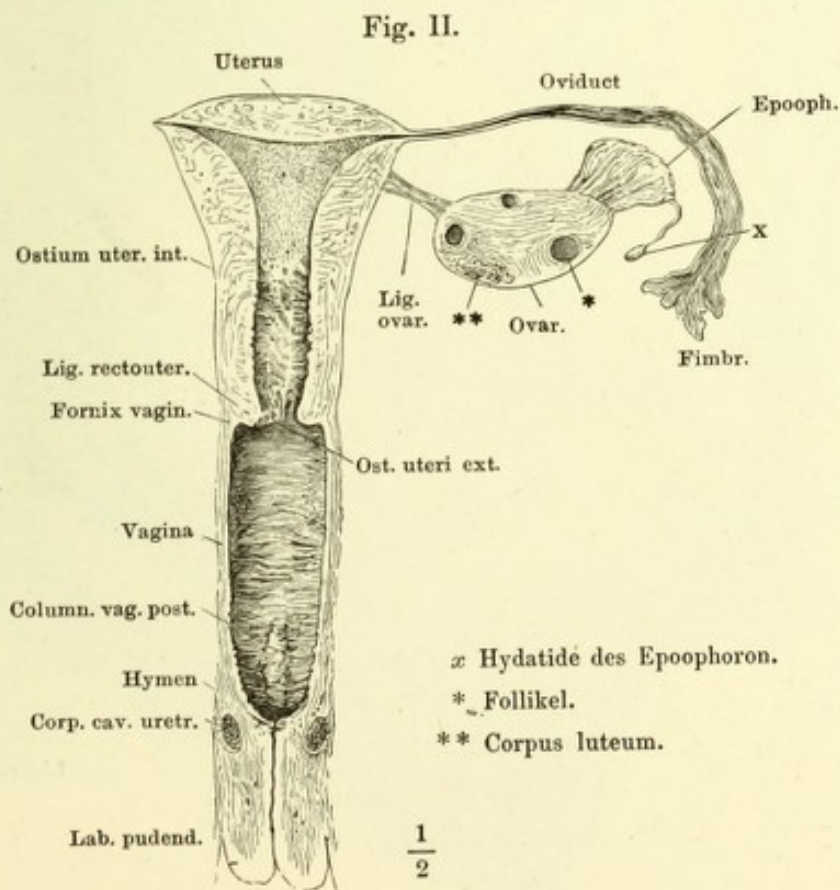
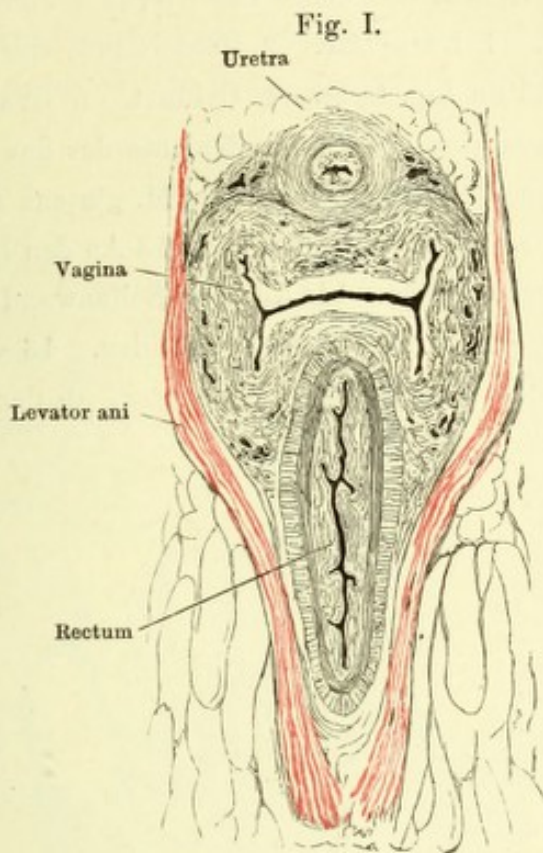
Mediandurchschnitt des unteren Theils des Rumpfes, von einer gefrorenen weiblichen Leiche. 1 Schambeinsynchondrose. 2 Wand der Harnblase. 3 Durchschnitt des Frenulum clitoridis, 4 der Nymphen. 5 Labium pudendi. 6 Orificium retrae. 7 Carina vaginae. 8 Orificium vaginae. 9 Festes glattes Muskelgewebe des Perineum. 10 Aftermündung. 11 Hintere Wand der Vagina. 12 Labium terin. ant. 13 Vordere Wand des Rectum. 14 Labium uterin. post. 15 Durchschnittene Querfalte des Rectum. 16 Spitze des Steissbeins.



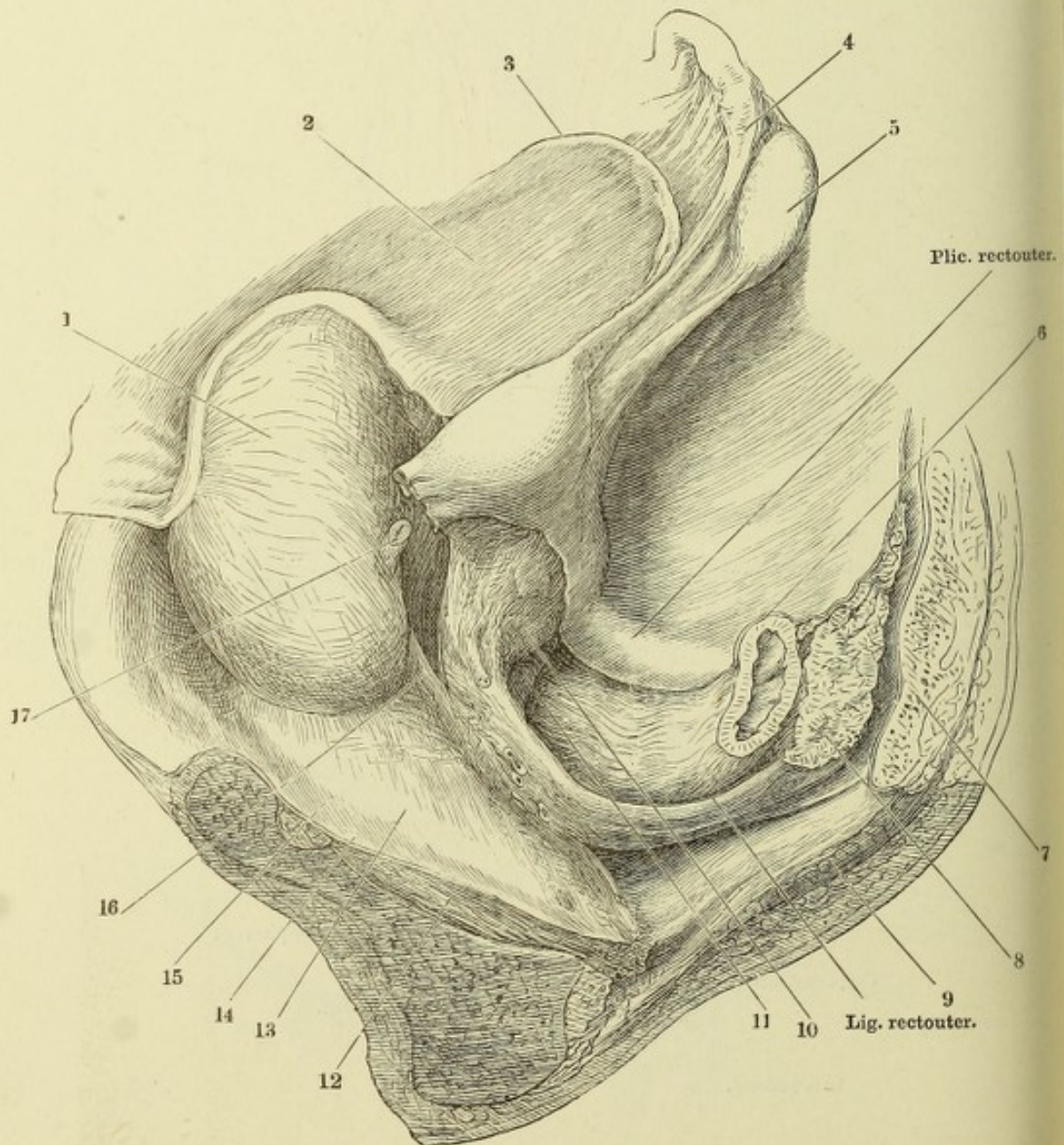
Beckeneingeweide einer im fünften Monat Schwangeren, nach Entfernung des Fötus. Profilansicht. Das Peritoneum ist von der Blase, dem Uterus und Rectum, so weit es locker angeheftet ist, zurückgeschlagen, das Lig. latum durch einen Schnitt (††) gespalten und nach beiden Seiten auseinandergelegt, so dass die angewachsene Fläche des Peritoneum und theilweise die vom Lig. latum eingehüllten Gebilde sichtbar werden. 1 Harnblase. 2 Ureter, über der Insertion abgeschnitten. 4 Lig. teres uteri, an der Innenfläche der vorderen Platte des Lig. latum. 4 Uteruskörper. 5 Durchschnitt des Oviducts. 6 Laterale Spitze des in einer Falte der hinteren Platte des Lig. latum eingeschlossenen Ovarium. 7 Vasa spermatica. 8 Gegend des Os uteri ext. 9 Vagina. 10 Rectum. 11 M. levator ani.



- Fig. I. Horizontalschnitt der Weichtheile am Beckenausgang.
 Fig. II. Frontalschnitt der weiblichen Genitalien durch das Orificium vaginae.
 Der rechte Oviduct und das entsprechende Ovarium sind entfernt.



Weibliches Becken, von der linken Seite geöffnet, um die sagittale Axe mit der rechten Seite aufwärts gedreht. Das Peritoneum von der linken Hälfte, soweit es nicht fest mit der Muskelschichte des Uterus verbunden ist, abgelöst. Uterus vorwärts umgelegt. 1 Harnblase. 2 Vorderfläche des Lig. latum uteri. 3 Das von demselben umhüllte Lig. teres. 4 Oviduct. 5 Ovarium. 6 Rectum. 7 Horizontalschnitt des Kreuzbeins. 8 Hintere Schichte des das Rectum umgebenden fetthaltigen Bindegewebes. 9 Querschnitt des M. gluteus max. 10 Gegend des Os uteri ext. 11 Vagina. 12 M. obturator int. 13 An den Beckeneingewei den aufsteigender Theil der Beckenfascie. 14 An der Seitenwand des Beckens absteigender Theil derselben. 15 Winkel zwischen beiden. 16 Von der Blase zu Uterus und Vagina ziehendes Muskelblatt. 17 Ureter, an der Einmündung abgeschnitten.



- fig. I. Vestibulum vaginae, durch Auseinanderziehen der Labia pudendi geöffnet. * Ausmündung der Cowper'schen Drüse. ** Hintere Wand des Vestibulum. *** Lacunen in der Umgebung des Orificium uretrae.
- fig. II. Mediandurchschnitt der äusseren weiblichen Genitalien. * Venengeflecht zwischen den Corp. cavernosa clitoridis und uretrae.

Fig. I.

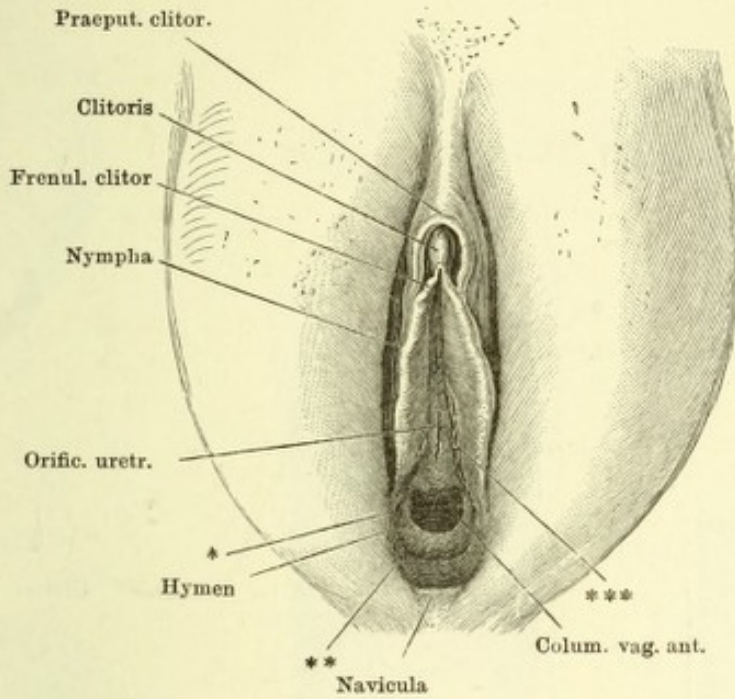


Fig. II.

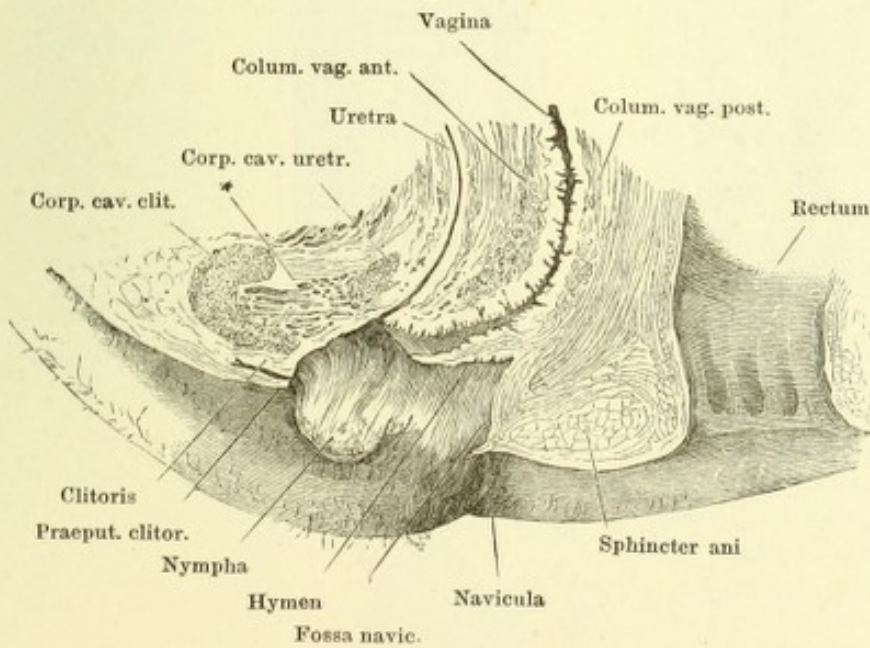


Fig. I. Vagina, Ansicht der vorderen Wand nach Wegnahme der hinteren. *A* mit aufwärts, *B* mit abwärts divergierenden Wülsten der Columna vaginalis anterior. * Durchschnitt des Fornix vaginae. ** Carunculæ hymenales.

Fig. II. Horizontalschnitt der vorderen Wand der Vagina mit der Uretra.

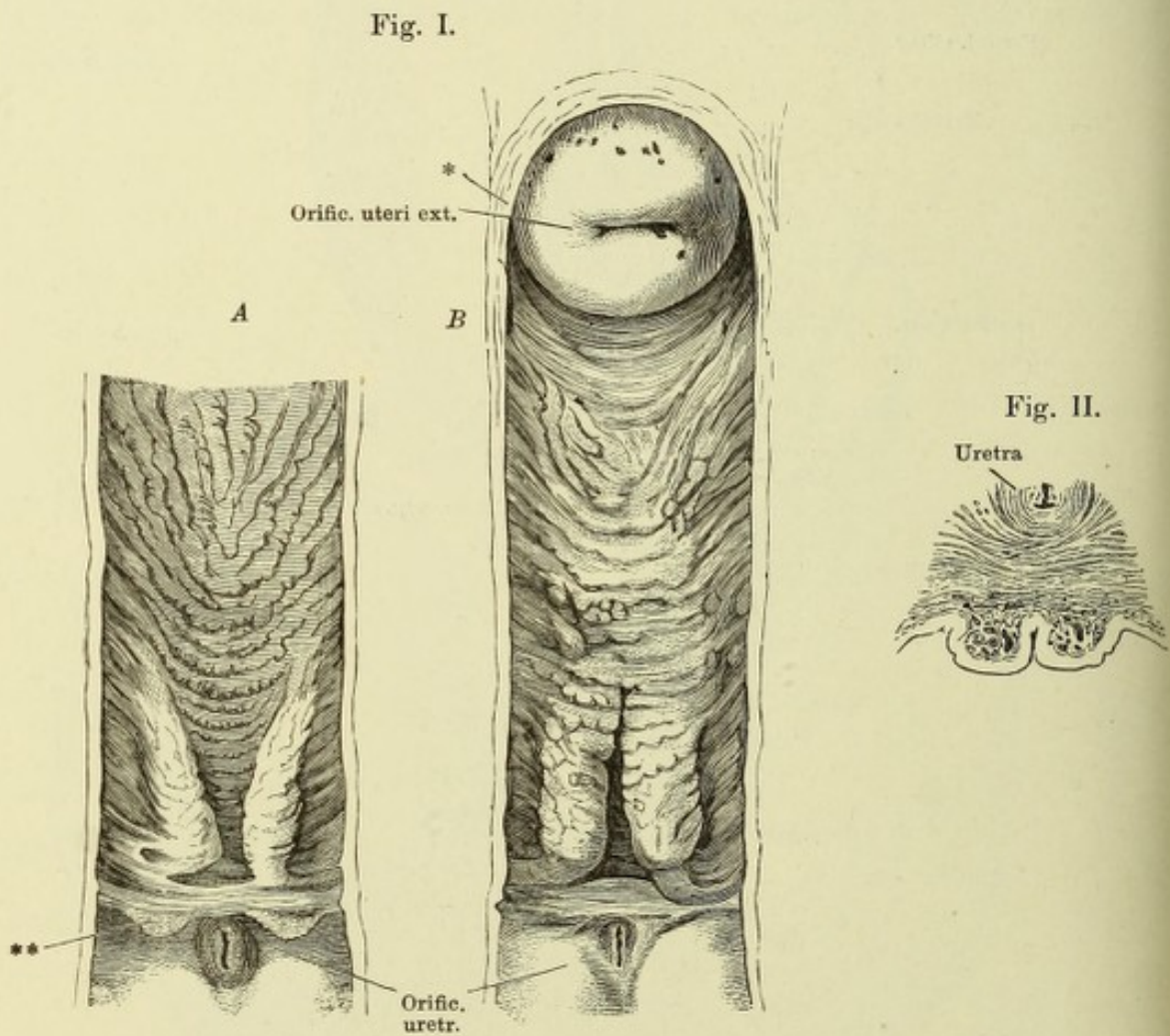


Fig. I.

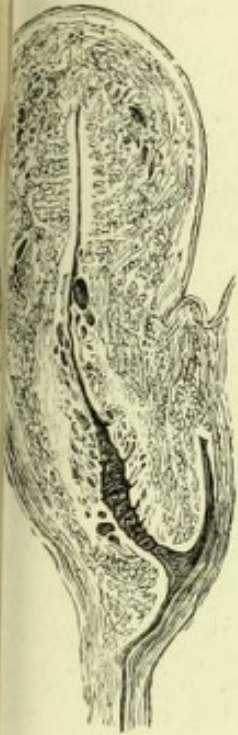

Fig. II.

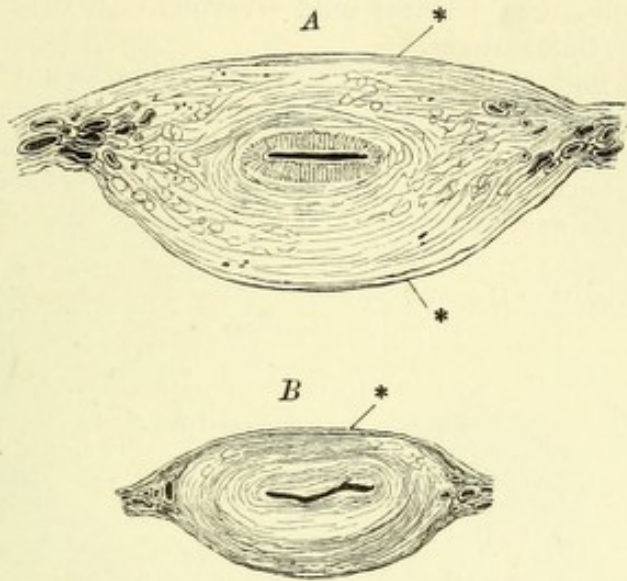


Fig. IV.

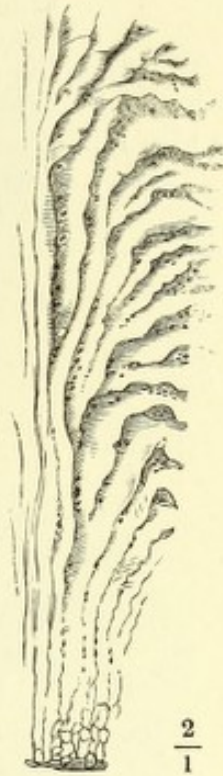

Fig. III.

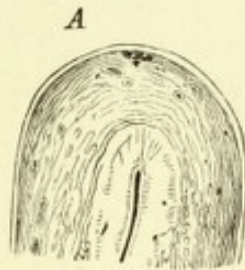


Fig. V.

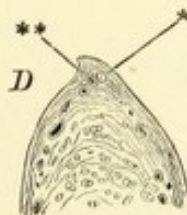
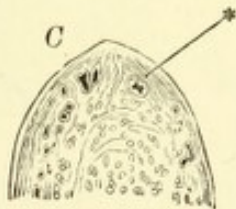
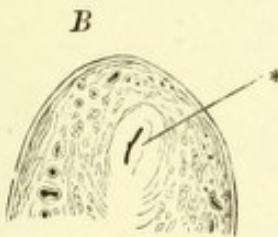
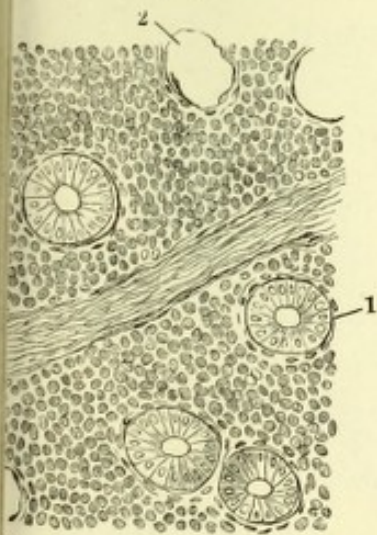


Fig. I. Medianschnitt des Uterus und des oberen Theils der Vagina.

Fig. II. Querschnitte *A* des Körpers, *B* des Halses des Uterus. * Peritonealbekleidung.

Fig. III. Sagittaldurchschnitte des Fundus uteri, von der Mitte (*A*) successiv gegen die obere seitliche Ecke vorschreitend, um zu zeigen, wie die Uterinhöhle allmählig in das Lumen des Oviducts sich fortsetzt. * Oviduct. ** Scharfer Rand der oberen, in den Oviduct übergehenden Ecke des Uterus.

Fig. IV. Plicae palmatae des Cervicaltheils des Uterus.

Fig. V. Flächenschnitt der Schleimhaut des Uterinkörpers. 1 Querschnitte der Uterindrüsen. 2 Lücke, aus welcher das Epithel einer Drüse ausgefallen ist. 3 Blutgefäß.

- Fig. I. Ansicht von hinten der seitlichen Ecke des Uterus mit einem Theil des Lig. latum, dem Oviduct und Ovarium. * Dem Rande des Ovarium folgender Gefäßzweig.
- Fig. II. Ovarium und abdominales Ende des Oviducts mit durchbrochenen Fimbrien und zahlreichen Nebenzacken der Fimbria ovarica.
- Fig. III. Theil des Querschnitts einer erhärteten Ampulle. Durchschnitt einer complicirten, mit zahlreichen Nebenleisten versehenen Falte. *, * Lücken im Inneren der Falten.

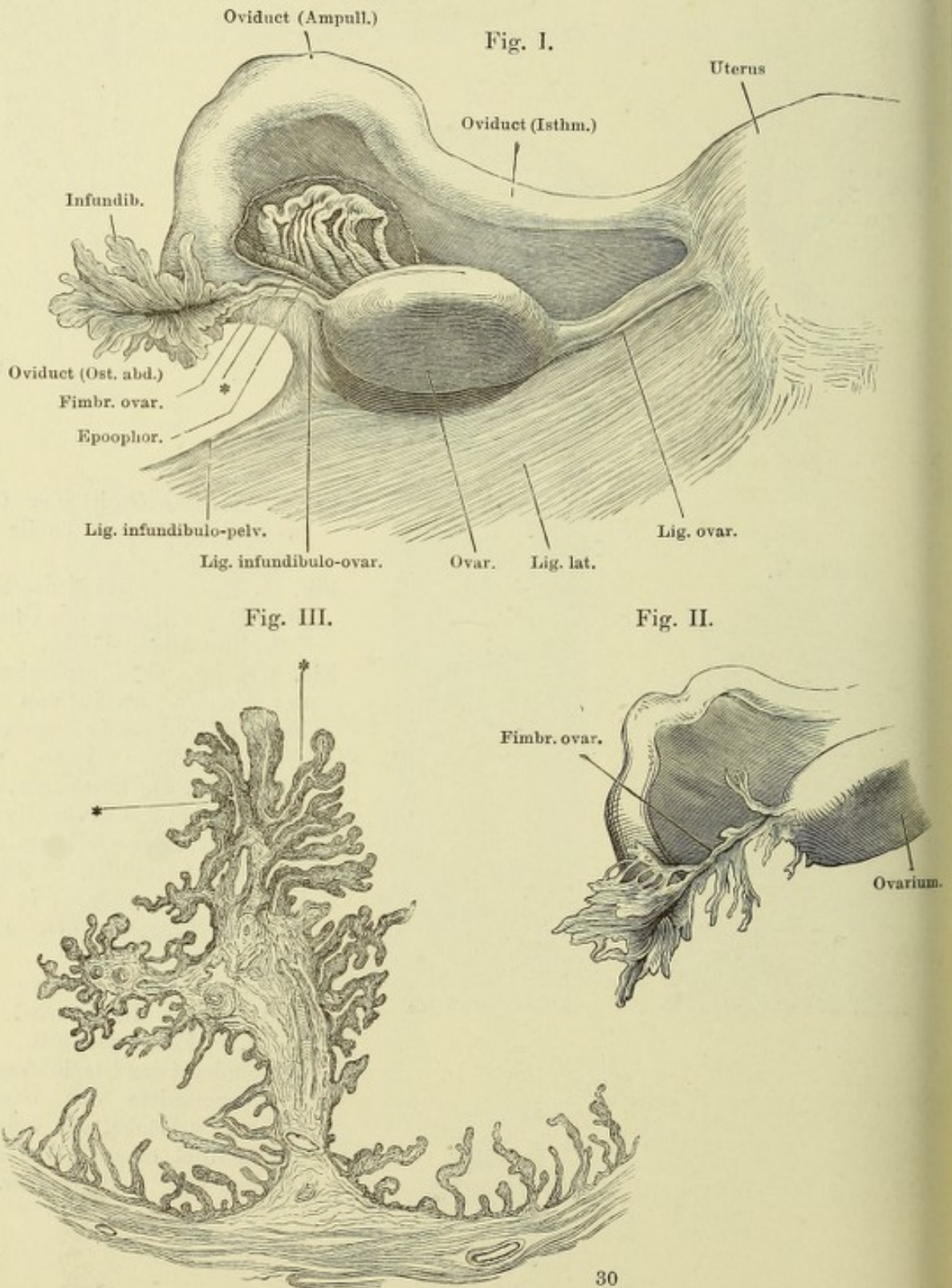


Fig. I.

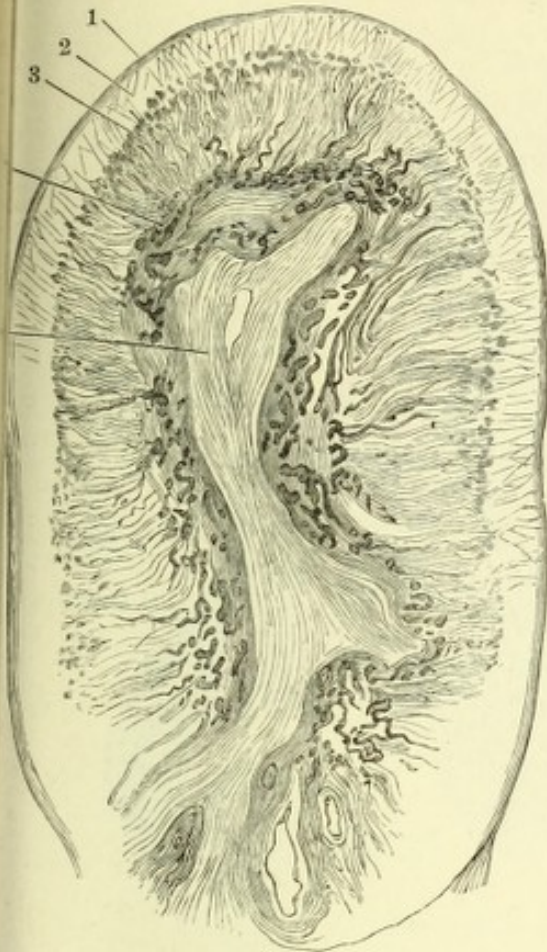


Fig. II.

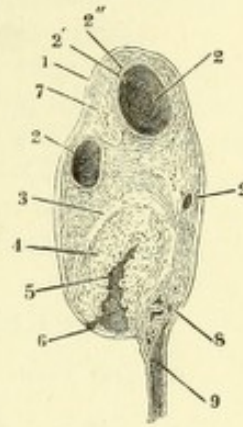


Fig. III.

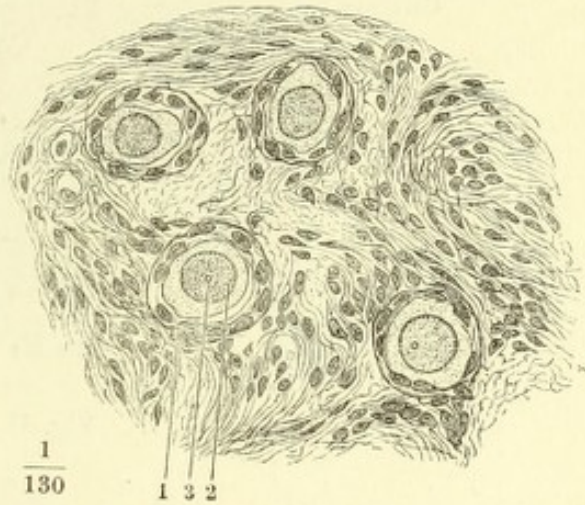
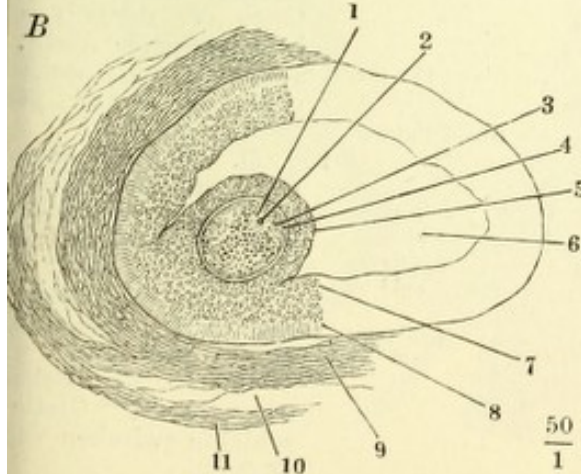
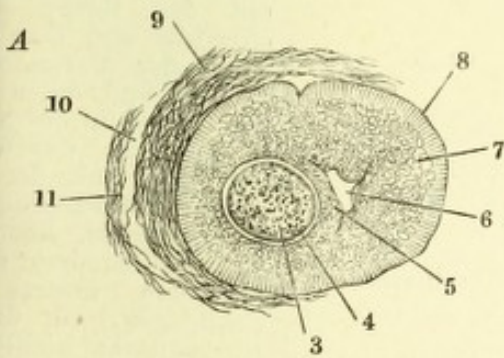


Fig. IV.



$\frac{1}{130}$

1 3 2

Fig. I. Sagittaldurchschnitt des Ovarium einer 18jährigen Person. 1 Albuginea. 2 Faserschichte der Rindensubstanz. 3 Zellige Schichte derselben. 4 Marksubstanz. 5 Lockeres Bindegewebe zwischen den festeren Schichten der Marksubstanz.

Fig. II. Sagittaldurchschnitt des Ovarium einer während der Menstruation Verstorbenen. 1 Albuginea. 2, 2, 2 Follikel. 2' Tunica fibrosa, 2'' Tunica propria und granulosa des Follikels. 3 Tunica fibrosa des C. luteum. 4 Tunica propria dess. 5 Blutcoagulum. 6 Riss des Follikels. 7 In Rückbildung begriffenes C. luteum. 8 Durch den Hilus ovarii eintretende Gefässe. 9 Lamellen des Lig. latum uteri.

Fig. III. Jüngste Follikel aus dem Ovarium des Weibes. 1 Follikelepithel. 2 Keimbläschen, 3 Keimfleck der Eizelle.

Fig. IV. Follikel aus dem Ovarium des Schafes. 1 Keimbläschen. 2 Keimfleck. 3 Dotter. 4 Zona pellucida. 5 Discus proligerus. 6 Follikelhöhle. 7 Innere Schichte kugeliger Zellen, 8 äussere Schichte cylindrischer Zellen der Membr. granulosa. 9 T. fibrosa des Follikels. 10 Lockeres Bindegewebe zwischen der T. fibrosa des Follikels und dem Stroma (11) des Ovariums.

$\frac{50}{1}$

$\frac{50}{1}$

Fig. I.

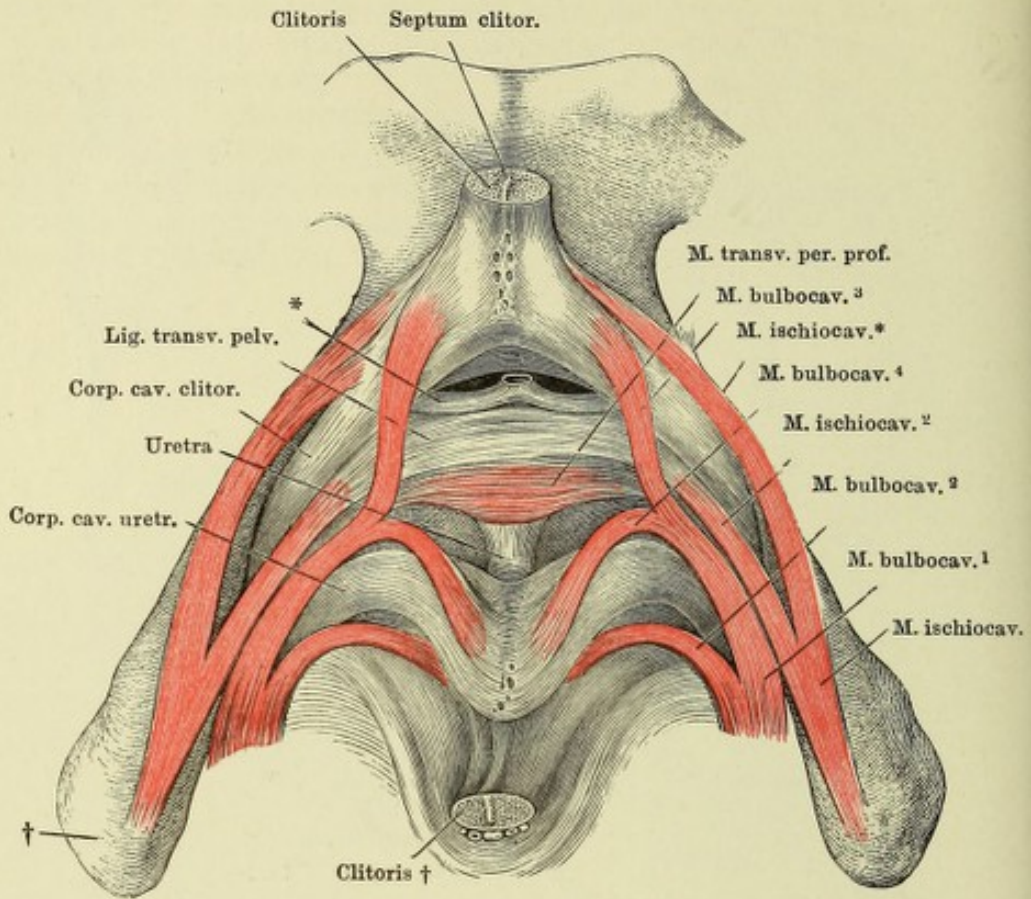


Fig. II.

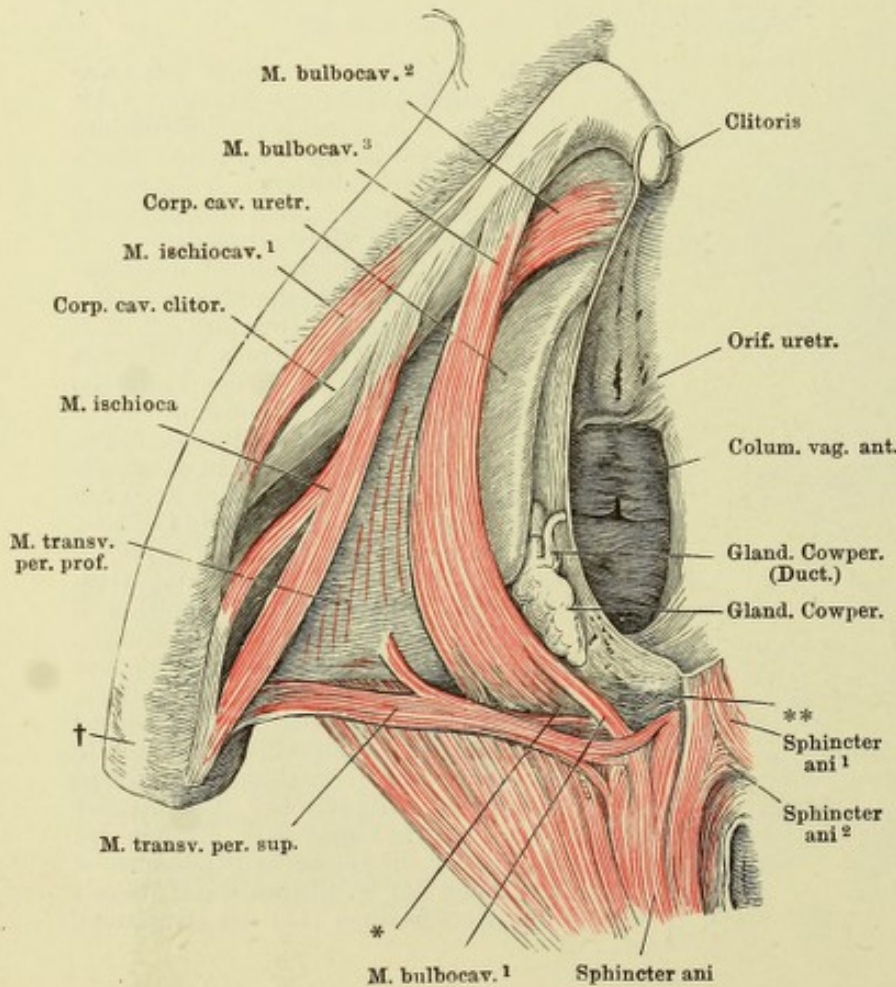


Fig. I. Schambeinsynchone mit den Corp. cav. clitoridis und dem vorderen Theil der Corp. cav. uretrae und deren Mus. Die Clitoris in der Nähe der Spitze quer durchschnitten, die Spitze mit der Schambeinhaut des Vestibulum ab umgeschlagen. Ebenso ist die vordere Commissur der Corp. cavernosa uretrae zu umgeschlagen, so dass die Rückenfläche sichtbar ist. † Leistenbein. * Symplicische, aus der durchschnittenen V. dorsalis clitoridis hervorgehende Aeste, welche zwischen Lig. arcuatum und Lig. transv. pelvis in das Becken eintreten.

Fig. II. Ansicht der in vorderen Theil des Beckenausganges des Weibes gelegenen Gebilde, nach Entfernung der Haut und Fettes. Die Clitoris ist der rechten Wand des Vestibulum nach links umgeschlagen. † Grenze des Schambeinsitzbeins. *, ** Glatte Muschichte zwischen Vagina und Rectum.

- ig. I. Oberes und unteres Augenlid, durch einen verticalen Schnitt gespalten, die medialen Hälften auf- und abwärts zurückgeschlagen.
- ig. II. Sagittaldurchschnitt des unteren Theils des oberen Augenlides. 1 Epidermis. 2 Cutis. 2' Papillöse Region derselben am Uebergang in die Mucosa. 3 Subcutanes Gewebe. 4 M. orbicularis palpebralis. 4', 4'' Bündel desselben zur Schleimhautfläche. 5 Lockeres Bindegewebe zwischen Muskelschichte und Tarsus. 6 Tarsus. 7 Conjunctiva palpebr. 8 Cilie. 9 Haarbalgdrüse derselben. 10 Tarsaldrüse (Meibom'sche Drüse).

Fig. I.

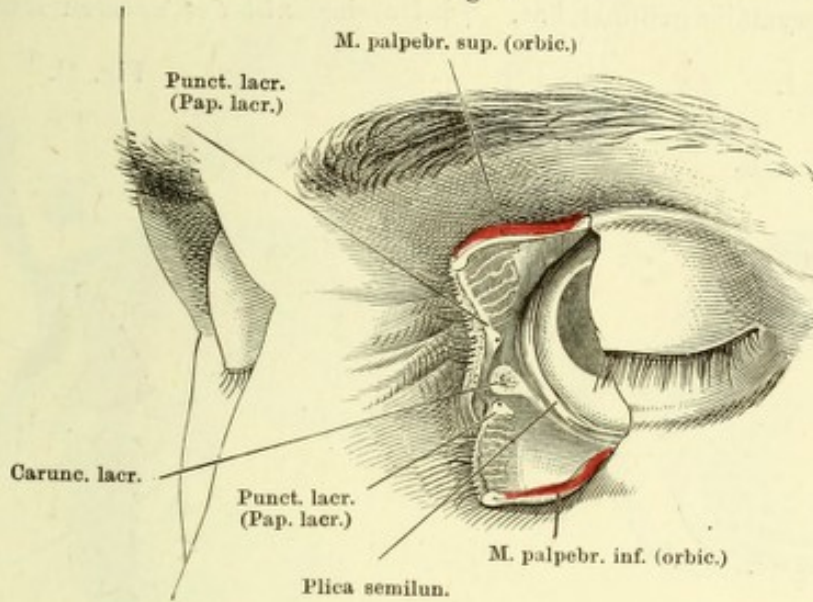


Fig. II.

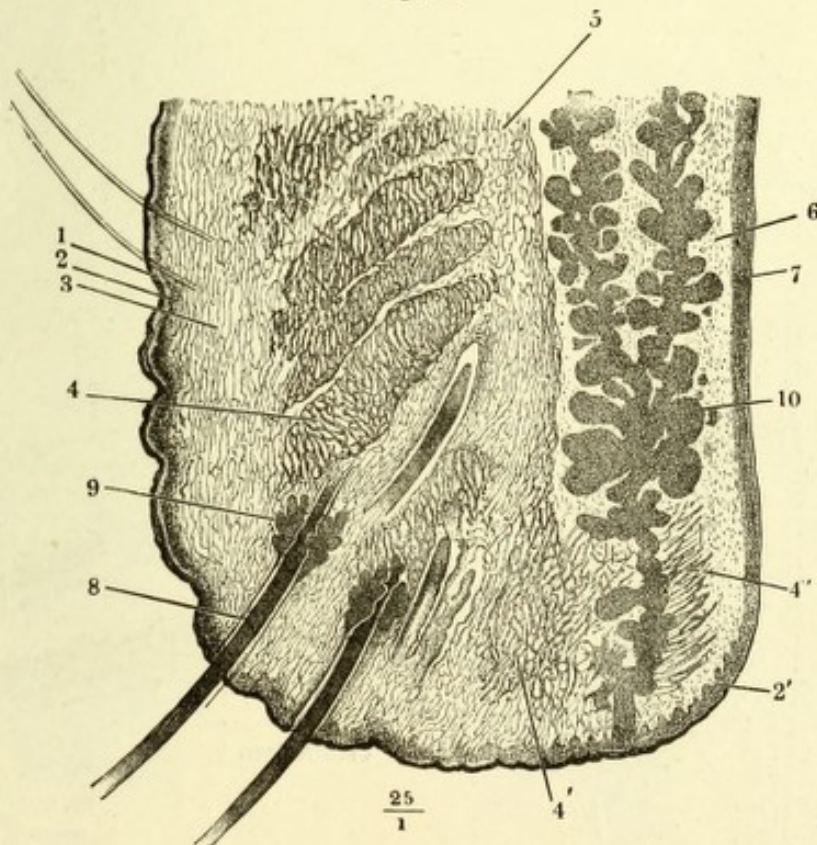


Fig. I. Linke Orbita von vorn. Die Haut des oberen Augenlids ist weggenommen, der M. palpebralis sup. herabgeschlagen, um die Thränendrüsen und die Insertion des M. levator palpebrae in den Tarsus des oberen Augenlids und das Lig. palpebrale laterale sichtbar zu machen.

Fig. II. Sagittalschnitt der Augenhöhle, mediale Schnittfläche. Mm. palpebrales sup. und inf. dicht am Ursprung abgeschnitten. † Geöffnete Kieferhöhle.

Fig. III. Horizontalschnitt des Gesichts durch den Thränensack, untere Schnittfläche. † Nasenscheidewand. †† Siebbeinzellen. * Rechte Nasenhöhle. ** Rest der Conjunctiva.

Fig. IV. Frontalschnitt des Gesichts, welcher die Orbita, die Kieferhöhle (†) und den Ductus lacrymalis geöffnet hat. †† Durchschnitt der unteren Muschel.

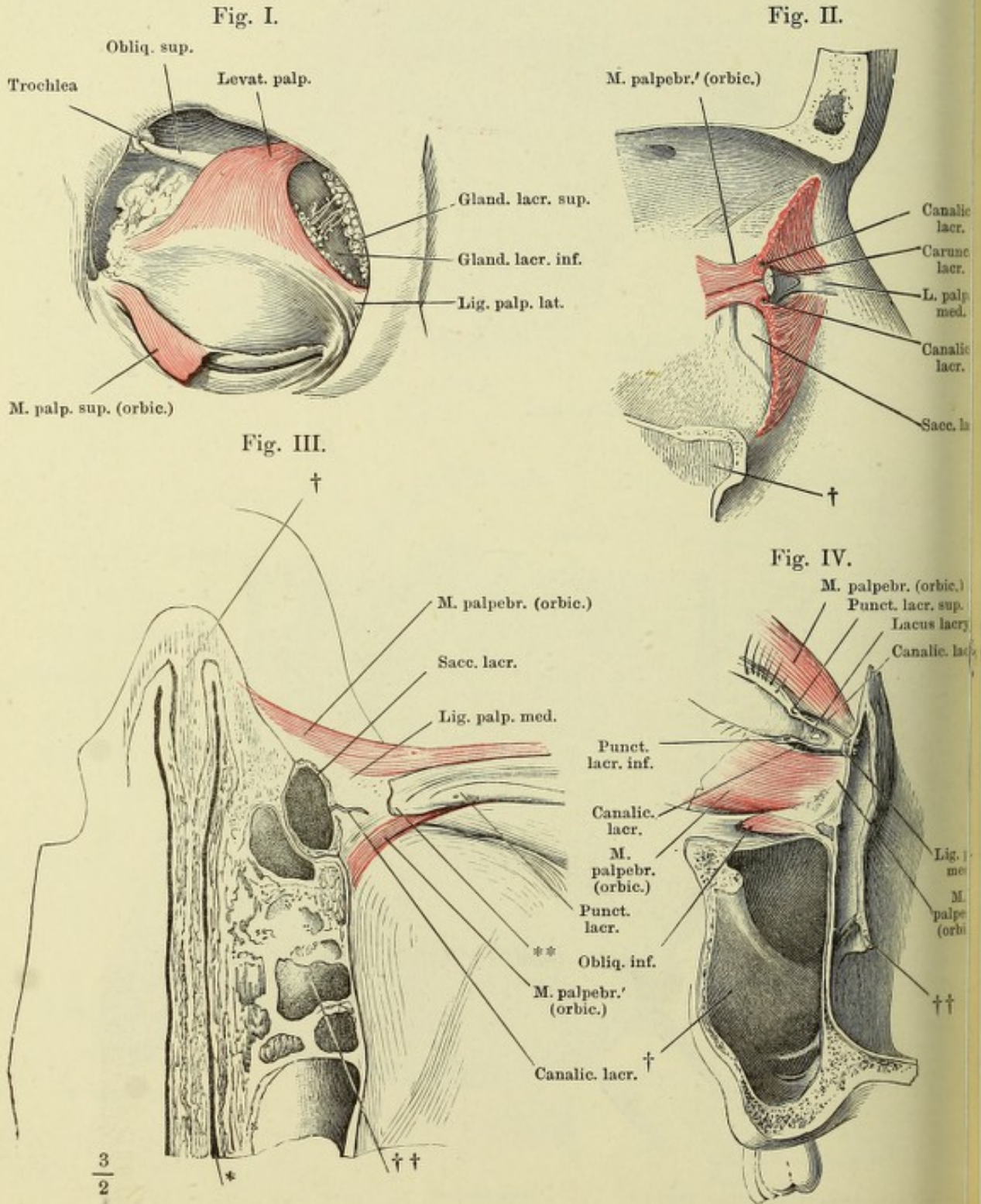


Fig. I.

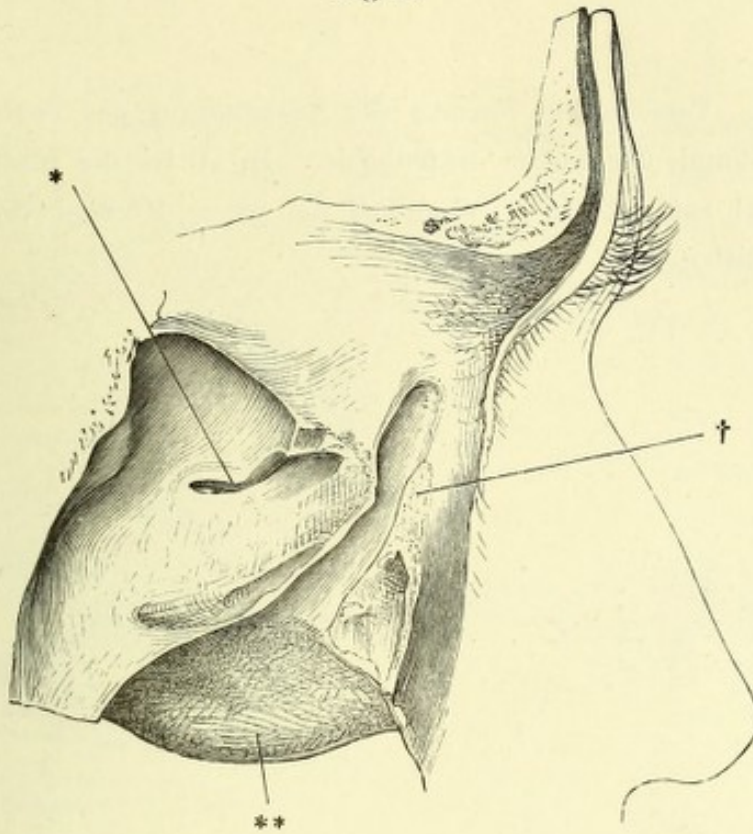


Fig. II.

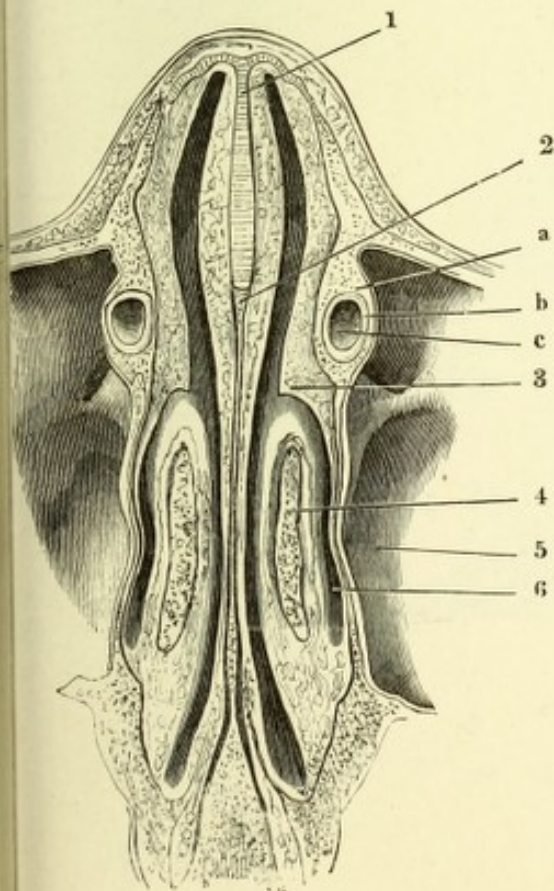


Fig. I. Ductus lacrymalis im Profil, die laterale Wand entfernt. † Grenze des Saccus und Canalis lacrymalis. * Communicationsöffnung der Kiefer- und Nasenhöhle. ** Laterale Fläche der unteren Muschel.

Fig. II. Horizontalschnitt des Gesichts durch den Thränencanal, obere Schnittfläche. *a* Knöcherner, *b* häutiger Thränencanal. *c* Lumen desselben. 1 Knorpelige, 2 knöcherne Nasenscheidewand. 3 Rest der unteren Muschel. 4 Mittlere Muschel, angeschnitten. 5 Kieferhöhle. 6 Mittlerer Nasengang.

A bis D. Verschiedene Formen der Ausmündung des Duct. lacrymalis an der lateralen Wand der linken Nasenhöhle. In *A* ist die hintere Hälfte der unteren Muschel entfernt, in *B*, *C* und *D* die ganze Muschel vom Anheftungsrande abgeschnitten.

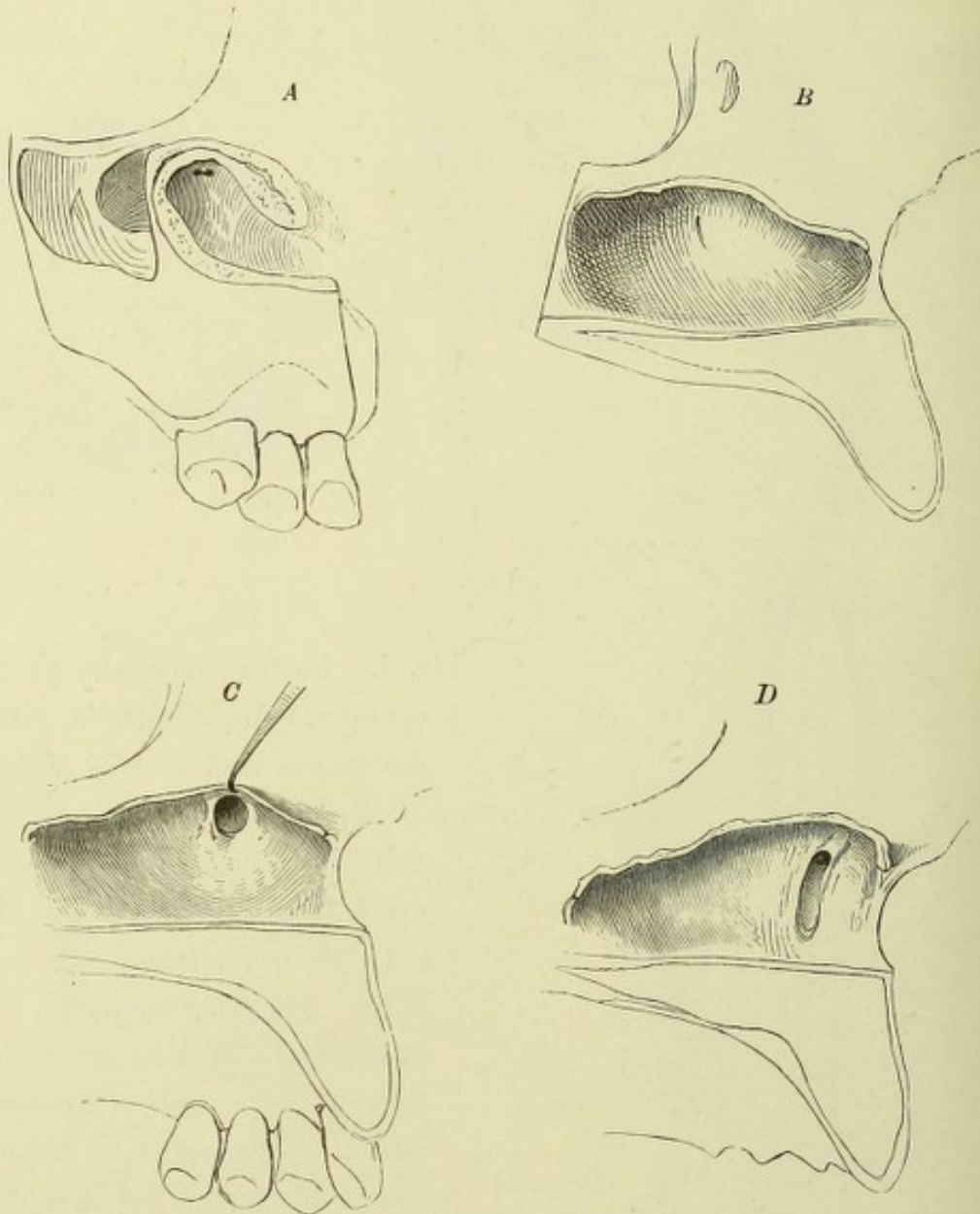


Fig. I.

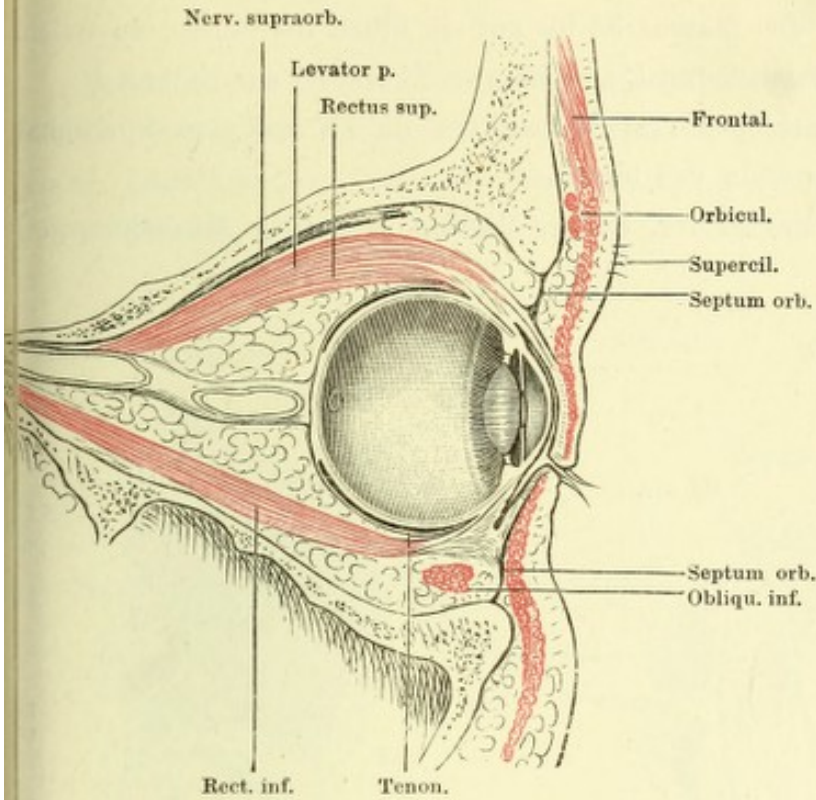


Fig. I. Sagittalschnitt des Sehapparates durch den Hornhautgipfel und den Canalis opticus. (Aus Merkel, top. Anat.)

Fig. II. Horizontalschnitt der Orbita durch die Mm. recti lateralis und medialis. Der Bulbus entleert und die Sclera von der Kapsel abgelenkt. † Querschnitt des M. temporalis. †† Geöffnete Stirnhöhle.

Fig. II.

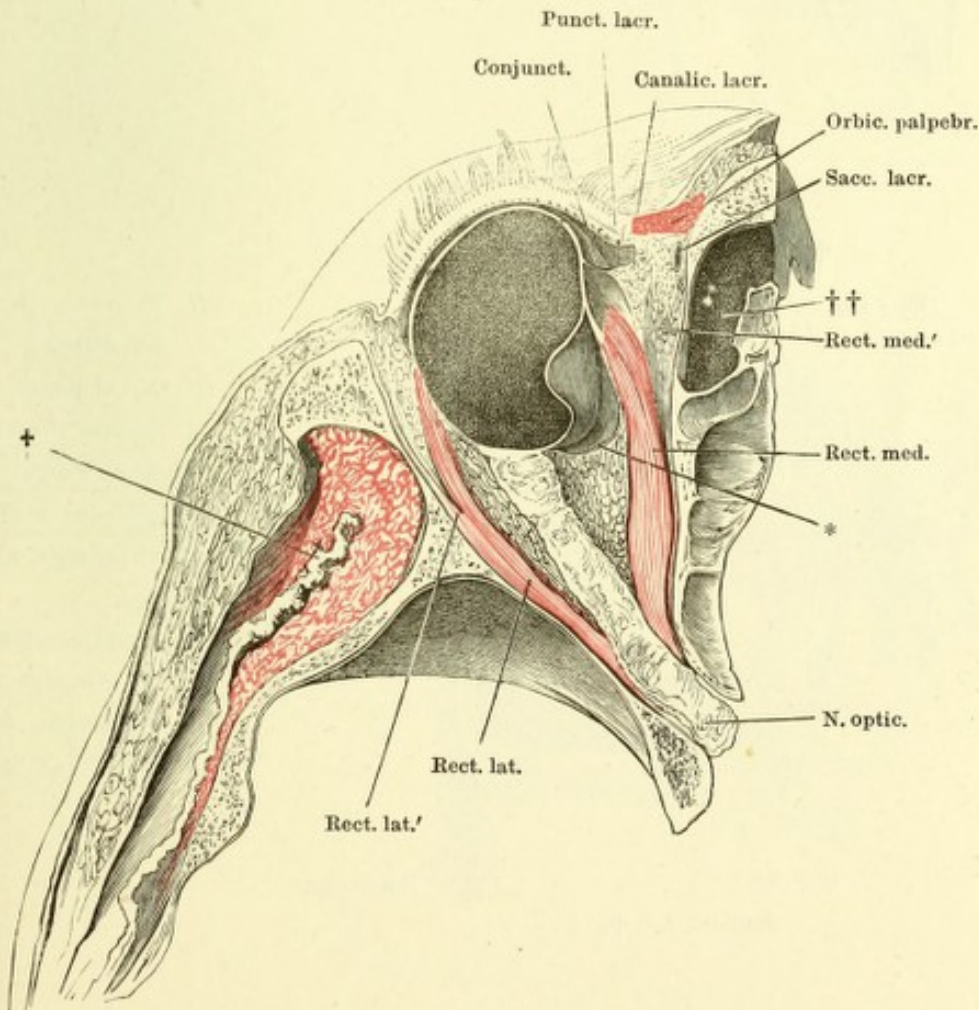


Fig. I. Frontalschnitt der Orbita durch den Aequator des Bulbus; hintere Schnitthälfte. Der Bulbus ist bis auf ein Stück der Sclera, an welches der N. opticus sich heftet (*), entfernt. ** Kapsel des Bulbus.

Fig. II. Orbita von hinten geöffnet, Ansicht des Bulbus und der durchschnittenen Augenmuskeln von hinten.

Fig. III. Frontalschnitt der Orbita, hintere Hälfte, bis auf die Muskelursprünge entleert.

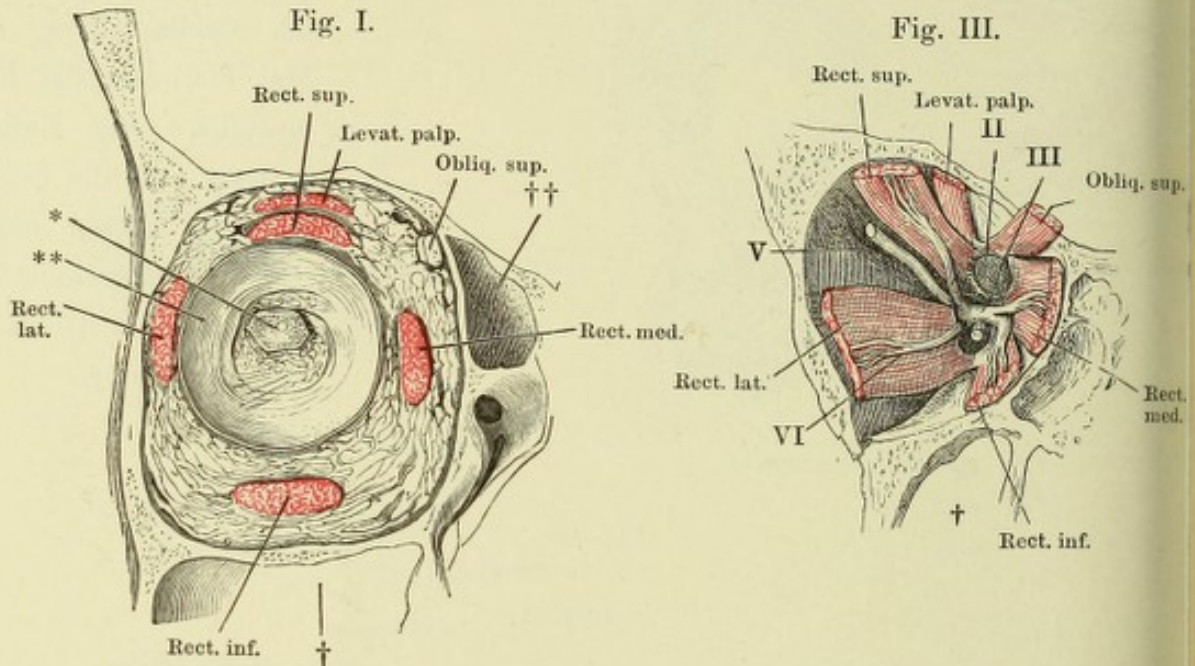
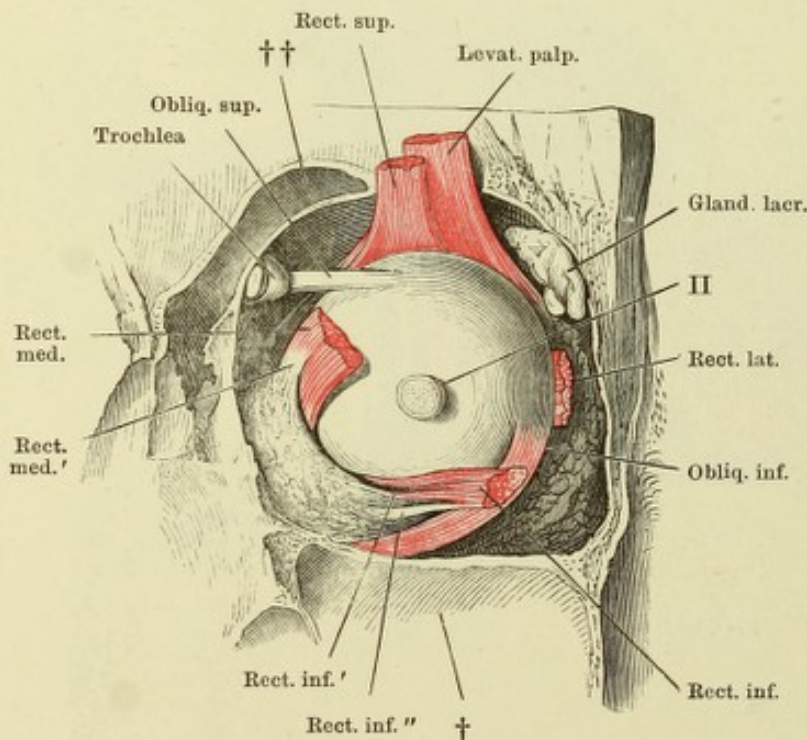


Fig. II.



II N. opt., kurz abgeschnitten.

III N. oculomotorius und dessen Verästelungen. Der Zweig zum M. obliquus oculi inf. am Ursprung abgeschnitten.

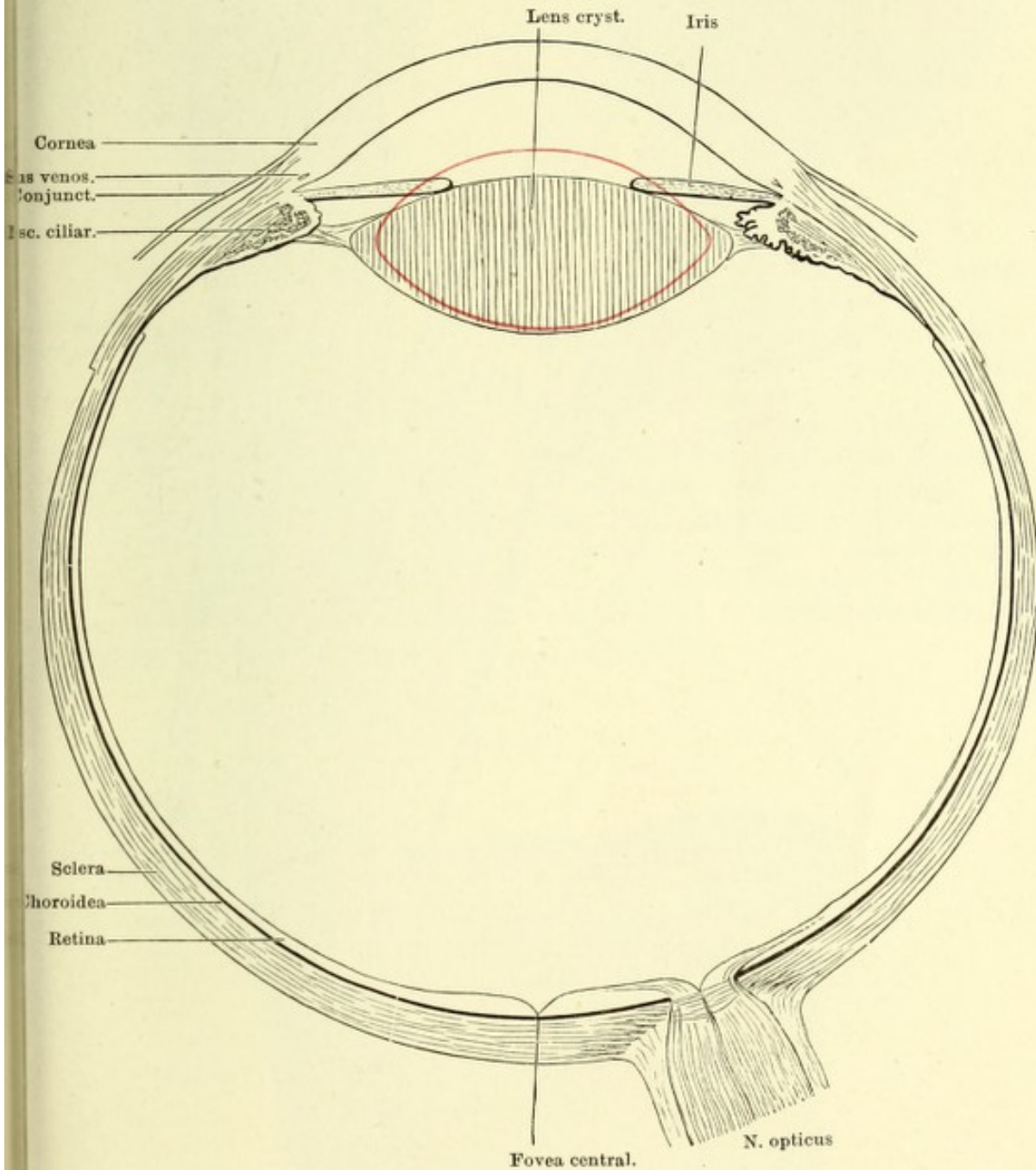
V N. supraorbitalis.

VI N. abducens.

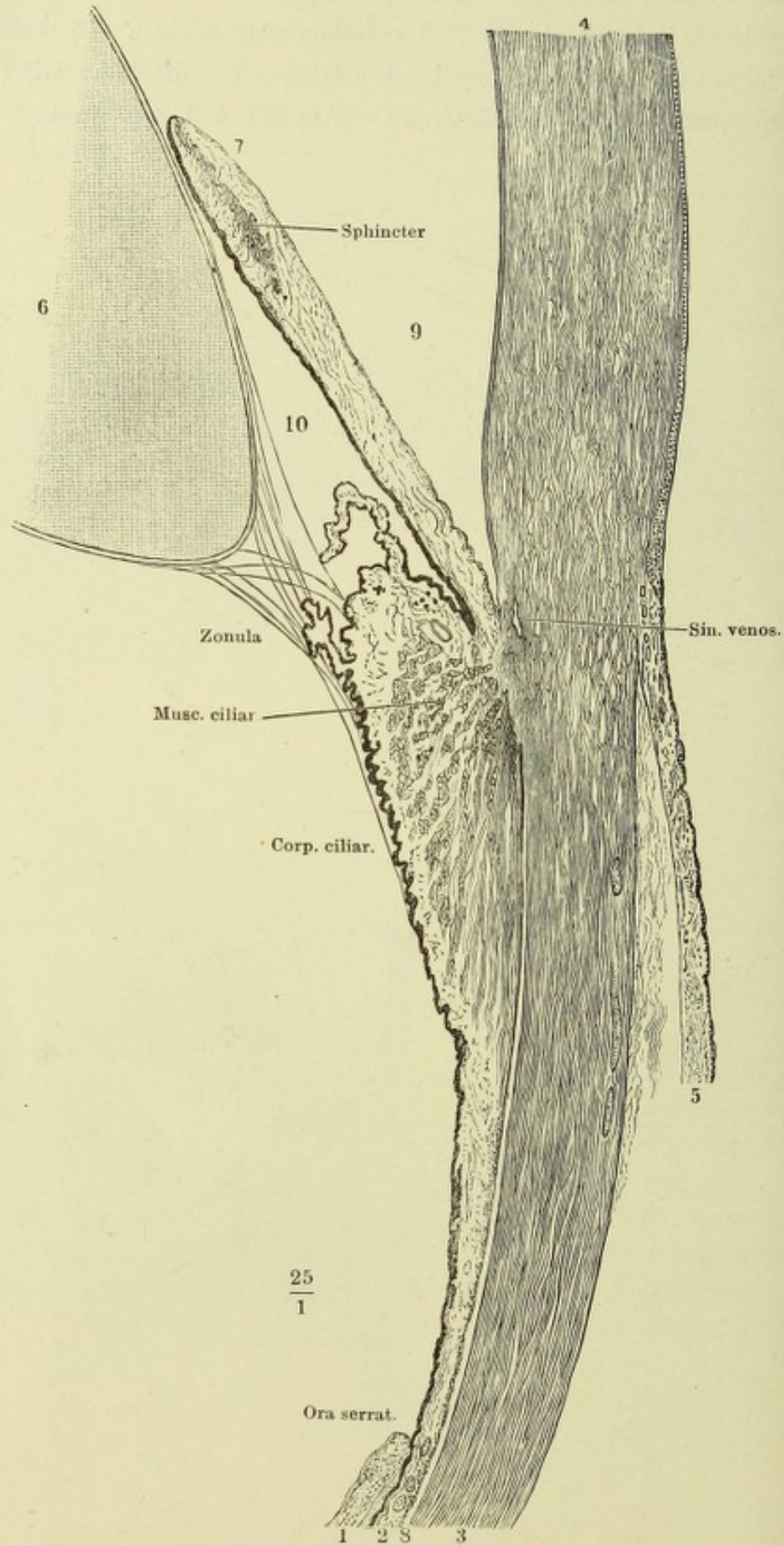
† Kieferhöhle.

†† Stirn- und Nasenhöhle.

Schematischer Horizontalschnitt des Augapfels. Rechts durch einen Ciliarfortsatz gehend, links durch das Thal zwischen zwei solchen. Einstellung für die Ferne. Lage und Form der Linse bei Einstellung für die Nähe mit rothen Conturen angegeben. 5 mal. Vergrößerung. (Aus Merkel, top. Anat.)



Radialschnitt des Auges in der Gegend des Hornhautfalzes und Iriswinkels.
 1 Retina. 2 Choroidea. 3 Sclera. 4 Cornea. 5 Conjunctiva. 6 Linse. 7 Iris.
 8 Suprachoroidalraum. 9 Vordere, 10 hintere Augenkammer.



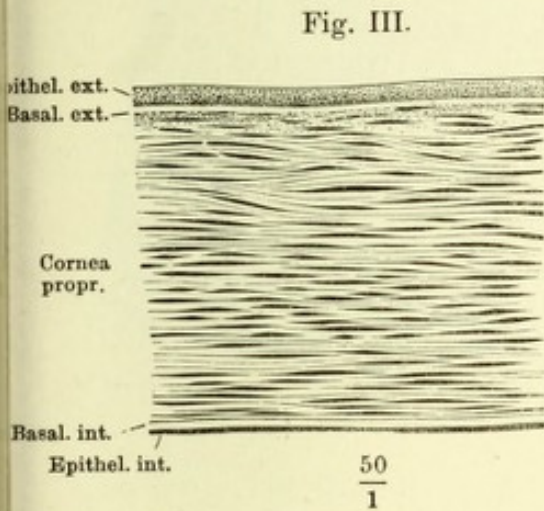
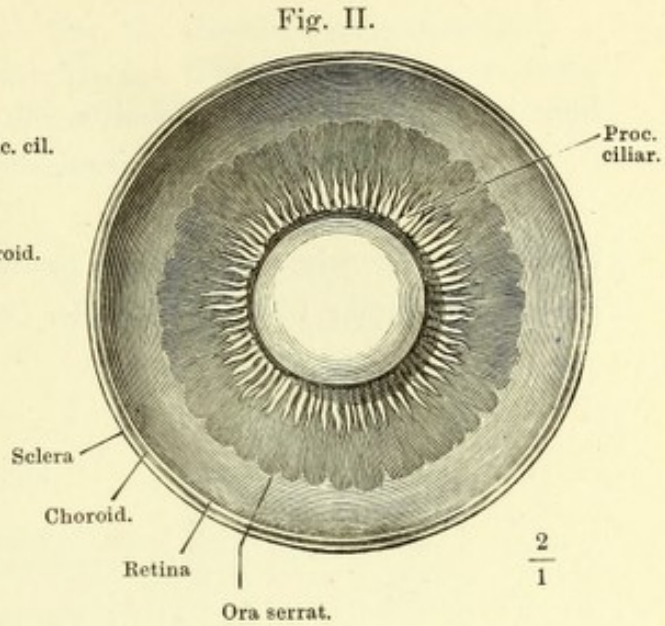
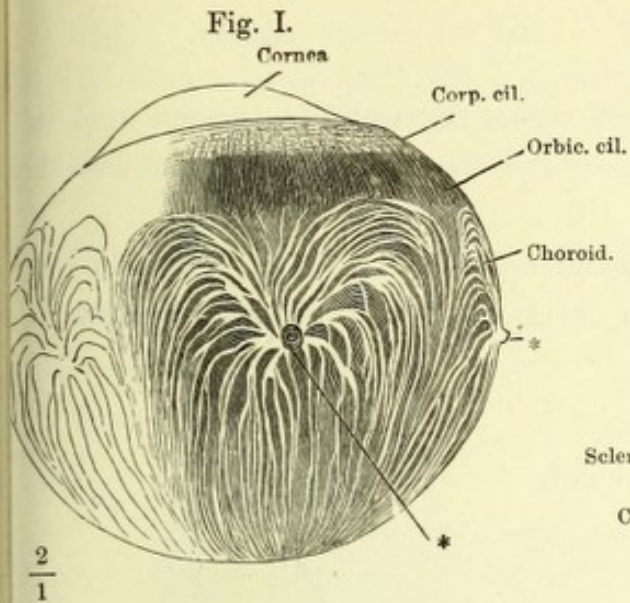
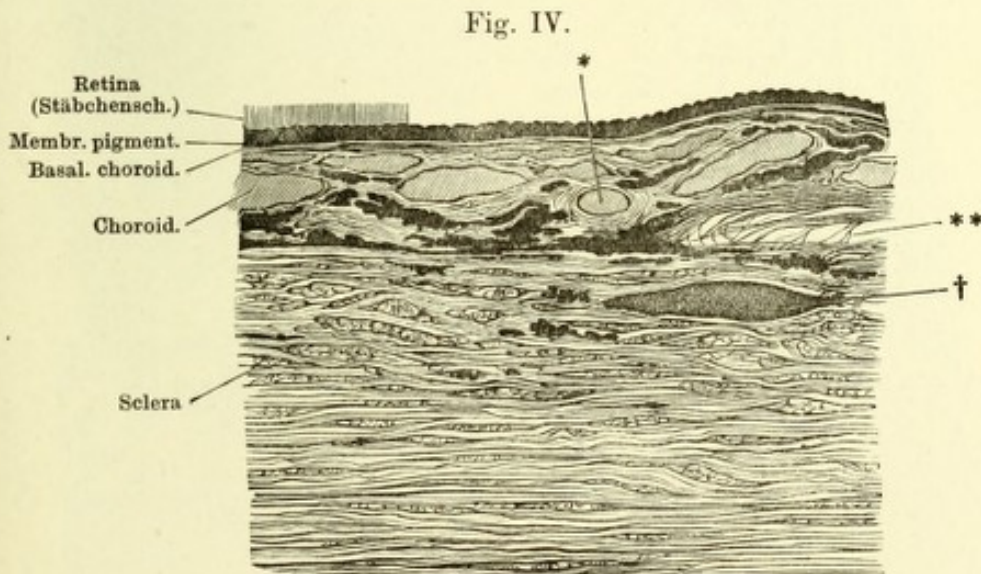


Fig. I. Aeussere Fläche der Choroida. ** Venenstämme.

Fig. II. Vorderer Theil des durch einen Aequatorialschnitt halbirten Bulbus, von hinten gesehen.

Fig. III. Dickendurchschnitt der Cornea, von der getrockneten Membran, in Wasser wieder aufgeweicht.

Fig. IV. Meridionaler Dickendurchschnitt der Sclera u. der Choroida. * Arteriedurchschnitt. ** Suprachoroida. † Nervenstämmchen im Querschnitt.



200

1

Fig. I. Durch meridionale Schnitte getrenntes Segment der äusseren und mittleren Augenhaut von innen, die Iris stark abwärts gezogen und theils von der Cornea abgelöst.

Fig. II. Meridionalschnitt des Lig. pectinatum iridis. * Faserschichte, in welche die innere Basalmembran der Cornea am Hornhautfalz sich auflöst.

Fig. I.

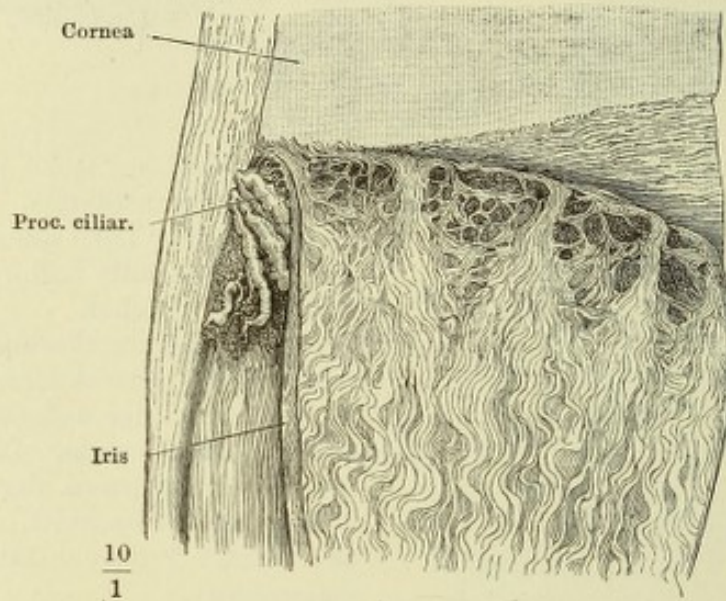


Fig. II.

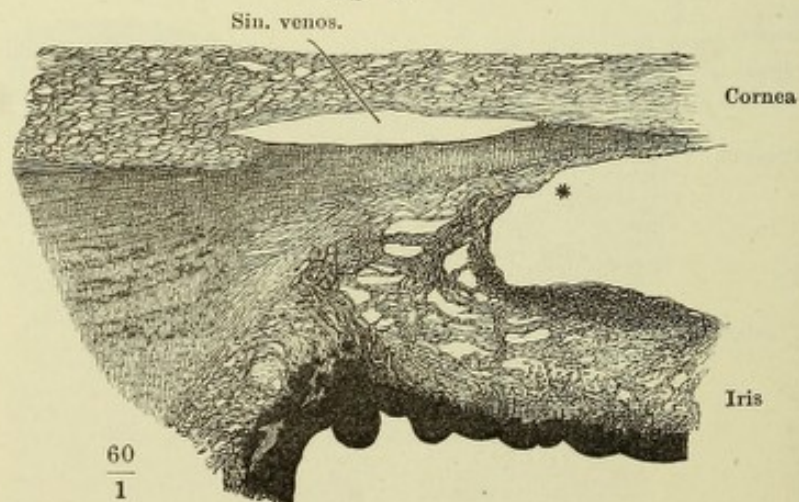


Fig. I. Vordere Fläche der Iris. — Fig. II. Hintere Fläche derselben. — Fig. III. Dickendurchschnitt der Iris, parallel den Rändern. 1 Vordere Grenzmembran. 2 Hintere Grenzmembran. M. dilatator pupillae. I Schwammiges Gewebe der Iris. Lp Pigmentlamelle. — Fig. IV. Gefässe der Iris.

Fig. I.

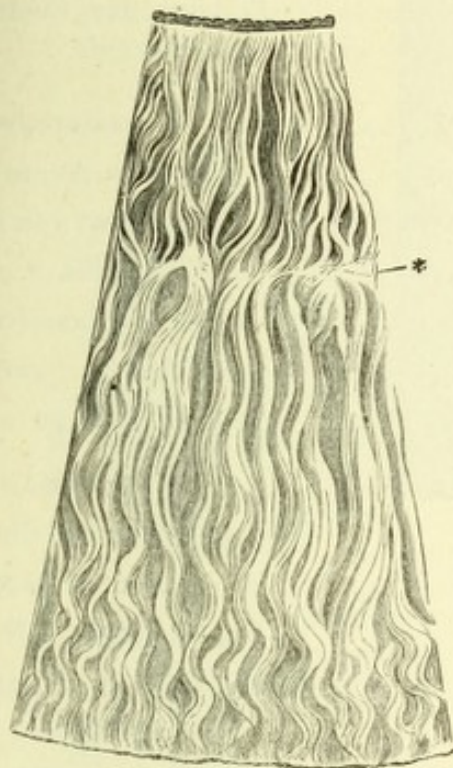
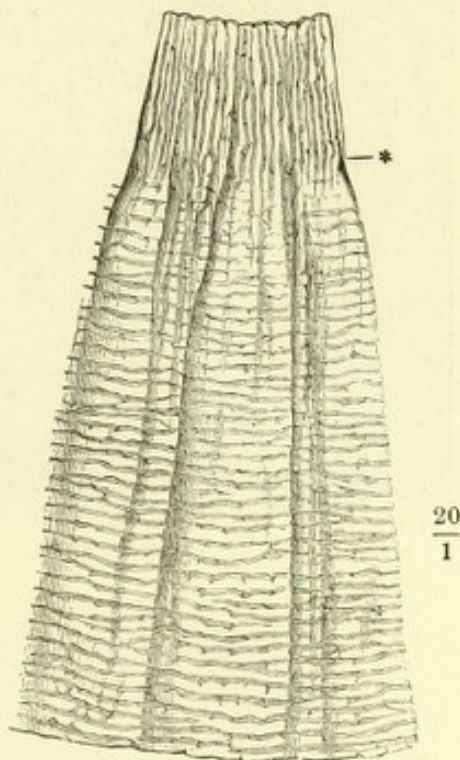


Fig. II.



* Grenze der äusseren und inneren Zone.

Fig. III.

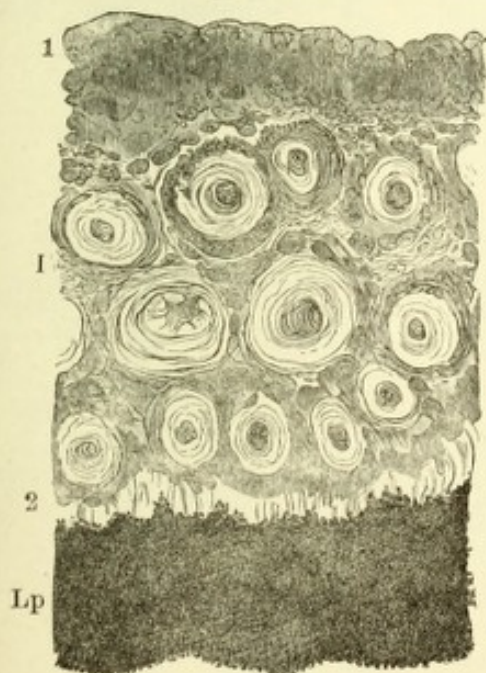


Fig. IV.

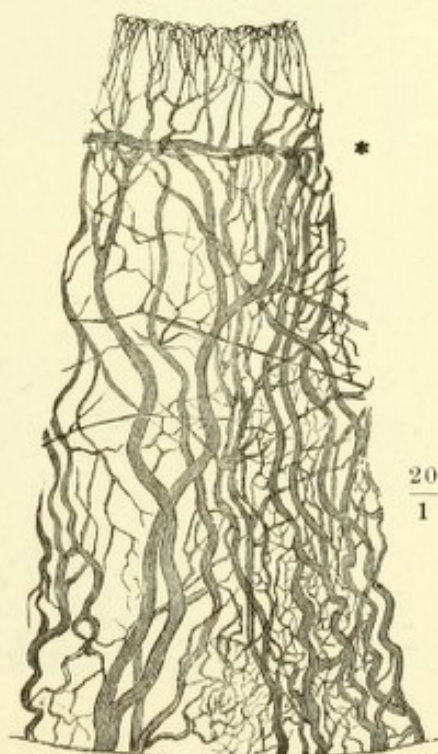
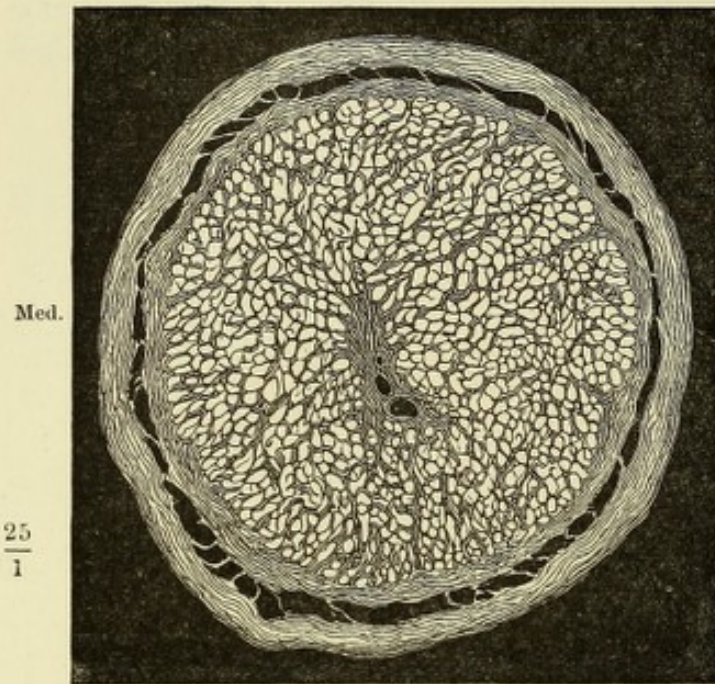


Fig. I.



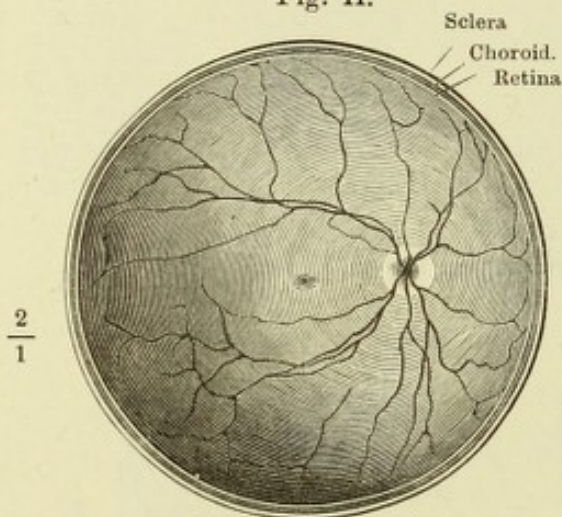
Med.

 $\frac{25}{1}$

Fig. I. Durchschnitt des N. opticus kurz nach dem Eintritt der Centralgefäße.

Fig. II. Aequatorialschnitt des rechten Auges, hinteres Segment von innen, um die Papilla n. optici, die von ihr ausstrahlenden Gefäße und die Macula lutea zu zeigen.

Fig. II.

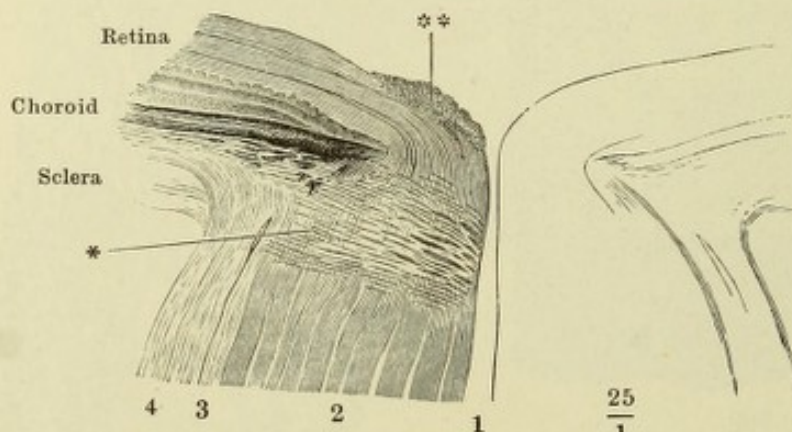


Sclera

Choroid.
Retina $\frac{2}{1}$

Fig. III. Meridionalschnitt der Eintrittsstelle des N. opticus. 1 Canal der Vasa centralia. 2 Nervenbündel. 3 Innere, 4 äussere Scheide. * Die Stelle, an welcher die Opticusfasern ihre Markscheide verlieren. ** Querschnitte von Nervenbündeln.

Fig. III.



Retina

Choroid

Sclera

4 3 2 1

 $\frac{25}{1}$

- Fig. I. (Nach F. Arnold.) Profilansicht der Linse. Faserung und Faserlücken.
 Fig. II. Linse des Schafs, in Wasser macerirt und aufgeblättert.
 Fig. III. Schematischer Querschnitt der Netzhaut. Die in der äusseren gangliösen Schichte gelegenen Zellen sind nebst ihren Fortsätzen roth dargestellt, die aussen und innen von ihnen gelegenen Theile schwarz.

Fig. I.

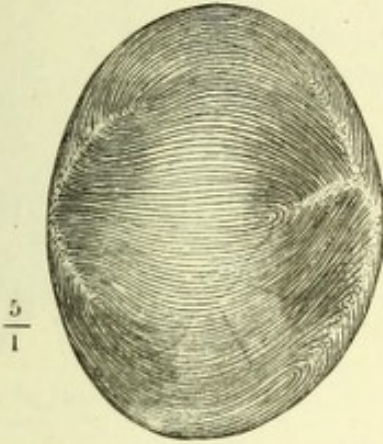


Fig. II.

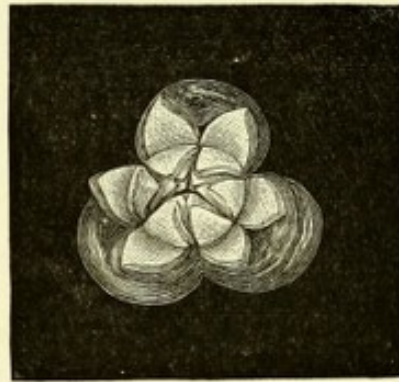
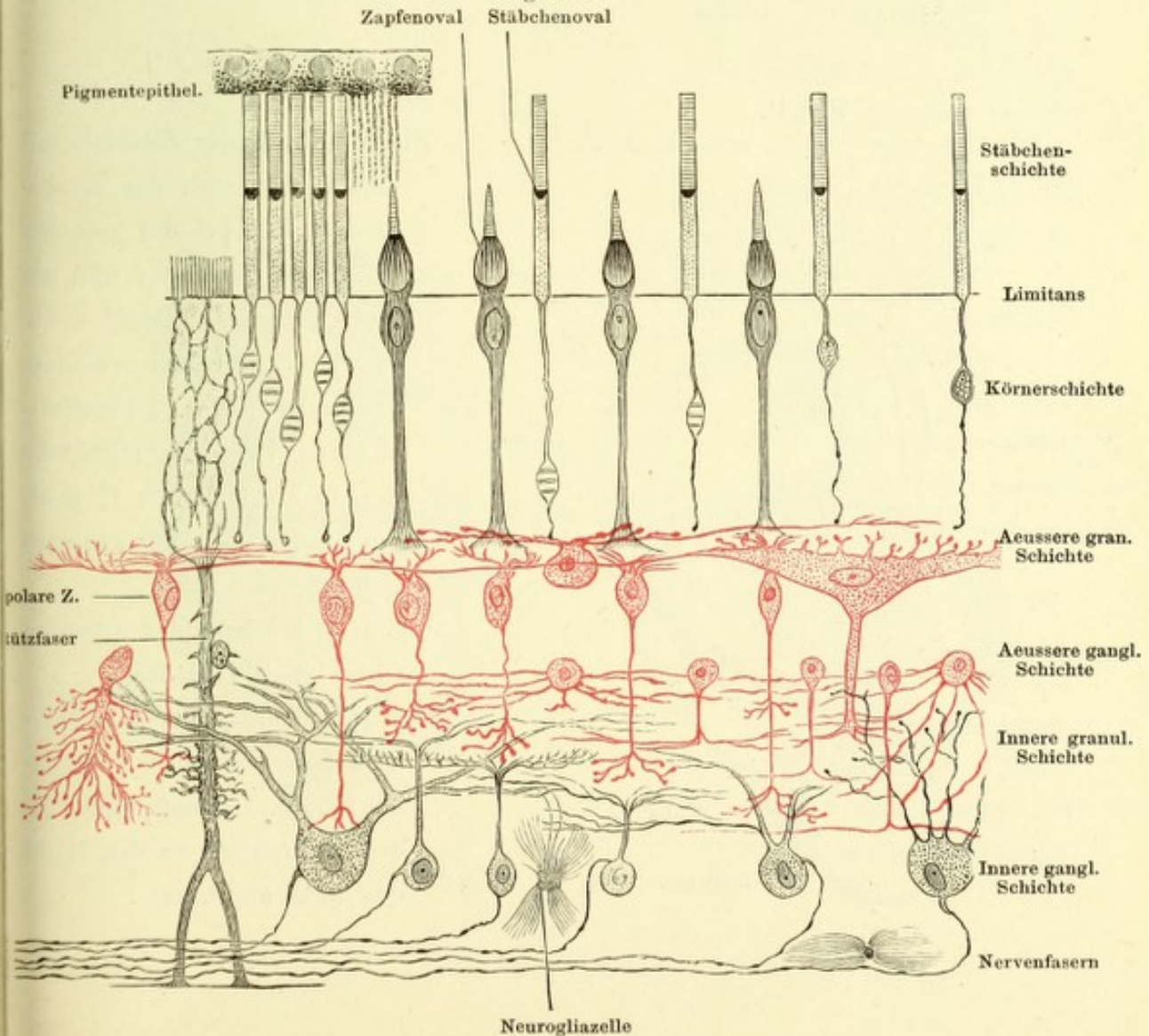


Fig. III.



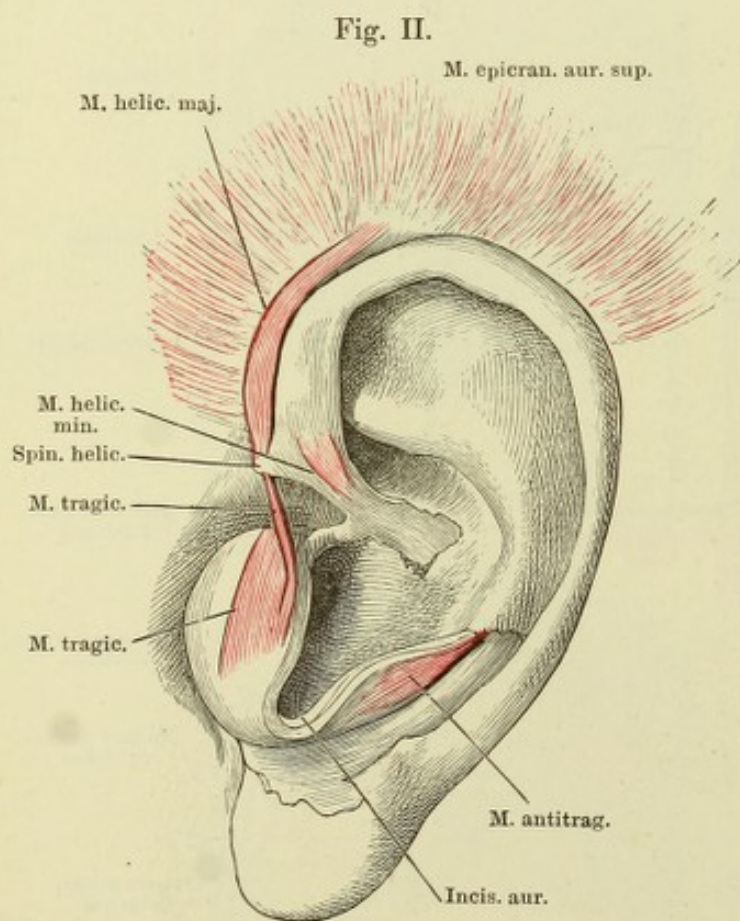
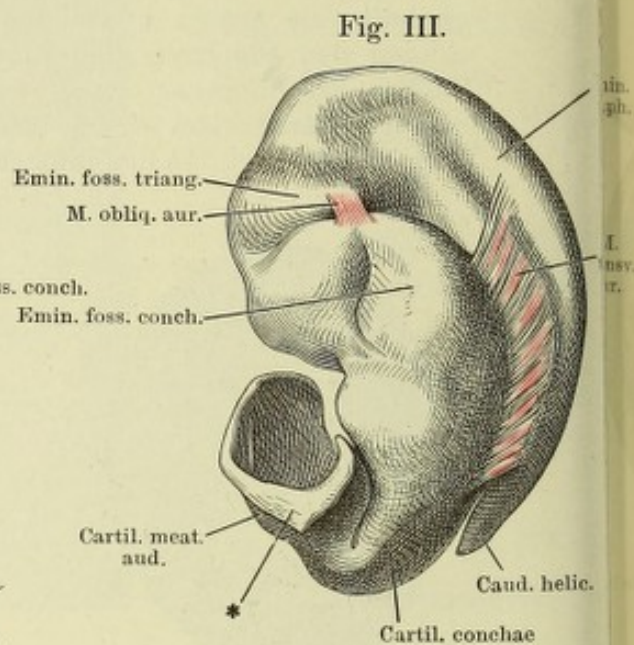
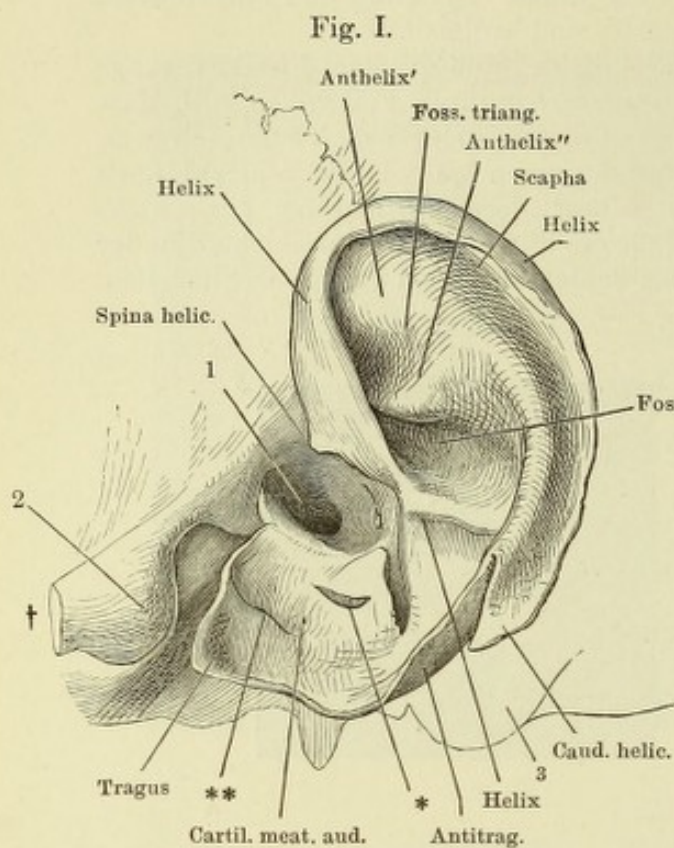


Fig. I. Profil des Schädels mit dem Ohrknorpel, der rinnenförmige Knorpel des äusseren Gehörgangs entfaltet und abwärts gezogen. 1 Meat. audit. ext. 2 Tuberculum articulare des Schläfenbeins. 3 Proc. mastoideus. † Durchschnittsfläche des Jochbogens. *, ** Spalten des Knorpels des äusseren Gehörgangs.

Fig. II. Muskeln des äusseren Ohrs, laterale Fläche.

Fig. III. Ohrknorpel und Muskeln desselben von der medialen Fläche. * Anheftungsfläche des Ohrknorpels an den Rand des Meatus audit. ext.

Fig. I.

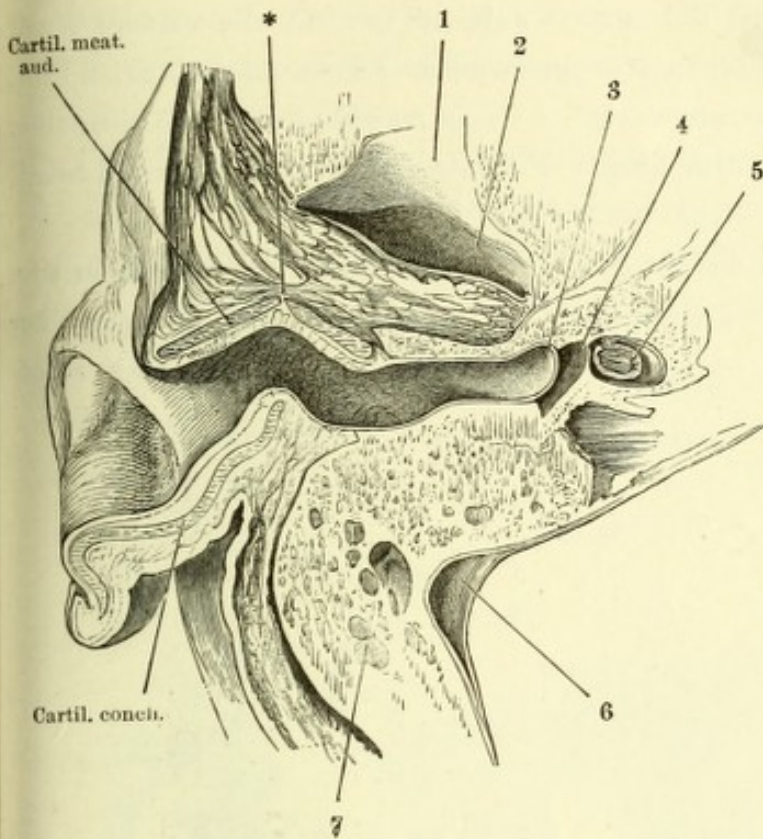


Fig. I. Horizontalschnitt des Kopfs durch den äusseren Gehörgang. 1 Tuberculum articulare d. Unterkiefers. 2 Fossa mandibularis. 3 Paukenfell. 4 Paukenhöhle. 5 Vestibulum. 6 Sinus transversus der fibrösen Hirnhaut. 7 Cellulae mastoideae. * Spalte des Knorpels des äusseren Gehörgangs.

Fig. II. Frontalschnitt des Kopfs durch den äusseren Gehörgang und das Ohr an der Uebergangsstelle des Knorpels der Ohrmuschel in den Knorpel des äusseren Gehörgangs. Von der oberen Wand des letzteren ist ein schmaler Streif zurückgeblieben. 1 M. epicranii temporalis. 2 M. auricularis sup. 3 M. temporalis. 4 Obere Wand des knöchernen Gehörgangs. 5 Paukenhöhle. 6 Paukenfell. 7 Steigbügel. 8 Vestibulum. 9 Innerer Gehörgang und N. acusticus. 10 Untere Wand des knöchernen Gehörgangs. 11 Parotis. * Fibröse Lippe des Randes des knöchernen Gehörgangs.

Fig. II.

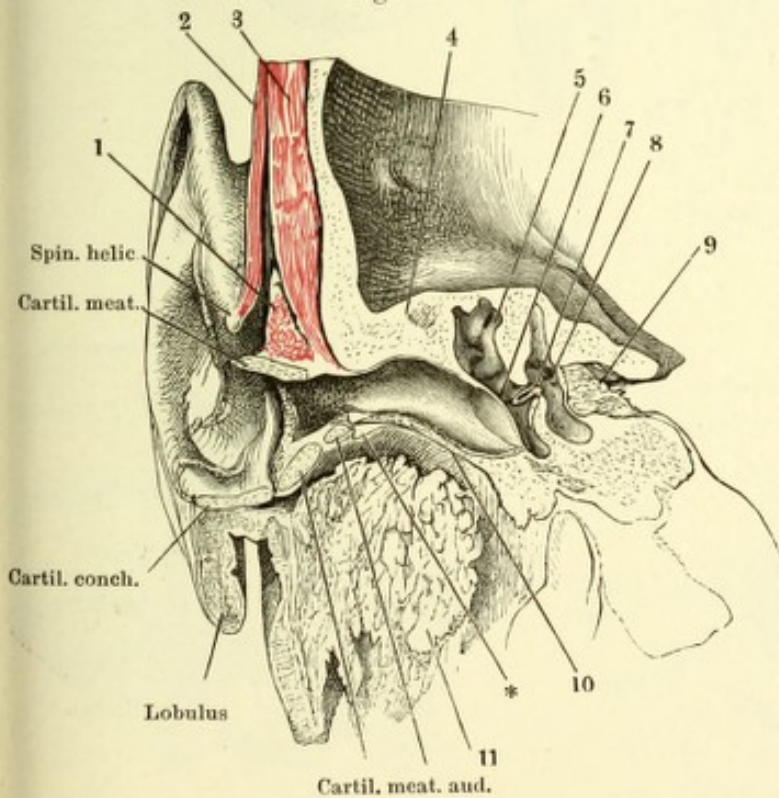


Fig. I. Ansicht des linken Paukenfells von aussen; der Schädel ist um die sagittale Axe mit der linken Seite aufwärts gedreht, die vordere Wand des knöchernen Gehörgangs weggenommen. 1 Proc. mastoideus. 2 Proc. styloideus. 3 Spina angularis. 4 Fossa mandibularis. 5 Tuberculum articulare. * Die dem kurzen Fortsatz des Hammers entsprechende Hervorragung. ** Nabel des Paukenfells.

Fig. II. Linkes Schläfenbein des Neugeborenen mit den Gehörknöchelchen in situ

Fig. III. Gehörknöchelchen in gegenseitiger Verbindung von vorn und von einer rechten Kopfhälfte, welche um die verticale Axe etwas nach rechts gedreht ist.

Fig. I.

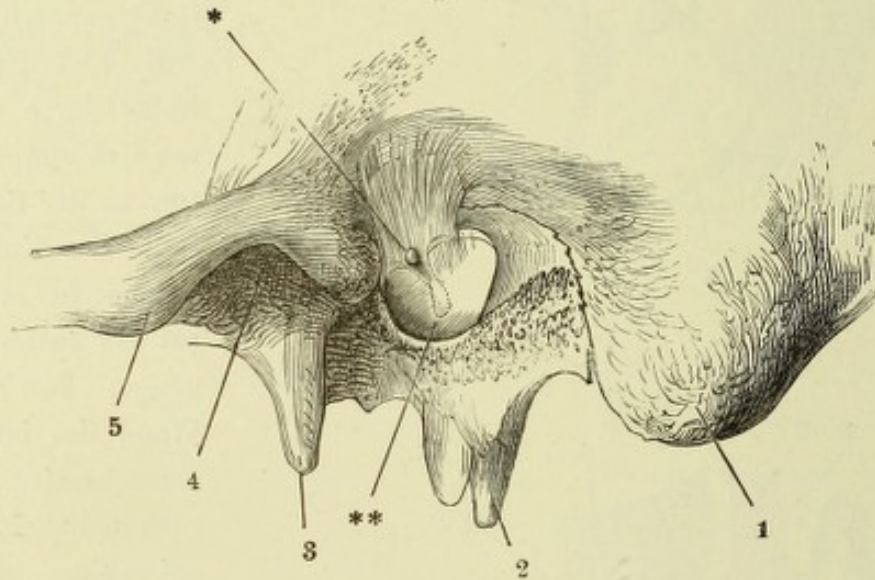


Fig. II.

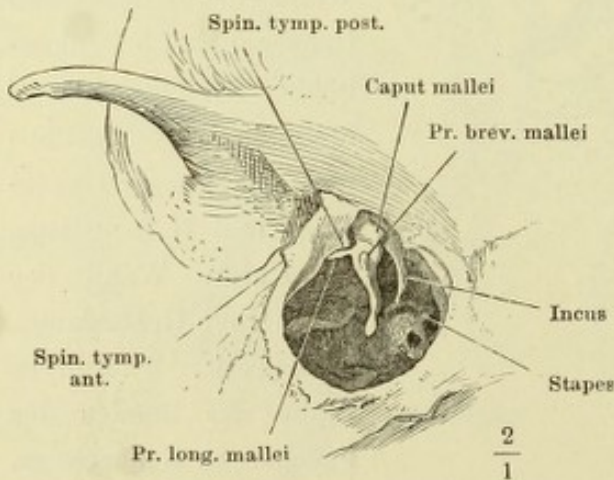
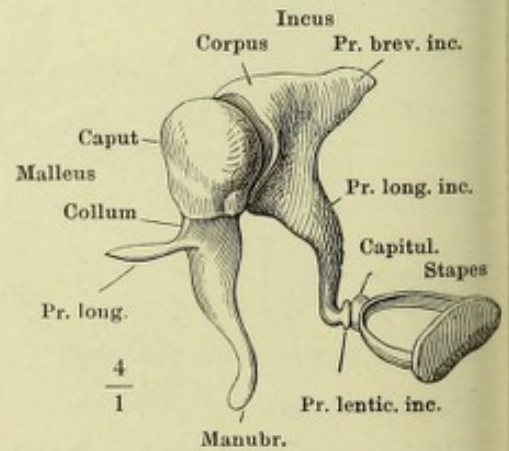


Fig. III.



- Fig. I. Rechter Hammer. *A* von vorn, *B* von hinten. * Gelenkfläche.
 Fig. II. Rechter Ambos. *A* Mediale Fläche. *B* Ansicht von vorn. * Gelenkfläche für den Kopf des Hammers. ** Auf der Wand der Paukenhöhle ruhende Fläche.
 Fig. III. Rechter Steigbügel. *A* von innen, *B* von vorn, *C* von unten.
 Fig. IV. Rechtes Paukenfell mit dem Hammer von innen. Das innere Blatt der Hammerfalte der Schleimhaut ist entfernt. Lig. mallei ant. 1 Chorda tympani. 2 Tube. * Sehne des *M. tensor tympani* dicht an der Insertion durchschnitten.
 Fig. V. Rechte Paukenhöhle, von oben geöffnet. Hammer-Ambos und Ambos-Paukengelenk. 1 Kapsel des letzteren. 2 Chorda tympani.

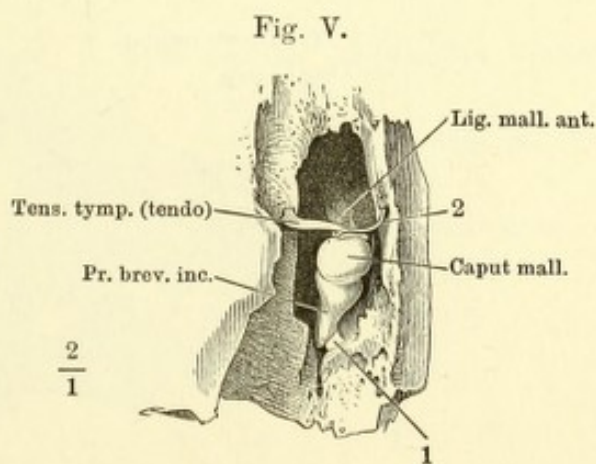
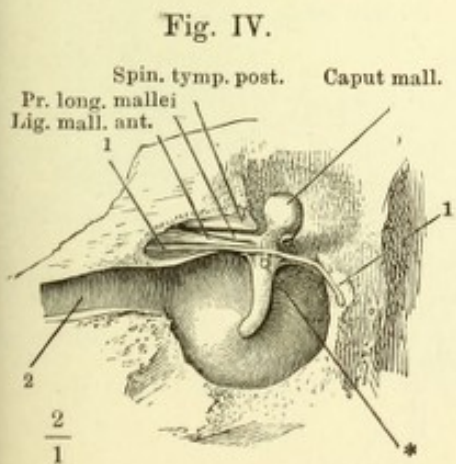
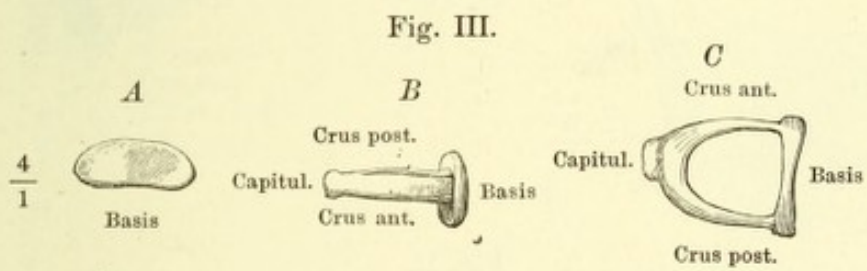
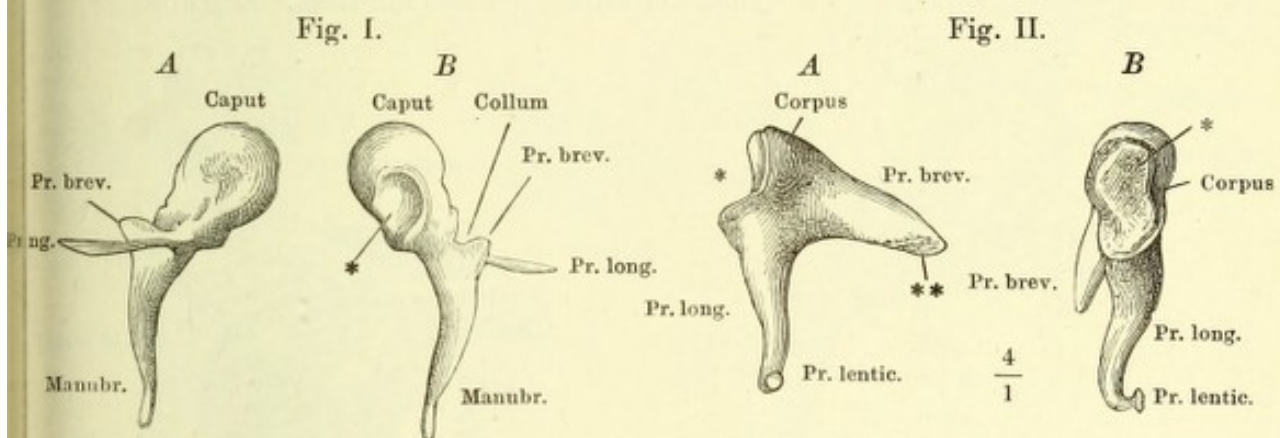


Fig. I. Durchschnitt der Basis des Steigbügels mit dem Rande des Vorhofsfensters, parallel dem kürzeren Durchmesser der Basis. (Nach Eysell.) 1 Knöcherne, 2 knorpelige Schichte der Basis. 3 Schleimhaut der Paukenhöhle. 4 Knorpelüberzug des Vorhofsfensters. 5 Durchschnitt des Can. facialis.

Fig. II. Laterale Wand der rechten Paukenhöhle von innen mit Hammer und Ambos und geöffnetem Canalis musculo-tubarius. Tensor tympani. 1 Chorda tympani. 2 Septum tubae. 3 Tube. 4 Paukenfell. * Spitze des Handgriffs des Hammers.

Fig. III. Mediale Wand der linken Paukenhöhle mit dem Steigbügel und dem M. stapedius. Eminentia stapedii und Can. facialis geöffnet. 1 Stumpf des N. facialis. 2 Canalis facialis. 3 Promontorium. 4 Tube.

Fig. I.

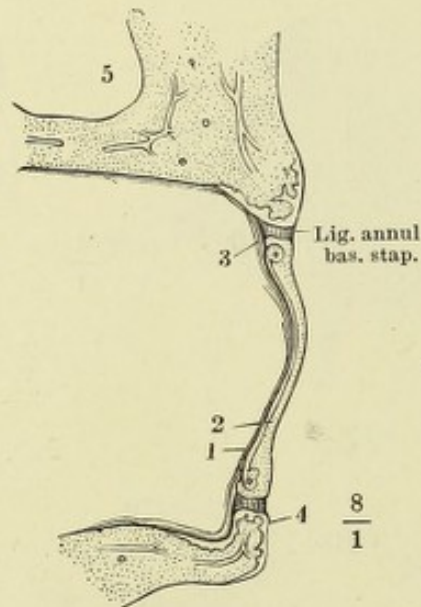


Fig. III.

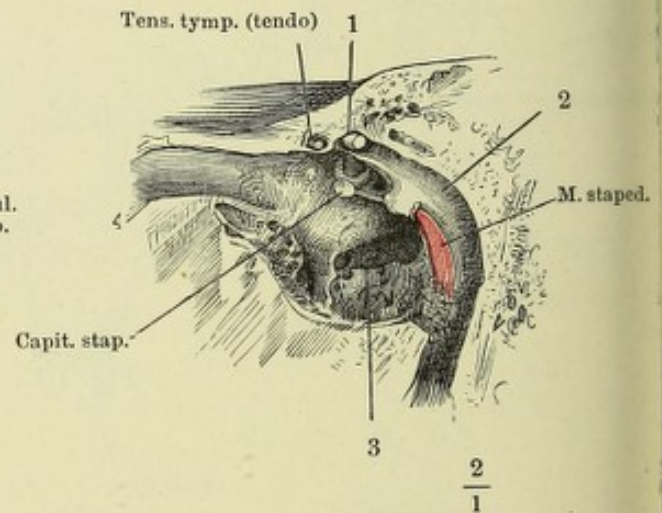
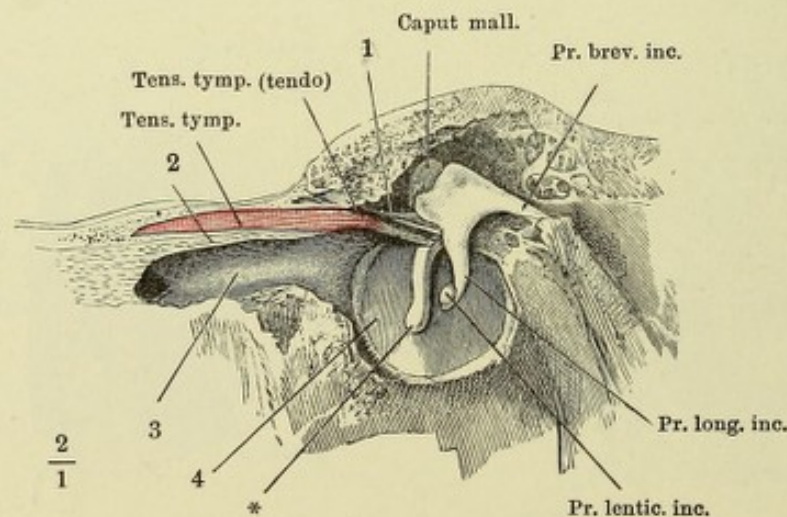
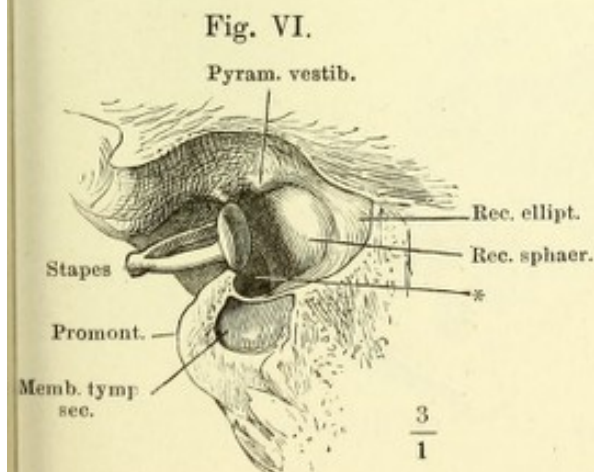
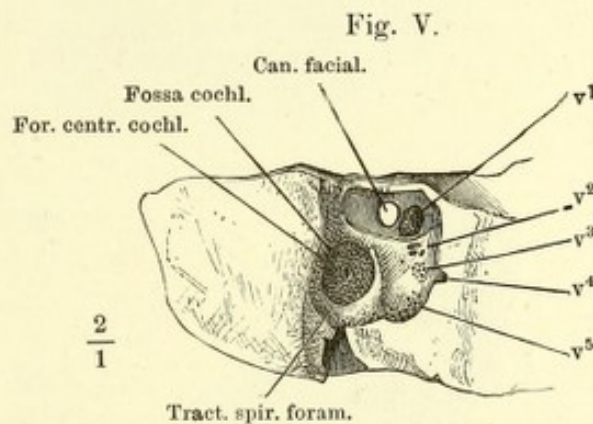
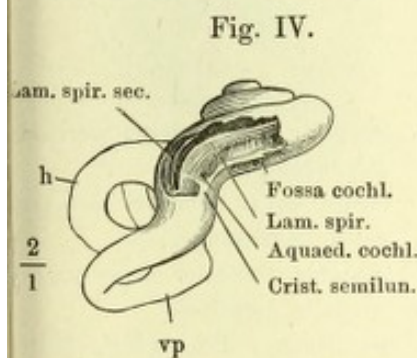
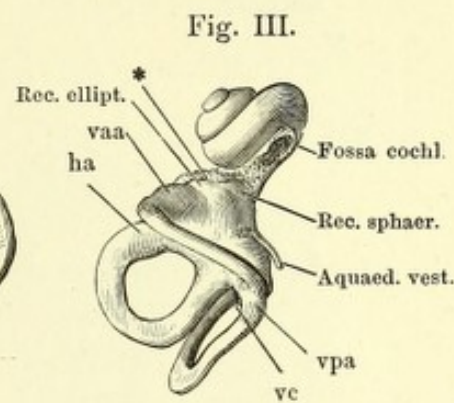
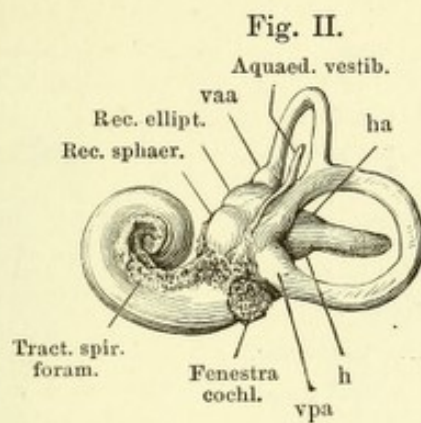
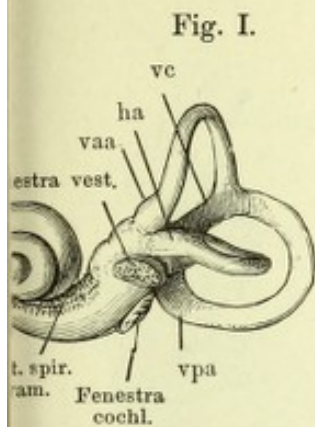


Fig. II.



- Fig. I. Abguss des linken knöchernen Labyrinths, von aussen.
 Fig. II. Abguss des rechten knöchernen Labyrinths, von innen.
 Fig. III. Abguss des linken knöchernen Labyrinths, von oben. * Abgüsse der auf der Pyramis vestibuli mündenden Canälchen.
 Fig. IV. Knöchernes Labyrinth der rechten Seite von unten, die Spitze der Schnecke abwärts gedreht, die untere Windung derselben geöffnet.
 Fig. V. Boden des rechten inneren knöchernen Gehörgangs, durch Abtragung des Knochens von beiden Flächen frei gelegt. v^1 bis v^5 Siebförmige Öffnungen, durch welche die Zweige des N. vestibuli in das Vestibulum treten.
 Fig. VI. Linkes Schläfenbein mit dem Steigbügel, hinter dem Schneckfenster frontal durchschnitten; vordere Schnittfläche, die Spitze der Pyramide abwärts geneigt. * Eingang der Scala vestibuli.



- vaa* Ampulle des vorderen verticalen Bogengangs.
vc Gemeinsamer Schenkel der verticalen Bogengänge.
vp Hinterer verticaler Bogengang.
vpa Ampulle desselben.
h Horizontaler Bogengang.
ha Ampulle desselben.

Fig. I. Durchschnitt der rechten Schläfenpyramide durch die Höhle des Vestibulum parallel der lateralen Wand des letzteren; mediale Schnittfläche. † Durchschnitt des Canälchens, welches den Zweig des N. vestibularis zur Pyramis vestibuli führt.

Fig. II. Durchschnitt der Pyramide des Schläfenbeins, senkrecht auf deren Längsaxe, parallel der Axe des Modiolus. Hintere Schnittfläche.

Fig. I.

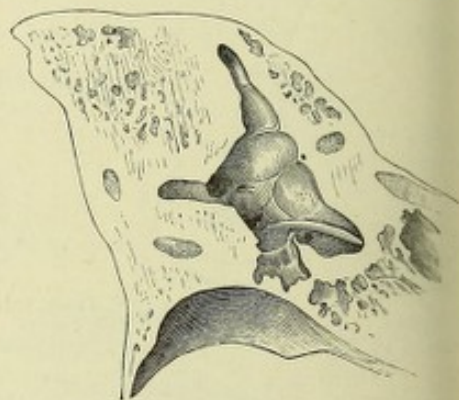
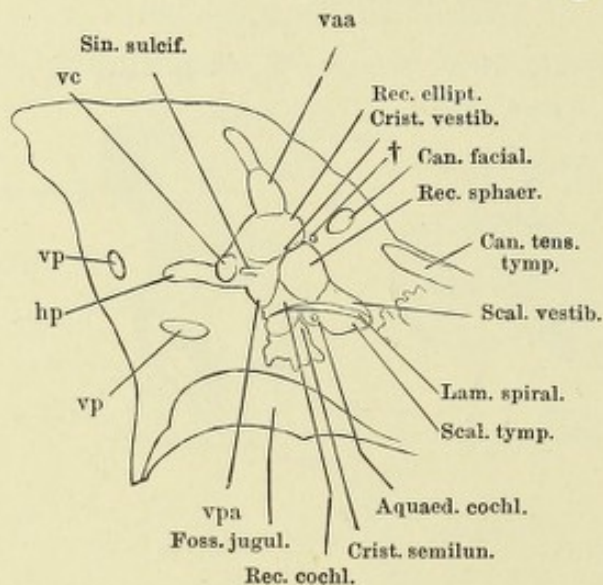
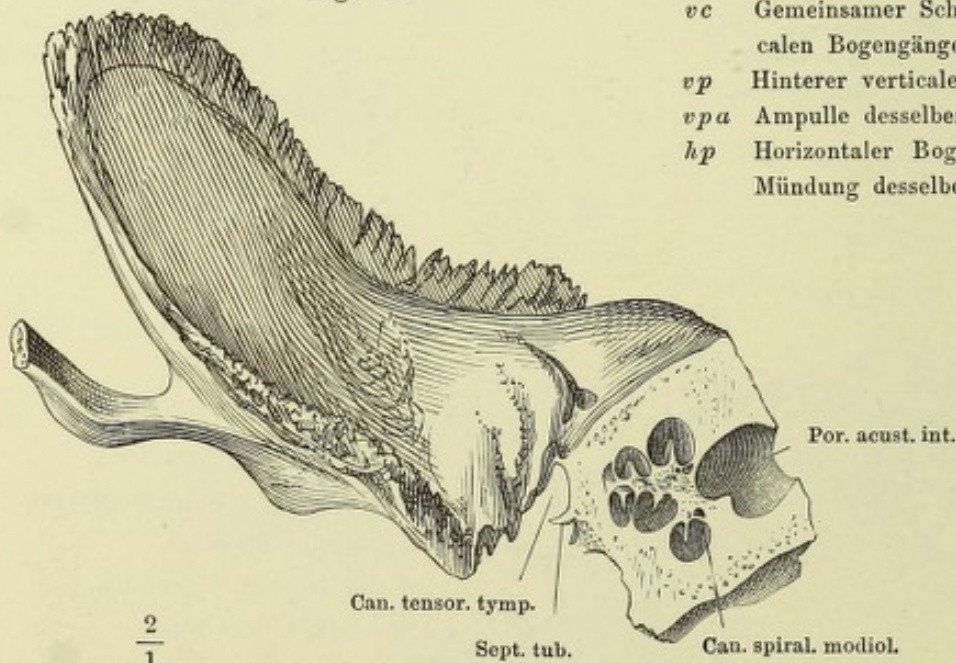


Fig. II.



vaa Ampulle des vorderen verticalen Bogengangs.

vc Gemeinsamer Schenkel der verticalen Bogengänge.

vp Hinterer verticaler Bogengang.

vpa Ampulle desselben.

hp Horizontaler Bogengang, hintere Mündung desselben.

- Fig. I. Knöcherne rechte Schnecke, von vorn geöffnet. † Durchschnitt der Zwischenwand der Schnecke. †† Oberes Ende derselben.
- Fig. II. Knöcherne rechte Schnecke des Neugeborenen, von aussen geöffnet.
- Fig. III. Spitze der linken knöchernen Schnecke, geöffnet um das Ende der Lamina spiralis (den Hamulus) zu zeigen.

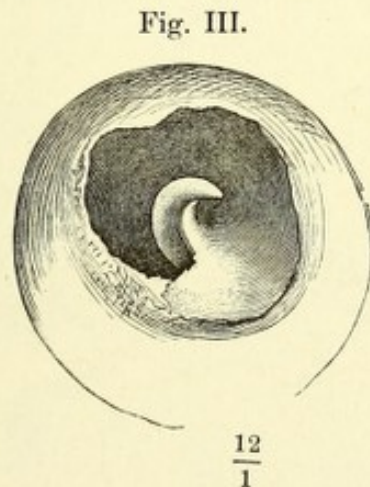
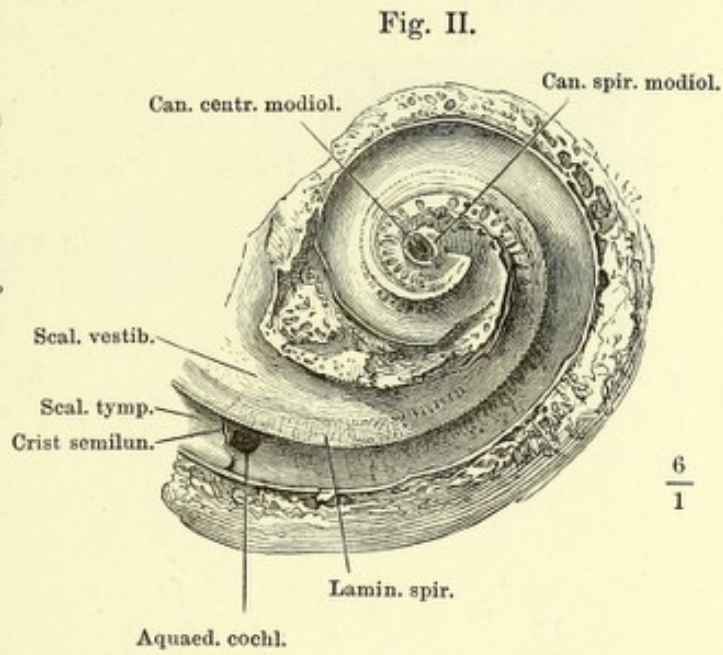
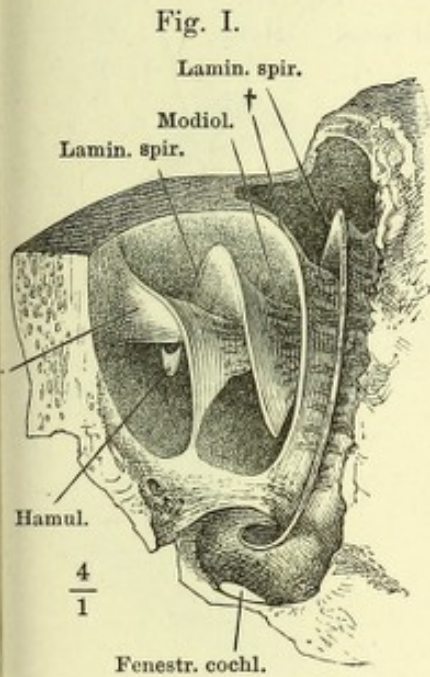
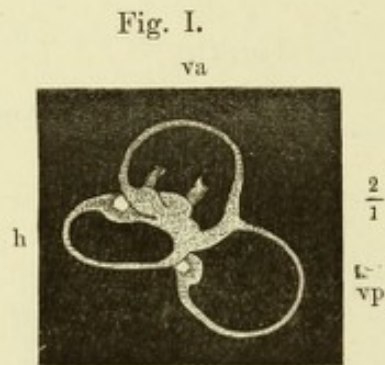


Fig. I. Utriculus und häutige Bogengänge der linken Seite von aussen.

Fig. II. Horizontalschnitt des Kopfs durch das Labyrinth, untere Schnittfläche. 1 Durchschnitt des Sinus transversus. 2 Cellulae mastoideae. 3 Knorpel der Auricula. 4 Antrum mastoideum, von oben geöffnet. 5 Paukenhöhle. 6 Canalis facialis. 7 Querschnitt des Hammerkopfs; medianwärts von demselben verläuft die Chorda tympani. 8 Schnecke. 9 Schräg durchgeschnittener M. tensor tympani. 10 Spitze des unteren Lappens des Grosshirns. 11 Angeschnittener Can. caroticus. 12 Fibröse Hirnhaut. 13 Querschnitt der Carotis int. 14 Knochenvene. 15 Durchschnitt des Kleinhirns. 16 N. acusticus. 17 Vestibulum. 18 Durchschnitt des vorderen verticalen Bogengangs. 19 Horizontaler Bogengang, angeschnitten.

Fig. III. Durchschnitt des N. acusticus und der Schnecke, dreimal vergrössert.



- h Horizontaler Bogengang.
va Vorderer verticaler Bogengang.
vp Hinterer verticaler Bogengang.

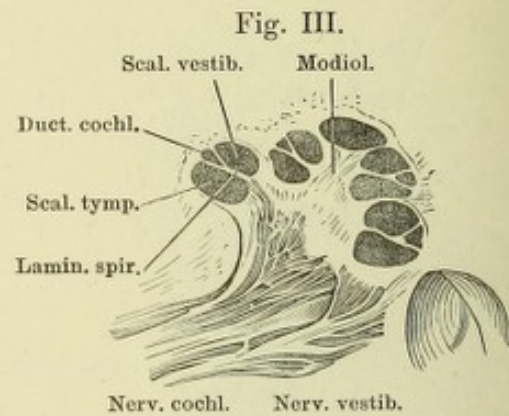
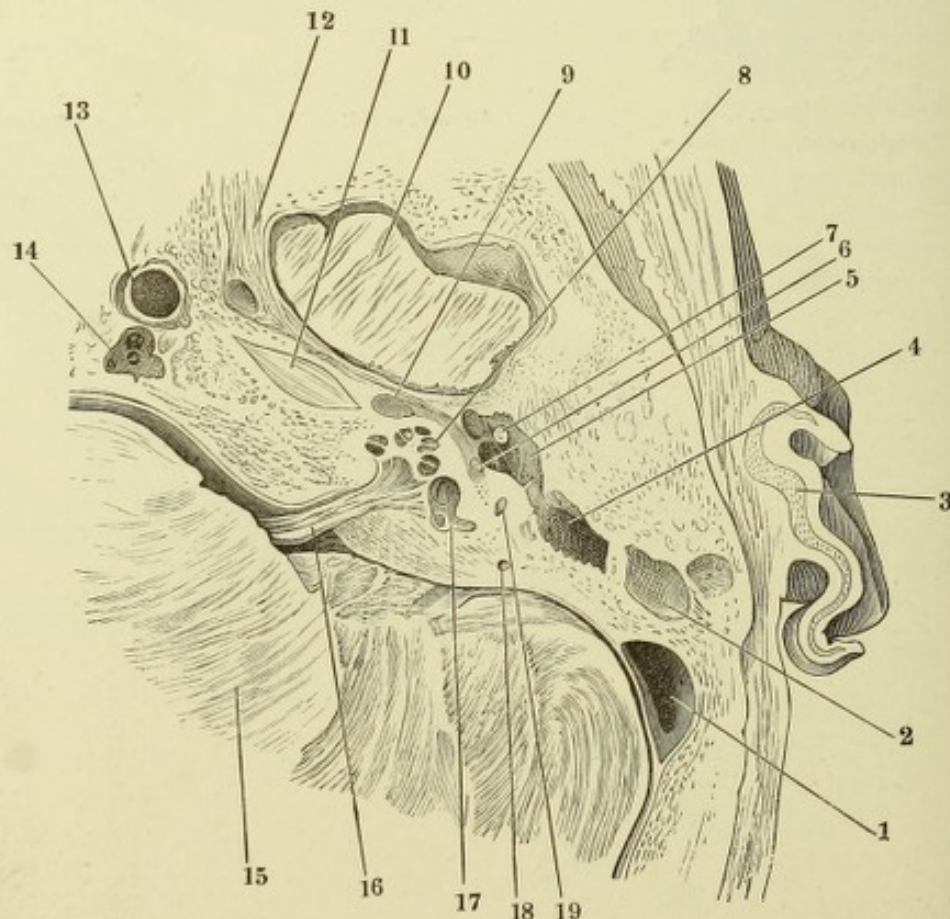


Fig. II.



- Fig. I. Durchschnitt der unteren Windung der Schnecke. *i* innere, dem Modiolus zugekehrte Seite, *e* äussere Seite der Schnecke. * Crista ligamenti spiralis.
- Fig. II. Ansicht des Sulcus spiralis von oben. 1 Warzen, 2 Zähne des Labium vestibulare. 3 Rand des Labium tympanicum. 4 Zona interna, 5 Zona externa der Membrana basilaris. *, ** Reste der äusseren und inneren Insertion der Gehörstäbchen.

Fig. I.

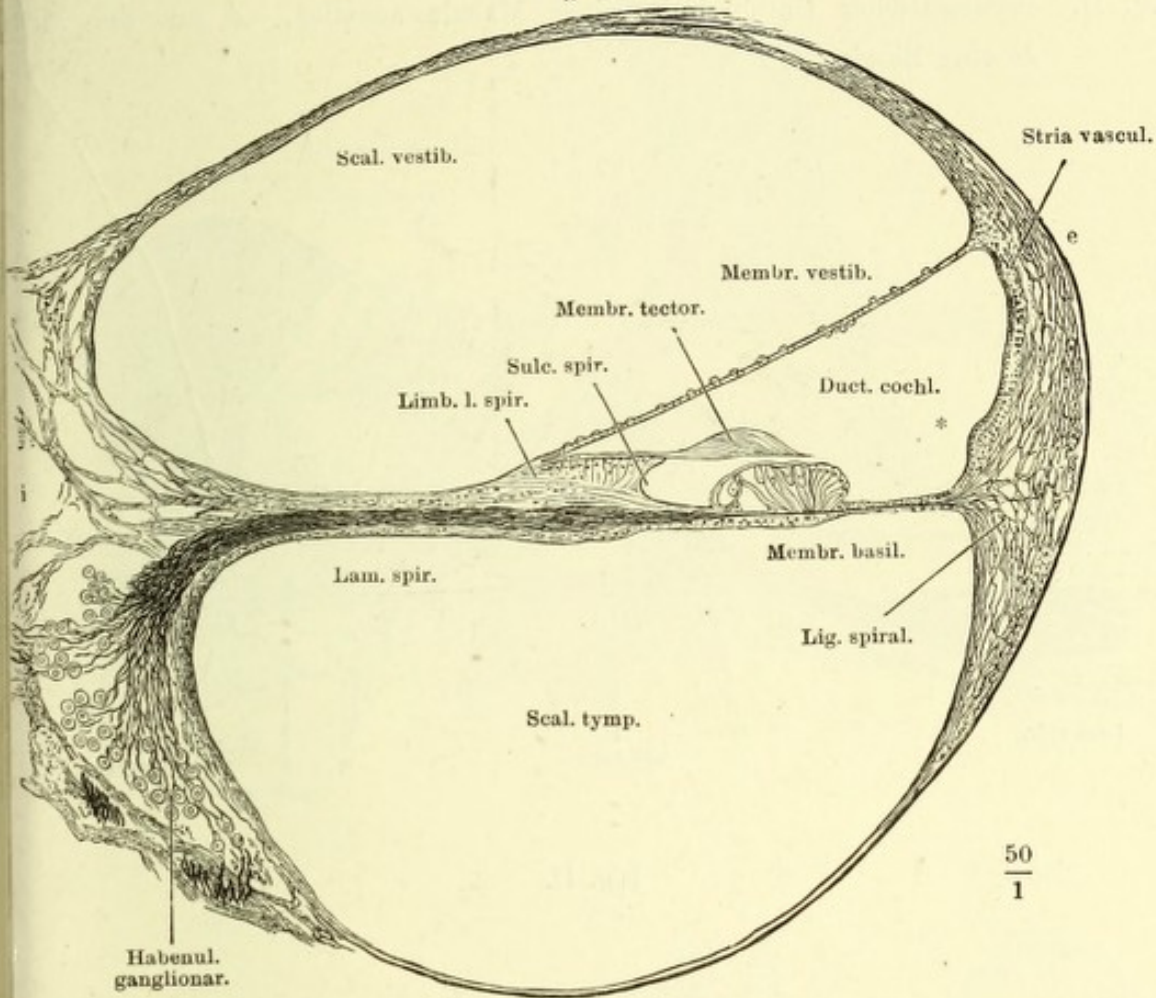


Fig. II.

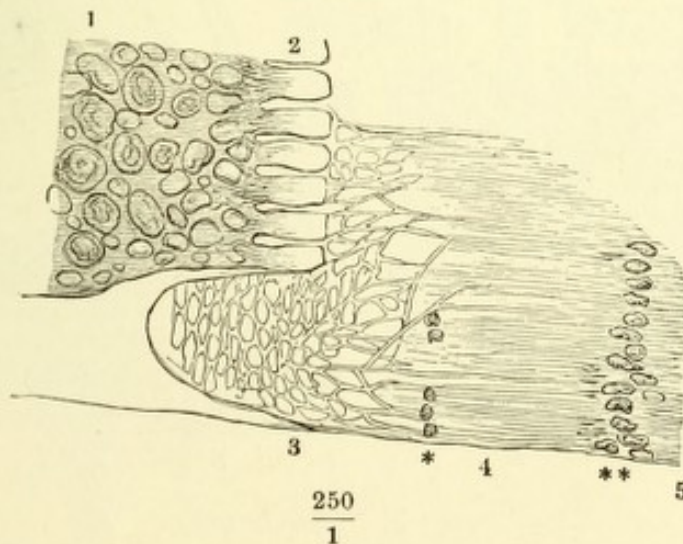


Fig. I. Senkrecht zur Basilmembran geführter Durchschnitt des acustischen Endapparates. 1 Gehörstäbchen. 2 Bodenzellen. 3 Innere Hörzelle. 4 Aeussere Hörzelle. 5 Stützzellen. 6 Membrana reticularis. ** Querschnitte spiralig verlaufender Nervenfasern. † Wulstartig erhobene Epithelzellen.

Fig. II. Schematischer Durchschnitt einer Macula acustica. A aus der Mitte, B vom Rande.

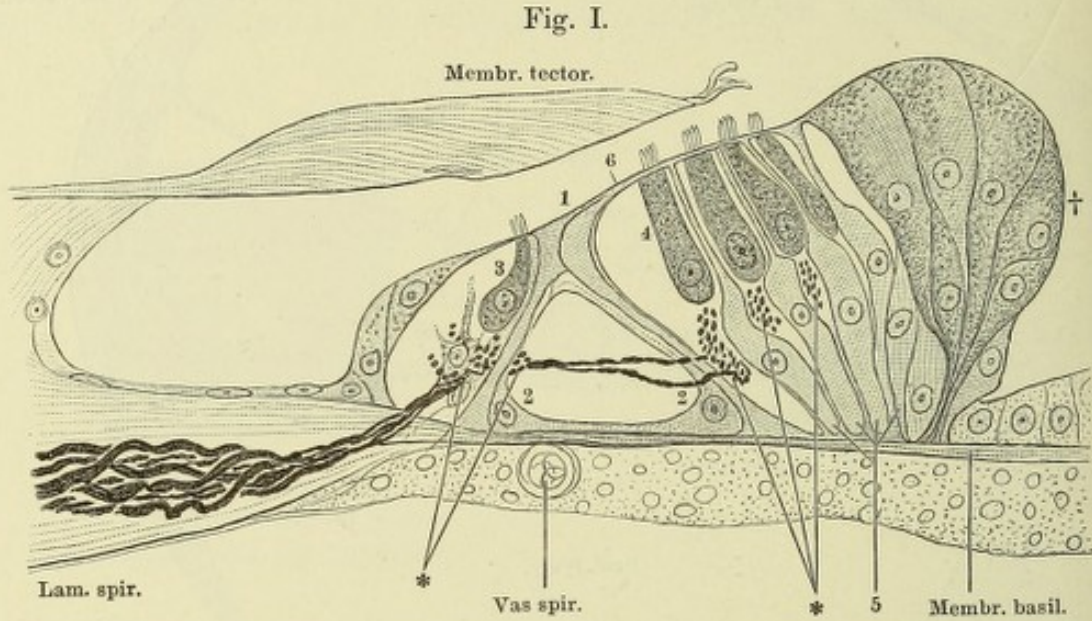


Fig. II.

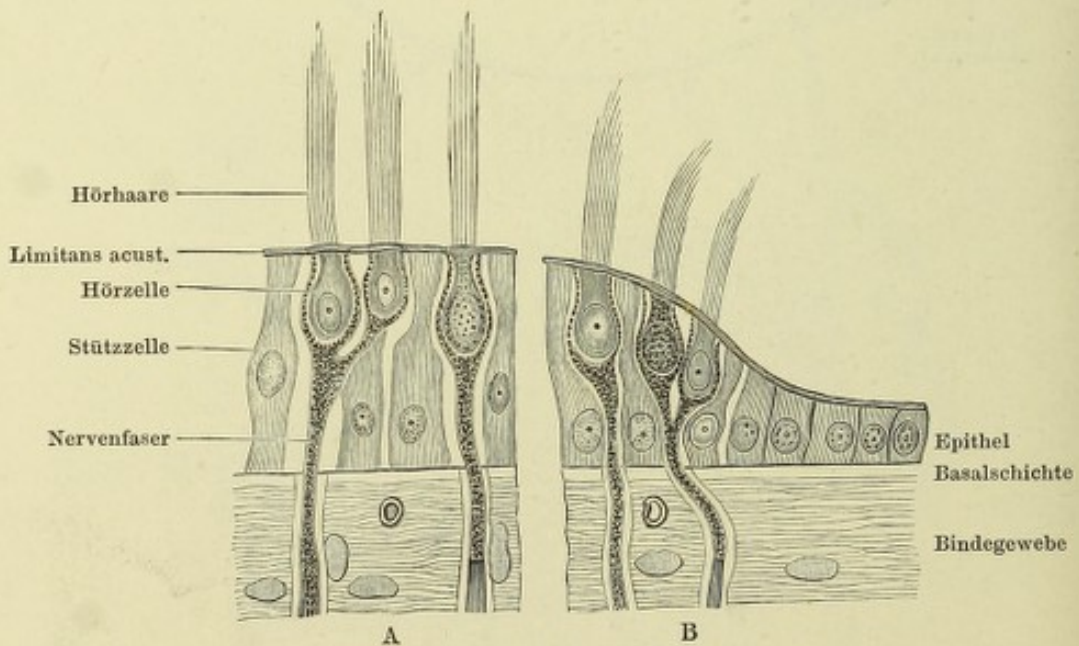


Fig. I. Schädelbasis mit dem Knorpel der Tube (*). † Horizontalschnitt des Gaumenflügels. — Fig. II. Querschnitte des knorpeligen Theils der Tube, *A* dicht vor der Verbindung des knorpeligen Theils mit dem knöchernen, *B* am vorderen Rande der spina angularis, *C* in der Gegend des For. ovale. * Durchschnitt der A. carotis int. N. inframaxillaris. 2 A. meningea media. — Fig. III. Querschnitt des oberen Theils der knorpeligen Tube. * Bündel des M. sphenostaphylinus.

Fig. I.

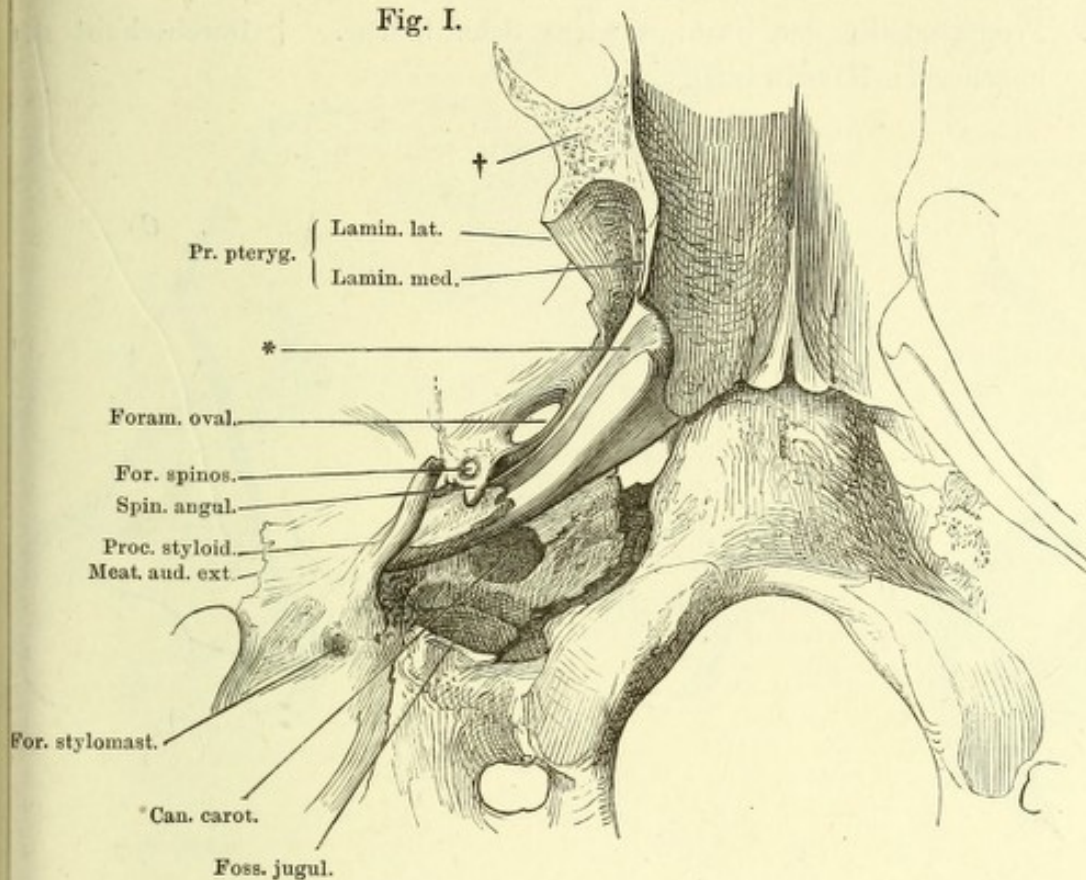


Fig. II.

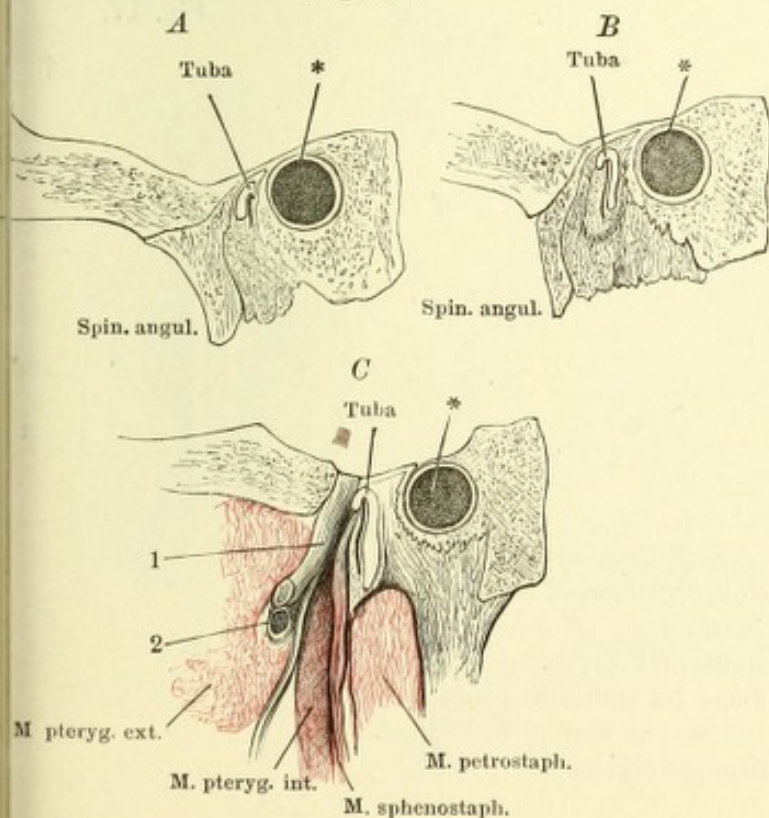
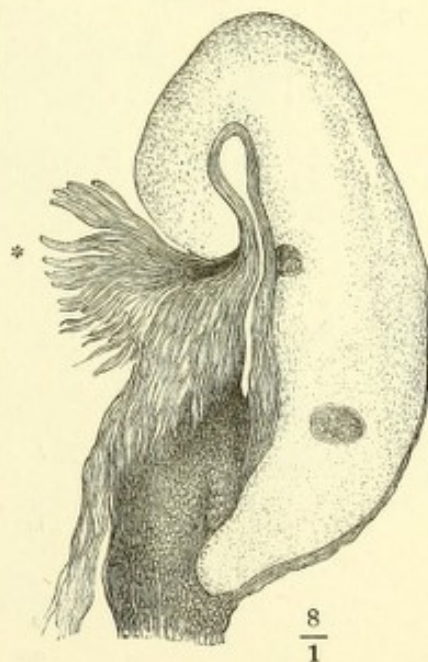

Fig. III.



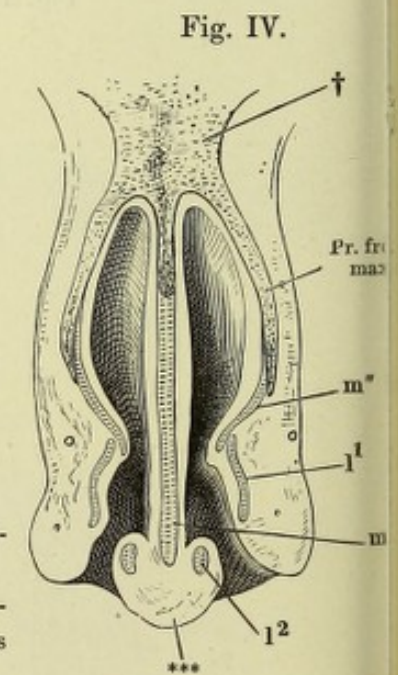
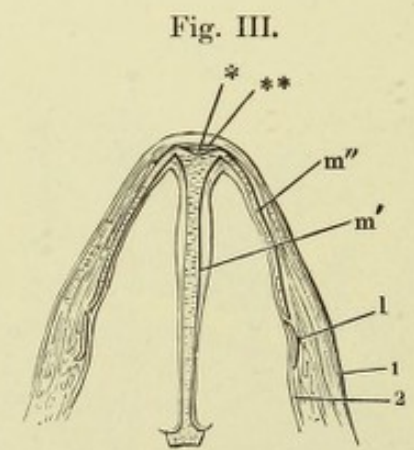
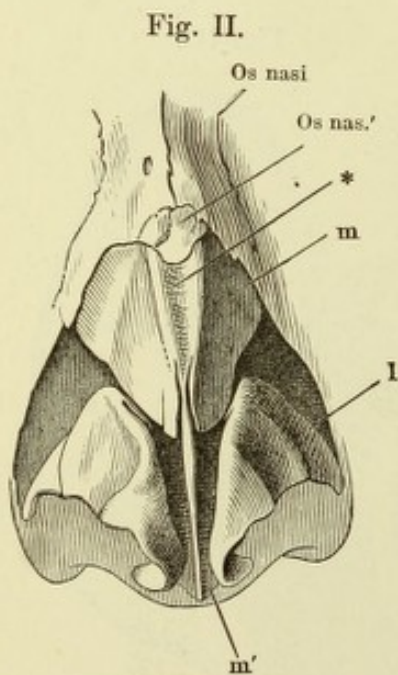
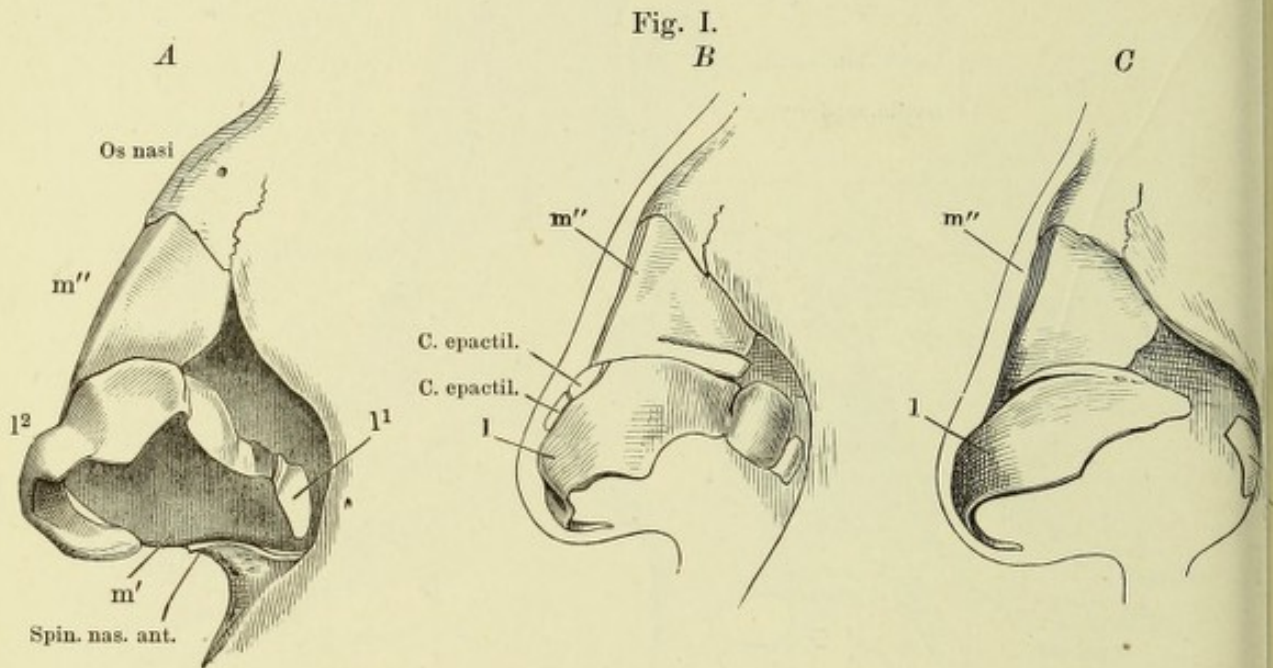
$\frac{8}{1}$

Fig. I. A, B, C Nasenknorpel, Profil.

Fig. II. Nasenknorpel, Ansicht von vorn.

Fig. III. Durchschnitt des knorpeligen Theils der Nase, parallel der Apertur pyriformis. 1 Cutis. 2 Schleimhaut der Nase.

Fig. IV. Frontalschnitt der Nase, vordere Schnittfläche. † Durchschnitt der knöchernen Nasenwurzel.



l Seitlicher Nasenknorpel. l¹ Lateraler, l² medialer Schenkel.
 m Medianer Knorpel. m' Scheidewandknorpel. m'' Seitenplatte des medianen Knorpels.
 * Rinne des medianen Knorpels.
 ** Das dieselbe überbrückende Band.
 *** Häutiges Septum.

Fig. I.

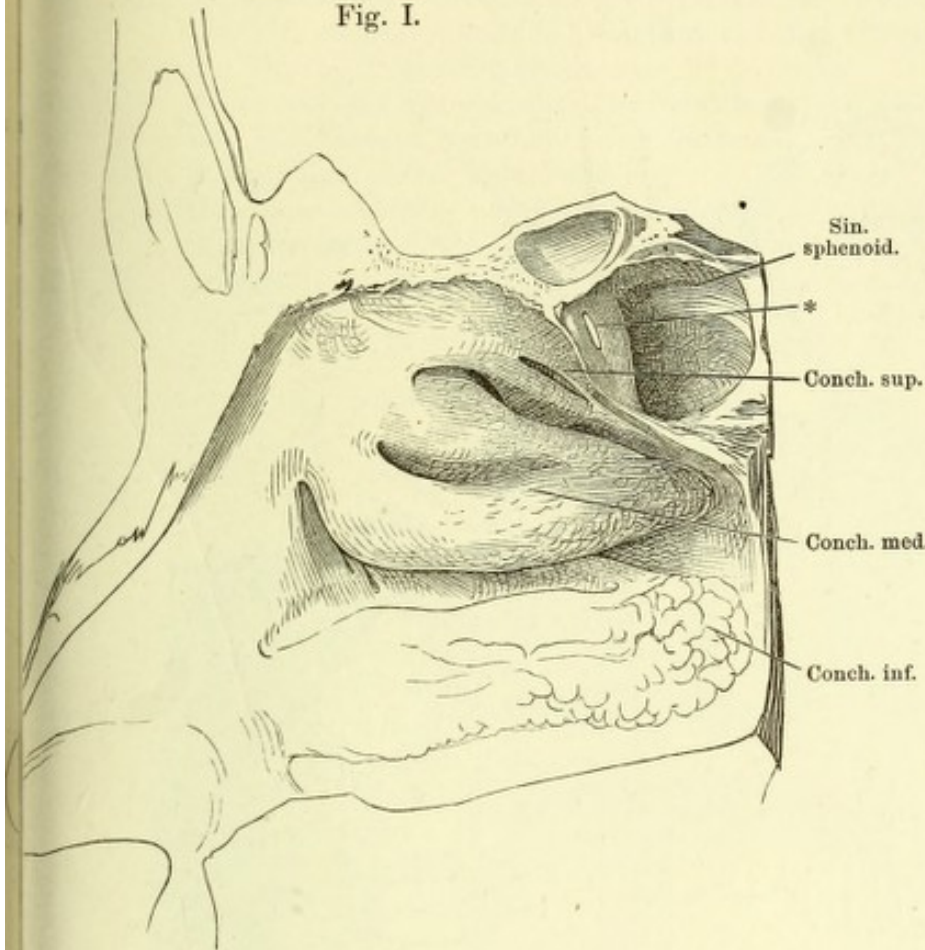


Fig. I. Laterale Wand der Nasenhöhle, die obere u. mittlere Muschel durch je eine Furche der Länge nach getheilt. * Communicationsöffnung der Wespenbein- mit der Nasenhöhle.

Fig. II. Laterale Wand der Nasenhöhle; die obere Muschel durch einen Verticalschnitt gespalten u. nach zwei Seiten zurückgeschlagen, um die Mündungen der oberen Cellulae ethmoidales sichtbar zu machen, die mittlere Muschel am Anheftungsrand abgeschnitten, um die Mündung der Kieferhöhle zu zeigen. 1 Mündung der unteren Cellulae ethmoid. 2 Eine aus der Stirnhöhle in den mittleren Nasengang geführte Sonde. 3 Constante Communicationsöffnung der Kiefer- und Nasenhöhle. 4 Unbeständige Communicationsöffnung derselben. 5 Ostium pharyngeum der Tube.

Fig. II.

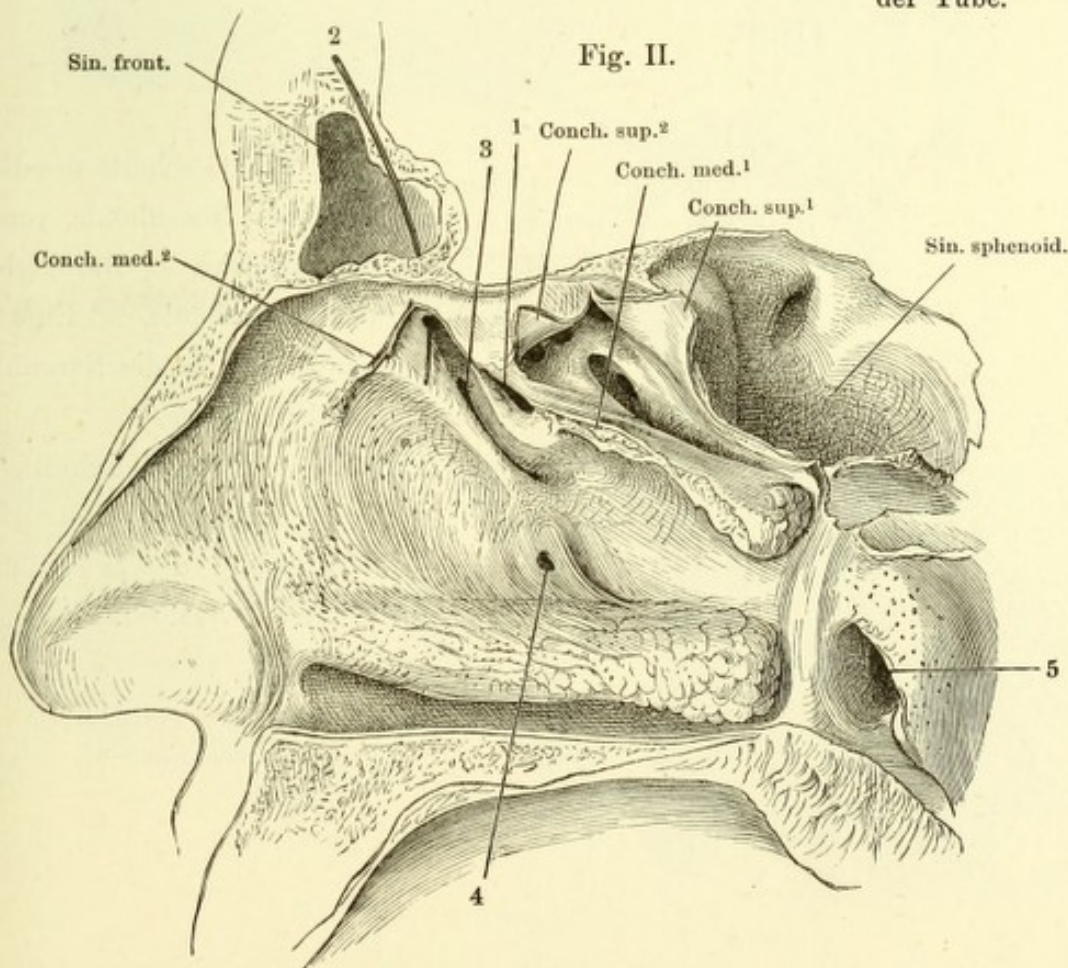


Fig. I.

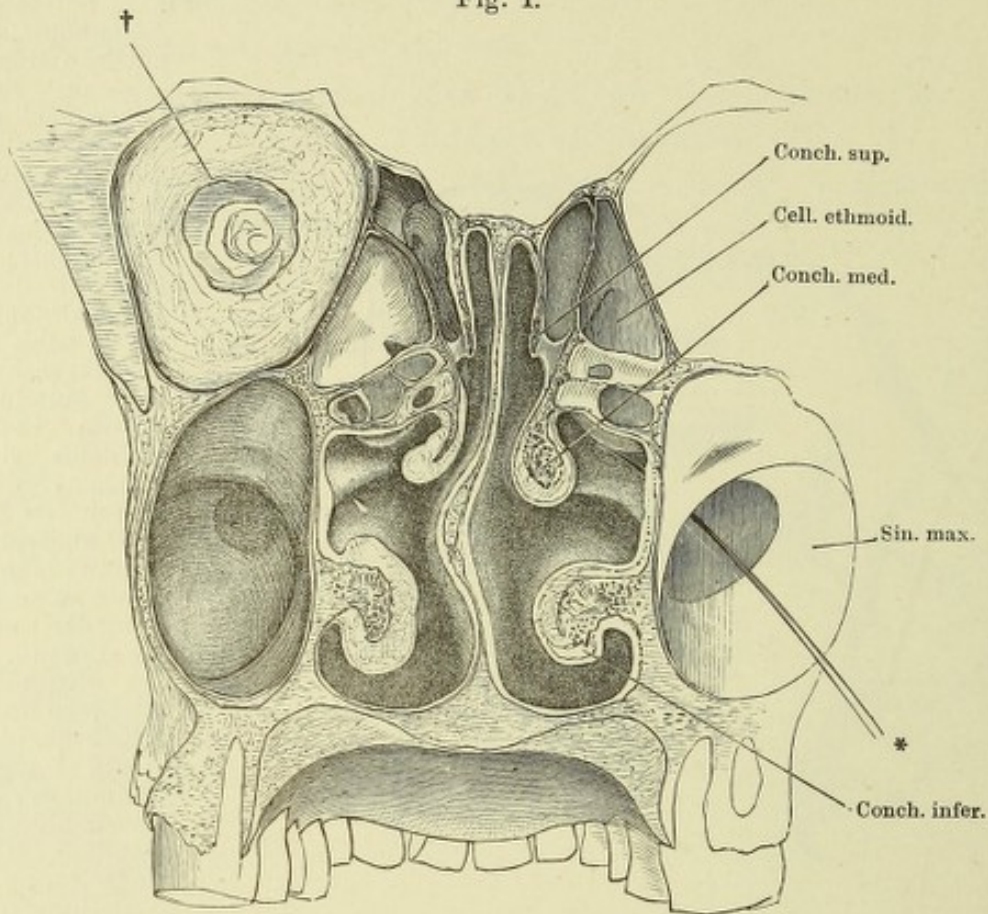


Fig. II.

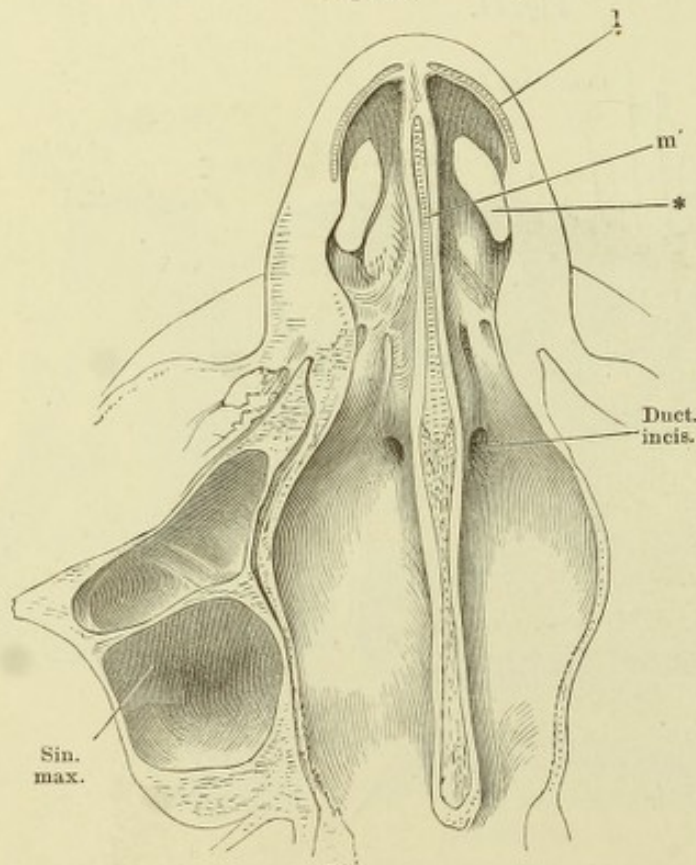


Fig. I. Frontalschnitt des Kopfs durch die Nasenhöhle, vordere Schnittfläche. † Durchschnitt der Augenhöhle. * Eine aus der Kiefer- in die Nasenhöhle geführte Sonde.

Fig. II. Horizontalschnitt der Nasenhöhle dicht am Boden derselben, untere Schnittfläche. * Nasloch.

l Seitlicher Nasenknorpel.
m' Scheidewandknorpel.

- Fig. I. Frontalschnitt der injicirten Schleimhaut der unteren Muschel. 1 Epithelium. 2 Eigentliche Schleimhaut mit den Durchschnitten der injicirten Venen. * Arterienstämmchen. ** Drüsen.
- Fig. II. Schematischer Durchschnitt der Geruchsschleimhaut. 1 Riechzellen, mit den Riechhaaren versehen. 2 Cylinderzellen. 3 Limitans olfactoria.
- Fig. III. Schnitt durch den Seitenrand einer wallförmigen Papille des Schweins. Geschmackskolben. † Nervenbündel, die sich in einer kernreichen Schichte unter den Geschmackskolben verlieren. (Nach Schwalbe.)
- Fig. IV. Schematische Darstellung eines Geschmackskolben mit seinen Nerven.

Fig. I.

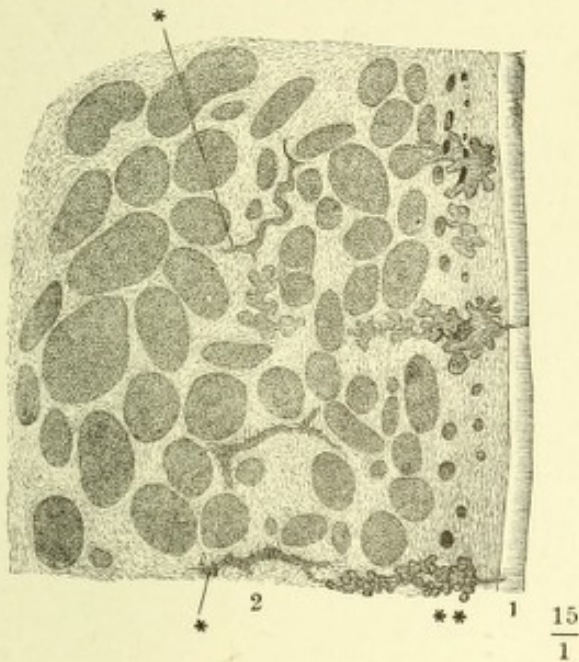


Fig. II.

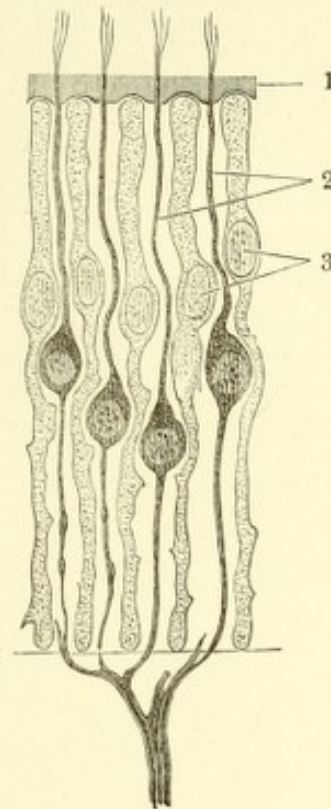


Fig. III.

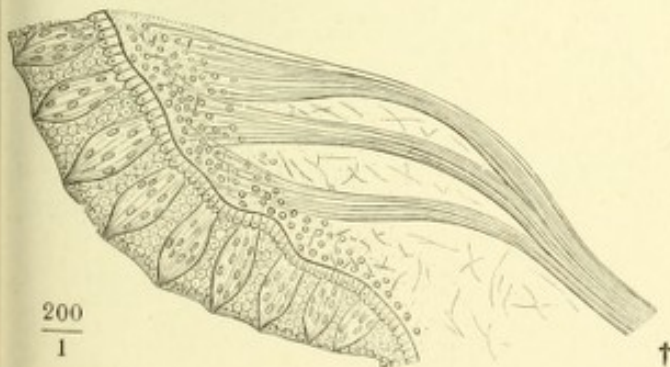
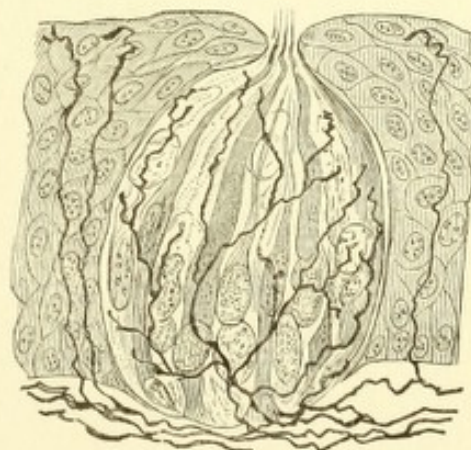




Fig. IV.









ANATOMISCHER
H A N D - A T L A S

ZUM

GEBRAUCH IM SECIRSAAL

VON

DR. J. HENLE.

Z W E I T E A U F L A G E .

FÜNFTES HEFT:

G E F Ä S S E .

BRAUNSCHWEIG,

DRUCK UND VERLAG VON FRIEDRICH VIEWEG UND SOHN.

1896.

Holzstiche
aus dem xylographischen Atelier
von Friedrich Vieweg und Sohn
in Braunschweig.

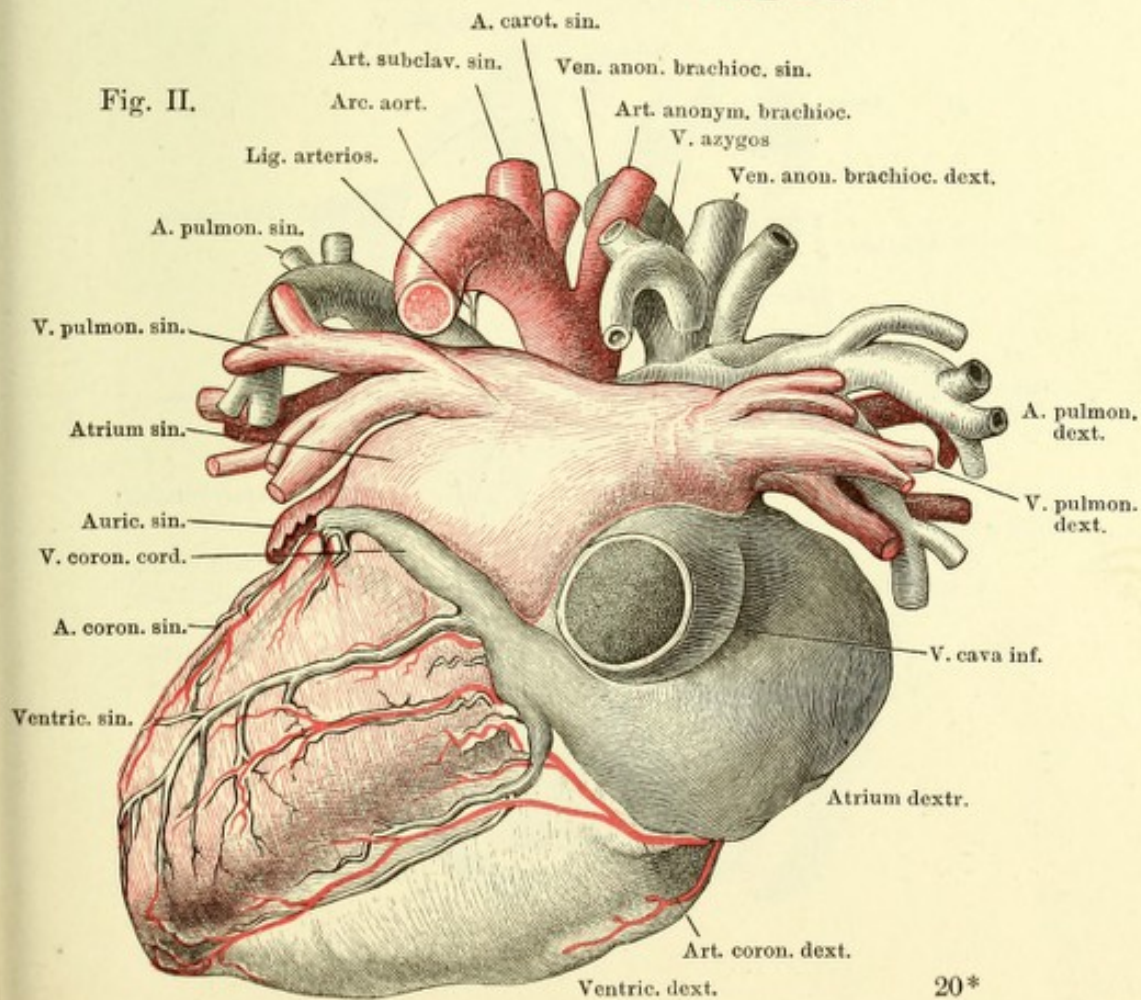
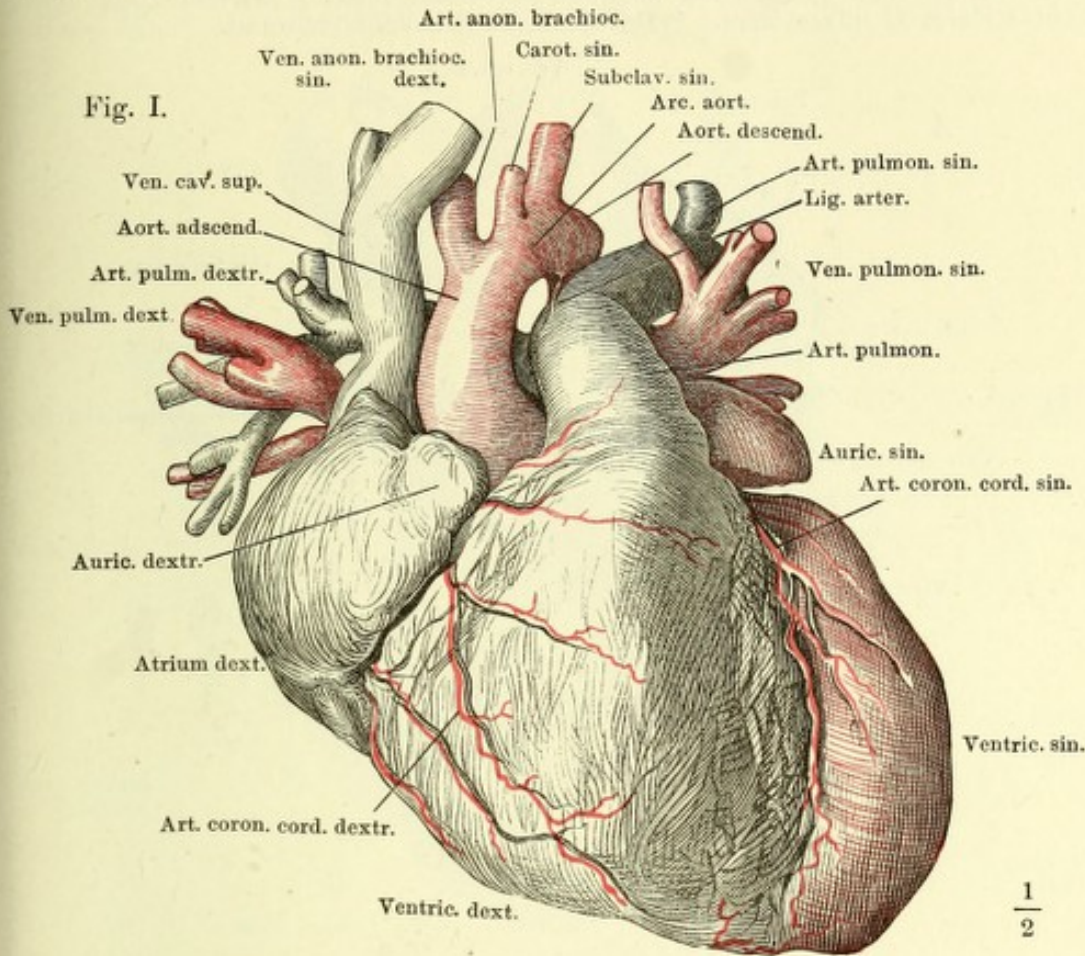
Alle Rechte vorbehalten.

V.

ANGIOLOGISCHER THEIL.

LIBRARY OF THE UNIVERSITY OF TORONTO

Fig. I. Herz mit injicirten Höhlen und Gefäßstämmen, die venöse Abtheilung schwarz, die arterielle roth, vordere Fläche. — Fig. II. Dasselbe, hintere Fläche.



Herz mit Chromsäure injicirt und gehärtet; durch Fortnahme der gewölbte äusseren Wände sind die Höhlen geöffnet. Vorhöfe blau, Ventrikel roth umzogen. *A* Rechtes Herz, *B* linkes Herz. * Durchschnitt der Ventrikelwand.

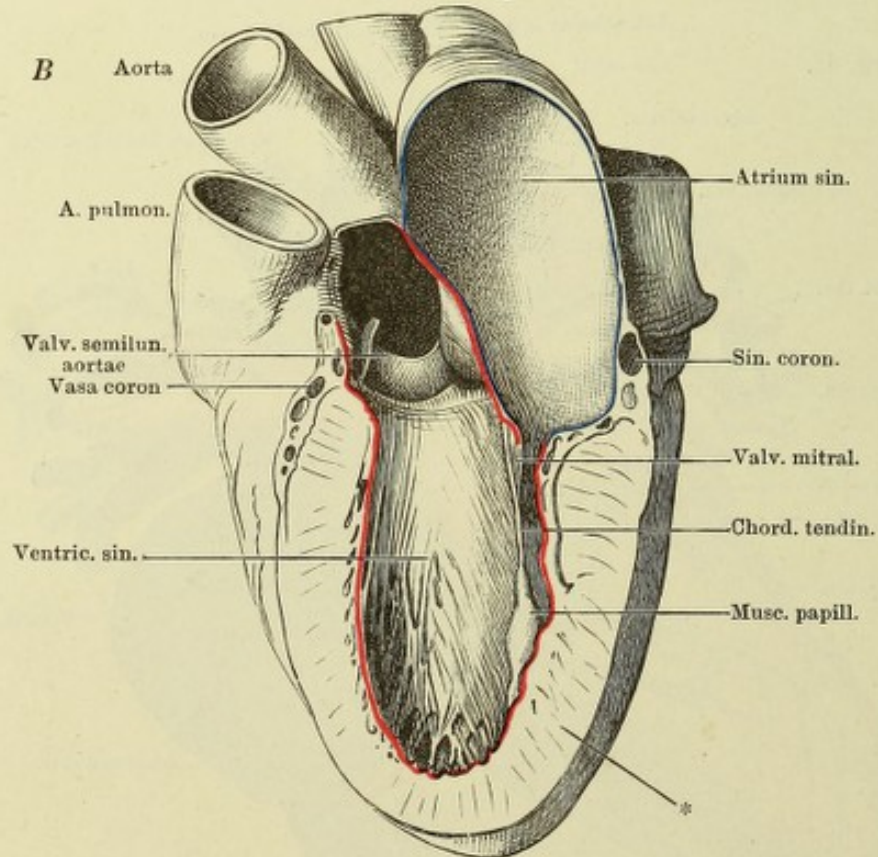
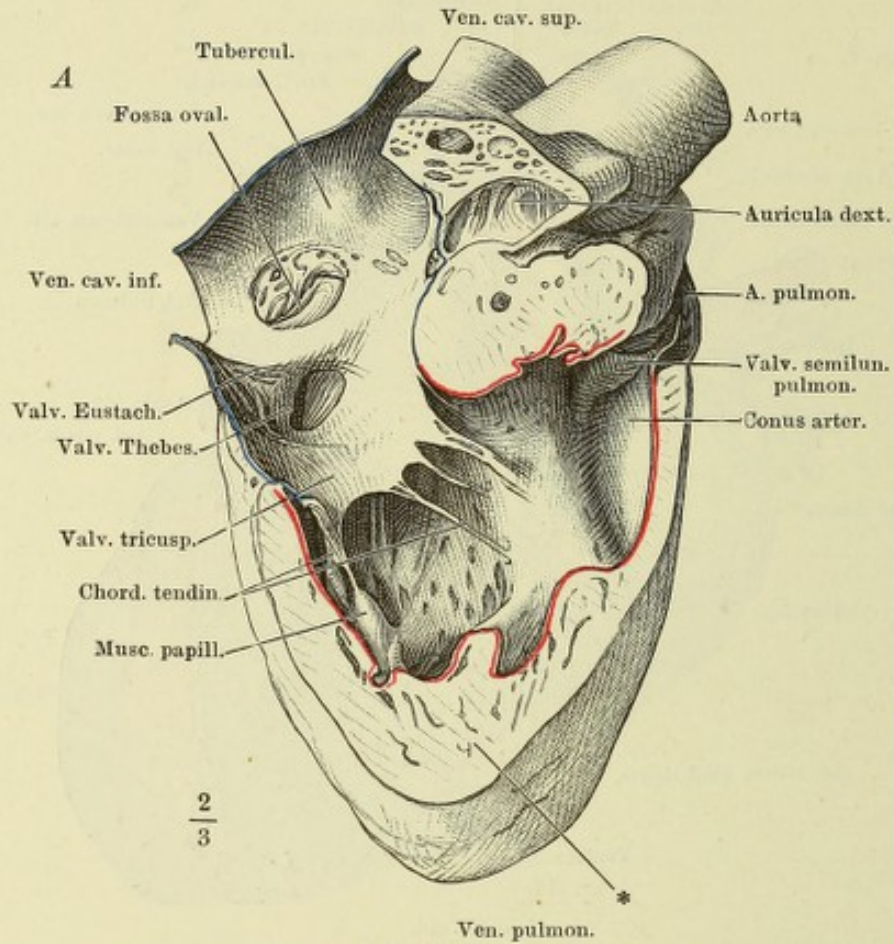


Fig. I. Frontalschnitt des Herzens. * Durchschnitt der Vasa coronaria.
 Fig. II. Sagittalschnitt des Herzens durch die Axe des Conus arteriosus. Linke Hälfte.
 * Obere Wand des rechten Ventrikels zwischen der venösen und arteriellen Mündung.

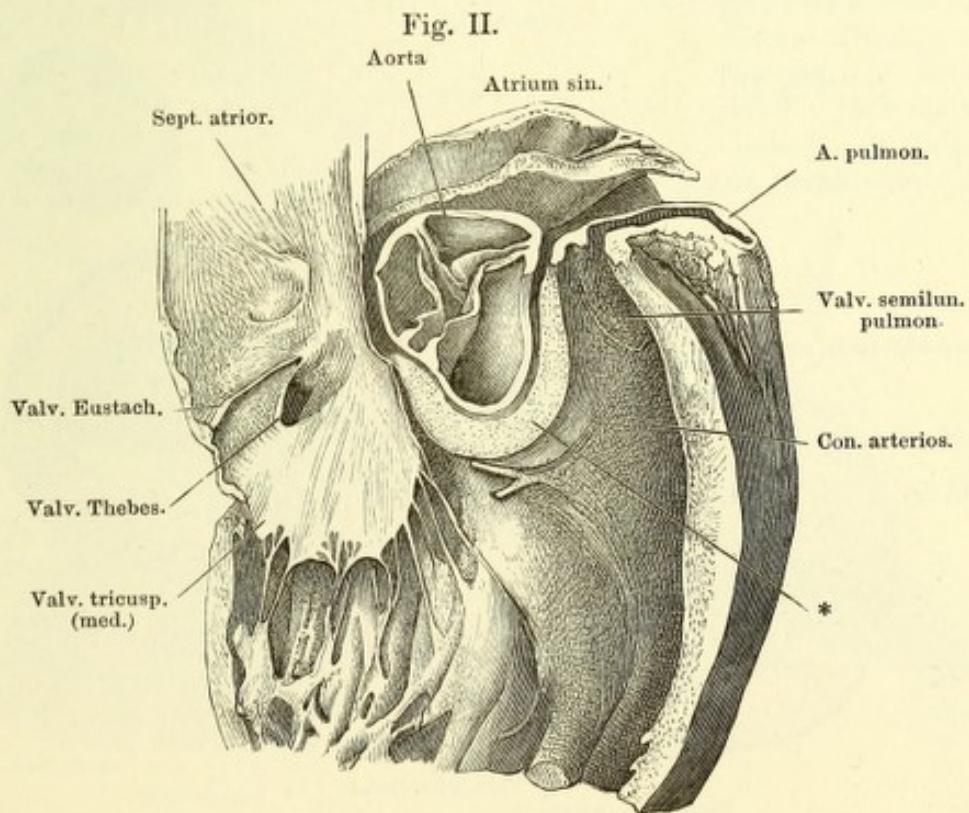
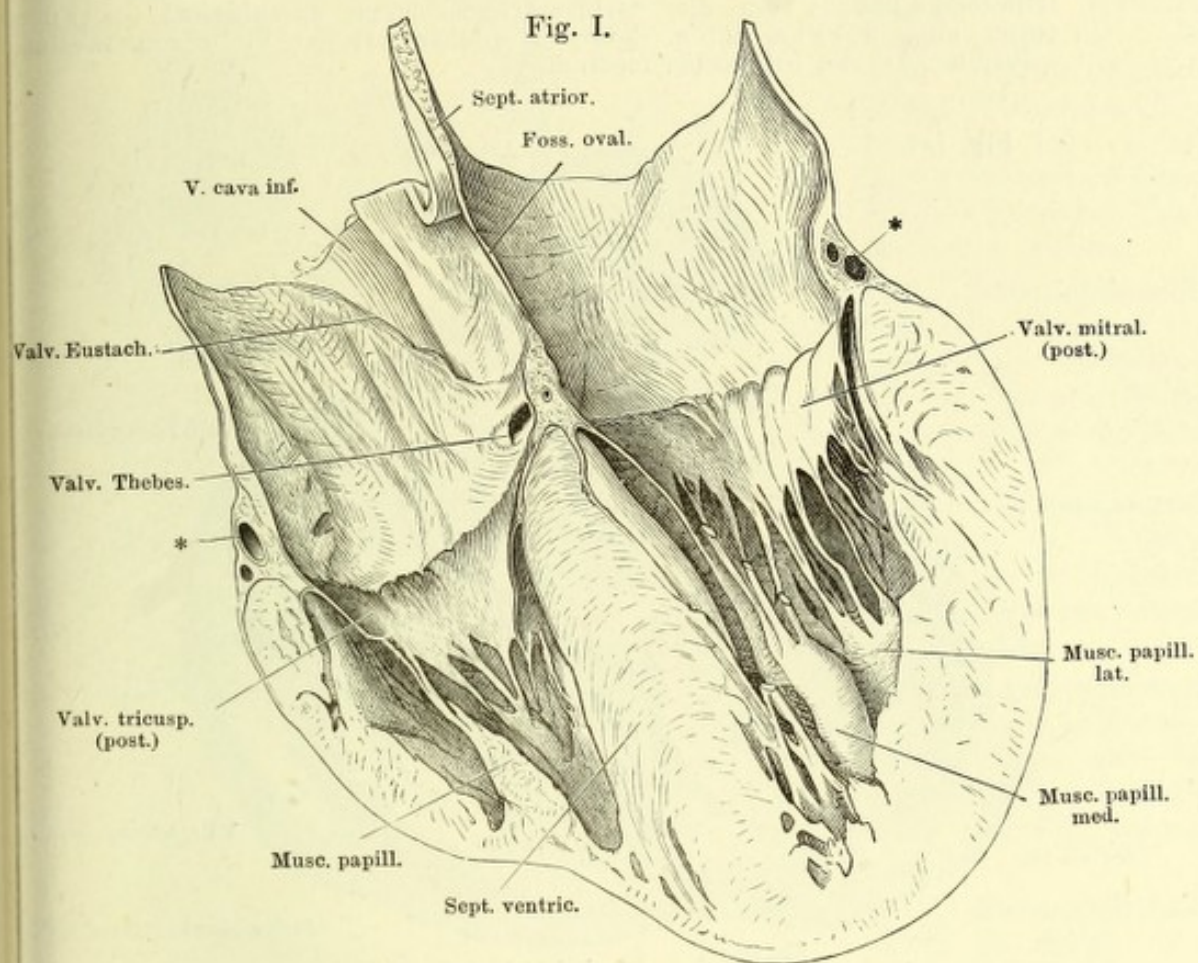


Fig. I. Herz von oben, die Arterien über den Sinus, die Atrien oberhalb der Horizontalfurche abgeschnitten.

Fig. II. Herz von oben, die Arterien an der Wurzel, die Atrien dicht über der Horizontalfurche abgeschnitten, der linke Ventrikel durch einen Verticalschnitt gespalten, um die Atrioventricularklappe auszubreiten. 1 Filum coron. sin. 2 Filum coron. dextr. 3 Linker Ast des Fil. coron. mediu. 4 Rechter Ast des Fil. coron. mediu.

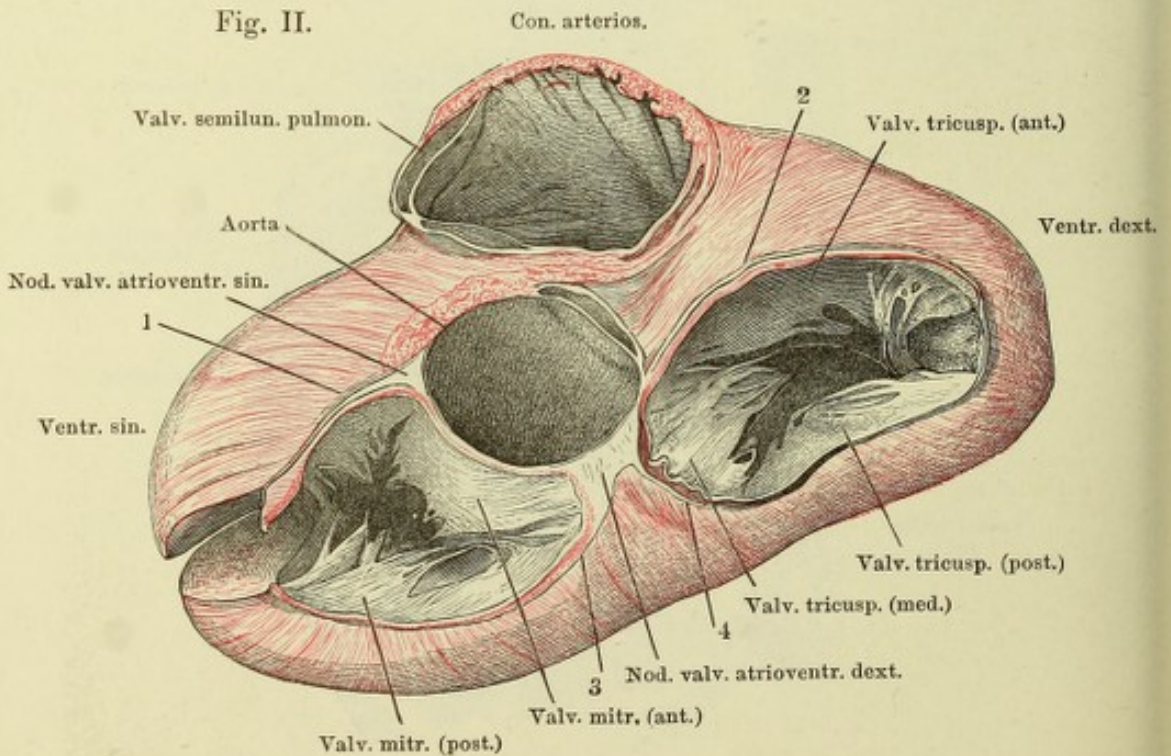
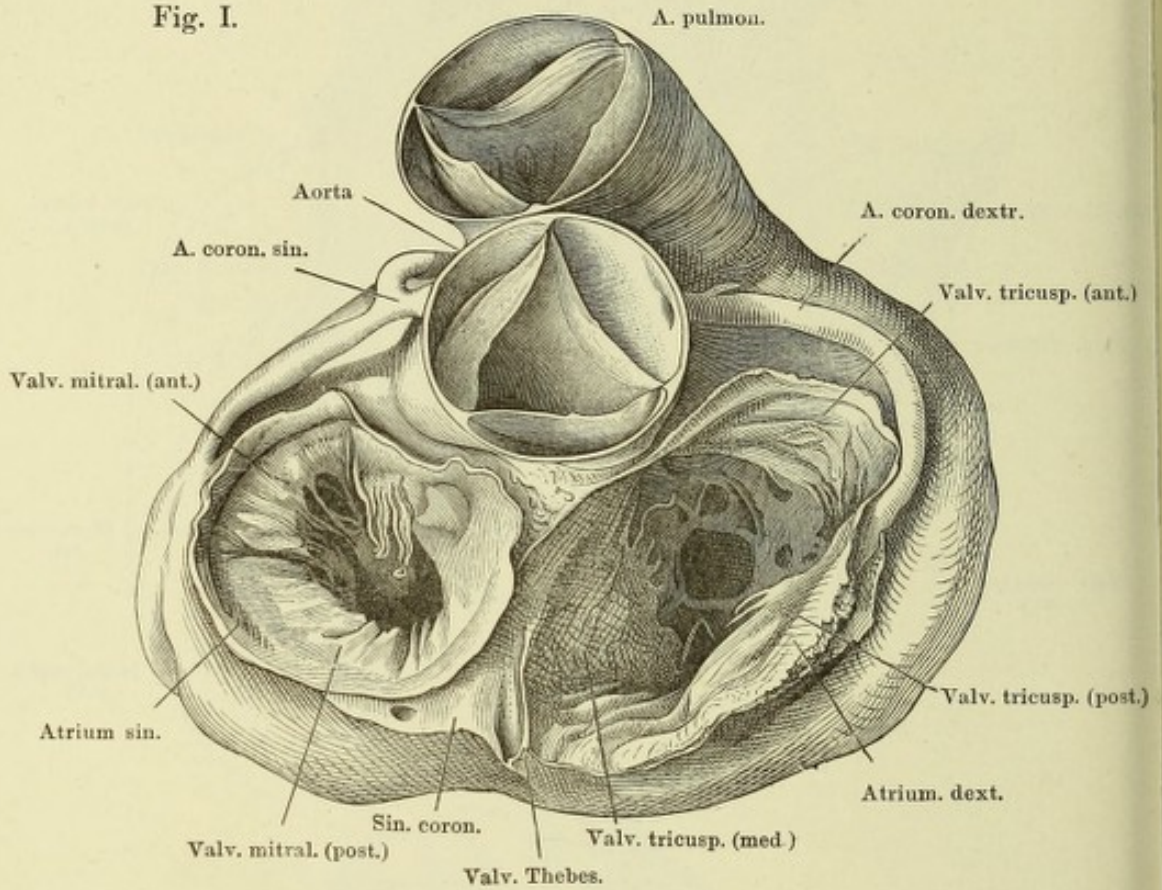


Fig. I.

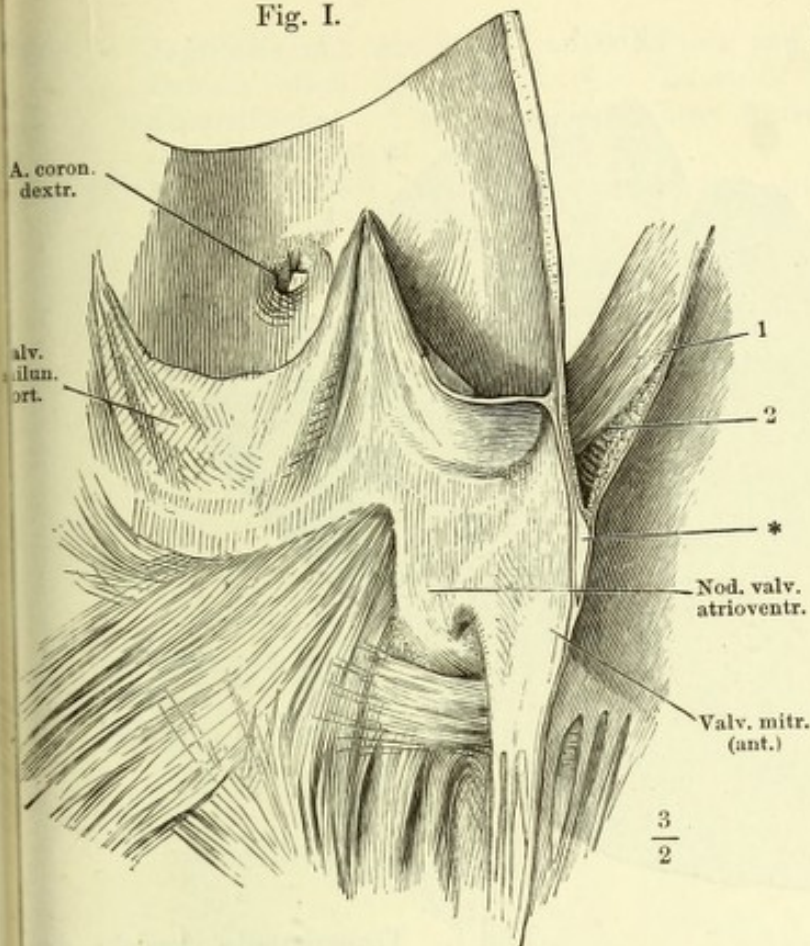


Fig. I. Verticalschnitt der Aorta und des aus der Wand derselben sich fortsetzenden vorderen Lappens der Valv. mitralis. Rechte Schnitt-hälfte. * Bindegewebige Platte der Valv. mitralis. 1 Schräge, 2 quere Muskelschichten d. Wand des linken Atrium.

Fig. II.

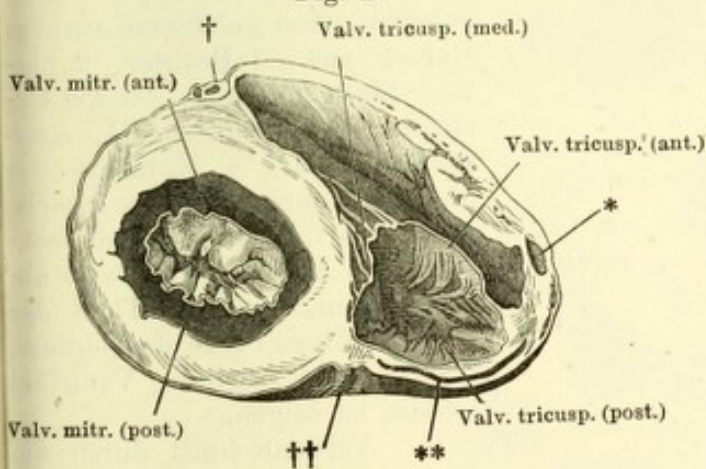


Fig. II. Horizontalschnitt eines Kinderherzens unterhalb der Horizontal-furche. Untere Hälfte. * Durchschnittener Muskelbalken. ** A. coron. dextra, der Länge nach angeschnitten. † Querschnitt der A. coronaria sin. †† Hintere Longitudinalfurche.

Fig. IV.

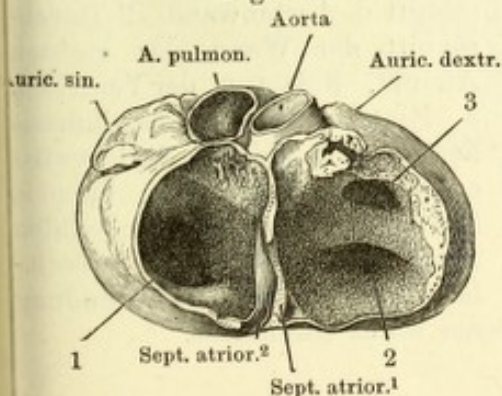
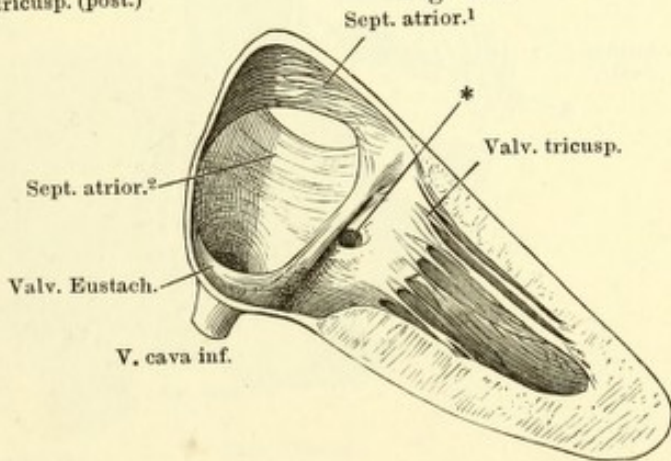


Fig. III. Scheidewand eines (in Alkohol) gehärteten Fötalherzens, von der rechten Seite. * Einmündung des Sin. coronarius.

Fig. IV. Horizontalschnitt durch die Atrien eines gehärteten Fötalherzens, unteres Stück, von oben gesehen. 1 Rechte, 2 linke Atrioventricular-öffnung. 3 Eingang in die rechte Auricula.

Fig. III.



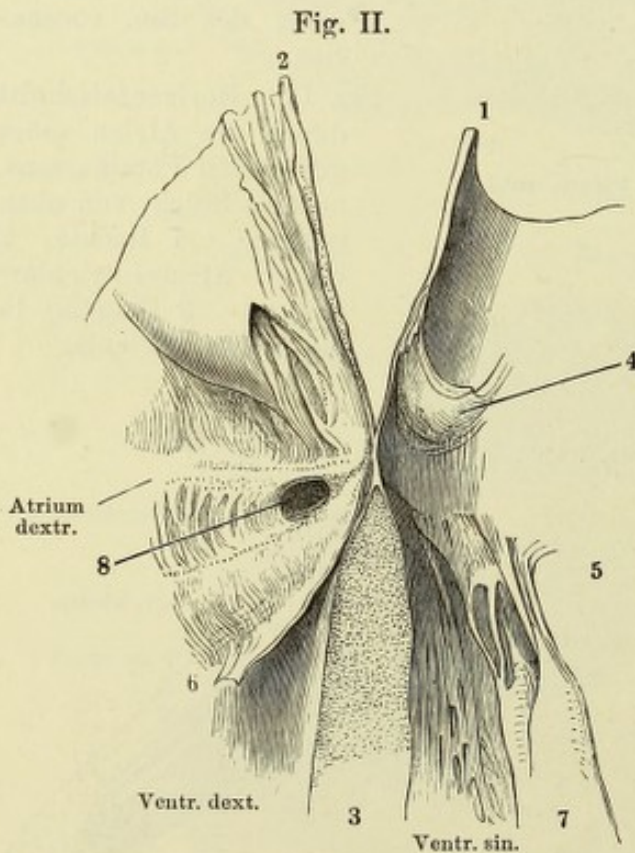
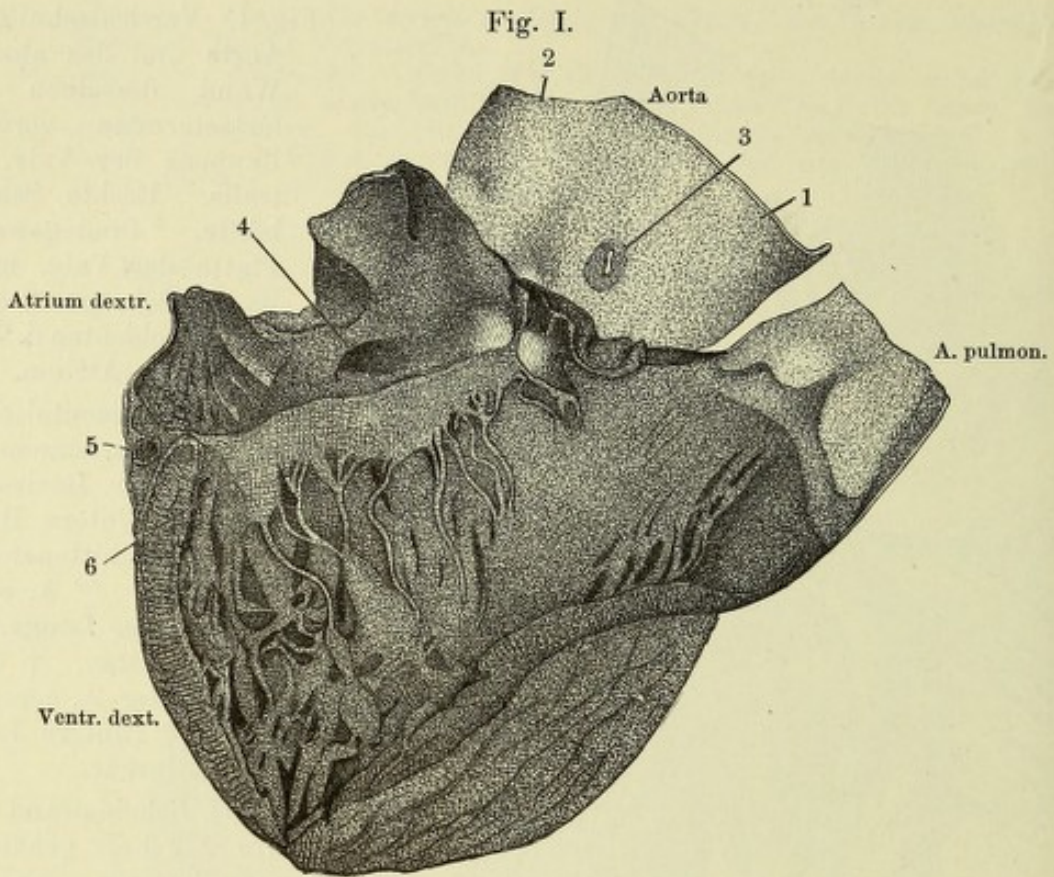
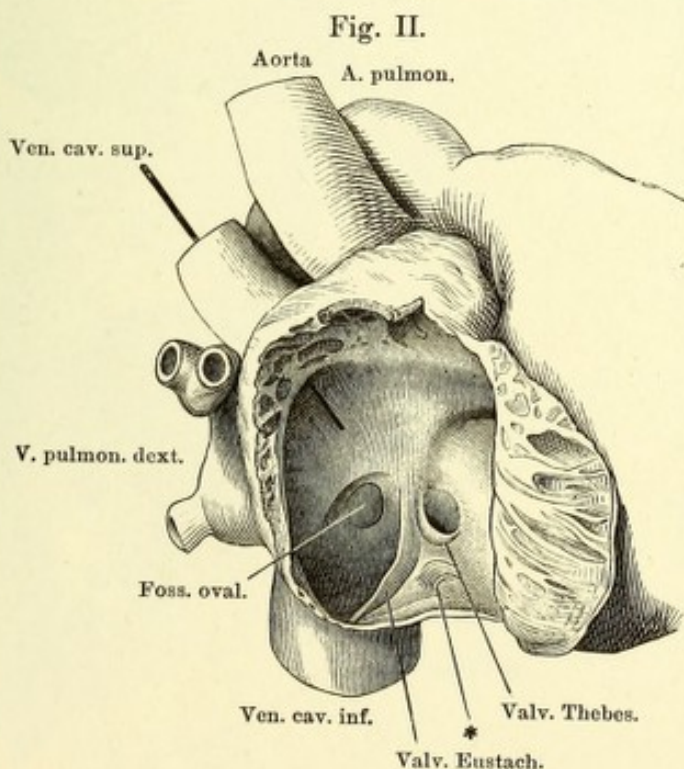
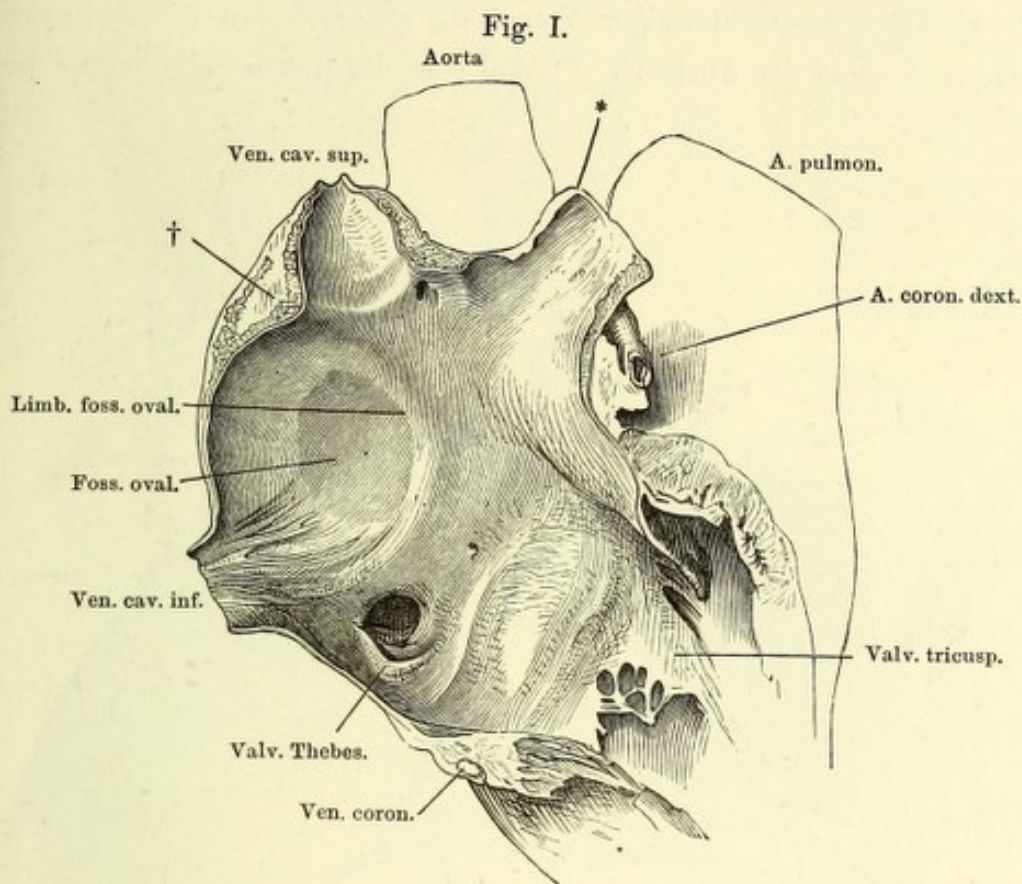


Fig. I. Transparente Ansicht der Pars membranacea septi ventriculorum, vom geöffneten rechten Herzen aus. 1 Rechter, 2 hinterer Sinus der Aorta. 3 Am Ursprung abgeschnittene A. coronaria dextra. 4 Mündung des Sinus coronarius. 5 A. coronaria. 6 Valvula tricuspidalis, am rechten Ende dicht an der Basis abgeschnitten, um den Theil der durchsichtigen Stelle des Septum, der in den rechten Ventrikel schaut, zu zeigen.

Fig. II. Verticalschnitt durch die Pars membranacea septi ventriculorum, hintere Hälfte. 1 Durchschnit d. Aortenwand. 2 Durchschnit der Wand des rechten Atrium. 3 Septum der Ventrikel. 4 Hintere Valvula semilunaris aortica. 5 Linke Atrioventricularklappe, vorderer Lappen. 6 Scheidewandlappen der rechten Atrioventricularklappe. 7 Medialer Papillarmuskel. 8 Mündung des Sinus coronarius.

Fig. I. Sagittalschnitt durch das rechte Atrium und die in dasselbe mündenden Gefässe eines im aufgeblasenen Zustande erhärteten Herzens; linke Schnittfläche. * Quer abgeschnittene Auricula. † Tuberculum atrii dextri (*Loweri*).

Fig. II. Rechtes Atrium, mit zurückgeschlagener äusserer Wand. * Mündung einer kleinen Herzvene.



Atrien, von hinten, das linke durch Entfernung der hinteren Wand geöffnet
 * (Unbeständiger) klappenförmiger Vorsprung zwischen den Einmündungen der
 Vv. pulmon. sin. und der Auricula. ** Wulst an der linken Seite der Vv. pulmon.
 dextrae.

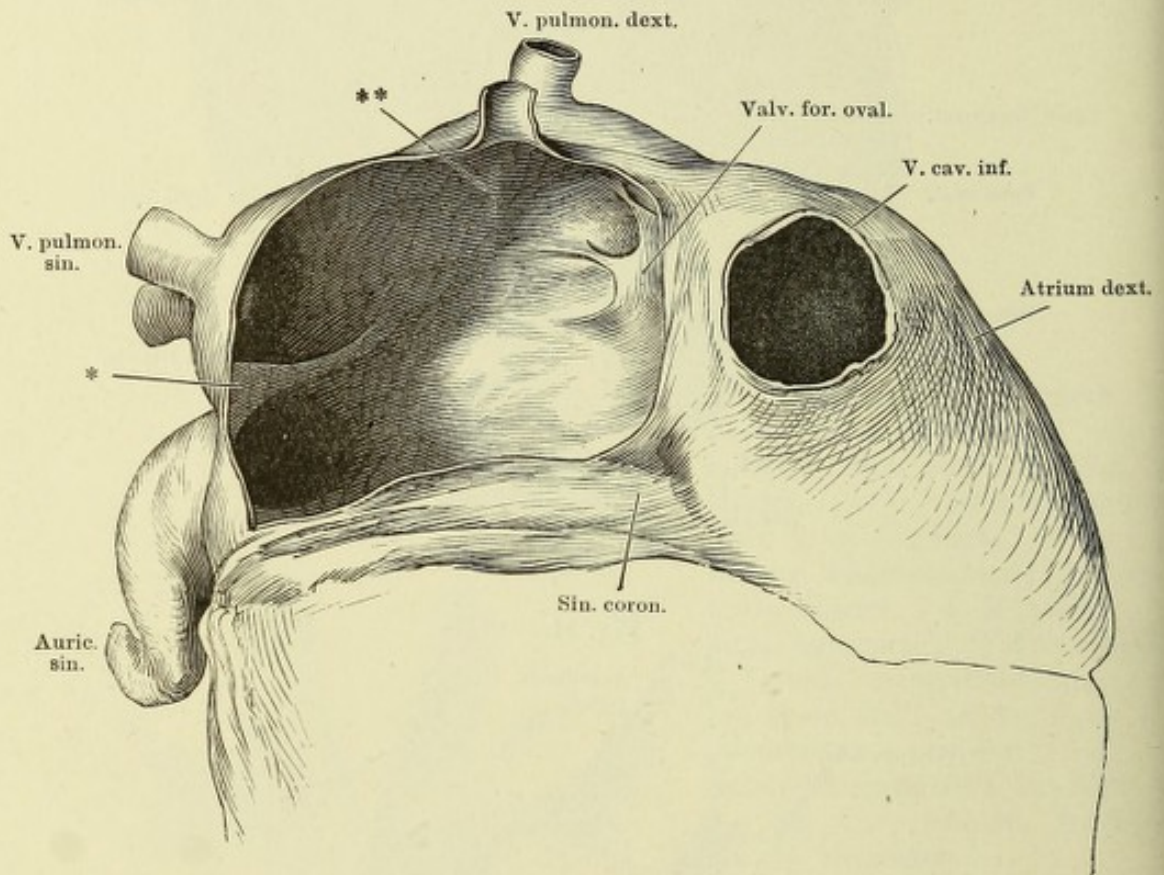


Fig. I.

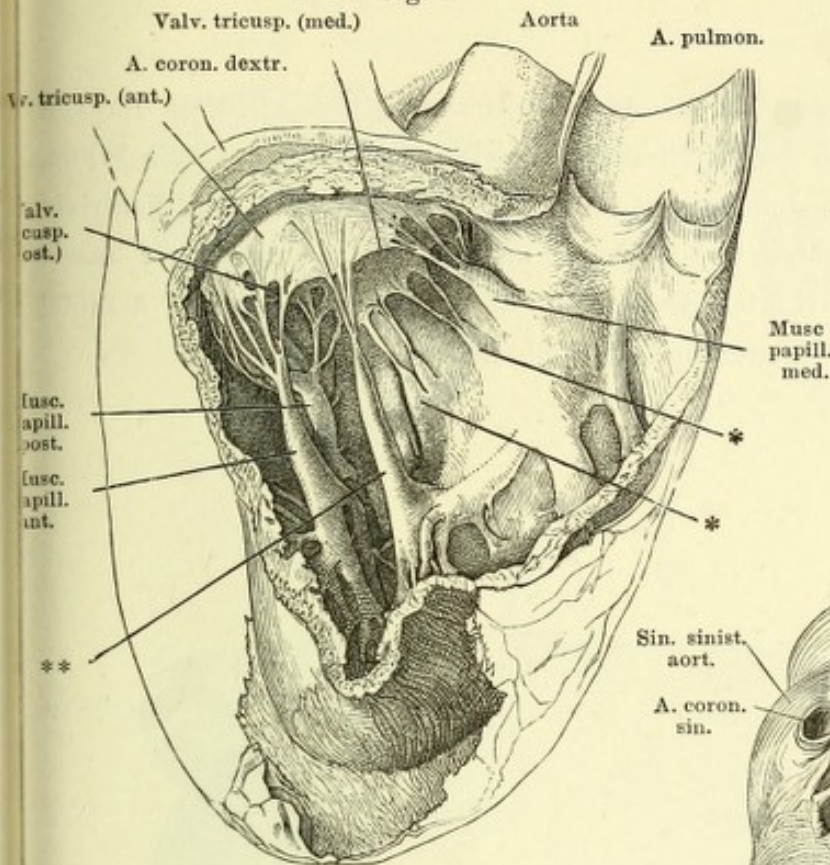


Fig. I. Rechter Ventrikel und A. pulmonalis, durch Ausschneiden eines Theils d. Seitenwand geöffnet, von der rechten Seite gesehen. *, * Aus dem Septum der Ventrikel entspringende Papillarmuskeln und Chorden. **, Ueberzähliger Papillarmuskel am vorderen Zipfel der Valv. tricusp.

Fig. III.

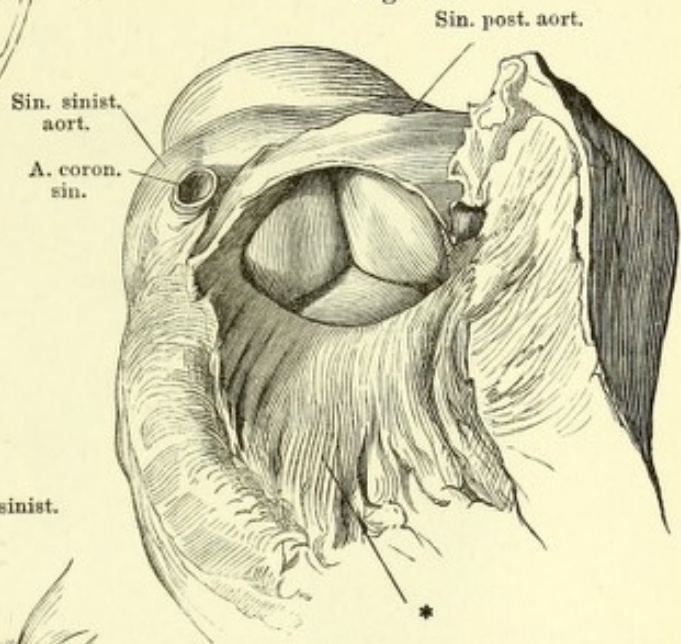


Fig. II.
Sin. post aort.

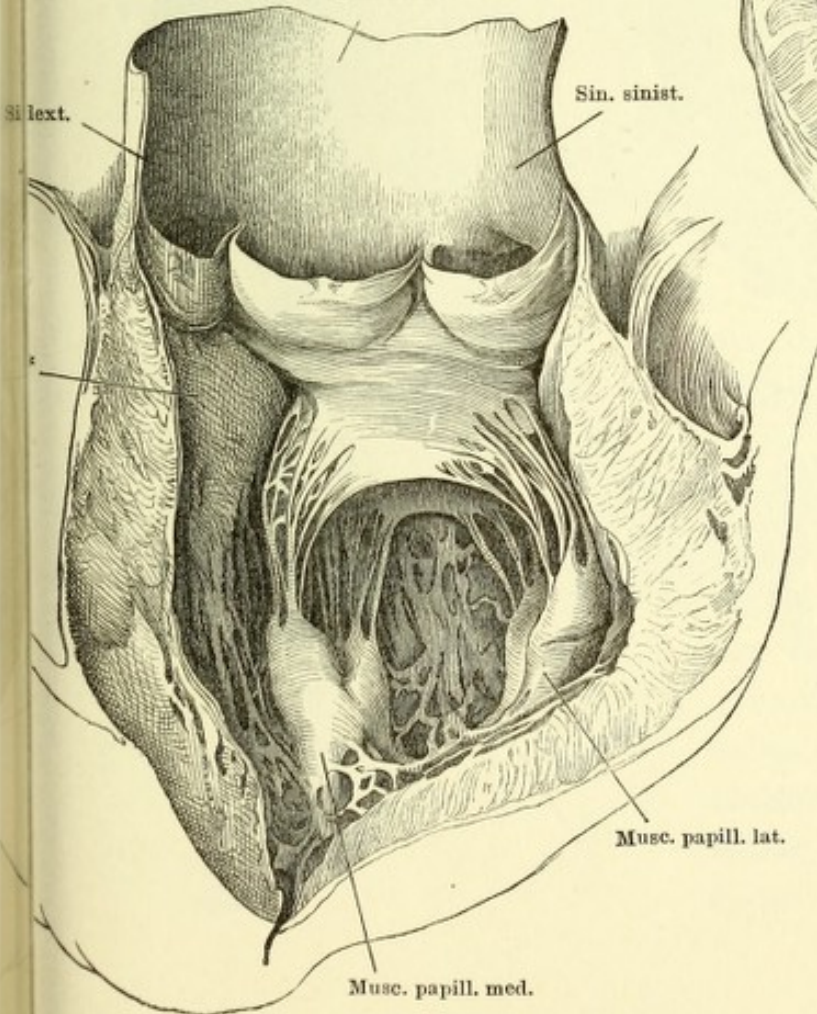
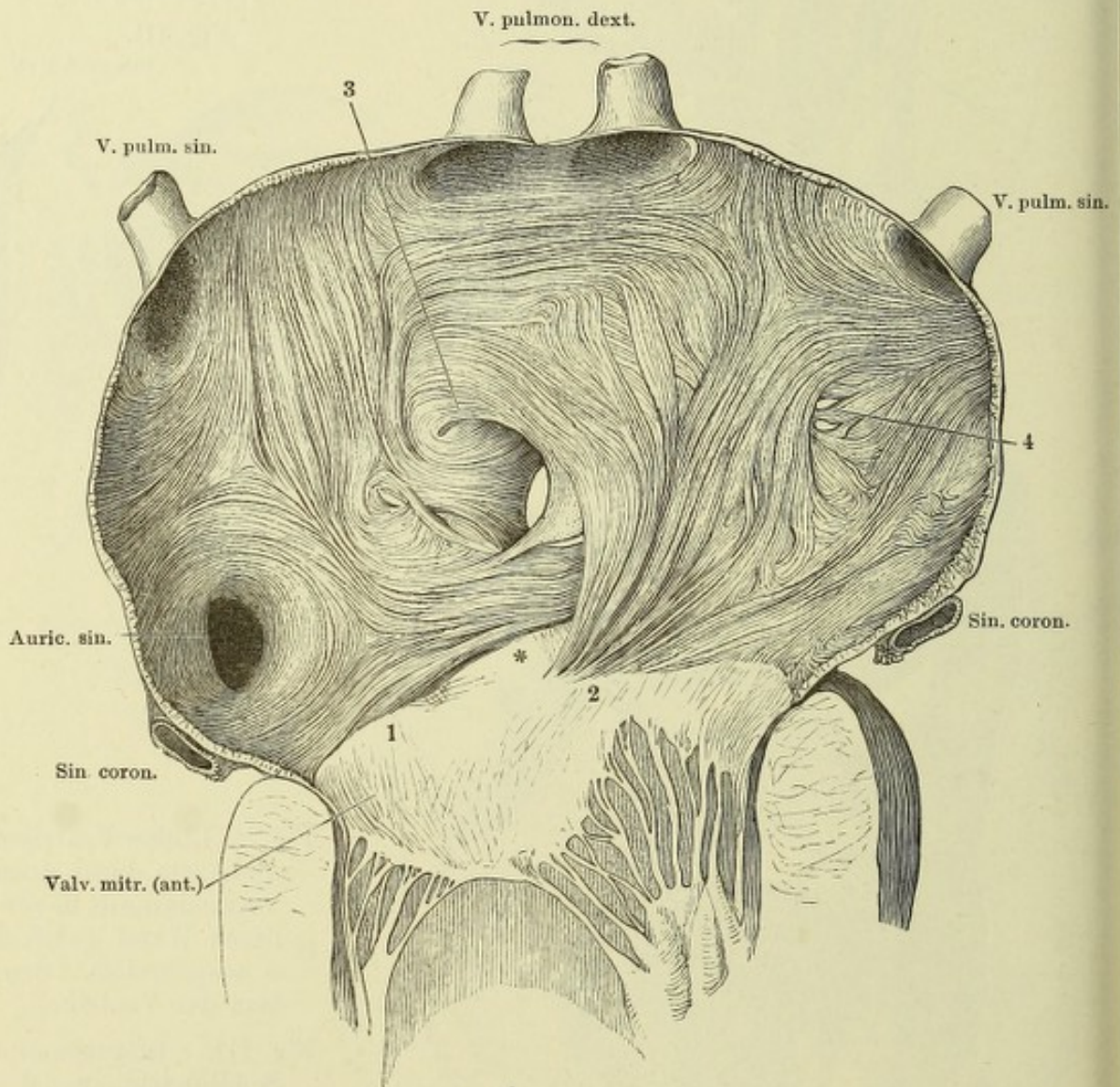


Fig. II. Linker Ventrikel und Aorta, durch einen Verticalschnitt d. vorderen Wand geöffnet u. ausgebreitet. * Septum der Ventrikel.

Fig. III. Ausgespannte Semilunarklappen der Aorta, vom Ventrikel aus gesehen. * Septum der Ventrikel.

Muskulatur des linken Atrium, nach Entfernung des Endocardium von innen gesehen. Das Atrium ist durch einen Verticalschnitt der äusseren Wand, der zwischen beiden linken Lungenvenen durchgeht und sich in den Ventrikel fortsetzt, geöffnet und ausgebreitet. * Hintere Wand der Aortenwurzel. 1, 2 Faserursprünge vom linken und rechten Knoten der Atrioventricularklappen. 3 Zipfel der Valv. foram. ovalis. 4 Netzförmige Muskelbündel.



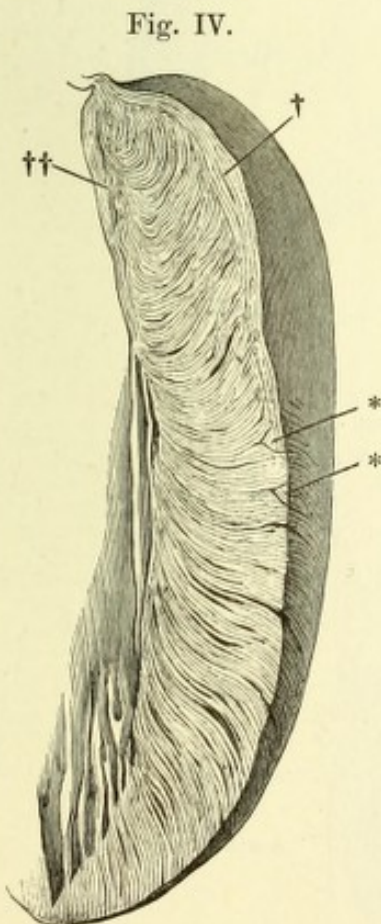
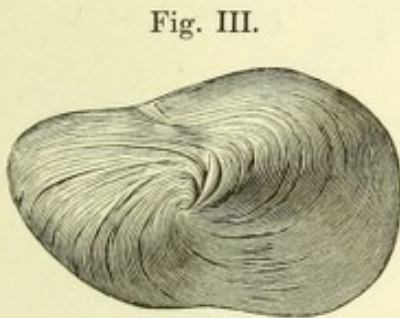
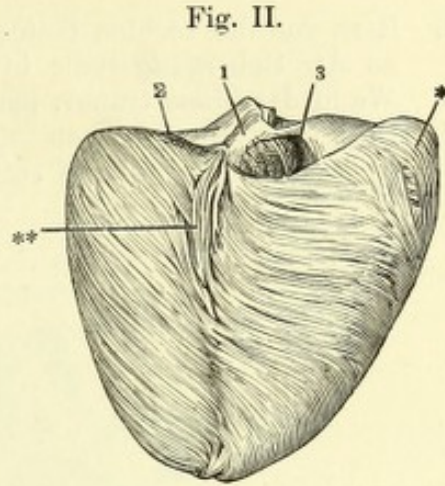
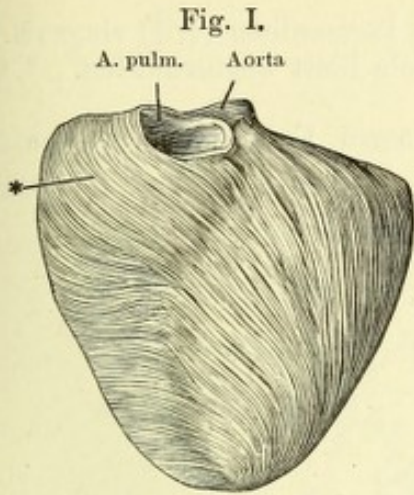


Fig. I. Faserung der Oberfläche der Herzventrikel, nach Entfernung des Pericardialüberzugs, vom Neugeborenen, von vorn. * Aeussere longitudinale Schichte.

Fig. II. Dieselbe, von hinten. *, ** Aeussere longitudinale Muskelschichte, 1 Septum. 2 Linke, 3 rechte Atrioventricularöffnung.

Fig. III. Dieselbe, von unten, das Herz auf der hinteren Fläche liegend.

Fig. IV. Senkrechter Dicken-durchschnitt der äusseren Wand des linken Ventrikels, um die blättrige Anordnung der Muskulatur zu zeigen. † Aeussere, †† innere longitudinale Fasern. ** Oberflächliche, zwischen die Lamellen eingeschobene prismatische Faserzüge.

- Fig. I. Herz von der rechten Seite, das fibröse Pericardium (†, †) ringsum dicht an der Uebergangsstelle in das viscerele Blatt abgeschnitten. * Obere Wand des Sinus transv. pericardii.
- Fig. II. Herz des Neugeborenen mit den grossen Gefässstämmen von vorn. 1 Trachea. 2 Linke, 3 rechte Lunge.

Fig. I.

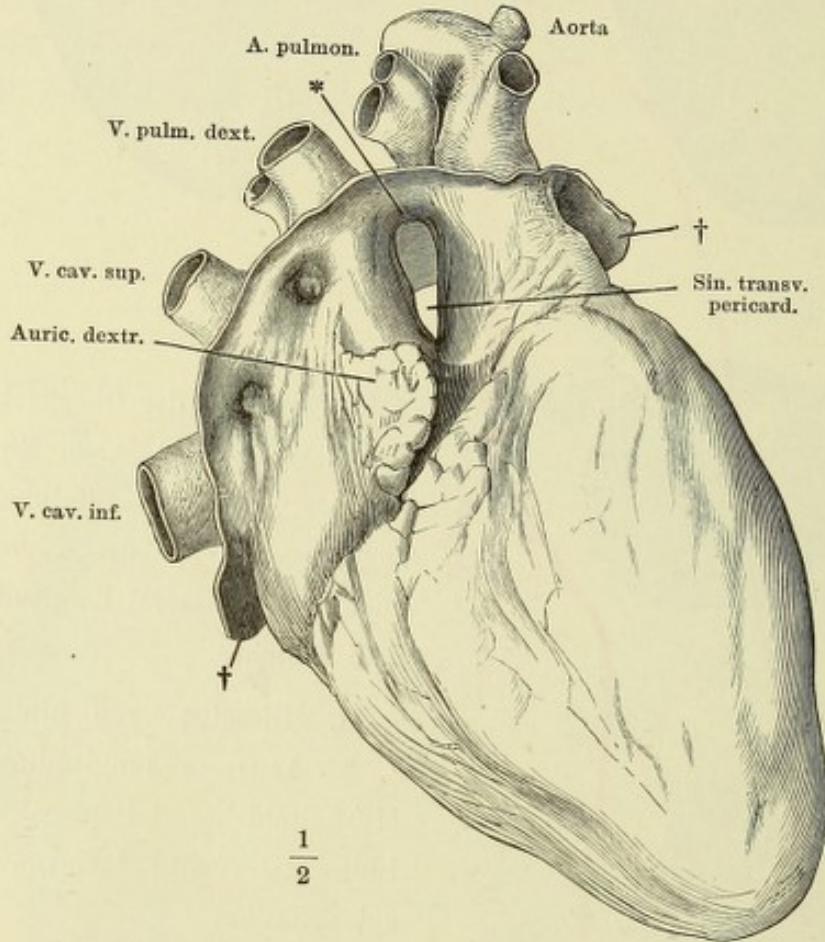
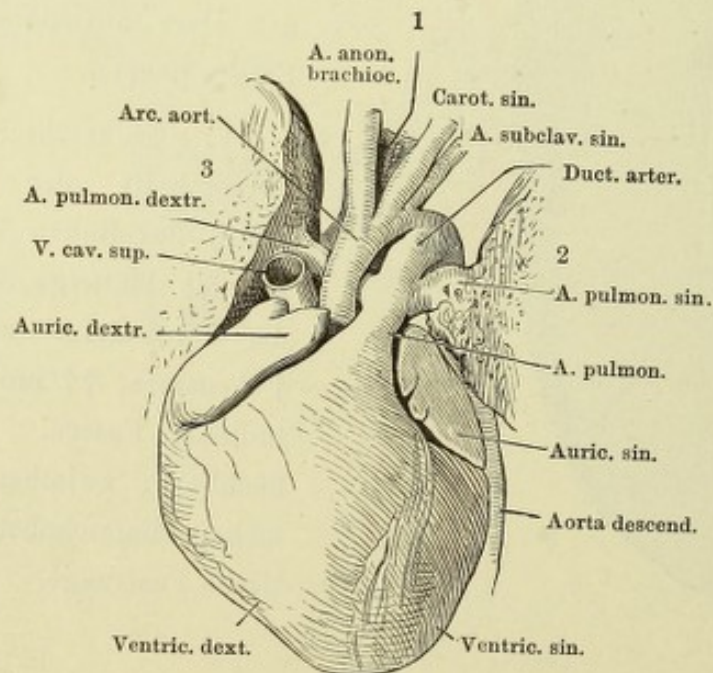
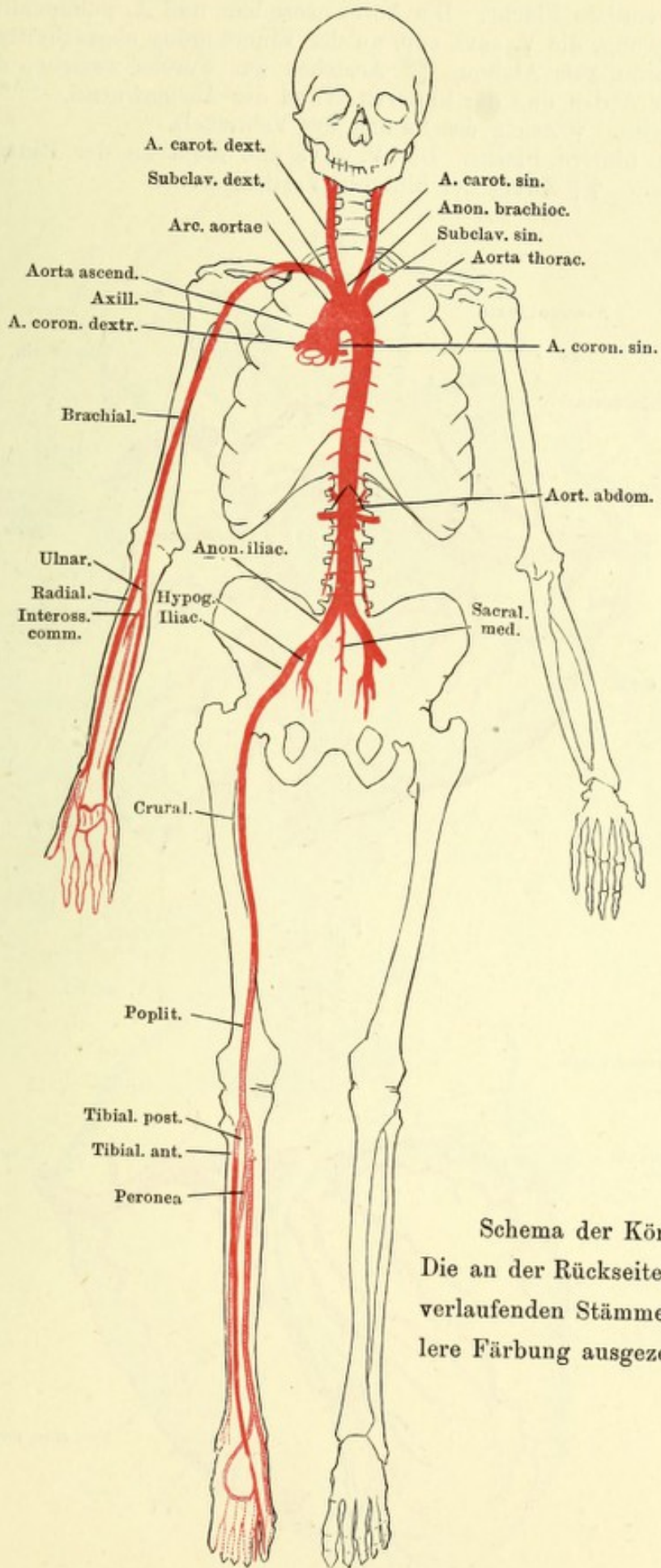


Fig. II.

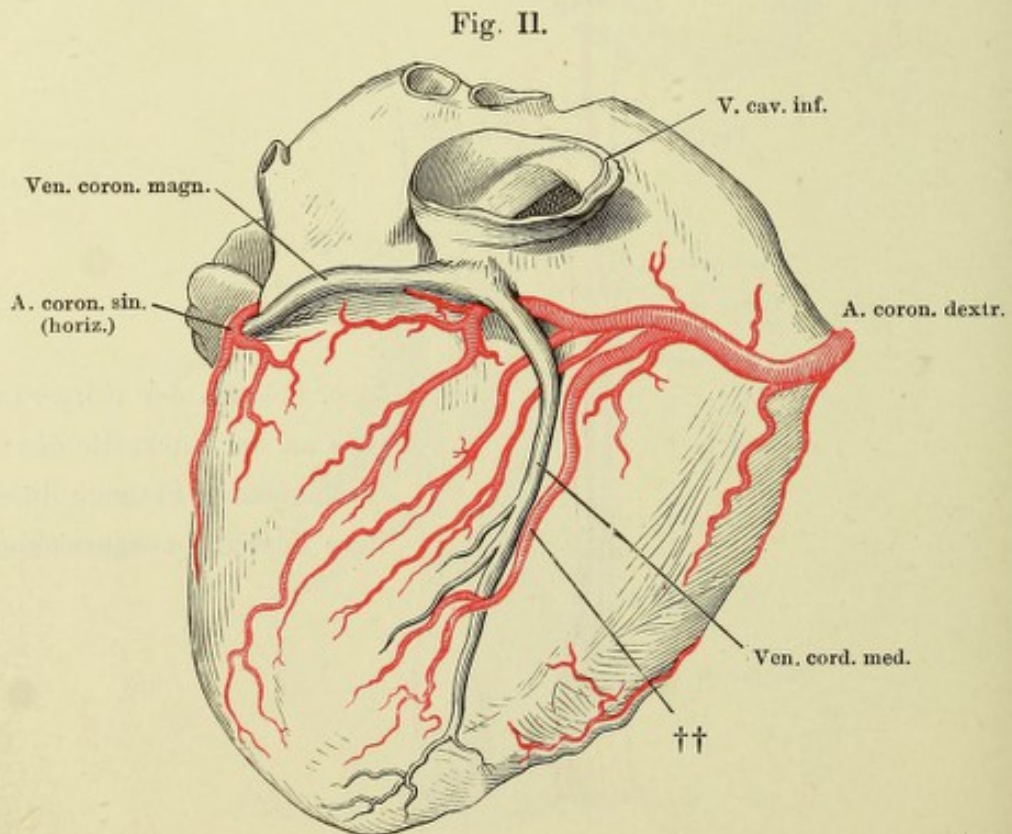
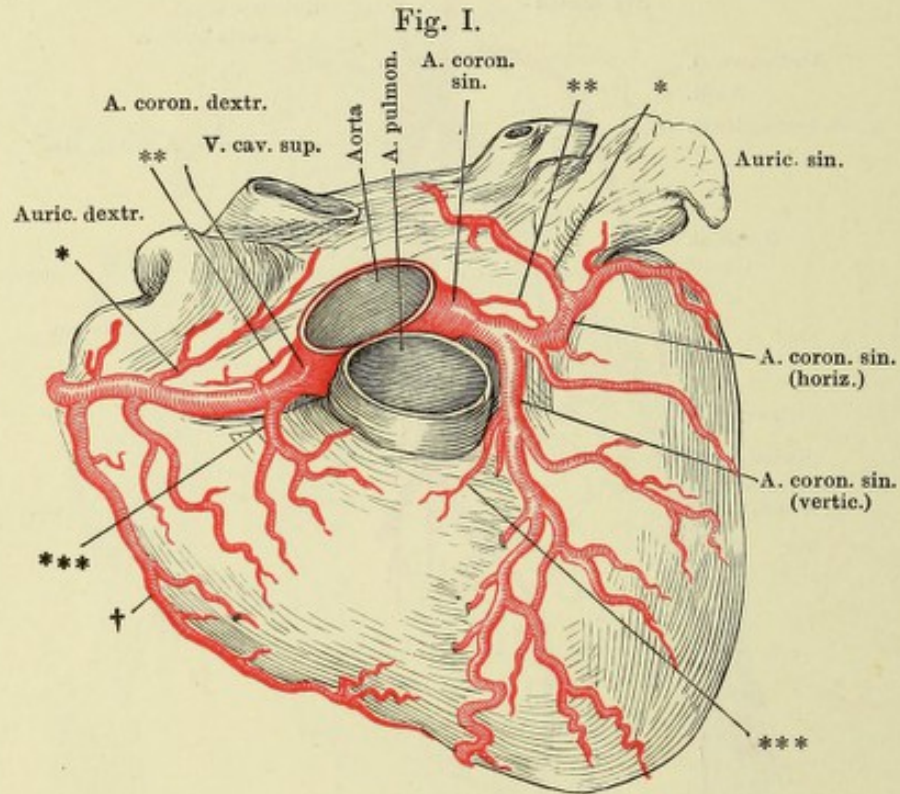


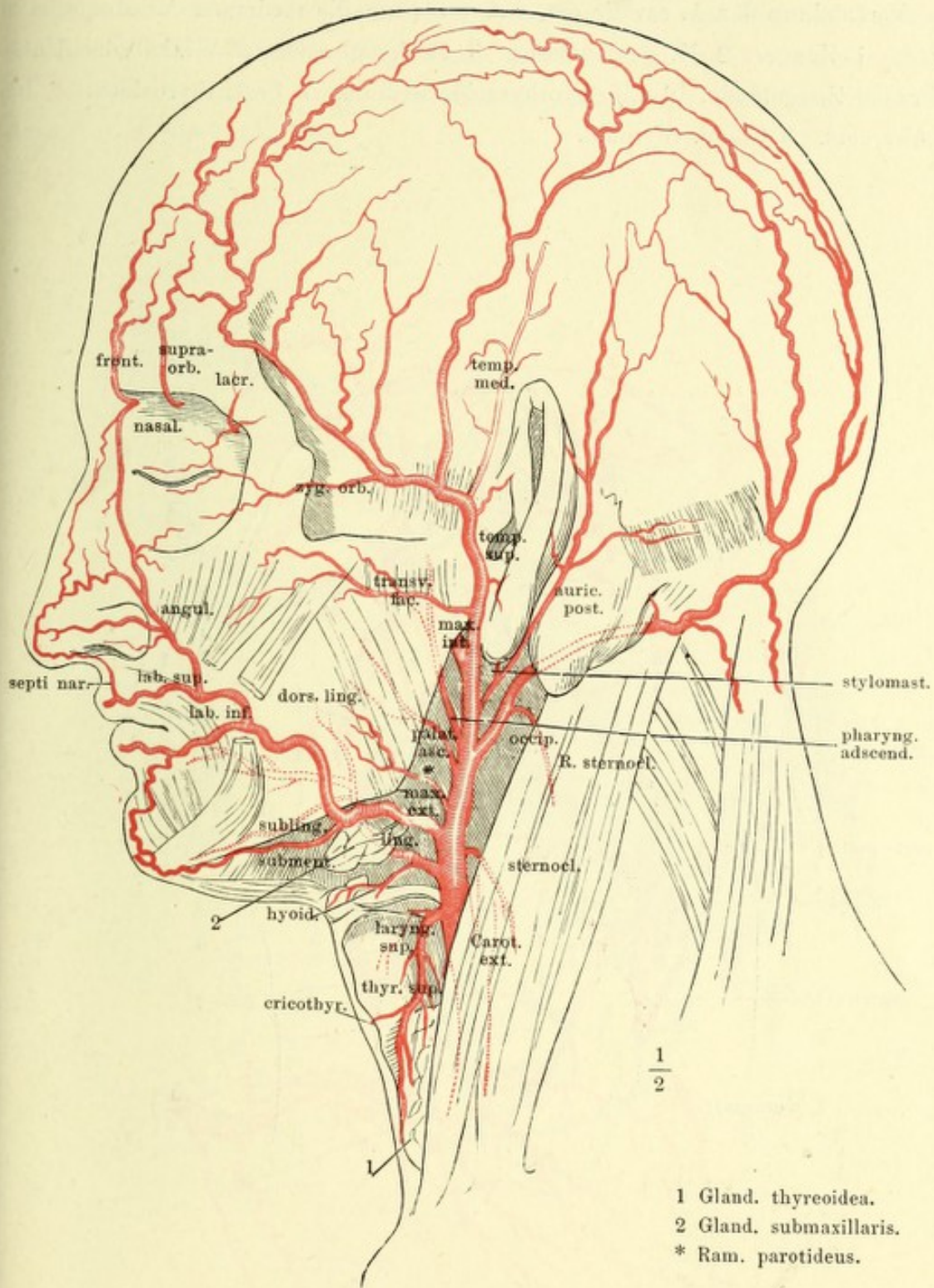


Schema der Körperarterien.
 Die an der Rückseite der Glieder
 verlaufenden Stämme durch hel-
 lere Färbung ausgezeichnet.

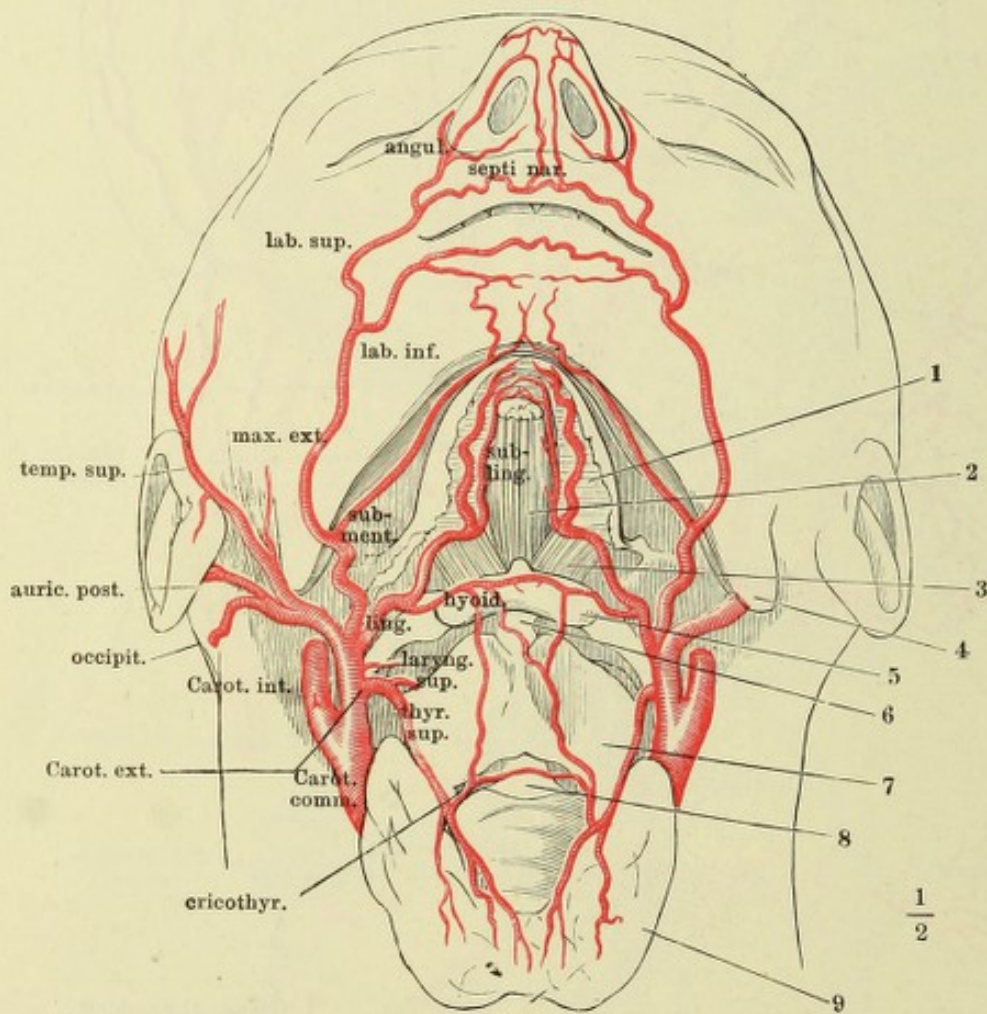
Fig. I. Herz, vordere Fläche. Die Aorta ascendens und A. pulmonalis dicht über dem Ursprung, die V. cava sup. an der Einmündung abgeschnitten. * Zweig der A. coron. zum Atrium. ** Aestchen zur Furche zwischen der vorderen Wand der Atrien und der hinteren Wand der Aortenwurzel. *** Zweig zum Con. arterios. † Zweig des Randes des Ventrikels.

Fig. II. Herz, hintere Fläche. Die V. cava inf. dicht an der Einmündung abgeschnitten. †† Zweig der hinteren Verticalfurche.

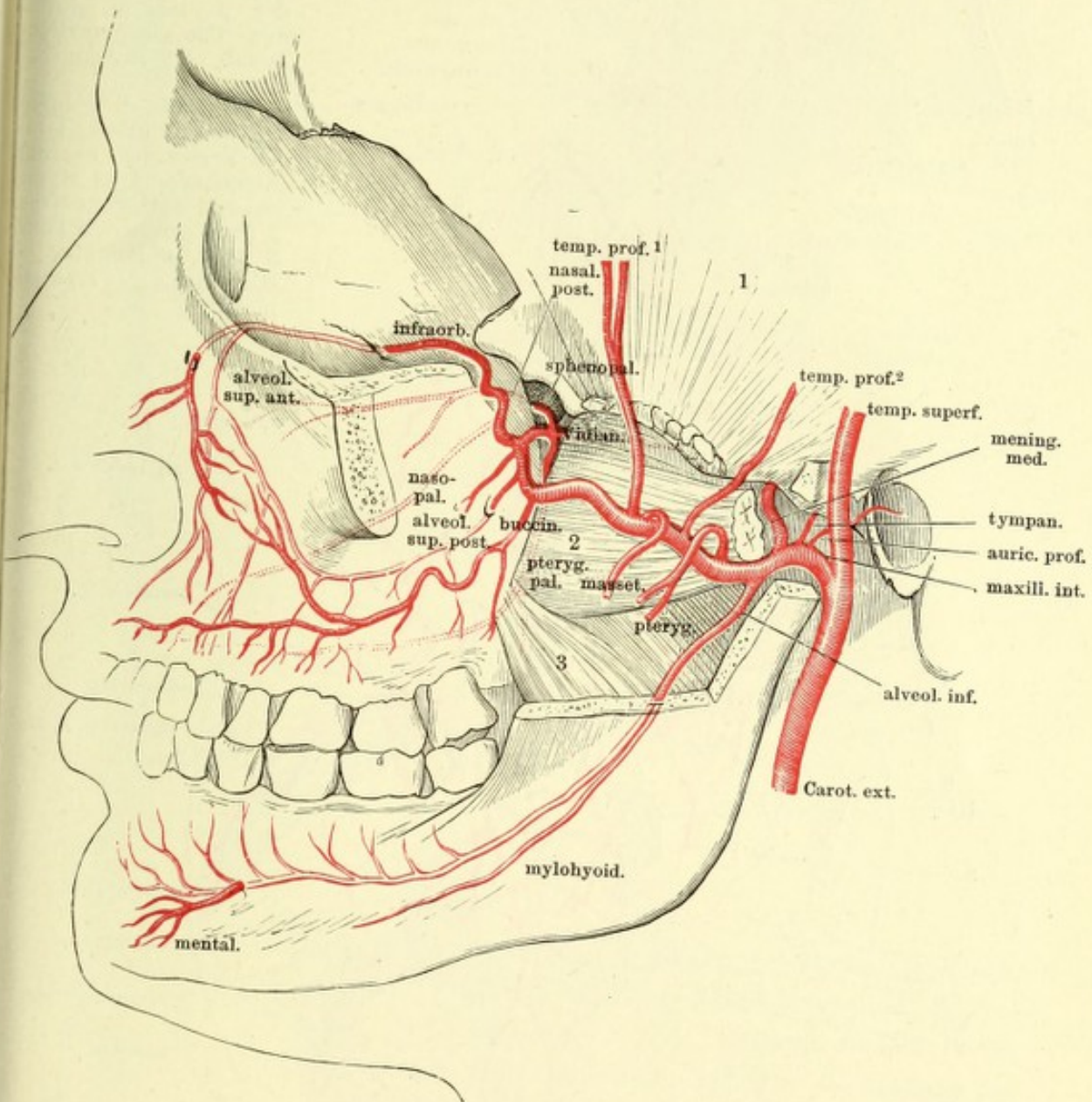




Verästelung der A. carotis ext. von vorn, um die medianen Anastomosen zu zeigen. 1 Zunge. 2 M. genioglossus. 3 M. hyoglossus. 4 Winkel des Unterkiefers. 5 Zungenbein. 6 Lig. hyothyroid. medium. 7 Cart. thyroidea. 8 Lig. cricothyroid. 9 Gland. thyreoid.



A. maxillaris int. Profilsansicht des Schädels, von welchem der Jochbogen nebst der lateralen Wand der Orbita und ein Theil des Unterkieferastes entfernt sind. 1 M. temporalis, an der Insertion abgeschnitten. 2 M. pterygoid. ext. ebenso. 3 M. pterygoid. int.



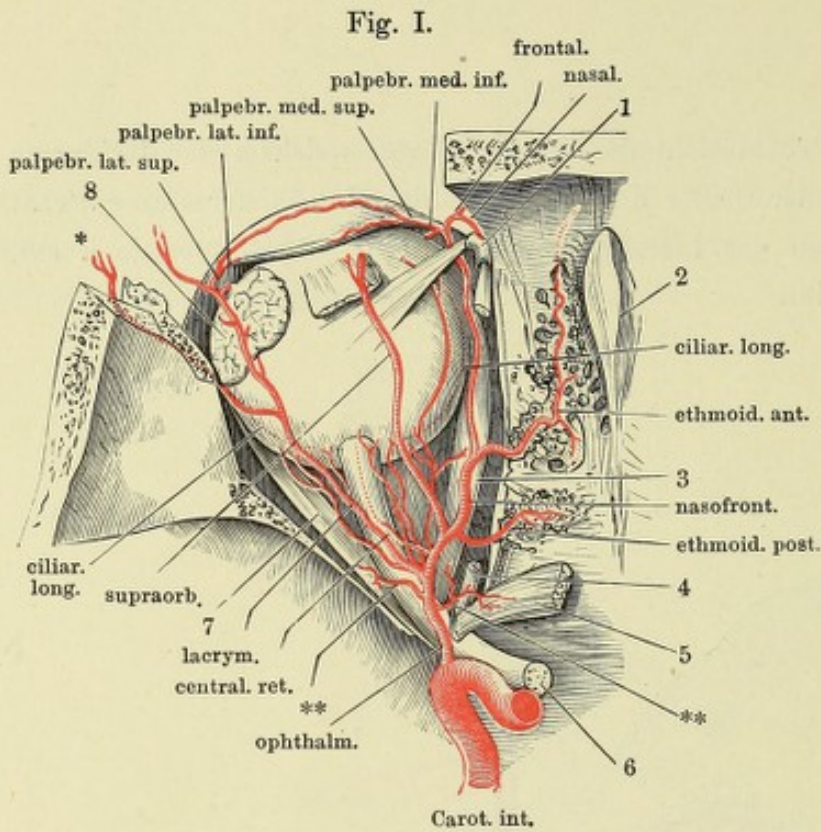
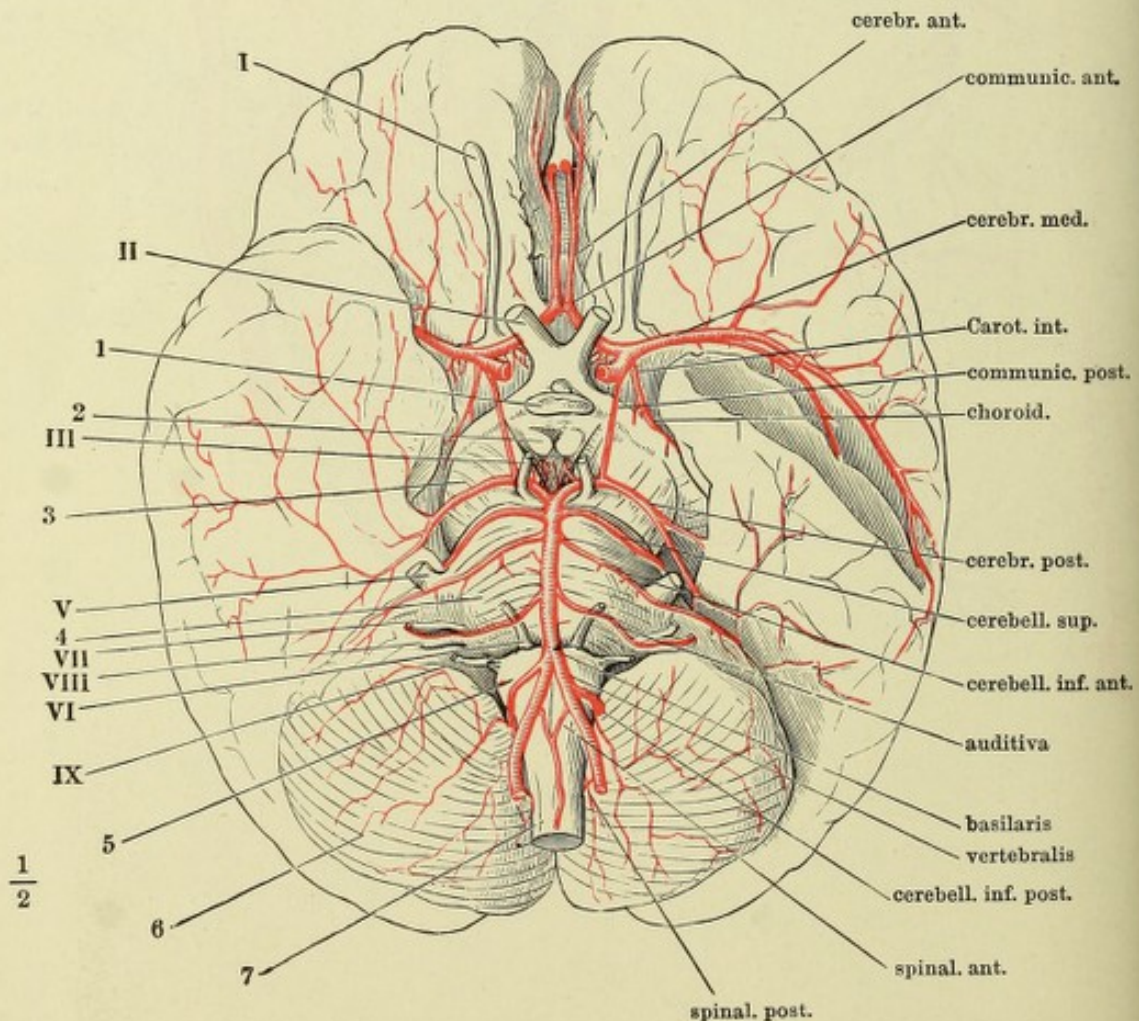


Fig. I.

Fig. I. A. ophthalmica. Die Orbita von oben her geöffnet. N. olfactorius und Periost der Lamina cribrosa entfernt. 1 Trochlea. 2 Crista galli. 3 M. rectus oculi medial. 4 Ursprung des M. obliquus oculi sup. 5 Ursprung des M. rectus oculi sup., zurückgeschlagen. 6 N. opticus. 7 M. rectus oculi lateralis. 8 Thränendrüse. * Ast der A. lacrym. durch den Can. zygomaticofacial. ** Rr. musculares.

Fig. II. Basis d. Gehirns mit den Arterien. I bis IX Erster bis neunter Hirnnerve. 1 Hypophyse. 2 C. candicans. 3 Crus cerebri. 4 Pons. 5 Med. oblongata. 6 Kleinhirn. 7 Rückenmark.

Fig. II.



$\frac{1}{2}$

Fig. II.

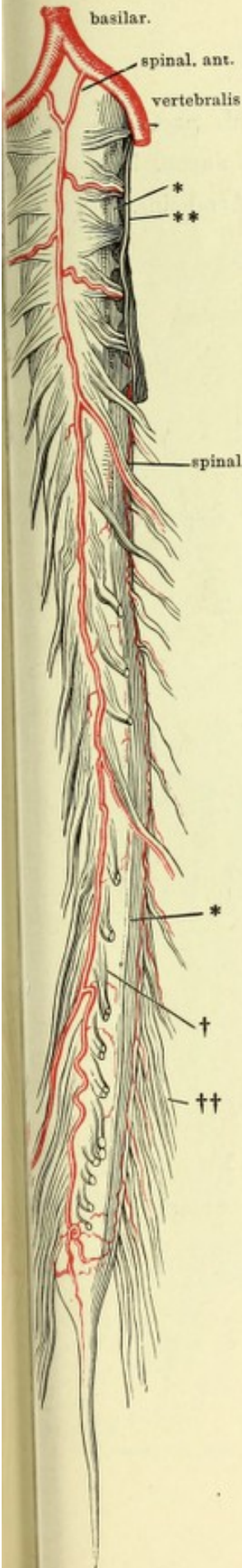
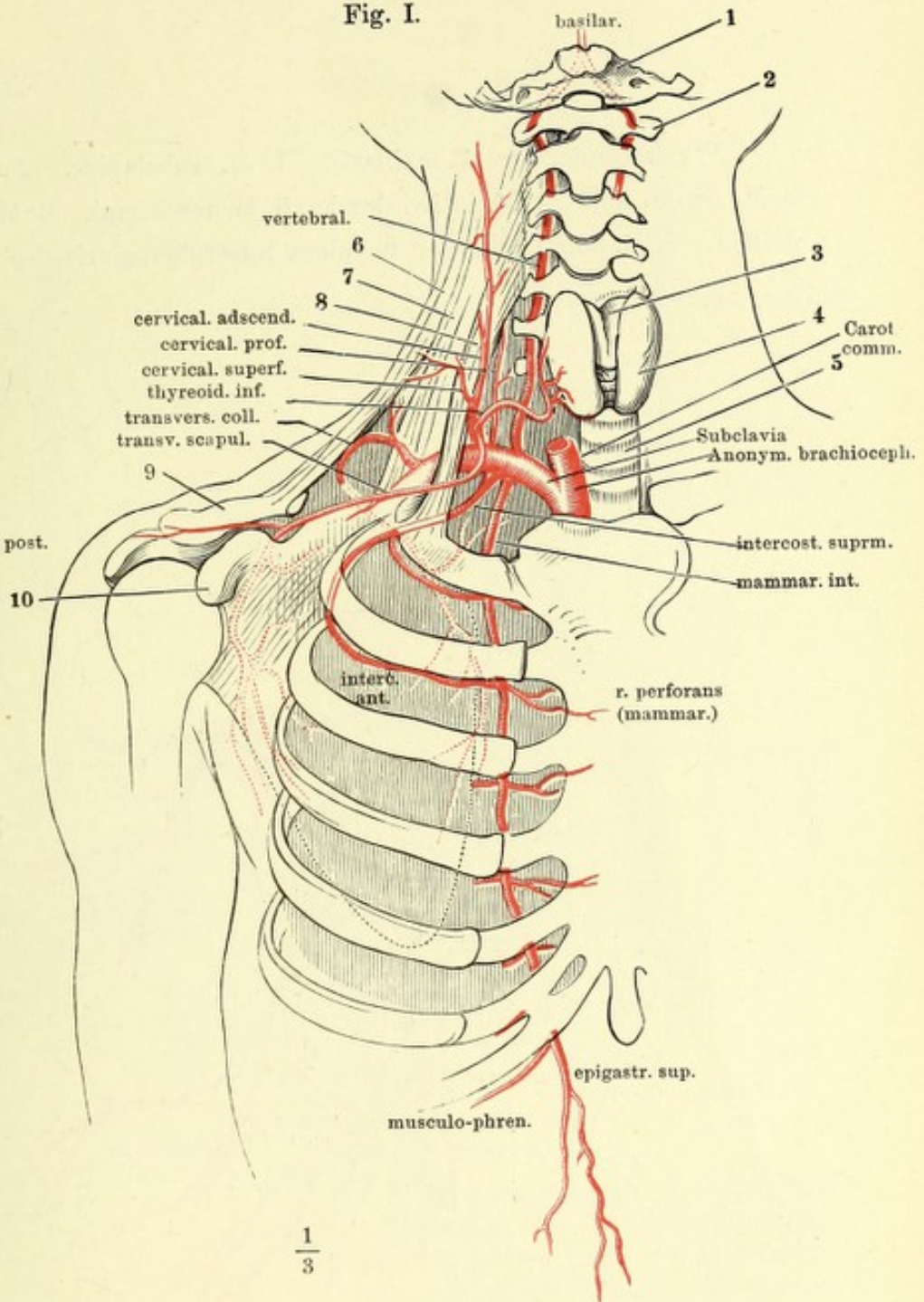


Fig. I.



$\frac{1}{3}$

Fig. I. Verzweigung der subclavia. 1 Hinterhauptsbein. 2 Atlas. 3 Cart. thyreoidea. 4 Gland. thyreoid. 5 Trachea. 6 M. trapezius. 7 Musc. scalenus medius. 8 M. scalen. ant. 9 Schlüsselbein. 10 Proc. coracoideus des Schulterblatts.

Fig. II. Rückenmark eines Kindes, mit den Arterien, von vorn. * Lig. denticulatum, am Halstheile in Verbindung mit der fibrösen Rückenmarkshaut (**), weiter abwärts dicht am Rückenmark abgeschnitten. † Hintere, †† vordere Nervenwurzeln.

Verzweigung der A. axillaris. 1 M. subclavius. 2 M. pectoralis minor. 3 M. serrat. ant. 4 M. latiss. dorsi. 5 M. teres maj. 6 M. ancon. long. 7 M. deltoïd. 8 M. subscapularis. 9 Sulcus intertubercularis des Armbeins.

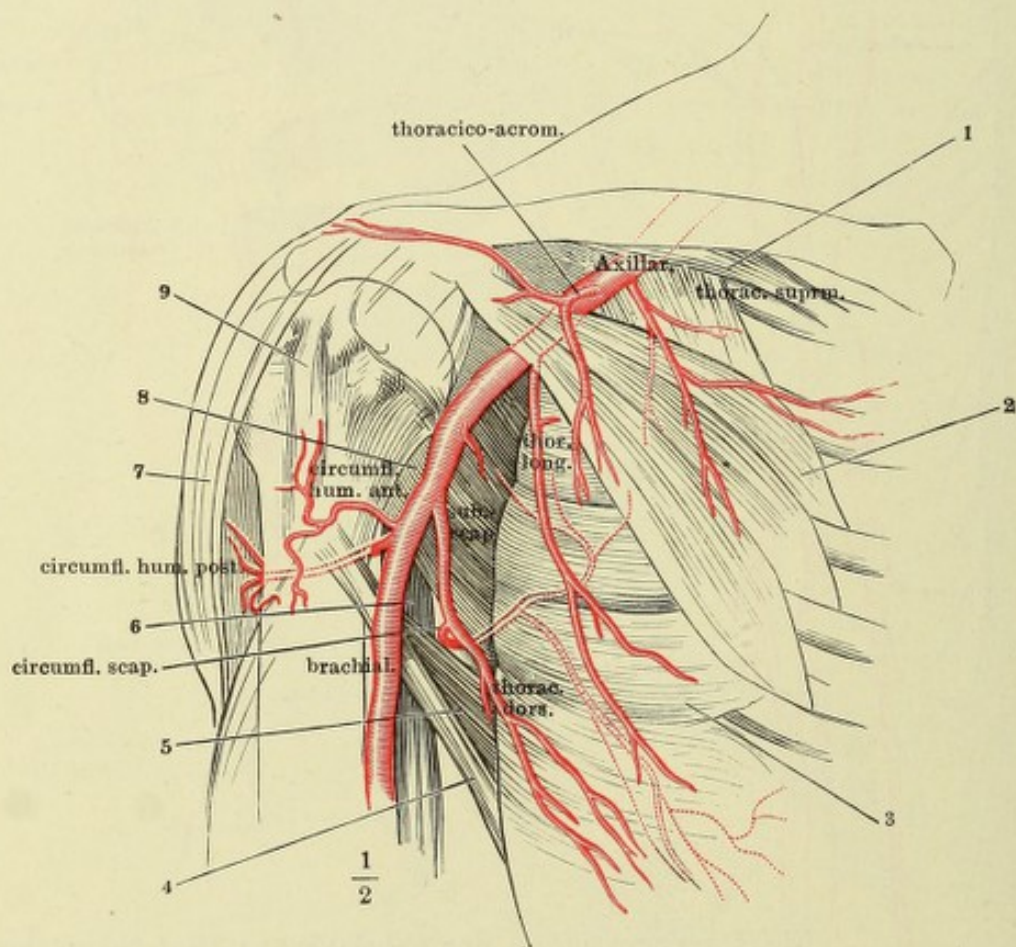


Fig. I.

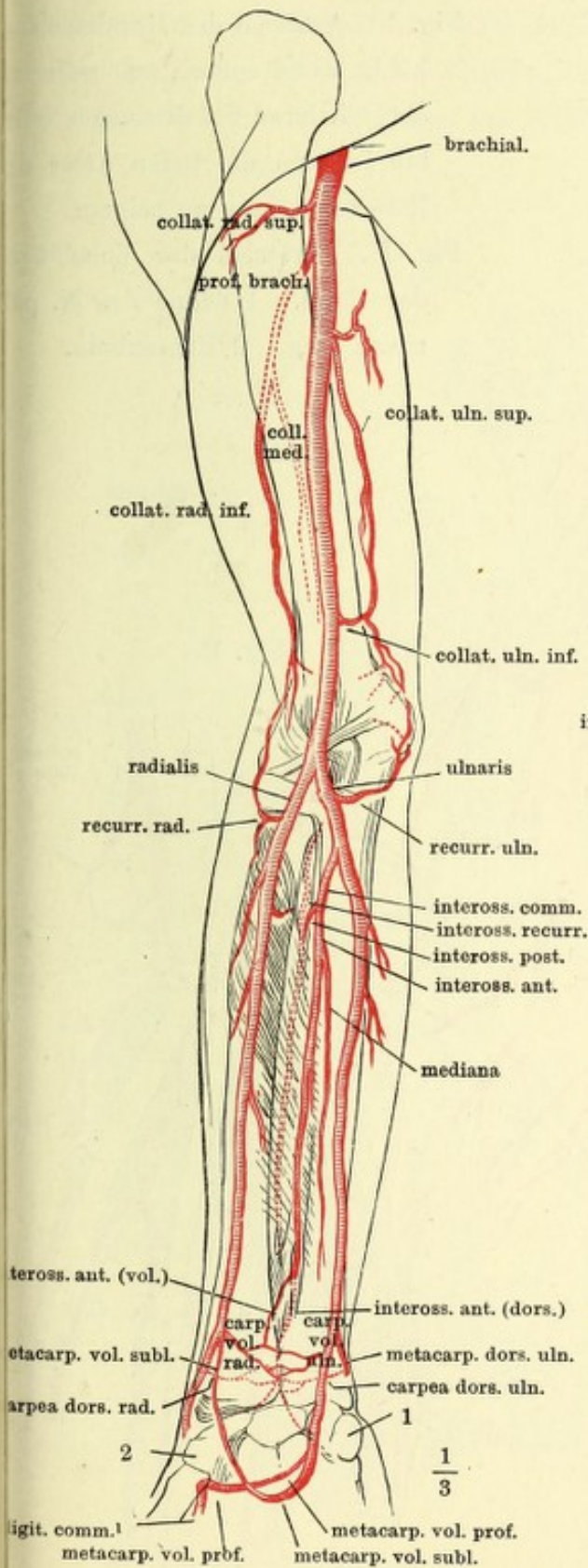


Fig. II.

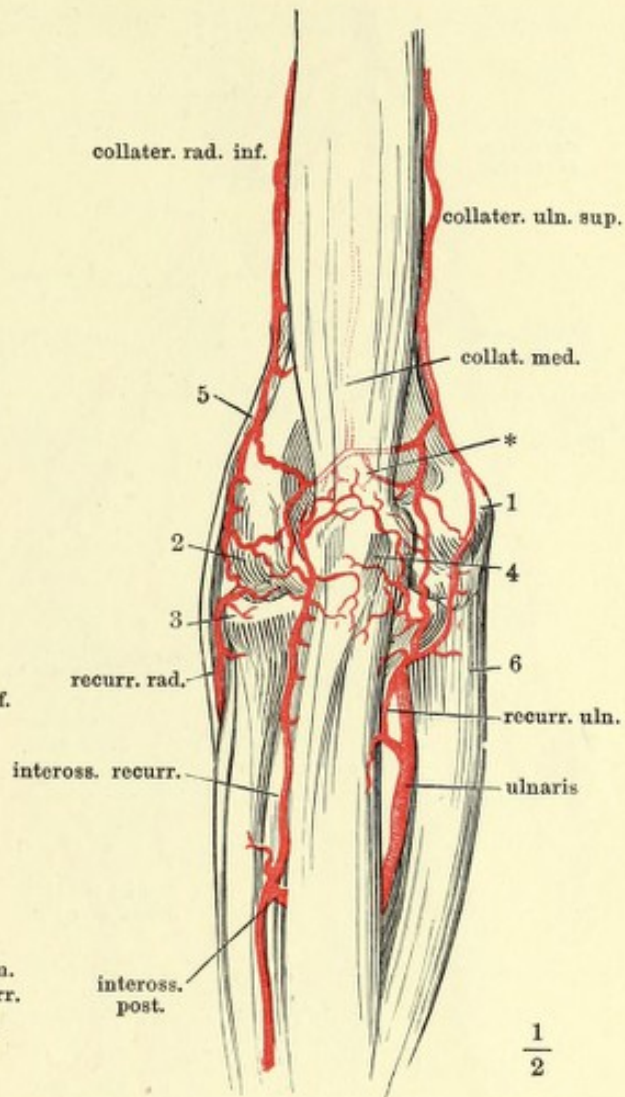


Fig. I. Verzweigung der Armarterien, Vorderseite. Die auf der Rückseite des Gliedes verlaufenden Aeste sind mit punktirten Linien angegeben. 1 Erbsenbein. 2 Tuberosität des Trapezbeins.

Fig. II. Rete cubitale, Rückfläche; die unter dem M. anconeus gelegenen Aeste und das tiefe Netz (*) durch Hülfslinien angedeutet. 1 Epicondylus medialis. 2 Epicondylus later. 3 Köpfchen des Radius. 4 Olecranon. 5 M. brachioradialis. 6 M. ulnaris int.

Fig. I.

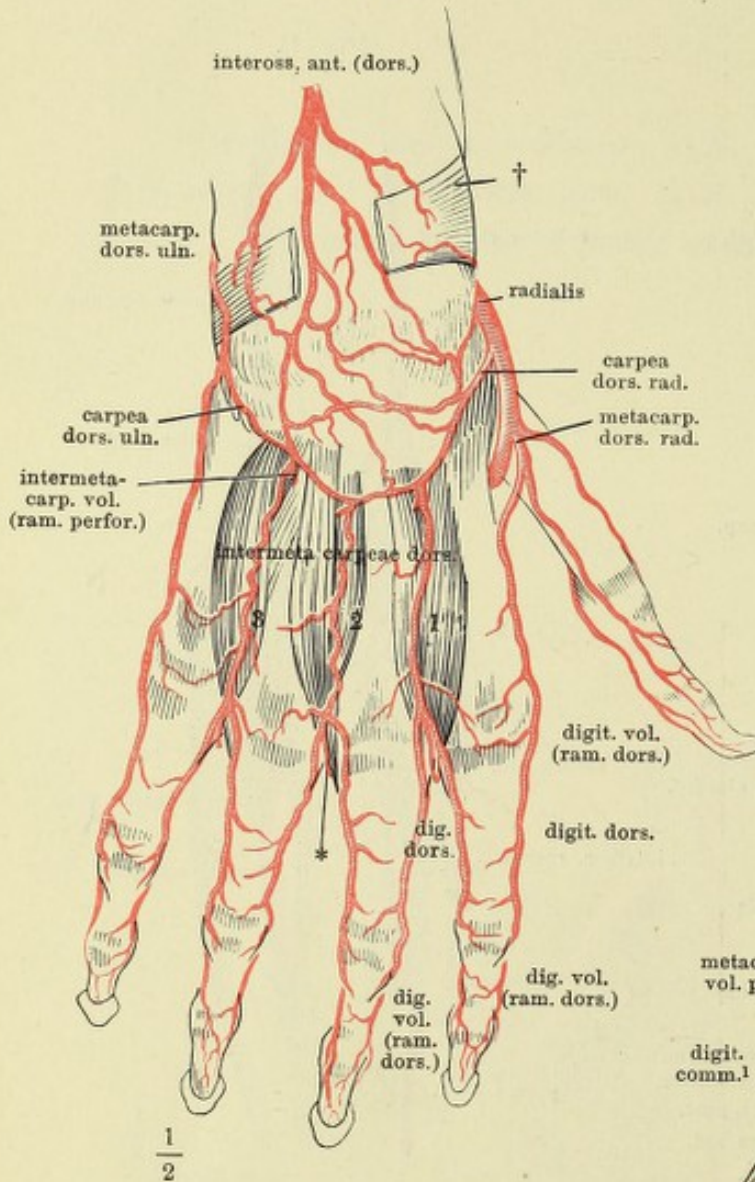
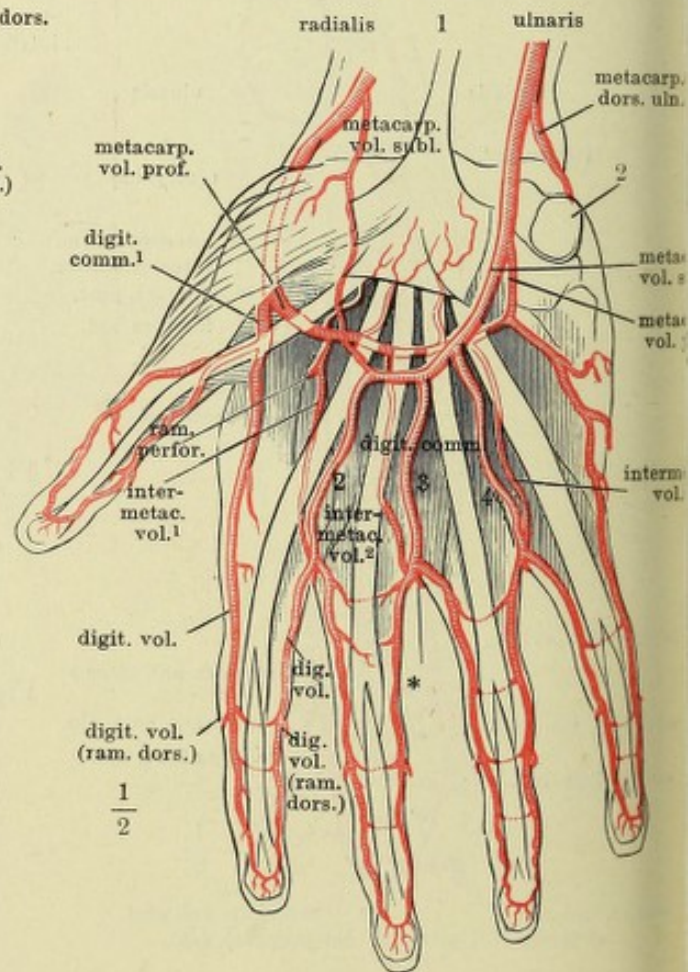


Fig. I. Arterien des Handrückens
 † Lig. carpi comm., aus welchem
 ein mittleres Stück ausgeschnit-
 ten ist, um die tiefen Aeste des
 Rete carp. dors. zu zeigen.

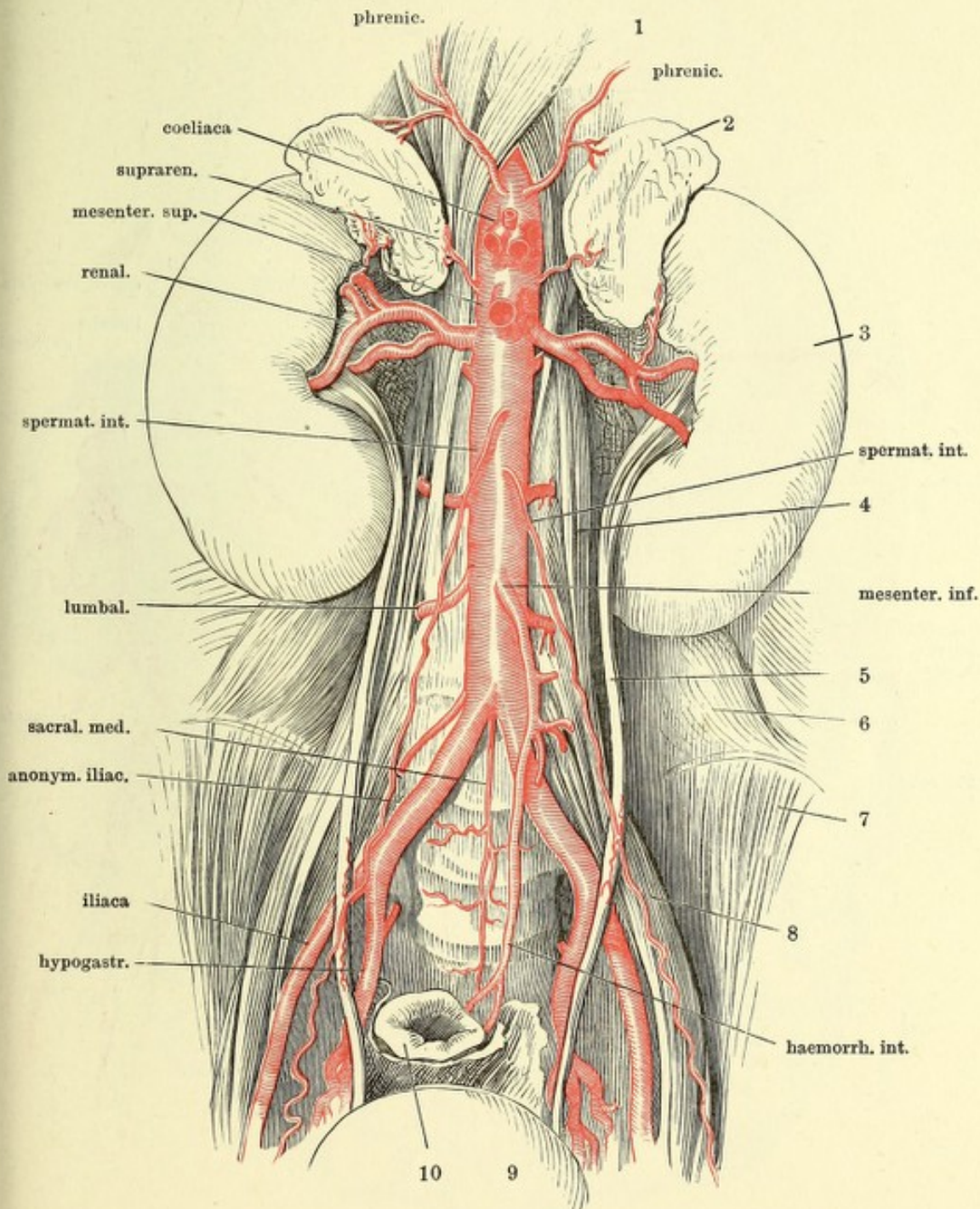
Fig. II. Arterien der Volarfläche
 der Hand. 1 Sehne des M. pal-
 maris long. 2 Erbsenbein.

Fig. II.

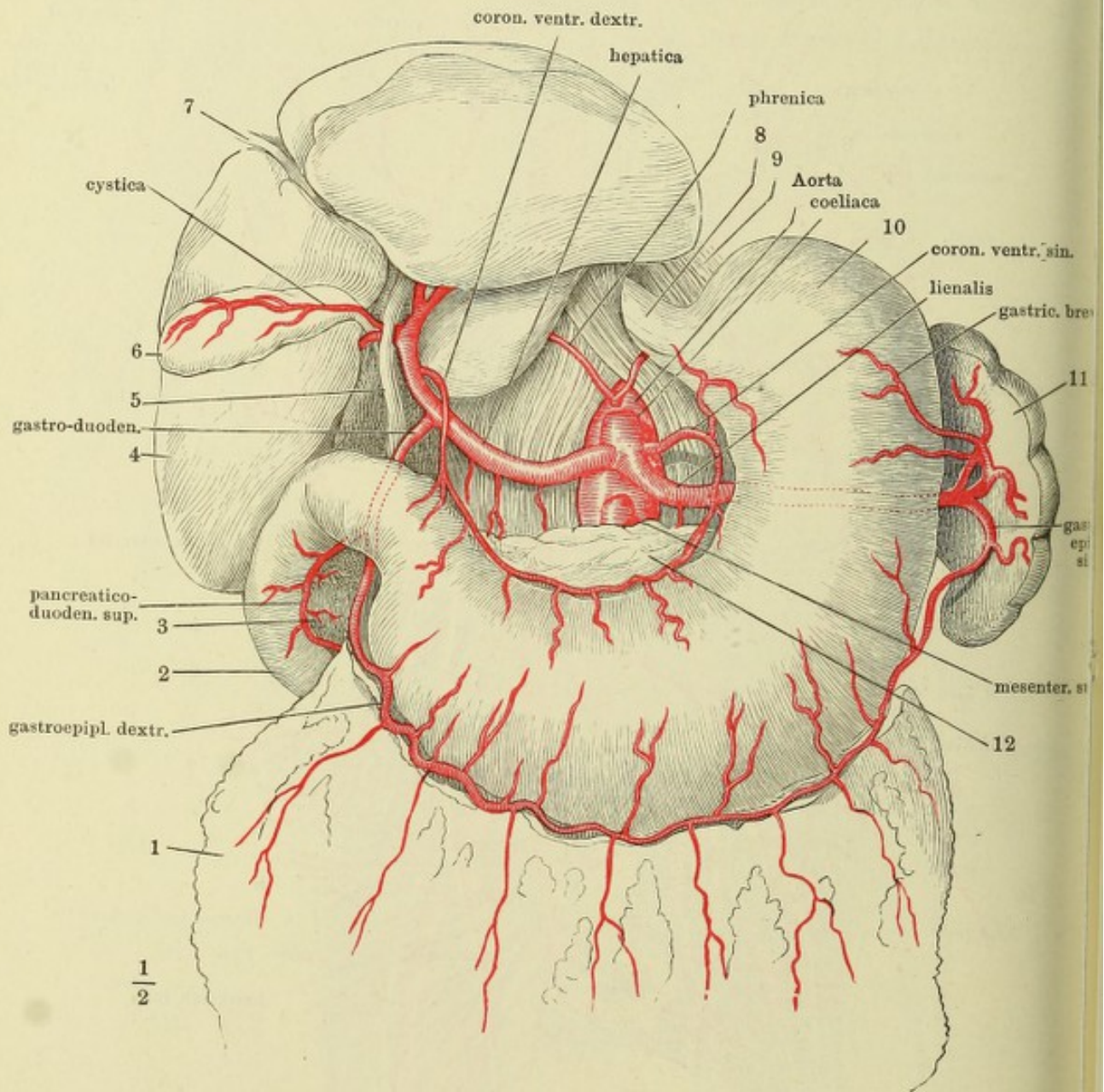


* Verbindungsast der A. intermeta-
 carp. dors. mit der A. digit.
 comm.

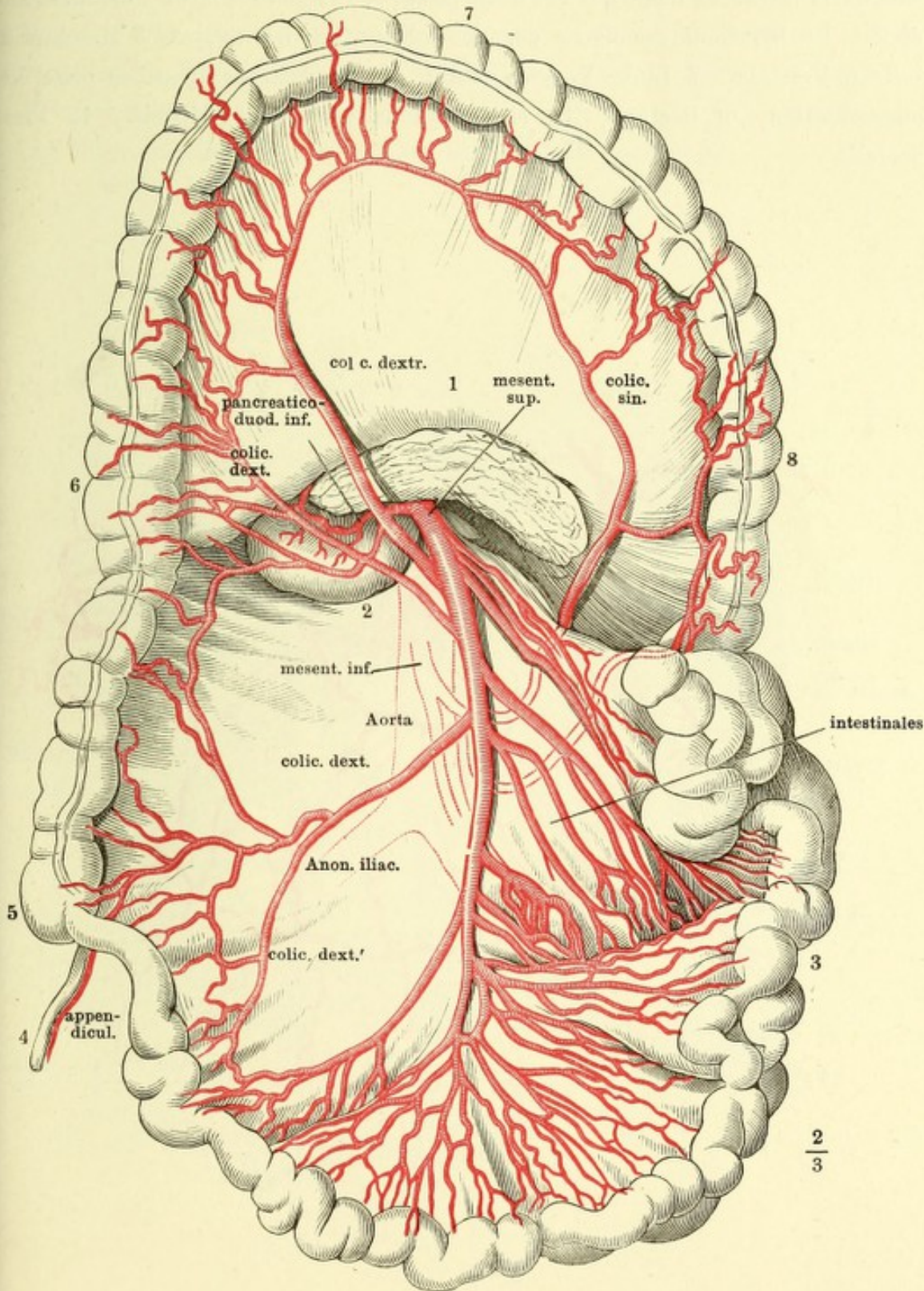
Symmetrische Aeste der Aorta; die unpaaren visceralen Aeste, mit Ausnahme der A. mesenterica inf., dicht am Ursprung abgeschnitten. 1 Vertebralportion des Zwerchfells. 2 Nebenniere. 3 Niere. 4 M. psoas minor. 5 Ureter. 6 M. quadrat. lumb. 7 M. iliacus int. 8 M. psoas maj. 9 Harnblase. 10 Rectum.



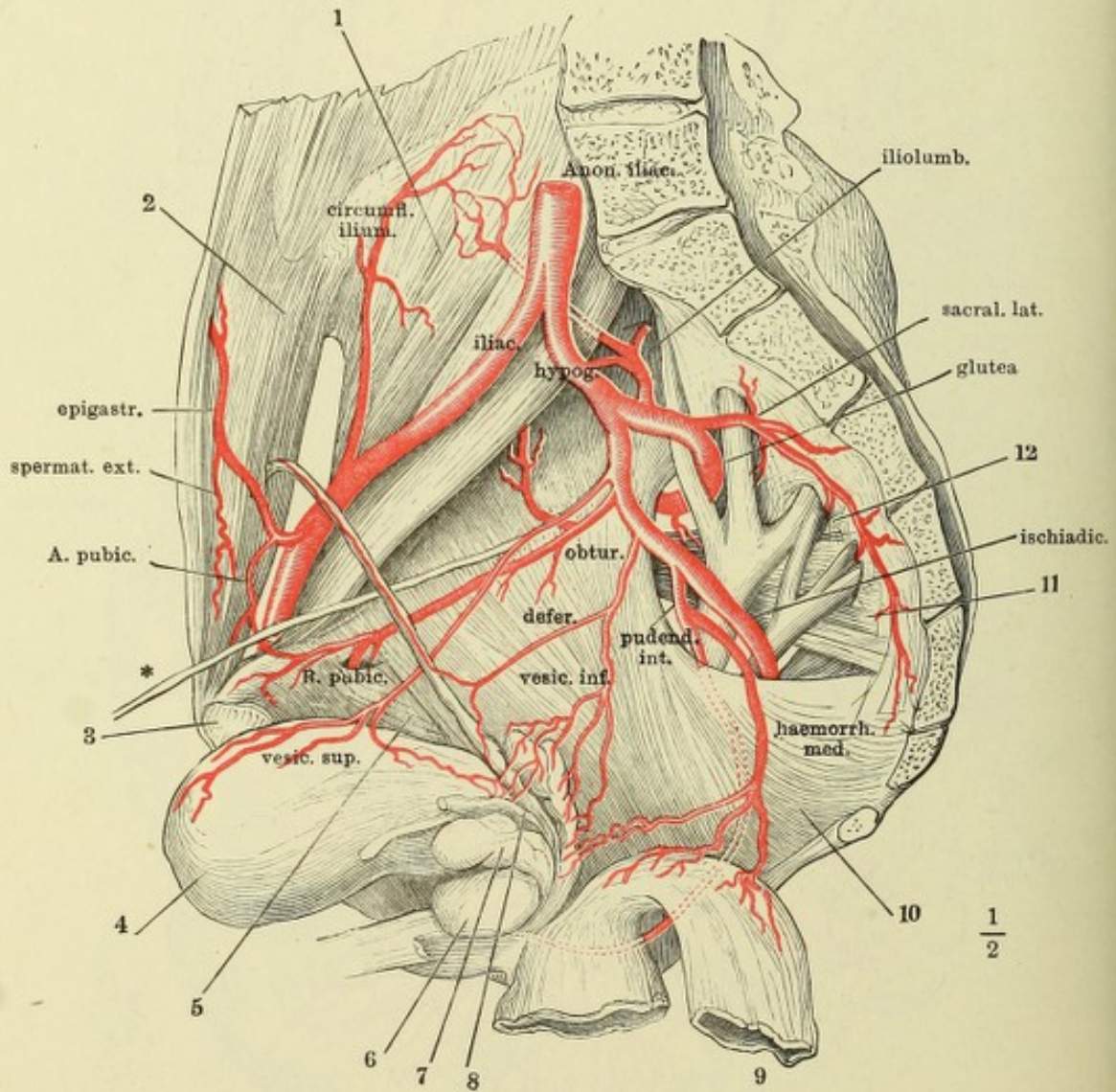
Die Leber aufwärts geschlagen, der Magen herabgezogen. 1 Netz. 2 Duodenum. 3 Kopf des Pancreas. 4 Leber. 5 Duct. choledoch. 6 Gallenblase. 7 Lig. teres hepatis. 8 Oesophagus. 9 Zwerchfell. 10 Magen. 11 Milz. 12 Pancreas.



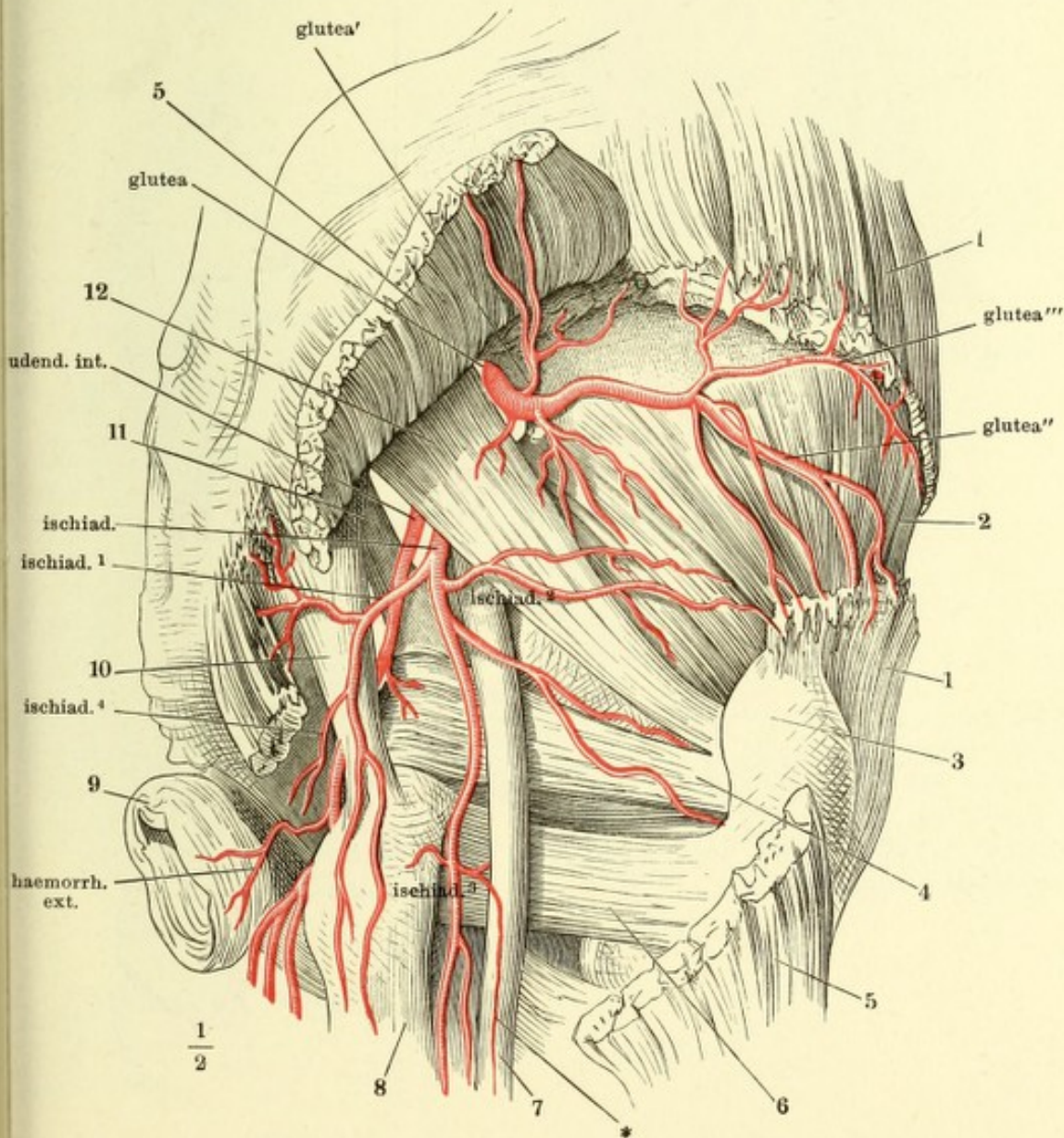
Das Colon. transv. aufwärts zurückgeschlagen, der Dünndarm links herabgezogen. Der vom Mesenterium verdeckte Theil der Arterien ist nur in Conturen angegeben. 1 Pancreas. 2 Unterer querer Theil des Duodenum. 3 Dünndarm. 4 Proc. vermiformis. 5 Coecum. 6 Colon dextrum. 7 Colon transv. 8 Colon. sinistr.



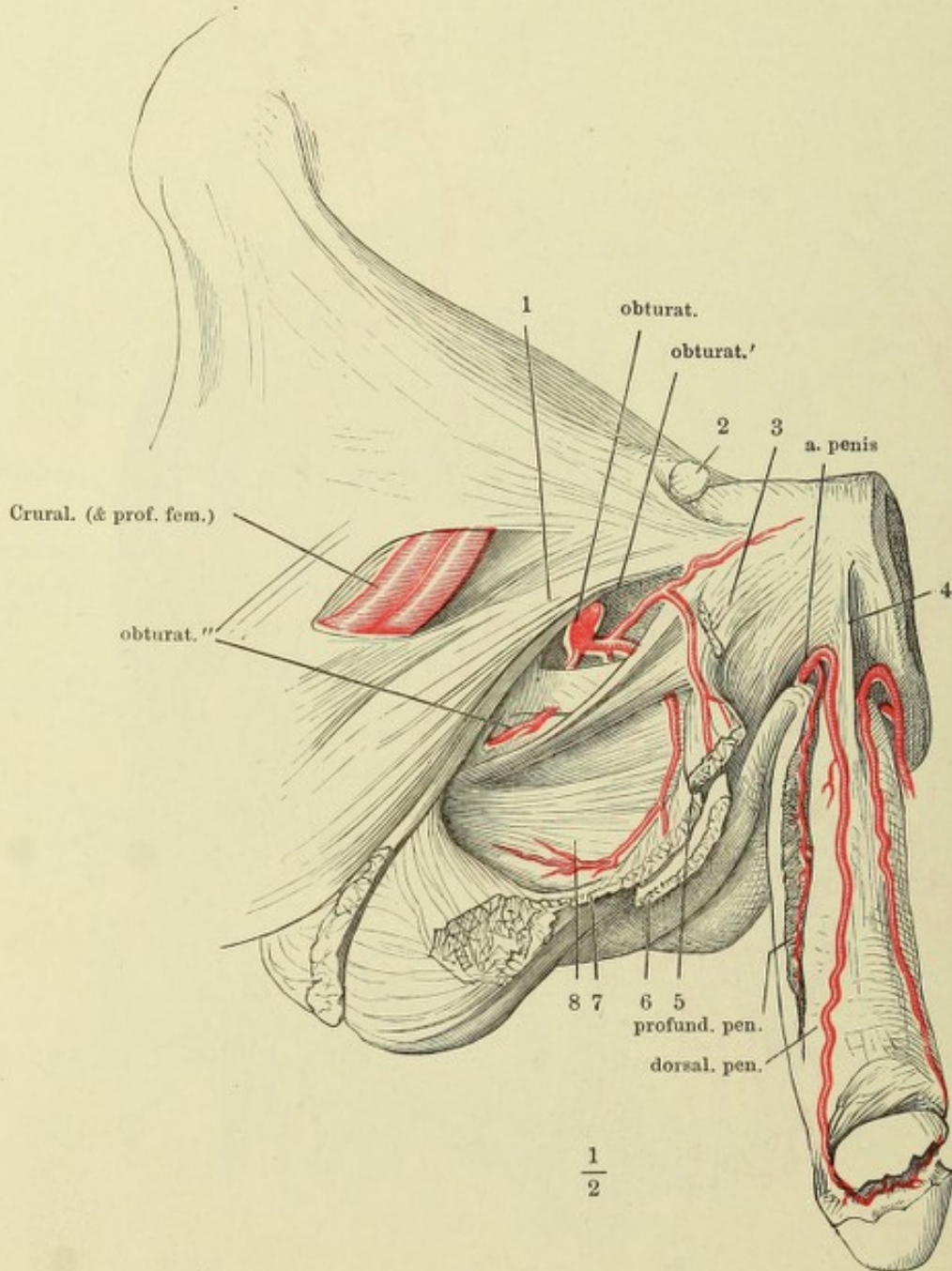
Rechte männliche Beckenhälfte von innen, die Blase vorwärts, das Rectum rückwärts herabgeschlagen. 1 M. iliopsoas. 2 Innere Fläche des M. transv. abdom. 3 Synchondrosenfläche des Schambeins. 4 Harnblase. 5 M. obturator int. 6 Prostata. 7 Linke Vesicula semin. 8 Vas deferens derselben Seite, kurz abgeschnitten. 9 Rectum. 10 M. coccygeus. 11 M. pyramidalis. 12 Plexus sacralis.



Hintere Beckenwand, von hinten. Aus den Mm. gluteus max. und medius ist je ein Stück ausgeschnitten, der Ursprung des M. gluteus max. aufwärts umgeschlagen. 1 M. gluteus medius. 2 M. gluteus minimus. 3 Trochanter. 4 M. obturator int. 5 M. gluteus max. 6 M. quadrat fem. 7 N. ischiad. 8 Ursprung des M. semitendinosus und des langen Kopfs des M. biceps. 9 M. sphincter ani. 10 Lig. tuberoso-sacr. 11 Lig. spinoso-sacr. 12 M. pyriformis.



Vordere Beckenwand. Verästelung der A. obturatoria und A. penis. 1 M. pectineus. 2 Samenstrang, am äusseren Leistenring abgeschnitten. 3 Ursprung des M. adductor long. 4 Lig. suspensorium penis medium. 5 M. adductor br. am Ursprung durchschnitten und zurückgeschlagen. 6 M. gracilis desgleichen. 7 Mm. adductor minimus und magnus desgleichen. 8 M. obturator ext.



I. Verästlung der A. denda int. in der Perineal-
gend. 1 M. bulbocaver-
sus, mit dem Bulbus des
cavernos. uretrae nach
ks umgelegt. 2 After und
sphincter ani. 3 Lig.
noso-sacrum. 4 Lig. tu-
roso-sacrum. 5 Tuber
hiad. 6 M. levator ani.
M. transv. perinei superfic.
Diaphragma urogenitale.
9' C. cavernos. penis mit
en M. ischiocavernosus,
er durchschnitten und an
c Durchschnitfläche aus-
ander gezogen.

Fig. I.

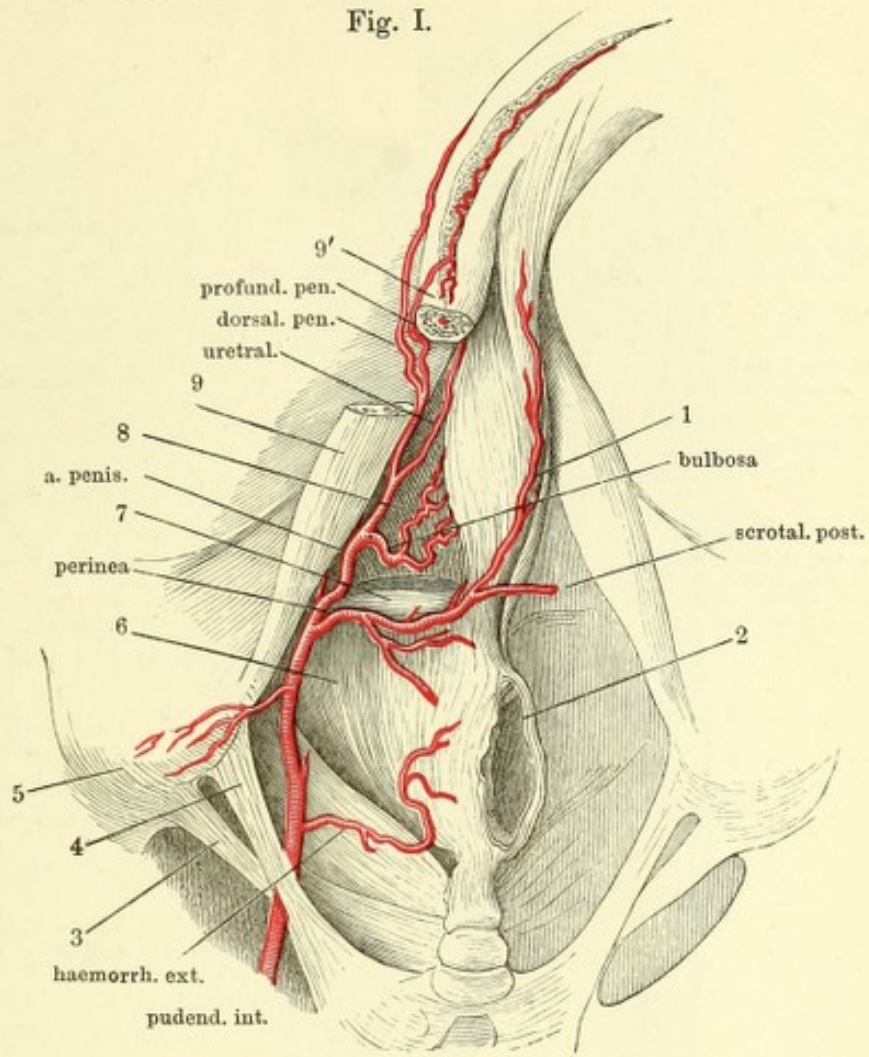


Fig. II.

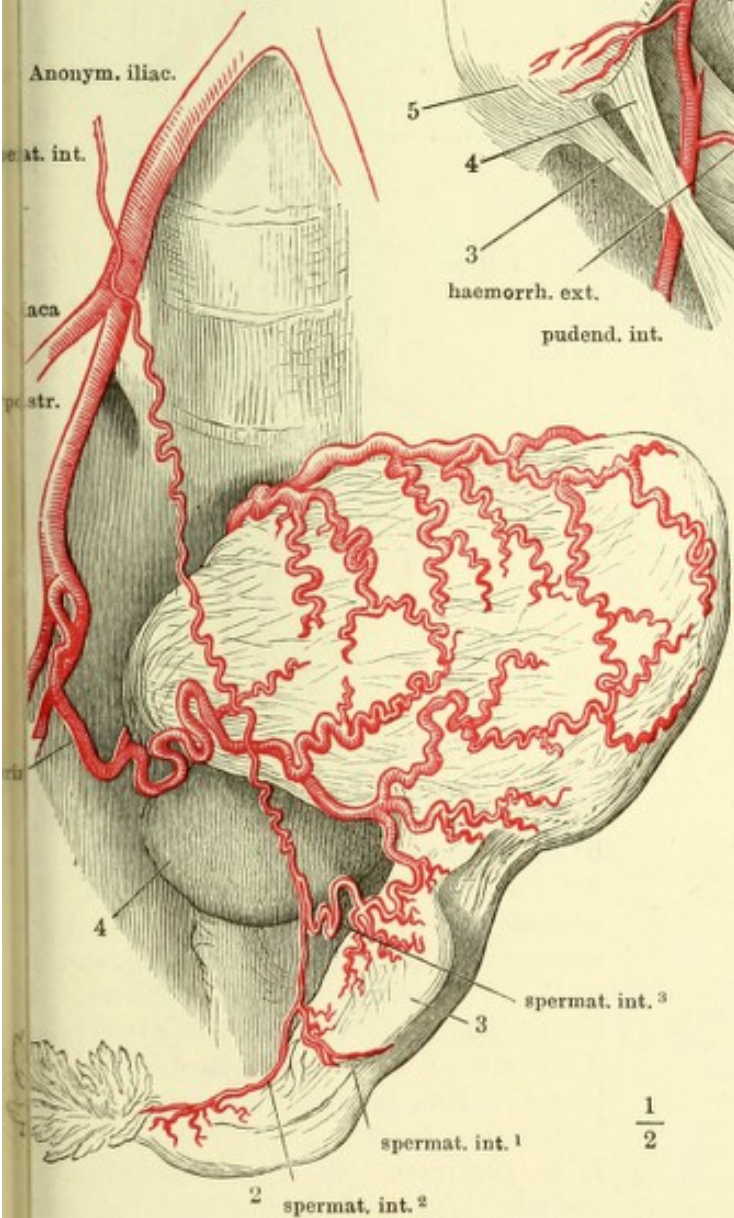


Fig. II. Arterien der inneren
Genitalien einer Neuent-
bundenen, der Uterus vor-
wärts und nach links um-
gelegt. 1 Uterus. 2 Oviduct.
3 Ovarium. 4 Harnblase.

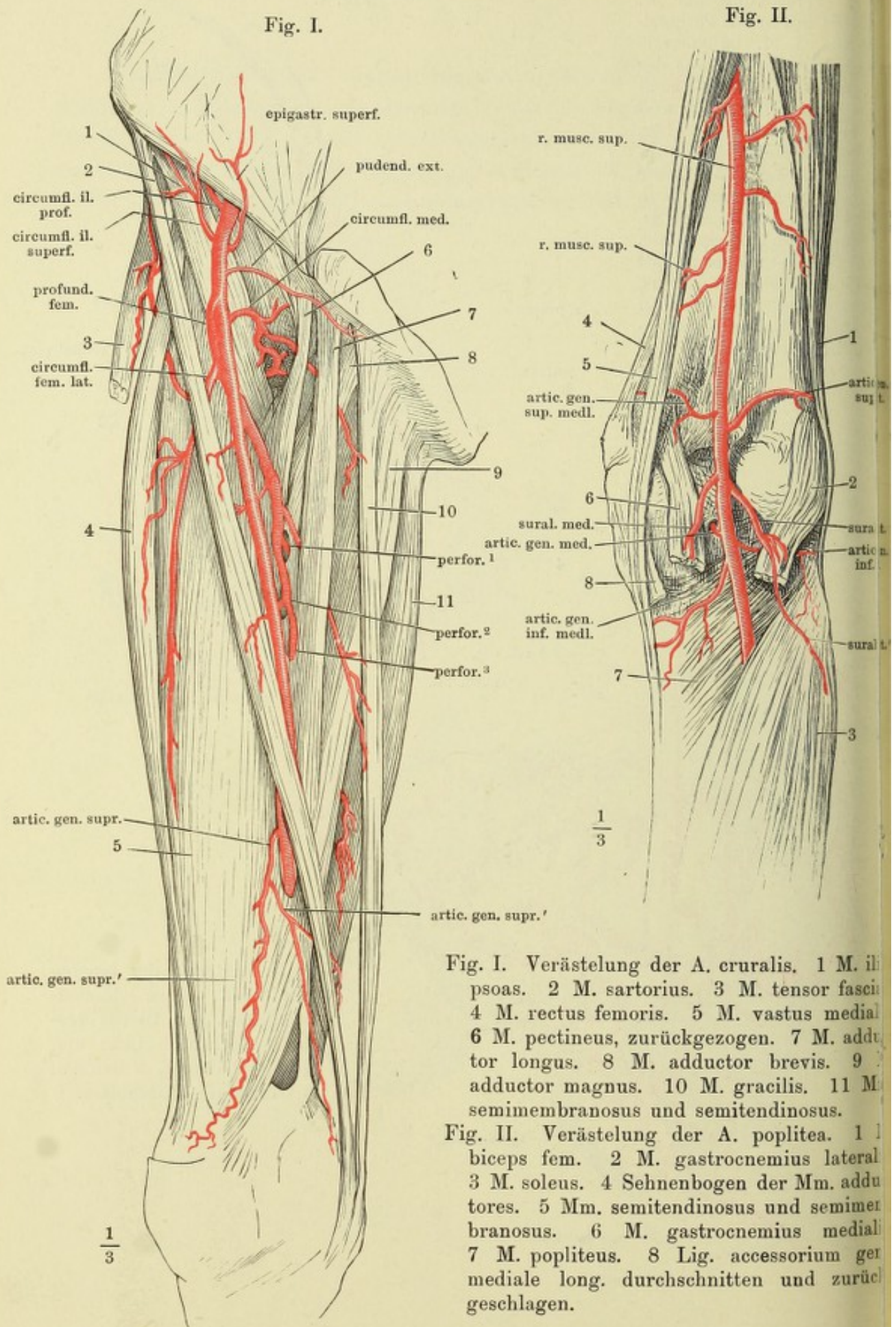


Fig. I. Verästlung der A. cruralis. 1 M. iliopsoas. 2 M. sartorius. 3 M. tensor fasciae latae. 4 M. rectus femoris. 5 M. vastus medialis. 6 M. pectineus, zurückgezogen. 7 M. adductor longus. 8 M. adductor brevis. 9 M. adductor magnus. 10 M. gracilis. 11 M. semimembranosus und semitendinosus.

Fig. II. Verästlung der A. poplitea. 1 M. biceps fem. 2 M. gastrocnemius lateralis. 3 M. soleus. 4 Sehnenbogen der Mm. adductores. 5 Mm. semitendinosus und semimembranosus. 6 M. gastrocnemius medialis. 7 M. popliteus. 8 Lig. accessorium gen. mediale long. durchschnitten und zurückgeschlagen.

Fig. I.

Fig. II.

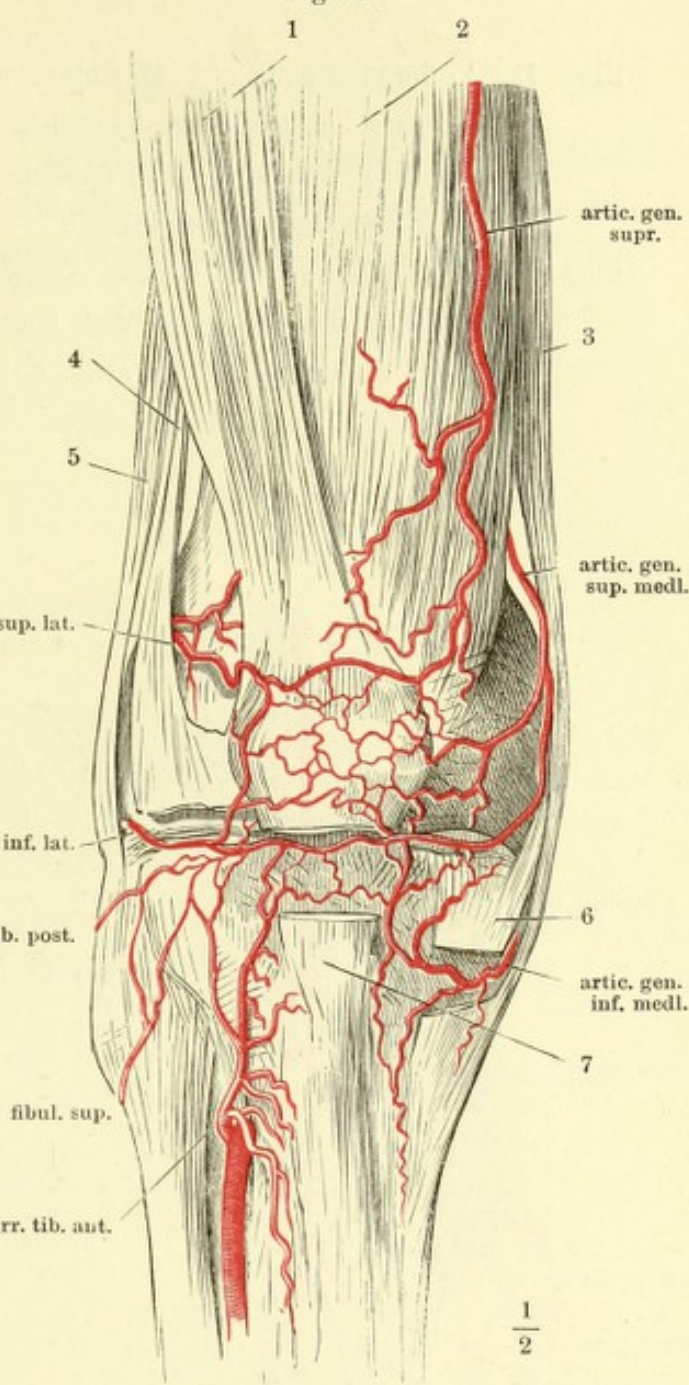
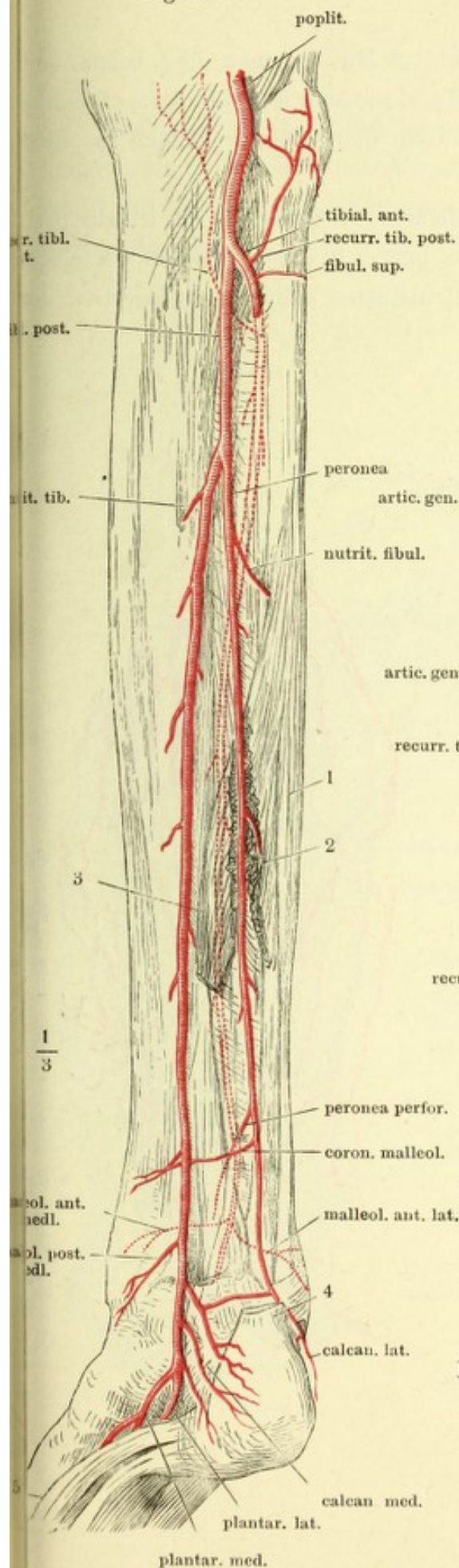
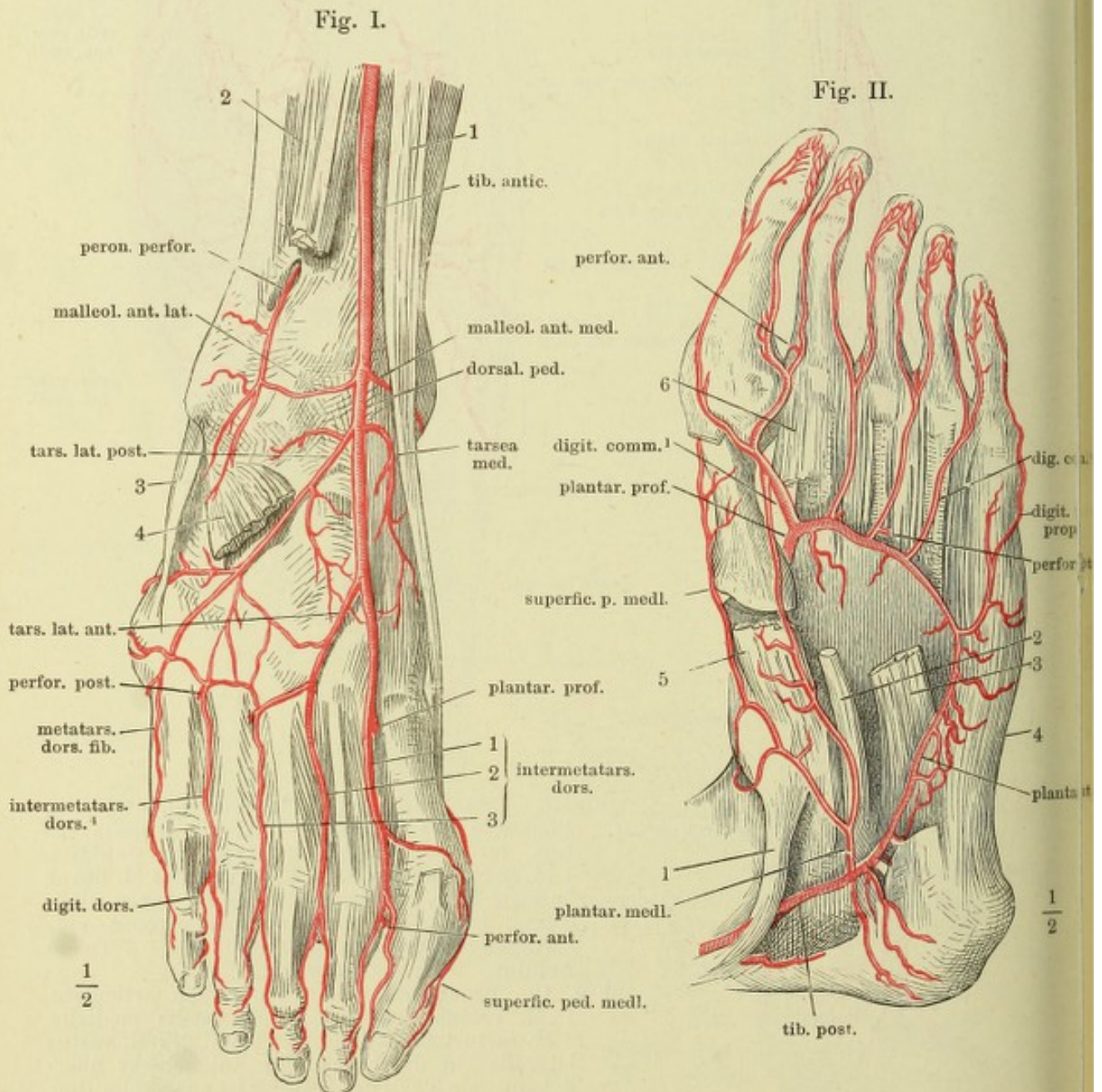


Fig. I. Verästelung der A. tibialis ant. und post. Rückseite des Unterschenkels, die jenseits des Lig. inteross. liegenden Arterien punktiert. 1 M. peroneus brevis. 2 Ursprung des M. flexor hallucis long. 3 Ursprung des M. flexor digit. comm. long., die über der A. peronea entspringenden Muskeln durchschnitten. 4 Tendo Achillis. 5 M. abductor hallucis.

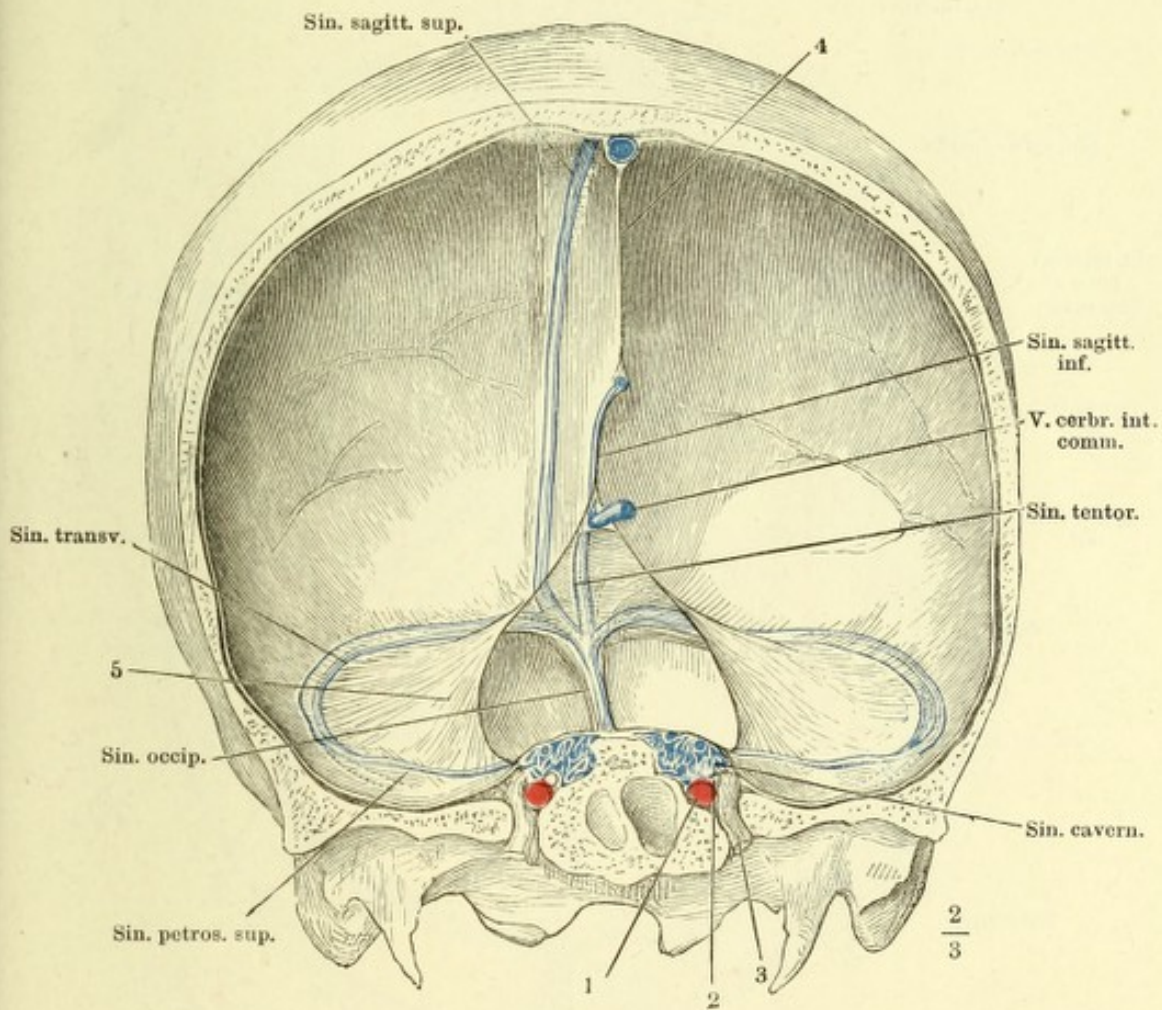
Fig. II. Kniegelenk von vorn, Rete articulare. 1 M. rectus femoris. 2 M. vastus medialis. 3 M. sartorius. 4 Lateraler Rand des M. vastus lateralis, in die Fascie des Kniegelenks übergehend; ein Theil des Muskels ist ausgeschnitten, um die Arterie sichtbar zu machen. 5 M. biceps fem. 6 Lig. accessor. genu mediale long., durchschnitten. 7 Lig. patellae inf., desgleichen.

Fig. I. A. dorsalis pedis. 1 M. tibialis ant. 2 Mm. extensor digit. comm. und extensor hallucis long., über dem Knöchelgelenk abgeschnitten. 3 Sehne des M. peron. br. 4 M. extensor digit. und extensor hallucis br. dicht am Ursprung abgeschnitten.

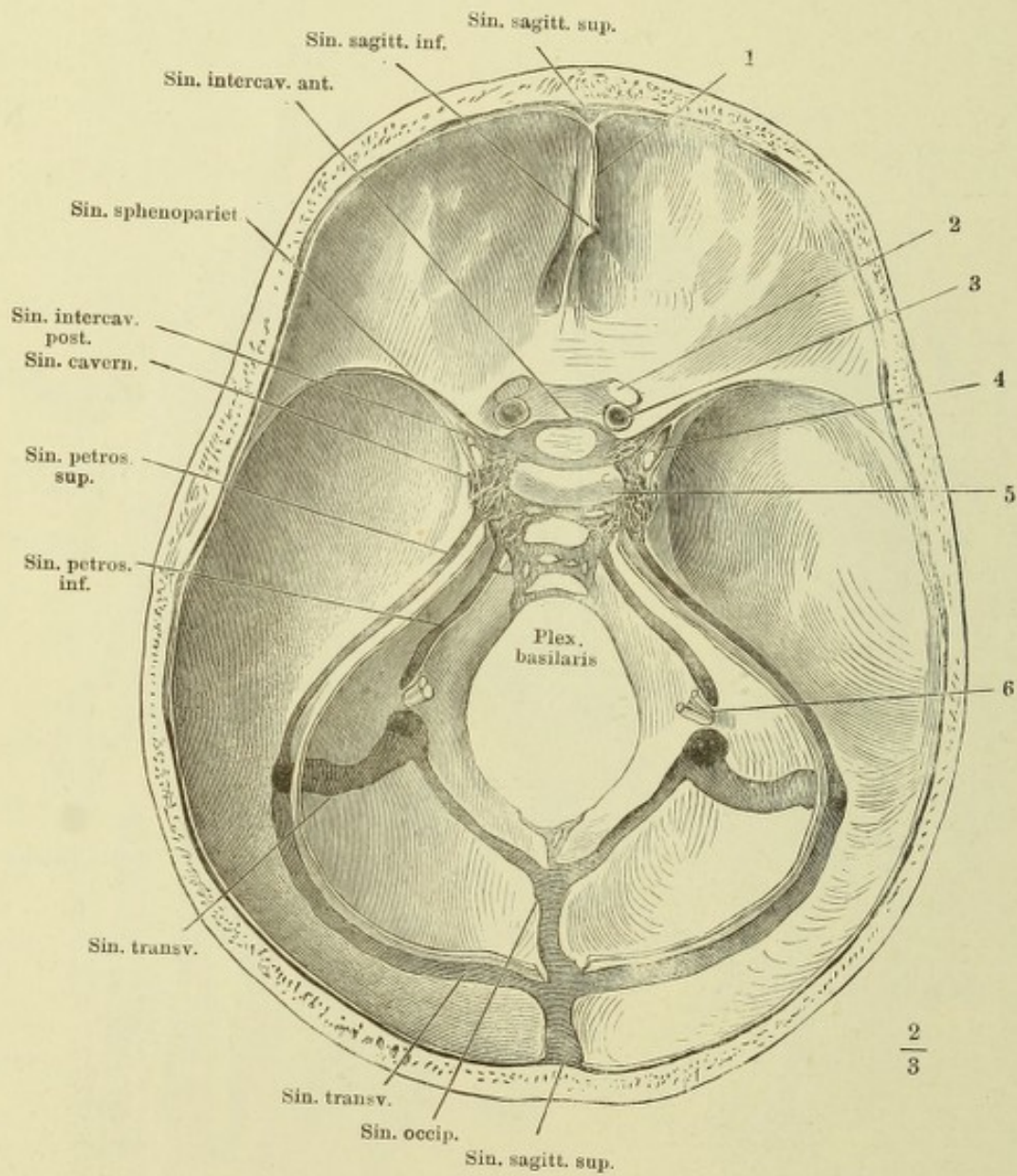
Fig. II. Plantarfläche des Fusses. Arcus volaris. 1 Sehne des M. tibialis post. 2 Sehne des M. flexor dig. comm. long. 3 Caput plantare desselben. 4 M. abductor dig. quinti. 5 M. abductor hallucis. 6 Insertion des M. interosseus dorsalis primus.



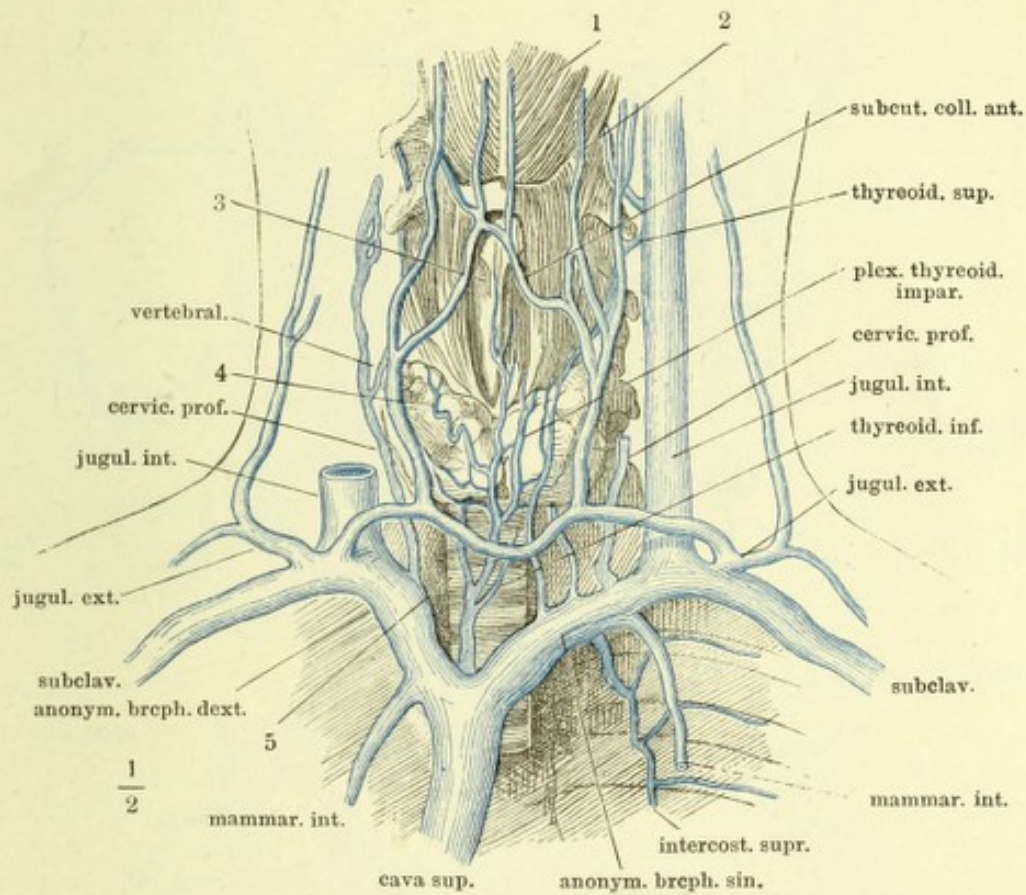
Frontalschnitt des Schädels mit der Falx cerebri durch die Forr. ovalia, hinterer Abschnitt, um Weniges nach links gedreht. 1 Querschnitt der A. carotis int., 2 des N. abducens. 3 Dritter Ast des N. trigeminus. 4 Falx cerebri. 5 Tentorium cerebelli.



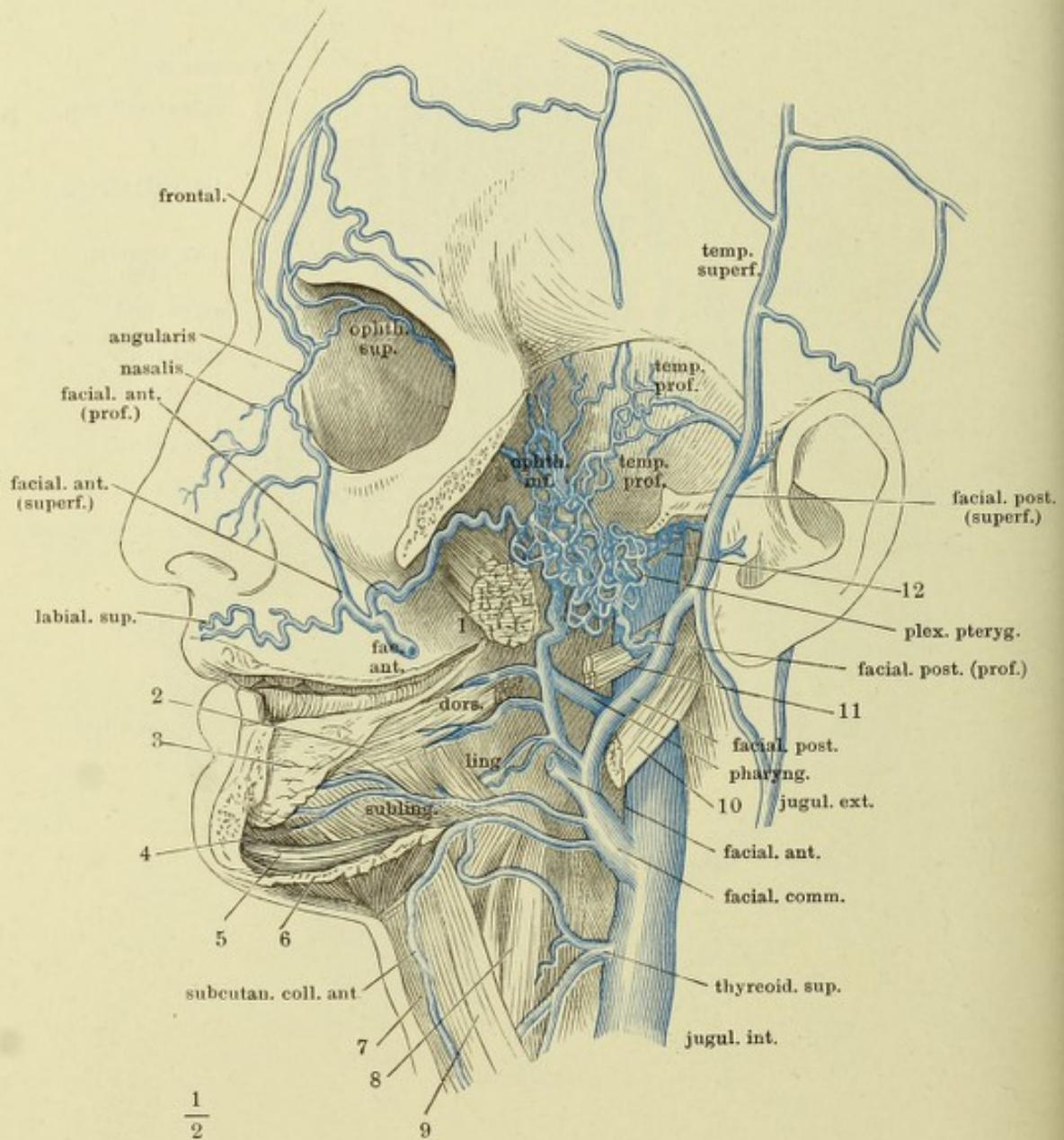
Schädelbasis mit geöffneten Sinus. 1 Horizontalschnitt der Falx cerebri. 2 N. opticus, am Eintritt in den Can. opticus abgeschnitten. 3 Stamm der A. carotis int. 4 N. oculomotorius. 5 Dorsum sellae. 6 Die aus dem For. jugulare austretenden Nerven.



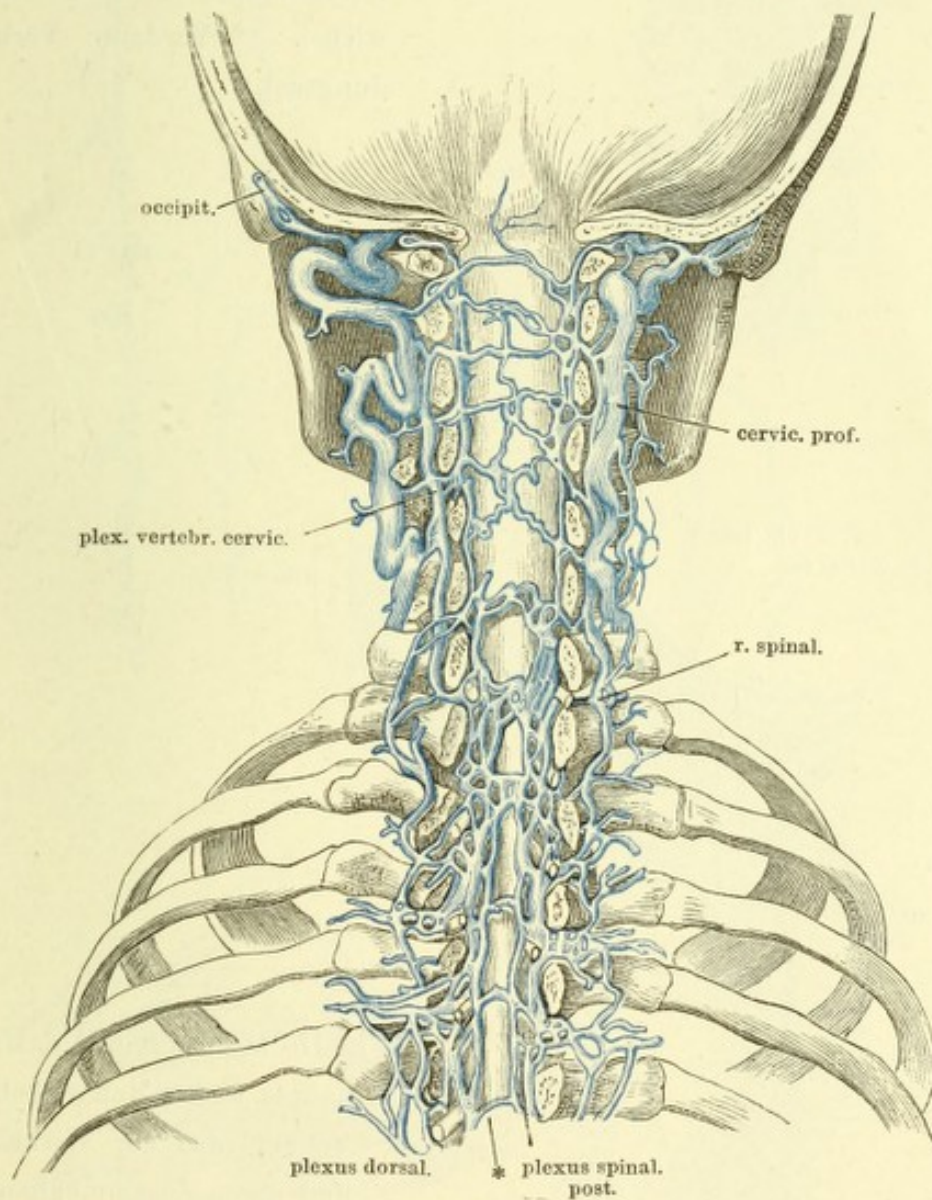
Aeste der V. anonyma brachiocephalica. 1 M. mylohyoideus. 2 Zungen-
 bein. 3 Kehlkopf. 4 Gl. thyreoidea. 5 Trachea.



Der Jochbogen und die linke Seitenhälfte des Unterkiefers nebst dem Masseter ist entfernt, die Orbita entleert. 1 M. pterygoid. ext., dicht am Ursprung abgeschnitten. 2 M. styloglossus, Zungeninsertion. 3 Sublingualdrüse. 4 M. hyoglossus. 5 M. geniohyoideus. 6 M. mylohyoideus, an der Kieferinsertion durchschnitten. 7 M. sternohyoideus. 8 M. thyreochoideus. 9 M. omohyoideus. 10 M. stylohyoideus. 11 M. styloglossus, am Ursprung abgeschnitten. 12 M. stylopharyngeus.



Schädel und oberer Theil der Wirbelsäule, durch einen Frontalschnitt geöffnet. Hintere Fläche der fibrösen Rückenmarkshaut mit den dieselbe bedeckenden Venenplexus und deren Communicationen mit den Plexus vertebr. cervic. und den Plexus dorsalis. * Hinterer Verbindungsast.



(Nach Breschet.)

Fig. I.

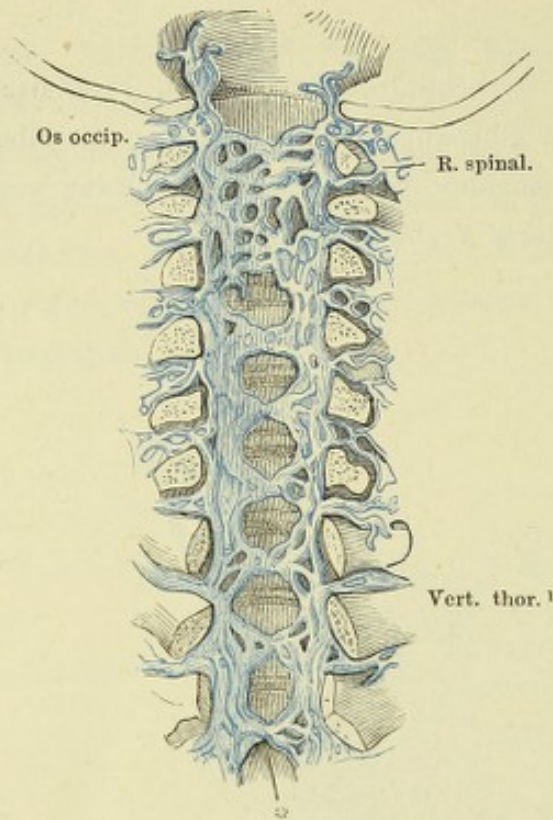


Fig. I. Vordere Wand des durch einen Frontalschnitt geöffneten obersten Theils d. Wirbelhöhle nach Entfernung des Rückenmarks und seiner Hüllen. Plexus spinal. ant. 1 Hinterhaupt. 2 Erster Brustwirbel. * Vorderer Verbindungsast.

Fig. II.

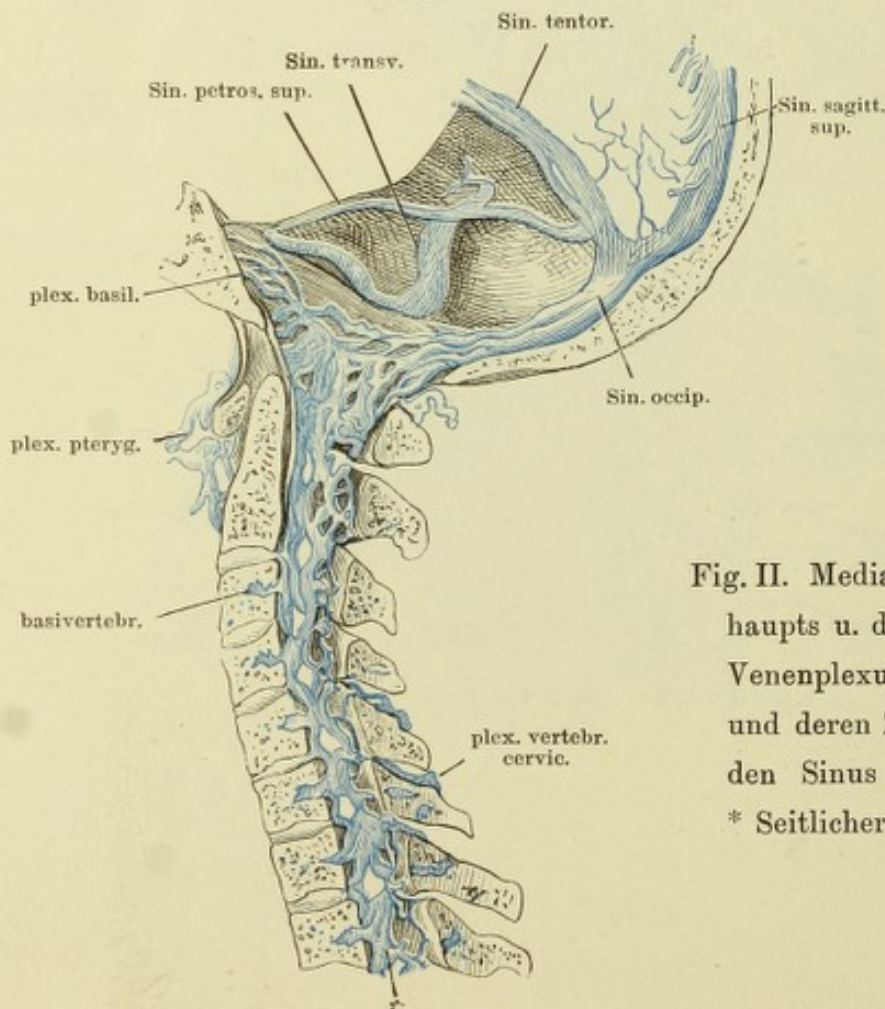


Fig. II. Medianschnitt d. Hinterhaupts u. der Halswirbelsäule. Venenplexus der Wirbelhöhle und deren Zusammenhang mit den Sinus der Schädelhöhle. * Seitlicher Verbindungsast.

Fig. I. }
 Fig. II. } Stämme der V. azygos und hemiazygos.

Fig. III. (Nach Savage.) Venen der inneren weiblichen Genitalien. 1 Uterus.
 2 Ovarium. 3 Oviduct. 4 Lig. ovarii.

Fig. I.

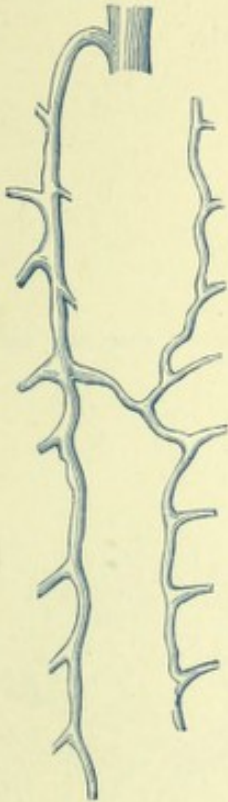

Fig. II.

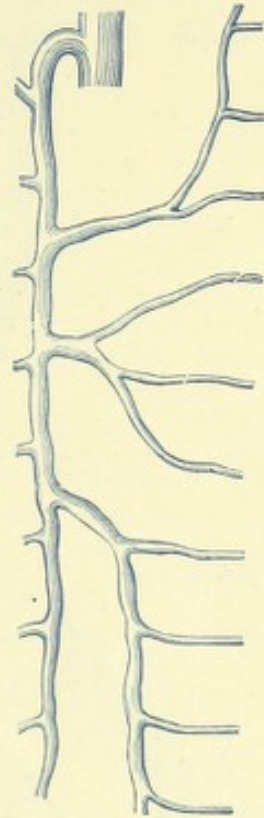
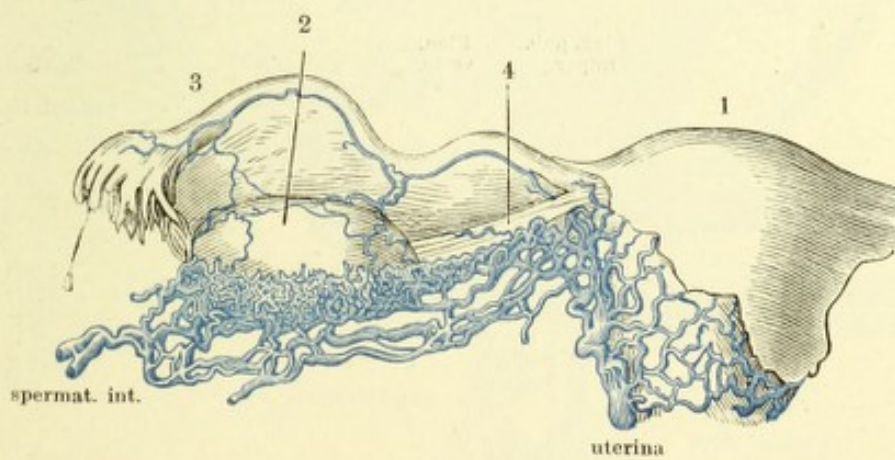
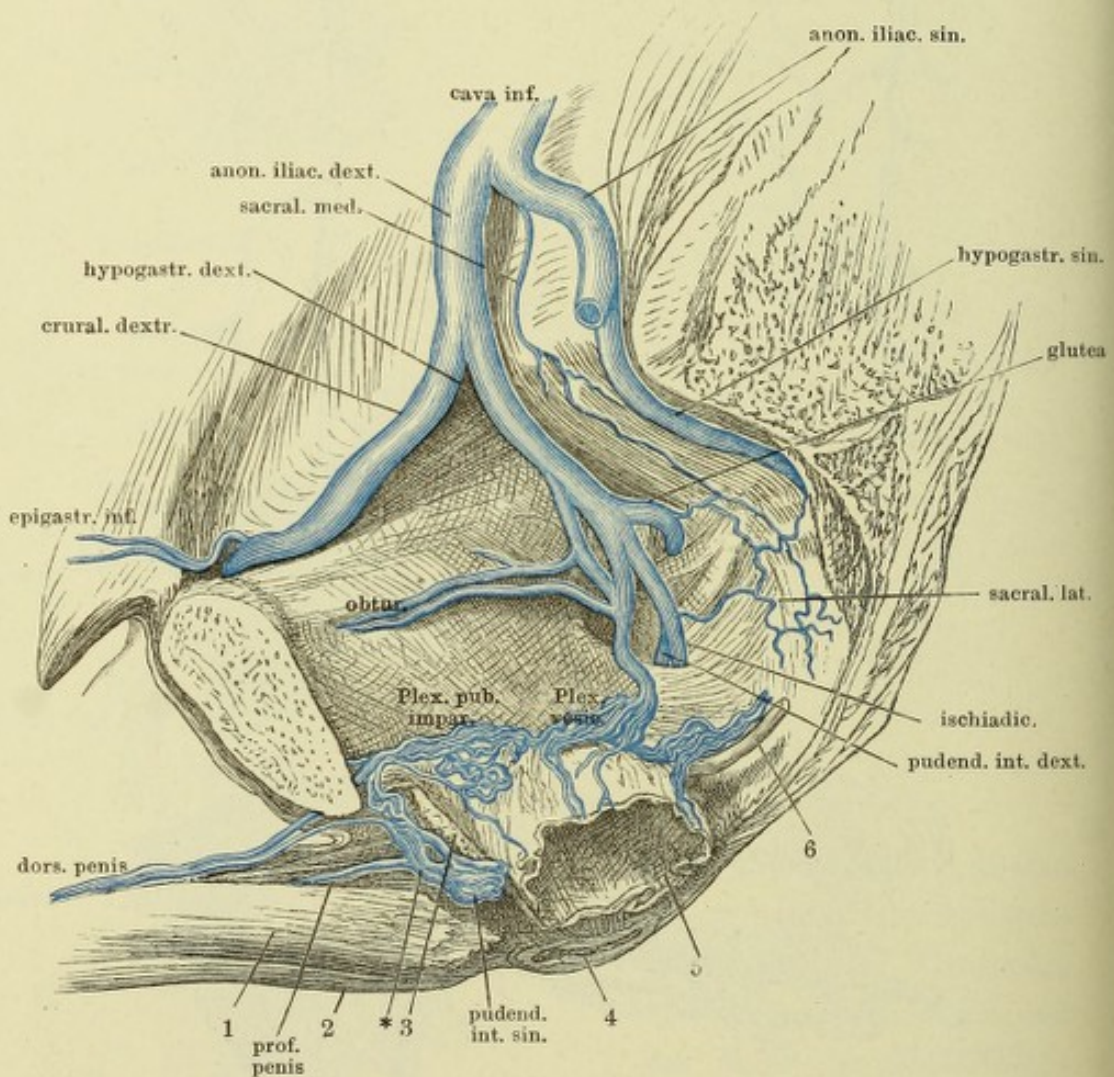


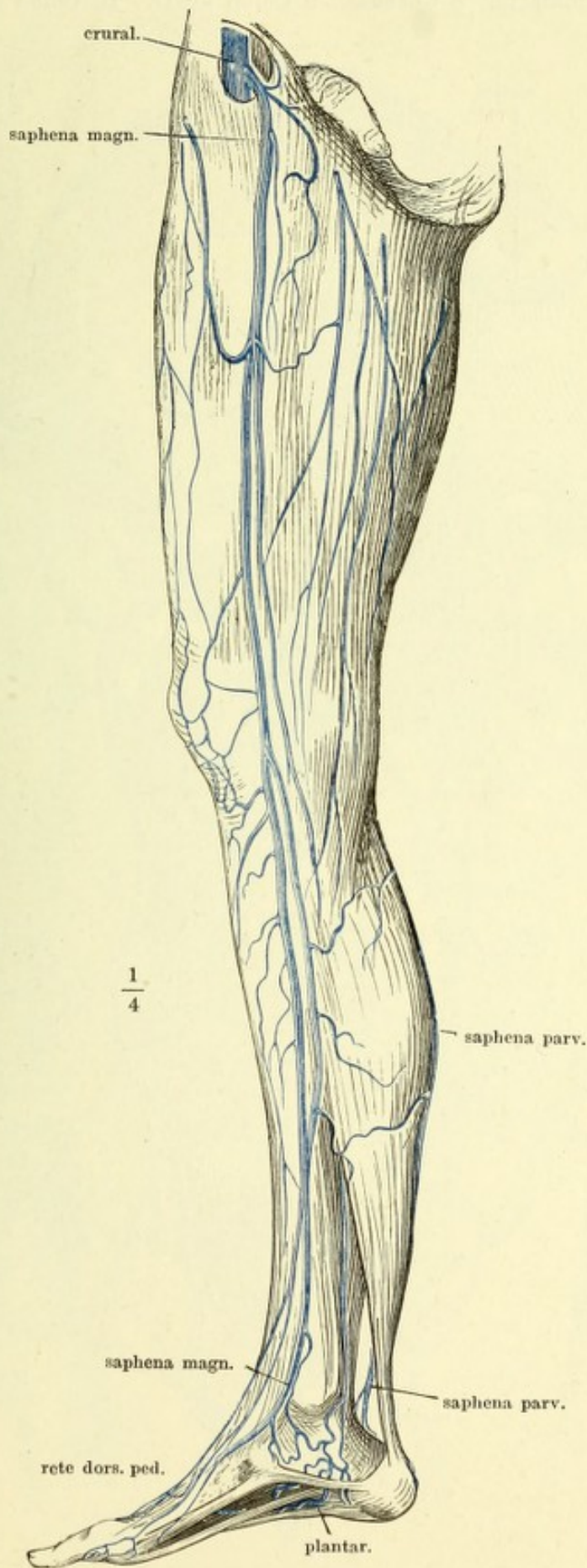
Fig. III.



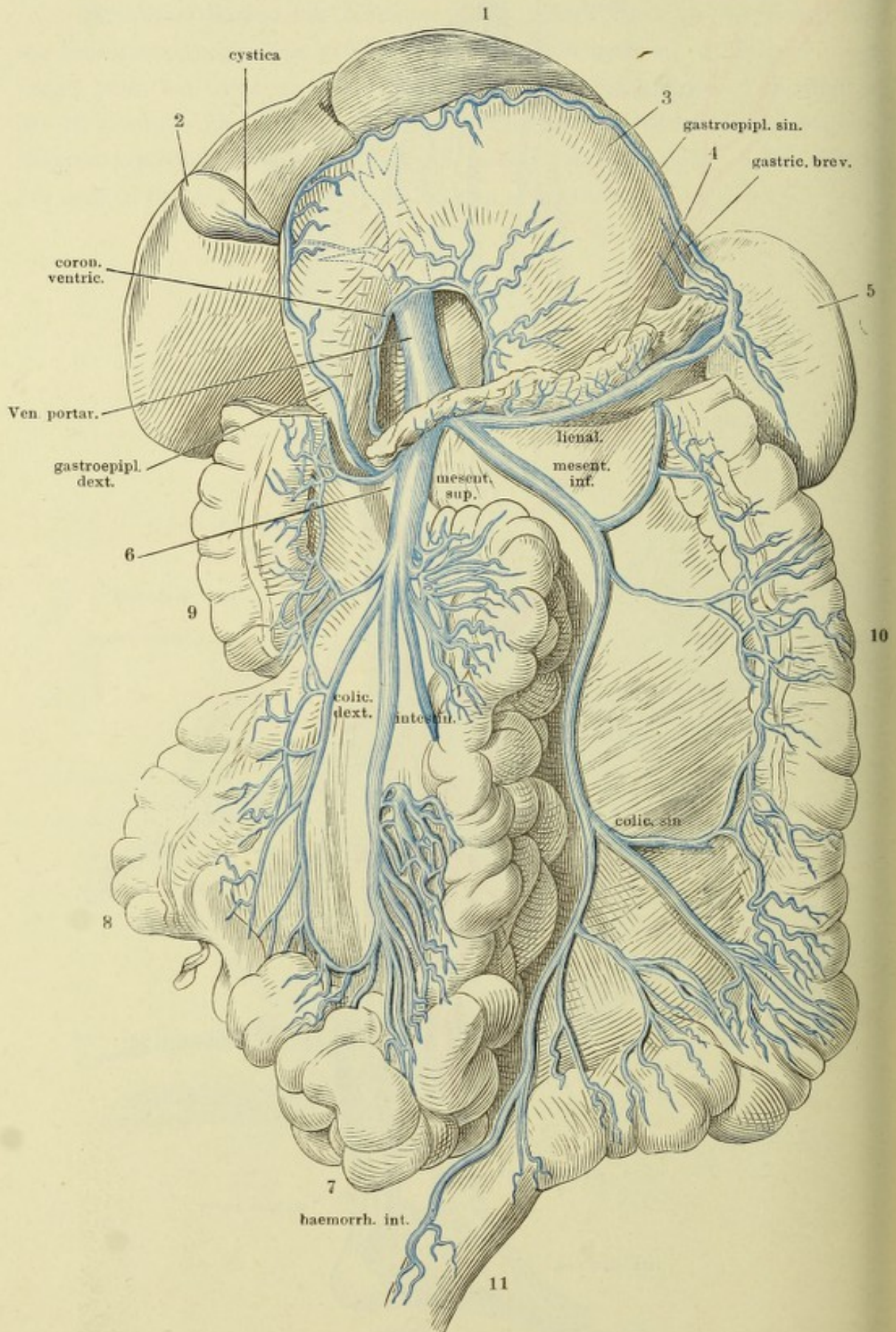
Männliches Becken mit injicirten Venen, durch einen an der linken Seite der Schambeinsynchondrose geführten Sagittalschnitt geöffnet. 1 Linkes C. cavernosum penis, am Ursprung abgeschnitten. 2 C. cavernos. uretrae. 3 Durchschnitt des M. obturator int. 4 After. 5 Unterer Theil der horizontal durchschnittenen Harnblase, abwärts geschlagen, um deren rechte Wand zu zeigen. 6 Vas deferens der rechten Seite. * Venen des Diaphragma urogenitale.



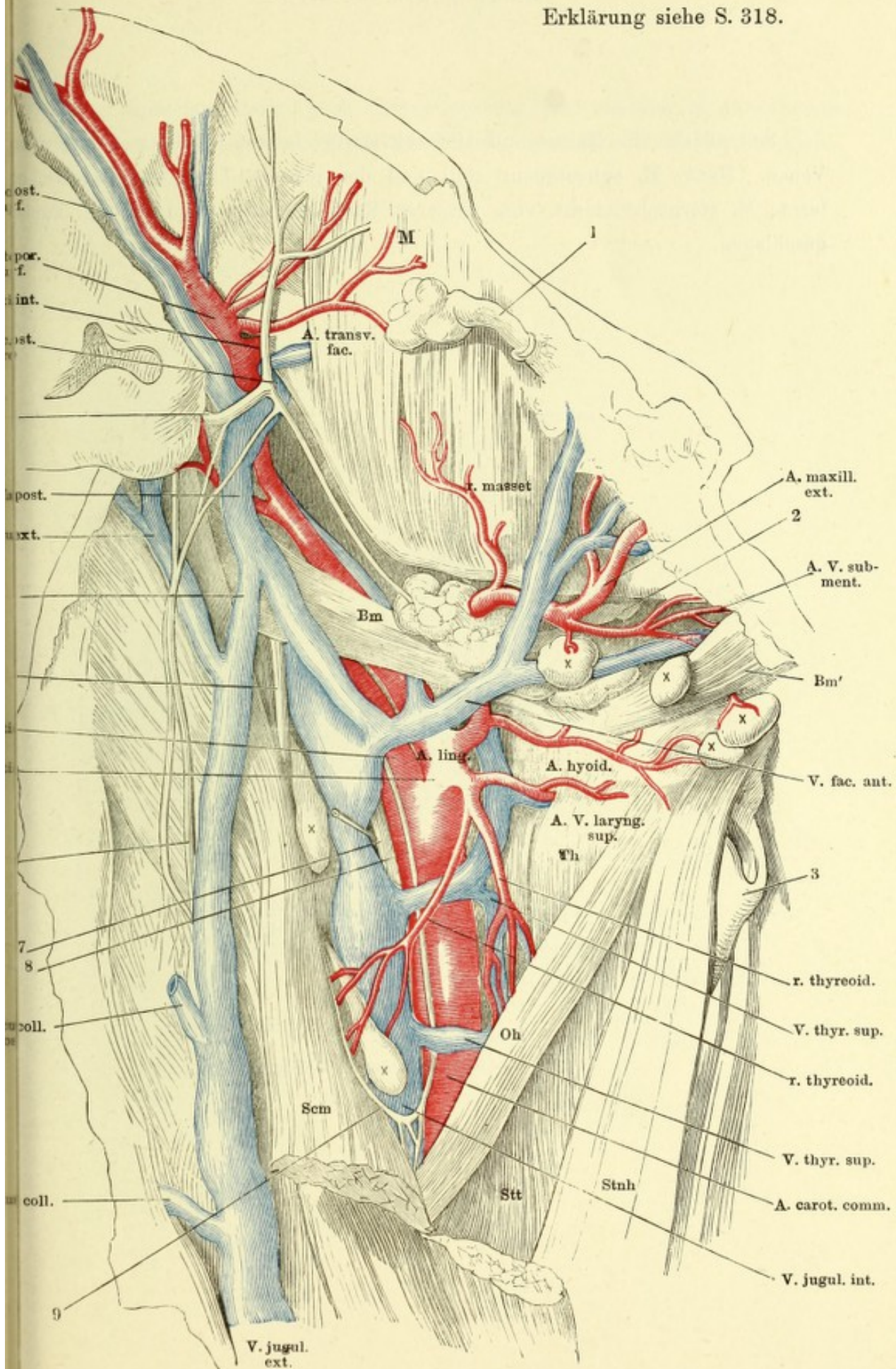
Mediale Fläche der unteren Extremität mit den subcutanen Venen.



Leber und Magen aufwärts umgelegt, das Colon transversum ausgeschnitten
 1 Leber. 2 Gallenblase. 3 Magen, hintere Fläche. 4 Pankreas. 5 Milz. 6 Duo-
 denum. 7 Dünndarm. 8 Coecum. 9 Colon dextr. 10 Colon sinistr. 11 Rectum



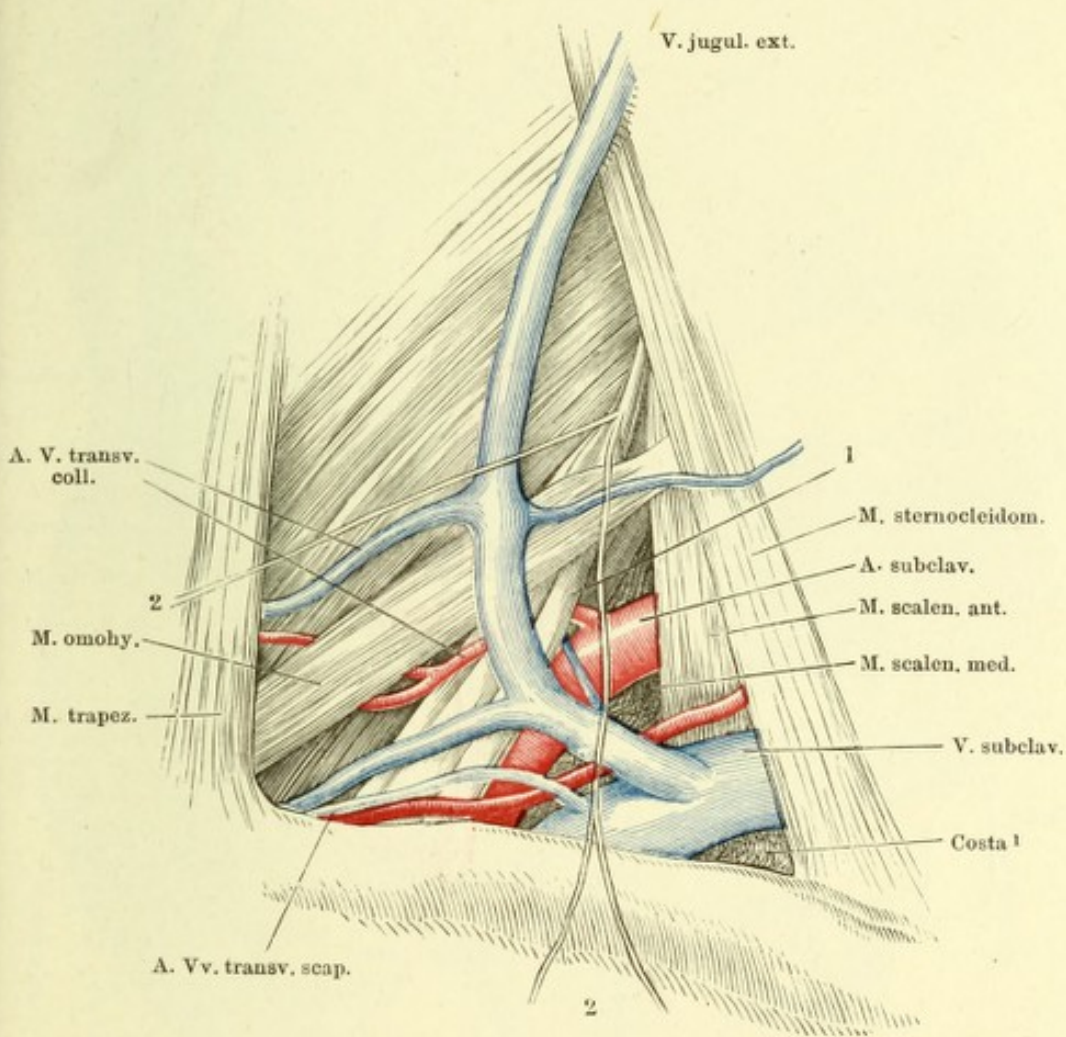
Erklärung siehe S. 318.



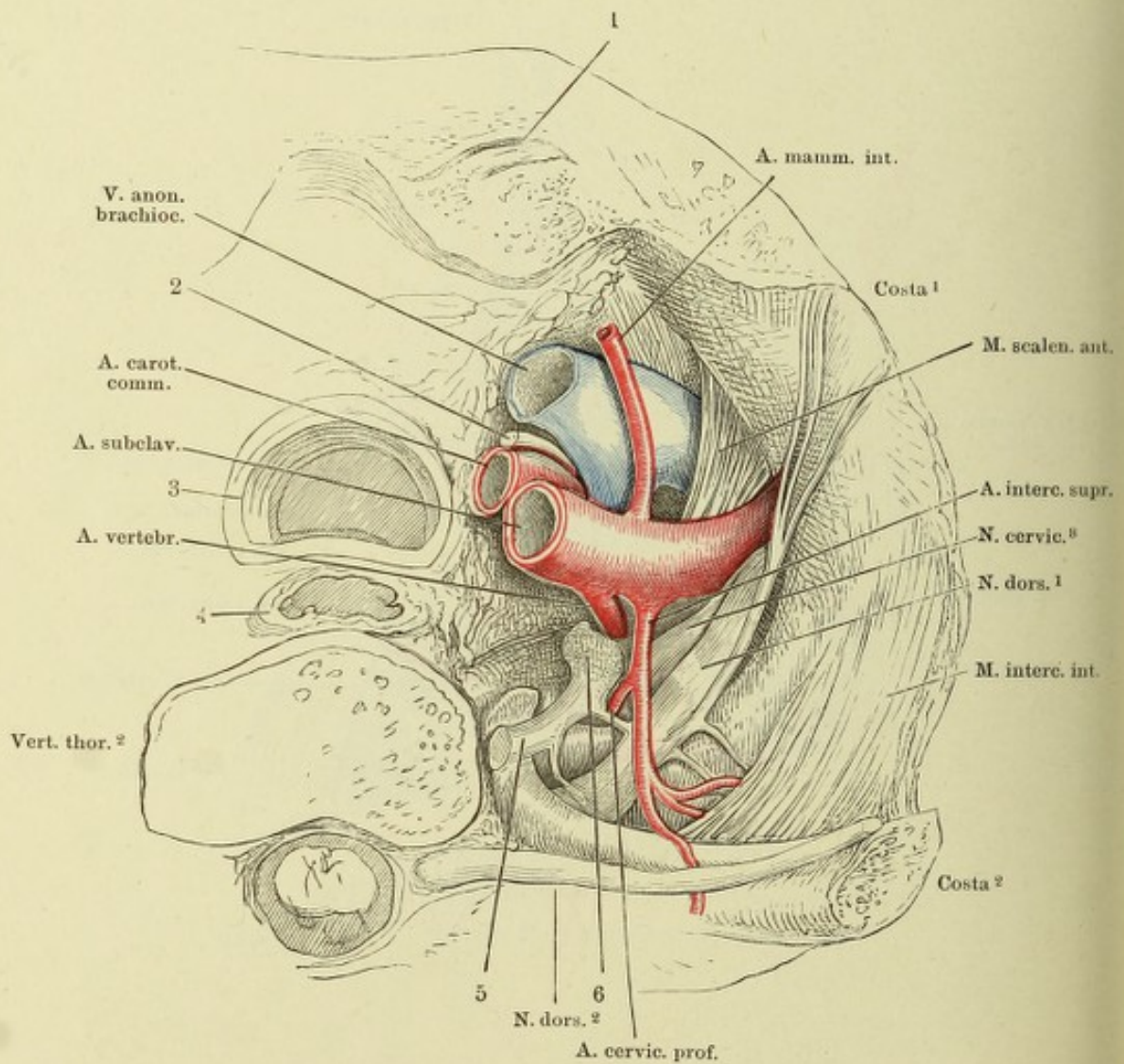
Seitenfläche des Halses und Unterkieferwinkels mit injicirten Arterien und Venen. Haut, *M. subcutaneus colli* und der grösste Theil der Parotis entfernt, *M. sternocleidomast.* vom vorderen Rand her eingeschnitten und zurückgeschlagen.

-
- 1 Ductus parotideus.
 - 2 Gl. submaxillaris.
 - 3 Cart. thyreoidea.
 - 4 N. facialis.
 - 5 N. accessorius.
 - 6 N. auricularis magn.
 - 7 N. vagus.
 - 8 R. descendens N. hypoglossi.
 - 9 Schlinge desselben mit dem zweiten
Cervicalnerven.
- Bm* hinterer, *Bm'* vorderer Bauch des
M. biventer mandibulae.
- M* *M. masseter.*
- Oh* *M. omohyoid.*
- Scm* *M. sternocleidomastoid.*
- Stnh* *M. sternohyoid.*
- Stt* *M. sternothyroid.*
- Th* *M. thyreohyoid.*
- xxx Lymphdrüsen.
- † Verbindungsast der *V. facialis post.*
mit der *V. jugularis ext.*

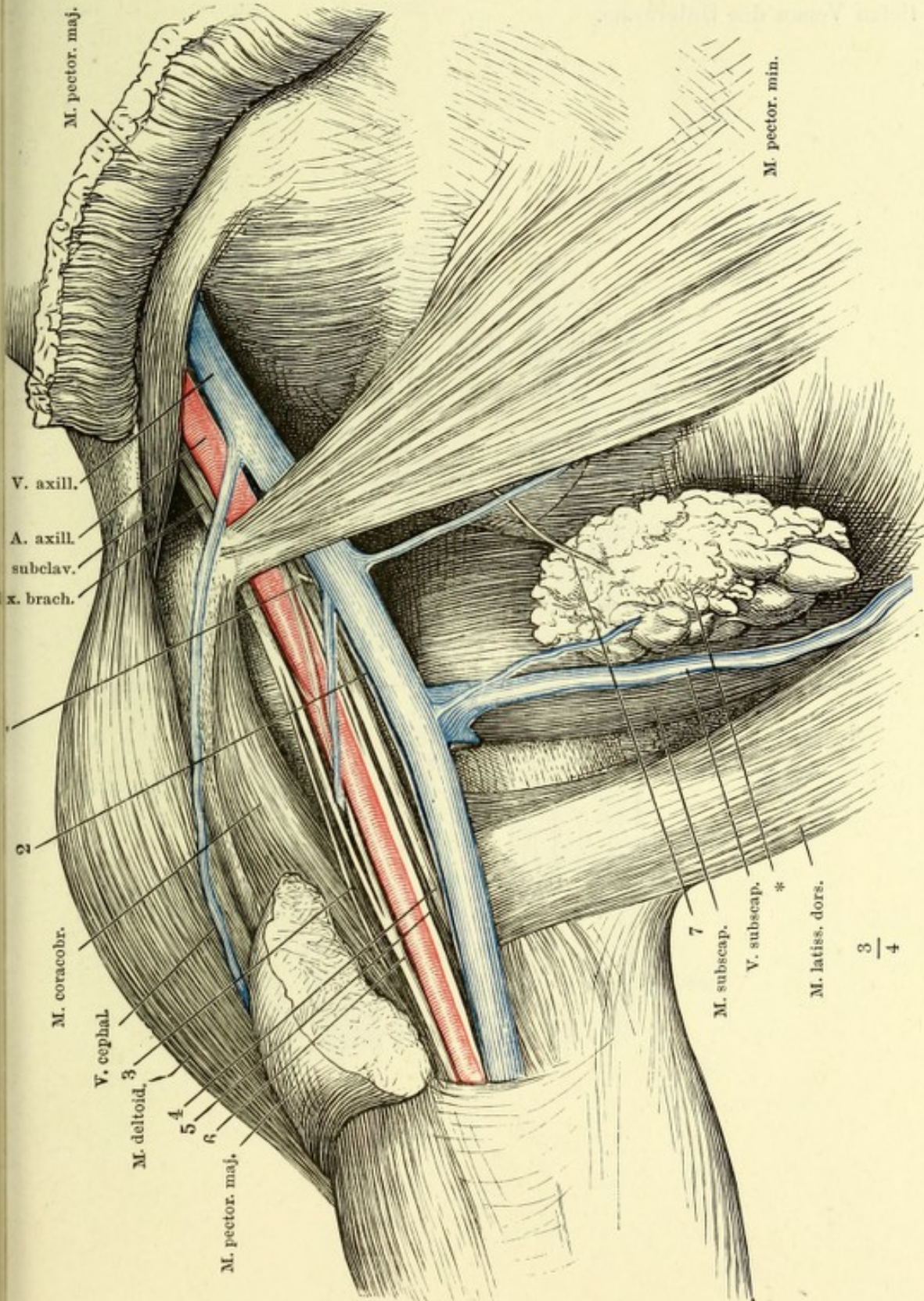
Fossa supraclavicularis, nach Entfernung der Haut mit dem M. subcutaneus
 plicati und dem oberflächlichen Blatte der Fascia cervicalis. 1 Plexus brachialis.
 2 Nn. supraclaviculares.



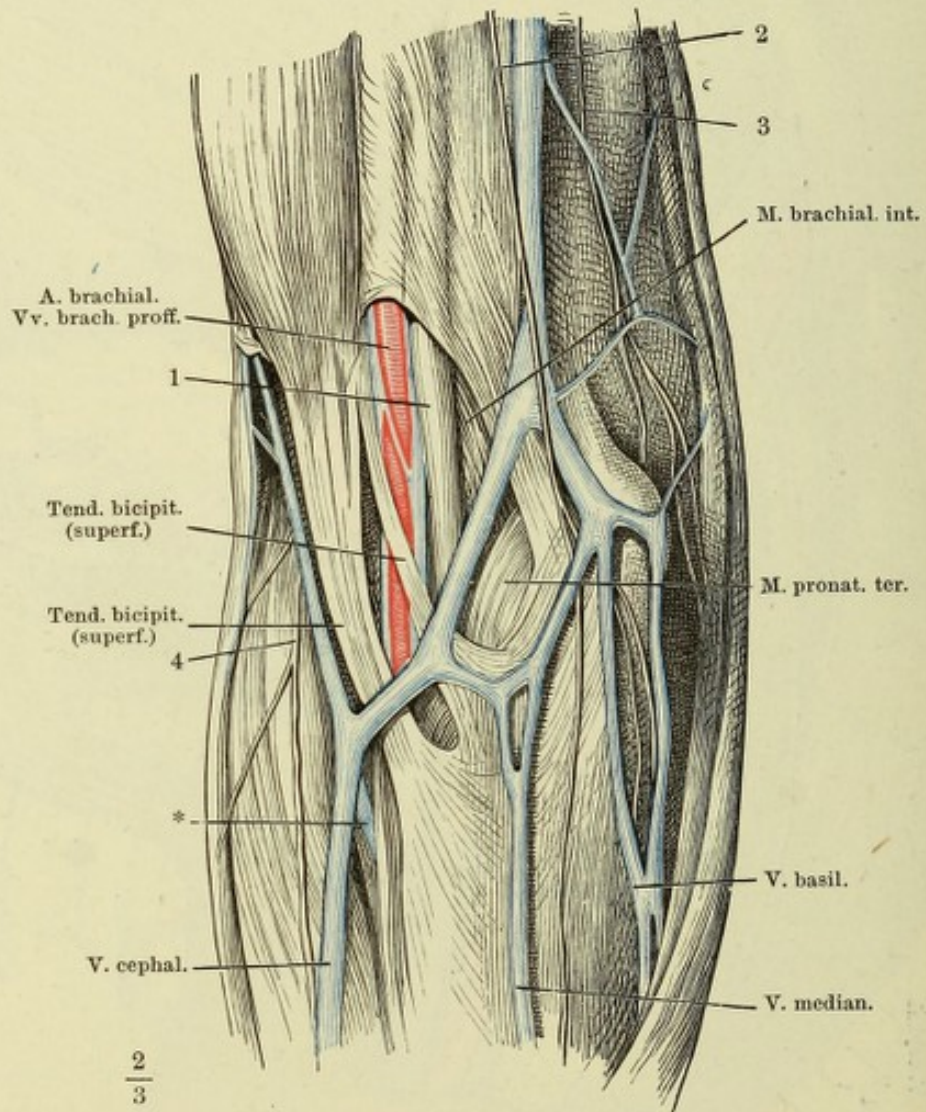
Horizontalschnitt des Thorax durch den Körper des zweiten Brustwirbels, obere Fläche nach Entfernung der Pleura. 1 Sternoclaviculargelenk. 2 N. vagus. 3 Trachea. 4 Oesophagus im Querschnitt. 5 Grenzstrang des N. sympath. 6 Ggl. cervicale inf.



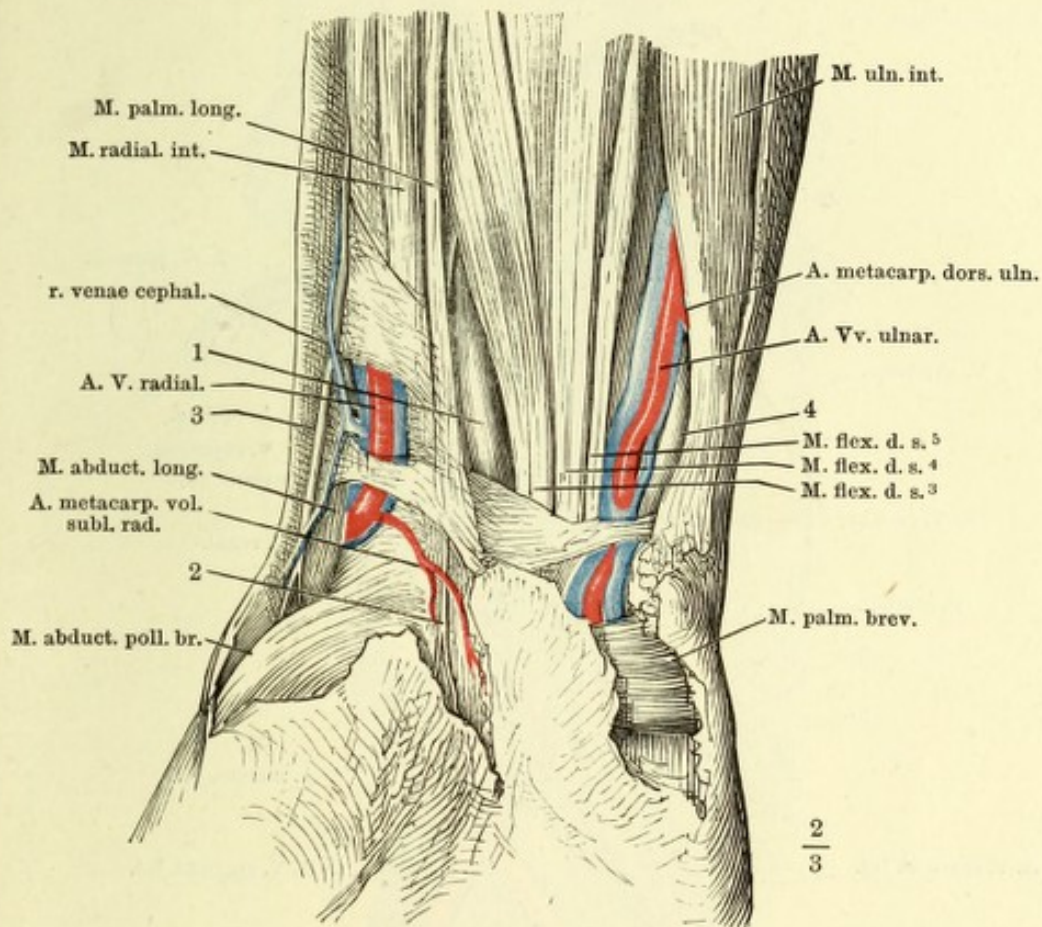
Lage der Gefäße und Nerven in der Achselgrube bei ausgestrecktem Arm.
 1 N. cutaneus medialis. 2 N. cutaneus medius. 3 N. cutaneus lateralis. 4 N. radialis.
 5 N. ulnaris. 6 N. medianus. 7 R. perforans des N. intercost. II. * Lymph-
 rüsen und Fett der Achselgrube, abwärts gezogen.



Ellenbogenbeuge, vordere Fläche. 1 N. median. 2 und 3 Aeste des N. cutaneus medius. 4 N. cutaneus later. * Anastomose der oberflächlichen und tiefen Venen des Unterarms.

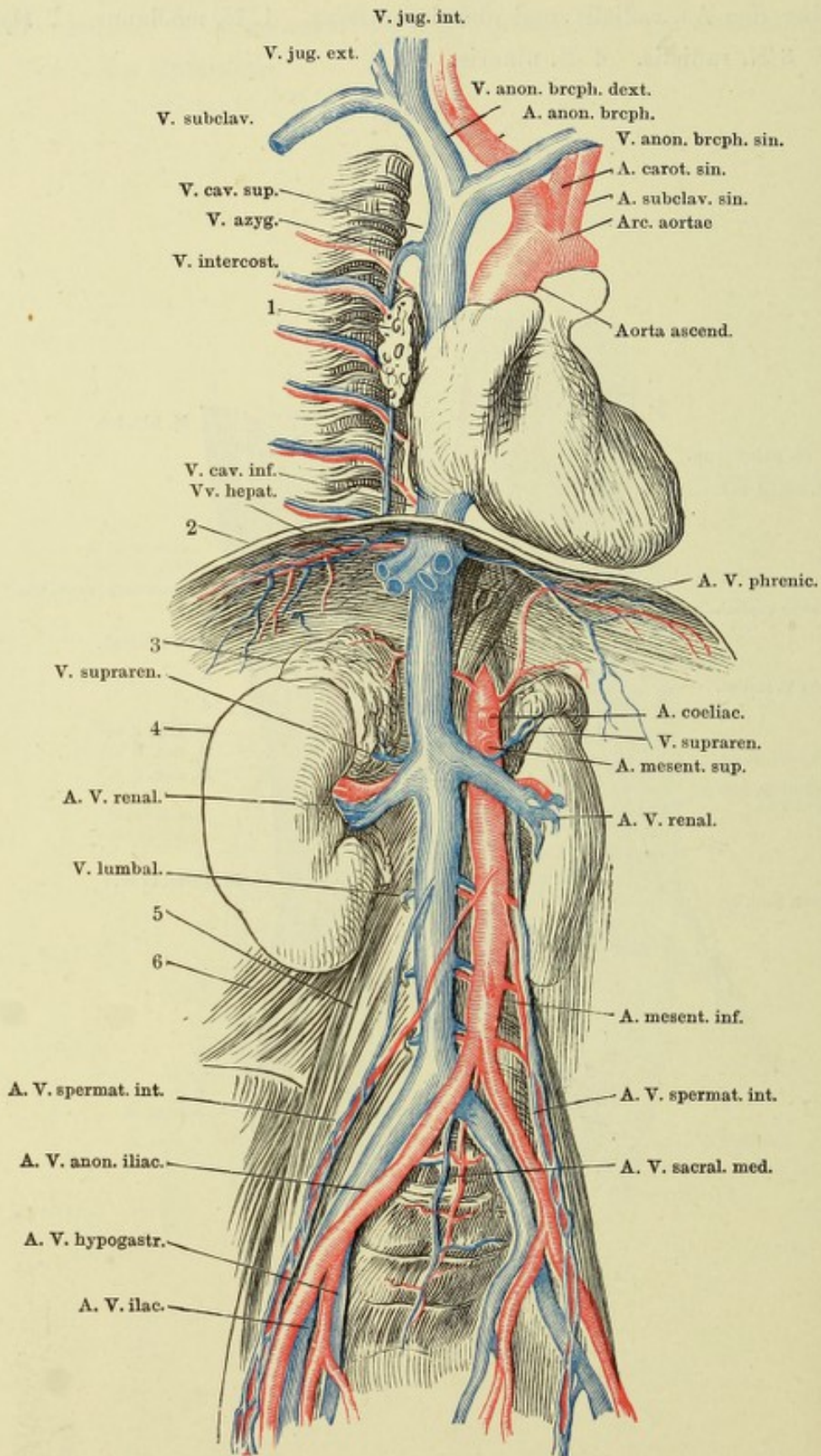


Vorderfläche des Handgelenks. Die Fascie ist bis auf einen schmalen treifen über den Aa. radialis und ulnaris entfernt. 1 N. medianus. 2 Hautastesselben. 3 N. radialis. 4 N. ulnaris.

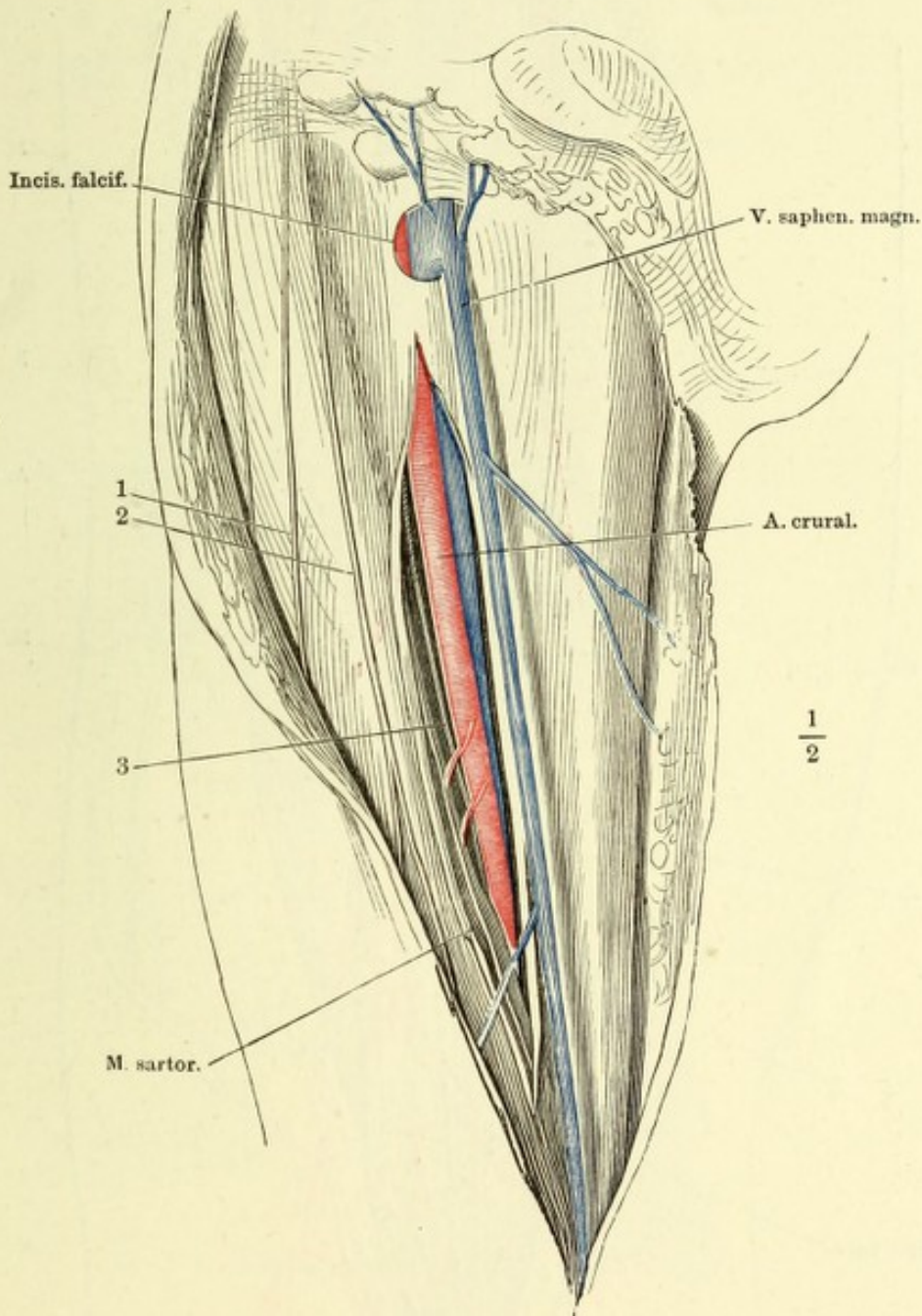


324 Die Gefäßstämme der Brust- und Bauchhöhle.

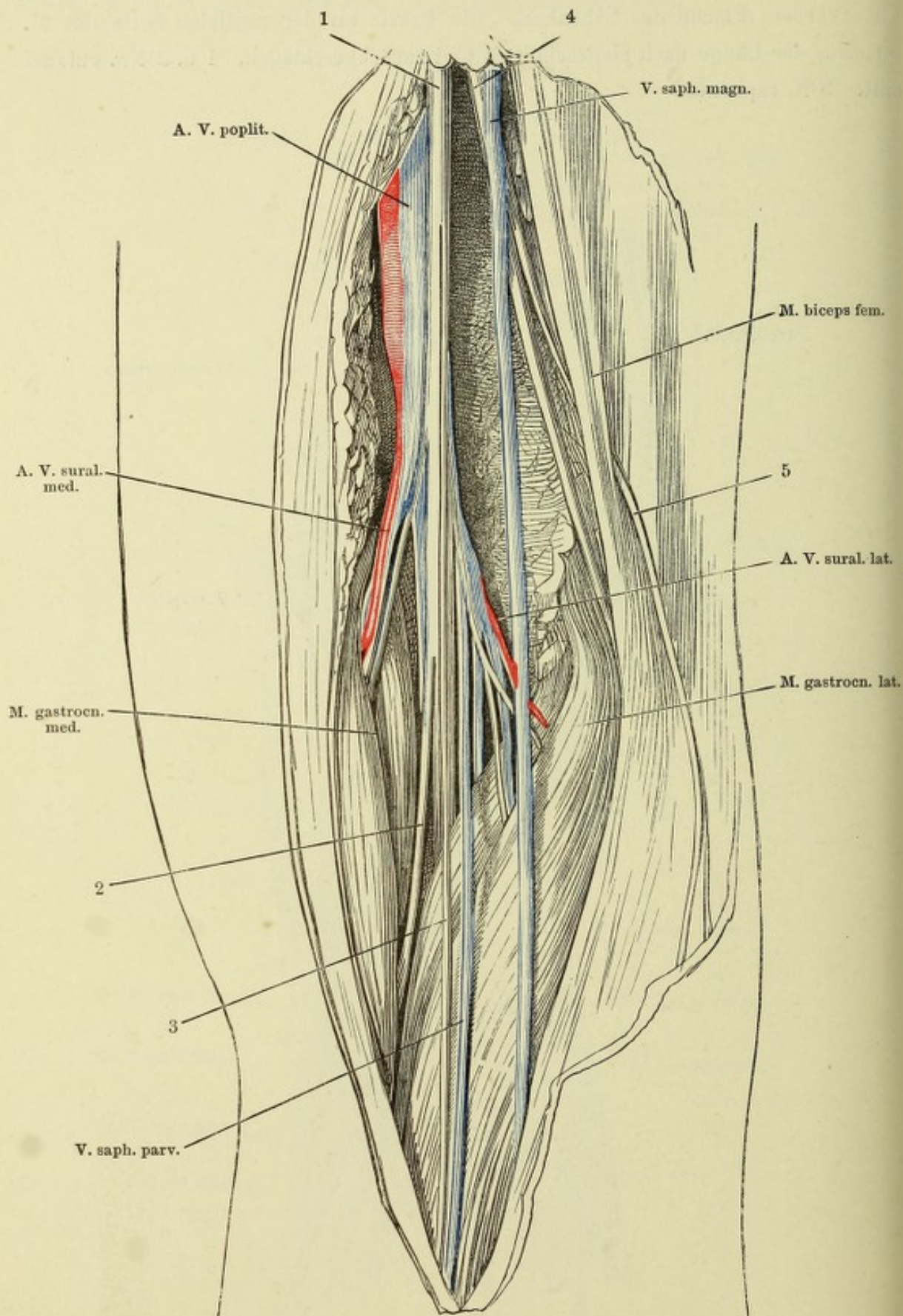
Brust- und Bauchhöhle geöffnet. Lungen und Verdauungsorgane entfernt. Der Rumpf ist um seine verticale Axe mit der linken Seite um Weniges rückwärts gedreht. 1 Rechte Lungenwurzel. 2 Zwerchfell, frontal durchschnitten. 3 Nebenniere. 4 Niere. 5 M. psoas maj. 6 M. quadrat. lumborum.



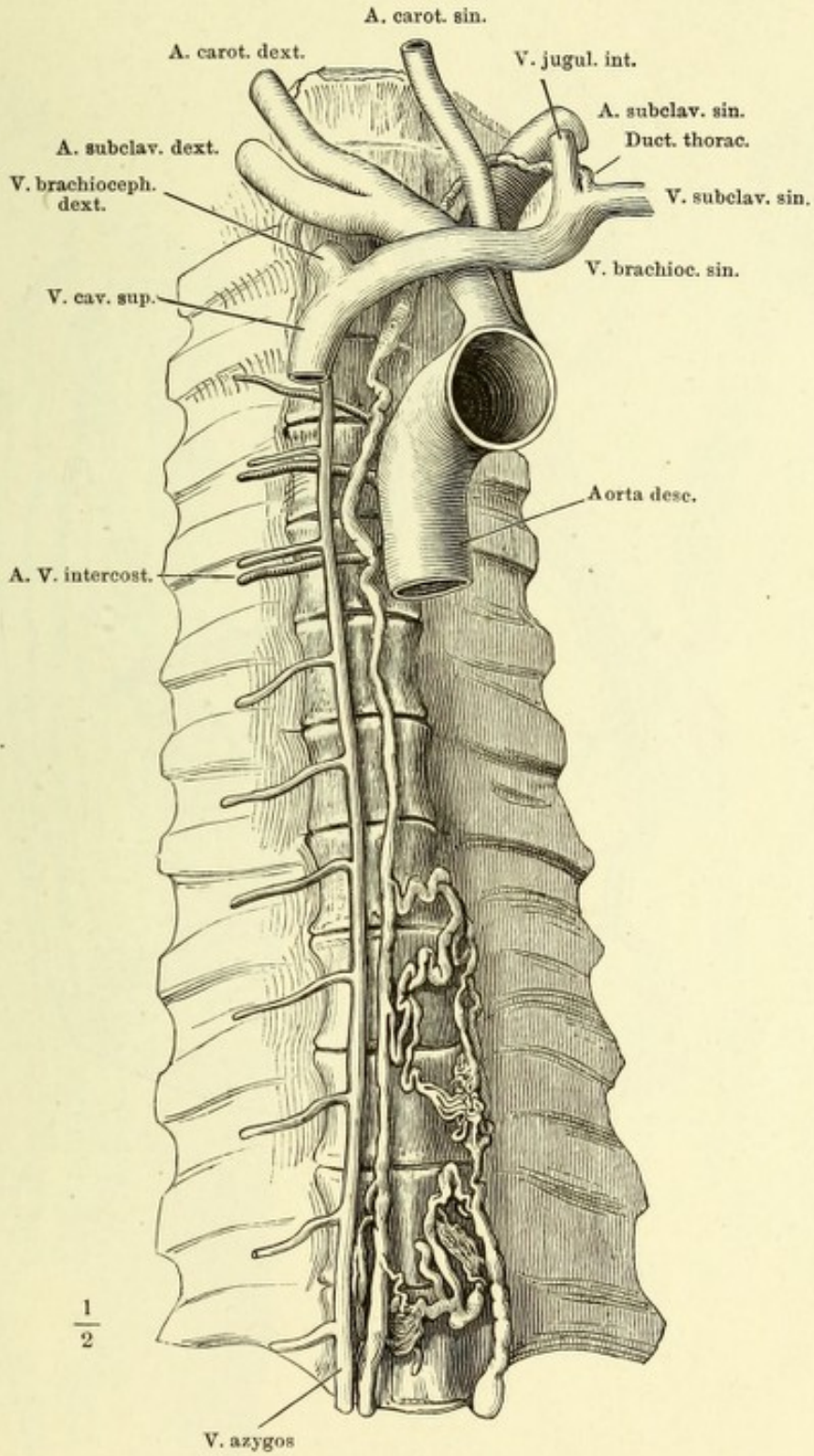
Vordere Fläche des Schenkels. Die Fascie an der medialen Seite des M. sartorius der Länge nach eingeschnitten und zurückgeschlagen. 1 u. 2 Nn. cutanei antt. 3 N. saphenus.



Kniekehle, Haut und Fascie zurückgeschlagen. 1 N. tibial. 2 Ast desselben zum M. soleus. 3 N. communicans tibial. 4 N. peroneus. 5 N. communicans peroneus.



Ductus thoracicus, bis zum achten Brustwirbel doppelt.



Ein Stück Dünndarm mit injicirten Blut- und Lymphgefässen. * Mesenterialdrüse.

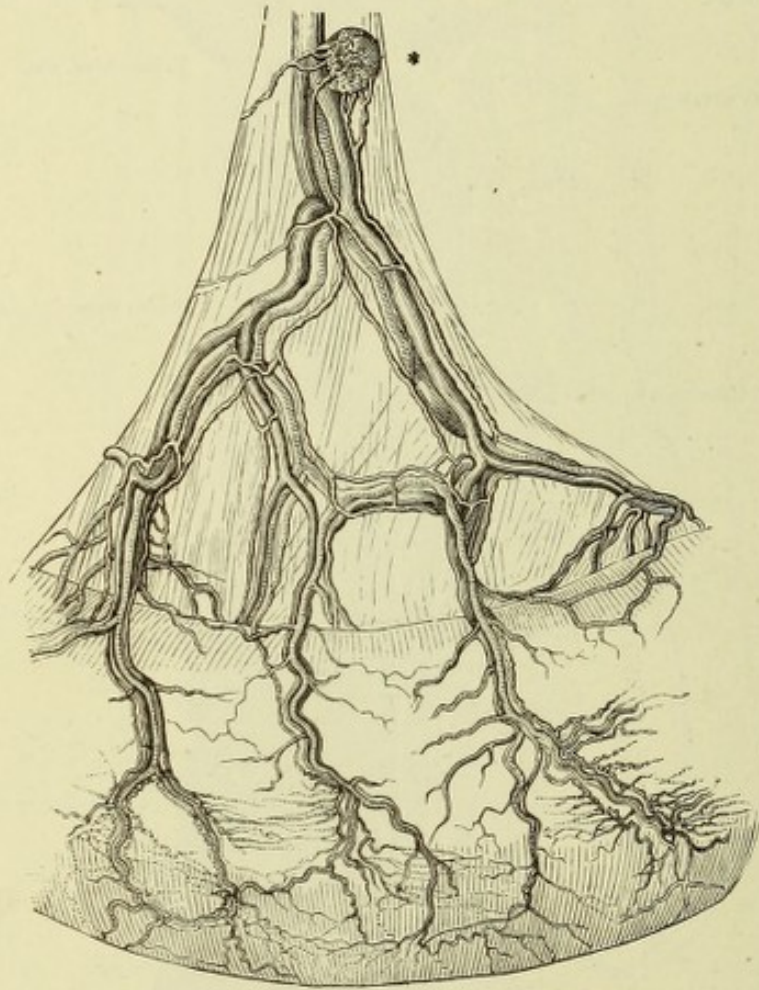


Fig. I. Oberflächliche Lymphgefäße des Oberschenkels.

Fig. II. Tiefe Lymphgefäße des Oberschenkels.

Fig. I.

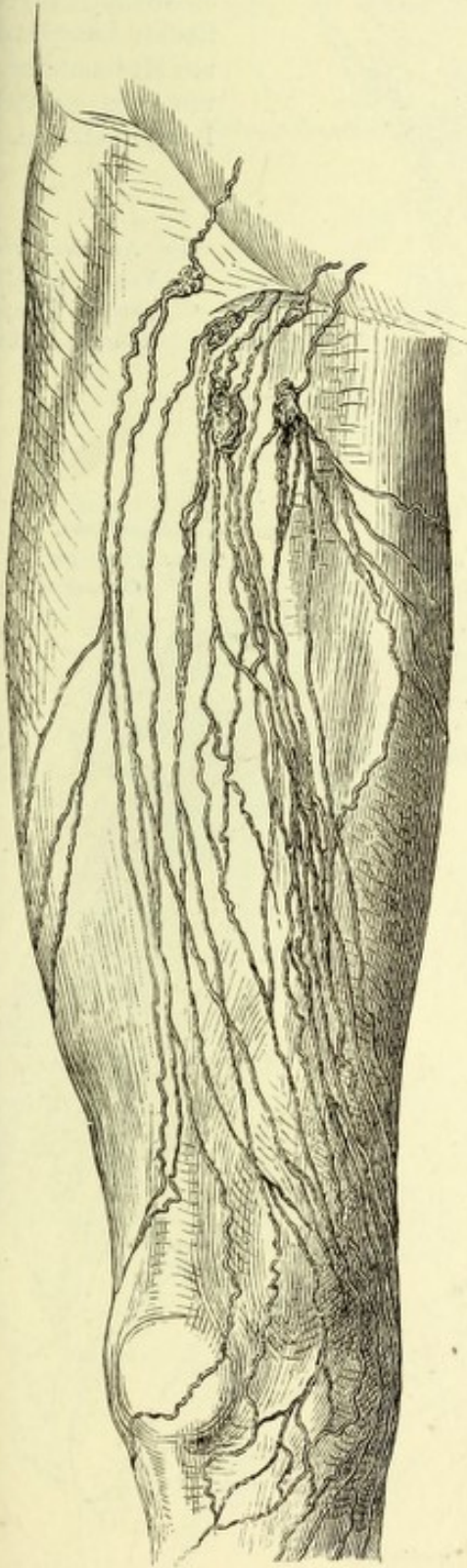
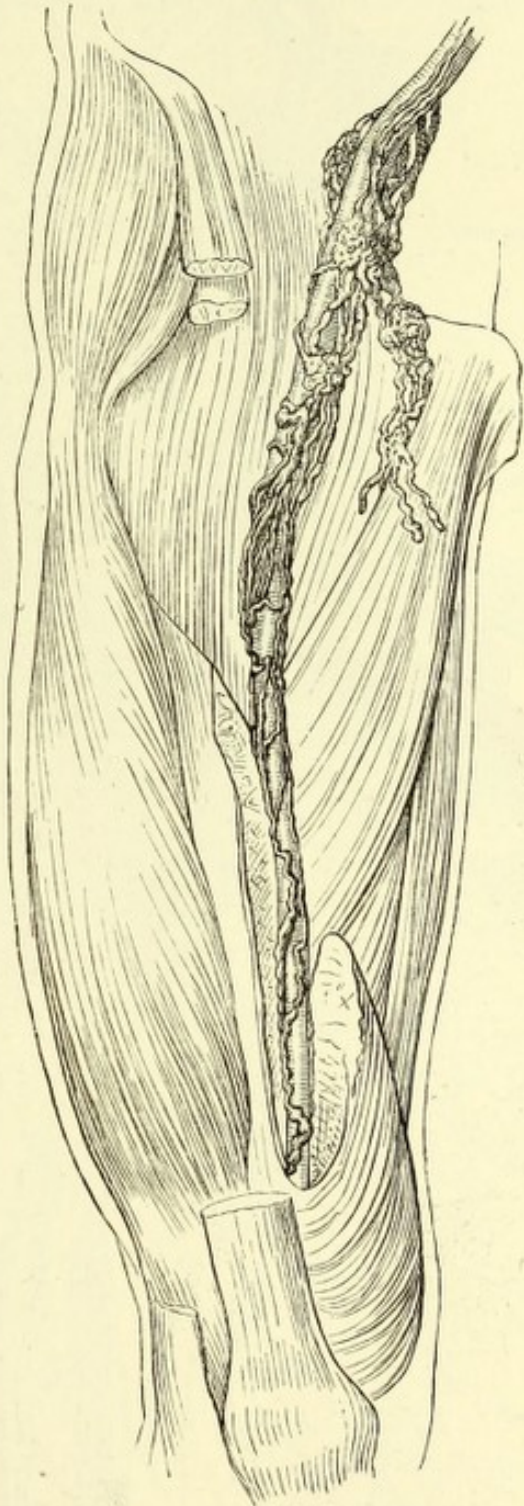
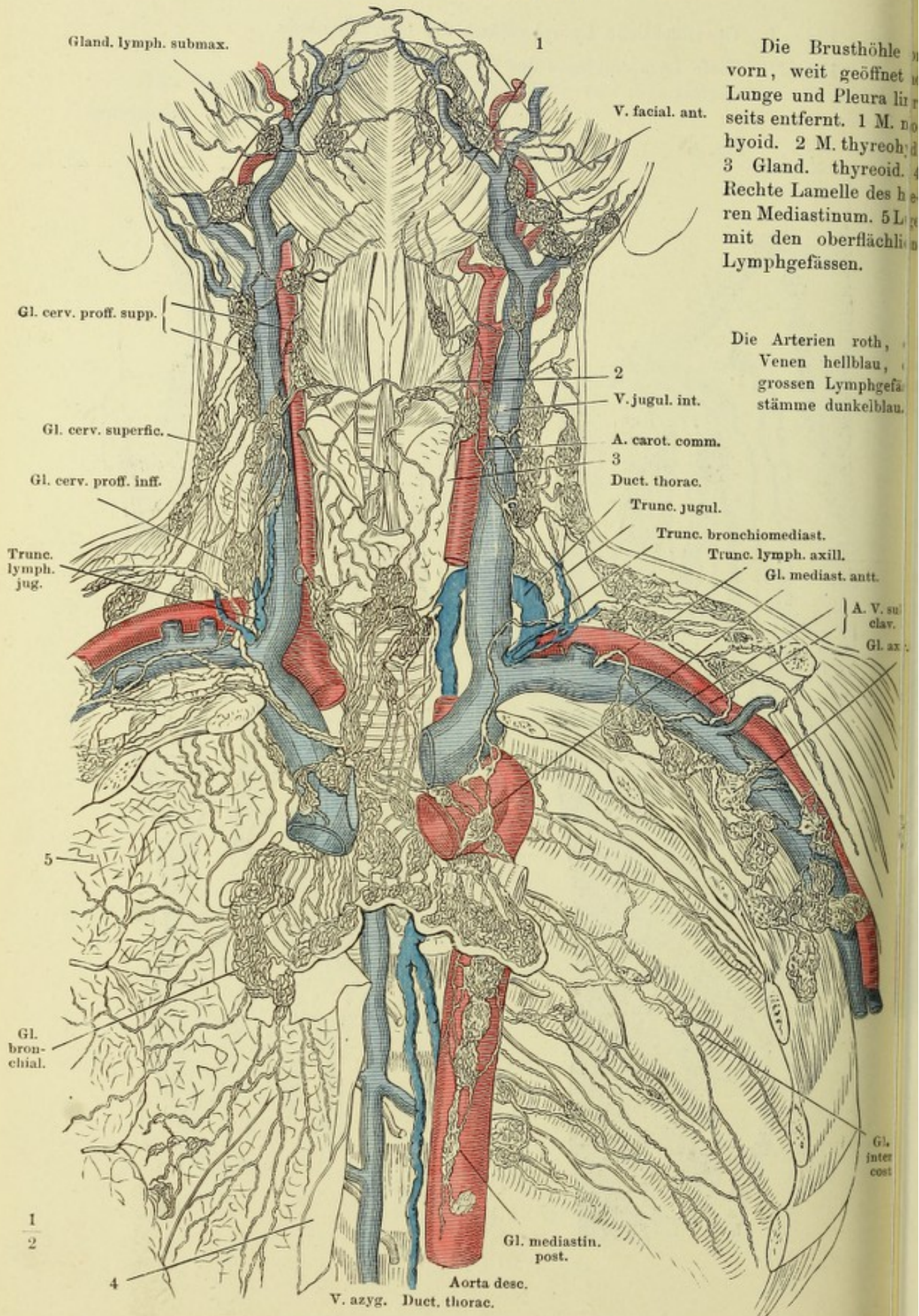


Fig. II.



330 Lymphgefäße u. Lymphdrüsen des Halses und der Brust.
(Nach Mascagni.)



Die Brusthöhle
vorn, weit geöffnet
Lunge und Pleura li
seits entfernt. 1 M.
hyoid. 2 M. thyreo
3 Gland. thyreoid.
Rechte Lamelle des h
ren Mediastinum. 5 L
mit den oberflächli
Lymphgefäßen.

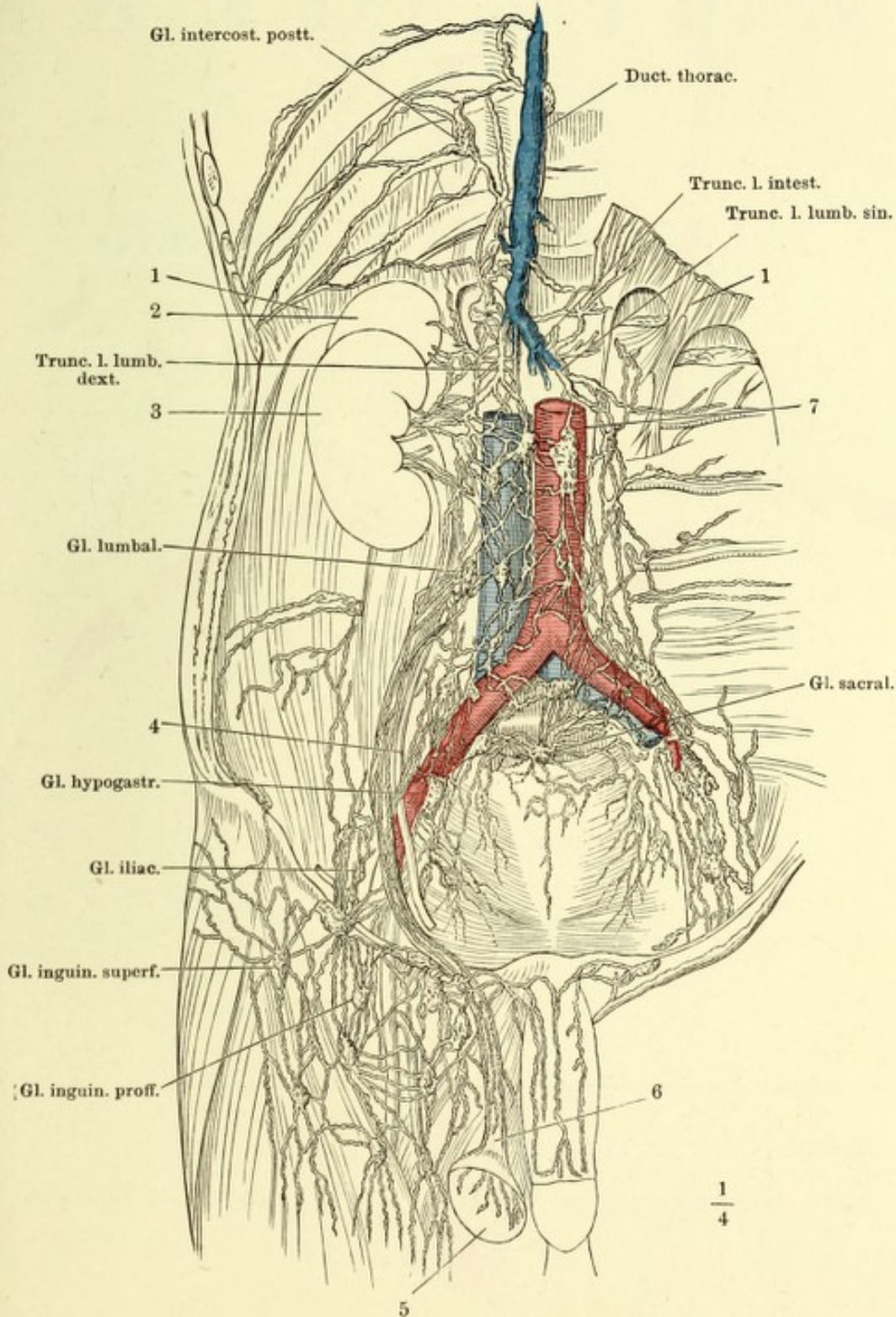
Die Arterien roth,
Venen hellblau,
grossen Lymphgefä
stämme dunkelblau.


- Gland. lymph. submax.
- 1
- V. facial. ant.
- Gl. cerv. proff. sup.
- 2
- Gl. cerv. superfic.
- V. jugul. int.
- Gl. cerv. proff. inf.
- A. carot. comm.
- 3
- Trunc. lymph. jug.
- Duct. thorac.
- Trunc. jugul.
- Trunc. bronchiomediast.
- Trunc. lymph. axill.
- Gl. mediast. ant.
- A. V. su
clav.
- Gl. ax
- 5
- Gl. bron-
chial.
- Gl. inter
cost
- 1
2
- 4
- Aorta desc.
- Gl. mediastin.
post.
- V. azyg. Duct. thorac.

Lymphgefäße u. Lymphdrüsen der unteren Körperhälfte. 331
 (Nach Mascagni.)

Die Bauchhöhle von vorn geöffnet, der Verdauungsapparat entfernt. 1 Vertebraltheil des Zwerchfells, über seinem Ursprunge abgeschnitten. 2 Nebenniere. 3 Niere. 4 Ureter. 5 Testikel. 6 Samenstrang.

Die Arterien roth, die Venen hellblau, die grossen Lymphgefäßstämme dunkelblau.





ANATOMISCHER
H A N D - A T L A S

ZUM

GEBRAUCH IM SECIRSAAL

VON

DR. J. HENLE.

Z W E I T E A U F L A G E .

SECHSTES HEFT:

N E R V E N .

BRAUNSCHWEIG,
DRUCK UND VERLAG VON FRIEDRICH VIEWEG UND SOHN.

1896.

Holzstiche
aus dem xylographischen Atelier
von Friedrich Vieweg und Sohn
in Braunschweig.

Alle Rechte vorbehalten.

VI.

NEUROLOGISCHER THEIL.

THE UNIVERSITY OF CHICAGO

Fig. I.

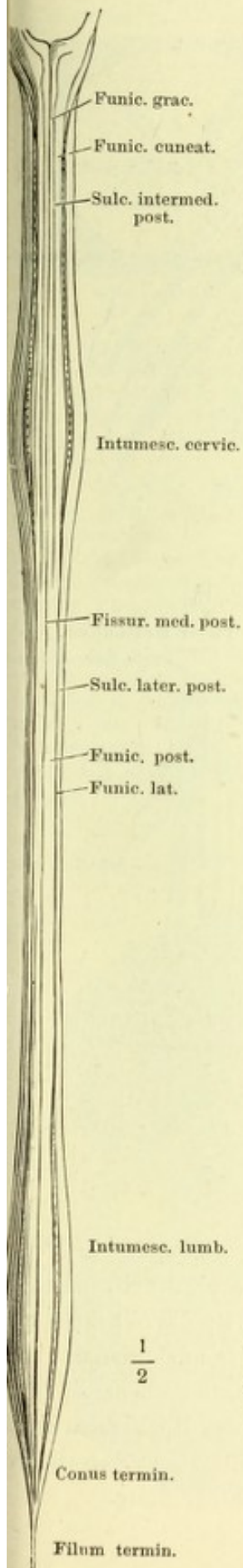


Fig. II.

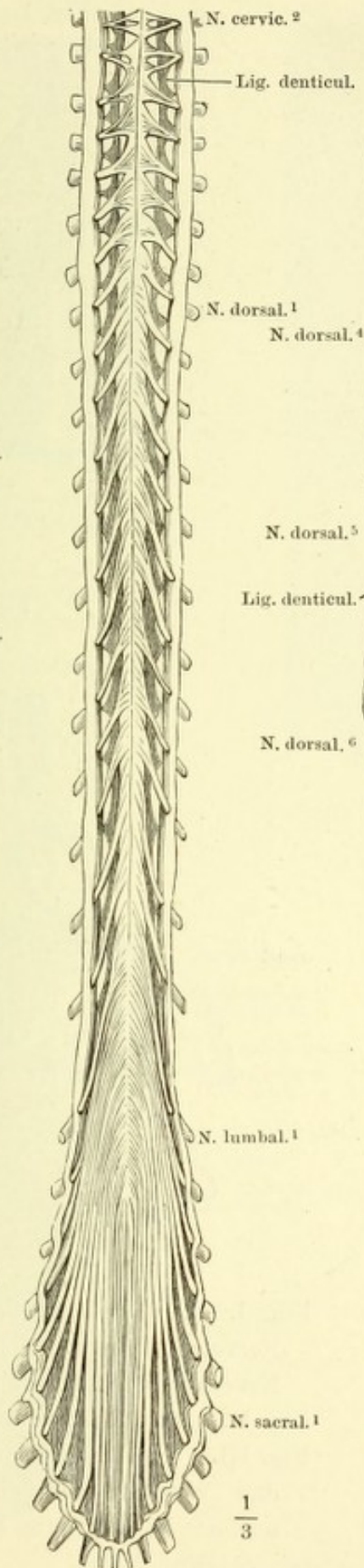


Fig. III.

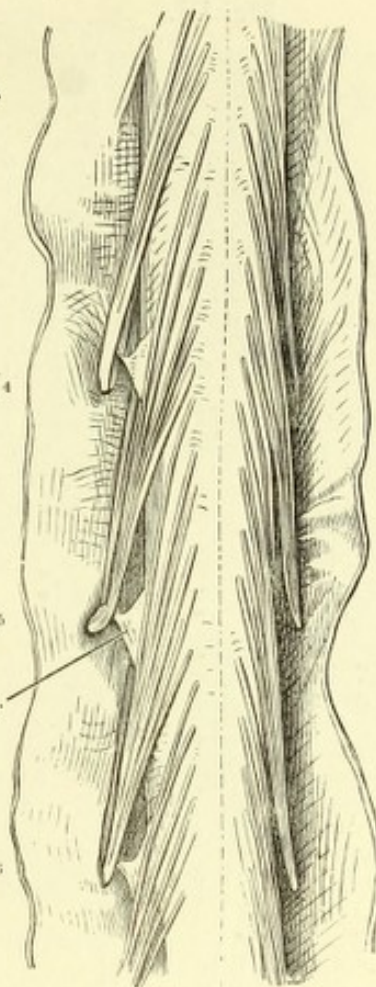


Fig. I. Rückenmark von der hinteren Fläche, die Nervenwurzeln ausgerissen.

Fig. II. Rückenmark von vorn; die fibröse Haut (dura mater) hinten und vorn in der Medianlinie durchschnitten und zurückgeschlagen.

Fig. III. Dorsaltheil des Rückenmarks, hintere Fläche, die fibröse Haut durch einen medianen Schnitt geöffnet und zurückgeschlagen.

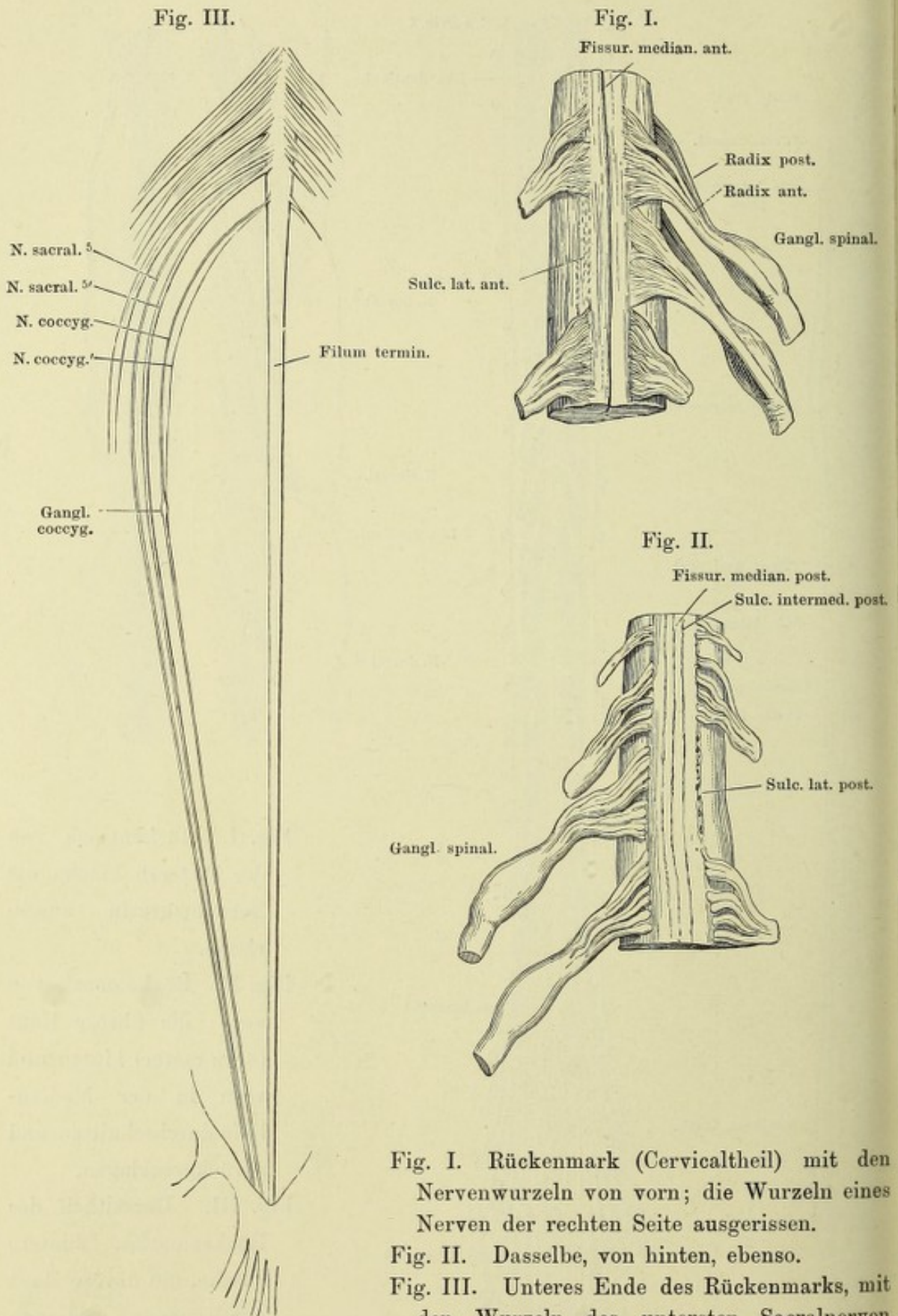


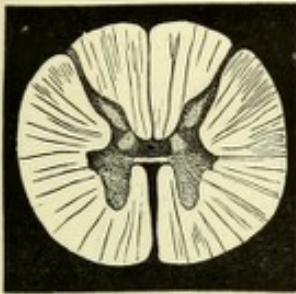
Fig. I. Rückenmark (Cervicaltheil) mit den Nervenwurzeln von vorn; die Wurzeln eines Nerven der rechten Seite ausgerissen.

Fig. II. Dasselbe, von hinten, ebenso.

Fig. III. Unteres Ende des Rückenmarks, mit den Wurzeln des untersten Sacralnerven und des N. coccygeus Einer Seite.

Fig. I.

Fissur. median. post.



$\frac{2}{1}$

Fissur. median. ant.

Fig. I. Querschnitt des Dorsaltheils des Rückenmarks durch die Austrittsstelle einer hinteren Wurzel. 2 malige Vergrößerung. Auf dunkeltem Grunde.

Fig. II. Dasselbe, durch Kalilösung aufgeheilt. 20 malige Vergrößerung.

Fig. III. Mittlerer Theil d. nämlichen Präparats, durch Kalilösung aufgeheilt. 30 malige Vergrößerung.

Fig. IV. Querschnitt d. Rückenmarks aus der Gegend des Ursprungs d. mittleren Wurzelfasern des fünften Lumbalnervenpaars. Mit Nigrosin behandelt und in Balsam aufgeheilt.

Fig. IV.

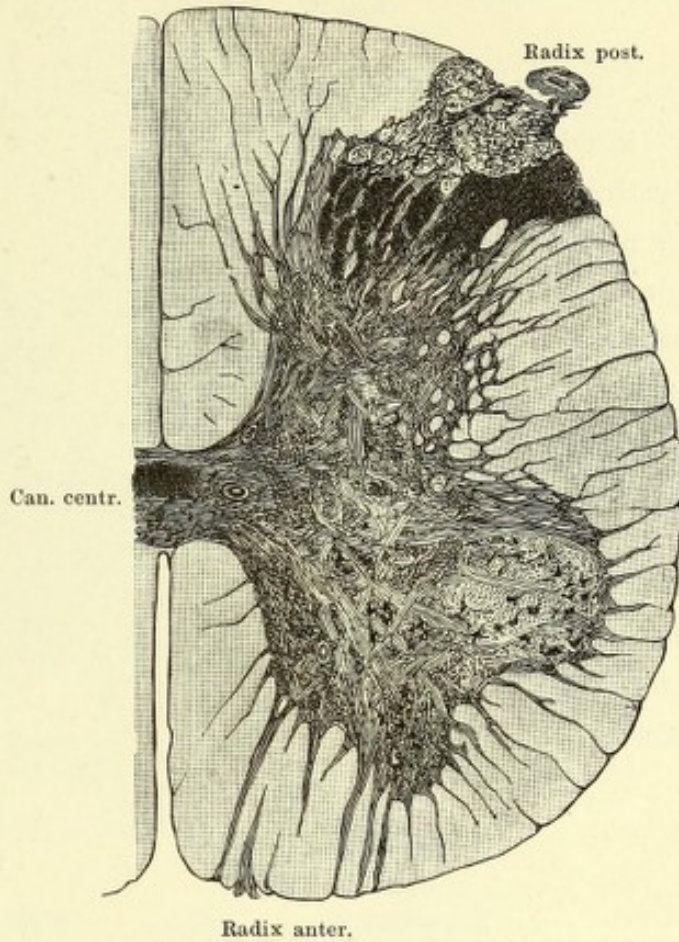
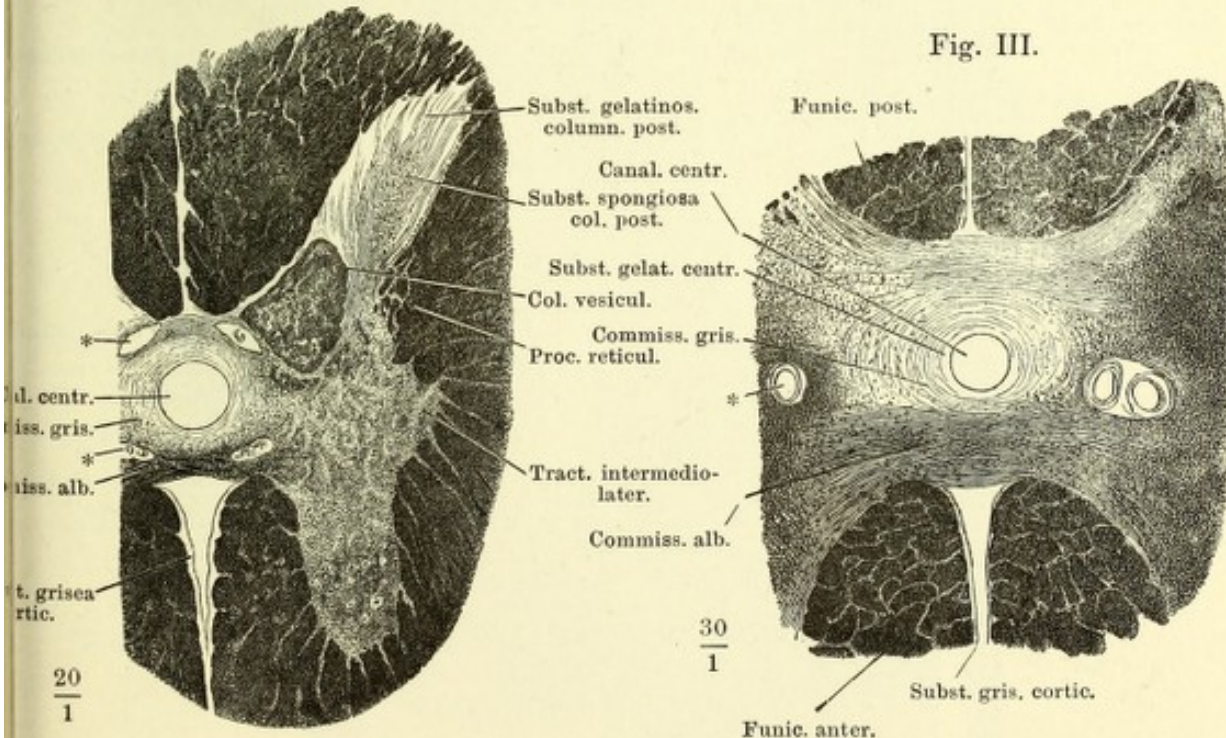


Fig. II.

Fig. III.



* Gefäßdurchschnitte.

Fig. I.

Fig. I. Querschnitt d. Rückenmarks aus der Gegend des Ursprungs des fünften Dorsalnervenpaares.

Fig. II. Querschnitt des Rückenmarks aus der Gegend des Ursprungs d. obersten Wurzelfasern des sechsten Cervicalnervenpaares. Nigrosin.

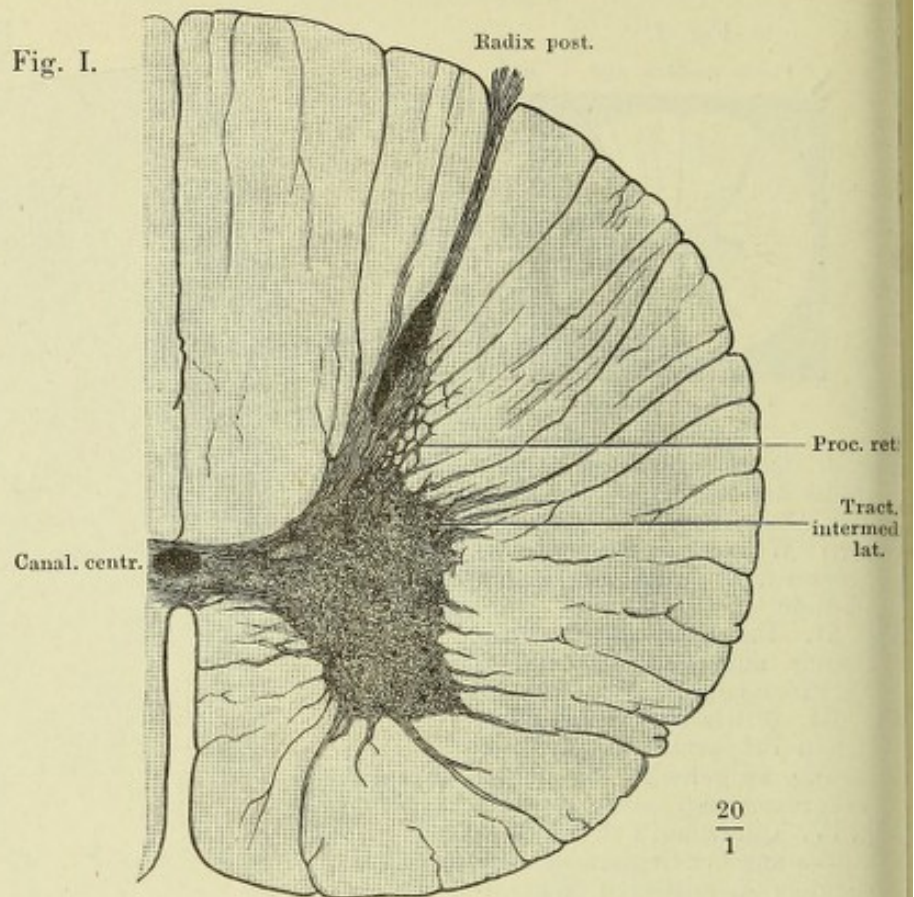


Fig. II.

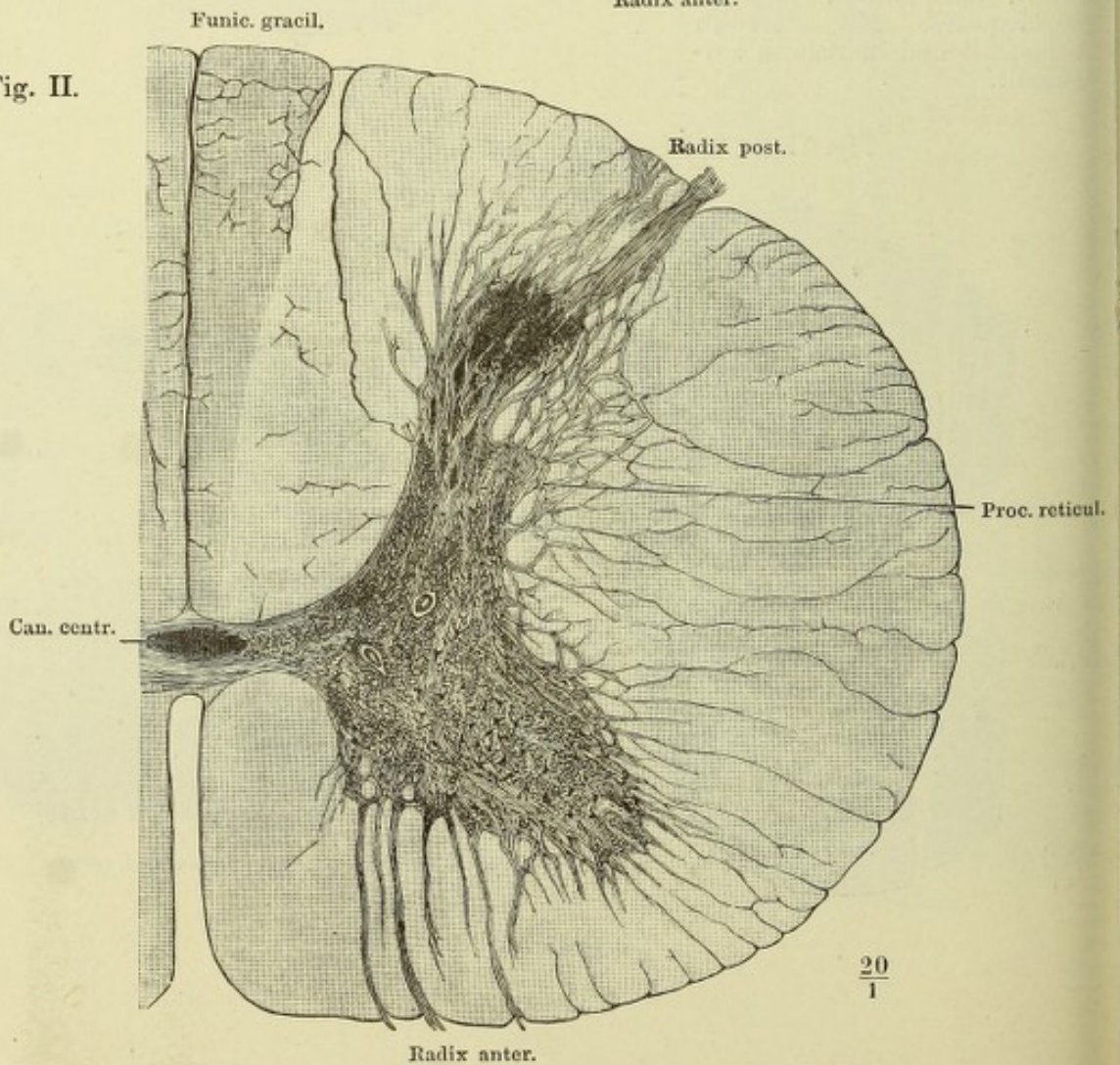


Fig. I. Gehirn, Profilansicht. $\frac{1}{3}$ natürlicher Grösse. * Quere Hirnspalte (*Fossa Sylvii* aut.).

Fig. II. Gehirn von hinten, die Fissura transversa ant. dadurch weit geöffnet, dass das Grosshirn mit der vorderen Spitze um die transversale Axe abwärts gebogen ist. IV N. trochlearis.

Fig. I.
Cerebrum

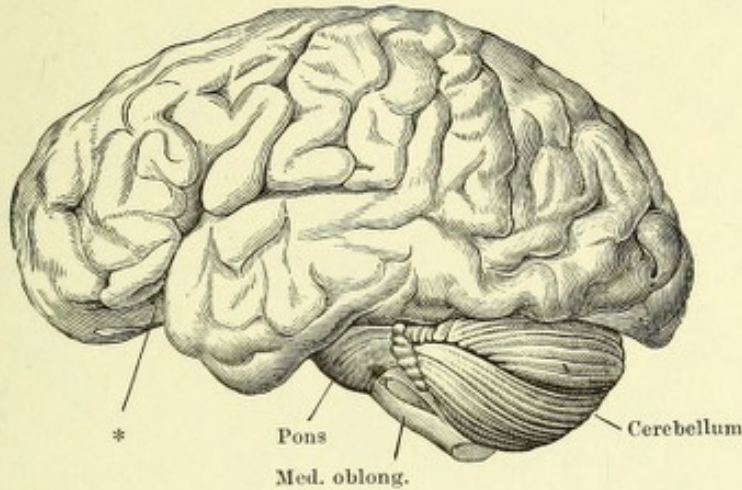
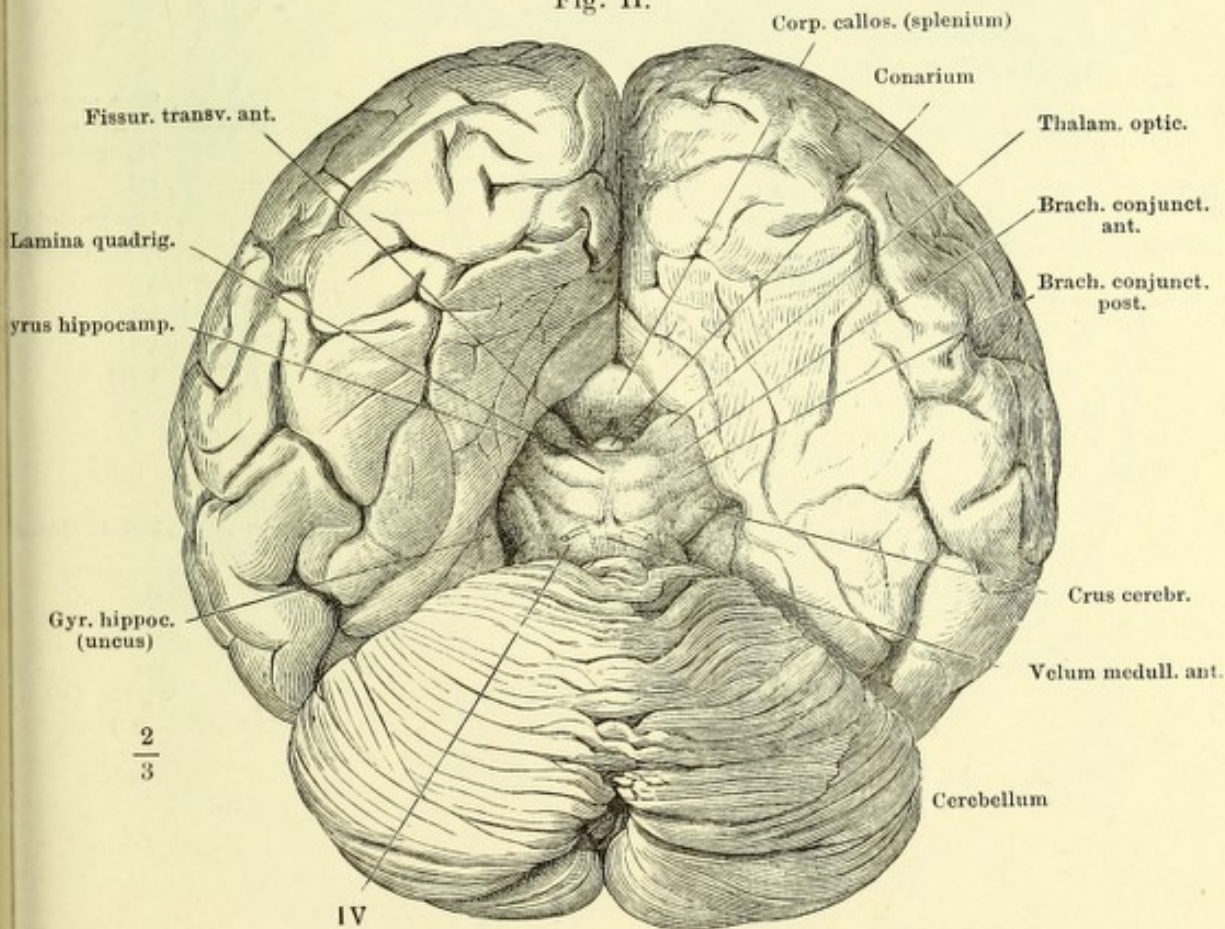


Fig. II.



Basis des Gehirns, die Hypophyse abgetrennt, die vordere Spitze des hinteren Lappens rechterseits zurückgebogen, um die Stelle (***) frei zu legen, an welcher derselbe mit dem Boden des Gehirns verwachsen ist. I—VIII Erster bis achter Hirnnerve. — I' Bulbus n. olfact. — II' Tract. opt. * Quere Hirnspalte (*Fossa Sylvii* aut.).

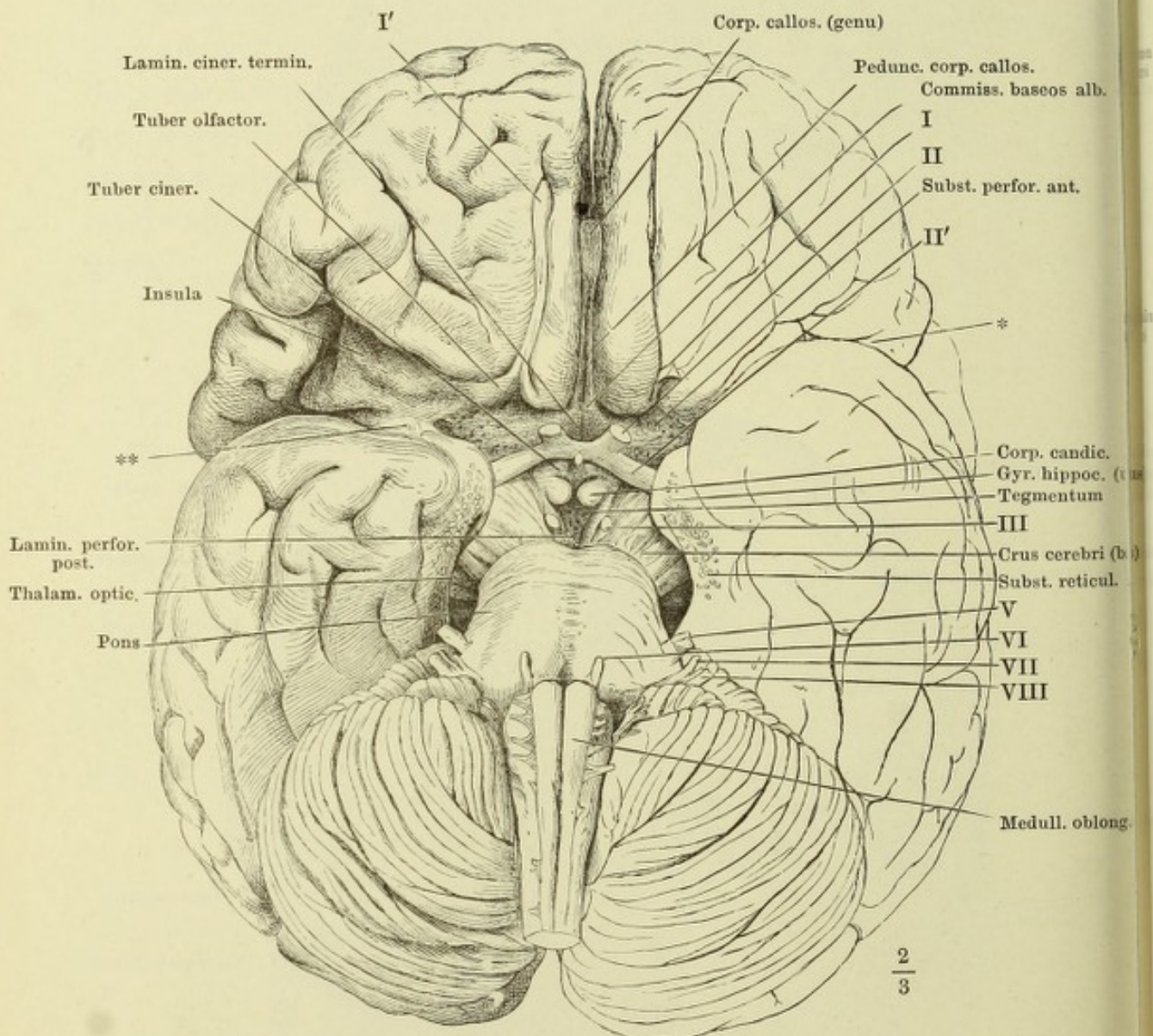


Fig. I. Mediandurchschnitt des Gehirns. II N. opticus. II' Chiasma n. optico.
 Fig. II. Rechte Hemisphäre von der inneren Fläche; die aus dem oberen Rande des Thalamus austretenden Fasern der Corona radiata durch Wegnahme des Nucl. caudatus bis zur Faserung des C. callosum und jenseits desselben weiter zu den Randwülsten verfolgt. II N. opticus.

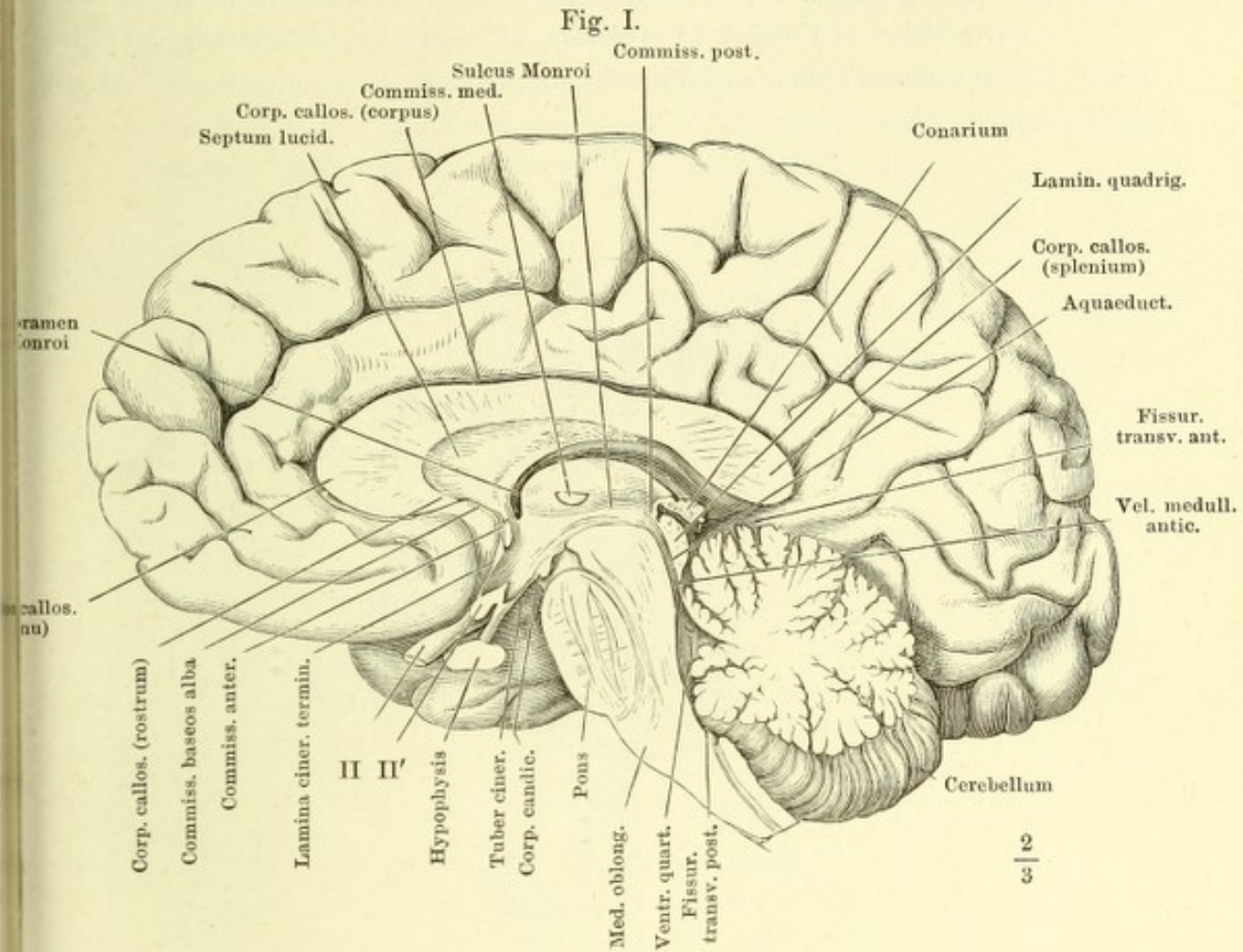


Fig. II.

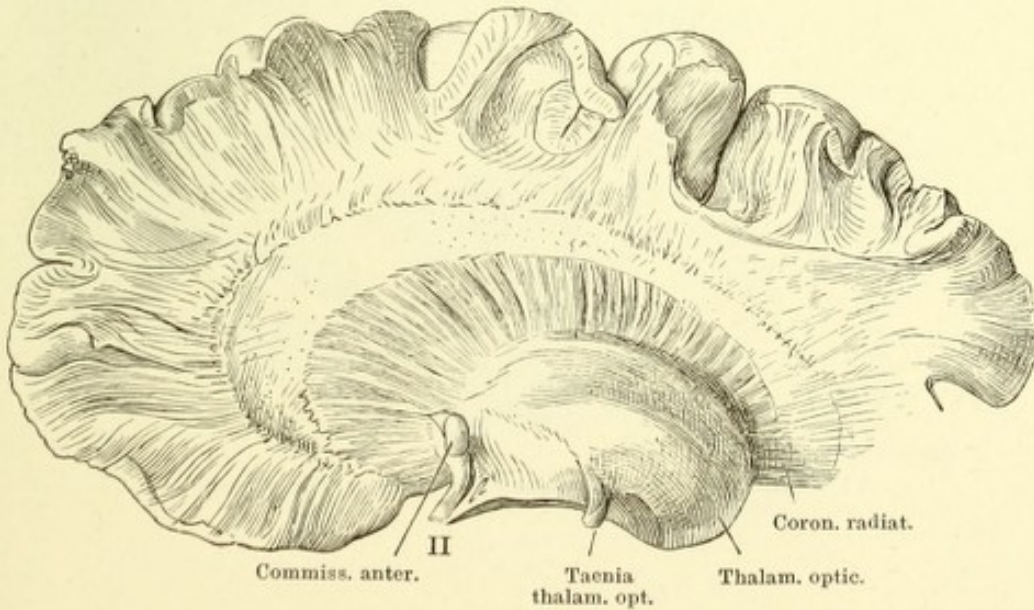
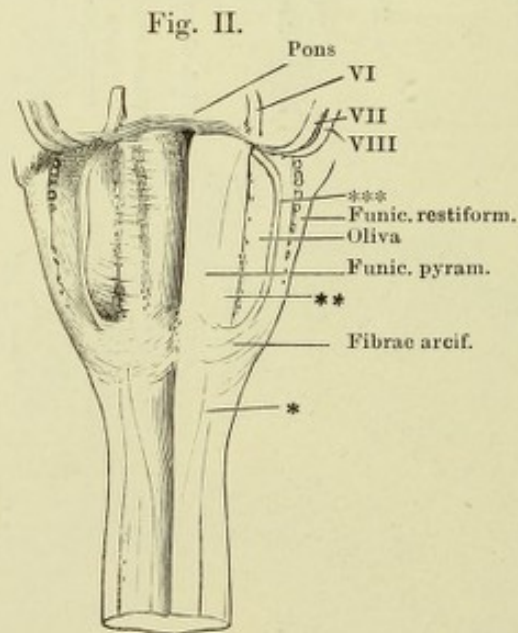
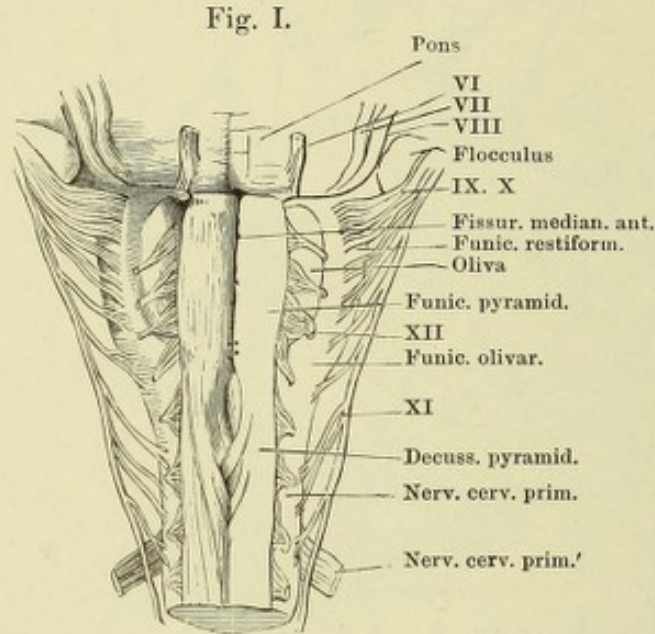


Fig. I. Verlängertes Mark, vordere (untere) Fläche. Die vordere Medianfurche auseinandergezogen, um die Pyramidenkreuzung zu zeigen.

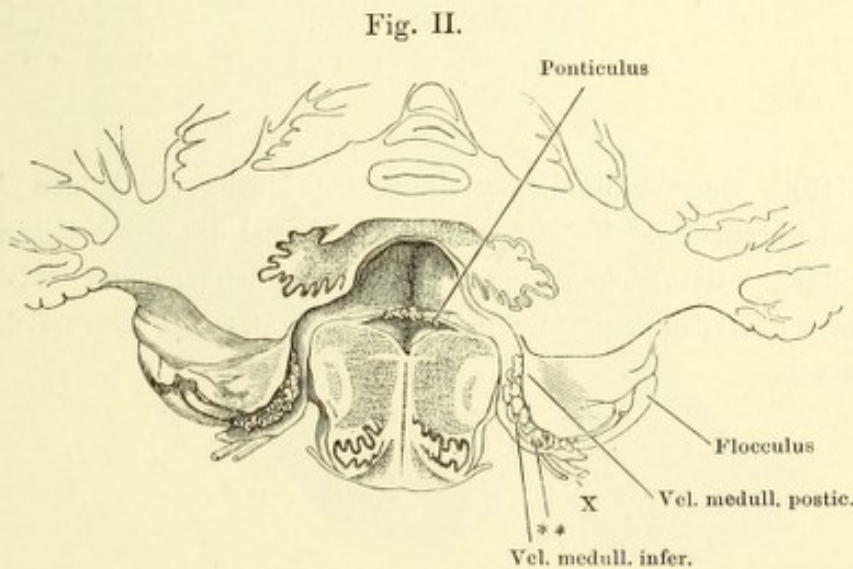
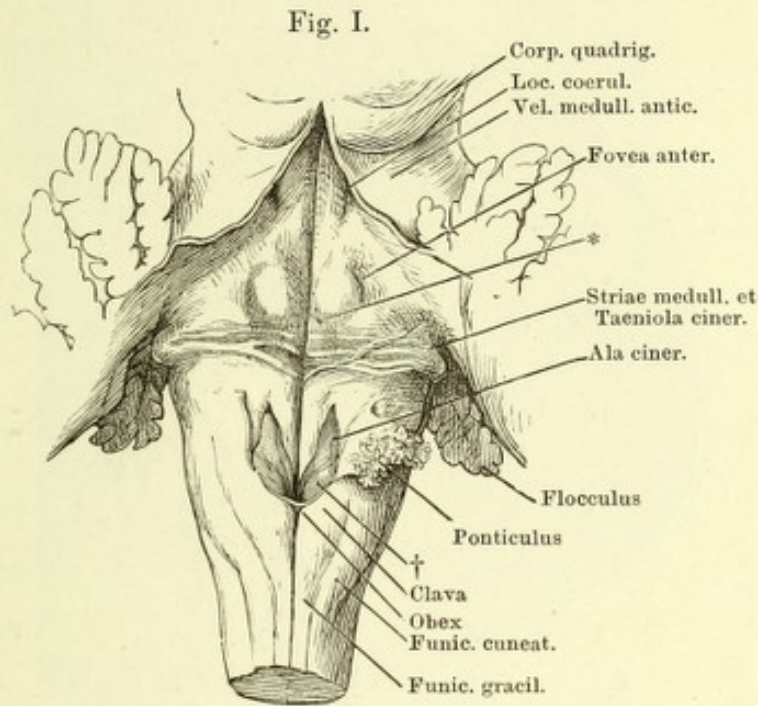
Fig. II. Dasselbe, die Wurzeln der vier letzten Hirnnerven an der Austrittsstelle abgerissen. * Unbeständige von der Kreuzungsstelle schräg aufwärts ziehende Furche, ** medialer, *** lateraler Längsstrang der Olive (*Funiculus siliquae int. und ext.* Burdach).



VI — XII Wurzeln des sechsten bis zwölften Hirnnerven.

Fig. I. Verlängertes Mark. Hintere (obere) Fläche. Kleinhirn u. Velum medull. ant. durch einen Medianschnitt gespalten und auseinandergezogen. * Höckerchen, welches einem Knie der unter der Oberfläche verlaufenden Wurzel des N. facialis entspricht. † Der unbeständige Accessorius-Kern Stilling's in der Ala cinerea.

Fig. II. Frontalschnitt des Kleinhirns und verlängerten Marks am hinteren Rande des Ponticulus. Vorderer Abschnitt. ** Plexus choroideus lateralis des vierten Ventrikels. X Wurzel des zehnten Hirnnerven.



Horizontal- (Quer-) Schnitt an der Grenze des verlängerten Rückenmarks. Kalipräparat, bei durchfallendem Licht. I Vordere Wurzel des ersten Cervicalnerven. * Gefässdurchschnitt.

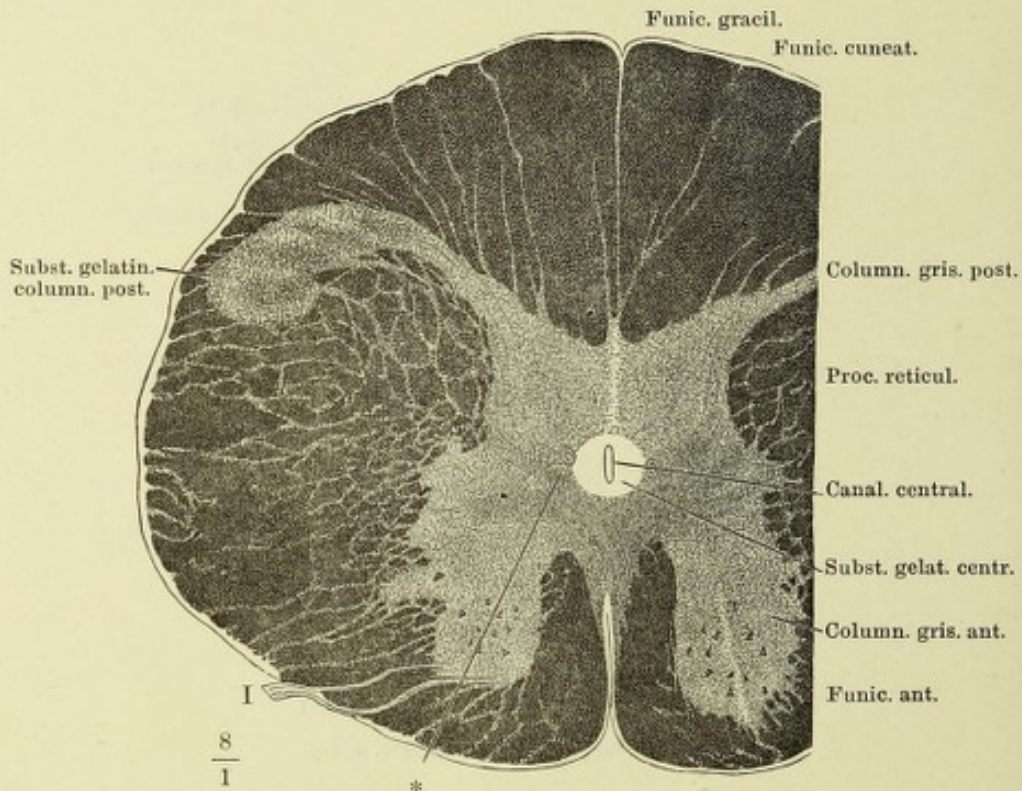


Fig. I (S. 345). Querschnitt des verlängerten Marks durch den Anfang der Pyramidenkreuzung. Kalipräparat. XI Wurzel des elften Hirnnerven.

Fig. II (S. 345). Desgleichen durch die Pyramidenkreuzung in der Gegend der unteren Hypoglossuswurzeln. Kalipräparat. XII Wurzel des zwölften Hirnnerven.

Erklärung siehe S. 344.

Fig. I.

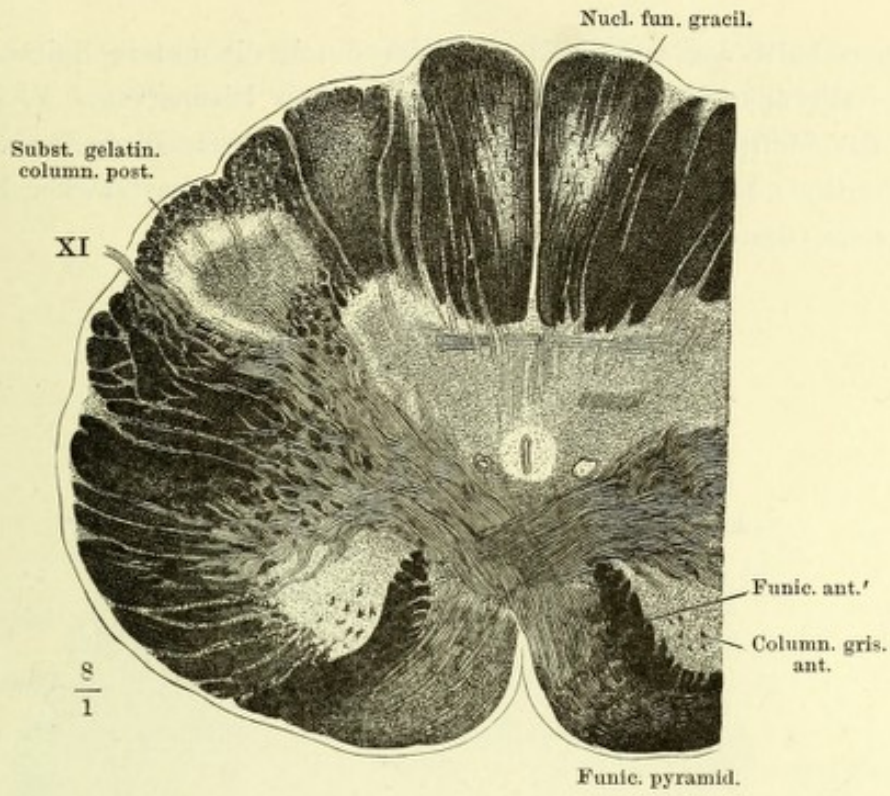
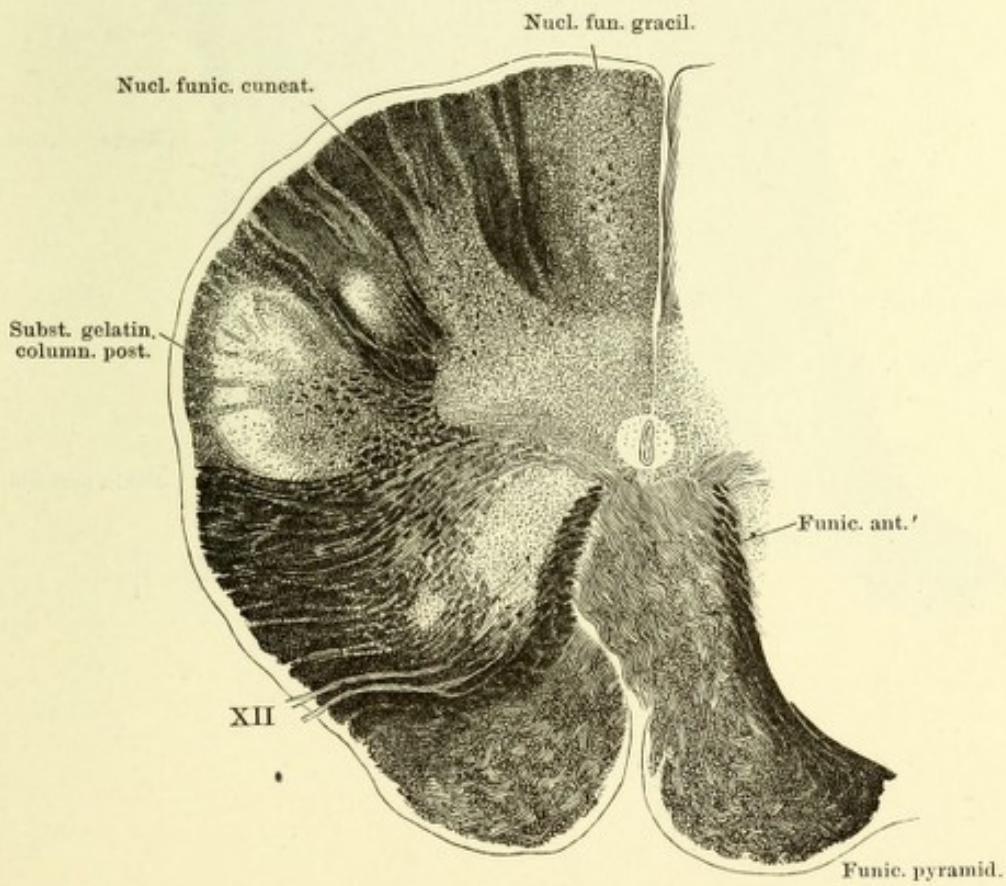
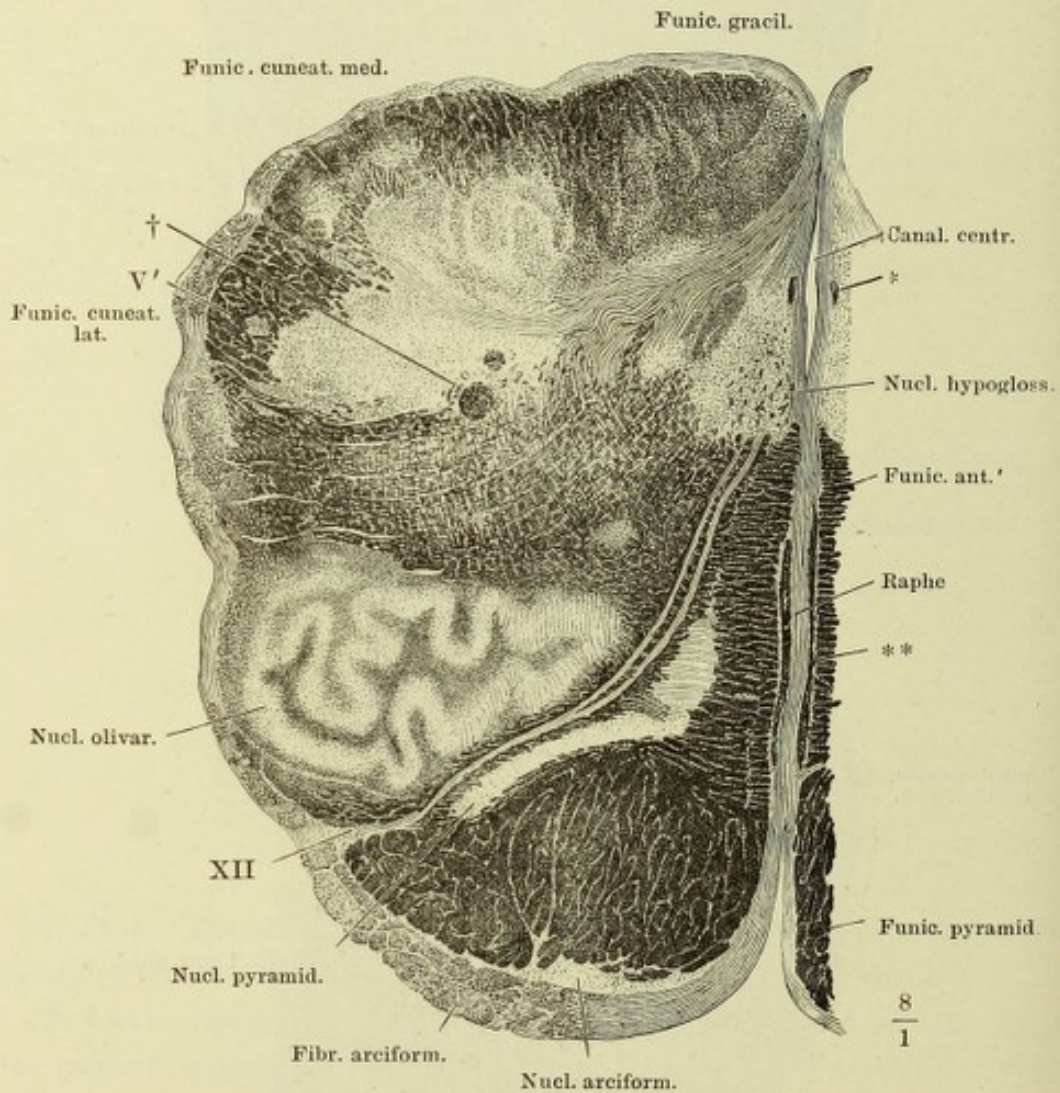


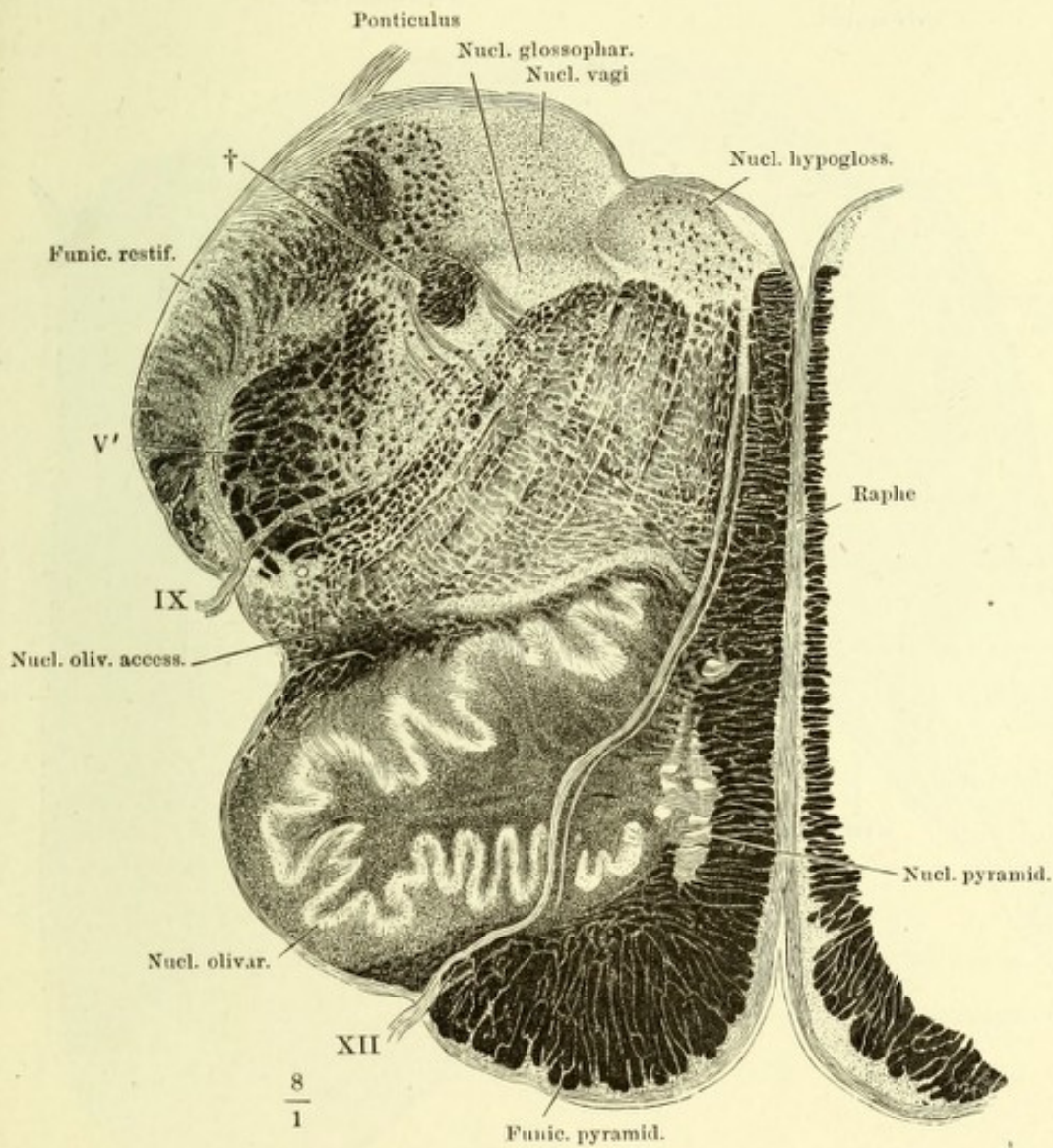
Fig. II.



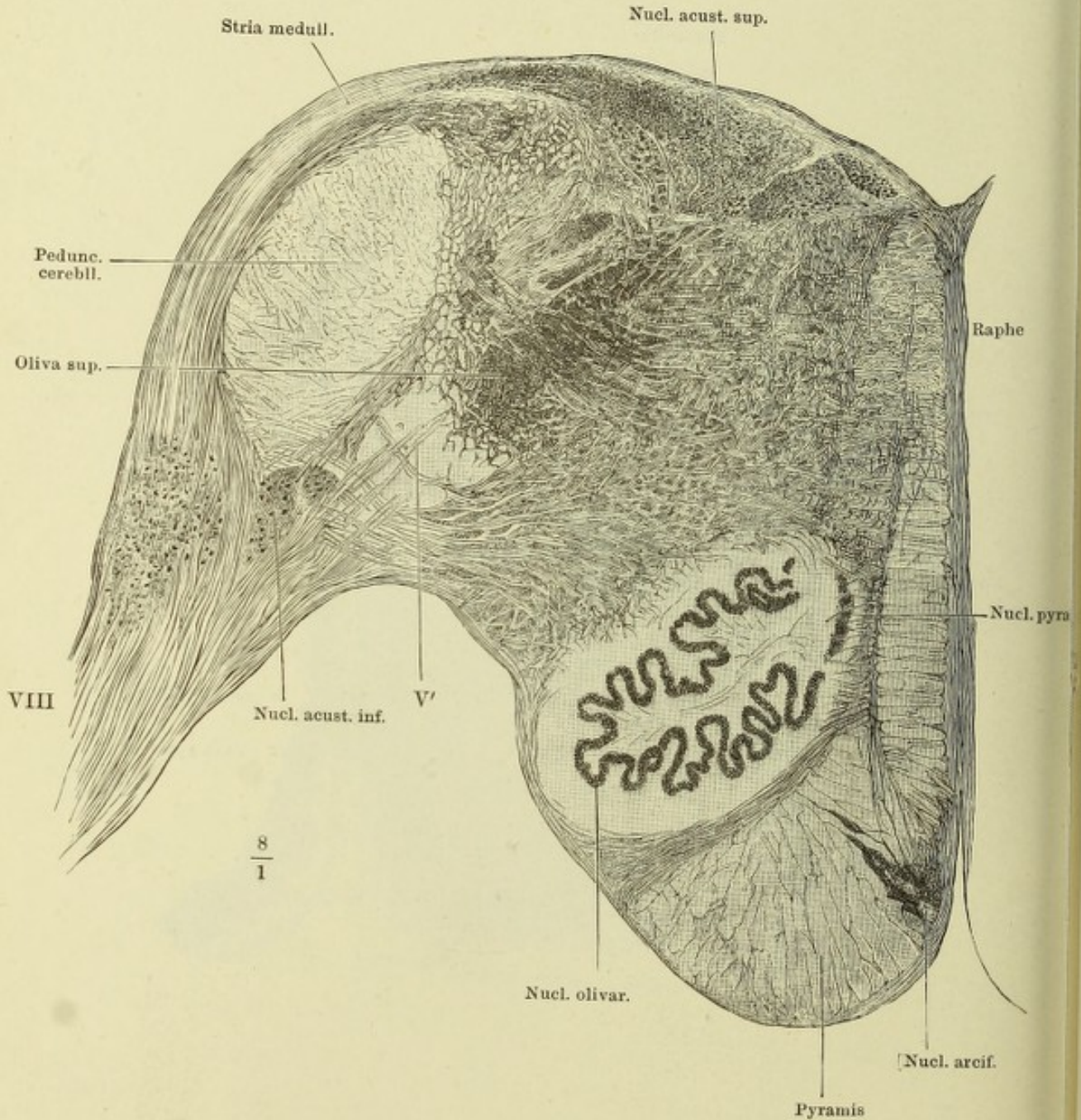
Querschnitt des verlängerten Marks durch die untere Spitze des Olivenkerns. Kalipräparat. XII Wurzel des zwölften Hirnnerven. V' Aufsteigende Wurzel des fünften Hirnnerven. * Querdurchschnittene Blutgefäße. ** Längsdurchschnittene Blutgefäße. † Querschnitt eines Stranges starker Nervenfasern, aufsteigende Glossopharyngeus-Wurzel.



Querschnitt des verlängerten Marks durch die Mitte des Olivenkerns. Kali-
präparat. IX, XII Wurzeln des neunten und zwölften Hirnnerven. V' Auf-
steigende Wurzel des fünften Hirnnerven. † Querschnitt eines Stranges starker
Nervenfasern, aufsteigende Glossopharyngeus-Wurzel.



Querschnitt des verlängerten Marks durch die Striae medullares. Aus Müller'scher Flüssigkeit. Nigrosinfärbung. Der Farbeffect ist der umgekehrte, wie in den mit Kali behandelten Präparaten.



Querschnitt des Centralorgans durch Brücke und Fovea anterior. Facialis und Abducens. Nigrosinpräparat. * Hinteres Längsbündel. VII* Knie der Facialiswurzel (S. 343, Fig. I).

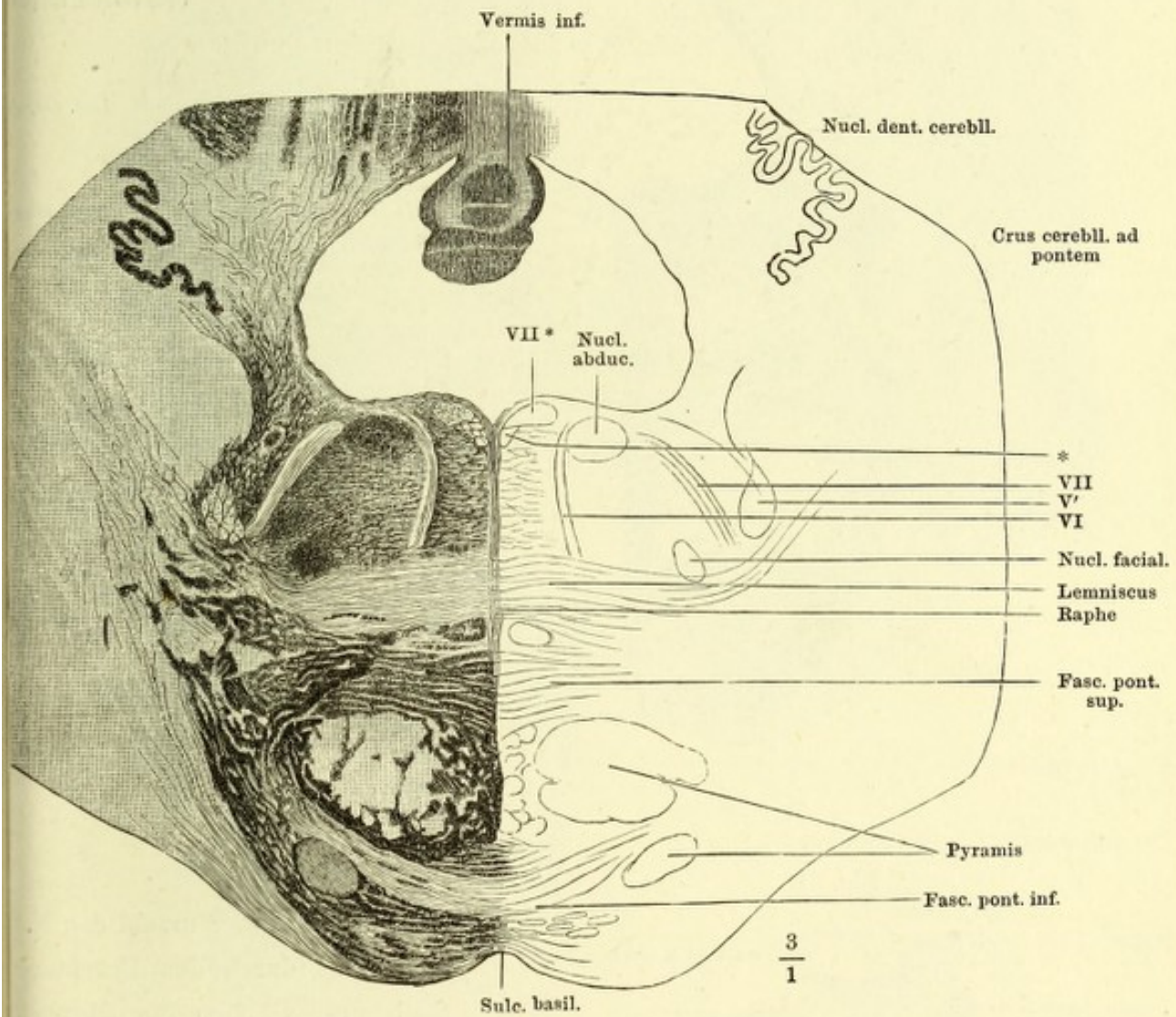


Fig. I. Querschnitt des Centralorgans [durch Locus coeruleus] und Trigemuskern. * Hinteres Längsbündel. V Austretender Trigeminus. Nigrosinpräparat.

Fig. I.

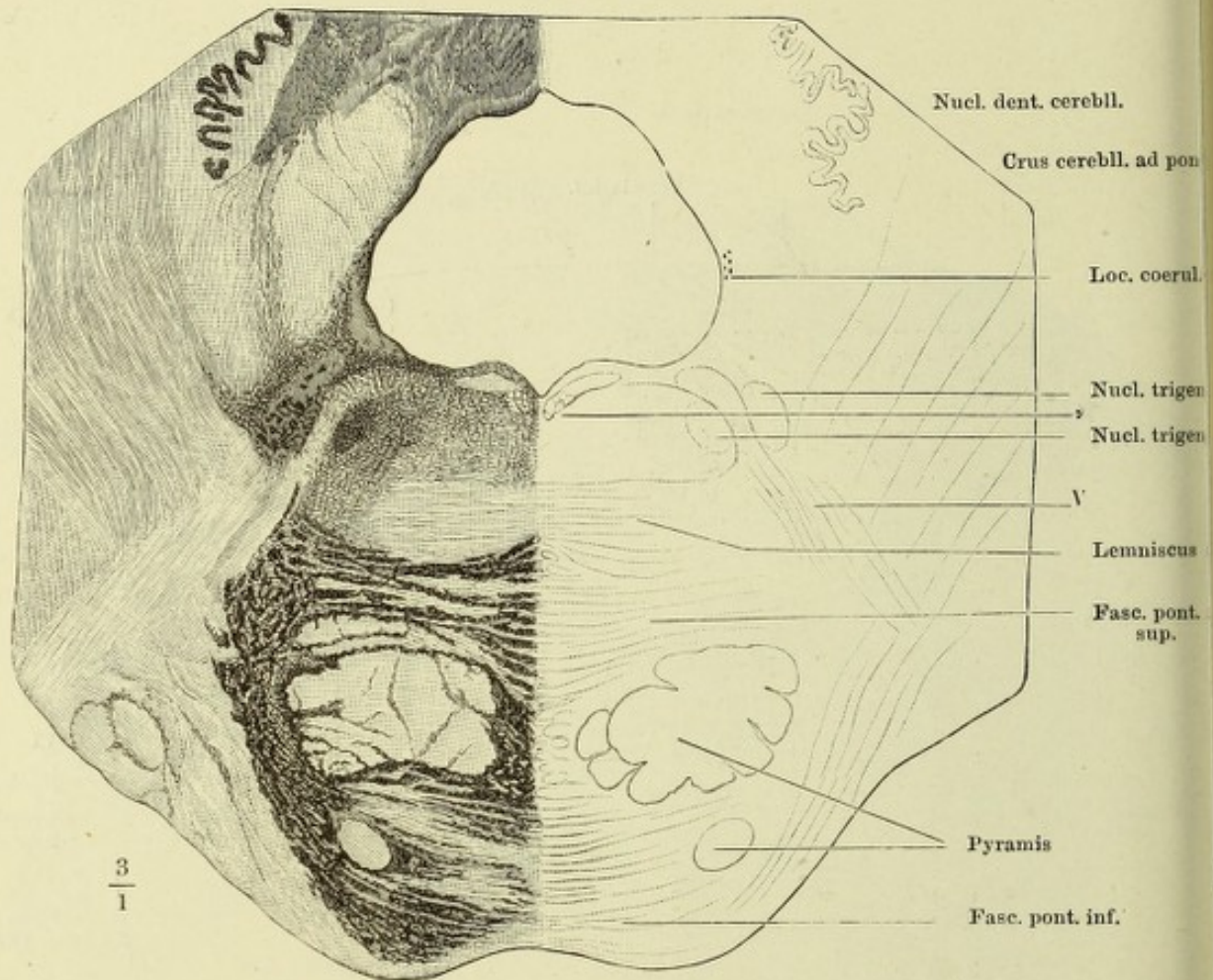


Fig. II

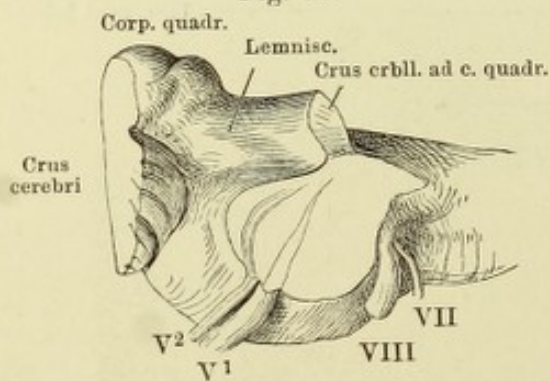


Fig. II. Verlauf d. Wurzeln des N. trigeminus durch den Brückentheil des verlängerten Marks, durch einen schrägen Schnitt entblösst. V¹ sensible, V² motor. Wurzel d. Trigeminus. VII Facialis, VIII Acusticus.

Fig. I. Querschnitt des Centralorgans durch das Velum medullare anticum.
 * Hinteres Längsbündel. Nigrosinpräparat. — Fig. II. Querschnitt der Vierhügelplatte
 und des Hirnschenkels. Oculomotoriusursprung. Das unmittelbar unter dem Oculo-
 motoriuskern befindliche hintere Längsbündel ist nicht bezeichnet. Nigrosinpräparat.

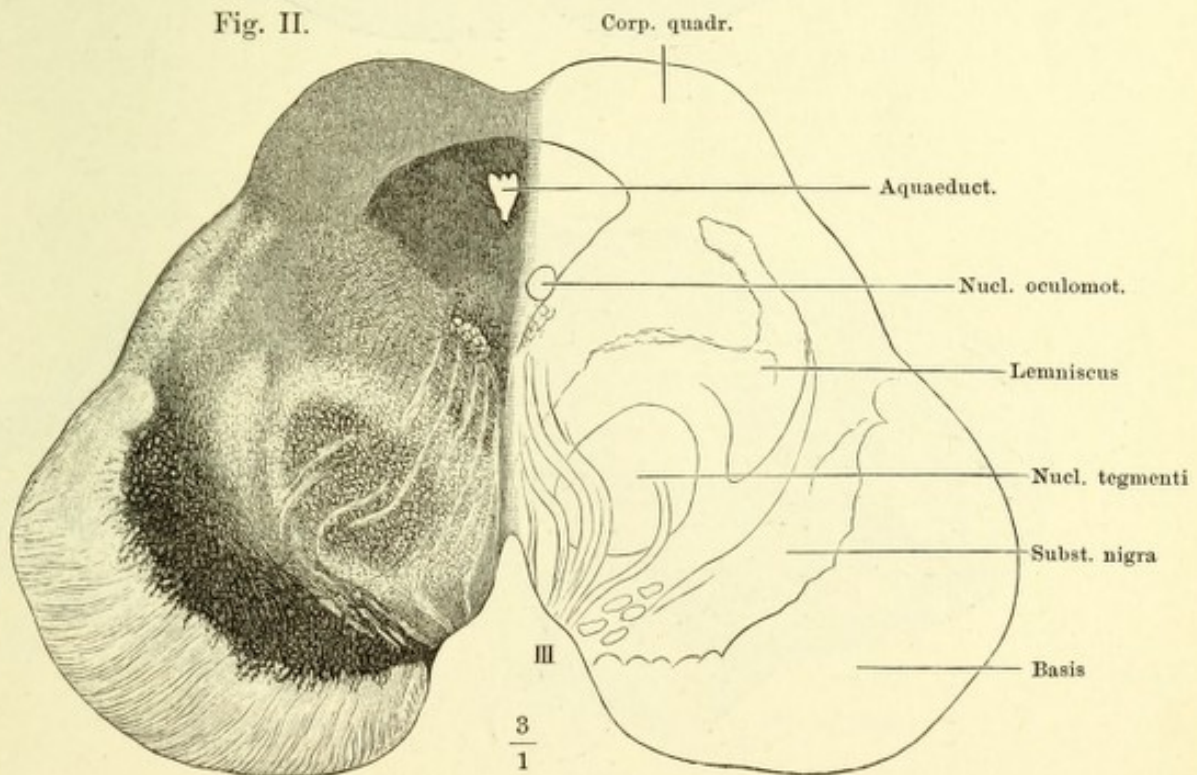
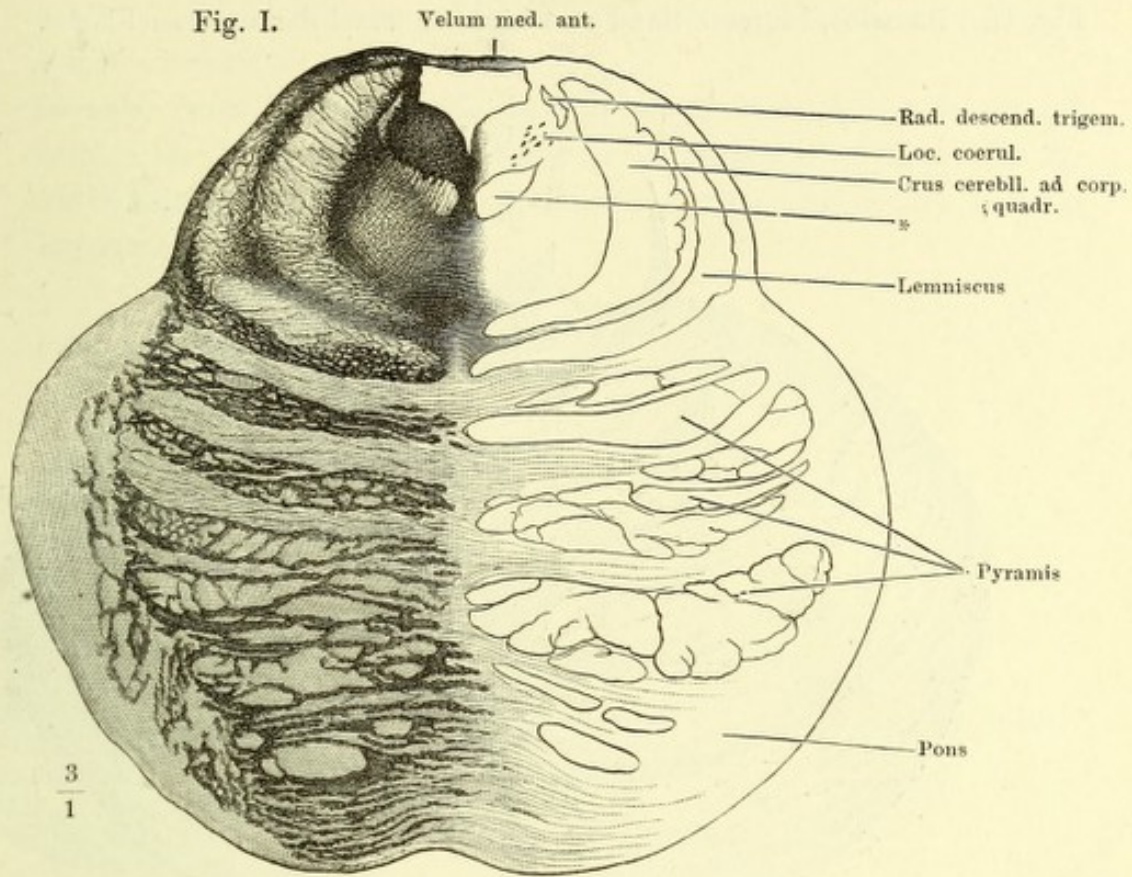


Fig. I. Kleinhirn, obere Fläche. * Die den oberen und hinteren Lappen scheidende Furche.

Fig. II. Dasselbe, hinterer Rand und hinterer Theil der unteren Fläche.

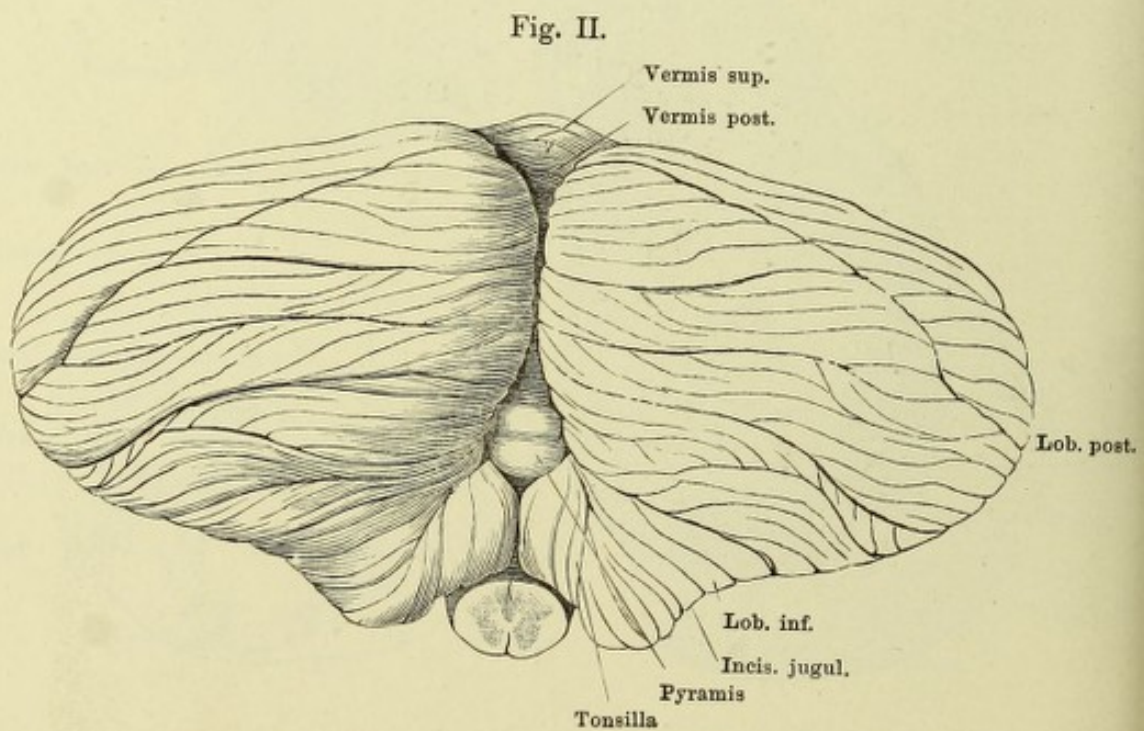
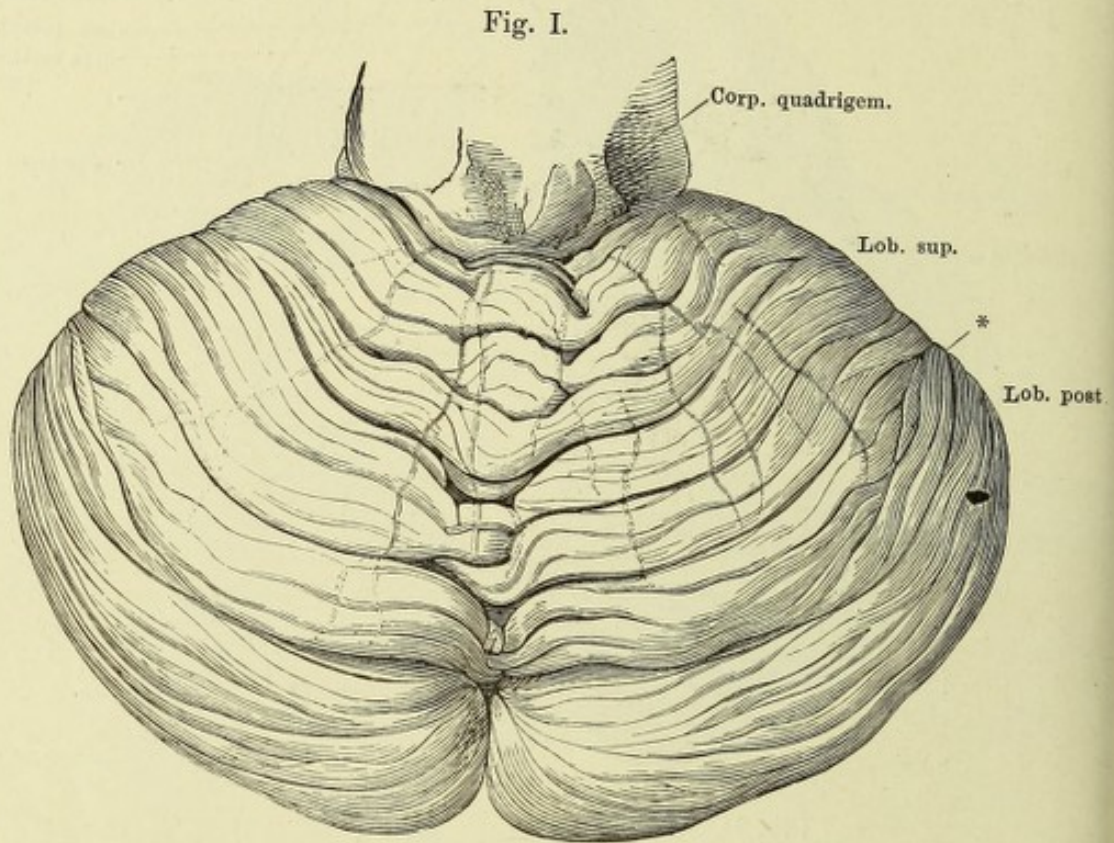


Fig. I. Kleinhirn, vom hinteren Rande, die Hemisphären auseinandergezogen, um den hinteren Wurm sichtbar zu machen. * Eine der tieferen Spalten geöffnet, um die von einem Lappen zum anderen sich hinüberschlagenden Randwülste zu zeigen.

Fig. II. Dasselbe, vom hinteren Rande, um die transversale Axe aufwärts gedreht. Ein Theil des hinteren Lappens ist entfernt, um Raum für die Aufblüthenung des unteren zu gewinnen. † Schnittfläche des hinteren Lappens.

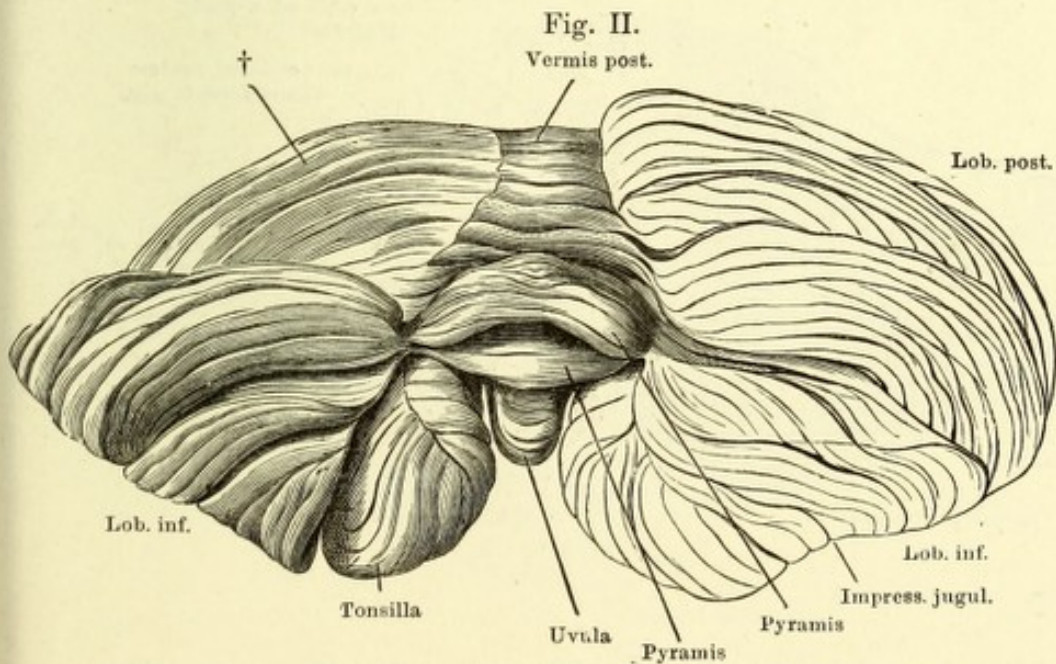
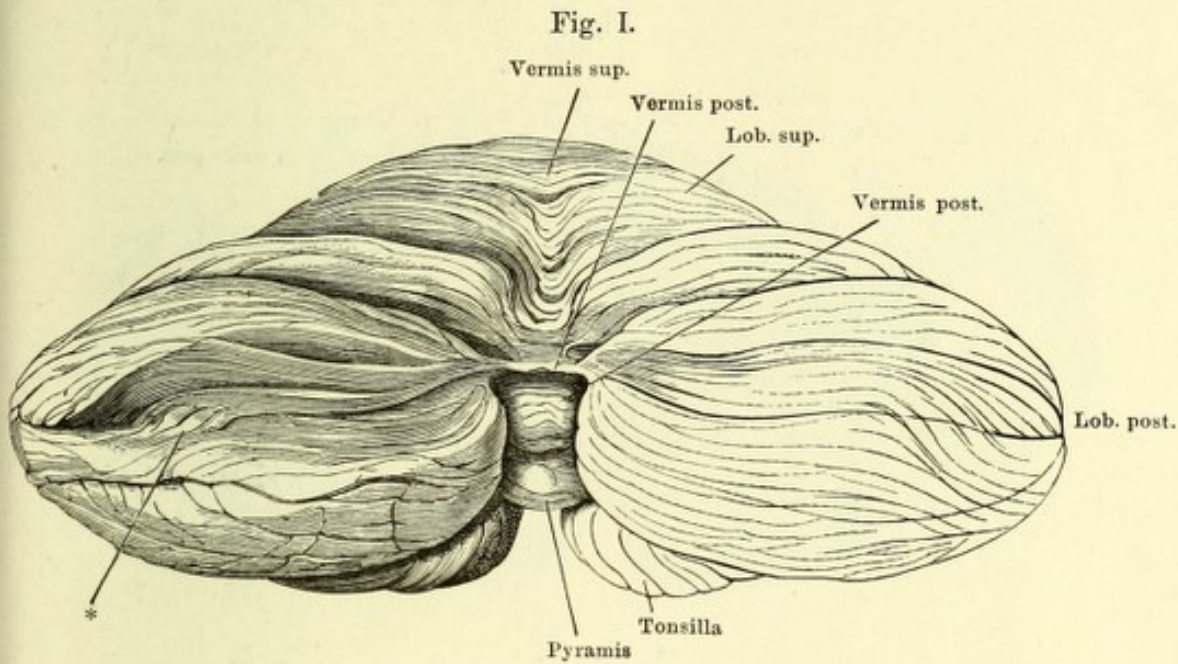
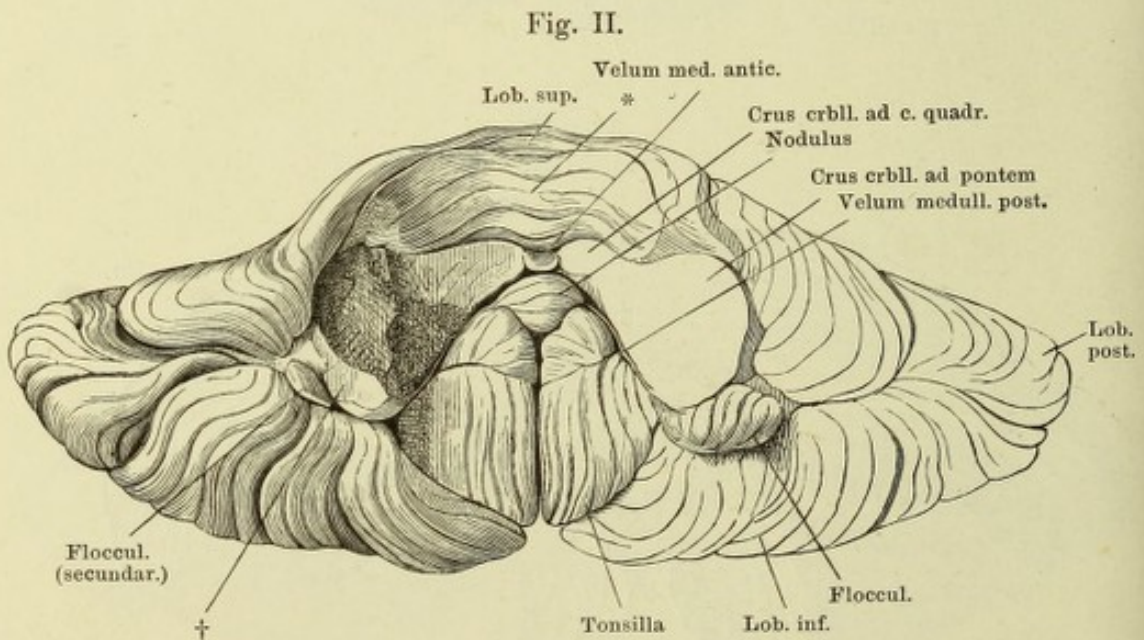
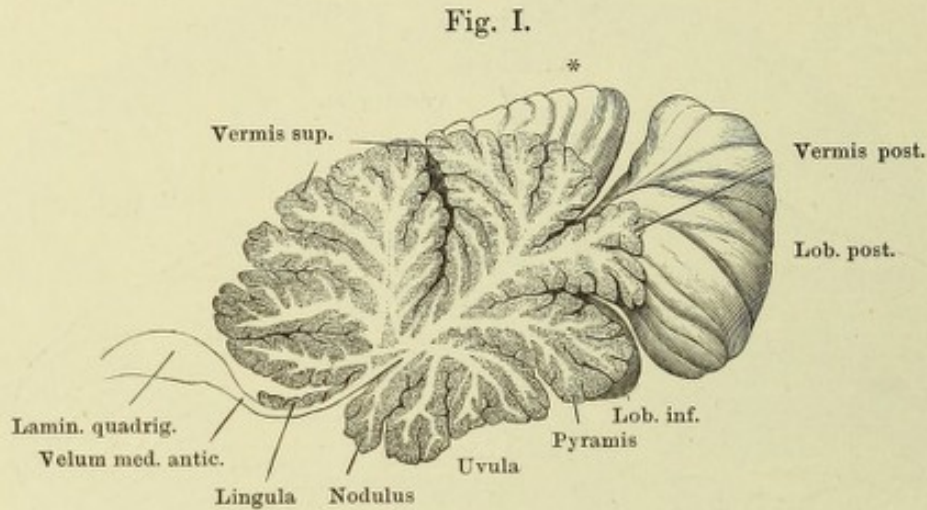


Fig. I. Medianschnitt des Kleinhirns.

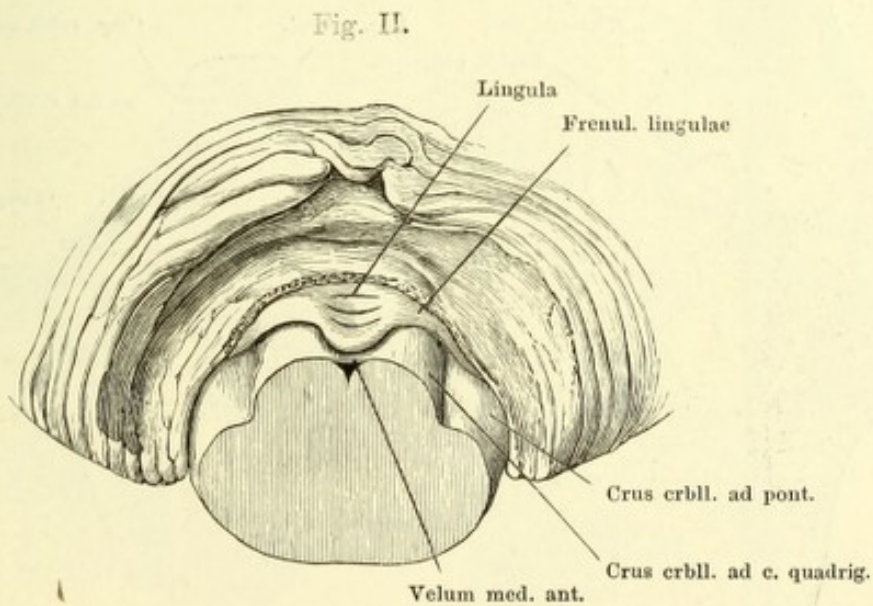
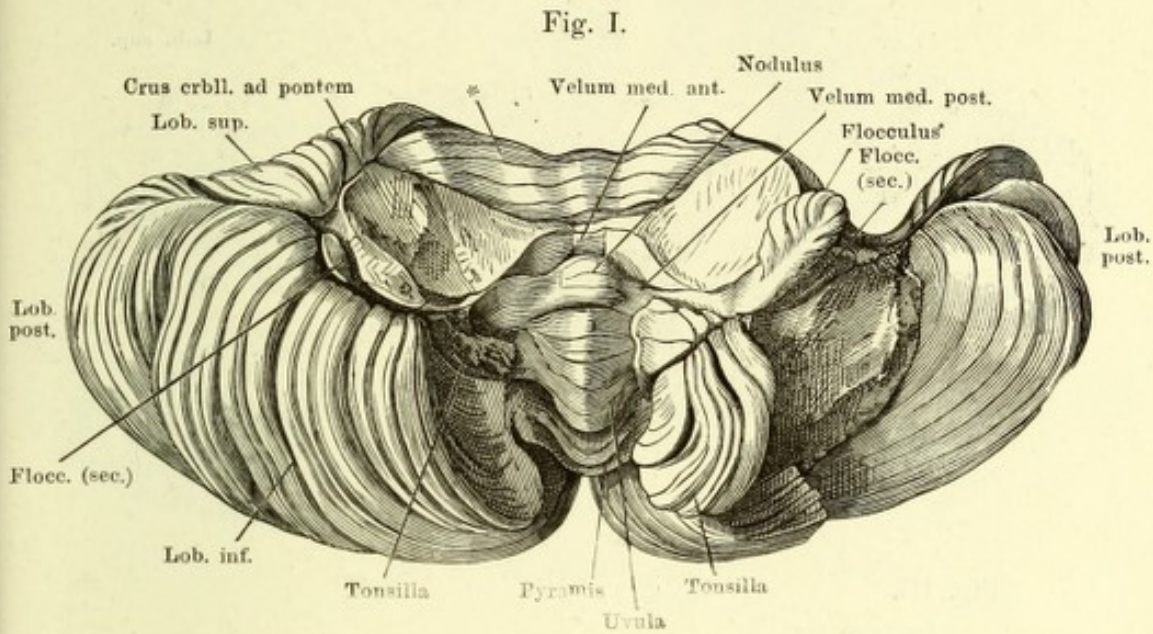
Fig. II. Vorderer Theil der unteren Fläche des Kleinhirns, welcher mittelst eines Schnitts durch das Velum medull. antic., die Crura cerebelli ad corpora quadrigem. und ad pontem isolirt ist. † Schnittfläche des Floccenstieles.



* Die an der unteren Fläche des oberen Lappens versteckten kürzeren Randwülste.

Fig. I. Vorderer Theil der unteren Fläche des Kleinhirns, links ist der untere Lappen und ein Theil des hinteren, rechts die Tonsille entfernt. * Kurze Randwülste an der unteren Fläche des oberen Lappens.

Fig. II. Frontalschnitt durch das Velum medull. ant. und die Brücke. Hinterer Abschnitt. Der obere Wurm und Lappen von vornher abgetragen, um die Lingula zu zeigen.



- Fig. I. Horizontalschnitt durch das Kleinhirn und den vorderen Theil des Bodens des vierten Ventrikels.
- Fig. II. Horizontalschnitt des Kleinhirns durch das Crus cerebelli ad corpus quadrig.
- Fig. III. Verlängertes Mark, hintere (obere) Fläche. Das Kleinhirn am Eintritt der Schenkel desselben abgeschnitten. Velum medullare ant. median gespalten. IV N. trochlearis.

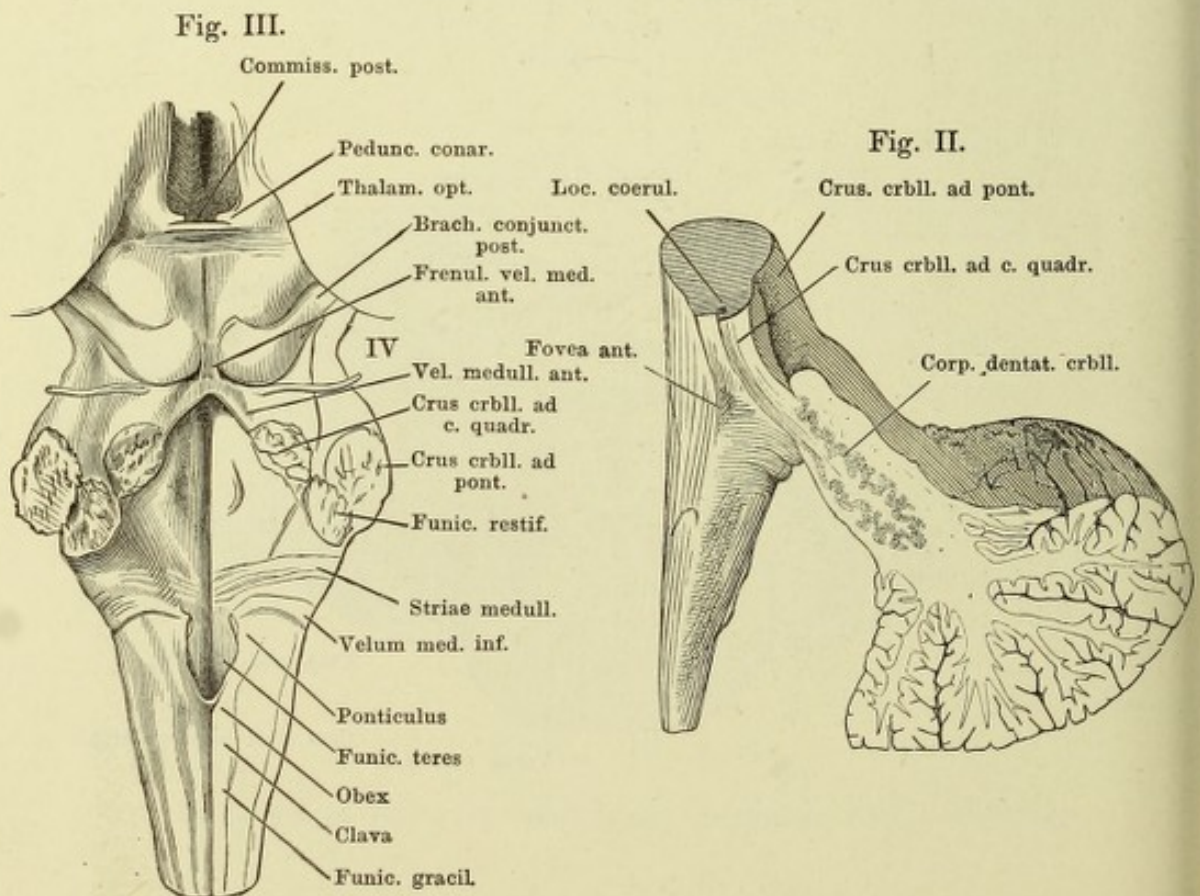
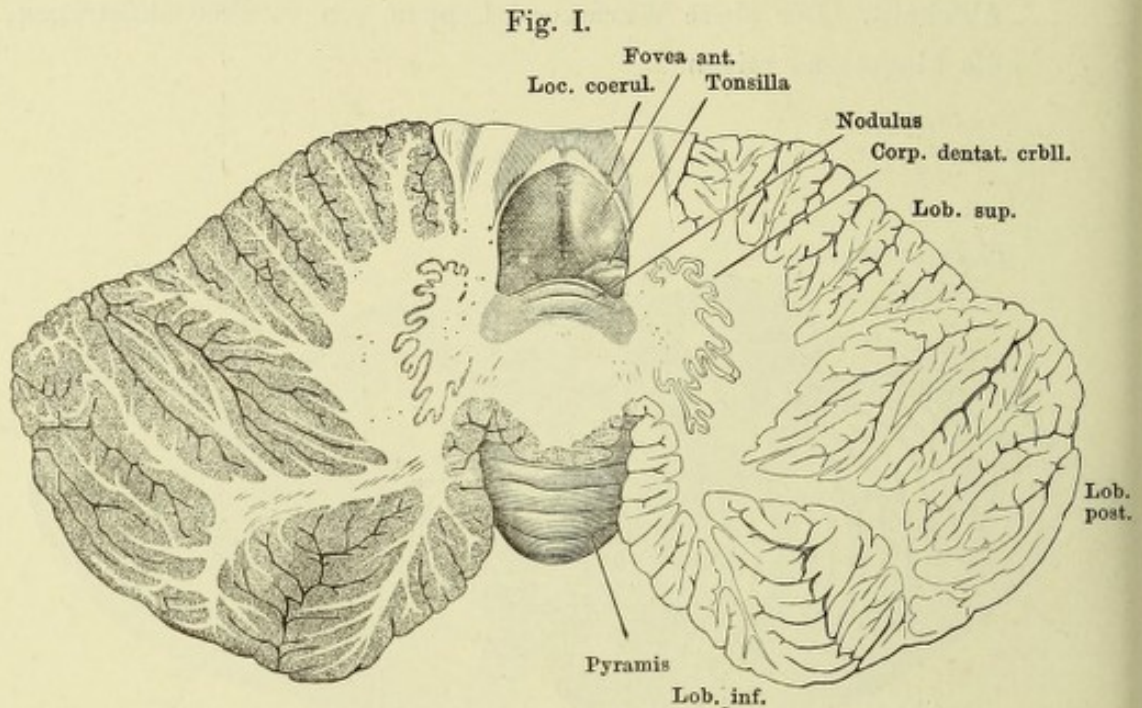


Fig. I. Frontalschnitt des Kleinhirns und des verlängerten Marks hinter dem Eintritt der Pedunculi cerebelli.

Fig. II. Unterer Theil eines frontalen Durchschnitts derselben Gegend, an welchem die Uvula von den Tonsillen bedeckt ist. Die untere Aus-
höhlung enthielt den Querschnitt des verlängerten Marks.

Fig. I.

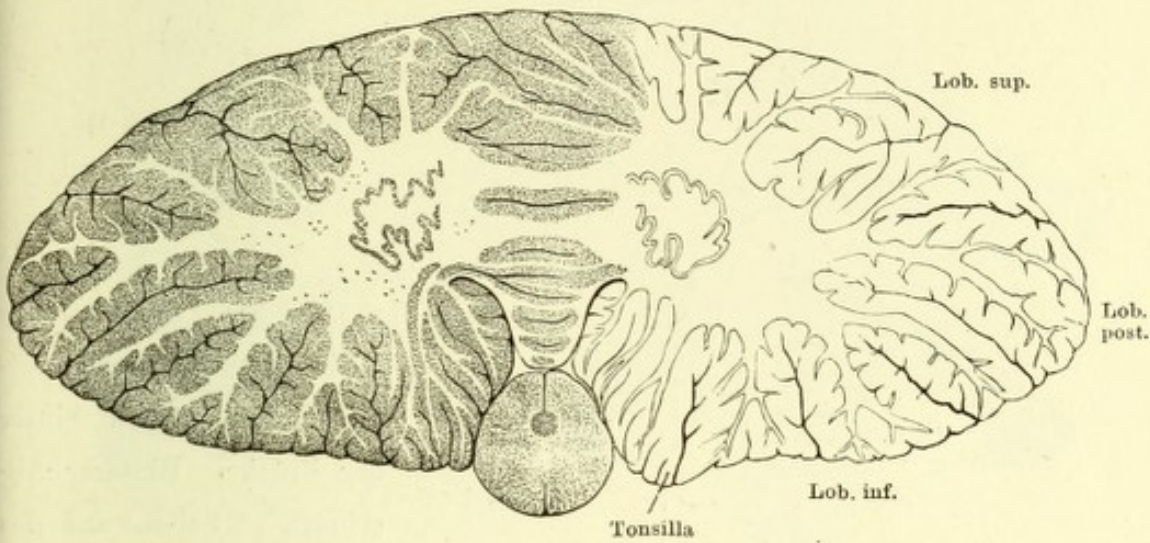


Fig. II.

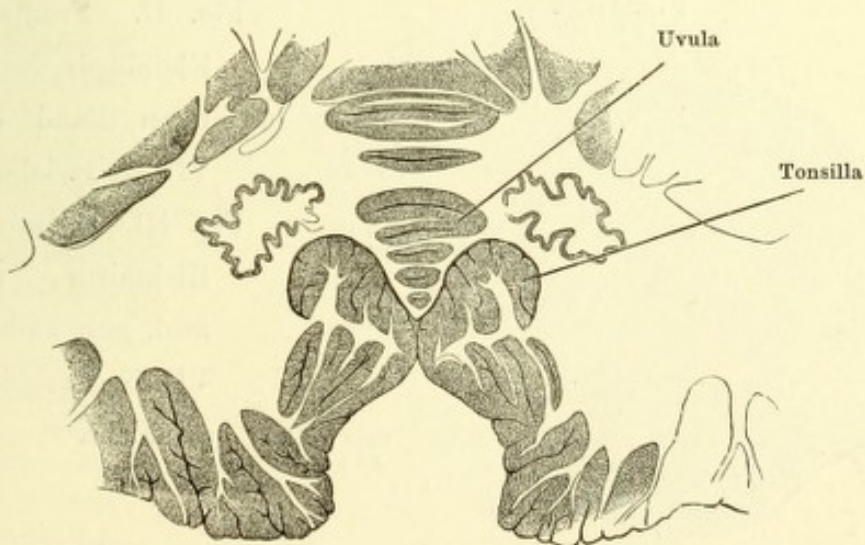


Fig. I.

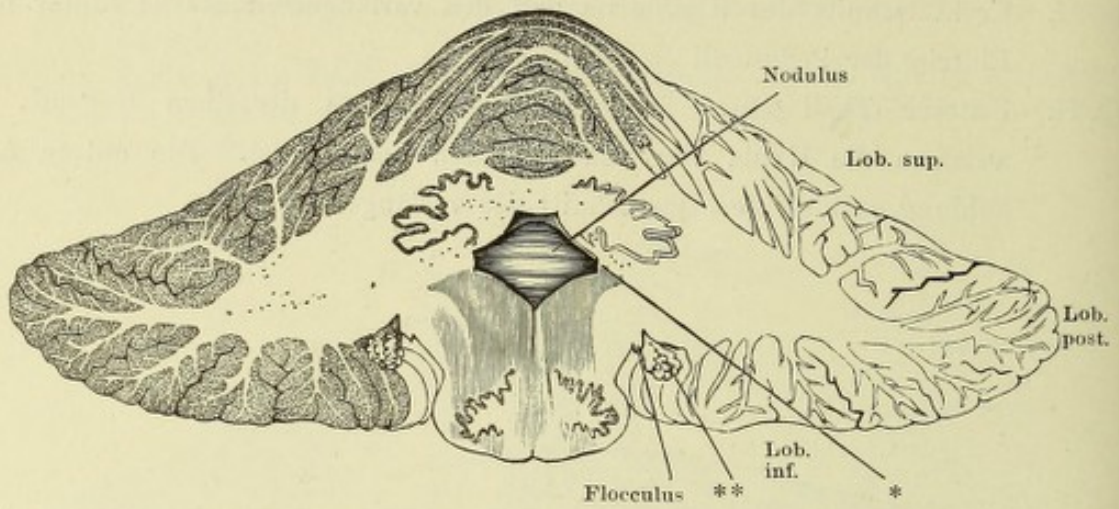


Fig. II.

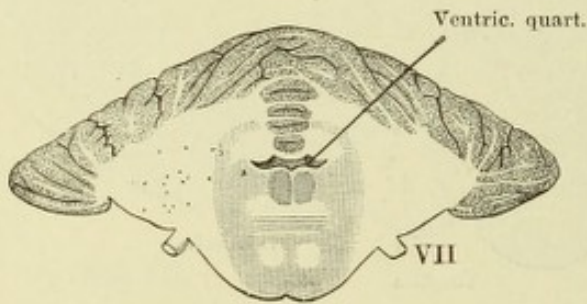


Fig. I. Frontalschnitt des Kleinhirns und verlängerter Marks, 8 mm hinter der Brücke. Hinterer Abschnitt. * Seitenwand des vierten Ventrikels. ** Plexus choroid lat. ventriculi quarti.

Fig. II. Frontalschnitt des Kleinhirns durch den hinteren Rand der Brücke. VII N. facialis.

Fig. III.

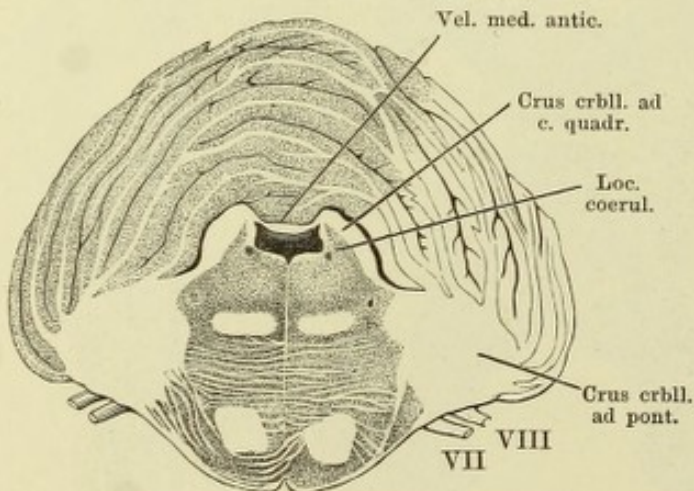


Fig. III. Frontalschnitt des Kleinhirns, des Velum med. ant. und der Brücke. VII N. facialis. VIII N. acusticus.

Fig. I.

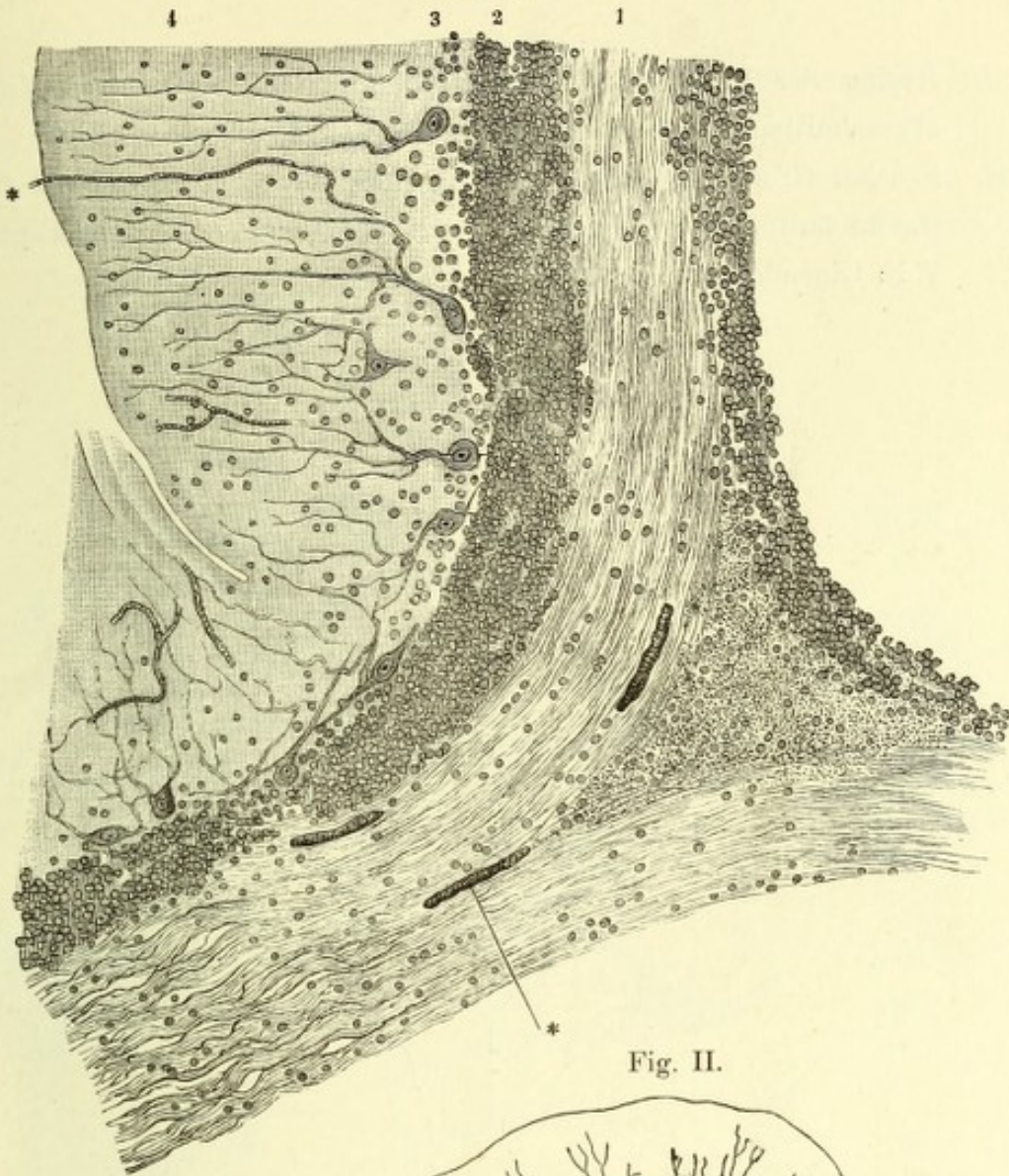


Fig. II.

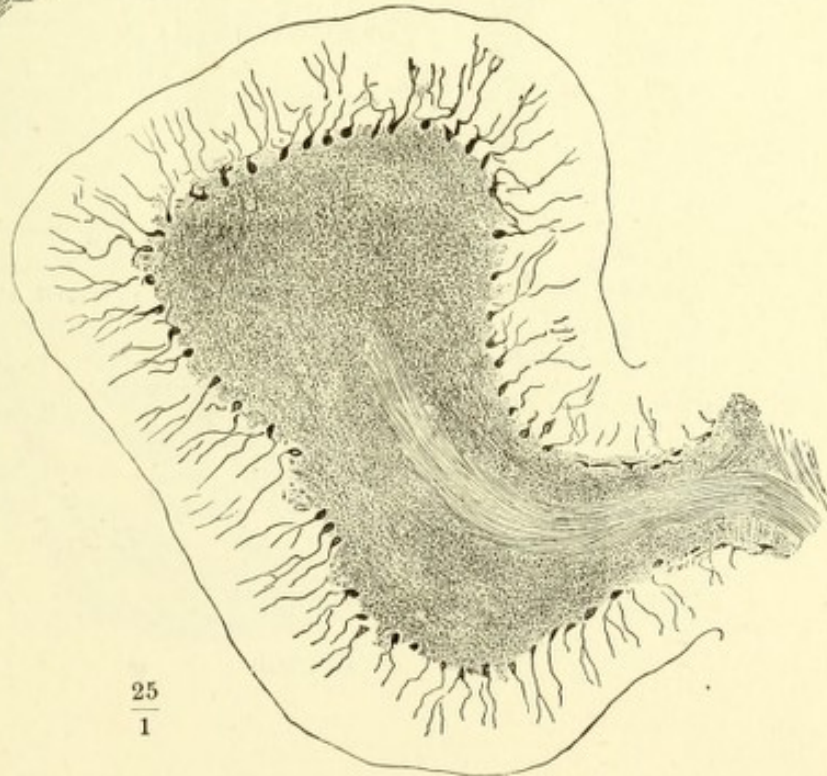


Fig. I. Senkrechter
Durchschnitt eines
Randwulstes des
Kleinhirns senk-
recht gegen den
Verlauf. 1 Mark-
leiste. 2 Körner-
schicht. 3 Zell-
schicht. 4 Granul.
Schicht.
* Blutgefäße.

Fig. II. Randwulst d.
Kleinhirns, senk-
rechter Durchschn.,
um die Anordnung
der Nervenzellen
zu zeigen.

Fig. I. Region der Vierhügel von oben, das Kleinhirn an dessen Markkern abgeschnitten. IV N. trochlearis.

Fig. II. Brücke, Grosshirnschenkel und Vierhügelplatte im Profil, die frontale Durchschnittsfläche der Grosshirnschenkel etwas nach links gewandt. V N. trigeminus.

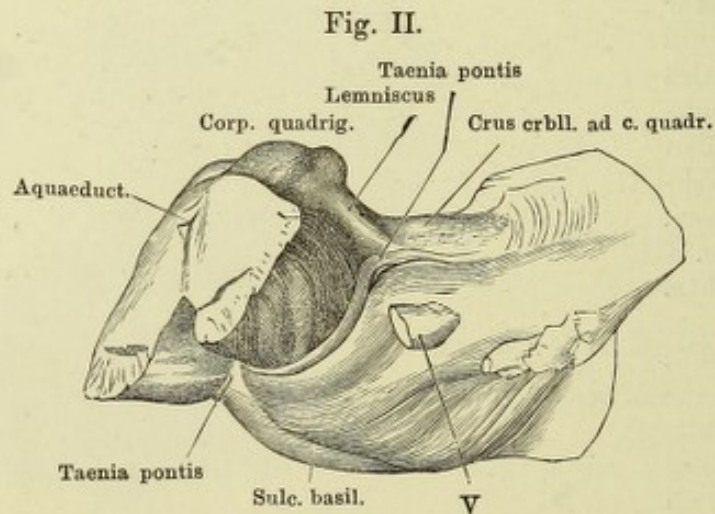
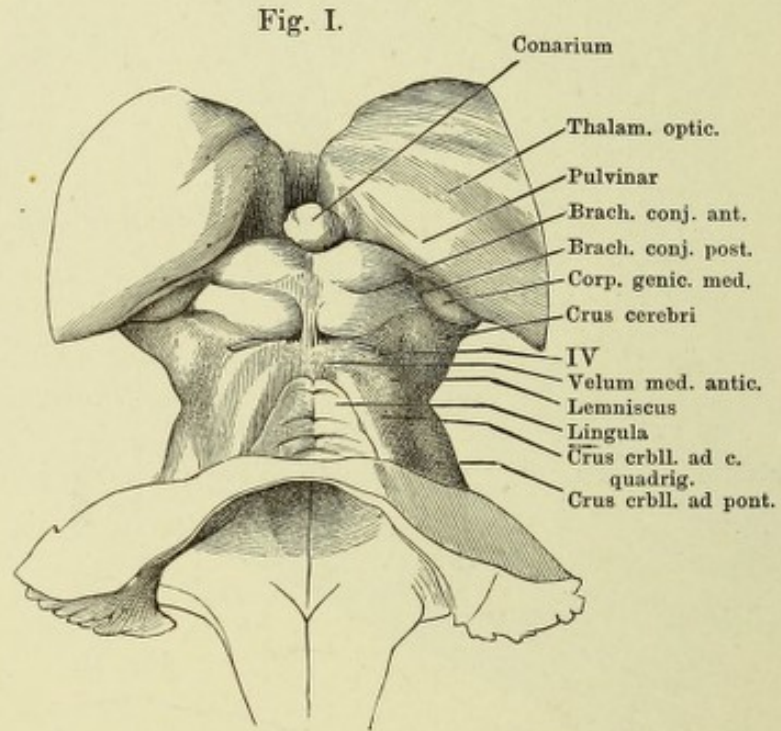


Fig. I. Grosshirnganglien, von oben. Das Corpus callosum vom Knie an und die Hemisphären im Niveau des C. callosum abgetragen.

Fig. II. Successive Frontalschnitte der Vierhügel und des Aquaeducts, *a* am Eingang des Aquaeducts, *b* unter dem hinteren, *c* unter dem vorderen Vierhügelpaar.

Fig. I.

Fig. II.

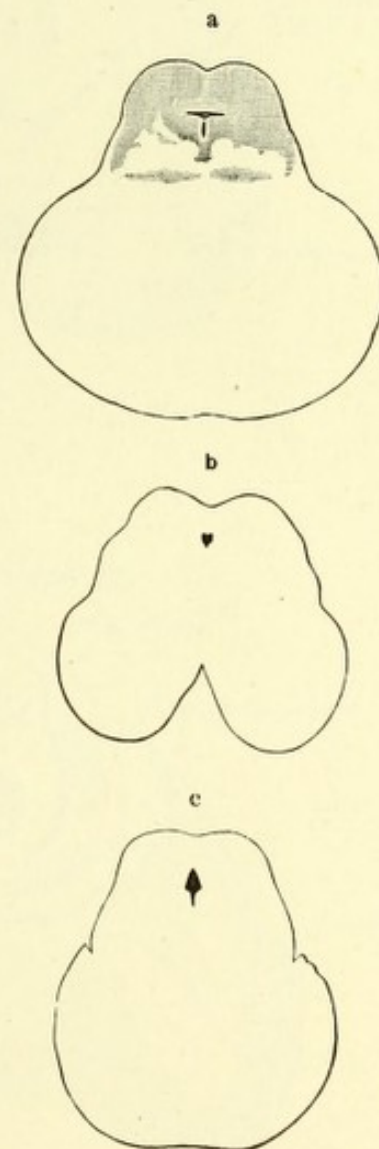
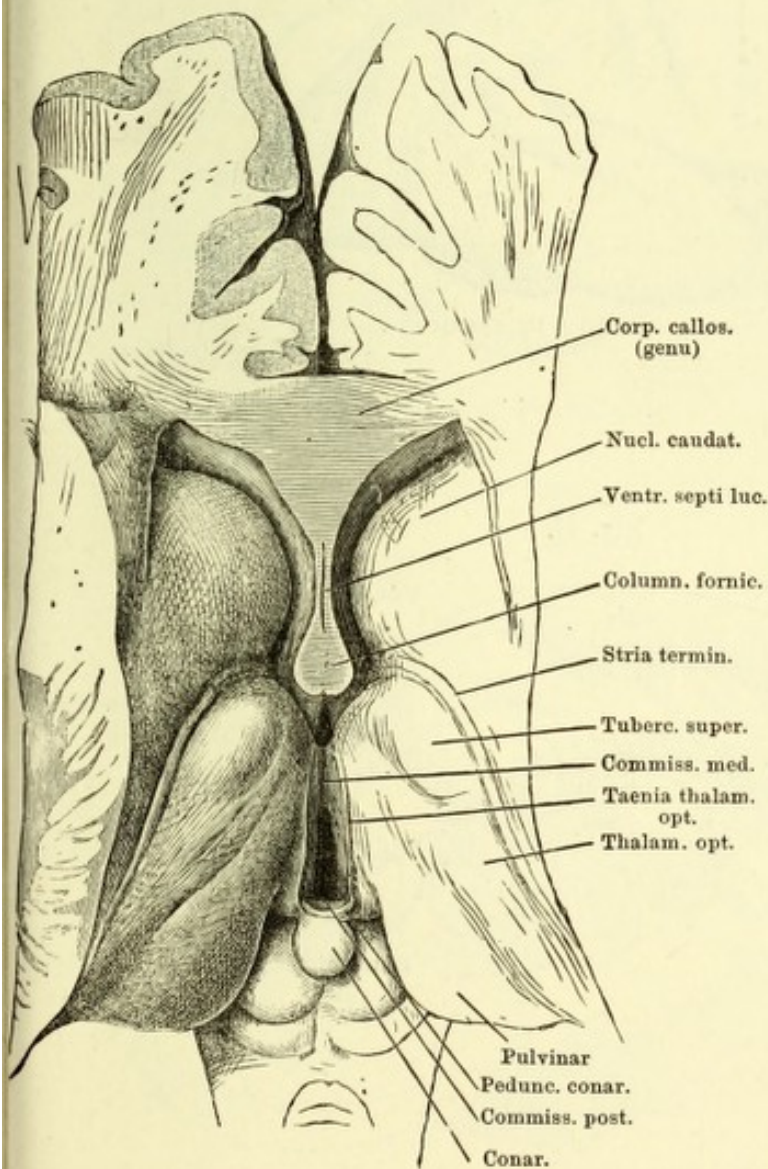


Fig. I. Grosshirn eines sechs- bis siebenmonatlichen Fötus, convexe Fläche.

Fig. II. Medianschnitt des Gehirns eines sechs- bis siebenmonatlichen Fötus.

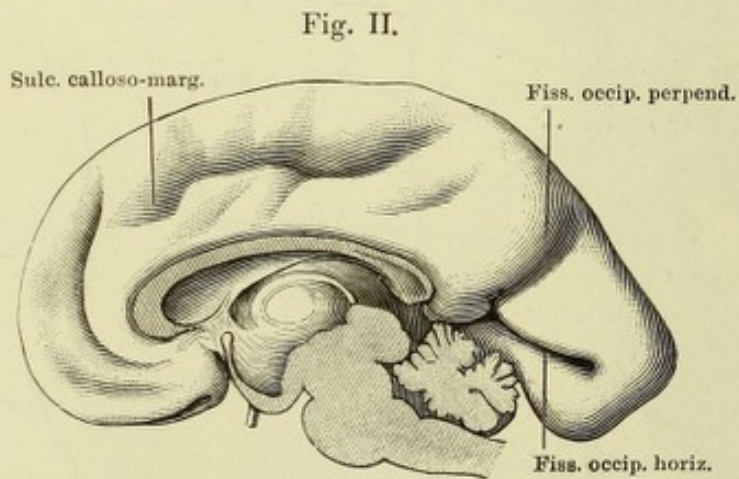
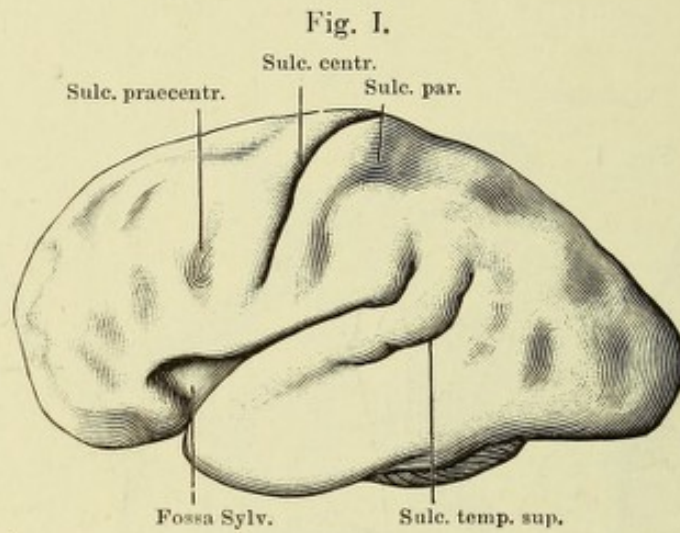


Fig. I. Linke Grosshirnhemisphäre, Profil. Furchen und Windungen der Rinde.
 Fig. II. Rechte Grosshirnhemisphäre, Mediandurchschnitt. Bei * ist der Hirnstamm abgeschnitten. Furchen und Windungen der Rinde.

Fig. I.

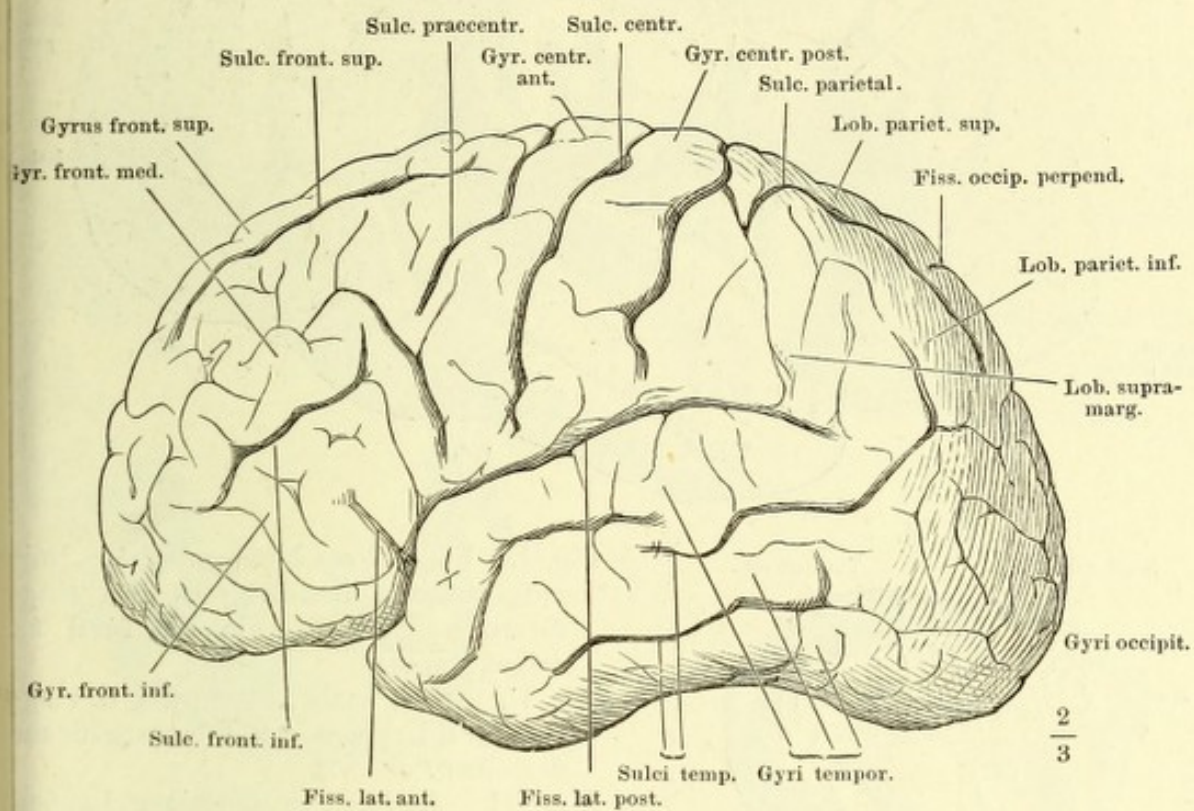
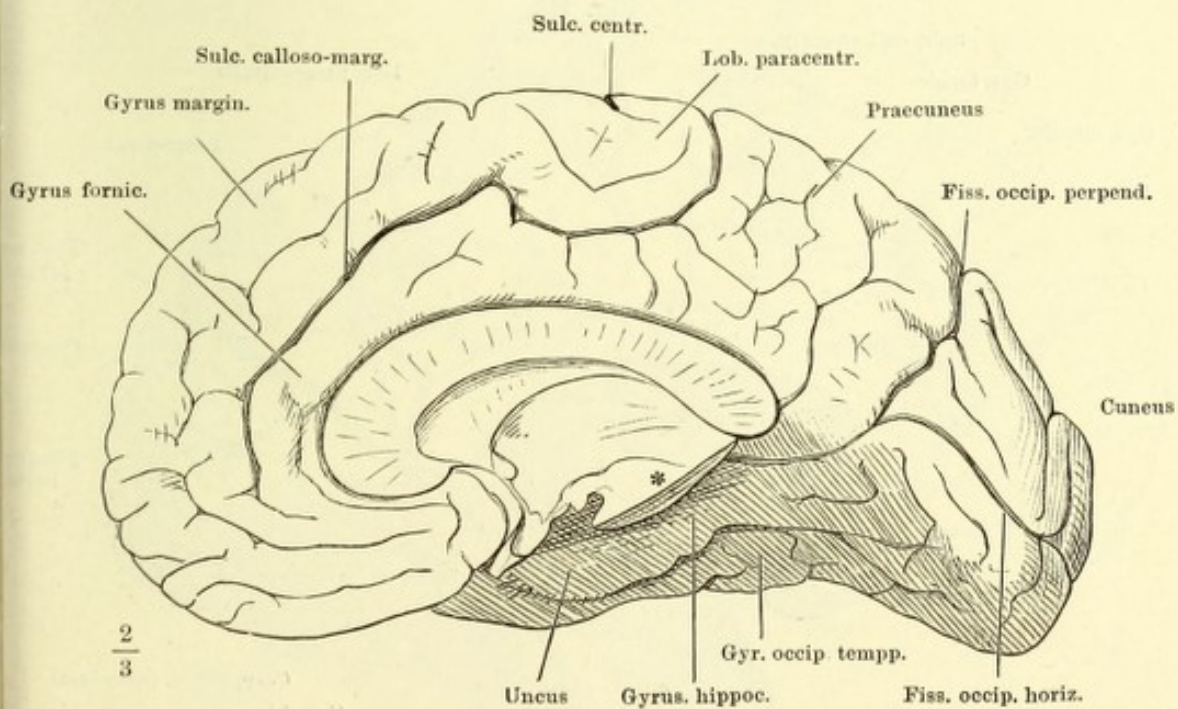


Fig. II.



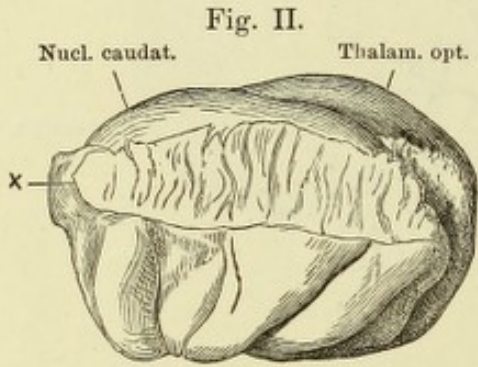
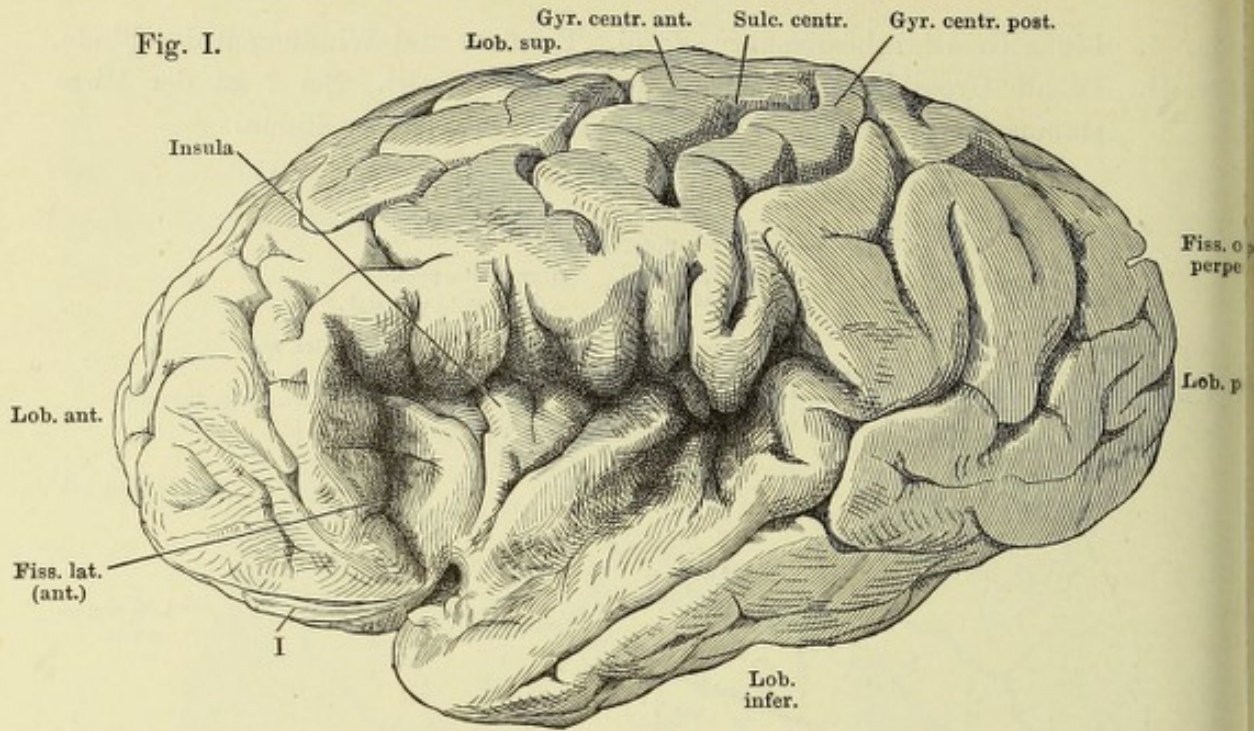


Fig. I. Linke Grosshirnhemisphäre, mit aufgehobenen Randwülsten des ringförmigen Lappens, um die Insel zu zeigen.

Fig. II. Insel, nach Abtrennung d. ringförmigen Lappens. x Trennungsfläche desselben.

Fig. III. Rechter ringförmiger Lappen von der medialen Fläche.

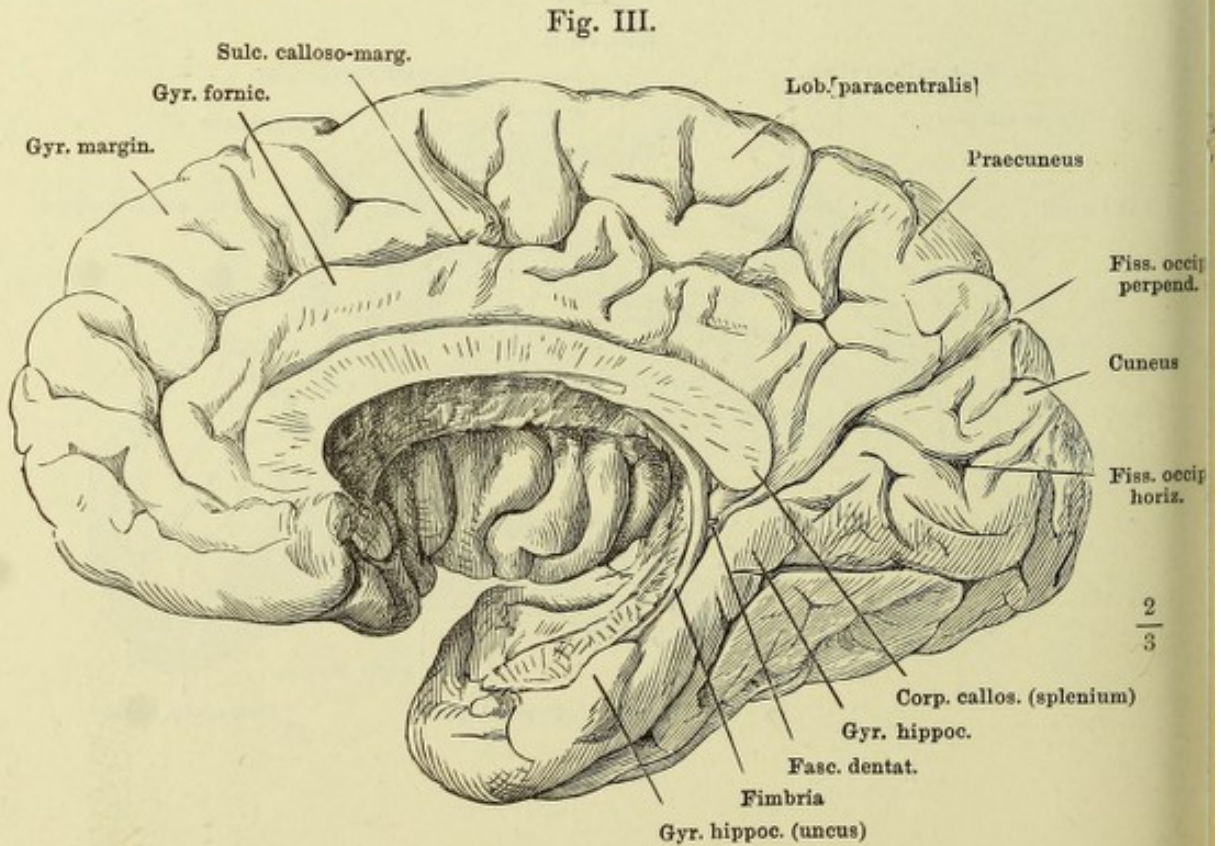


Fig. I.

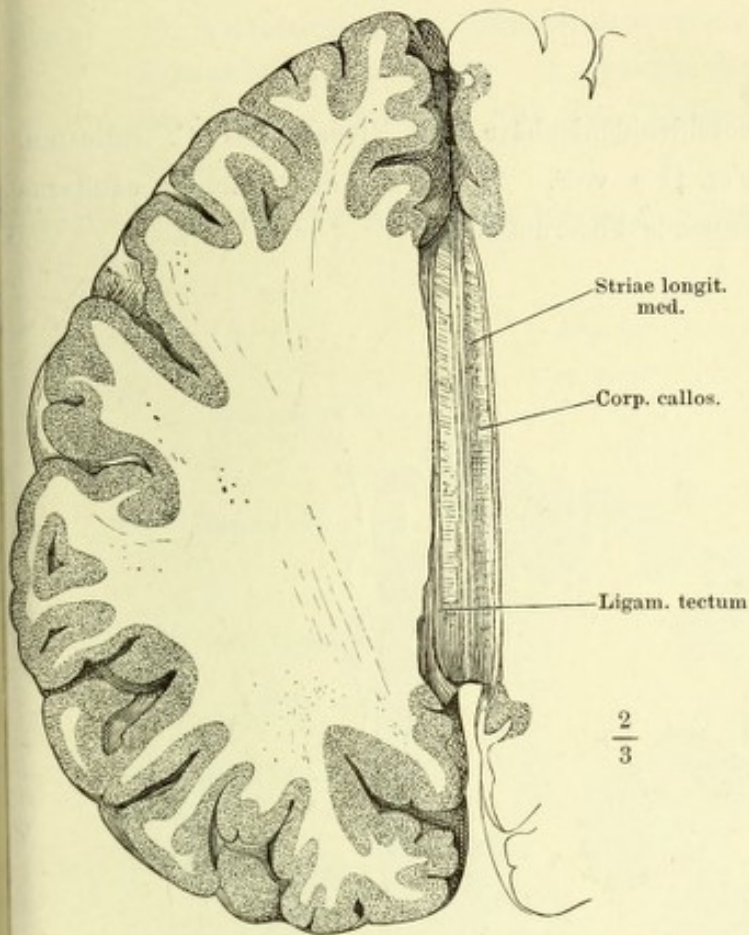
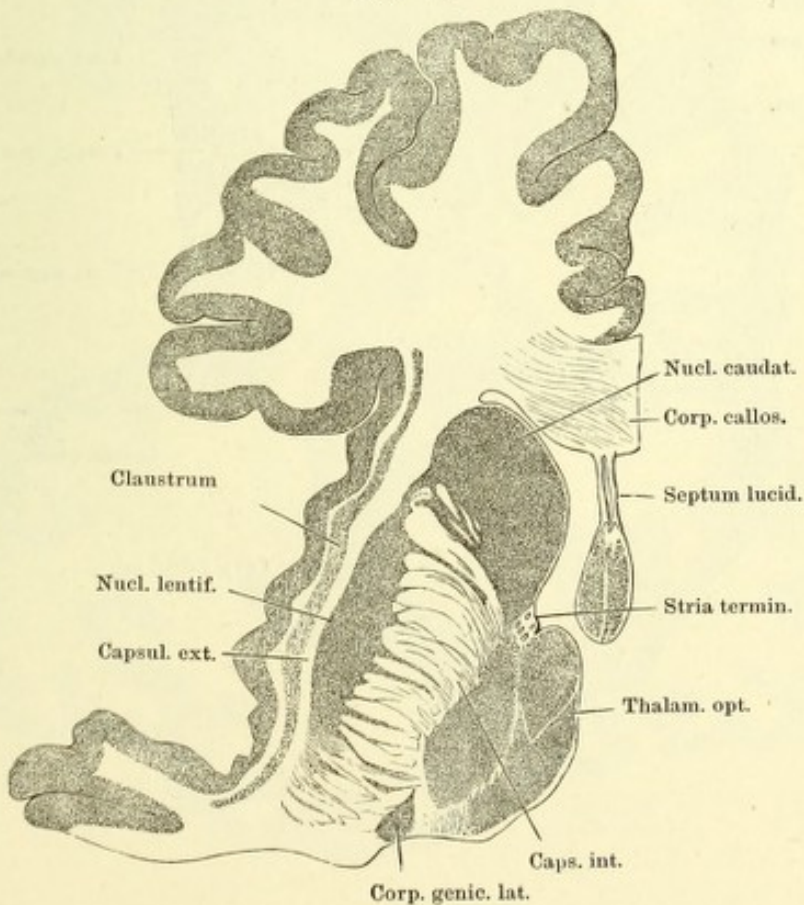


Fig. I. Horizontalschnitt der Grosshirnhemisphäre im Niveau des C. callosum, untere Schnittfläche.

Fig. II. Desgl. Durch das Knie des C. callosum u. das Septum lucidum.

Fig. II.



Horizontalschnitt der Grosshirnhemisphäre im Niveau des C. callosum, Schnittfläche etwas tiefer wie Fig. II a. v. S. * Weisse, den Nucleus caudatus und den Nucleus lentiformis trennende Fasermasse.

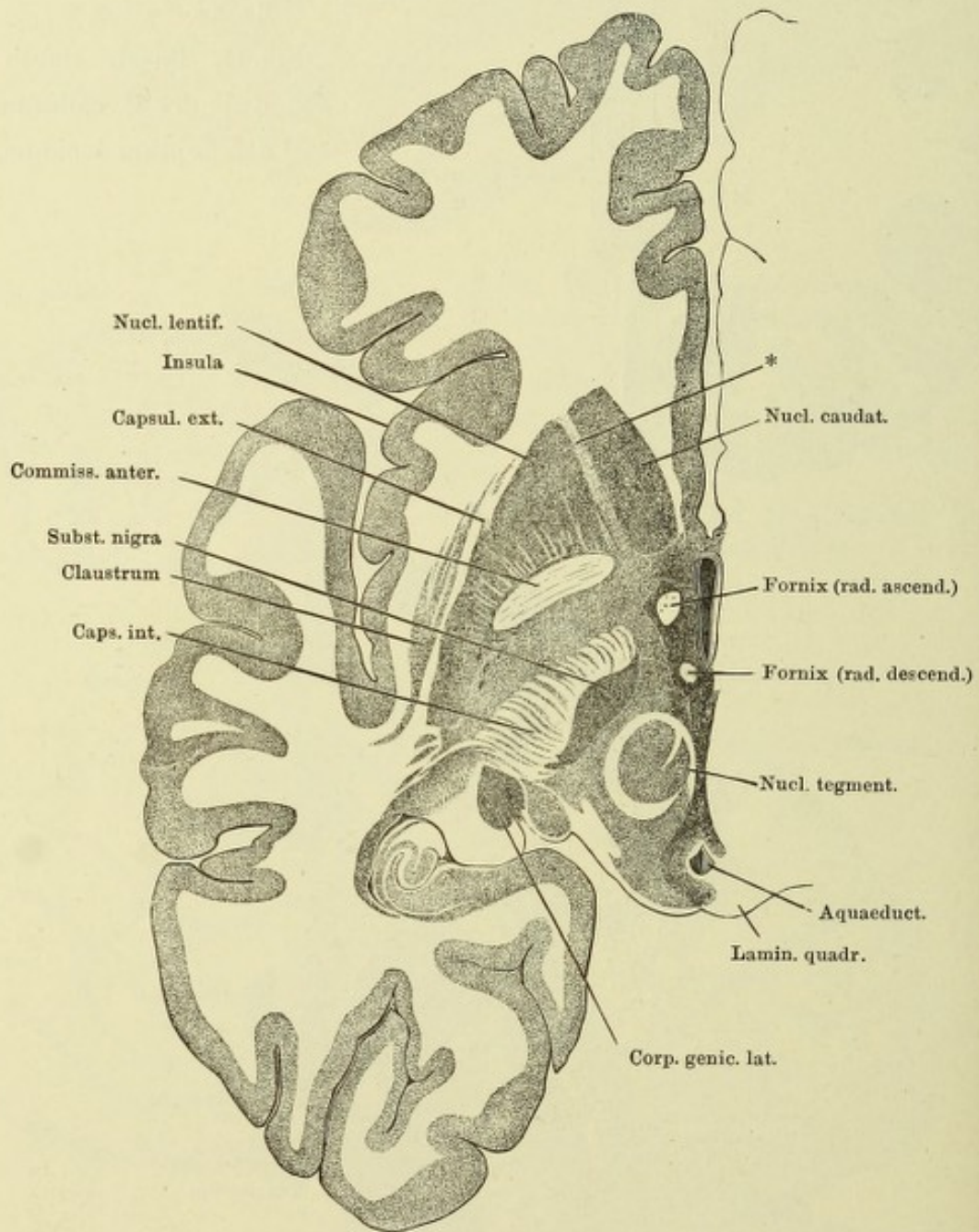


Fig. I. Horizontalschnitt der Grosshirnhemisphäre im Niveau des C. callosum, Schnittfläche dicht über der unteren Fläche des Gehirns. * Weisse, den Nucleus caudatus und den Nucleus lentiformis trennende Faser-masse.

Fig. II. Sagittalschnitt der rechten Hemisphäre, nahe dem Seitenrande.

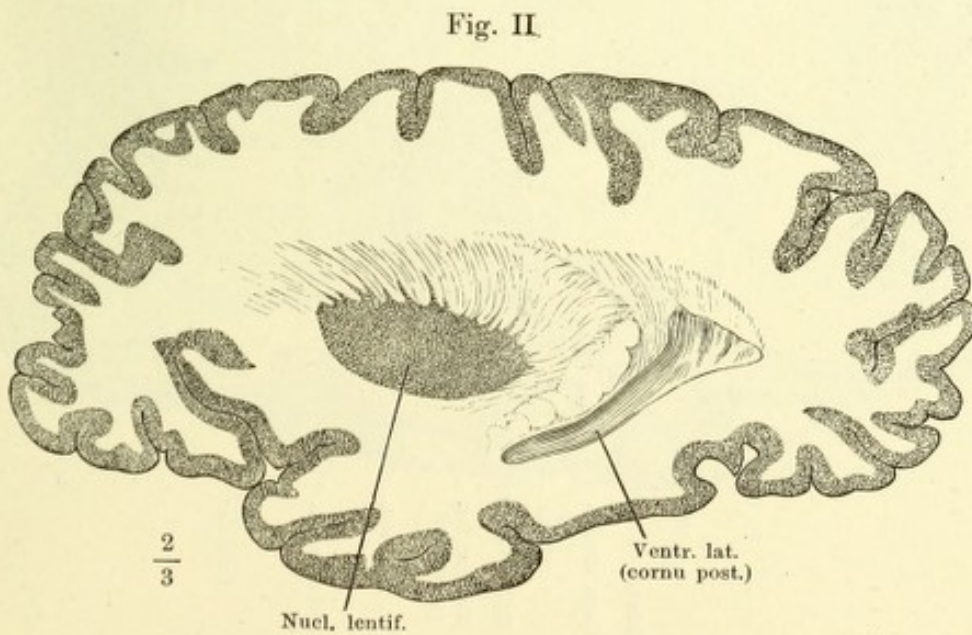
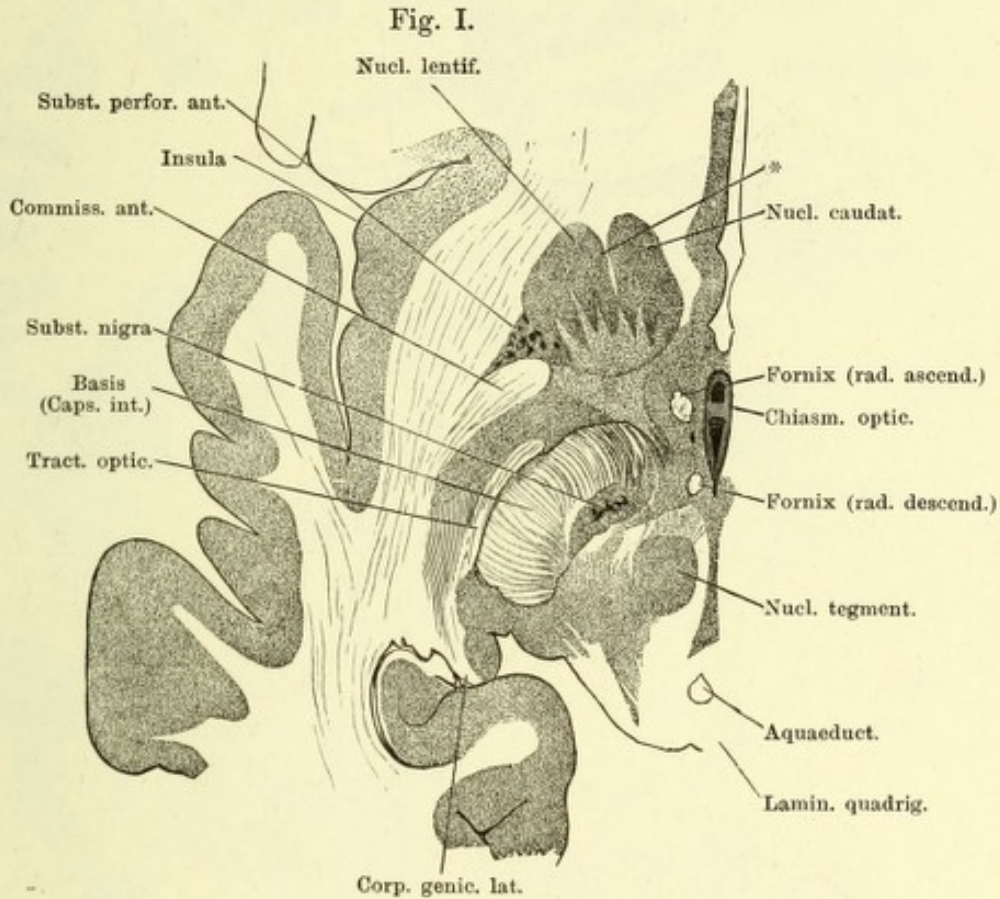
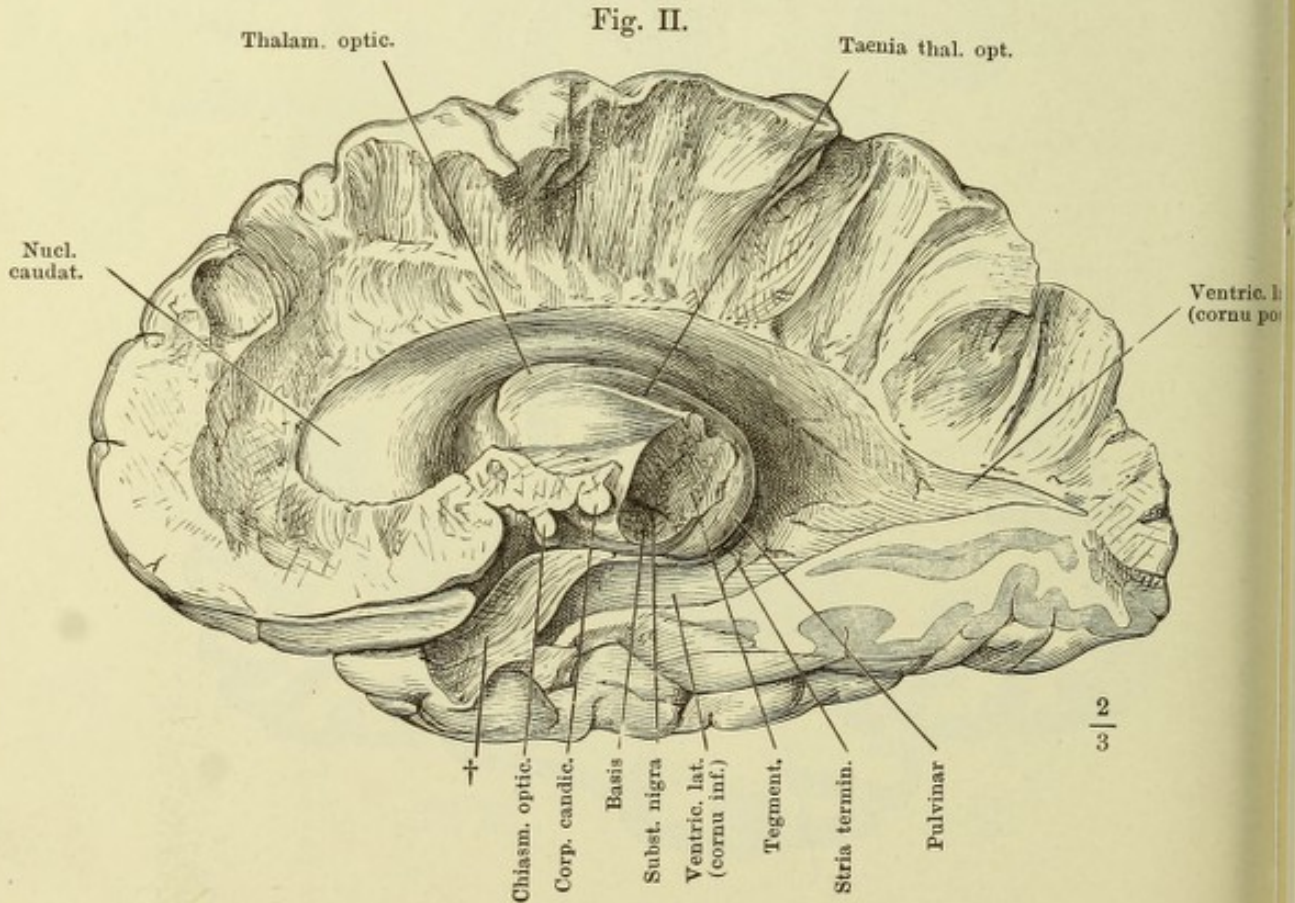
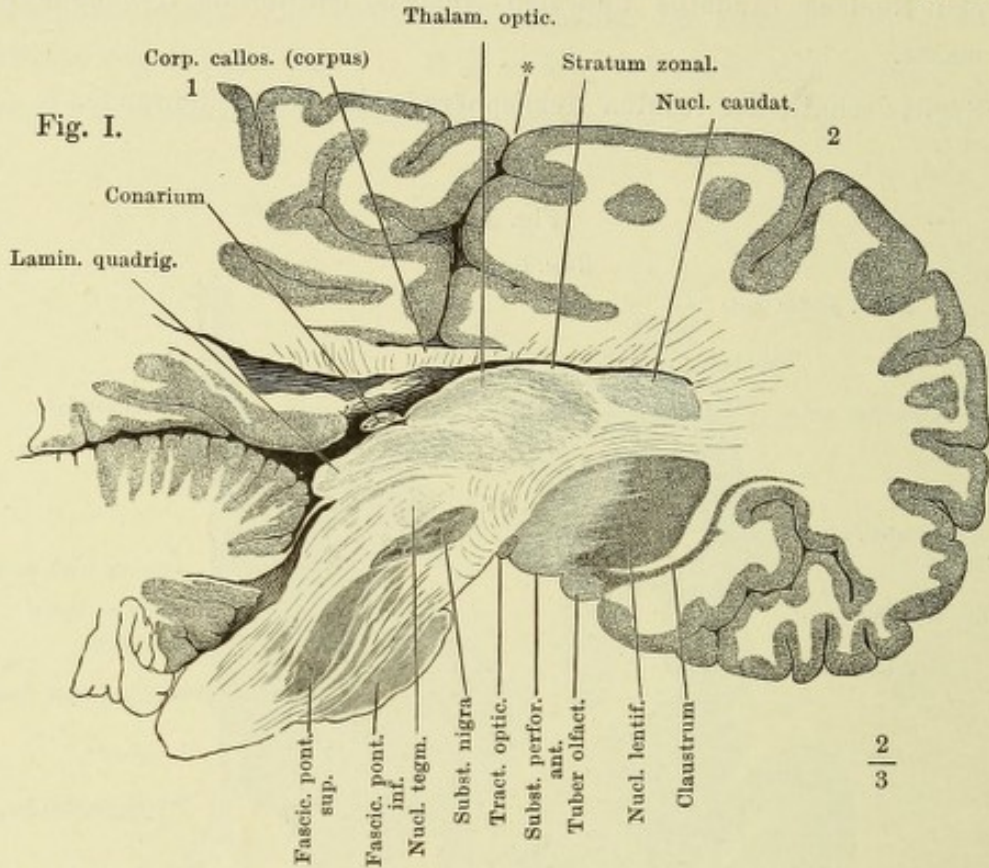


Fig. I. Verticaler Durchschnitt d. Gehirns, parallel dem Faserverlauf des rechten Grosshirnschenkels. 1 Linke, 2 rechte Hemisphäre. * Medianspalte.

Fig. II. Rechte Hemisphäre von innen. Der Grosshirnschenkel beim Eintritt in den Thalamus durchschnitten, die Randwülste bis an die laterale Wand d. Seitenventrikels abgetragen. † Trennungsfläche des Gyrus fornicat. von der Substantia perforata ant.



Frontalschnitt des Grosshirns durch das Tuber olfact., hintere Fläche des vorderen Abschnitts. * Fältchen, welches das vordere Ende der Stria terminalis mit der Columna fornicis verbindet.

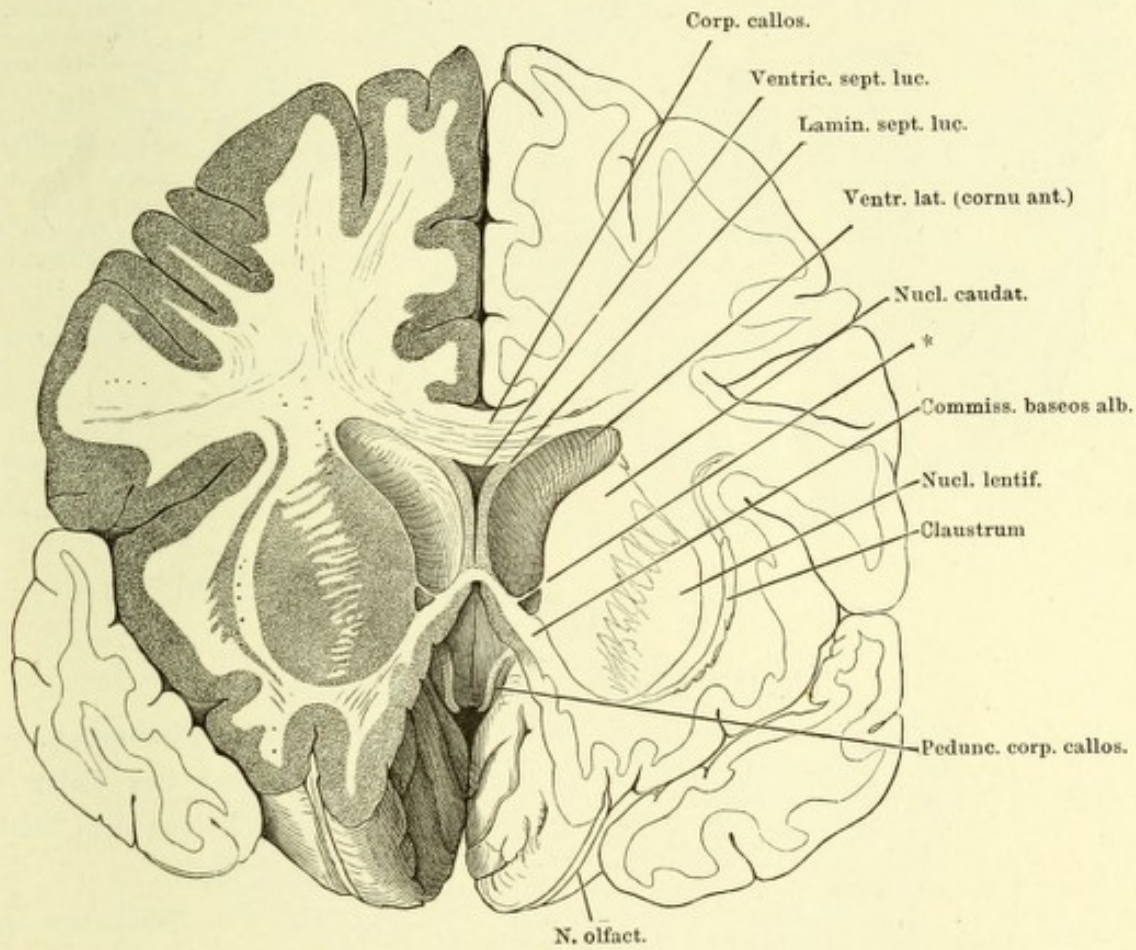


Fig. I.

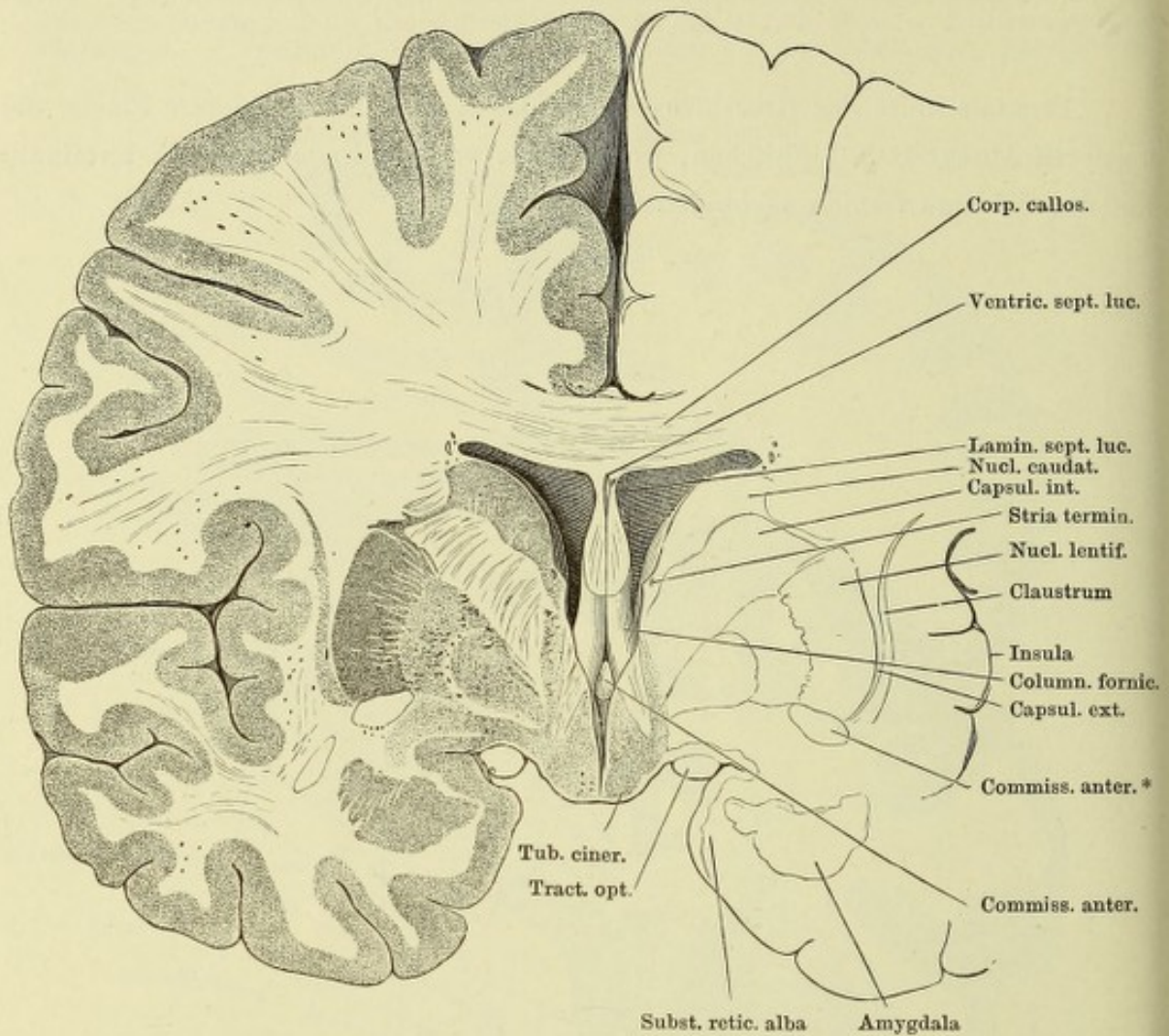


Fig. II.

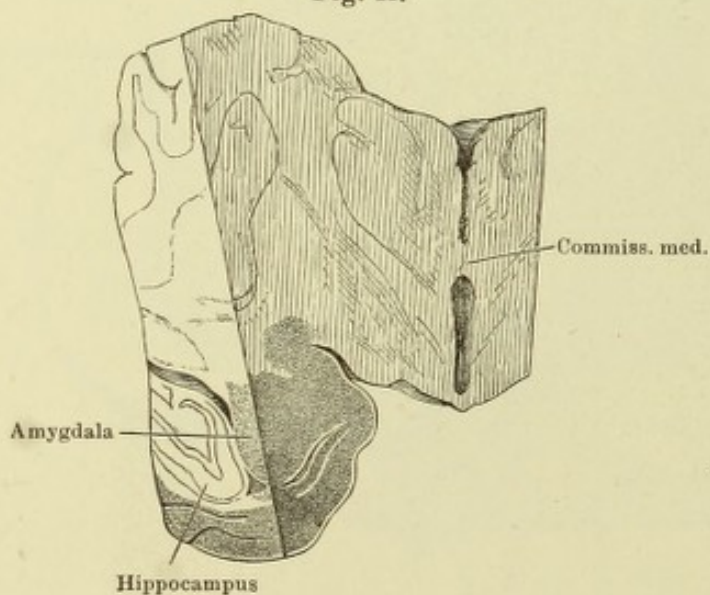


Fig. I. Frontalschnitt d. Grosshirns durch das Tuber cinereum dicht vor dem Stiel der Hypophyse.

Fig. II. Ein Stück des Grosshirns, mittelst eines frontalen Schnitts durch die Commissura media und eines sagittalen Schnitts durch den rechten Hippocampus abgetrennt, um den Zusammenhang d. Amygdala mit der grauen Rinde der Randwülste zu zeigen.

Fig. I. Frontalschnitt des Grosshirns hinter den Corpp. candicantia. Hintere Fläche des vorderen Abschnitts. * Markplättchen, welches die Spitze des Hippocampus anheftet.
 Fig. II. Desgl. durch die Corpp. candicantia. Präparat aus Müller'scher Flüssigkeit.

Fig. I.

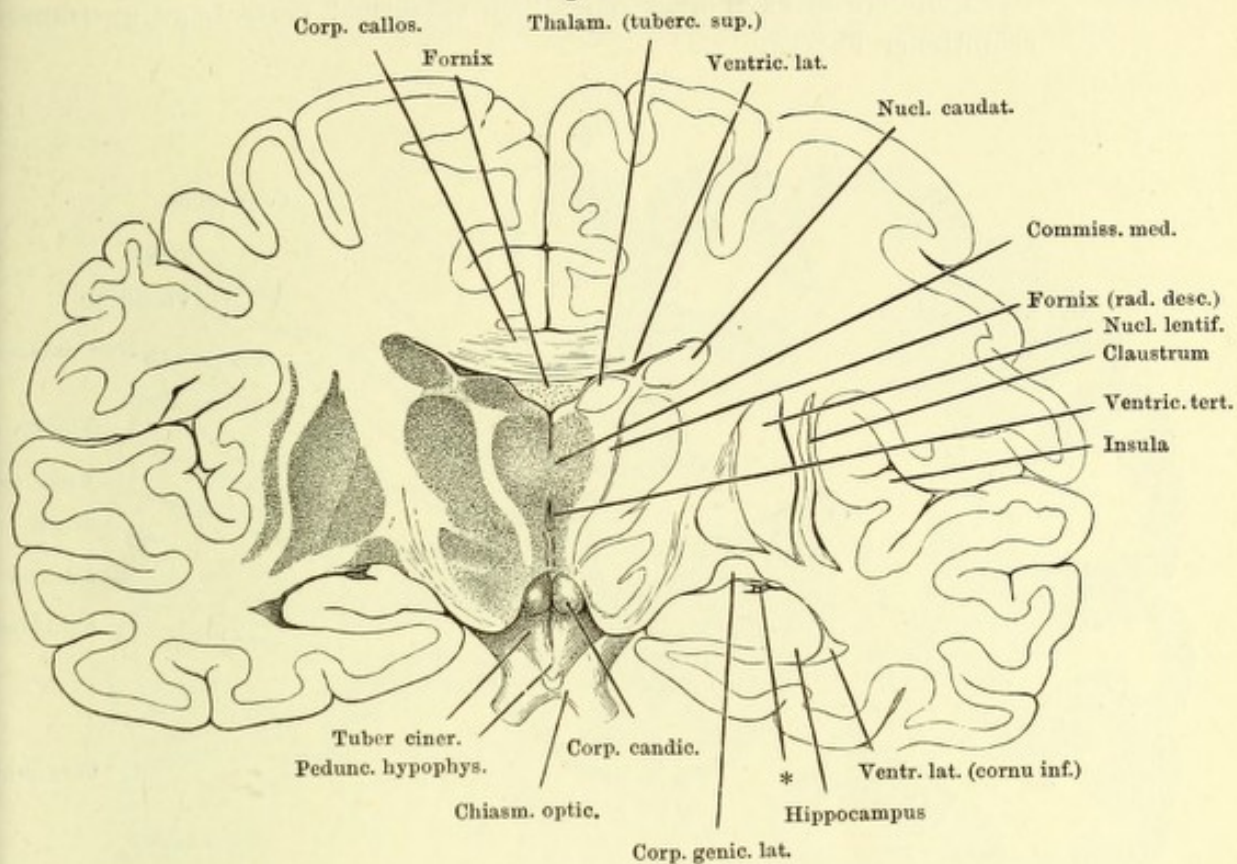


Fig. II.

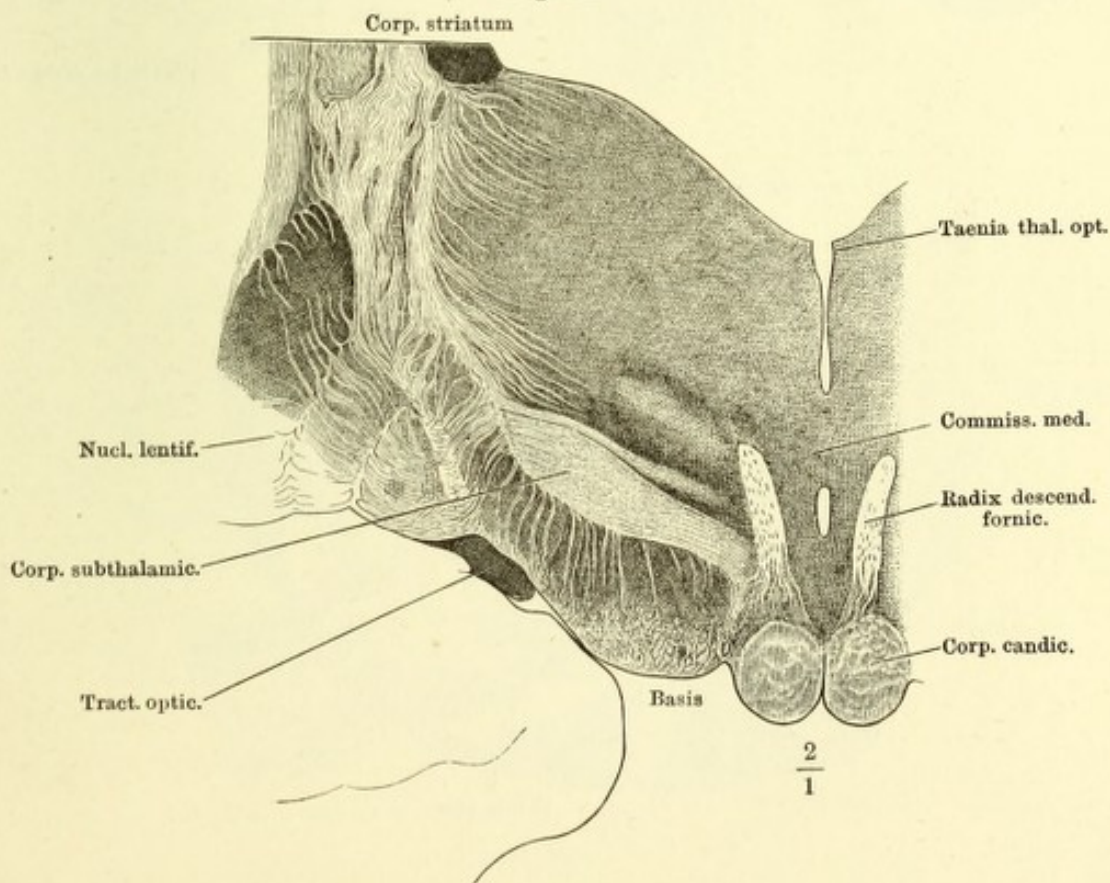


Fig. I. Frontalschnitt des Grosshirns vor der Austrittsstelle des N. trigeminus.

Fig. II. Frontalschnitt des hinteren Lappens der rechten Hemisphäre, hintere Schnittfläche mit dem Blick in das hintere Horn des Seitenventrikels. Der dunklere Streifen über demselben entspricht einer Lage querdurchschnittener Fasern.

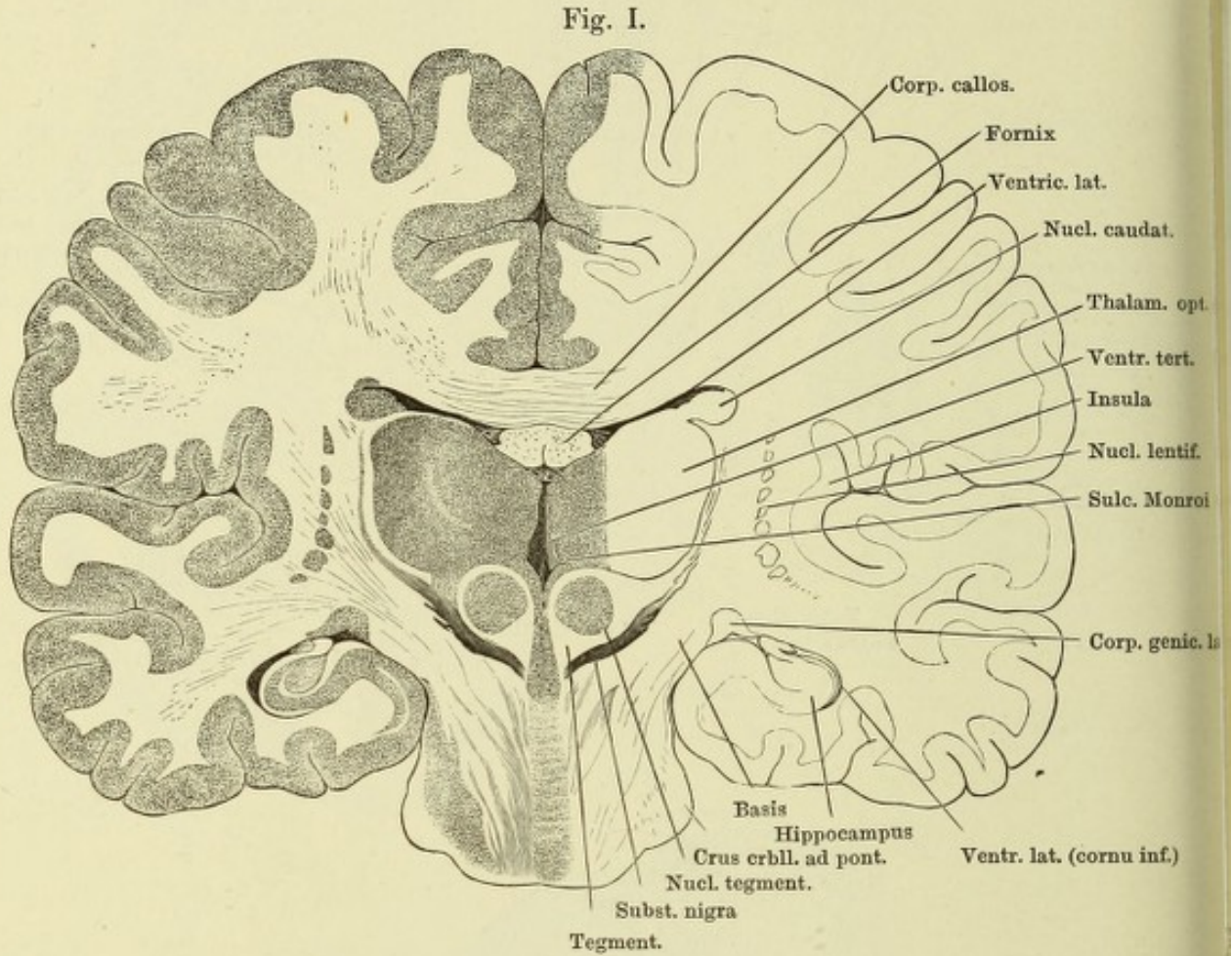


Fig. II.

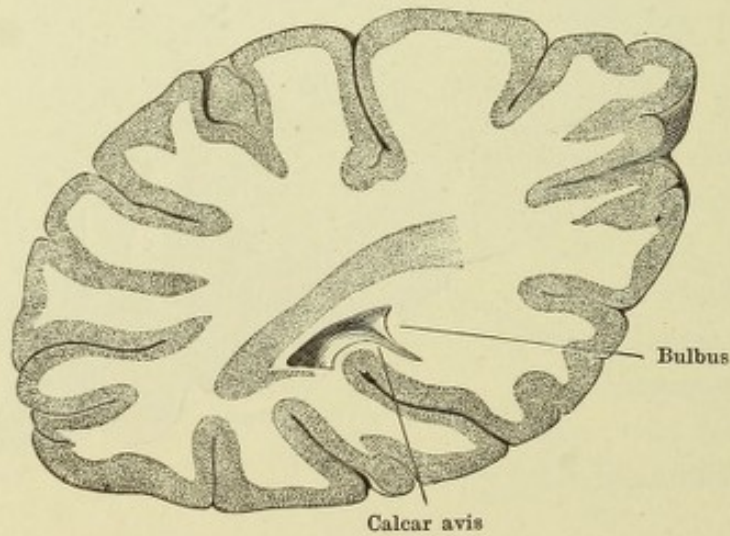
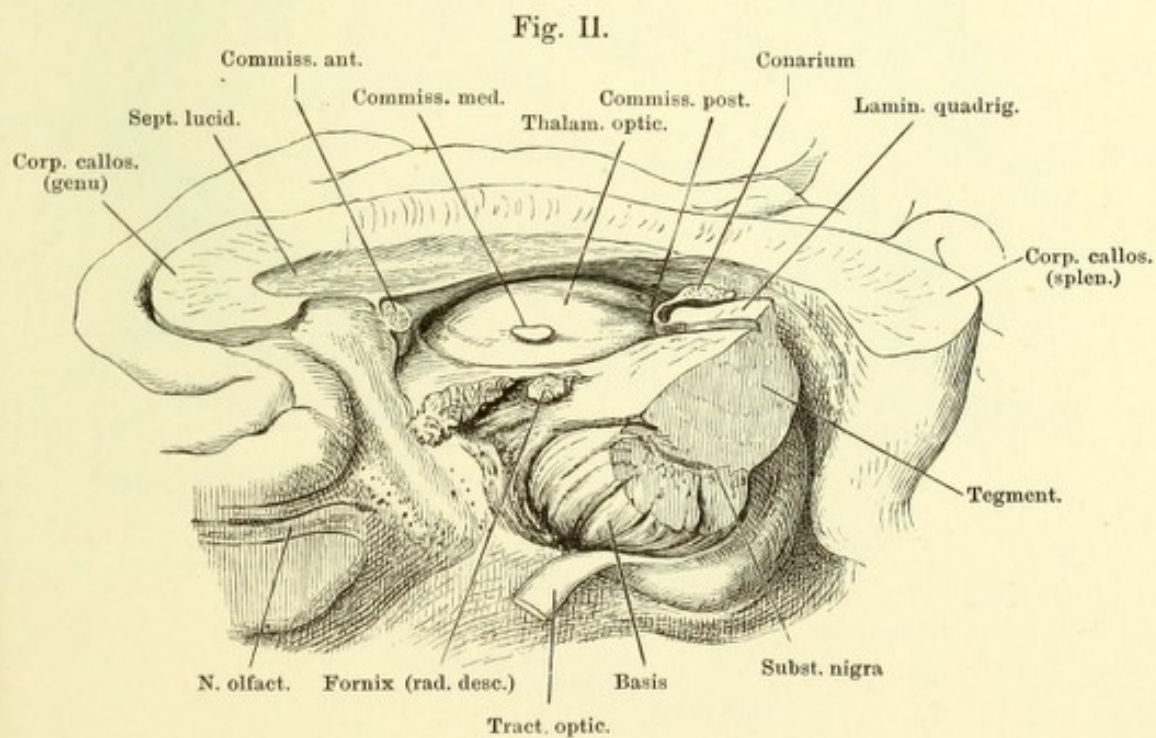
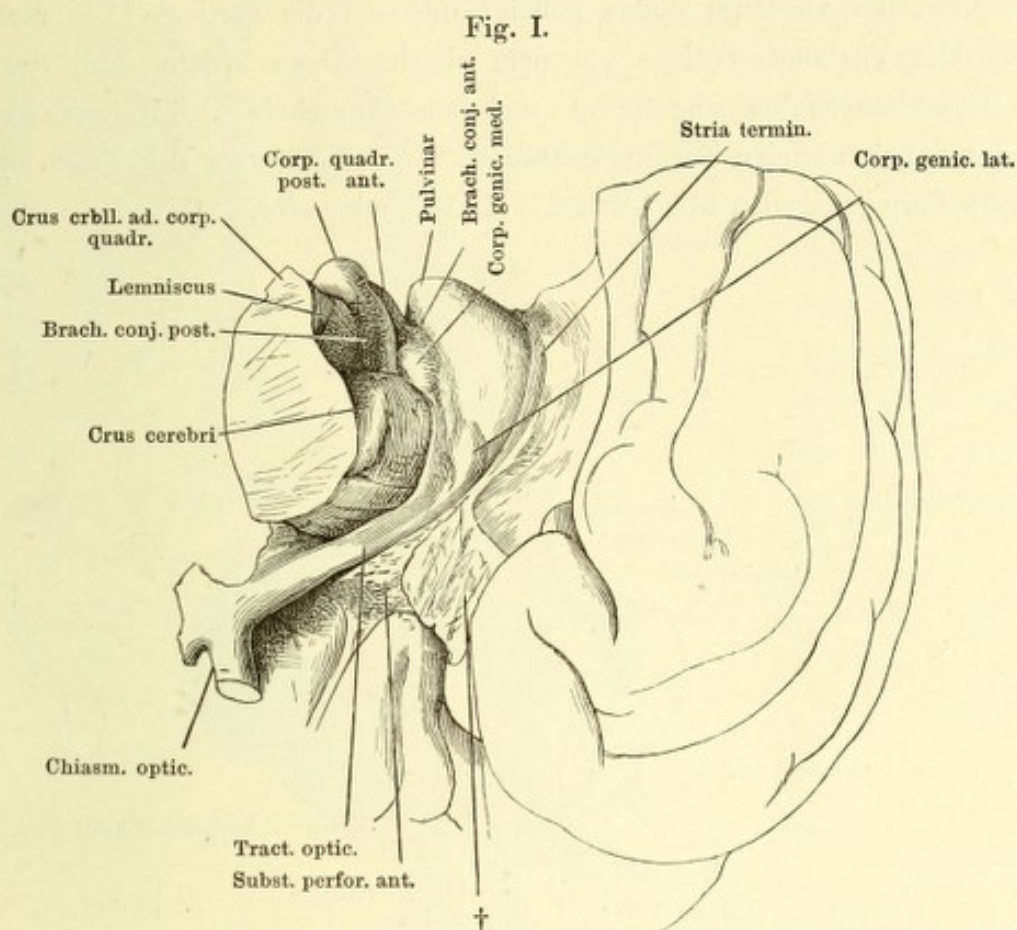


Fig. I. Stück der rechten Hemisphäre, auf die vordere Spitze gestellt, untere Fläche. † Trennungsfäche der vorderen Spitze des unteren Lappens.

Fig. II. Medianschnitt des Grosshirns, rechte Hälfte, um die sagittale Axe mit der Schnittfläche aufwärts gedreht; der Grosshirnschenkel am Eintritt in den Thalamus frontal durchschnitten, Tract. opt. zurückgeschlagen.



Stück der rechten Grosshirnhemisphäre mittelst eines Medianschnitts und eines Frontalschnitts durch den vorderen Vierhügel abgetrennt, von der medialen Fläche, mit der vorderen Spitze geneigt und um die verticale Axe rechts gedreht. Der Thalamus opticus mit dem gleichnamigen Tractus und Nerven ist vom Grosshirnschenkel abgetrennt und zurückgeschoben, †† bezeichnen die einander entsprechenden Trennungsf lächen, * die Stelle, wo der Tract. opt. vom medialen Corp. geniculat. abgelöst ist. III N. oculomotor.

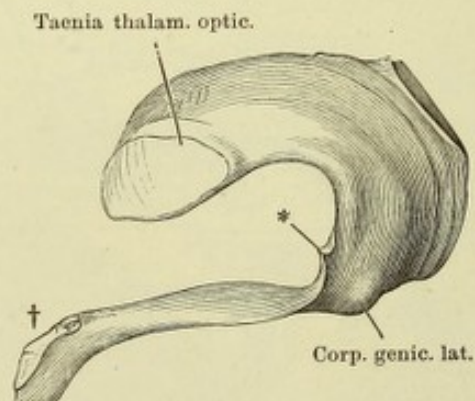
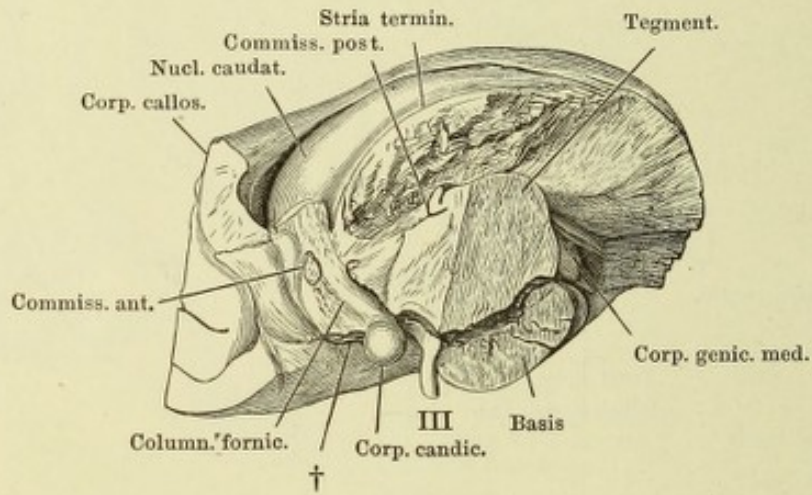


Fig. I.

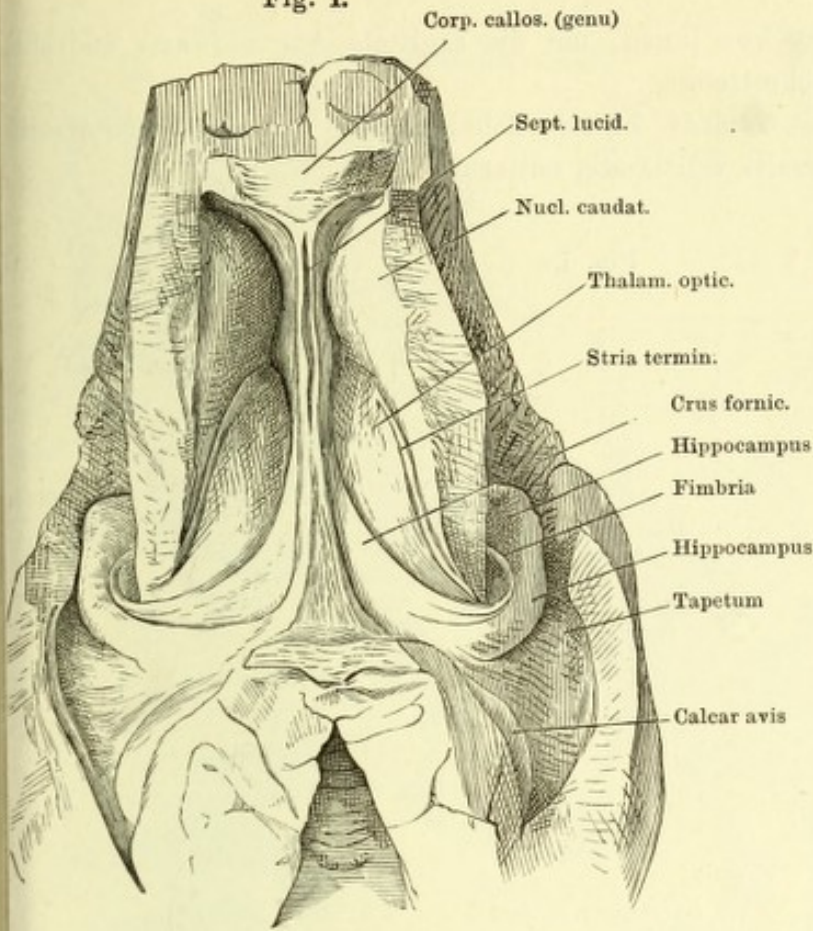


Fig. I. Seitenventrikel mit dem unteren und hinteren Horn, durch Abtragung des Balkens geöffnet.

Fig. II. Hinterer Theil der linken Hemisphäre, med. Fläche. Septum lucidum entfernt, Grosshirnschenkel dicht am Thalamus abgeschnitten.

Fig. II.

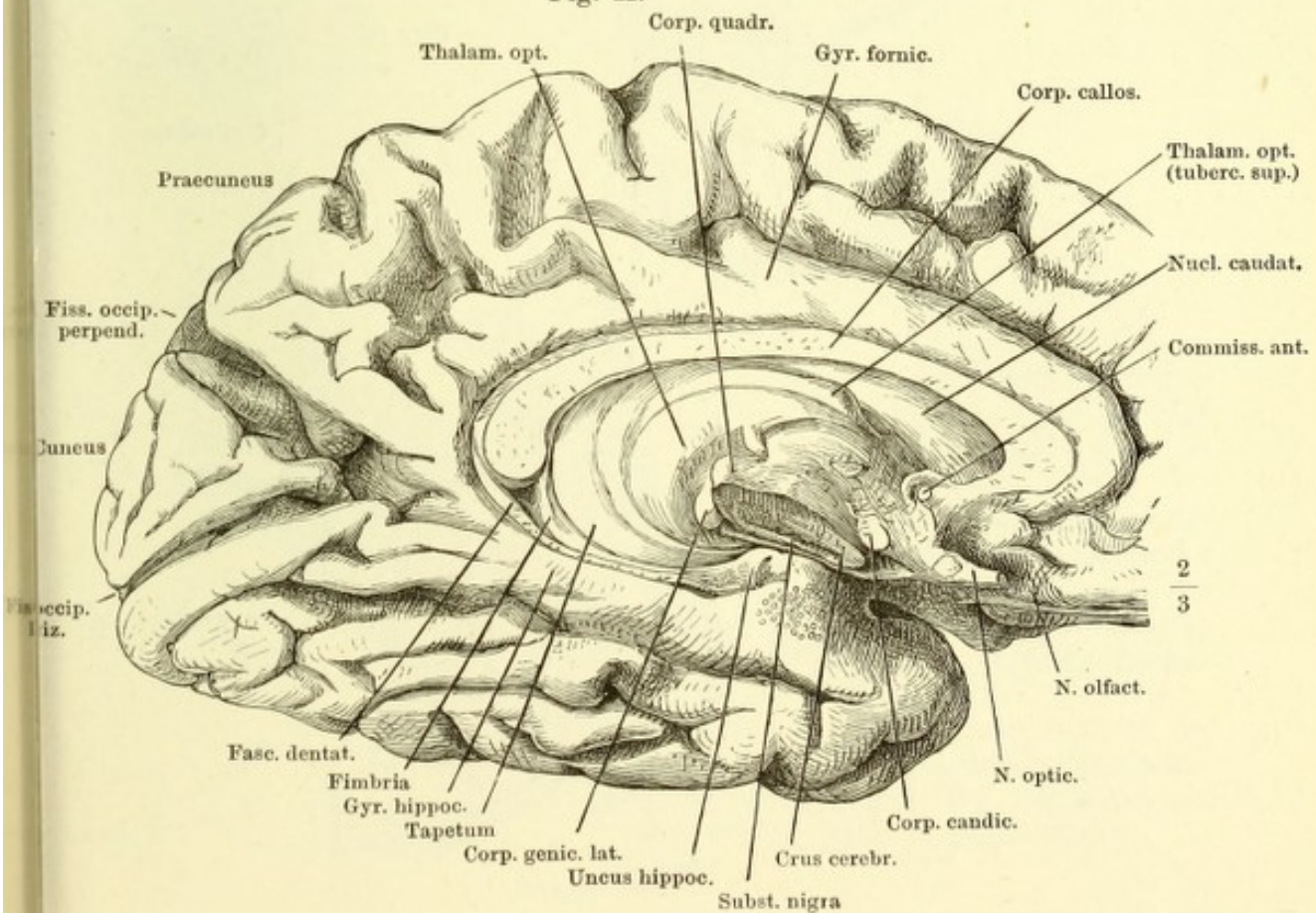


Fig. I. Linke Hemisphäre von innen, um die sagittale Axe aufwärts gedreht. Thalamus ausgeschnitten.

Fig. II. Frontalschnitt des Gehirns, hintere Schnittfläche, Thalamus rechterseits zum Theil, linkerseits vollständig entfernt.

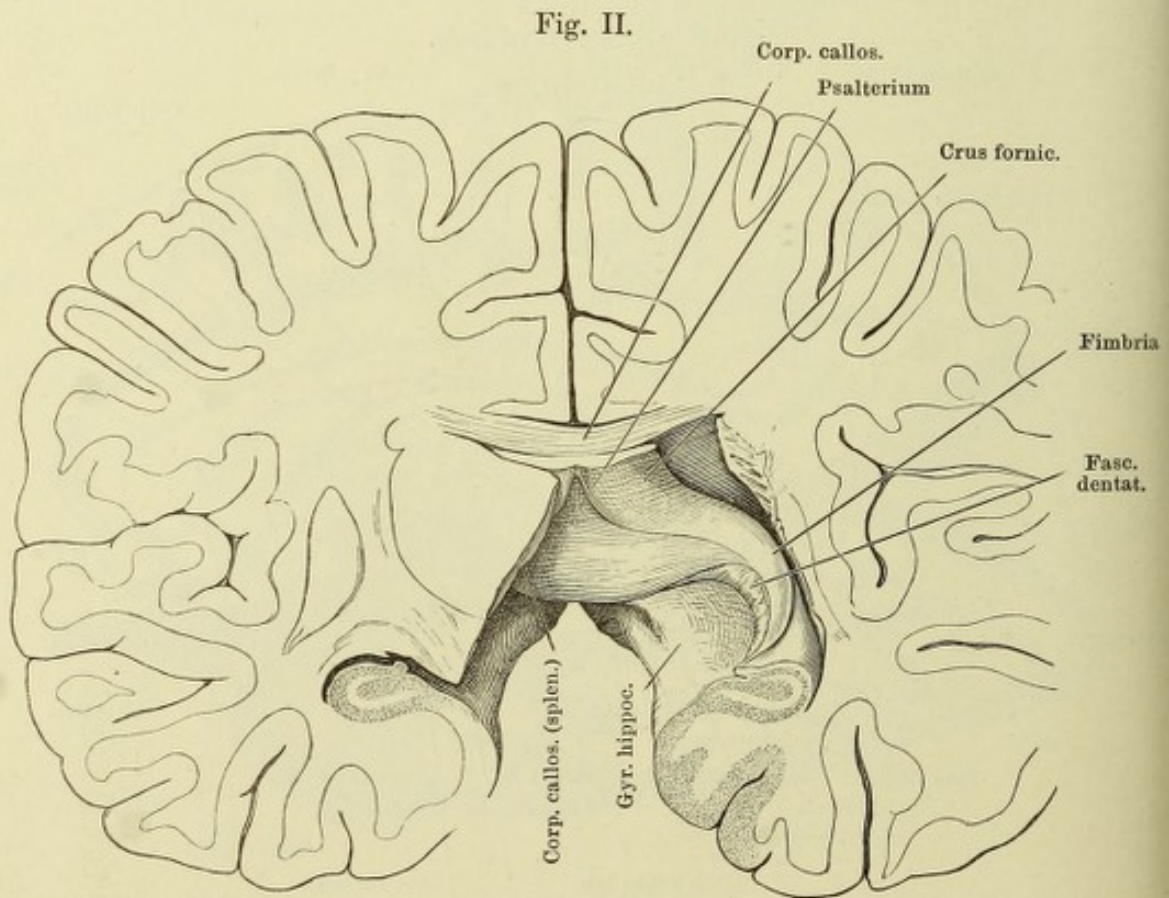
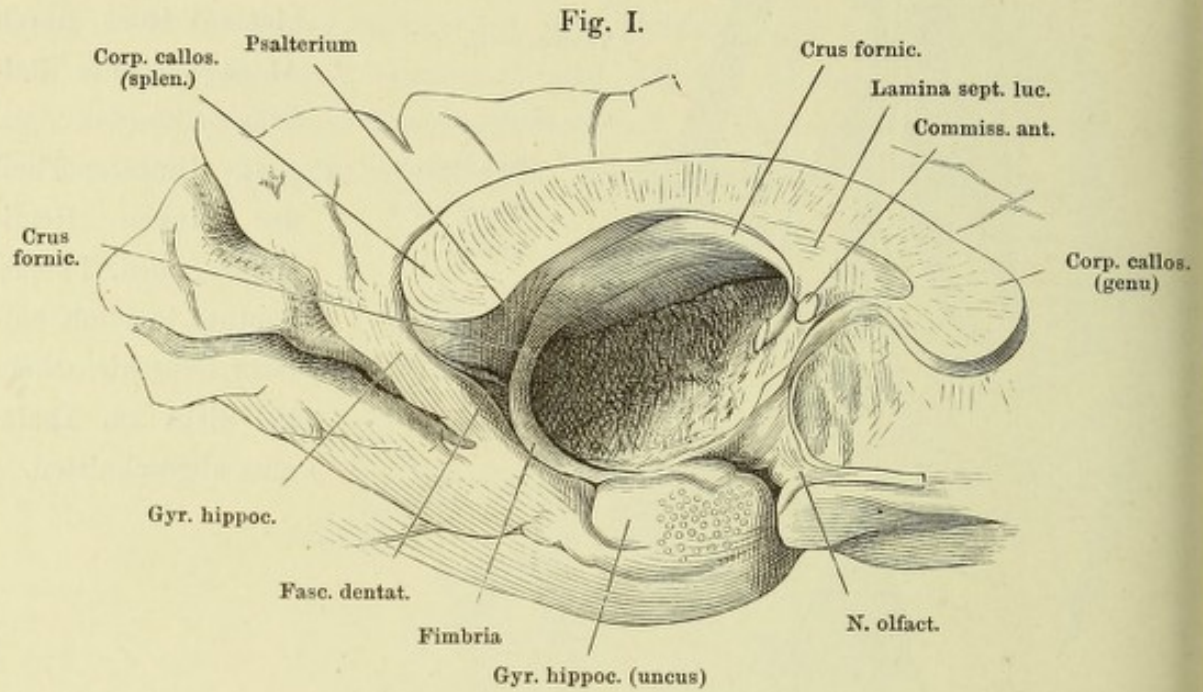


Fig. I.

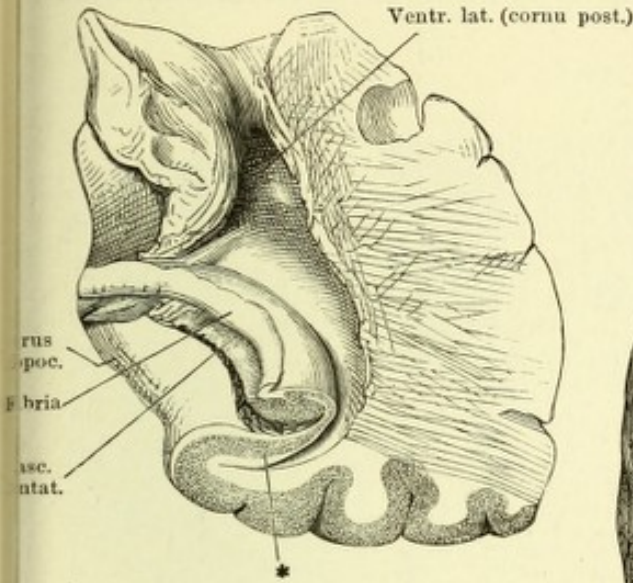


Fig. I. Frontalschnitt d. Gyrus hippocampi. * Graue, mit der grauen Rinde d. Randwülste zusammenhängende Schichte.

Fig. II.

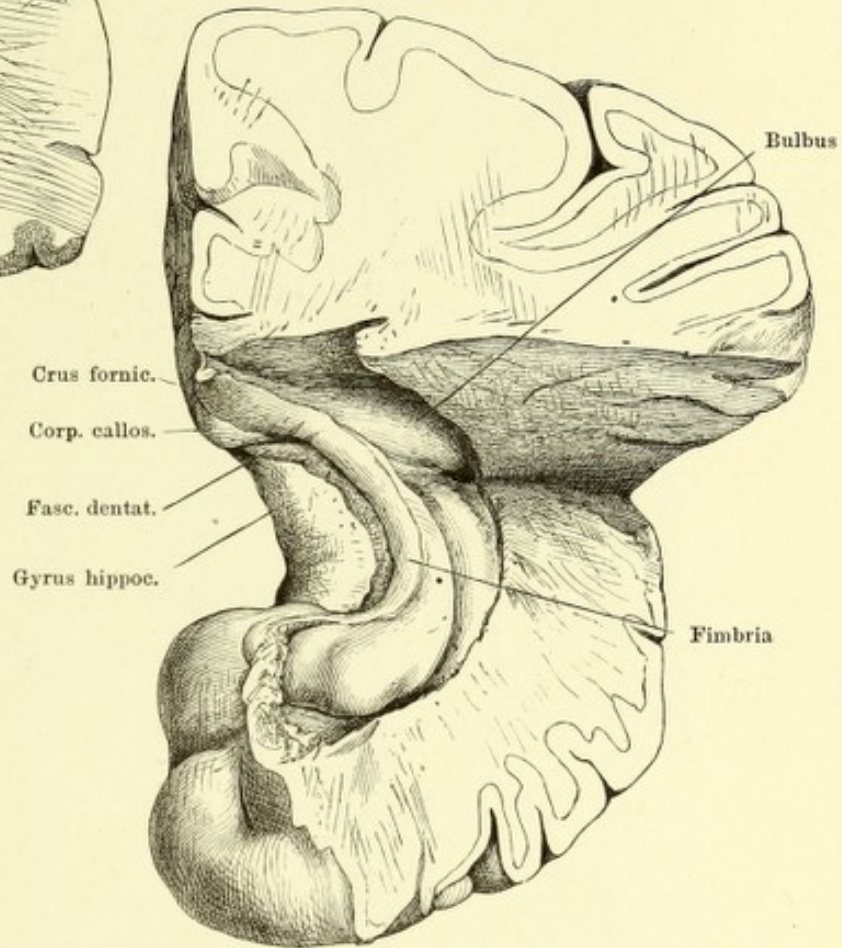


Fig. III.

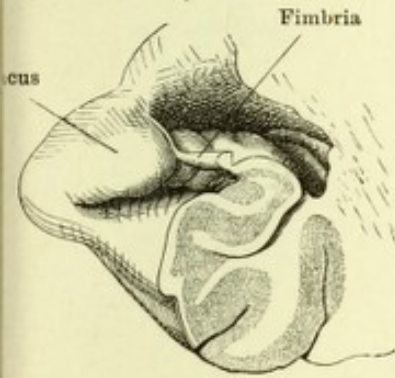


Fig. IV.

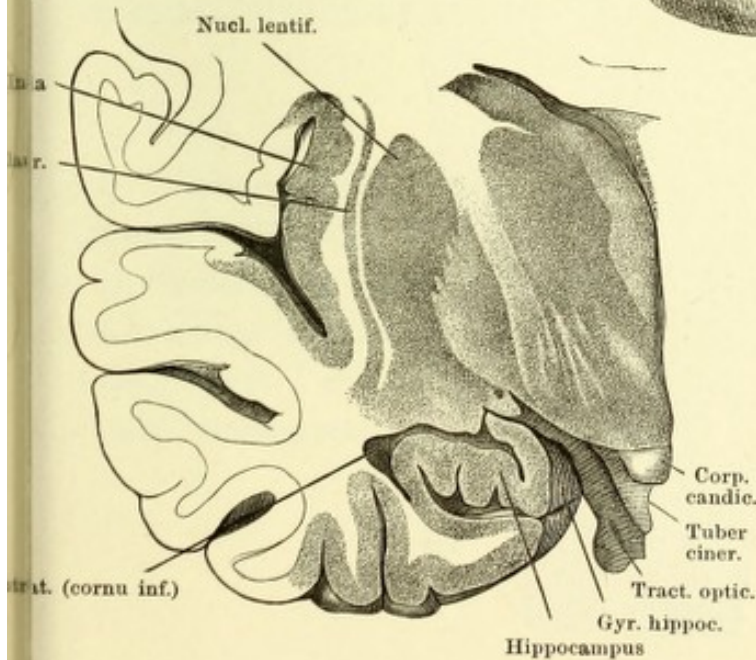
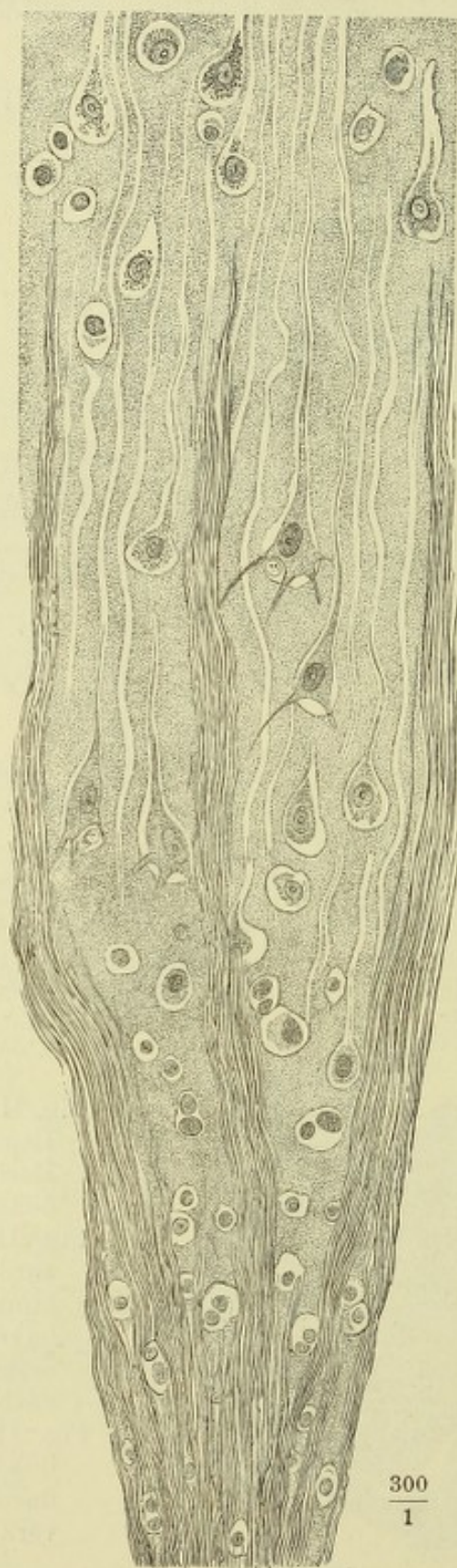


Fig. II. Unterhorn der linken Hemisphäre, durch einen Horizontalschnitt weit geöffnet.

Fig. III. Frontalschnitt der vorderen Spitze des Gyrus hippocampi hinter der hakenförmigen Umbeugung desselben. Vordere Schnittfläche.

Fig. IV. Frontalschnitt der linken Grosshirnhemisphäre durch den Hippocampus, vordere Schnittfläche.

Senkrecht zur Oberfläche geführter Schnitt eines Randwulstes der Grosshirnrinde.



$\frac{300}{1}$

Fig. I.

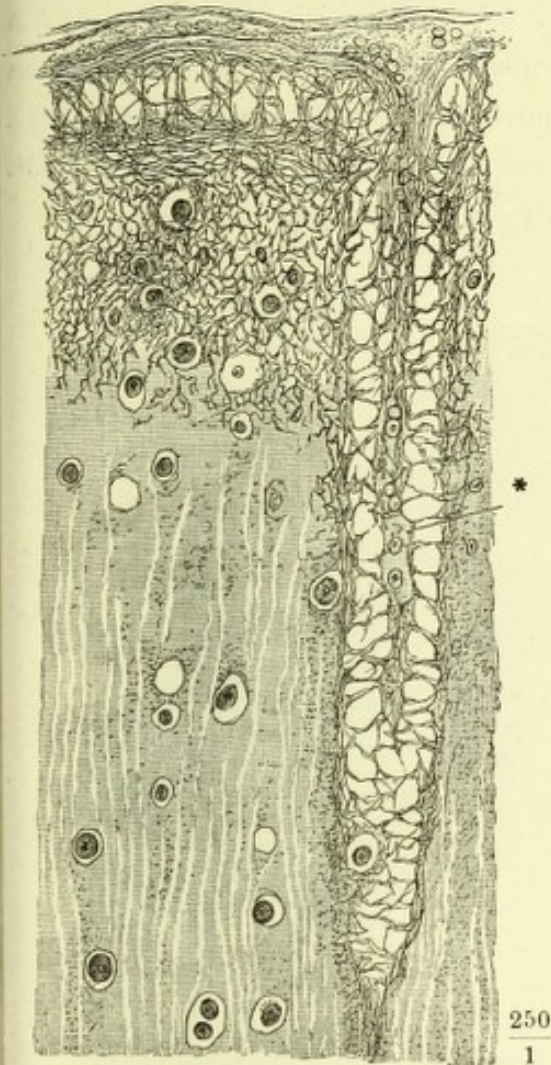


Fig. II.

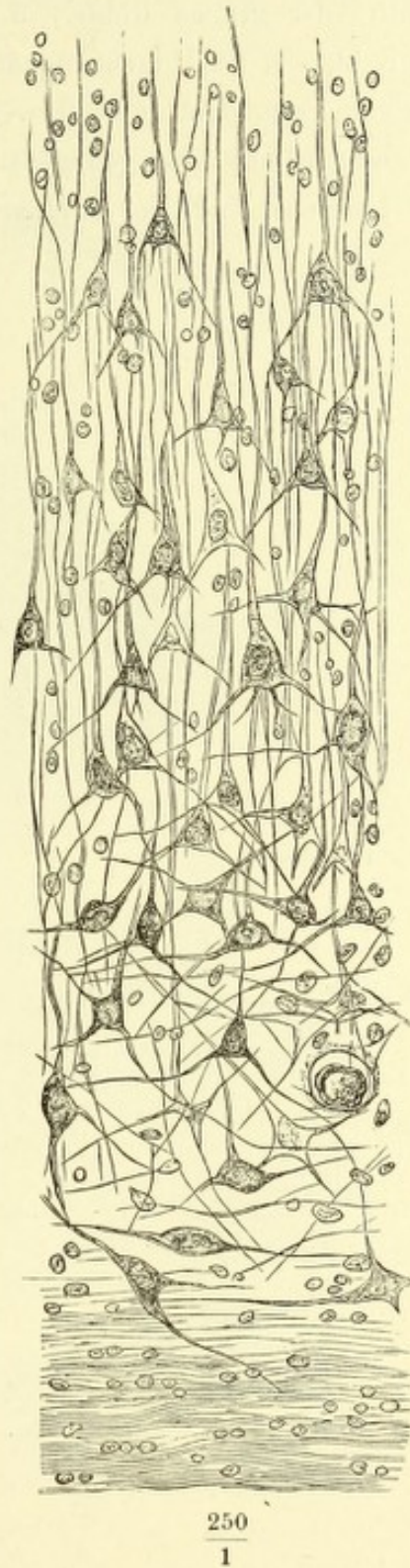


Fig. I. Netzförmige Schichte der Grosshirnrinde. Blutgefäss.

Fig. II. Untere, der Markleiste nächste Zellschichte eines Randwulstes der Grosshirnrinde, senkrechter Durchschnitt. Brönnerpräparat.

Frontalschnitt des Gyrus hippocampi, wie in Fig. I der S. 377. Aus einem Kali- und Carminpräparat combinirt. 1 Fortsetzung des Tapetum in den Gyrus hippoc. 2 Schichte feinkörniger Substanz. 3 Pyramidenzellen. 4 Aeussere Hälfte der grauen Rinde. 5 Netzförmiges, sehr gefässreiches Gewebe. 6 Am Gyr. hippoc. neu hinzutretende äussere Faserschichte. 7 Gefässhaltige Schichte, welche Fasc. dent. und Gyr. hippoc. verbindet. 8 Feinkörnige Rindenschichte. * Durchschnitt der gebogenen Platte kleiner Nervenzellen in der Fasc. dent. ** Laterales Ende der weissen Rindenschichte des Gyr. hippoc.

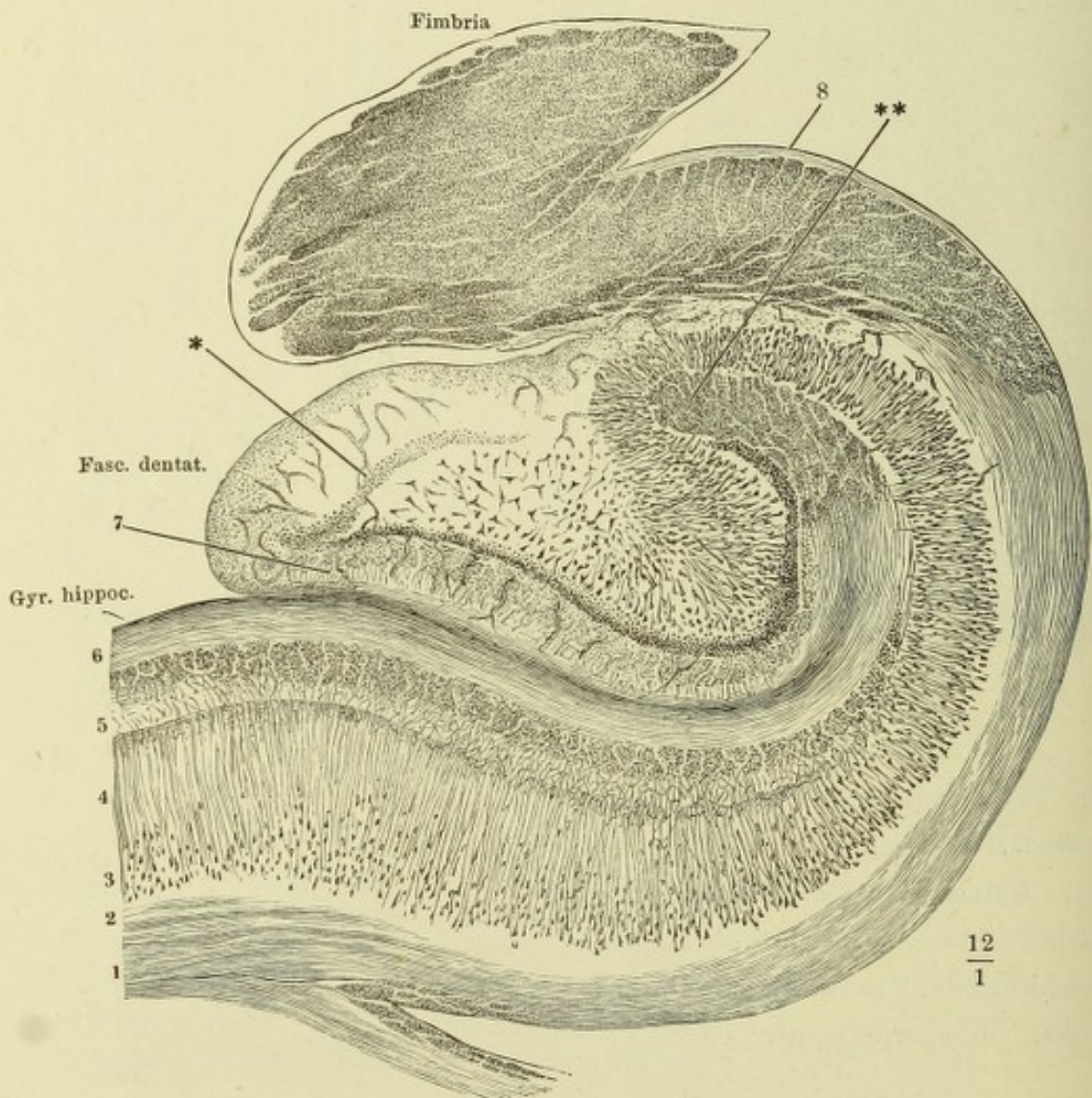


Fig. I. Sagittalschnitt des Schädels links neben der Medianebene. Von der linken Hälfte des Tentorium ist ein schmaler Saum zurückgeblieben. Das Gehirn entfernt. 1 Stiel der Hypophyse. 2 V. cerebri int. comm. 3 Crista galli. 4 Sinus transversus.

Fig. II. Frontalschnitt des Schädels mit dem Gehirn durch den vorderen Rand der Brücke. Hintere Schnittfläche. 1 Querschnitt des Sinus sagitt. sup., 2 des Sinus petrosus sup., 3 A. basilaris.

Fig. I.

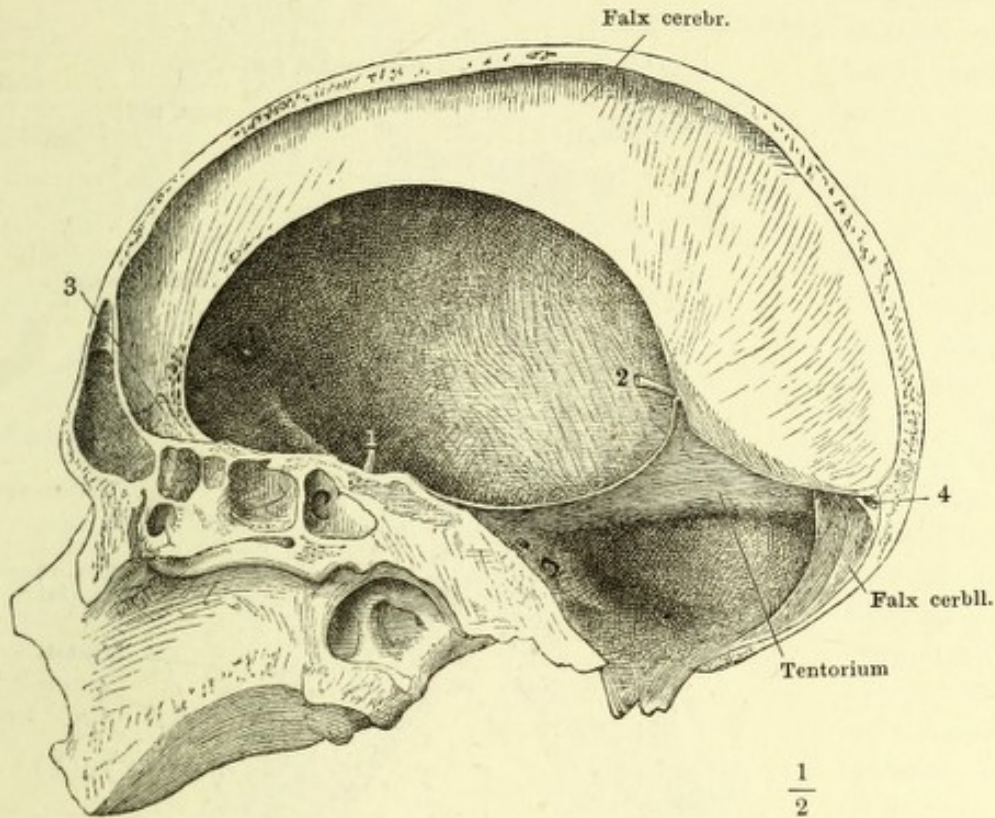
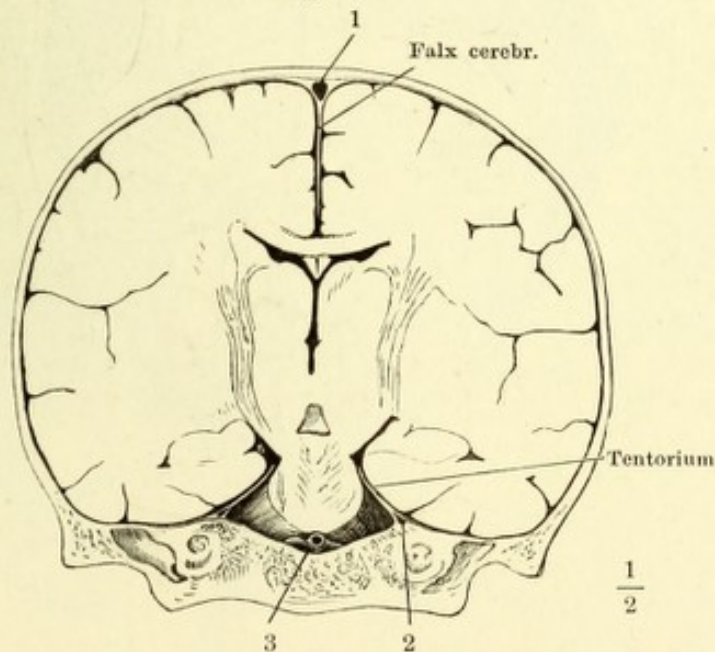


Fig. II.



Seitenventrikel, durch Abtragen des Balkens geöffnet. Der Plexus choroid. lat. des linken Ventrikels in natürlicher Lage, der des rechten seitwärts umgelegt, um den Rand der Fimbria zu zeigen. Das Hinterhorn des Seitenventrikels links geöffnet.

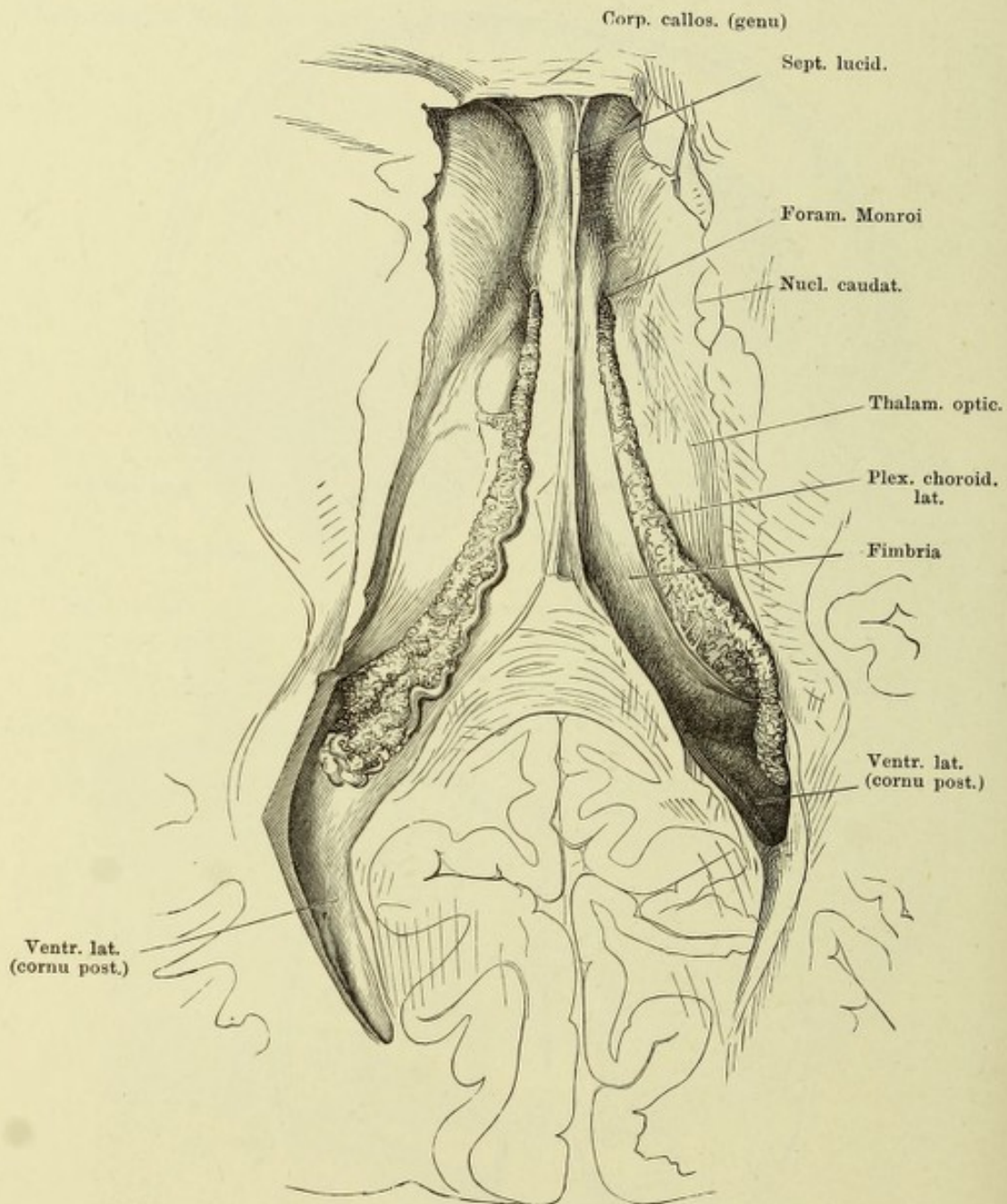


Fig. I.

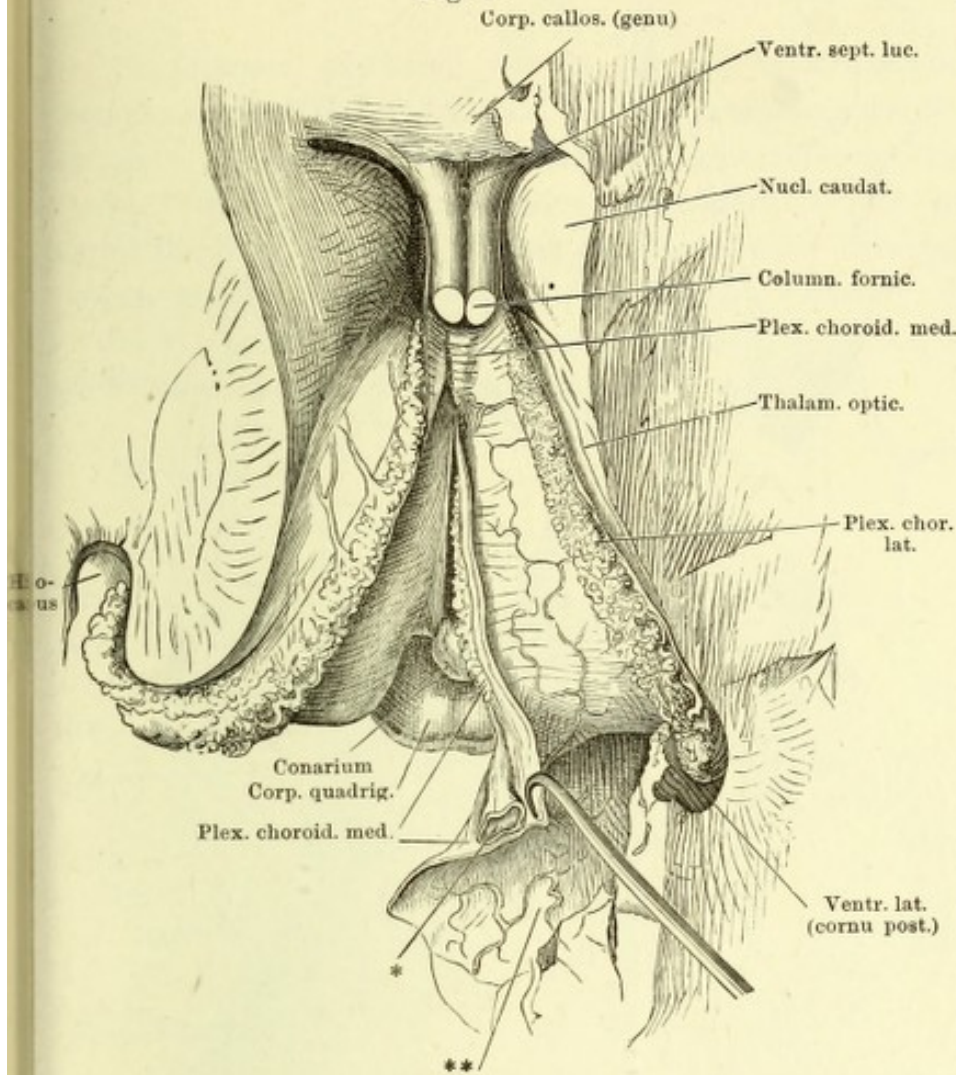


Fig. II.

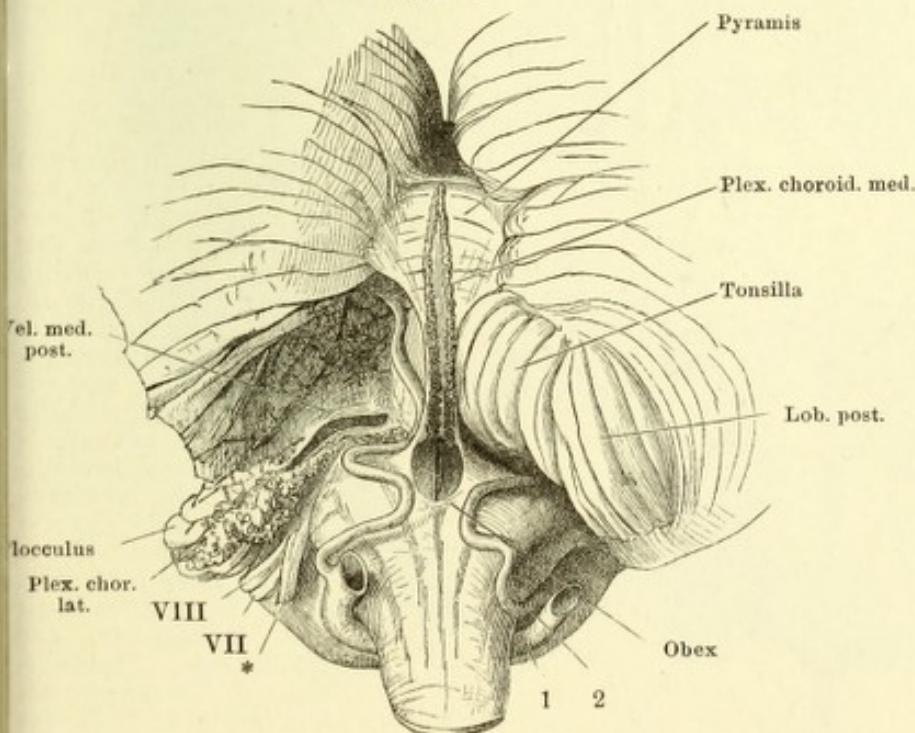


Fig. I. Dasselbe Präparat wie die Figur der Seite 382, nach Entfernung des Fornix mit den Fimbrien und des hinteren Theils der Hemisphären. Die Tela choroidea ist längs dem linken Plexus choroid. lateralis der Länge nach gespalten und nach rechts umgeschlagen, um den linken Plexus choroid. medialis zu zeigen, welcher vorn, gleich dem rechten, durch die Oberfläche durchschimmert. Die linke Hemisphäre schräg abgeschnitten und das Unterhorn geöffnet, um den Plexus choroid. lat. zur Klaue des Hippocampus zu verfolgen. * Die quer durchschnittene V. int. comm. ** Gefäßhaut der unteren Fläche des hinteren Lappens des Grosshirns.

Fig. II. Hintere Hirnspalte, durch Herabziehen des verlängerten Marks und Aufwärtsschlagen des Kleinhirns geöffnet. Eingang des vierten Ventrikels und Tela choroidea desselben. Linkerseits ist ein Theil des hinteren Lappens entfernt, um das untere Marksegel von oben zu entblößen. * Wurzeln der Nn. glossopharyng. u. vagus. 1 Art. vertebr. 2 Art. cerebelli inf. post. VII N. facialis, VIII N. acusticus.

Fig. I.

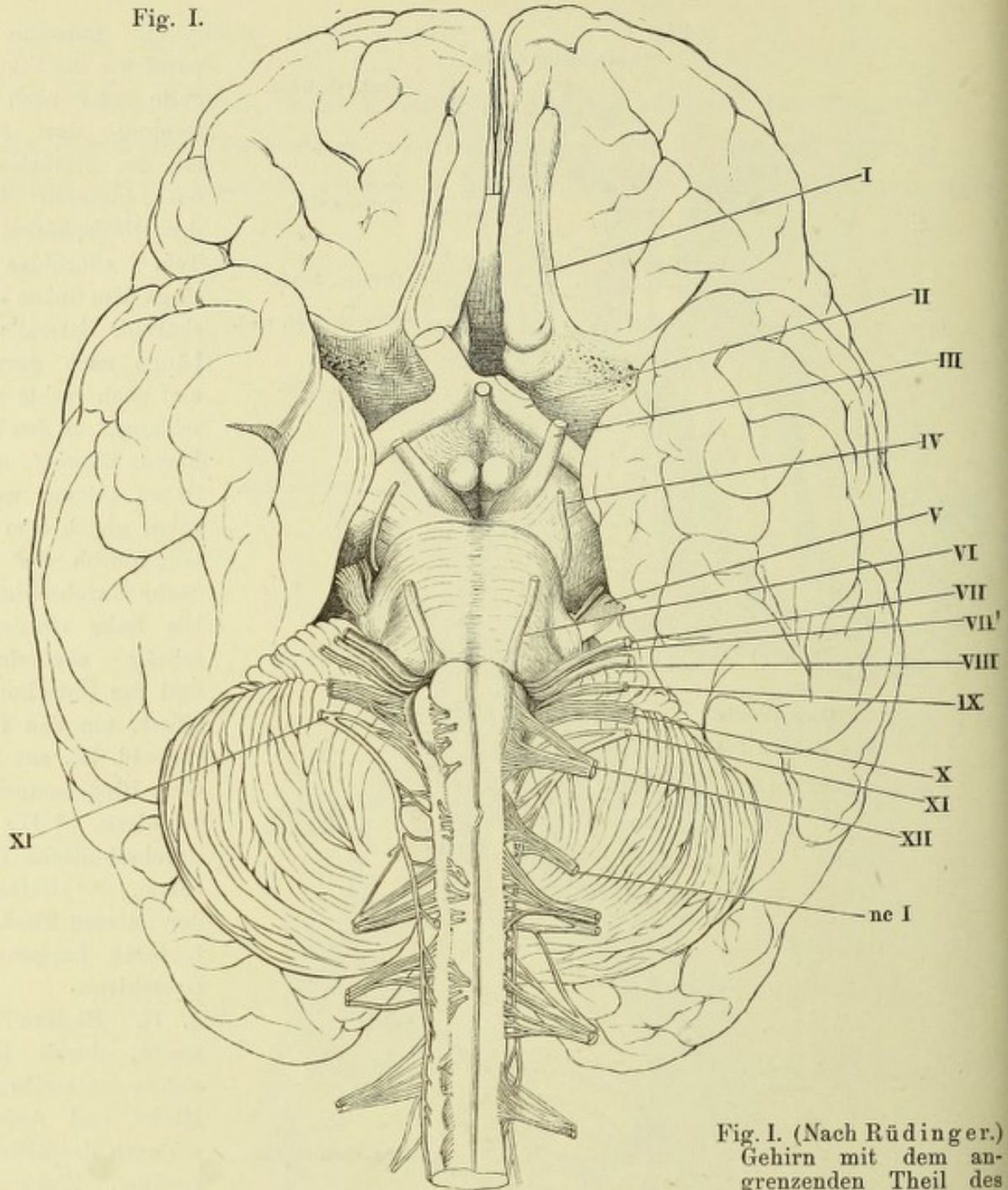


Fig. II.

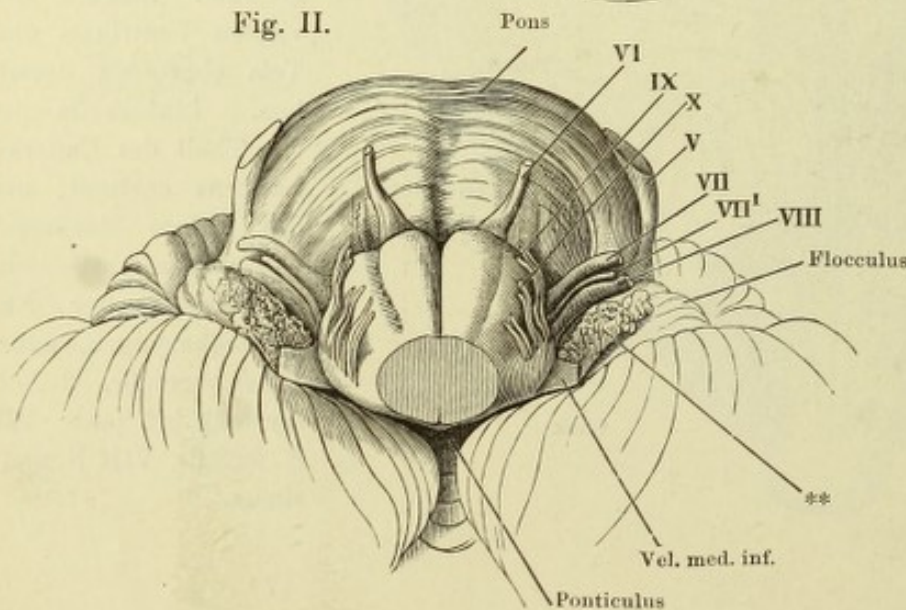


Fig. I. (Nach Rüdinger.) Gehirn mit dem angrenzenden Theil des Rückenmarks von der unteren resp. vorderen Fläche. Rechterseits die vorderen Rückenmarksnervenzurzeln kurz abgeschnitten u. medianwärts umgelegt. Die Hirnnerven mit römischen Ziffern bezeichnet. *nc I* N. cervicalis primus. VII' Portio intermedia des siebenten u. achten Nerven.

Fig. II. Verlängertes Mark und Brücke in der Rückenlage. Bezeichnung d. Nervenzurzeln wie in Fig. I. ** Plexus choroideus lateralis des Kleinhirns.

Schädelbasis von innen mit den an der Austrittsstelle aus dem Gehirn abgeschnittenen Nerven I bis XII. V* Ggl. semilunare des N. trigeminus, dessen motorische Wurzel unter der kürzer abgeschnittenen sensibeln hervorsieht. V¹, V², V³ Erster bis dritter Ast des Trigeminus. Auf der rechten Seite ist die fibröse Hirnhaut entfernt und sind die Nerven unter derselben bis zu den Oeffnungen verfolgt, durch welche sie den Schädel verlassen, die Nerven III, IV, V¹ und VI über die convexe Krümmung der Carotis. 1 Proc. clinoid. ant. 2 Proc. clinoid. post. 3 Querschnitt der Carotis int.

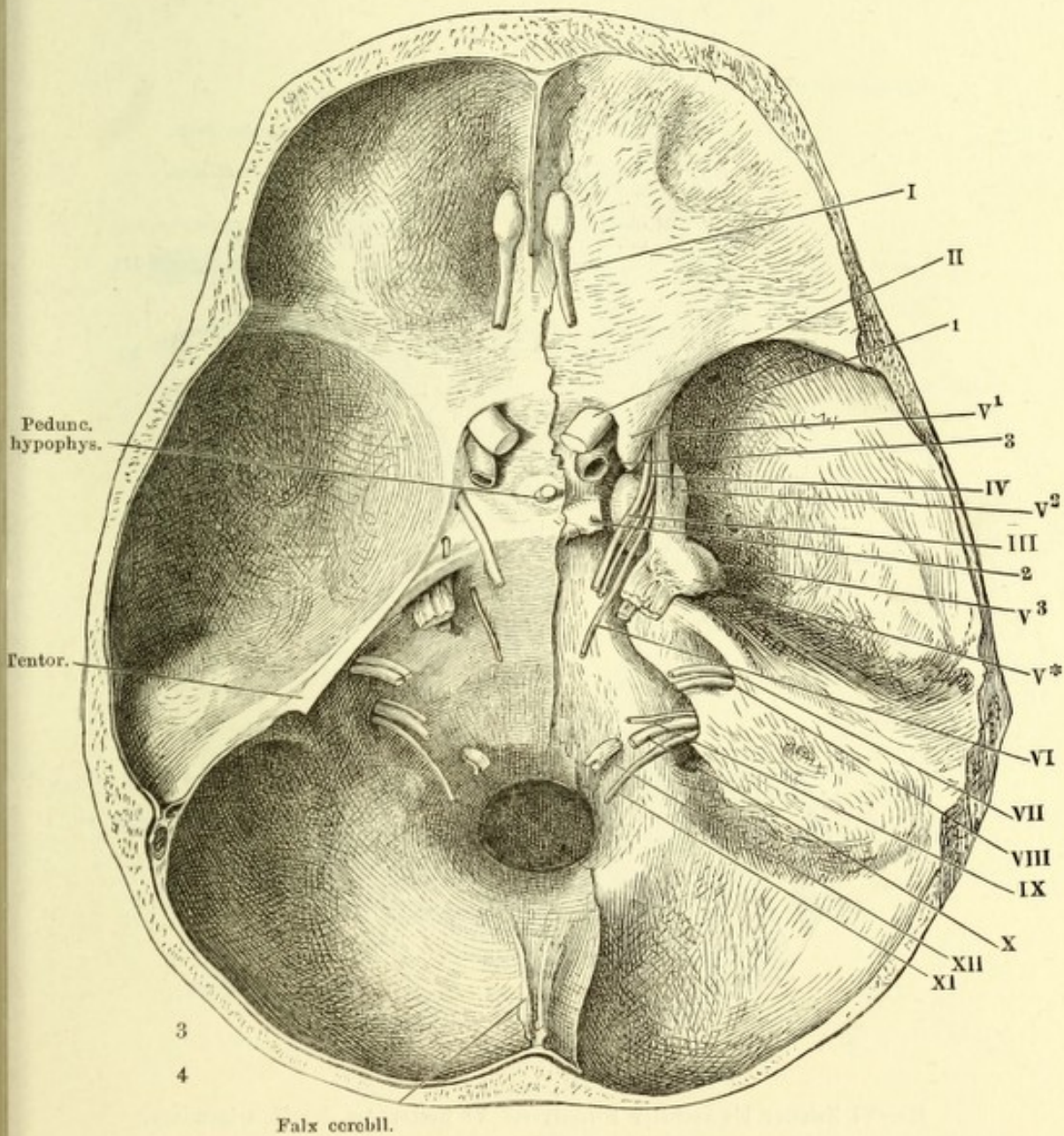


Fig. I. Linke Orbita, von der lateralen Seite geöffnet. Verzweigung der Nn. oculomotorius und abducens. M. rectus lateralis am Bulbus abgeschnitten und abwärts gezogen.

Fig. II. Ganglion ciliare. Linker Bulbus, von der lateralen Seite, mit den Muskeln; der M. rect. oculi later. zurückgeschlagen; ein Stück des N. opticus ausgeschnitten, der vordere Theil der äusseren Augenhaut entfernt. 1 C. ciliare. 2 Orbic. ciliaris. 3 Choroidea. 4 Sclera.

Fig. I.

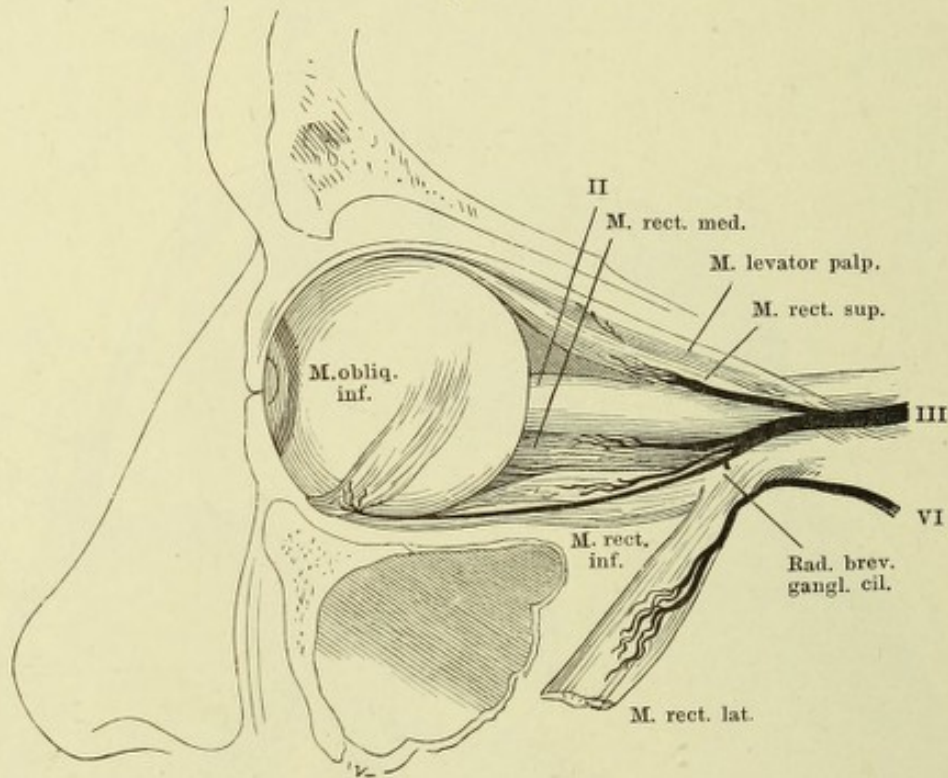
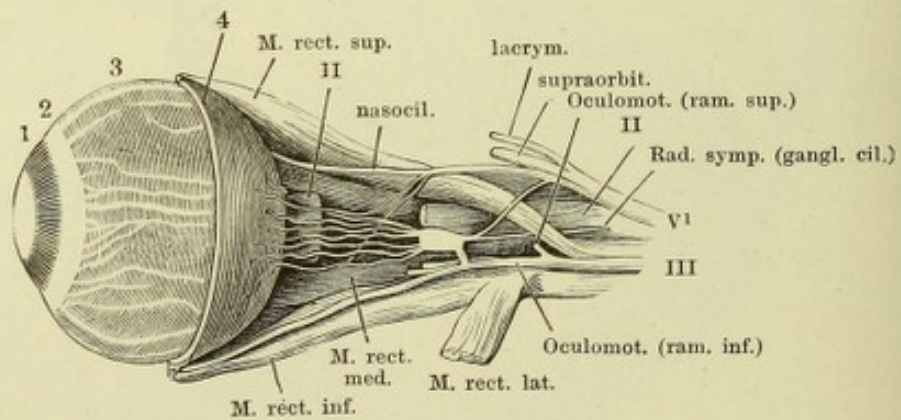
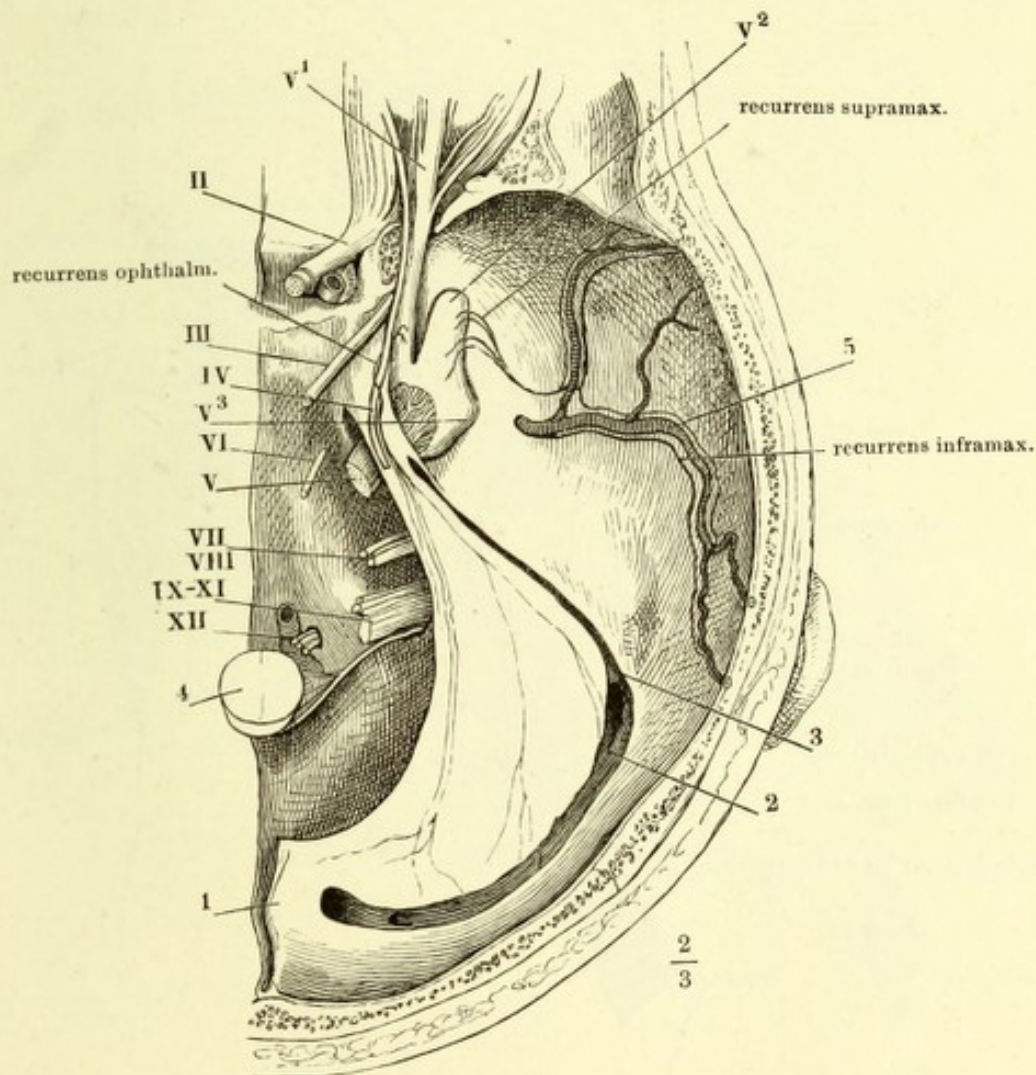


Fig. II.

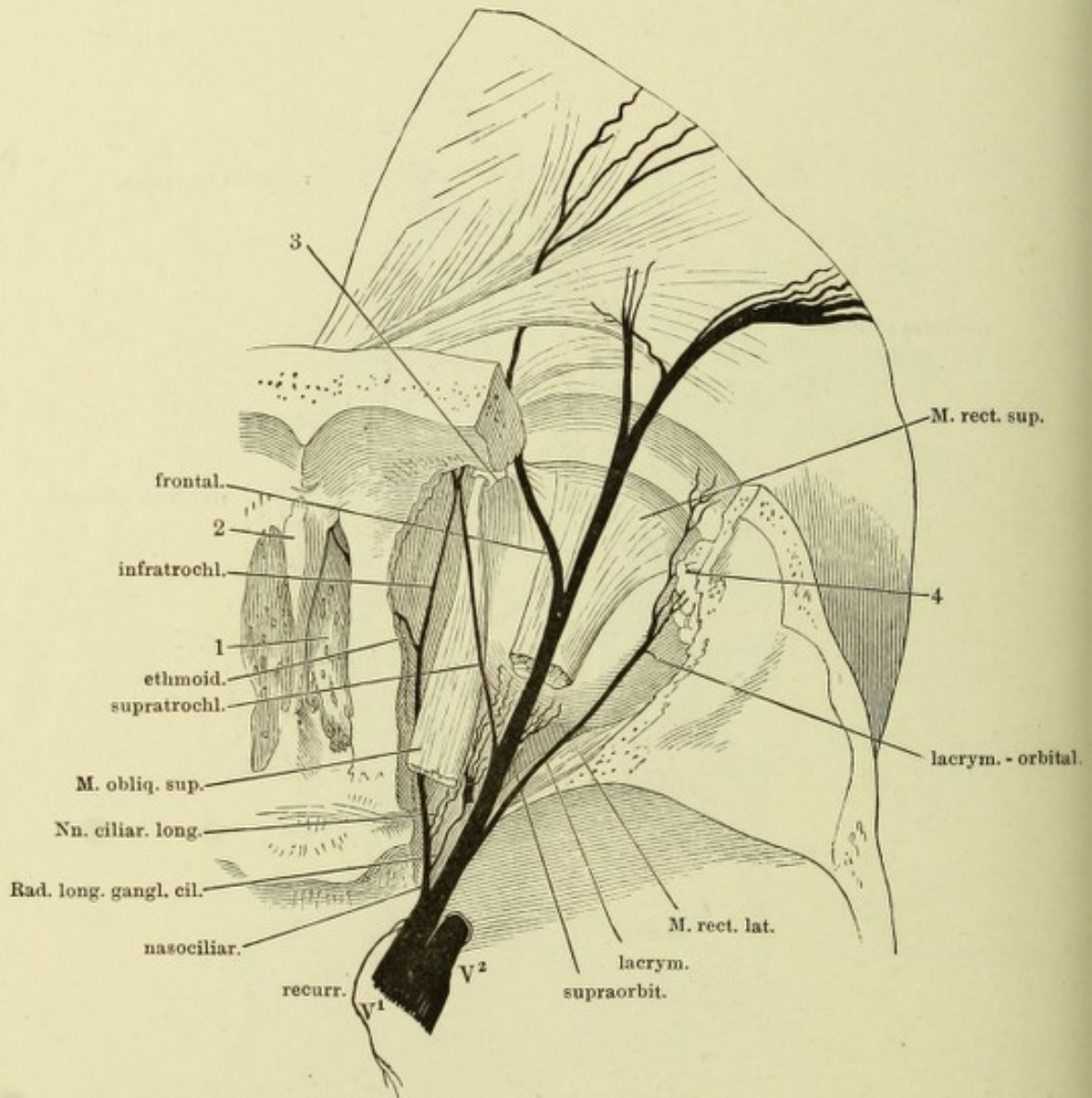


II—VI Zweiter bis sechster Hirnnerve. V¹ Erster Ast des N. trigeminus.

(Nach Arnold.) Nerven der fibrösen Hirnhaut. Schädelbasis mit dem Tentorium (1); Sinus transversus (2) und petros. sup. (3) geöffnet. 4 Querschnitt des verlängerten Marks. 5 A. meningea media. II—XII Zweiter bis zwölfter Hirnnerve. V¹, V², V³ Erster bis dritter Ast des N. trigeminus.



Vorderer Theil der rechten Hälfte der Schädelbasis, das Dach der Orbita und ein Theil des Stirnbeins entfernt. 1 Lamina cribrosa. 2 Crista galli. 3 Trochlea. 4 Thränendrüse.



N. ethmoidalis. Linke Kopfhälfte, von innen, mit dem oberen Ende medianwärts geneigt, um zugleich mit der Seitenwand der Nase die Augenhöhle, deren Decke weggenommen ist, und die Lamina cribrosa des Siebbeins zu sehen. * Hinterer Rand der Basis der Crista galli. Der Knorpel des Nasenflügels ist unter der Apertura pyriformis durchschnitten und die untere Schnittfläche medianwärts herabgebogen.

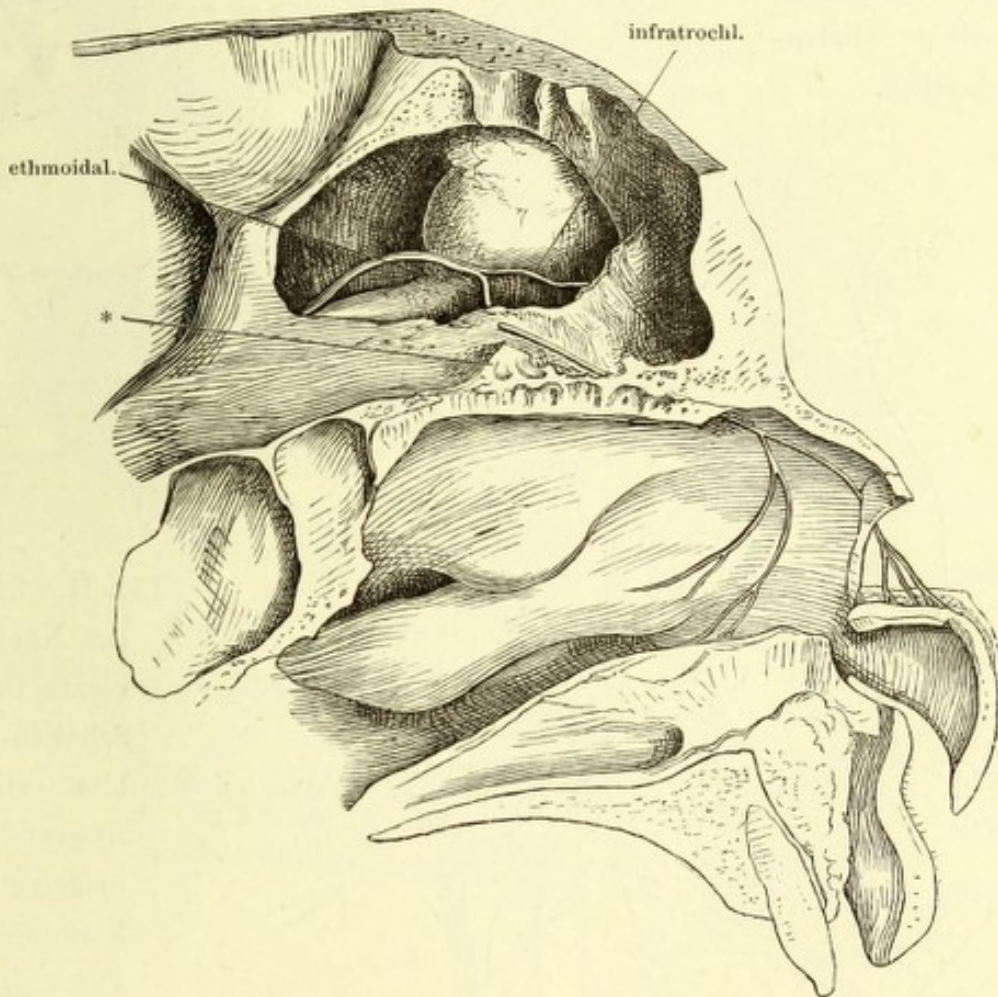


Fig. I. Profil d. Gesichtschädels; der Jochbogen abgesägt, um die Fossa sphenomaxillaris frei zu legen. Die Nerven sind, so weit sie in Knochenkanälen verlaufen, mit einfachen Conturen, die an der lateralen Wand der Nasenhöhle, an der Nasenscheidewand und am Gaumen verlaufenden sind mit punktirten Linien angegeben.

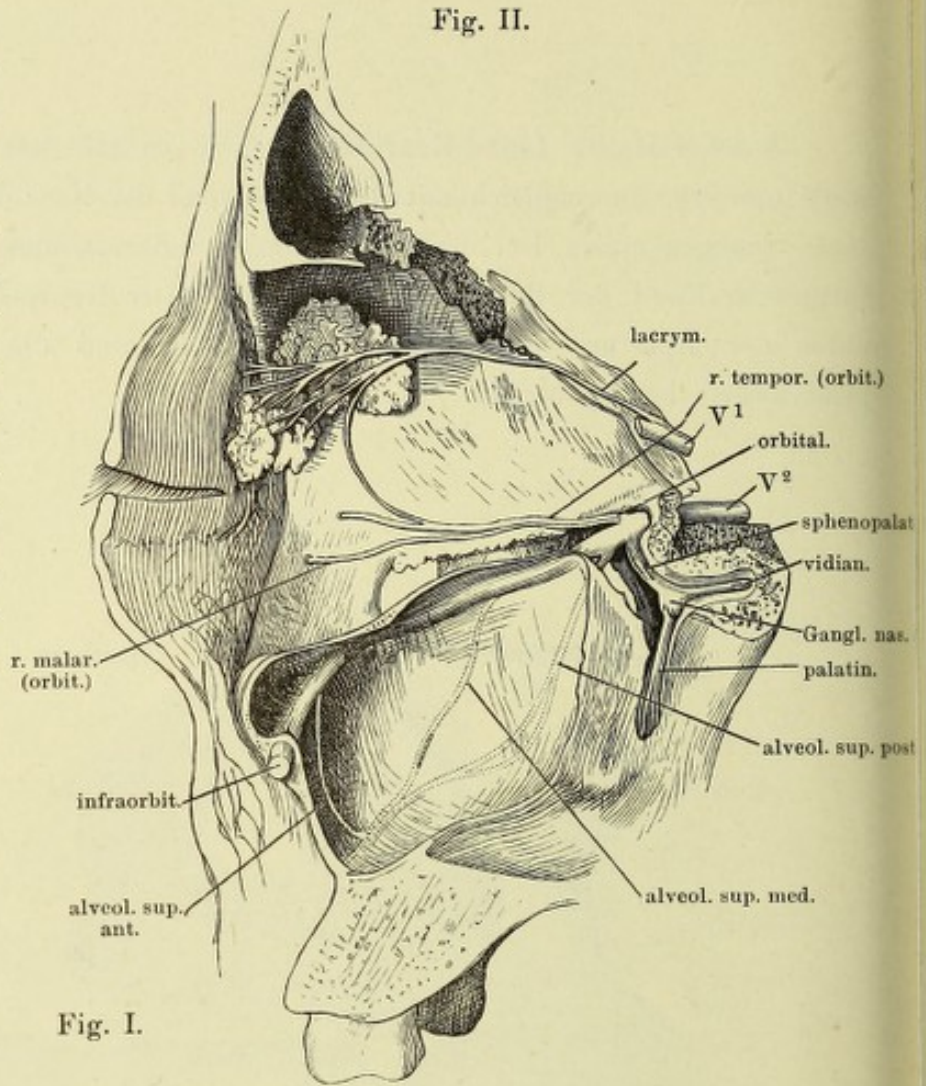


Fig. I.

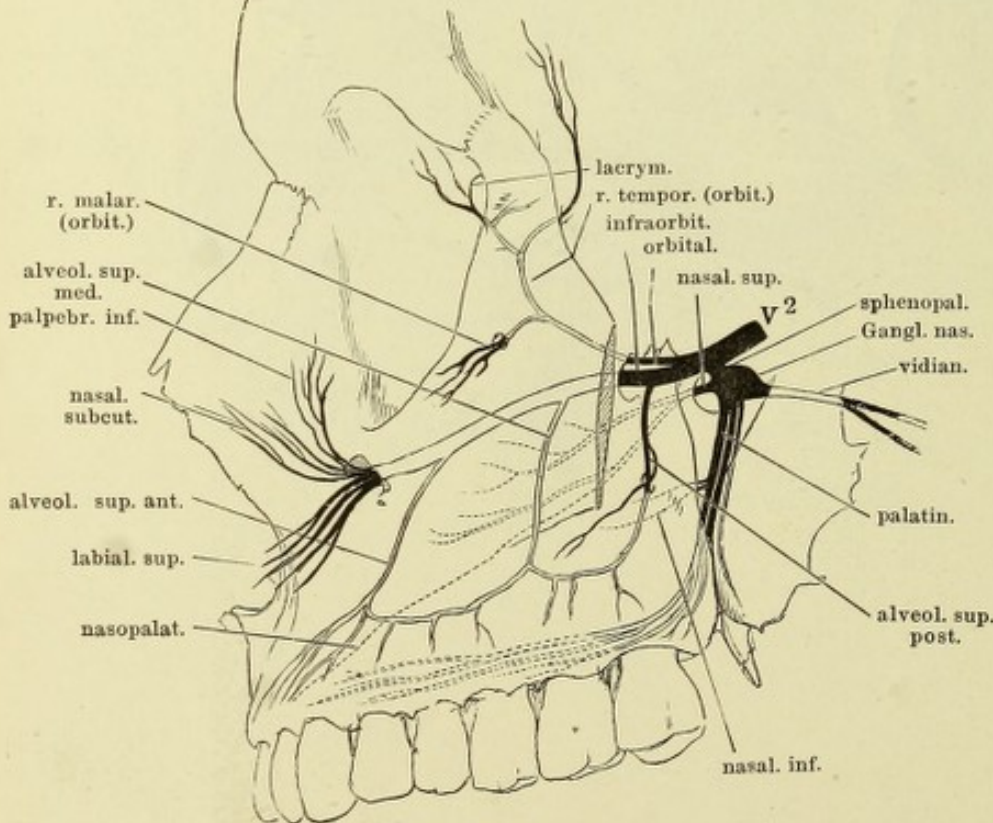


Fig. II. Sagittalschnitt des Kopfs durch die rechte Orbita, rechte Schnittfläche; die Orbita entleert, die Augenlider seitwärts umgelegt. Stirn- und Kieferhöhle, so wie die Fossa sphenomaxillaris von der medialen Seite geöffnet.

(Nach Scarpa.) Seitenwand der Nase, Fossa sphenomaxillaris, Canales pterygopal. und vidianus von der medialen Seite geöffnet. Die Schleimhaut der Muscheln, des Gaumens und des Pharynx theilweise abgezogen. Der weiche Gaumen, median gespalten, ist rückwärts umgelegt. I N. olfactorius. 1 Ostium pharyng. der Tube. 2 Tonsille. 3 Arcus glossopalatinus. 4 Arcus pharyngopalatinus.

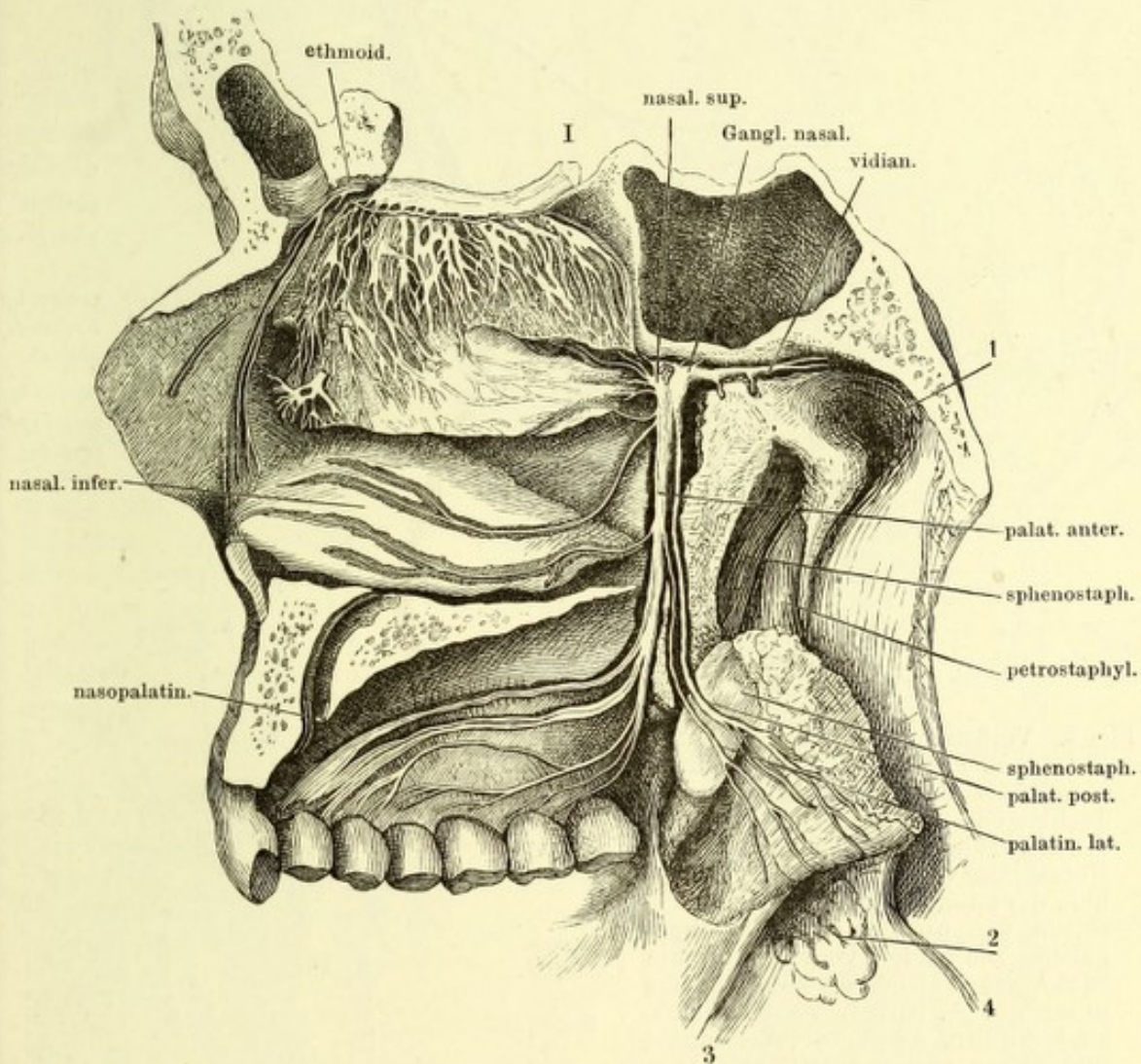


Fig. I.

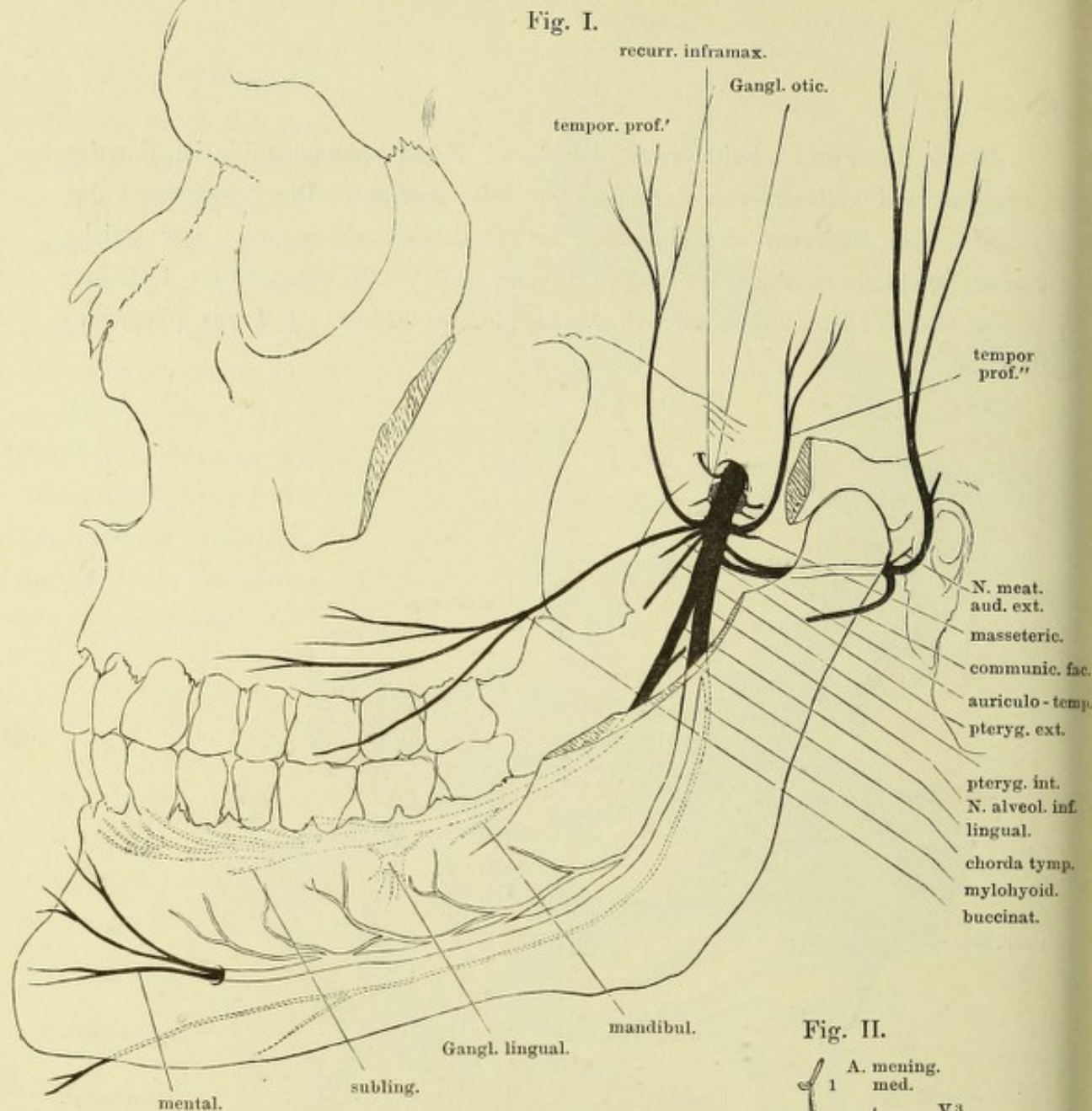
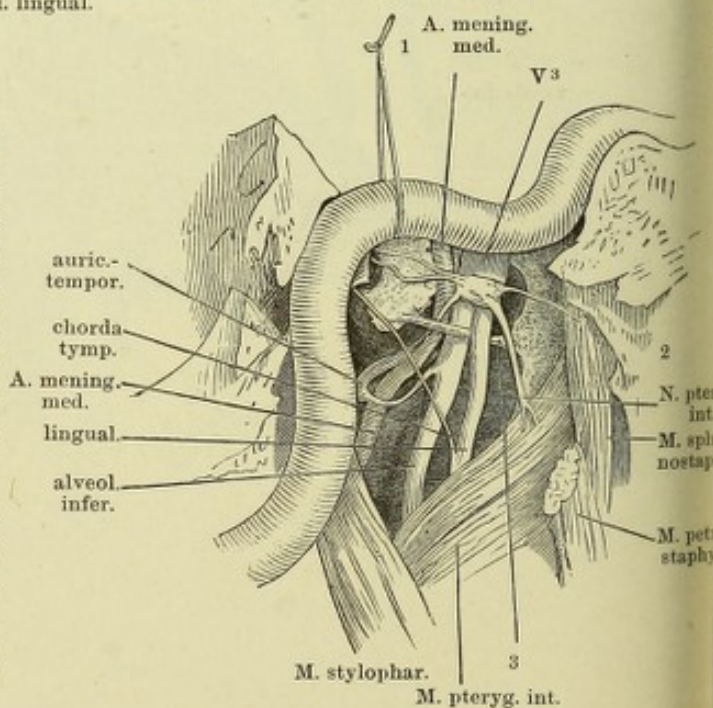


Fig. I. Verästelung des N. inframaxillaris, von aussen. Die Fossa infratemporalis durch Entfernung des Jochbogens und des Proc. coronoid. des Unterkiefers frei gelegt. Die im Unterkiefer verlaufenden Nerven sind hell, die an der medialen Fläche desselben verlaufenden punktirt angegeben. Die beiden, vom Ggl. oticum rückwärts laufenden Fäden, welche unter der A. carotis verschwinden, sind die Nn. ad tensorem tympani und petros. superfic. minor.

Fig. II. Linke Kopfhälfte, das Ggl. oticum von der medialen Seite blossgelegt; die Spitze der Schläfenpyramide ist entfernt, die A. carotis int. aus ihrem Canal gelöst und an einem Faden (1) in die Höhe gezogen. 2 Mediale Platte des Gaumenflügels. 3 Lig. pterygopetrosum.

Fig. II.



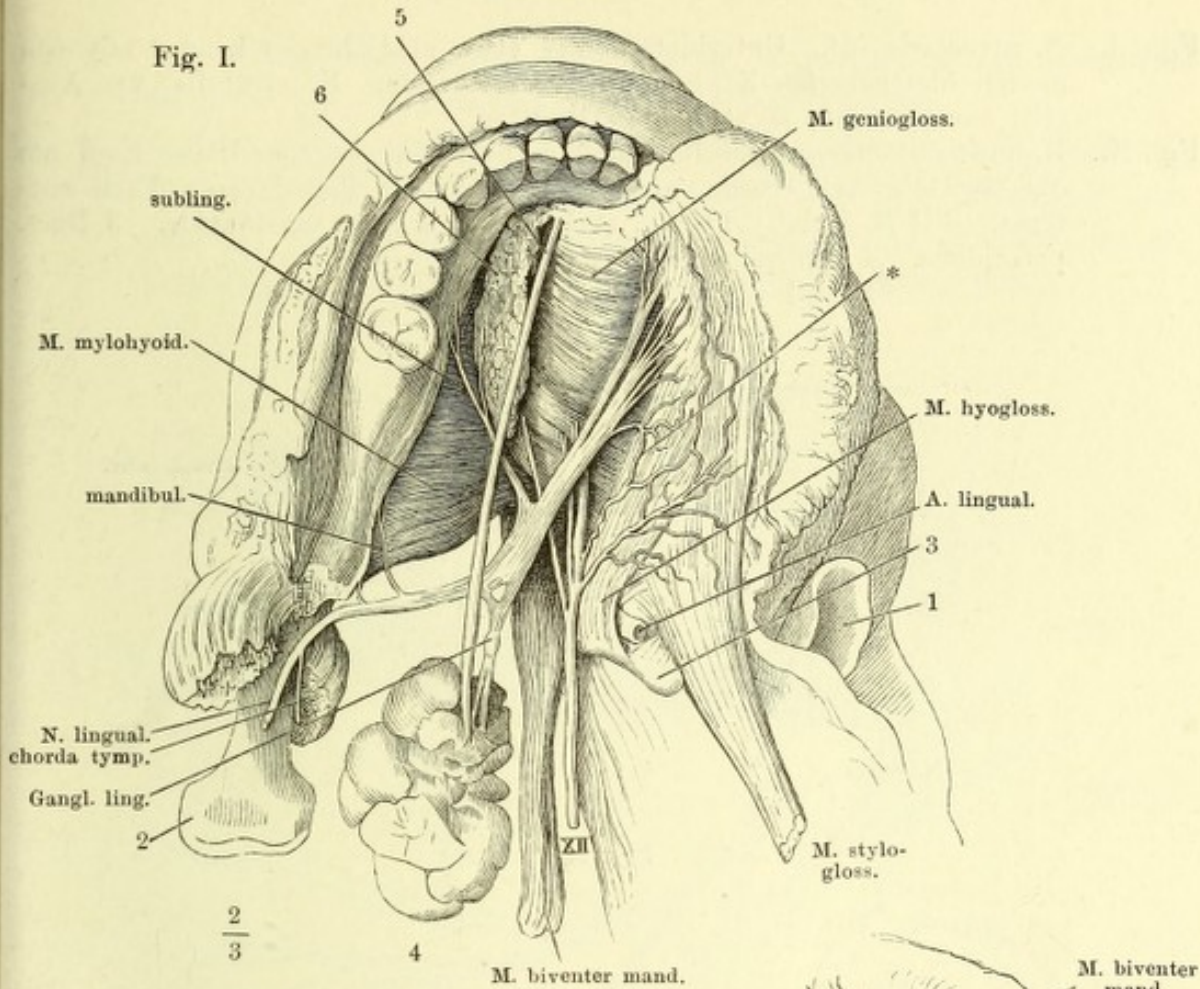
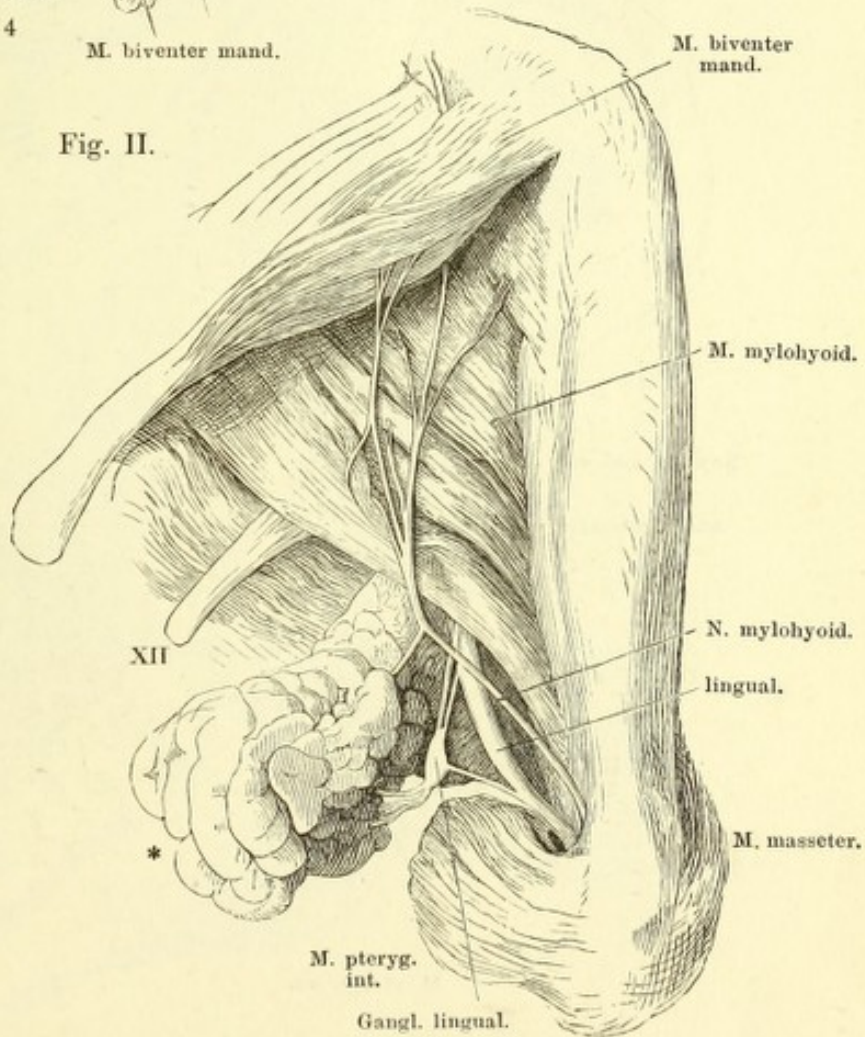


Fig. I. N. lingualis. Unterkiefer und Zunge, von oben; die Schleimhaut zwischen dem Zahnfleisch u. dem Seitenrande d. Zunge durchschnitten und die Zunge mit ihren Muskeln medianwärts umgelegt. 1 Epiglottis. 2 Proc. condyloid. des Unterkiefers. 3 Spitze des grossen Zungenbeinhorns. 4 Submaxillardrüse. 5 Deren Ausführungsgang. 6 Sublingualdrüse. XII N. hypoglossus. * Anastomose der Nn. lingualis und hypoglossus.

Fig. II. N. mylohyoideus. Linke Kieferhälfte von unten, die Gland. submaxillaris (*) zurückgeschlagen. XII N. hypoglossus.

Fig. II.



- Fig. I. N. alveolaris inf. Unterkiefer eines etwa achtjährigen Kindes mit von aussen blossgelegten Zähnen und Zahnwurzeln. N. mentalis, am Austritt aus dem For. mentale abgeschnitten.
- Fig. II. N. auriculo-temporalis. Rechte Ohr- und Wangengegend, der Kopf um die sagittale Axe etwas aufwärts gedreht, die Parotis zum Theil entfernt. VII N. facialis. 1 Proc. styloideus. 2 Proc. mastoideus. 3 Duct. parotideus. 4 Knorpeliger Gehörgang.

Fig. I.

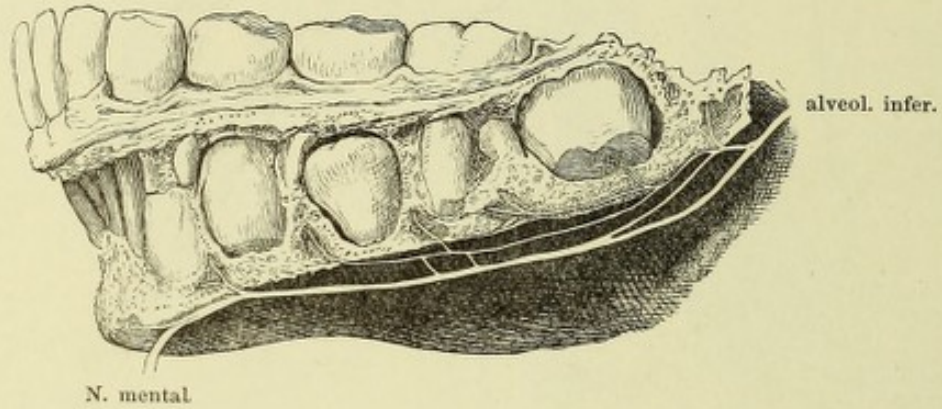


Fig. II.

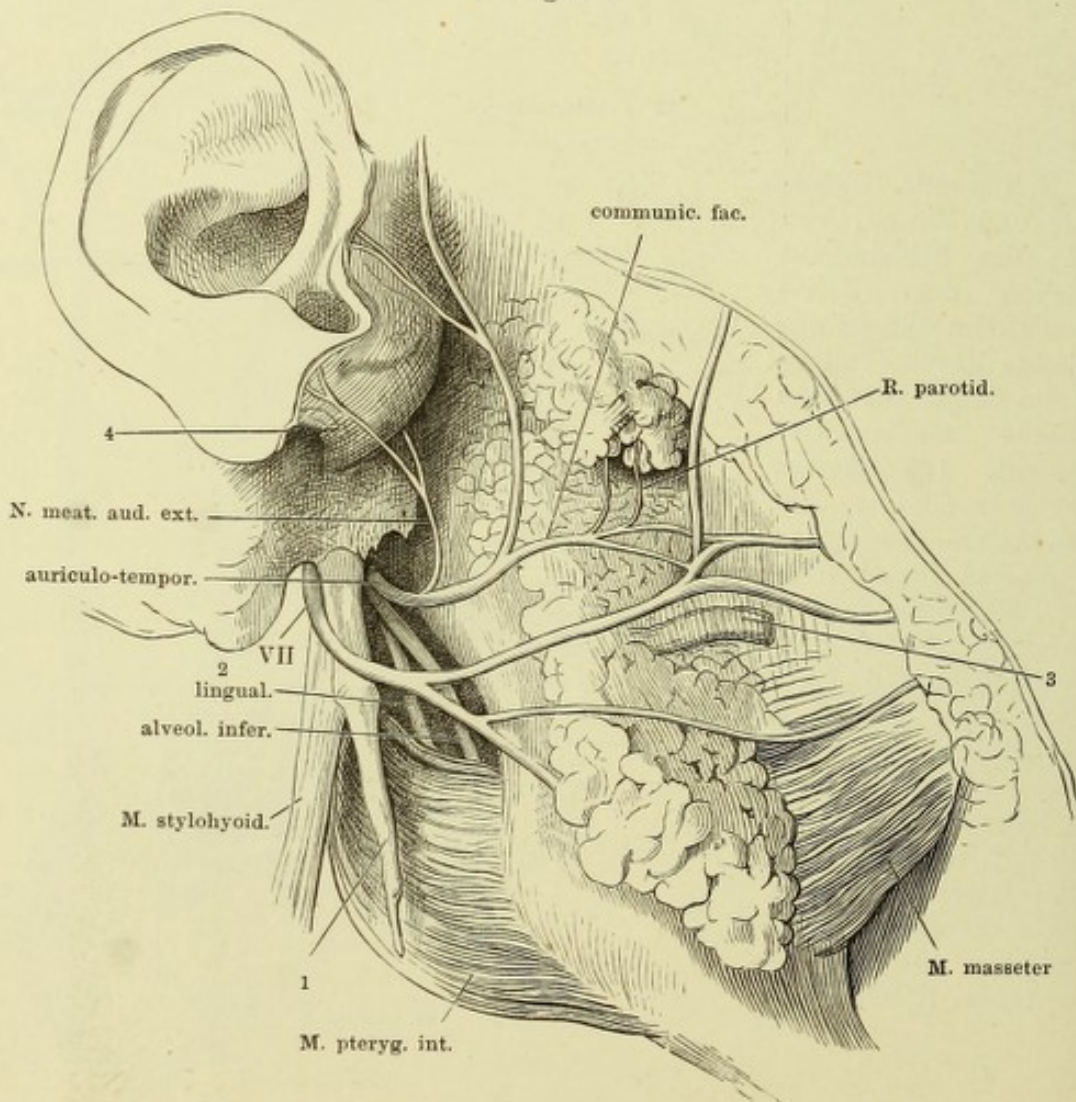


Fig. I. Verästelung des N. facialis. Die Nerven, so weit sie in Knochenkanälen verlaufen, hell. 1 Vorhofsfenster. 2 Schneckfenster.

Fig. II. Verlauf der Chorda tympani an der lateralen Wand der Paukenhöhle; Paukenfell und Hammer von der inneren Seite. Der M. tensor tympani (1) von der medialen Wand der Paukenhöhle abgelöst, im Zusammenhang mit dem Hammer. 2 innere Mündung der Tuba.

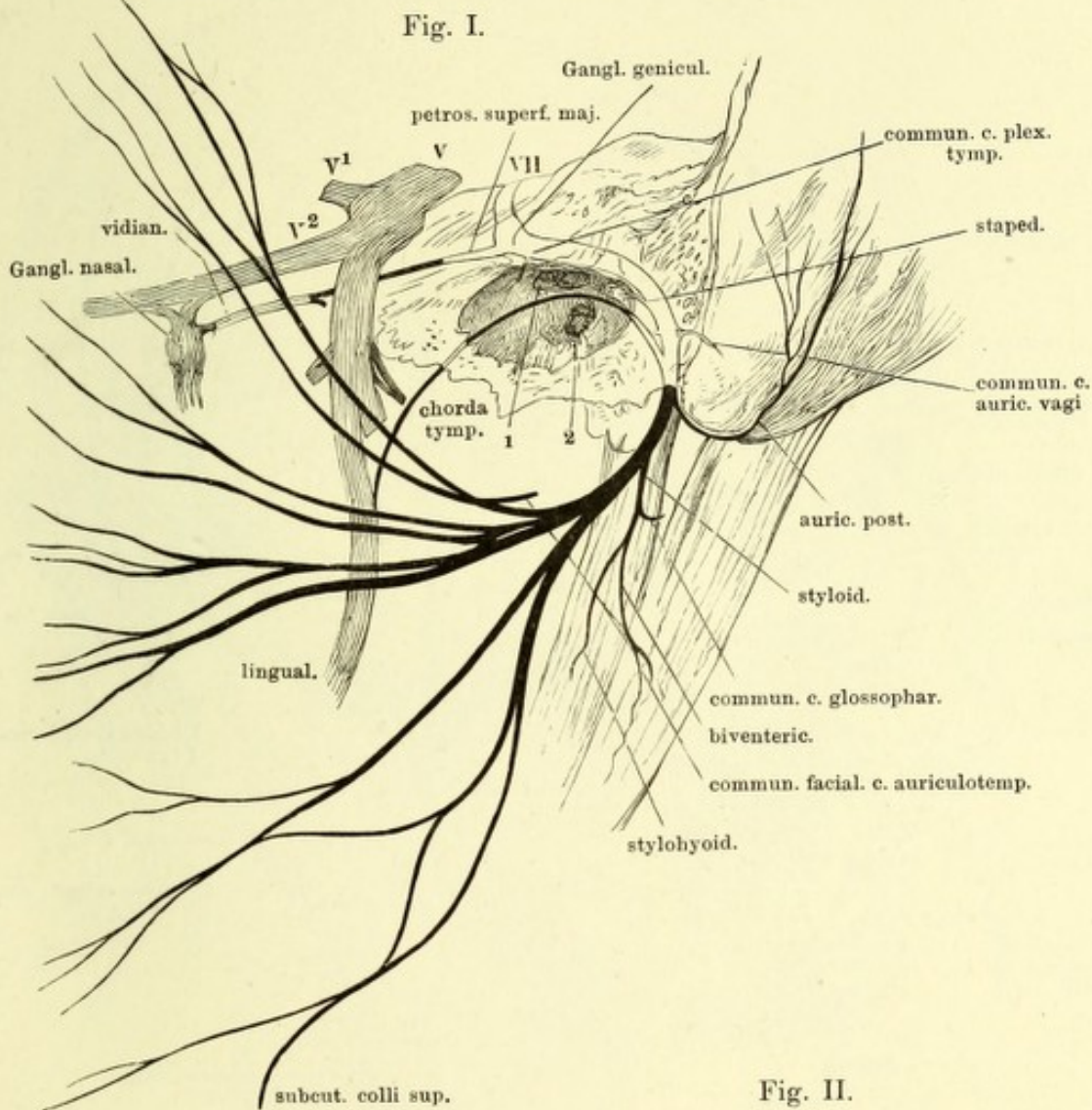
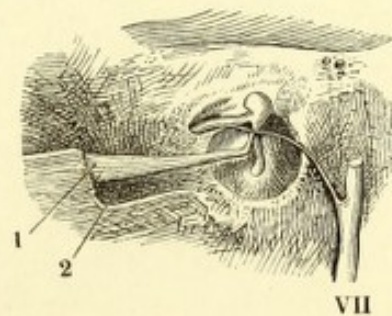


Fig. II.

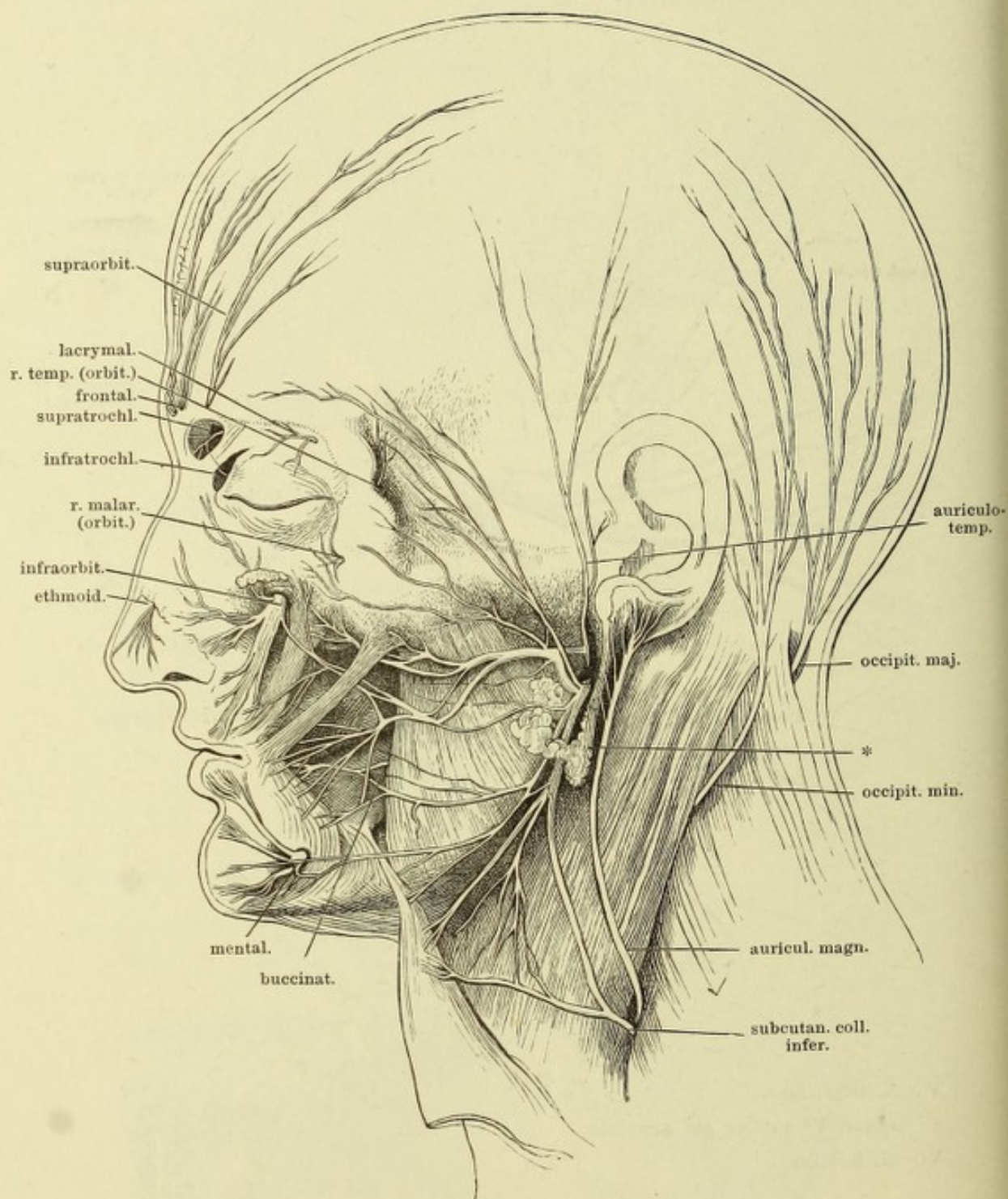


V N. trigeminus.

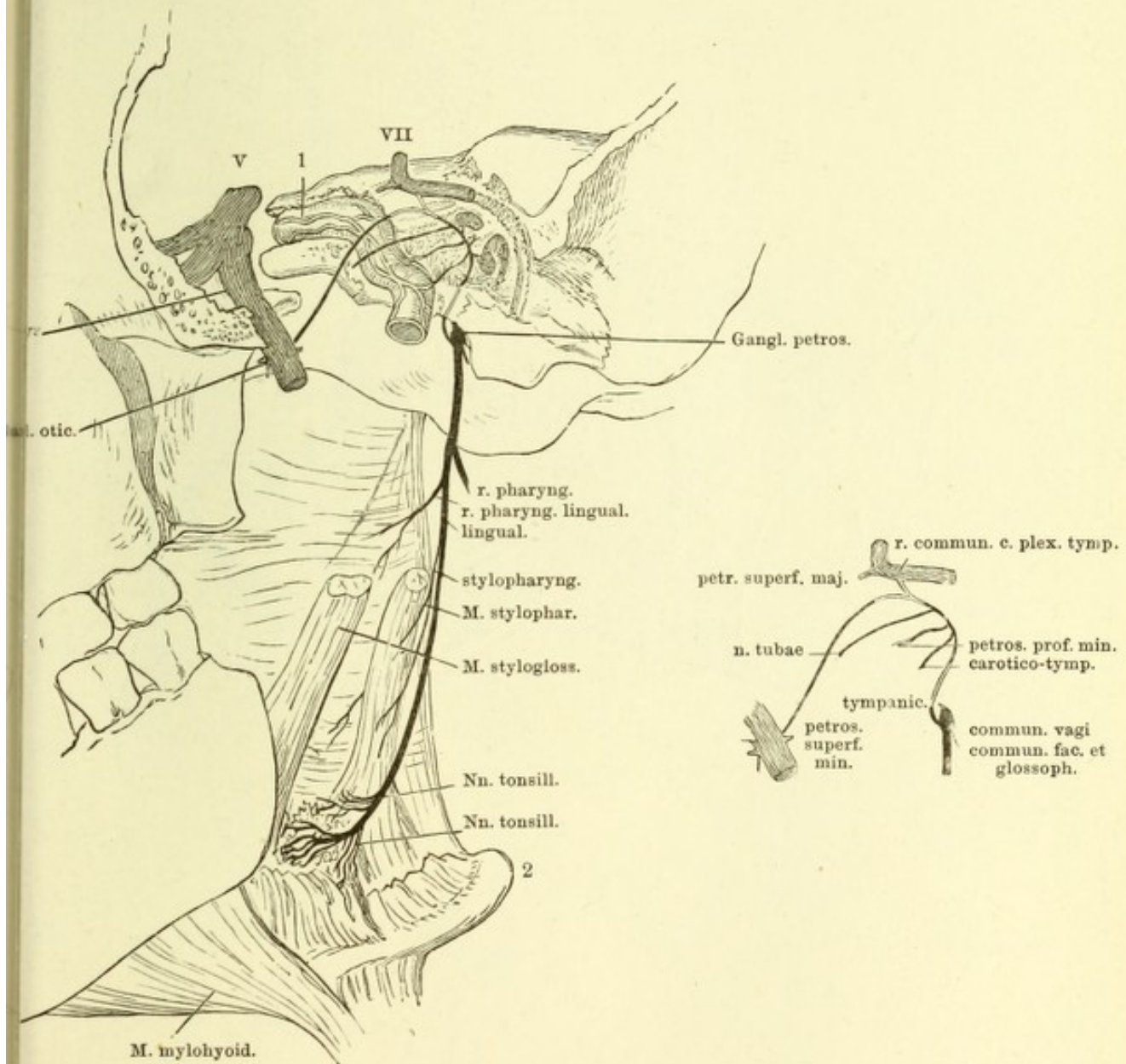
V¹ erster, V² zweiter Ast desselben.

VII N. facialis.

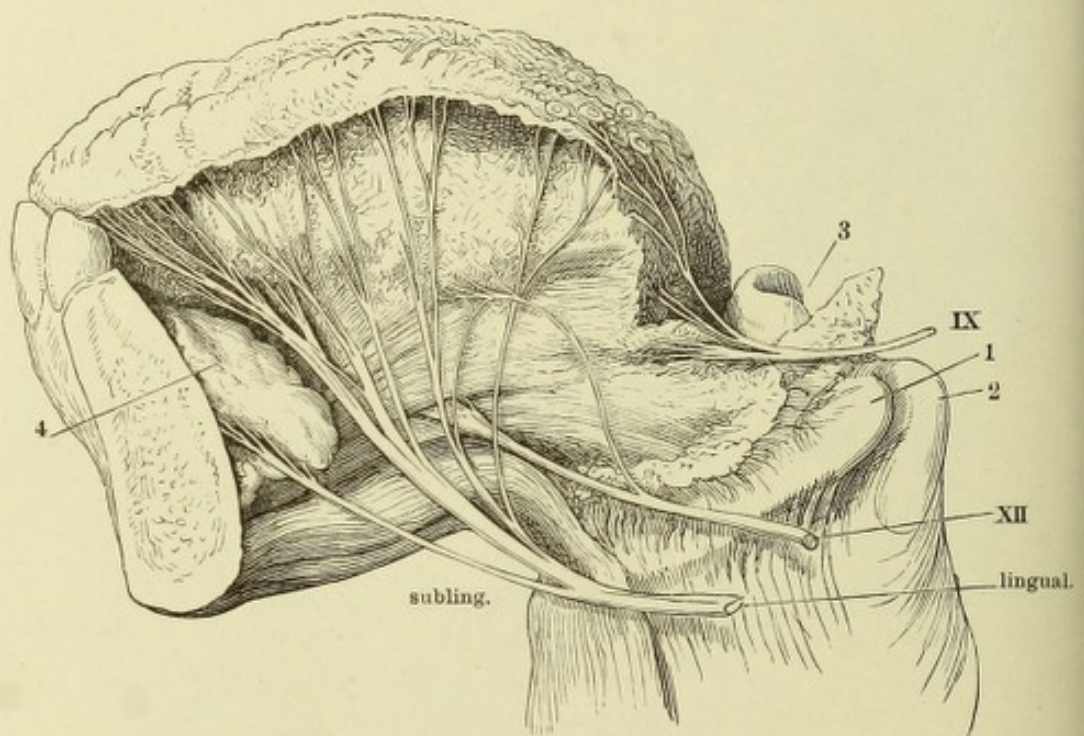
Terminale Aeste des N. facialis und der sensibeln Kopfnerven. Die Parotis ist bis auf einen kleinen Rest (*) entfernt.



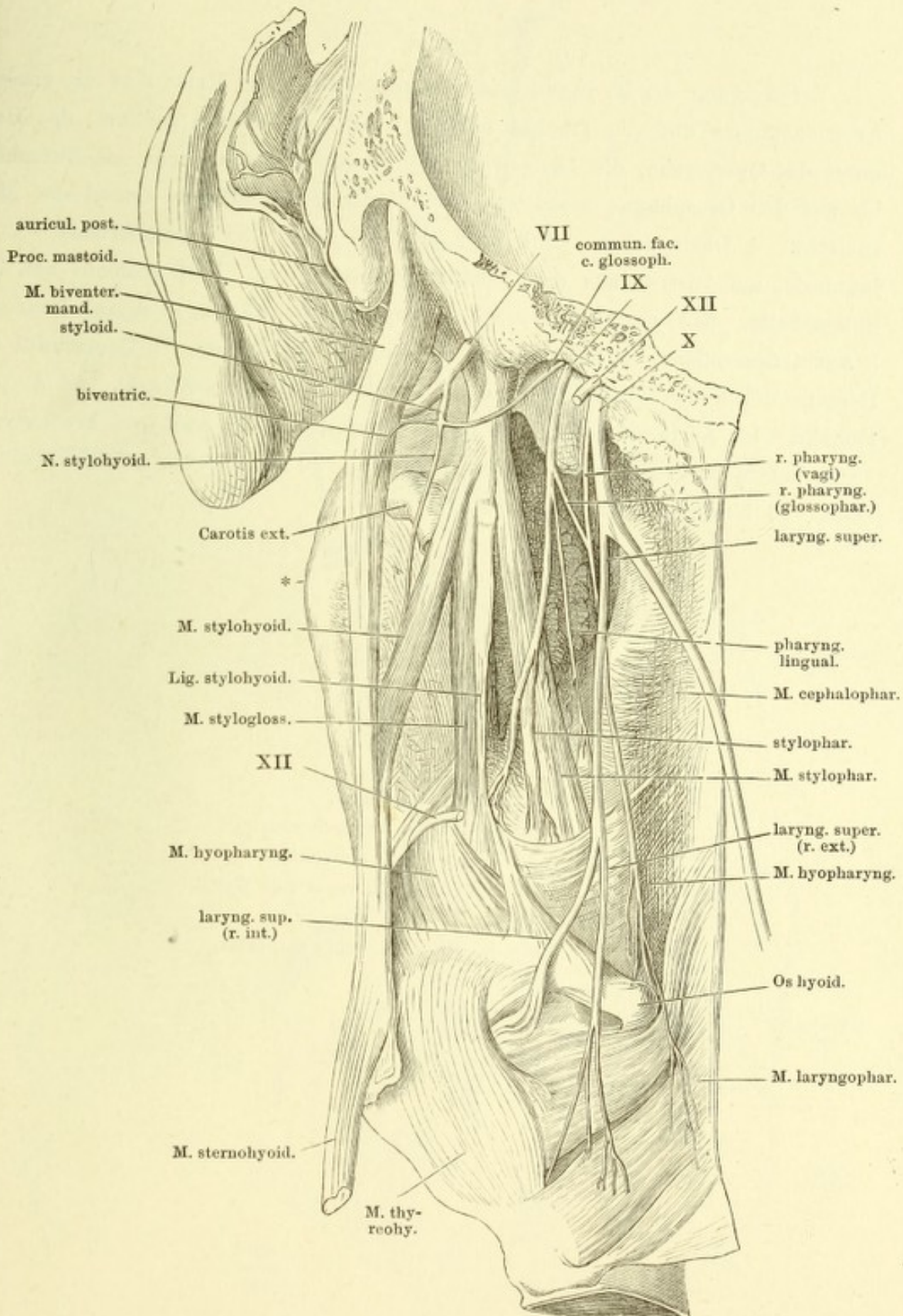
Verzweigung des N. glossopharyngeus. Die Pars tympanica des Schläfenbeins und der Ast des Unterkiefers sind entfernt, ebenso der Temporalflügel des Wespenbeins bis zum Rande des For. ovale, die obere Hälfte der Mm. styloglossus und stylopharyngeus. Die Cann. facialis und caroticus sind geöffnet, die Carotis (1) vom Plexus carot. umgeben. 2 Spitze des grossen Zungenbeinhorns. V N. trigeminus. V³ N. inframaxillaris. VII N. facialis.



Profil der Zunge, an welchem die sensibeln Aeste bis zur Oberfläche verfolgt sind. 1 Spitze des grossen Zungenbeinhorns. 2 Spitze des oberen Horns der Cart. thyroidea. 3 Epiglottis. 4 Sublingualdrüse. IX R. lingualis des N. glossopharyngeus. XII N. hypoglossus.



N. glossopharyngeus und oberer Theil des N. vagus. Linke Kopfhälfte von hinten, das Hinterhaupt durch einen Frontalschnitt hinter dem Warzenfortsatz entfernt. Die hintere Pharynxwand sammt dem Kehlkopf etwas rückwärts gedreht. VII, IX, X, XII siebenter, neunter, zehnter und zwölfter Hirnnerve. * Winkel des Unterkiefers.



Verzweigung des N. vagus beim Neugeborenen. Am Halse sind die grossen Arterienstämme und die Trachea freigelegt. Die Brusthöhle geöffnet, das Herz unter der Querfurche, die Lungen an der Wurzel abgeschnitten; das Zwerchfell bis auf den Oesophagus gespalten; der Blindsack des Magens sammt der Milz entfernt. 1 Ohrläppchen. 2 knorpliger Gehörgang. 3 Warzenfortsatz. 4 V. jugularis, am Austritt aus dem Schädel durchschnitten. 5 M. scalenus ant. der linken Seite. 6 A. carotis sin. am Ursprunge abgeschnitten. 7 A. subclavia sin. 8 Aorta descendens. 9 linke Niere. 10 Magen. 11 Leber. 12 Querschnitt des Herzens durch den oberen Theil der Ventrikel. 13 Lungenwurzel. 14 A. pulmonalis. 15 Aorta adscend. 16 Duct. arterios. 17 A. anonyma brachioceph. 18 A. subclavia dextra. 19 A. carotis dextra. 20 M. scalenus ant. der rechten Seite. 21 Kehlkopf. 22 Zungenbein.

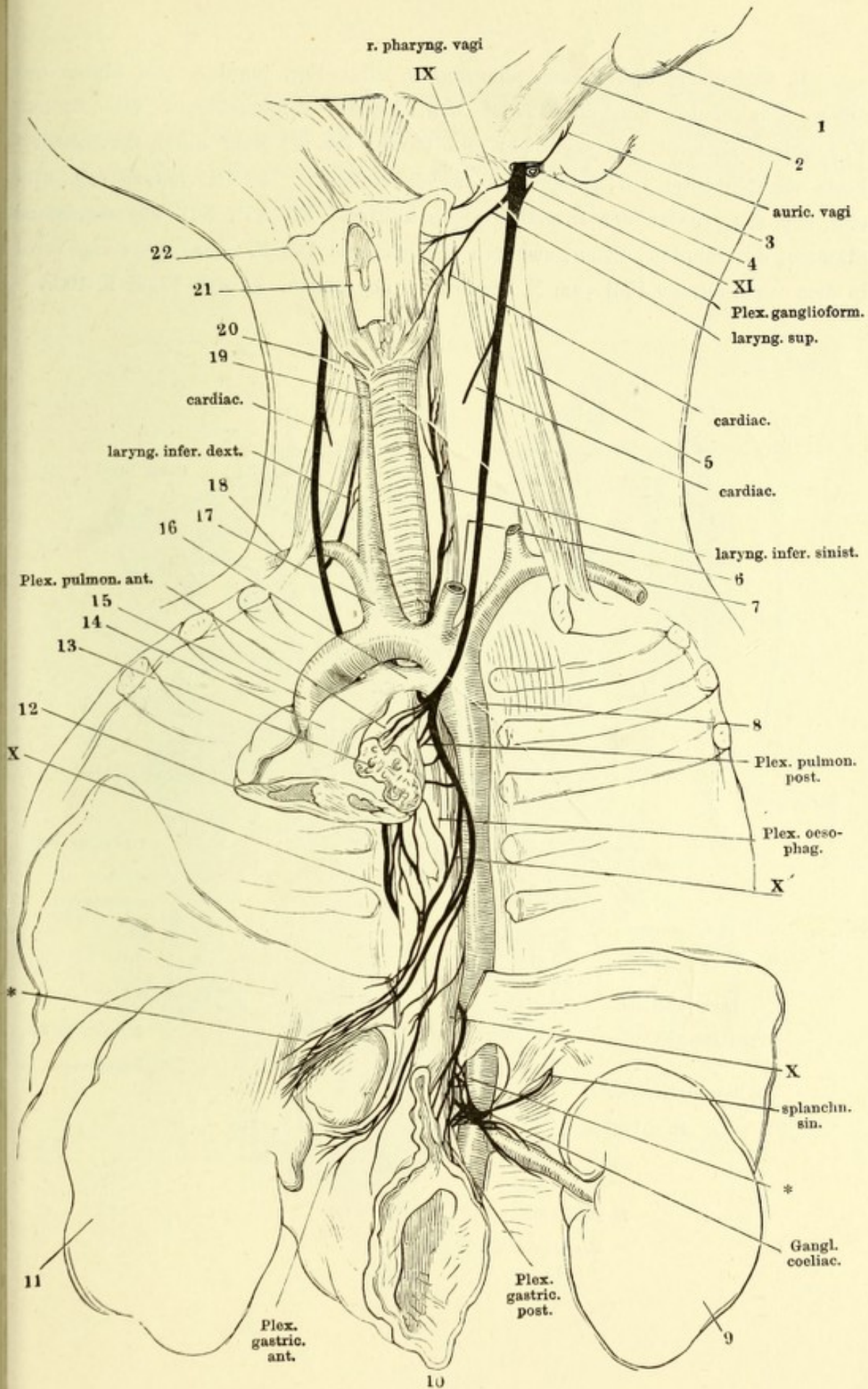
IX R. pharyngeus glossophar.

X Rechter, X' linker Vagus-Stamm.

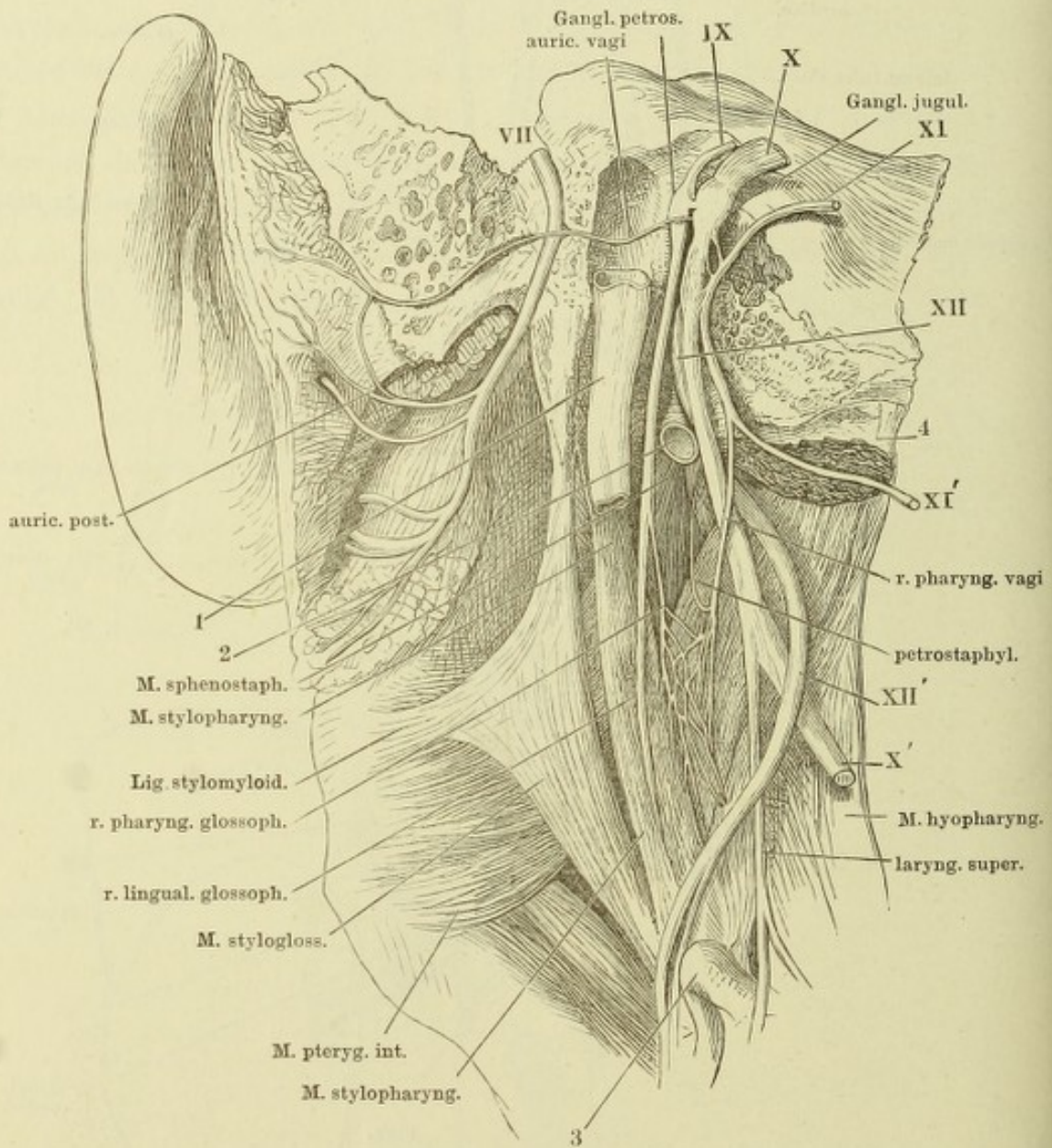
XI Vorderer Ast des N. accessorius.

* Aeste des rechten N. vagus zum Ggl. coeliacum.

** Aeste des linken N. vagus zur Leber.



R. auricularis und Plexus pharyngeus. Das For. jugulare von hinten geöffnet, Canaliculus mastoideus und Can. facialis aufgebrochen. Der Bulbus V. jugularis entfernt. V. jugul. (1) und Carotis int. (2) dicht unter der Schädelbasis abgeschnitten. 3 Spitze des Zungenbeinhorns. 4 Mm. longus cap. und rect. cap. ant., unter der Insertion abgeschnitten. X', XI', XII' abgeschnittene Stämme, des zehnten, elften, zwölften Hirnnerven. Der R. pharyngeus vagi wird in dem vorliegenden Fall vom N. accessorius abgegeben. (Vergl. Figur S. 403.)



N. laryng. sup. Profilansicht des Kehlkopfs und des Pharynx. Der M. laryngopharyngeus der Länge nach gespalten. 1 Zungenbein. 2 Lig. hyothyroid. med. 3 Cart. thyreoidea, das obere Horn abgebrochen. 4 Cart. cricoidea. 5 Tunica nervea des Pharynx und Oesophagus.

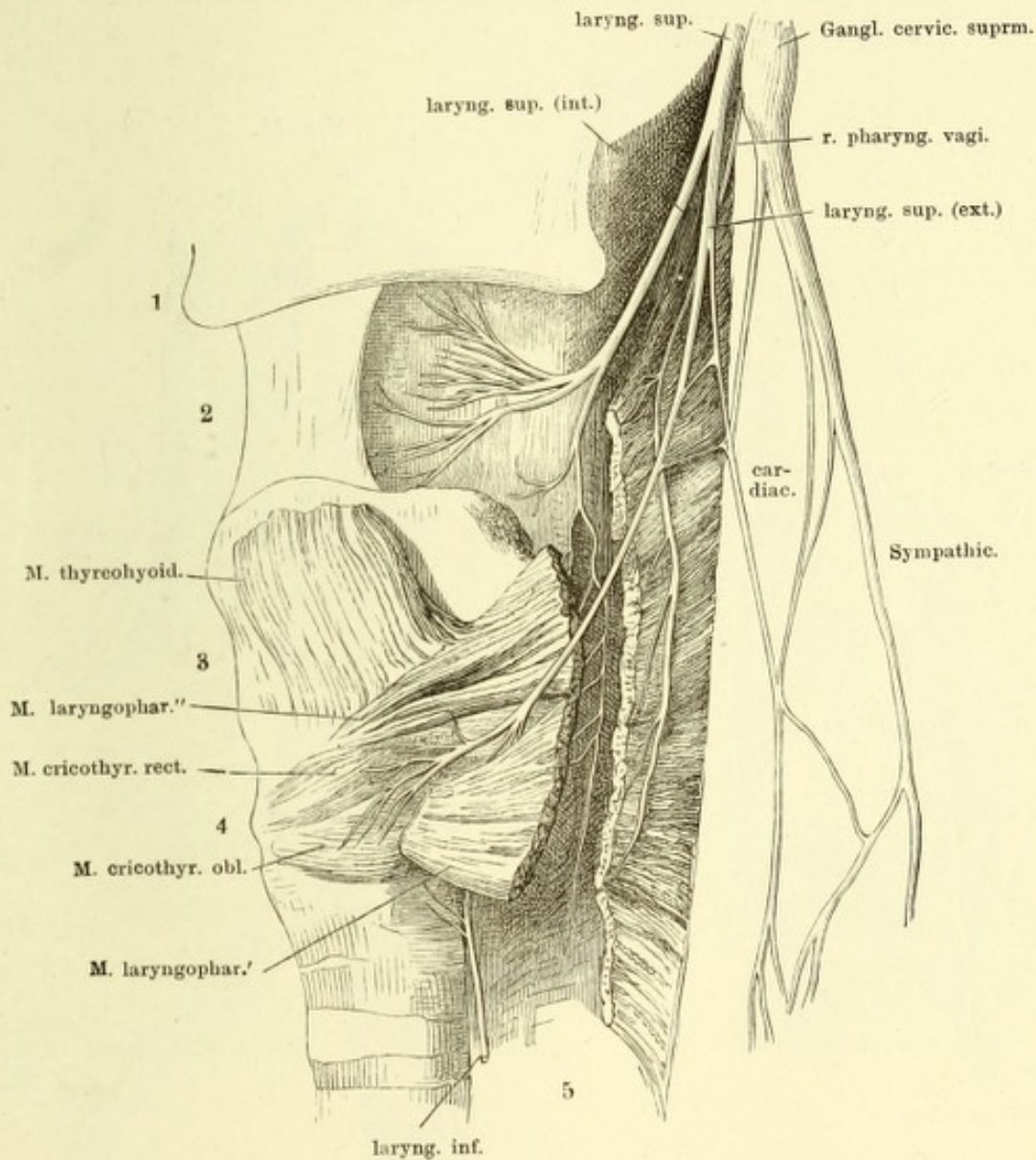
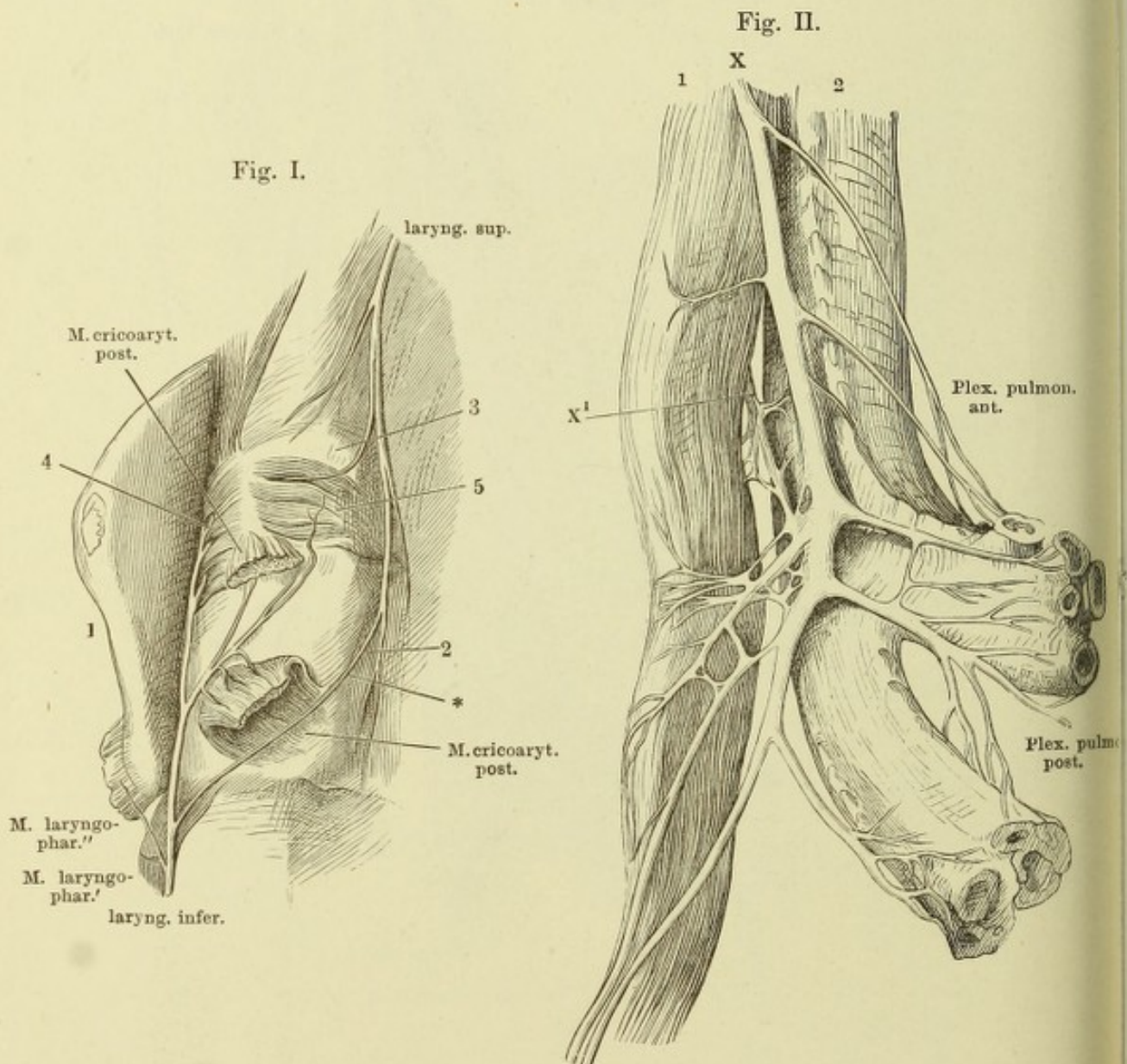
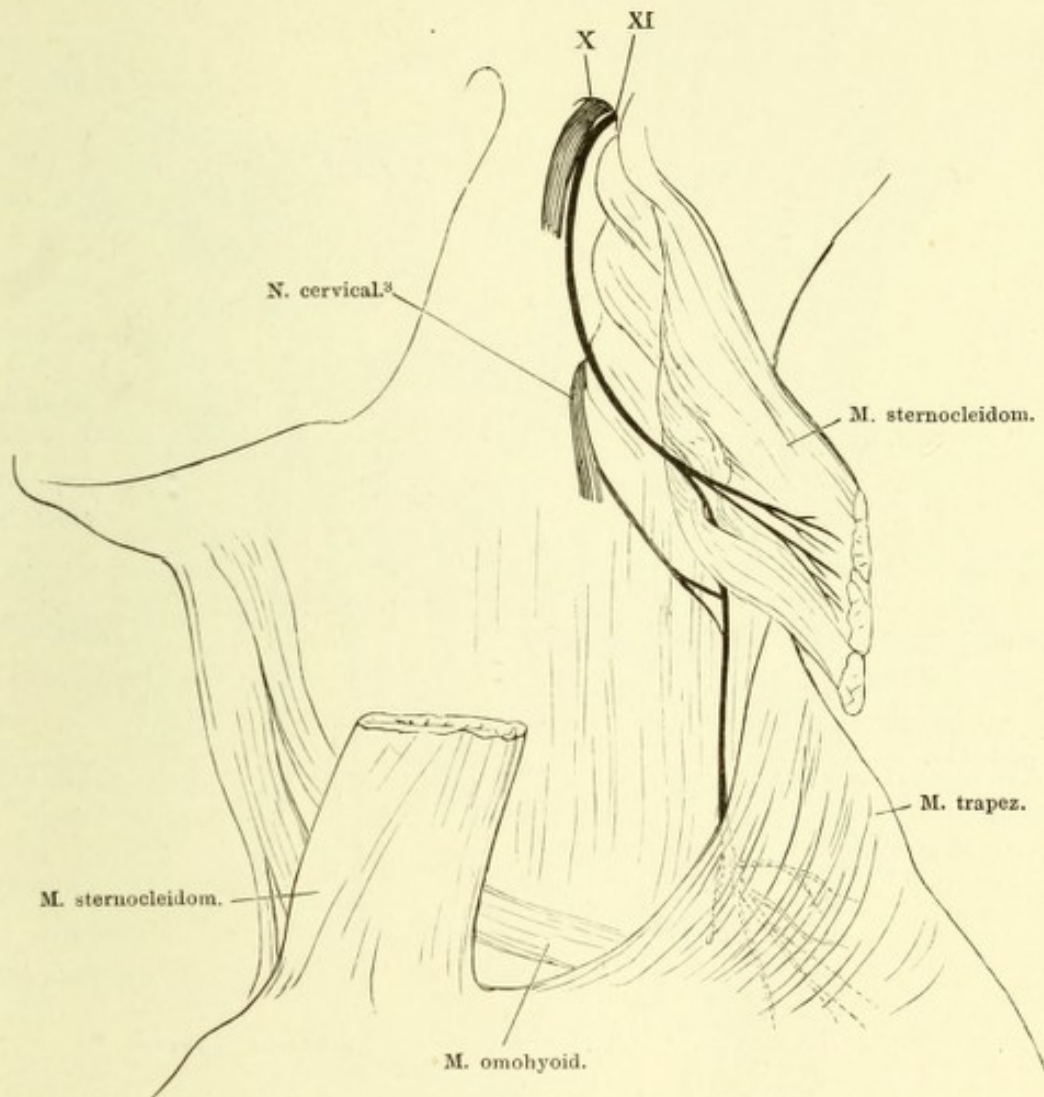


Fig. I. Kehlkopf von der Rückseite mit dem oberen Ende des N. laryngeus inf. und dem unteren Aste des R. int. des N. laryng. sup. 1 Cart. thyroidea, zur Seite gebogen. 2 Cart. cricoidea. 3 Durch die vordere Wand des Pharynx durchschimmernde Cart. corniculata. 4 Seitliche innere Kehlkopfmuskeln. 5 Muskeln zwischen den Cartt. arytaenoid. * Anastomose zwischen Zweigen der Nn. laryngei sup. und inf.

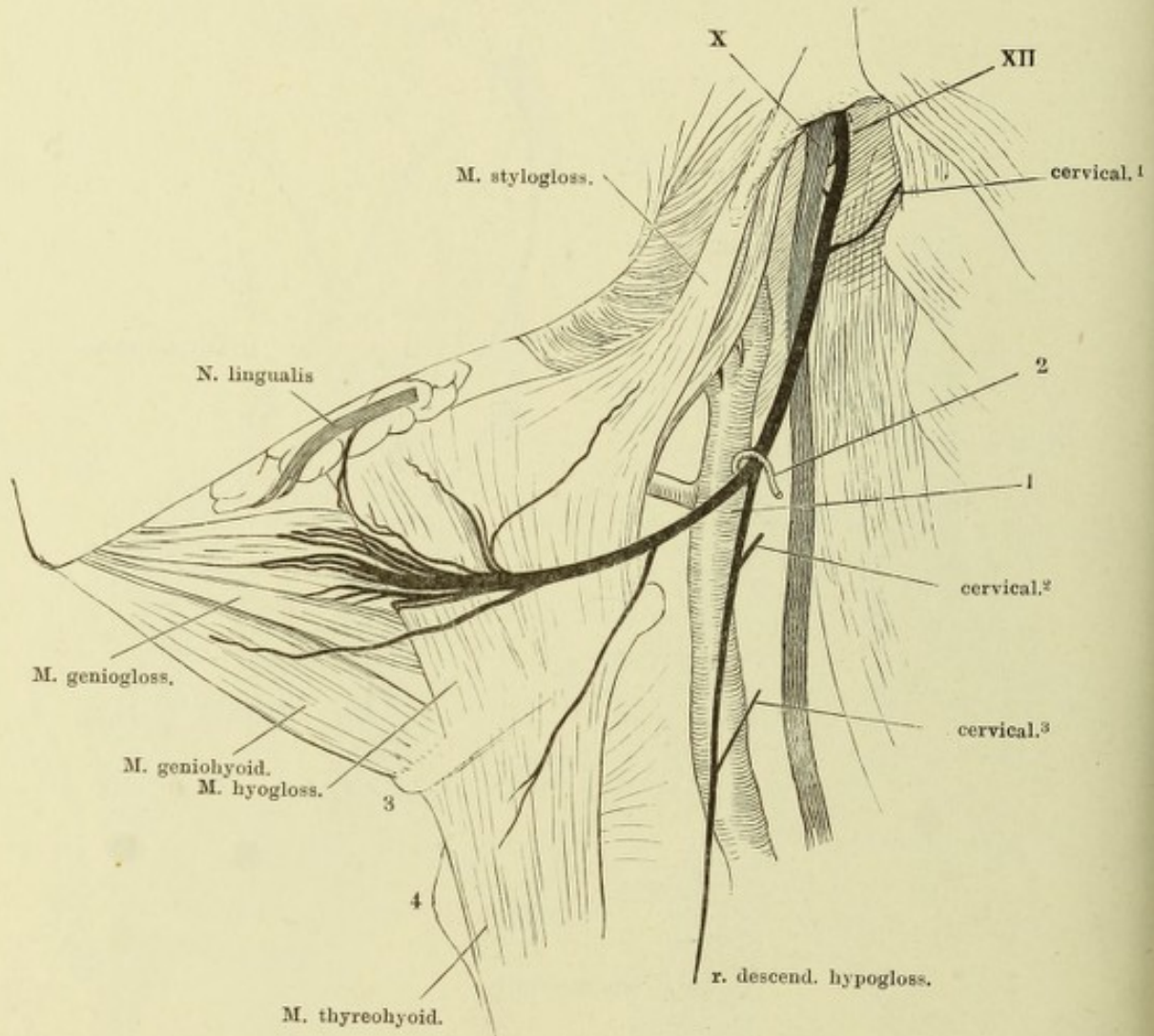
Fig. II. Plexus pulmonalis. Oesophagus (1) und Trachea (2) auseinandergezogen. Trachea und Bronchi von der Rückseite. X Rechter N. vagus. X' Ein Ast des linken Vagus.



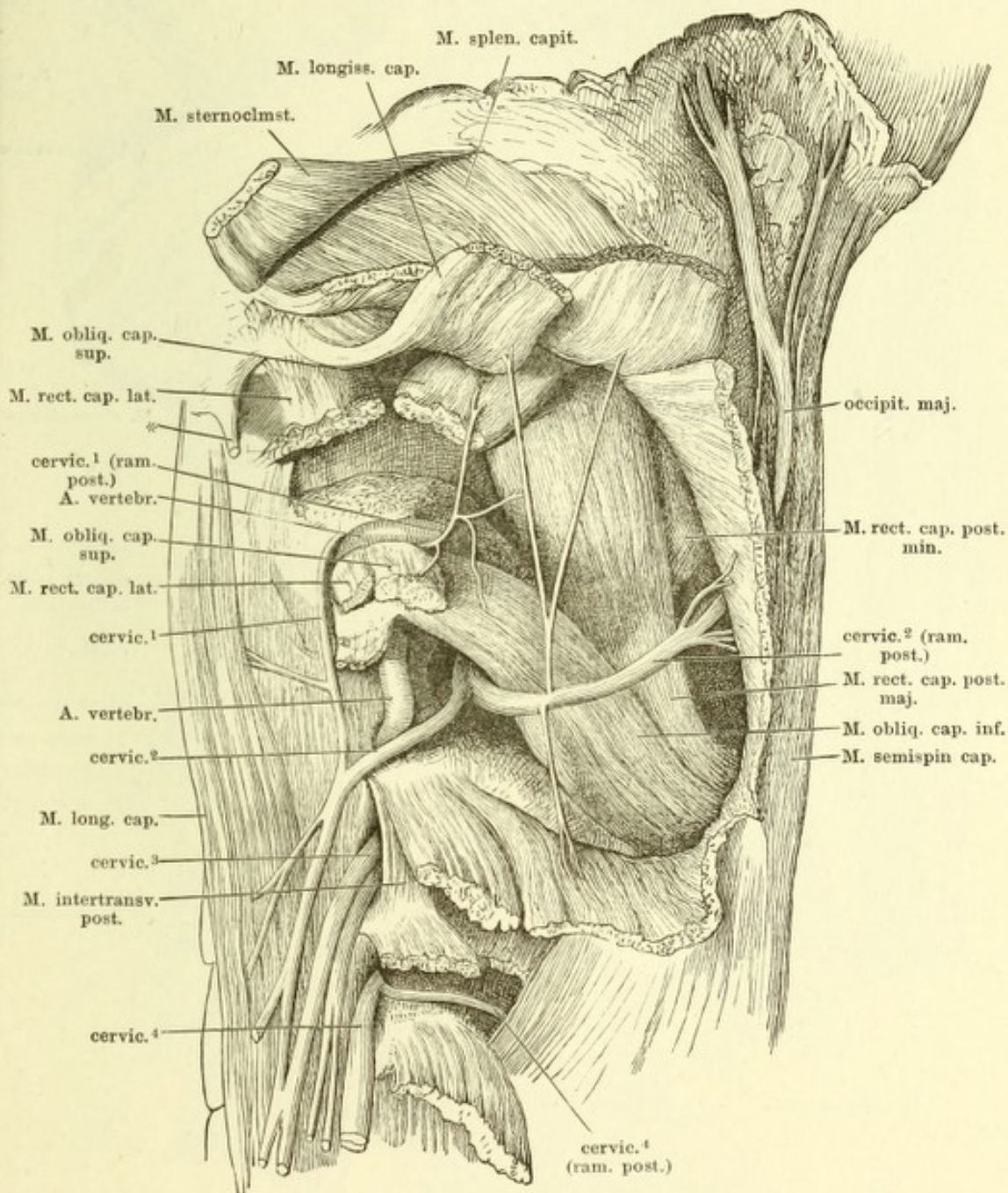
Verästelung des N. accessorius (XI). X. N. vagus.



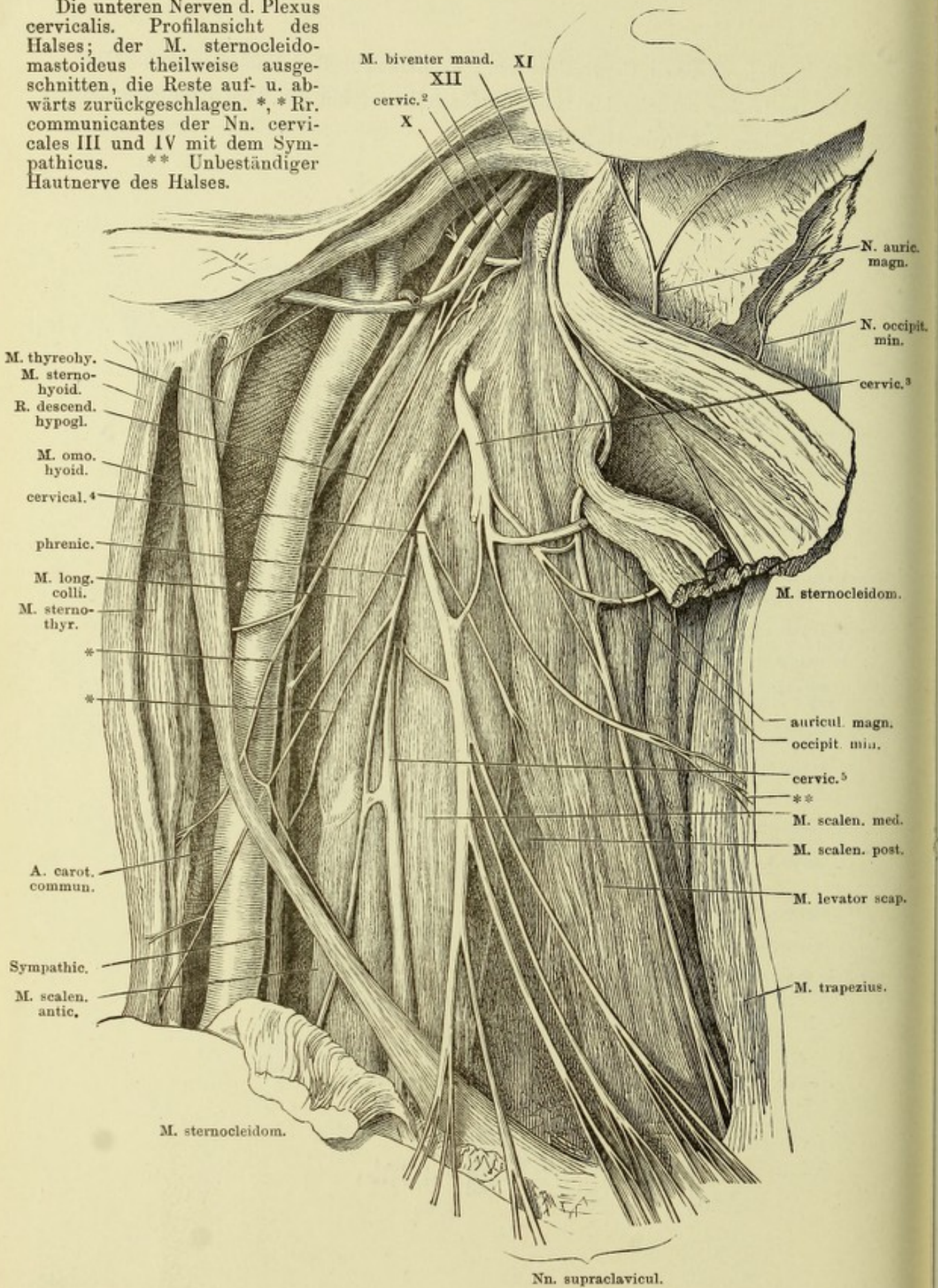
Verästlung des N. hypoglossus. Profilsansicht des Halses nach Entfernung der vorderen langen Muskeln. 1 A. carotis ext. 2 A. sternocleidomastoidea. 3 Zungenbein. 4 Cart. thyreoidea. X N. vagus. XII N. hypoglossus.



Die beiden obersten Cervicalnerven. Profilansicht der Nackengegend. Die Muskeln theilweise zurückgelegt und durchschnitten, um die Austrittsstellen der Nerven zu zeigen. * Proc. styloideus.



Die unteren Nerven d. Plexus cervicalis. Profilansicht des Halses; der M. sternocleidomastoideus theilweise ausgeschnitten, die Reste auf- u. abwärts zurückgeschlagen. *, *Rr. communicantes der Nn. cervicales III und IV mit dem Sympathicus. ** Unbeständiger Hautnerve des Halses.



M. thyrohyo.
 M. sterno-
 hyoid.
 R. descend.
 hypogl.
 M. omo-
 hyoid.
 cervical. 4
 phrenic.
 M. long.
 colli.
 M. sterno-
 thyr.
 *
 *
 A. carot.
 commun.
 Sympathic.
 M. scalen.
 antic.

M. biventer mand. XI
 XII
 cervic. 2
 X

N. auric.
 magn.
 N. occipit.
 min.
 cervic. 3

M. sternocleidom.

auricul. magn.
 occipit. min.
 cervic. 5
 **
 M. scalen. med.
 M. scalen. post.
 M. levator scap.

M. trapezius.

M. sternocleidom.

Nn. supraclavicul.

Hals und Thorax eines Kindes, von vorn. Der Thorax geöffnet und die Lungen nach beiden Seiten zurückgeschlagen, um das auf dem Zwerchfell ruhende Pericardium, die grossen Gefässstämme und den Verlauf der beiden Nn. phrenici zu zeigen. * Ast zum M. subclavius. ** Lungenwurzel.

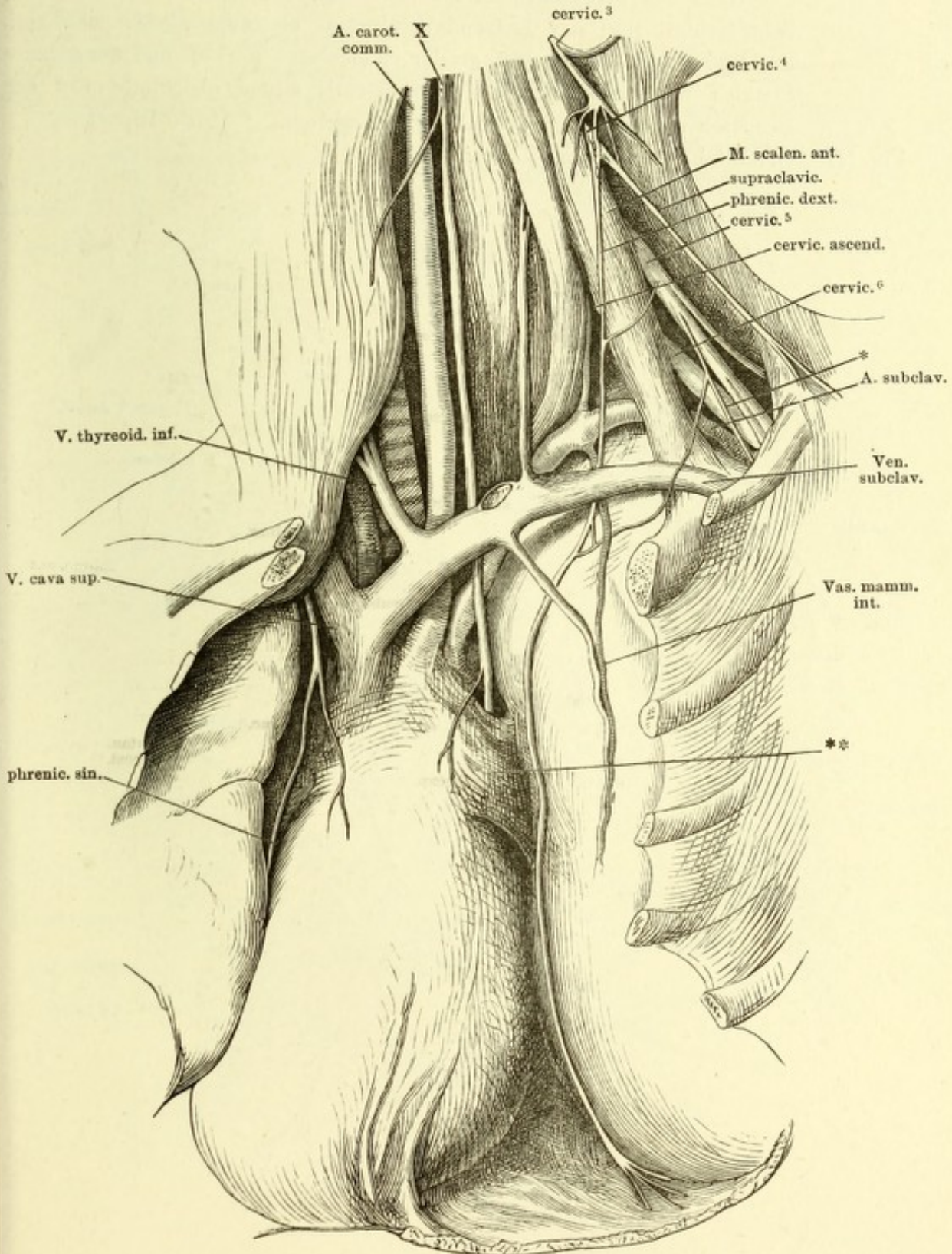
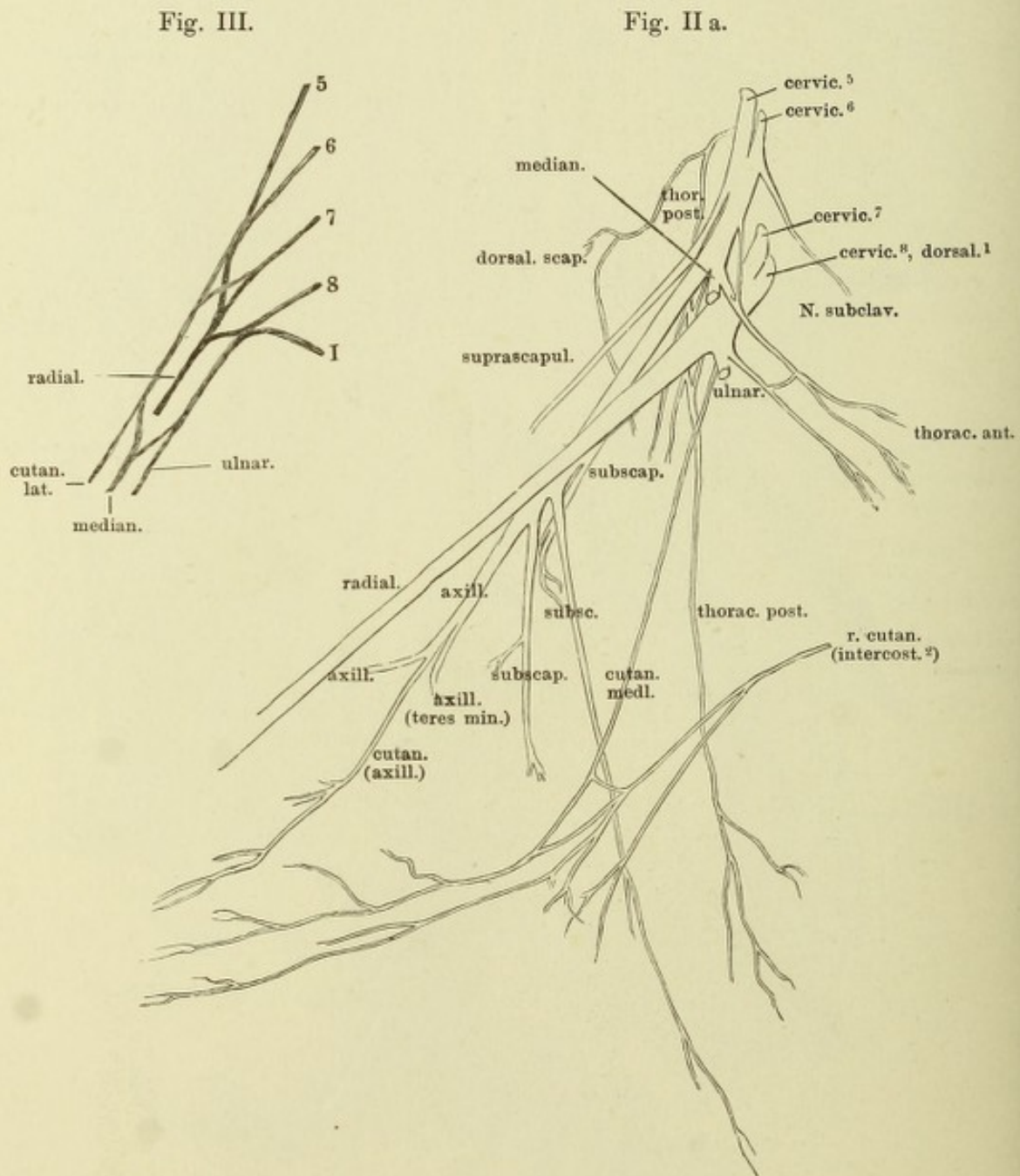


Fig. I. Plexus brachialis von vorn. Thorax und Wirbelhöhle von vorn geöffnet, der Arm gerade ausgestreckt und mit dem Schulterblatt vom Rumpf abgezogen. * A. axillaris. ** Rückenmark.

Fig. II. Kurze Nerven des Plexus brachialis. Unterer Seitentheil des Halses und geöffnete Achselgrube von einem Kinde. Das Schlüsselbein (††) ist in der Nähe des acromialen Endes durchsägt und das letztere mit dem Schulterblatt und der Extremität abwärts abgezogen. M. pect. maj. durchschnitten, die Ursprünge der clavicularen Portion und der sternocostalen zurückgeschlagen. M. pectoralis minor gleichfalls von der Insertion abgeschnitten und abwärts umgelegt. * Dritte Rippe.

Fig. III. Grundschemata des Plex. brachialis.



Erklärung siehe S. 410.

Fig. I.

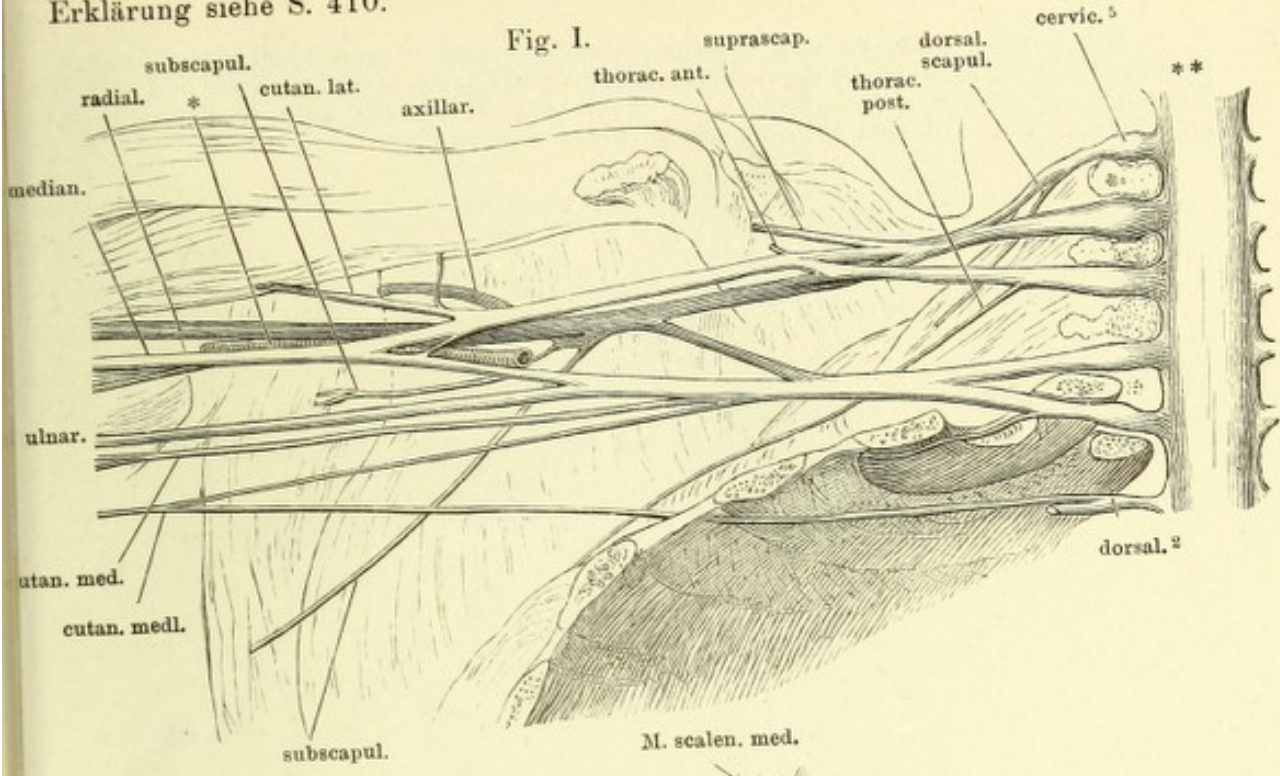
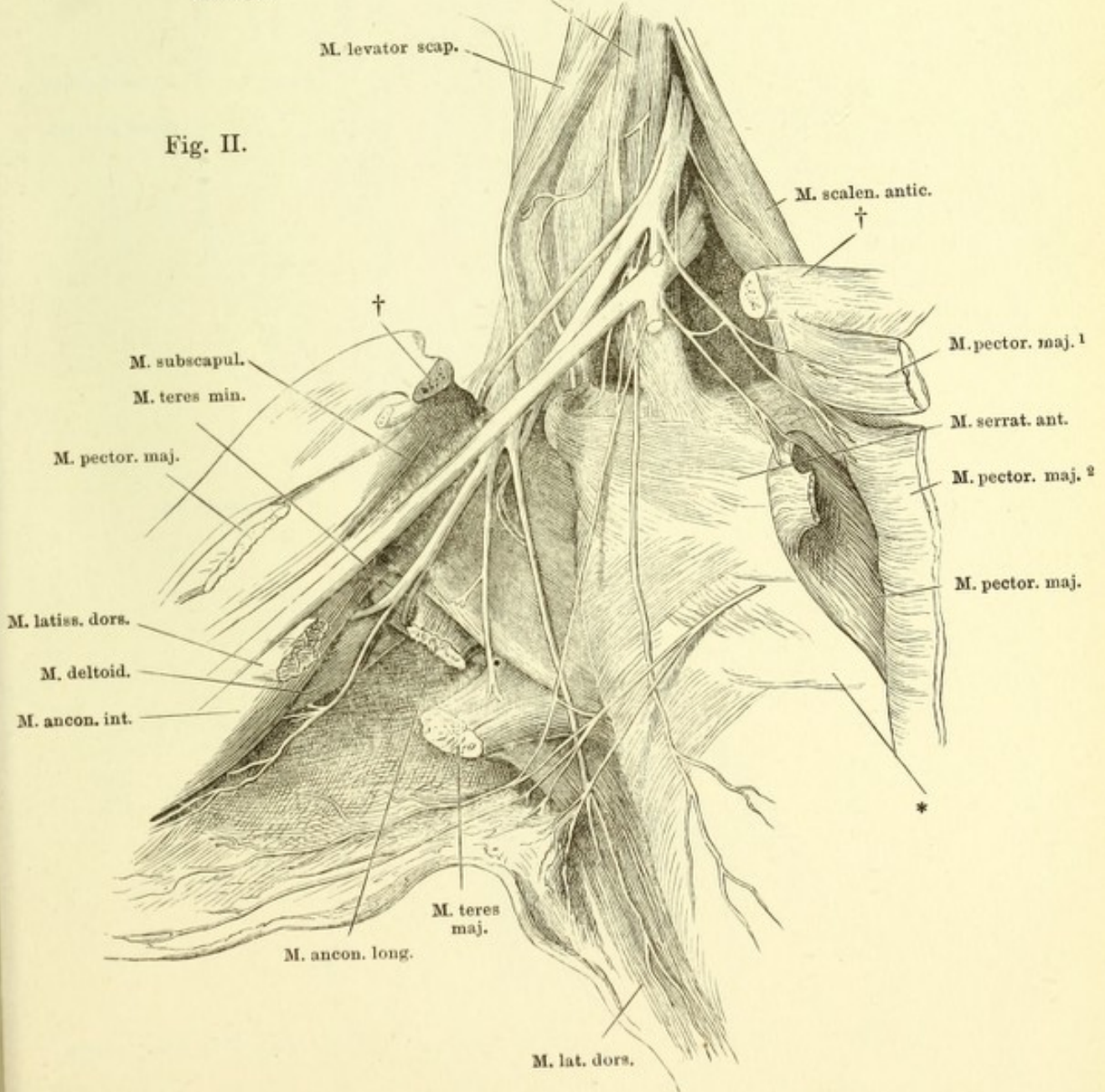
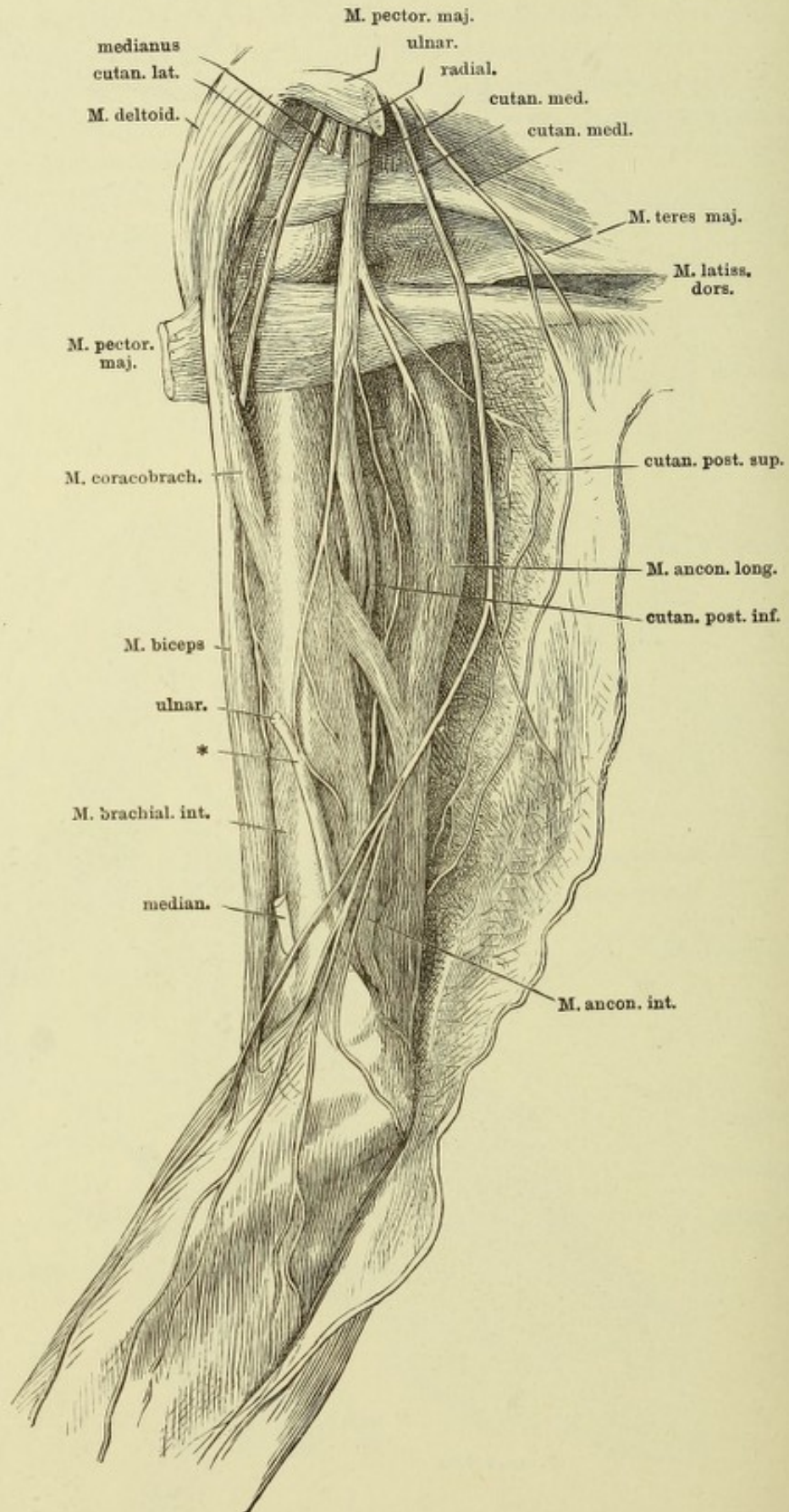


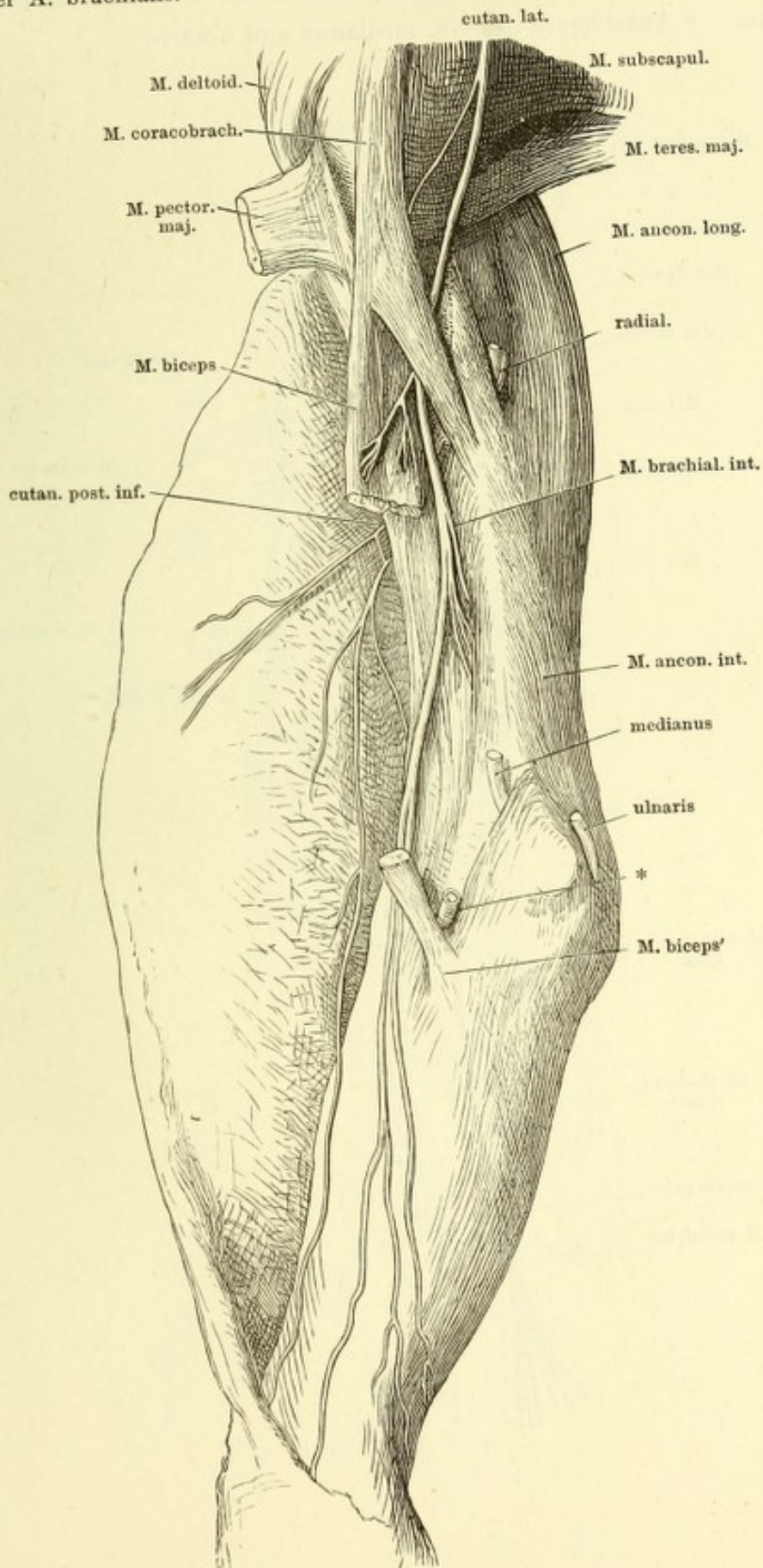
Fig. II.



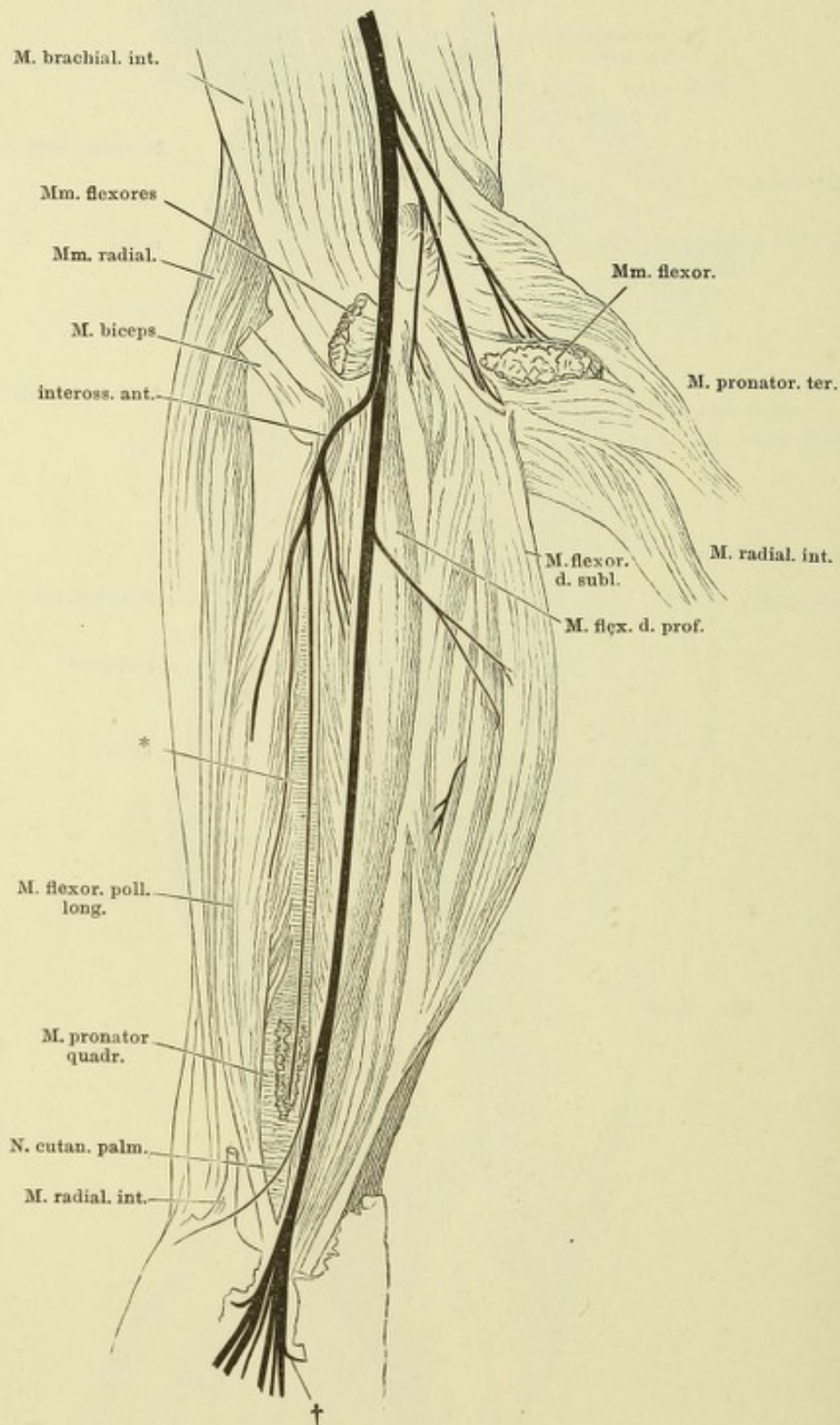
Nn. cutanei medialis und medius. Oberarm und oberer Theil des Unterarms, mediale Fläche, die Haut an der vordern Fläche der Länge nach gespalten und mit den Nerven medianwärts zurückgeschlagen. * Ast des N. radialis zum M. anconeus int., eine Strecke weit mit dem Stamme des N. ulnaris verbunden.



N. cutaneus lateralis. Ober- und Unterarm, mediale Fläche, der Unterarm in Pronation. Die Haut an der hinteren Fläche gespalten und vorwärts umgeschlagen.
 * Stumpf der A. brachialis.

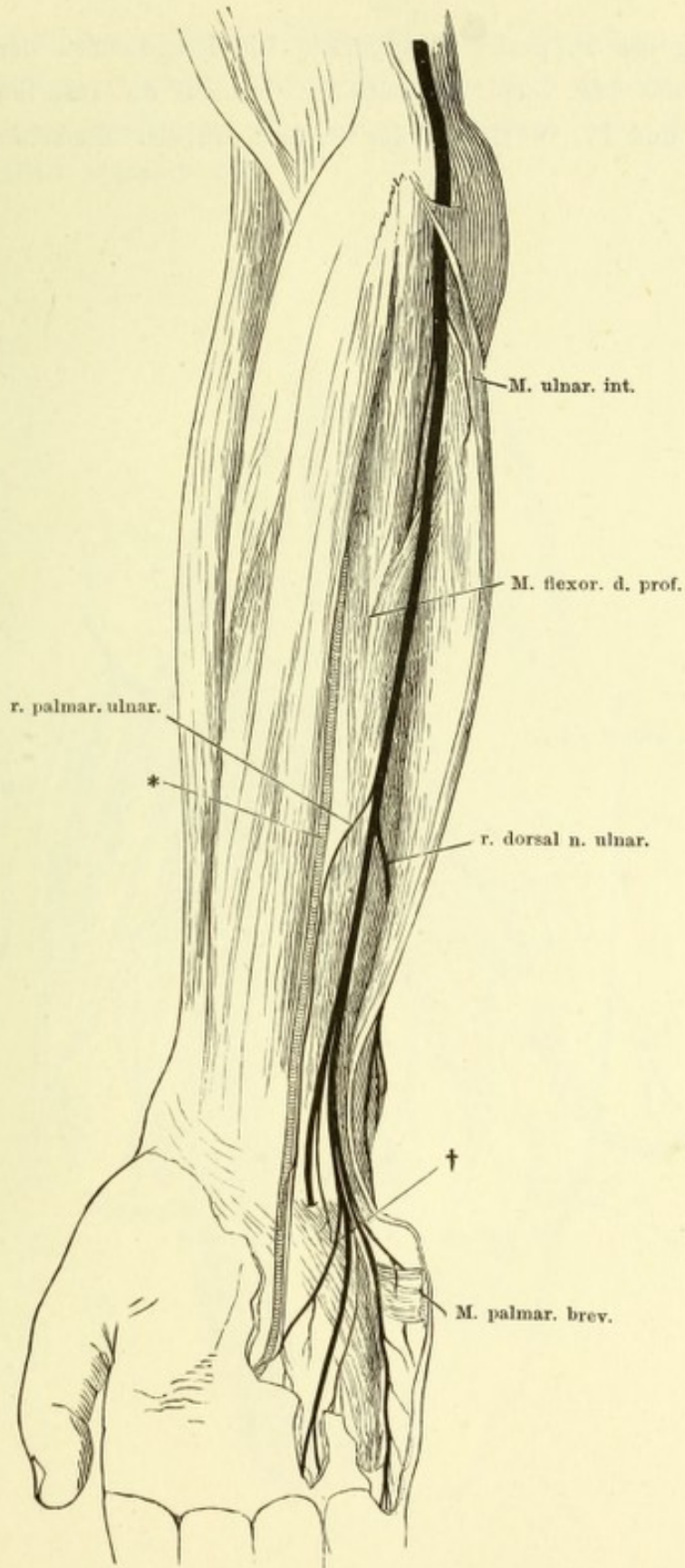


Verästelung des N. medianus. Vorderfläche des Unterarms. Die Mm. pronator teres und radialis int. abgeschnitten und zurückgeschlagen. * Lig. interosseum. † Anastomose der Nn. medianus und ulnaris.

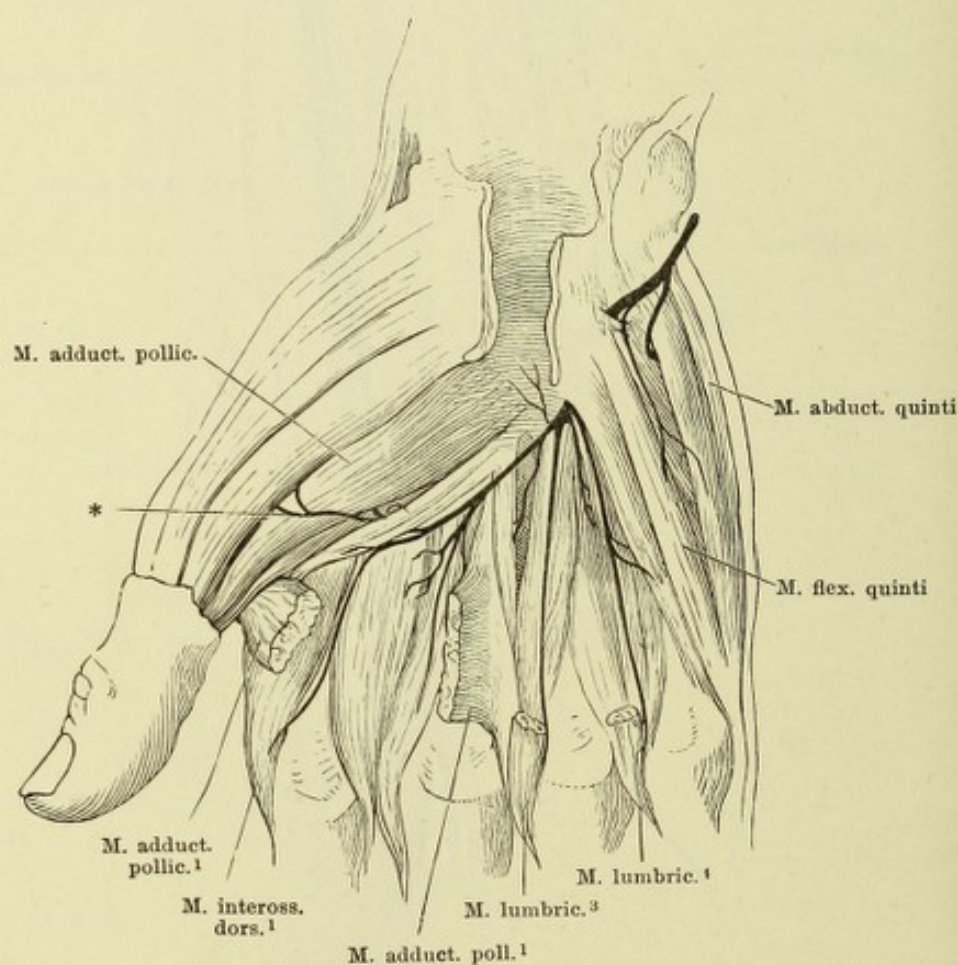


Verästelung des N. ulnaris. M. ulnaris \int int. medianwärts umgelegt.

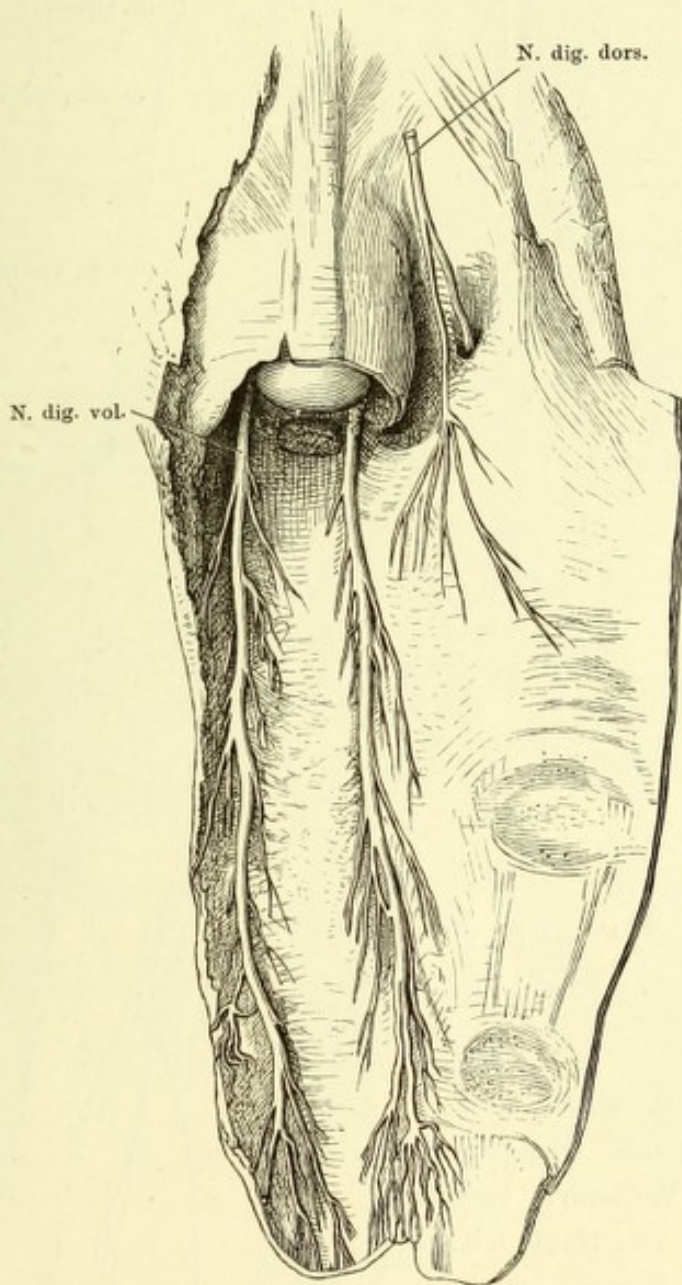
* A. ulnaris.

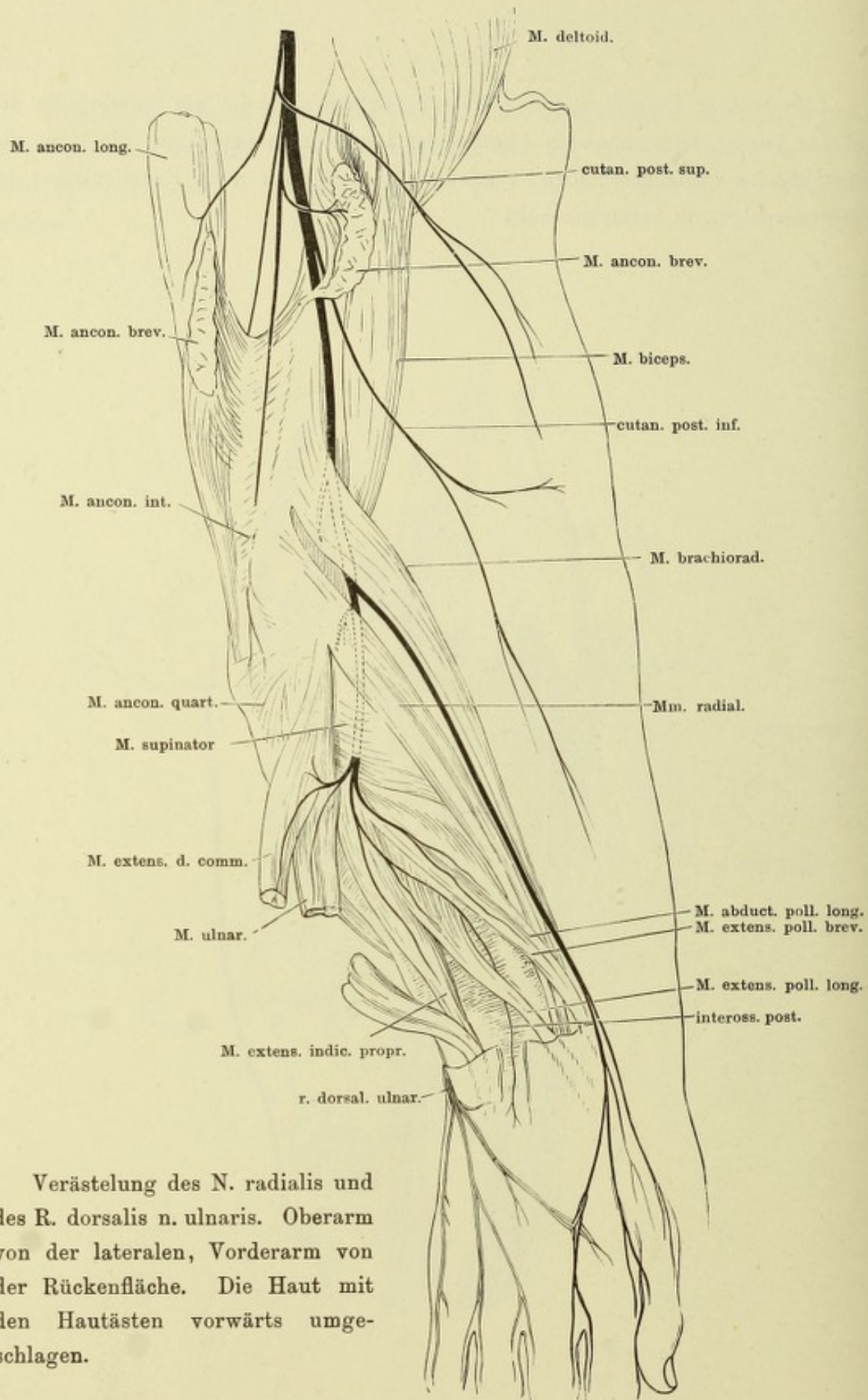


Verästelung des R. prof. N. ulnaris. Die Beugesehnen der Finger sind nach Spaltung des Lig. carpi vol. entfernt, bis áuf die Insertionen der Mm. lumbricales III und IV. * Endast des R. prof. zu den Muskeln des Daumenballens.



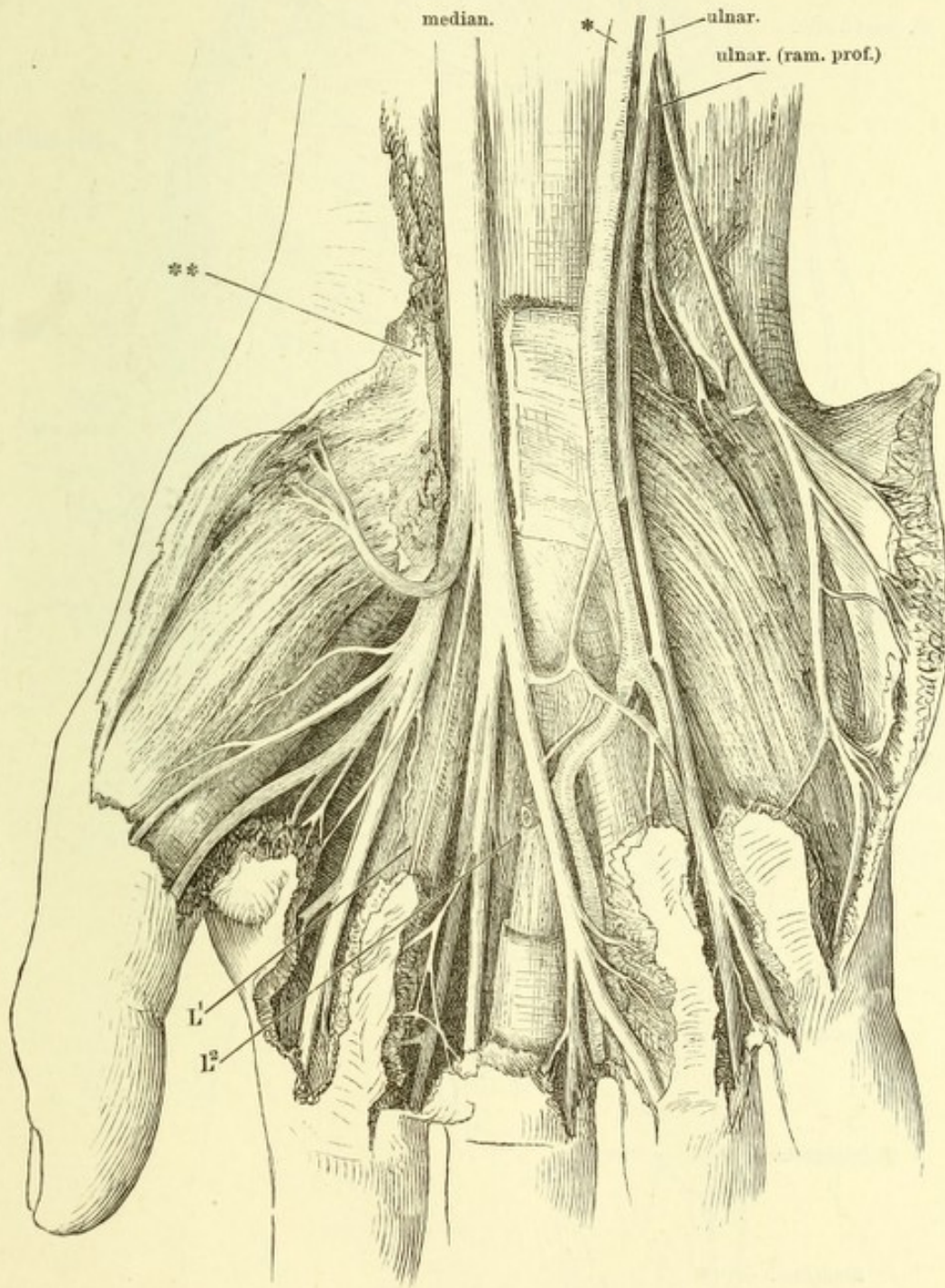
Haut eines Fingers mit den Nervenstämmen. Sie ist am Seitenrande des auf der Vorderfläche ruhenden Fingers der Länge nach gespalten, die Haut der Rückenfläche zurückgeschlagen, Phalangen und Sehnen nach Exarticulation im Fingercarpalgelenk herausgeschält.



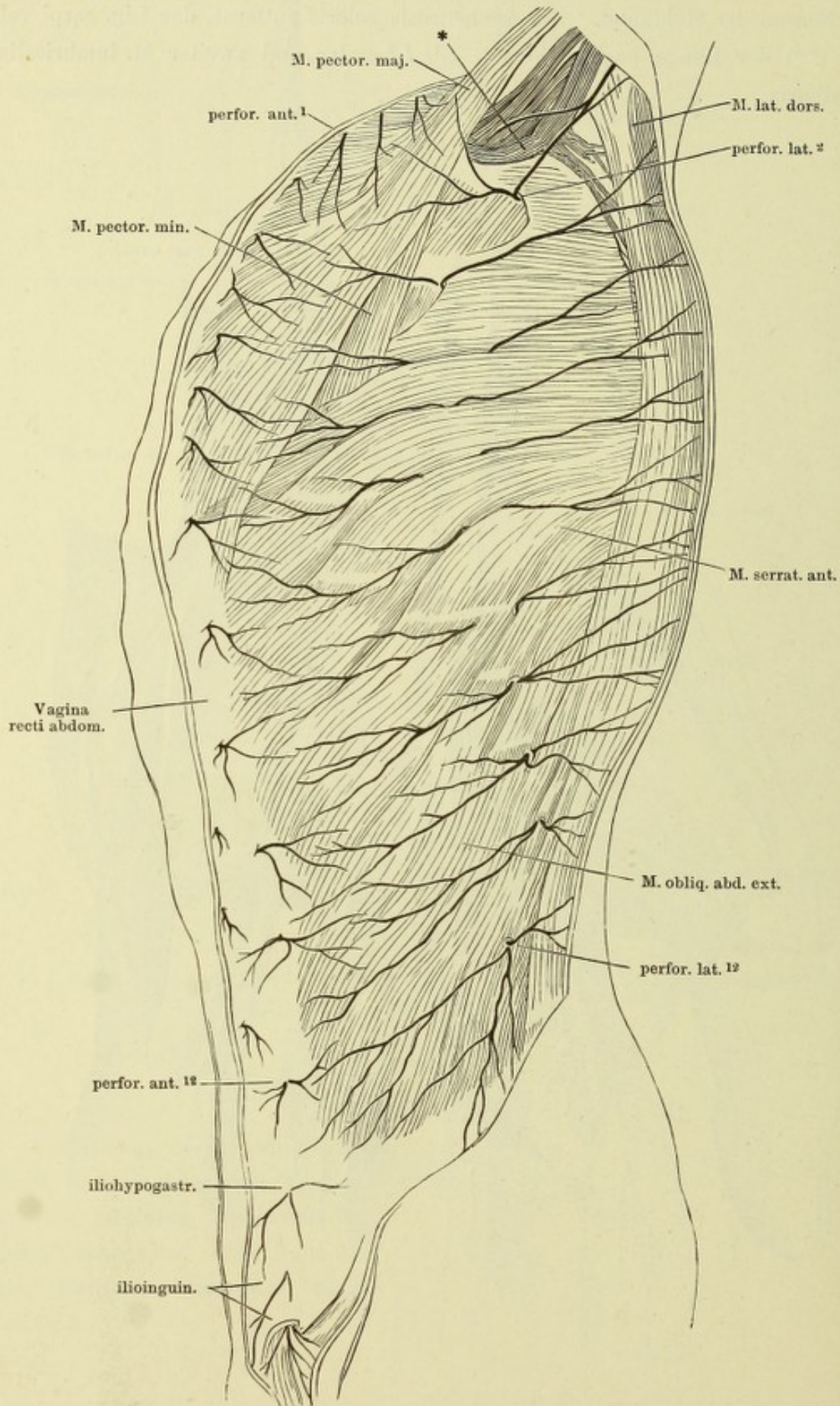


Verästelung des N. radialis und des R. dorsalis n. ulnaris. Oberarm von der lateralen, Vorderarm von der Rückenfläche. Die Haut mit den Hautästen vorwärts umgeschlagen.

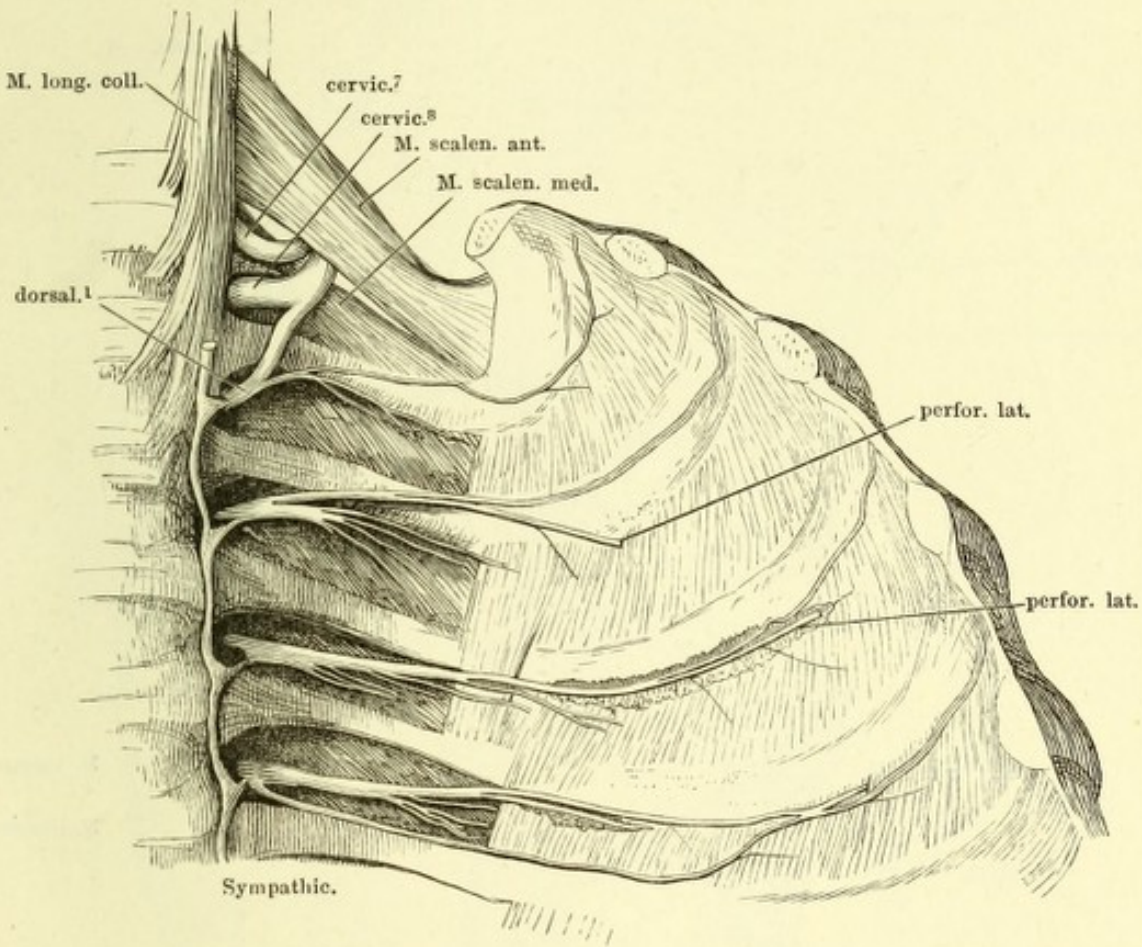
Nerven der Hohlhand. Die Aponeurosis volaris entfernt, das Lig. carpi vol. propr. (***) der Länge nach geöffnet. L^1 , L^2 erster und zweiter M. lumbricalis.
 * A. ulnaris.



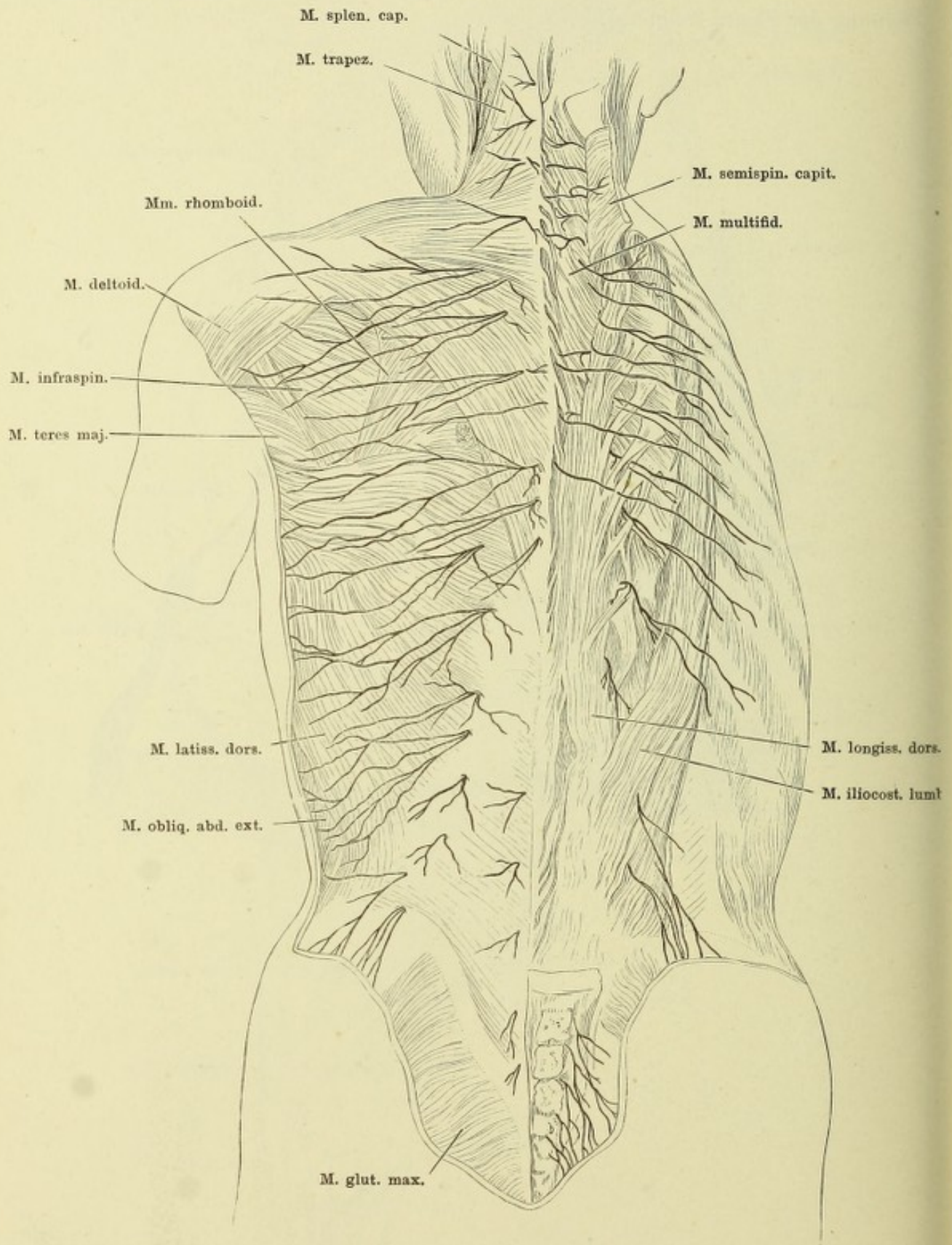
Profilansicht des Rumpfes mit den Rr. perforantes laterales und anteriores der Intercostalnerven. (Nach Rüdinger.) * Ven. axillar.



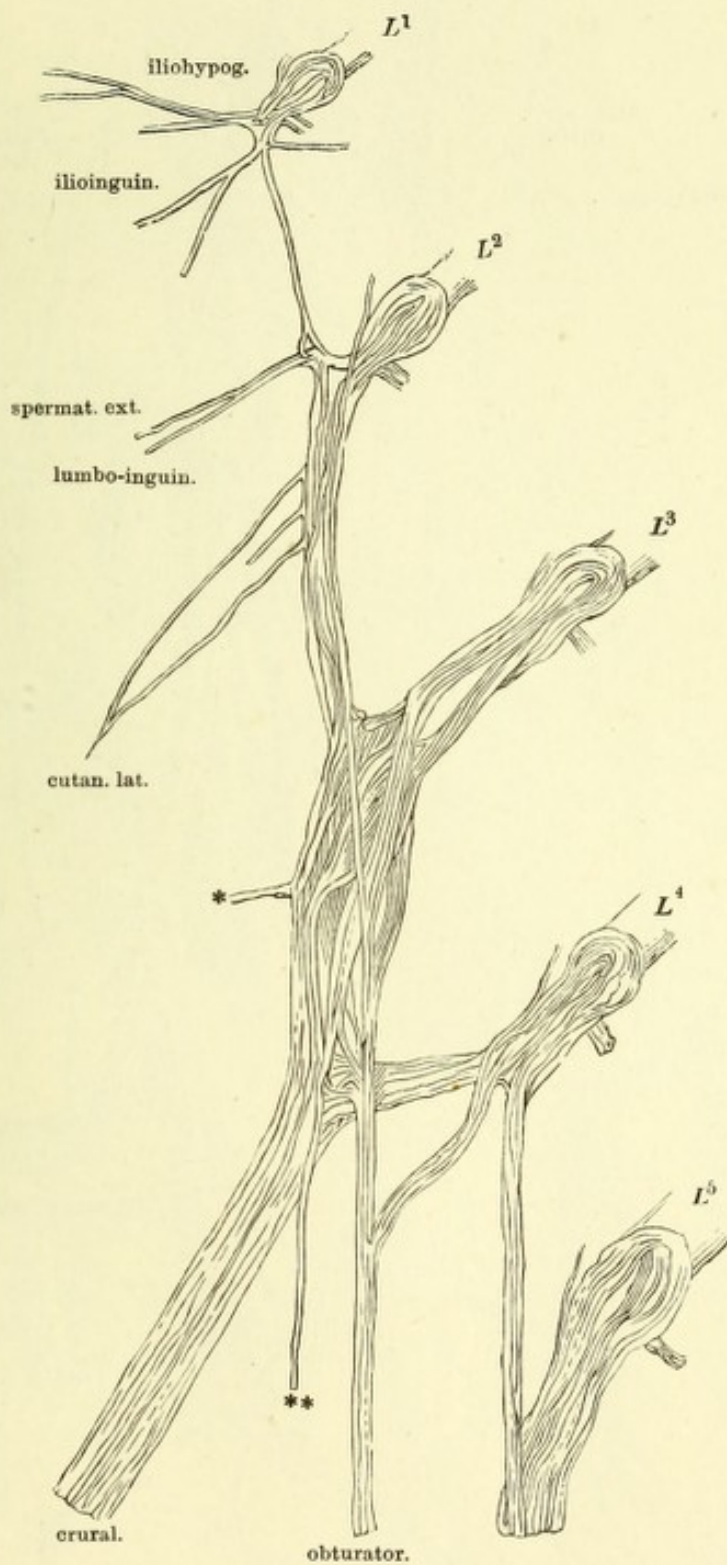
Nn. intercostales, an der hinteren Wand der linken Thoraxhälfte durch Entfernung der Pleura freigelegt.



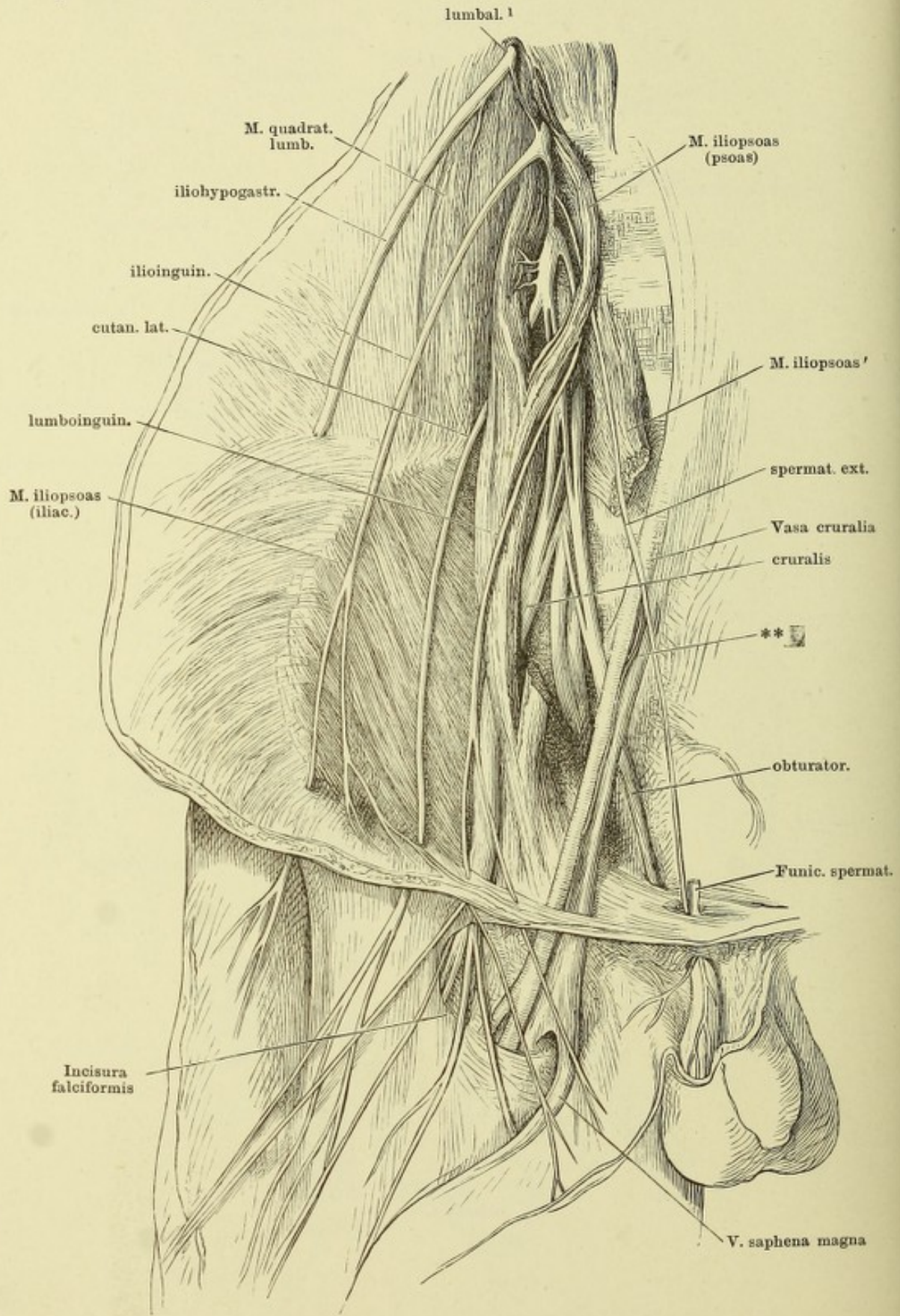
Hautzweige der hinteren Aeste der Rückenmarksnerven. (Nach Rüdinger.)

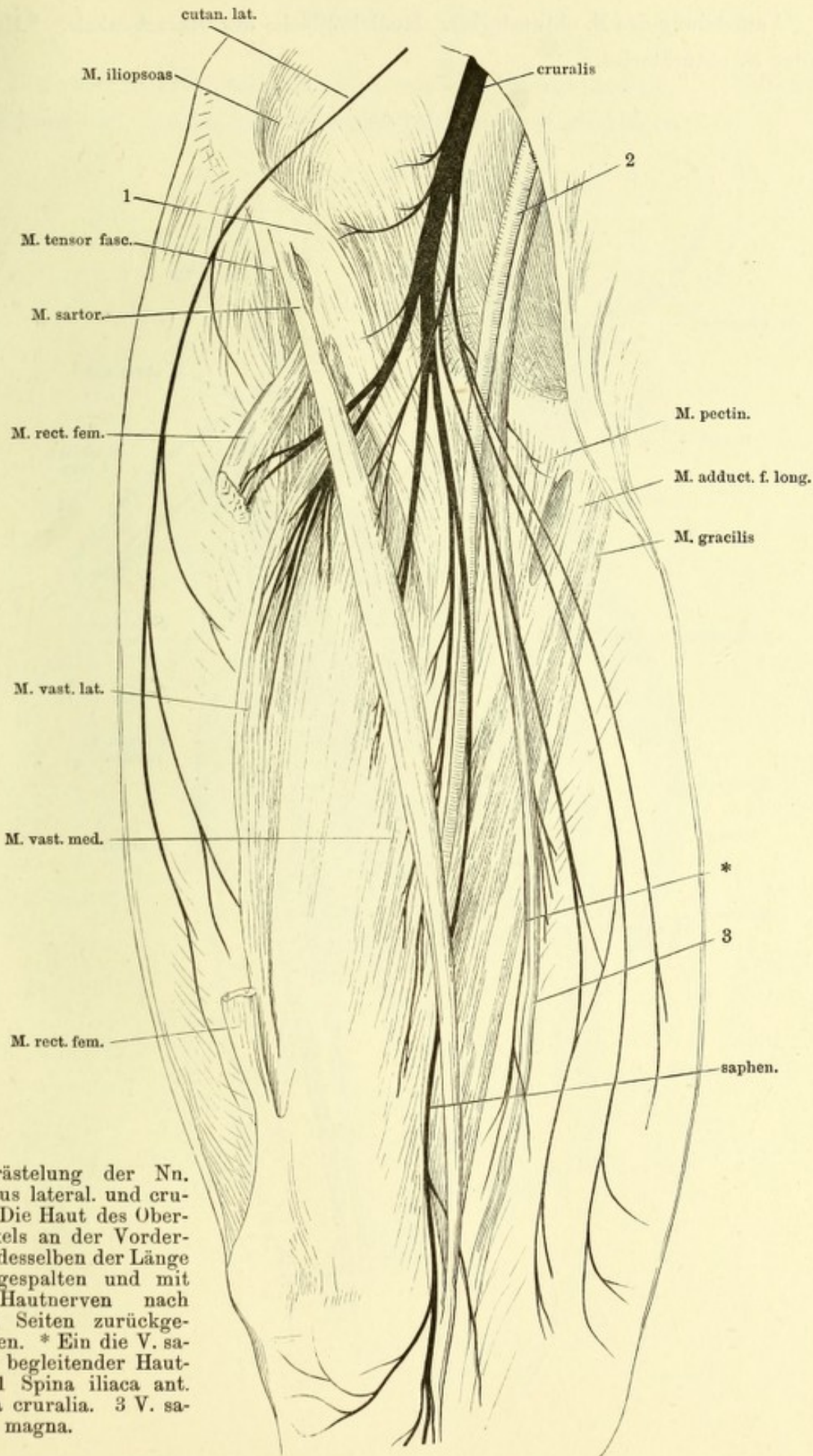


(Nach Schmidt.) Wurzeln und peripherische Aeste des Plexus cruralis.
*L*¹ — *L*⁵, 1 — 5 N. lumbalis. * Muskelast. ** Gefässnerve der A. cruralis.



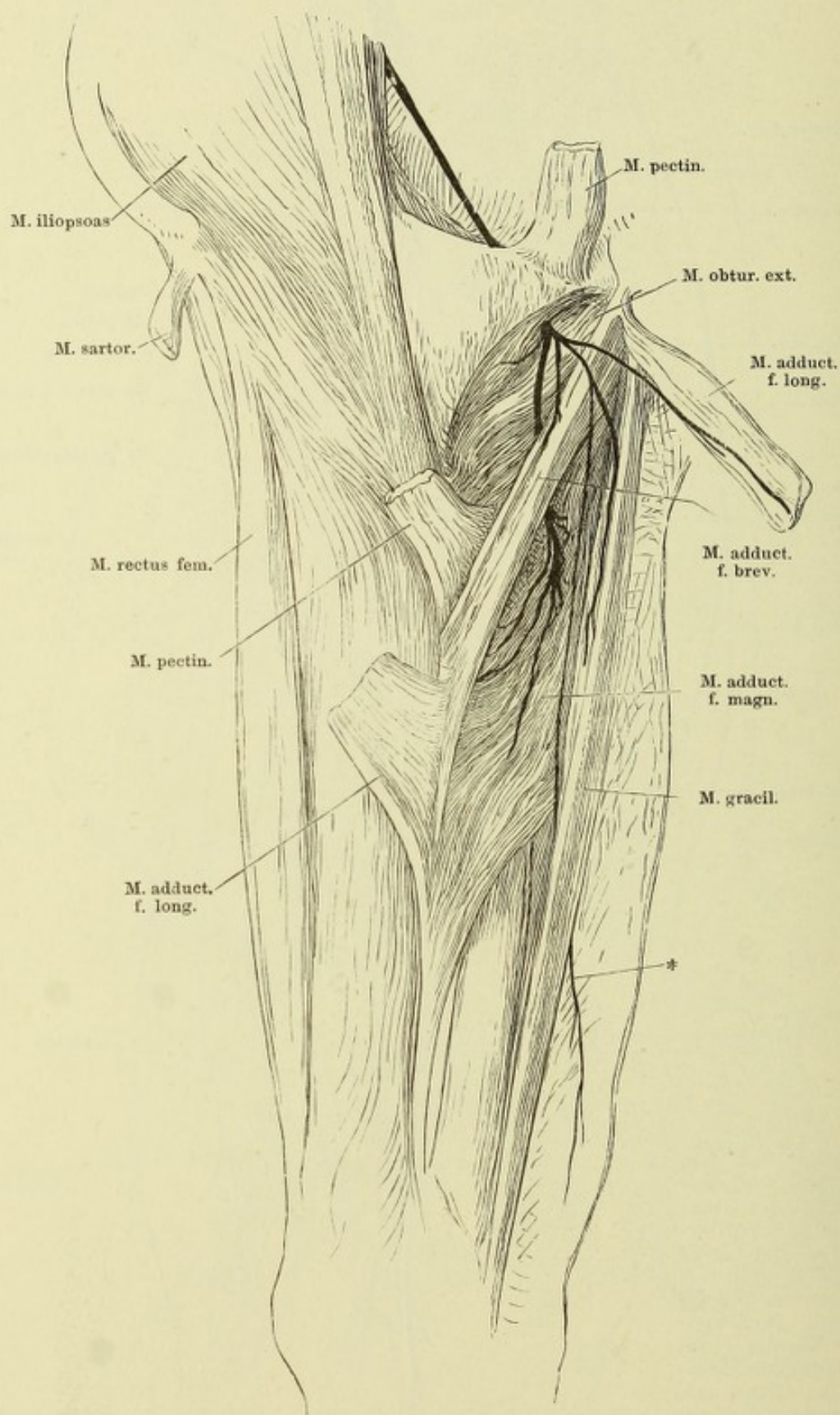
Kurze Nerven des Plexus cruralis. Die Bauchwand nach aussen umgeschlagen und dicht über der Leistenbeuge abgeschnitten. Die Haut der Vorderfläche des Oberschenkels der Länge nach gespalten und theils lateralwärts umgeschlagen, theils abgetragen.



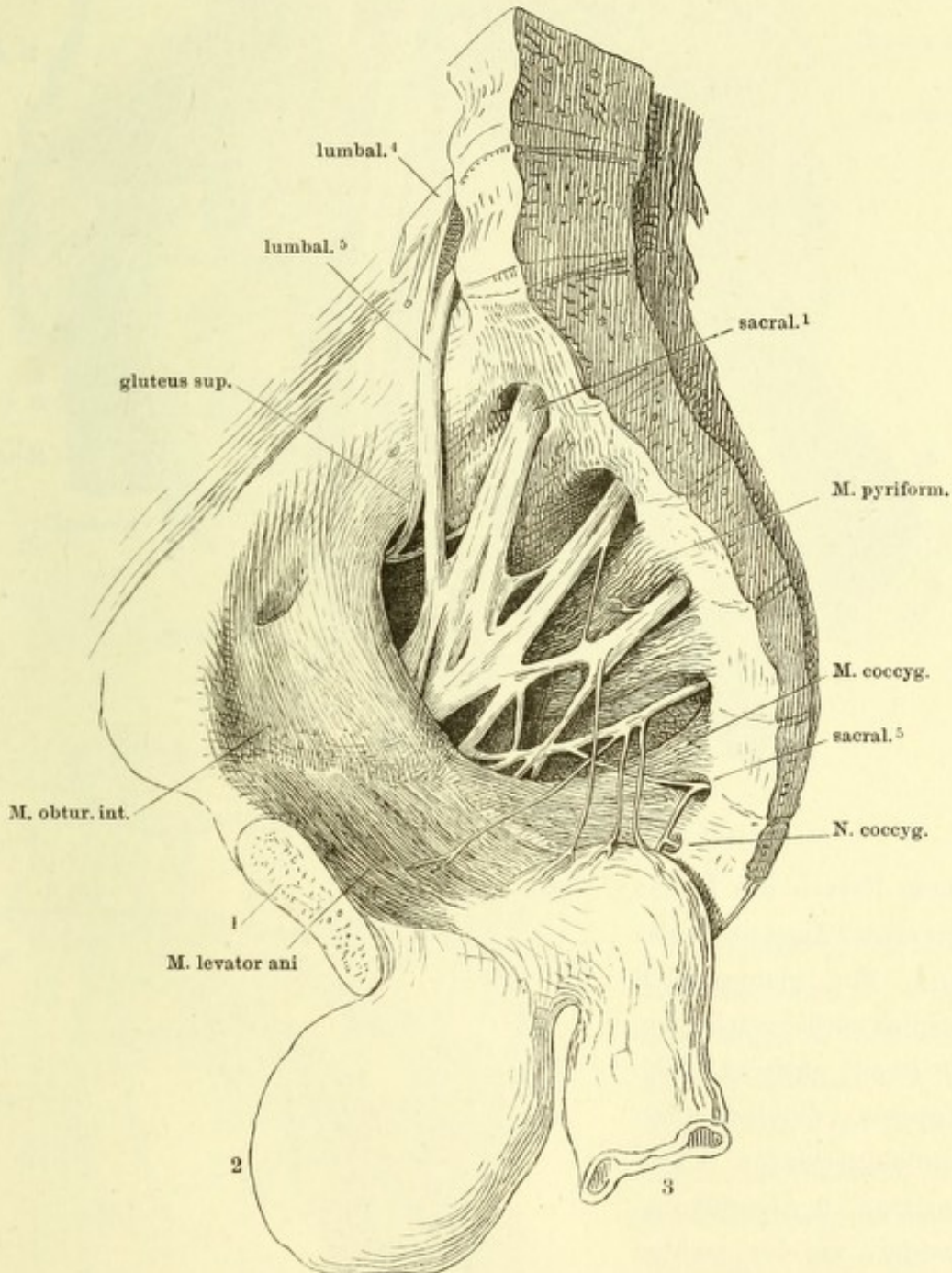


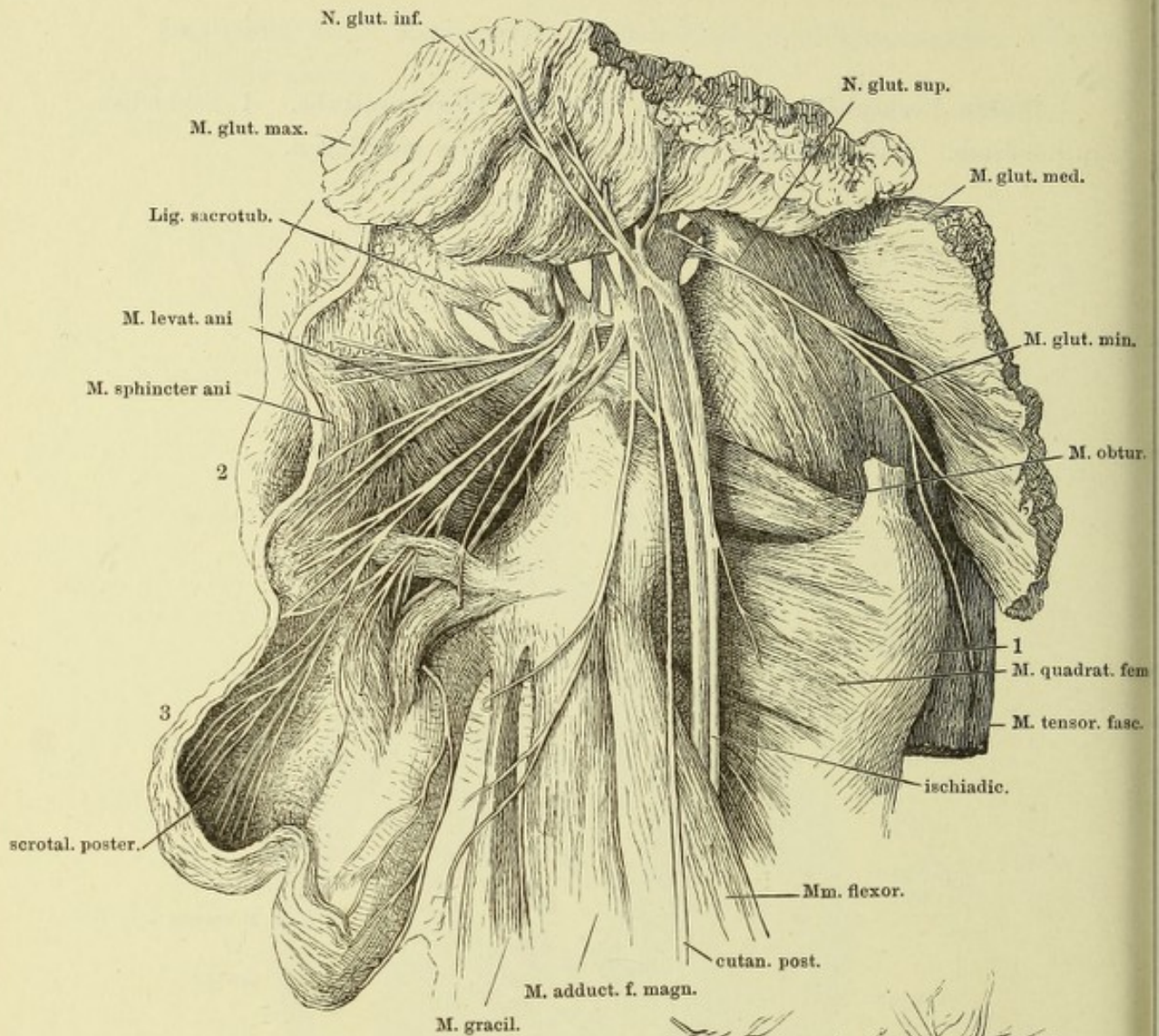
Verästelung der Nn. cruralis lateralis und cruralis. Die Haut des Oberchenkels an der Vorderfläche desselben der Länge nach gespalten und mit ihren Hautnerven nach beiden Seiten zurückgeschlagen. * Ein die V. saphena begleitender Hautast. 1 Spina iliaca ant. 2 Vasa cruralia. 3 V. saphena magna.

Verästelung des N. obturatorius. Mediale Fläche des Oberschenkels. * Hautast des N. obturatorius.

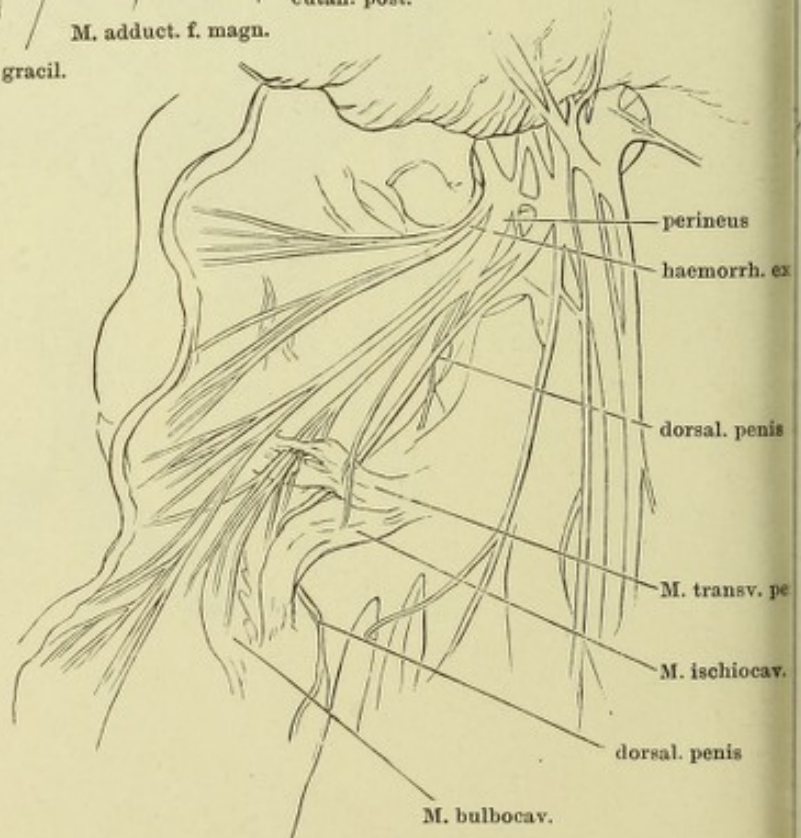


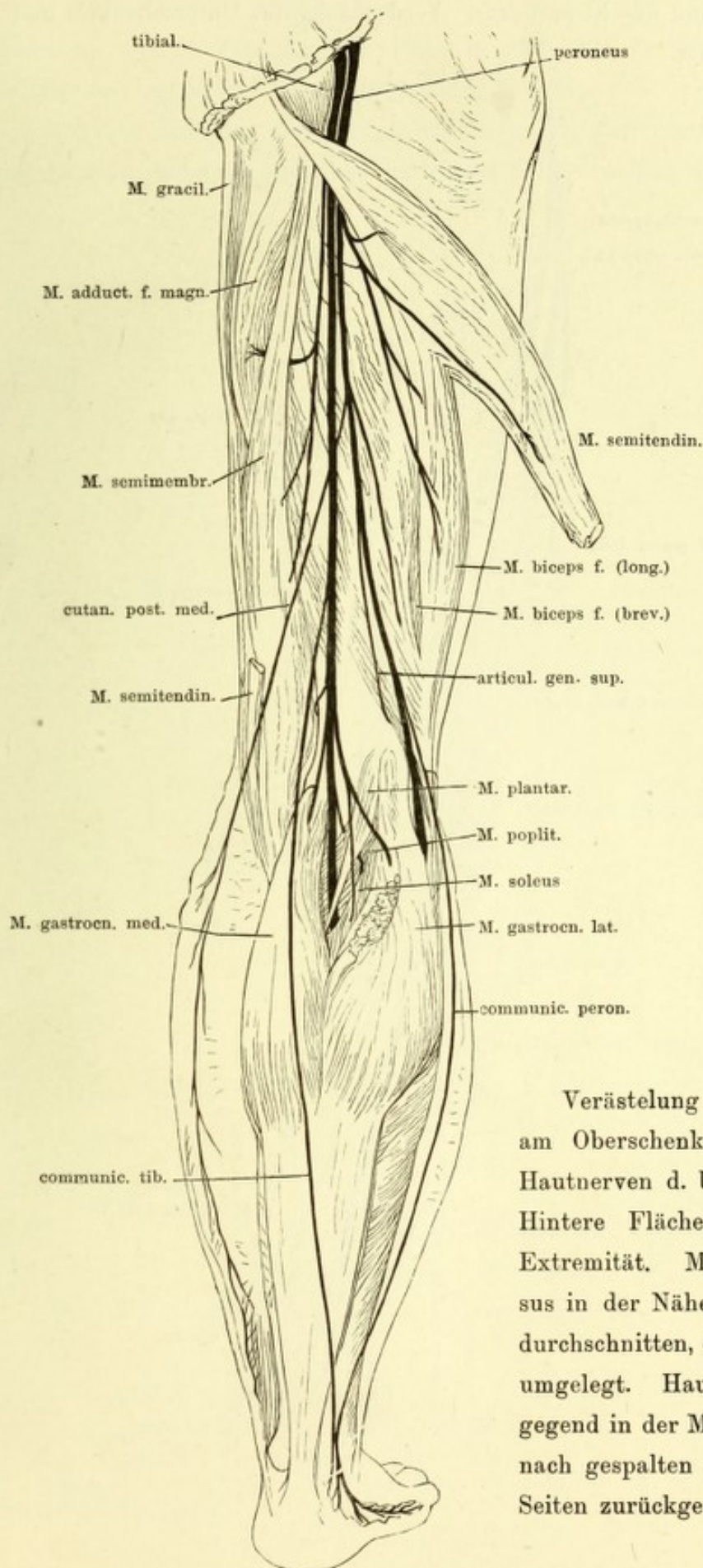
Rechte Beckenhälfte von innen mit dem Plexus sacralis. 1 Schambein-
synchondrose. 2 Harnblase, 3 Rectum, beide abwärts geschlagen.





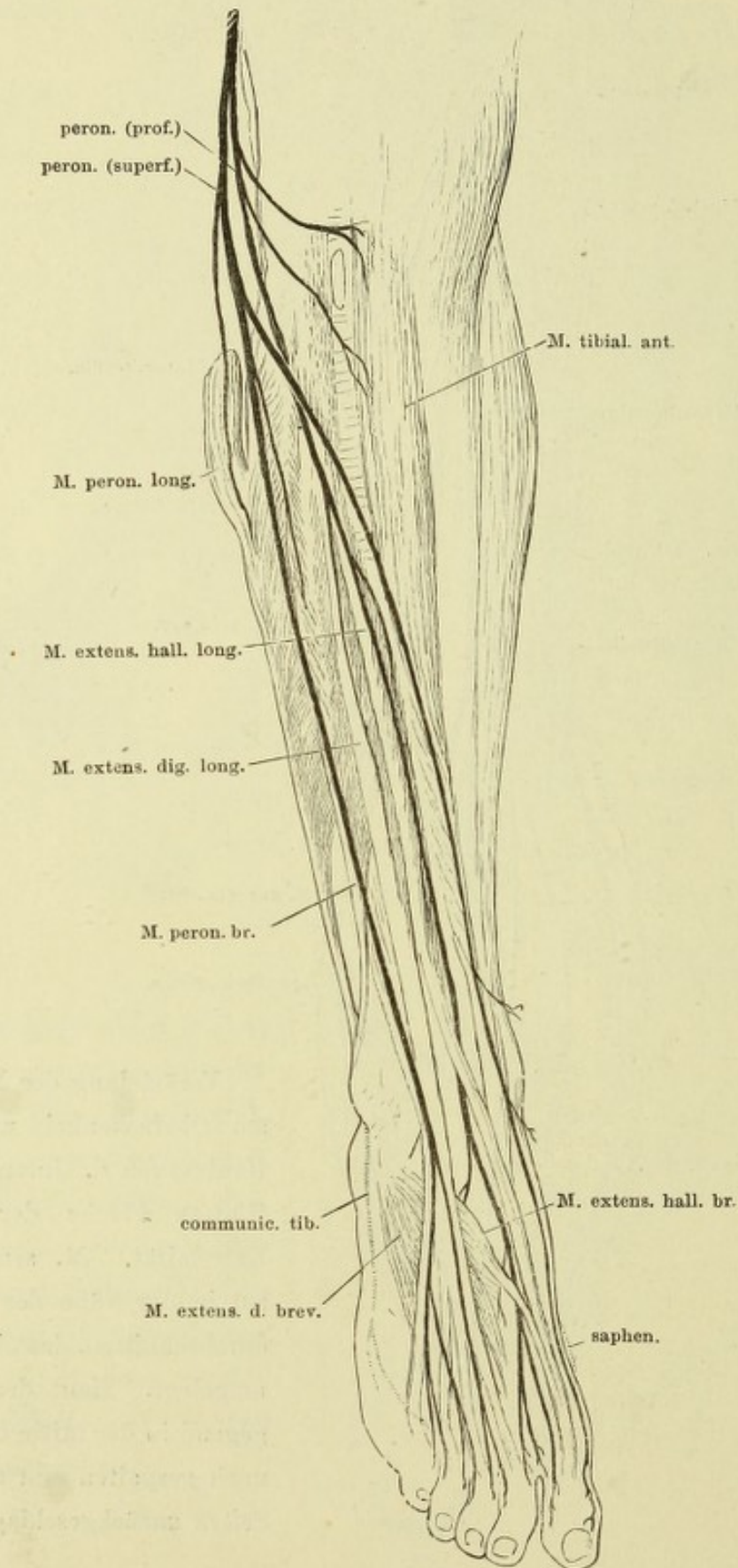
Kurze Nerven des Plexus sacralis an der Aussenseite des Beckens. Mm. gluteus max. und medius zurückgeschlagen, M. pyriformis entfernt. Lig. sacratuberos. durchschnitten und zurückgeschlagen. 1 Trochanter maj., 2 Afteröffnung, 3 Scrotum, an der rechten Seite geöffnet, der Testikel herausgenommen.



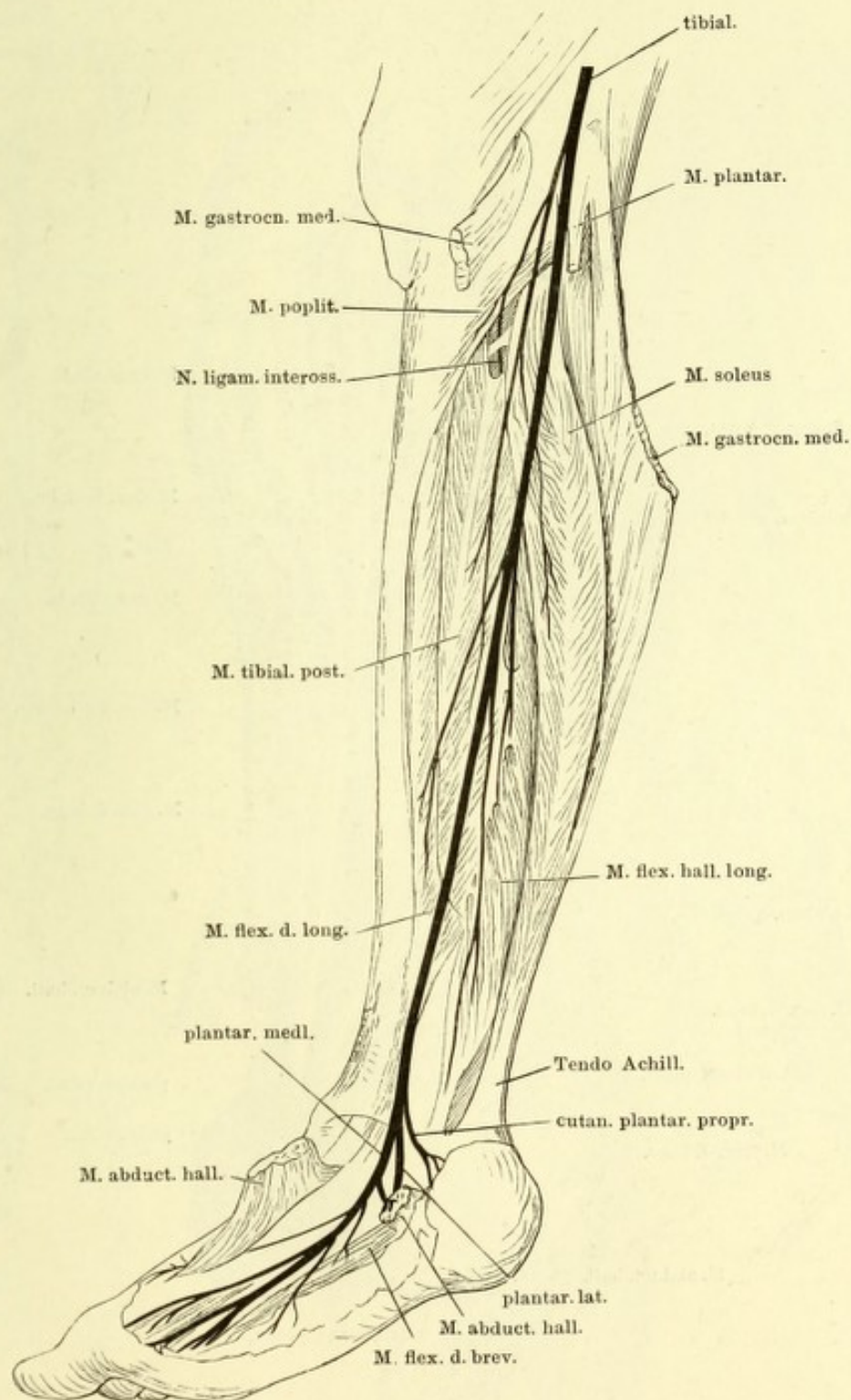


Verästelung des N. ischiad. am Oberschenkel nebst den Hautnerven d. Unterschenkels. Hintere Fläche der unteren Extremität. M. semitendinosus in der Nähe der Insertion durchschnitten, das obere Ende umgelegt. Haut der Waden- gegend in der Mitte der Länge nach gespalten und nach zwei Seiten zurückgeschlagen.

Verästelung des N. peroneus. Vorderfläche des Unterschenkels und Rückenfläche des Fusses.



Verästelung des N. tibialis. Der Unterschenkel mit der hinteren Fläche etwas medianwärts gedreht. M. gastrocnemius medial. am Ursprung durchschnitten und nebst dem von der Tibia abgelösten M. soleus zurückgeschlagen. M. abductor hallucis durchschnitten und nach zwei Seiten zurückgelegt.



Nerven der Fusssohle. Aus dem M. flexor dig. br. ist ein Stück ausgeschnitten, der Ursprung rückwärts gebogen. Mm. abductores hallucis und dig. quinti am Ursprung durchschnitten und zur Seite gelegt. * Motorischer Ast für den M. flexor dig. br., am Ursprung abgeschnitten.

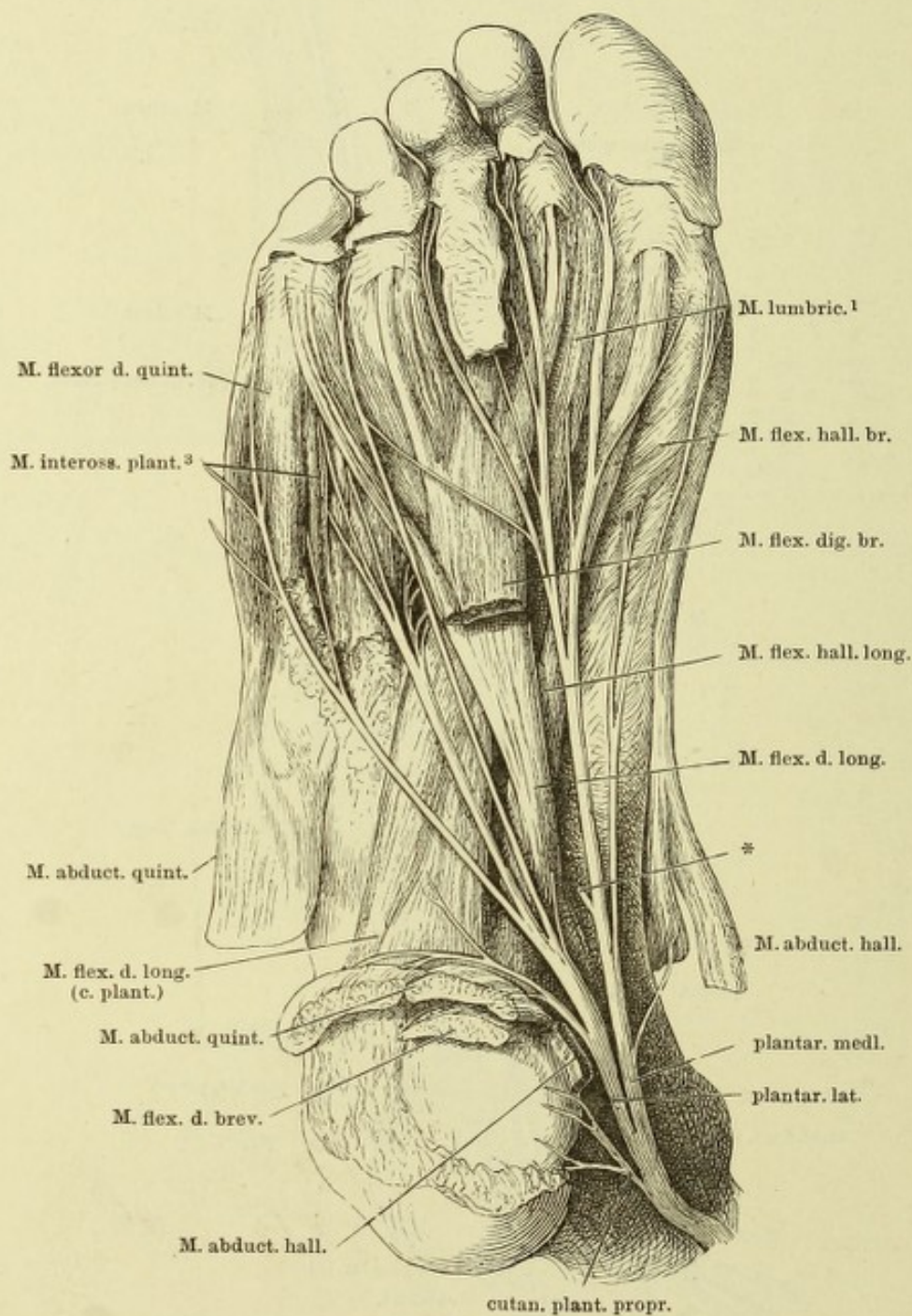


Fig. I.

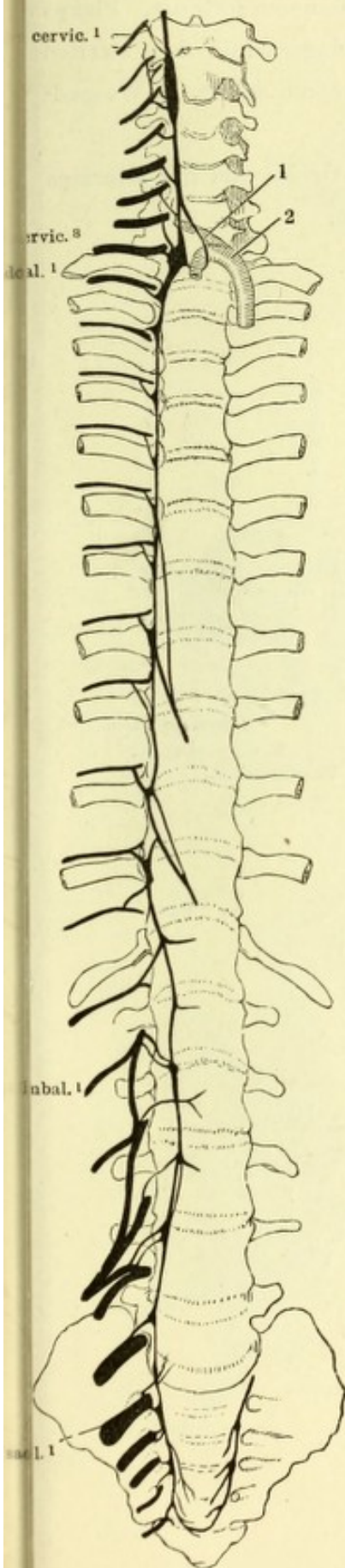


Fig. I. Wirbelsäule von vorn mit dem rechten Grenzstrange des N. sympathicus. 1 A. vertebralis, 2 A. subclavia dextra, nach links gezogen.

Fig. II. Medianschnitt des Kopfes und Halses, rechte Hälfte, von der medialen Fläche. Carotis, Vagus und Grenzstrang des Sympathicus rückwärts gezogen. Canalis carot. geöffnet. 1 Pr. styloideus. 2 Uvula. 3 Spitze des grossen Zungenbeinhorns. 4 Oesophagus. 5 Glandula thyroidea. 6 Wespenbeinhöhle. IX, X, XII Stämme der Nn. glossophar., vagus und hypogloss.

Fig. II.

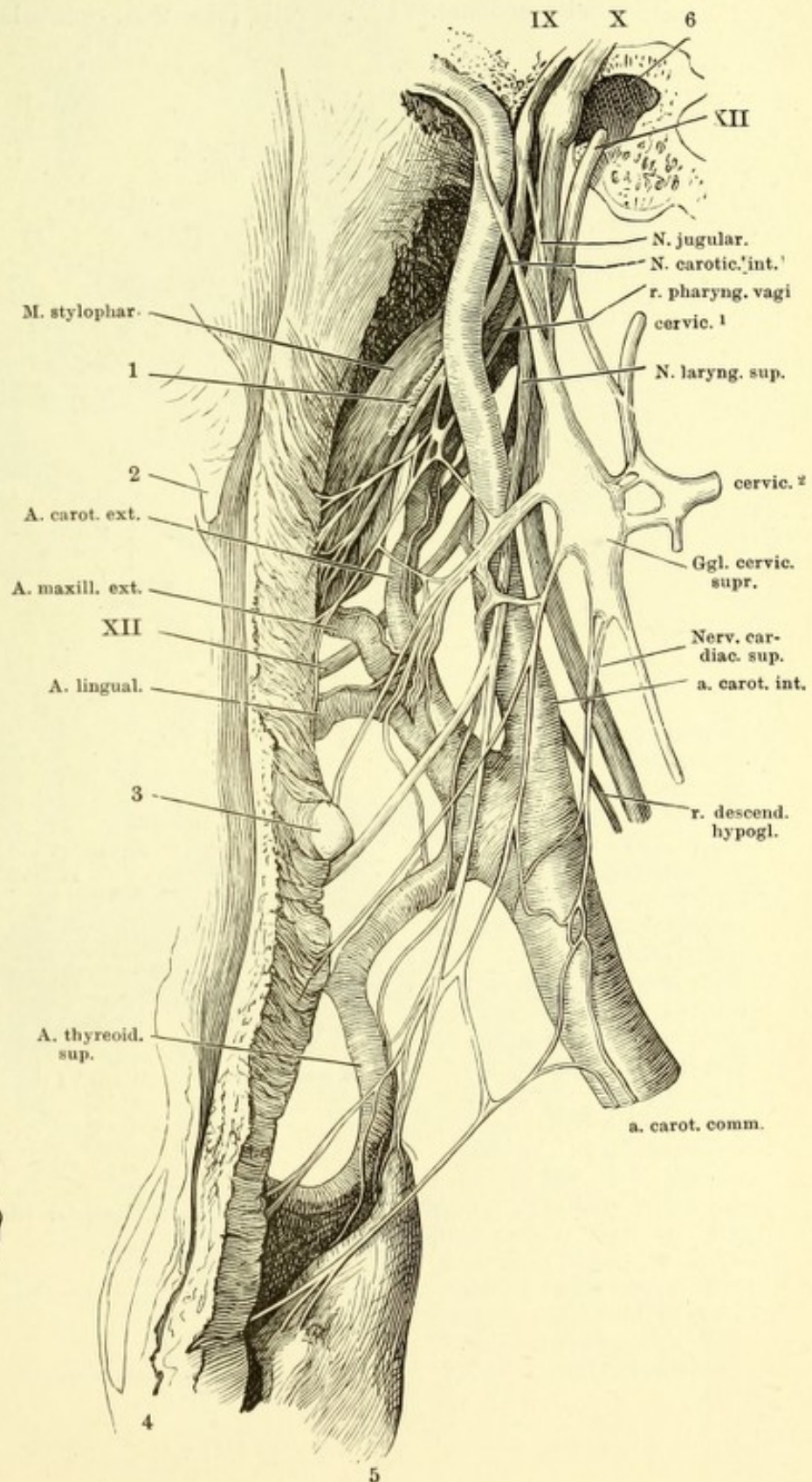
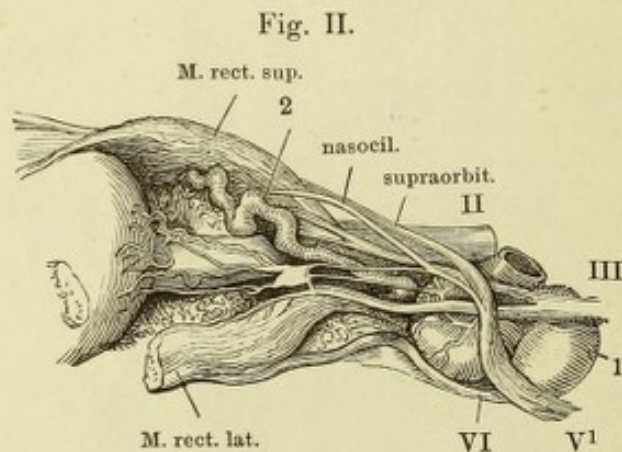
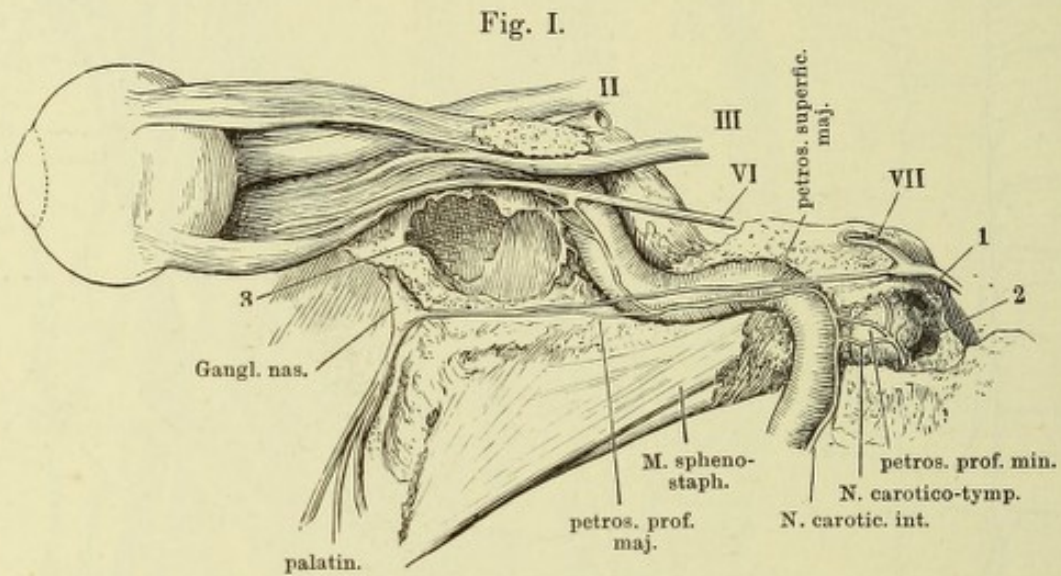


Fig. I. Carotischer Canal, Pauken- und Augenhöhle, von aussen geöffnet. Plexus carot. und dessen Verbindungen mit dem N. abducens und dem zweiten Aste des Trigemini. 1 Vorhofsfenster. 2 Schneckfenster. 3 Wespenbeinhöhle.

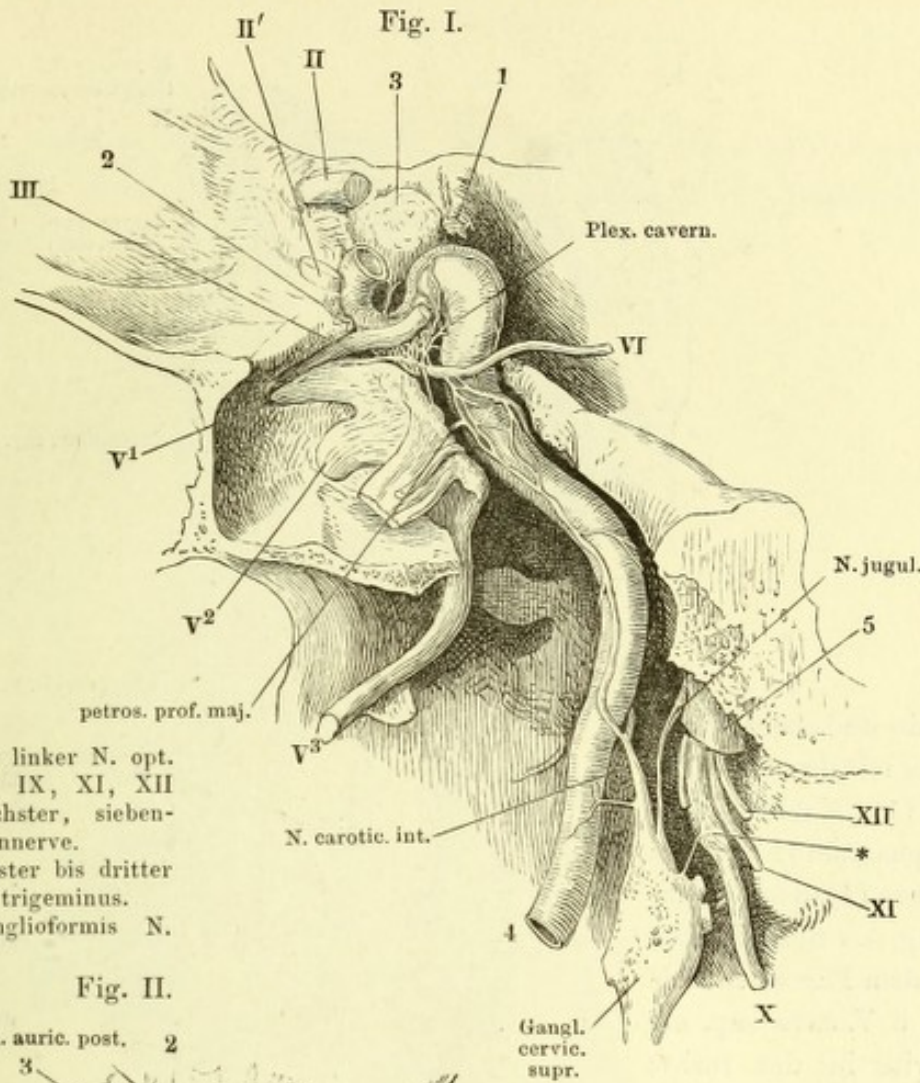
Fig. II. Sympathische Wurzel des Ggl. ciliare. Die linke Orbita von der lateralen Seite geöffnet. 1 A. carotis int. 2 A. ophthalm.



II N. opt.

III, VI, VII dritter, sechster, siebenter Hirnnerve.

V¹ erster Ast des N. trigeminus.



II Rechter, II' linker N. opt.
 III, VI, VII, IX, XI, XII
 dritter, sechster, siebenter etc. Hirnnerve.
 V¹, V², V³ erster bis dritter
 Ast des N. trigeminus.
 * Plexus ganglioformis N.
 vagi.

Fig. II.

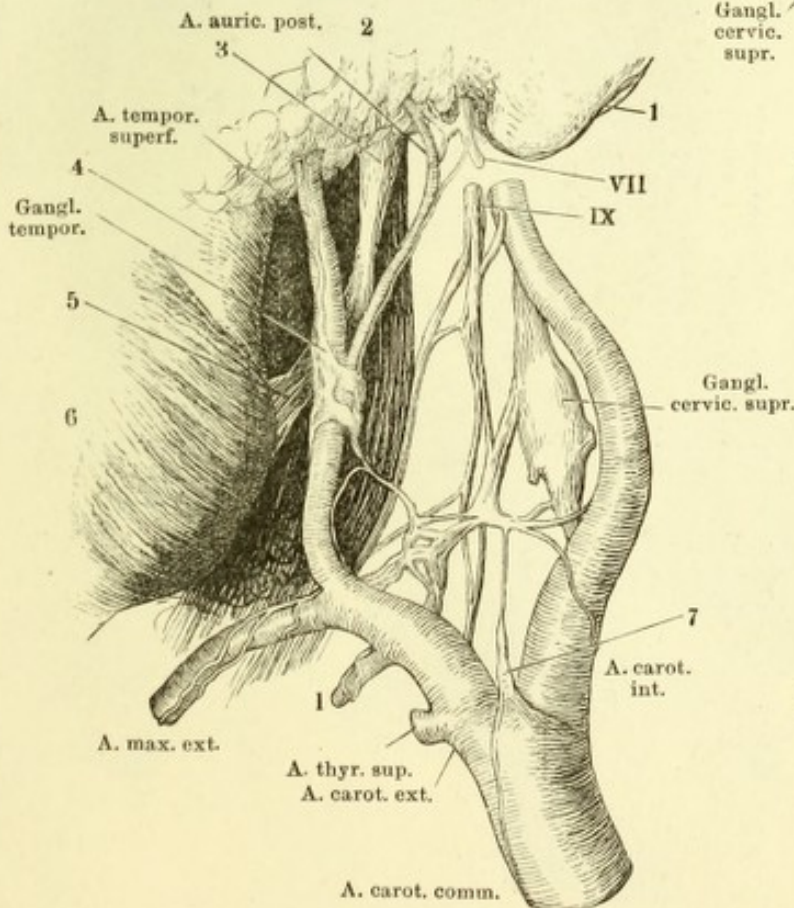
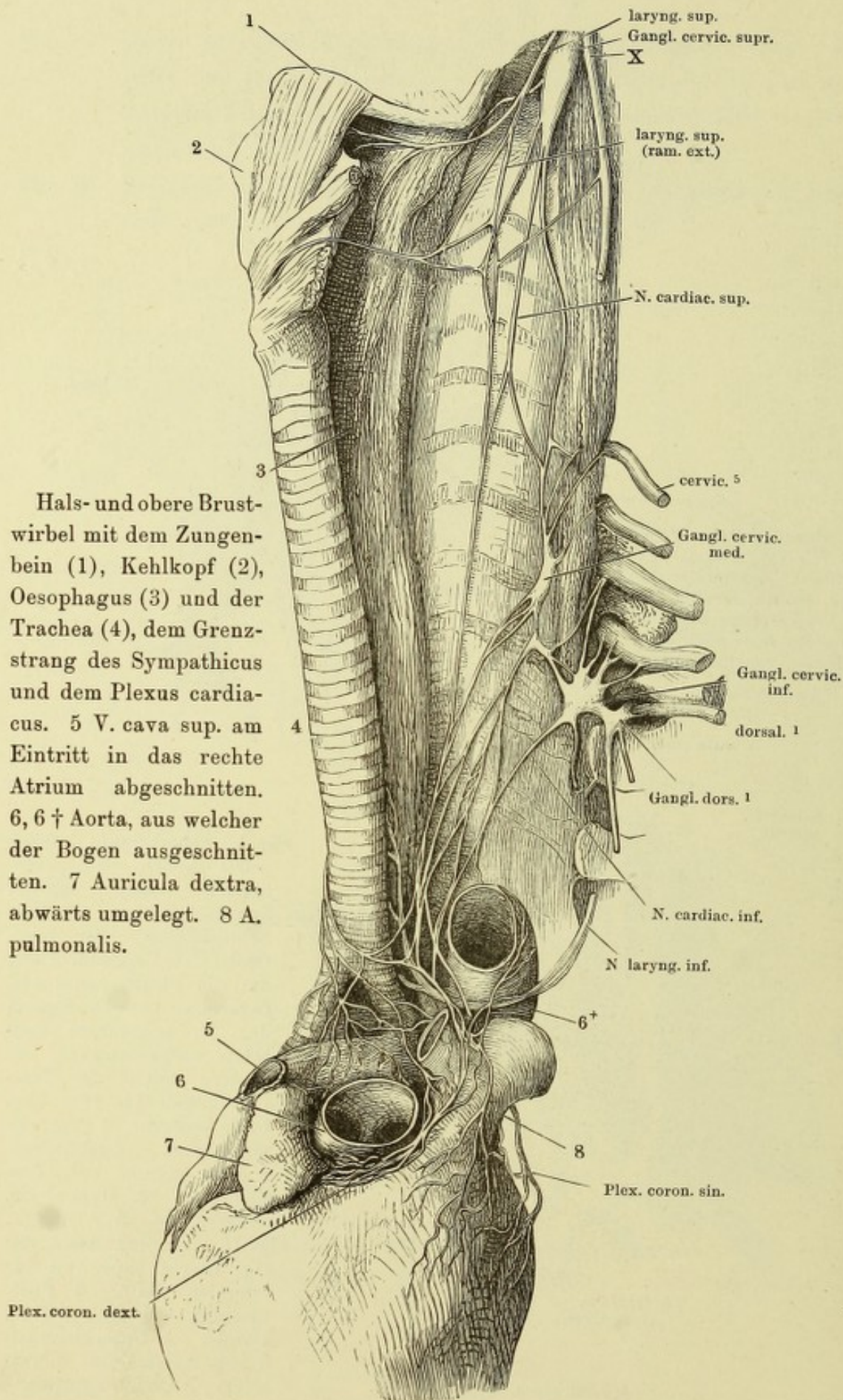
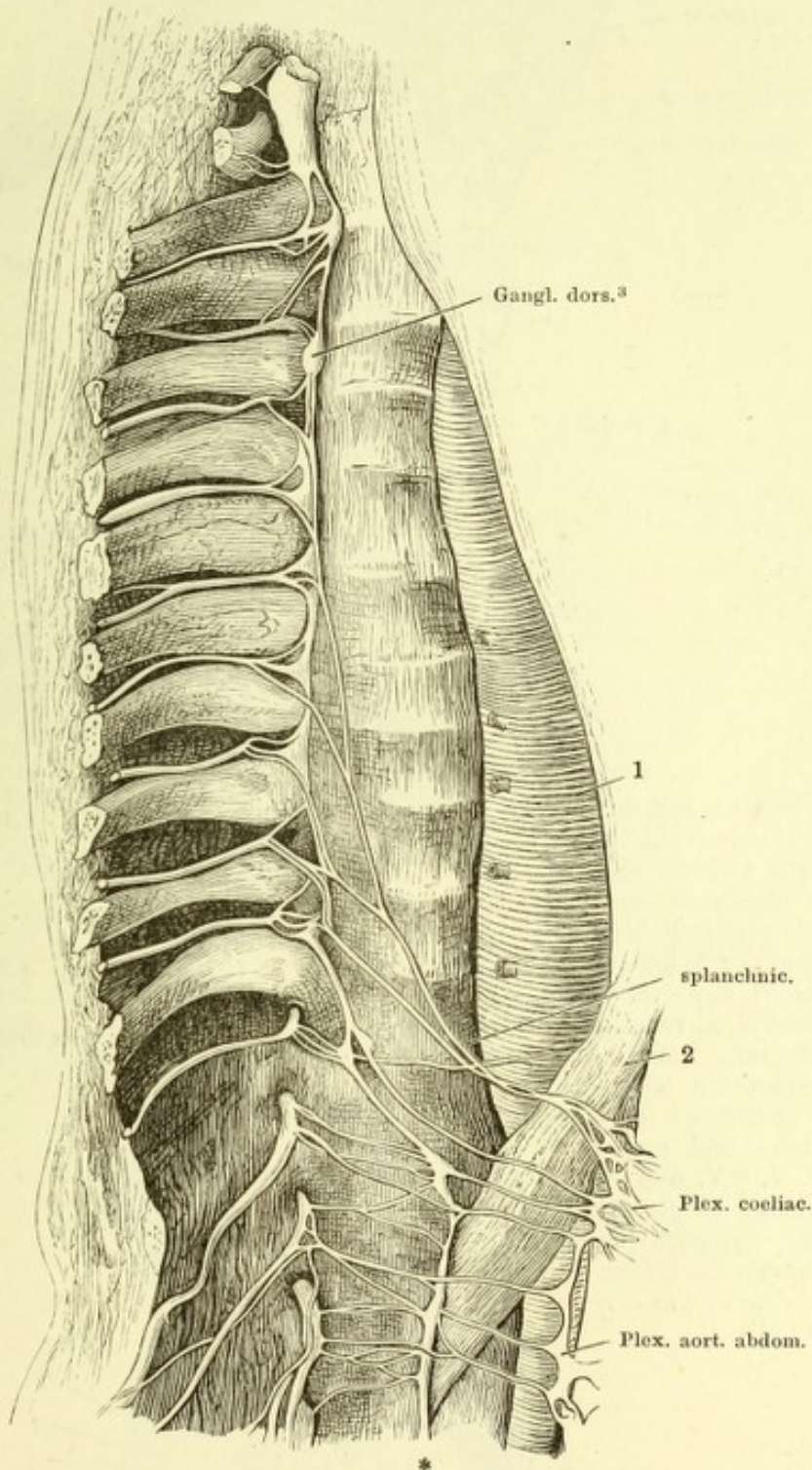


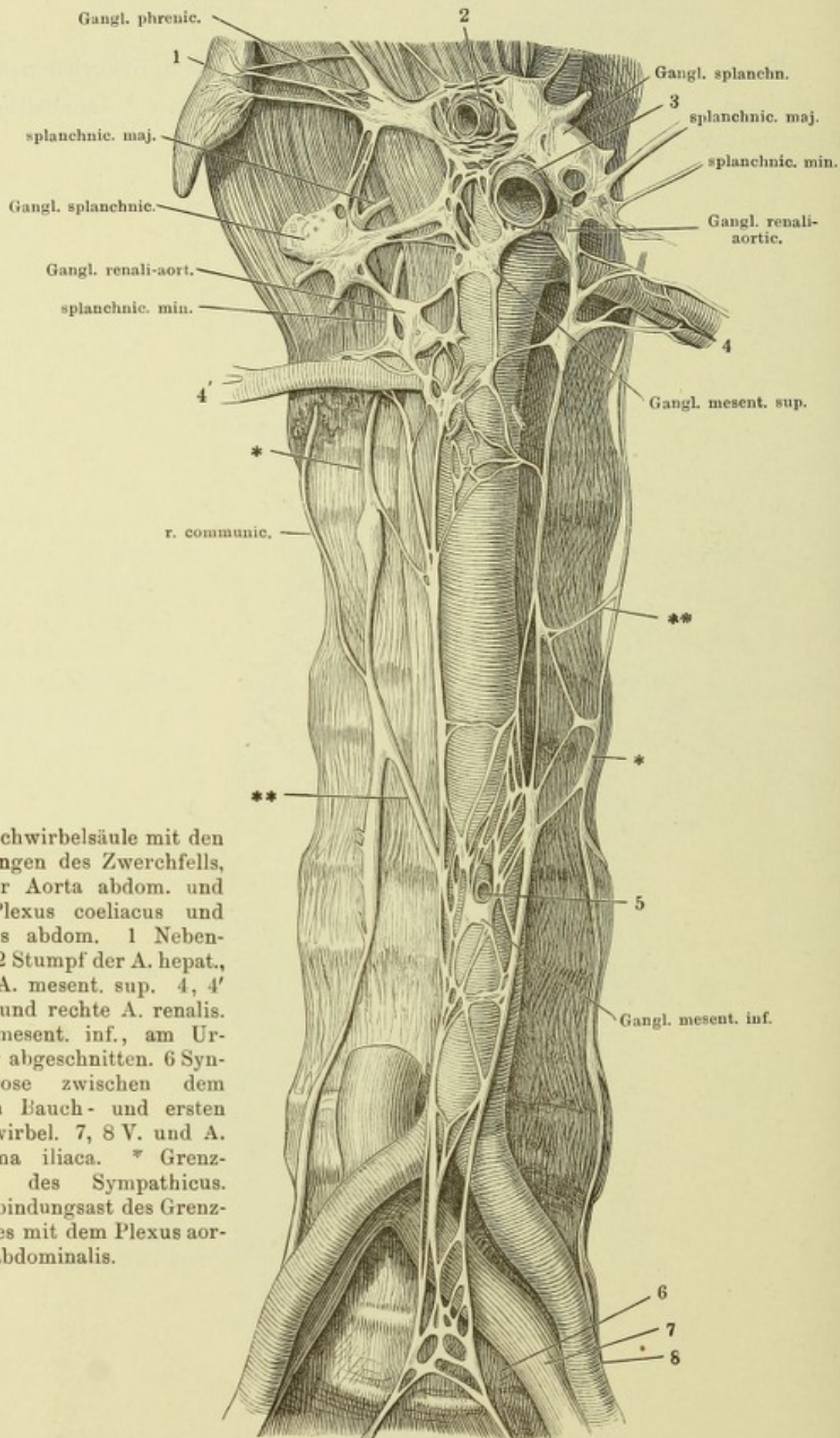
Fig. I. Schädelbasis, lateralwärts neben dem carotischen Canal sagittal durchschnitten. Mediale Schnittfläche. Der carotische Canal aufgebrochen, um die Plexus carot. und cavernos. zu zeigen. Stamm des N. trigeminus seitwärts umgeschlagen. Die hintere Spitze des Temporalflügels bis zum For. ovale entfernt. 1 Proc. clinoid. post., abgebrochen. 2 Proc. clinoid. ant., desgleichen. 3 Hypophyse. 4 Carot. int. 5 V. jugul.

Fig. II. Vordere Aeste des Ggl. cervic. supr. von der lateralen Seite. 1 Proc. mastoid. 2 Parotis. 3 Proc. styloid. 4 Unterkieferast. 5 Lig. stylomyloid. 6 Masseur. 7 Gland. carotica.



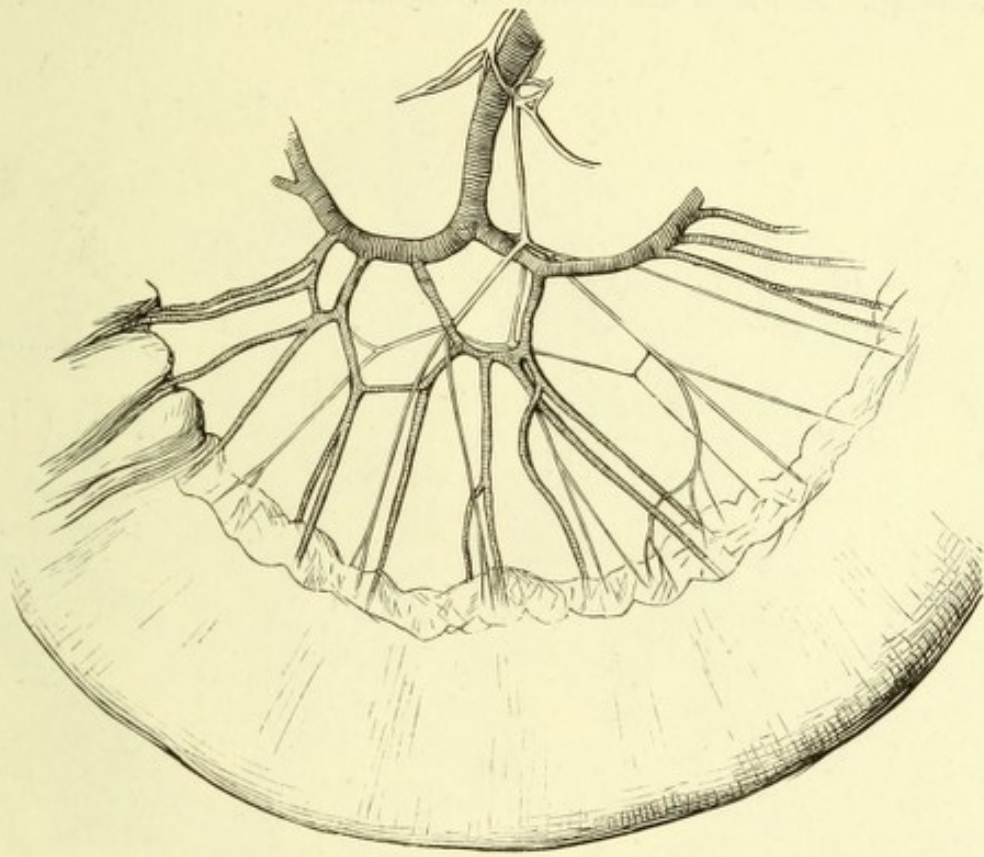
Brust- und Bauchtheil des rechten Grenzstranges vom Neugeborenen. Nn. splanchnici. 1 Aorta. 2 Vertebraalzacke des Zwerchfells. * Lumbaltheil des Grenzstranges.



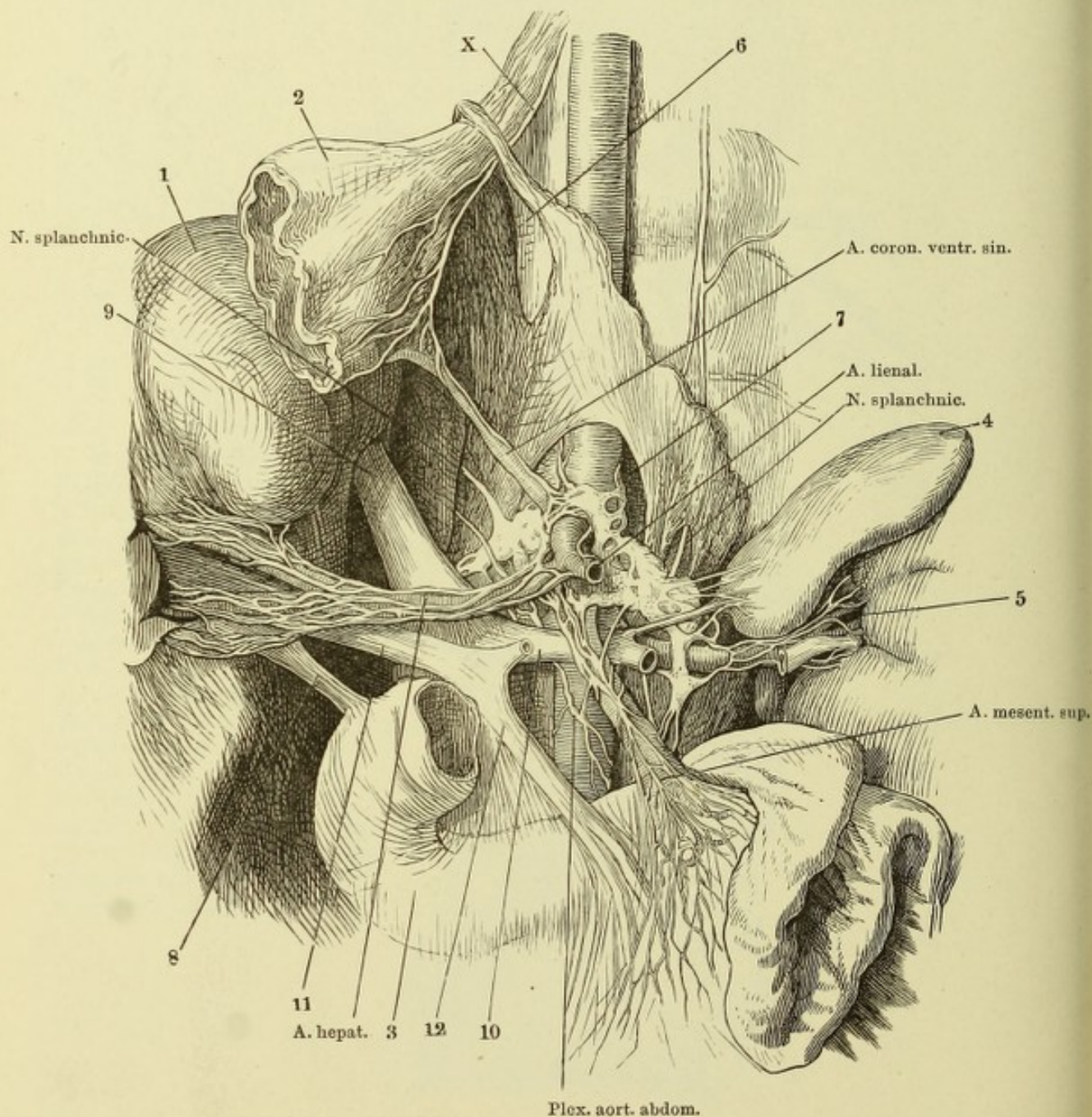


Bauchwirbelsäule mit den Ursprüngen des Zwerchfells, mit der Aorta abdom. und dem Plexus coeliacus und aorticus abdom. 1 Nebenniere. 2 Stumpf der A. hepat., 3 der A. mesent. sup. 4, 4' Linke und rechte A. renalis. 5 A. mesent. inf., am Ursprung abgeschnitten. 6 Synchondrose zwischen dem fünften Bauch- und ersten Kreuzwirbel. 7, 8 V. und A. anonyma iliaca. * Grenzstrang des Sympathicus. ** Verbindungsast des Grenzstranges mit dem Plexus aorticus abdominalis.

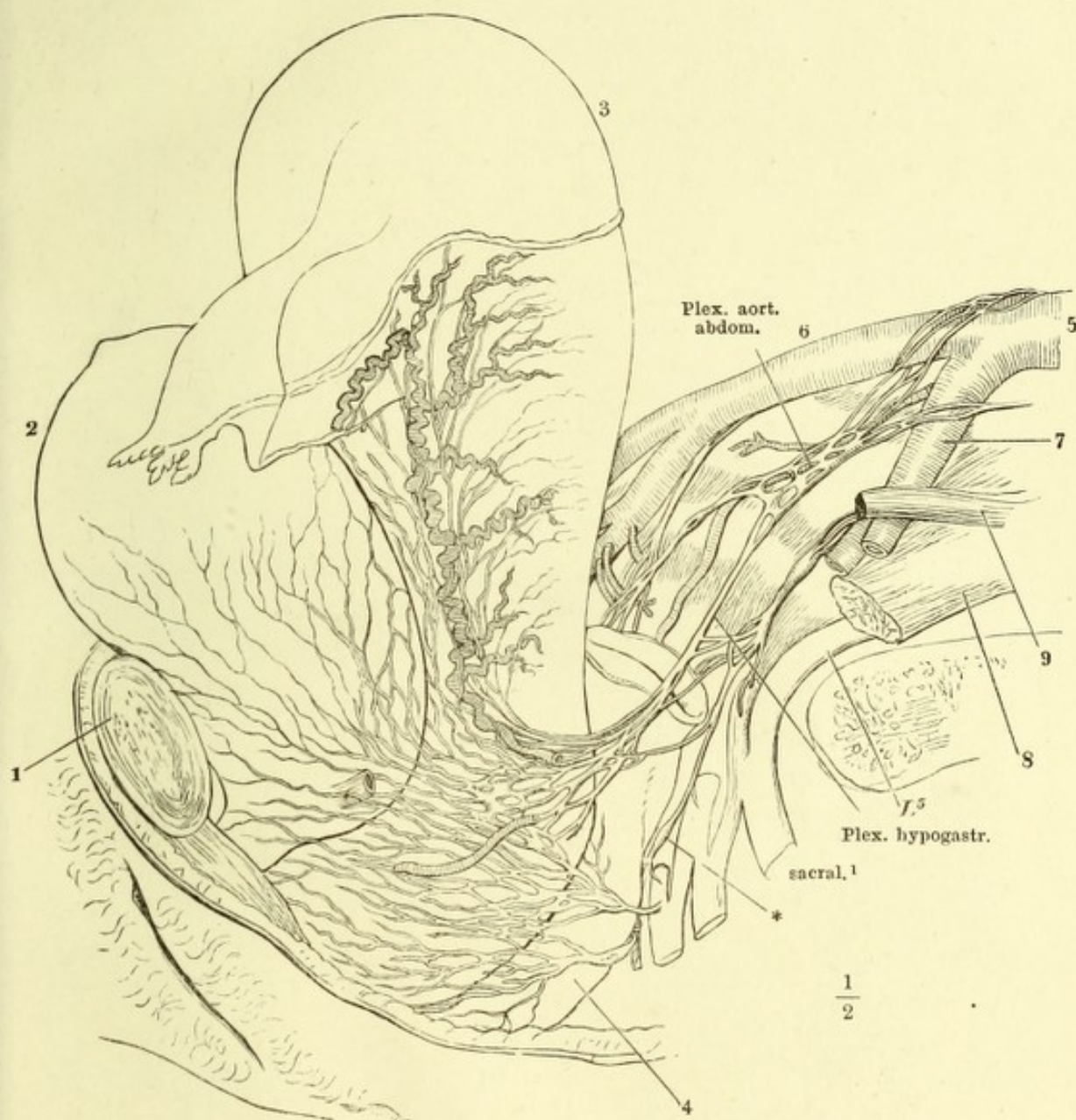
Ein Stück Dünndarm mit der Verästelung der A. mesenterica und des Plexus mesentericus.



Hintere Rumpfwand mit dem Plexus coeliacus und den von demselben ausgehenden Geflechten. Der Vertebraaltheil des Zwerchfells ist aufwärts geschlagen, die Leber (1) zur Seite gelegt, der Magen (2) dicht unter der Cardia durchschnitten und mit dem oberen queren Theil des Duodenum entfernt. Pankreas und Milz sind mit den entsprechenden Gefäßstämmen ebenfalls beseitigt. 3 Duodenum. 4 Linke Nebenniere. 5 Hilus der linken Niere mit dem peripherischen Stück der V. renalis und der vom Plexus renalis umspinnenen A. renalis. 6 Hiatus oesophageus. 7 Hiatus aorticus des Zwerchfells. 8 Ductus choledochus. 9 V. cava inf. 10 V. renalis, aus welcher, links von der Einmündung der V. suprarenalis, ein Stück ausgeschnitten ist, um den Plexus renalis zu zeigen. 11 V. portarum. 12 V. mesenterica sup., mit welcher sich der Stumpf der V. lienalis zur V. portarum vereinigt. X Stamm des rechten N. vagus.



Becken einer Neuentbundenen, von der Seite geöffnet. Plexus uterovaginalis.
1 Schambeinsynchondrose. 2 Harnblase mit dem kurz abgeschnittenen Ureter.
3 Uterus, der Grund vom Peritoneum bekleidet. 4 Rectum. 5 Aorta. 6 rechte,
7 linke A. anonyma iliaca. 8 M. psoas maj. 9 Sehne des M. psoas minor.
* Grenzstrang.



Faint, illegible text at the top of the page, possibly bleed-through from the reverse side.

