Klinische und anatomische Beiträge

zur

Intoxikationsamblyopie

und

Idiopathischen retrobulbären Neuritis.

Inaugural-Dissertation

verfasst und der

Hohen Medicinischen Fakultät

der

ALMA MATER PHILIPPINA

zur

Erlangung der Doktorwürde in der Medicin, Chirurgie und Geburtshülfe

vorgelegt von

WILHELM STÖLTZING

approbiertem Arzt

aus

HERSFELD.

Marburg 1893.

pr. 1. III. 93.
J.-N. 58.

Imprimatur
2. III. 93. **Marchand.**

Dem Andenken

seines am 4. October 1886 verstorbenen teuren Vaters,

des Gymnasialoberlehrers a. D.

Rupertus Stöltzing

gewidmet

vom Verfasser.

Die Geschichte der Intoxikationsamblyopie findet sich in den zahlreichen Publikationen über diesen Gegenstand so vielfach und eingehend besprochen, dass ich mir ein genaueres Eingehen auf ihre Einzelheiten wohl ersparen kann. Es genüge der Hinweis auf Leber's 1877 erschienene, grundlegende Arbeit: „Die Krankheiten der Netzhaut und des Sehnerven", in welcher namentlich der nah verwandten retrobulbären Neuritis gegenüber die Eigenthümlichkeiten der Intoxikationsamblyopie scharf skizzirt wurden — bei dem Mangel ausreichender pathologisch-anatomischer Befunde lediglich auf Grund klinischer Unterschiede.

Die erste genauere mikroskopische Untersuchung, und zwar eines Falles von Neuritis retrobulbaris, wurde 1882 von Samelsohn veröffentlicht; ihr schlossen sich in rascher Reihenfolge die Fälle von Nettleship, Vossius, Bunge, Uhthoff an, sämmtlich Intoxikationsamblyopieen.

Das Resultat dieser Untersuchungen bot nach zwei Richtungen hin besonderes Interesse: Zunächst fand durch sie die vielumstrittene Frage nach dem Verlaufe der in die Makula ausstrahlenden Nervenfasern innerhalb des Optikusstammes ihre endgültige Erledigung, und die bei-

den entgegengesetzten Theorieen, welche zur Zeit über diesen Punkt bestanden, wurden — wenn man so will — dahin korrigiert, dass für den vorderen Abschnitt des Sehnerven die periphere Lage, wie sie Leber wollte, für den hinteren Teil die Förster-Wilbrand'sche Theorie von der achsialen Lage des makulären Bündels zu Recht bestehe.

Zweitens zeigte sich in dem anatomischen Verhalten der beiden in Frage kommenden Krankheiten — soweit sich dies bis jetzt beurtheilen lässt — eine solche Uebereinstimmung, dass damit die Trennung der Intoxikationsamblyopie von der eigentlichen chronischen retrobulbären Neuritis vom anatomischen Standpunkte aus nicht mehr gerechtfertigt erschien, und von namhaften Autoren, so von Samelsohn selbst, thatsächlich wieder aufgegeben wurde.

Samelsohn legt besonderen Nachdruck darauf, dass die Veränderungen interstitiell-entzündlicher Art, die er in seinem Falle fand, ebensowohl durch chronischen Alkoholismus, als durch Erkältung, eine Hauptursache der genuinen Neuritis retrobulbaris, hervorgerufen werden können. Die Möglichkeit einer solchen Wirkung —: primäre interstitielle Entzündung mit sekundärer Einwirkung auf das Parenchym —, als Folgeerscheinung des Alkoholismus dem pathologischen Anatomen an anderen Organen als Lebercirrhose, Schrumpfniere, periphere Neuritis etc. schon lange bekannt, wurde ja für die Einwirkung kräftiger Kältereize von Lassar [1]) (Virchow's Archiv Bd. 79, S. 115) experi-

[1]) Anm. Lassar fand nach plötzlicher Abkühlung vorher erhitzter Tiere konstant interstitielle Veränderungen fast sämmtlicher inneren Organe; das in der Peripherie abgekühlte Blut wirkt also auf die wärmeren Organe im Innern „als Entzündungsreiz".

mentell nachgewiesen. Samelsohn fasst daher beide Affektionen unter dem Namen der Amblyopia centralis zusammen, und sieht ihre Aetiologie in „denjenigen Schädlichkeiten“ gegeben, „welchen die arbeitenden Klassen ausgesetzt sind.“

Im Folgenden will ich versuchen, die seitdem zur Entscheidung der hier schwebenden Streitfrage angestellten mikroskopischen und klinischen Untersuchungen in ihren Ergebnissen kurz zusammenzufassen, und durch einen weiteren kleinen Beitrag zu bereichern; letzteres auf Grund eines neuen Sektionsfalles sowie des poliklinischen Materials der Augenklinik zu Marburg. Herr Prof. Dr. Uhthoff hatte die grosse Freundlichkeit, mir beides zur Benutzung zu überlassen; seiner liebenswürdigen Vermittlung verdanke ich weiterhin die Erlaubniss, den von Herrn Privatdocenten Dr. Thomsen, 1. Assistenten an der psychiatrischen Klinik der Charité zu Berlin — zur Zeit in Bonn dirigirender Arzt der Dr. Herz'schen Privatirrenanstalt —, bereits veröffentlichten Fall von Intoxikationsamblyopie in Bezug auf den Befund am Optikus noch einmal zu besprechen. Für die bereitwillige Ueberlassung der Präparate sei Herrn Dr. Thomsen an dieser Stelle der gebührende Dank gezollt.

I.

PATHOLOGISCHE ANATOMIE.

[Anm. Die ältere Litteratur findet sich in Leber's „Krankheiten der Netzhaut und des Sehnerven" (v. Gräfe-Sämisch, Handbuch, Bd. V.) 1877, die neuere u. a. in der Groenouw'schen Arbeit „Ueber Intoxikationsamblyopie" (v. Gräfe's Archiv, 38 Bd. Abt. 1.) 1892.]

Die bisherigen Sektionsbefunde.

1.

Erismann (Dissertation, Zürich. 1867.), der erste in der Reihe der mikroskopischen Untersucher, fand in seinem Falle sehr ausgedehnte bindegewebige Verdickung der Gefässscheiden und der mit diesen verbundenen bindegewebigen Fächer des Sehnerven; viele der eingeschlossenen Nervenbündel zeigten sich nicht unbeträchtlich atrophiert, von grösseren Körnchenkugeln durchsetzt, und in einen feinkörnigen, fettigen Detritus zerfallen. Diese Veränderung betraf auf der einen Seite ungefähr $^1/_3$ des Optikus, auf der anderen weniger. Leider ist die topographische Lokalisation dieser Veränderungen unzureichend.

2.

Leber (v. Gräfe's Archiv, XV, 3. Seite 60 ff. 1869.) fand Degeneration in den oberflächlichen Nervenfaserbündeln unter der Scheide;

3.

Magnan (De l'alcoolisme. Des diverses formes du délire alcoolique et de leur traitement. Paris 84.), seiner Zeit wenig beachtet, interstitielle Veränderungen.

4.

Der Sektionsfall Samelsohns (Zur Anatomie und Nosologie der retrobulbären Neuritis (Amblyopia centralis), v. Gräfe's Archiv 28. Jahrg. Abt. 1. 1882.) verdient nicht nur wegen seiner principiellen Wichtigkeit in der ganzen Frage nach dem Wesen der retrobulbären Neuritis besondere Beachtung, sondern auch mit Rücksicht auf gewisse Besonderheiten, die in keinem der bis jetzt untersuchten Fälle von Intoxikationsamblyopie zur Beobachtung gelangten, so sehr diese auch in den wesentlichsten Punkten mit ihm übereinstimmen.

[Der Patient, welchem das Präparat entstammte, erkrankte 1877 mit ziemlich plötzlicher, erheblicher Herabsetzung der Sehschärfe in den letzten Wochen; die Untersuchung ergab r. $^{15}/_{70}$, l. $^{15}/_{200}$, ophthalmoskopisch nihil; relatives Rot-grünskotom von 8° concentrisch um den Fixierpunkt. Diagnose damals auf Alkoholamblyopie, obwohl anamnestisch kein abusus von Alkohol und Tabak. Im weiteren Verlauf: Vergrösserung der Skotome, zugleich Cephalalgieen. Papillengrenzen wie von einem leichten Hauche überdeckt. Diagnose jetzt: retrobulbäre Neuritis. Therapie: Inunktion, Haarseil, worauf die Schmerzen allmälig schwanden. 1879: Leichte, weissliche temporale Papillenverfärbung, bei leichter Verschleierung der Grenzen. Psychopathischer Zustand; soweit festzustellen: absolutes centrales Skotom bei freier Peripherie und Finger in 18 Fuss. Kurz ante mortem temporale Papillenabblassung noch ausgesprochener, jedoch bei der bestehenden, grösseren physiologischen Exkavation das Maas der physiologischen Differenz beider Hälften nicht überschreitend. Tod an atheromatösen Processen des cor, der Aorta und Gehirngefässe, mit état criblé des Gehirns.]

Die mikroskopische Untersuchung ergab:

Hinter dem Canalis opticus war der Nerv beiderseits ganz normal; weiter nach vorn zeigte sich ein Degenerationsheerd interstitiell-entzündlichen Charakters, dessen Intensität rücksichtlich des neuritischen Charakters im canalis opticus am stärksten hervortritt. Dann Abklingen der neuritischen Natur des Processes nach dem Bulbus zu, sodass in der Mitte zwischen beiden Stellen wenigstens rechts nur noch reine Atrophie (absteigende Degeneration) zurückbleibt. Rechts findet sich an der Eintrittsstelle der Centralgefässe eine

Exacerbation des neuritischen Processes. Während im canalis opticus, wo der Optikusquerschnitt ein auffallend schmales, mit der Achse von rechts nach links verlaufendes Band darstellt, der Heerd central, von der Peripherie überall ziemlich gleich weit entfernt, liegt, nimmt er beim Eintritt der Centralgefässe plötzlich eine „Keilform“ an. Dieser „Keil“ ist jedoch, wie schon von berufener Seite berichtigt wurde, nicht mit jener sektorenförmigen Keilfigur zu verwechseln, welche der Heerd weiter nach vorn einnimmt (vgl. meine Zeichnung Taf. I Fig. 2, T. III.), sondern sie ist mit der von Uhthoff besser als „Sichelform“ bezeichneten Zeichnung identisch (vgl. Taf. I Fig. 3, Taf. IV.), wie ein Blick auf die entsprechenden Figuren in den Werken beider Autoren zur Genüge erkennen lässt; — der Degenerationsheerd wandert hierbei nach der Peripherie, und zwar so, dass er mit seiner mittleren Partie diese bereits berührt, während seine beiden freien Enden noch in das Innere des Sehnerven hineinragen. Weiter nach vorn geht er endlich in jenen erwähnten „Keil“ über, dessen Basis der Peripherie des Optikus anliegt und dessen Spitze den Centralgefässen zugewendet ist.

[Anm. Die Punkte, in welchen sich dieser Befund von den nachfolgenden Sektionsfällen von Intoxikationsamblyopie unterscheidet, sind durch gesperrten Druck hervorgehoben. Ob ein Teil dieser Veränderungen für Neur. retrobulbaris typisch ist, erscheint sehr fraglich; jedenfalls verdient der sub 10 angeführte Befund als einziger Kontrollfall nach dieser Richtung besondere Beachtung.]

5.

Nettleship (Centrale Amblyopie bei einem Diabetiker), fand in dem nur bis zur Eintrittsstelle der Centralgefässe untersuchten Optikus die gleichen Veränderungen und die gleiche Lokalisation, wie Samelsohn in einem Nachtrage zu seiner citirten Abhandlung bestätigt.

Jedenfalls war durch den Samelsohn'schen Fall und seine Bestätigung durch den englischen Autor der Verlauf der makulären Fasern des Optikus in seinen Hauptzügen erledigt; nur für den intrakraniellen Teil des Optikus erübrigte es noch der Feststellung; so bot die Veröffentlichung von

6.

Vossius (Ein Fall von beiderseitigem centralem Skotom mit pathologisch-anatomischem Befund. v. Gräfe's Archiv 28, 3.), welche

die Angaben Samelsohns im wesentlichen bestätigte, nach dieser Richtung eine willkommene Ergänzung. Sie betraf einen Patienten mit mässigem abusus spirituos. und centralem Skotom (jedoch früher schon schwachsichtig!), der an cerebralen Erweichungsheerden zu Grunde ging. Nach diesem Befunde liegen die makulären Fasern „im Traktus am ventralen Rande und im obern äussern Quadranten, in zwei von einander getrennten Bezirken; im Chiasma dicht unterhalb des Bodens des Recessus opticus, bleiben dort auch immer mehr in der dorsalen Hälfte, und verlaufen im intrakraniellen Abschnitte des Sehnerven bis zum Foramen opticum ziemlich genau central".

Ich möchte gleich hier hinzufügen, dass die Befunde der übrigen Untersucher des Chiasma etc. mit dieser Topographie nicht ganz übereinstimmen. Nach Uhthoff liegt das degenerierte Bündel kurz vor dem Chiasma noch central und symmetrisch auf beiden Seiten, rückt dann erst im Chiasma allmälig dorsal- und medianwärts, um sich theilweise mit den Fasern der Gegenseite zu kreuzen; im Traktus ist beiderseits nur ein gemeinschaftliches Bündel. Bei Bunge liegt der Heerd dagegen schon vor dem Eintritt in das Chiasma dorsal, um in dessen hinterm Abschnitte in zwei Teile zu zerfallen, eine innere-obere ungekreuzte und eine äussere-untere gekreuzte Partie. Traktus wie bei Uhthoff.

Den Befund bei Thomsen s. h.

[Anm. Auch im intraorbitalen Optikus unterliegt die Lage des makulären Bündels leichten individuellen Schwankungen.]

7.

Bunge (Ueber Gesichtsfeld und Faserverlauf im optischen Leitungsapparat, Halle 84.) fasste seinen Fall als tabische Sehnervenatrophie auf, doch wird er von anderen Autoren, besonders auch auf Grund der beigefügten Zeichnungen, als Kombination mit retrobulbärer Neuritis bez. Intoxikationsamblyopie angesprochen.

8.

Uhthoff (Untersuchungen über den Einfluss des chronischen Alkoholismus auf das menschliche Sehorgan. 1887.) veröffentlichte sechs intra vitam et post mortem genau untersuchte Fälle von Intoxikationsamblyopie, von den leichtesten Graden entzündlicher

Veränderung der Interstitien bis zur vollständigen Vernichtung aller Nervenfasern im Gebiete des sich retrahierenden Bindegewebes. Er berücksichtigt dabei besonders die feineren Details der anatomisch-pathologischen Veränderungen, auf die ich bei Besprechung meines Falles zurückkommen werde; den Höhepunkt der Entzündung fand er in sämmtlichen Fällen dicht hinter dem Bulbus.

9.

Die Veröffentlichung Bödecker's (Ueber einen Fall von chronischer progressiver Augenmuskellähmung, verbunden mit Intoxikationsamblyopie) bezieht sich auf einen mit chronischer Muskellähmung infolge Tabes-Paralyse kombinierten Fall.

[Auf die 1870 erfolgte specifische Infektion folgte 81 Beginn der Augenmuskellähmung (besonders Abducensparese); 82: Tabische Symptome; Dec. 86: Beginn der Paralyse. Patient zeigt, damals 37 Jahre alt, leichte temporale Abblassung der Papillen (88 in toto, jedoch in den äusseren Partieen stärker ausgesprochen) (Uhthoff) L. $^{15}/_{50}$, R. $^{15}/_{70}$ † 89.]

Die neuritische Degeneration greift an einzelnen Schnitten, besonders links, auch auf die innere Seite über, ist jedoch hier an Intensität geringer. Weiter nach hinten der gewöhnliche Befund. Die Kernvermehrung ist schwer zu konstatieren, der Process rechts weniger intensiv. Die Nervenfaserschicht der Retina ist verschmälert.

[Die Augenmuskeln mit ihren Nerven und deren Kerne, Gehirn und Rückenmark waren hochgradig verändert.]

10.

Wilbrand berichtet in seinem auf der 22sten Versammlung der ophthalmologischen Gesellschaft gehaltenen Vortrage: „Ueber Systemerkrankungen im Optikusstamme“ (Heidelberg 1892; vgl. den Sitzungsbericht.) ganz kurz über einen von ihm mikroskopisch untersuchten Fall von Neuritis retrobulbaris.

[Der 36jährige Patient wies ein am 15. Juni 1890 plötzlich unter Photopsieen entstandenes, centrales Skotom auf; er starb am 21. Sept. dess. Jahres an Herzinsufficienz.

Angaben über den Augenspiegelbefund fehlen.]

Es ergab sich, „dass der Krankheitsprocess offenbar zu gleicher Zeit den ganzen papillo-makulären Faserstrang ergriffen hatte, wenn auch die entzündlichen Erscheinungen an manchen Stellen stärker ausgeprägt waren, wie an andern. In

dem intensiveren Hervortreten der Entzündung an **verschiedenen** Stellen des axialen Nervenfaserstrangs liegt der Grund . . . . . für das frühzeitige Auftreten des atrophischen Zustandes der einzelnen Nervenfasern u. s. w.“ (Wilbrand).

Die Lokalisation des Processes war die gleiche wie in den Fällen von Intoxikationsamblyopie, im Traktus war die Lage des degenerierten Bündels eine ventro-centrale und blieb so bis in die Nähe des Kniehöckers.

[Anm. Das vom Vortragenden betonte multiple Auftreten von Entzündungsheerden erinnert an gewisse Eigentümlichkeiten des Samelsohn'schen Falles. Vgl. sub 4.]

Der Fall Panthen.

Der von Dr. Thomsen als Beitrag „Zur Pathologie der akuten kompleten (alkoholischen) Augenmuskellähmung (Polioencephalitis acuta superior Wernicke)“ erhobene Sektionsbefund entstammte einem 45jährigen Arbeiter Panthen, welcher am 15. Dec. 86 auf ärztliches Attest („Delirium tremens“) auf die Delirantenabtheilung der Charité aufgenommen wurde.

Patient, der hier „vergnügt“ weiter deliriert, zeigt ein leidliches Fettpolster, das Gesicht ist alkoholisch geröthet, die Zunge wird zitternd vorgestreckt; es besteht Tremor der oberen Extremität, sowie (2 Tage vor der Aufnahme bemerkt) Paresen und Paralysen in einer Reihe von Augenmuskeln (Genaueres vgl. im Original.). Papillengrenzen beiderseits scharf, sonst l. normal, r. äussere Papillenhälfte etwas blässer als in der Norm. (Uhthoff.)

Die von der Frau erhobene Anamnese ergibt einen Potus in Schnaps von tgl. für 40 Pfennige und mehr, Vomitus matutinus und Wadenkrämpfe. 85 wurde er wegen Trunksucht aus dem Eisenbahndienst entlassen.

Das Sehvermögen soll bis 86 gut gewesen sein, damals erschien alles „neblig“, das Erkennen von Geld und Uhr wurde ihm unmöglich, nach 4—5 Wochen Besserung.

Patient delirierte dauernd, begann am 19. Dec. zu kollabieren, † am 23. an Lungenödem.

Die Sektion ergab als anatomische Diagnose: Potatorium. Arachnitis chronica. Oedema piae matris. Atrophia fusca cordis. Hepar adiposum cum ictero. Nephritis interstitialis multiplex chronica.

In Bezug auf den **Befund am Optikus** möchte ich — unter Zugrundlegung der kurzen Notizen Thomsens — auf Grund der mir zur Verfügung gestellten Präparate Folgendes hervorheben:

1. Bulbus mit vorderstem Optikusstück.

(Taf. I, Fig. 1.)

Beide Optici zeigen auf Längsschnitten eine Verschmälerung der temporalen Seite, rechts stärker ($1\frac{1}{2}$:3mm) als links ($2:2\frac{3}{4}$ mm; an Papillenschnitten gemessen, auf denen die Centralgefässe getroffen sind). Die verschmälerten Hälften erscheinen auf Pal'schen Schnitten deutlich blässer als die nasalen Partieen, die einzelnen Nervenbündel durch teilweisen Schwund ihres Inhaltes deutlich verschmälert. Karminschnitte lassen schon makroskopisch durch ihre intensive Rotfärbung die abnorme Bindegewebsentwicklung und die Atrophie der Nervenfasern erkennen.

2. Orbitaler Optikus.

Der rechte Optikus zeigt dicht hinter dem Bulbus (Taf. I, Fig. 2) entsprechend der verschmälerten, temporalen Hälfte einen keilförmigen Degenerationsheerd, dessen Spitze von der Vena centralis, dessen Basis von der Sehnervenperipherie begrenzt wird. Die Nervenfaserbündel in diesem Gebiete sind verkleinert (in ihrem Querschnitte) und durch verdicktes Bindegewebe auseinandergesprengt; sie nehmen bei starker Karminfärbung einen rötlichen Hauch an. Die Gefässentwicklung überschreitet nicht die physiologische Breite. Ungefähr in der Mitte der Keilperipherie findet sich, wohl durch Narbenschrumpfung bedingt, eine leichte Einziehung.

„Besonders ausgesprochen ist der entzündliche Charakter des Prozesses in den unmittelbar retrobulbär gelegenen Teilen, während sich in dem intrakraniellen Teile des Sehnerven, dem Chiasma und dem Traktus, in geringem Umfange aber auch in den orbitalen Stämmen, das Bild der einfachen Atrophie findet.“ (Thomsen.)

Etwas weiter nach hinten beginnt sich aus der Keilform die Sichelform langsam zu entwickeln, und zwar so, dass die Uebergangszone in die normale Substanz die (excentrisch nach dem Degenerationsheerde zu gelegenen) Gefässe nach oben und unten etwas überragt. Auch hier leichte Einziehung in der Peripherie.

Linker Optikus. (Taf. I, Fig. 3 u. 4.) Der Degenerationsheerd liegt dicht ($^1/_2$ cm) hinter der Papille ganz ähnlich wie rechts, zeigt jedoch an einem Ende bereits Tendenz zum Uebergang in die Sichelform. Die räumliche Ausdehnung des Processes ist vielleicht eine etwas geringere als rechts, dagegen die Atrophie der Bündel wohl etwas bedeutender. Bei dem Austritt der Centralgefässe (Taf. I, Fig. 3), von denen er durch eine deutliche Schicht gesunden Gewebes getrennt liegt,[1]) sitzt er noch vollkommen der Peripherie an; die Gefässentwicklung ist hier eine deutliche, die Intensität des Processes hat trotzdem abgenommen. (Vgl. o.)

Weiter nach dem Foramen opticum zu (Taf. I, Fig. 4) beginnt der Heerd seine Wanderung in das Innere, so jedoch, dass er anfangs noch mit einem breiten Zipfel der Peripherie anliegt, in Form eines aufrechten Ovals. Eine ausgesprochene Entwicklung von Gefässen ist hier nicht nachweisbar; die Ausdehnung des Heerdes ist eine geringere als weiter vorn. Einziehung in der Peripherie.

Der

3. Intrakranielle Optikus

(Taf. I, Fig. 5) zeigt rechts den Degenerationsheerd als centrales liegendes Oval, links ähnlich, jedoch nicht genau koncentrisch.

Im

4. Chiasma

(Taf. I, Fig. 6),

im vordersten Teile, stellt der Heerd rechts ein schräges Oval dar, mit der Längsachse von unten — innen nach oben — aussen, genau central (d. h. im Centrum der rechten Hälfte) gelegen, links ein stehendes Rechteck, das dorsalwärts fast die Peripherie erreicht. Etwas weiter nach hinten rücken dann beide Heerde dorsalwärts, sodass sie, nach unten und aussen von der Peripherie durch eine breite Zone normaler Substanz getrennt, diese oben beiderseits erreichen. Nach der Medianlinie zu sind sie zunächst noch durch eine breite Lage normalen Gewebes von einander geschieden, beginnen dann aber einander zu nähern, sodass die Dicke der Tren-

---

[1]) ebenso wie im Fall Bl.; in dem von Uhthoff entworfenen Schema gehen die Centralgefässe durch den Heerd.

nungsschicht immer mehr abnimmt. Im hintern Chiasma, unter dem vordersten Teile des Recessus opticus, beginnt die partielle Kreuzung der degenerierten Fasern in Form einer — bei Karminfärbung — dunkeln Zone in der Medianlinie, die je ein dorsales und volares Paar von Fortsätzen in die alte Stelle des Degenerationsheerdes entsendet, wo beide zu einem diffus verwaschenen kleinen Heerde wiederum verschmelzen.

Diese pathologisch veränderten Stellen sind an Karminpräparaten zellreich, rot, mit diffusem, schwer begrenzbaren Uebergang in die Nachbarschaft.

Das Verhalten des

5. Traktus,

von dem mir keine Präparate zur Verfügung standen, schildert Thomsen in folgender Weise: „Gleich hinter dem Chiasma, in den vordersten Theilen des Traktus, liegt beiderseits die degenerierte Partie derart central, dass sie von einer gleichmässigen, peripheren Schicht gesunder Fasern umgeben ist, mit Ausnahme der Stelle, wo der Traktus mit dem Gehirn direkt in Zusammenhang steht. Weiter rückwärts gelangten die Traktus nicht zur Untersuchung. Schnitte durch den Hirnstamm, mit dem Uebergang der Traktus in die Corpora geniculata, zeigten keine Abnormität.“

Fall Eduard Bl.

Ueber den mir zur Beschreibung überlassenen Fall von Alcohol-Tabak-amblyopie, dessen klinische Beobachtung demjenigen Zeitraume angehört, in welchem Herr Geheimrat Professor Dr. Schmidt-Rimpler, z. Zeit in Göttingen, der hiesigen Klinik vorstand, ergab die

Krankengeschichte

Folgendes:

1874 20./5. Eduard Bl., Lehrer, 63 J.

Patient will früher immer gesunde Augen gehabt und in Nähe und Ferne gut gesehen haben. Vor 2 Jahren fühlte er sich durch die weiss ange-

strichene Scheune seines Nachbars geblendet und glaubte, seit dieser Zeit schlechter zu sehen. Lesen konnte er immer noch gut bis zum Febr. dieses Jahres. Zu dieser Zeit sah er auf den von der Sonne hell beschienenen Schnee, fühlte sich stark geblendet und stechende Schmerzen im Auge. Ein später hinzugezogener Arzt soll keine Verordnung getroffen haben.

Patient gibt auf Befragen an, dass er immer sehr stark geraucht, und Morgens und Mittags ein Kännchen Schnaps getrunken habe.

Status praesens: Augen zeigen äusserlich ein normales Verhalten, die Augenmedien sind durchsichtig, Pupillen von guter Reaktion, mittlerer Weite.

Die rechte Papille hat eine etwas blassgraue Färbung, besonders temporalwärts, die linke sieht ebenfalls etwas weisslich grau verfärbt aus. Gefässe beiderseits normal; beim Uebergang auf die Papille keine Biegung zu konstatieren. Die Intravaskularräume treten deutlich hervor; Pigmentalterationen nicht zu konstatieren.

Patient gibt bds. E an, r. S = $^{6}/_{50}$, l. S. = $^{6}/_{70}$. Therapie: Strychnininjektion, Diät.

27./5. Patient, der früher viel an Husten und schlechtem Appetit zu leiden hatte, befindet sich unter Vermeidung von Schnaps und Tabak und Verordnung eines leichten Rheuminfuses körperlich wohl. In der Sehschärfe dagegen ist keine deutliche Besserung erzielt.

2./6. Fortgesetzte Strychninbehandlung ohne Erfolg. Deshalb Heurteloup an beide Schläfen, vollständige Dunkelkur.

6./6. r. S. = $^{10}/_{50}$, l. S. = $^{10}/_{70}$.

15./6. Nach 5 Heurteloup: r. S. $>$ $^{10}/_{50}$, l. S. $<$ $^{10}/_{50}$.

Patient fühlt sich sehr schwach und missgestimmt. Verband weggelassen.

19./6. Exitus letalis.

Auszug aus dem Sektionsbericht.

Die am 20. Juni im hiesigen pathologischen Institut vorgenommene Sektion ergab als Hauptbefund: Pleuritis exsudativa dextra, Hepar adiposum (beträchtlich), cor adiposum (mässig), Struma cystica, Atheroma aortae (stark).

[Die Leiche ist ziemlich gut entwickelt.

Die Schädeldecke ist ausserordentlich dick, zeigt keine Abnormität.

Ausser einem Oedema piae bietet das Gehirn in seinen einzelnen Teilen keine Abnormität.

Panniculus adiposus des Abdomen und Thorax ziemlich atrophisch; Muskulatur gelblich-braun.

Nach Eröffnung des Abdomen bemerkt man, dass die Leber ziemlich tief herunter reicht, mit ihrem rechten Lappen in der Mamillarlinie etwa 1—2 Zoll unter den Rippenbogen, mit ihrem linken Lappen, der ziemlich vergrössert ist, in der Medianlinie etwas bis unter die Mitte zwischen Processus xiphoideus und Nabel. Die Intestina sind von normaler Beschaffenheit und nirgends verwachsen.

Die Lungen zeigen neben der rechtsseitigen Pleuritis schiefrige Induration der Spitzen, frische und alte Adhäsionen, geringes Emphysem und einzelne pneumonische Heerde, mangelnden Luftgehalt und Hypostase im mittleren und unteren Lappen.

Die Schleimhaut der Bronchen ist stark geschwellt und lässt hier und da Ekchymosen erkennen.

Das Herz hat ziemlich starke Fettauflagerung und eine mässige Grösse, ist dabei ausserordentlich schlaff, sodass es nach Eröffnung der Ventrikel platt zusammenfällt. Die Muskulatur ist gelbbraun und namentlich am linken Ventrikel schwach entwickelt. Das Endocard ist glatt, zeigt leichte Trübungen. Klappen überall zart und gut erhalten. Die Aorten- und Pulmonalklappen zeigen an den freien Rändern eine Fensterung.

Milz ohne wesentliche Veränderung.

Die linke Niere, von normaler Grösse, liegt in einem reichlichen Fettpolster, ihre Kapsel lässt sich an der hinteren Hälfte schwer abziehn (!). Die Durchschnittsfläche ist mässig trocken und von gelblicher Färbung. Im Nierenbecken findet sich eine reichliche Fettablagerung (!). Kortikal- und Marksubstanz sind deutlich von einander getrennt.

Die rechte Niere hat dieselbe Beschaffenheit wie die linke.

Die Leber ist etwas vergrössert, namentlich der linke Lappen, und besitzt eine herbstlaubartige Farbe, ihre Konsistenz ist etwas teigig, die Oberfläche glatt. Auf dem Durchschnitt erkennt man, dass die Peripherie der einzelnen Acini gross ist und eine gelbe Farbe hat (Fettleber).

Die Magenschleimhaut ist an einzelnen Stellen stark injiciert, zeigt jedoch keine Ulcerationen oder Narben; der übrige Darm ist normal.]

Mikroskopische Untersuchung.

Zum Zwecke der mikroskopischen Untersuchung wurden die Schnitte teils der Färbung mit Karmin-Hämatoxylin, teils dem Pal'schen Verfahren unterworfen; bei einigen fand die blosse Kernfärbung mit Hämatoxylin Verwendung. Auch die letzteren ergaben recht anschauliche Bilder, da sich das Präparat während seines 18jährigen Aufenthaltes in Müller'scher Flüssigkeit derart mit Chromsäure vollgesogen hatte, dass die normalen Nervenfasern des Optikus gegenüber den degenerierten Partieen durch ihre gelbliche Farbe scharf hervortraten.

Die Untersuchung der einzelnen Abschnitte lieferte folgende Ergebnisse:

Rechtes Auge:

1. Bulbus

mit der vordersten Partie des Optikus. Längsschnitte, welche die Papille in horizontaler Richtung schneiden. Taf. II, Fig. 1.

An Karmin- wie an Pal'schen Schnitten ist ein deutlicher Schwund von Nervenfasern auf der temporalen Hälfte der Papille nachweisbar. Die einzelnen Nervenbündel dieser Hälfte sind im Vergleich mit der gesunden Seite nicht unbeträchtlich verschmälert und die Zahl der in jedem Bündel enthaltenen Fasern verringert; infolgedessen erscheint die temporale Seite der Papille fast um die Hälfte kleiner als die nasale (1,2 mm : 2,2 mm.), an solchen Schnitten gemessen, bei welchen die Mittellinie durch die hindurchtretenden Centralgefässe markiert wird.

Ueber die Natur des sich hier abspielenden Processes, — ob einfache Atrophie, ob Neuritis, — lässt sich an diesen Schnitten noch keine absolute Sicherheit gewinnen. Doch ist die Anhäufung der Zellkerne im Gebiet der degenerativen Veränderung immerhin beträchtlich genug, um auf ein Herantreten des neuritischen Processes, wenn auch in geringer Intensität, bis dicht an den Bulbus schliessen zu lassen.

2. Erstes Optikusstück.

Taf. II, Fig. 2. Taf. III. Es ist etwa 4 mm hinter dem Bulbus abgetrennt, und umfasst ungefähr die vordern $^2/_3$ des orbitalen Optikus. Makroskopisch lassen sich am ungefärbten Präparate folgende Einzelheiten erkennen: In der äussern Sehnervenhälfte dicht hinter dem Bulbus liegt eine sichelförmige, hellere Randzone von etwa 1—2 mm Breite, die nach dem Centrum zu nicht scharf begrenzt erscheint und die Centralgefässe nicht erreicht.[1]) Die Scheide liegt überall dem Sehnerven an.

Bei mikroskopischer Untersuchung (von Querschnitten) zeigt sich an der durch einen Einschnitt in die Scheide bezeichneten Aussenseite des Optikus ein sektoren-, später halbmondförmiger Degenerationsheerd, der weiter nach hinten die charakteristische „Sichelform“ (vgl. o.) annimmt, d. h. mit seinen beiden Enden frei in die normale Nervensubstanz hineinragt. In seinen mikroskopischen Details ist er ein getreues Abbild der von Samelsohn, Vossius und Uhthoff beschriebenen und abgebildeten, neuritischen Veränderungen: eine reiche Bindegewebs- und Gefässneubildung mit ausgesprochener Kernvermehrung hat in den Interstitien Platz gegriffen, und zwar sind nicht nur, wie bei anderen degenerativen

[1]) Anders bei mikroskopischer Betrachtung; vgl. die Zeichnungen.

Processen (z. B. Atrophie bei Paralyse, Tabes), die gröberen, sondern auch die feineren Interstitien Sitz dieser Veränderungen. Anderseits beschränkt sich dieser Process der Kernvermehrung und Infiltration lediglich auf die Interstitien, die Maschenräume selbst sind zwar durch Atrophie eines Teils der Fasern verkleinert, und die normaliter vorhandenen Zellkerne dichter an einander gedrängt, eine irgendwie beträchtliche numerische Vermehrung lässt sich jedoch mit Sicherheit ausschliessen. Der Rest der Maschenräume enthält normale (d. h. mit Karmin nicht färbbare) Nervenfasern. Es lässt sich somit der ganze Heerd in seinem mikroskopischen Anblick mit relativ jungem, noch im Beginn der Retraktion begriffenen Narbengewebe vergleichen, welches Inseln erhaltener Nervensubstanz in sich schliesst.

Die Form des Heerdes ist nicht immer leicht zu begrenzen, — makroskopisch noch am leichtesten, — da der Uebergang der veränderten Teile in die normalen nicht absolut scharf, sondern durch eine Uebergangszone nur leicht alterierten Gewebes hindurch erfolgt.

Die Lage ist dicht hinter dem Bulbus genau temporalwärts, erfährt aber im weiteren Verlaufe des Optikus nach hinten eine Aenderung derart, dass an der Austrittsstelle der Centralgefässe — am unteren [1]) Umfange des Optikus — die neuritische Partie dem äusseren-untern Quadranten des Optikus angehört (Taf. II, Fig. 3). Die austretenden Gefässe sind dabei von dem Degenerationsheerde durch eine schmale Lage gesunden Gewebes getrennt.

Schon hier beginnt sich eine allerdings vorerst nur sehr schmale Zone normaler Nervenbündel zwischen Heerd und Peripherie einzudrängen und so dessen allmälige Wanderung in das Centrum einzuleiten, die erst im intrakanalikulären Abschnitte vollendet ist. Die Intensität des Processes erreicht dicht hinter dem Bulbus bereits ihr Maximum, um weiter nach hinten ganz allmälig abzuklingen, so zwar, dass er — wie wir sehen werden — auch innerhalb des Foramen opticum, trotz der Geringfügigkeit der in seinem Gefolge eingetretenen Atrophie, seine neuritische Natur nicht verleugnet.

[1]) Nach meinen Präparaten schien allerdings die Austrittsstelle dem oberen Quadranten des Optikus anzugehören. Doch kann ich bei der Seltenheit eines solchen Vorkommnisses auf diese Beobachtung keinen grossen Werth legen, da ein Irrtum bei der Einbettung des Präparates nicht ganz auszuschliessen ist.

Die Scheide zeigt keine mit Sicherheit als pathologisch anzusprechenden Veränderungen.

Die letzten Schnitte dieses Optikusstückes wie auch die vollständig eingeknickten Teile des nachfolgenden zeigen u. a. ein so auffallendes tinktorielles Verhalten und vor allem eine so eigenartige, scheinbare Degenerationszone, die als breites hakenförmiges Band den Optikusquerschnitt von Peripherie zu Peripherie durchzieht, und ebenso in ihrer Grösse zu den weiter nach vorn und nach hinten gelegenen Stellen in keinem Verhältniss steht, dass man zu der Ueberzeugung kommt, es handele sich hier um ein durch unzweckmässige Behandlung des Präparates zu Stande gekommenes Kunstprodukt, zumal weiter nach hinten der ganze Zauber wieder verschwindet: Der Optikus zeigt wieder normale Färbbarkeit, und der Degenerationsheerd erscheint wieder in entsprechender Form und Grösse an seiner typischen Stelle, d. h. er setzt im

3. 2ten Optikusstück

seine Wanderung ins Innere fort. (Taf. II, Fig. 4, Taf. IV.) Besonders deutlich ist hier stellenweise zu sehen, wie einzelne kleine Bündel wohl erhaltener Nervensubstanz direkt neben und inmitten ganz atrophischer und bindegewebiger Teile liegen.

Im intrakanalikulären Optikus (Taf. II, Fig. 5) hat der Degenerationsheerd das Centrum des Nerven fast erreicht und lässt hier ungefähr die aufrecht-ovale Form erkennen, wie sie an andern Präparaten beobachtet wurde. Dabei läuft er mit seinem oberen Ende in eine feine Spitze aus; unten endet er mit einer breiten Basis, deren tiefster Teil durch Läsion des Nerven in Wegfall gekommen ist. Bei mikroskopischer Betrachtung erscheint der Heerd noch kleiner als nach dem makroskopischen Aussehen zu vermuthen ist. Der Process hat an Intensität erheblich verloren, er nähert sich dem Stadium der einfachen, aufsteigenden Atrophie. Immerhin lässt sich die neuritische Natur — besonders an der Gefässvermehrung — noch mit Deutlichkeit erkennen.

Der intrakranielle Teil war an dem Präparate nicht vorhanden.

Der linke Bulbus

ähnelt in seinem Verhalten durchaus dem rechten, nur ist der Process hier noch weniger zur Ausbildung gelangt als auf der

andern Seite. Die Verschmälerung der temporalen Hälfte — auf Längsschnitten — in toto ist unbedeutend, dementsprechend auch die Atrophie der einzelnen Bündel nur eine geringe.

Der zugehörige Optikus ist leider nicht vorhanden.

[Anm. Merkwürdig bleibt diese verhältnissmässig geringfügige Intensität des Processes auf dem Auge, welches intra vitam die grössere Einbusse an Sehschärfe erlitt; es bleibt freilich nicht ausgeschlossen, dass die weitere Untersuchung des verloren gegangenen Stückes trotz geringerer narbiger Retraktion eine weitergehende Zerstörung von Leitungsbahnen ergeben hätte.]

II.

SYMPTOMATOLOGIE.

Als Einleitung zu den nachfolgenden statistischen Angaben aus dem Material der Marburger Poliklinik schicke ich einige Angaben über die Symptomatologie der Intoxikationsamplyopie und Neuritis retrobulbaris voraus. Da ich wohl weiss, dass ich mich damit auf ein oft und von weit berufenerer Seite behandeltes Gebiet begebe, das ganz zu überschlagen ich — mit Rücksicht auf die Eingangs hervorgehobene Tendenz dieser Zeilen — nicht vermochte, habe ich mich auf folgende knappe Notizen beschränkt:

Von 100 Fällen von Neuritis optica fallen nach Samelsohns Statistik (über 154 Fälle) 37, also fast $^2/_5$, unter das vereinigte Gebiet retrobulbärer Entzündung des Sehnerven, oder besser — nach Lebers Vorschlag — der Neuritis papillo-macularis. Von seinen 57 „centralen Amblyopieen“ fanden sich 37 durch Intoxikationen bedingt, und zwar trat das Ueberwiegen dieses ätiologischen Momentes vorzugsweise in der Armenpraxis hervor.

Die Frage, welche ätiologische Rolle innerhalb des engeren Gebietes der Intoxikationsamblyopieen die beiden hauptsächlich angeschuldigten Momente, Tabak und Alkohol, neben einander

spielen, harrt noch immer der endgültigen Erledigung. Mit Leber weisen die meisten Autoren beiden Giften die gleiche deletäre Stellung an, und zwar berechnet sich nach Uhthoff l. c. für die Armenpraxis das Verhältniss beider zueinander so, dass auf 3 Alkoholfälle 2 gemischte und 1 Tabakvergiftung fallen, wobei Uhthoff betont, dass die Privatpraxis eine Steigerung zu Gunsten des Tabakmissbrauchs ergebe, und dass das Verhältniss in andern Ländern, beispielsweise in England, sehr wohl ein anderes sein könne.

In der detaillierten Tabelle Brauchlis (Ueber die durch Tabak und Alkohol verursachte Intoxikationsamblyopie, Dissertation. Zürich 89.) findet sich der Gegensatz zwischen Privat- und Armenpraxis recht hübsch zum Ausdruck gebracht; so berechnet er (in %):

		Ambulante Praxis	Klinische Praxis	Privat-Praxis
Alkohol	allein . . .	11,1	9,7	2,7
	vorwiegend .	7,6	11,3	4,1
Tabak	vorwiegend . .	30,5	22,5	38,3
	allein . . .	16,7	9,9	23,3

Dabei fand Verfasser unter seinen im Ganzen 144 Fällen keine einzige, reine Tabakamblyopie bei absolut ausgeschlossenem Alkoholgenuss, wohl aber 2 Fälle von Alkoholvergiftung bei Nichtrauchern. Auch Webster in New-York hält reine Tabakamblyopieen für selten.

Die Menge des zu diesem Vergiftungssymptome führenden Alkoholquantums schwankt natürlich innerhalb der weitesten Grenzen, wie ja überhaupt die Reaktion des menschlichen Organismus auf die Einfuhr von Spirituosen — sowohl die akute als die chronische — in einer individuell so verschiedenartigen Weise auftritt, wie dies vielleicht bei keinem zweiten Gifte in gleichem Maasse der Fall ist. Im allgemeinen sind es freilich ausgesprochene Potatoren, mit denen man es hier zu thun hat, Leute mit chronischem Magenkatarrh, heruntergekommen in ihrer Ernährung, mit Tremor und Säuferleber, also in einem Zustande, wie er hauptsächlich aus dem dauernden Gebrauche koncentrierter Alkoholika hervorzugehen pflegt. Indess will man auch typische Amblyopieen nach geringem

und seltenem Alkoholmissbrauch, auf Grund einer Idiosynkrasie und mehr akut, beobachtet haben, so Lenz (St. Petersburger medicinische Wochenschrift 1890 N. 47).

[Der betreffende Patient stellte sich zur Beobachtung mit einem Visus von l. $^{7}/_{10}$ bei + 0,75 Refraktion, r. Finger in $1^{1}/_{2}$—2 Fuss. Gesichtsfeld und ophthalmoskopischer Befund links normal, rechts besteht temporale Papillenabblassung, centrales Rot-grünskotom mit relativem Blauskotom, bei freier Peripherie. Nach 3 Wochen Excess in Baccho: r. Finger in 10 Zoll, centrales Farbenskotom auch für blau; l. Finger in 4 m., centrales Farbenskotom, absolut für Rot. Ophthalmoskopisch auch diesmal l. nihil.

Angabe über etwaigen Tabakgebrauch fehlt, wenigstens in dem von mir benutzten Referat.]

Ein zweiter Teil der Autoren glaubt das schädliche Agens der Intoxikationsamblyopie im Tabakgenuss gefunden zu haben. Dabei messen sie dem Alkoholgenuss entweder überhaupt keine Bedeutung in dieser Richtung bei, wenn sie auch nicht sämmtlich so weit gehen, mit Hutchinson (of the prognosis in tobacco amaurosis Ophth. Hosp. Rep. VIII. 3) und Berry (Ophth. Rev. 84 III) in dem Spiritus quasi ein die Tabakwirkung kompensierendes Element zu erblicken, — oder sie huldigen einer gemässigten Anschauungsweise, welche dem Alkohol wenigstens eine sekundäre, schwächende Wirkung auf den durch den Tabak bereits krankhaft veränderten und seiner Widerstandskraft beraubten Optikus zuschreibt, so neuerdings wieder Nettleship in der Sitzung der Ophtalmolog. Society of the Un. Kingd. vom 23. Juni 87 (Näheres s. Sitzungsbericht in Hirschbergs Annalen Jahrg. 87 unter No. 389). Diese Aetiologie kommt auch bei Frauen vor (ebenso natürlich auch die Alkoholamblyopie); so berichtet Berry (Ophth. Rev. III, pag. 101) über 3 Fälle, Griffith (Tobacco amblyopia in womens. The Brittish Journal 86, 16 Dec.) über 7 Fälle mit centralen Farbenskotomen, Julian J. Chisolm (An interesting case of tobacco amblyopia in a lady) über einen Fall.

Als den hierbei wirksamen Bestandteil des Tabaks spricht Stoltenhoff (Amblyopia nicotiana. Inauguraldissertation. Bonn 77.) das Nikotin an.

Die wirksame Tabaksmenge schwankt — wie beim Alkohol — individuell als auch nach dem Gehalte der Tabakssorten und der Art des Genusses. Nur zur ungefähren Orientierung dienen

daher die Angaben über das noch unschädliche Tagesquantum, das nach den Beobachtungen von

Sichel mit 20 gr.,
Hutchinson mit 15 gr.,
Hirschberg mit 30 gr.,
Groenouw mit 15 gr. oder 3 Cigarren

sein Maximum erreicht. Idiosynkrasieen auf diesem Gebiete berichten Hutchinson (Ophth. Hosp. Rep. VII), Hirschler (v. Gräfe's Archiv Bd. VI, 1) und Julian J. Chisolm (l. c.); letzterer berichtet über einen Fall, wo bereits der tägliche Genuss einer halben Cigarre die typische Amblyopie hervorgerufen habe; doch wird man solche Mittheilungen nur mit grosser Vorsicht aufnehmen dürfen.

[Anm. Amblyopieen auf Grund anderer Intoxikationen verlaufen meist in akuter Weise und mit entzündlichen Veränderungen der Papille und Retina. Am besten studiert sind die Chininvergiftungen, die unter dem ophthalmoskopischen Bilde der akut eintretenden Netzhautischämie (Embolia arteriae centralis.) — in Folge eines Krampfes der Netzhautarterien — zu vorübergehender Amblyopie und selbst Amaurose führen. Diese Abnahme des Sehvermögens geht mit den Symptomen der Allgemeinvergiftung einher, — vor Allem kehrt in einer Reihe von Berichten die Angabe über Schwerhörigkeit bezw. Taubheit wieder, — die absolute Amaurose beginnt meist schon nach wenigen Tagen — jedoch auch erst nach 7 Monaten (Browne) — einer sich langsam bessernden Amblyopie Platz zu machen, das Sehvermögen stellt sich hierbei zunächst im Centrum wieder ein, so dass um diese Zeit ein hochgradig koncentrisch eingeengtes Gesichtsfeld besteht, dessen Grenzen sich nur allmälig erweitern, ohne dass jedoch in ausgesprochenen Fällen eine volle Rückkehr zur Norm erfolgt (so neben zahlreichen anderen Autoren Browne in seinem Bericht über 18 Fälle: Ophthalmol. Society of th. Un. Kingd. 9 Dec. 86 vgl. Hirschberg 87, No. 77).

Bei der angeblich durch Diabetes bedingten centralen Amblyopie lässt sich gleichzeitiger Abusus spir. oder tab. nachweisen.

Ueber die selteneren und mit Ausnahme der Blei- und Schwefelkohlenstoffvergiftung z. T. recht zweifelhaften anderweitigen Intoxikationen mit: Morphium, Jodoform, Natron salicylicum, Bromkalium, Argentum nitricum, Arsen, Osmiumsäure, Schlangengift, Karbolsäure gibt Uhthoff (l. c.) eine kurze Uebersicht. Neuerdings hat sich diese Reihe noch um folgende Glieder vermehrt:

Akute Nikotinvergiftung (nach einem Tabak-Klystier) (1):
(Wilkinson, Med. chronicle, Marsh 89).

Roburit (1):

(Nieden, Amblyopie durch Roburit-(Nitrobenzol-)Vergiftung. Centralblatt für praktische Augenheilkunde. 88. Seite 193).

Kohlenoxyd:

(Becker, Deutsche Med. Wochenschrift. 89. No. 26 - 28).

Chronischer Kokaïnismus:

(Saury, Le cocainisme etc. Ann. med.-psych. 89, p. 439).

Extract. filic. mar. + Extract. Granati:

(Bayer. Prager med. Wochenschrift 89. No. 41, S. 440).

Die meisten der durch diese Medikamente in Wirklichkeit oder scheinbar hervorgerufenen Amblyopieen haben mit der gewöhnlichen Intoxikationsamblyopie nichts zu thun, sondern verlaufen, wie gesagt, unter dem Bilde hochgradiger papillo-neuritischer Veränderungen; nur bei der Chinin-, Blei- und Arsen-(Liebreich)amblyopie sind vereinzelte Fälle von Veränderungen nach dem Typus der Alkoholtabakamblyopie beschrieben.]

In Betreff des Geschlechtes wurde von Samelsohn (l. c.) ein fast ausschliessliches Ergriffenwerden des männlichen Geschlechtes für das Gesammtgebiet der „centralen Amblyopie" behauptet. Diese „fast vollkommene Immunität" des weiblichen Geschlechts gilt nach anderen Autoren nur für die Intoxikationsamblyopie, für welche sie neuerdings wieder von Groenouw bestätigt wurde.

Noch bedeutsamer sind freilich die Unterschiede im Alter der Patienten. Während die Intoxikationsamblyopieen mehr dem mittleren und späteren Lebensalter angehören, fallen die idiopathischen retrobulbären Affektionen vorzugsweise in das Jünglings- und erste Mannesalter.

Ueber das Alter der von Intoxikationsamblyopie Befallenen geben die von Brauchli und Groenouw aufgestellten Tabellen Aufschluss, beide mit dem Maximum in den Jahren 40—50; bessere Anhaltspunkte geben vergleichende Tabellen beider Krankheiten, wie die von Uhthoff aufgestellte mit dem Maximum des Lebensalters für Intoxikationsamblyopie ebenfalls zwischen 40—50, für idiopathische Neuritis retrobulbaris zwischen 20—30 Jahren.

Dass trotzdem auch das Kindesalter vor der Intoxikationsamblyopie nicht schützt, zeigt die Brauchli'sche Tabelle; sein jüngster Patient war der $3^1/_2$jährige Sohn eines Gastwirtes, dem von den Gästen täglich ungefähr $^1/_2$ Liter Wein beigebracht wurde.

Der ophthalmologische Befund, die temporale Papillenabblassung, bedingt durch die absteigende Degeneration der zerstörten Sehnervenfasern, ist beiden Affectionen gemeinsam. Je nach der Entfernung des Entzündungsheerdes vom Bulbus bedarf es einer verschieden langen Zeit, ehe der Process an der Papille anlangt und sichtbare Veränderungen setzt; so kommt es, dass bei Eintritt

der Sehstörung an der Papille nichts Abnormes nachweisbar ist und dass sich ev. erst im Verlaufe einer nach Wochen und Monaten zählenden Beobachtungszeit die „centrale Amblyopie ohne Befund“ durch die allmälige temporale Abblassung der Papille als retrobulbäres Leiden entpuppt.

Wichtiger als die bisher berührten Punkte ist in differentiell diagnostischer Bedeutung die Form der Sehstörung, deren Wesen besonders von Uhthoff einem genaueren Studium unterworfen wurde. Hier ist vor Allem für die Intoxikationsamblyopie jene auffallende Gleichmässigkeit des Befundes auf beiden Augen hervorzuheben, so zwar, dass der Process zunächst einseitig auftreten kann, dann aber nach kurzem zeitlichen Intervall auf das zweite Auge übergreift und hier ziemlich dieselbe Form und Intensität der Störung erreicht. Wesentliche Differenzen in dem vorgeschrittenen Stadium der Krankheit, längere Intervalle in dem Ergriffenwerden des zweiten Auges, wie sie bei der retrobulbären Neuritis häufiger vorkommen, gehören ganz entschieden zur Ausnahme; Einseitigbleiben der Affektion bei einiger Dauer der Beobachtung ist nach allen Statistiken eine Seltenheit.

Der Beginn der Sehstörung, bei Neuritis retrobulbaris chronica mehr plötzlich, ist in den typischen Intoxikationsfällen ein durchaus schleichender. Verbunden mit leichten Blendungserscheinungen (Sehen eines „Flors“, eines „Nebels“ und dergl.) treten zuerst leichte Störungen bei feineren Arbeiten, besonders auch beim Lesen, auf, und erst nach Wochen und Monaten führt dieser Zustand zu einer hochgradigen Amblyopie, entweder in ganz allmäligem Uebergreifen, oder nach einigem Bestand der leichteren Erscheinungen mit einer mehr plötzlichen Exacerbation. So fand z. B. Brauchli unter 71 Fällen nur fünfmal ein plötzliches Einsetzen einer stärkeren Sehstörung.

Da meistens erst dieser schwere funktionelle Defekt den Patienten zum Arzte führt, so hat man in seinen Angaben über die Dauer des Processes seit dem ersten Bemerken der Erkrankung einen ziemlich sicheren und bei allen Patienten in gleicher Weise verwertbaren Anhaltspunkt (wie ihn Brauchli zur Aufstellung einer Tabelle benutzt, welche das eben Gesagte in anschaulicher Weise illustriert).

Die Form der Sehstörung ist bei beiden „centralen Amblyopieen“ das centrale Skotom, ein relatives oder Farbenskotom,

meist als Rot- oder Rot-grünskotom, und im Beginn nur mittelst kleinster Förster'scher Prüfungsobjecte nachweisbar.

In dieser milden Form, als liegendes, den Fixierpunkt und blinden Fleck umfassendes relatives Skotom, ohne Defekt für Weiss und ohne Alteration der peripheren Gesichtsfeldgrenzen, bleibt die Sehstörung in den meisten Fällen von Intoxikationsamblyopie, besonders bei Einsetzen einer wirksamen Therapie, stationär; selbst bei hochgradiger, centraler Amblyopie besteht nach Leber „immer nur geringe oder fehlende Einschränkung der Gesichtsfeldperipherie", und nur in seltenen Fällen treten jene stärkeren Veränderungen des Gesichtsfeldes auf, wie sie bei der eigentlichen Neuritis retrobulbaris häufig sind und vor Allem schon in kurzer Zeit zur Entwicklung gelangen können, mit absoluten centralen Skotomen (d. h. auch für Weiss) und mit hochgradiger Einschränkung der Gesichtsfeldperipherie.

[Diesen Uebergang des centralen Rot-grünskotoms der Intoxikationsamblyopie in einen grösseren Defekt hat neuerdings Groenouw genauer studiert und zu folgendem Bilde zusammengefasst:

Der erste Beginn der Sehstörung zeigt sich als kleines Rotskotom um den Fixierpunkt (ein Fall, sowie ein Fall von Uhthoff[1]); mit seiner Vergrösserung verbreitert sich auch der blinde Fleck, und beide Skotome verschmelzen medianwärts zu jenem oben geschilderten liegenden Rotskotom. Bei weiterer Ausdehnung bricht dieses Skotom nach aussen — oben durch, um dann einen oder mehrere Zipfel auch an die untere Gesichtsfeldperipherie zu entsenden, so dass das ganze Gesichtsfeld für Rot — wohl verstanden bei vollkommener Integrität der Weiss- und Blauempfindung in Centrum und Peripherie — nunmehr aus zwei getrennten Hälften, einer äussern und einer innern, besteht. Von diesen Hälften schwindet zuerst die äussere, und das noch erhaltene Gebiet gleicht entweder annähernd einem hemianopischen, mit dem durch den Fixierpunkt gezogenen senkrechten Durchmesser als ungefähre äussere Begrenzung, die es oft mit je einem Zipfel nach oben und unten überragt,

oder es bleibt noch ein „Kreisringsektor", — d. h. der Sektor eines koncentrisch um den Fixierpunkt gelagerten Ringes, — in der innern Gesichtsfeldhälfte als Rest der Rotempfindung zurück; doch scheint diese zweite Gesichtsfeldform mehr der retrobulbären Neuritis anzugehören, und ihr Vorkommen bei reiner Intoxikationsamblyopie fraglich zu sein. Schliesslich schwindet auch dieser Rest.

Die Empfindung des Grünen verhält sich wie rot.

In manchen Fällen findet sich auch ein kleines absolutes centrales Skotom, welches ebenfalls mit dem sich vergrössernden blinden Fleck ver-

---

[1]) Ferner mein Fall cand. med. S. zur Zeit der Besserung. S. h.

schmilzt; dagegen soll ein stärkeres Hinausgehn dieses Defektes über den Fixierpunkt nach innen mehr für Neur. retrobulbaris sprechen.

Die Rückbildung des Rotdefektes folgt in der umgekehrten Weise wie seine Bildung.]

Durchgreifende Unterschiede in der Form der Skotome zwischen Alkohol- und Tabakamblyopie haben sich bis jetzt nicht auffinden lassen.

Der mildere Charakter der Intoxikationsamblyopie drückt sich auch in dem Grade der Sehstörung aus; niemals tritt vollständige Erblindung ein, nie sinkt die Sehschärfe unter etwa $^5/_{200}$, und von da an aufwärts schwankt sie in weiten Grenzen ($^{20}/_{30}$—$^5/_{200}$ in Groenouws Fällen). Ueberraschend ist auch hier die gleiche oder fast gleiche Herabsetzung des Visus auf beiden Seiten (neuerdings von Brauchli bestätigt).

Dementsprechend ist auch die Prognose eine bedeutend günstigere; so waren z. B. von Brauchli's 144 Patienten bei ihrer Entlassung

Geheilt	26	Kein Resultat verzeichnet 51
Gebessert	53	
Ungeheilt	14	

mit Ausschluss dieser letzteren also

28% Heilung
57% Besserung;

wodurch die Erfahrungen früherer Autoren von neuem bestätigt werden.

Die Therapie hat in Abstinenz und Hebung der Gesammternährung, besonders bei heruntergekommenen Potatoren, zu bestehen. Freilich fehlt es bis in die neuste Litteratur hinein nicht an Stimmen, welche mit Samelsohn eine vollkommene Abstinenz für überflüssig erklären. Samelsohn empfiehlt den Gebrauch von Jodkalium, auf den er schon nach sechs Wochen Besserung eintreten sah.

DIE POLIKLINISCHEN JOURNALE

der seit 1871 als getrenntes Institut bestehenden Marburger Augenklinik, die bis Herbst 1890 unter Leitung des Herrn Geheimrat Professor Dr. Schmidt-Rimpler, von da ab unter der des Herrn Professor Dr. Uhthoff stand, wurden von mir — bis Juni 92 — zur Zusammenstellung der in dieser Zeit vorgekommenen Fälle von Neuritis retrobulbaris und Intoxikationsamblyopie benutzt.

Es fanden sich an sicher diagnosticierten retrobulbären Processen 38; davon gehörten an der

Idiopathischen, retrobulbären Neuritis (I): 9 = 23,7%
Intoxikationsamblyopie (II): . . . . . 29 = 76,3%

I. GRUPPE.

Idiopathische chronische retrobulbäre Neuritis. 9 Fälle.

Diese verteilen sich nach den ermittelten ätiologischen Momenten in folgender Weise:

Diabetes.

[Anm. Die 7 hierhergehörigen Fälle sind hier nicht weiter besprochen, da sich die weitere Verwerthung dieser wie aller von ihm beobachteten, diabetischen Augenerkrankungen Herr Geheimrat Schmidt-Rimpler vorbehalten hat.]

Erkältung.

1. Heinrich K., 25 J.

[Sehvermögen bisher gut. Beginn der Sehstörung vor vier Monaten plötzlich in der kalten Kirche, wo es ihn vor Frost „überlief". Er sah weissliche Flocken, „wie Schneeflocken" vor dem Auge, was zwei Monate anhielt. R. erscheint der äussere Papillenteil leicht weisslich, opak, der übrige Teil etwas gerötet mit verwaschenen Grenzen. Venen leicht ausgedehnt, stellenweise gleichsam verschleiert; l. ebenso, Schlängelung noch stärker.

Farbensinn: Grün nirgends erkannt, Rot in centralem Skotom als dunkel. Grenzen des Skotoms Rad. VII—XII 20°, II bis 50°, V bis 35°.]

2. Herr P., 67 J.

Erkältung oder Tabak?

Multiple Sklerose.

Ein Patient der inneren Klinik.

Nach kurz zuvor überstandener

Influenza.

1. Johannes H., 39 J.

[r. S. = $^1/_3$, l. S. = 1 ($^8/_5$ 90).

Gesichtsfeld frei, nur für rot etwas eingeschränkt; kein centrales Skotom.

Papille r. central vielleicht etwas blasser.

Will vor 10 Jahren ähnliche Affektion durchgemacht haben.]

2. Johannes Sch., 33 J.

[Einseitiger (r.) Process mit typischen Erscheinungen (centrales Rotskotom, weisse Papillenverfärbung) mit plötzlicher, starker Herabsetzung des Visus.]

Keine Aetiologie

war aufzufinden in weiteren 4 sichern (und 5 unsichern) Fällen.

Es fällt in dieser Uebersicht vor allem das Fehlen von Syphilis sowie von hereditären Einflüssen auf. Eine scheinbar bedeutende Rolle spielt dagegen der Diabetes, — infolge besonderer, hier obwaltender Umstände, sodass ein Rückschluss auf die Häufigkeit dieses ätiologischen Faktors nicht möglich ist. Einen scheinbar „beweiskräftigen“ Fall von Neuritis retrobulbaris nach Erkältung stellt Fall Heinrich K. dar; der zweite hier notierte Fall ist schon recht zweifelhaft.

Auffallend ist ferner in unsern Fällen das vollständige Fehlen des weiblichen Geschlechtes — (sämmtliche 38 Patienten unseres Materials sind Männer!) — während Gevers in seiner Dissertation über 66 Fälle von Neuritis retrobulbaris wenigstens eine Betheiligung des weiblichen Geschlechtes in etwa 37% berechnet.

Das Alter der Patienten in den 9 sicheren Fällen zeigt ein stärkeres Hervortreten des mittleren Lebensalters. Es standen

im 18. — 20.	Lebensjahre	1
20. — 30.	„	3
30. — 40.	„	2
50. — 60.	„	1
60. — 70.	„	1
		8 (1 × ohne Angabe.)

Bezüglich des Beginnes fand sich 3mal die positive Angabe, dass bei dem ersten Bemerken der Sehstörung sofort eine hochgradige Herabsetzung der Sehschärfe aufgetreten sei.

Die Sehstörung war stets doppelseitig, 1mal allerdings mit nur ganz leichter Beteiligung des zweiten Auges. Die Abnahme des Visus schwankte zwischen S = $^1/_3$ und „Hand in $^1/_2$ m." 3mal konnte sie nur mittelst Fingerzählen festgestellt werden.

Ein centraler Defekt wurde vermisst in 1 Fall, er war nachweisbar als Farbenskotom (Rot- bez. Rot-grünskotom) in den 8 übrigen Fällen; dabei in einem Fall (Heinrich K. vgl. o.) absolute Grünblindheit im ganzen Gesichtsfeld.

Die Peripherie war frei, mit Ausnahme des oben angeführten ersten Influenzafalles.

Angaben über den ophthalmoskopischen Befund fanden sich in allen Fällen und zwar

Abblassung der Papille [d. h. so, dass die inneren Papillenhälften noch rötlichen Reflex gaben, — keine Abblassung in toto wie bei tabischer Atrophie.]	5mal	6
Temporale Abblassung	1mal	
Papille verschwommen	2mal	
Hyperämie und Trübung	1mal	

Ausserdem waren
2 mal die Venen erweitert und geschlängelt,
2 mal die Arterien abnorm verengt.

Mit Wahrscheinlichkeit war die Diagnose auf Neur. retrobulbaris zu stellen in weiteren 5 Fällen und zwar:
2 „Amblyopieen ohne Befund mit centralem Skotom" (42 und 55 J.)
1 Amblyopie mit centralem Grünskotom (Grün als „gelb". 66 J.)
2 Einseitige centrale Rotskotome, einmal kombiniert mit peripherer Einengung (47 und 48 J.).

II. GRUPPE.

Intoxikationsamblyopie.

Diese Gruppe umfasst 29 Fälle unseres Materials, sämmtlich Männer.

Davon fröhnten dem

Alkohol	6	(1mal mit Diabetes kombiniert.)
Alkohol und Tabak	18	
Tabak	4	
	28	(1mal ohne Angabe.)

Zu beachten ist, dass in keinem der 4 „reinen" Tabakamblyopieen der Alkoholgenuss mit absoluter Sicherheit ausgeschlossen ist.

Nach dem Lebensalter verteilen sich die Fälle in folgender Weise:

22.—30.	Lebensjahr	1
30.—40.	„	4
40.—50.	„	12
50.—60.	„	8
60.—70.	„	3
		28 (1mal ohne Angabe);

es prävaliert also im Gegensatz zu Gruppe I die zweite Hälfte des Mannesalters.

Die Entwicklung war meist viel schleichender wie bei der Neuritis retrobulbaris; akutes Auftreten der Sehstörung in 3—4 Tagen ist einmal verzeichnet, nur in 5 Fällen wurde eine starke Herabsetzung des Sehvermögens in 3—10 Wochen angegeben.

Der Visus schwankt zwischen $^{6}/_{12}$ bis „Finger in 20 cm"; 7mal musste er wegen starker Herabsetzung durch Fingerzählen festgestellt werden. Zur Zeit der Beobachtung einseitig war der Process in 1 Fall.

Gesichtsfeldangaben fanden sich in 26 Fällen, und zwar ohne centralen Defect:

[NB. aus der anteförster'schen Aera der Gesichtsfeldprüfung stammend,]	3	
Centrales Rotgrünskotom	16	23.
Centrales Rotgrünblauskotom	4	
Grössere centrale Defekte für Farben	3	
	26	

Absolute Skotome und Störungen der peripheren Wahrnehmung von Weiss fehlten also vollständig.

Eine Besserung des Visus war nachweisbar in 5 Fällen; man darf jedoch aus dieser geringen Zahl wegen der oft nur kurzen Beobachtungsdauer — (Poliklinik!) — nicht ohne weiteres einen Rückschluss auf die Prognose des Leidens machen.

Ophthalmologische Befunde fanden sich 13 mal verzeichnet:

Papille blass [d. h. so, dass die innere Hälfte noch rötlichen Reflex gibt.]	1	(zugleich Hyperämie).
Temporale Abblassung	8	9
Hyperämie und Rötung	1	
Trübung	1	
Nihil	2	
	13	

ferner

1mal Erweiterung und Schlängelung der Venen.

1mal Verengerung der Arterien.

Besonderes Interesse verdient wegen ihres von dem gewöhnlichen Bilde abweichenden Verlaufes die Krankengeschichte des 22jährigen cand. med. S., auf die ich mir kurz einzugehen erlaube:

Anamnestisch ergibt sich:

Ausser Tuberkulose der Mutter keine hereditäre Belastung. Patient selbst litt mit 7 Jahren an Gelenkrheumatismus, mit 12 Jahren an Pneumonie und Pleuritis, mit 13 Jahren an Diphtherie, vor 4 Jahren an Scarlatina. Keine Geschlechtskrankheiten; in den letzten Jahren ab und zu Herzklopfen; seit dem 13. Jahr starker Raucher.

Ungefähr Ostern bemerkte er beim Lesen ein „Verschwimmen der Buchstaben" und „um das Licht einen Strahlenkranz", letzteres r. allerdings schon früher. In der Dämmerung sieht Patient nach seiner Angabe ziemlich gut, bei heller Beleuchtung schlechter („er erkennt nichts mehr scharf"). Diese Sehstörung soll in 3—4 Tagen aufgetreten sein. Augenbewegungen ohne Schmerzen.

Mit diesen Erscheinungen kam Patient am 25./5. 92 in die Poliklinik, wo beiliegendes Gesichtsfeld I aufgenommen wurde. (Centrales einseitiges Farbenskotom bei freier Peripherie.) r. — 4,5 S = $^6/_{16}$ l.—1,0 S = $^6/_{60}$.

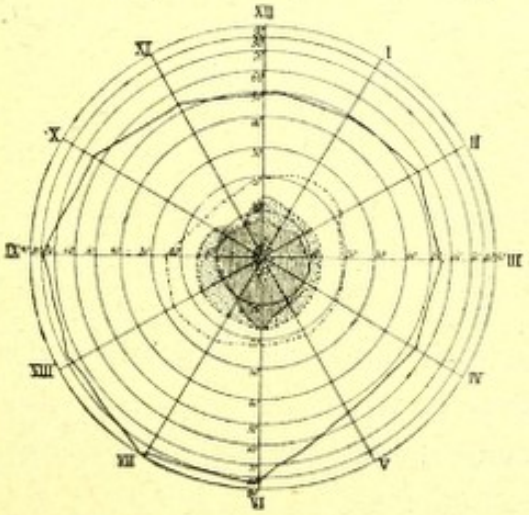

(L. A.) Stud. S., 22 J.

Vor 6 Wochen entwickelt sich mehr plötzlich eine Sehstörung, die beim Lesen zuerst bemerkt wurde. Ophthalmoskopisch nihil (ausser Staphyloma posticum.) Anamnestisch nihil.

Die Rotempfindung (punktförmiges Object) ist am meisten herabgesetzt in einem concentrisch um den Fixierpunkt herumlaufenden Ringskotom.*) ( ) Im Centrum und breiter Zone um das Ringskot. herum erscheint rot undeutlich weisslich ( ). Aussengrenze für roth (— . — . —) allseitig eingeengt Grün analog. Blau und weiss undeutlich, aber nicht fehlend. Peripherie (schwarzer Strich) frei.

*) Wo rot als weisslich bezeichnet wird.

Ophthalmoskopisch nihil. Die Diagnose wurde damals auf linksseitige Neuritis retrobulbaris gestellt.

In der folgenden Zeit, während welcher Patient weniger als sonst, aber immer noch 3 Pfeifen und 1—2 Cigarren in minimo rauchte, bemerkte er keine Verschlechterung des Visus (auf das rechte Auge pflegte er wegen der dort bestehenden Myopie wenig zu achten), liess sich aber am 13./12 92 in die Klinik aufnehmen, weil ihm seine Sehstörung beim Mikroskopieren lästig war.

Es fand sich bei sonst normalen Verhältnissen und guter Konstitution bds. eine deutliche Blässe der temporalen Papillenhälften, die jedoch wegen der vorhandenen physiologischen Exkavation nicht sicher als pathologisch anzusprechen war. Ausserdem r. geringe Papillenhyperämie (?) und schmales Staphyloma posticum. Das Gesichtsfeld (II) zeigt beiderseitige centrale Skotome mit absolutem Defekt für alle punktförmigen Objecte und Undeutlichkeit für Weiss.

Vis. c. o. d. M 4,0 S = $^6/_{60}$
V. c. o. s. M 1,0 S = $^6/_{36}$

Bds. grosse gelbe Objecte central „rötlich", peripher gelb — punktförmige gelbe überall rötlich.

COS

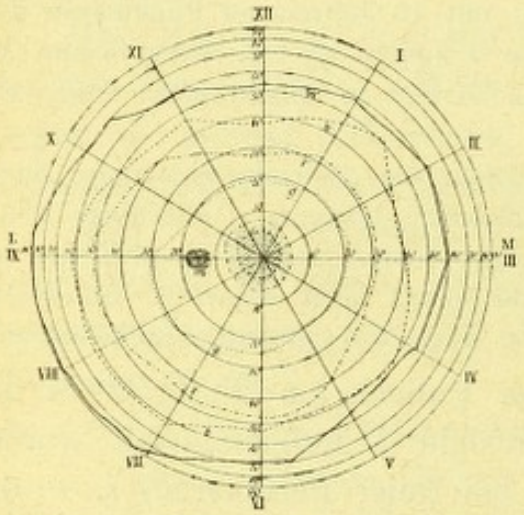

Relat. centrales Skotom für grosse Farben, absolut für punktförmige und völlige centrale Grünblindheit. (Grosse Förstersche Obj.)

COD

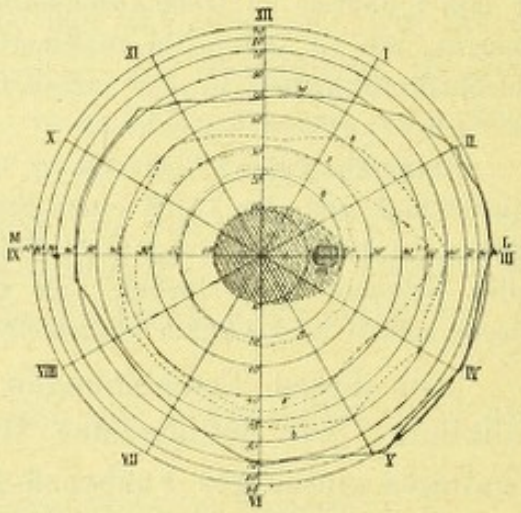

Relat. centrales Skotom für weiss, blau, rot bei grossen Förster'schen Obj., absolut für grün und alle punktförmigen farbigen Objekte.

Der Visus bei der Aufnahme $^6/_{60}$ r., bez. $^6/_{36}$ l., steigt nun in der folgenden Zeit so rapide, dass das l. Auge am 2./1. 93, das rechte den 6./1. 93 S = $^6/_{10}$ erreichen; auf dieser Höhe bleibt der Visus bis zur Entlassung am 14./1. 93 stehen.

Hand in Hand mit dieser Veränderung geht eine Verkleinerung der Skotome, anfangs besonders auf dem r. Auge, so dass hier am 14./12. das Skotom vom blinden Fleck wieder isoliert ist; später

beide gleichmässig, sodass bei der Entlassung beiderseits nur ein punktförmiges centrales Undeutlichkeitsskotom für punktförmige Objekte besteht.

Die äusseren Papillenhälften sind blasser als normal, bes. r. deutlich, l. erschwert eine tiefe physiologische Exkavation die Beurteilung. (Uhthoff). Entlassen mit Jodkalium. —

Auffallend für eine Intoxikationsamblyopie ist hier namentlich das energische Einsetzen und das längere isolierte Bestehen der centralen Amblyopie auf dem linken Auge.

Alkoholgenuss als Ursache von Sehstörungen wurde noch angeschuldigt in drei weiteren, ihrer Natur nach nicht ganz sicher gestellten Fällen:

1. Johann F., 40 J.

„Amblyopia, wahrscheinlich alcoholica".

[Periphere Einengung des Gesichtsfeldes, kein centraler Defekt. Papillen bds. etwas blass.]

2. Wigand G., 39 J.

[Seit vier Wochen bestehende Herabsetzung der Sehschärfe. Peripherie und Centrum des Gesichtsfeldes ohne Defekt. Geröthete Papillen, deutliche Symptome chron. Alkoholgenusses. Besserung innerhalb eines Monats.]

3. Ludwig M., 59 J.

„Amblyopia alcoholica?"

[Gesichtsfeld bds. frei, grün von 10° ab peripher als „blassgelb" empfunden. Geringe Hyperämie der Papillen.]

So finden wir auch in unserer in bescheidenen Zahlenverhältnissen sich bewegenden Statistik jene Eigenheiten der Intoxikationsamblyopie wieder, welche ihre einst von Leber durchgeführte Trennung von dem nah verwandten Krankheitsbilde der idiopathischen Neuritis retrobulbaris auch heute noch gerechtfertigt erscheinen lassen. Das Vorkommen mannigfacher Uebergangsformen bei anatomisch so nah stehenden — vielleicht identischen — Affektionen vermag hieran nichts zu ändern: In der Mehrzahl der Fälle sind jedenfalls die klinischen Unterschiede beider Erkrankungen so weitgehend, dass es nach jeder Richtung hin, nach der wissenschaftlichen wie der praktischen Seite, geboten erscheint, unter der gemeinsamen pathologisch-anatomischen Diagnose der retrobulbären Sehnervenentzündung oder — besser — der Neuritis papillo-macularis zwei klinische Bilder von einander zu trennen: die Intoxikationsamblyopie von der genuinen Neuritis retrobulbaris.

Es bleibt mir zum Schlusse noch die angenehme Pflicht, meinem hochverehrten Lehrer, Herrn Professor Dr. Uhthoff, sowohl für die freundliche Ueberlassung des in den vorliegenden Zeilen verarbeiteten Materials, als auch für die vielfache Unterstützung zu danken, die er mir in der ausgiebigsten Weise gewährte, und welche die in seinem Institute verbrachten Arbeitsstunden für mich zu einer Quelle vielseitiger Anregung und Belehrung werden liess.

Druck von Reinhold Baist, Frankfurt a. M.

Lebenslauf.

Wilhelm Stöltzing, evangelischer Konfession, wurde am 17. August 1869 zu Hersfeld (Provinz Hessen-Nassau) als Sohn des damaligen Reallehrers Rupertus Stöltzing († als Gymnasial-Oberlehrer a. D.) und dessen Ehefrau Elise, geb. Rössing, geboren.

Er besuchte Ostern 77 bis Ostern 79 die Vorschule, Ostern 79 bis Ostern 80 die Realschule, Ostern 80 bis 88 das Gymnasium seiner Vaterstadt, welches er 88 mit dem Zeugniss der Reife verliess. Dem medicinischen Studium lag er an den Universitäten Marburg (4 Semester), München (1), Berlin (1), Marburg (3) ob. Sein Tentamen physicum bestand er am 4. März 1890, das Staatsexamen beendete er am 31. Januar 93, das Examen rigorosum am 3. Februar desselben Jahres.

Während seiner Studienzeit hörte er die Vorlesungen, Kliniken und Kurse folgender Herrn Professoren und Docenten

in Marburg: Gasser, Göbel, Greeff †, Külz, Melde, Strahl, Zincke;

in München: Angerer, Bauer, Bollinger, Herzog, Messerer, Seitz, v. Voit, v. Ziemssen;

in Berlin: Gerhardt, Mendel, Winter, Wollff;

in Marburg: Ahlfeld, Cramer, Fränkel, v. Heusinger, Hüter, Külz, Küster, Lahs, Mannkopf, Marchand, Meyer, Müller, Rumpf, Tuczek, Uhthoff.

Allen diesen meinen hochverehrten Lehrern spreche ich an dieser Stelle meinen herzlichsten Dank aus.

Erläuterung der Tafeln.

Tafel I **Fall Panthen.** (Dr. Thomsen.)

Fig. 1. R. O. Papillenschnitt.
„ 2. R. O. Dicht hinter Bulbus. Keilform des Heerdes.
„ 3. L. O. Austritt der Centralgefässe. Sichelform.
„ 4. R. O. Weiter hinten, intraorbital.
„ 5. Beide Optici, Intakraniell.
„ 6. Chiasma vorn.

Sämtlich Pal'sche Schnitte (degenerierte Partie hell), 5 u. 6 ad naturam, 1—4 u. 7 nach Karminpräparaten umgezeichnet.

Tafel II. **Fall Bl.** R. Opt.

Fig. 1. Papille. Die temporale Hälfte liegt nach rechts.
„ 2. Optikus dicht hinter dem Bulbus. *s* = Scheidenschnitt: aussen und etwas nach unten.
„ 3. Austritt der Centralgefässe.
„ 4. Optikus nach Austritt der Centralgefässe.
„ 5. Gegend des For. optikum. *a o* = arteria ophthalmica.

Sämtliche Präparate nach Pal gefärbt.

Tafel III. **Bl. r. Optikus hinter dem Bulbus.** Karmin-Hämatoxylin-Färbung.

[Gesichtsfeld des Mikroskopes bei schwacher Vergrösserung. (Leitz Okular I. Objectiv 3.) Eingestellt ist die temporale Seite des Optikus, so dass im obern Abschnitte des Gesichtsfeldes die Centralgefässe, im untern — ganz peripher — eine kleine Partie der Sehnervenscheide sichtbar wird.]

Tafel IV. **Bl. r. Optikus nach Austritt der Centralgefässe.**

[Karmin-Hämatoxylinpräparat. *s* = Scheidenschnitt, aussen — unten. Gez. bei Leitz Objectiv 3, Okular I.]

TAFEL I.

L. O. R. O.

Fig. 1.

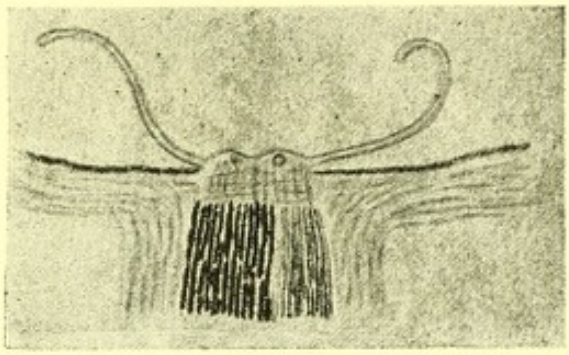

Fig. 2.

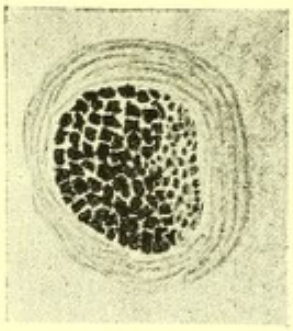

Fig. 3.

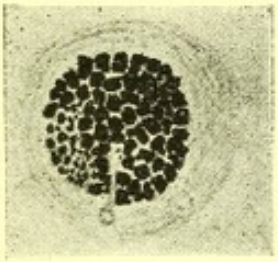

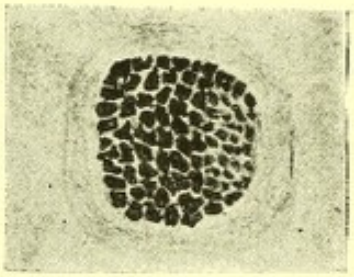

Fig. 4.

Fig. 5.

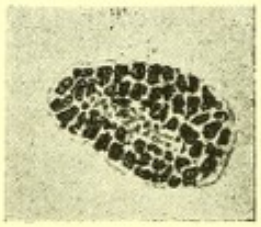

Fig. 6.



TAFEL II.

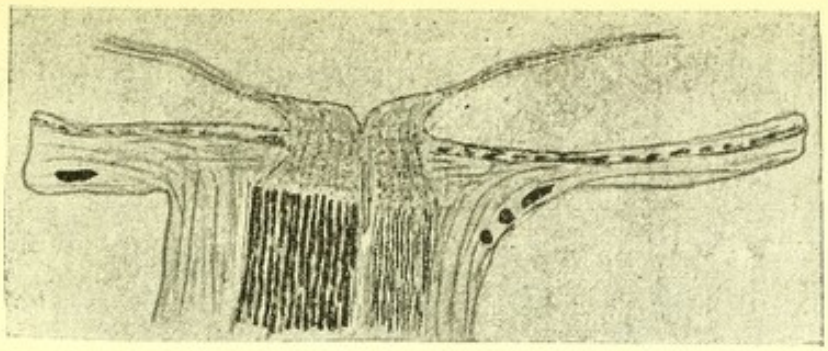

Fig. 1.

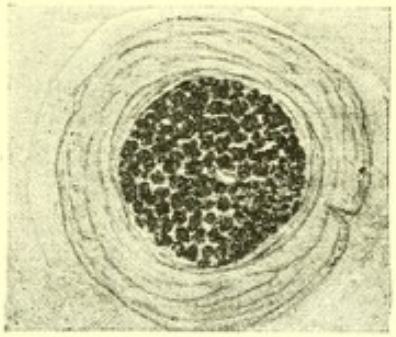

Fig. 2.

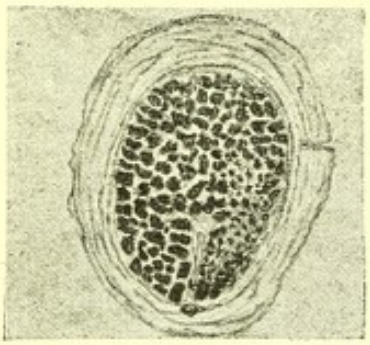

Fig. 3.

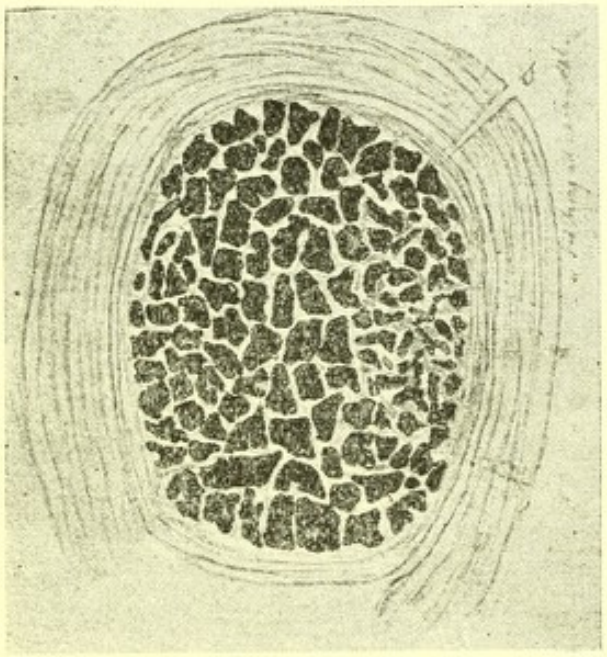

Fig. 4.

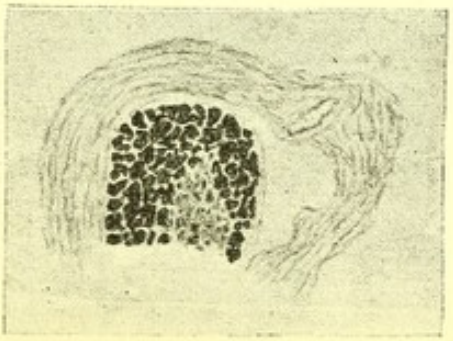

Fig. 5.

TAFEL III.

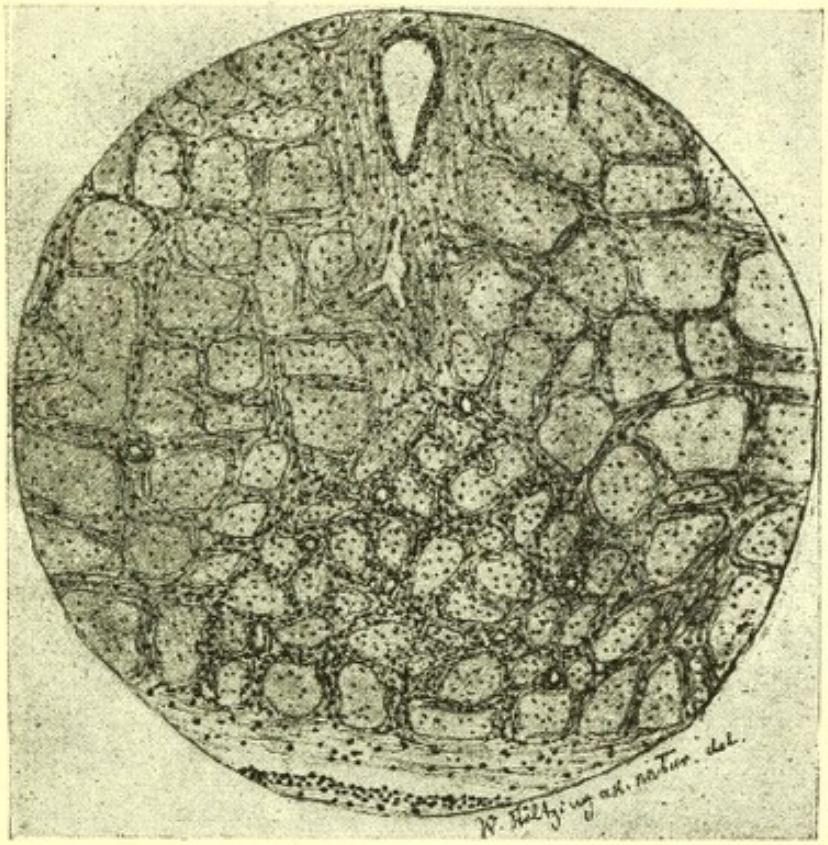

TAFEL IV.