Aus der kgl. chirur

Ein Beitr

malignen Tu

Inaugura

hohen med

Friedrich Alex

zu

Erlangung

im N

Theod

Druck v

Aus der kgl. chirurg. Poliklinik zu München.

Ein Beitrag zur Lehre

von den

malignen Tumoren der Orbita.

Inaugural-Dissertation

und der

hohen medizinischen Fakultät

Friedrich Alexanders-Universität

zu Erlangen

zur

Erlangung der Doktorwürde

im November 1886

vorgelegt von

Theodor Pleyer,

approb. Arzt

und Assistenz-Arzt II. Cl. im k. 2. Ulanen-Regiment.

Amberg.

Druck von J. Habbel.

1887.

Gedruckt mit Genehmigung der medizinischen Fakultät zu Erlangen.

Referent: **Prof. Dr. Eversbusch.**

Promotionsprüfung den 10. November 1886.

Durch die gütige Verwendung des Herrn Professors Dr. Angerer wurden mir während meines Aufenthaltes beim militär-ärztlichen Operationskursus zwei Fälle von malignen Orbitaltumoren bekannt, welche in der chirurgischen Poliklinik in München operativ behandelt worden sind. Zwar ist die Häufigkeit derartiger Geschwulstformen der Orbita an sich eine nicht unbeträchtliche, allein, da diese beiden Fälle sowohl hinsichtlich ihres Verbreitungsbezirkes, als auch ihrer pathologisch-anatomischen Befunde einige interessante Erscheinungen darbieten, dürften sie sich gleichfalls dazu eignen, der Oeffentlichkeit übergeben zu werden, und habe ich mir zur Aufgabe gestellt, zunächst einen eingehenden Krankheitsbericht von ihnen erfolgen zu lassen, und im Anschlusse daran mich mit einer kurzen allgemeinen Besprechung bösartiger Orbitalgeschwülste mit Bezug auf dabei vorkommende plastische Operationen zu beschäftigen.

I. Fall.

Sarcoma orbitae sinistrae fibrosum.

Maria Wichtelhuber, Bauerstochter aus Altötting, 20 Jahre alt.

Anamnese: Patientin, von gesunden Eltern stammend und in ihrer Jugend stets gesund, bemerkte im Jahre 1875 eine langsam wachsende Geschwulst im linken Augapfel, die ihr jedoch niemals Schmerz verursachte; nur verringerte sich das Sehvermögen immer mehr, so dass sie 1877 nur mehr hell und dunkel zu unterscheiden vermochte. Sie suchte Hilfe in der hiesigen Augenklinik und wurde am 9. I. die *Enucleatio bulbi* von Herrn Professor v. Rothmund vorgenommen.

Die Heilung nahm einen normalen Verlauf und konnte Patientin am 17. II. geheilt entlassen werden.

Die pathologisch-anatomische Untersuchung des Bulbus wurde durch Herrn Professor Buhl ausgeführt und ergab folgenden Befund:

„Aeusserst dichtes fibröses Gewebe, an manchen Stellen mit dem Anscheine baldiger Verknöcherung, Knochen selbst nicht nachzuweisen. Da nun fibröses Gewebe sowohl von der Opticusscheide, als dem Orbitalperiost ausgehen kann, so würde die Beschaffenheit mehr für den letzteren Ausgangspunkt sprechen. Es könnte aber auch Orbital-Fettgewebe fibrös werden, dafür spräche, dass zwischen den Strängen einzelne grössere Fetttropfen sich finden.“

Bis zum Jahre 1881 war der Zustand gut geblieben; von da ab bemerkte Patientin neuerdings das Wachsthum der Geschwulst in der linken Augenhöhle, ohne dass auch jetzt, ausser zeitweise auftretendem geringem Kopfweh, besondere Schmerzen auftraten. Im letzten Jahre nahm der Tumor rapid an Grösse zu, so dass sich Patientin genöthigt sah, wiederum Hilfe zu suchen. Sie kam abermals in die Klinik des Herrn Prof. v. Rothmund, wurde jedoch am 27. IV. an die chirurgische Poliklinik verwiesen und hier sogleich aufgenommen.

Status praesens: Person von kräftigem Körperbau. Die Untersuchung der inneren Organe ergibt normalen Befund. Statt des linken enucleirten Auges sieht man eine kindsfaustgrosse Geschwulst, die von leicht gerötheter und allseitig verschieblicher Haut bedeckt ist. Die Lider sind völlig geschlossen, die *conjunctiva palpebrarum* normal, der Sehnervenstumpf nicht sichtbar. Der Tumor selbst ist derb und prall, nicht druckempfindlich, füllt die ganze Orbita aus und wölbt sich halbkugelig aus ihr hervor. Vom Nasenbeine an der Innenseite begrenzt, hat er den oberen Augenhöhlenrand nach oben gedrückt und aufgewulstet, so dass die scharfen Knochenränder sehr deutlich abzutasten sind; aussen findet die Geschwulst ihre Grenze mit dem äusseren Augenwinkel, unten ist sie im Zusammenhange mit dem Oberkiefer. Die Augenlider liegen etwas vertieft im Tumor, so dass derselbe, von vorne gesehen, in einen grösseren oberen und in einen kleineren unteren Theil zerlegt erscheint. Zwar beschränkt sich die Hauptmasse der Geschwulst auf die Orbita, jedoch ist eine Schwellung der Weichtheile in der Umgebung des Jochbogens, sowie der linken Wange unverkennbar. Bei Betastung des Oberkiefers von der Mund-

höhle aus erweist sich derselbe als fest, aber sehr stark und am meisten in der *fossa canina* aufgetrieben.

Das Gehör ist auf der linken Seite auf $^1/_3$ Hörweite herabgesetzt, rechts normal. Abnorme cerebrale Erscheinungen sind nicht vorhanden; am Halse und am Unterkiefer ist eine Schwellung der Lymphdrüsen nicht zu konstatiren. Die Zähne sind alle gut.

Operation: Die Operation wurde am 29. IV. durch Herrn Prof. Helferich ausgeführt.

Nach Einleitung der Narkose und vorhergängiger Desinfection des Operationsgebietes wurde vom äusseren Lidwinkel aus ein 2 cm langer Schnitt durch die Haut nach aussen geführt, und diesem ein hierzu senkrecht stehender, nach oben gegen die Schläfe verlaufender, 3 cm langer angefügt. Hierauf wurden die Lider geöffnet, die durch die frühere Enucleation bedingte Narbe parallel zu diesen durchtrennt, und dieser Schnitt dann mit dem erst angelegten verbunden; der so entstehende Lappen der Haut wurde über dem Tumor nach aufwärts frei präparirt, und einige grössere blutende Gefässe unterbunden. Dieser zeigte sich als eine Geschwulst von ziemlich derber Consistenz, die sich den stark aufgeworfenen Knochenrändern des oberen Orbitalbogens genau anlegte, jedoch in keinem engeren Zusammenhange mit diesem sich erwies. Das Periost wurde sorgfältig nach aufwärts geschoben, die Knochenränder so völlig freigelegt und mittelst der Knochenzange möglichst entfernt, so dass der Zugang zu dem Tumor von der oberen Seite wesentlich frei wurde. Nun wurde der vorhin erwähnte Temporalschnitt nach abwärts um ca. 3 cm verlängert bis gegen die Wange und durch Ablösung des nun vorliegenden unteren Hautlappens vom Augenhöhlenrande, dem Jochbogen etc. auch von der Unterseite aus

der Weg zu dem Tumor erleichtert. In gleicher Weise, wie oben beschrieben, erfolgte nun die Blutstillung, Ablösung des Periosts und das Freilegen der roth gefärbten, krankhaft degenerirten Knochen. Hierauf wurde versucht, den Tumor im ganzen Umkreise der Augenhöhle mittelst eines langen, starken Elevatoriums zu umgehen, die bindegewebigen Adhärenzen zu durchtrennen und ihn aus der Augenhöhle herauszuhebeln, was auch bei einiger Kraftaufwendung gelang. Die die Orbita auskleidenden Weichtheile schienen bis auf die tief gelegenen Partien sowie einen kleinen Theil in der Nähe des *sinus frontalis* gesund. Die letzteren wurden sogleich entfernt und hierbei die erweiterten Stirnhöhlen eröffnet, deren sie auskleidende Schleimhaut sich sulzig gequollen erwies. Patientin athmete jetzt sehr schlecht, erholte sich jedoch ohne weiteres Zuthun bald wieder, so dass die Operation ohne ferner eintretende Störung fortgesetzt werden konnte.

Der, wie oben erwähnt, als krankhaft verändert sich erweisende Boden der Orbita wurde in seinen vorderen Theilen mit der Knochenzange entfernt, und da sich keine gesunde Grenze finden liess, das Periost vom Jochbogen und Oberkiefer abgelöst, dieser mittelst der Knochenzange möglichst weit nach aussen im Gesunden abgetragen und die Vorderwand des ersteren eröffnet. Es bot sich nun ein eigenthümliches Bild: an Stelle der normaler Weise vorhandenen Highmorshöhle mit ihrer Schleimhautauskleidung sah man ein fächerförmiges Gerüste von derberen und feineren Knochenspangen, die Fächer selbst waren theils mit einer grau-röthlichen, schwammigen, theils mit einer ganz weichen, sulzigen Masse erfüllt. Diese Gebilde wurden mittelst Elevatorien und Scheere herausgehebelt und entfernt, so dass schliesslich vom Oberkiefer der linken

Seite nur mehr der harte Gaumen und nasalwärts ein grösseres Schleimhautstück übrig blieb, das bei jedem Athemzuge sich wie ein Segel blähte. Die Innenseite der Nasenhöhle sah man mit den Choanen etc. ganz klar durch die etwa fünfmarkstückgrosse Oeffnung. Mittelst Hakenpincette und Scheere wurde alles Krankhafte nach Thunlichkeit beseitigt, die bei dem ganzen Akte nur gering auftretende Blutung gestillt, und nun zur genaueren Prüfung der im Hintergrunde der Augenhöhle sich noch befindenden Gewebstheile übergegangen.

Einige mit der Scheere entfernten Theile erwiesen sich als krank; es wurde der Versuch gemacht, mittelst des scharfen Löffels diese Massen zu entfernen, hiervon jedoch bald Abstand genommen, da sich neben diesen mit aller Sicherheit auch Theile der Hirnrinde erkennen liessen. Es wurde nun mittelst des Paquelin zerstört, was zu erreichen eben möglich war. Die ganze grosse Wunde wurde mit Jodoform-Borpulver bestreut, ein Jodoform-Gazestück trichterförmig eingelegt und der Trichter mit Sublimatgaze ausgefüllt, die beiden Hautlappen darüber gelegt, nochmals Sublimatgaze angewandt, der ganze Verband mit geleimter Watte bedeckt und durch Mull und Gazebinden so gut als möglich befestigt.

Weiterer Verlauf: Am ersten Tage nach der Operation zeigte sich Uebelkeit und Erbrechen, leichter Wundschmerz, während der Nacht wenig Schlaf; am zweiten Tage auch noch häufiges Erbrechen, selbst geringe Mengen Wein wurden nicht vertragen; am dritten Tage genoss Patientin etwas Milch, die sie behielt, dabei bestand leichter Kopfschmerz, zunächst an der linken Schläfengegend. Die Temperatur stieg nur am ersten Tage bis 38,8°, sonst blieb sie afebril. Im weiteren Verlaufe

war ab und zu Kopfschmerz vorhanden, der Schlaf bei Nacht gering, die rechte Pupille reagirte träge und klagte Patientin auch über Sehschwäche. Am 10. V. erfolgte erster völliger Verbandwechsel, die Wunde sah gut aus, die Eitersecretion war mässig, die ganze Wundhöhle wurde mit Jodoformborpulver ausgestäubt und der gleiche Verband applizirt. Am 11. V. war das Allgemeinbefinden sehr gut, der Kopfschmerz verschwunden, Schlaf zeitweise bei Tag und Nacht, sowie Appetit vorhanden. Der weitere Heilverlauf ging ohne Störung vor sich; die Wunde granulirte von allen Seiten üppig, und das subjective Befinden war in keiner Weise mehr getrübt. Der Verband wurde später in der Weise modifizirt, dass direkt auf die Wunde ein Stück durchlöcherten Silks kam, trichterförmig in die Augenhöhle eingestülpt und dieser Trichter mit Jodoformgaze ausgestopft wurde. Die Secretion war eine mässige; in der letzten Zeit wucherten die Granulationen so sehr, dass eine öftere Anwendung des *lapis* indicirt war. Am 14. VI. wurde Patientin in ihre Heimath entlassen. Die Augenlider waren tief nach innen gestülpt und liessen eine ca. zweimarkstückgrosse Oeffnung zwischen sich, von der aus man in den tiefrothen, granulirenden Trichter sah. Derselbe war so gross, dass man eine Wallnuss einlegen konnte. Gegen die Nase war die Oeffnung noch markstückgross und das Septum deutlich zu erkennen.

Ueber das fernere Befinden nähere Mittheilungen zu bekommen, war leider trotz wiederholter sorgfältiger Erkundigung nicht möglich.

II. Fall.

Carcinoma orbitae dextrae.

Friedrich Schirner, Viehhirt, 63 Jahre alt. Hb. N. 574. Datum: 1. II. 86.

Anamnese: Patient bemerkte vor drei Jahren in der Gegend des rechten inneren Augenwinkels ein etwa hirsekorngrosses Knötchen, welches langsam grösser wurde, nach ungefähr einem Jahre aufbrach und zu eitern begann. Im weiteren Wachsthume dehnte sich die an ihrer Oberfläche geschwürig zerfallene Neubildung auf die innere Hälfte der Lider und gegen die Augenhöhle zu aus. Die erst infiltrirten und dann theilweise schrumpfenden Lider wurden zu derben und starren Wülsten, welche trichterförmig gegen die Orbita eingezogen wurden und das Auge mehr und mehr verdeckten, so dass Patient seit August 1885 auf dem rechten Auge nicht mehr sehen konnte. Eigentliche Schmerzen hatten vorher nie, nur unangenehme Blendungserscheinungen im rechten Auge bestanden. Eine bestimmte Ursache der Erkrankung war dem Patienten nicht bekannt, nur erinnerte er sich, vor einigen Jahren einmal einen Stoss in die rechte Augengegend bekommen zu haben. Im Alter von 17 Jahren hatte er das Nervenfieber durchgemacht, sonst war er angeblich nicht erheblich krank gewesen. Appetit gut, Schlaf in letzter Zeit gering, Stuhl hart. Der Vater starb am Schlagflusse in hohem Alter, die Mutter an einem Magenleiden. Ueber Geschwülste oder besondere Krankheitsfälle in seiner Verwandtschaft war vom Patienten nichts zu eruiren.

Status praesens: Patient zeigt mittelgrossen Bau, schwache Constitution, der Ernährungszustand ist im Allgemeinen zurückgegangen, jedoch nicht cachectisch, die Haut ohne auffallende Pigmentirung, schlaff und spröde, das Gesicht leicht gebräunt, eine Anschwellung der Lymphdrüsen nicht zu konstatiren. Die Untersuchung der inneren Organe ergibt normale Verhältnisse. In der Gegend des rechten inneren Augenwinkels zeigt sich ein etwa zweimarkstückgrosses Geschwür mit zerklüftetem, speckig aussehendem Grunde. Dasselbe besitzt nach unten und innen breite, wallartig aufgeworfene Ränder, nach oben und aussen setzt es sich in einen tiefen Spalt fort, der von den derben, unnachgiebigen, mehrfach radiär gefurchten Lidern gebildet wird. Die Cilien sind nicht mehr vorhanden, Reste der Augenbrauen finden sich noch, allerdings beträchtlich weit unterhalb ihres normalen Platzes, auf dem das obere Augenlid repräsentirenden Wulste. Die Orbitalränder fühlen sich lange nicht so scharf an als auf der gesunden Seite; das Geschwür besitzt nur eine sehr geringe Verschieblichkeit, blutet sehr leicht und sondert ein übelriechendes Secret ab.

Die Ulceration rahmt die ganze rechte Augenhöhle ein, und erstreckt sich etwa bis zur Nasenwurzel. Sie zeigt im Allgemeinen lappigen Bau und trägt an ihren freien Rändern kleine, braune, mit Krusten bedeckte Knötchen. Die ganze rechte Gesichtshälfte, die übrigens nirgends auffallende Farbe, Form oder Consistenz aufweist, ist bei mässigem Drucke schmerzhaft, die Berührung der derben Lider wird kaum empfunden, der Bulbus ist ziemlich weich und an den Stellen, wo sich geröthete Conjunctiva findet, auch gegen die leiseste Berührung empfindlich. Die Cornea fühlt sich derb, lederartig an, ist

trübe und bleibt auf Druck reactionslos. Bewegungsfähigkeit des Bulbus minimal.

Operation: Die Operation wurde am 3. II. 86 in Narkose ausgeführt von Herrn Prof. *Dr.* Angerer. Den Rändern der Orbita entsprechend wurde ein kreisförmiger Hautschnitt geführt, der die Geschwulst gut im Gesunden ergreifend, fast die Mitte der Nasenwurzel nach innen erreichte. Der Tumor wurde sodann in die Augenhöhle verfolgt, grösstentheils mit stumpfer Gewalt von den Wandungen derselben, mit welchen er nirgends verwachsen erschien, losgelöst, und schliesslich sammt dem stark atrophischen Bulbus entfernt. Die Blutung aus der *arteria ophthalmica* war durch Unterbindung leicht zu stillen. Bei der Entfernung des Tumors wurde die Nasenhöhle in der Grösse eines Fünfpfennigstückes eröffnet, es zeigten sich jedoch hier nur normale Verhältnisse. Die Augenhöhle wurde nun mit Sublimatgaze tamponirt und eine geringe Compression durch Gazebinden ausgeübt.

Weiterer Verlauf: 4. II. Patient befindet sich wohl, etwas Blut wird durch Räuspern entfernt, Temperatursteigerung nur unbedeutend, 38,2°.

5. II. Patient hustet etwas, kein Blut mehr im Sputum, afebril.

6. II. Verbandwechsel. Wundhöhle gut aussehend. Umgebung reactionslos. Sublimatgaze — Jodoform.

7. II. Secret schlägt durch den Verband. Wechsel.

9. II. Verbandwechsel. Wundhöhle beginnt zu granuliren. Keine Temperaturerhöhung mehr.

12. II. Lebhafte Granulation.

17. II. Neuer Verband. Befinden gut. Wunde sieht frisch und schön aus.

19. II. *Domum dimissus,* Verband mit Jodoform und Sublimatgaze.

Pathologisch-anatomische Untersuchung. Dieselbe ergab die Epithelschicht verdickt, im Corium Züge, Zapfen und Nester, die sich gegen die Umgebung abgrenzten und deren Zellen von ziemlich grosser, rundlicher Gestalt und mit grossen, bläschenförmigen Kernen versehen waren, sowie eine deutlich sichtbare Membran zeigten. Sie erschienen in Form cylindrischer oder concentrischer Haufen angeordnet und waren mit sparsamem Bindegewebe durchzogen, welches mehr oder weniger mit lymphoiden Zellen durchsetzt war, und ausser Talgdrüsen, deren polyedrisches Epithel sehr schön hervortrat, auch Blutgefässe enthielt. An der Grenze zwischen gesundem und krankem Gewebe fanden sich Zelllager, die den tiefen Schichten des *rete Malpighii* glichen. Von dem carcinomatös infiltrirten Bulbus erlaube ich mir zwei Zeichnungen beizufügen, die dem in Müller'scher Lösung gehärteten Hämatoxylinpräparate entnommen sind. Das Carcinom war von den Lidern i. e. der *conjunctiva palpebrarum* ausgegangen und zur *conjunctiva bulbi* übergeschritten, hat sich von da bis in das Epithel der Cornea erstreckt und die oberen Schichten derselben bis zu $^2/_3$ ergriffen. Es handelt sich um ein in der Form des Epithelialkrebses aufgetretenes, am Augenlide primär entstandenes Carcinom (Plattenepithelkrebs oder Cancroid im engeren Sinne).

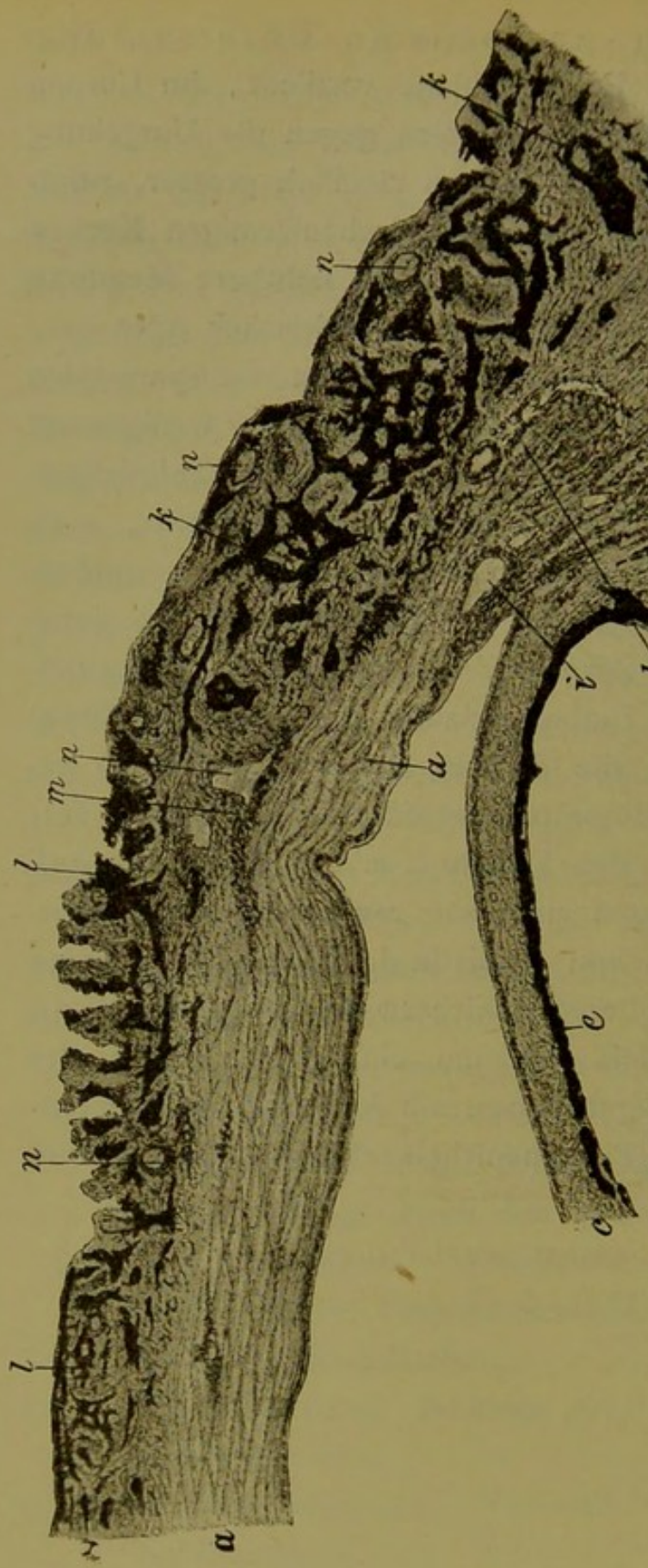

I.

Hämatoxylinpräparat

(bei c. 50 facher Vergrösserung gezeichet).

a) Corneasubstanz;
b) Sclera;
c) Iris;
d) Processus ciliaris;
e) Tapetum nigrum;
f) Bündel des Ciliarmuskels;
g) Arteria ciliaris;
h) Perichoroidealraum;
i) Schlemm'scher Canal;
k) Carcinomatöse Degenerat. an Stelle der Conjunctiva bulbi;
l) Carcinomatöse Degenerat. an Stelle des Epithels und der oberen Schichten der Cornea;
m) kleinzellige Infiltration;
n) Gefässe.

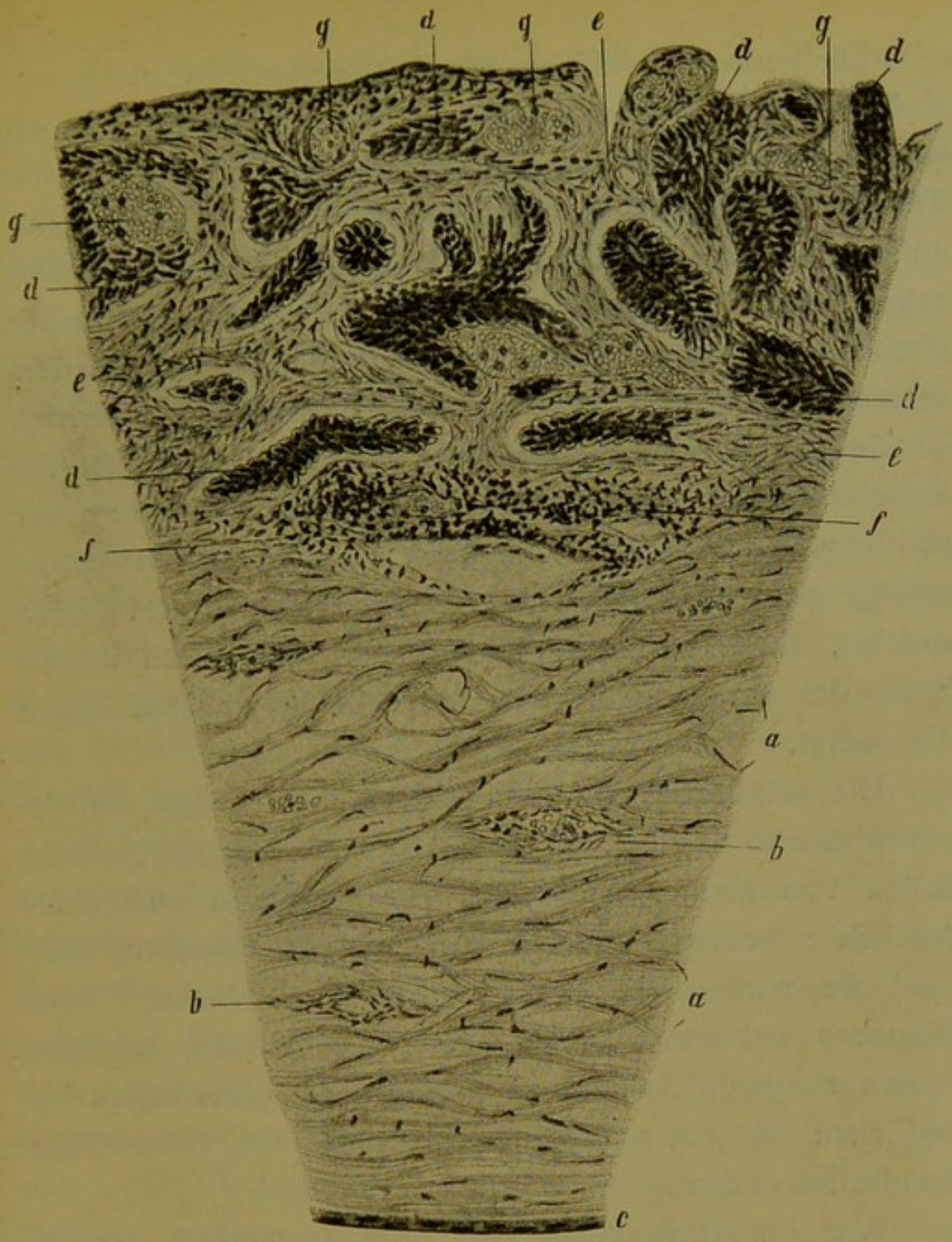

II. Segment aus der Cornea

(nach ca. 250 facher Vergrösserung gezeichnet).

a) Substant. propria Corneae;
b) neugebildete Gefässe zwischen den Corneazellen;
c) Membrana Descemetii;
d) Carcinom. Nester an Stelle des Epithels und der oberen Schichten der Cornea;
e) Bindegewebe mit theils carcinomatös. theils kleinzell. Infiltrat;
f) kleinzell. Infiltrat;
g) Gefässe mit Blutkörperchen gefüllt.

Die pathologisch-anatomische Untersuchung des ersten Falles — Sarcoma — liess bei den entfernten Theilen zweierlei unterscheiden: einmal den apfelgrossen, festen Tumor, der ungefähr in seiner Mitte eine Einschnürung aufwies, so dass die Geschwulst die Form einer Sanduhr zeigte. Auf dem Durchschnitte war sie von graugelblicher Farbe und gleichmässig derbem, faserigem Gefüge. Anders verhielten sich die aus der Highmorshöhle entfernten Theile. In einem fächerförmigen, aus Knochenplatten und Knochenspangen bestehenden Gerüste, das das Innere der Höhle völlig durchsetzt und nach allen Seiten hin gleichmässig aufgetrieben hatte, befanden sich graue, theils weiche, theils zerfliessende Massen, namentlich in der Nähe des Knochengerüstes, von bindegewebigen Zügen durchsetzt.

Die mikroscopische Untersuchung ergab, dass die Geschwulst aus derbem, fibrösem Gewebe bestand, deren Zellen von kleiner, rundlicher Gestalt waren und einen deutlich gefärbten, ziemlich grossen Kern besassen, während sie nur spärliches Protoplasma aufwiesen. Eine Membran war kaum zu erkennen. Die grauen, sulzigen, in den neugebildeten Knochenfächern des Oberkiefers befindlichen Massen erschienen deutlich als kleinzelliges Rundzellensarcom.

Was im Allgemeinen den Ausgangspunkt[1]) der Orbitalcarcinome betrifft, so können diese von den Nachbarhöhlen, den Orbitalwänden selbst, vom retrobulbären Fettgewebe und am häufigsten vom Bulbus aus entstehen, von dem sie sich dann entweder nach Durchbrechung der *sclera* oder den Sehnerven entlang in die Orbita hinein entwickeln.

---

[1]) Meyer, Handbuch der Augenheilkunde, 3. Aufl., pag. 579.

Der Krebs erscheint am Augenlide sowohl primär, als auch secundär, fortgesetzt aus der Nachbarschaft in der Form des Epithelialkrebses.[1]) Derselbe, auch Cancroid oder früher *ulcus rodens* genannt, wird in der Haut unter der Gestalt kleiner, rundlicher, harter Knötchen angetroffen, die meist wegen der Schmerzlosigkeit von den Patienten gar nicht beobachtet werden. Nach einiger Zeit tritt stärkeres Wachsthum ein, die Knötchen bedecken sich bald mit Borken, unter denen sich Excoriationen und Geschwürsflächen mit hartem Grunde und Rändern bilden.

Die Sarcome[2]) der Orbita stammen meist aus dem Fettgewebe, aus der Tenon'schen Kapsel, dem episcleralen Bindegewebe und dem Periost. Sie erscheinen im Anfange gewöhnlich unter der Form eines starken Oedems[3]) des betreffenden Lides. Bald jedoch tritt deutlich ein Knoten hervor, der allmälig die Haut zerstört und durch Entstehung neuer Herde eine Geschwulst erzeugen kann, die einen lappigen, fast polypösen Bau darstellt. Greifen maligne Wucherungen mehr nach innen, so wird das Augenlid zerstört, und es bildet sich ein den Bulbus umgebendes Geschwürscavum.[4]) Die Conjunctiva wird bei dem mangelnden Lidschutze bald lebhaft entzündet, während die Cornea ihres Epithels allmälig beraubt wird und sich trübt. Sodann können die Veränderungen direkt den Bulbus ergreifen und zerstören und in der Folge auch auf das Knochengewebe selbst übergehen. Die *lamina papyracea,* welche durch ihre Zerklüftung nur wenig Wider-

---

1) Stellwag v. Carion, Augenheilkunde, 5. Aufl., pag. 629.
2) Ziegler, path. Anatomie, 3. Aufl. 1885, pag. 801.
3) Michel, pag. 428.
4) Virchow, Spec. Pathologie und Therapie III. B. II. Th. 2. L. S. 440.

stand leistet, das Thränenbein, die Highmorshöhle werden ebenfalls usurirt, bezw. eröffnet. Selbst in das Dach der Orbita dringen die Wucherungen ein, durchlöchern die Knochensubstanz und ergreifen die *dura mater*. Erfolgt der letale Ausgang nicht durch allgemeine Kachexie, so vermag die Geschwulst sich selbst auf das Gehirn auszubreiten. Handelt es sich um ein Recidiv, dessen primäre Geschwürsform man nicht selbst beobachtet hat, so ist es trotz der mikroscopischen Untersuchung sehr schwer, die Natur des Tumors festzustellen; es dürfte zum Beispiel bei einer im Wesentlichen nur aus kleinen Rundzellen bestehenden Geschwulst kaum möglich sein, zu entscheiden, ob sie von einem einfachen, kleinzelligen Sarcom des orbitalen Zellgewebes, oder einem Gliosarcom des Sehnerven, einem Lymphosarcom der Thränendrüse oder einem plexiformen Sarcom herrührt. Gerade von den letzteren wissen wir nach den Beobachtungen von Czerny, dass die Recidiven ganz den Charakter des Rundzellensarcoms annehmen können. Drüsenanschwellungen, sowie Metastasen wurden in unseren beiden Fällen nicht beobachtet.

Pathogenese und Aetiologie: Hält man einerseits nicht an der lediglich auf das klinische Verhalten gegründeten Begriffsbestimmung des Carcinoms fest, und sieht man andererseits von dem histogenetischen Principe für die Definition ab, das seinen Hauptvertreter in Waldeyer[1]) gefunden hat, und wornach ein Carcinom eine in ihrem wesentlichen Theile vom Deck- und Drüsenepithel ausgehende Neubildung ist, bei welcher die Anordnung der neugebildeten Epithelien vom physiologischen Typus

---

1) Waldeyer, Virchow's Archiv XLI pag. 470; derselbe, ibid LV. pag. 67.

abweicht, so bleibt als zuverlässiges und praktisch durchführbares Criterium für die Carcinome der histologische Charakter übrig, der in der Atypie[1]) ihres Baues gelegen ist. Und dieser atypische Bau ist charakterisirt durch das Durcheinanderwachsen zweier Gewebsarten, für welche es kein physiologisches Vorbild gibt. Die Zellen zeichnen sich aus durch ihre epitheliale Anordnung und durch ihre unmittelbare Auseinanderlagerung ohne Intercellularsubstanz.

Das Sarcom[2]) ist eine Geschwulst, welche nach dem Typus der Bindesubstanz gebaut ist, jedoch von der typischen Struktur der einzelnen Arten des Bindegewebes durch die Zahl und Grösse der Zellen abweicht. An den Lidern treten die Carcinome[3]) im Gegensatze zu den Sarcomen, die mehr aus der Nachbarschaft übergreifen, selbstständig ziemlich häufig auf, wobei hauptsächlich das höhere Lebensalter in Frage kommt, während im jugendlichen Alter mehr die Bulbus-Geschwülste und die intraorbitalen überhaupt vorkommen. Nach Zehender sind 6 bis 7 % aller Liderkrankungen Carcinome.

Ueber die Entstehungsursache[4]) der bösartigen Orbitaltumoren herrscht leider noch ungemeines Dunkel, und kann ich lediglich auf die auf diesem Gebiete aufgestellten Hypothesen verweisen. Auch in unseren beiden Fällen — im letzteren Falle wurde ein Trauma beschuldigt, dem nach Cohnheim's Hypothese der embryonalen Anlage[5]) nur die Bedeutung einer Gelegenheitsursache zukommt,

---

1) Eulenburg, Berlin — Real - Encyclopædie. 2. Aufl., pag. 640.
2) Ziegler, patholog. Anatomie, 2. Aufl. I. Theil.
3) Zehender, Augenheilkunde, 1879, v. Graefe u. Saemisch VI.
4) Thiersch, der Epithelialkrebs, 1865; Boll, das Prinzip des Wachsthums, 1876.
5) Cohnheim, Vorlesungen über allgem. Pathologie, 622—691.

— ist eine besondere Ursache nicht anzuführen, da sowohl erbliche Belastung,[1]) dann Anzeichen von Lues oder scrophulös-tuberkulöser Erkrankung in früheren Jahren fehlten, als auch die Beschäftigung irgend welche Causalmomente nicht ergab. Speziell für die Liderkrankungen dürfte jedoch, wie namentlich Waldeyer hervorhob, der irritative Ursprung von Bedeutung sein, der seine Erklärung in den verschiedenen und fortgesetzten mechanischen Einflüssen findet, wodurch ein chronischer Reiz, namentlich auf das untere Augenlid[2]) und zwar meist den inneren Winkel desselben ausgeübt wird.

Verlauf und Prognose: Der Verlauf der malignen Orbitaltumoren ist im Allgemeinen ein chronischer, jedoch die Prognose bei frühzeitiger, operativer Entfernung nicht zu infaust, da Drüsenanschwellungen und Metastasen häufig mangeln. Es wirkt eben bei derartigen Geschwülsten einerseits die Lokalität bestimmend, indem die physiologische Dignität derselben, die Einrichtung ihres Gefässapparates, welche eine Verschleppung mehr oder weniger begünstigt, in Betracht kommt. Ferner ist in dieser Beziehung die Struktur des Tumors, sein Zellreichthum, seine Vascularisation und seine Neigung zu Metamorphosen von Wichtigkeit. Ist aber der Prozess weiter fortgeschritten und die Geschwulst wegen der Nähe des Gehirns der Operation nicht vollständig zugänglich, so dass nicht einmal das Recidiv vermieden werden kann, so schliesst der Verlauf fast ausnahmslos mit dem Tode des Trägers ab; denn in Bezug auf die interne Behandlung gilt noch immer das Bonmot eines Duqarcque: *„Le cancer est incurable*

---

[1]) Lebert, Physiol. path. 1845, II.; Derselbe, Traité prat. des maladies cancéreuses, 1851.

[2]) Wininarter, Beitrag zur Statistik der Carcinome, 1878.

parceque on ne le guérit pas ordinairement, on ne peut le guérir, puisqu'il est incurable, donc quand on le guérit, c'est qu'il n'existait pas."

Therapie: Was die Therapie derartiger Orbitaltumoren anlangt, so kann dieselbe, wenn man von einer medicamentösen Behandlung als nutzlos von vorneherein absieht, lediglich auf operativem Wege erfolgen und ist dabei vor Allem möglichst frühe[1]) und vollkommene Entfernung[2]) indicirt. Sind naheliegende Lymphdrüsen afficirt, so müssen auch diese stets exstirpirt werden. Handelt es sich nur um eine Erkrankung der Lidtheile und droht für das gesunde Auge keine Gefahr einer sympathischen Augenentzündung, so werden nur diese entfernt und eventuell durch Blepharoplastik ersetzt. Ist aber bereits die Conjunctiva oder die Orbitalhöhle ergriffen, so hat die *Enucleatio Bulbi* mitzugeschehen. Bei der Wahl des operativen Eingriffes ist im Wesentlichen die Exstirpation mit dem Messer dem Gebrauche der Aetzmittel vorzuziehen, weil sie sicherer und für den Patienten weniger schmerzhaft ist. Die Anwendung der Glühhitze in der Form des Thermocauters[3]) wurde besonders von Prof. v. Nussbaum und v. Langenbeck empfohlen und ihre Vorzüge wegen der einfachen Handhabung und doch relativ gründlichen Wirkung hervorgehoben; jedoch dürfte bei grösseren Blutungen und wegen des sicheren Ueberblickes über das Operationsfeld der Gebrauch des Messers zweckmässiger und zufriedenstellender sein, insbesondere bei weit ausgedehnten Carcinomen der Orbita und deren Umgebung.

---

1) Busch, v. Langenbecks Archiv XXI.

2) Hueter, Chirurgie, 2. Aufl. Allgem. Theil, pag. 352.

3) v. Nussbaum, München 1883.

In Chloroformnarkose umschneidet man nach gründlicher Desinfection die erkrankte Hautpartie allseitig gut im Gesunden und dringt gegen die Orbita vor, die man möglichst vollständig frei macht. Die spritzenden Gefässe werden unterbunden bezw. comprimirt, alle Theile genau untersucht, und soweit noch erkrankte Partien zu erkennen sind, weiter eingedrungen, nöthigenfalls mit Blosslegung der Stirnhöhle und Abmeisselung des afficirten Orbitaldaches bis zur Freilegung der *dura mater* oder auch mit Eröffnung der Nasenhöhle. Allenfallsige in letzterer vorhandene polypöse Wucherungen sowie alles Krankhafte muss durch Messer und Scheere gründlich entfernt und durch Tieflagern des Kopfes sowie öfteres Betupfen mit Schwämmen das Einfliessen von Blut in die Athmungsorgane vermieden werden. Nach thunlichster Ausräumung alles Krankhaften und genügender Blutstillung sucht man dann die entstandenen Höhlen zu ersetzen bezw. zu bedecken.

Zum Schlusse möchte ich mir noch erlauben, einige Bemerkungen über Lappenbildung bei Defecten der Orbitalgegend beizufügen. Man kann etwa drei Hauptmethoden unterscheiden, die bei plastischen Operationen an der Orbita in Anwendung kommen können, nämlich die indische, italienische und deutsche Methode. Die erstere, besonders von J. F. Dieffenbach ausgebildet, nimmt zur Deckung von Defecten Lappen aus der nächsten Umgebung. Es wird zuerst die Stelle, an welcher die Einpflanzung vor sich gehen soll, wund gemacht; hierauf ein Hautlappen aus der Stirne oder Wange lospräparirt und dieser so gedreht, dass er den Defect ausfüllt. Die Hautbrücke, welche den Lappen mit dem Mutterboden verbindet, unterhält die Blutcirculation, bis eine vollständige Verwachsung eingetreten ist.

Die italienische Methode wurde von Tagliacozza erfunden und genau beschrieben. Er entnahm Ersatzstücke von fernen Körpergegenden, vorzugsweise der Haut des Armes.

Die dritte Methode ist eine modificirte der letzteren und von v. Gräfe beschrieben. Er durchschnitt einen Armhautlappen an drei Seiten und nähte ihn unmittelbar nach der Ablösung in den Defect ein.

Die beiden letzteren Methoden sind jedoch wegen der qualvollen, kaum erträglichen Haltung des Armes, wegen der verschiedenen Beschaffenheit der Haut des Oberarmes und des Gesichtes fast ganz aus der plastischen Chirurgie verschwunden und die deutsche wohl nur dann am Platze, wenn die Gesichtshaut aus irgend welchen Gründen keinen genügenden Erfolg zur Deckung des Defects bieten kann. Die indische Lappenbildung jedoch mit Drehung ist, wie Hueter hervorhebt, die wichtigste Methode der chirurgischen Plastik, weil sie fast immer anwendbar ist, und auch gestattet, Lappen zu bilden, welche in genauer Form dem Defecte entsprechen, und auch den Verschluss dieses Defects wenigstens zum Theile durch die Naht erlaubt.

Schliesslich erfülle ich noch die angenehme Pflicht, Herrn Professor Dr. Angerer für die Ueberlassung der Arbeit und für die freundliche und gütige Unterstützung hierbei meinen herzlichsten Dank auszusprechen.