

## **Beiträge zur operativen Augenheilkunde / von Hermann Kuhnt.**

### **Contributors**

Kuhnt, Hermann.  
Ophthalmological Society of the United Kingdom. Library  
University College, London. Library Services

### **Publication/Creation**

Jena : Gustav Fischer, 1883.

### **Persistent URL**

<https://wellcomecollection.org/works/agdgcg53q>

### **Provider**

University College London

### **License and attribution**


This material has been provided by This material has been provided by UCL Library Services. The original may be consulted at UCL (University College London) where the originals may be consulted.

This work has been identified as being free of known restrictions under copyright law, including all related and neighbouring rights and is being made available under the Creative Commons, Public Domain Mark.

You can copy, modify, distribute and perform the work, even for commercial purposes, without asking permission.



Wellcome Collection  
183 Euston Road  
London NW1 2BE UK  
T +44 (0)20 7611 8722  
E [library@wellcomecollection.org](mailto:library@wellcomecollection.org)  
<https://wellcomecollection.org>



1

Beiträge  
zur  
operativen Augenheilkunde.

Von

**Dr. Hermann Kuhnt,**  
o. ö. Professor der Augenheilkunde in Jena.

Mit 12 in den Text gedruckten Holzschnitten.



Jena,  
Verlag von Gustav Fischer.  
1883.





Dem  
hochverehrten Collegen und Freunde,  
Herrn  
Geh. Hofrath Prof. Dr. Bernh. S. Schultze  
zum  
**25jährigen Jubiläum**  
als  
Professor an der Jenenser Hochschule  
dankbarst zugeeignet  
vom  
**Verfasser.**



# I n h a l t.

	Seite
I. Ueber Lidbildung durch Uebertragung grosser stielloser Hautlappen . . . . .	1
II. Uebertragung eines grossen stiellosen Hautlappens in den Bindehautsack zur Bekämpfung des Symblepharon . . .	33
III. Ueber operative Behandlung des Ectropium senile der nasalen Hälfte des unteren Lides . . . . .	43
IV. Canthoplastik mit cutanem Lappen . . . . .	57
V. Ueber Anfrischung der Wundränder und Anlegung von Suturen bei penetrirenden complicirten Hornhaut- bez. Hornhaut-Lederhautverletzungen . . . . .	69
VI. Deckung eines traumatischen Scleraldefects durch Spaltung und Verschiebung der Ränder . . . . .	87



Digitized by the Internet Archive  
in 2015

<https://archive.org/details/b21647239>

## I.

Ueber Lidbildung durch Uebertragung  
grosser stielloser Hautlappen.





Wenn schon unbedingt zugegeben werden muss, dass die Lidbildung durch Uebertragung grosser, stielloser Hautlappen von entfernten Körperstellen zuerst von le Fort und hierauf von Arthur Sichel ausgeübt worden, so ist doch anderseits nicht zu leugnen, dass erst nach dem Bekanntwerden der von Wolfe und Wadsworth mitgetheilten Erfolge diese Operationsmethode allgemein bekannt und nachgeahmt wurde.

Die grossen Vorthelle, welche eine Lidbildung nach der le Fort-Wolfe'schen Methode in allen Fällen bietet, in welchen die Umgebung der Augendeckel, sei es in Folge von Verbrennungen, Verletzungen oder Hautgummose, von dichten Narbenmassen eingenommen ist, liegen so klar auf der Hand, dass es unnütz sein dürfte, heutzutage noch ein empfehlendes Wort darüber zu verlieren. Es drängt sich aber auch die Annahme auf, dass die genannte Methode selbst bei jener Quote von Ectropien, wo das äussere Integument in der Circumferenz des Sehorgans noch in grösserer Ausdehnung eine normale Beschaffenheit besitzt, künftighin häufigere Anwendung finden dürfte, als dies bisher der Fall war. Denn jeder gestielte Hautlappen muss nothwendiger Weise



an dem Orte seiner Entnahme (Stirn, Schläfe, Wange) eine Narbe von mehr oder weniger grosser Ausdehnung zurücklassen. Allein schon vom kosmetischen Standpunkte beurtheilt, würde dieserhalb ein Verfahren den Vorzug verdienen, welches das Gesicht schont und seinen Cutisbedarf von entlegneren Partien bezieht.

Ja, es will mich fast dünken, als ob die bisher noch nicht erfolgte Erweiterung der Indicationen für Uebertragung stielloser Hautlappen auf die letztere Kategorie von Liderkrankungen einzig in dem Umstande begründet sein möchte, dass die Sicherheit des Verfahrens, sowohl bezüglich der Anheilung, wie des hierdurch erzielten Resultates, noch nicht so über allen Zweifel erhaben ist, dass eine Concurrenz mit der Fricke'schen oder Dieffenbach'schen Operation gerechtfertigt wäre.

Und in der That, halten wir in der Literatur Revue, so sehen wir, dass von den bisher publicirten 44 Fällen von Uebertragung stielloser Hautlappen zum Zweck einer Blepharoplastik 17 entweder gar keinen, oder nur einen ungenügenden Erfolg hatten, indem die übertragenen Theile sich bald in ihrer Totalität, bald in solcher Ausdehnung necrotisch abstiessen, dass den Patienten kein nennenswerther Vorthail aus dem Eingriffe erwuchs.

Es empfiehlt sich also mit Recht als rathsam, ehe an ein Weiterstecken der Indicationsgrenzen gedacht wird, das Verfahren an sich zu einem besser fundirten zu machen und womöglich die Ursachen zu eliminiren, denen die bisherigen Misserfolge ihr Entstehen verdanken. Sonach halte ich es nicht für überflüssig, die Erfahrungen, die ich an 6 derartig operirten Fällen zu sammeln Gelegenheit hatte, in Kürze mitzutheilen, selbst auf die Gefahr hin, theilweis bekanntes nochmals zu sagen.



Wie bei jedem chirurgischen Eingriffe, so wird es selbstverständlich auch bei Lidbildungen das Bestreben des Arztes sein müssen, nicht nur Cautelen zu finden, die ein Gelingen der Operation an sich ausser Zweifel stellen, sondern die auch das definitive Resultat desselben zu einem dauerhaft günstigen gestalten.

Die möglichst sichere Anheilung des Lappens sowie die Verhinderung einer übergrossen nachträglichen Einschrumpfung werden also bei Befolgung der le Fort-Wolfe'schen Methode die cardinalen Punkte sein, um deren Lösung der klinische Tact und die Beobachtungsgabe sich zu bemühen haben werden.

Fragen wir — natürlich ganz im Allgemeinen — was neben scrupulöser Antisepsis für die Anheilung eines stiellosen Hautlappens von wesentlicher Bedeutung sein könne, so wird jedermann darin übereinstimmen, es sei Sorge zu tragen, dass erstens der Boden, auf welchen eine Uebertragung statt hat, ein in jeder Beziehung guter und nährfähiger, und zweitens, dass der Lappen ein mit möglichst grosser vitaler Energie begabter und für beste Adaptation wohl präparirter sei.

Eine gute Beschaffenheit des Bodens dürfte dann erreicht sein, wenn derselbe eine schnelle und genaue Agglutination gestattet und sofort dem übertragenen Cutistheile eine reichliche plasmatische Ernährung darbietet. Beides lässt sich in einfacher Weise dadurch herbeiführen, dass man ihn von allen Unebenheiten sorgfältig befreit und sobald die Gefässe zu bluten aufhörten, mit lauwarmen desinficirenden Schwämmen bedeckt, welche letzteren geeignet sind, eine dauernde, oberflächliche Capillarhyperämie zu erzeugen und die normale Gewebswärme zu erhalten.



Um die Lebensfähigkeit des Lappens zu conserviren, beziehungsweise zu erhöhen, ist aber darauf Bedacht zu nehmen, dass bei der Loslösung nicht übermässige Zerrungen und Dehnungen vorkommen. Man trenne denselben concentrisch von den Rändern aus, indem man ihn mit einer Pincette oder mit den Fingern leicht hebt und mit grösseren Scheerenschlägen von der Unterlage abschneidet. Der in dieser Weise frei gemachte Lappen ist sodann in eine lauwarne Sublimatlösung (1:— 6000) zu übertragen und hier, wie alle Operateure betonen, von dem anheftenden Unterhautzellgewebe in radicalster Weise zu befreien. Letzteres heilt zwar ausserordentlich leicht an, führt indess, wahrscheinlich wegen der anfänglich schlechteren Ernährung der Epidermislagen, gemeinhin zu einer nachträglichen Exfoliation eben dieser, ein Umstand, welcher, wegen der hierdurch bedingten stärkeren definitiven Schrumpfung ängstlichst auszuscheiden ist.

Sobald die zu transplantirende Hautpartie eine ausgedehnte (mehrere Centimeter lange und breite) sein muss, kann es nöthig werden, zumal wofern die Wundfläche nicht eine ideal ebene ist, was sich häufig mit blossen Auge gar nicht constatiren lässt, die centralen Theile mit einigen Einschnitten zu versehen. Zweck solchen Verfahrens ist, unmöglich zu machen, dass die Absonderung zu reichlichen Wundsecrets oder das Auftreten von Blutungen, sei es spontaner, sei es durch mechanische Insulte bedingter, zu einer Abhebung und secundären Ernährungsstörungen führen.

Es würde also jenen Einschnitten eine Rolle zuerkannt werden, die sonst durch Einlegung von Drainage-Röhren bei Wunden erzielt wird.



Fall 1 soll für die Nothwendigkeit dieser Manipulation ein sprechendes Beispiel liefern.

Ist in der eben befürworteten Weise für eine tadellose Beschaffenheit sowohl des zu deckenden Substanzverlustes, als auch des zu übertragenden Lappens gesorgt worden, so benöthigt es, die Einpflanzung des letzteren unter Berücksichtigung weiterer Vorsichtsmassregeln zu executiren.

Der Lappen muss ohne die geringste Dehnung sorgfältig ausgebreitet und mit den Rändern der benachbarten Cutis vereinigt werden. Die Erfahrung hat mich gelehrt, dass behufs dieser Vereinigung die Anlegung von Näthen unnütz, vielleicht sogar schädlich ist. Gar leicht suppuriren, wie bekannt, die Stichkanäle und nicht selten wird weiterhin bei ihrer Entfernung eine Lockerung des vielleicht schon gut verklebten Randtheiles veranlasst. Zudem dürfte ihre fixirende Wirkung bei der Feinheit der anzuwendenden Seide eine nur minimale und keineswegs genügende sein, irgend wie stärkeren mechanischen Einwirkungen gegenüber Stand zu halten. Die durch die Anlegung selbst entstehenden Schwierigkeiten und Zerrungen verschweige ich dabei absichtlich, weil dieselben bei Gebrauch der weiter unten beschriebenen Pincette mit hufeisenförmigem Ansatz an der Spitze leicht umgangen würden.

Dahingegen habe ich mit bestem Erfolge eine gute und hinreichend immobilisirende Lagerung der Randtheile des Lappens dadurch erzielt, dass die den Substanzverlust umgebende Haut vom Schnitttrande aus 2—3 mm weit unterminirt und nun hier hinunter die Peripherie des Lappens geschoben wurde. Diese Art und Weise der Lagerung hat ausser der entschieden grösseren Schonung noch



das weitere empfehlende für sich, dass Wundinfectionen, die bekanntlich zumeist von den Rändern ausgehen, in ähnlicher Weise hintangehalten werden, wie dies durch Bildung eines conjunctivalen Lappens bei Hornhautoperationen geschieht.

Vor dem Verbande ist es zweckmässig, nochmals das ganze Operationsterrain mit Sublimatlösung zu irrigiren und die Ränder sowie die in der Mitte des Lappens gemachten Einschnitte reichlich mit Jodoform zu bestäuben. Die Application des letzteren bewirkt neben einer fortdauernden Desinfection noch fernerhin, dass die Wundsecrete gewöhnlich aufgesogen und zu kleinen Krusten eingebacken werden.

Der Verband muss selbstverständlich ein antiseptischer sein. Es ist räthlich, auf das Operationsfeld zunächst ein grösseres Stück Protectiv, auf dieses Jodoformgaze und dann 10 % Carbolwatte zu legen. Die Binde soll unter Anwendung eines leichten Druckes, der indess keinesfalls die Circulation erschweren darf, zum Binokel um den Kopf geführt werden. Jeder Wechsel hat natürlich unter Spray zu erfolgen.

Von der allergrössten Wichtigkeit erscheint es mir, dass der erste Verband so lange als irgend möglich liegen bleibt, wenigstens keinesfalls vor acht Tagen erneuert wird. Mancher publicirte, wie nicht publicirte Misserfolg dürfte allein dadurch verursacht worden sein, dass der Operateur, ich möchte sagen aus Neugier mindestens einmal alle 24 Stunden nachsehen zu müssen glaubte, wie der Lappen sich noch verhalte. Natürlich wird hierdurch aber weiter nichts bewirkt, als dass man bei Abnahme des meist fest angebackenen Protectivs vom Lappen letzteren zerrt, beziehungsweise von der Unterlage abhebt, somit die in der



Bildung begriffenen Capillaren zerreisst und die bereits gut verklebten Ränder lockert. Nichts begünstigt die Anheilung mehr, als die absoluteste Ruhe nach der Operation. Dieserhalb muss auch stets das andere Auge mit verbunden werden, denn selbst einfache Bewegungen des Partners dürften fähig sein, synergische, unzweckmässige Contractionen im Orbicularis auszulösen, eventuell wo eine nicht ganz tadellose Adaptation glückte, leichte Verschiebungen des Lappens herbeizuführen.

Wenden wir uns nunmehr zu dem zweiten Hauptpunkte, so stehen wir der Frage gegenüber, kann a priori die nachträgliche Einschrumpfung des Lappens berechnet, beziehungsweise kann die Ausbildung eines excessiven Grades derselben verhindert werden?

Denn fürwahr, selbst die allergelungenste Transplantation dürfte wenig erfreuen, wüssten wir, dass bereits nach wenigen Monaten das Resultat ein illusorisches würde.

Meines Erachtens kann man die definitive Schrumpfung recht wohl approximativ im vornherein bestimmen, wenn bei Schätzung des Lappens, sowie während der Operation darauf Bedacht genommen wird, dass sich derselbe bereits vor seiner Uebertragung möglichst ad maximum involviret, zweitens dass derselbe so gross wie irgend angänglich transplantiert wird.

Wie längst bekannt, schrumpft ein von seiner Unterlage losgeschnittenes zartes Hautstück unter allen Umständen um ein Drittel ein. Achtet man aber penibel darauf, dass bei dem Lospräpariren keine nennenswerthe Dehnung und Zerrung statthat, so wird die Verkleinerung zumeist mehr als ein Drittel und nahezu ein halb betragen. Eine noch weitere Einschrumpfung vollzieht sich,



wenn, was auch wegen anderer Vorthelle bereits empfohlen wurde, die mittleren Theile eines solchen grösseren Lappens in entsprechenden Entfernungen mit einigen Einschnitten versehen werden. Jetzt erreicht man ausnahmslos eine Flächenreduction auf mehr als die Hälfte.

Es lässt sich leicht nachweisen, dass grössere Cutisstücke in den Randzonen schneller und hochgradiger, je näher dem Centrum aber, um so weniger einschrumpfen, ein Factum, wofür, wie ich glaube, nur der Erklärungsgrund angezogen werden kann, dass dem Einschrumpfungszuge des Centrums die Schwere der Randtheile entgegen wirke.

Die sorgfältige Ausbreitung eines mit solchen centralen Einschnitten versehenen Hautlappens ist freilich eine wesentlich schwerere und mühseligere, doch meine ich, dass diese Gesichtspunkte gegenüber den erwachsenden Vorthellen nicht in Frage kommen.

Wäre es, so möchte man mir vielleicht einwenden, unter solchen Umständen nicht vielleicht besser überhaupt von der Ueberpfropfung eines grossen Lappens ganz abzusehen und dafür wieder mehrere kleinere zu wählen? Dem muss auf das entschiedenste widersprochen werden. Denn abgesehen davon, dass bei Befolgung der letzteren Ansicht nur schwer ohne Anlegung vieler Näthe eine tadellose Adaptation der Läppchen herbeizuführen wäre, auch Verschiebungen dürften viel leichter auftreten, so wie ferner bei der Schrumpfung nicht wünschenswerthe Zugdifferenzen sich geltend machen.

Eine relativ grössere Hautfläche wird aus auf der Hand liegenden Gründen übertragen werden dürfen, wenn, wofür gleich-



falls bereits oben plaidirt wurde, zur Fixation keine Suturen, sondern die seitliche Unterschiebung gewählt wird. Jedenfalls wird ein gewisses Plus von Substanz, und betrage es auch nur rings herum 2 mm., mehr da sein und einen bestimmten Bruchtheil der durch Schrumpfung verlorenen Fläche zu ersetzen vermögen.

Befolgt man alle so eben motivirten Cautelen, dann dürfte die definitive, maximale Einschrumpfung nach der Anheilung nicht mehr als eine nochmalige Verminderung der Hautfläche um  $\frac{1}{3}$  bis  $\frac{2}{5}$  betragen. Nur wird bei dieser Schätzung, wie ich ausdrücklich betonen möchte, vorausgesetzt, dass die Anheilung normal verläuft und keine Exfoliation der Epidermislagen (die gewöhnlich zwischen dem 6. und 12. Tage bemerkt zu werden pflegt) auftritt. Wo ich in meinen Fällen eine solche beobachtete, stellte sich nachträglich die Verminderung der Fläche (besonders zwischen der 3. und 6. Woche nach der Operation) beträchtlich grösser dar, als wo dies nicht der Fall war. Verursacht wird die Exfoliation, wie ich mich überzeugt zu haben glaube, durch das Belassen einer zu starken Lage von Unterhautzellgewebe am Lappen.

Da in sämmtlichen Fällen, die auf die definitive Schrumpfung des angeheilten Lappens beobachtet wurden, eine derartige Abstossung theils ausdrücklich angegeben wird (Howe, Corson, Mathewson), theils nach der Beschreibung wahrscheinlich ist (Zehender)\*), so dürften auch die daselbst notirten Schrumpfungsmaxima etwas zu hoch gegriffen sein.

---

\*) Die Worte „im Laufe der nächsten Tage (nach dem 6ten) sammelten sich unter der Epidermis noch einige minimale Tröpfchen



Den Vorschlag Wolfe's, die Haut des Lappens durch warme Ueberschläge vor der Entnahme hyperaemisch zu machen, habe ich nicht befolgt. Es schien mir vielmehr plausibel, jede zu starke Blutfüllung zu vermeiden, weil eine solche nur dem Auftreten von Gangrän förderlich sein könnte.

Ich lasse nunmehr die Beschreibung der sechs von mir operirten Fälle folgen. Da ich naturgemäss erst durch die Beobachtung an diesen auf einzelne der oben besprochenen Modificationen gekommen bin, so wird ihre theilweise Nichtbeachtung kaum Wunder nehmen und jedenfalls nicht als innerer Widerspruch zu deuten sein.

#### I. und II.

Herr A. 34 Jahr alt, aus Apolda, erlitt vor 5 Jahren durch einen Hufschlag eine Zertrümmerung der temporalen Hälfte des oberen und des ganzen äusseren Orbitalrandes. Die gleichzeitige Verletzung des oberen Augendeckels bestand, wie es scheint, allein in einer bis nahe an den margo ciliaris reichenden Hautwunde.

Als sich Patient im November 1881 vorstellte, war die temporale Hälfte des oberen Lides hochgradig ectropionirt.

Durch die steten, von aussen einwirkenden Insulte hatte die Schleimhaut vielfache Erosionen erlitten und zeigte in Folge davon ausgedehnte narbige Züge. Auch die Conjunctiva bulbi erwies sich in einem von der Hornhaut schläfenwärts gelegenen

---

Eiter, die später zu Krusten eintrockneten. Nachdem diese Krusten abgefallen waren, zeigte sich unter denselben eine zarte, rosige, junge Haut.“



Theile, welcher beim Lidschluss unbedeckt blieb, eigenthümlich verändert, indem hier dieselbe einen cutisähnlichen Character angenommen hatte.

Am Augapfel selbst bestand ein, die ganze untere Cornealhälfte einnehmendes leucoma adhaerens, welches angeblich vor 2 Jahren in Folge einer geringfügigen Verletzung entstanden war.

Da die ganze Schläfengegend, sowie die benachbarten Partien der Stirn und der Wange von festen Hautnarben eingenommen wurden, erschien zur Beseitigung des Ectropium nur eine Lidbildung mittelst Transplantation stielloser Lappen geeignet.

In tiefer Narcose wurde die Operation unter Carbolspray in der Weise ausgeführt, dass ich etwa 2 mm. nach aussen von den Cilien in einer diesen parallelen Schnittlinie sämtliche Narben trennte, und das in seiner ganzen Ausdehnung frei gemachte obere Lid mittelst einiger Näthe an das untere fixirte.

Nachdem alle Unebenheiten sorgfältig entfernt worden, schützte ein Assistent die wunde Fläche mit einem in lauer 2 % Carbol-säurelösung getränkten Schwamme.

Die zu deckende Wunde ähnelte annähernd einem Dreiecke, dessen Hypothenuse dem Lidrande anlag und  $3\frac{1}{2}$  Centimeter mass, während die kleinere, dem äusseren Orbitalrande zugewandte Cathete eine Ausdehnung von 2 Cent., die grössere eine solche von 3 Cent. bot.

Der für die Uebertragung bestimmte Hautlappen wurde dem Oberarm entnommen und glich dem Defecte in der Form, nur wurden wegen der erfahrungsgemäss sogleich auftretenden Schrumpfung sämtliche Dimensionen um  $1\frac{1}{2}$  Cent. grösser gewählt.

Die Abtrennung geschah mit einem Scalpell; das hier und



da anhaftende subcutane Gewebe entfernte man sorgfältig mit der Scheere.

Dieser Lappen erfüllte ziemlich genau den Substanzverlust und wurde mit 6 Suturen (Czerny'sche Seide) angeheftet.


Da ich von früher her die unangenehmen Verschiebungen und Zerreissungen kannte, welche labile Hautstücke oftmals erleiden, wenn man Nadeln hindurch führen will, hatte ich mir zu diesem Zwecke eine eigene Pincette anfertigen lassen. Dieselbe unterscheidet sich, wie die Figur 1 zeigt, von den gewöhnlichen nur dadurch, dass ihre Blätter in ein hufeisenförmiges, an den Innenflächen sanft gerieftes Endstück auslaufen.

Die zu durchstechende Stelle wird durch diese einfache Vorrichtung in erwünschter Weise gespannt, auch kann der Nadel jede beliebige Richtung gegeben werden, Vortheile, die ohne weiteres das Instrument empfehlen dürften.

Nachdem das Operationsfeld nochmals gründlich mit 2 % Carbolsäurelösung berieselt worden, wurde 1 Stück Goldschlägerhäutchen aufgelegt und nunmehr ein antiseptischer Verband (Protectiv, Carbolwatte) mit gleichzeitiger, mässiger Kompression applicirt.

Der ziemlich unruhige Patient nöthigte leider schon am nächsten Tage zum Verbandwechsel. Der Lappen lag überall gut an, besonders an den Rändern und machte den Eindruck, als begänne seine Vascularisation. Der

**Fig. 1.** neuerdings angelegte Verband verblieb bis zum 4. Tage. An diesem entfernte ich schonend die Näthe und constatirte, dass





die Randpartien durchweg gut der Lidsubstanz anklebten, auch überall vascularisirt waren, dass dagegen gerade in der Mitte des Lappens sich eine etwa erbsengrosse, livid gefärbte und leicht prominirende Stelle fand.

Obschon es mir unzweifelhaft war, dass es sich hierselbst um eine kleine Eiterung und secundäre Ernährungsstörung des centralen Lappenstückes handle, welche beide Momente rationeller Weise eine möglichst schnelle Spaltung erheischt hätten, stand ich doch von diesem Eingriffe ab, weil ich befürchtete, durch das Fassen mit der Pincette und das Hindurchführen des Messers die bereits gebildeten zarten Capillaren in der Umgebung, und vielleicht sogar im ganzen peripheren Lappen zu zerreißen. Es wurde daher abermals der Druckverband in Anwendung gezogen.

Als ich 3 Tage später, also am 7. post operationem denselben wechselte, hatte sich die früher nur erbsengrosse, fahl tingirte centrale Stelle derart vergrössert, dass der ganze Lappen bis auf schmale Zonen an den Rändern davon eingenommen wurde. Es genügte ein geringes Lüften am unteren Rande, um eine nicht unbedeutende Menge Eiters zu entleeren. Nach wenigen Tagen fiel der necrotische Lappen in toto ab.

Da der Patient einstweilen nicht länger in der Anstalt verbleiben wollte, musste ich auf die Erzeugung guter Granulationen auf der Wundfläche und eine hierauf vorzunehmende abermalige Transplantation eines Hautstückes verzichten.

Sechs Wochen später erschien unser Kranker gegen Erwarten wieder und bat um einen nochmaligen Versuch, das entstellende Ectropium zu beseitigen. Die Durchtrennung der Narben, der provisorische Schluss der Lidspalte, sowie die Lösung des Lap-



pens, wiederum vom Oberarm, geschahen in derselben Weise und Ausdehnung wie das erste Mal. Um aber zu verhüten, dass eine Anhäufung von Wundsecret beziehungsweise von Eiter einen ähnlichen traurigen Ausgang verursachen, hielt ich es für gerathen, so zu sagen für eine Drainage der Mitte des Lappens zu sorgen.

Ich glaubte dieselbe im vorliegenden Falle am einfachsten erreichen zu können, wenn ich zwei verticale Schnitte, einen Centimeter von einander und von jedem Rande entfernt, durch jene führte. Hierdurch mussten die Vortheile bestehen bleiben, welche die Uebertragung eines grossen Lappens naturgemäss mit sich bringt, und andererseits waren doch die durch den vorigen Eingriff genügend illustirten Nachtheile eines solchen eliminirt.

Nach Anlegung von 6 Näthen, und längerer Berieselung des Operationsfeldes mit lauwarmer 2 % Carbolsäurelösung wurde ein antiseptischer Verband (Goldschlägerhäutchen, Protectiv, Carbolwatte) applicirt. Da keine besonderen Klagen geäussert wurden, blieb derselbe 5 Tage liegen.

Der Lappen liess eine gleichmässige Vascularisation erkennen und zeigte in jeder Beziehung ein ganz vorzügliches Aussehen. Nach Entfernung der Suturen folgte ein zweiter Verband, der wiederum 5 Tage verblieb. Nunmehr war die Anheilung des Lappens vollendet.

Zu weiterer Consolidirung wurden nur noch einige Tage hindurch feuchtwarme Ueberschläge verordnet, sowie zur Vermeidung von Krustenbildungen Einreibungen von Carbolvaseline.

Der Erfolg war ein voller und das Ectropium unmittelbar nach der Operation absolut beseitigt.

Im Laufe der nächsten 4 Monate, während welcher ich Ge-



legenheit hatte, den Patienten hin und wieder zu sehen, bildete sich indess eine ganz allmählich auftretende Schrumpfung aus, welche die früheren Maasse von  $3\frac{1}{2}$ , 3 und 2 Centimeter auf 2, 1,3 und 0,6 Centimeter herabminderte.

Da Patient aus der Gegend verzog, war eine weitere Revision nicht möglich.

### III. und IV.

Franziska B., 24 Jahre alt, aus Kranichfeld leidet seit vielen Jahren an Epilepsie. Im Juli 1881 stürzte dieselbe, grade beim Kochen beschäftigt, mit der rechten Gesichtshälfte so unglücklich in einen glimmenden Kohlenhaufen, dass eine Zerstörung der Haut der ganzen Schläfengegend, der rechten Stirn und beider Augen- deckel bis an den Thränensee, sowie der oberen Hälfte der Wange stattfand. Die Heilung erfolgte unter Bildung ausserordentlich starker Narben und eines totalen Ectropium beider Lider.

Die auswärts gewandte Bindehaut grenzte, als mich Patientin 4 Monate nach der Verbrennung consultirte, nach oben unmittelbar an den Augenbrauenbogen, nach aussen und unten überragte dieselbe um etwa 4 mm. den orbitalen Knochenrand.

Mittelst eines gestielten Lappens war bei der Ausdehnung und Dicke des umgebenden Narbengewebes natürlich keine Aussicht auf eine erfolgreiche Bekämpfung des Leidens vorhanden und so konnte auch hier nur die Transplantation eines ungestielten Cutisstückes in Betracht kommen.

Da aber die Narbencontraction noch nicht ihr Maximum erreicht zu haben schien, stand ich zunächst von jedem Eingriffe ab und sandte Patientin wieder in ihre Heimath mit der



Weisung, sich nach einem Vierteljahr abermals vorzustellen. Dieser Bescheid convenirte nicht und es wurde daher ein anderer Operateur befragt, der eine sofortige chirurgische Encheirese offerirte. Die Operation missglückte indess und so kam denn Patientin im Februar 1882 wieder zu mir. Der Status war jetzt annähernd derselbe, wie im vorjährigen Sommer, nur stellte sich die Ausdehnung des Ectropium in toto (beiläufig um 3—4 mm.) beträchtlicher heraus. Besonders der äusserste Theil des unteren Lides war stärker nach aussen gezogen worden und erreichte mit seinem Rande nahezu die der Orbita abgewandte Kante vom Körper des os zygomaticum.

In tiefer Morphinum- und Chloroformnarcose wurde am 14. März 1882 zur Blepharoplastik geschritten. Etwa  $3\frac{1}{2}$  mm. von den verkrüppelten Cilien entfernt, löste ich die Lidränder und machte sodann den ganzen Conjunctivalsack mit seinen noch erkennbaren Lidbestandtheilen von den Narbenmassen flott. Um eine gute Anschmiegung der wieder beweglichen Deckel an den Bulbus herbeizuführen, sowie um eine entsprechende Anspannung und Hebung des äusseren Lidwinkels zu ermöglichen, schien es geboten, eine Modification in dem gewöhnlichen Operationsgange anzubringen. Dieselbe bestand darin, dass zunächst eine Tarsoraphie nach v. Walther executirt und erst dann die Lidspalte durch 4 Näthe provisorisch geschlossen wurde. Nachdem nunmehr noch die Haut sowohl an den Lidrändern, wie an der gegenüberliegenden Wundfläche bis auf eine Entfernung von  $2\frac{1}{2}$  mm. allerseits von der Unterlage gelockert und die Oberfläche der Wunde von allen Unebenheiten befreit worden, nahm man die Deckung des Substanzverlustes in Erwägung. Die Ausdehnung



desselben war eine geradezu colossale. Trotz der Verkürzung der Lidspalte betrug die lineare Entfernung vom Anfange des Schnittes an der papilla lacrymalis des oberen Lides bis zu seinem Ende am unteren Lide (4 mm. vom Thränenpunkte entfernt) 63 mm.

Fassten wir diese Dimension als Basis des Defects auf, so mussten wir als seine Höhe schläfenwärts von der äusseren Commissur 3,0 bis 3,4 Cent., in der temporalen Hälfte der Lider und zwar des oberen 3,6, des unteren 3,5 bis 4,0 Centimeter aufzeichnen. In der nasalen Hälfte fand ein steiler Abfall nach dem inneren Winkel zu statt.

Mit Ausnahme des Anfangs- und Endtheiles der Wunde war die zu durchtrennende Narbenmasse eine äusserst mächtige und betrug die Tiefe des Substanzverlustes hierselbst durchweg zwischen 1,2—1,6 Cent.

Während ein Assistent die Wunde mit Schwämmen, die in lauer Sublimatlösung 1 : 5000 gelegen, bedeckte, umschnitt ich, da sowohl Form wie Grösse des Defectes von der Wahl nur eines einzigen Hautlappens abzusehen zwangen, zwei solcher und zwar einen am Oberarm, einen am Unterarm von annähernd gleicher Ausdehnung und dreieckiger Gestalt. Dabei war gedacht worden, dass die Grenze für beide in der Verlängerung der Lidspalte liegen sollte. Wegen der sogleich nach der Lösung zu erwartenden Verkleinerung mass jeder 7,5 an der Hypothenuse, 6,2 an der grossen, 4 Cent. an der kleinen Cathete. Bei der Abtrennung selbst, die mittelst Scheere geschah, vermied ich es, die Lappen irgend wie erheblich zu dehnen und zu zerren. Das anhaftende subcutane Gewebe wurde nachträglich accuratest entfernt.

Die sogleich eintretende Schrumpfung war so beträchtlich,



dass die Grösse ziemlich genau der zu deckenden Fläche entsprach. Um Secretansammlungen zu vermeiden, wurden, wie im vorigen Falle, an jedem Hautstücke noch einige verticale Einschnitte ( $1-1\frac{1}{2}$  Centim. lang) in den centralen Zonen angebracht und nun die Transplantation so vollführt, dass jene Stelle, an welcher die Näthe für die Tarsoraphie gelegt worden, freiblieb. Oberer und unterer Lappen berührten sich in der Verlängerungslinie der Lidspalte.

So leicht die Anlegung von Nähten mit Benutzung der Pinzette mit hufeisenförmiger Spitze auch effectuirbar war, so meinte ich doch einer einfacheren Fixation den Vorzug geben zu sollen; dieselbe bestand darin, dass die peripheren Lappentheile in einer Ausdehnung von etwa 2 Millimeter unter die zu diesem Zwecke gelockerten Ränder der benachbarten Haut geschoben wurden. Bestimmend waren für mich dabei die Erwägungen, dass, wofern hierdurch eine genügende Immobilisirung der Lappen möglich wäre, einmal der Verband länger liegen bleiben könnte und zweitens die Anheilung des Randes eine sicherere und schnellere sein müsste.

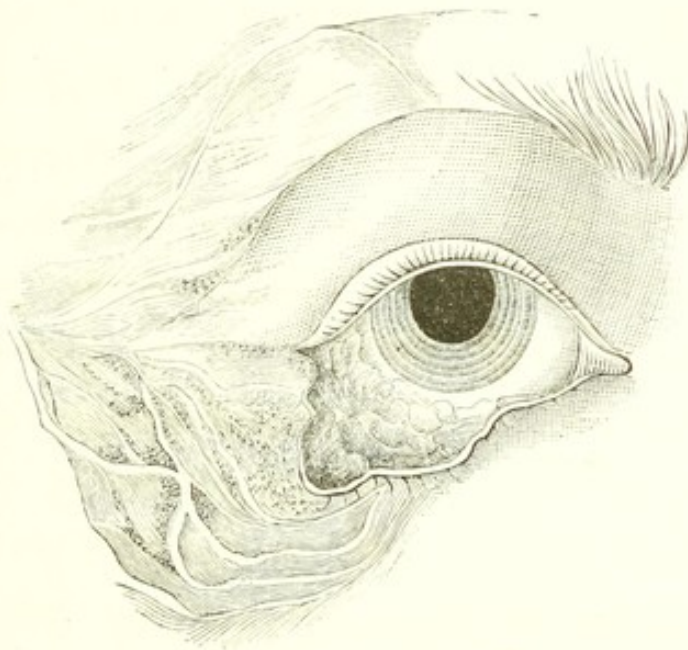
Zum Schluss:

Bepuderung der Wundränder, sowie der verticalen Schnitte mit Jodoform, antiseptischer Verband (Protectiv, Jodoformgaze und Watte) mit mässiger Compression rechts, gewöhnlicher Verband links.

Am vierten Tage erster Verbandwechsel. Beide Lappen erscheinen vascularisirt und in ganzer Ausdehnung angeheilt. Am 8. Tage bei dem zweiten Wechsel status idem; nur wegen Neigung

der Patientin, sich immer an das Auge zu fassen, wird nochmals verbunden.

Am 11. Tage, als Patientin von einer andern Kranken im Zimmer umhergeführt wurde, fiel dieselbe bei einem neuen epileptischen Anfalle mit solcher Gewalt auf die rechte Wange, besonders auf das os zygomaticum, dass der grösste Theil des unteren Lappens losgerissen und aufgerollt wurde. Eine Wiederanheilung gelang nur in dem vom äusseren Lidwinkel nach unten und temporalwärts gelegenen Theile. Das obere Lid ist nach 3 Wochen tadellos vom Ectropium geheilt, am unteren zeigen sich Andeutungen des Wiederauftretens eines solchen.



**Figur 2.**

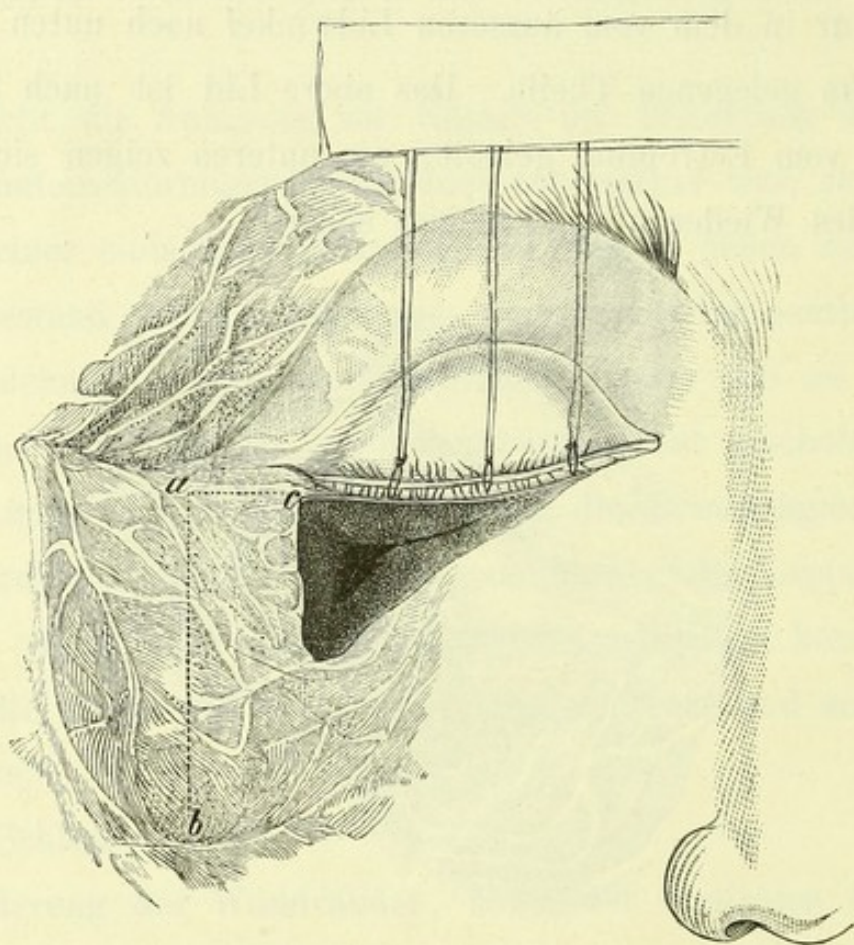
Drei Monate später unternahm ich es, die missglückte Bildung des unteren Lides von neuem zu versuchen. Das Ectropium war inzwischen in einer der ehemaligen ungefähr gleichen Ausdehnung (siehe Fig. 2) von neuem aufgetreten.

Die Loslösung des Randes wie der ganzen Substanz des Lides,



ferner der provisorische Schluss der Lidspalte geschahen in der gewöhnlichen Weise.

Die zu deckende Wundfläche hatte die Gestalt eines Dreiecks, dessen grosse Cathete parallel dem Lidrande (Länge 2,6 Centim.) und dessen kleine Cathete unter einem rechten Winkel von der äusseren Commissur grade nach unten verlief.



Figur 3.

Wie die Figur 3 illustriert, waren die zu durchtrennenden Narbenzüge an der kleinen Cathete und in den beiden temporären Dritteln der Hypothenuse ausserordentlich mächtige, nirgends unter  $1\frac{1}{2}$  Centimeter, wodurch ein steiles Herabfallen der Ränder



bedingt und der Transplantation bedeutende Schwierigkeiten entgegengesetzt wurden.

Dieserhalb erschien es geboten, zunächst die Wundfläche, welche einer Grube mit schmalem Grunde und jäher Böschung ähnelte, in eine annähernd plane zu verwandeln.

Ich glaubte dies am einfachsten in der Art zu erreichen, dass ich über *c* hinaus bis *a* (1,8 Centim.) in Verlängerung der grossen Cathete und von hier rechtwinklig wangenwärts einen Schnitt bis *b* (2,9 Centim.) führte und alle Narben durchtrennte, hierauf die Haut von *a...b*, *a...c*, der kleinen Cathete und der Hypothenuse aus von dem darunterliegenden, unter dem Messer knirschenden Gewebe löste und nun letzteres selbst in seiner Totalität exstirpirte.

Die Dicke der hierdurch entfernten Narbenmasse betrug an den Schnittträndern zwischen 1,5—1,75 Centimeter und verlor sich schliesslich keilförmig nach der gesunden Wange zu.

Durch diese Manipulation war die Wundfläche ihres für die Deckung ungünstigen Characters entkleidet worden. Gleichzeitig hatte dieselbe aber in Folge der Ausschälung der Umgebung erheblich grössere Dimensionen angenommen. Denn die von ihrer Unterlage getrennte Haut contrahirte sich naturgemäss überall und zwar wangenwärts. Es betrugen nunmehr die Maasse für die Hypothenuse 3,6, für die grosse Cathete 3,0 und für die kleine 2,1 Centimeter. Ausserdem resultirte in der Ausdehnung von *ac* eine ungefähr 0,6 Centim. breite Wundfläche, desgleichen eine etwas schmalere und nach unten sich verjüngende in der Richtung von *a b*.

Der entsprechende Hautlappen, dessen Grösse 7,0, 5,5 und

4,0 Centimeter betrug, wurde vom Oberarme entnommen. Nachdem derselbe von allem subcutanen Gewebe befreit und mit einigen Einschnitten versehen worden, transplantierte ich ihn nach gewohnter Art.

Auch hier wurden keine Nähte zur Fixirung verwandt, sondern letztere durch Unterlagerung unter die angrenzende Haut angestrebt.

Nach Bepuderung mit Jodoform legte ich einen antiseptischen Druckverband an, der 8 Tage verblieb. Bei seiner Abnahme zeigte sich die übertragene Cutis überall fest angeheilt.

Der zweite Verband lag weitere 5 Tage, worauf das Auge freigelassen wurde.

Die Schrumpfung des transplantierten Lappens wird aus folgenden Massen ersichtlich:

Nach 4 Wochen notirte ich 2,6, 2,1 und 1,5 Centimeter, nach 6 Monaten 2,4, 1,8 und 1,5 Centimeter Grösse der angeheilten Substanz.

Das Ectropium war und blieb beseitigt, nur innerhalb des äussersten Drittel des Lidrandes hatte sich eine leichte Eversion von neuem etablirt.

Ich erwähnte bereits, dass durch die erste Operation das obere Lid seine normale Stellung wiedererlangt hatte und auch behielt. Es ist nachzutragen, dass bei ihm die folgende Schrumpfung eine sehr mässige war. Nach 8 Monaten messe ich immer noch 3,7, 3,0 und 1,8 Centimeter, Masse, die wohl höchstwahrscheinlich definitive genannt werden dürfen.





V.

Adolf W., 11 Jahre alt, aus Eisenberg, wurde aus der hiesigen medicinischen Klinik zugesandt, woselbst derselbe wegen lues tertiaria des Längeren behandelt worden.

Der sonst anscheinend gesunde Knabe zeigt als Residuum einer früheren ulcerirenden Hautgummose an den beiden Seiten des Halses, sowie in der ganzen rechten Gesichtshälfte einschliesslich Wangen und Stirngegend ein continuirliches, grösstentheils schwielig verdicktes Narbengewebe. Das rechte obere Lid ist so total nach aussen gewandt, dass sein ehemaliger Rand dicht unter dem Brauenbogen in ganzer Ausdehnung adhaerirt.

In Folge der atmosphärischen Insulte erscheint die Schleimhaut bedeutend verdickt und gewulstet, hier und da auch erodirt, beziehungsweise von feinen Narben durchsetzt.

Obschon nicht unbeträchtlicher Lagophthalmos besteht, finden sich auf der Cornea nur wenige Nubeculae von geringer Grösse.

Der operative Vorgang war ein den früheren ganz analoger. Nach völliger Mobilisirung des Lides wurde auch hier die Lidspalte durch 3 Näthe provisorisch geschlossen.

Die entstandene Wundfläche hatte eine annähernd halbkreisförmige Gestalt. (Basis, dem Lidrande anliegend, 3,1 Centimeter, Höhe 2,3 Centimeter.)

Das dem Oberarm entnommene Hautstück mass in den grössten Dimensionen 5,8 beziehungsweise 4,5 Centimeter. Die sogleich nach der Lostrennung auftretende Schrumpfung war diesmal indessen eine so bedeutende, dass die Wundfläche mit demselben nicht gänzlich gedeckt werden konnte. Es musste vielmehr vom



Unterarm ein zweiter Hautstreifen (5 Cent. lang, 1 Cent. breit) gelöst werden, der auf den noch vorhandenen Defect längs dem Lidrande placirt wurde. Das grössere Hautstück war in seinem mittleren Theile mit zwei, 1 Centimeter hohen, verticalen Einschnitten versehen worden.

Wie in den Fällen III und IV, bemühte man sich auch hier, die Ränder der transplantierten Lappen nicht durch Nath, sondern durch Lagerung unter die unterminirte, angrenzende Haut zu fixiren.

Nach gründlicher Reinigung und Bepuderung der Wund- und Schnittländer mit Jodoform legte ich einen antiseptischen Verband an, welcher, da keine besonderen Klagen laut wurden, 8 Tage liegen blieb. Beim Wechsel desselben konnte ich eine Anheilung beider Lappen in ganzer Ausdehnung constatiren. Mehr der Sicherheit halber wurde für die nächsten 4 Tage noch ein zweiter gleicher Verband applicirt.

Der Erfolg der Blepharoplastik war ein durchaus voller. Ja, es wollte anfänglich sogar scheinen, als sei des Guten zuviel gethan worden, indem eine leichte Ptosis selbst dann bestehen blieb, wenn die Hebung des oberen Lides gewissermassen forcirt wurde.

Allein bereits nach 3 Wochen war diese Ptosis totaliter geschwunden.

Als ich 4 Monate später wieder Gelegenheit hatte, den Knaben zu sehen, imponirte beim Blick gerade nach unten sogar ein leichtes Abweichen des oberen Deckels vom Auge, was selbstredend eine Folge des weiteren Schrumpfungsprocesses ist und vielleicht als erstes Stadium eines sich wieder etablirenden Ectropiums angesehen werden darf. Die Maasse der angeheilten Hautstücke betrugen zu eben dieser Zeit 2,4 und 2,0 Centimeter.



Der sechste Fall, den ich nunmehr noch anschliesse, ist kein eigentlich hierher gehöriger, in sofern die Lidbildung vorwiegend durch gestielte und nur in unbedeutender Weise durch stiellose Lappen unternommen wurde.

Da aber zur Deckung der Substanzverluste, die durch Entnahme gestielter Cutis auf Stirn und Wange erzeugt waren, behufs Vermeidung längerdauernder Granulationsbildungen wiederum Haut von entfernten Theilen transplantiert wurde, auch die Anheilungsfähigkeit derselben gerade hier in merkwürdiger Weise zu Tage trat, glaubte ich denselben nicht unbeschrieben lassen zu sollen.

## VI.

Friedrich Oe., 56 Jahre alt, aus Lehesten, leidet seit ca. sechs Jahren an einem Epitheliom, welches einerseits bis zum Nasenrücken, anderseits bis zum mittleren Drittel beider Augendeckel vorgeschritten ist. Nach oben lassen sich die infiltrirten Partien 3 mm. unterhalb des arcus superciliaris, nach unten etwa in der Höhe des Orbitalrandes abgrenzen. Von der Conjunctiva zeigt sich nur die Carunkel, die Plica, sowie eine etwa 3 mm. lange Partie am innersten Theile des unteren Lides befallen.

Um eine wirkliche Ausrottung der krebsigen Neubildung zu erreichen, umschnitt ich dieselbe so, dass das Messer überall vom erkennbaren Geschwulstrande etwa 1 Centim. entfernt, also im gesunden Gewebe blieb.

Die Ausschälung der zu excidirenden Masse geschah concentrisch von den Rändern aus.

Wo das Knochengerüst die Unterlage bildete, wurde alles bis

auf das Periost weggenommen, an einzelnen verdächtigen Stellen, z. B. am ehemaligen Lidwinkel, auch dieses selbst. An den Lidern dagegen waltete das Bestreben ob, soweit thunlich, den Tarsus zu erhalten.

Nur am unteren Augendeckel benötigte eine umfänglichere Elimination der ganzen Lidsubstanz (vom Thränenpunkte aus ca. 6 mm. weit temporalwärts), wogegen am oberen die Entfernung bis zur papilla lacrymalis vollauf genügte.

Besondere Sorgfalt glaubte ich darauf verwenden zu sollen, dass die gesammte kranke Schleimhaut, sowie das unterliegende orbitale Gewebe beseitigt wurden. Auch hier schien es geboten, nicht nur das direct Verdächtige zu entfernen, sondern bis tief in's unzweifelhaft intact gebliebene Gewebe vorzugehen.

Der geschaffene Defect im äusseren Integument hatte die ungefähre Gestalt eines Dreiecks. Betrachteten wir den Abstand des vom Brauenbogen quer über beide Augendeckel bis auf den Körper des Oberkieferbeins hinziehenden Wundrandes als Hypothenuse, so war für diesen eine Ausdehnung von 5,2 Cent. zu notiren, während für die frontalwärts gewandte Cathete 4,7 Cent., für die vom Nasenrücken nach unten aussen gerichtete 4,8 Cent. entfielen.

Die Tiefe des Substanzverlustes betrug durchgehends 1—1,5 Centim., nur an Stelle des ehemaligen Lidwinkels mochte dieselbe etwa 2 Cent. erreichen.

Die Deckung dieser Wunde meinte ich anfangs durch Transplantation eines oder mehrerer stielloser Hautlappen bewirken zu können. Allein eine genauere Erwägung liess mir besonders bei Be-



rücksichtigung der beträchtlichen Niveauverschiedenheiten, welche durch die Knochenränder z. B. gegeben waren, den Erfolg einer solchen zweifelhaft erscheinen.

Dieserhalb entschied ich mich für ein combinirtes Verfahren. Dasselbe bestand darin, dass, soweit es anging, gestielte Lappen und für den Rest stiellose herangezogen wurden. Ich umschnitt in diesem Sinne auf der Stirn den Lappen A (siehe Figur 4),

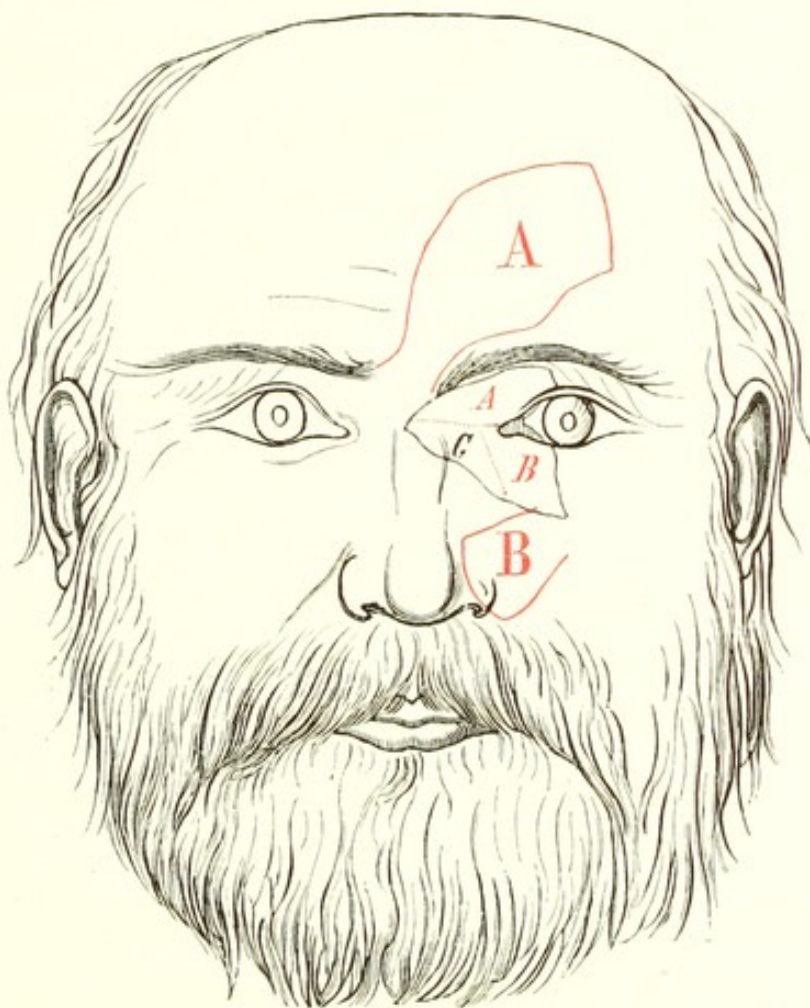


Fig. 4.

dessen Dimensionen (7,8 Cent. lang, 5,0 Cent. breit) annehmen liessen, dass sie auch nach der sofort auftretenden Involvierung zur Deckung der oberen Hälfte der Wunde genügen würden.

Ferner wurde der Lappen B (3,2 Cent. lang, 3,0 Cent. breit)

von der unteren Wange der Seitenfläche der Nase und Oberlippe gelöst und zur Bildung des innersten Drittels des unteren Lides sowie des Lidwinkels herbeigezogen. (Die Grenzen der Lappen A und B sind schraffirt im Rayon des Substanzverlust angedeutet.)

Einige Suturen vereinten A und B dort, wo der Lidwinkel gedacht wurde. Auf die nunmehr noch der Deckung harrende, vom Nasenrücken bis etwa zum os lacrymale reichende, dreieckige Stelle C übertrug ich ein entsprechend grösser gewähltes Hautstück vom Oberarm, desgleichen auf die durch Entnahme der Lappen A und B auf der Stirn, beziehungsweise auf der Wange und Oberlippe gesetzten Substanzverluste. Die stiellosen Hautstücke fixirte ich an ihre Umgebung durch keinerlei Näthe, wohl aber die gestielten, und diese wieder besonders dort, wo sie zur eigentlichen Lidbildung herangezogen wurden.

Nach Aufstäubung von Jodoform wurde in sorgfältigster Weise ein mässiger Druckverband angelegt.

Die Operation hatte wegen mehrfacher Unterbindungen und wegen Lostrennung so ausgedehnter gestielter und ungestielter Hautlappen etwa 2 Stunden gewährt, auch den Patienten in sehr hohem Grade anämisch gemacht. Als ich des Abends (7 Stunden nach der Operation) den Kranken wiedersah, bemerkte ich zu meinem Schrecken, dass eine nicht unbeträchtliche Nachblutung aufgetreten war, die zu einer völligen Durchtränkung des Verbandes auf der linken Gesichtshälfte geführt hatte. Um die Ursache dieses unangenehmen Zufalles eruiren zu können, musste natürlich sofort der Verband abgenommen werden. Es stellte sich heraus, dass die Hämorrhagie ausschliesslich von der Wundfläche



auf der Stirn ausgegangen und zu einer völligen Abhebung des auf dieselbe übertragenen Hautstückes Veranlassung geworden war.

Da kein grösseres Gefäss mehr, sondern nur noch einige capillare Lumina in unbedeutender Weise tropften, so placirte ich, nachdem kurze Zeit hindurch aufgelegte kalte Schwämme ein Stehen der Blutung herbeigeführt hatten, den abgehobenen Lappen neuerdings, natürlich wieder ohne Nähte und nur durch Unterschieben seiner Peripherie unter die unterminirten Ränder der benachbarten Haut. Einige sehr fest um Stirn und Kopf gelegte Bindentouren hatten den Zweck, nicht nur innigsten Contact zwischen Lappen und Unterlage herzustellen, sondern auch jede fernere Blutung hintanzuhalten. Hierauf wurde mit einer zweiten Binde die übrige Wundfläche, auf welcher keinerlei Verschiebungen oder Abhebungen imponirten, natürlich unter Erneuerung des antiseptischen Verbandes, und bei Einwirkung einer mässigen Compression, gedeckt.

Am siebenten Tage wechselte ich den Verband und konnte zu meiner eignen grössten Ueberraschung constatiren, dass sämmtliche Lappen gut aussahen und den Eindruck einer sich regulär vollziehenden Anheilung machten. Es musste dies besonders Wunder nehmen, bezüglich des grossen, auf die Stirn übertragenen, der doch durch Nachblutung (vielleicht sogar längere Zeit hindurch) abgehoben gewesen und dann sieben Stunden post operationem nochmals adaptirt worden war.

Der weitere Heilverlauf bot hinsichtlich der gestielten Lappen nichts Bemerkenswerthes dar. Hinsichtlich des auf die Stirn und auf die Fläche C übertragenen stiellosen wäre gleichfalls nur hervorzuheben, dass am zweiten Verbandwechsel (am 11. Tage)

sich die Epidermislage exfoliirt hatte. Dagegen gangränescirte das Hautstück, welches den Substanzverlust deckte, den die Entnahme von B verursachte, grösstentheils wahrscheinlich, weil der Patient, wie wir zufällig bemerkten, mit seinen Fingern gekratzt und mechanisch die bereits eingegangene Verlöthung gelockert hatte.

Das Endresultat der Operation war trotzdem ein sehr zufriedenstellendes. Nur der neue innere Lidwinkel zeigte einige Tendenz zu leichter Ectropionirung.

Die nachträgliche Schrumpfung an dem stiellos transplantierten Cutisstücke stellte sich diesmal bedeutender heraus als in den früheren Fällen.

Leider hatten wir vergessen, die Umfänge der auf C und B übertragenen Lappen zu messen, um so mit Zahlen die hochgradigere Verkleinerung belegen zu können. Das zur Deckung von A verwandte Cutisstück besass nach unseren Notizen eine Länge von 9 Cent. und eine Breite von 6 Cent. Zwei Monate später betrugen die gleichen Dimensionen nur 5 und 3,5 Cent.

Ob diese stärkere Involvirung eine Folge der gestörten Primärverklebung oder dadurch verursacht ist, dass der übertragene Lappen im Verhältniss zur Wundfläche bedeutend kleiner gewählt worden war, lässt sich nachträglich natürlich nicht mit Bestimmtheit sagen.

---



## II.

Uebertragung eines grossen stiellosen Haut-  
lappens in den Bindehautsack zur  
Bekämpfung des Symblepharon.





Die wenig günstigen Resultate, welche durch Transplantation von Schleimhaut in den Bindehautsack erzielt wurden, — sei es von Kaninchen- oder menschlicher Conjunctiva, sei es von Mucosa aus der Mundhöhle desselben oder eines anderen Individuums, — haben trotz der geradezu enthusiastischen Aufnahme, welche Wolfe's Vorschlag ursprünglich fand, die Methode in einige Vergessenheit gebracht. Denn den zahlreichen Publicationen während der Jahre 1873—76, unter denen nur die von Becker, v. Wecker, Schmidt-Rimpler, Cohn, Reuling, Hirschberg, Schöler, Feuer und Imre hervorgehoben sein mögen, folgten weiterhin nur sehr spärliche, und auch diese constatirten übereinstimmend, dass der momentan durch die Operation gewonnene, meist äusserst befriedigende Erfolg gar schnell durch die rapide totale Schrumpfung der übertragenen Partie illusorisch würde.

Es lag nun nahe, nachdem die Verwendung der Schleimhaut sich als nicht empfehlenswerth herausgestellt hatte, Versuche mit Uebertragung von stiellosen Cutislappen und zwar von solcher Ausdehnung zu machen, dass damit auch die Auskleidung eines grösseren Theiles des neu zu schaffenden Bindehautsackes auf

einmal erwirkt werden könnte. Hatte doch die ärztliche Erfahrung längst festgestellt, dass nicht nur eine Mucosa, die längere Zeit der Luft und den atmosphärischen Einflüssen ausgesetzt wird, einen hautähnlichen Charakter annimmt, sondern auch dass das äussere Integument dauernd einem serösen Cavum einverleibt, sehr wesentliche Umänderungen erleidet.

So meinte ich denn an einem infolge Trachoms entstandenen Symblepharon posterius des unteren Lides, welches bereits so hochgradig geworden, dass die Conjunctiva von der Mitte des Tarsus direct zum Cornealrande hinübersprang, versuchsweise eine derartige Plastik vornehmen zu sollen.

Die Operation fand am 2. Februar 1883 in folgender Weise statt.

Nachdem der Patient tief narcotisirt worden, ectropionirte ich das untere Lid mittelst des sehr einfachen, in Fig. 5 abgebildeten Instrumentes \*). Hierauf trennte ich mit einem v. Gräfe'schen Messer die Conjunctiva hart am Tarsus, und zwar in der ganzen Ausdehnung von der äusseren Commissur bis zur Thränenpapille, fasste den bulbuswärts sich retrahirenden Schnitttrand mit der Pincette und präparirte selbigen von seinem Untergerewebe

---

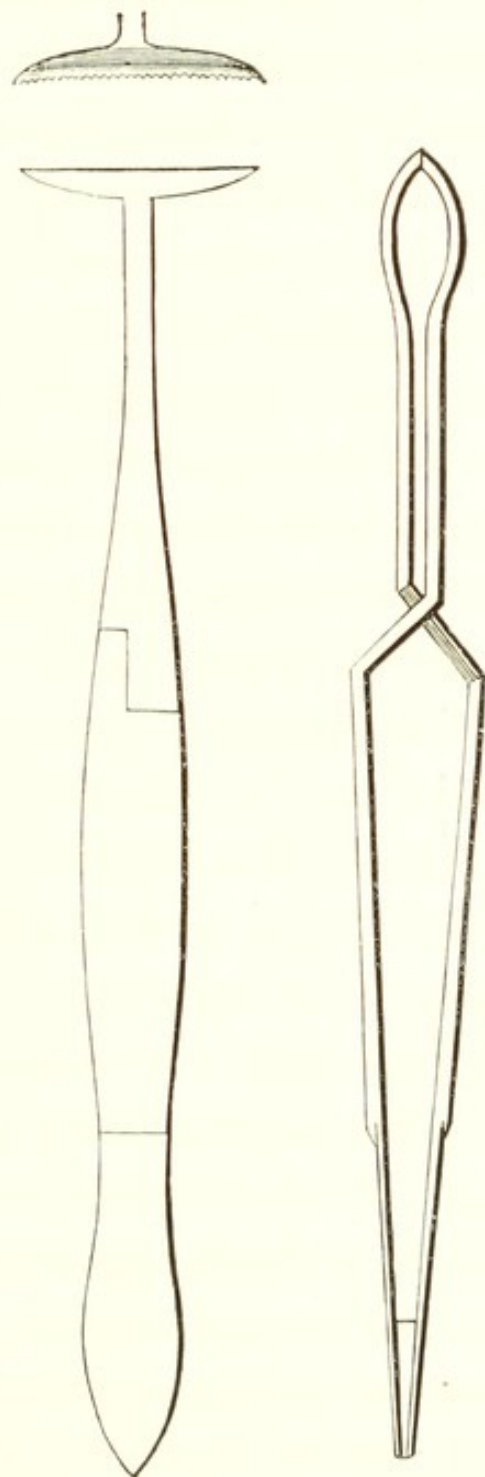
\*) Dieses Instrument hatte ich ursprünglich construiren lassen, um bei Hypopyon keratitis etc. leicht und ohne Umstände durch doppelte Umstülpung des oberen Lides den Fornix auf Fremdkörper etc. untersuchen zu können. Die in gleicher Absicht von Brecht angegebene Pincette erschien mir hierfür nicht hinreichend practisch, einmal wegen der länger dauernden und sodann besonders wegen der schwierigeren Anlegung, die nothwendig durch die Stellschraube bedingt wird.



sorgfältig los. Nunmehr wurden mit einer geknüpften Scheere alle Bindegewebsstränge, die die ehemalige Uebergangsfalte von Lid zu Auge einnahmen, langsam herausgeschnitten und somit das Lid wie der Bulbus in anscheinend normaler Dimension wieder labil gemacht.

Die klaffende ovale Fläche schätzte ich auf etwa  $3\frac{1}{2}$  Cent. im langen und  $2\frac{1}{2}$  Cent. im kurzen Durchmesser. Dem entsprechend wurde an der Innenfläche des Oberarms ein ähnlich gestaltetes Hautstück mit den correspondirenden — nur wegen sofortiger Schrumpfung grösser zu wählenden — Maassen von  $5\frac{1}{2}$  und 4 Cent. umschnitten und schonend abgelöst. Das anhaftende subcutane Gewebe bemühte ich mich totaliter zu entfernen.

Zur Fixirung dieses Lappens schienen mir unter allen Umständen 3 Suturen, die den zukünftigen Fornix zu immobilisiren hätten, erforderlich. Dieserhalb legte ich noch vor der Transplantation drei doppelt armirte Fäden durch den Lappen. Jeder umfasste eine Partie von 2—3 Millim., und zwar einer genau in der Mitte des grossen Diameter, die beiden anderen



Figur 5.

ungefähr dort, wo das mittlere Drittel desselben an die beiden seitlichen grenzte. Nach der Uebertragung des Lappens wurde bei forcirter Ectropionirung des Lides zunächst der mittelste Faden von der tiefsten Stelle der Wundfläche durch die Lidsubstanz schräg nach unten, bis etwa  $\frac{1}{2}$  Cent. unter den orbitalen Rand geführt und dort geknüpft. Als der Lappen die gewünschte Lage einnahm, geschah dasselbe mit den beiden anderen Fäden.

Die Schätzung der Wundfläche war selbstredend nur eine sehr approximative gewesen. Es zeigte sich auch, dass Zwecks genauer Adaptation an einzelnen Stellen kleine Wegnahmen vom Lappen stattfinden und namentlich mehrere verticale, d. h. von den Rändern nach der durch die Näthe fixirten neuen Uebergangsfalte zu gerichtete, etwa  $\frac{1}{2}$  —  $\frac{3}{4}$  Cent. lange Einschnitte gemacht werden mussten. Hier und da waren auch zur Vermeidung von Faltungen, zumal an der dem Bulbus zugewandten Hautlamelle einige keilförmige Excisionen (von ungefähr gleicher Tiefe, mit nach unten gerichteter Spitze) nicht zu umgehen.

Nach längerer Toilette resultirte schliesslich eine so tadellose Lage der transplantierten Cutis, dass selbst bei Bewegungen keine wesentliche Dislocirung auftrat.

Um jede weitere Anlegung von Näthen unnöthig zu machen, erübrigte es noch, die conjunctivalen Schnittlefzen zu unterminiren und — ganz nach Analogie bei den blepharoplastischen Operationen — über die Cutisränder zu lagern. Schliesslich wurde Atropin eingeträufelt und ein antiseptischer Verband mit mässiger Compression angelegt.

Meine Hoffnungen auf eine Anheilung waren nach Beendigung der Operation recht geringe und zwar besonders wegen des



Aussehens des übertragenen Hautstückes, welches schliesslich einem hellgrauen, grobporösen Leder glich und auch eine Dicke von mindestens  $3-3\frac{1}{2}$  Millim. angenommen hatte. Umsomehr überraschte in den ersten Tagen die Aussage des Patienten, dass er sich ganz wohl befinde und, abgesehen von einem mässigen Kratzen, am Auge gar nichts merke. So liessen wir denn den Verband volle 7 Tage liegen.

Die Abnahme geschah unter Sublimat-Spray. Als wir schonend das untere Lid evertirten, zeigte sich der Lappen ausserordentlich gut aussehend und in seiner Totalität angeheilt, das Auge selbst völlig reizlos.

Um jedes widrige Moment auch fernerhin auszuschalten, verband ich abermals beide Augen auf 8 Tage, nach welcher Frist die Heilung vollendet war.

Die transplantierte Haut veränderte ihre Beschaffenheit nur sehr allmähig. Noch bei der Abnahme des zweiten Verbandes präsentirte sie ihre lividfARBene, alte Oberfläche, an welcher höchstens die grössere Glätte auffiel. Im Verlaufe der folgenden drei Wochen stellte sich aber eine bedeutende Dünne, Röthe und Diaphanität des Gewebes ein, Eigenschaften, die ihm einen schleimhautähnlicheren Charakter verliehen. Bis zu dieser Zeit war bei den verschiedenen Messungen eine nur unwesentliche Schrumpfung des übertragenen Stückes zu constatiren. Obschon dieselbe nicht mit dem Cirkel bis auf den Millimeter bestimmt, sondern nur nach Augenmaass geschätzt wurde, glaube ich sagen zu dürfen, dass sie ein Drittel von der totalen Fläche nicht erreichte.

Wir gaben nunmehr dem Drängen des Patienten nach und



entliessen ihn in seine Heimath mit der Weisung, sich in den ersten Tagen des August wieder vorzustellen.

Bei dieser revidirenden Inspection erwies sich die Stellung des unteren Lides als tadellos. Die Metamorphose von Cutis in Mucosa war eine nahezu vollendete. Nur an dem oberen Rande der an den Bulbus gelagerten Partie konnte noch eine bedeutendere Hautähnlichkeit erkannt werden, — wahrscheinlich, weil dieser Theil öfters mit der atmosphärischen Luft in Contact kommt, — während es am Fornix sowie an der inneren Lidfläche nur bei scharfem Zusehen gelang, eine solche zu finden. Dagegen hatte die Schrumpfung entschiedene Fortschritte gemacht. Schätzten wir früher dieselbe auf höchstens  $\frac{1}{3}$ , so mussten wir sie jetzt auf fast  $\frac{1}{2}$  der ehemaligen Fläche annehmen.

Wenn ich die Verkleinerung der transplantierten Haut in Parallele stelle mit der bei blepharoplastischen Eingriffen beobachteten, so möchte ich dieselbe als annähernd gleich bezeichnen.

Dieser Erfolg veranlasste mich, Ende Juli eine zweite Transplantation stielloser Hautlappen bei einem ebenso hochgradigen Symblepharon posterius vorzunehmen. Auch hier erfolgte Anheilung ohne jede tiefere Reizung des Auges. Da sich aber über die wichtigste Thatsache, die Grösse der nachträglichen Verkürzung natürlich noch nichts sagen lässt, so will ich hier nicht näher darauf eingehen.

Es liegt mir sehr fern, aus dem oben mitgetheilten Falle irgendwelche sanguinischen Hoffnungen zu schöpfen. Am wenigsten meine ich, dass v. Arlt's Worte schon definitiv widerlegt seien: „Die durch chronische Bindehautentzündung bewirkte Verkleinerung des Bindehautsackes, welche schliesslich mit gänz-



lichem Mangel desselben enden kann und immer vom Fornix conjunctivae ausgeht, ist für den Operateur ein *noli me tangere*.“ Die Annahme indess dürfte Thatsache geworden sein, dass Haut, selbst recht derber Qualität, die längere Zeit in einen Schleimhautsack übertragen und von der Luft abgesperrt wird, ihren Charakter ändert und unter dem Einfluss der steten Feuchtigkeit sowie einer anderen Ernährung sich mucosaähnlich gestaltet. Ferner erachte ich den Beweis für die Ausführbarkeit der Uebertragung grosser stielloser Hautlappen in die Conjunctiva ohne Alteration des Sehorgans für erbracht.

Die weitere Beobachtung wird darüber zu entscheiden haben, ob die Operation zur Nachahmung sich empfiehlt. Es hängt dies wesentlich davon ab, ein wie grosses Maass die Schrumpfung erreichen kann. Sollte der Endeffect derselben kein bedeutenderer sein als in unserem Falle, wo nach 6 Monaten mindestens noch die Hälfte der übertragenen Fläche erhalten war, dann würden verschiedene Indicationen zur Ausführung der Operation aufordern.

---





### III.

Ueber die operative Behandlung des Ectropium senile der nasalen Hälfte des unteren Lides.





Das ungewöhnlich häufige Vorkommen von Ectropium senile der nasalen Hälfte des unteren Lides in den Gegenden, die der Jenenser Klinik das Material liefern, gab Gelegenheit, über die Operationsmethoden dieser in hohem Grade lästigen Affection Erfahrungen zu sammeln.

Natürlich versuche auch ich in jedem Falle zunächst eine medicamentös-mechanische Behandlung. Erst wenn die bekannten Massnahmen für eine unblutige Bekämpfung des Uebels trotz der nöthigen Mühe und Geduld von Seiten des Patienten ohne jeden Erfolg längere Zeit hindurch in Anwendung kamen, halte ich mich zu einem chirurgischen Eingriffe berechtigt.

Zwei Categorien müssen von vornherein bei solchen stets hochgradigen Ectropien auseinandergehalten werden.

Die erste umfasst alle Fälle, welche bei völliger Normalität der Haut und des Margo ciliaris allein eine mehr weniger beträchtliche Erschlaffung und Verlängerung des freien Lidrandes zeigen, die zweite alle jene, bei welchen eine Verkürzung, beziehungsweise narbige Einschrumpfung des äusseren Integuments zwischen Lidrand und absteigender Wangenlidfurche nebstdem vorhanden ist. Die scharfe Sonderung in diese beiden Haupt-

gruppen bietet die sicherste Garantie, bei Wahl des Verfahrens den richtigen Weg einzuschlagen.

Die gemeinhin für die Fälle der ersteren Kategorie empfohlene Tarsoraphie, sogar wenn solche mit Excisionen von keilförmigen Hautstücken combinirt wird, führt nicht immer zum gewünschten Erfolge, weil die Hebung der äusseren Commissur, obschon verbunden mit einer Verkürzung des unteren Lides, letzteres zwar anspannt, naturgemäss indess am geringsten am Locus morbi, dem inneren Winkel. Selbst nach subtilster Ausführung der Operation erlebt man daher zuweilen in relativ kurzer Zeit, dass der untere Thränenpunkt sich neuerdings evertirt und hierdurch abermals Veranlassung zu der so unangenehmen Epiphora, zu Catarrhen und der Etablirung eines neuen Ectropium, wenn auch geringeren Grades wird.

Es drängt sich sonach die Meinung auf, dass der Eingriff sowohl seiner Grösse, als der anzuwendenden Mühe nach nicht in richtigem Verhältnisse stehen dürfte zu dem Vortheile, welcher dem Patienten hierdurch erwächst. Zudem wird sich wohl jeder Operateur scheuen, wenn der erste Versuch ohne vollen Erfolg ausfiel, bei allmählicher Neuausbildung des Leidens zum zweiten Male in gleicher Weise vorzugehen.

Auch von der ihrer Einfachheit halber sich so sehr empfehlenden Methode Stelwag's, einen entsprechend grossen, dreieckigen Hautlappen, dessen Basis im intermarginalen Saume des Lidrandes gelegen, dessen Spitze nach dem Orbitalrande zu gerichtet ist, nächst der äusseren Commissur zu excidiren und die Wundfläche durch mehrere Knopfnäthe zu schliessen, habe ich keine eigentlich heilende Wirkung gesehen. Denn, war das trian-



gulare Stück mit einer nur kurzen Basis versehen, so nützte die Operation nichts, war dieselbe aber irgendwie gross, so veranlasste der Knorpel unangenehme Faltungen, ein Moment, welches jedes volle Resultat von vornherein zweifelhaft machen musste.

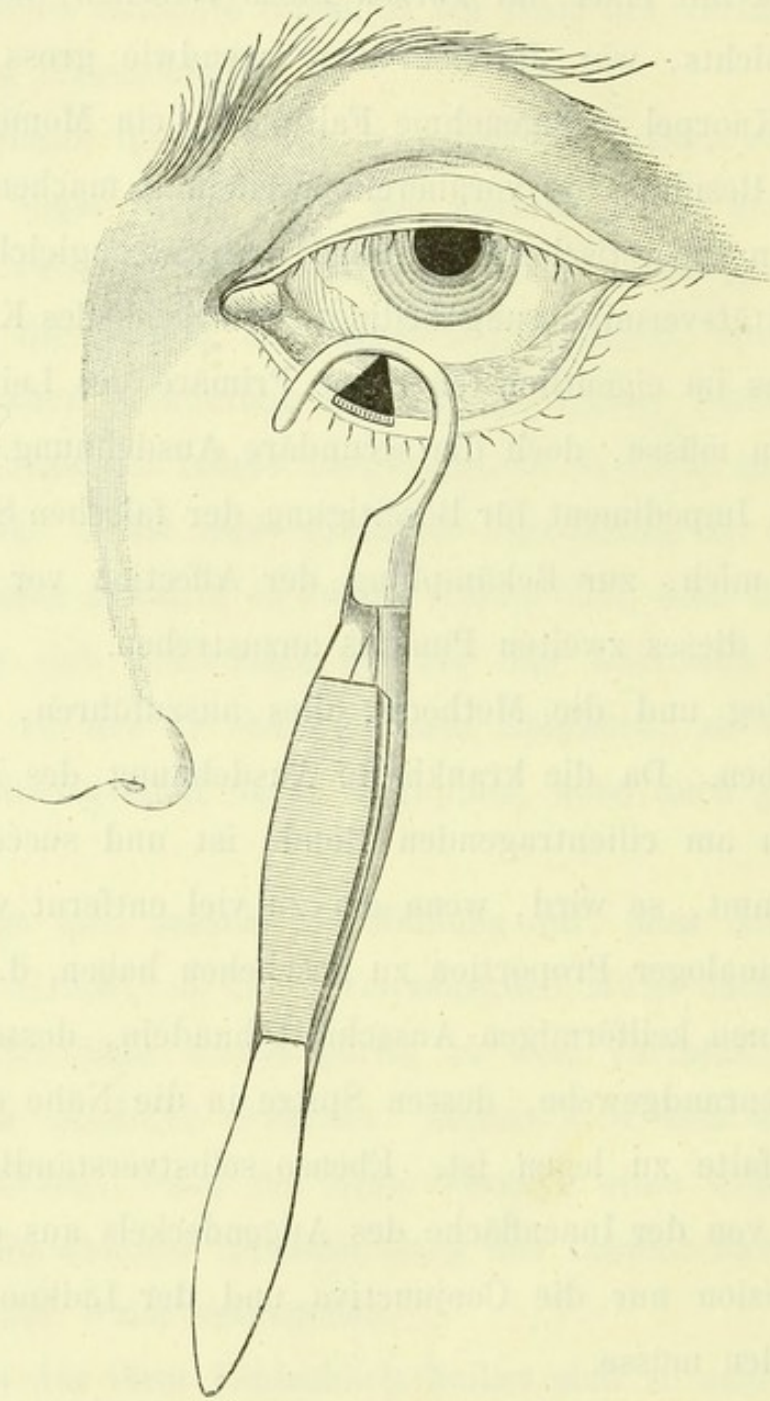
Die rein theoretische Erwägung, dass, wenngleich die durch senile Vitalitätsverminderung bedingte Schwäche des Kreismuskels wohl als das im eigentlichsten Sinne Primäre des Leidens aufgefasst werden müsse, doch die secundäre Ausdehnung des Tarsus das grösste Impediment für Beseitigung der falschen Stellung sei, veranlasste mich, zur Bekämpfung der Affection vor allem eine Eliminirung dieses zweiten Punktes anzustreben.

Der Weg und die Methode, dies auszuführen, waren von selbst gegeben. Da die krankhafte Ausdehnung des Lidknorpels am grössten am cilientragenden Rande ist und successive nach unten abnimmt, so wird, wenn ein zu viel entfernt werden soll, solches in analoger Proportion zu geschehen haben, d. h. es wird sich um einen keilförmigen Ausschnitt handeln, dessen Basis in das Zwischenrandgewebe, dessen Spitze in die Nähe der unteren Uebergangsfalte zu legen ist. Ebenso selbstverständlich war es, dass allein von der Innenfläche des Augendeckels aus operirt und in die Excision nur die Conjunctiva und der Lidknorpel einbezogen werden müsse.

Die Operation, welche immer nur einige Minuten währt, wird, nachdem die Grösse des Ausschnitts festgestellt worden, in practischer Weise ohne jede Assistenz so ausgeführt: Man fasst das nasale Drittel des unteren Lides sorgfältig in eine kleine neutrale Klemmpincette\*) und umschneidet mit einem v. Graefe'schen

---

\*) Ich bediene mich einer Lidklemmpincette, welche nach dem



**Figur 6.**

Principe der Knapp'schen angefertigt wurde und sich von letzterer nur dadurch unterscheidet, dass die Hornplatte, deren Breite zwischen 10—12 mm. beträgt, plan ist und dass die Gewebscompression nicht durch eine Stellschraube, sondern nach Art des pag. 37 angegebenen Instrumentes bewirkt wird.



Messer, oder einer geraden Lanze das keilförmige Stück, womöglich bis durch den Tarsus hindurch. Hierbei ist zu beachten, dass die Schenkel gleich lang bemessen werden. Nunmehr wird entsprechend der Ausdehnung der Keilbasis der Lidrand im intermarginalen Raume unmittelbar hinter den Cilien bis auf eine Tiefe von etwa 2 mm. gespalten und schliesslich das umgrenzte Dreieck an einem der Winkel mit der Pincette gefasst und mittelst Scheere von dem gewöhnlich livid aussehenden Kreismuskel abgetragen.

Anfänglich legte ich zur Schliessung der Wunde zwei Näthe an und zwar eine etwa in der mittleren Höhe, die zweite nächst der Basis des Triangels. Es zeigte sich aber, dass die erstere überflüssig, ja nicht einmal zweckmässig sei, weil der geringste Fehler beim Vereinigen der Wundränder sogleich eine Prominenz oder schiefe Lage auf der einen Seite des Keils am Lidrande bedingt, was selbstredend unter allen Umständen zu vermeiden ist.

Ich begnüge mich also mit der oberen Naht, und führe, damit der Faden nicht durchschneide, die Nadel mindestens  $1\frac{1}{2}$  mm. vom Wundrande entfernt quer durch die Lidsubstanz, welche durch die Pincette mit hufeisenförmiger Spitze gut fixirt wurde. Der auf der Haut langsam und sorgfältig geknüpft Faden bleibt fünf bis sechs Tage liegen. Antiseptischer Verband, der, wenn nicht zwingende Gründe es erheischen, 4 Tage verbleibt.

Nach der Operation ist natürlich gerade auf der Vereinigungsstelle die äussere Haut eine Zeit lang nicht unerheblich gewulstet. Die Prominenz verzieht sich indess relativ schnell, zumeist in 14 Tagen so vollständig, dass von dem Eingriffe mit Ausnahme der starken Narbe an der Innenfläche überhaupt nichts zu erkennen ist.



In allen bisher operirten Fällen war der Erfolg ein voller, wenigstens trat bei einer Beobachtungszeit von circa einem Jahre bisher keine neuerliche Eversion mit ihren Folgen ein.

Eine fehlerhafte Stellung der Cilien auf dem Wulste kann deshalb nicht resultiren, weil selbige, ihrer Wurzeln beraubt, alsbald ausfallen.

Auch jener Einwurf, der vom theoretischen Standpunkte aus vielleicht gegen die Methode zu erheben wäre, nämlich dass bei prominirenden Bulbis ein Anstemmen des verkürzten Lidrandes gegen die Convexität des Auges und hieraus resultirend entweder entzündliche Affectionen, oder eine Art Lagophthalmos folgen könnten, verdient keine ernstliche Beachtung. Bei nur einigermaßen sorgfältig erfolgter Feststellung der Grösse des zu excidirenden Stückes wird ein derartiges Zuviel von Gewebe nicht entfernt werden und ganz kleine Missgriffe kommen wegen der senilen Schlaffheit und hierdurch bedingten Nachgiebigkeit des Knorpels nicht in Betracht.

Eine Mahnung, welche bei jeder beginnenden Eversion des Lidrandes in der nasalen Hälfte dem Patienten aufs dringlichste eingeschärft werden sollte und welche auch nach der operativen Heilung für denselben an Kraft nicht verliert, ist die, bei etwaigen neuen Catarrhen (sei es der Bindehaut, sei es des Thränensackes), oder sonstigen durch Epiphora veranlassten unangenehmen Empfindungen nicht unnütz mit dem Schnupftuche zu wischen. Gewohnheitsgemäss fahren unsere Kranken ganz unmotivirt alle paar Minuten an die Carunkel und den Thränensee und dehnen, beziehungsweise ectropioniren das untere Lid, indem sie, fest nach



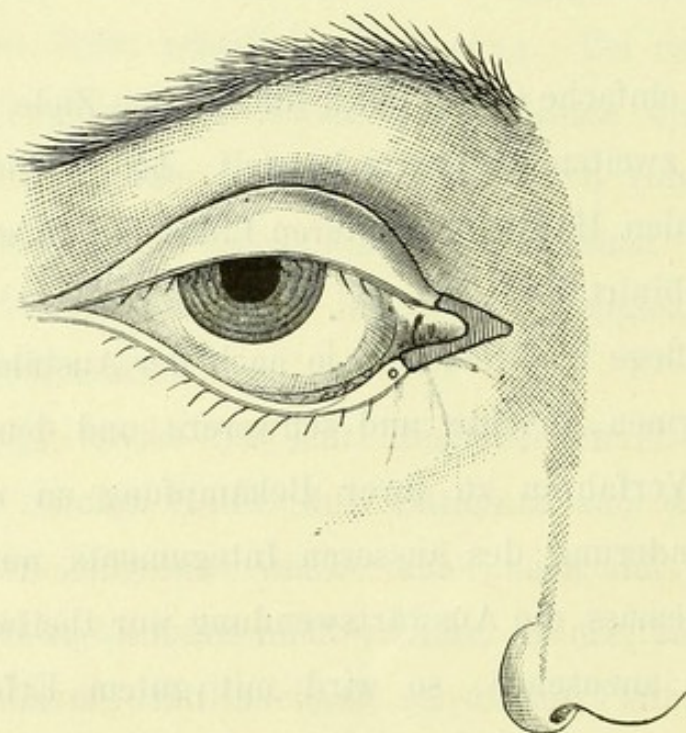
hinten drückend in der Richtung der absteigenden Wangenlidfurche streichen. Eine nicht geringe Anzahl sogenannter seniler Eversionen und Ectropien entstehen meines Erachtens bei chronischen Catarrhen, oder Thränensackleiden allein durch diese mechanischen Insulte. Da sich aber eine alte Gewohnheit häufig selbst durch die triftigsten Verstandesgründe nicht ganz verdrängen lässt, so lege ich meinen Patienten ans Herz, für den Fall, dass sie doch wischen sollten, solches in umgekehrter Weise zu thun, d. h. die Wangenlidfurche hinauf zum Thränensee zu und nur am Rande der Papilla lacrymalis sanft zu drücken.

Nicht so einfache Operationen führen zum Ziele, wenn es sich um Fälle der zweiten Kategorie handelt, bei welchen das Ectropium der nasalen Hälfte des unteren Lides mit einer Verkürzung der Haut combinirt ist.

Hierbei pflege ich wiederum je nach der Ausbildung des Leidens zwei Formen, leichte und schwerere und demgemäss zwei verschiedene Verfahren zu ihrer Bekämpfung zu unterscheiden. Ist die Verminderung des äusseren Integuments nur unbeträchtlich und demgemäss die Auswärtswendung nur theilweis als durch dieselbe fixirt anzusehen, so wird mit gutem Erfolge die Hebung des inneren Winkels nach v. Arlt unternommen. Die unter dem Namen Blepharoraphia medialis von jenem Altmeister der Ophthalmologie beschriebene Operation besteht bekanntlich darin, dass man mit einer Blömer'schen Pincette einen 2—3 Millimeter breiten Cutisstreifen unterhalb des unteren Thränenpunctes in eine Falte zusammenfasst, leicht anzieht und mit einer geraden Scheere in der Richtung gegen den Lidwinkel abträgt. Nachdem

in der analogen Weise am oberen Lide vorgegangen worden, resultirt eine oben wie unten etwa 6—7 Millimeter lange bandförmige Wunde, deren Schenkel wie die eines V an dem temporalen Ende des Lidbandes zusammen stossen und mit einigen Nähten zu vereinigen sind.

Nur unterlasse man nie, vor der Execution den Thränensack genauest zu untersuchen und selbst wenn kein eigentliches Leiden desselben vorliegt, durch Spaltung der Röhren dauernd den Thränen einen bequemen Abflussweg zu sichern.



Figur 7.

Es kann auch gerathen erscheinen, zumal wenn neben dem hebenden noch ein spannender Effect auf die nasale Lidhälfte beabsichtigt wird, den oberen Schenkel des inneren Winkels nur in seinem medialen Theile anzufrischen (vergl. Fig. 7) und dafür den Hautschnitt ein Stück weit auf die Region des Thränensacks zu erweitern. Diese kleine Modification, ganz analog der bei der



Tarsoraphie häufig geübt, würde eine eventuelle spätere Sondierung vom oberen Punkte aus leicht gestatten.

Ist dagegen die Verkürzung der Haut eine bedeutende und das Ectropium ein entsprechend höhergradiges, alsdann benöthigt es zunächst einer Herbeischaffung von Cutis. In solchen Fällen schreite ich zu einer Blepharoplastik, sei es nach Fricke's Methode, sei es durch Transplantation mittelst stielloser Lappen. Bei der ersteren Wahl ist ganz besonders darauf Bedacht zu nehmen, dass die Basis des Stiels eine möglichst hohe, jedenfalls 0,5—1,0 Centimeter über dem Ligamentum palpebr. internum gelegene ist. Der grosse hieraus entspringende Vorthail beruht darin, dass allein schon durch die stets mehr weniger erhebliche, nachträgliche Einschrumpfung des verwandten Lappens ein Zug nach oben und innen auf den medialen Lidtheil ausgeübt wird, welcher ein Wiedererstehen des Ectropium direct bekämpft.

Stellt sich trotzdem nach einiger Zeit heraus, dass sich die Papilla lacrymalis nach aussen wendet, oder dass jener Theil des Lides, welcher das Thränenröhrchen birgt, nach aussen-unten gezerrt wird, so kann nun noch eine Blepharoraphia medialis in Frage kommen.

Der Erfolg dieser etwas complicirten Eingriffe war stets ein sowohl die Patienten, wie mich befriedigender.

---

Die Excision eines keilförmigen Ausschnittes aus der Innenfläche des Lides ist, wie bekannt, bereits im Alterthume von Antyllus geübt worden. Da man in den Lehrbüchern einer nicht ganz klaren Auffassung darüber begegnet, ob jener Operateur nur die Conjunctiva, wie meist angenommen wird, oder diese und Tar-



sus, oder endlich diese, Tarsus und Muskel entfernte, bemühte ich mich, die von Aëtius von Amida überlieferten diesbezüglichen Fragmente Verbotenus kennen zu lernen.

Sie lauten (nach Anagnostakis):

„Εἰ δὲ μεῖζων εἴη ἡ ἐκτροπή, δέον ἐγχειρεῖν οὕτως· ἐκ τοῦ ἔσωθεν μέρους τοῦ βλεφάρου δύο διαιρέσεις ἐκ σλητέον τὸ Α στοιχείου ἐχούσας σχῆμα, ἵνα τὸ μὲν στενὸν μέρος τοῦ Α κάτω γένηται πρὸς τὸ μῆλον, τὸ δὲ πλατὺ ἄνω πρὸς τὰς βλεφαρίδας· εἶτα ἐκκοπτέον τὸ λαμβδοειδὲς ταινίδιον, συνεκκόπτοντας καὶ τὴν ὑποκειμένην σάρκα· οὐ γὰρ χονδρῶδες τὸ κάτω βλέφαρον· τὸ μὲν τοι δέρμα ἀδιαίρετον φυλακτέον· εἶτα τὰ χεῖλη τῆς ἐκκοπῆς ῥαφῇ συνακτέον, ἀρκέσει γὰρ μία ῥαφή κατὰ τὰ πρὸς ταῖς βλεφαρίσι μέρη· οὕτω γὰρ καμπυλωθὲν καὶ κυρτὸν γενόμενον τὸ βλέφαρον, εἰς τὰ ἐντὸς εἰστρα πῆσεται.“

Aus diesen Worten geht zweifellos hervor, dass Antyllus die ganze Lidsubstanz bis auf die Cutis herausschnitt. Demnach besteht zwischen jener Operation und der anfangs unseres Jahrhunderts (1812) von Adams empfohlenen nur der eine Unterschied, dass bei letzterer auch noch das äussere Integument in den Schnitt mit einbegriffen wurde.

Die misslichen Folgen der Adams'schen Methode haben dieselbe so in Misscredit und Vergessenheit gebracht, dass heutzutage entweder gar nicht, oder doch nur ganz ausnahmsweise nach ihr vorgegangen werden dürfte. Auch erinnere ich mich nicht, gelesen oder gehört zu haben, dass in irgend nennenswerther Ausdehnung nach Antyllus operirt würde. Die Gründe hierfür liegen sicher darin, dass das Verfahren von Adams fast ausnahmslos von colobomförmigen Deformitäten und lästiger Epiphora, das von



Antyllus wenigstens hin und wieder von zwickelartigen Einbuchtungen am Lidrande gefolgt wird. Die Erhaltung der Haut allein genügt eben nicht, der die ganze übrige Dicke der Lidsubstanz umfassenden Narbe ein solches Gegengewicht zu äussern, dass entstellende Effecte der letzteren unmöglich werden.

Die genannten unangenehmen Folgen werden vermieden, wenn man, wie oben vorgeschlagen worden, ein allein die Schleimhaut und den Tarsus umfassendes keilförmiges Stück excidirt. Wegen der Einfachheit und Leichtigkeit der Ausführung, sowie wegen der Sicherheit des Erfolges bei den aufgestellten Indicationen glaube ich das Verfahren, welches zudem mit der Tarsoraphie combinirt werden kann, angelegentlichst empfehlen zu sollen.

---





#### IV.

Canthoplastik mit cutanem Lappen.





Die Erfahrung, dass eine erfolgreich bekämpfte Blepharophimosis mittelst Canthoplastik nach v. Ammon bei neuen Eruptionen scrophulöser Ophthalmien sowie Lidrandaffectionen gar leicht wiederkehrt, ist eine gewiss alte und für den Operateur häufig recht unangenehme. Abgesehen von allem Anderen schon deshalb unangenehm, weil die Narbenbildung in dem Bereiche der früheren Operationszone eine Wiederholung des Eingriffs schwieriger macht, zumeist auch eine grössere Spannung der Bindehaut, mithin ein leichteres Durchschneiden der die Conjunctiva an die Cutis heftenden Fäden herbeiführt. In solchen, die Geduld des Arztes gar häufig auf eine harte Probe stellenden Lagen, sehnt man sich nach einem wiederum helfenden und womöglich in seiner Wirkung dauerhafteren Verfahren.

Nicht minder lebhaft äussert sich dieser Wunsch bei jener langen Reihe von Patienten, welche, mit Trachom behaftet, an quälenden Blepharospasmen, oder bereits gleichfalls an Lidspaltenverengerungen leiden. Sucht man auch hier neben der auf die Krankheit selbst gerichteten Therapie den Krampfzuständen im Orbicularis, beziehungsweise der bereits entstandenen Phimosis, durch die v. Ammon'sche Methode entgegenzutreten, so muss man sich

nicht selten bereits während Ausführung des Eingriffes überzeugen, dass die Conjunctiva so brüchig, man möchte sagen glasähnlich, geworden, dass jedes festere Fassen mit der Pincette an sich schon ein Einreissen hervorruft. Hat man aber doch glücklich eine Umbrämung der Hautwunde mit mucösem Gewebe zu Standgeführt, so kann man in allen, mit nur einiger Schrumpfung der Schleimhaut einhergehenden Fällen sicher sein, dass schon beim ersten Verbandwechsel mindestens die die Bindehaut mit dem neuen äusseren Lidwinkel vereinigende Suture durchgeschnitten ist, vielleicht auch schon die übrigen, am oberen und unteren Lide zur Unterstützung zugefügten, dass mithin nur ein halber oder noch geringerer Effekt dem Eingriffe folgte.

Und doch spornt gerade bei der granulösen Conjunctivitis der günstige Einfluss, der aus einer selbst derartig unvollkommenen Canthoplastik auf den Weiterverlauf resultirt, zu immer neuen Versuchen an. Ich für meine Person habe mich wenigstens an einer Reihe von Trachomatösen, die vergleichsweise an einem Auge mit einer wirksamen Canthoplastik, an dem anderen ohne eine solche der konsequenten Behandlung unterworfen wurden, auf das unzweifelhafteste überzeugt, dass man im Allgemeinen nicht früh genug die Lidspaltenerweiterung machen könne, dass dieselbe jedenfalls aber gebieterisch gefordert werde, wenn nur einigermaßen heftige und anhaltende Blepharospasmen auftreten, ganz unbeschadet, ob bereits eine Phimosis vorhanden ist, oder nicht. Hierdurch wird der Patient nicht nur in eine um vieles erträglichere Lage gebracht, auch die therapeutischen Massnahmen können, wie ich Pagenstecher und besonders Sämis ch beipflichten muss, bequemer, schonender und ausgiebiger applicirt



werden. Die obere Uebergangsfalte, sonst nur schwierig und unvollkommen zu erreichen, präsentirt sich, bei nur einigem guten Willen des Patienten nach unten zu schauen, gewissermassen von selbst. Dieserhalb möchte ich der Operation nicht nur eine manche Folgezustände des Trachoms verhindernde, sondern auch eine die Krankheitsdauer direkt verkürzende Wirkung vindiciren. Es kann ja auch keineswegs gleichgiltig für den Verlauf sein, ob die manchmal furchtbaren Krampfstände im Orbicularis fortbestehen, oder nicht. Jedenfalls muss mit ihrer Beseitigung durch die Canthoplastik die Circulation in den Lidern, zumal im oberen, eine bessere werden, und die ganz mechanisch producirt venöse Stase schwinden, Momente, deren Bedeutung nicht unterschätzt werden darf.

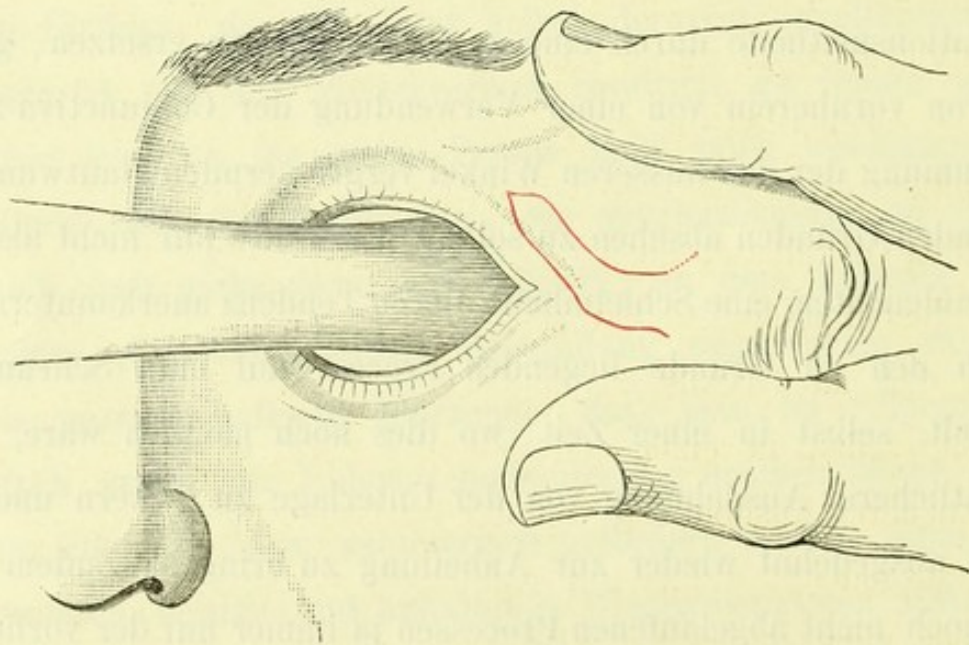
Bei meinen Versuchen nun, die, wie mir scheint, für die letzt angeführte Kategorie nicht vollauf genügende v. Ammon'sche Operationsmethode durch eine zuverlässigere zu ersetzen, glaubte ich von vornherein von einer Verwendung der Conjunctiva zwecks Besäumung der den äusseren Winkel vergrößernden Hautwunde aus folgenden Gründen absehen zu sollen. Es wollte mir nicht als rationnell einleuchten, eine Schleimhaut, deren Tendenz anerkanntermassen durch den zu Grunde liegenden Process auf eine Schrumpfung hinzielt, selbst in einer Zeit, wo dies noch möglich wäre, in beträchtlicherer Ausdehnung von der Unterlage zu lockern und dann stark ausgedehnt wieder zur Anheilung zu bringen. Zudem würde bei noch nicht abgelaufenen Processen ja immer nur der vorliegende Grad der Veränderung der Mucosa berücksichtigt werden können.

Drittens wollte es mich bedünken, dass bei jeder Lidspalten-erweiterung es verständig sein müsste, wenn ein mässiger Zug, sei es auch nur der einer gewöhnlichen Gewebsschrumpfung, in einer



nicht die Lidspalte verkleinernden, sondern dieselbe vergrössernden Richtung gesetzt würde. Da mich nun eine Reihe von anderen Operationen gelehrt hat, was a priori nicht anders zu erwarten, und aus dem, obzwar spärlich vorliegendem literarischen Material vielleicht sogar zu erhoffen war, nämlich dass eine Cutis, welche längere Zeit in einen Schleimhautsack organisch eingefügt wird, eine, wenn auch nicht ganz congruente, so doch der Mucosa sehr ähnliche Beschaffenheit annimmt, so meinte ich mittelst Flottmachen eines cutanen Lappens den durch die Verlängerung der Lidspalte geschaffenen Wundrand vor Wiederverwachsung schützen zu sollen.

Des Genaueren war und ist das Verfahren, welches ich nunmehr an 25 Augen erprobte und empfehlen zu können glaube, folgendes:



Figur 8.

Nachdem ein Assistent die Hornplatte unter die äussere Commissur gelegt, schiebt der Operateur mit dem Daumen den äusser-



sten Theil des unteren Lides nach unten, mit dem Zeigefinger den gleichen des oberen Lides nach oben und spannt hierdurch die Haut zwischen Winkel der Augendeckel und Orbitalrand gleichmässig an. Hierauf wird (vergl. Fig. 8) mit einem spitzen Skalpell, je nach der Länge der vorzunehmenden Spaltung in weiterem oder näherem Abstände von dem Winkel, ein cutaner Lappen, dessen Basis der Schläfe zugewandt ist, in der Weise umschnitten, dass seine obere Begrenzung etwa 3 mm. oberhalb, seine untere etwa 3 mm. unterhalb und parallel dem äusseren Lidbande nach dem Auge zu verläuft. Ist der untere Schnitt etwa bis auf 4 mm. der Kommissur genähert, dann wird in flachkonvexem Bogen das Messer nach dem oberen Lide hin und hier so  $1\frac{1}{2}$  cm. weitergeführt, dass es den Cilien immer mindesten  $3\frac{1}{2}$  mm. fern bleibt. Der obere Schnitt wird, da ein nur um 2 mm. nach der Spitze zu convergirender Lappen gebildet werden soll, etwa in einer Entfernung von  $5\frac{1}{2}$  mm. vom Lidwinkel seine entsprechende Schwankung nach oben vollziehen müssen.

Die Vereinigung beider Schnitte geschieht unter einem stumpfen Winkel. Sollte irgend eine Neigung zu partiellem Entropium des unteren Lides vorliegen, so kann man natürlich auch, mutatis mutandis bezüglich der Schnittführung, den cutanen Lappen dem unteren Lide entnehmen. Nachdem der Hautschnitt perfekt geworden, wird die Hornplatte weggelegt und mittelst Scheere und Pincette der Lappen von der Spitze her sorgfältig und unmittelbar bis an die Basis lospräparirt. Es ist besondere Mühe darauf zu verwenden, dass nur Haut, nicht auch subcutanes Gewebe dabei mit losgetrennt wird. — Hat ein kalter Schwamm die Blutung schnell gestillt, alsdann erweitere ich durch einen Sperrelevateur



(zweckmässig ist es, einen solchen zu wählen, dessen Körper dem Nasenrücken aufliegt,) mittelgradig die Lidspalte und verlängere durch einen herzhaften Scheerenschlag die Kommissur bis zu einem vorher genau bestimmten Punkte. Wich die starre Fascie hierbei aus, so trenne ich diese noch gesondert. Gewöhnlich vermeidet man eine stärkere Blutung. Tritt eine solche aber doch mit einiger Heftigkeit auf, so torquire ich das gefasste Gefäss, oder comprimire mit Eisschwämmen, fest auf den Orbitalrand drückend.

Es erübrigt nunmehr, noch den 3. Act des Verfahrens auszuüben, nämlich den cutanen Lappen gut in die Wunde zu lagern und am oberen resp. unteren Lide den Defekt zu schliessen. Um ersteres zu erreichen, meinte ich anfänglich, durch eine Naht die Lappenspitze mit der Conjunctiva vereinigen zu sollen. Allein ich überzeugte mich bald, dass dies nicht gut gethan war. In keinem Falle ergaben sich so schöne Resultate, als wenn ich die Conjunctiva bulbuswärts etwa 3—4 Millim. mit der Scheere unterminirte und die Lappenspitze einfach hinunterschob. Bemerkt man bei der Einlagerung, dass der Lappen, welcher z. B. vom oberen Lide entnommen war, an seinem (der Basis nahen) unteren Rande sich bedeutend faltet, so ist es angezeigt, den oberen Schnitt über die Basis hinaus noch um einige Millimeter schräg frontal und schläfenwärts zu erweitern (was in der Figur durch die punctirte Linie angedeutet wurde). Dem zweiten Punkte, der Schliessung des durch die Lappenlösung gesetzten Ausschnitts wird natürlich durch Legung von 2—3 tiefen Näthen am einfachsten genügt. Erst nachdem diese geknüpft und das obere resp. untere Lid hierdurch ein wenig nach aussen fixirt worden, erhält



der Lappen seine bequemste Lage. Ist bereits eine Spitzstellung des oberen bezw. unteren Lides als Folge der trachomatösen Schrumpfung vorhanden, oder nach der Beschaffenheit der Schleimhaut bald zu gewärtigen, so wird man von vornherein Gaillard's Suturen in Anwendung ziehen.

Unter allen Umständen achte man darauf, dass die Länge des cutanen Lappens im richtigen Verhältnisse zur Länge der zu deckenden Wunde steht. Bei mittelgradiger Erweiterung der Lidspalte durch den Sperrelevateur soll der Lappen ohne Anwendung irgend welchen Zuges nicht nur bis zu der am weitesten hornhautwärts gerichteten Conjunctivalschnittstelle reichen, sondern dieselbe um etwa 3 Millim. übertreffen. Wie bereits angedeutet, beabsichtigen wir ja, die Lappenspitze um eine etwa derartige Ausdehnung — aber auch nicht um mehr — unter die Mucosa hinunterzuschieben. Zweck solchen Vorgehens ist, zu vermeiden, dass die immer bald nach der Operation auftretende Schrumpfung der Haut zu einer Discontinuität zwischen Lappenspitze und innerster Conjunctivalschnittstelle führe.

Hat ein revidirender Blick nach gänzlich vollendeter Operation die Ueberzeugung gestärkt, dass der Lappen gut liegt, dann bepudere man (bei geschlossenen Lidern) die Nahtlinie am oberen Lide, sowie die Umgebung der äusseren Commissur tüchtig mit feinstgepulvertem Jodoform, lege ein Stück Protectif hinauf und applicire im Uebrigen den antiseptischen Verband. Die Binde möge etwas kräftiger denn gewöhnlich angezogen werden. Dieser erste Verband hat, wenn nicht dringende Umstände es verlangen — welche nicht einzutreten pflegen —, 3 oder mehr Tage liegen zu bleiben. Findet man beim ersten Wechsel eine leichte Verschie-



bung des Lappens, die sich durch eine Wulstung in der Nähe der Basis, vielleicht sogar durch ein Abgehobensein des einen Randes nächst der Basis dokumentirt, oder erscheint die Cyanose gar bedenklich, so lasse man sich hierdurch keinesfalls verleiten, denselben anders lagern, oder etwa skarificiren zu wollen. Ich habe in keinem derartigen Falle einen Misserfolg zu verzeichnen gehabt. Die selbst höchstgradige venöse Stase führte nie zu Gangrän und die Wulstungen verursachten ja vielleicht anfänglich eine nicht gerade gewünschte leichte Deformität, glichen sich aber bald so vollständig aus, dass nach wenigen Wochen nichts mehr zu bemerken war. Einmal nur sah ich mich veranlasst, nach völliger Heilung einen Wulst mit einfachem Scheerenschlage zu entfernen.

Nachdem ich zunächst bei Trachomatösen diese Canthoplastik mit cutanem Lappen zu grösster Zufriedenheit geübt hatte, wandte ich dieselbe auch überall da an, wo der Effect der v. Ammon'schen Methode ohne die nöthige nachhaltige Wirkung geblieben war. Soweit meine Erfahrungen reichen, habe ich nach ihr keine nochmalige nachträgliche Verengerung bemerkt. Beobachtungszeit ca.  $1\frac{1}{2}$  Jahr. Selbst da, wo nach v. Ammon's Methode schon nach einigen Monaten, trotzdem lege artis und subtil operirt worden, jeder Effect geschwunden war, trat nach diesem Verfahren unter Fortbestehen aller nämlichen ungünstigen Nebenumstände auch nicht die Spur einer Verschlechterung ein.

Mehr vergleichsweise operirte ich bei mit hartnäckiger scrophulöser Ophthalmie und hochgradigem Lidkrampfe behafteten Individuen das eine Auge nach der v. Ammon'schen Methode, das andere nach der mit cutanem Lappen. Abgesehen von der längeren Zeit, die auf Ausführung der letzteren Methode verwandt



werden musste, war das Aussehen der Lider innerhalb der ersten 5 Tage bei dem darnach behandelten Auge kein so gutes, als das des Partners. Die Schwellung wich langsamer und fernerhin musste auch 3 Tage länger verbunden werden, Umstände, die bei ganz freier Wahl des Verfahrens dagegen einnehmen müssen. Als ich aber 14 Tage später das Resultat beider Eingriffe zu vergleichen Gelegenheit hatte, war das Verhältniss wesentlich geändert. Jetzt wurde die Lidspalte bei weitem besser auf der Seite geöffnet, wo der Hautlappen eingelagert worden, selbst wenn, wie in einem Falle, der Bulbus noch mit einem tiefen *ulcus corneae* behaftet, das andre Auge hingegen reizlos war.

Es ist gerade als ein Vorzug der Methode zu preisen, dass ihr Effekt sich in den ersten Wochen nach der Operation noch bedeutend zu steigern pflegt. Obwohl dies eigentlich *a priori* zu erwarten stand, so frappirte mich die Konstatirung des Faktums doch anfänglich. Die alte Erfahrung, wonach gestielte Hautlappen, selbst nach völliger Anheilung immer, wenn auch nur unbedeutend, einschrumpfen, hätte es mir sagen sollen.

Ich hatte diese Methode der Canthoplastik schon über Jahr und Tag in den geeigneten Fällen ausgeübt und befand mich noch immer in dem Glauben, dass die Verwendung von Haut in gedachter Weise durchaus neu sei. Da fiel mir zufällig der 68. Band der *Annales d'Oculistique* in die Hände, in welchem ein Referat über die Behandlung der Blepharophimosis von Cusco enthalten ist. Hieraus ersah ich, dass bereits dieser Autor (1872) in ähnlicher Weise operirte. Cusco führte von der äusseren Commissur divergirende Schnitte von  $1-1\frac{1}{2}$  Cent. Länge

nach aussen, präparirte den derartig umgrenzten dreieckigen Lappen, dessen gegen die Schläfe gerichtete Basis 2 Cent. misst, los und fixirte durch eine Naht in der Tiefe der Wunde die Spitze des Lappens.

Bei weiterem Nachsuchen zeigte sich ferner, dass auch Prince\*) (1874) bei Trichiasis des oberen Lides mit gleichzeitiger Verkrümmung des Knorpels und Verkürzung der Lidspalte einen Hautstreifen mit der Basis nach oben gelöst und in die nach aussen verlängerte Lidspalte eingeheilt hat. Der so entstehende Narbenzug sollte die Inversion des Lidrandes sowie die Einrollung des Knorpels verhindern.

Die Vorthteile, die mein oben beschriebenes Verfahren vor diesen beiden ähnlichen Versuchen darbietet, liegen so auf der Hand, dass es zunächst unnöthig sein möchte, dieselben des weiteren auseinander zu setzen.

---

\*) Nach einem Referate in Nagel's Jahresbericht.



V.

Ueber Anfrischung der Wundränder und  
Anlegung von Suturen bei penetrirenden  
complicirten Hornhaut- bez. Hornhaut-  
Lederhautverletzungen.





Unter penetrirender complicirter Hornhautverletzung verstehe ich eine solche, welche bei grosser räumlicher Ausdehnung einen winkligen Verlauf und ungünstig beschaffene Ränder besitzt. Bezüglich der letzteren kann dabei das gravirende Moment entweder durch eine (ev. zickzackförmige) Auffaserung des Gewebes oder, wie dies bei nicht ganz frischen Traumen der Fall zu sein pflegt, durch bereits erfolgte leichte Infection derselben bedingt sein, die in Infiltration und Verdickung sich documentirt.

Aus der anatomischen Beschaffenheit des Auges erklärt es sich, dass die penetrirenden complicirten Hornhautverletzungen niemals ohne einen Prolaps der Regenbogenhaut und nur selten ohne eine gleichzeitige grössere Zerreissung der Linsencapsel zur Beobachtung kommen.

Die Therapie bestand bisher bei der umgrenzten Kategorie von Verletzungen, wie bekannt, darin, dass der Irisvorfall mit der Scheere gekappt und, wofern es sich um frische Fälle handelte, der Eisbeutel in energischer Weise in Anwendung kam. Zumeist war der Endausgang ein wenig befriedigender, indem gemeinhin nicht nur vom Sehvermögen nichts zu retten war, sondern häufig genug selbst noch nach Monaten der stets zu Ent-

zündungen geneigte Augapfel wegen drohender sympathischer Affection entfernt werden musste.

Der Grund für die so wenig ermuthigenden Resultate der conservirenden Behandlung liegt nach der Meinung aller Fachmänner darin, dass die traumatische Hornhaut- und Regenbogenhautaffection bei nur einiger Dauer Entzündungen auf den Ciliarkörper fortleitet, die ihrerseits zu Schwartenbildungen im vordersten Glaskörperperraume und eventuell zur secundären Involvirung des Auges führen.

Nur wo es gelingt, so schnell die Wunde zur Verheilung zu bringen, dass die inducirte Cyclitis eine leichte bleibt, kann ohne Gefahr für den Partner der Bulbus erhalten, beziehungsweise sogar noch einiges Sehen erlangt werden.

Ich hatte nun an zwei Fällen schwerster Verletzungen Gelegenheit, ein neues Verfahren zu erproben, welches geeignet sein dürfte, sich durch Abkürzung der Wundheilung und Hintanhalten schwererer Inflammationen des corpus ciliare nicht minder, wie durch seine Einfachheit und leichte Ausführbarkeit wärmstens zu empfehlen.

Da der Werth einer Methode am besten aus den erzielten Resultaten erhellt, lasse ich vorerst die beiden Krankengeschichten folgen und wende mich sodann zu ihrer wissenschaftlichen Begründung.

Fall I. Hermann Schr., 7 Jahre alt, aus Wickerstedt, wurde am 10. Febr. 1883 Abends durch eine mit grosser Gewalt gegen das rechte Auge geworfene Steinscherbe verletzt.

Am 12. Febr., also am dritten Tage nach der Verletzung, kam der Knabe, nachdem eine ganze Serie von Hausmitteln an-



gewandt worden, in meine Klinik. Der sogleich aufgenommene Befund lautete:

Lider des rechten Auges mässig oedematös. Starke conjunctivale und ciliare Injection. In der oberen Bulbushälfte findet sich eine penetrirende Wunde, welche in der Sclera etwa  $2\frac{1}{2}$  Millimeter vom Hornhautrande beginnt, annähernd gradlinig im verticalen Meridiane bis zum Hornhautcentrum läuft und von hier leicht bogenförmig, den inneren oberen Quadranten genau halbierend, zum margo corneo-scleralis zurückzieht. Der hierdurch umgrenzte Hornhautlappen ist in toto mässig opak, seine Ränder haben ein gelbliches Aussehen und sind nicht unerheblich gequollen. Auch die gegenüberliegenden Wundliefen zeigen deutliche, wenngleich viel geringere Infiltration, desgleichen die benachbarten Hornhautpartien bis auf eine Entfernung von 3 Millimeter eine leichte, diffuse Trübung.

In diese Wunde, welche so beträchtlich klafft, dass der Corneallappen bis an seine sclerale Basis um etwa  $2-2\frac{1}{2}$  Millim. prominent erscheint, ist der Ciliarkörper, der grösste Theil der oberen Irishälfte, sowie eine zähklebrige graue Masse eingelagert, die sich als getrübe Linsensubstanz erweist.

Die vordere Kammer, soweit vorhanden, ist von Blut erfüllt. Keine Lichtempfindung.

In tiefer Narcose orientirte ich mich zunächst mittelst Einführung einer ausgekochten silbernen Anel'schen Sonde, ob das corpus ciliare selbst durchschlagen worden. Es zeigte sich, dass dies der Fall war und zwar in einer Ausdehnung von etwa 2 Millim.

Da die proponirte Enucleation auf das bestimmteste verweigert wurde, entschloss ich mich, zumal die Eltern einen längeren



Aufenthalt in der Klinik zusagten, auch freies Handeln garantierten, falls der Versuch einer conservirenden Behandlung ein vergeblicher sein sollte, vorerst eine Heilung der Wunde anzustreben.

Um ein reines Operationsfeld zu bekommen, irrigirte ich zunächst die ganze Wundfläche mit einer Sublimatlösung von 1 : 4000; hierbei führte ich die Pipettenspitze sowohl in die vordere Kammer, als in den Glaskörperraum wiederholt ein, benannte Localitäten minutenlang ausspülend. Nachdem sodann die prolabirte Regenbogenhaut gründlich gekappt und die Linsensubstanz (nicht nur soweit solche in der Wunde lag, sondern soviel sich ausserdem durch schonenden Druck mit dem Daviel'schen Löffel lockern liess), entfernt worden, frischte ich die Ränder des Hornhautlappens dergestalt an, dass die gelb aussehende Zone abgeschnitten wurde, was einen Substanzverlust jederseits von etwa  $\frac{1}{2}$ — $\frac{2}{3}$  Millim. zur Folge hatte. Entsprechend der geringeren Infiltration genügte an den gegenüberliegenden Lefzen eine nur eben merkliche Wegnahme.

Der Wundverschluss wurde in sehr befriedigender Weise durch drei Nähte bewirkt.

Im scleralen Theile, etwa in der Mitte desselben, erzielte eine Naht, welche die Wundränder breit umfasste und die Innenfläche der Lederhaut eben erreichte, eine lineare Vereinigung. Um jede Einklemmung des corpus ciliare zu verhüten, war selbiges sorglichst zuvor mit einem stumpfen Spatel reponirt worden. Hierauf legte ich mittelst einer feinen, mit carbolisirter Seide armirten Nadel zwei Hornhautsuturen an, und zwar fixirte die erste die Lappenspitze am Centrum, die zweite die Ränder des verti-



calen Wundschenkels nahe dem Limbus. Dabei wurde die Nadel jederseits mindestens einen Millimeter von den zu vereinigenden Rändern senkrecht durch die ganze Hornhautdicke geführt, und der Faden so angezogen, dass eine genaue und tadellose Wundadaptation resultirte.

Trotzdem während der ganzen Operation der Dampfspray arbeitete, wurde nunmehr nochmals der Conjunctivalsack mit Subl. 1:4000 berieselt. Schliesslich Einträufelung zweier Tropfen Duboisin und Application des antiseptischen Verbandes.

Als Patient nach etwa einer Stunde einigermaßen wieder zu Bewusstsein gekommen, nahmen wir diesen Verband ab, verordneten Eiscompressen und bald darauf den Eisbeutel. Eine Infection suchten wir durch Auflegen von mehrfach zusammengelegten Jodoformgazestücken unmittelbar aufs Auge, über welche noch ein grösseres Stück Protectiv kam, zu verhüten. Grosse Heftpflasterstreifen verhinderten jede Verschiebung.

Am 4. Tage besichtigte ich unter Spray das Auge. Die ciliare Injection war geringer geworden, die Cornea nur in nächster Umgebung der Wunde noch getrübt, die Wunde selbst linear verheilt. Iris wenig verfärbt. Entfernung sämtlicher Suturen, aber noch weitere Application des Eisbeutels.

Am 6. Tage fiel eine mässige Ectasie der Lappenbasis auf, ohne dass irgendwo eine Berstung der Narbe nachweisbar gewesen wäre. Da zudem die Tension des auch stärker injicirten Bulbus eine erhöhte war, deutete ich das Auftreten der Prominenz als Folge der grade nach dieser Richtung wirkenden Quellung der Linsensubstanz.

Um weitere hieraus resultirende Nachtheile zu vermeiden,



musste auf Entlastung der verletzten Partie von der schädlichen Hypertension Bedacht genommen werden.

Zu dem Zwecke legte ich in Narcose eine Iridectomie nach unten an (Schnitt mittelst v. Graefe's Messer mit conjunctivalem Lappen).

Bei consequenter Anwendung des Eisbeutels trat auch nach dieser Encheirese absolut keine Reaction ein. Vielmehr war nach weiteren 6 Tagen die Injection so weit geschwunden, dass die Kälte weggelassen und ein einfacher antiseptischer Verband angelegt werden konnte.

Mehr um gewissenhafte Prophylaxe zu üben, als um anti-phlogistische Tendenzen zu verfolgen, musste der Knabe eine Zeit lang noch täglich einmal auf Einwickelung schwitzen.

Drei Wochen nach der Operation war das Auge ganz reizlos, die Rissstelle nur noch an der linearen Narbe, die Lappengrösse an einer facettenartigen Aushöhlung erkennbar.

Die lenticuläre Trübung hatte sich inzwischen zu einer totalen entwickelt. Quantitative Lichtempfindung war vorhanden, die Projection von der oberen retinalen Zone aber nicht ganz sicher.

Nachdem die intelligenten Eltern darauf aufmerksam gemacht worden, dass dieser anscheinend von seiner Verletzung geheilte Bulbus sehr leicht wieder entzündlich, ja sogar für das zweite Auge gefährlich werden könnte, und nachdem auch die Zeichen der sympathischen Irritation ihnen verständlich geworden, wurde Patient mit der Weisung, sich wöchentlich mindestens einmal vorzustellen, entlassen.



Bis jetzt lag keine zwingende Veranlassung vor, das Auge zu enucleiren.

Noch war ich mit einer Serie von Experimenten beschäftigt, die anlässlich des eben erwähnten Falles unternommen wurden, als eine zweite sehr ähnliche Verletzung in meine Behandlung kam.

II. Frau Adele Sch., 25 Jahr alt aus Neustadt a. d. O. war am 28. Mai 1883 im Walde mit Reisigsammeln beschäftigt. Als sie von einem Baume einen Ast herunter reissen wollte, brach ein Stück von diesem los und sprang gegen das linke Auge. Die Frau empfand lebhaften Schmerz, das Auge röthete sich so gleich und verlor jeden Schein.

Bei der am Tage darauf stattgehabten Aufnahme constatirte ich bei starker ciliarer Injection und mässiger Chemosis im oberen inneren Quadranten der Hornhaut des linken Auges folgende Risswunde:

Vom Limbus, etwa einen und einen halben Millimeter weit in das Gewebe der Lederhaut hineinreichend, zieht, annähernd im verticalen Meridiane, ein Wundschenkel bis fast zur Hornhautmitte und vereinigt sich hier mit einem zweiten, der gleichfalls von der Hornhautscleragrenze, nur von einer etwa 4 Millim. weiter nasal gelegenen Partie, kommt. Der so gebildete spitzwinkelige Lappen zeigt bei geringer diffuser Trübung in toto eine wenn auch unbedeutende Infiltration und Quellung der Ränder und eine mindestens zwei Millim. betragende Prominenz. Das beträchtliche Klaffen der Wunde wird durch Einlagerung von Iris (an welcher mehrfache Einrisse und eine kleine Dialyse bemerkbar ist), sowie durch geblähte Linsenmassen veranlasst. Die übrige



Regenbogenhaut erweist sich, soweit überhaupt bei dem beträchtlichen Hyphäma sichtbar, als entzündlich verfärbt. Die Adnexa des Auges, vor allem der Thränensack, sind gesund. Spannung vielleicht etwas erhöht. Es besteht vollkommene Amaurose.

Genau wie im vorigen Falle leitete ich mein operatives Handeln damit ein, dass ich die Wundränder sowie die Vorderkammer mit Sublimatlösung irrigirte. Um die vorgelagerte Iris möglichst schonend zu kappen und jede nennenswerthe nachträgliche Einheilung zu vermeiden, wird mit v. Wecker's pince-ciseau in die Vorderkammer eingegangen und die Regenbogenhaut in einer mindestens 1 Millim. jederseits die Hornhautwunde überragenden Ausdehnung nach Art einer Iridotomie durchschnitten und dann bei leichtem Zuge durch einige Scheerenschläge vom ciliaren Rande getrennt. Die Linsensubstanz liess sich sehr einfach in ausgedehnter Weise dadurch entfernen, dass man eine Horner'sche Löffelpincette (für Fremdkörper) in die klaffende Wunde führte, hier öffnete und ein wenig gegen die Linse drückte. Die hervortretende Substanz wurde nach Schluss der Pincette evacuirt. Durch mehrfaches Wiederholen dieser Manipulation gelang es bei grosser Schonung des Augapfels eine erhebliche Menge der lenticulären Substanz herauszubefördern.

Die Ränder des Lappens schienen, obzwar ihre Quellung und Infiltration keine grosse war, einer geringen Anfrischung zu bedürfen, um die Heilung durch die prima intentio wahrscheinlich zu machen. Ich führte sie mit grösster Schonung des Gewebes aus und legte sodann, nachdem zuvor im scleralen Theile der Risswunde das am vorderen Rande verletzte und etwas ein-



geklemmte corpus ciliare mittelst eines Spatels sorgfältig reponirt worden war, eine die Lappenspitze fixirende Suture an.

Um das Durchschneiden des Fadens zu verhindern, musste die Nadel etwa  $1\frac{1}{2}$  Millimeter von den Wundrändern entfernt senkrecht durch die Corneadicke geführt werden. Ich bediente mich hierbei mit grossem Nutzen einer Pincette mit hufeisenförmigem Ansatz an der Spitze, die der pag. 14 erwähnten ganz identisch, nur in allen Dimensionen kleiner und an der Innenfläche der hufeisenförmigen Spitze glatt ist. Es kann bei Benützung derselben jedes Zerren und Maltraitiren der Cornea umgangen werden, weil ja die zu durchstossende Stelle in schonendster und sicherster Weise fixirt ist, Umstände, die für ein Gelingen des Eingriffes von nicht zu unterschätzendem Werthe sein dürften.

Nach Knüpfung des Fadens lag der ganze Lappen so tadellos, dass von der anfänglich geplanten Anlegung von noch je einer Naht in jedem Wundschenkel abgesehen werden konnte. Reinigung mit Sublimatspray; antiseptischer Verband.

Als nach einigen Stunden das Sensorium der Patientin vom Chloroformrausche frei geworden, vertauschte ich unter denselben Cautelen, wie bei Fall I den Verband mit dem Eisbeutel, der nun ununterbrochen 8 Tage lang in Anwendung kam. Die Reaction auf die Operation war gradezu eine minimale. Niemals traten heftige Injection, nie Schmerzen auf. Jeden Tag wurde das Auge einmal ausgesprayed und sodann ein Tropfen Atropin instillirt.

Am achten Tage verursachte die Kälte unangenehme Empfindungen, weshalb dieselbe weggelassen wurde und ein antiseptischer Verband an ihre Stelle trat.



Erst am zehnten Tage entfernte ich die Cornealnaht, die ohne jede Reaction von Seiten der angrenzenden Partien ertragen worden war. Die Wundschenkel sind nunmehr linear verheilt, die Iritis und das Hyphaema sind geschwunden, desgleichen fast ganz die ciliare Injection.

Patientin sieht Finger in 1 Fuss und projecirt das Licht schnell und prompt nach allen Seiten.

Wahrscheinlich der ausgiebigeren Entfernung der Linsenmassen hatten wir es zu danken, dass sich keine üblen, durch die Quellung veranlassten Symptome geltend machten.

Nachdem das Auge längere Zeit völlig reizlos gewesen, legte ich, um die mittlerweile total gewordene Linsentrübung bekämpfen zu können, am 20. Juni eine Iridectomy nach unten an (mit v. Graefe's Staarmesser). Neun Tage später folgte eine ausgiebige Zerreiſsung der vorderen Linsenkapsel. Als auch jetzt keine entzündlichen Erscheinungen auftraten, vielmehr Quellung und Aufsaugung anscheinend normal sich vollzogen, wurde Patientin entlassen.

Am 25. Juli, also etwa zwei Monate nach erfolgter Verletzung befand sich der Bulbus noch im besten Zustande. Absolute Reizlosigkeit; Lichtempfindung und Projection durchaus prompt, Tension normal; Corpus ciliare selbst auf stärkeren Druck nicht schmerzempfindlich. Entsprechend der Ausdehnung des ehemaligen Lappens findet sich eine leichte, facettenähnliche Depression. Das Gewebe ist im mittleren Theile der Facette in nahezu normaler Weise diaphan, an den Randtheilen (bis einen Millimeter weit von der Narbe) leicht opak.

Aus diesen beiden Fällen dürfte ohne Weiteres klar hervorgehen:



- 1) dass bei complicirten Verletzungen neben eingehendster Desinfection eine Anfrischung der Wundränder der Cornea, beziehungsweise Cornea-Sclera sowie eine Anlegung von Suturen leicht ausführbar ist;
- 2) dass durch diese Eingriffe nicht nur eine äusserst günstige und schnelle Verheilung der Wunde, sondern auch eine beträchtliche Abkürzung der Dauer des ganzen Krankheitsprocesses überhaupt erzielt wird und
- 3) dass sich in Folge hiervon das Auftreten maligner Cyclitisformen abwenden und manches Auge, wenn vielleicht auch nur in seiner Form, oder mit einem geringen Bruchtheile seines Sehvermögens, erhalten lässt.

Beurtheilen wir den Werth des eben geschilderten Verfahrens vom allgemein medicinisch-chirurgischen Standpunkte, so dürfte uns dasselbe sympathisch erscheinen, weil es als ein mit den herrschenden und als wahr anerkannten Anschauungen über Wundbehandlung übereinstimmendes genannt werden muss. Denn heutzutage wird wohl Niemand mehr der Thatsache widersprechen wollen, dass um so leichter und um so wirksamer jede tiefer gehende Infection vermieden wird, je schneller sich die Pforte schliesst, durch welche die Einwanderung der Microorganismen erfolgt. Sind in der Wunde selbst durch Vernachlässigung, oder falsche Behandlung bereits irgend welche Factoren gegeben, die der schnellen Vereinigung der Ränder widerstreben, so sind natürlich vor allem diese zu beseitigen.

Ueberträgt man das Gesagte auf die Verhältnisse am Auge, so ergibt sich, dass bei jeder complicirten Verletzung vorerst,

neben Herbeiführung aseptischer Beschaffenheit der Wunde, die Ränder zu guten gemacht und derartig an einander adaptirt werden müssen, dass eine Verheilung per primam intentionem wenigstens als möglich angesehen werden darf.

Bei allen Verletzungen der Hornhaut kommt zu diesen, wie ich glaube, nicht anzuzweifelnden Argumenten noch hinzu, dass wir erfahrungsgemäss wissen, wie ausserordentlich empfänglich dieselbe, sowie der vordere Kammerraum für Aufnahme septischer Stoffe sind, und wie schnell gerade sie bei nur einiger Dauer Entzündungen auf die selbst gesunde Iris, sowie auf das Corpus ciliare induciren. Besteht nun aber durch das gleichzeitige Trauma an sich schon eine starke Irritation im Uvealtract, so wird jede von Nachbarorganen kommende Anfachung des Processes selbstredend um so ängstlicher auszuschalten sein.

Werden diese cardinalen Punkte als richtig zugegeben, so kann das Handeln nur in den von uns befolgten Bahnen sich bewegen.

Da die Asepsis am Auge nach meinen Beobachtungen bei weitem am besten und sichersten durch Anwendung von Sublimatlösungen von 1 zu 10 bis 4 tausend erzielt wird, bediente ich mich ausschliesslich solcher und zwar in prononcirter Weise, wie die Irrigation der vorderen Kammer und des Glaskörperraumes gezeigt haben dürften.

Indess auch die sorglichste Anwendung der Desinficientien kann Wundränder, die einmal erheblich gelockert und gequollen sind, nicht mehr zu leicht verheilenden machen. Dieserhalb musste weiterhin eine entsprechende Anfrischung derselben in Frage



kommen. Schon aus den räumlichen Dimensionen der Cornea wird dem zuviel hierbei von selbst eine Grenze gezogen werden.

Die durch das Messer, wie durch das Desinficiens in günstigstem Sinne beeinflussten Wundränder werden natürlich um so schneller endgültig verheilen, je inniger und untadelhafter sie miteinander in feste Verbindung gebracht werden. Wie am ganzen übrigen Körper erschien mir dies in rationeller Weise nur ausführbar, wenn man in geeigneter Form Suturen anlegt.

Diese Encheirese drängte sich ausserdem ganz unabwendbar noch wegen des durch die verletzte Linse gegebenen mechanischen Insultes der Wunde auf. Denn wie bekannt, pflegt bei jugendlichen Individuen die Linsensubstanz bei allen grössern Zerreissungen der Kapsel ganz ausserordentlich schnell und lebhaft zu tumesciren. Fast ausnahmslos resultirt daher bei complicirten Traumen ein beträchtliches Klaffen der Wundlefen.

Es genügt nun aber keineswegs, die gequollene Substanz einfach zu entfernen, um eine dauernde Aneinanderlagerung der Wundränder zu erzielen. Neuerdings sich blähende und nachrückende Masse würde ausnahmslos wiederum zur Dehiscenz oder mindestens zu einer schlechten Narbenbildung führen.

Prüfen wir das von uns geübte Vorgehen nunmehr auf seine Gefahren, so müssen wir rückhaltslos anerkennen, dass demselben keine irgendwie nennenswerthen innewohnen. Ein noch schwerer verwundetes Auge, als das unter Fall I beschriebene, dürfte kaum je Gegenstand einer conservirenden Behandlung werden und bei diesem erfolgte, wie wir sahen, absolut keine Reaction, die in nothwendige Beziehung zur Operation selbst gebracht werden müsste.



Was speciell die Anlegung der Suturen betrifft, so war ich geradezu verwundert, wie gut dieselben von der doch so ausserordentlich nervenreichen Cornea vertragen wurden. Im Fall II verblieb die Nath 10 Tage, ohne dass sich um dieselbe auch nur eine Andeutung einer stärkeren Gewebstrübung entwickelt hätte.

Wenn dem Gesagten zufolge nun auch anzuerkennen wäre, dass der Operationsvorgang, vom allgemein chirurgischen Standpunkte aus beurtheilt, als ein rationeller und bezüglich seiner Gefahren als ein unbedenklicher bezeichnet werden darf, so bliebe vielleicht doch noch zu erwägen, ob die Erhaltung so hochgradig verletzter Augen (wie z. B. Fall I) überhaupt zu wünschen, oder, ob nicht wegen der Möglichkeit einer sympathischen Erkrankung der Enucleation von vornherein das Wort zu reden wäre.

Meiner Meinung nach liegt auch hier die Richtschnur des Handelns klar vorgezeichnet. Es ist unsere Pflicht zunächst, schon aus cosmetischen Rücksichten, die Erhaltung des Sehorgans anzustreben und nur dann zu seiner Entfernung zu schreiten, wenn wirkliche Gefahren für das zweite im Anzuge sind. Zudem dürfte eben wegen der in dem Verfahren selbst gelegenen Bekämpfung der Cyclitis eine Einschrumpfung des Augapfels, sowie der Ausbruch einer über- raschend auftretenden sympathischen Ophthalmie wenig zu fürchten sein. Einer längeren Beaufsichtigung werden solche Augen natürlich immer bedürfen und es soll sogar zugegeben werden, dass möglicher Weise selbst eine Enucleation bei diesen schwersten Fällen trotz unseres Verfahrens noch nöthig werden könnte.

Wenden wir uns aber zu jener zahlreichen Quote von Verletzungen, die der im Fall II beschriebenen ähnlich sind, so werden wir über den wesentlichen und wohl auch bleibenden Vor-



theil, den das Verfahren brachte, keinen Moment im Zweifel sein dürfen.

Bei diesen wird mit Berücksichtigung aller Cautelen und sachgemässer Modificirung des Verfahrens entsprechend dem jedesmaligen Trauma unter allen Umständen nicht nur die Form des Auges ohne Gefahr für das zweite, sodann auch immer gleichzeitig ein Bruchtheil des Sehvermögens erhalten bleiben.

Als eigentliche Domaine für die Anlegung der Cornealnäthe, eventuell mit Anfrischung der Ränder, dürfte sich aber mit der Zeit die Categorie der einfacheren Verletzungen des Bulbus herausstellen. Gerade bei ihnen wird die Nath eine schnelle Verheilung bewirken und so das Auftreten breiter Leukome und entzündlicher Affectionen im corpus ciliare mit seinen für das Sehvermögen und die Form schlimmen Folgen verhüten.

---





## VI.

Deckung eines traumatischen Scleraldefectes  
durch Spaltung und Verschiebung  
der Ränder.





Einen interessanten Beleg dafür, dass auch die Sclerotica Operationen recht eingreifender Art nicht ganz unzugänglich ist, dürfte folgender Fall liefern\*).

Hermann Billig, 13 Jahre alt, aus Schwarza, kam am 2. Januar 1883 in meine Behandlung.

Der Knabe, dessen Augen stets gesund und auch normal-sichtig gewesen, hatte am Tage zuvor seinem Vater, dem Inhaber der Dorfschmiede, „zuschlagen“ helfen, wobei ihm ein ca. 2 Centim. im Quadrat messendes Stück warmes Eisen gegen das rechte Auge flog.

Sofortiger Verfall des Sehvermögens bis auf quantitative Lichtempfindung — Patient giebt an, stets nur einen grünlichen Schein wahrzunehmen — und schnell auftretende Schwellung der Lider waren die unmittelbaren Folgen.

Der Status, an demselben Tage in leichter Narcose aufgenommen, war dieser: Linkes Auge sammt Adnexus ganz normal.

Die Lider des rechten Auges sind in toto mässig oedematös,

---

\*) Nach einem, am 13. Juli 83 in der Sitzung der medic. Gesellschaft gehaltenen Vortrage, woselbst auch der Patient demonstriert wurde.

die Conjunctiva palpebrarum ist stark hyperämisch, die Conj. bulbi gering chemotisch, der Thränenableitungsapparat gesund.

V = quantitative Lichtempfindung; Projection überall richtig und sicher. Der Augapfel, mittelgradig ciliar injicirt, besitzt T — 2 bis 3. Die Cornea spiegelt untadelhaft und lässt bezüglich der Diaphanität keine Abnormität erkennen. Tiefe der vorderen Kammer etwa 2 Millim. Die Regenbogenhaut zeigt normalen Glanz und keine Verfärbung, wohl aber genau in der Mitte des inneren unteren Quadranten einen vom sphincteren bis zum ciliaren Rande reichenden, einem congenitalen Colobome ähnlichen, ca. 3 Millim. breiten Defect. Aus dem ganzen Pupillenfelde, zumal aus der peripheren Erweiterung erhält man einen braunrothen Reflex, der bei focaler Beleuchtung als unmittelbar hinter der nicht luxirten Linse gelegen erscheint. Mittelst durchfallenden Lichtes ist keine weitere Exploration möglich.

In der geraden Verlängerung des Iriscoloboms (siehe Fig. 9) findet sich eine weitklaffende, winklig gebogene Scleralruptur, in welche grössere Partien des Uvealtractus, sowie mit Blut durchsetzte Glaskörpermassen eingelagert sind. Diese Ruptur beginnt unmittelbar am Hornhautrande und verläuft  $4\frac{1}{2}$  Millim. geradlinig nach dem Aequator zu — horizontaler Schenkel —, um dann rechtwinklig nach unten umzubiegen und weitere 4 Millim. in dieser Richtung zu verharren — verticaler Wundschenkel. —

Bei genauerer Prüfung erkennt man, dass die Bindehaut gleichzeitig eingerissen und an den Randpartieen gelatinös gequollen ist. Bezüglich der scleralen Wunde und zwar zunächst des horizontalen Schenkels stellt sich heraus, dass der obere Rand eine scharfe Begrenzung und nahezu normales Lederhautgefüge



besitzt, dass dagegen der untere eine complete Lockerung und gewissermassen Auffaserung des Gewebes in seine Fibrillenbündel bis auf eine Entfernung von 1 Millim., ja am rechtwinkligen Knicke bis auf eine solche von  $1\frac{1}{2}$  Millim. verbunden mit sulziger Infiltration und Verdickung darbietet. Am verticalen Schenkel imponirte in der oberen Hälfte des vorderen Randes eine der eben erwähnten analoge Veränderung. In der unteren Hälfte, sowie am ganzen hinteren Rande fiel ausser einer leichten Zackung nichts auf. Um zu entscheiden, in welcher Ausdehnung das Corpus ciliare verletzt worden, wurde mit einer ausgekochten Anel-schen Sonde eingegangen. Es liess sich constatiren, dass dasselbe im ganzen horizontalen, sowie in der oberen Hälfte des verticalen Schenkels durchschlagen war.

Aus diesem Thatbestande musste geschlossen werden, dass das verletzende Eisenstück, welches uns in Natura eingehändigt wurde, eine penetrirende Wunde in der ganzen Länge des Corpus ciliare gesetzt hatte, infolge welcher partielle Rückstülpung der Iris und beträchtliche Blutung in den Glaskörperraum aufgetreten waren.

In Anbetracht der Frische der Verletzung, sowie des Umstandes, dass sogleich das Auge zugebunden worden, die Wunde also nicht sonderlich verunreinigt sein konnte, beschloss ich zunächst nicht zu enucleiren, sondern eine Heilung der Wunde anzustreben.

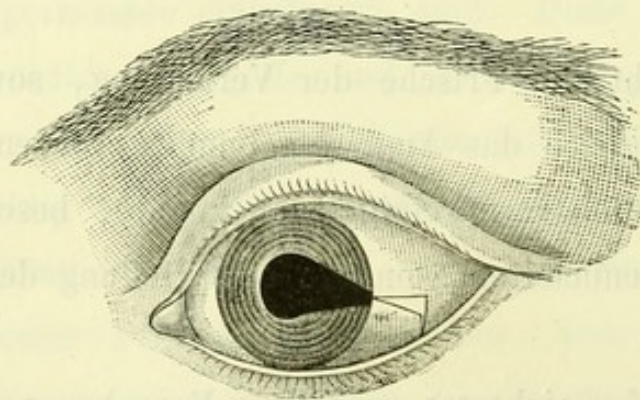
Mein hierauf gerichtetes operatives Vorgehen musste bei Befolgung allgemein chirurgischer Principien darin bestehen, dass 1) der Wundcanal perfect desinficirt und von allen eingelagerten Substanzen befreit, und 2) dass die in Betracht kommenden

Ränder zu solchen gemacht wurden, die eine Verheilung per primam intentionem ermöglichen.

Zu dem Zwecke wurde zuvörderst eine längere Berieselung der Wundränder, sowohl der scleralen wie uvealen und des Glaskörpers eingeleitet. Es geschah dies mit einer Sublimatlösung von 1 : 4000 durch einen Irrigateur, an dessen Ende sich eine ausgekochte, feine Glaspipette befand.

Als hierdurch eine gründliche Reinigung erzielt worden, ging ich mit dem Electromagneten von Fröhlich bis zum Glaskörper ein, um sicher zu sein, dass nicht etwa an der inneren Wundleiste der Uvea, oder in ihrer Nähe ein vielleicht gleichzeitig von dem Hammer abgelöster Metallsplitter zurückbleibe.

Nachdem sorgliches Manipuliren gelehrt hatte, dass nichts derartiges vorliege, wurde die prolabirte Vitrina gekappt, die faserigen Ränder des Ciliarkörperisses glatt geschnitten und genauest reponirt, sowie der deutlich erkennbare Sphinctertheil der Iris abgetragen.



Figur 9.

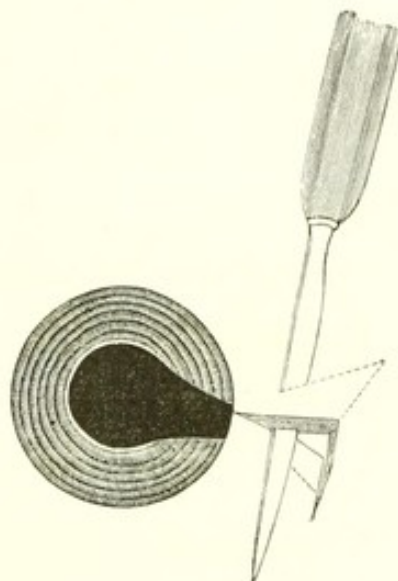
Der zweite Act bestand darin, dass ich von dem unteren



scleralen Rande des horizontalen Wundschenkels die gelockerte und sulzig infiltrierte Zone entfernte und zwar in Form eines keilförmigen Stückes, dessen Spitze am margo sclero cornealis, dessen Basis an der rechtwinkligen Knickung gelegen war, und hier  $1\frac{1}{2}$  Millim. betrug (conf. Figur 9).

Nachdem sodann noch die Ränder des verticalen Schenkels der Lederhautwunde hie und da leicht angefrischt worden, konnte zum dritten Acte, zur Deckung des Substanzverlustes geschritten werden.

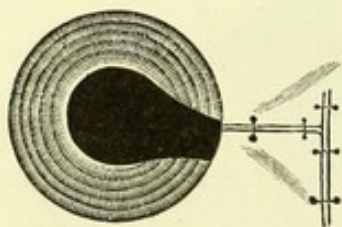
In dem der Cornea nächsten Drittel des horizontalen Wundschenkels meinte ich durch Anlegung einer, die ganze Dicke der Albuginea umfassenden Naht ungezwungene Vereinigung herbeiführen zu dürfen. Betrug hierselbst der Defect doch höchstens  $\frac{1}{2}$  Millim. In den beiden übrigen Drittheilen hingegen erschien nur durch eine Spaltung und seitliche Verschiebung der Ränder ein Verschluss möglich, wofern nicht eine Verkleinerung des Bulbusinhaltes selbst bewirkt werden sollte.



Figur 10.

Ich verfuhr demnach so, dass ich dort (conf. Fig. 10), wo das mittlere Drittel des horizontalen Schenkels begann, ein sehr scharfes v. Gräfe'sches Staarmesser  $1\frac{1}{2}$  Millim. vom oberen Rande entfernt in die Sclera einstach, und schräg nach der inneren, der Uvea anliegenden Kante des Wundrandes führte, sodann unter sägenförmigen Bewegungen und unter stetig zunehmender Schrägstellung äquatorialwärts bis zum verticalen Schenkel fortbewegte. An diesem letzteren betrug der Abstand der Einstichsöffnung in die sclerale Oberfläche vom Rande  $2\frac{1}{2}$  bis 3 Millimeter. Nachdem hierauf noch die derartig gewonnene keilförmige Lamelle ein kleines Stückchen über den verticalen Wundschenkel hinaus verlängert worden war (wegen der sogleich eintretenden Schrumpfung), wandte ich die Messerschneide nach der Oberfläche und durchtrennte sorgfältig die Brücke.

Die Spaltung am gegenüberliegenden, unteren Rande wurde in derselben Weise executirt. Es erübrigte nunmehr nur den oberen Lappen etwas nach unten, den unteren etwas nach oben bis zur Mitte des ehemaligen Defects zu lagern, hierselbst beide durch zwei feine Nähte (carbolisirter Seide) mit einander zu vereinigen (conf. Fig. 11), sowie zur Adaptirung der verticalen Lappenflächen zwei weitere Suturen (eine an der oberen, eine an der unteren) zu appliciren.



**Figur 11.** Den Schluss der Operation bildete eine längere Berieselung des Wundbezirks durch Sublimatspray und Vereinigung des conjunctivalen Risses nach vorheriger Abtragung der gelatinös gequollenen Randtheile. Die Lagerung der scleralen Lappen im Bereiche des ehemaligen De-



fects erhellt ohne weiteres aus dem schematischen Lederhautquerschnitte der Operationszone (conf. Fig. 2).

Die Nachbehandlung bestand darin, dass eine mehrfache Lage von Jodoformgaze auf die geschlossenen Lider gelegt wurde und unmittelbar hierauf ca. 40 Stunden hindurch ununterbrochen der Eisbeutel zur Anwendung kam. Als die Kälte nunmehr unangenehme Empfindungen hervorrief, legte ich einen antiseptischen Verband (Jodoformgaze und Carbolwatte) an, der täglich erneuert wurde. Ausserdem liess ich gleichzeitig Patienten ausgiebig schwitzen.



Figur 12.

Am 7. Januar war das Auge nahezu reizlos. Die Sehschärfe hatte sich bis auf etwa  $\frac{1}{10}$  gehoben. Der braunröthliche Reflex ist aus dem eigentlichen Pupillenfelde gänzlich geschwunden und nur aus der äusseren Hälfte des Coloboms noch zu erhalten.

Die scleralen Lappen zeigten sich per primam mit einander, sowie mit dem verticalen Schenkel verwachsen. An den folgenden Tagen konnte stetig fortschreitende Besserung constatirt, am 9. Tage die Fäden entfernt werden.

Am 14. wird der Verband weggelassen und das Auge, dessen Sehschärfe auf  $\frac{5}{4}$  gestiegen ist, ophthalmoscopisch untersucht.

An der, der ehemaligen penetrirenden Wunde gegenüberliegenden Stelle des Linsenrandes bemerkt man eine graue Opacität, sowie ebenda hinter der Linse eine gelbröthliche, den vorderen Glaskörper segmentartig erfüllende Trübung.

Die übrige Vitrina erscheint gleichmässig leicht opac, der Augenhintergrund ohne gröbere Anomalie.

Nach weiteren 5 Tagen ist das Auge absolut weiss und die



ehemalige Verletzung nur noch durch zwei graue Striche angedeutet. Corpus ciliare erweist sich nirgends, selbst nicht auf herzhafte Druck, schmerzempfindlich. Die gelbröthliche, der hinteren Linsenfläche anliegende Trübung ist nahezu völlig gewichen und der Glaskörper annähernd normal durchsichtig.  $V = \frac{5}{18} - \frac{5}{12}$ .

Der Beruhigung halber wird empfohlen, auch weiterhin täglich zu schwitzen.

Als Patient sich nach 4 Wochen wieder vorstellte, wurde  $V = \frac{5}{9}$  und bezüglich Reizlosigkeit des Bulbus, in Sonderheit des Corpus ciliare derselbe Status notirt.

Nur in den periphersten Linsentheilen zeigt sich durchgehends eine staub-, hier und da wohl auch eine strichförmige Trübung. Die früher erwähnte Opacität gegenüber der Scleralruptur ist entschieden gesättigter und grösser geworden.

Da auch in den folgenden 6 Monaten keine irgend wie merkliche, entzündliche Reizung auftrat, so darf wohl das Auge durch die beschriebene Operation als von der unmittelbaren Verletzung geheilt, angesehen werden.

Gegen die sich weiter entwickelnde Linsentrübung wird seiner Zeit eine Discission in Anwendung kommen.

Die Genese der Cataract beruht zweifellos auf einem partiellen Kapselriss beim Trauma selbst. Einmal sah man sogleich, als das Auge überhaupt nur genau untersucht werden konnte, die Trübung an dem der Sclerawunde nächstgelegenen Linsenrande, sodann ergab die Beobachtung, dass mit der Zunahme dieser Trübung sich nach und nach eine erst staubförmige, dann strichförmige periphere Opacität entwickelte. Jetzt, nachdem ein Zeitraum von bereits nahezu 8 Monaten verstrichen ist, beträgt, wegen



der ausschliesslich peripheren Lage der Trübungen trotz dem  $V = \frac{5}{9}$ .

Zu keiner Zeit war es möglich, auch nur eine Andeutung einer Ectasie an Stelle des Defects, sowie der durch Spaltung und Verschiebung verdünnten Sclera zu constatiren, trotzdem der Knabe schwere Arbeit verrichtete, überhaupt sein Auge in keiner Weise schonte.

Auf Grund dieser Thatsache glaube ich, dass bei allen frischen Fällen von penetrirenden Bulbuswunden, selbst im Bereiche des so gefürchteten Corpus ciliare, wofern nur eine tiefere Wundinfection der Uvea und des Glaskörpers ausgeschlossen werden kann, die Art des Risses nicht eine ganz complicirte ist, auch der Aufenthalt in der Anstalt ein genügend langer sein darf, wenigstens der Versuch einer conservirenden Behandlung gerechtfertigt erscheint.

Nöthig nur dürfte meines Erachtens unter allen Umständen sein, dass die Wunde nach allgemein chirurgischen Gesichtspunkten behandelt wird. Wo sich aufgefaserte oder unreine, infiltrirte Ränder präsentiren, müssen dieselben angefrischt und für eine Heilung per primam intentionem befähigt werden.

Ob es sich als zweckmässig erweisen wird, immer den hierdurch entstehenden Substanzverlust durch Spaltung und Verschiebung der Ränder zu decken, oder ob sich nicht vielmehr eine rigorose, durch starke Näthe herbeigeführte, directe Vereinigung (woraus wohl aber eine Verkleinerung des Bulbuscontentums resultiren würde), mehr empfiehlt, können nur weitere Beobachtungen lehren.

der angegebenen Instrumente sind von den Instrumentenmachern

Herren Wilhelm Walb in Heidelberg und Kirsche in Jena zu

beziehen.

Die angegebenen Instrumente sind von den Instrumentenmachern

Herren Wilhelm Walb in Heidelberg und Kirsche in Jena zu

beziehen.

Die angegebenen Instrumente sind von den Instrumentenmachern

Herren Wilhelm Walb in Heidelberg und Kirsche in Jena zu

beziehen.

Die angegebenen Instrumente sind von den Instrumentenmachern

Herren Wilhelm Walb in Heidelberg und Kirsche in Jena zu

beziehen.

Die angegebenen Instrumente sind von den Instrumentenmachern

Herren Wilhelm Walb in Heidelberg und Kirsche in Jena zu