DIE

OPERATIVE BESEITIGUNG

DER

DURCHSICHTIGEN LINSE.

VON

PROFESSOR DR. ERNST PFLÜGER,
DIREKTOR DER UNIVERSITÄTS-AUGENKLINIK IN BERN.

WIESBADEN.
VERLAG VON J. F. BERGMANN.
1900.

Druck der Kgl. Universitätsdruckerei von H. Stürtz in Würzburg.

Vorwort.

Wie ich meine ersten Mitteilungen über Beseitigung der Linse bei hochgradiger Myopie zuerst dem Heidelberger Kongress vorgelegt habe, dachte ich, auch diese Arbeit in deutscher Sprache erscheinen zu lassen. Während ich in Unterhandlung mit einer deutschen Fachschrift hierüber stand, erhielt ich von der französischen ophthalmologischen Gesellschaft den Auftrag, über diese Frage an ihrer Vereinigung im Mai 1899 Bericht zu erstatten. Lege hiermit den deutschen Fachkollegen, denen gegenüber ich mich in einer gewissen Schuld fühle, die deutsche, etwas vervollständigte Übersetzung meines Berichtes vor, in der Hoffnung, zur Aufklärung der wichtigen Frage beitragen zu können und zwar nicht nur von ihrer praktischen, sondern auch von ihrer theoretischen Seite aus. Die Wahl des vorderen Brennpunktes des Auges als Ausgangspunkt für die Refraktionsbestimmung scheint mir wichtig und der Diskussion würdig.

Bern, April 1900.

E. Pflüger.

Inhalts-Verzeichnis.

Druckfehler-Berichtigung.

Seite 7 Zeile 5 von oben lies: negativ statt positiv;
ferner stets statt Girand: Giraud.

Die Geschichte der Entfernung der durchsichtigen Linse kannte bis vor wenigen Jahren nur zwei Indikationen: Die starke Kurzsichtigkeit und der Keratokonus.

Die anderen Indikationen für diesen operativen Eingriff sind jüngeren Ursprunges und haben trotz ihres wissenschaftlichen Interesses eine relativ nur untergeordnete praktische Bedeutung.

Die Entfernung der durchsichtigen Linse als Radikal-Operation der grossen Kurzsichtigkeit ist eine der brennenden Fragen der operativen Ophthalmologie unserer Tage. Dies ist der Grund, weshalb sie an die Spitze des Berichtes gesetzt wird.

Die Geschichte dieser Operation ist heute wohlbekannt durch die Studien von Fukala, Vacher, Panas und Otto. Einzig die Mitteilung von Desmoulins über diese Operation, von Benedikt in seinem Lehrbuch citiert, bleibt aufzufinden. Trotz wiederholten Nachforschungen in den Bibliotheken von Paris ist es bisher unmöglich gewesen, einen weiteren Anhaltspunkt über diese Mitteilung von Desmoulins zu finden.

Um die letzte historische Phase der Operation zu resumieren, kann man sagen, dass dieselbe von Ad. Weber in Darmstadt ausgeführt und der ophthalmologischen Gesellschaft in Heidelberg 1858 empfohlen wurde, infolge des von Donders und Albrecht v. Graefe erhobenen Widerspruches jedoch bei den Augenärzten keine Gnade gefunden hat, und dass auch die später von Mauthner ausgegangene Anpreisung dieser Operation die Situation nicht zu verändern vermocht hatte.

Fukala und Vacher verdanken wir die Wiederaufnahme und Popularisierung der Operation. Fukala hat seinen ersten Fall im April 1887 operiert; Vacher im April 1889; jedoch vollständig in Unkenntniss des Vorgehens und der Erfahrung von Fukala, dessen erste Mitteilung erst 1890 erschienen ist.

Zweck und Methode der beiden Autoren, wie schon aus den Titeln ihrer Publikation zum Teil hervorgeht, sind folgende:

Fukala operierte anfangs nur Kinder und junge Leute bis zum Alter von 24 Jahren durch einfache oder wiederholte Discission, welcher er die Linearextraktion folgen liess. In den Fällen von Einäugigkeit, wo Fukala seiner Sache absolut sicher sein wollte, schickte Fukala der Discission eine Iridektomie voraus entsprechend der Operationsmethode für die weichen Stare nach Alb. von Graefe. Fukala will nur Augen operieren, deren Hintergrund keine krankhaften Veränderungen aufweist. („Die operative Behandlung der hochgradigen Myopie", Arch. f. Ophth. XXXVI. 2. 230. 1890.)

Vacher dagegen legt in seinem „Traitement de la myopie progressive choroïdienne et prophylactique du décollement de la rétine, par la suppression du cristallin transparent" (Société d'ophthalmologie de Paris 1891) Gewicht darauf, dass er nur alte Leute operiere und nur Augen mit ausgedehnten Veränderungen der Aderhaut und der Netzhaut, die zudem mit Symptomen kompliziert sind, welche eine Ablösung der Netzhaut befürchten lassen, wie mit diffusen oder organisierten Glaskörpertrübungen, Photopsien etc. Vacher operiert nicht durch Discission und Linearextraktion, sondern mittelst Lappenextraktion ohne Iridektomie.

Trotz dieser beiden Publikationen von Fukala und Vacher behauptete sich der Skepticismus gegen die Operation und lieferte seinen letzten grossen Kampf am Heidelberger Kongress 1892 in der Diskussion, welche den Mitteilungen Schweiggers und derjenigen des Berichterstatters folgte.

Seitdem hat die Operation rasch an Boden gewonnen.

Zwei ernste Vorwürfe sind gegen die Operation erhoben worden:

1. Der Verlust der Accommodation.
2. Eine grössere Neigung zur Ablösung der Netzhaut.

Die Frage bezüglich Verlust der Accommodation hat sich zur Stunde in sehr befriedigender Weise gelöst. Die theoretische Betrachtung schon lässt vermuten, dass die Aufhebung der Accommodation auch die Unterdrückung der fatalen Folgen der Accommodation bedeutet und dass die Ruhestellung des Ciliarmuskels die Ernährung der Aderhaut und der Netzhaut des verdünnten ausgebuchteten hinteren Augenpoles begünstigen muss. Diese Voraussetzung wird sich erfüllen, wenn man verhindert, dass der Ciliarmuskel, der Spanner der Aderhaut, durch Mitbewegung mit dem anderen Auge in Bewegung gesetzt werde, indem man entweder beide Augen operiert, oder bei einseitiger Operation den Patienten sich hauptsächlich nur des operierten Auges bedienen lässt.

Die thatsächlichen Operationsresultate rechtfertigen die Theorie in vollem Masse und weisen eine Funktionsverbesserung auf, die zum Teil wenigstens auf eine bessere Ernährung des hinteren Poles zurückzuführen ist.

Der Operierte tauscht seine Accommodation aus gegen eine Pseudo-Accommodation, deren lineäre Ausdehnung bedeutend diejenige der eingebüssten Accommodation übertrifft, und Donders selbst wäre über diesen Austausch erfreut gewesen, hätte er eine Reihe operierter Fälle verfolgen können.

Die Ablösung der Netzhaut bildete die Hauptstütze der Befürchtungen bezüglich des Operationsresultates.

Würde die Operation wirklich die Netzhautablösung begünstigen trotz einer vollkommenen Technik, welche den Indikationen der verschiedenen Fälle genau Rechnung trägt, so wäre damit die Operation verurteilt und dürfte nicht ausgeführt werden.

Dieser Beweis existiert bis jetzt keineswegs. Die Operationsresultate verschiedener Kliniken und meine eigenen lassen vielmehr an einen prophylaktischen Einfluss derselben denken. Das „post hoc ergo propter hoc" gilt nicht für die Fälle, bei denen die Operation glatt und ohne jede Komplikation verlaufen ist. Die Netzhaut kann sich ablösen auch trotz der Entfernung der Linse.

Eine Beobachtung aus der Leipziger Klinik, von Otto in seiner Arbeit (pag. 423) erwähnt, lehrt, welche Vorsicht das Urteil gewisser Fälle verlangt.

Eine Tochter, im Alter von 26 Jahren, mit einer angeborenen Myopie von 25 D. stellt sich in der Klinik vor. Das rechte Auge war seit einem Jahre blind; das linke Auge trübte sich seit einigen Tagen. Der Augenspiegel zeigte eine flache, periphere Ablösung der Netzhaut. Wäre die Kranke einige Monate vorher operiert worden durch die Entfernung der Linse, wie es zuerst in Aussicht genommen war, und wäre die Ablösung im gegebenen Moment eingetreten, hätte man nur zu leicht einen ursächlichen Zusammenhang zwischen den beiden Thatsachen erhoben.

Ich muss hier eine meiner Beobachtungen erwähnen: Fräulein P . . . Luise, von Pruntrut, 1878 geboren, stellt sich in meiner Konsultation zum erstenmal im Alter von 9 Jahren vor mit einer angeborenen Myopie; der Vater war kurzsichtig. Sie wies folgenden Status auf:

1887 14. V. o. a. ± 1,5 85°n, —10 (?) V 0,3

Wecker 0,25 in 6 cm gelesen. Brille o. a. —7 —0,5 85°n

o. d. Temporales Staphylom 0,5 bis 0,75 D. p., dreistufig.

o. s. Temporales Staphylom 0,5 D. p. Depigmentation der Chorioidea.

1888 18. II. o. a. —8 —1 85°n V 0,4; Arbeitsbrille o. a. —4 —1 85°n.

1889 18. V. o. d. —16 —1,0 85°n V 0,4; Temporales Staphylom 1,5 D. p.
o. s. —14 —1,0 85°n V 0,3.

1890 18. X. o. d. —18 —1,0 85°n V 0,4
o. s. —15 —1,0 85°n V 0,2.
Die Augen immer aussergewöhnlich gross und hervorstehend, scheinen sich noch zu vergrössern.

1891 4. VIII. Netzhautablösung auf dem rechten Auge.

1898 6. VI. Gänzliche Ablösung der Netzhaut auf beiden Augen. Star.

Die Kranke, jetzt 20 Jahre alt, hat sich mir seit sieben Jahren nicht mehr vorgestellt; ist seit einigen Jahren gänzlich blind infolge Netzhautablösung und hat zwei Jahre in einem Blindenasyl zugebracht.

Hätte ich das Unglück gehabt die beiden Augen dieses Mädchens zu operieren und hätte sich die Netzhaut dennoch abgelöst, würde ich selbst kaum den Mut gehabt haben daran zu zweifeln, dass die Ablösung die Folge der Operation gewesen sei, und würde vielleicht meine Meinung in dieser Frage geändert haben. Die Patientin selbst, ihre Verwandten und meine Kollegen, welche diesen Fall kontrollierten, würden sich beeilt haben, mich für diesen schlimmen Ausgang verantwortlich zu machen und die verhängnisvolle Wirkung der operativen Beseitigung der Linse bei hochgradiger Myopie zu konstatieren. Aber für mich ist es gar nicht gesagt, dass die Discission der Linse, im Alter von 7 bis 10 Jahren unternommen, vor der ausbrechenden Zunahme der Myopie zwischen 1888 und 1889, nicht hätte die Desorganisation der beiden Augenhintergründe anhalten oder verlangsamen können.

Vor mehr als 20 Jahren habe ich einen Fall beobachtet, welcher einen guten Einfluss der Discission auf die Netzhautablösnng rechtfertigt. Es handelte sich um einen 21jährigen Mann, welcher einige Jahre vorher wegen Netzhautablösung mit Punktion der Sklera behandelt worden war. Bei dieser Gelegenheit war die Linse des linken Auges verletzt worden. In diesem Auge hatte sich die Netzhaut wieder angelegt und ich habe den Star herausnehmen können mit einem Erfolg, welcher diesem Manne erlaubt noch heute seinen Lebensunterhalt zu verdienen; das andere Auge ist blind geblieben.

Die Frage über die Netzhautablösung wird weiter unten noch genauer behandelt werden.

Um zu endgültigen Schlüssen in dieser schweren Frage zu kommen, genügen die vergleichenden Statistiken der Netzhautablösung im allgemeinen, sowie in den operierten wie nicht operierten Augen der Myopen bei weitem nicht.

Hiefür bedarf es einer grossen Zahl von Fällen, bei welchen beide Augen vor der Operation in ungefähr gleichen Verhältnissen stehen; wir müssen dieselben nach einseitiger Operation eine lange Reihe von Jahren beobachten können. Für diese Schlüsse könnten nur die Fälle benutzt werden, bei denen die Operation ohne irgend welche Komplikation ausgeführt worden ist, hauptsächlich ohne einen Tropfen Glaskörperverlust und ohne tiefe Discissionen. Bis dahin wird sich jeder Operateur in erster Linie durch seine eigene Erfahrung leiten lassen.

Ich persönlich habe viele Verbesserungen durch die Operation der hochgradigen Myopie erreicht, und überzeugt, Gutes zu thun, werde ich fortfahren, sie künftig auszuüben, mit der Absicht, immer genauere Indikationen zu finden und damit die Technik immer mehr zu vervollkommnen.

Ich lege Gewicht darauf die Gesellschaft mit den Resultaten, welche ich bei der Entfernung der durchsichtigen Linse bei hochgradiger Myopie in der Augen-Klinik der Universität Bern sowie in meiner Privat-Klinik erhalten habe, bekannt zu machen.

Meine eigenen Beobachtungen werden mir als Führer dienen, um mich in den Mitteilungen und Kritiken meiner Kollegen zurechtzufinden und mir eine solide Basis in dieser so wichtigen und noch so sehr der Aufklärung bedürftigen Frage sein.

Bevor ich mit den klinischen Beobachtungen anfange, muss ich mich über einige Fragen der klinischen Ophthalmometrie und Optometrie, sowie über andere praktische Methoden hochgradig kurzsichtige Augen zu untersuchen aussprechen, und überdies einige vorläufige Betrachtungen über die gegen die Operation erhobenen Einwendungen beifügen.

Klinische Ophthalmometrie.

Die Arbeiten von Javal über die klinische Ophthalmometrie haben zu genaueren Untersuchungsmethoden der Refraktion der Augen unserer Patienten geführt. Das Instrument von Javal-Schiötz, bei jedem ametropen und emmetropen Auge angewandt, giebt uns den Grad des Hornhautastigmatismus an und überdies die Krümmungsradien der Hornhaut. Dadurch wird für uns jedes Auge ein Individuum mit seinen eigenen dioptrischen Konstanten und tritt damit aus dem Rahmen eines Schemas heraus. Das emmetrope Auge ist nicht mehr ein einziger Typus, es stellt im Gegenteil eine ganze Reihe von Typen dar für die Hornhautkrümmung und die Länge seiner Sagittalachse.

In den französischen Augen-Kliniken macht man sehr häufigen Gebrauch von der Ophthalmometrie und täglich gewinnt sie mehr Boden

in den anderen Ländern. Um richtigen Nutzen daraus zu ziehen, ist es nötig, dass man die Beziehungen des Hornhautastigmatismus zu dem totalen Astigmatismus des Auges kenne.

Selbstverständlich ist die Methode in Frankreich sehr bekannt; sie ist es aber nicht überall in gleichem Masse, wie es aus den neuen deutschen Publikationen hervorgeht.

Um jegliches Missverständnis zu verhüten, muss ich hier wiederholen, dass ich in der Benennung der Meridiane nicht Javal gefolgt bin.

Die Einteilung beginnt in der Vertikalen oben mit 0°, nach rechts und nach links sind die Meridiane symmetrisch mit 0° bis 90° bezeichnet. In den Krankengeschichten bedeuten die kleinen Buchstaben „t" und „n" temporal und nasal mit Beziehung auf den Patienten.

Diese einfache Meridianeinteilung erleichtert ausserordentlich die Vorstellung der Lage der Meridiane für den Arzt und schliesst jeden Irrtum aus.

Die genaue Kenntnis des Hornhautastigmatismus nach Grad und Lage der Hauptmeridiane setzt uns in den Stand, einen zu grossen operativen Hornhautastigmatismus zu vermeiden und in vielen Fällen einen präexistierenden Astigmatismus sogar zu korrigieren.

Optometrische Bezeichnung und mathematischer Ausdruck für den Grad der Ametropie.

Der Unterschied, den wir bei den verschiedenen Autoren in der Definition des „Refraktionszustandes" antreffen, hat zu grossen Verwirrungen geführt, sowie zu irrtümlichen Schlussfolgerungen über den Refraktionswert der Krystalllinse bei der hohen Myopie.

Das Korrektionsglas, 13—14 Millimeter weit von der Hornhaut placiert, stellt in der Praxis den Ausdruck des Refraktionszustandes eines Auges dar. Die Wissenschaft und deren Autoren haben unglücklicherweise die Frage, welche die Praxis so richtig gelöst hat, kompliziert.

Girand-Teulon hatte die wissenschaftliche Basis für das Vorgehen des Augenarztes in der Praxis hergestellt. Er hatte bewiesen, dass die dioptrischen Konstanten beim zusammengesetzten System, welches aus der Vereinigung eines Auges mit einer Korrektionslinse hervorgeht, die glücklichsten sind dann, wenn die Korrektionslinse in den vorderen Brennpunkt des Auges gestellt ist, weil in diesem Falle:

1. Die Hauptbrennweiten des Systems, welches aus dieser Vereinigung hervorgeht, diejenigen des Auges selbst bleiben.

2. Der vordere Brennpunkt unverändert in seiner Position bleibt (im Centrum der Korrektionslinse).

3. Der hintere Brennpunkt einzig verschoben ist (die hintere Brennweite bleibt die gleiche); er weicht mit der zweiten Hauptebene zurück, wenn die Korrektionslinse positiv ist und zwar um $l_2 = \frac{\varphi' \varphi''}{f}$.

Die Distanz der Netzhaut vom hinteren Brennpunkt und die Brennweite der Korrektionslinse sind in diesem Falle konjugierte Brennweiten:

$$l_1 \, l_2 = \varphi' \, \varphi'' \text{ und}$$
$$l_1 = f$$

Die Grösse, um welche sich das myopische Auge verlängert, oder um welche sich das hypermetrope Auge verkürzt, ist daher umgekehrt proportional der Brennweite der Korrektionslinse f oder direkt proportional der Anzahl Dioptrien, welche die Brechkraft dieser Linse ausdrücken.

Der dioptrische Wert der Korrektionslinse giebt den genauen Ausdruck für den Grad der Ametropie.

Die Distanz zwischen der Netzhaut und dem hinteren Hauptbrennpunkt im schematischen Auge von Listing (die Zahlen abgerundet von Girand-Teulon), wenn f als = 1 m oder 1000 mm angenommen wird, ist

$$l_2 = \frac{\varphi' \, \varphi''}{1000} = \frac{15 \text{ mm} \times 20 \text{ mm}}{1000} = 0{,}3 \text{ mm}.$$

Die Einheit der Veränderungen der Längsachse des Auges, bei Ametropie ist also 0,3 Millimeter für 1 Dioptrie oder 3 Millimeter für 10 Dioptrien.

Es ist ersichtlich, dass diese Einheit mit den dioptrischen Konstanten des schematischen Auges sich ändern wird.

Das Ophthalmometer giebt uns den Hornhautradius für jedes einzelne untersuchte Auge an und setzt uns dadurch in den Stand, die Entfernung zwischen Netzhaut und hintern Hauptbrennpunkt für jedes einzelne Auge, dem wir in der Praxis begegnen, direkt zu bestimmen.

Die Tabelle dieser Einheiten (l_2), welche mit den verschiedenen Hornhautradien korrespondieren, wird weiter unten bei der Besprechung der Refraktionsänderung des kurzsichtigen Auges durch die Entfernung der Linse folgen.

Die Analogie mit dem Mass der Accommodation bestimmte Donders, die Refraktion des linsenhaltigen Auges durch den reciproken Wert des Fernpunktabstandes vom vordern Knotenpunkt auszudrücken.

Diese Art des Vorgehens war dank der Autorität von Donders in der Ophthalmologie allgemein angenommen worden, trotz der Unbequem-

lichkeit, den wahren Refraktionszustand des Auges durch eine komplizierte Rechnung aus der Brechkraft der Korrektionslinse ableiten zu müssen.

Nagel hatte später versucht, den Knotenpunkt mit dem Hauptpunkt als Ausgangspunkt für das Mass des Fernpunktabstandes zu vertauschen.

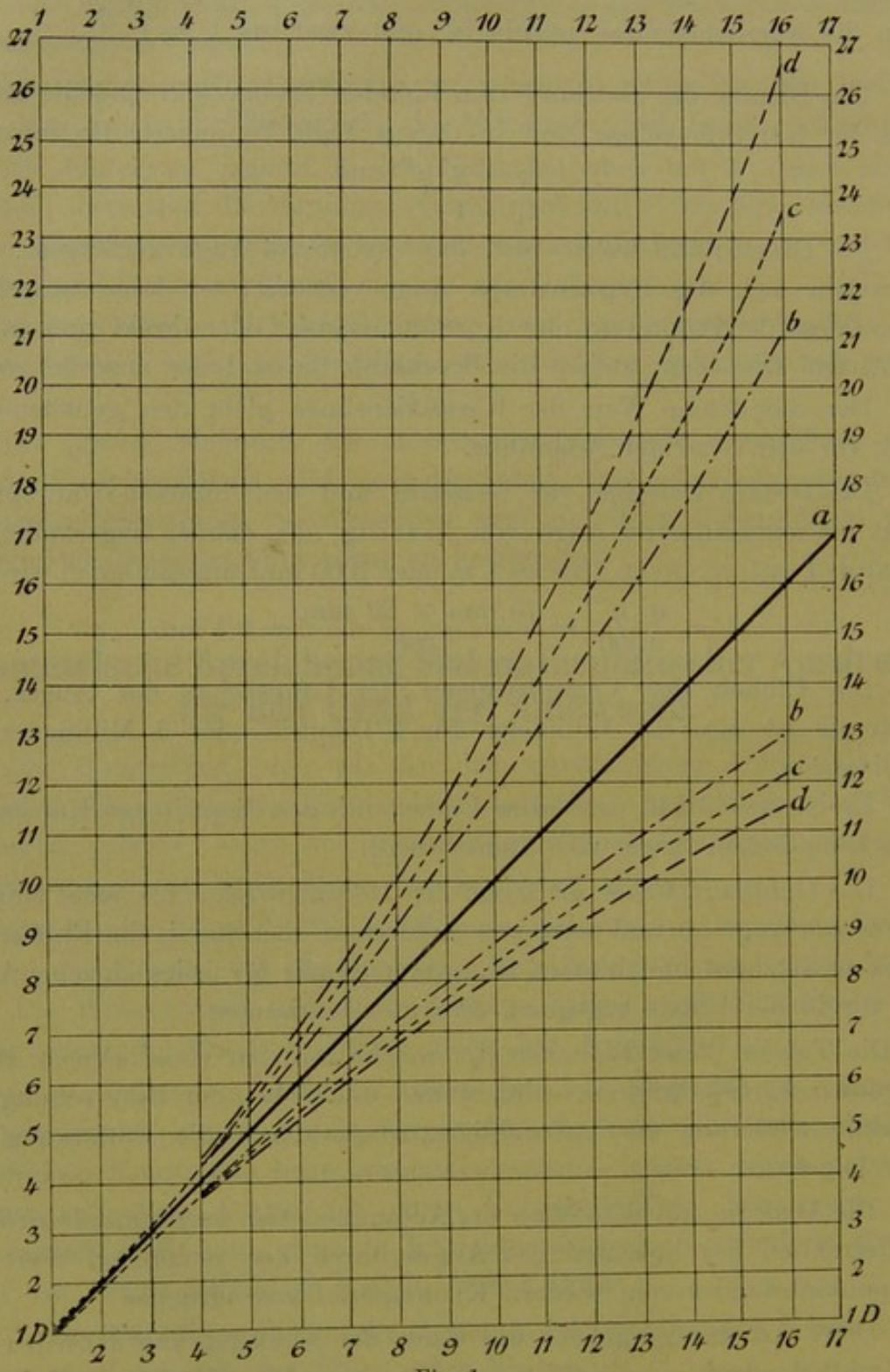

Fig. 1.

Der Hauptpunkt hat weniger Unzukömmlichkeiten als der Knotenpunkt, aber er bleibt noch wesentlich hinter dem Brennpunkt zurück, selbst nach der Ansicht von Nagel. Man begreift daher schwer, dass Nagel nicht für diesen letzteren sich entschieden hat.

Der Widerspruch, welcher sich nach dem Vorgehen von Donders zwischen Theorie und Praxis ergiebt, macht sich besonders bei Gelegenheit der Entfernung der durchsichtigen Linse als Remedium ultimum gegen die hochgradige Myopie bemerkbar.

Um die Fehlerquellen bei der optometrischen Bestimmung hochgradiger Myopien zu bestimmen, wenn man nicht genau die Entfernung der Korrektionslinse vom Knotenpunkt berücksichtigt, habe ich der Heidelberger Gesellschaft im Jahre 1892 die beigefügte, von meinem damaligen ersten Assistenten Dr. Steiger, Augenarzt in Zürich, konstruierte Kurve vorgelegt. Die Kurve erlaubt zu gleicher Zeit ohne jede Rechnung den wahren Refraktionszustand entsprechend einem gegebenen Korrektionsglas unmittelbar abzulesen.

Über der geraden Linie, welche den Refraktionswert nach Donders darstellt, vom Knotenpunkt (k) aus gerechnet, geben die Abscissen die Nummern der Korrektionsgläser für die Hypermetropie an, die Ordinaten diejenigen für die Myopie, oder, was aufs Gleiche herauskommt, geben die Abscissen links die Nummern der Korrektionsgläser für die Hypermetropie an, rechts diejenigen für die Myopie und die Ordinaten geben oben den klinischen Ausdruck für die Myopie an, unten denjenigen für die Hypermetropie.

In seiner Arbeit „De la réfraction de l'oeil fort myope" von 1892, und seither in verschiedenen andern Arbeiten hat Ostwalt die verschiedenen Methoden der wissenschaftlichen Refraktionsbestimmung besprochen. Er hebt von neuem die Vorteile des vorderen Brennpunktes gegenüber den Nachteilen des Knotenpunktes und des Hauptpunktes hervor, und macht zum Schluss den Vorschlag, auf Girand-Teulon zurückzukommen und auf alle Fälle den vordern Brennpunkt des linsenhaltigen Auges für das Mass der Accommodation und des Fernpunktabstandes im linsenhaltigen und im linsenlosen Auge zu wählen.

Die Entfernung des vorderen Brennpunktes, welche im linsenlosen Auge ungefähr zehn Millimeter grösser ist als im vollständigen Auge, würde diese kleine Inkonsequenz entschuldigen durch die Vorteile der Praxis und durch die Leichtigkeit, durch Berechnung die Linse zu finden, welche, im vorderen Brennpunkt aufgestellt, das linsenlose Auge neutralisiert.

Ostwalt fügt zu den Gründen von Girand-Teulon zu Gunsten des vorderen Brennpunktes noch den weiteren hinzu.

Er hebt besonders den Einfluss hervor, welchen die Entfernung der Linse vom Auge auf ihren Korrektionswert ausübt, besonders bei zusammengesetzten Astigmatismen. Währenddem ein einfaches Cylinderglas sich bei Annäherung oder Entfernung des Auges ganz ähnlich verhält, wie ein sphärisches Glas, so ist die cylindrische Wirkung ganz anders für sphärisch-cylindrische Gläser, und zwar ganz anders für konkav-sphärisch-cylindrische und anders für konvex-sphärisch-cylindrische Gläser.

Für die astigmatischen Augen — mit ein und demselben Cylinder korrigiert — würde der Grad von Astigmatismus, welchen man feststellen müsste, um den wissenschaftlichen Forderungen nach Donders nachzukommen, sehr verschieden sein nach dem Grad der sphärischen Ametropie.

Für die optometrischen Messungen spielen diese Differenzen keine praktische Rolle, aber ganz anders verhält es sich mit der Ophthalmometrie, welche den wahren Hornhautastigmatismus, der in inniger Beziehung mit dem Totalastigmatismus des Auges steht, angiebt.

Man muss sich also daran erinnern, dass für den direkten Astigmatismus der Grad, welchen wir durch das Ophthalmometer kennen, höher sein wird, als derjenige des neutralisierenden Cylinders in allen Fällen von hypermetropischem Astigmatismus und namentlich in der Verbindung desselben mit sphärischer Hypermetropie, hauptsächlich nach den Extraktionen der Altersstare, währenddem für die Fälle von myopischem Astigmatismus mit starker Myopie verbunden der Grad des Ophthalmometers über, gleich oder unter demjenigen des neutralisierenden Cylinders sein kann.

Die ziemlich konstante Regel für den einfachen inversen Astigmatismus wird viele und verschiedenartige Ausnahmen erleiden, sobald der Astigmatismus sich mit erhöhter sphärischer Ametropie vereinigt.

Die optometrischen Messungen werden also für die Verschreibung von cylindrischen Brillengläsern immer unentbehrlich bleiben; das Ophthalmometer giebt ihnen wertvolle Wegleitungen.

Durch Ostwalt veranlasst, bin ich persönlich ebenfalls auf Girand-Teulon zurückgekommen, dessen Methode der optometrischen Bestimmung unbestreitbare Vorteile besitzt. Ich bin entschiedener Vertreter des vorderen Brennpunktes als Ausgangspunkt für die Messung der Brennweite geworden, und hoffe, dass derselbe durch die Kollegen bald in sein altes Recht eingesetzt werde.

In den Krankengeschichten wird also die Korrektionslinse sofort den Refraktionszustand ausdrücken. Die Verminderung der Refraktion durch Entfernung der durchsichtigen Linse wird also durch die Zahl von Dioptrien des die Myopie vor der Operation korrigierenden Glases ausgedrückt, plus der Zahl von Dioptrien der Korrektionslinse der entstandenen Hyper-

metropie oder minus der Zahl von Dioptrien der Korrektionslinse der eventuell restierenden Myopie.

Wenn wir von der optometrischen Methode von Girand-Teulon ausgehen, so werden die Klagen, betreffend die Refraktionsverminderung, durch Aphakie bei hochgradiger Myopie, welche in der Litteratur seit 1892 so oft gehört wurden, nicht mehr zu Recht bestehen.

Verminderung der Refraktion durch Aphakie.

Unsere Beobachtungen, sowie diejenigen aller anderen Operateure lassen ersehen, dass die gleichen Grade von Myopie, sei es in Wirklichkeit, sei es nur scheinbar, eine verschiedenartige Refraktions-Verminderung durch die Aphakie erfahren. Zunächst soll hervorgehoben werden, dass wir in unsern gewöhnlichen Rechnungen eine Achsen-Myopie annehmen. Von den Ursachen der verschiedenen Myopiegrade bei gleicher Achsenstellung lassen sich nur die verschiedenen Hornhautkrümmungen einer genauen klinischen Messung unterziehen, Überdies erschweren vermeidbare und unvermeidbare Fehlerquellen die klinischen Nachforschungen.

Übergehen wir die Accommodationskrämpfe, welche bei den hochgradig Kurzsichtigen vorkommen, hauptsächlich im jüngeren Alter, und welche der Beobachtung so leicht entschlüpfen, wenn man die Untersuchung im aufrechten Bild vernachlässigt. Die Skiascopie löst zuweilen die Accommodationskrämpfe aus. In verdächtigen Fällen wird die Anwendung vom Atropin notwendig.

Übergehen wir die ungenügenden Korrektionen der die Myopie begleitenden Astigmatismen, welche sich oft durch eine geringe Sehschärfe bekunden; in den meisten Fällen können sie von denjenigen, welche sich der Ophthalmometrie bedienen, vermieden werden.

Die mehr oder weniger vermeidbaren Fehlerquellen rühren von der Schwierigkeit her, das Korrektionsglas in den vorderen Brennpunkt des Auges zu setzen.

Zunächst wechselt der vordere Brennpunkt mit dem Krümmungsradius der Hornhaut. Wir werden weiter unten sehen, wie man ihn mit einer für die Praxis genügenden Genauigkeit finden muss.

Ist der vordere Brennpunkt des in Frage stehenden Auges bekannt, so stellt sich eine zweite noch grössere Schwierigkeit in den Weg: die Schwierigkeit, die Entfernung dieses Brennpunktes vom Hornhautscheitel aus zu messen, und das Korrektionsglas genau in diesen Brennpunkt zu stellen.

Eine andere Reihe von Fehlerquellen ist gegeben durch die Linse, ihre Stellung, ihren Krümmungsradius, sowie durch den Refraktionsindex der Linse und des Kammerwassers; glücklicherweise sind diese Grössen im allgemeinen ziemlich zu vernachlässigen.

Das Zurückweichen der Linse, welches ziemlich oft in den kurzsichtigen Augen vorkommt, überschreitet nicht selten 1—1,5 Millimeter und ausnahmsweise 2—3 Millimeter. Für solche Stellungsunterschiede wechselt der Refraktionsunterschied nach Aphakie um 0,7—2,4 D. nach den Berechnungen von Schoen. Unglücklicherweise fehlt uns ein klinisch brauchbares Instrument, welches uns erlaubt, die Tiefe der vorderen Kammer in wenig Zeit und mit einer genügenden Genauigkeit zu messen.

Die Krümmungsradien der beiden Linsenoberflächen wechseln kaum in den Augen mit verschiedener Refraktion; diese Vermutung gründet sich allerdings nicht auf zahlreiche Messungen.

Die Resultate der Entfernung der Linse scheinen im allgemeinen die Ansicht, dass die Linse gleichen dioptrischen Wert in den Augen mit verschiedener Refraktion habe, zu bestätigen.

Jedoch ist es nicht ganz unwahrscheinlich, dass für das emmetrope Auge die Linse eine gewisse Freiheit in der Krümmung ihrer Oberflächen wie die Hornhaut besitzt, und dass mit einem längeren Radius der Hornhaut sich ein längerer Radius der vorderen Linsenoberfläche vereinigen wird und umgekehrt. Wie in den hochgradig kurzsichtigen Augen man für die Hornhaut mittlere, sehr lange und sehr kurze Radien findet, würde man wahrscheinlich für die Linse ähnliche wenn auch geringergradige Krümmungsradien finden.

Helmholtz hat für die menschliche Linse folgende Radien gefunden: Krümmungsradius des Scheitels der vorderen Oberfläche 10,162—8,865. Krümmungsradius des Scheitels der hinteren Oberfläche 5,860—5,889.

Von Reuss hat den Krümmungsradius der vorderen Linsenfläche in den myopen Augen grösser gefunden als in den emmetropen, im Mittel 12,69 mm für das myope Auge.

Da die Differenz zwischen diesem Mittel und den Graden für das emmetrope Auge sehr bedeutend ist, verlangt sie eine Kontrolle und dies um sehr mehr, als diese Messungen leicht Fehlern ausgesetzt sind. Die myopen Augen haben oft eine erweiterte Pupille. Nun sind aber die peripheren Teile, welche in Aktion treten, weniger gekrümmt als die centralen Teile. Schon Helmholtz, Knapp und Coccius haben ähnliche Bemerkungen gemacht, wie von Reuss.

Die hintere Linsenoberfläche, welche sich im allgemeinen gleich bleibt, scheint weniger zu wechseln als die vordere Oberfläche.

Nach von Reuss ist also die Brennweite der Linse bei den Myopen fast immer grösser als diejenige bei den Emmetropen.

Die Vermehrung des Refraktionsindex des Kammerwassers wird nur selten eine leichte Myopie verursachen.

Moauro hatte mit Hülfe des reduzierten Auges und der Formel:

$$\frac{1}{f^1} + \frac{n}{f} = \frac{n-1}{r}$$

berechnet, dass die Vermehrung dieses Index die Refraktion ändern würde, wie folgt:

Index	Refraktion
1,333	Emmetropie
1,3466	Myopie 2 D
1,3600	Myopie 5 D
1,400	Myopie 10 D

und Schrapinger fand nach der Formel:

$$f_2 = \frac{n_2\, r}{n_2 - n_1}$$

folgende Beziehungen:

Index	Refraktion
1,3365	Emmetropie
1,345	Myopie 1 D
1,349	Myopie 1,5 D
1,353	Myopie 2 D.

Hess erklärt die Ungenauigkeit der Berechnung von Moauro und Schrapinger und kommt seinerseits zu folgendem Resultat. Eine Vermehrung des Index von 1,3365 auf 1,377 verursacht nur eine Myopie von 1,7 D und diejenige von 1,42 nur eine Myopie von 5 D.

Aber es ist ausser Zweifel, dass Fälle von Myopie bestehen, besonders in vorgerücktem Alter, welche durch die Vermehrung des Index der Linse hervorgerufen worden sind.

Die Fehlerquellen in der Voraussage der Refraktions-Verminderung durch Entfernung der Linse, welche auf den Verschiedenheiten im dioptrischen Wert der Linse und des Kammerwassers beruhen, werden immer unter denjenigen bleiben, welche durch ungenaue Stellung des Korrektionsglases begangen worden sind. Deswegen werden für denselben Grad der Myopie die Zahlen verschieden sein, sowohl für den gleichen Operateur, als auch hauptsächlich für die verschiedenen Augenärzte. Jede Klinik wird ihre eigenen approximativen Werte haben, wie Otto es übrigens erwähnt hatte.

Die Voraussage der wahrscheinlichen Refraktion in jedem Falle von zu operierender Kurzsichtigkeit durch Aphakie, sowie die retrospektive Diagnose der primären Refraktion nach der Entfernung der Linse und Ganzallgemein-Façon in der Aphakie hat in den letzten zehn Jahren schon viele Autoren beschäftigt und wir können hier diese Arbeiten nicht mit Stillschweigen übergehen.

Im Jahre 1878 hat uns Badal folgende Formel gegeben:

$$R_1 = \frac{8{,}4 - 0{,}75\ N}{0{,}3} = 28 - 2{,}5\ N \text{ oder}$$

$N = R_2$ ist die Nummer des Korrektionsglases für die Ferne in Dioptrien, welches in den vorderen Brennpunkt des linsenlosen Auges gestellt ist. Wenn $N = O$ ist, so ist $R_1 = 28$. Das heisst, dass eine Myopie von 28 D durch Aphakie in Emmetropie umgewandelt werde, wenn das Korrektionsglas 24 mm vor der Hornhaut aufgestellt ist, entsprechend einer Myopie von 28 D, für den Fall, dass das Korrektionsglas in den vorderen Brennpunkt des linsenhaltigen Auges gestellt ist.

Wie ist wohl Badal auf die Formel gekommen? Er geht von der Beziehung zwischen der Entfernung der Netzhaut vom hinteren Brennpunkt und der Brennweite der Korrektionslinse aus, welche sich zu einander verhalten, wie zwei konjugierte Brennweiten, deren Formel weiter oben schon angeführt ist.

$$L'\ L'' = \Phi'\ \Phi'' \text{ für das linsenhaltige Auge.}$$
$$l'\ l'' = \varphi'\ \varphi'' \text{ für das linsenlose Auge.}$$

Wenn $L' = f' = 1$ M. $= 1000$ mm

$$L'' = \frac{\Phi'\ \Phi''}{1000}$$

Mit Hülfe der dioptrischen Konstanten des schematischen Auges von Listing für das linsenhaltige Auge,

$$L'' = \frac{15 \text{ mm} \times 20 \text{ mm}}{1000} = 0{,}3 \text{ mm.}$$

Die Einheit der Veränderungen der Achsenlänge des Auges bei Ametropie (Myopie sowie Hypermetropie) ist als 0,3 für jede Dioptrie des Korrektionsglases oder drei Millimeter für je zehn Dioptrien.

Wenn R_1 (N) die Zahl von Dioptrien des Korrektionsglases für das linsenhaltige ametrope Auge bedeutet, so ist die Entfernung der Netzhaut am hinteren Brennpunkt durch

$$H = R_1\ L'' = 0{,}3\ R_1$$

gegeben.

Die Formel für das linsenlose Auge:

$$l'' = \frac{\varphi' \varphi''}{1000}$$

$$l'' = \frac{23{,}7 \text{ mm} \times 31{,}7 \text{ mm}}{1000} = 0{,}75.$$

Die Einheit der Veränderungen der Achsenlänge des linsenlosen Auges ist also 0,75 mm für jede Dioptrie des Korrektionsglases oder 7,5 mm für je zehn Dioptrien.

Wenn R_2 (N) die Zahl von Dioptrien des Korrektionsglases bedeutet, so ist die Entfernung der Netzhaut vom hinteren Brennpunkt durch

$$Y = R_2 \; l'' = 0{,}75 \; R_2$$

gegeben.

Die Formel von Badal, verallgemeinert, wird sein:

$$R_1 = \frac{\varphi'' - Y - \varsigma}{L''} = \frac{\varphi'' - R_2 \; l'' - \varsigma}{L''}$$

ς bedeuted die Achsenlänge des emmetropen Auges.

Hier ist die retrospektive Formel gegeben, weil R_1, der Grad der zu operierenden Myopie, als gesucht vermutet ist, und R_2, die Refraktion des aphakischen Auges als bekannt gesetzt ist.

In direkter Form wird die Formel:

$$R_2 = \frac{\varphi'' - \varsigma - R_1 \; L''}{l''}$$

werden.

Da L'' und l'' mit den dioptrischen Konstanten φ' und φ'' wechseln, werden wir für das schematische Auge von Helmholtz (2) folgende Formel haben:

$$L'' = \frac{15{,}5025 \text{ mm} \times 20{,}719 \text{ mm}}{1000} = 0{,}32 \text{ mm } (0{,}3)$$

$$l'' = \frac{23{,}266 \text{ mm} \times 31{,}095 \text{ mm}}{1000} = 0{,}72 \text{ mm } (0{,}7)$$

von Tscherning:

$$L'' = \frac{17{,}13 \text{ mm} \times 22{,}89 \text{ mm}}{1000} = 0{,}39 \text{ mm } (0{,}4)$$

$$l'' = \frac{24{,}4 \text{ mm} \times 32{,}61 \text{ mm}}{1000} = 0{,}79569 \text{ mm } (0{,}8).$$

Die Formel von Badal ändert sich für das von Helmholtz (2) korrigierte schematische Auge wie folgt:

$$R_1 = \frac{31{,}095 - 22{,}834 - 0{,}75 \; R_2}{0{,}32}$$

$$= \frac{8{,}261 - 0{,}72 \; R_2}{0{,}32}$$

$$= 25{,}816 - 2{,}25 \; R_2$$

in abgerundeter Form:

$$R_1 = 26 - 2{,}25\ R_2 \text{ (retrosprektive Formel)}$$

$$R_2 = 11{,}5 - \frac{R_1}{2{,}25} = 11{,}5 - \frac{4\ R}{9} \text{ (direkte Formel)}$$

für das schematische Auge von Tscherning:

$$R_1 = \frac{32{,}61 - 24{,}75 - 0{,}8\ R_2}{0{,}39}$$

$$= \frac{7{,}86 - 0{,}8\ R_2}{0{,}39}$$

$$= 20 - 2\ R_2 \text{ retrospektive Formel}$$

$$R_2 = 10 - \frac{R_1}{2} \text{ direkte Formel.}$$

Ostwalt hatte für das schematische Auge folgende Werte substituiert:

$$R_1 = \frac{7{,}5 - 0{,}675\,R_2}{0{,}3}$$

$$= 25 - 2{,}25\ R_2 \text{ retrospektive Formel}$$

$$R_2 = 11 - \frac{4\ R}{9} \text{ direkte Formel.}$$

Für das schematische Auge von Helmholtz wird sich eine Myopie von 26 D durch Entfernung der durchsichtigen Linse in Emmetropie umwandeln; für dasjenige von Tscherning eine solche von 20 D., ein glänzender Beweis dafür, dass das schematische Auge von Tscherning sich viel mehr als jedes andere schematische Auge dem idealen emmetropen Auge nähert.

Die erzeugten Werte der Formel $R_1 = 20 - 2\ R_2$ sind folgende:

	$N = R_2$									
Nach der Operation	— 8	— 7	— 6	— 5	— 4	— 3	— 2	— 1	— 0	+ 1
	R'									
Vor der Operation	— 36	— 34	— 32	— 30	— 28	— 26	— 24	— 22	— 20	— 18
	$N = R_2$									
Nach der Operation	+ 2	+ 3	+ 4	+ 5	+ 6	+ 7	+ 8	+ 9	+ 10	
	R'									
Vor der Operation	— 16	— 14	— 12	— 10	— 8	— 6	— 4	— 2	— 0.	

Die Formel von Badal könnte noch mehr der Wirklichkeit genähert werden, wenn man anstatt der dioptrischen Konstanten eines schematischen Auges, die wirklichen dioptrischen Konstanten von jedem individuellen Auge, welche man mit Hülfe des Krümmungsradius der Hornhaut berechnen kann, wählen würde.

Der Wert von y würde leicht zu finden sein, w in $\varphi' = 3\,r$ und $\varphi'' = 4\,r$, währenddem der Wert von x zum voraus berechnet und auf der Tabelle

festgesetzt werden müsste. Man muss gestehen, dass für die Berechnungen von y man auch zwei Werte von einem schematischen Auge einführen muss, und zwar die Brennweite der Linse und die Entfernung des ersten Knotenpunktes der Linse vom Scheitel der Hornhaut.

Wenn komplizierte Formeln dieser Art kein Interesse für die tägliche Praxis haben, so werden die verschiedenen Werte von l_n — Entfernung der Netzhaut im hintern Hauptbrennpunkt, entsprechend einer Dioptrie des Korrektionsglases in den vorderen Brennpunkt gestellt — doch immer ein solches sowohl für die Ophthalmologie als auch die physiologische Optik haben. Wir werden noch Gelegenheit finden, auf diesen Punkt zurückzukommen.

Ostwalt und später Hirschberg haben die Regel aufgestellt, dass im Fall von reiner Achsenmyopie man für jede Dioptrie der früher bestandenen Myopie 0,5 D von der Hypermetropie abziehen müsse, welche durch Entfernung der Linse aus dem emmetropen Auge entsteht (= ungefähr 12 D Ostwalt, = ungefähr 10 D Hirschberg).

$$Mx = \left(+12 - \frac{Mx}{2}\right) D$$

$$R_2(x) = \left(+12 - \frac{Mx}{2}\right) D \text{ Ostwalt}$$

$$R_2(x) = \left(+10 - \frac{Mx}{2}\right) D \text{ Hirschberg}$$

$$R_2 = +10 - \frac{R_1}{2}$$

Nach der Formel von Ostwalt wird eine Myopie von 24 D sich durch Verlust der Linse in Emmetropie verwandeln, nach derjenigen von Hirschberg eine solche von 20 D. Diese letzte Zahl nähert sich vielmehr den Zahlen, welche wir durch die Operationen erhalten haben, als die erste.

Es ist interessant zu konstatieren, dass die Modifikation, welche ich der Badalschen Formel gegeben habe, dadurch, dass ich die Konstante des schematischen Auges von Helmholtz durch diejenige des schematischen Auges von Tscherning ersetzte und die Veränderung, welche Hirschberg an der Ostwaltschen Formel vorgenommen hat, beide zu einer neuen identischen Formel geführt haben.

Die Ähnlichkeit der Formel von Hirschberg mit der meinen ist um so zufriedenstellender, als sie das Resultat zweier ganz verschiedener Operationen sind.

Stadtfeld hat während seines Aufenthaltes im physiologischen optischen Laboratorium an der Sorbonne die Refraktion von Augen verschie-

dener Refraktionen nach der Entfernung der Linse mit Hülfe folgender Formel berechnet:

$$\frac{F^1}{f^1} + \frac{F^2}{f^2} = 1$$

Hier folgen die Resultate seiner Operationen:

Vor der Operation	+7	+5	+3	+1	0	−1	−3	−5	−7
Nach der Operation	+15	+13,8	+12,5	+11,3	+10,6	+10,1	+8,9	+7,8	+6,6
Vor der Operation	−9	−11	−13	−15	−17	−19	−21	−23	−25
Nach der Operation	+5,5	+4,4	+3,4	+2,3	+1,7	+0,2	−0,8	−1,8	−2,7

Die Übereinstimmung der Tabelle von Stadtfeld mit derjenigen, welche durch meine Formel erhalten worden, ist sehr befriedigend.

Eperon hat zum gleichen Zweck folgende Formel konstruiert:

$$R_2 = \frac{1000}{24 \times \frac{R_1}{3}} - 32{,}5$$

24 = Länge der normalen Sagittalache
32,5 = Refraktion des aphakischen Auges mit einem Radius von 7,7 (Helmholtz) als reciproken Wert der hintern Brennweite:

$$32{,}5 = \frac{1000}{30{,}8}$$

Ostwalt hat bewiesen, dass, um dieser Formel mehr Genauigkeit zu geben, man den Wert von R_2 mit n multiplizieren müsse.

$$R_2 = n \left(\frac{1000}{24 + \frac{R_1}{3}} - 32{,}5 \right)$$

Diese Formel ist zu kompliziert, um praktisch zu sein. Die Zahlen, welche durch die erste Formel von Eperon erhalten worden sind, weisen trotz ihrer Ungenauigkeit ziemliche Übereinstimmung mit denjenigen der Operationen auf.

Bis dahin hatten die Autoren sich mit den dioptrischen Konstanten eines schematischen Auges zufriedengestellt, um ihre Formeln zu konstruieren. Bihler, im Gegensatz dazu hat jüngst die Refraktion aphakischer Augen berechnet, die früher kurzsichtig gewesen sind und hat dabei den verschiedenen Hornhautradien von 8,8 bis zu 7 mm mit Intervallen von 0,2 mm Rechnung getragen.

Er benutzte hierzu die Formel:

$$Am = \frac{1}{m} = N(E) = R_2 = \frac{S - \varphi_2}{S\,\varphi_1}$$

wo S den Ort der Netzhaut, die Länge des Auges bedeutet.

$$\text{Wenn } \varphi^2 = \frac{n\varrho}{n-1} \text{ und wenn } \frac{n}{n-1} = N_2 = 3{,}971$$

$$\varphi^1 = \frac{\varrho}{n-1} \text{ und } \frac{1}{n-1} N_1 = 2{,}971$$

$$R_2 = \frac{S - N_2 \varrho}{S N_1 \varrho}$$

S wird mit Hülfe des Opthalmometers gefunden.

$$S = l_2 + 22{,}819 \text{ (Helmholtz)}$$

$$l_2 = \frac{F_1 F_2}{r - F_1}$$

$$S = \frac{F_1 F_2}{r - F_1} + 22{,}819$$

$$F_1 = \frac{f_1 \varphi}{f_2 + \varphi - \delta} \text{ und } F_2 = \frac{f_2 \varphi}{F_2 + \varphi - \delta}$$

φ = Brennweite der Linse

δ = Ort des ersten Knotenpunktes der Linse.

Gelpke und Bihler haben die Refraktion des myopen vollständigen Auges gemessen mit Hülfe des aufrechten Bildes, indem sie annahmen, das Korrektionsglas 15 Millimeter vor dem Hornhautscheitel und 16,75 Millimeter vor dem ersten Hauptpunkt aufgestellt zu haben.

Für seine Berechnungen war Bihler genötigt, ausser den dioptrischen Konstanten des schematischen Auges φ und δ noch diejenigen von S, die Länge des schematischen Auges zu Hülfe zu nehmen. Trotz dieses Übelstandes bedeutet dieser Gedanke einen Fortschritt.

Seine Tabelle zeigt, dass die Refraktionsdifferenz eines aphakischen Auges, das vor der Operation eine Myopie von 10 D. besessen hatte, um 6,272 D variiert, infolge der verschiedenen Radien, die zwischen 8,8 und 7 Millimeter schwanken. Für ein aphakisches Auge, das vor der Operation eine Myopie von 40 D. besessen hatte, variiert die Refraktionsdifferenz um 11,912 D für die Radien von 8,8—7 Millimeter.

Den langen Hornhautradien entsprechen grössere Differenzen zwischen der primären und der sekundären Refraktion; die Unterschiede nehmen mit der Länge der Radien ab.

R_2 ist im Mittel um 0,45 D. grösser für den Radius von 8,8 Millimeter als für denjenigen von 8,6 Millimeter und um 1 D. kleiner für den Radius von 7,0 Millimeter als für denjenigen von 7,2 Millimeter.

Da Bihler für seine Berechnungen von mehreren anfechtbaren Voraussetzungen ausgeht, so ist es der Mühe wert, die Arbeit auf einer Basis, welche unseren Anschauungen mehr entspricht, wieder aufzunehmen.

Zunächst hat Bihler die dioptrischen Konstanten des schematischen Auges von Helmholtz gewählt, welches sich dem emmetropen weniger nähert, als das von Tscherning.

Die dioptrischen Konstanten φ und der Ort des hintern Brennpunktes S haben die Werte:

Nach Helmholtz $\varphi = 50{,}617$ mm, $\delta = 5{,}726$ mm, $S = 22{,}819$ mm.
Nach Tscherning $\varphi = 62{,}46$ mm, $\delta = 5{,}96$ mm, $S = 24{,}75$ mm.

Alsdann nimmt Bihler als Ausgangspunkt für die Entfernungen des Fernpunktes den ersten Hauptpunkt an, währenddem mir für diesen Zweck der vordere Brennpunkt den Vorzug von den fünf anderen Hauptpunkten des Auges zu verdienen scheint.

Drittens haben Gelpke und Bihler, welche der subjektiven Refraktionsbestimmung nach Donders misstrauten, sich für ihre Berechnungen der Resultate, die sie mit Hülfe des aufrechten Bildes erhielten, bedient. Sie nahmen an, dass das Korrektionsglas 15 Millimeter vor dem Scheitel der Hornhaut oder 16,75 mm vor dem ersten Hauptpunkt aufgestellt sei. Ich erlaube mir zu bemerken, dass, wenn man sich des Vorteiles enthält, im aufrechten Bilde das Korrektionsglas mittelst einer besondern Vorrichtung vor den Reflektor zu stellen, der Unterschied der Gesichtsbildung der Patienten die Entfernung des Korrektionsglases sehr ungewiss und zwar in den meisten Fällen grösser als 15 Millimeter macht.

Beim aufrechten Bilde wird ohne den erwähnten Kunstgriff der erhellte Teil des Gesichtsfeldes bei grossen Myopien sehr klein und die Vergrösserung des Augenhintergrundes wird stärker, zwei Umstände, welche die Methode erschweren.

Diese Schwierigkeiten werden zum Teil beseitigt, wenn man sich eines Mydriatikums bedient, welches zu gleicher Zeit die Accommodation lähmt.

Die Optometrie und die Ophthalmoskopie im aufrechten Bild können kaum sehr verschiedene Resultate geben, ausgenommen in den Fällen, wo ein Accommodationskrampf eine für die subjektive Methode zu starke Myopie vortäuscht. Aber Unterschiede von 6, 7, 8, 9, 10 Dioptrien und mehr, wie Gelpke und Bihler sie finden, und immer kleinere Zahlen für die subjektive Methode lassen vermuten, dass die letztere nicht mit dem nötigen Vertrauen und daher nicht mit der nötigen Geduld und Genauigkeit ausgeführt worden ist. Mit den zu kleinen Graden der subjektiven Myopie stimmen minimale Sehschärfen vor der Operation mit einer überraschenden Häufigkeit überein.

Um die zukünftige Refraktion eines Auges, bei welchem man die Linse entfernen will, zu finden, muss man zuerst S suchen, das heisst die

Lage der Netzhaut gegenüber der Hornhaut, wenigstens wenn man sich später der Formel

$$N = R_2 = \frac{S - \varphi_2}{S\,\varphi_1}$$

oder der Formel von Badal bedient.

Um S zu finden, kann man Bihler folgen, indem man der Länge des schematischen Auges seine Verlängerung entsprechend dem Myopiegrade hinzufügt.

$$S = H + S\,.\,t$$

$$S\,.\,t = \text{Länge des schematischen Auges.}$$

$$S = H + 24{,}75$$

$$\text{oder } H = R_1\,L'' = \frac{R_1\,\Phi'\,\Phi''}{1000} \text{ linsenhaltiges Auge}$$

$$Y = R_2\,l'' = \frac{R_2\,\varphi'\,\varphi''}{1000} \text{ linsenloses Auge.}$$

Folgende Tabelle giebt die verschiedenen Werte von $\varphi'\,\varphi''\,\Phi'\,\Phi''$ an, entsprechend den verschiedenen Hornhautrefraktionen, sowie die Werte von

$$l'' = \frac{\varphi'\,\varphi''}{1000} \text{ für das linsenlose Auge,}$$

$$L'' = \frac{\Phi'\,\Phi''}{1000} \text{ für das linsenhaltige Auge.}$$

Die Brechkraft der Hornhaut, in Dioptrien ausgedrückt, wäre

$$D = \frac{1}{F} = \frac{n - 1}{R} = \frac{0{,}3375}{R}, \text{ wenn } n = 1{,}3375$$

oder indem man R in Millimeter ausdrückt:

$$D = \frac{337{,}5}{R} \text{ und } R = \frac{337{,}5}{D}$$

φ = Brennweite der Linse = 62,46 mm.
δ = Ort des ersten Knotenpunktes der Linse = 5,96.

Die zweite und dritte Dezimale von $\varphi'\,\varphi''\,\Phi'\,\Phi''$, welche für die Berechnung von l'' und L'' gebraucht wurden, sind in der Tabelle übergangen worden, sowie auch die dritte, vierte und fünfte Dezimale von l'' und L''.

R in mm	Hornhaut-Refrakt. in D.	$\varphi' = \frac{R}{n-1}$	$\varphi'' = n\varphi'$	$l'' = \frac{\varphi'\varphi''}{1.000}$	$\Phi' = \frac{\varphi'\varphi}{\varphi''+\varphi-\delta}$	$\Phi'' = \frac{\varphi''\varphi}{\varphi''+\varphi-\delta}$	$L'' = \frac{\Phi'\Phi''}{1.000}$
6.75	50	20	26.75	0.54	15.0	20.1	0.30
6.8	49.5	20.2	27		15.1	20.2	
6.9	49	20.4	27.3	0.56	15.2	20.35	0.31
6.96	48.5	20.6	27.6		15.3	20.5	
7.0	48	20.8	27.9	0.58	15.4	20.6	0.32
7.1	47.5	21	28.15		15.5	20.8	
7.2	47	21.3	28.45	0.61	15.6	20.9	0.33
7.26	46.5	21.5	28.8		15.75	21.1	
7.3	46	21.7	29.1	0.63	15.9	21.2	0.34
7.4	45.5	22	29.4		15.98	21.4	
7.5	45	22.2	29.7	0.66	16.0	21.5	0.35
7.6	44.5	22.5	30.05		16.2	21.7	
7.7	44	22.7	30.4	0.69	16.3	21.8	0.36
7.8	43.5	23	30.7		16.45	22.0	
7.85	43	23.3	31.1	0.72	16.6	22.2	0.37
7.9	42.5	23.5	31.5		16.7	22.3	
8.0	42	23.8	31.9	0.76	16.8	22.5	0.38
8.1	41.5	24	32.2		16.96	22.7	
8.2	41	24.4	32.6	0.795	17.1	22.9	0.39
8.3	40.5	24.7	33		17.2	23	
8.4	40	25	33.4	0.83	17.4	23.2	0.40
8.54	39.5	25.3	33.9		17.5	23.4	
8.65	39	25.6	34.3	0.88	17.6	23.6	0.415
8.8	38.5	26	34.7		17.8	23.8	
8.9	38	26.3	35.2	0.93	17.9	23.98	0.43

Währenddem man sich bis jetzt mit der annähernden Voraussetzung zufriedenstellte, dass die Einheit der Veränderungen der Länge des Auges bei Ametropie 0,3 mm für jede Dioptrie des Korrektionsglases beträgt, zeigt uns die letzte Rubrik der Tabelle, dass dieser Wert von 0,3 mm sich mit den kleinen Hornhautradien von 6,75 bis 6,8 mm vereinigt findet, und zwar bei Hornhautrefraktionen von 50 und 49,5 D., und dass er um 0,01 mm zunimmt für die Verminderung der Hornhautrefraktion von 1 Dioptrie bis zu 40 Dioptrien, um 0,015 mm für jede der zwei folgenden Dioptrien. Es wäre einfacher im Gedächtnis zu behalten, dass für die mittlere Hornhautrefraktion von 42,5 bis 43,5 D. L″ 0,37 mm beträgt und dass für jede Dioptrie mehr L″ um 0,01 mm abnimmt und für jede Dioptrie weniger um 0,01 zunimmt, wenigstens für die gewöhnlichen Hornhautrefraktionen.

l″ des schematischen aphakischen Auges von Listing beträgt 0,75 mm, ein Wert, welcher nicht übel unserem l″ für eine mittlere Hornhaut-

refraktion entspricht. l″ nimmt für das aphakische auf analoge Weise ab und zu wie L″ für das linsenhaltige Auge, nur mit dem Unterschied, dass die Verhältnisse grösser sind. Man kann im allgemeinen sagen, dass die Unterschiede dreimal grösser sind.

Die Kolonne der vorderen Brennweite Φ' giebt uns die Stellung des Korrektionsglases an. Um genau zu sein, muss man 1,54 mm davon abziehen, Wert der Entfernung des ersten Hauptpunktes vom Scheitel der Hornhaut. Als praktische Regel kann man aufstellen, dass bei Hornhäuten mit mittlerer Refraktion von 41 bis 44 D. das Korrektionsglas 15 mm vor der Hornhaut stehen wird, bei stärkeren Refraktionen sich die Entfernung um ein Leichtes für jede Dioptrie vermindert und zwar um 0,1 bis 0,3 mm, im Mittel um 0,2 mm bei aussergewöhnlichen Fällen; für geringe Hornhautrefraktionen, nimmt diese Stellung um ein Leichtes zu. Diese Angaben werden genügen. Eine absolute Genauigkeit wird in der täglichen Praxis nie erreicht werden.

Jetzt wird also, wenn die nötigen Elemente bekannt sind, die Zusammensetzung von S durch die obenangeführte Formel sich ergeben:

$$\text{a)} \qquad S = H + 24{,}75$$

oder noch besser, indem man der Länge des schematischen Auges die die Länge des emmetropen Auges mit verschiedener Hornhautrefraktion S. e. einsetzt, durch die Formel:

$$\text{b)} \qquad S = H + \text{S. e. und wie S. e.} = \Phi'' + h^2$$

$$S = (H + \Phi'') + h^2$$ wo h^2 den Ort des zweiten Hauptpunktes bedeutet, $h^2 = 1{,}86$.

Die theoretischen Fehler, welche durch h^2 eingeführt worden, sind in Wirklichkeit sehr minimal, da die Hauptpunkte sehr wenig ändern.

Nach der Operation kann S auf retrospektive Weise durch die Formel:

$$S = \Phi'' - Y$$

gefunden oder kontrolliert werden.

Lage der Retina = Länge des Auges mit
mit einem Krümmungsradius der

$$a\ S = X + 24{,}75$$

Refraktion des myop. Auges d = 0 Korrektionsglas im vord. Brennpunkt	D. 50		49		48		47		46		45	
	R. 6.75		6.9		7.0		7.2		7.3		7.5	
	L² 0.3		0.31		0.32		0.33		0.34		0.35	
	a	*b*	*a*	*b*	*a*	*b*	*a*	*b*	*a*	*b*	*a*	*b*
0 E	24.75	21.96	24.75	22.21	24.75	22.46	24.75	22.76	24.75	23.06	24.75	23.36
5	26.25	23.46	26.30	23.76	26.35	24.06	26.40	24.41	26.45	24.76	26.50	25.11
8	27.15	24.36	27.23	24.69	27.31	25.02	27.39	25.40	27.47	25.78	27.55	26.16
9	27.45	24.66	27.54	25.00	27.63	25.34	27.72	25.73	27.81	26.12	27.90	26.51
10	27.75	24.96	27.85	25.31	27.95	25.66	28.05	26.06	28.15	26.46	28.25	26.86
11	28.05	25.26	28.16	25.62	28.27	25.98	28.38	26.39	28.49	26.80	28.60	27.21
12	28.35	25.56	28.47	25.93	28.59	26.40	28.71	26.72	28.83	27.14	28.95	27.56
13	28.65	25.86	28.78	26.24	28.91	26.72	29.04	27.05	29.17	27.48	29.30	27.91
14	28.95	26.16	29.09	26.55	29.23	27.04	29.37	27.38	29.51	27.82	29.65	28.26
15	29.25	26.46	29.40	26.86	29.55	27.36	29.70	27.71	29.85	28.16	30.00	28.61
16	29.55	26.76	29.71	27.17	29.87	27.68	30.03	28.04	30.19	28.50	30.35	28.96
17	29.85	27.06	30.02	27.48	30.19	28.00	30.36	28.37	30.53	28.84	39.70	29.31
18	30.15	27.36	30.33	27.79	30.51	28.32	30.69	28.70	30.87	29.18	31.05	29.66
19	30.45	27.66	30.64	28.10	30.83	28.64	31.02	29.03	31.21	29.52	31.40	30.01
20	30.75	27.96	30.95	28.41	31.15	28.96	31.35	29.36	31.55	29.80	31.75	30.36
22	31.35	28.56	31.57	29.03	31.79	29.60	32.01	30.02	32.23	30.54	32.45	31.06
24	31.95	29.15	32.19	29.65	32.43	30.24	32.67	30.68	32.91	31.22	33.15	31.76
26	32.55	29.76	32.81	30.27	33.07	30.88	33.33	31.34	33.59	31.90	33.85	32.46
28	33.15	30.36	33.43	30.89	33.71	31.52	33.99	32.00	34.27	32.58	34.55	33.16
30	33.75	30.96	34.05	31.51	34.35	32.16	34.65	32.66	34.95	33.26	35.25	33.86
34	34.95	32.16	35.29	32.75	35.63	33.44	35.97	33.98	36.31	34.62	36.65	35.26
40	36.75	33.96	37.15	34.61	37.55	35.36	37.95	35.96	38.35	36.66	38.75	37.36

einer Hornhautrefraktion von . . . . . D.
Hornhaut von . . . . . mm.

$b\ S = X + \Phi'' + h^2 = \Phi'' + 1{,}86 \quad X = R' L''$

44		43		42		41		40		39		38	
7.7		7.85		8.0		8.2		8.4		8.65		8.9	
0.36		0.37		0.38		0,39		0.4		0.415		0.43	
a	*b*	*a*	*b*	*a*	*b*	*a*	*b*	*a*	*b*	*a*	*b*	*a*	*b*
24.75	23.66	24.75	24.06	24.75	24.36	24.75	24.76	24.75	25.06	24.75	25.46	24.75	25.84
26.55	25.46	26.60	25.91	26.65	26.26	26.70	26.71	26.75	27.06	26.875	27.535	26.80	27.99
27.63	26.54	27.71	27.02	27.79	27.40	27.87	27.88	27.95	28.26	28.020	28.780	28.09	29.28
27.99	26.90	28.08	27.39	28.17	27.78	28.26	28.27	28.35	28.66	28.435	29.195	28.52	29.71
28.35	27.26	28.45	27.76	28.55	28.16	28.65	28.66	28.75	29.06	28.85	29.61	28.95	30.14
28.71	27.62	28.82	28.13	28.93	28.54	29.04	29.05	29.15	29.46	29.265	30.025	29.38	30.57
29.07	27.98	29.19	28.50	29.31	28.92	29.43	29.44	29.55	29.86	29.680	30.440	29.81	31.00
29.43	28.34	29.56	28.87	29.69	29.30	29.82	29.83	29.95	30.26	30.095	30.855	30.24	31.43
29.79	28.70	29.93	29.24	30.07	29.68	30.21	30.22	30.35	30.66	30.510	31.270	30.67	31.86
30.15	29.06	30.30	29.61	30.45	30.06	30.60	30.61	30.75	31.06	30.925	31.685	31.10	32.29
30.51	29.42	30.67	29.98	30.83	30.44	30.99	31.00	31.15	31.46	31.340	32.100	31.53	32.72
30.87	29.78	31.04	30.35	31.21	30.82	31.38	31.39	31.55	31.86	30.755	32.515	31.96	33.15
31.23	30.14	31.41	30.72	31.59	31.20	31.77	31.78	31.95	32.26	32.170	32.930	32.39	33.58
31.59	30.50	31.78	31.09	31.97	31.58	32.16	32.17	32.35	32.66	32.585	33.345	32.83	34.01
31.95	30.86	32.15	31.46	32.35	31.96	32.55	32.56	32.75	33.06	33.000	33.760	33.25	34.44
32.67	31.58	32.89	32.20	33.11	32.72	33.33	33.34	33.55	33.86	33.830	34.590	34.11	35.30
33.39	32.30	33.63	32.94	33.87	33.48	34.11	34.12	34.35	34.66	34.660	35.420	34.97	36.16
34.11	33.02	34.37	33.68	34.63	34.24	34.89	34.90	35.15	35.46	35.490	36.250	35.83	37.02
34.83	33.74	35.11	34.42	35.39	35.00	35.67	35.68	35.95	36.26	36.320	37.080	36.69	37.88
35.54	34.46	35.85	35.16	36.15	35.76	36.45	36.46	36.75	37.06	37.150	38.910	37.55	38.74
36.99	36.43	37.33	36.64	37.67	37.28	38.01	38.02	38.35	38.66	38.810	40.570	39.27	40.46
39.15	38.59	39.55	38.86	39.95	36.56	40.35	40.36	40.75	40.06	41.300	43.060	41.85	43.04

Die Tabelle zeigt uns:

1. Die Unterschiede zwischen den theoretischen Werten (a und b) der Länge des kurzsichtigen Auges, welche man erhält, (a) indem man sich des stereotypen Wertes des schematischen Auges ($S = H + 24{,}75$) bedient, oder (b) indem man für die Längen des den verschiedenen Hornhautkrümmungen entsprechenden emmetropen Auges die verschiedenen Werte von ($S = H + \Phi'' + h^2$.) einführen lässt. Die Werte der zwei Formeln a und b decken sich für eine Hornhautrefraktion von 41 D. für einen Radius von 8,2 mm. Man hätte vermuten sollen, dass sie sich für eine Refraktion von 43 D. der mittleren Hornhautrefraktion begegnen würden. Es scheint, dass die Länge des schematischen Auges von Tscherning um ein weniges zu gross angenommen worden ist.

Von 41 Dioptrien ausgehend, beträgt der Unterschied der beiden korrespondierenden Werte nahezu —0,3 mm für jede Dioptrie von Hornhautrefraktion mehr und +0,4 mm für jede Dioptrie weniger.

2. Die Unterschiede zwischen den Längsachsen der emmetropen Augen, welche für Hornhautrefraktionen von 50 bis 38 D. zwischen 21,96 mm +25,84 mm ändern.

3. Die Gleichheit der Längsachse der Augen mit sehr verschiedener Hornhautrefraktion.

Beispiele: Das emmetrope Auge mit einer Hornhautrefraktion von 38 D. ist ebenso lang oder sogar ein wenig länger als ein Auge mit einer Kurzsichtigkeit von 8 D. und einer Hornhautrefraktion von 46 D., das heisst 25,84 mm, es hat auch die gleiche Länge wie ein Auge mit einer Kurzsichtigkeit von 12 D. und einer Hornhautrefraktion von 50 D.

Die Augen mit einer um 8 D. schwächeren Myopie besitzen also oft die gleiche Länge wie emmetrope Augen oder sind sogar kürzer als diese.

4. Die Längen von Augen mit einer Kurzsichtigkeit von 5 bis 40 D. und einer Hornhautrefraktion von 50 bis 38 D. mit Intervallen von einer Dioptrie, im ganzen 293 verschiedene Werte.

Einige Beispiele werden genügen, um die Bedeutung dieser Zahlen in ein richtiges Licht zu bringen.

Einer Myopie von 5, 10, 15, 20, 30 und 40 D. entsprechen die Längen der Sagittalachse von:

a	23,26	24,96	26,46	27,96	30,96	33,96
b	24,06	25,66	27,36	28,96	32,16	35,36
c	25,91	27,76	29,61	31,46	35,16	38,89
d	27,99	30,14	32,29	34,44	38,74	43,04

für eine Hornhautrefraktion und einen Hornhautradius

a	von	50 D.	und	6,75	mm
b	„	48 „	„	7,0	„
c	„	43 „	„	7,85	„
d	„	38 „	„	8,9	„

Die Länge der Sagittalachse eines Auges mit einer Myopie von 5 D. kann also um 4,73 mm differieren, diejenige mit einer Myopie von

10 D.	—	—	—	5,08	„	—	—	—	—	—	—
15 D.	—	—	—	5,83	„	—	—	—	—	—	—
20 D.	—	—	—	6,48	„	—	—	—	—	—	—
30 D.	—	—	—	7,78	„	—	—	—	—	—	—
40 D.	—	—	—	9,08	„	—	—	—	—	—	—

Da der Krümmungsradius der Hornhaut (R) durch das Ophthalmometer bekannt ist, die Länge des myopen Auges (S) den verschiedenen R entspricht, wie auch in unserer Tabelle angeführt ist, kann man die Refraktion des aphakischen Auges durch die Formel $R_2 = \frac{S - \varphi''}{S' - \varphi'}$ berechnen, oder durch die Formel von Badal, die bei den verschiedenen Hornhautrefraktionen angewendet, folgende Formen annehmen wird:

Diop. R

50 $6{,}75\ R_1 = \frac{26{,}75 - 21{,}96 - 0{,}54\ R_2}{0{,}3} = 15{,}97 - 1{,}8\ R_2 = 16 - 2\ R_2$

$$R_2 = 9 - \frac{R_1}{1{,}8} = 9 - \frac{R_1}{2}$$

49 $6{,}9\ R_1 = \frac{27{,}3 - 22{,}21 - 0{,}56\ R_2}{0{,}31} = 16{,}42 - 1{,}8\ R_2 = 16{,}5 - 2\ R_2$

$$R_2 = 9{,}1 - \frac{R_1}{1{,}8} = 9 - \frac{R_1}{2}$$

48 $7\ R_1 = \frac{27{,}9 - 22{,}46 - 0{,}58\ R_2}{0{,}32} = 17 - 1{,}8\ R_2 = 17 - 2\ R_2$

$$R_2 = 9{,}4 - \frac{R^1}{1{,}8} = 9{,}5 - \frac{R_1}{2}$$

47 $7{,}2\ R_1 = \frac{28{,}45 - 22{,}76 - 0{,}61\ R_2}{0{,}33} = 17{,}24 - 1{,}85\ R_2 = 17 - 2\ R_2$

$$R_2 = 9{,}4 - \frac{R_1}{1{,}85} = 9{,}5 - \frac{R_1}{2}$$

46 $7{,}3\ R_1 = \frac{29{,}1 - 23{,}06 - 0{,}63\ R_2}{0{,}34} = 17{,}76 - 1{,}85\ R_2 = 18 - 2\ R_2$

$$R_2 = 9{,}6 - \frac{R_1}{1{,}85} = 9{,}5 - \frac{R_1}{2}$$

Diop. R.

45 7,5 $R_1 = \frac{29,7 - 23,36 - 0,66\,R_2}{0,35} = 18,1 - 1,885\,R_2 = 18 - 2\,R_2$

$$R_2 = 9,6 - \frac{R_1}{1,9} = 9,5 - \frac{R_1}{2}$$

44 7,7 $R_1 = \frac{30,4 - 23,66 - 0,69\,R_2}{0,36} = 18,7 - 1,92\,R_2 = 19 - 2\,R_2$

$$R_2 = 9,7 - \frac{R_1}{1,92} = 9,75 - \frac{R_1}{2}$$

43 7,85 $R_1 = \frac{31,1 - 24,06 - 0,72\,R_2}{0,37} = 19,03 - 1,945\,R_2 - 19 - 2\,R_2$

$$R_2 = 9,9 - \frac{R_1}{1,945} = 10 - \frac{R_1}{2}$$

42 8 $R_1 = \frac{31,9 - 24,36 - 0,76\,R_2}{0,38} = 19,84 - 2 \quad R_2 = 20 - 2\,R_2$

$$R_2 = 9,9 - \frac{R_1}{2} = 10 - \frac{R_1}{2}$$

41 8,2 $R_1 = \frac{32,6 - 24,76 - 0,795\,R_2}{0,39} = 20,1 - 2,04\,R_2 = 20 - 2\,R_2$

$$R_2 = 9,9 - \frac{R_1}{2,04} = 10 - \frac{R_1}{2}$$

40 8,4 $R_1 = \frac{33,4 - 25,06 - 0,83\,R_2}{0,4} = 20,85 - 2,075\,R_2 = 21 - 2\,R_2$

$$R_2 = 10 - \frac{R_1}{2,075} = 10 - \frac{R_1}{2}$$

39 8,65 $R_1 = \frac{34,3 - 25,46 - 0,88\,R_2}{0,415} = 21,3 - 2,12\,R_2 = 21 - 2\,R_2$

$$R_2 = 10 - \frac{R_1}{2,12} = 10 - \frac{R_1}{2}$$

38 8,9 $R_1 = \frac{35,2 - 25,84 - 0,93\,R_2}{0,4} = 21,77 - 2,16\,R_2 = 22 - 2\,R_2$

$$R_2 = 10 - \frac{R_1}{2,16} = 10 - \frac{R_1}{2}$$

Setzen wir den Fall, dass das aphakische Auge emmetrop sei, wobei R_2 gleich O wird, dann sagen uns unsere Formeln, dass eine Myopie von 16 D., verbunden mit einer Hornhautrefraktion von 50 D. sich ebensogut durch Entfernung der Linse in Emmetropie umwandeln kann, wie eine Myopie von 18 D., verbunden mit einer Hornhautrefraktion von 45 D., und ganz ebensogut wie eine Myopie von 20 D., verbunden mit einer Hornhautrefraktion von 42 D.

Für die gewöhnlichen Hornhautrefraktionen von 41—45 D. wird sich eine Myopie von 18—20 D. durch Aphakie in Emmetropie umwandeln.

Die Regel kann noch auf folgende Weise präzisiert werden:

Für eine Hornhautrefraktion von 41 und 42 D. wird sich eine Myopie von 20 D in Emmetropie umwandeln.

Für jeden Zuwachs von 1—2 D. Hornhautrefraktion wird eine, um eine Dioptrie geringere Myopie zu Emmetropie werden.

Für jede Abnahme von 1—2 D. Hornhautrefraktion wird eine, um eine Dioptrie stärkere Myopie durch Aphakie in Emmetropie umgewandelt werden.

Die Fälle, wo schwächere Myopien als 16 D. sich durch Aphakie zu Emmetropie korrigieren lassen, werden sich durch Fehler erklären, durch vermeidliche und unvermeidliche Fehler in der Refraktionsbestimmung vor der Operation, zum Beispiel durch zu grosse Annäherung der Korrektionslinse an das Auge, ein Fehler, den ich im Anfang oft begangen habe.

Die direkten Formeln sind auch sehr einfach. Mit einer absolut genügenden Genauigkeit kann man sagen, dass für die Hornhautrefraktion von 43 D und weniger, $\frac{R_1}{2}$ von 10 D. abzuziehen ist, für eine stärkere Refraktion $\frac{R_1}{2}$ von 9,5 D. abzuziehen ist.

Unsere Formeln, welche Modifikationen der Badalschen Formel sind, geben uns für R_1 und R_2, wenn wir uns mit den leicht abzuleitenden Resultaten ihrer abgekürzten Formen nicht begnügen, die folgenden Werte auf untenstehender Tabelle an.

Die Tabelle erlaubt uns, ihre Werte mit denjenigen der Tabelle von Bihler zu vergleichen. Die Vergleichung wird einfacher und um nichts weniger lehrreich sein, wenn wir ganz einfach zwei Kolonnen der beiden Tabellen nebeneinanderstellen, zum Beispiel die Werte von R_2 für eine Hornhautrefraktion von 47 und 42 D. entsprechend einem Hornhautradius von 7,2 und 8 mm.

Vergessen wir nicht, dass Bihler den Fernpunkt vom ersten Hauptpunkt an misst, währenddem ich vom vorderen Brennpunkt, welcher ungefähr der Stellung der Korrektionsgläser entspricht, ausgehe.

Die Werte von R_1 für 7,2 mm (47 D.) nähern sich auf den beiden Tabellen nicht übel. Währenddem für Bihler eine Myopie von 20 D. sich in Emmetropie umwandelt, ist dies nach meinen Berechnungen bei einer Myopie von 17 und 18 D. der Fall. Für R_1 10 beträgt der Unterschied zwischen den Werten von R_2 für a und b nur 0,5; er kommt bis zu 4 D. für R_1 40 D.

Refraktion des aphakischen Auges bei einer Hornhautrefraktion von . . . . . D.
und bei einem Hornhautradius von . . . . . mm.

	50 6.75	49 6.9	48 7.0	47 7.2	46 7.3	45 7.5	44 7.7	43 7.85	42 8.0	41 8.2	40 8.4	39 8.65	38 8.9
E	+ 9	+ 9.1	+ 9.4	+ 9.4	+ 9.6	+ 9.6	+ 9.7	+ 9.9	+ 9.9	+ 9.9	+ 10	+ 10	+ 10
5	+ 6.3	+ 6.4	+ 6.7	+ 6.7	+ 6.9	+ 6.9	+ 7.1	+ 7.4	+ 7.4	+ 7.5	+ 7.6	+ 7.7	+ 7.7
8	+ 4.6	+ 4.7	+ 5	+ 5.1	+ 5.3	+ 5.4	+ 5.6	+ 5.8	+ 5.9	+ 6	+ 6.2	+ 6.3	+ 6.3
9	+ 4	+ 4.1	+ 4.4	+ 4.6	+ 4.8	+ 4.9	+ 5.1	+ 5.3	+ 5.4	+ 5.5	+ 5.7	+ 5.8	+ 5.9
10	+ 3.5	+ 3.6	+ 3.9	+ 4	+ 4.2	+ 4.4	+ 4.5	+ 4.8	+ 4.9	+ 5	+ 5.2	+ 5.3	+ 5.4
11	+ 2.9	+ 3	+ 3.3	+ 3.5	+ 3.7	+ 3.8	+ 4	+ 4.3	+ 4.4	+ 4.5	+ 4.7	+ 4.8	+ 4.9
12	+ 2.4	+ 2.5	+ 2.8	+ 3	+ 3.2	+ 3.3	+ 3.5	+ 3.8	+ 3.9	+ 4	+ 4.2	+ 4.4	+ 4.5
13	+ 1.8	+ 1.9	+ 2.2	+ 2.4	+ 2.6	+ 2.8	+ 3	+ 3.3	+ 3.4	+ 3.6	+ 3.8	+ 3.9	+ 4
14	+ 1.3	+ 1.3	+ 1.7	+ 1.9	+ 2.1	+ 2.3	+ 2.4	+ 2.8	+ 2.9	+ 3.1	+ 3.3	+ 3.4	+ 3.6
15	+ 0.7	+ 0.8	+ 1.1	+ 1.4	+ 1.6	+ 1.7	+ 1.9	+ 2.3	+ 2.4	+ 2.6	+ 2.8	+ 2.9	+ 3.1
16	+ 0.2	+ 0.3	+ 0.6	+ 0.8	+ 1	+ 1.2	+ 1.4	+ 1.7	+ 1.9	+ 2.1	+ 2.3	+ 2.5	+ 2.6
17	— 0.4	— 0.3	0	+ 0.2	+ 0.4	+ 0.7	+ 0.9	+ 1.2	+ 1.4	+ 1.6	+ 1.8	+ 2	+ 2.2
18	— 1	— 0.9	— 0.6	— 0.3	— 0.1	+ 0.2	+ 0.4	+ 0.7	+ 0.9	+ 1.1	+ 1.3	+ 1.5	+ 1.7
19	— 1.5	— 1.4	— 1.1	— 0.8	— 0.6	— 0.4	— 0.2	+ 0.2	+ 0.4	+ 0.6	+ 0.9	+ 1.1	+ 1.2
20	— 2.1	— 2	— 1.7	— 1.4	— 1.2	— 0.9	— 0.7	— 0.3	— 0.1	+ 0.1	+ 0.4	+ 0.6	+ 0.8
22	— 3.2	— 3.1	— 2.8	— 2.4	— 2.2	— 1.9	— 1.7	— 1.4	— 1.1	— 0.8	— 0.6	— 0.3	+ 0.2
24	— 4.3	— 4.2	— 3.9	— 3.5	— 3.3	— 2	— 2.8	— 2.4	— 2.1	— 1.8	— 1.6	— 1.3	— 1.1
26	— 5.4	— 5.3	— 5	— 4.6	— 4.4	— 3.1	— 3.8	— 3.4	— 3.1	— 2.8	— 2.5	— 2.2	— 2
28	— 6.5	— 6.4	— 6.1	— 5.7	— 5.5	— 4.1	— 4.8	— 4.4	— 4.1	— 3.8	— 3.5	— 3.2	— 2.9
30	— 7.6	— 7.5	— 7.2	— 6.8	— 6.6	— 5.2	— 5.9	— 5.5	— 5.1	— 4.8	— 4.5	— 4.1	— 3.8
34	— 9.8	— 9.7	— 9.4	— 8.9	— 8.7	— 7.3	— 7	— 6.5	— 7.1	— 6.7	— 6.9	— 6	— 5.7
40	— 13.2	— 13.1	— 12.8	— 12.2	— 12	— 11.4	— 11.1	— 10.6	— 10.1	— 9.7	— 9.3	— 8.8	— 8.5

	R_2			
	47 D. 7.2 mm		42 D. 8 mm	
R_1	Bihler *a*	Pflüger *b*	Bihler *a*	Pflüger *b*
10	+ 4.5	+ 4	+ 7.7	+ 4.9
11	—	+ 3.5	—	+ 4 4
12	+ 3.7	+ 3	+ 6.8	+ 3.9
13	—	+ 2.4	—	+ 3 4
14	+ 2.75	+ 1.9	+ 5.8	+ 2 9
15	—	+ 1.4	—	+ 2.4
16	+ 1.8	+ 0.8	+ 4 9	+ 1.9
17	—	+ 0.2	—	+ 1.4
18	+ 0.9	— 0.3	+ 4.0	+ 0.9
19	—	— 0.8	—	+ 0.4
20	+ 0.06	— 1.4	+ 3.2	— 0.1
24	— 1.67	— 3.5	+ 1.4	— 2.1
30	— 4.16	— 6.8	— 1.0	— 5.1
40	— 8.1	— 12.2	— 4.9	— 10.1

Die Werte von R_2 für eine Hornhautrefraktion von 42 D. entsprechend einem Hornhautradius von 8 mm zeigen grössere Unterschiede zwischen a und b.

Für R_1 10 beträgt der Unterschied zwischen a und b 2, 8, für R_1 40 = 5 D. Währenddem nach meinen Berechnungen eine Myopie von 20 D. sich in Emmetropie umwandelt, ist dies für Bihler bei einer Myopie von 24—30 D., genauer gesagt bei 28 D der Fall.

Folgen wir nun unseren klinischen Beobachtungen, und wir werden bald den Zusammenhang der Praxis mit der Theorie kennen lernen.

Es giebt noch Faktoren, welche ziemlich oft die Harmonie zwischen Theorie und Praxis stören, Faktoren, welche wir nur zum Teil beherrschen. Dies ist der primäre kongenitale und der sekundäre operative Astigmatismus. Diese zwei Astigmatismen addieren oder substrahieren sich voneinander. Sie nehmen zu oder korrigieren sich zum Teil je nach der Stelle, Form und Grösse des Einschnittes. Die Gesetze der Abflachung der Hornhaut durch die Einschnitte, die Gesetze der Veränderungen der beiden Hauptmeridiane und der mittleren Hornhautrefraktion bedürfen noch eines gründlichen Studiums.

Klinische Beobachtungen.

Ich beabsichtige, hier die Resultate meiner Operationen bis Ende des Jahres 1896 mitzuteilen, um nur solche Fälle darzustellen, welche wenigstens noch zwei Jahre nach der Operation beobachtet worden sind. Es sind 103 Fälle und 108 operierte Augen. Unter diesen 103 Fällen finden sich 8, welche nicht grosses Interesse haben, weil die Patienten, trotz meiner Bemühungen sich nicht mehr unserer Kontrolle unterzogen haben, wenn sie einmal nach der ersten Linearextraktion aus der Klinik entlassen waren, in einer Periode, wo das Pupillargebiet gewöhnlich noch von Linsenmassen eingenommen ist, und wo die Funktionsprüfung noch wenig Wert hat.

Diese Fälle sind:

1. Brahier Joséphine, 21½ Jahre, Coeuve.
2. Taennler Anna, 9 Jahre, Bern.
3. Rois Louis, 32 Jahre, Vermes.
4. Nyffeler Frieda[1]), 17 Jahre, Ichertswyl.
5. Boder Leonie, 18 Jahre, Oron, gestorben vor der Sekundäroperation.
6. Grimm Gottfried, 18 Jahre, Uetendorf.
7. Schenk Johann Friedrich, 38 Jahre, Oberthal.
8. Lemport Léon, Studierender, später von Dr. Fukala behandelt.

Alle diese Fälle sind in vollständig befriedigenden Verhältnissen aus der Klinik entlassen worden. Die Nummer 1, Brahier Joséphine, war

---

[1]) Frieda Nyffeler stellte sich erst im Mai 1899, nachdem sie früher wiederholt vergebens zur Kontrolle gebeten worden war, zur Nachstaroperation. Die wichtigsten Notizen aus dem Befunde ihrer Augen vor und nach der Operation sollen hier eingeschoben werden.

1895 O. d. ± 0,5 45°n 43,25; Finger in 3 m. —14 V. 0,25; ophth. —14.
Kleine temporale Staphylome.
O. s. ± 0,75 15°n 41,75; Finger in 2 m, —15 V. 0,2; ophth. —14.
Strabismus divergens alternans 8° (16°).

5. XI. Discissio o. s.
14. XI. Ablassung.
5. XII. Pupillargebiet noch zum grössten Teil verlegt, geringe Reizung. Entlassung mit Atropin und Schutzbrille.

1899 27. V. O. d. —14 bis —15 V. 0,15; O. s. V. 0,25 Gläser verbessern nicht.
O. s. Dichter Nachstar mit einer Lücke unten.

31. V. Das Knopfsche Messer wird, subkonjunktival eingeführt, durch den Limbus in die vordere Kammer vorgestossen und der Nachstaar von der Lücke aus flach eingeschnitten. Es entsteht eine freie grosse Lücke; vordere Kammer bleibt stehen. Geringe Blutung in vorderer Kammer.

2. VI. Auge ruhig. Atropin. Blut verschwunden.
8. VI. O. d. ± 0,5 65°n 44,7; —15 V. 0,15.
O. s. ± 1 65°n 44,4; +1,0 V. 0,5; +5 Schw. 0,75 in 20 cm.

unser erster operierter Fall, und sein Resultat ermutigte uns lebhaft, auf dieser neuen Bahn, die hochgradige Myopie zu bekämpfen, fortzufahren. Um das erste Hundert operierter Augen zu vervollständigen, habe ich noch drei Fälle von 1897 beigefügt.

1. Gr . . . . . Emma, 17 Jahre, Arni.

Grossvater, zwei Vatersbrüder und der Vater waren stark kurzsichtig; die Geschwister aber sehen alle gut, Patientin selbst war stets sehr kurzsichtig und wurde es noch mehr während der Schuljahre und während der Zeit, wo sie sich als Lehrerin ausbilden wollte, welchen Beruf sie wegen schlechter Sehkraft aufgeben musste; sie arbeitet jetzt auf dem Lande.

1891 2. XI. O. d. ± 2,75 90°, — 12 V. 0,45.
O. s. ± 2,5 90°, — 12 V. 0,45.
O. a. Ringförmige hintere Staphylome, rechts grösser als links. Divergenz 25°.

6. XI. Vorlagerung der Rectus internus dexter durch Faltung der Sehne nach vorn.

14. XI. Discissio o. d.

15. XI. Iris stark nach vorn getrieben, etwas verfärbt. Linse lebhaft quellend. Atropin.

18. XI. Iris reagiert an einzelnen Stellen. Einzelne Linsenflocken zittern bei Augenbewegungen, Auge wenig gereizt. T. n.

23. XI. Entlassung.

1892 8. II. Wiedereintritt. Auge reizlos. Im Pupillargebiet eine schwebende Linsenwolke; dahinter die getrübte Kapsel mit einigen Synechien an der Iris festhaftend.

12. II. Ablassung; mit der Pincette wird ein grosser Teil der Kapsel entfernt.

20. II. O. d. V. 0,15, + 3,5 V. 0,45. — Entlassung.

19. V. Pupille klar, kreisrund, gut reagierend.
O. d. ± 1,5 80° t, V. 0,15, + 4 + 1,0 10° N. V. 0,5.

1897 1. X. Patientin sehr zufrieden mit dem operierten rechten Auge für die Ferne; für die Nähe benutzte sie das linke. Es besteht noch Divergenz 5—10°. Pupille leicht unregelmässig, gut reagierend, vordere Kammer trichterförmig vertieft.

O. d. ± 1,0 90° 44,2 skiask. + 4
V. d. 0,3, + 3,0 V. 0,5
V. p. (in 10 cm) $\frac{0,35}{}$ mit $\frac{+13}{}$
Sehw. 0,75 in 15—30 cm mit + 7

O. S. ± 2,5 90° 44,2 skiask. — 18 90° — 20 0°
V. d. 0,05, — 18, — 2 . 0,90° V. 0,35
V. p. — 8 — 2 . 0 . 90° 0,35 (in 10 cm)
Fernebrille o. d. + 3,0, s. plan matt
Nahebrille o. d. + 7,0, s. plan matt.

Resultat nach 6 Jahren:

Nötige Eingriffe zwei: eine Discission und eine Ablassung mit partieller Kapselextraktion.

Korrektionslinse vor der Operation 2. XI. 1891 — 12.
„ „ „ „ 1. X. 1897 + 3.

Über die Brechkraft der Hornhaut vor der Operation fehlen die Angaben; am 1. X. 1897 beträgt sie für den horizontalen Meridian in beiden Augen 44,2, durch die Operation ist der Ast. corn. von 2,75 auf 1,0 vermindert worden und der Ast. tot., von 2,0, der bei der ersten Untersuchung latent war, aber sicher bestand, wie die Vergleichung mit dem nicht operierten Auge evident nachweist, durch die Operation gehoben worden.

Bedenklich ist der Verlauf der Myopie auf dem nicht operierten Auge; während sie 1891 bei der 17jährigen Patientin — 12 betrug, wuchs sie im Verlauf von 6 Jahren auf — 18! Während der V. d. 1891 0,45 betrug, sank er 1897 auf 0,35.

Anders das operierte Auge. Der myopische Längenwachstumsprozess ist nach der Operation stille gestanden; der Wechsel der Fernegläser von + 4 zu + 3 liegt innerhalb der Unsicherheitsgrenzen, welchen subjektiv die Operierten unterliegen. Und wenn auch ein Gegner der Myopieoperation aus dem Wechsel der Korrektionslinse zu seinen Gunsten ein minimes Wachstum des Auges behaupten wollte, so stünde dasselbe zu keinem Verhältnis zu dem des nicht operierten.

Die Ferne-Sehschärfe des operierten Auges hat sich etwas gehoben.

2. M . . . . . Marie, 17 J., Burgdorf.

Patientin ist kurzsichtig, so lange sie sich zu erinnern vermag; schon beim Eintritt in die Schule soll sie die Gegenstände in der gleichen Entfernung gesehen haben, wie später. Eine Zunahme der Myopie wurde nicht bemerkt. Patientin will nie krank gewesen sein. Frühjahr 1891 Kropfoperation. Von sechs Geschwistern sehen fünf gut, eine jüngere Schwester, Martha, ebenfalls kurzsichtig. Die Eltern sind nicht kurzsichtig. Patientin hat nie Brillen getragen.

1891. 8. XII. P. D. 58 mm. 6. J. o. a. 90.
O. d. ± 2,5 80°n 42,°, V. 0,05, — 15 — 2,5 80°n V. 0,2

Sehw. 0,3 in 8 cm.
Skias. — 11,0 90°, — 12,0 0°;
Ophth. — 13 mit Korrektionslinse vorn
— 16 „ „ hinten
O. s. ± 2,0 75°n 42,2, — 12, — 2,5 75°n V.0,35; 0,3 in 8 cm.

10. XII. Discissio o. d.
11. XII. Keine Schmerzen, Pupille verengt, Atropin.
13. XII. Quellung und Trübung der Linse nehmen stark zu; äusserer Teil der stark erweiterten Iris an die Cornea gedrückt; innen tiefe vordere Kammer.
23. XII. Ablassung.
24. XII. Auge wenig gereizt, schmerzlos.

1892. 7. III. Partielle Extraktion der Kapsel.
9. III. Auge durchaus reizlos.
10. III. O. d. V. 0,25, + 3,0 15°n V. 0,35.
5. IV. V. 0,25, + 1 + 2,5 15°n V. 0,45.

1894. 24. IV. O. d. ± 2,0 15°t. 42,5, V. 0,25, + 1 + 2,0 15°n V. 0,45.
Fernebrille o. d.: + 1 + 2,0 15°n fumé A.
Nähebrille o. d.: + 4,5 + 2,0 15°n blau A.

1898. 2. II. O. d. Pupille, schlitzförmig, nach oben aussen verzogen durch vordere Synechie, reagiert lebhaft. Feiner Nachstar, von dem ein feiner Faden nach der Cornea zieht. Mittelgrosses temporales Staphylom. Die Gegend zwischen Staphylom und Macula und noch erheblich über dieselbe hinaus, ist besäet mit einer grossen Zahl kleiner, weisser gar nicht oder wenig pigmentierter Chorioidealherde.
O. d. ± 1,25 90° 42,2.
V. d. 0,3, V. p. 0,35 mit + 4.
O. s. ± 2,0 80°n 42,1.
V. d. 0,05, — 15 V. 0,25, V. p. 0,3 — 0,35 mit — 5.
Kleines temporales Staphylom; leichte centrale Aderhautveränderungen.
Patientin ist mit dem operierten Auge zufrieden für die Ferne; arbeitet in der Nähe mit dem linken Auge.
O. d. Bei guter Fokalbeleuchtung zeigt der Nachstar eigentümliche Verhältnisse. Er besteht aus zwei Blättern, einem hintern und einem vordern. Vom vordern Blatte ziehen dünne Fäden gegen die Iris und ein fadenförmiges Gebilde gegen die Lanzennarbe der Hornhaut, wo auch

die Iris adhäriert; ferner gehen einige Fäden zum hintern Blatte, das in seiner normalen Ebene liegt.

7. II. Mit der Weckerschen Schere werden beide Blätter des Nachstares und die von ihnen nach vorn ziehenden Kapselfaden quer durchschnitten. Es resultierte eine prachtvolle, klare, querovale Pupille ohne jeglichen Glaskörperverlust. Der Hornhautastigmatismus konnte bei dem Lanzenstich nicht berücksichtigt werden.

11. II. O. d. ± 2,5 90° 42, V. 0,2 + 1 V. 0,3.

O. d. Perimeter konzentrisch eingeschränkt, besonders für Farben, aber ohne sekundäre Ermüdungseinschränkung. Blinder Fleck vergrössert, besonders bei Untersuchung mit dem „Grenz grau" von Dr. Senn.

13. III. V. d. 0,3 + 2,0 10°n V. 0,4 — 0,5; V. p. 0,4.
+ 4 + 2,0 12°n Sehw. 0,75 in 18—25 cm.

3. IV. O. d. + 2,0 10°n V. 0,6; Perimeter o. d. ähnlich wie früher.

Resultat nach $7^1/_4$ Jahren:

Operative Eingriffe 4: 1 Discission, 1 Ablassung, 1 partielle Kapselextraktion, 1 Weckersche Scherenoperation, und zu gleicher Zeit Lösung der vorderen Synechien.

Korrektionslinse für die Ferne u. Vis.:

1891. 8. XII. — 15 — 2,5 80°n V. 0,25.
1898. 3. III. + 2,0 10°t. V. 0,6.

Der Hornhautastigmatismus war vor der letzten Operation um die Hälfte zurückgegangen, ist aber durch den letzten Lanzenstich wieder zur alten Höhe zurückgekehrt.

Die Sehschärfe ist von 0,25 auf 0,6 gestiegen.

Das linke nicht operierte Auge hat in den 7 Jahren an seiner Myopie um 3 D. zu, an seiner Sehschärfe um 0,1 abgenommen.

Die Achse des operierten Auges hat sich nicht verlängert.

3. Oe... Elise, 16 J., Deisswyl.

Die Kurzsichtigkeit soll nie merklich geringer gewesen sein. Eltern und Geschwister nicht kurzsichtig.

Beide Hornhäute erscheinen schon dem blossen Auge stark vorgewölbt und zeigen massenhafte kleine alte Trübungen. Beiderseits Staphyloma posticum nach aussen $^1/_2$ P. D. dazu Chorioiditis polaris posterior, rings um den Opticus.

1891. 5. XII. O. d. ± 2,5 90°, 49,2. — 16 — 1,5 90° V. 0,2.

Der Hornhautastigmatismus ist unsicher zu bestimmen, er

ist grösstenteils irregulär und wechselt bei den kleinsten Verschiebungen der Visierlinie von 2—7 D.
Orbita-Inden 91.
O. s. ± 4 90° 49,2 — 14 — 4,0 90° V. 0,2. Hornhaut zeigt ganz ähnliches Verhalten wie rechts.

10. XII. Disciss. o. d.

14. XII. Die Linsentrübung entwickelt sich langsam, mehr in der hintern Corticalis in Form der bekannten schönen, regelmässigen Rosette.

15. XII. Ablassung, weil Auge gereizt und Tension vermehrt.

1892. 15. I. Zweite Ablassung entleert noch reichliche Linsenmassen.

25. I. Entlassung mit ungereiztem Auge nach Abheilung eines akuten Recidivs der alten ekzematösen Erkrankung von Cornea und Conjunctiva.

1894. 16. III. O. d. ± 2,75 85°n. Kapsel wird mit der Weckerschen Schere durchschnitten.

20. III. O. d. ± 8? 80° t. 46 V. 0,1, + 5 — 7,0 90° V. 0,2.

1896. 30. III. O. d. ± 1,5 bis 2,5 51,8. Achse zwischen 40° und 60° n. schwankend. V. 0,35, + 1,5 40° t. V. 0,4.

Der Fall zeigt nach mehr als 4jähriger Beobachtung eine endgültige Verdoppelung der Sehschärfe, eignet sich aber wegen der Maculae corneae, dem Astigmatismus irregularis und der Chorioiditis polari posterior zu keinen Detail-Schlüssen; er konnte daher auch von Epecon nicht mit seinen Berechnungen in Einklang gebracht werden.

4. R.... Louis Jules, Küfer, 37 J., Reichenbach.

Patient war von Jugend auf kurzsichtig. Augen prominent.

1892. 14. I. O. d. ± 1,25 30°.
Finger in 1½ M.; — 23,0 V. 0,2; 0,3 in 5 cm.
O. s. ± 1,25 60° n.
V. 0,05, — 13,0 V. 0,25; 0,3 in 7 cm.

16. I. O. d. Iridektomie und Extraktion der durchsichtigen Linse. Viele Massen bleiben zurück. Patient sehr unruhig. Die Resorption des Linsenreste geht langsam vor sich.

11. III. V. 0,15. Gläser verbessern nicht; ziemlich starker Nachstaar.

16. III. Extraktion der Kapsel in Chloroformnarkose. Während der Nachbehandlung bekommt Patient das Delirium tremens, sodass Zwangsjacke nötig. Es stellt sich eine intraokuläre Blutung ein, die sich sehr langsam resorbiert.

19. V. Patient wird entlassen, erkennt die Fensterrahmen und hat sich seither nicht wieder vorgestellt.
Der Misserfolg, die intraokuläre Blutung, kann hier nicht auf die Operation als solche geschoben werden, sondern war abhängig von der Komplikation mit Delirium.

5. H . . . . Emil, 20 Jahre, Signau.

Die verstorbenen Eltern sollen gut gesehen haben. Geschwister hat Patient nicht. Die Kurzsichtigkeit soll sich im 5. Jahre an einen Scharlach angeschlossen und seither nicht wesentlich zugenommen haben.

1892 5. XII. O. d. ± 1,75 60° n 40, Sk. — 14 90°, — 15 0°.
V. 0,04, — 14 — 1, 65° n V. 0,3.
Kleines hinteres Staphylom von 1/3 P. D. nach aussen unten; kleine centrale chorioiditische Veränderungen. Chorioidea pigmentarm.
O. s. ± 2,5 60° n 39,5. Sk. — 14 90° — 15 0°.
V. 0,03, — 14 — 2, 60° n V. 0,3.
Hinteres Staphylom viel breiter als rechts, 1 P. D., die Papille fast ganz umfassend; wie rechts geringe Veränderungen in Macula, Aderhaut wenig pigmentiert.
Latente Divergenz 15—20°.
Pupillardistanz 70 mm.

8. XII. Discissio o. s.

10. XII. Linse stark gequollen, treibt die Pupille unregelmässig auseinander, die getrübte Iris nach vorn. T. n. Starke ciliare Injektion. Täglich Atropin.

15. XII. Maturation der Linse schreitet ziemlich stürmisch vor; T. + 1 Ablassung.

18. XII. Auge weniger gereizt. Cornea leicht diffus getrübt, Iris mässig geschwellt und verfärbt, in Mydriase; kleine vordere Synechie entsprechend der Schnittstelle. Wunde gut geschlossen, Kammer ziemlich tief. T. n. Atropin und feuchtwarmer Verband.

21. XII. Auge fast reizlos, mässige Linsenreste zurückgeblieben.

28. XII. Auge reizlos. Pupille weit. Entlassung.

1893 17. VI. O. s. ± 2,5 70° n. 39,5.
V. 0,3, + 1 + 2. 20° t. V. 0,75.

H . . . . Emil wurde auf Nachforschungen hin in seiner Heimatgemeinde im Februar 1898 als verschollen erklärt.

Die beiden operativen Eingriffe, eine Discission und eine Ablassung auf dem linken Auge hatten nach ½ Jahr folgendes Resultat:

V. d. i. ist von 0,03 auf 0,3 und
V. d. c. ist von 0,3 auf 0,75 gestiegen.

Die Hornhautkrümmung wurde nicht beeinflusst.

6. G . . . . . Jakob, 25 Jahre, Landarbeiter aus Brüggelbach.

Patient will von frühester Jugend an kurzsichtig gewesen sein; die Sehkraft habe während der Schulzeit abgenommen; stets sei ein leichter Nebel vor den Augen gewesen. Von Heredität der Myopie nichts bekannt.

1892 1. II. O. d. ± 0,5 90°, V. 0,01, — 22 V. 0,1
Kleinste Schrift in 5 cm.
Temporales Staphylom 1,5 D. p. In der Maculagegend viele weissliche Herde mit spärlicher feingesprenkelter Pigmentation. Chorioidalgefässe gut sichtbar.
6. J. 88. P. D. 63 mm.
O. s. ± 0,5 90°, V. 0,03, — 16 V. 0,2
Kleinste Schrift in 6 cm. Temporales Staphylom.
¾ D. p., sonst ähnliche Fundusverhältnisse wie rechts.
2. II. Discissio o. d.
4. II. Starke Quellung, Iris an die Cornea angepresst T. + 1.
6. II. Ablassung.
8. II. Auge schmerzlos. T. n.
14. II. Pupille rund, reagiert; nur noch wenig Linsenmassen im Pupillargebiet.
18. II. Entlassung.
15. VI. O. d. V. 0,5, — 2, subjektive Besserung.
1893 2. VII. O. d. ± 3,25 0° 45, V. 0,15.
1894 18. III. Feiner Nachstar.
1896 12. IV. Derselbe durchgeschnitten mit Linearmesser Nicati.
20. IV. O. d. — 2 — 2,5 0° V. 0,87, Pupille leicht oval, prompt reagierend.
1897 29. IX. O. d. ± 4,0 0° 44,6, V. d. i. 0,2, — 0,5 — 3,0 0° V 0,75 V. p. ohne Glas Sehw. 0,6 in 20 cm.
+ 3,0 90° Sehw. 0,4 in 20 cm; Sehw. 0,75 in 15 - 30 cm
+ 10 — 3,0 0° in 10 cm V. 0,5, kleinste Nummer auf meiner Tafel.
O. s. ± 0 46,2, V. 0,05 — 22 V. 03, — 13 in 10 cm V. 0,4.

Resultat beider Augen nach 5¾ Jahren und nach drei Operationen des rechten Auges — eine Discission, eine Ablassung und eine Kapseldurchschneidung.

1892 1. II. O. d. ± 0,5 90°, — 22,0 V. 0,1.
1897 29. IX. O. d. ± 4,0 0°, — 0,5 — 3,0 0° V. 0,75.
1892 1. II. O. s. ± 0,5 90°, — 16,0 V. 0,2.
1897 29. IX. O. s. ± 0, — 22,0 V. 0,3.

Nachtrag.

1897 3. XII. Patient wird als Notfall in das Spital gebracht, er war gestern überfallen worden, und hatte einen Schlag auf das operierte rechte Auge, mit dem er sehr zufrieden gewesen, und mit dem er in Ferne und Nähe gearbeitet hatte, erhalten.

Status o. d.: Oberes Lid sugilliert, Thränen, keine offene Wunde, Ciliarinjektion. Cornea diffus getrübt, vordere Kammer vertieft. Pupille spitz nach unten verzogen, reagiert nicht auf Licht.

Pupillarrand scheint nach hinten umgeschlagen zu sein; kleines Hypheama, T. + 1. Beim Durchleuchten kein rotes Licht erhältlich. Projektion gut, daher Prognose ziemlich günstig gestellt.

7. XII. Blutung soweit resorbiert, dass Hintergrund sichtbar; nach aussen von der Macula eine im aufrechten Bilde erbsgrosse Blutung, durch eine Vene in zwei Hälften geteilt. Pupille, jetzt weit, zeigt eine hintere Synechie nach aussen unten; viele Glaskörpertrübungen, T. n., schöne centrale Lücke im Pupillargebiet.

V. d. 0,1—0,15, Gläser verbessern nicht, Pupille verengert sich nur vorübergehend auf Miotica; sonst weiter als normal, reagirt wenig auf Licht.

16. XII. O. d. ± 4,0 0° 44,6, V 0,02, — 0,5 — 3,0 0° V 0,35.
O. s. ± 0 46,1, Finger in ½ M; — 22,0 V 0,2—0,25.

26. XII. O. d. V. d. e. 0,5.

Die Sehschärfe wird sich voraussichtlich zur früheren Höhe erheben. Die Kontusion vermochte keine Netzhautablösung herbeizuführen.

7. Schw . . . . . Emma, 19 Jahre, aus Schüpfen.

1892 1. III. O. d. ± 1,0 15° n 45,3, V. 0,03, — 15 V. 0,2.
O. s. ± 1,0 15° n 45,3, V. 0,03 — 15 V. 0,2 O. J. 80.

Obschon der Astigmatismus der Hornhaut invers ist, wird das Sehen durch Cylinder doch nicht gebessert.

1, III. Discissio o. d.

3. III. Ablassung. Die Folge vieler Bemühungen, die Linse möglichst zu entleeren, ist die Bildung einer kleinen vorderen Synechie.

18. VI. Durchschneidung der Kapsel und der vorderen Synechie mit Weckerscher Schere.

28. VII. O. d. ± 3,25 80° n, + 3,0 15° t. V. 0,75.
Fernebrille o. d.: + 3,0 15° t.; o. s. plan.

1893 7. II. Status idem. Patientin mit dem Erfolg sehr zufrieden.

1894 19. I. O. d. ± 3,0 80° n 42,75, V. 0,3, + 3,0 10° t. V. 0,6.

1896 27. III. O. d. ± 3,0 80° n 42,5, V. 0,15 mit alter Fernbrille 0,3 ohne Linse; 0,6 mit + 2,0 15° t.

1897 30. V. O. d. ± 3,0 70° n 44,3, V. 0,85 + 2,0 20° t. V. 0,6
O. s. ± 0,75 0° 45,3, V. 0,02 — 22 V. 0,35; Sk. — 22.
O. d. Nähe + 4 + 2,0 20° t. Sehw. 0,4 in 25 cm, meine kleinen Proben 20 in 20 cm, also V. 1.
Sehw. 0,75 in 20—30 cm.

Resultat nach 5jähriger Beobachtung und nach drei Operationen des rechten Auges. — Eine Discission, eine Ablassung und eine Kapseldurchschneidung.

1892 1. III. O. d. ± 1,0 15° n 45,3, V. 0,03, — 15 V. 0,2.

1897 30. V. O. d. ± 3,0 70° n 44,3, V. 0,35, + 2,0 20° t V. 0,6.

1892 1. III. O. s. ± 1,0 15° n 45,3, V. 0,03, — 15 V. 0,2.

1897 30. V. O. s. ± 0,75 0° 45,3, V. 0,02, — 22 V. 0,35.

Das bessere Ferne-Sehvermögen des linken Auges im Jahre 1897 — 0,35 — gegenüber dem erstgefundenen — 0,2 — im Jahre 1892 wird sich am besten dadurch erklären, dass die Patientin durch das operierte Auge deutliche Bilder während einiger Jahre erhalten hatte und dieselben allmählich central besser zu verwerten lernte. Die feinere Thätigkeit des Occipitallappens kommt jetzt auch den undeutlichen Bildern des linken Auges zu gute.

Auf diese nachträglishe Erziehung der optischen Centren wird die allmählich, oft erst innerhalb der ersten zwei Jahre nach der Operation eintretende Besserung des Sehvermögens der aphakischen Augen zum grossen Teil zu beziehen sein. Eine verbesserte Funktion der Netzhaut infolge Ausschaltung der schädlichen Wirkung der Accommodation, sowie der schädlichen Kopfneigung und Körperhaltung der Kurzsichtigen, ist immerhin möglich und a priori nicht von der Hand zu weisen.

Das operierte Auge hat bis jetzt keine weiteren myopischen Veränderungen eingegangen, ist in seiner Längsachse nicht mehr gewachsen.

8. J . . . . . Elise, 18 Jahre, von Köniz.

Die Kurzsichtigkeit bestand von Jugend auf, verschlimmerte sich während der Schulzeit. Eltern und Geschwister nicht kurzsichtig.

1892 18. VII. O. d. ± 0,5 45° n, — 16, V. 0,4
O. s. ± 0,5 40° n, — 20, V. 0,2
O. d. O. J. 81.
19. VII. Discissio o. d.
22. VII. Gequellte Linse wird durch Lanzenstich abgelassen.
30. VII. Auge reizlos; mässige Linsenmassen im Pupillargebiet. Patientin mit Atropin entlassen.
1893 14. II. Ziemlich derber Nachstaar mit der Weckerschen Schere durchschnitten.
23. II. O. d. ± 1 60° n 43,75, V. 0,15, + 2,5 V. 0,4 Entlassung.
14. VI. O. d. + 2,5, V. 0,75; ophth. + 2,5; Fundus normal; Pupille absolut klar, gut reagierend.
16. XII. O. d. ± 1,75 20° t. 43,5, V 0,15, + 2,5 + 1,0 70° n V. 0,75.
1896 27. III. O. d. ± 1,5 30° t. 43; V. 0,25, + 2, V. 0,5.
1897 22. IV. O. d. ± 1,5 50° t. 43, + 1,5 + 0,75 40° n V. 0,75 + 11,5 + 0,75 40° n V. p. (à 10 cm) 0,75
O. s. — 23, V. 0,1; Sk. — 23, ophth. — 22.

Der Augenspiegel zeigt im linken Auge ein grosses temporales Staphylom, nahezu doppelt so gross wie im rechten Auge.

Chorioiditis myopica.

9. E . . . . Marie, 26 Jahre, aus Bern.

Patientin war von frühester Jugend auf kurzsichtig. Das rechte Auge soll schon lange ungefähr gleichgeblieben sein, während das linke sich in den letzten Jahren zusehends verschlimmerte. Dazu sind seit dem letzten August feine Fäden im Gesichtsfelde aufgetreten, die bis heute an Grösse und Menge zunahmen. Patientin scheint gesund und kräftig und will keine Krankheit von Bedeutung durchgemacht haben.

1892 4. XII. O. d. ± 2,5 75° n 42, V. 0,03, — 11 — 2,0 75° n V. 0,2 Sk. — 11 (— 12) 90°, — 13 (— 14) 0°.
Kleines Staphylom nach aussen unten, geringe chorioiditische Veränderungen in der Macula.
O. s. ± 1,0 45° n 42,5, V. 0,02, — 16 — 1,0 45° n V. 0,2
O. J. 79,9.

Grösseres, die Papille stark halbumfassendes, temporales Staphylom, $^1/_2$ D. p. Veränderungen in Macula wie in O. d. Fadenförmige organisierte Glaskörpertrübungen.
Divergenz 10^0—15^0.

8. XII. Discissio o. d.

10. XII. Auge sehr wenig gereizt; aus einer kleinen centralen Kapselöffnung quillt etwas Corticalis in die vordere Kammer; sonst scheint die Linse wenig getrübt und gequollen.

15. XII. Auge reizlos. Status idem.

18. XII. Vorläufige Entlassung.
Da die Resorption langsame Fortschritte macht, tritt Patientin am 9. I. 93 wieder in die Klinik ein.

1893 10. I. Ablassung; starke Quellung der zurückgebliebenen Linsenmassen, ciliare Injektion.

19. I. Auge reizlos; Iris durch Atropin vollständig erweitert, ohne Synechie; vordere Kammer fast ausgefüllt mit quellender Linsensubstanz. Zweite Ablassung; Linse entleert sich ziemlich vollständig.

26. I. Auge reizlos; mittlere Mydriase, keine Synechie, nur Spuren von Corticalis noch auf der Kapsel.

28. I. Entlassung.

25. VII. O. s. $\pm$ 3,0 75^0n, $+$3,5 0^0 V. 0,62; Fernebrille O. s. $+$3,5 0^0.
Pupille ganz klar, kreisrund und beweglich.

1894 15. XII. Das operierte Auge hat in letzten Monaten das deutliche Sehen eingebüsst, zählt Finger in $1^1/_2$ M. Gläser verbessern nicht. Feiner Nachstar, welcher für die Discission eine günstige Prognose bietet. Dieser schenkt aber die mürrisch und misstrauisch gewordene Patientin keinen Glauben. „Es nütze doch nichts, wenn in einem halben Jahre die Sache wieder schlimmer sei als vorher“. Nach wiederholter Belehrung entschliesst sich Patientin zur Nachstaroperation.

1897 7. VI. Nachstar hat sich verdichtet, wenig rotes Licht aus dem Hintergrund erhältlich; nach unten eine hintere Synechie. O. s. $\pm$ 3,5 75^0n 42; Finger in 30 cm.

9. VI. Kapselschnitt mit Linearmesser Nicati.

14. VI. O. s. V. 0,14, $+$1,5 $+$2,5 15^0t. V. 0,5.
Reizlos entlassen.
Beinahe ringförmiges hinteres Staphylom $^3/_4$ P. D.; peripapilläre Chorioiditis; Glaskörpertrübungen, Jodeisen.

1. VII. O. s. Status idem. Sehweite 0,75 in 20—25 cm, mit +5 +2,5 15°t.
O. d. ± 2,5 60°n 42, Finger in 2 M., —15 —1,5 60°n V. 0,15 Sk. —12 (—13) 90°, —15 (—16) 0°.
Das nicht operierte Auge hat sich verschlimmert. Nach 4½ Jahren und nach 4 Operationen — 1 Discission, 2 Ablassungen und 1 Kapseldurchschnitt — des linken Auges konstatieren wir folgende Änderung des Zustandes:
Des operierten Auges:

1892 4. XII. O. s. ± 1,0 45°n 42; —16 —1 45°n V. 0,2.
1897 7. VI. O. s. ± 3,5 75°n 42; +1,5 +2,5 15°t. V. 0,5.
Des nicht operierten Auges:
1892 4. XII. O. d. ± 2,5 75°n 42; —11 —2,0 75°n V. 0,2.
1897 7. VI. O. d. ± 2,5 60°n 42; —15 —1,5 60°n V. 0,15.

10. K . . . . Alexander, 26 Jahre, Kallnach.

Kurzsichtigkeit von frühester Jugend an, soll im Laufe der Jahre nicht zugenommen haben. Eltern nicht kurzsichtig, dagegen 2 Schwestern von 9 und 16 Jahren. P. D. 65 mm.

1892 9. XII. O. d. ± 0,5 85°n 42,25; V. 0,02—0,03, —17 V. 0,25.
Kleines zweistaffeliges Staphylom; geringe chorioiditische Veränderungen in der Macula. 6. J. = 85,7.
O. s. ± 0,75 75°n 42,25, V. 0,04, —12 V. 0,25.
Fundus wie in o. d. Maculaveränderungen vielleicht etwas stärker. 6 J. = 91,2.
9. XII. Discissio o. d.
10. XII. Iris leicht geschwellt und verfärbt. Linsenmassen flottieren in der vorderen Kammer.
23. XII. Auge reizlos, T. n. Patient mit Atropin vorläufig entlassen.
1893 9. I. Vordere Kammer durch gequollene Linsenmassen fast ausgefüllt, Pupille mässig erweitert, Iris leicht gereizt, T. +1; keine Kopfschmerzen.
10. I. Ablassung.
15. I. Pupille weit, noch durch Linsenmassen verlegt; T. —1.
28. I. Auge reizlos, T. n. Entlassung.
25. IV. Nochmalige Ablassung.
16. VII. Pupille kreisrund, beweglich, klar.
O. d. ± 3,5 60°n 40,5, +1,5 +3,0 0° V. 0,45.
18. VII. O. d. ± 3,5 60°n 40,5, V. 0,25 +1 +3,0 30°t. V. 0,45.

1896 5. V. Pupille frei, leichte Glaskörpertrübungen.
O. d. ± 3,0 75°n 41,8; V. 0,35; +3,0 15°t. V. 0,5.

1898 28. X. Patient zufrieden mit der Operation, trägt die verordnete Brille nicht, weil zu unbequem, arbeitet in der Nähe mit dem nicht operierten linken Auge.
O. d. ± 3,0 75°n 42,2, V. 0,5, +2,0 15°t V. 0,75; V. p. 0,5.
O. s. ± 0,5 90° 42,6; V. i. 0,05, 14,0 V 0,45; V. p. 0,4.
Fernebrille: o. d. +2,0 15°t; o. s. plan.
Nähebrille: o. d. +3 +2,0 15°t.; o. s. plan, hiemit Sehw. 0,75 in 17—29 cm.
Resultat nach fast 6 Jahren — 3 Operationen — 1 Discission und 2 Ablassungen.

1892 9. XII. O. d. ± 0,5 42,25 —17,0 V. 0,25.
O. s. ± 0,75 75°n 42,25, —12,0 V. 0,25.

1898 28. X. O. d. ± 3,0 42,2 +2,0 15°t. V. 0,75.
O. s. ± 0,5 90° 42,6, —14,0 V. 0,45.

11. W . . . . . Elise, 18 Jahre, Trub-Niederhünigen.

Patientin will von Jugend auf sehr kurzsichtig gewesen sein.

1892 3. V. O. d. ± 2,75 83°n 44, —13 V. 0,25; Sk. —14.
O. J. 90,8.
O. s. ± 2,25 67°n 44, —13 V. 0,25; Sk. —14.
Cylinder verbessern die Sehschärfe nicht.
Auf beiden Augen kleine hintere Staphylome, geringe chorioiditische Veränderungen.

6. V. Discissio o. d.

8. V. Quellung in der vorderen Corticalis gering, rosettenartige Trübung der hinteren Corticalis.

19. V. Vorläufige Entlassung, da die Quellung langsam fortschreitet.

26. VII. Ablassung.

4. VIII. Auge fast reizlos, ziemlich breite centrale Lücke.
Entlassung.

2. XII. O. d. +3 V. 0,5.

1896 30. III. O. d. ± 1,75 60°n 44; V. 0,15, +1 +1,0 30°t. V. 0,35, feiner Nachstar; Fernebrille: +1 +1,0 30°t.

1898 17. III. o. d. ± 1,5 30°n 44,5; V. d. 0,25; +1 +1,0 60°t. V. 0,35 V. p. 0,35.
O. s. ± 2,5 75°n 44; Finger in 1½ M., —14 —2,0 75°n V 0,15 V. p. 0,175.

O. d. Pupille reagiert gut, ist leicht verzogen durch einen Kapselfaden, der nach der Corneanarbe zieht.
Die Sehschärfe hat sich gebessert, trotzdem gegenwärtig noch ein zarter Nachstar besteht.
Auf dem nicht operierten Auge hat die Myopie um 1 D. zugenommen, die Sehschärfe um 0,1 abgenommen.

1899 5. I. O. d. ± 1,25 45°n 44,5, V. 0,35 +1,5 +0,5 45°t. V. 0,4; +5 +0,5 45°t Sehw. 0,5 in 25–30 cm.
O. s. ± 2,0 75°n 44, Finger in 1,5 M. —13 —2,0 75°n V. 0,15.

12. Sch . . . . . Luise, 13½ Jahre, aus Landiswyl.

Kurzsichtigkeit, seit frühester Jugend bestehend, soll in letzter Zeit wesentlich zugenommen haben. Die bestehenden pathologischen Veränderungen lassen mit grösster Wahrscheinlichkeit auf Blenorrhoea neonatorum schliessen; es zeigt nämlich O. d. leichte centrale und subcentrale Hornhauttrübungen alten Datums, O. s. eine intensive kreisförmige leicht subcentrale Hornhauttrübung und vordere Polarkatarakt.

Zudem Divergenz und Nystagmus.

1892 4. V. O. d. ± 3,25 80°n 44, V. 0,03 —12 V. 0,1, Sehw. 7 in 3,5 cm. Grosses temporales Staphylom und vorgeschrittene centrale Chorioiditis.
O. s. ± 4,5 80°n 44, V. 0,02 —13 V. 0,08, Sehw. 10 in 4,5 cm. Fundus ähnlich wie in o. d.

10. V. Discissio o. s.

11. V. Injektion gering; Kammer noch aufgehoben, Pupille mittelweit, Atropin.

13. V. Auge fast reizlos, mässige Mydriase, vordere Kammer ziemlich tief, Linse mit Ausnahme eines kleinen Dreieckes, entsprechend der Discissionsöffnung, noch ungetrübt, mässig gequollen.

20. V. Discissio wiederholt.

21. V. Injektion gering, Iris mittelweit, stark vorgetrieben, Linse stark gequollen und getrübt. T. n. Atropin.

24. V. Ablassung.

28. V. Erhebliche Ciliarinjektion, Kammer flach, Pupille eng, noch stark gequollene Linsenmassen; T. n. Atropin.

1. VI. Kammer gut, Pupille mittelweit, eine periphere vordere Synechie.

9. VI. Auge reizlos. Resorption ziemlich fortgeschritten. Entlassung.

6. IX. O. s. + 6,0 75°n V. 0,3.

7. XII. Patient kommt mit floridem Ekzem der Cornea und der Conjunctiva.

9. XII. O. s. ± 6,5 75°n 43, V. 0,05, + 7,0 25°t. V. 0,1 weisslicher, porzellanartiger Nachstar

1892 12. XII. Kapselschnitt mit Weckerscher Schere.

28. XII. Entlassung.

1894 15. II. O. s. ± 6,5 75°n 43,25; V. 0,1 + 6,0 15°t. V. 0,25.

1896 25. III. o. s. ± 6,5 75°n 43,25; V. 0,1, + 5,0 10°t. V. 0,25.

1897 31. V. Patientin giebt an, dass sie bis vor 1/2 Jahr mit dem operierten Auge gut in die Ferne gesehen habe, dass zu jener Zeit, am letzten Tage ihrer damaligen Mensuration, eine plötzliche Abnahme der Sehkraft sich bemerkbar gemacht habe und von da an sei es mit dem Sehen immer schlimmer geworden; sie klagt über einen grossen grünlichen Schatten, der mit zahlreichen anderen kleinen Schatten sich hin und her bewege.

O. s. Pupille trichterförmig vertieft; in der Kapsel grosse schwarze Lücke, durch die rotes Licht erhältlich ist; vom Hintergrund sind keine Details zu erkennen. Projektion unsicher.

O. d. ± 3,0 75°n 45,2, V. 0,1 — 16 — 2,0 75°n V. 0,25.

Dieser Fall überrascht uns mit einer Netzhautablösung am operierten Auge, welche erst 4 1/2 Jahre nach der Operation eingetreten ist.

Ist wohl die Operation Ursache an der Ablösung oder nicht, das ist die wichtigste, schwer zu beantwortende Frage. Von Glaskörperverlust ist in der genau geführten Krankengeschichte gar nichts angegeben; er darf daher ausgeschlossen werden.

Dagegen besteht eine schmale vordere Synechie mit normalen Wundzuständen und ohne jegliche Reizung.

Die Iris ist nur mit der Hinterfläche der Hornhaut verlötet.

Der Fall bietet Schwierigkeiten in der Beurteilung des primären Resultates, wegen seiner anfänglichen Komplikationen; Hornhauttrübungen, vordere Polarkatarakt, centrale Chorioiditis und Nystagmus.

13. St.... Rosine, 21 J. von Hasli.

Kurzsichtigkeit stammt aus frühester Jugend, soll in letzten Jahren stark zugenommen haben. Mehrere Mitglieder der Familie stark kurzsichtig. Augen sehr gross, hervorstehend.

1892. 20. V. O. d. ± 0,25 0°; V. 0,05—12,0 V. 0,25; Sehw. 3 in 8 cm. Kleines Staphylom nach unten, leichte chorioiditische Veränderungen.
O. s. ± 0,25 0°; V. 0,04, — 14 V. 0,25; Sehw. 4 in 8 cm. Kleines Staphylom nach unten, temporal von der Pupille leichte chorioiditische Veränderungen.

24. V. Discissio o. s.

26. V. Quellung ziemlich stark, Tension leicht erhöht, Kopfschmerzen.

27. II. Ablassung in Narkose.

7. VI. Noch viele quellende Linsenmassen in der vordern Kammer, Tension wieder leicht erhöht, Ciliarinjektion.
Zweite Ablassung in Narkose.

25. VI. Auge reizlos, T. n., mehrere hintere Synechien.
Entlassung mit Atropinvaseline.

4. VII. O. s. ± 2,5 70° t., + 4 + 2,5 90° V. 0,25 — 0,3.

20. IX. Status idem.

8. XI. Status idem. Fernebrille nach Status.

1893. 14. I. O. s. + 4 + 2,5 75° n V. 0,35.

1894. 2. III. O. s. ± 2,5 15° n 40; V. 0,1 + 3,5 + 2,5 75° t. V. 0,35.
O. d. V. 0,04, — 13,5 — 0,5 0° V. 0,3.

1896. 19. III. O. s. ± 2,5 15° n 39,3, + 3,5 + 2,5 75° t. V. 0,45.

1897. 4. X. Patientin ist zufrieden mit dem operierten Auge, dessen Sehkraft gleich geblieben sei, während die des nicht operierten in letzter Zeit abgenommen habe.
Zur Zeit wird ein Bruder auf der Klinik behandelt wegen Irido-Chorioiditis mit Glaskörpertrübungen des rechten Auges und minimalem Sehvermögen; sein linkes Auge ist amaurotisch, unter dem Bilde der uveitischen Katarakt.
O. d. ± 0,75 15° n 4,15; Sk. — 15 90° — 16 0°.
Finger in ½ M. — 15,0 V. 0,15; V. p. (10 cm) — 5,0 0,275.
O. s. ± 3,0 15° n 40,9; V. 0,07, + 4 + 3,0 75° t. V. 0,45.
V. p. (10 cm) + 14 + 3,0 75° t. V. 0,35.
Die Sehprüfung war unter Ephedrinwirkung vorgenommen worden.
O. s. + 8,0 Sehw. 0,75 in 19—20 cm.
Die linke Pupille bietet ideale Verhältnisse.

Leichte Konvergenz.

In der Nähe hat Patientin bis jetzt das nicht operierte Auge benützt, weil ihr das Brillenwechseln zu langweilig war; sie bekommt:

Fernebrille o. s. + 4 + 3,0 75°t.; O. d. plan matt.

Nähebrille o. s. + 8 + 3,0 75°t.; O. d. plan matt.

Vergleichender Zustand der beiden Augen nach 5½ jähriger Beobachtung und nach drei Operationen auf dem linken Auge. — 1 Discission und 2 Ablassungen.

1892. 20. V. O. d. ± 0,25 0°; V. 0,05, — 12,0 V. 0,25.
1897. 4. X. O. d. ± 0,75 15°n: (V. 0,05) — 15,0 V. 0,15.
1892. 20. V. O. s. ± 0,25 0°; V. 0,04, — 14,0 V. 0,25.
1897. 4. X. O. s. ± 3,0 15°n; V. 0,07, + 4 + 3,0 75°t. V. 0,45.

14. B... Friederich, 28½ J., aus Ursenbach.

Patient geistig beschränkt; Anamnese nicht erhältlich.

1892. 29. XII. O. d. ± 1,0 90° 45,0 V. 0,05; — 3,5 V. 0,75.
ophth. und Sk. — 2,5.
Scharf begrenztes hinteres Staphylom nach aussen und etwas nach unten ½ D. p.
O. s. ± 0,75 70°n 44,5, V. 0,025 — 12,0 V. 0,25.
ophth. — 12; Sk. — 13.
Staphylom ähnlich wie rechts, 1 D. p. P. D. 67 mm.
29. XII. Discissio o. s.
1893. 2. I. Starke Linsenquellung; mässige Ciliarinjektion.
5. I. Ablassung; sehr reichliche gequollene Linsenmassen werden entleert.
12. I. Auge nur noch wenig gereizt; vordere Kammer ziemlich tief. Iris in Atropinmydriase, an zwei Stellen an der Kapsel adhärent.
19. I. Auge reizlos. T. n. Die angesagte Entlassung musste bis zum 7. II. verschoben werden wegen eines akuten Conjunctivaekzems.
20. I. Obere Hälfte des mässig erweiterten Pupillargebietes frei; untere Hälfte durch dünne Kortikalmassen verdeckt.
2. VII. O. s. Ideal klare, runde und bewegliche Pupille.
O. s ± 0,5 60°n 44,5; + 4,0 V. 0,75.
1898. Patient ist in seiner Heimatgemeinde verschollen.

15. G.... Ida, 15 J., aus Belmont.

Die Kurzsichtigkeit besteht seit frühester Kindheit. Eltern und Geschwister nicht kurzsichtig.

1892. 27. XII. O. d. ± 1,25 75°n 40,75; V. 0,04, — 11,0 V. 0,15.
Scharfbegrenztes temporales Staphylom ½ D. p.; keine Macula-Veränderungen.
O. s. ± 0,75 15°n 41,5; V. 0,05, — 11,0 V. 0,35.
Staphylom nach aussen ¾ D. p. Macula normal.
Latente Divergenz. P. D. 63 mm.

29. XII. Discissio o. d. Mässige Quellung.

1893. 5. I. Ablassung. Nur mässig viel Linsenmasse lässt sich entfernen.

12. I. Auge wenig gereizt; Iris in guter Atropinmydriase; noch viel Linsenreste im Pupillargebiet.

19. I. Zweite Ablassung.

25. I. Pupille weit, rund. Pupillargebiet noch durch die Kapsel verlegt, in dieser eine kleine, klare Lücke; kleine Synechie eines Kapselzipfels mit der Hornhautwunde.

9. II. Auge reizlos; Entlassung.

5. VI. O. d. V. 0,05, + 5,0 V. 0,4.

1897. 23. IX. Patientin, von Beruf Glätterin, ist von dem operativen Resultat nicht sehr entzückt, da sie vor der Operation besser mit dem rechten Auge gesehen habe. Sie benutzt stets das nicht operierte Auge, da sie mit dem operierten alles verschleiert sieht. Die verordnete Brille trägt sie nicht, da sie damit alles doppelt sehe, was seinen Grund in einer manifesten Divergenz von 10°—15° hat.
O. d. ± 1,5 75°n 40,2, + 5 + 1,0 15°t. V. 0,15.
V. p. 0,25 (10 cm) mit + 15 + 1,0 15°t.
Feiner Nachstar.
O. s. ± 0,75 25°n 41; V. 0,1; — 11,0 V. 0,35.
V. p. 0,45 mit — 1,0 25°n.

8. X. O. d. Kapselschnitt mit Linearmesser Nicati.

11. X. Glatter Heilverlauf.
O. d. ± 1,75 75°n, V. 0,15, + 5 + 1,0 15°t V. 0,35.
V. p. (10 cm) 0,35 mit + 15 + 1,0 15°t.
+ 9 + 1,0 15°t Schw. 0,75 in 17—24 cm.
Fernebrille: O. d. + 5 + 1,0 15°t; O. s. plan.
Doppelbilder stören viel weniger.
Nähebrille: O. d. + 9 + 1,0 15°t; O. s. plan matt.

Vergleichender Zustand beider Augen nach 5jähriger Beobachtung und nach vier Operationen auf dem rechten Auge — 1 Discission, 2 Ablassungen, 1 Kapselschnitt.

1892. 27. XII. O. d. ± 1,25 75°n 40,75; V. 0,04; — 11 V. 0,15.
1897. 11. X. O. d. ± 1,5 75°n 40,2: V. 0,15; + 5 + 1,0 15°t. V. 0,35.
1892. 27. XII. O. s. ± 0,75 15°n 41,5; V. 0,1; — 11 V. 0,35.
1897. 23. IX. O. s. ± 0,75 25°n 41; V. 0,1; — 11 V. 0,35.

Es ist wahrscheinlich, dass das Fernesehen des rechten Auges, das schon drei Tage nach dem Kapselschnitt von 0,15 auf 0,35 gestiegen war, in den nächsten Monaten noch wesentlich wird zugenommen haben.

16. Fräulein G.... Emilie, 42 J., Büren.

Patientin, von frühester Jugend kurzsichtig, hat einen stark kurzsichtigen Onkel, der — 1/4 trägt, eine stark kurzsichtige Tante und zwei kurzsichtige Vettern. Ein kurzsichtiger Bruder ist gestorben.

1886. 19. I. O. d. ± 0,5 90° 40; — 18 V. 0,5.
O. s. ± 0 41,5; — 18 V. 0,5.
O. a. Grosse ringförmige Staphylome; in Macula chorioiditische Veränderungen; Augen sehr hervorstehend.

1987. 21. I. Status idem.

1891. 27. XI. Patientin klagt über Abnahme des Sehvermögens.
O. d. — 18, V. 0,2; o. s. — 18 V. 0,4.

1892. 25. III. O. d. — 18, V. 0,2; o. s. — 18, V. 0,3.
Die Macula-Veränderungen haben in den letzten Jahren zugenommen.

22. V. Discissio o. d.

9. VI. Linearextraktion mit Iridektomie.

4. XI. O. d. ± 2,0 20°t. 40,4; + 1,0 70°n V. 0,3.

1893. 27. VI. O. d. + 1,75 70°n V. 0,35.
Patientin hat sich unterdessen verheiratet.

1894. 8. V. O. d. ± 3,0 20°t., + 1,0 70°n V. 0,1; Nachstar.

10. IX. Durchschneidung des Nachstares mit der Schere.

26. XI. O. d. ± 3,0 25°t. 40; + 2,0 65°n V. 0,4.

1896. 14. IV. O. d. ± 3,75 30°t. 39,8, — 1,5 + 2,5 60°n V. 0,5.
O. s. ± 0,25 0° 42; — 17,5 — 1,0 0° V. 0,04.

1897. 2. IX. Patientin klagt über starke Abnahme des Sehvermögens, glaubt, sie sei selbst schuld daran, weil sie ihrem Manne sehr viel vorgelesen habe.

Verhalten der beiden Augen nach 5½jähriger Beobachtung uud nach drei Operationen auf dem rechten Auge — Discission, Extraktion mit Iridektomie und Kapselschnitt.

1892. 25. III. O. d. ± 0,5 90° 40, — 18 V. 0,3.
1897. 2. XI. O. d. ± 3,75 50° t. 39,8, — 1,5 + 2,5 55° n V. 0,5.
1892. 25. III. O. s. ± 0 41,5; — 18 V. 0,5.
1897. 2. XI. O. s. ± 0,25 0° 41,8; — 17,5 — 1,0 0° V. 0,3.

17. Fräulein M . . . . Sophie, 20 Jahre, Reiden.

Patientin, von Geburt an kurzsichtig, klagte über starke Abnahme der Sehkraft in den letzten Jahren. Sie steht vor der kritischen Frage, ob sie sich trotz der Schwäche ihrer Augen verheiraten dürfe.

Die Augen haben den ausgesprochenen Typus der hochgradigen Kurzsichtigkeit, sind gross und hervorstehend. Die Patientin trägt für gewöhnlich beiderseits — 7,5.

1892 13. VII. O. d. ± 1,25 90° 43; — 14 — 0,5 90° V. 0,35.
O. s. ± 0,75 90° 43; — 14 V. 0,5; O. J. 84.
Der Hintergrund beider Augen zeigt keine centrale chorioiditische Veränderungen; aber enorme hintere, fast ringförmige Staphylome, scharf begrenzt. Dasjenige des linken Auges zeigt drei Etagen, durch Pigmentlinien voneinander getrennt; in geringer Entfernung seines unteren äusseren Randes befindet sich ein runder weisser Flecken, durch umschriebene, totale Atrophie der Chorioiditis. Von der Mitte des Staphyloms geht ein ziemlich starkes Gefäss aus, welches sich nach aussen von der Netzhaut richtet.
5. VIII. Discissio o. s.
13. VIII. Ablassung.
30. VIII. Pupille schön erweitert, noch zum grössten Teil durch Kortikalmassen verlegt. Entlassung. Atropin zweimal in der Woche.
13. IX. Kapselschnitt mit Messer Nicati.
23. IX. O. s. V. 0,15; + 3,5 V. 0,4. Entlassung.
4. XI. O. s. + 3,5 V. 0,5; Fernebrille + 3,5; Arbeitsbrille + 7.
1896 7. IV. Die Kranke, befriedigt mit ihren Brillen, klagt nicht mehr über ihre Augen, schont sie aber auch so viel als möglich.
O. d. ± 1,25 90° 42,5; — 16 V. 0,15 (0,2).
O. s. ± 0,75 90° 42,5; + 3,5 V. 0,7.
17. IX. O. d. ± 1,25 90° 42,5; — 17 V. 0,3.
O. s. ± 0,75 90° 42,5, + 3 V. 1.

Pupille ideal; was Klarheit und Beweglichkeit anbetrifft, ganz normal.

Resultat beider Augen nach vier Jahren Beobachtungszeit und nach drei Operationen — eine Discission, eine Ablassung und einen Kapselschnitt des linken Auges.

1892 13. VII. O. d. ± 1,25 90° 43; — 14 — 0,5 90° V. 0,35
1896 17. IX. O. d. ± 1,25 90° 42,5, — 17 V. 0,3.
1892 13. VII. O. s. ± 0,75 90° 43; — 14 V. 0,5.
1896 17. IX. O. s. ± 0,75 90° 42,5; + 3 V. 1.

18. Fräulein Ad . . M., 17 Jahre, aus O.

Patientin war immer kurzsichtig, sie will keine Verschlimmerung des Zustandes beobachtet haben. In der Familie keine Kursichtigen, mit Ausnahme eines Bruders, der links bei einer Myopie von — 7 D. eine hochgradige Amblyopie besitzt (V. d. 0,05), während das rechte Auge mit latenter Hypermetropie von 2 D sich einer Sehschärfe 1,5 erfreut.

Grosse, latente Divergenz, die zuweilen mit scheinbarer Konvergenz wechselt; alternierende monokuläre Fixation.

1888 4. VIII. O. d. ± 0,75 0° 44; V. 0,1 — 14 V. 0,2—0,3.

Pupille ausserordentlich schief gestellt, nach aussen ein grosses, ganz unregelmässiges Staphylom, das ohne scharfe Grenzen in streifig atrophierte, zum Teil pigmentierte Chorioidea übergeht. Die Maculagegend ist von ausgedehnten, nicht sehr tief greifenden chorioidalen Veränderungen eingenommen.

O. s. ± 0,5 75° n 44,75, V. 0,1 — 14, V. 0,2—0,3 Orbital Index 87.

Ein schmales, 1/4 D. p. breites, scharf begrenztes temporales Staphylom. In der Macula weniger ausgedehnte chorioidale Pigmentierungen und Atrophien als rechts.

1892 6. VII. O. d. ± 1,25 0° 44; — 16 — 2,0 0° V. 0,1.
O. s. ± 0 44,75; — 16 — 1,0 0° V. 0,2.
15. VII. Discissio o. s.
20. VII. Ablassung.
15. IX. Kapselschnitt mit Linearmesser (Nicati).
23. IX. O. s. + 3,0 V. 0,35.
24. XI. O. s. + 3,5 V. 0,5
1893 22. V. O. s. + 4, V. 0,45 — 0,5.
1897 1. X. O. d. ± 1,5 0° 44; — 17 — 2,0 0° V. 0,1; Sk. — 19.

Linke Pupille klar, rund und beweglich, Patientin äussert zufrieden mit der Operation, bedient sich ausschliesslich des operierten Auges, in

die Ferne ohne die verordnete Fernebrille + 3,5, in die Nähe mit + 8, womit sie Sn. 0,5 in 20 cm liest und Sn. 0,8 in 20—28 cm.

Resultat nach 5jähriger Beobachtungszeit und nach drei Operationen des linken Auges — eine Discission, eine Ablassung und ein Kapselschnitt.

1888 4. VIII. O. d. ± 0,75 0° 44; V 0,1 — 14,0 V. 0,2—0,3.
1897 1. X. O. d. ± 1,5 0° 44; — 17 — 2,0 0° V. 0,1.
1888 4. VIII. O. s. ± 0,5 75° n 44,75; V 0,1 — 14, V. 0,2—0,3
1897 1. X. O. s. ± 0,75 30° t 44; + 3,5 V. 0,5.

19. Fräulein Wei . . . . . ., 21 Jahre, Brugg.

Patientin war von Kindheit an sehr kurzsichtig. In der Familie des Vaters, besonders aber auch der Mutter, sind hochgradig Kurzsichtige, so namentlich Schwestern der Mutter und ihre Kinder; eine Cousine fast blind. Patientin hat nur einen Bruder, und der hat gute Augen. Sehkraft hat in letzten Jahren sehr abgenommen. Bulbi gross, prominent.

P. D. 67 mm.

1892 27. VII. O. d. ± 1,5 90° 44,3 — 12 — 1,0 90° V. 0,25.
Temporales Staphylom 1/2—3/4 D. p.; mässige Chorioiditis des hinteren Poles.
O. s. ± 0,75 90° 44,3, — 16 — 1,0 90° V. 0,1.
Ringförmiges Staphylom, hochgradige Chorioiditis des hinteren Poles, der Macula und ihre Umgebung.
O. J. 83,7.
18. IX. Discissio o. s.
24. IX. Ablassung.
8. X. Entlassung.
10. XI. Zweite Ablassung ohne Komplikation und doch entwickelt sich eine kleine periphere Adhäsion der Iris.
21. XI. Entlassung.
1893 7. II. O. s. ± 3,0 80° t. 43,3, + 1,5 0° V. 0,25.
Pupille ganz leicht nach innen oben verzogen, reagiert in ihrem ganzen Umfange; der grössere Teil der Pupille schön schwarz.
1894 29. I. O. s. ± 3,5 80° t. 43,2, + 0,75 + 2,5 10° n V. 0,3
O. d. ± 1,75 90° 44,2; — 12 — 0,75 90° V. 0,2.
1898 Patientin seit 1894 verheiratet, Frau Fehl . . . ., Mutter zweier Kinder, ist mit dem Resultat der Operation recht zufrieden. Die vorgeschriebenen Brillen hat sie nicht getragen, das nicht operierte Auge für die Nähe gebraucht.

Resultat nach 6 Jahren:

Operative Eingriffe drei: eine Discission und zwei Ablassungen des linken Auges.

1892 27. VII. O. d. ± 1,5 90° 44,3; — 12 — 1,0 90° V. 0,25.
1898 22. III. O. d. ± 1,25 85° n; — 15,5 V. 0,3, Cylinder verbessern V. nicht.
1892 27. VII. O. s. ± 0,75 90° 44,3; — 16 — 1,0 90° V. 0,1.
1898 22. III. O. s. ± 3,5 80° t. 43 3; + 0,5 + 2,0 10° n V. 0,3.

Die Refraktion des nicht operierten Auges hat zugenommen.

20. Frau Magd. Mau . . ., 40 Jahre, Wabern.

Eine Schwester der Mutter und ein Bruder sollen kurzsichtig sein. Patientin will in der Jugend und in den Schuljahren noch gut gesehen haben, konnte die Uhr am Kirchturm lesen. Im Anfang der Zwanzigerjahre nahm das Fernesehen stark ab, zu gleicher Zeit profuse Menstruation. Sterilität.

O. d. ± 0,75 30° t. 42,2; V. 0,05, — 16 — 1,0 30° t. V. 0,25. Ophth. — 13.

Papille horizontal verkürzt und sehr schief gestellt, Staphylom nach unten und aussen 1 D. p., durch einen Pigmentstreifen in zwei Abstufungen geteilt. Zwischen Staphylom und Macula und in der Macula selbst zahlreiche Pigmentverschwemmungen.

1892 18. VII. O. s. ± 0·75 45° t. 42,2; V. 0,05, — 16 — 1,0 45° t. V. 0,25
Temporales Staphylom 1 D. p.
19. VII. Discissio o. d.
28. VII. Ablassung.
22. VIII. Entlassung mit Atropin. Pupillargebiet noch verlegt mit dünner Schicht von Linsenmassen.
1893 25. VI. Kapselschnitt mit v. Weckerscher Schere.
19. VII. O. d. ± 1,0 60° t. 41,5; + 3,5 + 1,5 30° n V. 0,4.
9. VIII. O. d. ± 0,75 60° t.; + 4 + 0,75 35° n V. 0,75.
Fernebrille o. d. nach Status fum. A.; o. s. plan.
Nahebrille o. d. + 8 + 0,75 35° n blau A.; o. s. plan.
1896 14. IV. O. d, ± 1,25 60° t. 41,2; + 2,25 + 1,5 30° n V. 0,7
O. s. ± 0,75 45° t. 42,2; — 14 — 1,5 45° t. V. 0,2.
Fernebrille o. d. nach Status.
Nahebrille o. d. + 6,25 + 1,5 30° n.
1897 O. d. ± 1,25 60° t. 41,4; + 2,25 + 1,5 30° n V. 0,9.
Pupille ganz klar, leicht schräg oval infolge einer hinteren Synechie; einige organisierte Glaskörperflocken, die Patientin auf einen Stoss von einem Pferdekopf zurückführt.
O. s, ± 1 (1,25) 45° t. 41,25, — 14 — 1,5 45° t. V. 0,25.

1897 3. X. O. d. Status idem.
1898 10. V. O. a. Status idem.

Verhalten der Augen nach 6jähriger Beobachtung und drei Operationen am rechten Auge: eine Discission, eine Ablassung und ein Kapselschnitt.

1892 18. VII. O. d. ± 0,75 30° t. 42,2; V. 0,05 — 16 — 1,0 30° t. V. 0,25.
1898 10. V. O. d. ± 1,25 60° t. 41,4; + 2,25 + 1,5 30° n V. 0,9.
1892 18. VII. O. s. ± 0,75 40° t. 42,2; V. 0,05 — 16 — 1,0 45° t. V. 0,25.
1898 10. V. O. s. ± 1,0 45° t. 41,25; — 14 — 1,5 45° t. V. 0,25.

21. M . . . . . Martha, 11½ Jahre, aus Burgdorf.
Schwester der M . . . . . Marie, Nr. 2.

Kurzsichtigkeit, von jeher bestanden, hat nicht merklich zugenommen. Ausser der stark kurzsichtigen Schwester Marie sind noch fünf Geschwister, welche nicht ganz gut, aber bedeutend besser sehen, als die beiden Schwestern Martha und Marie.

1893 23. I. O. d. ± 1,25 75° t. 43,75, V. 0,05, — 12,0 V. 0,2 Ophth. — 12 (Vorsetzglas); Skias. — 12 (— 13).
Kein Staphylom, kleine chorioiditische Veränderungen in der Macula, Chorioidalgefässe sehr deutlich.
O. s. ± 1,25 75° t. 43,75, V. 0,05, — 12,0 V. 0,2.
Fundus wie o. d. P. D. 47,5 mm. Latente Konvergenz.
28. I. Discissio o. d.
4. II. Vordere Kammer vollständig mit getrübten Linsenmassen ausgefüllt, Tension leicht erhöht. Auge reizlos.
Ablassung in Narkose.
7. II. Reizung mässig, Mydriase maximal.
Pupille durch leichte Linsenmasse verdeckt, doch besteht schon eine kleine schwarze Lücke.
15. II. Auge fast reizlos, kleine Kapselsynechie in der Wunde.
23. II. Reizlos entlassen.
1893 1. V. Pupillargebiet klar, bis auf kleinste Linsenreste.
22. V. O. d. ± 2,0 85° t. 43,75, + 2,5 V. 0,6 Pupille rund.
Fernebrille + 2,5.
1898 5. II. O. d. ± 2,0 85° n 43,1; V. 0,4, + 2 (+ 3) + 1,0 5° t. V. 0,5 V. p. 0,4
O. s. ± 1,5 75° t. 43,3: V. 0,05, — 16 V. 0,2 (V. p. 0,35).
O. s. Schw. 0,75 in 14—24 cm mit + 5 + 1,0 5° t.

Das rechte Auge zeigt einen dünnen Nachtstaar auf einer kleinen, freien, centralen Lücke; die Diffusion des Lichtes infolge des Nachtstares

stört ziemlich; es ist anzunehmen, dass die Sehschärfe durch den Kapselschnitt noch um Vieles erhöht würde.

22. H . . . . . Ernst, 7⅓ Jahre, Bern.

Eltern und Geschwister nicht kurzsichtig.

1893 8. III. D. d. Sk. — 19 90°; — 18 0°; V. 0,1.
Temporales Staphylom ⅓ D. p. nach aussen unten. In der Macula 3—4 kleine atrophische Herde. Konvergenz 15°.
O. s. Sk. — 13 bis — 14; V. 0,3.

9. III. Discissio o. d.

15. III. Ablassung.

30. III. Auge reizlos. Mässige Linsenreste zurückgeblieben. Entlassung.

1. V. Linse bis auf kleine Reste resorbiert. Patient soll in zwei Monaten wiederkommen.

1894 17. III. O. d. Pupille reagiert sehr gut. Deutlicher Nachstar, nur nach oben aussen eine kleine Lücke freilassend. Konvergenz 15°.
O. d. ± 0,5 80° t. 46,5; + 0,5 + 0,5 90° V. 0,15.

Patient, zur Durchschneidung des Nachstares bestellt, ist nicht wieder erschienen.

23. Affolter, Rosa, 23 J., aus Leuzigen.

Patientin behauptet, bis zum 10. Jahre gut gesehen zu haben. Nach einer längern Krankheit soll damals die Kurzsichtigkeit sich rasch entwickelt haben, nachher aber ungefähr dieselbe geblieben sein. Eltern und neun Geschwister sind nicht kurzsichtig.

1893. 5. II. O. d. ± 1,5 0° 44. V. 0,05; — 10 — 2,0 0° V. 0,75.
O. s. ± 0,5 15° n 45,25; V. 0,03; — 14 — 0,5 0° V. 0,5.
Fundus beiderseits normal, minimes Staphylom nach aussen keine Maculaveränderungen. Divergenz für Ferne 16—18°.
O. d. Hornhautastigmatismus ziemlich irregulär wegen einer seitlich von der Pupille liegenden Macula.

6. II. Discissio o. s.

10. II. Ablassung.

30. II. Patientin entlassen mit weiter runder Pupille, die noch teilweise mit Linsenresten ausgefüllt ist.

8. V. Patientin wieder aufgenommen; leichte Drucksteigerung und Schmerzen im linken Auge und etwas vermindertes

Sehvermögen seit einigen Tagen; frisch quellende Linsenmassen ragen unter dem Irisrand in die Pupille herein.

1893. 9. V. Ablassung.

23. V. Entlassung. Auge reizlos; immer noch Linsenreste im Pupillargebiet.

28. VII. Pupille rund klar.

O. s. + 3,5 V. 1,0. Fernebrille + 3,5. O. d. plan.

1894. 3. II. O. s. ± 1 45° n 45, V. 0,2; + 3,5 V. 0,75—1.

Patientin als Köchin erhält als Nahebrille o. s. + 5,5 O. d. plan.

12. X. Patientin hatte von sich aus in der Fernebrille das Planglas vor dem rechten Auge mit dem alten Glase, das sie vor der Operation getragen hatte, vertauscht. Es ist dies: —5 —3 0°. Ein lästiges Zucken, das sie im operierten Auge verspürt hatte, soll durch diese Änderung gewichen sein. O. s. V. 0,3; feiner Nachstar.

17. X. Durchschneidung der Kapsel mit Knappschem Messer.

24. X. O. s. + 3 V. 0,62.

31. X. + 2,5 V. 0,75.

20. XI. O.s. ± 1 60° n. 45; V. 0,45; + 2,5 V. 0,75 — 1.

O. d. — 11. — 2,0 0° V. 0,85.

Fernebrille O. s. + 2,5, o. d. — 5 — 2 0°.

1896. 22. IV. O. s. ± 1 60° n 45; V. 0,45 + 2 V. 1 leicht.

1893. 5. II. O. s. ± 0,5 15° n 45,25; V. 0,03, — 14 — 0,5 0° V. 0,5.

24. G.... Emil, 18 J.. aus Lauterbrunnen.

Patient ist kurzsichtig, so lange er sich zu erinnern vermag, links stets viel sehschwächer als rechts. Die Eltern sind nicht kurzsichtig; von fünf Geschwistern soll eine vier Jahre ältere Schwester einzig noch kurzsichtig sein, und zwar in noch höherem Grade.

Auf beiden Augen Cataracta punctata, im Centrum sind die opalescierenden Punkte kleiner und dichter gedrängt; in der Peripherie grösser und weiter abstehend.

1893. 17. II. O. d. ± 0,75 90° 41,6, — 4 V. 0,62.

O. s. ± 2,0 45° n 40,5, — 12, V. 0,2; O. J. 80.

Diffuse Hornhauttrübungen und mehrere kleine atrophische Herde in der Macula erklären das schlechte Sehvermögen des linken Auges, das nur ein kleines hinteres Staphylom aufweist.

Erhebliche latente Divergenz.

1893. 18. II. Discissio o. s.
20. II. Vordere Kammer ganz mit Linsenmassen angefüllt. T. + 1. Ablassung.
13. III. Auge reizlos. Entlassung mit Atropinvaseline.
2. V. Nachstar durchschnitten mit der Weckerschen Schere.
5. VI. O. s. + 4, V. 0,15.
1896. 9. IV. O. s. ± 3,5 75°n 41,3; + 1 + 3 15°t., V. 0,15.
1893. 17. II. O. s. + 2 45°n 40,5; — 12, V. 0,1.

25. L.... Emile, 23 J., Orvin.

Patient will immer stark kurzsichtig gewesen sein und keine Zunahme seines Leidens bemerkt haben. Die übrigen Familienmitglieder sind normalsichtig.

1893. 3. VI. O. d. ± 2,0 75°n 42; Finger in 2 M., — 16, V. 0,3.
O. s. ± 2,0 90° 41,8; Finger in 2 M., — 16, V. 0,3.
Auf beiden Augen grosse hintere Staphylome und alte chorioiditische Veränderungen in der Macula.
Manifeste Divergenz 15°.
7. VI. Discissio o. d.
14. VI. Wegen zu langsamer Quellung Discission wiederholt.
22. VI. Ablassung.
5. VII. Zweite Ablassung.
13. VII. Pupille noch nicht ganz frei. Entlassung mit Atropin.
26. X. O. d. ± 2,0 90° 41,5; V. 0,2; + 1 + 1,5 0° V. 0,75.
Fernebrille o. d. nach Status; O. s. plan.
Arbeitsbrille o. d. + 4 + 1,5 0°; O. s. plan.
Für die Arbeit wird das operierte Auge bevorzugt.
1895. 2. XII. Sehschärfe hat seit 1½ Jahren langsam abgenommen, feiner Nachstar; V. 0,15.
6. XII. Kapsel durchgeschnitten Nicati.
1896. 1. I. O. d. ± 2,0 90° 41,5, + 1,0 0°; V. 0,75.
Fernebrille o. d. + 1,0 0°; O. s. plan.
Arbeitsbrille o. d. + 3 + 1,0 0°; O. s. plan.
Kleinste Leseprobe Schw. wird in 30 cm gelesen.

Verhalten der beiden Augen nach 4jähriger Beobachtung und nach fünf Operationen am rechten Auge — 2 Discissionen, 2 Ablassungen und 1 Kapselschnitt Nicati.

1893. 3. VI. O. d. ± 2,0 75°n 42; Finger in 2 M., — 16, V. 0,3.
1897. 22. IV. O. d. ± 2,5 75°n 41,7; + 1,0 0° V. 0,9.

1893. 3. VI. O. s. ± 2,0 90° 41,8; Finger in 2 M., —16, V. 0,3.
1897. 22. IV. O. s. ± 2,0 90° 41,7; —17, V. 0,3.

26. W.... Hermann, 10 J., Deutscher in Bern.

Patient ist von Kind an kurzsichtig gewesen, Eltern und Geschwister sehen gut.

1893. 7. IX. O. d. ± 0,5 90° 46; V. 0,05, —13, V. 0,45.
O. s. ± 0,75 90° 46; V. 0,05, —13, V. 0,45.
O. a. Hintere Staphylome nach aussen 1/3 D. p. fast ringförmig.
8. IX. Discissio o. s.
13. IX. Ablassung.
28. IX. Entlassung.
15. XII. Kapselschnitt mit Weckerscher Schere.
1894. 3. II. O. s. ± 0,25 (0,5) 60° n 44,5; V. 0,1, + 5 V. 0,45.
7. IV. O. s. ± 1,25 (0,5) 60° n 44,5; V. 0,15 + 4 + 1,0 30° t. V. 0,75.
Fernebrille o. d. plan; O. s. nach Status.
1895. 3. XI. Refraktion wie oben; Vis. von 0,75 gestiegen auf 1.
Nähebrille o. d. plan; O. s. + 8 + 1,0 30° t.
1896. 23. IV. O. d. — 14,0 V. 0,45.
O. s. ± 1,5 60° n 45,5 + 4 + 1,25 30° t. V. 0,75—1.
1897. 22. IX. Patient, noch Schüler, ist sehr zufrieden mit dem operierten Auge; er benützt es für die Ferne, das rechte nicht operierte für die Nähe.
O. s. Schöne breite Lücke im Pupillargebiet; einige hintere Synechien.
O. s. ± 1,5 70° n 45,2; V. 0,2, + 3, + 1,25 20° t V. 1,25.
+ 7 + 1,25 20° t. Schw. 0,75 in 21 bis 28 cm.
V. p. + 13 + 1,25 20° t. V. 0,8.
Nähebrille für das linke Auge + 7 + 1,25 20° t.
O. d. ± 0,25 90° 46; V. 0,05 — 17, V. 0,6; — 8,0 V. p. 0,5 in 10 cm.
1893. 7. IX. O. d. ± 0,5 90° 46; V. 0,05, —13, V. 0,45.
O. s. ± 0,75 90° 46; V. 0,05, — 13 V. 0,45.
1897. 22. IX. O. s. ± 1,5 70° n 45,2; V. 0,2 + 3 + 1,25 20° t. V. 1,25.

27. R.... Marie, 11 J., Rumisberg.

Die Kurzsichtigkeit soll sich in letzten Jahren rasch entwickelt haben und bis auf die letzte Zeit in Zunahme begriffen sein.

1893. 29. IX. O. d. ± 1,0 90° 44,0; —10,0 V. 0,3.
O. J. 82.
O. s. ± 1,0 90° 44,0; —9,0 V. 0,3.
O. a. Sclero-Chorioiditis posterior; chorioiditische Veränderungen in der Macula.
29. IX. Discissio o. d.
6. X. Ablassung. Iris lange gereizt.
30. X. Entlassen mit Atropinvaseline 1%. Alles tadellos.
1894. 16. III. O. d. ± 1,0 85° t. 44,5; Nachstar durchschnitten mit v. Weckerscher Schere.
22. III. O. d. ± 2,0 80° n; V. 0,1, + 5,0 V. 0,3.
1896. 20. IV. O. d. ± 2,5 75° n 45; + 3 + 1,5 15° t. V. 0,6.
O. s. ophth. —12.

28. Herrn Oscar D...., 20 J., aus Bern.

Kurzsichtigkeit datiert von frühester Jugend; Mutter, zwei Onkel und zwei ältere Brüder stark kurzsichtig.
P. D. 64 mm.
1890. 3. V. O. d. ± 1,5 60° n, — 10,0 V. 5/16.
O. s. ± 1,5 75° n, — 8,0 V. 5/16.
Divergenz 22° in 25 cm, 27° in 20 cm; 4°—5° Ferne; Abduktionsvermögen 13 - 15°.
Tenotomie des rechten Abducens.
1890. 15. XII. O. d. —13 —1,5 90° V. 0,4.
O. s. —10 V. 0,4; Divergenz 16° in 25—30 cm.
Arbeitsbrille o. d. —6 —1,5 60° n; O. s. —4.
1891. 17. II. O. d. ± 1,5 60° n 44, —16 —1,5 60° n V. 0,3.
O. s. ± 1,5 60° n 44, —11 —1,5 60° n V. 0,5.
Divergenz 12° in 30 cm; Konvergenz 2° in die Ferne.
1892. 3, XII. Status idem.
O. d. Grosses temporales Staphylom 3/4 vom Opticus umfassend; Pupille rund; centrale Chorioiditis.
O. s. Staphylom wesentlich kleiner, Pupille rund, Gefässe nicht nasal verschoben, Pigmentverschwemmungen in Macula.
Brille o. d. —7 —1,5 60° n; O. s. —5 —1,5 60° n.
1893 24. VI. Eintritt in die Klinik.
O. d. ± 1,75 60° n 43,75; V. 0,02, —17 — 1,5 60° n V. 0,25.
Sk. —18 bis —19.
O. s. ± 1,75 60° n 43,75; V. 0,04, —13 — 1,5 60° n V. 0,35.
Sk. — 14 bis — 15.

O. d. Staphylom ist ringförmig geworden, misst an der breitesten Stelle 2 D. p. Chorioiditische Veränderungen rings um die Papille und in Macula. Diffuse feine Glaskörpertrübungen.

1893 27. VI. Discissio o. d.;
2. VII. Ablassung.
22. VII. Mit Atropin entlassen.

1894 27. II. O. d. ± 2,0 70° n 43,75; Nachstar.
28. II. Durchschnitten mit der Schere.
8. III. O. d. ± 1,5 80° t.; V. 0,45; + 0,5 + 1,0 10° n V. 0,75.
+ 3,5 + 1,0 10° n Schw. 0,4 in 25 cm.
Nach der Aphakie rechts trat sofort manifeste Konvergenz auf, welche beim Tragen der Fernebrille nicht störte, in der Nähe aber Diplopie bedingt, welche das Vorsetzen eines Mattglases vor das linke Auge erheischt.
17.—31. VII. Aufenthalt in der Klinik behufs Vornähung des früher tenotomierten rechten Abducens.

1895 26. VI. O. d. + 0,75 + 0,5 0° V. 0,8.
O. s. — 14 — 1,5 60° n V. 0,6.

1896 15. IV. O. d. ± 1,25 90° 43,6; + 1,0 V. 0,8.
O. s. ± 1,5 60° n 43,2, — 14 — 1,5 60° n V. 0,6.

1897 25. VI. O. d. ± 1,5 90° 43,4; + 0,75 V. 1.
V. p. in 10 cm 0,9; mit + 4 mittlerer Druck in 18—25 cm.

Verhalten der beiden Augen nach vierjähriger Beobachtung seit der Operation der Myopie und nach drei Operationen — 1 Discission, 1 Ablassung und 1 Kapselschnitt — auf dem rechten Auge.

1893 24. VI. O. d. ± 1,75 60° n 43,75; V. 0,02 — 17 — 1,5 60° n V. 0,25.
1897 25. VI. O. d. ± 1,5 90° 43,4; + 0,75 V. 1.
1893 24. VI. O. s. ± 1,75 60° n 43,75; V. 0,04; — 14 — 1,5 60° n V. 0,35.
1897 25. VI. O. s. ± 1,5 60° n 43,2; — 14 — 1,5 60° n V. 0,6.

Der gute Zustand des rechten Auges ist auf dem gleichen Punkt geblieben nach den Aussagen des Patienten am 15. November 1898.

Bemerkenswert ist in diesem Fall der durch die Aphakie so sehr veränderte Effekt der Abducenstenotomie.

Während vor der Aphakie die leichte Konvergenz für die Ferne nicht störte und die verringerte Insuffizienz der Konvergenz für die Nähe angenehm empfunden worden war, so störte die Konvergenz für die Ferne lebhaft, wie durch die Aphakie das Fernesehen so sehr gehoben worden war.

29. Fräulein Ida M . . . ., 28 Jahre, Bern.

Patientin war von Kind an kurzsichtig; ein Bruder und eine Schwester eiden an Kurzsichtigkeit mittleren Grades; eine Tante stärker myop.

Augen gross, prominent. P. D. 63 mm.

882 5. V. O. d. —10 V. 5/18; O. s. —10 V. 5/18.

887 5. X. O. d. ± 1,0 70°n; —18 V. 0,4.
O. s. ± 1,25 45°n; —18 V. 0,2.
O. s. Kleine quere centrale Maculae corneae.
O. a. Temporale Staphylome 1/5 — 1/4 D. p., in der Macula multiple Pigmentverschwemmungen. Nähe latente Divergenz.

888 23. V. O. d. ± 1,0 70°n 43,5; —18 —1,0 70°n V. 0,9.
O. s. ± 1,25 70°n 43,5; —18 —1,0 70°n V. 0,2.
Nähe in 35 cm Gleichgewicht. Ferne 8° Convergenz.

890 26. II. O. d. —18 —1,0 70°n V. 0,9.
O. s. —18 —1,0 70°n V. 0,2.
Als Ursache der Herabsetzung der Sehschärfe auf dem linken Auge seit 1882 ist die centrale kleine Hornhauttrübung und die progressive Chorioiditis des hinteren Augenpoles, besonders zwischen dem breiter gewordenen temporalen Staphylom und der Macula, anzuschuldigen; hier mehrfache konfluierende weissliche Herde.

893 30. X. O. d. ± 1,0 70°n 43,5; —18,5 —0,5 70°n V. 0,3.
O. s. ± 1,25 75°n 43,5; —18,5 —0,75 70°n V. 0,1.
Patientin ist sehr unglücklich; sie fühlt fast von Monat zu Monat die Sehkraft schwinden und zwar auch auf dem bisher guten rechten Auge, auf welchem ebenfalls der hintere Augenpol chorioiditisch sich verändert. Patientin sehr anämisch und aufgeregt, besorgt Erblindung.

15. XII. Discissio o. d.

23. XII. Ablassung. Operation und Heilung normal.

894 20. II. Kapselschnitt mit Linearmesser.

26. V. O. s. ± 1,0 85°t. 43; —1,5 —0,75 90° V. 0,45.
Pupille ideal rund und beweglich; nasal ein Kapselstreifen sichtbar.
Fernebrille o. d. plan.; O. s. nach Status.
Nähebrille o. d. plan; O. s. +3 +0,75 0°.

895 16. XII. O. d. ± 0,5 42,8; —20 —0,75 70°n V. 0,3.
O. s. ± 1,0 43,5; —0,75 —0,5 90° V. 0,3.

896 10. IV. O. d. ± 0,5 90° 42,8; —20,5 V. 0,4.
O. s. ± 1,25 90° 43,5; —0,75 —0,5 90° V. 0,5.

1898 18. III. O. d. ± 0,5 60°n 42,6; —22 V. 0,3.
1893 30. X. o. d. ± 1,0 70°n 43,4; —18 —0,5 70°n V. 0,3.
1898 18. III. O. s. ± 0,25 20°n 43,5; —0,75 —1,0 25°n V. 0,5.
1893 30. X. O. s. ± 1,25 75°n 43,5; —18,5 —0,75 70°n V. 0,1.

Resultat der Beobachtung des Falles während 17 Jahren seit 1882 und des Operationsresultates während 4½ Jahren. Auffällig ist zunächst die enorme Progression der Myopie von 10 auf 18 D. zwischen dem 17. und 23. Lebensjahre, ferner die Zunahme der Myopie auf dem rechten nicht operierten Auge seit 93, seit der Operation des linken Auges, während dieses letztere in dieser Zeit seine Längsachse zum mindesten nicht verlängert hat. Mit der Progression der Myopie und der myopischen Chorioiditis hatte sich bis 1893 die Sehschärfe enorm verschlechtert.

Die latente Divergenz von 1887 war 1888 verschwunden, dafür aber eine Konvergenz von 8° für die Ferne aufgetreten.

Auf dem rechten nicht operierten Auge ist der Hornhautastigmatismus etwas geringer, der Hornhautradius etwas länger geworden. Es scheint, als ob nicht nur der hintere Augenpol, sondern auch die vorderen Abschnitte des Auges am myopischen Prozess sich beteiligt haben.

30. L . . . . Theodor, Dr. med., 49 Jahre, Arles . . . .

Der Patient, mein Freund und Studienkamerad, war schon als Kind kurzsichtig. Die Myopie hatte mässige Fortschritte während der Schuljahre, sehr rasche während der Universitäts-Studienzeit gemacht. Während der ersten 15 Jahre seiner Praxis als Arzt ist die Myopie stationär geblieben, um nach dem 40. Altersjahre auf eine ganz beunruhigende Weise fortzufahren.

Der Vater des Patienten war ebenso kurzsichtig wie der Patient selbst, aber seine Sehschärfe hatte bis zu seinem Tode, im Alter von 70 Jahren, nicht geändert. Die Mutter hatte gute Augen. Vier Geschwister hatten normale Sehschärfe, eine andere nicht verheiratete Schwester hatte eine mittlere Kurzsichtigkeit. Eine der normalsichtigen Schwestern hatte einen kurzsichtigen Sohn, eine andere nicht kurzsichtige Schwester eine kurzsichtige Tochter. Die zwei Kinder des Patienten leiden an einer Kurzsichtigkeit mittleren Grades. Der Sohn Theodor wurde von mir im Alter von 20 Jahren untersucht mit folgendem Status:

O. d. ± 2,25 90° 41,75; —7 —2,0 90° V. 1.
O. s. ± 2,75 80°t. 41,75; —6 —2,0 80°t. V. 1.

Der Patient stellte sich zum erstenmal zur Konsultation im Jahre
1888 20. VII. O. d. ± 2,25 80°t.; —20 (?) —1,5 80°t. V. 0,75.
O. s. ± 1,75 80°t.; —16 —1,5 80°t. V. 0,6.

O. d. Ringförmiges hinteres Staphylom, temporal 1,5 D. p. Die ganze Umgebung rings um die Papille herum zwischen Staphylom und Macula, die Macula selbst und ihre Umgebung sind von zahlreichen, kleinen, pigmentlosen, länglichen und rundlichen Herden eingenommen.

O. s. Ringförmiges Staphylom, temporal weniger ausgedehnt als auf dem rechten Auge. In der Maculagegend befinden sich ein halbes Dutzend grosse atrophische Chorioidalherde, oval und unregelmässig.

1893 4. VIII. O. d. —16 —1,5 80°t. V. 0,75.
O. s. —16 —1,5 80°t. V. 0,6.

1894 4. IX. O. d. ± 2,75 80°t.; —16 —1,5 80°t. V. 0,6.
O. s. ± 1,75 80°t.; —16 —1,5 80°t. V. 0,5.

Der Patient klagt sehr über seine schwache Sehkraft, besonders des linken Auges, was durch die atrophischen Herde, welche sich als positives, sehr störendes Skotom geltend machen, erklärt ist.

Er wünscht die operative Beseitigung der Linse auf seinem guten Auge, währendem ich ihm den Vorschlag mache, das kranke Auge zu operieren. Mein Freund, Arzt, besteht darauf, dass ich ihm sein gutes Auge operiere und ich gebe nach.

15. X. Discissio o. d.

20. X. Linearextraktion.

Das Atropin, welches einer geringen Reizung der Iris wegen durch die noch vorhandenen Linsenmassen eingeträufelt wurde, konnte nicht ertragen werden und wurde daher durch Scopolamin ersetzt, welches seinerseits unangenehme Zufälle von seiten des Herzens verursachte.

Beim Austritt aus der Klinik am 6. November ist die Pupille noch zum grössten Teil verlegt.

27. VI. Zweite Linsenextraktion.

1895 4. I. O. d. ± 2,25 55°t. 42,25; +1,5 +1,0 35°n V. 0,8.

Der Patient berichtet, dass am 13. Dezember infolge einer starken Kongestion eine plötzliche Verdunkelung sich eingestellt hatte, welche nach einigen Tagen verschwand, indem sie eine grosse, an einem Ende fixierte „mouche“ zurückliess, welche in Form einer Angel im Glaskörper herumschwebte.

1895 4. VI. O. d. ± 2,75 55°t.; +1,25 +0,75 30°n V. 1,25.
Der Fetzen in Form einer Angel schwebt immer noch herum.

1898 30. VII. O. d. ± 1,75 55°t.; +2,5 15°n V. 1,25; V. p. 1 in 25 cm.
Die Angel ist gleich geblieben, stört nicht.
O. s. ± 1,75 85°n 42,4; —17 —1,0 80°t. V. 0,2.
Centrales Scotom, die Buchstaben, wenn fixiert, werden nur zum Teil gesehen; die Atrophie der Chorioidea hat grosse Fortschritte gemacht.
Mit Arbeitsbrille (O. d. +4 +2,5 15°n; O. s. plan.) liest Patient Schweigger 0,75 in 20 bis 30 cm.

Mein Freund schreibt mir unter dem 18. November 1898, dass der gute Zustand des operierten Auges sich vollständig gleich gehalten habe; er ist am meisten begeistert von allen meinen an Myopie operierten Patienten.

Die grosse Frage, ob der krankhafte Prozess des linken Augenhintergrundes hätte durch die Operation dieses Auges aufgehalten werden können, kann leider nicht entschieden werden. Ich glaube, dass die Operation einen guten Einfluss ausgeübt hätte, obschon dies das stärkere krankhafte Auge war. Nur eine grosse Reihe von einseitigen Operationen bei Individuen, deren beide Augen im gleichen Zustande sind vor der Operation, und eine jahrelange Beobachtungszeit nach der Operation würde uns später über den wichtigen Punkt der therapeutischen Wirkung der Aphakie aufklären.

Resultat der beiden Augen nach einer Beobachtungszeit von vier Jahren seit der Operation und nach drei Operationen, einer Discission und zwei Ablassungen des rechten Auges.

1894 4. IX. O. d. ± 2,75 80°t.; —16 —1,5 80°t. V. 0,6.
1898 30. VI. O. d. ± 2,75 55°t.; +2,5 15°n V. 1,25.
1894 4. IX. O. s. ± 1,75 80°t.; —16 —1,5 80°t. V. 0,5.
1898 18. XI. O. s. ± 1,75 85°n; —17 —1,0 80°t. V. 0,2.

Die Thatsache, dass die ausserordentlich gute Sehschärfe von 1,25 meines Freundes L. sich vier Jahre nach der Operation gehalten hat und dass der Patient, ein Arzt, nicht aufhört, das glückliche Resultat, welches ihn fähiger zu all seinen Berufsarbeiten macht, zu loben, legt ein ausschlaggebenderes Gewicht in die Wagschale zu Gunsten der Operation, als die Lobreden vieler anderer mit Erfolg operierten Patienten, Lobreden, die auf dem Gesichte gewisser Kollegen nur ein Lächeln hervorzurufen imstande sind.

31.—32. Gl . . . August, 24 Jahre, Gr . . .

Der erste Teil der Krankengeschichte ist verloren gegangen.

Gl . . . wurde im Anfang des Jahres 1894 durch Discission und Ablassung auf beiden Augen operiert.

1898 10. I. Eintritt. Die Sehkraft hat in letzter Zeit auf beiden Augen abgenommen.
O. d. Nystagmus. Nachstar.
Das rechte Auge ist nach innen und oben abgelenkt.
P. D. 61 mm; O. J. o. d. 80; O. s. 81,3.
O. d. V. 0,025; O. s. V. 0,3; Gläser verbessern nicht.

12. I. O. d. Kapselschnitt mit Linearmesser Nicati; Heilung normal.

12. X. Nystagmus nimmt zu, wenn man ein Auge deckt.
O. d. Pupille ideal, sehr grosses temporales Staphylom, centrale Chorioiditis, ausgedehnte Pigmentverschwemmungen.
O. d. ± 3,0 75° n 45,6; V. 0,15 mit oder ohne +2,0 15° t.
V. p. 0,15.
O. s. ± 3,0 60° n 45,6; V. 0,25, +2,0 30° t. V. 0,35; V. p. 0,3.
Schw. 0,75 in 16—27 cm. Pupille normal.
Hinteres ringförmiges Staphylom. Centrale Chorioiditis und Pigmentverschwemmungen wie auf dem rechten Auge. Wegen Strabismus fixiert das rechte Auge gewöhnlich nicht. Der Patient, sehr zufrieden, konstatiert eine beträchtliche Besserung der Sehkraft auf dem linken Auge, eine sehr fühlbare Besserung auf dem rechten Auge.

33. St . . . . . Karl, 16 Jahre, Herzogenbuchsee.

Patient will immer kurzsichtig gewesen sein. In der Familie sonst keine Kurzsichtigen.

O. a. In der Gegend des hinteren Augenpols massenhafte, kleine weissliche Herde in der Chorioidea. Chorioidalgefässe vielfach deutlich zu sehen.

O. a. Grosse temporale hintere Staphylome. O. J. 73,6.

1894 4. VI. O. d. —9,0 V. 0,3; Sk. —9,0.
O. s. —12,0 V. 0,25; Sk. — 12,0.

11. VI. Discissio o. s.

28. VI. Ablassung.

12. VII. Austritt aus der Klinik.

1895 2. II. Durchschneidung der Kapsel mit Knappschem Messer.

6. II. Entlassung.

1895 27. V. Wiedereintritt in die Klinik.
28. V. Zweite Discission mit dem Knappschen Messer, weil zu wenig freies Pupillargebiet.
30. V. Ein Glaskörperfaden im Stichkanal wird mit der Schere abgetragen und am 1. VI. mit dem Galvanokauter getupft. Weitere Heilung ohne Störung.
6. VI. Entlassung.
19. VIII. Wiedereintritt. Ein Rest der Linsenkapsel flottiert in der Mitte des Pupillargebietes.
20. VIII. Entfernung desselben mittelst Kapselpincette.
2. IX. Reizlos entlassen.
3. X. O. s. ± 1,0 0° 47,5; V. 0,15 +5 +1,0 90° V. 0,35 —0,4.
1896 21. IV. O. s. ± 1,5 30°n 47,75; +3,5 +1,25 60°t. V. 0,5.
1897 2. VIII. Patient sehr zufrieden mit dem Erfolg, bedient sich für die Ferne des operierten Auges und die Nähe des kurzsichtigen. O. s. Vordere Kammer tief, Pupille (durch hintere Synechien) etwas unregelmässig.
O. s. ± 1,25 60°n 47; V. 0,35, +5 +0,5 30°t. V. 0,75.
1894 4. VI. O. s. —12,0 V. 0,25.
1897 2. VIII. O. d. ± 0 (0,25 70°n) 48,5; V. 0,1 —8 —0,5 0° V. 0,35.
1894 4. VI. O. d. —9,0 V. 0,3.

Der Fall hat viel Zeit und Arbeit gekostet und erforderte einen viermaligen Eintritt in die Klinik. Notwendig wurden fünf Operationen, eine Discission, eine Ablassung, zwei Durchschneidungen der Kapsel, eine partielle Kapselextraktion, nicht gerechnet die Behandlung des Glaskörperfadens.

Die definitive Heilung verlief gleichwohl günstig und ist die Steigerung des Ferne-Sehens von 0,25 auf 0,75 eine ganz erfreuliche.

34. G . . . . . Leonore, 34 Jahre, Biel.

Patientin, schwächlich und kränklich, will von frühester Jugend auf schlecht gesehen haben. Die Schule soll die Sehkraft nicht merklich verschlechtert haben. Als Uhrmacherin benützt Patientin bei ihrer Beschäftigung, Sekundenplatten auszuschneiden, stets die Lupe.

Die Eltern sehen gut; eine Schwester und ein Bruder sind kurzsichtig, doch nicht so hochgradig. Eine Schwester des Vaters soll gleich kurzsichtige Augen haben, wie Patientin selbst.

1894 5. II. O. d. ± 2,0 90° 44,75; Finger in 1/2 M., —21,0 V. 0,25
Ophth. —21; Sk. —22 90°, —24 0°.
Gewaltiges, hinteres Staphylom, ca. 2 D. p., 3/4 der Pupille

umfassend. Viele grosse, weisse atrophische Stellen der Chorioidea in Macula und Umgebung.
O. s. ± 2,0 90° 44,75; V. 0,02, —18,0 V. 0,3.
Ophth. —19; skias. —19 90°; —20 0°.
Die ganze Maculagegend zeigt graulich-weisse und braune fleckige Veränderung; nach oben dicht an die Fovea angrenzend zwei alte chorioiditische Herde, der oberste pigmentiert. Muskelverhältnisse normal.

1894 13. II. Discissio o. s. mit Linearmesser. Schon am zweiten Tage so hochgradige Drucksteigerung und Schmerzhaftigkeit, dass die Kammer punktiert und die mobilen Linsenmassen abgelassen werden mussten.
5 % Atropinvaseline und feuchtwarmer Verband verschaffen nur vorübergehende Linderung. Die stürmische Reaktion machte weitere Ablassungen notwendig am 17. II., 24. II. und 13. III.

24. III. Auge nur wenig noch gereizt; Entlassung.
7. VI. Wiedereintritt.
8. VI. Kapselschnitt mit Weckerscher Schere.
11. VI. Entlassung.
5. VII. O. s. ± 3,25 90° 44, V. 0,25, —1 +2,0 0° V. 0,25.
Pupille frei.
24. VIII. V. 0,25 —1 +2,0 0° V. 0,3.
Fernebrille o. s. nach Status fumé A.; O. d. plan fumé A.
Nähebrille o. s. +2,5 +2,0 0° blau A; O. d. plan matt.
1895 12. V. O. s. ± 3,25 90° 44; V. 0,3 +0,5 —1,5 90° V. 0,35.
Fernebrille nach Status.
Nahebrille +4,5 +1,5 0°; Schw. 0,4 in 25 cm.

35. D . . . Ida, 9 Jahre, Wabern bei Bern.

Der Vater soll schlechte Augen gehabt haben. Die Mutter sieht gut. Patientin, geschwisterlos, führt ihre Kurzsichtigkeit auf einen überstandenen Scharlach zurück, welcher vor dem Schulbesuch durchgemacht worden.

1894 20. XI. O. d. ± 0,25 90° 46,25; V. 0,05, —12 —0,5 0° V. 0,4.
Sk. —12, Ophth. —12; Staphylom posterior nach ausssen ½ D. p.
O. s. ± 0,25 90° 46,25; V. 0,05 —14 —0,5 0° V. 0,4.
Sk. —13, Ophth. —14. Staphyl. post. nach aussen ¾ D. p.
Muskelverhältnisse normal.
1. XII. Discissio o. s.

1894 17. XII. Ablassung. Lanzeneinstich temporal.

1896 18. I. O. s. ± 2,0 75°n 46; V. 0,2, +2,5 +1,5 15°t. V. 0,62.

8. II. O. s. V. 0,15; +3 +1,5 15°t. V. 0,62.

Aufenthalt im Spital vom 18. bis 20. Juni.

O. s. Tiefe vordere Kammer, Pupille leicht unregelmässig durch eine hintere Synechie nasal und eine temporal. Ziemlich dichter Nachstar.

O. s. ± 1,5 (1,75) 75°n 46,3; +3 +1,5 15°t. V. 0,1.

20. V. Kapselschnitt unter Chloroformnarkose mit Weckerscher Schere. Einstich oben 15° gegen die Schläfe. 1/2 mm nach innen vom Limbus.

27. VII. O. s. ± 0.5 (1) 70°n 46; V. 0,2, +3,5 V. 0,5.

1896 4. XII. O. s. ± 1,25 75°n 46,1; V. 0,2 +3,5 V. 0,5.

1894 20. XI. O. s. ± 1,25 90°n 46,25; V. 0,05, —14 —0,5 0° V. 0,4.

1896 4. XII. O. d. ± 0,25 60°n 46,8; —14 —0,5 0° V. 0,4.

1894 20. XI. O. d. ± 0,25 90°n 46,25, V. 0,05 —12 —0,5 0° V. 0,4.

Leider wurde uns die Patientin nicht mehr zur Kontrolle zugeführt auch wurden wir erst nachträglich in Kenntnis gesetzt von dem im Verlaufe des Juni 1897 infolge Scharlach-Nephritis erfolgten Hinscheiden der Patientin. Das Sehvermögen soll bis zur letzten Krankheit gut geblieben sein.

36. Aeby Bertha, 16 Jahre, von Heimiswyl.

Das Sehvermögen war schon beim allerersten Schulbesuch ganz schlecht, sank in der letzten Zeit stetig. In der Familie keine Kurzsichtigen.

1894 15. XII. o. a. Maculae corneae, Nystagmus, Chorioiditis centralis. Strabismus convergens alternans 10—15° für die Ferne.

O. d. stellt häufiger ein als O. s.

In 20 cm Divergenz.

In 10 cm Normalstellung.

O. d. ± 7,0 75° n 42,25; — 16 V. 0,05. Temporales Staphylom 1 1/2 D. p.

O. s. ± 3,5 75° n 42,25; — 20 V. 0,05 Ringförmiges Staphylom (die ophthalmometrischen Messungsresultate sind ganz unzuverlässig wegen des Nystagmus und der Macula cornea).

21. XII. Discissio. o. s.

22. XII. Sehr starke Quellung. Punktion, Lanzeneinstich oben 15° t.

1895 20. II. Nachstar mit Weckerscher Schere durchschnitten.
4. III. Entlassung.
13. V. O. s. ± 3,5 50° n 42,4 V. 0,1. Gläser verbessern nicht. Nähebrille: + 4 + 2,0 40° t Nr. 8 in 25 cm gelesen.
26. XI. Nähebrille verursacht bei längerem Tragen Schwindel, wird daher weggelegt.
1896 15. V. O. s. ± 3,0 60° n 42,4 V. 0.15.
1897 30. IX. Patientin, Dienstmädchen, ist mit dem operierten Auge sehr zufrieden, sie benützt dasselbe für die Ferne, das andere für die Nähe.
Konvergenz hat zugenommen, beträgt ca. 30°.
O. s. Tiefe vordere Kammer, Pupille leicht unregelmässig durch einzelne hintere Synechien, reagiert ordentlich.
Die Funktionsprüfung ist wegen der Komplikation schwierig und unsicher.
O. d. V. d. 0,1 starke Konkavlinsen erhöhen V. nicht.
O. s. V. d. 0,15 Gläser verbessern nur subjektiv.
O. d. Schwgg. 4 in 4 cm.
O. s. + 4 + 2,0 40° t. Schwgg. 0,8 in 20 cm mühsam.

Dieser Fall lehrt, dass Nystagmus, Maculae corneae, Schielstellung und centrale Chorioiditis, alle diese Komplikationen vereinigt, ein subjektiv recht befriedigendes Resultat nicht hindern.

37. B . . . . . Fritz, 14 Jahre, Huttwyl.

Keine Kurzsichtigen in der Familie. Von 14 Kindern ist Patient das siebente; sonst gesund, will er von frühester Jugend an schlecht gesehen haben. Seit dem Schulbesuch schlechter.

1894 17. I. O. d. ± 2,0 60° n 44,0; V. 0,04, — 12 — 0,75 60° n V. 0,35, ophth. — 13, skias. — 15.
29. I. O. d. ophth. — 13; Skias. — 13 (— 14).
17. I. O. s. ± 1,25 60° n 42,75; V. 0,05, — 10,5 — 1,0 60° n V. 0,35, Ophth. — 13; Skias. — 11 (— 12).
29. I. Ophth. — 12; Sk. — 11 (— 12).
31. I. Ophth. — 11.
Latente Divergenz in der Ferne 24°; in der Nähe Gleichgewicht.
O. a. Hintere Staphylome nach aussen 1/4 D. p., unscharf begrenzt, in der Umgebung Chorioidalpigment verschwemmt.
10. II. Discissio o. d.
21. II. Ablassung.

1894 1. III. Entlassung.
26. VI. O. d. ± 3,0 60° n 43; V. 0,2, + 1 + 2,5 30° t. V. 0,5.
13. IX. O. d. ± 3,0 60° n 43; V. 0,2 + 1 + 2,5 30° t. V. 0,75.
1895 12. I. Status idem.
1896 23. IV. O. d. ± 3,0 60° n 43; V. 0,2, + 1 + 2,5 30° t. V. 0,75.
1897 19. V. O. d. ± 3,0 65° n 43; V. 0,45, + 2,0 25° t. V. 0,8—0,9.
1894 17. I. O. d. ± 2,0 60° n 44,0; V. 0,04, — 12 — 1,5 60° n V. 0,35.
1897 19. V. O. s. ± 1,0 75° n 43; V. 0,05 — 13,0 V. 0,35.
1894 17. I. O. s. ± 1,25 60° n 42,75; V. 0,05 — 10,5 — 1,0 60° n V. 0,35.

38. W . . . . . Ida, 15 Jahre, Spiezwyler.

Kurzsichtigkeit datiert von frühester Jugend; in der Familie keine anderen Myopen, dagegen waren die Eltern Geschwisterkinder. Haare ausserordentlich blond; leichter Nystagmus; mässige Lichtempfindlichkeit.

1894 16. X. O. d. ± 1,25 70° n 46; — 14 — 05 70° n V. 0,3.
O. s. ± 0,5 90° 46,3; — 14,0 V. 0,15 Sk. — 16.
Metamorphopsie und kleines positives centrales Skotom; kleiner Herd in Macula.
O. a. Temporale Staphylome 1/3 D. p.
23. XI. Discissio o. s.
30. XI. Ablassung. Verlauf der Operation und Heilung ohne Komplikation.
1895 6. VII. O. s. ± 1,25 20° n; + 4 + 0,5 90° V. 0,3.
27. XI. O. s. ± 1,25 20° n 46,5; + 3,5 + 0,75 90° V. 0,5.
1896 19. V. O. s. ± 1,25 30° n 46,5; + 3 + 0,5 60° t. V. 0,6
O. d. — 13,5 — 0,5 60° n V. 0,4.
8. IX. O. d. — 15 — 0,5 60° n V. 0,3.
O. s. + 3 + 0,5 60° t. V. 0,7.
1897 6. IV. O. s. ± 1,75 30° n 46; + 1,0 70° t. V. 0,7.
O. d. — 16 — 1,0 60° n V. 0,4.
21. VIII. O. s. + 3 + 1,0 70° t. V. 0,8—0,9; + 7 + 1,0 70° t. Schw. 0,75 in 20—30 cm.
1898 Patientin ist mit dem operierten Auge sehr zufrieden. Pupille ist nach innen oben leicht verzogen, reagiert vorzüglich; eine Synechie ist nicht sichtbar; der Sphinkter pupillae scheint durch die bei der Ablassung notwendig gewesenen Repositionsmanöver innen oben eine Spur eingerissen zu sein, in der Umgebung leichte Depigmentierung der Iris. Die obere Hälfte der Pupille schön schwarz; in der unteren Hälfte noch leicht getrübte Kapsel. Patientin anämisch.

1898 21. III. O. s. ± 1,75 30° n 46,2; + 3 + 1,0 70° t. V. 0,8.
1894 16. X. O. s. ± 0,5 90° 46,3; — 14,0 V. 0,15.
1898 21. III. O. d. ± 1,5 70° n 46; — 15,5 — 1,0 70° n V. 0,5.
1894 16. X. O. d. ± 1,25 70° n 46; — 14 — 0,5 70° n V. 0,3.

Nystagmus und Lichtschein sind erheblich geringer als früher. Metamorphopsie und Skotom waren schon 1895 verschwunden.

Das Resultat nach 3½ Jahren ist ein recht günstiges, trotz der Komplikation mit der frischen, centralen Chorioiditis.

Die operative Behandlung verlangte nur eine Discission und eine Ablassung.

39. Sch . . . . . Rudolf, 26 Jahre, Hafner in Bern.

Patient, myop geboren, hat in der Schule nie bis zur Wandtafel gesehen, will in letzten Jahren Verschlimmerung seines Zustandes verspürt haben. Geschwister hatte er nicht; Eltern sehen gut. Dagegen sind kurzsichtig in stärkerem oder geringerem Grade ein Bruder des Vaters und und dessen zwei Töchter und ein Sohn, sowie eine Schwester des Vaters und ihre Tochter. In der Generation des Grossvaters und des Urgrossvaters, väterlicherseits, kam je ein Erblindungsfall vor.

1894 20. I. O. d. ± 3,0 45° n 43,5; — 16 — 1,0 45° n V. 0,2.
Sk. — 16 90°, — 18 0°; O. J. 81,5.
Das rechte Auge soll immer das schlimmere gewesen sein. Staphylom fast ringförmig, temporal ¾ D. p.; rings um die Pupille, besonders temporal atrophische Aderhautherde; in der Macula erhebliche Pigmentalterationen.
O. s. ± 1,5 35° n 44,5; — 15,0 V. 0,4.
Staphylom etwas kleiner als rechts. Chorioiditische Veränderungen gering. P. D. 65 mm.
4. II. Discissio o. d.
16. II. Ablassung. Verlauf der Operation und Heilung ohne Komplikation.
22. III. O. d. ± 3,0 45° n 44; V. 0,2, + 3,0 45° t. V. 0,4.
15. VI. O. d. ± 2,25 45° n 44; V. 0.35, + 2,0 45° t. V. 0,75.
1895 4. I. O. d. ± 1,75 45° n 44,3; V. 0,4 + 1,5 45° t. V. 0,7.
1898 2. IV. O. d. ± 1,75 45° n 44; V. 0,4 + 1,0 45° t. V. 0,9.
V. p. 0,8 in 10 cm. Schw. 0,75 in 15—30 cm.
Pupille schön rund und beweglich.
1894 20. I. O. d. ± 3,0 45° n 43,5; — 16 — 1,0 45° n V. 0,2.

1898 2. IV. O. s. ± 1,25 45° n 44,3; — 20 — 0,5 45° n V. 0,4.
V. p. 0,4—0,5 in 10 cm.
1894 20. I. O. s. ± 1,5 35° n 44,5; — 15,0 V. 0,4.

40. Fräulein N . . . . . Marie, 22 Jahre, Bern.

Grund für die Kurzsichtigkeit ist nicht bekannt; in der Familie keine Myopen. Im Beginn der Schulzeit konnte Patientin das auf der Wandtafel Geschriebene erkennen, später nicht mehr. Die grösste Verschlimmerung des Leidens trat ein zwischen dem 18. und 19. Jahr.

1894 19. I. O. d. ± 2,5 90° 43; — 13 — 1,5 90° V. 0,3; Ophth. — 16 90°, — 17 0°.
Temporales Staphylom 0,5 D. p., zweistufig, von der Pupille durch dunklen Streifen getrennt, nach aussen unscharf übergehend in die etwas rarefizierte Chorioidea.
O. s. ± 2,5 75° n 43, — 17 — 1,5 75° n V. 0,2.
Temporales Staphylom grösser als rechts, gut 1 D. p. mit einer inneren grauen und einer äusseren gelben Hälfte; ebenso sind die chorioiditischen Veränderungen des hinteren Augenpoles viel ausgesprochener und fortgeschrittener.
22. II. Discissio o. s.
1. III. Ablassung. Operation und Heilung ohne Komplikation.
3. V. Kapselschnitt mit Linearmesser.
18. V. O. s. ± 2,5 70° n 43,5; V 0,2 + 2,5 + 2,0 20° t V 0,6.
26. VI. O. s. + 2,5 + 1,5 20° t V 0,75.
17. X. O. s. + 2,25 + 1,5 20° t. V. 1.
Brille für die Hausarbeit: O. s. + 3,5 + 1,5 20° t.; O. d. plan.
Nähebrille: O. s. + 6,0 + 1,5 20° t.; O. d. plan.
1897 16. VI. O. s. + 1,75 + 1,5 15° t. V. d. 1,25; V. p. 1,2.
Schw. 0,75 wird in 20—35 cm gelesen.
1898 1. IV. O. s. ± 2,0 90° 43,5; + 1,75 + 1,5 10° t. V. 1,25.
Pupille prachtvoll schwarz und gut reagierend.
1894 19. I. O. s. ± 2,5 75° n 43; — 17 — 1,5 75° n V. 0,2.
1898 1. IV. O. d. ± 2,5 80° n 43; — 14,5 — 1,5 90° V. 0,4.
1894 19. I. O. d. ± 2,5 90° 43; — 13 — 1,5 90° V. 0,3.

41. R . . . . di, 34 J., Kalchofen.

Patient, von jeher kurzsichtig, trägt als Brille auf beiden Augen — 12; für die Ferne fügt er noch ein Pince-nez — 8 bei. In seiner Familie ist nur seine Tochter kurzsichtig.

1887 12. XII. O. d. liest in 4 cm Schw. 0,5 ohne Brille; in 9 cm mit —12; —21 V 0,3.
O. s. liest in 5 cm ohne Brille, in 10 cm mit —12; —21 V. 0,1.
O. d. Ringförmiges Staphylom nach aussen 1,5 D. p.
O. s. Temporales Staphylom 0,75 D. p.
O. a. ausgedehnte centrale Chorioiditis.

1894 8. V. Patient trägt O. d. —13; O. s. —11.
O. d. ± 1,25 90° 45,75; —23 V. 0,2, liest 0,3 in 7 cm mit Brille.
O. s. ± 1,5 65° n 45,3; —23 V. 0,1, liest 0,3 in 9 cm mit Brille.

17. V. Discissio o. d.

25. V. Ablassung.

30. VII. O. d. ± 2 90°; —3 —1,0 90° V. 0,25.

14. VIII. O. d. ± 2 90° 45,5; —3 —1,0 90° V. 0,4.

6. IX. o. d. V 0,45 —0,5 mit gleichem Glas.
Arbeitsbrille O. d. + 1,0 90°; O. s. plan matt.

1895 26. IX. O. d. ± 1,25 90° 45,5; V. 0,15 Nachstar.

1896 14. IV. O. d. ± 1,25 90° 45,5; —5,5? —0,5 90° V. 0,1; O. s. —25? V. 0,2.

22. VI. O. d. Kapselschnitt mit Linearmesser Nicati.

4. VIII. O. d. ± 0,75 (1) 90° 43,5, —4 (4,5) V. 0,6.

28. VIII. O. d. —5,0 V. 0,6.

10. XI. O. d. —5 —0,5 80° n V. 0,7; O. s. —25 (24,5) V. 0,3.

1897 26. I. O. d. —5 V. 0,6; Schw. 0,4 in 18 cm. Glaskörpertrübungen in Form von Flocken.

24. V. Glaskörpertrübung geringer. Patient beklagt sich geblendet zu sein und nicht gut mit diesem Auge lesen zu können, da er durch einen Schatten vor der Schrift gestört werde. Die Öffnung, welche durch die Discission in der Kapsel gemacht wurde, ist klar aber sehr klein, der Rest des Nachstares trübt das Bild durch Diffusion.

1898 25. V. Zweiter Kapselschnitt mit Linearmesser.

5. VII. O. d. —4,5 —0,5 90° V. 0,6—0,7.

15. XI. O. d. —4,5 —0,5 90° V. 0,8.

1899 28. III. O. d. ± 1,25 90° 46,75; —4,5 —0,5 0° V. 0,9; O. s. —24,5 V. 0,4.

19. VII. R... Charlotte, 17 J. Tochter des Patienten, auch myop, stellt sich mir vor, Schwester und zwei Brüder haben sehr gute Augen.

Status der Charlotte:
O. d. ± 2,75 83° n 45; —10 —2,0 83° n V. 0,5, Sk. —11.
O. s. ± 2,75 80° n 45; —11 —1,5 80° n V. 0,4, Sk. —11.
O. d. Temporales Staphylom 0,25 D. p., leichte Depigmentierung der Maculagegend; Papille unscharf begrenzt.
O. s. Augenhintergrund wie rechts.
15. XI. O. d. —12 —1, 83° n V. 0,5.
O. s. —13 —1,5 90° V. 0,5.

42. S... Paul, 8 J., Langenthal.

Patient von Jugend auf kurzsichtig.
1894 16. I. O. d. ± 1,5 90° 43,75; —11 V. 0,085; Ophth. —11.
Temporales Staphylom 1/3—1/2 D. p. Schwere chorioiditische Veränderungen rings um Papille. Pupille leicht oval.
O. s. ± 0,75 90° 44; —5 V. 0,3, Ophth. —8.
Krankhafte Veränderungen ähnlich denselben auf dem rechten Auge.
25. IV. Discissio o. d.
1. V. Ablassung.
16. VI. O. d. ± 1,5 75° n 44, +6 V. 0,25; Ophth. +6.
1896 11. IV. O. d. ± 1,25 75° n 44,2; +6 V. 0,25, Ophth. +6.
O. s. ± 0 90° 44,5, —7 —0,5 0° V. 0,75.
17. IV. Kapselschnitt.
21. VII. O. d. ± 1,75 75° n 42; +6 +1,5 15° n V. 0,8.
1898 1. VII. O. d. ± 1,75 (15) 70° 43,8 +5 +1,0 25° t. V. 0,7.
O. s. ± 0 90° 44,6; —9 V. 0,8.

Patient macht seinen Dienst als Kadett durch.

Er schiesst mit dem operierten Auge, währenddem er mit dem nicht operierten liest.

43. J.... Ralph, 10 J., Brienz.

Kurzsichtigkeit von frühester Jugend wurde beim Eintritt in die Schule sehr unangenehm empfunden.

Die Mutter, eine Engländerin, und ihr Bruder sind kurzsichtig.
P. D. 62 mm. O. J. 82.
1894 25. IV. O. d. ± 1,75 90° 42; —13 —1,0 90° V. 0,3.
Temporales Staphylom 1 D. p. scharf begrenzt. Chorioiditische Veränderungen rings um Papille und in der ganzen Maculagegend.
O. s. ± 1,25 90° 42; —13 V. 0,3.

Ringförmiges Staphylom, temporal 2 D. p. Veränderungen des Augenhintergrundes ähnlich wie rechts.

27. IV. Discissio o. s.

6. V. Ablassung in Narkose ohne Komplikationen.

4. VI. Entlassung.

7. VIII. O. s. ± 0,75 75° n 42; +4 V. 0,45.

1895 18. I. O. s. ± 1,25 75° n 42; +4 V. 0,6.

3. VIII. Kapselschnitt mit Weckerscher Schere in Narkose.

15. VIII. O. s. +4,5 +0,5 20° t. V. 0,7.
O. d. —15 —1,0 90° V. 0,4.

1896 17. I. O. s. +3 +0,75 20° t. V. 1!
O. d. —16 —1,0 90° V. 0,5.

1897 16. VIII. O. s. +2,5 +0,75 20° t. V. 1--1,25.
O. d. — 18 —1,0 90° V. 0,4.

1898 23. III. O. s. ± 1,25 70° n 42; +1,75 +0,75 20° t V. 0,9.
O. d. ± 1,75 70° n 42; —19 —0,75 90° V. 0,4.
O. d. Pupille vollkommen rund, beweglich und klar. Die hintern Staphylome scheinen sich auf beiden Augen vergrössert zu haben. Auf beiden Augen auch stärkere Depigmentierungen des hintern Augenpoles als früher.

1898 25. VI. O. s. ± 1,25 70° n 42; +1,25 +0,75 20° t. V. 1.

1894 25. IV. O. s. ± 1,25 90° 42; —13 V. 0,3.

1898 25. VI. O. d. ± 1,75 70° n 42; —19,5 —0,75 90° V. 0,3.

1894 25. IV. O. d. ± 1,75 90° n 42; —13 —1,0 90° V. 0,3.

Der Jüngling ist von seinem 10. bis 14. Jahre sehr gewachsen, während dieser Zeit haben sich die beiden Augen verlängert; die Hypermetropie des operierten Auges hat um 2,75 abgenommen; die Myopie des nicht operierten Auges hat um 6 Dioptrien zugenommen.

Der Vater wünscht die Operation des andern Auges sehr; sie wird bald unternommen werden der raschen Verschlimmerung wegen.

1898 25. VI. O. d. —19,5 —0,5 90° V. 0,3.
O. s. +1,25 +0,75 20° t. V. 1.

27. VI. Discissio o. d.

8. VII. Ablassung.
Patient erschien zur Funktionsprüfung erst

1899 24. X. O. d. ± 0,75 (1) 75° n 42,6; +1 +0,5 25° t. V. 0,15—0,2.
O. s. ± 1,75 65° n 42,2; +1,25 +0,75 20° t. V. 0,9—1.
O. d. Pupille durch leichten Nachstar getrübt.

26. X. Discission des Nachstares mit Messer Knapp.

1899 1. XI. O. d. + 1,5 +0,5 25° t. V. 1.
O. s. +1,5 +0,5 20° t. V. 0,9—1.

44. Herrn Dr. H. D...., 46 J., Bern.

Bruder des nicht myopen Vaters des Oskar D... Nr. 29. Patient ist von jeher kurzsichtig gewesen; ein Bruder der Mutter stark kurzsichtig.

1891 26. 1. O. d. ± 1,5 90° 42,5, —14 —1,0 90° V. 0,3.
Ringförmiges Staphylom.
O. s. ± 0 43, —13 —1,0 0° V. 0,5.
Hinteres Staphylom unregelmässig, temporal konkav begrenzt mit ziemlich spitzen Zipfeln nach oben und nach unten, nur eine kleine nasale Partie der Papille freilassend. Patient hat bisher O. a. —6 D. getragen; er bekommt dazu beiderseits — 1 cyl. mit entsprechenden Achsen.

1894 3. VII. O. d. —17 —1,0 90° V. 0,3.
O. s. —12 —1,0 0° V. 0,15. Keine centrale Fixation.
Die Verschlechterung des Sehvermögens links hat sich ziemlich akut an zwei kurz aufeinanderfolgende Hochtouren in den Berner-Alpen angeschlossen. Die Macula ist von einer grossen ovalen schwarzen Pigmentwucherung eingenommen.

5. VII. Patient wird in die Privatklinik aufgenommen, mit Dunkelkur, Punktionen und subkonjunktivalen Injektionen von Jodtrichlorid auf beiden Augen behandelt.

18. VII. O. d. —16 —1,0 90° V. 0,4; O. s. —10 —1,0 0° V. 0,3.

29. VII. O. d. V. 0,5; O. s. V. 0,4; gleichen Gläsern.
Patient wird auf seinen dringenden Wunsch in ein Berghotel, ganz im Grünen, geschickt, und absolute Schonung der Augen empfohlen.

18. IX. O. d. ± 1,5 90° 42,5; —16 —1,0 90° V. 0,3.
O. s. ± 0 43; —11 —1,0 0° V. 0,2.
Da beide Augen in kurzer Zeit in ihrer Funktion zurückgegangen waren, um 0,2, entschliesse ich mich, dem Patienten die Aphakie des rechten Auges vorzuschlagen, um zunächst dieses Auge durch Ausschaltung der Accommodation vor weiterer Progression zu schützen, um ferner durch die längere Behandlung beide Augen sicher ausser Thätigkeit zu setzen und um endlich das linke Auge für 1—2 Jahre ganz ausschalten zu können.

Patient weilt zu diesem Behufe vom 5. X. bis 1. XII. in der P.-Klinik, bekommt auf dem rechten Auge 1 Discission und 1 Ablassung, auf dem linken Auge mehrfache Punktionen und subkonjunktivale Injektionen, letztere werden später ambulant noch fortgesetzt.

1895 6. II. O. d. ± 1,25 90° 42,75; +2,5 V. 0,6.
O. s. ± 0,75 90° 42,75; —11 V. 0,3.
Brille o. d. Doppelfocus +2,5 oben, +6 unten.
O. s. plan matt; Rauchglas A.
6. IV. O. d. ± 0,75 90° 43, +2,0 V. 0,9.
O. s. ± 0,75 75° n 43; —11 V. 0,5.
27. V. Status idem.
1. VII. O. d. +2,25 V. 1; o. s. —11 V. 0,5.

1896. Weil das rechte operierte Auge sich sehr gut gehalten hatte, schenkte Patient dem linken keine Aufmerksamkeit und entzog sich während eines Jahres der Beobachtung.
26. VI. O. d. ± 0,75 90° 43, +1,25 V. 1.
O. s. —11 V. < 0,1; der schwarze Maculaherd im Centrum aufgehellt.

Das Resultat der Operation ist sehr befriedigend; das Sehvermögen für die Ferne ist gut verdreifacht, der Astigmatismus ist wegoperiert. Der letztere Effekt ist um so vollwertiger, als auch der Astigmatismus auf dem linken Auge, welcher gleich stark war, wie der des rechten Auges, aber invers, durch die nach dieser Richtung zielbewussten Lanzenstiche vollständig zum Verschwinden gebracht worden ist.

Dieser Fall hat weiter folgende interessante Seiten:

1. Die Zunahme der Kurzsichtigkeit des rechten Auges von 1891—1894, im 43. bis 46. Lebensjahre.

2. Die centrale Chorioiditis ausgelöst auf dem bessern sehtüchtigern und weniger kurzsichtigen Auge durch Blendung auf zwei Hochgebirgstouren, zweimal durch intensive, wesentlich lokale Behandlung gebessert, hebt endlich das makuläre Sehen auf. Eigenes Verschulden des Patienten.

3. Infolge mehrfacher Punktionen ist im Juli 1894 die Myopie beider Augen zurückgegangen, eine Thatsache, die sich mit vielen andern meiner Erfahrungen in dieser Hinsicht deckt.

In der letzten Zeit ist das konvexe Korrektionsglas des rechten Auges um 1 D. zurückgegangen, die Sehschärfe bleibt 1.

45—46. Frl. Sch .... Rosa, 17 J., Bern.

Myopia congenita hereditaria. Vater, Mutter, eine Schwester und ein Bruder sind kurzsichtig. Der Schulunterricht hatte von Anfang an unter dem ungenügenden Sehvermögen erheblich zu leiden.

O. a. O. J. 79.

1894 31. I. O. d. ± 2,25 65° n 41; —17 —1,0 60° n V. 0,3; Sk. —19.
Staphyloma post. 3/4 der Papille umfassend, nach aussen 1 D. p. In Macula und Umgebung atrophische Herde.
O. s. ± 2,25 60° n 41; —18,5 —1,0 65° n V. 0,3; Sk. —19 bis —20.
Staphylom ähnlich wie rechts. Chorioiditische Veränderungen ausgedehnter als rechts.

22. V. O. d. —16 —1,0 65° n V. 0,3.
O. s. —17 —1,0 65° n V. 0,3.

30. V. Discissio o. s.

6. V. Ablassung.

15. VI. Ablassung wiederholt; kleiner Glaskörperverlust, wobei ein ganz schmaler Glaskörperfaden in die Hornhautwunde eingeklemmt wird, der erst sichtbar wird, als die Pupille frei geworden, und welcher zu einer unregelmässigen Erweiterung der Pupille Veranlassung giebt. Sobald das Auge offen gelassen werden konnte, signaliert Patientin trübe, vor dem Auge sich hin und her bewegende Punkte, die als flockige Trübungen im verflüssigten Glaskörper erkannt werden.

12. IX. Kapselschnitt mit v. Weckerscher Schere.

10. XII. O. s. +0,5 V. 0,6.
Wegen der Glaskörpertrübungen werden eine Reihe subkonjunktivaler Injektionen von Jodnatrium und Chlornatrium o. a. 2 % appliziert.

1895 5. I. O. s. ± 1,0 65° n; +0,75 10° t. V. 0,8.

25. II. O. s. +0,5 10° t. V. 0,6—0,9; O. d. —17,5 —1,5 65° n V. 0,2.
Da die Sehkraft des rechten Auges, allerdings ohne subjektive Veränderungen abgenommen hatte, worüber Patientin sich aber wesentlich beschwerte, entschloss ich mich auf ihr Drängen zur Operation des zweiten Auges.

22. V. Discissio o. d.

29. V. Ablassung.
Der Heilverlauf ist ein ungemein viel günstigerer als der des linken Auges. Ein schönes freies Pupillargebiet macht

jede Sekundäroperation unnötig. Auch auf diesem Auge machen sich flockige Trübungen im verflüssigten Glaskörper störend bemerkbar, sobald das Auge offen getragen wurde.

1895 6. VIII. O. d. ± 1,25 70° n 41,6; +1,5 V. 0,6.

20. X. O. d. V. 0,9; O. s. V. 0,2—0,3.

Die enorme Herabsetzung des V. o. s. erschreckte und liess das Schlimmste befürchten. Eine Netzhautablösung war aber nicht zu konstatieren, weder ophthalmoskopisch noch am Perimeter, das keinen Defekt erkennen liess, wohl aber eine konzentrische Gesichtsfeldeinschränkung und ganz erhebliche Ermüdbarkeit. Patientin ist sehr nervös, hat sehr unruhigen Schlaf; eine roborierende und suggestive Behandlung wird eingeschlagen, Eisenpräparate, Strychnininjektionen u. s. w.

11. XII. O. d. V 0,9; O. s. V. 0,5.

1896 17. I. O. d. ± 1,25 80° n 41,8; V 0,9 +0,5 0° V. 1.

O. s. ± 1 90° 41,9; V. 0,5.

Glaskörpertrübungen verschwunden.

22. VII. O. d. +0,5 0° V. 1; V. p. 0,9; O. s. E. V. 0,6; V. p. 0,8.

Der Zustand bleibt gleich bis zum 30. V. 1897.

1898 29. I. O. d. Gleiche Refraktion V. 0,8—1. Wieder kleine Glaskörpertrübungen.

O. s. —0,75 V. 0,6. Patientin liest die Zeitung sehr mühsam ohne Korrektion.

Dieser Fall ist mir in verschiedenen Beziehungen von Wichtigkeit.

1. ist es der erste, der von mir bisher doppelseitig operiert worden ist.

2. machte die Komplikation mit Hysterie die Beurteilung des Falles ausserordentlich schwierig.

3. wurden gleich, nachdem die Augen vom Verband entledigt wurden, von der Patientin auf beiden Augen Glaskörpertrübungen bemerkt.

4. erschien die diffuse Chorioiditis am hintern Augenpol auf dem linken Auge ein Jahr nach der Operation.

5. die wahrscheinliche Verlängerung des linken Auges in der letzten Zeit.

Resultat nach mehrjähriger Beobachtung und nach einer Discission, zwei Ablassungen und einem Kapselschnitt des linken Auges und nach einer Discission und einer Ablassung des rechten Auges.

1894 31. I. O. d. ± 2,25 65° n 41; —16 —1,0 65° n V. 0,3.

1898 29. I. O. d. ± 1,25 80° n 41,8; V. 0,9 +0,5 0° V. 1.

1894 31. I. O. s. ± 2,25 65° n, —17 —1,0 65° n V. 0,3.

1897 30. V. O. s. ± 1 90° 41,9; V. 0,6.
1898 29. I. O. s. — 0,75 V. 0,6.

Die Myopie des linken Auges scheint Fortschritte zu machen, sogar nach der Operation.

47. W ..... Moritz, 12 J., Biel.

Zwei Brüder des Vaters kurzsichtig; sonst niemand in der Familie. Die Myopie des Patienten wurde zum erstenmal im Alter von drei Jahren bemerkt. Im Alter von sechs Jahren machte der Patient ein schweres Scharlachfieber durch, während welchem die Sehkraft sehr abgenommen hahen soll. Keine Blutsverwandtschaft.

1889 9. I. O. d. ± 1,0 83° n 43,5; — 4,0? V. 3/24; Sn. 0,3 in 12 cm.
O. s. ± 0,5 90° 43,5; — 5,0? V. 3/24; Sn. 0,3 in 12 cm.
O. a. Temporales Staphylom nach unten; myop. Chorioiditis.
1890 15. I. O. d. — 9 V. 1/5; O. s. — 8 V. 1/4.
1891 14. X. O. d. — 10 V. 0,25; Sn. 0,3 in 7 cm.
O. s. — 8,5 V. 0,35; Sn. 0,3 in 10 cm.
1894 12. IX. O. d. ± 1,5 90° 43; — 13 — 0,5 90° V. 0,25.
O. J. 84. P. D. 63 mm.
O. s. ± 0,25 90° 43; — 10 V. 0,3.
26. X. Discissio o. d. 4. XI. Ablassung. Operation und Heilung ohne Komplikation.
1895 2. I. O. d. ± 1,5 60° n 42,75, + 5 V. 0,5.
1. II. O. d. Kapselschnitt mit Bowmanscher Nadel.
27. III. O. d. ± 1,5 75° n 42,5; + 4,5 + 0,5 15° t. V. 0,7.
Fernebrille: O. d. nach Status, O. s. plan.
1896 20. III. O. d. ± 1,5 75° n 42,5; + 3,5 + 0,75 75° t. V. 0,7 — 0,8.
Fernebrille: O. d. nach Status, O. s. plan.
O. s. ± 0,25 60° — 70° n 43,75; — 12 — 0,5 0° V. 0,4 — 0,5.
3. X. O. d. + 3,5 + 0,5 30° t. V. 1.
1897 3. III. O. d. + 3 + 0,5 30° t. V. 1; O. s. — 13 — 0,5 0° V. 0,4 — 0,5.
Temporales Staphylom nach unten 3/4 D. p.; von seinem äusseren Rande zur Macula bilden vier ovaläre atrophische weisse Herde eine gerade Kette. Macula und das Gebiet zwischen ihr und Papille zeigen viele Pigmentverschwemmungen. Pupillenverhältnisse ideal.

Narben von alten annulären Geschwüren der Hornhaut herrührend.

8. X. O. d. ± 1,5 50° n 42,2; + 2 + 0,5 40 t. V. 1.
1894 12. IX. O. d. ± 1,5 90° 43; — 13 — 0,5 90° V. 0,25.

1898 8. X. O. s. ± 0 43,5; — 13 — 0,5 V. 0,4.
1894 12. IX. O. s. ± 0,25 90° 43, — 10 V. 0,3.

48. Sch . . . Elise, 20 J., Bolligen.

Grosses kräftiges Mädchen, einziges natürliches Kind ihrer kurzsichtigen Mutter, will von frühester Jugend auf schlecht gesehen haben.

1895 6. IV. O. d. ± 1 90° 42; V. 0,05, — 13 V. 0,25; Sk. u. Ophth. — 12.
O. s. ± 1 90° 42,3; V. 0,03, — 16 V. 0,25; Sk. — 16; Ophth. — 15.
Auf beiden Augen chorioiditische Veränderungen, besonders in der Maculagegend. Chorioidalgefässe deutlich sichtbar.
O. d. Hinteres Staphylom nach unten 1/3 D. p.
O. s. Hinteres Staphylom nach unten aussen 1/4 D. p.
17. IV. Discissio o. s.
21. IV. Quellung stark; einzelne Linsenbröckel in der vorderen Kammer.
25. IV. Ablassung. Am Schluss der Operation buchtet sich etwas Glaskörper aus der Wunde hervor, tritt aber ohne Bruch der Hyaloidea wieder zurück.
29. IV. Entlassung mit Atropinvaseline.
27. VI. O. s. ± 1 90° 42,3; + 4 V. 0,25.

In der Mitte der Pupille ein freies Gebiet. Die Patientin stellte sich nicht mehr vor, alle meine Nachforschungen in ihrem Dorfe im Jahre 1898 waren ohne Erfolg.

49. N . . . Rosa, 16 J., Wohlen.

Patientin soll von jeher kurzsichtig gewesen sein. Vater kurzsichtig; Mutter, Brüder und Schwestern sehen gut.

1895 20. IV. O. d. ± 2,5 (3) 80° n 46,5; V. 0,025, — 13 (?) — 1,5 80° n V. 0,1 Ophth. — 15 bis — 16; Sk. — 19 0°, — 16 90°.
O. s. ± 2 80° t. 46,6; V. 0,025, — 13 — 0,5 80° t. V. 0,2 Ophth. — 13; Sk. — 14.
Temporales hinteres Staphylom 0,5 D. p.
O. a. Zahlreiche weissliche Flecken in Maculagegend.
23. IV. Discissio o. s. Heftige Quellung der Linse.
25. IV. Ablassung.
30. IV. Entlassung.
30. XI. O. s. + 2 + 2,0 10° n V. 0.25.
Patientin sagt, dass die Sehkraft des linken Auges sich fast gänzlich verloren hat. Ein dichter Nachstar erklärt ihre Klagen.

1898 2. IV. O. d. ± 3 80° n 46,5; — 17 — 2 80° n V. 0,2 — 0,25; — 7 — 2 80° n V. p. 0,25.
O. s. ± 3,5 90° 46,5; V. 0,05. Gläser verbessern nicht.
6. IV. Kapselschnitt mit v. Weckerscher Schere. Einstich oben etwas nach innen vom Limbus. Grosse Öffnung in der Kapsel; Verlust von sehr wenig Glaskörper.
14. IV. O. s. ± 2,5 80° t. 47,2; + 1 V. 0,6; + 10 V. p. 0,4.
1895 20. IV. O. s. ± 2 80° t. 46,6; — 13 — 1,5 80° t. V. 0,2.
1898 14. IV. O. d. ± 3 80° n 46,5; — 17 — 2 80° n V. 0,2 — 0,25, — 7 — 2 80° n V. 0,25.
1895 20. IV. O. d. ± 2,5 (3) 80° n 46,5; V. 0,025 — 13 — 1,5 80° n V. 0,1.

Es ist wahrscheinlich, dass die Sehschärfe auf dem linken Auge noch zunehmen wird, hauptsächlich durch eine Cylinderkorretion. Ausserdem ist zu vermuten, dass die beiden Augen ihre Längsachse verlängert haben seit 1895, denn das linke Auge wurde 1895 mit + 2 + 2 10° n korrigiert und 1898 mit + 1 (2); und das rechte Auge wurde 1895 mit — 13 — 1,5 80° n korrigiert, und 1898 mit — 17 — 2 80° n. Die ophthalmoskopische Refraktion (15—16 D.) 1895 lässt voraussetzen, dass die subjektive Korrektion nicht vollständig gewesen war, da die Zunahme der sphärischen Refraktion seit 1895 nicht ganz vier Dioptrien erreichte. Die Patientin befand sich noch im Wachstumsalter.

50.—51. Frau S..., G... 32 resp. 34 J., Rapperswyl.

Ein Bruder † und eine Schwester der Mutter stark kurzsichtig. Ein Kind starb mit 7½ Monaten an Gehirnentzündung. Patientin blutarm, hat zwei Aborte durchgemacht vor 4 und 2 Jahren.

Das Sehvermögen, das immer sehr gering gewesen, soll in letzter Zeit bedeutend abgenommen haben, auch für die Nähe.

1897 8. VIII. O. d. ± 1 90° 44; V. 0,05 — 16 — 0,5 90° V. 0,35.
O. s. ± 1,5 90° 44; V. 0,02 — 17 — 0,5 90° V. 0,15.
O. a. Grosse temporale Staphylome und centrale und paracentrale Chorioiditis ziemlich frischer Natur, besonders links.
9. VIII. Punktion der vorderen Kammer mit subkonjunktivaler Injektion von Jodtrichlorid 0,5 ‰ wegen der Chorioiditis.
16. VIII. O. d. Gleiche Punktion und Injektion.
22. VIII. Entlassung.
16. IX. Wiederaufnahme.
20. IX. Discissio o. s.
27. IX. Ablassung.

1897 7. X. In der Mitte des Pupillargebietes eine freie Lücke. V. 0,2 ohne Korrektion.
Um die Papille herum frische, chorioiditische Herde. Entlassung mit Jodkali.

1897 22. X. Patientin zufrieden mit der Operation, kommt zur Operation des zweiten, des rechten Auges. In die Ferne hat sie das operierte Auge benutzt, in der Nähe das kurzsichtige. Brille hat sie nicht gebraucht. Die Sehkraft des linken Auges habe im Verlaufe des Jahres 1896 abgenommen, die des rechten Auges seit März 1897, noch mehr seit Mai 1897, zu welcher Zeit wieder eine Frühgeburt; seit einem Monat könne sie nicht mehr nähen. Mückensehen, Metamorphopsie vor beiden Augen.
O. d. Ziemlich viele fadenförmige schwarze Glaskörpertrübungen.
O. s. Trichterförmig vertiefte Pupille; nasal feine Kapseltrübung, während temporal eine schöne, schwarze Lücke ist. Glaskörpertrübungen wie rechts.
O. d. ± 1 90° 44; Finger in 0,5 M. — 15 V. 0,15.
O. s. ± 1,5 90° 44; — 0,75 90° V. 0,6 — 0,75.
+ 10 — 0,75 90° V. p. 0,4.
+ 4 — 0,75 90° Schw. 0,75 in 18—33 cm.

26. X. Subkonjunktivale Injektion von Jodnatrium und Chlornatrium aa. 2 %.

3. XI. O. d. — 15 V. 0,25; Discissio.

9. XI. Gute Quellung, Atropinekzem.

22. XI. Leichte Drucksteigerung. Ablassung.

1. XII. Entlassung. Die Heilung war abgesehen von einem Ekzemrecidiv normal verlaufen.
Meinem ehemaligen Schüler, Dr. Naegeli in Rapperswyl, verdanke ich folgenden Status:

1898 18. XII. O. d. ± 1 90°; V. 0,3 + 1 V. 0,4.
+ 5 Jaeger 3 (0,7) in 15—13 cm; ohne Korrektion J. 14 (3,4) in 10—55 cm. Nachstar, keine Synechie.
O. s. ± 1,5 90°; V. 0,5, — 1,0 90° V. 0,6; + 4 J. 2 (0,5) in 16—27 cm; ohne Korrektion J. 13 (2,75) in 15—60 cm. Pupille normal
O. a. Centrale Chorioiditis, ziemlich frischer Natur.

52. W.... Emma, 12 J., Uttigen.

Kurzsichtigkeit datiert von frühester Jugend; in der Familie sonst keine Myopen.

1895 10. X. O. d. ± 2,0 70° n 41,25; V. 0,05, — 9 — 1,0 70° n V. 0,15 Sk. — 9 70° n; — 11 20° t. Staphyloma postic. 1/4 D. p. O. s. ± 2,5 70° n 41,5; V. 0,03 — 11 — 2,0 70° n V. 0,15 Sk. — 12 70° n, — 14 20° t. Staphyloma postic. 1/4 D. p. In beiden Augen ausgedehnte alte Chorioiditis in Form massenhafter gelblichweisser Herde mit relativ geringer Pigmentierung.

12. X. Discissio o. s.

18. X. Ablassung. Es bleiben erhebliche Linsenreste zurück.

30. XI. O. s. ± 2,5 50° n.
Zweite Ablassung. Heilung normal. Es bildet sich eine centrale Lücke.

1896 3. II. Ein derber Strang verdickter Kapsel zieht durch das Pupillargebiet; aussen oben eine hintere Synechie.
O. s. ± 1,25 80° n 41,2; + 2,5 V. 0,3.

4. II. Kapselschnitt mit v. Weckerscher Schere. Glaskörperaustritt.

5. II. Wunde geschlossen, Pupille frei, Auge reizlos.

13. II. O. s. ± 3,0 60° n 38,5. V. 0,15. + 3 + 0,5 30° t. V. 0,45.

16. III. O. s. ± 2,5 60° n 41,5, V. 0,2 + 2,5 + 1,0 30° t. V. 0,45. Fernebrille o. s. + 2,5 + 1,0 30° t; O. d. plan.

21. V. O. s. ± 1,5 70° n 41,5; mit Fernbrille V. 0,5.
Pupillargebiet vollkommen frei, unten eine kleine vordere Synechie, dadurch Pupille etwas nach unten verzogen.

1897 19. V. O. s. ± 1,25 80° n 41,5, V. 0,25, + 2,5 + 0,5 15° t. V. 0,5.

1895 10. X. O. s. ± 2,5 70° n 41,5; V. 0,03 — 11 — 2 70° n V. 0,15.

1897 19. V. O. d. ± 2,0 65° n 41,5; V. 0,03 — 12 — 1,0 65° n V. 0,2.

1895 10. X. O. d. ± 2,0 70° n 41,25; V. 0,05 — 9 — 1,0 70° n V. 0,15.

53. St.... Gottfried, 41 J., Thun.

Patient hatte während der Schulzeit ziemlich gut gesehen und keine Brille benötigt, um an die Wandtafel zu sehen. Erst seit zwei Jahren bemerkte er eine rapide Abnahme seiner Sehkraft und besonders im Verlaufe des letzten halben Jahres. Seinen Beruf als Kaminfeger kann er seit 16 Monaten nicht mehr ausüben und ist daher Hausierer geworden. Ein Grund für die Verschlimmerung des Sehvermögens ist nicht bekannt.

1895 20. VI. O. d. ± 3,0 70° n 46,5; V. 0,025, — 19 —2,0 70°n V. 0,15 Sk. und Ophth. — 20. O. J. 77.
O. s. ± 4,5 85° n 45,5; V. 0,025; —13 —2,5 85° n V. 0,25 Sk. und Ophth. — 13.
Starke latente Divergenz. Auf beiden Augen grosse hintere Staphylome.

25. VI. Discissio o. d.

29. VI. Ablassung.

1. VII. Auge ziemlich gereizt. 5 % Atropinvaseline, Kataplasmen.

22. VII. Auge reizlos; noch Kortikalreste in Resorption. Entlassung mit Atropinvaseline.

6. XII. O. d. ± 3,0 75° n 46, V. 0,2, —1,5 V. 0,5; + 3 Schw. 0,4. Fernebrille — 1,5, Nähebrille + 3.

1896 20. V. O. d. ± 2,0 75° n 47; Pupille klar. V. 0,3 — 0,75 — 1,25 75° n V. 0,5
Fernbrille nach Status.
Nähebrille + 2 + 1,25 15° t.

1897 11. V. O. d. ± 1,75 70° n 48,8; V. 0,35, —1 —1,0 70° n V. 0,75 + 3 + 1,0 15° t Schw.; 0,3; Schw. 0,75 in 10—25 cm.
Das Pseudo-Accommodationsgebiet repräsentiert also eine Accommodation von 6 D.
O. s. ± 4,5 85° n 45,4, — 14 —3,0 85° n V. 0,3.

Patient sehr zufrieden mit dem operierten Auge, wünscht die Operation des linken Auges; er hat die verordneten Brillen nicht getragen..

54. E . . . . Leonz, 21 Jahre, Reiden.

Grosse Sehschwäche von frühester Jugend an, soll sich nie merkbar verändert haben. In der Familie niemand sonst kurzsichtig. Die Angehörigen führen das Leiden auf eine schwere Zangengeburt zurück.

1895 28. VI. O. d. ± 2,0 60° n 43; V. 0,04, — 17 V. 0,2
Ophth. und Skias. — 20
O. s. ± 2,0 70° t. 43; V. 0,04 —17 V. 0,2; Ophth. u. Skias. — 20.
Ferne nach Maddox leichte Konvergenz (2°), Nähe 10° Divergenz (Maddox).
O. a. Fundus leicht albinotisch, alle Chorioidalgefässe sichtbar; grosse temporale hintere Staphylome, atrophische Ringzone um Papille und Staphylom. In Macula einzelne gelbliche Herde.

29. VI. Discissio o. d.

1895 4. VII. Ablassung. Patient hält schlecht und presst etwas Glaskörper vor.

20. VII. Ablassung in Narkose wiederholt. Auge lange gereizt, Pupille eng.

15. VIII. Auge reizlos. Patient mit 1 % Atropinvaseline entlassen.

21. X. Poliklinische Vorstellung. Im Pupillargebiet etwas temporal eine kleine offene Lücke.

O. d. ± 2,0 70° n, V. 0,2 + 2.5 V. 0,3.

1896 15. V. O. d. ± 2,0 65° n 44,3, V. 0,25 + 1,5 + 1,0 0° V. 0,4.

1897 22. V. O. d. ± 2,0 55° n 44,3, V. 0,2 + 1,5 + 1,0 35° t. V. 0,4. Pupille frei.

O. s. ± 2,0 70° t. 43, V. 0,04 — 19 — 1,0 70° t. V. 0,3.

Nähe o. d. + 5 + 1,25 35° t. Schw. 0,4 in 25 cm.

Schw. 0,75 in 18—32 cm.

O. s. Schw. 0,4 in 6 cm.

55. H . . . Eugen, 13 Jahre, Latrigen.

Kurzsichtig von frühester Jugend. Eltern und Geschwister haben gute Augen.

O. J. 90,3; P. D. 61 mm.

O. a. Kleines temporales Staphylom; ausgedehnte Depigmentationen des Augenhintergrundes. Wegen Nystagmus ist Hornhautastigmatismus nur annähernd festzustellen.

1895 6. IX. O. d. ± 3 45° n 45; — 12 — 1,0 45° n V. 0,25.

O. a. Skias. — 12; Ophth. — 11.

O. s. ± 3 45° n 45; — 11 — 1,5 45° n V. 0,25.

7. IX. Discissio o. d.

14. IX. Ablassung. Auge bleibt lange gereizt.

10. X. Auge ruhig. Entlassung mit Atropinsalbe.

1896 16. I. O. d. Im Pupillargebiet kleine schwarze Lücke; in der Peripherie dicke weisse Kapselmassen.

O. d. ± 8? 60° n 45,75; V. 0,1, + 3,5 30° t. V. 0,15.

22. I. Kapselschnitt mit v. Weckerscher Schere; Operation und Heilung normal.

27. I. Glaskörpertrübungen. Entlassung mit Jodkali.

26. II. Glaskörpertrübungen zum grössten Teil verschwunden.

O. d. ± 5 75° n 46; V. i. 0,1; V. c. 0,25 mit + 5 oder mit + 1 + 3 25° t.; oder mit + 4 25° t; der Patient zieht + 5 vor.

2. VI. O. d. + 5 V. 0,35. Patient ist mit seiner Brille befriedigt und zieht sie immer noch den kombinierten Gläsern vor.

1898 7. XI. Patient sehr zufrieden mit seinem operierten Auge, benutzt es nur für die Ferne. Leichter horizontaler Nystagmus bei seitlicher Blick-Richtung; er scheint seit 1895 abgenommen zu haben.
O. d. ± 5 65° n 45; V. i. 0,15, V. d. c. 0,4—0,45 mit + 3 + 3,0 25° t. oder mit + 4 + 3,0 25° t. oder mit + 5 + 3,0 25° t. oder nur mit + 5.
V. p. 0,4, Schw. 0,75 in 13—20 cm mit Arbeitsbrille.
O. s. ± 3 60° n 45,2, V. 0,075 — 12 — 2,0 60° n V. 0,25; V. p. 0,3.
Fernebrille: o. d. + 5 + 3 25° t.; o. s. plan.
Nähebrille: o. d. + 8 + 3 25° t.; o. s. plan.

56.—57. St . . . Otto, 19 Jahre, Biel.

Kurzsichtigkeit datiert von frühester Jugend; Vater und Grossvater kurzsichtig.
P. D. 59 mm.
1888 25. X. O. d. ± 1 45° n; — 9 — 1,0 45° n V. 0,3.
O. s. ± 2 45° n; — 7 — 2,0 (?) 45° n V. 0,3.
O. a. Hinteres Staphylom 3/4 D. p.; 0,75 von der Papille umfassend.
Die Weissschen Reflexe. Nähe 8° Divergenz.
Brille o. d. — 4 — 1,0 45° n; O. s. — 2 — 2,0 45° n.
1890 25. VI. O. a. — 10 — 1,0 45° n V. 0,5; O. s. — 8 — 2,0 45° n V. 0,4.
Latente Divergenz 5°.
Brille O. d. — 5 — 0,5 45° n; O. s. — 3 — 1,5 45° n.
1894 18. V. O. d. — 13 — 0,75 45° n V. 0,25; O. s. — 11,5 — 0,5 45° n V. 0,35.
Brille O. d. — 6,5 — 0,75 45° n; O. s. — 5 — 0,5 45° n.
(M. St . . . Vater des Patienten: O. d. — 6 V. 0,75 — 1).
1895 10. XI. O. d. ± 1,5 65° n 42; V. 0,05 — 14 — 1,0 65° n V. 0,45.
O. s. ± 2,5 45° n 42.5; V. 0,05 — 12 — 2,0 45° n V. 0,75.
O. d. Skias. — 15; Ophth. — 13.
13. XI. Discissio o. d.
20. XI. Ablassung.
29. XI. Zweite Ablassung.
9. XII. Auge nicht gereizt. Entlassung.
1896 10. II. O. d. ± 1 60° n 42,5; + 3 V. 0,9.
1897 17. IV. O. d. ± 1 45° n 42,5; + 3 V. 1; + 7 Schw. 0,3 in 20 cm.
Der Pat., Studierender in Stuttgart konsultiert Dr. Koenigs-

hofer, welcher ihm die Operation des linken Auges rät. Er tritt in die Charlotten-Heilanstalt für Augenkranke ein, wo er am 25. I., 1. II., 15. II. und 5. III. von Dr. Koenigshofer operiert wird.

1897 15. III. Entlassung.

Herr Dr. Koenigshofer schreibt mir unter dem 27. September 1898.

Der Status vom 17. I. 1897 ist O. s. — 12 V. $^5/_{12}$

„ „ „ 29. III. 1897 „ O. s. + 3,5 V. $^5/_6$.

Fernebrille von Dr. Koenigshofer verschrieben:

O. d. + 3; o. s. + 3,5.

1898 17. VI. Patient kommt um seine Augen von mir kontrollieren zu lassen.

O. d. ± 1,5 30° n 41,8; V. 0,6 + 2 60° t. V. 1.

O. s. ± 2,5 75° n 41; V. 0,15 + 1,75 + 1,5 15° t. V. 1.

O. d. Chorioiditische Veränderungen um Papille und in Macula.

Temporales Staphylom 0,75 D. p.

O. s. Macula sehr dunkel, von glänzenden atrophischen Linien begrenzt.

Fast ringförmiges Staphylom.

Pupille beider Augen leicht oval, die Längsachse vertikal.

Fernebrille nach Status.

Nähebrille O. d. + 3,5 + 2 60° t.; o. s. + 5 + 1,5 15° t.

Die Schrift des St... ist eine wahre Kalligraphie.

58. D.... Rosette, 20 J., Guggisberg.

Kurzsichtigkeit datiert von frühester Jugend ohne wesentliche Zunahme in letzten Jahren.

1895 11. VI. O. d. ± 1,25 50° n 45; — 11 V. 0,1; Ophth. — 11; Sk. — 13.

O. s. ± 0,75 90° 45,5; V. 0,075, — 10 V. 0,15.

O. a. Grosse temporale treppenförmige Staphylome; centrale Chorioiditis; gelbe streifenförmige Herde.

15. VI. Discissio o. d.

19. VI. Ablassung.

25. VII. Entlassung. Auge reizlos.

17. X. Wiedereintritt. Feine Membranen in der Pupille.

O. d. ± 0,75 60° n 44, + 4 V. 0,25.

18. X. Kapsel mit Sichelmesser durchschnitten.

1895 28. X. Auge reizlos. Senkrecht stehender Kapselspalt mit völlig freiem Pupillargebiet.
17. XII. O. d. + 4 V 0,25; + 8 Schw. 0,4 in 20 cm.
1897 23. VI. O. d. ± 0 90° 45,5: V.0,2 + 3 + 0,5 90° V.0,25 Ophth. + 4.
O. s. ± 0,75 90° 45,5; Finger in 1 M. — 10 V. 0,1. Sk. — 10.
Nähebrille: O. d. + 8; O. s. — 5.

59. Eri.... Emma, 14 J., Muhen.

Kurzsichtig von frühester Jugend. Mutter und Geschwister kurzsichtig.
1895 21. I. O. d. ± 1 0° 42,75, — 15 V. 0,4; Sk. — 17.
O. s. ± 1 0° 43, — 16 V. 0,2; Sk. — 15.
O. a. Hintere ringförmige Staphylome nach aussen $^3/_4$ D. p. Chorioiditis myopica am ganzen hinteren Augenpol.
23. I. Discissio o. s.
28. I. Ablassung.
8. V. O. s. ± 1,25 0° 41; + 4,5 + 0,75 90° V. 0,6.
1897 1. II. O. s. ± 1 0° 41,25; + 3 + 0,5 90° V. 0,7.
Leichte Glaskörpertrübungen.
O. d. — 16 V. 0,9.
1898 4. V. O. s. + 3 + 0,75 90° V. 0,9.
Pupille rund, klare Lücke, die Peripherie von einem graulichen Ring, der Kapsel angehörig, eingenommen.

60. St.... Martha, 10 J., Interlaken.

Kurzsichtigkeit datiert von frühester Jugend. Mutter kurzsichtig, sonst niemand in der Familie; keine Blutsverwandtschaft.
1892 13. I. O. d, ± 1,25 90° 46; Sk. — 12; Ophth. — 13.
Temporales Staphylom 0,3—0,5 D. p.
O. s. Gleicher Zustand wie rechts. Arbeitsbrille o. a. — 5.
1895 18. IV. O. d. ± 1,5 83° n 45; — 14 V. 0,4. Temporales Staphylom 1 D. p.; Sk. — 15 0°.
O. s. ± 1,5 80° n 45,4; — 11 V. 0,5.
20. IV. Discissio o. d.
26. IV. Ablassung.
30. VIII. O. d. + 6 V. 0,5.
1896. 13. IV. O. d. ± 1,5 70° n 45,4; + 6 V. 0,3. Feiner Nachstar.
14. VIII. Kapselschnitt mit v. Weckerscher Schere.
3. V. O. d. + 6 V. 0,5.
28. X. O. d. + 4,5 V. 0.9.
1897 18. X. O. d. ± 1,5 70° n 45; + 4 + 0,75. 20° t. V. 1 V. p. 0,8—0,9.

Fernebrille nach Status.
Nähebrille: + 8 + 0,75 20° t. Sn. 1 in 12—25 cm
O. s. ± 1,5 70° n 45; — 11,75 — 0,5 70° n V. 0,7.
1898 28. XI. O. d. + 4 + 0,75 20° t. V. 1.
O. s. — 12,5 V. 0,7; Cylindergläser refusiert.

Die Patientin und ihre Eltern sind sehr dankbar über die Operation, hauptsächlich, weil dadurch die Erziehung sehr erleichtert worden ist. Ich vermute, dass die Refraktion beider Augen noch zunehmen wird während der sieben nächsten Jahre des Wachstums.

Patientin trägt Brille den ganzen Tag mit Vergnügen, die beiden Paare abwechslungsweise.

61. Goe . . . Marie, 10 J., Interlaken.

In der Familie keine Kurzsichtigen.

Strabismus convergens alternans, leichter Nystagmus. Das Augenleiden wird auf eine im ersten Lebensjahre überstandene Gehirnentzündung zurückgeführt. Patientin intelligent, sehr unruhig.

1893 6. XII. O. d. ± 1,25 65° n 45; Ophth. o. a. — 11 bis — 12.
O. a. 0,3 in 10 cm.
Arbeitsbrille O. a. — 3 — 0.5 65° n den ganzen Tag zu tragen. Ferner dazu Lorgnette o. a. — 5.
1895 18. I. O. a. ± 1,25 75° n 45; — 11,0 V. 0,5.
Temporales Staphylom 0, 75 — 1 D. p. Zahlreiche, kleine rundliche, chorioiditische Herde zwischen Papille und Macula.
1. X. Discissio o. d.
8. X. Ablassung.
3. XI. Entlassung mit Atropinvaseline.
30. XI. O. d. ± 2 90° 45; + 6 V. 0.5.
Fernebrille o. d. + 6 V. 0,5; o. s. plan. Nähebrille o. d. + 10; o. s. plan.
1896 13. IV. O. d. ± 1,25 75° n 45, + 6 V. 0,3. Feiner Nachstar.
14. IV. Kapselschnitt mit v. Weckerscher Schere. Der innere Teil der Kapsel im Pupillargebiet ist nicht durchschnitten worden.
3. VI. O. d. + 6 V. 0,4—0,5; Patientin bedarf viel Licht zur Arbeit.
23. X. O. d. + 6,5 V. 0,9.
1897 23. III. O. d. Status idem; O. s. — 12 V. 0,5.
2. X. O. d. ± 0,25 0° 44,4, + 6 V. 0,7; V. p. 0,5.
Sn. 0,8 in 20—30 cm.
Pupille leicht oval; zwei hintere Synechien.

1898 14. I. O. d. ± 0,75 70° n 44; + 6 V. 0,9—1.
1895 18. I. O. d. ± 1,25 75° n 45; — 11 V. 0,5.
1898 14. I. O. s. ± 0,5 75° n 44; — 12 V. 0,5.
1895 18. I. O. s. ± 1,25 75° n 45; — 11 V. 0,5.
1898 18. X. Status idem.

62. L.... Hedwig, 20 J., T...., Lehrerin.

Patientin von jeher kurzsichtig, bat einen kurzsichtigen Vater und zwei kurzsichtige Schwestern. Der Vater konsultierte mich am 4. Juli 1888 und hatte:

O. d. ± 1 45° n; — 8 — 0,5 45° n V. 1; O. s. idem.
O. a. Temporales Staphylom nach unten 1/3 D. p., über demselben eine chorioiditische Sichel.
Die Schwester Frida, geboren 1873, zeigte:

1893 10. II. O. d. ± 2,5 60° n 44,75; — 11 — 1,0 70° n V. 0,25.
O. s. ± 2,5 60° n 45,2; — 11,5 — 1,0 60° n V. 0,25.
1895 4. III. O. a. — 13,5 — 1,0 60° n V. 0,3; temporales Staphylom 1/2—2/3 D. p.
Die Schwester Klara, geboren 1871:
1893 11. VIII. O. a. ± 1 90° 45; — 12 V. 0,75.
Patientin selbst, Frl. Hedwig:
1893 11. VIII. O. d. ± 2 55° n 44,5; — 16 — 1,5, 55° n V. 0,2.
Grosses, temporales Staphylom mit flügelförmigen Ansätzen nach unten und oben; erhebliche centrale, chorioiditische Veränderungen.
O. s. ± 2,0 55° n 44,5; — 14,0 — 1,0 55° n V. 0,3.
Temporales Staphylom weniger gross als rechts, ebenso die Veränderungen in der Macula, dagegen mehr chorioiditische Veränderungen unmittelbar über und unter der Papille.
1895 25. III. Status idem wie am 11. VIII. 1893.
27. III. Discissio o. d.
2. IV. Ablassung. Reizerscheinungen sehr gering.
11. IV. Entlassung. Im Pupillargebiet eine dreieckige, freie Lücke, eine hintere Synechie. Atropin jeden zweiten Tag.
6. V. O. d. ± 0 45,75, + 3,0 V. 0,5.
1. X. O. d. + 3,0 V. 0,6.
1896 28. X. O. d. + 3,0 V. 0,6—0,7
O. s. — 17 — 1,5 55° n V. 0,3.

63—64. Frau Sch . . . H . . . 44 J., Wetzikon.

Patientin, Typus einer hochgradigen Myopie, mit grossen hervorstehenden Augen, stammt aus kurzsichtiger Familie. Mutter, drei Schwestern und ein Sohn sind kurzsichtig, doch in geringem Grade, die Mutter arbeitet jetzt noch mit 62 Jahren die feinsten Arbeiten ohne Brille. Der Vater ist nicht kurzsichtig, ein Bruder und eine Schwester dagegen sehr. Patientin hat schon beim Eintritt in die Schule nichts an der Wandtafel unterscheiden können.

Mit 6 1/2 Jahren wurde Prof. Horner konsultiert, der eine ernste Prognose stellte der aussergewöhnlich hochgradigen Myopie gegenüber, und ohne eine Brille zu verordnen, die Schulaufgaben und die Handarbeit untersagte. Im 14. Jahre verordnete ihr ein anderer Professor eine Brille für das Klavier, welche aufrechte Haltung ermöglichte. Patientin bediente sich derselben bis in letzter Zeit. Während der drei Jahre Sekundärschule, 1 1/2 Jahren Pensionat und ein Jahr höhere Töchterschule nahm die Kurzsichtigkeit zu. Nach 10 Jahren der Verheiratung mit 33 Jahren erkrankte 1894 plötzlich das rechte Auge an centraler Chorioiditis. Der Spezialarzt, welcher unmittelbar konsultiert wurde, beschränkte seine Behandlung auf dunkle Rauchgläser, absolute Ruhe, Enthaltung jeglicher Augenarbeit und empfahl wesentlich Ergebung ins Schicksal. Die gebildete Patientin wurde sehr ängstlich und unglücklich, sah schwarz in die Zukunft, besonders da sie sich von jeher der weiblichen Handarbeiten enthalten hatte.

Sie gedachte der Ratschläge Horners und fühlte wohl, dass hauptsächlich die Wochenbetten und Nachtwachen für ihre fünf Kinder, welche sie nicht gerne anderen anvertraute, ihre Augeu in den letzten Jahren so geschwächt hatten. Wie sie nun in Kenntnis gesetzt wurde von der neuen Operation der hochgradigen Myopie, suchte sie mich auf in einem sehr schwachen Zustande.

1895 7. V. O. d. ± 1,25 90° 44,3; Sk. —20.

Central ist die Sehschärfe ganz aufgehoben, in der Nähe V. 0,05 excentrisch.

Hinteres Staphylom ringförmig, nach aussen 1 D. p., in der Macula ein horizontaler, schwarzer Fleck von gut 1 D. p. Länge und 1/3 D. p. Höhe. Die ganze Maculagegend und weit darüber hinaus bis zum Staphylom ist chorioiditisch verändert. Diese ausgedehnten Veränderungen scheinen alt, der centrale Herd dagegen frisch.

O. s. ± 2,75 70° n 44,3; —21 —2,0 70° n V. 0,2 V. p. c. 0,25; Sk. — 21 70° n; — 23 20° t.

Hinteres Staphylom nach aussen unten $^1/_2$ D. p.
Es schliessen sich ältere chorioiditische Veränderungen an seinen äusseren Rand, die nach oben und nach unten in konvexem Bogen ungefähr dem Verlaufe der maculären Gefässe folgend die selbst auch veränderte Macula umkreisen; nasal zwei konzentrische scharfbegrenzte Ektasien in 1 und 1 $^1/_2$ D. p. Abstand.
Aufenthalt in der P. Klinik vom 10. Juni bis 6. Juli.

1895 11. VI. Discissio o. d.

19. VI. Ablasung.
Mit Absicht war nur eine mässige Evakuation von getrübter Linse angestrebt worden, das Auge sollte möglichst langsam seine Linsenreste resorbieren, um der centralen Chorioiditis Gelegenheit zur Rückbildung zu geben.

1896 6. III. Kapselschnitt mit v. Wecker scher Schere.

3. VI. O. d. ± 0,75 45° t. 45,5; V. d. 0,3 ohne Glas; V. p. 0,3 + 4 Schw. 0,3 in 20—25 cm.
Metamorphopsie besteht noch. Das relative centrale Skotom bei Tageslicht undeutlich wahrgenommen, tritt im Dämmerlicht stark hervor. Der schwarze centrale Pigmentstreifen hat sich stellenweise rarefiziert.

14. X. O. d. E. V. 0,4; O. s. — 21 — 2,0 70° n V. 0,4.

1897 24. IX. O. d. ± 1,5 45° t. 44; V. 0,3 — 0,75 45° t. V. 0,4.
Das Auge ist seit einem Jahre für die Ferne benützt worden. Im Fundus keine wesentliche Änderung zu konstatieren. Immer noch geringe Metamorphopsie.
O. s. ± 2,75 75° n 44, — 21 — 2,0 75° n V. 0,4.
Das Schwergewicht dieses Falles liegt in dem Umstande, dass Patientin mit ihrer centralen Chorioiditis und dem excentrischen Sehrest von $^1/_{20}$ von Fachgenossen untersucht und einfach zur Resignation und zur Abstinenz von jeglicher Beschäftigung verwiesen worden war.
Ich unternahm die Aphakie mit doppelter Absicht: Zunächst sollte dem Auge durch die längere Kur eine andauernde Ruhe verschafft werden, die man ohne eingreifende Verfahren auch von sonst verständigen Patienten selten streng genug durchgeführt erhält. Die Ausschaltung der Accomodation halte ich eben für ein wesentliches Heilmittel bei centraler Chorioiditis hochgradiger Myopen. Der Erfolg hat den Plan gerechtfertigt. Durch den Erfolg des

rechten Auges ermuntert, wünscht Patientin die Operation des linken, dessen Sehvermögen für die Ferne im Verlaufe der letzten zwei Jahre von 0,2 auf 0,4 sich gehoben hatte, wahrscheinlich dank der vielen unfreiwilligen Ruhe und der Cylinderkorrektion.

1897 25. XI. Discissio o. s.

1. X. Ablassung.

30. X. Patientin mit erheblichen Linsenresten und Atropinvaseline nach Hause entlassen.

6. XII. O. s. ± 1,25 65° t. 44; V. 0,4, — 0,5 75° t. V. 0,5.
Pupille normal.
O. d. ± 1,75 35° t. 43,4; + 0,5 — 1,0 35° t. V. 0,5—0;6.
Für die Ferne einfache Schutzbrille.
Arbeitsbrille O. d. + 3 + 1,0 55° n; O. s. + 3 + 0,5 15° n.

1898 20. VI. Status idem o. s. V. p. 0,5; mit Arbeitsbrille Sn. 0,8 in 20—30 cm.
O. s. Nachstar fängt an sich zu bilden.
Resultat beider Augen nach einer Discission. einer Ablassung, einem Kapselschnitt und einer Beobachtung von drei Jahren auf dem rechten Auge und einer Discission, einer Ablassung und einer Beobachtung von einem Jahre auf dem linken Auge:

1895 7. V. O. d. ± 1,25 90° 44,3; V. 0,05.

1898 21. VI. O. d ± 1,75 35° t. 43,4; + 0,5 — 1,0 35° t. V. 0,5—0,6.

1897 24. IX. O. s. ± 2,75 75° n 44,2; — 21 — 2,0 70° n V. 0,4.

1898 20. VI. O. s. ± 1,25 65° t. 44; V. 0,4, — 0,5 75° t. V. 0,5.

65. Herr E. Hu . . ., 50 J., Pfarrer in A . . .

Patient, einer meiner Studienfreunde, war schon als Student eine äusserst stille in sich gekehrte Natur; eine grosse Schüchternheit mit Neigung zu Melancholie hat ihn bis heute noch nicht verlassen.

Der Vater war leicht kurzsichtig, ebenso eine Schwester seiner Mutter, welche mit 80 Jahren noch ohne Brille arbeitete. Ein älterer Bruder ist auch kurzsichtig, doch in geringerem Grade, derselbe hat einen Sohn und eine Tochter, die beide an einem Auge hochgradig kurzsichtig und schwachsichtig sind, das andere Auge aber sehr gut haben.

Der Sohn, das heisst der Neffe des Patienten, konsultierte mich am mich am 26. Juni 1896 mit folgendem Status:

O. d. ± 1 90° 40,8; V. 1,25.
O. s. ± 2,25 60° n 39,8; — 24 — 1,5 60° n V. 0,05.
Temporales Staphylom nach aussen 1,5 D. p.

Ausgedehnte Chorioiditis des hinteren Augenpoles.
Der Patient war immer kurzsichtig. Seine Geschwister machten sich oft lustig über seine Kurzsichtigkeit, und spielten ihm schlechte Streiche. Mit 10 Jahren machte er Scharlach durch mit nachfolgender Wassersucht, mit 16 Jahren eine schwere Ruhr mit starkem Blutverlust, der ihn ausserordentlich herunterbrachte. Als Student erhielt er von Professor Dor prismatische Gläser verschrieben.

1895 12. VIII. O. s. ± 0,75 90° 40,8; — 16 V. 0,5.
Ringförmiges, hinteres Staphylom mit zwei 1,5—2 D. p. breiten Ausbuchtungen temporal nach unten und oben. Die Macula ist von wolkigen Pigmentverschwemmungen eingenommen; nasal ca. 1,5 D. p. von der Papille entfernt eine bogenförmige sehr steile Exkavation in Form eines ausserordentlich dunkel pigmentierten Bogens, 5—6 D. p. lang, über welche die Gefässe steil herüberbiegen.
O. d. ± 0,25 0° 41; — 15 V. 0,25.
Temporales Staphylom ½ D. p., zweistufig; in der Macula Pigmentverschwemmungen; nasal von der Papille ebenfalls eine bogenförmige, steilrandige Exkavation, doch weniger ausgesprochen als links. Monokuläre Fixation für die Nähe.

26. VI. Discissio o. s.

2. VII. Ablassung.
Die Resorption der bleibenden Linsenreste geht schon langsam vor sich.

1896 17. II. O. s. ± 2,25 40° n 40,6; V. 0,2. Nachstar.

17. IV. Kapsel mit Linearmesser (Nicati) durchschnitten.

27. IV. O. s. ± 2,5 40° n 39,4, + 2 60° t. V. 0,5.

6. VII. O. s. ± 2,5 45° n 39,4, V. 0,7, + 1,0 45° t. V. 0,8.
Pupille leicht oval, und gut reagierend, ziemlich grosses klares centrales Feld am Rand von schmalen Kapselstreifen eingefasst.

30. XI. O. s. ± 2,5 45° n 39,4, — 0,75 + 1,5 45° t. V. 0,9.
V. p. 0,9. Fernebrille nach Status.
Nähebrille o. s. + 4,5 + 1,5 45° t.; O. d. plan.

1897 8. X. Patient kommt mit der Klage, mit dem operierten Auge fast nichts mehr zu sehen, weder in der Ferne noch in die Nähe. Er sagt, viel Nebel vor den Augen zu haben; wenn er auf der Kanzel stehe und Angst bekomme, so sehe er vorübergehend gar nichts.

Der Patient befindet sich in einer ausserordentlich gedrückten Stimmung. Auffällig ist bei der Sehprüfung mit O. s., dass er anfangs angiebt, er sehe auf der Tafel meine Sehproben auf 10 m nicht und nur ganz allmählich nach langer Betrachtung der Objekte und nach wiederholter Aufmunterung meinerseits liest er, und zwar kommt er am gleichen Status wie 30. XI. 1896 an. Der Patient giebt an, dass diese Erscheinung, erst nach langer ermüdender Fixation deutlich zu sehen, ihm schon lange wohlbekannt sei. Unglücklicherweise war das Gesichtsfeld nicht studiert worden, aber ich bin überzeugt, dass es die konzentrische Einschränkung der Neurastheniker gezeigt hätte. Es gelang mir endlich, meinen Freund zu überzeugen, dass die Abnahme der Sehkraft einzig vom gegenwärtigen nervösen Zustand abhing und keineswegs von einer materiellen Veränderung des Auges; ich verordnete ihm Tinctura chin. und Tinctura nuc. vom. Der Zustand besserte sich wirklich bald, und ist befriedigend geblieben mit kleinen Schwankungen.

1898 6. VI. O. s. ± 2,5 45° n 39,4; — 0,75 + 1,5 45° t. V. 0,8—0,9.
1895 12. VII. O. s. ± 0,75 90° 40,8; — 16 V. 0,5.
1898 6. VI. O. d. ± 0,25 0° 41,4; — 17 — 0,5 0° V. 0,5.
1895 12. VII. O. d. ± 0,25 0° 41; — 15 V. 0,5.

66. M . . . Ulrich, 30 J., Ruedisbach.

Kurzsichtigkeit datiert von Jugend. Eine Schwester des Vaters ist kurzsichtig. Keine Blutsverwandtschaft. Die Sehkraft hat während der Schuljahre abgenommen.

1895 15. III. O. d. ± 1,75 90° 42: — 23 V. 0,08;
Sk. — 24 90°; — 25 0°.
Paracentrale Fixation. In der Macula grosser atrophischer, unregelmässig pigmentierter Herd.
Der ganze Augenhintergrund hat an ausgedehnter Chorioiditis gelitten. Temporales Staphylom 1,5 D. p.
O. s. ± 1,75 60° n 42; — 22 V. 0,05. Augenhintergrund ähnlich wie rechts. Fixiert nicht central.
20. III. Discissio o. s..
25. III. Ablassung.
18. X. O. s. ± 2,25 75° n 41,8; V. 0,08. + 1,5 + 1 15° t. V. 0,15.
1896 13. IV. O. s. ± 1,25 75° n 42,2; V. 0,1.

Patient sehr glücklich über as Resultat, behauptet mehr als das Doppelte seiner Sehkraft wieder gewonnen zu haben.

Durch einen Brief vom 18. XII. 1898 sagt mir Patient nur, dass er mit dem operierten Auge viel besser sehe, als mit dem nicht operierten. Er drückt sich in sehr dankbaren Worten aus.

67. Ri.... Eleonore, 8 J. Glarus.

Patientin von Jugend auf kurzsichtig; Vater sehr kurzsichtig.

1895 14. X. O. d. ± 1,5 90° 43; — 17 V. 0,3; liest ohne Korrektion in 6 cm. Hinteres temporales Staphylom ½ D. p.

17. X. Discissio o. d.

25. X. Ablassung.

1. XII. O. d. + 3 V. 0,3.
Pupille noch zum Teil durch leichtgetrübte Linsenmassen verlegt.

3. XII. Kapselschnitt mit Bowmanscher Nadel.

8. XII. Auge reizlos und deshalb Verband weggenommen.

10. XII. Auge leicht injiziert und thränend. Patientin sagt, dass sie trübe sehe, währenddem sie vor zwei Tagen sehr gut gesehen habe. Bei näherer Untersuchung bemerke ich einen kleinen Glaskörperfaden im Stichkanal eingeklemmt und der Hintergrund des Auges schon leicht getrübt. Es handelt sich also um eine Sekundärinfektion des Stichkanals; der Verband war ein bischen zu früh abgenommen worden für ein Kind, welches sich trotz der Schutzbrillen die Augen mit den Händen reibt. Die Kauterisation der kleinen Wunde mit dem Galvanokauter und fortgesetzte subkonjunktivale Injektionen genügten nicht, den Hintergrund des Auges vollständig aufzuhellen.

Die Sehschärfe des operierten Auges blieb auf 0,1 mit + 3 reduziert keine centrale Fixation.

68. P.... Léon, 38 J., Paris.

Patient ist von frühester Jugend kurzsichtig. Ein Onkel der Mutter soll kurzsichtig gewesen sein, sonst niemand in der Familie ausser einem Sohne von 10 Jahren mit einer Myopie von — 2,5. Der Patient schreibt mir unter dem 3. I. 1898 folgende Einzelheiten über seine Myopie:

Seit meiner Kindheit war ich ausserordentlich kurzsichtig. Man bemerkte es, wie ich 3 oder 4 Jahre alt war. Sobald ich die Schule besuchte, machte sich das Übel in solchem Grade fühlbar, dass man daran dachte,

mich Brillen tragen zu lassen. Ich war ungefähr 12 Jahre alt, wie man mir solche verschrieb. Zudem waren die Brillen sehr schlecht gewählt worden, ohne die Hüife eines erfahrenen Fachmannes. Es war die alte Nummer 3. Sie waren zu stark, denn sie verkleinerten die Gegenstände sehr. Ich trug sie gleichwohl sehr lange. Seit meinem 7, oder 8. Jahre habe ich gelesen und geschrieben, oft bei schlechtem Beleuchtung. Auch war ich sehr schnell ermüdet. Schon mit 24 Jahren musste ich in Paris Galezowski konsultieren, der mir Ruhe riet. Später, das heisst gegen mein 29. Jahr, sollte ich jede Arbeit bei künstlichem Licht aufgeben. Trotzdem wurde mit 38 Jahren die Müdigkeit so gross, dass die geringste Arbeit mir ein Gefühl peinlichsten Unbehagens verursachte.

Damals haben Sie mir die Operation empfohlen, welche ich im Jahre 1896 durchgemacht habe. Seitdem kann ich während mehrerer Stunden des Tages arbeiten, nicht ohne Ermüdung aber doch mit viel mehr Sicherheit, da das Sehen sich ohne Änderung hält. Es ist augenscheinlich, dass die Operation noch bessere Resultate gegeben hätte, wären meine Augen nicht so gebraucht gewesen. Doch hat sie mir einen grossen Dienst erwiesen, da ich ohne sie jegliche Arbeit hätte aufgeben müssen.

1893 17. III. O. d. ± 0,25 90° 43,9; — 22 V. 0,2.
O. s. ± 0,5 30° t. 43,8; — 22 V. 0,25.
O. a. Ringförmiges Staphylom 2 D. p. nach aussen.
Chorioiditische Veränderungen in der Macula.
Patient trägt O. a. — 14 für die Arbeit; Ferne: Pince-nez — 10.

1895 19. XII. Patient fühlt seit einigen Wochen Verschlimmerung der Sehkraft.
O. d. — 22. V. weniger als 0,1; O. s. — 22 V. 0,2.

1896 22. I. O. d. — 22 V. weniger als 0,1; O. s. — 28 V. 0,1.

30. I. Discissio o. d.

5. II. Ablassung. 15. II. Zweite Ablassung. 26. II. Dritte Ablassung.

21. III. O. d. ± 1,75 90° 43,4; V. 0,3. Gläser verbessern nicht; Nr. 6 Parinand wird mit + 4 gelesen; Patient wird im Lesen jeden Augenblick durch kleine Wolken gehindert (Glaskörpertrübungen).

6. VI. O. d. — 1,75 V. 0,5; O. s. — 24 V. 0,15.

14. XI. O. d. ± 0,5 90° 43,8; — 2,25 V. 0,6; O. s. — 24 V. 0,2.

1897 9. VI. O. d. — 2,5 V. 0,5; — 0,5 + 1,5 Wecker 0,5 in 25 cm. W. 1 in 20—30 cm
O. d. Pupille leicht oval; grosse Achse horizontal; im unteren

Drittel noch weissliche Kapselreste. Der Augenspiegel zeigt ausser dem schon oben angeführten Staphylom eine steilrandige Ausbuchtung des hinteren Poles konzentrisch um die Papille und zwar in zwei verschiedenen Stufen; jede Stufe durch eine Pigmentlinie umrändert.

1888 24. X. O. d. ± 0,25 (0,5) 75° t. 44; — 2,5 V. 0,5
O. s. ± 1,25 45° t. 43,6; — 22 V. 0,2.

Patient schreibt mit dem operierten Auge ohne Brille in guter Entfernung; zum Lesen von sehr feiner Schrift benutzt er + 3; das nicht operierte Auge wird ganz in Ruhe gelassen; deshalb wahrscheinlich ist das Glas von — 24 auf — 22 zurückgekommen.

69. D . . . Dominik, 30 J., Luzern.

Myopie datiert von frühester Jugend.

1896 15. I. O. d. ± 0,5 90° 43; — 15,75 V. 0,5; O. J. 84.
Temporales Staphylom 1 D. p. Zwischen Staphylom und Macula ein ziemlich grosser, atrophischer Herd der Chorioiditis.
O. s. ± 0,5 45° n 43; — 14 V. 0,5; O. J. 84.
3. III. Discissio o. d.; 7. III. Ablassung; 18. III. zweite Ablassung.
10. X. O. d. ± 1,25 90° 42; + 4,5 + 0,5 0° V. 0,9—1.

70. R . . . Marie, 40 J., Rütti b. Büren.

Die Eltern hatten gute Augen, während der Grossvater ebenso kurzsichtig gewesen sein soll, wie Patientin selbst. Von acht Kindern ist nur eines in geringem Grade kurzsichtig.

O. a. Hintere ringförmige Staphylome. Zahlreiche weisse chorioiditische Herde; auch die Macula ist von solchen eingenommen.
P. D. 66 mm.

1896 27. II. O. d. ± 2,0 90° 40,5; Finger in 2 m; — 15—2,0 90° V. 0,45.
Sk. — 11 90°; — 13 0°; Ophth. — 12. O. J. 76,4.
O. s. ± 1,5 90° 41,5; Finger in 2 m; — 14 — 2,0 90° V. 0,6.
Sk. — 13 90°; — 15 0°; Ophth. — 13; O. J. 70.
2. III. Discissio o. s.
6. III. Quellung geht langsam von statten.
7. III. Auge reizlos. Familienverhältnisse halber nach Hause entlassen.
19. III. Wiedereintritt. Pupillargebiet noch von getrübten Linsenmassen verdeckt.
24. III. Ablassung. Es bleiben ziemlich viele Linsenmassen zurück.

1896 30. III. Pupillargebiet noch gänzlich verlegt. Auge reizlos ± 0,5 90° 42.

1. IV. Zweite Ablassung. Pupillargebiet noch immer verlegt. Verschiedene hintere Synechien. Die unregelmässige Pupille erweitert sich auf starke Atropingabe nicht.
O. s. ± 0,5 75° t. 40,5.

4. V. Entlassung. Ziemlich dichter Nachstar. Pupille erweitert sich auf Atropin wenig.

1897 4. III. Wiedereintritt. O. s. ± 1;5 90° 40.
Nach Instillation einiger Tropfen Atropin Lidekzem.

11. III. Dritte Ablassung. Während der Operation hält Patientin nicht gut und es bildet sich oben eine kleine Iridodialyse mit starker Blutung in die vordere Kammer. Hierauf Iridektomie nach oben.

13. III. Noch etwas Blut in der vorderen Kammer.

18. III. Blut resorbiert.

21. III. Entlassung. Pupillargebiet noch nicht frei.

9. IV. O. s. ± 0,75 90° 42,2; V. 0,1, + 3 V. 0,3.
O. d. ± 3 90° 42,2 Finger in 2 m; — 11 V. 0,5.

10. IV. Kapselschnitt (Nicati). Es entsteht eine lange klaffende Spalte.

12. III. Starkes Atropinekzem.

20. III. Entlassung.

14. V. O. s. ± 0,5 90° 42,2; V. 0,2, + 3 V. 0,5.

1898 8. III. Patientin sehr zufrieden mit dem operierten Auge, hat bis jetzt keine Brille getragen.
O. s. ± 0,5 80° t. 41; V. 0,3 + 3 V. 1,2; V. p. 0,6.
Sk. + 3; V. p. + 7 Schw. 0,75 in 21—31 cm.

1896 27. II. O. s. ± 1,5 90° 41,5; Finger in 2 m. — 14 — 2,0 90° V. 0,6.
Sk. — 13 90°; — 16 0°; Ophth. — 13 O. J. 77.
O. d. Refraktion ist gleich geblieben.
Fernebrille o. s. + 3; O. d. plan.
Arbeitsbrille o. s. + 7; O. d. plan.
Perimeter beiderseits stark eingeschränkt.

71. H . . . Elise, 26 J., Burgdorf.

Die Eltern haben gute Augen; von sieben Geschwistern ist nur der jüngste Bruder kurzsichtig.

1896 2. II. O. d. ± 0,5 20° n 45,5; V. 0,05, — 16 — 0,5 20° n V. 0,25; Sk. — 17.

Hinteres temporales Staphylom 1 D. p.: einzelne zerstreute chorioiditische Herde. O. J. 95.
O. s. ± 0,5 80° n 46; Finger in ½ m. — 23 V. 0,05, nach Atropin 0,25; Sk. — 24; temporales Staphylom nach oben 1,25 D. p.; auch in Maculagegend chorioiditische Herde. O. J. 95; P. D. 60 mm.

1896 4. II. Discissio o. s.
5. II. Sehr starke Quellung, Schmerzen, T. + 2; wenig Injektion, Atropin, gegen Mittag Schmerzen vermehrt, Atropin wiederholt. Morphiuminjektion: am Abend Schmerzen und Drucksteigerung vermindert.
6. II. Ablassung.
10. II. Auge wenig gereizt. T. n. Atropin.
13. II. Entlassung; Auge reizlos.
6. IV. Pupille durch weissliche Massen verlegt.
O. s. ± 1 bis 1,5 60° n.
9. IV. Zweite Ablassung, welche eine schöne centrale Lücke erzeugt.
20. IV. Entlassung.
26. V. O. s. ± 0,75 30° n 45,4; V. 0,15, — 1 — 1,5 20° n V. 0,25 — 0,3.
Fernebrille nach Status.

1897 2. III. O. s. V. 0,2; mit alten Brillen V. 0,3; — 2 — 1,5 30° n V. 0,5. Brillen geändert nach neuem Status.

1898 15. II. Patientin sehr zufrieden mit ihrer Brille, trägt sie fortwährend.
O. s. ± 0,5 20° n 46; V. 0,15; — 2 — 1 20° n V. 0,5 + 7 + 1,0 70° t. V. p. 0,4; Schw. 0,75 in 17—28 cm mit + 1 + 1,0 70° t.

1896 2. II. O. s. ± 0,5 80° n 46; — 23 V. 0,25.

1898 15. II. O. d. ± 0 45,2; — 17 V. 0,45; — 7. V. p. 0,45. Arbeitsbrille O. s. + 1 + 1,0 70° t., O. d. plan.
Die Refraktion des rechten Auges ist gleich geblieben.

Die Veränderung des sphärischen Korrektionsglases auf dem linken Auge von 1 auf 2, beweist kaum eine Verlängerung der Längsachse des Auges.

72. R. . . . . Bertha, 16 Jahre, Münster.

Patientin von frühester Jugend an kurzsichtig. Mutter sehr myop.

1896 1. X. O. d. ± 1 55° n 42,5; V. < 0,05; — 18 V. 0,15.
Sk. — 18 90°; — 20 0° vor und nach Atropin.
O. s. ± 1,25 90° 43; V. < 0,05, — 16 V. 0,25.

Sk. — 16 90°, — 19 0° vor und nach Atropin.
O. a. Temporale Staphylome ½ D. p. Leichte chorioiditische Veränderungen in Macula.

1896 3. X. Discissio o. s.
6. X. Quellung heftig, hintere Synechie. Grosse horizontale Lücke in Kapsel. T. n.
16. X. Ablassung. Glaskörperverlust. Schöne centrale Lücke.
23. X. Auge reizlos.
24. X. Entlassung.
1897 20. V. Auge prächtig. O. s. ± 1,0 70° n 44; V. 0,1 + 4 V. d. 0,45 + 8 Schw. 0,2 in 32 bis 29 cm.

73. W . . . . Gottfried, 10 Jahre, Oberburg.

Patient von jeher kurzsichtig.

1896 13. II. O. s. ± 2,0 70° n 42; V 0,1 — 6 —1,5 25° n; V. 0,45.
Sk. — 5 70° n; — 7 bis — 8 20° t.
O. s. ± 3,0 75° n 41,3; V. 0,07, — 11 — 2,0 75° n V. 0,35.
Sk. — 12 90° — 14 0° vor und nach Atropin.
O. a. Kleine temporale Staphylome.
20. II. Discissio o. s.
26. II. Discission wiederholt.
29. II. Rasche Schwellung. Einige kleine Linsenstücke befinden sich in der vorderen Kammer.
3. III. Ablassung. Auge wenig gereizt. Pupille verlegt.
16. III. Entlassung.
1899 6. II. O. d. ± 2,0 65° n 42; V. 0,25, — 5 — 1,0 65° n V. 0,6.
O. s. ± 2,0 75° n 42; V. 0,05. Gläser verbessern nicht. Dichter Nachstar.
9. II. Nachstaroperation mit v. Weckerscher Schere. Geringer Glaskörperverlust. Heilung normal.
20. II. O. s. ± 3,0 70° n 40; V. 0,25, + 2,5 + 2,0 20° t. V. 0,5.

Es ist zweifellos, dass die Sehkraft in den nächsten Monaten noch erheblich zunehmen wird.

74. Schenk, Joh. Ulrich, 23 Jahre, Bern.

Kurzsichtigkeit von der Geburt an. Bulbi prominent. Eltern und Geschwister sehen gut.

1896 18. III. O. d. ± 2,5 75° n 41,75.
V. 0,025, — 13 — 2,0 75° n 0,15.
Skiask. — 13 0°, — 17 90°.

O. s. ± 3,5 60° n 42.
V. 0,05 — 13 — 3,0 60° n 0,3.
Skiask. — 13 0°, — 17 90°.
O. a. Temporales Staphylom ½ D. p. und schmaler Ring um die ganze Papille. Nasale steilrandige Ausbuchtung des Fundus. Albinotische Färbung des hinteren Poles.
Centrale Chorio retinitis, rechts stärker als links.

1896 19. III. Discissio o. d.
Anfänglich gute Quellung, die jedoch bald keine Fortschritte mehr macht.

1. IV. Discission wiederholt mit nachfolgender starker Quellung.

7. IV. Ablassung. Patient presst stark. Sofort nach dem Einstich stellt sich eine Glaskörperperle, die aber ohne zu brechen mittelst der Undine zurückgehalten wird und sich wieder zurückzieht. Es müssen reichliche Linsenmassen zurückgelassen werden. Wunde freie Lücke nach oben aussen.

8. IV. Lücke wieder verlegt.

15. IV. Ablassung wiederholt und zwar mit denselben Vorkommnissen wie das erste Mal. Ein Glaskörperperle stellt sich nach dem Lanzenstich, zieht sich aber wieder, ohne zu platzen zurück unter Mithülfe der Undine, welche einen Teil der getrübten Linsenmassen herausspült. Das Auge bleibt drei Tage lang ziemlich gereizt.

19. IV. Reizung bedeutend weniger; centrale kleine freie Lücke.

27. IV. Auge reizlos. Entlassung mit ½ % Atropinvaseline.

3. VI. Poliklinische Vorstellung.
Auge völlig reizlos. Pupillargebiet nach oben aussen ziemlich klar.
O. d. ± 3,0 60° t. 42.
V. 0,15, + 2,5 30° t 0,35.

75. B . . . . Rosa, 16 Jahre, Radelfingen.

Patientin von jeher kurzsichtig. In den letzten Monaten soll die Sehkraft sehr abgenommen haben. Vater kurzsichtig, Mutter und Geschwister sehen gut.

1896 6. IV. O. d. ± 2,0 75° n 45; V. 0,05; — 16 — 1,0 75° n V. 0,4.
Sk. — 16 90°; — 18 0°.
O. s. ± 2,0 65° n 45,5; V. 0,15; — 12 — 1,0 90° V. 0,5.
Sk. — 13 90° — 16 0°.

O. a. Hintere Staphylome 0,5 — 0,75 D. p. scharf begrenzt mit einem pigmentierten Rand. Keine centrale Chorioiditis. O. J. 80. P. D. 61 mm.

1896 9. IV. Discissio o. d.

15. IV. Ablassung. Nach dem Einstich stellt sich eine Glaskörperperle, die aber ohne zu brechen mittelst der Undine zurückgehalten wird.

23. IV. Entlassung mit Atropinvaseline ½ %.

21. V. Auge reizlos. Grosse centrale Lücke von Kapselresten umgeben.

O. d. ± 1,0 80° n 46; V. 0,25, + 2 V. 0,5.

Fernebrille: O. d. + 2; O. s. plan.

1897 12. II. O. d. + 2 V. 0,6; Arbeitsbrille o. d. + 6; O. s. plan.

1898 13. IX. O. d. ± 1,25 65° n 45,5; V. 0,35; + 2 V. 0,6; V. p. 0,5.

Schw. 0,75 in 13 — 30 cm.

O. s. ± 3,0 80° n 45,3; V. 0,1, — 13 — 2,0 80° n V. 0,6; V. p. 0,5.

Patientin klagt über Blendung des operierten Auges bei künstlichem Licht; über Abnahme der Sehkraft auf dem nicht operierten Auge.

76. Z . . . . Rosa, 17 Jahre, Koeniz.

Kurzsichtigkeit datiert von frühester Jugend, soll in letzten Jahren zugenommen haben; kann alte Brille nicht mehr benutzen. Eltern und Geschwister mit Ausnahme einer Schwester haben gute Augen. Eine Schwester der Mutter ist kurzsichtig.

1896. 2. IV. O. d. ± 2,0 90° 44,4; V. 0,04, — 16 — 1,0 90° V. 0,1.

Sk. — 16 90°, — 18 0°; nach Atropin — 15 90°, — 17 0°

O. J. 83.

O. s. ± 1,75 90° 44,2; V. 0,04 — 14 — 0,5 90° V. 0,1.

Sk. — 14 90°, — 15 0°; nach Atropin — 13 90°, — 15 0°.

O. a. Kleines temporales Staphylom; chorioiditische Veränderungen zwischen Staphylom und Macula.

P. D. 60 mm.

6. IV. Discissio o. d.

7. IV. Quellung geht langsam vor sich.

9. IV. Discission wiederholt.

Heftige Quellung, starke Reizung.

15. IV. Ablassung. Schiefer Einstich im Limbus 4 mm lang. Die erweichte Linsenmasse tritt zum grössten Teile aus.

27. IV. Entlassung. O. d. ± 0,5 90° 44,75.

1898 17. VI. Patientin benutzt das rechte Auge für die Ferne, das linke für die Nähe.
O. d. Pupille nach unten verzogen.
O. d. ± 1,25 80° n 44,8; V. 0,15; + 3 + 0,75, 10° t. V. 0,45
V. p. Schw. 0,75 in 17 — 23 cm.
O. s ± 1,5 90° 44,9; V. 0,075, — 14 V. 0,2; V. p. 0,2.
Brille O. d. + 3 + 0,75 10° t; O. s. plan.

77. M . . . . Luise, 9 Jahre, Rütti.

Die Eltern haben gute Augen. Von acht Kindern sind zwei Mädchen kurzsichtig.

1896 9. IV. O. d. ± 1,75 85° n 41,5; V. 0,05, — 11 — 1,0 85° n. V. 0,15 — 0,2.
Sk. — 11 90°, — 14 0°.
O. s. ± 2,0 80° n 41,5; V. 0,075, — 10 — 1,0 80° n V, 0,15.
Sk. — 11 90°, — 14 0°.
O. a. Hinteres Staphylom ½ D. p. nach unten.
14. IV. Wegen Diphtherie auf die Diphtherieabteilung des Spitals verlegt.
30. IV. Discissio o. s. Folgende Trübung minim.
8. V. Zweite Discission. Einige Linsenmassen treten in die vordere Kammer.
16. V. Ablassung in Narkose. Linsenreste bleiben zurück.
20. V. Auge reizlos. Pupillargebiet beginnt sich aufzuhellen.
25. V. O. s. ± 1,5 75° t. 42,0. Entlassung.
24. VIII. O. s. ± 1,75 80° t. 42,0. Unten innen in der Pupille eine freie Lücke.
V. 0,2, + 5,5 V. 0,35.

1897 21. I. Derber weisslicher Nachstar, unten innen kleine Lücke.
O. s. ± 1,5 80° t., V. 0,3 + 5 + 1,0 80° t, V. 0,4.
25. I. Discission mit Linearmesser Nicati von hinten durch die Sklera. Auge reizt sich anschliessend ziemlich heftig.
8. II. Entlassung. Auge reizlos; temporal schöne grosse Lücke.
11. III. O. s. ± 2,5 65° t. 43,2; V. 0,3 + 4 + 1,5 25° n V. 0,65.
16. X. O. s. ± 1,25 80° t; V. 0,05, + 4,5 + 0,75 10° n V. 0,25.
+ 14 + 0,75 10° n V. p. 0,2 in 10 cm.
Frische ausgedehnte diffuse Chorioiditis; diffuse Glaskörpertrübungen und Flocken.
O. d. ± 1,5 75° n 41,6; V. 0,05, — 16 V. 0,35; — 6 V. p. 0,25 in 10 cm.

1898. 3. I. Wiedereintritt. Die Chorioditis ist im Fortschreiten begriffen, frische Herde um Papille, Glaskörper trüber.

30. III. O. s. + 5 V. 0,15. Glaskörpertrübungen dichter. Patientin wird wieder in die Klinik aufgenommen und während Wochen einer antichorioiditischen Behandlung unterworfen, aber ohne irgend welchen Erfolg.

17. IV. Vordere Kammer durch ein Hypheama verlegt. T. — 1.

25. IX. O. d. ± 1,25 75° n, 41,6; — 15 V. 0,3; Sk. — 15 90°, — 17 0°.

O. s. ± 1,0 75° t. 42,1, Finger in 1 M.; + 6 ? V. 0,05.

78. G . . . . Walther, 14 Jahre, Bern.

Seit Geburt will Patient immer gleich schlecht gesehen haben. Ein Bruder sieht ebenfalls nicht gut. Mutter kurzsichtig.

O. d. Centrale Chorioiditis; atrophische Herde um Papille. Temporales Staphylom. P. D. 63 mm.

1896 20. IV. O. d. ± 3,0 90° 46; V. 0,025, — 14 — 3,0 90° V. 0,15.
Sk. — 14 90°, — 18 0° mit Atropin — 14 90° — 18 0°.
O. J. 98,4.
O. s. ± 3,0 90° 46; V. 0,07, — 10 — 3,0 90° V. 0,62.
Sk. — 10 90°; — 14 0°; mit Atropin — 9 90°; — 13 0°.
O. J. 100.

22. IV. Discissio o. d. Quellung ausgiebig, ruhig. Pupille weit.

22. IV. Ablassung.

5. V. Auge reizlos. Pupillargebiet noch völlig verlegt. Entlassung.

14. VII. Im Pupillargebiet eine feine Membran.
O. d. ± 3,0 80° t. 46; V. 0,25 + 2,0 10° n V. 0,3.

1897 18. X. O. d. V. 0,15; + 0,5 + 2,0 15° n V. 0,2.

1898 14. II. O. d. Auge reizlos, vordere Kammer tiefer als links. Pupille rund, reagiert normal. Dichter Nachstar.
O. d. ± 3,0 90° 46; V. 0,075; + 2,0 0° V. 0,1.
O. s. ± 3,0 90° 46; V. 0,075; — 11 — 2,5 90° V. 0,45.
Sk. — 11 90°; — 16 0°.

14. II. Kapselschnitt. (Nicati.) Breite horizontale Lücke.

16. II. Reizung sehr gering.

18. II. Grosses Hypheama, frisch, ohne eruierbare Ursache. Patient war ruhig.

21. II Hypheama teilweise resorbiert. Iris erweitert sich maximal Pupillargebiet frei.

1898 25. II. Hypheama fast verschwunden.
26. II. Entlassung.
10. III. Patient sehr zufrieden. Ideale Pupille. Schöne quere Lücke.
O. d. ± 3,0 80° t. 46; V. 0,25; + 2,0 10° n V. 0,4; V. p. 0.35.
Schw. 0,75 + 4 + 2,0 10° n in 16 — 26 cm.
Fernebrille: O. d. + 2,0 10° n; O. s. plan.
Arbeitsbrille: O. d. + 4 + 2,0 10° n; O. s. plan matt.

79. Bürki Elise, 17 Jahre, aus Wohlen.

Mutter soll kurzsichtig gewesen sein. Ein Bruder soll ebenso schlecht sehen wie Patientin selbst.

O. a. Grosse temporale Staphylome. Zahlreiche chorioiditische Herde in der Papille und auch in der Macula.

1896 21. V. O. d. ± 0 45.
V. 0,07, — 11,0 V. 0,35.
O. s. ± 0 44,75.
V. 0,05 — 16,0, V. 0.125.
23. V. Discissio o. s.
25. V. Quellung stürmisch, starke iritische Reizung. Viele Linsenmassen treten in die vordere Kammer.
27. V. Ablassung. Einstich nach aussen.
1. VI. Reizung mässig. Viele Linsenmassen im Pupillargebiet.
4. VI. Auge reizlos. Mit Atropin entlassen.
± 2,0 65° n 43 V. 0,2, + 5,0 V. 0,45.
11. IX. O. s. Gute Lücke in der Pupille.
± 0,5 90° 43,4.
V. 0,2 + 4,5 V. 0,5. Fernebrille nach Status.

1897 18. X. Patientin früher mit der Operation zufrieden, bemerkt seit letztem Sommer eine Abnahme des Sehvermögens. Feiner Nachstar. Pupille reagiert ordentlich, ist aber etwas queroval und leicht trichterförmig nach hinten gezogen.
O. s. ± 0,5 90° 44,0.
V. 0,05; + 4,0 V. 0,15.
O. d. ± 0 44,1, V. 0,05 — 10 — 0,75 0° V. 0,25.
— 0,75 0° V. p. 0,35.
20. X. Kapselschnitt. Nicati; schöne breite centrale Lücke.
23. X. Reizlos entlassen.
27. XI. O. s. V. d. 0,15 + 4 V. 0,6.
+ 14 V. p. 0,5.
Schw. 0,75 in 18 — 34 cm. Brille O. d. plan o. s. + 4.

80. W . . . . Alfred, 21 Jahre, Siselen.

Patient von jeher kurzsichtig. Der Vater des Patienten, ohne kurzsichtig zu sein, ist vor 8 bis 10 Jahren an einer Chorioiditis in der Klinik behandelt worden. Mutter sieht gut. Von 6 Geschwistern ist ein jüngerer Bruder kurzsichtig, jedoch in geringerem Grade als Patient selbst. Die anderen Glieder der Familie haben gute Augen.

1896 10. IX. O. d. ± 1,5 30° n 39,1; V. 0,05, — 12 — 1,0 30° n V. 0,15.
Sk. — 12 vor und nach Atropin.
O. s. ± 0 90° 40,2; V. 0,025; — 12 — 1,0 0° V. 0,15.
Sk. — 12 vor und nach Atropin.
Discissio o. s.
14. IX. Gute Quellung ohne starke Reizung.
16. IX. Ablassung.
18. IX. Auge ziemlich gereizt. Pupillargebiet noch verlegt.
1. X. Entlassung.
1897 4. I. Wiedereintritt. Nachstar.
O. s. ± 1,0 30° n 40,25; V. < 0,05.
5. I. O. s. Kapselschnitt mit v. Weckerscher Scheere.
10. I. O. s. ± 1,0 45° n 41,6; V. 0,1 + 5 V. 0.25. Entlassung.

81. Christen Johann, 16 Jahre aus Gerlafingen.

Patient hat von Jugend auf schlecht gesehen; in der letzten Zeit hat das Sehen noch etwas abgenommen. Eltern und 14 Geschwister sehen gut.

O. a. Minimale Staphylome, nasale Papillenhälfte stark verschwommen. Fundus stark pigmentiert.
Strabismus convergens 5 — 10°. P. D. 62 mm.

1896 28. V. O. d. ± 0,5 75° n 40,5.
V. 0,025 — 20 V. 0,15.
Ophth. — 18, Skiask. — 19 0° — 21 90°.
O. s. ± 0,25 90° 41,0.
V. 0,1 — 16 V. 0,35.
5. VI. Discissio. o. d.
7. VI. Starke ausgiebige Quellung, Reizung gering.
10. VI. Ablassung. Beim Versuche, die Linsenreste mittelst der Undine auszuspülen, stellt sich Glaskörper, der sich aber ohne Sprengung der Hyaloidea wieder zurückzieht.
15. VI. Pupillargebiet wieder völlig verlegt. Mässige Reizung des Auges.
20. VI. Patient mit Atropinvaselin 2 % entlassen.

1896 4. IX. Auge reizlos, gute Lücke.
O. d. ± 3,0 75° t. 38,0.
V. 0,1 bis 0,2, — 2,0 90° V. 0,25.

1897 13. X. Patient ist zufrieden mit dem operierten Auge, benutzt es für die Ferne, das nicht operierte für die Nähe.
O. d. Pupille leicht oval. Schöne Lücke.
O. d. ± 3,5 90° 39,5; V. 0,25, — 2,0 90° V. 0,35.
+ 10 — 2,0 90° V. p. 0,3; + 4 — 2,0 40° Schw. 0,75. in 19 — 27 cm.
O. s. ± 0,5 75° n 41; Finger in 2 M. — 15 V. 0,35, — 5 V. p. 0,35.

1898 15. XII. O. d. ± 3,5 90° 39,5; V. 0,25; — 3 90° V. 0,4 — 0,45.
V. p. 0,3 — 0,35; Schw. 0,75 in 18 — 22 cm.
Pupille leicht oval; eine hintere Synechie.
O. s. ± 0,5 90° 41; Finger in 1 M. — 16 V. 0,3 — 0,35.
V. p. 0,3 — 0,35.

Patient sehr zufrieden mit der Operation, benutzt das operierte Auge nur für die Ferne.

82. Kurth Martha, 16 Jahre, aus Bern.

Vater kurzsichtig, drei Geschwister sehen gut.
O. a. Temporale grosse Staphylome.

1896 20. VII. O. d. ± 2,5 80° n 44.
V. 0,05, — 11 — 1,0 80° n V. 0,25.
Skiask. — 11,0 90° — 13,0 0°.
nach Atropin — 9,0 90° — 13,0 0°.
O. s. ± 3,0 85° t. 44.
V. 0,05 — 12 — 1,0 90° V. 0,4.
Skias. vor und nach Atropin.
— 12,0 30° — 17° 0°.

25. VII. Discissio o. s.

29. VII. Quellung langsam, Reizung mässig.

5. VIII. Über Nacht plötzliche Drucksteigerung, vermehrte Injektion und Schmerzen. Viele Linsenmassen erfüllen die vordere Kammer.

6. VIII. Ablassung. Einstich oben, etwas innerhalb des Limbus.

5. VIII. Vordere Kammer vorhanden, Pupille weit, Reizung mässig.

10. VIII. Pupillargebiet durch Linsenmassen völlig eingenommen. Auge reizlos. Entlassung mit Atropin 0,5 %.

1896 21. XII. ± 2,0 90° 45. Prachtvolle centrale Lücke.
+ 3 + 1,0 90° V. 0,9 — 1.
1897 18. X. O. d. ± 2,5 85° n 44.
V. d. 0,05, — 12 — 2,0 90° n V. 0,4.
— 2 — 2,0 90° V. p. 0.45.
Skias. — 12 90°, — 15 0°.
O. s. ± 3,0 90° 43,7. Skiask. + 4,0 90° + 6,0 0°.
V. d. 0,2; + 3 + 2,5 0° 0,9 — 1.
V. p. + 13 + 2,5 0° 0,6 — 0,8. Sk. + 4,0 90°; + 6,0 0°.

Pupille normal rund, beweglich und klar. Patientin benützt mit Hülfe der entsprechenden Brille das operierte Auge für Ferne und Nähe und besorgt damit ihre Geschäfte im Haus und in einem Spezereiladen zu ihrer grössten Befriedigung.

83. S . . . . Werner, 9 Jahre, Sumiswald.

In der Familie niemand kurzsichtig.

1896 22. X. O. a. Grosse temporale Staphylome. Chorioiditische Veränderungen, central und peripher.
Divergenz ungefähr 30°.
O. d. ± 3 60° n 45,3; — 20 — 2,0 60° n V. < 0 1.
Sk. — 21 90°; — 25 0°.
O. s. ± 2,5 75° n 45,5; — 21 — 1,5 75° n V. 0,15.
Sk. — 22 90°; — 27 0°.
26. X. Discissio o. s.
28. X. Quellung sehr ausgiebig; Injektion gering.
30. X. Auge reizlos.
2. XI. Gute Quellung.
9. XI. Ablassung.
11. XI. Injektion gering. Pupillargebiet immer noch mit Linsenmassen verlegt.
23. XI. Auge reizlos.
24. XII. Entlassung.
1897. 22. IV. Ziemlich dichter Nachstar.
Kapselschnitt mit v. Weckerscher Schere.
29. V. O. s. ± 1,0 90° 45,2; V. 0,5. Gläser verbessern nicht. Entlassung.

84. Brunner Marie, 22 Jahre, Wyleroltigen.

Keine Kurzsichtigkeit in der Familie.

1896 4. VI. O. d. ± 2,0 75° n 46. Skiask. — 27,0 75° n — 29,0 15° t.
Ophth. — 27.

Finger in 1 M., — 27 V. 0,25.
Diffuse Chorioiditis des hinteren Augenpoles; grosses temporales Staphylom; bogenförmige nasale Ausbuchtnng des Fundus, im umgekehrten Bilde als dunkel pigmentierte Bogenlinie auffallend.
O. s. ± 2,0 75° n 46,25.
Finger in ½ M., — 29 V. 0,25.
Skiask. — 30,0 75° n — 32,0 15° t.
Ophth. — 30.
Fundus ähnlich wie O. d., nasale Abknickung deutlicher.

1896 6. VI. Discissio o. s. Die Quellung der Linse vollzieht sich nur ganz lokal an der Stelle des Einstiches.
13. VI. Zweite Discission.
15. VI. Quellung stürmisch. Injektion mässig. Pupille weit.
17. VI. Ablassung, Einstich 15° t. Operation normal.
23. VI. Auge reizlos.
25. VI. Grosser querer Kapselriss durch Linsenreste verlegt.
O. s. ± 1,5 70° n 45. Entlassung.
10. IX. Das Pupillargebiet wird oben und unten durch dichte Kapsel- und Linsenmassen begrenzt, zwischen denen sich eine feine Membran ausspannt.
O. s. ± 0,75 50° t. 45.
V. 0,15, — 2,5 V. 0,3.
12. IX. Nachstar mit dem Sichelmesser durchgeschnitten.
14. IX. — 2,0 V. 0,3. Brille nach Status.

1897 19. X. Patientin, sehr zufrieden mit der Operation, verrichtet ohne Mühe die Hausgeschäfte.
O. s. Pupille rund, reagiert gut auf Licht, nasal eine schmale hintere Synechie. Strabismus convergens 10°.
O. s. ± 0,25 70° t. 46; V. 0,15, — 4 — 0,5 20° n V. 0,5 + 6 + 0,5 70° t. V. p. 0,4 in 10 cm; ohne Glas Schw. 0,5 in 20 — 30 cm.

1896 4. VI. O. d. ± 2,0, 75° n 46,25; Finger in ½ M. — 29 V. 0,25.

1897 19. X. O. d. ± 1,5 75° n 45,8; Finger in 1 M. — 27 V. 0,15.
— 19 V. p. 0,4.
Sk. — 28 90°, — 29 0°.

1896 4. VI. O. d. ± 2,0 75° n 46; Finger in 1 M. — 27 V. 0,25.

1898 20. XII. O. s. Status idem 1897 19. X.
O. d. — 32; V. p. 0,2.

Patientin, sehr glücklich über den Erfolg der Operation, benutzt das operierte Auge für die Nähe und die Ferne; sie sagt, dass die Sehkraft des nicht operierten Auges abgenommen hat und dass auch eine ihrer Schwestern seit einiger Zeit über Abnahme der Sehkraft klagt.

85. B . . . . Albert, 22 Jahre, Bern.

Patient ist von frühester Jugend kurzsichtig. Mutter sieht schlecht, die Ursache dazu ist nicht bekannt. Geschwister sehen gut.

1896 30. XI. O. s. Mittleres temporales Staphylom. Reste der Pupillarmembran in Form von zahlreichen weissen und braunen elastischen Fäden zwischen der vorderen Linsenkapsel und der vorderen Irisfläche ausgespannt. Das linke Auge weicht 15°—20° nach aussen ab.
O. d. ± 0,5 90° 42,9; V. 0,6, — 1,0 V. 1,25; Sk. — 1.
O. s. ± 0,25 90° 44,1; Finger in 1,5 M., — 12 V. 0,15; Sk. — 12. O. J. 85,7.
8. XII. Discissio o. s.
10. XII. Ouellung ziemlich stark; Injektion mässig.
12. XII. Ablassung.
17. XII. Entlassung.
1897 2. IV. O. s. Kapselschnitt Nicati. Schöne centrale Lücke.
4. IV. Auge reizlos.
15. VII. O. s. ± 0,5 90° 43,9; V. 0,1 + 5 + 0,5 0° V. 0,25. Einige hintere Synechien.
11. IX. O. s. ± 0,5 90° 44,9; V. 0,07 + 5, V. 0,3.
23. X. Vorlagerung des Rectus internus.
1898 26. XI. Patient ist sehr zufrieden mit dem operierten Auge.
O. d. ± 0,5 90° 42; V. 1,75.
O. s. ± 1,0 90° 43,1; V. 0,1 + 4 V. p. 0,4.
Schw. 0,75 in 10 — 27 cm.

Latente Divergenz, welche Diplopie verursacht, wenn Patient lange aufmerksam fixiert.

86—87. M . . . . Marie, 16 Jahre, Ruppelsried.

Patient war von jeher kurzsichtig; sonst niemand kurzsichtig in der Familie. Seit den fünf letzten Jahren hat das Sehvermögen sehr abgenommen.

1896 25. VI. O. d. Mittleres temporales Staphylom. Diffuse chorioiditische Veränderungen in Macula und Umgebung.
O. d. ± 3,0 75° n 44; V. 0,1, — 14 — 1,5 75° n V. 0,2.

Sk. — 15 90° — 18 0° vor und nach Atropin. O. J. 87.
O. s. ± 3,0 85° n 44,2; V. 0,1 — 15 — 2,0 85° n V. 0,25.
Sk. — 15 90°, — 18 0° vor und nach Atropin.
Ophth. o. a. — 15.
Augenhintergrund ähnlich wie rechts. P. D. 64 mm.

1896 29. VI. Discissio o. d.
2. VII. Starke Synechie, Quellung stürmisch.
6. VII. Ablassung.
20. VII. Auge wenig gereizt.
23. VII. Pupillargebiet noch mit Linsenmassen verlegt, Auge fast reizlos. Entlassung mit Atropinvaseline ½ %.
7. IX. Wiedereintritt.
O. a. ± 1,5 55° n 44,5.
Ziemlich dichter Nachstar, noch Linsenmassen enthaltend. Das Auge vermag nur die Bewegungen der Hand zu unterscheiden.
9. IX. Ablassung der Linsenreste und Kapselschnitt mit v. Weckerscher Schere.
14. IX. Auge wenig gereizt, schöne centrale Lücke.
17. IX. Auge reizlos. Entlassung.
18. IX. O. d. ± 3,0 60° n 44,2; + 3 + 2,0 30° t. V. 0,35.

1897 11 XI. O. s. ± 3,0 85° n 42; V. 0,07; — 15 — 2,0 85° n V. 0,4.
— 5 — 2,0 85° n V. p. 0,4 in 10 cm.
O. d. ± 3,0 65° n 44,9; V. 0,6 — 0,75 mit Fernebrille.
Schw. 0,75 in 22 — 26 cm mit + 7 + 2,0 25° t.
+ 15 + 2,0 30° t. V. p. 0.4 in 10 cm.
13. XII. Wiedereintritt. Patientin sehr zufrieden mit der Operation des rechten Auges, wünscht die Operation des linken.
20. XII. Patientin erkrankt an einer heftigen Angina follicularis. Die bakteriologische Untersuchung ergab Streptokokken, Staphylokokken und Leptothrix, aber keine Diphtheriebacillen.
29. XI. Discissio o. s. Quellung stürmisch.
31. XI. Ablassung. Es bleiben noch viele Linsenmassen zurück.

1898 26. I. O. s. Auge ruhig; kleine temporale vordere Synechie. Entlassung.
10. II. O. s. ± 3,0 90° 45; + 4 + 2,5 0° V. 0,5; V. p. 0,45.
Schw. 0,75 in 13 — 25 cm. O. d. Status quo.
Fernebrille: O. d. + 3 + 2,0 30° t; O. s. + 4 + 2,5 0°.
Nähebrille: O. d. + 7 + 2,0 30° t; O. s. + 8 + 2,5 0°.

88. P . . . Lisette, 23 Jahre, Vechigen.

Die jüngste Schwester ist kurzsichtig.

1896 29. X. O. d. ± 0 90° 45; Finger in 1 M.; —12 — 0,75 0° V. 0,15; Sk. —12 90°; — 13 0° vor und nach Atropin.
O. s. ± 0,5 0° 45; V. 0,2, —1 — 1,0 0° V. 0,9.
Strabismus divergens, 30° wenn linkes Auge fixiert; 15°, wenn rechtes Auge fixiert.
O. d. In der Netzhaut doppelkonturierte Nervenfasern.
7. XI. Discissio o. d.
9. XI. Langsame Quellung; Injektion mässig.
21. XI. Ablassung. Wenig Glaskörperverlust.
23. XI. Entlassung; Auge ruhig, Pupillargebiet noch sehr verlegt.
1897 21. IX. Discission mit Linearmesser Nicati. Schöne Lücke.
± 1 60° n 45; V. 0,25; + 3 V. 0,45.
Brille nach Status. Entlassung.
1899 9. I. O. d. ± 1 60° n 43,5; V. 0,25; + 2 V. 0,5.
O. s. ist gleich geblieben.

89. A . . . Rosa, 9 Jahre, Lyss.

Kurzsichtigkeit datiert von frühester Jugend. Strabismus divergens 35°, wenn rechtes Auge fixiert; 40°, wenn linkes Auge fixiert.

1896 8. VIII. O. d. ± 3,5 70° n 42; V. 0,15, — 10 —2,0 70° n V. 0,15. Sk. — 10 0°, — 14 90°.
O. s. ± 3,0 70° n 42; V. 0,1; — 13 — 1,5 70° n V. 0,25. Sk. — 13 0°; — 15 90°.
O. a. Temporales Staphylom. Centrale Chorioiditis.
O. s. Rücklagerung des Externus und Vorlagerung des Internus.
9. XI. Wiedereintritt. Stellung der Augen gut. Atropinisation. Sk. o. d. — 10 bis — 14; o. s. — 12 bis — 14.
21. XI. Discissio o. s.
22. XI. Quellung sehr mässig.
28. XI. Zweite Ablassung.
30. XI. Quellung stürmisch. Gequollene Linsenmassen liegen der hinteren Hornhautfläche an.
2. XII. Ablassung.
4. XII. Pupille rund, weit, noch verlegt.
10. XII. Injektion gering.
15. XII. Auge reizlos; schöne centrale Lücke.
1897 4. IV. O. s. ± 1,5 90° 41; + 4 V. 0,5.

90. R . . . Johanna, 18 Jahre, N . . . hausen, Magd.

Patientin, armes Mädchen, war durch ihre Gemeinde erzogen worden und kannte ihre Eltern kaum. Vater soll kurzsichtig sein. Patientin war kurzsichtig von Jugend an; sie trägt Brille o. a. — 8.

1896 12. VI. O. d. ± 1 90° 45,5; — 20 V. 0,3; Sk. — 23 0°; — 22 90°.
O. s. ± 2,25 90° 45; — 18 — 1,0 90° V. 0,1; Sk. — 22 0°; — 19 90°.
O. a. Temporale Staphylome 1 D. p. Grosse chorioiditische Herde rings um Papille in Maculagegend und längs der Gefässe.

16. VI. Discissio o. d.

23. VI. Ablassung.

10. VII. Zweite Ablassung. Patientin hält schlecht und verursacht kleinen Glaskörperverlust. Ein in die Wunde eingeheilter Glaskörperfaden wird abgeschnitten und zwei Tage später kauterisiert.

1897. 1. III. O. d. ± 0,75 70° t. 43,2; — 0,5 V. 0,3.
Feiner Nachstar. Man sieht den Glaskörperfaden in Verbindung mit der hinteren Fläche der linearen Hornhautwunde.

3. III. Kapselschnitt mit Linearmesser Nicati.

15. III. O. d. — 0,5 — 0,5 75° t. V. 0,5.

91. Herr Dr. jur. Vol . . ., 28½ Jahre, St. G.

Patient musste schon in den ersten Schuljahren Brillen tragen. Vater, Mutter, 2 Schwestern kurzsichtig, ebenso ein Onkel väterlicherseits. In den letzten Monaten ist Patient durch unsern Kollegen V. in St. G. an einer frischen centralen Chorioiditis auf dem linken Auge behandelt worden.

1896 13. VIII. O. d. ± 0,5 80° t. 41,75; — 15 V. 0,9.
O. s. ± 1,75 70° n 41,25; — 20? — 0,75 65° n V. 0,3.
Patient trägt O. d. zum Lesen — 5; zum Schreiben — 8; das linke Auge ist vom Sehakt ausgeschlossen, für die Ferne Monocle — 13.
O. a. Ringförmiges hinteres Staphylom. Das linke Auge zeigt einen runden schwarzen Flecken in der Macula, einen andern kleinern zwischen Macula und Staphylom, mit dem grossen durch einen schmalen helleren Streifen verbunden. Temporal von der Macula ein langer, atrophischer Herd in Form eines leichtgekrümmten Bogens, vertikal gestellt; zwischen diesem grossen Herd und dem

Staphylom sind zahlreiche geringere chorioiditische Veränderungen.

1896 3. VII. Discissio o. s.

10. XII. Ablassung.

24. XII. Zweite Ablassung

7. IX. O. s. — 0,75 70° n V. 0,3 — 0,4.

16. X. O. s. — 0,5 55° n V. 0,4 — 0,5.

1898 11. I. O. d. ± 0,5 90° 44; — 15 — 0,5 0° V. 1.

O. s. ± 0 44; — 0,5 55° n V. 0,1; Nachstar.

Pupille oval auf nasaler Seite, durch eine kleine, vordere peripherische Synechie. Durch einen Brief lässt mich der Arzt des Patienten unter dem 13. Dezember 1898 wissen, dass die Sehschärfe des operierten Auges in der letzten Zeit zurückgegangen sei infolge Verdichtung des Nachstares.

P. S.

1899 16. XI. Patient sucht wieder Hülfe, da die Sehkraft seines rechten nicht operierten Auges, das bisher einer ganz ausserordentlichen Sehkraft sich erfreut hatte, seit einigen Tagen plötzlich hochgradig zurückgegangen war. Als Grund hiefür zeigt der Augenspiegel eine ausgedehnte frische Blutung um den gelben Fleck herum, in der Vertikalen circa 5 D. p. messend.

O. d. ± 0,75 60° n 44; — 15,5 V. ∠ 0,1.

O. s. ± 0 (0,25 35° t.) 44; excentrisch V. ∠ 0,1.

Ein ziemlich dichter Nachstar verschleiert den Hintergrund des linken Auges.

19. XI. Discission des Nachstares mit v. Weckerscher Schere. Zu gleicher Zeit wird die vordere Synechie durchtrennt.

6. XII. O. s. ± 0,25 90°? 44,2; V. 0,3, — 0,5 60° t. subjektiv besser.

O. s. In Maculagegend ein gelblichweisser ½ D. p. breiter von oben innen nach unten aussen verlaufender viele D. p. langer Streifen mit häufigen queren Pigmenteinlagerungen. Der Hintergrund des rechten Auges zeigt noch wenig Veränderungen.

Wäre diese Blutung wohl eingetreten, falls dem rechten Auge die Linse früher entzogen worden wäre? Ich glaube nein. Die Operation des linken Auges kam leider zu spät; die Funktionsstörung der linken Macula war nicht mehr besserungsfähig.

92. M . . . L . . . Friedrich, Pfarrer in Alp . . .

Keine andern Kurzsichtigen in der Familie, als eine Schwester, welche 1896 im Alter von 17 1/2 Jahren eine Kurzsichtigkeit von: O. d. — 1,75 V. 0,9; O. s. — 2 V. 1 zeigt.

1882 3. V. Patient, 1871 geboren war von Kindheit an kurzsichtig. Die Hebamme verwunderte sich schon bei der Geburt über seine schönen, grossen Augen. Friedr. L . . . hat Scharlach, Röteln und andere Kinderkrankheiten durchgemacht. O. a. — 9 V. 5/18; Schw. 0,3 in 10 cm.

1886 27. I. O. d. ± 1,5 0°; — 11 — 1,5 0° V. 0,4; O. s. ± 0,5 0°; — 11 V. 0,4.

1896 8. III. O. d. ± 0,75 30° n 45,3; — 18,5 — 1,5 30° n V. 0,5.
O. s. ± 0 45,6; — 18,5 — 1,0 0° V. 0,6.
O. a. breite hintere Staphylome und chorioiditische Veränderungen bedeutenden Grades, welche die Macula und ihre Umgebung nach innen, bis zum Staphylom reichend, einnehmen. In O. d. ein deutlich trapezförmiger centraler Herd mit 2 grösseren Pigmentklumpen. In O. s. ziehen vom oberen und unteren Staphylomrand zwei wellenförmig begrenzte atrophische Bänder nach aussen, oben und unten die chorioiditisch veränderte Macula tangierend.

29. IV. Discissio o. s.

1. V. Quellung ohne Reizung.

4. V. Ablassung. Fast vollständige Entleerung sämtlicher Linsenmassen.
Die der Ablassung folgende Reaktion ist eine minimale.

24. V. O. d. V. 0,75 ohne Korrektionsglas. Mitte der Pupille frei.

16. VI. O. d. ± 0,25 0° 46,4; — 0,5 V. 1; Schw. 0,3 in 25 cm mit + 3,5.

23. VII. O. d. — 0,5 V. 1 — 1,25.

10. X. Status idem. Pupille ideal.

1898 23. IX. O. d. ± 0,5 0° 46,4; — 0,5 — 0,75 0° V. 1,25.
O. s. ± 0 46,6; — 25 — 1 0° V. 0,6.
Der Augenspiegel entdeckt einen Accommodationskrampf auf dem linken Auge; Atropinkur.

30. IX. O. s. — 18 — 1 0° V. 0,6.

93. Th . . . Karl, 51 Jahre, Brienz.

Eltern sehr kurzsichtig; sonst niemand in der Familie, keine Blutsverwandtschaft.

Patient konsultiert mich zum erstenmal im Alter von 37 Jahren am 10. Oktober 1882; er klagt, nicht mehr seinen Beruf als Schnitzler ausüben zu können.

O. d. Myopia congenita hereditaria und centrale Chorioiditis.

O. d. liest mühsam sehr nahe Sn. 0,6 in 6 cm.

O. s. liest Sn. 0,3 in 6 cm.

Patient wird empfohlen seinen Beruf als Schnitzler aufzugeben und einen Handel anzufangen, welchem Rate nachgekommen wird.

P. D. 59 mm.

1896 6. III. Th . . . hatte von der Myopieoperation sprechen hören und kommt mich zum zweitenmale konsultieren. Die Sehkraft war ungefähr gleich geblieben.

O. d. ± 1,75 60° n 45,6, — 23 V. 0,1; Sk. — 24 0°; — 23 90°.

O. s. ± 1,25 60° n 46; — 23 V. 0,2 — 0,3; Sk. — 24 0°; — 23 90°.

8. III. Discissio o. d.

15. III. Ablassung.

26. VII. O. d. ± 0,75 90° 46,5; — 3 V. 0,3—0,4.

1898 5. II. O. d. ± 0,75 90° 46,2; — 3 V. 0,1—0,2; Nachstar.

O. s. ± 1,25 70° n; — 21 V. 0,3.

Patient war sehr zufrieden mit seinem operierten Auge bis vor einem halben Jahr, als der Nachstar anfing, sich zu bilden. Er gedenkt, für die Operation des Nachstars zu kommen und möchte das linke Auge operieren lassen, wenn er sicher wäre, dass die Operation so gut gelingen würde, wie rechts.

94. Herr Huldreich J . . ., 26 Jahre, T.

Myopia congenita. Mutter allein kurzsichtig und nicht in sehr hohem Grade.

Patient hat in letzten Jahren eine enorme Verschlimmerung seines Sehvermögens erfahren und wurde dadurch gezwungen, seinen Beruf als Bureau-Angestellter aufzugeben und selbst einen kleineren Handel anzufangen. Von Fach-Kollegen zur Enthaltung von der Arbeit und zur Resignation verwiesen, liest er den Artikel von H. Cohn in der Gartenlaube und sucht Hülfe bei mir durch Operation.

O. d. ± 1,75 70° n 46,5; — 20 V. 0,1.

O. s. — 20 V. 0,2.

O. a. Grosse hintere Staphylome mehr als 1 D. p. und centrale Chorioiditis.

1896 19. XII. Discissio o. d.
25. XII. T. + 1. Ablassung.
1897 11. V. O. d. ± 0,75 80° n 46,5; V. 0,5.
Grosser rundlicher chorioiditischer Herd in Maculagegend, durch 2 atrophische Bänder mit dem obern und untern Rand des Staphyloms verbunden.
O. s. ± 0,75 60° n 46,4; — 20 V. 0,3.
Pupille leicht viereckig durch einige hintere Synechien. Feiner Nachstar.
12. V. Kapselschnitt mit Linearmesser.
1898 8. VII. O. d. — 0,75 V. 0,5.

95. Fräulein B. M . . ., 26 Jahre, Biel, Zürich.

In der Familie keine Kurzsichtigen. Die Mutter hatte in der zweiten Hälfte der Gravidität Typhus mit Pneumonie und noch ein Recidiv des Typhus durchgemacht.

Patientin war schon beim Schuleintritt hochgradig kurzsichtig.

1878 23. IV. O. d. — 7 V. $^{20}/_{60}$; O. s. — 9 V. $^{20}/_{100}$ Patientin 8 Jahre alt.
1879 1. VII. O. d. — 9 V. $^{20}/_{80}$; O. s. — 11 V. $^{20}/_{80}$.
1881 18. IX. O. a. — 12 — 1 75° t. V. $^{1}/_{3}$.
1883 17. IX. O. a. — 13 — 2 75° t. V. 0,3—0,4.
Arbeitsbrille o. a. — 4 — 2 c 75° t.
Im Winter 85/86 fiel Patientin Schlittschuh laufend auf den Hinterkopf, worauf sich die 1. Menses einstellten.
Ein halbes Jahr später treten dieselben regelmässig ein und mit ihnen stets viele Beschwerden, Klagen über Kopf- und Kreuzschmerzen und Blutandrang zum Kopf, welch letztere in der Zwischenzeit nicht aufhörten, sondern nur schwächer wurden. Gesicht von Patientin sehr roth.
1888 3. VII. O. a. ± 2,5 75° n 46,5.
— 18 — 2 75° n V. 0,3.
Fast ringförmige Staphylome temporal 1—1,5 D. p.; in der Macula Pigmentalterationen, rechts viel bedeutender als links.
1889 16. IX. O. a. — 20 — 2 75° n V. 0,25.
1896 4. IV. O. a. ± 2,5 75° n 46,5.
— 20 — 2 75° n 0,2.
Pupillendistanz 59 mm Orbita-Index 87,5.
3. X. Discissio o. d.

1896 9. X. Ablassung. Da Patientin äusserst empfindlich, mussten relativ viele Linsenreste in der vordern Kammer zurückgelassen werden.

Das Auge reagiert ziemlich heftig; starke Ciliarinjektion, leichte Iritis.

Die Schmerzen, im ganzen Kopfe, werden viel heftiger angegeben, als das Aussehen des Auges erwarten liesse.

Patientin wird Anfang November mit Scopolamin nach Hause entlassen. Atropin wurde nicht gut ertragen. Das Pupillargebiet war zum grössten Teil noch verlegt.

20. XII. Die Pupille ist nasal hübsch schwarz geworden; hier eine hintere Synechie; immer noch etwas pericorneale Injektion. Täglich muss noch 2—3mal Scopolaminvaseline eingestrichen werden, sonst rötet sich das Auge und treten wieder Schmerzen auf.

1897 Der weitere Verlauf zeichnet sich durch ausserordentliche Langwierigkeit aus. Patientin trat im Februar wieder in ihre Stelle in einem Ladengeschäft in Zürich ein, wo sie unter anderm namentlich auch die Anordnung der Auslagefenster zu besorgen hat. Im Mai und Oktober stellte sie sich mir zur Kontrolle vor mit wenig verändertem Bild. Das Auge zeigt ganz leichte pericorneale Injektion nasal, braucht täglich 2 Scopolamingaben, um die Schmerzen zu heben oder solchen vorzubeugen; das Auge thränt leicht, Pupille zum grossen Teile klar. Funktionsprüfungen konnten nicht vorgenommen werden. Das Sehen soll gegen Herbst eher wieder etwas abgenommen haben.

Patientin hat sich in die Behandlung ihres Hausarztes gestellt, um die Kongestionen zum Kopf zu bekämpfen. Es wird ein grosser therapeutischer Apparat in Thätigkeit gesetzt, der subjektive Erleichterung bringt.

1898 6. III. Patientin fühlt sich etwas besser, bedarf immer noch zweimal Scopolamin täglich. Minime pericorneale Injektion nasal; Pupille zum grössten Teil schwarz, zeigt nur temporale, sichelförmige grauliche Trübung durch Linsenreste, sonst aber ganz feine Kapselstreifungen.

O. d. $\pm$ 2,75 83° n 46,5.

V. 0,3; — 1,5 — 2 80° n V. 0,4·

Patientin zufrieden mit dem Sehen, sieht die Uhr am St. Peter mit blossem Auge.

O. s. ± 2,5 80° n 46,2.
— 20 V. 0,15.

Cylinder verbessern das Sehen gar nicht.

Leider gestattete die Zeit nicht, eine perimetrische Untersuchung vorzunehmen, die ich gerne angestellt hätte mit Rücksicht auf primäre und sekundäre konzentrische Einschränkung.

Ich kann mir den Fall, der sich über fast 1½ Jahr hinzieht und bei dem die subjektiven Erscheinungen in nicht proportionalen Verhältnissen stehen zu den objektiven, nicht anders erklären, als dass er mit hysterischen Symptomen kompliziert ist, welche möglicherweise mit dem Fall auf den Hinterkopf im 15. Lebensjahre und dem damaligen unvermittelten und vereinzelten Auftreten der Menses, im Zusammenhang stehen.

Bisheriges Resultat nach 1½ Jahren:

Operative Eingriffe 2: eine Discission und eine Ablassung; ein Kapselschnitt dürfte später noch nötig werden.

Komplikationen: Hysterie und eine hintere Synechie.

Korrektionsglas und Ferne-Sehschärfe.

1896 4. IV. — 20 (— 2,0 75° n) V. 0,2.

1898 6. III. V. 0,3 ohne Glas und mit — 1,5 — 2,0 80° n.

Die unkorrigierte Sehschärfe ist jetzt besser als früher die korrigierte. Es ist zu erwarten, dass bei allmählichem Abklingen der Reizerscheinungen nach einem allfällig notwendig werdendem Kapselschnitt, nach späterer Angewöhnung an den Cylinder und besonders nach Besserung des Allgemeinzustandes die Sehschärfe sich noch wesentlich heben wird. Für das Zurückgehen des V. o. s. von 0,2 auf 0,15 liegt kein messbarer Grund vor.

Auffällig ist die Indolenz gegen Cylinder auf beiden Augen, und gegen die Korrektionsgläser auf dem operierten Auge bis jetzt.

Die Hornhautkrümmung ist durch die Operation nicht merklich beeinflusst worden.

96. H . . . Friedrich, 18 Jahre, Landarbeiter aus Liestal.

Keine Kurzsichtigen in der Familie. Patient war von Jugend an kurzsichtig; als Ursache der Myopie geben die Eltern das Scharlachfieber an, welches Patient im Alter von 3 Jahren durchgemacht hat.

1896 12. IX. O. d. ± 1,5 70° n 42,25; — 22 — 0,5 70° n V. 0,3.

Ringförmiges Staphylom 1,5 D. p. nach aussen unten;

leichte Depigmentation des Augenhintergrundes; kein bedeutender chorioiditischer Herd.
O. s. ± 1,5 90° 42,2; — 21 — 0,5 90° V. 0,3.
Augenhintergrund ähnlich wie auf dem rechten Auge.

1896 11. XI. Discissio o. d.
16. XI. Ablassung.
28. XI. Ablassung wiederholt.
1897 26. I. O. d. ± 1,5 90° 42,6; V. 0,5 — 1,5 — 0,75 90° V. 0,7—0,8.
12. III. O. d. — 1,5 — 0,75 90° V. 1,25. Pupille normal.
11. VI. O. d. ± 2,5 90° 42,6; — 1,5 — 1 90° V. 1,25.
Fernebrille o. d. nach Status; o. s. plan.
Arbeitsbrille + 2 + 0,75 0°; liest damit Sn. 0,5 in 25 bis 35 cm.
1898 3. X. O. d. ± 1,5 90° 42,8; — 1,5 — 1 90° V. 0,6. Nachstar.
O. s. ± 1,5 90° 42,2; — 22 — 0,5 90° V. 0,3.

97. G . . . Karl, 20 Jahre, Lugano.

Patient von Jugend auf kurzsichtig. Eine Schwester sehr kurzsichtig; Eltern sehen gut.

O. a. Ringförmiges Staphylom mehr als 1,5 D. p. nach aussen, deutlich zweistufig; die gegen die Papille gelegene Hälfte ist viel dunkler. Chorioiditische Veränderungen zwischen Staphylom und Macula.

P. D. 62 mm.

1892 10. IX. O. d. ± 2 90° 41,2; — 16 — 1,5 90° V. 0,4.
O. s. ± 2 90° 41,2; — 16 — 1,5 90° V. 0,3.
Brille für immer — 7 — 1,5 90°.
1894 4. VI. O. a. — 16 — 1,5 90° V. 0,35.
1896 7. XI. O. d. — 18 — 1,5 90° V. 0,3; O. s. — 18 — 2 90° V. 0,3.
17. XI. Discissio o. d.
21. XI. Ablassung.
5. XII. Zweite Ablassung.
20. XII. Dritte Ablassung.
1897 23. I. O. d. ± 0,75 0° 42,3; V. 0,3 + 0,75 V. 0,5.
13. II. O. d. ± 0,25 90° 42,5; + 1,5 V. 0,9.
1898 12. X. O. d. ± 0 43; + 1 V. 0,5. Leichter Nachstar.
O. s. ± 2,25 90° 41,5; — 17,5 — 2 90° V. 0,2.

Patient ist immer zufrieden mit der Operation; er verreist nach Amerika und hat nicht Zeit, die Kapsel noch durchschneiden zu lassen.

98. Fräulein M. W . . ., 20 Jahre, M.

Patientin war von frühester Jugend stark kurzsichtig. Ein Bruder soll etwas schwach sehen, doch viel besser als sie selbst. Die übrigen neun Geschwister und Vater sehen gut. Die Grossmutter mütterlicherseits soll ebenso kurzsichtig gewesen sein als Patientin. Die Mutter und ihre sechs Geschwister hatten gute Augen, dagegen bekamen alle diese sieben Geschwister in ihren Familien eins oder mehrere kurzsichtige Kinder. Das Leiden war also in der nächst obern Generation latent geblieben.

1896 20. X. O. d. ± 0,25 90° 45,3; —20 —0,5 0° V. 0,1; Sk. —20.
Temporales Staphylom 1 D. p. breit; an dasselbe schliessen sich ausgedehnte chorioiditische Veränderungen, zum Teil grossfleckig, welche den ganzen hintern Augenpol einnehmen. Die Macula hebt sich in dem atrophischen Felde als grosser, tiefschwarzer, tintenfleckartiger Herd ab. Schwere centrale Chorioiditis. Beide Augen fixieren excentrisch.
O. s. ± 0,25 0° 45,3; —16 —0,5 0° V. 0,2.
Das temporale Staphylom ist blass, 0,5—0,75 D. p. breit, schärfer begrenzt als rechts und grenzt an nicht veränderte Chorioidea. Die chorioiditischen Veränderungen sind hier viel weniger ausgedehnt und beschränken sich wesentlich auf die Macula und ihre nächste Umgebung, in Form eines ovalären gelblichen Fleckes umgeben von drei grösseren und einem kleinen schwarzen Herde, das Ganze umgeben von einem abgeblassten, pigmentarmen Hof.

1. XII. Discissio o. d.
5. XII. Ablassung.
20. XII. Entlassung.

1897 6. III. O. d. ± 0 45,6; E. V. 0,2.
O. s. ± 0,25 0° 45,3; —18 —1,0 0° V. 0,3.

10. X. O. d. + 0,5 V. 0,2 mit und ohne Korrektionsglas + 0,5.
Pupille rund, normal beweglich.

Es handelt sich hier um einen Fall höchstgradiger Myopie mit schwerer Chorioiditis, central sowohl als peripher, ohne centrale Fixation.

99. Frau R. M . . . L . . ., 34 Jahre, Bonningen.

Patientin konsultierte am 15. IV. 1896 Hr. Dr. Heim, Augenarzt in Olten, welcher ihr die Myopieoperation vorschlug, wozu aber der Ehemann seine Einwilligung verweigerte. Patientin erscheint wieder bei Dr. Heim am 17. II. 1897 mit den subjektiven Erscheinungen einer linksseitigen Netzhautlösung. Der Augenspiegel zeigte eine schwere centrale Chorioiditis.

Diesmal folgte Patientin dem Rat sich an die Berner Augenklinik zu wenden, wo sie am 4. III. 1897 Aufnahme fand.

Patientin war zeitlebens kurzsichtig; ihre Mutter war auch kurzsichtig. Schon seit längerer, unbestimmter Zeit hatte Patientin das Gefühl, als ob sie am linken Auge schlechter sähe als früher; doch machte sie nichts daraus. Erst vor 3 Wochen bemerkte sie eines Tages, dass sie nicht mehr gerade nähen könne; in der Nacht sei ihr dann aufgefallen, dass der Mond keine richtige Gestalt mehr habe; wenn sie das rechte Auge geschlossen habe, habe sie nur Lichtschein bemerkt, aber kein Bild vom Mond erhalten.

Patientin klagt über fortwährendes Flimmern und Flammensehen; nach aussen sehe sie etwas heller als nach den andern Seiten.

Status vom 15. IV. 1896, der mir gütigst von Dr. Heim übermittelt wurde:

O. d. ± 0 90° 42; — 16 V. 0,25; Sk. — 16 bis — 18.
O. s. ± 1 90° 42; — 15 V. 0,3; Sk. — 16 bis — 18.

1897 4. III. O. d. ± 0 55° n 42,2; Finger in 2 M., — 18 V. 0,3; Schw. 0,4 in 5 cm.
Sk. — 16 0°, — 18 90° mit und ohne Atropin.
O. s. ± 1 75° t. 42,2; Finger in ½ M.; sie sieht von den Gegenständen nur die untere Hälfte; sieht hier und da Buchstaben von V. p. 0,02.
O. d. Im Kasten von Hering zur Untersuchung von Farbenblinden wird die rot-grüne Scheibe richtig gesehen.
O. s. erklärt diese Scheibe als grau.
Der Perimeter zeigt Einschränkung der Grenzen temporal, dabei ein absolutes Skotom für Weiss und Farben von 25°—30° Ausdehnung, leicht oval, etwas mehr nasalwärts verschoben. Grün wird überhaupt nur in einer temporalen Zone des Gesichtsfeldes erkannt. Temporales Staphylom nach unten, zwischen Staphylom und Macula und in der letztern selbst zahlreiche frische chorioiditische Herde, gelb, zum Teil pigmentiert.
O. d. Papille scharf begrenzt mit grosser physiologischer Exkavation; kein Staphylom, keine Chorioiditis; Fundus wenig pigmentiert. P. D. 66 mm.

10. III. Discissio o. s. Auf die gleich nach der Operation vorgenommene Massage der Linse durch die Hornhaut mittelst des Löffels sofortige ziemlich starke Linsentrübung.

16. III. Ablassung, durch welche nur eine kleine centrale Lücke in den zurückgebliebenen Linsenresten entsteht.

1897 18. III. Reaktion gering.

29. III. Resorption geht langsam vor sich; Patientin klagt über fortwährendes Flimmern auf beiden Augen. Entlassung mit Jodkali.

6. V. Patientin stellt sich Dr. Heim vor:

O. s. Centrale Chorioiditis beinahe verschwunden; + 4 V. 0,3—0,35; mit + 8 liest Patientin die Zeitung geläufig. Klagen über stetes Flimmern.

Dieser Fall lässt die Entfernung der durchsichtigen Linse als eine rationelle Behandlung centraler Aderhautentzündung hochgradiger Myopen erscheinen. Wenigstens beweist er, dass die schwere centrale Chorioiditis keineswegs eine Gegenanzeige für die Operation giebt. Wo die Zapfen durch die Entzündungsprodukte oder durch Blutung nicht völlig zu Grunde gegangen sind, werden sie nach der Operation infolge der Ruhestellung der Aderhaut ihre Funktion eher wieder gewinnen.

Unsere Patientin hätte zu Hause nicht die nötige Ruhe mit Schonung zur Heilung ihrer Chorioiditis gefunden; das Auge hätte wahrscheinlich seine Funktion verloren. Der Aufenthalt im Spital, die durch die Operation erzwungene Ruhe noch nachträglich zu Hause, die Aufhebung der Accommodation machten wahrscheinlich die günstigen Bedingungen zu der Heilung dieser schweren Krankheit aus.

Nachtrag. Untersuchung vom 17. Oktober 1898.

O. d. ± 0 90° 42; Finger in 0,5 M., —18 V. d. 0,45; V. p. 0,45.

O. s. ± 0,75 90° 41,7; V. 0,15 + 3 V. 0,5; V. p. 0,45.

Schw. 0,75 in 18—32 cm.

Der Perimeter zeigt für das linke Auge eine Einschränkung des Gesichtsfeldes, besonders für Grenzgrau Senn, und für die Farben, welche kaum oder sehr undeutlich in der äussern Hälfte des Gesichtsfeldes erkannt werden.

Auf dem linken operierten Auge Wiederherstellung der Farbenempfindung; das centrale Skotom ist verschwunden. Dagegen hat die konzentrische Einschränkung des Gesichtsfeldes wenig zugenommen für weiss, mehr für Grenzgrau und hauptsächlich für die Farben. Diese Einschränkung ist temporal ausgesprochener, ein Beweis dafür, dass der nasale Teil mehr gelitten hat, als die temporale Seite.

100. B . . . Rudolf, 25 Jahre, Fabrikant, B.

Kurzsichtigkeit von frühester Jugend an. Eine Schwester und Mutter sind kurzsichtig. Die Mutter trägt eine von Horner sel. verschriebene Brille o. a. —7 —1,5 0°.

Status der Mutter vom 28. VII. 97:
O. d. ± 1,25 0° 45,2; — 13 — 1,5 0° V. 0,3—0,4; Sk. — 16 90°.
Temporales Staphylom 1 D. p.
O. s. ± 1,5 30° t. 45,2; — 14 — 1,5 0° V. 0,2 Staphylom wie rechts.

1897 10. VI. Status des Patienten, der ein grosser, ausserordentlich kräftiger Mann ist:
O. d. ± 3,25 80° n 43,5; — 19,25 — 1,5 70° n V. 0,2.
Sn. 0,8 in 5 cm, mit — 1,5 80° n Sn. 0,5 mühsam.
V. p. 0,35 mit — 9 — 1,5 70° n in 10 cm. Sk. — 24 0°; — 19 90°.
O. s. ± 1,75 70° n 43,5, — 18 — 1 70° n V. 0,3; Sn. 0,5 in 5 cm.
V. p. 0,45 mit — 8 — 1 70° n in 10 cm. Sk. — 19, 20° t.; — 16 70° n.
Beide Augen zeigen kein temporales Staphylom, sondern eine runde Papille mit starker Pigmentierung temporalwärts und von dieser bis ins Gebiet der Macula deutliche chorioiditische Veränderungen, nicht sehr tief greifend mit zwei grösseren, rundlichen, gelben Herden.
Der ganze hintere Augenpol zeigt eine steilrandige Ektasie, nicht nur temporalwärts, sondern in einem Umkreise mit Radius von 3 D. p. konzentrisch um die Papille.

26. VI. Discissio o. d.

30. VI. Ablassung.
Aufenthalt in der Klinik vom 24. VI. bis 28. VII.

28. VII. O. d. V. 0,2; o. s. — 18 — 1 70° n V. 0,4.

3. X. O. d. ± 1,5 70° t. 44,5; V. 0,8 + 3,5 Sn. 0,5 in 25 cm.
Sn. 0,8 in 15—30 cm.
Patient, entzückt über seine Fernsehschärfe ohne Brille, erhält für die Nähe O. d. + 3,5; O. s. plan.

28. XI. O. d. ± 1,5 70° t. 44,5; V. 1, Sn. 0,5 in 20—30 cm mit + 3,5. Pupille normal.

1898 30. VI. O. d. ± 1,25 70° t. 44,5; —0,5 V. 1.

1897 10. VI. O. d. ± 3,25 80° n 43,5; — 19,25 — 1,5 70° n V. 0,2.

1898 30. VI. O. s. ± 1,75 75° n 43,5; — 18 — 1 70° n V. 0,5.

1897 10. VI. O. s. ± 1,75 70° n 43,5; — 18 — 1 70° n V. 0,3.

101. Frau G . . . Ch., 40 Jahre, Hubbach.

Myopia congenita. Patientin, der Typus einer hochgradigen Myopen-Familie. Mutter und Onkel, 9 Geschwister und 2 Söhne sind kurzsichtig und zumeist in hohem Grade. Patientin blass, ausserordentlich nervös.

1892 6. V. O. d. ± 1,25 65° n 42; — 16 — 1,0 65° n V. 0,05.
Schwere, ziemlich frische centrale Chorioiditis mit starken Pigmentablagerungen, Metamorphopsie, Glaskörpertrübungen.
O. s. ± 0,75 65° n 42; — 15 — 0,5 65° n V. 0,4.
Patientin wird Anstaltsbehandlung, eventuell Aphakie vorgeschlagen; sie entzieht sich der Behandlung und erscheint erst wieder unter Klagen über Abnahme der Sehkraft.

1897 12. IV. O. d. ± 1,25 65° n 42; — 19 — 1,0 65° n V. 0,1, wenn keine Trübungen im Augenblick das Sehen verschleiern.
Ophth. — 20; temporales Staphylom 1,5 D. p.
In der Macula drei grössere halbschwarze Herde.
O. s. ± 0,75 65° n 42; temporales Staphylom 1,5 D. p.
Leichtere chorioiditische Veränderungen in Macula.
— 16 — 0,5 65° n V. 0,3; Ophth. — 17.

30. IV. Eintritt.

5. V. Discissio o. d.

11. V. Ablassung.

18. V. Zweite Ablassung.

5. VI. Entlassung.
Keinerlei Komplikation weder bei der Operation noch während des Verlaufes trat ein.

7. VII. O. d. ± 1,0 60° n 42; + 0,75 + 0,5 30° t. V. 0,3.
Pupille ideal. Glaskörpertrübungen beinahe verschwunden.
Fernbrille o. d. nach Status; O. s. plan.

20. IX. O. d. + 0,5 + 0,5 30° t. V. 0,3.

1898 2. V. O. d. ± 1,25 50° n 42; + 0,5 + 0,5 40° t. V. 0,3.

Dieser Fall beweist von neuem, dass die centrale Chorioiditis und die Glaskörpertrübungen keineswegs gegen die Aphakie bei hochgradiger Myopie sprechen. Die Patientin ist sehr glücklich und ihr Arzt erstaunt über das gute Resultat.

Wie aus den Krankengeschichten ersichtlich ist, sind die Operierten jahrelang nach der Entfernung der durchsichtigen Linse beobachtet worden, einige von ihnen auch jahrelang vor der Operation. Um die erzielten Resultate besser zusammenzufassen, stelle ich die wichtigen Punkte der Krankengeschichten in Tabellen mit folgenden Reihen zusammen:

Reihe 1. Nummer des Patienten.

Reihe 2. Jahr der Operation oder wenigstens das Jahr der primären Operation, der Discission. Nominativ-Etat.
Angabe, ob der Patient auf der Universitätsklinik (U.-K.) oder auf der Privatklinik (P. K.) operiert worden ist.

Reihe 3. Alter des Patienten:
a) Vor der Operation, d. h. im Zeitpunkt der Operation,
b) Bei der letzten Untersuchung.
Aus dem Verhältnis zwischen a und b ergiebt sich die Dauer der Beobachtung des Falles nach der Operation.

Reihe 4. Ätiologie:
a) Erblichkeit,
b) Angeborensein.

Reihe 5. Seite des operierten Auges: rechtes Auge (d.).
linkes Auge (s.).

Reihe 6. Subjektive Refraktion:
a) vor der Operation,
b) nach der Operation.
Erste Untersuchung nach der Operation: obere Linie.
Letzte Untersuchung: untere Linie.

Reihe 7. Refraktions-Unterschied. Verminderung der Refraktion infolge von Aphakie
a) des Vertikal-Meridians oder des der Vertikalen benachbarten Meridianes,
b) des Horizontal-Meridianes oder des der Horizontalen benachbarten Meridianes.

Reihe 8. Sehschärfe:
a) b) c) d) e) f) Sehschärfe für die Ferne, Sehvermögen für die Ferne (V.d.).
a) b) V.d. Sehvermögen vor den primären Operationen (Discission und Linear-Extraktion).
a) V.d. ohne Korrektion,
b) V.d. mit Korrektion.

c) d) V. d. vor der Sekundär-Operation, vor der Operation des sekundären Stares.

c) V. d. ohne Korrektion,

d) V. d. mit Korrektion.

e) f) V. d. nach der letzten Operation,

e) V. d. ohne Korrektion,

f) V. d. mit Korrektion.

g) Sehschärfe für die Nähe. Sehvermögen für die Nähe (V. p.).

h) V. p. auf verschiedenen anderen Distanzen als 10 Centimeter (Pseudo-Accommodation).

Reihe 9. Beobachtungen und Komplikationen vor der Operation.

Reihe 10. Refraktion der Hornhaut:
des Meridianes mit schwächster Refraktion: erste Linie,
des Meridianes mit stärkster Refraktion: zweite Linie,
mittlere Hornhaut-Refraktion: dritte Linie,

a) vor der Operation,

b) nach der Operation.

Reihe 11. Unterschied der schwächsten, stärksten und mittleren Hornhaut-Refraktion vor und nach der Operation.

Reihe 12. Astigmatismus der Hornhaut ±.

a) vor der Operation,

b) nach der Operation,

c) Unterschied infolge der Operation.

Reihe 13. Operationen:

a) Datum der Discission oder der Discissionen,

b) Datum der Extraktion oder der Extraktionen,

c) Operationen von sekundärem Star.

Reihe 14. Komplikationen nach der Operation.

Reihe 15—17. Nicht operiertes Auge.

Reihe 15. Seite des nicht operierten Auges.

Reihe 16. Subjektive Refraktion:

a) vor der Operation des anderen Auges,

b) bei der letzten Untersuchung.

Reihe 17. Sehschärfe V. d.:

a) vor der Operation,

b) nach der Operation.

Reihe 18. Verschiedene Beobachtungen, wie z. B. der Maasse des Orbita-Index nach Stilling (O. I.), der Maasse der Pupillar-Distanz (P. D.) etc. etc.

Von den 101 operierten Augen, von welchen in diesem Berichte die Rede ist, wurde eines durch unseren Kollegen Dr. Koenigshofer aus Stuttgart operiert.

Die 101 Augen verteilen sich auf 95 Patienten, von welchen 89 nur an einem Auge operiert worden sind, während 6 eine beiderseitige Operation durchgemacht haben.

Weiblichen Geschlechtes sind 51, männlichen Geschlechtes sind 44 Individuen.

59 mal ist das rechte Auge, 42 mal das linke operiert worden. In der Regel wurde das mit geringerer Sehschärfe versehene Auge zur Operation gewählt. Die Fälle, in welchen das mit besseren Fähigkeiten ausgestattete Auge zur Operation herangezogen wurde, sind viel seltener.

Die Operationen der 100 von mir operierten Augen verteilen sich zeitlich folgendermassen:

3	entfallen	auf	das	Jahr	1891
17	„	„	„	„	1892
9	„	„	„	„	1893
16	„	„	„	„	1894
19	„	„	„	„	1895
30	„	„	„	„	1896
6	„	„	„	„	1897

Die sechs Augen vom Jahre 1897 betreffen drei neue Patienten mit einseitiger Operation und 3 Patienten mit Operation des zweiten Auges. Das erste Auge war schon früher operiert worden.

Ätiologie. Anhaltspunkte über die Ätiologie fehlen uns in 13 Fällen. Von den 82 anderen Fällen blieben in 27 Fällen die Nachforschungen über Vererbung ohne Erfolg: also in 33 % der Fälle.

In 43 Fällen, also in 52,4 % der Fälle waren Vater (V), Mutter (M), eine Tante (T) oder mehrere Tanten, ein Onkel (O) oder mehrere Onkel, Cousin (C) oder Cousinen oder Mitglieder früherer Generationen kurzsichtig.

Brüder (B) oder Schwestern (S) waren in 11 Fällen, also in 13,4 % der Fälle kurzsichtig.

Erblichkeit. In Bezug auf die Frage, ob die Kurzsichtigkeit angeboren oder erworben war, lauteten die Antworten klar genug, um daraus zu schliessen, dass sie in 87 Fällen angeboren war, also in 91 % der Fälle. In 7 Fällen, also genau in 7,5 % der Fälle, war sie in der Jugend oder auch später erworben worden. In einem einzigen Falle konnte die Frage nicht entschieden werden. In den 7 Fällen von erworbener Kurzsichtigkeit fand man bei zweien hereditäre Antecedentien, in 5 Fällen fehlten sie vollständig.

Alter der Operierten. Die Operation wurde vollzogen an Individuen

im	Alter	von	7	bis	10	Jahren	. . .	11 mal
„	„	„	11	„	15	„	. . .	11 „
„	„	„	16	„	20	„	. . .	34 „
„	„	„	21	„	25	„	. . .	17 „
„	„	„	26	„	30	„	. . .	10 „
„	„	„	31	„	35	„	. . .	7 „
„	„	„	36	„	40	„	. . .	5 „
„	„	„	41	„	45	„	. . .	2 „
„	„	„	46	„	50	„	. . .	3 „
„	„	„	51	Jahren			. . . . .	1 „

Die Verteilung nach dem Alter in Perioden von fünf Jahren wird viel leichter veranschaulicht durch nebenstehende Tabelle:

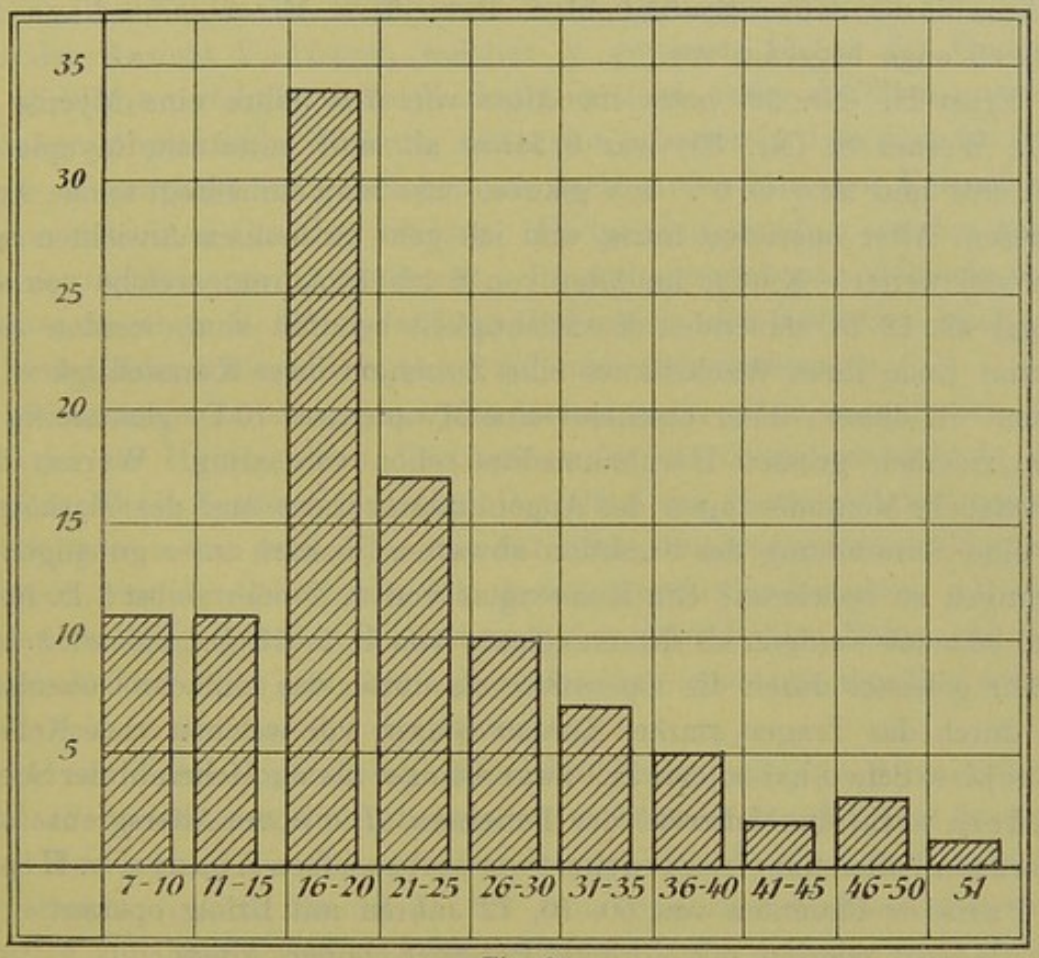

Fig. 2.

Während die zweite und die dritte Halbdekade des Lebens 11 % ausmachen, steigt die vierte auf 34 %, die fünfte fällt auf 14 % zurück und von da nimmt die Frequenz in fast regelmässiger Weise ab.

Die vierte Halbdekade umfasst das Alter, in welchem sich die Kurzsichtigkeit am stärksten entwickelt entsprechend der physischen Entwickelung, entsprechend auch der Zeit, welche die grösste Arbeit für die

Ausbildung erfordert. In diesem Alter müssen sich die jungen Leute endgültig für einen Beruf entscheiden.

Ich bin der einzige der Aerzte, der als untere Grenze für die Operation das Alter von 7¼ Jahren aufweist, während mein ältester Patient nur 51 Jahre zählt. Ältere Leute verlangen die Operation selten und unterziehen sich derselben nicht gern, so lange sie noch in der Nähe sehen, da sie im allgemeinen ihrer Augen nicht mehr so sehr bedürftig sind zur Erwerbung des Lebensunterhaltes wie die jüngeren. Einzig der doppelseitige, komplizierende Star bildet für sie eine bestimmte Indikation für die Operation.

Vacher stellt den Satz auf: „Da die Kurzsichtigkeit zwischen dem 12. und 16. Jahre rasch zunimmt, so kann man vom 12. Jahre an operieren, wenn ein breites Staphylom da ist und wenn die Anzahl der Dioptrieen die Anzahl der Jahre des Patienten übertrifft.“ Mir kommt dieser Satz etwas zu enge begrenzt vor.

Ernst H. (Nr. 22) hatte im Alter von 7¼ Jahre eine Myopie von 17 D., Werner S. (Nr. 33) war 9 Jahre alt und hatte eine Myopie von 21 D. 90° und 22,5 D. 0°. Ich glaube, dass man unbedingt solche Augen in diesem Alter operieren muss, und ich gehe in meinen Ansichten sogar noch viel weiter. Kinder im Alter von 8 bis 12 Jahren, welche von einer weniger als 12 D. zählenden Kurzsichtigkeit behaftet sind, werden sicher bis zum Ende ihres Wachstumes eine Zunahme ihrer Kurzsichtigkeit aufweisen. In diesem Alter erscheint eine Myopie von 10 D. gleichzeitig mit einem ziemlich grossen Hornhautradius schon verdächtig. Warum denn unersetzliche Veränderungen des Augenhintergrundes und des Glaskörpers, und eine Schwächung der Funktion abwarten, anstatt unter günstigen Bedingungen zu operieren? Ein Konvexglas von 1, 2 oder selbst 3 D. für die Ferne schadet weniger als Konkavgläser von 8, 9, 10 D. Es wird mehr Gewähr geleistet durch die Operation, als durch das einfache Gehenlassen oder durch das Tragen starker Konkav-Gläser, vor welchen viele Kollegen eine gewisse Scheu haben, zur Zeit zwar weniger als die Mehrzahl der Schüler Donders sowie die Mehrzahl der Patienten. Die obere Altersgrenze kann in gewissen Fällen um vieles erweitert werden; so haben Abadie, v. Hippel und Pansier Patienten von 60, 70, 72 Jahren mit Erfolg operiert.

Vacher operiert mit Vorliebe Personen hohen Alters.

Man wird sagen können, dass das Alter allein für die Operation keine bestimmten Grenzen festsetzen wird oder dann wenigstens sehr weite und relative Grenzen. Ich z. B. würde nicht zögern in einem Falle von hochgradiger Myopie selbst in der ersten Halbdekade des Lebens eine Discission der Linse vorzunehmen. Kinder, welche in ihren ersten Lebensjahren wegen angeborenem Star operiert worden sind, tragen die Brille recht gerne und mit grosser Geduld.

Grad der operierbaren Myopie. Einer der Hauptpunkte, welche zu besprechen und aufzuklären sind, bildet der, die Indikationen und Kontra-Indikationen zu finden, welche der Grad der Kurzsichtigkeit für das Entfernen der Linse giebt. In diesem Punkte gehen die Ansichten der Kollegen noch sehr weit auseinander. Gerade hier fehlt es uns an einer festen Basis, hier haben die von der Theorie herrührenden persönlichen Ansichten Einfluss auf die Praxis. Der Augenarzt, welcher sich nicht frei machen kann von einer gewissen Furcht eines schlechten Einflusses der Konvergenz, der Accommodation, der schlechten Haltung des Körpers oder des Kopfes auf das Auge des Kindes und besonders auf das kurzsichtige Auge, wird geneigt sein geringere Grade zu operieren, als derjenige, der nicht mehr daran glaubt und der die hohen Grade der Myopie reichlich mit Brillen zu korrigieren sucht. Ich für meinen Teil nähere mich der Ansicht Vachers, welcher in gewissen Fällen der Operation eine wirkliche prophylaktische Wirkung in vielen anderen Fällen eine mehr relative prophylaktische Wirkung zuschreibt. Dadurch, dass man die starke Myopie unterdrückt, unterdrückt man auch ihre schlimmen Folgen, man zerschneidet einen Circulus viciosus. Fortgesetzte Studien werden zeigen, ob dieser Optimismus begründet ist. Im Anfang wird man vielleicht einige Irrtümer begehen in Bezug auf die Indikation der Operation nach dem Grade der Kurzsichtigkeit, später wird man sich verbessern.

Wenn man der Frage auf den Grund geht, wird man finden, dass der Grad der Myopie allein die Grenzen für die Operation nicht in kategorischer Weise bestimmen kann. Der Grad der Kurzsichtigkeit muss in Beziehung sein mit dem Alter des Patienten, mit der mittleren Hornhautrefraktion, mit der Sehschärfe, mit dem Zustande des Kranken, mit seiner sozialen Stellung, mit der Beobachtung des individuellen Falles von Kurzsichtigkeit, besonders mit ihrem Fortschreiten, und mit der Beobachtung der Myopie in der Familie des Patienten.

Alter. Das jugendliche Alter des Patienten, das Alter zwischen 7 und 12 Jahren lässt die Annahme zu, dass unter dem Einfluss des natürlichen Wachstumes des Augapfels und unter dem Einfluss der Ausbildung eine Myopie von 10 bis 12 D. bis zum zwanzigsten Jahre nur einige Dioptrien zunehmen wird und bis zu einem Punkte gelangen wird, welcher notwendigerweise die Operation erfordert.

Hornhautrefraktion. Wir wissen auch, dass eine Myopie von 10 D. mit einer mittleren Hornhautrefraktion von 40 D. einer Myopie von 15 D. mit einer mittleren Hornhautrefraktion von 45 D. gleichwertig ist in Bezug auf die Verlängerung der Sagittalachse des Augapfels und in Bezug auf die begleitenden pathologischen Veränderungen seines Hintergrundes.

Sehschärfe. Eine stark herabgesetzte Sehschärfe wird eine Indikation sein zur Aphakie für eine relativ geringere Myopie im Gegensatz zu einer relativ guten Sehschärfe.

Wenn eine stark verminderte Sehschärfe den Patienten zwingt, seine Lebensart und seinen Lebensberuf zu ändern, wird die Operation bei einer bedeutend unter 16 D. stehenden Myopie angezeigt sein.

Ein rasches Fortschreiten der Kurzsichtigkeit vor 20 Jahren und besonders nach diesem Alter wird eine Indikation bilden für die Operation selbst für relativ mässige Grade.

Die ziemlich selten vorkommenden Fälle von nicht angeborener Myopie, welche sich spät aber rasch entwickelt, sollten operiert werden, wie im Falle Nr. 53, selbst wenn dabei eine Hypermetropie von einigen Dioptrien herauskommt.

Die Geschichte der Kurzsichtigkeit in der Familie des Kranken kann in der Weise beeinflussen, dass Fälle von schwerer Uveïtis, von Netzhautablösung etc. bei anderen Mitgliedern der Familie eher zur Operation ermuntern sollen, auch wenn sich der Patient noch unter ziemlich günstigen Verhältnissen befindet.

Ich erinnere hier an den Fall (Nr. 13) von Frl. R. Steiner, wo ein Bruder am einen Auge infolge einer Uveïtis amaurotisch ist und am anderen Auge infolge derselben Affektion nur äusserst geringes Sehvermögen besitzt. Mehrere Mitglieder dieser Familie leiden an starker Kurzsichtigkeit. An einem Auge mit ausgesprochener oder latenter Uveïtis wird man die Operation nicht vornehmen.

Um zu zwingenden Indikationen zu gelangen, sollte man Beobachtungen haben, welche während 10 bis 12 Jahren, und nicht wie die meinigen, nur während 2 bis 7 Jahren fortgesetzt worden sind. Aber in Ermangelung jener halten wir uns vorderhand an die letzteren. Einzig die fortgesetzten Beobachtungen werden uns den wirklichen Wert der Operationen im jungen Alter und ihre untere relative Altersgrenze zeigen.

Das Studium unserer nach dem Grade der operierten Myopie eingeteilten Fälle wird uns die eventuell begangenen Fehler erkennen lassen und wird uns zeigen, in wie weit die Resultate der Operation mit den von uns in Bezug auf Verminderung der Refraktion durch Aphakie ausgerechneten Resultaten zusammenfallen. Um kurz und klar zu sein, zögere ich nicht, wiederum kleine Tabellen aufzustellen, deren Reihen folgende Bedeutung haben: die Nummer des Patienten (a), sein Alter (b), die Jahre der Beobachtung nach der Operation (c), die Refraktion vor der Operation (d), die Refraktion nach der Operation, letzte Untersuchung (e), die mittlere Refraktion (f), welche das Ausrechnen der theoretischen Refraktion (g) gestattet, entsprechend dieser individuellen Refraktion der Hornhaut.

Klasse A. — Myopie von 10—13 D.

Führen wir vorerst als Klasse A die Fälle mit relativ geringem Grad von Myopie zwischen 10 bis 13 D. an, Fälle, bei welchen erörtert werden kann, ob die Operation angezeigt und gerechtfertigt ist oder nicht.

Klasse A. — Mit 10—13 D. operierte Myopie.

Nr.	Alter	Jahre der Beobachtung nach der Operation	Refraktion vor der Operation	Refraktion nach der Operation sphär.	Refraktion nach der Operation cyl.	Mittlere Refraktion	Theoretische Refraktion	Mittlere Hornhautrefraktion vor der Operation
a	*b*	*c*	*d*	*e*		*f*	*g*	*h*
27	11	3	—10	+3	+1.5	+3.75	+4.5	44.5
77	9	2	—10 —1	+4	+1.5	+4.75	+4.9 +4.4	42.5
61	10	3	—10	+6		+6	+4.3	45.62
15	15	6	—11	+5	+1	+5.5	+4.5	41.37
42	8	4	—11	+5	+1	+5.5	+4	44.5
52	12	2	—11 —2	+2.5	+0.5	+2.75	+4.3 +3.3	42.75
58	20	2	—11	+3	+0.5	+3.25	+3.7	45.62
73	10	3	—11 —2	+2.5	+2	+3.5	+4.5 +3 6	41.3
1	17	6	—12	+3		+3	?	?
4	28½	½	—12	+4		+3.3	+3.3	43 87
21	11½	4	—12	+2	+1	+2.5	+3.5	44.37
24	23	4	—12	+1	+3	+2.5	+3.8	43
33	16	3	—12	+5	+0.5	+5.25	?	?
55	13	3	—12 —1	+3	+3	+4.5	+3 2 +2.6	46.5
57	19	3	—12 —2	+1.75	+1.5	+2.5	+3.5 +2.4	43.75
80	21	1	—12 —1	+5		+5	?	?
82	16	1	—12 —2	+3	+2.5	+4.25	+3.3 +2.3	45.25
85	22	2	—12	+4		+4	+3.5	44.22
88	28	1	—12 —0.75	+2		+2	?	?
11	18	6	—13	+1.5	+0.5	+1.75	+2.8	45.37
12	13½	5½	—13		+5	+2.5	+2.6	46.25
26	10	4	—13	+3	+1.5	+3 75	+2.6	46.37
37	14	3	—13 —1.5	+2	+1.0	+2.8	+2.3	45
43	10	4	—13	+2.5	+0.75	+2.9	+3.3	42.62
47	12	4	—13 —0.5	+2	+0.5	+2.25	+3 +2.7	43.75
49	16	3	—13 —0.5	+1		+1	+2.4 +1.4	47.6
74	23	2	—13 —2	+1	+2.5	+2.25	+3.3 +2.3	43
89	9	0	—13 —1.5	+3	+1	+3.5	+3.3 +2.8	43.5

Wir haben drei mit 10 D. operierte Fälle: 3 Kinder von 11, 9 und 10 Jahren (Nr. 27, 77 und 61). Die operative Hypermetropie 3,75 und 4,75 der Fälle 27 und 77 nähert sich sehr stark der theoretisch resultierenden Hypermetropie (4,5 und 4,65). Man kann vermuten, dass nach 10 weitern Jahren infolge des normalen Wachstums die Hypermetropie wesentlich verringert sein werde.

Für die Fälle 27 und 61 hatte sich die Sehschärfe zuerst verdoppelt, für den Fall 77 zuerst vervierfacht. Leider erlosch später, 2 Jahre nach der Operation, die Sehschärfe der bedauernswerten Louise Megert infolge einer schweren Uveïtis fast vollständig.

Die 5 wegen einer Myopie von 11 D. operierten Fälle, welche während 2 bis 6 Jahren beobachtet wurden, betreffen 3 Kinder von 8 bis 12 Jahren, eine 15jährige und eine 20jährige Tochter. Zweimal kam infolge von Astigmatismus in einem Hauptmeridian eine Myopie von 13 D. vor. Dreimal war die verwirklichte Hypermetropie um 0,5 bis 1,0 D. geringer als die berechnete Hypermetropie, zweimal war sie grösser (um 1 bis 1,5 D.). Die Myopie des nicht operierten Auges nahm in zwei Fällen um eine Dioptrie zu, während die Hypermetropie des operierten Auges stationär blieb. Die kleine Maria G. (Nr. 61) und ihre Eltern sind trotz der resultierenden Hypermetropie entzückt vom Resultat der Operation, namentlich mit Bezug auf die Erziehung des Mädchens.

Für die 5 Fälle betrug die Sehschärfe 0,085 bis 0,5 vor der Operation, 0,25 bis 0,7 nach der Operation.

Wegen einer Myopie von 12 D. wurden 11 Fälle operiert mit einer Beobachtungszeit von 1/2 bis 6 Jahren. Sie betrafen 6 Individuen zwischen 11 und 20 Jahren, 5 andere zwischen 20 und 28 Jahren stehend. In 5 Fällen war die Myopie durch Astigmatismus in einem Meridian um 0,75 bis 2 D. stärker.

Es entstand Hypermetropie von 2 bis 5 D., welche sich um 0,5 bis 1,3 der berechneten Hypermetropie nähert; letztere fehlt uns in 4 Fällen, da die Hornhautrefraktion nicht aufgeschrieben worden war. Die Sehschärfe nahm in elf Fällen zu. Sie betrug:

Vor der Operation 0,1 bis 0,75.
Nach der Operation 0,15 bis 1,0.

Unter den 9 wegen einer Myopie von 13 D. operierten Fällen waren 7 Kinder im Alter von 9 bis 16 Jahren; Elise Z. (18) war 18, Ulrich Sch. (74) war 23 Jahre alt. Die Beobachtung hatte eine Zeitdauer von 2 bis 6 Jahren.

Fünfmal trat die Myopie auf, begleitet von Astigmatismus von 0,5 bis 2 D.

In 3 Fällen betraf die postoperative Ametropie nur einen Meridian und wurde durch Cylinder korrigiert. Die Stärke des sphärischen Korrektionsglases ist in den anderen Fällen sehr mässig und gelangt nur zweimal auf 3 D.

Die Werte der mittleren hypermetropischen Refraktion nach der Operation nähern sich stark den theoretischen Werten. In drei Fällen sind sie fast gleich. In 5 Fällen sind sie um ein geringes kleiner, in Fall 26 um 1,15 D. grösser.

Die Sehschärfe hatte sich in allen 9 Fällen verbessert; sie betrug 0,08 bis 0,45 vor der Operation und 0,25 bis 1,25 nach derselben. Im Falle von Luise Sch. (12) wurde die Sehschärfe einige Jahre nach der Operation durch eine Netzhautablösung vernichtet.

Alle von mir operierten Fälle von Myopie von 10 bis 13 D. haben sowohl dem Patienten als dem Arzte zur Befriedigung gereicht. Die neutralisierenden Gläser werden von Kindern und jungen Leuten fast immer mit Vergnügen getragen und verschaffen ihnen eine Sehschärfe, welche einem grossen Vielfachen derjenigen entspricht, welche durch die stärkste, noch erträgliche Konkavlinse hervorgebracht werden kann. Es ist dies ein ungeheurer Vorteil für die Erziehung und Entwickelung eines jungen Geistes.

Das Endresultat giebt mir nicht Unrecht darin, dass ich die Operation in einzelnen Fällen ausdehne auf Myopien von 10 D., und ich glaube, dass in 5 bis 10 Jahren die Resultate noch viel deutlicher zu Gunsten dieser Ansicht sprechen werden.

Klasse B. — Myopie von 14—15 D.

Wir gehen über zu den Myopien von 14 bis 15 D., welche von einigen Ärzten zur Operation herangezogen werden, während die strengsten unter ihnen erst eine Myopie von mehr als 15 D. als Indikation für die Operation betrachten.

Klasse B. — Mit 14—15 D. operierte Myopie.

Nr.	Alter	Jahre der Beobachtung nach der Operation	Refraktion vor der Operation	Refraktion nach der Operation sphär.	cyl.	Letzte Untersuchung	Mittlere Refraktion	Theoretische Refraktion	Hornhautrefraktion vor der Operation
a	*b*	*c*	*d*	*e*			*f*	*g*	*h*
5	20	1/2	— 14 — 2	+ 1	+ 2		+ 2	+ 3.1 + 2.1	40.75
13	21	6	— 14	+ 4	+ 3		+ 5.5	?	?
17	20	4	— 14	+ 3			+ 3	+ 2.8	43.37
18	17	6	— 14	+ 3.5			+ 3.5	+ 2.3	45
23	23	3	— 14 — 0.5	+ 2			+ 2	+ 2.3 + 2	45.5
35	9	2	— 14 — 0.5	+ 3.5			+ 3.5	+ 2.1	46.37
38	15	4	— 14	+ 3	+ 1		+ 3.5	+ 2.1	46.55
56	19	3	— 14 — 1		+ 2		+ 1	+ 2.8 + 2.3	42.75
60	10	3	— 14	+ 4	+ 0.75		+ 4.37	+ 2.1	45.75
70	40	2	— 14 — 2	+ 3			+ 3	+ 2.9 + 1.9	42.25
78	14	2	— 14 — 3		+ 2		+ 1	+ 1.9 + 0.2	47.5
86	16	2	— 14 — 1.5	+ 3	+ 2		+ 4	+ 2.3 + 1.7	45.5
2	17	6	— 15 — 2.5		+ 2		+ 1	+ 1.7 + 0.7	45.75
7	19	5	— 15		+ 2		+ 1	+ 1.6	45.8
69	30	?	— 15.75	+ 4.5	+ 2.5		+ 5.75	+ 2.3 + 1.7	43.25
87	16	2	— 15 — 2	+ 4	+ 2.5		+ 5.25	+ 1.7 + 0.7	45.7

Die Operation wurde 12mal ausgeführt wegen einer Myopie von 14 D., und 4mal wegen einer solchen von 15 D., und zwar auf 14 Personen im Alter von 9 bis 23 Jahren. Die beiden anderen Patienten waren älter; Dom D. (Nr. 69) zählte 30 und Maria R. (Nr. 70) zählte 40 Jahre. Vor der Operation war Nr. 18 während 4 Jahren, Nr. 58 während 7 Jahren und Nr. 60 während 3 Jahren beobachtet worden.

Die Beobachtung nach der Operation hatte zum öfteren eine Zeitdauer von 4 bis 6 Jahren. In 9 Fällen war die Myopie durch Astigmatismus um 0.5 bis 3 D. in einem Hauptmeridian stärker.

Die erhaltene postoperative Refraktion steht in genügender Übereinstimmung mit der berechneten Refraktion. In 8 Fällen ist die Hypermetropie grösser als die berechnete Refraktion, in 5 Fällen ist sie kleiner und 6mal decken sich die Werte, wenn man die Differenzen, welche kleiner sind als eine Dioptrie, vernachlässigt.

Viermal entstand in dem einen Meridian Emmetropie, während der andere sich durch Konkavlinsen verbesserte. Die sphärischen Korrektionsgläser wechselten zwischen 1 und 4 D.

Die drei Fälle, in welchen die neutralisierende Konvexlinse die theoretische Linse um 2 D. übertrifft (Nr. 60, 69 und 87), werden die wahrscheinlichste Erklärung in der Annahme eines Accommodations-Spasmus finden.

Klasse C. — Myopie von 16—29 D.

Wir wollen nun die übrigen 53 Fälle, welche sich auf Myopien von 16 bis 29 D. beziehen, zusammenfassen in der grossen Klasse C der operierbaren Myopien, für welche nicht die geringste Kontra-Indikation besteht in Bezug auf den Grad der Myopie.

Klasse C. — Mit 16—29 D. operierte Myopie.

Nr.	Alter	Jahre der Beobachtung nach der Operation	Refraktion vor der Operation	Refraktion nach der Operation sphär.	Refraktion nach der Operation cyl.	Letzte Untersuchung sphär.	Letzte Untersuchung cyl.	Mittlere Refraktion	Theoretische Refraktion	Mittlere Refraktion der Hornhaut vor der Operation
a	*b*	*c*	*d*	*e*				*f*	*g*	*h*
3	16	5	— 16 — 1.5			+ 1.5		+ 0.75	+ 0.2 — 0.4	50.45
8	18	5	— 16	+ 1.5		+ 0.75		+ 1.87	?	?
9	26	5	— 16 — 1	+ 1.5		+ 2.5		+ 2.75	+ 1.7 + 1.2	43
19	21	5	— 16 — 1	+ 0.5		+ 2		+ 1.5	+ 1.4 + 0.9	44.67
20	40	6	— 16 — 1	+ 2.25		+ 1.5		+ 3	+ 1.9 + 1.4	42.57
25	23	4	— 16	+ 1.5				+ 1.5	+ 1.7	43
30	49	4	— 16 — 1.5			+ 2.5		+ 1.25	?	?
39	26	4	— 16 — 1			+ 1		+ 0.5	+ 1.2 + 0.7	45
44	46	2	— 16 — 1	+ 1.25				+ 1.25	+ 1.9 + 1.4	42.12
48	20	<1	— 16	+ 4				+ 4	+ 1.7	42.8
51	34	3	— 16 — 0.5	+ 1				+ 1	+ 1.4 + 1.1	44.5
59	14	3	— 16	+ 3		+ 0.75		+ 3.37	+ 1.7	43.5
62	20	2	— 16 — 1.5	+ 3				+ 3	+ 1.2 + 0.7	45.5
65	50	3	— 16	+ 0.75		+ 1.5		0	+ 2.1	41.17
75	16	2	— 16 — 1	+ 2				+ 2	+ 1 + 0.4	46
76	17	2	— 16 — 1	+ 3		+ 0.75		+ 3.37	+ 1.2 + 0.7	45.4
79	17	1	— 16	+ 4				+ 4	?	?

Nr.	Alter	Jahre der Beobachtung nach der Operation	Refraktion vor der Operation	Refraktion nach der Operation sphär.	Letzte Untersuchung cyl.	Mittlere Refraktion	Theoretische Refraktion	Mittlere Refraktion der Hornhaut vor der Operation
a	*b*	*c*	*d*	*e*		*f*	*g*	*h*
10	26	5	−17		+2	+1	+1.4	42.5
22	7¼	1	−17	+0.5	+0.5	+0.75	?	?
28	20	5	−17 −1.5	+0.75		+0.75	+0.7 +0.2	44.75
40	22	4	−17 −1.5	+1.75	+1.5	+2.5	−0.9 +0.4	44.25
45	17	4	−17 −1	−0.75		−0.75	+1.4 +0.9	42.12
46	17	4	−17.5 −1.5		+0.5	+0.25	+1.2 +0.4	42.12
50	34	3	−17 −0.5		−1	−0.5	+0.7	43.75
51	21	2	−17	+1.5	+1	+2	+0.9	44
67	8	<1	−17	+3		+3	+0.9	43.75
69	34	1	−17 ?	+4		+4	+1.4	42.7
16	42	5	−18	−1.5	+2.5	−0.5	+1.3	40.25
29	28	5	−18.5 −0.75	−0.75	−1	−1.25	+0.4 −0.2	44.12
34	34	1	−18	+0.5	+1.5	+1.25	−0.1	45.75
72	16	1	−18	+4		+4	+0.7	43
92	25	3	−18 −1.5	−0.5	−0.75	−0.87	+0.2 −0.9	45.67
97	20	2	−18 −1.5	+1		+1	+0.9 +0.2	42.2
53	41	2	−19 −2	−1	−1	−1.5	−1.1 −1.9	48
100	25	1	19.25 −1.5	−0.5		−0.5	−0.4 −0.9	45.12
101	40	1	−19 −1	+0.5	+0.5	+0.75	+0.4 −0.1	42.57
36	16	3	−20	0	0	0	−0.7	44
63	34	3	−20	+0.5	−1	0	−0.9	44.92
81	16	2	−20		−3	−1.5	+0.4 +0.1	40.75
90	18	1	−20	−0.5	−0.5	−0.75	−1.2	46
94	26	2	−20	−0.5		−0.5	−1.4	47.37
95	26	2	−20 −2	0	+1.5	+0.75	−1.4 −2.4	47.75
98	20	1	−20 −0.5	0		0	−0.9	45.42
91	27	2	−20 −0.75		−0.5	−0.25	−0.1	42.12
83	9	1	−21 −1.5	0	0	0	−2.4	46.75
6	25	?	−22	−0.5	−3	−2	?	?
66	30	1	−22	+1.5	+1	+2	−1.5	?
68	38	2	−22	−2.5		−2.5	−1.7	42.87
96	18	2	−22 −0.5	−1.5	−0.75	−1.87	−1.4	43
4	20	½	−23	?		?	?	?
41	34	4	−23	−4.5	−0.5	−4.75	−2.2 −3.3	46.37
71	26	2	−23	−2	−1	−2.5	−2.2 −3.8	46.25
93	51	2	−23	−3		−3	−2.2 −3.8	46.47
84	22	2	−29	−4	−0.5	−4.25	−5.7 −6.8	47.25

In dieser Klasse finden wir 17 Fälle mit Myopie von 16 D., 10 Fälle mit Myopie von 17 D., 6 Fälle mit Myopie von 18 D., 3 Fälle mit Myopie von 19 D., 7 Fälle mit Myopie von 20 D., 1 Fall mit Myopie von 21 D., 4 Fälle mit Myopie von 22 D., 4 andere Fälle mit Myopie von 23 D. und schliesslich ein Fall mit Myopie von 29 D.

Das Alter der Patienten wechselt zwischen 7 und 51 Jahren; so sehen wir den jungen Ernst H. (Nr. 22) im Alter von 7 Jahren mit einer Myopie von 17 D., die junge Eleonore R. (Nr. 67) im Alter von 8 Jahren mit 17 D.

Einige dieser Patienten waren jahrelang vor der Operation beobachtet worden, so z. B. Ida M. (Nr. 29) während 11 Jahren; Friedr. L. (Nr. 92) während 14 Jahren; Bertha M. (Nr. 95) während 18 Jahren etc.

In 26 Fällen, also fast in der Hälfte derselben, kam ein subjektiver Astigmatismus von 0,5 bis 2 D. vor. Bei den 17 Fällen von Myopie mit 20 bis 29 D. tritt diese Komplikation nur 4 mal auf.

Die Beobachtung nach der Operation hat in einzelnen Fällen 4, 5 oder 6 Jahre gedauert.

Die mittlere Refraktion wurde fünf mal in Emmetropie übergeführt, einmal nach einer Refraktion von 16 D. (65), dreimal nach einer Myopie von 20 D. (36, 63 und 98) und einmal nach einer Myopie von 21 D. (83).

In 19 Fällen war die Refraktion nach der Operation noch die Myopie sphärische oder cylindrische oder kombinierte. Zweimal folgte eine sekundäre Myopie auf eine primäre Myopie von 17 D. (45 und 50), wo die Theorie eine Hypermetropie von + 1,4 und + 0,9 verlangt, und dreimal folgte sie auf eine primäre Myopie von 18 D. (16, 29 und 92).

Die anderen Fälle von postoperativer Myopie entstanden aus Myopien von 19 bis 29 D.

Die Korrektionsgläser der übrigen Fälle mit 16 D. waren sämtliche konvex und entsprachen der theoretischen Refraktion oder wichen in neun Fällen um weniger als 1,25 D. von ihr ab. In vier Fällen waren die sphärischen Linsen in Wirklichkeit nur 1,5 bis 2,3 D. stärker als in der Theorie.

Unter den sechs Fällen von Myopie mit 17 D. zeigen vier eine grosse Übereinstimmung in der theoretischen und wirklichen Refraktion. Zweimal besteht ein Unterschied von 1,6 bis 2 D. (40, 67).

Für die Myopien von 18 D. und mehr ist die Übereinstimmung in der Verminderung der Refraktion in Theorie und Praxis mit drei Ausnahmen sehr gross.

Im Falle 72 erhielt ich nach einer Myopie von 18 D. eine Hypermetropie von 4 D. anstatt einer solchen von 0,7 D. Ich nehme hier den

Accommodationsspasmus während der ersten Untersuchung an; das nicht operierte Auge wies im Zeitpunkt der Operation eine Myopie von 16 D. und eine bessere Sehschärfe auf als das zu operierende Auge. Im Falle 41 ergab die letzte Untersuchung eine Myopie von 4.5 D. statt einer solchen von 3,3 D. nach einer Primär-Myopie von 23 D. Die erste Untersuchung nach der Operation ergab nur 3 D. Ich nehme hier eine Vermehrung um 1,5 bis 2 D. an, in Parallele mit dem nicht operierten Auge, dessen Myopie von 23 auf 24,5 D. fortgeschritten war.

Die Unterschiede, welche ich in meinen Tabellen zwischen der erhaltenen mittleren Refraktion und der theoretischen Refraktion finde, sind folgende:

1. eine Hypermetropie:

a)	um	0,01	bis	0,05	D. zu	stark in	12 Fällen.
b)	„	0,5	„	1	„ „	„ „	16 „
c)	„	1	„	2	„ „	„ „	9 „

2. eine zu kleine Hypermetropie oder eine zu starke Myopie:

a)	um	0,01	bis	0,05	D. in	12 Fällen.
b)	„	0,5	„	1	„ „	11 „
c)	„	1	„	2	„ „	15 „
d)	„	2	„	3	„ „	8 „

In Anbetracht der zahlreichen Irrtümer in der oben angeführten, genauen Messung der hochgradigen Myopie, ist die Übereinstimmung zwischen den Werten der neutralisierenden Linsen nach der Entfernung der durchsichtigen Linse und den nach unserer Methode berechneten Werten eine überraschende und gereicht uns zur vollen Befriedigung.

Sehschärfe.

Die Sehschärfe hat sich in allen Fällen verbessert mit Ausnahme der beiden Fälle 67 und 4, des Falles mit sekundärer Infektion nach der Discission des Nachstares und desjenigen mit centraler Hämorrhagie der Netzhaut während des Delirium tremens. Die Sehschärfe dieser beiden Augen hat unmittelbar nach der Operation abgenommen, während alle anderen Augen daran zugenommen haben.

Zwei andere Augen haben ihre Sehschärfe nach Jahren eingebüsst, das eine infolge von Ablösung der Netzhaut (12), das andere infolge einer schweren Chorioiditis.

Wir können uns durch folgende Tabelle Rechenschaft geben von der Zunahme der infolge der Operation verbesserten Sehschärfe für die Ferne.

Sehschärfe	vor der Operation			nach der Operation		
0.01 —0.1	in 19 Fällen			in 2 Fällen		
0.125—0.2	„ 32 „			„ 5 „		
0.225—0.25	„ 16 „			„ 6 „		
0.3 —0.4	„ 20 „			„ 16 „		
0.45 —0.5	„ 9 „			„ 23 „		
0.525—0.6	„ 2 „	(30,70)	3 Fälle	„ 8 „		45 Fälle
0.65 —0.7	„ 0 „			„ 4 „		
0.75 —0.8	„ 1 „	(57)		„ 8 „		
0.85 —0.9	„ 0 „			„ 10 „		
1 —1.25	„ 0 „			„ 15 „		

oder einfacher noch durch die folgende graphische Darstellung:

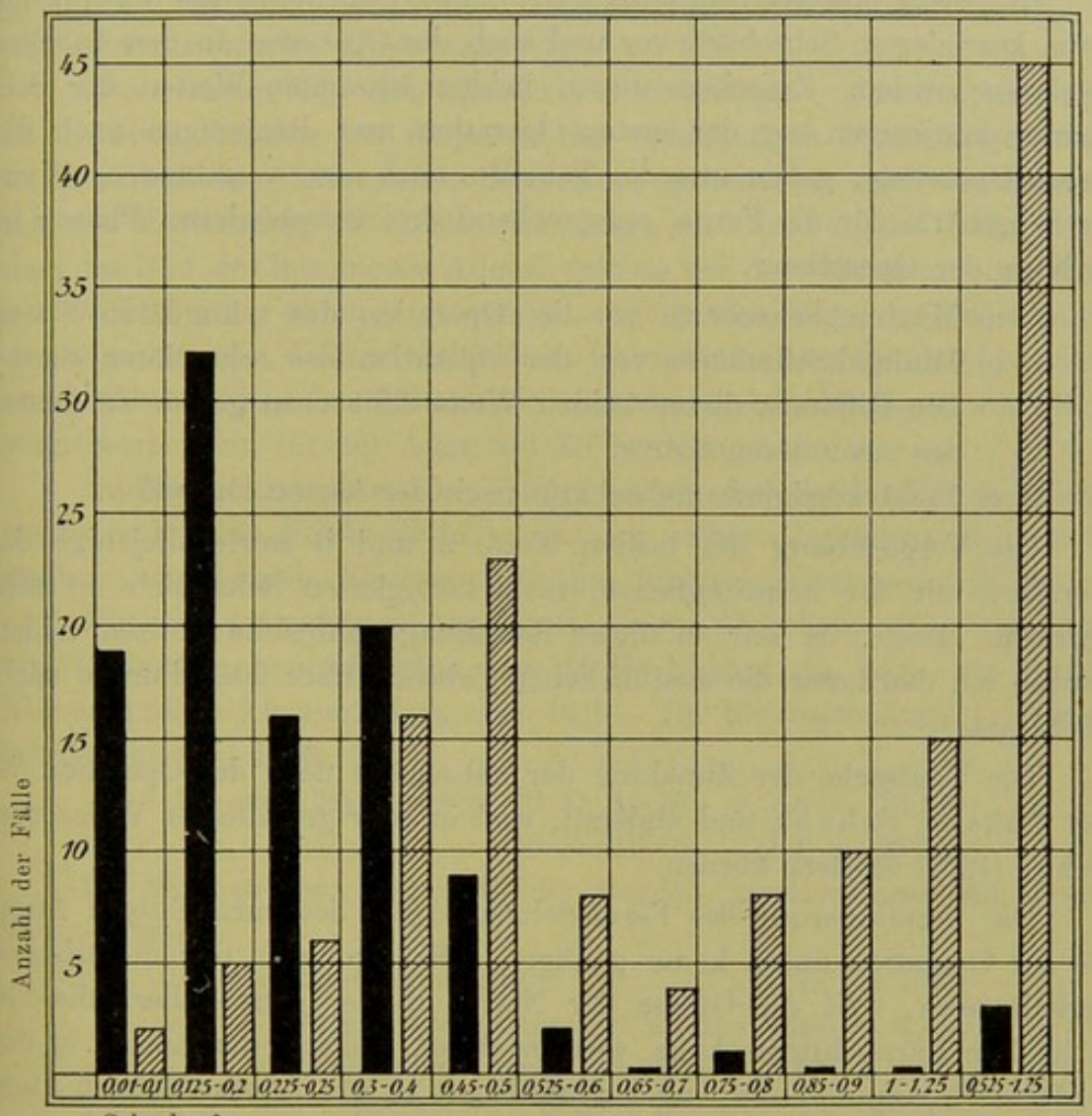

Fig. 3.

Sehschärfe: Dunkle Säulen vor der Operation.
Helle Säulen nach der Operation.

Die Fälle mit einer Sehschärfe von 1 bis 1,25 nach der Aphakie sind folgende: Nr. Nr. 17, 23, 26, 28, 30, 40, 43, 46, 47, 56, 57, 60, 70, 92, 100.

Die Zunahme der Sehschärfe durch die Operation auf diese Weise darzustellen, erscheint mir viel richtiger, als die Art und Weise, die von vielen Verfassern vorgezogen wird, nach welcher angegeben wird, wie vielmal die Sehschärfe nach der Operation grösser geworden ist als diejenige vor der Operation. Die letztere Methode bedingt eine genaue Messung der Sehschärfe vor der Operation, und diese Bedingung scheint mir in vielen Fällen nicht erfüllt worden zu sein, wenn man die in der Litteratur vorkommenden Sehschärfen-Minima und das Fehlen der cylindrischen Korrektion betrachtet.

In jedem einzelnen unserer Fälle kann das Verhältnis der für die Ferne korrigierten Sehschärfe vor und nach der Operation in den Tabellen abgelesen werden. Zwischen diesen beiden äussersten Werten der Sehschärfe, demjenigen vor der ersten Operation und demjenigen nach der letzten Operation, geben uns die Tabellen noch drei verschiedene Werte der Sehschärfe für die Ferne, entsprechend drei verschiedenen Phasen im Verlaufe der Operation:

a) Maximal-Sehschärfe vor der Operation des sekundären Stares.
b) Minimal-Sehschärfe vor der Operation des sekundären Stares. Die Differenz dieser beiden Werte fällt eben gerade zu Lasten des sekundären Stares.
c) Nicht korrigierte Sehschärfe nach der letzten Operation.

Die Vergleichung der beiden Werte a und b sowie diejenige des Wertes c mit der ursprünglichen, nicht korrigierten Sehschärfe ist sehr lehrreich. Doch, da mir in dieser Beziehung zahlreiche Notizen fehlen, ersuche ich den Leser die ausführlichen Tabellen über diese Punkte nachzuschlagen.

Die Thatsache der Zunahme der Sehschärfe nach der Operation ist von Fukala, Schanz und anderen, und in sehr gründlicher Weise von Leber (1897) erörtert worden.

Die Verminderung des Ferne-Sehvermögens des kurzsichtigen Auges vor der Operation findet keine genügende Erklärung in den dioptrischen Verhältnissen, weil die Grösse der Netzhautbilder ganz nahezu dieselbe ist in dem kurzsichtigen Auge, welches durch Stellung der Linsen in den vorderen Brennpunkt des Auges neutralisiert ist wie im emmetropen Auge. In Wirklichkeit besteht eine Verminderung der Sehschärfe, welche von den Veränderungen des Augenhintergrundes abhängig ist.

Andrerseits nimmt im kurzsichtigen Auge die Sehleistung für die Ferne durch die Aphakie in einer Weise zu, welche sich nicht einfach durch die Veränderung der Refraktion erklären lässt.

Die Grösse des Netzhautbildes ist ungefähr dieselbe für das durch Aphakie emmetrop gewordene Auge wie für das kurzsichtige Auge, welches auf den Punkt seines Remotums gestellt wird.

Das Netzhautbild des hypermetropischen aphaken Auges ist etwas grösser als dasjenige des vollständigen, kurzsichtigen Auges, wenn es auf den Punkt seines Remotums gestellt wird; es wächst mit der Entfernung der Konvexlinsen vom Auge. Der Unterschied kann nicht gross sein, da die durch Aphakie erzielten Hypermetropien gewöhnlich nur zwischen 0,5 und 4 D. wechseln und nur selten zu höheren Graden, bis auf 6 D. gelangen. Die Vergrösserung des Netzhautbildes wächst mit der Entfernung der neutralisierenden Linse vom Auge.

Das Netzhautbild des aphaken, kurzsichtigen neutralisierten Auges ist merklich dasselbe wie dasjenige des vollständigen kurzsichtigen Auges, wenn es auf den Punkt seines Remotums gestellt ist; seine Grösse nimmt mit der Entfernung der Linse vom Auge ab. Leber hat ausgerechnet, dass das Bild des linsenlosen Auges, welches vor der Operation eine Myopie von 25 D. hatte, zweimal grösser ist, als es dasjenige des linsenhaltigen Auges gewesen ist, die Korrektionslinse im vorderen Brennpunkt (d = 20 mm) aufgestellt und dass das Netzhautbild sich durch Aphakie sogar um 2 1/2 mal vergrössern kann für ein Auge mit 30 D. Myopie.

In Wirklichkeit kann die Vergrösserung des Netzhautbildes keine so grosse sein. Das Netzhautbild wächst im selben Verhältnis wie die Entfernung vom zweiten Knotenpunkt zum hinteren Brennpunkt ($K_2\Phi_2$).

Für ein emmetropes Auge mit einem Hornhautradius von 8 mm und einer Hornhautrefraktion von 42 D. beträgt die Lage des hinteren Knotenpunktes 7,6 mm, $K_2\Phi_2$, also 16.76. Da für dieses Auge L_2 0,38 mm beträgt, so wird $K_2\Phi_2$

für eine Myopie von 20 D. 16,76 + 7,6 = 24,36,
„ „ „ „ 30 D. 16,76 + 11,4 = 28,16.

Die Grössen der Netzhautbilder werden gemäss denselben Verhältnissen betragen:

für ein emmetropes Auge . . . . 16,76 = 1,0;
„ „ kurzsichtiges Auge mit 20 D. 24,36 = 1,45;
„ „ kurzsichtiges Auge mit 30 D. 28,16 = 1,67.

Tragen wir den verschiedenen Werten der Stellung des zweiten Knotenpunktes, der Stellung des hinteren Brennpunktes und der Lage von L_2 Rechnung, so finden wir für die Augen mit den Grenzwerten für die Hornhautradien folgende Werte:

Für das Auge mit Hornhautradius von 6,75 mm und Hornhautrefraktion von 50 D. haben die Netzhautbilder eine Grösse

relativ dem Zustande einer Emmetropie . . = 1
„ Myopie von 20 D. = 1,47;
„ „ „ 30 D. = 1,74.

Für das Auge mit Hornhautrefraktion von 28 D., Radius von 8,9 mm, stellen sich die analogen Verhältnisse wie:

1 : 1,39 : 1,57.

Wenn wir das Sehvermögen des ganzen myopen Auges im Remotum vor der Operation messen könnten, müsste dasselbe dem postoperativen Sehvermögen in die Ferne sehr nahe kommen. Da wir nicht zu Optotypen für 5, 6, 7, 8 und 9 cm gelangen werden, sollten wir uns begnügen, die Sehschärfe für die Nähe auf 10 cm zu messen, ein Ziel, welches ich mit meinen, für die Photographie auf ein Zehntel reduzierten Optotypen verfolgt habe. Leider habe ich erst in der letzten Zeit angefangen die Sehschärfe auf 10 cm Entfernung vor der Operation zu messen. Dafür habe ich in 34 Fällen das Sehvermögen auf 10 cm nach der Operation gemessen.

Stellen wir dasselbe in Parallele mit der für die Entfernung korrigierten Sehkraft:

Sechsmal war das Sehvermögen für die Ferne ganz dasselbe wie dasjenige auf 10 cm, und dies in den Fällen 8, 15, 31, 55, 64, 65; kleiner als dasjenige auf 10 cm war es dreimal (45, 82, 84).

In den übrigen 25 Fällen war sie grösser.

Fünfmal (11, 32, 40, 78 und 87) war das Sehvermögen für die Ferne um 0,05 grösser;

Elfmal (13, 21, 39, 46, 71, 75, 76, 79, 81, 84, 85) war sie um 0,1 grösser.

Einmal	(1)	um 0,15	grösser
Viermal	(2, 49, 60, 63)	„ 0,2	„
Einmal	(10)	„ 0,25	„
Einmal	(6)	„ 0,37	„
Einmal	(62)	„ 0,4	„
Einmal	(70)	„ 0,6	„

In der Mehrzahl der Fälle ist das für die Ferne korrigierte Sehvermögen grösser als dasjenige auf 10 cm.

Was die Sehleistung für die Entfernung zum Arbeiten anbelangt, so wurde dieselbe in 38 Fällen untersucht und zwar fast immer in Verbindung mit der Pseudo-Accommodation, d. h. mit der linearen Weite, in welcher eine in gewöhnlichen Typen gedruckte Druckprobe mit derselben Korrektionslinse gelesen werden konnte. Zu diesem Lesen wurden gewöhnlich die Schweiggerschen Typen benutzt wegen ihres gothischen Charakters; seltener diejenigen von Jaeger, Snellen, Wecker.

Schweigger 0,3 konnte gelesen werden

auf eine Entfernung von cm	30	20	22—29
„ Nr.	25	56	72

Schweigger 0,4

cm	25	15	20—25	20—25
von Nr.	26	41	58	63

Schweigger 0,5 oder Snellen 0,5

cm	20—30	25—35	20—30
von Nr.	84	96	100

Schweigger 0,75

cm	15—30	18—25	15—30	20—25	17—24	16—27	
von Nr.	1	2	6	9	15	32	
cm	12—30	20—35	10—25	28—32	13—20	21—31	
von Nr.	39	40	53	54	55	70	
cm	22—29	15—22	13—30	17—23	16—26	18—34	18—22
von No.	71	74	75	76	78	79	84
cm	18—27	22—26	13—25	18—32			
von Nr.	85	86	87	99			

Snellen 0,8

cm	20—30	20—30
von Nr.	61	64

Snellen 1 oder Wecker 1

cm	12—25	20—30
von Nr.	60	68

Jaeger 13 (2,75 auf 15—60 cm Entfernung: von Nr. 50
„ 14 (3,4) „ 10—55 cm „ „ Nr. 51

Der gewöhnliche Druck (Schw. 0,75) konnte in einer Weite von 4—18 cm gelesen werden. Es ist dies eine lineare Amplitude der scheinbaren Accommodation, welche in vielen Fällen einem Vielfachen der linearen Amplitude, der wirklichen Accommodation der stark Kurzsichtigen entspricht. Diejenigen Kollegen, welchen die Preisgabe der Accommodation als eine Verstümmelung erschien, werden sich vielleicht mit der Pseudo-Accommodation versöhnen, mit dieser elastischen Distanz, in welcher eine nicht zu feine Arbeit ausgeführt werden kann.

Die Einfallstrahlen gestatten diese lineare Weite, indem sie sehr gestreckte Bündel bilden, welche nur verhältnissmäsig kleine Dispersionskreise hervorrufen für eine so bedeutende Verlegung der Gegenstände.

Aus unseren Tabellen ergiebt sich eine zwei- bis zehnfache Vermehrung der Sehschärfe für emmetrope, hypermetrope und myope Augen

nach der Operation. Es ist ausser Zweifel, dass die Erklärung dieser Unterschiede weder in der Veränderung der Grösse der Netzhautbilder allein liegt, noch in der grösseren Klarheit dieser Bilder im aphaken Auge, ein Grund, der von Fukala und Schanz für die Erhöhung der Sehkraft nach der Operation angenommen wurde. Wir sehen uns gezwungen, eine Verbesserung der Funktion des optischen Apparates zu Hülfe zu nehmen, sei es eine solche der Retina selbst oder des Hinterhauptlappens oder der beiden Endstationen des nervösen optischen Apparates.

Wir haben allen Grund, eine bessere Funktion der Retina nach der Operation anzunehmen. Die Verengerung des Gesichtsfeldes für weiss und die Farben, die teilweise centrale und peripherische Achromatopsie vor der Operation und die Verbesserung aller dieser Funktionen nach der Operation sprechen zu Gunsten dieser Annahme. Diese Verbesserung der Funktion wird sich am einfachsten durch eine bessere Ernährung des Organes erklären lassen. Die bessere Ernährung wird wahrscheinlich ebensogut in der Chorioidea und vielleicht sogar in der Sklerotika sich einstellen wie in der Retina, was einen wesentlichen Grund mehr bildet zur Operation der hochgradigen Myopie.

Ohne einen grossen Irrtum zu begehen, können wir annehmen, dass die Funktion des Hinterhauptlappens für das Sehen in die Ferne zunehmen wird. Erst nach der Aphakie erhält die Netzhaut klare Bilder von den entfernten Gegenständen und überträgt die Eindrücke davon dem Centrum, und erst von diesem Zeitpunkt an wird das Centrum lernen, diese klaren Bilder von entfernten Gegenständen schärfer zu analysieren und aufzufassen.

Diese Ansicht wird durch zwei Gründe gestützt:

1. Die Thatsache, dass die Sehschärfe nicht unmittelbar nach der Aphakie in überraschender Weise zunimmt, sondern erst nach langen Monaten. Meine Krankengeschichten enthalten über diesen Punkt zahlreiche, sehr interessante Einzelheiten.

2. Die Thatsache, dass die Sehkraft in die Ferne nach Entfernung der Krystall-Linse zunimmt, und zwar nicht nur für das operierte Auge, sondern in vielen Fällen für das zusammenwirkende, nicht operierte Auge und zwar zuweilen sogar trotz des Fortschreitens der Myopie dieses nicht operierten Auges.

Unter den 66 Fällen, bei welchen die Sehschärfe des nicht operierten Auges bei der ersten und letzten Untersuchung aufgeschrieben worden ist, hat sie sich 20 mal nicht verändert, 15 mal hatte sie abgenommen und 31 mal hatte sie auf folgende Weise zugenommen: um 0,01 bis 0,1 15 mal, um 0,1 bis 0,2 11 mal, um 0,25 bei Nr. 28, um 0,35 bei Nr. 23, um 0,4 bis 0,5 bei Nr. 42 und 85.

Um sich über alle zusammenwirkenden Faktoren richtig Rechenschaft abzulegen, darf man nicht vergessen, dass sich die Sehschärfe der normalen Augen gewöhnlich nicht durch eine Gerade darstellen lässt, sondern dass sie eine Kurve beschreibt, welche bis zum Ende der zweiten Lebensdekade und zuweilen noch bis zum Ende der dritten ansteigt, um nachher lange Zeit in einer Geraden weiterzugehen und erst später langsam mit zunehmendem hohen Alter abzusteigen.

Bei dem 20jährigen Oskar D. (Nr. 28) war die Refraktion stationär geblieben; bei der 23jährigen Rosa A. (Nr. 23) nahm die Refraktion um eine Dioptrie zu, bei dem jungen 8jährigen Paul S. (Nr. 42) nahm sie sogar um 4 Dioptrien zu. Bei dem 22jährigen Albert B. (Nr. 85) hat sich ein Accommodationskrampf verloren, denn vor der Operation brauchte das nicht operierte Auge —1; bei der letzten Untersuchung blieb die Sehschärfe mit oder ohne —1 D. dieselbe.

Gesichtsfeld.

Es ist nicht nur die centrale Sehschärfe, welche durch die hochgradige Myopie leidet und durch die Aphakie gewinnt, sondern es ist auch die Funktion der excentrischen Teile der Netzhaut. Die perimetrischen Studien, welche wir in einer Reihe von Fällen, wie bei Nr. 2, 50, 74 und vielen anderen gemacht haben, und von welchen wir die Wiedergabe der Einzelheiten unterlassen haben, um einerseits die Krankengeschichten nicht zu überlasten und andererseits unseren Bericht nicht zu sehr auszudehnen, geben uns ähnliche Resultate wie diejenigen von Ch. Bull, Leopold Weiss, Bihler und Gelpke.

1. Am häufigsten habe ich eine konzentrische Verengerung des Gesichtsfeldes getroffen für Weiss, stärker für Grenzgrau und die Farben. Diese Verengerung ist zuweilen sehr bedeutend. In einem Auge (B. J.) war der Vertikaldurchmesser für Weiss auf 45° verkürzt, für Grau auf 18°, für Blau auf 10°, für Rot und Grün auf 6°—7°. Die horizontalen Durchmesser waren etwas grösser. Die konzentrische Verengerung des Gesichtsfeldes bei stark Kurzsichtigen darf nicht einzig und allein auf die Kurzsichtigkeit selbst zurückgeführt werden. Bei diesen Patienten kommen häufig Hysterie und andere Funktionsstörungen vor; das beweisen unsere Krankengeschichten.

2. Die Verengerung des Gesichtsfeldes für Weiss, Grau und die Farben oder nur für Grau und die Farben ist zuweilen auf der Schläfenseite stärker ausgeprägt wie z. B. im Falle 99. Man muss in diesen Fällen annehmen, dass die Netzhaut auf der Nasenseite mehr gelitten hat.

3. Man trifft den blinden Fleck fast immer grösser als in der Norm, besonders für das Grenzgrau, welches oft in einer oval ausgedehnten, mit hornförmigen Fortsätzen über und unter der Papille versehenen Region nicht bemerkt wird. Zuweilen werden die Farben in einer mehr oder weniger grossen Ausdehnung um den blinden Punkt nicht bemerkt. In dieser Beziehung bestehen zwischen den verschiedenen Farben Abweichungen.

4. Im Centrum wird in einigen Fällen Grün für Blau gehalten und umgekehrt.

5. Ein absolutes centrales Skotom für Weiss und Grau kommt nur in Fällen von schwerer, centraler Chorioiditis vor.

6. Nach der Operation erweitern sich die Grenzen des Gesichtsfeldes auch in denjenigen Fällen, in welchen von Funktionsstörungen nicht die Rede ist und dies in solchem Masse, dass es sich nicht allein durch die Veränderung der optischen Bedingungen, sondern wesentlich nur durch die Verbesserung der Ernährung erklären lässt. Die teilweise Verbesserung des Farbensinnes in den paracentralen und peripherischen Teilen kann keine anderen Ursachen haben als eine bessere Ernährung der Netzhaut.

Veränderung der Refraktion nach der Operation.

a) Operiertes Auge.

Genaue Notizen über die unmittelbar nach der Operation neutralisierende Linse und ihren späteren Wechsel bestehen in 64 Fällen. In 51 Fällen handelt es sich ausschliesslich um Konvexlinsen, sphärische, cylindrische oder kombinierte, in 13 Fällen um konkave oder gemischte Linsen.

Unter den 51 Fällen mit überbleibender Hypermetropie waren sieben, bei welchen sich nach der Operation die Korrektionslinsen nicht mehr veränderten.

1. Sie nahmen an Stärke ab in 38 Fällen.
2. Sie nahmen an Stärke zu in 6 Fällen.

Wir wollen zuerst die 38 Fälle betrachten, in welchen die Hypermetropie abnahm oder doch nach der Operation noch abzunehmen schien.

Elfmal veränderte sich die unmittelbar nach der Operation gefundene sphärisch-konvexe Linse — Hypermetropie — später zur sphärocylindrisch konvexen — Astigmatismus hypermetropicus compositus — dreimal (Nr. 46, 56 und 2) zur einfach cylindrisch-konvexen Linse — Astigmatismus hypermetropicus simplex — einmal (Nr. 63) zur gemischten sphärocylindrischen Linse — Astigmatismus mixtus.

Die 15 Fälle sind folgende:

Nummer		27		58		24		55		11
Erste Korrektionslinse		+ 5		+ 4		+ 4		+ 5		+ 3
Letzte Korrektionslinse	+ 3	+ 1,5	+ 3	+ 0,5	+ 1	+ 3	+ 3	+ 3	+ 1,5	+ 0,5
Nummer		26		38		60		8		54
Erste Korrektionslinse		+ 5		+ 4		+ 6		+ 2,5		+ 2,5
Letzte Korrektionslinse	+ 3	+ 1,5	+ 3	+ 1	+ 4	+ 0,75	+ 1,5	+ 0,75		+ 1,5
Nummer		43		2		46		56		63
Erste Korrektionslinse		+ 4		+ 1		+ 1,5		+ 3		+ 0,75
Letzte Korrektionslinse	+ 2,5	+ 0.75	+ 0	+ 2	+ 0	+ 0,5	+ 0	+ 2	+ 0,5	— 1,0.

Für die Nr. 11, 38, 46, 54 und 56 fand eine Operation des sekundären Stares nicht statt. Im Falle Nr. 58 war der sekundäre Star mit dem sichelförmigen Messer operiert worden, in den Fällen Nr. 8, 24, 26, 27, 43, 55, 60 und 63 mit Hülfe der pince-ciseaux, welche eine Incision der Hornhaut notwendig machen, die mehr oder weniger auf die Krümmung der Hornhaut verändernd einwirkt. Nr. 2 hat zwei Operationen mit Incision der Hornhaut durchgemacht.

In allen 15 Fällen hat die Hypermetropie um 0,25 bis 3 D. im Meridian der Maximalrefraktion abgenommen, einmal ging sie in Emmetropie über. Im anderen Hauptmeridian veränderte sich die Refraktion in 4 Fällen gar nicht (Nr. 8, 24, 38, 58); 4 mal nahm sie um 0,5 D. ab (Nr. 31, 26, 27 und 58); einmal um 0,75 D. (Nr. 43); zweimal um eine Dioptrie (Nr. 46 und 54); einmal um 1,25 D. (Nr. 60); einmal um 1,75 D. (Nr. 63); zweimal nahm sie um eine Dioptrie zu (Nr. 55 und 2).

Es giebt nur 3 Fälle, in welchen man eine wirkliche Zunahme der Refraktion nach der Operation vermuten könnte (Nr. 46, 60 und 63). Die Abnahme der Hypermetropie in den beiden Hauptmeridianen betrug da mindestens 1 bis 1,75 D. Nr. 46 betrifft ein von Hysterie nicht ganz freies Mädchen, Nr. 60 die kleine Martha St . . ., welche zur Zeit der Operation 10 Jahre alt war und im natürlichen Wachstum ist. Nr. 63 betrifft ein von schwerer centraler Chorioiditis befallenes Auge, bei welchem eine genaue Untersuchung der subjektiven Refraktion nicht möglich ist. In keinem der 15 Fälle erscheint mir eine pathologische Zunahme der Längs-Achse des Auges erwiesen. Man muss sich die Thatsache vergegenwärtigen, dass viele der wegen Altersstar operierten Patienten wenige Wochen nach der Extraktion eine stärker neutralisierende Linse auswählen als 6 bis 9 Monate später und dies sicherlich nicht wegen einer Verlängerung des Bulbus. Die Ursache dieses Wechsels der Linsen ist nicht recht klar. Meines Erachtens ist die Störung der Krümmung der Hornhaut, der grossenteils vorübergehende, operative Astigmatismus der Hauptgrund davon. In zweiter Linie sind die

Bilder unmittelbar nach der Operation zu ungewohnt, besonders für Operierte, die früher stark kurzsichtig gewesen sind. Es ist wahrscheinlich, dass der Patient bis zu einem gewissen Grade eher aus der Vergrösserung der Bilder Vorteil zu ziehen sucht, als aus deren Deutlichkeit, welche noch viel zu wünschen übrig lässt.

In den elf folgenden Fällen war kein Astigmatismus unmittelbar nach der Operation oder auch später vorhanden:

Nummer	61	35	70	1	17	88	23	44	98	45	18
Erste Linse	+ 6	+ 3,5	+ 3	+ 3,5	+ 3,5	+ 3	+ 3	+ 2,5	+ 1	+ 0,5	+ 3
Letzte Linse	+ 6	+ 3,5	+ 3	+ 3	+ 3	+ 2	+ 2	+ 1,25	− 0	− 0,75	+ 3,5

Die Refraktion veränderte sich gar nicht in den 3 ersten Fällen (61, 35 und 70), trotzdem in den Fällen Nr. 61 und 35 zur Operation des sekundären Stares die Scherenpincette verwendet wurde.

Die 7 folgenden Fälle haben mit der Zeit eine Abnahme der Refraktion um 0,5 bis 1,25 D. gezeigt; Nr. 98 wurde emmetropisch, Nr. 45 leicht myopisch. Bei Nr. 18 nahm die Konvexlinse um eine halbe Dyoptrie zu.

In 4 Fällen (Nr. 70, 1, 44 und 98) trat kein sekundärer Star ein; er wurde bei Nr. 23 mit dem Messer von Knapp, bei Nr. 17, 88 und 18 mit dem Messer von Nicati und bei Nr. 45, 35 und 61 mit der Scherenpincette operiert.

Die Fälle von zusammengesetztem hypermetropischem Astigmatismus unmittelbar nach der Extraktion sind folgende:

Nummer	85		11		37		30		42	
Erste Korrektionslinse	+ 5	+ 0,5	+ 1	+ 3	+ 1	+ 2,25	+ 1,5	+ 1	+ 6	+ 1,5
Letzte Korrektionslinse	+ 4		+ 1		0	+ 2	0	+ 2,5	+ 5	+ 1

Nummer	52		47		20		59		42	
Erste Korrektionslinse	+ 3	+ 0,5	+ 4,5	+ 0,5	+ 3,5	+ 1,5	+ 4,5	+ 0,75	+ 2,5	+ 2
Letzte Korrektionslinse	+ 2,5	+ 0,5	+ 2,5	+ 0,5	+ 2,25	+ 1,5	+ 3	+ 0.75	+ 1,75	+ 1,5

Nummer	34		101		33		15		82	
Erste Korrektionslinse	+ 1	+ 2	+ 0,75	+ 0,5	+ 5	+ 1	+ 5	+ 1	+ 3	+ 1
Letzte Korrektionslinse	+ 0,5	+ 1,5	+ 0,5	+ 0,5	+ 5	+ 0,5	+ 5	+ 1	+ 3	+ 2,5

Nummer	5		28	
Erste Korrektionslinse	+ 4	+ 2,5	+ 0,5	+ 1
Letzte Korrektionslinse	+ 4	+ 3	+ 0,75	

Bei Nr. 15 blieb die Refraktion stationär, bei Nr. 82 nahm sie ab, indem sie den cyl. + 1 zum cyl. + 2,5 vergrösserte.

In 13 anderen Fällen nahmen die Konvexgläser ab. Bei Nr. 85, 11 und 28 verlor sich der Astigmatismus von 0,5, 1,0 und 3,0 vollständig.

Bei den Nr. 37 und 30 entstand ein einfacher Astigmatismus. Alle anderen Fälle verringerten entweder die sphärische Linse oder den Cylinder oder beide zusammen. Von den 13 Fällen, welche die Refraktion erhöhten, waren es drei (Nr. 5, 11 und 33), in welchen sich die sphärische Linse

nicht änderte, bei den andern nahm sie um 0,25 bis 1,5 und einmal (Nr. 47) um 2,5 ab.

Die cylindrische Linse blieb in 5 Fällen dieselbe (52, 47, 20, 59, 101), in den anderen nahm sie um 0,5 bis 1,5 ab.

Die Abnahme der sphärischen Linse um 0,25 bis 1,5 reiht sich noch ein in die Fehlergrenzen der Untersuchung und der Unfähigkeit des Patienten, sich bestimmt über die am besten neutralisierende Linse auszudrücken. Besondere Aufmerksamkeit verdient die Differenz von 2,5 D. im Falle von Moritz W. (47). Es handelt sich um einen israelitischen Knaben, welcher zur Zeit der Operation 12 Jahre alt war. Während der 4 Jahre der Beobachtung ist er bedeutend gewachsen. Die Refraktion des operierten Auges hat um 2,5 D., diejenige des nicht operierten Auges um 3 D. zugenommen.

Die Operation hat die physiologische Verlängerung des Bulbus unter dem Einfluss des Druckes der äussern Muskeln und besonders des Obliquum superior (Stilling) nicht verhindern können. Dass die Verlängerung keine pathologische ist, das beweist die Sehschärfe, welche nach der Operation von 0,25 auf 1,0 gestiegen ist.

Es bleiben uns noch 13 Fälle übrig, in welchen nach der Operation Konkavlinsen korrigierten:

Nummer	94	93	92		53	68		84		50	
Erste Korrektionslinse	— 0,5	— 3		— 0,5	— 1,5		— 1,75		— 2,5	0	— 0,75
Letzte Korrektionslinse	— 0,5	— 3	— 0,5	— 0,75	— 1	— 1	— 2,5	— 4,0	— 0,5	0	— 1

Nummer	96		95	
Erste Korrektionslinse	— 1,5	— 1	— 1,5	— 2
Letzte Korrektionslinse	— 1,5	— 0,75	+ 1,5	

Nummer	29		81		6		41		71	
Erste Korrektionslinse	— 1,5	— 0,75	— 2	— 2	— 2	— 2,5	— 3	— 1	— 1	— 1,5
Letzte Korrektionslinse	— 0,75	— 1	0	— 3	— 0,5	— 3	— 4,5	— 0,5	— 2	— 1

Zweimal haben die Linsen gar nicht geändert (93, 94), zweimal fast gar nicht (50, 96). Bei Nr. 50 hat der Cylinder um 0,25 zugenommen und bei Nr. 96 um 0,25 abgenommen. Die Refraktion, und besonders die mittlere Refraktion, hat in den Fällen 92, 71, 53, 29, 81 und 6 wenig geändert. Für Nr. 81 hat die mittlere Refraktion um 1,5 D., für Nr. 95 sogar um 3,25 abgenommen. Der zusammengesetzte myopische Astigmatismus ist übergegangen in einfachen hypermetropischen Astigmatismus. In zwei Fällen dagegen hat die mittlere Refraktion merklich zugenommen, im Falle 84 um 1,75 D., im Falle 41 um 1,25 D.

Nr. 84 betrifft eine zur Zeit der Operation 22jährige Tochter (Marie B.). Während der zwei Jahre der Beobachtung nach der Operation ist die Kurz-

sichtigkeit des nicht operierten Auges von 27 auf 32 D. gestiegen, die Sehschärfe dieses Auges von 0,25 auf 0,2 gesunken.

Die für die Ferne korrigierte Sehschärfe des operierten Auges betrug vor der Operation 0,1, bei der letzten Untersuchung 0,5; seine Refraktion hat seit der Operation um 1,75 D. zugenommen. Man muss zugeben, dass der relative Vorteil der Operation noch in diesem Falle sehr gross gewesen ist.

Nr. 41 (R. J.) betrifft einen Handelsmann, der zur Zeit der Operation 41 Jahre alt war. Die Refraktion des operierten Auges hat während der 4 Jahre der Beobachtung um 1,25 D. zugenommen, die Sehschärfe ist von 0,2 auf 0,8 gestiegen. Die Myopie des nicht operierten Auges stieg während derselben Zeit um 2 D., die Sehschärfe von 0,1 auf 0,3.

Es bleibt uns also kein einziger Fall, in welchem die Myopie nach der Operation beängstigende Fortschritte verursacht hat. Sogar in den ungünstigsten Fällen (41 und 84) war die Verlängerung der Achse auf der Seite des operierten Auges mässiger als auf der Seite des nicht operierten Auges.

b) Nicht operiertes Auge.

Stellen wir nun die Veränderungen der postoperativen Refraktion der operierten Augen denjenigen der nicht operierten Augen meiner Patienten gegenüber. Die letzteren geben uns vier verschiedene Reihen:

I. Reihe. In zehn Fällen ist die Korrektionslinie für das nicht operierte Auge während der Dauer der Beobachtung vollständig dieselbe geblieben (15, 58, 82, 85, 74, 28, 100, 81, 94, 68)[1]. Wir schliessen hier die Fälle 92 und 97 an, welche nur Differenzen von 0,5 D. aufweisen. Der eine Patient war 25, der andere 20 Jahre alt zur Zeit der Operation.

II. Reihe: Die neutralisierende Konkavlinie ist in vier Fällen während der Dauer der Beobachtung schwächer geworden (70, 20, 96, 93). Accommodationskrampf.

III. Reihe. Es giebt eine Reihe von 21 Augen, bei welchen die cylindrische Korrektion sich änderte, während die sphärischen Linsen dieselben blieben. Diese Reihe zerfällt in zwei Unterabteilungen:

a) Zehn Augen nahmen einen Cylinder an im Zeitpunkte der Operation des anderen Auges, wiesen ihn aber bei der letzten Untersuchung zurück. Es sind dies:

Nr. 2, 17, 19, 29, 37, 44, 70, 71, 76, 95.

---

[1]) Diese 10 Fälle betreffen Patienten im Alter von 15, 20, 16, 22, 23, 20, 25, 16, 26 und 38 Jahren. Sieben Patienten hatten also 20 und mehr Jahre, zwei bloss 16 und einer bloss 15 Jahre.

b) Elf Augen wollten bei der ersten Untersuchung von einem Cylinder nichts wissen, nahmen ihn aber später an. Dies sind die

Nr. 1, 11, 12, 16, 18, 33, 39, 49, 54, 65, 79.

IV. Reihe. Bei den 30 anderen, nicht operierten Augen, von welchen die Refraktion bei der ersten und letzten Untersuchung aufgezeichnet ist, sind die Konkavlinsen stärker geworden.

15 Augen wurden einzig und allein durch sphärische Linsen korrigiert. Die sphärische Linse ist stärker geworden

um 1 D. bei Nr. 25, 59, 60 und 61,
„ 2 D. „ „ 10 und 41,
„ 3 D. „ „ 8, 13 und 47,
„ 4 D. „ „ 21, 26 und 42,
„ 5 D. „ „ 84,
„ 6 D. „ „ 6,
„ 7 D. „ „ 7.

Von den 15 übrigen Augen, bei welchen die Myopie mit Astigmatismus vereint ist, giebt es vier mit demselben Korrektionscylinder, und 11, welche den Cylinder verändert haben. Diese 11 Augen sowie die 21 Augen der III. Reihe beweisen, dass die Resultate der ersten subjektiven Untersuchung oft trügerisch sind. Der Mangel an Gewohnheit auf die Ferne klare Bilder zu sehen, die für die Ferne verringerte Sehschärfe erklären die Unfähigkeit des Patienten, die Korrektionslinsen richtig zu beurteilen. Die Krümmung der Hornhaut hat sich kaum verändert.

Es betrifft dies die 15 folgenden Fälle:

Nr.	Erste Untersuchung.	Letzte Untersuchung.
23	—10 —2	—11 —2
40	—13 —1,5	—14,5 —1,5
35	—12 —0,5	—14 —0,5
52	—9 —1	—12 —1
55	—11 —1,5	—12 —2
78	—10 —3	—11 —2,5
75	—12 —1	—13 —1
53	—13 —2,5	—14 —3
30	—16 —1,5	—17 —1
38	—14 —0,5	—15,5 —1
98	—16 —0,5	—18 —1
62	—14 —1	—17 —1,5
77	—11 —1	—15
9	—11 —2	—15 —1,5
43	—13 —1	—19,5 —0,75

Wenn wir von den acht Fällen absehen, welche eine Zunahme der sphärischen Korrektionslinse von 1 bis 1,5 D. aufweisen, so bleiben uns sieben Fälle, die mit einer Zunahme von 2—6 D. belastet sind.

Unter der Gesamtzahl von 30 Augen wurde eine Progression der sphärischen Konkavlinsen festgestellt, und zwar in vier Fällen um 2 D., in fünf Fällen um 3 D., in fünf Fällen um 4 D., in einem Falle um 5 D., in zwei Fällen um 6 D., in einem Falle um 7 D.

Die Beobachtungen der operierten und der nicht operierten Augen lassen kaum daran zweifeln, dass die prophylaktische Wirkung der Operation für stark kurzsichtige Augen eine relativ sehr grosse ist.

Der subjektive Astigmatismus des operierten Auges vor und nach der Operation.

Nach den Beobachtungen, welche im vorhergehenden Kapitel in Bezug auf die Veränderung des vom nicht operierten Auge angenommenen Cylinders gemacht worden sind, kommt den Studien über den subjektiven Astigmatismus nur ein bedingtes Vertrauen zu. Trotzdem ist es der Mühe wert sich in dieser Richtung die Resultate vor Augen zu stellen. Das Korrektiv wird sich in den Studien über den Hornhaut-Astigmatismus finden.

Vor der Operation sind 49 Augen mit korrigiertem Astigmatismus bezeichnet, und zwar 37 mit Astigmatismus nach der Regel, sog. geradem Astigmatismus mit stärkst gekrümmtem Meridian in der Vertikalen oder nahe derselben; 7 mit schiefem Astigmatismus und 5 mit Astigmatismus gegen die Regel, sog. umgekehrten Astigmatismus, mit stärkst gekrümmtem Meridian in der Horizontalen oder nahe derselben.

Nach der Operation blieben 25 Augen astigmatisch, aber der gerade Astigmatismus war in 15 Fällen in umgekehrten Astigmatismus, in 3 Fällen in schiefen Astigmatismus übergegangen und nur 7 Augen hatten den geraden Astigmatismus beibehalten. Nur 12 Augen wurden einfach durch sphärische Linsen korrigiert, hatten also den Astigmatismus durch die Operation verloren.

Von den 25 überbleibenden Astigmatismen hatten sich 5 nicht verändert, 9 sind schwächer geworden: einmal um 0,25 D., zweimal um 0,5 D., dreimal um 1 D., zweimal um 1,5 D. und einmal um 2 D. Elf sind stärker geworden: einmal um 0,25 D., sechsmal um 0,5 D., einmal um 1 D., und einmal um 2,5 D.

Von den 7 vor der Operation umgekehrten Astigmatismen sind 5 infolge der Operation verschwunden; einmal ist sich der Astigmatismus gleichgeblieben (Nr. 92), einmal hat er um 1 D. abgenommen (Nr. 20).

Bei den 5 Fällen von schiefem Astigmatismus (die Achsen zwischen 40° und 50°) ist derselbe nur einmal verschwunden (Nr. 62), einmal ist er stationär geblieben (Nr. 39), einmal hat er abgenommen (Nr. 57) und zweimal zugenommen (Nr. 9 und 55).

Nach der Operation finde ich 53 Augen mit subjektivem Astigmatismus, also vier Augen mehr als vor der Operation. Eine starke Zahl von Augen, welche sich vor der Operation keinem Cylinder fügten, nahmen einen solchen nach der Operation mit demselben Hornhautastigmatismus gerne an. Wir wissen, dass die verbesserte Sehschärfe die cylindrische Korrektion erleichtert. Ausserdem ist die Hornhaut in vielen Fällen durch die Hornhautincisionen in astigmatischer Richtung verändert worden, was aus der Richtung der Achsen hervorgeht.

Von den 53 nach der Operation astigmatischen Augen waren 35 mit umgekehrtem, 13 mit geradem und 10 mit schiefem Astigmatismus behaftet.

Aus diesen Beobachtungen geht hervor, dass ein präexistierender Astigmatismus oft durch eine Hornhautincision geheilt oder abgeschwächt werden kann, aber es erhellt auch daraus, dass es sehr schwierig ist, die Bildung von einem Astigmatismus bei einem vor der Operation astigmatischen Auge zu vermeiden. Der Hornhaut-Astigmatismus und seine durch Hornhaut-Incision hervorgerufenen Veränderungen verdienen noch die Aufmerksamkeit der Augenärzte.

Hornhaut-Astigmatismus.

Über 7 operierte Augen fehlen die Aufzeichnungen in Bezug auf den Hornhaut-Astigmatismus vor und nach der Operation.

Man liest ziemlich häufig, dass der Astigmatismus in der hochgradigen Myopie keine wichtige Rolle spiele und dass seine Korrektion von nebensächlicher Bedeutung sei. Man weiss allerdings, dass es für die Myopen im allgemeinen von Wichtigkeit ist, dass sie auf Astigmatismus untersucht und dafür korrigiert werden. In meiner am X. internationalen, medizinischen Kongress in Berlin 1890 gemachten Mitteilung (Javal, Mémoires d'ophtalmometrie, p. 561) habe ich gesagt, dass von 1744 Augen, die ich während der Jahre 1885, 1886 und 1887 in meiner Privatkonsultation untersuchte, 823 Augen, also 47,1 % mit Astigmatismus kompliziert waren.

Von den in diesem Berichte angeführten Kurzsichtigen sind 73 % mit Hornhaut-Astigmatismus, stärker als 1,25 D., kompliziert. Aber nicht

nur der Prozentsatz des Astigmatismus ist stärker in den hochgradig kurzsichtigen Augen als in den Augen im allgemeinen, sondern auch der Grad des Astigmatismus der Kurzsichtigen ist höher.

Hier wollen wir die „Beiträge zur Physiologie und Pathologie der

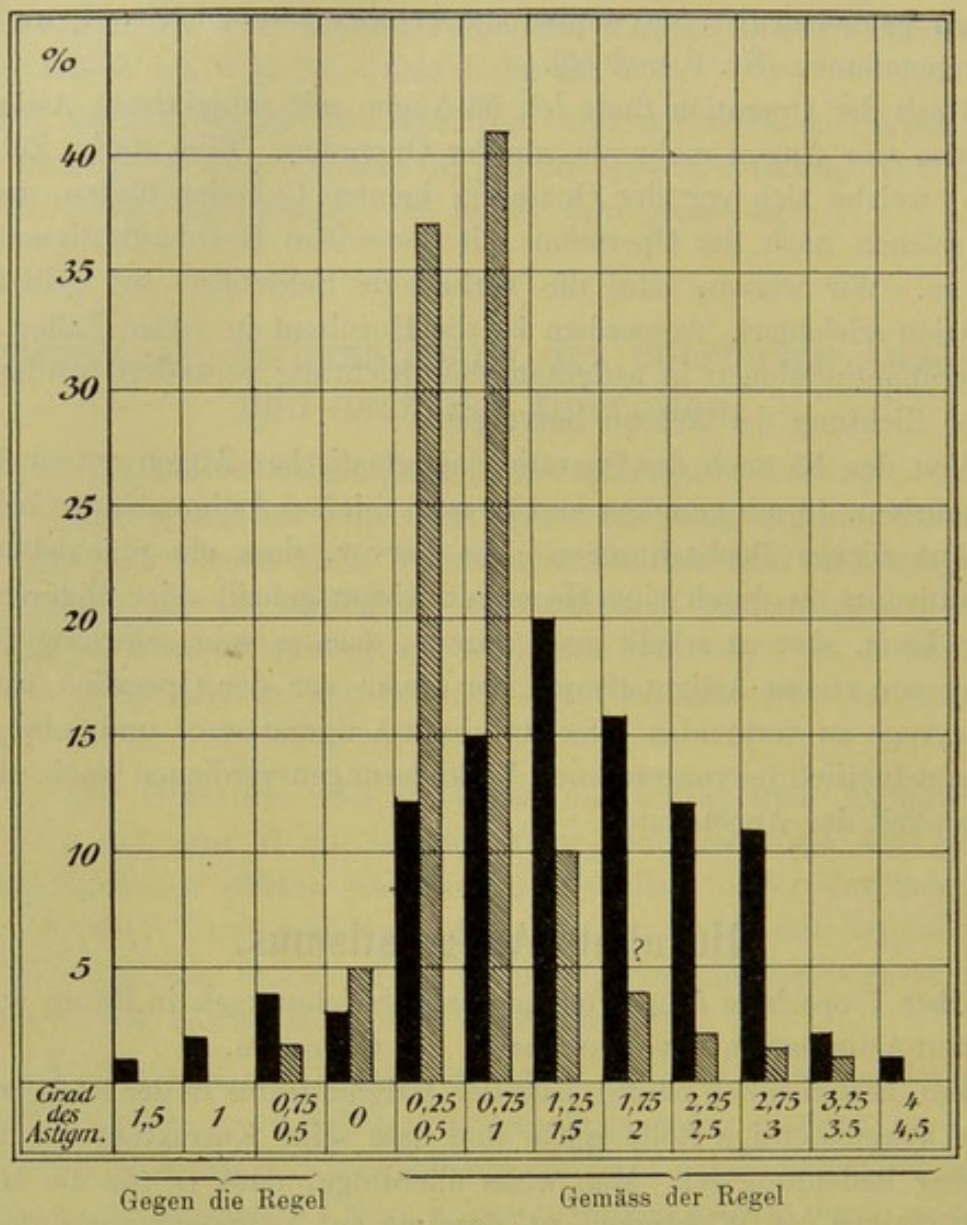

Fig. 4.

Klassifikation der Fälle von Hornhaut-Astigmatismus nach ihrem Grad.

Hornhautrefraktionen von Dr. Adolf Steiger", diese wertvolle Arbeit, welche mit ausserordentlichem Fleiss und Genauigkeit ausgeführt wurde, zu Rate ziehen und die Resultate der Untersuchung von 3170 Augen jeden Alters vergleichen mit den Resultaten unserer Kurzsichtigen. Die Vergleichung lässt sich wohl am einfachsten und anschaulichsten graphisch

durchführen. Ferner wollen wir annehmen, dass die 7 Augen, für welche die Aufzeichnung der Hornhautrefraktion fehlt, auf den Prozentsatz der Fälle ohne Einfluss seien.

Die Zahlen meiner Kurzsichtigen sind:

	Gegen die Regel						Gemäss der Regel					
Grad des Astigmatismus	1,5	1	0,75	0,5	0,25	0	0,25	0,5	0,75	1	1,25	1,5
Zahl in %	1	2	1	3	0	3	5	7	7	8	9	11

	Gemäss der Regel								
Grad des Astigmatismus	1,75	2	2,25	2,5	2,75	3	3,25	3,5	4,5
Zahl in %	4	12	2	10	4	7	1	1	1

Die Prozent-Zahlen Steigers sind:

1,5 — 0,75	0,5 0,25	0	0,25	0,5	0,75	1,0	1,25
0	1,2 %	5,2	10,5	25,8	29,3	11,4	7,8
	1,5 1,75 2,0	2,25 — 3,0			> 3,0		
	5,9	1,8			1,3.		

Aus der beiliegenden Tabelle erhellt:

1. Die Grosszahl der Astigmatismen der Augen ohne Auswahl weist geringere Grade auf — zwischen 0,25 D. und 1,5 D. — als die Grosszahl der stark kurzsichtigen Augen, welche wir zwischen 0,25 D. und 3 D. antreffen.

Die maximale Summe der Augen ohne Auswahl hat einen Hornhautastigmatismus von 0,25 D. bis 1 D. Die maximale Summe der Augen mit hochgradiger Myopie hat einen Hornhautastigmatismus von 1 D. bis 1,5 D.

2. Der umgekehrte Astigmatismus ist an Zahl und an Grad den Augen mit Myopie, welche durch Entfernung der Linse operierbar sind, überlegen gegenüber den Augen im allgemeinen, den nicht ausgelesenen Augen.

Veränderungen des Hornhaut-Astigmatismus durch die Operation.

Bei 26 Augen ist der Hornhautastigmatismus durch die Operation nicht verändert worden.

Der Hornhautastigmatismus hat infolge der Operation 35 mal zugenommen, im Durchschnitt um 1,3, und zwar 24 mal in dem ersten halben Hundert und 11 mal im zweiten halben Hundert von Operationen.

Der Hornhautastigmatismus hat infolge der Operation 33 mal abgenommen, im Durchschnitt um 1,1 D., 10 mal im ersten halben Hundert und 20 mal im zweiten halben Hundert von Operationen. Die Veränderungen des Hornhautastigmatismus sind deutlicher ersichtlich aus folgender Tabelle:

Hornhautastigmatismus, der durch die Operation zugenommen hat.

Nummer	6	7	8	9	10	12	13	15	16	18	19	20	21	
Zunahme	3,5	2	1	2,5	2,5	2,5	2,75	0,25	3,25	0,25	2,75	0,5	0,75	
Nummer	23	24	25	26	27	34	35	37	38	42	49			erstes Halbhundert
Zunahme	0,5	1,5	0,5	0,75	1,5	1,25	1	1	1,5	0,25	0,5			
Nummer	55	63	65	69	74	79	80	85	88	95				zweites Halbhundert
Zunahme	2	0,5	1,75	0,75	0,5	0,5	1	0,75	1	0,25				

Hornhautastigmatismus, der durch die Operation abgenommen hat.

Nummer	1	11	14	29	36	39	40	41	45	46				erstes Halbhundert
Abnahme	1,75	1,5	0,25	1	0,5	1,25	0,5	0,5	0,25	1				
Nummer	52	53	58	61	62	64	66	70	75	76	77	83	84	89
Abnahme	1,25	1,25	1,25	0,5	2	1,5	0,5	1	0,75	0,75	1	1,5	1,75	1,5
Nummer	90	91	92	93	94	97	98	99	100					zweites Halbhundert
Abnahme	0,25	1,75	0,25	1	1	2	0,25	0,25	2					

Diese Tabelle zeigt deutlich, dass die Übung dabei etwas zu sagen hat; dass ich im zweiten Halbhundert der Operationen dahin gelangt bin, die Bildung des post-operativen Astigmatismus einzuschränken und zugleich im umgekehrten Verhältnis den angeborenen Hornhautastigmatismus zu vermindern, indem er auf seine physiologische Grösse zurückgebracht wird oder wenigstens in seiner pathologischen Quantität verringert wird.

Die Hornhautincision findet ihre Indikation nicht allein in der Krümmung der Hornhaut, sondern auch in den Bedingungen der Durchsichtigkeit der Hornhaut, in der Orientation der Enden der zerrissenen Kapsel etc. Deshalb muss man hin und wieder auf die Korrektion des Astigmatismus verzichten. Es giebt unangenehme Komplikationen bei der Operation, welche in unerwarteter Weise den operativen Astigmatismus erhöhen können; es sind dies vor allem das Einheilen eines Zipfels der Kapsel oder eine periphere Synechie der Iris. Unfälle lassen sich nicht immer verhüten und man wird einem operierenden Arzte kaum Glauben schenken können, wenn er behauptet, es seien ihm solche niemals zugestossen.

Die Bedingungen zum Neutralisieren eines myopischen, angeborenen oder eines mit schwacher Myopie komplizierten Astigmatismus sind viel günstiger; denn da handelt es sich einzig und allein um Hornhautincisionen. Die operative Heilung des myopischen Astigmatismus wird das Zutrauen der Kollegen gewinnen; bis jetzt ist sie mit wenigen Ausnahmen nur auf Sceptizismus gestossen.

Die Frage des Astigmatismus der hochgradig Kurzsichtigen ist von den Schriftstellern stark vernachlässigt worden. Th. Gelpke und Bihler

haben versucht, sich Rechenschaft zu geben über den Astigmatismus ihrer wegen Myopie Operierten und über die Veränderungen dieses Astigmatismus durch die Operation. Aber die Arbeit dieser Herren zeugt mehr von gutem Willen als von einer vollständigen Kenntnis der Frage und besonders des Instrumentes von Javal-Schiötz und der Regeln, welche er uns für die Praxis hat aufstellen lassen. Bihler z. B. sagt (p. 114), er habe unter den 56 operierten Augen 23 Augen mit **vollständig normaler** Hornhaut getroffen, d. h. eine absolut sphärische Hornhaut oder eine solche mit einem Unterschied der Krümmung bis zu 0,5 D.; er unterlässt dabei die Angabe einer der Haupt-Meridiane für die letztere. Er begeht auch den grossen Irrtum, die statistischen Resultate, welche den Astigmatismus von Schülern (Steiger 2—2,5%, Pflüger 1,9%) betreffen und diejenigen von Patienten, welche ihn wegen hochgradiger Myopie konsultierten, in Parallele zu stellen. Er vergisst sogar vollständig meine am internationalen Kongress in Berlin 1890 gemachte Mitteilung (V. Javal, Mémoires d'ophtalmométrie, p. 561). An dieser Stelle habe ich darüber berichtet, dass unter 1744 Augen, welche ich in den Jahren 1885, 1886 und 1887 in Privatkonsultation untersucht habe, 823 Augen also 47,1% mit Astigmatismus kompliziert waren.

Gelpke, der mit diesen Resultaten nicht zufrieden ist, giebt den Rat (p. 116) für die Hornhautincision zu anderen Indikationen Zuflucht zu nehmen als zur Krümmung der Hornhaut.

Refraktion der Hornhaut.

Es ist interessant, die Refraktion der Hornhaut von hochgradig Kurzsichtigen zu kennen, nicht nur wegen des Berechnens der Verminderung der Refraktion durch die Operation, sondern auch wegen der Vergleichung mit derjenigen von Augen mit anderen Refraktionen, mit dem Durchschnitt der Augen im allgemeinen.

Zu diesem Zwecke bleiben mir von 40 Augen aus der Privatklinik 37, welche ich selbst vor der Operation und in den verschiedenen Perioden nach der Operation mit dem von Laurent konstruierten Instrument von Javal-Schiötz untersucht habe.

Die Fälle der Universitätsklinik sind zum grössten Teile von verschiedenen Assistenten mit einem von Goubeaux konstruierten Instrument untersucht worden. Ich bin nicht sicher, ob sie jedesmal das Fadenkreuz genau eingestellt haben.

Eine unvollkommene Konstruktion des Ophthalmometers, ein unvollständiges Justieren, die Vernachlässigung des Einstellens des Fadenkreuzes,

das alles kann grosse Irrtümer bedingen und erklärt auch irrtümliche und sonderbare Resultate. Bihler und Gelpke (pag. 146) haben für die mittlere Hornhautrefraktion Durchschnittswerte gefunden, welche um 2 D. unter denjenigen der übrigen Autoren sind. Diese Autoren können diese Thatsache nur durch die Annahme erklären, dass in Bezug auf die Krümmung der Hornhaut grosse anthropologische Unterschiede bestehen. Ich glaube, man soll nicht so weit suchen. Die Mädchen des Grossherzogtums Baden werden wohl kaum so sehr verschieden sein von den übrigen Mädchen Europas. Die Genauigkeit des benutzten Instrumentes zu prüfen und darüber Bericht zu erstatten, wäre das Nächstliegende gewesen.

Die 37 Patienten meiner Privatklinik haben folgende Refraktionsminima der Hornhaut:

Meridian mit minimaler Refraktion.

Refraktion der Hornhaut	40	40	41	41	41,2	41,25	41,7	42	42,2	42,2	42,5	42	42,25
Nummer	16	65	45	46	97	91	30	43	20	66	44	101	96
Refraktion der Hornhaut	43	43	43	43	43	43,5	43,5	43,5	43,75	43,9	44	44,2	44,3
Nummer	17	47	59	69	40	29	39	100	42	68	28	64	19
Refraktion der Hornhaut	44,5	44,75	45	45	45,3	45,3	45,5	45,6	46,3	46,5	46,5		
Nummer	62	18	60	61	92	98	90	93	38	94	95.		

Wenn ich die Hornhautrefraktion für den Meridian mit Minimalrefraktion vergleiche mit den Resultaten von Steiger (pag. 40—41), welcher dieser Frage zahlreiche Messungen zu Grunde gelegt hat, so erhalten wir die folgende Tabelle. Man muss bemerken, dass Steiger, abweichend von mir, die Meridiane mit Minimal- und Maximalrefraktion nicht koordiniert, sondern einzig die horizontalen und vertikalen Meridiane wegen des verschiedenen Prozentsatzes des umgekehrten Astigmatismus in den verschiedenen Altersstufen. Dies ist der Grund, warum ich in zweiter Linie meine Fälle nach der Steigerschen Art eingereiht habe, indem ich die drei Fälle von umgekehrtem Astigmatismus ausgeschieden habe (20, 59 und 92).

Die kleine Zahl von hochgradig kurzsichtigen Augen in meiner untenstehenden Tabelle hat wegen der Seltenheit annähernd gleichen Wert wie die grosse Zahl von Augen von Schülern, welche von Steiger beobachtet worden sind. Das Ausschalten von drei Fällen von umgekehrtem Astigmatismus verändert das Resultat nicht wesentlich;

Hornhautrefraktion.

1916 Augen von Schülern (Steiger)	37 hochgradig kurzsichtige Augen (Pflüger)	
Horizontaler Meridian	Horizontaler Meridian	Meridian mit Minimalrefraktion
40 D. 31 = 1,6 %		
41 D. 105 = 5,5 „	4 = 11,4 %	4 = 10,8 %
42 D. 339 = 17,7 „	4 = 11,4 „	4 = 10,8 „
43 D. 575 = 30,0 „	8 = 22,8 „	10 = 27,0 „
44 D. 570 = 26,5 „	6 = 17,4 „	6 = 16,2 „
45 D. 274 = 14,3 „	7 = 20,0 „	7 = 18,9 „
>45 D. 85 = 4,4 „	6 = 17,4 „	6 = 16,2 „

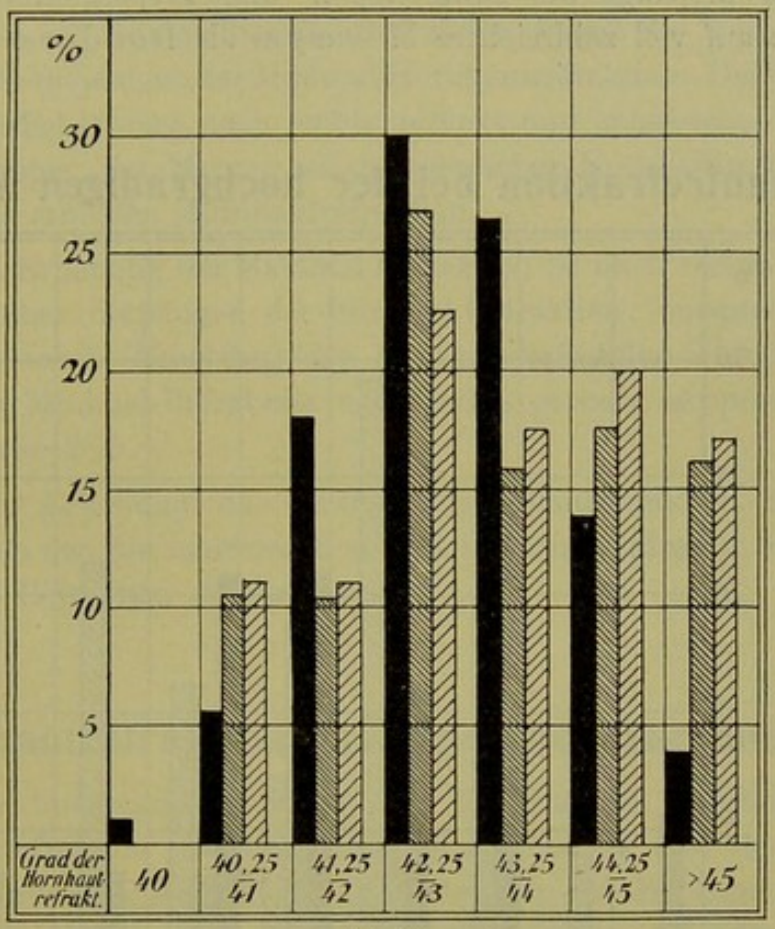

Fig. 5.

Hornhaut-Refraktion.

Schwarz: Horizontalmeridian nicht ausgelesener Augen (Steiger).
Hellgrau: „ hochgradig kurzsichtiger Augen (Pflüger).
Dunkelgrau: Meridian mit Minimalrefraktion hochgradig kurzsichtiger Augen (Pflüger).

Diese graphische Darstellung zeigt deutlich, dass 1. die hochgradige Myopie sich mit jeder Hornhautkrümmung vereinbart, 2. dass die Grosszahl der Fälle eine Hornhautrefraktion besitzt analog der Grosszahl der

menschlichen Augen überhaupt, 3. dass hochgradige Myopie in relativ reichem Prozentsatz sich findet in Augen mit höherer Hornhautrefraktion, mit 45 und mehr Dioptrien, welche bei Augen anderer Refraktion sich relativ selten findet.

Diese Thatsache erklärt die verschiedenen Resultate der Autoren in Bezug auf die Krümmung der Hornhaut bei deu verschiedenen Refraktionen. Donders hatte gefunden, dass die Hornhautrefraktion der Kurzsichtigen weniger stark sei als bei Emmetropen und Hypermetropen. Javal und Sulzer fanden im Gegenteil die Hornhaut der Kurzsichtigen stärker brechend als diejenige der Emmetropen und Hypermetropen, und sie stützten sich auf viel zahlreichere Messungen als Donders.

Hornhautrefraktion bei der hochgradigen Myopie.

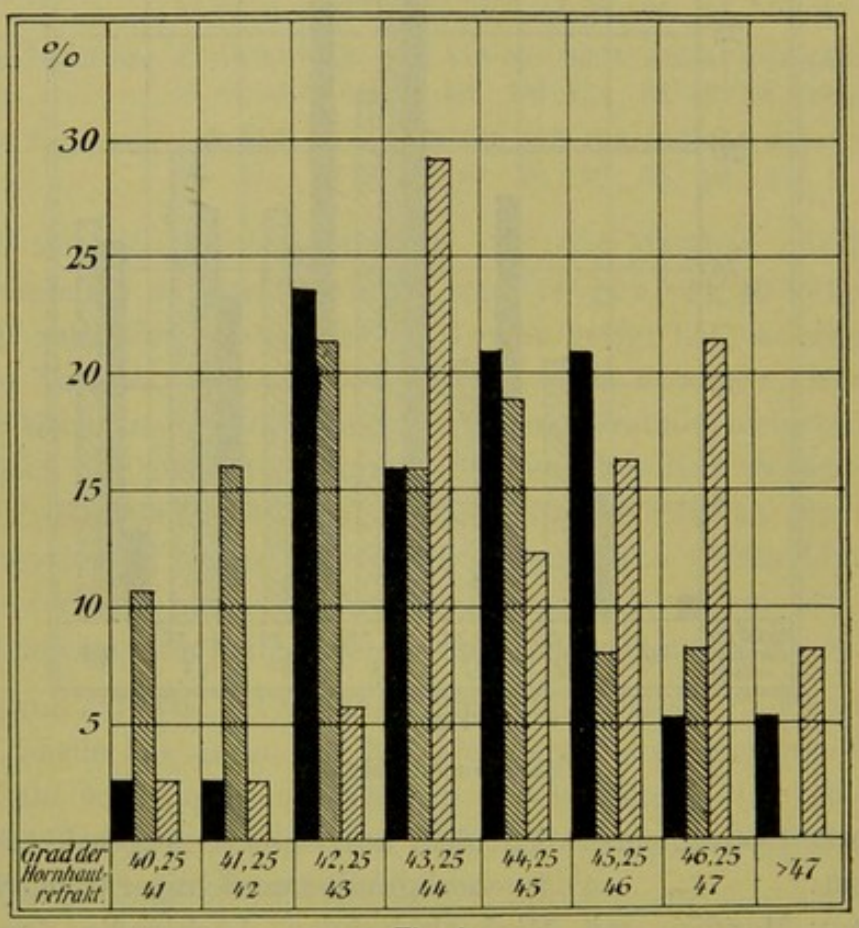

Fig. 6.

Schwarz: Mittlere Hornhautrefraktion.
Hellgrau: Maximal-Hornhautrefraktion.
Dunkelgrau: Minimal-Hornhautrefraktion.

Wenn ich die Maximal- und mittlere Refraktion meiner 37 Fälle in analoger Weise zusammenstelle, wie dies für die Minimalrefraktion geschehen ist, so erhalte ich folgende Zahlen:

	Minimum	Maximum	Durchschnitt
40,00—41	4 = 10,8 %	1 = 2,7 %	1 = 2,7 %
41,25—42	6 = 16,2 „	1 = 2,7 „	1 = 2,7 „
42,25—43	8 = 21,6 „	2 = 5,4 „	9 = 24,3 „
43,25—44	6 = 16,2 „	11 = 29,7 „	6 = 16,2 „
44,25—45	7 = 18,9 „	5 = 13,5 „	8 = 21,6 „
45,25—46	3 = 8,1 „	6 = 16,2 „	8 = 21,6 „
46,25—47	3 = 8,1 „	8 = 21,6 „	2 = 5,4 „
>47	0 0	3 = 8,1 „	2 = 5,4 „

Die Stäbe der Maximalhornhautrefraktion zeigen die beiden analogen Erhebungen wie diejenigen der Minimal-Hornhautrefraktion. Die Erhebungen sind aber natürlicherweise nach rechts gerückt und entsprechen den beiden Arten von Myopie, der Myopie mit gewöhnlicher Hornhautrefraktion und derjenigen mit erhöhter Hornhautrefraktion.

Die erste Erhebung der Maximal-Refraktion ist nach rechts verschoben worden gegenüber derjenigen der Minimal-Refraktion, entsprechend einer Dioptrie. Die zweite Erhebung der Maximal-Refraktion dagegen ist von derjenigen der Minimal-Refraktion nach rechts gerückt entsprechend einer Vermehrung von 2 D.

Die erste Erhebung der mittleren Hornhautrefraktion nähert sich stark derjenigen der Minimalrefraktion und die erste Depression der Minimal- und mittleren Refraktion stimmt überein.

Hornhautrefraktion und Index der Augenhöhle.

Es wäre interessant zu wissen, ob Beziehungen bestehen zwischen der Hornhautrefraktion der hochgradig Kurzsichtigen und der Form der Augenhöhle (Index der Augenhöhle — J. O.) oder mit der Lage der Augenhöhlen, mit der Entfernung oder der Pupillar-Distanz. Leider sind über diese beiden Punkte unsere Krankengeschichten sehr arm. In Bezug auf die Frage des Index der Augenhöhle nehme ich die Einteilung von Stilling an.

Chamaekonchie.

Index der Augenhöhle = <80.

Index der Augenhöhle	73	17	77	79	79	80	80	80
Minimal-Hornhautrefraktion	?	46,5	41,5	41	41,1	40,5	?	45
Nummer	33	53	70	45	46	24	31	75.

Mesokonchie.

Index der Augenhöhle >80 = <85.

Index der Augenhöhle	81	82	83	84	84	84
Minimal-Hornhautrefraktion	?	42	44,4	43	43	41,75
Nummer	32	43	76	47	69	74.

Hypsokonchie.

Index der Augenhöhle >85.

85,7	87	87,5	90,8	91,3	95	98,4
44,1	44	46,5	44	45	46	46
85	86	95	11	55	71	78.

Die wenig zahlreichen Fälle, wo der Index der Augenhöhle aufgezeichnet ist, reihen sich in wenig unterschiedlicher Weise ein:

unter die Chamaekonchie . . 8 = 38%
„ „ Mesokonchie . . . 6 = 28,7%
„ „ Hypsokonchie . . 7 = 33,3%.

Für die Entwickelung der hochgradigen Myopie kommt also der Bau der Orbita nicht wesentlich in Betracht.

Jankowski hatte für alle Kurzsichtigen, welche Eissen in Bern untersucht hatte, gefunden:

unter die Chamaekonchie 26%
„ „ Mesokonchie 53%
„ „ Hypsokonchie . . . . 19%.

Nach unseren zu bescheidenen Zahlen scheint mir der Index der Augenhöhle zu der Hornhautrefraktion in gewisser Beziehung zu stehen. Die Chamaekonchie tritt mit zwei Ausnahmen in Verbindung mit einer schwachen Hornhautrefraktion auf, die Mesokonchie mit einer mittleren Hornhautrefraktion und die Hypsokonchie mit einer starken Hornhautrefraktion.

Hornhautrefraktion und Pupillar-Distanz (PD.).

Steiger (pag. 64) hat als allgemeine Regel aufgestellt, dass die grossen Pupillar-Distanzen grossen Krümmungsradien der Hornhaut mit schwachen Hornhautrefraktionen entsprechen.

Unsere Fälle mit gemessener Pupillardistanz sind folgende:

Pupillar-Distanz	56	59	59	59	60	60	61	61	61	61	62	63	
Hornhautrefraktion	46,25	42	45,6	46,5	46	44,4	?	?	45	45	42	43	46
Nummer	84	56	93	95	71	76	31	32	55	75	43	27	7
Pupillar-Distanz	64	64	64	66	66	67	67	70					
Hornhautrefraktion	41,75	44	44,2	41,5	42,2	44,5	44,3	?					
Nummer	74	86	87	70	99	14	19	4.					

Aus diesen Fällen erhellt trotz ihrer geringen Zahl:

1. Dass die äussersten Pupillar-Distanzen, die ganz kleinen und die sehr grossen den mittleren Werten von 63 und 64 Millimetern um vieles überlegen sind.

2. Dass die kleinen Pupillar-Distanzen im allgemeinen den hohen Hornhautrefraktionen entsprechen. Nr. 78 macht eine Ausnahme, indem es eine Pupillar-Distanz von 63 Millimeter und dazu eine grosse Hornhautrefraktion von 46 D. aufweist. In den Fällen 43 und 47, zwei Kinder im Alter von 10 bis 12 Jahren betreffend, sind die Pupillar-Distanzen mit 62 und 63 Millimeter schon sehr gross, da sie durchschnittlich für Individuen von 10 Jahren 55,5 mm, für solche von 12 Jahren 56,4 mm betragen.

3. Man trifft die beiden Arten von hochgradiger Myopie, diejenige mit Maximal-Hornhautrefraktion und diejenige mit Minimal-Hornhautrefraktion in Verbindung mit zwei verschiedenen Formationen des Gesichtes und indirekt auch mit zwei verschiedenen Formationen des Schädels.

Veränderungen der Hornhautrefraktion durch die Operation.

Es ist von Wichtigkeit zu wissen, ob die Hornhautrefraktion nach der Operation sich verändert infolge der Hornhautincision oder der Hornhautincisionen oder vielleicht infolge der Entfernung der Krystalllinse selbst.

Es ist namentlich von Bedeutung zu wissen, ob die Veränderung der post-operativen Hornhautkrümmung nach der allgemeinen Annahme entstanden ist:

a) Abflachung des Meridians mit Maximalrefraktion unter der Bedingung, dass die Hornhautincision in vertikaler Richtung zu diesem Meridian stehe,

b) Vermehrung der Refraktion, stärkere Krümmung im Meridian mit Minimalrefraktion.

Zu dieser kleinen Studie benutze ich nur die 38 Fälle meiner Privatklinik aus den weiter oben erläuterten Gründen.

A. Infolge der Operation hat sich die Hornhautrefraktion gar nicht verändert:

1. für den Meridian mit Minimalrefraktion bei den Nummern 29, 43, 44, 45, 60, 94, 95, 101;
2. für den Meridian mit Maximalhornhautrefraktion bei den Nummern 30, 40, 43, 44, 60, 101;

3. als mittlere Hornhautrefraktion bei den Nummern 43, 44, 60, 100, 101.

Daraus folgt vorerst, dass sich die totale Hornhautrefraktion in den Fällen 43, 44, 60 und 101 gar nicht verändert hat.

B. Die Hornhautrefraktion hat um 0,05 bis 0,4 D. abgenommen:

1. für den Meridian mit Minimalrefraktion bei den Nummern 38 (0,1), 16, 64 (0,2);
2. für den Meridian mit Maximalrefraktion bei den Nummern 69 (0,25), 20, 66 (0,3), 63, 93 (0,4);
3. als mittlere Hornhautrefraktion bei den Nummern 66 (0,05) 39 (0,13), 45 (0,15).

Die Verminderung der Hornhautrefraktion um 0,05 bis 0,4 D. soll nicht gelten als in die Fehlergrenze der Messungen hineinfallend, um diejenigen zufrieden zu stellen, welche die Fehler des Ophthalmometers für sehr gross halten. Ich bin zwar überzeugt, dass die Mehrzahl dieser Verminderungen wirklichen Werten entsprechen.

Die Hornhautrefraktion hat um 0,5 und mehr abgenommen:

1. für den Meridian mit Minimalrefraktion bei den Nummern 28 (0,6), 18 (0,75), 20 (0,8), 63 (0,9), 65, 69, 19, 61 (1), 59 (1,75), 90 (2,3);
2. für den Meridian mit Maximalrefraktion bei den Nummern 27, 18 (0,5), 28 (0,6), 39, 62 (0,75), 47 (0,8), 29, 94, 100 (1), 46 (1,23), 45 (1,25), 61 (1,5), 64 (1,7), 59 (1,75), 90 (2,75);
3. als mittlere Hornhautrefraktion bei den Nummern: 17, 29, 94 (0,5), 20 (0,55), 28 (0,6), 45 (0,62), 69, 18 (0,63), 47 (0,65), 64 (0,95), 61 (1,25), 59 (1,75), 90 (2,43).

Daraus folgt, dass in einer Reihe von Fällen sich die beiden Hauptmeridiane, der Meridian mit minimaler Krümmung und derjenige mit maximaler Krümmung, abflachen.

Es giebt Fälle, in welchen die beiden Hauptmeridiane die gleiche Menge von Refraktion verlieren, wie Nr. 17, wo die Refraktion in gleichartiger Weise um 0,5 D. abgenommen hat, Nr. 28, wo sie um 0,6 D. und Nr. 59 sogar um 1,75 D. abgenommen hat. Bei Nr. 28 wurde eine Operation des sekundären Stares mit der Klemmschere vorgenommen. Nr. 59 hatte keine sekundäre Operation. Nr. 61 verlor im Meridian mit Minimalrefraktion 1 D., im anderen 1,5 D.; Nr. 90 2,3 D. und 2,5 D.; Nr. 47 0,5 D. und 0,8 D. Nr. 18 verlor 0,75 D. im Meridian mit Minimalrefraktion und im anderen Meridian 0,5 D.; Nr. 69 1 D. und 0,25 D.

Die Thatsache ist festgestellt, dass sich die beiden Hauptmeridiane in gleichartiger oder verschiedener Weise abflachen können, und zwar nicht nur infolge von zwei Incisionen der Hornhaut mit der Lanzette, sondern

auch infolge einer einzigen Incision, wie dies bei den Nummern 18 und 47 der Fall war. Die Abflachung des Meridianes mit Maximalrefraktion, mit welchem die Hornhautincision einen Winkel von 90° bildet, erklärt sich leicht aus dem Emporheben des Lappens. Für die Abflachung der Hornhaut in der anderen Richtung steht bis jetzt eine genaue Erklärung noch aus.

C. Die Hornhautrefraktion hat um 0,05 bis 0,45 D. zugenommen:

1. für den Meridian mit Minimalrefraktion bei den Nummern 42 (0,05), 68 (0,1), 64, 66 (0,2), 98 (0,3);
2. für den Meridian mit Maximalrefraktion bei den Nummern 98 (0,05), 68 (0,1), 95 (0,25), 43 (0,3), 65 (0,35);
3. als mittlere Hornhautrefraktion bei den Nummern 93 (0,1), 95, 98 (0,12), 42 (0,17), 30, 62, 40 (0,25), 19 (0,38).

Da man die Differenzen als in die Fehlergrenzen tretend betrachtet, sollen sie nicht mitzählen.

Die Hornhautrefraktion hat um 0,5 und mehr zugenommen:

1. für den Meridian mit Minimalrefraktion bei den Nummern 30, 39, 40, 62 (0,5), 96 (0,55), 93 (0,6), 46 (0,8), 100 (1), 92 (1,1), 91 (2,75), 97 (1,8);
2. für den Meridian mit Maximalrefraktion bei den Nummern 96 (0,55), 92 (0,82), 91 (1), 38 (1,15), 19 (1,75), 16 (3,05);
3. als mittlere Hornhautrefraktion bei den Nummern 96 (0,55), 97 (0,8), 92 (0,98), 16 (1,42), 91 (1,88).

Die Zunahme der Hornhautrefraktion im Meridian mit minimaler Refraktion entspricht den Annahmen derjenigen, welche sich mit diesen Fragen befasst haben. Man supponiert eine elastische Retraktion bei Anlass der Hornhautincision im anderen Meridian. Die Zunahme der Hornhautrefraktion in den beiden Hauptmeridianen ist überraschender, wie z. B. bei Nr. 96, wo sie vom selben Grade (0,55) ist und bei Nr. 91 und 92, wo die Zunahme im Meridian mit Minimalrefraktion stärker ist. In den Fällen 91 und 96 haben 2 Hornhautincisionen stattgefunden.

In den 3 Fällen 16, 19 und 38, wo der Meridian mit Maximalrefraktion an Refraktion gewonnen hat, büsste der andere Meridian nichts ein.

Die Form der Incision ist noch nicht in allen ihren Feinheiten studiert vom Standpunkte ihrer Wirkung auf die Hornhautkrümmung aus. Sie wird auch, einmal genau gekannt, von der Technik besser bewältigt werden. Aber es giebt vielleicht noch andere begleitende Faktoren, z. B. die Dicke der Hornhaut, die Koaptation der Wunde, welche durch Muskelkontraktionen beeinflusst wird. Ich rufe hier die Fälle von Extraktion des Altersstares in Erinnerung, welche uns ausnahmsweise mit einem direkten Astig-

matismus von 4—6 Dioptrien überraschen, an Stelle seiner gewöhnlichen, umgekehrten Form. Hier bleibt uns noch ein grosses Arbeitsfeld, welches sich leichter aufklären wird in denjenigen Fällen, in welchen es sich um operative Korrektion des einfachen myopischen Astigmatismus handelt, wo die Krystall-Linse gar keine Rolle spielt.

Beobachtungen und Komplikationen vor der Operation.

Das hochgradig kurzsichtige Auge ist ein pathologisches Auge und dies trotz der postoperativen Sehschärfe von 1 bis 1,25 in einer gewissen Zahl von Fällen. Darum sind die begleitenden Komplikationen so zahlreich.

So weisen z. B. von den operierten Augen 70 Augen hintere Staphylome auf. Ich nehme an, dass die 30 anderen Augen nicht sämtlich frei von hinteren Staphylomen waren, sondern dass die Krankengeschichten nicht überall vollständig sind. Mehr oder weniger ausgedehnte und mehr oder weniger tief greifende Veränderungen der Chorioidea treten ebenfalls häufig auf, aber ich bezweifle, dass jede Depigmentation und jeder kleine Herd aufgeschrieben worden sei.

Komplikationen von seiten des allgemeinen Gesundheitszustandes sind viel seltener und ergeben nur sehr ausnahmsweise eine Kontraindikation.

Hier sind die Hysterie, die Neurasthenie, die mehr oder weniger unvollkommene intellektuelle Entwickelung, der Alkoholismus etc. in Erinnerung zu rufen. Ein in intellektueller Beziehung ungenügend entwickeltes Kind, welches, wegen seiner starken Myopie, niemals einen Vogel hat fliegen sehen, niemals die Form eines Baumes bemerkt hat, wird durch die Operation gewinnen.

Es steht ausser Zweifel, dass der Alkoholismus in Nr. 4 einen schlechten Streich gespielt hat. Die Hämorrhagie der Netzhaut ist während des Delirium tremens entstanden. Für mich wird fürderhin der ausgesprochene Alkoholismus eine Kontraindikation zur Operation sein.

Anomalien der Konvergenz treten sehr häufig auf: begleitende, manifeste oder latente Strabismen, Anomalien der Konvergenz aus mechanischen Gründen, aus central nervösen Ursachen. Die Konvergenzen (4, 22, 24, 31, 32, 54) sind seltener als die Divergenzen, von welchen ich nicht sicher bin, dass alle Fälle in den Krankengeschichten aufgeschrieben worden sind (5, 15, 9, 12, 18, 23, 28, 53). Diese wohlbekannten Komplikationen können kaum eine Kontraindikation für die Operation bilden, im Gegenteil, sie weisen eher darauf hin und werden sogar hier und da zum Teil oder vollständig durch die Operation korrigiert. In anderen Fällen lässt

die Aphakie die Unannehmlichkeiten eines präexistierenden Strabismus viel lebhafter fühlen. Im allgemeinen wird es klug sein, einen Strabismus nach der Aphakie und nicht vor derselben zu korrigieren. Ich erinnere in dieser Beziehung nur an die Krankengeschichte von Oskar D. (Nr. 28).

Nystagmus in mehr oder minder hohem Grade findet sich ziemlich häufig bei der angeborenen, hochgradigen Myopie (12, 31, 32, 36, 55), und besonders, wenn sie mit mehr oder weniger ausgeprägtem Albinismus verbunden ist. Er wird auch keine Kontraindikation bilden, prognostisch immerhin von Bedeutung sein, als nie eine sehr gute Sehschärfe für die Ferne nach der Operation erwartet werden darf; in unseren Fällen schwankte sie zwischen 0,15 (36) und 0,4 (55).

Die Komplikationen von seiten des vorderen Poles des Bulbus sind selten im Verhältnis zu denjenigen des hinteren Poles. Trübungen und Flecken auf der Hornhaut sind bei den Nr. 3, 12, 24, 29, 36 notiert.

In anderen Fällen habe ich die Operation wegen zu grosser oder zu zahlreicher Hornhautflecken verweigert. Die Indikation wird in diesen Fällen ziemlich schwierig aufzustellen sein. Wenn ein Auge allein an starken Hornhautflecken leidet, während das andere ebenfalls stark kurzsichtig ist, aber eine klare Hornhaut hat, wird durch die Operation des Auges mit der schlechten Hornhaut kein grosser Vorteil erzielt werden, weil das Auge mit der trüben Hornhaut wahrscheinlich stark amblyopisch sein wird und wegen der Amblyopie nicht gebraucht werden wird. Wenn an beiden Augen die Hornhaut gefleckt ist, jedoch in verschiedenem Masse, so wird man das Auge, welches die bessere Sehschärfe hat, operieren. Wenn sich beide Augen so ziemlich in denselben Bedingungen befinden, wird das operierte Auge für das Sehen in die Ferne, das nicht operierte für das Sehen in die Nähe dienen.

Ein punktierter Star ist bei Nr. 24 aufgezeichnet.

Die für die Ferne korrigierte Sehschärfe betrug vor der Operation 0,1, nach der Operation 0,15.

Partielle, stärker ausgeprägte Trübungen der Linse, so wie der Schichtstar, bilden eine wichtige Indikation mehr für die Operation

Die Komplikationen des hinteren Poles des Auges verdienen vor allem unsere Aufmerksamkeit; es sind dies das hintere Staphylom und die Veränderungen der Chorioidea.

Hinteres Staphylom. Dieses findet sich in der grossen Mehrzahl der Fälle. Ich finde kreisförmige, hintere Staphylome in 12 Fällen aufgezeichnet (1, 30, 36, 41, 45, 63, 65, 70, 81, 84, 91, 96); fast kreisförmige Staphylome in 7 Fällen (5, 17, 26, 28, 59, 95, 97); grosse Staphylome von 1 D. p. und noch grössere in 24 Fällen (8, 16,

20, 25, 31, 32, 33, 34, 50, 53, 54, 58, 62, 66, 68, 71, 79, 82, 83, 90, 92, 94, 98, 101).

Mittlere Staphylome von 0,5 bis 1 D. p. finden wir in 23 Fällen (3, 14, 15, 19, 35, 43, 45, 46, 49, 52, 56, 57, 61, 64, 67, 69, 72, 74, 75, 77, 85, 86, 87).

Die anderen Staphylome sind kleiner.

Vor allem muss man mich entschuldigen, wenn ich noch von hinterem Staphylom spreche.

Die deutsche Litteratur macht Anstrengungen, das Wort „hinteres Staphylom" durch das Wort „Konus" zu ersetzen, als moderner Ausdruck des Halbmondes, des halbmondförmigen hellen Feldes neben der Papille, besonders auf der Schläfenseite. Schnabel, der die Initiative zu dieser Reform ergriffen hat, sowie Herrenheiser glauben, dass es sich in allen diesen Fällen von hinterem Staphylom um eine angeborene Anomalie handelt, um ein angeborenes Fehlen der äusseren Schichten der Netzhaut und der inneren Schichten der Chorioidea, welche dem Schläfenrand der Papille benachbart ist. Diese Reform ist von Leber unterstützt worden durch die Mitteilung (Kongress in Heidelberg 1895), dass Alb. von Graefe in seiner Klinik die Sklerektasien mit scharfrandiger Abknickung „Staphyloma verum" genannt hatte. Ich bin überzeugt, dass der temporale, schwach entwickelte Halbmond namentlich in den hypermetropen, emmetropen und schwach myopen Augen einem Teil der normal gekrümmten Sklerotika entspricht und dass in diesen Fällen die Bezeichnung „Konus" vollständig richtig ist. Aber in den Augen mit hochgradiger Myopie, mit operativer Myopie stellen die Halbmonde, und besonders die mittleren Halbmonde von 0,5 und 1 D. p. und die grossen, fast kreisförmigen und kreisförmigen Halbmonde Ektasierungen der hinteren Bulbuspartien dar. Das Ophthalmoskop zeigt sehr deutliche Niveaudifferenzen und zuweilen in auffallender Weise mehrfache Niveaudifferenzen in einem einzigen Staphylom; Staphylome mit 2 und 3 Stufen. Die Gefässe krümmen sich und gehen von einer Stufe zur anderen herunter. Ich finde diese Neuerung in der Bezeichnung unpassend. Es liegt kein Grund vor, das hintere Staphylom seines Namens zu berauben, der einer wirklichen, umschriebenen Sklerektasie entspricht und ihm einen Namen unterzuschieben, welcher seine Natur nicht ausdrückt. Man muss den Konus vom Staphylom genauer unterscheiden. Bei den grossen Myopien wird man weniger den Konus als das Staphylom finden. Wir wollen diesen Sklerektasien mit scharfrandiger Abknickung ihre Bezeichnung lassen, welche ihnen Leopold Weiss, der sie im Jahre 1891 zuerst beschrieben, gegeben hat, „scharf-

begrenzte Ektasien des Augenhintergrundes". So werden wir weder die Thatsachen noch die Geschichte schädigen.

Ich glaube, dass es noch aus einem anderen Grunde besser sein wird, diesen Ausdruck „Staphyloma verum" zu unterdrücken. Es giebt eine Deformation der hinteren Sklerotika, welche mindestens ebensogut die Bezeichnung „Staphyloma verum" beanspruchen könnte, wie die scharfbegrenzte steile Ektasie. Diese Deformation ist eine Ektasie, welche ich als Exkavation der Sklerotika am zweckmässigsten bezeichnen zu müssen glaube, um den Parallelismus, die Analogie der Form mit der glaukomatösen Exkavation der Papille anzuführen. Ich kann mich nicht erinnern, in der Litteratur eine Beschreibung dieser speziellen Sklerektasie gesehen zu haben.

Der typische Fall dieser Deformation der hinteren Sklerotika, welchen ich kenne, bot sich in meiner Konsultation am 1. Juli 1898: Herr E. H., 31 Jahre alt, Zeichner für Stickereien, aus St. Gallen, welcher dort bei unserem Kollegen Dr. V. in Beobachtung gewesen war.

Der Augenhintergrund giebt das Bild einer enormen, glaukomatösen Exkavation mit einer hochgradig ausgeprägten Parallaxe. Die Gefässe biegen sich um den Rand, verschwinden einen Augenblick um nachher leicht verschoben am Grunde der zurückgedrängten Sklerotika wieder zum Vorschein zu kommen. Dieses hochgradigste Phänomen von Exkavation, welches ganz der glaukomatösen Exkavation gleicht, lässt aber bei näherer Betrachtung eine in Bezug auf Farbe, Verlauf der Gefässe, Niveau etc. vollständig normale Papille erkennen. Die typische Exkavation gehört nicht dem Rande der Papille an, sondern der Sklera und liegt vom Papillenrand ab um eine Distanz, welche ungefähr die Hälfte des Papillendurchmessers beträgt. Der ganze Rand dieser Exkavation der Sklerotika ist ringsum besetzt von einem Pigmentband, welches an einzelnen Stellen stärker entwickelt ist, als an anderen. Die Exkavation hat eine Tiefe von 1,5 bis 2 mm. Tension normal:

O. D. ± 0 42,5; V. 0,3—0,4 — 1 cyl. 0° V. 1.
O. S. ± 0,25 90°; V. 0,5, — 0,5 cyl. 0° V. 1,25.

Die temporalen Staphylome sind in der überwiegenden Zahl der Fälle nicht alle angeborene Anomalien, wie Schnabel und Herrenheiser sagen, sondern sie sind grossenteils die Phänomene der Distension des hinteren Poles des Auges, stets verbunden mit Phänomenen von Supertraktion der Netzhaut und der Chorioidea auf der Nasenseite der Papille. Wenn auch nicht immer eine Sklerochorioiditis im Sinne von Alb. von Graefe da ist, so bestehen doch zweifellos Störungen der Cirkulation und der Ernährung, welche zur Atrophie neigen. Die Phänomene der Super-

traktion sind zuerst im Jahre 1861 von Jäger, später von Nagel, Weiss und in letzter Zeit von Heine und Hess beschrieben worden.

Man beobachtet auch den Halbmond als perspektivisches Phänomen im Sinne von Stilling, aber da handelt es sich nicht um den grossen Halbmond des stark kurzsichtigen Auges, sondern um den kleinen und mittleren Halbmond, welcher sich eher unter die Form des Konus einreiht.

Die Skleralschichten des hinteren Poles, welche sehr oft a priori schwächer, dünner als im normalen Zustande und dies häufig auf hereditärer Basis, also weniger widerstandsfähig sind, weichen unter dem Einflusse des normalen, intra-okularen Druckes und seiner physiologischen Oscillationen nach hinten aus, während in dem normalen Auge des Erwachsenen die Lederhaut nicht einmal einer glaukomatösen Zunahme des Druckes nachgiebt. Die Papille und die infolge der Supertraktion und ihrer Ernährung gestörte angrenzende Sklera stellt ein „punctum minoris resistentiae" dar.

Die verminderte Widerstandsfähigkeit der Sklera des hinteren Poles ist nicht immer hereditär; sie kann durch heftige, infektiöse Krankheiten wie z. B. Scharlach etc. erworben sein, oder durch chronische, auf unbekannter Basis beruhende Herabsetzung der Ernährung, wie in dem schon oben erwähnten Falle (53) des Kaminfegers, oder auf bekannter Basis, wie im Falle eines französischen Obersten, welchen ich schon seit einigen Jahren beobachte.

Vor 1870 war er ein guter Schütze und nicht kurzsichtig. Im August 1870 traf ihn ein Geschoss, welches die Knochen des linken Vorderarmes zerschmetterte. Das Geschoss blieb bis zum Februar 1871 mit anderen Fremdkörpern in der Wunde stecken. Daher eine Eiterung, welche erst nach der Operation aufhörte. Durch die Eiterung war der allgemeine Gesundheitszustand gesunken. Es entwickelte sich in rascher Weise eine Myopie, welche aber nach der Operation mit 8,5 D. stehen blieb.

Infolge der Ausdehnung der Sklera entstehen partielle Dislokationen der inneren Membranen und der Blutgefässe, welche ihrerseits Cirkulationsstörungen hervorrufen.

So ist nun der „Circulus viciosus" gebildet. Die Membranen verlieren mehr und mehr von ihrer Elastizität und von ihrer Widerstandskraft, sie werden gewaltsam ausgespannt und weichen oft ohne bemerkbare Deformation, indem sie die Sagittalachse des Augapfels verlängern. Zuweilen geht die Ausdehnnng unter der Form von partieller Sklerektasie vor sich, am häufigsten auf der Schläfenseite der Papille und erst später und bei den sehr hochgradigen Myopien auf der Nasenseite unter der Form einer Ektasie mit scharfrandiger Abbiegung, mit einer oder mehreren Stufen,

welche ausnahmsweise sogar den ganzen hinteren Pol umgeben können. Diese Ektasie ist in den Fällen 63, 64, 65, 68, 75 und 84 beobachtet worden.

Wenn man junge Myopien während 10 bis 20 Jahren beobachtet, wie unsere Krankengeschichten darüber einige Beispiele anführen, so kann man sehen, wie ein temporales Staphylom sich vergrössert und sogar kreisförmig werden kann. Im Anfang der Supertraktion der Retina und der Chorioidea über den nasalen Rand der Papille kann man beinahe immer ein Phänomen beobachten, welches ophthalmoskopisch zu wenig gewürdigt wird. Gegenüber dem beginnenden, temporalen Halbmond, dessen Rand oft scharf begrenzt ist, sieht man die schlecht umschriebene, nasale Hälfte, welche keine bestimmte Grenze hat, sondern von einer gelblich roten, hellen, leicht geblähten Zone bordiert ist, welche nach und nach in den Augenhintergrund übergeht. Das Ganze erinnert lebhaft an den frischen Halo der glaukomatösen Papille, ein peripapilläres Ödem. Es ist wahrscheinlich, dass später eine partielle Atrophie auf diesen ödematösen Zustand folgen wird. Wenn dieser anormale Prozess, diese Supertraktion mit allen ihren Konsequenzen zunimmt, so begreifen wir leicht, dass die Funktion der Netzhaut auch auf der Nasenseite leiden wird, und dass das Perimeter uns nicht nur eine Vergrösserung des blinden Fleckes auf der Seite des Staphyloms zeigen wird, sondern auch temporale Zonen im Gesichtsfeld mit mangelhaftem Wahrnehmungsvermögen, in erster Linie für die Farben.

Der höchste Grad dieser pathologischen Veränderungen an der Nasalseite wird durch die raschen Sklerektasien dargestellt, welche, soweit ich es gesehen habe, sämtliche von ausgedehnten chorioiditischen Veränderungen begleitet sind. Weiss beschreibt sie in seinem letzten Werke, welches diesen Stoff behandelt (1897), zum zweitenmal und giebt sie in kolorierten und nicht kolorierten Bildern wieder, zugleich die Arbeiten von Masselon, Caspar und Otto kurz wiederholend.

In der hochgradigen Myopie fehlt die nasale steilrandige Sklerektasie in der grösseren Hälfte der Fälle, aber die chorioiditischen Veränderungen fehlen selten. Entweder bilden sie leichte Depigmentationen, oder wirkliche kleine multiple, chorioiditische Herde, oder grosse Herde, welche unter sich und mit dem temporalen oder ringförmigen Staphylom zusammenfliessen. Diese Veränderungen lokalisieren sich mit Vorliebe am hinteren Pol, am häufigsten zwischen dem temporalen Rande des Staphylomes und der Macula und in der Region der Macula selbst, seltener bilden sie einen Kranz rings um die Papille. In ganz schweren Fällen erstreckt sich die Chorioiditis noch mehr nach der Peripherie, ziemlich häufig, nachdem sie

die Funktion der Macula vernichtet hat, welche oft den Mittelpunkt von ausgedehnten, chorioiditischen Zerstörungen bildet.

Wenn ich den Satz von Donders: „Das kurzsichtige Auge ist ein krankes Auge", in der Weise einschränke, dass ich sage: „das hochgradig kurzsichtige Auge ist ein krankes Auge, so laufe ich kaum Gefahr in der Zukunft korrigiert zu werden.

In meinen Krankengeschichten finden sich aufgezeichnet:

1. Depigmentationen der Chorioidea und leichte Chorioiditis in den Nummern 2, 3, 5, 30, 31, 32, 33, 43, 64.
2. Veränderungen der Chorioidea in den Nummern 13, 16, 18, 21, 25, 62, 68, 72, 76, 83, 86, 87, 91.
   Schwere chorioiditische Veränderungen (42, 92).
3. Myopische Chorioiditis: 6, 8, 19, 20, 27, 34, 45, 47, 48, 54, 59, 61, 96, 70, 72, 74, 79, 90, 97.
4. Centrale Chorioiditis (22, 25, 28, 29, 39, 41, 58, 78, 81, 89).
5. Frische, schwere, centrale Chorioiditis mit Metamorphopsie und relativem centralen Skotom (44, 63, 91, 99, 101).
6. Alte, schwere, centrale Chorioiditis mit absolutem, centralen Skotom (66, 98, 93).

Trübungen des Glaskörpers komplizierten die Nummern 9, 28, 50, 101.

Bei mehr als 60 operierten Augen finden sich leichtere und schwerere Veränderungen der Chorioidea aufgezeichnet, und ich bin sicher, dass dies nicht alle sind.

Eine myopische Chorioiditis wird also nicht als Kontraindikation für die Operation gelten können. Ich gehe viel weiter, ich behaupte sogar, dass eine schwere, akute, centrale Chorioiditis für mich eine dringende Indikation für die Operation der hochgradigen Myopie bildet, und speziell eine Indikation für ein möglichst langsames Prozedieren. Die Resultate, welche mir die Fälle 44, 63, 91, 99 und 101 gegeben haben, gehören zu meinen glänzendsten und überraschendsten; sie beweisen eine gewisse heilende Aktion in dieser für die gewöhnliche Therapie so rebellischen Krankheit. Es wird nicht zu unlogisch sein, in dieser kurativen Wirkung zugleich eine prophylaktische Wirkung zu erblicken. Ich ersuche daher die Kollegen, denen es an Zeit fehlt, um die sämtlichen Krankengeschichten gründlich durchzugehen, wenigstens diejenigen dieser 5 Fälle mit weniger Eile zu studieren.

Selbst alte Fälle von Chorioiditis mit definitivem Verlust des centralen Sehvermögens bilden keine Kontraindikation für die Operation.

In den drei bezüglichen von mir operierten Fällen habe ich Vorteil und Befriedigung erzielt. M. M. (Nr. 66) hörte nicht auf nach der Operation

ganz spontan zu sagen: Ich sehe jetzt doppelt so viel als ich vorher gesehen habe.

Alle 3 Fälle betrafen centrale Chorioiditen der beiden Augen. Die einseitigen Fälle werden sich nicht zur Operation eignen, weil das Auge mit exzentrischer Fixation niemals neben einem Auge mit normaler, centraler Fixation in Thätigkeit treten wird.

Während die Chorioiditis des hinteren Poles und die centrale Chorioiditis relativ gutartige Affektionen sind, welche die Operation nicht kontraindizieren, bestehen Formen von schwerer destruktiver Chorioiditis, welche die Operation nicht gestatten. Leider können diese Chorioiditen erst lange nach der Operation auftreten und so ein schönes, primäres Resultat zerstören. Ich verweise hier auf den traurigen Fall der kleinen Megert (77). Die paracentrale Chorioiditis des Falles 45 war relativ schwer und hat bei mir während einiger Zeit ernste Besorgnis hervorgerufen. Diese bösartige Chorioiditis kann auch in nicht operierte Augen mit relativ niedriger Myopie von 5 bis 8 D. eindringen.

In anderen Fällen habe ich gute Erfolge erzielt bei Individuen mit starker, hereditärer Myopie, da wo andere Mitglieder der Familie die Sehkraft durch bösartige, erkannte (13) oder supponierte (39) Uveïtis verloren hatten.

Operationen, operative Technik.

In den 101 operierten Augen — 100 wurden von mir, eines vom Dr. Königshöfer operiert — war 101 mal die Discission als präliminare Operation ausgeführt worden.

Achtmal war die Discission wiederholt worden.

Die lineare Extraktion folgte in allen Fällen nach, eine zweite Extraktion war achtmal notwendig, eine dritte Extraktion dreimal. Zweimal wurde die Iridektomie hinzugefügt (Nr. 42, 16); ich hielt dies wegen des Alters der Patienten für notwendig, doch wandte ich später diese Vorsichtsmassregel nicht mehr an.

Sekundärer Star trat in 62 Fällen auf, von welchen sich 54 der Operation unterzogen.

In diesen 100 Fällen habe ich das operative Verfahren benutzt, wie es von der Mehrzahl der Kollegen angewendet wird. Während der letzten zwei Jahre habe ich auch mit aller Befriedigung Kinder mittelst einfacher Discission, und zwei alte Männer mittelst Lappen-Extraktion operiert. Die operative Technik, scheinbar so einfach und leicht, ist äusserst delikat und verlangt, um tadellos zu sein, die grösste Umsicht.

Die primäre Operation oder die primären Operationen können je nach dem Alter des Patienten und nach den Gewohnheiten des Operateurs wechseln. Die sekundären Operationen sind ebenfalls von sehr hoher Wichtigkeit.

Im allgemeinen erträgt das Auge die notwendigen operativen Eingriffe gut, auch wenn sie wiederholt werden. Die Operationen jedoch, welche den Glaskörper berühren, sind zu fürchten und zu vermeiden. In dieser Beziehung schliesse ich mich der Ansicht von Hirschberg an, welcher als Grund der Netzhautablösung nicht nur den Verlust des Glaskörpers anführt, sondern auch die wiederholten Dilacerationen des sekundären Stares, welche nicht ohne mehr oder weniger oberflächliche Verletzungen des Glaskörpers ausgeführt werden können.

Wir wollen nun die verschiedenen operativen Vorgänge für die Entfernung der Krystalllinse einteilen:

1. Die einfache Discission, angezeigt bei Kindern und ganz besonders bei geistig wenig entwickelten Kindern. Es wird eine mittelgrosse lineare, einfache, nicht eine doppelschenklige Discission notwendig sein; eine ganz kleine genügt oft nicht und verlangt Wiederholung; eine grosse dürfte wegen zu heftiger Schwellung oft eine Extraktion nötig machen.
2. Die von Linear-Extraktion gefolgte Discission wird bei der grossen Mehrzahl der Individuen zwischen dem Kindes- und dem Greisenalter, also zwischen dem 12. und 60. oder auch zwischen dem 15. und 55. Jahre genügen. Den Myopien von 40 bis 60 Jahren fehlt fast immer ein harter Kern der Krystalllinse; es ist dies eine Regel, allerdings bei welcher wahrscheinlich mehr Ausnahmen vorkommen, als man aus der Litteratur entnehmen könnte. Die beiden von mir durch Lappen-Extraktion operierten Männer hatten ziemlich grosse, feste Kerne.
3. Die von Succion gefolgte Discission, welche von Fröhlich und Rogmann gepriesen wird.
4. Die einfache lineare Extraktion ohne Präliminar-Discission ist in den beiden letzten Jahren von Hess und Sattler empfohlen worden.
5. Die namentlich von Vacher ausgeführte Lappen-Extraktion ohne Discission.
6. Die Lappen-Extraktion nach vorhergegangener Discission (Hirschberg).

Die Resultate meiner eigenen Operationen sind derart, dass ich wahrscheinlich ziemlich Mühe haben werde den gewohnten Vorgang zu ver-

lassen und ihn gegen ein bis zur Stunde weniger experimentiertes Vorgehen einzutauschen.

Die im ophthalmologischen Hospital in Moskau von Logetschnikoff vorgezeigten 19 Augen erweckten wegen ihrer schönen Resultate die Bewunderung aller Kollegen, welche das Hospital besuchten. Den Besuchern wurde (ich benütze den Anlass, um es hier dankend zu erwähnen) in liebenswürdiger Weise die Denkmünze zu Ehren der Gründung des Spitales (1826) geprägt, überreicht. Diese Augen waren durch Discission und lineare Extraktion operiert worden. Logetschnikoff nahm mir die Worte von den Lippen, als er sagte: „Es braucht Zeit, um zu diesen Resultaten zu gelangen, man soll sich nicht beeilen müssen. Sicherlich werden wir die Technik auch ohne das System zu verändern vervollkommnen müssen, sicherlich werden wir die Operation modifizieren, wenn sich spezielle Indikationen dafür bieten werden.

Die der Extraktion vorhergehende Discision kann auf sehr verschiedene Weise ausgeführt werden. Es ist gleichgültig, ob man die Linse discidirt mit der Nadel von Bowman oder mit derjenigen von Rosas oder mit dem Messer von Knapp oder von Graefe, Nicati etc. oder gar mit einem Kystotome, welches durch eine kleine lineare Wunde in den Rand eingeführt wird. Die Wunde wird mit dem von Graefeschen Messer oder mit der Lanzette gemacht. Aber es ist nicht gleichgültig, ob man durch die Krystalllinse durchgeht und in den Glaskörper eindringt. Letzterer Vorgang verursacht eine Verletzung des Glaskörpers, und zwar eine Verletzung, durch welche man in die Unmöglichkeit versetzt wird, die Krystalllinse fast gänzlich zu extrahieren ohne Verlust von Glaskörper.

Einen grossen Fortschritt würde eine Modifikation der Discission bedeuten, durch welche mit einer gewissen Sicherheit die Entstehung des sekundären Stares verhindert würde, die Entfernung einer mehr oder weniger grossen centralen Partie der vorderen Kapsel. Eine runde und vollständige Circumcission der Mitte der vorderen Kapsel würde den Austritt der centralen Kapselpartie im Momente der Extraktion gestatten. Diese Circumcission könnte als Präliminaroperation anstatt der einfachen Discission oder im Momente der Extraktion vorgenommen werden.

Der sekundäre Star ist äusserst lästig wegen seiner enormen Frequenz (62%), wegen der Operation, welche er erheischt, und wegen des moralischen Einflusses auf die Patienten. Es ist unumgänglich notwendig, jeden Patienten über die Möglichkeit eines sekundären Stares in Kenntnis zu setzen, sowie man auch die Star-Patienten zum Voraus auf die Wahrscheinlichkeit des Eintretens des Nachstares aufmerksam machen soll.

Ich glaube, dass sich einige Patienten nicht wieder zu einer neuen Untersuchung vorgestellt haben wegen des sekundären Stares, im Gedanken, dass das Resultat einer anderen Operation ebenso vorübergehend sein möchte wie dasjenige der primären Operationen oder sie glaubten, dass man sie gar nicht mehr heilen könnte. Ich verweise hier auf den Fall 9 (Marie E . . . .), welcher es so schwer fiel, sich für die letzte Discission zu entscheiden, und welche mir gegenüber gar keine Vorwürfe ersparte, schliesslich aber doch mit ihrem operierten Auge sehr zufrieden ist.

Der moralische Einfluss des sekundären Stares kann verhängnisvoll werden. Ich habe mir von einem Kollegen erzählen lassen, dass eine wegen Myopie operierte Patientin ihrem Leben durch Erhängen ein Ende gemacht habe wegen einer neuen Abnahme der Sehkraft.

Die einfache Discission als einzigen operativen Eingriff empfehle ich in Übereinstimmung mit Sattler und Hirschberg zur Anwendung bei Kindern und namentlich bei schwer zu behandelnden und schwach begabten Kindern.

Die präliminare Discission muss ausgedehnt und tief sein, darf aber die hintere Kapsel nicht berühren. Eine rasche Trübung der Krystalllinse erlaubt ihre Extraktion in wenigen Tagen ohne viel Rückstände und ohne Proliferationen der vorderen Kapsel des Epitheliums hervorgerufen. Zuweilen erfordert eine mittlere Discission eine zweite Discission oder sogar eine dritte. Ich führe gewöhnlich mittelst einer feinen Bowmanschen Nadel einen kreuzförmigen Einschnitt aus, auf welchen ich eine leichte Trituration folgen lasse. Schon während der Sitzung sieht man wie die Krystalllinse trübe wird.

Eine leichte Zunahme der intra-okularen Spannung ist nicht selten und verursacht keine Schmerzen; sie indiziert die Extraktion, auch wenn die Krystalllinse noch nicht in ihrer Totalität trübe ist. Die heftige und schmerzhafte Zunahme der Tension, welche glücklicherweise selten vorkommt, erfordert die sofortige Extraktion, welche das unmittelbare Verschwinden aller beunruhigenden Symptome zur Folge hat. Eine nennenswerte Erhöhung der Spannung nach der Extraktion oder gar ein wirkliches Glaukom nach den Extraktionen, habe ich selbst niemals beobachtet. Daher erklären sich mir die wahren Glaukome nur schwierig, sowohl nach der Extraktion der durchsichtigen Krystalllinse, wie sie von gewissen Ärzten als häufig auftretend angeführt werden, als auch nach der gewöhnlichen Star-Extraktion. Ich glaube, dass die Hauptursachen zur Bildung von post-operativen Glaukomen in der Discission der Kapsel kurze Zeit nach der Extraktion zu suchen sind.

Durch vorsichtig ausgeführte Succion entleert man nach Rogmann die kortikalen Massen in mehr vollständiger und in zarterer Weise als durch die einfache Extraktion: auf diese Weise schliesst man eine Ursache der Bildung von sekundärem Star aus und man setzt die Notwendigkeit späterer Discissionen herab.

Die Succion soll die Zeitdauer der Behandlung bedeutend verkürzen, und soll weniger der Gefahr von Einklemmung der Kapsel und der Iris aussetzen.

Wenn sich alle diese Vorteile bewähren, so verdient die Succion in einer grossen Zahl von Fällen angewendet zu werden.

Die primäre lineare Extraktion, die Extraktion mit der Lanzette nach der Discission hat auch ihre kleinen Feinheiten. Man kann sich zu diesem Zwecke der geraden Lanzette bedienen, oder der gekrümmten, gewölbten Lanzette von Adolf Weber, welche jüngst von Sattler empfohlen wurde. Die Lanze von Weber wird weniger Astigmatismus hervorrufen; sie wird theoretisch also in denjenigen Fällen vorzuziehen sein, wo nicht bedeutender, angeborener Hornhautastigmatismus besteht[1]). Da wo ein solcher Astigmatismus ziemlich stark ist, wird man eher versuchen ihn durch Incision mit der geraden Lanzette zu heilen. Wenn keine speziellen Indikationen da sind, wird man die Discission mit Vorliebe in den Rand verlegen.

Wenn man die Lanzette langsam zurückzieht, so treten die Linsenmassen über derselben heraus, und diese Manipulation erscheint zu natürlich und zu einfach, um beinahe die ganze Linse über die Lanzette hin heraustreten zu lassen. Ich glaube, dass dieser Handgriff unwillkürlich fast von jedem operierenden Arzte das eine oder andere mal ausgeführt worden ist und er ist sogar von einzelnen unter ihnen empfohlen worden. Ich wiederhole, was ich schon früher über diesen Punkt gesagt habe, dass diese Manipulation, zu weit getrieben, gefährlich ist, denn die hintere Kapsel kann sich beim Vorrücken an der Spitze der Lanze anspiessen trotz grosser Vorsichtsmassregeln und der Glaskörper kann heraustreten.

Der Austritt der Linsenmassen muss durch stumpfe Instrumente erleichtert werden, wie z. B. durch die Curette von Daviel oder analoge, ad hoc verfertigte Instrumente, zum Teil auch mittelst der Undine. Aber man soll sich niemals darauf versteifen, die vordere Kammer vollständig zu reinigen, denn in diesem Falle droht die Gefahr der Ruptur der hinteren Kapsel. Wenn man nur die bereits beweglichen Massen der Krystalllinse heraustreten lässt, so reagiert das Auge auf die Intervention fast gar

[1]) Praktisch wird sie wenig zur Anwendung kommen, da sie schwierig in guter Qualität zu erhalten ist.

nicht und die Operation, welche beinahe auf eine einfache Punktion der vorderen Kammer herabgesetzt ist, kann ohne irgend welche Gefahr mehrmals wiederholt werden. Ich glaube sogar, dass dies der unschuldigste „modus procedendi“ wäre, nur ist es nicht der kürzeste und der Patient muss sich mehrmals auf den Operationstisch legen.

Die Tendenz, die Zeit der Arbeitsunfähigkeit des Patienten zu verkürzen, tritt in der primären Extraktion der Kristalllinse sogar im jungen Alter zu Tage. Wenn es sich herausgestellt haben wird, dass die abgekürzte Methode wirklich weniger Zeit in Anspruch nimmt und dass sie ebenso gute Endresultate liefert, wie die bis jetzt von mir befolgte Methode, so werde ich sie annehmen. Bis zur Stunde fehlt mir dieser Beweis.

Um mir über diese primäre Extraktion ein Urteil zu bilden, welches auf persönlicher Beobachtung beruht, habe ich meinen Kollegen von Leipzig und Marburg zur letzten Neujahrszeit einen Besuch abgestattet und bin von ihnen in liebenswürdigster Weise empfangen worden.

Sattler hat in meiner Gegenwart 3 Fälle operiert. Nach der Incision mit der Weberschen Lanze, etwas innerhalb des Randes, führt er das Kystotome, d. h. den Haken von Arlt, in die vordere Kammer und unter den entgegengesetzten Iris-Rand ein. Er eröffnet mit diesem Haken die vordere Kapsel ringsum in einem möglichst grossen Kreise und sucht dabei die Spitze des Hakens möglichst tief in die Linse hineinzubringen. Wenn einmal die Incision der Kapsel ausgedehnt genug ist, so erweitert sich die Pupille und erleichtert die kreisförmige Incision. Es ist Sattler gelungen $^2/_3$ bis $^3/_4$ der Linsenmassen unter Anwendung von wiederholten ziemlich energischen Druckmanövern herauszubekommen. Das Gewicht der infolge der Operation ausgetretenen Linsenmassen wird durch Wiegen festgestellt. Mit der Curette von Daviel drückt Sattler den peripherischen Rand der Wunde herunter, mit der Fixationspincette übt er einen Druck von unten aus. Die Curette wird auch in die vordere Kammer geführt, um die Massen herauszuziehen. Ich hatte das Gefühl, dass die durchsichtigen Massen weniger leicht heraustreten, als die trüben Massen. Aber ich habe gesehen, dass die Operation Sattler gut gelingt.

Die Resultate, welche ich auf früheren, von Sattler und Hess operierten Patienten kontrollieren konnte, waren gut, aber sie waren den in Bern erhaltenen nicht überlegen. Ich habe ebenfalls, ganz wie bei uns, kleine vordere und hintere Synechien beobachtet. Ich möchte gerne die Resultate aller derjenigen Operateurs, welche diese Komplikationen nicht gesehen haben oder die nicht davon sprechen, kontrollieren können.

Über die mittlere Zeitdauer, welche zur vollständigen Resorption der in der Kapsel übrig bleibenden Massen notwendig ist, habe ich mir kein genügendes selbständiges Urteil bilden können. Eine im Laufe des letzten Novembers operierte Dame zeigte neben einer klaren, centralen Partie noch viele trübe Reste. Wenn die endgültige Heilung sich durch die primäre Extraktion unter sonst gleichen Bedingungen in wesentlich kürzerer Zeit vollziehen sollte als durch die sekundäre Extraktion, so wäre dies ein Grund, sie zu adoptieren.

Das Austreten der Linsenmassen scheint mir bei der primären Extraktion mühsamer vor sich zu gehen, als bei der sekundären Extraktion; es erfordert erheblich grössere Druckanwendung. Bei der primären Extraktion hat die Iris von der physikalischen und chemischen Irritation der Linsenmassen weniger zu leiden, da sie nur mit den Überbleibseln derselben in Berührung kommt. Die Zunahme der Spannung wird deshalb kaum zu befürchten sein. Es wird einzig eine auf breiter Grundlage angestellte Vergleichung der Resultate die relativen Vorzüge der beiden Vorgänge darthun können [1]).

Nachdem Fukala gelesen hatte, dass ich in Paris über die Frage der Entfernung der Kristall-Linse Berichterstatter sein würde, bat er mich in seinem Briefe vom 8. Februar, in meinem Berichte folgende Mitteilungen aufzunehmen: „Meine Erfahrungen über die primäre Extraktion sind nicht sehr günstig. Zweimal habe ich sie mit sehr gutem Erfolge ausgeführt, einmal (vor 8 Jahren) mit mittelmässigem Erfolge, einmal ohne Erfolg bei einem 50jährigen Manne mit Einklemmung der Iris und chronischer Iritis; das letzte Mal habe ich sie, von Hirschberg aufgemuntert, ausgeführt. Einmal habe ich gesehen, wie Fuchs die Extraktion eines Stares an einem Kurzsichtigen vorgenommen hat; fünf Tage nachher erfolgte Ablösung der Netzhaut.

Der letzte Fall betrifft eine Dame von 53 Jahren mit hochgradiger Myopie, Discission, ein harter Kern übt einen Druck auf die Iris aus und veranlasst eine Lappenincision; normale Heilung ohne Iridektomie, gutes

---

[1]) Die von Jocqs seither empfohlene Methode, die Linse intrakapsular zu trüben durch Injektion von humor aquaeux in die Linsensubstanz herein, hat theoretische Vorzüge und geht auch praktisch gut, wenn sie richtig gelingt. Die Methode ist ziemlich schwierig und ist mir erst nach verschiedenen Versuchen richtig gelungen; sie verlangt ein ganz vorzügliches Instrumentarium. Die Methode verlangt auch eine sehr frühzeitige Extraktion, meist bevor die ganze Linse getrübt ist, sonst sprengt die quellende Linse die Kapsel vom Stichkanal aus und kommt man dadurch in die Verhältnisse der einfachen Discission. Augen, bei denen das Verfahren nach Wunsch gelungen ist, heilen ausserordentlich reizlos. Eine grosse Vorliebe konnte ich für das Verfahren bisher nicht gewinnen, wegen der Schwierigkeit der richtigen Ausführung. Das Verfahren ist nicht zu verwechseln mit demjenigen von William A. M'Keown — A treatise of unripe cataract, London 1898.

Sehvermögen. Das andere Auge war vor einem Jahre durch Discission operiert worden; es fand sich kein fester Kern vor. Die Iridektomie wäre in der Grosszahl der Fälle nötig."

Die Lappen-Extraktion wird bei sehr alten Individuen ausgeführt werden, bei welchen man einen festen Kern vermutet oder im Falle, dass die präliminare Discission das Vorhandensein eines solchen Kernes bewiesen hat, wie in dem von Fukala mitgeteilten Falle oder wie in zwei Fällen, welche von mir während der letzten zwei Jahre operiert worden sind.

Die natürliche Methode wird schliesslich das eklektische Verfahren sein. Die besonderen Indikationen werden hauptsächlich durch das Alter gegeben werden. Die Zukunft wird darüber entscheiden, ob für das mittlere Alter die primäre Extraktion den Vorzug vor der sekundären Extraktion verdienen wird.

Was die Frage der Operation des sekundären Stares anbelangt, so hat dieselbe noch grössere Wichtigkeit in der Aphakie bei früher hochgradig Kurzsichtigen als beim gewöhnlichen Star, denn bei den ersteren handelt es sich um Augen, welche mehr geneigt sind zur spontanen Ablösung der Netzhaut; eine solche könnte aber in einem gegebenen Falle unschuldigerweise der Nachstaroperation zur Last gelegt werden und anderseits sind nicht alle Kapseloperationen ganz harmlos.

Die Discissionen des sekundären Stares, welche gleichzeitig die mehr oder weniger oberflächlichen Schichten des Glaskörpers zerreissen, sind fähig, diesen letzteren zu reizen. Dieser Reiz könnte unter noch unbekannten Bedingungen eine Proliferation oder eine fibrilläre Degeneration mit Neigung zur Netzhautablösung hervorrufen. In dieser Beziehung scheinen mir diejenigen Methoden die ungefährlichsten zu sein, welche die Instrumente am wenigsten tief in den Glaskörper eindringen lassen und welche zu gleicher Zeit Sicherheit gegen Verlust von Glaskörper gewähren.

Eine Methode, welche rückhaltlos diesen beiden Postulaten entspräche, existiert aber kaum.

Die Extraktion der Kapsel mit einer Kapselpincette giebt nicht immer zufriedenstellende Resultate, da man häufig die Kapsel nicht in ihrer Totalität, sondern nur teilweise extrahieren kann. Ausserdem ist die Gefahr eines Verlustes an Glaskörper nicht gering.

Die Discission des sekundären Stares kann mit dem linearen Messer, vorzugsweise mit demjenigen von Nicati, mit dem Messer von Knapp, dem sichelförmigen Messer oder mit der Nadel von Bowman oder von Roosao ausgeführt werden. Die linearen Messer haben den Vorteil, dass sie nur eine kleine lineare Wunde verursachen, welche sich dank der Elastizität der Hornhaut sofort schliesst und nicht leicht Gelegenheit zur

Einklemmung eines Glaskörperfadens bieten. Ein weiterer Vorteil besteht darin, dass sie, und dies gilt besonders dem feinen Messer Nicati, gut schneiden und die Kapselmembran leicht trennen. Andererseits können die Bewegungen nur nach einer Richtung ausgeführt werden, während die Instrumente, welche in einen runden, mit Stoppvorrichtung versehenen Träger übergehen (Bowmansche Nadel), oder welche nach und nach dicker werden, wie das Messer von Knapp, nach allen Richtungen bewegt werden können, wodurch oft einzig eine runde, schwarze Pupille erhältlich ist.

Das Eindringen dieses Messers in das Innere ist auch begrenzt, aber, und dies ist die Rückseite der Medaille, sie schneiden nicht so gut, sie können daher zuweilen ein Zerreissen der Zonula herbeiführen, sowie ein einfaches Umstürzen der getrübten Membran, welche sich wieder aufrichtet, sobald das Instrument aus dem Auge gezogen wird. Ausserdem veranlassen diese Instrumente, wenn durch die Hornhaut eingeführt, viel leichter einen Prolapsus einer minimalen Menge von Glaskörper in die runde Wunde, die Glaskörperfädchen, welche so gefürchtet sind, wegen der Möglichkeit einer sekundären Injektion und der Disposition zu Netzhautablösung, so lange überhaupt mit diesen Instrumenten gearbeitet wird.

Dieser Gefahr des Glaskörperfadens kann man aus dem Wege gehen, wenn man die Instrumente sehr peripher, subkonjunktival durch den Limbus in die vordere Kammer einführt.

Diese jüngst auch von Kuhnt präkonisierte Methode der subkonjunktivalen Einführung der Instrumente zur Operation des Nachstares halte ich für ganz kapital[1]).

Alle Discissionsmesser, das Messer von Nicati, sowie die Messer, welche in einen stumpfen Träger übergehen, erlauben, wenn sie auf diese Weise in die vordere Kammer eingeführt und parallel der Basis der Hornhaut sind, die Kapsel zu zerschneiden, ohne den Glaskörper anderswo zu berühren als in seinen oberflächlichen Schichten.

Die Methoden der Operation des sekundären Stares, welche jedenfalls den Glaskörper mit den Instrumenten nur sehr oberflächlich berühren, sind folgende:

1. Methode von v. Wecker. Die Weckersche Schere lässt das

---

[1]) Einen wahren Schrecken flösst mir ein Fall von operierter hochgradiger Myopie ein, welcher anderwärts operiert worden ist, bei dem auf der Hornhaut nicht weniger als neun Narben zu zählen sind, drei von Lanzenstichen herrührend und sechs von Instrumenten mit runden Hälsen — wie „stopneedle“ etc. —, von denen nicht weniger als zwei das gefürchtete Glaskörperfädchen enthalten. Das Auge ist infolge von Netzhautablösung fast blind. Die Operation würde ich in diesen Fällen nicht für angezeigt gehalten haben, weil das andere Auge durch einen Wurf mit einem Schneeball den grössten Teil seines Sehvermögens vor Jahren schon verloren hatte.

hintere Blatt unmittelbar hinter der Kapselmembran durch die oberflächlichsten Schichten des Glaskörpers hindurchgleiten. Im Moment, wo das Instrument sich schliesst und ohne irgend welche Zugwirkung auszuüben das Pupillar-Diaphragma sehr scharf durchschneidet, hebt sich dieses hintere Blatt der Schere nach vorne. Wenn der Patient ein wenig gefügig ist und sich gut hält, so kann diese Operation ohne die geringste Gefahr von Glaskörperverlust ausgeführt werden; bei ungefügigen Patienten muss man die Narkose anwenden. Diese Methode verdient den Vorzug bei festen Kapselmembranen, welche durch Exsudationen der Iris verdickt und durch vielfache hintere Synechien kompliziert sind. Aber auch ohne diese Komplikationen wird diese Methode gute Dienste leisten, da sie sicher ist und den Glaskörper nur in seinen alleroberflächlichsten Schichten berührt und zugleich auch die Korrektion eines Astigmatismus gestattet.

2. Methode von Stilling. Stilling hat das Verfahren von Noyes in der Weise abgeändert, dass er ein harpunenförmiges Instrument von der Nasenseite der Hornhaut in die vordere Kammer einführt und ein gleiches Instrument von der Temporalseite. Die Spitzen der beiden Harpunen, welche auf der Mitte der vorderen Oberfläche des sekundären Stares zusammentreffen, werden um 90° gedreht und in die Membran eingedrückt. Durch das Auseinandergehen der beiden Instrumente, d. h. durch ihre Bewegung wird die Membran getrennt, ihre beiden Hälften werden von der Mitte aus auseinandergezogen. Stilling vermeidet auf diese Weise die beiden Incisionen von Noyes vermittelst des von Graefeschen Messers zur Einführung der beiden Haken, sowie die Incision der Membran mit der Spitze des Messers. Dadurch schliesst er die Gefahr eines Glaskörpervorfalles aus. Die Stillingsche Methode ist theoretisch wohl die beste; sie versagt aber in gewissen Fällen, indem die beiden Hälften elastisch wieder zusammengehen; auch ist sie nur bei leichten und mittelstarken Membranen anzuwenden.

Meine Beobachtungen zwingen mich auf meinen weiter oben ausgesprochenen Satz zurückzukommen, d. h. mit allen Mitteln dahin zu streben, die Bedingungen zur Bildung sekundären Stares zu vermeiden.

Komplikationen nach der Operation.

Die Komplikationen nach der Operation sind:

1. schwerer Art mit unglücklichem Ausgang,
2. leichter Art.

1. Wenn die schweren Komplikationen die unvermeidliche Folge der Operation wären, so würden sie genügen, um letztere zu kontraindizieren.

Nach den Autoren sind diese Komplikationen:

a) die Infektion der Wunde,
b) die Ablösung der Netzhaut,
c) das Glaukom.

a) Die mögliche Infektion der Wunde.

Diese kann nicht als Kontraindikation der Operation gelten, denn in diesem Falle wäre allgemein gar keine Operation erlaubt. Sie wird wohl fast immer vermieden werden können. Aber trotz aller möglichen Vorsichtsmassregeln der Antisepsis und der Asepsis kann doch zuweilen ein Fehler mit unterlaufen. So hat leider im Falle 67 nach der Discission des sekundären Stares eine Infektion stattgefunden, sodass die Funktion nur noch sehr partiell wieder hergestellt werden konnte.

b) Die Ablösung der Netzhaut.

Ich könnte nicht glücklicher gewesen sein, denn nur in einem einzigen Falle ging die Sehkraft infolge von Netzhautablösung verloren, und zwar erst 4 Jahre nach der Operation. Der Zwischenraum von 4 Jahren lässt die Annahme einer Kausalität zwischen der Netzhautablösung und der Entfernung der Krystall-Linse nicht zu.

Ich glaube ganz besonders Glück gehabt zu haben, aber es wird vielleicht nicht immer so bleiben. Die Resultate von vielen anderen Operateurs sind weniger günstig. Schweigger z. B. hat von Haedeke im Jahre 1898 die Resultate von 50 Fällen veröffentlichen lassen, welche in der Universitätsklinik in Berlin von 1892 bis 1897 operiert worden sind. Nicht weniger als 7 Fälle, also 14% der Fälle sind durch Netzhautablösung kompliziert. Diese Zahl scheint den Pessimisten recht zu geben.

In 4 Fällen von 7 hat während der Operation Verlust an Glaskörper stattgefunden, in 3 Fällen trat kein Verlust ein. Haedecke versucht darzulegen, dass die Ablösung nicht die Folge der Operation gewesen sei, namentlich nach der Zeit zu schliessen, welche nach der Operation bis zur Ablösung verflossen sei. Diese Zeit betrug für den Fall 29 zwei Monate, für den Fall 21 fünf Monate, für die Fälle 30 und 40 acht Monate, für den Fall 35 dreizehn Monate, für den Fall 25 siebenunddreissig Monate und für den Fall 15 zweiundfünfzig Monate. Schweigger hat ausserordentlich verhängnisvolle Fälle gehabt. Eine Netzhautablösung in einem hochgradig kurzsichtigen Auge, 8 bis 52 Monate nach der Operation aufgetreten, kann kaum als Folge der Operation betrachtet werden.

Tritt die Netzhautablösung häufiger auf in denjenigen Augen, welche erst stark myop gewesen, aber nachher durch die Aphakie fernsichtig ge-

worden sind, als in den hochgradig myopen nicht operierten Augen und um wieviel häufiger? Es ist dies eine sehr schwer zu beantwortende Frage, denn man muss die Augen von Individuen desselben Alters vergleichen, weil die Netzhautablösung in den nicht operierten Augen mit dem Alter zunimmt. Fröhlich hat über diese Frage eine statistische Arbeit veröffentlicht. Er gelangt zu dem Resultate, dass die hochgradig Kurzsichtigen von zehn bis dreissig Jahren in 1,25% der Fälle an Netzhautablösung erkranken. Die aphakisch Gemachten dagegen in 3,3% der Fälle.

Dr. Fischer von Dortmund kritisiert die Studie von Fröhlich und gelangt zu dem Schlusse, dass die Gefahren einer Netzhautablösung bei den Kurzsichtigen nach der Operation 11 mal grösser sind als ohne Operation. Fischer bedient sich in seiner Diskussion auch nicht einwandsfreier Methoden. Wie ich es oben gezeigt habe, besteht eine vorwurfsfreie Grundlage für eine solche Diskussion noch gar nicht. Die Resultate von Bern sprechen nicht zu Gunsten der Ansichten Fischers, vielmehr zu Gunsten der Operation.

Das scheinbar häufigere Auftreten der Netzhautablösung in den operierten Fällen und besonders die Statistik von Haedeke sollen uns zur grössten Vorsicht und zu den genauesten Vorsichtsmassregeln ermahnen, namentlich in Bezug auf den Verlust von Glaskörper und bezüglich der Operation des sekundären Stares.

Glücklicherweise bleiben eine ziemlich grosse Anzahl von Augen mit Verlust von Spuren von Glaskörper gut.

In meinen Krankengeschichten ist dieser unglückliche Zufall in 9 Fällen aufgezeichnet (45, 49, 52, 72, 73, 88, 90). In keinem einzigen dieser Fälle hat sich die Netzhaut abgelöst, während im Falle 12 eine Netzhautablösung lange nach der Operation auftrat, obschon vorher kein Verlust an Glaskörper stattgefunden hatte. Trotzdem kann ich mich nicht mit Fukala trösten und diesen Unglücksfall als gleichgültig betrachten. Mehr als einmal habe ich den Glaskörper austreten sehen einzig infolge der Anstrengungen, welche gemacht wurden, um die vordere Kammer vollständig von den Linsenmassen zu säubern und die Zeitdauer der Behandlung abzukürzen. Es heisst aber in diesem Falle: das Bessere ist des Guten Feind. Man möge sich damit begnügen, durch sehr gemässigte Druckanwendung die beweglichen Massen zum Austritt zu bringen. Wiederholte Punktionen, welche mit allen mechanischen und aseptischen Vorsichtsmassregeln ausgeführt werden, schaden nicht.

c) Das postoperative Glaukom.

Eine Zunahme der intraokularen Spannung einige Tage nach der Discission ist keine sehr seltene Erscheinung. Mit der ersten Punktion der vorderen Kammer und mit der ersten Extraktion wird die Spannung wieder normal. Es kommt in unseren Krankengeschichten ein einziger Fall vor, wo drei Extraktionen notwendig gewesen sind, um das Auge zu beruhigen. Ein wirkliches Glaukom habe ich nach der linearen Extraktion nie beobachtet, weder in den 100 aufgeführten Fällen, noch während der zwei letzten Jahre. Eine Verletzung der hinteren Kapsel, eine verfrühte Operation des sekundären Stares disponiere, wie schon oben bemerkt, zur Bildung eines Glaukomes. Der in die vordere Kammer vortretende Glaskörper wird, von den Linsenresten unterstützt, den Winkel der vorderen Kammer verstopfen können. Die Iridektomie nach Alb. von Graefe wird diese Formen von Glaukom heilen.

Eine postoperative Komplikation muss noch angeführt werden. Sie besteht in Trübung des Glaskörpers in einer Reihe von Fällen, wo sie vor der Operation nicht aufgezeichnet worden waren. Es betrifft dies die Fälle 10, 20, 30, 33, 41, 45, 46, 55, 59, 68, 74, 77. Es ist wohl möglich, dass in dem einen oder anderen dieser Fälle vereinzelte Flocken von Glaskörper vor der Operation nicht bemerkt oder nicht aufgezeichnet worden sind, aber in anderen Fällen sind von den Patienten diese Flocken sehr deutlich im Momente ihrer Entstehung festgestellt worden, wie z. B. von Frl. Rosa Sch . . (45 und 46), welche sich am ersten Tage, nachdem die Binden nach der Operation entfernt worden waren, über diese Fäden und über diese Mücken beklagte.

Im linken Auge (45), welches zuerst operiert worden war, verminderte sich die Sehkraft um 0,2 infolge einer paracentralen, ziemlich schweren Chorioiditis, welche lange Monate nach der Operation auftrat. In anderen Fällen entstanden diese Exsudationen und Transsudationen ziemlich lange nach der Operation, wie bei meinem Freunde, dem Dr. L. (30), bei Anlass einer ihm wohlbekannten Kongestion. Zwei Fälle (6 und 20) komplizierten sich lange nach der Operation mit ziemlich schweren Traumen, beide gingen mit guter Sehkraft daraus hervor.

Einige meiner Operierten sind verschollen, in ihren Gemeinden unbekannt geblieben. Eine Patientin (33) ist infolge von Diphtherie gestorben.

Drei Patientinnen (16, 17 und 19), welche von der neuen Operation der Myopie gehört hatten, haben meinen Rat eingeholt und mich angefragt, ob sie es wagen dürften, sich nach der Operation zu verloben. Alle drei

Damen sind verheiratet und sehr glücklich. Eine andere (B. M. Nr. 95) ist im Begriffe sich zu verloben, einzig ermutigt durch das gute Resultat der Operation.

Andere Indikationen für die Entfernung der Krystallinse.

Für die Entfernung der Krystall-Linse giebt es, ausser der gewichtigen Indikation der starken Myopie, noch eine Reihe von seltenen, kleinen Indikationen.

Sie sind gegeben durch:

1. die centrale Myopie, verursacht durch:
   a) den Krystallokonus, den vorderen und hinteren Lentikonus,
   b) den falschen Lentikonus (Demicheri) oder die Krystall-linse mit doppeltem (vorderem und hinterem) Brennpunkt (Leop. Müller), oder durch die doppelte Refraktion eines Auges infolge von Sklerose des Kernes (Guttmann).
2. den Keratokonus,
3. die Ektopie der Krystall-Linse,
4. die spontane oder erworbene Luxation der Linse,
5. die traumatische Luxation,
6. gewisse bösartige Formen des Glaukoms,
7. die totalen hinteren Synechien.

1. Die centrale Myopie, verursacht durch einen wirklichen vorderen (Webster) oder hinteren Lentikonus.

Die verschiedene Refraktion des Centrums (Myopie) und der Peripherie (Emmetropie oder schwache Hypermetropie oder starke Hypermetropie) wird einer fruchtbaren Korrektion der centralen Myopie im Wege stehen wegen der Schatten, welche sich bilden. Die Entfernung der Krystall-Linse wird am besten den Bedürfnissen des Patienten entsprechen. Das operative Vorgehen wird dasselbe sein wie bei den hochgradig Kurzsichtigen. Die Jugend und das mittlere Alter werden auf die Discission und die lineare Extraktion hinweisen, hohes Alter dagegen eher auf die Lappen-Extraktion.

Die centrale Myopie, hervorgerufen durch eine Differenz der Refraktion des Linsenkernes, ist von Demicheri (1895) beschrieben worden. Er hat zusammen mit Tscherning die katoptrischen Bilder der Krystallinse studiert und hat fünf gefunden. Er glaubt, dass die Verminderung der Refraktion der peripheren Partien der Grund der Differenzen der Refraktion im Centrum und in der Peripherie sei.

Leop. Müller (1894) beschreibt zwei analoge Fälle aus der Klinik von Fuchs. Er nimmt eine anormale Form des Linsenkernes an.

Guttmann (1898) teilt einen Fall aus der Klinik von Magnus mit, welcher sich am meisten demjenigen von Demicheri nähert. Er glaubt, dass die Zunahme der Refraktion des Kernes abhängig sei von der ausgesprochenen Sklerose des Kernes. Eine Abnahme der Refraktion der Peripherie war durch die Beobachtung ausgeschlossen, deshalb glaubt er, dass im Falle von Demicheri die starke Hypermetropie präexistierte, und nicht die Ursache der centralen Myopie war.

Im Falle von Guttmann-Magnus ist zuerst die präliminäre Iridektomie mit Trituration ausgeführt worden, nachher erst die Extraktion[1]).

---

[1]) Die letzten beiden Jahre hatte ich Gelegenheit einen Fall von Lenticonus anterior gepaart mit hochgradiger Myopie, zu beobachten und zu operieren. Es handelt sich um den jetzt 59jährigen Abbey J . . . aus Dijon, welcher wahrscheinlich verschiedenen Kollegen in Frankreich und der französischen Schweiz bekannt ist. In der Augenklinik der rue Cherche Midi in Paris wurde schon die Diagnose „Lentikonus" gestellt und Herr J., dort angeleitet, seinen Lentikonus durch ein stenopäisches Loch zu beobachten, was demselben auch vorzüglich gelang.

Herr J. litt von früher Jugend an an hochgradiger Myopie, die aber seit 1892, als nach mehrstündiger Beschäftigung in der Bibliothek Schmerzen und Photopsien aufgetreten waren, progressiv sich verschlimmerte. Patient hatte seither verschiedener Orts verschiedenen Kuren sich unterworfen — Pilokarpininjektionen, subkonjunktivale Sublimatinjektionen etc. — und hat, da der Zustand immer ungünstiger sich gestaltete, infolge von Asthenopie und Ängstlichkeit seit Jahren sich des Lesens und Schreibens vollständig enthalten. Am 8. Mai 1899 stellte sich Herr J. zur Operation, die ich ihm am 8. Nov. 1898 empfohlen hatte. Der Zustand, welcher sich inzwischen wenig verändert hatte, war folgender:

O. d. ± 0,75 45°n 43,6, — 21 V. 0,1; kleinster Druck (Parinaud) 0,25 in 3,5 cm; mit — 10 in 5 cm. Monokuläre Diplopie in vertikaler Richtung.

O. s. ± 0,25 90° 44,4; — 21 V. 0,2; (Parinaud) 0,25 in 5 cm, mit — 10 in 9 cm.

Skiaskopisch war die Refraktion nicht sicher zu bestimmen, sie war im Centrum grösser als in der Peripherie, der Unterschied war rechts deutlicher als links.

Die rechte Linse, central leicht getrübt, springt central als deutlich sichtbarer Konus vor, auf dem die Skiaskopie bei Rotationsbewegungen mit dem Planspiegel sehr schön das Phänomen der Windmühle giebt, das ich vom Keratokonus her gekannt habe, lange bevor die Erscheinung beschrieben worden ist. Der Augenspiegel zeigt O. d. ein Staphyloma annulare, temporal 2 D. p. breit; in der Macula runder nicht tiefer, heller, schwarzeingefasster Herd, die Maculagegend bis zum äusseren Staphylomrand hin reich an kleinen Depigmentationen, ebenso die Gegend rings um die Papille, hier auch einzelne grössere rundliche Herde.

Die rechte Linse wurde mit grossem Lappenschnitte nach unten ohne Iridektomie entfernt, wobei ein ganz kleiner Austritt von Glaskörper nicht zu vermeiden war. Die Linse, stark sklerotisch, trat fast in toto aus; die Wölbungsanomalie der Vorderfläche war noch nachweisbar.

Nach etwas langsamer Heilung ist das Endresultat ein prachtvolles. Der letzte Status vom 20. Sept. war folgender:

O. d. ± 2,75 22°n 43; V. 0,5 — 2c 15°n V. 0,8—0,9. Medien ganz klar; Pupille rund in Mydriase leicht queroval.

Die Fernsehschärfe des linken Auges ist auf 0,15 zurückgegangen. Die Linse fängt auch hier an sich leicht zu trüben.

1900 27. IV. O. d. —2 cyl. 15°n V. 1.

O. s. —22 sph. V. 0,1. Unsicher beginnende centrale Chorioiditis.

2. Der Keratokonus. Die Indikation zur Entfernung der Krystalllinse im Falle von Keratokonus hat jetzt nur noch historischen Wert. Die Depression des Keratokonus infolge Vernarbung nach Kauterisation mit dem Galvanokauter, unterstützt durch die Iridektomie und die Tätowierung, giebt in ausgeprägten Fällen zufriedenstellende Resultate. Man wird sich nicht mehr für die Extraktion der Linse entscheiden können.

Andrae (1834) sagt in seinem „Grundriss der gesamten Augenheilkunde", dass die Extraktion der Linse im Falle von pellucidem Staphylom nicht ganz zu verwerfen wäre. Deval (1862) sagt in seinem „Traité des maladies des yeux":

„On a proposé contre les raccourcissements visuels de ce genre (forte myopie) l'extraction du cristallin, dans le but d'éliminer du sein du globe le milieu doué de la plus grande force de réfraction; mais, sauf pour le staphylome pellucide, je ne connais aucune observation, où la soustraction de la lentille ait été sollicitée comme moyen d'augmenter la portée de la vue."

3. Die Ektopie der Krystalllinse. Die Entfernung der Krystalllinse bei Ektopie derselben ist zum erstenmal von Professor Eversbusch ausgeführt worden, welcher über seinen Fall an der „deutschen Naturforscherversammlung in Nürnberg, 1893" berichtet hat. In seiner Mitteilung zu Heidelberg 1897 spricht Sattler über 3 Fälle von Ektopie der Linse bei Kindern, wo er die Discission mit Erfolg gemacht hatte, während die Mutter eines dieser kleinen Patienten durch eine Sphinkterektomie viel an Sehvermögen gewonnen hatte.

Im Laufe des letzten Monates Januar habe ich Gelegenheit gehabt einen ähnlichen Fall zu beobachten und zu operieren.

Die kleine Frieda Leuenberger, uneheliches Mädchen von 8 Jahren stellte sich am 21. Januar vor mit einer oben und aussen in beiden Augen symmetrischen Ektopie der Linse, die Iris und die Linse schlotternd. Die Pupille, durch den Rand der Linse nahezu in zwei Hälften getrennt, lässt die Papille in umgekehrtem Bilde doppelt erscheinen. Man sieht vom Linsenrand aus eine grosse Zahl sehr feiner Zonula-Fäden sich durch die Pupille hindurch nach der inneren Seite des Ciliarkörpers erstrecken. Der Augenhintergrund weist die Veränderungen des hochgradig kurzsichtigen Auges auf. Divergenz 30°. Keine Diplopie. Das rechte Auge fixiert.

O. D. ± 2,5 70° n 40,5, V. 0,15. Sk. + 7 im aphaken Teile der Pupille. Schw. 0,4 auf 4—5 cm.

O. S. ± 2,5 75° n 39,2; V. 0,1—0,15. Sk. + 7.

Die Sehschärfe lässt sich nicht durch Linsen korrigieren; sie verändert sich unter dem Einflusse von mydriaticischen Mitteln nicht.

Keine Diplopie.

4. Februar. Discission mit dem Messer von Knapp. Die bewegliche Linse weicht aus und lässt nur eine ungenügende Incision der Kapsel zu.

14. Februar. Die Discission wird mit dem Messer von Nicati wiederholt, welches mit der grössten Leichtigkeit eindringt und eine sehr breite Incision setzt.

Das Auge ist nie gereizt; die Resorption der Krystalllinse geht sehr gut vor sich und schon am 3. März notieren wir:

O. S. V. 0,1—0,15, + 7 + 1,5 15° t. V. 0,25.

Eversbusch und Sattler haben die Schwierigkeiten der Incision mit der Nadel erfahren. Eversbusch zieht es daher vor, die Hornhaut mit der Lanzette zu schneiden und die Kapsel mit dem Kystotome zu öffnen.

4. u. 5. Spontan erworbene oder traumatische Luxation der Krystalllinse. Wenn sich die Ektopie der Linse in totale Luxation umwandelt, so wird sie wie diese zu behandeln sein. Die erworbene, nicht traumatische Luxation ist in Augen mit normaler Funktion der Netzhaut sehr selten. Zuweilen stellt sie eine wirkliche Heilung dar — im Falle von Altersstar. Welcher erfahrene Operateur hat nicht solche Fälle gesehen?

Eine Linse, welche spontan oder infolge von Trauma in die vordere Kammer gelangt ist, wird reizen, Glaukom etc. hervorrufen. Man wird sie in tiefer Narkose durch Lappen-Extraktion aus dem Auge entfernen müssen, und zwar sobald als möglich, bevor noch Drucksteigerungen sich ausgebildet haben. Spannungsvermehrungen, die lange Zeit gedauert haben, trüben die Prognose stark.

Eine luxierte Krystalllinse im Glaskörper wird jeweilen reizungslos ertragen. In dem Falle wird man nicht daran rühren. Ihre Entfernung wird auch im Falle von Reizungserscheinungen kaum möglich sein, so lange die Krystalllinse wegen ihrer Durchsichtigkeit nicht sichtbar ist. Das Verfahren von Knapp wird kaum verallgemeinert werden können, und nur da anzuwenden sein, wo infolge von Gesichtslage die Linse in die Pupille sich einstellt.

6. Gewisse bösartige Formen von Glaukom. Nach meinen persönlichen Erfahrungen giebt es zwei Arten von Glaukom, in welchen die Extraktion der durchsichtigen Krystalllinse gute Resultate geben kann.

Der Fall bietet sich von Zeit zu Zeit da, wo bei Anlass einer breiten, peripherischen Iridektomie auf einem glaukomatösen Auge die Krystalllinse in ihrer Kapsel in die Wunde tritt und endlich langsam und gezwungenerweise, wie der Kopf eines Neugeborenen herauskommt. Aus dieser Erfahrung habe ich bis jetzt in zwei Fällen von recidivierendem

Glaukom, wo trotz breiter Iridektomie die Spannung sehr hoch blieb, Vorteil gezogen, doch hat in beiden Fällen der Erfolg nicht länger als 2 bis 3 Jahre angedauert. In den letzten acht Jahren habe ich dieses Verfahren durch die Filtrations-Narbe ersetzt.

Eine zweite Form von Glaukom wird vielleicht als relative Indikation für die Extraktion der Krystalllinse beibehalten werden Es ist dies die Form des einfachen Glaukomes mit hoher Spannung, wo sich die vordere Kammer nach einer Iridektomie nicht mehr restituieren will. Für diese Fälle hat Adolf Weber den Rat erteilt eine hintere Sklerotomie auszuführen und durch mechanischen Druck mit den Fingern durch die Augenlider, während der Patient auf dem Rücken liegt, die Krystalllinse wieder an ihren ursprünglichen Platz zu bringen. Ich glaube, dass diese Formen von bösartigem Glaukom wohl eher ohne Iridektomie aber durch hintere und vordere Sklerotomien und durch die Filtrations-Narbe mit zu behandeln sind.

7. Totale hintere Synechien. Die totalen hinteren Synechien, welche die Folgen einer Iridocyklitis durch hämatogene Infektion sind oder als Ausdruck der sympathischen Ophthalmie gelten, sollen erst sehr spät chirurgisch behandelt werden, zu einer Zeit, wo die Entzündung vollständig erloschen ist.

Bei alten Individuen wird uns kaum eine andere chirurgische Intervention übrig bleiben als die Extraktion nach Wenzel, wo man nach der Punktion der Hornhaut mit dem Messer direkt in die Iris eindringt und erst unmittelbar vor der Kontra-Punktion der Hornhaut wieder die Iris von hinten nach vorn durchschneidet.

Bei Personen jungen und mittleren Alters wird es besser sein die Discission auszuführen, wie sie Critchett (Vater) angeraten hat, und wie sie neuerdings wieder von John B. Story empfohlen wird. Jocqs berichtet über ähnliche Beobachtungen (1891).

Die Gefahr des Verlustes an Glaskörper und die grosse Neigung der cyklitischen Augen zu Recidiven der Cyklitis lassen die Discission der Extraktion in einem Alter, wo sie noch möglich sein wird, vorziehen.

Trotz der grossen Zahl der oben aufgezählten Indikationen für die Entfernung der Krystalllinse wird die hochgradige Myopie doch stets die eine grosse Indikation für diese Operation bleiben.

Litteratur-Verzeichnis.

I. Historisches.

Boerhaave, H., De morbis oculorum praedilectiones publicae ex codicibus auditorum editae. Gottingae.

Deshais, Gendron, Traité des maladies des yeux et des moyens et opérations propres à leur guérison. 3 Vol. Paris 1770. T. II. pag. 336.

Janin, Jean, Mémoires et observations anatomiques, physiologiques et physiques sur l'œil et les maladies qui affectent cet organe. 1772. pag. 232.

Gleize, Nouvelles observations pratiques sur les maladies de l'œil et leur traitement. Paris 1786.

Desmonceaux, Lettres et observations anatomiques, physiologiques sur la vue des enfants naissants. 1775.

— — Traité des maladies des yeux et des oreilles. 2 Vol. 1786.

Richter, Anfangsgründe der Wundarzneikunst. 1790. Bd. III.

Gleize, Nouvelles opérations pratiques sur les maladies de l'œil et leur traitement. 1786.

Janin, Abhandlungen und Beobachtungen über das Auge und dessen Krankheiten. Übersetzt von Selle. 1788.

Ettmüller, Abhandlungen über die Krankheiten der Augen und Augenlider. 1799.

Beer, Bibliotheca ophtalmica. 1799.

— — Lehre der Augenkrankheiten. 1817. II.

Demours, Traité des maladies des yeux. 1818.

Benedikt, Handbuch der praktischen Augenheilkunde. 1822—25.

Weller, Die Krankheit des menschlichen Auges. Wien 1831.

Andreae, Grundriss der allgemeinen Augenheilkunde. Magdeburg 1834.

Radius, Das Handwörterbuch der gesamten Chirurgie und Augenheilkunde von Walther, Jäger und Radius. Bd. IV. pag. 627.

Carron du Villars, Guide pratique pour l'étude et le traitement des maladies des yeux. 1847.

II. Jahresberichte von Kongressen und von wissenschaftlichen Gesellschaften.

1891.

Congrès médical d'Espagne.

Santos Fernandez, Traitement de la myopie par l'extraction du cristallin. Discussion: Aquilar Blanch, Bayarre, Osio, Santos Fernandez. Annal. d'oculistique. T. 106.

Verein der St. Petersburger Ärzte.

Th. v. Schröder, Die operative Behandlung der hochgradigen Myopie mittelst Entfernung der Linse. Demonstration an einer Operierten. St. Petersburger med. Wochenschr. Nr. 12 u. 29.

— — Bericht über einen weiteren mit Schichtstar komplizierten Fall von operativer Behandlung hochgradiger Myopie. St. Petersburger med. Wochenschr. 1891. Nr. 23.

Germann, Über einen nach Fukala operierten Fall von Myopie. Diskussion: v. Schröder, Graf Magowly. St. Petersb. med. Wochenschr. 1891. Nr. 42.

Société d'Ophtalmologie de Paris.

Vacher, Traitement de la myopie progressive choroïdienne et prophylaxie du décollement de la rétine par l'extraction du cristallin transparent. Discussion: De Wecker, Parinaud, Abadie, Galezowsky, Parent, Meyer, Vacher, Vignes. Annales d'oculistique. T. 106.

1892.

Heidelberger ophthalmologische Gesellschaft.

Schweigger, Korrektion der Myopie durch Aphakie.

Pflüger, Bemerkungen zur operativen Behandlung hochgradiger Kurzsichtigkeit. Diskussion: Landolt, Wicherkiewicz, Michel, Thier, Samelsohn, Fick, Mayweg, v. Middendorff, Valude, Meyer, Schweigger, Pflüger.

Gesellschaft der praktischen Ärzte zu Riga.

Dahfeld, Über die operative Behandlung hochgradiger Myopie. St. Petersburger med. Wochenschr. 1892. Nr. 24.

Société d'ophtalmologie de Paris.

Valude, Myopie forte et extraction du cristallin transparent.

Parent, Vision des myopes aphakes.

Cercle ophtalmologique de Moscou.

C. Adelheim, Ein operativ behandelter Fall von hoher Myopie.

1893.

Heidelberger ophthalmologische Gesellschaft.

Fukala, Mehrjährige Beobachtungen an wegen hoher Myopie extrahierter Augen. Diskussion: A. v. Hippel, Thier, Sigrist, Valude, Raehlmann, Fukala, Horstmann, Darier.

Congrès de Moscou.

Wjestnik ophthalm. Bd. X. pag. 275—288.

Berliner med. Gesellschaft

Schweigger, Deutsche med. Wochenschr. 1893. Nr. 15 u. 20.

1894.

Internationaler ophthalmol. Kongress zu Edinburgh.

Thier, Beobachtungen über operative Korrektion der Myopie.

Fukala, Korrektion hochgradiger Myopie durch Aphakie. Wahl des Operationsverfahrens mit Rücksicht auf die pathologisch-anatomischen Veränderungen der Chorioidea. Diskussion: Meigham, Schmidt-Rimpler, Pflüger, Fergus, Thier, Fukala.

Internationaler med. Kongress zu Rom.

Pflüger, Myopia maxima, behandelt mit Aphakie. Diskussion: van Millingen, Schmidt-Rimpler, Wicherkiewicz.

66. Versammlung deutscher Ärzte und Naturforscher in Wien.

Fukala, Über Indikationen und Kontraindikationen der Operation hochgradiger Kurzsichtigkeit.

Société française d'ophtalmologie.

Fukala, De l'extraction du cristallin transparent comme moyen prophylactique de la myopie forte progressive et du décollement de la rétine. Discussion: De Wecker, Abadie, Jocqs, Georges Martin, Chibret, König, Vacher.

Vijede Vergadering van het Nederlandsch Oogheelkundig Gezelschap; 27. Mai 1894.

Vrijbrig, Over verwijdering der lens bij myopie. Oogheelkundige Verslagen en Bijbladen. Nr. 35. pag. 18 (181).

Greifswalder medizin. Verein.

Schirmer, Zur operativen Behandlung hochgradiger Kurzsichtigkeit. Diskussion: Stöwer. Deutsche med. Wochenschr. 1894. Nr. 11.

Unterelsässischer Ärzteverein zu Strassburg.

Laqueur, Über die operative Behandlung der höchstgradigen Myopie. Deutsche med. Wochenschr. pag. 88.

Gesellschaft livländischer Ärzte.

v. Schröder, Über die bisherigen Resultate der operativen Behandlung der hochgradigen Myopie nebst Bemerkungen über die Antiseptik der Augenoperationen. Diskussion: Lenz, v. Schröder, Jäsche, v. Middendorff, Pacht, v. Krudener, Raehlmann, Fruhart. St. Petersburger med. Wochenschr. Nr. 4.

Verein der St. Petersburger Ärzte.

Germann, Vorstellung eines wegen hochgradiger Myopie Operierten. Diskussion: Tiling, Germann. St. Petersburger med. Wochenschr. Nr. 44.

Verein der Ärzte zu Halle.

A. v. Hippel, Über die operative Behandlung hochgradiger Kurzsichtigkeit mit Krankenvorstellung. Diskussion: Liebrecht. Münchener med. Wochenschr. 1894. Nr. 8.

Naturhistorisch-med. Verein zu Heidelberg.

E. v. Hippel, Über die operative Behandlung hochgradiger Kurzsichtigkeit. Münchener med. Wochenschr. 1894. Nr. 33.

Verein der Freiburger Ärzte.

Manz, Über operative Behandlung der Myopie. Münchener med. Wochenschr. 1894. Nr. 51.

Gesellschaft der k. k. Ärzte zu Wien.

Topolansky, Vortrag über die operative Behandlung hochgradiger Kurzsichtigkeit. Demonstration zweier Operierter. Wiener klin. Wochenschr. 1894. pag. 200.

Medizin.-chirurg. Gesellschaft des Kantons Bern.

Pflüger, Behandlung höchstgradiger Kurzsichtigkeit mittelst Entfernung der Linse. Korrespondenzbl. f. Schweizer Ärzte. 1895. Nr. 20.

1895.

Heidelberger ophthalmologische Gesellschaft.

A. v. Hippel, Sattler, Über die operative Behandlung der hochgradigen Kurzsichtigkeit. Diskussion: Fuchs, Schweigger, Rosenmeyer, Ostwalt, Thier, Schön, v. Schröder, Elschnig, Haab, Sattler.

Gesellschaft praktischer Ärzte zu Riga.

v. Erdberg, Über operative Behandlung hochgradiger Kurzsichtigkeit. Diskussion: Mandelstamm, v. Erdberg, Dahlfeldt, Stavenhagen. St. Petersb. med. Wochenschr. 1895. Nr. 17.

Ophthalmological Society of the United Kingdom.

Wray, The extraction of transparent lenses in high myopia. Discussion: Spencer, Watson, Marshall, Hodges, Rochliffe, Doyne, Lany.

Johnson, A case of high myopia treated by removal of both lenses.

Société française d'Ophtalmologie; mai.

Truc, Des modifications générales et réfringentes du globe oculaire consécutives à la suppression du cristallin.

Académie des sciences; décembre.

Valude, Du traitement opératoire de la myopie progressive.

1896.

Heidelberger ophthalmologische Gesellschaft.

Fukala, Beitrag zur hochgradigen Myopie. Diskussion: Thier, Weiss, Pflüger, Fukala.

Société française d'ophtalmologie. Congrès de 1896.

Vacher, De l'extraction du cristallin transparent comme moyen prophylactique de la myopie très forte progressive et du décollement de la rétine. Annales d'oculistique. T. 116.

Pflüger, De la correction opératoire de la myopie forte. Discussion: Abadie, Chibret, Parinaud, Galezowsky, Rohmer, Masselon, König, Coppez, Pflüger.

64. Annual meeting of the british medical association held in Carlisle.

Section of ophthalmology: „A discussion on the operative treatment of high myopia"; J. B. Lawford, F. R. Cross, Percival, Maxrell, Argyl, Robertson, Juler, Little, Rayner, Batten.

Ärzteverein zu Frankfurt a. M.

Ascher, Beiträge zur operativen Behandlung der hochgradigen Myopie. Deutschmanns Beiträge zur Augenheilk. XXIII. Heft. pag. 21.

Verein der St. Petersburger.

Blessig, Demonstration eines Kranken, der wegen Schichtstar und hochgradiger Myopie operiert wurde. Germann demonstriert einen analogen Fall. St. Petersburger med. Wochenschr. Nr. 17. 1896.

Oberfränkischer Ärztetag zu Bamberg; 2. Juli.

Sorger hält einen Vortrag über die operative Beseitigung hochgradiger Myopie.

Académie de médecine: Séance du 29 décembre.

Panas, Traitement chirurgical de la myopie.

1897.

Heidelberger ophthalmologische Gesellschaft.

Sattler, Über operative Behandlung der Ectopia lentis congenita. Diskussion: Eversbusch, Grunnert, Sattler.

XII. Congrès international de médecine de Moscou: Section XI. Cinquième séance, 23 août.

Dr. Fukala, Der gegenwärtige Stand der Myopieoperationen.

Dr. Vacher, De la suppression du cristallin transparent, comme moyen prophylactique de la myopie très forte, et du décollement de la rétine. Discussion: Darier, Abadie, Vignes, Logetchnikoo, Pflüger, Blumenthal, Blessig, Matkovie, Herzog, Natanson, Schmidt-Rimpler, Uhthoff, Hirschberg, Knapp, Vacher, Fukala.

1898.

Heidelberger ophthalmologische Gesellschaft.

Heine, Änderungen in der Gestalt und dem Brechungsindex der menschlichen Linse nach Durchschneidung der Zonula, mit Bemerkungen über den Brechungsindex von Linsen aus myopischen Augen. Diskussion: Schön.

Sattler, Über ein vereinfachtes Verfahren bei der operativen Behandlung der Myopie und die damit erreichten Ergebnisse. Diskussion: Hess, Hirschberg, v. Hippel sen., Thier, Sattler.

Société Belge d'ophtalmologie à Brussel: Séance du 27 novembre 1898.

Rogman, Traitement opératoire de la myopie forte en 19 cas. Discussion: J. Coppez, Pergens.

III. Monographien.

Mauthner, Die optischen Fehler der Augen. 1876.

Fukala, Heilung höchstgradiger Kurzsichtigkeit durch Entfernung der Linse. Wien 1891.

Mooren, Die operative Behandlung der natürlich und künstlich gereiften Starformen. Wiesbaden 1894.

Fukala, Heilung höchstgradiger Kurzsichtigkeit. Wien 1896.

Mooren, Die medizinische und operative Behandlung kurzsichtiger Störungen. Wiesbaden 1897.

Weiss, Über das Vorkommen scharfumschriebener Ektasien im Augenhintergrunde und über partielle Farbenblindheit bei hochgradiger Myopie. 1897.

Schreiber, Die Indikationen der Myopie-Operationen. Magdeburg 1898.

Weiss, Über das Gesichtsfeld der Kurzsichtigen. Leipzig und Wien 1898.

Tscherning, Optique physiologique. Paris 1898.

Javal, Mémoires d'ophtalmométrie. 1890.

Steiger, Beiträge zur Physiologie und Pathologie der Hornhautrefraktion. 1895.

Stadtfeldt, Den meneskelige linses optiske konstanter. Kjobenhavn 1898.

IV. Inaugural-Dissertationen.

Bouchard, De la suppression du cristallin transparent comme traitement de la myopie forte ou progressive. Paris, 2 juin 1892.

Niebuhr, Max, Beitrag zur Lehre von der operativen Behandlung der Myopie. Halle 1894.

Jankowsky, Beitrag zur Myopiefrage. Bern 1896.

Hayder, Robert, Beitrag zur Behandlung höchtgradiger Myopie durch Aphakie. Greifswald 1896.

Leers, Die operative Behandlung der Kurzsichtigkeit. Freiburg 1896.

Haedicke, Beitrag zur operativen Behandlung hochgradiger Kurzsichtigkeit. Berlin 1898.

Baudot, Traitement de la myopie forte par la suppression du cristallin ou l'ablation. Paris 1898.

Mathieu, Henri, De la suppression du cristallin transparent dans le traitement de la myopie stationnaire élevée et de la myopie progressive. Paris 1899.
Maréchal, Thèse de Paris. 1898.

V. Periodische Publikationen.

v. Graefes Archiv für Ophthalmologie.

Fukala, Operative Behandlung der höchtgradigen Myopie durch Aphakie. Bd. XXXVI.
Triepel, Über Sehleistung der Myopie. 1894. Bd. XC (40).
Schanz, Über die Zunahme der Sehschärfe bei der operativen Beseitigung hochgradiger Kurzsichtigkeit. Bd. XCI.
Triepel, Zur Sehleistung der Myopie. 1896. Bd. XCII.
Heinrich, Zur Kenntnis der Myopie. Bd. XCII.
Hess, Arbeiten aus dem Gebiet der Accommodationslehre. Bd. XCII.
Leber, Bemerkungen über die Sehschärfe hochgradig myopischer Augen vor und nach operativer Beseitigung der Linse. Bd. XCIII.
Otto, Beobachtungen über hochgradige Kurzsichtigkeit und ihre operative Behandlung. Bd. XCIII.
Ostwalt, Beitrag zur Dioptrik des Auges. Bd. XCV.
Fukala, Richtigstellung zu Ottos Publikation. Bd. XCV.
Otto, Berichtigung der sogen. Richtigstellung des Herrn Dr. Fukala zu meiner Abhandlung hochgradiger Kurzsichtigkeit. Bd. XCVIII.
Eperon, Noch einmal die operative Korrektion der hochgradigen Myopie. Bd. XCV.

Knapps Archiv für Augenheilkunde.

Webster, Ein Fall von Lenticonus aus der Praxis des Dr. R. Aguen. Bd. IV. 1874.
Knapp, Ein Fall von Lenticonus posterior. Bd. XXII. 1891.
— — Extraktion in Glaskörper luxierter Linsen. Bd. XXII. 1891.
Weiss, Über das Vorkommen von scharfbegrenzten Ektasien am hinteren Pol bei hochgradiger Myopie. Bd. XXIII. 1891.
Fukala, Über die Verbesserung der Sehschärfe bei hochgradig gewesenen Aphaken. Bd. XXIV.
Baas, Anatomie und Pathogenese der Myopie. Bd. XXVI.
Schön, Erworbene Brechungsveränderung des Auges. Bd. XXVII
Caspar, Weitere Fälle von ophthalmoskopisch sichtbarer Ektasie am hinteren Augenpol bei hochgradiger Myopie. Bd. XXVIII. 1894.
Fukala, Beitrag zur operativen Behandlung der Myopie. Bd. XXIX.
Hori, Beitrag zur operativen Behandlung der Myopie. Bd. XXIX.
Wolff, Ist die Inzucht ein Faktor in der Genese der deletären Myopie. Bd. XXXIII.
Salzmann, Die Brechungsverminderung durch Verlust der Linse. Bd. XXXIV.
Eröhlich, Beitrag zur chirurgischen Behandlung hochgradiger Kurzsichtigkeit. Bd. XXXV.
— — Über spontane und post-operative Kurzsichtigkeits-Netzhautablösungen. Bd. XXXVIII. 1898.

v. Zehenders klinische Monatsblätter.

Ostwalt, Einige Worte über Gläserkorrektion bei Aphakie. 1891.
Dimmer, Zur Gläserkorrektion bei Aphakie. 1891.
Schweigger, Korrektion der Myopie durch Aphakie. 1892.
Velhagen, Entsteht hochgradige Myopie durch Inzucht. 1894.
Stilling, Erwiderung darauf. 1894.
Müller, Leopold, Hat der Lenticonus seinen Grund in einer Anomalie der hinteren Linsenfläche? 1894.

Pergens, Zur Korrektion der Kurzsichtigkeit durch Aphakie. 1895.
Greeff, Über die Bedeutung der Linse bei Myopie. 1895.
Stadtfeldt, Die Veränderungen der Refraktion nach der Extraktion der Linse. 1896.
Scheffels, Zur Kasuistik der Dauerfolge in der operativen Behandlung der Kurzsichtigkeit. 1898.
Hess, Über den Einfluss den der Brechungsindex des Kammerwassers auf die Gesamtrefraktion des Auges hat. 1898.

Centralblatt für praktische Augenheilkunde.

Hirschberg, Heilung der kurzsichtigen Netzhautablösung. 1893.
Stilling, Myopie und Orbitalbau. 1894.
Schön, Über Brechungsverlust bei Linsenentfernung. Januar 1897.
Hirschberg, Über die Verminderung der Kurzsichtigkeit durch Linsenentfernung. März 1897.
Guttmann, Doppelte Refraktion auf einem Auge infolge von Kernsklerose. 1898.
Fischer, Operation der Kurzsichtigkeit und Ablösung der Netzhaut. März 1899.

Deutschmanns Beiträge zur Augenheilkunde.

Ascher, Beiträge zur Behandlung der hochgradigen Myopie. 1896. Bd. XXIII.
Vossius, Weitere Mitteilungen über die operative Behandlung der excessiven Myopie. Bd. XXIV.
Gelpke und Biehler, Die operative Behandlung der myopischen Schwachsichtigkeit. Bd. XXVIII.
Vossius, Über die operative Behandlung der Myopie nebst Bemerkungen über die Staroperation. 1895. Bd. XXVIII.

Deutsche med. Wochenschrift.

Schweigger, Operative Beseitigung hochgradiger Myopie. 1893. Nr. 20.
Thier, Die operative Korrektion hochgradiger Myopie. 1893. Nr. 30.
Mooren, Die Indikationsgrenzen der Kataraktdiscission. 1893. Nr. 36.
Laqueur, Über die operative Behandlung der höchstgradigen Myopie. 1894.
Schirmer, Entfernung der Linse bei Myopie. 1894 Nr. 11.
v. Hippel, Über die operative Behandlung hochgradiger Kurzsichtigkeit. 1897. Nr. 25.

Berliner klinische Wochenschrift.

Fukala, Der schädliche Einfluss der Accommodation auf die Zunahme der hochgradigen Myopie. 1892. Nr. 23.

Internationale klinische Rundschau.

Fukala, Die Beschwerden höchstgradiger Myopie und die durch Aphakie erzielten Vorteile. Wien 1891.

Wiener klinische Wochenschrift.

Thier, Zur operativen Korrektion der höchstgradigen Myopie durch Discission der Linse. 1894.
Topolansky, Vortrag über die operative Behandlung hochgradiger Kurzsichtigkeit. 1894.

Wiener med. Wochenschrift.

Magen, Der heutige Stand der operativen Behandlung hochgradiger Myopie nach Fukala. 1898.

Münchener med. Wochenschrift.

v. Hippel, Über operative Behandlung hochgradiger Kurzsichtigkeit. 1894. Nr. 8.

Manz, Über operative Behandlung hochgradiger Myopie. 1894. Nr. 33.
Sorger, Operative Beseitigung der Myopie. 1896.

Korrespondenzblätter des allgem. ärztl. Vereins von Thüringen XXV.

Bürstenbinder, Operative Behandlung hochgradiger Myopie durch Entfernung der Linse. 1896.

Württemberg. med. Korresp.-Blatt.

Kayser, Über die operative Behandlung der hochgradigen Kurzsichtigkeit. 1896.

Gartenlaube.

Cohn, Populär-wissenschaftliche Abhandlung: Über die operative Behandlung der Kurzsichtigkeit. Nr. 51. 1896.

Zeitschrift für Schulhygiene.

Stilling, Die Myopiefrage mit besonderer Rücksicht auf die Schule. 1893.

Centralblatt für Kinderheilkunde.

Cohn, Operative Heilung hoher Kurzsichtigkeit. 1896.

Korresp.-Blatt für Schweizer Ärzte.

Pflüger, Behandlung höchstgradiger Kurzsichtigkeit mittelst Entfernung der Linse. 1895. Nr. 20.

Ärztlicher Central-Anzeiger.

v. Schröder, Die operative Behandlung der hochgradigen Kurzsichtigkeit mittelst Entfernung der Linse. Wien. Bd. VI. pag. 37 u. 54.

Zeitschrift für Augenheilkunde.

Schröder, Die operative Behandlung der hochgradigen Myopie. 1899. Bd. I.

St. Petersburger med. Wochenschrift.

v. Schröder, Operative Behandlung höchstgradiger Myopie durch Extraktion der Linse. 1891. Nr. 12.
Fukala, Zur Frage der Priorität der operativen Behandlung hochgradiger Myopie. 1894. Nr. 14.
Fruhart, Zur Frage der Priorität der operativen Behandlung hochgradiger Myopie. 1894. Nr. 15.
v. Schröder, Über die bisherigen Resultate der operativen Behandlung der hochgradigen Myopie nebst Bemerkungen über die Antiseptik bei Augenoperationen. 1894.
Erdberg, Über operative Behandlung hochgradiger Kurzsichtigkeit. 1895.

Nowing lekarskia.

Bradzewsky, Die Entfernung der Linse aus einem stark kurzsichtigen Auge als ein therapeutisches Mittel. 1895.

Szemeszet.

E. Grosz, Über die operative Behandlung hochgradiger Kurzsichtigkeit. 1895.

Settimana medica dello Sperimentale.

Silvestri, La cura chirurgica della myopia. 1896.

Wjest ophtalm. XIII.

Adelheim, Ein Fall von beiderseitiger Extraktion der Linse bei progressiver Myopie.

Hygiea.

Widmark, Om korrektion af hoggradig närsynthes genom linses af längsnande ur ögat. 1894.
Fiuska, Laekaresaellskapets handlingar.
Karolina, Eskelin.

Oogheelkundige Verslagen en Bijbladen.

Vrijburg, Over verwijdering der lens bij myopie. 1894.

Juschno-Russkaja med. Gazetta.

Walter, O., Über operative Behandlung hochgradiger Myopie.

Annales d'oculistique.

Badal, Méthode nouvelle pour le diagnostic rétrospectif de la réfraction après l'extraction du cristallin et d'une façon générale dans l'aphakie, 1878. Vol. LXXX.
Valude, De l'extraction du cristallin chez la myopie forte. Vol. CXI.
Masselon, De la sclérectasie nasale dans la myopie. Vol. CXII.
Galezowsky, Traitement du staphylome conique pellucide par excision d'un lambeau semilunaire de la cornée. 1895. Vol. CXIII.
Demicheri, Faux lenticône. Vol. CXIII.
— — Examen ophtalmologique à l'image renversée sur les yeux fortement myopes.
Siklossy, Communication à la Soc. méd. des hôpitaux de Bucharest, 1895. Vol. CXIII.
Vacher, De l'extraction du cristallin transparent comme moyen prophylactique de la myopie très forte progressive et du décollement de la rétine. 1896. Vol. CXVI.
de Haas, Le traitement opératoire de la myopie forte. 1897.
Zanotti, Du traitement opératoire de la myopie forte progressive par l'extraction du cristallin transparent. 1898.

Revue générale d'ophtalmologie.

Ostwalt, De la force réfringente de la cornée, de l'ophtalmométrie et du cylindre correcteur de l'astigmatisme cornéen. 1891.
Santos Fernandez, Extraction du cristallin dans la myopie. 1891.
Ostwalt, De la réfraction de l'œil fort myope à l'état d'aphakie. 1892.
Martin, Valeur réfractive du cristallin chez les myopes. 1893.
Pflüger, Traitement de la myopie par la discission du cristallin transparent. 1894.

Archives d'ophtalmologie.

Eperon, De la correction opératoire de la myopie forte. 1895. Vol. XV.
— — Réponse à la critique de M. Ostwalt à propos de ma formule pour calculer la réfraction de l'œil myope à l'état d'aphakie. Vol. XVI.
Schön, La réfraction des yeux myopes avant et dans l'aphakie. 1896. Vol. XVI.
Panas, Du traitement chirurgical de la myopie. Vol. XVII.
Lagrange, Traitement de la myopie par l'extraction du cristallin transparent. 1897.

Recueil d'ophtalmologie.

Galezowsky, Du traitement du staphylome conique par une excision d'un lambeau semilunaire de la cornée. 1887.
Ruiz et König, Pathogénie et traitement de la myopie progressive. 1888.
Ostwalt, De la réfraction de l'œil forte myope à l'état d'aphakie avec remarques sur les avantages du choix uniforme du foyer antérieur de l'œil muni du cristallin comme point de départ pour toutes les mesures de la réfraction, même de l'œil aphake. 1891.
Parent, Vision des myopes aphakes. 1892.
Valude, Myopie forte et extraction du cristallin transparent. 1892.

Clinique ophtalmologique.

Lagleyze, La question de l'extraction du cristallin transparent. 1895.
Grosjean, Extraction du cristallin transparent dans un cas de myopie forte. 1897. Nr. 15.
Pansier, L'extraction du cristallin dans la myopie forte chez les vieillards. 1897.
Siklossy (aîné), Communication à l'Assoc. roy. de méd. de Budapest. 1897.
Siklossy (jeune), Communication à l'Assoc. roy. de méd. de Budapest. 1898.

Normandie médicale.

Dubarry, Traitement opératoire de la myopie progressive par l'ablation du cristallin. 1895.
Dr. Fage, médecin en chef de l'Hospice de Saint-Victor, Traitement de myopie forte. Gazette méd. de Picardie.

Americ. Journ. of ophthalmologie.

C. A. Wood, Bericht über eine Linsenextraktion von Dr. Smith. 1890.
Fukala, On the injurious influence of the accommodation upon the increase of myopia of the highest degrees. 1891.
Alt, A contribution to the experiences in removing the lens in high grade myopia. 1895.
Harlan, A contribution to the question of removal of the lens in myopia. Vol. XIV. 1896.

Brit. med. Journal.

Wolfe, Extraction of the transparent cristalline lenses in cases of strong myopia. 1892.
Lawford and Cross, A discussion an the operative treatment in high myopia. 1896.
Little, Discussion du traitement opératoire de la myopie forte. 1896.

Med. Press and circ.

Fukala, A clinical lecture on the advantage of aphakia in severe myopia. 1891.

Med. and Surgic. Reporter.

Schneidemann. The proposed operative treatment of myopia. 1897.

VI. Verschiedenes.

Arlt, Die Krankheiten des Auges. 1856.
Solomon, Über die Wirkung des Ciliarmuskels bei verschiedenen Krankheiten des Auges und Accommodationsstörungen. 1861.
Deval, Traité des maladies des yeux. 1867.
Arlt, Über die Ursachen und die Entstehung der Kurzsichtigkeit. 1876.
Donders, Die Anomalien der Refraktion und Accommodation. Eulenburgs Realencyclopädie: Aphakie (Laqueur).
Mauthner, Vorlesungen über die optischen Fehler des Auges. Wien 1876.
F. Giraud-Teulon, La vision et ses anomalies. Paris 1881.
Nagel, In Graefe-Sämisch. Bd. 4 u. 7.
Dransart, De la myopie scolaire; nouvelle méthode de traitement de la myopie progressive. 1884.
Javal, Mémoires d'ophtalmométrie. Paris 1891.
Weiss, Über das Vorkommen scharfumschriebener Ektasien am hinteren Pol myopischer Augen. 1896.
Stadtfeldt, Den menneskelige linses optiske konstanter. Kjobenhavn. 1898.
Tscherning, Optique physiologique. Paris 1898.

Abkürzungen.

U. Kl. Universitätsklinik.
P. Kl. Privatklinik.
M. Mutter.
V. Vater.
O. Onkel.
T. Tante.
O. m. Onkel mütterlicherseits.
O. v. Onkel väterlicherseits.
T. m. Tante mütterlicherseits.
T. v. Tante väterlicherseits.
Sch. Schwester.
Br. Bruder.
S. Sohn.
C. Cousin oder Cousine.
O. d. rechtes Auge.
O. s. linkes Auge.
O. a. Ocularum amborum (die beiden Augen).
horiz. horizontal.
vert. vertikal.
maxim. Maximum.
minim. Minimum.
n. corr. nicht korrigiert.
V. oder V. d. Fernesehschärfe.
V. p. Nähesehschärfe.
Schw. Sehproben Schweigger.
Sn. Sehproben Snellen.
J. Sehproben Jäger.
W. Sehproben de Wecker.
D. p Papillendurchmesser.
P. D. Pupillardistanz.
O. I. Orbitalindex.
Sk. skiaskopisch.
opht. ophthalmoskopisch.
n. nasal.
t. temporal.
± Bezeichnung des Hornhautastigmatismus nach Javal.
E. Emmetropie.
D. Dioptrien.

Druck der Königl. Univ.-Druckerei von H. Stürtz, Würzburg.

1	2	3		4		5	6		7		8								9	10		11	12			13			14	15	16			17		18
		Alter		Ätiologie		Operierte Auge	Refraktion		Differenz der Refraktion: Meridian		Sehschärfe									Hornhaut-Refraktion		Differenz der Hornhaut-Refraktion	Hornhaut-Astigmatismus ±			Operationen				Nach operierte Auge	Refraktion			Sehschärfe (V. d.)		
											Ferne (V. d.)				Nähe (V. p.)																						
		a vor der Operat.	b vor der Extraktion	a Entstehung, Hygiene in der Familie	b kongenital erworben		a vor der Operation	b nach der Operation, letzte Untersuchung	vertical	horizontal	a vor d. erster Operation a. kurz	b weitsichtig	c vor der Nachoperation a. kurz	d weitsichtig	e a. d. Operat.: letzte Untersuchung a. kurz	f weitsichtig	g nach der Operation bis 10 cm	h Parazentralkomplikationen		a vor der Operation	b letzte Untersuchung		a vor der Operat.	b nach der Operat.	c Differenz	a Discission	b Linear-Extraktion	c Operation des Nachstaars			a vor der Operation des andern Auges	b letzte Untersuchung	a vor der Operat.	b letzte Untersuchung	
	1891																																			
1	Gr. . . Emma C.-Kl.	17	23	G. v. v. V. 2 O. v.	kongenital erblich	d	−32	−3,5 +5	17 ?	15		0,45			0,35	0,5	0,35	Schw. 0,75 in 15—30 cm	Eingeführtes Staphylom. Divergenz 25°; Tenotomie des rechten Internus. Vorlagerung des rechten Externus		44,2 90°		2,75	1,0	−1,75	14. IX. 91	22. II. 92		Hintere Synechie	s	−12	−18 −2 90°	0,45	0,35	Vordere Kammer verflacht	
2	M. . . Marie C.-Kl.	17	23	2 S. Schwester v. M. Martha No. 23	kongenital erblich	d	−15 −2,5 80° n.	+1 +2 10° t	17,5	17	0,05	0,25	0,45	0,5	0,1	0,6	0,4	Schw. 0,75 in 15—25 cm	Leichte hintere Chorioiditis; kleines Staphylom	42 10° t 44,5 80° n. 43,75	42 0° 44,5 90° 43,75	0 0 0	2,5	2,5	0	10. XII. 91	25. XII. 92	1. III. 93 tetanus 7. III. 93 Iridektomie 7. III. 93 Lösung der vorderen Synechien	Vordere Synechie der Iris auf der Kapsel	s	−21 −2,5 75° n.	−15		0,25	Gesichtsfeld eingeschränkt, besonders für die Farben	
3	Gr. . . Elise C.-Kl.	16	21	0 0 0	kongenital	d	−12 −1,5 90°		17,5	17,5		0,2	0,2	0,1	0,35	0,4			Kleines corneae: Chorioiditis polaris posterior; temporales Staphylom 0,5 D. p.	49,2 90° n. 51,5 10° t 50,85	? ?	? ? ?	2,5 ?	1,5 (2,5 ?)	?	10. XII. 91	15. XII. 91 3. I. 92	16. III. 94 Wecker	Nachstar	s	Hornhaut wie rechte mit alten Entzündungsresten benutzt		0,2		O. I. 94. Die stark und sehr unregelmässig gewölbte Hornhaut gestattet keine genauen Messungen	
	1892																																			
4	E. . . Julius C.-Kl.	20	20 ?	? ? ?	kongenital	d	−23	?	—	—	Finger 30 ? cm	0,2	0,15						Potatoe	?			1,25	?	?	16. I. 92 Iridektomie und Extraktion		Extraktion der Kapsel 16. III. 92	Delirium tremens; Hämorrhagie nebenaud.	s	−13			0,25	Kurzsegens: P. D. 70 mm.	
5	E. . . Emil C.-Kl.	20	20 ?	0 0 0	Nach Scharlachverwachsen	s	−14 −2,60° n. −14 −15 ak.	+1 +2 30° t	17	17	0,01	0,5				0,75			Leichte Divergenz 15—20°; leichte Chorioiditis; fast ringförmiges Staphylom; chorioidiitische Degenerationsherde	39,5 60° n. 40,25	39,5 70° n. 42 20° t 40,25	0 0 0	2,5	2,5	0	8. XII. 92	15. XII. 92		Hintere Synechie	d	−14 −1 45° n.			0,3	Patient verschollen	
6	G. . . Jakob C.-Kl.	25	—	0 0 0	kongenital	d	−22	−2 −2,5 0° −0,5 −3 9°	18,5	12,5	0,01	0,1	0,15		0,07	0,5	0,35	Schw. 0,75 in 15—30 cm	Hypische Chorioiditis		44,6	?	0,5	4	+3,5	2. II. 92	6. II. 92	12. IV. 94 Nicati	Ein Schlitz auf das Auge nach der Operation; Nachstar	s	−16	−22	0,2	0,2-0,35	Quetschung des Auges; vorübergehende Abnahme der Sehkraft	
7	Schw. . . Emma C.-Kl.	19	24	? ? ?	kongenital	d	−15 ? ?	+3 15° n. +2 20° t	15 ?	17 ?	0,05	0,2			0,35	0,6				45,3 15° n. 46,5 75° t	44,5 20° t 47,5 20° n	−1 +1 0	1,0	3	+2	1. III. 92	3. III. 92	18. IV. 92 Wecker	Eine vorderen gelösenden Synechie; Nachstar	s	−15	−22	0,2	0,35		
8	L. . . Elise C.-Kl.	18	23	0 0 0	kongenital	d	−16	+2,5 +1,5 +0,75 40° n.	17,5	18,25		0,4				0,75	0,75		Grosses temporales Staphylom; myopische Chorioiditis	45,8 ?	45,8 45,5	? ?	0,5	1,5	+1	19. VII. 92	22. VII. 92	14. II. 93 Wecker	Nachstar	s	−20	−23 −21 84. −22 Optik	0,2	0,35		
9	E. . . Marie C.-Kl.	26	31	0 0 0	kongenital	s	−16 −1,0 45° n.	+2,5 +2,5 15° t	18,5 ?	20 ?	0,02	0,2	0,02	Finger 30 1,5 m	0,15	0,5		Schw. 0,75 in 20—25 cm	Chorioiditis; Glaskörpertrübungen; Divergenz	42,5 45° n. 43,5 45° t 43	42 75° n 45,5 15° t 43,75	−0,5 +2 +0,25	1	0,5	+2,5	8. XII. 92	10. I. 93 19. I. 93	19. VI. 97 Nicati	Doppelter Nachstar. Rückfall von Chorioiditis und Glaskörpertrübungen	d	−21 −2 75° n.	−15 −1,5 60° n.	0,2	0,15	Die Myopie des operierten Auges war vor der Operation stark progressiv; Patientin entmündigt und rentiert die Nachstaroperation	
10	K. . . Alexander C.-Kl.	26	31	2 S.	kongenital	d	−17	+3 +5 30° t +2 15° t	17	18	0,02	0,25			0,5	0,75	0,5		Kleines Staphylom; Chorioiditis	42,25 85° n 42,75 5° t	42,2 75° n 43,5 15° t	−0,05 +2,65 +2,2	0,5	3	+2,5	8. XII. 92	10. I. 93 23. IV. 93		Glaskörperflocken	s	−12	−14				
11	W. . . Elise C.-Kl.	18	24	? ? ?	kongenital	d	−13	+3 +1,5 +2,5 45° t	15	14		0,25			0,35	0,4	0,35		Kleines temporales Staphylom; Chorioiditis	44 70° n 46,75 7° t 45,37	44,5 45° n 45,75 45° t 45,12	+0,5 −1 −0,25	2,75	1,25	−1,5	6. V. 92	26. VII. 92		Feiner nicht operierter Nachstar; wird Kapselzerschnitt	s	−21	−24 vor d. Operat. d. andern Auges −24	0,25	0,15	O. I. 90, 8. Vor der Operation korrigieren die Cylinder die Sehschärfe nicht	
12	Sch. . . Luise C.-Kl.	19 ?	19	? ? ?	kongenital	s	−13	+6 15° t +5 10° t	13 ?	18	0,02	0,08	0,2	0,1	0,1	0,25			Doppelstiftbildungen; Divergenz; Nystagmus	44 80° n 49,5 10° t 46,25	43,25 75° n 49,75 15° t 46,5	−0,75 +1,25 +0,25	4,5	6,5	+2	10. V. 92 20. V. 92	24. V. 92	12. XII. 93 Wecker	Nachstar; Netzhautablösung nach 4 Jahren	d	−12	−16 −2,0 75° n.	0,1	0,25		
13	M. . . Rosine C.-Kl.	21	27	Mehrere Familienmitglieder?	kongenital erblich	s	−14	+4 +5	19 ?	21	0,04	0,25			0,7	0,45	0,35		Kleines hinteres Staphylom; chorioidiitische Veränderungen	46,25	46,5	?	0,25	3	+2,75	24. V. 92	27. V. 92 7. VI. 92			d	−12	−15	0,25	0,15	Ein Bruder der Patientin leidet an schwerer Uveitis	
14	R. . . Friedrich C.-Kl.	28 ?	29	? ? ?	kongenital	s	−12	+4	16	16	0,025	0,25				0,75			Hinteres Staphylom 0,5 D. p.	44,5 70° n 45,25 20° t 44,87	44,5 60° n 45 30° t 44,75	0 −0,25 −0,1	0,75	0,5	−0,25	29. XII. 92	5. I. 93			d	−3,5		0,01		P. D. 67 mm. Geist wenig entwickelt; Patient verschollen	
15	G. . . Ida C.-Kl.	15	21	0 0 0	kongenital	d	−21	+5 +1 15° t +5 +1 15° t	16	17	0,04	0,15	0,45	0,15	0,15	0,35	0,35	Schw. 0,75 in 17—24 cm	Temporales Staphylom 0,5 D. p.	40,75 75° n 42 15° t 41,37	40,2 75° n 41,7 15° t 40,95	−0,55 −0,3 −0,42	1,25	1,5	+0,25	29. XII. 92	3. I. 93 19. I. 93	8. X. 97 Nicati	Nachstar	s	−11	−11	0,35	0,35	Monflecke Divergenz.	
16	G. . . Emilie F.-Kl.	15	21	1 O. 1 Br. 2 C. 1 T.	kongenital erblich	d	−28	−1,5 −2,5 10° n.	19 35° t	16,5 35° n		0,2	0,35	0,1		0,5			Grosses hinteres Staphylom; chorioidiitische Veränderungen; peripapillar und central	40 75° n 40,5 15° t 40,25	39,8 50° t 41,55 40° n 41,67	−0,2 +3,05 +1,42	0,5	3,75	+3,25	25. V. 92	9. VI. 92	30. IX. 94 Wecker	Nachstar; Iridektomie	s	−1	−15	0,5	0,5	Verbesserung nach der Operation	
17	M. . . Sophie F.-Kl.	20	24	? ? ?	kongenital	s	−14	+5 +5	17	17		0,5				1			Hinteres fast ringförmiges Staphylom	43 90° 43,25 0° 43,37	42,5 90° 43,25 0° 42,87	−0,5 −0,5 −0,5	0,75	0,05	0	5. VII. 92	13. VII. 92	13. IX. 92 Nicati	Nachstar	d	−14 −0,5 90°	−17	0,35	0,3	Verbesserung nach der Operation	

1	2	3		4		5	6		7		8								9	10		11	12			13			14	15	16			17		18
											Sehschärfe																									
											Ferne (V. d.)						Nähe (V. p.)																			
													vor d. ersten Operation	vor der Nachoperation		a. d. Operat., letzte Untersuchung																			
No.	Name	Alter a vor der Operat.	Alter b bei der letzten Untersuchung	Ätiologie a Erstatteter Myopie in der Familie	Ätiologie b kongenital erworben	Operiertes Auge	Refraktion a vor der Operation	Refraktion b nach der Operation letzte Untersuchung	Differenz der Refraktion: Meridian	Differenz der Refraktion: Korrektion	a	b	a n. kom.	b kompl.	c nach.	d nach.	e n. kom.	f kompl.	g nach der Oper. at. 20 cm	h Pupillenkontraktion	Komplikationen vor der Operation / Bemerkungen	Hornhaut-Refraktion a vor der Operation	Hornhaut-Refraktion b letzte Untersuchung	Differenz der Hornhaut-Refraktion	Hornhaut-Astigmatismus a vor der Operat.	Hornhaut-Astigmatismus b nach der Operat.	Hornhaut-Astigmatismus c Differenz	Operationen a Datum	Operationen b Linear-Extraktion	Operationen c Operation des Nachstares	Komplikationen	Nachoperiertes Auge	Refraktion a vor der Operation, 4te weitere Augen	Refraktion b letzte Untersuchung	Sehschärfe (V. d.) a vor der Operat.	Sehschärfe (V. d.) b letzte Untersuchung	Bemerkungen
19	Ad.. M. P. Kl.	17	23	1 Br.	kongenital	s	−14	+3 +3.5 −0.5 0°			17.5	17.5	0.4	+2−0.4				0.5		Kleines temporales Staphylom; centrokorneoidische Veränderungen	44.75 73°n 45.25 13°t 45	44 30°t 44.75 60°n 44.37	−0.75 −0.5 −0.63	0.5	0.75	+0.25	5. VII. 92	20. VII. 92	15. IX. 92 Nicati	Nachstar	d	−14	−17 −2 0°	0.2−0.5	0.1	Divergenz; monokulare Fixation
19	Wei.. Lina P. Kl.	21	27	Mehrere T. m. Mehrere G. m. Myopie in der Familie	kongenital erblich	s	−16 −1 90°	+0.5 +2 10°n			17.5	18.5		0.1				0.5		Temporales Staphylom 0.5—0.75 D p.; Centrale, periphere myop. Chorioidit.	44.5 90° 45.05 0° 44.67	45.5 80°t 46.8 10°n 45.95	−1 +1.75 +0.58	0.75	3.5	+2.75	18. IX. 92	24. IX. 92 10. IX. 92			d	−22 −1 90°	−15.5	0.25	0.5	P. D. 67 mm; Verbeirutung nach der Operation
20	Mar.. Magdal. P. Kl.	40	46	1 Sohn, 1 T. m.	erblich nicht kongenital	d	−16 −1 30°t	+2.25 +1.5 30°n +3.25 +1.5 30°n			18.25	20.75		0.25				0.9		Hinteres Staphylom 1 D. p. zweiteilig; myopische Chorioiditis	42.2 10°t 42.95 60°n 42.57	43.4 60°t 42.65 30°n 42.925	−0.8 −0.3 −0.34	0.75	1.25	+0.5	9. VII. 92	28. VII. 92	25. IV. 93 Wecker	Nachstar; eine hintere Synechie; Glaskörperfocken	s	−26 −1 45°t	−24 −1.5 45°n	0.25	0.25	Myopie entwickelte sich rasch nach dem 20. Jahre; Schlag auf das Auge
	1895																																			
21	M.. Martha C. Kl.	17½	20½	Schwester von M.. Marie No. 2	kongenital erblich	d	−12	+2 (+3) −1 0°			14 15	15 16	0.5	0.2				0.5	0.4	Leichte chorioidit. Veränderungen	43.75 79°t 44 10°n 43.87	43.3 85°n 43.3 5°t 43.1	−0.45 +1.3 −0.27	1.25	2.0	+0.75	28. I. 93	4. II. 93		Verd. Kapselsynechie; nicht operierter Nachstar	s	−12	−16	0.2	0.1	
22	R.. Ernst C. Kl.	7½	9½	0 0 0	kongenital erblich	d	−17	+0.5 +0.5 90°			18	17.5		0.1				0.15		Temporales Staphylom ½ D. p. Centrale Chorioiditis; Konvergenz	?	46.5 80°n 47.0 10°t 46.75	?	?	0.5	?	9. III. 93	15. III. 93		Nicht operierter Nachstar	s			0.1	0.1 ?	Das operierte Auge 103 an Amblyopie vor der Operation; es Esserte nicht
23	A.. Rosa C. Kl.	25	28	0 0 0	erworben? nach em. Kindbett im Alter von 10 Jahren	s	−24 −0.5 0°	+2 +2			16	16.5	0.8	0.5			0.45	1		Maculöse Divergenz; temporales Staphylom	45.25 13°n 45.75 79°t 45.5	45 60°n 46 30°t 45.5	−0.25 +0.25 0	0.5	1	+0.5	6. II. 93	10. II. 93 9. V. 93	17. IX. 94 Knapp	Nachstar	d	−18 −2 0°	−21.0 −2.0 0°	0.5	0.05	Patientin bevorzugt eine teilweise Korrektion des nicht operierten Auges zu gleicher Zeit mit einer Korrektion des operierten Auges
24	G.. Emil C. Kl.	18	21	1 S.	kongenital erblich	s	−12	+4 +1 15°t			13 13°t	16 75°n		0.1				0.15		Cataracta punctata; diffuse Trübung der Hornhaut; centrale Chorioiditis; lintere temporaler Konus	40.5 45°n 42.5 45°t 41.5	41.5 75°n 44.8 15°t 43.05	+0.9 +2.3 +1.55	2	3.5	+1.5	18. II. 93	20. II. 93	2. V. 93 Wecker	Nachstar	d	−4		0.02		O. I. 80; bedeutende latente Konvergenz
25	L.. Emil C. Kl.	23	27	0 0 0	kongenital	d	−16	+1 +1 0° −1.5			17.5	17.5	Finger in 2 m	0.3	0.75	0.15		0.9	Schw. 0.2 in 30 cm	Grosses hinteres Staphylom; chorioidische Veränderungen	42 73°n 44 15°t 43	41.7 75°n 44.2 15°t 42.95	−0.5 +0.2 −0.55	2	2.5	+0.5	7. VI. 93	25. II. 93 5. VII. 93	5. XII. 93 Nicati	Nachstar; hinteres Synechie	s	−16	−17	0.3	0.3	
26	W.. Hermann C. Kl.	20	24	0 0 0	kongenital	s	−13	+3 +3 1.25 20°t			16 15°t	17.25 75°n	0.05	0.45			0.2	1.15	Schw. 0.4 in 25 cm	Hinteres fast singlemiges Staphylom	46 90° 46.75 0° 46.37	45.2 70°n 46.7 20°t 45.95	−0.8 −0.05 −0.42	0.75	1.5	+0.75	8. IX. 93	18. IX. 93	23. XII. 93 Wecker	Nachstar	d	−13	−17	0.45	0.6	
27	R.. Marie	11	14	? ? ?	kongenital	d	−20	+3 +3 1.5 15°t			15 15°t	16.5 75°n		0.3				0.6		Myopische Chorioiditis	44 90° 45 0° 44.5	43 75°n 43.5 15°t 43.25	+1 +2.5 +1.75	1	2.5	+1.5	29. IX. 93	6. X. 93	16. III. 94 Wecker	Nachstar	s	−9		0.3		
28	D.. Oskar P. Kl.	20	25	M. 2 O. m. 2 Br.	kongenital erblich	d	−17 −1.5 60°t	+0.5 +1 10°n −0.25			19.25	17.75	0.02	0.25				1		Fast ringförmiges temporales Staphylom; centrale Chorioiditis; Glaskörpertrübungen. Divergenz später Konvergenz	46 60°n 45.5 30°t 44.75	42.4 90° 44.9 0° 44.15	−0.6 −0.6 −0.6	1.5	1.5	0	27. VI. 93	2. VII. 93	28. II. 94 Wecker	Nachstar	s	−18 −1.5 60°n	−14 −1.5 60°n	0.35	0.6	Rückbildung des rechten Exzessus des rechten Auges, später Verlagerung desselben Knoten
29	M.. Ida P. Kl.	19	23	1 Br. 1 S. 1 T.	kongenital erblich	s	−18.5 −0.75 70°n	−1.5 −0.5 90° −0.75 −1.0 25°n			17.5	17.75		0.1				0.5		Kleines temporales Staphylom; centrale Chorioiditis; Hornhautflecken	43.5 73°n 44.75 15°t 44.12	43.5 23°n 43.75 70°t 43.62	0 −1 −0.5	1.25	0.25	−1	15. XII. 93	24. XII. 93	20. II. 94 Nicati	Nachstar	d	−18 −0.5	−22	0.1	0.3	Narvöse Störungen der Konvergenz; latente Konvergenz für die Ferne, latente Divergenz für die Nähe
	1894																																			
30	L.. Theodor P. Kl.	49	50	V. 1 S. 1 N.	kongenital erblich	d	−16 −1.5 80°t	+4.5 +1 15°n +1.5 15°n	15.5	18.5		0.6						1.25		Singlemiges Staphylom; ausgedehnte Depigmentationen	41.75 90° 44.5 0° 43.62	42.25 53°t 44.5 35°n 43.37	+0.5 0 +0.25	2.75	2.75	0	15. X. 94	20. X. 94 27. X. 94			s	−16 −1.5 80°t	−17 −1.0 80°t	0.5	0.2	
31	G.. August C. Kl.	24	28	? ? ?	kongenital	d	? ? ?	+1? 15°t	?	?	?	?					0.15	0.15	0.15	Nystagmus; Strabismus convergens; ausgedehnte Depigmentationen; grosses hinteres Staphylom	?	43.6 75°n 46.6 15°t 47.1	?	?	3	?	94		94	12. I. 96 Nicati	Nachstar					P. D. 62 mm, O. I. 80; Amblyopie
32	Der gleiche Patient C. Kl.	24	—	— — —	—	s	? ? ?	+2.0 30°t	?	?	?	?					0.25	0.15	0.3	Schw. 0.75 in 16—27 cm	Nystagmus; Strabismus convergens; ausgedehnte Depigmentationen; grosses hinteres Staphylom	?	43.6 60°n 46.6 30°t 47.1	?	?	3	?	94		94					P. D. 61 mm, O. I. 82.2
33	Ri.. Karl C. Kl.	16	19	0 0 0	kongenital	s	−12	+5 +1 90° +5 +4.5 30°t	17	17.5		0.25					0.35	0.75		Ausgedehnte Depigmentationen; grosses temporales hinteres Staphylom	?	47 60°n 46.25 30°t 47.63	?	?	1.25	?	11. VI. 94	28. VI. 94	7. II. 96 Knapp 28. II. 96 Knapp	Nachstar; Glaskörperfaden	d	−9	−8 −0.5 0°	0.3	0.25	O. I. 73.6

1	2	3		4		5	6		7		8								9	10		11	12			13				14	15	16		17		18
		Alter		Ätiologie			Refraktion		Differenz der Refraktion: Meridian		Sehschärfe									Hornhaut-Refraktion		Differenz der Hornhaut-Refraktion	Hornhaut-Astigmatismus			Operationen				Komplikationen	Nicht operirt Augen	Refraktion		Sehschärfe (V. d.)		Bemerkungen
											Ferne (V. d): vor d. ersten Operation		Ferne (V. d): von der Nachoperation		Ferne (V. d): n. d. Operat.: letzte Untersuch.		Nähe (V. p.)																			
		a vor der Operat.	b bei der letzten Untersuchung	a Erblichkeit, Myopie in der Familie	b kongenital erworben	Operiertes Auge	a vor der Operation	b nach der Operation letzte Untersuchung	vertikal	horizon.	a n. hom.	b konvex	c matrix	d mitom.	e n. hom.	f konvex	g nach der Operation in 1Proz.	h Pseudo-Accommodation	Komplikationen vor der Operation Bemerkungen	a vor der Operation	b letzte Untersuchung		a vor der Operat.	b nach der Operat.	Differenz	a Diathesen	b Linear-Extraktion	c Operation des Tonkatarakt	Komplikationen		a vor der Operation der andern Augen	b letzte Untersuchung	a vor der Operat.	b letzte Untersuchung	
34	G. . Leonore C.-Kl.	34	35	18. 1 Br. 1 O. v.	kongenital erblich	s	−19		+1 +0.5	+2 +1.5 90°	20	19.5	0.02	0.03			0.1	0.35	Hinteres Staphylom 2 D. p.; mäßige gross weisse atrophische Chorioidalherde u. Macula	44.75 90° 46.75 0° 45.75	44 90° 47.25 0° 45.62	−0.75 +0.5 −0.13	2	3.35	+1.25	13. II. 94	17 II. 94 24 II. 94 15. III. 94	8. VI. 94 Werker	Nachstar	d	−21		Finger in 0.3 m		
35	D. . Ida C.-Kl.	9	11	V.	erblich erworben	s	−14 −0.5 0°	+0.5 +3.5	17.5	18	0.05	0.04			0.2	0.5			Hinteres Staphylom nach unten 0.75 D. p.	46.25 90° 46.5 0° 46.37	46.1 75°a 45.05 15°t 46.72	−0.15 +0.95 +0.35	0.25	1.25	+1	1. XII. 94	17. XII. 94	20. VI. 94 Werker	Nachstar	d	−17 −0.5 0°	−14 −0.5 0°	0.4	0.4	Gestorben im Juni 1897
36	A. . Bertha C.-Kl.	16	19	0 0 0	kongenital	s	−20	0 0	20	20		0.05				0.15			Rauffiniertes Staphylom; Hornhaut-Ecken; Nystagmus centraler Chorioiditis	42.25 15°a 45.75 15°t 44	42.4 60°a 45.4 30°t 43.9	+0.15 +0.35 −0.05 −0.1	3.5	3	−0.5	21. XII. 94		20. II. 95 Werker	Nachstar	d	−16			0.05	0.1	
37	R. . Friederich C.-Kl.	14	17	0 0 0	kongenital	d	−13 −1.5 60°a	+1 +2	+1.5 35°t +2 25°t	14.5	15	0.04	0.35			0.45	0.8–0.9		Hinteres temporales Staphylom 0.25 D. p.	44 60°a 46 30°t	43 65°a 46 25°t	−1 0	2	3	+1	10. II. 94	21. II. 94			s	−10.5 −1.0 60°a	−13	0.35	0.35	
38	W. . Ida P.-Kl.	15	19	0 0 0 Hintenwandschaft	kongenital	s	−14	+4 +3	+0.5 90° +1.0 70°t	18	17		0.13				0.8		Leichter Nystagmus. Frische Chorioiditis	45 46.5	44.5 46.2 30°a	−0.5 −0.1	0.5	1.75	+1.5	25. XII. 94	28. XII. 94			d	−14.0 −0.5 70°a	−15.5 −1.0 70°a	0.3	0.3	
39	Sch. . Rudolf P.-Kl.	26	30	10. v. 1 T. v. 4 C	kongenital erblich	d	−16.0 −1.0 45°a		+4 +1.0 45°t	17 45°a	17 45°t		0.2		0.4	0.9	0.8	Schw. 0.75 in 35—30 cm	Centrale und perpapilläre Chorioiditis	46.5 46.5	46.5 45°a 45.75 45°t	+0.5 −0.75	3	1.75	−1.25	4. II. 94	16. II. 94			s	−15.0	−20.0 −0.5 45°a	0.4	0.4	Fall von Erblindung in frühesten Generationen
40	N. . Marie P.-Kl.	22	26	0 0 0	erworben?	s	−17 −1.5 75°a	+2.5 +1.75	+2 +1.5 20°t 20°t	20.25	21.25		0.2			1.25	1.2	Schw. 0.75 in 20—35 cm		43 43.5	44.5 44.5	+0.5 0	2.5	2	−0.5	22. II. 94	1. III. 94	5. V. 94 Nordt	Nachstar	d	−11 −1.5 90°	−14.5 −1.5 90°	0.3	0.4	
41	R. . ch I. P.-Kl.	34	39	1 Trockter	kongenital	d	−23		−3 −4.5	−3 −0.5 90°	18.5	18		0.2	0.6	0.8		Schw. 0.6 in 18 cm	Hinterer ringförm. Staphylom 1.5 D p.; angeblich centrale Chorioiditis	44.25 45.75 90° 47 0° 46.37	44.5 ?	+0.25 ?	1.25	0.75	−0.5	17. V. 94	25. V. 94	22. VI. 96 Nordt; 25. V. 96 Nordt	Glaskörpertrübungen; Fleckne, Nachstar	s	−23	−23	0.1	0.5	
42	S. . Paul P.-Kl.	8	12	? ? ?	kongenital	d	−11		+6 +4	+1.5 15°a +1.0 25°t	16	17		0.005	0.2	0.7			Temporales Staphylom ½—¾ D. p. schwere perpapilläre chorioidit. Veränderungen	43.75 90° 43.25 0° 44.5	43.8 70°a 43.55 20°t 44.67	+0.05 +0.3 +0.17	1.5	1.75	+0.25	25. IV. 94	1. V. 94	12. IV. 96 Nordt	Nachstar	s	−5.0	−9.0	0.1	0.8	
43	L. . Ralph P.-Kl.	10	14	M. 1 O. m.	kongenital erblich	s	−13		+1.25	+0.5 20°t +0.75 20°t	14.75	15		0.3		1			Temporales Staphylom 1 D. p.; perpapilläre chorioidit. Veränderungen	42 43.25 42.62	42 43.25 42.62	0 0 0	1.25	1.25	0	27. IV. 94	6. V. 94	3. VIII. 96 Werker	Nachstar	d	−13 −1.0 90°	−19.5 −0.25 90°	0.1	0.1	P. D. 42 mm; O. I. 82
44	D. . Reinrich P.-Kl.	46	49	1 O. m.	kongenital erblich	d	−16 −1.0 90°	+2.5 +1.25	90°	18.25	17.25		0.3			0.3			Frische schwere centrale Chorioiditis; ungleichmäßiges Staphylom	42.5 44 43.25	40 43.5 44 43.25	0 0 0 0	1.5	1.5	0	X. 94	X. 94			s	−13 −1.0 0°	−11	0.2	0.1	
45	Sch. . Rosa P.-Kl.	17	21	V. 0. m. v. 1 Br	kongenital erblich	s	−17 −1 65°a	+0.5 +0.75		18	17		0.3			0.6–0.7	0.8		Hinteres Staphylom; myopische Chorioiditis	41 43.25 42.12	41 43.5 42.25	+0 +0.25 −0.62	2.25	1	−1.25	30. V. 94	6. VI. 94 15. VI. 94	12. IX. 94 Werker	Glaskörpervorfall; frische diffuse Chorioiditis; Nachstar						Glaskörpertrübung; O. I. 79
	1895																																			
46	Die gleiche Patientin P.-Kl.	17	21			d	−17.5 −1.5 65°a	+1.5	−0.5 0°	17	16.5		0.2			1	0.9		Konvexwerden Einziehung des Gesichtsfeldes auf hysterischer Grundlage; hinteres Staphylom 1 D. p.	41 42.12	41.8 40°a 42.03 10°t 41.97	+0.8 −1.2 −0.15	2.25	1.25	−1	22. V. 95	29. V. 95								Glaskörpertrübung; O. I. 79
47	W. . Marie P.-K.	12	16	2 O. v.	kong. erblich angeboren? d. Schielstark	d	−13 −0.5 90°	+4.5 +2	+0.5 15°t +0.5 40°t	15.5	15.5		0.25			1			Temporales Staphylom nach unten; myopische Chorioiditis	43 41.5 41.75	90° 0° 41.75	−0.5 −0.5 −0.05	1.5	1.5	0	20. X. 95	4. XI. 95	1. II. 96 Bernsteinsche Nadel	Nachstar	s	−10.0	−23	0.5	0.4	G. I. 84; P. D. 43 mm
48	Schm. . Elise C.-Kl.	20	29	E.	kongenital erblich	s	−16	+4		20	20	0.03	0.25			0.5			Myopische Chorioiditis; hinteres temporales Staphylom nach unten 0.25 D. p.	42.5 43.5 42.0	90° 0° 42.0	0 0 0	1	1	0	17. IV. 95	25. IV. 95			d	11		0.25		
49	N. . Rosa C.-Kl.	16	19	V.	kongenital erblich	s	−15 −0.5 80°t	+1.0		14.5	14	0.025	0.2			0.6	0.8		Hinteres temporales Staphylom 0.5 D. p.	46.6 48.6 47.6	80°t 10°a 47.6	+0.6 +1.1 +0.85	2	2.5	+0.5	23. IV. 95	25. IV. 95	6. IV. 96 Werker	Glaskörpervorfall; Nachstar	d	−13	−17 −2 80°	0.1	0.3–0.35	Prognosen der Myopie nach der Operation
50	K. . G. C.-Kl.	34	37	1 O. m. 1 T. m.	kongenital erblich	s	−17 −0.5 90°		−0.75 90° −1.0 90°	16.5	17.5	0.02	0.15			0.6		Jag. 13 (2.75) in 15—60 cm	Grosses temporal. Staphylom; frische centrale und paracentrale Chorioiditis; Mehrsehen; myopische Glaskörpertrübungen	44 45.5 44.75	90° 0° 44.75	44 45 0°	0 0 0	1.5	1.5	0	20. IX. 95	27. IX. 95		Glaskörperflocken						Anisom. dem Frühgeborten

1	2	3		4		5	6		7		8								9	10		11	12			13			14	15	16		17		18
No.	Name	Alter		Ätiologie		Operiertes Auge	Refraktion		Differenz der Refraktion: Meridian		Sehschärfe								Komplikationen vor der Operation / Bemerkungen	Hornhaut-Refraktion		Differenz der Hornhaut-Refrak-tion	Hornhaut-Astigmatismus			Operationen			Komplikationen	Nachgesuchtes Auge	Refraktion		Sehschärfe (N. A.)		Bemerkungen
											Ferne (V. A.)				Nähe (V. A.)																					
		a vor der Operat.	b bei der letzten Untersuchung	a Etiologie; Herpes in der Familie	b kongenital erworben		a vor der Operation	b nach der Operation (letzte Untersuchung)	a vertikal	b horizont.	vor d. ersten Operation a n. hori.	vor d. ersten Operation b vertik.	vor der Nachoperation c vertik.	vor der Nachoperation d horizon.	n. d. Operat. letzte Untersu. a n. hori.	n. d. Operat. letzte Untersu. f vertik.	g nach der Op. ab. vertik. in 30 cm	h Pseudoakommodation		a vor der Operation	b letzte Untersuchung		a vor der Operat.	b nach der Operat.	c Differenz	Datum	a Lokal-Elektrolyse	b Operation des Nachstaares			a vor der Operation des nahesten Auges	b letzte Untersuchung	a vor der Operat.	b letzte Untersuchung	
31	Gleiche Patientin wie Nr. 30	34	37			d	−16 −0.5 90°	+1.0	17.5	17	0.03	0.35			0.3	0.4		Jag. 16 (5.4) in 10—55 cm		44 90° 45 0°	44 90° 45 0°	0 0	1	1	0	3. XI. 97	22. XI. 97		Nicht operierte Nachstar						
32	W., Emma U.-Kl.	12	14	0 0 0	kongenital	s	−11 −2 70°s	+2 +0.5 30°t +2.5 +0.5 15°t	15.5	14	0.03	0.35			0.25	0.5		Hinteres Staphylom 0.5 D. p.		41.5 70°s 42.75	41.5 60°s 42.12	0 −0.63	2.5	1.25	−1.25	12. X. 95	18. X. 95 30. XI. 95	4. II. 96 Wecker	Hintere Synechie; Glaskörperverlust. Nachstar	d	−9 −1.0 70°s	−12 −1 45°s	0.15	0.2	
33	St., Gottfried U.-Kl.	41	43	? ? ?	erworben	d	−19 −3.0 70°s	−1.5 −1.0 75°s	19	18	0.025	0.35			0.35	0.75		Schw. 0.75 in 10—25 cm	Grosse latente Divergenz; grosses Hinteres Staphylom	46.5 70°s 49.5 20°t	49.8 75°s 50.55 15°t	+2.3 +1.05	3	1.75	−1.25	25. VI. 95	29. VI. 95		Glaskörperverlust	s	−11 −2.5 85°s	−14 −3.0 85°s	0.25	0.3	O. I. 77
34	El., Leon. U.-Kl.	21	21	0 0 0	kongenital	d	−17	+2.5 +1.5 +1 10°t	19.5	19.5	0.04	0.2			0.2	0.4		Schw. 0.75 in 18—34 cm	Grosses hinteres temporales Staphylom; myopische Chorioiditis	48 48	46.3 49.67	+1.63 +1.3	2	2	0	28. VI. 95	4. VII. 95 20. VIII. 95		Glaskörperverlust	s	−17	−19 −1.0 70°s	0.2	0.3	Ferne Konvergenz 7°. Nähe 10°
35	H., Jugen U.-Kl.	33	36	0 0 0	kongenital	d	−12 −1 45°s	+3 +3 +3 15°t +4 +3 15°t +3 +3 15°t	?	?	0.25				0.35	0.4 0.45	0.4	Schw. 0.75 in 15—20 cm	Kleines temporales Staphylom; Nystagmus	45 45°s 48 45°t 46.5	45 45°s 50 25°t 47.5	0 +2 +1	3	3	+2	7. IX. 95	14. IX. 95	22. I. 96 Wecker	Nachstar; Glaskörpertrübungen; Nystagmus	s	−11 −1.5 45°s	−17 −2 40°s	0.25	0.25	O. I. 91.3; P. D. 63 mm
36	St., Otto U.-Kl.	19	22	V. G. e. v.	kongenital erblich	d	−14 −1 45°s	+2 60°t	17	14	0.05	0.45			0.6	1		Schw. 0.5 in 20 cm	Hinteres Staphylom 0.75 D. p.	47 45°s 43.5 25°t 42.75	43.8 30°s 43.1 60°t 42.55	−0.2 −0.2 −0.2	1.5	1.5	0	15. XI. 95	20. XI. 95 29. XI. 95		Temporales Staphylom 0.75 D. p.; perioptische Veränderungen						Latente Divergenz für die Nähe 8°; P. D. 59 mm
37	Der gleiche Patient wie Nr. 36	19	22			s	−12 −2 45°s	+1.75 +1.5 15°t	15.75	15.25	0.05	0.75			0.15	1			Hinteres Staphylom 0.75 D. p.	42.5 45°s 45 45°t 43.75	41 75°s 43.5 15°t 42.25	−1.5 −1.5 −1.5	2.5	2.5	0	25. I. 97	1. II. 97 15. II. 97	5. III. 97 ?								Latente Divergenz für die Nähe 8°
38	D., Rosa U.-Kl.	20	22	? ? ?	kongenital	d	−12	+4 +0 +0.5 90°	15	15	0.075	0.1			0.2	0.25		Schw. 0.4 in 20—25 cm	Grosses temporales Staphylom; centrale Chorioiditis	45 50°s 46.25 40°t 43.63	45.5 90° 45.5 0° 45.5	+0.5 −0.75 −0.12	1.25	0	−1.25	15. VI. 95	19. VI. 95	18. X. 95 Sekretomie	Nachstar	s	−10	−10	0.15	0.4	
39	E., Emma P.-Kl.	34	37	M. J. Br. 1 S.	kongenital erblich	s	−16	+4.5 +0.75 90° +3 +0.75 90°	19.75	19		0.2				0.9			Hinteres fast ringförmiges Staphylom 0.75 D. p.; myopische Chorioiditis	41 0° 44 90° 43.5	41.25 0° 42.25 90° 41.75	−1.75 −1.25 −1.75	1	1	0	23. I. 95	28. I. 95		Leichte Glaskörpertrübung	d	−15	−16	0.4	0.5	
40	St., Martha P.-Kl.	10	13	M.	kongenital erblich	d	−14	+4 +4 +0.75 20°t	18	18.75		0.4				1	0.8—0.9	Sc. 1 in 12—25 cm	Temporales Staphylom 0.5—0.5 D. p.	45 85°s 46.5 70°t 45.75	45 70°s 46.5 20°t 45.75	0 0 0	1.5	1.5	0	20. IV. 95	26. IV. 95	14. IV. 96 Wecker	Dünner Nachstar	s	−11	−12.5	0.5	0.5	
41	Gue., Marie P.-Kl.	10	13	0 0 0	erworben nach einer Meningitis	d	−10	+0.5 +0	17	12		0.5	0.3		0.9—1	0.5		Sc. 0.8 in 20—30 cm	Nystagmus; temporales Staphylom 0.75—1 D. p.; myopische Chorioiditis	45 65°s 46.25 35°t 45.62	44 75°s 44.75 20°t 44.37	−1 −1.5 −1.25	1.25	0.75	−0.5	1. X. 95	8. X. 95	14. IV. 96 Wecker	Nachstar; zwei hintere Synechien	s	−10	−11	0.5	0.5	Strabismus convergens alternans; schwaches Nystagmus
42	L., Ludwig P.-Kl.	20	22	V. 2 S.	kongenital erblich	d	−16 −1.5 55°s	+3	20.5	19		0.2			0.4—0.5				Grosses temporales Staphylom; schwere centrale chorioidale Veränderungen	44.5 55°s 46.5 35°t 45.5	45.75 45.75 45.75	+1.25 −0.75 +0.25	2	0	−2	27. III. 95	2. IV. 95		Eine hintere Synechie	s	−14 −1.0 55°s	−17 −1.5 35°s	0.3	0.4	
43	Sch., H. P.-Kl.	34	37	M. 3 S. 1 Schn. 1 G. e. 1 T. v.	kongenital erblich	d	Sk. 20	+0.75 45°t −0.5 −1 10°t	20.5	19.5	0.05		0.5—0.6		0.3—0.4	0.2		Schw. 0.4 in 20—25 cm	Frische centrale Chorioiditis; hinteres ringförmiges Staphylom 1 D. p.	44.5 90° 45.25 0° 44.92	43.4 35°t 45.25 55°s 44.27	−0.9 −0.4 −0.65	1.25	1.75	+0.5	11. VI. 95	19. VI. 95	6. III. 96 Wecker	Nachstar						Metamorphopsie; Sehnerv nicht central
44	Die gleiche Patientin					s	−21 −2 70°s	−0.5 75°t −0.5 −0.5 75°t	22	20.5		0.4			0.4	0.5	0.5	Sc. 0.8 in 20—30 cm	Hinteres temporales Staphylom nach intra 0.5 D. p.; ausgedehnte Depigmentationen, stellenweise Ausheilung	44.2 75°s 46.05 15°t 45.57	44 65°s 45.25 25°t 44.62	−0.2 −1.3 −0.85	2.75	1.25	−1.5	25. IX. 95	1. X. 97		Nicht operierter Nachstar						
45	H., E. Pfarrer P.-Kl.	50	53	V. 1 Br. m. 1 S. 2 N.	kongenital erblich	s	−16	+2 60°t −0.75 +1.5 40°t	15.25 45°s	16.75 45°s		0.5			0.5—0.6	0.9			Hinteres ringförmiges Staphylom	40.8 90° 41.95 0° 41.37	39.6 45°s 41.9 45°t 40.65	−1.4 +0.95 −0.32	0.75	2.5	+1.75	16. VI. 95	2. VII. 95	17. IV. 96 Nicot	Nachstar	d	−15	−17 −0.5 0°	0.5	0.5	Sklerotische Ektasie. Nasenfliegen
46	M., Ulrich U.-Kl.	30	33	1 T. v.	kongenital erblich	s	−22 ?	+1.5 +1 15°t	?	?		0.05			0.8	0.3			Temporales Staphylom 1.5 D. p.; schwere centrale Chorioiditis, feine centrale Fixation	42 60°s 43.75 30°t 42.87	42.2 75°s 43.45 75°t 42.82	+0.2 −0.3 −0.05	1.25	1.25	−0.5	30. III. 95	25. III. 95			d	−22		0.08		Centrale Chorioiditis, exzentrisches Skotom auf dem rechten Auge
47	R., Eleonor P.-Kl.	8	8	V.	kongenital erblich	d	−17	+3	20	20		0.3	0.3			0.3			Hinteres temporales Staphylom 0.5 D. p.	43 90° 44.5 0° 43.75	?	?	1.5		?	12. X. 95	25. X. 95	3. XII. 95 Bowmansche Nadel	Sekundärinfektion nach Nachstar-Operation	s					Fixiert nicht central

1 Nr.	2 Name	3 Alter a vor der Operat.	3 Alter b bei der letzten Untersuchung	4 Ätiologie a Erkrankung, Körper in der Familie	4 Ätiologie b temporäre Aversion	5 Operiertes Auge	6 Refraktion a vor der Operation	6 Refraktion b nach der Operation, letzte Untersuchung	7 Differenz der Refraktion Meridian	7 Differenz der Refraktion Vertikal	7 Differenz der Refraktion horizon.	8 Schärfe Ferne (V. d.) vor d. ersten Operation a	8 Schärfe Ferne (V. d.) vor d. ersten Operation b konstg.	8 Schärfe Ferne (V. d.) vor der Nachoperation c	8 Schärfe Ferne (V. d.) vor der Nachoperation d	8 Schärfe Ferne (V. d.) n. d. Operat.; letzte Untersu. e	8 Schärfe Ferne (V. d.) n. d. Operat.; letzte Untersu. f konstg.	8 Schärfe Nähe (V. p.) e nach der Operat. bestgl. in Dioptr.	8 Schärfe Nähe (V. p.) f Punkte-Accommodation	9 Komplikationen vor der Operation Bemerkungen	10 Hornhaut-Refraktion a vor der Operation	10 Hornhaut-Refraktion b letzte Untersuchung	11 Differenz der Hornhaut-Refraktion	12 Hornhaut-Astigmatismus a vor der Operat.	12 Hornhaut-Astigmatismus b nach der Operat.	12 Hornhaut-Astigmatismus c Differenz	13 Operationen a Datum	13 Operationen b Lineare Extraktion	13 Operationen c Operation des Nachstaars	14 Komplikationen	15 Nachoperiertes Auge	16 Refraktion a vor der Operation des nächsten Auges	16 Refraktion b letzte Untersuchung	17 Schärfe (V. d.) a vor der Operat.	17 Schärfe (V. d.) b letzte Untersuchung	18 Bemerkungen
	1896																																						
69	P., Leon F. Kl.	58	46	1 O. m. 1 Sohn	kongenital erblich	d	−22	−1.75 −2.5		19.5	19.5		0.1				0.5		W. 1 in 20—30 cm	Ringförmiges Staphylom 2 D. p. Chorioidiale Veränderungen	43.9 90° 44.15 0° 44.02	44 73° 44.25 13° 44.12	+0.1 +0.1 +0.1	0.25	0.25	+	30. I. 96	5. II. 97 15. II. 97 26. II. 97		Glaskörpertrübungen, strahlenförmige Ausbuchtung	s	−22	−22	0.25	0.2	
70	D., Dominik F. Kl.	30		? ? ?	kongenital	d	−15.75	+4.5 +0.5 0°		20.25	20.75		0.5				0.9—1			Myopische Chorioiditis; temporales Staphylom 1 D. p.	43 90° 43.5 0° 43.25	42 90° 43.15 0° 42.62	−1 −0.35 −0.65	0.5	1.25	+0.75	3. III. 96	7. III. 96 18. III. 96			s	−14		0.5		O. I. 94
71	R., Marie U. Kl.	60	62	O. v. 1 Sohn	kongenital erblich	s	−14 −2 90°	+3		19	17	Finger in 2 m	0.6	0.3	0.1	0.3	1.2	0.6	Schw. 0.75 in 21—31 cm	Centrale myopische Chorioiditis; ringförmiges hinteres Staphylom	41.5 90° 41 0° 41.25	41 89° 41.5 10° 41.25	−0.5 −1.5 −1	1.5	0.5	−1	2. III. 96	24. III. 96 1. IV. 96		Einige hintere Synechien, notwendig gewordene Iridektomie; Hämorrhagie; Iridiatrie; nicht operierter Nachstar	d	−15 −2.9 90°	−13	0.45	0.5	Atropin-Iteration. P. D. 66 mm. O. I. 77
72	H., Elise U. Kl.	26	28	1 Br.	kongenital	s	−23	−2 −1.5 20°n −2 −1.9 20°n		21	20		0.05			0.15	0.5	in 10 cm 0.4	Schw. 0.75 in 17—28 cm	Temporales Staphylom 1.25 D. p. nach oben; myopische Chorioiditis	46 80°n 46.5 10°t 46.25	46 20°n 46.5 70°t 46.25	0 0 0	0.5	0.5	+	4. II. 96	4. II. 96 9. IV. 96			d	−16 −0.5 20°n	−17	0.25	0.45	O. I. 95; P. D. 66 mm. V. c. 0.05, 0.25 nach Atropin
73	E., Bertha U. Kl.	16	17	M.	kongenital erblich	d	−18	+4		22	22	wenig per ulc. 0.05 0.07	0.15			0.1	0.45		Schw. 0.5 in 22—29 cm	Temporales Staphylom 0.5 D. p. chorioidiale Veränderungen	43.2 55°n 43.5 35°t 43 43.1	44 70°n 45 20°t 44.5 44.1	+1.5 +1.5 +1.5 +1.5	1	1	+	3. X. 96	14. X. 96		Ein Tropfen Glaskörperverlust	s	−16		0.25		
74	W., Gottfried U. Kl.	10	13	0 0 0	kongenital	s	−11 −2 75°n	+2.5 +2 20°t	13.5	13.5	14					0.25	0.5			Kleines temporales Staphylom	43.5 75°n 44.5 15°t 43.9	40 70° 43 20°t 41.5	−1.5 −1.5 −1.5	3	3	+	20. II. 96 26. II. 96	5. III. 96	9. II. 99 Wecker	Geringer Glaskörperverlust	d	−6 −1.5 25°n	−5 −1 45°n	0.45	0.6	
75	Sch., I. Ulrich U. Kl.	23	23	0 0 0	kongenital	d	−18 −2 75°n	+1 +2.5 25°t	16	16.5	0.025	0.15	0.35	0.15	0.15	0.15	0.4—0.6	0.3	Schw. 0.75 in 15—22 cm	Temporales Staphylom 0.5 D. p.; chorioidiale Veränderungen; myopische Chorioiditis	44.75 75°n 44.25 15°t 44	43.5 45°n 46.5 75°t 44.6	+0.5 +1.25 +1.6	2.5	3	+0.5	19. III. 96 1. IV. 96	7. IV. 96 5. VI. 96	29. III. 98 Nicati	Nachstar; Glaskörpertrübungen; Synechien	s	−15 −1 60°n	−13 −3 60°n	0.5	0.5	Glaskörperverlust O. I. 94; P. D. 64 mm
76	B., Rosa U. Kl.	16	18	Vater	kongenital erblich	d	−16 −1.0 75°n	+2		19	19	0.05	0.4			0.35	0.6	0.5	Schw. 0.75 in 15—31 cm	Hinteres Staphylom 0.5—0.75 D. p.	45 75°n 47 15°t 46	45.5 45°n 46.75 75°t 46.62	+0.5 −0.25 +0.12	2	1.25	−0.75	9. IV. 96	15. IV. 96			s	−12 −1 90°	−13 −2 80°n	0.5	0.6	Glaskörperverlust O. I. 95; P. D. 63 mm
77	K., Rosa U. Kl.	17	19	1 T. u. 1 S.	kongenital erblich	d	−16 −1.0 90°	+3 +0.75 10°t	20	19.25	0.04	0.1				0.35	0.45	0.35	Schw. 0.75 in 17—23 cm	Kleines temporales Staphylom; chorioidiale Veränderungen	44.4 90° 46.4 0° 45.4	44.9 89°n 46.65 10°t 45.42	+0.4 +0.25 +0.02	2	1.25	−0.75	6. IV. 96 9. IV. 96	15. IV. 96			s	−14 −0.5 90°	−14	0.1	0.2	O. I. 95; P. D. 49 mm
78	M., Luise U. Kl.	9	11	1 S.	kongenital	s	−10 −1 85°n	+6		17	16	0.075	0.15	0.3	0.3	Finger in 3 m	0.65 0.65			Hinteres Staphylom nach unten 0.5 D. p.	43.5 80°n 43.5 10°t 43.5	42.5 75°n 43.5 15°n 43.0	+0.6 −0.4 +0.1	2	1	−1	10. IV. 96 8. V. 96	16. V. 96	23. I. 97 Nicati	Nachstar; neue schwere Chorioiditis. Glaskörperchen	d	−11 −1.9 85°n	−15	0.15—0.2	0.3	
79	G., Walter U. Kl.	14	16	1 Br. M.	kongenital erblich	d	−14 −3.0 90°	+1 10°n	17	16	0.025	0.15	0.3	0.25	0.25	0.4	0.35	Schw. 0.75 in 18—25 cm	Centrale Chorioiditis; temporales Staphylom	46 90° 49 0° 47.5	46 89°t 49 10°n 47.5	0 0 0	3	3	0	22. IV. 96	25. IV. 96	14. II. 98 Nicati	Feiner Nachstar; Hyphema nach Kapselstich	s	−10 −3.0 90°	−11 −2.5 90°	0.02	0.45	O. I. 98. 4; P. D. 63 mm
79	S., Elise U. Kl.	17	18	M. 1 Br.	kongenital erblich	s	−16	−4		20	20	0.05	0.125	0.5	0.2	0.25	0.6	0.5	Schw. 0.25 in 18—34 cm	Grosses temporales Staphylom; myopische Chorioiditis	44.75 90° 44.75 0° 44.75	44 90° 44.5 0° 44.25	−0.75 −0.25 −0.5	0	0.5	+0.5	23. V. 96	27. V. 96	20. X. 97 Nicati	Feiner Nachstar	d	−11		−10 −0.75 0°	0.35	0.25	
80	W., Alfred U. Kl.	22	22	1 Br.	kongenital	s	−22 −1 0°	+5		19	17	0.025	0.15		0.05	0.1	0.25				49.2 90° 49.2 0° 49.2	45.6 45°n 42.6 45°t 42.1	+4.4 +2.4 +3.9	0	1	+1	10. IX. 96	16. IX. 96	5. I. 97 Wecker	Nachstar	d	−12 −1 30°n		0.15		
81	Ch., Johann U. Kl.	16	18	0 0 0	kongenital	d	−20	−2 −1 90° −3 90°		19	20	0.025	0.15			0.25	0.4—0.6	0.2—0.3	Schw. 0.75 in 18—22 cm	Hinteres ringförmiges Staphylom; perpapillare Chorioiditis	49.5 75°n 47 15°t 49.75	49.5 90° 47 0° 48.25	−1 −2 −0.5	0.5	3.5	+3	5. VI. 96	10. VI. 96		1 hintere Synechie	s	−16	−16	0.35	0.5—0.6	Strabismus convergens 5—10°
82	K., Martha U. Kl.	16	17	V.	kongenital erblich	s	−12 −2 90°	+1 +1 90° +3 +2.5 0°		17	17.5	0.05	0.25			0.05	0.4	0.45		Grosses temporales Staphylom	44 80°n 46.5 10°t 45.25	44 85°n 46.5 5°t 45.5	0 0 0	2.5	2.5	0	25. VIII. 96	8. VIII. 96			d	−12 −2.5 10°	−12 −2.0 90°	0.4	0.4	
83	S., Werner U. Kl.	9	10	0 0 0	kongenital	s	−21 −1.5 75°n	0 0		22.5	21		0.35				0.5			Grosses temporales Staphylom; chorioidiale Veränderungen	43 75°n 48 15°t 46.75	43.5 90° 46.5 0° 45.1	−0.5 −1.5 −1.05	2.5	1	−1.5	26. X. 96 2. XI. 96	9. XI. 96	22. IV. 97 Wecker	Nachstar	d	−20 −2.0 60°n		<0.1		Divergenz 30°
84	B., Marie U. Kl.	22	24	0 0 0	kongenital	s	−29	−2.5 −4 −4.5 20°n		24.5	25	Finger in 0.5 m	0.25			0.15	0.5	0.4	Schw. 0.5 in 20—30 cm	Steilovalige Ausbuchtung; ringförmiges Staphylom	46.25 75°n 48.25 15°t 47.25	46.6 70°n 46.85 20°t 46.72	+0.35 −1.4 −0.55	2	0.25	−1.75	6. VI. 96 13. VI. 96	17. VI. 96	12. IX. 96 Schelmesser	Nachstar; schmale hintere Synechie	d	−27		−32	0.25	0.2	Strabismus convergens 15°; P. D. 56 mm

1	2	3		4		5	6		7		8									9	10		11	12			13			14	15	16		17		18
No.	Name	Alter		Ätiologie		Operiertes Auge	Refraktion		Differenz der Refraktion; Meridian		Sehschärfe									Komplikationen vor der Operation / Bemerkungen	Hornhaut-Refraktion		Differenz der Hornhaut-Refraktion	Hornhaut-Astigmatismus 2			Operationen			Komplikationen	Nicht operiertes Auge	Refraktion		Sehschärfe (V. d.)		Bemerkungen
											Ferne (V. d.)				Nähe (V. p.)																						
		a vor der Operat.	b bei der letzten Untersuchung	a Etiologie; Myopie in der Familie	b kongenital erworben		a vor der Operation	b nach der Operation letzte Untersuchung	vertikal	horizon.	a v. hor.	b horiz.	c vertik.	d horizo.	e v. hor.	f horiz.	g nach der Oper. ab 10 cm	h Pseudo-Accommodation		a vor der Operation	b letzte Untersuchung		a vor der Operat.	b nach der Operat.	c Differenz	a Diagnose	b Linsen-Extraktion	c Operation des Nachstaros			a vor der Operation bei unbekannt Augen	b letzte Untersuchung	a vor der Operat.	b letzte Untersuchung	
62	R. . . Albert C.-Kl.	22	24	M.		s	−12	+1 +4 / +0.5 0°	16	16	Finger in 1.5m	0.15				0.1	0.5	0.4	Schw. 0.75 in 18–27 cm	Mittleres temporales Staphylom. Prosopon 15–20°	44.1 90° / 44.35 0° / 44.02	44.3 90° / 44.5 0° / 43.6	−1 / −0.25 / −0.62	0.25	1	+0.75	8. XII. 96	12. XII. 96	2. IV. 97 Nicati	Nachstar; einige hintere Synechien	d	−1?	Emmetrope	1.25	1.75	Latente Divergenz. Diplopie vorübergehend
63	M. . . Marie C.-Kl.	16	18	0 0 0		kongenital	d	−14 −3.5 75°n / +3 +2.0 30°t	18.5	19	0.1	0.2				0.35	0.4	Schw. 0.25 in 22–26 cm	Mittleres temporales Staphylom; diffuse chorioiditische Veränderungen	44 75°n / 43.5	44.2 60°n / 43.5 30°t	+2 / +2	3	3	0	29. VI. 96	6. VII. 96	3. IX. 96 Wicher	Starke Synechie nach Discission; Nachstar						P. D. 14 mm; O. I. 97
67	Dieselbe Patientin C.-Kl.	16	18			s	−15 −2.0 85°n / +4 +2.5 0°		21	21.5	0.1	0.25			0.25	0.5	0.45	Schw. 0.25 in 15–25 cm	Mittleres temporales Staphylom; diffuse chorioiditische Veränderungen	44.1 85°n / 47.2 5°t / 45.7	45 90° / 48 0° / 46.5	+0.8 / +0.8 / +0.8	3	3	0	29. XII. 96	11. XII. 96		Kleine vordere temporale Synechie						Heftige Augen-Infiltrate. P. D. 64 mm
68	F. . . Lisette C.-Kl.	18	18	1 S.	?	d	−12 −0.75 0°	+4 +2.0	18	18.75	Finger in 1 m	0.15				0.5				Doppelkonturierte Sehnervenfasern	45 90° / 45 0° / 45	45.5 60°n / 44 30°t / 43.75	−1.5 / −1 / −1.25	6	1	+1	7. XI. 96	12. XI. 96	11. IX. 96 Nicati	Geringer Glaskörperverlust; Nachstar	s	−1 −1 0°		0.3		Strabismus divergens 30°, wenn linkes Auge fixiert, 15°, wenn rechtes Auge fixiert
69	A. . . Rosa C.-Kl.	9	9	? ? ?	kongenital	s	−13 −1.5 70°n	+4	18.5	17	0.1	0.25				0.5				Tritzbiosis des rechten Externus und Verlagerung des rechten lateralen; hinteres temporales Staphylom; centrale Chorioiditis	42 70°n / 45 20°t / 43.5	41 90° / 42.5 0° / 41.75	−1 / −2.5 / −1.75	3	1.5	−1.5	21. XI. 96 / 28. XI. 96	2. XII. 96			d	−10 −2 70°n		0.15		Strabismus divergens 35°, wenn rechtes Auge fixiert, 45°, wenn linkes Auge fixiert
70	R. . . Johanna P.-Kl.	18	19	?	kongenital erblich	d	−20	−0.5 −0.5 75°t	19	19.5		0.1		0.1		0.5				Temporales Staphylom 1 D. p.; myopische Chorioiditis	45.5 90° / 46.5 0° / 46	43.2 70°t / 43.95 20°n / 43.57	−2.3 / −2.55 / −2.43	1	0.75	−0.25	16. VI. 96	23. VI. 96 / 10. VII. 96	3. III. 97 Nicati	Geringer Glaskörperverlust; feiner Nachstar	s	−18 −1.0 90°		0.1		
71	Dr. Jur. V. . . P.-Kl.	27	29	V. 1 O. v. M. 2 S.	kongenital erblich	s	−20 −0.75 65°n	−0.5 55°	21.25	20?	0.1	0.2–0.3	0.1			0.75				Feinste centrale Chorioiditis; hinteres ringförmiges Staphylom; chorioiditische Veränderungen	41.25 70°n / 43 20°t / 42.12	44 / 44	+2.75 / +1 / +1.88	1.75	0	−1.75	5. VII. 96	10. VII. 96 / 24. VII. 96		Nicht operierter Nachstar; kleine periphere vordere Synechie	d	−15		−15 −0.5 0°	0.5	1	
72	L. . . Friedrich P.-Kl.	25	29	1 S.	kongenital	d	−18.5 −1.5 80°n	−0.5 −0.75 0°	18	18.75		0.5				1.25				Grosses hinteres Staphylom; schwere Veränderungen; temporalwärts centraler Herd	45.5 30°n / 46.05 60°t / 45.67	46.4 0° / 46.9 90° / 46.65	+2.1 / +0.85 / +0.98	0.75	0.5	−0.25	29. IV. 96	4. V. 96			s	−18.5 −1.0 0°	−15 −0.1 0° / −18 −1 0°	0.6	0.6	Accommodationskampf auf den nicht operierten Auge
73	Th. . . Karl P.-Kl.	32	32	M. O. v. m.	kongenital erblich	d	−23	−3 / −3	20	20	0.1		0.1–0.4		0.1–0.2					Alte schwere centrale Chorioiditis, centrales Scotom	45.6 60°n / 47.25 30°t / 46.42	46.2 90° / 46.95 0° / 46.57	+0.6 / −0.4 / +0.1	1.75	0.75	−1	6. III. 96	15. III. 96		Nicht operierter Nachstar	s	−23	−23	0.2–0.3	0.3	P. D. 59 mm
74	M. J. . . Heinrich P.-Kl.	26	27	M.	kongenital erblich	d	−20	−0.5 / −0.5	19.5	19.5	0.1				0.4	0.5				Grosses hinteres Staphylom mehr als 1 D. p.; centrale Chorioiditis	46.5 70°n / 48.25 20°t / 47.37	46.5 83°n / 47.25 70°t / 46.87	0 / −1 / −0.5	1.75	0.75	−1	19. XII. 96	23. XII. 96	17. V. 97 Nicati	Grosser runder chorioidischer Herd; einige hintere Synechien; feiner Nachstar	s	−20	−20	0.2	0.3	
75	Frl. M. . . Bertha P.-Kl.	16	20	0 0 0	kongenital	s	−20 −2 75°n	−1.5 −2 80°n	18.5	18.5	0.2				0.3	0.4				Fast ringförmiges Staphylom temporal 1–1.5 D. p.	46.5 71°n / 49 15°t / 47.75	46.5 83°n / 49.25 7°t / 47.87	0 / +0.15 / +0.12	2.5	2.75	+0.25	3. X. 96	8. X. 96		Aussenmeridionale hochsichtige Reinkarbeit	s	−20 −2 75°n	−20	0.2	0.15	O. I. 97.5; P. D. 59 mm; leicht cyclotrope gegen Atropin
76	H. . . Friedrich P.-Kl.	19	20	0 0 0	kongenital	s	−22 −0.5 70°n	−1.5 −0.75 10° / −1.5 −1 10°	21.5	22	0.1	0.4	0.4			0.7		Sn. 0.5 in 25–35 cm		Ringförmiges Staphylom 1.5 D. p.; leichte Degeneterung des Hintergrundes	42.25 70°n / 43.75 20°t / 43	42.5 90° / 44.1 0° / 43.55	+0.25 / +0.35 / +0.55	1.5	1.5	0	11. XI. 96	16. XI. 96 / 25. XI. 96	10. XII. 96 Nicati	Nachstar; hintere Synechie	s	−21 −0.5 90°	−22 −0.5 90°	0.3	0.5	
77	G. . . Karl P.-Kl.	20	22	1 S.	kongenital	d	−18 −1.5 90°n	+4.5 / +1	20.5	19	0.1	0.3				0.5				Fast ringförmiges Staphylom mehr als 1 D. p.; zweiteilig; myopische Chorioiditis	43.2 90° / 43.2 0° / 43.2	43 / 43 / 43	+1.8 / −0.2 / +0.8	2	0	−2	17. XI. 96	21. XI. 96 / 5. XII. 96 / 20. XII. 96		Leichte nicht operierte Nachstar	s	−18 −2 90°	−17.5 −2 90°	0.3	0.3	P. D. 62 mm
78	Frl. Wa. . . M. P.-Kl.	20	21	1 Br. G. m. m.	kongenital erblich	d	−20 −0.5 0°	+4 / 0	20	20.5	0.1					0.2				Temporales Staphylom 1 D. p.; schwere centrale Chorioiditis fixiert nicht central	45.5 90° / 45.55 0° / 45.42	45.6 / 45.6 / 45.6	+0.2 / +0.05 / +0.18	0.25	0	−0.25	3. XII. 96	5. XII. 96			s	−16 −0.5 0°	−18 −1.0 0°	0.2	0.3	
	1897																																			
79	Frau M. . . L. . . C.-Kl.	34	34	M.	kongenital erblich	s	−18 bis −17? Nicht genau aufgenommen	+4 / +3	20?	20?	Finger in 0.5m	0.02	0.3	0.35		0.5		Schw. 0.75 in 18–32 cm	Schwere centrale Chorioiditis, centrales Scotom	42.2 75°t / 43.2 15°n / 42.7	41.7 90° / 42.45 0° / 42.07	−0.5 / −0.75 / −0.63	1	0.75	−0.25	10. III. 97	16. III. 97			d	−18	−18	0.5	0.65	P. D. 66 mm
80	M. B. . . Rudolf P.-Kl.	35	38	1 S. M.	kongenital erblich	d	−19.25 −1.5 70°n	−0.5	20.25	18.75		0.2				1		Sn. 0.5 in 20–30 cm			43.5 80°n / 46.75 30°t / 46.12	44.5 70°t / 45.75 20°n / 45.12	+1 / −1 / 0	3.25	1.25	−2	26. VI. 97	30. VI. 97			s	−18 −1 70°n	−18 −1 70°n	0.3	0.5	
81	Frau G. . . Ch. P.-Kl.	40	41	M. 8 S. n. Br. 1 O. m.	kongenital erblich	d	−19 −1.0 65°n	+0.25 +0.5 10°n / −0.5 +0.5 40°n	20.5	20		0.1				0.3				Frische schwere centrale Chorioiditis mit starken Degenerationsvorgängen; Metamorphopsie; Glaskörpertrübungen; temporales Staphylom 1.5 D. p.	42 65°n / 43.15 25°t / 42.57	42 50°n / 43.35 40°t / 42.57	0 / 0 / 0	1.25	1.25	0	5. V. 97	11. V. 97 / 18. V. 97		Glaskörpertrübungen	s	−24 −0.5 65°n		0.3		