CONTRIBUTO ALLO STUDIO

DEI

TUMORI ENDOCULARI NEI BAMBINI

NOTA CLINICA ED ISTOLOGICA

DEL DOTTOR

BASEVI VITTORIO

Assistente presso la R. Clinica Oculistica dell' Università di Padova.

PAVIA

PREMIATO STABILIMENTO TIPOGRAFICO SUCCESSORI BIZZONI

1888.

Estratto dagli « *Annali di Ottalmologia* » Anno XVII. Fascicolo 4 — 1888.

Contributo allo studio dei tumori endooculari nei bambini

Nota clinica ed istologica

DEL DOTT. BASEVI VITTORIO

Assistente presso la R. Clinica Oculistica dell'Università di Padova.

Credo non privo d'interesse riferire le storie di tre tumori endooculari, che ebbi occasione di studiare durante questo anno, essendo esse meritevoli d'esame per il decorso clinico e per il reperto istologico. Nella presente nota intendo aver specialmente riguardo alla questione anatomo-patologica, poichè solo in base all'esame istologico si può pronunciare una diagnosi esatta; e stabilire la natura e la sede di un tumore endobulbare. I neoplasmi, dei quali ora parlerò, furono tutti diagnosticati per il loro decorso clinico, come glio-sarcomi della retina, nel mentre dall'esame istologico, risultò che appartenevano ad essi solamente i due primi, e nel terzo invece si trattava di sarcoma della coroide.

Hirschberg (67), riguardo alla storia delle opinioni successivamente professate sulla natura del glioma, dice giustamente che nello studio di esso esiste un periodo preistologico ed uno moderno. Il primo è dato da una serie di pubblicazioni, nelle quali viene descritto esattamente il decorso clinico di questo tumore, e nella maggior parte di esse viene accennato anche alla sua origine.

M. Ware (1) nel 1800 considera l'affezione come carcinomatosa. Wardropp (2) nel 1809 ebbe il merito di avere dimostrato che i gliomi partono dalla retina, riempiono la camera posteriore, lasciano la coroide libera e formano una massa che sta da un lato al nervo ottico, dall'altro all'ora serrata. Benchè Wardropp fosse del parere che la retina è la sede primitiva del glioma, asserisce di aver osservato un caso in cui la retina era perfettamente sana. Beer (4), Mounoir, Benedickt (9), Fabini, Weller (94), Zimmerman (24), ecc., ammettono come punto d'origine la retina o il nervo ottico. Kluge,

Dzondi (12), Brechet cercano di trovare l'origine del glioma nel tessuto cellulare e particolarmente nel nevrilemma del nervo ottico. Walther lo ripone nel sistema angiologico dell'occhio e nella congiuntiva. Travers (5) dice che può svilupparsi in tutti i tessuti oculari ad eccezione della cornea e della lente. Egli afferma di aver riscontrato un glioma fra gli strati della sclerotica. Chelius (18) stabilisce che il glioma s'origina nel tessuto cellulare, suppone formarsi di trasudamenti, che essendo di preferenza albuminosi, in qualche altro caso fibrinosi o sanguigni sarebbero causa del colore rossiccio, brunastro, nericcio, che presenta il fungo. Dalymple (37) ammette che il glioma non sia altro che un deposito di fibrina che si organizza.

Mackenzie (23) in un occhio di un bambino di tre anni circa, estirpato dal dottore Manteath crede che la retina non avesse rapporto con il glioma, ma questo prendesse origine dal nervo ottico. In una parola furono emesse varie opinioni sull'origine del glioma, che si possono riassumere dicendo, che era considerato di origine sia extra-oculare, cioè dal tessuto congiuntivo attorno all'occhio, sia intra-oculare. In quest'ultimo caso quasi tutti i tessuti dell'occhio sono stati considerati come capaci di dar origine a questa neoplasia.

Una grande confusione adunque ha regnato sull'origine del glioma e questa confusione cessò in grazie agli esami istologici.

Uno dei primi ad occuparsi dell'istologia del glioma è stato Bernardo Langebeck (31), che in un tumore della retina, che Mühry aveva qualificato come glioma, trovò una somiglianza di tessitura con la retina ed il nervo ottico, e perciò egli fa sorgere questo neoplasmo da una ipertrofia di questi elementi. Frattanto erano i suoi lavori ancora molto incerti, quando altri osservatori come il Rapp e Fritsche (34) diedero maggiori dettagli sull'origine del glioma.

M. Robin (42) poi dice che il glioma non sarebbe costituito da tessuto canceroso, ma risulterebbe da una ipercenesi di elementi anatomici della retina.

Sichel (45) invece appoggiandosi alla sua ricca esperienza sulla malignità di questi tumori, ed appoggiandosi inoltre agli esami fatti in tali neoplasie da M. Lebert e Mandl avrebbe constatato i caratteri micrografici del cancro.

Hulme (47) non riscontrò analogia tra gli elementi del glioma con quelli della retina normale.

Con Virchow gli studî istologici del glioma incominciarono a prendere un indirizzo del tutto scientifico e basato su criteri embrionali. Egli dice che i gliomi si sviluppano esclusivamente a spese della nevroglia del cervello e nella espansione ristretta della massa cerebrale che costituisce l'apparecchio della visione nel feto. Quindi esso considerò nella retina oltre le fibre di sostegno, gli strati intergranulari, e gli strati granulari come elementi analoghi alla nevroglia e quindi capaci di dare sviluppo ai gliomi.

Graefe (50), Arcoleo (85), Santarnecchi (130) ammettono che il tumore provenga dalla iperplasia degli strati dei granuli.

Hirschberg (88), W. Ayres (131). I Dreschfeld (121), De Vincentiis considerano l'origine del glioma nei granuli interni (glioma endophitum). Knapp (101), Schweigger (49) nei granuli esterni (glioma exophitum). Iwanoff (81) invece nega la possibilità che le cellule del glioma, di natura connettivale secondo Virchow, possono svolgersi dallo strato esterno dei granuli, i quali secondo gli studî di Schultze (*) rappresentano segmenti dei coni e bastoncini, e per ciò si devono considerare come di carattere epiteliale. Esso ritiene invece che il glioma possa svolgersi da tutti gli strati della retina, che offrono elementi connettivali, cioè dalle cellule che esistono nello strato delle fibre, dalle cellule delle fibre del Müller, che si trovano tra i granuli interni, o dalle cellule dell'avventizia dei vasi. Ed infatti, giustamente questo A. dice, che è possibile confondere i granuli del glioma con quelli dei granuli esterni, poichè non hanno l'omogeneità nè la striatura traversale dei granuli degli strati granulosi. E soggiunge, che è solamente la proliferazione dei nuclei della nevroglia della retina, che producendo un aumento sensibile nel numero degli elementi a forma granulosa, e distaccando i granuli preesistenti ha potuto far credere ad una iperplasia dello strato granulare. Gli studî fatti in questi ultimi tempi sull'origine del glioma, confermano le opinioni di Iwanoff. Infatti il dott. Teillais di Nantes, il Poncet (133), il Fouchard (135), il Galezowski (138) il Manfredi (91) dicono, che il glioma consiste in una degenerazione del tessuto cellulare della retina, vale a dire del suo nevroglia. Il Poncet riguardava il glioma come una emanazione del tessuto congiuntivo della retina, poichè considerava i granuli come endotelio del tessuto congiuntivo della retina.

(*) M. Schultze. — Observationes de retinæ structura penitioni. Bonn, 1859, p. 8.

Ove però si accetti la teoria, secondo la quale i neoplasmi derivano da germi embrionali latenti che assumono abnorme sviluppo ad un dato periodo della vita extra-uterina, non è giustificato di ricercare se il glioma provenga piuttosto da uno che dall'altro strato della retina, si deve invece ritenerlo come prodotto della moltiplicazione di elementi embrionali indifferenti di carattere ectodermico. Queste vedute appoggiano la natura epiteliale del glioma.

A complemento delle varie opinioni esposte sull'origine del glioma deve venire accennata anche quella di M. Straub (141).

Secondo questo autore il tessuto di sostegno della retina non appartiene alla categoria dei veri tessuti congiuntivali (mesoblastici) ma sarebbe anch'esso di origine epiteliale. Secondo il suo concetto adunque il glioma della retina si formerebbe per proliferazione di elementi cellulari ricchi di protoplasma, e muniti di prolungamenti della nevroglia in uno strato della retina che esso non crede poter precisare. Queste cellule si trasformerebbero in piccole cellule rotonde con scarso protoplasma. Esse, crescendo d'ordinario verso l'esterno della retina, perforano in parecchi punti la limitante esterna, e fanno sporgenza sulla superficie esterna della retina, e causano il distacco di questa membrana dalla coroide. Dapprima non esistono vasi, ma essi compariscono più tardi con pareti ben distinte dallo stroma del tumore e sono separati da questo, da uno spazio linfatico.

Nei tratti privi di vasi, le cellule del tumore vanno incontro a necrosi.

Il terzo tumore del quale intendo occuparmi nella presente comunicazione, come già è stato detto, rappresenta un sarcoma della coroide.

Il sarcoma della coroide, si origina, secondo la comune opinione degli autori, dallo stroma pigmentato della coroide, e crescendo verso la cavità bulbare provoca il distacco della retina.

Può sorgere, sia nel segmento posteriore dell'occhio, come osservò Landsberg (*), sia nella regione cigliare, come è stato descritto da Dor (**), da Graefe (***), e da Galezowski.

(*) Landsberg. — Sarcome der Choroidea. Archiv. f. Ophth. Bd. XV. Abth. I. 1869 p. 210.

(**) Dor. — Archiv. f. Ophth. Bd. VI. Abth. II. p. 244, 1869.

(***) De Graefe. — Archiv. f. Ophth. Bd. VII. Abth. II. p. 41, 1869.

Il caso ch'io riferisco, riesce tanto più interessante, quando si tenga conto che i sarcomi sono rari nell'età infantile.

Basta ricordare in argomento la statistica di Fuchs (*), nella quale in 259 casi di sarcoma della coroide, ne trovò 16 in bambini di età inferiore ai 15 anni.

Osservazioni proprie.

I.

Lorenzi Battista, di mesi dieci, di Sereda, ricevuto il 21 Marzo 1888.

Sifilide ereditaria esclusa, nessuna affezione d'occhi in famiglia. Il piccolo paziente, nacque a otto mesi di gestazione. Nel nono mese di vita extrauterina, la madre notò uno speciale malessere nel bimbo, poichè egli si lagnava e dimagrava. Inoltre essa s'accorse che dalla pupilla dell' occhio sinistro emanava in determinate condizioni di luce un riflesso di un colorito giallo splendente. Oggi però s'è rimesso perfettamente, ha buon colorito, sorride e sta bene.

Accortosi il padre in questi ultimi giorni che il figlio non vedeva dall'occhio sinistro lo conduceva al medico, che gli consigliò di condurlo in questa Clinica.

Stato presente. — Costituzione discreta, nutrizione buona. O. D. normale, O. S. iride di un colorito più oscuro di quello dell'altro lato, e sporge all'innanzi, sicchè la camera anteriore è quasi scomparsa. Si scorge nella porzione inferiore del campo pupillare dietro l'iride una massa che osservata con l'illuminazione diretta all'ottalmoscopio appare di un riflesso giallastro, e su di essa notasi qualche vasellino. Dalla parte superiore invece emana un riflesso rossastro. Tensione bulbare normale, ed eguale a quella dell'occhio destro.

Presentando la massa suddescritta i caratteri del glio-sarcoma della retina si procede nel 23 marzo all'enucleazione del bulbo affetto.

Esame macroscopico del bulbo. — L'occhio che offriva i suoi diametri normali fu largamente inciso in corrispondenza alla regione cigliare, e collocato nell'alcool a 94°.

(*) Fuchs. — Sarcom. des uvealtractus. Wien, 1882.

Quando ebbe raggiunto un opportuno grado di durezza, il bulbo venne diviso in quattro segmenti mediante due tagli l'uno condotto in direzione del diametro verticale antero posteriore, l'altro in direzione dell'equatore. Montatura in celloidina. Sezioni al microtomo dello spessore di 0, 02-0, 03. Doppia colorazione in ematossilina ed eosina.

La cavità bulbare apparisce quasi per intero riempita da una massa di colorito bianco gialliccio (*Tav. Fig.* 1ª). È scomparsa la camera anteriore, e l'iride è sospinta in avanti dalla lente catarattosa. (*L*) La massa sopraccennata occupa i due terzi superiori della cavità bulbare, ed è costituita dalla retina del tutto scollata (*R*), eccetto che in corrispondenza alla papilla. Essa si continua all'innanzi in una membrana fibrosa delimitante dall'indietro la lente (*Mc*).

Si vede la coroide a posto apparentemente normale.

Esame microscopico. — Nella retina si scorgono alterazioni riferibili a grave retinite interstiziale (*Fig.* 3ª, *Tav.*). Dei bastoncini esistono qua e là traccie rappresentate da corti segmenti basali in corrispondenza alla membrana limitante esterna. I due strati dei granuli, (*Gr. ext.*, *Gr. int.*) ed i due strati molecolari (*Int.*) sono abbastanza bene conservati dove la retina non presenta pieghe, mentre in corrispondenza ad esse gli strati dei granuli sono atrofici ed incompletamente distinti fra loro. Lo strato delle cellule gangliari e delle fibre (*Fbr. M.*) apparisce invece molto ispessito; gli elementi nervosi vi sono però in gran parte sostituiti da fibrille connettivali, che rappresentano i prolungamenti basali delle fibre radiate del Müller. Fra queste fibrille sono nicchiate numerose piccole cellule rotonde, che in taluni posti sono collocate in modo da simulare a piccolo ingrandimento un terzo strato di granuli. Le fibre radiate del Müller sono in generale molto sviluppate, e si prolungano decorrendo in direzione parallela l'una all'altra fra le pieghe della retina, formando così quasi per intero lo strato più interno.

Questo strato si lascia riconoscere per un colorito chiaro ed una tessitura fibrillare (*Mc, fig.* 2ª). Nelle sezioni collocate verso l'equatore si nota come questo strato si spinga verso la cavità bulbare, ed offra un grosso nucleo composto quasi esclusivamente di piccole cellule rotonde (glio-sarcoma) vivacemente coloratosi coll'ematosilina (*Fig.* 2ª *e* 3ª *Gl*). Nei luoghi ove l'elemento fibrillare è più scarso, s'incontrano numerosi vasi ed emorragie interstiziali (*Figura* 4ª, *V*).

Coroide. — Dall'esame della metà posteriore del bulbo, si ricava come essa offra lesioni riferibili ad una atrofia ed imbibizione sierosa, piuttosto che a fatti infiammatorî.

In vicinanza alla papilla essa apparisce quasi normale, ove si eccettui marcato impoverimento dei granuli di pigmento nelle cellule epiteliali. Quanto più si procede all'avanti la coroide diviene sottile, e resta divisa dalla sclera per mezzo di un largo tratto dove si scorgono briglie congiuntivali ricche di cellule ed una massa finamente granulosa senza elementi morfologici.

Havvi adunque una dilatazione dello spazio linfatico subcoroideale in corrispondenza alla cosidetta lamina fusca. Lo stroma della coroide stessa apparisce a tratti, fortemente edematosa, povera di vasi e di cellule.

Sezione anteriore. — In corrispondenza all'orbicolo cigliare si nota una infiltrazione parvo-cellulare piuttosto abbondante, diffusa, e raccolta in focolai in vicinanza ai vasi.

Queste alterazioni si fanno più marcate verso l'angolo irideo e la radice dell'iride. Il muscolo cigliare apparisce ben conservato. L'iride assottigliata, atrofica, povera di vasi lascia riconoscere ben distinte le fibre dello sfintere, e non offre notevoli alterazioni di carattere infiammatorio.

La cornea offre ben conservato l'epitelio anteriore e posteriore. In corrispondenza al *limbus* havvi iperemia ed infiltrazione.

La sclerotica non presenta alterazioni notevoli.

Lente. — Sono poche le fibre dall'aspetto del tutto normale. La maggior parte di esse sono distrutte o alterate considerevolmente nella loro struttura, e presentano numerose vescicole di sostanza jalina.

Il nucleo è opacato senza traccia di struttura e la sua sostanza apparisce qua e là distrutta da estesa emorragia. Anche la corticale posteriore è in gran parte distrutta mentre la anteriore è invece abbastanza ben conservata. Fra corticale anteriore e nucleo si è formata una fessura con vacuoli e bolle jaline lungo le fibre. La capsula anteriore non presenta alterazioni.

In taluni tratti esistono larghe sinecchie coll'iride. In corrispondenza a queste si nota moderata proliferazione degli epitelî della capsula anteriore.

Dietro la lente, havvi una membrana ciclitica assai vascolarizzata

e moderatamente infiltrata (*Fig.* 1ª *Mc*). Ad essa si connettono gli strati anteriori della retina scollata in mezzo alle pieghe della quale e senza netta delimitazione è collocata la neoformazione (*Fig* 1ª *R*). Essa all'indietro termina libera arrotondata circa nel piano dell'equatore. Nei tagli anteriori la neoplasia è in intimo rapporto collo strato più interno della retina (*Fig.* 3ª *e* 4ª *Gl*).

Verso la parte anteriore della papilla si riscontra un'emorragia interstiziale assai probabilmente d'origine traumatica dovuta all'enucleazione.

Caratteri del tumore. — Il tumore è costituito prevalentemente di cellule piccole rotonde con scarsa sostanza intercellulare e numerosi vasi (*Fig.* 4ª).

I vasi più grossi hanno avventizia ben distinta ed una tunica intima. Qua e là s'incontrano focolai che a piccolo ingrandimento offrono colorito più chiaro del resto del tumore, e sono costituiti prevalentemente di cellule grandi appiattite con nucleo unico.

La zona del tumore che sta in rapporto collo strato più interno della retina acquista un ben marcato aspetto fibrillare per la penetrazione in essa dei prolungamenti delle fibre radiate del Müller, che sono molto sviluppate (*Fig.* 3ª *Ibr. M.*).

Riassunto delle indagini microscopiche. — Il tumore suddescritto presenta adunque i caratteri d'un glio-sarcoma della retina, ed è in rapporto collo strato più interno di questa, lo strato delle fibre nervose.

La infiammazione avrebbe provocato distacco della retina e retinite interstiziale, atrofia della coroide, ciclite e opacità della lente.

II.

Scarpa Antonia, di mesi 28, di Venezia, entrata in Clinica il 10 Marzo 1888.

Ereditarietà diretta e collaterale assolutamente negativa. Circa tre mesi or sono la piccola paziente fu colta da una febbre tifoide che la tenne a letto circa due mesi in modo da ridurla in condizioni di salute molto meschine.

Un mese e mezzo fa la madre si accorse che nell'occhio sinistro della bambina sembrava abolita la visione. Chiese il parere di diversi medici, i quali tutti, sospettando un tumore (glio-sarcoma) consigliarono l'asportazione del bulbo oculare.

Esame obbiettivo. — La bambina offre costituzione gracile e non cammina da sola. Ingrossate le ghiandole sottomascellari. O. D. nulla di anormale quando se ne eccettui un tenue grado di midriasi. O. S. La congiuntiva oculare presenta una leggera iniezione profonda. Iride alterata nel colorito e tessitura, è cacciata in avanti, sicchè la camera anteriore si può ritenere abolita. Pupilla ristretta ed irregolare per molte sinecchie posteriori. Dietro l'iride si scorge una massa dai riflessi opalescenti. Tensione molto minore di quella dell'occhio destro. Non si nota alcuna traccia di esoftalmo.

La potenza visiva sembra, per quanto si può giudicare dall'età della paziente, abolita. Il bulbo non sembra dolente alla pressione.

All'esame oftalmoscopico non si rivela nulla d'abnorme nell'occhio destro; nell'occhio sinistro appare una massa splendente percorsa nella metà superiore da tenui vasi.

Stabilita la diagnosi di glio-sarcoma della retina, si procedette alla enucleazione del bulbo, operazione che venne praticata senza incidenti il giorno 13 Marzo 1888.

Alla superficie di sezione il nervo ottico non lasciò scorgere alcuna alterazione macroscopica.

Esame macroscopico del bulbo enucleato. — Alla sezione equatoriale del bulbo, tenuto nell'acido nitrico per 24 ore, e poi passato nell'alcool, si riscontra la cavità bulbare del tutto riempita da masse di vario aspetto. Occupa il centro una massa di colorito più biancastro che nella superficie di sezione offerta dal segmento anteriore apparisce costituita da una sostanza corticale disposta a pieghe e da una porzione centrale di colorito tendente al gialliccio, evidentemente la retina scollata. Essa appare in complesso come un cilindro cavo del diametro di circa due millimetri. I due terzi della cavità sono occupati da una sostanza di colorito giallo-chiaro, per un terzo da una massa grigio-nerastra.

Il piano di delimitazione tra le due sostanze è lineare. Quanto a consistenza sembrano offrire ambedue gli stessi caratteri. La coroidea è tutt'all'intorno bene dilimitata dalla massa che riempie la cavità bulbare. Uno spazio riempito da una sostanza bianco-gialliccia resta fra coroide e sclera quasi tutto all'intorno per lo spessore di circa un millimetro.

Tagli condotti in direzione antero-posteriore su ciascuna delle due metà sopradescritte poco ci lasciano riconoscere di nuovo. La massa

bianchiccia che riempie il bulbo si continua superiormente così verso l'indietro come verso l'innanzi. La camera anteriore è scomparsa. La lente è catarattosa. La regione post-lenticolare è occupata da una sostanza che apparisce espansione e continuazione del cilindro solido segnato precedentemente (*Fig.* 1ª *R e Gl*).

Esame microscopico. — La sclerotica appare ricca di cellule molto colorate fusiformi disposte col loro maggiore asse lungo le fibre sclerali.

Fra lo stroma coroideale e la sclerotica esiste uno strato piuttosto spesso di essudato finissimamente granuloso, nel quale stanno innicchiate cellule stellate pigmentate, cellule non pigmentate e piccole cellule rotonde e pochi vasi. La massima parte delle cellule è disposta in serie dirette concentricamente alla superficie delle due membrane. Questo strato appartiene alla lamina fusca.

La *coroide* appare assottigliata con vasi abbastanza bene conservati. L'epitelio per la massima parte è poco alterato. La coroide è più grossa nella porzione aderente alla sclera che nella parte distaccata. In mezzo alle cellule appartenenti alla coroide esistono focolai di infiltrazione parvo-cellulare. I vasi presentano ordinariamente una sottile parete rivestita di cellule endoteliali normali per aspetto. Dentro al lume vasale si notano cellule con attiva proliferazione nucleare.

Le due masse accennate più sopra come occupanti la cavità bulbare si riconoscono all'esame microscopico costituite da precipitato granuloso dovuto all'azione dell'acido nitrico adoperato. La parte che apparisce colorata in oscuro deve la sua tinta alla presenza di abbondanti globuli sanguigni.

Retina. — Totalmente scollata e aderente all'indietro in corrispondenza alla papilla distendendosi in avanti fino alla regione retrolenticolare dove essa forma un convoluto di pieghe (*Fig.* 5ª *R*). In questa membrana si distingue solo uno strato di granuli, la limitante esterna con corti segmenti basali dei bastoncini. (*Fig* 6ª *Gr. ent.*). Nessuna traccia degli strati molecolari, delle cellule gangliari e delle fibre nervose. In quella vece le fibre del Müller (*Fbr. M*) fortemente ipertrofiche attraversano perpendicolarmente tutto lo spessore della membrana, e penetrano nello strato più periferico del tumore.

Processi cigliari. (*Fig.* 5ª *Pr. cil.*). — In vicinanza del corpo ci-

gliare esistono infiltrazioni ed emorragie interstiziali. In corrispondenza alla base dei processi cigliari notasi un piccolo focolaio di infiltrazione (gliomatosa) ben delimitato.

Il corpo cigliare stesso è assai ricco di vasi e di cellule.

Corpo vitreo. — Immediatamente dietro la lente notasi un tratto di tessuto fibrillare povero di cellule con grossi vasi, i quali offrono talora l'epitelio in proliferazione e granuli di pigmento diffusi (*Fig.* 5ª *Mc*).

Questo tratto deve verosimilmente essere ritenuto come gli avanzi del vitreo ispessito e vascolarizzato. Subito dietro al vitreo e occupante il centro della retina, che si è raccolta in pieghe attorno a lui, esiste una massa (tumore) ben delimitata rispetto al vitreo, ma che si continua senza demarcazione precisa nella retina.

Caratteri del tumore. — La massa sopraccennata è costituita prevalentemente da cellule piccole rotonde in mezzo ad abbondante sostanza interstiziale con carattere finamente fibrillare (*Fig.* 6ª *Gl*). Esistono aree di tessuto fibroso specialmente in vicinanza della retina, e le cellule allora appaiono disposte in direzione degli spazi interfibrillari (*Fbr. M*).

Riassunto delle indagini microscopiche. — Per i rapporti che il nostro neoplasma ha con la retina, per i caratteri micrografici sopranominati devesi collocarlo fra i glio-sarcomi della retina. Esso sarebbe sorto in corrispondenza del corpo cigliare ed anch'esso, come il primo caso da me accennato, avrebbe intimo rapporto collo strato interno delle fibre nervose.

Coll'ulteriore suo sviluppo causò un distacco totale della retina con ciclite e sclerosi del vitreo.

III.

Zoroastre Lucia, di anni tre e mezzo, di Selvazzano (Padova), accolta il 21 Febbraio 1888.

Ereditarietà negativa. Nell'Aprile scorso i genitori si accorsero che nell'occhio sinistro della bambina riluceva la notte un piccolo punto lucente giallastro.

Verso i quindici circa di Giugno essi presentarono la piccola paziente a questa Clinica. Quivi posta la diagnosi di glio-sarcoma si propose come urgente l'enucleazione del bulbo, che i parenti non

accettarono, e persisterono nel non accettarla in due visite successive che fecero alla Clinica nel lasso di alcuni mesi; malgrado la affezione andasse progredendo rapidamente e la bambina dimagrava e si lagnava per dolori. Solo quando i dolori si fecero persistenti e intollerabili e apparvero accessi di convulsioni, l'operazione fu accettata.

Stato presente. — Bambina di aspetto robusto. O. S. La palpebra superiore presenta un leggero edema ed un colorito bluastro. I movimenti oculari sono bene conservati. Non havvi esoftalmo. Profonda iperemia della congiuntiva oculare, specialmente marcata attorno alla cornea. Ipoema cospicuo. Iride molto alterata nella tessitura e nel colore.

L'esame oftalmoscopico riesce impossibile per l'opacità dei mezzi diottrici.

Stabilita in base ai caratteri sopraccennati la diagnosi di glioma della retina venne praticata nel 22 Febbraio 1888 l'enucleazione del bulbo.

Asportato l'occhio si potè riconoscere che la cavità orbitale dietro ad esso era occupata da una massa, di consistenza fibrosa, resistente al taglio, che involgeva e mascherava completamente il nervo ottico. Se ne esportò quanto maggior quantità fu possibile. Si trattava evidentemente delle propaggini del tumore endooculare, e la prognosi riusciva perciò affatto infausta.

Esame macroscopico del bulbo enucleato. — L'occhio che apparisce di conformazione normale offre alla sua superficie esterna in corrispondenza al segmento superiore interno una massa della grandezza di una piccola noce a superficie irregolare che circonda e maschera il nervo ottico (*Fr. Fig.* 7ª). Tale massa apparisce al taglio di colore bianchiccio, di consistenza quasi cartilaginea.

Un taglio condotto circa nel piano dell'equatore, mostra come la cavità del bulbo sia quasi del tutto occupata da una massa solida che presenta nei suoi varî tratti differente colorito. Tutta la metà nasale della cavità endobulbare è occupata da una sostanza molle di colorito giallo-chiaro che è divisa in due parti per mezzo d'una linea oscura arcuata decorrente parallellamente al contorno sclerale. Questa massa si spinge col suo punto più prominente arrotondato fino al centro della cavità endobulbare. Sulla superficie offerta dal segmento anteriore del bulbo, lo spazio non occupato dalla massa

gialla anzidetta è preso quasi per intero da una sostanza di colorito bruno, che offre qua e là specialmente in corrispondenza del segmento superiore dei tratti colorati come la massa gialla prima descritta.

Non si riesce all'esame macroscopico a distinguere la disposizione della coroide e della retina. Solo si nota come dell'intiera cavità endobulbare residui alla superficie di sezione una fessura abbastanza uniformemente larga al segmento inferiore temporale. La massa bruniccia offre quasi nel suo centro una lacuna irregolare. Dall'esame della superficie di sezione offerta dal segmento superiore del bulbo si può ricavare che la fessura anzidetta termina a fondo cieco all'indietro e pare esista tra la retina scollata e la coroide.

Un taglio secondario è condotto in direzione antero-posteriore su ciascuna delle due metà sopradescritte del bulbo, si scorge da questo come la massa gialla occupi per intero tutto il quadrante nasale posteriore del bulbo, e come la linea di demarcazione segnalata con decorso parallelo alla parete bulbare si continui tutto all'intorno alla parte nucleare del tumore.

All'esame del segmento anteriore notasi la scomparsa della camera anteriore e l'opacità della lente. La massa gialla non si spinge che per piccolo tratto nel segmento anteriore del bulbo in corrispondenza al piano di sezione. Tutta la regione post-lenticolare è occupata invece dalla massa grigio-nerastra più innanzi segnata.

All'esame *microscopico* si constata come la massa gialla sopradescritta sia costituita da un tumore. La linea arcuata corrisponde ad un setto fibroso, la sostanza bruna invece agli avanzi molto alterati della retina.

Caratteri del tumore (*Fig.* 3ª *e* 4ª *Sar.*). — È costituito da cellule piccole, rotonde. Fra queste cellule rotonde esistono anche cellule fusiformi contenenti più nucleoli. Poca sostanza intercellulare, scarse le fibrille connettivali, esistono numerosi vasi a pareti grosse. Emorragie interstiziali, specialmente abbondanti nella porzione retrobulbare del tumore. Si notano inoltre isole costituite da cellule fusiformi contenenti granuli di pigmento e raccolte in immediata vicinanza ai vasi.

La *retina* fu per lo sviluppo del tumore ricacciata del tutto all'avanti. Essa è raccolta in pieghe nella regione retrolenticolare, e non conserva traccia dei suoi elementi anatomici, ma apparisce in forma di un fine detrito granulare.

La *coroide* quasi in tutta la sua estensione incorporata al tumore, non conserva che per piccoli tratti il suo epitelio pigmentato, il quale offre anch'esso considerevoli alterazioni.

I processi cigliari e *l'iride* molto ridotti in volume, poveri di vasi e di cellule, offrono un aspetto fibroso, così pure la zonula dello Zinn è trasformata in una spessa membrana fibrosa.

Il neoplasma ha spostato l'iride in avanti, e si è fatto strada in parte attraverso il foro pupillare anche nella camera anteriore.

La *lente* apparisce in posto catarattosa. La capsula lenticolare è conservata solamente in qualche punto.

Sclerotica. — Gli elementi cellulari del tumore intrabulbare si sono fatti strada fra le fibrille costituenti la sclera, e in corrispondenza poi alla papilla, essi si sono spinti al di fuori del bulbo attraverso il forame d'entrata del nervo ottico. Gli elementi anatomici costituenti la papilla e il nervo ottico furono distrutti per l'invasione degli elementi del tumore (*Fig.* 8ª *Pap.*).

Riassunto delle indagini microscopiche. — Dai caratteri sovraesposti delle cellule, e dalla presenza di pigmento, ne risulta la diagnosi di sarcoma melanotico. Che questo abbia avuto origine dalla coroide e non dalla retina si può desumerlo prima dal fatto che il tumore si trova negli strati più interni della coroide.

Inoltre anche il fatto della melanosi ci porta pur esso ad ammettere che il tumore sorga dalla coroide. Finalmente nelle piccole porzioni di retina che si possono scorgere si vede che in essa non esistono elementi di neoplasma. Dire poi in qual punto della coroide il nostro tumore abbia avuto origine è impossibile per l'avanzato sviluppo di esso e per le gravi lesioni quindi prodotte.

Zoroastre Lucia per un mese dopo l'atto operativo godette buona salute, ma poi, come era già pur troppo stato predetto, si riprodusse nella cavità orbitale il neoplasma. La bambina incominciò a dimagrire, e mano mano che cresceva il tumore i dolori maggiormente la affliggevano. Finalmente il giorno 10 Maggio 1888 dopo circa tre mesi dall'enucleazione del bulbo, seguì la morte con convulsioni, vomiti, dolori, ecc.

Non si potè eseguire la sezione.

LETTERATURA

1800.

(1) Ware M. — Chirurgical observations relative to the epiphora etc. p. 49, London.

1809.

(2) Wardropp J. — On fungus haematodes. Edinburg.

1816.

(3) Saunders. — Treat. on some pract. points relating to the diseases of the eye. London 2a ed. p. 145, p. II.

1817.

(4) Beer J. — Lehre von den Augenkraheiten, Wien t. II, p. 222.

1820.

(5) Travers. — Synops of the diseas of the eye. London.

1821.

(6) Lerche. — Vermischte Abhandlungen aus dem Gebiete der Heilkunde von einer Gesselschaft praktischer Aerzte in St. Petersburgh.

(7) Panizza. — Annotazioni anatomiche-chirurgiche sul fungo midollare dell'occhio. Pavia.

(8) Schneider. — Diss. de fungo haematode. Berl.

1823.

(9) Benedickt. — Handb. de prakt Augenheik. Leipzig II Bd. S. 310.

(10) Hasse. — De fung. medull. Diss. inaug. Berl. Uebers in Rust's Magaz. XVI, S. 191.

1824.

(11) Bettschler. — Rust's Magazin t. XIII, p. 212.

(12) Dzondi. — Lehrbuch der Chirurgie.

(13) Günther. — Diss. Analecta ad anatomiam fungi medullaris oculi Lips.
(14) Pockels. — Beobacht. eines Medullsarcoms im Augapfel. Gräfe's u. v. Walther's journ f. chir. u. Augenheik VI, 2. S. 349.

1826.

(15) Panizza. — Sul fungo midollare dell'occhio. Appendice. Pavia.

1828.

(16) Schön. — Handb d. pathol. anat. d. menschl Auges. Hamburg. S. 36 ff. (Contiene l'antica letteratura).

1830.

(17) Ammon V. — Ausgang eines Medullsarcoms d. Auges in atrophia bulbi. Ztschr. f. Ophth. I, S. 117.
(18) Bauer (Chelius). — Diss. sur le fongus médullaire de l'oeil. Paris.
(19) Middlemore. — Observations on fungus haematodes of te eye. London, med. Gaz. VI, p. 847.

1831.

(20) Canstadt. — Ueber den Marckscwamm des Auges und das amaurotische Katzenauge. Würtzburg.
(21) Lusardi. — Sur le fungus medull. Epernays.

1832.

(22) Muhry. — Ad parassitarum malignorum imprimis ad fungi medull. oculi hist.
(23) Mackenzie. — Krank. d. Auges Deutsche Uebers. Weimar, S. 529.
(24) Zimmerman. — Diss. pertr. fungum medull. ocul. Viennae.

1833.

(25) Lawrence. — Treat. on the diseas of te eye. London, p. 624.
(26) Seifert. — Diss. inaug. de fung. oc. Lipz.
(27) Wisharht. — Un cas d'extirpation du globe de l'oeil. Edimburg. Medical and Surgical Journal, vol. LV, p. 274.

1834.

(28) Donegana. — Nachgelass Abhandl. v. Markschwamm bes, d. Auges herausgeg, v. Mocchetti. Antolog. med. Dec.
(29) Linke. — Tractatus de fungo medul. ocul. Lipsiae. 1833–1834.

1835.

(30) Syme. — Edimb. med. and. surg. Journ. XLIV, p. 6.

1836.

(31) Langebeck. — De retina, observationes anatomicae pathologicae, p. 168. Goettinque.

1838.

(32) Ammon V. — Klin. Darstellungen d. Krankh d. mensch. Auges I, S. 64 ff.

1840.

(33) Heyfelder. — V. Ammon's Monatsschr. III, S. 390. Anat. Unters von v. Rapp.

1843.

(34) Fritschi. — Die bösartigen Schwammgeschwülste des Augapfles Freiburg.

1847.

35) Desmarres. — Traité des maladies des jeux. Paris.

1850.

(36) Cappelletti. — Volume IV, p. 386. Trieste.

1852.

(37) Dalymple. — Patholog. of the human eye.
(38) Lichtfoot. — Un cas de fungus hématodes de l'oeil et du cerveau avec dissection du cerveau. Medical Times and Gazette Sept. 4, p. 247.

1853.

(39) Bowmann. — Un cas avec dissection de l'oeil. Medical Times and Gazette Januar, p. 116.
(40) Payet's. — Lectures an Surgical Pathology, vol. II, pag. 367. London.

1854.

(41) Neuhausen. — Ueber d. Markschwamm d. Auges u. d. orbita. Organ. d. ges, Heilk. III.

1855.

(42) Robin. — Dict de méd. de Nysten, Art. Myelocyte.
(43) Graefe v. — Ueber eine Krebsablagerung zwischen sklera u. choroidea Gr. Archiv. II, S. 214.

1856.

(44) Arlt. — Krank. d. Auges Prag. III, S. 138.

1857.

Robin et Sichel. — Gazette med. de Paris, n. 30 et Iconografie ophthalmologique, p. 582, pl. LXV.

1858.

(46) Bowater I. Vernon. — Soft glioma commengie in the retina or the optic nerf. Ophthalm. Hosp. Reports, vol. II, pag. 55.
(47) Hulme. — Transact. oft. the path. Soc. Vol. IX, p. 365.

1859.

(48) Weber. — Chirurgh. Erfahrungen, p. 333.

1860.

(49) Schweigger. — Cas de gliome intra-oculaire, suite de dégénérescence de la retine. In Arch. f. Ophth. t. VI, 2, p. 320. Ann. d'ocul. T. XLIX, p. 145.
(50) Graefe v. — Von der Netzhaut ausgehende Geschwulst v. Gr. Archiv. VII, S. 42.

1862.

(51) Dewal. — Traité de maladies des jeux. Paris, p. 661.

1863.

(52) Carter B. — Encephaloma retinae. Med. Times and Gaz. p. 583.
(53) Homer et Rindfleisch. — Tumeur de la retine. In Klin. Monatsbl. für Augenheik, p. 341.
(54) Hulke. — Medullary cancer of the retina and opt. nerv. Ophth. Hosp. Rep. IV, p. 86,

1864.

(55) Graefe v. — Zur Casuistik der tumoren. Gr. Arch. X, S. 216.
(56) Stellwag. — Ueber leuchtende Augen. Wien med. Wochenschr. N. 10-12.
(57) Virchow. — Die Krankh Gesohwülste II Band, S. 151.

1865.

(58) Skokalscki. — Gliome malin de la rétine. In Arch. für Ophth., t. VI, p. 320. Ann. d'ocul. t. XLIX, p. 145.
(59) Stellwag Carlo, von Carion. -- Manuale di oculistica.

1866.

Brodowski. — Glioma. Rapport mensuel de la société med. di Varsavia LV, p. 436.
(61) Graefe v. — Zur Entwickelung der Aderhautsarcome und Netzhautgliome v. Gr. Arch. XII, 2, S. 237.
(62) Greve. — Over gezowellen in heet voog. 7 jaart. verljt v. h. Nederl gasth v. voglüd Utrecht, p. 1.
(63) Hulke. — Ophth. Hosp. Rep. V, pag. 171-176.
(64) Neumann. — Ein Fall von Marûschwamm der sclerotica ibid. XII, 2, S. 278.

1867.

(65) Transact of the path. Soc. vol. XVIII, Ref. in Ophth. Hosp. Rep. IV, p. 157-169.

1868.

(66) Graefe. — Addictions aux tumeurs intra-oculares. In Arch. für Ophth. T. XIV, 2, 103-144.
(67) Hirschberg. — Anatom. Untersuchungen uber Glioma retinae. In Arch. f. Ophth. T. XV, 2, p. 30-102. Ann. d'ocul. T. LXI, p. 76, 1869.
(68) Knapp. — Sur une tumeur intraoculaire. In Klin. Monatsbl. f. Angenh. et Ann. d'ocul. T. LX, p. 227. 1869.
(69) Del medesimo. — Die intraoculären Geschwülste I, Carlsruhe.
(70) Del medesimo. — Inoculation de la matière gliomateuse de l'homme sur les lapins et les chiens. In Klin. Monatsbl. f. Augenh. Ann. d'ocul. T. LXI, p. 265, 1869.
(71) Lebrün. — Ann. d'ocul. LX, nov. dec.
(72) Manfredi. — Un caso di glioma della retina. Rivista clinica di Bologna, N. 6, pag. 168-172. Ann. d'ocul. T. LXII, p. 259, 1869.
(73) Ponti. — Del glioma o dell'ipertrofia dei mielociti della retina. Giornale di oftalmia italiano, p. 5.

(74) Vernon B. J. — Ophth. Hosp. Rep. VI, 2, p. 155-157.
(75) Wecker. — Traité des maladies des jeux. Tome second. Paris.

1869.

(76) Carter B. — Med. Times and. Gaz. Febr. 20.
(77) Graefe Alfr. — Beitrag z. Lehre v. d. intraocularen Tumoren. Zehend M. B. VII, S. 161-181.
(78) Heymann u. Fiedler. — Ein Fall von Netzautgliom mit zahlreichen Metastasen. In Archiv. für Ophth. T. XV, 1, p. 173-192. Annales d'ocul. T. LXIV, p. 62, 1870.
(79) Hirschberg. — Der Markschwamm der Nethzaut Berlin. V. Rivista negli Ann. d'ocul. T. LXIV, p. 267, 1870.
(80) Hjort J. u. H. Heiberg. — Zur malignitat des Glioms. In Arch. f. Ophth. T. XV, 1, p. 184-193. Ann. d'ocul. T. LXII, pag. 51, 1870.
(81) Iwanoff. — Bemerkungen z. path. Anat. d. Glioma retinae. In Arch. f. Ophth. T. XV, 2, Journ. de l'anat. et de la physiol. n. 3, p. 225, 1870.
(82) Morgagni. — N. 1, pag. 43.
(83) Schiess. — Gemuseus u. Hoffmann. — Beiders. Netzhautgliom, links intraoculär, rechts auch peribulbär, multiple metastasen ecc. Virch. Arch. XLVI, Seit 287-305.
(84) Vernon. — Glioma of retina rapidly recurring after removal. Ophth. Hosp. Rep. vol. VI, p. 294.

1870.

(85) Arcoleo. — Un caso di glioma ascendente della retina. Discorso letto nell'Accademia delle scienze mediche di Palermo. Resoconto della clin. oftal., p. 194.
(86) Battmann. — Dei Fälle von intraocularen Geschwülsten. Inaug. Diss. Leipzig.
(87) Fano. — Faut il enlever l'oeil atteint de cancer de la rétine. Union méd. N. 6, 15 Janv.
(88) Hirschberg. — Gliosarcoma retinae. Zehend. M. B. VIII, S. 196-198.
(89) Del medesimo. — Berl. Klin. Wochenschr. N. 10. Ann. d'ocul. T. LXVI, p. 247, 1871.
(90) Del medesimo e Happe. — Ueber einige seltenere Augengeschwülste. I. Glioma retinae endophitum v. Gr. Arch. XIV, 1, S. 296.
(91) Manfredi. — Due parole al prof. Arcoleo, ecc. Giorn. d'oftalm. italiano, XII, p. 66.
(92) Schiess-Gemuseus. — Intraocul. Gliom. Zehend. M. B. VIII, S. 213-214.
(93) Wecker et Jaeger. — Traité des maladies du fond de l'oeil. Paris, p. 158.
(94) Weller. — Die Krankheiten des menschl. Auges. Berlin.

1871.

(95) Delafield. — Des tumeurs de la rétine. In compt. rend. de la Soc. ophth. américc. Annales d'ocul. T. LXV, p. 265. Arch. f. Augen. u. Ohrenheilk II, 1, S. 172-182.

(96) Geissler. — Gliom beider Augen. Zehend M. B. IX, S. 102-106. Ann. d'ocul. T. LXXII, pag. 241, 1872.

(97) Hirschberg. — Ueber Glioma retinae. Arch. f. augen. u. Ohrenheilk II, S. 221-224. Ann. d'oc. T. LXVIII.

(98) Del medesimo. — Glloma ret. im ersten Stadium ibid. S. 231-234 und Berl. Klin. Wochenschrift, N. 24.

(99) Del medesimo ed il dott. J. Katy. — Beitr. z. Pathologie d. Gliomia retinae. Arch. f. Augen u. Ohrenheilk II, 1, S. 234-240.

(100) Jeaffreson. — Gliome des deux jeux etc. In Ophth. Hosp. Rep. T. VII, 2, p. 189.

(101) Knapp. — Trühzeitig operirter Fall vom Retinalgliom. Archiv. f. Augen u. Oh. II, 1, S. 158.

(102) Nettleship — Curator's path. report. Ophth. Hosp. Rep. VII, 2, pagina 217-220.

(103) Rusconi. — Caso di glioma della retina con molteplici nodi sec. alla testa, al fegato, ai reni, alle ovaie. Riv. Clin. di Bologna, Giugno, Ann. d'ocul. T. LXIX, p. 173.

(104) Watson Sp. — Transact of the path. Soc. XXI.

(105) Del medesimo. — Case of gliomat. disease of the eyeball with second deposits in the periost of the fac. and. cran bones. Transact of the path. Soc. XXII.

1872.

(106) Bizzozero G. — Ueber Entwickelung des sucund. Glioms. der Leber. Moleschott's Unters XI, S. 50-53.

(107) Priestley. — Gliome de l'oeil. In Britt. med. Journ, I, Marz.

(108) Nellesen. — Casuist. Beitr. z. Kenntniss d. Glioms d. Netzhaut. Halle Diss.

(109) Saemisch. — Fibrom der sklera Arch. f. Augen und. Ohrenheilk II, 2, S. 115-121.

(110) Wilson. — Glioma and sarcoma of the eye. Britt. med. Journ. April 6, p. 381.

(111) Wilkenson. — Malignant, disease (glioma) ot the eye, brain and cranium. Transact of the path. Soc. XXIII, pag. 220.

1873.

(112) Carreras y Arago. — Gliome et gliosarcome de la rétine. In cronica oftalmologica N. 3, p. 46-53.

(113) Wadsworth. — A case of intraocular glioma, in which the disease remained latent for 20 months after perforation of the cornea. Transact of the Amer. ophth. Sov. IX, p. 41-43.

1874.

(114) Critchett. — Gliome de la rétine burgeonnant dans l'humeur vitrée. Ann. d'ocul. p. 170.

(115) Hirschberg. — Klin. Beobacht. aus d. Augenheilanst S. 9-13.

(116) Knapp. u. Turnbull. — Ein Fall. von Retinalgliom mit zahlreich subperiost metastat. Geschwülsten. Arch. f. Augen. und Ohrenh. IV, 1, S. 73.

(117) Del medesimo e Thompson. — Ein Fall von Retinalgliom. Archiv. f. Augen. u. Ohrenk. 1, S. 73.

(118) Lindner. — Glioma retinae bei einem 45 jährigen Mann. Allg. Wien Med. Zeit., N. 12.

(119) Steudener. — Alveoläres sarcom der Retina. Wirch. Archiv. LIX, S. 421.

(120) Thalberg. — De l'anatomie pathologique du gliome de la rétine. Diss. inaug. Dorpach.

1875.

(121) Dreschfeld. — Glioma retinae. In Centralblatt der medizin. Wissenschaften. Marz. Annali d'ocul., p. 173, 1876.

(122) Gayet e Poncet. — Gliome de la rétine. Anatomie pathologique. Arch. de physiol. etc., p. 303.

(123) Helfreich. — Beitr. z. Jehre v. Glioma retinae v. Gr. Archiv. XXI, 2, S. 236-258.

(124) Knapp. — Zwei fall. von Retinalgliom. Arch. f. Augen. u. Ohrenheilk. IV, 2, S. 202.

(125) Landsberg. — Zur Casuistik der Nautzautglioms Gr. Archiv. XXI, 2, S. 93-100. Ann. d'ocul., 1876, p. 249.

1876.

(126) Helfreich. — Beitrag zur Sehre vom glioma retinae. Würzburg. Annali d'Ottalmologia. Quaglino. Anno V, fasc. 1.

(127) Warlomont et Duwey. — Dictionaire encyclopédique des sciences médicales. Paris, 1876.

1877.

(128) Fano. — Contributions a l' histoire des tumeurs maligne des membranes profondes de l'oeil. Annali d'Ottalmologia. Quaglino. Anno VI, fasc. 1.

(129) Leber. — Der Markschwamm oder das gliom der Netzhaut, pag. 714. Handbuch der gesammten Augenheilkunde Graefe Saemisch. Leipzig.

1878.

(130) De-Vincentiis. — Annali di Ottalmologia.
(131) Santarnecchi. — Contributo alla storia del Glioma della retina. Annali d'Ottalmologia, Anno VII, fasc. 1.

1881.

(132) Ayres W. — Un cas de gliome de la rétina (pag. 325-329). Ann. d'oc. 1881, p. 246.

1882.

(133) Poncet. — Annales d'oculistique, p. 261.

1883.

(134) Merriel dott. C. S. — Gliome de la retine observé chez un malade âgé de 21 ans (346-365). Transactinos of the American Ophthalmological Society. Ann. d'ocul. 1883, p. 270.

1885.

(135) Fouchard. — Du gliome de la retine. Thése de Paris, N. 318.
(136) Lucien Howe. — Buffalo. Un cas demontrant la difficulte du diagnostic exact du gliome (591-593). Ann. d'ocul. p. 63.
(137) Ziegler. — Lehrbuch der allgemeinen pathologischen anatomie und pathogenese. Jeno.

1886.

(138) Galezowski. — Diagnostic et traitement des affections oculaires. Daguenet. Paris.
(139) Schweigger C. — Manuale di oftalmojatria. Milano.
(140) Stoeber M. (de Nancy). — Contributions a l'ètude du gliome de la rétine. Gaz. de hôp., N. 101, Août.
(141) Straub M. — Glioma retinae. Albrecht. von Graefe's Arch. für Ophth. Berlin, p. 214.
(142) Treitel dott. Th. — Beitrag zur Lehre vom Glioma retinae. Albrecht. von Graefe's. Archiv. für Opht. Berlin, S. 151.

1888.

(143) Grolman W. v. — Contribution á la connaissance des gliomes rétiniens.

Albrect. von Graefe's. Archiv. für Ohptalmologie, T. LXXIII, fasc. 2, p. 47-72. Ann. d' ocul., T. XCIX.

(144) Julian J. Chisolm à Baltimore. -- Gliome de l'oeil droit avec metastases multiple dans le perioste (207-210). Ann. d' ocul. T. XCIX, p. 82.

(145) Mazza Andrea. — Glio-sarcoma della retina con speciali considerazioni sui processi progressivi e regressivi nucleari. Annali di Ottalmologia. Quaglino. fasc. 2, p. 157.

Fig. 6

Fig. 7

Fig. 8

10/1

Fig. 9

Fig. 1

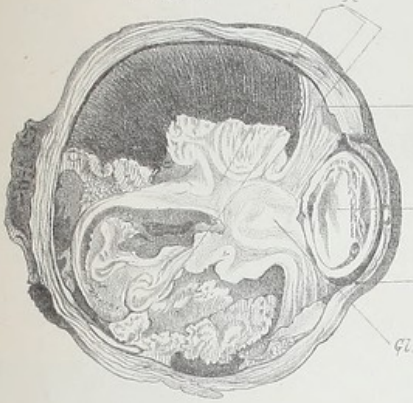

Fig. 2

Fig. 3

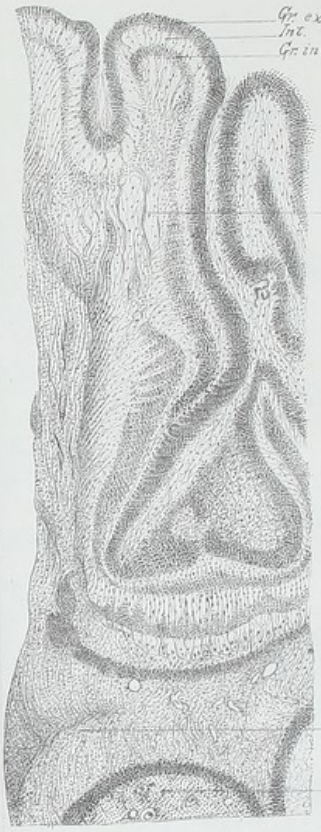

Fig. 4



Fig. 5

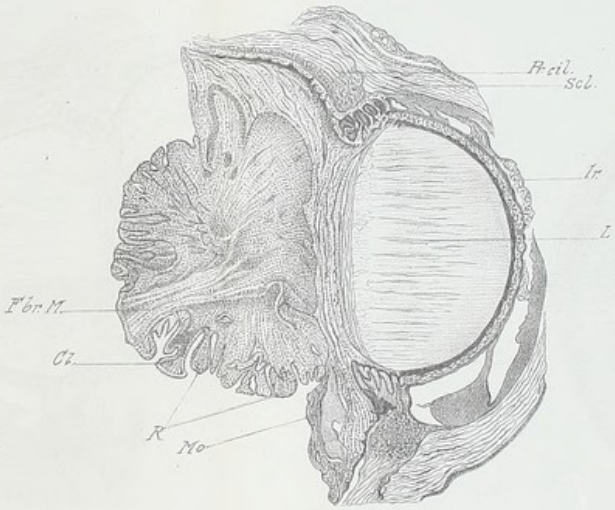

R. GAIO dis.

Stab. A. PROSPERINI